



HAL
open science

Traitement chirurgical des luxations coxofémorales chez les animaux de compagnie. Réfection du ligament de la tête fémorale par prothèse de type "TightRope" : étude rétrospective sur 24 cas

Marion Moreau

► To cite this version:

Marion Moreau. Traitement chirurgical des luxations coxofémorales chez les animaux de compagnie. Réfection du ligament de la tête fémorale par prothèse de type "TightRope" : étude rétrospective sur 24 cas. Médecine vétérinaire et santé animale. 2023. dumas-04300401

HAL Id: dumas-04300401

<https://dumas.ccsd.cnrs.fr/dumas-04300401v1>

Submitted on 22 Nov 2023

HAL is a multi-disciplinary open access archive for the deposit and dissemination of scientific research documents, whether they are published or not. The documents may come from teaching and research institutions in France or abroad, or from public or private research centers.

L'archive ouverte pluridisciplinaire **HAL**, est destinée au dépôt et à la diffusion de documents scientifiques de niveau recherche, publiés ou non, émanant des établissements d'enseignement et de recherche français ou étrangers, des laboratoires publics ou privés.



Distributed under a Creative Commons Attribution - NonCommercial - NoDerivatives 4.0 International License

Année 2023

**TRAITEMENT CHIRURGICAL DES LUXATIONS
COXOFÉMORALES CHEZ LES ANIMAUX DE COMPAGNIE.
RÉFECTION DU LIGAMENT DE LA TÊTE FÉMORALE PAR
PROTHÈSE DE TYPE « TIGHTROPE » : ÉTUDE
RÉTROSPECTIVE SUR 24 CAS**

THÈSE

pour obtenir le diplôme d'État de

DOCTEUR VÉTÉRINAIRE

présentée et soutenue publiquement devant

la Faculté de Médecine de Créteil (UPEC)

le 29 août 2023

par

Marion, Charlotte, Hélène MOREAU

sous la direction de

Pascal FAYOLLE

JURY

Président du jury :	M. Patrick VERWAERDE	Professeur à l'EnvA
Directeur de thèse :	M. Pascal FAYOLLE	Professeur émérite à l'EnvA
Examinatrice :	Mme Émeline MAURICE	Ingénieure de recherche à l'EnvA

Liste des enseignants intervenant dans l'encadrement des thèses de Doctorat vétérinaire



version juin 2023

Liste des Professeurs et Maîtres de conférences titulaires de l'HDR

M	Adjou	Karim	Professeur	DPASP
M	Audigié	Fabrice	Professeur	DEPEC
M	Bellier	Sylvain	Professeur	DSBP
M	Blaga	Radu	Professeur	DSBP
M	Blot	Stéphane	Professeur	DEPEC
M	Boulouis	Henri-Jean	Professeur émérite	DSBP
Mme	Chahory	Sabine	Professeur	DEPEC
M	Chateau	Henry	Professeur	DSBP
Mme	Chetboul	Valerie	Professeur	DEPEC
Mme	Crevier-Denoix	Nathalie	Professeur	DSBP
M	Degueurce	Christophe	Professeur	DSBP
M	Denoix	Jean-Marie	Professeur	DEPEC
M	Desquibet	Loïc	Professeur	DSBP
Mme	Dufour	Barbara	Professeur émérite	DPASP
M	Eloit	Marc	Professeur	DSBP
M	Fayolle	Pascal	Professeur émérite	DEPEC
M	Federighi	Michel	Professeur	DPASP
M	Fontbonne	Alain	Professeur	DEPEC
Mme	Gilbert	Caroline	Professeur	DSBP
M	Grandjean	Dominique	Professeur	DEPEC
Mme	Grimard-Ballif	Bénédicte	Professeur	DPASP
Mme	Haddad-Hoang Xuan	Nadia	Professeur	DPASP
M	Jouvion	Gregory	Professeur	DSBP
M	Kohlhauer	Matthias	Professeur	DSBP
Mme	Le Poder	Sophie	Professeur	DSBP
Mme	Le Roux	Delphine	Maître de conférences HDR	DSBP
M	Manassero	Mathieu	Professeur	DEPEC
Mme	Maurey-Guéneq	Christelle	Professeur	DEPEC
M	Millemann	Yves	Professeur	DPASP
Mme	Pilot-Storck	Fanny	Professeur	DSBP
M	Ponter	Andrew	Professeur	DPASP
Mme	Risco-Castillo	Véronica	Maître de conférences HDR	DSBP
Mme	Rivière	Julie	Maître de conférences HDR	DPASP
Mme	Robert	Céline	Professeur	DSBP
M	Tiret	Laurent	Professeur	DSBP
M	Tissier	Renaud	Professeur	DSBP
M	Verwaerde	Patrick	Professeur	DEPEC
Mme	Viateau	Véronique	Professeur	DEPEC

Liste des Maîtres de conférences et Ingénieurs de recherche DMV

M	Arné	Pascal	Maître de conférences	DPASP
Mme	Barassin	Isabelle	Maître de conférences	DPASP
Mme	Barbarino	Alix	Ingénieur de recherche (DMV)	DEPEC
Mme	Benckekroun	Ghita	Maître de conférences	DEPEC
Mme	Bertoni	Lelia	Maître de conférences	DEPEC
M	Bolnot	Francois	Maître de conférences	DPASP
Mme	Canonne-Guibert	Morgane	Maître de conférences	DEPEC
Mme	Chevallier	Lucie	Maître de conférences	DSBP
Mme	Cochet-Faivre	Noëlle	Maître de conférences	DEPEC
Mme	Cordonnier-Lefort	Nathalie	Maître de conférences	DSBP
Mme	Coudry	Virginie	Ingénieur de recherche (DMV)	DEPEC
Mme	Crepeaux	Guillemette	Maître de conférences	DSBP
M	Crozet	Guillaume	Maître de conférences	DPASP
Mme	De Paula Reis	Alline	Maître de conférences	DPASP
M	Delsart	Maxime	Maître de conférences associé	DPASP
Mme	Denis	Marine	Ingénieur de recherche (DMV)	DPASP
M	Deshuillers	Pierre	Maître de conférences	DSBP
M	Gauthier	Michel	Maître de conférences associé	DPASP
Mme	Guérin	Virginie	Maître de conférences	DSBP
Mme	Guétin-Poirier	Valentine	Maître de conférences	DPASP
Mme	Jacquet	Sandrine	Ingénieur de recherche (DMV)	DEPEC
M	Kurtz	Maxime	Ingénieur de recherche (DMV)	DEPEC
Mme	Lagrée	Anne-Claire	Maître de conférences	DSBP
Mme	Le Dudal	Marine	Ingénieur de recherche (DMV)	DSBP
Mme	Legrand	Chantal	Maître de conférences associé	DSBP
M	Mammeri	Mohamed	Maître de conférences	DSBP
Mme	Manguin	Estelle	Maître de conférences	DEPEC
Mme	Marignac	Genevieve	Maître de conférences	DSBP
Mme	Marotto	Stéphanie	Ingénieur de recherche (DMV)	DEPEC
M	Mauffré	Vincent	Maître de conférences	DPASP
Mme	Maurice	Emeline	Ingénieur de recherche (DMV)	DEPEC
Mme	Mespoules-Rivière	Céline	Ingénieur de recherche (DMV)	DEPEC
Mme	Mtimet	Narjès	Maître de conférences	DPASP
M	Mortier	Jérémy	Maître de conférences associé	DEPEC
M	Nudelmann	Nicolas	Maître de conférences	DEPEC
M	Pignon	Charly	Ingénieur de recherche (DMV)	DEPEC
M	Polack	Bruno	Maître de conférences	DSBP
Mme	Quére	Émilie	Ingénieur de recherche (DMV)	DEPEC
Mme	Ravary-Plumioën	Bérange	Ingénieur de recherche (DMV)	DPASP
M	Reyes-Gomez	Edouard	Maître de conférences	DSBP
Mme	Rose	Hélène	Maître de conférences associé	DSBP
M	Tanquerel	Ludovic	Maître de conférences	DEPEC

Remerciements

À M. Patrick VERWAERDE, Professeur à l'EnvA,

Qui m'a fait l'honneur d'accepter la présidence de mon jury de thèse. Hommages respectueux.

À M. Pascale FAYOLLE, Professeur émérite à l'EnvA,

Pour m'avoir accordé sa confiance et proposé ce sujet de thèse, pour son implication, pour ses conseils et son soutien dans la réalisation de ce travail et autour de mon parcours en général. Très sincères remerciements.

À Mme Émeline MAURICE, Ingénieure de recherche à l'EnvA,

Pour son aide précieuse, sa disponibilité et son temps consacré à la correction de ce travail. Très sincères remerciements.

À mes maîtres de stage, la Docteure Isabelle VALIN et les Docteurs Sébastien ETCHEPAREBORDE et Bertrand PUCHEU,

Pour m'avoir transmis leur passion pour la chirurgie. Tous mes remerciements.

À ma famille et mes amis,

Pour leur amour et leur soutien sans faille. Merci infiniment.

Table des matières

Table des matières	1
Liste des figures	3
Liste des tableaux	5
Liste des abréviations	7
Introduction	9
Première partie : étude bibliographique	11
1. Rappels anatomiques : l'articulation coxofémorale et les moyens de contention de la tête fémorale dans la cavité acétabulaire.....	11
A. <i>Éléments osseux</i>	11
a. L'acétabulum.....	11
b. L'extrémité proximale du fémur.....	12
B. <i>Moyens de contention</i>	13
a. Contention primaire.....	14
b. Contention secondaire	15
2. La luxation coxofémorale et ses lésions associées	19
A. <i>Biomécanique des luxations coxofémorales</i>	19
a. LCF dorsale	19
b. Luxation ventrale.....	20
B. <i>Lésions associées aux luxations coxofémorales</i>	21
a. Lésions des moyens de contention primaires.....	21
b. Lésions osseuses	21
c. Lésions musculaires	22
d. Lésions cartilagineuses.....	23
C. <i>Démarche clinique</i>	24
a. Évolution fonctionnelle	24
b. Examen d'imagerie	24
3. Techniques de prise en charge des luxations coxofémorales	24
A. <i>Réduction à foyer fermé</i>	25
a. Technique de réduction	25
b. Résultats	25
c. Techniques additionnelles pour augmenter la stabilité de la réduction	26
B. <i>Traitement chirurgical</i>	27
a. Abord et inspection de l'ACF	28
b. Techniques de stabilisation.....	28
4. Focus sur la technique TightRope® et son utilisation lors des luxations coxofémorales... 33	33
A. <i>Principe</i>	33
B. <i>Matériel spécifique</i>	33
C. <i>Technique chirurgicale</i>	34
a. Technique d'implantation standard	34
b. Technique d'implantation inversée	36
D. <i>Recommandations post-opératoires</i>	36
E. <i>Résultats</i>	37
a. Conditions de réalisation des études	37
b. Post-opératoire immédiat.....	38
c. Suivi à court terme	38
d. Suivi à long terme	39

e. Complications post-opératoires rencontrées	40
Deuxième partie : étude rétrospective	41
1. Introduction	41
2. Matériels et méthodes.....	41
A. <i>Population d'étude</i>	41
a. Critères d'inclusion.....	41
b. Critères d'exclusion.....	42
B. <i>Récolte des données</i>	42
a. Données pré-opératoires	42
b. Données per-opératoires	42
c. Données post-opératoires.....	43
C. <i>Présentation et analyse des données</i>	45
a. Présentation des données	45
b. Analyse statistique	46
3. Résultats	46
A. <i>Population d'étude</i>	46
a. Critères d'inclusion.....	46
b. Critères d'exclusion.....	46
B. <i>Données récoltées (Voir Annexe 6)</i>	46
a. Données pré-opératoires	46
b. Données per-opératoires	48
c. Données post-opératoires.....	49
Troisième partie : Discussion	57
1. Synthèse des résultats obtenus et comparaison avec les données de la littérature	57
A. <i>Données pré-opératoires</i>	57
B. <i>Données per-opératoires</i>	58
C. <i>Données post-opératoires</i>	59
a. Reprise fonctionnelle	59
b. Développement arthrosique.....	60
c. Complications rencontrées	63
d. Satisfaction des propriétaires.....	64
2. Comparaison entre le TightRope® et les autres traitements des luxations coxofémorales	64
3. Limites de l'étude	66
4. Perspectives	66
A. <i>Améliorations et poursuite de l'étude</i>	66
B. <i>Évolution de la technique chirurgicale</i>	67
Conclusion	69
Liste des références bibliographiques.....	71
Annexe 1 : Questionnaire de suivi.....	75
Annexe 2 : grille d'évaluation physique et radiographique.....	79
Annexe 3 : Dossier médical chronologique du chien Yorkshire terrier femelle A21-5073 et examens radiographiques associés	81
Annexe 4 : Classification de la boiterie (UC0422, Examen orthopédique du membre boiteux chez le chien et le chat).....	83
Annexe 5 : Radiographies de post-opératoire immédiat (à gauche) et de suivi à long terme (à droite) des cas suivis (Service d'imagerie du ChuvA-AC).....	85
Annexe 6 : Détail des cas	91

Liste des figures

FIG. 1 : FACE LATÉRALE D'OS COXAL GAUCHE DE CHIEN (D'APRES BARONE, 1986)	12
FIG. 2 : EXTREMITÉ PROXIMALE DU FEMUR GAUCHE DE CHIEN (D'APRES BARONE, 1986).....	13
FIG. 3 : MOYENS DE CONTENTION PRIMAIRES DE L'ACF D'UN CHIEN (D'APRES BARONE, 2000B)	15
FIG. 4 : INSERTION DES PRINCIPAUX MUSCLES PERIARTICULAIRES SUR UNE VUE LATÉRALE D'OS COXAL DE CHIEN (D'APRES BARONE, 1986)	17
FIG. 5 : INSERTIONS DES PRINCIPAUX MUSCLES PERIARTICULAIRES SUR UN FEMUR DE CHIEN (D'APRES BARONE, 1986).....	18
FIG. 6 : BIOMÉCANIQUE DES LUXATIONS COXO-FEMORALES CRANIO-DORSALES LORS DE CHOC LATÉRAL (D'APRES HULSE, 2016).....	20
FIG. 7 : TYPES DE DECHIRURES CAPSULAIRES (D'APRES DECAMP ET AL., 2016)	21
FIG. 8 : RADIOGRAPHIE DE LÉSIONS OSSEUSES POUVANT ÊTRE OBSERVÉES LORS DE LCF (SERVICE D'IMAGERIE DU CHUVA-AC).....	22
FIG. 9 : PANSEMENT D'EHMER (D'APRES DECAMP ET AL., 2016B)	27
FIG. 10 : PROTHÈSE DE CAPSULE POUR LE TRAITEMENT D'UNE LCF DROITE (D'APRES WARDLAW ET McLAUGHLIN, 2018)	29
FIG. 11 : SUTURE ILIO-FÉMORALE MODIFIÉE SUR UN MODÈLE DE SQUELETTE DE CHIEN (D'APRES ROCHA ET AL., 2020)	30
FIG. 12 : TRANSPOSITION DU LIGAMENT SACRO-TUBÉRAL (D'APRES KILIÇ ET AL., 2002)	32
FIG. 13 : IMPLANT TIGHTROPE® (D'APRES ARTHREX® VET SYSTEMS, 2022)	34
FIG. 14 : MISE EN PLACE D'UN DISPOSITIF TIGHTROPE® (D'APRES ARTHREX® VET SYSTEMS, 2019)	35
FIG. 15 : UTILISATION D'UN CÂBLE RELAI SOUPLE LORS D'IMPLANTATION INVERSEE D'IMPLANT TIGHTROPE® (D'APRES ARTHREX® VET SYSTEMS, 2019).....	36
FIG. 16 : EFFECTIFS D'ANIMAUX AYANT REÇU UNE CORRECTION CHIRURGICALE DE LCF PAR MÉTHODE TIGHTROPE® PAR ANNÉE AU CHUVA-AC	46
FIG. 17 : RÉPARTITION DES ANIMAUX SELON LEUR POIDS À L'ADMISSION AU CHUVA-AC.	47
FIG. 18 : RECONSTRUCTION 3D DE L'EXAMEN TOMODENSITOMÉTRIQUE DE LAPIN À 4 SEMAINES POST-OPÉRATOIRES (SERVICE D'IMAGERIE DU CHUVA-AC).....	49
FIG. 19 : RUPTURE DE PROTHÈSE MINI TIGHTROPE®	51
FIG. 20 : RADIOGRAPHIE AVEC SIGNES EN FAVEUR D'UNE ARTHRITE SEPTIQUE (FLECHES ROUGES) À 19 MOIS POST-OPÉRATOIRE (SERVICE D'IMAGERIE DU CHUVA-AC).....	52
FIG. 21 : REPRISE FONCTIONNELLE EN FONCTION DE LA DURÉE POST-OPÉRATOIRE ET DE L'ESPECE	53
FIG. 22 : AMPLITUDE DE MOUVEMENT DE L'ACF EN FONCTION DE LA DURÉE	53
FIG. 23 : DÉVELOPPEMENT ARTHROSIQUE EN FONCTION DE LA DURÉE	54
FIG. 24 : ÉLARGISSEMENT DU CANAL FÉMORAL EN FONCTION DE LA DURÉE	55
FIG. 25 : RADIOGRAPHIE EN FAVEUR D'UNE OSTÉOMYÉLITE MARQUÉE À 18 MOIS POST-REPRISE DE MINI TIGHTROPE® (SERVICE D'IMAGERIE DU CHUVA-AC)	56
FIG. 26 : SCORE ORTHOPÉDIQUE EN FONCTION DE L'ANKYLOSE ARTICULAIRE ET DE L'ESPECE.....	60
FIG. 27 : SCORE ORTHOPÉDIQUE EN FONCTION DE LA DÉGÉNÉRESCENCE ARTICULAIRE	61
FIG. 28 : SCORE ORTHOPÉDIQUE EN FONCTION DE L'ÉLARGISSEMENT DU CANAL FÉMORAL.....	62

Liste des tableaux

TABLEAU 1 : MATERIEL RECOMMANDE EN FONCTION DU POIDS DE L'ANIMAL.....	34
TABLEAU 2 : SCORE RADIOGRAPHIQUE CALCULE ET EVOLUTION ARTHROSIQUE.....	45

Liste des abréviations

ACF : articulation coxofémorale

AINS : anti-inflammatoires non stéroïdiens

AVP : accident de la voie publique

ChuvA-AC : Centre hospitalier universitaire vétérinaire d'Alfort, Animaux de Compagnie

d : diamètre

ENVA : École Nationale Vétérinaire d'Alfort

ETC : exérèse tête-col du fémur

fig. : figure

kg : kilogramme

LCF : luxation coxofémorale

lig. : ligament

mm : millimètre

NAC : nouveaux animaux de compagnie

NEC : note d'état corporel

Introduction

La luxation coxofémorale (LCF) représente 90 % des cas de luxation chez les animaux domestiques. Elle résulte principalement de traumatismes violents, tels que les accidents de la voie publique (AVP), les chutes et autres traumatismes (Wardlaw et McLaughlin, 2018).

La LCF se définit comme une perte totale des rapports anatomiques normaux entre les deux surfaces articulaires de l'articulation coxofémorale (ACF) : celles de la tête fémorale et de l'acétabulum. Cette affection intervient lors de rupture des moyens de contention primaire de l'ACF que sont le ligament de la tête fémorale et la capsule articulaire. Additionnellement aux lésions liées au choc initial et aux lésions capsulo-ligamentaires, des lésions secondaires, osseuses, musculaires et cartilagineuses, viennent compliquer à terme la luxation. Leurs conséquences sur le fonctionnement articulaire sont majeures, ce qui justifie une prise en charge précoce des luxations de façon à replacer en position anatomique les éléments constituant l'ACF. La luxation peut être traitée par une réduction à foyer fermé. L'échec de cette approche thérapeutique ou son impossibilité de mise en œuvre impose de recourir à une procédure chirurgicale.

De nombreuses techniques chirurgicales ont été développées afin de traiter les LCF, qu'elles soient conservatrices (l'ACF est conservée) ou palliatives : l'ACF est supprimée lors d'exérèse tête-col du fémur (ETC), ou remplacée lors de prothèse totale de hanche. La multiplicité des techniques proposées témoigne des insuffisances de chacune d'elles, aucune ne s'imposant en prodiguant des résultats incontestablement supérieurs aux autres. Récemment, une technique de contention de l'ACF par utilisation d'une prothèse TightRope® a été proposée et semble offrir des résultats intéressants.

L'objectif de cette étude est de décrire les résultats associés à l'utilisation de la technique du TightRope® pour le traitement des LCF et les complications. L'hypothèse H0 est que cette technique apporte des résultats supérieurs et un nombre de complications moindre par rapport aux autres techniques de traitement des LCF. Cette étude ne traitera pas des traitements chirurgicaux palliatifs, qui ne peuvent être considérés comme un véritable traitement des LCF.

La première partie de ce travail s'intéressera aux données bibliographiques des LCF, aux conséquences de ces luxations et à leurs traitements. La seconde partie sera consacrée à une étude rétrospective des animaux de compagnie ayant reçu un traitement chirurgical de leur LCF par TightRope® au Centre hospitalier universitaire vétérinaire d'Alfort (ChuvA-AC) entre 2014 et 2022 dont les résultats seront confrontés, dans une troisième partie, aux données de la littérature.

Première partie : étude bibliographique

1. Rappels anatomiques : l'articulation coxofémorale et les moyens de contention de la tête fémorale dans la cavité acétabulaire

L'ACF, encore appelée hanche, est une articulation synoviale sphéroïde qui relie le membre pelvien au bassin. Elle est composée d'éléments osseux maintenus en place par des moyens de contention primaires et secondaires.

A. Éléments osseux

Les éléments osseux qui composent l'ACF sont l'acétabulum et l'extrémité proximale du fémur.

a. L'acétabulum

L'acétabulum est la cavité articulaire formée à la jonction des trois os plats qui constituent l'os coxal : l'os ilium, l'os ischium et l'os pubis. Cette cavité est orientée ventro-latéralement. Plusieurs éléments osseux la composent (Voir figure (Fig.) 1).

- *Bord de l'acétabulum :*

Le bord de l'acétabulum est un relief saillant, circulaire, qui se situe en périphérie de l'acétabulum. Il constitue un renfort contribuant aux fonctions mécaniques de l'os coxal. Lisse en face interne, sa surface est rugueuse en face externe, ce qui permet l'attache du bourrelet acétabulaire (Cf. infra). Ventralement, il comporte une incisure appelée incisure de l'acétabulum.

- *Surface semi-lunaire :*

La surface semi-lunaire est une structure interne à l'acétabulum, bordée latéralement par le bord de l'acétabulum. Elle forme un croissant de lune composé d'une corne crâniale et d'une corne caudale. Elle s'ouvre sur l'incisure de l'acétabulum. Sa surface est lisse et revêtue de cartilage articulaire.

- *Fosse de l'acétabulum :*

La fosse de l'acétabulum est une dépression qui se situe au centre de l'acétabulum, et qui constitue la partie la plus fine de l'os coxal (Barone, 1986). Elle est profonde et rugueuse, ce qui permet l'attache du ligament de la tête fémorale (Cf. infra). Ventralement, elle s'ouvre sur l'incisure de l'acétabulum.

- *Particularités spécifiques :*

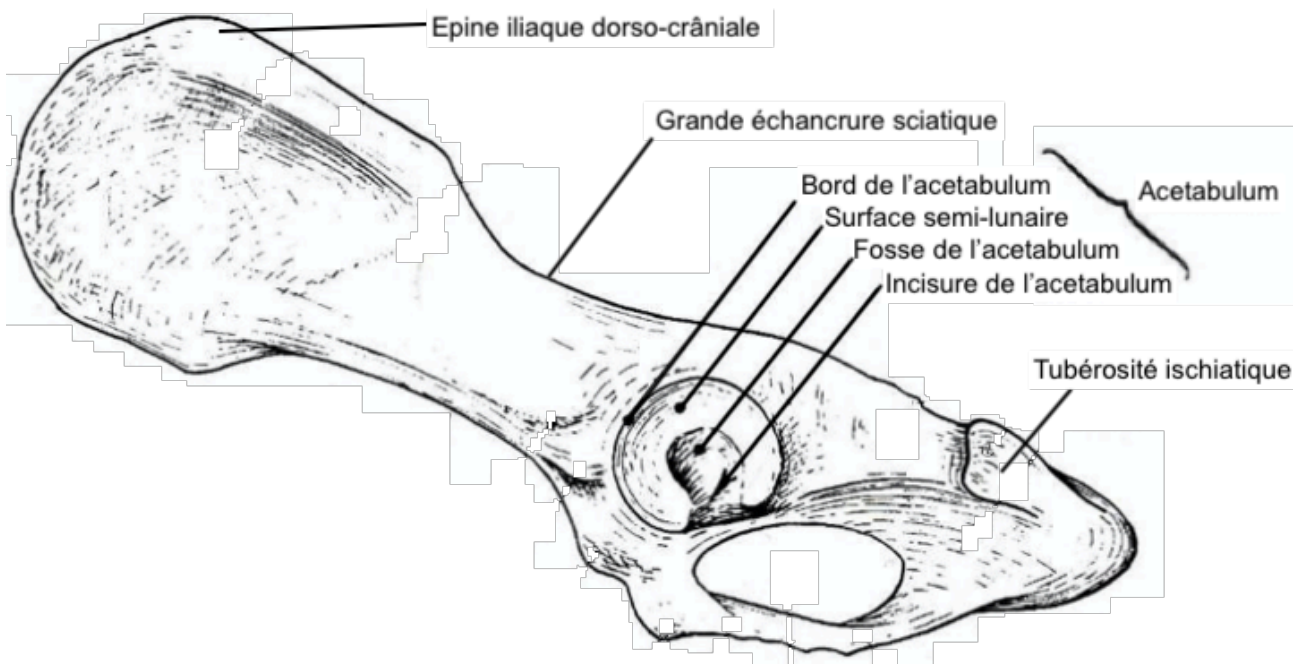
Bien que ces éléments osseux soient présents chez toutes les espèces, il existe des spécificités anatomiques propres à chacune d'entre elles (Barone, 2000a).

Chez le chien, l'acétabulum est profond avec un bord de l'acétabulum régulier, ouvert sur une large incisure de l'acétabulum. La surface semi-lunaire a des cornes de taille égale.

Chez le chat, l'acétabulum est comparable au chien bien que moins profond et plus large.

Chez le lapin, l'acétabulum est étroit mais profond, avec une vaste fosse de l'acétabulum. Celle-ci est entourée quasi totalement par la surface semi-lunaire, qui est interrompue par une incisure de l'acétabulum très étroite, pouvant être apparentée à un trou.

Fig. 1 : Face latérale d'os coxal gauche de chien (d'après Barone, 1986)



b. L'extrémité proximale du fémur

La surface articulaire complémentaire à l'acétabulum est la tête fémorale qui se situe à l'extrémité proximale du fémur (Voir Fig. 2).

- ***Tête fémorale***

Orientée médio-crânialement, la tête fémorale est volumineuse et sphéroïdale, portée par le col du fémur. En sa partie médiale, elle possède une échancrure d'insertion ligamentaire appelée *fovea capitis*, qui répond à la fosse de l'acétabulum.

- ***Grand trochanter***

Le grand trochanter est un relief pratiquement aussi volumineux que la tête fémorale. Il se situe latéralement à celle-ci. Sa partie cranio-latérale comporte une crête rugueuse, lieu d'attaches tendineuses.

- ***Fosse trochantérique***

La fosse trochantérique se trouve sur la face caudale du fémur. Il s'agit d'une incisure large et profonde de forme triangulaire, qui sépare distalement la tête fémorale et le grand trochanter.

- *Petit trochanter*

Le petit trochanter est un relief moins développé que le grand trochanter. Il est positionné en face médiale, distalement à la tête du fémur.

- *Particularités spécifiques (Barone, 1986) :*

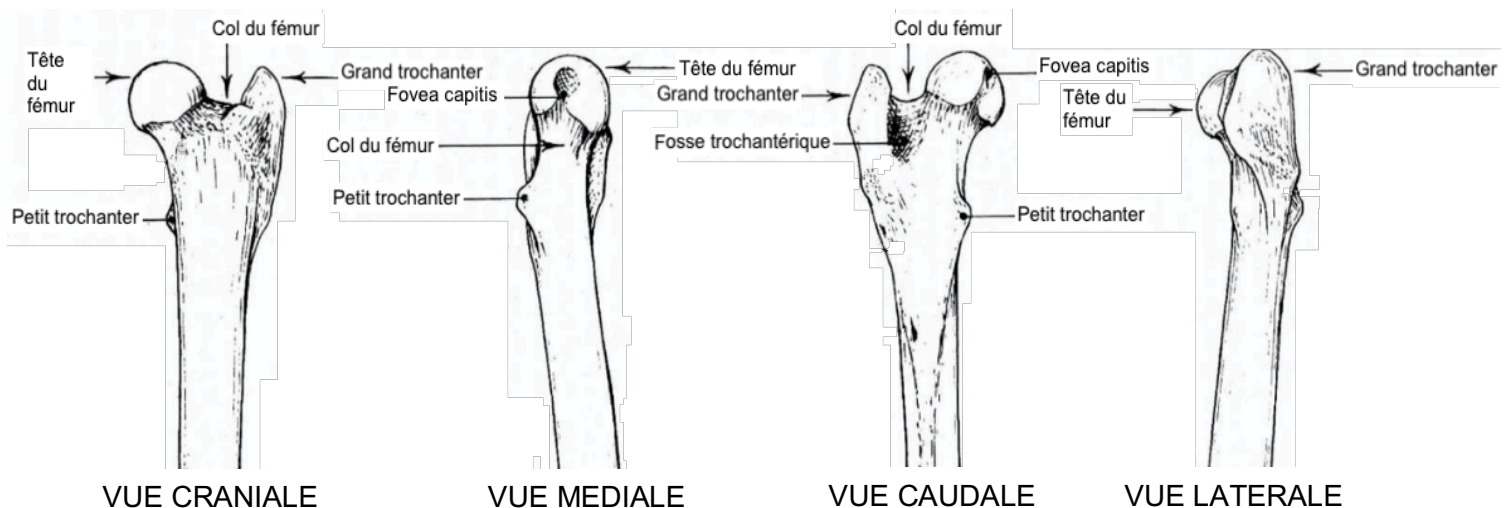
Ces différentes structures ont des spécificités propres à chaque espèce.

La tête fémorale chez le chien est sphérique et régulière, portée par un long col et creusée d'une *fovea capitis* peu profonde mais prolongée par une petite incisure distale. Le grand trochanter est de forme triangulaire et se compose d'une partie crâniale plus réduite que la partie caudale. La fosse trochantérique est profonde et le petit trochanter est de forme conique.

L'extrémité proximale du fémur de chat est similaire à celle du chien, malgré une *fovea capitis* peu marquée non prolongée par une incisure distale, ainsi qu'un grand trochanter moins développé mais proportionnellement plus large et plus arrondi.

La tête fémorale du lapin est petite et sphérique, portée par un col court mais épais et creusée par une *fovea capitis* restreinte. Le grand trochanter est massif et plus développé que la tête fémorale (il joue un rôle de bras de levier de la cuisse, important chez cette espèce). La fosse trochantérique est profonde et étroite. Le petit trochanter est également développé et forme une crête allongée.

Fig. 2 : Extrémité proximale du fémur gauche de chien (d'après Barone, 1986)



Afin de garantir l'intégrité et la complémentarité des surfaces articulaires, ces éléments osseux sont maintenus en place, l'un par rapport à l'autre, par différents moyens de contention indispensables à la conservation d'une fonction articulaire normale.

B. Moyens de contention

L'ACF est une articulation spécialisée dans les mouvements de flexion-extension. Elle a une capacité d'adduction-abduction limitée (Barone, 2000a). Malgré cela, par l'absence de ligament collatéral, elle dispose, d'une grande amplitude de mouvements. La complémentarité entre la conformation sphéroïde de la tête fémorale et la forme hémisphérique de l'acétabulum apporte en elle-même une stabilité à l'articulation, mais elle n'est pas suffisante : elle doit être complétée par

des moyens de contention dédiés dont le rôle est d'autoriser l'amplitude importante des mouvements mais sans risque de perte de la coaptation articulaire.

a. Contention primaire

Les moyens de contention primaire sont des structures dont le rôle est d'assurer l'union des éléments osseux de l'ACF (Voir Fig. 3). La stabilité apportée est dite passive (Hulse, 2010).

- *Ligament de la tête fémorale*

Le ligament de la tête fémorale est un ligament intra-articulaire, situé entre la *fovea capitis* du fémur et la fosse de l'acétabulum. Il maintient fermement la tête fémorale dans l'acétabulum. Il est tapissé par de la membrane synoviale.

Il s'agit d'un ligament blanc, constitué principalement de fibres collagènes inextensibles, parallèles et spiralées, et de rares fibres élastiques. Ces fibres sont contenues dans un tissu conjonctif. Elle sont associées à un discret réseau capillaire et à de nombreuses fibres nerveuses (Barone, 2000b).

Par sa composition inextensible, le ligament de la tête fémorale crée un frein qui limite la flexion et l'abduction de l'ACF. Il sert secondairement à amortir les pressions exercées par la tête fémorale sur l'acétabulum.

Chez le chien, ce ligament est épais et cylindroïde. Son insertion acétabulaire est étendue et une expansion ligamentaire forme un large faisceau accessoire qui s'étend jusqu'à l'incisure acétabulaire. Le ligament de la tête fémorale du chat est au contraire fin, mais il a une disposition similaire à celle du chien. Chez le lapin, ce ligament est épais et dépourvu de faisceau accessoire (Barone, 2000a).

- *Bourrelet acétabulaire*

Le bourrelet acétabulaire est un rebord fibreux de section triangulaire, inséré sur le bord de l'acétabulum. Il forme un anneau complet, et prend le nom de ligament transverse de l'acétabulum en regard de l'incisure de l'acétabulum.

Il se compose de fibres collagènes concentriques, parallèles à la bordure articulaire, et d'un plexus artérioveineux circulaire périphérique (Barone, 2000b).

Son rôle est, d'une part, d'agrandir la cavité acétabulaire pour augmenter la coaptation avec la tête fémorale, et d'autre part, de lisser les irrégularités du bord de l'acétabulum.

Chez le chien et le chat, le bourrelet acétabulaire est assez faible, et le ligament transverse de l'acétabulum est allongé mais étroit. Il est encore plus mince chez le lapin (Barone, 2000a).

- *Capsule articulaire*

La capsule articulaire est un solide manchon fibreux qui engaine complètement l'ACF. Elle est doublée par la membrane synoviale sur sa face interne.

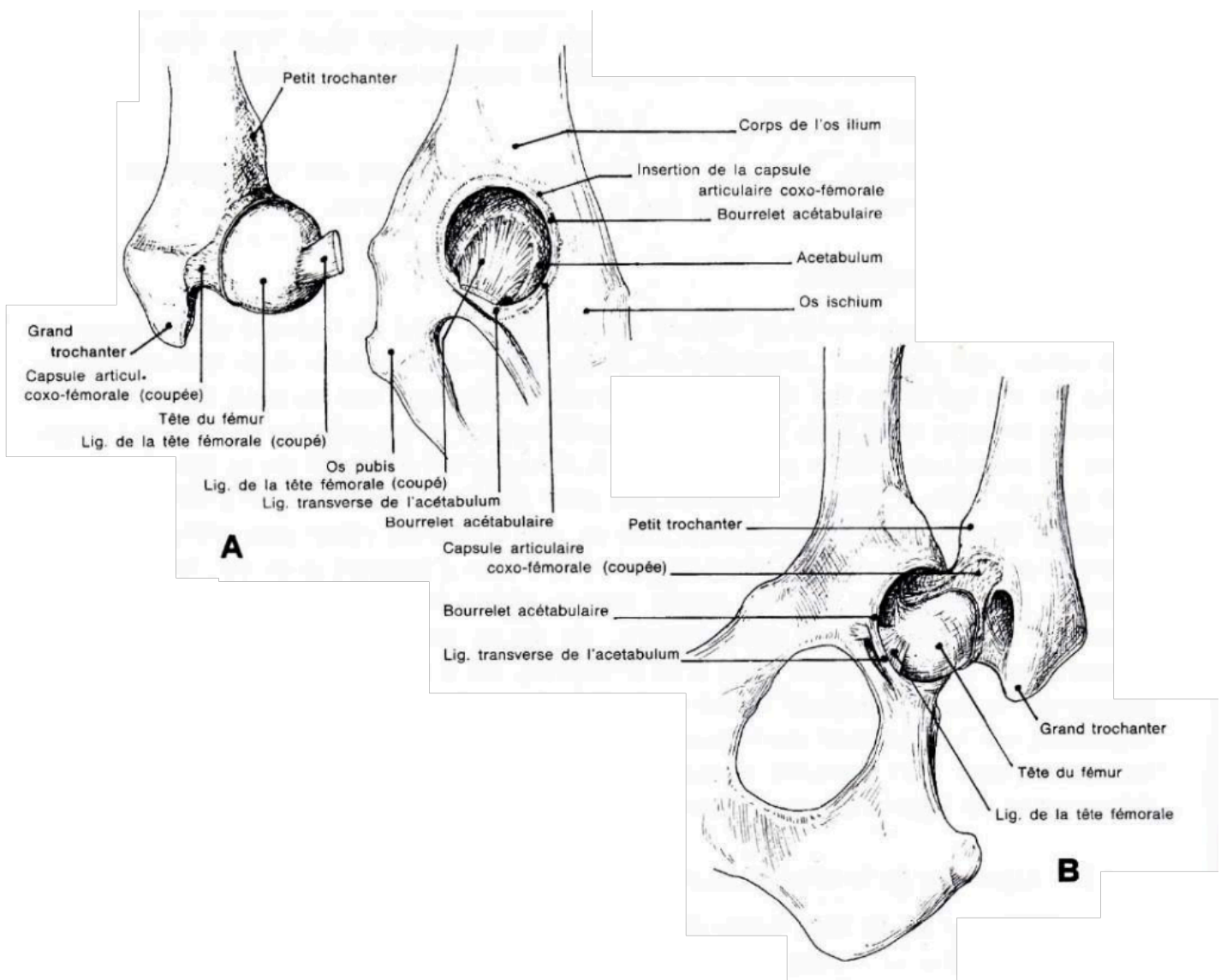
Elle s'insère sur le revers externe et à la base du bourrelet acétabulaire, et se termine sur le col fémoral. Son épaisseur n'est pas uniforme, notamment au niveau de zones de renforcement variables selon les espèces, où elle est plus épaisse. Chez le chien, la capsule articulaire est fine et renforcée crânialement, tandis que chez le chat, elle est épaisse et renforcée caudalement. Chez le lapin, la capsule est fine sans zone de renforcement et elle est étendue (Barone, 2000a).

Elle est formée de faisceaux de fibres de collagènes entrecroisées, d'orientation longitudinale en superficie et transverse en profondeur (Barone, 2000b).

Fig. 3 : Moyens de contention primaires de l'ACF d'un chien (d'après Barone, 2000b)

A- Surfaces articulaires disjointes.

B- Ligaments vus après ablation partielle de la capsule, vue ventrale.



b. Contention secondaire

D'autres structures participent secondairement à la contention de l'ACF, en parallèle de leur fonction principale qui leur est propre.

- *Liquide synovial*

Contenu à l'intérieur de la capsule synoviale, le liquide synovial tapisse la face interne de la capsule articulaire, les faces et le rebord libre du bourrelet acétabulaire, ainsi que le pourtour du ligament de la tête fémorale et de son faisceau accessoire (Barone, 2000a).

Il se forme à partir d'un filtrat de plasma au travers de l'endothélium et l'interstitium synovial, auquel sont ajoutées des mucoprotéines (Schulz et Hayashi, 2019).

Sa fonction principale est de lubrifier l'articulation et de nourrir le cartilage articulaire. Par sa viscosité, le liquide synovial a également un effet anti-cavitation, qui empêche la formation de bulles intra-articulaires.

Par son faible volume, sa viscosité et son caractère incompressible, il empêche les translations latérales du fémur par rapport à l'acétabulum. En effet, en cas de translation latérale, cela entraîne une dépression intracapsulaire avec une invagination de la capsule qui limite le mouvement.

- *Muscles périarticulaires*

Les masses musculaires ajoutent une composante active à la contention et à la protection de l'ACF (Barone, 2000c).

- Muscles principaux :

Les principaux muscles responsables de la contention de l'ACF sont les muscles fessiers. Ils exercent une traction crâniale sur le fémur, qui empêche la tête du fémur de se luxer hors de l'acétabulum caudalement lors des mouvements de flexion de l'ACF (Barone, 2000a).

Muscle fessier superficiel

Le muscle fessier superficiel est un muscle mince, composé de deux parties charnues (une branche crâniale et une branche caudale plus développée) triangulaires. Il se situe entre la peau et le muscle fessier moyen.

Il s'insère sur l'épine iliaque ventro-caudale et la crête sacrale médiane (son insertion est confondue avec celle du muscle tenseur du fascia lata). Il se termine sur la tubérosité glutéale du fémur (Voir Fig. 4 et 5).

C'est un muscle abducteur de la cuisse et rotateur interne de la cuisse en seconde intention.

Chez le chien et le chat, le muscle fessier superficiel est de faible épaisseur mais bien différencié des autres muscles. Chez le lapin, les deux branches sont unies par une expansion charnue.

Muscle fessier moyen et accessoire

Le muscle fessier moyen est le muscle fessier le plus vaste. Il est puissant et développé. Chez de nombreuses espèces, il est confondu avec le muscle fessier accessoire. Le muscle fessier moyen s'insère sur la partie dorso-crâniale et moyenne de la face glutéale de l'aile de l'ilium et se terminent sur le revers latéral du sommet du grand trochanter (Voir Fig. 4 et 5).

Le rôle des muscles fessiers moyen et accessoire est essentiel dans la propulsion du corps par extension de la cuisse. Ces muscles sont également rotateurs interne de la cuisse en seconde intention.

Chez le chien, les deux muscles sont intimement liés. Ils sont plus distincts chez le chat où le muscle fessier moyen est large mais court tandis que le muscle fessier accessoire est plus épais. Chez le lapin, les deux muscles sont bien distincts. Le muscle fessier moyen est large mais fin, et le muscle fessier accessoire est large et rayonné.

Muscle fessier profond

Le muscle fessier profond est un muscle large et plat situé dorso-crânialement à l'ACF.

Il s'insère sur la partie ventro-caudale de la face glutéale de l'aile de l'ilium et la partie adjacente du col de l'ilium et se termine sur la partie crâniale du grand trochanter (Voir Fig. 4 et 5).

C'est un muscle abducteur de la cuisse, extenseur de la hanche et rotateur interne du fémur en seconde intention.

Chez le chien et le chat, c'est un muscle fort et bien développé, caché sous les autres muscles fessiers. Chez le lapin, c'est un muscle fin et triangulaire.

Fig. 4 : Insertion des principaux muscles périarticulaires sur une vue latérale d'os coxal de chien (d'après Barone, 1986)

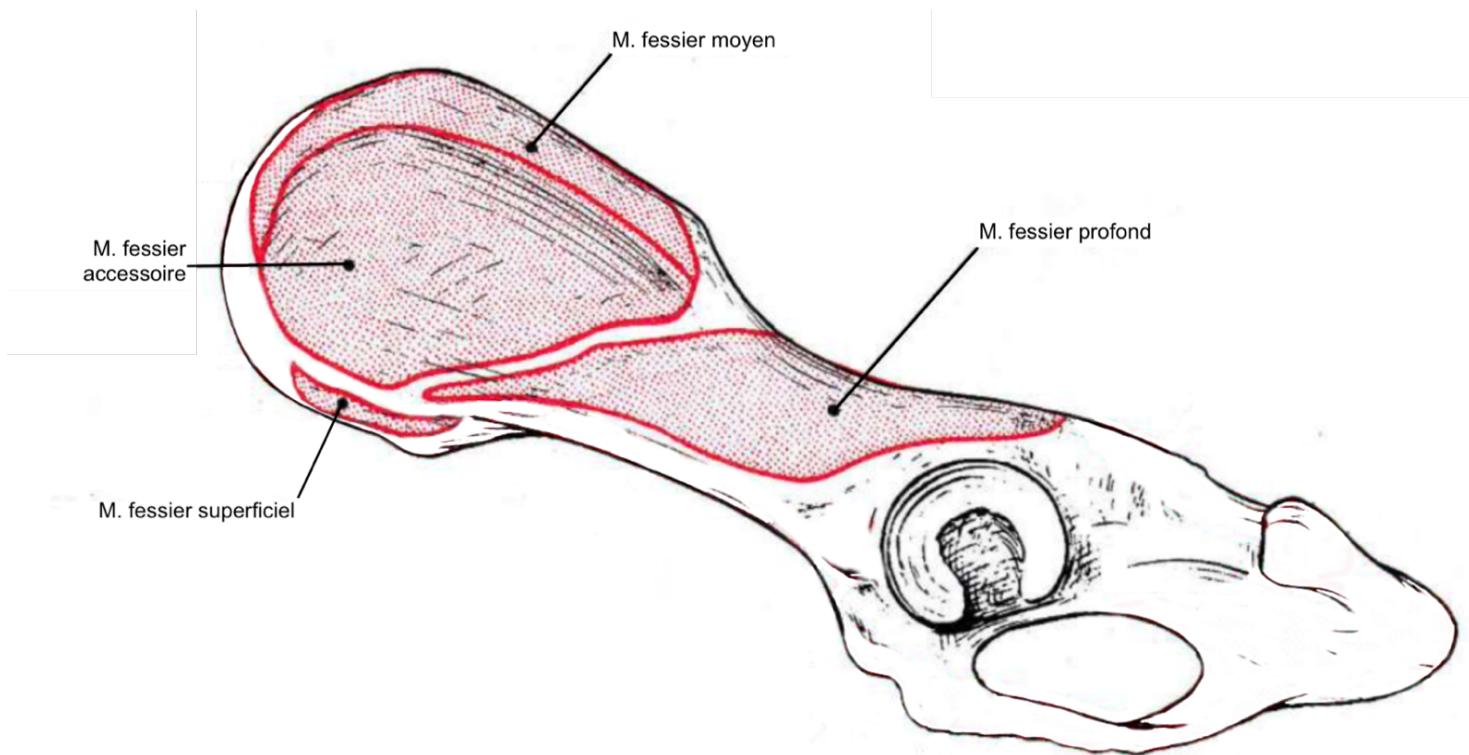
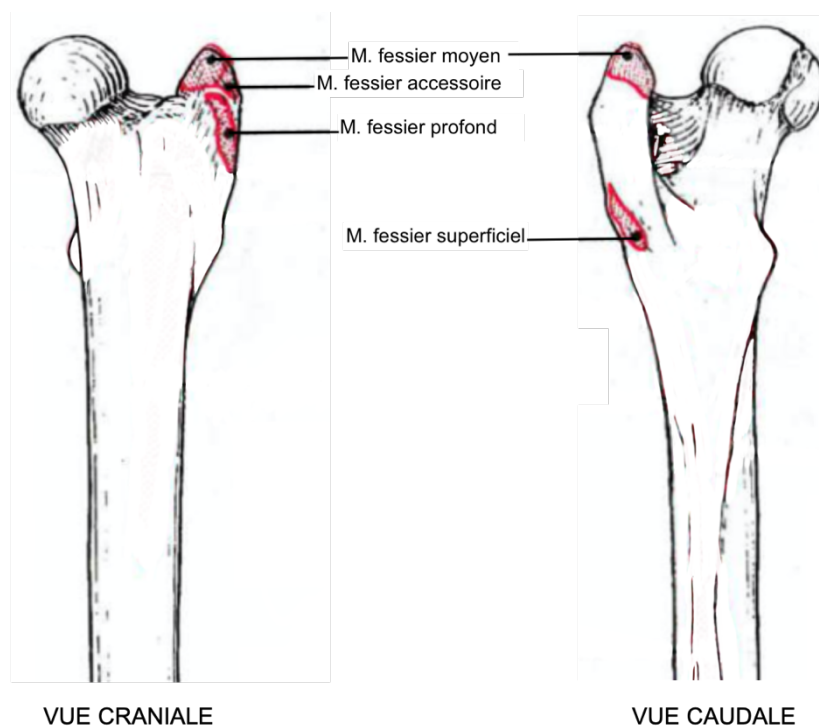


Fig. 5 : Insertions des principaux muscles périarticulaires sur un fémur de chien (d'après Barone, 1986)



□ Muscles secondaires :

Les muscles secondaires sont les muscles pelviens profonds, qui participent également aux mouvements et à la contention de l'ACF.

Muscle psoas-iliaque

Le muscle psoas-iliaque est constitué de deux chefs : le muscle grand psoas et le muscle iliaque. Il s'insère sur les vertèbres lombaires et la face pelvienne de l'ilium et se termine sur le petit trochanter. Il permet la flexion des lombes et du bassin, ainsi que la flexion et rotation externe de la cuisse.

Muscle obturateur interne

Le muscle obturateur interne s'insère sur le pourtour du foramen obturé du pubis et l'ischium et sur la face dorsale de la membrane obturée. Il se termine sur la fosse trochantérique du fémur. C'est un muscle rotateur externe et abducteur de la cuisse.

Muscles jumeaux

Les muscles jumeaux sont deux petits muscles qui encadrent crânialement et caudalement le muscle obturateur interne. Ils s'insèrent sur le bord latéral de l'ischium, ventralement à la petite incisure sciatique et se terminent sur la fosse trochantérique du fémur. Ce sont des muscles auxiliaires au muscle obturateur interne. Ils sont donc rotateurs externe et abducteurs de la cuisse.

Muscle obturateur externe

Le muscle obturateur externe s'insère sur le pourtour ventral du foramen obturé du pubis et de l'ischium et se termine sur la fosse trochantérique du fémur. C'est un muscle adducteur et rotateur externe de la cuisse.

Muscle carré fémoral

Le muscle carré fémoral s'insère sur la face ventrale de l'ischium, crânialement à la tubérosité ischiatique, et se termine sur la face caudale de l'extrémité proximale du fémur, distalement à la fosse trochantérique. C'est un muscle extenseur, adducteur et rotateur externe de la cuisse.

Ces moyens de contention garantissent la qualité de la coaptation de l'ACF et le bon fonctionnement articulaire. En cas de lésion d'une ou plusieurs structures primaires, une LCF peut se produire.

2. La luxation coxofémorale et ses lésions associées

Il existe trois types de LCF. La LCF cranio-dorsale, qui correspond au déplacement de la tête fémorale en regard de la grande échancrure sciatique, représente 75 % des LCF (Wardlaw et McLaughlin, 2018). Les LCF peuvent aussi être cranio-ventrale, avec un déplacement du fémur ventralement au col de l'ilium, ou caudo-ventrale, la tête fémorale venant alors se loger dans le foramen obturé.

A. Biomécanique des luxations coxofémorales

a. LCF dorsale

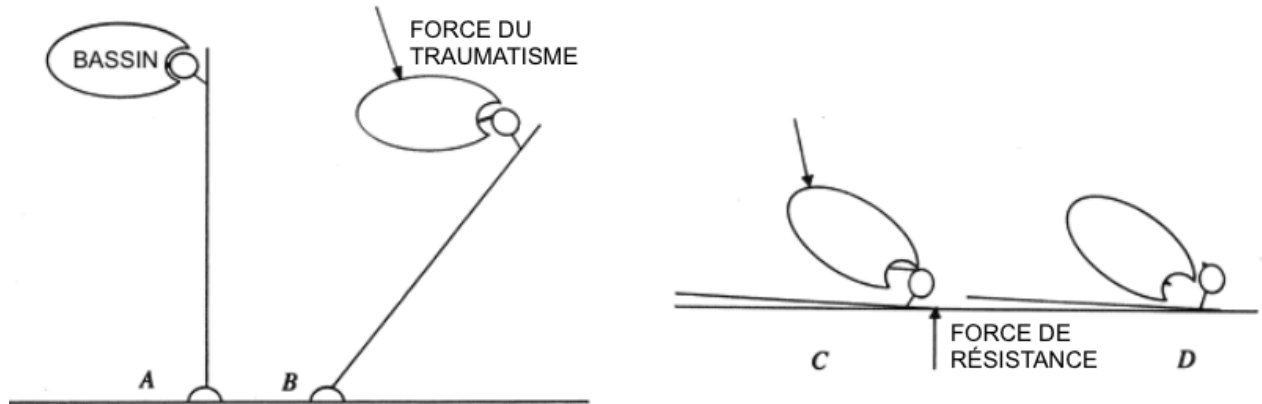
La principale pathogénie de la LCF dorsale est un choc latéral, mais elle peut également survenir lors de choc dorsal.

- *Choc latéral* (Voir Fig. 6) :

Un choc latéral entraîne dans un premier temps une chute de l'animal du côté controlatéral au choc. Au cours de cette chute, le membre pelvien controlatéral au choc est placé en adduction en gardant le pied au sol. La force de levier créée par le fémur en adduction entraîne une subluxation de la tête fémorale. Lorsque le grand trochanter touche le sol, l'énergie du choc est transmise du fémur à la tête fémorale. La tête fémorale subluxée dépasse alors le bord de l'acétabulum, ce qui entraîne une rupture ou une désinsertion du ligament de la tête fémorale et de la capsule articulaire. Les muscles fessiers se contractent et exercent une traction sur le fémur dans une direction crâniale et dorsale qui induit une LCF cranio-dorsale.

Fig. 6 : Biomécanique des luxations coxo-fémorales crânio-dorsales lors de choc latéral (d'après Hulse, 2016)

- A- Vue de l'ACF et du membre pelvien de face avant le traumatisme
- B- Adduction du membre controlatéral causée par un choc latéral porté sur le bassin
- C- Subluxation de la tête fémorale lorsque le fémur touche le sol
- D- Puis rupture ou désinsertion du ligament de la tête fémorale et de la capsule : survenue de la luxation



- *Choc dorsal :*

Un choc dorsal entraîne une flexion du grasset et de la hanche. Lors du contact du grasset contre le sol, le bassin poursuit son mouvement en direction ventrale. Cela entraîne une rotation externe importante du fémur qui peut aboutir, si la force est suffisante, à une rupture ou une désinsertion du ligament de la tête fémorale et de la capsule articulaire. Par contraction des muscles fessiers, la tête fémorale, une fois encore, se déplace cranio-dorsalement (Hulse, 2010).

b. Luxation ventrale

La biomécanique des LCF ventrales est comparable à celle des LCF dorsales, mais elle se produit lors d'un port du membre en abduction. Ceci arrive généralement lors de saut ou de chute avec une réception sur un membre en abduction. L'excès d'abduction induit une mise en tension capsulo-ligamentaire responsable secondairement d'une rupture ou d'une désinsertion des moyens de contention primaires. Les déchirures ou arrachements des structures capsulo-ligamentaire autorisent alors un déplacement de la tête fémorale en direction ventrale du bassin sous l'effet des forces s'exerçant sur le fémur. La LCF ventrale peut également être iatrogène lors de réduction excessive d'une LCF dorsale.

La LCF ventrale peut être crâniale lors de rotation externe du membre pendant la luxation. La tête fémorale se place alors dans la cavité pelvienne, le fémur venant s'appuyer, par la partie dorsale du col, sur le bord ventral de l'aile de l'ilium. Elle peut également être caudale lors de rotation interne du membre pendant la luxation. La tête fémorale vient se loger dans le foramen obturé (Hulse, 2010).

Quel que soit le type de la luxation, celle-ci ne peut exister qu'en présence de lésions de la capsule et du ligament de la tête fémorale, ces lésions pouvant être de différentes natures. Elles peuvent être assorties de lésions osseuses, musculaires et cartilagineuses. Ces lésions doivent être identifiées car elles déterminent le choix du traitement de la luxation.

B. Lésions associées aux luxations coxofémorales

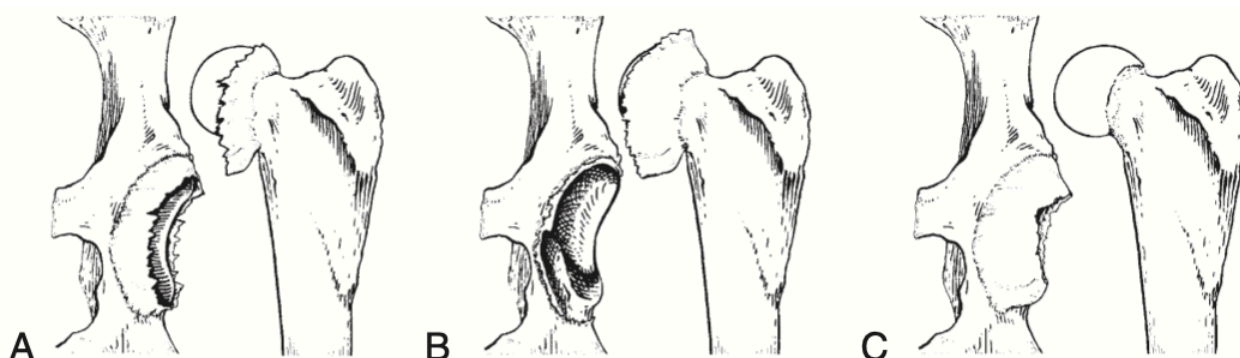
a. Lésions des moyens de contention primaires

Une LCF est toujours associée à une rupture ou une désinsertion du ligament de la tête fémorale et de la capsule articulaire, car ces lésions sont indispensables à la sortie de la tête fémorale hors de l'acétabulum.

Il existe différents types de lésion de la capsule (Voir Fig. 7) : elle peut, en effet, être déchirée en son milieu, ou bien désinsérée au niveau du bourrelet acétabulaire ou du col du fémur.

Fig. 7 : Types de déchirures capsulaires (d'après DeCamp et al., 2016)

- A- Capsule déchirée en son milieu
- B- Désinsertion au niveau du bourrelet acétabulaire
- C- Désinsertion au niveau du col du fémur



Plus rarement, le bourrelet acétabulaire peut se désinsérer du bord de l'acétabulum, et se placer en travers de la cavité acétabulaire.

Le ligament de la tête fémorale se rompt généralement. Cette rupture entraîne la formation d'un hématome intra articulaire qui, en s'organisant, peut secondairement combler partiellement la cavité articulaire et empêcher une parfaite réduction. Il en est de même des reliquats de ligament de la tête fémorale demeurée dans l'articulation.

Dans certains cas, le ligament de la tête fémorale ne se rompt pas mais se désolidarise du fémur à la faveur d'une fracture par avulsion de la tête fémorale.

b. Lésions osseuses

Les lésions osseuses sont de diverses natures (Voir Fig. 8). Certaines se constituent en même temps que la luxation.

C'est le cas, parmi les plus courantes, des fractures par avulsion de la *fovea capitis* qui ont lieu dans 5 % des cas de LCF (Basher *et al.*, 1986). Lors d'avulsion, le ligament de la tête fémorale ne se rompt pas sous l'effet du choc mais il arrache sa zone d'insertion fémorale. Le fragment osseux avulsé demeure dans l'acétabulum alors que le reste du fémur se déplace en position luxée. La présence de ce fragment contrariera ultérieurement la remise en place de la tête fémorale dans la cavité acétabulaire lors du traitement.

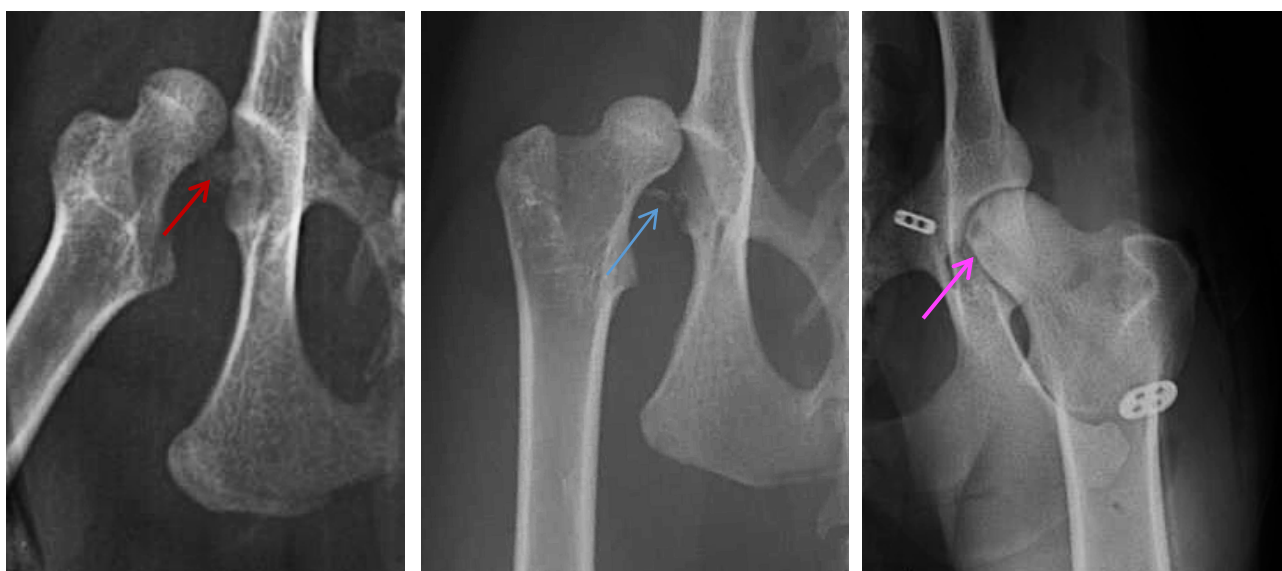En même temps que la luxation, peuvent se produire également des fractures parcellaires du bord de l'acétabulum. Elles sont consécutives au choc de la tête fémorale contre le bassin quand elle percute le bord de l'acétabulum en le quittant (McLaughlin, 1995). En diminuant la surface d'appui de la tête fémorale, elles peuvent causer une perte de stabilité de l'articulation après réduction de la LCF.

D'autres lésions sont plus tardives. C'est le cas notamment des lésions d'usure de la tête fémorale. Ces lésions s'installent progressivement dans le temps et résultent du frottement de la tête fémorale contre le bassin lors de luxation ancienne et non réduite. Ces lésions concernent plus particulièrement la partie ventrale de la tête fémorale qui est la zone d'appui de la tête sur l'ilium après luxation.

Ces différentes lésions seront à prendre en compte pour le choix de la technique de réduction et du traitement de la LCF.

Fig. 8 : Radiographie de lésions osseuses pouvant être observées lors de LCF (Service d'imagerie du ChuvA-AC)

Fracture par avulsion de la *fovea capitis* (flèche rouge), fracture du bord de l'acétabulum (flèche bleue), usure de la tête fémorale par frottements (flèche rose)



c. Lésions musculaires

Lors de la constitution de la LCF, la tête fémorale percute les muscles fessier profond et fessier moyen. Cela entraîne la formation de contusions, voire de déchirures ou de décollements musculaires, les fibres musculaires pouvant être endommagées par le déplacement de la tête fémorale. Le fémur n'étant plus solidaire du bassin, la contraction musculaire le déplace dans le sens de traction des muscles, en direction cranio-dorsale. Progressivement, une spasticité et une fibrose musculaire s'installent (McLaughlin, 1995) qui s'opposent à la mobilisation du fémur et rendent la réduction de plus en plus difficile.

Avec le temps, des adhérences se forment aux sites lésionnels. Initialement, les contusions musculaires déclenchent une réaction inflammatoire qui permet de débarrasser le site lésionnel des

tissus nécrotiques présents et d'initier le processus cicatriciel. Ensuite, un tissu de granulation se constitue puis se remodèle jusqu'à former un tissu fibreux cicatriciel (Perkins, 2018) qui adhère au bassin et recouvre la tête fémorale.

Ce tissu fibreux cicatriciel peut sécréter un liquide jouant le rôle de liquide synovial et s'organiser en néocapsule articulaire (DeCamp *et al.*, 2016a). Les remaniements osseux au site lésionnel, avec une adaptation de la forme de la zone pelvienne de frottement à celle de la tête fémorale, associés à l'existence d'une néocapsule aboutissent à la constitution d'une néo articulation qualifiée de néocotyle.

A ce stade, la réduction de la luxation devient impossible. Le néocotyle est rarement fonctionnel et induit des troubles locomoteurs souvent majeurs. Sa constitution doit donc être prévenue par un traitement de la luxation précoce et adapté.

d. Lésions cartilagineuses

Le choc initial, l'appui et les frottements du fémur contre le bassin causent des lésions traumatiques du cartilage articulaire. En raison de l'absence de vascularisation sanguine et lymphatique du cartilage articulaire, aucune réponse inflammatoire ne se met en place suite à ces lésions. De plus, la population de chondrocytes lésés ne se renouvelle pas, les possibilités de mitose d'un chondrocyte mature étant très faible (Mankin, 1974). Ces particularités expliquent que la cicatrisation cartilagineuse au site lésionnel ne puisse être que très limitée.

Par ailleurs, en l'absence de vascularisation du cartilage, un chondrocyte ne se nourrit que par diffusion du liquide synovial à travers la matrice cartilagineuse (Mankin, 1974). Lors de LCF, le cartilage articulaire n'est plus en contact avec le liquide synovial et n'a donc plus d'apports nutritifs. Cette absence de nutrition et de lubrification aggrave les lésions du cartilage (Wardlaw et McLaughlin, 2018). On observe une diminution de l'agrégation et de la quantité de protéoglycanes présents dans le cartilage articulaire. Ces modifications structurelles causent une diminution de l'élasticité et une augmentation de la perméabilité cartilagineuse, à l'origine d'une déformation de la trame collagénique du cartilage, elle-même responsable d'une altération des propriétés mécaniques du cartilage articulaire (Buckwalter, 1992).

Il a été prouvé que plus la LCF est ancienne, plus l'expression de gènes contrôlant la production de matrice cartilagineuse est diminuée et plus l'expression de gènes contrôlant l'apoptose et la production d'enzymes cataboliques est augmentée. Ainsi, plus la luxation est ancienne, et plus le développement arthrosique est important (Nganvongpanit *et al.*, 2013). Il est donc primordial de réduire la LCF précocement pour restaurer la nutrition du cartilage articulaire et limiter le développement lésionnel (Schulz et Hayashi, 2019).

Toutes ces lésions de l'ACF, liées directement ou indirectement au choc initial, entraînent une expression clinique chez l'animal. La démarche clinique, basée sur une anamnèse, un examen orthopédique et la réalisation d'examen complémentaires est nécessaire à l'établissement du diagnostic de LCF.

C. Démarche clinique

a. Évolution fonctionnelle

L'animal est généralement ambulateur en cas de LCF unilatérale sans autre affection orthopédique associée, et non ambulateur en cas de LCF bilatérale ou unilatérale avec une autre affection orthopédique associée (Wardlaw et McLaughlin, 2018). Lorsque l'animal est ambulateur, la boiterie est initialement sans appui, en raison d'une composante algique et mécanique (l'articulation luxée n'apporte plus de stabilité).

Par la suite, en raison du développement de la fibrose et des remaniements osseux, la néoarticulation formée apporte une certaine stabilité, qui s'exprime par une reprise d'appui du membre atteint. Cependant, une inflammation persiste, et est à l'origine d'une forte boiterie non résolutive. De plus, cette néoarticulation non viable est associée à une amplitude de mouvements nettement diminuée.

Cette évolution clinique n'étant pas favorable à une locomotion de qualité, il est donc primordial de procéder à une prise en charge thérapeutique de façon précoce.

Afin d'ajuster au mieux cette prise en charge, des examens d'imagerie préalables sont nécessaires.

b. Examen d'imagerie

La radiographie est indispensable afin de distinguer la LCF des autres lésions qui entrent dans son diagnostic différentiel : les luxations secondaires à une dysplasie coxofémorale, les disjonctions de l'épiphyse fémorale proximale et les fractures du col du fémur (Schulz et Hayashi, 2019). Elle permet également d'identifier et d'évaluer les lésions associées aux LCF, telles qu'une avulsion de la *fovea capitis*, une fracture du bord de l'acétabulum ou une dégénérescence articulaire marquée liée à une éventuelle dysplasie préexistante *etc.* (Schulz et Hayashi, 2019). Ces lésions doivent être reconnues car elles doivent être nécessairement prises en compte dans le choix du mode de traitement. La radiographie permet également d'évaluer l'ancienneté des lésions, notamment lorsqu'un néocotyle est discernable.

L'importance de la boiterie et la survenue de lésions secondaires expliquent la nécessité d'une prise en charge rapide des LCF. Cette prise en charge comprend une réduction de la luxation, c'est-à-dire un repositionnement de la tête fémorale et de l'acétabulum dans des rapports articulaires normaux, complétée d'une éventuelle stabilisation articulaire. La réduction rapide de la LCF est primordiale pour limiter le développement arthrosique de l'articulation (Schulz et Hayashi, 2019).

3. Techniques de prise en charge des luxations coxofémorales

Dans le cadre de ce travail, nous n'envisagerons que les techniques chirurgicales conservatrices de l'ACF. Ces techniques n'ont pas pour objectif de stabiliser l'ACF à long terme, mais uniquement de maintenir la tête du fémur à l'intérieur de l'acétabulum, le temps que la fibrose cicatricielle se développe et prenne le relai du mode de stabilisation mis en place. Afin que cette stabilisation soit efficace, il est nécessaire d'atteindre un équilibre entre les forces appliquées sur l'ACF et les propriétés biomécaniques des différentes techniques de prise en charge.

D'après Rochat (2016), le risque de récurrence de LCF est majoré lors de : dysplasie de hanche, maladie de Legg-Calvé-Perthes, arthrose, avulsion d'un fragment osseux intra-articulaire, fractures articulaires ou périarticulaires, luxation chronique, manque d'observance des propriétaires et lésions tissulaires périarticulaires excessives. Ces affections doivent être prises en compte dans le choix de la gestion de la LCF.

A. Réduction à foyer fermé

La réduction à foyer fermé consiste à traiter la LCF sans intervention chirurgicale. Elle se base sur la stabilisation articulaire par les seuls moyens de contention secondaire (les masses musculaires et la coaptation tête du fémur – acétabulum) puisque la capsule articulaire et le ligament de la tête fémorale ne sont pas réparés chirurgicalement.

a. Technique de réduction

La réduction à foyer fermé se réalise sous anesthésie générale de préférence, ou sous sédation associée à une épidurale chez les animaux critiques, pour permettre une analgésie et surtout une myorelaxation suffisante, la contraction musculaire tendant à s'opposer à la réduction.

La réduction est ensuite réalisée grâce à des manipulations du fémur (Wardlaw et McLaughlin, 2018).

Lors de LCF cranio-dorsale, une traction en direction disto-caudale est exercée sur le membre de manière à aligner la tête fémorale avec l'acétabulum. Ensuite, une rotation interne et une abduction sont appliquées au membre, associées à une pression sur le grand trochanter, pour réintégrer la tête du fémur dans sa cavité.

Lors de LCF cranio-ventrale, le membre est manipulé en traction, en abduction puis en rotation externe afin de dégager la tête fémorale de la partie ventrale du bassin.

Lors de LCF caudo-ventrale, une traction et une abduction sont également appliquées au membre, en association avec un contre-appui sur la tubérosité ischiatique, de façon à sortir la tête fémorale du foramen obturé.

Après libération de la tête fémorale, les LCF ventrales se transforment en LCF dorsales puis sont traitées comme telles.

Une fois l'ACF réduite, le membre est mobilisé en exerçant des mouvements de flexion, d'extension et de rotation, tout en maintenant une pression sur le grand trochanter. Effectuée pendant 10 à 15 minutes, cette manipulation est nécessaire car elle permet de chasser hors de l'acétabulum d'éventuels caillots sanguins ou résidus de capsule articulaire qui s'opposeraient à l'obtention d'une parfaite réduction et compromettraient ainsi la stabilité articulaire (Wardlaw et McLaughlin, 2018).

b. Résultats

La réduction à foyer fermé est indiquée uniquement pour les LCF récentes, c'est-à-dire datant de moins de 72 heures. Elle est contre-indiquée lors de :

- LCF ancienne en raison de l'existence d'éventuelles adhérences fibreuses qui demandent à être levées chirurgicalement. Lors de LCF ancienne, les contractures musculaires qui s'opposent à la réduction imposent, de plus, une contention plus efficace que celle obtenue par une réduction à foyer fermé.

- Fractures ou lésions du bassin ou d'un membre, associées à la luxation, présentes dans 51,5 % des LCF, qui vont conduire l'animal à une remise en charge précoce de son articulation luxée. Cela nécessite l'obtention d'une stabilité articulaire suffisante rarement obtenu par une réduction à foyer fermé (Bone *et al.*, 1984).
- Lors de fracture par avulsion de la tête fémorale qui impose le retrait du fragment osseux intra articulaire avant la réduction.

La réduction à foyer fermé nécessite une bonne myorelaxation et n'est pas toujours réussie à la première tentative. Lors de tentatives infructueuses de réduction à foyer fermé, il est nécessaire d'envisager une approche chirurgicale :

- D'une part parce que la réduction à foyer fermé peut ne pas être possible : c'est le cas lors de l'avulsion de la capsule articulaire au niveau du col fémoral car celle-ci peut basculer dans l'acétabulum et le combler lors de la réduction (DeCamp *et al.*, 2016a).
- D'autres part, parce que la réduction à foyer fermé tend à accroître les lésions cartilagineuses de la tête fémorale par les frottements entre la tête fémorale et le bassin qu'elle génère et que la multiplicité des tentatives aggrave.

Lors de réduction à foyer fermé, le taux de succès, c'est-à-dire l'absence de reluxation, diffère selon les études et varie de 35,2 % (Basher *et al.*, 1986) à 50 % (LeFloch et Coronado, 2021).

Pour tenter de limiter la reluxation, des techniques additionnelles peuvent être mises en place pour tenter d'augmenter la stabilité articulaire.

c. Techniques additionnelles pour augmenter la stabilité de la réduction

- ***Pansement d'Ehmer***

Le pansement d'Ehmer empêche le report de poids sur l'ACF nouvellement réduite, et empêche l'adduction du membre. Il est réalisé de façon à maximiser la coaptation entre la tête fémorale et l'acétabulum, en plaçant le membre en légère abduction et rotation interne (Voir Fig. 9).

Cette technique entraîne cependant un grand nombre de complications. Premièrement, une reluxation de l'ACF a lieu dans 44 % des cas, résultat similaire aux taux de récurrence rapportés lors de réduction orthopédique sans pansement d'Ehmer. Des lésions des tissus mous se développent dans 50 % des cas (pyodermite superficielle, nécrose par compression, dermatite urinaire, œdème distal du membre, automutilation podale, compression vasculaire), dont 37 % de lésions sévères (plaies nécessitant une cicatrisation par seconde intention ou prise en charge chirurgicale, lésion vasculaire nécessitant une amputation) (Schlag *et al.*, 2019). Enfin, ce type de pansement doit rester en place sur une durée d'au minimum 15 jours, en maintenant le membre en flexion. Cela entraîne des altérations musculaires qui rendent la rééducation fonctionnelle difficile (Wardlaw et McLaughlin, 2018).

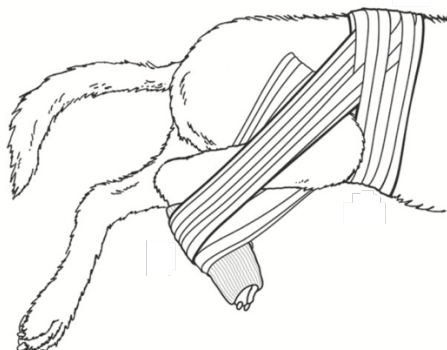
Il a été démontré que le niveau du praticien impacte la survenue de complications. En effet, des lésions secondaires sont présentes dans 13 % des cas lorsque le pansement est réalisé par un titulaire d'un diplôme de spécialiste en chirurgie, dans 21 % des cas pour un résident en chirurgie, et dans 42 % des cas pour un interne (Schlag *et al.*, 2019).

Le pansement d'Ehmer est difficile à réaliser chez les grands chiens qui ont des masses musculaires trop importantes et dont le bandage reste difficilement en place, ou chez les chats qui

supportent très mal les contraintes de ce bandage et où la peau glisse beaucoup. Enfin, il est contraignant pour l'animal.

En conclusion, le pansement d'Ehmer ne limite pas suffisamment le taux de reluxation et il comporte un trop fort taux de complications pour que cette méthode soit retenue pour le traitement des LCF.

Fig. 9 : Pansement d'Ehmer (d'après DeCamp et al., 2016b)



- *Autres techniques*

D'autres techniques ont été anciennement utilisées pour stabiliser les ACF réduites par réduction fermée, mais sont rarement utilisées actuellement en raison de leur taux de complication.

C'est notamment le cas de la technique de De Vita qui consiste en un enclouage ischio-iliaque. Une broche est insérée par la pointe de la fesse, et passe au-dessus et au ras du col fémoral avant de venir s'ancrer dans l'aile iliaque. En s'appuyant sur la partie dorsale du col, cette broche évite en théorie une reluxation dorsale de l'ACF. Cette technique est difficile à mettre en place et elle engendre un risque important de lésion du nerf sciatique, d'arthrite, de lésion de la tête fémorale ou de migration de l'implant (Wildgoose, 1983).

Le taux d'échec relativement important de la réduction à foyer fermé, même lorsqu'elle est associée à une technique de stabilisation additionnelle, ses difficultés voire impossibilités de mise en œuvre lors de luxation ancienne et ses contre-indications expliquent que le traitement des LCF soit fréquemment d'ordre chirurgical.

B. Traitement chirurgical

Les indications du traitement chirurgical découlent des limites de la réduction à foyer fermé.

Le traitement chirurgical est indiqué lors de (McLaughlin, 1995) :

- Stabilisation impossible à obtenir à foyer fermé
- Reluxation après réduction à foyer fermé
- Luxation ancienne nécessitant la levée d'adhérences et une approche de la cavité articulaire pour la libérer de ce qui l'encombre
- Fractures articulaires et périarticulaires

Le traitement chirurgical vise à restaurer la contention primaire de l'articulation. La technique peut être extra-articulaire par des procédures qui reconstruisent la capsule articulaire ou mettent en place

des implants qui se substituent à elle. Elle peut être intra articulaire par pose de prothèses qui viennent remplacer le ligament de la tête fémorale.

De nombreuses techniques ont été développées, dont les principales sont détaillées ci-dessous. Toutes débutent par une exploration des éléments constituant l'articulation.

a. Abord et inspection de l'ACF

Quelle que soit l'intervention, l'abord de l'ACF est réalisé de façon cranio-dorsale ou cranio-latérale, tel que décrit dans l'ouvrage de Johnson (2014).

Une fois l'ACF visible, toutes les structures qui la composent sont inspectées (capsule articulaire, bourrelet acétabulaire, structures osseuses...) afin de réaliser un bilan des lésions qui sera pris en compte ultérieurement dans le choix de la technique de stabilisation. L'intervention se poursuit par un retrait des éléments tissulaires présents dans l'acétabulum et susceptibles de gêner la réduction : reliquats de ligament de la tête fémorale, hématome et fibrine notamment. La capsule est dégagée de l'acétabulum si elle y a basculé et le bourrelet articulaire est replacé correctement s'il s'était détaché. L'ACF est généralement réduite dans la foulée. L'articulation doit alors être stabilisée.

b. Techniques de stabilisation

- *Stabilisation extra-articulaire*

La stabilisation extra-capsulaire vise à réparer la capsule articulaire ou à la remplacer lorsque la suture ou la réinsertion n'est pas possible.

- Capsulorrhaphie

La capsulorrhaphie consiste en une suture de la capsule articulaire déchirée par un fil monofilament, résorbable ou irrésorbable. Des points en « U » ou en « X » sont réalisés et serrés après avoir appliqué une rotation interne et une abduction sur le membre, afin de maximiser la coaptation entre la tête fémorale et l'acétabulum (Wardlaw et McLaughlin, 2018). Un pansement d'Ehmer peut y être associé pendant 10 à 14 jours.

Cette technique est facilement réalisable et a un taux de succès de 83-90 % (Wardlaw et McLaughlin, 2018) lorsqu'elle peut être effectuée. Elle a toutefois des limites importantes car elle n'est réalisable que lorsque la capsule articulaire est suffisamment épaisse pour ancrer correctement les sutures, et que la déchirure est franche. Lors de désinsertion, il n'est pas toujours envisageable de réinsérer la capsule et d'obtenir un ancrage satisfaisant des sutures. La réparation capsulaire reste fragile tant que le tissu cicatriciel ne s'est pas installé.

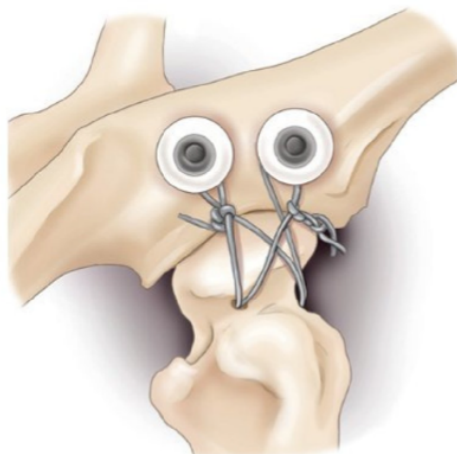
La capsulorrhaphie est une technique intéressante mais qui doit être réservée aux cas, peu fréquents, où la capsule peut être correctement reconstituée ou réinsérée.

- Prothèse de capsule

La prothèse de capsule est réalisée en plusieurs étapes. D'abord, deux vis avec rondelles crantées, ou deux ancrages osseux, sont implantées un centimètre dorsalement au rebord de l'acétabulum. Elles sont placées en position « 10 heures – 1 heure » pour l'ACF gauche et en position « 11 heures – 2 heures » pour l'ACF droite. Ensuite, un forage transversal du col du fémur est réalisé. Enfin, un laçage en « 8 » entre les deux ancrages pelviens et le forage fémoral est réalisé avec du fil monobrin irrésorbable de gros calibre (taille adaptée à l'animal). C'est ce fil qui forme la prothèse articulaire

(Voir Fig. 10). Dans les études publiées, ce montage est associé à un pansement d'Ehmer pendant huit à dix jours.

Fig. 10 : Prothèse de capsule pour le traitement d'une LCF droite (d'après Wardlaw et McLaughlin, 2018)



Cette technique est facilement réalisable et engendre une bonne récupération dans 64 % des cas. Cependant, 18 % des cas ont à terme une boiterie sévère et 18 % des cas n'utilisent pas leur membre. Une récurrence de la luxation se produit dans 6 % des cas (Johnson et Braden, 1987). Les mouvements d'adduction et de rotation externe sont limités par les fils de suture (Allen et Chambers, 1986). Enfin, cette technique est difficilement utilisable chez les animaux de petite taille et peut entraîner diverses complications notamment des lésions du cartilage et de la tête fémorale soit par abrasion au contact des prothèses soit par frottement de la tête sur les vis en cas de relaxation.

Les insuffisances de cette technique ont conduit à rechercher d'autres modes de stabilisation articulaire.

□ Suture ilio-fémorale

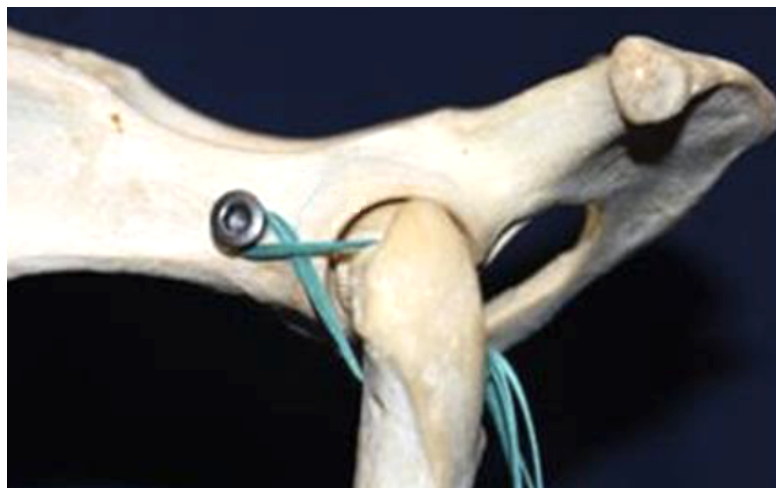Lors de suture ilio-fémorale, un forage du col de l'ilium est réalisé, un à deux centimètres crânialement à l'acétabulum. Un second forage est effectué cranio-caudalement sur le fémur, à la base du grand trochanter, dans un angle de 90° avec l'axe du fémur.

Ces forages servent au passage d'une prothèse : un fil irrésorbable monofilament de gros calibre traverse dans un premier temps le forage iliaque en direction latéro-médiale ; il conduit à l'obtention d'un chef latéral et d'un chef médial. Le chef latéral est passé dans le forage fémoral en direction cranio-caudale, et le chef médial est passé au-dessus du col fémoral, sous le muscle glutéal en direction cranio-caudale. La prothèse forme un « 8 » sur l'ACF. Le montage est noué en plaçant le fémur en rotation interne et en abduction pour garantir une coaptation maximale de l'ACF.

Une version modifiée de la suture ilio-fémorale a été développée par Rocha *et al.* (2020) : le forage de l'ilium est remplacé par la pose d'une ancre osseuse à des fins de simplification de la technique, le passage de la prothèse à travers le col de l'ilium et la récupération du chef médial étant parfois difficile (Voir Fig. 11).

Un fil monofilament résorbable a également été utilisé sur plusieurs cas en remplacement du fil irrésorbable.

Fig. 11 : Suture ilio-fémorale modifiée sur un modèle de squelette de chien (d'après Rocha et al., 2020)



Les animaux opérés par cette technique ont en moyenne repris un appui du membre sous 4,3 jours pour la technique originale (Martini *et al.*, 2001) et quatre jours pour la technique modifiée (Rocha *et al.*, 2020). La boiterie post-opératoire dure en moyenne 20 jours (Martini *et al.*, 2001) et 21 jours (Meij *et al.*, 1992) pour la technique originale, et 18,7 jours pour la technique modifiée (Rocha *et al.*, 2020). Enfin, une relaxation a lieu dans 17 % des cas pour l'étude de Meij *et al.* (1992), et n'est pas rapportée pour les études de Martini *et al.* (2001) ou Rocha *et al.* (2020). Il n'est pas décrit d'autre complication majeure.

Cette technique semble intéressante avec une reprise fonctionnelle assez rapide.

La stabilisation extra-capsulaire vise uniquement la réparation de la capsule articulaire. Des techniques de stabilisation intra-articulaire existent et visent à remplacer le ligament de la tête fémorale.

- *Stabilisation intra-articulaire*
 - Enclouage trans-articulaire

Lors d'enclouage trans-articulaire, une broche de 1,6 à 3,1 millimètres (selon le poids de l'animal) est, tout d'abord, placée à travers la tête et le col du fémur, du grand trochanter à la *fovea capitis*. La luxation est réduite puis le membre est positionné en flexion et en abduction avant que la broche ne soit poussée pour venir s'ancrer dans la fosse acétabulaire. Le placement de la broche est vérifié par touché rectal. Une protrusion de trois à sept millimètres médialement à l'os coxal est tolérée. L'extrémité latérale de la broche est ensuite coupée et repliée de façon à affleurer le grand trochanter. Si la capsule articulaire le permet, une capsulorrhaphie est couplée à l'enclouage. Un pansement d'Ehmer est réalisé, et le matériel d'ostéosynthèse est retiré sous anesthésie générale 15 jours après sa pose.

L'équipe de McCartney *et al.* (2011) a développé une version modifiée d'enclouage trans-articulaire. Une pré-perforation du fémur est réalisée à l'aide d'un foret en utilisant un viseur fémoral de façon à limiter l'ostéonécrose (Cf. infra). Des broches de plus gros diamètre sont utilisées (entre

2,4 et 3,2 millimètres selon le poids de l'animal) pour prévenir les ruptures d'implant. Aucun pansement d'Ehmer n'est placé en post-opératoire.

Le taux de succès décrit pour cette technique est de 80 % pour Hunt et Henry (1985), et 77 % pour Sissener *et al.* (2009). Le taux de complications sévères suite à cette technique est de 6 % et comprend des ruptures du matériel d'ostéosynthèse, des lésions permanentes du nerf sciatique et de l'ostéonécrose du col du fémur. Le taux de complications mineures est de 41 % et comporte des œdèmes, de l'ulcération cutanée, une réduction coxofémorale insuffisante *etc.* (McCartney *et al.*, 2011). À trois semaines post-opératoires, 66 % des chiens présentent une boiterie intermittente (McCartney *et al.*, 2011).

En bilan, le taux de complications est important quelle que soit la technique employée. Ces techniques nécessitent par ailleurs une seconde intervention sous anesthésie générale pour retirer le matériel d'ostéosynthèse. La broche trans-articulaire ne permet pas de mouvements d'adduction et d'abduction, ce qui provoque de l'inconfort et de la douleur si l'animal effectue des mouvements autres qu'une flexion-extension. Enfin, le placement à l'aveugle d'une prothèse à proximité du nerf sciatique entraîne un fort risque de neurapraxie (Rochat, 2016).

En conclusion, cette technique, qui doit être considérée comme historique, ne répond pas aux attentes actuelles, en termes de récupération fonctionnelle et d'innocuité.

□ Transposition du ligament sacro-tubéral

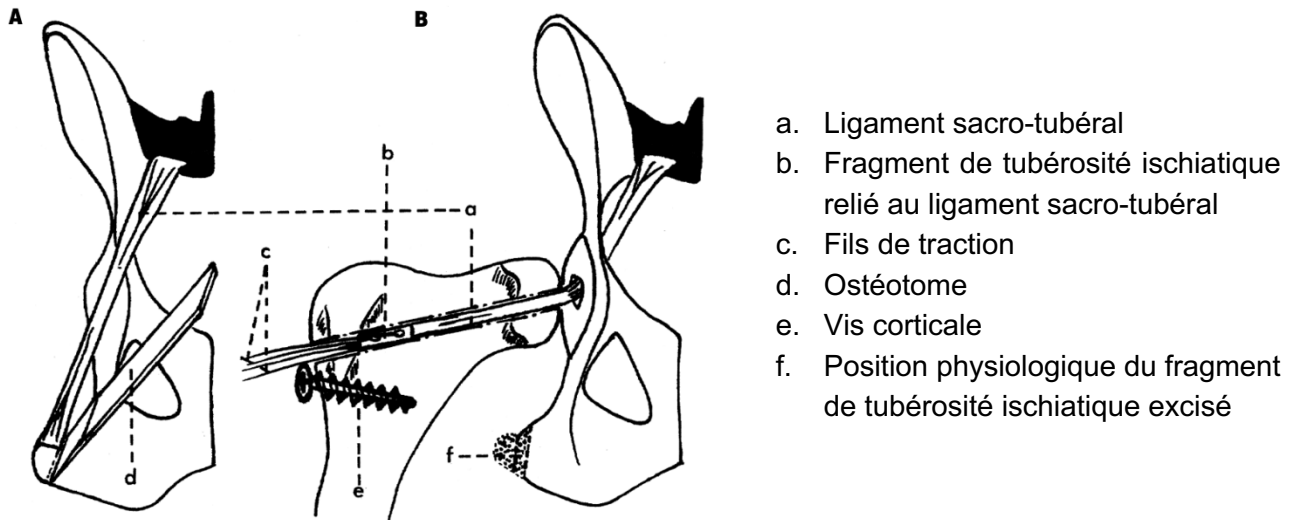
La transposition du ligament sacro-tubéral vise à recréer un ligament de la tête fémorale à partir de celui-ci. Le ligament sacro-tubéral s'insère sur le dernier processus transverse du sacrum, et se termine sur la tubérosité ischiatique.

Dans cette technique, un abord caudo-latéral de l'ACF permet d'exposer le ligament sacro-tubéral. Il est libéré de son extrémité distale en excisant un fragment de tubérosité ischiatique puis il est disséqué jusqu'au sacrum où il demeure fixé. Le fragment de tubérosité est ensuite foré afin d'y insérer deux fils de traction tressés résorbables de polyglactine (Vicryl®). L'intervention se poursuit par un forage fémoral, depuis la *fovea capitis* jusqu'au grand trochanter, et par un forage du centre de la fosse acétabulaire. Les fils de traction permettent de faire passer le fragment de sacrum et le ligament sacro-tubéral à travers le forage acétabulaire, de la face médiale du bassin vers la face latérale. Puis, ils amènent le ligament sacro-tubéral et le fragment osseux dans le forage fémoral, en allant de la *fovea capitis* vers grand trochanter (Voir Fig. 12). La stabilité finale repose sur la fusion osseuse entre le fragment de tubérosité ischiatique et l'os du tunnel fémoral. Pour finir, l'ACF est réduite, et les fils de sutures, qui sortent par l'orifice trochantérien, sont mis en tension avant d'être noués autour d'une vis corticale préalablement implanté distalement à cet orifice.

Fig. 12 : Transposition du ligament sacro-tubéral (d'après Kiliç *et al.*, 2002)

A- Excision de l'insertion ischiatique du ligament sacro-tubéral

B- Transposition et fixation du ligament sacro-tubéral à travers le forage fémoral



La récupération fonctionnelle à court terme n'est pas optimale, avec une boiterie de degré supérieur à 4 (Voir Annexe 4) pendant sept jours pour l'équipe de Kiliç *et al.* (2002) et une boiterie sévère non gradée pendant sept à dix jours pour Ozaydin *et al.* (2003). Une boiterie légère persiste à 45 jours post-opératoire pour trois des dix animaux de l'étude de Kiliç *et al.* (2002), et six animaux sur dix ont une boiterie persistant jusqu'à cinq semaines post-opératoires pour l'étude d'Ozaydin *et al.* (2003).

Cette technique n'a été documentée que par deux articles rédigés par une même équipe (Kiliç *et al.*, 2002 ; Ozaydin *et al.*, 2003). Les auteurs décrivent que leur technique est difficilement réalisable, en raison de la localisation profonde de l'extrémité sacrale du ligament qui la rend difficile à extraire. Par ailleurs, le passage à l'aveugle du ligament de la face médiale à latérale de l'acétabulum est risqué, en raison de la présence d'importants éléments vasculo-nerveux derrière l'acétabulum. Un risque élevé de lésion du nerf sciatique est présent.

En bilan, la technique est difficile de mise en œuvre et conduit à une récupération fonctionnelle de moins bonne qualité que celle obtenue par d'autres techniques. Pour ces raisons, les chirurgiens orthopédistes n'y ont pas eu recours.

A ces différentes techniques de stabilisation, il peut être ajouté des moyens de stabilisation additionnels. Il s'agit par exemple de la transposition du grand trochanter, qui est translaté caudo-distalement à sa position physiologique afin d'entraîner une abduction et une rotation interne du membre par contraction des muscles fessiers (Wardlaw et McLaughlin, 2018).

En bilan, il existe un grand nombre de techniques chirurgicales, intra- comme extra-capsulaires. Cela signifie qu'aucune méthode n'est significativement meilleure qu'une autre, et qu'aucune méthode n'est entièrement satisfaisante en termes de récupération fonctionnelle à court et à long terme, de prévention des récurrences ainsi que d'innocuité. C'est la raison pour laquelle une technique intra-articulaire récente a été développée afin de rechercher une meilleure stabilité et une récupération fonctionnelle précoce. Il s'agit d'une méthode de fixation par un système TightRope®.

4. Focus sur la technique TightRope® et son utilisation lors des luxations coxofémorales

La technique TightRope® est une technique de stabilisation intra-articulaire récente aux résultats intéressants. Elle permet notamment un appui précoce du membre opéré (McLaughlin, 1995).

A. Principe

La technique TightRope® est une technique de fixation par cabillot. On appelle cabillot un élément métallique qui vient se placer dans la filière pelvienne, au contact de la face profonde de l'acétabulum et sur lequel s'attache le fil servant de prothèse de ligament de la tête fémorale. Le cabillot sert à la fixation acétabulaire de la prothèse (Cf. infra). La technique TightRope® utilise le principe de fixation par cabillot et crée une prothèse de ligament de la tête fémorale, qui peut être associée à une capsulorrhaphie. Elle reproduit ainsi les moyens de contention primaire de l'ACF et semble offrir une stabilisation et une solidité maximale (Rochat, 2016).

Le rôle de cette prothèse est de maintenir l'articulation en position anatomique jusqu'à la cicatrisation des tissus mous et la reconstitution d'une capsule articulaire. Passé ce délai, la prothèse n'est plus indispensable.

De par la qualité de la stabilité qu'elle permet d'obtenir, cette technique est particulièrement intéressante lors d'affections orthopédiques qui se surajoutent à la luxation et qui vont conduire à une reprise précoce d'appui sur le membre luxé. Elle n'est pas réalisable lors de fracture de la tête fémorale ou de l'acétabulum.

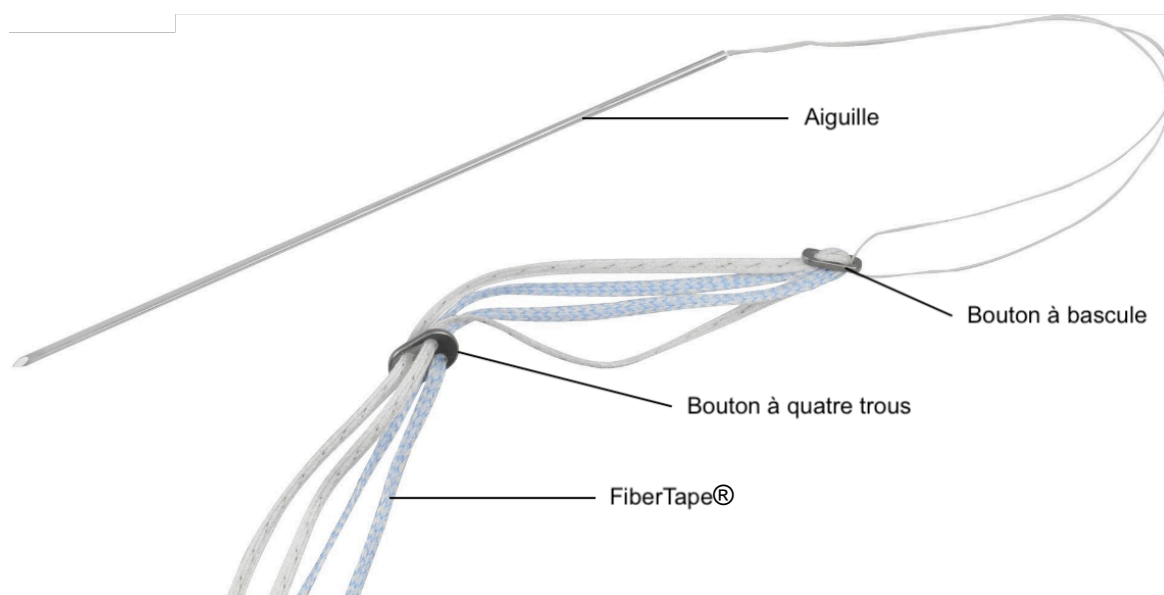
B. Matériel spécifique

L'implant TightRope®, produit par l'entreprise Arthrex® Vet Systems, est composé de (Voir Fig. 13) :

- Deux fils tressés irrésorbables avec un cœur en polyéthylène à ultra-haut poids moléculaire entouré d'un tissage de polyester et de polyéthylène à ultra-haut poids moléculaire (appelé FiberTape®), de deux couleurs différentes
- Un bouton à bascule (le cabillot) relié à une aiguille de passage
- Un bouton à quatre trous

Son implantation nécessite l'utilisation d'un viseur fémoral, de mèches canulées et d'un système de mise en tension.

Fig. 13 : Implant TightRope® (d'après Arthrex® Vet Systems, 2022)



Deux tailles d'implants existent, à savoir le Mini TightRope® qui se compose d'un bouton à bascule de 2,5 millimètres (mm) de large et d'un bouton à quatre trous de forme ronde de 5,5 mm de diamètre ; et le TightRope®, qui se compose d'un bouton à bascule de 3,0 mm de large et d'un bouton à quatre trous de forme allongée de 7,5 x 12 mm. Le choix est fait en fonction du poids de l'animal, selon les recommandations d'Arthrex® Vet Systems (2019) (Voir Tableau 1).

Tableau 1 : Matériel recommandé en fonction du poids de l'animal (Arthrex® Vet Systems, 2019)

Poids	Type d'implant	Diamètre des mèches canulées
< 9 kg	Mini TightRope® par une technique d'implantation inversée	2,7 mm pour le forage acétabulaire 2 mm pour le forage fémoral
9 – 23 kg	Mini TightRope®	2,7 mm pour les forages acétabulaire et fémoral
> 23 kg	TightRope®	3,5 mm pour les forages acétabulaire et fémoral

C. Technique chirurgicale

Arthrex® Vet Systems (2019) décrit deux principales techniques d'implantation de la prothèse TightRope® en fonction du poids de l'animal. L'abord articulaire et les temps préliminaires sont identiques à ce qui a été précédemment décrit.

a. Technique d'implantation standard

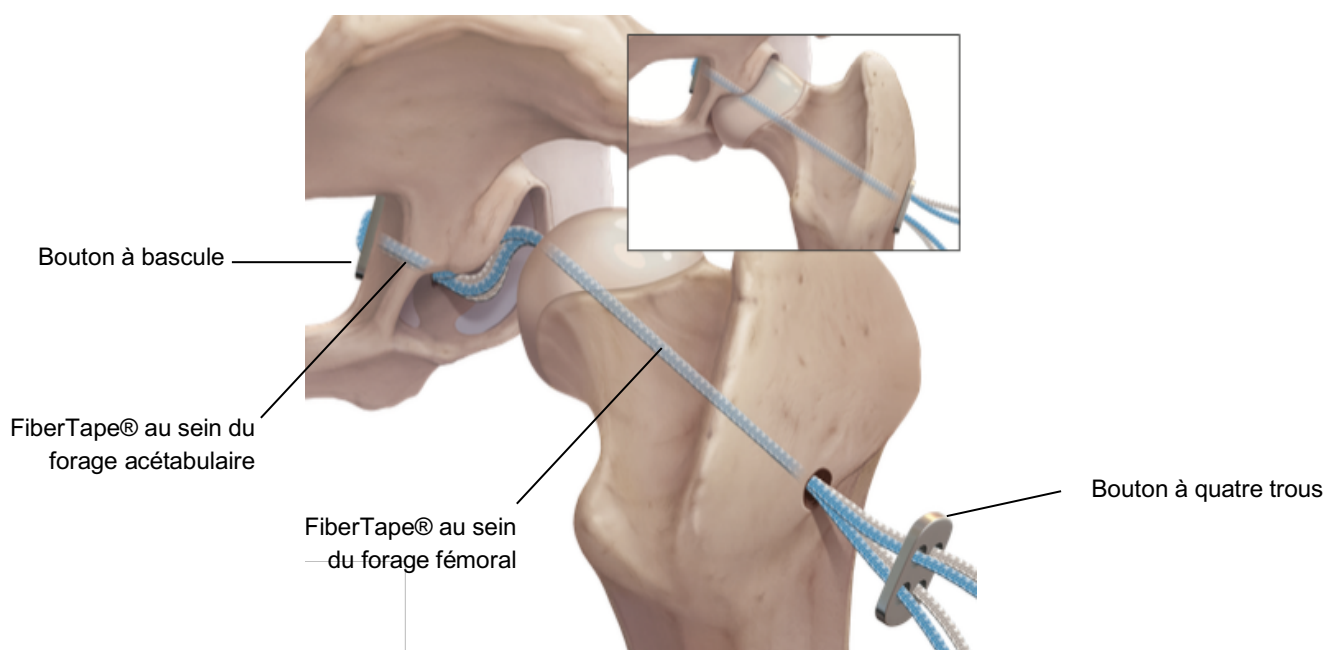
La technique d'implantation standard est réalisée sur les animaux pesant plus de neuf kilogrammes.

Une fois l'abord articulaire effectué, un viseur est tout d'abord positionné entre la base du grand trochanter et la *fovea capitis* ; il permet d'implanter correctement une broche guide dans l'axe du col et dans la tête fémorale. Puis le chirurgien fore un canal fémoral dans le col et la tête à l'aide d'une mèche canulée de bon diamètre (Voir Tableau 1) en s'appuyant sur la broche guide. Un canal acétabulaire est ensuite foré au centre de l'acétabulum, en direction médiale.

Le bouton à bascule est inséré dans le canal fémoral depuis le grand trochanter jusqu'à la *fovea capitis* à l'aide de l'aiguille de passage. Cette aiguille est retirée une fois le bouton ressorti du canal fémoral. Le bouton à bascule est ensuite introduit dans le canal acétabulaire à l'aide d'une pince hémostatique de Halstead courbe puis est poussé à l'intérieur de la filière pelvienne. Une fois positionné en face médiale de l'acétabulum, le bouton à bascule est plaqué contre la paroi osseuse en exerçant une traction sur les brins FiberTape® qui sortent de l'orifice foré à la base du grand trochanter.

L'ACF est réduite en position physiologique (Voir Fig. 14). Le dispositif est mis sous tension en utilisant un système de mise en tension placé sur deux brins de FiberTape® d'une même couleur. La tension utilisée doit être comprise entre 22 et 31 Newtons : pas trop importante pour permettre de conserver une amplitude de mouvement satisfaisante, et pas trop faible de façon à prévenir les risques de subluxation de l'ACF. Avant de nouer les brins, l'ACF est mobilisée dans les différentes directions envisageables de façon à s'assurer du maintien d'amplitudes articulaires normales. Les deux brins ne servant pas à la mise sous tension sont noués par-dessus le bouton à quatre trous, placé au contact de l'os, en utilisant au moins quatre demi-nœuds ; puis le système de mise sous tension est retiré et l'amplitude de mouvement est vérifiée de nouveau. Les deux brins qui ont servi à la mise sous tension sont noués par-dessus le bouton à quatre trous, comme les deux brins précédents. L'excès de fils est coupé en conservant une marge de six millimètres. Lorsque cela est réalisable, la capsule est suturée avant que le site chirurgical ne soit refermé de façon conventionnelle.

Fig. 14 : Mise en place d'un dispositif TightRope® (d'après Arthrex® Vet Systems, 2019)



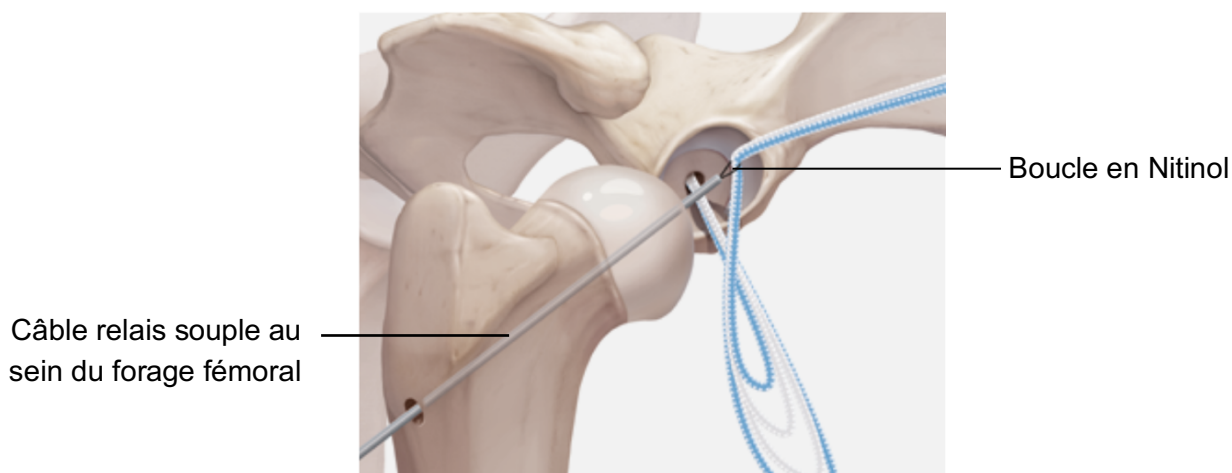
b. Technique d'implantation inversée

Pour les animaux pesant moins de neuf kilogrammes, un forage fémoral de 2,7 millimètres serait trop important. Le forage fémoral réalisé a donc un diamètre plus faible (Voir Tableau 1), qui ne permet pas le passage du bouton à bascule dans le canal fémoral foré.

Les forages fémoral et acétabulaire sont, tout d'abord, réalisés de façon identique à ce qui est fait lors de la technique d'implantation standard. Le bouton à bascule est ensuite inséré dans la filière pelvienne comme précédemment. Ensuite, un câble relai souple avec boucle en Nitinol est placé à travers le forage du fémur, de la *fovea capitis* jusqu'au grand trochanter. Le bouton à quatre trous est retiré du dispositif TightRope® et les brins de FiberTape® sont positionnés dans la boucle en Nitinol (Voir Fig. 15). Par traction sur le câble relai souple, les brins de FiberTape® sont passés à travers le canal fémoral, depuis la *fovea capitis* jusqu'au grand trochanter. Les brins sont ensuite remis en place à l'intérieur du bouton à quatre trous.

La mise sous tension du dispositif et la fin de la procédure sont identiques à celle de la technique d'implantation standard.

Fig. 15 : Utilisation d'un câble relai souple lors d'implantation inversée d'implant TightRope® (d'après Arthrex® Vet Systems, 2019)



D. Recommandations post-opératoires

Les recommandations post-opératoires décrites par Arthrex® Vet Systems (2019) sont les suivantes.

En phase post-opératoire immédiate, un traitement antibiotique large spectre intraveineux, anti-inflammatoire non stéroïdien (AINS) et antalgique est recommandé, ainsi qu'une cryothérapie du site opératoire. Ceci a pour but de réduire le gonflement et améliorer le confort post-opératoire.

De la sortie d'hospitalisation à 14 jours post-opératoires, seuls les AINS, les antalgiques et la cryothérapie sont maintenus. Une mobilisation du membre ainsi que des exercices de mise en charge sont recommandés. Cette période participe à la bonne cicatrisation de la capsule articulaire.

A partir de trois semaines post-opératoires, le temps de promenade en laisse est augmenté progressivement, de cinq minutes tous les cinq jours. Des exercices de mise en charge et de renforcement musculaire sont mis en place. Ces exercices sont augmentés graduellement et

adaptés au cours des semaines, jusqu'à un retour à une activité normale à 16 semaines post-opératoires.

Une rééducation spécifique est également recommandée (Arthrex® Vet Systems, 2019). Elle comprend une thérapie de rééducation – manipulation, des séances de laser froid et d'ultrasonothérapie de trois jours à huit semaines post-opératoires ; puis une thérapie aquatique de huit à 16 semaines post-opératoires.

E. Résultats

Cette technique, relativement récente, offre des résultats qui semblent prometteurs. Le paragraphe qui suit s'appuie sur cinq études, afin d'évaluer la fiabilité de la technique de stabilisation des LCF par fixation par cabillot selon différents critères.

a. Conditions de réalisation des études

La première étude est celle de Demko et al. (2006). Elle comprend 62 chiens, dont 59 % ont des lésions orthopédiques additionnelles à la LCF. Les LCF ont été stabilisées par des dispositifs de fixation par cabillot commercial dans 78 % des cas, et par des dispositifs de fixation par cabillot « artisanal » (conçu à partir de broche de Steinmann ou de fils de Kirschner) dans 22 % des cas. Pour la réalisation de la prothèse, 96 % des fils utilisés étaient des fils monofilament en nylon, et 4 % des fils tressés en polyester. Une technique de stabilisation additionnelle à la fixation par cabillot a été utilisée chez 16 % des chiens (transposition du grand trochanter, prothèse de capsule ou encore triple ostéotomie du bassin). Un pansement d'Ehmer a été mis en place pendant une durée inconnue chez 10 % des chiens.

Ash et al. (2012) ont réalisé une étude sur quatre chats et cinq chiens de petit gabarit (poids moyen de 15 kilogrammes) dont les LCF ont été stabilisées par un système TightRope® ou Mini TightRope®. Aucune utilisation de technique de stabilisation additionnelle ou de pansement d'Ehmer n'est mentionnée.

L'étude de Pratesi et al. (2012) se basait sur 14 chats, dont 62 % avaient des lésions orthopédiques additionnelles à la LCF. Les LCF ont été stabilisées par fixation par cabillot composé d'un bouton à bascule commercial et de deux fils de polydioxanone monobrisés résorbables de décimale quatre. Aucune utilisation de technique de stabilisation additionnelle ou de pansement d'Ehmer n'est mentionnée.

Kieves et al. (2014) ont étudié 17 chiens, dont 70 % avaient des lésions orthopédiques additionnelles à la LCF. Les LCF ont été traitées à l'aide d'un système TightRope® ou Mini TightRope®. Aucune utilisation de technique de stabilisation additionnelle n'est signalée. Un pansement d'Ehmer a été utilisé pendant deux semaines chez 24 % des chiens.

Enfin, Trostel et Fox (2020) ont étudié 58 chiens, dont 52 % avaient des lésions orthopédiques additionnelles à la LCF. La stabilisation des LCF a été réalisée à l'aide de boutons commerciaux dont l'utilisation a été associée à cinq TightRope®, à des fils de nylon monofilament, à des fil Orthofiber (Securos®) ou à des fils FiberWire® (Arthrex®). Pour 10 % des chiens, une technique de stabilisation additionnelle a été utilisée (suture anti-rotatoire à travers un tunnel osseux ou prothèse de capsule). Aucun pansement d'Ehmer n'a été employé.

Ces différentes études traitent toutes de la technique de stabilisation des LCF par utilisation de cabillot. Cependant, les implants diffèrent selon les études, et seules les équipes de Ash et al. (2012) et Kieves et al. (2014) ont étudiées spécifiquement les implants TightRope®. Il sera important d'en tenir compte lors de l'exploitation des résultats.

b. Post-opératoire immédiat

L'un des critères majeurs de choix d'une technique de stabilisation d'une LCF est la rapidité de réutilisation du membre traité.

Concernant l'étude de Demko et al. (2006), 65 % des chiens avaient un appui du membre à 24 heures post-opératoires. En sortie d'hospitalisation (moins d'une semaine pour 71 % des chiens), ce pourcentage était de 85 %, pour un score de boiterie moyen de 4,2 sur cinq, soit une boiterie marquée sans appui intermittent à permanent. L'équipe a démontré qu'une absence d'appui en sortie d'hospitalisation était significativement associée à un faible poids de l'animal. Les chiens les plus lourds utilisaient plus rapidement leur membre.

Ash et al. (2012) n'ont pas fait d'analyse des résultats en fonction de l'espèce : chien ou chat. La durée moyenne de reprise d'appui était d'un jour post-opératoire. Aucune donnée n'est mentionnée concernant la démarche des animaux en sortie d'hospitalisation.

Les chats étudiés par Pratesi et al. (2012) ont tous repris un appui sur leur membre opéré à 24 heures post-opératoires.

Kieves et al. (2014) ont mentionné que, pour les chiens qui n'avaient pas de pansement d'Ehmer en période post-opératoire, tous ont repris une utilisation du membre lors de la première semaine post-opératoire.

L'étude de Trostel et Fox (2020) montrait que le score de boiterie moyen en sortie d'hospitalisation s'élevait à 2,9 sur cinq, soit une boiterie marquée avec appui.

c. Suivi à court terme

Des contrôles post-opératoires sont nécessaires pour attester de la rapidité de la convalescence. Le score de boiterie au moment du contrôle est un marqueur intéressant. Ce suivi permet également de relever la survenue d'éventuelles complications post-opératoires.

L'étude de Demko et al. (2006) a suivi 55 % des chiens opérés en visite de contrôle, entre quatre et six semaines post-opératoires. Parmi eux, 18 % avaient une boiterie sans appui ou nécessitaient une intervention additionnelle pour gestion de la douleur ou traitement d'une reluxation (ETC ou prothèse totale de hanche).

Ash et al. (2012) ont réalisé un suivi radiographique des animaux opérés à six semaines post-opératoires. Pour huit des neufs animaux, aucune boiterie n'était objectivée. Le dernier avait une boiterie avec appui discrète.

Les chats étudiés par Pratesi et al. (2012) ont été réexaminés en moyenne à 5,5 semaines post-opératoires. Pour 85 % d'entre eux, l'utilisation du membre lors de l'examen clinique vigile, l'amplitude de mouvement et la stabilité de l'ACF appréciée sous sédation ont été jugées normales. Les 15 % restants ont présenté une reluxation de l'ACF, associée toutefois à un usage du membre jugé bon.

Les chiens de l'étude de Kieves et al. (2014) ont été réévalués à quatre semaines post-opératoires, et le niveau de boiterie était estimé d'absent à intermittent pour tous les animaux.

Trostel et Fox (2020) ont obtenu un suivi à court terme pour tous les animaux opérés, sur une période de quatre à huit semaines post-opératoires, afin d'attester des complications post-opératoires rencontrées (cf. ci-dessous). Le score de boiterie n'est pas renseigné.

d. Suivi à long terme

Le suivi à long terme, se base principalement sur le recueil d'informations fournies par les propriétaires des animaux opérés selon différents critères. Ce type d'informations est primordial pour estimer la réussite du traitement chirurgical, en particulier lorsqu'un contrôle clinique à long terme ne peut être réalisé.

Dans l'étude de Demko et al. (2006), 44 % des propriétaires ont répondu à un questionnaire de satisfaction, sur une période allant de six mois à cinq ans post-opératoires. Le score de boiterie de leur animal se situait entre zéro (absence de boiterie) et un (boiterie légère) sur cinq pour 85 % d'entre eux. Parmi les 15 % restants, un propriétaire a signalé un score de boiterie de cinq sur cinq (boiterie marquée sans appui permanent), et trois n'ont pas apporté de réponse à la question. 81 % des propriétaires ont déclaré être satisfaits à très satisfaits des résultats de la chirurgie pratiquée sur leur animal, et 19 % ont déclaré être très insatisfaits (il s'agit des propriétaires des animaux ayant reluxé).

Ash et al. (2012) ont obtenu un suivi à long terme pour tous les animaux opérés, à une médiane de 16 semaines post-opératoires (période allant de 12 à 44 semaines post-opératoires). Selon les propriétaires, tous les animaux ont retrouvé un niveau d'activité égal à celui avant la LCF. Pour un animal, une boiterie avec appui légère persistait, attribuée à une lésion du membre pelviens controlatéral.

Les chats de l'étude de Pratesi et al. (2012) pour lesquels une récurrence de leur LCF a été identifiée lors de la visite de contrôle ont été exclus du suivi à long terme. Pour les animaux restants, la durée de suivi moyenne était de 15,5 mois. Les propriétaires ont rapporté une qualité de vie de leur chat excellente pour 91 % d'entre eux, et très bonne pour les neuf % restants, qui considéraient que la lésion orthopédique interférait souvent avec certains comportements ou activités.

Tous les propriétaires de l'étude de Kieves et al. (2014) ont répondu à un suivi à long terme sur une période de 12 à 43 mois post-opératoires, pour une médiane et une moyenne de 24 mois post-opératoires. 88 % d'entre eux ont rapporté un résultat post-opératoire excellent, associé à une absence de boiterie. Un propriétaire a considéré le résultat opératoire comme bon, et un dernier a signalé une relaxation de l'ACF, survenue à 27 mois post-opératoires. Un contrôle clinique et radiographique à long terme (entre quatre et 24 mois) a été réalisé pour six animaux. Une amplitude de mouvement normale ainsi qu'une absence de douleur à l'extension et à l'abduction de l'ACF opérée est mise en évidence. Aucun mouvement des implants ni de progression de l'arthrose coxofémorale ou de l'élargissement du canal fémoral n'est objectivé, en comparaison avec les radiographies prises à un mois post-opératoire.

Trostel et Fox (2020) ont obtenu une réponse à un questionnaire de satisfaction de la part de 85 % des propriétaires, sur une période de six mois à 11 ans post-opératoires. 88 % des chiens n'avaient aucune boiterie. Pour un chien, une boiterie sans appui permanent était rapportée. Un

score de boiterie moyen de 3,5 sur 5 (équivalent à une boiterie marquée avec appui) était rapporté pour les quatre chiens restants.

e. Complications post-opératoires rencontrées

Plusieurs complications post-opératoires ont été rencontrées dans les différentes études citées. Elles peuvent être regroupées en deux catégories : les complications mineures, qui se résolvent sans chirurgie additionnelle ; les complications majeures, qui nécessitent une chirurgie additionnelle et compromettent les résultats à long terme.

Demko et al. (2006) ont rencontré 26 % de complications. Parmi les complications mineures, 33 % des animaux ont eu de la douleur post-opératoire, 5 % un sérome, et 7 % une déhiscence de plaie partielle. Les complications majeures rencontrées étaient une reluxation de l'ACF pour 11 % des cas, et une infection profonde pour 2 % des cas.

Ash et al. (2012) ont rencontré seulement un cas de sérome sur les 9 animaux opérés. Cette complication est considérée comme mineure.

L'unique complication rencontrée dans l'étude de Pratesi et al. (2012) était une reluxation, présente chez 14 % des chats, et considérée comme une complication majeure.

Les chiens de l'étude de Kieves et al. (2014) ont eu deux complications majeures : 6 % d'entre eux ont eu une déhiscence de plaie nécessitant une reprise chirurgicale, et 6 % d'entre eux ont reluxé leur articulation.

Trostel et Fox (2020) ont rencontré 43 % de complications. Parmi les complications mineures, 16 % des animaux ont eu de la douleur post-opératoire, 10 % une irritation cutanée, 9 % un sérome, 7 % une déhiscence de plaie partielle, et 2 % un hématome. La seule complication majeure rencontrée était une reluxation de l'ACF pour 10 % des cas.

En bilan, la technique de réparation des LCF par fixation par cabillot, et notamment le TightRope®, semble être une technique fiable et présentant de bons résultats.

Pour la majorité des animaux étudiés ci-dessus, une reprise d'appui du membre opéré est observée entre 24 heures et une semaine post-opératoire. La reprise d'appui rapide est un critère important dans le choix de la technique de stabilisation chirurgicale des LCF, notamment lors de lésions orthopédiques se surajoutant à la luxation.

Également, un score de boiterie bas permet d'affirmer la tolérance à terme de l'animal à la prothèse. Dans les différentes études citées, la majorité des animaux ont une absence de boiterie ou une boiterie de bas grade au contrôle à court terme. De même, au contrôle à long terme, la quasi-totalité des animaux ne montrent pas de signe de boiterie. Ces résultats témoignent d'une bonne tolérance de la prothèse au cours du temps.

Enfin, les études décrivent un bon taux de succès global, associé à peu de complications. Toutes études et tous types de fixation par cabillot confondus, les reluxations sont rencontrées pour 10 % des cas opérés. On peut alors considérer un taux de succès global pour les techniques de fixation par cabillot d'environ 90 %, ce qui est au moins égal voire supérieur aux taux de succès décrits pour les autres techniques de stabilisation chirurgicale des LCF.

Deuxième partie : étude rétrospective

1. Introduction

Comme décrit précédemment, la technique TightRope® est une méthode relativement récente pour le traitement des LCF. Plusieurs autres techniques chirurgicales et non chirurgicales ont été développées. Cependant, leurs résultats ne sont pas totalement satisfaisants, en termes de taux de complications, de reprise fonctionnelle ou d'innocuité envers les animaux.

Plusieurs équipes ont utilisé la technique TightRope® et ont montré un bon taux de succès associé à peu de complications post-opératoires majeures. La récupération fonctionnelle était précoce, avec une reprise d'appui généralement constatée le premier jour post-opératoire, et un retour à une démarche normale sous quelques semaines. Les études disponibles ne fournissent toutefois pas de données sur l'impact de ce type de prothèse sur l'ACF après plusieurs années, notamment en termes de développement arthrosique.

L'objectif de cette étude est de confronter aux données de la littérature les résultats cliniques obtenus par l'utilisation, au ChuvA-AC entre 2014 et 2022, de la technique TightRope® pour le traitement des LCF, en nous intéressant plus particulièrement à la récupération fonctionnelle à court et long terme, aux taux de complications mineures et majeures et aux conséquences de l'utilisation de cette technique sur l'ACF à long terme. Cette étude inclue des cas de TightRope® chez le lapin, ce qui a été très peu décrit et constitue une source de données novatrice.

Globalement, cette étude vise à apprécier la fiabilité de cette technique et à déterminer si des aménagements doivent lui être apportés.

Les hypothèses de l'étude sont que :

- Les animaux récupèrent une fonction de leur membre de façon précoce, cette récupération étant totale à terme,
- Le taux de complications est faible,
- La présence intra-articulaire de la prothèse sur du long terme est peu délétère pour l'ACF.

2. Matériels et méthodes

A. Population d'étude

a. Critères d'inclusion

Les critères d'inclusion de l'étude étaient :

- L'animal est un animal domestique.
- L'animal a reçu une correction chirurgicale de LCF par méthode TightRope® au ChuvA-AC entre le 01/01/2014 et le 31/12/2022.

Les archives du bloc opératoire ont permis d'obtenir les numéros d'enregistrement des animaux opérés dans la base informatique CLOVIS®. A partir de ces numéros, le dossier complet de chaque animal a pu être extrait de cette base.

b. Critères d'exclusion

Les animaux sont exclus de l'étude s'ils ne répondent pas à l'un des deux critères suivants :

- Les propriétaires ont répondu au questionnaire de suivi qui leur a été adressé.
- Les informations disponibles dans le dossier CLOVIS® de l'animal sont assez précises pour établir le suivi fonctionnel post-opératoire.

B. Récolte des données

L'ensemble des données de l'étude pré-, per- et post-opératoires immédiates et à court terme a été obtenu grâce au dossier médical de chaque animal, enregistré dans le logiciel CLOVIS®.

a. Données pré-opératoires

• Signalement

La race, le sexe, l'âge, le poids et la note d'état corporel (NEC) de chaque animal au jour de l'admission au ChuvA-AC ont été relevés.

• Etiologie

La nature de l'accident à l'origine de la LCF a été notée.

• Examens d'imagerie

Pour chaque animal, les examens d'imagerie réalisés antérieurement à la prise en charge chirurgicale ont été analysés afin de relever les informations suivantes :

- Le côté de la LCF et son type (cranio-dorsale, cranio-ventrale, caudo-ventrale).
- Les éventuelles lésions osseuses consécutives à la luxation et affectant l'articulation luxée : fracture parcellaire du bord acétabulaire, fracture par avulsion de la tête fémorale.
- Les éventuelles lésions orthopédiques se surajoutant à la LCF. Elles ont été classées en fonction du membre sur lequel ces lésions associées existent, en incluant l'hémi-bassin pour les membres pelviens : on a ainsi pu distinguer les atteintes orthopédiques du membre pelvien ipsilatéral à la LCF, celles du membre pelvien controlatéral et celles d'un des membres thoraciques.
- Les éventuelles lésions concomitantes de nature non orthopédique : lésions cutanées, thoraciques et/ou abdominales.

b. Données per-opératoires

Les informations suivantes ont été relevées pour chaque animal lors de l'étude des dossiers CLOVIS® :

- La date de l'intervention chirurgicale afin d'en déduire l'ancienneté de la luxation au moment de la prise en charge opératoire.

- L'expérience des chirurgiens ayant réalisé l'intervention chirurgicale. Un chirurgien était dit « qualifié » lorsqu'il pratiquait la chirurgie de manière exclusive depuis plus de trois ans. Autrement, il était dit « en formation ». Lorsque plusieurs chirurgiens intervenaient sur un même animal, seule l'expérience du chirurgien le plus qualifié a été prise en compte.
- Le type de prothèse utilisé : TightRope® *versus* Mini TightRope® *versus* TightRope modifié.
- La durée du temps opératoire classifiée en « plus de deux heures » ou « moins de deux heures ».

c. Données post-opératoires

- *Données post-opératoire immédiates*

En période post-opératoire immédiate, les animaux opérés ont été hospitalisés aux hôpitaux de chirurgie, des nouveaux animaux de compagnie (NAC) ou au service des soins intensifs. Cette hospitalisation avait pour principaux objectifs de surveiller la récupération post-anesthésique et de prodiguer un sevrage progressif en analgésie. Lorsqu'elles étaient renseignées sur les comptes rendus d'hospitalisation, les informations concernant la récupération fonctionnelle du membre opéré (reprise d'appui, degré de boiterie) ont été relevées. La date de sortie d'hospitalisation a été notée afin d'en déduire la durée d'hospitalisation post-opératoire.

En sortie d'hospitalisation était prescrit, lors de fonction rénale permissive, un traitement anti-inflammatoire non stéroïdien (AINS) (méloxicam à la dose de 0,1 mg/kg pour les chiens, 0,05 mg/kg pour les chats et 1 mg/kg pour les lapins, par voie orale une fois par jour pendant cinq jours). Une antibiothérapie probabiliste était instaurée lors de plaie cutanée concomitante, lors de temps chirurgical trop long ou de faute d'asepsie, suspectée ou avérée. Un repos strict (confinement en intérieur pour tous les animaux, avec promenades hygiéniques en laisse court, sans course ni sauts, pour les chiens) était recommandé pendant un mois post-opératoire. Le port d'une collerette était prescrit jusqu'au retrait des fils, à 15 jours post-opératoires.

- *Suivi à court terme*

Le suivi à court terme consistait en un contrôle clinique à 15 jours post-opératoires lors du retrait des fils, ainsi qu'en un contrôle à un à deux mois post-opératoires avec le chirurgien ayant effectué l'intervention. Ces contrôles permettaient de quantifier le degré de boiterie et d'estimer la récupération fonctionnelle post-opératoire. Ils permettaient, par ailleurs, d'identifier d'éventuelles complications.

- *Suivi à long terme*

Tous les dossiers CLOVIS® des animaux inclus dans l'étude comportaient au moins un numéro de téléphone. Le contact avec les propriétaires a donc été établi par appel téléphonique.

Ce suivi s'est effectué en deux temps, comprenant un questionnaire à remplir, dans un premier temps, puis un examen clinique et radiographique pour les propriétaires qui l'acceptaient, dans un deuxième temps.

La date retenue pour celle du suivi à long terme a été la date de l'examen clinique et radiographique lorsqu'il a existé ou la date de réponse au questionnaire lorsque l'animal était vivant mais que le propriétaire refusait qu'il soit revu. Pour les animaux décédés, a été retenue la date du décès.

Lorsque cette date était imprécise, la date de suivi a été fixé conventionnellement au 1^{er} janvier de l'année du décès lorsque seule l'année était connue, et au 1^{er} du mois du décès lorsque seul le mois et l'année du décès étaient rapportés.

□ Questionnaire de suivi

Le suivi à long terme consistait, tout d'abord, à contacter les propriétaires des animaux opérés, afin de savoir s'ils acceptaient de répondre à un questionnaire de suivi. Ce questionnaire était inspiré de celui réalisé par l'équipe de Trostel et Fox (2020) et s'intéressait à la restriction d'exercice en phase postopératoire immédiate, et à la récupération fonctionnelle à court, moyen et long terme. Les propriétaires étaient également interrogés sur la survenue d'éventuelles complications postopératoires et sur leur degré de satisfaction, à terme, de l'intervention pratiquée (*Voir Annexe 1*). L'utilisation de l'application Google Forms permettait aux propriétaires de remplir le questionnaire en ligne. Ce questionnaire était soit rempli avec le propriétaire lors d'un appel téléphonique soit, plus tard, par le propriétaire seul. Cette première phase du suivi s'est déroulée du 28/10/2022 au 17/03/2023.

□ Contrôle clinique et radiographique

La seconde partie du suivi à long terme a consisté en une visite de suivi comprenant un contrôle clinique et un contrôle radiographique. Cette visite était proposée à la fin du questionnaire. Lors de cette visite, la fonctionnalité du membre et l'arthrose coxofémorale ont été évaluées à l'aide d'une grille d'évaluation clinique et radiographique. Cette grille a été rédigée à partir de celle établie par l'équipe de Haburjak *et al.* (2001) (*Voir Annexe 2*).

Les visites de suivi se sont déroulées du 23/02/2023 au 14/04/2023. Les examens orthopédiques complets ont été réalisés par le P^r P. FAYOLLE, et l'interprétation des clichés radiographiques a été effectuée par le P^r P. FAYOLLE et le D^r E. MAURICE.

Données fonctionnelles

Le contrôle clinique consistait en un examen orthopédique complet, et avait pour objectif d'identifier la présence d'ankylose, de douleur articulaire, ou de boiterie à long terme. Pour chaque critère de la grille d'évaluation clinique, une note variant entre 0 et 3 (ou 0 et 2 pour le critère d'inspection à l'arrêt) a été attribuée. Ces différentes notes ont ensuite été additionnées afin d'obtenir un score cumulatif médian, entre 0 et 20. Plus ce score était faible, et plus l'évolution fonctionnelle était insatisfaisante.

De plus, nous avons défini qu'un cas était considéré comme un succès lors d'une absence de boiterie ou de la présence une boiterie de degré 1 à long terme, sans complication majeure associée.

Données radiographiques

Dans la mesure du possible, les radiographies étaient effectuées sans sédation. Lorsqu'une sédation s'imposait, le protocole comprenait une injection d'opiacé (butorphanol à la dose de 0,3 mg/kg par voie intraveineuse ou intramusculaire), associée si nécessaire à un sédatif lorsque l'auscultation cardiaque était sans anomalie (dexmédétomidine à la dose de 3 µg/kg par voie intraveineuse ou intramusculaire).

Pour tenter d'apprécier l'impact de la luxation et/ou de son traitement sur l'évolution arthrosique, un score a été défini comme suit :

$$\text{Score radiographique}_{ACF} = \text{note}_{ACF \text{ traitée}} - \text{note}_{ACF \text{ saine}}$$

Le score variait de 0 à 6 (Cf. Tableau 2) en fonction de la différence entre les lésions arthrosiques constatées sur les ACF luxée et saine.

Tableau 2 : Score radiographique calculé et évolution arthrosique

Score radiographique	Évolution arthrosique
0	Les lésions arthrosiques de l'ACF traitée sont identiques à celles de l'ACF saine et sont compatibles avec un développement arthrosique naturel
1 – 2	Évolution arthrosique légèrement plus importante sur l'ACF luxée
3 – 4	Évolution arthrosique nettement plus importante sur l'ACF luxée
5 – 6	Évolution arthrosique sévère de l'ACF luxée par rapport à l'ACF saine

Les scores de 1 à 6 tendent à démontrer une probable influence de la luxation et/ou du traitement instauré sur l'évolution arthrosique, cette influence étant d'autant plus importante que le score est élevé.

Pour apprécier l'impact de la prothèse sur l'anatomie du col et de la tête fémorale, nous nous sommes, par ailleurs, intéressés à l'évolution radiographique dans le temps de l'image du forage réalisé pour le passage de la prothèse dans la tête et le col fémoral.

Le diamètre (d) du tunnel fémoral en sa partie moyenne a été mesuré à l'aide du logiciel ClearCanvas, sur les radiographies post-opératoires immédiates et sur celles effectuées lors du suivi à long terme. Le pourcentage d'élargissement du canal a été calculé de la façon suivante :

$$\% \text{ Elargissement} = \frac{d(\text{suivi}) - d(\text{post-opératoire})}{d(\text{post-opératoire})} \times 100.$$

C. Présentation et analyse des données

a. Présentation des données

Afin d'améliorer la lisibilité, tous les résultats ci-dessous seront présentés comme suit. L'ensemble des taux seront présentés sous forme de pourcentage et seront suivis des effectifs correspondants, notés de la façon suivante entre parenthèses : effectif d'animaux concernés / effectif de référence. Les durées de suivi et autres données chiffrées seront présentées de la façon suivante : médiane [premier quartile ; troisième quartile] et seront suivies de l'unité de mesure.

b. Analyse statistique

Le faible effectif d'animaux recrutés ne permet pas d'autre analyse statistique qu'une analyse statistique descriptive présentée ci-dessus. Les résultats ont été obtenus à l'aide du logiciel Microsoft Excel 2019.

3. Résultats

A. Population d'étude

a. Critères d'inclusion

Les critères de sélection ont permis le recrutement de 22 chiens, 3 chats et 3 lapins, soit 28 animaux au total.

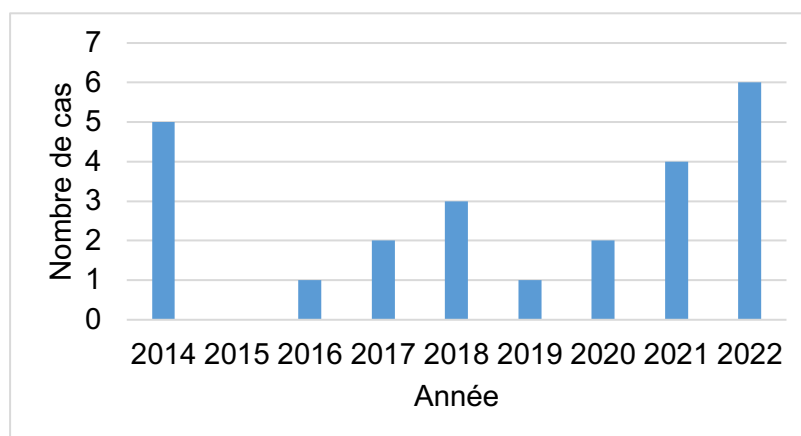
b. Critères d'exclusion

Parmi les 28 animaux recrutés, 18 % (5/28) des propriétaires (quatre chiens et un lapin) n'ont pas répondu au questionnaire de suivi. Quatre de ces cinq animaux ont donc été exclus de l'étude. Le cinquième a été conservé car il a présenté une complication majeure (relaxation) et parce qu'à ce titre il a fait l'objet d'un suivi postopératoire documenté.

La cohorte étudiée compte en conséquence 24 animaux : 19 chiens, 3 chats et 2 lapins.

La Fig. 16 détaille le nombre annuel de cas de LCF traitées par méthode TightRope® au ChuvA-AC de 2014 à 2022.

Fig. 16 : Effectifs d'animaux ayant reçu une correction chirurgicale de LCF par méthode TightRope® par année au ChuvA-AC



B. Données récoltées (Voir Annexe 6)

a. Données pré-opératoires

- ***Signalement***

Parmi les 19 chiens de la cohorte, 53 % (10/19) étaient des femelles, et 47 % (9/19) étaient des mâles. 20 % (2/10) des femelles et 22 % (2/9) des mâles étaient stérilisés.

L'âge médian des chiens était de 61,0 mois [22,5 ; 104,0] à leur admission au ChuvA-AC.

Les chiens affectés étaient de diverses tailles et de différentes races : 21 % (4/19) de Berger belge malinois ; 21 % (4/19) de Yorkshire terrier ; 11 % (2/19) de Berger blanc suisse ; 11 % (2/19) de Bouledogue français ; 5 % (1/19) de Braque allemand ; 5 % (1/19) de Caniche nain ; 5 % (1/19) de Cavalier King Charles spaniel ; 5 % (1/19) de Beagle ; 5 % (1/19) de Husky sibérien ; 11 % (2/19) de race croisée.

Le poids médian des chiens à l'admission était de 17,0 kg [7,1 ; 24,8]. La NEC était manquante pour quatre chiens, et la NEC médiane était de 5 [4 ; 5] en excluant ces quatre animaux. Trois chiens étaient en état d'obésité (NEC supérieure ou égale à 7).

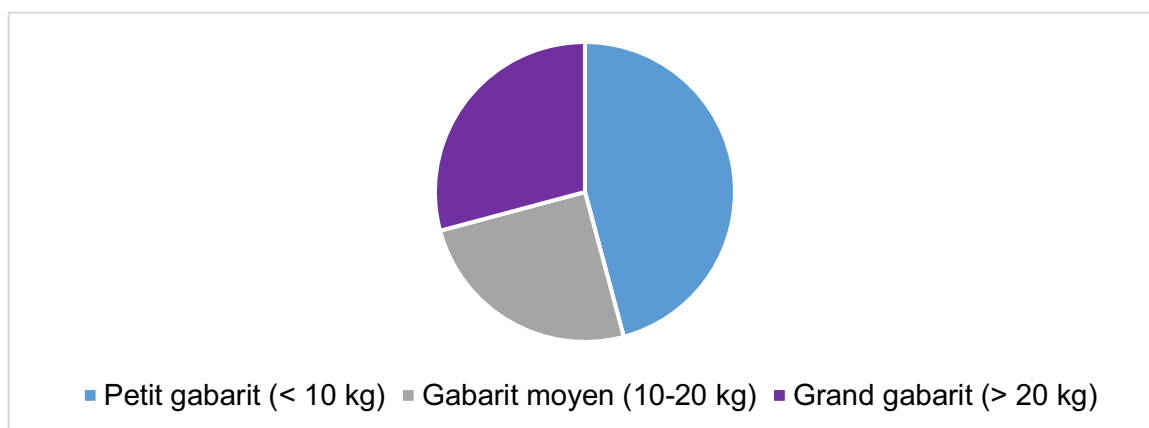
Les trois chats de la cohorte comprenaient une femelle et deux mâles dont seul un mâle était stérilisé.

L'âge médian des chats était de 24,0 mois [19,5 ; 25,5] à leur admission au ChuvA-AC. Tous les chats étaient de race Européen. Le poids médian des chats à l'admission était de 5 kg [4,4 ; 5,3]. La NEC était manquante pour un chat, de cinq pour le second, et de six pour le dernier.

Parmi les deux lapins de la cohorte, l'un était un lapin nain femelle stérilisée de 10 mois pesant 1,6 kg, et l'autre un lapin bélier français mâle stérilisé de huit mois pesant 1,0 kg. Leur NEC était de cinq pour les deux lapins.

Toute espèce confondue, l'âge médian d'admission au ChuvA-AC des animaux était de 30,0 mois [15,8 ; 92,3] pour un poids médian de 12,4 kg [5,0 ; 23,5] (avec un minimum de 1,0 kg et un maximum de 39 kg (Voir Fig. 17)), et une NEC médiane de 5 [4 ; 5].

Fig. 17 : Répartition des animaux selon leur poids à l'admission au ChuvA-AC.



- *Étiologie*

Trois natures d'accidents étaient à l'origine des LCF de notre cohorte : 46 % (11/24) des animaux étaient victimes d'AVP ; 42 % (10/24) des animaux étaient victimes d'une chute ; 12 % (3/24) des animaux avaient subi un traumatisme d'une autre nature (jeu avec un congénère par exemple).

- *Examen d'imagerie*

Tous les animaux de la cohorte présentaient une LCF crânio-dorsale. 42 % (10/24) d'entre elles affectaient le membre pelvien gauche, et 58 % (14/24) le membre pelvien droit.

Des lésions orthopédiques concomitantes étaient présentes chez 58 % (14/24) des animaux et comptaient : luxation sacro-coccygienne, tibio-tarsienne, de rotule, du coude, scapulo-humérale ; fracture du sacrum, de l'ischium, du pubis, du carpe, du tarse, du fémur, de l'ulna. 57 % (8/14) de ces lésions orthopédiques concomitantes touchaient le membre ipsilatéral à la LCF. Également, une fracture parcellaire du bord acétabulaire a été retrouvée chez un animal (soit 4 % (1/24)), et une fracture par avulsion de la tête fémorale a été retrouvée chez deux animaux (soit 8% (2/24)).

Diverses lésions non orthopédiques étaient présentes chez 42 % (10/24) des animaux : contusions pulmonaires ; pneumothorax ; hémothorax ; hémio-abdomen ; hémorragie ; plaie ; fracture de côtes.

Seuls, 25 % (6/24) des animaux ne présentaient aucune autre lésion que la luxation.

b. Données per-opératoires

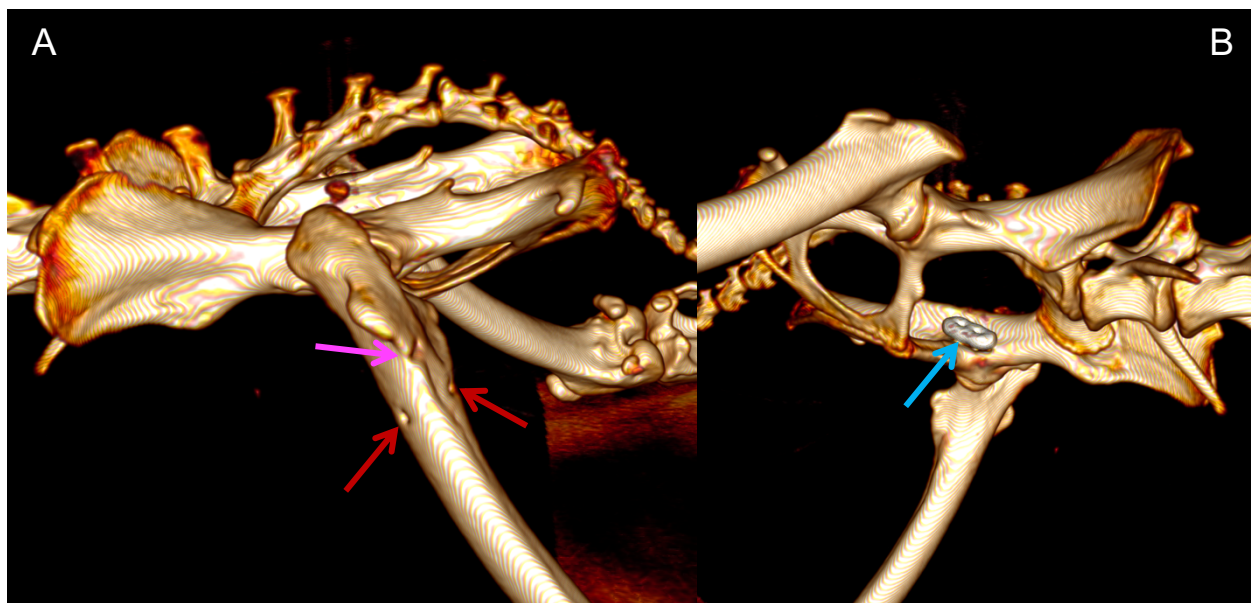
La durée médiane entre la date de LCF et la date de prise en charge chirurgicale était de 4,5 jours [3,0 ; 7,0]. Une réduction à foyer fermé a été tentée préalablement à l'intervention chirurgicale chez 29 % (7/24) des cas de l'étude. Tous étaient des chiens.

Au moins un chirurgien dit « qualifié » était présent pour chaque intervention. Les chiens et les chats ont été opérés selon la technique chirurgicale décrite en première partie. Une prothèse de type TightRope® a été implantée chez 45 % (10/22) d'entre eux. Les autres ont reçu une prothèse de type Mini TightRope®.

Chez les lapins, l'implantation ainsi que le type de prothèse utilisé différaient légèrement de la technique d'implantation inversée décrite en première partie : la prothèse était composée de fil résorbable en lactomère de décimale 4 (POLYSORB™ 1 de COVIDIEN™) et d'un bouton à bascule de prothèse Mini TightRope® ; le canal fémoral mesurait 1,5 mm de diamètre ; le nouage du montage était réalisé autour d'un forage fémoral en direction crânio-caudale de 1,1 mm de diamètre en regard du point de sortie latéral de la prothèse (Voir Fig. 18).

Fig. 18 : Reconstruction 3D de l'examen tomodensitométrique de lapin à 4 semaines post-opératoires (Service d'imagerie du ChuvA-AC)

Vue latérale (A) et médiale (B) du bassin gauche. Visualisation de l'extrémité latérale du canal fémoral (flèche rose), du forage fémoral transverse de fixation de la prothèse (flèches rouges), et du bouton à bascule plaqué médialement (flèche bleue).



La durée du temps opératoire n'était pas renseignée chez six animaux. Elle était de moins de deux heures pour 83 % (15/18) des animaux restants. La durée anesthésique totale n'était pas renseignée chez trois animaux. Elle était de moins de trois heures pour 48 % (10/21) des animaux restants.

c. Données post-opératoires

- *Données post-opératoires immédiates*

Les informations concernant la reprise d'appui du membre à 24 heures post-opératoires étaient manquantes pour 6 animaux, dont les deux lapins. Pour les 18 animaux restants, un appui du membre était présent chez 78 % (14/18) d'entre eux 24 heures après l'intervention. La durée d'hospitalisation médiane était de 1 [1 ; 2] jour, pour une durée maximale de 14 jours. Concernant les quatre animaux sans reprise d'appui à 24 heures post-opératoire, aucune reprise d'appui n'était observée au cours de l'hospitalisation.

- *Suivi à court terme*

Le suivi à 15 jours post-opératoires n'a pas eu lieu pour 25 % (6/24) des animaux. Pour 25 % (6/24) des animaux examinés, aucune information concernant la démarche des animaux n'était indiquée dans le compte-rendu de consultation. Parmi les 12 animaux restants, une absence de boiterie était constatée chez 33 % (4/12) des animaux. La boiterie était de de degré 1 chez 25 % (3/12) d'entre eux, de degré 2 chez 33 % (4/12) autres, et de degré 3 chez le dernier animal : 9 % (1/12). Une déhiscence de plaie ne nécessitant pas de reprise chirurgicale a été constatée chez un chien, en raison d'un léchage consécutif à un port de collerette non respecté.

Le second suivi à court terme a eu lieu pour 46 % (11/24) des animaux, à une médiane de 34 [28 ; 42] jours post-opératoires. Aucune boiterie n'était mise en évidence chez 73 % (8/11) d'entre eux. Pour les animaux restants, une boiterie de degré 1 était constatée chez un individu, et une boiterie de degré 2 chez deux individus. Aucune complication n'était constatée.

- *Suivi à long terme*

Le suivi à long terme a été obtenu pour 23 des 24 animaux de la cohorte. En effet, aucun questionnaire de suivi n'a pu être obtenu pour le 24^{ème} animal, le chien A17-14660. Cependant, une complication majeure était mentionnée dans son dossier : elle sera analysée ultérieurement. Parmi les 23 animaux, 52 % (12/23) ont participé à une consultation de suivi, dont un cas qui s'est présenté spontanément en consultation de chirurgie pour cause de boiterie (le chien A21-5073). Au moment du suivi, 26 % (6/23) des animaux étaient décédés. La durée de suivi médiane était de 24 [8 ; 46] mois.

- Questionnaire de suivi (Voir Annexe 1)

Informations générales

Parmi les animaux décédés, une cause de décès pouvait être en lien avec la prise en charge chirurgicale de réduction de LCF par TightRope®. Il s'agissait du chien A14-12912, un Braque allemand euthanasié en raison de douleurs de l'arrière train l'empêchant de se déplacer. Cette euthanasie a été réalisée à 25 mois post-opératoires, aux 17 ans de l'animal. Aucune exploration médicale de la douleur n'a été renseignée par les propriétaires, qui localisaient son origine à l'ACF opérée. Une cause de décès était renseignée pour deux autres animaux : un empoisonnement et une euthanasie suite à un diagnostic de syringohydromyélie. Aucune cause de décès n'était renseignée pour les trois animaux restants.

Post-opératoire

Concernant le repos post-opératoire, les consignes de limitation de mouvement ont été correctement respectées par 43 % (10/23) des propriétaires. Elles ont été partiellement ou non respectées respectivement par 43 % (10/23) et 14 % (3/23) des propriétaires.

Le score médian de boiterie en sortie d'hospitalisation était de 3 [2 ; 4]. Au suivi à court terme (entre 4 et 8 semaines post-opératoires), le score médian de boiterie était de 1 [0 ; 1,5]. Enfin, au suivi à long terme, 70 % (16/23) des propriétaires rapportent une absence de boiterie chez leur animal ; 13 % (3/23) rapportent une boiterie de degré 1 et 9 % (2/23) rapportent une boiterie de degré 2. Un propriétaire rapporte une boiterie de degré 3 chez le chien A14-12912 cité ci-dessus. Un propriétaire rapporte une boiterie de degré 4 chez le chien A21-5073, un Yorkshire terrier qui ne boitait plus lors du suivi à court terme (Voir Annexe 3).

Concernant la fonctionnalité du membre opéré lors de la réponse au questionnaire, 78 % (18/23) des animaux n'avaient aucune difficulté locomotrice d'après les propriétaires. Deux chiens avaient une difficulté légère à sauter en hauteur uniquement. Un chien avait une difficulté légère à sauter en hauteur et vers le bas. Un chien avait une difficulté légère à courir et une difficulté importante à sauter en hauteur. Enfin, un chien avait une difficulté légère à marcher et à courir.

Complications

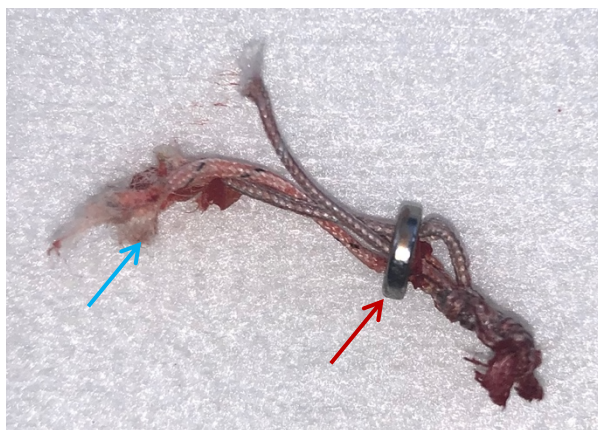
Sur toute la période post-opératoire, 74 % (17/23) des animaux n'ont développé aucune complication. Des complications mineures ont été rapportées par 22 % (5/23) des propriétaires (dont

un animal ayant développé deux complications) : ces complications étaient de diverses natures (hématome ; douleur ; constipation ; déhiscence de plaie mineure ; fièvre ; ulcère cornéen superficiel), avec un seul cas pour chacune des complications.

Des complications majeures ont été observées chez deux chiens, soit 8 % (2/24) des animaux. Un animal a développé une complication majeure et une complication mineure. Le premier chien était le chien A21-5073 (Voir Annexe 3). A quatre mois post-opératoires, une reluxation par rupture de prothèse a été constatée. Le repos prescrit en post-opératoire avait été correctement respecté. La prise en charge a consisté en un retrait par traction du bouton à quatre trous et du fil cassé (Voir Fig. 19). Le bouton à bascule n'a pas été extrait de la filière pelvienne en raison de sa difficulté d'accès. L'ACF a été à nouveau stabilisée à l'aide d'une technique TightRope® après reprise du forage acétabulaire. Lors du contrôle à un mois post-reprise, une boiterie sans appui intermittente était rapportée par les propriétaires mais n'a pas été constatée en consultation. Cependant, une instabilité de l'ACF a été mise en évidence par la présence d'un signe de Barden positif. Des radiographies ont montré la présence d'une arthrose marquée ainsi qu'une suspicion de subluxation de l'ACF.

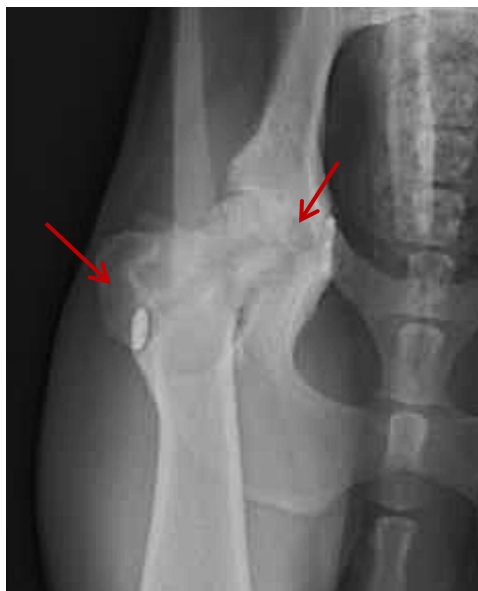Fig. 19 : Rupture de prothèse Mini TightRope®

Visualisation du bouton à quatre trous (flèche rouge) et du FiberTape® rompu (flèche bleue)



Le second chien était le chien A17-14660. Une arthrite septique (Voir Fig. 20) a été diagnostiquée à 19 mois post-opératoires chez cet animal avec présence d'un *Staphylococcus pseudintermedius*, dans un contexte de boiterie de degré 2 récurrente depuis plusieurs mois (durée exacte non rapportée dans le dossier CLOVIS® de l'animal) et s'améliorant sous traitement antibiotique. La prise en charge choisie a été une ETC droite.

Fig. 20 : Radiographie avec signes en faveur d'une arthrite septique (flèches rouges) à 19 mois post-opératoire (Service d'imagerie du ChuvA-AC)



Satisfaction

74 % (17/23) des propriétaires ont répondu être très satisfaits par les résultats de l'intervention pratiquée. 13 % (3/23) ont répondu être satisfaits, dont un propriétaire qui mentionne un coût opératoire trop élevé malgré la bonne réussite de l'intervention. Le propriétaire du chien A22-10702, soit 4 % (1/23), a répondu être ni satisfait ni insatisfait, en raison de la réapparition de boiterie de degré 2 chez son animal. Deux propriétaires, soit 9 % (2/23), ont répondu être insatisfaits. Le premier propriétaire était celui du Braque allemand A14-12912, qui mentionne que son animal a été douloureux et a présenté un hématome important en période post-opératoire immédiate, et qui jugeait que l'intervention chirurgicale était à l'origine des difficultés locomotrices motivant l'euthanasie citée précédemment. Le second propriétaire était celui du Yorkshire terrier A21-5073 qui a présenté une récurrence de la luxation de l'ACF sur rupture de prothèse.

- Visite de suivi

Anamnèse

50 % (6/12) des propriétaires ne rapportaient aucune anomalie dans la démarche de leur animal. Parmi les animaux restants, il était retrouvé :

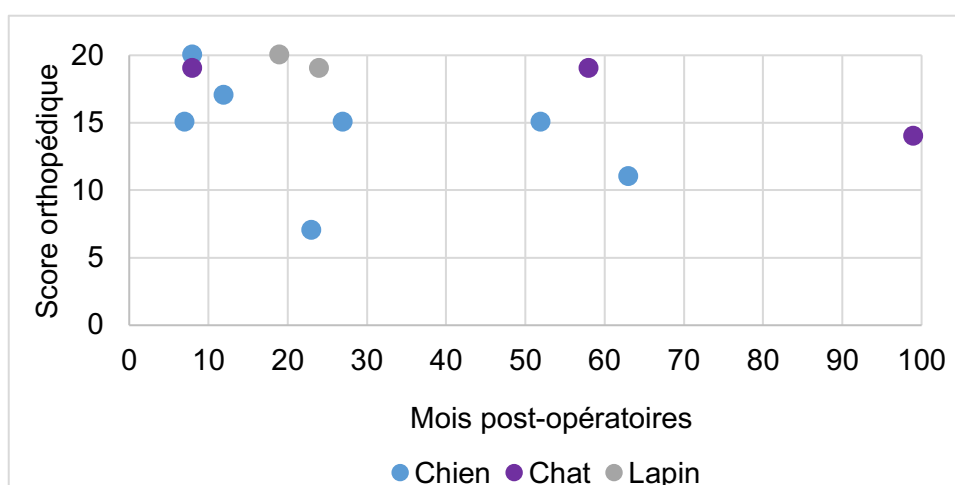
- Chat A14-14437 : une boiterie de degré 1 du membre pelvien droit depuis une chute d'un arbre survenue six mois auparavant.
- Chien A17-13999 : des épisodes de boiterie de degré 1 à froid du membre pelvien gauche de façon ponctuelle.
- Chien A18-12907 : une boiterie de degré 1 du membre pelvien droit depuis 10 jours, plus marquée à chaud.
- Chien A20-14474 : des épisodes de boiterie intermittentes de degré 3 du membre pelvien gauche après effort, résolutive après la mise en place d'un traitement AINS et imputables à une ankylose marquée du tarse.

- Chien A21-5073 : une boiterie du membre pelvien gauche en évolution depuis un an, jusqu'à atteindre un degré 5 depuis trois mois (Voir Annexe 3).
- Chien A22-10702 : une boiterie de degré 1 du membre pelvien gauche depuis 20 jours, plus marquée à froid et à l'effort, en amélioration depuis son apparition.

Contrôle orthopédique

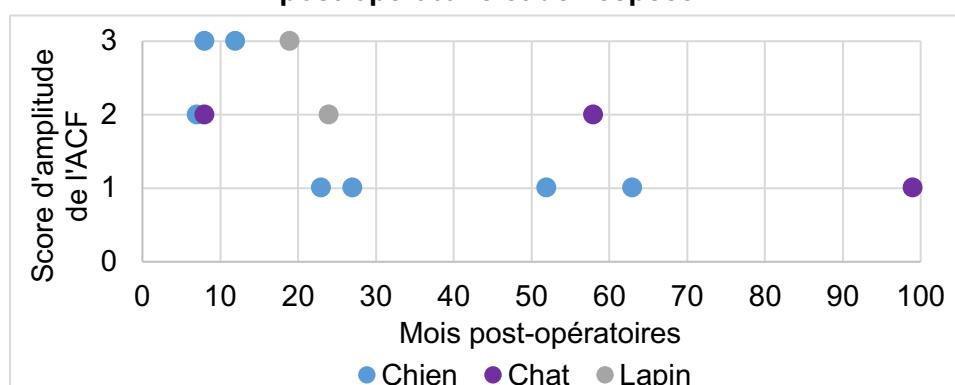
L'examen clinique des animaux a été évalué selon les critères présentés en annexe 2. Le score cumulatif médian obtenu était de 16 [14,75 ; 19] sur 20 (Voir Fig. 21). La note minimale de 7 a été attribuée au chien A21-5073. Il présentait une boiterie de degré 5 du membre pelvien gauche avec soustraction d'appui à l'arrêt, associée à une amyotrophie du membre et une douleur marquée à la palpation et à l'extension de l'ACF. De plus, une plaie suintante d'environ deux centimètres a été mise en évidence en région inguinale gauche.

Fig. 21 : Reprise fonctionnelle en fonction de la durée post-opératoire et de l'espèce



Le critère physique le plus fréquemment anormal était l'amplitude de mouvement de l'ACF (Voir Fig. 22). En effet, seuls 25 % (3/12) des cas avaient une amplitude de mouvement normale, correspondant à un score de 3. 33 % (4/12) des cas avaient une ankylose légère de l'ACF, correspondant à un score de 2, et 42 % (5/12) des cas avaient une ankylose modérée, correspondant à un score de 1. Cependant, aucun animal n'avait d'ankylose marquée.

Fig. 22 : Amplitude de mouvement de l'ACF en fonction de la durée post-opératoire et de l'espèce



Trois animaux, soit 25 % (3/12), présentaient une boiterie lors de la visite de suivi. Le chien A18-12907 cité ci-dessus avait une boiterie de degré 2 du membre pelvien droit. Son examen orthopédique a permis de mettre en évidence une instabilité du grasset droit avec présence d'un signe du tiroir légèrement positif. Aucune anomalie n'a été mise en évidence à son examen de l'ACF droite hormis une ankylose modérée. Chez le chien A22-10702, une boiterie de degré 2 du membre pelvien gauche a été mise en évidence, associée à une amyotrophie du membre et une ankylose légère de l'ACF. Aucune anomalie des autres articulations du membre n'était présente. Enfin, le dernier animal est le chien A21-5073 cité ci-dessus.

De même, une douleur à l'extension de l'ACF a été mise en évidence chez 25 % (3/12) des animaux, à respectivement 12, 23 et 27 mois post-opératoires. Des crépitements à la mobilisation de l'ACF ont été mis en évidence chez un seul animal. L'examen orthopédique n'a aggravé ou n'a déclenché aucune boiterie.

Contrôle radiographique (Voir Annexe 5)

L'examen des radiographies a permis d'apprécier la coaptation articulaire à terme, l'évolution arthrosique, le devenir du forage de la tête et du col et la survenue d'éventuelles complications.

Coaptation articulaire

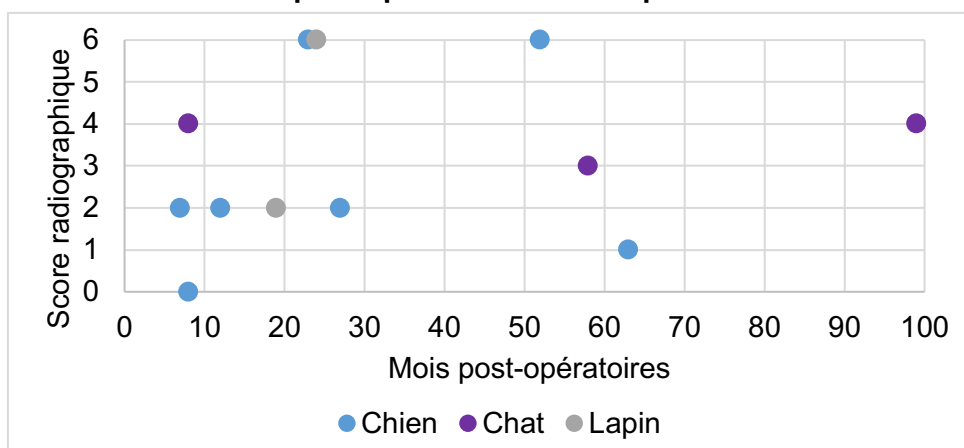
Les clichés du post-opératoire à long terme ont été comparés à ceux du post-opératoire immédiat afin de détecter une éventuelle évolution articulaire vers une subluxation.

La radiographie du chien A17-13999 montrait une légère subluxation de l'ACF traitée, non présente en post-opératoire immédiat. Aucune boiterie n'était toutefois visible lors de son examen orthopédique.

Évolution arthrosique

Les radiographies de contrôle ont été évaluées selon les critères présentés en annexe 2. Le score radiographique médian obtenu était de 2,5 [2,0 ; 4,5] sur 6 (Voir Fig. 23). Seul un animal n'a pas montré de développement arthrosique de l'ACF traitée en comparaison avec l'ACF saine. Pour 42 % (5/12) des animaux, le développement arthrosique de l'ACF traitée était léger. Elle était modérée pour 25 % (3/12) des cas, et marquée pour les 25 % (3/12) restants.

Fig. 23 : Développement arthrosique en fonction de la durée post-opératoire et de l'espèce



Positionnement et évolution du forage de la tête et du col fémoral

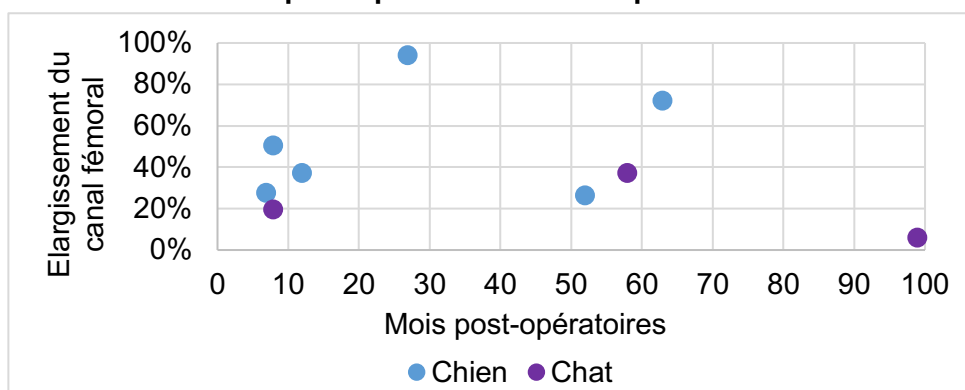
Les clichés post-opératoires immédiats et du suivi à long terme ont permis d'apprécier le centrage initial du forage de la tête et du col et son évolution dans le temps. Pour 82 % (9/11) des animaux, la technique chirurgicale a été correctement réalisée et la prothèse était correctement positionnée.

Un forage fémoral non conforme a pu être mis en évidence dans deux cas. Chez le chien A18-12907, l'extrémité latérale du canal fémoral était située trop crânialement ou trop caudalement par rapport à la base du grand trochanter. Une boiterie de degré 2 ainsi qu'une instabilité du grasset a été mise en évidence lors de l'examen orthopédique de cet animal. Chez le chien A22-9828, l'extrémité latérale du canal fémoral était située trop distalement par rapport à la base du grand trochanter, aboutissant à un forage trop ventral sur le col. Aucune boiterie n'était visible à l'examen orthopédique.

L'élargissement du canal fémoral n'a pas été observée chez les lapins, en raison de l'utilisation de fil résorbable, ayant conduit à un comblement osseux du forage.

Il n'a pu être mesuré chez le chien A21-5073 en raison de l'ostéomyélite qui a atteint le col du fémur. Pour les chiens restants et les chats, un élargissement médian du canal fémoral de 37 % [26 ; 50] a été mis en évidence (Voir Fig. 24).

Fig. 24 : Élargissement du canal fémoral en fonction de la durée post-opératoire et de l'espèce



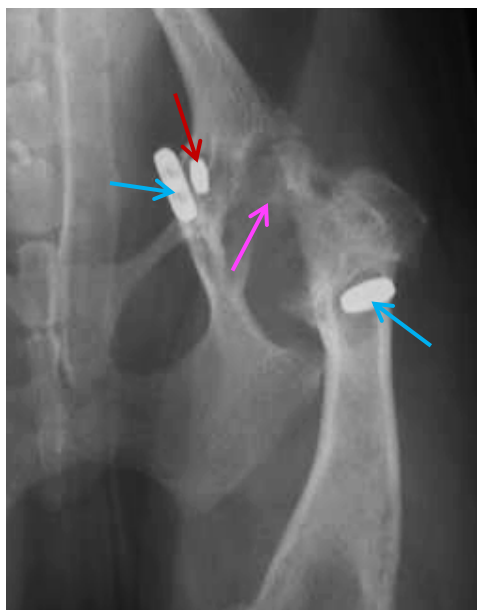
Complications septiques

Chez le chien A22-10702, une plage ostéolytique circulaire était discernable en regard de la tête fémorale ventralement au canal fémoral, compatible en première hypothèse avec une lésion d'ostéomyélite chronique. Chez cet animal, une boiterie de degré 2 du membre pelvien gauche était présente à l'examen orthopédique.

Les radiographies du chien A21-5073 mettaient en évidence des lésions osseuses d'ostéolyse marquée en regard de l'acétabulum, de la tête fémorale et du col fémoral compatibles avec une ostéomyélite (Voir Fig. 25). Une ablation du matériel d'ostéosynthèse par abord latéral de l'ACF a été réalisée, associée à une ETC gauche (Voir Annexe 3). L'analyse bactériologique de la prothèse a montré une infection bactérienne à *Pseudomonas aeruginosa*.

Fig. 25 : Radiographie en faveur d'une ostéomyélite marquée à 18 mois post-reprise de Mini TightRope® (Service d'imagerie du ChuvA-AC)

Visualisation du bouton à bascule de la première prothèse Mini TightRope® (flèche rouge), de la seconde prothèse Mini TightRope® (flèche bleue), et de signes d'ostéomyélite (flèche rose)



Ainsi, notre étude a montré que la réduction des LCF par technique TightRope® permettait :

- Une récupération fonctionnelle précoce, avec une reprise d'appui à 24 heures post-opératoires observée dans 78 % des cas.
- Une récupération fonctionnelle d'évolution rapide, avec une absence de boiterie observée chez 73 % des cas à une médiane de 34 jours post-opératoires.
- Une locomotion à terme satisfaisante, avec 84 % des propriétaires mentionnant un score de boiterie inférieur ou égal à 1 chez leur animal, ainsi qu'une absence de boiterie retrouvée chez 75 % des cas à notre contrôle orthopédique, à une médiane de 24 mois post-opératoires.
- Une stabilité articulaire satisfaisante, avec la présence d'une seule récurrence liée à une rupture de prothèse malgré la présence de lésions orthopédiques concomitantes chez 58 % des animaux.
- Un taux de complications majeures faible, de 8 %.
- Une fonction articulaire à terme satisfaisante, avec un score orthopédique cumulatif médian de 16 sur 20.
- Une évolution arthrosique fréquente, avec un score radiographique médian de 2,5 sur 6.
- Une bonne satisfaction des propriétaires pour 87 % d'entre eux.

Dans la partie suivante, ces différents résultats obtenus seront confrontés à ceux retrouvés dans la littérature.

Troisième partie : Discussion

La technique TightRope® est une technique chirurgicale de stabilisation des LCF, encore peu décrite dans la littérature mais qui paraît intéressante. Par son approche intra-articulaire, elle permet de remplacer le ligament de la tête fémorale, moyen de contention primaire de l'ACF. Elle semble offrir un degré de stabilité supérieur à celui des autres techniques de stabilisation articulaire tout en permettant de conserver l'articulation, contrairement aux techniques palliatives que sont l'ETC et la prothèse de hanche.

Parmi les patients recrutés dans notre étude, le taux de succès de l'intervention a été de 83 %. Un cas était considéré comme un succès lors d'une absence de boiterie ou de la présence d'une boiterie de degré 1 à long terme, sans complication majeure associée. Un taux de complication majeure de 8 % a été observé.

L'objectif de cette discussion est de comparer les résultats obtenus à partir des cas traités au ChuvA-AC avec ceux présentés dans la littérature scientifique. Il s'agit également de comparer la technique TightRope® aux autres techniques de stabilisation des LCF, puis de discuter des limites de l'étude. Nous terminerons en présentant les perspectives à dégager de ce travail.

1. Synthèse des résultats obtenus et comparaison avec les données de la littérature

A. Données pré-opératoires

La cohorte étudiée était composée majoritairement de chiens, à 79 %, contre 88 % dans la littérature étudiée (Ash *et al.*, 2012 ; Demko *et al.*, 2006 ; Kieves *et al.*, 2014 ; Pratesi *et al.*, 2012 ; Trostel et Fox, 2020). Cela peut s'expliquer par le fait que le chat possède une très bonne tolérance au traitement palliatif de type ETC, contrairement au chien (Engstig *et al.*, 2022). Comparativement à une pose de prothèse TightRope®, l'ETC est moins onéreuse et ne requiert pas de chirurgien spécialiste pour être réalisée. De nombreux chats atteints de LCF sont donc traités par cette technique.

Chez le lapin, le traitement des LCF est peu documenté. La technique chirurgicale très majoritairement décrite pour le traitement des LCF chez le lapin est l'ETC (Coleman *et al.*, 2015). Parmi les cas de LCF décrits dans cette espèce, seul l'un d'entre eux a bénéficié d'un traitement de stabilisation par pose d'une prothèse intra-articulaire (Marinkovich *et al.*, 2019 ; Gallego and Villaluenga, 2019). Le faible nombre de lapins traités chirurgicalement pour une LCF dans la littérature s'explique par l'anatomie et la fragilité osseuse du lapin, de même que par les conséquences d'une anesthésie générale dans cette espèce, qui compliquent la réalisation des interventions de chirurgie orthopédique chez ces animaux (Pinho *et al.*, 2020).

La cohorte était composée de mâles et de femelles en proportion similaire, contrairement à ce qui est décrit dans la littérature où les mâles sont plus représentés (Demko *et al.*, 2006 ; Trostel and Fox, 2020). Les animaux avaient entre 8 mois et 13,8 ans, pour un âge médian de 2,5 ans. Cet intervalle est en accord avec les données trouvées dans la littérature, où les âges moyens décrits

sont de 4,8 à 5,9 ans (Ash *et al.*, 2012 ; Demko *et al.*, 2006 ; Kieves *et al.*, 2014 ; Trostel and Fox, 2020). Dans notre étude, de nombreuses races de chiens étaient représentées, avec un nombre plus élevé de Bergers belges malinois et de Yorkshires terriers, races non rapportées comme majoritaires dans la littérature (Demko *et al.*, 2006 ; Trostel and Fox, 2020). Cela peut s'expliquer par la représentativité différente des races canines au sein des pays dans lesquels les études ont été réalisées.

La technique TightRope® a été réalisée sur des animaux de gabarits divers. L'animal le plus lourd de notre cohorte (39 kg) avait un poids inférieur au poids maximum constaté dans la littérature (78 kg, Demko *et al.*, 2006). Le plus léger pesait 970 grammes, contre 2,6 kg dans la littérature (Marinkovich *et al.*, 2019). Les animaux en état d'obésité représentaient 13 % des sujets de la cohorte. Cela indique que la technique TightRope® peut être réalisée sur des animaux de grand comme de petit gabarit.

L'ensemble des LCF de la cohorte étaient d'origine traumatique, par AVP, chute ou traumatisme divers, ce qui est similaire aux données décrites dans la littérature (Schulz *et al.*, 2019 ; Wardlaw and McLaughlin, 2018). Les AVP et les chutes étaient représentés à part équivalente dans notre étude. Tous les animaux de notre cohorte présentaient une LCF crânio-dorsale. Dans la littérature, le taux de LCF crânio-dorsales varie entre 76 % et 100 % (Ash *et al.*, 2012 ; Kieves *et al.*, 2014 ; Pratesi *et al.*, 2012).

Des lésions orthopédiques concomitantes ont été retrouvées chez 58 % des cas. Cette valeur est similaire aux données de la littérature, qui varient entre 52 % et 64 % (Demko *et al.*, 2006 ; Kieves *et al.*, 2014 ; Trostel and Fox, 2020). Cette donnée est particulièrement intéressante car elle montre que les animaux sujets aux LCF sont fréquemment des polytraumatisés. Dans ce contexte, ces animaux vont très rapidement prendre appui sur la l'ACF traitée puisqu'ils ne peuvent pas la soulager en reportant leur poids sur les trois autres membres comme ils le feraient si ces membres étaient sains. En conséquence, la technique chirurgicale employée pour traiter ces animaux doit pouvoir offrir une excellente stabilité post-opératoire.

B. Données per-opératoires

Dans cette étude, le choix de la taille de la prothèse chez le chien et le chat a été régi par le poids de l'animal en respectant les prescriptions de la notice d'utilisation du TightRope® (Arthrex® Vet Systems, 2019),

Concernant la technique opératoire utilisée chez le lapin, le choix a été d'employer un fil résorbable en remplacement du FiberTape®. L'emploi de fil résorbable a été décrit dans l'étude de Pratesi *et al.* (2012), qui a utilisé deux à trois brins de monofilament de polydioxanone de décimale 4 (PDS 1, Ethicon) comme matériel prothétique. Ce choix permet de stabiliser l'articulation avec des prothèses de plus petit diamètre que le FiberTape et, de ce fait, mieux adapté à la petite taille des animaux traités, tout en utilisant des fils dont la rigidité est suffisante pour passer aisément à travers le canal fémoral. L'utilisation de fil résorbable minimise par ailleurs le risque infectieux.

La durée du temps chirurgical est un indicateur de la difficulté rencontrée lors de la procédure. Seuls 17 % des cas traités ont eu une anesthésie d'une durée supérieure à deux heures. Dans l'étude de Trostel and Fox (2020), cette valeur était de 42 %. Cependant, dans cette dernière étude, plusieurs procédures pouvaient être réalisées au cours d'un même temps chirurgical, contrairement à ce qui a été réalisé dans notre étude. Il est donc difficile de comparer cette donnée à celles de la

littérature, mais il est possible d'affirmer que 83 % des procédures de notre étude ont a priori été réalisées sans difficulté majeure.

Ainsi, la technique TightRope® paraît facilement réalisable par un chirurgien expérimenté.

C. Données post-opératoires

a. Reprise fonctionnelle

- *Post-opératoire immédiat*

Dans notre étude, 78 % des cas ont repris un appui à 24 heures post-opératoire. Le degré médian de boiterie en sortie d'hospitalisation estimé par les propriétaires correspondait à une boiterie de degré 3. Ces données sont similaires à celles de la littérature, qui décrivent une reprise d'appui à 24 heures entre 65 % et 100 % des cas selon l'espèce (Demko et al., 2006 ; Pratesi et al., 2012), et un degré de boiterie moyen en sortie d'hospitalisation compris entre 2,9 et 4,2 sur 5 (Demko et al., 2006 ; Trostel et Fox, 2020). Nos données, comme celles de la littérature, montrent que la reprise fonctionnelle lors de technique TightRope® débute précocement.

- *Suivi à court terme*

Dans notre étude, le suivi à court terme montre que 73 % des animaux n'ont plus de boiterie à un temps médian de 34 jours post-opératoires. Les animaux restants présentent une boiterie dont le degré maximal est de 2. Dans la littérature, deux études mentionnent une absence de boiterie pour 89 % et 85 % des cas respectivement à six semaines post-opératoires (Ash et al., 2012 ; Pratesi et al., 2012). Cependant, la littérature rapporte également des cas de boiterie plus sévères entre quatre et six semaines post-opératoires (Demko et al., 2006), sans appui notamment, ce qui n'a pas été retrouvé dans notre étude.

Il est possible de déduire de l'ensemble de ces données que, dans la grande majorité des cas, la fonction locomotrice après une technique TightRope® s'améliore rapidement au cours des 4 à 6 semaines qui suivent l'intervention.

- *Suivi à long terme*

Le suivi à long terme comporte les données rapportées par les propriétaires dans le questionnaire de suivi et les données constatées lors de l'examen clinique en visite de suivi.

Parmi les données issues de notre questionnaire de suivi, 70 % des propriétaires rapportent une absence de boiterie chez leur animal, à un temps médian de 24 mois post-opératoires. En incluant les boiteries de degré 1, qui peuvent également être considérées comme une récupération très satisfaisante, le taux s'élève à 83 %. A durée de suivi similaire, cette valeur est de 88 % dans la littérature (Kieves et al., 2014 ; Trostel and Fox, 2020).

Ainsi, non seulement la reprise fonctionnelle est précoce, mais elle persiste dans le temps avec une absence de boiterie ou une boiterie discrète à terme dans la très grande majorité des cas.

Parmi les données issues de notre visite de suivi, le score de l'examen orthopédique médian était de 16/20. Aucune corrélation entre la durée de suivi post-opératoire et la valeur de la récupération fonctionnelle n'a été mise en évidence (Voir Fig. 21). Certains animaux au suivi long avaient un haut

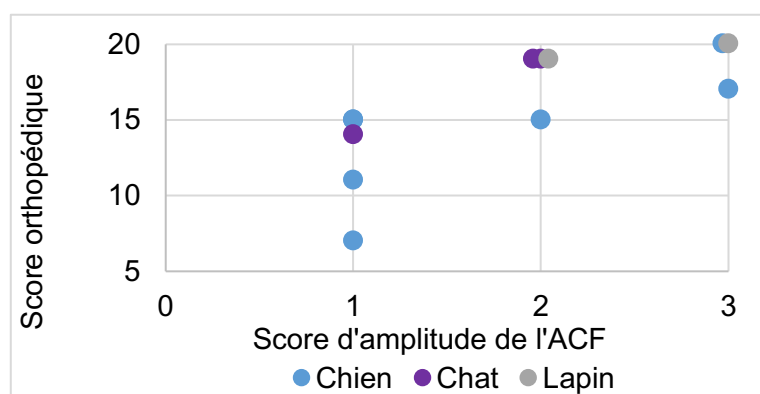
score orthopédique et inversement. Parmi les six animaux rapportés comme boiteux par leurs propriétaires, une boiterie a été localisée au grasset, et une boiterie au tarse.

Parmi les anomalies cliniques mises en évidence à l'examen orthopédique, la principale était une ankylose légère à modérée de l'ACF en hyperextension et hyper-abduction de l'ACF, accompagnée d'une douleur à la mobilisation en position forcée. La Fig. 22 semblerait indiquer que l'ACF est moins ample à durée post-opératoire plus longue, et ce de façon plus marquée chez les chiens. Cette ankylose peut s'expliquer par un développement arthrosique, sans pouvoir exclure une action mécanique directe de la prothèse dont l'implantation pourrait limiter l'amplitude du jeu articulaire. L'étude de Kieves et al. (2014) rapportait, à durée post-opératoire équivalente, une amplitude de mouvement normale et une absence de douleur.

Cette ankylose pourrait gêner la locomotion dans la mesure où les cas à la plus faible amplitude de mouvement ont un score orthopédique moins élevé (Voir Fig. 26). L'absence de boiterie ou le fait que la boiterie reste discrète chez certains animaux présentant une ankylose articulaire modérée peut s'expliquer par le fait que l'ACF est rarement sollicitée en hyperextension et en hyper-abduction lors de la locomotion normale du chien.

Ainsi dans notre étude, la récupération fonctionnelle était très satisfaisante pour 83 % des animaux et pouvait être considérée comme satisfaisante sur l'ensemble de la cohorte, ce qui est similaire aux données de la littérature (Kieves et al., 2014 ; Trostel and Fox, 2020).

Fig. 26 : Score orthopédique en fonction de l'ankylose articulaire et de l'espèce



En conclusion, nos résultats et ceux de la littérature s'accordent à dire que la prise en charge des LCF par technique TightRope® permet une **reprise fonctionnelle précoce, d'amélioration rapide, et totale** pour une majorité des cas traités.

b. Développement arthrosique

Le contrôle radiographique des cas suivis à long terme a montré un score radiographique d'arthrose de 2,5 sur six, en sachant qu'un score de zéro équivaut à un développement arthrosique de l'ACF traitée identique à celui de l'ACF saine, et qu'un score de six équivaut à un développement arthrosique de l'ACF traitée marqué en comparaison de celui de l'ACF saine.

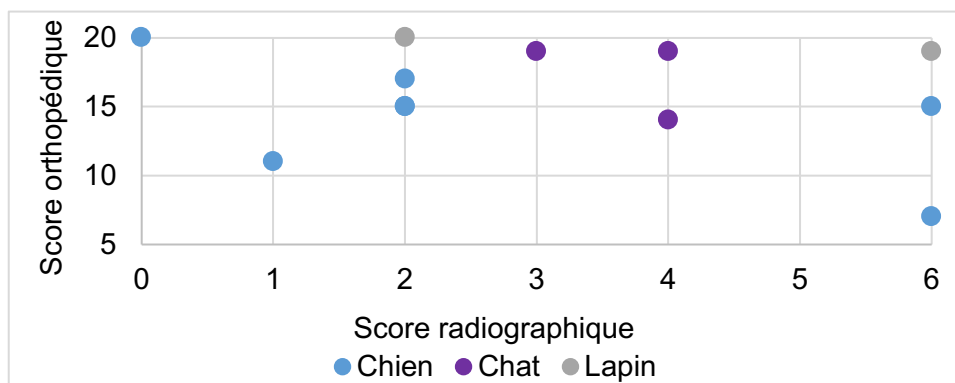
Un développement arthrosique de l'ACF traitée a été observé chez 92 % des cas, avec une évolution arthrosique de légère à marquée. Nous n'avons pas mis en évidence de lien évident entre la durée post-opératoire du suivi et le degré de dégénérescence articulaire. Certains cas suivis avaient une faible dégénérescence articulaire à une longue durée post-opératoire et inversement

(Voir Fig. 23). De même, certains cas avaient une dégénérescence articulaire marquée sans répercussion fonctionnelle et inversement (Voir Fig. 27). L'étude de Kieves *et al.* (2014) mentionne que les six chiens suivis entre 4 et 24 mois post-opératoires n'avaient pas ou peu de développement ostéophytique, contrairement aux cas présentés dans notre étude. La différence de résultat entre notre étude et celle de Kieves *et al.* (2014) peut s'expliquer par le plus grand nombre d'animaux inclus dans notre travail et la durée supérieure du suivi postopératoire (entre 7 et 99 mois).

L'origine de l'arthrose constatée peut être diverse. L'arthrose peut être consécutive au traumatisme de l'ACF qui entraîne, par la libération de cytokines pro-inflammatoires et par l'absence de nutrition et de lubrification cartilagineuse, un développement arthrosique (Nganvongpanit *et al.*, 2013 ; Punzi *et al.*, 2016 ; Wardlaw et McLaughlin, 2018). Elle peut être secondaire à une anomalie postopératoire de coaptation articulaire, par défaut ou par excès, qui modifie les contraintes mécaniques sur le cartilage et le lèse. Enfin, elle peut faire suite à la présence intra-articulaire de la prothèse TightRope® et à sa tolérance au sein de l'articulation, susceptible d'entraîner une synovite chronique à l'origine d'un processus arthrosique. Il n'existe à notre connaissance par encore de données bibliographiques concernant l'origine du développement arthrosique lors de LCF prises en charge par TightRope®.

Il pourrait être intéressant de comparer nos résultats à ceux d'un groupe témoin de LCF traité par une technique extra-articulaire, comme la capsulorrhaphie, afin de comprendre l'impact d'une prothèse intra-articulaire de type TightRope® sur le développement arthrosique.

Fig. 27 : Score orthopédique en fonction de la dégénérescence articulaire



La mesure de l'élargissement du canal fémoral dans notre étude a montré un élargissement médian de 37 %, à une médiane de 24 [8 ; 46] mois post-opératoires. Cet élargissement a été retrouvé dans l'étude de Kieves *et al.* (2014) qui a mise en évidence un élargissement du canal fémoral entre les radiographies post-opératoires immédiates et celles du suivi à court terme ; dans cette publication, l'élargissement n'a pas évolué entre le suivi à court terme et le suivi à long terme pour les six chiens étudiés. A contrario, Trostel et Fox (2020) n'ont pas mis en évidence d'élargissement du canal fémoral pour les 16 cas suivis entre quatre et huit semaines post-opératoires.

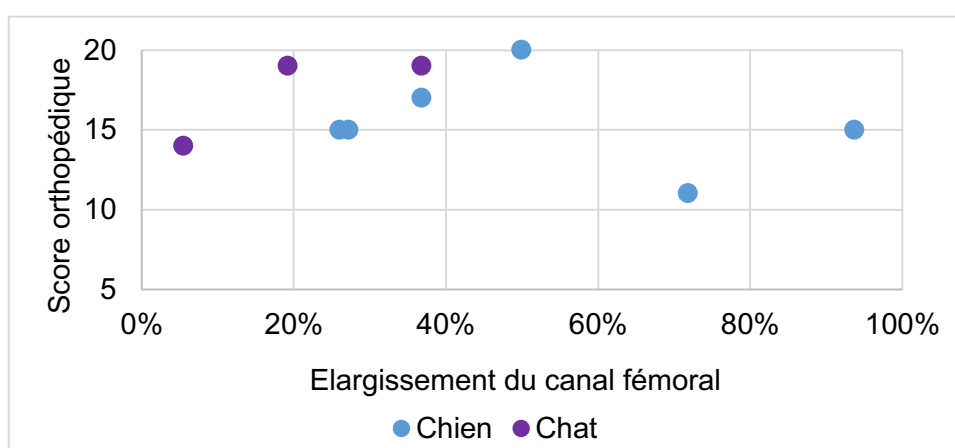
Cet élargissement peut s'expliquer de diverses manières. Il est bien documenté dans la littérature qu'un forage osseux est associé à une production de chaleur, elle-même responsable d'une ostéonécrose (Bertollo et Robert, 2011). L'os nécrosé est par la suite résorbé par activité ostéoclastique, expliquant l'élargissement observé du canal foré. La prévention de cette nécrose passe par l'utilisation d'un foret qui taille parfaitement et par son refroidissement lors du forage. Une

autre explication est que la prothèse elle-même entraîne une inflammation locale du canal fémoral avec résorption osseuse : l'étude de Dapunt et al. (2021) montre une augmentation de l'activité ostéoclastique au contact de fils de suture. Enfin, on pourrait imaginer que cet élargissement est dû à une action mécanique directe de la prothèse, par frottement ou écrasement de l'os.

Dans notre étude, l'élargissement du canal fémoral n'est pas proportionnel à la durée du suivi post-opératoire (Voir Fig. 25) : conformément à ce qui est décrit dans l'étude de Kieves *et al.* (2014), il est possible que l'élargissement observé dans notre étude n'évolue qu'en période post-opératoire courte puis se stabilise jusqu'au contrôle à long terme.

Globalement, cet élargissement ne semble pas compromettre la locomotion puisque notre étude n'a pas permis de montrer qu'un élargissement plus faible du canal fémoral était associé à une meilleure fonctionnalité du membre. Toutefois, les cas au plus fort élargissement du canal fémoral avaient une récupération fonctionnelle moins satisfaisante, exprimée par un score orthopédique moins élevé (Voir Fig. 28).

Fig. 28 : Score orthopédique en fonction de l'élargissement du canal fémoral



Enfin, nous avons étudié la qualité du positionnement du forage sur la récupération fonctionnelle et le développement arthrosique. L'évaluation du positionnement du forage a montré qu'il était correct dans 82 % des cas. L'erreur de réalisation retrouvée était un canal fémoral excentré chez deux chiens. Les comptes-rendus chirurgicaux de ces cas ne mentionnaient pas l'utilisation de viseur fémoral, ce qui pourrait expliquer le mauvais axe de forage observé. Les examens orthopédiques de l'ACF de ces animaux n'ont cependant pas mis en évidence d'anomalie significative. Il semblerait donc que le mauvais positionnement du forage ne dégrade pas obligatoirement la récupération fonctionnelle. Chez l'un de ces deux chiens, l'évolution arthrosique était marquée (à 52 mois post-opératoires), tandis qu'il était absent chez l'autre (à huit mois post-opératoires). L'influence du défaut de positionnement du forage sur le développement de l'arthrose reste incertaine. Dans la littérature, seule la qualité de la réduction de l'ACF est étudiée, et non celle de la réalisation chirurgicale (Ash et al., 2012 ; Demko et al., 2006 ; Kieves et al., 2014 ; Trostel and Fox, 2020). Il n'est donc pas possible de comparer nos résultats à ceux de la bibliographie.

D'autres anomalies radiographiques ont également été retrouvées. Ainsi, un chien avait des signes radiographiques de subluxation de l'ACF constatés à 63 mois post-opératoires, avec une prothèse correctement placée. Cette subluxation n'était pas présente lors du suivi à deux mois post-opératoires. Elle pourrait s'expliquer par une rupture ou une laxité de la prothèse avant cicatrisation totale de la capsule articulaire : cette hypothèse n'a pas été confirmée car cela aurait nécessité une

exploration chirurgicale et donc une procédure invasive pour l'animal, ou un examen complémentaire coûteux pour le propriétaire (IRM). Le développement arthrosique associé était cependant faible. Les propriétaires de ce chien rapportaient une boiterie intermittente à froid, et l'examen orthopédique mettait en évidence une récupération fonctionnelle insuffisante, avec la présence de crépitements articulaires, d'une ankylose modérée, et d'une amyotrophie du membre. L'étude de Trostel et Fox (2020) rapporte deux cas de subluxation de l'ACF après fixation par cabillot (le type de prothèse n'était pas renseigné), diagnostiqués entre quatre et huit semaines post-opératoires. La tolérance clinique de ces subluxations était bonne, ce qui n'a pas motivé de prise en charge additionnelle. La tolérance à long terme de cette anomalie n'était pas rapportée.

Ainsi, nos résultats ont montré que la technique **TightRope®** était associée de façon quasi **systematique à un développement arthrosique**, de degré plus ou moins marqué, et sans impact direct sur le score fonctionnel du membre. Les erreurs de forage ne semblent pas avoir d'impact sur la récupération fonctionnelle. La technique peut conduire dans de rares cas à une insuffisance de coaptation articulaire avec subluxation.

c. Complications rencontrées

Des complications post-opératoires ont été retrouvées dans 29 % des cas, de huit types différents.

Une ou plusieurs complications mineures, ne nécessitant pas de réintervention chirurgicale, sont apparues chez 21 % des cas (hématome, douleur, constipation, déhiscence de plaie mineure, fièvre, ulcère cornéen superficiel).

Deux cas, soit 8 % de la cohorte, ont présenté une complication majeure. Le premier cas a développé une ostéomyélite à 19 mois post-opératoires, ayant nécessité une prise en charge chirurgicale par ETC. Le second cas a souffert d'une récurrence de sa luxation à quatre mois post-opératoires. La reprise chirurgicale a montré une rupture de prothèse. La stabilisation s'est faite par pose d'une nouvelle prothèse Mini TightRope®. Ce second montage a présenté des signes d'instabilité dès le suivi à court terme ; une ostéomyélite a été diagnostiquée à 18 mois post-opératoires, nécessitant une nouvelle prise en charge chirurgicale par ETC.

Dans la littérature, le taux de complications globales est compris entre 11,8 et 43 %, et le taux de complications majeures entre 11 et 15 % (Ash *et al.*, 2012 ; Demko *et al.*, 2006 ; Kieves *et al.*, 2014 ; Pratesi *et al.*, 2012 ; Trostel et Fox, 2020). Les complications mineures rapportées sont de diverse nature : irritation cutanée, sérome, déhiscence partielle de plaie, hématome, fièvre, infection cutanée. La complication majeure principalement retrouvée est la récurrence de la luxation, survenue entre 10 et 12 % des cas dans les quatre des cinq études citées. Il a été également rapporté des cas de déhiscence complète de plaie, d'infection profonde et de boiterie chronique sur subluxation de l'ACF. L'origine des reluxations était majoritairement due à une rupture de prothèse. Des ruptures ou desserrage de suture ont été décrits, mais également des ruptures du bouton à bascule lors d'emploi de boutons réalisées manuellement (Demko *et al.*, 2006 ; Trostel et Fox, 2020). Aucune rupture de bouton n'a été décrite lors d'emploi de prothèse TightRope®, qui semble être plus fiable que les prothèses non commerciales. Lorsqu'il a été mentionné, le traitement des reluxations était palliatif, par ETC ou prothèse totale de hanche (Demko *et al.*, 2006 ; Trostel et Fox, 2020).

Aucune reprise de technique TightRope® sur une précédente complication n'a été rapportée dans la littérature. A la vue de notre cas, cette prise en charge pourrait ne pas être recommandée. Le montage présentait déjà des signes d'instabilité au suivi à court terme, qui pourraient s'expliquer par

la persistance du bouton à bascule précédent dans la filière pelvienne qui empêcherait le nouveau bouton de se placer correctement (Voir Annexe 3). De plus, l'incidence des infections est majorée lors de reprise chirurgicale en comparaison à une première intervention (Tande et Patel, 2014). Les techniques palliatives étant le traitement des reluxations décrit dans la littérature, il semble raisonnable de s'y résoudre, bien que l'animal ne conserve pas son ACF.

Ainsi, nos résultats confrontés à ceux de la littérature mettent en évidence un **faible taux de complications majeures** lors de réduction de LCF par technique TightRope®. La survenue de complications septiques, cohérente avec la pose d'un implant irrésorbable, met en lumière la nécessité de la plus parfaite asepsie pour ce type d'intervention.

d. Satisfaction des propriétaires

Dans notre étude, 87 % des propriétaires ont déclaré être satisfaits ou très satisfaits du traitement par TightRope® instauré chez leur animal. Les trois propriétaires insatisfaits avaient rencontré des complications post-opératoires majeures comme mineures (douleur et hématome, boiterie persistante, reluxation). Les taux de satisfaction des propriétaires retrouvés dans la littérature étaient de 81 % et 88 % (Demko *et al.*, 2006 ; Trostel et Fox, 2020). Un propriétaire de notre étude a reproché un coût trop élevé de la procédure. A titre d'information, le coût opératoire d'une prise en charge de LCF par TightRope® au ChuvA en 2023 était de 810 €, tandis que le coût opératoire d'une ETC était de 365 € à 480 € selon le gabarit de l'animal, ce qui représente une différence de prix non négligeable. Les résultats fonctionnels ne sont toutefois pas comparables.

Hors survenue de complications majeures, les taux constatés nous permettent d'affirmer que **la technique TightRope® répond majoritairement aux attentes des propriétaires.**

Ainsi, la technique de réduction des LCF par TightRope® a montré des résultats très satisfaisants. La récupération fonctionnelle est précoce, rapide et totale pour la majorité des cas traités, le développement arthrosique constaté impacte peu la fonctionnalité de l'ACF, le taux de complications majeures est faible et les propriétaires sont satisfaits de la procédure. De plus, la technique chirurgicale est réalisable par un chirurgien expérimenté, et ne nécessite qu'un seul temps anesthésique.

2. Comparaison entre le TightRope® et les autres traitements des luxations coxofémorales

Nous avons montré ci-dessus que la technique TightRope® répondait majoritairement à nos attentes en termes d'innocuité et d'efficacité. La question qui se pose maintenant est de savoir si elle offre de meilleurs résultats que les autres techniques développées dans le traitement des LCF ou non (Voir première partie).

Les techniques de réduction à foyer fermé présente de nombreuses contre-indications et conduit à un taux de récurrence toujours supérieur à 50 % (Basher *et al.*, 1986 ; LeFloch et Coronado, 2021 ; Schlag *et al.*, 2019). Elles peuvent donc être éliminées de cette discussion.

Les techniques de réduction chirurgicale peuvent être séparées en techniques extra-articulaires, qui réparent la capsule articulaire ou s'y substituent, et en techniques intra-articulaires, qui recréent un ligament de la tête fémorale.

La capsulorrhaphie est une technique chirurgicale aisément réalisable et qui présente un taux de réussite compris entre 83 et 90 % (Wardlaw et McLaughlin, 2018). Cependant, les indications de cette technique sont restreintes puisqu'elle n'est réalisable qu'en cas de capsule pouvant être aisément suturée ou refixée, préférentiellement lors de rupture capsulaire franche située au milieu de la capsule.

Les indications de la prothèse de capsule sont plus larges. Cette technique est également facilement réalisable. Cependant, les résultats en termes de récupération fonctionnelle ne sont pas satisfaisants, avec seulement 65 % de récupération fonctionnelle correcte (Johnson et Braden, 1987), en comparaison à un taux de 83 % dans notre étude.

La suture ilio-fémorale est une technique de stabilisation extra-articulaire qui présente des résultats intéressants. Elle permet une récupération fonctionnelle moins précoce que la technique TightRope® (la reprise d'appui est observée en moyenne à quatre jours post-opératoires (Martini *et al.*, 2001 ; Rocha *et al.*, 2020)) mais qui est néanmoins rapide et totale. Le taux de complications est faible, avec des cas de relaxations uniquement décrits dans l'étude de Meij *et al.* (1992). De plus, la technique modifiée décrite par Rocha *et al.* (2020) est plus facilement réalisable, l'emploi de fils résorbables n'a pas entraîné de complications post-opératoires, et les surfaces articulaires ne sont pas impactées par le montage chirurgical. Ainsi, la technique de suture ilio-fémorale, et plus particulièrement sa version modifiée, est une option thérapeutique intéressante. Elle présente des résultats à court terme similaires à ceux observés lors de technique TightRope®, hormis la précocité de récupération. Un manque de données post-opératoires à long terme est cependant à déplorer.

Parmi les techniques intra-articulaires, nous avons montré en première partie que l'enclouage trans-articulaire ne garantissait pas une innocuité et une récupération fonctionnelle satisfaisante, en plus de nécessiter une seconde anesthésie pour procéder au retrait du matériel d'ostéosynthèse (Hunt et Henry, 1985 ; McCartney *et al.*, 2011 ; Sissener *et al.*, 2009). Le TightRope® est donc à privilégier par rapport à l'enclouage trans-articulaire.

La transposition du ligament sacro-tubéral permet une récupération fonctionnelle décrite comme totale mais ni précoce ni rapide (Kiliç *et al.*, 2002 ; Ozaydin *et al.*, 2003). Aucune complication post-opératoire n'a été décrite. Cependant, la technique opératoire est complexe, seuls 20 cas sont décrits dans la littérature par une même équipe chirurgicale (Kiliç *et al.*, 2002 ; Ozaydin *et al.*, 2003), et aucun suivi post-opératoire à long terme n'a été réalisé. Cela rend la fiabilité des résultats discutable. De plus, l'extraction de l'extrémité sacrale du ligament est difficile par sa localisation profonde et sa proximité avec le nerf sciatique. En raison du manque de données dans la littérature et de la difficulté de la réalisation chirurgicale, le recours à une technique de réduction par TightRope® semble à privilégier.

Cette discussion illustre la diversité des techniques chirurgicales développées pour la réduction de LCF et montre qu'aucune technique ne présente de résultats parfaitement fiables et satisfaisants. Cependant, la technique TightRope® et la suture ilio-fémorale s'illustrent par leur universalité, leur facilité de réalisation, leur bonne récupération

fonctionnelle et leur faible taux de complications. Une récupération fonctionnelle plus précoce décrite pour la technique TightRope® la rend légèrement plus favorable cependant.

3. Limites de l'étude

Cette étude présente de nombreuses limites, tout d'abord par son caractère rétrospectif. L'étude s'est déroulée sur une période de huit ans, au cours de laquelle de nombreux chirurgiens sont intervenus. Par la nature de centre hospitalier universitaire, un nombre important d'étudiants et de cliniciens rédigeaient les comptes-rendus de consultation, d'urgence ou d'hospitalisation. Il était alors impossible de garantir une répétabilité dans le remplissage des dossiers CLOVIS®, menant à une perte d'informations plus ou moins importante. Également, entre 2014 et 2022, les modèles rédactionnels des comptes-rendus ont évolué afin d'être plus exhaustifs, mais l'intégralité du contenu n'était néanmoins pas présente de façon systématique. Par exemple, dans de nombreux cas, la description de la démarche de l'animal au cours de l'hospitalisation et/ou lors de la consultation de retrait de fils était manquante.

Plusieurs biais sont également présents dans cette étude. Tous les animaux recrutables ont été inclus dans l'étude, ce qui ne permettait pas d'assurer une représentativité de notre cohorte par rapport à la population d'animaux domestiques, et qui aboutit à un biais de sélection. Aucun groupe témoin n'a été constitué afin de comparer les résultats obtenus lors de TightRope® par rapport aux résultats obtenus lors de traitement palliatif par exemple. Également, le recours à un questionnaire de suivi à destination des propriétaires entraîne des biais de classement. Celui-ci se base sur le ressenti et la mémoire des propriétaires. Il est alors possible de penser que certains paramètres, notamment la gradation d'une éventuelle boiterie, ont pu être sous- ou surévalués. Enfin, certains résultats ont été interprétés sans distinction d'espèce, ce qui a pu également être à l'origine de biais de confusion.

De plus, notre étude était réalisée sur un nombre limité de cas, notamment pour la constitution de sous-groupes par espèce. Il est donc possible de penser qu'un effectif plus important de cas recrutés aurait permis une analyse descriptive plus fiable et plus significative. Plus particulièrement, un manque de puissance statistique n'a pas permis d'analyser de façon individuelle les résultats obtenus chez les chats et les lapins sur la plupart des facteurs étudiés.

Notre étude a permis d'établir **une analyse descriptive** des cas de technique TightRope® réalisés au ChuvA-AC, sans pouvoir mettre en évidence d'éventuels facteurs de risque entraînant la survenue de complications par exemple.

4. Perspectives

A. Améliorations et poursuite de l'étude

Notre étude confrontée aux données de la littérature a montré que la prise en charge des LCF par technique TightRope® montrait des résultats très satisfaisants en termes de récupération fonctionnelle. Il semblerait judicieux de limiter au maximum le recours aux traitements palliatifs dans

la prise en charge des LCF au ChuvA-AC, notamment chez le chat ou le lapin, où ces techniques sont plus fréquemment réalisées.

Cette étude pourrait être suivie par la mise en place d'une étude prospective, permettant d'augmenter la puissance statistique de cette étude, et de limiter la perte d'information et la présence de biais. Il serait judicieux de standardiser la procédure, notamment en période post-opératoire immédiate et à court terme, par la réalisation de fiches de recueil de données anamnestiques et d'examen clinique. Il serait d'autant plus profitable d'étendre cette étude aux autres centres hospitaliers universitaires vétérinaire français.

B. Évolution de la technique chirurgicale

Depuis plusieurs décennies, de nombreuses équipes vétérinaires ont tenté de développer une technique de prise en charge de LCF qui permette une récupération fonctionnelle satisfaisante associée à un faible taux de complications majeures, et qui soit facilement réalisable. La technique de fixation par cabillot, en particulier par prothèse TightRope®, a montré des résultats prometteurs.

Cette technique est réalisée de façon majoritaire à l'aide de fils irrésorbables. Or, la prothèse est nécessaire, en théorie, uniquement jusqu'à la cicatrisation complète de l'ACF. Par conséquent, passé ce délai, la persistance de FiberTape® dans le canal fémoral est inutile, et peut entraîner des dommages osseux (Dapunt *et al.*, 2021). Il est également possible d'imaginer un impact mécanique direct de la persistance de prothèse au sein du canal fémoral. L'emploi de fil résorbable pourrait être une solution pour éviter ces inconvénients. Le fil choisi en remplacement du FiberTape® doit avoir, comme propriétés biomécaniques principales, une bonne résistance à la tension, une faible élasticité, ainsi qu'une bonne tenue des nœuds. Parmi les fils résorbables, le polydioxanone possède les meilleurs résultats de résistance à la tension initiale et cela jusqu'à six semaines post-opératoires. Sa capacité de tenue des nœuds est cependant plus faible (Dart et Dart, 2017). De plus, des fils de polydioxanone enduits d'agents anti-microbiens sont commercialisés, ce qui pourrait limiter la survenue de complications infectieuses secondaires à la pose de prothèse. Notre étude et celle de Pratesi *et al.* (2012) ont employé du fil résorbable de type polydioxanone sur plusieurs cas, avec des résultats concluants. Il pourrait être judicieux d'étendre cette pratique à un panel plus larges de patients, d'abord aux animaux de petit gabarit, voire ensuite de moyen à gros gabarit. Multiplier le nombre de brins utilisés, comme décrit dans l'étude de Pratesi *et al.* (2012), pourrait permettre une meilleure résistance de la prothèse.

Conclusion

Cette étude, s'intéressant à l'utilisation d'une prothèse intra-articulaire de type TightRope® pour le traitement des LCF au ChuvA-AC entre 2014 et 2022, s'inscrit dans la recherche d'un traitement des LCF qui permette d'obtenir une stabilité articulaire post-opératoire correcte, une récupération fonctionnelle précoce et de qualité à terme, tout en limitant la fréquence des complications post-opératoires. De nombreuses autres techniques de stabilisation des LCF sont disponibles actuellement, sans qu'aucune ne permette réellement de répondre à ce cahier des charges.

Ce travail confirme la possibilité d'avoir recours à une prothèse intra-articulaire de type TightRope® chez des animaux de taille très variable puisque cette prothèse a été employée, avec des adaptations techniques, chez le lapin, le chat et chez des chiens de grand gabarit.

Cette étude fait apparaître une récupération fonctionnelle précoce pour 78 % des cas traités, s'améliorant ensuite rapidement chez 73 % des animaux, avec disparition totale de la boiterie dans environ 75 % des cas.

La récurrence de la luxation et l'infection sont les deux complications majeures observées. Elles affectent 8 % des animaux de cette étude. Le faible taux de récurrence est intéressant dans la mesure où la technique a été employée chez des animaux majoritairement polytraumatisés sollicitant, de ce fait, exagérément leur articulation traitée en phase postopératoire. Il atteste de la qualité de la stabilité obtenue.

Les résultats de notre étude sont conformes à ceux des articles scientifiques traitant du même sujet et publiés au cours des dernières années.

Si la récupération fonctionnelle est correcte, le suivi à long terme de cette étude montre néanmoins un développement arthrosique, léger à marqué, chez 92 % des animaux traités, sans que l'on sache si cette arthrose est consécutive à la LCF elle-même ou à la présence de la prothèse. Le développement d'arthrose n'était pas rapporté dans la littérature scientifique, dont le suivi post-opératoire était toutefois plus court que celui de ce travail.

En bilan, cette technique semble répondre aux attentes des chirurgiens même si elle peut être à l'origine de complications majeures, comme l'infection, pouvant compromettre sévèrement la récupération fonctionnelle.

Une alternative à l'utilisation d'une prothèse de type TightRope® pourrait être l'emploi d'une prothèse résorbable puisque le rôle de la prothèse n'est que de maintenir la coaptation articulaire le temps que les tissus périarticulaires cicatrisent et puissent prendre le relais de la prothèse pour assurer la stabilité articulaire. La résorption de la prothèse pourrait faciliter la prévention des sepsis et de l'arthrose. Ces prothèses ont déjà été utilisées avec des résultats intéressants chez des animaux de petite taille. Il reste à vérifier si leurs caractéristiques mécaniques sont adaptées au traitement des LCF chez des animaux de plus grand format. Il leur faut notamment résister à l'usure et aux tractions, les cas de récurrence de luxation lors d'emploi d'une prothèse de type TightRope® étant dus à des ruptures de prothèse.

Une étude avec un nombre de cas traités plus important permettrait, par ailleurs, d'éviter les biais observés dans ce travail.

Liste des références bibliographiques

ALLEN, S.W., CHAMBERS, J.N. (1986) Extracapsular suture stabilization of canine coxofemoral luxation. *Compendium on Continuing Education for the Practising Veterinarian* vol. 8, n° 7, p. 457-462.

ARTHREX® VET SYSTEMS (2022) TightRope® Fixation System. *Arthrex® Vet System*. [<https://www.arthrexvetsystems.com/small-animal/tightrope-fixation-system/products>] (consulté le 30/08/2022).

ARTHREX® VET SYSTEMS (2019) TightRope® Implant System - Surgical Technique for Coxofemoral Luxation Repair. [<https://www.arthrexvetsystems.com/resources/surgical-technique-guide/jM5xg7JvyUanlgFdPIRe7w/tightrope-implant-system>] (consulté le 30/08/2022).

ASH, K., ROSSELLI, D., DANIELSKI, A., *et al.* (2012) Correction of craniodorsal coxofemoral luxation in cats and small breed dogs using a modified Knowles technique with the braided polyblend TightRope™ systems. *Veterinary and Comparative Orthopaedics and Traumatology* vol. 25, n° 01, p. 54-60. [<https://doi.org/10.3415/VCOT-11-02-0019>]

BARONE, R. (2000a) Articulations de la ceinture et du membre pelviens. *In Anatomie comparée des mammifères domestiques, Tome 2, Arthrologie et Myologie*, 4ème éd. Paris, Vigot, p. 251-262.

BARONE, R. (2000b) Caractères généraux des articulations. *In Anatomie comparée des mammifères domestiques, Tome 2, Arthrologie et Myologie*, 4ème éd. Paris, Vigot, p. 3-24.

BARONE, R. (2000c) Muscles de la ceinture et du membre pelviens. *In Anatomie Comparée des mammifères domestiques, Tome 2, Arthrologie et Myologie*, 4ème éd. Paris, Vigot, p. 843-865.

BARONE, R. (1986) Ceinture et Membre Pelviens. *In Anatomie comparée des mammifères domestiques, Tome 1, Ostéologie*, 3ème éd. Paris, Vigot, p. 589-667.

BASHER, A.W.P., WALTER, M.C., NEWTON, C.D. (1986) Coxofemoral Luxation in the Dog and Cat. *Veterinary Surgery* vol. 15, n° 5, p. 356-362. [<https://doi.org/10.1111/j.1532-950X.1986.tb00243.x>]

BERTOLLO, N., ROBERT, W. (2011) Drilling of Bone: Practicality, Limitations and Complications Associated with Surgical Drill-Bits. *In Klika, V. (Éd.), Biomechanics in Applications*. London, InTechOpen. [<https://doi.org/10.5772/20931>]

BERZON, J.L., HOWARD, P.E., COVELL, S.J., *et al.* (1980) A Retrospective Study of the Efficacy of Femoral Head and Neck Excisions in 94 Dogs and Cats. *Veterinary Surgery* vol. 9, n° 3, p. 88-92. [<https://doi.org/10.1111/j.1532-950X.1980.tb01661.x>]

BONE, D.L., WALKER, M., CANTWELL, H.D. (1984) Traumatic Coxofemoral Luxation In Dogs Results of Repair. *Veterinary Surgery* vol. 13, n° 4, p. 263-270. [<https://doi.org/10.1111/j.1532-950X.1984.tb00807.x>]

BUCKWALTER, J.A. (1992) Mechanical Injuries of Articular Cartilage. *The Iowa Orthopaedic Journal* vol. 12, p. 50-57.

COLEMAN, K.A., PALMER, R.H., JOHNSTON, M.S. (2015) Femoral Head and Neck Osteotomy for Surgical Treatment of Acute Craniodorsal Coxofemoral Luxation in Rabbits. *Journal of Exotic Pet Medicine* vol. 24, n° 2, p. 178-182. [<https://doi.org/10.1053/j.jepm.2015.04.006>]

DAPUNT, U., PRIOR, B., KRETZER, J.P., *et al.* (2021) The effect of surgical suture material on osteoclast generation and implant-loosening. *International Journal of Medical Sciences* vol. 18, n° 2, p. 295-303. [<https://doi.org/10.7150/ijms.50270>]

DART, A.J., DART, C.M. (2017) Suture Material: Conventional and Stimuli Responsive. In Ducheyne P., Healy K.E., Hutmacher D.W., *et al.*, *Comprehensive Biomaterials*, 2ème éd. Philadelphia, Pennsylvania, Elsevier, p. 746-771. [<https://doi.org/10.1016/B978-0-12-803581-8.10135-3>]

DECAMP, C.E., JOHNSTON, S.A., DÉJARDIN, L.M., *et al.* (2016a) Delayed Union and Nonunion. In Brinker, Piermattei and Flo's *Handbook of Small Animal Orthopedics and Fracture Repair*, 5ème éd. St. Louis, Missouri, Elsevier, p. 163-173. [<https://doi.org/10.1016/C2009-0-64185-4>]

DECAMP, C.E., JOHNSTON, S.A., DÉJARDIN, L.M., *et al.* (2016b) The Hip Joint. In Brinker, Piermattei and Flo's *Handbook of Small Animal Orthopedics and Fracture Repair*, 5ème éd. St. Louis, Missouri, Elsevier, p. 468-517. [<https://doi.org/10.1016/C2009-0-64185-4>]

DECAMP, C.E., JOHNSTON, S.A., DÉJARDIN, L.M., *et al.* (2016c) Fractures: Classification, Diagnosis, and Treatment. In Brinker, Piermattei and Flo's *Handbook of Small Animal Orthopedics and Fracture Repair*, 5ème éd. St. Louis, Missouri, Elsevier, p. 24-152. [<https://doi.org/10.1016/C2009-0-64185-4>]

DEMKO, J.L., SIDAWAY, B.K., THIEMAN, K.M., *et al.* (2006) Toggle rod stabilization for treatment of hip joint luxation in dogs: 62 cases (2000–2005). *Journal of the American Veterinary Medical Association* vol. 229, n° 6, p. 984-989. [<https://doi.org/10.2460/javma.229.6.984>]

ENGSTIG, M., VESTERINEN, S., MORELIUS, M., *et al.* (2022) Effect of Femoral Head and Neck Osteotomy on Canines' Functional Pelvic Position and Locomotion. *Animals* vol. 12, n° 13, p. 1631. [<https://doi.org/10.3390/ani12131631>]

GALLEGO, M., VILLALUENGA, J.E. (2019) Coxofemoral luxation in pet rabbits: nine cases. *Journal of Small Animal Practice* vol. 60, n° 10, p. 631-635. [<https://doi.org/10.1111/jsap.12866>]

HABURJAK, J.J., LENEHAN, T.M., HARARI, J., *et al.* (2001) Treatment of traumatic coxofemoral luxation with triple pelvic osteotomy in 19 dogs (1987-1999). *Veterinary and Comparative Orthopaedics and Traumatology* vol. 14, n° 02, p. 69-77. [<https://doi.org/10.1055/s-0038-1632678>]

HULSE, D.A. (2010) Biomechanics of Luxation. In Bojrab M.J., Monnet E., *Mechanisms of Disease in Small Animal Surgery*, 3ème éd. Florence, Teton NewMedia.

HUNT, C.A., HENRY, W.B. (1985) Transarticular pinning for repair of hip dislocation in the dog: A retrospective study of 40 cases. *Journal of the American Veterinary Medical Association* vol. 187, n° 8, p. 828.

JOHNSON, K.A. (2014) The Pelvis and Hip Joint. In Piermattei's *Atlas of Surgical Approaches to the Bones and Joints of the Dog and Cat*, 5ème éd. St. Louis, Missouri, Elsevier, p. 311-365.

- JOHNSON, M.E., BRADEN, T.D. (1987) A Retrospective Study of Prosthetic Capsule Technique for the Treatment of Problem Cases of Dislocated Hips. *Veterinary Surgery* vol. 16, n° 5, p. 346-351. [<https://doi.org/10.1111/j.1532-950X.1987.tb00965.x>]
- KIEVES, N.R., LOTSIKAS, P.J., SCHULZ, K.S., *et al.* (2014) Hip Toggle Stabilization Using the TightRope® System in 17 Dogs: Technique and Long-Term Outcome. *Veterinary Surgery* vol. 43, n° 5, p. 515-522. [<https://doi.org/10.1111/j.1532-950X.2014.12158.x>]
- KILIÇ, E., OZAYDIN, I., ATALAN, G., *et al.* (2002) Transposition of the sacrotuberous ligament for the treatment of coxofemoral luxation in dogs. *Journal of Small Animal Practice* vol. 43, n° 8, p. 341-344. [<https://doi.org/10.1111/j.1748-5827.2002.tb00083.x>]
- LEFLOCH, M.D., CORONADO, G.S. (2021) Outcome of coxofemoral luxation treated with closed reduction in 51 cats. *Journal of Feline Medicine and Surgery* p. 1098612X2110415. [<https://doi.org/10.1177/1098612X211041535>]
- MANKIN, H.J. (1974) The Reaction of Articular Cartilage to Injury and Osteoarthritis. *New England Journal of Medicine* vol. 291, n° 24, p. 1285-1292. [<https://doi.org/10.1056/NEJM197412122912406>]
- MARINKOVICH, M., GUZMAN, D.S.-M., HAWKINS, M.G., *et al.* (2019) Open Reduction and Stabilization of a Luxated Coxofemoral Joint in a Domestic Rabbit (*Oryctolagus cuniculus*) Using a Toggle-Pin Fixation. *Journal of Exotic Pet Medicine* vol. 30, p. 43-49. [<https://doi.org/10.1053/j.jepm.2018.01.009>]
- MARTINI, F.M., SIMONAZZI, B., DEL BUE, M. (2001) Extra-articular absorbable suture stabilization of coxofemoral luxation in dogs. *Veterinary Surgery* vol. 30, n° 5, p. 468-475. [<https://doi.org/10.1053/jvet.2001.25875>]
- MCCARTNEY, W., KISS, K., MCGOVERN, F. (2011) Treatment of 70 dogs with traumatic hip luxation using a modified transarticular pinning technique. *Veterinary Record* vol. 168, n° 13, p. 355-355. [<https://doi.org/10.1136/vr.c6417>]
- MCLAUGHLIN, R.M. (1995) Traumatic Joint Luxations in Small Animals. *Veterinary Clinics of North America: Small Animal Practice* vol. 25, n° 5, p. 1175-1196. [[https://doi.org/10.1016/S0195-5616\(95\)50110-X](https://doi.org/10.1016/S0195-5616(95)50110-X)]
- MEIJ, B.P., HAZEWINDEL, H.A.W., NAP, R.C. (1992) Results of extra-articular stabilisation following open reduction of coxofemoral luxation in dogs and cats. *Journal of Small Animal Practice* vol. 33, n° 7, p. 320-326. [<https://doi.org/10.1111/j.1748-5827.1992.tb01157.x>]
- NGANVONGPANIT, K., PRADIT, W., CHOMDEJ, S. (2013) Articular Cartilage Gene Expression after Coxofemoral Joint Luxation in the Dog. *Veterinary Medicine International* vol. 2013, p. 1-7. [<https://doi.org/10.1155/2013/936317>]
- OZAYDIN, I., BARAN, V., DEMIRKAN, I., *et al.* (2003) Reduction and stabilization of hip luxation by the transposition of the ligamentum sacrotuberale in dogs: An in vivo study. *Veterinary Surgery* vol. 32, n° 1, p. 46-51. [<https://doi.org/10.1053/jvet.2003.50009>]
- PERKINS, J.A. (2018) Inflammation and Repair. In Kumar V., Abbas A.K., Aster J.C., *Robbins Basic Pathology*, 10ème éd. Philadelphia, Pennsylvania, Elsevier, p. 57-96.

- PINHO, R.H., LEACH, M.C., MINTO, B.W., *et al.* (2020) Postoperative pain behaviours in rabbits following orthopaedic surgery and effect of observer presence. *PLoS One* vol. 15, n° 10, p. e0240605. [<https://doi.org/10.1371/journal.pone.0240605>]
- PRATESI, A., GRIERSON, J., MOORES, A.P. (2012) Toggle rod stabilisation of coxofemoral luxation in 14 cats. *Journal of Small Animal Practice* vol. 53, n° 5, p. 260-266. [<https://doi.org/10.1111/j.1748-5827.2012.01199.x>]
- PUNZI, L., GALOZZI, P., LUISETTO, R., *et al.* (2016) Post-traumatic arthritis: overview on pathogenic mechanisms and role of inflammation. *Rheumatic & Musculoskeletal Diseases Open* vol. 2, n° 2, p. e000279. [<https://doi.org/10.1136/rmdopen-2016-000279>]
- RICH, G.A. (2002) Rabbit orthopedic surgery. *Veterinary Clinics of North America: Exotic Animal Practice* vol. 5, n° 1, p. 157-168. [[https://doi.org/10.1016/S1094-9194\(03\)00051-3](https://doi.org/10.1016/S1094-9194(03)00051-3)]
- ROCHA, A.G., COSTA, R.C., MORATO, G.O., *et al.* (2020) Iliofemoral technique modification using an anchor screw as treatment of canine traumatic hip luxation - case report. *Arquivo Brasileiro de Medicina Veterinária e Zootecnia* vol. 72, n° 6, p. 2252-2258. [<https://doi.org/10.1590/1678-4162-12037>]
- ROCHAT, M. (2016) Open Reduction of Coxofemoral Luxations. In Griffon, D., Hamaide, A. (Éd.), *Complications in Small Animal Surgery*. Chichester, UK, John Wiley & Sons, Ltd, p. 845-856. [<https://doi.org/10.1002/9781119421344.ch115>]
- SCHLAG, A.N., HAYES, G.M., TAYLOR, A.Q., *et al.* (2019) Analysis of outcomes following treatment of craniodorsal hip luxation with closed reduction and Ehmer sling application in dogs. *Journal of the American Veterinary Medical Association* vol. 254, n° 12, p. 1436-1440. [<https://doi.org/10.2460/javma.254.12.1436>]
- SCHULZ, K.S., HAYASHI, K. (2019) Diseases of the Joints. In Fossum T.W., *Small Animal Surgery*, 5ème éd. Philadelphia, Pennsylvania, Elsevier, p. 1134-1179.
- SISSENER, T.R., WHITELOCK, R.G., LANGLEY-HOBBS, S.J. (2009) Long-term results of transarticular pinning for surgical stabilisation of coxofemoral luxation in 20 cats. *Journal of Small Animal Practice* vol. 50, n° 3, p. 112-117. [<https://doi.org/10.1111/j.1748-5827.2008.00625.x>]
- TANDE, A.J., PATEL, R. (2014) Prosthetic Joint Infection. *Clinical Microbiology Reviews* vol. 27, n° 2, p. 302-345. [<https://doi.org/10.1128/CMR.00111-13>]
- TROSTEL, C.T., FOX, D.B. (2020) Coxofemoral Joint Luxation in Dogs Treated with Toggle Rod Stabilization: A Multi-Institutional Retrospective Review with Client Survey. *Journal of the American Animal Hospital Association* vol. 56, n° 2, p. 83-91. [<https://doi.org/10.5326/JAAHA-MS-6937>]
- WARDLAW, J.L., MCLAUGHLIN, R. (2018) Hip Luxation. In Johnston S.A., Tobias K.M., *Veterinary Surgery: Small Animal*, 2ème éd. St. Louis, Missouri, Elsevier.
- WILDGOOSE, W.H. (1983) Hip dislocation and the use of the De Vita pin in the cat. *Journal of Small Animal Practice* vol. 24, n° 5, p. 261-268. [<https://doi.org/10.1111/j.1748-5827.1983.tb00367.x>]

Annexe 1 : Questionnaire de suivi

Informations générales :

- Nom de l'animal
- Espèce : chien chat lapin
- Si votre animal est un chien : chien de compagnie , chien de sport , chien de travail
- Si votre animal est un décédé : quelle est la date et la cause de son décès ?

Post-opératoire :

- Comment s'est déroulé la période post-opératoire pour votre animal ?
 - Pas de limitation de mouvements (accès libre en intérieur et en extérieur)
 - Limitation de mouvements modérée (en liberté en intérieur, sorties en laisse si votre animal est un chien)
 - Limitation de mouvements totale (en cage ou en parc, sorties de propreté en laisse si votre animal est un chien)
 - Veuillez décrire la sévérité de la boiterie de votre animal lorsque vous l'avez récupéré **en sortie d'hospitalisation**
 - Absence de boiterie
 - Boiterie légère intermittente avec appui (boiterie intermittente non perceptible au pas, présence de périodes sans boiterie)
 - Boiterie légère permanente avec appui (boiterie non perceptible au pas mais présente en permanence)
 - Boiterie sévère avec appui permanent (boiterie qui gêne l'animal aussi au pas, il utilise son membre boiteux en permanence)
 - Boiterie sévère sans appui intermittent (boiterie qui gêne l'animal, il n'utilise pas son membre boiteux sur une ou plusieurs foulées)
 - Boiterie sévère sans appui permanent (boiterie qui gêne fortement l'animal, il n'utilise jamais son membre boiteux)
- Veuillez décrire la sévérité de la boiterie de votre animal **au moment de la visite de contrôle** (6-12 semaines après la chirurgie)
 - Absence de boiterie
 - Boiterie légère intermittente avec appui
 - Boiterie légère permanente avec appui
 - Boiterie sévère avec appui permanent
 - Boiterie sévère sans appui intermittent
 - Boiterie sévère sans appui permanent

- Veuillez décrire la sévérité de la boiterie de votre animal **aujourd'hui** (ou anté-mortem)
 - Absence de boiterie
 - Boiterie légère intermittente avec appui
 - Boiterie légère permanente avec appui
 - Boiterie sévère avec appui permanent
 - Boiterie sévère sans appui intermittent
 - Boiterie sévère sans appui permanent
- Comment appréciez-vous la fonction actuelle du membre luxé par rapport à la période précédant la luxation ?

	<i>Incapable</i>	<i>Difficulté importante</i>	<i>Difficulté modérée</i>	<i>Difficulté légère</i>	<i>Pas de difficulté</i>	<i>Sans objet</i>
<i>Se lever d'une position couchée</i>	<input type="checkbox"/>	<input type="checkbox"/>	<input type="checkbox"/>	<input type="checkbox"/>	<input type="checkbox"/>	<input type="checkbox"/>
<i>S'étirer</i>	<input type="checkbox"/>	<input type="checkbox"/>	<input type="checkbox"/>	<input type="checkbox"/>	<input type="checkbox"/>	<input type="checkbox"/>
<i>Marcher</i>	<input type="checkbox"/>	<input type="checkbox"/>	<input type="checkbox"/>	<input type="checkbox"/>	<input type="checkbox"/>	<input type="checkbox"/>
<i>Courir</i>	<input type="checkbox"/>	<input type="checkbox"/>	<input type="checkbox"/>	<input type="checkbox"/>	<input type="checkbox"/>	<input type="checkbox"/>
<i>Monter des escaliers</i>	<input type="checkbox"/>	<input type="checkbox"/>	<input type="checkbox"/>	<input type="checkbox"/>	<input type="checkbox"/>	<input type="checkbox"/>
<i>Descendre des escaliers</i>	<input type="checkbox"/>	<input type="checkbox"/>	<input type="checkbox"/>	<input type="checkbox"/>	<input type="checkbox"/>	<input type="checkbox"/>
<i>Sauter vers le haut (ex : monter sur un canapé)</i>	<input type="checkbox"/>	<input type="checkbox"/>	<input type="checkbox"/>	<input type="checkbox"/>	<input type="checkbox"/>	<input type="checkbox"/>
<i>Sauter vers le bas (ex : descendre du canapé)</i>	<input type="checkbox"/>	<input type="checkbox"/>	<input type="checkbox"/>	<input type="checkbox"/>	<input type="checkbox"/>	<input type="checkbox"/>
<i>Courir derrière un objet</i>	<input type="checkbox"/>	<input type="checkbox"/>	<input type="checkbox"/>	<input type="checkbox"/>	<input type="checkbox"/>	<input type="checkbox"/>
<i>Jouer avec un jouet</i>	<input type="checkbox"/>	<input type="checkbox"/>	<input type="checkbox"/>	<input type="checkbox"/>	<input type="checkbox"/>	<input type="checkbox"/>
<i>Jouer avec un autre animal</i>	<input type="checkbox"/>	<input type="checkbox"/>	<input type="checkbox"/>	<input type="checkbox"/>	<input type="checkbox"/>	<input type="checkbox"/>

Complications :

- Votre animal a-t-il développé une ou plusieurs des complications suivantes durant sa convalescence ?
 - Sérome (accumulation liquidienne sous la cicatrice)
 - Fièvre
 - Infection/suppuration
 - Paralysie du membre (lésion du nerf sciatique)
 - Réouverture de la plaie (lâchage de point)

Boiterie chronique

Relaxation

Autre (à préciser) :

Satisfaction :

- Quelle est votre satisfaction globale concernant la chirurgie de luxation de hanche de votre animal ?

Très satisfait

Satisfait

Ni satisfait ni insatisfait

Insatisfait

- Voulez-vous détailler la réponse précédente ?

Avez-vous des informations complémentaires à transmettre concernant votre animal ?

Annexe 2 : grille d'évaluation physique et radiographique

Examen physique : Score cumulatif sur 20

- Démarche
 - 3 : Normale
 - 2 : Boiterie de degré 1 à 2
 - 1 : Boiterie de degré 3
 - 0 : Boiterie de degré 4 à 5
- Inspection arrêt :
 - 2 : Aplombs normaux
 - 1 : Soustraction d'appui légère
 - 0 : Soustraction d'appui totale
- Crépitements à la mobilisation de l'ACF :
 - 3 : Absents
 - 0 : Présents
- Amplitude de mouvement en flexion/extension de l'ACF :
 - 3 : Normale
 - 2 : Ankylose légère
 - 1 : Ankylose modérée
 - 0 : Ankylose sévère
- Douleur à l'extension de l'ACF :
 - 3 : Non
 - 0 : Oui
- Apparition ou accentuation de boiterie après examen :
 - 3 : Non
 - 0 : Oui
- Amyotrophie
 - 3 : Non
 - 0 : Oui

Examen radiographique : Score cumulatif sur 6

- Acétabulum :
 - 3 : Normal
 - 2 : Arthrose légère : formation d'ostéophytes, sclérose du bord crânial de l'acétabulum
 - 1 : Arthrose modérée : remodelage étendu de l'acétabulum
 - 0 : Arthrose sévère : remodelage étendu de l'acétabulum, sclérose de l'os sous-chondral acétabulaire
- Tête du fémur :
 - 3 : Normale
 - 2 : Arthrose légère : formation d'ostéophytes
 - 1 : Arthrose modérée : remodelage étendu
 - 0 : Arthrose sévère : remodelage étendu, sclérose de l'os sous-chondral de la tête fémorale

Annexe 3 : Dossier médical chronologique du chien Yorkshire terrier femelle A21-5073 et examens radiographiques associés

06/04/2021 : LCF traumatique

- 09/04/2021 : prise en charge par **pose de prothèse Mini TightRope®**
- 05/07/2021 : évolution clinique et radiographique satisfaisante
- 18/08/2021 : boiterie d'apparition brutale



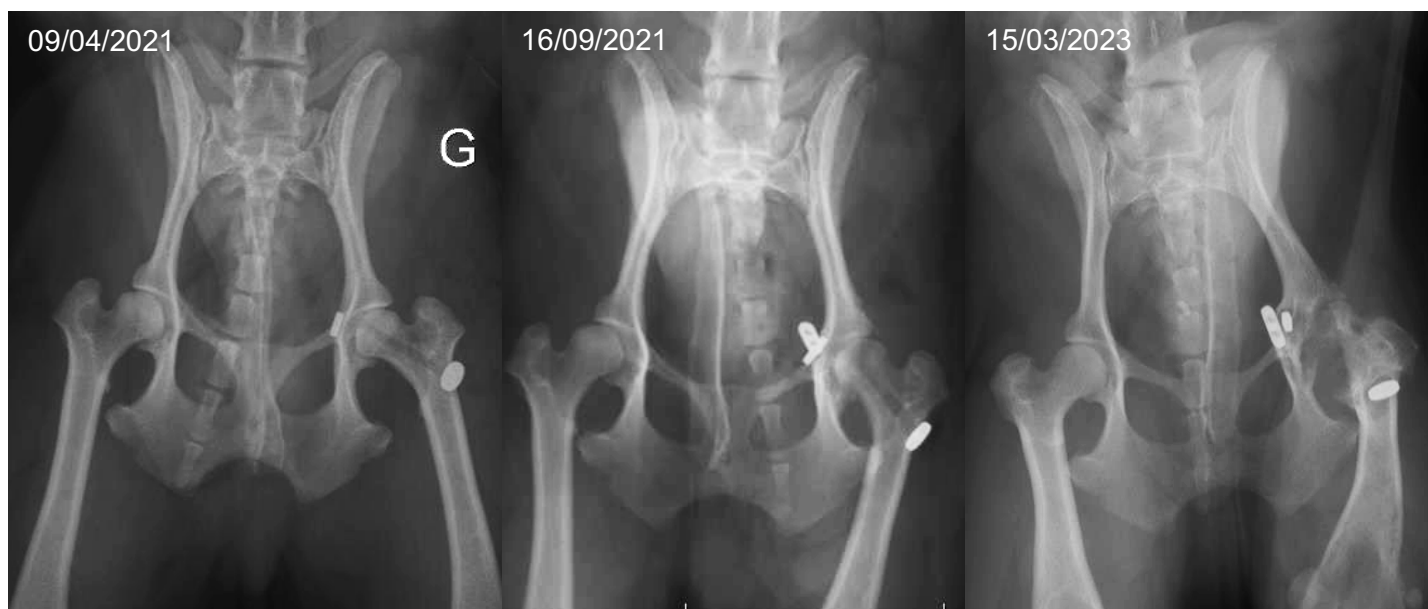07/09/2021 : Récidive de LCF sur rupture de prothèse

- 16/09/2021 : prise en charge par **nouvelle pose de prothèse Mini TightRope®**
- 22/10/2021 : signe de Barden positif à gauche
- 05/2022 : Boiterie d'installation insidieuse
- 12/2022 : Boiterie sans appui permanent



15/03/2023 : Arthrite septique avec trajet fistuleux

- 22/03/2023 : **Retrait du matériel d'ostéosynthèse et ETC gauche**



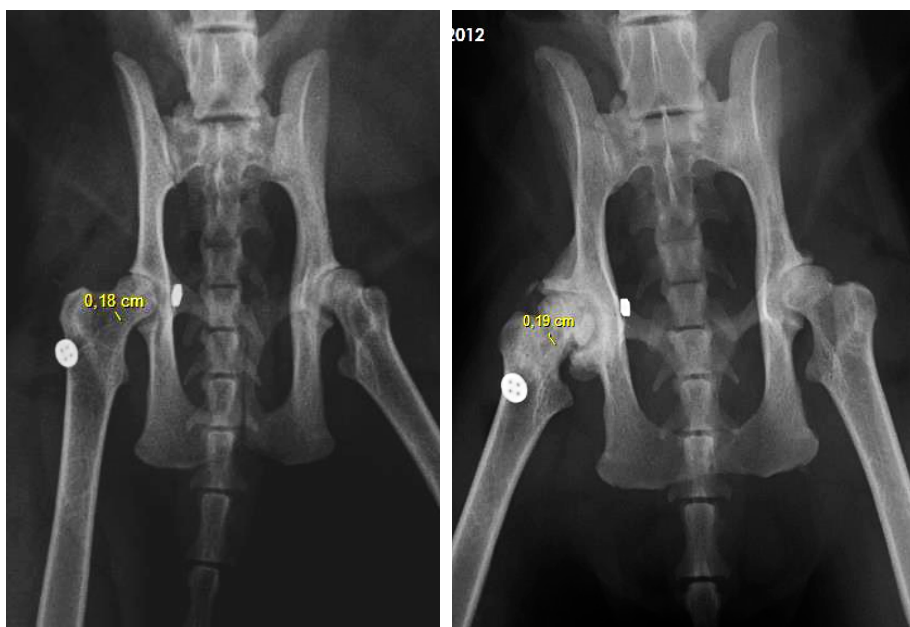
Annexe 4 : Classification de la boiterie (UC0422, Examen orthopédique du membre boiteux chez le chien et le chat)

Classification de la boiterie

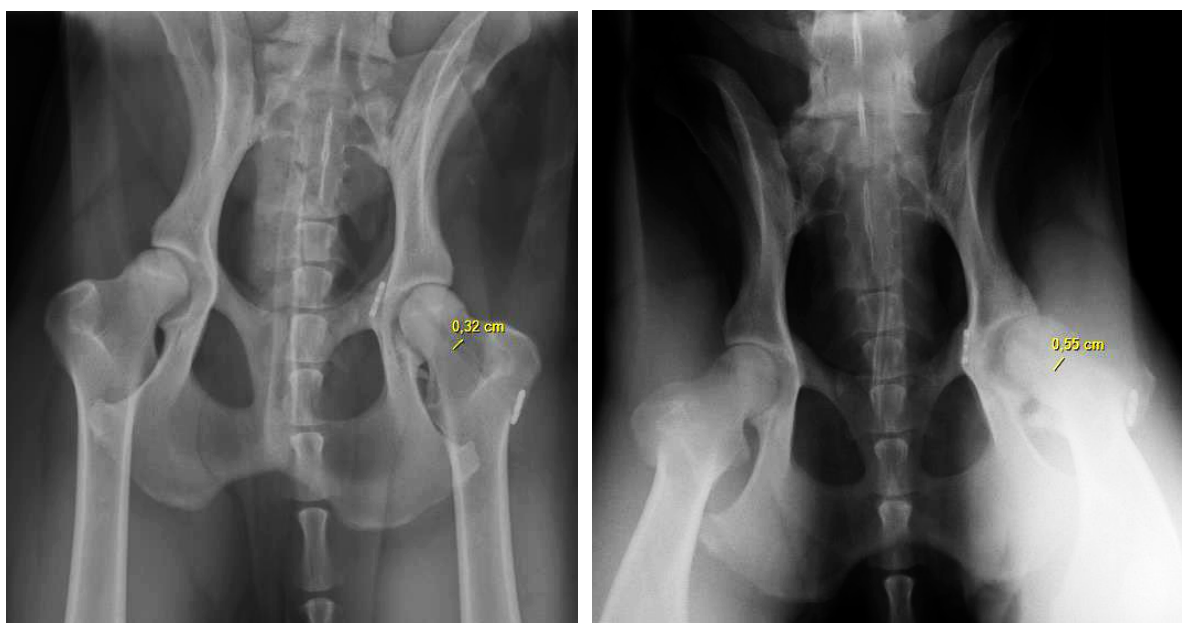
- Degré 1 : boiterie discrète intermittente **avec appui**.
- Degré 2 : boiterie discrète permanente **avec appui** (non visible au pas).
- Degré 3 : boiterie franche **avec appui** (visible au pas).
- Degré 4: boiterie **sans appui** intermittente sur certaines foulées.
- Degré 5 : boiterie **sans appui** permanente

Annexe 5 : Radiographies de post-opératoire immédiat (à gauche) et de suivi à long terme (à droite) des cas suivis (Service d'imagerie du ChuvA-AC)

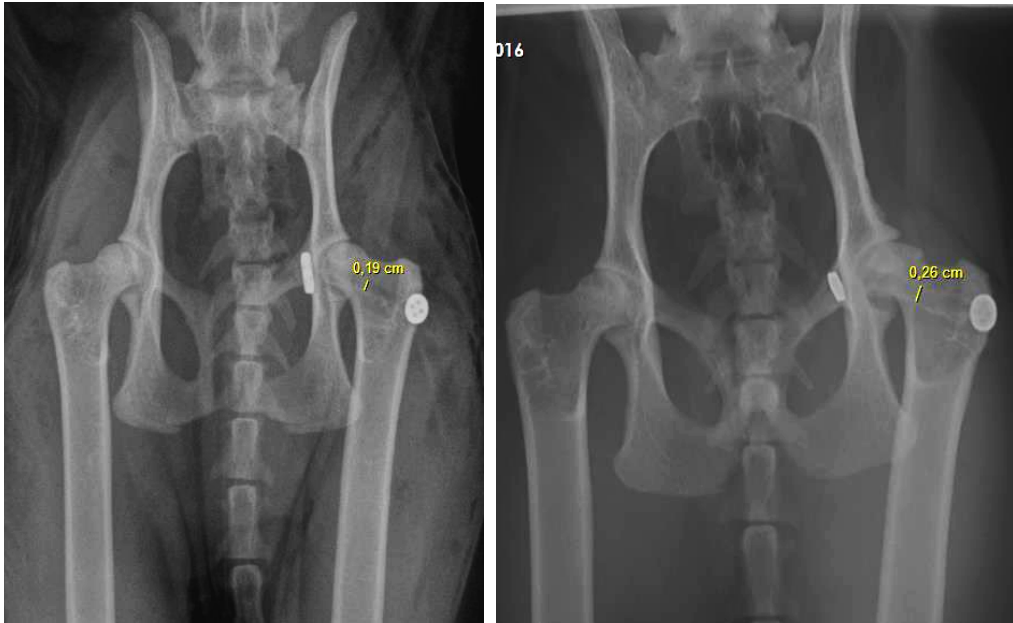
- A14-14437, Chat Européen mâle castré, suivi à 99 mois post-opératoires



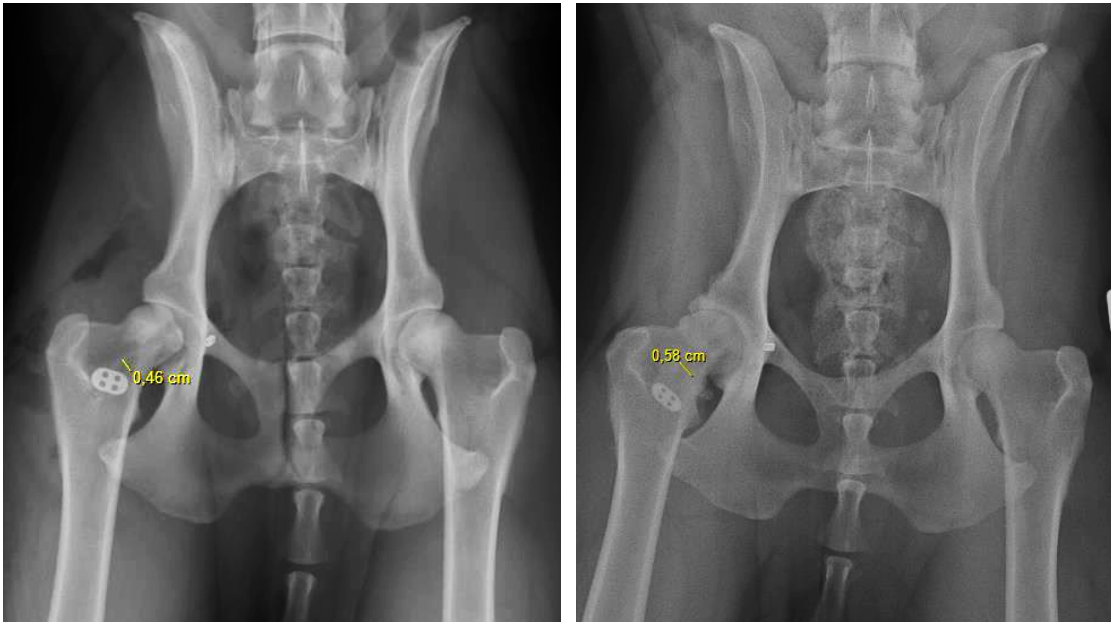
- A17-13999, Chien Berger belge malinois mâle, suivi à 63 mois post-opératoires



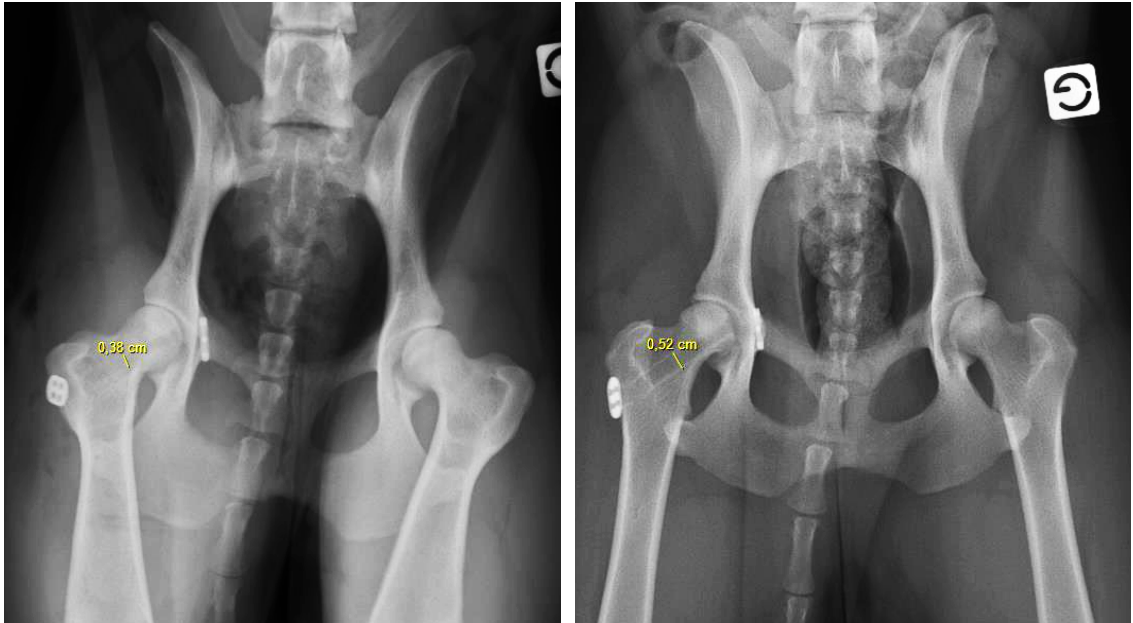
- *A18-6228, Chat Européen femelle, suivi à 58 mois post-opératoires*



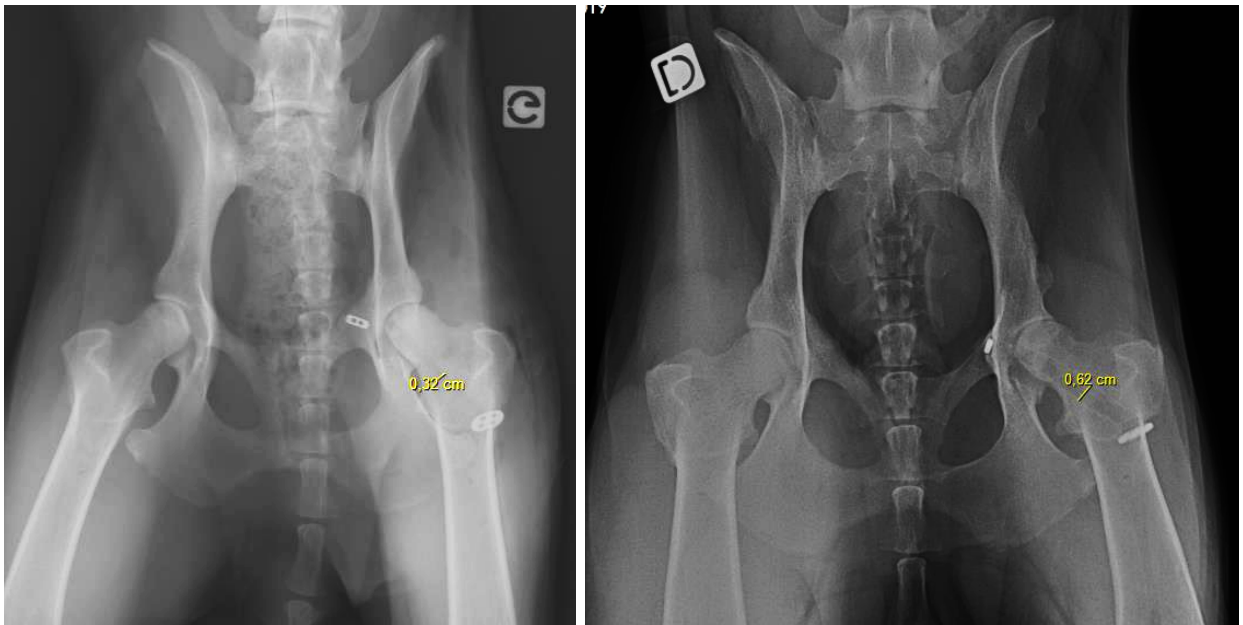
- *A18-12907, Chien croisé Berger belge malinois femelle, suivi à 52 mois post-opératoires*



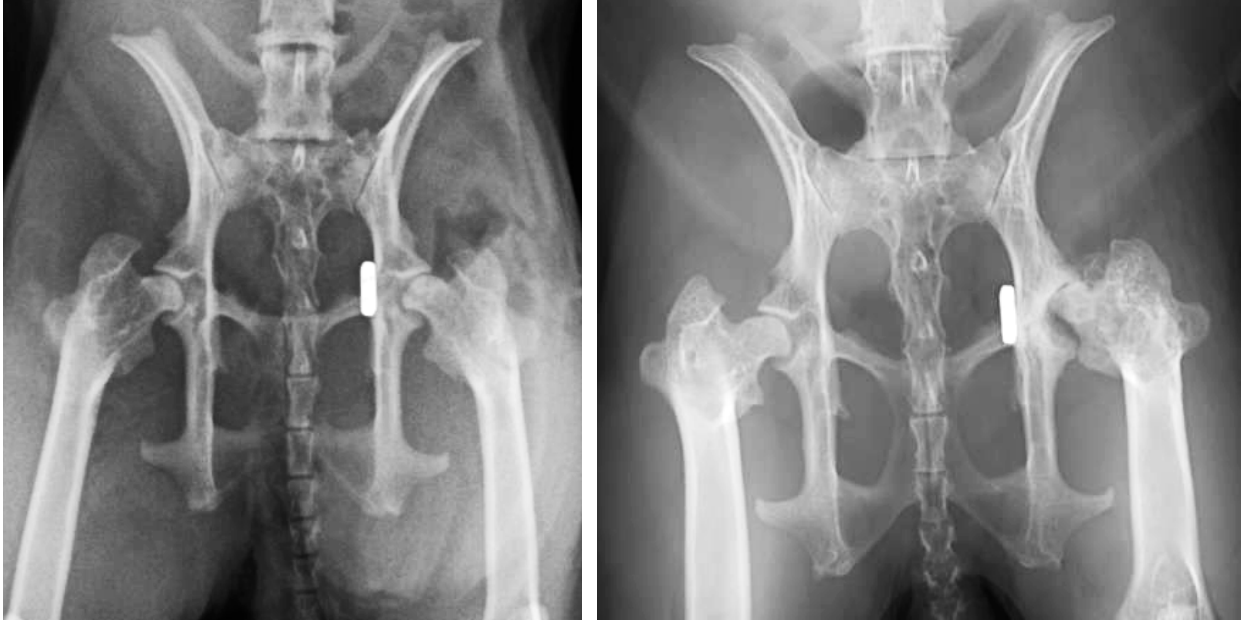- A20-10428, Chien croisé Brachet polonais femelle, suivi à 12 mois post-opératoires



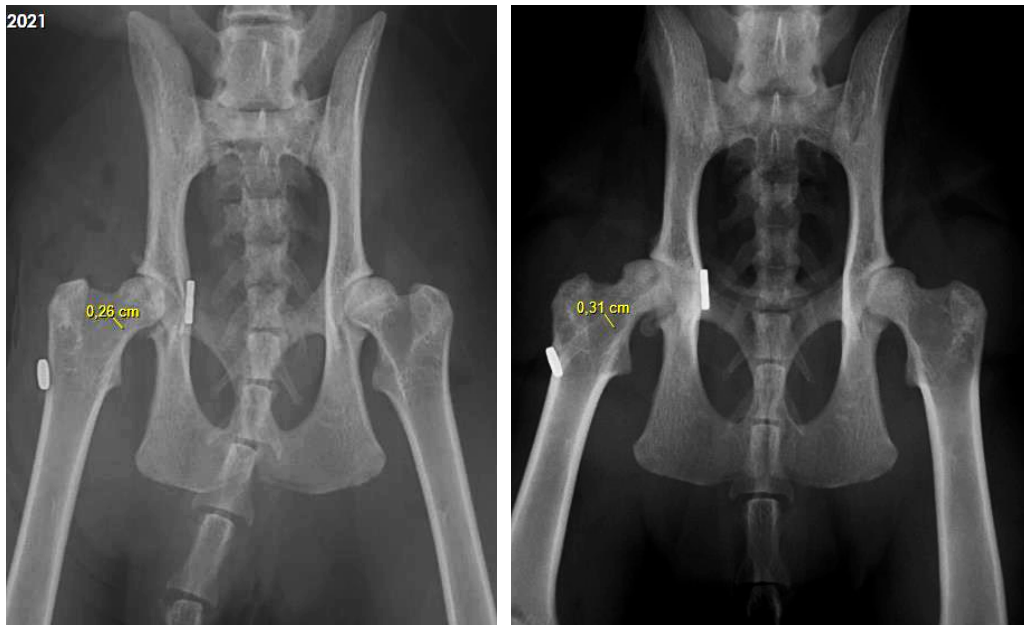- A20-14474, Chien Berger blanc suisse femelle, suivi à 27 mois post-opératoires



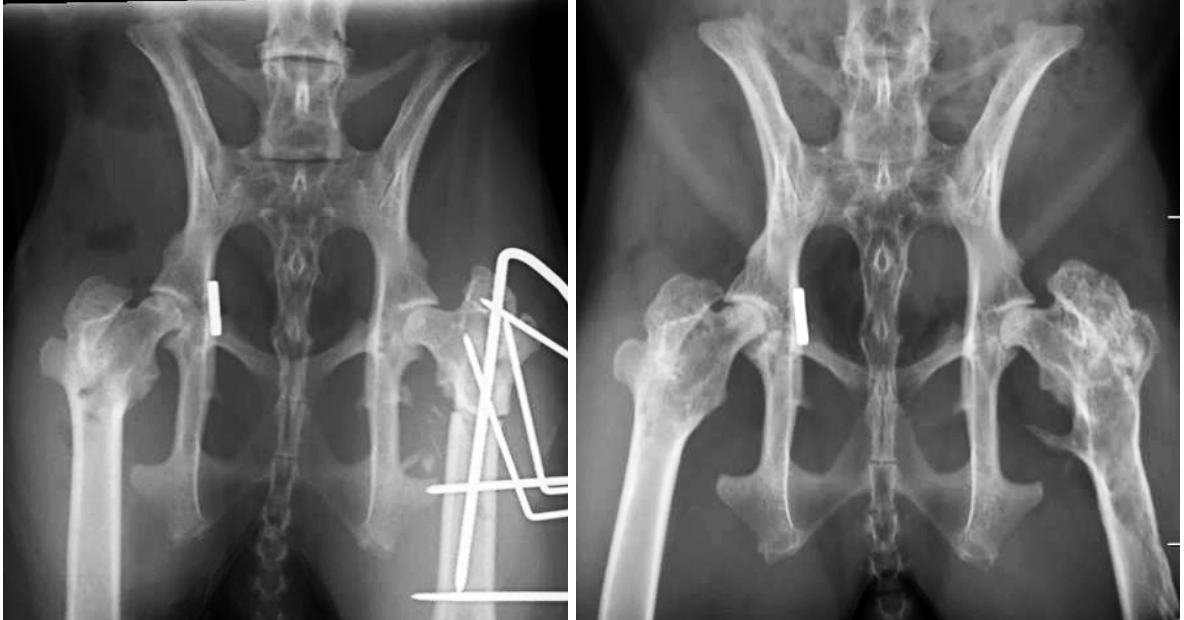- A21-4657, Lapin béliet français mâle, suivi à 24 mois post-opératoires



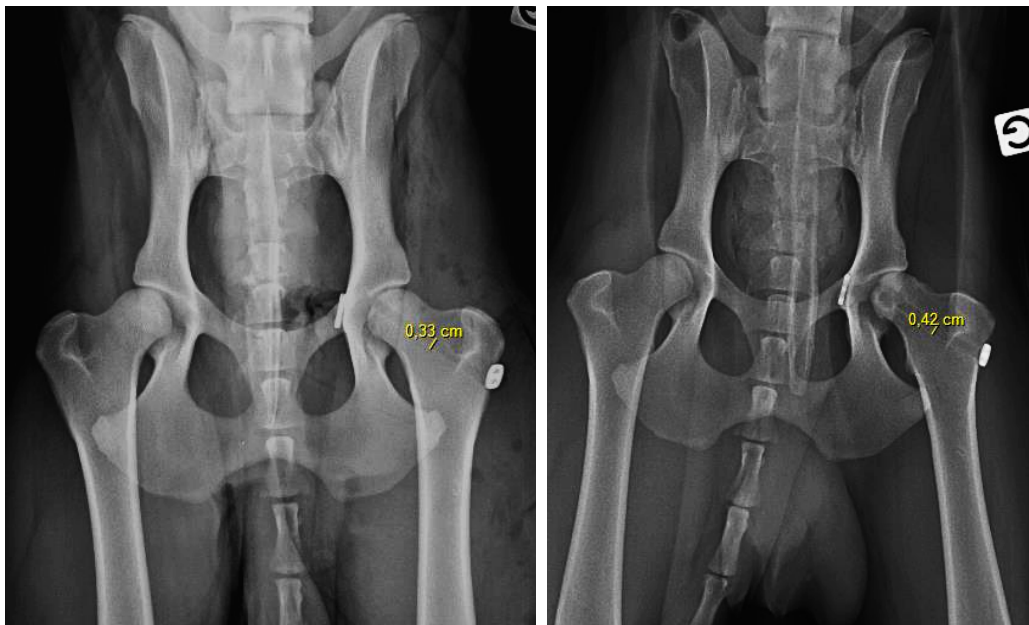
- A21-9046, Chat Européen mâle, suivi à 24 mois post-opératoires



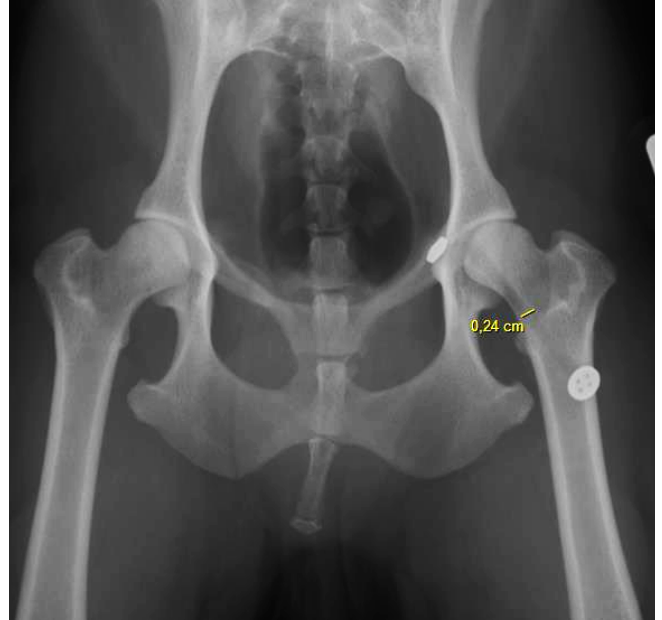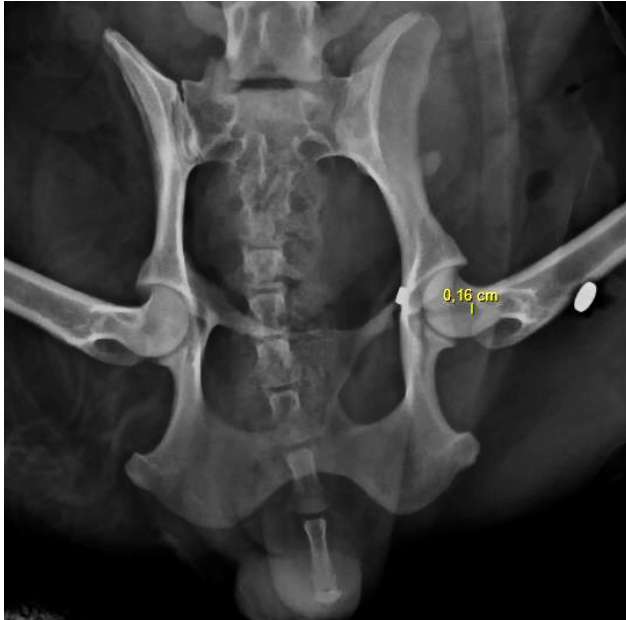- A21-11526, Lapin nain femelle, suivi à 19 mois post-opératoires



- A22-10702, Chien Berger belge malinois mâle, suivi à sept mois post-opératoires



- A22-9828, Chien Yorkshire terrier femelle, suivi à huit mois post-opératoires



Annexe 6 : Détail des cas

Légende :

- « ? » : information non renseignée
- « / » : sans objet
- Sexe : M = mâle entier ; MC = mâle castré ; F = femelle entière ; FS = femelle stérilisée
- « D » = droite ; « G » = gauche ; « d » = dorsal ; « v » = ventral
- RAS : rien à signaler

- Données pré-opératoires

Clovis	signallement	Sexe	Poids (kg)	NEC	Date de naissance	Date de LCF	âge (mois)	Etiologie	Lésions orthopédiques additionnelles	Lésions autres	Direction LCF
A04-2480	CN, Caniche nain	M	4,8	?	6/1/1999	21/6/2014	185	chute	Aucune	Aucune	Dd
A14-12912	CN, Braque Allemand	M	26	?	1/1/2001	2/11/2014	166	AVP	Luxation sacro-coccygienne, fracture du bord caudal du sacrum	Aucune	Dd
A14-14296	CN, Cavalier King Charles	M	6,5	?	29/10/2013	12/11/2014	12	AVP	Fracture ischium G	Aucune	Dd
A14-14437	CT, Européen	MC	5,6	?	1/8/2012	29/11/2014	27	chute	fracture par avulsion de la tête fémorale D	Contusions de lobe pulmonaire crânial droit, hémorragie médiastinale, hémithorax	Dd
A14-4751	CN, Bouledogue français	MC	17	8	20/5/2002	11/4/2014	142	AVP	Arthrose avancée ACF G, luxation de rotule D stade 3	Aucune	Dd
A16-15831	CN, Berger Blanc Suisse	F	27	?	28/8/2008	19/12/2016	99	AVP	luxation coude D	Masse médiastinale, plaie abdominale	Dd
A17-13999	CN, Berger belge malinois	M	39	4	26/4/2015	2/12/2017	31	chute	Aucune	Hémoabdomen	Gd
A17-14660	CN, Berger belge malinois	M	20	3	7/6/2015	27/11/2017	29	AVP	Aucune	Aucune	Dd
A18-12907	CN, Croisé	F	31,3	5	10/11/2017	1/11/2018	11	trauma	fracture du bord crânial de l'acétabulum	Aucune	Dd
A18-14466	CN, Berger belge malinois	M	29,7	4	21/11/2016	2/12/2018	24	chute	Aucune	Opacification bronchique généralisée	Dd
A18-6228	CT, Européen	F	3,8	6	1/5/2016	17/5/2018	24	AVP	dysjonction de la symphyse pubienne	légère cardiomégalie	Gd
A19-1978	CN, Beagle	F	14,7	5	4/10/2017	15/2/2019	16	chute	Aucune	Aucune	Gd
A20-10428	CN, Croisé	F	17,5	4	15/4/2020	23/1/2022	21	chute	fracture acétabulaire intra-articulaire, fracture par avulsion de la tête fémorale, rupture ligament collatéral médial du carpe D + fracture type I de l'os accessoire du carpe D	Léger pneumothorax	Dd

Clovis	signalément	Sexe	Poids (kg)	NEC	Date de naissance	Date de LCF	âge (mois)	Etiologie	Lésions orthopédiques additionnelles	Lésions autres	Direction LCF
A20-14474	CN, Berger blanc suisse	F	23,5	5	13/8/2019	4/12/2020	15	AVP	fracture multiquilieuse du tarse G associée à une plaie délabrante, luxation tibio-tarsienne G	Patern bronchique modéré diffus	Gd
A20-5033	CN, Bouledogue français	F	10	7	1/1/2014	23/5/2020	76	AVP	Aucune	Aucune	Gd
A21-11526	LP, nain	FS	1,56	5	1/10/2020	21/8/2021	10	trauma	Fracture du fémur G	Aucune	Dd
A21-3733	CN, Yorkshire terrier	FS	4	5	31/8/2013	9/3/2021	90	AVP	Fracture multiquilieuse déplacée du bord crânial du pubis, fracture déplacée du plateau ischiatique G, fracture de l'ischium D	Aucune	Dd
A21-4657	LP, Bélier français	MC	0,97	5	12/7/2020	28/3/2021	8	chute	Aucune	Aucune	Gd
A21-5073	CN, Yorkshire terrier	MC	4,8	5	14/1/2015	6/4/2021	74	chute	Aucune	Cardiomégalie	Gd
A21-9046	CT, Européen	M	5	5	18/3/2021	6/7/2022	15	AVP	fracture du bord acétabulaire dorsal D	Aucune	Dd
A22-10702	CN, Berger belge malinois	M	23,5	3,5	11/6/2017	7/8/2022	61	AVP	Aucune	Hémoabdomen	Gd
A22-11698	CN, Husky sibérien	F	15,9	4	1/12/2017	3/9/2022	57	chute	Aucune	Aucune	Dd
A22-16326	CN, Yorkshire terrier	FS	7,7	7	23/11/2011	14/11/2022	131	trauma	luxation de rotule stade 2 à G, stade 1 à D	Aucune	Gd
A22-9828	CN, Yorkshire terrier	F	6,5	5	1/6/2013	12/7/2022	109	chute	luxation et fractures des carpes G et D, fracture du processus styloïde de l'ulna D et G, subluxation scapulo-humérale D et coude D	multiples fractures de côtes, contusion pulmo en regard, lésions hémorragiques extrapleurales, Hémoabdomen	Gd

- Données per-opératoires, post-opératoires immédiates et à court terme

Clovis	Date chirurgie	Durée avant prise en charge (jours)	Tentative de réduction à foyer fermé	Type de prothèse	Chirurgie (> ou < à 2h)	Anesthésie (> ou < à 3h)	Appui 24 heures post-opératoire	Date de sortie d'hospitalisation	Durée d'hospitalisation (jours)	Boiterie lors du suivi à 15 jours	Date du suivi à court terme	Durée du suivi court terme (jours)	Boiterie lors du suivi court terme	Complications à court terme
A04-2480	27/06/2014	6	Non	MiniTightRope	<	<	Oui	28/6/2014	1	Degré 0	Non effectué	/	/	Non
A14-12912	03/11/2014	1	Non	TightRope	>	>	Non	5/11/2014	2	Non effectué	Non effectué	/	/	/
A14-14296	01/12/2014	19	Oui	MiniTightRope	<	<	Oui	2/12/2014	1	Non effectué	Non effectué	/	/	/
A14-14437	02/12/2014	3	Non	MiniTightRope	?	>	Oui	3/12/2014	1	Degré 2	Non effectué	/	/	Non
A14-4751	18/04/2014	7	Oui	MiniTightRope	<	>	?	24/4/2014	6	Non effectué	Non effectué	/	/	/
A16-15831	26/12/2016	7	Oui	TightRope	>	>	?	9/1/2017	14	Non effectué	Non effectué	/	/	/
A17-13999	05/12/2017	3	Non	TightRope	<	<	Oui	6/12/2017	1	?	Non effectué	/	/	Non
A17-14660	21/12/2017	24	Non	TightRope	<	<	Non	22/12/2017	1	Degré 2	Non effectué	/	/	/
A18-12907	07/11/2018	6	Oui	TightRope	?	>	Oui	9/11/2018	2	Degré 1	22/01/2019	76,00	Degré 2	Non
A18-14466	10/12/2018	8	Non	TightRope	<	>	Oui	12/12/2018	2	Degré 0	Non effectué	/	/	Non
A18-6228	18/05/2018	1	Non	MiniTightRope	<	<	Oui	19/05/2018	1	?	18/06/2018	31,00	Degré 0	Non
A19-1978	18/02/2019	3	Non	MiniTightRope	?	?	Oui	19/2/2019	1	Degré 0	Non effectué	/	/	Non
A20-10428	26/01/2022	3	Non	TightRope	<	=	Oui	27/1/2022	1	Degré 1	04/03/2022	37,00	Degré 2	Non
A20-14474	18/12/2020	14	Oui	TightRope	<	>	?	29/12/2020	11	Degré 3 (FE tarse)	Non effectué	/	/	Non

Clovis	Date chirurgie	Durée avant prise en charge (jours)	Tentative de réduction à foyer fermé	Type de prothèse	Chirurgie (> ou < à 2h)	Anesthésie (> ou < à 3h)	Appui 24 heures post-opératoire	Date de sortie d'hospitalisation	Durée d'hospitalisation (jours)	Boiterie lors du suivi à 15 jours	Date du suivi à court terme	Durée du suivi court terme (jours)	Boiterie lors du suivi court terme	Complications à court terme
A20-5033	25/05/2020	2	Non	MiniTightRope	?	>	Oui	26/5/2020	1	Non effectué	Non effectué	/	/	/
A21-11526	27/08/2021	6	Non	type TightRope (polysorb 1 + ancre)	?	?	?	30/8/2021	3	Degré 0	19/10/2021	53,00	Degré 0	Non
A21-3733	12/03/2021	3	Non	MiniTightRope	<	<	Oui	15/3/2021	3	?	15/04/2021	34,00	Degré 0	Non
A21-4657	31/03/2021	3	Non	type TightRope (polysorb 1 + ancre)	>	<	?	2/4/2021	2	Degré 2	17/05/2021	47,00	Degré 1	Non
A21-5073	09/04/2021	3	Oui	MiniTightRope	<	<	Oui	11/4/2021	2	Degré 1	07/05/2021	28,00	Degré 0	Non
A21-9046	13/07/2022	7	Non	MiniTightRope	<	?	Oui	14/7/2022	1	Non effectué	10/08/2022	28,00	Degré 0	Non
A22-10702	10/08/2022	3	Oui	TightRope	<	>	Non	11/8/2022	1	?	Non effectué	/	/	/
A22-11698	05/09/2022	2	Non	TightRope	?	>	Oui	06/09/2022	1	?	04/10/2022	29,00	Degré 0	Non
A22-16326	25/11/2022	11	Non	MiniTightRope	<	>	Non	26/11/2022	1	?	22/12/2022	27,00	Degré 0	Non
A22-9828	19/07/2022	7	Non	MiniTightRope	<	<	?	19/7/2022	0	Degré 2	25/08/2022	37,00	Degré 0	Retard de cicatrisation

- Données du questionnaire de suivi

Clovis	Durée du suivi long terme (mois)	Repos post-opérateur	Boiterie en sortie d'hospitalisation	Boiterie 6-8 semaines post-opératoires	Boiterie actuelle/anté-mortem	Lever	S'étirer	Marcher	Courir	Monter escalier	Descendre escalier	Sauter en hauteur	Sauter vers le bas	Courir derrière objet	Jeu jouet	Jeu animal	Complications post-opératoires	Satisfaction
A04-Z480	30	limitation totale	2	0	0	5	5	5	5	5	5	5	5	5	5	5	/	0
A14-12912	25	limitation totale	5	0	3	5	5	5	5	5	5	5	5	5	5	5	Hématome, douleur	3
A14-14296	95	limitation totale	1	0	1	5	5	5	5	5	5	4	5	5	5	5	/	0
A14-14437	99	pas de limitation	3	2	0	5	5	5	5	3	5	3	5	5	5	/	/	1
A14-4751	8	limitation modérée	0	0	0	5	5	5	5	5	5	5	5	5	5	5	/	0
A16-15831	48	pas de limitation	4	2	1	5	5	5	5	5	5	5	5	5	5	5	/	0
A17-13999	63	limitation modérée	3	1	1	5	5	5	5	5	5	5	5	5	5	5	/	0
A18-12907	52	limitation modérée	4	1	0	5	5	5	5	5	5	5	5	5	5	5	/	0
A18-14466	25	pas de limitation	2	1	0	5	5	5	5	5	5	5	5	5	5	5	/	0
A18-6228	58	limitation totale	5	1	0	5	5	5	5	5	5	5	5	5	5	5	Fièvre	0
A19-1978	44	limitation modérée	5	0	0	5	5	5	5	5	5	5	5	5	5	5	/	0
A20-10428	12	limitation totale	2	1	0	5	5	5	5	5	5	5	5	5	5	5	/	0

Clovis	Durée du suivi long terme (mois)	Repos post-opératoire	Boiterie sortie d'hospitalisation	Boiterie 6-8 semaines post-opératoires	Boiterie actuelle/anté-mortem	Lever	S'étirer	Marcher	Courir	Monter escalier	Descendre escalier	Sauter en hauteur	Sauter vers le bas	Courir derrière objet	Jeu jouet	Jeu animal	Complications post-opératoires	Satisfaction
A20-14474	27	limitation totale	3	2	2	5	5	5	5	5	5	4	5	5	5	5	/	0
A20-5033	7	limitation totale	5	2	0	5	5	5	5	5	5	5	5	5	5	5	/	0
A21-11526	19	limitation totale	0	0	0	5	5	5	5	5	5	5	5	5	5	5	/	0
A21-3733	19	limitation modérée	4	4	0	5	5	5	5	5	5	4	4	5	5	5	Constipation	0
A21-4657	24	limitation totale	4	2	0	5	5	5	5	/	/	5	5	5	5	/	Ulcère cornéen superficiel	0
A21-5073	23	limitation modérée	2	1	4	5	5	5	4	3	5	1	5	4	5	5	Relaxation	3
A21-9046	8	limitation modérée	2	1	0	5	5	5	5	5	5	5	5	5	5	5	/	1
A22-10702	7	limitation modérée	5	0	2	5	5	4	4	5	5	5	5	4	5	5	/	2
A22-11698	6	limitation modérée	2	0	0	5	5	5	5	5	5	5	5	5	5	5	/	1
A22-16326	3	limitation modérée	2	0	0	5	5	5	5	5	5	5	5	5	5	5	/	0
A22-9828	8	limitation totale	3	1	0	5	5	5	5	5	5	5	5	5	5	5	Déhiscence de plaie partielle	0

- Données du suivi à long terme

Clovis	Durée suivi long terme (mois)	Démarche	Inspection	Crépitements	Amplitude	Douleur	Boiterie post-examen	Amyotrophie Somme	Commentaire	Anamnèse	acétabulum opéré	acétabulum sain	tête opérée	tête saline	delta	Commentaire	Elargissement canal fémoral	
A14-14437	99	2	2	3	1	3	3	0	14	amyotrophie m. fessiers bilatérale, ankylose bilatérale modérée plus marquée à D	boiterie intermittente depuis une chute d'un arbre il y a 6 mois	0	2	0	2	4	RAS	6%
A17-13999	63	3	1	0	1	3	3	0	11	légère soustraction d'appui à l'arrêt	boiterie intermittente à froid le matin	3	3	2	3	1	subluxation	72%
A18-12907	52	2	2	3	1	3	3	3	17	instabilité grasset D, léger tiroir, ankylose modérée	boiterie intermittente depuis 10 jours, plus marquée à chaud	0	3	0	3	6	forage trop crânial	26%
A18-6228	58	3	2	3	2	3	3	3	19	RAS	RAS	2	3	1	3	3	RAS	37%
A20-10428	12	3	2	3	3	0	3	3	17	douleur légère à l'hyperextension	RAS	2	3	2	3	2	RAS	37%
A20-14474	27	3	2	3	1	0	3	3	15	démarche raide (ankylose totale du tarse G), ankylose marquée, pas de craquements	gêne du tarse, boiterie à chaud	2	3	2	3	2	RAS	94%
A21-11526	19	3	2	3	3	3	3	3	20	RAS	RAS	2	3	2	3	2	RAS	/
A21-4657	24	3	2	3	2	3	3	3	19	RAS	RAS	0	3	0	3	6	RAS	/
A21-5073	23	0	0	3	1	0	3	0	7	Présence d'une plaie en région inguinale G	Boiterie depuis 1 an, sans appui depuis 3 mois	0	3	0	3	6	ostéomyélite	/
A21-9046	8	3	2	3	2	3	3	3	19	discrète ankylose	RAS	0	3	2	3	4	RAS	19%
A22-10702	7	2	2	3	2	3	3	0	15	RAS	boiterie légère avec appui depuis 20 jours , plus marqué à froid et après un effort, en amélioration	2	3	2	3	2	Plage radiotransparente	27%
A22-9828	8	3	2	3	3	3	3	3	20	RAS	RAS	3	3	3	0	forage trop distal	50%	

TRAITEMENT CHIRURGICAL DES LUXATIONS COXOFÉMORALES CHEZ LES ANIMAUX DE COMPAGNIE. RÉFECTION DU LIGAMENT DE LA TÊTE FÉMORALE PAR PROTHÈSE DE TYPE « TIGHTROPE » : ÉTUDE RÉTROSPECTIVE SUR 24 CAS

AUTEUR : Marion MOREAU

RÉSUMÉ :

Les luxations coxofémorales (LCF) sont les luxations les plus fréquemment rencontrées chez les animaux domestiques. Cependant, il n'existe, à l'heure actuelle, aucun consensus quant à la technique la mieux adaptée à leur prise en charge chirurgicale. En effet, de nombreuses procédures chirurgicales, intra- ou extra-articulaires, sont actuellement disponibles sans qu'aucune ne réponde à l'ensemble des attentes des chirurgiens en termes de récupération fonctionnelle et de faible taux de complications. Depuis quelques années, une nouvelle technique a été proposée pour le traitement des LCF : la réfection du ligament de la tête fémorale par prothèse de type TightRope®. L'objectif de cette étude est de décrire les résultats obtenus au ChuvA-AC lors d'emploi de cette technique.

Cette étude, rétrospective, inclut 24 cas de stabilisation chirurgicale de LCF par méthode TightRope®, traités au ChuvA-AC entre 2014 et 2022. Les données étudiées concernent les périodes pré-, per- et post-opératoires à court et long terme.

Pour cette étude, 19 chiens, 3 chats et 2 lapins ont été recrutés. Une récupération fonctionnelle précoce est constatée chez 78 % des cas, avec une reprise d'appui à 24 heures post-opératoires. L'amélioration de la locomotion est rapide, avec une absence de boiterie observée chez 73 % des cas à une médiane de 34 jours post-opératoires. Le taux de succès de l'étude est de 83 % et le taux de complications majeures de 8 %. Une évolution arthrosique est néanmoins fréquente, avec une arthrose légère à modérée à terme. Le taux de satisfaction des propriétaires est de 87 %.

Cette étude et les données bibliographiques disponibles montrent que la stabilisation articulaire d'une hanche luxée par une prothèse intra-articulaire de type TightRope® peut être considérée comme un traitement conservateur fiable des LCF. Des pistes d'amélioration peuvent être envisagées comme le recours à des fils de suture résorbables, afin de limiter le risque septique et les inconvénients de la persistance intra-articulaire d'une prothèse irrésorbable. Des études prospectives multicentriques pourraient améliorer la puissance statistique des résultats, notamment chez les espèces sous représentées dans cette étude.

MOTS CLÉS : LUXATION, ARTICULATION COXOFÉMORALE, HANCHE, PROTHÈSE DU LIGAMENT DE LA TÊTE FÉMORALE, TIGHTROPE, ANIMAUX DE COMPAGNIE

JURY :

Président : Pr Patrick VERWAERDE
Directeur de thèse : Pr Pascal FAYOLLE
Examinatrice : Dr Émeline MAURICE

SURGICAL MANAGEMENT OF COXOFEMORAL LUXATION IN DOMESTIC ANIMALS. RECONSTRUCTION OF THE FEMORAL HEAD LIGAMENT USING A TIGHTROPE-TYPE PROSTHESIS: A RETROSPECTIVE STUDY OF 24 CASES

AUTHOR: Marion MOREAU

SUMMARY:

Coxofemoral luxation (CFL) is the most commonly encountered luxation in domestic animals. However, there is currently no consensus on the most suitable technique for its surgical management. Indeed, numerous intra- or extra-articular surgical procedures are currently available, but none meet all the expectations of surgeons in terms of functional recovery and low complication rates. In recent years, a new technique has been proposed for the treatment of CFL: the reconstruction of the ligament of the femoral head using the TightRope® prosthesis. The objective of this study is to describe the results obtained at ChuvA-AC when employing this technique.

This retrospective study includes 24 cases of surgical stabilization of CFL using the TightRope® method, treated at ChuvA-AC between 2014 and 2022. The data studied concern the pre-operative, peri-operative, and short- and long-term post-operative periods.

For this study, 19 dogs, 3 cats, and 2 rabbits were recruited. Early functional recovery was observed in 78% of cases, with weight-bearing observed at 24 hours postoperatively. Locomotion improvement was rapid, with no lameness observed in 73% of cases at a median of 34 days postoperatively. The success rate of the study is 83%, with a major complication rate of 8%. However, the development of arthrosis is frequent, with mild to moderate arthrosis in the long term. The owner satisfaction rate is 87%.

This study, along with available literature data, shows that joint stabilization of a dislocated hip using an intra-articular prosthesis such as the TightRope® can be considered a reliable conservative treatment for CFL. Potential improvements could include the use of absorbable sutures to limit the risk of infection and the disadvantages of the intra-articular persistence of a non-absorbable prosthesis. Prospective multicenter studies could enhance the statistical power of the results, particularly in species underrepresented in this study.

KEYWORDS: DISLOCATION, COXOFEMORAL JOINT, HIP, FEMORAL HEAD LIGAMENT PROSTHESIS, TIGHTROPE, DOMESTIC ANIMALS

JURY:

Chairperson: Pr Patrick VERWAERDE

Thesis Director: Pr Pascal FAYOLLE

Reviewer: Dr Émeline MAURICE