



HAL
open science

Étude de la contribution des cytoaspirations pulmonaires et médiastinales au diagnostic des maladies intrathoraciques du chien et du chat

Marie Schmitt

► **To cite this version:**

Marie Schmitt. Étude de la contribution des cytoaspirations pulmonaires et médiastinales au diagnostic des maladies intrathoraciques du chien et du chat. Médecine vétérinaire et santé animale. 2023. dumas-04300703

HAL Id: dumas-04300703

<https://dumas.ccsd.cnrs.fr/dumas-04300703v1>

Submitted on 22 Nov 2023

HAL is a multi-disciplinary open access archive for the deposit and dissemination of scientific research documents, whether they are published or not. The documents may come from teaching and research institutions in France or abroad, or from public or private research centers.

L'archive ouverte pluridisciplinaire **HAL**, est destinée au dépôt et à la diffusion de documents scientifiques de niveau recherche, publiés ou non, émanant des établissements d'enseignement et de recherche français ou étrangers, des laboratoires publics ou privés.



Distributed under a Creative Commons Attribution - NonCommercial - NoDerivatives 4.0 International License

Année 2023

ÉTUDE DE LA CONTRIBUTION DES CYTOASPIRATIONS PULMONAIRES ET MÉDIASTINALES AU DIAGNOSTIC DES MALADIES INTRATHORACIQUES DU CHIEN ET DU CHAT

THÈSE

pour obtenir le diplôme d'État de
DOCTEUR VÉTÉRINAIRE
présentée et soutenue publiquement devant
la Faculté de Médecine de Créteil (UPEC)
le 26 septembre 2023

par

Marie, Odile, Claudette SCHMITT

sous la direction de

Morgane CANONNE-GUIBERT

JURY

Président du jury :	M. Grégory JOUVION	Professeur à l'EnvA
Directrice de thèse :	Mme Morgane CANONNE-GUIBERT	Maître de conférences à l'EnvA
Examineur :	M. Jérémie MORTIER	Maître de conférences à l'EnvA

Liste des enseignants intervenant dans l'encadrement des thèses de Doctorat vétérinaire

Version juillet 2023



Liste des Professeurs et Maîtres de conférences titulaires de l'HDR

M	Adjou	Karim	Professeur	DPASP
M	Audigié	Fabrice	Professeur	DEPEC
M	Bellier	Sylvain	Professeur	DSBP
M	Blaga	Radu	Professeur	DSBP
M	Blot	Stéphane	Professeur	DEPEC
M	Boulouis	Henri-Jean	Professeur émérite	DSBP
Mme	Chahory	Sabine	Professeur	DEPEC
M	Chateau	Henry	Professeur	DSBP
Mme	Chetboul	Valerie	Professeur	DEPEC
Mme	Crevier-Denoix	Nathalie	Professeur	DSBP
M	Degueurce	Christophe	Professeur	DSBP
M	Denoix	Jean-Marie	Professeur	DEPEC
M	Desquilbet	Loïc	Professeur	DSBP
Mme	Dufour	Barbara	Professeur émérite	DPASP
M	Eloit	Marc	Professeur	DSBP
M	Fayolle	Pascal	Professeur émérite	DEPEC
M	Federighi	Michel	Professeur	DPASP
M	Fontbonne	Alain	Professeur	DEPEC
Mme	Gilbert	Caroline	Professeur	DSBP
M	Grandjean	Dominique	Professeur	DEPEC
Mme	Grimard-Ballif	Bénédicte	Professeur	DPASP
Mme	Haddad-Hoang Xuan	Nadia	Professeur	DPASP
M	Jouvion	Gregory	Professeur	DSBP
M	Kohlhauer	Matthias	Professeur	DSBP
Mme	Le Poder	Sophie	Professeur	DSBP
Mme	Le Roux	Delphine	Maître de conférences HDR	DSBP
M	Manassero	Mathieu	Professeur	DEPEC
Mme	Maurey-Guéneç	Christelle	Professeur	DEPEC
M	Millemann	Yves	Professeur	DPASP
Mme	Pilot-Storck	Fanny	Professeur	DSBP
M	Ponter	Andrew	Professeur	DPASP
Mme	Risco-Castillo	Véronica	Maître de conférences HDR	DSBP
Mme	Rivière	Julie	Maître de conférences HDR	DPASP
Mme	Robert	Céline	Professeur	DSBP
M	Tiret	Laurent	Professeur	DSBP
M	Tissier	Renaud	Professeur	DSBP
M	Verwaerde	Patrick	Professeur	DEPEC
Mme	Viateau	Véronique	Professeur	DEPEC

Liste des Maîtres de conférences et Ingénieurs de recherche DMV

M	Arné	Pascal	Maître de conférences	DPASP
Mme	Barassin	Isabelle	Maître de conférences	DPASP
Mme	Barbarino	Alix	Ingénieur de recherche (DMV)	DEPEC
Mme	Benckroun	Ghita	Maître de conférences	DEPEC
Mme	Bertoni	Lelia	Maître de conférences	DEPEC
M	Bolnot	Francois	Maître de conférences	DPASP
Mme	Canonne-Guibert	Morgane	Maître de conférences	DEPEC
Mme	Chevallier	Lucie	Maître de conférences	DSBP
Mme	Cochet-Faivre	Noëlle	Maître de conférences	DEPEC
Mme	Cordonnier-Lefort	Nathalie	Maître de conférences	DSBP
Mme	Coudry	Virginie	Ingénieur de recherche (DMV)	DEPEC
Mme	Crepeaux	Guillemette	Maître de conférences	DSBP
M	Crozet	Guillaume	Maître de conférences	DPASP
Mme	De Paula Reis	Aline	Maître de conférences	DPASP
M	Delsart	Maxime	Maître de conférences	DPASP
Mme	Denis	Marine	Ingénieur de recherche (DMV)	DPASP
M	Deshuillers	Pierre	Maître de conférences	DSBP
M	Gauthier	Michel	Maître de conférences associé	DPASP
Mme	Guérin	Virginie	Maître de conférences	DSBP
Mme	Guétin-Poirier	Valentine	Maître de conférences	DPASP
Mme	Jacquet	Sandrine	Ingénieur de recherche (DMV)	DEPEC
M	Kurtz	Maxime	Ingénieur de recherche (DMV)	DEPEC
Mme	Lagrée	Anne-Claire	Maître de conférences	DSBP
Mme	Le Dudal	Marine	Ingénieur de recherche (DMV)	DSBP
Mme	Legrand	Chantal	Maître de conférences associé	DSBP
M	Mammeri	Mohamed	Maître de conférences	DSBP
Mme	Manguin	Estelle	Maître de conférences	DEPEC
Mme	Marignac	Genevieve	Maître de conférences	DSBP
Mme	Marotto	Stéphanie	Ingénieur de recherche (DMV)	DEPEC
Mme	Maurice	Emeline	Ingénieur de recherche (DMV)	DEPEC
Mme	Mespoules-Rivière	Céline	Ingénieur de recherche (DMV)	DEPEC
Mme	Mtimet	Narjès	Maître de conférences	DPASP
M	Mortier	Jérémy	Maître de conférences associé	DEPEC
M	Nudelmann	Nicolas	Maître de conférences	DEPEC
M	Pignon	Charly	Ingénieur de recherche (DMV)	DEPEC
M	Polack	Bruno	Maître de conférences	DSBP
Mme	Quéré	Émilie	Ingénieur de recherche (DMV)	DEPEC
Mme	Ravary-Plumioën	Bérangère	Ingénieur de recherche (DMV)	DPASP
M	Reyes-Gomez	Edouard	Maître de conférences	DSBP
Mme	Rose	Hélène	Maître de conférences associé	DSBP
M	Tanquerel	Ludovic	Maître de conférences	DEPEC

Remerciements

Au Président du Jury de cette thèse, M Gregory JOUVION, Professeur à l'EnvA,
Pour m'avoir fait l'honneur d'accepter la présidence de ce jury de thèse.
Sincères remerciements.

À Mme Morgane CANONNE-GUIBERT, Maitre de conférences à l'EnvA,
Pour m'avoir guidée et encadrée tout au long de la réalisation de cette thèse, merci pour votre disponibilité et votre aide précieuse.
Hommages respectueux.

À M Jeremy MORTIER, Maitre de conférences à l'EnvA,
Pour avoir accepté de prendre part à ce jury de thèse.
Sincères remerciements.

Table des matières

Liste des figures	5
Liste des tableaux.....	9
Liste des abréviations	11
Introduction	13
Première partie : État des connaissances au sujet des cytoaspirations transthoraciques chez les carnivores domestiques.....	15
1. Indications	15
A. <i>Indications d'une CAF</i>	15
a. Prescription d'une CAF : motivations du vétérinaire.....	15
b. Localisations intrathoraciques adaptées à l'échantillonnage par CAF	15
c. Intérêt de la radiographie, du scanner et de l'échographie thoraciques.....	17
i. Examen radiographique du thorax	17
ii. Examen tomodensitométrique.....	23
iii. Examen échographique	26
B. <i>Avantages de la CAF</i>	29
a. Avantages de l'échantillonnage par CAF	29
b. Avantages et inconvénients de la CAF par rapport à la biopsie.....	29
2. Réalisation de l'examen	30
A. <i>Préparation de l'examen</i>	30
a. Préparation du patient	30
i. Bilan préalable.....	30
ii. Sédation/analésie	31
iii. Asepsie.....	31
b. Matériel nécessaire	31
B. <i>Ponction</i>	32
a. Choix d'une CAF guidée ou à l'aveugle	32
b. Réalisation de l'examen	32
c. Analyses envisageables	35
i. Analyse cytologique	35
ii. Analyses bactériologique et PCR.....	37
iii. Immunophénotypage.....	37
3. Complications	37
A. <i>Généralités : fréquence des complications et morbidité de l'examen</i>	37
B. <i>Complications éventuelles</i>	37
a. Complications	37
i. Pneumothorax	37
ii. Hémorragie.....	38
iii. Essaimage tumoral.....	39
b. Facteurs de risques des complications	40
c. Prévention des éventuelles complications.....	41
i. Au préalable	41
ii. Surveillance post-procédure.....	41
4. Résultats.....	42
A. <i>Interprétation d'un examen cytologique</i>	42
a. Généralités	42
b. Lésions inflammatoires.....	42
c. Lésions néoplasiques	44
d. Précautions à prendre lors de l'interprétation cytologique.....	50
B. <i>Examen cytologique d'une CAF pulmonaire</i>	50
a. Affections non tumorales	50

i.	Causes infectieuses	51
ii.	Causes non infectieuses	55
b.	Affections tumorales	59
i.	Les tumeurs pulmonaires épithéliales	60
ii.	Les tumeurs pulmonaires hémato lymphopoiétiques	61
iii.	Les tumeurs pulmonaires mésenchymateuses	63
C.	<i>Examen cytologique d'une CAF médiastinale</i>	64
a.	Organes sains	65
i.	Thymus.....	65
ii.	Nœuds lymphatiques	65
b.	Affections des nœuds lymphatiques.....	65
i.	Affections non tumorales.....	65
ii.	Affections tumorales.....	66
c.	Affections du thymus	69
i.	Affections non tumorales.....	69
ii.	Affections tumorales.....	69
d.	Kystes médiastinaux.....	71
e.	Thyroïde/Parathyroïde ectopique	72
f.	Masses cardiaques.....	72
D.	<i>Fiabilité du diagnostic</i>	73
a.	Résultats diagnostiques	73
i.	Médecine vétérinaire	73
ii.	Médecine humaine	74
b.	Causes de prélèvements non contributifs	75
	Deuxième partie : étude expérimentale	77
1.	Introduction.....	77
2.	Matériels et méthodes	77
A.	<i>Recrutement et collecte des données</i>	77
B.	<i>Méthode pour la réalisation d'une CAF thoracique</i>	78
3.	Résultats.....	79
A.	<i>Les animaux inclus dans l'étude</i>	79
B.	<i>Examens d'imagerie</i>	79
a.	Indications des examens d'imagerie	79
b.	Examens d'imagerie réalisés.....	80
c.	Lésions décrites.....	81
i.	Lésions pulmonaires	81
ii.	Lésions médiastinales	85
d.	Suspensions lésionnelles émises	87
e.	Localisation des lésions.....	89
C.	<i>Analyses préventives</i>	91
D.	<i>Les CAF pulmonaires et médiastinales</i>	92
a.	Analyses envoyées.....	92
b.	Résultats de l'examen cytologique des CAF pulmonaires et médiastinales	92
i.	Résultats diagnostiques	93
ii.	Résultats non diagnostiques	97
c.	Résultats de l'examen cytologique des CAF pulmonaires	99
d.	Résultats de l'examen cytologique des CAF médiastinales	102
E.	<i>Complications</i>	104
F.	<i>Les lésions pulmonaires et médiastinales</i>	105
i.	Résultats des CAF thoraciques des lésions pulmonaires et médiastinales	105
ii.	Résultats diagnostiques	107
4.	Discussion	110
A.	<i>Matériels et méthodes</i>	110
B.	<i>Résultats</i>	110
a.	Examens d'imagerie	110
i.	Examen d'imagerie guidant la CAF.....	110

ii.	Localisation des lésions cytoponctionnées	111
b.	Apport d'une CAF pulmonaire ou médiastinale	112
c.	Résultats des CAF pulmonaires et médiastinales	112
i.	Résultats diagnostiques	112
ii.	Nature des résultats	113
iii.	Les prélèvements non contributifs	116
d.	Complications	116
i.	Pneumothorax	117
ii.	Hémorragie pulmonaire	118
iii.	Essaimage tumoral	118
C.	<i>Limites de l'étude</i>	119
a.	Absence d'examen de référence	119
b.	Données manquantes	120
c.	Variabilité d'expertise	121
	Conclusion	123
	Liste des références bibliographiques	125

Liste des figures

- Figure 1 : A, Radiographie thoracique de face en incidence ventrodorsale chez un chien. B, Radiographie thoracique en vue de profil droit chez un chien, montrant les lobes pulmonaires gauches. C, Radiographie thoracique en vue de profil gauche chez un chien, montrant les lobes pulmonaires droits. RtCr = lobe crânial droit, RtM = lobe moyen droit, RtCd = lobe caudal droit, Acc = lobe accessoire droit, LeCr1 = partie crâniale du lobe crânial gauche, LeCr2 = partie caudale du lobe crânial gauche, LeCd = lobe caudal gauche (d'après Schwarz et Johnson, 2008). 16
- Figure 2 : Topographie médiastinale sur une vue thoracique latérale droite. A, thymus. B, Noeud lymphatique sternal. C, Nœuds lymphatiques médiastinaux crâniiaux. D, Nœuds lymphatiques trachéobronchiques (d'après Coulson et Lewis, 2013). 17
- Figure 3 : Tumeur pulmonaire primitive (carcinome bronchoalvéolaire) chez un chat. Masse pulmonaire (astérisque) dans le lobe caudal droit. A, vue de profil droit. B, vue de face en incidence ventro-dorsale (d'après Berry *et al.*, 2023). 18
- Figure 4 : Multiples nodules pulmonaires de taille variable chez un chien compatible avec une maladie métastatique. Un hémangiosarcome métastasé a été diagnostiqué à l'examen nécropsique. A, vue de profil de droit. B, vue de face en incidence ventro-dorsale (d'après Berry *et al.*, 2023). . 19
- Figure 5 : Effet masse dans le médiastin crânio-ventral chez un chien (flèches). A, vue de profil droit. B, vue de face en incidence ventro-dorsale (d'après Thrall, 2018). 20
- Figure 6 : Radiographies thoraciques d'un chien petit épagneul de Münster de 15 mois atteint d'angiostrongylose. Opacité interstitielle diffuse avec des plages pulmonaires péribronchiques et bronchiques plus marquées dans les lobes caudaux. A, vue de profil, B, vue de face (d'après Slivkova et Barrot, 2018). 22
- Figure 7 : Radiographies thoraciques d'un chat mâle de un an atteint d'Aelurostrongylose. Plages diffuses d'opacités alvéolaire et interstitielle, affectant principalement les lobes caudaux. B, vue de profil. C, vue de face en incidence dorso-ventrale (d'après Elsheikha *et al.*, 2016). 22
- Figure 8 : Carcinome pulmonaire à croissance lente (astérisque) (d'après Schwarz et Saunders, 2011). 23
- Figure 9 : Abscess (délimité par les flèches) dans le médiastin crânio-ventral chez un chien (d'après Schwarz et Saunders, 2011). 24
- Figure 10 : Métastases pulmonaires chez un chien. Multiples nodules pulmonaires sur l'ensemble des lobes mesurant de un à six mm chez un chien femelle Caniche de 13 ans présentant un carcinome mammaire (d'après Wisner et Zwingenberger, 2015). 25
- Figure 11 : Images échographiques en mode B chez des chiens montrant des anomalies sous pleurales. A, « shred sign », discontinuité irrégulière de la ligne pleurale, représentant une consolidation pulmonaire avec aération. B, « tissue sign », discontinuité linéaire à triangulaire de la ligne pleurale, représentant une consolidation pulmonaire sans aération (signe d'hépatisation pulmonaire). C, « nodule signe », structure circulaire ou ellipsoïde hypoéchogène à contours hyperéchogènes (d'après Ward *et al.*, 2019). 26

Figure 12 : Nodule sous pleural de 10 mm (flèche) révélé à l'échographie thoracique dans le poumon gauche au niveau du 10 ^{ème} espace intercostal chez un chien atteint d'angiostrongylose confirmé par coproscopie (d'après Venco <i>et al.</i> , 2021).	27
Figure 13 : Thymome chez un chien Chihuahua femelle de 12 ans. Volumineuse masse médiastinale crâniale hétérogène cavitaire avec un centre nécrotique (masse délimitée par les flèches) (d'après Imagerie Médicale, CHUVA, ENVA).	28
Figure 14 : Lymphome médiastinal chez un chat européen mâle castré de 2 ans. Volumineuse masse médiastinale crâniale hétérogène (délimitée par les croix) (d'après Imagerie Médicale, CHUVA, ENVA).	29
Figure 15 : Analyse cytologique urinaire chez un chien : gel échographique entourant des cellules épithéliales transitionnelles. Grossissement x50 (d'après Burton, 2017).	31
Figure 16 : CAF échoguidée. La zone de ponction et la sonde sont imbibées d'alcool. L'aiguille est sertie sur une seringue préalablement remplie d'air et est insérée avec un angle de 45° entre l'axe de la sonde et la seringue (d'après Dunn, 2014).	33
Figure 17 : CAF échoguidée : visualisation de l'aiguille sur l'écran au sein d'un nodule pulmonaire (d'après Hernandez et Poncet, 2012).	34
Figure 18 : CAF. A, l'aiguille est insérée dans la lésion. B, des petits mouvements de va-et-vient sont effectués dans la lésion en modifiant légèrement la direction de l'aiguille de manière à augmenter le volume lésionnel prélevé. C, l'aiguille est retirée et le piston est ensuite enfoncé pour éjecter le matériel aspiré sur une lame (d'après Canonne-Guibert, 2018).	35
Figure 19 : Technique d'étalement comme pour un frottis sanguin (d'après Cowell <i>et al.</i> , 2008). ...	36
Figure 20 : Technique d'étalement « squash » (d'après Cowell <i>et al.</i> , 2008).	36
Figure 21 : Neutrophiles non dégénérés. Grossissement x 100 (d'après Burton, 2017).	42
Figure 22 : Neutrophiles dégénérés contenant des bactéries intracellulaires (prélèvement issu d'un abcès de chat). Grossissement x 100 (d'après Burton, 2017).	43
Figure 23 : Éosinophiles de chien. Grossissement x 100 (d'après Burton, 2017).	43
Figure 24 : Macrophages (flèches) et lymphocytes (pointes de flèches) (d'après Burton, 2017). ...	44
Figure 25 : Carcinome pulmonaire chez un chien. Grossissement x50 (d'après Burton, 2017).	45
Figure 26 : Exemple de prélèvement de cellules illustrant une tumeur mésoenchymateuse (léiomyosarcome) chez un chat. Grossissement x50 (d'après Burton, 2017).	45
Figure 27 : Lymphome thymique chez un chien. Grossissement x50 (d'après Burton, 2017).	46
Figure 28 : Sarcome histiocytaire pulmonaire chez un chien. Macrophages tumoraux avec des cellules multinucléées (flèches) et des figures de mitose (tête de flèche). Grossissement x50 (d'après Burton, 2017).	46
Figure 29 : A, Anisocytose : variation de taille des cellules. B, Anisocaryose : variation de taille du noyau. Grossissement x 50 (d'après Burton, 2017).	47

Figure 30 : A, Plurinucléation. B, Plurinucléolation. Grossissement x 50 (d'après Burton, 2017).	47
Figure 31 : A, Macrocaryose (flèches). B, Macronucléole (flèche). Grossissement x 50 (d'après Burton, 2017).	48
Figure 32 : Hyperchromasie (flèche). Grossissement x 50 (d'après Burton, 2017).	48
Figure 33 : Rapport nucléo-cytoplasmique élevé. Grossissement x 50 (d'après Burton, 2017).	49
Figure 34 : Mitose anormale. Grossissement x 50 (d'après Burton, 2017).	49
Figure 35 : <i>Blastomyces Dermatitidis</i> chez un chien. Grossissement x100 (d'après Burton, 2017).	52
Figure 36 : <i>Histoplasma capsulatum</i> chez un chat. Grossissement x100 (d'après Burton, 2017).	52
Figure 37 : <i>Cryptococcus neoformans</i> chez un chat. Grossissement x50 (d'après Burton, 2017).	53
Figure 38 : CAF d'un nodule pulmonaire chez un chat mâle de 11 ans. A, kyste contenant des bradyzoïtes de <i>Toxoplasma gondii</i> au sein d'un macrophage. B, Protozoaires extracellulaires, ressemblant à <i>Toxoplasma gondii</i> sous sa forme tachyzoïte (flèches). Coloration Hemacolor. Trait = 10 µm (d'après Murakami <i>et al.</i> , 2018).	54
Figure 39 : Examen cytologique d'une CAF pulmonaire chez un Cocker Spaniel de 2 ans présentant une angiostrongylose : larve de nématode (flèche) et infiltration de cellules inflammatoires avec prédominance de neutrophiles. Grossissement x400 (d'après Tebb <i>et al.</i> , 2007).	55
Figure 40 : Épanchement hémorragique avec hémosidérine et érythrophagocytose (d'après Reyes-Gomez, 2021a).	56
Figure 41 : Multiples nodules disséminés dans le parenchyme pulmonaire chez un chien (flèches) (d'après Fina <i>et al.</i> , 2014).	57
Figure 42 : Volumineux granulome éosinophilique dans le lobe caudal droit chez un chien (d'après Fina <i>et al.</i> , 2014).	57
Figure 43 : Hyperplasie pulmonaire associée à une réponse inflammatoire chez un chien. Grossissement x 50 (d'après Burton, 2017).	58
Figure 44 : Carcinome pulmonaire chez un chien. Grossissement x50 (d'après Burton, 2017).	61
Figure 45 : Sarcome histiocytaire de localisation pulmonaire chez un chien. Grossissement x 50 (d'après Burton, 2017).	62
Figure 46 : Nœud lymphatique, lymphadénite éosinophilique chez un chien. Les éosinophiles sont pointés par les flèches. Grossissement x 50 (d'après Burton, 2017).	66
Figure 47 : Nœud lymphatique, carcinome épidermoïde métastatique chez un chien. Pointes de flèches = cellules tumorales. Flèches = lymphocytes. Grossissement x50 (d'après Burton, 2017).	67
Figure 48 : Nœud lymphatique, mastocytome métastatique chez un chien. Pointes de flèches = cellules tumorales (mastocytes). Flèches = lymphocytes. Grossissement x50 (d'après Burton, 2017).	67

Figure 49 : Nœud lymphatique, lymphome à grandes cellules chez un chien. Pointe de flèche : figure de mitose. Flèches : lymphocytes tumoraux. Grossissement x50 (d'après Burton, 2017).	69
Figure 50 : Thymus, lymphome thymique chez un chien. Flèches : lymphocytes tumoraux. Grossissement x50 (d'après Burton, 2017).	70
Figure 51 : Thymome chez un chien. Cellules thymiques épithéliales (pointe de flèche) accompagnées d'une population mixte de lymphocytes (flèches). Grossissement x50 (d'après Burton, 2017).	71
Figure 52 : Lavage bronchoalvéolaire, hémorragie chez un chien. Figure d'érythrophagocytose et pigments d'hémosidérine. Grossissement x50 (d'après Burton, 2017).....	75
Figure 53 : Radiographies thoraciques chez un chien Golden Retriever mâle castré de 11 ans : masse pulmonaire sphérique (flèche) homogène de 7cm de diamètre dans le lobe moyen droit en regard de la 6 ^{ème} côte. A, vue de profil gauche. B, vue de face (d'après imagerie médicale, CHUVA, ENVA).....	82
Figure 54 : Scanner thoracique chez un chien femelle Shi Tzu de 12 ans : volumineuse masse tissulaire autour de la bronche lobaire caudale droite de 5,8 cm de longueur sur 4,3 cm de diamètre, délimitée par les pointes de flèche sur la photo A. A, coupe longitudinale. B, coupe transversale (d'après Imagerie médicale, CHUVA, ENVA).	83
Figure 55 : Radiographies thoraciques chez un chat européen mâle castré de 13 ans : opacité alvéolaire multifocale compatible avec une pneumonie (bactérienne, parasitaire ou infiltrative en premier lieu). A, vue de profil. B, vue de face (d'après Imagerie Médicale, CHUVA, ENVA).	84
Figure 56 : Radiographies thoraciques chez un chien labrador mâle castré de 11 ans : masse médiastinale (flèches) homogène et bien délimitée de 12 x 9 cm dans le médiastin crânial. A, vue de profil. B, vue de face (d'après Imagerie Médicale, CHUVA, ENVA).	86
Figure 57 : Scanner thoracique chez un chien labrador mâle castré de 11 ans (même individu que les radiographiques thoraciques de la figure 56) : épanchement pleural (longue flèche) et volumineuse masse médiastinale crâniale ventrale de 6,6 cm de diamètre et 8,6 cm de longueur (flèches). Coupe axiale après injection de produit de contraste iodé par voie veineuse (d'après Imagerie Médicale, CHUVA, ENVA).	87

Liste des tableaux

Tableau 1 : Affections pulmonaires non tumorales pouvant faire l'objet d'une CAF pulmonaire (d'après Tebb et al., 2007 ; Traversa et Guglielmini, 2008 ; Raskin et Meyer, 2010 ; Hernandez et Poncet, 2012 ; Dunn, 2014 ; Almendros et al., 2022).....	51
Tableau 2 : Affections pulmonaires tumorales du chien et du chat pouvant faire l'objet d'une CAF pulmonaire (d'après Park et al., 2007 ; Raskin et Meyer, 2010 ; André et al., 2010 ; Seelig et al., 2016 ; Reyes-Gomez, 2020).....	60
Tableau 3 : Affections tumorales et non tumorales du médiastin chez le chien et le chat pouvant faire l'objet d'une CAF médiastinale (d'après Chetboul et al., 1999 ; Chetboul et al., 1999 ; Baker et al., 2001 ; Zekas et Adams, 2002 ; Raskin et Meyer, 2010 ; Rivière, 2012 ; Reyes-Gomez, 2020 ; Vignoli et al., 2021).....	64
Tableau 4 : Indications des examens d'imagerie parmi les 156 chiens et chats recrutés.	80
Tableau 5 : Suspensions lésionnelles émises par les examens d'imagerie des 117 lésions pulmonaires motivant la réalisation d'une CAF.	88
Tableau 6 : Suspensions lésionnelles émises par les examens d'imagerie des 43 lésions médiastinales motivant la réalisation d'une CAF.	89
Tableau 7 : Latéralisation des 117 lésions pulmonaires identifiées aux examens d'imagerie.....	90
Tableau 8 : Localisation des 117 lésions pulmonaires identifiées aux examens d'imagerie.	90
Tableau 9 : Lésions suspectées chez les 19 chiens et chats ayant fait l'objet d'une étude des paramètres hémostatiques.	91
Tableau 10 : Analyses envoyées à la suite des 180 CAF thoraciques.....	92
Tableau 11 : Résultats de l'examen cytologique des 180 CAF pulmonaires et médiastinales.....	93
Tableau 12 : Nature des 99 tumeurs diagnostiquées à l'examen cytologique des CAF pulmonaires et médiastinales.....	94
Tableau 13 : Éléments permettant d'appuyer les résultats de nature inflammatoire/infectieuse diagnostiqués à la CAF pulmonaire ou médiastinale.....	95
Tableau 14 : Précisions sur les éléments permettant d'appuyer les résultats de nature inflammatoire/infectieuse diagnostiqués à la CAF pulmonaire ou médiastinale.....	96
Tableau 15 : Causes des 45 résultats non diagnostiques pour les CAF pulmonaires et médiastinales.	97
Tableau 16 : Nombre de CAF où le nombre de lames envoyées était connu parmi les résultats diagnostiques et les résultats non diagnostiques.	99
Tableau 17 : Résultats des 128 CAF pulmonaires.	100

Tableau 18 : Nature des lésions tumorales des 68 CAF pulmonaires tumorales.....	100
Tableau 19 : Précisions sur les 54 carcinomes diagnostiqués à la CAF pulmonaire.	101
Tableau 20 : Résultats des 52 CAF médiastinales.....	102
Tableau 21 : Nature des lésions tumorales des 31 CAF médiastinales tumorales.	102
Tableau 22 : Classification des 13 lymphomes diagnostiqués par CAF médiastinale.....	103
Tableau 23 : Complications des 180 CAF pulmonaires et médiastinales.....	104
Tableau 24 : Résultats des examens cytologiques des CAF des 160 lésions pulmonaires et médiastinales.....	105
Tableau 25 : Résultats des examens cytologiques des CAF thoraciques en fonction de la localisation pulmonaire ou médiastinale des lésions.....	106
Tableau 26 : Nombre de CAF nécessaires au diagnostic pour les 129 lésions diagnostiques.	106
Tableau 27 : Nombre de CAF réalisées sur les 31 lésions non diagnostiques.	107
Tableau 28 : Nature des 129 lésions thoraciques diagnostiquées à l'examen cytologique.....	107
Tableau 29 : Éléments permettant d'appuyer les lésions de nature inflammatoire/infectieuse.	108
Tableau 30 : Nature des 92 lésions pulmonaires diagnostiques.	108
Tableau 31 : Nature des 37 lésions médiastinales diagnostiques.....	109
Tableau 32 : Comparaison de la localisation pulmonaire des lésions cytoponctionnées aux données de la littérature (d'après Vignoli et <i>al.</i> , 2021).	111
Tableau 33 : Comparaison des résultats diagnostiqués à la CAF pulmonaire et médiastinale à ceux publiés dans la littérature (d'après Vignoli, 2010 ; Vignoli et <i>al.</i> , 2021).	114
Tableau 34 : Comparaison des complications mises en évidence à la CAF aux données de la littérature (d'après Arslan et <i>al.</i> , 2002 ; Guimarães et <i>al.</i> , 2010 ; Vignoli, 2010 ; Vignoli et <i>al.</i> , 2021)..	117

Liste des abréviations

CAF : Cytoaspiration à l'Aiguille Fine

PIF : Péritonite Infectieuse Féline

LBA : Lavage Broncho-Alvéolaire

G : Gauge

mm : millimètre

cm : centimètre

FNA : Fine Needle Aspiration

Introduction

La cytoaspiration à l'aiguille fine (CAF) est une méthode fréquemment utilisée en médecine vétérinaire. C'est une technique relativement simple, peu invasive, rapide, nécessitant peu de matériel, peu coûteuse, et dont les délais de réponses sont rapides, contrairement à une analyse histologique. Ses indications sont nombreuses (masse cutanée, ganglions périphériques, lésions internes thoraciques et abdominales) et passent en premier lieu par la réalisation d'exams d'imagerie pour des lésions intrathoraciques ou intraabdominales, permettant de caractériser et de localiser la lésion à cytoponctionner.

Dans la littérature vétérinaire, la CAF transthoracique s'est révélée être un examen assez sensible dans le diagnostic des maladies intrathoraciques du chien et du chat et associé à un faible taux de complications (Zekas et *al.*, 2005 ; Vignoli, 2010 ; Vignoli et *al.*, 2021). Cependant, les informations disponibles dans la littérature étaient lacunaires, les études étaient peu nombreuses et les animaux recrutés étaient en faible nombre. L'objectif de notre travail était alors de détailler les indications et les éventuelles complications de la CAF transthoracique chez le chien et le chat ainsi que de démontrer l'utilité d'un tel examen, notamment par sa sensibilité, dans le diagnostic des maladies intrathoraciques du chien et du chat en recrutant un large échantillon d'animaux. De premier abord, la CAF transthoracique semblait être un examen sensible et présentant un faible taux de complications.

Dans une première partie bibliographique, nous avons fait état des connaissances au sujet des CAF transthoraciques chez les carnivores domestiques. Plus précisément ont été développés les indications de cette technique, en lien avec les examens d'imagerie, la méthode de réalisation, les complications, et enfin les résultats de l'analyse cytologique, en s'intéressant à la précision diagnostique de cet examen et à la nature des résultats.

Dans une seconde partie, nous avons présenté puis discuté des résultats de notre étude, en les comparant à ceux de la littérature.

Cette étude portait sur 156 chats et chiens : 85 chats et 71 chiens ayant bénéficié d'une ou plusieurs CAF pulmonaires et/ou médiastinales entre 2009 et février 2023 à l'École Nationale Vétérinaire d'Alfort. Ont été exclus les thoracocentèses et les prélèvements cutanés et sous cutanés de la paroi thoracique.

Première partie : État des connaissances au sujet des cytoaspirations transthoraciques chez les carnivores domestiques

1. Indications

A. Indications d'une CAF

a. Prescription d'une CAF : motivations du vétérinaire

Les indications d'une CAF transthoracique sont nombreuses (Reyes-Gomez, 2021a) :

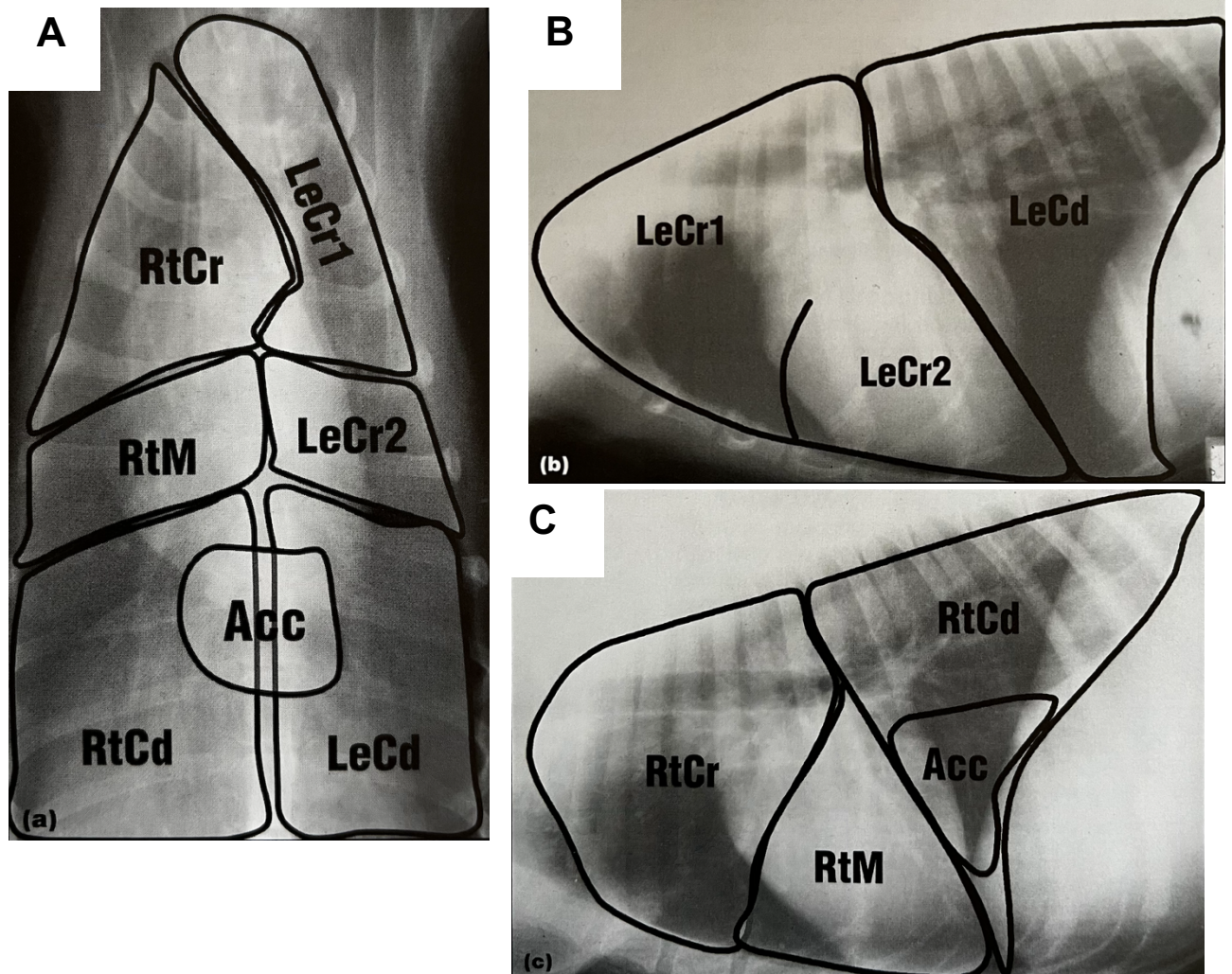
- Exploration des lésions nodulaires/masses tumorales, inflammatoires et infectieuses identifiées aux examens d'imagerie. Le premier objectif de l'examen cytologique est de distinguer une lésion tumorale d'une lésion inflammatoire/infectieuse, et dans la mesure du possible, d'identifier la cause de l'inflammation et la nature de la tumeur (Rivière, 2012).
- Exploration de lésions diffuses (Rivière, 2012).
- Diagnostic des hémopathies malignes : lymphome, sarcome histiocytaire.
- Bilan d'extension : cytoponction des nœuds lymphatiques médiastinaux.
- Alternative à l'examen histologique : biopsie trop coûteuse et refusée par les propriétaires, lésion trop petite et difficile d'accès, anesthésie contre-indiquée (Reyes-Gomez, 2021a).

b. Localisations intrathoraciques adaptées à l'échantillonnage par CAF

Des lésions pulmonaires et des masses médiastinales peuvent faire l'objet de cytoponctions.

Le poumon droit présente quatre lobes : les lobes crânial, moyen, caudal et accessoire. Le poumon gauche présente deux lobes : les lobes caudal et crânial, ce dernier étant divisé en une partie caudale et une partie crâniale (Barone, 1997). Les images radiographiques de la figure 1 schématisent ces différents lobes pulmonaires. Les parties du poumon les plus accessibles par le clinicien lors d'une CAF pulmonaire sont majoritairement les zones périphériques, proches de la paroi thoracique.

Figure 1 : A, Radiographie thoracique de face en incidence ventrodorsale chez un chien. B, Radiographie thoracique en vue de profil droit chez un chien, montrant les lobes pulmonaires gauches. C, Radiographie thoracique en vue de profil gauche chez un chien, montrant les lobes pulmonaires droits. RtCr = lobe crânial droit, RtM = lobe moyen droit, RtCd = lobe caudal droit, Acc = lobe accessoire droit, LeCr1 = partie crâniale du lobe crânial gauche, LeCr2 = partie caudale du lobe crânial gauche, LeCd = lobe caudal gauche (d'après Schwarz et Johnson, 2008).

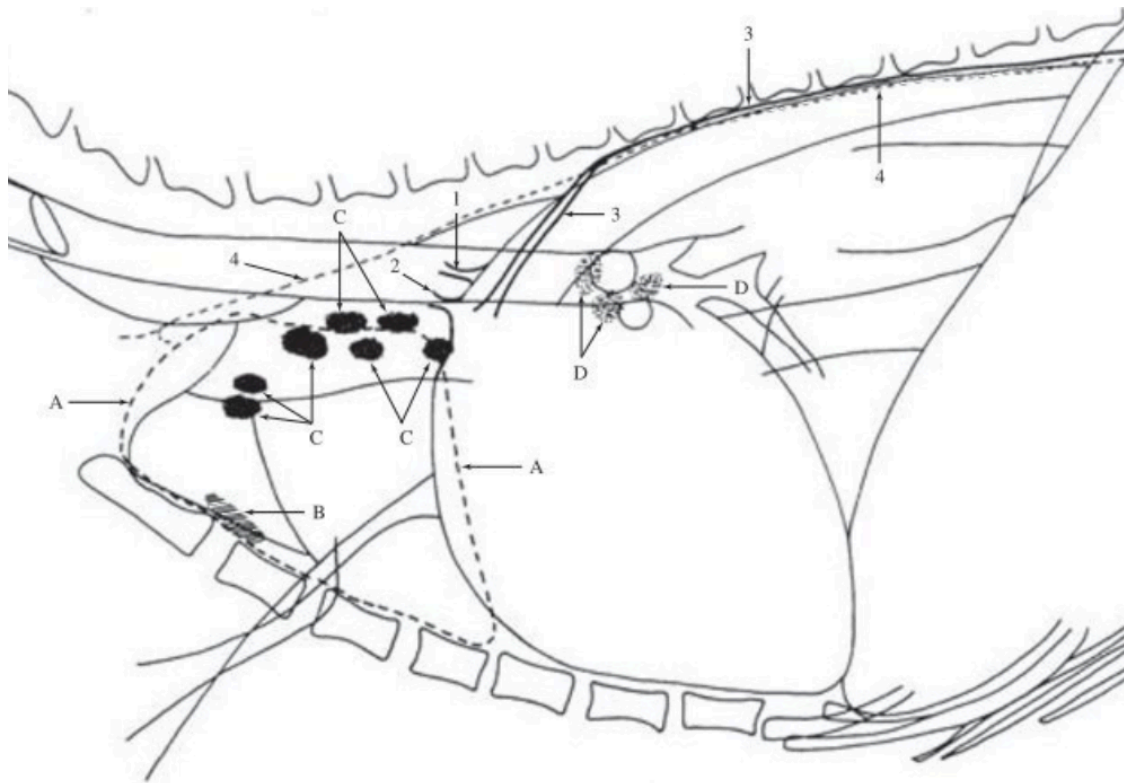


Le médiastin est une cloison à peu près médiane qui divise la cavité thoracique en deux parties latérales. Il est revêtu sur chacune de ses faces par la plèvre pariétale correspondante et renferme les principaux organes thoraciques. Il s'étend de l'ouverture crâniale du thorax au diaphragme et de la colonne vertébrale à la face endothoracique du sternum et est divisé en trois parties : le médiastin crânial, en avant du cœur, le médiastin moyen, au niveau du cœur, et le médiastin caudal, en arrière du cœur (Barone, 1997).

Dans le médiastin on retrouve les organes thoraciques non pulmonaires (vaisseaux, nerfs, œsophage, trachée, nœuds lymphatiques, thymus, cœur). Les nœuds lymphatiques et le thymus sont les organes les plus communément cytoaspirés dans le médiastin (Wypij, 2011). Le médiastin

crânial ventral renferme le nœud lymphatique sternal crânial, dorsalement à la 2^{ème} ou 3^{ème} vertèbre. La partie caudale du médiastin crânioventral renferme le thymus chez le jeune, en grande partie dans l'hémithorax gauche. Le médiastin crâniodorsal renferme les nœuds lymphatiques médiastinaux crâniiaux et la partie dorsale du médiastin moyen renferme les nœuds lymphatiques trachéo-bronchiques, situés contre la terminaison de la trachée (Armbrust *et al.*, 2012 ; Barone, 1997 ; Robert, 2021). La figure 2 illustre ces différents organes dans le médiastin.

Figure 2 : Topographie médiastinale sur une vue thoracique latérale droite. A, thymus. B, Nœud lymphatique sternal. C, Nœuds lymphatiques médiastinaux crâniiaux. D, Nœuds lymphatiques trachéobronchiques (d'après Coulson et Lewis, 2013).



Le cœur a également déjà fait l'objet de prélèvements cytologiques, et plus particulièrement des masses situées à la base du cœur (Pedro *et al.*, 2016).

c. Intérêt de la radiographie, du scanner et de l'échographie thoraciques

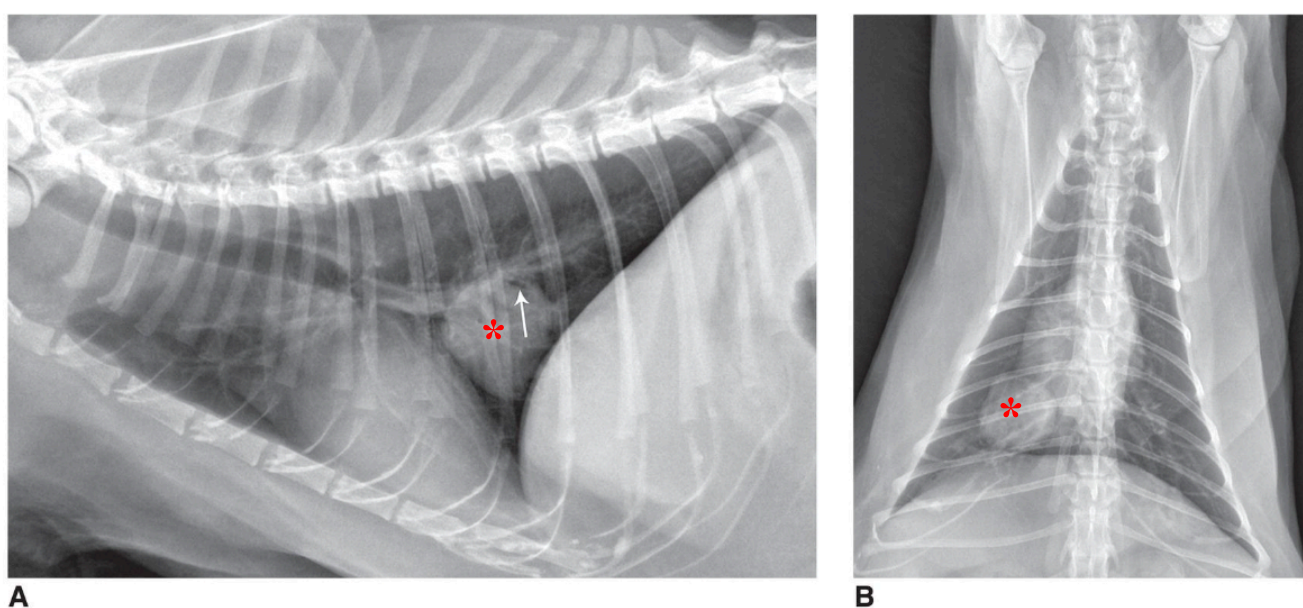
i. Examen radiographique du thorax

Lors de suspicion de pneumopathies infectieuse et tumorale ou de suspicion de masse médiastinale, la radiographie du thorax est l'examen à réaliser en première intention. Elle permet de confirmer l'atteinte pulmonaire et/ou médiastinale et d'en suspecter la cause en fonction de la topographie ou d'éventuels signes associés. Plusieurs incidences sont nécessaires pour accroître sa sensibilité : idéalement trois incidences sont conseillées (profils gauche et droit et vue ventro-dorsale) (Fusellier *et al.*, 2013).

- Processus tumoral

Les tumeurs pulmonaires apparaissent le plus souvent sous forme de lésions focales. On peut retrouver une masse pulmonaire unique (tumeur primitive) qui se traduit à la radiographie thoracique par une opacité tissulaire à bords convexes dans le parenchyme pulmonaire. Le plus souvent, on retrouve ces processus tumoraux primitifs (adénocarcinomes essentiellement) dans les lobes caudo-dorsaux (Armbrust *et al.*, 2012 ; Fusellier *et al.*, 2013 ; Hernandez et Poncet, 2012 ; Mortier, 2020). Les radiographies thoraciques de la figure 3 mettent en avant une tumeur pulmonaire primitive, désignée par l'astérisque.

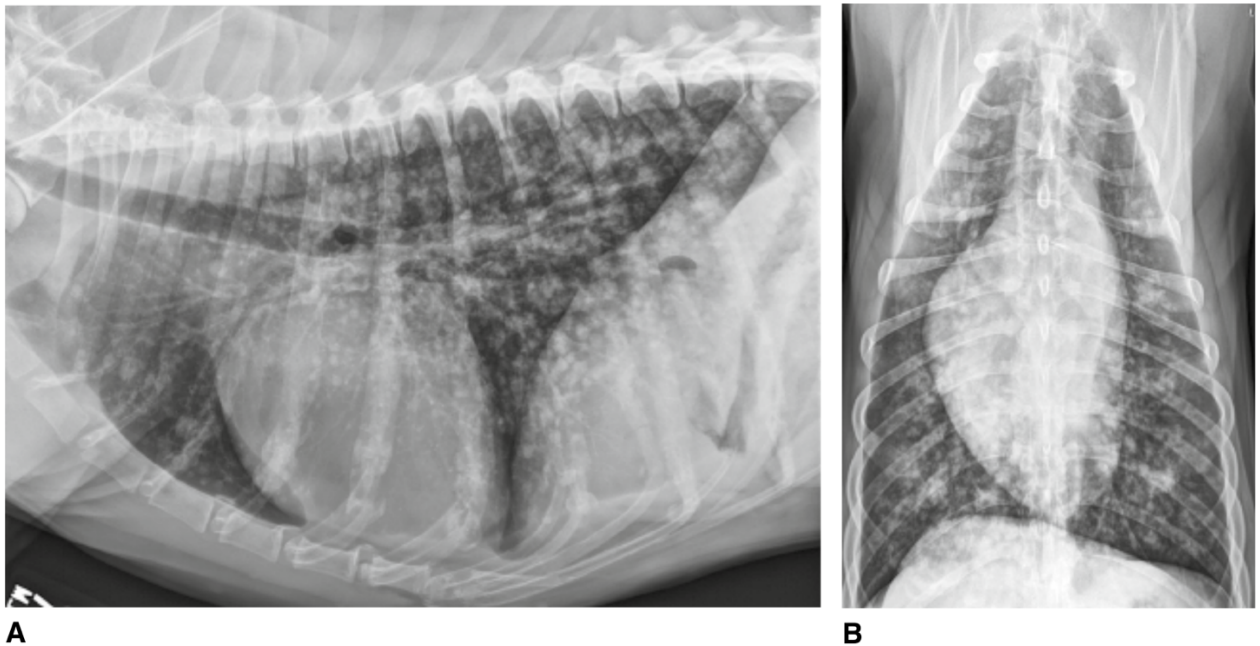
Figure 3 : Tumeur pulmonaire primitive (carcinome bronchoalvéolaire) chez un chat. Masse pulmonaire (astérisque) dans le lobe caudal droit. A, vue de profil droit. B, vue de face en incidence ventro-dorsale (d'après Berry *et al.*, 2023).



Les métastases pulmonaires, quant à elles, peuvent se traduire par une opacification interstitielle miliaire ou nodulaire, comme le montrent les radiographies thoraciques de la figure 4. La radiographie thoracique permet de détecter une masse pulmonaire lorsque celle-ci mesure plus de cinq à sept millimètres (mm), voire dès deux à trois mm lorsque la tumeur est minéralisée (Armbrust *et al.*, 2012 ; Fusellier *et al.*, 2013 ; Hernandez et Poncet, 2012 ; Mortier, 2020).

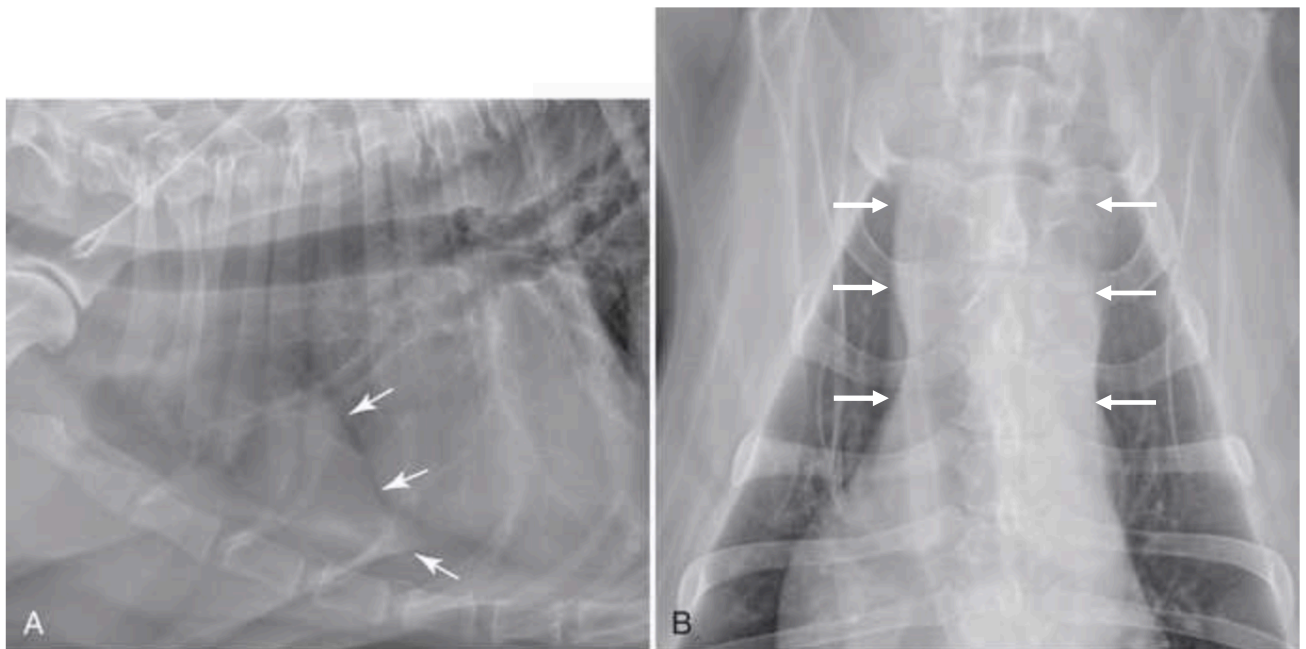
Les tumeurs pulmonaires peuvent parfois apparaître sous forme de lésions diffuses : c'est le cas pour le lymphome, pour certains cas d'adénocarcinome pulmonaire primaire chez le chat, pour les métastases de carcinomes chez le chat ou d'hémangiosarcome chez le chien (Armbrust *et al.*, 2012 ; Fusellier *et al.*, 2013 ; Hernandez et Poncet, 2012 ; Mortier, 2020).

Figure 4 : Multiples nodules pulmonaires de taille variable chez un chien compatible avec une maladie métastatique. Un hémangiosarcome métastasé a été diagnostiqué à l'examen nécropsique. A, vue de profil de droit. B, vue de face en incidence ventro-dorsale (d'après Berry *et al.*, 2023).



Lors de lymphome médiastinal, les signes radiographiques dépendent de la taille des nœuds lymphatiques. Le diagnostic différentiel avec une adénite réactionnelle ou une métastase nécessite la réalisation d'une CAF. En cas de tumeur de grande taille, les images radiographiques ne sont pas spécifiques d'un lymphome médiastinal mais peuvent être rencontrées lors de thymome, de kyste médiastinal, d'abcès ou de chémodectome (Fusellier *et al.*, 2013). A la radiographie thoracique, on observe alors une masse médiastinale qui se traduit par une opacité liquidienne thoracique crânio-ventrale symétrique à contours nets et centrale (Mortier, 2020), illustrée sur la figure 5.

Figure 5 : Effet masse dans le médiastin crânio-ventral chez un chien (flèches). A, vue de profil droit. B, vue de face en incidence ventro-dorsale (d'après Thrall, 2018).



D'autre part, le lymphome thymique et le thymome ne peuvent pas être différenciés à la radiographie : un effet masse est visible en projection du médiastin crânioventral dans les deux cas (Fusellier *et al.*, 2013). Oura *et al.* (2019) se sont intéressés dans leur étude à une potentielle distinction radiographique entre un thymome et un lymphome chez 62 chiens et 28 chats. Chez les chiens, deux critères étaient significatifs et plus susceptibles d'être retrouvés lors de thymome (tumeur présentant au moins deux marges bien définies sur une vue de profil et déplacement de la silhouette cardiaque vers la droite sur une vue de face en incidence ventro-dorsale ou dorso-ventrale à la radiographie thoracique), contrairement aux chats chez qui aucun facteur prédictif n'a été mis en évidence. Bien que ces résultats chez les chiens puissent éventuellement permettre de fournir quelques informations préliminaires aux cliniciens, un examen cytologique et/ou histologique reste primordial afin d'établir un diagnostic définitif et de réaliser une prise en charge adaptée, le thymome étant traité chirurgicalement et le lymphome médicalement.

Le diagnostic différentiel entre une masse pulmonaire et une masse médiastinale est parfois délicat (Fusellier *et al.*, 2013). Ruby *et al.* (2020) ont mis en avant la limite de la radiographie dans la distinction entre une masse médiastinale et une masse pulmonaire. Cette étude a comparé les clichés radiographiques de 75 chiens et chats présentant des masses pulmonaires et/ou médiastinales, en considérant le scanner comme examen de référence. Chaque image radiographique a été relue par trois relecteurs (deux diplômés et un résident de 2^{ème} année) à deux reprises. En moyenne, les résultats radiographiques concordaient avec les résultats du scanner dans 66,8 % des cas pour les masses médiastinales et dans 61,3 % des cas pour les masses pulmonaires.

- Processus infectieux

En présence d'une pneumonie, des opacifications de type alvéolaire, interstitiel et bronchique peuvent être observées. La distribution des lésions varie selon la nature de la lésion et les lésions peuvent être diffuses, multifocales ou focales (Fusellier *et al.*, 2013 ; Hernandez et Poncet, 2012 ; Mortier, 2020) :

- Bronchopneumonies bactériennes :
 - Bronchopneumonie par aspiration : opacification alvéolaire à tendance ventrale, asymétrique, occupant une partie ou tout un lobe : le lobe moyen droit le plus souvent.
 - Présence d'un corps étranger : une consolidation d'un lobe unique peut suggérer la présence d'un corps étranger.
 - Pneumonie hémotogène : lésion des lobes dorsaux avec un aspect multifocal. Les pneumonies hémotogènes sont exceptionnelles chez le chien et le chat.
- Pneumonies parasitaires :
 - Angiostrongylose (chez le chien) : plages mal définies pérbronchiques et interstitielles à tendance alvéolaires, lésions localisées préférentiellement en périphérie et en région caudodorsale. Une radiographie thoracique d'un chien atteint d'angiostrongylose est représentée sur la figure 6.
 - Aelurostrongylose (chez le chat) : lésions multifocales alvéolaires mal délimitées, aspect miliaire parfois décrit. Une radiographie d'un chat atteint d'aelurostrongylose est représentée sur la figure 7. On y observe des lésions interstitielles et alvéolaires sévères, affectant principalement les lobes caudaux.
- Pneumonies virales : lésions la plupart du temps diffuses.
- Pneumonies fongiques :
 - Aspergillose, cryptococcose : formation d'abcès ou de granulomes visibles sous forme de nodules, qu'il est alors difficile de distinguer d'un processus tumoral.
 - Pneumocystose : *Pneumocystis jirovecci* est responsable de pneumonies interstitielles diffuses chez l'Homme et chez le chien.

Les pneumonies virales et fongiques sont rarement retrouvées en France.

Des opacifications alvéolaires multifocales sont difficiles à différencier de métastases.

Figure 6 : Radiographies thoraciques d'un chien petit épagneul de Münster de 15 mois atteint d'angiostrongylose. Opacité interstitielle diffuse avec des plages pulmonaires péribronchiques et bronchiques plus marquées dans les lobes caudaux. A, vue de profil, B, vue de face (d'après Slivkova et Barrot, 2018).

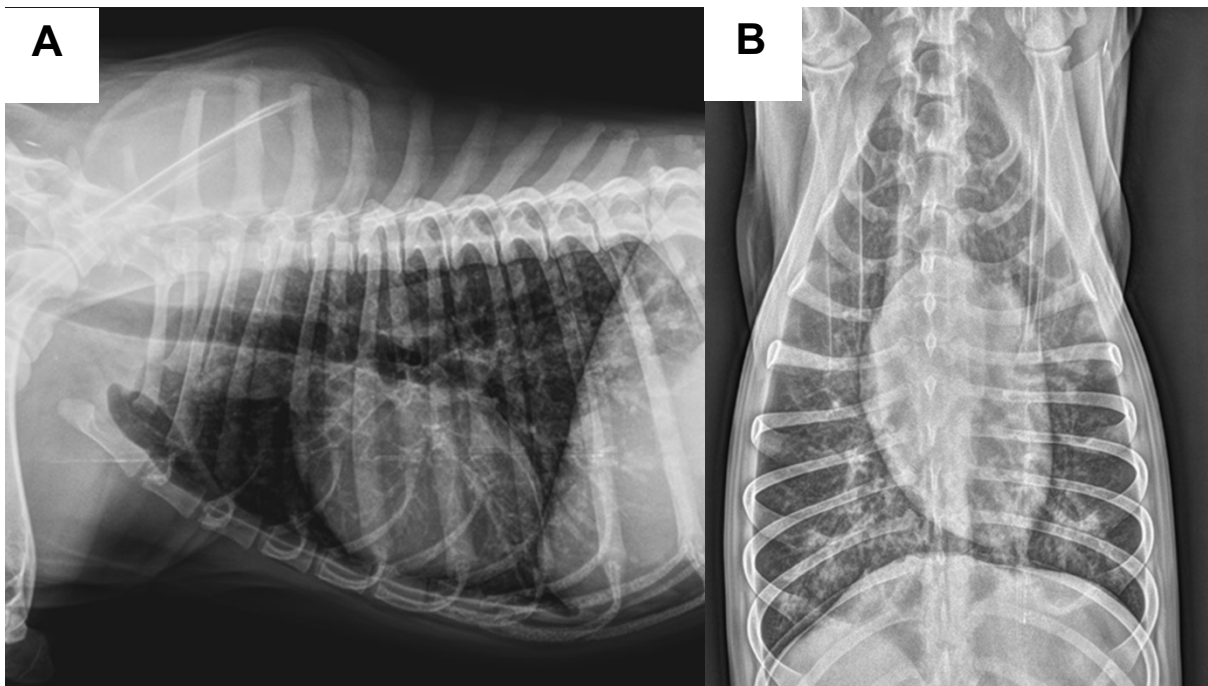
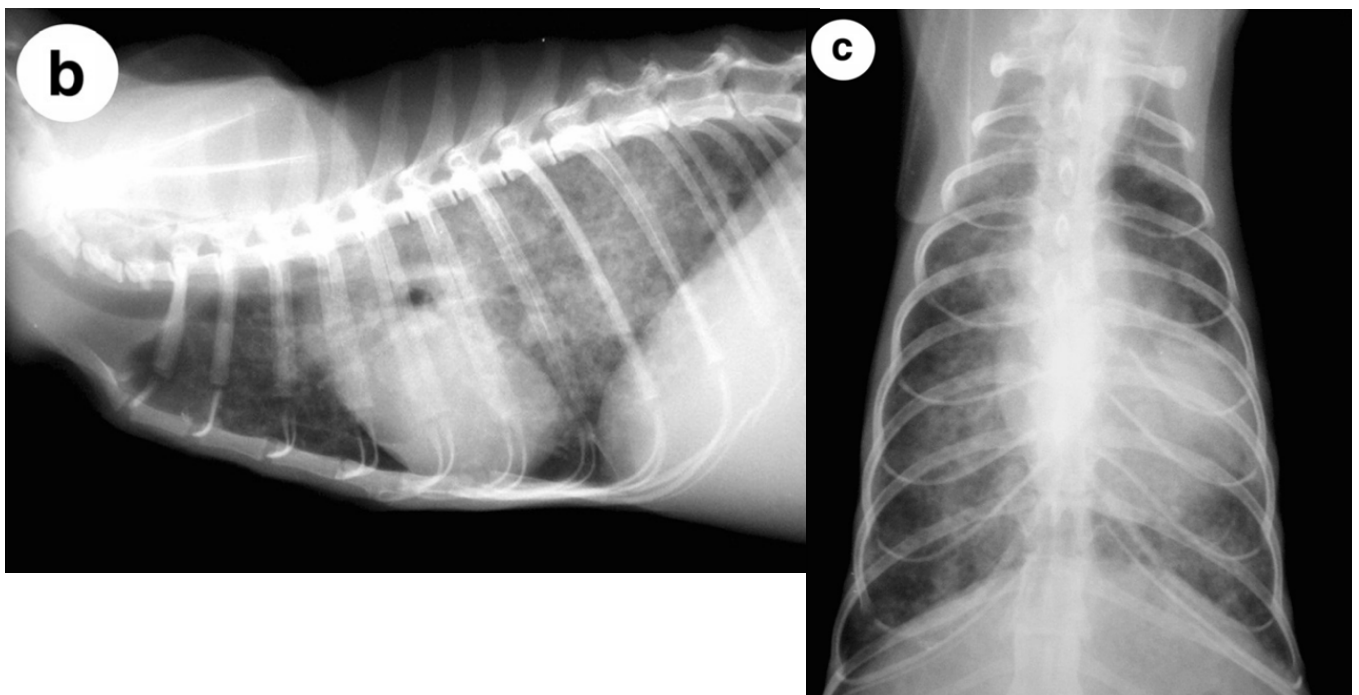


Figure 7 : Radiographies thoraciques d'un chat mâle de un an atteint d'Aelurostrongylose. Plages diffuses d'opacités alvéolaire et interstitielle, affectant principalement les lobes caudaux. B, vue de profil. C, vue de face en incidence dorso-ventrale (d'après Elsheikha *et al.*, 2016).



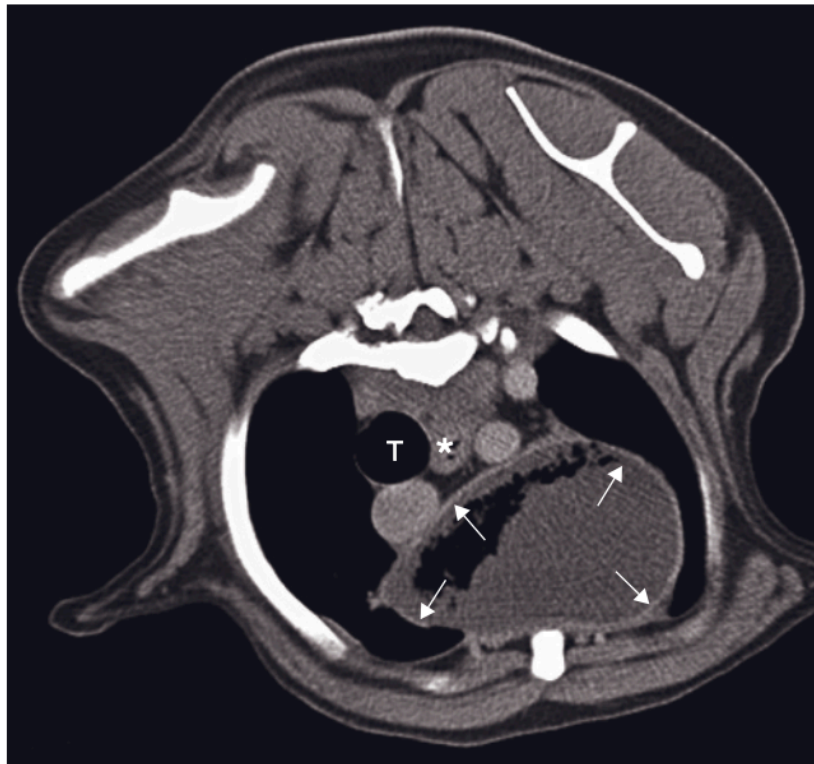
ii. Examen tomodensitométrique

Le scanner thoracique prend une place de plus en plus importante dans l'exploration des affections thoraciques, notamment lorsque les examens échographiques et radiographiques n'ont pas permis d'identifier la localisation ou l'extension de l'affection (Hernandez et Poncet, 2012). Il permet de détecter des masses de petites tailles, de localiser et de délimiter précisément la masse et d'évaluer d'éventuelles infiltrations vasculaires ou des organes adjacents. Contrairement à la radiographie thoracique qui peut montrer certaines limites, le scanner thoracique permet dans la grande majorité des cas de distinguer une lésion médiastinale d'une lésion pulmonaire. Les figures 8 et 9 correspondent à une coupe transversale d'un scanner thoracique : on retrouve sur la figure 8 une masse pulmonaire bien délimitée et une masse médiastinale crânio-ventrale sur la figure 9. Ces différentes informations fournies par l'examen tomodensitométrique sont essentielles avant d'envisager la possibilité et la pertinence d'une intervention chirurgicale (Fusellier *et al.*, 2013 ; Yoon *et al.*, 2004).

Figure 8 : Carcinome pulmonaire à croissance lente (astérisque) (d'après Schwarz et Saunders, 2011).

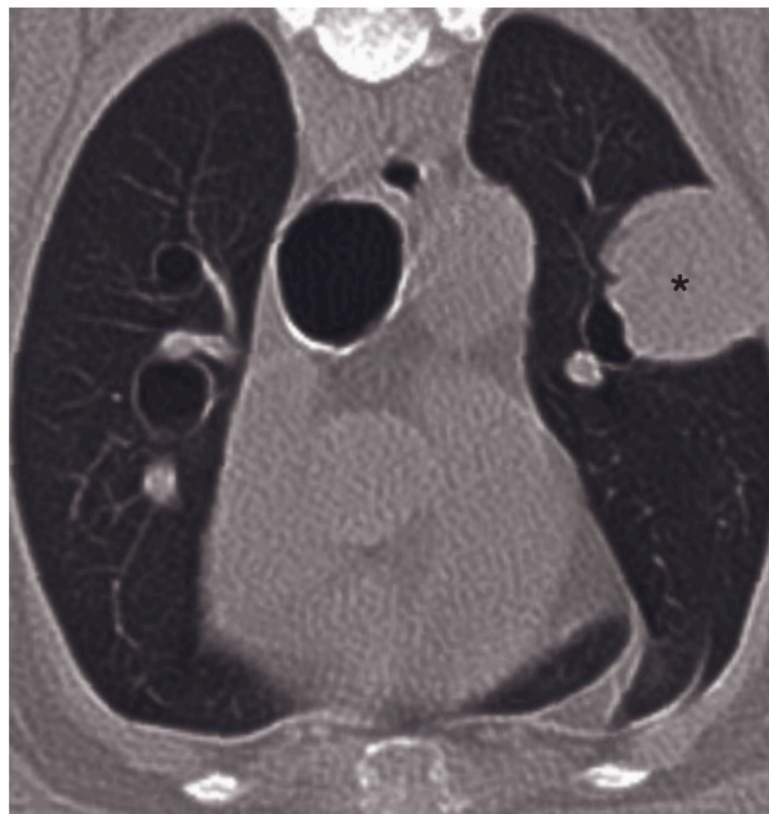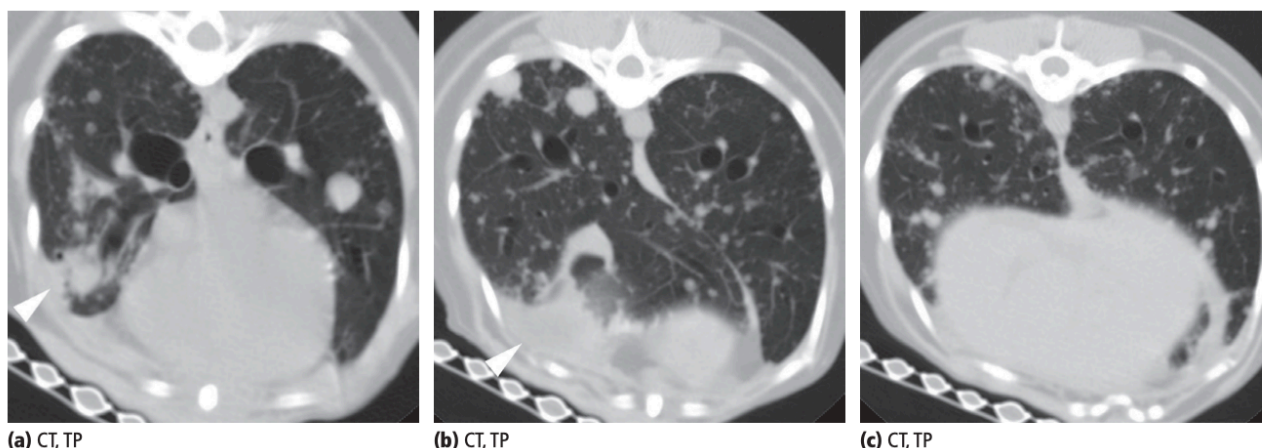


Figure 9 : Abscès (délimité par les flèches) dans le médiastin crânio-ventral chez un chien (d'après Schwarz et Saunders, 2011).



Le scanner thoracique est également très intéressant en raison de son excellente sensibilité pour détecter les nodules pulmonaires de petite taille (dès un mm de diamètre), comme le montrent les images tomodynamométriques suivantes de la figure 10. Il est donc l'examen de choix lors de la réalisation d'un bilan d'extension (Fusellier *et al.*, 2013).

Figure 10 : Métastases pulmonaires chez un chien. Multiples nodules pulmonaires sur l'ensemble des lobes mesurant de un à six mm chez un chien femelle Caniche de 13 ans présentant un carcinome mammaire (d'après Wisner et Zwingenberger, 2015).



L'étude de Yoon *et al.* (2004) s'est intéressée aux images tomodensitométriques de masses médiastinales chez 14 chiens et chats. Yoon *et al.* (2004) se sont penchés plus précisément sur l'intérêt du scanner dans l'évaluation du stade de la tumeur et dans la suspicion d'un type histologique. Le scanner donnait effectivement des informations pertinentes sur le stade de la tumeur mais il n'y avait à priori aucun lien entre certains aspects de la masse au scanner (potentiel d'invasion locale, taille de la masse, contraste) et son type histologique. La CAF médiastinale est alors déterminante.

Néanmoins, bien qu'apportant des éléments supplémentaires, la réalisation d'un scanner nécessite une anesthésie générale qui n'est pas toujours envisageable, en particulier chez des chiens et des chats pouvant présenter des difficultés respiratoires. C'est également un examen moins disponible qu'une échographie ou qu'une radiographie, et plus onéreux (Ward *et al.*, 2019).

Finalement, la radiographie thoracique et le scanner, très utilisés dans le diagnostic des lésions intrathoraciques, ne permettent pas de différencier avec certitude des lésions inflammatoires/infectieuses de lésions néoplasiques (Vignoli *et al.*, 2021). Quand bien même une forte suspicion serait émise, la nature de la tumeur ou de la lésion inflammatoire/infectieuse ne peut être déterminée avec certitude. A la radiographie thoracique, la localisation pulmonaire ou médiastinale peut également, dans certains cas, être incertaine. La CAF pulmonaire ou médiastinale est alors particulièrement pertinente : son objectif premier est de distinguer un processus tumoral d'un processus inflammatoire puis d'identifier si possible l'origine de l'inflammation et la nature de la tumeur (Rivière, 2012).

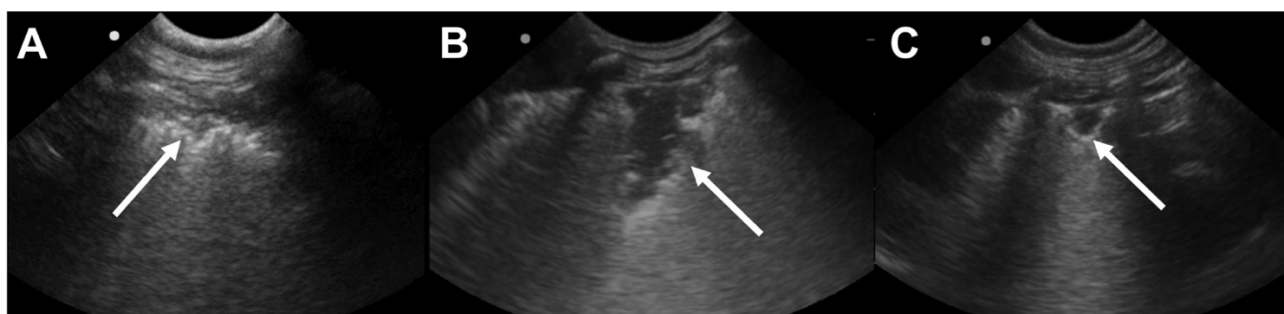
iii. Examen échographique

L'échographie thoracique n'est pas l'examen le plus approprié pour explorer des lésions thoraciques, les ultrasons ne pouvant pas traverser l'air. Elle n'est possible qu'à travers une fenêtre acoustique, notamment lorsqu'une consolidation pulmonaire ou une masse entre en contact avec la paroi thoracique ou lors d'épanchement pleural, qui peut d'ailleurs masquer des masses à l'examen radiographique. Cela ouvre alors une fenêtre échographique, permettant l'exploration (Fusellier *et al.*, 2013).

- Échographie pulmonaire

Dans leur étude, Ward *et al.* (2019) se sont intéressés de plus près à l'utilité de l'échographie thoracique chez des chiens présentant de la toux. Une échographie thoracique a été réalisée chez 100 chiens et les anomalies suivantes ont été retenues : les « *B lines* » et les anomalies sous pleurales telles que le « *shred sign* » (signe d'une consolidation pulmonaire), le « *tissue sign* » (forme plus sévère de consolidation pulmonaire) et le « *nodule sign* ». Ces anomalies sous pleurales sont illustrées sur la figure 11.

Figure 11 : Images échographiques en mode B chez des chiens montrant des anomalies sous pleurales. A, « shred sign », discontinuité irrégulière de la ligne pleurale, représentant une consolidation pulmonaire avec aération. B, « tissue sign », discontinuité linéaire à triangulaire de la ligne pleurale, représentant une consolidation pulmonaire sans aération (signe d'hépatisation pulmonaire). C, « nodule signe », structure circulaire ou ellipsoïde hypoéchogène à contours hyperéchogènes (d'après Ward *et al.*, 2019).

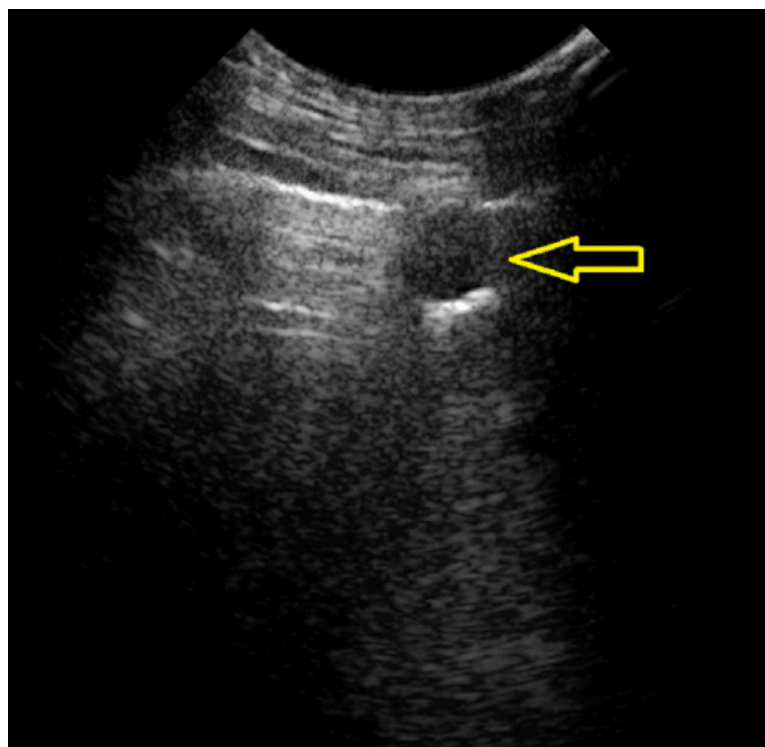


Dans cette étude, il semblait que l'identification d'une anomalie sous pleurale aidait à déterminer l'origine de la toux : la spécificité du « *shred sign* » (consolidation pulmonaire) dans le diagnostic d'une pneumonie était de 92 % (avec une sensibilité de 58 %) et la spécificité d'un « *nodule sign* » dans le diagnostic d'une néoplasie était de 95 % (avec une sensibilité de 100 %). Ainsi, l'observation de ces lésions sous pleurales à l'échographie présentait une réelle valeur diagnostique chez ces chiens. Une étude en médecine humaine (Chavez *et al.*, 2014) a montré que la sensibilité et la spécificité d'une consolidation pulmonaire sous pleurale étaient supérieures à 90 % dans le diagnostic d'une pneumonie chez des individus présentant des signes cliniques évocateurs.

L'intérêt de l'échographie thoracique dans le diagnostic d'une angiostrongylose chez le chien a également fait l'objet d'une étude. Venco *et al.* (2021) ont cherché à montrer l'utilité de l'échographie thoracique dans le diagnostic d'une angiostrongylose chez 26 chiens de moins de deux ans présentés pour détresse respiratoire. Des nodules sous-pleuraux avec un diamètre allant de 2,5 à 25 mm ont été identifiés chez 15 chiens parmi les 26. Ces nodules étaient systématiquement présents bilatéralement, principalement en région caudo-dorsale, de forme ronde et à contours nets. La figure 12 illustre une image échographique thoracique chez l'un de ces 15 chiens, mettant en évidence un nodule sous pleural de 10mm dans le poumon gauche. Parmi ces 15 chiens, une angiostrongylose a été confirmée dans 14 cas par une coproscopie (technique de Baermann) et/ou par un test antigénique pour *Angiostrongylus vasorum*. Le 15^{ème} chien, un faux positif, concernait un chien atteint d'une bronchopneumonie par fausse déglutition. Chez les 11 chiens restants parmi les 26, chez qui aucun nodule sous pleural n'a été mis en évidence, la technique de Baermann et le test antigénique étaient négatifs et une autre maladie respiratoire a été diagnostiquée.

Ces résultats soulignaient donc que l'observation de nodules sous pleuraux serait à la fois très sensible (Se=100 %) et très spécifique (Sp=92%) pour la confirmation d'une angiostrongylose chez les jeunes chiens présentés pour détresse respiratoire. Ainsi, chez cette catégorie de chiens, une angiostrongylose peut à priori être exclue en l'absence de visualisation d'un ou plusieurs nodules sous pleuraux. Quant à la présence de nodules sous pleuraux chez cette même catégorie de chiens, elle nous oriente fortement vers le diagnostic d'une angiostrongylose (Venco *et al.*, 2021).

Figure 12 : Nodule sous pleural de 10 mm (flèche) révélé à l'échographie thoracique dans le poumon gauche au niveau du 10^{ème} espace intercostal chez un chien atteint d'angiostrongylose confirmé par coproscopie (d'après Venco *et al.*, 2021).



- Échographie médiastinale

Lors d'échographie médiastinale, une ou plusieurs masses, de plus ou moins grande taille, généralement échogènes/hypogéchogènes, à contours plus ou moins irréguliers peuvent être observées. Les figures 13 et 14 illustrent une volumineuse masse médiastinale crâniale, correspondant respectivement à un thymome et à un lymphome médiastinal. Lors de thymome, la masse peut présenter des zones cavitaires hypoéchogènes (Fusellier *et al.*, 2013), comme le montre l'image échographique de la figure 13.

Ces masses médiastinales ou pulmonaires observées à l'examen échographique peuvent ensuite être prélevées pour une analyse cytologique : c'est le prolongement fréquent de l'examen échographique (Fusellier *et al.*, 2013 ; Hernandez et Poncet, 2012) et elle prend toute son importance dans l'établissement d'un diagnostic plus précis afin d'envisager une thérapeutique adaptée.

Figure 13 : Thymome chez un chien Chihuahua femelle de 12 ans. Volumineuse masse médiastinale crâniale hétérogène cavitaire avec un centre nécrotique (masse délimitée par les flèches) (d'après Imagerie Médicale, CHUVA, ENVA).

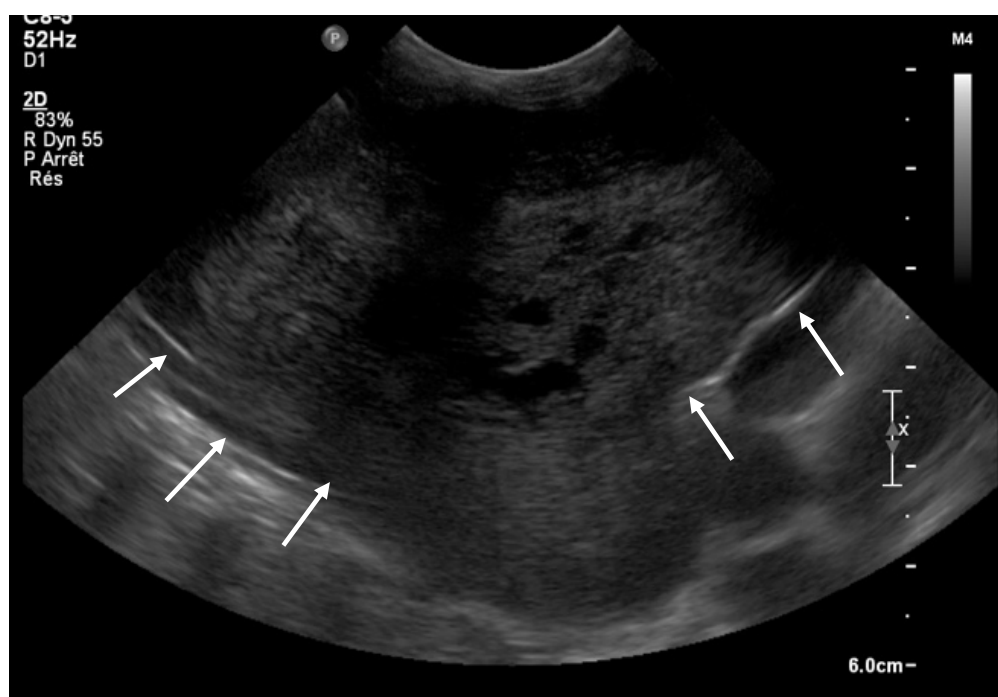
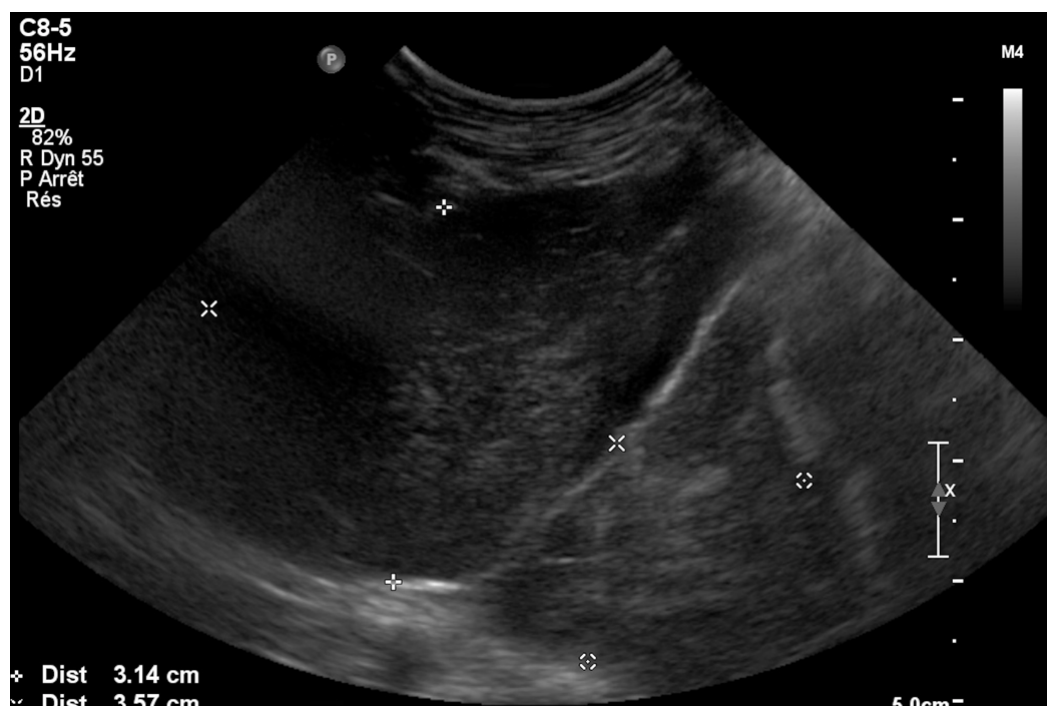


Figure 14 : Lymphome médiastinal chez un chat européen mâle castré de 2 ans. Volumineuse masse médiastinale crâniale hétérogène (délimitée par les croix) (d'après Imagerie Médicale, CHUVA, ENVA).



B. Avantages de la CAF

a. Avantages de l'échantillonnage par CAF

La CAF est une technique relativement simple et accessible, réalisable par un clinicien et nécessitant peu de matériel. Les prélèvements effectués sont peu invasifs et donc peu risqués ; l'anesthésie générale est rarement nécessaire et la prévalence des complications reste faible. Le coût de cet examen est faible tant pour le client que pour le vétérinaire puisqu'il y a peu d'investissement en matériel. Le diagnostic est rapide ; il peut être quasi immédiat.

b. Avantages et inconvénients de la CAF par rapport à la biopsie

L'analyse histologique d'une biopsie tissulaire demeure l'examen de choix. Cependant, la CAF reste une méthode très avantageuse et précieuse pour les vétérinaires.

Contrairement à la biopsie, la CAF ne nécessite pas d'anesthésie générale, une sédation est souvent suffisante. Quant aux biopsies pulmonaires, celles-ci requièrent systématiquement une chirurgie ou une coelioscopie. Ces examens sont plus invasifs, plus longs, et nécessitent une anesthésie générale.

Le coût d'une CAF avec un examen cytologique est inférieur à celui d'une biopsie (30-60 euros pour un examen cytologique versus 40-100 euros pour un examen histologique), et le temps

de préparation ainsi que l'obtention des résultats sont très rapides. Le temps de préparation est de quelques minutes pour un examen cytologique tandis qu'il est de un à trois jours pour un examen histologique. Quant aux résultats de l'examen cytologique, une lecture immédiate peut être effectuée par le vétérinaire, et lorsque les échantillons sont envoyés à un laboratoire afin d'être évalués par un spécialiste, le diagnostic peut être obtenu en moins d'une semaine. Pour un prélèvement histologique standard, le temps de réponse est de une à deux semaines (Reyes-Gomez, 2021a). Ce diagnostic rapide bien que parfois incomplet peut s'avérer très utile pour envisager une chirurgie par exemple en évitant de biopsier préalablement, puis d'obtenir le diagnostic définitif (Vignoli *et al.*, 2021).

Enfin, la CAF étant moins invasive, la prévalence des complications est inférieure à celle d'une biopsie (Vignoli *et al.*, 2021).

Pour toutes ces raisons, la CAF suivie d'un examen cytologique est une alternative à l'examen histologique : la lésion est difficile d'accès pour une biopsie, la biopsie est refusée par les propriétaires car trop coûteuse, l'anesthésie générale est contre indiquée, un diagnostic rapide est nécessaire (Reyes-Gomez, 2021a) ...

Cependant, l'examen histologique a une précision diagnostique plus élevée (Vignoli *et al.*, 2021). En effet, l'examen cytologique est moins fiable, il donne peu d'information sur l'architecture tissulaire et fournit plus une orientation qu'un diagnostic de certitude. En effet, dans certains cas elle sera plus utile pour orienter le diagnostic en caractérisant la lésion d'inflammatoire ou de néoplasique (Raskin et Meyer, 2001). De plus, elle est mal adaptée pour diagnostiquer des inflammations parenchymateuses telles qu'une pneumonie. On préférera un lavage broncho-alvéolaire. En cas de tumeur, ni l'infiltration, ni la présence d'embolies, ni le grade ne peuvent être évalués (Reyes-Gomez, 2021a).

De plus, la valeur du diagnostic est limitée par la qualité du prélèvement : il faut que celui-ci soit représentatif des cellules de la lésion, que la quantité de cellules soit suffisante et qu'elles soient bien conservées. Le rôle du préleveur est donc crucial (Reyes-Gomez, 2021a).

2. Réalisation de l'examen

A. Préparation de l'examen

a. Préparation du patient

i. Bilan préalable

Si une hémostasie anormale est suspectée et ou si la lésion est très vascularisée, il faut envisager d'étudier les paramètres hémostatiques : hématocrite, comptage plaquettaire manuel ou numération formule sanguine, mesure des temps de coagulation (Raskin et Meyer, 2010 ; Wypij, 2011). Lorsqu'une anesthésie générale est nécessaire, un bilan biochimique préanesthésique est souvent requis.

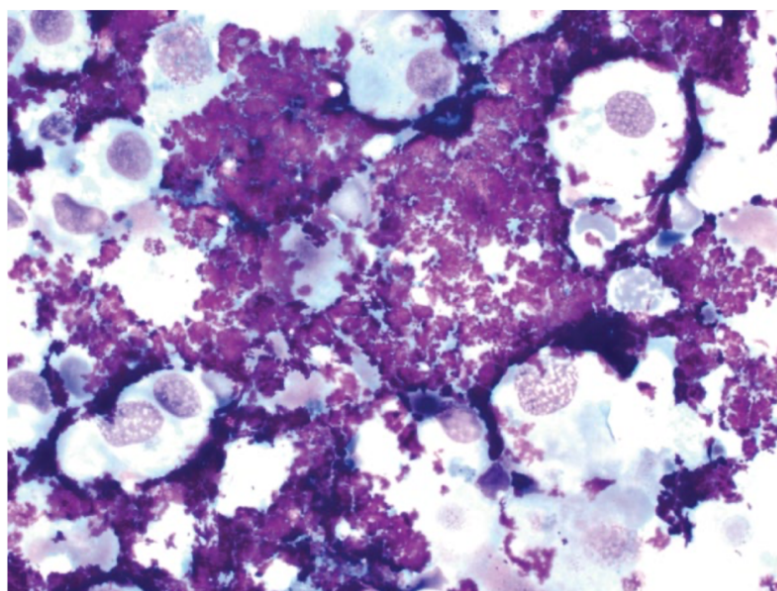
ii. Sédation/analgésie

Dans la majorité des cas, une sédation est suffisante pour la réalisation d'une CAF pulmonaire ou médiastinale.

iii. Asepsie

La zone de prélèvement est tondue, nettoyée et désinfectée à l'aide de chlorhexidine savon et solution. Le gel échographique doit préférablement être évité, car il génère des artefacts cytologiques (Hernandez et Poncet, 2012 ; Menard et Papageorges, 1995). Nous pouvons observer cet artefact sur la figure 15, représentant une analyse cytologique urinaire contaminée par du gel échographique chez un chien.

Figure 15 : Analyse cytologique urinaire chez un chien : gel échographique entourant des cellules épithéliales transitionnelles. Grossissement x50 (d'après Burton, 2017).



b. Matériel nécessaire

La CAF est une technique facile à réaliser, elle nécessite peu de matériel :

- Tondeuse, solution désinfectante et compresses pour la préparation aseptique du site de ponction (Reyes-Gomez, 2021a).
- Des lames de verre dégraissées, à marge dépolie, rodée (Reyes-Gomez, 2021a).
- Un stylo pour identifier les lames : nom du patient, localisation de la lésion, date de prélèvement (Dunn, 2014).
- Une seringue de 5 ou 10 ml (Dunn, 2014).

- Des simples aiguilles ou des aiguilles spinales. Le diamètre varie selon les auteurs : une aiguille de 5 cm, de 22 à 25 gauge (G) pour des lésions proches de la paroi thoracique et une aiguille spinale de 22 G, plus longue, pour des lésions plus profondes (Dunn, 2014 ; RASKIN et Meyer, 2001). D'autres auteurs conseillaient une aiguille de 38mm de 20 à 28 G (Wypij, 2011) ou de 25 à 27 G (DeBerry *et al.*, 2002).
- Kit de coloration : kit de coloration rapide (Diff-Quik ou RAL 555) pour une lecture au chevet du patient ou May-Grünwald-Giemsa (MGG) lorsque les lames sont envoyées au laboratoire (Reyes-Gomez, 2021a).

B. Ponction

a. Choix d'une CAF guidée ou à l'aveugle

Pour tout type de lésions pulmonaires ou médiastinales, l'utilisation d'un échographe ou d'un scanner reste idéale afin de repérer le site de cytoponction.

Lors d'une CAF intrathoracique à l'aveugle, le praticien peut passer à côté de la lésion ou aspirer un autre organe, généralement le foie lorsque l'aiguille est enfoncée trop profondément en direction caudale (Baker *et al.*, 2001). Elle peut éventuellement être réalisée pour une CAF pulmonaire lors d'une maladie parenchymateuse diffuse ou d'un lobe pulmonaire consolidé en se basant préalablement sur des clichés radiographiques, avec deux incidences au minimum. L'échoguidance reste cependant idéale (Wypij, 2011).

Pour des lésions focales, l'utilisation d'un échographe ou d'un scanner est préférable. La zone de prélèvement est choisie dans le but d'obtenir des échantillons de tissus viables. Les zones suspectées nécrotiques ou avec de larges vaisseaux sont à éviter (Vignoli *et al.*, 2021). L'échographie s'avère très utile pour guider la CAF des organes internes : elle permet de localiser la lésion et de visualiser l'aiguille afin que celle-ci soit bien localisée dans la lésion (Raskin et Meyer, 2001). L'utilisation de l'échographie permet également de vérifier immédiatement après la ponction l'absence de complication à la suite du prélèvement (Fusellier *et al.*, 2013).

Quant au scanner, il permet une meilleure évaluation de l'extension de la lésion ainsi qu'une meilleure évaluation des lésions entourées de gaz. C'est également une technique plus sensible pour l'examen des métastases. Cependant, le désavantage de la CAF sous scanner comparée à la CAF échoguidée est le contrôle en temps différé de la position de l'aiguille (Vignoli *et al.*, 2021).

b. Réalisation de l'examen

Le prélèvement se fait sur animal debout, en décubitus sternal ou en décubitus latéral (Baker *et al.*, 2001), l'idéal étant d'avoir un accès facile à la lésion. Une contention adaptée est cependant primordiale, et dans l'idéal, la respiration doit être calme pour éviter le risque de lacération (Hernandez et Poncet, 2012). Un anesthésique local peut être injecté sur le bord antérieur de

l'espace intercostal puisque les vaisseaux et nerfs intercostaux sont situés sur la face caudale de chaque côte (Dunn, 2014 ; Raskin et Meyer, 2010).

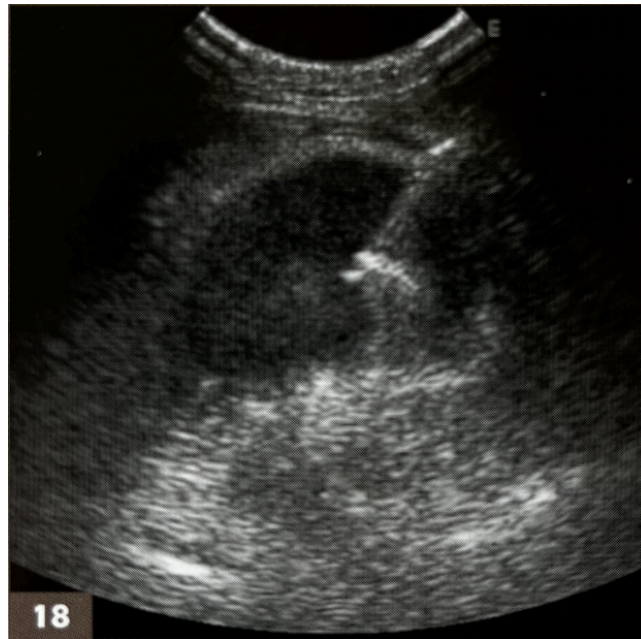
Concernant la CAF pulmonaire, la portion dorsale du lobe pulmonaire caudal droit est le site d'aspiration de choix lors de lésions diffuses. Le poumon est plus épais et plus accessible à cet endroit, réduisant les risques de léser d'autres organes. Dans cette situation l'aiguille est insérée entre le 7^{ème} et le 9^{ème} espace intercostal, à un tiers de la distance entre la colonne vertébrale et la jonction chondro-costale (Dunn, 2014 ; Raskin et Meyer, 2010). Autrement toutes les parties du champ pulmonaire peuvent être aspirées, en ciblant la zone de prélèvement par imagerie (Baker *et al.*, 2001).

La zone de ponction et la sonde sont imbibées avec de l'alcool, qui permet également d'assurer le contact ultrasonore. La procédure est réalisée avec une aiguille sertie sur une seringue préalablement remplie d'air. Un angle d'environ 45° est réalisé entre l'axe de la sonde et la seringue (figure 16) afin de permettre sa visualisation sur l'écran, comme c'est illustré sur l'image échographique de la figure 17 (Hernandez et Poncet, 2012). Des petits mouvements de va-et-vient sont effectués dans la lésion en modifiant légèrement la direction de l'aiguille de manière à augmenter le volume lésionnel prélevé. Le contenu cellulaire monte dans l'aiguille par capillarité, aucune aspiration n'est réalisée dans la grande majorité des cas de manière à limiter la contamination sanguine. Ces mouvements de va-et-vient sont illustrés sur la figure 18. La quantité de cellules pulmonaires aspirées est généralement faible et peut être contenue dans l'aiguille (Baker *et al.*, 2001 ; Fusellier *et al.*, 2013 ; Hernandez et Poncet, 2012 ; Raskin et Meyer, 2010).

Figure 16 : CAF échoguidée. La zone de ponction et la sonde sont imbibées d'alcool. L'aiguille est sertie sur une seringue préalablement remplie d'air et est insérée avec un angle de 45° entre l'axe de la sonde et la seringue (d'après Dunn, 2014).

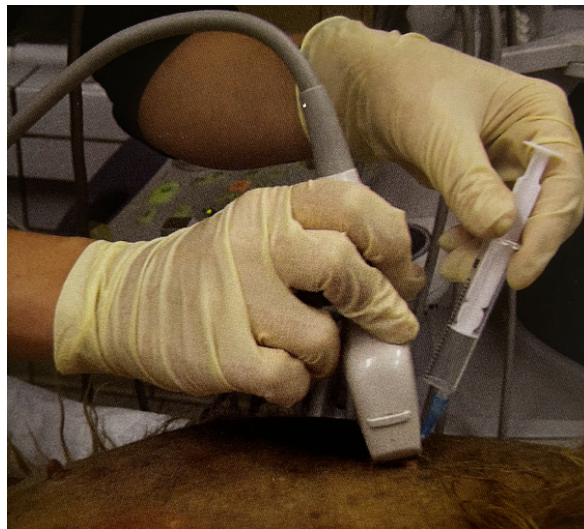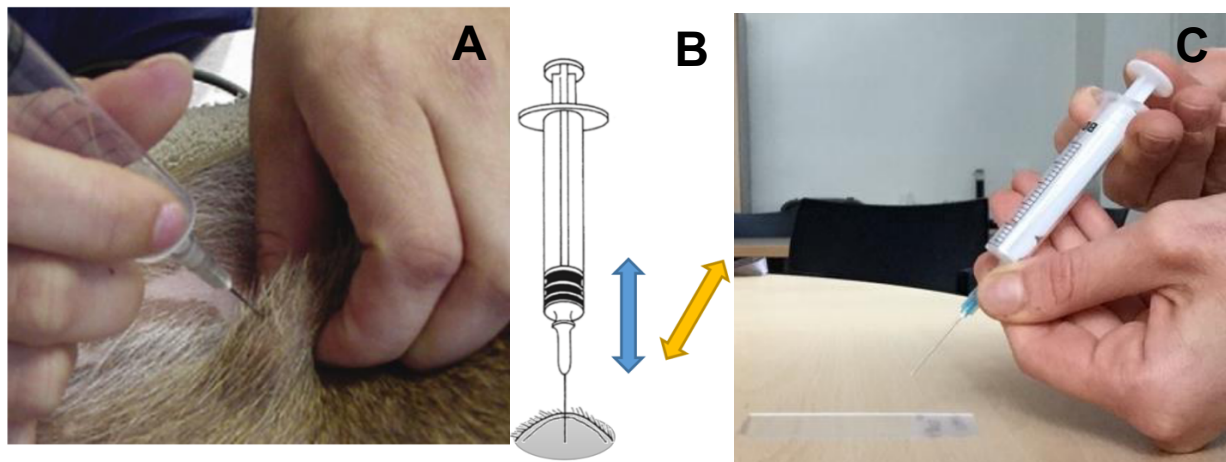


Figure 17 : CAF échoguidée : visualisation de l'aiguille sur l'écran au sein d'un nodule pulmonaire (d'après Hernandez et Poncet, 2012).



Le piston est ensuite doucement enfoncé pour éjecter le matériel aspiré sur une lame. C'est ce qui est illustré sur l'image C sur la figure 18. Plusieurs lames peuvent être préparées. Les cellules sont immédiatement étalées. Le séchage à l'air des lames doit être fait rapidement pour préserver la morphologie cellulaire. L'aspiration et la préparation des lames ne doivent prendre que 5 à 10 secondes (Baker *et al.*, 2001).

Figure 18 : CAF. A, l'aiguille est insérée dans la lésion. B, des petits mouvements de va-et-vient sont effectués dans la lésion en modifiant légèrement la direction de l'aiguille de manière à augmenter le volume lésionnel prélevé. C, l'aiguille est retirée et le piston est ensuite enfoncé pour éjecter le matériel aspiré sur une lame (d'après Canonne-Guibert, 2018).



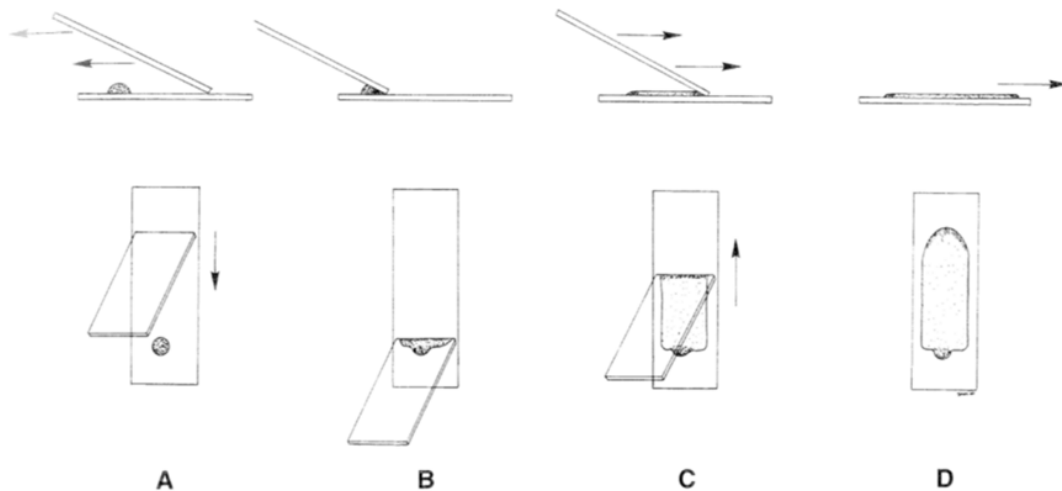
c. Analyses envisageables

i. Analyse cytologique

Des lames de verre sont immédiatement préparées pour un examen cytologique. Les cellules doivent être étalées immédiatement après le dépôt du matériel sur la lame. Deux méthodes peuvent être utilisées :

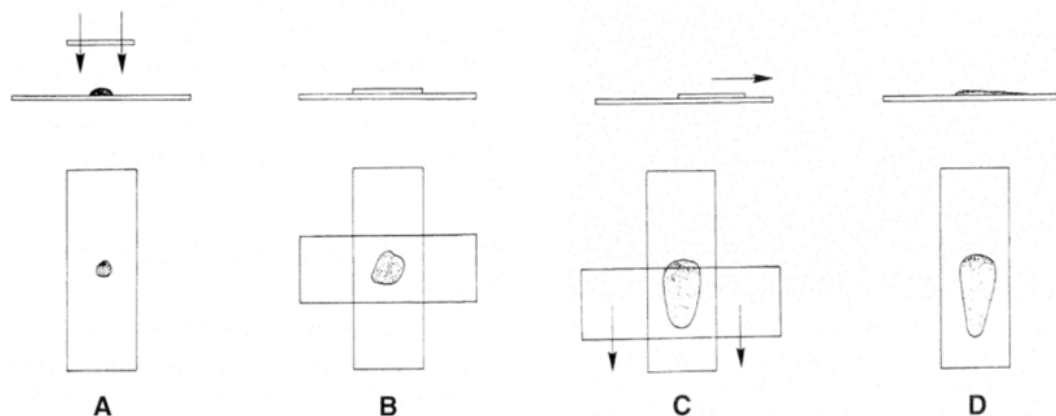
- La technique d'étalement comme pour un frottis sanguin (figure 19) : utilisée pour des liquides. Une deuxième lame est placée à la surface de la lame contenant le matériel prélevé en formant un angle de 30 à 45°. Celle-ci est tirée en arrière jusqu'à qu'elle rentre en contact avec le matériel aspiré puis la lame est avancée rapidement afin de distribuer les cellules en fine couche. Une variante de cette méthode consiste à arrêter la lame mobile en un point puis soulever la lame à la verticale. Ainsi une concentration de cellules est obtenue au point d'arrêt (Baker *et al.*, 2001 ; Dunn, 2014 ; Reyes-Gomez, 2021a).

Figure 19 : Technique d'étalement comme pour un frottis sanguin (d'après Cowell *et al.*, 2008).



- La technique d'étalement « squash » (figure 20) : utilisée pour un matériel plus épais. Une deuxième lame est placée à plat sur le matériel prélevé à la perpendiculaire, et la lame du dessus étale le prélèvement, sans appuyer (Baker *et al.*, 2001 ; Hernandez et Poncet, 2012 ; Reyes-Gomez, 2021a).

Figure 20 : Technique d'étalement « squash » (d'après Cowell *et al.*, 2008).



Avant la coloration, les frottis sont séchés à l'air. Les colorations utilisées en routine incluent les colorations Diff-Quik et RAL 555 (variante rapide de la coloration May-Grünwald-Giemsa). Au laboratoire, la coloration May-Grünwald-Giemsa (MGG) est utilisée. Une coloration de Ziehl-Neelsen peut également être réalisée, notamment lors de suspicion de tuberculose (Reyes-Gomez, 2021a).

Les lames peuvent être envoyées au laboratoire dans un conditionnement adéquat, en remplissant préalablement une feuille de renseignements (Reyes-Gomez, 2021a).

Si lors de la CAF du fluide est aspiré celui-ci peut être transféré dans un tube EDTA pour des analyses ultérieures, incluant le comptage cellulaire et l'analyse cytologique. S'il s'agit d'un fluide hémorragique, un autre site devra être ponctionné.

ii. Analyses bactériologique et PCR

Les prélèvements obtenus par CAF thoracique sont fréquemment utilisés en médecine humaine et vétérinaire pour la réalisation d'un examen bactériologique (Vignoli *et al.*, 2007a), notamment lors de suspicion de lésions inflammatoires/infectieuses (Wypij, 2011).

Des analyses RT-PCR (coronavirus) ou PCR (*angiostrongylus vasorum*, *Pneumocystis jirovecci*) peuvent également être réalisées sur un prélèvement issu d'une CAF thoracique.

iii. Immunophénotypage

L'immunophénotypage par cytométrie en flux est une technique utilisée pour détecter des antigènes exprimés par une cellule à l'aide d'anticorps, permettant ainsi d'identifier les sous populations cellulaires. Cette analyse est très utilisée dans le diagnostic des hémopathies malignes, notamment lors de syndromes lymphoprolifératifs. Les sous populations lymphocytaires (dont les lymphocytes B et les lymphocytes T) peuvent alors être identifiées et quantifiées. L'immunophénotypage peut, entre autres, être effectué sur un prélèvement issu d'une CAF d'un nœud lymphatique, notamment lors de suspicion de lymphome médiastinal. Les cellules prélevées sont à mettre dans un tube EDTA qui doit contenir un substrat liquide, par exemple du NaCl isotonique et stérile. Le tube EDTA sera à placer dans un cytomètre (Gibson *et al.*, 2004 ; Rigollet, 2013).

3. Complications

A. Généralités : fréquence des complications et morbidité de l'examen

Les CAF pulmonaires et médiastinales présentent un faible risque de complications. Ces dernières, bien que d'importance peu significative, sont rapportées en médecine vétérinaire. Dans la littérature, les complications les plus fréquemment rapportées en médecine humaine et vétérinaire suite à un prélèvement transthoracique sont le pneumothorax et les hémorragies pulmonaires. Il est important de noter que dans la plupart des études menées, ces complications restent subcliniques (Vignoli, 2010 ; Vignoli *et al.*, 2021 ; Zekas *et al.*, 2005).

B. Complications éventuelles

a. Complications

i. Pneumothorax

Une étude portant sur des CAF guidées au scanner de lésions pulmonaires sur 49 animaux (Vignoli, 2010) a rapporté un pneumothorax dans cinq cas (10 %) contre huit cas à la suite d'une biopsie (16

%). Les cas de pneumothorax rapportés dans la littérature (Vignoli, 2010 ; Zekas *et al.*, 2005) étaient en très grande majorité légers, un faible nombre était modéré, et aucun cas sévère n'a été rapporté.

L'étude la plus récente (Vignoli *et al.*, 2021) réalisée sur un large échantillon de chiens et de chats (62 animaux) dont le but était de comparer les résultats diagnostiques et les complications d'une CAF et d'une biopsie de lésions intrathoraciques guidées par scanner a mis en évidence un pneumothorax au scanner à la suite d'une CAF pour un cas sur 62 (2 %). Un pneumothorax léger à modéré était présent dans 16 cas sur 62 à la suite d'une biopsie (26 %).

Une étude en médecine humaine (Beslic *et al.*, 2012) dont le but était également de comparer les résultats diagnostiques et les complications d'une CAF et d'une biopsie de lésions pulmonaires guidées par scanner a quant à elle mis en évidence un pneumothorax dans 14 cas sur 147 à la suite d'une CAF (9,5 %) et dans 30 cas sur 95 à la suite d'une biopsie (32 %). L'étude de Guimarães *et al.* (2010) portant sur les facteurs de risque des complications suite à une CAF pulmonaire guidée par scanner chez l'homme a mis en évidence 40 pneumothorax sur 362 CAF pulmonaires, soit dans 11,0 % des cas. Au total, 51 complications ont été mises en évidence, parmi lesquelles 11 ont nécessité un drainage thoracique, ce qui représentait 3,0 % d'intervention médicale ou chirurgicale à la suite d'une CAF pulmonaire. Arslan *et al.* (2002), dans leur étude qui visait à évaluer l'efficacité de la CAF transthoracique guidée au scanner dans le diagnostic de lésions pulmonaires et d'étudier les complications liées à cette procédure, ont mis en évidence 24 pneumothorax sur un total de 294 patients, ce qui représentait 8,2 % des cas. Parmi ces 24 pneumothorax, trois drainages thoraciques ont dû être réalisés, ce qui représentait 1,0 % d'intervention médicale ou chirurgicale à la suite d'une CAF pulmonaire.

Dans les études citées en médecine vétérinaire, aucun animal n'a présenté de manifestations cliniques et aucune de ces complications n'a nécessité d'intervention médicale ni chirurgicale. En médecine humaine, le pneumothorax est également la complication la plus fréquente. Elle était retrouvée chez environ 10 % des patients subissant une CAF transthoracique (Arslan *et al.*, 2002 ; Beslic *et al.*, 2012 ; Guimarães *et al.*, 2010). Cependant, ces pneumothorax étaient dans la majorité des cas d'importance mineure : le nombre d'interventions médicales ou chirurgicales nécessaires à la suite d'une CAF transthoracique était très faible (dans 1 à 3 % des cas) (Arslan *et al.*, 2002 ; Guimarães *et al.*, 2010).

Ainsi, le risque de pneumothorax à la suite d'une CAF intrathoracique existe, bien que mineur, et les conséquences cliniques sont minimales voire inexistantes.

ii. Hémorragie

Le risque d'hémorragie est également rapporté en médecine vétérinaire, bien qu'étant plus faible que le risque de pneumothorax.

Dans son étude réalisée sur 49 animaux, Vignoli (2010) a mis en évidence trois hémorragies légères (6 %) sans faire cependant de distinction entre les biopsies et les CAF.

Son étude plus récente (Vignoli *et al.*, 2021) réalisée sur 62 animaux n'a mis en évidence aucune hémorragie sur les 62 animaux à la suite d'une CAF, et seulement deux animaux présentaient une légère hémorragie pulmonaire à la suite d'une biopsie pulmonaire.

De même que pour le pneumothorax, même en présence d'une hémorragie les études ne rapportaient aucune manifestation clinique et aucune intervention chirurgicale à la suite d'une CAF de lésions intrathoraciques (DeBerry *et al.*, 2002 ; Vignoli, 2010 ; Vignoli *et al.*, 2021 ; Zekas *et al.*, 2005). Ce type de complications est ainsi rarement rencontré et habituellement subclinique. Elles doivent être plus sérieusement considérées lors de la réalisation d'une biopsie.

Les données en médecine humaine étaient assez similaires : dans l'étude de Guimarães *et al.* (2010), quatre hématomes ont été mis en évidence sur 362 CAF pulmonaires, soit dans 1,1 % des cas. Contrairement aux études réalisées en médecine vétérinaire, des hémoptysies ont également été rapportées. Dans cette même étude, sept cas d'hémoptysie ont été rapportés sur les 362 CAF pulmonaires, soit dans 1,9 % des cas. L'étude de Arslan *et al.* (2002) présentait des résultats similaires : quatre hémorragies pulmonaires ont été mises en évidence sur un total de 294 patients, soit dans 1,4 % des cas. De même des cas d'hémoptysies ont été rapportés : cinq patients sur 294, soit dans 1,7 % des cas.

Ces valeurs s'expliquaient par le fait que les masses cytoponctionnées ou biopsiées, de par leur nature et les organes d'où elles proviennent ne risquaient pas de saigner de manière significative, comme ce serait le cas pour le foie ou la rate par exemple (Vignoli *et al.*, 2021).

iii. Essaimage tumoral

L'essaimage tumoral est une dissémination locale de cellules tumorales viables résultant d'une procédure interventionnelle telle qu'une chirurgie ou une biopsie (Warren-Smith *et al.*, 2011).

La dissémination de cellules tumorales sur le trajet de ponction a très rarement été décrite en médecine vétérinaire. En médecine humaine, cette dissémination pouvait concerner une grande variété de tumeurs, tandis qu'en médecine vétérinaire, elle était le plus souvent associée à un carcinome à cellules transitionnelles de la vessie (Warren-Smith *et al.*, 2011).

Un cas d'essaimage tumoral a été rapporté dans une étude (Warren-Smith *et al.*, 2011) chez un chien Cairn Terrier de sept ans, chez qui un carcinome pulmonaire avait été diagnostiqué à l'examen cytologique à la suite d'une CAF, puis réséqué. Un an plus tard, un adénocarcinome pulmonaire a été diagnostiqué par CAF sur la paroi thoracique. La localisation de cette tumeur sur le trajet de l'aiguille de la première CAF, la similitude des caractéristiques cytologiques des deux prélèvements et la rareté des métastases sur la paroi thoracique étaient des arguments en faveur d'un essaimage tumoral à la suite d'une CAF.

Un cas de dissémination d'un adénocarcinome pulmonaire a également déjà été rapporté chez un chat. La lésion secondaire était devenue visible deux semaines après la première CAF (Vignoli *et al.*, 2007b).

En médecine humaine, la durée nécessaire pour qu'une lésion secondaire présente le long du trajet de l'aiguille devienne visible est de deux à seize mois, ce qui est proche du cas rapporté par Warren-Smith *et al.* (2011), chez qui il aura fallu 12 mois. Ainsi, il peut sembler prudent de mentionner ce risque aux propriétaires, et plus particulièrement face à des animaux non cliniques chez qui une potentielle lésion secondaire aura probablement le temps de se manifester après

résection. Ce ne sera pas nécessairement le cas pour des animaux cliniques qui ont un temps de survie plus court (Warren-Smith *et al.*, 2011).

Cette méthode de dissémination reste cependant très rare, et même en cas d'essai le long du trajet de l'aiguille, les cellules tumorales n'auraient pas toujours la capacité de survivre à l'implantation ou à la destruction par le système immunitaire (Warren-Smith *et al.*, 2011).

b. Facteurs de risques des complications

En médecine humaine, plusieurs facteurs ont été identifiés comme augmentant la fréquence des complications (Zekas *et al.*, 2005) :

- Largeur de l'aiguille
- Augmentation de nombre de tentatives de ponctions
- Surface pleurale ponctionnée
- Présence d'un emphysème pulmonaire ou d'une maladie pulmonaire obstructive chronique : ces affections semblent corrélées à la survenue d'un pneumothorax. Guimarães *et al.* (2010) ont mené une étude sur les facteurs de risque des complications suite à une CAF pulmonaire guidée par scanner : la maladie pulmonaire obstructive chronique était la comorbidité la plus fréquente. Elle était associée à un drainage thoracique plus fréquent à la suite d'une CAF pulmonaire. En effet, sur les 362 CAF réalisées sur lésions pulmonaires, des complications sont survenues dans 51 cas. Parmi ces 51 complications, 11 ont nécessité un drainage thoracique parmi lesquels cinq patients présentaient une maladie pulmonaire obstructive chronique.
- Profondeur de la lésion. L'étude de Guimarães *et al.* (2010) a mis en évidence un nombre plus important de complications sur des lésions sans contact pleural, ce qui avait probablement un lien avec la profondeur de la lésion.
- Lésion de petite taille. De même qu'une lésion profonde, une petite lésion peut nécessiter de traverser l'espace pleural à de multiples reprises afin d'être atteinte, en comparaison à de grandes lésions superficielles (Guimarães *et al.*, 2010).
- Augmentation du temps de la procédure
- Patient présentant de la toux
- Expertise de l'opérateur

En médecine vétérinaire la plupart de ces facteurs constitue également des facteurs de risque :

- Diamètre de l'aiguille : le taux de complication est légèrement inférieur pour une CAF que pour une biopsie, ce qui est probablement lié à la taille de l'aiguille (Vignoli *et al.*, 2021).

- Profondeur de la lésion : le pneumothorax semble d'autant plus fréquent et d'autant plus sévère que la lésion est profonde. L'aiguille passe en effet au travers de plus de tissu pulmonaire pour atteindre une lésion profonde (Vignoli *et al.*, 2021).
- Taille de la lésion : contrairement à la médecine humaine, plusieurs études rapportaient que les complications ne semblaient pas être corrélées à la taille de la lésion (Vignoli, 2010 ; Vignoli *et al.*, 2021).
- CAF guidée : le risque de complications est réduit lorsque la CAF est échoguidée. L'échoguidance minimise en effet le risque de perforation pulmonaire, pouvant mener à un pneumothorax (Wypij, 2011).
- Expertise de l'opérateur (Wypij, 2011).
- Toux : les CAF sont contre-indiquées chez les animaux présentant une toux incontrôlable (Baker *et al.*, 2001), elle augmente le risque de lacération du parenchyme pulmonaire et de pneumothorax (Rivière, 2012).
- Hypertension pulmonaire : elle augmente le risque d'hémorragie pulmonaire ou pleurale (Rivière, 2012).

c. Prévention des éventuelles complications

i. Au préalable

Afin de limiter les risques de complications il est primordial qu'une contention optimale soit réalisée, d'où la nécessité d'une sédation.

ii. Surveillance post-procédure

Immédiatement après la CAF, l'animal doit être étroitement surveillé. L'un des avantages de la CAF échoguidée est justement de pouvoir contrôler que le site de prélèvement ne saigne pas immédiatement après la ponction. Une surveillance clinique est requise, ainsi qu'un suivi échographique quelques heures plus tard. En cas de suspicion clinique, une radiographie est conseillée afin de surveiller l'hémithorax ou le pneumothorax et d'agir au moment opportun si besoin. En effet, même en cas de pneumothorax, une intervention thérapeutique est rarement nécessaire (Vignoli *et al.*, 2021 ; Wypij, 2011).

4. Résultats

A. Interprétation d'un examen cytologique

a. Généralités

Les lames sont d'abord observées au faible grossissement et la qualité de l'étalement est évaluée. Elle concerne le nombre de cellules, la conservation cellulaire, la coloration et la représentativité des cellules en fonction des données cliniques. Ces critères doivent être adaptés pour permettre une interprétation cytologique satisfaisante (Baker *et al.*, 2001).

b. Lésions inflammatoires

Au cours de l'examen initial de la lame, il faut déterminer s'il existe des cellules inflammatoires et quel est leur type : neutrophiles, éosinophiles, monocytes, macrophages, lymphocytes, et plasmocytes. La réponse inflammatoire est classée selon le/les type(s) cellulaires prédominants. On distingue (Piane et Trumel, 2014 ; Reyes-Gomez, 2021a) :

- Inflammation neutrophilique / inflammation suppurée (figure 21) : les neutrophiles prédominent. Des neutrophiles dégénérés reflètent une mort cellulaire rapide dans un environnement toxique d'origine infectieuse ou hypoxique (figure 22) : l'inflammation est dite suppurée ce qui amène à rechercher des bactéries intracellulaires ou d'autres agents infectieux. Si les neutrophiles sont peu dégénérés l'inflammation est dite neutrophilique.

Figure 21 : Neutrophiles non dégénérés. Grossissement x 100 (d'après Burton, 2017).

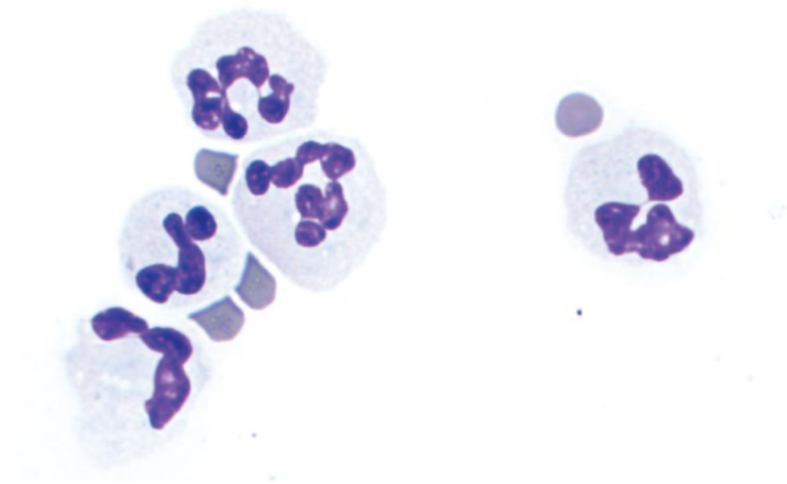
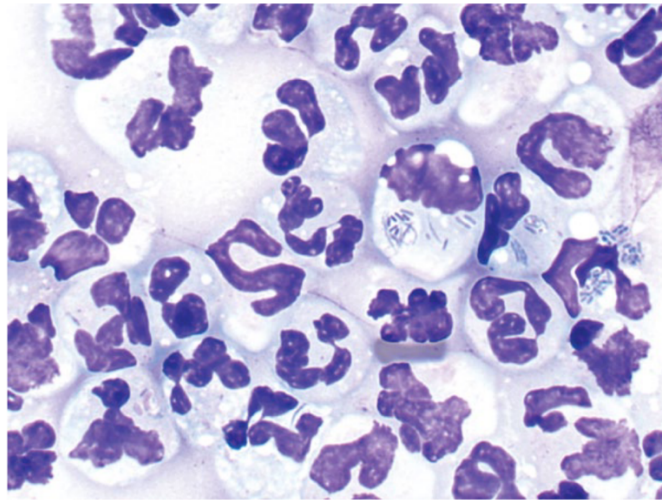
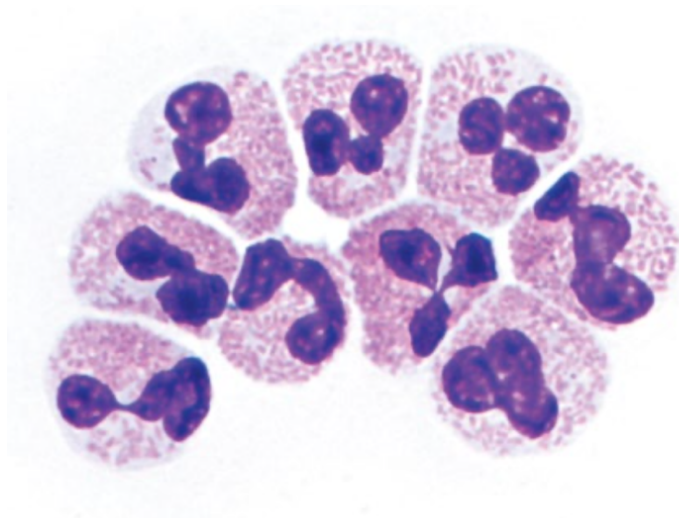


Figure 22 : Neutrophiles dégénérés contenant des bactéries intracellulaires (prélèvement issu d'un abcès de chat). Grossissement x 100 (d'après Burton, 2017).



- Inflammation à éosinophiles (figure 23) : un infiltrat éosinophilique contient plus de 10 % d'éosinophiles. Ces infiltrats sont témoins d'une réaction allergique ou d'une hypersensibilité, d'une infestation parasitaire, d'une infection fongique ou d'un syndrome paranéoplasique, notamment lors de lymphome de type T ou de thymome.

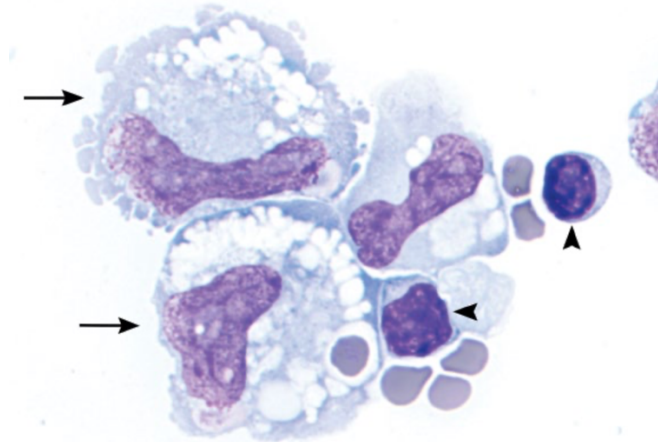
Figure 23 : Éosinophiles de chien. Grossissement x 100 (d'après Burton, 2017).



- Inflammation granulomateuse / pyogranulomateuse (figure 24) : une lésion granulomateuse contient une majorité de macrophages, qui sont témoins d'un processus inflammatoire plutôt chronique. Ces inflammations sont généralement dues à un corps étranger, à certaines bactéries (notamment *Mycobacterium sp.* lors de tuberculose), à certains parasites (toxoplasmose), à des mycoses ou à un traumatisme tissulaire chronique. Lorsque des neutrophiles dégénérés accompagnent les macrophages l'inflammation est dite pyogranulomateuse. C'est le cas lors de péritonite infectieuse féline (PIF).

- La présence de cellules lymphoïdes (lymphocytes, plasmocytes) n'est pas spécifique et signe une inflammation chronique. Ces cellules constituent rarement une population inflammatoire pure (figure 24).

Figure 24 : Macrophages (flèches) et lymphocytes (pointes de flèches) (d'après Burton, 2017).



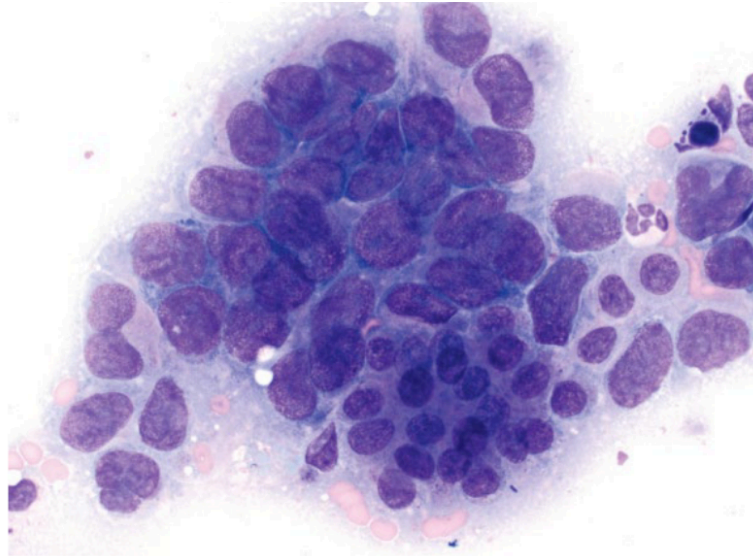
Ces différentes composantes inflammatoires peuvent se mélanger.

c. Lésions néoplasiques

Une lésion tumorale correspond à une population dominante, homogène, de cellules non inflammatoires. Les lésions néoplasiques donnent des prélèvements le plus souvent hypercellulaires. Les caractéristiques cellulaires observables permettent de classer les cellules en type épithélial, mésenchymateux ou hématopoïétique (Reyes-Gomez, 2021a) :

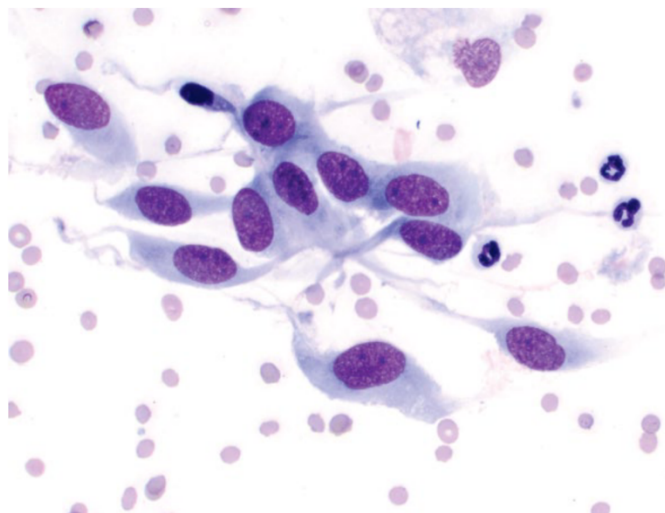
- Tumeurs épithéliales (figure 25) : les cellules épithéliales sont jointives, ce qui permet souvent de les repérer (Baker *et al.*, 2001 ; Dunn, 2014 ; Raskin et Meyer, 2010).

Figure 25 : Carcinome pulmonaire chez un chien. Grossissement x50 (d'après Burton, 2017).



- Tumeurs mésenchymateuses (figure 26) : les cellules mésenchymateuses sont en général fusiformes ou étoilées, bien qu'elles puissent également être ovales (Dunn, 2014 ; Raskin et Meyer, 2010).

Figure 26 : Exemple de prélèvement de cellules illustrant une tumeur mésenchymateuse (léiomyosarcome) chez un chat. Grossissement x50 (d'après Burton, 2017).



- Tumeurs hématolymphopoïétiques = tumeurs à cellules rondes (figures 27 et 28). Il s'agit des tumeurs des cellules sanguines et des cellules lymphoïdes. On distingue les tumeurs « liquides » de la moelle osseuse hématopoïétique dont les cellules circulent plus ou moins dans le sang (leucémies) et les tumeurs « solides », palpables, développées dans les organes telles que le lymphome ou le sarcome histiocytaire (Reyes-Gomez, 2021b).

Figure 27 : Lymphome thymique chez un chien. Grossissement x50 (d'après Burton, 2017).

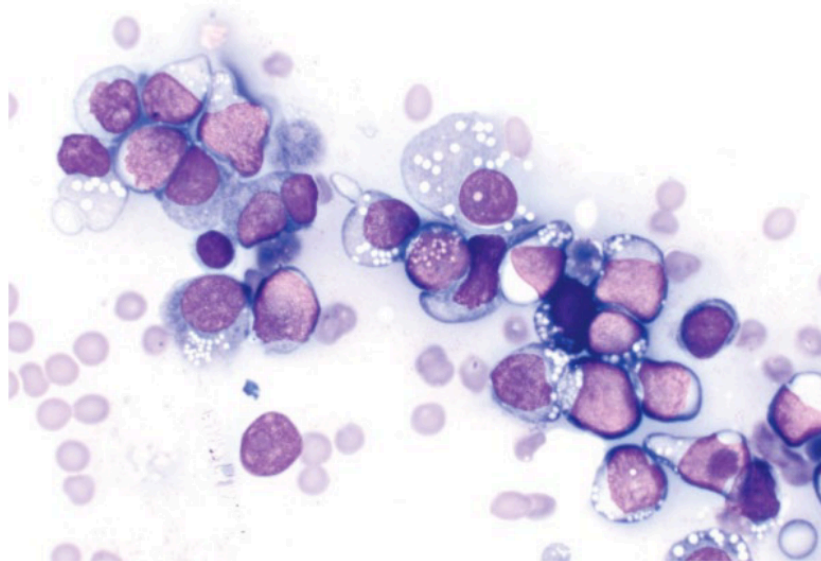
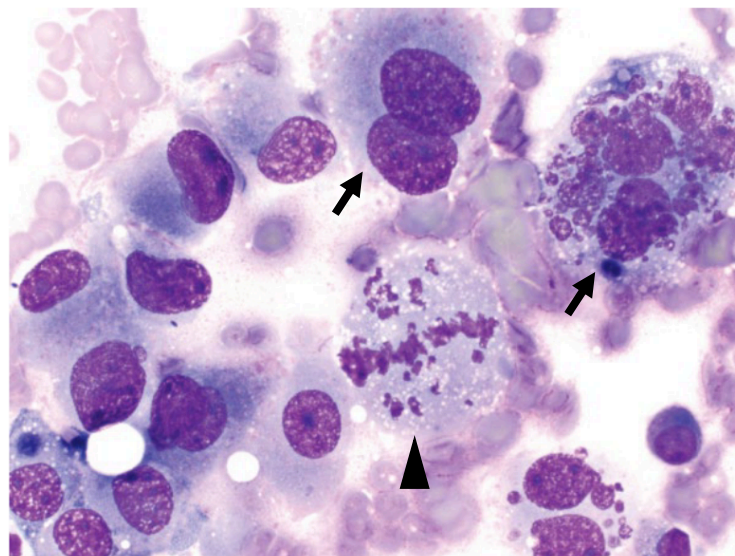


Figure 28 : Sarcome histiocytaire pulmonaire chez un chien. Macrophages tumoraux avec des cellules multinucléées (flèches) et des figures de mitose (tête de flèche). Grossissement x50 (d'après Burton, 2017).



Les signes cytologiques de malignité doivent être recherchés. Il s'agit d'atypies cytonucléaires qui sont parfois marquées : anisocytose (image A, figure 29) anisocaryose (image B, figure 29), gigantisme, perte de polarité des cellules, perte de différenciation, plurinucléation (figure 28, figure 30 image A), plurinucléation (image B, figure 30), macrocaryose (image A, figure 31), macronucléole (image B, figure 31), anomalies chromatiniennes comme par exemple une hyperchromasie (figure 32), rapport nucléo-cytoplasmique élevé (figure 33), augmentation des mitoses et de leurs anomalies (figure 28, figure 34), cytoplasme basophile, vacuolisation. Le pléomorphisme cellulaire correspond à une anisocytose (variation de taille cellulaire), à une

anisocaryose (variation de taille du noyau) et à un changement de forme des cellules. Le pléomorphisme est un critère de malignité pour la plupart des populations cellulaires à l'exception du lymphome caractérisé par une population monomorphe de cellules lymphoïdes (Baker *et al.*, 2001 ; Dunn, 2014 ; Piane et Trumel, 2014 ; Raskin et Meyer, 2010 ; Reyes-Gomez, 2021c).

Figure 29 : A, Anisocytose : variation de taille des cellules. B, Anisocaryose : variation de taille du noyau. Grossissement x 50 (d'après Burton, 2017).

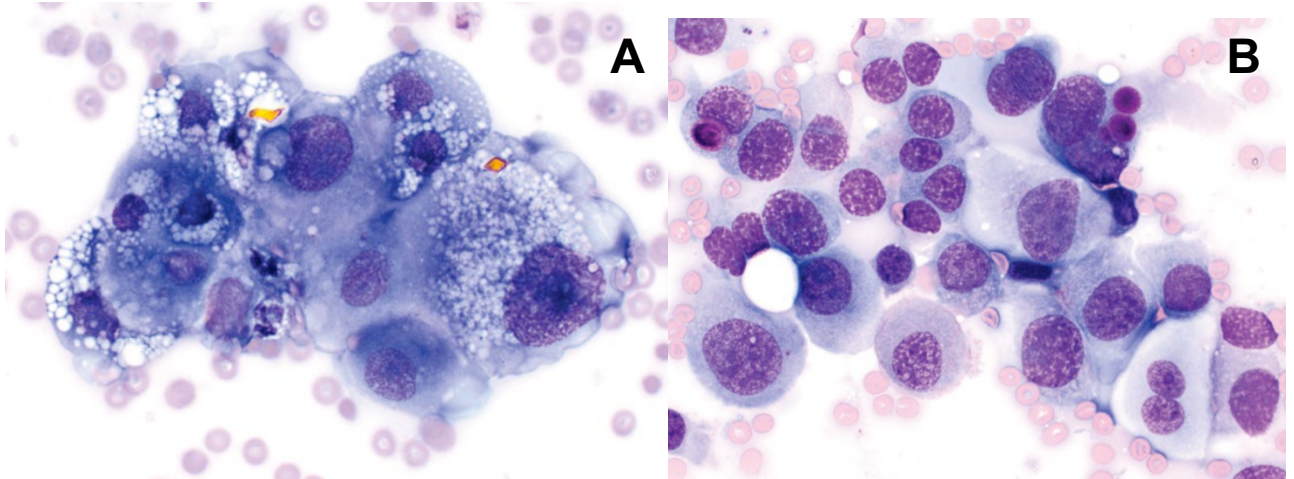


Figure 30 : A, Plurinucléation. B, Plurinucléation. Grossissement x 50 (d'après Burton, 2017).

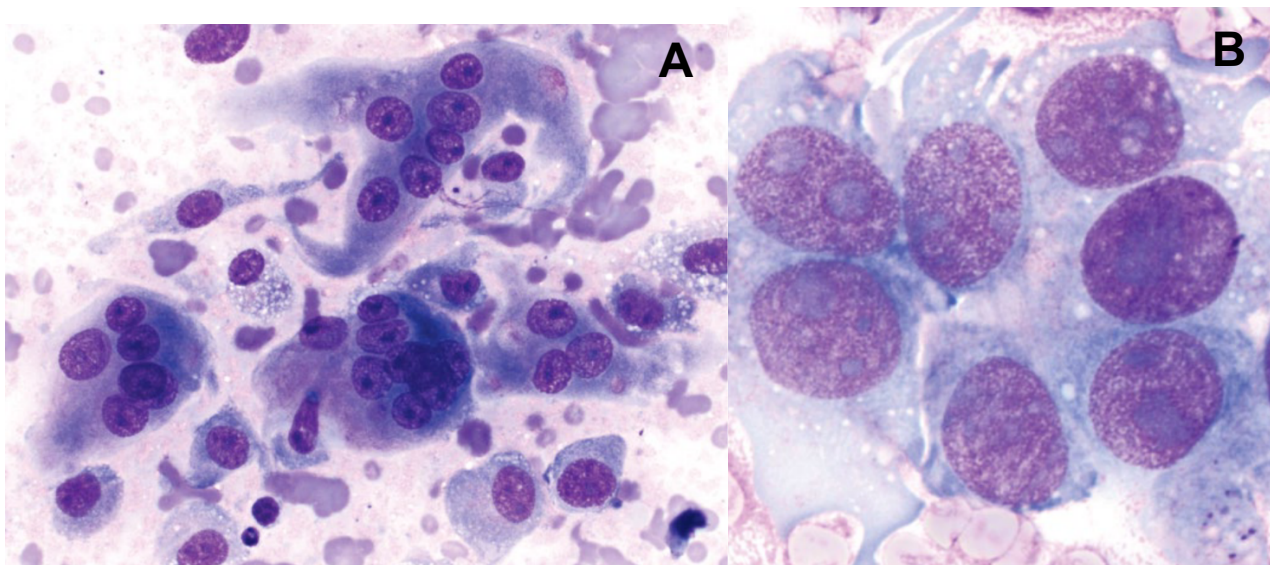


Figure 31 : A, Macrocaryose (flèches). B, Macronucléole (flèche). Grossissement x 50 (d'après Burton, 2017).

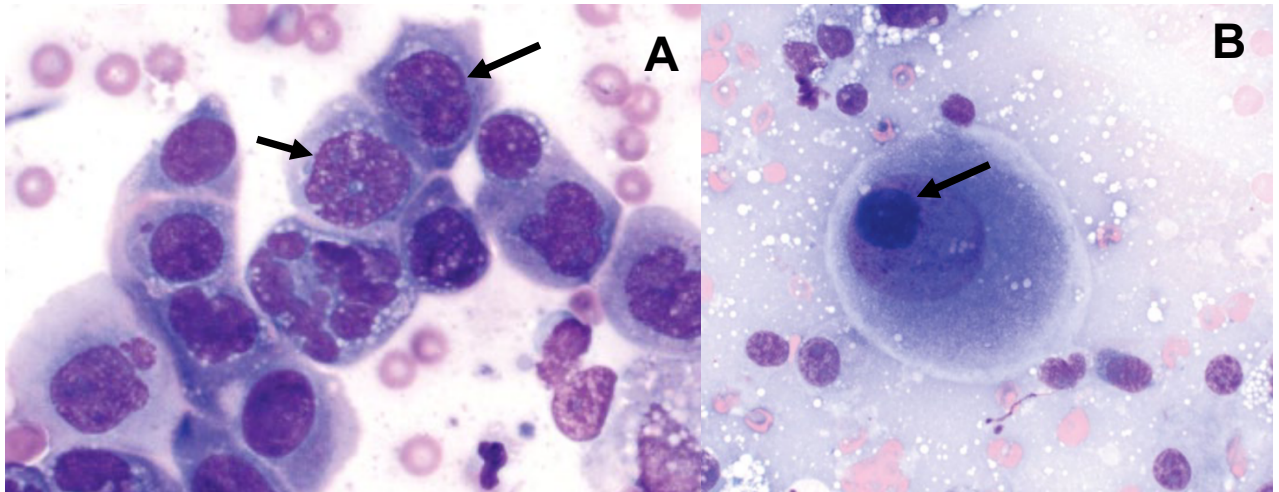


Figure 32 : Hyperchromasie (flèche). Grossissement x 50 (d'après Burton, 2017).

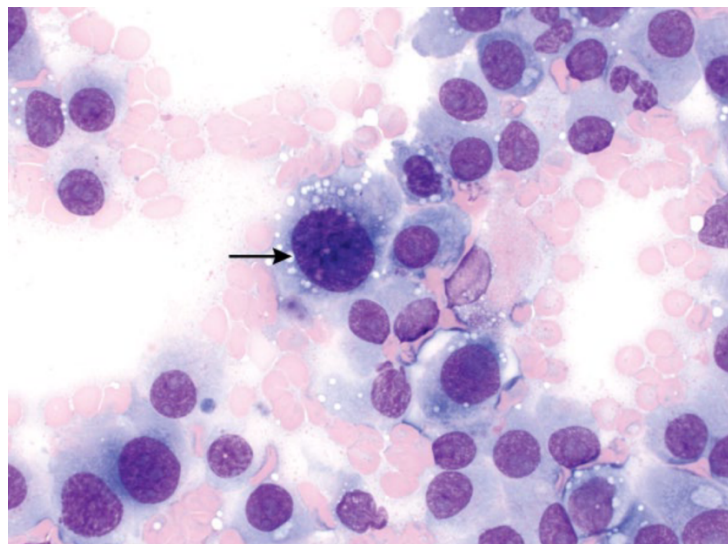


Figure 33 : Rapport nucléo-cytoplasmique élevé. Grossissement x 50 (d'après Burton, 2017).

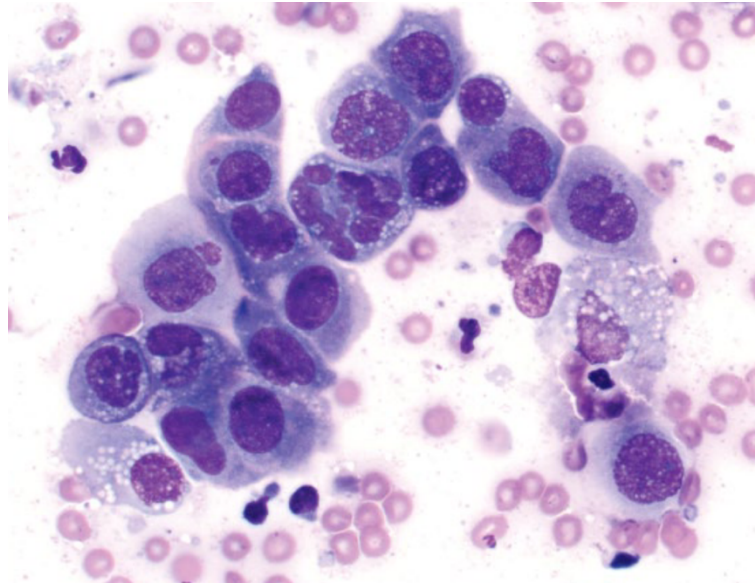
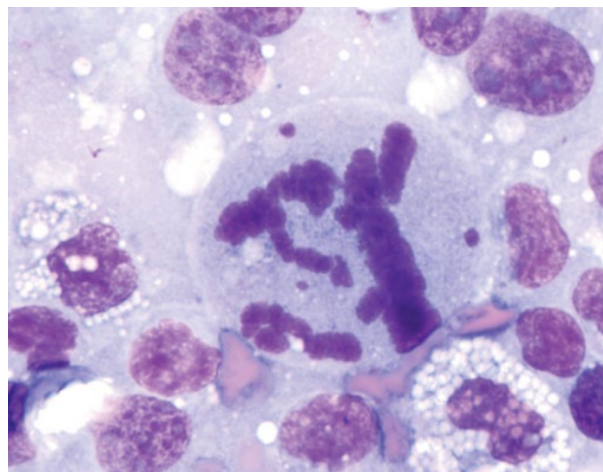


Figure 34 : Mitose anormale. Grossissement x 50 (d'après Burton, 2017).



A l'examen cytologique, l'infiltration tissulaire et la présence d'embolies ne sont pas évaluables (la présence d'embolies tumorales est un signe absolu de malignité). Les grades ne sont généralement pas applicables et il y a peu d'informations sur l'architecture tissulaire. Le grade est exclusivement déterminé par l'examen histologique. Un diagnostic de certitude est par conséquent rarement établi, excepté dans le cas d'un lymphome, qui est l'un des rares cancers pour lequel l'examen cytologique est souvent suffisant afin d'obtenir un diagnostic et un grade (Reyes-Gomez, 2021c, 2020).

d. Précautions à prendre lors de l'interprétation cytologique

Des précautions doivent être prises lors de l'interprétation cytologique (Dunn, 2014 ; Piane et Trumel, 2014) :

- Il faut être vigilant dans un contexte inflammatoire associé à la présence de cellules d'une autre origine. Dans un tissu qui a été exposé longtemps ou de manière répétée à une inflammation ou une infection, une dysplasie cellulaire peut apparaître. Les cellules peuvent alors présenter des modifications morphologiques réversibles pouvant mimer les critères de malignité, bien que souvent moins prononcées. Pour les distinguer, un traitement peut être mis en place afin de résoudre le processus inflammatoire et/ou infectieux, puis les cellules sont à nouveau prélevées. A l'inverse, l'inflammation peut être secondaire au processus tumoral ou l'accompagner.
- Si le prélèvement est fortement hémodilué, il est parfois difficile de déterminer si les leucocytes sont réellement d'origine inflammatoire ou s'ils proviennent de la contamination sanguine.
- Dans des lésions granulomateuses ou pyogranulomateuses, les macrophages activés peuvent être de taille très variable et présenter d'autres critères de malignité. Des précautions sont à prendre pour prévenir le surdiagnostic de tumeur de type histiocytaire.

Lors de lésions purement inflammatoires dues à des agents infectieux ou lors de prolifération néoplasique maligne sans équivoque, le diagnostic sera facile à établir. Cependant, dans de nombreux cas, le diagnostic ne peut pas être établi avec certitude (d'après Piane et Trumel, 2014).

B. Examen cytologique d'une CAF pulmonaire

a. Affections non tumorales

Les affections pulmonaires non tumorales pouvant faire l'objet d'une CAF pulmonaire sont présentées dans le tableau 1.

Tableau 1 : Affections pulmonaires non tumorales pouvant faire l'objet d'une CAF pulmonaire (d'après Tebb et al., 2007 ; Traversa et Guglielmini, 2008 ; Raskin et Meyer, 2010 ; Hernandez et Poncet, 2012 ; Dunn, 2014 ; Almendros et al., 2022).

	Infectieuses		Non infectieuses
Maladies virales	Péritonite Infectieuse Féline		Hémorragie, hématome
Maladies bactériennes	Abscess		Nécrose
Maladies parasitaires	Protozoaires	Toxoplasmose	Hyperplasie, Dysplasie
		Néosporose	Métaplasie
		Leishmaniose	Kyste
	Helminthes	Aelurostrongylose (<i>Aerulostrongylus abstrusus</i>)	Granulome éosinophilique idiopathique
		Angiostrongylose (<i>Angiostrongylus vasorum</i>)	
Maladies fongiques	Pneumocystose (<i>Pneumocystis jirovecii</i>)		
	Aspergillose disséminée (<i>Aspergillus fumigatus</i>)		
	Blastomycose (<i>Blastomyces dermatitidis</i>)		
	Cryptococcose (<i>Cryptococcus neoformans</i>)		
	Histoplasmose (<i>Histoplasma capsulatum</i>)		
	Coccidioïdomycose (<i>Coccidioides immitis</i>)		

i. Causes infectieuses

L'utilité d'une CAF pulmonaire dans le diagnostic d'une lésion tumorale est bien établie, contrairement aux lésions infectieuses pour lesquelles beaucoup moins de données sont disponibles.

- Maladies virales et bactériennes

Contrairement à la PIF qui peut occasionner une pneumopathie granulomateuse chronique, les maladies virales telles qu'une herpesvirose, une calicivirose ou une maladie de Carré pouvant être responsables d'une pneumonie aigue ne font pas l'objet de CAF pulmonaire.

Les pneumopathies bactériennes sont plutôt des indications de LBA, sauf quand celles-ci se manifestent par la formation d'abcès dans le parenchyme pulmonaire ou de consolidation de tout un lobe. Dans ces situations, des CAF peuvent être réalisées.

Les prélèvements de ce type de lésion font souvent l'objet d'analyses cytologique et bactériologique (Hernandez et Poncet, 2012).

- Maladies fongiques

Les pneumonies fongiques des carnivores domestiques sont relativement rares en Europe. Dans la majorité des cas, l'infection est localisée dans le parenchyme pulmonaire après inhalation et peut s'étendre dans les ganglions, les viscères abdominaux, les os, les yeux, le système nerveux central...

Le diagnostic de certaines maladies fongiques peut être fait par un examen cytologique sur des CAF des nœuds lymphatiques intrathoraciques ou des poumons, lorsque des nodules sont formés dans le parenchyme pulmonaire. L'examen cytologique peut mettre en évidence des levures telles que *Blastomyces Dermatitidus* (figure 35), *Histoplasma capsulatum* (figure 36), *Cryptococcus neoformans* (figure 37), des kystes ou des trophozoïtes (*Pneumocystis jirovecii*), accompagnées d'une réponse inflammatoire souvent de type granulomateux (Hernandez et Poncet, 2012 ; Raskin et Meyer, 2010).

Figure 35 : *Blastomyces Dermatitidus* chez un chien. Grossissement x100 (d'après Burton, 2017).

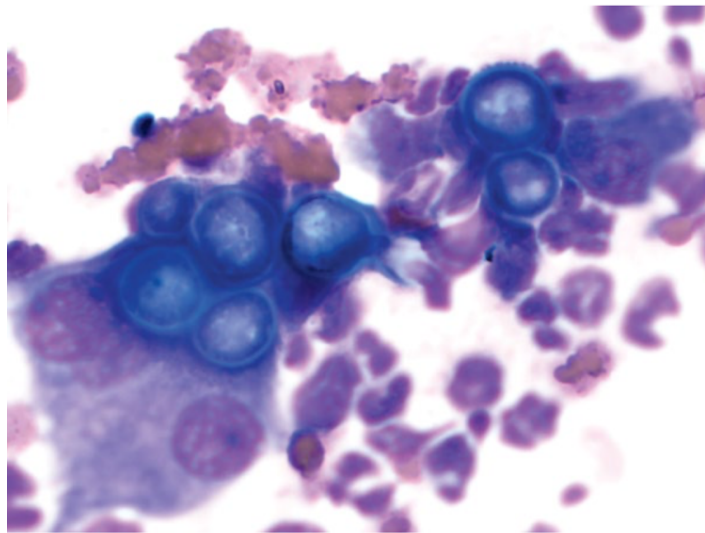


Figure 36 : *Histoplasma capsulatum* chez un chat. Grossissement x100 (d'après Burton, 2017).

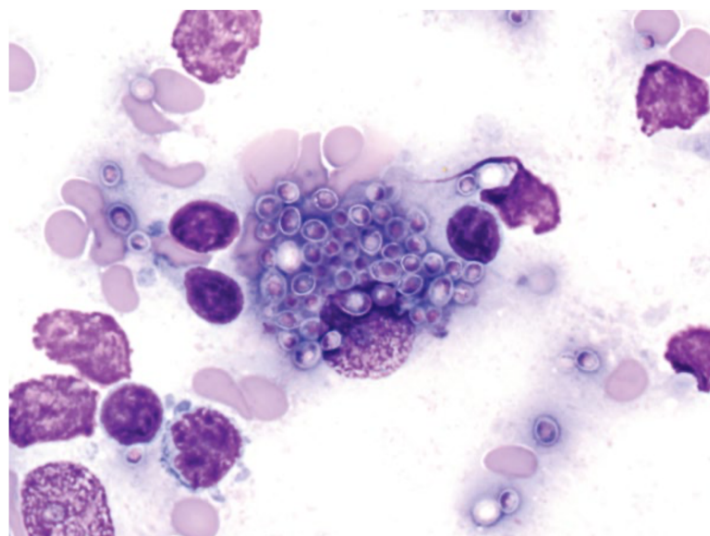
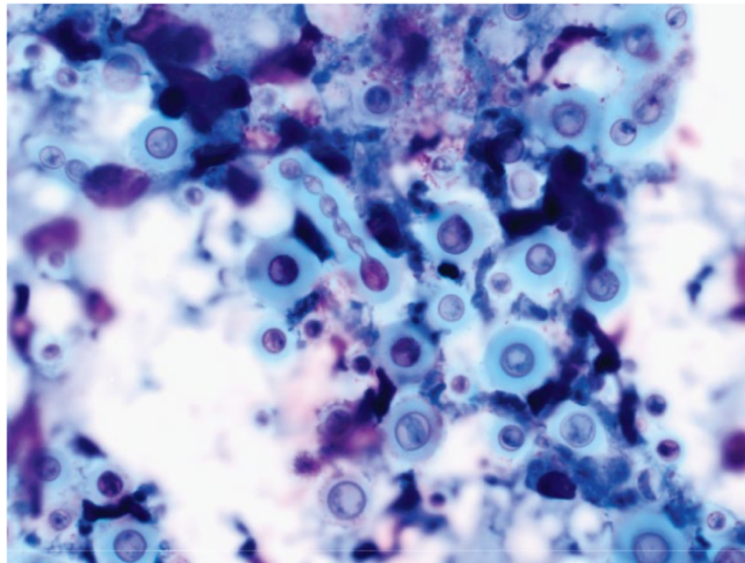


Figure 37 : *Cryptococcus neoformans* chez un chat. Grossissement x50 (d'après Burton, 2017).



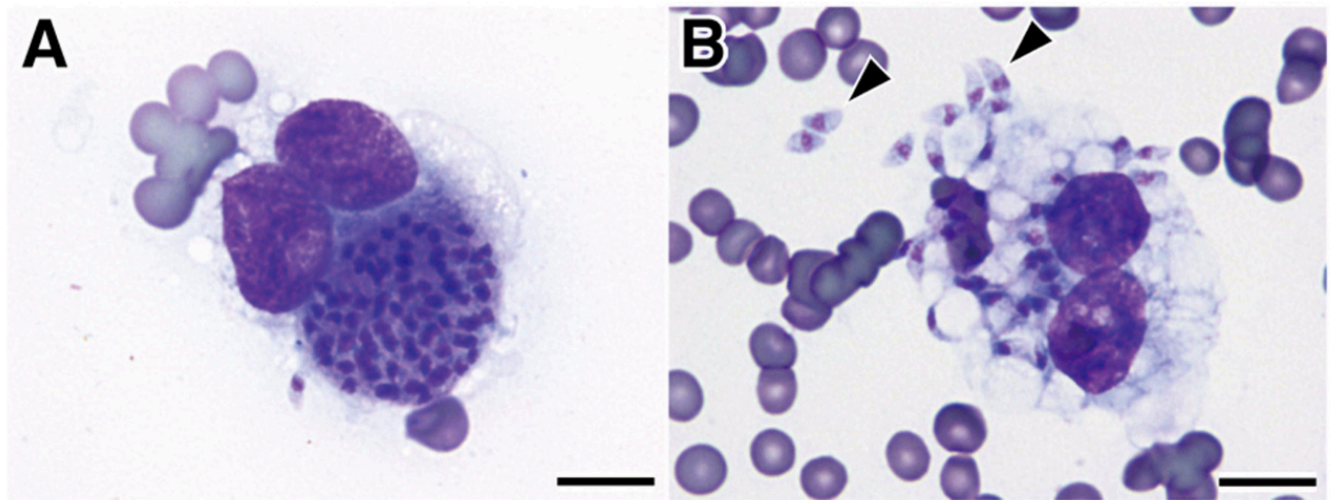
- Protozoaires

Les tachyzoïtes intra ou extra cellulaires de *Toxoplasma gondii* ou de *Neospora caninum* peuvent être observés à l'examen cytologique. L'observation de ces organismes à l'examen cytologique est plus souvent décrite à la suite d'un LBA, bien que la CAF pulmonaire soit également décrite (Hernandez et Poncet, 2012 ; Murakami *et al.*, 2018 ; Raskin et Meyer, 2010).

Le rapport de cas de Murakami *et al.* (2018) a décrit l'identification d'un protozoaire à l'examen cytologique d'une CAF pulmonaire. Il s'agissait d'un chat mâle de 11 ans subissant une chimiothérapie pour un lymphome nasal et dont le scanner mettait en évidence des nodules pulmonaires. Une CAF des nodules pulmonaires a alors été réalisée. L'analyse cytologique, présentée sur la figure 38, a mis évidence une inflammation granulomateuse causée par un protozoaire.

Plus précisément, l'examen cytologique mettait en évidence des pseudo kystes contenant de multiples organismes au sein des macrophages. Ces organismes présentaient une forme allant d'une forme ovale à une forme de croissant avec un noyau localisé en périphérie, au niveau de l'extrémité la plus large (image A, figure 38). Les organismes extracellulaires présentaient une forme de croissant, avec un cytoplasme discrètement basophile et un noyau central. Ces derniers étaient identifiés comme des tachyzoïtes de *Toxoplasma gondii* (image B, figure 38).

Figure 38 : CAF d'un nodule pulmonaire chez un chat mâle de 11 ans. A, kyste contenant des bradyzoïtes de *Toxoplasma gondii* au sein d'un macrophage. B, Protozoaires extracellulaires, ressemblant à *Toxoplasma gondii* sous sa forme tachyzoïte (flèches). Coloration Hemacolor. Trait = 10 µm (d'après Murakami *et al.*, 2018).

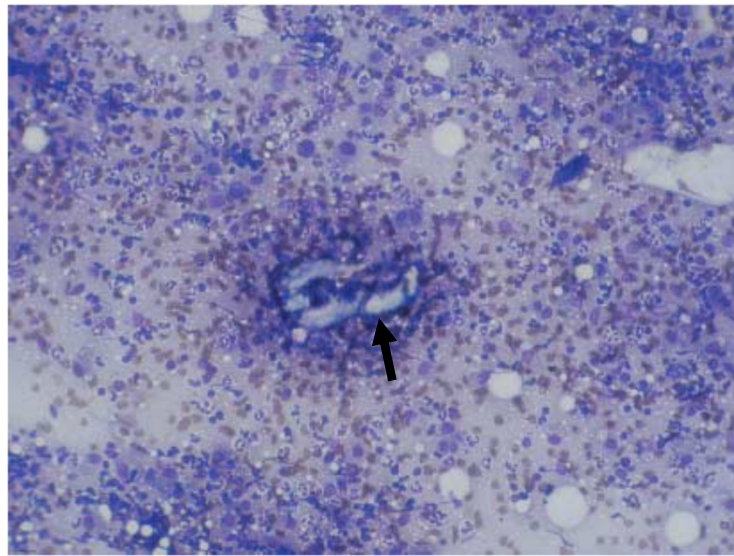


- Helminthes
 - o Angiostrongylose

L'Angiostrongylose est une maladie parasitaire du chien relativement répandue et causée par un vers nématode : *Angiostrongylus vasorum*. Le chien s'infeste en ingérant un hôte intermédiaire (escargots, limaces) ou un hôte paraténique (rongeurs, lézards, grenouilles, serpents, oiseaux). Les adultes vivent dans les artères pulmonaires et peuvent s'étendre jusqu'au ventricule droit. Les œufs éclosent dans les capillaires pulmonaires et les larves L1 migrent dans les alvéoles. Elles remontent ensuite l'arbre respiratoire pour être expectorées, dégluties et éliminées dans les selles (Hernandez et Poncet, 2012).

Le diagnostic cytologique est possible sur le liquide de LBA (Tebb *et al.*, 2007 ; Traversa et Guglielmini, 2008) mais également par une CAF d'une lésion pulmonaire. L'examen cytologique peut alors permettre d'identifier une larve ou un fragment de larve, accompagnée d'une inflammation souvent pyogranulomateuse, comme nous pouvons le voir sur la figure 39 (Hernandez et Poncet, 2012 ; Tebb *et al.*, 2007).

Figure 39 : Examen cytologique d'une CAF pulmonaire chez un Cocker Spaniel de 2 ans présentant une angiostrongylose : larve de nématode (flèche) et infiltration de cellules inflammatoires avec prédominance de neutrophiles. Grossissement x400 (d'après Tebb *et al.*, 2007).



- Aelurostrongylose

L'aelurostrongylose est une maladie de répartition mondiale causée par un vers nématode, *Aerulostrongylus abstrusus*. Ce dernier est un parasite du chat, hôte définitif, qui peut s'infester en ingérant un hôte intermédiaire (escargots, limaces) ou un hôte paraténique (rongeurs, lézards, grenouilles, serpents, oiseaux). Les adultes vivent au niveau des bronchioles terminales et des canaux alvéolaires où ils pondent leurs œufs. Après éclosion, les larves L1 sont expectorées, avalées et éliminées dans les selles (Hernandez et Poncet, 2012).

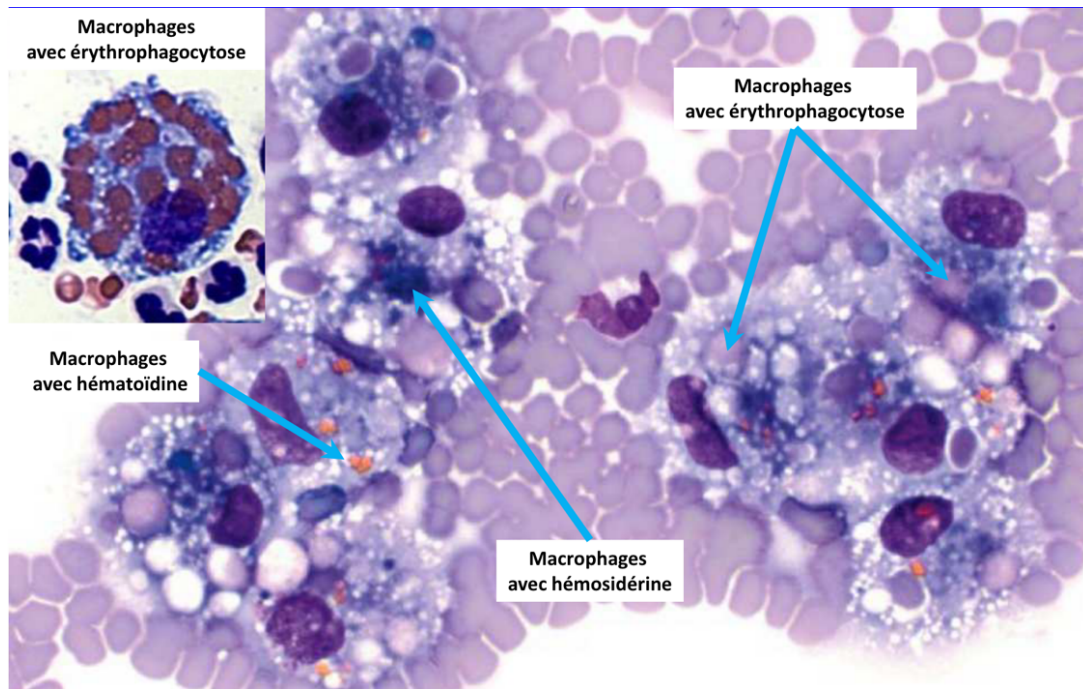
Les larves L1 peuvent être identifiées dans le liquide de LBA ou plus communément dans les selles à l'aide de la méthode de Baermann. La CAF pulmonaire n'a pas été décrite dans la littérature vétérinaire (Hernandez et Poncet, 2012 ; Raskin et Meyer, 2010 ; Traversa et Guglielmini, 2008).

- ii. Causes non infectieuses

- Hémorragie

A l'examen cytologique, des figures d'érythrophagocytose, des pigments d'hémosidérine ou des cristaux d'hématoïdine, que nous pouvons observer sur la figure 40, indiquent une hémorragie pulmonaire pathologique et permettent de la différencier avec certitude d'une hémorragie iatrogène. Cette distinction est particulièrement importante dans le cadre d'une CAF pulmonaire ou médiastinale où les prélèvements sont fréquemment contaminés par du sang (Dunn, 2014 ; Raskin et Meyer, 2010).

Figure 40 : Épanchement hémorragique avec hémossidérine et érythrophagocytose (d'après Reyes-Gomez, 2021a).



- Granulomes éosinophiliques idiopathiques

Chez le chien, la granulomatose éosinophilique pulmonaire est une forme sévère de pneumopathie éosinophilique idiopathique. Elle se manifeste par des nodules ou de volumineuses masses dans le parenchyme pulmonaire, pouvant mimer un processus tumoral (Almendros *et al.*, 2022). Dans leur étude, Fina *et al.* (2014) se sont intéressés aux caractéristiques des images tomodensitométriques des granulomes éosinophiliques idiopathiques chez cinq chiens. Nous retrouvons deux exemples sur les figures 41 et 42, l'un avec des nodules disséminés dans le parenchyme pulmonaire, et le second avec une volumineuse masse dans le lobe caudal droit.

Ces granulomes éosinophiliques idiopathiques peuvent faire l'objet d'une CAF pulmonaire. L'examen cytologique de ces lésions révèle la présence d'éosinophiles, de macrophages, de plasmocytes et de neutrophiles. La plupart des études rapportait une atteinte des lobes pulmonaires caudaux. Historiquement, ces lésions étaient associées à une infestation par des vers (Almendros *et al.*, 2022).

Figure 41 : Multiples nodules disséminés dans le parenchyme pulmonaire chez un chien (flèches) (d'après Fina *et al.*, 2014).

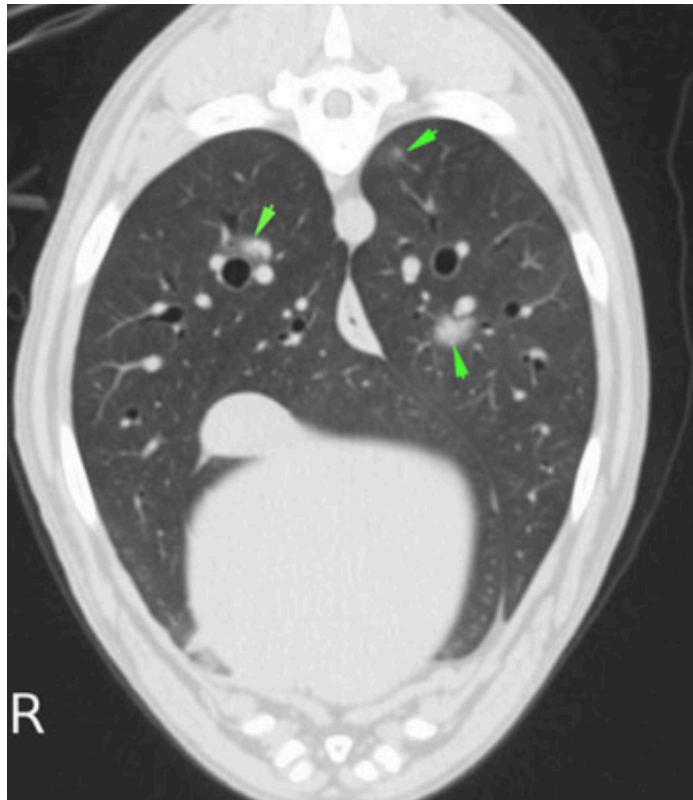
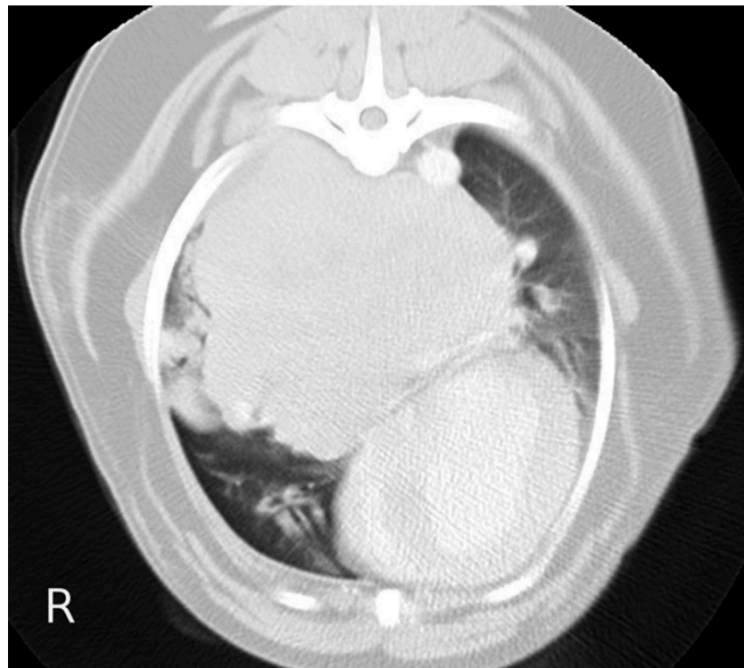


Figure 42 : Volumineux granulome éosinophilique dans le lobe caudal droit chez un chien (d'après Fina *et al.*, 2014).



Dans leur étude, Almendros et *al.* (2022) rapportaient un cas de granulomatose éosinophilique idiopathique. Il s'agissait d'un chien de 7 ans présenté pour toux et anorexie et dont le bilan sanguin révélait une éosinophilie marquée. Les radiographies et l'examen tomodensitométrique thoraciques ont mis en évidence des lésions nodulaires et une large masse dans le lobe crânial gauche, mimant une atteinte néoplasique. Cette masse a fait l'objet d'une CAF et d'une biopsie. La granulomatose éosinophilique idiopathique a été confirmée par l'ensemble des examens : l'analyse cytologique qui est revenue en faveur d'une lésion inflammatoire à dominante éosinophilique, l'analyse histologique, la recherche d'agents pathogènes qui est revenue négative et l'absence de réponse aux traitements antibiotique et anti parasitaire.

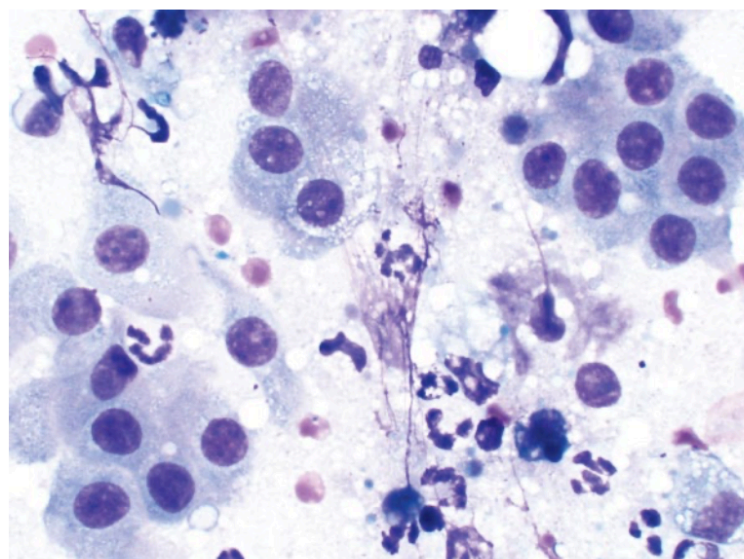
- Nécrose

Du matériel nécrotique peut être prélevé lors de CAF d'une lésion pulmonaire inflammatoire ou néoplasique, et principalement lors de tumeurs malignes, une nécrose étant rarement présente en cas de tumeur bénigne (Raskin et Meyer, 2010).

- Hyperplasie/Dysplasie pulmonaire

Une dysplasie correspond à une perte d'uniformité des cellules et de l'architecture de l'épithélium : les cellules sont hétérogènes et mal organisées. C'est un phénomène réversible qui ne mène pas nécessairement au cancer. Une hyperplasie correspond à une prolifération cellulaire excessive (figure 43). Dans un contexte inflammatoire ou nécrotique, une dysplasie ou une hyperplasie pulmonaire peut apparaître. Une chimiothérapie ainsi qu'une phase précancéreuse peuvent également induire ces changements. A l'examen cytologique, il peut être difficile de distinguer une néoplasie d'une dysplasie, les modifications morphologiques pouvant mimer des critères de malignité (Dunn, 2014 ; Raskin et Meyer, 2010).

Figure 43 : Hyperplasie pulmonaire associée à une réponse inflammatoire chez un chien. Grossissement x 50 (d'après Burton, 2017).



- Métaplasie pulmonaire

Une métaplasie correspond au remplacement de la population cellulaire normale par une population de cellules non néoplasiques. Lors de métaplasie pulmonaire, les cellules épithéliales pulmonaires normalement présentes sont remplacées par des cellules squameuses. Ce phénomène peut se produire en réponse à une inflammation ou une irritation chronique (Dunn, 2014 ; Raskin et Meyer, 2010).

b. Affections tumorales

La CAF est très utilisée pour diagnostiquer les cancers (Wypij, 2011).

Les tumeurs pulmonaires primitives du chien et du chat sont rares et sont généralement malignes. Elles représentent 1 % de tous les cancers diagnostiqués. Il s'agit essentiellement de carcinomes. Les animaux atteints sont souvent âgés : la moyenne d'âge est située entre 10 et 12 ans. Les tumeurs pulmonaires primitives malignes sont volumineuses, infiltrantes et donnent des métastases intrapulmonaires et nodales. Les tumeurs bénignes sont très rares (Baker *et al.*, 2001 ; Fontaine et Reyes-Gomez, 2020 ; Fusellier *et al.*, 2013).

Les métastases pulmonaires sont quant à elles extrêmement fréquentes. Le poumon est le premier site d'implantation de métastases au sein de l'organisme. Elles peuvent disséminer par voie lymphatique, hématogène, aérienne ou encore transpleurale. Ces tumeurs se présentent généralement sous forme de multiples nodules éparpillés dans le poumon (E. Raskin et J.Meyer, 2010 ; Jossier *et al.*, 2013 ; Fontaine et Reyes-Gomez, 2020).

Le tableau 2 ci-dessous recense les affections pulmonaires tumorales du chien et du chat pouvant faire l'objet d'une CAF pulmonaire.

Tableau 2 : Affections pulmonaires tumorales du chien et du chat pouvant faire l'objet d'une CAF pulmonaire (d'après Park et al., 2007 ; Raskin et Meyer, 2010 ; André et al., 2010 ; Seelig et al., 2016 ; Reyes-Gomez, 2020).

Les tumeurs épithéliales		Les tumeurs hématolymphopoiétiques		Les tumeurs mésenchymateuses
Tumeurs bénignes	Adénomes	Proliférations histiocytaires	Sarcome histiocytaire local ou disséminé (histiocytose maligne) (CN)	Sarcomes métastatiques : ostéosarcome, chondrosarcome, hémangiosarcome, fibrosarcome, rhabdomyosarcome
Tumeurs malignes	Adénocarcinome papillaire, Adénocarcinome bronchique, alvéolaire ou broncho-alvéolaire		Syndrome hémophagocytaire (CN)	
			Histiocytose langerhansienne (CT)	
			Histiocytose féline progressive (CT)	
	Carcinomes, Carcinome épidermoïde, Carcinome des glandes bronchiques	Lymphome	Infiltration primitive ou métastatique	
	Métastases : glandes mammaires et endocriniennes, vessie, prostate, peau	Granulomatose lymphoïde (CN)		

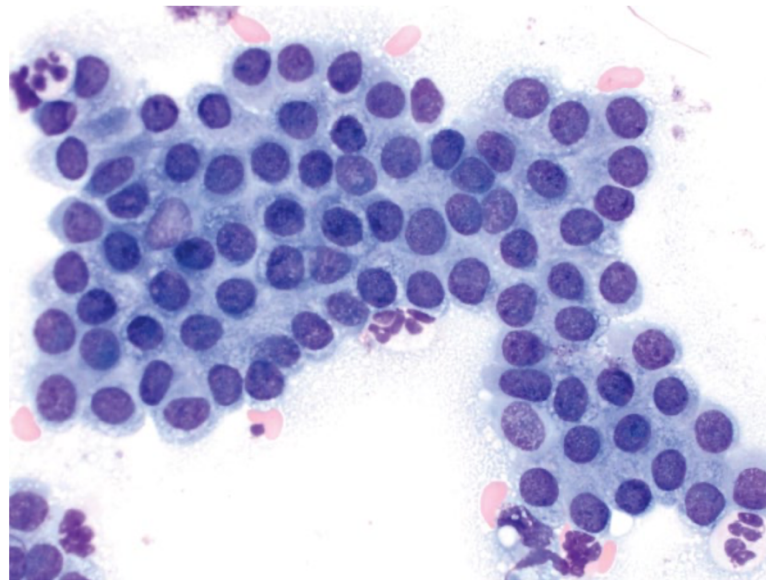
i. Les tumeurs pulmonaires épithéliales

Le carcinome est le cancer le plus diagnostiqué par CAF pulmonaire, qu'il soit primitif ou métastatique. La précision diagnostique est d'ailleurs plus élevée pour ce type de tumeurs, les carcinomes s'exfoliant bien mieux que les sarcomes (Vignoli *et al.*, 2021).

- Les tumeurs pulmonaires primaires

L'examen cytologique ne permet généralement pas de différencier les différents carcinomes pulmonaires (Dunn, 2014). A l'examen cytologique, les carcinomes primitifs du poumon ressemblent aux autres tumeurs épithéliales (figure 44). Une formation acineuse peut cependant indiquer une origine glandulaire suggérant un adénocarcinome. Une inflammation sévère concomitante est fréquente, d'où l'importance de distinguer une tumeur de lésions épithéliales secondaires à l'inflammation (Baker *et al.*, 2001 ; Raskin et Meyer, 2010).

Figure 44 : Carcinome pulmonaire chez un chien. Grossissement x50 (d'après Burton, 2017).



- Les métastases pulmonaires

De nombreux carcinomes métastasent dans le poumon : des carcinomes des glandes mammaires et endocriniennes, de la vessie, de la prostate, de la thyroïde, du pancréas, de la peau ... (Raskin et Meyer, 2010). L'examen cytologique est similaire au carcinome pulmonaire primaire : il est difficile de différencier à l'examen cytologique un carcinome pulmonaire primaire d'une métastase de carcinome (Wypij, 2011).

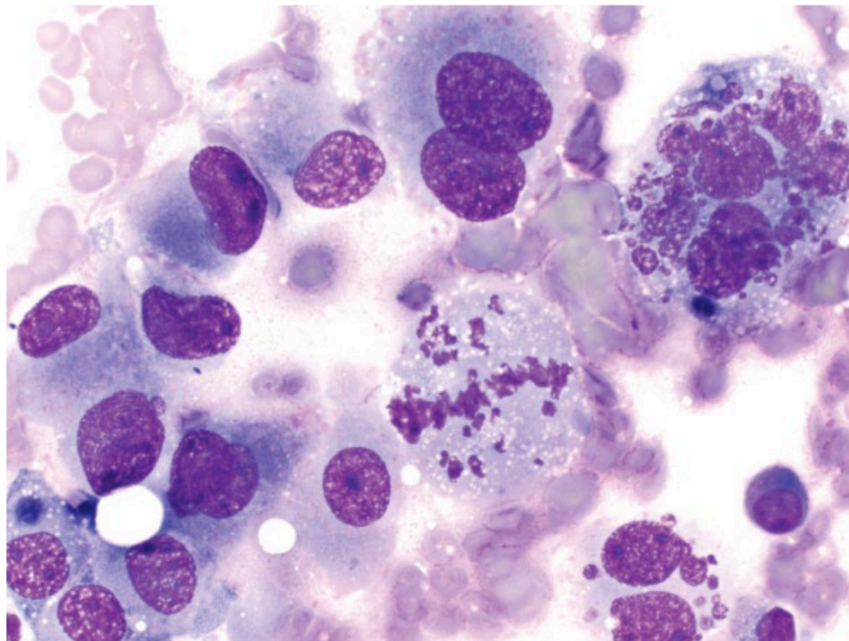
- ii. Les tumeurs pulmonaires hématolymphopoiétiques*

Ces néoplasies peuvent disséminer à travers le parenchyme pulmonaire, elles peuvent être diffuses ou sous forme de nodules. On distingue le sarcome histiocytaire, le lymphome, et la granulomatose lymphomatoïde. Ces tumeurs touchent plus fréquemment le chien que le chat (Park *et al.*, 2007).

- Proliférations histiocytaires

Les poumons sont un des sites d'infiltration primaire des sarcomes histiocytaires chez les chiens et les chats. Le sarcome histiocytaire est une affection à prédisposition raciale importante dans quelques races comme le Bouvier Bernois, le Rottweiler, et les Retrievers. Chez le chien les proliférations histiocytaires sont dues à la prolifération anormale d'histiocytes (macrophages, cellules de Langerhans, cellules dendritiques) (figure 45). Le sarcome histiocytaire localisé ou disséminé (histiocytose maligne) concerne les cellules dendritiques interstitielles (Reyes-Gomez, 2020).

Figure 45 : Sarcome histiocytaire de localisation pulmonaire chez un chien. Grossissement x 50 (d'après Burton, 2017).



Les poumons peuvent également être atteints lors d'histiocytose systémique réactionnelle et lors de syndrome hémophagocytaire. L'histiocytose systémique réactionnelle n'est pas un processus néoplasique mais une dérégulation du système immunitaire. Quant au syndrome hémophagocytaire, il s'agit d'une prolifération tumorale de macrophages dotés d'une forte activité d'érythrophagocytose affectant la rate et la moelle osseuse avec une invasion métastatique précoce vers le foie et les poumons (André *et al.*, 2010 ; Reyes-Gomez, 2020).

Ces cancers sont beaucoup plus rares chez le chat. Deux entités spécifiques au chat sont décrites chez le chat âgé : l'histiocytose langerhansienne pulmonaire féline et l'histiocytose féline progressive. L'histiocytose féline progressive se présente initialement par une lésion tumorale cutanée d'origine histiocytaire (cellules dendritiques) pouvant progresser avec l'apparition de métastases ganglionnaires et viscérales. L'histiocytose langerhansienne est très rare et correspond à une prolifération de cellules de Langerhans. Elle se caractérise par la présence de nombreux nodules disséminés dans les poumons qui ont tendance à fusionner avec le temps (Etienne *et al.*, 2015 ; Reyes-Gomez, 2020).

- Lymphome

Les poumons peuvent être un site de développement primitif d'un lymphome ou subir une infiltration métastatique de lymphomes multicentriques ou extra-nodaux.

Il peut être difficile de distinguer à l'examen cytologique une population réactive de lymphocytes et un lymphome, d'autant plus lorsque les critères de malignité sont discrets. Dans ce cas un immunophénotypage peut s'avérer nécessaire : une population homogène du même

immunophénotype au sein d'un tissu dans lequel la population devrait être hétérogène est en faveur d'un processus néoplasique (Raskin et Meyer, 2010 ; Seelig *et al.*, 2016).

- Granulomatose lymphomatoïde

La granulomatose lymphomatoïde est une maladie lymphoproliférative pulmonaire décrite rarement chez le chien, jeune ou adulte. Elle est caractérisée par de multiples nodules pulmonaires qui s'étendent à un ou plusieurs lobes, avec une prédilection pour les lobes caudaux. Il peut être observé à l'examen cytologique un nombre variable de grandes cellules pléomorphes mononuclées ressemblant à des lymphocytes, des plasmocytes ou des histiocytes (Park *et al.*, 2007 ; Raskin et Meyer, 2010 ; Seelig *et al.*, 2016).

iii. Les tumeurs pulmonaires mésenchymateuses

Les tumeurs pulmonaires mésenchymateuses du chien et du chat sont des sarcomes métastatiques. Les principales tumeurs incluent les ostéosarcomes, les chondrosarcomes, les hémangiosarcomes, les fibrosarcomes, les rhabdomyosarcomes, les rhabdomyomes et les schwannomes (Raskin et Meyer, 2010).

Dans leur étude portant sur 62 chats et chiens, *Vignoli et al.* (2021) ont mis en évidence 53 lésions pulmonaires et médiastinales (35 lésions pulmonaires et 18 lésions médiastinales). Parmi ces lésions la CAF a permis de diagnostiquer 19 carcinomes pulmonaires, 2 tumeurs à cellules rondes pulmonaires, 2 sarcomes, 3 maladies infectieuses/inflammatoires pulmonaires, 9 lymphomes médiastinaux et 2 thymomes.

- Les deux tumeurs à cellules rondes étaient des sarcomes histiocytaires. L'un a été diagnostiqué à l'examen cytologique. Le deuxième a été classé dans les tumeurs à cellules rondes sans plus de précision.
- Les carcinomes n'ont pas été décrits avec plus de précision.
- Les sarcomes n'ont pas été décrits avec plus de précision. L'un des deux était un hémangiosarcome.

C. Examen cytologique d'une CAF médiastinale

Le tableau 3 suivant recense les affections médiastinales tumorales et non tumorales du chien et du chat pouvant faire l'objet d'une CAF médiastinale.

Tableau 3 : Affections tumorales et non tumorales du médiastin chez le chien et le chat pouvant faire l'objet d'une CAF médiastinale (d'après Chetboul et al., 1999 ; Chetboul et al., 1999 ; Baker et al., 2001 ; Zekas et Adams, 2002 ; Raskin et Meyer, 2010 ; Rivière, 2012 ; Reyes-Gomez, 2020 ; Vignoli et al., 2021).

	Affections tumorales		Affections non tumorales
Thymus	Tumeurs primitives	Thymome	Thymite (rare)
		Lymphome thymique	
Nœuds lymphatiques	Origine métastatique	Carcinome	Hyperplasie lymphoïde
		Tumeurs hématopoïétiques : leucémie myéloïde aigüe, histiocytose maligne, mastocytome	Lymphadénite
		Mélanome	
	Tumeur primitive	Lymphome	
Thyroïde / Parathyroïde ectopique		Adénocarcinome thyroïdien ectopique	
Kyste médiastinal			Origines : thymus, parathyroïdes, tractus thyroïdien, plèvre
Masses cardiaques	Tumeurs primitives malignes	Hémangiosarcome	Kyste
		Chémoadénome	Masses d'origine inflammatoire
	Tumeurs primitives bénignes	Mésothéliome, lymphome, fibrosarcome, mélanome, rhabdomyosarcome	
		Tumeurs métastatiques	Myxome, fibrome, rhabdomyome, lipome
Hémangiosarcome, lymphome, carcinomes, sarcomes			
Abcès, hématome, granulome			

Les masses médiastinales crânielles les plus fréquemment retrouvées sont le lymphome et le thymome, le kyste médiastinal idiopathique, la tumeur thyroïdienne ectopique, le chémoadénome et quelques plus rares néoplasies (Ruby *et al.*, 2020 ; Yoon *et al.*, 2004).

a. Organes sains

Les nœuds lymphatiques et le thymus sont les organes les plus communément cytoaspirés dans le médiastin. Leur localisation est illustrée sur la figure 2 (page 17).

i. Thymus

Le thymus est un organe lymphoïde primaire chargé de la multiplication et de la maturation des lymphocytes T. Il est situé dans le médiastin crânial et son involution est normalement progressive au cours des premières années de vie de l'animal. Le thymus est de nature lympho-épithéliale : les cellules lymphoïdes sont soutenues et regroupées en compartiments délimités par des cellules épithéliales (Baker *et al.*, 2001 ; Dunn, 2014 ; Raskin et Meyer, 2010 ; Reyes-Gomez, 2020).

ii. Nœuds lymphatiques

Les nœuds lymphatiques sont des organes lymphoïdes secondaires dont le rôle est de filtrer la lymphe et de jouer un rôle de surveillance immunologique du territoire qu'ils drainent. Ils ont une structure lympho-réticulaire : les compartiments sont délimités par des fibres de réticulines. Ils comportent un cortex et une médullaire. Le cortex renferme les follicules lymphoïdes (zone B) et le paracortex (zone T). Les cordons médullaires sont des zones riches en plasmocytes. (Reyes-Gomez, 2020). Les nœuds lymphatiques renferment également une population de cellules non lymphoïdes (Baker *et al.*, 2001 ; Raskin et Meyer, 2010).

b. Affections des nœuds lymphatiques

i. Affections non tumorales

- Hyperplasie lymphoïde

L'hyperplasie lymphoïde est une modalité réactionnelle en réponse à un processus distant. Ce dernier peut correspondre à une affection isolée de la région drainée par le nœud lymphatique ou à une infection systémique. L'aspect cytologique de l'hyperplasie lymphoïde peut être identique à celui d'un nœud lymphatique normal (Baker *et al.*, 2001 ; Raskin et Meyer, 2010 ; Reyes-Gomez, 2020).

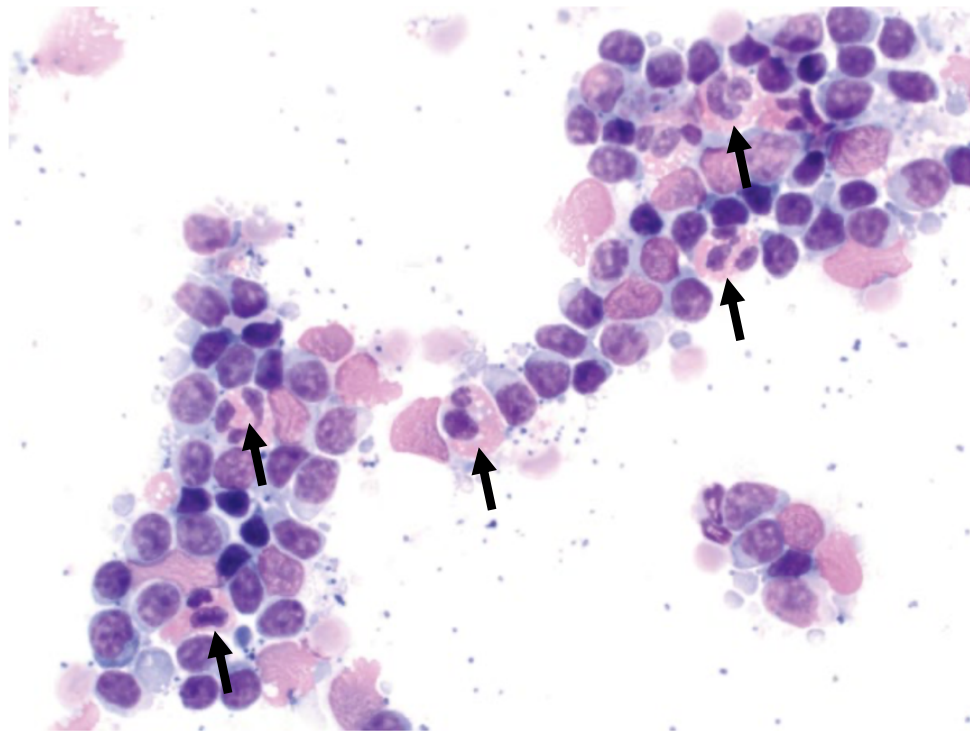
- Lymphadénite

Une lymphadénite correspond à une inflammation des nœuds lymphatiques. Le processus inflammatoire peut être primaire si les nœuds lymphatiques sont directement ciblés ou secondaires par extension d'un foyer inflammatoire sur un site drainé par le nœud lymphatique (Reyes-Gomez, 2020)

La lymphadénite est caractérisée par les types de cellules inflammatoires observées : lymphadénite suppurée, lymphadénite granulomateuse et lymphadénite éosinophile. Une

analyse cytologique de cette dernière est présentée sur la figure 46 (Baker *et al.*, 2001 ; Dunn, 2014 ; Raskin et Meyer, 2010).

Figure 46 : Nœud lymphatique, lymphadénite éosinophilique chez un chien. Les éosinophiles sont pointés par les flèches. Grossissement x 50 (d'après Burton, 2017).



ii. Affections tumorales

- Tumeurs d'origine métastatique

Les tumeurs malignes ont souvent une dissémination hémotogène ou lymphatique. La dissémination lymphatique est plus fréquente lors de carcinomes (figure 47), de mastocytomes (figure 48) et de mélanomes malins (Baker *et al.*, 2001 ; Dunn, 2014).

D'autres tumeurs hématopoïétiques lymphoïdes ou non lymphoïdes telles qu'une leucémie myéloïde aigüe ou une histiocytose maligne peuvent également infiltrer les nœuds lymphatiques (Baker *et al.*, 2001 ; Raskin et Meyer, 2010).

Quant aux mélanomes, ils sont lymphophiles quel que soit le type : les premières métastases sont généralement ganglionnaires. Plus l'invasion est profonde, plus le risque métastatique est élevé (Collège Français des Pathologistes, 2011).

Comparer l'analyse cytologique du nœud lymphatique cytoponctionné aux images cytologiques de la masse primitive peut permettre une identification plus aisée des cellules métastatiques observées dans le nœud lymphatique (Baker *et al.*, 2001).

Figure 47 : Nœud lymphatique, carcinome épidermoïde métastatique chez un chien. Pointes de flèches = cellules tumorales. Flèches = lymphocytes. Grossissement x50 (d'après Burton, 2017).

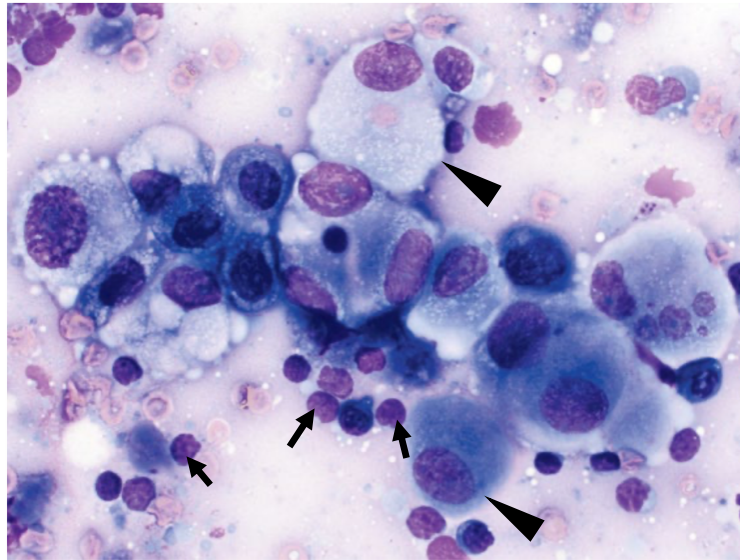
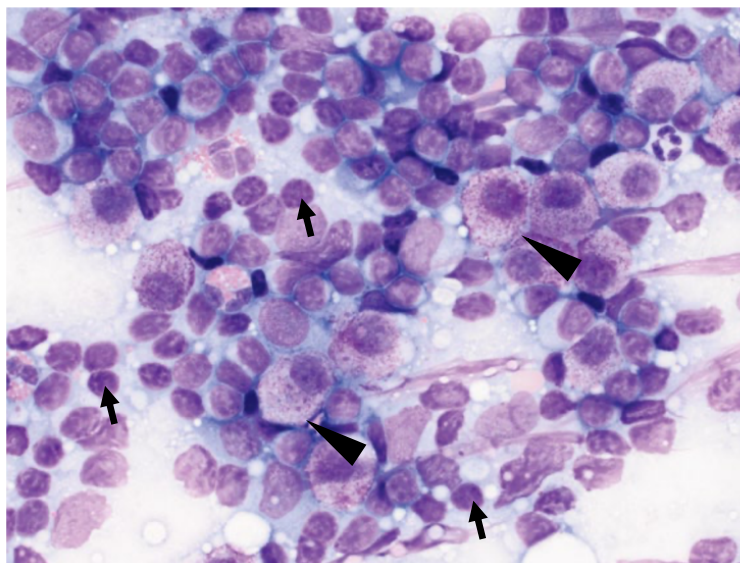


Figure 48 : Nœud lymphatique, mastocytome métastatique chez un chien. Pointes de flèches = cellules tumorales (mastocytes). Flèches = lymphocytes. Grossissement x50 (d'après Burton, 2017).



- Lymphome

Les lymphomes sont des cancers hématopoïétiques dérivés des lymphocytes ou lymphoblastes et impliquant majoritairement le système lymphatique et les organes lymphoïdes dont les nœuds lymphatiques, la rate et le thymus. Le lymphome représente 24 % des cancers chez le chien et un tiers des cancers chez le chat (Benckekroun, 2019 ; Collège Français des Pathologistes, 2011).

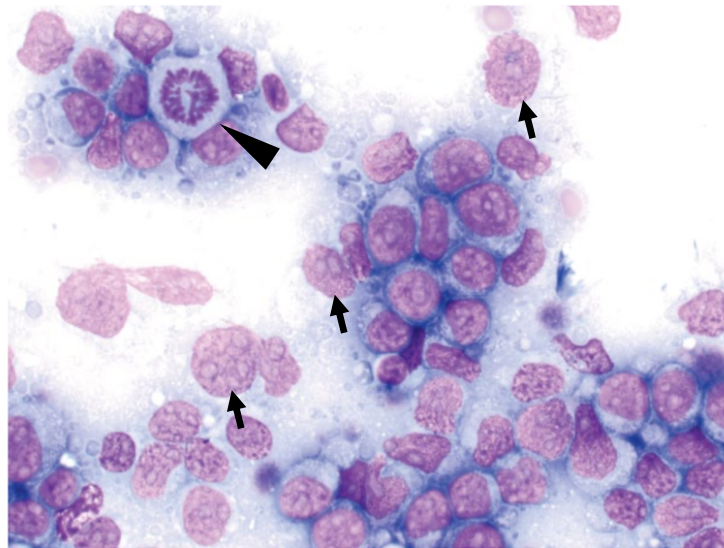
Les lymphomes sont classés selon leur localisation anatomique, leur grade histologique et selon leur immunophénotype (Béguin, 2019a, 2019a, 2019b, 2019a ; Benckekroun, 2019) :

- Classification immunophénotypique : cette classification fait appel à des techniques d'immunomarquage. On distingue les lymphomes à cellules B ou à cellules T. Plus rarement on retrouve des lymphomes mixtes (à cellules B et cellules T) ou des lymphomes « null cell » (absence de cellules B et absence de cellules T).
- Grade : la détermination du grade des lymphomes repose sur le degré de différenciation des lymphocytes tumoraux. Contrairement aux autres tumeurs, le grade du lymphome peut être évalué à l'examen cytologique.
- Stade/sous stade : il varie de I à V et dépend du nombre d'organes infiltrés par le lymphome, il traduit le degré d'avancement du lymphome. Le sous stade a ou b dépend de la présence ou de l'absence de signes cliniques.
- Type de lymphomes : cette classification s'appuie majoritairement sur la ressemblance entre les lymphocytes tumoraux et une population donnée de lymphocytes normaux. Un lymphome centroblastique par exemple est composé de lymphocytes ressemblant à des centroblastes, lymphocytes présents dans les centres germinatifs.
- Classification anatomique : on distingue les formes multicentriques ou nodales (forme la plus fréquente chez le chien), les formes digestives (forme la plus fréquente chez le chat), les formes cutanées, les formes extra-nodales (lymphomes rénaux, oculaires, nasaux), les lymphomes du système nerveux central et enfin les formes médiastinales. La forme médiastinale peut impliquer le nœud lymphatique médiastinal crânial, le nœud lymphatique sternal (chez le chat uniquement) et le thymus. La forme médiastinale représente 5 % des cas de lymphomes chez le chien et 15 à 20 % des cas de lymphomes chez le chat. Elle est souvent de type T chez les deux espèces (Béguin, 2019a, 2019b ; Benckekroun, 2019 ; Reyes-Gomez, 2020).

Dans les stades avancés, une leucémie peut infiltrer les organes lymphoïdes, rendant difficile la distinction entre une leucémie lymphoïde et un lymphome.

Le lymphome est un des rares cancers pour lequel les prélèvements cytologiques peuvent être suffisants afin d'obtenir un diagnostic (figure 49). L'examen cytologique permet d'obtenir un meilleur détail des caractéristiques morphologiques des lymphocytes tumoraux et permet un typage souvent plus facile. Dans le cas où l'examen cytologique ne serait pas conclusif ou si des critères architecturaux sont nécessaires, l'examen histologique est requis (Reyes-Gomez, 2020).

Figure 49 : Nœud lymphatique, lymphome à grandes cellules chez un chien. Pointe de flèche : figure de mitose. Flèches : lymphocytes tumoraux. Grossissement x50 (d'après Burton, 2017).



c. Affections du thymus

i. Affections non tumorales

L'inflammation du thymus (thymite) est une lésion rare. Le thymus est surtout sensible aux affections virales qui se caractérisent par une lymphocytolyse plutôt que par une véritable infiltration inflammatoire du parenchyme thymique (Reyes-Gomez, 2020).

ii. Affections tumorales

Les tumeurs thymiques primitives dérivent soit de la composante lymphoïde (lymphome thymique), soit de la composante épithéliale (thymome) (Reyes-Gomez, 2020).

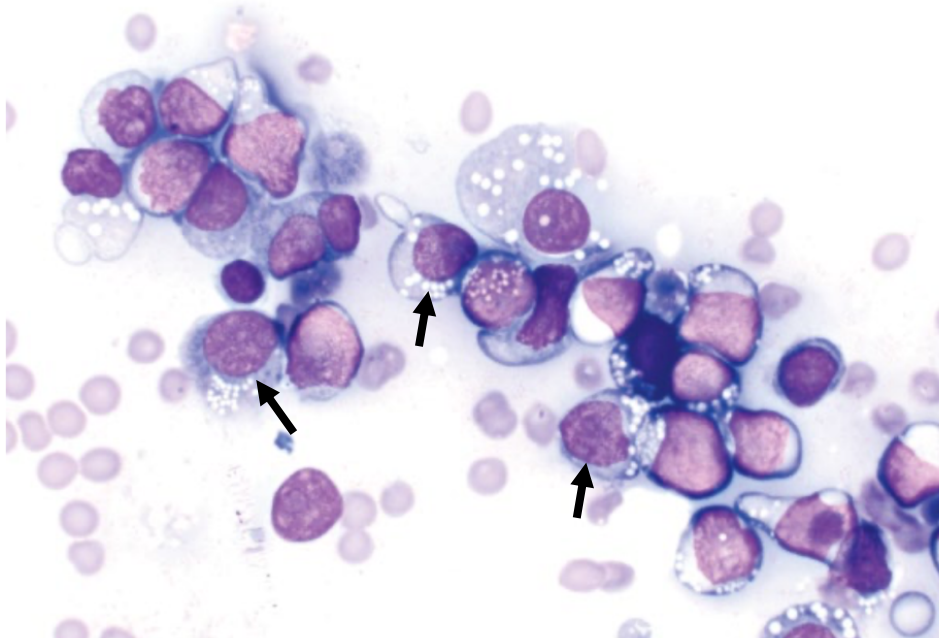
- Lymphome thymique

Il s'agit en majorité de lymphomes T observés chez les jeunes animaux. Le chat présente cependant un éventail d'âges plus large. Il existe chez le chat une association avec le FeLV, principalement chez le jeune chat (moins de trois ans). L'incidence de ces lymphomes a cependant diminué dans cette espèce avec la vaccination, au profit des lymphomes de l'adulte non associés au FeLV (Reyes-Gomez, 2020) . Une analyse cytologique d'un lymphome thymique est présentée sur la figure 50.

Dans l'étude de Day (1997) portant sur 30 chats et 36 chiens présentant une maladie thymique, 19 chats et 12 chiens présentaient un lymphome thymique, soit 47 % de lymphome thymique parmi les maladies thymiques.

En pratique, il peut être difficile de déterminer l'origine du lymphome (thymique ou ganglionnaire) sur une simple CAF d'une masse médiastinale (Rivière, 2012).

Figure 50 : Thymus, lymphome thymique chez un chien. Flèches : lymphocytes tumoraux. Grossissement x50 (d'après Burton, 2017).

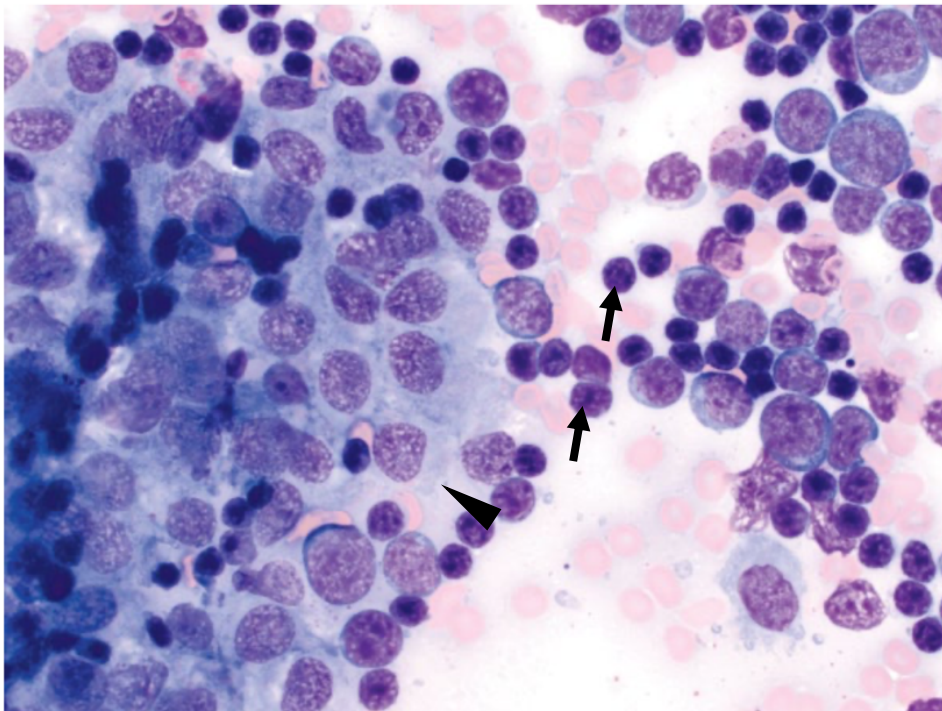


- Thymome

Les thymomes sont des tumeurs malignes mais ils sont d'évolution lente et métastasent rarement. La plupart des thymomes a un pronostic favorable après exérèse. Ils sont principalement observés chez les chiens et les chats âgés.

A l'examen cytologique, les thymomes sont majoritairement constitués de lymphocytes et de cellules thymiques épithéliales (figure 51). Les thymomes sont divisés en trois types lymphoïdes : thymome épithélial, thymome lymphoépithélial (thymome mixte) ou thymome « riche en lymphocytes ». Dans ce dernier cas, les lymphocytes peuvent même être plus nombreux que les cellules épithéliales tumorales ce qui est une source de confusion avec un lymphome à l'examen cytologique d'une CAF. Il faut cependant noter que les thymomes s'observent principalement chez les animaux âgés et qu'ils sont constitués de lymphocytes de petites tailles, tandis que les lymphomes thymiques s'observent généralement chez les jeunes animaux et qu'ils sont constitués de moyens et de grands lymphocytes. De plus, la présence de cellules thymiques épithéliales, de mastocytes voire de mélanocytes est utilisée pour étayer un diagnostic de thymome (Raskin et Meyer, 2010 ; Reyes-Gomez, 2020 ; Wypij, 2011).

Figure 51 : Thymome chez un chien. Cellules thymiques épithéliales (pointe de flèche) accompagnées d'une population mixte de lymphocytes (flèches). Grossissement x50 (d'après Burton, 2017).



Dans l'étude de Vignoli et al. (2021) portant sur 62 chats et chiens, 53 lésions pulmonaires et médiastinales (35 lésions pulmonaires et 18 lésions médiastinales) ont été étudiées. Parmi les 18 lésions médiastinales, la CAF a permis de diagnostiquer neuf lymphomes médiastinaux et deux thymomes.

d. Kystes médiastinaux

Des kystes localisés dans le médiastin crânial ont été rapportés chez le chien, le chat, et l'Homme. Leur origine est diverse et peut être déterminée par une analyse histologique (thymus, parathyroïdes, tractus thyroïdienne, plèvre). Ces kystes sont dans la majorité des cas bénins et de découverte fortuite, lors d'un bilan d'extension le plus souvent (Zekas et Adams, 2002). Dans l'étude de Zekas et Adams (2002) qui porte sur des kystes médiastinaux crâniens chez neuf chats âgés de 11 à 17 ans, huit chats ne présentaient aucun signe clinique compatible avec la présence d'un kyste médiastinal. Chez ces huit chats, le diagnostic a été fait par échographie (structure anéchogène, ovoïde à bilobée à parois minces) et CAF d'un liquide clair et transparent cellulaire à très faiblement cellulaire.

e. Thyroïde/Parathyroïde ectopique

Les thyroïdes ectopiques sont en majorité des carcinomes. Elles sont localisées en région médiastinale crâniale, à la base du cœur ou en position intracardiaque. Elles sont très rares chez le chien. Le diagnostic cytologique est relativement aisé si la qualité du prélèvement le permet (Rivière, 2012).

f. Masses cardiaques

Les masses cardiaques ne sont pas couramment cytoponctionnées en raison des potentielles complications que cet examen peut provoquer telles que des arythmies et des hémorragies. Ces dernières rendent le diagnostic plus difficile.

Les tumeurs cardiaques sont rares chez le chien : elles représentent moins de 1 % des tumeurs recensées. Les plus fréquentes sont l'hémangiosarcome (atrium droit) et le chémodectome (base du cœur) (Chetboul *et al.*, 1999).

L'étude rétrospective de Pedro *et al.* (2016) recense six cas de CAF échoguidées de masses cardiaques chez six chiens. Chaque masse devait répondre à certains critères afin de pouvoir être cytoponctionnée : la masse devait présenter des dimensions raisonnables (la plus petite masse cytoponctionnée mesurait 1,75 x 1,55cm), être immobile afin de permettre une insertion facile de l'aiguille et elle devait être proche de la paroi thoracique. Les chiens étaient positionnés en décubitus latéral droit ou gauche, anesthésiés ou sédatisés et étroitement surveillés durant la procédure (ECG, oxymétrie de pouls et surveillance de la pression artérielle par oscillométrie).

Les six examens cytologiques ont abouti à un diagnostic : deux hémangiosarcomes, deux sarcomes, un chémodectome et un processus inflammatoire (forme atypique de myocardite) ont été mis en évidence. Pour l'un des sarcomes une immunocytochimie était nécessaire afin de différencier la tumeur : il s'agissait d'un hémangiosarcome.

Parmi les six CAF, deux ont généré des complications mineures : un épanchement péricardique léger qui n'a pas entraîné de tamponnade cardiaque et qui s'est résolu spontanément et une extra-systole ventriculaire.

Ces CAF ont été réalisées dans le but d'obtenir un diagnostic plus précis, de préciser le pronostic et de mettre en place une thérapie ciblée. Les cinq chiens présentant une masse tumorale sont décédés ou ont été euthanasiés peu de temps après la CAF, il est donc difficile de se rendre compte de l'utilité de cet examen dans ces cas. Cependant, le diagnostic de myocardite a permis la mise en place d'une thérapie ciblée permettant une résolution complète des signes cliniques (Pedro *et al.*, 2016).

D. Fiabilité du diagnostic

a. Résultats diagnostiques

i. Médecine vétérinaire

Plusieurs études ont cherché à évaluer le pourcentage d'échantillons diagnostiques lors de CAF pulmonaire et/ou médiastinale. L'une d'elles (Zekas *et al.*, 2005), portant sur 20 animaux ayant bénéficié d'une CAF guidée transthoracique par scanner rapportait 13 échantillons diagnostiques, soit 65 % de résultats diagnostiques. Une autre étude (Vignoli, 2010) dans laquelle ont été réalisées 44 CAF pulmonaires guidées par scanner rapportait cette fois-ci 35 cas diagnostiques, soit 80 % de résultats diagnostiques.

Dans l'étude de Vignoli *et al.* (2021) portant sur 62 animaux, l'examen cytologique a été diagnostique dans 43 cas soit dans 69 % des cas, contre 95 % d'examens histologiques diagnostiques (59 cas sur les 62). Ces données prenaient également en compte huit prélèvements de la paroi thoracique et un prélèvement de la plèvre en plus des prélèvements pulmonaires et médiastinaux.

Plus particulièrement :

- Parmi les 18 prélèvements médiastinaux (11 lymphomes, six thymomes, un carcinome thymique), 11 ont été diagnostiqués par la CAF : deux thymomes et neuf lymphomes. Les sept cas restants n'ont pas abouti à un diagnostic à cause de la contamination sanguine liée à la nature de la lésion.
- Les trois lésions infectieuses/inflammatoires pulmonaires ont été identifiées. Cependant ce faible nombre de cas ne permettait pas de déterminer la précision de la CAF pour des maladies non tumorales.
- Parmi les 29 tumeurs épithéliales (28 dans les poumons, une dans le thymus), 19 carcinomes pulmonaires ont été diagnostiqués par CAF. Ce résultat était surprenant d'après les auteurs car les carcinomes s'exfolient bien mieux que les sarcomes : la précision diagnostique aurait dû être supérieure. Ce résultat pourrait être lié à la difficulté du prélèvement qui était assez profond.
- Les deux cas de tumeurs mésoenchymateuses pulmonaires ont été identifiés à la CAF. Parmi les sept sarcomes de la paroi thoracique, six ont été identifiés à la CAF.
- Les deux tumeurs à cellules rondes pulmonaires ont été identifiées à la CAF. L'une d'elle a été classée comme sarcome histiocytaire, l'autre simplement comme tumeur à cellules rondes.

Ainsi, la contamination sanguine a empêché un diagnostic correct par CAF pour les tumeurs du système lymphatique. Concernant le diagnostic des tumeurs mésoenchymateuses, la CAF s'avérait être utile dans cette étude. Cependant, la majorité de ces tumeurs était des tumeurs de la paroi thoracique : seulement deux tumeurs mésoenchymateuses pulmonaires ont été identifiées. Il n'était donc pas possible de déterminer la précision diagnostique de la CAF d'une tumeur

mésenchymateuse pulmonaire. La CAF est généralement utile pour les tumeurs épithéliales, les résultats de l'étude étaient surprenants d'après les auteurs. Concernant les lésions non néoplasiques, il a été rapporté dans la littérature (Zekas *et al.*, 2005) que celles-ci étaient le plus souvent les moins conclusives mais cette précision était difficile à évaluer au vu du faible nombre d'animaux présentant véritablement une lésion non tumorale dans la majorité des études (Vignoli *et al.*, 2021 ; Zekas *et al.*, 2005).

ii. Médecine humaine

Des études similaires ont été réalisées en médecine humaine, notamment l'étude rétrospective de Arslan *et al.* (2002) dont le but était d'évaluer l'efficacité de la CAF transthoracique guidée par scanner dans le diagnostic de lésions pulmonaires et d'étudier les complications associées à cette procédure. Un résultat diagnostique a été obtenu dans 240 cas sur un total de 294 patients soit dans 81,6 % des cas.

Beslic *et al.* (2012) ont cherché à comparer les résultats diagnostiques et les complications d'une CAF et d'une biopsie de lésions pulmonaires guidées par scanner. Les résultats étaient à nouveau cohérents avec la précédente étude : 117 analyses cytologiques étaient diagnostiques sur un total de 147 patients, soit 79,6 % de résultats cytologiques diagnostiques, contre 92 analyses histologiques diagnostiques sur un total de 95 patients, soit 97 % de résultats histologiques diagnostiques.

Arslan *et al.* (2002) ont distingué dans leur étude les lésions malignes des lésions bénignes :

- Sur 259 lésions malignes, 228 diagnostics ont été établis (88,0 %)
- Sur 35 lésions bénignes, 12 diagnostics ont été établis (34 %)

Ces résultats étaient en accord avec de nombreuses autres études en médecine humaine (Arslan *et al.*, 2002 ; Boisselle *et al.*, 1997 ; Layfield *et al.*, 1996 ; Staroselsky *et al.*, 1998 ; vanSonnenberg *et al.*, 1988) qui ont rapporté des sensibilités pour le diagnostic de maladies pulmonaires tumorales à la CAF transthoracique allant de 80 à 97 %. Quant aux lésions pulmonaires bénignes, la sensibilité variait généralement de 20 à 31 %. Il a été également rapporté en médecine vétérinaire que les lésions non tumorales étaient généralement les moins conclusives (Zekas *et al.*, 2005).

Miller *et al.* (2010) se sont intéressés de plus près aux lésions infectieuses en cherchant à déterminer la sensibilité et la spécificité d'une analyse cytologique d'une CAF de nodules pulmonaires chez des patients présentant une infection pulmonaire, en se basant sur une culture microbienne comme examen de référence. Sur un total de 820 CAF pulmonaires, 80 prélèvements ont été envoyés pour une culture. Sept cultures ont été rejetées de l'étude suite à une contamination de la culture. Le résultat d'une analyse cytologique a été classé dans les infections lorsque des cellules inflammatoires, des débris nécrotiques ou des microorganismes ont été observés :

- Sur 48 examens cytologiques positifs (lésions infectieuses), seules 16 cultures étaient positives.
- Sur 25 examens cytologiques négatifs (lésions non infectieuses), 24 cultures étaient négatives.

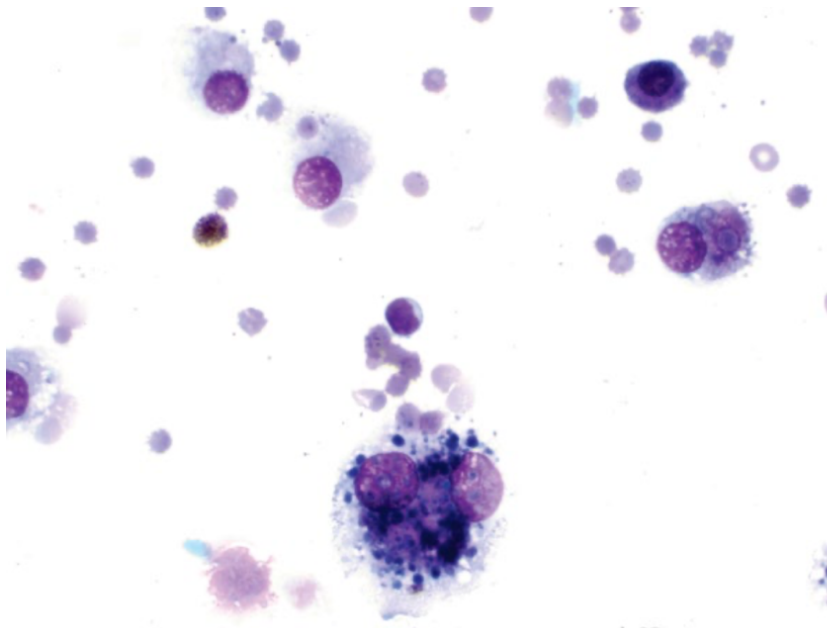
D'après cette étude (Miller *et al.*, 2010), en utilisant la culture comme examen de référence, la sensibilité et la spécificité d'une analyse cytologique sur lésion pulmonaire infectieuse étaient respectivement de 94 et 43 % avec des valeurs prédictives positive et négative respectivement de 33 et 96 %. Ainsi, seule l'absence d'élément en faveur d'une infection à l'examen cytologique semblait intéressante dans le but d'exclure une infection pulmonaire. L'observation d'éléments suggérant une infection (cellules inflammatoires, débris nécrotiques) n'était à priori pas spécifique d'une lésion pulmonaire infectieuse.

b. Causes de prélèvements non contributifs

La contamination sanguine du prélèvement est souvent une cause de non diagnostic. Afin de limiter au maximum l'hémodilution du prélèvement, il est nécessaire d'utiliser une aiguille fine ou de maintenir une plus faible pression dans la seringue face à une lésion vascularisée (Baker *et al.*, 2001). De plus, les mouvements de va-et-vient sont primordiaux lors du prélèvement afin de limiter la contamination sanguine. Le prélèvement peut également être insuffisant. Dans l'étude de Vignoli *et al.* (2021) portant sur 62 animaux, sur les 19 cas non diagnostiques, 18 étaient liés à une contamination sanguine ou un prélèvement insuffisant.

Une contamination sanguine liée au prélèvement doit cependant être distinguée d'une hémorragie dite pathologique. A l'examen cytologique une contamination sanguine est associée à la présence de nombreux érythrocytes et plaquettes. Une hémorragie est associée à la présence de macrophages contenant des érythrocytes phagocytés (érythrophagocytose) ou de l'hémossidérine, pigment qui dérive de l'hémoglobine (figure 52).

Figure 52 : Lavage bronchoalvéolaire, hémorragie chez un chien. Figure d'érythrophagocytose et pigments d'hémossidérine. Grossissement x50 (d'après Burton, 2017).



Des erreurs de prélèvement avec une aiguille mal positionnée conduisent également à un diagnostic erroné : du tissu sain peut être prélevé voire même un tissu d'un autre organe. Le tissu hépatique est celui le plus souvent aspiré par erreur. Ces erreurs sont principalement retrouvées lors d'une CAF réalisée à l'aveugle (Baker *et al.*, 2001).

Il a également été décrit dans la littérature qu'une torsion pulmonaire pouvait être responsable d'un résultat erroné, de par la nécrose sévère et la prolifération fibroblastique (Baker *et al.*, 2001). En effet, la prolifération inflammatoire marquée, fibroblastique et mésothéliale observée lors de torsion d'un lobe pulmonaire peut facilement être confondue avec une tumeur.

Dans des études en médecine humaine, la nécrose était également rapportée comme étant responsable de prélèvements non contributifs (Arslan *et al.*, 2002 ; Beslic *et al.*, 2012). Dans leur étude, Arslan *et al.* (2002) rapportaient que les faux négatifs étaient généralement dus à une nécrose tumorale étendue, à un prélèvement inapproprié ou à un échantillon inadéquat.

Deuxième partie : étude expérimentale

1. Introduction

La réalisation d'une CAF médiastinale ou pulmonaire débute par la réalisation d'un examen d'imagerie : un examen radiographique, échographique ou tomodensitométrique. Une fois la lésion mise en évidence, elle peut être cytoponctionnée, guidée par un examen échographique ou tomodensitométrique. La CAF thoracique est principalement utilisée pour diagnostiquer les lésions de nature tumorale, bien que des lésions inflammatoires ou infectieuses puissent également être diagnostiquées par cette technique. Cet examen peut mener à une analyse cytologique, bactériologique, PCR ou immunocytochimique. Les complications, incluant majoritairement le pneumothorax et l'hémorragie pulmonaire, sont rares et sans conséquence clinique dans la majorité des cas, contrairement à la réalisation d'une biopsie. L'essaimage de cellules tumorales est anecdotique. Les lésions diagnostiquées par CAF thoracique sont de nature très diverse. Elles regroupent des lésions tumorales, infectieuses/inflammatoires ainsi que des lésions non tumorales et non inflammatoires. Bien que moins fiable que l'examen histologique, la CAF reste un examen fiable dans le diagnostic de lésions thoraciques, principalement quand ces lésions sont de nature tumorale. Un prélèvement insuffisant, une contamination sanguine, une nécrose ou le prélèvement d'un autre tissu peuvent être responsables de l'obtention d'un prélèvement non contributif.

Les CAF pulmonaires et médiastinales sont peu décrites dans la littérature vétérinaire : les études sont peu nombreuses et les animaux recrutés sont en faible nombre. Ainsi, l'objectif de ce travail était de montrer l'utilité et l'intérêt d'une CAF pulmonaire et médiastinale dans le diagnostic des maladies intrathoraciques du chien et chat, en recrutant tous les carnivores domestiques ayant fait l'objet d'une CAF thoracique au CHUVA de 2009 à février 2023. Il semblerait que la CAF thoracique soit examen relativement sensible dans le diagnostic des maladies intrathoraciques du chien et du chat, notamment pour des lésions de nature tumorale avec une prédominance de carcinomes, de lymphomes et de thymomes et associée à un faible taux de complications.

2. Matériels et méthodes

A. Recrutement et collecte des données

Cette étude portait sur 156 chiens et chats, en particulier 85 chats et 71 chiens chez lesquels une ou plusieurs CAF pulmonaires et/ou médiastinales ont été réalisées entre 2009 et février 2023 au CHUVA.

Pour chacun des 156 chiens et chats ont été archivées et étudiées diverses informations :

- Identification du patient, anamnèse, examen clinique d'admission
- Résultats des examens d'imagerie du thorax : examens échographique, radiographique et tomodensitométrique
- Description et localisation de la lésion à cytoponctionner

- Suspicion étiologique et lésionnelle à l'issue des examens d'imagerie
- Analyses sanguines réalisées avant la procédure : bilan préanesthésique, temps de coagulation
- Éventuelles mesures préventives réalisées avant la procédure, comme par exemple une injection d'anti-fibrinolytique avant une CAF de certaines lésions pulmonaires
- Méthode pour la réalisation de la CAF : sédation, type d'aiguille utilisée
- Nombre de lames envoyées au laboratoire. Un test de Student a été réalisé pour cette étude.
- Analyses envoyées à la suite de cette cytoponction : analyse cytologique, analyse bactériologique, PCR, immunocytochimique
- Résultats des analyses envoyées, en particulier les résultats de l'analyse cytologique. Aucune analyse statistique n'a été réalisée, les résultats ont été présentés sous la forme d'une observation descriptive
- Éventuelles complications mises en évidence à la suite de la procédure
- Résultats d'autres examens complémentaires pouvant nous aider à conforter le résultat des analyses cytologiques : examens cytologiques et/ou bactériologiques sur LBA ou sur liquide d'épanchement thoracique, examen histologique, autopsie, PCR, coproscopie...
- Suivi des animaux et réponse aux traitements si disponibles

Aucun critère d'exclusion n'a été instauré : tous les chiens et chats ayant bénéficié d'une CAF pulmonaire ou médiastinale ont été recrutés dans cette étude.

B. Méthode pour la réalisation d'une CAF thoracique

La méthode pour la réalisation d'une CAF thoracique était similaire à celle décrite dans la littérature vétérinaire. Une sédation a systématiquement été réalisée, et parfois une anesthésie générale, notamment lorsqu'un examen tomodensitométrique était réalisé avant la ponction.

Une légère tonte était parfois effectuée au niveau de la zone de prélèvement et une désinfection avec une compresse alcoolisée était réalisée. Quant au matériel, des aiguilles bleues (23 G) ou noires (22 G) et des seringues de 2,5 ou 5 ml préalablement remplies d'air ont été utilisées. La seringue était montée d'une aiguille puis introduite directement dans la lésion, guidée par les images échographiques. Le prélèvement par « carottage » était le plus souvent privilégié, notamment en cas de vascularisation importante. Avec cette méthode, une fois que l'aiguille était visualisée dans la lésion, plusieurs mouvements de va-et-vient rapides étaient réalisés dans plusieurs directions sans faire ressortir l'aiguille. Un autre type de prélèvement moins privilégié était le prélèvement par aspiration. Il consistait à exercer une aspiration une fois l'aiguille placée dans la lésion d'intérêt. Il peut être utilisé en cas de consistance liquidienne ou en cas de lésions de petite taille. Avant de retirer la seringue, l'aspiration était arrêtée (Canonne-Guibert, 2018).

Une fois le prélèvement effectué, la seringue était démontée de son aiguille, remplie d'air supplémentaire, puis reconnectée à l'aiguille. Le matériel pouvait ensuite être déposé le plus rapidement possible sur une lame identifiée puis être étalé rapidement. La technique d'étalement du frottis sanguin (figure 19, page 36) et la technique d'étalement « squash » (figure 20, page 36), qui ont été décrites précédemment, pouvaient être utilisées. Les lames obtenues étaient ensuite séchées à l'air libre ou à l'aide d'un sèche-cheveux puis étaient envoyées au laboratoire (Canonne-Guibert, 2018).

3. Résultats

A. Les animaux inclus dans l'étude

Un total de 156 chiens et chats a été recruté, dont 71 chiens et 85 chats.

Parmi les 71 chiens 33 races différentes étaient retrouvées : American Staffordshire Terrier, Beagle, Bearded Collie, Berger Australien, Berger Belge Malinois, Berger Blanc Suisse, Bichon Frisé, Border Collie, Bouledogue Français, Bouvier Bernois, Boxer, Braque de Weimar, Bull Terrier, Cairn Terrier, Cane Corso, Carlin, Chihuahua, Cocker Anglais, Coton de Tuléar, Dogue Argentin, Dogue de Bordeaux, Fox Terrier, Golden Retriever, Jack Russel Terrier, Labrador, Lévrier Afghan, Rottweiler, Setter Anglais, Shi-Tzu, Spitz, Springer Spaniel, Welsh Terrier, Yorkshire.

Parmi les 85 chats, 12 races différentes étaient retrouvées : Abyssin, Angora, British Shorthair, Européen, Maine Coon, Norvégien, Persan, Ragdoll, Sacré de Birmanie, Savannah, Siamois, Somali.

Les chats étaient âgés de six mois à 18 ans. Les chiens étaient âgés de 11 mois à 16 ans.

Parmi ces 156 chiens et chats, une CAF pulmonaire et une CAF médiastinale ont été simultanément réalisées chez 4 animaux, ce qui amenait à un total de 160 lésions pulmonaires et médiastinales différentes.

Parmi ces 156 chiens et chats, plusieurs CAF d'une même lésion ont parfois été séquentiellement effectuées. Au total, 180 CAF pulmonaires et médiastinales ont été réalisées.

B. Examens d'imagerie

a. Indications des examens d'imagerie

Chez les 156 chiens et chats inclus dans l'étude, les examens d'imagerie tels que la radiographie thoracique, l'examen tomodensitométrique thoracique ou l'échographie thoracique ont été motivés par diverses raisons. Ces dernières sont regroupées dans le tableau 4 suivant.

Tableau 4 : Indications des examens d'imagerie parmi les 156 chiens et chats recrutés.

Indications des examens d'imagerie	Nombre d'animaux	Anomalies relevées	
Difficultés respiratoires rapportées par les propriétaires	103 (66,0 %)	Toux, jetage séreux, muqueux, purulent ou muco-purulent, éternuement, intolérance à l'effort, augmentation de la fréquence respiratoire, halètement, orthopnée, cyanose des muqueuses, respiration gueule ouverte, ronflements	
Anomalies à l'examen clinique de l'appareil respiratoire		Examen clinique à distance	Cornage, stertor, épistaxis, tirage nasal, toux, éternuements, reverse sneezing, tirage costal, discordance, tachypnée, polypnée, dyspnée inspiratoire, expiratoire ou restrictive, cyanose des muqueuses
		Auscultation pulmonaire	Augmentation des bruits respiratoires (inspiratoires et/ou expiratoires), assourdissement des bruits respiratoires, râles inspiratoires et/ou expiratoires, crépitements, sifflements
		Auscultation de la trachée	Râles, sifflements, bruits trachéaux augmentés, réflexe trachéal positif
Animal référé pour l'exploration d'une masse pulmonaire ou médiastinale	30 (19,2 %)		
Bilan d'extension	16 (10,3 %)		
Découverte fortuite	2 (1,3 %)		
Autres	5 (3,2 %)	Bilan de santé très large, exploration de saignements cérébraux (probable suspicion d'angiostromylose)	
Total	156		

b. Examens d'imagerie réalisés

Les CAF pulmonaires et médiastinales réalisées étant échoguidées, une échographie thoracique a systématiquement été réalisée.

Concernant les examens radiographiques et tomodensitométriques réalisés chez les 156 chiens et chats, l'un des deux ou les deux examens ont systématiquement été réalisés :

- Examen radiographique thoracique : 82 animaux (52,6 %)
- Examen tomodensitométrique thoracique : 29 animaux (18,6 %)
- Examens radiographique et tomodensitométrique thoraciques : 45 animaux (28,8 %)

Chez certains animaux, les radiographies thoraciques ont été transmises par le vétérinaire traitant. Dans ce cas, elles n'ont pas été réalisées à nouveau et n'étaient pas disponibles lors de notre collection de données.

c. Lésions décrites

i. Lésions pulmonaires

Parmi les 160 lésions pulmonaires et médiastinales décrites aux examens d'imagerie et qui ont été cytoponctionnées, 117 lésions pulmonaires et 43 lésions médiastinales ont été retrouvées.

Parmi les 117 lésions pulmonaires cytoponctionnées, ont été décrits :

- Masse(s), nodule(s) : 80 lésions (68,3 %). Les figures 53 et 54 illustrent des exemples de masse pulmonaire bien délimitée.
- Lésions diffuses, généralisées, multifocales : 35 lésions (30,0 %). Une lésion d'opacité alvéolaire multifocale est illustrée sur les images radiographiques de la figure 55.
- Masses(s)/nodule(s) et lésion diffuse : 2 lésions (1,7 %).

Figure 53 : Radiographies thoraciques chez un chien Golden Retriever mâle castré de 11 ans : masse pulmonaire sphérique (flèche) homogène de 7cm de diamètre dans le lobe moyen droit en regard de la 6^{ème} côte. A, vue de profil gauche. B, vue de face (d'après imagerie médicale, CHUVA, ENVA).

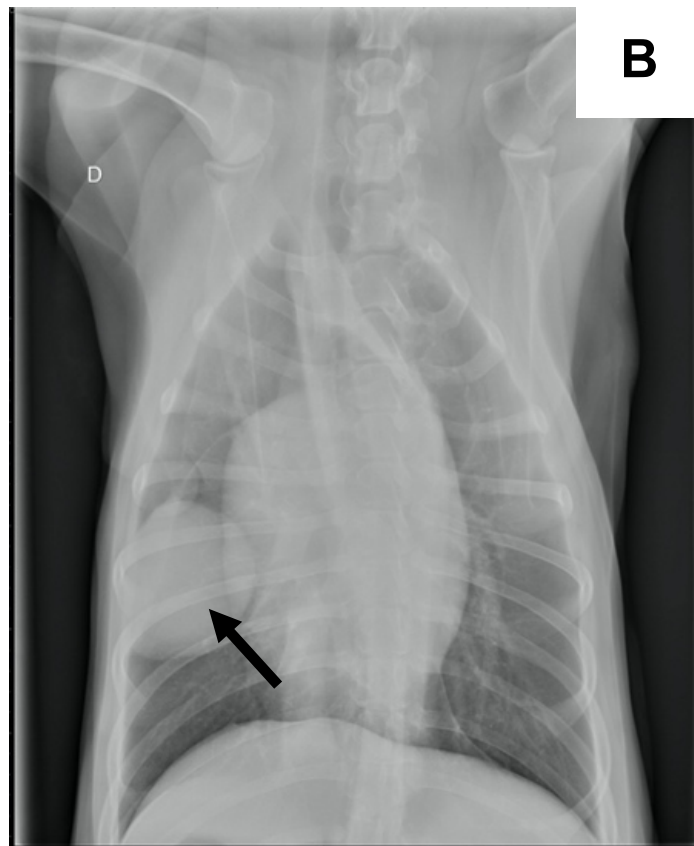
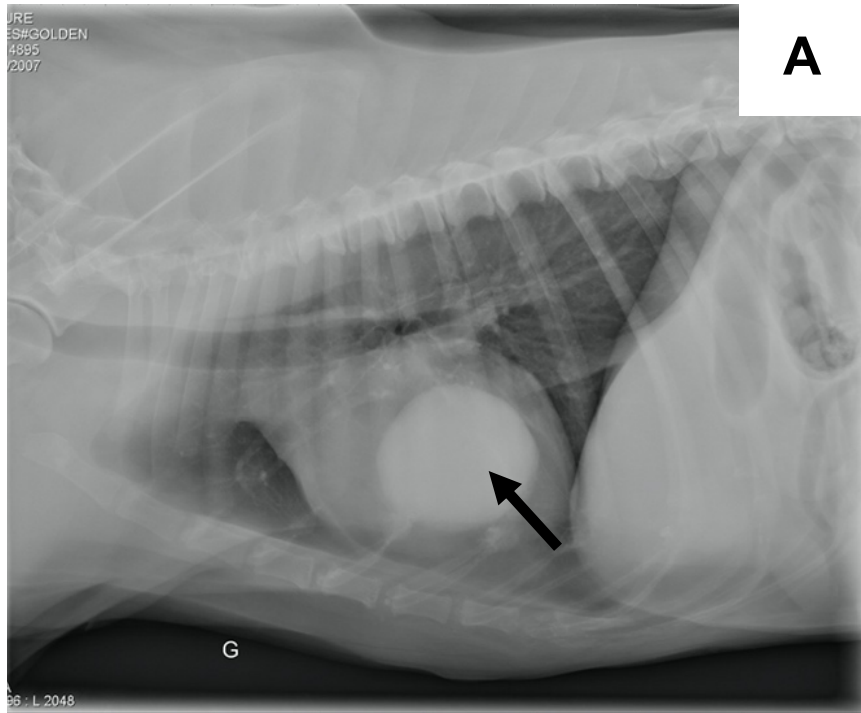


Figure 54 : Scanner thoracique chez un chien femelle Shi Tzu de 12 ans : volumineuse masse tissulaire autour de la bronche lobaire caudale droite de 5,8 cm de longueur sur 4,3 cm de diamètre, délimitée par les pointes de flèche sur la photo A. A, coupe longitudinale. B, coupe transversale (d'après Imagerie médicale, CHUVA, ENVA).

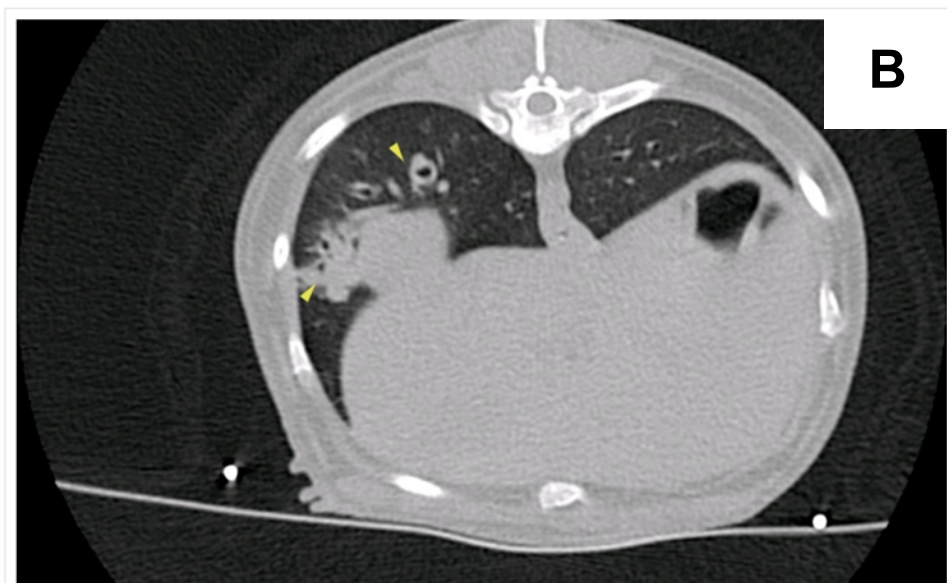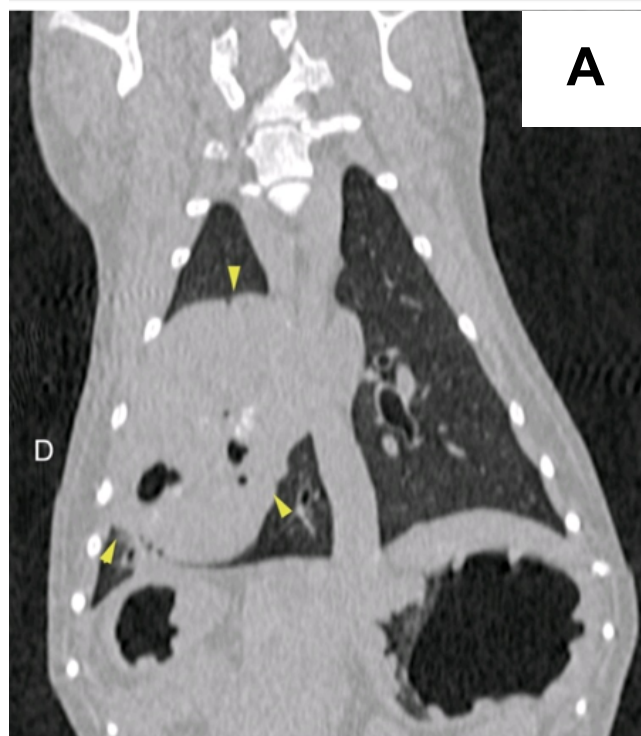
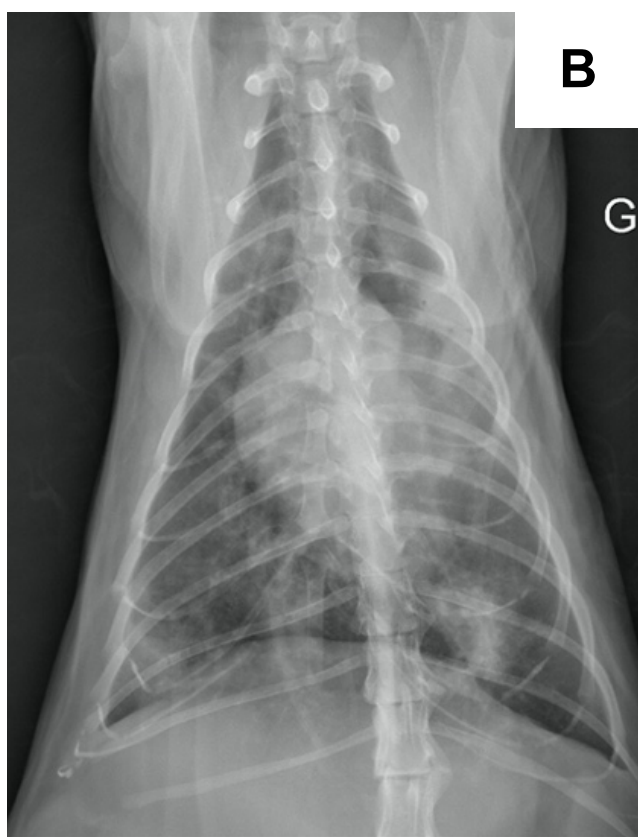
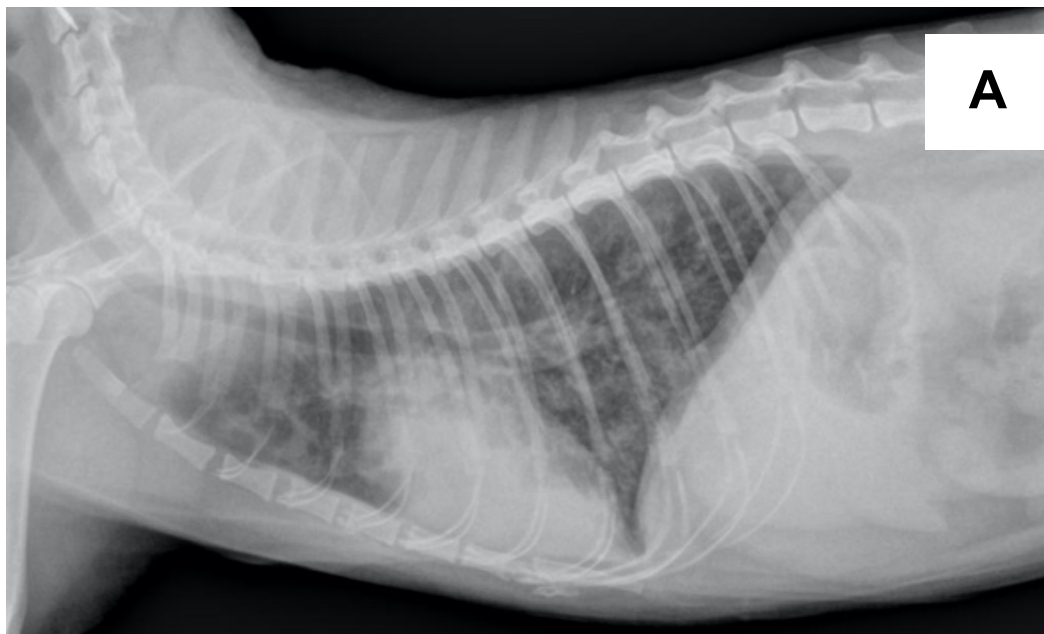


Figure 55 : Radiographies thoraciques chez un chat européen mâle castré de 13 ans : opacité alvéolaire multifocale compatible avec une pneumonie (bactérienne, parasitaire ou infiltrative en premier lieu). A, vue de profil. B, vue de face (d'après Imagerie Médicale, CHUVA, ENVA).



ii. Lésions médiastinales

Concernant les lésions médiastinales, 43 ont été cytoponctionnées. Ces lésions ont été caractérisées de masse médiastinale aux examens d'imagerie. Pour la plupart de ces lésions aucune précision de la structure médiastinale concernée n'a été apportée. Cependant, les examens d'imagerie décrivaient parfois une adénomégalie sternale, un thymus volumineux ou un kyste médiastinal.

Pour chacune de ces 43 lésions médiastinales, le médiastin crânial était concerné. Une lésion seulement concernait à la fois le médiastin crânial et le médiastin moyen, plus précisément au niveau de la bifurcation trachéo-bronchique.

Les clichés des radiographies et du scanner des figures 56 et 57 mettent en évidence la présence d'une masse médiastinale crâniale.

Figure 56 : Radiographies thoraciques chez un chien labrador mâle castré de 11 ans : masse médiastinale (flèches) homogène et bien délimitée de 12 x 9 cm dans le médiastin crânial. A, vue de profil. B, vue de face (d'après Imagerie Médicale, CHUVA, ENVA).

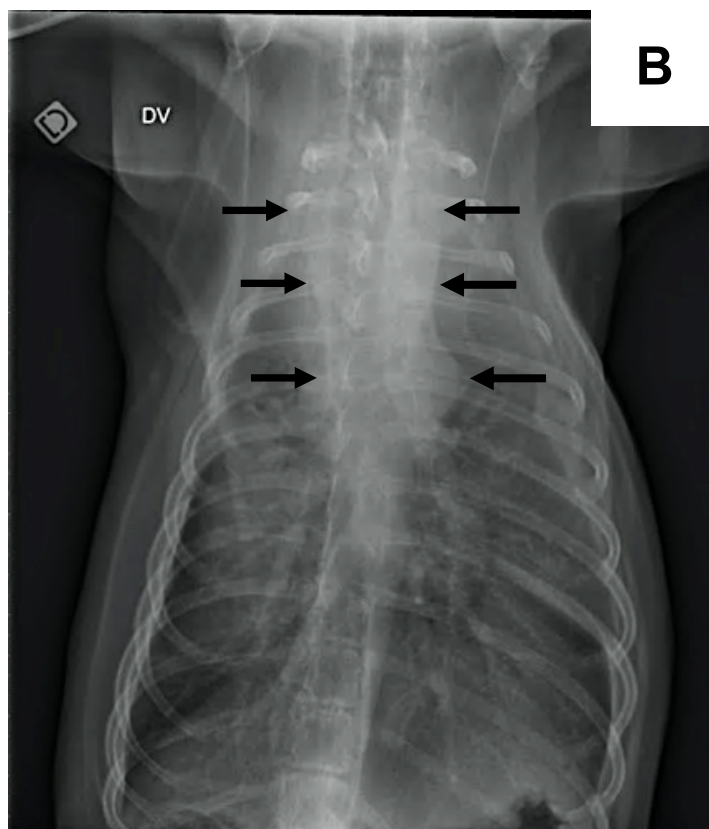
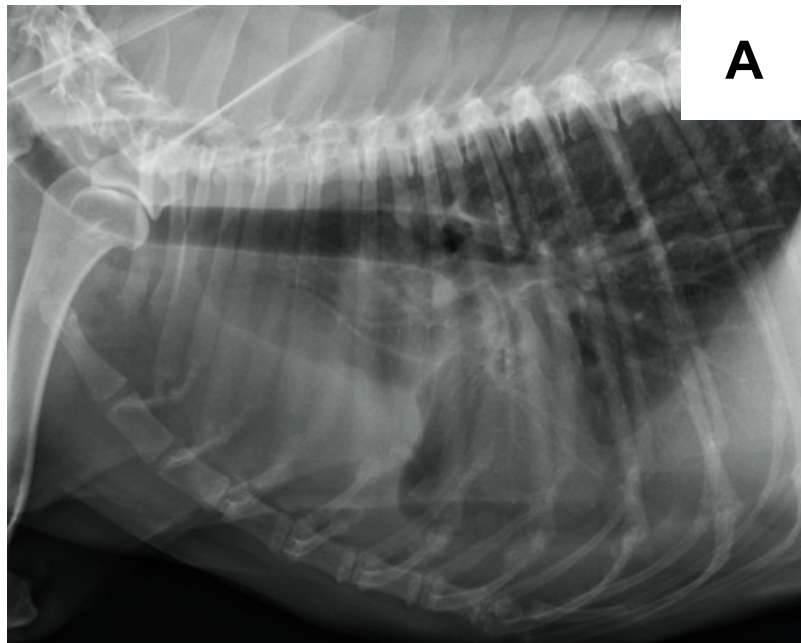
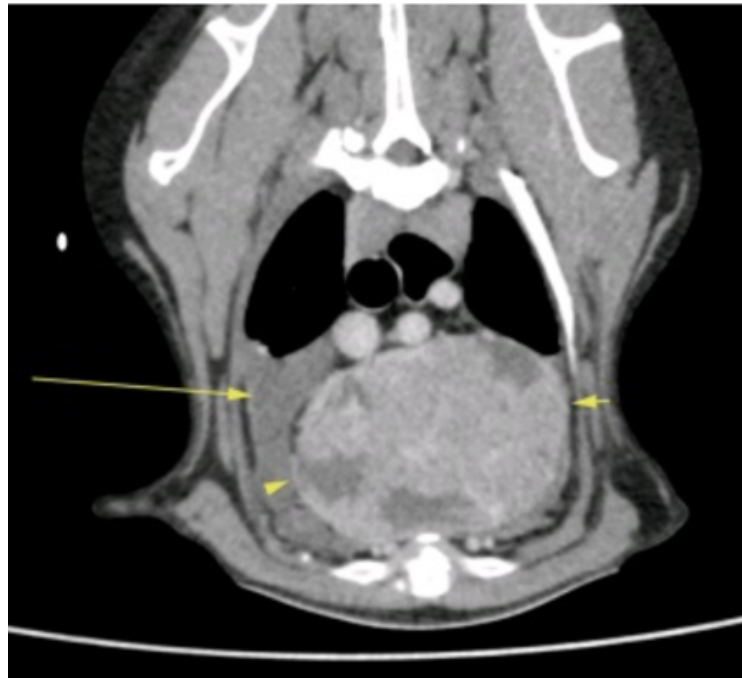
Figure 57 : Scanner thoracique chez un chien labrador mâle castré de 11 ans (même individu que les radiographiques thoraciques de la figure 56) : épanchement pleural (longue flèche) et volumineuse masse médiastinale crâniale ventrale de 6,6 cm de diamètre et 8,6 cm de longueur (flèches). Coupe axiale après injection de produit de contraste iodé par voie veineuse (d'après Imagerie Médicale, CHUVA, ENVA).



d. Suspensions lésionnelles émises

Dans cette partie ont été étudiées les suspicions émises par les examens radiographiques et tomodensitométriques thoraciques qui ont motivé la réalisation d'une CAF.

Plusieurs hypothèses diagnostiques étaient souvent émises par les examens d'imagerie. Une seule hypothèse a été sélectionnée lorsqu'elle était identifiée comme l'hypothèse principale.

Les tableaux 5 et 6 suivants présentent les suspicions lésionnelles émises par les examens radiographiques et tomodensitométriques des 117 lésions pulmonaires et des 43 lésions médiastinales identifiées.

Tableau 5 : Suspensions lésionnelles émises par les examens d'imagerie des 117 lésions pulmonaires motivant la réalisation d'une CAF.

Suspensions émises	Examens radiographique et tomodensitométrie	Examen tomodensitométrie (examen de référence)
	Nombre de lésions	
Processus tumoral primaire ou métastatique	69 (59,0 %)	70 (59,8 %)
Processus inflammatoire/infectieux/parasitaire	20 (17,1 %)	25 (21,4 %)
Plusieurs hypothèses diagnostiques (lésion tumorale, inflammatoire/infectieuse ou autre)	19 (16,2 %)	19 (16,2 %)
Autres	2 (1,7 %)	2 (1,7 %)
Aucune suspicion émise	1 (0,9 %)	1 (0,9 %)
Non accord entre les examens d'imagerie	6 (5,1 %)	/
Total	117	117

La majorité des suspicions émises par les examens d'imagerie et motivant la réalisation d'une CAF était de nature tumorale. Ces dernières représentaient 76,1 % (89/117) des suspicions émises par l'examen tomodensitométrie, en prenant en compte les cas où plusieurs hypothèses diagnostiques étaient émises, n'excluant pas une lésion de nature tumorale.

La suspicion de lésions inflammatoires, infectieuses ou parasitaires représentait 21,4 % (25/117) des suspicions émises par l'examen tomodensitométrie. L'utilité d'une CAF dans le diagnostic d'une lésion inflammatoire ou infectieuse est bien moins établie que pour une lésion de nature tumorale. Cependant, quand bien même une lésion inflammatoire ou infectieuse était suspectée en priorité, les examens d'imagerie ne pouvaient exclure avec certitude un processus tumoral. Dans ce cas, la CAF était indiquée pour tenter d'apporter des éléments de distinction.

Les lésions « autres » incluaient une suspicion de thromboembolie pulmonaire et une suspicion de masse médiastinale, une hernie plus précisément. La lésion était cependant bien localisée dans le poumon.

Tableau 6 : Suspensions lésionnelles émises par les examens d'imagerie des 43 lésions médiastinales motivant la réalisation d'une CAF.

Suspensions émises	Nombre de lésions	Précision de la suspicion	Nombre de lésions
Processus tumoral primaire ou métastatique	34 (79 %)	Lymphome	5
		Thymome	5
		Lymphome versus thymome	16
		Sarcome	1
		Processus néoplasique de nature inconnue	7
Processus non tumoral	5 (11 %)	Nœud lymphatique réactionnel	1
		Infiltration pyogranulomateuse versus nœud lymphatique réactionnel	1
		Kyste	2
		Abcès	1
Processus tumoral versus processus non tumoral	2 (5 %)	Thymus persistant versus infiltration tumorale	1
		Nœud lymphatique sternal métastatique ou réactionnel	1
Aucune suspicion émise	2 (5 %)		
Total	43		

De même que pour les lésions pulmonaires, la majorité des suspicions émises par les examens d'imagerie et motivant la réalisation d'une CAF était de nature tumorale. La suspicion d'un processus tumoral représentait 84 % (36/43) des suspicions émises par l'examen tomodensitométrique, en prenant en compte les cas où plusieurs hypothèses diagnostiques étaient émises (processus tumoral versus processus non tumoral).

La suspicion d'un processus non tumoral ne représentait que 11 % des suspicions émises par l'examen tomodensitométrique. Parmi ces suspicions étaient retrouvés un nœud lymphatique réactionnel, une infiltration pyogranulomateuse du nœud lymphatique sternal versus un nœud lymphatique réactionnel, deux kystes et un abcès médiastinal.

e. Localisation des lésions

Parmi les 117 lésions pulmonaires, la localisation des lésions était décrite avec plus ou moins de précision par les examens d'imagerie. La localisation des lésions est décrite dans les tableaux 7 et 8 suivants.

Tableau 7 : Latéralisation des 117 lésions pulmonaires identifiées aux examens d'imagerie.

Localisation précisée ou non	Nombre de lésions	Localisation	Nombre de lésions	Lobe concerné	Nombre de lésions
Localisation précisée	84	Poumon droit	39 (47 %)	Lobe non précisé	7
				Lobe crânial	10
				Lobe moyen	6
				Lobe caudal	16
		Poumon gauche	44 (52 %)	Lobe non précisé	8
				Lobe crânial	11
Lobe caudal	25				
Deux lobes caudaux	1 (1 %)				
Localisation non précisée	33				
Total	117		84		83

Sur 117 lésions pulmonaires, la localisation était précisée dans 84 cas par les examens d'imagerie. Parmi ces 84 lésions, 39 lésions étaient localisées dans le poumon droit (47 %) et 44 lésions étaient localisées dans le poumon gauche (52 %).

Tableau 8 : Localisation des 117 lésions pulmonaires identifiées aux examens d'imagerie.

Lobes cytoponctionnés	Nombre de lésions	Lobes concernés	Nombre de lésions
Connus	69	Lobes caudaux	42 (61 %)
		Lobes crâniens	21 (30 %)
		Lobe moyen droit	6 (9 %)
Inconnus	48		
Total	117		69

Concernant les lobes cytoponctionnés, l'information était connue dans 69 cas sur les 117 lésions pulmonaires. Les lobes caudaux étaient le plus souvent concernés : ils ont été cytoponctionnés dans 42 cas sur les 69, soit dans 61 % des cas. Les lobes crâniens ont été cytoponctionnés dans 21 cas sur les 69, soit dans 30 % des cas. Les six cas restants concernaient le lobe moyen droit.

Pour chacune des 43 lésions médiastinales, le médiastin crânial était concerné. Une lésion seulement concernait à la fois le médiastin crânial et le médiastin moyen, plus précisément au niveau de la bifurcation trachéo-bronchique.

C. Analyses preventives

Cette partie concerne les éventuelles analyses préventives qui ont été réalisées avant la CAF pulmonaire ou médiastinale.

Parmi les 156 chiens et chats, les paramètres hémostatiques, incluant la mesure des temps de coagulation, le comptage plaquettaire et/ou un bilan de coagulation, ont été étudiés chez 19 animaux.

Parmi ces 19 animaux, huit chiens et chats présentaient un examen clinique qui laissait suspecter un défaut d'hémostase et/ou ont subi des CAF d'organes abdominaux en plus de la CAF thoracique.

Parmi les éléments de l'examen clinique ou des examens complémentaires qui laissaient suspecter un défaut d'hémostase étaient retrouvés :

- Muqueuses pâles
- Suspicion de saignements cérébraux
- Anémie mise en évidence à la numération formule sanguine ou au frottis sanguin
- Épistaxis
- Hémoptysie

Les organes abdominaux qui ont également fait l'objet d'une CAF abdominale en plus d'une CAF transthoracique étaient la rate, le foie ainsi que les nœuds lymphatiques hépatiques ou jéjunaux.

Les lésions suspectées chez les 19 chiens et chats ayant fait l'objet d'une étude des paramètres hémostatiques sont présentées dans le tableau 9 suivant.

Tableau 9 : Lésions suspectées chez les 19 chiens et chats ayant fait l'objet d'une étude des paramètres hémostatiques.

Lésion suspectée	Nombre d'animaux
Lymphome/thymome	4
Tumeur pulmonaire primitive ou métastatique	9
Processus tumoral pulmonaire versus processus infectieux (angiostrongylose notamment)	3
Pneumonie parasitaire (angiostrongylose)	2
Autre (kyste, abcès, granulome)	1
Total	19

Chez cinq de ces animaux parmi les 19 chiens et chats, une pneumonie parasitaire, et en particulier une angiostrongylose, faisait partie des hypothèses diagnostiques principales. Parmi les 71 chiens inclus dans cette étude, une angiostrongylose était suspectée chez cinq chiens. Ainsi, lorsqu'une angiostrongylose était suspectée chez un chien, une étude des paramètres hémostatiques a systématiquement été réalisée avant la CAF pulmonaire.

D. Les CAF pulmonaires et médiastinales

a. Analyses envoyées

Une fois la CAF pulmonaire ou médiastinale réalisée, des lames préparées et/ou un tube EDTA étaient systématiquement envoyés au laboratoire. Concernant les autres analyses envoyées, elles sont présentées dans le tableau 10 suivant.

Tableau 10 : Analyses envoyées à la suite des 180 CAF thoraciques.

Analyses envoyées pour les 180 CAF thoraciques	Nombre de CAF
Envoi de lames ou d'un tube EDTA	180 (100 %)
Examen bactériologique	25 (13,9 %)
Immunophénotypage	1 (0,6 %)

Un examen bactériologique a été réalisé sur un prélèvement pulmonaire ou médiastinal cytoponctionné dans 25 CAF sur les 180 soit dans 13,9 % des cas.

Parmi les 44 lésions pulmonaires pour lesquelles un processus inflammatoire ou infectieux était suspecté, un examen bactériologique a été réalisé dans 24 cas, soit dans 55 % des cas. Parmi ces 24 examens bactériologiques, 14 ont été réalisés sur un prélèvement d'une CAF, huit ont été réalisés sur LBA et deux ont été réalisés sur liquide d'épanchement thoracique.

Concernant les deux lésions médiastinales pour lesquelles un processus infectieux était suspecté (infiltration pyogranulomateuse du nœud lymphatique sternal versus nœud lymphatique réactionnel et abcès médiastinal), un examen bactériologique a systématiquement été réalisé sur le prélèvement des CAF.

L'immunophénotypage a été réalisé sur une cytoponction de masse médiastinale. L'examen cytologique a mis en évidence un lymphome multicentrique de haut grade, revenu lymphome T à l'immunocytochimie.

b. Résultats de l'examen cytologique des CAF pulmonaires et médiastinales

A la suite d'une CAF pulmonaire ou médiastinale, des lames préparées et/ou un tube EDTA ont systématiquement été envoyés au laboratoire. Une analyse cytologique a ainsi systématiquement été réalisée. Cette partie s'intéresse aux résultats de l'analyse cytologique des 180 CAF pulmonaires et médiastinales. Ces résultats sont présentés dans le tableau 11 suivant.

Tableau 11 : Résultats de l'examen cytologique des 180 CAF pulmonaires et médiastinales.

Résultat	Nature du résultat	Nombre de CAF		Nombre de CAF
Diagnostique	Tumoral	99 (73,3 %)	Nature inconnue	12 (12 %)
			Nature connue	87 (88 %)
	Infectieux/Inflammatoire	29 (21,5 %)	Résultat conforté	20 (69 %)
			Résultat non conforté	9 (31 %)
	Autre	7 (5,2 %)		
Total		135 (75 %)		
Non diagnostique	Interprétation délicate	26 (58 %)		
	Manque de spécificité (preuve du contraire)	10 (22 %)		
	Non distinctif	9 (20 %)		
	Total		45 (25 %)	
Total		180		

Parmi les 180 CAF pulmonaires et médiastinales, le résultat était diagnostique à l'examen cytologique dans 135 cas, soit dans 75 % des cas. L'examen cytologique était non diagnostique dans 45 cas, soit dans 25 % des cas.

Les 135 résultats diagnostiques concernaient 99 lésions tumorales, correspondant à 73,3 % des lésions, 29 lésions infectieuses ou inflammatoires, correspondant à 21,5 % des lésions, et sept lésions d'une autre nature, correspondant à 5,2 % des lésions. Ces sept lésions comportaient une pneumonie lipidique endogène, une lésion hémorragique chronique et cinq kystes médiastinaux. Les résultats en faveur d'une lésion infectieuse/inflammatoire étaient parfois confortés par d'autres analyses ou examens complémentaires, qui ont été détaillés dans la partie dédiée aux lésions inflammatoires/infectieuses. Concernant les 99 lésions tumorales, la nature de la tumeur est précisée dans 87 cas, soit dans 88 % des cas.

Les 45 résultats non diagnostiques étaient liés à une interprétation délicate dans 26 cas, soit dans 58 % des cas, à un manque de spécificité dans 10 cas, soit dans 22 % des cas, et à un résultat non distinctif dans neuf cas, soit dans 20 % des cas. Ces termes ont été expliqués et détaillés dans la partie dédiée aux résultats non diagnostiques.

i. Résultats diagnostiques

Parmi les 180 CAF pulmonaires et médiastinales, l'examen cytologique était considéré comme diagnostique dans 135 cas, soit dans 75 % des cas.

□ Lésions tumorales

Parmi les 135 CAF diagnostiques étaient retrouvées 99 CAF tumorales. La nature des tumeurs diagnostiquées à l'examen cytologique est détaillée dans le tableau 12 suivant.

Tableau 12 : Nature des 99 tumeurs diagnostiquées à l'examen cytologique des CAF pulmonaires et médiastinales.

Nature de la lésion tumorale	Nombre de CAF
Carcinome	56 (57 %)
Lymphome	15 (15 %)
Tumeur maligne de nature inconnue	12 (12 %)
Thymome	11 (11 %)
Sarcome histiocytaire	3 (3 %)
Sarcome	2 (2 %)
Total	99

Parmi les 99 lésions tumorales, des carcinomes étaient retrouvés en majorité : dans 56 cas, soit dans 57 % des cas. Parmi les autres tumeurs, des lymphomes étaient retrouvés dans 15 cas soit dans 15 % des cas, des thymomes dans 11 cas soit dans 11 % des cas, des sarcomes histiocytaires dans 3 cas soit dans 3 % des cas, des sarcomes dans 2 cas soit dans 2 % des cas et des tumeurs malignes de nature inconnue dans 12 cas soit dans 12 % des cas. Le résultat de ces lésions tumorales a été détaillé avec de plus amples précisions dans les parties dédiées aux résultats de l'examen cytologique des CAF pulmonaires puis médiastinales.

□ Lésions inflammatoires/infectieuses

Parmi les 135 CAF diagnostiques étaient retrouvés 29 résultats inflammatoires/infectieux. Il s'agissait en grande majorité de lésions pulmonaires. En effet, 26 CAF provenaient d'une lésion pulmonaire et trois CAF provenaient d'une lésion médiastinale.

Pour ces 29 CAF en faveur d'un résultat infectieux/inflammatoire, quelques éléments permettant de conforter avec plus ou moins de certitude ces résultats ont été sélectionnés. Ces éléments sont présentés dans le tableau 13 suivant.

Tableau 13 : Éléments permettant d'appuyer les résultats de nature inflammatoire/infectieuse diagnostiqués à la CAF pulmonaire ou médiastinale.

Résultat conforté ou non	Nombre de CAF	Éléments permettant d'appuyer le résultat de nature inflammatoire/infectieuse	Nombre de CAF
Résultats confortés	20	Observation de l'agent pathogène	3
		Examen bactériologique positif sur CAF	2
		Analyse cytologique/bactériologique sur LBA	4
		Analyse cytologique sur liquide d'épanchement thoracique	1
		Analyse PCR	4
		Amélioration clinique et lésionnelle sous traitement	5
		Autopsie	1
Résultats non confortés	9		
Total	29		

Parmi les 29 CAF inflammatoires/infectieuses à l'examen cytologique, 20 étaient associées à l'un de ces éléments permettant d'appuyer la suspicion avec plus ou moins de confiance. Parmi ces 20 CAF, 19 concernaient les poumons et une seulement concernait le médiastin. Concernant cette CAF médiastinale, il s'agissait d'une ponction du nœud lymphatique sternal dont le résultat inflammatoire a été confirmé par une analyse PCR de l'épanchement thoracique qui était en faveur d'une PIF.

De plus, parmi ces 29 CAF, des cellules atypiques ont été observées dans deux cas uniquement, pour lesquels une prolifération de cellules tumorales n'a pas pu être exclue avec certitude. Les résultats de ces deux analyses cytologiques sont les suivants :

- Atypies cytologiques modérées des macrophages, considérées comme réactionnelles, sans pouvoir exclure avec certitude une prolifération histiocytaire. Pour ce cas, aucun autre élément n'est venu appuyer cette suspicion.
- Atypies cytologiques légères des mastocytes, ne permettant pas d'exclure avec certitude une prolifération néoplasique ou une atteinte de type histiocytose pulmonaire. Pour ce cas, les suivis cliniques et radiographiques se sont avérés satisfaisants : une maladie parasitaire ou dysimmunitaire était suspectée en priorité.

Ces éléments permettant d'appuyer la suspicion de nature inflammatoire/infectieuse avec plus ou moins de confiance sont détaillés dans le tableau 14 suivant.

Tableau 14 : Précisions sur les éléments permettant d'appuyer les résultats de nature inflammatoire/infectieuse diagnostiqués à la CAF pulmonaire ou médiastinale.

Éléments permettant d'appuyer le résultat de nature inflammatoire/infectieuse	Nombre de CAF	Précisions de ces éléments	Nombre de CAF
Observation de l'agent pathogène	3	Images compatibles avec des larves de nématodes, suggérant une angiostrongylose	2
		Observation de diplocoques	1
Examen bactériologique positif sur CAF	2		
Analyse cytologique sur LBA	4	Avec analyse bactériologique	2
		Sans analyse bactériologique	2
Analyse cytologique sur liquide d'épanchement thoracique	1		
Analyse PCR positive	4	Analyse PCR positive sur liquide d'épanchement thoracique (PCR coronavirus)	3
		Analyse PCR positive sur sang (PCR Bartonella et ARN16S)	1
Améliorations clinique et/ou lésionnelle sous traitement	5		
Autopsie	1		
Total	20		

Concernant les analyses cytologiques sur LBA ou sur liquide d'épanchement thoracique, elles étaient caractérisées d'éléments permettant d'appuyer le résultat de nature inflammatoire/infectieuse lorsque ces résultats étaient en accord avec le résultat de l'analyse cytologique des CAF pulmonaires ou médiastinales.

Lorsqu'une amélioration clinique et/ou lésionnelle était mise en évidence, les traitements pris en compte étaient des traitements antibiotiques et/ou anti inflammatoires et/ou antiparasitaires.

Concernant l'examen nécropsique, il s'agissait d'un chat dont l'examen cytologique était en faveur d'une inflammation suppurée à pyogranulomateuse. L'examen nécropsique a permis d'identifier une pneumonie subaiguë, multifocale, pyogranulomateuse marquée avec 70/80 % du poumon affecté, accompagné d'un œdème aigu.

ii. Résultats non diagnostiques

Parmi les 180 CAF pulmonaires et médiastinales, l'examen cytologique était considéré comme non diagnostique dans 45 cas.

Le résultat était considéré comme non diagnostique pour plusieurs raisons possibles, détaillées dans le tableau 15 suivant.

Tableau 15 : Causes des 45 résultats non diagnostiques pour les CAF pulmonaires et médiastinales.

Résultats non diagnostiques	Nombre de CAF	Éléments responsables du résultat non diagnostique	Nombre de CAF
Interprétation délicate	26 (58 %)	Prélèvements pauci à acellulaires	16
		Contamination sanguine	4
		Composante nécrotique	3
		Altération du matériel (cellules abimées par l'étalement) / mauvaise conservation cellulaire	4
		Non représentativité du prélèvement	3
Manque de spécificité	10 (22 %)	Plusieurs analyses cytologiques se contredisant	3
		Preuve du contraire	7
Non distinctif	9 (20 %)		
Total	45		

Dans la catégorie « interprétation délicate », la sous-catégorie « non représentativité du prélèvement » a pu correspondre à deux situations :

- CAF d'un autre tissu : prélèvement de tissu pulmonaire lors d'une CAF de masse médiastinale.
- CAF en dehors de la lésion : l'examen cytologique n'a mis en évidence aucune anomalie.

Dans certains cas, plusieurs anomalies étaient retrouvées pour une même analyse cytologique, parfois sur une même lame, parfois sur des lames différentes d'un même prélèvement.

Dans la catégorie « manque de spécificité », la sous-catégorie « preuve du contraire » a correspondu à l'une des situations suivantes :

- Analyse cytologique contredite par une seconde analyse cytologique, le premier examen revenant en faveur d'une lésion non tumorale et le second en faveur d'une lésion tumorale. Deux cas ont été catégorisés ainsi :
 - o La première analyse cytologique correspondait à une lésion inflammatoire suppurée et discrètement hémorragique chronique. La seconde CAF était en faveur d'un carcinome associé à une inflammation suppurée.
 - o La première analyse cytologique correspondait à une pneumonie lipidique endogène. La seconde CAF était en faveur d'un adénocarcinome pulmonaire.

- Analyse cytologique contredite par une analyse histologique. Trois cas illustraient cette catégorie :
 - L'examen cytologique était en faveur de lésions inflammatoires chroniques pyogranulomateuses. L'analyse histologique, après décès du chien, était en faveur de métastases d'hémangiosarcome.
 - Les deux examens cytologiques étaient en faveur d'une lésion inflammatoire suppurée et l'examen histologique était en faveur d'un thymome.
 - L'examen cytologique était en faveur d'une nécrose et d'une inflammation pyogranulomateuse avec dysplasie. L'examen histologique était en faveur d'un adénocarcinome.

L'observation d'éléments suggérant une infection n'est pas spécifique d'une lésion infectieuse : ces éléments peuvent être retrouvés lors de lésions tumorales. Ainsi, dans les exemples cités ci-dessus, les résultats tumoraux des examens cytologiques et histologiques pouvaient contredire avec une certaine confiance la première analyse cytologique qui était en faveur de lésions inflammatoires.

- Analyse cytologique contredite par le suivi : l'examen cytologique était en faveur d'un carcinome à petites cellules mais les lésions régressaient avec un traitement antibiotique, laissant supposer une lésion non tumorale. Le chat en question a été suivi pendant deux ans au CHUVA, avant de décéder d'un lymphome digestif.

Dans la catégorie « manque de spécificité », concernant la sous-catégorie « plusieurs analyses cytologiques se contredisant », elle était illustrée par un chat ayant eu trois CAF pulmonaires. L'examen cytologique de la première CAF était en faveur d'une lésion suspecte de malignité à composante inflammatoire, suspicion émise avec réserve de par la rareté en matériel. L'examen cytologique de la 2^{ème} CAF était en faveur d'une pneumonie lipidique endogène sans cellules tumorales confortée par l'examen tomodensitométrique. L'examen cytologique de la 3^{ème} et dernière CAF était en faveur d'une lésion nécrotique avec minéralisation, avec présence de cellules atypiques compatibles avec une tumeur à cellules rondes.

Enfin, un résultat non distinctif signifiait une absence de distinction entre une lésion tumorale et non tumorale, malgré une description des cellules présentes sur les lames.

- Lien entre un résultat non diagnostique et le nombre de lames envoyées

Parmi les 180 CAF pulmonaires et médiastinales, le nombre de lames envoyées variait de 2 à 10. Le tableau 16 suivant présente le nombre de CAF où le nombre de lames envoyées au laboratoire était connu parmi les résultats diagnostiques et les résultats non diagnostiques. Avec ces données et le nombre de lames envoyées, il était possible de calculer le nombre moyen de lames envoyées pour les résultats diagnostiques et pour les résultats non diagnostiques.

Tableau 16 : Nombre de CAF où le nombre de lames envoyées était connu parmi les résultats diagnostiques et les résultats non diagnostiques.

	Sur 180 CAF	Sur 135 CAF diagnostiques	Sur 45 CAF non diagnostiques
Nombre de CAF où le nombre de lames envoyées était connu	160	122	38
Nombre de tubes EDTA envoyés	10	8	2
Nombre de CAF où le nombre de lames envoyées était inconnu	10	5	5
Total	180	135	45

Parmi les 160 CAF où le nombre de lames envoyées était connu, il y avait un total de 707 lames envoyées, soit une moyenne de 4,4 lames envoyées.

Parmi les 122 CAF diagnostiques où le nombre de lames envoyées était connu, il y avait un total de 539 lames envoyées, soit une moyenne de 4,4 lames envoyées.

Parmi les 38 CAF non diagnostiques où le nombre de lames envoyées était connu, il y avait un total de 168 lames envoyées, soit une moyenne de 4,4 lames envoyées.

Un test de Student a été réalisé. En effet, il s'agissait de comparer les mesures d'une variable quantitative (nombre moyen de lames envoyées au laboratoire) effectuées sur deux groupes de sujets indépendants définis par les modalités d'une variable qualitative (résultat diagnostique ou résultat non diagnostique).

Définissons H0 : « le nombre moyen de lames envoyées au laboratoire pour les CAF diagnostiques n'était pas significativement différent du nombre moyen de lames envoyées au laboratoire pour les CAF non diagnostiques ».

Un degré de signification de 0,88 a été obtenu ($p > 0,05$) : on accepte H0 au risque d'erreur β inconnu. Ainsi, le nombre de lames envoyées après CAF pulmonaire ou médiastinale n'était pas significativement différent selon le caractère diagnostique ou non du résultat.

c. Résultats de l'examen cytologique des CAF pulmonaires

Parmi les 180 CAF pulmonaires et médiastinales, 128 étaient des CAF pulmonaires. Les résultats sont présentés dans le tableau 17 suivant.

Tableau 17 : Résultats des 128 CAF pulmonaires.

Résultat	Nombre de CAF	Nature de la lésion	Nombre de CAF
Diagnostique	96 (75 %)	Tumoral	68 (71 %)
		Infectieux/Inflammatoire	26 (27 %)
		Autre	2 (2 %)
		Total	96 (100 %)
Non diagnostique	32 (25 %)		
Total	128		

Parmi les 128 CAF pulmonaires, le résultat était diagnostique à l'examen cytologique dans 96 cas, soit dans 75 % des cas. L'examen cytologique est revenu non diagnostique dans 32 cas, soit dans 25 % des cas.

Parmi les résultats diagnostiques, l'item « autre » correspondait à une pneumonie lipidique endogène et à une lésion hémorragique.

Les résultats étaient en faveur d'une lésion inflammatoire dans 26 cas sur les 96 CAF diagnostiques, soit dans 27 % des cas. Comme vu précédemment, parmi ces 26 lésions inflammatoires, 19 étaient associées à des éléments permettant d'appuyer la suspicion avec plus ou moins de confiance.

Les résultats étaient en faveur d'une lésion tumorale dans 68 cas sur les 96 CAF diagnostiques, soit dans 71 % des cas. La nature de ces tumeurs est précisée dans le tableau 18 suivant.

Tableau 18 : Nature des lésions tumorales des 68 CAF pulmonaires tumorales.

Lésions pulmonaires de nature tumorale	Nombre de CAF	Précisions supplémentaires	Nombre de CAF
Carcinome	54 (79 %)		
Sarcome histiocytaire	3 (4 %)		
Lymphome	2 (3 %)	Lymphome à grandes cellules	1
		Lymphome à grandes cellules de haut grade	1
Sarcome	1 (2 %)		
Tumeur maligne de nature inconnue	8 (12 %)		
Total	68		

La majorité des tumeurs diagnostiquées étaient des carcinomes : 54 carcinomes ont été diagnostiqués parmi les 68 lésions tumorales, soit 79 % de carcinomes.

Les poumons sont également des sites d'infiltration primaire des sarcomes histiocytaires chez les chiens et les chats. Parmi les 68 lésions tumorales étaient retrouvés trois sarcomes histiocytaires, soit 4 % de sarcomes histiocytaires.

Les poumons peuvent aussi être le site de développement primitif d'un lymphome ou subir une infiltration métastatique de lymphomes multicentriques ou extra-nodaux. Parmi les 68 lésions tumorales, deux lymphomes ont été identifiés, ce qui représentait 3 % de lymphomes.

Un sarcome a été identifié. Chez ce chien, labrador mâle de 10 ans, l'origine de ce sarcome pulmonaire métastatique était probablement le rein, dont l'analyse cytologique était également en faveur d'un sarcome.

Concernant les huit lésions tumorales malignes restantes, la nature de la tumeur n'a pas pu être distinguée à l'examen cytologique.

Concernant les 54 carcinomes diagnostiqués à l'examen cytologique, ils étaient décrits avec plus ou moins de précision, comme le montre le tableau 19 suivant.

Tableau 19 : Précisions sur les 54 carcinomes diagnostiqués à la CAF pulmonaire.

Tumeur épithéliale	CAF	Primaire ou secondaire	CAF	Type de carcinomes	CAF
Carcinome	41 (76 %)	Primaire ou métastatique	31 (76 %)		
		Primaire	10 (24 %)	Carcinome bronchio-alvéolaire	1
				Non précisé	9
Adénocarcinome	13 (24 %)	Primaire ou métastatique	6 (46 %)	De type papillaire	2
				Non précisé	4
		Primaire	6 (46 %)	De type papillaire	2
				Non précisé	4
Métastatique	1 (8 %)				
Total	54		54		

La distinction entre une lésion primitive et métastatique n'a pas été faite dans la majorité des cas. En effet, parmi les 54 carcinomes diagnostiqués à l'examen cytologique, dont 13 adénocarcinomes, la distinction entre une tumeur primitive et une tumeur métastatique n'a pas été faite dans 37 cas sur 54, soit dans 69 % des cas. Parmi les 54 carcinomes, 16 ont été classés en tant que carcinome primitif. Dans ces cas, l'hypothèse métastatique n'a pas pu être exclue avec certitude. Un carcinome seulement parmi les 54 a été caractérisé de métastatique.

Concernant l'adénocarcinome caractérisé de métastatique, d'autres examens ont permis cette classification. En effet, chez ce chien Beagle femelle stérilisé de 12 ans, une tumeur épithéliale maligne a été diagnostiquée par CAF d'une masse du sac anal droit. L'examen cytologique des nodules pulmonaires a mis en évidence de multiples amas de cellules tumorales de morphologie similaire aux cellules décrites dans la masse du sac anal, permettant ainsi de diagnostiquer des métastases pulmonaires de l'adénocarcinome des glandes apoclines du sac anal.

d. Résultats de l'examen cytologique des CAF médiastinales

Parmi les 180 CAF pulmonaires et médiastinales, 52 étaient des CAF médiastinales. Les résultats sont présentés dans le tableau 20 suivant.

Tableau 20 : Résultats des 52 CAF médiastinales.

Résultat	Nombre de CAF	Nature de la lésion	Nombre de CAF
Diagnostique	39 (75 %)	Tumoral	31 (79 %)
		Infectieux/Inflammatoire	3 (8 %)
		Kyste	5 (13 %)
		Total	39 (100 %)
Non diagnostique	13 (25 %)		
Total	52		

Parmi les 52 CAF médiastinale, le résultat était diagnostique à l'examen cytologique dans 39 cas, soit dans 75 % des cas. L'examen cytologique était non diagnostique dans 13 cas, soit dans 25 % des cas.

Les résultats étaient en faveur d'une lésion inflammatoire/infectieuse dans trois cas sur les 39 CAF médiastinales diagnostiques, soit dans 8 % des cas. Parmi ces lésions ont été diagnostiqués un processus inflammatoire chronique granulomateux à composante plus ou moins éosinophilique sur ponction du thymus, une inflammation neutrophilique sur ponction du nœud lymphatique sternal, et une suspicion d'hyperplasie réactionnelle sur ponction du nœud lymphatique sternal. La suspicion était étayée pour un seul de ces résultats : l'analyse revenue en faveur d'une inflammation neutrophilique du nœud lymphatique sternal était confortée par une analyse RT-PCR de l'épanchement thoracique confirmant une PIF.

Les résultats étaient en faveur d'une lésion tumorale dans 31 cas sur les 39 CAF diagnostiques, soit dans 79 % des cas. La nature des tumeurs est précisée dans le tableau 21 suivant.

Tableau 21 : Nature des lésions tumorales des 31 CAF médiastinales tumorales.

Lésions médiastinales de nature tumorale	Nombre de CAF
Lymphome	13 (42 %)
Thymome	11 (36 %)
Carcinome	2 (6 %)
Sarcome	1 (3 %)
Tumeur maligne de nature inconnue	4 (13 %)
Total	31

Parmi les lésions médiastinales, les lymphomes et les thymomes représentaient la majorité des lésions. Ils représentaient 24 CAF sur les 31 CAF médiastinales, soit 77 % des CAF médiastinales.

Concernant le sarcome, plusieurs hypothèses étaient émises à l'examen cytologique : un liposarcome en première hypothèse, un léiomyosarcome ou moins probablement un sarcome histiocytaire. De manière moins probable, quelques tumeurs épithéliales atypiques (rares variants de thymome à cellules fusiformes ainsi que quelques cas de chémodectome) étaient également mentionnées.

Concernant les deux carcinomes, les résultats étaient en faveur d'une tumeur épithéliale intrathoracique sur ponction d'une masse médiastinale crâniale, de localisation non confirmée à l'examen cytologique.

Concernant les lymphomes, ils pouvaient être classés selon leur localisation anatomique, leur grade et selon leur immunophénotype (Béguin, 2019a, 2019b, Benchekroun, 2019). A l'analyse cytologique, les 13 lymphomes ont été classés avec plus ou moins de précision. Le tableau 22 suivant présente cette classification.

Tableau 22 : Classification des 13 lymphomes diagnostiqués par CAF médiastinale.

Grade	CAF	Immunophénotype	CAF	Localisation	CAF	Taille des cellules	CAF
Haut grade	8	Lymphome B	2	Thymique	5	Grandes cellules	3
				Nodale	1	Petites cellules	1
Non précisé	5	Non précisé	11	Non précisé	7	Non précisé	9
Total	13		13		13		13

Concernant le grade, huit lymphomes parmi les 13 lymphomes médiastinaux ont été caractérisés de haut grade. Le grade n'a pas été précisé pour les cinq autres lymphomes médiastinaux.

La taille des cellules étaient également prise en compte : parmi les 13 lymphomes médiastinaux, trois lymphomes étaient des lymphomes à grandes cellules et un lymphome était un lymphome à petites cellules. Parmi les neuf lymphomes restants, l'information n'a pas été précisée.

En pratique, il peut être difficile de déterminer l'origine du lymphome (thymique ou ganglionnaire) sur simple CAF d'une masse médiastinale (Rivière, 2012). Sur les 13 lymphomes médiastinaux, la localisation thymique ou nodale était précisée dans six cas : cinq lymphomes thymiques et un lymphome nodal.

Deux lymphomes étaient caractérisés de lymphomes de type B. Il s'agissait de deux cytoponctions d'un même animal (chien Bouledogue français mâle entier de 4 ans). Deux lésions étaient initialement suspectées et ont fait l'objet de deux cytoponctions. Il s'agissait en fait d'une même masse médiastinale crâniale : l'examen cytologique était identique pour les deux masses et décrivait un lymphome de haut grade à différenciation plasmoblastique, donc une lignée B probablement.

E. Complications

Cette partie s'intéresse aux éventuelles complications mises en évidence à la suite d'une CAF thoracique. Elles sont présentées dans tableau 23.

Tableau 23 : Complications des 180 CAF pulmonaires et médiastinales.

Complications	Nombre de CAF	Nature de la complication	Nombre de CAF	Avec conséquences cliniques
Présence de complications	7 (3,9 %)	Pneumothorax	3	2
		Hémorragie pulmonaire	3	0
		Bronchopneumonie par fausse déglutition	1	1
		Total	7	3 (1,7%)
Absence de complications	173 (96,1 %)			
Total	180			

L'item « absence de complications » correspondait aux situations suivantes :

- Absence de complication explicitée dans le compte-rendu d'imagerie et aucun incident relevé dans les comptes-rendus de consultation ou d'hospitalisation.
- Aucun incident relevé dans les comptes-rendus de consultation ou d'hospitalisation, sans que cela n'ait été explicité dans le compte-rendu d'imagerie.

Sur les 180 CAF pulmonaires et médiastinales, 173 CAF n'étaient suivies d'aucune complication, soit une absence de complication dans 96,1 % des cas.

Les complications étaient notées dans sept cas sur 180, soit dans 3,9 % des cas. Parmi ces complications étaient retrouvés le pneumothorax, l'hémorragie pulmonaire et la bronchopneumonie par fausse déglutition, complication imputable à l'anesthésie.

Concernant les trois cas de pneumothorax, les conséquences cliniques étaient très variables :

- Dans un cas (chien croisé femelle stérilisée de 11 ans), le pneumothorax était très discret : il était visualisable en regard de la masse pulmonaire après les CAF, et sans aucune conséquence clinique.
- Dans le 2^{ème} cas (chat européen mâle castré de 13 ans), l'animal a été admis aux soins intensifs pour cyanose et hypoxie secondaires à un pneumothorax sous tension et un emphysème sous cutané survenus à la suite de la CAF de la masse pulmonaire. Le pneumothorax a été géré par thoracocentèse et réveil anticipé. L'animal était sorti dans la journée. L'examen cytologique était en faveur d'un carcinome.
- Dans le 3^{ème} cas (chat européen mâle castré de 10 ans), le pneumothorax survenu suite à la CAF de la masse pulmonaire ne s'est pas amélioré au cours de l'hospitalisation malgré la pose d'un drain. Les propriétaires refusant toute intervention chirurgicale, une procédure de fin de vie a été décidée. L'examen cytologique était en faveur d'un carcinome pulmonaire primitif.

Concernant les trois cas d'hémorragie pulmonaire (chat européen mâle castré de 11 ans, chien Fox Terrier mâle castré de 13 ans, chien Border Collie mâle de 14 ans), ils étaient sans conséquence clinique : un discret épanchement était visualisé en regard de la zone de ponction, et était auto-résolutif.

Enfin, une bronchopneumonie par fausse déglutition a été notée dans un cas (chat européen femelle de 12 ans), en conséquence de l'anesthésie générale. L'animal a été à nouveau présenté en consultation une semaine après les CAF de la masse pulmonaire pour aggravation des difficultés respiratoires : une suspicion de laryngite et de bronchopneumonie par fausse déglutition a été émise. Le suivi de cet animal n'a pas été réalisé.

Finalement, parmi les 180 CAF, trois complications étaient associées à des conséquences cliniques, soit dans 1,7 % des cas, et deux ont nécessité une intervention médicale ou chirurgicale, soit dans 1,1 % des cas.

F. Les lésions pulmonaires et médiastinales

i. Résultats des CAF thoraciques des lésions pulmonaires et médiastinales

En cas de CAF non diagnostique, certains animaux ont bénéficié de plusieurs CAF pulmonaires ou médiastinales d'une même lésion. Par ailleurs, quatre animaux ont eu des CAF de deux lésions différentes, une lésion pulmonaire et une lésion médiastinale. Finalement, les 180 CAF ont été réalisées sur 160 lésions pulmonaires et médiastinales différentes.

Cette partie s'intéresse aux résultats des CAF pulmonaires et médiastinales en prenant cette fois pour référence les 160 lésions pulmonaires et médiastinales différentes. Le tableau 24 suivant présente les résultats des examens cytologiques des CAF des 160 lésions thoraciques.

Tableau 24 : Résultats des examens cytologiques des CAF des 160 lésions pulmonaires et médiastinales.

Résultat	Nombre de lésions	Nombre moyen de CAF par lésion	Nature de la lésion	Nombre de lésions
Diagnostique	129 (80,6 %)	1,1	Tumorale	97 (75,2 %)
			Infectieuse/Inflammatoire	25 (19,4 %)
			Autre	7 (5,4 %)
			Total	129 (100 %)
Non diagnostique	31 (19,4 %)	1,2		
Nombre de lésions cytoponctionnées	160			

Parmi les 160 lésions pulmonaires et médiastinales, le résultat était diagnostique à l'examen cytologique dans 129 cas, soit dans 80,6 % des cas. Le résultat était non diagnostique dans 31 cas, soit dans 19,4 % des cas.

Le tableau 25 suivant présente ces résultats en fonction de la localisation pulmonaire ou médiastinale des lésions.

Tableau 25 : Résultats des examens cytologiques des CAF thoraciques en fonction de la localisation pulmonaire ou médiastinale des lésions.

Résultat	Poumon	Médiastin	Total
Diagnostique	92 (78,6 %)	37 (86 %)	129
Non diagnostique	25 (21,4 %)	6 (14 %)	31
Total	117	43	160

Parmi les 117 lésions pulmonaires le résultat était diagnostique à l'examen cytologique dans 92 cas, soit dans 78,6 % des cas. Parmi les 43 lésions médiastinales, le résultat était diagnostique à l'examen cytologique dans 37 cas, soit dans 86 % des cas.

Le tableau 26 suivant s'intéresse aux lésions où plusieurs CAF ont été nécessaires afin d'obtenir un diagnostic et au nombre moyen de CAF qui ont été réalisées dans ces situations.

Tableau 26 : Nombre de CAF nécessaires au diagnostic pour les 129 lésions diagnostiques.

	Nombre de lésions	Nombre moyen de CAF
Nombre de lésions où plusieurs CAF ont été nécessaires au diagnostic	7	2,1
Nombre de lésions où une seule CAF a été nécessaire au diagnostic	122	1
Total	129	1,1 CAF en moyenne

Pour certaines lésions pulmonaires ou médiastinales, plusieurs CAF ont été réalisées mais rapportaient des résultats identiques ou n'apportaient aucune information supplémentaire par rapport à la première CAF réalisée. Pour ces lésions, il a été considéré qu'une seule CAF était nécessaire au diagnostic.

Sur les 129 lésions dont l'analyse cytologique était diagnostique, en moyenne 1,1 CAF ont été nécessaires afin d'obtenir un diagnostic.

Concernant les 31 lésions cytoponctionnées non diagnostiques, le nombre de CAF réalisées est présenté dans le tableau 27 suivant.

Tableau 27 : Nombre de CAF réalisées sur les 31 lésions non diagnostiques.

	Nombre de lésions	Nombre moyen de CAF
Nombre de lésions où plusieurs CAF ont été réalisées	4	2,25
Nombre de lésions où une seule CAF a été réalisée	27	1
Total	31	1,2 CAF en moyenne

Sur les 31 lésions dont l'analyse cytologique était non diagnostique, en moyenne 1,2 CAF ont été réalisées.

ii. Résultats diagnostiques

Le tableau 28 présente la nature des 129 lésions thoraciques diagnostiquées à l'examen cytologique.

Tableau 28 : Nature des 129 lésions thoraciques diagnostiquées à l'examen cytologique.

Résultat diagnostique	Nombre de lésions	Nature de la lésion tumorale / Résultat inflammatoire conforté ou non	Nombre de lésions
Tumoral	97 (75,2 %)	Nature connue	86 (89 %)
		Nature inconnue	11 (11 %)
Infectieux/inflammatoire	25 (19,4 %)	Conforté	17 (68 %)
		Non conforté	8 (32 %)
Autre	7 (5,4 %)		
Total	129		

Parmi les 129 résultats diagnostiques, des lésions tumorales ont été diagnostiquées dans 97 cas, soit dans 75,2 % des cas. Parmi ces 97 lésions tumorales, la nature de la tumeur était connue dans 86 cas, soit dans 89 % des cas. Les tumeurs ont été décrites avec plus de précision dans les sous-parties suivantes dédiées aux lésions pulmonaires diagnostiques puis aux lésions médiastinales diagnostiques.

Des lésions infectieuses ont été diagnostiquées dans 25 cas, soit dans 19,4 % des cas et des lésions d'une autre nature ont été retrouvées dans sept cas, soit dans 5,4 % des cas. Parmi les lésions classées « autre » ont été diagnostiquées une pneumonie endogène, une lésion hémorragique et cinq kystes médiastinaux.

Concernant les 25 lésions inflammatoires/infectieuses pulmonaires et médiastinales, 17 étaient associées à un élément permettant d'appuyer la suspicion avec plus ou moins de confiance. Ces éléments sont présentés dans le tableau 29 suivant.

Tableau 29 : Éléments permettant d'appuyer les lésions de nature inflammatoire/infectieuse.

Résultat conforté ou non	Nombre de CAF	Éléments permettant d'appuyer le résultat de nature inflammatoire/infectieuse	Nombre de CAF
Résultats confortés	17 (68 %)	Observation de l'agent pathogène	3
		Examen bactériologique positif sur CAF	3
		Analyse cytologique/bactériologique sur LBA	2
		Analyse cytologique sur liquide d'épanchement thoracique	1
		Analyse PCR	3
		Amélioration clinique et lésionnelle sous traitement	4
		Autopsie	1
Résultats non confortés	8 (32 %)		
Total	25		

- Lésions pulmonaires diagnostiques

Parmi les 129 lésions pulmonaires et médiastinales diagnostiques, 92 lésions pulmonaires ont été diagnostiquées à l'examen cytologique. Le tableau 30 suivant présente la nature de ces 92 lésions pulmonaires diagnostiques.

Tableau 30 : Nature des 92 lésions pulmonaires diagnostiques.

Lésions pulmonaires	Nombre de lésions	Nature de la tumeur	Nombre de lésions
Tumorales	67 (73 %)	Carcinome	54 (81 %)
		Sarcome histiocytaire	3 (4 %)
		Lymphome	2 (3 %)
		Sarcome	1 (2 %)
		Tumeur de nature inconnue	7 (10 %)
Infectieuses/inflammatoires	23 (25 %)		
Autre	2 (2 %)		
Total	92		

Parmi les 92 lésions pulmonaires diagnostiques, 67 lésions étaient de nature tumorale, soit 73 % des résultats diagnostiques. Parmi ces 67 lésions tumorales ont été diagnostiqués 54

carcinomes, soit 81 % des lésions tumorales, trois sarcomes histiocytaires, soit 4 % des lésions tumorales, deux lymphomes, soit 3 % des lésions tumorales et un sarcome, soit 2 % des lésions tumorales. Dans sept cas sur 67, soit dans 10 % des cas, la nature de la tumeur était de nature inconnue.

Parmi les autres lésions non tumorales, 23 lésions étaient de nature infectieuse/inflammatoire, soit 25 % des résultats diagnostiques, et deux lésions étaient classées dans « autre ». Il s'agissait d'une pneumonie lipidique endogène et d'une lésion hémorragique.

- Lésions médiastinales diagnostiques

Parmi les 129 lésions pulmonaires et médiastinales diagnostiques, 37 lésions médiastinales ont été diagnostiquées à l'examen cytologique. Le tableau 31 suivant présente la nature de ces 37 lésions médiastinales diagnostiques.

Tableau 31 : Nature des 37 lésions médiastinales diagnostiques.

Lésions médiastinales	Nombre de lésions	Nature de la tumeur	Nombre de lésions
Tumorales	30 (81 %)	Lymphome	12 (40 %)
		Thymome	11 (37 %)
		Carcinome	2 (7 %)
		Sarcome	1 (3 %)
		Tumeur de nature inconnue	4 (13 %)
Infectieuses/inflammatoires	2 (5 %)		
Kyste médiastinal	5 (14 %)		
Total	37		

Parmi les 37 lésions médiastinales diagnostiques, 30 étaient de nature tumorale, soit 81 % des résultats diagnostiques. Parmi ces 30 lésions tumorales ont été diagnostiqués 12 lymphomes, soit 40 % des lésions tumorales, 11 thymomes, soit 37 % des lésions tumorales, deux carcinomes, soit 7 % des lésions tumorales et un sarcome, soit 3 % des lésions tumorales. Dans quatre cas sur 30, soit dans 13 % des cas, la nature de la tumeur était de nature inconnue.

Parmi les autres lésions non tumorales, deux étaient de nature infectieuse/inflammatoire, soit 5 % des résultats diagnostiques, et cinq étaient des kystes médiastinaux, soit 14 % des résultats diagnostiques. Les deux résultats inflammatoires concernaient le nœud lymphatique sternal : l'une des CAF était en faveur d'une inflammation neutrophilique dans un contexte de PIF, et la seconde en faveur d'une hyperplasie réactionnelle.

4. Discussion

A. Matériels et méthodes

Contrairement à la médecine humaine où les études sur les CAF intrathoraciques portaient généralement sur plusieurs centaines de patients, l'étude ayant recruté le plus large échantillon d'animaux en médecine vétérinaire était jusqu'alors celle de Vignoli *et al.* (2021) avec 62 animaux, et plus précisément 52 chiens et 10 chats.

Notre étude portait sur un plus large échantillon d'animaux : 156 chiens et chats ont été recrutés, et plus précisément 85 chats et 71 chiens. Avec ces 156 animaux, nous avons pu étudier 160 lésions pulmonaires et médiastinales et 180 CAF pulmonaires et médiastinales, plusieurs animaux ayant bénéficié de plusieurs CAF pulmonaires et/ou médiastinales.

De plus, les CAF médiastinales étaient rarement étudiées ou étaient étudiées en faible nombre. En effet, certaines des études citées portaient uniquement sur des CAF de lésions pulmonaires (DeBerry *et al.*, 2002 ; Vignoli, 2010). Quant aux études s'intéressant également aux CAF de lésions médiastinales, ces dernières étaient généralement en faible nombre. Nous pouvons notamment citer l'étude de Vignoli *et al.* (2021), portant sur 18 lésions médiastinales ou l'étude de Zekas *et al.* (2005) portant sur 30 lésions intrathoraciques, dont 25 lésions pulmonaires et cinq lésions médiastinales. Quant à notre étude, parmi les 180 CAF pulmonaires et médiastinales, 128 étaient des CAF pulmonaires et 52 étaient des CAF médiastinales.

Finalement, l'originalité de notre étude résidait dans la taille conséquente de la population d'étude, avec 180 CAF pulmonaires et médiastinales parmi 156 chiens et chats.

B. Résultats

a. Examens d'imagerie

i. Examen d'imagerie guidant la CAF

Pour 156 animaux recrutés les CAF ont été guidées à l'aide d'une échographie thoracique.

Dans l'étude de DeBerry *et al.* (2002), les CAF ont été échoguidées ou réalisées à l'aveugle. Quant aux études les plus récentes sur lesquelles nous nous sommes appuyés, les CAF thoraciques ont été guidées par un examen tomodensitométrique (Vignoli, 2010 ; Vignoli *et al.*, 2021 ; Zekas *et al.*, 2005).

Un guidage échographique permet un contrôle en temps réel pendant le prélèvement et un contrôle post-ponction immédiat, ce qui est primordial pour la surveillance d'éventuelles complications. Par ailleurs, l'échographie est rapide, disponible et peu onéreuse, contrairement à un examen tomodensitométrique. Elle est de plus suffisante lorsque la fenêtre acoustique le permet.

ii. Localisation des lésions cytoponctionnées

L'étude de Vignoli et al. (2021) a décrit la localisation des lésions cytoponctionnées ; les résultats correspondants sont comparés aux données de notre étude dans le tableau 32 suivant.

Tableau 32 : Comparaison de la localisation pulmonaire des lésions cytoponctionnées aux données de la littérature (d'après Vignoli et al., 2021).

Localisation de la lésion		Résultats de l'étude	Vignoli et al. (2021)
Latéralisation	Poumon droit	40 (47 %)	18 (51 %)
	Poumon gauche	45 (53 %)	17 (49 %)
Total		85	35
Lobe	Caudal	42 (61 %)	23 (59 %)
	Crânial	21 (30 %)	11 (28 %)
	Intermédiaire	6 (9 %)	4 (10 %)
	Accessoire	0	1 (3 %)
Total		69	39

Dans l'étude de Vignoli et al. (2021), parmi 35 lésions pulmonaires, 18 étaient localisées dans le poumon droit, soit dans 51 % des cas, et 17 étaient localisées dans le poumon gauche, soit dans 49 % des cas. Certaines lésions étaient présentes dans différents lobes. Ainsi, 23 lésions étaient localisées dans les lobes caudaux, 11 dans les lobes crâniens, quatre dans les lobes intermédiaires et une dans le lobe accessoire. Les lobes caudaux étaient ainsi concernés dans 59 % des cas contre 28 % pour les lobes crâniens.

La localisation des lésions cytoponctionnées dans notre étude a été présentée dans les tableaux 7 et 8 (page 90). Les données rapportées étaient similaires. En effet, 47 % des lésions étaient localisées dans poumon droit contre 53 % dans le poumon gauche. Parmi les 69 lésions pulmonaires dont la précision des lobes concernés était connue, 42 lésions étaient localisées dans les lobes caudaux, soit dans 61 % des cas, et 21 lésions étaient localisées dans les lobes crâniens, soit dans 30 % des cas.

Cette prédominance des lobes caudaux peut s'expliquer par la forte prévalence des lésions tumorales dans les cas où une CAF pulmonaire est recommandée. En effet, les processus tumoraux primitifs sont le plus souvent retrouvés dans les lobes caudo-dorsaux.

b. Apport d'une CAF pulmonaire ou médiastinale

Un des objectifs premiers d'une CAF pulmonaire ou médiastinale est de distinguer une lésion inflammatoire/infectieuse d'une lésion tumorale, distinction qui ne peut pas être faite rigoureusement aux examens d'imagerie, bien que des hypothèses lésionnelles soient souvent priorisées.

L'examen cytologique quant à lui, permettait dans la majorité des cas une distinction entre un processus néoplasique ou non néoplasique. Lorsqu'un résultat à l'analyse cytologique ne permettait pas de distinguer une lésion inflammatoire/infectieuse d'une lésion néoplasique, elle était classée parmi les résultats non diagnostiques. Parmi les 180 CAF pulmonaires et médiastinales, 135 résultats étaient diagnostiques, ce qui représentait 75 % des cas. Parmi les 45 CAF non diagnostiques, une lésion tumorale n'a pu être distinguée d'une lésion non tumorale à l'examen cytologique dans neuf cas. Les 36 résultats non diagnostiques restants étaient liés à une interprétation délicate et un manque de spécifié. Ces résultats ont été présentés en détail dans le tableau 11 (page 93).

c. Résultats des CAF pulmonaires et médiastinales

i. Résultats diagnostiques

L'étude de Zekas *et al.* (2005), incluant 20 animaux, de Vignoli (2010), incluant 44 animaux, et celle de Vignoli *et al.* (2021), incluant 62 animaux ont mis respectivement en évidence un pourcentage de résultats diagnostiques à la CAF thoracique de 65, 80, et 69 %.

En médecine humaine, on retrouve un pourcentage diagnostique légèrement plus élevé en moyenne. Dans l'étude de Arslan *et al.* (2002), un résultat était obtenu à la CAF thoracique dans 81,1 % des cas, et dans celle de Beslic *et al.* (2012), un résultat était obtenu à la CAF pulmonaire dans 79,6 % des cas.

Pour expliquer cette différence, nous nous sommes intéressés au diamètre des aiguilles utilisées : l'utilisation d'aiguille de plus gros diamètre en médecine humaine pourrait être à l'origine d'un prélèvement plus riche et donc d'un nombre de résultats diagnostiques plus important. Ce n'était cependant pas le cas dans les études que nous venons de citer. En médecine humaine, les aiguilles utilisées dans les études de Arslan *et al.* (2002) et de Beslic *et al.* (2012) étaient respectivement des aiguilles de 22 G et entre 20 et 22 G. En médecine vétérinaire, les aiguilles utilisées dans les études de Vignoli (2010) et de Vignoli *et al.* (2021) étaient des aiguilles de 21 G. Dans l'étude de Zekas *et al.* (2005), les aiguilles utilisées pour les CAF et les biopsies étaient des aiguilles de 18 à 22 G. Ce pourcentage de résultats diagnostiques plus élevé en médecine humaine pourrait alors être lié à une taille plus importante des lésions à prélever ou encore à une puissance statistique plus élevée. En effet, le nombre de patients recrutés était plus important qu'en médecine vétérinaire : 294 patients étaient inclus dans l'étude de Arslan *et al.* (2002) et 147 patients étaient inclus dans l'étude de Beslic *et al.* (2012). Dans les études de Zekas *et al.* (2005), de Vignoli (2010)

et de Vignoli et *al.* (2021) en médecine vétérinaire, respectivement 20, 44 et 62 animaux étaient inclus dans leur étude.

Nous avons obtenu dans notre étude des résultats similaires à ceux de la littérature vétérinaire avec 135 CAF pulmonaires et médiastinales diagnostiques sur 180 CAF, soit 75 % de résultats diagnostiques (tableau 11, page 93). Le pourcentage de résultats diagnostiques était identique pour les prélèvements du poumon et du médiastin. En effet, concernant les prélèvements pulmonaires, 96 CAF étaient diagnostiques sur 128 CAF pulmonaires, soit dans 75 % des cas (tableau 17, page 100). Concernant les prélèvements médiastinaux, 29 CAF étaient diagnostiques parmi les 52 CAF médiastinales, soit dans 75 % des cas également (tableau 20, page 102).

En cas de CAF non diagnostique, certains animaux ont bénéficié de plusieurs CAF pulmonaires ou médiastinales d'une même lésion : les 180 CAF correspondaient à 160 lésions pulmonaires et médiastinales. Parmi ces 160 lésions, 129 résultats étaient diagnostiques, soit dans 80,6 % des cas, avec en moyenne 1,1 CAF réalisées.

ii. Nature des résultats

Nous comparons dans le tableau 33 suivant les résultats diagnostiqués à la CAF pulmonaire et médiastinales à ceux publiés dans la littérature.

Tableau 33 : Comparaison des résultats diagnostiqués à la CAF pulmonaire et médiastinale à ceux publiés dans la littérature (d'après Vignoli, 2010 ; Vignoli et al., 2021).

Type de lésions		Vignoli (2010)	Vignoli et al. (2021)	Résultats de l'étude
Lésions malignes de nature connue	Carcinome	26 (100 %)	29 (57 %)	56 (64 %)
	Sarcome	0	2 (4 %)	2 (2 %)
	Lymphome	0	11 (21 %)	15 (17 %)
	Thymome	0	6 (12 %)	11 (13 %)
	Sarcome histiocytaire	0	2 (4 %)	3 (4 %)
	Autre tumeur à cellules rondes	0	1 (2 %)	/
Total		26 (74 %)	51 (94 %)	87 (64 %)
Lésions malignes de nature inconnue	/	2 (6 %)	/	12 (9 %)
Total des lésions malignes		28 (80 %)	51 (94 %)	99 (73 %)
Lésions bénignes		7 (20 %)	3 (6 %)	29 (22 %)
Autre		/	/	7 (5 %)
Total		35 (CAF pulmonaires uniquement)	54 (CAF/biopsies pulmonaires et médiastinales)	135 (CAF pulmonaires et médiastinales)

Dans l'étude de Vignoli (2010), 35 CAF étaient diagnostiqués parmi les 44 CAF pulmonaires. Parmi ces 35 CAF pulmonaires ont été diagnostiquées sept lésions bénignes, soit 20 % de lésions bénignes et 28 lésions malignes, soit 80 % de lésions malignes. Ces lésions malignes comportaient 26 carcinomes et deux lésions malignes de nature inconnue. Les carcinomes représentaient 100 % des lésions tumorales de nature connue.

L'étude de Vignoli et al. (2021) portait sur 62 CAF et biopsies thoraciques, dont huit concernaient la paroi thoracique, qui n'a pas été incluse dans notre étude. Ainsi, les diagnostics histologique et/ou cytologique des 54 CAF et biopsies pulmonaires et médiastinales mettaient en évidence 51 lésions malignes dont 29 carcinomes, deux sarcomes, 11 lymphomes, six thymomes, deux sarcomes histiocytaires et un mésothéliome et trois lésions bénignes de nature inflammatoire/infectieuse. Les lésions malignes représentaient 94 % des lésions, parmi lesquelles 57 % de carcinomes ont été diagnostiqués.

Dans notre étude, les lésions malignes prédominaient également et représentaient 73 % des CAF pulmonaires et médiastinales diagnostiqués. On retrouvait 22 % de lésions bénignes. Parmi

les lésions tumorales, était retrouvée, comme dans la littérature, une majorité de carcinomes, puisqu'ils représentaient 64 % des lésions tumorales de nature connue. La seconde tumeur thoracique la plus représentée à la CAF était le lymphome, qui représentait 17 % des lésions tumorales de nature connue. Le pourcentage de lymphomes et de thymomes diagnostiqués par CAF était similaire dans notre étude et celle de Vignoli et al. (2021). Le lymphome représentait respectivement 17 et 21 % des lésions tumorales de nature connue et le thymome représentait respectivement 13 et 12 % des lésions tumorales de nature connue. Le sarcome histiocytaire représentait 4 % des lésions tumorales de nature connue dans les deux études.

Parmi l'ensemble des CAF, les lésions malignes étaient cependant beaucoup plus représentées dans l'étude de Vignoli et al. (2021), elles correspondaient en effet à 94 % des lésions cytoponctionnées contre 73 % dans cette étude. Les lésions restantes correspondaient en majorité à des lésions de nature inflammatoire/infectieuse. Il est alors légitime de s'intéresser à la confiance que l'on peut accorder aux résultats de nature infectieuse/inflammatoire sans examen de référence, sachant que ce type de lésion peut être secondaire à une lésion tumorale. Cet aspect a été détaillé dans la partie dédiée aux limites de l'étude.

- Les carcinomes pulmonaires

En revenant sur le carcinome, il est le cancer le plus diagnostiqué par CAF pulmonaire, qu'il soit primaire ou métastatique. La précision diagnostique est d'ailleurs plus élevée pour ce type de tumeurs, les carcinomes s'exfoliant bien mieux que les sarcomes (Vignoli *et al.*, 2021). Dans notre étude, les carcinomes ont été décrits avec plus ou moins de précision dans le tableau 19.

La distinction entre une lésion primitive et métastatique est difficile et doit prendre en compte l'historique ainsi que le bilan d'extension. C'est ce qu'a montré notre étude, puisque parmi les 54 carcinomes diagnostiqués à l'examen cytologique, la distinction n'a pas été faite dans la majorité des cas : dans 37 cas sur 54, soit dans 69 % des cas. Cependant, les résultats des analyses cytologiques ont montré que certaines caractéristiques telles que la vacuolisation périnucléaire, le cytoplasme clair, et la présence de macrophages spumeux semblaient être évocateurs d'un carcinome primitif. Parmi les 54 carcinomes, 16 ont été classés en tant que carcinome primitif. L'hypothèse métastatique n'a cependant pas pu être exclue avec certitude.

De plus, il était également difficile de distinguer les différents carcinomes pulmonaires à l'examen cytologique (Dunn, 2014). Cependant, l'aspect cytologique tel qu'une nécrose, la présence de cristaux de cholestérol et la formation d'acini ainsi qu'une localisation multifocale pouvaient orienter en première hypothèse vers un adénocarcinome pulmonaire primitif. Dans notre étude, parmi les 54 carcinomes ont pu être distingués 13 adénocarcinomes, parmi lesquels 6 étaient suspectés être primitifs.

iii. Les prélèvements non contributifs

Dans la littérature, il a été décrit qu'une contamination sanguine et un prélèvement insuffisant étaient souvent responsables de l'obtention d'un prélèvement non contributif. Des erreurs de prélèvements, avec un prélèvement d'un tissu sain voire d'un autre organe, ainsi que la présence d'une lésion nécrotique étaient également décrits comme étant responsables de prélèvements non contributifs (Baker *et al.*, 2001 ; Vignoli *et al.*, 2021).

Dans notre étude, les causes des prélèvements non contributifs ont été présentées dans le tableau 15 (page 97). Les éléments qui empêchaient une lecture correcte des lames à l'examen cytologique, intitulés « interprétation délicate » incluaient un prélèvement pauci à acellulaire, une contamination sanguine, une composante nécrotique et des erreurs de prélèvements, tous décrits dans la littérature. Les prélèvements pauci à acellulaires étaient la cause majeure d'un résultat non diagnostique. Notre étude décrivait en plus la présence de matériel altéré avec une mauvaise conservation cellulaire.

En plus de ces éléments ne permettant pas une lecture correcte des lames, le tableau 15 (page 97) comprend en plus deux catégories précédemment décrites ; « manque de spécifié » et « résultats non distinctifs ». Ces catégories permettaient de pallier au manque de spécificité des résultats de par l'absence d'examen de référence.

d. Complications

Dans la littérature, les CAF pulmonaires et médiastinales étaient connues pour leur faible taux de complications. Les complications les plus fréquemment décrites étaient le pneumothorax et les hémorragies pulmonaires, généralement subcliniques (Vignoli, 2010 ; Vignoli *et al.*, 2021 ; Zekas *et al.*, 2005). Dans notre étude, les complications mises en évidence ont été présentées dans le tableau 23 (page 104) et la comparaison avec les données de la littérature est présentée dans le tableau 34 suivant.

Tableau 34 : Comparaison des complications mises en évidence à la CAF aux données de la littérature (d'après Arslan et al., 2002 ; Guimarães et al., 2010 ; Vignoli, 2010 ; Vignoli et al., 2021). *Dans l'étude de Vignoli (2010), aucune distinction n'a été faite entre les hémorragies survenues à la suite d'une biopsie ou à la suite d'une CAF pulmonaire.

Nature des complications	Vignoli (2010)	Vignoli et al. (2021)	Arslan et al. (2002) Médecine humaine	Guimarães et al. (2010) Médecine humaine	Résultats de l'étude
Pneumothorax	5 (10 %)	1 (2 %)	24 (8,2 %)	40 (11,0 %)	3 (1,7 %)
Hémorragie pulmonaire	3* (6 %)	0	4 (1,4 %)	4 (1,1 %)	3 (1,7 %)
Hémoptysie	0	0	5 (1,7 %)	7 (1,9 %)	0
Complication imputable à l'anesthésie	/	/	/	/	1 (0,6 %)
Complication avec conséquence clinique	0	0	3 (1,0 %)	11 (3,0 %)	3 (1,7 %)
Complication avec intervention médicale ou chirurgicale	0	0	3 (1,0 %)	11 (3,0 %)	2 (1,1 %)
Total des complications	8 (16 %)	1 (2 %)	33 (11,2 %)	51 (14,0 %)	7 (3,9 %)
Nombre de CAF	49	62	294	362	180

i. Pneumothorax

De même que dans la littérature, le taux de complications était relativement faible dans notre étude. Sur 180 CAF pulmonaires et médiastinales, des complications ont été retrouvées dans 3,9 % des cas, soit dans 7 cas. Le pneumothorax a été retrouvé trois fois, soit dans 1,7 % des cas. Ces valeurs étaient assez similaires à la dernière étude de Vignoli *et al.* (2021) qui mettait en évidence 2 % de pneumothorax. Cependant, contrairement aux études précédemment citées où aucun animal n'a présenté de manifestations cliniques (Vignoli, 2010 ; Vignoli *et al.*, 2021 ; Zekas *et al.*, 2005), deux animaux de notre population ont présenté des signes cliniques en lien avec le pneumothorax et ont nécessité une procédure de thoracocentèse ou de mise en place d'un drain. Pour l'un des deux animaux, une procédure de fin de vie a été décidée.

En comparant nos données à celles de la littérature en médecine vétérinaire et humaine, le taux de pneumothorax semble plus faible. Seule l'étude de Vignoli *et al.* (2021) présentait des données similaires. Le nombre de pneumothorax faisant suite à une CAF thoracique a cependant pu être sous-estimé dans notre étude. En effet, les complications ont été mises en évidence de deux manières : à l'échographie thoracique dans les minutes suivant la CAF ou lorsque l'animal présentait des manifestations cliniques. Ainsi, les cas de pneumothorax légers à modérés subcliniques et non visibles à l'échographie de contrôle immédiatement après la CAF ne pouvaient pas être pris en compte. De plus, de par le caractère rétrospectif de cette étude, des données pouvaient être manquantes dans les comptes-rendus des animaux recrutés.

ii. Hémorragie pulmonaire

L'hémorragie pulmonaire, quant à elle, était faiblement rapportée. Vignoli *et al.* (2021) n'ont mis en évidence aucune hémorragie pulmonaire à la suite d'une CAF thoracique sur 62 animaux. Cette complication devait être plus sérieusement considérée lors d'une biopsie pulmonaire ou médiastinale. Les données étaient similaires en médecine humaine : l'étude de Guimarães *et al.* (2010) rapportait des hémorragies pulmonaires dans 1,1 % des cas, l'étude de Arslan *et al.* (2002) en rapportait dans 1,4 % des cas. Contrairement à la médecine vétérinaire, des cas d'hémoptyisie étaient rapportés dans ces mêmes études, respectivement dans 1,9 % et 1,7 % des cas (Arslan *et al.*, 2002 ; Guimarães *et al.*, 2010).

Parmi les chiens et les chats recrutés des hémorragies ont été rapportées dans 1,7 % des cas, soit dans trois cas parmi les 180 CAF. Aucun animal concerné n'a présenté de manifestations cliniques. Ces données étaient similaires à celles de la littérature.

Cependant, de même que pour le pneumothorax, le nombre d'hémorragies pulmonaires a pu être sous-estimé de par le caractère rétrospectif de l'étude impliquant des données potentiellement manquantes.

iii. Essaimage tumoral

L'essaimage tumoral est une complication anecdotique, peu retrouvée dans la littérature, bien que déjà décrite chez un chat et un chien (Vignoli *et al.*, 2007b ; Warren-Smith *et al.*, 2011).

Notre étude n'a pas mis en évidence d'essaimage tumoral à la suite d'une CAF pulmonaire et médiastinale. Cependant, la mise en évidence de cette complication requiert plusieurs mois de suivi, ce qui n'a pas été le cas de tous les animaux recrutés.

C. Limites de l'étude

a. Absence d'examen de référence

La principale limite de notre étude était l'absence d'examen histologique ou nécropsique de référence. L'étude de Vignoli *et al.* (2021) comparait les résultats diagnostiques d'une analyse cytologique et d'une analyse histologique à la suite d'une CAF et d'une biopsie de lésions intrathoraciques. L'examen histologique était considéré comme l'examen de référence, et permettait de caractériser un examen cytologique de diagnostique ou de non diagnostique.

Notre étude étant rétrospective, un examen histologique ou nécropsique a rarement été réalisé en plus d'une CAF thoracique. En effet, sur les 180 CAF, seules quatre étaient associées à un examen histologique et seules trois étaient associées à un examen nécropsique. Ainsi, en l'absence d'examen de référence l'un des risques de notre étude était une surestimation du nombre de résultats diagnostiques avec la présence de faux positifs, donc un manque de spécificité.

Afin de palier à ce manque de spécificité, nous ne nous sommes pas simplement appuyés sur le seul résultat de l'analyse cytologique afin de classer un résultat de diagnostique ou de non diagnostique. Nous avons pris en compte des critères supplémentaires et avons accordé une importance particulière au suivi de l'animal et à l'évolution clinique et/ou lésionnelle avec les traitements prescrits par les cliniciens responsables. Ces critères ont été présentés dans le tableau 15 (page 97). Un résultat était classé comme non diagnostique lorsque l'interprétation des lames était délicate, lorsqu'une lésion inflammatoire/infectieuse n'était pas distinguée d'une lésion tumorale et lorsque d'autres éléments venaient contredire l'analyse cytologique, quand bien même un résultat eut été posé. Parmi les 45 CAF non diagnostiques, 10 CAF ont été classées dans cette dernière catégorie :

- Deux résultats qui étaient en faveur d'une lésion non tumorale ont été contredits par une seconde analyse cytologique revenant en faveur d'une lésion tumorale.
- Quatre résultats qui étaient en faveur d'une lésion inflammatoire ont été contredits par une analyse histologique mettant en évidence une lésion tumorale. Parmi ces quatre résultats, deux provenaient d'une ponction d'une même lésion médiastinale.
- Un résultat qui était en faveur d'une lésion tumorale a été contredit par le suivi de l'animal, avec une amélioration des lésions sous antibiotiques.
- Enfin, trois cytoponctions d'une même lésion se contredisaient, ne permettant pas d'établir un résultat avec suffisamment de confiance.

Ces résultats montraient les limites de la CAF lorsque le résultat de l'analyse cytologique était en faveur d'une lésion de nature inflammatoire/infectieuse. En effet, six résultats premièrement catégorisés de lésion inflammatoire/infectieuse ont été contredits par une seconde analyse cytologique ou une analyse histologique en faveur d'un résultat de nature tumorale. D'après l'étude de Miller *et al.* (2010), l'absence d'élément en faveur d'une infection à l'examen cytologique semblait intéressante dans le but d'exclure une infection pulmonaire. Cependant, l'observation d'éléments suggérant une infection (cellules inflammatoires, débris nécrotiques) n'était à priori pas spécifique

d'une lésion pulmonaire infectieuse. Ces éléments peuvent en effet être secondaires à la présence d'une lésion de nature tumorale. Ainsi, dans notre étude, concernant les résultats cytologiques qui étaient en faveur d'une lésion inflammatoire, nous avons cherché des éléments permettant d'appuyer la suspicion. Parmi les 29 CAF de nature inflammatoire/infectieuse à l'analyse cytologique, 20 étaient confortées par d'autres observations ou examens nous permettant d'appuyer la suspicion avec plus ou moins de confiance. Ces éléments, qui comprenaient l'observation d'un agent pathogène à l'analyse cytologique, des examens bactériologiques, des analyses cytologiques sur LBA ou sur liquide d'épanchement thoracique, des analyses PCR, des autopsies et le suivi de l'animal ont été présentés plus en détail dans les tableaux 13 et 14 (pages 95 et 96).

De plus, parmi ces 29 CAF, des cellules atypiques ont été observées dans deux cas uniquement. L'hypothèse infectieuse/inflammatoire restait prioritaire, bien qu'une prolifération de cellules tumorales ne pouvait pas être exclue avec certitude. Lorsque la distinction entre une lésion inflammatoire/infectieuse et une lésion tumorale était trop incertaine, l'analyse a été classée dans les résultats non diagnostiques, dans la catégorie « résultats non distinctifs ».

Bien que la précision diagnostique soit plus élevée pour une lésion de nature tumorale, un diagnostic de certitude ne peut pas être obtenu la plupart du temps et requiert également un examen histologique. Dans notre étude, une lésion de nature tumorale à l'examen cytologique a été contredit par le suivi de l'animal qui semblait être en faveur d'une lésion infectieuse.

b. Données manquantes

Cette étude étant rétrospective, des données ont pu être manquantes dans les dossiers des animaux recrutés, notamment en ce qui concerne les complications.

En effet, nous avons considéré qu'aucune complication n'était survenue dans deux situations :

- Absence de complication explicitée dans le compte-rendu d'imagerie et aucun incident relevé dans les comptes-rendus de consultation ou d'hospitalisation.
- Aucun incident relevé dans les comptes-rendus de consultation ou d'hospitalisation, sans que cela ne soit explicité dans le compte-rendu d'imagerie.

Dans ce dernier cas, il est possible que les informations aient été tout simplement manquantes, ce qui pouvait masquer la présence de complications. Par conséquent, il est possible que les complications aient été sous-estimées dans cette étude.

Une autre information fréquemment manquante dans les dossiers était le diamètre des aiguilles utilisées pour les CAF. Il aurait pu être pertinent de chercher à déterminer si le diamètre des aiguilles pouvait constituer un facteur associé à une meilleure sensibilité.

c. Variabilité d'expertise

Toujours de par l'aspect rétrospectif de cette étude, les manipulateurs, notamment les imageurs, ont été nombreux entre 2009 et 2023. Dans cette étude, leur travail a été pris en compte dans la réalisation des comptes-rendus d'imagerie (examens échographique, radiographique et tomodensitométrie), des CAF thoraciques et des étalements sur lame ainsi que du suivi des potentielles complications par imagerie.

Il aurait été intéressant de prendre en compte cette variabilité d'expertise dans l'étude, à savoir notamment si elle pouvait avoir une influence sur le caractère diagnostique ou non de la CAF thoracique.

Conclusion

La CAF transthoracique est une technique simple, peu invasive et peu coûteuse, pouvant être utilisée pour diagnostiquer les maladies pulmonaires et médiastinales du chien et du chat, tout en minimisant le nombre de complications. L'objectif de ce travail était de démontrer l'utilité de cet examen, notamment par sa sensibilité, dans le diagnostic des maladies intrathoraciques du chien et du chat.

Pour y répondre, une cohorte significative de cas a été recrutée, comprenant 156 chiens et chats, dont 85 chiens et 71 chats entre 2009 et février 2023. Au total, ces animaux ont bénéficié de 180 CAF pulmonaires et médiastinales. Parmi ces 180 CAF thoraciques, une sensibilité diagnostique de 75% a été obtenue. Cette sensibilité était identique pour les 128 CAF pulmonaires et les 52 CAF médiastinales. Par ailleurs, il n'y avait à priori pas d'association significative entre le nombre de lames envoyées au laboratoire et le caractère diagnostique ou non du résultat. De plus, cet examen présentait un faible taux de complications. Ces dernières ont été observées dans 3,9 % des cas : le pneumothorax, l'hémorragie pulmonaire et la bronchopneumonie par aspiration ont été retrouvés. Ces résultats étaient cohérents avec ceux décrits dans la littérature vétérinaire (Zekas et al., 2005 ; Vignoli, 2010 ; Vignoli et al., 2021), exceptée la présence de certaines complications associées à des conséquences cliniques majeures.

Toutefois, il convient de souligner les limites de cette étude. Une limite majeure de l'étude résidait dans le manque de spécificité attribuable à l'absence d'examen histologique ou nécropsique de référence, en particulier pour des résultats de nature inflammatoire. Pour pallier cela, des analyses et examens complémentaires supplémentaires ont été pris en compte et une importance particulière a été accordée au suivi de l'animal et à son évolution clinique et/ou lésionnelle. Ces informations supplémentaires nous permettaient dans certains cas de confirmer ou d'infirmer les suspicions des analyses cytologiques.

De plus, en raison de la nature rétrospective de l'étude, les manipulateurs étaient nombreux et certains dossiers étaient incomplets, ce qui a pu entraîner une sous-estimation des complications à l'issue des CAF transthoraciques.

Afin d'approfondir ce travail, il serait intéressant d'étudier certains facteurs susceptibles d'influer sur la sensibilité diagnostique d'une CAF transthoracique, tels que la variabilité d'expertise des manipulateurs ou le diamètre des aiguilles utilisées pour la réalisation de l'examen.

Liste des références bibliographiques

- ALMENDROS, A., LAI, S., GIULIANO, A. (2022) Eosinophilic pulmonary granulomatosis resembling a pulmonary carcinoma in a dog in Hong Kong. *Open Veterinary Journal* vol. 12, n° 5, p. 612 - 617. [<https://doi.org/10.5455/OVJ.2022.v12.i5.3>]
- ANDRÉ, C., ABADIE, J., HEDAN, B., *et al.* (2010) Proliférations histiocytaires canines. D'après une étude épidémiologique, clinique et génétique de 100 cas de sarcome histiocytaire chez le Bouvier bernois. *Pratique Médicale et Chirurgicale de l'Animal de Compagnie* vol. 45, n° 1, p. 9-17. [<https://doi.org/10.1016/j.anicom.2010.02.003>]
- ARMBRUST, L.J., BILLER, D.S., BAMFORD, A., *et al.* (2012) Comparison of three-view thoracic radiography and computed tomography for detection of pulmonary nodules in dogs with neoplasia. *Journal of the American Veterinary Medical Association* vol. 240, n° 9, p. 1088-1094. [<https://doi.org/10.2460/javma.240.9.1088>]
- ARSLAN, S., YILMAZ, A., BAYRAMGÜRLER, B., *et al.* (2002) CT-guided transthoracic fine needle aspiration of pulmonary lesions: accuracy and complications in 294 patients. *Medical Science Monitor* vol. 8, n° 7, p. CR493-497.
- BAKER, R., LUMSDEN, J.H., LE SUEUR-ALMOSNI, F. (2001) Atlas de cytologie canine et féline. Paris, Masson.
- BARONE, R. (1997) Anatomie comparée des mammifères domestiques. Tome 3. Splanchnologie I. Appareil digestif. Appareil respiratoire, 3^{ème} édition. Paris, Éditions Vigot.
- BÉGUIN, J. (2019a) Le lymphome canin. Présentation. Maisons-Alfort, École Nationale Vétérinaire d'Alfort, Unité de cancérologie.
- BÉGUIN, J. (2019b) Le lymphome félin. Présentation. Maisons-Alfort, École Nationale Vétérinaire d'Alfort, Unité de cancérologie.
- BENCHEKROUN, G. (2019) Lymphome chez le chien et le chat. Polycopié. Maisons-Alfort, École Nationale Vétérinaire d'Alfort.
- BERRY, C.R., NELSON, N.C., WINTER, M.D. (2023) Atlas of small animal diagnostic imaging. Hoboken, NJ, USA, John Wiley & Sons, Inc. [<https://doi.org/10.1002/9781119533221.fmatter>]
- BESLIC, S., ZUKIC, F., MILISIC, S. (2012) Percutaneous transthoracic CT guided biopsies of lung lesions; fine needle aspiration biopsy versus core biopsy. *Radiology and Oncology* vol. 46, n° 1. [<https://doi.org/10.2478/v10019-012-0004-4>]
- BOISELLE, P.M., SHEPARD, J.A., MARK, E.J., *et al.* (1997) Routine addition of an automated biopsy device to fine-needle aspiration of the lung: a prospective assessment. *American Journal of Roentgenology* vol. 169, n° 3, p. 661-666. [<https://doi.org/10.2214/ajr.169.3.9275873>]

- BURTON, A.G. (2017) *Clinical Atlas of Small Animal Cytology*. Hoboken, NJ, USA, John Wiley & Sons, Inc. [<https://doi.org/10.1002/9781119331629>]
- CANONNE-GUIBERT, M. (2018) Réaliser une cytoponction à l'aiguille fine. Polycopié. Maisons-Alfort, École Nationale Vétérinaire d'Alfort. Unité Vetsims.
- CHAVEZ, M.A., SHAMS, N., ELLINGTON, L.E., *et al.* (2014) Lung ultrasound for the diagnosis of pneumonia in adults: a systematic review and meta-analysis. *Respiratory Research* vol. 15, n° 1. [<https://doi.org/10.1186/1465-9921-15-50>]
- CHETBOUL, V., POUCHELON, J.-L., BUREAU-AMAGLIO, S., *et al.* (1999) Échocardiographie et écho-doppler du chien et du chat: atlas en couleur. Paris, Masson.
- COLLÈGE FRANÇAIS DES PATHOLOGISTES (2011) Tumeurs non épithéliales. Enseignement d'Anatomie Pathologique, Polycopié. In *Uness*. [<https://archives.uness.fr/sites/campus-unf3s-2014/anatomie-pathologique/poly-anatomie-pathologique.pdf>] (consulté le 10/12/2022).
- COULSON, A., LEWIS, N. (2008) *An Atlas of Interpretative Radiographic Anatomy of the Dog and Cat*, 2^{ème} édition. Oxford, Blackwell Publishing.
- COWELL, R.L., TYLER, R.D., MEINKOTH, J.H., *et al.* (2008) *Diagnostic cytology and hematology of the dog and cat*, 3^{ème} édition. St Louis (USA), Elsevier Mosby.
- DAY, M.J. (1997) Review of thymic pathology in 30 cats and 36 dogs. *Journal of Small Animal Practice* vol. 38, n° 9, p. 393-403. [<https://doi.org/10.1111/j.1748-5827.1997.tb03492.x>]
- DEBERRY, J.D., NORRIS, C.R., SAMII, V.F., *et al.* (2002) Correlation Between Fine-Needle Aspiration Cytopathology and Histopathology of the Lung in Dogs and Cats. *Journal of the American Animal Hospital Association* vol. 38, n° 4, p. 327-336. [<https://doi.org/10.5326/0380327>]
- DUNN, J.K. (2014) *Manual of diagnostic cytology of the dog and cat*. Chichester, Ames, Iowa, Wiley Blackwell.
- ETIENNE, C., PRATA, D., MOREAU, S., *et al.* (2015) Histiocytose progressive féline, du diagnostic au pronostic : investigation d'une série de 11 cas. *Revue Vétérinaire Clinique* vol. 50, n° 2, p. 77-78. [<https://doi.org/10.1016/j.anicom.2015.06.010>]
- FINA, C., VIGNOLI, M., TERRAGNI, R., *et al.* (2014) Computed Tomographic Characteristics of eosinophilic pulmonary granulomatosis in five dogs : CT of Canine Lung Eosinophilic Granulomas. *Veterinary Radiology & Ultrasound* vol. 55, n° 1, p. 16-22. [<https://doi.org/10.1111/vru.12102>]
- FONTAINE, P.J.-J., REYES-GOMEZ, D.E. (2020) L'appareil respiratoire. Polycopié. Maisons-Alfort, École Nationale Vétérinaire d'Alfort. Unité d'Anatomie Pathologique Spéciale.
- FUSELLIER, M., JOSSIER, R., LABORDE, A. (2013) *L'imagerie médicale du chat et du chien au service du praticien*. Issy-les-Moulineaux, Elsevier Masson.

- GIBSON, D., AUBERT, I., WOODS, J.P., *et al.* (2004) Flow Cytometric Immunophenotype of Canine Lymph Node Aspirates. *Journal of Veterinary Internal Medicine*, vol. 18, n°5, p 710-717. [<https://doi.org/10.1111/j.1939-1676.2004.tb02610.x>]
- GUIMARÃES, M.D., ANDRADE, M.Q. de, FONTE, A.C. da, *et al.* (2010) Predictive complication factors for ct-guided fine needle aspiration biopsy of pulmonary lesions. *Clinics* vol. 65, n° 9, p. 847-850. [<https://doi.org/10.1590/S1807-59322010000900006>]
- HERNANDEZ, J., PONCET, C. (2012) *Maladies respiratoires du chien et du chat*, Atlas. Rueil-Malmaison, les Éd. du Point vétérinaire.
- LAYFIELD, L.J., COOGAN, A., JOHNSTON, W.W., *et al.* (1996) Transthoracic Fine Needle Aspiration Biopsy. *Acta Cytologica* vol. 40, n° 4, p. 687-690. [<https://doi.org/10.1159/000333940>]
- MENARD, M., PAPAGEORGES, M. (1995) Ultrasound corner technique for ultrasound-guided fine needle biopsies. *Veterinary Radiology Ultrasound* vol. 36, n° 2, p. 137-138. [<https://doi.org/10.1111/j.1740-8261.1995.tb00233.x>]
- MILLER, S.A., VAN ZANTE, A., SCHWARTZ, B.S. (2010) Cytologic evaluation can predict microbial culture results for infectious causes of pulmonary nodules in patients undergoing fine needle aspiration biopsy. *Diagnostic Microbiology and Infectious Disease* vol. 68, n° 3, p. 330-333. [<https://doi.org/10.1016/j.diagmicrobio.2010.08.005>]
- MORTIER, J. (2020) *TD Radiographie du thorax*. Présentation. Maisons-Alfort, École Nationale Vétérinaire d'Alfort. Unité Anesthésie Réanimation Urgence Imagerie.
- MURAKAMI, M., MORI, T., TAKASHIMA, Y., *et al.* (2018) A case of pulmonary toxoplasmosis resembling multiple lung metastases of nasal lymphoma in a cat receiving chemotherapy. *Journal of Veterinary Medical Science* vol. 80, n° 12, p. 1881-1886. [<https://doi.org/10.1292/jvms.18-0340>]
- OURA, T.J., HAMEL, P.E., JENNINGS, S.H., *et al.* (2019) Radiographic Differentiation of Cranial Mediastinal Lymphomas from Thymic Epithelial Tumors in Dogs and Cats. *Journal of the American Animal Hospital Association* vol. 55, n° 4, p. 187-193. [<https://doi.org/10.5326/JAAHA-MS-6907>]
- PARK, H.-M., HWANG, D.-N., KANG, B.-T., *et al.* (2007) Pulmonary Lymphomatoid Granulomatosis in a Dog: Evidence of Immunophenotypic Diversity and Relationship to Human Pulmonary Lymphomatoid Granulomatosis and Pulmonary Hodgkin's Disease. *Veterinary Pathology* vol. 44, n° 6, p. 921-923. [<https://doi.org/10.1354/vp.44-6-921>]
- PEDRO, B., LINNEY, C., NAVARRO-CUBAS, X., *et al.* (2016) Cytological diagnosis of cardiac masses with ultrasound guided fine needle aspirates. *Journal of Veterinary Cardiology* vol. 18, n° 1, p. 47-56. [<https://doi.org/10.1016/j.jvc.2015.09.002>]
- PIANE, L., TRUMEL, C. (2014) *La cytologie en 10 étapes*, Étape 3, Différencier les lésions inflammatoires et tumorales. *Le Point Vétérinaire* n°343, p. 18-21.

- RASKIN, R., MEYER, D.J. (2010) Canine and feline cytology: a color atlas and interpretation guide, 2^{ème} éd. St. Louis, Mo, Saunders/Elsevier.
- RASKIN, R.E., MEYER, D.J. (2001) Atlas of canine and feline cytology. Philadelphia (USA), W.B. Saunders Company.
- REYES-GOMEZ, E. (2021a) Introduction à la cytopathologie vétérinaire. Présentation. Maisons-Alfort, École Nationale Vétérinaire d'Alfort. Unité de Biologie Clinique.
- REYES-GOMEZ, E. (2021b) Caractéristiques cliniques et anatomopathologiques des tumeurs : 1ère partie. Présentation. Maisons-Alfort, École Nationale Vétérinaire d'Alfort. Unité de Cancérologie.
- REYES-GOMEZ, E. (2021c) Caractéristiques cliniques et anatomopathologiques des tumeurs : 2ème partie. Présentation. Maisons-Alfort, École Nationale Vétérinaire d'Alfort. Unité de Cancérologie.
- REYES-GOMEZ, E. (2020) Organes lympho-hématopoïétiques. Polycopié. Maisons-Alfort, École Nationale Vétérinaire d'Alfort. Unité d'Anatomie pathologique spéciale.
- RIGOLLET, L. (2013) Immunophénotypage : technique et applications en biologie. Focus n°43. *In Eurofins Biomnis*. [<https://www.eurofins-biomnis.com/wp-content/uploads/2015/09/43-Focus-Immunophenotypage.pdf>] (consulté le 10/12/2022).
- RIVIÈRE, D. (2012) Cytologie des masses thoraciques. *L'essentiel* n° 237, p. 22-24.
- ROBERT, C. (2021) Dissection de l'encolure et du thorax des carnivores. Polycopié. Maisons-Alfort, École Nationale Vétérinaire d'Alfort. Unité d'Anatomie des animaux domestiques.
- RUBY, J., SECREST, S., SHARMA, A. (2020) Radiographic differentiation of mediastinal versus pulmonary masses in dogs and cats can be challenging. *Veterinary Radiology & Ultrasound* vol. 61, n° 4, p. 385-393. [<https://doi.org/10.1111/vru.12859>]
- SCHWARZ, T., JOHNSON, V.S. (2008) BSAVA manual of canine and feline thoracic imaging, BSAVA manuals series. Quedgeley, British small animal veterinary association.
- SCHWARZ, T., SAUNDERS, J. (2011) Veterinary computed tomography. Chichester, West Sussex, UK, Wiley-Blackwell.
- SEELIG, D., AVERY, A., EHRHART, E., *et al.* (2016) The Comparative Diagnostic Features of Canine and Human Lymphoma. *Veterinary Sciences* vol. 3, n° 2, p. 688-772. [<https://doi.org/10.3390/vetsci3020011>]
- SIROIS, M. (2019) Laboratory procedures for veterinary technicians, 7^{ème} éd. St Louis, Mosby.
- SLIVKOVA, K., BARROT, A.-C. (2018) Angiostrongylose. *In CHV Saint-Martin*. [<https://chvsm.com/angiostrongylose/>] (consulté le 10/12/2022).

- STAROSELSKY, A.N., SCHWARZ, Y., MAN, A., *et al.* (1998) Additional Information From Percutaneous Cutting Needle Biopsy Following Fine-Needle Aspiration in the Diagnosis of Chest Lesions. *Chest* vol. 113, n° 6, p. 1522-1525. [<https://doi.org/10.1378/chest.113.6.1522>]
- TEBB, A., JOHNSON, V., IRWIN, P. (2007) Angiostrongylus vasorum (French heartworm) in a dog imported into Australia. *Australian Veterinary Journal* vol. 85, n° 1-2, p. 23-28. [<https://doi.org/10.1111/j.1751-0813.2006.00085.x>]
- THRALL, D.E. (2018) Textbook of veterinary diagnostic radiology, 7^{ème} éd. St. Louis, Missouri, Saunders.
- TRAVERSA, D., GUGLIELMINI, C. (2008) Feline aelurostrongylosis and canine angiostrongylosis: A challenging diagnosis for two emerging verminous pneumonia infections. *Veterinary Parasitology* vol. 157, n° 3-4, p. 163-174. [<https://doi.org/10.1016/j.vetpar.2008.07.020>]
- VANSONNENBERG, E., CASOLA, G., HO, M., *et al.* (1988) Difficult thoracic lesions: CT-guided biopsy experience in 150 cases. *Radiology* vol. 167, n° 2, p. 457-461. [<https://doi.org/10.1148/radiology.167.2.3357956>]
- VENCO, L., COLANERI, G., FORMAGGINI, L., *et al.* (2021) Utility of thoracic ultrasonography in a rapid diagnosis of angiostrongylosis in young dogs presenting with respiratory distress. *The Veterinary Journal* vol. 271. [<https://doi.org/10.1016/j.tvjl.2021.105649>]
- VIGNOLI, M. (2010) Image-guided biopsy and contrast-enhanced ultrasonography. Polycopié. Faculty of Veterinary Medicine, Ghent University. Department of Veterinary Medical Imaging.
- VIGNOLI, M., ROSSI, F., CHERICI, C., *et al.* (2007) Needle tract implantation after fine needle aspiration biopsy (FNAB) of transitional cell carcinoma of the urinary bladder and adenocarcinoma of the lung. *Schweizer Archiv für Tierheilkunde* vol. 149, n° 7, p. 314-318. [<https://doi.org/10.1024/0036-7281.149.7.314>]
- VIGNOLI, M., TAMBURRO, R., FELICI, A., *et al.* (2021) Clinical Value of CT-Guided Fine Needle Aspiration and Tissue-Core Biopsy of Thoracic Masses in the Dog and Cat. *Animals* vol. 11, n° 3, p. 1-13. [<https://doi.org/10.3390/ani11030883>]
- WARD, J.L., LISCIANDRO, G.R., WARE, W.A., *et al.* (2019) Lung ultrasonography findings in dogs with various underlying causes of cough. *Journal of the American Veterinary Medical Association* vol. 255, n° 5, p. 574-583. [<https://doi.org/10.2460/javma.255.5.574>]
- WARREN-SMITH, C.M.R., ROE, K., DE LA PUERTA, B., *et al.* (2011) Pulmonary adenocarcinoma seeding along a fine needle aspiration tract in a dog. *Veterinary Record* vol. 169, n° 7, p. 181-181. [<https://doi.org/10.1136/vr.d2357>]
- WISNER, E.R., ZWINGENBERGER, A.L. (2015) Atlas of small animal CT and MRI. Ames, Iowa, John Wiley & Sons, Inc.
- WYPIJ, J.M. (2011) Getting to the Point: Indications for Fine-needle Aspiration of Internal Organs and Bone. *Topics in Companion Animal Medicine* vol. 26, n° 2, p. 77-85. [<https://doi.org/10.1053/j.tcam.2011.02.002>]

- YOON, J., FEENEY, D.A., CRONK, D.E., *et al.* (2004) Computed tomographic evaluation of canine and feline mediastinal masses in 14 patients. *Veterinary Radiology Ultrasound* vol. 45, n° 6, p. 542-546. [<https://doi.org/10.1111/j.1740-8261.2004.04093.x>]
- ZEKAS, L.J., ADAMS, W.M. (2002) Cranial mediastinal cysts in nine cats. *Veterinary Radiology Ultrasound* vol. 43, n° 5, p. 413-418. [<https://doi.org/10.1111/j.1740-8261.2002.tb01027.x>]
- ZEKAS, L.J., CRAWFORD, J.T., O'BRIEN, R.T. (2005) Computed tomography-guided fine-needle aspirate and tissue-core biopsy of intrathoracic lesions in thirty dogs and cats. *Veterinary Radiology & Ultrasound* vol. 46, n° 3, p. 200-204. [<https://doi.org/10.1111/j.1740-8261.2005.00043.x>]

ÉTUDE DE LA CONTRIBUTION DES CYTOASPIRATIONS PULMONAIRES ET MÉDIASTINALES AU DIAGNOSTIC DES MALADIES INTRATHORACIQUES DU CHIEN ET DU CHAT

AUTEUR : Marie SCHMITT

RÉSUMÉ :

La CAF thoracique est un examen très accessible pouvant facilement être utilisé dans le diagnostic des maladies intrathoraciques du chien et du chat. La littérature était cependant lacunaire dans ce domaine : les études étaient peu nombreuses et les animaux recrutés étaient en faible nombre. Ainsi, l'objectif de ce travail était de détailler les indications, les éventuelles complications et de démontrer l'utilité de cet examen, notamment par sa sensibilité diagnostique, dans le diagnostic des maladies intrathoraciques du chien et du chat en recrutant un large échantillon d'animaux.

Afin de répondre à cet objectif, tous les chiens et chats ayant bénéficié d'une ou plusieurs CAF pulmonaires et/ou médiastinales entre 2009 et février 2023 à l'École Nationale Vétérinaire d'Alfort ont été recrutés. Au total, les données de 156 chiens et chats dont 85 chats et 71 chiens et de 180 CAF thoraciques ont été analysées.

A l'aide de ces données, nous nous sommes intéressés aux lésions cytoponctionnées mises en évidence aux examens d'imagerie, à leur localisation et leur nature lésionnelle suspectée. Les résultats des analyses cytologiques ont révélé une sensibilité diagnostique de 75 % pour les CAF pulmonaires ainsi que pour les CAF médiastinales, avec une prédominance de lésions tumorales. Le caractère diagnostique ou non du résultat n'était à priori pas lié au nombre de lames envoyées au laboratoire. De plus, les complications ont été retrouvées en faible nombre : parmi les 180 CAF thoraciques, elles ont été observées dans 3,9 % des cas, incluant le pneumothorax, l'hémorragie pulmonaire, et la bronchopneumonie par aspiration. Toutes n'étaient pas subcliniques, contrairement aux données de la littérature vétérinaire.

Une des limites majeures de cette étude résidait dans le manque de spécificité attribuable à l'absence d'examen histologique ou nécropsique de référence. Ainsi, toutes les analyses et examens complémentaires supplémentaires ainsi que le suivi des animaux ont été pris en compte afin d'appuyer ou de contredire les suspicions émises par les analyses cytologiques. De plus, cette étude étant rétrospective, la présence de complications a pu être sous-estimée, certains dossiers étant incomplets.

L'une des perspectives envisageables sur ce travail est l'étude de facteurs susceptibles d'influer sur la sensibilité diagnostique d'une CAF thoracique. Parmi ces facteurs pourraient être inclus la variabilité d'expertise, les manipulateurs ayant été nombreux, ou le diamètre des aiguilles utilisées pour la réalisation de l'examen.

MOTS CLÉS :

CYTOPONCTION – CYTOASPIRATION – THORAX – POU MON – MEDIASTIN – CHIEN – CHAT

JURY :

Président : Pr JOUVION Grégory

Directrice de thèse : Dr CANONNE-GUIBERT Morgane

Examinateur : Dr MORTIER Jérémy

STUDY OF THE CONTRIBUTION OF PULMONARY AND MEDIASTINAL ASPIRATIONS TO THE DIAGNOSTIC OF INTRATHORACIC DISEASES IN DOGS AND CATS

AUTHOR: Marie SCHMITT

SUMMARY:

Fine needle aspiration (FNA) of thoracic lesions is a readily accessible examination that can be easily used in the diagnosis of intrathoracic diseases in dogs and cats. However, the literature was lacking in this field: studies were limited, and the recruited animals were few in number. Therefore, the objective of this work was to detail the indications, potential complications, and demonstrate the utility of this examination in diagnosing intrathoracic diseases in dogs and cats by recruiting a large sample of animals.

To achieve this goal, all dogs and cats who underwent one or more pulmonary and/or mediastinal FNA between 2009 and February 2023 at the National Veterinary School of Alfort were recruited. In total, data from 156 dogs and cats, including 85 cats and 71 dogs, and 180 FNA were analysed.

Using these data, we focused on the lesions highlighted on imaging tests, their location, and their suspected lesion type. The results of cytological analyses revealed a diagnostic sensitivity of 75 % for both pulmonary and mediastinal FNA, with a predominance of tumor lesions. The diagnostic value of the result did not appear to be related to the number of slides sent to the laboratory. Furthermore, complications were found in a small number of cases: among the 180 thoracic FNA, complications were found in 3.9 % of cases, including pneumothorax, pulmonary hemorrhage, and aspiration pneumonia. Some of these complications had major clinical consequences, contrary to data in the veterinary literature.

One major limitation of this study was the lack of specificity due to the absence of a reference histological examination or necropsy. Therefore, all additional analyses and complementary exams, as well as the follow-up of the animals, were taken into account to support or refute the suspicions raised by cytological analyses. Additionally, since this study was retrospective, the number of complications may have been underestimated, as some records were incomplete.

One of the possible perspectives on this work is the study of factors likely to influence the diagnostic sensitivity of a thoracic FNA. These factors could include variability in expertise, as there were multiple operators, or the diameter of the needles used to perform the examination.

KEYWORDS:

FINE NEEDLE ASPIRATION – THORAX – LUNG – MEDIASTINUM – DOG – CAT

JURY :

Chairperson: Pr JOUVION Grégory

Thesis Director: Dr CANONNE-GUIBERT Morgane

Reviewer : Dr MORTIER Jérémy