



HAL
open science

Prise en charge des kystes dentigères par marsupialisation ou décompression chez l'enfant : revue de la littérature et cas cliniques

Bythia Levy

► To cite this version:

Bythia Levy. Prise en charge des kystes dentigères par marsupialisation ou décompression chez l'enfant : revue de la littérature et cas cliniques. Sciences du Vivant [q-bio]. 2022. <dumas-04316100>

HAL Id: dumas-04316100

<https://dumas.ccsd.cnrs.fr/dumas-04316100v1>

Submitted on 30 Nov 2023

HAL is a multi-disciplinary open access archive for the deposit and dissemination of scientific research documents, whether they are published or not. The documents may come from teaching and research institutions in France or abroad, or from public or private research centers.

L'archive ouverte pluridisciplinaire HAL, est destinée au dépôt et à la diffusion de documents scientifiques de niveau recherche, publiés ou non, émanant des établissements d'enseignement et de recherche français ou étrangers, des laboratoires publics ou privés.



Distributed under a Creative Commons CC BY-NC-ND 4.0 - Attribution - Non-commercial use - No Derivative Works - International License

AVERTISSEMENT

Cette thèse d'exercice est le fruit d'un travail approuvé par le jury de soutenance et réalisé dans le but d'obtenir le diplôme d'État de docteur en chirurgie dentaire. Ce document est mis à disposition de l'ensemble de la communauté universitaire élargie.

Il est soumis à la propriété intellectuelle de l'auteur. Ceci implique une obligation de citation et de référencement lors de l'utilisation de ce document.

D'autre part, toute contrefaçon, plagiat, reproduction illicite encourt toute poursuite pénale.

Code de la Propriété Intellectuelle. Articles L 122.4

Code de la Propriété Intellectuelle. Articles L 335.2 - L 335.10

UNIVERSITÉ PARIS CITÉ
FACULTÉ DE SANTÉ
UFR D'ODONTOLOGIE

Année 2022

N° D128

THÈSE
POUR LE DIPLÔME D'ÉTAT DE DOCTEUR EN CHIRURGIE DENTAIRE
Présentée et soutenue publiquement le : 17 octobre 2022

Par

Bythia LEVY

Prise en charge des kystes dentigères par marsupialisation ou décompression chez l'enfant : revue de la littérature et cas cliniques

Dirigée par M. le Docteur Thônğ Nguyen

JURY

Mme Le Professeur Sibylle Vital	Président
Mme Le Professeur Muriel Aujay de la Dure Molla	Assesseur
M. Le Docteur Thônğ Nguyen	Assesseur
Mme Le Docteur Anne-Margaux Collignon	Assesseur
M. Le Docteur Jean-Baptiste Lambert	Invité

L'auteur s'engage à respecter les droits des tiers, et notamment les droits de propriété intellectuelle. Dans l'hypothèse où la thèse d'exercice comporterait des éléments protégés par un droit quelconque, l'auteur doit solliciter les autorisations nécessaires à leur utilisation, leur reproduction et leur représentation, auprès du ou des titulaires des droits. Le droit de citations doit s'exercer avec rigueur et discernement. Certaines citations peuvent comporter un extrait textuel de la source. Cet extrait textuel doit être relativement court (une quinzaine de lignes tout au plus), mis entre guillemets ou clairement séparé du corps du texte et bien évidemment référencé en citation. En ce qui concerne la citation sans extrait textuel (mention d'idées ou concepts originaux, données chiffrées, figures, etc.), il faut également en citer la source. Toute figure, tableau, graphique reproduit doit également être accompagné de la citation de la source. L'auteur est responsable du contenu de sa thèse d'exercice. Il garantit l'Université contre tout recours. Elle ne pourra en aucun cas être tenue responsable de l'atteinte aux droits d'un tiers.

Bythia LEVY

Tableau des enseignants de l'UFR d'Odontologie

DÉPARTEMENTS	DISCIPLINES	PROFESSEURS DES UNIVERSITÉS	MAÎTRES DE CONFÉRENCES
1. DÉVELOPPEMENT, CROISSANCE ET PRÉVENTION	ODONTOLOGIE PÉDIATRIQUE	Mme M. AUJAY DE LA DURE-MOLLA Mme É. DURSUN Mme S. VITAL	M. P.-J. BERAT (MCU associé) Mme A.-L. BONNET M. F. COURSON Mme M. RIOU (MCU associé) Mme A. VANDERZWALM
	ORTHOPÉDIE DENTO-FACIALE	Mme E. LE NORCY	M. C. DUNGLAS M. P. GARREC Mme A. KAMOUN Mme B. VI-FANE
	PRÉVENTION, ÉPIDÉMIOLOGIE, ÉCONOMIE DE LA SANTÉ ET ODONTOLOGIE LÉGALE	Mme S. AZOGUI-LEVY M. P. PIRNAY	Mme A.-C. BAS Mme A. GERMA Mme V. SMAIL-FAUGERON Mme A. TENENBAUM
2. CHIRURGIE ORALE, PARODONTOLOGIE, BIOLOGIE ORALE	PARODONTOLOGIE	Mme F. ANAGNOSTOU M. M. BIOSSE DUPLAN Mme M.-C. CARRA Mme M.-L. COLOMBIER Mme M. GOSSET	M. A. BRUN M. D. GUEZ M. S. JUNGO (MCU associé) M. S. KERNER
	CHIRURGIE ORALE	Mme G. LESCAILLE M. L. MAMAN Mme L. RADOÏ M. Y. ROCHE	Mme V. BAAROUN M. B. COURRIER Mme A.-L. EJEIL M. F. GAULTIER M. N. MOREAU M. T. NGUYEN Mme J. ROCHEFORT Mme I. TAÏHI M. H. TARRAGANO
	BIOLOGIE ORALE	Mme A. C. AZEVEDO (PU associée) Mme C. BARDET (PR) Mme A. BERDAL Mme C. CHAUSSAIN M. V. DESCROIX M. B. FOURNIER M. B. GOGLY Mme R. KOZYRAKI Mme S. SÉGUIER	Mme C. ANDRIQUE (MCU associée) M. C.-D. ARRETO M. J. BOUCHET (MCF) Mme H. CHARDIN M. P. COLLIN Mme M.-H. COTTET Mme A. COUDERT (MCF) M. F. FERRÉ Mme C. GORIN Mme S. HOUARI-MEJRI Mme J. ISAAC (MCF) M. O. LE MAY M. G. LIGNON (MCU associé) Mme N NOWWAROTE (MCU associé) M. B. PAIVA (MCF)
3. RÉHABILITATION ORALE (DÉBUT)	DENTISTERIE RESTAURATRICE ENDODONTIE	Mme T. BOUKPESSI M. P. COLON Mme C. GAUCHER	Mme F. BERÈS Mme C. BESNAULT M. É. BONTE Mme A.-M. COLLIGNON M. F. DECUP Mme A. HARTMANN M. G. KUHN Mme C. MESGOUEZ-MENEZ Mme C. MOCQUOT Mme N. PRADELLE PLASSE Mme M. ZANINI

DÉPARTEMENTS	DISCIPLINES	PROFESSEURS DES UNIVERSITÉS	MAÎTRES DE CONFÉRENCES
3. RÉHABILITATION ORALE (SUITE)	PROTHÈSES	Mme M.-V. BERTERETCHE Mme A. BRAUD M. O. FROMENTIN M. C. RIGNON-BRET M. B. TAVERNIER Mme C. WULFMAN	M. J.-M. CHEYLAN Mme H. CITTERIO Mme M.-J. CRENN M. M. DAAS M. D. DOT M. L. DUPAGNE (MCU associé) M. N. EID M. S. ESCURE Mme I. FOUILLOUX Mme L. FRIEDLANDER M. P. GATEAU M. D. MAURICE M. P. MOULIN M. P. RENAULT Mme É. SARFATI M. J.-E. SOFFER M. P. TRAMBA
	FONCTION-DYSFONCTION, IMAGERIE, BIOMATÉRIAUX	M. Y. BOUCHER Mme L. JORDAN M. J.-F. N'GUYEN M. B. SALMON	M. J.-P. ATTAL M. C. AZEVEDO Mme R. BENBELAÏD Mme A. BENOÎT A LA GUILLAUME (MCF) Mme J. BOSCO M. D. BOUTER M. J.-L. CHARRIER M. M. CHERRUAU M. H. DIAKONOFF (MCU associé) M. R. FELIZARDO M. B. FLEITER M. P. FRANÇOIS Mme F. MANGIONE M. A. PORPORATI (MCU associé) Mme F. TILOTTA
PROFESSEURS ÉMÉRITES		M. C. BÉRENHOLC M. P. BOUCHARD Mme M.-L. BOY-LEFÈVRE Mme M. FOLLIGUET Mme M. WOLIKOW M. R. GARCIA M. J.-J. LASFARGUES M. A. LAUTROU M. G. LEVY	M. B. PELLAT Mme A. POLIARD M. J.-L. SAFFAR

Liste mise à jour le 28 septembre 2022

Remerciements

À Mme le Professeur Sibylle Vital ; Docteur en Chirurgie Dentaire ; Ancien interne des Hôpitaux ; Docteur de l'Université Paris Descartes ; Habilitée à Diriger des recherches ; Professeur des Universités, UFR d'Odontologie – Université Paris Cité ; Praticien Hospitalier, Assistance Publique-Hôpitaux de Paris ; Vice-Doyen de l'UFR d'Odontologie – Université Paris Cité.

Je vous remercie de me faire l'honneur de présider ce jury de thèse. Votre écoute, vos conseils et enseignements ont été précieux tout au long de mon internat. Ma reconnaissance est immense pour le temps que vous avez consacré à m'encadrer sur mon mémoire de DES. J'ai été ravie de prendre la parole à la SFOP 2022 sous votre supervision, vous m'avez permis de valoriser mon travail et de prendre plaisir à m'exprimer en public. Je garde vos conseils précieusement pour le reste de ma carrière.

À Mme le Professeur Muriel Aujay de la Dure-Molla ; Docteur en Chirurgie Dentaire ; Docteur de l'Université Paris Diderot ; Habilitée à Diriger des recherches ; Professeur des Universités, UFR d'Odontologie – Université Paris Cité ; Praticien Hospitalier, Assistance Publique-Hôpitaux de Paris.

Je vous remercie d'avoir accepté de faire partie de ce jury. Veuillez trouver ici le témoignage de ma reconnaissance et de mon plus grand respect.

À Mme le Docteur Anne-Margaux Collignon ; Docteur en chirurgie dentaire ; Docteur de l'Université Sorbonne Paris Cité ; Docteur d'État en Odontologie ; Maître de Conférences des Universités, UFR d'Odontologie – Université Paris Cité ; Praticien Hospitalier, Assistance Publique-Hôpitaux de Paris.

Je suis honorée que vous ayez accepté de faire partie du jury de ma thèse d'exercice. Merci d'avoir grandement contribué à la réalisation de cette thèse en me confiant la prise en charge d'une partie des cas cliniques décrits. Merci pour la confiance que vous m'avez accordée. Je retiens de vos enseignements la pédagogie et la bienveillance avec lesquelles vous m'avez accompagnée durant cette dernière année d'internat.

À M. le Docteur Thônğ Nguyen ; Docteur en Médecine ; Spécialiste qualifié en Chirurgie maxillo-faciale et Stomatologie ; Spécialiste qualifié en Chirurgie plastique, reconstructrice et esthétique ; Ancien Interne des Hôpitaux ; Docteur de l'Université Paris Sud ; Maître de Conférences des Universités, UFR d'Odontologie – Université Paris Cité ; Praticien Hospitalier, Assistance Publique-Hôpitaux de Paris.

Je tenais tout d'abord à vous remercier d'avoir dirigé ma thèse d'exercice. Ce travail vient conclure de nombreuses années d'investissement, au cours desquelles vous avez eu un rôle déterminant. Vous m'avez transmis la passion de la chirurgie et m'avez offert l'opportunité d'enrichir ma pratique. Je retiens de vos apprentissages la rigueur dont vous faites preuve ainsi que l'humilité qui ne vous quitte jamais. La patience et la pédagogie avec lesquelles vous avez su me guider jusqu'à la fin de cet internat sont autant de qualités que j'espère être en mesure d'appliquer et de transmettre à mon tour. Ces quelques mots pour vous témoigner toute ma reconnaissance et mon profond respect.

À M. le Docteur Jean-Baptiste Lambert ; Docteur en Chirurgie Dentaire ; Docteur de l'Université Paris Descartes ; Chef de Clinique Assistant Hospitalo-Universitaire, UFR d'Odontologie - Université Paris Cité

Merci d'avoir accepté de faire partie de mon jury de thèse d'exercice. Travailler avec toi a été un véritable honneur, tu m'as énormément appris, toujours avec douceur et bienveillance.

Résumé et indexation en français et anglais

Résumé :

La marsupialisation et la décompression sont des traitements conservateurs envisagés dans le traitement des kystes de grande étendue, comme les kystes dentigères de l'enfant. En opposition à l'énucléation, ces techniques proposent une thérapeutique préservant les structures refoulées par la lésion (germes des dents permanentes, nerf alvéolaire inférieur, préservation osseuse...). Une analyse de la littérature sur les 10 dernières années a été réalisée dans le but de faire état des pratiques en matière de décompression des kystes dentigères chez l'enfant. Les dispositifs de drainage sont multiples et pour la plupart non spécifiques de la cavité buccale. La durée moyenne de traitement est de 3 à 6 mois, celle-ci étant directement corrélée au volume de la lésion. Il s'agit de techniques exigeantes impliquant une compliance infaillible du patient et sa famille. Trois cas cliniques traités dans le service de médecine bucco-dentaire de l'Hôpital Louis Mourier viendront illustrer ce procédé chirurgical. L'absence de récurrence et la préservation des structures en font des thérapeutiques de choix, cependant la faisabilité du traitement doit être étudiée en réunion de concertation pluridisciplinaire avec l'odontologie pédiatrique et l'orthopédie dento-faciale (ODF), afin de l'inscrire dans un plan de traitement global. Le pré requis est de s'assurer que le germe puisse évoluer en position fonctionnel sur arcade. Dans le cas contraire, une avulsion du germe associée à l'énucléation complète de la lésion est préconisée.

Discipline ou spécialité :

Chirurgie orale

Mots clés français (fMeSH et Rameau) :

fMeSH : Décompression chirurgicale ; Kyste dentigère

Rameau : Odontostomatologie conservatrice ; Chirurgie dentaire

Forme ou Genre :

fMeSH : Dissertation universitaire

Rameau : Thèses et écrits académiques

Abstract:

Marsupialization and decompression are conservative treatments considered in the treatment of large cysts, such as pediatric dental cysts. In contrast to enucleation, these techniques propose a therapy that preserves the structures that are suppressed by the lesion (germs of permanent teeth, inferior alveolar nerve, bone preservation...). A review of the literature over the last 10 years was conducted to describe the practices of decompression of dental cysts in children. Drainage devices are multiple and mostly non-specific to the oral cavity. The average treatment time is 3 to 6 months, which is directly correlated to the volume of the lesion. These are demanding techniques requiring unfailing compliance from the patient and his family. Three clinical cases treated in the oral medicine department of the Louis Mourier Hospital will illustrate this surgical procedure. The absence of recurrence and the preservation of the structures make them therapeutics of choice, however the feasibility of the treatment must be studied in a multidisciplinary consultation meeting with pediatric dentistry and dentofacial orthopedics in order to include it in a global treatment plan. The prerequisite is to ensure that the germ can evolve in a functional position on the arch. If not, an avulsion of the germ associated with the complete enucleation of the lesion is recommended.

Branch or specialty:

Oral Surgery

English keywords (MeSH):

Decompression, Surgical ; Dentigerous Cyst

Publication type (MeSH) :

Academic Dissertation

Liste des abréviations

- AAPD: The American Academy of Pediatric Dentistry
- AINS : Anti-inflammatoires non stéroïdiens
- ATB: Antibiotiques
- DT: Dent temporaire
- ME: Mainteneur d'espace
- ODF: Orthopédie dento-faciale
- OPT: Orthopantomogramme
- PAP: Prothèse Amovible Partielle

Table des matières

INTRODUCTION	3
1 : KYSTES DENTIGERES DE L'ENFANT	4
1.1 GENERALITES	4
1.1.1 Définition.....	4
1.1.2 Épidémiologie.....	4
1.1.3 Étiologie	5
1.2 DEMARCHE DIAGNOSTIQUE	5
1.2.1 Examen clinique	5
1.2.2 Examen radiologique	6
1.2.3 Diagnostics différentiels.....	7
1.2.4 Anatomopathologie	11
1.2.5 Pronostic	11
2 : PRISE EN CHARGE	12
2.1 CHOIX DE LA THERAPEUTIQUE.....	12
2.1.1 Objectifs de traitement	12
2.1.2 Énucléation.....	12
2.2 MARSUPIALISATION/DECOMPRESSION	12
2.2.1 Mécanisme physiopathologique	13
2.2.2 Protocole de marsupialisation/décompression dans le service de médecine bucco-dentaire de l'Hôpital Louis Mourier	14
3 : ANALYSE DE LA LITTERATURE	25
3.1 CONTEXTE	25
3.2 MATERIEL ET METHODES	25
3.2.1 Équation de recherche.....	25
3.2.2 Flowchart	26
3.3 RESULTATS.....	27
3.4 DISCUSSION	30
4 : CAS CLINIQUES	32
4.1 CAS CLINIQUE N°1.....	32
4.1.1 Anamnèse	32
4.1.2 Examen clinique	32
4.1.3 Examen radiologique	32
4.1.4 Thérapeutique.....	34
4.1.5 Suivi.....	35
4.2 CAS CLINIQUE N°2.....	37
4.2.1 Anamnèse	37
4.2.2 Examen clinique	37
4.2.3 Examen radiologique	38
4.2.4 Thérapeutique.....	38
4.2.5 Suivi.....	38
4.3 CAS CLINIQUE N°3.....	42
4.3.1 Anamnèse	42
4.3.2 Examen clinique	42
4.3.3 Examen radiologique	42
4.3.4 Thérapeutique.....	43
4.3.5 Suivi.....	43
CONCLUSION	45
BIBLIOGRAPHIE	46
TABLE DES FIGURES	50

TABLE DES TABLEAUX..... 52

Introduction

Le kyste dentigère est une tumeur bénigne mandibulaire apparaissant au cours de l'enfance. Il est souvent associé à des troubles de l'éruption des dents en rapport avec cette lésion. L'énucléation des lésions kystiques de grande étendue peut être particulièrement invasive. Elle peut s'avérer délétère pour les structures anatomiques avoisinantes et imposer le plus souvent l'avulsion de la dent causale. La chirurgie des kystes de grande étendue est susceptible de perturber la croissance des maxillaires et l'éruption dentaire chez l'enfant.

Afin de limiter les complications et séquelles liées à l'énucléation complète de la lésion, une technique de décompression peut être envisagée. Cette technique chirurgicale consiste en la mise en place d'un drain reliant la cavité pathologique au milieu endobuccal, visant à la réduction du volume de la lésion. Il s'agit d'une technique qui doit être compatible avec l'histologie. Une irrigation bi-quotidienne est nécessaire, impliquant une observance rigoureuse de l'enfant et sa famille. Cette thérapeutique permet de préserver les dents incluses et de favoriser leur éruption spontanée mais nécessite une surveillance régulière. Le rapport bénéfice/risque est à réévaluer tout au long du traitement.

Au travers de cas cliniques, nous verrons l'intérêt de la technique de décompression et les données actuelles de la littérature à ce sujet.

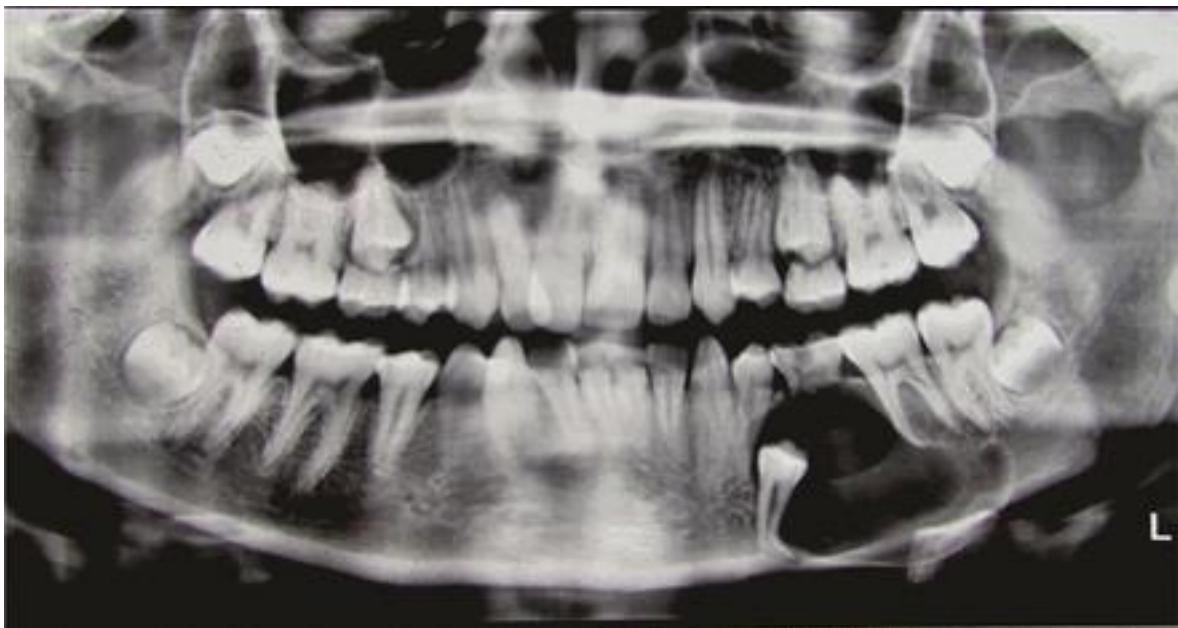1 : Kystes dentigères de l'enfant

1.1 Généralités

1.1.1 Définition

Le kyste dentigère, anciennement kyste folliculaire ou péri-coronaire, est une tumeur odontogène bénigne liée au développement dentaire, selon la classification OMS 2017. Il est en lien avec la jonction émail-cément de la dent causale, incluse le plus souvent, et englobe sa couronne. C'est une lésion fréquente d'évolution locale, parfois volumineuse, pouvant perturber l'éruption des dents chez l'enfant (1).

Figure 1 : Orthopantomogramme kyste dentigère



Source: Singh et al., « Marsupialization : a treatment modality of a dentigerous cyst »,2014.

1.1.2 Épidémiologie

Ces kystes sont fréquents, ils représentent environ 20 % des kystes odontogènes devant les radiculo-dentaires (2). L'âge de découverte le plus fréquent se situe entre la première et la deuxième décade, même s'ils peuvent être retrouvés à tout âge (3). Les kystes liés au développement sont ceux les plus retrouvés chez les enfants, alors que chez les adultes il y a une prédominance des kystes inflammatoires (4). Ces lésions sont à prédominance masculine. Elles siègent le plus souvent au niveau des 3^e molaires mandibulaires, des canines maxillaires ainsi qu'en regard des 2^e prémolaires

mandibulaires (5). Les $\frac{3}{4}$ des kystes dentigères sont retrouvés à la mandibule. Souvent uniques, ils peuvent être bilatéraux ou multiples et être retrouvés dans des syndromes comme la dysostose-cléido-crânienne et le syndrome de Klippel-Feil (6).

1.1.3 Étiologie

Les kystes dentigères diagnostiqués chez l'enfant semblent suggérer une étiologie induite par l'inflammation ou pouvant être secondaire à l'infection d'une dent temporaire, diffusant localement et impliquant le germe d'une dent permanente (7). Des liens ont été établis entre la lésion kystique et les pathologies inflammatoires des dents temporaires (8). Ils dérivent des résidus épithéliaux de l'émail du follicule dentaire et leur volume augmente par l'accumulation intra kystique de liquide.

1.2 Démarche diagnostique

1.2.1 Examen clinique

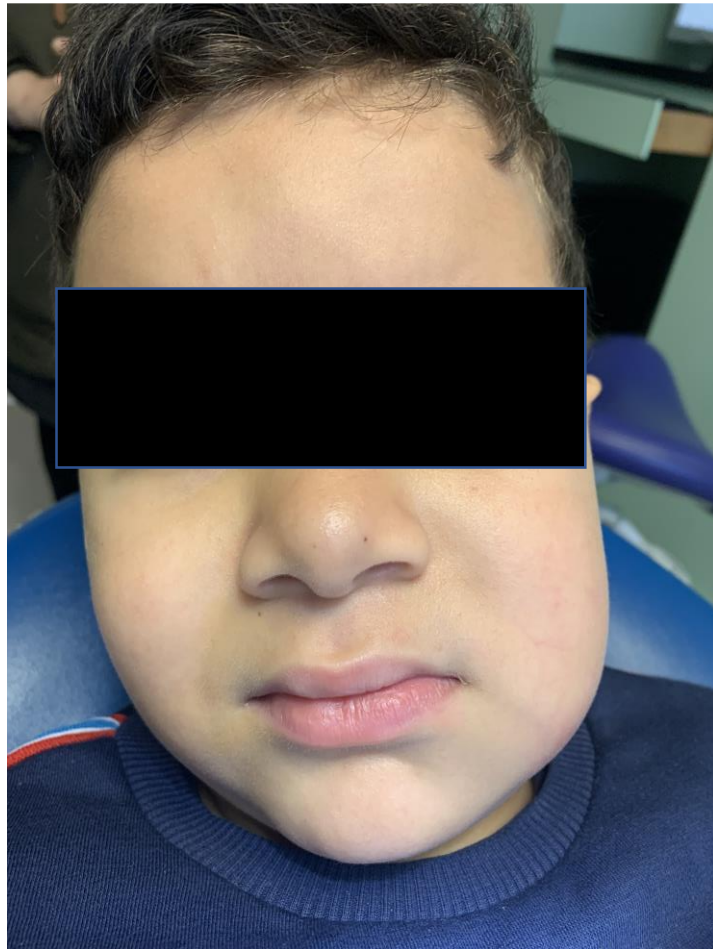Auparavant, l'interrogatoire médical est mené, au cours duquel des antécédents d'épisodes inflammatoires et/ou infectieux sont recherchés.

La découverte d'un kyste dentigère est souvent fortuite (9), il est d'apparition lente et progressive. Un épisode douloureux associé à une tuméfaction exobuccale peut amener les parents à consulter.

La persistance d'une dent lactéale sur arcade, une asymétrie d'éruption ou un retard d'éruption doivent alerter et faire rechercher une cause locale de type kyste lié au développement.

Le kyste peut être accompagné d'un déplacement des dents adjacentes ou plus rarement d'une paresthésie du nerf alvéolaire inférieur lorsqu'il siège à la mandibule. Une voussure des maxillaires peut être mise en évidence à la palpation, voire à l'inspection.

Figure 2 : Photo de face, asymétrie faciale gauche à la suite d'un épisode infectieux en lien avec un kyste dentigère, avec consentement du responsable légal



Source : Auteur, Service de médecine bucco-dentaire de l'Hôpital Pitié-Salpêtrière, 2021.

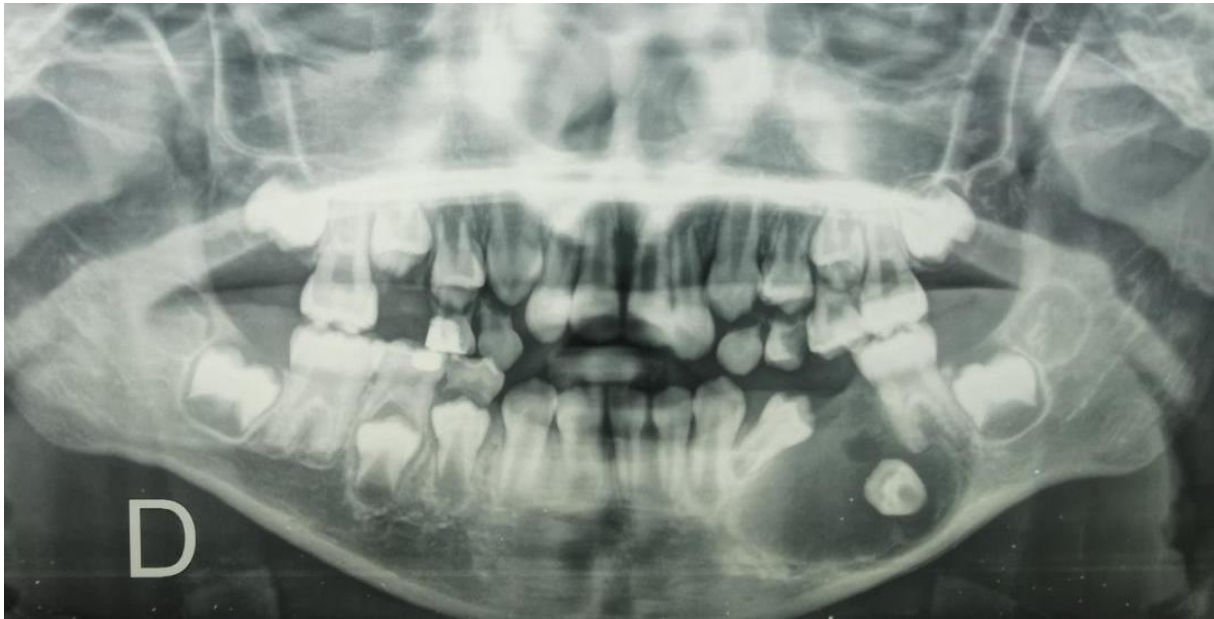
1.2.2 Examen radiologique

Les examens radiographiques doivent être pratiqués conformément aux recommandations des bonnes pratiques européennes (10).

1.2.2.1 Orthopantomogramme

Le cliché panoramique est l'examen de référence à envisager pour dépister un kyste des maxillaires. Il permet de préciser les caractéristiques de la lésion, l'état des marges osseuses (intégrité ou discontinuité), le rapport aux structures anatomiques nobles, les déplacements dentaires et/ou les éventuelles résorptions.

Figure 3 : Radiographie panoramique évoquant un kyste dentigère secteur 3



Source : Auteur, Service de médecine bucco-dentaire Hôpital Louis Mourier, 2021.

Il s'agit le plus souvent d'une image radioclaire, arrondie ou ovale, de densité relative hydrique homogène, bien circonscrite, monogéodique, englobant la couronne d'une dent incluse qu'elle refoule à distance de son site initial. Un aspect multi lobulaire peut être retrouvé dans 4 % des cas (11).

1.2.2.2 Cône Beam CT

Un examen complémentaire permettant un aperçu tridimensionnel de la lésion est envisagé systématiquement pour préciser le rapport aux structures adjacentes et l'état des corticales. La lésion peut refouler la dent associée, le plancher du sinus maxillaire, le canal mandibulaire ainsi que la corticale.

1.2.3 Diagnostics différentiels

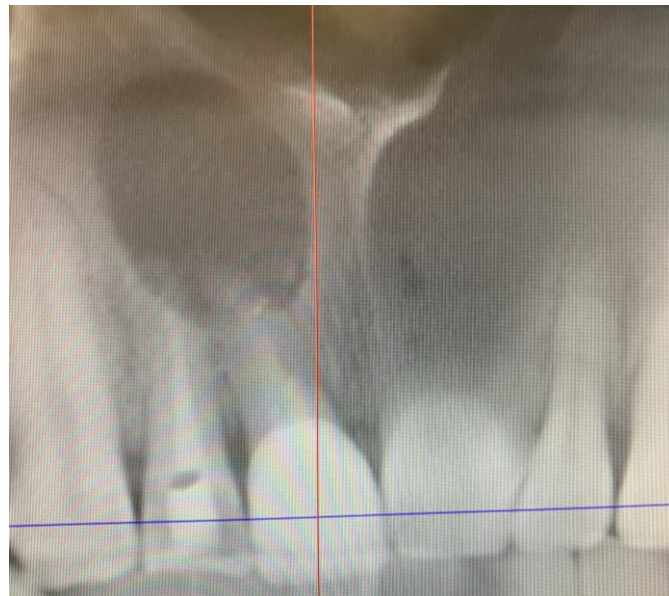
Face à une image radioclaire, il est important d'écartier une hypothèse maligne.

Les diagnostics différentiels à évoquer sont (12) :

- Kyste radiculo-dentaire : il entoure la racine d'une dent infectée non vitale et est associé à un épaissement desmodontal (cf. figure 4).
- Kératokyste : il entraîne plus souvent une lyse qu'une soufflure des corticales. La croissance est agressive. En clinique, nous pouvons retrouver une fistulisation avec sécrétion blanchâtre évocatrice, parsemées de cristaux de cholestérol lui donnant un aspect pailleté. L'image radiologique est très semblable à celle du kyste dentigère, le diagnostic est anatomopathologique.

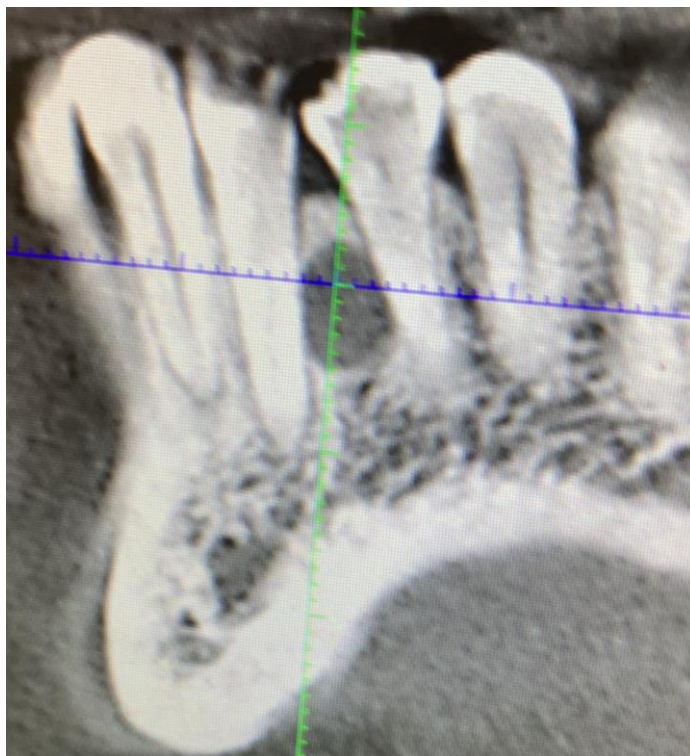- Kyste périodontal latéral : il siège entre les racines dentaires de deux dents vitales, son diamètre est inférieur à 1 cm (cf. figure 5).
- Améloblastome : c'est une tumeur épithéliale odontogène qui peut survenir à partir des restes de l'épithélium odontogène. L'aspect radiologique est en bulles de savon. C'est une lésion potentiellement maligne (cf. figure 6).
- Carcinome muco-épidermoïde : il s'agit de la tumeur maligne la plus fréquente du massif facial. L'image radioclaire est mal délimitée et inhomogène (cf. figure 7).
- Carcinome primitif intraosseux : il s'agit d'une lésion très rare. L'image radiologique est ostéolytique et mal délimitée, associée à une destruction des corticales.

Figure 4 : Coupe coronale de CBCT montrant un kyste radiculo-dentaire centré sur 21-22



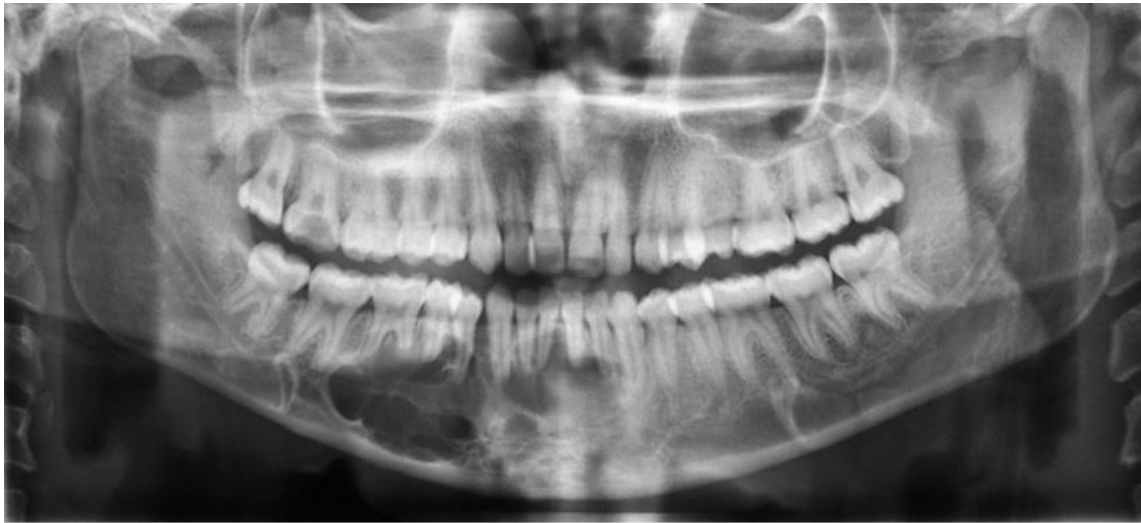Source : Auteur, Service de médecine bucco-dentaire Hôpital Louis Mourier, 2022.

Figure 5 : Coupe sagittale de CBCT montrant un kyste périodontal latéral siégeant entre les racines de 43 et 44



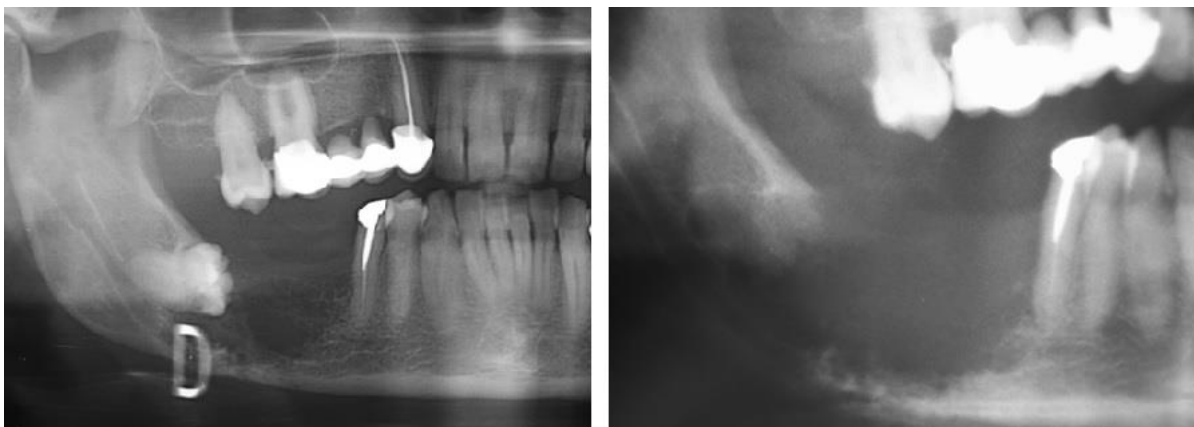
Source : Auteur, Service de médecine bucco-dentaire Hôpital Louis Mourier, 2022.

Figure 6 : Panoramique dentaire montrant un améloblastome secteur 3



Source : Pr Salmon, Service de médecine bucco-dentaire de l'Hôpital Bretonneau.

Figure 7 : Panoramique dentaire évoquant une extension osseuse d'une lésion tumorale maligne



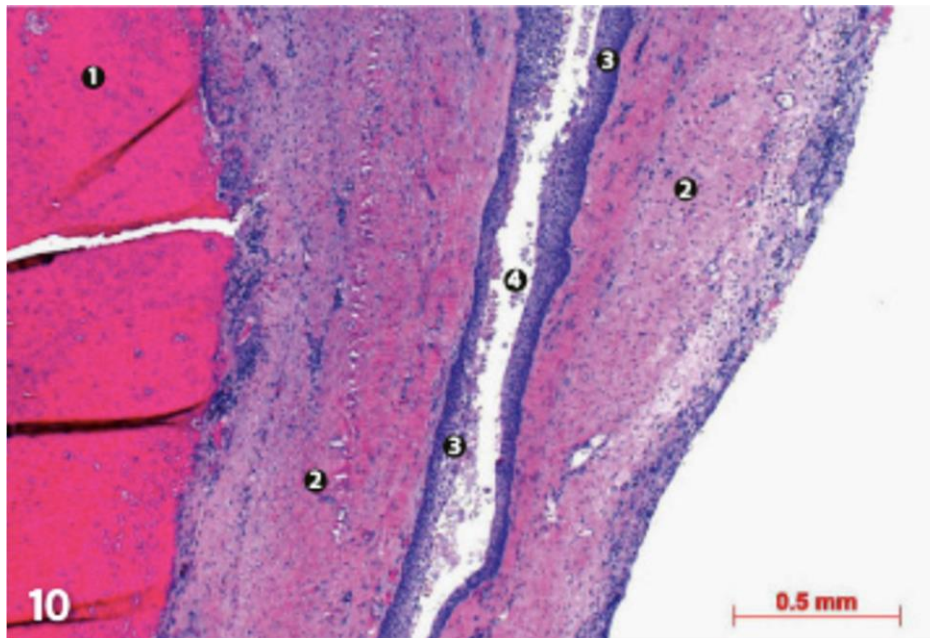Source : Pr Salmon, Service de médecine bucco-dentaire de l'Hôpital Bretonneau.

1.2.4 Anatomopathologie

Le diagnostic positif se fait grâce à l'analyse anatomopathologique. Il s'agit d'une obligation médico-légale. En microscopie optique, le revêtement épithélial est pavimenteux pluristratifié non kératinisé et est composé de 2 à 3 assises de cellules cubiques et aplaties. La paroi kystique est constituée d'un stroma conjonctif lâche. En cas d'épisodes inflammatoires, un infiltrat inflammatoire associé à un épaissement de l'épithélium est présent (13).

Figure 8 : Coupe histologique d'un prélèvement anatomopathologique de kyste dentigère

Coloration HE, grossissement x50. 1-sang, 2-stroma avec infiltrat inflammatoire lymphoplasmocytaire, 3-épithélium pavimenteux pluristratifié, 4- lumière du kyste.



Source : Bassetti et al., *Le kyste folliculaire : deux possibilités thérapeutiques présentées à l'aide de deux exemples de cas cliniques*, 2019.

1.2.5 Pronostic

Le pronostic de ces lésions avec traitement est favorable. Les rares récurrences seraient expliquées par une énucléation incomplète de la lésion, en raison des obstacles anatomiques, comme le nerf alvéolaire inférieur, qui compliquent l'intervention chirurgicale. En effet, les cas de récurrences décrits concernent des lésions en rapport avec les 3èmes molaires mandibulaires et un rapport étroit avec le nerf alvéolaire inférieur (14).

2 : Prise en charge

2.1 Choix de la thérapeutique

Le traitement des kystes est exclusivement chirurgical.

2.1.1 Objectifs de traitement

- Élimination des foyers infectieux et/ou inflammatoires
- Éruption fonctionnelle des dents sur arcade

2.1.2 Énucléation

Dans la pratique courante, l'énucléation kystique est systématiquement proposée pour faire l'exérèse de ces lésions. Il s'agit d'un procédé chirurgical qui vise à faire l'exérèse complète d'une lésion encapsulée, avec préservation de la continuité osseuse. Cela implique de pouvoir séparer la lésion de l'os adjacent à l'aide de curettes ou de décolleurs. Les éléments anatomiques risquent d'être endommagés lors de l'intervention et compliquent considérablement la procédure chirurgicale. Des récidives sont à envisager dans les cas où le rapport aux éléments anatomiques ne permet pas l'énucléation complète. Le germe associé au kyste est souvent avulsé dans le même temps (1). S'il n'est pas extrait, il a tendance à être lésé, son éruption et sa vitalité sont compromises. Pour les lésions les plus volumineuses, une fracture de la mandibule est redoutée. Cette prise en charge se fait la plupart du temps sous anesthésie générale.

D'autres solutions dites « conservatrices » peuvent être proposées à l'enfant et sa famille, afin de préserver les structures anatomiques et simplifier l'intervention.

2.2 Marsupialisation/décompression

La marsupialisation et la décompression sont deux termes souvent confondus, utilisés pour désigner le fait d'ouvrir une cavité pathologique et la mettre en lien avec le milieu buccal afin d'en drainer le contenu et diminuer la pression intrakystique, dans le but de diminuer le volume de la lésion à traiter. Cette thérapeutique peut s'effectuer en ouvrant sur le sinus maxillaire ou les fosses nasales, suivant la position de la lésion kystique.

Le terme marsupialisation vient du latin marsupialis qui signifie poche. En effet, cette appellation fait référence au fait que ce procédé consiste en la formation d'une poche comparable à celle des marsupiaux. Après ouverture muqueuse et trépanation osseuse en regard de la lésion, la fenêtre est

maintenue ouverte en suturant la muqueuse kystique à la muqueuse buccale. Cette technique a été adaptée à partir de la kystostomie décrite par Partsch en 1892, qui visait à établir une connexion entre la lumière du kyste et la cavité buccale. Une partie de la lésion était laissée en place pour recouvrir le défaut osseux, la dent causale était avulsée dans le même temps. La décompression diffère par la présence d'un drain faisant le lien entre les deux cavités, elle a été décrite par Thomas en 1947 (15).

Figure 9 : Carl Franz Maria Partsch (1855-1932)

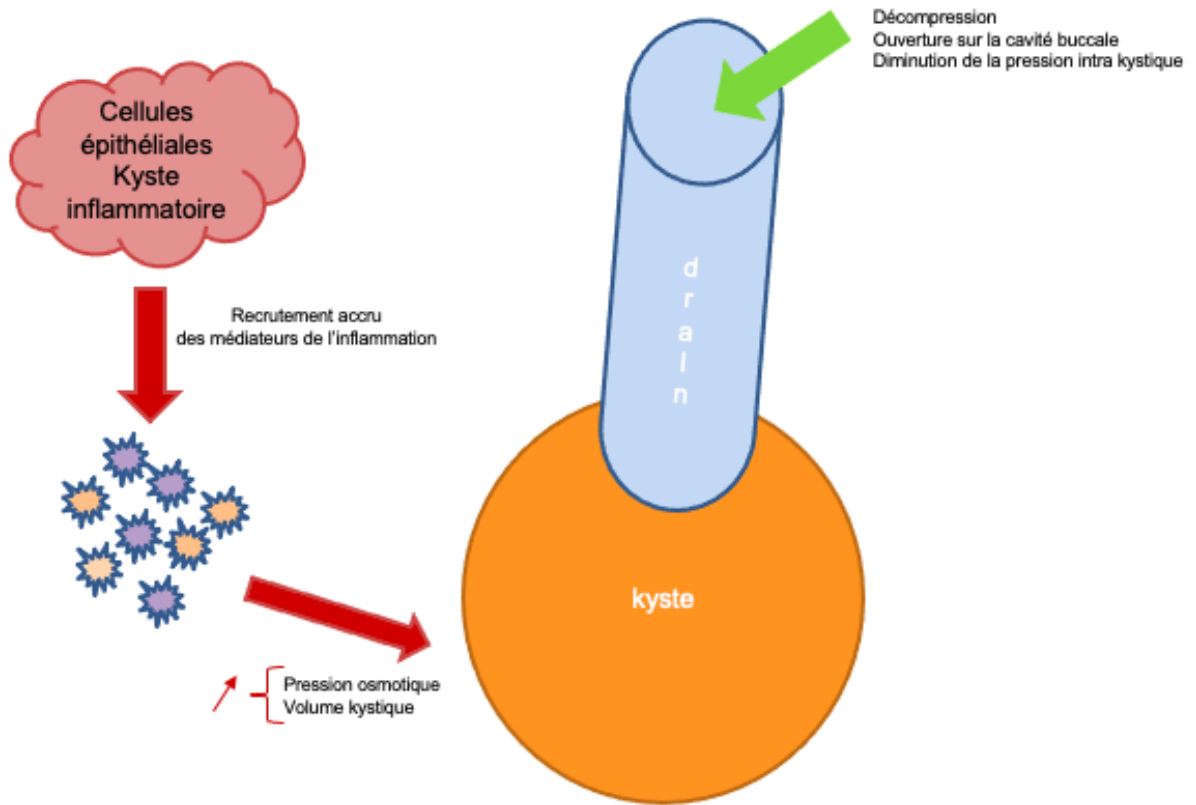


Source : The University of Wroclaw Museum, 1945.

2.2.1 Mécanisme physiopathologique

Le mécanisme inflammatoire kystique implique un recrutement accru de Prostaglandines et d'Interleukines Alpha, qui aboutit à l'accroissement du kyste. Sous l'effet de ces médiateurs de l'inflammation, la pression osmotique intra kystique augmente. Il semble que la décompression inverse le sens de la pression osmotique et entraîne une diminution de la pression intra kystique à l'origine de l'inhibition de la résorption osseuse (16).

Figure 10 : Schéma illustrant le mécanisme physiologique des lésions kystiques et l'effet de la décompression sur ces-dernières



Source : Auteur, 2022.

2.2.2 Protocole de marsupialisation/décompression dans le service de médecine bucco-dentaire de l'Hôpital Louis Mourier

2.2.2.1 Le drain

Les drains que nous utilisons sont des drains ronds, appelés aussi drains de CARELL ou Redon, ils peuvent être en plastique souple, en caoutchouc moulé ou en élastomère siliconé.

Figure 11 : Image d'un drain de Redon



Source : Braun médical, « Drain de Redon ».

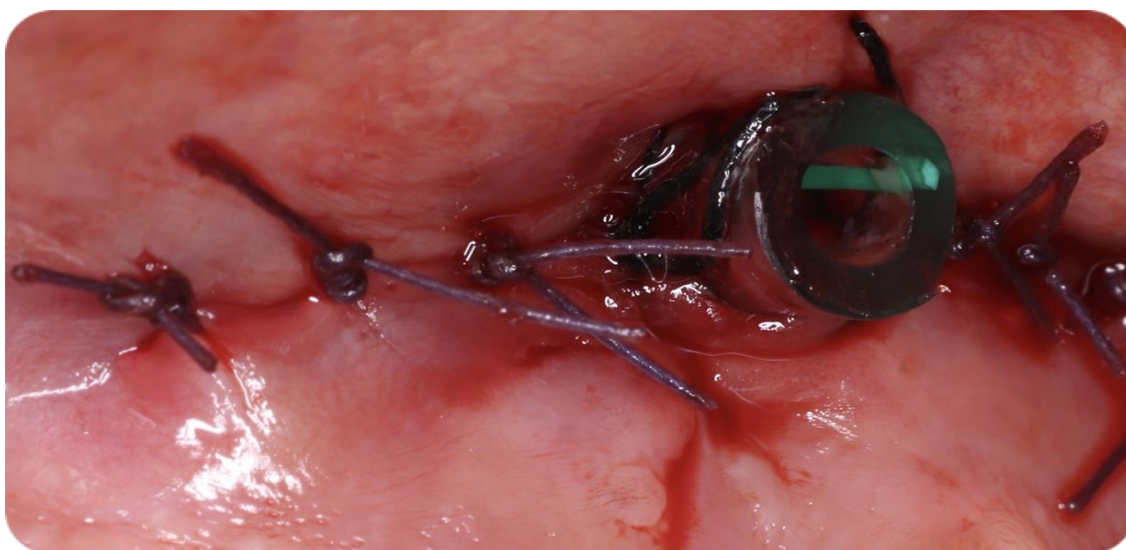
Cahier des charges du drain

- Tube ouvert sur la cavité buccale et la lésion.
- Biocompatible.
- Ferme, il doit résister à la torsion et à la flexion pour s'adapter aux mouvements du patient sans être altéré.
- Diamètre compatible avec la désinfection : il doit permettre le passage aisé d'une seringue d'irrigation. En cas de diamètre trop faible, le risque de dépose est accru à chaque désinfection. Le plus souvent, un Redon de 10 est utilisé.
- Ne pas être poreux sur sa partie endobuccale afin de prévenir l'accumulation de débris alimentaires et perforé sur sa partie intrakystique pour favoriser la diffusion de la solution antiseptique.
- Étanche : ne doit pas s'imprégner des liquides biologiques qui le traversent.

Mise en place du drain

- Ne doit pas gêner l'occlusion.
- Suté à la muqueuse par du fil non résorbable.
- Doit être ajusté en longueur afin de ne pas exercer de pression sur la lésion et de ne pas ralentir la cicatrisation (17).

Figure 12 : Photo endobuccale d'un drain de Redon suturé.



Source : Auteur, Service de médecine bucco-dentaire Hôpital Louis Mourier, 2021.

2.2.2.2 Prise en charge en odontologie pédiatrique et orthodontie

2.2.2.2.1 Facteurs prédictifs de l'éruption des dents incluses associées à un kyste dentigère

Une revue systématique parue en 2021 s'est intéressée aux facteurs prédictifs d'éruption des dents associées à un kyste dentigère et aux facteurs nécessitant une prise en charge orthodontique (18). Environ 62 % des prémolaires ont tendance à faire leur éruption spontanée après traitement par décompression.

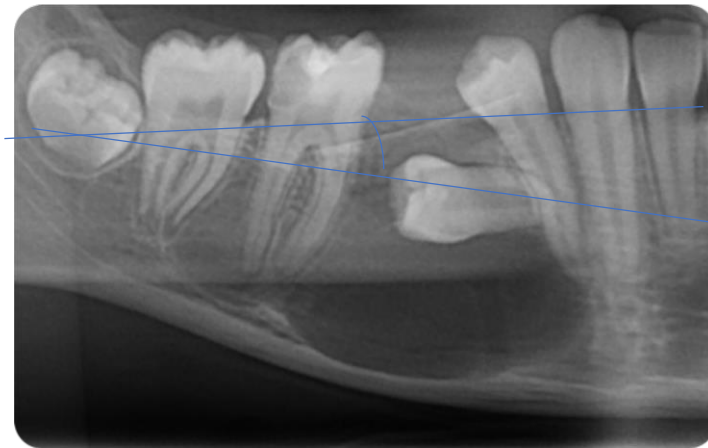
Il semblerait qu'un jeune âge, estimé autour de 10 ans, ainsi qu'une édification radiculaire n'excédant pas la moitié de l'édification totale soient en faveur d'une éruption spontanée. Certains auteurs (19) établissent le constat d'une éruption plus rapide induite par la décompression, qu'ils expliquent par l'ostéogénèse induite et la réduction de la pression osseuse. Il semblerait que la taille du kyste n'influe pas sur le potentiel éruptif.

L'inclinaison de la dent et sa profondeur semblent influencer sur son éruption. Selon Yahara et coll. (20), les dents qui feraient leur éruption spontanée après marsupialisation, seraient en position plus coronaires que celles ne faisant pas leur éruption.

L'inclinaison de la dent est quantifiée par la mesure de l'angle (cf. figure 13), entre l'axe de la racine de la dent incluse et la ligne fictive passant par les jonctions émail-cément des dents sur arcade, sur un cliché panoramique, avant l'intervention. Une faible inclinaison de la dent serait en faveur de l'éruption spontanée, soit une angulation inférieure à 25°(21)(6). Ces interprétations sont nuancées

par la revue systématique de 2021, qui constate que les résultats issus de la littérature sont trop hétérogènes pour conclure à un lien de cause à effet entre l'angulation de la dent et son éruption.

Figure 13 : Schéma de la mesure de l'inclinaison du germe



Source : Auteur, Service de médecine bucco-dentaire Hôpital Louis Mourier, 2020.

2.2.2.2 Prise en charge en odontologie pédiatrique

La présence d'un kyste dentigère est fréquemment associée à des perturbations du guide d'éruption. Des mainteneurs d'espace peuvent être mis en place pour maintenir la normalité des rapports inter et intra-arcade. Ils permettent de préserver la longueur d'arcade en évitant les phénomènes de version ou de rotation des dents adjacentes, prévenant ainsi une déviation du chemin d'éruption. La mise en place du dispositif de maintien peut être concomitante au protocole de décompression. Les mainteneurs d'espace pouvant être envisagés sont :

- Les mainteneurs unitaires
- Les arcs de Nance
- Les arcs linguaux

2.2.2.3 Prise en charge en orthopédie dento-faciale (ODF)

Certains auteurs affirment que la dent doit avoir effectué son éruption spontanée à 3 mois post traitement. Dans le cas contraire, une traction orthodontique doit être appliquée (22)(23). Hyomoto et coll. estiment que les dents font leur éruption à 109 jours post opératoire en moyenne (6). Il est important d'anticiper le potentiel éruptif de la dent incluse en consultant nos confrères d'ODF. La décompression peut être contre-indiquée dans le cas d'une dent incluse ankylosée ou avec un apex courbé, qui ne fera pas son éruption malgré une traction orthodontique. De même ; lorsque les

dysharmonies dento-faciales impliquent l'avulsion de la dent incluse, il n'est pas pertinent d'engager un traitement conservateur long aboutissant à l'extraction.

Le dossier du patient est systématiquement présenté en Réunion de Concertation Pluridisciplinaire (RCP), en odontologie pédiatrique et orthopédie dento-faciale pour prendre une décision collégiale.

2.2.1.1 Protocole chirurgical

- Désinfection exobuccale et endobuccale à la Bétadine® muqueuse
- Anesthésie de contact à la xylocaïne
- Anesthésie para-apicale à l'articaïne 1/200 000 (1/2 de carpule), anesthésie transpapillaire (1/4 de carpule), rappel lingual (1/4 de carpule)
- Avulsion de la dent temporaire si nécessaire
- Accès au toit de la lésion selon un abord occlusal si avulsion de la DT dans la même séance, l'abord peut se faire par voie vestibulaire dans certaines circonstances
- Incision muqueuse à la lame froide
- Trépanation osseuse à la fraise boule sur pièce à main en regard du kyste
- Prélèvement d'une partie du toit de la lésion pour examen anatomopathologique
- Irrigation à la Bétadine® muqueuse l'aide d'une seringue de 5cc
- Calibrage du Redon® en hauteur, vérifier qu'il ne gêne pas l'occlusion
- Hémostase
- Fixation du drain par 2 points de suture simples en mésial et distal au fil non résorbable 4.0
- Sutures de la voie d'abord de part et d'autre du drainage si nécessaire au fil résorbable 4.0
- Radiographie rétro alvéolaire de contrôle

2.2.1.2 Conseils post opératoires et ordonnance

En post-opératoire, un antalgique de palier I suffit à couvrir les douleurs.

Des seringues pour l'irrigation et du bain de bouche à la Chlorhexidine 0,12 % sont prescrits, une désinfection bi-quotidienne est à réaliser pendant toute la durée du traitement (24). Les conseils d'hygiène sont donnés au patient : pas de brossage sur la zone opérée pendant une semaine, nettoyage de la zone à la compresse imprégnée de bain de bouche. Les soins locaux quotidiens nécessitent une implication de l'enfant supervisé par ses parents. La durée des soins et l'observance nécessaires sont les motifs principaux qui amènent parfois les parents à préférer l'énucléation. Nous conseillons une alimentation froide et molle dans les jours suivants l'extraction et d'éviter les aliments collants pendant toute la durée du traitement.

2.2.1.3 Suivi post opératoire

- Contrôle à J10 post opératoire : il permet de vérifier que la cicatrisation muqueuse autour du drain est en bonne voie, de s'assurer que les soins de désinfection sont correctement réalisés, identifier les difficultés auxquelles sont confrontés les parents et l'enfant et encourager leur observance. En effet, il faut profiter des rendez-vous de contrôle pour échanger avec les patients et leurs familles afin de maintenir la motivation et favoriser la compliance. Dans la mesure où les résultats ne sont pas visibles tout de suite, il faut les encourager positivement à aller au bout du traitement.
- Contrôle à 1 mois : vérification de la présence du drain, renouvellement de la prescription post-opératoire et motivation.
- Contrôle à 3 mois : Un contrôle radiographique est réalisé avec un cliché panoramique. La taille de la lésion, le développement de la dent et la cicatrisation osseuse associée sont évalués.
- Par la suite, le calendrier de suivi est conditionné par la situation clinique jusqu'à éruption fonctionnelle de la dent sur arcade et cicatrisation osseuse complète (25).

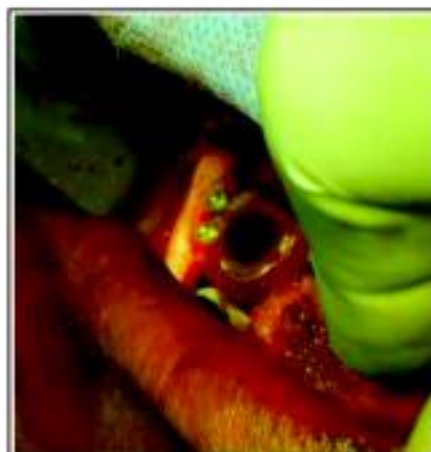2.2.1.4 Discussion du protocole

2.2.1.4.1 Le drain

Le Redon n'est pas le seul système de drainage pouvant être mis en place. Il convient de rappeler que d'autres dispositifs de maintien des cavités pathologiques ouvertes peuvent être utilisés (26) :

- Stents plus ou moins fixés par des mini vis

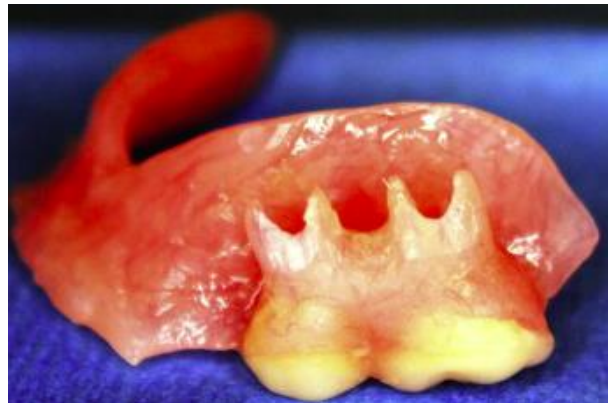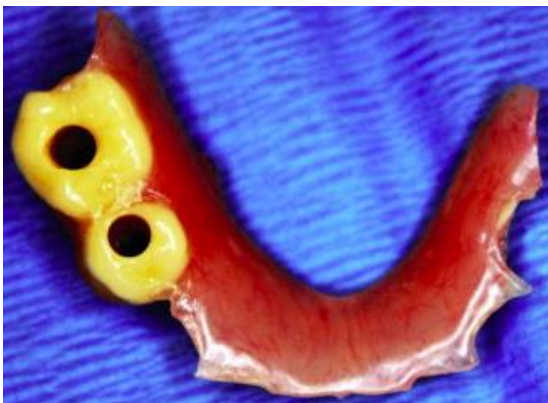
Figure 14 : Photo d'un stent fixé par des mini vis



Source: Swantek et al., *A technique for long term decompression of large mandibular cyst*, 2012.

- Compresses de gaze iodorformée : Ghandour et coll. (27) préconisent leur utilisation durant les 48 heures post opératoires afin de maintenir la cavité ouverte, l'iodoforme est utilisé selon eux, pour réduire le risque d'infection. Ce sont des petites bandes de gaze imbibées d'iodoforme qui sont introduites dans une plaie pour en assurer l'hémostase, drainer une suppuration ou pour empêcher une cicatrisation trop rapide.
- Prothèses amovibles partielles modifiées :

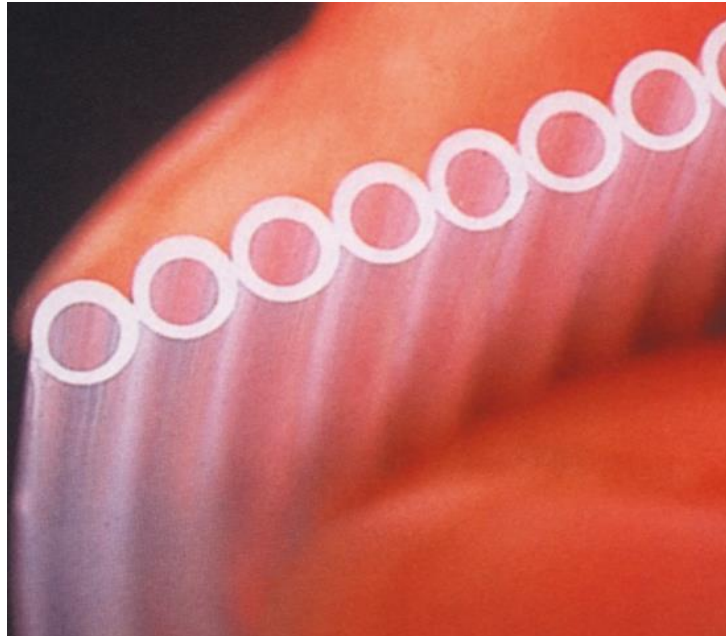
Figures 15 et 16 : Image d'une prothèse amovible partielle modifiée en vue occlusale et en vue vestibulaire



Source: Wiemer et al., « Use of a modified removable partial denture as a marsupialization stent in a pediatric patient », 2013.

- Lames tubulées dites de PENROSE ou multitubulées : Elles sont composées d'un ou plusieurs tubes de silicones collés entre eux, le drainage s'effectue par capillarité.

Figure 17 : Image d'une lame multitubulée



Source : Dis'M'educ, « Le drainage chirurgical », 2020.

- Lames ondulées de DELBET : ce sont des lames en caoutchouc souple ou en silicone.

Figure 18 : Image d'une lame ondulée



Source : Dis'M'educ, « Le drainage chirurgical », 2020

À noter que ces moyens de drainage ne sont pas spécifiques de la cavité buccale. Ce sont des dispositifs utilisés en médecine, qui nécessitent d'être adaptés par le praticien pour leur utilisation en bouche. Les manœuvres de désinfection sur les lames sont plus complexes que sur les drains de type Redon. En effet, la souplesse des lames rend l'irrigation plus difficile. Du point de vue de la compliance, les multitubulées nécessitent une irrigation de tous les tubes, ce qui s'avère plus long au quotidien pour le patient.

2.2.1.4.2 Indications

La décompression peut être envisagée en amont d'une énucléation, afin de faciliter cette dernière.

La proposition d'un traitement par décompression va dépendre de (28) :

- La taille de la lésion : certains auteurs préconisent un traitement par décompression pour les lésions de plus de 3cm² (29)(30), en dessous de cette surface ils considèrent qu'une énucléation peut être envisagée.
- La compliance de l'enfant et des parents.
- Le rapport aux structures anatomiques.
- Le potentiel éruptif de la dent.

2.2.1.4.3 Contre-indications

- Doute sur la nature bénigne de la lésion
- Lésion < 3cm²
- Non observance supposée de l'enfant et des parents
- Aucun potentiel éruptif de la dent incluse : dent ankylosée, apex en « crochet ».

2.2.1.4.4 Avantages et inconvénients

Les avantages que présentent les techniques de décompression sont les suivants (29) :

- Il s'agit d'une technique mini invasive.
- Le prélèvement anatomopathologique et la mise en place du drain se font dans la même séance.
- Peu de morbidités en post-opératoire.
- Peu de complications infectieuses, des inflammations de la muqueuse peuvent survenir en cas de difficultés quant aux soins locaux quotidiens.
- La préservation de la mandibule, des structures nerveuses et des dents en rapport avec la lésion.
- La décompression ne présente pas plus de récurrence que lors des traitements par énucléation.
- La réintervention est rapide au fauteuil, en cas de perte du drain.
- La décompression est réalisée sous anesthésie locale si la compliance de l'enfant au fauteuil le permet.

Si la décompression présente de nombreux avantages, elle n'en reste pas moins une technique exigeante, qui nécessite une implication importante du patient et de sa famille (31).

Les inconvénients sont :

- La durée de traitement est allongée, 3 mois minimum sont nécessaires pour obtenir une image radiographique en faveur de la cicatrisation.
- Des soins locaux quotidiens sont à effectuer pour désinfecter le drain et éviter l'accumulation de débris alimentaires, qui pourrait causer une inflammation des tissus mous.
- Le drain peut tomber et nécessiter une réintervention.

Tableau 1 : Avantages et inconvénients des techniques conservatrices et de l'énucléation

	AVANTAGES	INCONVENIENTS
ENUCLEATION	<ul style="list-style-type: none"> ➤ Une seule intervention ➤ Analyse anatomopathologique de l'ensemble de la lésion 	<ul style="list-style-type: none"> ➤ Chirurgie invasive ➤ Anesthésie générale ➤ Morbidité post opératoire ➤ Lésions dentaires et/ou nerveuses, risque de fracture de la mandibule
DECOMPRESSION MARSUPIALISATION	<ul style="list-style-type: none"> ➤ Anesthésie locale ➤ Peu invasive ➤ Préservation des éléments anatomiques ➤ Ré intervention aisée au fauteuil en cas de perte du drain ➤ Peu de morbidité post opératoire 	<ul style="list-style-type: none"> ➤ Allongement de la durée de traitement ➤ Soins locaux quotidiens ➤ En cas d'échec, ne dispense pas de l'énucléation ➤ Risque de perte du drain

Source : Auteur, 2022.

3 : Analyse de la littérature

3.1 Contexte

Dans le cadre de la prise en charge de kystes dentigères chez l'enfant, nous avons interrogé la littérature en vue de faire état des connaissances actuelles sur les procédés de marsupialisation et décompression. Notre recherche porte sur les 10 dernières années (2012-2022).

3.2 Matériel et Méthodes

3.2.1 Équation de recherche

3.2.1.1 Pubmed

((("Decompression, Surgical"[Mesh]) OR "Conservative Treatment"[Mesh]) AND ("Dentigerous Cyst"[Mesh]) OR "Odontogenic Cysts"[Mesh])) OR (((("Decompression, Surgical"[TIAB]) OR "Conservative Treatment"[TIAB]) OR "marsupialization"[TIAB]) AND ("Dentigerous Cyst"[TIAB]) OR "Odontogenic Cysts"[TIAB])) OR (((("Decompression, Surgical"[TW]) OR "Conservative Treatment"[TW]) OR "marsupialization"[TW]) AND ("Dentigerous Cyst"[TW]) OR "Odontogenic Cysts"[TW])) AND (((("Adolescent"[Mesh]) OR "Child"[Mesh]) OR Adolescent* OR Child*))

Filter: 2012-2022

72 résultats

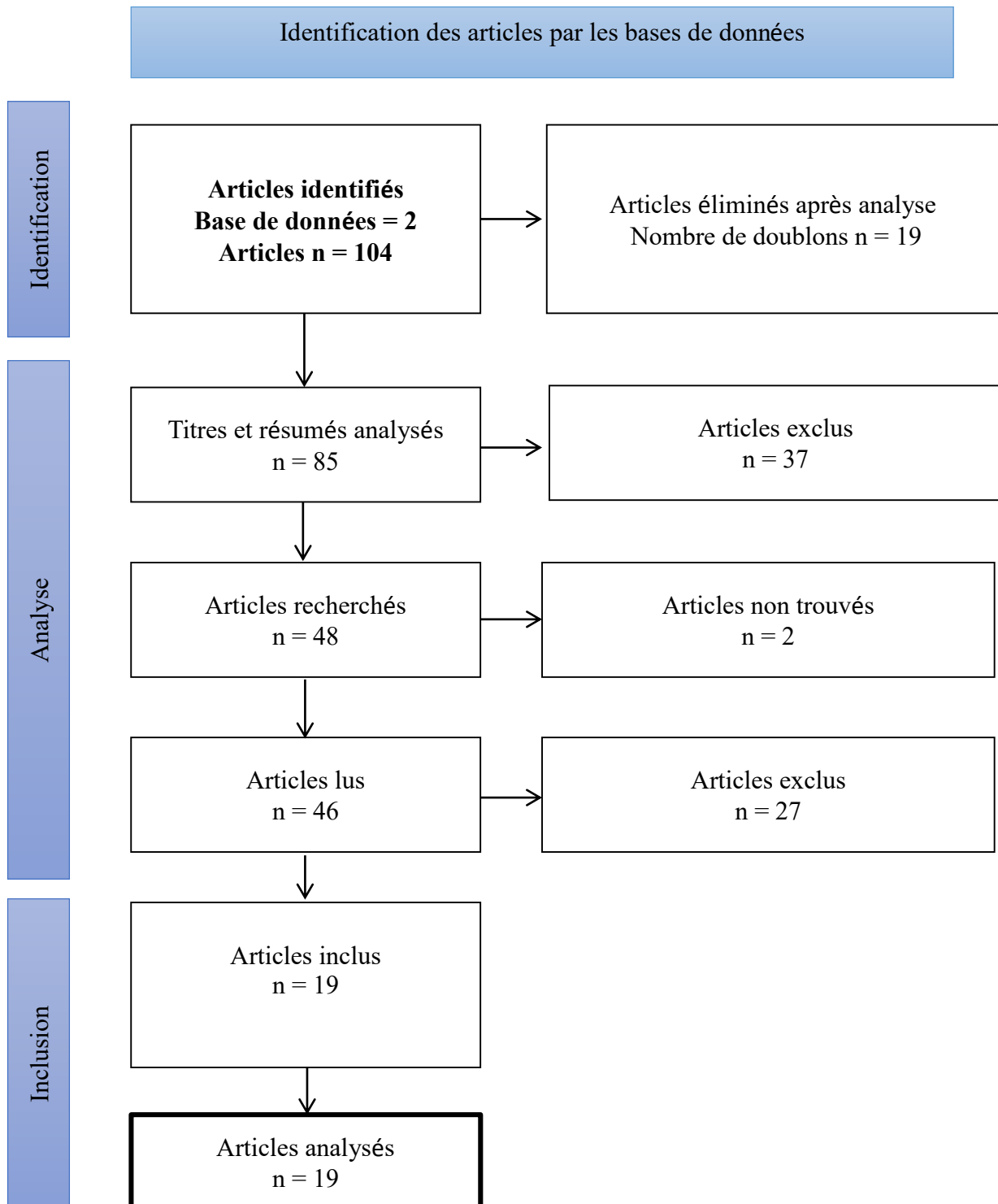
3.2.1.2 Embase

('marsupialization'/exp OR marsupialization OR 'decompression surgery'/exp OR 'decompression surgery') AND ('dentigerous cyst'/exp OR 'dentigerous cyst') AND [2012-2022]/py (([adolescent]/lim OR [child]/lim

32 résultats

3.2.2 Flowchart

Figure 19 : Flowchart



Source : Auteur, 2022.

3.3 Résultats

Tableau 2 : Récapitulatif des résultats des rapports de cas

Auteur	Nb de cas	Age (Années)	Sexe	Germe/Avulsion	Dimension de la lésion(mm) /Traitement	Dispositif de maintien de l'ouverture	Éruption spontanée Germe/vitalité	Prise en charge ortho/pédo	Suivi clinique	Suivi radio	Énucléation secondaire
Mahfuri 2022 (32)	1	12	F	36 et 37/oui	44,97*29,40mm/ Décompression	Gaze iodoformée	/	/	Remplacement de la gaze iodée à 1 semaine Pas d'info sur l'ordonnance post op	OPT 1 semaine, 1 mois, 3 mois, 6 mois (cicatrisation complète)	Non
Maltoni 2022 (33)	1	11	M	32 33/non	Avulsions 72 et 73 + décompression	Tube de drainage en caoutchouc	Non/maintien de la vitalité après traction ortho	Arc lingual + traction ortho à M+2	Dépose du drain à 2 mois Suivi sur 2 ans	OPT à 2 mois, à 6 mois, 2 ans cicatrisation complète	Non
Chouchene 2021 (34)	1	8	F	44/non	12mm/avulsions 83-84 et décompression	Gaze iodoformée pendant 48h	Oui à M+10/+	Mainteneur d'espace avec obturateur acrylique	Tous les 3 mois Poche de froid et AINS en post op 48h	OPT 3 mois, 6 mois RA 12 mois	Non
Nohra 2020 (35)	2	1 : 11 2 : 10	1 : F 2 : M	1 : 45/non 2 : 35/non	1 : Avulsion 85 et décompression, 2 : Avulsion 75 et décompression	1 : Plaque de Hawley modifiée pour maintenir l'espace avec élément en résine acrylique 2 : idem	1 : Oui à M+8/+	1 : Plaque de Hawley modifiée	1 : 4 désinfections à la solution saline pendant 3 mois, dépose du dispositif à 12 semaines, 4 ans de suivi 2 : idem	1 : OPT 8mois (cicatrisation complète) et 4ans (stable) 2 : OPT à 18 mois (cicatrisation complète)	1 : Non 2 : Non
Salama 2020 (36)	1	7,5	M	34/non	Avulsion 74 75 + décompression	PAP avec extension en acrylique	Oui à M+12/+	PAP avec extension en acrylique	Désinfection 2 fois par jour à la bétadine, dépose du mainteneur à 3 mois.	OPT à 12 mois, cicatrisation complète	Non
Alnofaie 2019 (37)	1	10	F	45/non	30*30/Avulsion 85 et décompression	Gaze en ruban imprégnée de solution iodée	Oui à M+13	Mainteneur d'espace	Gaze en ruban à changer tous les jours et irrigation à la solution iodée pendant 1 mois, changement de la gaze 2 fois par semaine le mois suivant, puis une fois par semaine jusqu'à dépose. Suivi sur 13 mois	Oui à M+13	Non
Maltoni 2019 (38)	1	13 ans et 5 mois	F	13 et 15/non	Avulsions 53 et 55, et décompression	Tube de perfusion intraveineuse universel en polyéthylène de 3cm de long et 3mm de large	Pas d'éruption spontanée mais traction	A M+1, appareil fixe auto ligaturant passif + ODF à la dépose du drain	Désinfection à la solution iodée pendant 6 mois puis dépose du drain	OPT+CBCT à 6 mois (diminution de la lumière kystique)	Non

							orthodontique à M+9				
Aoki 2018 (22)	1	18	F	13/oui à la suite de l'échec de la traction ortho	30mm/avulsion 53 et marsupialisation	Pas spécifié	Non/+	Traitement multi attache et pose d'implant	7 ans de suivi	OPT à 6 mois (cicatrisation complète), OPT à 7 ans	Non
Moturi 2018 (39)	1	11	M	22 et 23/ non	30mm/avulsion 75 + décompression	Cathéter d'aspiration	Traction ortho à M+3/+	Traitement multi attache	Désinfection à la solution iodée 3 fois par jour pendant 1 mois Drain déposé à 3 mois 5 ans de suivi	OPT à 1 mois, 1 an et 5 ans (stabilité de la cicatrisation)	Non
Bhandari 2018 (40)	1	12	F	25/non	20*30mm/avulsion 65 + décompression	Gaze imprégnée de Bétadine pour une semaine + arc labial avec bouchon en acrylique	Traction ortho à M+6/+	Arc labial avec bouchon en acrylique + traitement multi attache	Atb post opératoire, réduction du bouchon tous les 15j	OPT à 3 et 6 mois, CBCT à 6 mois	Non
Sahin 2017 (41)	1	7	F	35/non	25mm/décompression	Tube en silicone	Oui à M+40/+	Non	Drain déposé à 6 mois, irrigation 3 fois par jour Suivi 46 mois	OPT à 9 semaines, 40 mois et 46 mois	Non
Taysi 2016 (42)	1	11	M	33 et 34/non	Décompression	Tube en silicone	Oui à M+9/+	Non	Drain déposé à 6 mois 9 mois de suivi	OPT à 4 mois, 9 mois (cicatrisation complète)	Non
Bhardwaj 2016 (43)	1	10	M	35/oui	30*20mm/décompression	Gaze iodoformée	Non	Mainteneur d'espace	Désinfection après chaque repas 6 mois de suivi	OPT à 3 et 6 mois (cicatrisation complète)	Non
Maltoni 2015 (44)	1	15	M	13 14 15/Non	Avulsion 53 55 +marsupialisation	Suture de la membrane kystique à la muqueuse	Non	Traction ortho à M+6 et tt multi attache	48 mois de suivi	OPT à 3 mois 6 mois 9 mois et 48 mois	Non
Wiemer 2013 (45)	1	8	M	44 45/Non	Avulsion 84 85 +Décompression	Prothèse amovible partielle avec dispositif de drainage en regard des dents manquantes	Oui à 80 semaines/+	Maintien de l'espace avec PAP, à 12 semaines retrait de la PAP et mise en place d'un mainteneur d'espace.	Irrigation biquotidienne pendant 3 mois 80 semaines de suivi	OPT à 4 semaines, à 12 semaines, (cicatrisation complète), 16 semaines, 2 semaines et 80 semaines.	Non
Deboni 2012 (46)	1	8	M	33 34 35/non	Avulsion 75 + décompression	Gaze iodoformée	Oui à M+6 /+	Mainteneur d'espace + Traitement multi attache	Gaze changée tous les 5 jours, désinfection biquotidienne à la solution saline 7 ans de suivi	OPT à 6 mois, Un an, 7 ans.	Non
Kumar 2012 (47)	1	10	F	34 35/non	25.5*36/avulsions 73 74 75	Mainteneur d'espace avec une extension en acrylique	Oui à M+9/+	ME + ODF à M+6	Atb post op Suivi tous les 3 mois 9 mois de suivi	OPT tous les 3 mois	Non

Source : Auteur, 2022.

Le pourcentage de réduction de la surface de la lésion est de 86, 8% en moyenne avec un temps de décompression moyen est de 7,45 mois (8,4 mois au maxillaire, 6 mois à la mandibule) :

En effet, Allon et coll.(48) se sont intéressés au pourcentage de réduction de la surface de la lésion ainsi qu'au temps qu'il fallait pour l'atteindre. Il s'agit d'une étude réalisée au sein du service de Chirurgie Orale de Stomatologie de Petah Tikva, en Israël, entre 1994 et 2009. Ont été inclus les patients présentant une lésion radioclaire au cliché panoramique traitée par décompression. Toutes les mesures radiographiques ont été réalisées sur des clichés panoramiques pris par le même appareil. Dans le cas où il manquait des données cliniques ou radiologiques, que le suivi était inférieur à 6 mois ou que la décompression s'est soldée par un échec (par perte du dispositif de drainage ou abandon du patient), les patients étaient exclus de l'étude. Les données recherchées pour chaque patient sont : l'âge, le sexe, les symptômes, la localisation de la lésion, sa taille, les interférences avec les structures anatomiques et le diagnostic histologique. 32 lésions sur 26 enfants ont été étudiées. 15 garçons et 12 filles, dont l'âge moyen est de 11,6 +/- 3 ans. 20 lésions sur les 32 ont été diagnostiquées kystes dentigères. Pour calculer le pourcentage de réduction de la lésion (POR), le rapport des SLAI (standard lesion index are) à t0 et après traitement est utilisé.

L'article précédent ne nous fournit qu'une moyenne globale, il aurait été intéressant d'identifier les critères qui influent sur la cicatrisation osseuse, en nous donnant le pourcentage de réduction pour chaque profil de patient.

Les dents associées à un kyste dentigère ayant été traitées par décompression mettent moins de temps à faire leur éruption que les dents saines.

Qian et coll. (19), ont réalisé une étude rétrospective de cohorte interrogeant l'influence de la marsupialisation sur le potentiel éruptif des prémolaires mandibulaires. L'étude regroupe des cas suivis de septembre 2008 à septembre 2012. Un pool de 11 patients, 7 garçons et 4 filles, présentant 15 kystes dentigères, d'âge moyen 9,1 ans +/- 0,8. Pour chaque patient, une dent incluse non associée au kyste dentigère a été utilisée comme témoin. Un traitement de décompression a été réalisée sur chaque kyste. Les paramètres étudiés sont l'âge, l'angulation, la surface du kyste, l'édification radiculaire, la profondeur des cuspidés et l'espace d'éruption. Il apparaît que les paramètres cités n'influent pas sur le délai d'éruption. Au sein du groupe où la dent est associée au kyste, toutes les dents ont fait leur éruption spontanée sans traction orthodontique en 8 mois en moyenne, contre 6/15 dans le groupe contrôle sur la même période. Cependant, ce résultat est à interpréter avec précaution car les dents controlatérales ne sont pas nécessairement les mêmes que celles associées au kyste.

3.4 Discussion

Les procédures de décompression et de marsupialisation donnent depuis de nombreuses années de bons résultats dans le traitement des kystes odontogènes, notamment les kystes dentigères (49). Dans le cas de lésions volumineuses, une énucléation peut entraîner des complications comme une fracture de la mandibule ou des déficits neuro-sensoriels. Ces thérapeutiques sont donc privilégiées dans un but conservateur en premier lieu. Notre analyse de la littérature a intégré deux bases de données : PUBMED et EMBASE. Toutes les études retenues ont été publiées sur les 10 dernières années et nous ont paru pertinentes dans le cadre de notre recherche. Les articles retenus sont des rapports de cas et des études rétrospectives, qui présentent un niveau de preuve 4.

Sur les 18 cas rapportés, seul celui de Maltoni et coll. (2015) est une véritable marsupialisation, les autres cas sont des traitements par décompression. Les cas étudiés sont âgés de 7 à 18 ans, avec un âge médian à 10,5 ans. Autant de filles que de garçons sont représentés. Les $\frac{3}{4}$ des lésions rapportées siègent à la mandibule. Toutes les lésions sans exception sont associées à une dent temporaire n'ayant pas fait son exfoliation et ayant subi des complications de soins endodontiques.

Les méthodes de décompression varient selon les auteurs, il n'y a pas de consensus sur l'utilisation d'un dispositif plutôt qu'un autre. Le dispositif de drainage est praticien-dépendant. Les mèches iodoformées sont utilisées fréquemment pour leur activité antiseptique secondaire à la libération d'iode au sein de la cavité kystique. Lorsque la cavité est maintenue ouverte par des mèches iodoformées, celles-ci sont renouvelées toutes les semaines pendant 4 à 6 semaines après un rinçage à la Chlorhexidine 0,12 %. Les drains utilisés sont en silicone ou en caoutchouc, privilégiés pour leur consistance ferme facilitant ainsi les manœuvres d'hygiène. Lors d'édentements multiples chez l'enfant, des prothèses amovibles partielles en résine peuvent être envisagées, une extension en acrylique peut servir de système de drainage. Les différents systèmes de drainage ne semblent pas influencer sur la cicatrisation.

En ce qui concerne le temps de traitement, il semble dépendre du volume de la lésion, les drains sont laissés en place 3 à 6 mois d'après les cas rapportés dans la littérature, les mèches semblent être renouvelées sur une période de 6 semaines maximum. Lizio et coll. (50) concluent à une moyenne de durée de traitement autour de 5 à 7 mois. Tolstunov recommande 3 à 6 mois de décompression (51). Il apparaît que la durée de cicatrisation est plus longue au maxillaire qu'à la mandibule. La majorité des traitements ont permis de conserver les dents incluses et de maintenir leur vitalité pulpaire.

Nous nous sommes intéressés aux cas où les dents n'ont pas pu être conservées. Mahfuri et coll. ne justifient pas leur choix d'avulser la dent incluse, elle est extraite d'emblée au cours de l'intervention, l'ouverture muqueuse et la voie d'accès osseuse sont très volumineuses, bien que la cavité pathologique soit restée ouverte en post opératoire, la majeure partie de la lésion a été retirée lors de

l'intervention, et a probablement mené les auteurs à retirer le germe associé. On peut se poser la question de la pertinence de l'énucléation dans ce dernier cas. En ce qui concerne le cas de Aoki et coll., la dent incluse a été avulsée à la suite de l'échec de la traction orthodontique, le patient était alors âgé de 18 ans. L'âge du patient, l'édification radiculaire complète et la position des dents adjacentes peuvent expliquer cet échec. Le cas traité par Bhardwaj et coll. justifie l'avulsion du germe inclus car il s'est avéré très mobile pendant l'intervention. Les techniques de marsupialisation et décompression sont initialement pratiquées en effectuant des voies d'accès minimales ne permettant pas à l'accès à l'ensemble de la lésion, mais juste suffisantes pour faire communiquer le kyste et la cavité buccale, ce qui permet de ne pas léser les dents incluses ni les structures anatomiques adjacentes, principalement le nerf alvéolaire inférieur. Il est important d'avoir un avis ODF sur le potentiel éruptif des dents incluses en amont de la décompression, pour prendre la décision thérapeutique la plus juste possible et éviter une perte de chance pour le patient.

Le suivi radiologique est variable selon les praticiens, les clichés panoramiques à T0, 3, 6 et 9 mois concernent la majorité des cas étudiés. Les CBCT de contrôle sont davantage réalisés entre 6 et 9 mois. Passée la première année, le contrôle radiologique devient aléatoire. S'ils sont souvent réalisés en préopératoire, les CBCT ne sont pas systématiquement effectués avant la décompression.

Les cas rapportés bénéficient jusqu'à 7 ans de suivi, aucun n'a présenté de récurrence. Pour tous les cas suivis, la décompression +/- associée à une prise en charge orthodontique et pédodontique a suffi à faire cicatrifier les lésions kystiques, aucune énucléation n'a été effectuée en deuxième intention. L'utilisation d'antibiotiques en post opératoire ne concerne pas la majorité des cas, mais les praticiens qui en prescrivent la justifient par la prévention du risque infectieux, la cavité kystique étant mise en relation avec une cavité septique qu'est la cavité buccale. Il n'y a pas de recommandations qui établissent à ce jour la nécessité d'une antibiothérapie. Nous verrons dans les cas cliniques à suivre que les antiseptiques locaux suffisent à désinfecter et qu'aucune complication infectieuse n'a été identifiée. Les antiseptiques locaux utilisés dans la littérature sont la Chlorhexidine 0,12 %, et la Bétadine® muqueuse. Ils peuvent être utilisés indifféremment. La Bétadine® muqueuse étant colorée et ayant un goût désagréable, au sein du service de médecine bucco-dentaire de l'Hôpital Louis Mourier, nous privilégions les bains de bouche à la Chlorhexidine pour des questions d'observance.

La prise en charge orthodontique par traitement multi-attaches avec ou sans traction est quasi systématique. En effet, les cas rapportés montrent que ces kystes liés au développement ont un impact sur le guide d'éruption qui s'en voit souvent perturbé. Pour les situations les moins avancées, un traitement d'interception peut être envisagé.

La prise en charge de ces lésions est pluridisciplinaire et doit s'inscrire dans un plan de traitement global en accord avec les spécialistes concernés. Une cicatrisation osseuse complète associée à une éruption non fonctionnelle de la dent associée ne peut être retenue comme succès.

4 : Cas cliniques

4.1 Cas clinique n°1

4.1.1 Anamnèse

L., 11 ans, sans antécédent médico-chirurgical, se présente accompagnée de ses parents aux urgences. Elle est adressée par son praticien à la suite d'un épisode infectieux avec tuméfaction génienne basse gauche, en rapport avec la 75 persistante sur l'arcade.

4.1.2 Examen clinique

L'examen exobuccal révèle une asymétrie du visage avec tuméfaction basse gauche souple à la palpation. La patiente ne présente pas d'altération de l'état général ni de fistule exobuccale.

L'examen endobuccal révèle un comblement vestibulaire secteur 3 en regard du secteur prémolaire. Des soins conservateurs ont été effectués sur les dents temporaires, notamment sur la 75 en regard de la tuméfaction. Les tests de vitalité sont normaux sur les dents 34 et 36.

4.1.3 Examen radiologique

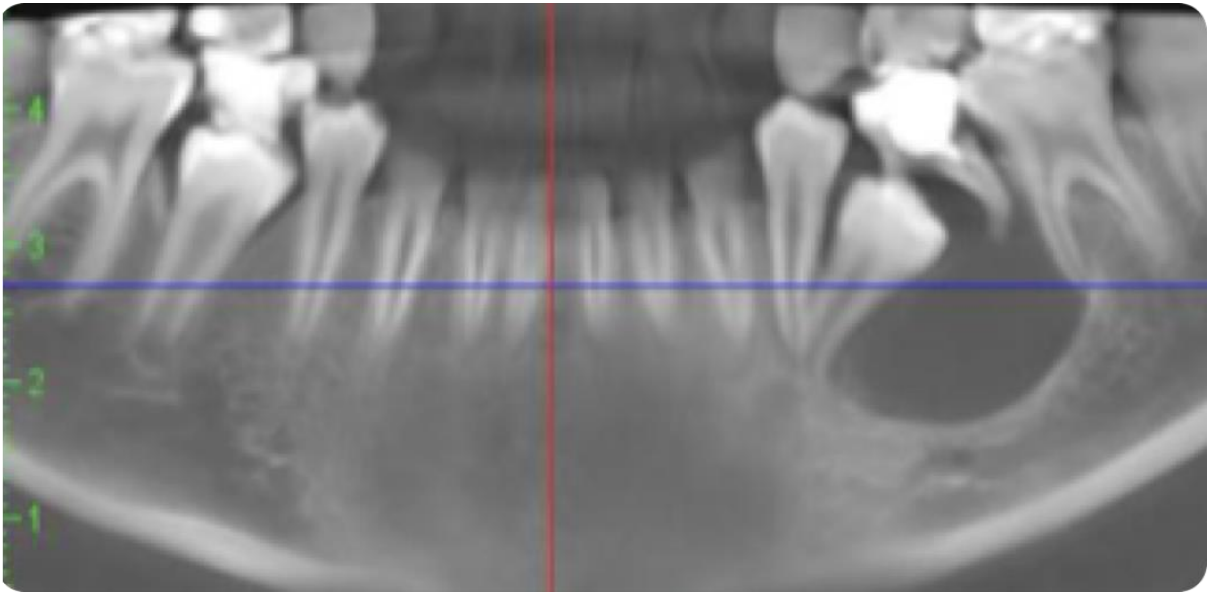
Un cliché panoramique avait été réalisé par le confrère nous l'ayant adressée.

Un CBCT effectué dans la séance révèle une lésion radioclaire volumineuse, unique, circulaire, bien délimitée, de densité relative hydrique, située à l'aplomb du germe de 35, qui s'étend en arrière jusqu'à l'apex de la racine mésiale de 36, en haut jusqu'à la 75, en bas jusqu'au voisinage du canal mandibulaire (2mm environ) et en dehors jusqu'à la corticale vestibulaire qui s'en trouve amincie voire perforée par endroit. Cette image semble refouler l'apex de 35 qui se retrouve en position mésiale.

Nous pouvons relever l'asymétrie entre les dents 75 et 85, 75 n'ayant pas fait sa rhyzalyse.

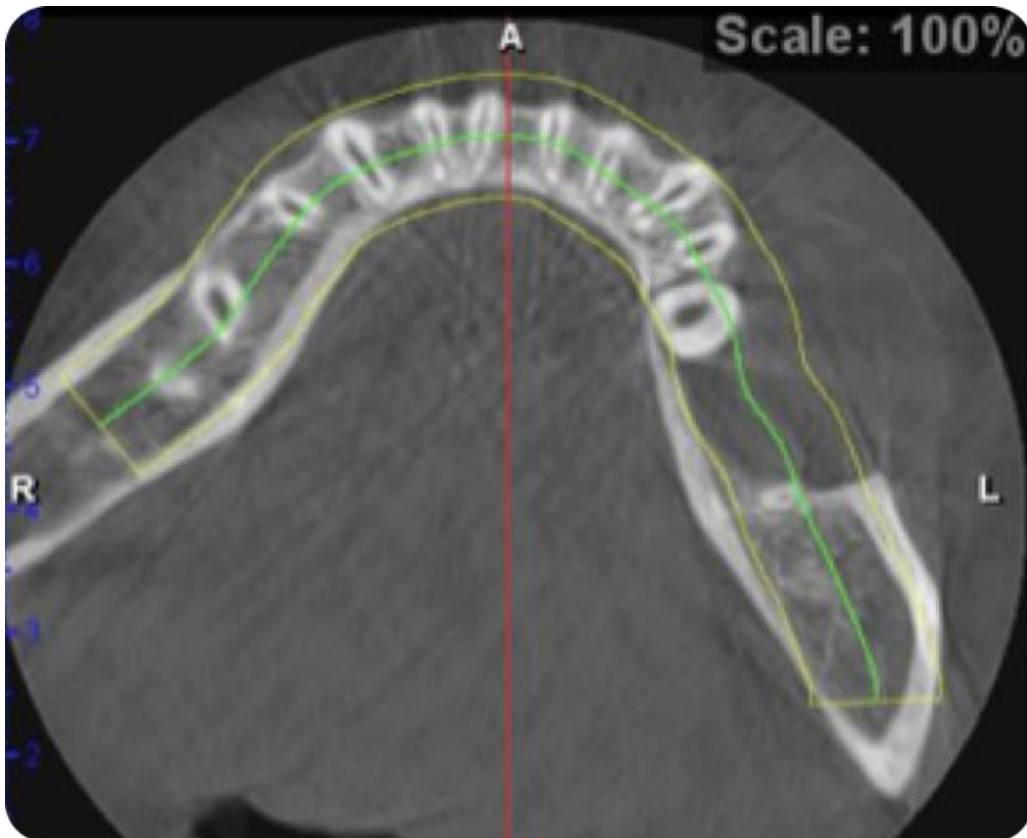
Les données cliniques et radiologiques nous mènent à évoquer un diagnostic de kyste dentigère ou inflammatoire.

Figure 20 : Reconstitution 2D à partir du CBCT pré opératoire



Source : Auteur, Service de médecine bucco-dentaire de l'Hôpital Louis Mourier, 2020.

Figure 21 : Coupe transversale du CBCT

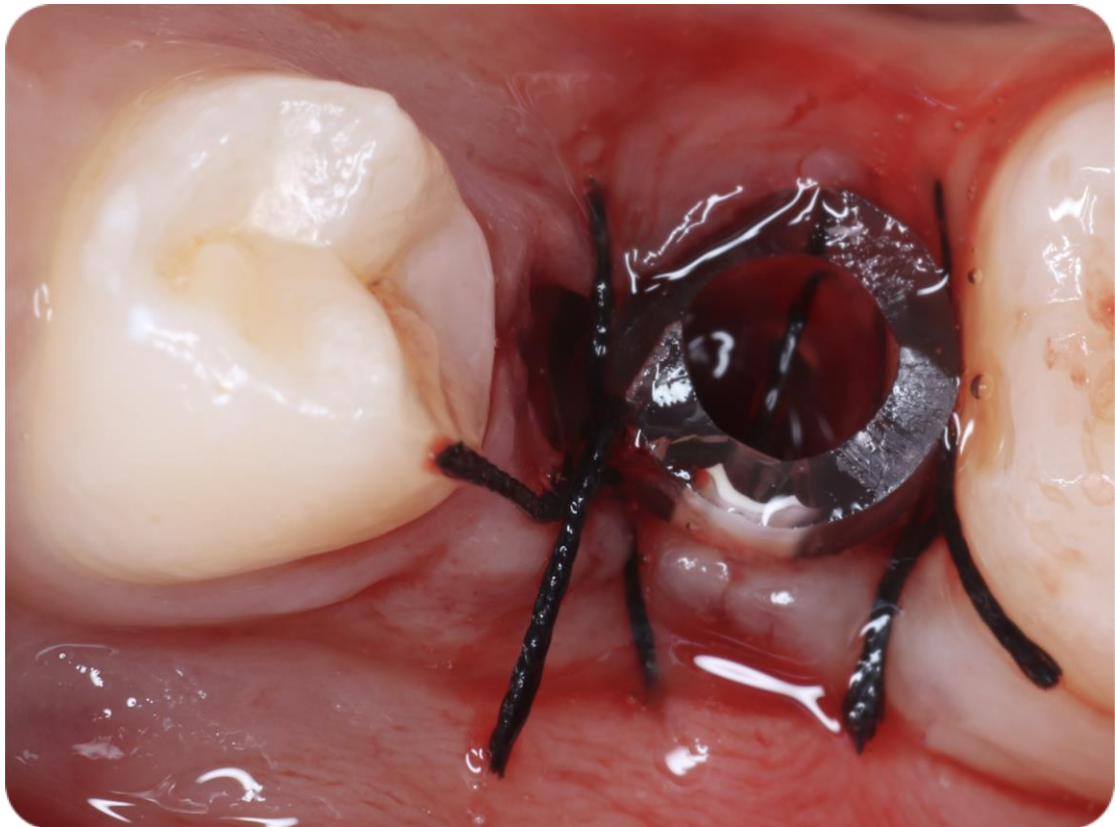


Source : Auteur, Service de médecine bucco-dentaire de l'Hôpital Louis Mourier, 2020.

4.1.4 Thérapeutique

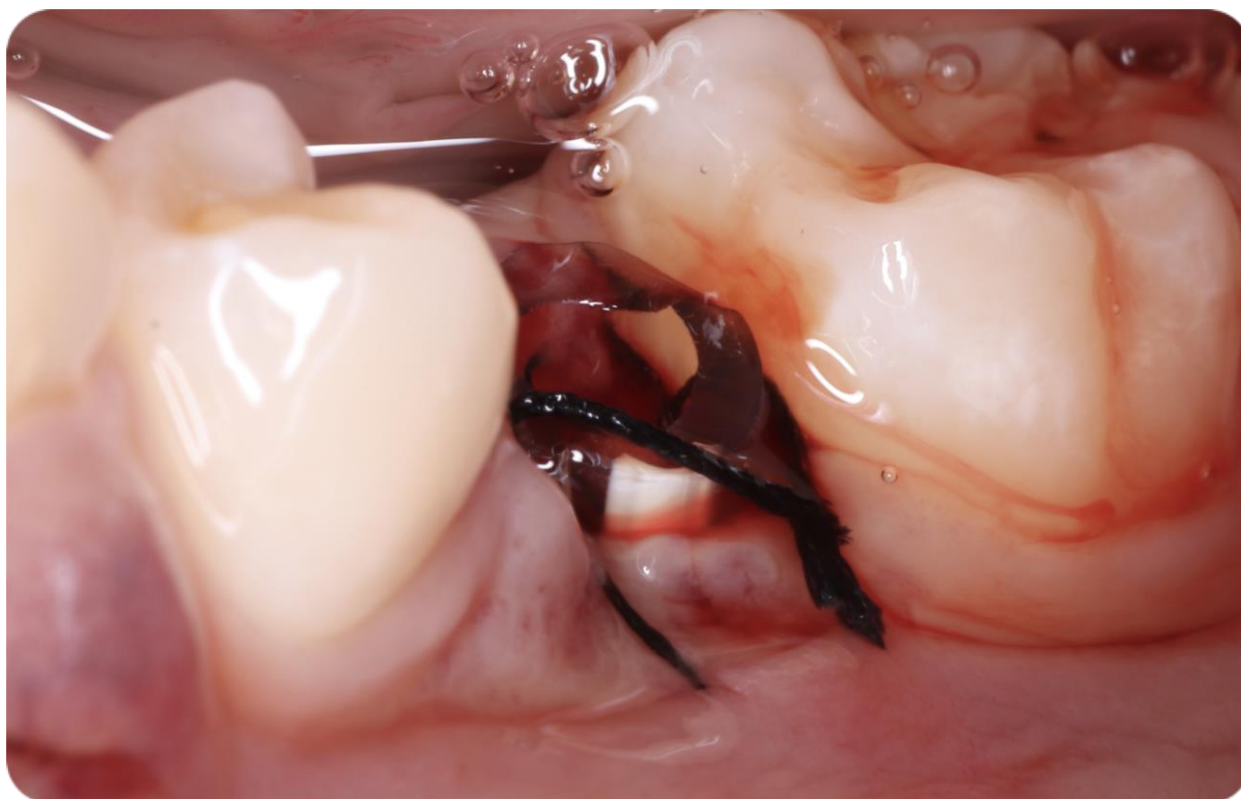
Après information orale, autorisation parentale et consentement éclairé, les parents et l'enfant ont opté pour la décompression.

Figure 22 : Photo endobuccale en vue occlusale après mise en place du Redon



Source : Auteur, Service de médecine bucco-dentaire de l'Hôpital Louis Mourier, 2021.

Figure 23 : Photo endobuccale en vue latérale après mise en place du Redon



Source : Auteur, Service de médecine bucco-dentaire de l'Hôpital Louis Mourier, 2020.

4.1.5 Suivi

Le calendrier de suivi est mis en place comme suit :

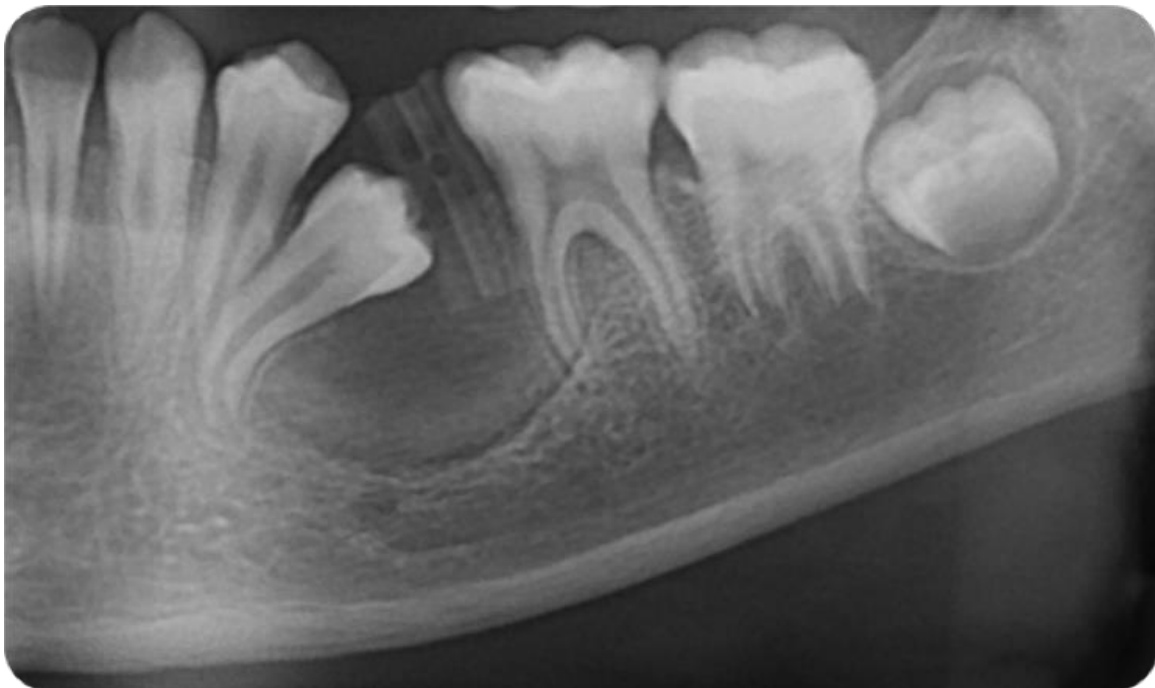
- **J10** : premier contrôle après la chirurgie, vérification de la cicatrisation muqueuse autour du drain. Le point a été fait avec les parents sur les difficultés rencontrées lors des soins locaux quotidiens, pas de souci particulier dans ce cas. Le drain était bien entretenu, Lina s'est habituée à sa présence.
- **1 mois** : le retour de l'examen anatomopathologique a confirmé le diagnostic de kyste dentigère. Nous vérifions le maintien du drain. Le renouvellement de l'ordonnance pour la désinfection quotidienne est prescrit. Le drain peut être retouché s'il gêne l'occlusion car il a tendance à remonter au fur et à mesure de la cicatrisation. Ici, il n'a pas été utile de le faire.

- **3 mois :**

- Contrôle clinique : le test de sensibilité thermique est toujours positif sur les dents adjacentes, la 35 n'est pas encore visible en bouche.
- Contrôle radiographique : la cavité induite par semble se réossifier de manière homogène, la 35 poursuit son édification et remonte partiellement en position coronaire.

La cicatrisation osseuse étant en bonne voie, le drain est déposé. La patiente est adressée à l'orthodontiste pour permettre l'éruption fonctionnelle de 35.

Figure 24 : Extrait du panoramique dentaire à 3 mois post opératoires

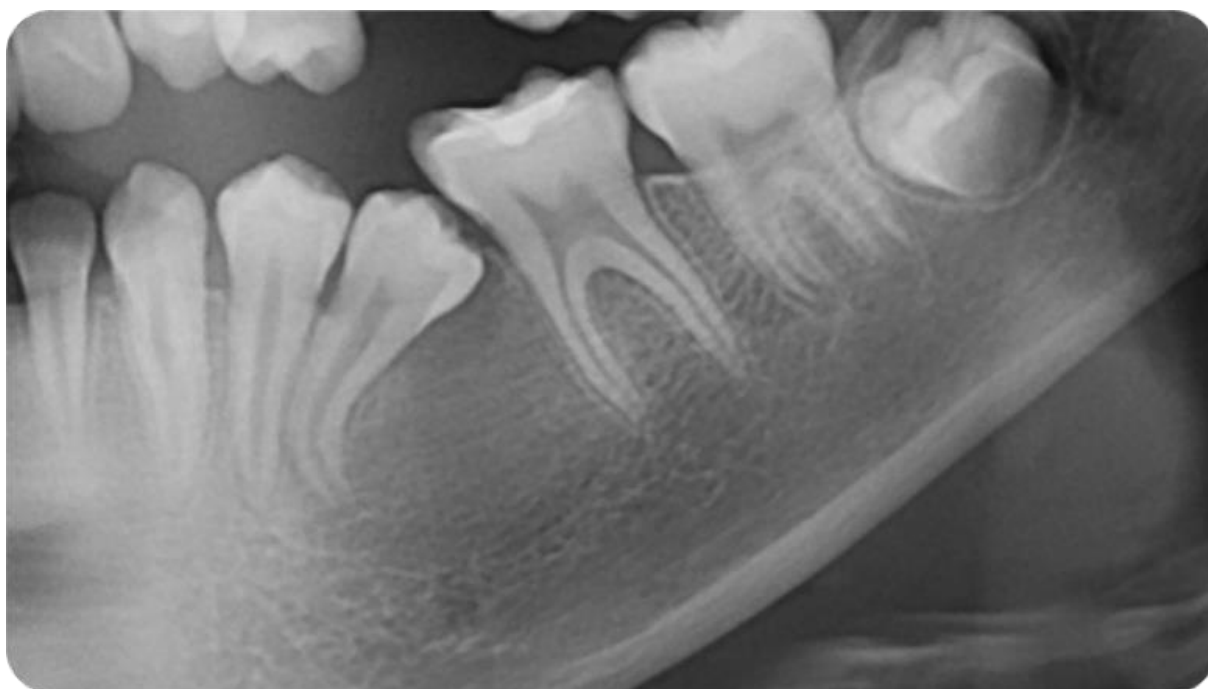


Source : Auteur, Service de médecine bucco-dentaire de l'Hôpital Louis Mourier, 2020.

- 9 mois : La patiente devait être vue en consultation à 6 mois pour un contrôle après mise en place du dispositif multi-attaches, les parents ont annulé car ont déménagé. Ils recontactent le service pour un rendez-vous de contrôle à 9 mois. Ils nous expliquent ne pas avoir pu entreprendre le traitement orthodontique du fait de leur déménagement.

- Contrôle clinique : le test de sensibilité thermique est toujours positif sur les dents adjacentes, la couronne de 35 est partiellement visible. La gencive est saine, le comblement vestibulaire a disparu.
- Contrôle radiographique : la cicatrisation osseuse paraît complète en 2 dimensions. 35 a poursuivi son édification, la dent a fait son éruption mais n'est pas fonctionnelle sur arcade.

Figure 25 : Extrait du panoramique dentaire à 9 mois post opératoires



Source : Auteur, Service de médecine bucco-dentaire de l'Hôpital Louis Mourier, 2021.

4.2 Cas clinique n°2

4.2.1 Anamnèse

B., 13 ans, sans antécédent médico-chirurgical, est adressée pour prise en charge chirurgicale d'une lésion kystique volumineuse. Elle est par ailleurs suivie en ville par un omnipraticien qui assure la prise en charge des soins conservateurs. La patiente décrit de multiples épisodes infectieux au cours des derniers mois.

4.2.2 Examen clinique

L'examen exobuccal révèle une tuméfaction génienne basse droite.

L'examen endobuccal met en évidence que la 45 n'est pas sur arcade et que la 44 est distoversée. Un comblement vestibulaire est à noter en regard de 46-46. La 85 a été avulsée deux mois auparavant à la suite des épisodes infectieux. Une carie volumineuse occluso-distale est observée. Un courrier est rédigé au praticien afin d'envisager le traitement de la lésion carieuse parallèlement à la prise en charge du kyste.

4.2.3 Examen radiologique

Une lésion volumineuse radioclaire unique, de densité relative hydrique, s'étendant de l'apex mésiale de la 46 à l'apex de la 45 est observée, ainsi qu'une lésion carieuse juxta-pulpaire sur 46. La 45 est inclinée à 90°, probablement refoulée par la lésion kystique. L'hypothèse diagnostique est en faveur d'un kyste dentigère.

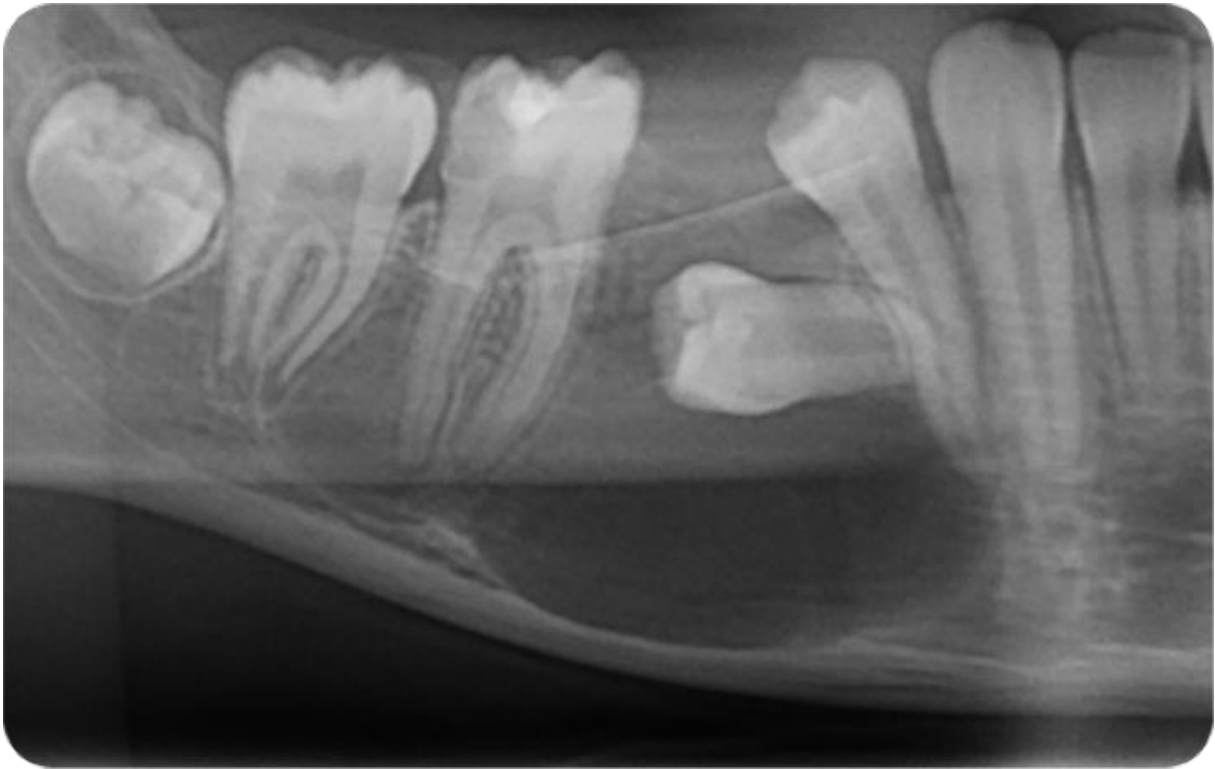4.2.4 Thérapeutique

Après information orale, autorisation parentale et consentement éclairé, les parents et la patiente ont opté pour la décompression.

4.2.5 Suivi

- **J10** : premier contrôle après la chirurgie est effectué. Le drain est en place. Nous constatons une inflammation de la muqueuse, le contrôle de plaque n'est pas satisfaisant. L'interrogatoire nous apprend que l'enfant n'a pas irrigué tous les jours et les parents ne supervisent pas la désinfection car ils n'ont pas le temps. Nous insistons sur l'importance de la désinfection quotidienne pour optimiser la cicatrisation. Nous montrons à nouveau à Baraa le protocole de nettoyage. Il leur est indiqué que sans respect des consignes d'hygiène, nous serons contraints de déposer le drain.
- **1 mois** : Le retour de l'examen anatomopathologique confirme le diagnostic de kyste dentigère. Baraa vient en contrôle, le drain est sorti de sa cavité il est toujours attaché à la muqueuse par les points de sutures, mais l'ouverture muqueuse s'est complètement refermée. Elle indique le sentir « flotter » depuis 15 jours. Nous réintervenons rapidement dans la séance sous anesthésie locale. A noter que la 46 n'a toujours pas été traitée.

Figure 26 : Extrait du panoramique dentaire à 1 mois post opératoire

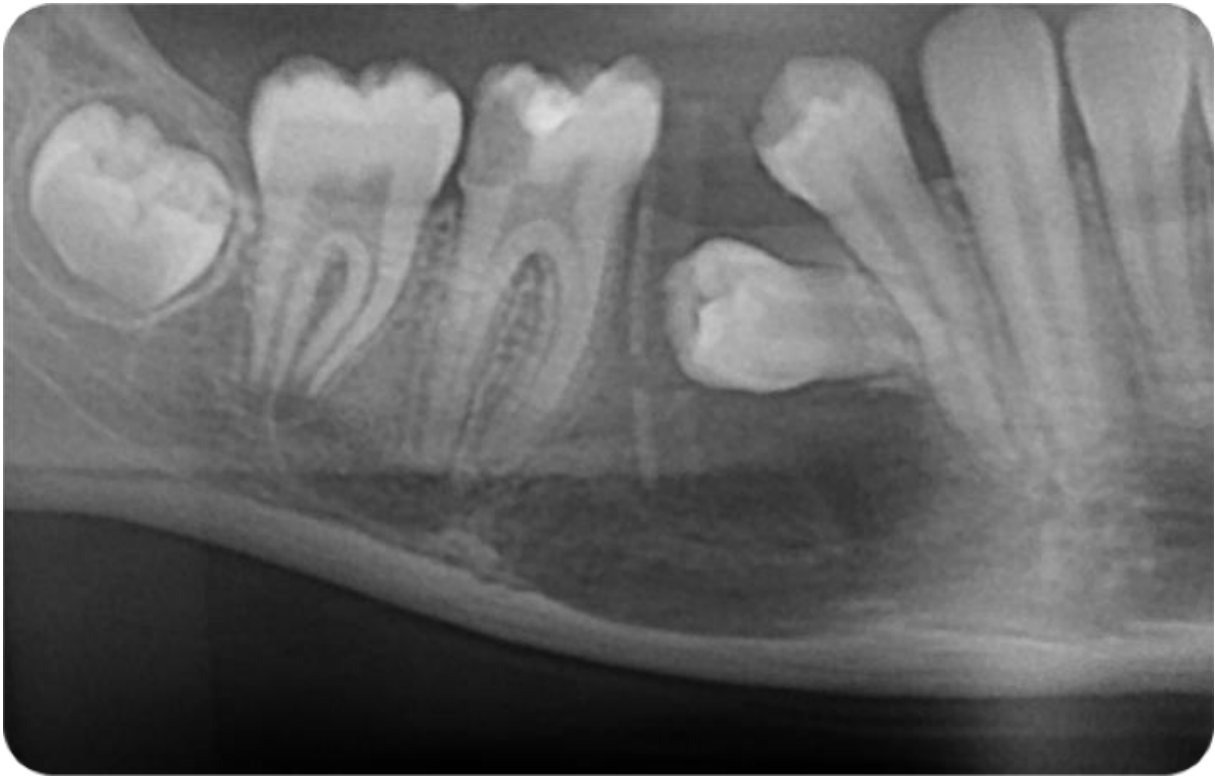

Source : Auteur, Service de médecine bucco-dentaire de l'Hôpital Louis Mourier, 2020.

- **3 mois :**

- Contrôle clinique : la lésion carieuse n'a toujours pas été traitée, nous proposons un suivi à la patiente dans le service si la prise en charge chez son dentiste n'est pas possible, la famille refuse. Ils prévoient de déménager dans le courant du mois à l'étranger et feront les soins là-bas.
- Contrôle radiographique : nous observons une réossification partielle de la lésion en périphérie, la 45 semble remonter en position coronaire.

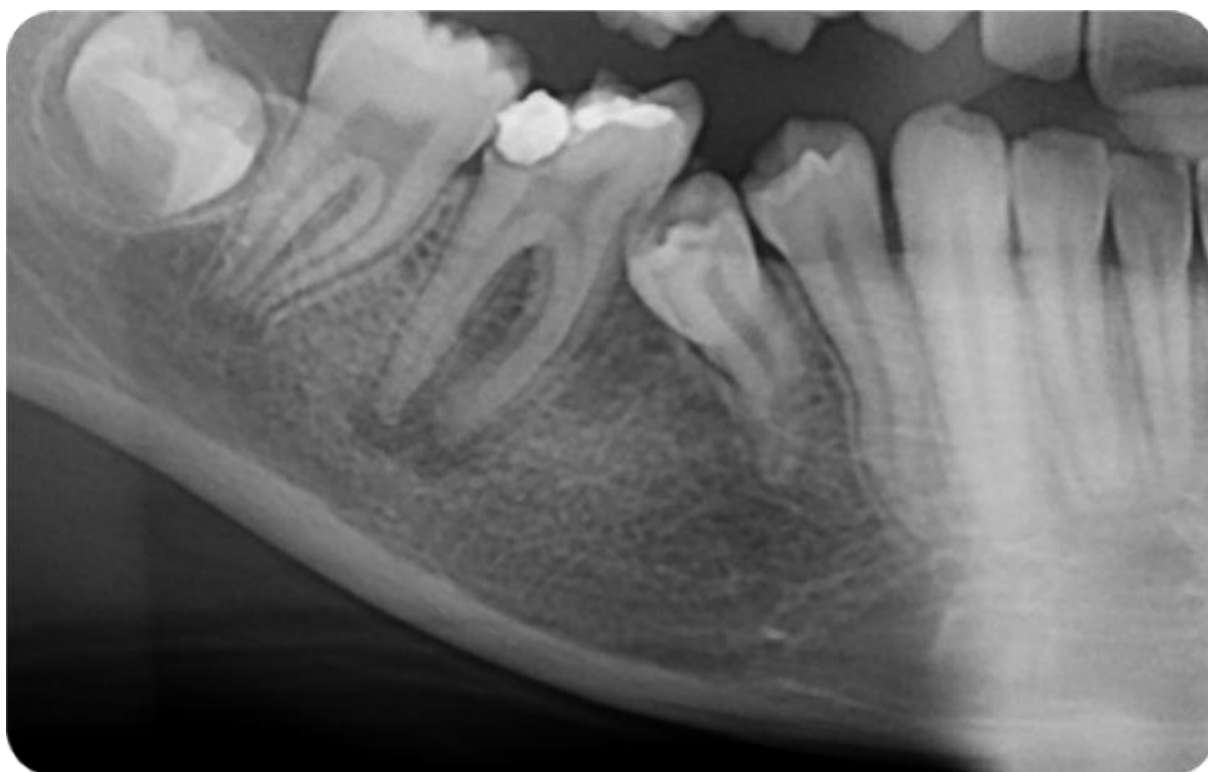
Figure 27 : Extrait du panoramique dentaire à 3 mois post opératoires avec drain en place



Source : Auteur, Service de médecine bucco-dentaire de l'Hôpital Louis Mourier, 2020.

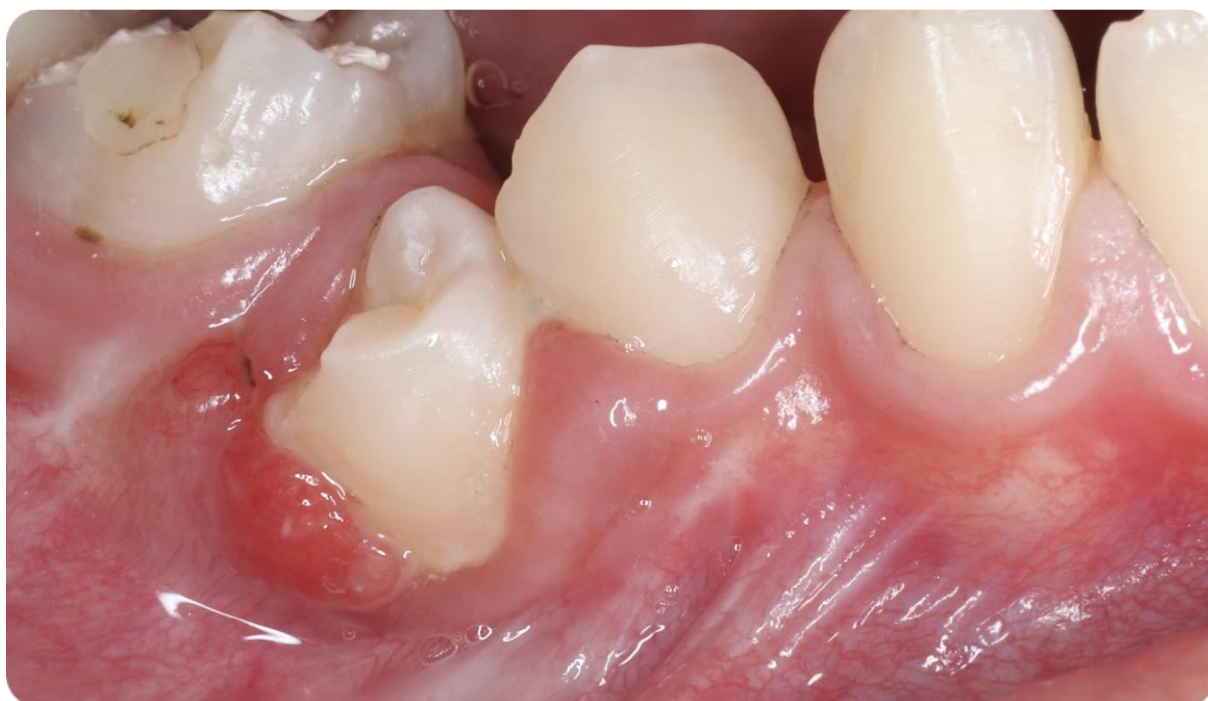- **Un an :** Après un an sans suivi, les parents de Baraa, de passage en France, demandent un rendez-vous de contrôle pour faire le point sur la cicatrisation de la lésion osseuse. Ils n'ont pas entrepris les soins recommandés, la 45 a évolué sur arcade en position non fonctionnelle. Une restauration occlusale provisoire défectueuse est observée en 46, la situation a évolué au péri apex. Nous proposons à la famille de réaliser le traitement endodontique dans le service, c'est à nouveau un refus car ils rentrent le lendemain dans leur pays de résidence. Nous réexpliquons aux parents l'importance de la prise en charge.

Figure 28 : Extrait du panoramique dentaire à 1 an



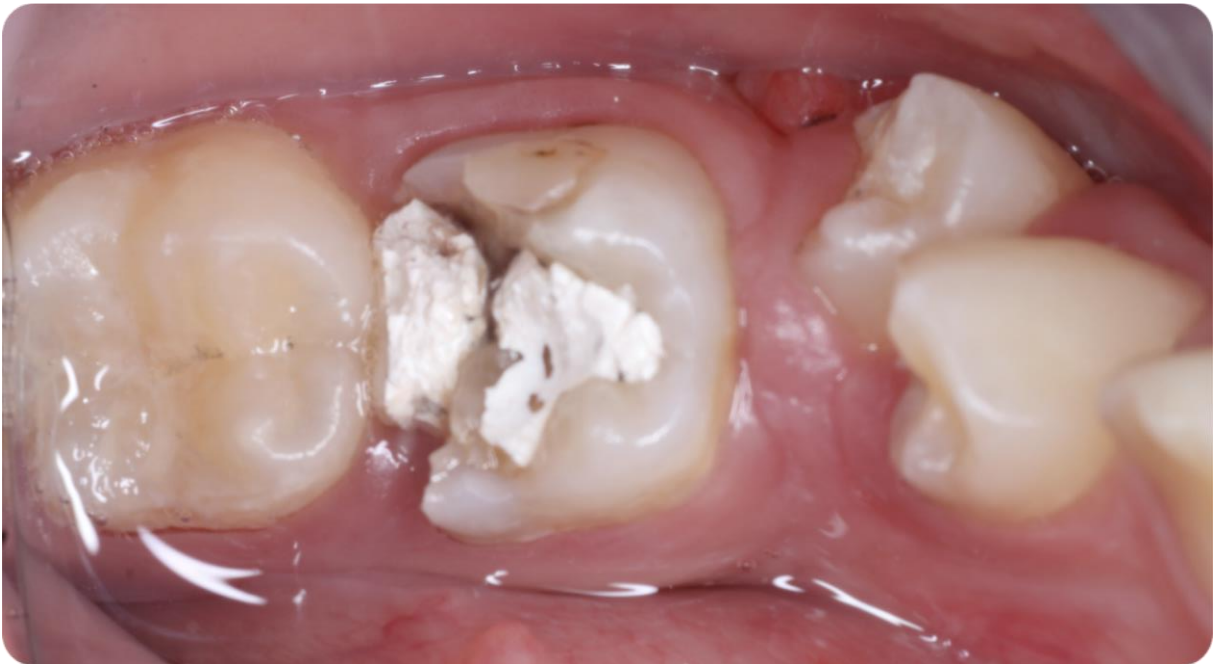Source : Auteur, Service de médecine bucco-dentaire de l'Hôpital Louis Mourier 2021.

Figure 29 : Photo endobuccale d'une vue latérale centrée sur 44-45



Source : Auteur, 2021.

Figure 30 : Photo endobuccale d'une vue occlusale centrée sur 46



Source : Auteur, 2021.

4.3 Cas clinique n°3

4.3.1 Anamnèse

O., 8 ans, sans antécédent médico-chirurgical, est adressé pour prise en charge d'une lésion kystique volumineuse.

4.3.2 Examen clinique

L'examen exobuccal révèle une tuméfaction génienne basse droite à la palpation.

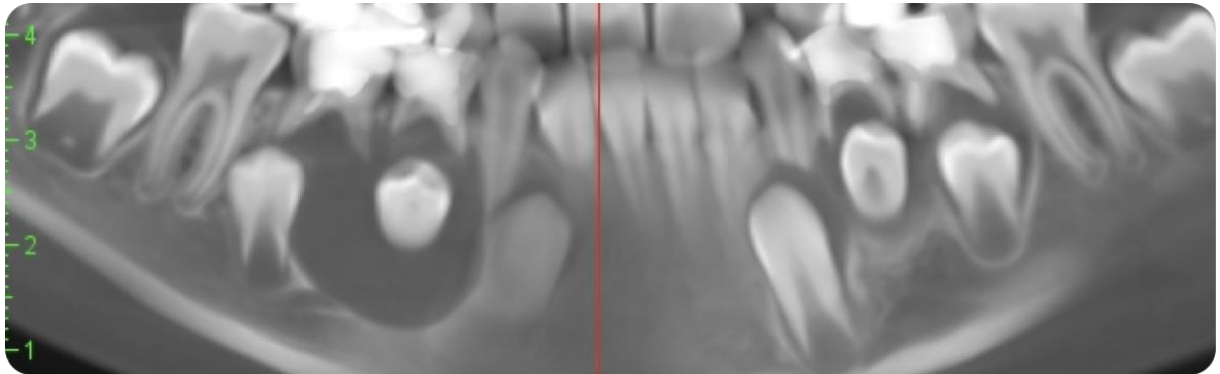
L'examen endobuccal met en évidence la persistance des 84 et 85 présentant des antécédents de soins conservateurs, une voussure à la palpation apicale dans le fond du vestibule à droite. Les 74 et 75 ont été traitées également.

4.3.3 Examen radiologique

Une lésion radioclaire volumineuse est observée qui refoule les germes de 44 et 45.

Les observations cliniques et radiologiques sont en faveur d'un kyste dentigère.

Figure 31 : Reconstitution 2D à partir du CBCT préopératoire



Source : Auteur, Service de médecine bucco-dentaire de l'Hôpital Louis Mourier, 2021.

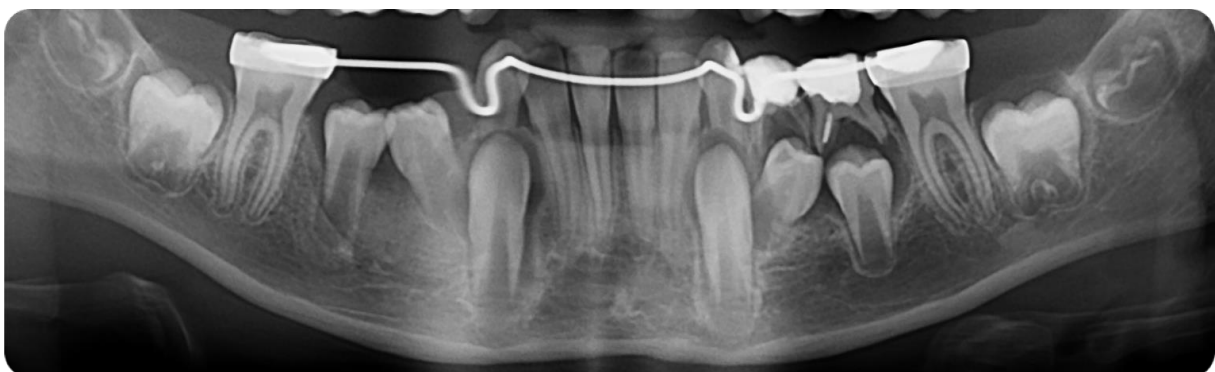4.3.4 Thérapeutique

Après information orale, autorisation parentale et consentement éclairé, les parents et la patiente ont opté pour la décompression. Un arc lingual a été posé simultanément à la mise en place du drain.

4.3.5 Suivi

- **J10** : premier contrôle après la chirurgie, le drain est en place, la cicatrisation muqueuse est satisfaisante, les soins locaux quotidiens réalisés sans difficulté par les parents.
- **1 mois** : Le retour de l'examen anatomopathologique confirme le diagnostic de kyste dentigère.
- **4 mois** : le drain est déposé, les 44 et 45 ont commencé à faire leur éruption et la lésion radioclaire est en cours de cicatrisation.

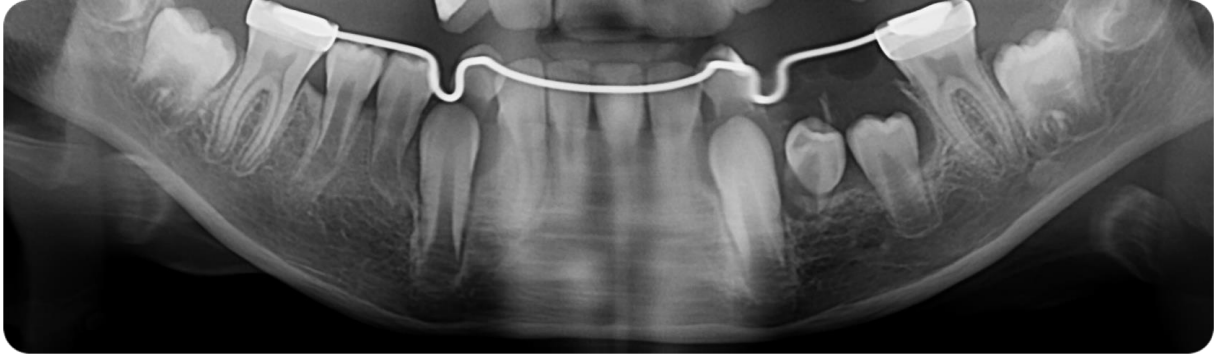
Figure 32 : Reconstitution 2D à partir du CBCT à 4 mois post opératoire



Source : Auteur, Service de médecine bucco-dentaire de l'Hôpital Louis Mourier, 2021.

- **10 mois** : les 84 et 85 ont atteint leur position fonctionnelle sur arcade. La cavité induite par le kyste est complètement réossifiée. Les 74 et 75 ont été perdues tardivement, entraînant un retard d'éruption des germes sous-jacent.

Figure 33 : Reconstitution 2D à partir du CBCT à 10 mois post opératoire



Source : Auteur, Service de médecine bucco-dentaire de l'Hôpital Louis Mourier, 2022.

Conclusion

Les kystes dentigères font partie des lésions osseuses les plus fréquemment rencontrées chez l'enfant. Ils sont souvent liés aux complications infectieuses rencontrées sur les dents temporaires.

Le pronostic de ces lésions est favorable avec traitement, mais il en est autrement pour les germes des dents définitives, souvent refoulés en périphérie, dont la conservation n'est pas toujours possible lors des traitements par énucléation chirurgicale. En effet, nous avons constaté, après analyse de la littérature, que l'énucléation était souvent accompagnée de l'avulsion de ces germes ou tout au moins que le risque de les léser durant l'intervention n'était pas négligeable.

La décompression est une technique qui a fait ses preuves dans le traitement des kystes dentigères chez l'enfant. Malgré les contraintes liées au traitement, elle représente une alternative de choix à l'énucléation kystique. L'aspect conservateur de cette thérapeutique devrait encourager les praticiens à la proposer dès qu'ils le jugent envisageable. Notre analyse nous amène à constater que la décompression permet davantage de conserver les dents et que leur éruption plus ou moins spontanée, s'accompagne souvent d'un test de sensibilité pulpaire positif, sans récurrence de la lésion kystique. La décompression doit s'inscrire dans une démarche pluridisciplinaire pour répondre aux différents objectifs de traitement, c'est pourquoi nous préconisons une étape de réunion de concertation pluridisciplinaire avec les spécialistes d'orthopédie dento-faciales et les spécialistes en odontologie pédiatrique.

Bibliographie

1. Milin, C. « Diagnostic et traitement d'un volumineux kyste dentigère de l'enfant par marsupialisation. » *Revue d'Odonto-Stomatologie* (2012); 41(3):163-173.
2. Çubuk S, Çolak MY. A retrospective analysis of benign paediatric jaw lesions according to new World Health Organization classification. *J Craniomaxillofac Surg.* 2022;50(6):523-31.
3. Motamedi MHK, Talesh KT. Management of extensive dentigerous cysts. *Br Dent J.* 2005;198(4):203-6.
4. Manor E, Kachko L, Puterman MB, Szabo G, Bodner L. Cystic lesions of the jaws - a clinicopathological study of 322 cases and review of the literature. *Int J Med Sci.* 2012 ;9(1) :20-6.
5. Fricain JC, Chaux-Bodard AG, Boisramé-Gastrin S, Cousty S, Lesclous P, Collège National des Enseignants de chirurgie orale et médecine orale. *Chirurgie orale.* 2017. 534 p.
6. Hyomoto M, Kawakami M, Inoue M, Kirita T. Clinical conditions for eruption of maxillary canines and mandibular premolars associated with dentigerous cysts. *Am J Orthod Dentofacial Orthop.* nov 2003;124(5):515-206. Hyomoto M, Kawakami M, Inoue M, Kirita T. Clinical conditions for eruption of maxillary canines and mandibular premolars associated with dentigerous cysts. *Am J Orthod Dentofacial Orthop.* 2003;124(5):515-20.
7. Shetty RM, Dixit U. Dentigerous Cyst of Inflammatory Origin. *Int J Clin Pediatr Dent.* 2010;3(3):195-8.
8. Martínez-Pérez D, Varela-Morales M. Conservative treatment of dentigerous cysts in children : a report of 4 cases. *Journal of Oral and Maxillofacial Surgery. J Oral Maxillofac Surg.* 2001;59(3):331-3.
9. Guven Y, Kasimoglu Y, Soluk Tekkesin M, Ulug D, Cankaya AB, Tuna EB, et al. Preservation of involved teeth associated with large dentigerous cysts. *Int Sch Res Notices.* 2014:289463.
10. Kühnisch J, Anttonen V, Duggal MS, Spyridonos ML, Rajasekharan S, Sobczak M, et al. Best clinical practice guidance for prescribing dental radiographs in children and adolescents : an EAPD policy document. *Eur Arch Paediatr Dent.* 2020;21(4):375-86.
11. Anavi Y, Gal G, Miron H, Calderon S, Allon DM. Decompression of odontogenic cystic lesions : clinical long-term study of 73 cases. *Oral Surg Oral Med Oral Pathol Oral Radiol Endod.* 2011;112(2):164-9.
12. Wright JM, Vered M. Update from the 4th edition of the world health organization classification of head and neck tumours : odontogenic and maxillofacial bone tumors. *Head Neck Pathol.* 2017;11(1):68-77.

13. Martin-Duverneuil, N., and M. Auriol. « Les tumeurs maxillofaciales. » Imagerie Anatomopathologie. Montpellier : Saurants Médical (2004). 402 P
14. Zhang J, Troulis MJ, August M. Diagnosis and treatment of pediatric primary jaw lesions at massachusetts general hospital. *J Oral Maxillofac Surg.* 2021;79(3):585-97.
15. Thomas EH. Cysts of the jaws; saving involved vital teeth by tube drainage. *J Oral Surg (Chic).* 1947;5(1):1-9.
16. Castro-Núñez J. Decompression of odontogenic cystic lesions : past, present, and future. *J Oral Maxillofac Surg.* 2016;74(1):104.e1-9.
17. Marker P, Brøndum N, Clausen PP, Bastian HL. Treatment of large odontogenic keratocysts by decompression and later cystectomy: a long-term follow-up and a histologic study of 23 cases. *Oral Surg Oral Med Oral Pathol Oral Radiol Endod.* 1996;82(2):122-31.
18. Nahajowski M, Hnitecka S, Antoszevska-Smith J, Rumin K, Dubowik M, Sarul M. Factors influencing an eruption of teeth associated with a dentigerous cyst: a systematic review and meta-analysis. *BMC Oral Health.* 2021;21(1):180.
19. Qian WT, Ma ZG, Xie QY, Cai XY, Zhang Y, Yang C. Marsupialization facilitates eruption of dentigerous cyst-associated mandibular premolars in preadolescent patients. *J Oral Maxillofac Surg.* 2013;71(11):1825-32.
20. Yahara Y, Kubota Y, Yamashiro T, Shirasuna K. Eruption prediction of mandibular premolars associated with dentigerous cysts. *Oral Surg Oral Med Oral Pathol Oral Radiol Endod.* 2009;108(1):28-31.
21. Fujii R, Kawakami M, Hyomoto M, Ishida J, Kirita T. Panoramic findings for predicting eruption of mandibular premolars associated with dentigerous cyst after marsupialization. *J Oral Maxillofac Surg.* 2008;66(2):272-6.
22. Aoki N, Ise K, Inoue A, Kosugi Y, Koyama C, Iida M, et al. Multidisciplinary approach for treatment of a dentigerous cyst - marsupialization, orthodontic treatment, and implant placement : a case report. *J Med Case Rep.* 2018;12(1):305.
23. Contar CMM, Thomé CA, Pompermayer A, Sarot JR, Vinagre RO, Machado MÂN. Marsupialization of dentigerous cyst : report of a case. *J Maxillofac Oral Surg.* 2015;14(Suppl 1):4-6.
24. Baranes, Marc, Anne-Cécile Becmeur, and Louis Maman. « Traitement d'un kyste dentigère par décompression chez un enfant de huit ans. » 59ème Congrès de la SFMBCB (2012): 03006.
25. Iatrou I, Theologie-Lygidakis N, Leventis M. Intraosseous cystic lesions of the jaws in children : a retrospective analysis of 47 consecutive cases. *Oral Surg Oral Med Oral Pathol Oral Radiol Endod.* 2009;107(4):485-92.
26. Ertas U, Yavuz MS. Interesting eruption of 4 teeth associated with a large dentigerous cyst in mandible by only marsupialization. *J Oral Maxillofac Surg.* 2003;61(6):728-30.

27. Ghandour L, Bahmad HF, Bou-Assi S. Conservative treatment of dentigerous cyst by marsupialization in a young female patient : a case report and review of the literature. *Case Rep Dent.* 2018;7621363.
28. Rodrigues JT, Dos Santos Antunes H, Armada L, Pires FR. Influence of surgical decompression on the expression of inflammatory and tissue repair biomarkers in periapical cysts. *Oral Surg Oral Med Oral Pathol Oral Radiol.* 2017;124(6):561-7.
29. Enislidis G, Fock N, Sulzbacher I, Ewers R. Conservative treatment of large cystic lesions of the mandible: a prospective study of the effect of decompression. *Br J Oral Maxillofac Surg.* 2004;42(6):546-50.
30. Gao L, Wang XL, Li SM, Liu CY, Chen C, Li JW, et al. Decompression as a treatment for odontogenic cystic lesions of the jaw. *J Oral Maxillofac Surg.* 2014;72(2):327-33.
31. Gurler G, Yilmaz S, Delilbasi C, Dilaver E, Yuzbasioglu E, Patir-Muneveroglu A. Conservative surgical treatment of the jaw cysts in children: Case study of five patients. *Niger J Clin Pract.* 2017;20(9):1216-20.
32. Mahfuri AS, Darwich KS, Al Manadili AS. Marsupialization of a large dentigerous cyst in the mandible : a case report. *cureus.* 2022;14(7):e27340.
33. Maltoni M, Maltoni I, Santucci G, Guiducci D, Cremonini F, Lombardo L. A non-invasive system to manage impacted teeth associated with a large dentigerous cyst. *J Orthod.* 2022 ;14653125221088340.
34. Chouchene F, Ameer WB, Hamdi H, Bouenba M, Masmoudi F, Baaziz A, et al. Conservative approach of a dentigerous cyst. *Case Rep Dent.*;2021:5514923.
35. Nohra J, Kassir AR, Akel H, Dagher M. Treatment of dentigerous cysts with a modified Hawley plate in children : report of two cases with radiographic results. *Br J Oral Maxillofac Surg.* 2020;58(1):102-4.
36. Salama AA, Abou-Elfetouh A. Marsupialization and functional obturator placement for treatment of dentigerous cyst in child : a successful blend. *Oral and Maxillofacial Surgery Cases.* 2020;6(4):100200.
37. Alnofaie H, Alomran O, Ababtain R, Alomar A. Spontaneous eruption of a deeply impacted premolar after conservative treatment of an associated dentigerous cyst : a case Report. *Cureus.* 2019;11(12): e6414.
38. Maltoni I, Maltoni M, Santucci G, Ramina F, Lombardo L, Siciliani G. Marsupialization of a dentigerous cyst followed by orthodontic traction of two retained teeth : a case report. *Int Orthod.* 2019;17(2):365-74.

39. Moturi K, Puvvada D, Kotha PR. A Novel, minimally invasive technique in the management of a large cyst involving the maxilla in a child : a case report. *Cureus*. 2018;10(4):e2503.
40. Bhandari R, Thakur S, Singhal P, Chauhan D, Jayam C. Marsupialization of Inflammatory Dentigerous Cyst Associated with Pulpotomised Primary Second Molar-A Case Report. *journal of clinical and diagnostic research*. 2018;12.
41. Şahin O. Conservative management of a dentigerous cyst associated with eruption of teeth in a 7-year-old girl: a case report. *J Korean Assoc Oral Maxillofac Surg*. 2017;43(Suppl 1): S1-5.
42. Taysi M, Ozden C, Cankaya AB, Yildirim S, Bilgic L. Conservative approach to a large dentigerous cyst in an 11-year-old patient. *J Istanbul Univ Fac Dent*. 2016;50(3):51-6.
43. Bhardwaj B, Sharma S, Chitlangia P, Agarwal P, Bhamboo A, Rastogi K. Mandibular Dentigerous Cyst in a 10-Year-Old Child. *Int J Clin Pediatr Dent*. 2016;9(3):281-4.
44. Maltoni I, Santucci G, Maltoni M, Zoli L, Perri A, Gracco A. Recovering teeth from a large dentigerous cyst: A case report. *Int Orthod*. 2015;13(2):232-44.
45. Wiemer SJ, Pruitt CA, Rallis DJ, Viozzi CF. Use of a modified removable partial denture as a marsupialization stent in a pediatric patient. *J Oral Maxillofac Surg*. 2013;71(8):1382-6.
46. Deboni MCZ, Brozoski MA, Traina AA, Acay RR, Naclério-Homem M da G. Surgical management of dentigerous cyst and keratocystic odontogenic tumor in children: a conservative approach and 7-year follow-up. *J Appl Oral Sci*. 2012;20(2):282-5.
47. Kumar R, Singh RK, Pandey RK, Mohammad S, Ram H. Inflammatory dentigerous cyst in a ten-year-old child. *Natl J Maxillofac Surg*. 2012;3(1):80-3.
48. Allon DM, Allon I, Anavi Y, Kaplan I, Chaushu G. Decompression as a treatment of odontogenic cystic lesions in children. *J Oral Maxillofac Surg*. 2015;73(4):649-54.
49. Bodner L, Goldstein J, Sarnat H. Eruption cysts: a clinical report of 24 new cases. *J Clin Pediatr Dent*. Winter 2004;28(2):183-6.
50. Lizio G, Sterrantino AF, Ragazzini S, Marchetti C. Volume reduction of cystic lesions after surgical decompression: a computerised three-dimensional computed tomographic evaluation. *Clin Oral Investig*. 2013;17(7):1701-8.
51. Tolstunov L. Marsupialization catheter. *J Oral Maxillofac Surg*. 2008;66(5):1077-9.

Table des figures

Figure 1 : Orthopantomogramme kyste dentigère	4
Figure 2 : Photo de face, asymétrie faciale gauche à la suite d'un épisode infectieux en lien avec un kyste dentigère avec consentement du responsable légal	6
Figure 3 : Radiographie panoramique évoquant un kyste dentigère secteur 3.....	7
Figure 4 : Coupe coronale de CBCT montrant un kyste radiculo dentaire centré sur 21-22	8
Figure 5 : Coupe sagittale de CBCT montrant un kyste périodontal latéral siégeant entre les racines de 43 et 44.....	9
Figure 6 : Panoramique dentaire montrant un améloblastome secteur 3	10
Figure 7 : Panoramique dentaire évoquant une extension osseuse d'une lésion tumorale maligne... ..	10
Figure 8 : Coupe histologique d'un prélèvement anatomopathologique de kyste dentigère.	11
Coloration HE, grossissement x50. 1-sang, 2-stroma avec infiltrat inflammatoire lymphoplasmocytaire, 3-épithélium pavimenteux pluristratifié, 4- lumière du kyste.	11
Figure 9 : Carl Franz Maria Partsch (1855-1932)	13
Figure 10 : Schéma illustrant le mécanisme physiologique des lésions kystiques et l'effet de la décompression sur ces-dernières	14
Figure 11 : Image d'un drain de Redon	15
Figure 12 : Photo endobuccale d'un drain de Redon suturé.....	16
Figure 13 : Schéma de la mesure de l'inclinaison du germe	17
Figure 14 : Photo d'un stent fixé par des mini vis	19
Figures 15 et 16 : Image d'une prothèse amovible partielle modifiée en vue occlusale et en vue vestibulaire	20
Figure 17 : Image d'une lame multitubulée	21
Figure 18 : Image d'une lame ondulée.....	22
Figure 19 : Flowchart.....	26
Figure 20 : Reconstitution 2D à partir du CBCT pré opératoire	33
Figure 21 : Coupe transversale du CBCT	33
Figure 22 : Photo endobuccale en vue occlusale après mise en place du Redon	34
Figure 23 : Photo endobuccale en vue latérale après mise en place du Redon	35
Figure 24 : Extrait du panoramique dentaire à 3 mois post opératoires	36
Figure 25 : Extrait du panoramique dentaire à 9 mois post opératoires	37
Figure 26 : Extrait du panoramique dentaire à 1 mois post opératoire.....	39
Figure 27 : Extrait du panoramique dentaire à 3 mois post opératoires avec drain en place	40

Figure 28 : Extrait du panoramique dentaire à 1 an	41
Figure 29 : Photo endobuccale d'une vue latérale centrée sur 44-45	41
Figure 30 : Photo endobuccale d'une vue occlusale centrée sur 46	42
Figure 31 : Reconstitution 2D à partir du CBCT préopératoire	43
Figure 32 : Reconstitution 2D à partir du CBCT à 4 mois post opératoire	43
Figure 33 : Reconstitution 2D à partir du CBCT à 10 mois post opératoire	44

Table des tableaux

Tableau 1 : Avantages et inconvénients des techniques conservatrices et de l'énucléation.....	24
Tableau 2 : Récapitulatif des résultats des rapports de cas.....	27

Vu, le Directeur de thèse

Vu, le Doyen de l'UFR d'Odontologie

Docteur Thông NGUYEN

Professeur Vianney DESCROIX

Vu, le Président d'Université Paris Cité
Professeur Christine CLERICI
Pour le Président et par délégation,

Le Doyen Vianney DESCROIX

Prise en charge des kystes dentigères par marsupialisation ou décompression chez l'enfant : revue de la littérature et cas cliniques

Bythia Levy. Prise en charge des kystes dentigères par marsupialisation ou décompression chez l'enfant : revue de la littérature et cas cliniques. 2022. 52 p : ill., graph., tabl. Réf. bibliographiques p. 46-49.

Sous la direction de M. le Docteur Thông Nguyen

Université Paris Cité
UFR d'Odontologie
1, rue Maurice Arnoux - 92120 Montrouge
5, rue Garancière - 75006 Paris