



HAL
open science

Préservation de la vitalité des tissus pulpaire et parodontaux d'une dent permanente réimplantée après expulsion traumatique : optimisation des paramètres de régénération tissulaire, du pronostic et de la prise en charge immédiate

Nathan Huby

► To cite this version:

Nathan Huby. Préservation de la vitalité des tissus pulpaire et parodontaux d'une dent permanente réimplantée après expulsion traumatique : optimisation des paramètres de régénération tissulaire, du pronostic et de la prise en charge immédiate. Sciences du Vivant [q-bio]. 2023. dumas-04329788

HAL Id: dumas-04329788

<https://dumas.ccsd.cnrs.fr/dumas-04329788>

Submitted on 7 Dec 2023

HAL is a multi-disciplinary open access archive for the deposit and dissemination of scientific research documents, whether they are published or not. The documents may come from teaching and research institutions in France or abroad, or from public or private research centers.

L'archive ouverte pluridisciplinaire **HAL**, est destinée au dépôt et à la diffusion de documents scientifiques de niveau recherche, publiés ou non, émanant des établissements d'enseignement et de recherche français ou étrangers, des laboratoires publics ou privés.

Année 2023

N°

**Préservation de la vitalité des tissus pulpaire et parodontaux
d'une dent permanente réimplantée après expulsion
traumatique :**

**Optimisation des paramètres de régénération tissulaire, du
pronostic et de la prise en charge immédiate.**

THÈSE POUR LE DIPLÔME D'ÉTAT DE
DOCTEUR EN CHIRURGIE DENTAIRE

présentée
et soutenue publiquement par

HUBY Nathan

Le jeudi 09/11/2023 devant le jury ci-dessous

Président : Mme le Professeur Anne-Gaëlle CHAUX

Assesseur : Mr le Professeur Alexis GAUDIN

Assesseur : Mr le Docteur Tony PRUDHOMME

Invité : Mr le Docteur BOBEAU Antoine

Directeur de thèse : Mme le Professeur Anne-Gaëlle CHAUX

Co-directeur : Mr le Docteur Thibault LIEPPE

 Nantes Université	Présidente Pr. BERNAULT Carine
 Pôle Santé UFR Odontologie	Doyen Pr. SOUEIDAN Assem
	Vice-Doyens Pr GAUDIN Alexis (1 ^{er} vice-doyen) Pr LE GUEHENNEC Laurent (Pédagogie) Pr LESCLOUS Philippe (Recherche)

Professeurs des Universités - Praticiens Hospitaliers (x11)	
ALLIOT-LICHT Brigitte AMO URIQ Yves CHAUX Anne-Gaëlle GAUDIN Alexis LABOUX Olivier LE GUEHENNEC Laurent	LESCLOUS Philippe LOPEZ Serena PEREZ Fabienne SOUEIDAN Assem WEISS Pierre

Professeur des Universités (x1)
BOULER Jean-Michel

Maitre de conférences (x1)
VINATIER Claire

Professeur Emérite (x1)
GIUMELLI Bernard

Enseignants Associés (x3)	
GUIHO Romain (Professeur Associé) LOLAH Aoula (MCU Associé)	AMICHIA ALLOH Yomin Cécile (Assistante Associée)

Maitres de conférences des Universités - Praticiens Hospitaliers (x20)	Chef de Clinique des Universités - Assistant des Hôpitaux des (x14)
AMADOR DEL VALLE Gilles ARMENGOL Valérie BLERY Pauline BODIC François CLOITRE Alexandra DAJEAN-TRUDAUD Sylvie ENKEL Bénédicte HASCOET Emilie HOORNAERT Alain HOUCHMAND-CUNY Madline JORDANA Fabienne MAITRE Yoann NIVET Marc-Henri PRUD'HOMME Tony RENARD Emmanuelle RENAUDIN Stéphane RETHORE Gildas SERISIER Samuel STRUILLOU Xavier VERNER Christian	BECHINA Camille BLEU Oriane CETINKAYA Volkan EVRARD Lucas HEMMING Cécile IBN ATTYA Zakarie LEROY Camille LIEPPE Thibault LUCAS Juliette MORCEL Marion PREVOT Diane QUEMARD Valentin QUINSAT Victoire Eugénie REMAUD Thomas

Praticiens Hospitaliers Universitaires
CLOUET Roselyne

Praticiens Hospitaliers	
DUPAS Cécile	HYON Isabelle

Par délibération, en date du 6 décembre 1972, le Conseil de la Faculté de Chirurgie Dentaire a arrêté que les opinions émises dans les dissertations qui lui seront présentées doivent être considérées comme propres à leurs auteurs et qu'il n'entend leur donner aucune approbation, ni improbation.

Remerciements

A Madame le Professeur Anne-Gaëlle CHAUX

Professeur des Universités - Praticien Hospitalier

Docteur de l'Université de Grenoble, habilité à diriger les recherches

Département de Chirurgie Orale

- NANTES -

*Pour m'avoir fait l'honneur de diriger cette thèse,
Pour m'avoir fait l'honneur d'accepter de présider cette thèse,
Pour votre bienveillance, votre disponibilité et votre sympathie,
Veuillez trouver ici l'expression de ma reconnaissance et de mon profond respect.*

A Monsieur le Docteur Thibault LIEPPE

Assistant des Hôpitaux

Département de Parodontologie

- NANTES -

Pour m'avoir fait l'honneur de siéger dans ce jury,

Pour l'intérêt que vous avez porté à mon travail,

Pour vos conseils et votre sympathie,

Veillez trouver ici l'expression de ma reconnaissance et de mes sincères remerciements.

A Monsieur le Professeur Alexis GAUDIN

Professeur des Universités – Praticien Hospitalier

Docteur de Nantes Université, habilité à diriger les recherches

Département de Dentisterie Restauratrice et d'Endodontie

- NANTES -

*Pour m'avoir fait l'honneur de siéger dans ce jury,
Pour la qualité de votre enseignement clinique et théorique tout au long de mon cursus,
Pour votre pédagogie, votre bienveillance et votre sympathie,
Veuillez trouver ici l'expression de ma reconnaissance et de mon plus profond respect.*

A Monsieur le Docteur PRUD'HOMME Tony

Maître de Conférence des Universités – Praticien Hospitalier

Docteur de Nantes Université

Département d'Odontologie Pédiatrique

- NANTES -

*Pour m'avoir fait l'honneur de siéger dans ce jury,
Pour la rigueur de votre encadrement clinique et théorique,
Pour votre bienveillance et votre disponibilité,
Veuillez trouver ici l'expression de ma reconnaissance et de mon respect.*

A Monsieur le Docteur BOBEAU Antoine

Docteur de Nantes Université

- NANTES -

*Pour m'avoir fait l'honneur de siéger dans ce jury,
Pour l'intérêt que vous avez porté à mon travail,
Pour votre pédagogie et votre précieux encadrement clinique,
Veuillez trouver ici l'expression de ma sympathie et de toute ma reconnaissance.*

Table des matières

Introduction	16
1. L'expulsion traumatique	17
1.1. Épidémiologie des traumatismes dentaires	17
1.2. Facteurs de risque des traumatismes dentaires	18
1.2.1. L'âge.....	18
1.2.2. Le sexe	20
1.2.3. La pratique de certaines activités physiques et sportives.....	20
1.2.4. Les accidents de la circulation	21
1.2.5. La violence	21
1.2.6. Le type de dents.....	21
1.2.7. Les dysmorphoses dento-maxillaires (DDM)	22
1.2.8. Les praxies.....	23
1.2.9. L'alcool.....	24
1.2.10. Les antécédents de traumatismes	24
1.2.11. Le surpoids/obésité.....	24
1.2.12. Troubles du spectre autistique (TSA).....	24
1.3. Prévention et limitation des risques.....	25
1.3.1. Prévention collective: de l'éducation aux mesures de Santé Publique	26
1.3.1.1. L'éducation et l'encadrement	26
1.3.1.2. La politique de Santé Publique.....	28
1.3.1.2.1. Sécurité routière.....	28
1.3.1.2.2. Violences.....	29
1.3.1.2.3. Alcool	29
1.3.1.2.4. Surpoids et obésité.....	29
1.3.1.2.5. Parcours de soins et Dossier Médical Partagé.....	29
1.3.2. Prévention spécifique de la part des professionnels de Santé.....	30
1.4. Physiopathologie de l'expulsion dentaire traumatique	31
2. Optimisation des paramètres de régénération tissulaire	33
2.1. Définitions : régénération tissulaire, réparation tissulaire, cicatrisation de première ou de seconde intention.....	33

2.1.1.	Cicatrisation par réparation ou régénération tissulaire	33
2.1.2.	La cicatrisation de première intention.....	34
2.1.2.1.	La réparation conjonctive	34
2.1.2.1.1.	La phase vasculaire (ou hémostase)	35
2.1.2.1.2.	La phase inflammatoire (ou détersivo-inflammatoire)	35
2.1.2.1.3.	La phase de prolifération (ou réparation tissulaire)	36
2.1.2.1.4.	La phase de maturation et de remodelage	37
2.1.2.2.	La réparation épithéliale ou épidermique	37
2.1.2.2.1.	La différenciation.....	37
2.1.2.2.2.	La migration.....	37
2.1.2.2.3.	La prolifération	37
2.1.2.2.4.	La maturation	38
2.1.3.	La cicatrisation de seconde intention	38
2.1.3.1.	La détersion suppurée	39
2.1.3.2.	Le bourgeonnement	39
2.1.3.3.	L'épithélialisation.....	39
2.2.	Le tissu pulpaire	41
2.2.1.	La cicatrisation endodontique.....	41
2.2.1.1.	Revitalisation naturelle de la pulpe dentaire	41
2.2.1.1.1.	Tissus concernés	41
2.2.1.1.1.1.	Tissu vasculaire	41
2.2.1.1.1.2.	Tissu nerveux	41
2.2.1.1.2.	Conditions de revitalisation naturelle.....	42
2.2.1.1.2.1.	Les conditions sine qua non	42
2.2.1.1.2.2.	Les facteurs prédictifs.....	43
2.2.1.1.3.	Régénération ou réparation pulpaire ?	43
2.2.1.1.4.	Avantages pour la dent permanente immature	44
2.2.1.2.	Les complications de cicatrisation endodontique	44
2.2.1.2.1.	L'oblitération canalaire	44
2.2.1.2.2.	Les résorptions internes.....	45
2.2.1.2.2.1.	Résorption interne inflammatoire	45
2.2.1.2.2.2.	Résorption interne de remplacement	45
2.2.1.2.3.	La nécrose pulpaire	46
2.2.2.	Les options thérapeutiques actuelles en endodontie.....	46

2.2.2.1.	Apexification	47
2.2.2.1.1.	Indications	47
2.2.2.1.2.	Objectifs.....	47
2.2.2.1.3.	Biomatériaux	47
2.2.2.1.3.1.	L'hydroxyde de calcium	47
2.2.2.1.3.2.	Les silicates de calcium.....	49
2.2.2.1.4.	Protocole	50
2.2.2.2.	Revitalisation.....	51
2.2.2.2.1.	Indications	51
2.2.2.2.2.	Objectifs.....	51
2.2.2.2.3.	Principe.....	51
2.2.2.2.4.	Protocole	53
2.2.2.3.	Traitement canalaire "conventionnel"	55
2.2.3.	Les options thérapeutiques d'avenir en endodontie	55
2.2.3.1.	La préservation de la vitalité pulpaire.....	56
2.2.3.2.	La régénération du tissu pulpaire par ingénierie tissulaire	56
2.2.3.2.1.	Les cellules souches	58
2.2.3.2.1.1.	Les cellules souches dentaires	58
2.2.3.2.1.2.	Stratégies d'approvisionnement.....	60
2.2.3.2.1.2.1.	L'afflux sanguin apical	60
2.2.3.2.1.2.2.	La transplantation cellulaire.....	60
2.2.3.2.1.2.2.1.	Cellules souches autologues.....	60
2.2.3.2.1.2.2.2.	Cellules souches allogéniques	61
2.2.3.2.1.2.2.3.	Cellules souches issues de cultures cellulaires	61
2.2.3.2.1.2.3.	Le homing cellulaire.....	62
2.2.3.2.1.2.3.1.	La médiation par exosomes.....	62
2.2.3.2.1.2.3.2.	La médiation par facteurs de croissance.....	62
2.2.3.2.2.	Les biomatériaux de support (ou <i>scaffold</i>).....	64
2.2.3.2.2.1.	Rôle	64
2.2.3.2.2.2.	Origine	64
2.2.3.2.2.3.	Recherches actuelles sur le i-PRF.....	64
2.2.3.2.3.	Les facteurs de croissance.....	66
2.2.3.2.3.1.	Actions dans le processus régénératif	66
2.2.3.2.3.2.	Localisation	66

2.2.3.2.3.2.1.	Endogène	66
2.2.3.2.3.2.2.	Apport par les biomatériaux	67
2.2.3.2.3.2.3.	La matrice dentinaire	67
2.2.3.2.3.2.3.1.	Utilisation d'agents chélatants	67
2.2.3.2.3.2.3.2.	Activation des solutions d'irrigation	68
2.2.3.2.3.2.3.3.	Amélioration des solution d'irrigation par nanobulles	68
2.3.	Le tissu parodontal	70
2.3.1.	La cicatrisation parodontale	70
2.3.1.1.	L'Espace Pluripotentiel Volumétrique Desmodontal (EPVD)	70
2.3.1.2.	Les particularités de la cicatrisation parodontale	72
2.3.1.3.	Les types de cicatrisation parodontale suite à une expulsion	73
2.3.1.3.1.	La régénération tissulaire	74
2.3.1.3.2.	La réparation fonctionnelle	76
2.3.1.3.2.1.	La déficience locale des cellules de contrôle	77
2.3.1.3.2.2.	Le déficit local du potentiel cellulaire	78
2.3.1.3.3.	La cicatrisation non fonctionnelle	79
2.3.1.3.3.1.	Le processus cicatriciel avorté	79
2.3.1.3.3.2.	Les complications parodontales	80
2.3.1.3.3.2.1.	L'ankylose	80
2.3.1.3.3.2.2.	La résorption externe de remplacement	81
2.3.1.3.3.2.3.	La résorption externe inflammatoire	81
2.3.1.3.3.2.4.	La fibrose avec exfoliation dentaire	81
2.3.2.	Les options thérapeutiques actuelles en parodontologie	82
2.3.2.1.	Facteurs pronostiques de la vitalité des cellules PDL	82
2.3.2.2.	Le temps extra-oral critique	83
2.3.2.3.	Les milieux de conservation	83
2.3.2.4.	Les différentes situations cliniques	88
2.3.2.5.	Le bon réflexe en urgence : la réimplantation	88
2.3.2.6.	Protocoles de réimplantation	88
2.3.2.7.	Les antibiotiques	89
2.3.3.	Les options thérapeutiques d'avenir en parodontologie	91
2.3.3.1.	Ingénierie tissulaire	92
2.3.3.1.1.	Les cellules	92
2.3.3.1.2.	Biomatériaux	94

2.3.3.1.3. Facteurs de croissance et mécanismes moléculaires.....	96
2.3.3.2. Médicaments topiques.....	97
2.3.3.3. Traitements de la surface radiculaire	98
2.3.3.4. Stimulation mécanique	99
3. Amélioration du pronostic de la dent sur l'arcade	101
3.1. Facteurs pronostiques immuables.....	101
3.1.1. Patient-dépendants.....	101
3.1.2. Dépendants du traumatisme : circonstances de l'accident et lésions associées	102
3.2. Facteurs pronostiques réformables	103
3.2.1. La prise en charge immédiate	103
3.2.1.1. Temps extra-oral	103
3.2.1.2. Milieux de conservation	105
3.2.1.3. La contamination bactérienne	106
3.2.1.4. Le facteur humain.....	106
3.2.1.5. Les étapes clés	107
3.2.2. La thérapeutique d'urgence au cabinet dentaire.....	107
3.2.2.1. Arbre décisionnel et points clés	107
3.2.2.2. A ne pas oublier le jour de la consultation d'urgence	110
3.2.2.2.1. La vaccination antitétanique.....	110
3.2.2.2.2. Le Certificat Médical Initial	110
3.2.2.2.3. La prescription.....	111
3.2.2.2.4. Les conseils post-opératoires.....	112
3.2.3. La prise en charge au long cours.....	113
3.2.3.1. Calendrier de suivi	113
3.2.3.2. Déroulé d'une consultation de suivi	113
3.2.3.2.1. Anamnèse.....	114
3.2.3.2.2. Examen clinique	114
3.2.3.2.2.1. Examen muqueux.....	114
3.2.3.2.2.2. Examen dentaire.....	114
3.2.3.2.3. Examens complémentaires	116
3.2.3.2.3.1. Tests cliniques	116
3.2.3.2.3.1.1. Les tests de percussion.....	116
3.2.3.2.3.1.2. Le sondage parodontal	117

3.2.3.2.3.1.3. Les tests de sensibilité pulpaire	117
3.2.3.2.3.2. Examens radiographiques	119
3.2.3.2.3.2.1. La radiographie rétro-alvéolaire.....	119
3.2.3.2.3.2.2. Le CBCT (Cone Beam Computed Tomography).....	121
3.2.3.2.4. Tableau récapitulatif : signes de guérison et de complications	121
4. Gestion de l'échec thérapeutique et alternatives possibles	124
4.1. Enjeux psychologique, esthétique et fonctionnel.....	124
4.2. Solutions en cas d'échec thérapeutique	125
4.2.1. Dernier recours avant l'avulsion : la distraction alvéolaire.....	126
4.2.1.1. La luxation chirurgicale.....	126
4.2.1.2. L'ostéotomie unitaire associée à une distraction alvéolaire	126
4.2.1.3. Orthodontic Bone Stretching	127
4.2.2. En cas d'avulsion : techniques de préparation du site.....	127
4.2.2.1. La décoronation	127
4.2.2.2. L'extraction orthodontique	129
4.2.2.3. Greffe tissulaire osseuse et/ou de tissus mous	130
4.2.3. Solutions de remplacement	130
Conclusion.....	136
Bibliographie	137
Table des illustrations.....	150
Table des tableaux.....	151
Glossaire.....	152

Introduction

Les traumatismes alvéolo-dentaires (TAD) sont fréquents dans la population générale. Si l'on pense directement à la chute de l'enfant dans la cour de récréation, la vérité est qu'ils touchent non seulement les enfants en âge scolaire, mais également une large proportion d'adultes et de personnes âgées.

L'expulsion dentaire, qui fait partie intégrante des TAD, reste encore relativement complexe à gérer. D'une part, elle génère une situation de stress auprès de la victime et des accompagnants qui se retrouvent souvent démunis face à la situation ; et d'autre part, de nombreux paramètres peuvent influencer sur la cicatrisation des tissus pulpaire et parodontaux, tous les deux garants de la survie de la dent sur l'arcade après réimplantation.

Avoir les bons réflexes face à l'urgence de la situation n'est évident pour personne. C'est en ce sens que ce travail propose d'éclaircir un certain nombre de points clés et d'exploiter objectivement les données acquises de la science pour permettre à tout chirurgien-dentiste de proposer une prise en charge optimale au patient traumatisé.

L'objectif principal de ce travail est de pérenniser le maintien sur l'arcade de la dent permanente réimplantée en optimisant les différents paramètres du parcours de soins ; de la prise en charge immédiate, en passant par la thérapeutique d'urgence menée à bien au cabinet dentaire, jusqu'au suivi sur le long terme.

L'étude des différents mécanismes moléculaires et des phénomènes biologiques mis en jeu au niveau des tissus pulpaire et parodontaux nous amènera à poser les limites des thérapeutiques actuelles et à aborder les perspectives d'avenir en matière de régénération tissulaire de ces structures.

1. L'expulsion traumatique

1.1. Épidémiologie des traumatismes dentaires

L'expulsion dentaire est un type de traumatisme alvéolo-dentaire. Selon la classification d'Andreasen (1), elle appartient aux traumatismes des tissus parodontaux et osseux et se qualifie comme étant un déplacement total de la dent hors de son alvéole. Dans la littérature, les résultats sont assez variables quant à l'épidémiologie des traumatismes dentaires.

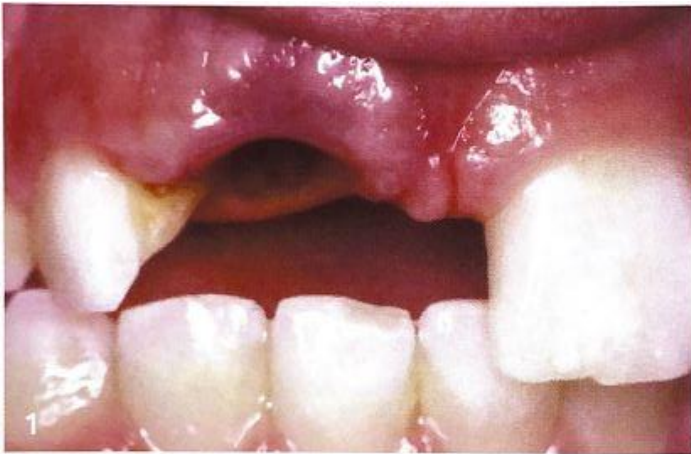

Figure 1: Expulsion de la 11 chez un enfant (11)

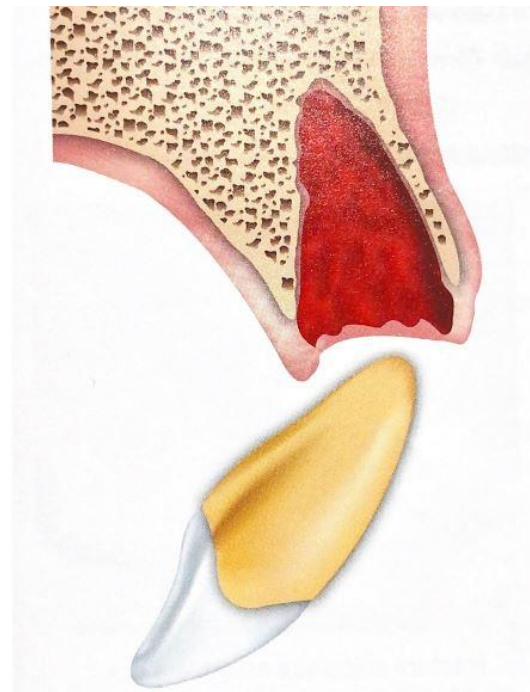


Figure 2: Schéma de l'expulsion d'une dent permanente (11)

Selon une revue de la littérature de Lam R. effectuée en 2016 (2), l'incidence annuelle des traumatismes dentaires dans le monde serait d'environ 4,5 % en prenant en compte les deux dentures. Pour ce qui est de la prévalence des traumatismes dentaires des dents permanentes, une part importante des adolescents et adultes en auraient déjà subi un, les résultats oscillent entre 20 % (2,3) et 33 % (4). Cette prévalence semble significativement supérieure en ce qui concerne les dents temporaires pour lesquelles environ un tiers des enfants aurait déjà subi un traumatisme (2-4).

Selon une étude rétrospective de Yang, menée entre 2016 et 2018 sur plus de 10 000 patients à l'hôpital de stomatologie de Pékin, 47,7 % des TAD concerneraient une seule dent. Ainsi la majorité des traumatismes impacterait deux dents ou plus. On apprend également que 19,7 % des enfants et adolescents ayant subi un traumatisme dentaire ont également subi une ou plusieurs lésion(s) maxillo-faciale(s) des tissus mous ou durs. (5)

Selon cette même étude, les expulsions constitueraient 4,41 % des cas de traumatismes dentaires ce qui en ferait la sixième catégorie représentée sur les douze sélectionnées. En effet, selon les auteurs, les expulsions représenteraient 3 à 4 % de l'ensemble des TAD (6) et 1 à 16 % en ce qui concerne les dents permanentes. (7)

Si les résultats sont variables concernant la prévalence des TAD dans la littérature, c'est notamment à cause de la multiplicité des critères rentrant en compte dans la survenue de ces traumatismes.

Les études convergent vers le fait qu'on les retrouve partout dans le monde, chez toutes les populations (4), mais à des proportions variables en fonction des territoires, au sein même des pays ; et ce en fonction des différences sociodémographiques, cliniques et environnementales. (2,4,8)

Des facteurs de risques peuvent être identifiés. Si l'on peut par exemple remarquer des différences interindividuelles du point de vue de l'âge ou du sexe, il est important de noter que les activités d'une personne et l'environnement sont probablement des facteurs plus déterminants à la survenue de TAD, ce qui justifie ces disparités entre les populations étudiées.

1.2. Facteurs de risque des traumatismes dentaires

De nombreux facteurs de risque liés aux traumatismes alvéolo-dentaires ont pu être mis en évidence dans la littérature, de manière plus ou moins affirmative en fonction des études et des paramètres étudiés.

Les connaître nous permet de pouvoir dresser un certain profil de risque face à la survenue de ces TAD. (4)

Les principaux facteurs mentionnés sont les suivants :

1.2.1. L'âge

La plupart des traumatismes dentaires ont lieu lors de l'enfance et de l'adolescence.

Une étude de Yang a mis en évidence l'existence de deux tranches d'âge plus à risque :

- De 3 à 4 ans, où les dents temporaires seraient impactées. Cela pourrait s'expliquer par l'apprentissage de la marche et les nombreuses chutes.
- De 7 à 9 ans, où les dents permanentes seraient le plus à risque (5). Ce pic se justifie par une augmentation de la pratique des activités sportives, des accidents de la circulation, des chutes et des violences en cour de récréation (5,8,9).

On peut également s'apercevoir que le type de traumatisme varie avec l'âge.

En effet, les traumatismes parodontaux et osseux, selon la classification d'Andreasen (1), sont plus fréquemment retrouvés en âge préscolaire, ce qui correspond à la denture temporaire. On peut notamment citer les expulsions, luxations et subluxations. Cela peut s'expliquer par la forte résilience de l'os immature et par la morphologie des dents temporaires dont la couronne et les racines sont plus courtes. (10)

Les traumatismes des tissus durs dentaires, quant à eux, sont majoritaires en denture définitive pour la raison inverse.

La survenue des expulsions traumatiques sur les dents permanentes est plus fréquente chez des individus jeunes, entre 7 et 10 ans principalement (10).

Cela se justifie par les critères physiologiques de laxité du ligament alvéolo-dentaire:

- Pour les dents permanentes immatures, qui présentent de surcroît une longueur radiculaire réduite.
- Pour les dents permanentes matures, sur un terrain osseux en pleine croissance avec une résilience accrue comme vu précédemment. (10,11)

Les personnes âgées, quant à elles, souffrent aussi de TAD mais à des taux significativement inférieurs à ceux des plus jeunes. (12)

En effet, la sensibilité aux blessures accroît de manière importante avec le grand âge, cela s'explique notamment par la présence de comorbidités comme l'ostéoporose, la perte progressive d'autonomie, une mobilité réduite, un déficit des systèmes visuel, auditif, musculo-squelettique et nerveux, une instabilité posturale, une détérioration des réflexes, etc.

Les situations banales de la vie quotidienne deviennent alors un risque environnemental et exposent le sujet âgé à un risque élevé d'évènements traumatiques.

Cependant, le traumatisme le plus fréquent reste le traumatisme crânien, suivi des fractures des membres inférieurs et supérieurs. Les TAD sont assez peu rapportés dans la littérature chez le sujet âgé, bien souvent victime d'autres types d'accidents. (13)

L'âge est donc un facteur de risque à prendre en compte pour les traumatismes alvéolo-dentaires, parmi lesquels on peut distinguer les traumatismes parodontaux et osseux, comme les expulsions, et les traumatismes des tissus dentaires durs.

Les autres facteurs de risque étudiés ci-dessous sont quant à eux communs à tous types de TAD, quelle que soit leur nature.

1.2.2. Le sexe

La fréquence des TAD semble en moyenne plus importante chez les individus du sexe masculin, et ce peu importe l'âge (3,5,8). Cependant, elle reste variable en fonction de l'étiologie du traumatisme.

En effet, on retrouve une association significative entre le sexe et l'étiologie des TAD selon une étude menée par Djemal and al. en 2022 dans une clinique stomatologique de Londres. (14)

Cette étude rapporte un pourcentage significativement plus élevé de femmes que d'hommes, à 57 % contre 43 %, à avoir subi un TAD à cause d'une chute accidentelle, quand bien même plus d'hommes auraient consulté en urgence pour un traumatisme dentaire.

Au contraire, le pourcentage d'hommes victimes de TAD ayant pour étiologie une agression ou un accident sportif serait plus élevé que chez les femmes, jusqu'à 3,5 fois plus. (14)

Beaucoup d'études convergent donc vers le fait que les hommes présentent en général plus de facteurs de risque à ces traumatismes que les femmes et en seraient par conséquent plus souvent victimes. Cela pourrait être en partie dû à l'éducation moins stricte donnée aux garçons, à la pratique plus répandue de certains sports et activités à risque entraînant chutes et blessures. (8,9,11,15)

1.2.3. La pratique de certaines activités physiques et sportives

Si la pratique de sports de contact et à risque semble avoir un lien évident avec la survenue de traumatismes chez les adolescents (2,8), il est intéressant de noter que le simple fait de pratiquer une activité sportive augmente la prévalence des TAD. En effet, le pourcentage des traumatismes dentaires liés à une activité sportive passe de 9 % entre 0 et 5 ans à 61,5 % entre 10 et 15 ans. (16)

La survenue des traumatismes respecte une certaine temporalité :

Chez les plus jeunes, les accidents domestiques semblent être la principale cause des TAD (2), avec un pic situé entre 19h et 20h selon Yang (5).

Il est également rapporté que les jeux et activités en extérieur à l'école sont responsables de nombreux traumatismes, ce qui expliquerait qu'ils soient plus fréquents de mai à juin et de septembre à novembre (5).

1.2.4. Les accidents de la circulation

Ils sont responsables chaque année de nombreux traumatismes dentaires et faciaux impliquant généralement plusieurs dents, ainsi que des signes associés comme des fractures osseuses (par exemple la mandibule), ou des lésions des tissus mous. (17)

1.2.5. La violence:

- **La maltraitance infantile**

De par son rôle dans l'alimentation, sa symbolique dans la communication verbale, ainsi que sa connotation érogène, la cavité buccale peut être le siège de blessures liées à la maltraitance.

On retrouvera surtout des lésions des tissus mous, mais également des lésions dentaires.

Elles sont très polymorphes selon l'instrument en cause, et sont souvent induites par des comportements visant à forcer l'alimentation, à faire cesser des pleurs ou des cris ou bien peuvent même découler de maltraitance sexuelle.

Elles sont surtout retrouvées à 80 % chez le jeune enfant de moins de 5 ans. (11,18)

- **Les agressions physiques**

Elles constituent un risque non négligeable de traumatismes dentaires souvent associés à des traumatismes faciaux.

Selon une récente étude, près de 23,35 % des traumatismes dentaires diagnostiqués en consultation d'urgence auraient pour origine une agression. Ils concernent davantage les hommes que les femmes, à 31 % contre 23,4 %. (14)

Le type d'agression physique rencontré varie aussi selon le sexe.

Les sujets masculins sont plus souvent impliqués dans des rixes sous influence de l'alcool notamment ; tandis que les femmes sont davantage victimes de violences conjugales. (19)

1.2.6. Le type de dents

Les TAD peuvent se présenter sous de multiples formes et induire divers diagnostics, cependant ils impliquent souvent une localisation dentaire commune.

En effet, la littérature est assez tranchée sur le fait que l'incisive centrale maxillaire est la dent la plus touchée par les traumatismes dentaires dans plus d'un cas sur deux. Cependant, il ne semble pas y avoir de différence significative entre les dents 11 et 21. Elles sont les plus antérieures de la dentition, étant donné que l'arcade maxillaire "internalise" l'arcade mandibulaire physiologiquement. (9,11,15)

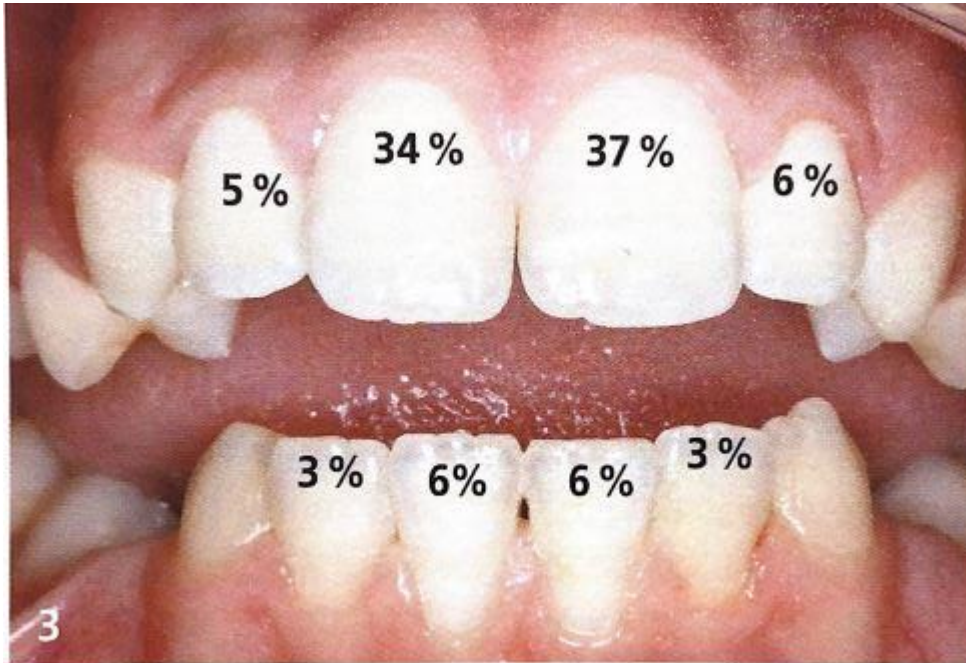


Figure 3: Fréquence des traumatismes en fonction des dents (11)

1.2.7. Les dysmorphoses dento-maxillaires (DDM)

Certaines dysmorphoses dento-maxillaires augmentent significativement le taux de traumatismes dentaires, c'est le cas de la classe dento-dentaire II.1, lorsque les incisives permanentes ont fait leur éruption par exemple.

Selon une récente méta-analyse, un enfant avec un surplomb incisif augmenté serait entre 1,94 et 3,11 fois plus susceptible de souffrir d'un TAD ; ceux présentant une béance antérieure environ 1,76 fois plus ; et ceux souffrant d'une inoclusion labiale entre 1,86 et 2,36 fois plus.

Toutes ces DDM ont la caractéristique commune de placer les incisives maxillaires dans une position antérieure et de limiter leur protection labiale, ce qui augmente leur vulnérabilité face aux traumatismes. (6,8,11,20,21)

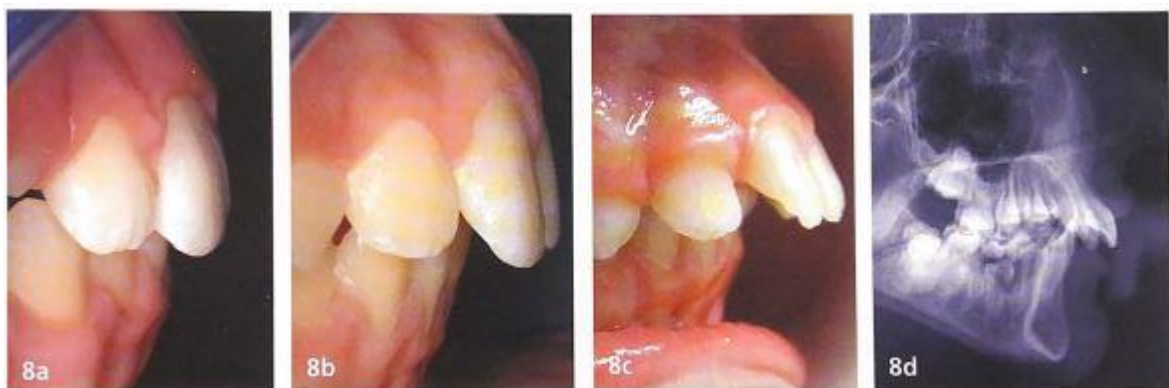

Figure 4 : Augmentation du risque de TAD avec la sévérité du surplomb incisif (11)

1.2.8. Les praxies

Comme vu précédemment, les dysmorphoses dento-maxillaires augmentent le risque de survenue d'un TAD. Par prolongement, les praxies favorisant ces DDM se manifestent comme étant elles aussi des facteurs de risque de TAD.

Ces derniers peuvent être en partie causés par des habitudes de succion non nutritives. Une corrélation a été mise en évidence par une étude irlandaise de Horton entre les habitudes de succion non nutritives et la survenue des traumatismes ; conditionnée par le fait que la succion digitale ou de la tétine favoriserait les DDM de classe II.1 avec une augmentation du surplomb et de la béance antérieure par vestibulo-version des incisives maxillaires.

Une autre étude a mis en évidence une variation du type de TAD lors d'une chute avec ou sans tétine. Les enfants de 0 à 2 ans qui ont chuté avec une tétine ont subi davantage de traumatismes parodontaux (comme l'expulsion dentaire) à la différence de l'autre groupe qui présentait davantage de fractures dentaires dues à un contact direct avec une surface dure. (8,22,23)

D'autres praxies comme la respiration buccale systématique augmentent le risque de TAD. Le lien est une fois de plus indirect, mais réel, car il favorise l'inocclusion labiale et donc la vulnérabilité des incisives maxillaires qui ne sont plus protégées par les lèvres. (11)

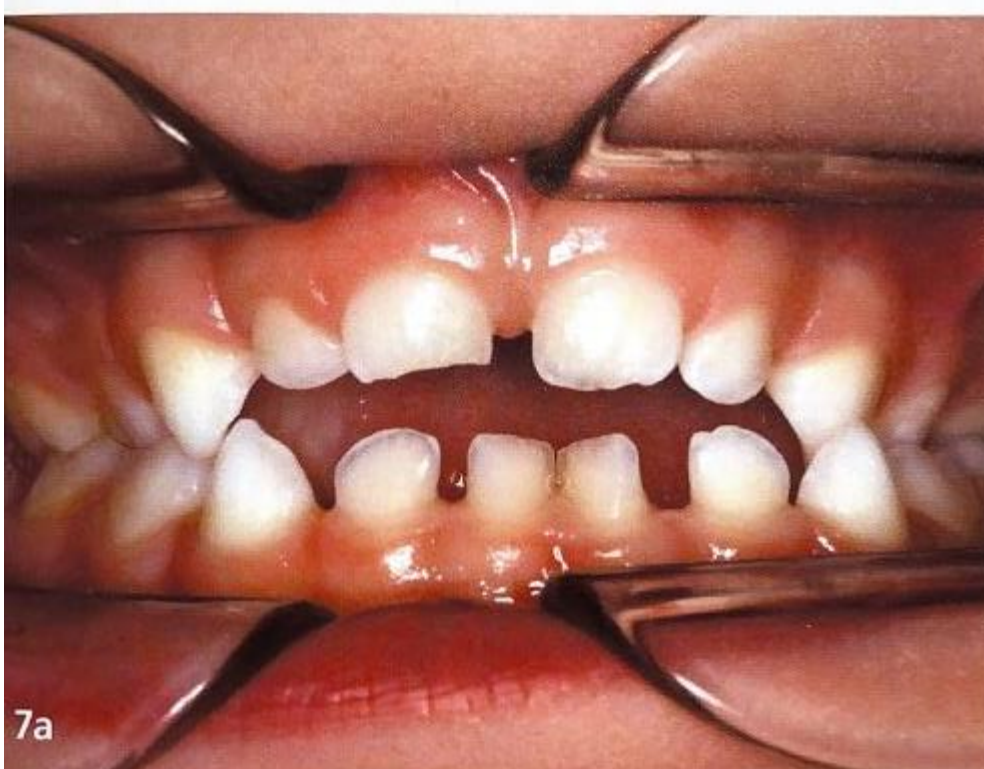

Figure 5 : Béance antérieure liée à la succion du pouce chez un enfant de 3 ans (11)

1.2.9. L'alcool

Une récente revue systématique de la littérature a mis en évidence une association entre la consommation de boissons alcoolisées et un risque accru de TAD. Cela s'explique par l'augmentation des conduites à risque en état d'ébriété, ainsi que par une altération des habilités psychomotrices, du temps de réaction et de la concentration. (8)

1.2.10. Les antécédents de traumatismes

Les enfants qui ont des antécédents de traumatismes dentaires en denture temporaire présentent une susceptibilité accrue face à la survenue de nouveaux épisodes traumatiques comparé aux autres. En effet, si on peut dresser un profil type à risque de TAD, il reste presque inchangé entre la denture temporaire et permanente.

Les enfants ayant déjà eu un traumatisme dentaire seraient ainsi plus sujets à la récurrence que la moyenne ; de par les facteurs de risque qu'ils cumulent : sexe masculin, sport à risque, DDM, etc. (6,8,11)

1.2.11. Le surpoids/obésité

De récentes études ont pu mettre en lumière une corrélation entre le surpoids ou l'obésité et un risque accru de TAD.

Une étude prospective d'une durée de 3 ans a pu mettre en évidence ce lien (24), c'est également le cas d'autres études à niveau de preuves élevé comme une méta-analyse datant de 2015 avec les niveaux de validité interne et externe les plus importants qui soient (25) ou encore une revue systématique de la littérature de 2020 (8).

Il en ressort que les enfants en surpoids ou obèses, qualifiés comme tels à partir de la mesure de l'indice de masse corporel, seraient entre 1,3 et 2,78 fois plus susceptibles d'être victime de traumatismes dentaires que les autres ; ils seraient notamment plus exposés aux chutes par manque de stabilité posturale.

1.2.12. Troubles du spectre autistique (TSA)

Si les résultats étaient jusque-là assez controversés concernant le lien entre les affections neurologiques et les TAD (8), une récente méta-analyse et revue systématique de juin 2022 affirme que les personnes atteintes de troubles du spectre autistique seraient plus à risque de traumatismes dento-alvéolaires que celles sans TSA, en particulier pour les affections plus graves telles que les expulsions ou les luxations.

Les raisons de cette corrélation sont nombreuses. On peut noter que les personnes atteintes de TSA ont une prévalence plus élevée de surplomb incisif, ce qui les rend directement plus vulnérables face à ce type d'accident. Un retard de développement cognitif, des troubles du comportement, une coordination motrice altérée, de l'agitation, l'hyperactivité, des tendances compulsives ou des épisodes d'automutilation sont fréquents chez les personnes atteintes de TSA et sont autant de causes plausibles pour justifier ce facteur de risque. (26)

La revue systématique menée par Magno en 2020 a également trouvé d'autres facteurs qui augmenteraient le risque de TAD : l'épilepsie (risque de chute important), les personnes sujettes à des besoins spécifiques, le port d'un piercing à la langue (qui favoriserait l'augmentation du surplomb incisif). (8)

D'autres facteurs de risque pourraient également jouer un rôle dans la survenue de TAD mais ils sont pour la plupart controversés et il n'existe, à ce jour, pas d'études assez fiables, sans biais et concordantes pour affirmer avec certitude qu'ils ont un impact.

On peut notamment citer le trouble de l'attention-hyperactivité, le mauvais état de santé bucco-dentaire avec présence de lésions carieuses, diverses affections neurologiques, le niveau socio-économique, etc. (8,11)

1.3. Prévention et limitation des risques

Connaître les facteurs de risque de survenue des traumatismes alvéolo-dentaires nous permet de les prévenir en mettant l'accent sur la prévention, en édifiant des profils types à risque de TAD et à leur récurrence auxquels il faut être vigilant. (4)

En effet, le traumatisme le plus simple à prendre en charge est celui qui n'a pas lieu, il convient donc de mettre en place en amont tout ce qui est de notre ressort pour limiter au maximum les situations dangereuses.

Malgré tous ces efforts, nous concevons aisément qu'une large partie d'entre eux ne peut être évitée, les circonstances d'un accident étant le plus souvent aléatoires quand bien même notre vigilance serait totale. Au vu des éléments placés en exergue dans la précédente partie, il semblerait judicieux de sensibiliser tous les acteurs concernés par cette prévention.

Il peut s'agir de mesures de santé publique, d'éducation thérapeutique des enfants et des personnes à leur contact avec en premier les parents, mais aussi les entraîneurs sportifs, les professeurs des écoles, etc.

Tous doivent être alertes face aux risques encourus et partager certaines connaissances élémentaires pour limiter les TAD et savoir agir correctement. (5)

Il est évident que nous ne pourrions pas moduler certains facteurs comme l'âge d'un enfant ou son sexe, mais diverses actions de prévention peuvent être mises en place pour sécuriser son environnement et ses comportements.

1.3.1. Prévention collective: de l'éducation aux mesures de Santé Publique

1.3.1.1. L'éducation et l'encadrement

Certaines mesures préventives découlent de l'éducation et du bon sens, c'est notamment le cas de celles prévenant les accidents domestiques, qui peuvent être évités en partie par l'éducation et la surveillance des parents à l'égard des enfants, mais aussi des professeurs des écoles ; d'autant plus pour ceux qui ont déjà subi un traumatisme. (8,27)

Les fédérations de sport, entraîneurs, coaches sportifs, professeurs de sport et adeptes ont également un rôle à jouer pour veiller à leur sécurité.

S'il est sain pour un enfant ou un quelconque individu de pratiquer une activité sportive, que ce soit pour son bien-être physique ou mental, il faut tout de même avoir conscience qu'une mauvaise pratique peut être délétère et mettre en danger les pratiquants.

On observe que les TAD sont plus fréquents dans les sports de combat ou les sports de contact comme le rugby par exemple. Un encadrement adapté et des connaissances sur les comportements à risque permettrait donc de les limiter. (28)

En effet, on peut s'apercevoir que la survenue de TAD lors de la pratique sportive dans le milieu amateur et/ou scolaire est importante.

Cela peut s'expliquer par le fait que les débutants et pratiquants non-initiés à un sport n'auront pas forcément conscience de la dangerosité de certains comportements et qu'il y aura moins d'encadrement. (29,30)

Cela peut néanmoins sembler paradoxal car si la bonne maîtrise de codes d'une discipline peut permettre de prévenir certains traumatismes, on s'aperçoit que plus le niveau est élevé et plus la fréquence d'entraînement et l'impact physique seront importants, ce qui a des répercussions directes sur l'augmentation du risque d'accident. (28,29)

Un encadrement rigoureux est nécessaire et on pourra noter que la présence d'un entraîneur lors des séances permet de diminuer le nombre de traumatismes. (30)

Des équipements spécifiques, rendus obligatoires dans certaines disciplines, ont permis de réduire la fréquence et la sévérité des TAD, même s'ils restent bien souvent élevés.

C'est le cas des protections intra-buccales (PIB), utilisées pour les sports de combat et le rugby par exemple, mais aussi des casques de protection pour le hockey et le football américain, ainsi que des casques intégraux ou non pour le cyclisme, le VTT, l'équitation et les sports mécaniques. (17,28,29,31)

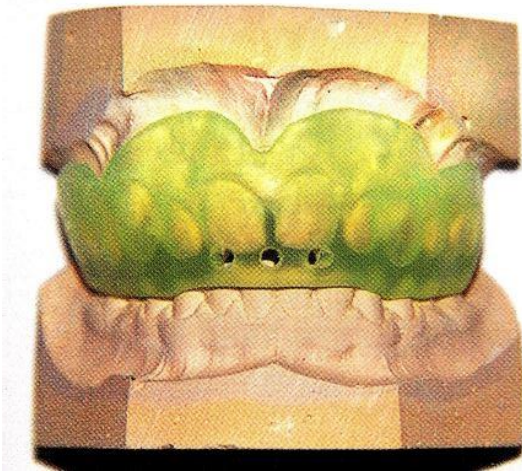


Figure 7 : Protection intra-buccale sur mesure impliquant le maxillaire et la mandibule (11)

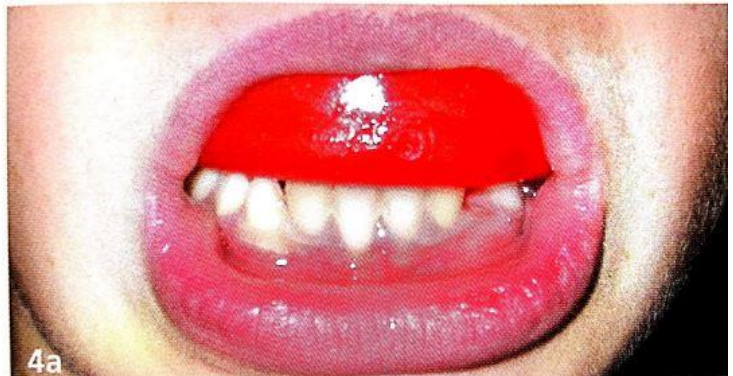

Figure 6 : Protection intra-buccale thermoformée, dite semi-adaptable (11)

Étant donné la forte prévalence des TAD dans les milieux scolaire et sportif et les faibles connaissances sur le sujet, une plus large diffusion de divers supports pédagogiques à but informatif concernant la conduite à tenir lors d'un TAD serait d'utilité publique pour les limiter et améliorer leur prise en charge. (32)

Le support papier ou encore internet semblent des moyens efficaces pour éduquer la population générale et avoir une information succincte et rapide. (33,34)

On retiendra entre-autres l'affiche "Save That Tooth" ou encore l'application mobile "Tooth SOS" développée par l'IADT. (35,36)

Des formations peuvent être proposées aux professionnels de santé, enseignants voir même aux élèves et une approche multimodale d'apprentissage est une piste pour éviter l'oubli progressif des connaissances. (32,33,37)

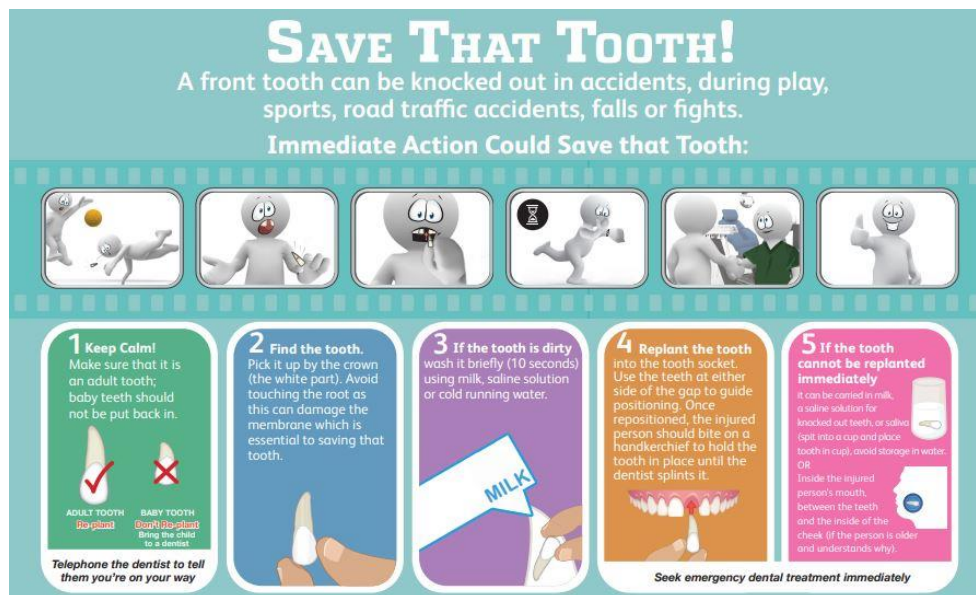

Figure 8 : Affiche "Save That Tooth" de l'IADT (35)

1.3.1.2. La politique de Santé Publique

D'autres mesures pourrions être encouragées par des actions de Santé Publique qui permettent de lutter contre les comportements dangereux ou compromettants pour la santé.

Si la réduction de la prévalence des traumatismes alvéolo-dentaires n'est pas leur cible initiale, qui se trouve être tout d'abord la réduction de la mortalité, elles y contribuent indirectement en réduisant certains des facteurs de risque énoncés précédemment.

1.3.1.2.1. Sécurité routière

C'est le cas de certaines mesures préventives de la sécurité routière comme le port de la ceinture de sécurité, rendu obligatoire en 1979 ou encore le port du casque, imposé pour les usagers des deux-roues motorisés depuis 1973, qui permettent de limiter l'incidence et la sévérité des TAD.

Pour les deux-roues non motorisés comme les vélos et les trottinettes électriques par exemple, le port du casque n'est pas obligatoire en France mais il est fortement recommandé et son usage permet de limiter drastiquement le nombre et la sévérité des traumatismes dentaires.

Une étude italienne rétrospective de 2018 a montré que seuls 3 % des personnes ayant subi des traumatismes dentaires et/ou faciaux dus à l'utilisation d'un vélo portaient un casque. (38)

1.3.1.2.2. Violences

Un numéro vert contre la maltraitance infantile a été mis en place en mars 1997 pour recueillir des témoignages d'enfants victimes ou témoins et apporter une aide, il s'agit du 119. (39)

Un autre concerne les violences faites aux femmes, le 0 800 05 95 95. On peut également en retenir un dernier qui peut, quant à lui, venir en aide aux femmes victimes de violences conjugales, il s'agit du 0 801 230 520.

Si les TAD ne sont qu'une infime conséquence de ces fléaux touchant près de 100 000 enfants et 200 000 femmes par an en France selon l'Observatoire National de l'Action Sociale (ODAS), une partie d'entre eux y est directement liée et la limitation de ces comportements reste bénéfique en tout point. (40)

1.3.1.2.3. Alcool

La consommation d'alcool est elle aussi ciblée, que ce soit par la loi Evin de 1991 qui encadre strictement la publicité pour les boissons alcoolisées, ou par la campagne française contre l'alcool au volant dénommée "SAM" qui a vu le jour en 2005. (41)

1.3.1.2.4. Surpoids et obésité

Aujourd'hui, en France, 54 % des hommes et 44 % des femmes se trouvent en situation de surpoids, avec un indice de masse corporelle $> 25\text{kg/m}^2$, ou d'obésité, avec un IMC >30 .

Des campagnes préventives télévisées soutenues par le gouvernement favorisent à responsabiliser les individus face à l'importance d'avoir une alimentation saine et équilibrée ainsi que des apports nutritionnels physiologiques.

C'est le cas de spots publicitaires recommandant la consommation quotidienne de cinq fruits et légumes, de produits laitiers, ou encore du site internet mangerbouger.fr, soutenu par Santé Publique France.

1.3.1.2.5. Parcours de soins et Dossier Médical Partagé

D'autres mesures nationales sont également menées depuis plusieurs années, comme la coordination des parcours de soins chez ces personnes, notamment chez les jeunes, avec les mesures du poids et de la taille indiquées dans le dossier médical partagé (DMP), ou encore l'orientation vers des équipes de structures de soins spécialisées, le soutien de la filière obésité ciblée aux

populations les plus touchées, notamment les Outre-Mer et les personnes à faible niveau socio-économique.

La limitation de ces facteurs de risque est une mesure d'intérêt public, qui intéresse le gouvernement depuis des années même si le phénomène est loin de décroître avec encore aujourd'hui près de 17 millions de personnes touchées en France par le surpoids ou l'obésité.

Cela nous intéresse également dans la cadre de ce travail car ces facteurs de risque majorent de manière significative le risque de TAD. (8,25,42,43)

1.3.2. Prévention spécifique de la part des professionnels de Santé

En tant que professionnels de santé, il est de notre devoir d'interroger nos patients et de les examiner afin de diagnostiquer d'éventuels facteurs de risque à certaines pathologies bucco-dentaires mais aussi générales, et d'agir dans l'intérêt du patient, c'est à dire de l'en informer et de le conseiller.

Les pouvoirs publics et les professionnels de santé agissent en synergie en ce sens, grâce notamment à M'T Dents, mesure soutenue par l'assurance maladie permettant aux enfants et adolescents de bénéficier tous les trois ans d'un bilan bucco-dentaire sans avance de frais. (44)

Les premières consultations permettent de mettre l'accent sur la prévention et l'éducation thérapeutique.

Un interrogatoire complet doit être mené afin de détecter puis de corriger progressivement les praxies et les parafunctions pouvant entraîner des DDM comme la succion du pouce, de la tétine, une interposition linguale ou une respiration nasale par exemple. (6,20,21)

Notre anamnèse peut aussi nous amener à indiquer le port d'une protection dento-maxillaires si l'enfant pratique un sport à risque. (28,29,31)

Un examen clinique exo-buccal et endo-buccal permet de déceler certaines DDM et de proposer au patient une thérapeutique d'interception précoce ou bien de l'orienter vers un confrère orthodontiste.

Les consultations chez les enfants et adolescents sont aussi l'occasion d'aborder des sujets de santé plus larges et des conduites à risque, ce qui nous amène à agir sur certaines causes des TAD comme le surpoids ou encore la consommation d'alcool en rappelant à notre patient les bons comportements et les mesures préventives. (8,11,44)

Notre rôle de professionnel de santé nous impose aussi, parfois, de sortir de notre champ de compétences quand cela implique d'agir dans l'intérêt de l'enfant ou de son intégrité.

Si nous remarquons certaines blessures suspectes ou équivoques de maltraitance infantile, comme des plaies au visage, des ecchymoses fréquentes et de différentes teintes, rien ne nous empêche d'approfondir notre interrogatoire en présence de l'enfant seul.

Une voie de recours administrative est possible en déposant une information préoccupante auprès de la cellule départementale de recueil, de traitement et d'évaluation du conseil général, ou en appelant le 119. (11,18)

En cas de suspicion marquée avec mise en danger immédiate, le chirurgien-dentiste est aussi habilité, seul ou en concertation avec le médecin traitant, à effectuer un signalement auprès du procureur de la République et à faire hospitaliser l'enfant ; permettant ainsi d'assurer sa protection, d'obtenir une prise en charge médicale et de confirmer le diagnostic en s'appuyant sur une équipe hospitalière pluridisciplinaire.

Une rupture du secret médical est possible de manière dérogatoire sans le consentement du patient ou de son représentant légal lorsqu'il s'agit d'un mineur en danger. (11)

Après étude de l'épidémiologie des traumatismes alvéolo-dentaires, et de leurs facteurs de risque, nous pouvons dresser des profils plus à risque et amorcer une prévention à leur encontre qui s'organise sous différents aspects.

Nous pouvons alors nous interroger sur le mode de survenue de ces traumatismes, et en particulier de l'expulsion dentaire.

Quels tissus implique-t-elle et quels sont les enjeux de sa prise en charge ?

1.4. Physiopathologie de l'expulsion dentaire traumatique

Si certains traumatismes sont assez fréquents, bénins et entraînent relativement peu de complications, comme les contusions (11), d'autres sont en revanche beaucoup plus traumatisants et invalidants avec un pronostic au long terme moins favorable.

C'est le cas de l'expulsion qui, comme vu précédemment, implique un déplacement total de la dent hors de son alvéole. (7)

Ce traumatisme peut être qualifié de sévère car il implique :

- Le tissu pulpaire : par rupture du paquet vasculo-nerveux.
- Le tissu parodontal : par la sortie complète de la dent hors de son alvéole et l'atteinte du ligament parodontal qui se retrouve exposé à un milieu extérieur. (7,36)

- Les tissus durs radiculaires : telle que la barrière cémentaire, qui perd son rôle de protection à cause de la friction et des contraintes exercées sur racine contre les parois alvéolaires lors du traumatisme. (11)

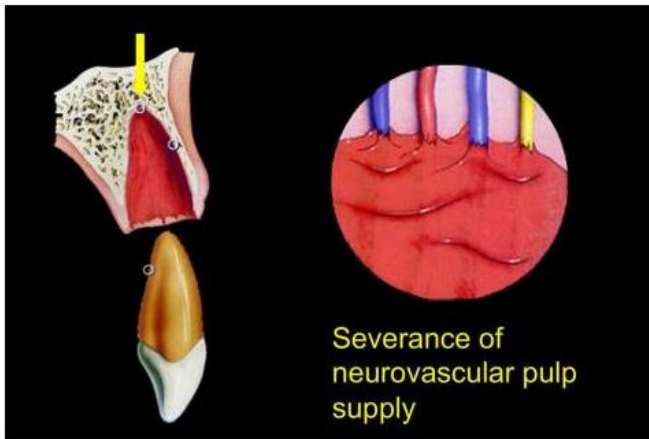


Figure 10 : Schéma de la rupture du paquet vasculo-nerveux lors d'une expulsion traumatique (45)

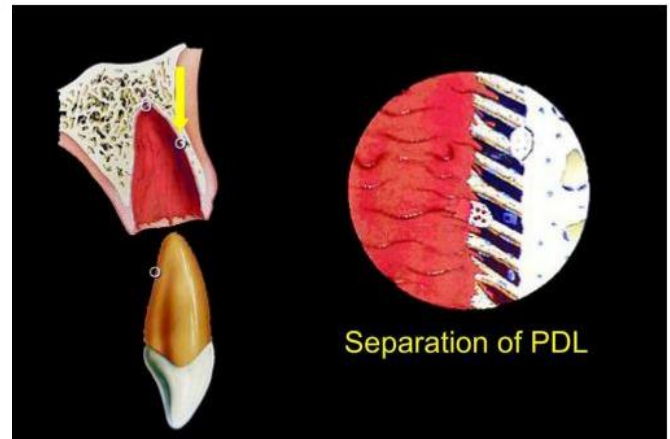


Figure 9 : Schéma de la rupture du ligament parodontal lors d'une expulsion traumatique (45)

Même si la réimplantation est bien souvent possible, des complications d'ordre endodontique et parodontal sont prévisibles sur le long terme en fonction des différents paramètres pronostics qui dépendent :

- De la situation clinique : on pense notamment au stade d'édification radiculaire, à l'âge de la victime, aux signes associés à cette expulsion.
- De la prise en charge post-accident : comprenant la gestion du temps extra-alvéolaire, le milieu de conservation, la thérapeutique d'urgence avec le protocole de réimplantation, la contention et le suivi du patient. (11)

La gestion d'une dent permanente expulsée impose au chirurgien-dentiste de relever un certain nombre de défis : prendre en charge de manière urgente un patient en état de choc émotionnel, confronter les différents facteurs pronostiques pour poser l'indication ou non d'une réimplantation, choisir le protocole adéquat et réaliser la meilleure thérapeutique dans les plus brefs délais car le pronostic de la dent sur l'arcade en dépend beaucoup. (11,36)

2. Optimisation des paramètres de régénération tissulaire

La prise en charge d'une expulsion dentaire par un chirurgien-dentiste se fait toujours avec la même obsession : rendre service au patient traumatisé en lui permettant de garder sa dent le plus longtemps possible.

Si le maintien de la dent sur l'arcade est un objectif inconditionnel et peut être obtenu selon divers procédés, peut-on le qualifier de succès thérapeutique ou cette vision de la situation clinique est un peu trop simpliste et réductrice ?

La préservation de la vitalité du tissu pulpaire et du ligament parodontal ne sont pas indispensables à la survie de la dent sur l'arcade, mais doivent toujours être recherchées dans l'absolu. En ce sens, la situation idéale reste la régénération ad integrum de ces structures.

➤ Cela soulève plusieurs interrogations :

- ➔ Quelles sont les différentes cicatrises possibles après une réimplantation et quelles sont leurs caractéristiques ?
- ➔ Quelles sont les conditions pré-requises pour parler de succès thérapeutique et réciproquement dans quels cas peut-on considérer que la thérapeutique est un échec ?
- ➔ Et enfin, quelles sont les perspectives d'avenir en matière de régénération tissulaire du complexe dentino-pulpaire et du ligament parodontal ?

2.1. Définitions : régénération tissulaire, réparation tissulaire, cicatrisation de première ou de seconde intention

2.1.1. Cicatrisation par réparation ou régénération tissulaire

Selon le Larousse 2022, la cicatrisation peut être définie comme étant une réparation spontanée d'un tissu de l'organisme atteint d'une lésion, aboutissant généralement à une cicatrice.

Selon le Robert, il s'agit d'un processus par lequel se réparent les plaies, les blessures.

Au travers de ces définitions, on s'aperçoit que la cicatrisation peut être apparentée à une réparation tissulaire spontanée. Cette affirmation est en partie vraie car il existe deux types de cicatrisation.

En effet, selon le journal de parodontologie, la cicatrisation d'un tissu se met en œuvre selon l'un des deux concepts suivants : la régénération tissulaire et la réparation tissulaire. (46)

- ➔ La régénération est un processus biologique selon lequel l'architecture et la fonction des tissus lésés sont complètement rétablis.
- ➔ La réparation, quant à elle, est un processus biologique impliquant un rétablissement de la continuité tissulaire par des néoformations qui ne restaurent pas de façon complète l'architecture et/ou la fonction des tissus lésés.

En comprenant les phénomènes qui régissent ce processus physiologique, nous pourrions alors prédire le type de cicatrisation en fonction du ou des tissu(s) impacté(s), de la situation clinique et de la thérapeutique mise en œuvre.

Étudions tout d'abord le modèle cicatriciel cutané. Il nous permet de comprendre les différentes étapes de la cicatrisation qui peut être de première ou de seconde intention.

2.1.2. La cicatrisation de première intention (47–49)

Elle a lieu lorsque les deux berges d'une plaie sont coaptées et de même nature tissulaire, elle doit toujours être recherchée lors d'une intervention chirurgicale.

Elle est régie par des réactions cellulaires banales et communes aux différents phénomènes inflammatoires.

On distingue la cicatrisation conjonctive (ou dermique) et la cicatrisation épithéliale (ou épidermique) qui sont deux phénomènes concomitants et interdépendants.

La cicatrisation de première intention est une suite chronologique précise de différentes phases que nous allons détailler.

2.1.2.1. La réparation conjonctive

Elle se compose de 4 phases successives :

- ✓ La phase vasculaire
- ✓ La phase inflammatoire
- ✓ La phase de prolifération
- ✓ La phase de maturation

2.1.2.1.1. La phase vasculaire (ou hémostase)

Elle démarre dans les minutes qui suivent la lésion et dure environ deux heures. La destruction des parois vasculaires de la zone endommagée va entraîner le passage du sang au sein des tissus ainsi que l'exposition des structures endothéliales et du tissu conjonctif au milieu extérieur.

Cet évènement entraîne l'agrégation des plaquettes (ou thrombocytes) entre-elles et au collagène sous-endothélial. Elles vont également libérer des substances vasoconstrictrices. Ces différents phénomènes aboutissent à la formation d'un clou plaquettaire, c'est l'hémostase primaire.

S'en suit alors la cascade de coagulation plasmatique initiée par les XIII facteurs de coagulation circulant librement dans le sang et activés par la mise en place d'une hémostase primaire. Ils vont être activés par des enzymes, comme la thrombine, elle-même issue de la prothrombine, ce qui va favoriser la production du fibrinogène et sa transformation en fibrine. Cette fibrine va ensuite entourer le clou plaquettaire d'un filet hermétique pour constituer le caillot fibrino-plaquettaire, finalité de l'hémostase secondaire.

Le caillot assure différentes fonctions lors de la cicatrisation :

- Fermeture de la plaie
- Tardissement du saignement
- Prévention de la contamination bactérienne
- Support pour le recrutement cellulaire (cellules inflammatoires, cellules endothéliales et fibroblastes)

Les plaquettes activées libèrent les facteurs de croissance permettant la fibrinolyse, ou dissolution du caillot, pour reperméabiliser les vaisseaux en réparation et initier la cicatrisation :

- PDGF et TGF β recrutent les cellules de la réponse inflammatoire comme les polynucléaires neutrophiles (PNN) et les monocytes.
- VEGF, TGF α et β FGF stimulent les cellules endothéliales pour activer l'angiogénèse.
- PDGF stimule aussi les fibroblastes pour activer la reconstruction de la matrice extracellulaire.

2.1.2.1.2. La phase inflammatoire (ou détersivo-inflammatoire)

Elle débute en moyenne deux heures après la lésion tissulaire et dure environ 4 jours.

On y retrouve les signes pathognomoniques de l'inflammation ; à savoir la douleur, la rougeur, la chaleur et l'œdème.

Les cellules de l'inflammation, tels que les PNN et les monocytes, sont attirées par les produits de dégradation de la fibrine, les peptides bactériens et les facteurs de croissance libérés par les thrombocytes.

- Les PNN libèrent des enzymes protéolytiques, permettant aux cellules de coloniser la plaie, ainsi que des cytokines pro-inflammatoires et des protéines de signalisation qui induisent la migration et la prolifération des fibroblastes et kératinocytes. Ils ont également un rôle de détersion locale.
- Les monocytes, quant à eux, se différencient en macrophages et libèrent dans la plaie d'autres facteurs de croissances et des cytokines (TGF β , TNF α , VEGF, PDGF, IL 1 et IL6) qui amplifient la réponse inflammatoire, favorisent l'angiogénèse, activent les fibroblastes et stimulent la formation du tissu de granulation. Les macrophages ont eux aussi un rôle de détersion locale en phagocytant les microorganismes et les débris nécrotiques issus de la réponse inflammatoire.

Une fois le quatrième jour passé, les cellules inflammatoires se font plus rares au détriment des fibroblastes qui deviennent le type cellulaire majoritaire.

2.1.2.1.3. La phase de prolifération (ou réparation tissulaire)

Elle débute à J+4 et comporte deux processus simultanés :

- La granulation

La formation du tissu de granulation a lieu de J4 à J9. Elle consiste en la migration de différents types cellulaires comme les fibroblastes, les macrophages et les cellules endothéliales dans la plaie. La prolifération de ces cellules, l'angiogénèse et la synthèse de la matrice extracellulaire sont conditionnées par la présence de facteurs de croissance dans la zone cicatricielle ; tels que EGF, TNF α , TGF β et PDGF.

- La contraction

Elle commence un peu avant J4 et dure environ jusqu'à J18. Elle consiste en la contraction centripète intense des berges cicatricielles rendue possible grâce à la présence des myofibroblastes qui sont riches en matériel contractile.

2.1.2.1.4. La phase de maturation et de remodelage

Elle commence à J9, jour auquel on associe la cicatrisation clinique de la plaie. Elle consiste au renouvellement de la matrice extracellulaire collagénique et au remodelage fonctionnel des tissus.

On estime que la plaie est macroscopiquement cicatrisée au bout de 30 jours, et microscopiquement au bout de 100 jours.

2.1.2.2. La réparation épithéliale ou épidermique

Elle comprend elle aussi 4 phases successives et indissociables :

2.1.2.2.1. La différenciation

Elle dure en moyenne 24h. Une fois la plaie ouverte, les cellules basales situées au niveau de ses berges se différencient en formant des microfilaments contractiles dans leur cytoplasme.

2.1.2.2.2. La migration

Cette étape commence 12h après l'ouverture de la plaie. Les berges vont progressivement se rapprocher par migration cellulaire dite "en chenillette" sur le caillot sanguin sous-jacent qui est couvert de fibrine. Cette migration s'arrête lorsqu'il y a formation du "V épidermique" sous le coagulum fibreux.

2.1.2.2.3. La prolifération

Cette étape est concomitante à la migration cellulaire puisqu'elle commence également au bout de 12h, l'association des deux s'apparente à l'épithélialisation.

En effet, en plus de migrer de manière centripète, les cellules épithéliales différenciées, ou kératinocytes, vont proliférer par divisions mitotiques successives. La migration et la prolifération sont sous la dépendance de facteurs sécrétés par les cellules épithéliales elles-mêmes ou par les fibroblastes (EDF, KGF, PDGF, TNF α et TGF β).

La migration se stoppe une fois qu'une monocouche de kératinocytes a recouvert entièrement la plaie, ou "V épidermique". Elles vont quand même continuer à se

multiplier et à se différencier, créant une membrane basale les séparant du tissu conjonctif sous-jacent.

2.1.2.2.4. La maturation :

Elle débute à J5 et sa durée dépend de la surface à couvrir. Cette étape consiste en la kératinisation de l'épiderme qui va s'organiser en différentes couches cellulaires qui seront desquamées et renouvelées dans le temps.

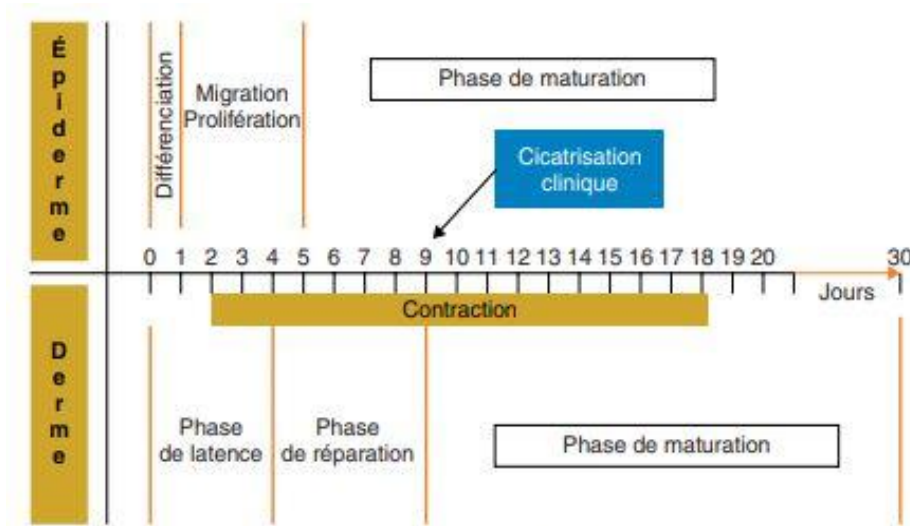


Figure 11 : Séquence type de la cicatrisation cutanée par première intention (49)

2.1.3. La cicatrisation de seconde intention (47–49)

Elle résulte d'une non coaptation des berges de la plaie et d'une cicatrisation impliquant une perte de substance plus ou moins comblée par du tissu cicatriciel. Le plus souvent accidentelle et liée à une nécrose cutanée, elle peut cependant être recherchée lors de certaines interventions chirurgicales comme lors de la réalisation d'une gingivectomie en parodontologie par exemple.

Les mécanismes mis en jeu sont globalement les mêmes que ceux qui régissent la cicatrisation de première intention mais le temps global sera plus long, la réaction inflammatoire plus intense et le tissu de granulation plus volumineux au vu de la quantité de fibrine et de tissus nécrotiques rejetés.

Elle se compose de 3 phases successives :

- ✓ La détersion suppurée
- ✓ Le bourgeonnement
- ✓ L'épithélialisation

2.1.3.1. La détersion purifiée

Une réaction inflammatoire intense permet d'éliminer les tissus nécrosés grâce aux nombreuses enzymes rejetées par les bactéries colonisant la plaie et l'arrivée par voie vasculaire des cellules de l'inflammation ; à savoir les PNN, les macrophages et les lymphocytes.

2.1.3.2. Le bourgeonnement

Une fois la plaie détergée, une angiogénèse (ou nouvelle vascularisation) va se mettre en place au fond de l'alvéole. Elle est concomitante à la prolifération de cellules conjonctives comme les fibroblastes qui produisent des fibres de collagène.

Ces deux phénomènes permettent la formation d'un tissu de granulation appelé bourgeon charnu qui va combler la perte de substance. Une contraction centripète des berges va se mettre en place grâce aux myofibroblastes riches en actine et myosine ce qui induit une diminution progressive de la surface de la plaie.

Ce bourgeon charnu est le symbole de la cicatrisation par seconde intention.

2.1.3.3. L'épithélialisation

A l'instar de la cicatrisation cutanée, une épithélialisation de la plaie va avoir lieu pour recouvrir le tissu de granulation et reformer une membrane basale.

Elle consiste en la migration, la prolifération et la maturation des cellules épithéliales depuis les berges de la plaie qui convergent petit à petit.

La durée de la phase est variable en fonction de la surface à recouvrir. Une réparation de l'ordre de 70% de la perte de substance est possible si le volume de cette dernière reste limité initialement.

On parle bien de réparation tissulaire dans ce cas de figure car on aboutira toujours à une perte de volume tissulaire et à la mise en place d'un tissu cicatriciel fibreux histologiquement différent du tissu initial.

De plus, la réparation spontanée reste limitée et parfois incomplète en raison de surinfections ou de fuites plasmatiques liées à l'exposition externe de trop longue durée du tissu de granulation.

Cela peut nous amener à mettre en place des thérapeutiques de seconde intention comme les greffes ou les autoplasties pour induire la cicatrisation complète.

La cascade inflammatoire initiée par le processus cicatriciel peut conduire la dent réimplantée à deux pronostics distincts : sa survie sur l'arcade ou sa perte.

Dans le corps humain, certains tissus régénèrent ad integrum comme l'os, d'autres non et se réparent comme le muscle strié conduisant à un tissu cicatriciel différent du tissu initial de par sa morphologie ou sa fonction.

Pour la dent expulsée et réimplantée, on peut parler de succès thérapeutique total lorsque celle-ci cicatrise ad integrum.

Des complications d'ordre pulpaire ou parodontal peuvent amener ces tissus à être réparés de manière spontanée, par un processus cicatriciel ou par une intervention du chirurgien-dentiste. Leur morphologie ou leur fonction peuvent être altérées mais cela permet quand même de parvenir à l'objectif de maintien de la dent sur l'arcade. On parle alors de succès thérapeutique partiel.

Malheureusement, parfois, certaines de ces complications peuvent compromettre le pronostic de la dent et amener à son avulsion définitive. On se retrouve alors dans une situation d'échec thérapeutique et une solution alternative doit être proposée au patient.

Si les thérapeutiques contemporaines nous permettent de garder la dent sur l'arcade, les recherches actuelles nous laissent présager de futurs protocoles cliniques nous permettant de régénérer les tissus lésés par le biais de l'ingénierie tissulaire.

Cela nous amène à découvrir quelles sont les cicatrisations attendues, les complications possibles, leur gestion, ainsi que les espoirs de régénération tissulaire attendus dans les domaines de l'endodontie et de la parodontologie.

2.2. Le tissu pulpaire

2.2.1. La cicatrisation endodontique

Dans le cas du tissu pulpaire, l'expulsion entraîne une rupture totale du paquet vasculo-nerveux, garant de l'irrigation vasculaire et de l'innervation de l'endodonte. Cette ischémie entraîne la nécrose de la coagulation du tissu pulpaire.

Suite à la réimplantation, deux évolutions sont possibles concernant la vitalité pulpaire :

- La revitalisation spontanée du tissu pulpaire (qui peut par la suite connaître des complications ou non)
- La nécrose pulpaire (11)

2.2.1.1. Revitalisation naturelle de la pulpe dentaire

2.2.1.1.1. Tissus concernés

Cette revitalisation dite spontanée (ou naturelle) de la pulpe concerne les tissus vasculaire et nerveux.

2.2.1.1.1.1. Tissu vasculaire

C'est la revascularisation. Elle s'apparente à la combinaison des vaisseaux originaux anastomosés et de vaisseaux néoformés.

Elle est assez rapide à se mettre en place puisqu'on peut remarquer la formation d'une nouvelle microcirculation dès le 4^e jour suivant la réimplantation d'après une étude de Skoglund. (50)

Au 10^e jour, la partie apicale de la dent est complètement vascularisée et il faut attendre 30 jours pour que la dent réimplantée présente une vascularisation complète ; en raison de la trajectoire apico-coronaire que prend cette revascularisation. (50,51)

2.2.1.1.1.2. Tissu nerveux

C'est la réinnervation. On entrevoit de nouvelles fibres nerveuses seulement 1 mois après la réimplantation et il n'y a pas d'anastomose des fibres originelles entre-elles, qui sont condamnées à disparaître.

Ni le nombre, ni le diamètre des fibres néoformées n'atteignent leur niveau initial. Cette reconstruction des fibres nerveuses est ainsi plus longue mais également plus complexe à obtenir que la revascularisation, si bien que parfois on peut se retrouver en présence d'une pulpe vitale mais insensible aux tests de sensibilité pulpaire. (52)

2.2.1.1.2. Conditions de revitalisation naturelle

2.2.1.1.2.1. Les conditions sine qua non

- Une interface pulpo-parodontale suffisante : elle-même liée à divers paramètres (53) :
- **Le stade de développement radiculaire** : possible uniquement pour les dents permanentes immatures
- **La taille du foramen apical** : directement liée au stade de développement radiculaire. On estime que le diamètre apical critique, en dessous duquel la revascularisation spontanée n'est plus envisageable, est équivalent à 1mm. (54)
- **La longueur radiculaire** : elle est également liée au stade de développement radiculaire. La longueur de tissu à revasculariser est inversement proportionnelle à la longueur radiculaire ; ainsi plus une dent est immature et plus la revascularisation pulpaire est probable. (53,54)

Une étude clinique menée en 2021 par Nakakura a également mis en évidence chez la souris que la réduction de la longueur radiculaire a accéléré la régénération pulpaire après réimplantation.

Cela peut s'expliquer de deux manières : la diminution de la taille de la zone pulpaire à revasculariser et un environnement plus propice à la revascularisation avec un nombre de cellules apoptotiques diminué.

Elles sont en majorité présentes au niveau de la zone apicale sectionnée, car la nécrose s'effectue dans le sens apico-coronaire, à l'instar de la revascularisation. (55)

- L'absence de contamination bactérienne : la nécrose ischémique du tissu pulpaire deviendra alors septique et responsable d'une infection de l'endodonte puis du péri-apex. (56)

2.2.1.1.2.2. Les facteurs prédictifs

Au-delà des critères morphologiques propres à la dent et de l'absence de contamination bactérienne, conditions nécessaires à la revitalisation pulpaire, le taux de succès de cette dernière sera également grandement dépendant des conditions de réimplantation, à savoir :

- Le temps extra-oral
- Le milieu de conservation
- Le protocole de réimplantation.

Selon l'étude menée par Andreasen en 1995 sur 400 dents avulsées et réimplantées (53), 94 d'entre elles cochaient les critères d'une possible revascularisation pulpaire. Au final, 32 d'entre-elles ont été revascularisées, ce qui nous laisse conclure que le taux de succès d'une revascularisation spontanée après réimplantation est de 34% en présence de dents permanentes immatures à apex ouvert ou semi-ouvert.

Ce chiffre ne tient pas compte des conditions de réimplantation et selon une étude statistique multivariée issue des résultats, on peut conclure que les facteurs pronostiques augmentent significativement si la dent a été réimplantée immédiatement après l'incident à la suite d'un rinçage avec une solution saline ou à l'eau, et qu'ils diminuent en cas d'un laps de temps trop long à sec ou même dans un milieu de transport. (53)

2.2.1.1.3. Régénération ou réparation pulpaire ?

Même si ce phénomène est spontané, naturel, et permet d'obtenir une dent innervée et vascularisée, on parle davantage de revitalisation que de régénération pulpaire.

En effet, une régénération impliquerait une reconstruction ad integrum de la pulpe.

Ce n'est pas tout à fait exact dans ce cas de figure, car même si ce tissu s'apparente à la pulpe fonctionnellement parlant, sa structure en diffère. Premièrement, les fibres nerveuses ne sont pas identiques aux originales, et de plus la nature du tissu formé dépend du type de cellules souches recruté. (11) (cf. § 2.2.3.2)

Le type de cellules souches recrutable dépend du niveau de maturité de la dent, et la nature du tissu reconstruit lui est directement imputable.

Par exemple s'il s'agit des PDLSCs, cellules provenant du ligament parodontal, alors on aura la formation d'un tissu conjonctif associé à un dépôt de ciment le long des parois canalaires.

Dans le cas des dents immatures, les cellules souches peuvent aussi provenir du follicule dentaire au niveau parodontal (DFPCs), on aura alors une reprise de la dentinogénèse différente avec formation d'un tissu dentinoïde ressemblant à de l'ostéodentine associée à des fibres de Sharpey habituellement utilisées dans la formation osseuse et cémentaire. (11)

2.2.1.1.4. Avantages pour la dent permanente immature (57)

Dans le cas de dents permanentes immatures, la conservation de la vitalité pulpaire et l'intégrité de la gaine épithéliale de Hertwig (GEH) sont deux conditions nécessaires à la poursuite de l'édification radiculaire.

Cette GEH peut être endommagée lors de l'expulsion, du transport extra-oral ou de la réimplantation. Son état va conditionner la reprise du développement radiculaire ou son arrêt.

Une apexogénèse incomplète, même si la pulpe est vitale, favorise une croissance osseuse et parodontale intraradiculaire.

Même en cas de nécrose pulpaire, la GEH peut rester effective car elle résiste bien à l'inflammation. La distance entre le processus inflammatoire et/ou infectieux au sein de la pulpe et cette gaine est un facteur décisif quant à son intégrité.

2.2.1.2. Les complications de cicatrisation endodontique

2.2.1.2.1. L'oblitération canalaire

Comme vu précédemment, le tissu pulpaire néoformé présente différents types cellulaires en fonction des cellules souches recrutées lors de la revitalisation de la dent : odontoblastes, cémentoblastes, ostéoblastes, fibroblastes, etc.

La dentinogénèse secondaire, habituellement produite en continu durant toute la vie à hauteur de $0,4\mu\text{m}$ par jour, en est alors impactée. En effet, le tissu calcifié créé mêle des structures dentinoïde, cémentaire, ostéoïde et ligamentaire et sa production est bien souvent anarchique et excessive.

Une étude de Kristerson et Andreasen, réalisée sur la réimplantation d'incisives préalablement extraites chez le singe et suivies pendant 9 mois (58), a permis d'estimer cette production journalière de tissu calcifié qui était alors de $4\mu\text{m}$ soit dix fois plus que lors de la dentinogénèse secondaire. Cette vitesse de

production s'apparente à celle de la dentinogénèse primaire qui s'élève à environ 4µm par jour. (58,59)

La production excessive de tissu calcifié peut entraîner l'oblitération du canal radiculaire. Dans 9% des cas cela peut mener indirectement à une nécrose pulpaire secondaire par privation d'apport vasculaire. (60)

Cette réaction physiologique de protection se produit principalement sur les dents permanentes immatures. (7)

2.2.1.2.2. Les résorptions internes

C'est une complication possible mais relativement rare, à hauteur de 2% (61), suite à une réimplantation dentaire. Il existe deux types de résorptions internes :

- Résorption interne inflammatoire
- Résorption interne de remplacement

2.2.1.2.2.1. Résorption interne inflammatoire

Elle serait due à une importante activité ostéoclastique, résorbant la dentine au profit de tissu de granulation, qui s'expliquerait par la présence d'une inflammation pulpaire chronique irréversible ; mais les mécanismes biologiques impliqués restent à l'heure actuelle encore flous.

Elle est caractérisée par la présence d'une lacune ovalaire régulière intra-pulpaire visible radiographiquement. Le plus souvent située au niveau du tiers moyen coronaire de la racine, elle implique souvent une nécrose de la pulpe située coronairement à cette lésion. La présence de bactéries pourrait alors entretenir ce processus inflammatoire pouvant conduire cette résorption à une communication endo-parodontale, compromettant alors le pronostic de la dent sur l'arcade. (11,62)

2.2.1.2.2.2. Résorption interne de remplacement

Ce processus est responsable radiographiquement d'un élargissement irrégulier de l'endodonte. Contrairement à la précédente, cette résorption entraîne le remplacement progressif de la dentine et de la pulpe par un tissu ostéoïde minéralisé. (11)

2.2.1.2.3. La nécrose pulpaire

La nécrose pulpaire peut avoir plusieurs étiologies :

- Premièrement, elle peut être la conséquence directe d'une absence de revitalisation naturelle de la dent suite à la rupture du paquet vasculo-nerveux. Elle constitue alors la deuxième réponse pulpaire possible suite à la réimplantation.

Selon l'étude d'Andreasen, 92% des dents expulsées puis réimplantées seraient sujettes à cette nécrose pulpaire (368/400) sans distinction faite entre le stade d'édification radiculaire, ni les conditions de réimplantation. On estime que c'est toujours le cas pour les dents permanentes matures mais qu'elle est évitable pour les dents permanentes immatures en cas de conditions de réimplantation favorables. (53)

- De plus, la nécrose pulpaire peut être considérée comme secondaire. C'est-à-dire qu'elle survient à la suite d'une complication sur une dent réimplantée et revascularisée.

Cela peut être le cas suite à une résorption interne, mais cette dernière reste assez rare dans le cadre des réimplantations. En présence d'une oblitération du canal radiculaire, complication assez fréquente dans ce cas de figure, la littérature indique un taux de nécrose secondaire compris entre 7% (Holcomb et coll., 1967) et 27,2%. (63)

2.2.2. Les options thérapeutiques actuelles en endodontie

La recherche d'une revitalisation spontanée est l'objectif de toute réimplantation dentaire suite à une expulsion. Cependant, même en suivant scrupuleusement les recommandations actuelles rédigées publiées par l'IADT en 2020, les phénomènes inflammatoires, immunitaires et cicatriciels présentent encore des zones d'ombre et leurs réactions ne sont pas toujours prédictibles.

En ce sens, si la nécrose pulpaire est la suite logique d'une réimplantation d'une dent permanente mature, elle survient également très fréquemment pour les dents permanentes immatures réimplantées. Selon l'étude d'Andreasen menée en 1995, 66% des dents immatures n'ont pas été revascularisées spontanément, sans tenir compte des critères de réimplantation. (53)

Face à ces situations, plusieurs options de thérapeutiques endodontiques s'offrent au praticien pour réparer la pulpe lésée par des matériaux synthétiques ou des tissus naturels et tenter de garder le plus longtemps possible la dent sur l'arcade :

l'apexification, la revitalisation (anciennement appelée revascularisation) et le traitement canalaire conventionnel.

2.2.2.1. Apexification

2.2.2.1.1. Indications

La technique d'apexification est indiquée lorsque le traitement endodontique conventionnel n'est pas réalisable compte tenu de certaines contraintes morphologiques de la dent permanente immature ; à savoir une ouverture apicale importante empêchant l'étanchéité de l'obturation et une finesse des parois canalaire limitant la préparation de ces dernières pour ne pas fragiliser davantage la dent. (64)

2.2.2.1.2. Objectifs

L'objectif de cette technique est ainsi d'obtenir une barrière apicale permettant de mener à bien un traitement endodontique satisfaisant dans un second temps. (64)

2.2.2.1.3. Biomatériaux

2.2.2.1.3.1. L'hydroxyde de calcium

Longtemps considéré comme le gold standard dans les traitements d'apexification, l'hydroxyde de calcium, de formule chimique $\text{Ca}(\text{OH})_2$, a progressivement été remplacé par les silicates de calcium pour différentes raisons. Premièrement un protocole opératoire simplifié, mais aussi une diminution du nombre de séances pour obtenir une barrière apicale et enfin des résultats cliniques supérieurs du point de vue de l'étanchéité apicale, de la bioactivité et de la résistance mécanique. (65)

❖ Avantages : (66)

- Anti-bactérien (pH égal à 12,4)
- Anti-inflammatoire
- Anti-hémorragique
- Lytique sur le tissu pulpaire nécrotique
- Induction de tissu minéralisé
- Biocompatible

❖ Inconvénients : (66)

- Solubilité
- Faible étanchéité
- Résistance mécanique faible
- Multiplicité des séances pour créer un bouchon apical
- Pas de bioactivité vis-à-vis du ligament parodontal

Un renouvellement tous les mois ou tous les deux mois pendant près d'un an induit la création d'une matrice qui va se minéraliser permettant ensuite d'obtenir un cône d'arrêt pour notre obturation canalair. Un tissu ostéo-cémentoïde va pouvoir s'apposer sur cette matrice, sans permettre la réattache desmodontale. (65)

La formation d'un apex anatomique reste rare mais possible lorsque le stade d'évolution de la dent immature correspond à l'âge du patient. Cela s'explique par la présence de tissu pulpaire encore vivant au niveau apical. On aura alors la formation de fibrodentine et de dentine tubulaire, toutes deux recouvertes par du cément et l'attache desmodontale sera possible. (64)

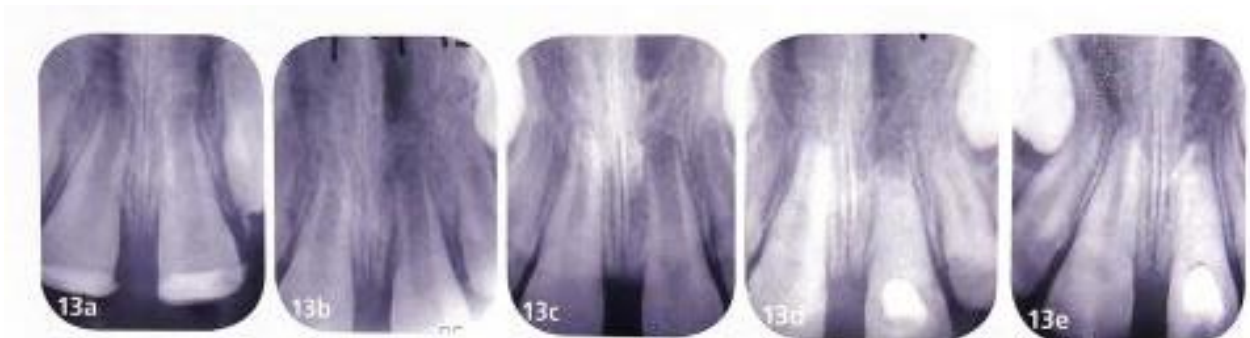


Figure 12 : Suivi radiographique de la réimplantation d'une 21 immature avec apexification à l'hydroxyde de calcium (11)

13a. Radiographie post-opératoire

b. A 3 mois post-traumatisme, il est encore difficile de voir la différence entre l'évolution radiculaire de 11 et 21

c. A 8 mois post-traumatisme, la différence est évidente

d. Mise en place intracanalair de Ca(OH)_2

e. A 9 mois, après la mise en place de Ca(OH)_2 , la fermeture apicale est visible

2.2.2.1.3.2. Les silicates de calcium

Cette classe de biomatériaux est la dernière alternative à l'hydroxyde de calcium dans les traitements d'apexification. Leur utilisation est devenue courante dans les années 1990 avec le Mineral Trioxide Aggregate (dit MTA), et plus récemment avec l'utilisation de la Biodentine®.

❖ Avantages (caractéristiques communes au MTA et à la Biodentine®) : (67–74)

- Insoluble et non résorbable
- Étanche
- Bouchon apical obtenu en 1 seule séance
- Bonne résistance mécanique
- Biocompatible
- Anti-inflammatoire
- Ostéo-inducteur : inducteur d'un ligament parodontal (stimule l'angiogénèse et la production de facteurs de croissance)

❖ Inconvénients :

- Pour le MTA :
 - Faible action anti-bactérienne (surtout sur les anaérobies strictes) (67)
 - Temps de prise de plusieurs heures
- Pour la Biodentine® :
 - Faible action anti-bactérienne (75)
 - Temps de prise de 12 minutes (avantage car obturation possible dans la séance mais temps d'attente important au fauteuil)
 - Mauvaise maniabilité

L'utilisation de MTA nécessite une séance pour réaliser le bouchon apical et une seconde pour réaliser l'obturation à cause de son temps de prise long. (67,68)

On peut s'affranchir de cette interséance pour la Biodentine® qui présente un temps de prise de 12 minutes.

En raison de leur faible action anti-bactérienne, et d'une utilisation dans un contexte d'infection canalaire, une action conjointe avec l'hydroxyde de calcium est conseillée. Ce dernier peut être utilisé dans une séance antérieure afin de réaliser la désinfection canalaire.

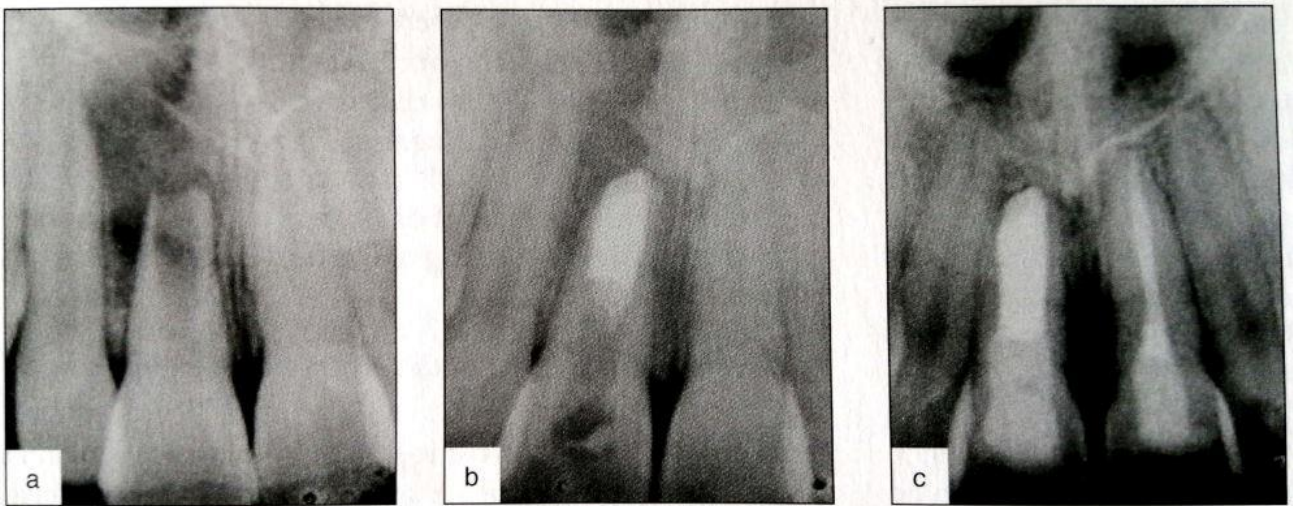


Figure 13 : Suivi radiographique d'une 11 immature présentant un abcès apical et traitée par une apexification à l'aide d'un bouchon de MTA (65)

2.2.2.1.4. Protocole

- ✓ Radiographie préopératoire : afin d'évaluer le degré d'immaturité de la dent et la longueur de travail estimée
- ✓ Anesthésie
- ✓ Pose du champ opératoire
- ✓ Cavité d'accès
- ✓ Parage du parenchyme pulpaire nécrosé sans préparation des parois
- ✓ Désinfection à l'hypochlorite de sodium à 2,5% et activation de la solution
- ✓ Séchage du canal à l'aide de cônes papiers

- ✓ Si utilisation de l'hydroxyde de calcium :
 - Mise en place de Ca(OH)_2 qui sera renouvelé tous les 1 ou 2 mois environ jusqu'à obtention d'une barrière apicale minéralisée (sauf le premier renouvellement, réalisé une à deux semaines après la mise en place initiale, une fois les signes cliniques disparus). Cela peut prendre 9 à 12 mois en tout.

OU

Si utilisation de silicates de calcium :

- Réalisation d'une interséance à l'hydroxyde de calcium d'une durée d'une ou deux semaines pour l'antisepsie canalaire puis réalisation d'un bouchon apical au MTA ou à la Biodentine® sur 3 à 4mm, qui sera amené apicalement à l'aide d'un fouloir.
- ✓ Vérification radiographique du bouchon apical

- ✓ Obturation du canal à la gutta percha : possible dans la même séance pour la Biodentine® et de manière différée pour le MTA et ses dérivés. (65)

2.2.2.2. Revitalisation

2.2.2.2.1. Indications

Une technique de revitalisation peut être mise en œuvre en l'absence de revitalisation spontanée suite à la réimplantation d'une dent permanente immature expulsée. Elle doit être initiée dès les premiers signes de nécrose pulpaire ou d'infection péri-apicale.

L'intérêt de cette technique est prépondérant dans le cas où l'édification radiculaire est loin d'être achevée. En effet, une technique alternative comme l'apexification compromettrait le pronostic sur le long terme d'une dent à la racine fragile avec des parois fines et une faible attache à l'os alvéolaire. (65)

2.2.2.2.2. Objectifs

Contrairement à l'apexification, dont l'objectif principal reste la fermeture apicale en vue d'une obturation endodontique, la revitalisation permet une reprise de l'édification radiculaire ainsi qu'une apexogénèse.

Elle offre ainsi la possibilité d'obtenir une maturation de la racine par une augmentation de sa longueur, de l'épaisseur des parois et une fermeture apicale. (76)

Cela est possible grâce à l'induction d'un néo-tissu conjonctif vascularisé et innervé au sein de l'endodonte ; d'où le terme revitalisation, en vigueur depuis 2016 et l'étude de Galler, qui succède au terme désuet de revascularisation. (77)

2.2.2.2.3. Principe

Comme toute procédure endodontique, sa mise en œuvre se fait en deux temps, à savoir une désinfection et une antiseptie de l'endodonte, suivie d'une obturation canalair ; à la seule différence que l'obturation est ici obtenue non pas par un biomatériau ou un matériau synthétique, mais par la régénération d'un tissu conjonctif in situ.

Bien que différent de la pulpe dentaire, ce tissu conjonctif est innervé, vascularisé, et permet une reprise de la rhizogénèse.

On parle donc de réparation tissulaire, qui se base dans cette situation sur les principes de l'ingénierie tissulaire.

Elle est possible dans un endodonte assaini en présence de 3 facteurs :
(cf. § 2.2.3.2)

- Des cellules souches
- Des facteurs de croissance
- Une matrice, *ou scaffold*, naturelle ou synthétique qui permet de soutenir et de guider la cicatrisation. (65)

❖ Un endodonte assaini

La désinfection préalable à l'hypochlorite de sodium et l'interséance à l'hydroxyde de calcium permettent d'éradiquer les bactéries présentes dans le canal.

Cependant, si l'apposition de chlore sur la dentine rend les parois toxiques et peu propices à la cicatrisation tissulaire, son rinçage à l'aide d'EDTA puis de sérum physiologique estompe cet effet indésirable. (77)

La médication intra-canaulaire à l'hydroxyde de calcium, quant à elle, est non cytotoxique et pourrait même stimuler la prolifération des cellules souches selon certains auteurs. Elle est désormais préférée aux pâtes tri-antibiotiques qui avaient pour inconvénients d'entraîner des dyschromies dentaires et des résistances à ces molécules. (78)

❖ Les cellules souches

Le principe de cette thérapeutique se base sur l'hypothèse que les cellules souches de la papille apicale, ou SCAPs, restent viables même en présence d'une infection apicale, grâce à la matrice extracellulaire très dense qui constitue cette papille et qui protège ses cellules souches.

L'idée serait alors d'amener ces cellules au sein de l'endodonte assaini. Pour cela, on procède à une dilacération des tissus apicaux à l'aide d'une lime, entraînant la fuite des SCAPs de la papille apicale et la colonisation de l'endodonte grâce à l'afflux sanguin. (79)

❖ Les facteurs de croissance

Ils appartiennent à la grande famille des cytokines, qui constitue un ensemble de protéines variées permettant la communication intercellulaire.

On les retrouve dans la circulation sanguine mais ils sont également présents en nombre au sein de la dentine et vont y être enfermés au cours de la minéralisation.

Le facteur de croissance le plus présent dans la dentine est le TGFβ1, il sera libéré dans l'endodonte par dissolution de la phase minérale de surface de la dentine par un rinçage final à l'EDTA et deviendra exploitable par les cellules souches pour induire leur différenciation. (65,80)

❖ Le scaffold

La matrice support du développement d'un tissu biologique par ingénierie tissulaire peut être d'origine naturelle ou synthétique.

Dans le cadre d'une thérapeutique de revitalisation, l'utilisation d'une matrice synthétique complexifierait d'avantage la procédure clinique ; d'autant qu'une matrice naturelle est toute trouvée dans cette situation, il s'agit du caillot sanguin. (65)

2.2.2.2.4. Protocole (65,76)

❖ Séance 1

- ✓ Radiographie préopératoire : afin d'évaluer le degré d'immaturation de la dent et la longueur de travail estimée
- ✓ Anesthésie avec vasoconstricteurs (adrénaline 1/200 000^e)
- ✓ Pose du champ opératoire
- ✓ Cavité d'accès
- ✓ Parage du parenchyme pulpaire nécrosé sans préparation des parois
- ✓ Désinfection à l'hypochlorite de sodium à 1,5% (faible concentration) et activation de la solution
- ✓ Rinçage du canal à l'EDTA à 17%
- ✓ Rinçage du canal au sérum physiologique
- ✓ Mise en place d'une médication intra-canaire d'hydroxyde de calcium pendant 1 à 3 semaines et fermeture étanche de la cavité d'accès

❖ Séance 2

- ✓ Anesthésie sans vasoconstricteurs (afin d'obtenir un saignement abondant)
- ✓ Pose du champ opératoire
- ✓ Nettoyage du canal et désinfection à l'hypochlorite de sodium à 1,5%
- ✓ Rinçage final du canal à l'EDTA à 17%
- ✓ Rinçage du canal au sérum physiologique
- ✓ Séchage à l'aide de cônes papiers
- ✓ Application d'adhésif sur les parois dentinaires de la cavité d'accès pour obturer les tubuli et limiter les risques de coloration de la couronne dentaire inhérente au sang
- ✓ Mise en place d'une lime de diamètre apical 25/100^e, précourbée à 90° sur les 3 derniers millimètres, au-delà du foramen et mise en rotation de cette dernière afin de dilacérer les tissus apicaux et d'induire un saignement abondant
- ✓ Attendre 5 minutes après avoir obtenu un saignement jusqu'à la jonction amélo-cémentaire de la dent pour permettre la formation d'un caillot sanguin
- ✓ Placer une éponge de collagène au contact direct du caillot
- ✓ Obturation coronaire avec un silicate de calcium sans oxyde de Bismuth (Biodentine® est l'idéal)

❖ Séance 3

- ✓ Réévaluation à 3 semaines et réalisation d'une obturation coronaire définitive au composite après avoir déposé partiellement la Biodentine®.




Figure 14 : Schématisation des différentes étapes lors de la procédure de revitalisation (65)

1. Etat initial de l'endodonte avec, en rouge tâcheté, la papille apicale contenant les SCAPs
2. Cavité d'accès et désinfection réalisées lors de la première séance
3. Endodonte désinfecté après l'interséance au $\text{Ca}(\text{OH})_2$
4. Induction d'un saignement intracanalalaire à l'aide d'une lime endodontique permettant la colonisation de l'endodonte par les SCAPs

2.2.2.3. Traitement canalaire "conventionnel"

Lorsqu'on est en présence d'une dent permanente mature réimplantée, un traitement endodontique dit "conventionnel" pourra être effectué a posteriori de la réimplantation.

- Une interséance à l'hydroxyde de calcium d'une durée de 1 mois est recommandée et à initier dans les 2 semaines qui suivent l'accident. (36)

Dans les cas critiques où le temps extra-oral a excédé 1h et que le milieu de conservation n'était pas adapté, le risque accru d'ankylose et de résorption inflammatoire radiculaire peut nous amener à utiliser une médication intracanaire à base de corticostéroïdes ou d'un mélange corticostéroïdes/antibiotiques. Cette thérapeutique est à mettre en œuvre le plus vite possible après la réimplantation et ce pendant 6 semaines. (81)

Il faut éviter de placer cette médication au-dessus de la jonction amélo-cémentaire pour limiter les risques de dyschromie de la couronne.

- Une obturation canalaire sera menée dans un second temps, à la gutta percha, selon un protocole adapté à la situation. (36)

Si les techniques de revitalisation, d'apexification et d'obturation endodontique conventionnelle sont à l'heure actuelle nos principales solutions pour pallier une nécrose pulpaire consécutive à la réimplantation d'une dent expulsée, de nouvelles perspectives pourraient s'ouvrir aux chirurgiens-dentistes dans les années à venir avec une probable évolution des protocoles actuels et de nouvelles options thérapeutiques.

2.2.3. Les options thérapeutiques d'avenir en endodontie

Les recherches concernant de nouvelles options thérapeutiques en endodontie ont été fructueuses au XXI^e siècle et ne cessent de nous laisser entrevoir des perspectives d'avenir de plus en plus concrètes.

Les thérapeutiques d'avenir en endodontie s'orientent principalement vers deux axes :

- La préservation de la vitalité pulpaire
- La régénération du tissu pulpaire

2.2.3.1. La préservation de la vitalité pulpaire

Ces dernières années, les thérapeutiques de préservation de la vitalité pulpaire ont pris une place prépondérante dans notre exercice par la réalisation de coiffages directs, de pulpotomies partielles ou de pulpotomies camérales qui ont pour but d'induire une cicatrisation pulpaire et la création d'un pont dentinaire protecteur. Cela est devenu possible grâce à l'arrivée sur le marché de nouveaux biomatériaux, en premier lieu les silicates tricalciques comme la Biodentine® ou les dérivés de MTA. (82,83)

Ces thérapeutiques permettent, dans de nombreux cas de figure, d'éviter la dépulpage complète de la dent et la réalisation du traitement endodontique conventionnel.

En 2017, Wolters a creusé davantage cette approche d'endodontie mini-invasive ou "Endolight" en développant une nouvelle classification des pulpites.

Cette dernière nous permet désormais de les classer en pulpites légère, modérée et sévère ; contre seulement deux stades précédemment avec les pulpites réversible ou irréversible.

Cette classification est agrémentée de critères de décision afin d'affiner notre diagnostic, jusque-là assez sommaire et réducteur, et de nous orienter du traitement le plus conservateur des tissus biologiques vers le plus radical. Le traitement proposé au patient devient ainsi de plus en plus individualisé et centré sur la situation clinique. (84)

Dans le cadre d'une dent expulsée et réimplantée, les deux suites opératoires possibles étant la revitalisation spontanée ou la nécrose pulpaire ne nous permettent pas forcément de pouvoir tirer profit de ces avancées qui concernent surtout les dents affectées par un processus carieux.

Le tissu pulpaire nécrosé peut soit être retiré et remplacé par un matériau d'obturation, soit régénéré ce qui nous amène vers le deuxième axe des thérapeutiques endodontiques d'avenir.

2.2.3.2. La régénération du tissu pulpaire par ingénierie tissulaire

La régénération d'un tissu vivant nécrosé ou préalablement éliminé relève du domaine novateur des biothérapies qui recouvre :

- ✓ Les thérapies cellulaires, à base de cellules souches ou différenciées.
- ✓ Les thérapies tissulaires, qui concernent les greffes de tissus vivants.
- ✓ Les thérapies géniques, transferts de gènes ou thérapies sur les gènes.
- ✓ Les thérapies utilisant des médicaments copiant des biomolécules naturelles du corps humain, comme les facteurs de croissance, les interleukines ou les protéines recombinantes. (85)

En 2007, Murray et al. ont introduit le concept de RET pour “traitements endodontiques régénératifs”. (86)

En 2016, les lignes directrices de l’American Association of Endodontists (AAE) ont officiellement défini les RET comme l’ensemble des “procédures biologiques conçues pour remplacer les structures dentaires endommagées, y compris les structures dentinaires et racinaires, ainsi que les cellules du complexe dentino-pulpaire”. (87)

Ces traitements endodontiques régénératifs s’appuient sur les méthodes d’ingénierie tissulaire qui nécessitent 3 éléments indissociables :

- ✓ Des cellules souches
- ✓ Un biomatériau de support (ou *scaffold*)
- ✓ Des facteurs de croissance

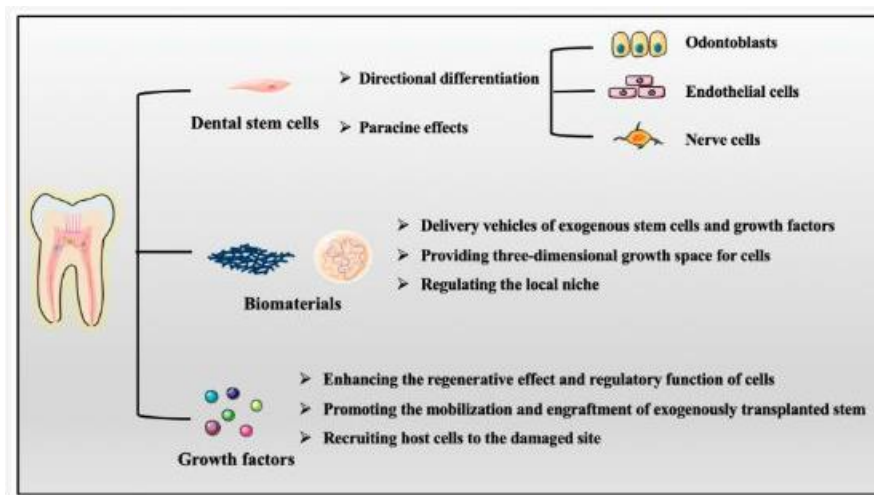


Figure 15 : Trois éléments clés dans la régénération de la pulpe : les cellules souches dentaires, les biomatériaux et les facteurs de croissance (97)

Les recherches actuelles se basent sur les différentes possibilités d’apport de ces différents éléments.

2.2.3.2.1. Les cellules souches

2.2.3.2.1.1. Les cellules souches dentaires

Embryologiquement, l'organe dentaire abrite des cellules souches qui sont toutes adultes et d'origine stromale ou mésenchymateuse.

- ❖ Elles ont pour caractéristiques principales : (88)
 - ✓ Multipotentes : elles peuvent donc, par définition, se différencier au minimum dans 3 voies cellulaires distinctes
 - ✓ Adhérentes
 - ✓ Présentation de certains marqueurs de surface spécifiques (comme CD90 par exemple)
 - ✓ Auto-renouvellement : par divisions cellulaires symétriques ou asymétriques
 - ✓ Autres : anti-apoptose, angiogénèse, immunomodulation, prolifération, anti-bactériennes, etc.

- ❖ On présente 6 principaux types de cellules souches provenant de l'organe dentaire. Nous pouvons les classer en fonction de leur apparition à différents stades de maturation de la dent ou en fonction de leur type, qui peut être pulpaire ou parodontal.

- ❖ **Cellules souches de type pulpaire**
 - ✓ **DPSCs** (89)
 - Localisées dans la niche périvasculaire de la pulpe dentaire, donc des dents immatures et matures
 - Différenciation possible en odontoblastes ou cémentoblastes
 - Peuvent induire la formation de dentine, de pulpe dentaire et d'os lamellaire

 - ✓ **SHED** (90,91)
 - Localisées dans la pulpe des dents temporaires exfoliées, c'est une source facilement exploitable
 - Capacité de différenciation importante : en odontoblastes, ostéoblastes, adipocytes et chondrocytes
 - Peuvent induire la formation de tissu pulpaire ou de tissu osseux

 - ✓ **SCAP** (92)
 - Retrouvées au niveau de la papille apicale, nom donné à la zone d'apexogénèse des dents immatures
 - Capacité de différenciation importante : en odontoblastes, ostéoblastes, adipocytes, chondrocytes et cellules du muscle lisse
 - Capacité in vivo de produire de la dentine ou du tissu osseux

❖ Cellules souches de type parodontal

✓ DFPCs ou DFSCs

- Retrouvées au niveau du follicule du germe dentaire
- Différenciation en cellules du ligament parodontal : cémentoblastes, ostéoblastes

✓ PDLSC (93,94)

- Retrouvées au niveau du ligament parodontal des dents permanentes matures et immatures
- Capacité de différenciation importante : ostéoblastes, cémentoblastes, adipocytes, etc.
- Capacité in vivo d'induire la formation de cément, d'un ligament parodontal et d'os

✓ GSC

- Retrouvées sur la gencive
- Capacité de différenciation en ostéoblastes, adipocytes, cellules endothéliales et chondrocytes
- Formation d'os in vivo

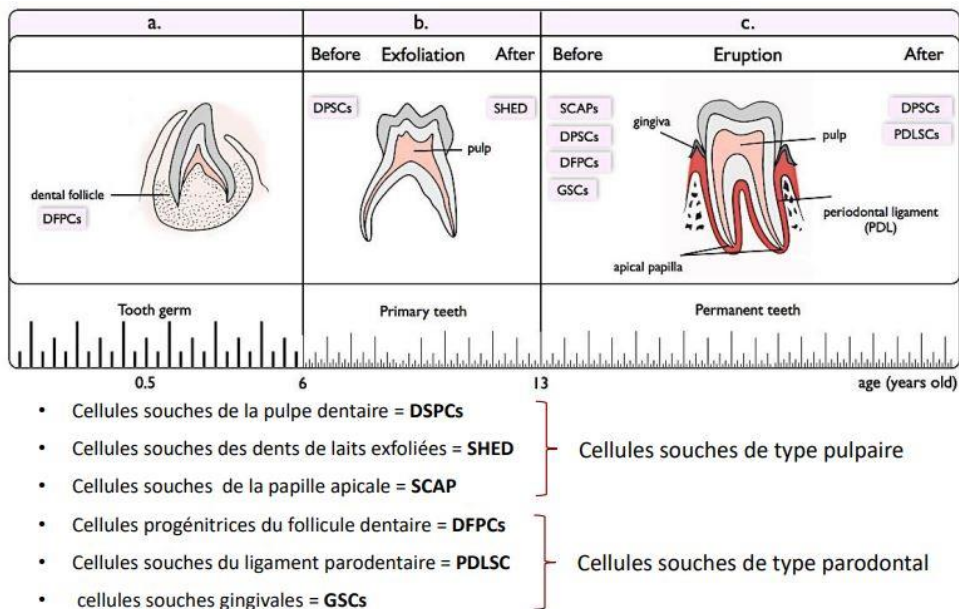


Figure 16 : Les six principaux types de cellules souches d'origine dentaire (88)

2.2.3.2.1.2. Stratégies d’approvisionnement

2.2.3.2.1.2.1. L’afflux sanguin apical

Utilisé depuis longtemps dans la thérapeutique de revitalisation sur dent permanente immature, la transfixion de l’apex permet le recrutement des cellules souches de la papille apicale (SCAPs) par un afflux sanguin dans le canal radiculaire. (95)

Selon Nakakura, une apicectomie radiculaire avant réimplantation dentaire aurait permis, chez la souris, de diminuer le nombre de cellules apoptotiques et d’augmenter la prolifération cellulaire dans les semaines qui ont suivi la réimplantation. (96)

D’autres expérimentations de cette technique pourraient donc peut-être nous offrir des pistes sur d’éventuelles revitalisations spontanées de dents permanentes matures, voire de pouvoir tenter des protocoles de revitalisation sur ces dents à l’instar des dents immatures.

2.2.3.2.1.2.2. La transplantation cellulaire

La transplantation cellulaire est une technique de thérapie cellulaire. Les cellules transplantées pour régénérer le tissu pulpaire peuvent avoir 3 origines :

- ✓ Les cellules souches autologues
- ✓ Les cellules souches allogéniques
- ✓ Les cellules souches issues de cultures cellulaires

2.2.3.2.1.2.2.1. Cellules souches autologues

Principalement des DPSCs qui ont pour origine la pulpe dentaire de dents autologues avulsées ; comme les dents de sagesse par exemple.

La faible disponibilité des dents autologues avulsées, le coût élevé du contrôle qualité des produits cellulaires individuels et l’activité biologique réduite de ces cellules pour les patients âgés ou atteints de certaines maladies systémiques comme le diabète ou l’ostéopénie en font une alternative peu crédible pour les futurs protocoles de RET. (97)

2.2.3.2.1.2.2.2. Cellules souches allogéniques

Le prélèvement de cellules souches sur d'autres patients donneurs pourrait alors être une solution plus simple à mettre en pratique.

L'utilisation de CSPE (périoste fabriqué à partir de feuillets cellulaires) pourrait être une alternative mais cette solution présente un risque accru d'immuno-rejet et un effet latent favorisant le développement tumoral ou une contamination par des agents pathogènes. (97)

La transplantation allogénique de DPSCs semble être une stratégie sûre et prometteuse pour la régénération totale de la pulpe, de par ses caractéristiques communes avec les autres cellules souches multipotentes et la facilité de leur récolte au vu du grand nombre de dents extraites chaque jour.

Ainsi, l'établissement d'une banque allogénique de DPSCs suivant les bonnes pratiques de fabrication et respectant les niveaux adéquats d'appariement des isotypes d'antigènes leucocytaires humains (HLA) serait possible. (97)

La cryopréservation des DPSCs est une piste actuelle afin d'aboutir à une banque de stockage et de simplifier leur utilisation thérapeutique. (98)

2.2.3.2.1.2.2.3. Cellules souches issues de cultures cellulaires

Les DPSCs générées en laboratoire ne semblent pas avoir de potentiel oncogénique ou d'instabilité génomique, tant in vitro que in vivo.

Les systèmes de culture bidimensionnels conventionnels ont récemment laissé la place à des systèmes de culture sphéroïdes tridimensionnels par exosomes. Ils constituent un meilleur choix quant à la prolifération, au maintien et à la capacité d'auto-renouvellement de la niche de cellules souches. (97,99)

2.2.3.2.1.2.3. Le homing cellulaire

Le phénomène de homing cellulaire consiste à attirer des cellules souches mésenchymateuses endogènes, c'est-à-dire déjà présentes dans l'organisme, par chimiotactisme sur le site inflammatoire concerné.

L'attraction chimique de ces cellules souches se produit grâce à une cascade de cytokines. Ces dernières peuvent notamment être des facteurs de croissance ou des chimiokines et sont relarguées par d'autres types cellulaires présents au niveau de ce site.

Une fois arrivées, elles participent à la baisse de l'inflammation locale et à la réparation du tissu. (100)

Deux stratégies de homing sont actuellement à l'étude :

- ✓ La médiation par exosomes
- ✓ La médiation par facteurs de croissance

2.2.3.2.1.2.3.1. La médiation par exosomes

Les exosomes sont des nano-vésicules de communication intercellulaire sécrétées par les cellules hôtes pour transmettre des signaux biologiques tels que des acides nucléiques ou des cytokines aux cellules receveuses. Il a été prouvé in vivo que les exosomes dérivés d'une lignée cellulaire, comme les DPSCs, peuvent imiter les avantages thérapeutiques des cellules mères.

Ainsi, la fixation d'exosomes dérivés de cellules souches dentaires comme les DPSCs à des biomatériaux tel qu'un gel de collagène peut être une option plus intéressante que la transplantation cellulaire pour la régénération de la pulpe dentaire.

Cela passe par le recrutement de cellules souches endogènes et leur différenciation en cellules du complexe pulpo-dentinaire. (97,101)

2.2.3.2.1.2.3.2. La médiation par facteurs de croissance

La deuxième stratégie revient à administrer des molécules de signalisation actives, comme les facteurs de croissance ou les chimiokines, directement intégrées dans des échafaudages acellulaires, tel qu'un gel de collagène, afin de recruter des cellules souches endogènes.

Les études les plus récentes ont prouvé que PDGF-BB était un puissant chimio-attractant et que Alx3/Wnt3a semble être une voie de signalisation pivot dans la régénération du complexe pulpo-dentinaire. (97,101)

Ainsi, la stratégie de homing cellulaire semble être une alternative plus simple et moins coûteuse que la transplantation cellulaire tout en nous permettant de nous affranchir des réactions immunitaires de rejet ou encore des pertes de cellules souches pendant l'expansion, le stockage ou encore le transport des cellules à transplanter. (97,101)

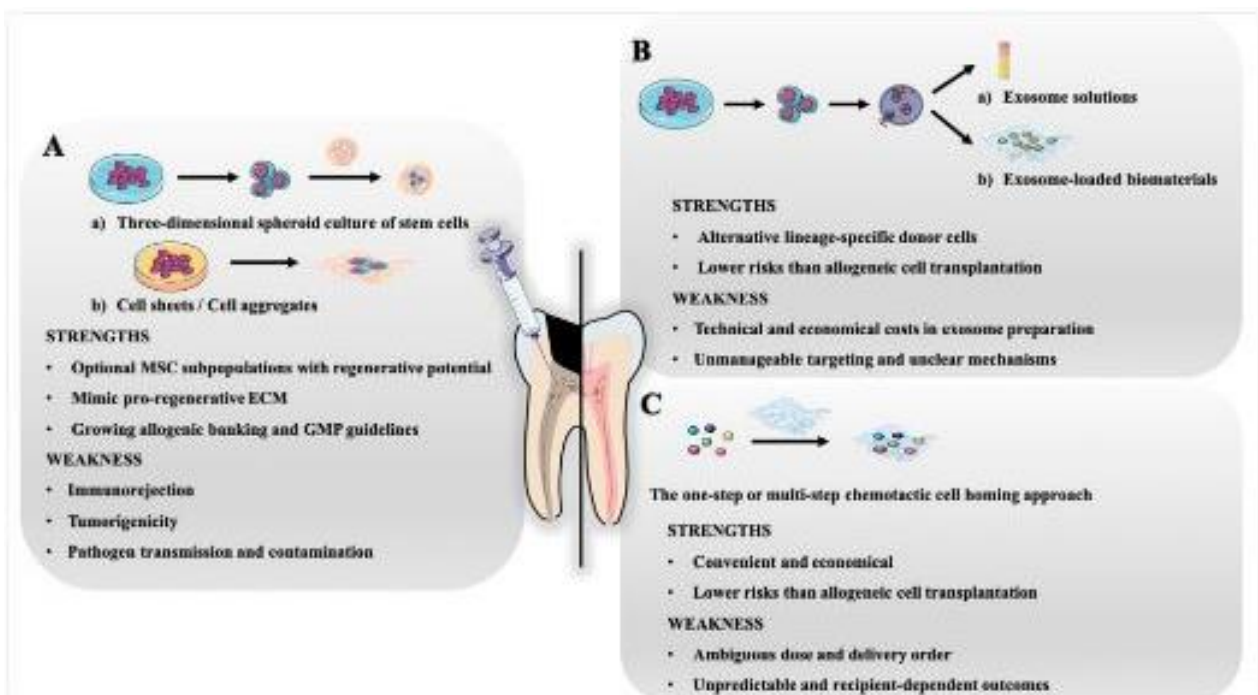


Figure 17 : Comparaison de trois stratégies optimisées pour la régénération de la pulpe : (97)

(A) Nouvelles méthodes de culture de cellules souches dentaires allogéniques en vue d'une transplantation : cultures sphéroïdes tridimensionnelles, feuillets cellulaires, agrégats cellulaires

(B) Sélection d'exosomes à partir d'autres cellules donneuses spécifiques à la lignée

(C) Homing cellulaire à médiation par facteurs de croissance exogènes

2.2.3.2.2. Les biomatériaux de support (ou *scaffold*)

2.2.3.2.2.1. Rôle

Le biomatériau utilisé en ingénierie tissulaire a un objectif primaire de support des cellules souches afin de guider au mieux la cicatrisation. Il facilite leur organisation et favorise l'apport vasculaire.

2.2.3.2.2.2. Origine

❖ Il peut être d'origine **naturelle** comme :

- ✓ Le caillot sanguin, utilisé dans les techniques de revitalisation
- ✓ Les membranes ou les hydrogels à base de collagène, de fibrine ou d'acide hyaluronique
- ✓ La matrice de dentine déminéralisée (DDM), qui a l'avantage d'abriter directement des facteurs de croissance de la dentinogénèse
- ✓ La matrice extracellulaire déminéralisée (ECM), dont la nanostructure favorise grandement la différenciation cellulaire (odontoblastique, angiogénique ou neurogénique)
- ✓ Les concentrés plaquettaires

❖ On retrouve sinon des biomatériaux **synthétiques** comme :

- ✓ Ceux à base de polymères, le plus souvent difficiles à utiliser en pratique à cause de leur porosité peu contrôlable et de leur injection difficile dans les espaces étroits.
- ✓ Les microsphères spongieuses nanofibreuses (NF-SMS) : obtenues par électrofilage, elles arrivent à pallier les inconvénients des polymères en imitant la structure de l'ECM, ce qui en fait une niche intéressante pour les cellules souches. (97)

2.2.3.2.2.3. Recherches actuelles sur le i-PRF

- ❖ Les études récentes se sont concentrées sur la potentielle utilisation des concentrés plaquettaires pour les RET. Ils sont déjà employés dans certaines thérapeutiques chirurgicales comme les comblements osseux en association avec les biomatériaux de substitution osseuse, implantaires comme les sinus lift, ou parodontales. (102,103)
- ❖ Le premier concentré plaquettaire (CP) utilisé était le Plasma Riche en Plaquettes (PRP). On retrouve ensuite les CP de seconde génération avec

le Plasma Riche en Fibrine (PRF) et le Plasma Riche en Facteurs de Croissance (PRGF), puis les CP de 3^e génération. (103)

Les recherches actuelles se concentrent davantage sur ces derniers, et plus particulièrement sur l'utilisation du PRF injectable (i-PRF) pour les RET.

❖ L'utilisation de i-PRF permet non seulement aux cellules souches d'avoir un échafaudage mais elle offre de nombreux autres avantages par rapport aux anciens biomatériaux utilisés :

✓ Il présente des propriétés anti-inflammatoires, anti-microbiennes et favorise l'angiogénèse (grâce à l'apport de VGF, PDGF et VEGF). (102)

✓ Il favorise la migration et la fixation cellulaire ainsi que la prolifération des odontoblastes grâce à une libération graduelle de facteurs de croissance au fur et à mesure de la résorption de la matrice de fibrine. (102,104)

En 2022, Zhang and al. ont montré que le PRF pouvait favoriser la différenciation des DPSCs en odontoblastes ou ostéoblastes par la voie de signalisation Notch. (105)

✓ Des signes d'épaississement progressif des parois dentinaires, d'allongement des racines, de régression des lésions péri-apicales et de fermeture apicale ont même été rapportés. (102)

✓ Il est moins coûteux et plus facilement manipulable que les anciennes générations de CP. (102)

❖ Néanmoins, d'autres études sont nécessaires pour comprendre précisément les mécanismes d'action du i-PRF dans la régénération de la pulpe dentaire avant de pouvoir l'intégrer à certains protocoles cliniques. (102)

Un essai clinique randomisé en double aveugle contrôlé et multicentrique est d'ailleurs actuellement en cours de récolte de données sur une application du i-PRF dans le cadre de RET sur dents matures. (106)

2.2.3.2.3. Les facteurs de croissance

De nombreux facteurs de croissance sont impliqués dans le cadre des RET. Ils agissent en synergie avec d'autres molécules comme les chimiokines ou les protéines de la matrice dentinaire selon des processus complexes et parfois encore indéterminés à ce jour.

2.2.3.2.3.1. Actions dans le processus régénératif (97,107)

- ✓ Homing cellulaire : recrutement et migration des cellules souches endogènes (*PDGF, SDF-1 α , bFGF, VEGF, SCF et G-CSF entre autres*)
 - ➔ Ces facteurs de croissance sont les principaux à avoir un rôle dans la chimioattraction des cellules souches endogènes. Ils peuvent soit être directement fixés dans des biomatériaux comme un gel de collagène ou bien libérés par des exosomes eux-mêmes fixés dans ces biomatériaux comme vu précédemment (*cf. §2.2.3.2.1.2.3*). (97,101)
- ✓ Prolifération des cellules souches progénitrices
- ✓ Différenciation en cellules du complexe dentino-pulpaire (*TGF β 1, BMP, bFGF, SC, G-CSF et SDF-1 α entre autres*)
- ✓ Angiogénèse (*VEGF, PDGF, bFGF et SDF-1 α entre autres*)
- ✓ Nervogénèse (*PDGF-BB, NGF et BDNF entre autres*)
- ✓ Dentinogénèse (*TGF β 1 et les protéines de la matrice extracellulaire dentinaire comme les SIBLINGS entre autres*)

2.2.3.2.3.2. Localisation

2.2.3.2.3.2.1. Endogène

Ces molécules bioactives sont naturellement présentes dans l'organisme une partie va être conduite au site en question par chimiotactisme grâce aux médiateurs de l'inflammation.

Cependant, dans le cadre des RET, une optimisation des apports en facteurs de croissance est recherchée.

2.2.3.2.3.2.2. Apport par les biomatériaux

En ce sens, nous avons vu précédemment que leur apport pouvait être fait grâce aux procédures de homing cellulaire en les fixant dans des biomatériaux de support ; via l'utilisation d'exosomes ou non.

L'utilisation d'un biomatériau comme le i-PRF présente aussi l'avantage de posséder une concentration naturelle en facteurs de croissance.

2.2.3.2.3.2.3. La matrice dentinaire

La dernière possibilité exploitable reste d'utiliser la réserve naturelle de molécules bioactives que renferme la dentine. Ces dernières sont retenues dans la matrice extracellulaire minéralisée et peuvent être libérées à l'aide d'agents chélatants utilisés lors de la procédure endodontique.

2.2.3.2.3.2.3.1. Utilisation d'agents chélatants

. EDTA

Le plus connu reste l'EDTA, utilisé couramment dans notre pratique à une concentration d'environ 17%.

Après désinfection à l'hypochlorite de sodium, le chélatant a donc un double rôle :

- Le rinçage de la solution désinfectante afin d'obtenir un environnement aseptique mais non létal pour le développement d'un tissu régénéré.
- L'élimination de la "boue dentinaire" ou couche de frottis et le débridement de la phase minérale de la dentine permettant la libération de nombreux facteurs de croissance et molécules bioactives. (108)

. Autres chélatants

D'autres adjuvants à utiliser lors de la procédure endodontique ont été testés afin de maximiser la libération de ces molécules d'intérêt :

- ✓ L'acide citrique a montré son intérêt par une libération importante de TGF β 1 tout en diminuant lui aussi la micro-dureté de la dentine. (108,109)

- ✓ Les inhibiteurs de l'histone désacétylase (HDAi) ont permis d'extraire un cocktail complexe de facteurs de croissance de la dentine moins efficacement que l'EDTA pour certaines cytokines, comme le TGFβ1, et plus efficacement pour d'autres. Ils n'ont cependant pas permis une élimination satisfaisante de la couche de frottis. (110)
- Ainsi, aucune autre solution chélatante n'a pour l'instant montré sa supériorité à l'EDTA concentré à 17% qui reste un gold standard en endodontie.

2.2.3.2.3.2.3.2. Activation des solutions d'irrigation

Le plus simple d'un point de vue pratique reste sûrement la potentialisation des solutions d'irrigation plutôt que leur multiplicité.

Plusieurs méthodes sont utilisées comme la désinfection activée par système sonore, ultrasonore ou par laser. (111–113)

- A l'heure actuelle, aucune d'entre elle n'a permis d'établir un consensus sur le meilleur protocole d'activation des solutions d'irrigation endodontiques.

2.2.3.2.3.2.3.3. Amélioration des solution d'irrigation par nanobulles

Si l'efficacité de l'hypochlorite de sodium (NaOCl) et de l'EDTA ne peut être remise en cause, l'augmentation de leurs concentrations et de leurs durées d'action peut accentuer la cytotoxicité du NaOCl et affaiblir la dentine par modification de sa micro-dureté pour l'EDTA.

Ces inconvénients pourraient être amoindris par l'utilisation d'agents antimicrobiens améliorés par nanobulles.

L'utilisation de solutions améliorées par nanobulles permet d'éliminer efficacement la couche de frottis et d'augmenter la pénétration de la solution. Elle permet également de conserver l'efficacité initiale des solutions tout en réduisant leur concentration.

D'autres études seront à mener dans un futur proche à ce propos, mais les agents antimicrobiens améliorés par nanobulles pourraient devenir des compléments prometteurs aux RET dans lesquels la

cytotoxicité des solutions employées et la résistance mécanique de la racine sont des éléments prépondérants. (97,114)

Depuis 2018, selon l'American Association for Endodontists, le seul RET officiellement utilisé cliniquement est la revitalisation de la pulpe sur dent permanente immature. (115)

Il pourrait être rejoint dans un futur proche par de nouveaux protocoles cliniques afin de régénérer la pulpe dentaire sur les dents permanentes matures.

La mise en place de ces protocoles va nécessiter davantage de résultats interprétables in-vivo. Cela va passer par l'utilisation de modèles d'étude in-vitro tridimensionnels et ex-vivo de plus en plus réalistes et par une récolte et une interprétation plus fine des données par mesure de biomarqueurs spécifiques de l'inflammation ou par intelligence artificielle par exemple.

Ces résultats seraient alors à même d'être exploitables pour des expérimentations in-vivo puis des traductions en pratique clinique. (99,116,117)

2.3. Le tissu parodontal

Si l'échec ou le succès des thérapeutiques mises en œuvre suite à l'expulsion d'une dent permanente sont grandement dépendantes de la préservation de la vitalité du tissu pulpaire, il ne faut pas oublier que ce dernier est en relation étroite avec d'autres tissus jouant également un rôle majeur dans la survie de la dent et de son environnement.

L'entité fonctionnelle odontologique (EFO) doit être perçue comme un continuum biologique composé d'éléments structurels identifiables mais non indépendants que sont l'os, la gencive, la dent et l'espace pluripotentiel volumétrique desmodontal (EPVD). (11)

Dans cette partie, nous allons définir les rôles et les composants de cet EPVD et analyser les paramètres de la cicatrisation parodontale afin de comprendre les enjeux des différentes cicatrisations possibles.

Nous nous pencherons ensuite sur les stratégies thérapeutiques actuelles en parodontologie dans le cadre d'une expulsion pour conclure par les thérapeutiques d'avenir dans ce domaine afin de favoriser la régénération de l'EPVD.

2.3.1. La cicatrisation parodontale

2.3.1.1. L'Espace Pluripotentiel Volumétrique Desmodontal (EPVD)

L'EPVD, auparavant connu sous le terme réducteur de ligament parodontal, est un espace complexe limité anatomiquement par les fibres transeptales au niveau cervical et par l'affluence du paquet vasculo-nerveux au niveau apical.

Il se compose d'éléments : (11)

- Cellulaires : comme les cellules parodontales différenciées (fibroblastes, cémentoblastes, ostéoblastes), les cellules souches pluripotentes PDLSCs ou les cellules des débris épithéliaux de Malassez.
Le rôle de ces cellules est de renouveler les structures osseuses, cémentaires et fibreuses de cet espace ainsi que de fournir un pool de cellules souches capables de se différencier en de nombreux types cellulaires.
- Vasculaires et nerveux
- Fibreux : Les fibres desmodontales relient les fibres de Sharpey et les fibres extrinsèques du ciment. Les fibres de Sharpey sont minéralisées et liées à la crête osseuse tandis que les fibres extrinsèques du ciment sont composées de trousseaux de collagène et ancrées à la racine dentaire.
Elles sont orientées perpendiculairement à ces surfaces. Ce riche réseau desmodontal est associé à d'autres fibres comme les fibres alvéolo-gingivales, dento-périostées, dento-papillaires ou encore circulaires.

Leur rôle est d'amortir les contraintes appliquées à la dent tel un système suspenseur et cela en fait l'élément rupteur et répartiteur actif dans le continuum biologique que constitue l'EFO.

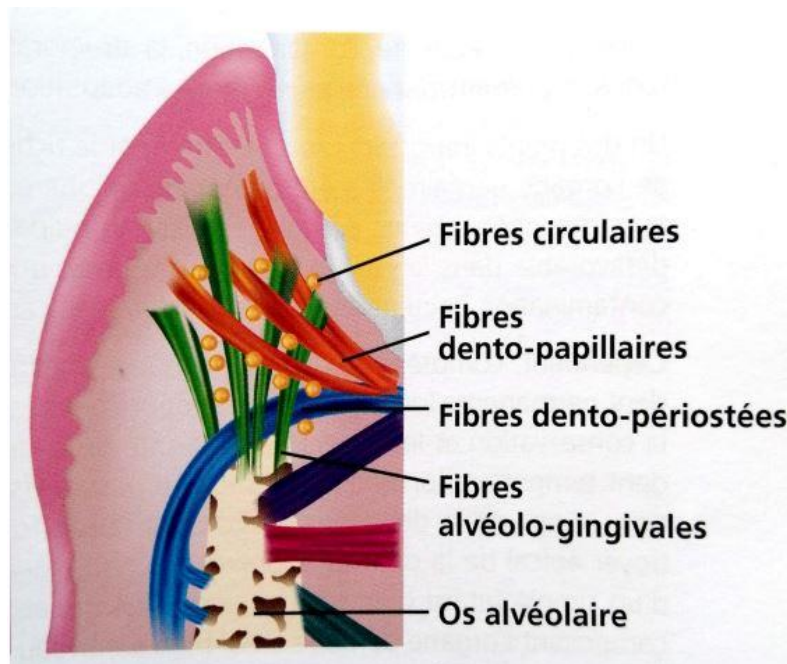


Figure 18 : Complexité du réseau fibreux composant l'EPVD (11)

Un tissu conjonctif lâche regroupe l'ensemble de ces éléments cellulaires, vasculaires, nerveux et fibreux qui cohabitent au sein d'une matrice extra-cellulaire comportant notamment des fibres de collagène et des fibres oxytalanes elles-mêmes composées d'élastine et de microfibrilles. (118)

De par la complexité de sa composition et la multiplicité de ses rôles, on conçoit aisément que l'EPVD diffère d'un simple ligament reliant la dent à l'os alvéolaire.

2.3.1.2. Les particularités de la cicatrisation parodontale

Si la cicatrisation parodontale suit les mêmes phases et les mêmes réactions inflammatoires que la cicatrisation cutanée (cf. § 2.1), elle apparaît globalement plus complexe et diffère de cette dernière en plusieurs points :

- La participation d'une plus grande diversité cellulaire, avec des cellules osseuses et desmodontales en plus des cellules conjonctives et épithéliales déjà impliquées dans la cicatrisation cutanée.
- L'existence de berges différentes par leur nature, leur consistance, leur capacité de migration et leur mobilité.
En effet, si les tissus mous gingivaux apparaissent comme une berge classique selon le premier modèle cicatriciel étudié, la surface radiculaire en diffère beaucoup par ses caractéristiques. Elle se trouve être acellulaire, avasculaire, dure, incapable de migration et mobile à cause des contraintes occlusales, ce qui empêche l'immobilité de la plaie au cours de la cicatrisation.
- La présence d'un environnement bactérien spécifique avec la salive, le fluide gingival présent dans le sulcus et le biofilm s'apposant sur la surface dentaire.
(49)

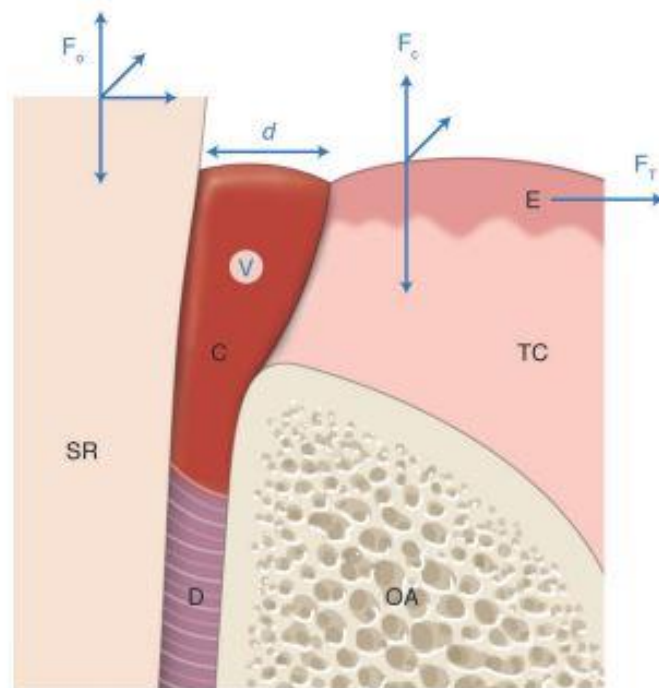


Figure 19 : Approche schématique de la cicatrisation parodontale : (49)

On retrouve des caractéristiques communes au modèle cutané : tissu de recouvrement épithélial (E), tissu conjonctif (TC), distance (d) à parcourir pour assurer la fermeture de la plaie, volume (v) du caillot (c), présence de forces de traction (F_T) et de cisaillement (F_c) exercées sur les tissus mous. Cependant, comparé au modèle cutané, le modèle parodontal met en jeu deux autres compartiments cellulaires : le desmodonte (D) et l'os alvéolaire (OA). De plus, les berges de la plaie ne sont pas de même nature : les tissus mous affrontent une structure minéralisée avasculaire et acellulaire, la surface radiculaire (SR), toujours soumise à des forces occlusales (F_o) interdisant l'immobilisation de la plaie.

2.3.1.3. Les types de cicatrisation parodontale suite à une expulsion (11,49)

L'EPVD agit comme une constante morphométrique et va maintenir invariable le volume de l'espace tissulaire compris entre les deux tissus minéralisés incompressibles que sont l'os alvéolaire et la paroi cémentaire de la dent.

Tout traumatisme modifiant ce volume entraîne une réaction inflammatoire stérile ou compliquée d'une composante infectieuse dont la finalité sera la reconstruction de ce volume.

Au-delà d'un certain seuil, la réponse biologique entraînera une réparation tissulaire par des modifications histologiques et fonctionnelles des tissus impactés au détriment de la régénération tissulaire recherchée ; le tout allant de la cicatrisation de substitution à l'exfoliation dentaire.

La rupture complète de l'attache desmodontale rencontrée dans le cadre d'une expulsion traumatique implique une réponse inflammatoire forte des tissus périphériques à l'organe dentaire suite à la réimplantation. Différents facteurs pronostics comme le temps extra-oral, le milieu de conservation et le protocole de réimplantation vont déterminer le degré d'altération des composantes de l'EPVD et, par conséquent, la nature de la réponse biologique attendue.

Ainsi, trois types de cicatrisation peuvent être décrits suite à la réimplantation d'une dent permanente expulsée : (11)

- Un processus de régénération : avec une reconstruction ad integrum des structures d'un point de vue histologique et fonctionnel.
- Un processus de réparation fonctionnelle : il consiste en la régénération partielle des structures originelles. L'organisation et la structure initiales peuvent être modifiées mais permettent quand même un maintien de la fonction biomécanique de l'EPVD.
- Un processus de cicatrisation non fonctionnelle :
Ce dernier peut se manifester à travers un remplacement partiel ou total des structures altérées par un tissu cicatriciel distinct histologiquement et fonctionnellement de l'EPVD.
Sinon, il peut aller jusqu'à la destruction totale de ces structures sans qu'elles soient remplacées ; menant alors, sur le long terme, à l'exfoliation dentaire.

L'enjeu de la conduite à tenir immédiate et de la thérapeutique mise en œuvre va donc être d'optimiser les paramètres de régénération tissulaire et de diminuer les risques de complications.

2.3.1.3.1. La régénération tissulaire (11)

Comme vu précédemment, l'expulsion est le traumatisme alvéolo-dentaire le plus extrême pour les tissus de l'EFO et plus particulièrement pour l'EPVD.

En effet, le détachement complet de la dent hors de son alvéole implique :

- La rupture du système vasculaire artério-veineux.
- La rupture de toutes les fibres desmodontales, sans pour autant rompre l'ancrage de ces fibres au niveau cémentaire et osseux.
- Une altération des cellules juxta-osseuses et cémentaires de diverses façons :
 - Lors de l'exposition : par élongation dans les zones de traction et par écrasement dans les zones de compression
 - Lors du stockage extra-oral : par exposition à un milieu extérieur contaminé et dépourvu d'apport vasculaire menaçant leur survie.

Tout l'enjeu de la réimplantation sera alors de régénérer ces composantes fibreuses, vasculaires et cellulaires d'un point de vue de l'organisation histologique mais également de retrouver les fonctions biomécaniques initiales de ce système et sa constante morphométrique.

Comme pour la cicatrisation cutanée vue précédemment (*cf. § 2.1*), la cicatrisation du parodonte suite à la réimplantation va suivre un ensemble de 4 phases pour pouvoir régénérer ses structures :

- Une phase vasculaire :

Elle aboutira à la formation du caillot fibrino-plaquettaire. Les thrombocytes vont libérer un ensemble de facteurs de croissance pouvant dissoudre ce caillot afin de reperméabiliser les vaisseaux et initier l'arrivée des cellules de l'inflammation.

- Une phases détersivo-inflammatoire :

La réimplantation d'une dent expulsée engendre une forte réponse inflammatoire couplée d'une composante infectieuse étant donné le contact de la racine avec un environnement extérieur contaminé. Les cellules phagocytaires recrutées lors de cette phase vont ainsi pouvoir éliminer le caillot, les micro-organismes étrangers, les cellules nécrosées suite au traumatisme et tous les autres éléments matriciels dégradés.

Seule une réaction inflammatoire périphérique à cette sidération tissulaire par résorption de la paroi cémentaire et alvéolaire peut conduire à l'élimination de ces tissus nécrotiques et à une reformation volumétrique locale de l'EPVD.

- Une phase de prolifération cellulaire :

La reconstruction tissulaire va passer par la mise en place d'une néovascularisation permettant la mobilisation de pools de cellules souches, de cellules progénitrices ou de cellules précurseuses dites multipotentes à l'origine de la reconstruction tissulaire osseuse, cémentaire et conjonctive. La libération d'un cocktail de facteurs de croissance va permettre la chimiotaxie des cellules souches, leur prolifération, leur différenciation puis la synthèse matricielle. (cf. § 2.2.3)

- Une phase de maturation et de remaniement tissulaire, ce qui permet :

- Une adaptation aux contraintes mécaniques pour rétablir une mobilité dentaire physiologique et la constante morphométrique de l'EPVD
- La reconstitution de l'interdépendance fonctionnelle des structures qui composent l'EPVD
- Le rétablissement volumétrique de l'EPVD
- La mise en place d'un système de rétrocontrôle, établi pour maintenir constant et fonctionnel l'espace desmodontal dans le temps.
Les connaissances actuelles ne nous permettent pas de décrire précisément les acteurs et les mécanismes exacts de ce système. Cependant nous savons que ce contrôle est effectué par des cellules spécifiques intégrées aux structures composant l'EPVD ; à savoir le réseau vasculaire, le réseau nerveux et les cellules épithéliales de Malassez (autrement appelées débris épithéliaux de Malassez). (119,120)

L'échec de la mise en place d'une ou plusieurs de ces structures aboutira à des complications de cicatrisation qui seront abordées dans les deux prochaines sous-parties.

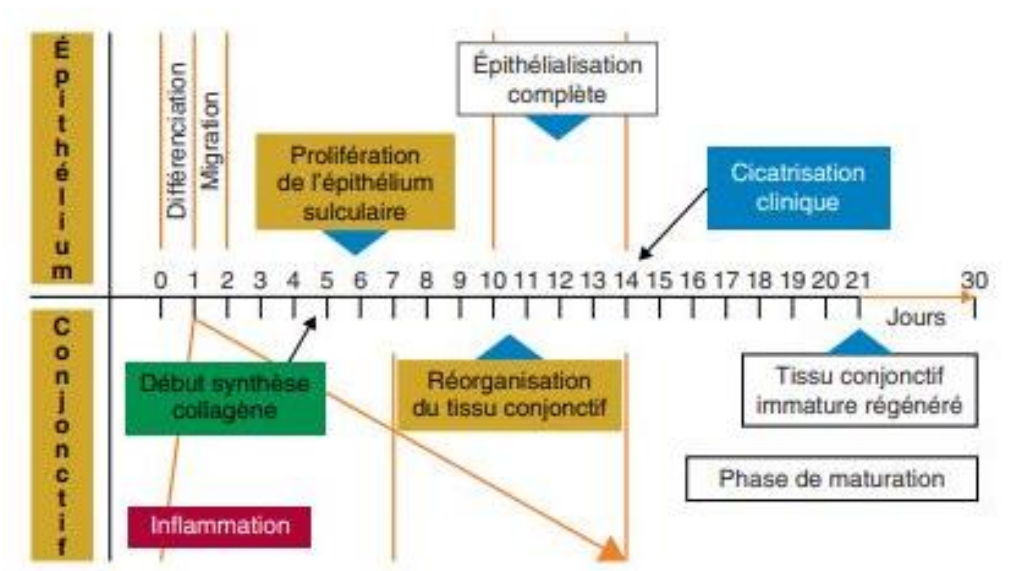


Figure 20 : Modèle parodontal. Séquence type de la cicatrisation par première intention (49)

2.3.1.3.2. La réparation fonctionnelle (11)

Le terme de réparation fonctionnelle peut être employé pour désigner toute cicatrisation où les tissus reformés ne restituent pas ad integrum la structure histologique initiale du tissu d'origine, avec de possibles altérations des fonctions tissulaires sans que cela ne soit problématique d'un point de vue clinique.

La non régénération d'un tissu traumatisé est souvent liée à l'importance du traumatisme et à l'étendue de l'atteinte tissulaire. La réaction inflammatoire induite ne diffère pas d'un processus régénératif, cependant certains mécanismes se retrouvent altérés dans diverses situations cliniques, conduisant ainsi à une cicatrisation par réparation.

Les deux phénomènes avancés pour justifier cette réparation tissulaire sont :

- Une déficience locale des cellules de contrôle responsables du remaniement tissulaire de l'EPVD lui permettant de retrouver et de conserver ses propriétés structurales et biomécaniques.
- Un déficit local du potentiel cellulaire qui peut se traduire par des insuffisances au niveau de n'importe quel maillon de la chaîne de régénération tissulaire ; que ce soit la chimiotaxie des pools cellulaires, la prolifération des cellules progénitrices, leur différenciation ou plusieurs de ces étapes.

Il est intéressant de noter que ces anomalies sont rencontrées localement sur certaines parties de l'interface cicatricielle entre la racine et l'os alvéolaire, et

qu'elles ne sont en aucun cas généralisées sur l'ensemble de la surface. C'est pour cette raison que l'atteinte histologique est qualifiée de partielle et que les micro-perturbations locales des fonctions biomécaniques de l'EPVD ne sont pas perceptibles d'un point de vue clinique.

2.3.1.3.2.1. La déficience locale des cellules de contrôle (11)

Le phénomène régénératif des tissus lésés constitue une reproduction du phénomène initial de développement de l'EFO. Il implique une mémoire génétique à titre de contrôle tissulaire grâce à des cellules spécifiques encore méconnues mais sûrement présentes en nombre dans les débris épithéliaux de Malassez, voire dans les réseaux vasculaires et nerveux. Ce sont ces cellules qui vont donner les instructions locales, par des molécules de signalisation et des facteurs de transcription, aux pools cellulaires à recruter.

Rappels embryologiques (121) :

- La Gaine Epithéliale de Hertwig (GEH, ou *HERS* en anglais) est une structure composée de cellules permettant d'induire le recrutement et la différenciation des cellules souches du follicule dentaire (DFSCs) en cellules différenciées.
- Au contact de HERS, ces DFSCs vont ainsi se diviser :
 - En cellules dentaires, comme les odontoblastes, qui donneront le complexe dentino-pulpaire radulaire
 - En cellules non dentaires, comme les cémentoblastes, fibroblastes et ostéoblastes, qui donneront l'EPVD, le ciment et l'os alvéolaire.
- La GEH va ensuite se fragmenter et la plupart de ses cellules vont disparaître par apoptose. Mais certaines d'entre-elles vont persister dans l'EPVD jusqu'à l'âge adulte sous forme de cellules mésenchymateuses ou sous forme d'amas cellulaires appelés débris épithéliaux de Malassez (*ERM* en anglais).

Ce réseau vestigial forme à l'âge adulte un pool de cellules réactives qui sera mobilisé lors des phénomènes inflammatoires par une modification de leurs activités biochimiques et ultrastructurales. (122)

Elles auraient un rôle important à jouer au sein de l'EPVD :

- Par maintien volumétrique de l'EPVD grâce à leur action de cellules contrôle de l'homéostasie parodontale. (120,123)

- Par régénération des structures de l'EPVD suite à un traumatisme grâce à leur statut de cellules souches multipotentes. (124)

Par exemple, elles peuvent se différencier en cémentoblastes sous l'effet du TGF β et produire du ciment (125), ou bien réguler le système RANK/RANKL/OPG qui contrôle les phénomènes de différenciation ostéoclastique à l'origine de la résorption de l'interface osseuse alvéolaire. (120)

De plus, ces ERM joueraient un rôle dans le phénomène d'ankylose dentaire :

- On sait que la nécrose pulpaire et donc l'absence d'innervation entraîne un arrêt de l'éruption dentaire et l'ankylose.

- On s'est aussi rendu compte qu'il y avait une diminution du nombre de cellules épithéliales de Malassez suite à un traitement endodontique, donc suite à une dénervation.

➔ Cela suggère donc une association indirecte entre ces cellules, l'innervation sensitive et l'ankylose alvéolo-dentaire. (123)

Tous ces éléments sont des pistes pour expliquer que lors d'une expulsion dentaire, certaines zones radiculaires soumises aux contraintes peuvent être la source d'une destruction locale des cellules épithéliales de Malassez ou de leur nécrose.

Cela aurait pour conséquence l'absence du maintien local du volume de l'EPVD ou de sa régénération et donc le contact direct entre l'os et la dent pouvant se traduire par des résorptions radiculaires locales de remplacement.

Néanmoins, même si ces modifications structurales histologiques sont notables, elles ne se manifestent pas d'un point de vue clinique. (11)

2.3.1.3.2.2. Le déficit local du potentiel cellulaire (11)

L'élaboration d'un tissu déterminé est liée à la prolifération de cellules différenciées à partir de cellules souches, de cellules progénitrices ou de cellules précurseuses multipotentes ayant reçu localement des signaux de différenciation.

Les différents pools de cellules souches dentaires vus précédemment sont alors la cible de cette chimiotaxie afin de subvenir aux besoins de reconstruction des trois tissus constitutifs de l'EPVD.

La déficience du potentiel cellulaire peut donc provenir de l'atteinte de n'importe quel maillon de la voie cellulaire suite à des dommages traumatiques.

2.3.1.3.3. La cicatrisation non fonctionnelle

La cicatrisation non fonctionnelle s'apparente à un processus de cicatrisation précocement avorté où le tissu réparé n'assume plus sa fonction initiale.

Dans le cadre d'une expulsion dentaire, elle est la conséquence d'une réaction inflammatoire chronique, compliquée ou non d'une composante infectieuse due à une contamination bactérienne extra-orale.

L'absence de résolution de ce phénomène inflammatoire s'explique par une perte du potentiel cellulaire réparateur par mort cellulaire.

Ce cas de figure peut se traduire sous différentes formes cliniques dont les conséquences peuvent aller d'une non fonctionnalité de l'EPVD à la perte de l'organe dentaire. (11)

2.3.1.3.3.1. Le processus cicatriciel avorté (11)

Lors d'une expulsion traumatique, la destruction cellulaire occasionnée n'est normalement que partielle et la contamination bactérienne par le milieu extérieur n'est pas systématique. L'application des recommandations actuelles de l'IADT peut nous permettre d'obtenir une cicatrisation par régénération ou réparation fonctionnelle.

Cependant si les recommandations ne sont pas respectées, c'est-à-dire que la dent est manipulée par la racine, qu'elle est transportée dans un milieu de conservation inapproprié et qu'elle est réimplantée dans un délai excédant 1 heure après l'expulsion et/ou selon un protocole inadéquat, alors on peut s'attendre à une réaction inflammatoire non résolue et chronique par une réparation tissulaire incomplète et non fonctionnelle. (1)

Cela peut s'expliquer par la mort des cellules constitutives de l'EPVD, des cellules souches et des cellules contrôle entraînant la perte des mécanismes de régulation cellulaire, de potentiel cellulaire ou de homing cellulaire.

Différents types de complications parodontales pourront alors être observés.

2.3.1.3.3.2. Les complications parodontales

Chaque sous partie de l'EPVD regroupe des pools de cellules progénitrices spécifiques :

- La partie proche du tissu osseux contient des pools cellulaires à compétence ostéogénique.
- La partie proche du ciment contient des pools cellulaires à compétence cémentogénique ainsi que les cellules épithéliales de Malassez.
- La partie centrale au sein des fibres desmodontales et proche des vaisseaux sanguins contient des pools cellulaires à compétence fibroblastique ainsi que des cellules progénitrices pluripotentielles.

Cette asymétrie de répartition fait que toute perte cellulaire ou dysfonctionnement des mécanismes de régulation aura des conséquences cliniques différentes en fonction de la ou des partie(s) de l'EPVD touchée(s).
(126)

2.3.1.3.3.2.1. L'ankylose (11,127,128)

La régulation de la composante osseuse se fait par l'intermédiaire du système RANK/RANKL/OPG. Tout déséquilibre de ce système entraîne inexorablement une perturbation du remaniement osseux, à balance positive ou négative, ce qui peut être causé par un phénomène traumatique et inflammatoire chronique.

Si ce dysfonctionnement est limité dans le temps et n'intéresse pas la totalité du volume de l'EPVD, alors un processus d'ankylose relativement circonscrit s'installera dans ces zones en substituant le tissu mésenchymateux au profit d'un tissu osseux minéralisé, c'est ce qu'on appelle une résorption de surface.

Ce phénomène n'est pas toujours irréversible car il se produit lors d'une altération modérée du système de contrôle ostéogénique, donc lors de la survie partielle des cellules de la surface radiculaire.

On observe alors parfois la recolonisation de l'EPVD par des cellules de contrôle qui établiront un nouvel équilibre biologique permettant la levée de cette ankylose.

2.3.1.3.3.2.2. La résorption externe de remplacement (11)

En présence d'une perte de la vitalité généralisée à l'ensemble des cellules en surface de la dent extrudée, la chronicité de l'inflammation périphérique entraînera une ankylose totale de la dent suivie d'un phénomène de résorption radiculaire, le plus souvent une résorption externe de remplacement. (129)

En effet, la dent sera réimplantée dans un site où seules les cellules à potentiel ostéogénique au contact des parois alvéolaires auront survécu ainsi que les cellules souches du caillot sanguin. Ces dernières n'auront pas les informations de différenciation et de régulation des lignées cémentaire et fibroblastique, totalement éradiquées de la surface radiculaire, et l'absence de compétition tissulaire entraînera la résorption progressive de l'EPVD et de la racine au profit du tissu osseux.

Ce phénomène de substitution tissulaire métaplasique conduit à l'infraclusion progressive de la dent et peut mener à sa perte sur le long terme. Pour cause, son volume radiculaire ne fera que décroître à l'instar de son pronostic.

2.3.1.3.3.2.3. La résorption externe inflammatoire

Ce phénomène intéresse surtout les dents permanentes immatures suite à une contamination bactérienne du ciment et de l'endodonte. Cela entraîne une nécrose pulpaire et la transmission des toxines bactériennes au niveau péri-radicaire. Cette inflammation périphérique cause rapidement la résorption de la lamina dura et de l'os alvéolaire.

Cette résorption peut être réversible grâce à l'initiation de la thérapeutique endodontique avec une interséance à l'hydroxyde de calcium. (130,131)

2.3.1.3.3.2.4. La fibrose avec exfoliation dentaire (11)

Le dernier cas de cicatrisation non fonctionnelle se rapporte à une inflammation chronique, suite à la réimplantation, compliquée d'une contamination bactérienne.

La présence de bactéries au niveau de l'EPVD entraîne l'accumulation et la persistance des macrophages dans cette zone. Cela aboutit à une réaction immuno-inflammatoire pathologique bloquant la cicatrisation.

Dans ce cas de figure, la libération excessive de cytokines pro-inflammatoires conduit à une résorption osseuse périphérique au profit d'un tissu fibreux et à l'accumulation d'un tissu de granulation au sein de l'EPVD.

Cette fibrose conduit à la mobilité de la dent dans son alvéole et potentiellement à son exfoliation.

2.3.2. Les options thérapeutiques actuelles en parodontologie

Contrairement à l'endodontie où les conduites à tenir sont diverses en fonction des situations cliniques et évolutives avec l'arrivée de nouveaux matériaux sur le marché et donc de nouveaux protocoles, l'approche parodontale de la réimplantation d'une dent expulsée reste assez sommaire.

Selon les dernières lignes directrices de l'IADT, datant de 2020, la prise en charge immédiate dépend : (36)

- Du point de vue endodontique : du stade de maturité de la racine
- Du point de vue parodontal : de la vitalité des cellules du ligament parodontal (cellules PDL)

Nous allons ainsi étudier les différents facteurs qui influencent la vitalité des cellules PDL, la conduite à tenir en urgence en fonction des situations ainsi que les protocoles associés.

Ces recommandations ont pour but de maximiser nos chances de régénération de l'EPVD et si ce n'est pas le cas d'au moins préserver la dent sur l'arcade le plus longtemps possible.

2.3.2.1. Facteurs pronostiques de la vitalité des cellules PDL

Préserver la vitalité des cellules PDL est l'élément indispensable pour favoriser la régénération de l'EPVD. Elle dépend de deux facteurs majeurs : (36)

- Le temps extra-oral
- Le milieu de stockage

Il va donc falloir jouer sur ces deux paramètres pour préserver au mieux les cellules desmodontales.

2.3.2.2. Le temps extra-oral critique

La littérature tend à dire que la quasi-totalité des cellules PDL ne sont plus viables passé 30 minutes de séchage extra-oral. (132,133)

2.3.2.3. Les milieux de conservation

Une multitude de milieux de conservation ont été étudiés ces dernières années avec des résultats assez divers en fonction des travaux.

Le tableau suivant classe les principaux milieux de conservations étudiés à ce jour en fonction de deux critères de décision qui sont, selon leur ordre d'importance, l'efficacité sur la préservation de la vitalité des cellules PDL et leur accessibilité/disponibilité.

Tableau 1 : Principaux milieux de conservation pour une dent expulsée classés en fonction de leur efficacité sur la préservation de la vitalité des cellules PDL puis de leur accessibilité/disponibilité (document personnel)

Efficacité sur la préservation de la vitalité des cellules PDL	Accessibilité / disponibilité	Milieu de stockage	Principales caractéristiques	Sources
Excellent	++	---	---	---
Excellent	+	Lait entier pasteurisé (d'origine bovine)	Faible teneur bactérienne, pH isotonique et physiologique, osmolalité, facteurs de croissance (EGF), nutriments	(134–138)
Excellent	-	Propolis à 10% ou 20% (<i>substance naturelle produite par les abeilles</i>)	Anti-inflammatoire, antibactérien, antioxydant, effets de régénération cellulaire	(134–141)
Excellent	-	Thé vert, thé noir	Anti-inflammatoire,	(137,142)

			antibactérien, antioxydant	
Excellent	-- <i>(uniquement disponible en milieu hospitalier)</i>	ViaSpan® <i>(produit médical développé à des fins de stockage d'organes)</i>	pH physiologique, osmolalité, favorable à la croissance cellulaire et tissulaire	(134,135,137,138)
Excellent	-- <i>(uniquement disponible en milieu hospitalier)</i>	Euro-Collins® <i>(produit médical développé à des fins de stockage d'organes)</i>	pH physiologique, osmolalité, nutriments et capacité hypothermique	(137,143)
Excellent	-- <i>(uniquement disponible en milieu hospitalier)</i>	Milieu Essentiel Minimum (MEM) de Eagle (EMEM) ou de Dulbecco (DMEM) <i>(milieu de culture cellulaire et tissulaire)</i>	Nutriments, propriétés antimicrobiennes (contient des pénicillines et streptomycine) et facteurs de croissance	(134,135,137,138)
Excellent	-- <i>(uniquement disponible en laboratoire)</i>	Solution saline équilibrée de Hanks (HBSS) <i>(milieu de culture cellulaire et tissulaire)</i>	pH physiologique, osmolalité, nutriments	(134–138)
Excellent	-- <i>(uniquement disponible sur commande, très peu de lieux équipés)</i>	Save a tooth, Dentosafe, SOS Dentobox <i>(solutions spécifiques au stockage des dents expulsées)</i>	pH physiologique, osmolalité, nutriments	(134,137,138)
Excellent	-- <i>(disponible en milieu hospitalier ou laboratoire)</i>	PMSC-CM (solution de stockage à base de cellules souches mésenchymateuses dérivées du placenta)	Inhibition de l'apoptose des cellules PDL, favorise la prolifération des PDLSCs	(144)

Bon	+	Blanc d'œuf	Faible contamination bactérienne, nutriments et protéines	(134,137,138)
Bon	+	Eau de coco	Stérile, antimicrobien, nutriments	(134–139)
Bon	+	Ricetral <i>(solution de réhydratation orale)</i>	Stérile, nutriments	(134,136,137,145)
Bon	+	Gel d'aloë vera	Antibactérien, anti-inflammatoire, antioxydant, nutriments	(134,135,139)
Bon	-	Eau de riz	Stérile, nutriments	(134,146)
Bon	-	Mûrier rouge, grenade <i>(Jus de fruits naturels)</i>	Contiennent des flavonoïdes, alcaloïdes et polysaccharides. Antioxydants, anti-inflammatoires, antibactériens	(137–139,147)
Pauvre	+	Solution saline (sérum physiologique)	pH physiologique, osmolalité, pas de nutriments	(134,137,138)
Pauvre	+	Gatorade® <i>(boisson énergétique pour le sport)</i>	pH acide et hypertonique (électrolytes), nutriments	(135,137,148)
Pauvre	+	Solution pour lentilles de contact	Antimicrobien, conservateurs	(137,148)
Très médiocre	++	Eau du robinet	Contamination microbienne, pH	(134,135,137,138)

			hypotonique non physiologique, osmolalité non physiologique	
Très médiocre	++	Salive	Contamination microbienne, pH hypotonique et non physiologique, osmolalité non physiologique	(134,138)
Très médiocre	++	Air libre	Dessèchement des tissus dentaires et des cellules PDL	(136,137)

Bon nombre d'autres milieux de stockage ont été étudiés, certains semblent prometteurs et d'autres moins. Le manque d'études cliniques à leur sujet et de documentation scientifique nous ont amené à ne pas les intégrer au tableau :

- On peut par exemple citer les jus de citron et de fruit de la passion ou encore la delphinidine, une anthocyanidine présente dans les bleuets, dont les propriétés antioxydantes et anti-inflammatoires sembleraient se rapprocher du thé ou de la grenade d'après Deepthi (142) et Nam (149).

- Bijlani a étudié l'extrait de pulpe de pomme glacée comme milieu de stockage, d'autres études seraient à mener pour confirmer ses propriétés de conservation. (150)

- Al Hijazi a vanté les qualités du colostrum humain, premier lait maternel sécrété, comme milieu de conservation. Sa composition est très intéressante, elle associe les propriétés du lait avec plus de facteurs de croissance. Cependant sa faible disponibilité n'en fait pas une piste intéressante pour un milieu d'appoint. (151)

✓ D'après l'ensemble des facteurs étudiés, le milieu de stockage idéal regrouperait les qualités suivantes :

- Maintien de la viabilité des PDL
- Grande disponibilité et accessibilité
- Induction de régénération tissulaire
- Apport de nutriments et de facteurs de croissance
- Antioxydant
- Antimicrobien
- Anti-inflammatoire
- Stérile
- Biocompatible
- pH isotonique
- Osmolalité (pression du fluide) physiologique
- Faible coût

Cependant, comme le montre la première ligne du tableau, aucun milieu de conservation connu à ce jour ne remplit toutes ces conditions.

Si le ViaSpan[®] et la solution saline équilibrée de Hanks (HBSS) semblent avoir objectivement les meilleures propriétés de préservation de la vitalité des cellules PDL, surtout sur un laps de temps assez long de l'ordre de 24h (135), leur faible accessibilité n'en font pas des solutions concrètes pour un stockage d'appoint.

➔ Le **lait entier pasteurisé** présente des propriétés et une efficacité similaires au ViaSpan[®] ou à la HBSS sur un laps de temps assez court de l'ordre de 2h (135). Son efficacité décroît ensuite légèrement tout en restant très satisfaisante, ce qui en fait le meilleur compromis entre maintien de la vitalité des cellules PDL et accès facile et rapide après l'accident. (36,136,137)

A défaut l'IADT préconise, par ordre de préférence, le sérum physiologique ou la salive plutôt que le séchage de la dent à l'air libre. (36)

L'accès immédiat à une de ces solutions compense en partie leur faible efficacité et permet de réduire le temps extra-oral avant réimplantation.

2.3.2.4. Les différentes situations cliniques (36)

L'IADT classe la viabilité des cellules PDL en 3 catégories en fonction des différentes situations cliniques auxquelles nous pouvons faire face:

- Viabilité très probable : dent réimplantée sur le site de l'accident ou dans un délai très court (< 15 minutes).
- Viabilité possible mais compromise : Temps de séchage extra-oral < 60 minutes et transport dans un milieu de conservation approprié.
- Non viabilité : temps de séchage extra-oral > 60 minutes, que la dent ait été stockée dans un milieu de conservation approprié ou non par la suite.

2.3.2.5. Le bon réflexe en urgence : la réimplantation (11,36)

Peu importe la situation clinique dans laquelle nous nous trouvons, la bonne conduite à tenir est toujours de réimplanter la dent si cela est possible.

Même si la nécrose de l'EPVD est inévitable dans de nombreux cas de figure et qu'une résorption de remplacement va se mettre en place a posteriori, il sera toujours temps plus tard d'extraire la dent ou de procéder à une technique alternative comme la décoronation ou l'autotransplantation.

Le maintien d'une dent sur l'arcade condamnée au long terme permet, entre autre, de conserver temporairement les fonctions esthétique, psychologique et physiologiques comme la mastication et l'élocution. Cela permet également de maintenir l'espace nécessaire sur l'arcade ainsi que le tissu osseux alvéolaire périphérique et les tissus mous associés en vue d'une future réhabilitation.

2.3.2.6. Protocoles de réimplantation (36)

Ces protocoles permettent de favoriser au mieux la régénération ou la réparation de l'EPVD lorsque cela est possible et d'éviter une infection sur le site traumatisé. Il concerne uniquement l'aspect parodontal de la réimplantation.

- *Si la dent a été réimplantée sur le site :*
 - 1) Nettoyer le site lésé avec une solution saline, du sérum physiologique, ou une solution antiseptique comme la Chlorhexidine à 0,12%.
 - 2) Vérifier cliniquement et radiographiquement le bon positionnement de la dent.
 - 3) Si la dent est mal positionnée, on peut envisager de la replacer sous anesthésie locale (de préférence sans vasoconstricteurs) jusqu'à 48h après l'accident.

4) Stabiliser la dent pendant 2 semaines avec une contention flexible et passive comme un fil orthodontique en nickel-titane ou en fer inoxydable de diamètre maximal 0,016' ou 0,4mm (152), ou une ligne de pêche en nylon (de 0,13 à 0,25mm).

➤ La ligne de pêche en nylon n'est pas recommandée chez les enfants avec seulement quelques dents permanentes en bouche pour des raisons de stabilité de la dent traumatisée et pour éviter de perdre l'attelle (153).

L'utilisation d'une contention permet de garder la dent dans sa position de réimplantation, et le fait qu'elle ne soit pas trop rigide permet une stimulation mécanique suffisante et non délétère de la zone cicatricielle afin de favoriser la régénération tissulaire. (152)

Le fil de contention doit être fixé à l'aide de résine composite sur les faces vestibulaires de manière à ne pas gêner l'occlusion et à distance de la gencive pour permettre une hygiène satisfaisante de la zone.

• *Si la dent n'a pas été réimplantée sur le site :*

1) Vérifier l'intégrité de la dent expulsée, retirer les débris de surface s'il y en a en la remuant dans la solution de stockage une fois tenue par la couronne, ou avec de brefs jets de solution saline.

2) Laisser la dent dans un support de stockage approprié le temps de réaliser l'anamnèse

3) Anesthésie locale sans vasoconstricteurs

4) Irriguer l'alvéole avec une solution saline stérile afin d'éliminer le caillot sanguin et les éventuels débris

5) Réimplanter la dent doucement à l'aide d'une légère pression digitale

6) Vérifier cliniquement et radiographiquement la position correcte de la dent

7) Stabiliser la dent pendant 2 semaines avec une contention flexible et passive comme un fil orthodontique de diamètre maximal 0,4mm, ou une ligne de pêche en nylon (0,13 à 0,25mm ; non recommandée chez les enfants avec seulement quelques dents permanentes en bouche).

2.3.2.7. Les antibiotiques

La prescription d'une antibiothérapie à visée prophylactique suite à une réimplantation dentaire est un sujet assez controversé.

Les récents travaux sur le sujet, dont 2 revues systématiques de la littérature datant de 2021 et 2022, concluent sur le fait qu'il n'y a pas de preuves de haute qualité soutenant la prescription d'antibiotiques systémiques suite à une réimplantation dentaire. De ce fait, la réalisation d'essais cliniques randomisés devrait être motivée afin de pouvoir trancher de manière objective sur le sujet. (154–157)

Néanmoins, les lignes directrices de l'IADT, bien qu'antérieures à ces récents travaux, continuent de recommander leur utilisation pour éviter toute composante infectieuse suite à la réaction inflammatoire. (36)

Cela peut se justifier par plusieurs faits :

- La probable contamination de la racine par la cavité buccale, le milieu de stockage ou encore l'environnement extérieur
 - D'autres blessures associées à l'accident
 - L'état de santé général du patient
- ✓ Le recours à l'**amoxicilline**, de la famille des pénicillines, est indiqué en première intention selon les posologies habituelles liées à l'âge. (158)

En cas d'allergie, on s'orientera vers des molécules alternatives comme les tétracyclines (comme la doxycycline) qui ont fait leurs preuves mais qui ne sont pas indiquées avant l'âge de 12 ans à cause du risque de coloration dentaire. (159)

Dans ce cas de figure, notre choix se portera davantage sur la clarithromycine ou la clindamycine.

Les recommandations actuelles sont assez succinctes concernant l'aspect parodontal de la réimplantation. L'utilisation de médicaments topiques, de traitements de surface ou de techniques d'ingénierie tissulaire sont actuellement à l'étude mais aucune preuve scientifique avérée sur l'homme ne nous permet, à l'heure actuelle, d'envisager d'autres protocoles cliniques concernant la préservation des cellules PDL lors de la réimplantation. Ces perspectives de recherche seront abordées dans la suivante partie.

2.3.3. Les options thérapeutiques d'avenir en parodontologie

L'ensemble des recherches menées depuis des décennies a conduit à l'amélioration des protocoles de réimplantation et à la découverte de nouveaux axes de recherches en ce sens. Les notions de traitement régénératif et de thérapeutique personnalisée au patient sont plus que jamais actuelles et la compréhension progressive des phénomènes moléculaires et cellulaires qui régissent la cicatrisation parodontale nous permettent d'envisager ces traitements sous un autre angle.

Dans le domaine de la réimplantation dentaire, les options thérapeutiques d'avenir en parodontologie s'orientent surtout vers les traitements régénératifs en raison de la part importante de dents expulsées avec un temps extra-oral supérieur à 60 minutes et dont les cellules PDL sont nécrosées dans leur totalité.

Néanmoins, d'autres recherches actuelles s'orientent aussi vers des approches non cellulaires comme les médicaments topiques et les traitements de surface radiculaire avant réimplantation, ou encore certaines méthodes de stimulation mécanique du site cicatriciel.

Ces traitements régénératifs suivent les principes d'ingénierie tissulaire qui reposent sur la présence de 3 éléments indissociables à savoir les cellules souches, les biomatériaux et les facteurs de croissance.

Les principes et composants de l'ingénierie tissulaire ayant déjà été développés précédemment (*cf.* § 2.2.3.2), nous nous contenterons de recenser et classer les connaissances actuelles dans ce domaine sous forme de tableaux.

2.3.3.1. Ingénierie tissulaire

2.3.3.1.1. Les cellules

Tableau 2 : Types cellulaires prometteurs pour la régénération parodontale (document personnel)

Type cellulaire	Origine	Rôles, recrutement, différenciation et perspectives thérapeutiques	Références
HERS (<i>Hertwig's epithelial root sheath</i> ou cellules de la gaine épithéliale de Hertwig)	Dentaire (GEH, dent immature)	<ul style="list-style-type: none"> • cf. § 2.3.1.3.2.1 • Approche prometteuse de transplantation cellulaire conjuguée de cellules HERS et de DFSCs préalablement cultivées in vitro. Les HERS induisent par leurs facteurs de croissance la différenciation des DFSCs en cellules PDL. 	(121,124,160)
ERM (<i>epithelial cell rests of Malassez</i> ou débris épithéliaux de Malassez)	Dentaire (EPVD dent mature)	<ul style="list-style-type: none"> • cf. § 2.3.1.3.2.1 • Rôle de cellule contrôle de la constante volumétrique de l'EPVD (grâce notamment à la production d'amélogénine) • Rôle de cellule souche : <ul style="list-style-type: none"> - Différenciation en ostéoblaste = production d'os et ankylose - Différenciation sous l'action de TGFβ en fibroblaste = production de microfibrilles ancrées uniquement dans le ciment ce qui protège la racine du contact osseux • Rôle de chimiotactisme et de délivrance de facteurs de croissance pour l'attraction, la différenciation et la prolifération d'autres types de cellules souches (comme les DPSCs en association avec HUVECs ou encore les BMSCs) 	(119–125,161,162)
DFPCs ou DFSCs (<i>dental follicle progenitor cells</i> ou cellules progénitrices du follicule dentaire)	Dentaire (follicule dentaire, germe dentaire)	<ul style="list-style-type: none"> • cf. § 2.2.3.2.1.1 • Approche prometteuse de transplantation cellulaire conjuguée de cellules HERS et de DFSCs préalablement cultivées in vitro. Elles se différencient en cellules PDL (fibroblastes, cémentoblastes, ostéoblastes) sous l'action de différents facteurs de croissance libérés par HERS. 	(88,160)
PDLSCs (<i>periodontal ligament stem cells</i> ou cellules souches du	Dentaire (EPVD, dent mature et immature)	<ul style="list-style-type: none"> • cf. § 2.2.3.2.1.1 • Meilleure source pour régénération parodontale en transplantation cellulaire seule 	(88,93,94,163,164)

ligament parodontal)		qu'elle soit autologue, allogénique ou issue de culture cellulaire. <ul style="list-style-type: none"> • Application clinique compliquée 	
GSCs (gingival stem cells ou cellules souches gingivales)	Dentaire (gencive, dent mature et immature)	<ul style="list-style-type: none"> • cf. § 2.2.3.2.1.1 • Moins bonne source de régénération parodontale que les PDLSCs en transplantation cellulaire 	(88,163)
BMSCs (Bone Marrow stem cells ou cellules souches de la moelle osseuse)	Non dentaire (Présentes chez l'adulte dans des niches spécifiques de la moelle osseuse ou circulantes dans le sang)	<ul style="list-style-type: none"> • Mésoenchymateuses et multipotentes • Source sollicitable in vivo par homing cellulaire pour la réparation tissulaire • Différenciation plausible en cellules PDL en présence d'autres cellules comme ERM et sous l'effet de facteurs de croissance spécifiques comme BMP7 et SDF1 	(164,165,165–167)
PMSCs (placenta-derived mesenchymal stem cells ou cellules souches dérivées du placenta)	Non dentaire (Présentes à l'état embryonnaire)	<ul style="list-style-type: none"> • cf. § 2.4.1.2 • Mésoenchymateuses et multipotentes • Culture cellulaire in vitro possible pour élaborer un milieu de culture à base de PMSC. • Utilisation de ces cellules souches et des facteurs de croissance qu'elles libèrent comme TGFβ, VEGF, PDGF et FGFb au contact d'autres cellules (ici les PDLSCs encore vivantes de la surface radulaire) pour augmenter leur survie, induire leur prolifération et leur différenciation 	(144,168)
HUVECs (human umbilical vein endothelial cells ou cellules endothéliales de la veine ombilicale humaine) et UC-MSc (cellules souches mésoenchymateuses du cordon ombilical humain)	Non dentaire (Présentes à l'état embryonnaire)	<ul style="list-style-type: none"> • HUVECs : Cellules endothéliales primaires reprogrammables en cellules souches pluripotentes • UC-MSc : Mésoenchymateuses et multipotentes • Utilisation avec les ERM au contact d'autres cellules souches mésoenchymateuses, ici des DPSCs pour induire leur différenciation en cellules PDL • Rôle indirect grâce à ses facteurs de croissance et son chimiotactisme 	(162,169,170)

FDPLs (fibroblastes du ligament parodontal)	Dentaire (cellules PDL différenciées)	<ul style="list-style-type: none"> • Transplantation d'exosomes dérivés des FDPLs issus de cultures cellulaires qui sécrètent OPG pour réduire le nombre d'ostéoclastes donc indirectement limiter l'ankylose et la résorption radiculaire 	(166,171–173)
---	--	---	---------------

2.3.3.1.2. Biomatériaux

Tableau 3 : Biomatériaux prometteurs dans la régénération parodontale (document personnel)

Type de biomatériau	Origine	Propriétés	Efficacité	Références
Emdogain	Naturelle (dérivé de la matrice extracellulaire amélaire)	Bon échafaudage inducteur pour les cellules souches	Non prouvée par manque de preuves pour la réimplantation dentaire (efficacité prouvée dans la régénération de défauts osseux liés à la maladie parodontale)	(118,174)
TDM	Naturelle (matrice extracellulaire dentinaire traitée)	Bon échafaudage inducteur pour les cellules souches	Non prouvée par manque de preuves pour la réimplantation dentaire (efficacité prouvée dans la régénération de défauts osseux liés à la maladie parodontale)	(164)
dEMC	Naturelle (matrice extracellulaire décellularisée)	Bon échafaudage inducteur pour les cellules souches	Non prouvée par manque de preuves pour la réimplantation dentaire (efficacité prouvée dans la régénération de défauts osseux liés à la maladie parodontale)	(175)

<p>PRF</p>	<p>Naturelle (concentré plaquettaire : plasma riche en fibrine)</p>	<ul style="list-style-type: none"> • Bon échafaudage inducteur pour les cellules souches • Source de facteurs de croissance prometteurs pour la régénération parodontale : PDGF-BB, TGFβ 	<p>Non prouvée par manque de preuves pour la réimplantation dentaire (efficacité prouvée dans la régénération de défauts osseux liés à la maladie parodontale)</p>	<p>(164,166,176-179)</p>
<p>Fibrilline</p>	<p>Naturelle (protéine dérivée de la matrice extracellulaire parodontale)</p>	<ul style="list-style-type: none"> • Protéine constitutive des microfibrilles qui forment avec l'élastine les fibres oxytalanes présentes dans la MEC parodontale. • Les fibres oxytalanes ont la particularité de s'ancrer dans le ciment mais pas dans l'os alvéolaire. Elles sont produites par les fibroblastes différenciés par l'action du TGFβ depuis les cellules souches épithéliales comme HERS et ERM. • Ainsi en plus d'être un support pour les cellules souches, la fibrilline pourrait avoir un rôle protecteur vis-à-vis des cellules PDL protégeant la surface radiculaire de la formation osseuse ; donc de l'ankylose et de la résorption. 	<ul style="list-style-type: none"> • Prometteuse in vivo en étude animale • Manque encore de données scientifiques pour une éventuelle application clinique 	<p>(118)</p>

2.3.3.1.3. Facteurs de croissance et mécanismes moléculaires

Tableau 4 : Facteurs de croissance et mécanismes moléculaires impliqués dans la régénération parodontale (document personnel)

Mécanisme moléculaire / Facteur de croissance	Rôle dans le phénomène de cicatrisation *	Mécanisme d'action	Références
TGFβ1 (facteur de croissance transformant)	+	<p><u>Actions</u> : développement du tissu conjonctif, anti-ostéogénique.</p> <ul style="list-style-type: none"> • Favorise la transformation épithélio-mésenchymateuse des cellules de la GEH • Favorise la différenciation des cellules épithéliales ou de cellules souches comme les BMSCs en fibroblastes et cémentoblastes 	(118,173,180)
FGF2 ou FGFb (facteur de croissance des fibroblastes)	+	<p>Induction de la différenciation des cellules de la GEH ou d'autres cellules souches (comme les BMSCs) en fibroblastes</p> <p>Stimulation de l'expression de différents types de collagène et inhibition de la phosphatase alcaline</p>	(167,173,180)
PDGF-BB (facteur de croissance dérivé des plaquettes)	+	Réduction de l'ankylose et de la résorption radiculaire par suppression de la voie de signalisation Wnt	(166,172,173)
SDF-1 (facteur dérivé des cellules stromales)	+	<ul style="list-style-type: none"> • Induction de la différenciation des cellules de la GEH ou d'autres cellules souches, d'origine dentaire ou non, en fibroblastes. • Stimulation de l'expression de différents types de collagène et inhibition de la phosphatase alcaline • Induction de la migration de cellules souches par homing cellulaire 	(164–167)

BMP7 (protéine de la morphogénèse de l'os)	+	<ul style="list-style-type: none"> • Induction de la migration de cellules souches par homing cellulaire • Développement de l'espace desmodontal 	(164–166)
OPG (ostéoprotégérine)	+	Sécrétée par les ostéoblastes, elle se lie à RANK Ligand l'empêchant de se lier aux récepteurs RANK des précurseurs ostéoclastiques	(166,172,173)
Voie de signalisation Wnt	-	Favorise le système RANK/RANK L/OPG	(166,172)
Système RANK/RANK L	-	RANK Ligand se lie aux récepteurs RANK des ostéocytes quiescents qui fusionnent pour donner des ostéoclastes. Stimule l'ostéoclastogénèse donc indirectement l'ankylose et la résorption de remplacement.	(166,172,173)
NFκB (facteur nucléaire)	-	Méiateur de l'inflammation pathologique L'inhibition spécifique de la sous-unité NF-κB p65 peut supprimer l'ostéoclastogénèse	(166,173,181,182)

* (+) : Action positive sur la cicatrisation parodontale

(-) : Action négative sur la cicatrisation parodontale

2.3.3.2. Médicaments topiques

Tableau 5 : Impact des médicaments topiques sur la régénération parodontale (document personnel)

Médicament topique	Caractéristiques	Efficacité vis-à-vis de la cicatrisation	Références
Tétracyclines	Antibiotique	Non prouvée, manque de preuves de haute qualité	(156,183)
Doxycycline	Antibiotique	Non prouvée, manque de preuves de haute qualité	(184,185)
Dexaméthasone	Corticoïde (anti-inflammatoire stéroïdien)	Non prouvée	(183,186)

Fluorure de sodium	Reminéralisation de la racine, hypothèse d'effet protecteur vis-à-vis de la résorption	Faible efficacité, manque de preuves	(183)
Alendronate / Zolédronate (Bisphosphonates)	Anti-résorbants osseux : effet inhibiteur de l'ostéoclastogénèse	Prometteur sur modèle animal	Najeeb, Ideno (166,187)
Denosumab (Anti-RANK L)	Anti-résorbant osseux : anticorps monoclonal dirigé contre RANK Ligand. Bloque l'activation des ostéoclastes par RANK.	Prometteur sur modèle animal mais manque d'études	(166,188)
Deféroxamine	Agent hypoxie-mimétique : lie le fer libre pour agir comme antioxydant, anti-inflammatoire, stimuler la néoangiogénèse donc l'ostéogénèse et réduire l'ostéoclastogénèse.	Très prometteur en application topique ou pour potentialiser l'effet des biomatériaux	(189,190)

2.3.3.3. Traitements de la surface radiculaire

Tableau 6 : Impact des traitements de surface radiculaire sur la régénération parodontale (document personnel)

Traitement de surface pour la racine	Caractéristiques	Efficacité vis-à-vis de la cicatrisation	Références
Laser	Prévention de la résorption radiculaire, favoriser la régénération parodontale	Prometteur mais manque d'études au long terme sur animaux et humains	(191)

2.3.3.4. Stimulation mécanique

Tableau 7 : Impact de la stimulation mécanique sur la régénération parodontale (document personnel)

Stimulation mécanique	Caractéristiques	Efficacité vis-à-vis de la cicatrisation	Références
Vibrations mécaniques	Diminution de l'expression des marqueurs ostéogéniques des PDLSCs	Efficacité prouvée de la stimulation mécanique par vibrations à 150tr/min, sans perturber la viabilité cellulaire	(166,192)
Attelle active par forces orthodontiques légères et contrôlées	Augmentation de la prolifération des cellules PDL et de leur activité (diminution des fibres de collagène et les marqueurs de l'inflammation) comparé aux attelles passives semi-rigides	Efficacité prouvée mais peu d'études cliniques	(193,194)

Ainsi, si la transplantation de cellules souches du ligament parodontal (PDLs) sur la racine de la dent à réimplanter donne de bons résultats (163,166), sa mise en œuvre dans la pratique courante au cabinet semble logiquement compliquée aujourd'hui.

Une piste crédible serait l'utilisation, par le biais du homing, de cellules souches déjà présentes in vivo dans le corps du patient traumatisé ; qu'elles soient localisées proches ou au contact de l'organe dentaire expulsé, à d'autres localisations du corps ou encore circulantes dans les vaisseaux sanguins.

Avant que ce type de protocole puisse être utilisé, il faudra d'abord mieux comprendre l'ensemble des mécanismes moléculaires qui régissent la régénération parodontale ; de la chimiotaxie des cellules souches jusqu'à leur prolifération et leur différenciation.

Cette tâche est longue et complexe, mais nécessaire afin d'exploiter ces connaissances dans le domaine des :

- Thérapies cellulaires : avec l'association de différents types de cellules souches par exemple, l'utilisation de biomatériaux chargés en facteurs de croissance permettant un développement prédictif des tissus cibles.
- Thérapies génique : par modification de certains gènes codant pour les protéines responsables des interactions recherchées.
- Thérapies utilisant des médicaments copiant les biomolécules d'intérêt.

Une utilisation conjuguée avec certains médicaments topiques et l'utilisation d'une force occlusale mesurable et appropriée est aussi envisageable pour maximiser la reproductibilité des résultats.

Comme vu dans la partie endodontique, toutes ces découvertes ne pourront être traduites sous forme de protocoles cliniques applicables qu'après expérimentation sur des modèles tridimensionnels in vivo et ex vivo plus représentatifs de la réalité, afin de pouvoir ensuite valider ces théories sur les grands animaux puis l'homme.

Nous allons maintenant nous intéresser à la partie pratique, à savoir comment améliorer concrètement le pronostic de la dent sur l'arcade.

3. Amélioration du pronostic de la dent sur l'arcade

L'amélioration du pronostic au long terme de la dent dépend de nombreuses variables. Certaines restent totalement indépendantes de notre volonté et sont du ressort de la situation clinique. En revanche, d'autres vont dépendre de la qualité de la prise en charge immédiate et des suites opératoires. Ce sont ces facteurs qui constituent notre marge de manœuvre dans l'amélioration et l'optimisation du pronostic de la dent expulsée.

3.1. Facteurs pronostiques immuables

Les facteurs pronostiques immuables sont ceux qui dépendent de la situation clinique. Sont incluses les circonstances de l'accident mais aussi toutes les caractéristiques de la victime.

3.1.1. Patient-dépendants

L'âge du patient ainsi que le degré de maturité de la dent expulsée auront une grande influence sur le devenir de la dent et sur la prise en charge. Ces deux facteurs sont étroitement liés.

3.1.1.1. L'âge

L'âge de la victime a un lien direct avec la probabilité de revitalisation pulpaire spontanée et de régénération de l'EPVD.

- ➔ Plus l'âge augmente et moins la revitalisation de la pulpe dentaire est possible. On estime qu'après 10 ans, âge de la fermeture apicale de l'incisive centrale, les chances de revitalisation spontanée sont quasi nulles. (53)
- ➔ D'après la littérature, on apprend que la guérison parodontale est moins fréquente après 16 ans. (195)

3.1.1.2. La maturité radiculaire (cf § 2.2.1.1.2.1)

Le stade de maturité radiculaire est un critère déterminant dans la prise en charge, il est souvent corrélé à l'âge.

- ➔ Le stade d'édification radiculaire détermine la taille de l'interface pulpo-parodontale.

La longueur du tissu pulpaire à revasculariser est inversement proportionnelle à la longueur radiculaire et on estime à 1mm le diamètre apical critique en-dessous duquel les chances de revitalisation spontanée chutent drastiquement. Ainsi, cela va conditionner en grande partie les chances de revitalisation pulpaire spontanée. (53,54)

→ Cela influence également la cicatrisation parodontale qui est significativement moins bonne pour les dents matures. (195)

Ainsi, même si les deux paramètres biologiques que sont la vitalité pulpaire et la préservation de l'EPVD sont favorables dans un premier temps aux dents immatures réimplantées, ces dernières rencontrent significativement plus de complications que les dents matures. (196)

3.1.2. Dépendants du traumatisme : circonstances de l'accident et lésions associées

Les autres facteurs pronostiques immuables pour la dent expulsée dépendent directement de la nature du traumatisme et des circonstances de l'accident. Un traumatisme impliquant au moins une expulsion dentaire est généralement de nature sévère et il est fréquent d'avoir d'autres lésions associées ainsi que des signes de gravité.

▪ Sévérité des lésions associées

Premièrement, la sévérité du traumatisme implique que d'autres lésions plus graves sont souvent prises en charge en priorité et à juste titre, comme un traumatisme crânien ou encore une lésion de la colonne vertébrale. Cela induit forcément une perte de chance pour les dents expulsées ou traumatisées. (197)

▪ Heure du traumatisme

Parfois, les TAD interviennent à des horaires où les cabinets dentaires sont fermés, la prise en charge ne peut se faire que dans le cadre des urgences générales où le strict minimum sera fait d'un point de vue dentaire dans l'attente de la gestion des suites opératoires par un chirurgien-dentiste. (198)

▪ Sous-estimation du traumatisme

La gravité des TAD et la nécessité d'une prise en charge rapide peut aussi parfois être sous-estimée par la victime ou les proches, cela nous concerne quand même moins dans le cadre d'une expulsion dentaire. (198)

- **Isolement géographique ou technique**

La survenue d'un TAD dans un endroit isolé, seul ou sans moyen de communication peut aussi retarder de manière significative la prise en charge.

- **Perte de l'organe dentaire**

Enfin, dans la confusion d'un tel traumatisme, il peut aussi arriver que l'organe dentaire expulsé ne soit pas retrouvé ou pas récupéré ce qui explique l'absence de réimplantation.

3.2. Facteurs pronostiques réformables

Les facteurs pronostiques réformables sont ceux qui peuvent être améliorés peu importe les caractéristiques de la dent expulsée et les circonstances de l'accident. Ils correspondent à la qualité de la prise en charge immédiate sur le lieu de l'accident, à la thérapeutique d'urgence mise en œuvre au cabinet dentaire ainsi qu'à la gestion des suites opératoires.

3.2.1. La prise en charge immédiate

Les facteurs pronostiques réformables issus de la prise en charge immédiate auront surtout un impact sur la survie des cellules PDL donc sur la cicatrisation parodontale qui dépend en majeure partie de la gestion extra-orale de la dent, en particulier du TEO et du milieu de stockage. (cf § 2.3.2.1)

Si la rupture du paquet vasculo-nerveux entraîne la nécrose systématique du tissu pulpaire, sa revitalisation naturelle dépend surtout des caractéristiques intrinsèques de la dent, en particulier de l'immaturation de la racine. Mais elle est aussi conditionnée par un deuxième facteur, quant à lui réformable, qui est l'absence de contamination bactérienne. (cf § 2.2.1.1.2.1)

3.2.1.1. Temps extra-oral

Le temps extra-oral est une variable déterminante dans le pronostic de la dent expulsée, en particulier pour la préservation des cellules PDL. (cf § 2.3.2.2)

L'IADT classe la viabilité des cellules PDL en 3 catégories en fonction du TEO de séchage, c'est-à-dire hors d'un milieu de stockage approprié, qui peut maintenir en partie leur viabilité en cas de réimplantation retardée : (36)

- Viabilité très probable : dent réimplantée sur le site de l'accident ou dans un délai très court (< 15 minutes)
- Viabilité possible mais compromise :
15min > Temps de séchage extra-oral < 60 minutes
- Non viabilité : temps de séchage extra-oral > 60 minutes

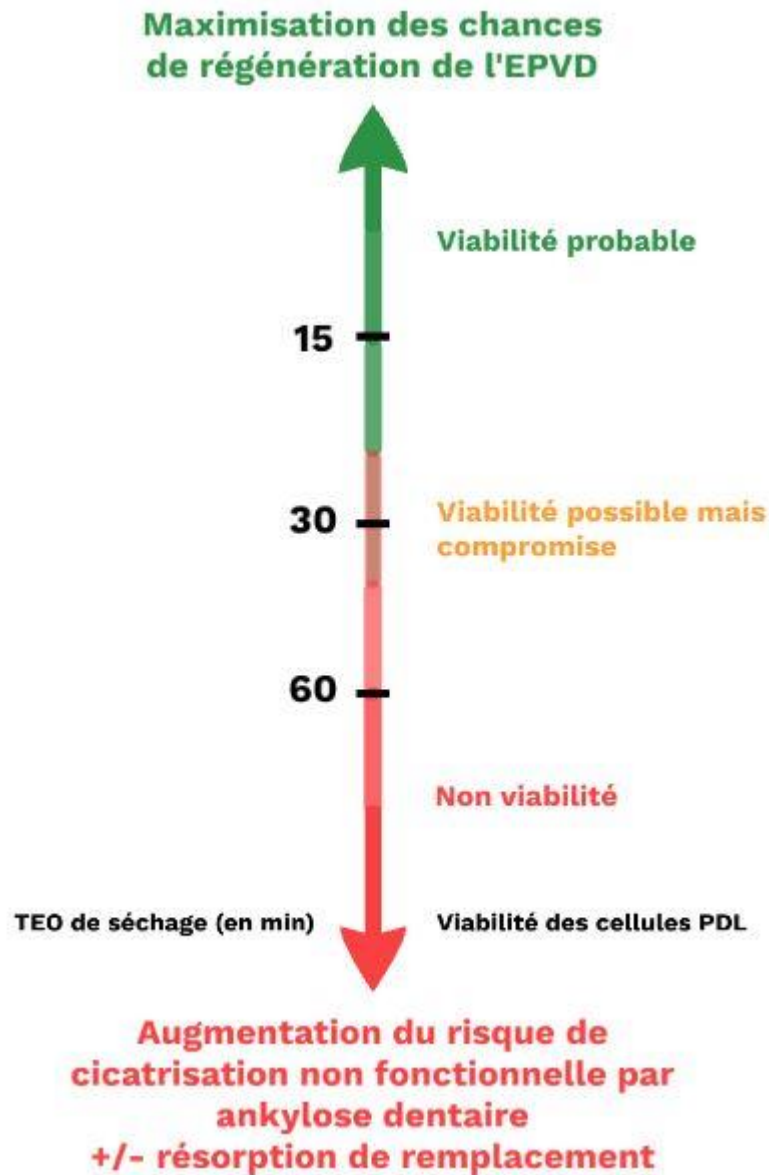


Figure 21 : Schéma de l'influence du TEO de séchage sur la viabilité des cellules PDL et sur la cicatrisation de l'EPVD (document personnel)

3.2.1.2. Milieux de conservation

Le milieu de conservation est la deuxième variable prépondérante dans le maintien de la vitalité des cellules PDL avec le TEO.

D'après l'analyse de la littérature effectuée sur les milieux de conservation (cf. § 2.3.2.3), deux critères majoritaires ont été retenus pour juger de leur pertinence :

- 1) Capacité de préservation de la vitalité des cellules PDL.
→ Afin de maximiser les chances d'une régénération de l'EPVD malgré une réimplantation différée.
- 2) Disponibilité et facilité d'accès en tout lieu.
→ Même si bon nombre de milieux de stockage présentent des propriétés très intéressantes, leur disponibilité dans les minutes qui suivent l'accident est un frein majoritaire à leur recommandation.
Il est plus réaliste de proposer des solutions pratiques dans le cadre de recommandations générales afin qu'elles puissent être respectées.

Ainsi, le meilleur compromis dans cette situation d'urgence selon les recommandations de l'IADT (36) serait l'entreposage de la dent expulsée dans du lait le temps du transport jusqu'à une structure de soins.

L'analyse de la littérature effectuée (cf § 2.3.2.3), pourrait nous permettre d'émettre des recommandations simples de quelques milieux de conservation relativement accessibles en fonction de leurs propriétés vis-à-vis de la préservation de la vitalité des cellules PDL.

Par ordre de préférences, nous pourrions recommander :

- 1) **Le lait (entier pasteurisé) : excellent**
- 2) Le blanc d'œuf : bon
- 3) Le sérum physiologique : mauvais
- 4) L'eau du robinet, la salive : médiocre

Quelques points d'approvisionnement stratégiques à chercher en cas d'accident :

- Un commerce
- Une pharmacie
- Un bar-restaurant
- Une habitation

Si aucun milieu de stockage satisfaisant ne peut être obtenu dans les minutes qui suivent l'accident, ne pas perdre de temps et préférer l'entreposage de la dent dans

la salive de la victime ou l'eau du robinet afin d'éviter le dessèchement des cellules desmodontales.

Contactez le SAMU ou rejoignez au plus vite une structure de soins si l'état physique de la victime ne le contre-indique pas : le SAMU peut vous donner l'autorisation de déplacer la victime ou non si elle est victime d'un traumatisme crânien ou d'une lésion vertébrale par exemple. (11,36)

3.2.1.3. La contamination bactérienne

Après un contact direct avec le sol, la surface radiculaire de la dent expulsée peut être considérée comme contaminée par divers micro-organismes pathogènes.

La première règle à respecter afin de ne pas contaminer davantage cette surface fragile est de toujours manipuler l'organe dentaire par sa couronne en évitant au maximum le contact avec la racine.

L'IADT recommande de nettoyer la surface radiculaire souillée par de brefs jets de solution saline (ou sérum physiologique) ou à défaut d'eau avant de réimplanter la dent sur place si cela est possible ou de l'entreposer dans un milieu de stockage (36). A défaut, cela sera réalisé à l'hôpital ou au cabinet dentaire par le praticien prenant en charge la victime.

Cela permet d'éliminer le plus de micro-organismes pathogènes possible tout en préservant au mieux l'intégrité des cellules desmodontales. (11,36)

Le principal risque suite à la réimplantation d'une dent contaminée par des bactéries est la cicatrisation non fonctionnelle par fibrose, et l'exfoliation dentaire au long terme. (cf § 2.3.1.3.3.2.3)

3.2.1.4. Le facteur humain

Un autre facteur à prendre en compte, souvent négligé à tort, est le facteur humain. En effet, un accident engendrant une expulsion dentaire n'est pas anodin, surtout pour quelqu'un qui n'est pas du corps médical. Ainsi la réaction première des personnes présentes n'est pas prévisible sous l'effet du stress ou du choc.

Les connaissances de la population générale et des personnes proches des populations à risque comme les professeurs des écoles, coaches sportifs, infirmiers scolaires restent faibles sur la gestion des traumatismes dentaires et la mise en place de formation ou l'accès à divers contenus pédagogiques sur le sujet pourraient permettre de mieux les appréhender. (cf § 1.3.1.1)

Outre la prévention en amont, le chirurgien-dentiste ou les urgentistes du SAMU doivent permettre de calmer la situation par téléphone et de prodiguer des conseils afin d'encourager l'accompagnant à réaliser la réimplantation sur le lieu de l'accident. (11,36)

3.2.1.5. Les étapes clés

Ainsi, les étapes d'une prise en charge immédiate optimale selon les recommandations de l'IADT et l'analyse de la littérature seraient :

- 1) S'assurer que le patient est conscient, qu'il respire et qu'il n'y a pas de signe de gravité autre que de traumatisme dentaire (type atteinte du rachis ou traumatisme crânien). S'il y a un doute, alors appeler le SAMU.
- 2) Récupérer la dent en la tenant par la couronne (partie blanche) sans toucher la racine et vérifier qu'il s'agit d'une dent permanente (la réimplantation d'une dent temporaire est contre-indiquée)
- 3) - Encourager l'accompagnant à réimplanter la dent sur place en lui donnant des conseils : rincer brièvement la dent sous l'eau ou par de brefs jets de solution saline pour enlever les souillures puis la réimplanter en la tenant par la couronne sans exercer de pression excessive et faire mordre sur un mouchoir, de la gaze, une serviette pour la maintenir en place.

- Si la réimplantation sur le lieu de l'accident n'est pas possible (accompagnant incapable de le faire ou victime inconsciente), charger une tierce personne si cela est possible de trouver un milieu de stockage pour y entreposer la dent (dans l'ordre lait > blanc d'œuf > sérum physiologique > salive ou eau) aux alentours (habitation, commerce, pharmacie, bar-restaurant).
- 4) Se rendre le plus vite possible dans la structure de soin la plus proche avec un chirurgien-dentiste.

3.2.2. La thérapeutique d'urgence au cabinet dentaire

L'arbre décisionnel suivant retrace les différentes thérapeutiques à mener lors de la consultation d'urgence au cabinet dentaire en cas d'expulsion traumatique. Il suit les recommandations actuelles de l'IADT ainsi que les données actuelles de la science. (36)

3.2.2.1. Arbre décisionnel et points clés

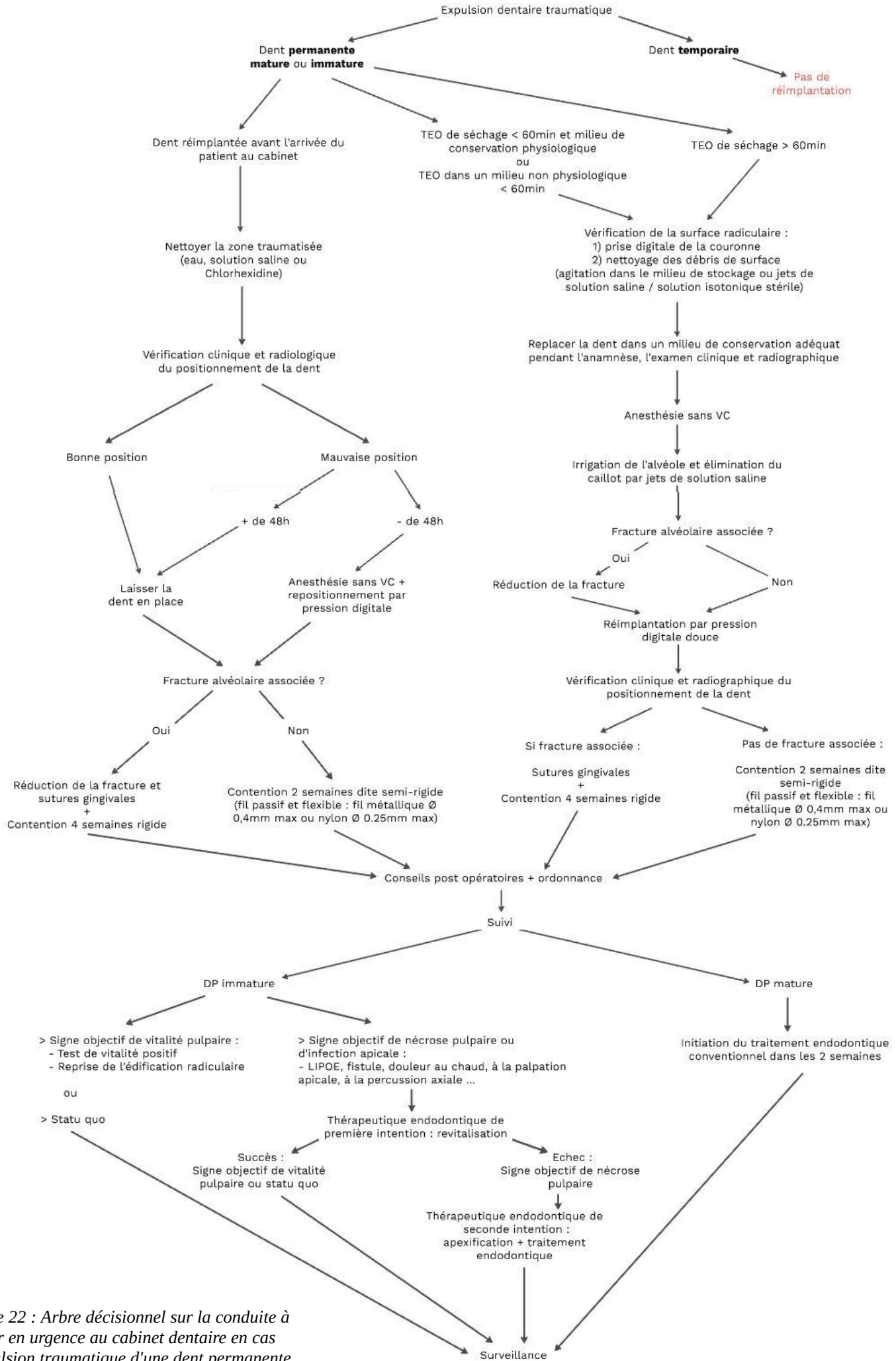


Figure 22 : Arbre décisionnel sur la conduite à tenir en urgence au cabinet dentaire en cas d'expulsion traumatique d'une dent permanente (document personnel)

- **Dent temporaire vs dent permanente (36)**

Notre raisonnement doit être binaire lorsque l'on doit prendre en charge une expulsion dentaire :

- Dent temporaire : pas de réimplantation
- Dent permanente : réimplantation

- **Dent permanente mature vs immature (11,36,65)**

En effet, entre DP mature et immature la thérapeutique d'urgence est identique, à savoir la réimplantation, mais c'est la conduite à tenir lors des visites de suivi ultérieures qui diffère :

- DP mature : traitement endodontique à initier dans tous les cas dans les 2 semaines suivant le traumatisme car la nécrose pulpaire est inévitable.
- DP immature : thérapeutique endodontique à initier, revitalisation en première intention puis apexification en cas d'échec, si et seulement si on a un signe objectif de nécrose pulpaire ou d'infection apicale.
La vitalité pulpaire est admise jusqu'à preuve du contraire.
Le suivi doit donc être d'autant plus rigoureux et fréquent.

- **Influence des autres facteurs (11,36)**

Enfin, il est intéressant de noter que le TEO et le milieu de conservation n'influent pas sur le protocole de réimplantation. Cependant, ils divisent l'arbre décisionnel en 3 situations cliniques distinctes qui vont conditionner le type de cicatrisation le plus probable pour l'EPVD.

Cela détermine donc la conduite à tenir par la suite car la cicatrisation de l'EPVD est garante du pronostic de la dent sur l'arcade. (*cf § 3.2.1*)

Peu importe la situation clinique dans laquelle nous nous trouvons, la bonne conduite à tenir est toujours de réimplanter la dent si cela est possible.

Même si la nécrose de l'EPVD est inévitable dans de nombreux cas de figure et qu'une résorption de remplacement va se mettre en place a posteriori, il sera toujours temps plus tard d'extraire la dent ou de procéder à une technique alternative comme la décoronation ou l'autotransplantation.

Le maintien d'une dent sur l'arcade condamnée au long terme permet entre autre de conserver temporairement les fonctions esthétique, psychologique et physiologiques comme la mastication et l'élocution. Cela permet également de maintenir l'espace

nécessaire sur l'arcade ainsi que le tissu osseux alvéolaire périphérique et les tissus mous associés en vue d'une future réhabilitation.

3.2.2.2. A ne pas oublier le jour de la consultation d'urgence

3.2.2.2.1. La vaccination antitétanique

Bien que le vaccin antitétanique et ses rappels soient obligatoires dans le calendrier de vaccination français, ces derniers doivent être vérifiés auprès du patient, par consultation éventuelle de son carnet de santé.

En cas de doute ou de non validité de ces vaccinations, le patient doit être orienté vers son médecin traitant dans les 48h. (199,200)

3.2.2.2.2. Le Certificat Médical Initial (11,201)

La rédaction du certificat médical initial (CMI) conclut la consultation d'urgence.

C'est une pièce médico-légale indispensable à l'établissement de l'état initial de la victime au moment de l'accident. Par comparaison, il servira de base d'évaluation aux autres certificats médicaux ultérieurs qui peuvent être réalisés comme par exemple les certificats de suivi thérapeutique, de guérison, de constatation (d'un état d'amélioration, de stabilisation ou d'aggravation) ou de consolidation. Ces certificats rendent compte des préjudices éventuels et de leur réparation par voie amiable ou judiciaire.

Le CMI engage la responsabilité du praticien sur le plan civil, pénal et ordinal. Il doit être remis en mains propres à l'intéressé ou à ses ayants droit qui auront la charge de la conservation de ce document et de le transmettre eux-mêmes à qui ils le souhaitent. En premier lieu, à savoir dans les cinq jours qui suivent l'accident, il doit être communiqué à leur assurance responsabilité civile pour que les potentiels préjudices puissent être couverts.

Il faut toujours conserver un double du certificat et des pièces transmises au patient. Il ne doit jamais inclure de devis ou d'estimation de frais, qui pourront faire l'objet d'une estimation à part.

Il faut y joindre autant que possible des informations complémentaires : clichés photographiques, radiographiques, schémas, etc.

Il peut éventuellement être complété d'une deuxième pièce qui suivra l'intéressé durant toute la gestion des suites thérapeutiques.

- Les renseignements indispensables qu'il doit contenir sont :
 - L'identification du praticien
 - L'identification du patient et de ses ayants droit s'il s'agit d'un mineur ou d'un majeur protégé sous tutelle ou curatelle.
 - La date, l'heure et le lieu de l'accident. Relater de manière brève les faits en précisant la mention "selon les dires du patient".
 - Exprimer objectivement et avec le plus de précision possible les constatations faites ainsi que les moyens employés : examen clinique exo-buccal, endo-buccal, radiographique, complémentaire, etc.
 - Décrire les traitements prodigués lors de la consultation d'urgence.
 - Emettre des réserves quant au devenir de la ou des dent(s) traumatisée(s), des dents adjacentes, antagonistes, ou des dents successives si les dents traumatisées sont des dents temporaires.
 - Il peut éventuellement déboucher sur une interruption temporaire de travail (ITT), préciser alors de combien de jours.
 - Porter la mention "certificat établi à la demande de ... et remis en mains propres pour faire valoir ce que de droit".
 - La signature manuscrite du praticien ayant examiné le patient, complétée par le cachet d'authentification, la date et le lieu de rédaction du certificat.

3.2.2.2.3. La prescription

Le geste thérapeutique mené lors de la consultation d'urgence s'accompagne d'une prescription médicamenteuse.

Les données actuelles de la science recommandent les prescriptions suivantes :

- Antibiothérapie systémique : (cf. §2.3.2.7)
 - ❖ En première intention :
 - *Adulte* : Amoxicilline, 7 jours, 2 à 3g / jour en fonction du poids (en 2 à 3 prises).
 - *Enfant* : Amoxicilline, 50 à 100mg/kg/jour en 2 prises pendant 7 jours, sans dépasser la posologie adulte.
 - ❖ En cas d'allergie aux pénicillines :
 - *Adulte + de 60kg* : Doxycycline (famille des tétracyclines), 200mg/jour en 1 prise pendant 7 jours.

- *Adulte - de 60kg et adolescent de 12 à 18 ans* : 200mg le 1^{er} jour en 1 prise puis 100mg/j les 6 jours suivants.
 - *Enfant - de 12 ans* : Contre-indication des tétracyclines à cause du risque de coloration dentaire. S'orienter vers d'autres molécules comme la clindamycine ou la clarithromycine par exemple.
- Antalgiques : (11)
- ❖ *Adulte et enfant + de 50kg* : Paracétamol 1000mg, 4 prises par jour maximum, en systématique pendant 48h à poursuivre en cas de douleurs.
 - ❖ *Enfant jusqu'à 50kg* : Paracétamol, 60mg/kg/jour répartis en 4 prises, à prendre en cas de douleurs.
- Antiseptiques :
- Bains de bouche à base de Chlorhexidine 0,12%, 2 fois / jour pendant 2 semaines (soit jusqu'à la dépose de la contention). (11,36)
- Brosse à dents chirurgicale (7/100^e mm) :
- Brossage délicat de la zone traumatisée après chaque repas pendant 2 semaines. (11,36)

3.2.2.2.4. Les conseils post-opératoires (36)

La prescription médicamenteuse s'accompagne de conseils donnés au patient. Le format écrit sous forme de fiche conseils permet une meilleure observance des recommandations.

- Les points importants à retenir sont :
- Contre-indication des sports de contact.
 - Alimentation molle pendant 2 semaines, selon la tolérance du patient.
 - Respect des prescriptions médicamenteuses et d'une bonne hygiène orale.
 - Respect des visites de contrôle selon le calendrier établi.

3.2.3. La prise en charge au long cours

3.2.3.1. Calendrier de suivi (7,36,53,195,196,202)

Suite à la thérapeutique d'urgence, un calendrier de suivi strict doit être mené à bien pour intercepter le plus tôt possible d'éventuelles complications d'ordre pulpaire ou parodontal au niveau de la dent réimplantée.

La surveillance doit être d'autant plus accrue pour les dents immatures à cause du risque majoré de résorption inflammatoire.

En effet, pour les dents matures le traitement endodontique sera initié dans les 2 semaines suivant la réimplantation et les contrôles ultérieurs auront pour but de vérifier sa conformité ainsi que l'absence de complications parodontales.

Pour les dents immatures, les complications d'ordre parodontal seront également à surveiller mais c'est surtout la vitalité pulpaire qui retiendra notre attention.

En effet, si la revitalisation spontanée est possible, la nécrose pulpaire n'est pas à exclure et sa survenue doit être rapidement identifiée car elle précède une infection bactérienne synonyme de résorption inflammatoire entraînant en peu de temps la perte de l'os alvéolaire périphérique puis la perte de l'organe dentaire.

- ✓ La prise en compte de tous ces paramètres justifie le calendrier de suivi ci-dessous suite à une réimplantation dentaire :

- DP mature : à 2 semaines (dépose de la contention), 1 mois, 3 mois, 6 mois, 1 an puis tous les ans pendant au moins 5 ans.

- DP immature : à 2 semaines (dépose de la contention), 4 semaines, 2 mois, 3 mois, 6 mois, 1 an puis tous les ans pendant au moins 5 ans.

3.2.3.2. Déroulé d'une consultation de suivi

Chaque consultation de suivi post réimplantation doit être la succession d'un examen clinique complet, d'examen radiographiques et complémentaires réalisés de façon systématique dans un ordre prédéfini.

L'objectif de la consultation de suivi est la recherche de signes positifs de guérison ou à défaut l'interception de complications endodontiques et/ou parodontales.

3.2.3.2.1. Anamnèse

Interroger le patient sur la possible apparition de symptômes évocateurs depuis le dernier rendez-vous permet déjà d'orienter son diagnostic.

3.2.3.2.2. Examen clinique

3.2.3.2.2.1. Examen muqueux

- *Ostium fistulaire*

La présence d'une infection apicale, consécutive à une nécrose pulpaire, peut présenter certains signes muqueux pathognomoniques comme la présence d'un ostium fistulaire.

Cependant, l'incrimination de la dent causale ne pourra être obtenue qu'après insertion d'un cône de gutta percha dans la fistule afin de visualiser radiographiquement le trajet fistulaire.

- *Gonflement muqueux*

Un gonflement muqueux du vestibule ou du palais en regard de la dent causale peut aussi être interprété comme un signe évocateur d'une infection endodontique.

3.2.3.2.2.2. Examen dentaire

- *Mobilité dentaire*

La mobilité pathologique (2, 3 ou 4 selon la classification de Lindhe) de la dent après avoir déposé la contention peut être le signe d'une cicatrisation non fonctionnelle de l'EPVD par fibrose. Le risque à moyen terme est l'exfoliation de la dent.

L'absence de mobilité dentaire (0 selon la classification de Lindhe) est un signe évocateur d'une ankylose.

- *Dyschromie*

Visuellement, une dyschromie dentaire est le signe d'un réflexe de défense pulpaire, de quelque nature qu'elle soit. C'est un phénomène fréquent mais qui n'a pas de valeur diagnostique. Si le caractère transitoire de la dyschromie est souvent synonyme de guérison pulpaire, on peut très

bien se retrouver en présence d'une dyschromie permanente sur une dent vitale. (60,203)

Elle est visible à l'œil nu ou quand elle est plus discrète par transillumination avec une diminution de la translucidité de la dent.

Plusieurs types de dyschromies coronaires sont indentifiables après un TAD : rose, bleue, jaune et grise.

➤ *Dyschromie rose*

Comme vu précédemment, dans le cadre d'une expulsion dentaire il y a section du paquet vasculo-nerveux apical. L'hémorragie endodontique qui en découle peut parfois conduire à la fuite des érythrocytes dans les tubuli dentinaires, responsable d'une dyschromie rouge ou rose de la dent. (204)

➤ *Dyschromie bleue*

Elle est secondaire à une dyschromie rose. La dégradation des sous-produits issus de l'hémoglobine présents dans les tubuli dentinaires engendre un passage progressif du rose à un aspect bleuté ; à l'instar d'une ecchymose. Ce changement de teinte de la couronne dentaire s'opère en 2 semaines environ, elle peut être transitoire ou non et n'empêche pas la cicatrisation pulpaire. (205)

➤ *Dyschromie jaune*

La dyschromie jaune, quant à elle, peut être associée à une oblitération canalaire. La diminution du volume pulpaire et l'augmentation de l'épaisseur dentinaire, ou d'un tissu calcifié apparenté, augmente la saturation de la dent et donc sa coloration jaune. Cette dyschromie est donc plus tardive que les précédentes, elle intervient environ 1 an après le traumatisme et est associée à une diminution de la réponse aux tests de sensibilité pulpaire. (60,63)

➤ *Dyschromie grise*

La dyschromie grise peut être liée à différents phénomènes :

- Premièrement, elle peut être la résultante d'une hémorragie interne de la pulpe sans pour autant être un signe certain de destruction pulpaire. (56)

- De plus, elle est également observable en cas d'oblitération pulpaire pour les mêmes raisons que la dyschromie jaune. (60)

- Enfin, elle peut traduire une nécrose pulpaire dont les produits de dégradations viennent encombrer les tubuli dentinaires.

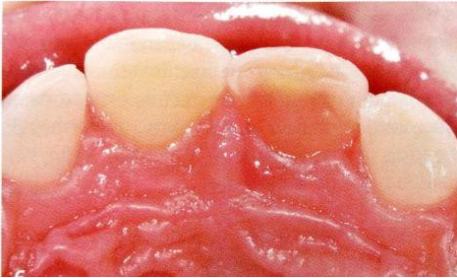


Figure 23 : Dyschromie rose sur 21, signe d'une hémorragie pulpaire (11)

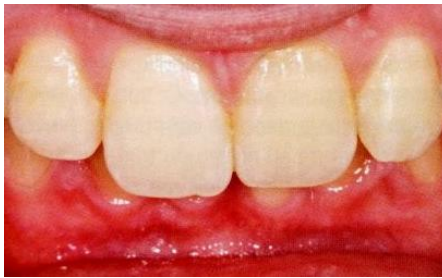

Figure 24 : Dyschromie jaune sur 21, signe d'une possible oblitération canalaire (11)

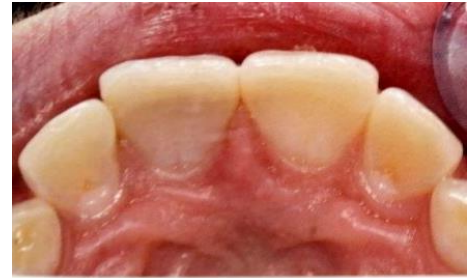

Figure 25 : Dyschromie grise sur 11, signe d'une possible nécrose pulpaire (11)

3.2.3.2.3. Examens complémentaires

3.2.3.2.3.1. Tests cliniques

3.2.3.2.3.1.1. Les tests de percussion (206,207)

- *Percussion transversale*

Réalisée à l'aide du manche du miroir de manière comparative avec les autres dents, elle peut mettre en évidence une souffrance pulpaire synonyme d'inflammation en cas de réponse douloureuse.

- *Percussion axiale*

Elle est également réalisée de manière comparative à l'aide du manche du miroir.

- En cas de douleur, elle permet de mettre en évidence une souffrance des tissus parodontaux :
 - Cette dernière peut être liée à une inflammation du desmodonte consécutive au traumatisme.
 - Si ce n'est pas le cas, elle est alors révélatrice d'une pathologie infectieuse péri-apicale secondaire à une nécrose pulpaire.
- Si elle est non douloureuse avec un son clair métallique, elle est alors le signe d'une ankylose.

3.2.3.2.3.1.2. Le sondage parodontal (208,209)

Il est réalisé à l'aide d'une sonde parodontale graduée au millimètre. Dans le cadre d'un suivi de traumatisme alvéolo-dentaire, nous recherchons un sondage en "U" synonyme d'une perte osseuse profonde et localisée.

Suite au traumatisme, l'étiologie de cet étroit défaut osseux peut être une conséquence :

- Directe : comme une fracture radiculaire ou corono-radiculaire, ce qui ne nous intéresse pas ici dans le cadre d'une dent expulsée réimplantée.
- Indirecte : consécutive à une résorption inflammatoire perforante ou bien à une nécrose pulpaire avec fistulisation desmodontale de l'infection.

3.2.3.2.3.1.3. Les tests de sensibilité pulpaire

Ils sont au nombre de trois : le test au froid, le test au chaud et le test électrique.

- **Le test au chaud**

Probablement le moins utilisé des trois. Il est le plus souvent réalisé à l'aide d'un cône de gutta percha chauffé et posé de façon brève sur la dent.

- **Le test au froid**

C'est le test le plus utilisé dans la pratique courante et dans les consultations de suivi de TAD. (210)

Il est inutile d'effectuer un test de sensibilité pulpaire le jour de l'accident car dans le cadre des expulsions, la section du paquet vasculo-nerveux sous-entend des résultats non interprétables.

Une réponse négative dans les semaines ou mois qui suivent n'indique pas nécessairement une nécrose pulpaire. En effet si on estime que la revascularisation pulpaire est totale après 30 jours (50,51), la régénération nerveuse, quant à elle, est beaucoup plus lente et inconstante. On peut donc se retrouver en présence d'une dent insensible mais vitale.

Si le délais d'insensibilité est de l'ordre de 36 jours dans de bonnes conditions pour les dents immatures (211), il peut être d'une année voir plus pour les dents matures. (212)

Cette insensibilité peut même devenir permanente en cas d'oblitération canalaire.

- **Le test électrique**

Ce test nécessite un appareillage particulier mais se révèle être plus fiable que les précédents, spécifiquement dans certaines situations.

En effet, l'utilisation du test électrique en complément d'un test thermique est particulièrement intéressante dans le cadre du suivi d'une dent réimplantée car il permet de valider un diagnostic de nécrose pulpaire ou encore de poser un diagnostic pulpaire sur une dent présentant une oblitération canalaire ; et donc insensible aux variations thermiques.

La multiplicité des tests augmente également leur fiabilité. (213)

Il possède cependant un manque de fiabilité sur les dents n'ayant pas terminé leur apexogénèse en raison de l'immaturité du plexus de Rashkow. (214)

➤ Malgré une rigueur d'utilisation, caractérisée par l'isolation des dents à tester, un séchage préalable ainsi que par des tests comparatifs avec les dents adjacentes et/ou controlatérales, ces tests restent approximatifs pour les raisons suivantes :

- La subjectivité des réponses obtenues en fonction :

- . Des individus : notamment les plus jeunes, mais aussi les patients avec des seuils d'excitabilité nerveuse modifiés par la prise médicamenteuse ou pour raison pathologique.

- . Des dents étudiées : dents traumatisées, soumises à des forces orthodontiques, matures ou immatures, dents présentant une oblitération canalaire, une sénescence pulpaire, etc. (214)

- La régénération nerveuse et la revascularisation ne sont pas systématiquement associées, dans un sens comme dans l'autre, d'autant que le tissu nerveux se régénère plus lentement et plus difficilement que le tissu vasculaire. (52)

- Cela engendre un grand nombre de faux positifs (réponse favorable alors que la pulpe est nécrosée) et de faux négatifs (absence de réponse pulpaire alors que la pulpe est vitale), si bien que le praticien ne doit pas uniquement baser son diagnostic sur ces tests qui peuvent parfois l'induire en erreur.

- Comme leur nom l'indique, ces tests permettent d'apprécier la fonction nerveuse du tissu étudié et non pas sa vitalité qui est uniquement dépendante de la vascularisation.

- **Tests de vitalité pulpaire**

Les tests de vitalité pulpaire à proprement parlé ne sont pas utilisables au fauteuil dans notre pratique, il s'agit notamment de l'oxyométrie pulsée, du laser Doppler ou du relevé de certains marqueurs biologiques de l'inflammation. (11)

3.2.3.2.3.2. Examens radiographiques

3.2.3.2.3.2.1. La radiographie rétro-alvéolaire

Elle est un élément diagnostique indispensable lors de la prise en charge d'un TAD, que ce soit le jour de l'accident ou lors des visites de contrôle.

L'utilisation d'un angulateur est primordiale afin d'avoir des clichés reproductibles et comparables dans le temps.

La réalisation de 3 clichés est recommandée, un centré et deux défilés en mésial et en distal, afin d'affiner le plus possible l'analyse étant donné le caractère bi-dimensionnel de cette technique et des erreurs diagnostiques qui peuvent en découler. (215)

Lors des visites de contrôle, elle permet d'objectiver : (11,36)

➤ Pour les dents immatures :

- La revascularisation pulpaire en cas de reprise de l'édification radiculaire.
- La nécrose pulpaire en cas d'arrêt de l'édification radiculaire et/ou de lésion inflammatoire péri-radiculaire d'origine endodontique (LIPOE) associée. (63)
- Toute autre complication :
 - Endodontique : résorption interne, oblitération canalaire
 - Parodontale : ankylose (par absence de lamina dura et de l'EPVD), résorption de remplacement, résorption externe inflammatoire.

➤ Pour les dents matures :

- La conformité radiographique du traitement canalaire réalisé.
- Une infection secondaire à ce dernier en cas de radioclarité apicale ou latéro-radiculaire. (63)
- Toute autre complication parodontale : ankylose (par absence de lamina dura et de l'EPVD), résorption de remplacement.

➤ Les complications transitoires visibles radiographiquement :

- La résorption apicale transitoire ou *transient apical breakdown (TAB)* est une manifestation temporaire d'un traumatisme aigu comme une expulsion. Elle est identifiable par une radioclarité apicale ou un épaissement ligamentaire d'apparition spontanée et rapide après le traumatisme, causée par une forte réponse inflammatoire péri-radiculaire et apicale augmentant l'activité ostéoclastique.

Sa confusion avec une complication d'origine endodontique reste limitée dans le cadre des dents réimplantées car elle concerne majoritairement les dents matures, pour lesquelles le traitement endodontique sera normalement mené rapidement suite à l'expulsion pour éviter ce type d'infection. (212)

3.2.3.2.3.2.2. Le CBCT (Cone Beam Computed Tomography)

Il est utilisé uniquement en seconde intention pour objectiver certaines lésions suspectes à la radiographie 2D dont les superpositions de plan ne permettent pas de clairement les identifier. Particulièrement les lésions péri-apicales et les résorptions radiculaires. (216,217)

3.2.3.2.4. Tableau récapitulatif : signes de guérison et de complications

Tableau 8 : Récapitulatif des signes cliniques de guérison et de complications lors de la consultation de suivi (document personnel)

Etapes de la consultation de suivi	Signes cliniques de guérison	Signes de complication parodontale	Signes de complication endodontique
Anamnèse	Dent asymptotique	∅	Douleur
Examen muqueux			<ul style="list-style-type: none"> • Ostium fistulaire → <i>Nécrose pulpaire + parodontite apicale chronique fistulisée</i>
Examen dentaire	<ul style="list-style-type: none"> • Mobilité 1 → <i>Cicatrisation de l'EPVD</i> 	<ul style="list-style-type: none"> • Mobilité 0 → <i>Ankylose</i> • Mobilité 2, 3, 4 → <i>Fibrose</i> 	<ul style="list-style-type: none"> • Dyschromie = synonyme d'une réaction pulpaire, <u>pas toujours pathologique</u> : - Jaune → <i>Oblitération canalaire</i> - Rose ou bleue → <i>Hémorragie pulpaire</i> - Grise → <i>Nécrose ou oblitération canalaire</i>
Test de percussion transversale	∅	∅	<ul style="list-style-type: none"> • Douleur → <i>Inflammation pulpaire</i>
Test de percussion axiale		<ul style="list-style-type: none"> • Douleur → <i>Souffrance desmodontale liée au traumatisme (court terme) ou nécrose</i> 	Lésion inflammatoire péri-radulaire d'origine endodontique (suite à une infection endodontique)

		<p><i>pulpaire + parodontite apicale aiguë</i></p> <ul style="list-style-type: none"> • Son clair métallique <p>→ <i>Ankylose</i></p>	
<p>Test de sensibilité pulpaire</p>	<ul style="list-style-type: none"> • DPi : Test thermique positif et/ou test électrique <40 <p>→ <i>Vitalité pulpaire</i></p>	<p>∅</p>	<ul style="list-style-type: none"> • DPi : un test de sensibilité négatif n'est pas forcément associé à une pulpe non vitale
<p>Sondage parodontal</p>	<p>∅</p>	<p>∅</p>	<ul style="list-style-type: none"> • Sondage profond et localisé <p>→ <i>Nécrose pulpaire + parodontite apicale chronique avec fistulisation sulculaire</i></p> <p>ou</p> <p><i>Résorption inflammatoire interne perforante</i></p>
<p>Radiographie (rétro-alvéolaire ou CBCT)</p>	<ul style="list-style-type: none"> • DPi : reprise de l'édification radiculaire <p>→ <i>Vitalité pulpaire</i></p> <ul style="list-style-type: none"> • DPm et DPi : liseré radioclaire périphérique régulier <p>→ <i>Cicatrisation de l'EPVD</i></p>	<ul style="list-style-type: none"> • Pas de modification de densité sous forme de liseré radioclaire entre l'os alvéolaire et la racine : <p>- Sur toute sa longueur</p> <p>→ <i>Ankylose ou résorption de remplacement</i></p> <p>- Sur une partie de sa longueur</p> <p>→ <i>Résorption de surface</i></p>	<ul style="list-style-type: none"> • Radio-opacité canalaire <p>→ <i>Oblitération canalaire</i></p> <ul style="list-style-type: none"> • Lésion radio-claire centrée sur le canal <p>→ <i>Résorption interne</i></p> <ul style="list-style-type: none"> • DPi : pas de reprise de l'édification radiculaire <p>→ <i>Nécrose pulpaire</i></p> <ul style="list-style-type: none"> • LIPOE <p>→ <i>Nécrose pulpaire avec infection apicale</i></p> <ul style="list-style-type: none"> • LIPOE + résorption radiculaire <p>→ <i>Nécrose pulpaire et résorption inflammatoire externe</i></p>

Ainsi, nous avons vu précédemment que le pronostic de la dent réimplantée sur l'arcade était dépendant de certains facteurs dits immuables, liés au patient et au traumatisme en lui-même, et à d'autres dits réformables, sur lesquels nous avons une influence de par notre prise en charge immédiate, notre thérapeutique d'urgence et notre suivi sur le long terme.

Cependant, même si tous les moyens sont mis en œuvre pour préserver la dent sur l'arcade le plus longtemps possible, il arrive fréquemment que la réimplantation se solde par un échec sur le moyen ou le long terme.

Nous allons alors discuter de l'éventail des possibilités qui s'offrent à nous lors de la perte d'une dent réimplantée.

4. Gestion de l'échec thérapeutique et alternatives possibles

L'étude de l'épidémiologie des expulsions dentaire effectuée dans la première partie (*cf. §1.1 et §1.2*) nous informe que les expulsions traumatiques sur dents permanentes touchent en majorité les incisives centrales maxillaires et sont plus fréquentes chez les individus jeunes, entre 7 et 10 ans principalement, en raison de la laxité des structures parodontales et de la longueur radiculaire réduite. (9–11,15)

La perte d'une dent permanente, de surcroît une incisive centrale maxillaire chez un enfant, est alors lourde de conséquences et peut avoir des répercussions sur divers aspects de sa vie.

4.1. Enjeux psychologique, esthétique et fonctionnel

Les TAD sont loin d'être anodins, que ce soit de par leur fréquence qui est élevée mais aussi leurs conséquences qui peuvent être d'ordre psychologique, esthétique ou fonctionnel car ils arrivent le plus souvent à un âge précoce.

Une étude transversale de Vlok en 2011 comparait 3 groupes de jeunes âgés de 6 à 10 ans, de 11 à 17 ans et de 18 à 24 ans en leur posant différentes questions à propos de photographies de traumatismes dentaires sur les incisives centrales. (218)

Les plus jeunes d'entre eux semblaient plus préoccupés par une dyschromie que par la perte d'une dent antérieure, ce qui peut se justifier à leur âge par le fait que beaucoup d'entre eux sont en denture mixte. Cela peut également surprendre que de jeunes enfants puissent aussi être complexés par les conséquences esthétiques d'un TAD.

La vue du sang lors d'une extrusion les angoissait plus qu'une fracture dentaire, à l'exact opposé du groupe le plus âgé, ce qui implique donc un facteur psychologique dans la perception douloureuse du traumatisme.

La fracture coronaire complexe était perçue comme la situation la plus difficile à gérer par tous les groupes.

Les résultats confirment que l'expérience d'un traumatisme, avec l'inconfort et la douleur qu'il engendre ainsi que la complexité du traitement et l'esthétique associées, varie significativement en fonction de l'âge auquel il survient.

La perception des victimes diffère également beaucoup de celle des chirurgiens-dentistes, ce qui peut entraîner des difficultés de compréhension et de coopération lors des soins et du suivi qui découlent de ce traumatisme. (218)

L'impact psychologique et esthétique d'une dent manquante peut également avoir des répercussions sur les relations sociales d'un enfant dès lors qu'il est en âge scolaire, ce qui est toujours le cas pour l'expulsion d'une dent permanente.

Des modifications comportementales peuvent également voir le jour ; comme le sentiment de ne pas être comme les autres, un renfermement sur soi ou encore des conduites d'évitement du rire ou du sourire. (219–221)

Au-delà de ces considérations psychologiques, l'absence d'une dent antérieure a aussi des répercussions somatiques non négligeables, notamment du point de vue de la maturation des fonctions orales et de la croissance.

Si l'apprentissage de la parole n'est pas impacté par l'absence d'une dent permanente compte tenu de l'âge déjà avancé de l'enfant, des répercussions sur la phonation peuvent quand même apparaître. Elles peuvent se manifester par des difficultés de prononciation de certains phonèmes sollicitant les dents antérieures maxillaires ; même si cet aspect est surtout documenté lors de la perte précoce de dents temporaires. (219,222)

L'absence d'une dent, surtout en denture mixte, où toutes les dents définitives ne sont pas encore en bouche, diminue également le coefficient masticatoire et donc l'alimentation.

Pour toutes ces raisons, la perte d'une dent réimplantée doit être compensée de quelque façon que ce soit. Un espace antérieur non maintenu entraînera une diminution de la longueur d'arcade avec des répercussions occlusales évidentes voire même posturales, surtout pour un enfant en pleine croissance. (11,219)

4.2. Solutions en cas d'échec thérapeutique

L'échec thérapeutique peut se définir comme l'absence de succès de cicatrisation endodontique et/ou parodontale conduisant à l'avulsion de la dent.

Dans le cadre de l'ankylose associée à une résorption de remplacement, complication parodontale la plus fréquente, la dent réimplantée va migrer en suivant le remodelage de l'os alvéolaire pour se retrouver en infraclusion. Cette dernière va progresser concomitamment à la résorption de la racine et cela constitue un problème majeur chez les patients en pleine de croissance car elle conduit généralement à la perte de la dent dans les 5 ans qui suivent. Chez l'adulte, ce processus est beaucoup plus lent mais reste quand même continu. (223)

Pour ce type de complication, plusieurs techniques de dernier recours peuvent être tentées pour pallier l'infraclusion avant que la dent ne soit définitivement condamnée. Elles seront étudiées dans la suivante partie.

Dans les cas plus complexes de résorption de remplacement ou pour toute autre complication vue précédemment (*cf.* §2.2.1.2 et §2.3.1.3.3.2), la dent peut malheureusement

être condamnée à l'avulsion. Les défauts tissulaires souvent associés et les difficultés d'intégration esthétique nous amènent à utiliser certaines techniques de préparation du site en vue d'un projet implantaire et/ou prothétique.

Nous allons alors étudier ces différentes techniques pour finalement décrire les solutions de remplacement envisageables.

4.2.1. Dernier recours avant l'avulsion : la distraction alvéolaire

L'ankylose peut être traitée par diverses procédures impliquant la chirurgie et l'orthodontie. La sévérité de la résorption de remplacement et de l'infraclusion qu'elle engendre dicteront la technique à utiliser si la dent est toujours conservable.

4.2.1.1. La luxation chirurgicale

- **Principe :** L'ankylose empêchant la simple égression orthodontique, cette technique consiste à rompre les plages d'ankylose au niveau de l'EPVD. On pourra ensuite attendre la rééruption spontanée si l'infraclusion est minime mais il semble préférable de tracter orthodontiquement la dent puis de la stabiliser à l'aide d'une contention flexible.
- **Indication :** Dent réimplantée ankylosée sans zone importante de résorption radiculaire de remplacement. (11)

4.2.1.2. L'ostéotomie unitaire associée à une distraction alvéolaire

- **Principe :** Désolidariser du maxillaire un bloc osseux contenant la dent ankylosée afin de le tracter jusqu'à la position escomptée. Ce déplacement, qui induit une ostéogénèse dans le hiatus osseux, doit être surcorrigé car il existe un risque de récurrence important, même chez l'adulte en raison de la croissance faciale antérieure résiduelle. (224)
- **Indication :** Dent réimplantée ankylosée avec une résorption de remplacement avancée et une infraclusion marquée. (224)
- **Protocole :** (224–226)
 - Phase orthodontique pour l'aménagement d'un espace inter-radicaire suffisant pour réaliser l'ostéotomie.
 - Ostéotomie : Incision muqueuse horizontale puis 3 traits d'ostéotomie (2 verticaux en mésial et en distal de la dent et 1 horizontal au-dessus de son apex) assez profonds pour pouvoir mobiliser le fragment.

- Temps de latence de 7 jours.
- Distraction alvéolaire : Traction progressive du fragment à raison de 0,5 à 0,9mm par jour à l'aide d'un distracteur intra-oral unitaire prenant appui sur les dents adjacentes, ou sur des mini-vis pour les systèmes les plus récents. (227)
- Contention rigide.

4.2.1.3. Orthodontic Bone Stretching

- **Principe** : Technique récente, développée en 2013 par Bousquet et coll. Elle ressemble à la précédente à la différence qu'il ne s'agit que de corticotomies partielles initiées en vestibulaire et que le bloc osseux, encore solidaire de la corticale palatine, sera tracté par l'appareil multi-bagues pour obtenir un étirement osseux.
- **Indication** : Dent réimplantée ankylosée avec une résorption de remplacement avancée et une infraclusion marquée. (228)

4.2.2. En cas d'avulsion : techniques de préparation du site

Lorsque la dent est condamnée, un projet de réhabilitation doit alors voir le jour. Cependant la perte d'une dent réimplantée implique souvent des défauts osseux et des tissus mous qui empêchent dans un premier temps la pose d'un implant ou une intégration esthétique satisfaisante. Certaines techniques peuvent donc être employées afin de préparer le site à la restauration future en fonction de la situation clinique et du projet prothétique en question.

4.2.2.1. La décoronation

- **Principe** : (229)

Le principe de cette technique consiste à sacrifier la couronne de la dent et son contenu canalaire afin d'utiliser la racine comme support du développement osseux et de préserver au mieux la hauteur et l'épaisseur de l'os alvéolaire.

- **Indication** : (229–231)

- En cas d'ankylose avec résorption de remplacement rapide chez un sujet jeune en cours de croissance.

Dans ce cas de figure, la dent est condamnée sur le moyen terme tout comme l'os alvéolaire périphérique qui sera amené à disparaître suite à l'avulsion, complexifiant alors toute procédure de remplacement ultérieure.

Malmgren a proposé cette thérapeutique dès 1984 et a, par la suite, défini 4 stades pour caractériser l'infraclusion.

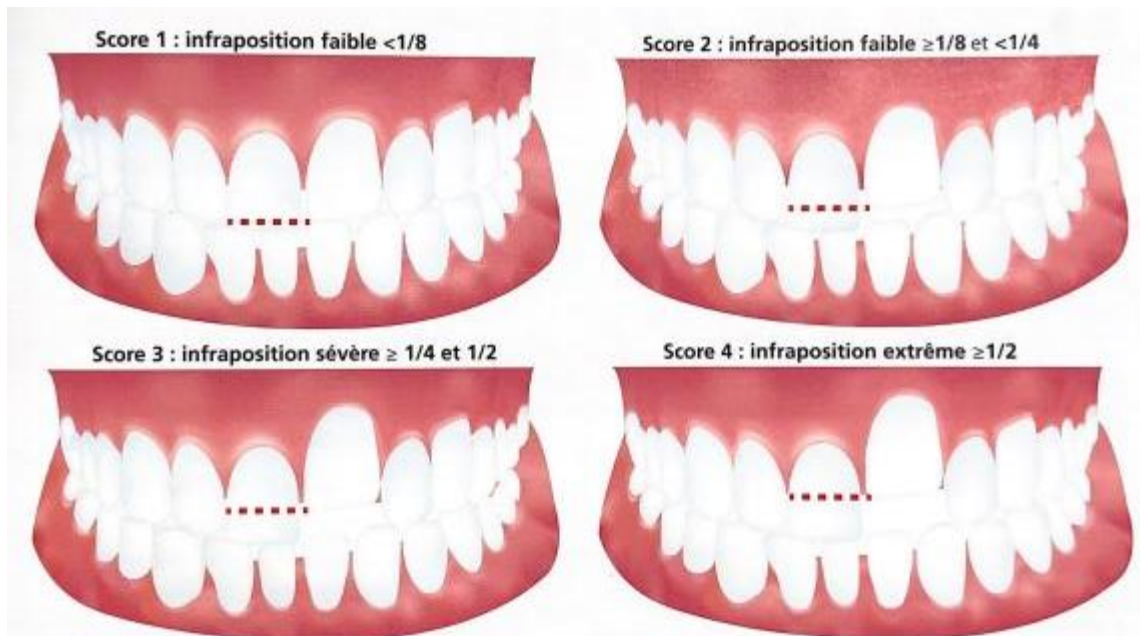


Figure 26 : Stades d'infraclusion de Malmgren (2002) permettant de définir le moment idéal pour la décoronation (11)

Il convient ainsi, jusqu'au pic de puberté soit à l'âge de 12 ans, de mener à bien la décoronation lorsque l'infraclusion du bord libre de la dent ankylosée atteint le score 2, donc qu'il soit sous-positionné entre $1/8$ et $1/4$ de la hauteur coronaire.

Après l'âge de 12 ans, la résorption de remplacement est moins agressive et une simple surveillance clinique est recommandée. La décoronation sera alors réalisée environ 2 ans avant la thérapeutique implantaire, donc plus tôt chez les filles que chez les garçons.

▪ **Protocole :** (11)

- Anesthésie
- Lever un lambeau de pleine épaisseur
- Sectionner horizontalement la couronne clinique (à la jonction amélo-cémentaire) puis fraiser la portion coronaire de la racine jusqu'à 1 à 2mm sous la crête alvéolaire.
- Retrait du contenu canalaire, quel qu'il soit, par instrumentation.
- Rinçage au sérum physiologique
- Provoquer un saignement intracanaire en transfixiant l'apex à l'aide d'une lime endodontique stérile afin d'initier une résorption de remplacement interne au niveau des parois canalaires, en complément de la résorption de remplacement externe déjà en cours. La racine va ainsi se résorber au profit d'un os néoformé.
- Suturer le lambeau pour favoriser la cicatrisation gingivale et l'apposition osseuse verticale.

Des protocoles alternatifs ont même été proposés plus récemment, avec notamment la réalisation d'une décoronation sans lambeau selon une démarche minimalement invasive. (232)

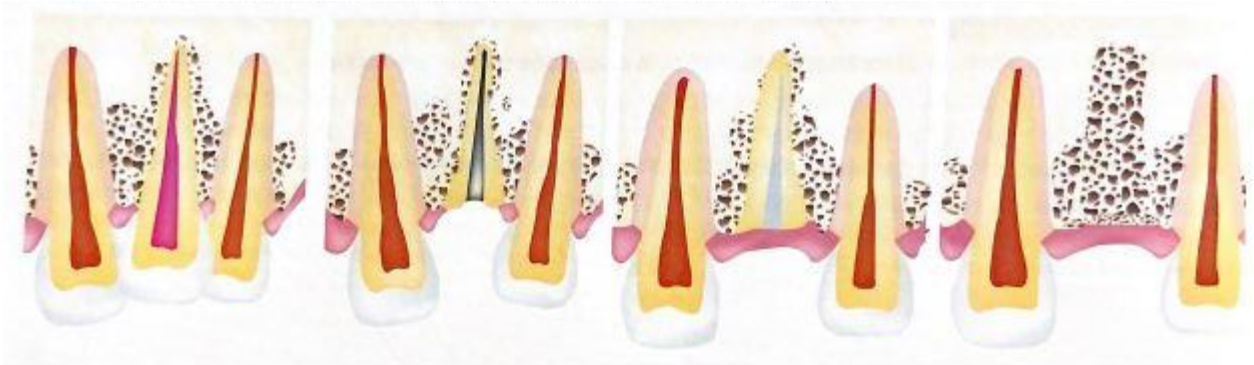

Figure 27 : Evolution de la crête alvéolaire après décoronation (11)

4.2.2.2. L'extraction orthodontique

- **Principe :** Lorsque la mise en place d'un implant et son intégration esthétique sont compromises par un déficit tissulaire antérieur, on peut procéder à la traction coronaire avec parfois un torque vestibulaire de la dent condamnée avec des forces légères afin d'avoir un gain osseux et de gencive attachée sur le futur site implantaire.

Cette technique reste quand même limitée car l'égression ne doit pas dépasser 2mm en tout, à raison d'1mm par mois. Elle peut être complétée, si besoin, par une greffe si les résultats sont insuffisants. (233,234)

- **Indications** : pour tous les types de résorptions radiculaires sans ankylose avérée, ou bien légère. (233,234)
- **Protocole** : (11,233,234)
 - Mise en place de forces orthodontiques légères, entre 15 et 30g, voire jusqu'à 75g dans un premier temps en cas d'ankylose légère afin de pouvoir la lever. La traction est coronaire mais peut présenter un torque vestibulaire par exemple afin de gagner également de l'os en épaisseur.
 - Égression à hauteur de 1mm par mois et jusqu'à 2mm maximum.
 - Meulage progressif du bord libre pour ne pas créer d'interférence occlusale.
 - Pose de l'implant le jour de l'avulsion, ou bien différée de 4 mois si une technique additionnelle de greffe est choisie pour compléter les résultats cliniques de la traction orthodontique.

4.2.2.3. Greffe tissulaire osseuse et/ou de tissus mous

Enfin, des techniques de greffes osseuses autologues, autogènes ou de synthèse peuvent être mises en place en chirurgie pré-implantaire avec une pose d'implant différée ou bien lors de la réalisation d'une extraction avec implantation immédiate. (235)

Dans le cas d'une intrusion, qui est une conséquence fréquente de l'ankylose, l'implantation immédiate sera peu recommandée pour des raisons évidentes de défauts osseux dans les trois dimensions.

La greffe peut alors être une technique additionnelle à une décoronation ou à une extraction orthodontique afin de préparer au mieux le site à la pose d'un implant unitaire. (236)

Même si une pose d'implant est techniquement possible, son intégration esthétique sera aussi dépendante de la quantité et de la qualité des tissus mous périphériques. Une greffe gingivale peut alors être effectuée en chirurgie pré-implantaire afin d'avoir les meilleures garanties quant au résultat final. (237)

4.2.3. Solutions de remplacement

Le remplacement d'une incisive maxillaire manquante est toujours un réel défi pour le chirurgien-dentiste. Si la solution de choix sur le long terme reste l'implant, il nécessite souvent un aménagement du site suite à l'avulsion de la dent réimplantée, il n'est possible qu'une fois la croissance faciale terminée et il peut engendrer un certain coût. (36)

Les décisions du traitement à mener sont basées sur un échange entre les différentes parties : le patient ou l'enfant et ses parents, le praticien et les correspondants spécialistes (en orthodontie, endodontie, implantologie, etc.) ou l'équipe pluridisciplinaire si le suivi du traumatisme a été réalisé en milieu hospitalier.

Les différentes alternatives thérapeutiques doivent être abordées sur les questions de l'âge réel et de l'âge dentaire du patient, du coût, du temps requis, de la nécessité ou non d'une prise en charge orthodontique, de la compliance ainsi que de la balance bénéfique/risque. (36)

Le tableau suivant récapitule les principales solutions thérapeutiques afin de pallier l'absence d'une dent permanente en secteur esthétique.

Tableau 9 : Principales solutions de remplacement suite à la perte d'une dent permanente en secteur antérieur (document personnel)

Solution thérapeutique	Avantages	Inconvénients	Indications	Références
Prothèse amovible partielle avec plaque à vérin	<ul style="list-style-type: none"> - Adaptative à la croissance - Peu coûteuse - Simple et rapide à réaliser 	<ul style="list-style-type: none"> - Implique la compliance du patient - Solution transitoire - Peu confortable 	Enfant en pleine croissance, compliant et observant	(11)
Arc transpalatin avec dent prothétique (ou pédi-bridge)	<ul style="list-style-type: none"> - Adaptatif à la croissance - Peu coûteux - Simple et rapide à réaliser - Fixe 	<ul style="list-style-type: none"> - Solution transitoire 	Enfant en pleine croissance	(11)
Appareil multi-attaches avec dent prothétique	<ul style="list-style-type: none"> - Permet une prise en charge orthodontique simultanée - Ouverture de l'espace possible - Fixe 	<ul style="list-style-type: none"> - Solution uniquement pendant le traitement d'orthodontie 	Enfant en pleine croissance avec nécessité d'une prise en charge orthodontique	(11)
Autotransplantation d'une prémolaire	<ul style="list-style-type: none"> - Dent naturelle (PM1 mandibulaire, PM2 mandibulaire ou PM2 maxillaire car une seule racine. Choix tenant 	<ul style="list-style-type: none"> - Relativement complexe - Coordination entre les soignants 	Enfant entre 7 et 10 ans (prémolaire en cours de rhizogénèse, stade 8 de Nolla) avec encombrement dentaire	(238–240)

	<p>compte de la morphologie occlusale et de la taille)</p> <ul style="list-style-type: none"> - Mobilisable après chirurgie par traitement ODF - Respect du parodonte, des papilles - Intégration esthétique après coronoplastie et facette ou composite 	<ul style="list-style-type: none"> - Indications limitées (présence d'une DDM nécessitant l'avulsion de prémolaires et intervalle de temps limité) 	(où l'extraction de prémolaires peut être recommandée)	
Fermeture ODF de l'espace	<ul style="list-style-type: none"> - Pas d'ouverture ODF à réaliser 	<ul style="list-style-type: none"> - Compromis esthétique (coronoplasties, facette ou composite, alignement des collets) - Compromis occlusal (classe II molaire thérapeutique unilatérale ou bilatérale si extraction controlatérale d'une prémolaire nécessaire pour symétriser) - Diminution du coefficient masticatoire - Mutilation d'une incisive latérale et d'une canine 	Espace disponible refermé et incisive latérale à la place de l'incisive centrale + paramètres cliniques favorables (Classe II d'Angle avec profil harmonieux, incisive latérale volumineuse, canine qui se prête au remodelage pour être transformée en incisive latérale)	(241,242)
Contention collée avec dent prothétique	<ul style="list-style-type: none"> - Double rôle - Fixe 	<ul style="list-style-type: none"> - Pas une solution définitive - Ne doit pas gêner en occlusion 	Solution transitoire pour patient ayant terminé son traitement d'orthodontie	(11)
Gouttière thermoformée avec dent prothétique	<ul style="list-style-type: none"> - Invisible 	<ul style="list-style-type: none"> - Fragile - Pas de mastication avec - Nécessite une bonne observance 	Solution transitoire pour patient ayant terminé son traitement d'orthodontie	(11)
Bridge collé	<ul style="list-style-type: none"> - Esthétique - Aménagement des tissus moindres par rapport 	<ul style="list-style-type: none"> - Moins bon selon le principe d'économie tissulaire que l'implant 	- Transitoire : patient en fin de croissance et en denture adulte	(243,244)

	<p>port à un implant (surtout si pas de sourire gingival)</p> <ul style="list-style-type: none"> - Peu délabrant vis-à-vis des dents adjacentes - Moins coûteux que l'implant - Réalisable même avant la fin de la croissance faciale 	<ul style="list-style-type: none"> - Pérennité variable selon les matériaux et les protocoles de collage 	<ul style="list-style-type: none"> - Définitif : patient ayant terminé sa croissance 	
Implant	<ul style="list-style-type: none"> - Le plus esthétique, confortable et pérenne 	<ul style="list-style-type: none"> - Coût - Contraintes techniques de préparation du site : volume osseux et des tissus mous - Risque d'infraposition chez les jeunes adultes selon le principe de croissance faciale continue 	<p>Patient ayant terminé sa croissance :</p> <ul style="list-style-type: none"> - Femme > 18ans - Homme > 20ans <p>Pas de consensus sur l'âge mais le plus tard reste le mieux</p>	(245–248)

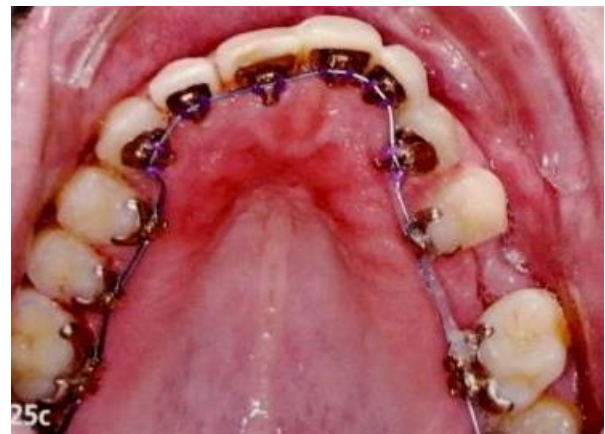
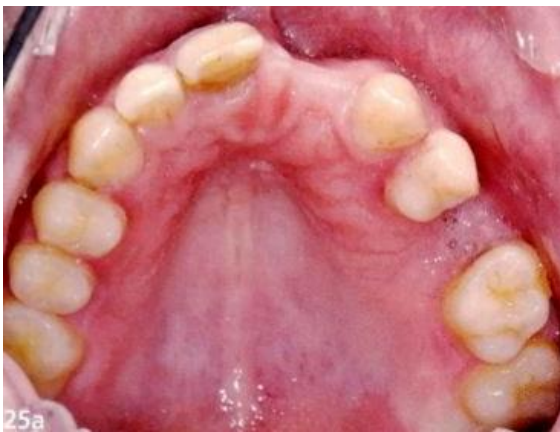
Figure 28 : Intérêt de l'appareil multi-attaches lingual pour remplacer 21 et 22 (11)

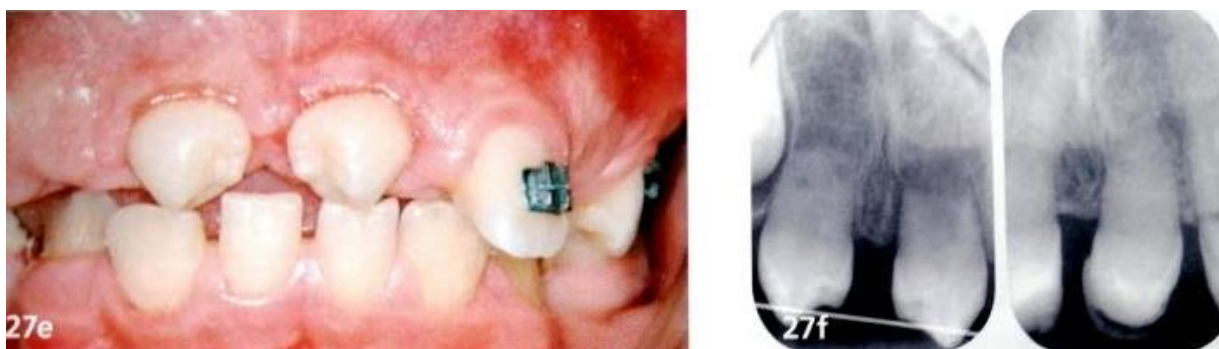

Figure 29 : Vue intra-buccale et radiographies (visibilité de la poursuite de l'édification radulaire) après autotransplantation des premières prémolaires mandibulaires en position de 11 et 21 (11)

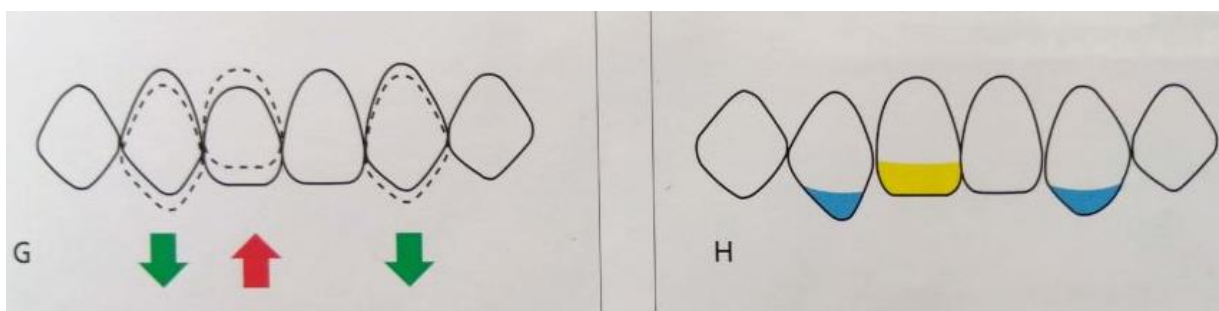


Figure 30 : Schémas des mouvements à réaliser pour harmoniser la ligne des collets lorsque l'incisive latérale prend la place de l'incisive centrale : (242)

1. L'incisive latérale doit être ingressée avant d'être transformée en centrale, la canine doit être égressée avant d'être transformée en incisive latérale
2. L'incisive latérale doit être allongée et élargie par une technique de composite direct ou de facette pour être transformée en centrale. La pointe canine doit être fraisée et remodelée pour ressembler à un bord libre incisif.

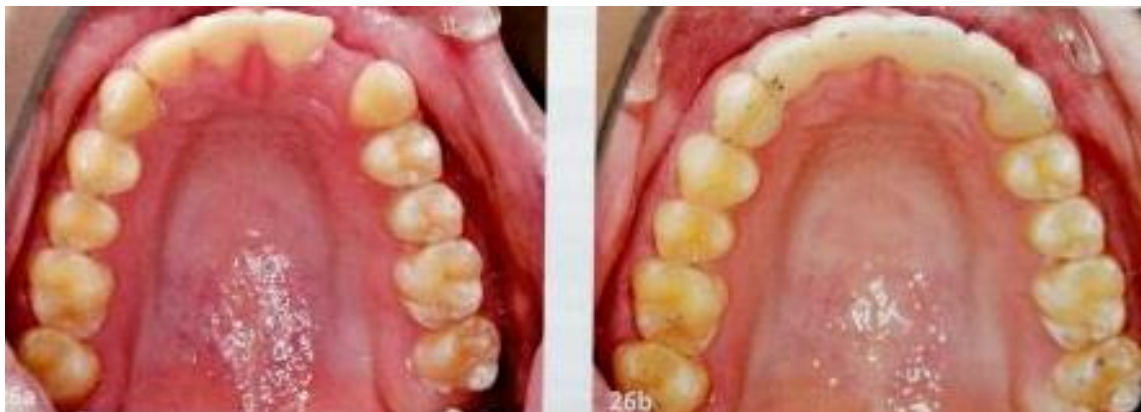

Figure 31 : Contention fibrée de laboratoire assurant le remplacement de la 22 après traitement orthodontique (11)

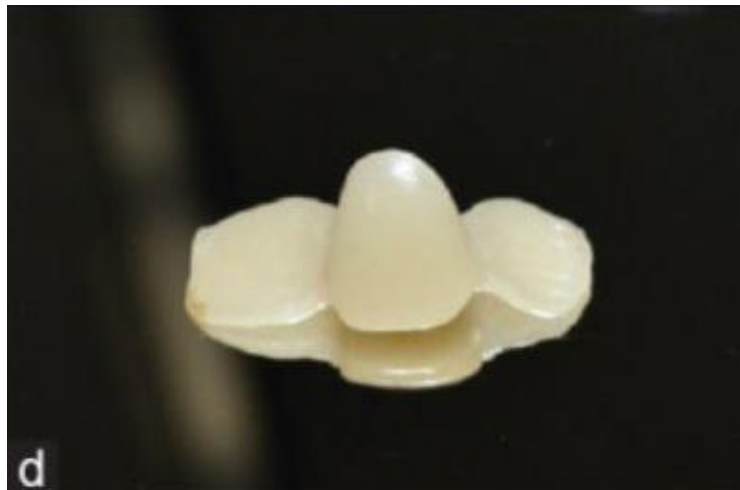

Figure 32 : Bridge collé avec ailettes palatines pour le remplacement d'une incisive maxillaire (243)

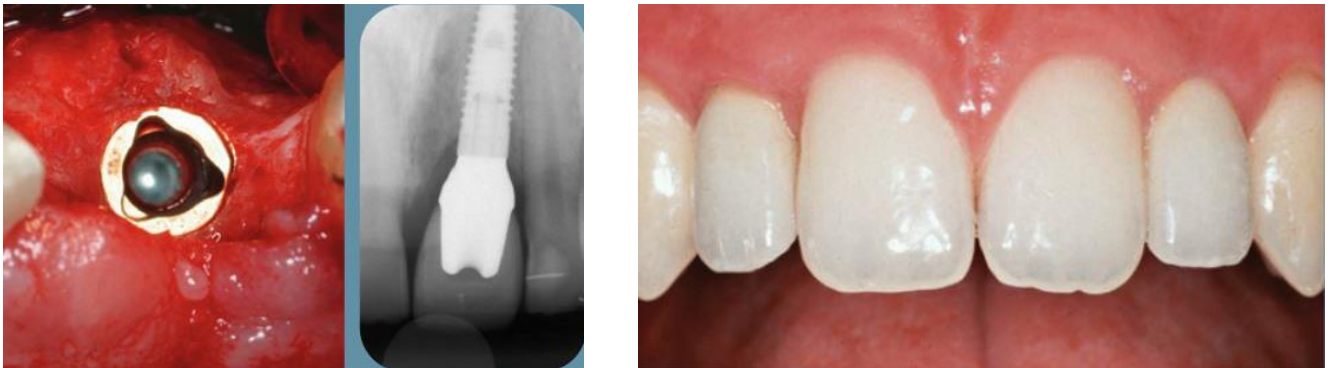

Figure 33 : Photographie per-opératoire, puis radiographie et photographie intra-buccale après pose de la couronne d'usage sur un implant unitaire en secteur esthétique pour le remplacement de 21 (247)

Conclusion

Malgré toutes les connaissances actuelles, la gestion de la réimplantation d'une dent permanente expulsée et de ses suites opératoires reste relativement stressante et gage d'incertitudes pour le chirurgien-dentiste.

La survie de la dent réimplantée sur l'arcade dépend de nombreux paramètres. Si certains sont immuables car inhérents au patient et à la situation clinique, d'autres sont en revanche réformables et peuvent être optimisés. Cela va de la prise en charge immédiate sur le lieu de l'accident et de la thérapeutique d'urgence menée au cabinet dentaire, jusqu'au suivi sur le long cours.

Même si l'optimisation de ces paramètres influence positivement le pronostic de la dent sur l'arcade, celui-ci reste dans l'ensemble assez mauvais sur le long terme et c'est pour cette raison que des solutions de remplacement doivent être envisagées et réfléchies depuis le jour de l'accident.

Les récentes recherches sur certains traitements régénératifs utilisant les principes de l'ingénierie tissulaire ont laissé transparaître de prometteuses futures alternatives aux thérapeutiques actuelles de la dent expulsée.

Les connaissances sur le sujet restent, à l'heure actuelle, trop peu concrètes et leur application dans notre exercice quotidien passera par la multiplication des études cliniques menées à bien sur des modèles ex-vivo tridimensionnels et in-vivo sur l'animal puis sur l'homme.

Elles permettront une meilleure compréhension des mécanismes moléculaires et des phénomènes biologiques qui régissent la cicatrisation pulpaire et parodontale. Nous espérons que cela permettra un jour de mettre au point de nouveaux protocoles cliniques régénératifs applicables au cabinet dentaire.

Bibliographie

1. Andreasen JO, Andreasen FM, Andersson L. Textbook and color atlas of traumatic injuries to the teeth. Wiley; 2013.
2. Lam R. Epidemiology and outcomes of traumatic dental injuries: a review of the literature. *Aust Dent J.* mars 2016;61 Suppl 1:4-20.
3. Vieira W de A, Pecorari VGA, Figueiredo-de-Almeida R, Carvas Junior N, Vargas-Neto J, Santos ECA, et al. Prevalence of dental trauma in Brazilian children and adolescents: a systematic review and meta-analysis. *Cad Saude Publica.* 2021;37(12):e00015920.
4. Glendor U. Epidemiology of traumatic dental injuries--a 12 year review of the literature. *Dent Traumatol Off Publ Int Assoc Dent Traumatol.* déc 2008;24(6):603-11.
5. Yang X, Sun W, Wang Z, Ji AP, Bai J. [Clinical analysis of children and adolescents emergency dental trauma cases]. *Beijing Da Xue Xue Bao.* 3 mars 2021;53(2):384-9.
6. Goettems ML, Torriani DD, Hallal PC, Correa MB, Demarco FF. Dental trauma: prevalence and risk factors in schoolchildren. *Community Dent Oral Epidemiol.* déc 2014;42(6):581-90.
7. Andreasen JO, Andreasen FM, Andersson L, éditeurs. Manuel et atlas couleur des blessures traumatiques aux dents. John Wiley & Fils; 17 décembre 2018.
8. Magno MB, Nadelman P, Leite KL de F, Ferreira DM, Pithon MM, Maia LC. Associations and risk factors for dental trauma: A systematic review of systematic reviews. *Community Dent Oral Epidemiol.* déc 2020;48(6):447-63.
9. Atabek D, Alaçam A, Aydintuğ I, Konakoğlu G. A retrospective study of traumatic dental injuries. *Dent Traumatol Off Publ Int Assoc Dent Traumatol.* avr 2014;30(2):154-61.
10. Aldrigui JM, Jabbar NS, Bonecker M, Braga MM, Wanderley MT. Trends and associated factors in prevalence of dental trauma in Latin America and Caribbean: a systematic review and meta-analysis. *Community Dent Oral Epidemiol.* févr 2014;42(1):30-42.
11. Traumatologie clinique : de la théorie à la pratique. [Paris]: Espace ID; 2016. 1 vol. (383 p.). (Médecine buccale).
12. Levin L, Day PF, Hicks L, O'Connell A, Fouad AF, Bourguignon C, et al. International Association of Dental Traumatology guidelines for the management of traumatic dental injuries: General introduction. *Dent Traumatol Off Publ Int Assoc Dent Traumatol.* août 2020;36(4):309-13.
13. Giofrè-Florio M, Murabito LM, Visalli C, Pergolizzi FP, Famà F. Trauma in elderly patients: a study of prevalence, comorbidities and gender differences. *Il G Chir.* 2018;39(1):35-40.
14. Djemal S, Aryafar M, Petrie A, Polycarpou N, Brady E, Niazi S. Traumatic dental injuries in adults attending a London-based trauma clinic in the UK: a seven-year survey. *Br Dent J.* déc 2022;233(12):1022-8.
15. Patidar D, Sogi S, Patidar DC, Malhotra A. Traumatic Dental Injuries in Pediatric Patients: A Retrospective Analysis. *Int J Clin Pediatr Dent.* août 2021;14(4):506-11.
16. Koch G, Poulsen S. *Pediatric Dentistry : A Clinical Approach.* 2e éd. Willey-Blackwell; 2009.
17. Barnoin C. Incidence des différents types de casque dans les traumatismes de l'étage inférieur de la face. Thèse 42.57.12.21, UNS; 2012.
18. Vazquez MP, Kadlub N, Soupre V, Galliani E, Neiva-Vaz C, Pavlov I, et al. [Facial trauma and injury in children]. *Ann Chir Plast Esthet.* oct 2016;61(5):543-59.
19. Kvaal SI, Kvaal B. [Tooth and jaw injuries following violence--diagnosis and treatment in emergency department]. *Tidsskr Den Nor Laegeforening Tidsskr Prakt Med Ny Raekke.* 10 mars 2000;120(7):843-7.
20. Vieira W de A, Pecorari VGA, Gabriel PH, Vargas-Neto J, Santos ECA, Gomes BPF de A, et al. The association of inadequate lip coverage and malocclusion with dental trauma in Brazilian children and adolescents - A systematic review and meta-analysis. *Dent Traumatol Off Publ Int Assoc Dent Traumatol.* févr 2022;38(1):4-19.

21. da Silva RM, Mathias FB, da Costa CT, da Costa VPP, Goettems ML. Association between malocclusion and the severity of dental trauma in primary teeth. *Dent Traumatol Off Publ Int Assoc Dent Traumatol*. avr 2021;37(2):275-81.
22. Norton E, O'Connell AC. Traumatic dental injuries and their association with malocclusion in the primary dentition of Irish children. *Dent Traumatol Off Publ Int Assoc Dent Traumatol*. févr 2012;28(1):81-6.
23. Ostergaard BH, Andreasen JO, Ahrensburg SS, Poulsen S. An analysis of pattern of dental injuries after fall accidents in 0- to 2-year-old children - does the use of pacifier at the time of injury make a difference? *Int J Paediatr Dent*. sept 2011;21(5):397-400.
24. Basha S, Mohammad RN, Swamy HS. Incidence of dental trauma among obese adolescents-- a 3-year-prospective study. *Dent Traumatol Off Publ Int Assoc Dent Traumatol*. avr 2015;31(2):125-9.
25. Corrêa-Faria P, Petti S. Are overweight/obese children at risk of traumatic dental injuries? A meta-analysis of observational studies. *Dent Traumatol Off Publ Int Assoc Dent Traumatol*. août 2015;31(4):274-82.
26. Andonovski ME, Antonarakis GS. Autism spectrum disorder and dentoalveolar trauma: A systematic review and meta-analysis. *J Stomatol Oral Maxillofac Surg*. nov 2022;123(6):e858-64.
27. MI G, Dd T, Pc H, Mb C, Ff D. Dental trauma: prevalence and risk factors in schoolchildren. *Community Dent Oral Epidemiol* [Internet]. déc 2014 [cité 10 nov 2022];42(6). Disponible sur: <https://pubmed.ncbi.nlm.nih.gov/24916889/>
28. Tinoco JMM, Sassone LM, Stevens RH, Martins DD, Grangeiro Neto JA, Tinoco EMB. Mouthguard use and attitudes regarding dental trauma among elite cross-country mountain biking and field hockey athletes. *Dent Traumatol Off Publ Int Assoc Dent Traumatol*. avr 2021;37(2):307-13.
29. Ilia E, Metcalfe K, Heffernan M. Prevalence of dental trauma and use of mouthguards in rugby union players. *Aust Dent J*. déc 2014;59(4):473-81.
30. Singh G, Garg S, Damle SG, Dhindsa A, Kaur A, Singla S. A study of sports related occurrence of traumatic orodental injuries and associated risk factors in high school students in north India. *Asian J Sports Med*. sept 2014;5(3):e22766.
31. Padilha ACL, Constante HM, Fronza HP, Coto NP. Orofacial trauma and mouthguard use in Brazilian rugby union players. *Dent Traumatol Off Publ Int Assoc Dent Traumatol*. févr 2021;37(1):53-7.
32. Al-Asfour A, Andersson L, Al-Jame Q. School teachers' knowledge of tooth avulsion and dental first aid before and after receiving information about avulsed teeth and replantation. *Dent Traumatol Off Publ Int Assoc Dent Traumatol*. févr 2008;24(1):43-9.
33. Nowosielska M, Bagińska J, Kobus A, Kierklo A. How to Educate the Public about Dental Trauma-A Scoping Review. *Int J Environ Res Public Health*. 21 févr 2022;19(4):2479.
34. Ramezani GH, Sohrabi M, Nasiri S, Kharazifard MJ, Ghadimi S, Seraj B. Effect of an Educational Pamphlet on Knowledge and Performance of Fitness Trainers about Traumatic Dental Injuries. *Front Dent*. 2021;18:5.
35. [savethattooth_final.pdf](https://www.dental-health.ie/assets/files/pdf/savethattooth_final.pdf) [Internet]. [cité 20 déc 2022]. Disponible sur: https://www.dental-health.ie/assets/files/pdf/savethattooth_final.pdf
36. Fouad AF, Abbott PV, Tsilingaridis G, Cohenca N, Lauridsen E, Bourguignon C, et al. International Association of Dental Traumatology guidelines for the management of traumatic dental injuries: 2. Avulsion of permanent teeth. *Dent Traumatol*. 2020;36(4):331-42.
37. Aminu K, Kanmodi KK, Amzat J, Salami AA, Uwambaye P. School-Based Interventions on Dental Trauma: A Scoping Review of Empirical Evidence. *Child Basel Switz*. 28 avr 2023;10(5):797.
38. Amadori F, Bardellini E, Copeta A, Conti G, Villa V, Majorana A. Dental trauma and bicycle safety: a report in Italian children and adolescents. *Acta Odontol Scand*. avr 2017;75(3):227-31.
39. 119 [Internet]. [cité 18 nov 2022]. Disponible sur: <https://www.allo119.gouv.fr/>
40. ODAS | Observatoire national de l'action sociale [Internet]. [cité 18 nov 2022]. Disponible sur: <https://odas.net/>

41. Sam, celui qui conduit, c'est celui qui ne boit pas | Sécurité Routière [Internet]. [cité 18 nov 2022]. Disponible sur: <https://www.securite-routiere.gouv.fr/les-medias/nos-campagnes-de-communication/sam-celui-qui-conduit-cest-celui-qui-ne-boit-pas>
42. Manger Bouger [Internet]. [cité 19 déc 2022]. Disponible sur: <https://www.mangerbouger.fr/>
43. DGOS. Ministère de la Santé et de la Prévention. 2022 [cité 19 déc 2022]. Obésité : prévention et prise en charge. Disponible sur: <https://solidarites-sante.gouv.fr/systeme-de-sante-et-medico-social/strategie-nationale-de-sante/priorite-prevention-rester-en-bonne-sante-tout-au-long-de-sa-vie-11031/priorite-prevention-les-mesures-phares-detaillees/article/obesite-prevention-et-prise-en-charge>
44. M'T dents [Internet]. [cité 19 déc 2022]. Disponible sur: <https://www.ameli.fr/assurance/sante/themes/carie-dentaire/mt-dents>
45. Dents permanentes – Guide de traumatologie dentaire [Internet]. [cité 4 sept 2023]. Disponible sur: <https://dentaltraumaguide.org/injury-groups/permanent-teeth/>
46. Wang HL, Greenwell H, Fiorellini J, Giannobile W, Offenbacher S, Salkin L, et al. Periodontal regeneration. *J Periodontol.* sept 2005;76(9):1601-22.
47. Constance G de M. Actualisation des connaissances sur la cicatrisation parodontale et implications thérapeutiques. 2019. 1 vol. (77 f.).
48. Benkhalel DA. attache/Cicatrisation osseuse.
49. Parodontologie & dentisterie implantaire : Volume 2 : Thérapeutiques chirurgicales. Paris: Lavoisier Médecine Sciences; 2016. 1 vol. (XXII-462 p.). (Odontologie sous la dir. de Bruno Tavernier).
50. Skoglund A, Tronstad L, Wallenius K. A microangiographic study of vascular changes in replanted and autotransplanted teeth of young dogs. *Oral Surg Oral Med Oral Pathol.* janv 1978;45(1):17-28.
51. Lee DJ, Lee SJ, Lee MJ, Kim EJ, Ohshima H, Jung HS. The role of angiogenesis and pulpal healing in tooth replantation and allograft transplantation. *Biochem Biophys Rep.* juill 2021;26:100945.
52. Kvinnsland I, Heyeraas KJ, Byers MR. Effects of dental trauma on pulpal and periodontal nerve morphology. *Proc Finn Dent Soc Suom Hammaslaakariseuran Toim.* 1992;88 Suppl 1:125-32.
53. Andreasen JO, Borum MK, Jacobsen HL, Andreasen FM. Replantation of 400 avulsed permanent incisors. 2. Factors related to pulpal healing. *Endod Dent Traumatol.* avr 1995;11(2):59-68.
54. Hermann NV, Lauridsen E, Ahrensburg SS, Gerds TA, Andreasen JO. Periodontal healing complications following extrusive and lateral luxation in the permanent dentition: a longitudinal cohort study. *Dent Traumatol Off Publ Int Assoc Dent Traumatol.* oct 2012;28(5):394-402.
55. Nakakura-Ohshima K, Quispe-Salcedo A, Sano H, Hayasaki H, Ohshima H. The effects of reducing the root length by apicoectomy on dental pulp revascularization following tooth replantation in mice. *Dent Traumatol Off Publ Int Assoc Dent Traumatol.* oct 2021;37(5):677-90.
56. Andreasen FM, Kahler B. Pulpal response after acute dental injury in the permanent dentition: clinical implications-a review. *J Endod.* mars 2015;41(3):299-308.
57. Andreasen JO, Kristerson L, Andreasen FM. Damage of the Hertwig's epithelial root sheath: effect upon root growth after autotransplantation of teeth in monkeys. *Endod Dent Traumatol.* août 1988;4(4):145-51.
58. Kristerson L, Andreasen JO. Autotransplantation and replantation of tooth germs in monkeys. Effect of damage to the dental follicle and position of transplant in the alveolus. *Int J Oral Surg.* août 1984;13(4):324-33.
59. Avery J. Repair potential of the pulp. *J Endod.* mai 1981;7(5):205-12.
60. Robertson A, Andreasen FM, Bergenholtz G, Andreasen JO, Norén JG. Incidence of pulp necrosis subsequent to pulp canal obliteration from trauma of permanent incisors. *J Endod.* oct 1996;22(10):557-60.
61. Andreasen JO, Hjorting-Hansen E. Replantation and autotransplantation of teeth. *Trans Int Conf Oral Surg.* 1970;430-3.
62. Patel S, Ricucci D, Durak C, Tay F. Internal root resorption: a review. *J Endod.* juill 2010;36(7):1107-21.

63. Oginni AO, Adekoya-Sofowora CA, Kolawole KA. Evaluation of radiographs, clinical signs and symptoms associated with pulp canal obliteration: an aid to treatment decision. *Dent Traumatol Off Publ Int Assoc Dent Traumatol*. déc 2009;25(6):620-5.
64. Heithersay GS. Replantation of avulsed teeth. A review. *Aust Dent J*. avr 1975;20(2):63-72.
65. Simon S, Pierre Machtou WP. Endodontie - Editions CdP [Internet]. Initiatives Sante; 2015. Disponible sur: <https://books.google.fr/books?id=UiV3BwAAQBAJ>
66. Rafter M. Apexification: a review. *Dent Traumatol Off Publ Int Assoc Dent Traumatol*. févr 2005;21(1):1-8.
67. Torabinejad M, Hong CU, McDonald F, Pitt Ford TR. Physical and chemical properties of a new root-end filling material. *J Endod*. juill 1995;21(7):349-53.
68. Torabinejad M, Pairokh M, Dummer PMH. Mineral trioxide aggregate and other bioactive endodontic cements: an updated overview - part II: other clinical applications and complications. *Int Endod J*. mars 2018;51(3):284-317.
69. Olcay K, Taşlı PN, Güven EP, Ülker GMY, Öğüt EE, Çiftçioğlu E, et al. Effect of a novel bioceramic root canal sealer on the angiogenesis-enhancing potential of assorted human odontogenic stem cells compared with principal tricalcium silicate-based cements. *J Appl Oral Sci Rev FOB*. 2020;28:e20190215.
70. Aggarwal V, Singla M, Yadav S, Yadav H, Ragini null. Marginal Adaptation Evaluation of Biodentine and MTA Plus in « Open Sandwich » Class II Restorations. *J Esthet Restor Dent Off Publ Am Acad Esthet Dent Al*. 2015;27(3):167-75.
71. Attik GN, Villat C, Hallay F, Pradelle-Plasse N, Bonnet H, Moreau K, et al. In vitro biocompatibility of a dentine substitute cement on human MG63 osteoblasts cells: Biodentine™ versus MTA®. *Int Endod J*. déc 2014;47(12):1133-41.
72. Laurent P, Camps J, About I. Biodentine(TM) induces TGF-β1 release from human pulp cells and early dental pulp mineralization. *Int Endod J*. mai 2012;45(5):439-48.
73. Hakki SS, Bozkurt BS, Ozcopur B, Gandolfi MG, Prati C, Belli S. The response of cementoblasts to calcium phosphate resin-based and calcium silicate-based commercial sealers. *Int Endod J*. mars 2013;46(3):242-52.
74. Jung JY, Woo SM, Lee BN, Koh JT, Nör JE, Hwang YC. Effect of Biodentine and Bioaggregate on odontoblastic differentiation via mitogen-activated protein kinase pathway in human dental pulp cells. *Int Endod J*. févr 2015;48(2):177-84.
75. Poggio C, Beltrami R, Colombo M, Ceci M, Dagna A, Chiesa M. In vitro antibacterial activity of different pulp capping materials. *J Clin Exp Dent*. déc 2015;7(5):e584-588.
76. Richert R, Farges JC, Ezeldeen M, Lahoud P, Jacobs R, Ducret M. L'Information Dentaire. 2023 [cité 4 sept 2023]. Les techniques de revascularisation endodontique peuvent-elles réellement renforcer les dents ? Disponible sur: <https://www.information-dentaire.fr/formations/les-techniques-de-revascularisation-endodontique-peuvent-elles-reellement-renforcer-les-dents/>
77. Galler KM, Krastl G, Simon S, Van Gorp G, Meschi N, Vahedi B, et al. European Society of Endodontology position statement: Revitalization procedures. *Int Endod J*. août 2016;49(8):717-23.
78. Ruparel NB, Teixeira FB, Ferraz CCR, Diogenes A. Direct effect of intracanal medicaments on survival of stem cells of the apical papilla. *J Endod*. oct 2012;38(10):1372-5.
79. Lovelace TW, Henry MA, Hargreaves KM, Diogenes A. Evaluation of the delivery of mesenchymal stem cells into the root canal space of necrotic immature teeth after clinical regenerative endodontic procedure. *J Endod*. févr 2011;37(2):133-8.
80. Duncan HF, Smith AJ, Fleming GJP, Reid C, Smith G, Cooper PR. Release of bio-active dentine extracellular matrix components by histone deacetylase inhibitors (HDACi). *Int Endod J*. janv 2017;50(1):24-38.
81. Day PF, Gregg TA, Ashley P, Welbury RR, Cole BO, High AS, et al. Periodontal healing following avulsion and replantation of teeth: a multi-centre randomized controlled trial to compare two root canal medicaments. *Dent Traumatol Off Publ Int Assoc Dent Traumatol*. févr 2012;28(1):55-64.
82. Nie E, Yu J, Jiang R, Liu X, Li X, Islam R, et al. Effectiveness of Direct Pulp Capping Bioactive Materials in Dentin Regeneration: A Systematic Review. *Mater Basel Switz*. 11 nov 2021;14(22):6811.

83. Jung JY, Woo SM, Lee BN, Koh JT, Nör JE, Hwang YC. Effect of Biodentine and Bioaggregate on odontoblastic differentiation via mitogen-activated protein kinase pathway in human dental pulp cells. *Int Endod J.* févr 2015;48(2):177-84.
84. Wolters WJ, Duncan HF, Tomson PL, Karim IE, McKenna G, Dorri M, et al. Minimally invasive endodontics: a new diagnostic system for assessing pulpitis and subsequent treatment needs. *Int Endod J.* 2017;50(9):825-9.
85. Nicole A. *Les cellules souches : des innovations thérapeutiques sous contrôle.* London: ISTE Editions Ltd; 2018. 1 vol. (IX-164 p.). (Bioingénierie médicale coordonnée par Marie-Christine Ho Ba Tho).
86. Murray PE, Garcia-Godoy F, Hargreaves KM. Regenerative endodontics: a review of current status and a call for action. *J Endod.* avr 2007;33(4):377-90.
87. Kahler B, Rossi-Fedele G. A Review of Tooth Discoloration after Regenerative Endodontic Therapy. *J Endod.* avr 2016;42(4):563-9.
88. Karamzadeh R, Eslaminejad MB, Karamzadeh R, Eslaminejad MB. Dental-Related Stem Cells and Their Potential in Regenerative Medicine [Internet]. *Regenerative Medicine and Tissue Engineering.* IntechOpen; 2013 [cité 24 févr 2023]. Disponible sur: <https://www.intechopen.com/chapters/44659>
89. Gronthos S, Mankani M, Brahim J, Robey PG, Shi S. Postnatal human dental pulp stem cells (DPSCs) in vitro and in vivo. *Proc Natl Acad Sci U S A.* 5 déc 2000;97(25):13625-30.
90. Casagrande L, Demarco FF, Zhang Z, Araujo FB, Shi S, Nör JE. Dentin-derived BMP-2 and odontoblast differentiation. *J Dent Res.* juin 2010;89(6):603-8.
91. Seo BM, Sonoyama W, Yamaza T, Coppe C, Kikuri T, Akiyama K, et al. SHED repair critical-size calvarial defects in mice. *Oral Dis.* juill 2008;14(5):428-34.
92. Huang GTJ, Sonoyama W, Liu Y, Liu H, Wang S, Shi S. The hidden treasure in apical papilla: the potential role in pulp/dentin regeneration and bioroot engineering. *J Endod.* juin 2008;34(6):645-51.
93. Han J, Menicanin D, Marino V, Ge S, Mroziak K, Gronthos S, et al. Assessment of the regenerative potential of allogeneic periodontal ligament stem cells in a rodent periodontal defect model. *J Periodontol Res.* juin 2014;49(3):333-45.
94. Seo BM, Miura M, Gronthos S, Bartold PM, Batouli S, Brahim J, et al. Investigation of multipotent postnatal stem cells from human periodontal ligament. *Lancet Lond Engl.* 10 juill 2004;364(9429):149-55.
95. Lovelace TW, Henry MA, Hargreaves KM, Diogenes A. Evaluation of the delivery of mesenchymal stem cells into the root canal space of necrotic immature teeth after clinical regenerative endodontic procedure. *J Endod.* févr 2011;37(2):133-8.
96. Nakakura-Ohshima K, Quispe-Salcedo A, Sano H, Hayasaki H, Ohshima H. The effects of reducing the root length by apicoectomy on dental pulp revascularization following tooth replantation in mice. *Dent Traumatol Off Publ Int Assoc Dent Traumatol.* oct 2021;37(5):677-90.
97. Xie Z, Shen Z, Zhan P, Yang J, Huang Q, Huang S, et al. Functional Dental Pulp Regeneration: Basic Research and Clinical Translation. *Int J Mol Sci.* 20 août 2021;22(16):8991.
98. Karamzadeh R, Baghaban M. Dental-Related Stem Cells and Their Potential in Regenerative Medicine [Internet]. *Regenerative Medicine and Tissue Engineering.* InTech; 2013. Available from: <http://dx.doi.org/10.5772/55927>.
99. Ohlsson E, Galler KM, Widbiller M. A Compilation of Study Models for Dental Pulp Regeneration. *Int J Mol Sci.* 18 nov 2022;23(22):14361.
100. El Omar R, Beroud J, Stoltz JF, Menu P, Velot E, Decot V. Umbilical cord mesenchymal stem cells: the new gold standard for mesenchymal stem cell-based therapies? *Tissue Eng Part B Rev.* oct 2014;20(5):523-44.
101. Eramo S, Natali A, Pinna R, Milia E. Dental pulp regeneration via cell homing. *Int Endod J.* avr 2018;51(4):405-19.
102. Arshad S, Tehreem F, Rehab Khan M, Ahmed F, Marya A, Karobari MI. Platelet-Rich Fibrin Used in Regenerative Endodontics and Dentistry: Current Uses, Limitations, and Future Recommendations for Application. *Int J Dent.* 2021;2021:4514598.

103. Lemaire G, Agossa K. L'Information Dentaire. 2023 [cité 8 mai 2023]. Les concentrés plaquettaires comme adjuvants du traitement non chirurgical des poches parodontales. Disponible sur: <https://www.information-dentaire.fr/formations/les-concentrs-plaquettaires-comme-adjuvants-du-traitement-non-chirurgical-des-poches-parodontales/>
104. Farshidfar N, Jafarpour D, Firoozi P, Sahmeddini S, Hamedani S, de Souza RF, et al. The application of injectable platelet-rich fibrin in regenerative dentistry: A systematic scoping review of In vitro and In vivo studies. *Jpn Dent Sci Rev.* nov 2022;58:89-123.
105. Zhang J, Wu J, Lin X, Liu X. Platelet-rich fibrin promotes the proliferation and osteo-/odontoblastic differentiation of human dental pulp stem cells. *Curr Stem Cell Res Ther.* 4 juill 2022;
106. Liang Y, Ma R, Chen L, Dai X, Zuo S, Jiang W, et al. Efficacy of i-PRF in regenerative endodontics therapy for mature permanent teeth with pulp necrosis: study protocol for a multicentre randomised controlled trial. *Trials.* 6 juill 2021;22(1):436.
107. Smith AJ, Duncan HF, Diogenes A, Simon S, Cooper PR. Exploiting the Bioactive Properties of the Dentin-Pulp Complex in Regenerative Endodontics. *J Endod.* janv 2016;42(1):47-56.
108. Tavares S, Pintor A, Mourão CF de AB, Magno M, Montemezzi P, Sacco R, et al. Effect of Different Root Canal Irrigant Solutions on the Release of Dentin-Growth Factors: A Systematic Review and Meta-Analysis. *Mater Basel Switz.* 5 oct 2021;14(19):5829.
109. Gómez-Delgado M, Camps-Font O, Luz L, Sanz D, Mercade M. Update on citric acid use in endodontic treatment: a systematic review. *Odontology.* janv 2023;111(1):1-19.
110. Duncan HF, Smith AJ, Fleming GJP, Reid C, Smith G, Cooper PR. Release of bio-active dentine extracellular matrix components by histone deacetylase inhibitors (HDACi). *Int Endod J.* janv 2017;50(1):24-38.
111. Kumar RS, Ankola A, Peerzade M, Sankeshwari R, Hampiholi V, Pai Khot A, et al. Comparative Efficacy of Different Irrigant Activation Techniques for Irrigant Delivery Up to the Working Length of Mature Permanent Teeth: A Systematic Review and Meta-Analysis. *Eur Endod J.* janv 2023;8(1):1-19.
112. Badami V, Akarapu S, Kethineni H, Mittapalli SP, Bala KR, Fatima SF. Efficacy of Laser-Activated Irrigation Versus Ultrasonic-Activated Irrigation: A Systematic Review. *Cureus.* mars 2023;15(3):e36352.
113. Virdee SS, Seymour DW, Farnell D, Bhamra G, Bhakta S. Efficacy of irrigant activation techniques in removing intracanal smear layer and debris from mature permanent teeth: a systematic review and meta-analysis. *Int Endod J.* juin 2018;51(6):605-21.
114. Shawli H, Iohara K, Tarrosh M, Huang GTJ, Nakashima M, Azim AA. Nanobubble-Enhanced Antimicrobial Agents: A Promising Approach for Regenerative Endodontics. *J Endod.* 1 sept 2020;46(9):1248-55.
115. Kim SG, Malek M, Sigurdsson A, Lin LM, Kahler B. Regenerative endodontics: a comprehensive review. *Int Endod J.* déc 2018;51(12):1367-88.
116. Piglionico SS, Pons C, Romieu O, Cuisinier F, Levallois B, Panayotov IV. In vitro, ex vivo, and in vivo models for dental pulp regeneration. *J Mater Sci Mater Med.* 1 avr 2023;34(4):15.
117. Richert R, Ducret M, Alliot-Licht B, Bekhouche M, Gobert S, Farges JC. A critical analysis of research methods and experimental models to study pulpitis. *Int Endod J.* mars 2022;55 Suppl 1:14-36.
118. Oka K. Fibrillin protein, a candidate for creating a suitable scaffold in PDL regeneration while avoiding ankylosis. *Genes N Y N* 2000. sept 2022;60(8-9):e23486.
119. Lindskog S, Blomlöf L, Hammarström L. Evidence for a role of odontogenic epithelium in maintaining the periodontal space. *J Clin Periodontol.* juill 1988;15(6):371-3.
120. Shimono M, Ishikawa T, Ishikawa H, Matsuzaki H, Hashimoto S, Muramatsu T, et al. Regulatory mechanisms of periodontal regeneration. *Microsc Res Tech.* 1 avr 2003;60(5):491-502.
121. Rathee M, Jain P. Embryology, Teeth. In: StatPearls [Internet]. Treasure Island (FL): StatPearls Publishing; 2023 [cité 17 mai 2023]. Disponible sur: <http://www.ncbi.nlm.nih.gov/books/NBK560515/>
122. Rincon JC, Xiao Y, Young WG, Bartold PM. Production of osteopontin by cultured porcine epithelial cell rests of Malassez. *J Periodontal Res.* oct 2005;40(5):417-26.

123. Fujiyama K, Yamashiro T, Fukunaga T, Balam TA, Zheng L, Takano-Yamamoto T. Denervation resulting in dento-alveolar ankylosis associated with decreased Malassez epithelium. *J Dent Res.* août 2004;83(8):625-9.
124. Nam H, Kim JH, Kim JW, Seo BM, Park JC, Kim JW, et al. Establishment of Hertwig's epithelial root sheath/epithelial rests of Malassez cell line from human periodontium. *Mol Cells.* juill 2014;37(7):562-7.
125. Xiong J, Mrozik K, Gronthos S, Bartold PM. Epithelial cell rests of Malassez contain unique stem cell populations capable of undergoing epithelial-mesenchymal transition. *Stem Cells Dev.* 20 juill 2012;21(11):2012-25.
126. Ten Cate AR. The role of epithelium in the development, structure and function of the tissues of tooth support. *Oral Dis.* mars 1996;2(1):55-62.
127. Haynes DR, Crotti TN. Regulation of bone lysis in inflammatory diseases. *Inflammopharmacology.* 2003;11(4):323-31.
128. Theoleyre S, Wittrant Y, Tat SK, Fortun Y, Redini F, Heymann D. The molecular triad OPG/RANK/RANKL: involvement in the orchestration of pathophysiological bone remodeling. *Cytokine Growth Factor Rev.* déc 2004;15(6):457-75.
129. Souza BDM, Dutra KL, Kuntze MM, Bortoluzzi EA, Flores-Mir C, Reyes-Carmona J, et al. Incidence of Root Resorption after the Replantation of Avulsed Teeth: A Meta-analysis. *J Endod.* août 2018;44(8):1216-27.
130. Finucane D, Kinirons MJ. External inflammatory and replacement resorption of luxated, and avulsed replanted permanent incisors: a review and case presentation. *Dent Traumatol Off Publ Int Assoc Dent Traumatol.* juin 2003;19(3):170-4.
131. Trope M. Root resorption of dental and traumatic origin: classification based on etiology. *Pract Periodontics Aesthetic Dent PPAD.* mai 1998;10(4):515-22.
132. Andreasen JO. Effect of extra-alveolar period and storage media upon periodontal and pulpal healing after replantation of mature permanent incisors in monkeys. *Int J Oral Surg.* févr 1981;10(1):43-53.
133. Barbizam JVB, Massarwa R, da Silva LAB, da Silva RAB, Nelson-Filho P, Consolaro A, et al. Histopathological evaluation of the effects of variable extraoral dry times and enamel matrix proteins (enamel matrix derivatives) application on replanted dogs' teeth. *Dent Traumatol Off Publ Int Assoc Dent Traumatol.* févr 2015;31(1):29-34.
134. De Brier N, O D, Borra V, Singletary EM, Zideman DA, De Buck E, et al. Storage of an avulsed tooth prior to replantation: A systematic review and meta-analysis. *Dent Traumatol Off Publ Int Assoc Dent Traumatol.* oct 2020;36(5):453-76.
135. Osmanovic A, Halilovic S, Kurtovic-Kozaric A, Hadziabdic N. Evaluation of periodontal ligament cell viability in different storage media based on human PDL cell culture experiments-A systematic review. *Dent Traumatol Off Publ Int Assoc Dent Traumatol.* déc 2018;34(6):384-93.
136. Adnan S, Lone MM, Khan FR, Hussain SM, Nagi SE. Which is the most recommended medium for the storage and transport of avulsed teeth? A systematic review. *Dent Traumatol Off Publ Int Assoc Dent Traumatol.* avr 2018;34(2):59-70.
137. Poi WR, Sonoda CK, Martins CM, Melo ME, Pellizzer EP, de Mendonça MR, et al. Storage media for avulsed teeth: a literature review. *Braz Dent J.* 2013;24(5):437-45.
138. Malhotra N. Current developments in interim transport (storage) media in dentistry: an update. *Br Dent J.* 8 juill 2011;211(1):29-33.
139. Resende KKM, Faria GP, Longo DL, Martins LJO, Costa CRR. In vitro evaluation of plants as storage media for avulsed teeth: A systematic review. *Dent Traumatol Off Publ Int Assoc Dent Traumatol.* févr 2020;36(1):3-18.
140. Gjertsen AW, Stothz KA, Neiva KG, Pileggi R. Effect of propolis on proliferation and apoptosis of periodontal ligament fibroblasts. *Oral Surg Oral Med Oral Pathol Oral Radiol Endod.* déc 2011;112(6):843-8.

141. Bunwana A, Damrongrungruang T, Puasiri S, Kantrong N, Chailertvanitkul P. Preservation of the viability and gene expression of human periodontal ligament cells by Thai propolis extract. *Dent Traumatol Off Publ Int Assoc Dent Traumatol.* févr 2021;37(1):123-30.
142. Deepthi K, Borthakur BJ, Swathika B, Ganesan S. Assessment of the viability of human periodontal ligament cells in black tea, lime juice, and passion fruit concentrate - A comparative in vitro study. *J Conserv Dent JCD.* 2020;23(1):42-5.
143. Sottovia AD, Sottovia Filho D, Poi WR, Panzarini SR, Luize DS, Sonoda CK. Tooth replantation after use of Euro-Collins solution or bovine milk as storage medium: a histomorphometric analysis in dogs. *J Oral Maxillofac Surg Off J Am Assoc Oral Maxillofac Surg.* janv 2010;68(1):111-9.
144. Ji LL, Song G, Jiang LM, Liu Y, Ding ZJ, Zhuang XY, et al. Evaluation of conditioned medium from placenta-derived mesenchymal stem cells as a storage medium for avulsed teeth: An in vitro study. *Dent Traumatol Off Publ Int Assoc Dent Traumatol.* févr 2021;37(1):73-80.
145. Rajendran P, Varghese NO, Varughese JM, Murugaian E. Evaluation, using extracted human teeth, of Ricetral as a storage medium for avulsions--an in vitro study. *Dent Traumatol Off Publ Int Assoc Dent Traumatol.* juin 2011;27(3):217-20.
146. Sharma M. In Vitro Periodontal Ligament Cell Viability in Different Storage Media. *Braz Dent J.* 2016;27(4):408-11.
147. Seeram NP, Adams LS, Henning SM, Niu Y, Zhang Y, Nair MG, et al. In vitro antiproliferative, apoptotic and antioxidant activities of punicalagin, ellagic acid and a total pomegranate tannin extract are enhanced in combination with other polyphenols as found in pomegranate juice. *J Nutr Biochem.* juin 2005;16(6):360-7.
148. Sigalas E, Regan JD, Kramer PR, Witherspoon DE, Opperman LA. Survival of human periodontal ligament cells in media proposed for transport of avulsed teeth. *Dent Traumatol Off Publ Int Assoc Dent Traumatol.* févr 2004;20(1):21-8.
149. Nam OH, Ro ST, Lee HW, Jeong J, Chae YK, Lee KE, et al. Evaluation of delphinidin as a storage medium for avulsed teeth. *BMC Oral Health.* 14 janv 2023;23(1):21.
150. Bijlani S, Shanbhog RS. An In Vitro Evaluation of Ice Apple as a Novel Storage Medium to Preserve the Viability of Human Periodontal Ligament Fibroblasts. *Int J Clin Pediatr Dent.* 2022;15(6):699-703.
151. Al-Hijazi AY, Al-Khafaji LK, Shaalan AH, Jabaz MF. Success of replantation of avulsed teeth using human colostrum as an interim storage medium. *J Taibah Univ Med Sci.* déc 2023;18(6):1189-94.
152. Kwan SC, Johnson JD, Cohenca N. The effect of splint material and thickness on tooth mobility after extraction and replantation using a human cadaveric model. *Dent Traumatol Off Publ Int Assoc Dent Traumatol.* août 2012;28(4):277-81.
153. Ben Hassan MW, Andersson L, Lucas PW. Stiffness characteristics of splints for fixation of traumatized teeth. *Dent Traumatol Off Publ Int Assoc Dent Traumatol.* avr 2016;32(2):140-5.
154. Hinckfuss SE, Messer LB. An evidence-based assessment of the clinical guidelines for replanted avulsed teeth. Part II: prescription of systemic antibiotics. *Dent Traumatol Off Publ Int Assoc Dent Traumatol.* avr 2009;25(2):158-64.
155. Bourgeois J, Carvalho JC, De Bruyne M, Declerck D, Eloot A, Leroy R. Antibiotics at replantation of avulsed permanent teeth? A systematic review. *J Evid-Based Dent Pract.* juin 2022;22(2):101706.
156. Meng M, Chen Y, Ren H, Zhang Q, Chen S, Zhou X, et al. Effect of tetracyclines on pulpal and periodontal healing after tooth replantation: a systematic review of human and animal studies. *BMC Oral Health.* 5 juin 2021;21(1):289.
157. Andreasen JO, Ahrensburg SS, Tendal B. Inappropriate use of meta-analysis in an evidence-based assessment of the clinical guidelines for replanted avulsed teeth. Timing of pulp extirpation, splinting periods and prescription of systemic antibiotics. *Dent Traumatol Off Publ Int Assoc Dent Traumatol.* oct 2010;26(5):451-2.
158. Hammarström L, Blomlöf L, Feiglin B, Andersson L, Lindskog S. Replantation of teeth and antibiotic treatment. *Endod Dent Traumatol.* avr 1986;2(2):51-7.

159. Sae-Lim V, Wang CY, Choi GW, Trope M. The effect of systemic tetracycline on resorption of dried replanted dogs' teeth. *Endod Dent Traumatol.* juin 1998;14(3):127-32.
160. Guo Y, Guo W, Chen J, Chen G, Tian W, Bai D. Are Hertwig's epithelial root sheath cells necessary for periodontal formation by dental follicle cells? *Arch Oral Biol.* oct 2018;94:1-9.
161. Islam ST, Kurashige Y, Minowa E, Yoshida K, Paudel D, Uehara O, et al. Analysis of the cells isolated from epithelial cell rests of Malassez through single-cell limiting dilution. *Sci Rep.* 10 janv 2022;12(1):382.
162. Onishi A, Yoshida K, Morikawa T, Paudel D, Takahashi S, Khurelchuluun A, et al. Induction of Periodontal Ligament-like Cells by Coculture of Dental Pulp Cells, Dedifferentiated Cells Generated from Epithelial Cell Rests of Malassez, and Umbilical Vein Endothelial Cells. *J Endod.* nov 2022;48(11):1387-94.
163. Chew JRJ, Tan BL, Lu JX, Tong HJ, Duggal MS. Cell-Based Therapy for Tooth Replantation Following Avulsion: A Systematic Review. *Tissue Eng Part B Rev.* avr 2022;28(2):351-63.
164. Meng L, Wei Y, Liang Y, Hu Q, Xie H. Stem cell homing in periodontal tissue regeneration. *Front Bioeng Biotechnol.* 2022;10:1017613.
165. Zhu W, Zhang Q, Zhang Y, Cen L, Wang J. PDL regeneration via cell homing in delayed replantation of avulsed teeth. *J Transl Med.* 14 nov 2015;13:357.
166. Ideno H, Komatsu K, Nakashima K, Nifuji A. Tooth transplantation and replantation: Biological insights towards therapeutic improvements. *Genes N Y N 2000.* sept 2022;60(8-9):e23496.
167. Xu M, Wei X, Fang J, Xiao L. Combination of SDF-1 and bFGF promotes bone marrow stem cell-mediated periodontal ligament regeneration. *Biosci Rep.* 20 déc 2019;39(12):BSR20190785.
168. Zhang Y, Zhong Y, Zou L, Liu X. Significance of Placental Mesenchymal Stem Cell in Placenta Development and Implications for Preeclampsia. *Front Pharmacol [Internet].* 2022 [cité 26 juin 2023];13. Disponible sur: <https://www.frontiersin.org/articles/10.3389/fphar.2022.896531>
169. Kocherova I, Bryja A, Mozdziak P, Angelova Volponi A, Dyszkiewicz-Konwińska M, Piotrowska-Kempisty H, et al. Human Umbilical Vein Endothelial Cells (HUVECs) Co-Culture with Osteogenic Cells: From Molecular Communication to Engineering Prevascularised Bone Grafts. *J Clin Med.* 3 oct 2019;8(10):1602.
170. Shaikh MS, Shahzad Z, Tash EA, Janjua OS, Khan MI, Zafar MS. Human Umbilical Cord Mesenchymal Stem Cells: Current Literature and Role in Periodontal Regeneration. *Cells.* 30 mars 2022;11(7):1168.
171. Yin Y, Tao S, Zhang Q. [Effects of human periodontal ligament fibroblast-derived exosomes on reducing rat root resorption after delayed tooth replantation]. *Shanghai Kou Qiang Yi Xue Shanghai J Stomatol.* juin 2022;31(3):232-6.
172. Komatsu K, Ideno H, Shibata T, Nakashima K, Nifuji A. Platelet-derived growth factor-BB regenerates functional periodontal ligament in the tooth replantation. *Sci Rep.* 25 févr 2022;12(1):3223.
173. Noda K, Seshima F, Okubo N, Ishii Y, Ota M, Yamada S, et al. Effect of platelet-derived growth factor-BB on root resorption after reimplantation of partially denuded tooth in dog. *Dent Traumatol Off Publ Int Assoc Dent Traumatol.* juin 2012;28(3):217-25.
174. Wiegand A, Attin T. Efficacy of enamel matrix derivatives (Emdogain) in treatment of replanted teeth--a systematic review based on animal studies. *Dent Traumatol Off Publ Int Assoc Dent Traumatol.* oct 2008;24(5):498-502.
175. Liang C, Liao L, Tian W. Advances Focusing on the Application of Decellularized Extracellular Matrix in Periodontal Regeneration. *Biomolecules.* 14 avr 2023;13(4):673.
176. Moradian H, Rafiee A, Ayatollahi M. Design and Fabrication of a Novel Transplant Combined with Human Bone Marrow Mesenchymal Stem Cells and Platelet-rich Fibrin: New Horizons for Periodontal Tissue Regeneration after Dental Trauma. *Iran J Pharm Res IJPR.* 2017;16(4):1370-8.
177. Reichert da Silva Assunção L, Colenci R, Ferreira do-Amaral CC, Sonoda CK, Mogami Bomfim SR, Okamoto R, et al. Periodontal tissue engineering after tooth replantation. *J Periodontol.* mai 2011;82(5):758-66.

178. Behnaz M, Izadi SS, Mashhadi Abbas F, Dianat O, Sadeghabadi S, Akbarzadeh T, et al. The impact of platelet-rich fibrin (PRF) on delayed tooth replantation: A preliminary animal study. *Aust Endod J J Aust Soc Endodontology Inc.* déc 2021;47(3):457-66.
179. Khurshid Z, Asiri FYI, Najeeb S, Ratnayake J. The Impact of Autologous Platelet Concentrates on the Periapical Tissues and Root Development of Replanted Teeth: A Systematic Review. *Mater Basel Switz.* 10 avr 2022;15(8):2776.
180. Chen J, Chen G, Yan Z, Guo Y, Yu M, Feng L, et al. TGF- β 1 and FGF2 stimulate the epithelial-mesenchymal transition of HERS cells through a MEK-dependent mechanism. *J Cell Physiol.* nov 2014;229(11):1647-59.
181. Li K, Ishida Y, Hatano-Sato K, Ongprakobkul N, Hosomichi J, Usumi-Fujita R, et al. Nuclear factor-kappa B decoy oligodeoxynucleotide-loaded poly lactic-co-glycolic acid nanospheres promote periodontal tissue healing after tooth replantation in rats. *J Periodontol.* mars 2022;93(3):458-70.
182. Kang CM, Mo S, Jeon M, Jung UW, Shin Y, Shin JS, et al. Intranuclear Delivery of Nuclear Factor-Kappa B p65 in a Rat Model of Tooth Replantation. *Int J Mol Sci.* 17 févr 2021;22(4):1987.
183. Panzarini SR, Gulinelli JL, Poi WR, Sonoda CK, Pedrini D, Brandini DA. Treatment of root surface in delayed tooth replantation: a review of literature. *Dent Traumatol Off Publ Int Assoc Dent Traumatol.* juin 2008;24(3):277-82.
184. Liu Y, Zhu Z, Sun CW, Sun JJ, Zhu MY. [Effects of topical application of doxycycline on avulsed permanent teeth]. *Shanghai Kou Qiang Yi Xue Shanghai J Stomatol.* déc 2019;28(6):640-3.
185. Tsilingaridis G, Malmgren B, Skutberg C, Malmgren O. The effect of topical treatment with doxycycline compared to saline on 66 avulsed permanent teeth--a retrospective case-control study. *Dent Traumatol Off Publ Int Assoc Dent Traumatol.* juin 2015;31(3):171-6.
186. Machado NE da S, Banci HA, da Silva LD, Santinoni CDS, de Oliveira DL, Ervolino E, et al. Influence of anti-allergic drugs used systemically on the process of root resorption during delayed tooth replantation: A study in rats. *Dent Traumatol Off Publ Int Assoc Dent Traumatol.* juin 2020;36(3):264-71.
187. Najeeb S, Siddiqui F, Khurshid Z, Zohaib S, Zafar MS, Ansari SA. Effect of bisphosphonates on root resorption after tooth replantation - a systematic review. *Dent Traumatol Off Publ Int Assoc Dent Traumatol.* avr 2017;33(2):77-83.
188. da Silva LAB, Longo DL, Stuani MBS, de Queiroz AM, da Silva RAB, Nelson-Filho P, et al. Effect of root surface treatment with denusomab after delayed tooth replantation. *Clin Oral Investig.* mars 2021;25(3):1255-64.
189. Zhu Y, Chang B, Pang Y, Wang H, Zhou Y. Advances in Hypoxia-Inducible Factor-1 α Stabilizer Deferoxamine in Tissue Engineering. *Tissue Eng Part B Rev.* 1 févr 2023;
190. Lee KE, Mo S, Lee HS, Jeon M, Song JS, Choi HJ, et al. Deferoxamine Reduces Inflammation and Osteoclastogenesis in Avulsed Teeth. *Int J Mol Sci.* 30 juill 2021;22(15):8225.
191. Najeeb S, Al-Quraini AAA, Almusallam HAA, Zafar MS, Khurshid Z. Effect of laser treatment on outcomes of tooth replantation - A systematic review. *J Taibah Univ Med Sci.* juin 2020;15(3):169-76.
192. Chen D, Kim S, Lee S, Lee JM, Choi YJ, Shin SJ, et al. The Effect of Mechanical Vibration on Osteogenesis of Periodontal Ligament Stem Cells. *J Endod.* nov 2021;47(11):1767-74.
193. Park WY, Kim MS, Kim MS, Oh MH, Lee SY, Kim SH, et al. Effects of pre-applied orthodontic force on the regeneration of periodontal tissues in tooth replantation. *Korean J Orthod.* sept 2019;49(5):299-309.
194. Silva RAB, Vieira HAO, de Gregorio C, Cohenca N, Lucisano MP, Pucinelli CM, et al. Periodontal ligament repair after active splinting of replanted dogs' teeth. *Dent Traumatol Off Publ Int Assoc Dent Traumatol.* déc 2021;37(6):758-71.
195. Andreasen JO, Borum MK, Jacobsen HL, Andreasen FM. Replantation of 400 avulsed permanent incisors. 4. Factors related to periodontal ligament healing. *Endod Dent Traumatol.* avr 1995;11(2):76-89.
196. Andreasen JO, Borum MK, Jacobsen HL, Andreasen FM. Replantation of 400 avulsed permanent incisors. 1. Diagnosis of healing complications. *Endod Dent Traumatol.* avr 1995;11(2):51-8.

197. Dean JA, Avery DR, E M Ralph. McDonald and Avery's Dentistry for the Child and Adolescent. Mosby; 2021. 752 p.
198. Mendoza-Mendoza A, Iglesias-Linares A, Yañez-Vico RM, Abalos-Labruzzo C. Prevalence and complications of trauma to the primary dentition in a subpopulation of Spanish children in southern Europe. *Dent Traumatol Off Publ Int Assoc Dent Traumatol.* avr 2015;31(2):144-9.
199. McClure CC, Cataldi JR, O'Leary ST. Vaccine Hesitancy: Where We Are and Where We Are Going. *Clin Ther.* août 2017;39(8):1550-62.
200. Trope M. Avulsion of permanent teeth: theory to practice. *Dent Traumatol Off Publ Int Assoc Dent Traumatol.* août 2011;27(4):281-94.
201. Haute Autorité de Santé [Internet]. [cité 26 juill 2023]. Comment établir un certificat médical initial (CMI). Disponible sur: https://www.has-sante.fr/jcms/pprd_2975057/fr/comment-etablir-un-certificat-medical-initial-cmi
202. Andreasen JO, Borum MK, Andreasen FM. Replantation of 400 avulsed permanent incisors. 3. Factors related to root growth. *Endod Dent Traumatol.* avr 1995;11(2):69-75.
203. Andreasen FM, Andreasen JO, Bayer T. Prognosis of root-fractured permanent incisors--prediction of healing modalities. *Endod Dent Traumatol.* févr 1989;5(1):11-22.
204. Cipriano TJ, Walton RE. The ischemic infarct pulp of traumatized teeth: a light and electron microscopic study. *Endod Dent Traumatol.* oct 1986;2(5):196-204.
205. Arwill T, Henschen B, Sundwall-Hagland I. The pulpal reaction in traumatized permanent incisors in children aged 9-18. *Odontol Tidskr.* 20 avr 1967;75(2):130-47.
206. Klausen B, Helbo M, Dabelsteen E. A differential diagnostic approach to the symptomatology of acute dental pain. *Oral Surg Oral Med Oral Pathol.* mars 1985;59(3):297-301.
207. Andreasen FM. Histological and bacteriological study of pulps extirpated after luxation injuries. *Endod Dent Traumatol.* août 1988;4(4):170-81.
208. Harrington GW. The perio-endo question: differential diagnosis. *Dent Clin North Am.* oct 1979;23(4):673-90.
209. Simon JH, Glick DH, Frank AL. The relationship of endodontic-periodontic lesions. *J Periodontol.* avr 1972;43(4):202-8.
210. Pileggi R, Dumsha TC, Myslinksi NR. The reliability of electric pulp test after concussion injury. *Endod Dent Traumatol.* févr 1996;12(1):16-9.
211. Ohman A. HEALING AND SENSITIVITY TO PAIN IN YOUNG REPLANTED HUMAN TEETH. AN EXPERIMENTAL, CLINICAL AND HISTOLOGICAL STUDY. *Odontol Tidskr.* 15 avr 1965;73:166-227.
212. Andreasen FM. Transient apical breakdown and its relation to color and sensibility changes after luxation injuries to teeth. *Endod Dent Traumatol.* févr 1986;2(1):9-19.
213. Weisleder R, Yamauchi S, Caplan DJ, Trope M, Teixeira FB. The validity of pulp testing: a clinical study. *J Am Dent Assoc* 1939. août 2009;140(8):1013-7.
214. Fulling HJ, Andreasen JO. Influence of maturation status and tooth type of permanent teeth upon electrometric and thermal pulp testing. *Scand J Dent Res.* sept 1976;84(5):286-90.
215. Andreasen FM, Andreasen JO. Diagnosis of luxation injuries: the importance of standardized clinical, radiographic and photographic techniques in clinical investigations. *Endod Dent Traumatol.* oct 1985;1(5):160-9.
216. Patel S, Dawood A, Wilson R, Horner K, Mannocci F. The detection and management of root resorption lesions using intraoral radiography and cone beam computed tomography - an in vivo investigation. *Int Endod J.* sept 2009;42(9):831-8.
217. Patel S, Wilson R, Dawood A, Foschi F, Mannocci F. The detection of periapical pathosis using digital periapical radiography and cone beam computed tomography - part 2: a 1-year post-treatment follow-up. *Int Endod J.* août 2012;45(8):711-23.
218. Vlok JL, Worthington EM, Hindson JA, Davidson LE, Thomson WM, Drummond BK. Young people's perceptions of photographs of dental trauma. *Dent Traumatol Off Publ Int Assoc Dent Traumatol.* avr 2011;27(2):109-12.

219. Dean JA. McDonald and Avery's Dentistry for the Child and Adolescent: McDonald and Avery's Dentistry for the Child and Adolescent - E-Book. Elsevier Health Sciences; 2021. 756 p.
220. Viegas CM, Paiva SM, Carvalho AC, Scarpelli AC, Ferreira FM, Pordeus IA. Influence of traumatic dental injury on quality of life of Brazilian preschool children and their families. *Dent Traumatol Off Publ Int Assoc Dent Traumatol.* oct 2014;30(5):338-47.
221. Altun C, Ozen B, Esenlik E, Guven G, Gürbüz T, Acikel C, et al. Traumatic injuries to permanent teeth in Turkish children, Ankara. *Dent Traumatol Off Publ Int Assoc Dent Traumatol.* juin 2009;25(3):309-13.
222. Nadelman P, Bedran N, Magno MB, Masterson D, de Castro ACR, Maia LC. Premature loss of primary anterior teeth and its consequences to primary dental arch and speech pattern: A systematic review and meta-analysis. *Int J Paediatr Dent.* nov 2020;30(6):687-712.
223. Andreasen JO, Bakland LK, Flores MT, Andreasen FM, Andersson L. *Traumatic Dental Injuries: A Manual.* John Wiley & Sons; 2011. 116 p.
224. de Souza RF, Travess H, Newton T, Marchesan MA. Interventions for treating traumatised ankylosed permanent front teeth. *Cochrane Database Syst Rev.* 16 déc 2015;2015(12):CD007820.
225. Kofod T, Würtz V, Melsen B. Treatment of an ankylosed central incisor by single tooth dento-osseous osteotomy and a simple distraction device. *Am J Orthod Dentofac Orthop Off Publ Am Assoc Orthod Its Const Soc Am Board Orthod.* janv 2005;127(1):72-80.
226. Ohkubo K, Susami T, Mori Y, Nagahama K, Takahashi N, Saijo H, et al. Treatment of ankylosed maxillary central incisors by single-tooth dento-osseous osteotomy and alveolar bone distraction. *Oral Surg Oral Med Oral Pathol Oral Radiol Endod.* mai 2011;111(5):561-7.
227. Tocolini DG, Silva P de O, Grabowski I, Carelli J, Morais ND, Correr GM, et al. Orthodontic Treatment of Ankylosed Maxillary Incisor through Osteogenic Distraction and Simplified Biomechanics. *Case Rep Dent.* 2019;2019:8152793.
228. Bousquet P, Artz C, Canal P. [Treatment of ankylosed teeth by segmental corticotomy: the Orthodontic Bone Stretching technique. Preliminary study]. *Orthod Francaise.* déc 2013;84(4):333-41.
229. Malmgren B, Cvek M, Lundberg M, Frykholm A. Surgical treatment of ankylosed and infra-positioned reimplanted incisors in adolescents. *Scand J Dent Res.* oct 1984;92(5):391-9.
230. Malmgren B, Tsilingaridis G, Malmgren O. Long-term follow up of 103 ankylosed permanent incisors surgically treated with decoronation--a retrospective cohort study. *Dent Traumatol Off Publ Int Assoc Dent Traumatol.* juin 2015;31(3):184-9.
231. Malmgren B, Malmgren O. Rate of infra-position of reimplanted ankylosed incisors related to age and growth in children and adolescents. *Dent Traumatol Off Publ Int Assoc Dent Traumatol.* févr 2002;18(1):28-36.
232. Shay B, Mijiritsky E, Bronstein M, Govani-Levi M, Ben Simhon T, Chackartchi T. Flapless Decoronation: A Minimally Invasive Approach. *Int J Environ Res Public Health.* 29 déc 2022;20(1):603.
233. Korayem M, Flores-Mir C, Nassar U, Olfert K. Implant site development by orthodontic extrusion. A systematic review. *Angle Orthod.* juill 2008;78(4):752-60.
234. Brindis MA, Block MS. Orthodontic tooth extrusion to enhance soft tissue implant esthetics. *J Oral Maxillofac Surg Off J Am Assoc Oral Maxillofac Surg.* nov 2009;67(11 Suppl):49-59.
235. Al-Aroomi OA, Sakran KA, Al-Aroomi MA, Mashrah MA, Ashour SH, Al-Attab R, et al. Immediate implant placement with simultaneous bone augmentation versus delayed implant placement following alveolar ridge preservation: A clinical and radiographic study. *J Stomatol Oral Maxillofac Surg.* févr 2023;124(1S):101291.
236. Ribeiro J, Pereira RDS, Marin C, Granato R, Fernandes BDR, Mulinari-Santos G, et al. Technical Strategy of Bone Graft Augmentation in the Anterior Maxilla. *J Craniofac Surg.* sept 2019;30(6):1873-4.
237. Arunyanak SP, Pollini A, Ntounis A, Morton D. Clinician assessments and patient perspectives of single-tooth implant restorations in the esthetic zone of the maxilla: A systematic review. *J Prosthet Dent.* juill 2017;118(1):10-7.

238. Zachrisson BU, Stenvik A, Haanaes HR. Management of missing maxillary anterior teeth with emphasis on autotransplantation. *Am J Orthod Dentofac Orthop Off Publ Am Assoc Orthod Its Const Soc Am Board Orthod.* sept 2004;126(3):284-8.
239. Plakwicz P, Wojtowicz A, Czochrowska EM. Survival and success rates of autotransplanted premolars: a prospective study of the protocol for developing teeth. *Am J Orthod Dentofac Orthop Off Publ Am Assoc Orthod Its Const Soc Am Board Orthod.* août 2013;144(2):229-37.
240. Slagsvold O, Bjercke B. Applicability of autotransplantation in cases of missing upper anterior teeth. *Am J Orthod.* oct 1978;74(4):410-21.
241. Zachrisson BU. Improving orthodontic results in cases with maxillary incisors missing. *Am J Orthod.* mars 1978;73(3):274-89.
242. Kokich VG, Crabill KE. Managing the patient with missing or malformed maxillary central incisors. *Am J Orthod Dentofac Orthop Off Publ Am Assoc Orthod Its Const Soc Am Board Orthod.* avr 2006;129(4 Suppl):S55-63.
243. Rathee M, Alam M, Divakar S, Malik S. Resin-bonded bridge as a simplified approach to restore missing teeth in esthetic zone by conventional and digital techniques. *Dent Res J.* 2022;19:92.
244. Alraheam IA, Ngoc CN, Wiesen CA, Donovan TE. Five-year success rate of resin-bonded fixed partial dentures: A systematic review. *J Esthet Restor Dent Off Publ Am Acad Esthet Dent Al.* janv 2019;31(1):40-50.
245. Bohner L, Hanisch M, Kleinheinz J, Jung S. Dental implants in growing patients: a systematic review. *Br J Oral Maxillofac Surg.* juin 2019;57(5):397-406.
246. Elagib MFA, Alqaysi MAH, Almushayt MOS, Nagate RR, Gokhale ST, Chaturvedi S. Dental implants in growing patients: A systematic review and meta-analysis. *Technol Health Care Off J Eur Soc Eng Med.* 2023;31(3):1051-64.
247. Russe P. Incisives implanto-portées :
248. Rossi E, Andreasen JO. Maxillary bone growth and implant positioning in a young patient: a case report. *Int J Periodontics Restorative Dent.* avr 2003;23(2):113-9.

Table des illustrations

Figure 1: Expulsion de la 11 chez un enfant (11).....	17
Figure 2: Schéma de l'expulsion d'une dent permanente (11).....	17
Figure 3: Fréquence des traumatismes en fonction des dents (11).....	22
Figure 4 : Augmentation du risque de TAD avec la sévérité du surplomb incisif (11).....	22
Figure 5 : Béance antérieure liée à la succion du pouce chez un enfant de 3 ans (11).....	23
Figure 7 : Protection intra-buccale thermoformée, dite semi-adaptable (11).....	27
Figure 6 : Protection intra-buccale sur mesure impliquant le maxillaire et la mandibule (11).....	27
Figure 8 : Affiche "Save That Tooth" de l'IADT (35).....	28
Figure 10 : Schéma de la rupture du ligament parodontal lors d'une expulsion traumatique	32
Figure 9 : Schéma de la rupture du paquet vasculo-nerveux lors d'une expulsion traumatique (45)..	32
Figure 11 : Séquence type de la cicatrisation cutanée par première intention	38
Figure 12 : Suivi radiographique de la réimplantation d'une 21 immature avec apexification à l'hydroxyde de calcium (11).....	48
Figure 13 : Suivi radiographique d'une 11 immature présentant un abcès apical et traitée par une apexification à l'aide d'un bouchon de MTA (65).....	50
Figure 14 : Schématisation des différentes étapes lors de la procédure de revitalisation (65).....	54
Figure 15 : Trois éléments clés dans la régénération de la pulpe : les cellules souches dentaires, les biomatériaux et les facteurs de croissance (97).....	57
Figure 16 : Les six principaux types de cellules souches d'origine dentaire (88)	59
Figure 17 : Comparaison de trois stratégies optimisées pour la régénération de la pulpe : (97)	63
Figure 18 : Complexité du réseau fibreux composant l'EPVD (11).....	71
Figure 19 : Approche schématique de la cicatrisation parodontale : (49)	72
Figure 20 : Modèle parodontal. Séquence type de la cicatrisation par première intention (49).....	76
Figure 21 : Schéma de l'influence du TEO de séchage sur la viabilité des cellules PDL et sur la cicatrisation de l'EPVD (document personnel).....	104
Figure 22 : Arbre décisionnel sur la conduite à tenir en urgence au cabinet dentaire en cas d'expulsion traumatique d'une dent permanente (document personnel).....	108
Figure 23 : Dyschromie jaune sur 21, signe d'une possible oblitération canalaire (11).....	116
Figure 24 : Dyschromie grise sur 11, signe d'une possible nécrose pulpaire (11).....	116
Figure 25 : Dyschromie rose sur 21, signe d'une hémorragie pulpaire (11).....	116
Figure 26 : Stades d'infraposition de Malmgren (2002) permettant de définir le moment idéal pour la décoronation (11).....	128
Figure 27 : Evolution de la crête alvéolaire après décoronation (11).....	129
Figure 28 : Intérêt de l'appareil multi-attaches lingual pour remplacer 21 et 22 (11).....	133
Figure 29 : Vue intra-buccale et radiographies (visibilité de la poursuite de l'édification radiculaire) après autotransplantation des premières prémolaires mandibulaires en position de 11 et 21 (11)....	134
Figure 30 : Schémas des mouvements à réaliser pour harmoniser la ligne des collets lorsque l'incisive latérale prend la place de l'incisive centrale : (242)	134
Figure 31 : Contention fibrée de laboratoire assurant le remplacement de la 22 après traitement orthodontique (11).....	134
Figure 32 : Bridge collé avec ailettes palatines pour le remplacement d'une incisive maxillaire (243)	135
Figure 33 : Photographie per-opératoire, puis radiographie et photographie intra-buccale après pose de la couronne d'usage sur un implant unitaire en secteur esthétique pour le remplacement de 21 (247)	135

Table des tableaux

Tableau 1 : Principaux milieux de conservation pour une dent expulsée classés en fonction de leur efficacité sur la préservation de la vitalité des cellules PDL puis de leur accessibilité/disponibilité (document personnel).....	83
Tableau 2 : Types cellulaires prometteurs pour la régénération parodontale (document personnel) ..	92
Tableau 3 : Biomatériaux prometteurs dans la régénération parodontale (document personnel)	94
Tableau 4 : Facteurs de croissance et mécanismes moléculaires impliqués dans la régénération parodontale (document personnel)	96
Tableau 5 : Impact des médicaments topiques sur la régénération parodontale (document personnel)	97
Tableau 6 : Impact des traitements de surface radiculaire sur la régénération parodontale (document personnel)	98
Tableau 7 : Impact de la stimulation mécanique sur la régénération parodontale (document personnel)	99
Tableau 8 : Récapitulatif des signes cliniques de guérison et de complications lors de la consultation de suivi (document personnel)	121
Tableau 9 : Principales solutions de remplacement suite à la perte d'une dent permanente en secteur antérieur (document personnel).....	131

Glossaire

AAE : association américaine d'endodontie
BDNF : *brain derived neurotrophic factor* ou facteur neurotrophique dérivé du cerveau
BMP : *bone morphogenetic protein* ou protéine osseuse morphogénétique
BMSCs : *bone marrow stem cells* ou cellules souches de la moelle osseuse
CBCT : *cone beam computed tomography* ou tomodensitométrie à faisceau conique
CMI : certificat médical initial
CSPE : *cell-sheet-engineered periosteum* ou périoste fabriqué à partir de feuillets cellulaires
CP : concentré plaquettaire
DDM : dysmorphoses dento-maxillaires
DDM : matrice de dentine déminéralisée
dEMC : matrice extracellulaire décellularisée
DFPCs ou DFSCs : *dental follicle progenitor cells* ou cellules progénitrices du follicule dentaire
DMEM : milieu essentiel minimum de Dulbecco
DMP : dossier médical partagé
DP : dent permanente
DPi : dent permanente immature
DPm : dent permanente mature
DPSCs : *dental pulp stem cells* ou cellules souches de la pulpe dentaire
ECM : matrice extracellulaire déminéralisée
EDTA : acide éthylène diamine tétra-acétique
EFO : entité fonctionnelle odontologique
EGF: *epithelial growth factor* ou facteur de croissance épithélial
EMEM : milieu essentiel minimum de Eagle
EPVD : espace pluripotentiel volumétrique desmodontal
ERM : *epithelial cell rests of Malassez* ou débris épithéliaux de Malassez
FDPLs : fibroblastes du ligament parodontal
FGF β ou β FGF : *fibroblast growth factor β* ou facteur de croissance des fibroblastes β
G-CSF : *granulocyte-colony stimulating factor* ou facteur stimulant des colonies de granulocytes
GEH : gaine épithéliale de Hertwig (*HERS en anglais*)
GSC : *gingival stem cells* ou cellules souches gingivales
HBSS : solution saline équilibrée de Hanks
HDAi : inhibiteurs de l'histone désacétylase
HERS : *Hertwig's epithelial root sheath* (GEH en français)
HUVECs : *human umbilical vein endothelial cells* ou cellules endothéliales de la veine ombilicale humaine
IADT : *international association of dental traumatology* ou association internationale de traumatologie dentaire
IL1 : interleukine 1
IL6 : interleukine 6
IMC : indice de masse corporelle
i-PRF : PRF injectable
ITT : interruption temporaire de travail
KGF : *keratinocytes growth factor* ou facteur de croissance des kératinocytes
LIPOE : lésion inflammatoire péri-radriculaire d'origine endodontique
MEC : matrice extra-cellulaire
MEM : milieu essentiel minimum

MTA : *mineral trioxide aggregate* ou silicates tricalciques
NaOCl : hypochlorite de sodium
NFκB : facteur nucléaire κB
NF-SMS : microsphères spongieuses nanofibreuses
NGF : *nervous growth factor* ou facteur de croissance nerveuse
ODAS : observatoire national de l'action sociale
OPG : ostéoprotégérine
PDL : *periodontal ligament* ou ligament parodontal
PDGF : *platelet-derived growth factor* ou facteur de croissance dérivé des plaquettes
PDLSC : *periodontal ligament stem cells* ou cellules souches du ligament parodontal
PIB : protections intra-buccales
PM1 : première prémolaire
PM2 : deuxième prémolaire
PMSCs : *placenta-derived mesenchymal stem cells* ou cellules souches dérivées du placenta
PMSC-CM : solution de stockage à base de cellules souches mésenchymateuses dérivées du placenta
PNN : polynucléaires neutrophiles
PRF : plasma riche en fibrine
PRGF : plasma riche en facteurs de croissance
PRP : plasma riche en plaquettes
RET : traitements endodontiques régénératifs
SCAP : *stem cells from apical papilla* ou cellules souches de la papille apicale
SCF : *stem cells factor* ou facteur des cellules souches
SDF-1α : *stromal cell-derived factor 1α* ou facteur dérivé des cellules stromales 1α
SHED : *stem cells from human exfoliated teeth* ou cellules souches issues des dents de lait exfoliées
TAB : *transient apical breakdown* ou résorption apicale transitoire
TAD : traumatismes alvéolo-dentaires
TEO : temps extra-oral
TDM : *treated dentin matrix* ou matrice extracellulaire dentinaire traitée
TGFα : *transforming growth factor α* ou facteur de croissance de transformation α
TGFβ : *transforming growth factor β* ou facteur de croissance de transformation β
TSA : troubles du spectre autistique
UC-MSC : *umbilical cordon mesenchymatal stem cells* ou cellules souches mésenchymateuses du cordon ombilical humain
VEGF : *vascular endothelial growth factor* ou facteur de croissance de l'endothélium vasculaire

NANTES UNIVERSITÉ
UNITÉ DE FORMATION ET DE RECHERCHE D'ODONTOLOGIE

Vu le Président du Jury,

VU ET PERMIS D'IMPRIMER

Vu le Doyen,

Pr Assem SOUEIDAN

HUBY (Nathan). - Préservation de la vitalité des tissus pulpaire et parodontaux d'une dent permanente réimplantée après expulsion traumatique : Optimisation des paramètres de régénération tissulaire, du pronostic et de la prise en charge immédiate. – 154 f. ; 33 ill. ; 248 réf. ; 30 cm (Thèse : Chir. Dent ; Nantes ; 2023)

RÉSUMÉ :

Les traumatismes alvéolo-dentaires sont fréquents dans la population générale. L'expulsion dentaire, qui fait partie intégrante de ces traumatismes, reste encore relativement complexe à gérer. D'une part, elle génère une situation de stress auprès de la victime et des accompagnants qui se retrouvent souvent démunis face à la situation ; et d'autre part, de nombreux paramètres peuvent influencer sur la cicatrisation des tissus pulpaire et parodontaux, tous les deux garants de la survie de la dent sur l'arcade après réimplantation.

C'est en ce sens que ce travail propose d'éclaircir un certain nombre de points clés pour permettre à tout chirurgien-dentiste de mener à bien une prise en charge optimale auprès du patient traumatisé. Elle expose les thérapeutiques actuelles à mettre en œuvre et ouvre également le débat sur les perspectives d'avenir pour régénérer les tissus pulpaire et parodontaux après réimplantation.

RUBRIQUE DE CLASSEMENT :

URGENCES

MOTS CLEFS MESH :

Expulsion dentaire / Avulsed tooth

Régénération tissulaire / Tissue regeneration

Réimplantation dentaire / Tooth replantation

Pulpe dentaire / Dental pulp

Ingénierie tissulaire / Tissue engineering

Parodonte / Periodontium

JURY :

Président : Professeur CHAUX Anne-Gaëlle

Assesseur : Docteur GAUDIN Alexis

Assesseur : Docteur PRUD'HOMME Tony

Invité : Docteur BOBEAU Antoine

Directeur de thèse : Professeur CHAUX Anne-Gaëlle

Co-directeur : Docteur LIEPPE Thibault