



HAL
open science

Analyse rétrospective des prélèvements histologiques de Loup dans le cadre du suivi sanitaire de l'espèce en France

Kévin Savary

► To cite this version:

Kévin Savary. Analyse rétrospective des prélèvements histologiques de Loup dans le cadre du suivi sanitaire de l'espèce en France. Médecine vétérinaire et santé animale. 2023. dumas-04334626

HAL Id: dumas-04334626

<https://dumas.ccsd.cnrs.fr/dumas-04334626v1>

Submitted on 11 Dec 2023

HAL is a multi-disciplinary open access archive for the deposit and dissemination of scientific research documents, whether they are published or not. The documents may come from teaching and research institutions in France or abroad, or from public or private research centers.

L'archive ouverte pluridisciplinaire **HAL**, est destinée au dépôt et à la diffusion de documents scientifiques de niveau recherche, publiés ou non, émanant des établissements d'enseignement et de recherche français ou étrangers, des laboratoires publics ou privés.

ANALYSE RETROSPECTIVE DES PRELEVEMENTS HISTOLOGIQUES DE LOUP DANS LE CADRE DU SUIVI SANITAIRE DE L'ESPECE EN FRANCE

THESE D'EXERCICE

pour obtenir le titre de
DOCTEUR VETERINAIRE

DIPLOME D'ETAT

*présentée et soutenue publiquement
devant l'Université Paul-Sabatier de Toulouse*

par

SAVARY Kévin, Tom

Directeur de thèse : M. Guillaume LE LOC'H

JURY

PRESIDENT :

M. Maxence DELVERDIER

Professeur à l'Ecole Nationale Vétérinaire de TOULOUSE

ASSESEURS :

M. Guillaume LE LOC'H

Maître de Conférences à l'Ecole Nationale Vétérinaire de TOULOUSE

M. Nicolas GAIDE

Maître de Conférences à l'Ecole Nationale Vétérinaire de TOULOUSE

MEMBRE INVITEE :

Mme Karin LEMBERGER

Docteure vétérinaire à VetDiagnostics

Ministère de l'Agriculture et de l'Alimentation
ECOLE NATIONALE VETERINAIRE DE TOULOUSE

Liste des directeurs/assesseurs de thèse de doctorat vétérinaire

Directeur : Professeur Pierre SANS

PROFESSEURS CLASSE EXCEPTIONNELLE

- M. **BAILLY Jean-Denis**, *Hygiène et industrie des aliments*
M. **BERTAGNOLI Stéphane**, *Pathologie infectieuse*

M. **BOUSQUET-MELOU Alain**, *Pharmacologie, thérapeutique*

M. **BRUGERE Hubert**, *Hygiène et industrie des aliments d'origine animale*

M. **CONCORDET Didier**, *Mathématiques, statistiques, modélisation*
M. **DELVERDIER Maxence**, *Anatomie pathologique*

M. **FOUCRAS Gilles**, *Pathologie des ruminants*
Mme **GAYRARD-TROY Véronique**, *Physiologie de la reproduction, endocrinologie*

M. **GUERIN Jean-Luc**, *Aviculture et pathologie aviaire*
Mme **HAGEN-PICARD Nicole**, *Pathologie de la reproduction*

M. **MEYER Gilles**, *Pathologie des ruminants*

M. **SCHELCHER François**, *Pathologie médicale du bétail et des animaux de basse-cour*
Mme **TRUMEL Catherine**, *Biologie médicale animale et comparée*

PROFESSEURS 1^{ère} CLASSE

- Mme **BOULLIER Séverine**, *Immunologie générale et médicale*

Mme **BOURGES-ABELLA Nathalie**, *Histologie, anatomie pathologique*

Mme **CADIERGUES Marie-Christine**, *Dermatologie vétérinaire*

M. **DUCOS Alain**, *Zootechne*
M. **GUERRE Philippe**, *Pharmacie et toxicologie*

- M. **JACQUIET Philippe**, *Parasitologie et maladies parasitaires*
Mme **LACROUX Caroline**, *Anatomie pathologique, animaux d'élevage*
Mme **LETRON-RAYMOND Isabelle**, *Anatomie pathologique*
M. **LEFEBVRE Hervé**, *Physiologie et thérapeutique*
M. **MAILLARD Renaud**, *Pathologie des ruminants*
Mme **MEYNADIER Annabelle**, *Alimentation animale*

PROFESSEURS 2^{ème} CLASSE

- Mme **CAMUS Christelle**, *Biologie cellulaire et moléculaire*
M. **CORBIERE Fabien**, *Pathologie des ruminants*
Mme **DIQUELOU Armelle**, *Pathologie médicale des équidés et des carnivores*
M. **MATHON Didier**, *Pathologie chirurgicale*
M. **MOGICATO Giovanni**, *Anatomie, imagerie médicale*
M. **NOUVEL Laurent**, *Pathologie de la reproduction*
Mme **PAUL Mathilde**, *Epidémiologie, gestion de la santé des élevages avicoles*
M. **VOLMER Romain**, *Microbiologie et infectiologie*

MAITRES DE CONFERENCES HORS CLASSE

- M. **BERGONIER Dominique**, *Pathologie de la reproduction*
Mme **BIBBAL Delphine**, *Hygiène et industrie des denrées alimentaires d'origine animale*
M. **JAEG Jean-Philippe**, *Pharmacie et toxicologie*
M. **LYAZRHI Faouzi**, *Statistiques biologiques et mathématiques*
Mme **PALIERNE Sophie**, *Chirurgie des animaux de compagnie*
Mme **PRIYMENKO Nathalie**, *Alimentation*

MAITRES DE CONFERENCES CLASSE NORMALE

- M. **ASIMUS Erik**, *Pathologie chirurgicale*
Mme **BRET Lydie**, *Physique et chimie biologiques et médicales*
Mme **BOUHSIRA Emilie**, *Parasitologie, maladies parasitaires*
M. **CARTIAUX Benjamin**, *Anatomie, imagerie médicale*
M. **COMBARROS Daniel**, *Dermatologie vétérinaire*
M. **CONCHOU Fabrice**, *Imagerie médicale*

Mme **DANIELS Hélène**, *Immunologie, bactériologie, pathologie infectieuse*

Mme **DAVID Laure**, *Hygiène et industrie des aliments*

M. **DIDIMO IMAZAKI Pedro**, *Hygiène et industrie des aliments*

M. **DOUET Jean-Yves**, *Ophtalmologie vétérinaire et comparée*

Mme **FERRAN Aude**, *Physiologie*

M. **FUSADE-BOYER Maxime**, *Microbiologie et infectiologie*

M. **GAIDE Nicolas**, *Anatomie pathologique*

Mme **GRANAT Fanny**, *Biologie médicale animale*

Mme **JOURDAN Géraldine**, *Anesthésie, analgésie*

M. **JOUSSERAND Nicolas**, *Médecine interne des animaux de compagnie*

Mme **LALLEMAND Elodie**, *Chirurgie des équidés*

Mme **LAVOUE Rachel**, *Médecine Interne*

M. **LE LOC'H Guillaume**, *Médecine zoologique et santé de la faune sauvage*

M. **LIENARD Emmanuel**, *Parasitologie et maladies parasitaires*

Mme **MEYNAUD-COLLARD Patricia**, *Pathologie chirurgicale*

Mme **MILA Hanna**, *Elevage des carnivores domestiques*

M. **VERGNE Timothée**, *Santé publique vétérinaire, maladies animales règlementées*

Mme **WASET-SZKUTA Agnès**, *Production et pathologie porcine*

INGENIEURS DE RECHERCHE

M. **AUMANN Marcel**, *Urgences, soins intensifs*

M. **AUVRAY Frédéric**, *Santé digestive, pathogénie et commensalisme des entérobactéries*

M. **CASSARD Hervé**, *Pathologie des ruminants*

M. **CROVILLE Guillaume**, *Virologie et génomique cliniques*

Mme **DIDIER Caroline**, *Anesthésie, analgésie*

M. **DELPONT Mattias**, *Clinique Aviaire*

Mme **DUPOUY GUIRAUTE Véronique**, *Innovations thérapeutiques et résistances*

Mme **GAILLARD Elodie**, *Urgences, soins intensifs*

Mme **GEFFRE Anne**, *Biologie médicale animale et comparée*

Mme **GRISEZ Christelle**, *Parasitologie et maladies parasitaires*

Mme **JEUNESSE Elisabeth**, *Bonnes pratiques de laboratoire*

Mme **LAYSSOL-LAMOUR Catherine**, *Imagerie Médicale*

Mme **POUJADE Agnès**, *Anatomie pathologique Vétérinaire*

Mme **PRESSANTI Charline**, *Dermatologie vétérinaire*

M. **RAMON PORTUGAL Felipe**, *Innovations thérapeutiques et résistances*

M. **REYNOLDS Brice**, *Médecine interne des animaux de compagnie*

Mme **ROUCH BUCK Pétra**, *Médecine préventive*

Mme **SAADA Chloé**, *Gestion intégrée de la santé des ruminants*

REMERCIEMENTS

AUX MEMBRES DU JURY

A monsieur le Professeur Maxence DELVERDIER,
Professeur à l'École Nationale Vétérinaire de Toulouse,
Anatomie pathologique

Qui a accepté de présider ce jury de thèse,

Sincères remerciements.

A monsieur le maître de conférences Guillaume LELOC'H,
Maître de conférences à l'École Nationale Vétérinaire de Toulouse,
Médecine zoologique et santé de la faune sauvage

Qui m'a fait l'honneur d'encadrer et de diriger la création de cette thèse. Pour sa disponibilité, sa bienveillance, son soutien, son aide, durant ces travaux et ces cinq années à l'école.

Qu'il trouve ici l'expression de ma profonde gratitude.

A monsieur Nicolas GAIDE,
Maître de conférences à l'École Nationale Vétérinaire de Toulouse
Histologie, anatomie pathologique

Qui a accepté le rôle d'assesseur de ce jury, qui avec son équipe a apporté une grande aide à la conception de ces travaux de thèse,

Reconnaissance véritable.

AUX MEMBRES INVITES

A madame Karin LEMBERGER,
DMV, Diplôme ACVP à VetDiagnostics
Histologie, anatomie pathologique

Qui m'a fait l'honneur de m'apporter les clés nécessaires pour concevoir cette thèse, qui m'a apporté une immense aide, beaucoup de bienveillance, de conseils et qui m'a accueilli dans son laboratoire,

Merci infiniment.

Sommaire

Sommaire	7
Table des figures.....	11
Table des tableaux.....	14
Table des annexes	15
Table des abréviations.....	16
Introduction.....	17
Partie 1 : Etude bibliographique : Ecologie, gestion et suivi sanitaire du loup en France.....	18
1. Biologie et conservation du Loup en France	18
1.1 Systématique	18
1.2 Habitat et biologie du Loup en France	18
1.3 Dynamique de la population française	19
1.3.1 Recolonisation du territoire	19
1.3.2 Répartition actuelle des loups sur le territoire français.....	19
1.4 Conservation du loup en France	20
2. Gestion du loup en France	21
2.1 Objectif de la gestion du Loup en France	21
2.2 Moyens utilisés pour la gestion	21
3. Surveillance sanitaire du loup sur le territoire français	23
3.1 Connaissance de l'état des populations	23
3.2 Les enjeux de la surveillance et les modalités de surveillance envisagées	23
3.3 Utilisation des tirs de régulation et de l'histologie comme moyen complémentaire de la surveillance sanitaire du Loup	25
4. Déroulé des autopsies de loups tués dans un cadre légal en France	26
4.1 Acteurs et techniques d'autopsies des loups	26
4.2 Méthodes de fixation des échantillons d'organes	27
5. Dominantes pathologiques du loup en France	27
5.1 Maladies virales	28
5.1.1 Maladie de carré.....	28
5.1.2 Parvovirose canine (CPV).....	30
5.1.3 Hépatite de Rubarth	31
5.1.4 Maladie d'Aujeszky	32
5.1.5 Rage	32

5.1.6	L'herpesvirus canin (CaHV-1).....	33
5.1.7	Circovirus canin (DogCV)	34
5.2	Maladies bactériennes	34
5.2.1	La leptospirose.....	34
5.2.2	La pasteurellose	36
5.2.3	L'éhrlichiose	36
5.2.4	La tuberculose bovine à <i>Mycobacterium bovis</i>	37
5.2.5	Colibacillose	38
5.3	Maladies parasitaires	39
5.3.1	La leishmaniose canine	39
5.3.2	Nématodes	41
5.3.2.1	L'angyostroglyose	41
5.3.2.2	Trichinellose	42
5.3.2.3	Autres nématodes.....	44
5.3.3	Cestodes	45
5.3.3.1	L'échinococcose alvéolaire	45
5.3.3.2	L'échinococcose hydatique.....	46
5.3.4	Protozoaires.....	47
5.3.4.1	Coccidiose, giardiose et cryptosporidiose	47
5.3.4.2	La sarcosporidiose	49
	49
5.3.4.3	Piroplasmose et hépatozoonose	49
5.4	Intoxication à l'Ethylène glycol	51
5.5	Résumé des dominantes pathologique du loup en France	54
Partie 2 : Etude expérimentale : analyse rétrospective des prélèvements histologiques de Loup		58
1.	Objectif de l'étude.....	58
2.	Matériels et méthodes	58
2.1	Organisation des prélèvements de Loups dans le milieu naturel	58
2.1.1	Cadre légal et acteurs des prélèvements	58
2.1.2	Localisation des prélèvements	58
2.1.3	Période de prélèvements	59
2.1.4	Prélèvement des organes pour l'étude	59

2.1.5	Fixation des échantillons	59
2.2	Collecte et tri des échantillons au laboratoire VetDiagnostics	59
2.3	Création des lames histologiques à partir de ces échantillons	61
2.4	Lecture des lames au microscope	62
2.5	Classification des lésions observées	63
2.6	Traitement statistique.....	63
3.	Résultats.....	63
3.1	Description de la population de loups étudiés	63
3.2	Etat des cadavres au moment de leur réception	64
3.3	Proportions d'échantillons d'organes sur les lames	64
3.4	Qualité des coupes d'organes sur les lames.....	65
3.5	Proportions des lésions observées par organes.....	67
3.6	Nombres de lésions observées sur les lames histologiques	67
3.7	Exposé des lésions histologiques observés	68
3.7.1	Principales lésions histologiques.....	68
3.7.2	Lésions inflammatoires	73
3.7.3	Lésions parasitaires	75
3.7.4	Lésions de surcharges	80
3.7.5	Lésions néoplasiques.....	81
3.7.6	Analyses complémentaires sur les lames.....	82
3.7.6.1	Coloration Fite's Faraco, PAS et Perl's.....	82
4.	Discussion : analyse des résultats, biais et amélioration de la surveillance histologique	83
4.1	Forte représentation de lésions non spécifiques.....	83
4.1.1	Lésions agoniques	83
4.1.2	Processus inflammatoire non spécifique pouvant évoquer un processus infectieux.....	84
4.1.3	Lésions non spécifiques et non infectieuses	84
4.2	Lésions spécifiques de processus infectieux et non infectieux	85
4.2.1	Processus infectieux.....	85
4.2.2	Processus non infectieux.....	86
4.3	Biais et améliorations possibles de l'étude.....	86
4.3.1	Conservation des cadavres.....	86

4.3.2	Conservation des échantillons après les autopsies.....	87
4.3.3	Exhaustivité des échantillons	88
4.4	Une surveillance particulière pour <i>Trichinella sp.</i>	89
4.5	Intérêt de l'étude	89
	Conclusion	91
	Annexes	92
	Bibliographie	106

Table des figures

Figure 1 Aire de répartition du loup en France en 2019 (OFB 2019).....	20
Figure 2 Présentation des dispositifs létaux de défense des troupeaux (Plan loup : concilier les activités d'élevage avec la présence de l'espèce).....	23
Figure 3 Virus de la maladie de Carré dans le cerveau d'un coyote (Terio, McAloose, St. Leger 2018).....	29
Figure 4 Coupe d'intestin grêle de chien infecté par CPV-2 : perte et dilation des villosités intestinales (Grant 2016).....	31
Figure 5 Virus de la rage chez un renard avec mise en évidence des corps de Negri intracytoplasmique dans les neurones de l'hippocampe par immunohistochimie.....	33
Figure 6 Néphrite tubulo-interstitielle neutrophile et histiocytaire sévère chez un chien atteint de leptospirose aiguë (Grant 2016).	35
Figure 7 Ehrlichia canis au sein d'un monocyte d'un chien atteint d'ehrlichiose (Ehrlichiose (Ac) - IFI).	37
Figure 8 Leishmaniose chez un chien. A. Macrophages splénique contenant Leishmania infantum. B. Leishmania infantum dans des macrophages par immunohistochimie. C. L.infantum intracytoplasmique par hybridation (Grant 2016).	40
Figure 9 Coupe d'artère pulmonaire (paroi du vaisseau V) contenant un thrombus partiellement organisé (T) avec des sections transversales de nématodes adultes (flèche longue), des œufs (tête de flèche), et des larves (flèche courte). Coloration HE.....	42
Figure 10 Larve de Trichinella spiralis dans le muscle d'un porc. Noter que cette larve est très développée, avec une musculature (m), un intestin (i) et une gonade (g) visibles. X300.....	43
Figure 11 Larves enkystées de Trichinella spp dans un tissu musculaire de porc, colorées à l'hématoxyline et à l'éosine (HE). 200x.	43
Figure 12 Microfilarie de Dirofilaria immitis avec thrombose des veinules pulmonaires chez un chien (Grant 2016).	44
Figure 13 Kystes à Echinococcus multilocularis avec des membranes laminées acellulaires dans le foie d'un chien. Coloration PAS. (Grant 2016).	46
Figure 14 Œuf de taeniidés de 30-50 x 25-30 µm Sub-sphérique / Coque épaisse, lisse / Striation radiaire.....	47
Figure 15 Infestation à Cryptosporidium sp. chez un renard, caractérisé par la présence de protozoaires basophiles sur la surface apicale des entérocytes.....	48
Figure 16 Kyste à Sarcocystis sp dans une cellule myocardique sur un Pudu, HE, X40.	49
Figure 17 Infestation à Hepatozoon canis au niveau hépatique caractérisé par une infiltration de macrophages épithélioïdes (Terio, McAloose, St. Leger 2018).....	50
Figure 18 Babesia canis intracytoplasmique dans des hématies chez un chien (Penzhorn 2020).	51
Figure 19 Intoxication à l'éthylène glycol chez un chien. A. Cristaux d'oxalate de calcium dans la paroi d'un vaisseau de l'encéphale. B. Même image avec une lumière polarisée pour affirmer la présence de cristaux d'oxalate de calcium (Grant 2016).	53

Figure 20 Nécrose tubulaire causée par une intoxication à l'éthylène glycol chez un chat. A. Cristaux d'oxalate de calcium dans les cellules des épithéliums tubulaires et dans la lumière des tubules. B. Même image que A avec lumière polarisée (Grant 2016).	53
Figure 21 Etapes de tri d'un échantillon histologique d'un loup reçu à VetDiagnostics.	60
Figure 22 En haut : coupe de reins (lame V22-12284-16a) non interprétable (x10, HE) ; En bas : coupe d'intestin (lame V22-12284-16a) non interprétable : perte de structure et desquamation de la muqueuse (x2, HE).	66
Figure 23 Coupe de rate (lame V22-12284-4B) avec hyperplasie lymphoïde modérée centré sur la pulpe blanche. Grossissement x10.....	74
Figure 24 Coupe de rate (lame V22-12582-6B) avec accumulation d'hématies dans la lumière du vaisseau compatible avec de la congestion. Grossissement x2.....	74
Figure 25 Coupe d'intestins (lame V22-12284-7B) avec présence d'une infiltration lymphoplasmocytaire et éosinophilique à la base des villosités. Grossissement x10.....	75
Figure 26 Coupe d'intestin (lame V21-12768-18b) avec présence d'oocystes sporulés compatible avec Sarcocystis dans le chorion villositaire. X20	76
Figure 27 Coupe d'intestin (lame V21-12768-18b) avec présence d'oocystes sporulés compatible avec Sarcocystis dans le chorion villositaire. X100	76
Figure 28 Coupe de muscle sur la lame V21-12768-13B présentant un kyste parasitaire au sein d'un myocyte compatible avec un protozoaire de type Apicomplexa. Grossissement x20. ...	76
Figure 29 Coupe de larve de métazoaire enkystée avec visualisation d'un épais tégument et du système digestif au sein d'une coupe de muscle (lame V21-12768-12B) compatible avec une larve L1 de Trichinella. Grossissement x20.	77
Figure 30 Cartographie des loups infestés par Trichinella sp	77
Figure 31 Coupe de métazoaires sur la lame V22-12284-4b au niveau des villosités intestinales, l'organisme métazoaire présente un tégument, les organes génitaux contenu dans la cavité coelomique contiennent des éléments sphériques avec sporulation compatible avec des œufs. X10.....	78
Figure 32 Coupe de métazoaires sur la lame v22-12284-4b au niveau des villosités intestinales, notons la présence d'un tégument et de ventouses. x10.....	78
Figure 33 Présence de quatre éléments parasitaires sphériques à paroi épaisses et légèrement striées compatible avec des œufs de cestode dans la lumière intestinale. Notons l'état dégradé de l'échantillon. V22-12582-7b. X100.....	78
Figure 34 Coupe de tissu conjonctif (lame V21-12768- 9B) avec visualisation d'un parasite nématode en coupe longitudinale cuticule, musculature coelomière polymière, pseudocoelome coloré, compatible avec un spiruride. En haut : x4 ; en bas : x10	79
Figure 35 Coupe de foie (V22-12582 - 8A) présentant de l'hypertrophie des cellules Ito par surcharge lipidique, multifocale, modéré. Il faut aussi noter la raréfaction cytoplasmique hépatocellulaire diffuse (surcharge glycogénique) diffuse et modérée. Notons aussi la congestion diffuse modérée. X4	80
Figure 36 Coupe de reins (lame V22-12582 - 18B) avec présence de vacuoles au sein des néphrocytes des tubules, on parle de vacuolisation néphrocytaire tubulaire segmentaire. X20	81

Figure 37 Coupe de rate (V22-12284 - 4A) présentant une accumulation d'hémosidérine entre les cellules spléniques en quantité modérée. X20.....	81
Figure 38 Coupe transversale d'intestin sur la lame V21-12768-22b. Présence d'un fort remaniement autolytique au niveau des villosités intestinales, aspect « syncytial ». X4.....	82
Figure 39 Coupe transversale d'intestin sur la lame V21-12768-22b. Présence d'un fort remaniement autolytique au niveau des villosités intestinales, aspect « syncytial ». X2.....	82

Table des tableaux

Tableau 1	Tableau résumé des différentes pathologies du Loup en France	54
Tableau 2	Tableau récapitulatif des données disponibles sur la population de loups étudiée	64
Tableau 3	Tableau descriptif du nombre d'échantillons d'organes par laboratoire	65
Tableau 4	Tableau descriptif des coupes NI "Non Interprétables" et des coupes I "Interprétables" en fonction du LVD.....	66
Tableau 5	Tableau descriptif du nombre et de la proportion de lésions par organes classés par ordre décroissant. Les proportions totales de lésions sont calculées en rapport du nombre de lésions de l'organe et du nombre totale de lésions sur tous les organes. Les proportions relatives de lésions sont calculées en rapport du nombre de lésions de l'organe sur le nombre de coupes totales de l'organe.	67
Tableau 6	Tableaux récapitulatifs des principales lésions histologiques retrouvées sur l'ensemble des échantillons de loups	69
Tableau 7	Tableau de répartition du nombre de types de lésions en fonction des LVD.....	72
Tableau 8	Nombre de loups en fonction du nombre de lésions inflammatoires	72
Tableau 9	Nombre de loups en fonction du nombre de lésions parasitaires.....	72
Tableau 10	Tableau présentant l'ensemble des lésions inflammatoires découvertes sur les 63 loups de l'étude classées par ordre décroissant. NS : Non Spécifique / S : Spécifique	73
Tableau 11	Tableau présentant l'ensemble des lésions parasitaires découvertes sur les 63 loups de l'étude classées par ordre décroissant. S : Spécificité.....	75
Tableau 12	Tableau présentant l'ensemble des lésions de surcharges découvertes sur les 63 loups de l'étude classées par ordre décroissant. NS : Non Spécifique.	80

Table des annexes

Annexe 1 : Evolution des zones de présence du loup entre 1995 et 2019 sur le territoire français.....	92
Annexe 2 : Exemple de fiche SAGIR.....	93
Annexe 3 : Eléments de diagnose d'espèce de <i>Canis lupus italicus</i>	94
Annexe 4 : Tableaux descriptifs des coupes d'organes non interprétable et interprétable en fonction du LVD.....	95
Annexe 5 : Exemples de lésions histologiques observées dans l'étude.....	96
Annexe 6 : Vademecum des laboratoires départementaux vétérinaires – édition 2022 – Séquence concernant les loups.....	99
Annexe 7 : Exemple de lésions macroscopiques découverte à l'autopsie.....	103
Annexe 8 : Exemple de rapport d'autopsie.....	104

Table des abréviations

OFB : Office Français de la Biodiversité

ADILVA : Association française des Directeurs et cadres des Laboratoires Vétérinaires Publics d'Analyses

LVD : Laboratoire Vétérinaire Départemental

LVD06 : Laboratoire Vétérinaire Départemental des Alpes maritimes

LVD05 : Laboratoire Vétérinaire Départemental des Hautes Alpes

LVD73 : Laboratoire Vétérinaire Départemental de Savoie

TDR : Tir de Défense Renforcé

TDS : Tir de Défense Simple

V22-12284 : Loup provenant du Laboratoire Vétérinaire départemental de Savoie

V22-12582 : Loup provenant du Laboratoire Vétérinaire départemental des Hautes Alpes

V21-12768 : Loup provenant du Laboratoire Vétérinaire départemental des Alpes maritimes

ENVT : Ecole Nationale Vétérinaire de Toulouse

PN : Parc National

UICN : Union Internationale pour la Conservation de la Nature

PNA : Plan National d'Action

ZNIEFF : Zone Naturelle d'Intérêt Ecologique, Faunistique et Floristique

CDV : Canine Distemper Virus

CPV : Canine ParvoVirus

CaDV : Canine AdenoVirus

CaHV : Canine HerpersVirus

DogCV : Dog CircoVirus

Introduction

En Europe, le Loup est classé comme espèce à « préoccupation mineure » selon la classification UICN (Union Internationale pour la Conservation de la Nature), et inscrit sur la liste des espèces protégées de la directive Habitat-Faune-Flore de 1992 (Conseil européen 2007). Néanmoins, certaines populations européennes sont soumises à de plus en plus de contraintes : d'un côté, des contraintes environnementales, et de l'autre des contraintes liées aux activités humaines.

Afin de faire face aux nombreux conflits Homme-animal, l'état français a entrepris une gestion du Loup sur son territoire. Cette gestion passe entre autres par des moyens létaux avec des tirs à l'arme à feu que l'on appelle « tirs dérogatoires » et que l'Office Français de la Biodiversité (OFB) supervise en lien avec les acteurs locaux.

La population de loups (*Canis lupus italicus*) fait l'objet en France d'un suivi sanitaire supervisé par l'OFB. Dans ce cadre, tout individu prélevé par tir sous autorisation préfectorale est soumis systématiquement à une autopsie selon la procédure décrite par l'OFB au moment du prélèvement. A cette occasion, des échantillons de tissus sont prélevés et fixés en vue d'une analyse histologique ultérieure. Ils sont une source précieuse d'informations sur l'état de santé de la population française de loups puisque leur analyse permet la recherche, l'identification de lésions, voire de maladies, et parfois d'agents pathogènes.

Cette étude a pour but d'établir un état des lieux de l'état sanitaire de la population de loups en France par le biais d'analyses histologiques. L'objectif est aussi d'évaluer la pertinence de ces analyses et leurs limites potentielles dans le cadre d'un suivi sanitaire non ciblé. Pour ce faire nous allons établir une synthèse descriptive des lésions histologiques observables sur des organes prélevés de loups tirés selon un protocole systématisé.

Partie 1 : Etude bibliographique : Ecologie, gestion et suivi sanitaire du loup en France

1. Biologie et conservation du Loup en France

1.1 Systématique

Le loup gris, *Canis lupus*, est un mammifère carnivore appartenant à la famille des Canidés s'inscrivant dans le genre *Canis* qui regroupe les chiens, les dingos, les loups, les coyotes et les chacals.

Il existe deux espèces de Loup,

- Le loup gris, *Canis lupus*, qui rassemble de nombreuses sous espèces dont *Canis lupus italicus*.

- Le loup d'Abyssinie, *Canis simiensis*, sans sous espèce, vivant sur les hauts plateaux éthiopiens.

Sur le territoire français, seul le Loup gris d'Italie, *Canis lupus italicus*, évolue à ce jour malgré la présence d'une seconde sous espèce de loup gris proche des frontières françaises et présente sur la péninsule ibérique *Canis lupus signatus* (*Le loup | OFB | Le loup en France* 2018).

1.2 Habitat et biologie du Loup en France

Le Loup en France vit dans un panel d'habitats très large. En effet, on retrouve une majorité de la population française de loups en zone de montagne, mais aussi des sous-populations en plaine ou en zone côtière. Ainsi, les populations de loups font preuve d'une grande capacité d'adaptation aux biotopes, si ceux-ci permettent d'avoir accès aux ressources alimentaires ainsi qu'à des zones de quiétude. On parle d'espèce plastique (*Le loup | OFB | Le loup en France* 2018).

Le Loup est un animal territorial. Le territoire d'un individu est compris entre 150 et 300km².

Le régime alimentaire du loup en France, se compose majoritairement d'ongulés sauvage à savoir le Cerf élaphe (*Cervus elaphus*), le Chevreuil (*Capreolus capreolus*), le Chamois (*Rupicapra rupicapra*), le Mouflon (*Ovis gmelimi musimon*), le Bouquetin des Alpes (*Capra ibex*). Une étude réalisée en 2012 sur neuf meutes des Alpes française, (OFB 2012), montre que le régime alimentaire du loup en France est composé à 76% de proies sauvages contre 16% de proies domestiques et 8% d'autres sources alimentaires.

Enfin, le Loup est un animal grégaire qui vit en groupe hiérarchique que l'on appelle « meute » composé de quatre à dix individus en moyenne.

Un individu entre sa deuxième et cinquième année peut quitter la meute pour se disperser sur une autre zone géographique afin de s'y établir et de s'y reproduire. La dispersion est

motivée par la recherche de partenaires sexuels ou due à la compétition alimentaire. La dispersion est au cœur de la dynamique de population du loup. En effet, un individu peut parcourir de nombreux kilomètres en peu de temps ce qui explique la création de nouvelles « zones à loups » (*Le loup | OFB | Le loup en France 2018*).

1.3 Dynamique de la population française

1.3.1 Recolonisation du territoire

Le loup gris a été éradiqué par l'Homme en Europe de l'Ouest à la fin du XX^{ème} siècle à l'exception de l'Italie, l'Espagne et Portugal.

En 1992, la première détection confirmée de loups sur le territoire français est établie dans le Parc National (PN) du Mercantour, Alpes française, situé dans l'extrême Sud Est de la France. La population s'est ensuite développée sur l'arc alpin. Les zones de montagne concernées sont des territoires possédant des ressources alimentaires suffisantes et des zones de quiétude propices à l'établissement du prédateur. Ainsi, les départements des Alpes maritimes, du Var, des Alpes de haute Provence et des Hautes Alpes ont vu en quelques années les territoires entièrement colonisés (Annexe 1). Après l'installation des premières meutes, le phénomène de dispersion a été observé vers de nouvelles zones du territoire. Ainsi, des indices de présences ont été décelés dans les Pyrénées Orientales en 1999, dans les Vosges en 2011, en Bretagne en 2022.

Depuis le début de la recolonisation du territoire français par le Loup, l'Etat a mis en place un suivi organisé de cette espèce afin d'en suivre l'expansion. Ce suivi est une mission d'intérêt public qui a été confié à l'OFB par le ministère chargé de l'écologie.

Le but du suivi du Loup est de mieux connaître la population de loups en France en termes de nombre et de mouvements d'individus. Il est difficile de suivre cette espèce du fait de sa nature discrète et il requiert une recherche fine de divers indices de présence impliquant de nombreux partenaires.

1.3.2 Répartition actuelle des loups sur le territoire français

A ce jour, ce sont dans les Alpes que *Canis lupus* occupe le plus de sites. C'est aussi dans cette aire géographique que la colonisation est la plus dynamique. Chaque année des indices de présence de nouvelles meutes y sont recensés. Le réseau Loup-Lynx (Réseau Loup-Lynx, 2020) réalise annuellement un bilan de détection de la présence de l'espèce. Les zones de présence du loup gris en France sont représentées sur la carte suivante (Figure 1) qui fait un bilan des détections de loups sur l'année 2019.

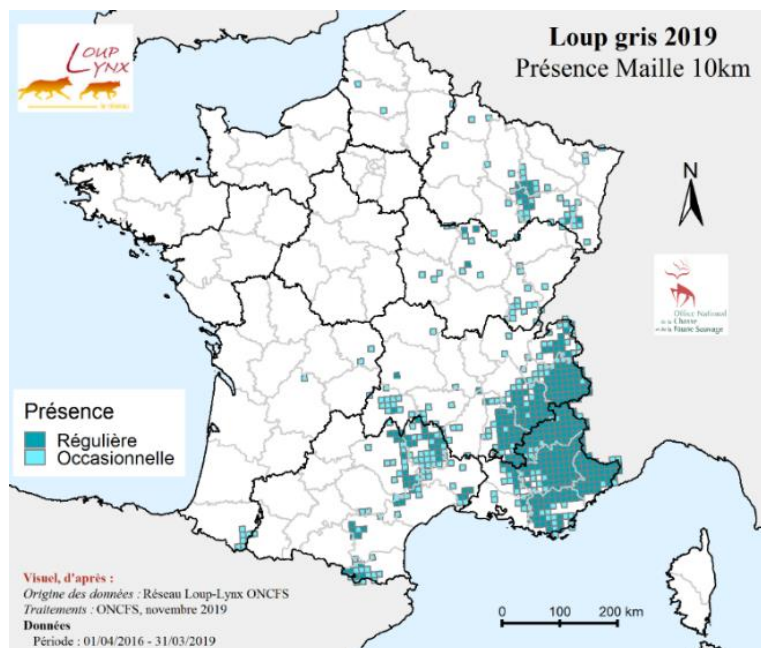


Figure 1 Aire de répartition du loup en France en 2019 (OFB 2019)

Cette carte n'est pas exhaustive mais représente les zones dans lesquelles la présence du loup est avérée. Les données collectées permettent de mettre à jour cette carte de répartition régulièrement. Les régions où la présence régulière du loup a été démontrée sont l'Auvergne-Rhône-Alpes, la Provence-Alpes-Côte-d'Azur, le Grand-Est, l'Occitanie et la Bourgogne-Franche-Comté. Une présence occasionnelle dans les Hauts-de-France, la Nouvelle-Aquitaine, la Bretagne et l'Île-de-France a aussi été récemment rapportée.

1.4 Conservation du loup en France

Le Loup est une espèce qui est inscrite sur la liste rouge de l'UICN des espèces menacées, en tant qu'« espèce vulnérable ». Il est considéré comme « préoccupation mineure » du fait de la tendance favorable de la conservation de l'espèce, impliquant un risque faible de disparition en France (*Le loup | OFB | Le loup en France 2018*). En France, le loup est classé comme espèce « déterminante » car cette espèce est suffisamment intéressante pour montrer que le milieu naturel qui l'héberge présente une valeur patrimoniale plus élevée que les autres milieux naturels environnants entraînant la création de ZNIEFF (Zone naturelle d'intérêt écologique, faunistique et floristique) sur les territoires de présence.

Aujourd'hui, le nombre de loups en France est estimé à 921 individus à la sortie de l'hiver 2022, pour au moins 145 zones de présences permanentes (ZPP) (OFB 2021) et 128 meutes. Le seuil fixé par l'OFB de 500 loups pour assurer une stabilité démographique de l'espèce a donc été atteint.

Le loup est une espèce protégée en France grâce à la Directive Habitat-Faune-Flore de 1992 ratifié en 1994 (Conseil des communautés européennes, 1992). Ce statut implique pour les Etats, donc pour la France, de veiller à la conservation de l'espèce et de ses habitats.

2. Gestion du loup en France

2.1 Objectif de la gestion du Loup en France

La gestion de l'espèce *Canis lupus* a pour but d'établir un équilibre entre les activités humaines, les activités agro-pastorales, et la présence du loup sur le territoire (*Situation loup sur le territoire français | OFB | Le loup en France 2018*).

Le Loup fait l'objet d'un plan national d'action (*Conseil scientifique | DREAL Auvergne-Rhône-Alpes*) qui définit les orientations en terme de politique d'accompagnement des impacts sur les élevages domestiques et les études et recherches permettant de caractériser l'état de conservation de la population de loups débutant en 2018 pour une durée de 5 ans et reconduit jusqu'en 2029. L'objectif principal de ce plan d'action est de préciser les moyens permettant d'éviter les contacts entre les loups et le bétail mais aussi d'énoncer les modalités d'usages létaux de défense des troupeaux.

L'alinéa 4 de l'article L.411-2 du code de l'environnement prévoit des dérogations à la directive Habitat-Faune-Flore de 1992 dans le cas où des dommages récurrents et importants aux activités humaines, dont les troupeaux de bétail font partie, seraient causés. Cet article autorise le déplacement, la stérilisation voire l'abattage de loups.

Dérogations (Article L411-2 - Code de l'environnement - Légifrance) :		
Il y a un intérêt à agir, prévenir des dommages importants à l'élevage.	Il n'y a aucune autre solution satisfaisante, après avoir mis en place un arsenal de mesures de protection.	Il ne faut pas nuire à l'état de conservation satisfaisant de l'espèce, dans la limite préconisée par la modélisation.

Le plafond de prélèvement est fixé chaque année à 19% de l'effectif moyen estimé de la population de loup en fin d'hiver.

2.2 Moyens utilisés pour la gestion

Il existe en France plusieurs méthodes de gestion du Loup définies par le plan Loup (*Plan loup : concilier les activités d'élevage avec la présence de l'espèce 2018*). Le plan Loup est une concertation gouvernementale datant de l'automne 2017 et mise en œuvre le 8 janvier 2018. Ce plan a pour but d'expérimenter des nouvelles méthodes de gestion du Loup en associant une meilleure connaissance de cette espèce tout en permettant la protection des troupeaux et des éleveurs. Le plan présente des méthodes de protections de troupeaux inspirées des pays où les loups ont toujours été présents : chiens de protection, clôtures sécurisées,

présence humaine renforcée, enclos de nuit (*Loup et élevage : bilan de 27 ans de coexistence*), tirs d'effarouchements ayant pour seul but de dissuader le loup d'attaquer (*Info Loup numéro 20 2018*)

Néanmoins, lorsque ces moyens de protection ne sont pas suffisants, il est possible de réaliser un ou plusieurs abattages de loup. Le plan Loup définit des zones géographiques précises où les tirs sont possibles.

En effet, la législation française et européenne prévoit deux voies dérogatoires pour le prélèvement de loups sauvages dans le milieu naturel : les **tirs de défense** qui visent les loups en situation d'attaque sur un troupeau et les **tirs de prélèvements** qui sont ordonnés par le préfet et visent la destruction d'un ou plusieurs loups sur un territoire fortement soumis à la prédation (*Info Loup numéro 20 2018*). Ces deux catégories de tir sont divisées chacune en deux sous catégories (*Plan loup : concilier les activités d'élevage avec la présence de l'espèce*) :

- **Les tirs de défense simples** : ce tir est organisé par l'éleveur ou son groupement, est réalisable sur un troupeau protégé ou défini comme non protégeable, est réalisé par un unique tireur à proximité du troupeau ;

- **Les tirs de défense renforcés** : ce tir se différencie du tir de défense simple car il y a possibilité d'avoir jusqu'à 10 tireurs à proximité du troupeau et il est réalisé par des chasseurs habilités ;

- **Les tirs de prélèvements simples** : il y a action de recherche du loup, ce tir est réalisable sous l'organisation de l'OFB, est réalisé par un agent assermenté ou un chasseur désigné, le tir peut être effectué en battue ou à l'affut de jour comme de nuit enfin l'arrêté préfectoral définit le nombre de loups maximum à prélever ;

- **Les tirs de prélèvements renforcés** : ces tirs peuvent avoir lieu lors d'une partie de chasse au grand gibier et dans le respect des règles de chasse, peuvent être réalisés en battue, à l'affut, à l'approche par des chasseurs habilités, ces tirs sont réalisables seulement dans les communes définies par l'arrêté préfectoral qui donne aussi le nombre maximal de loups à prélever.

Le choix de la méthode de prélèvement dépend des moyens précédemment utilisés. En effet, comme le résume la figure 2, les tirs de défense seront les premiers moyens létaux mis en œuvre. Si ces tirs ne permettent pas une diminution de la prédation alors des tirs de prélèvements peuvent être organisés. Les tirs de prélèvements peuvent être réalisés bien qu'aucun troupeau ne soit à proximité.

Gestion appliquée : présentation des dispositifs d'intervention

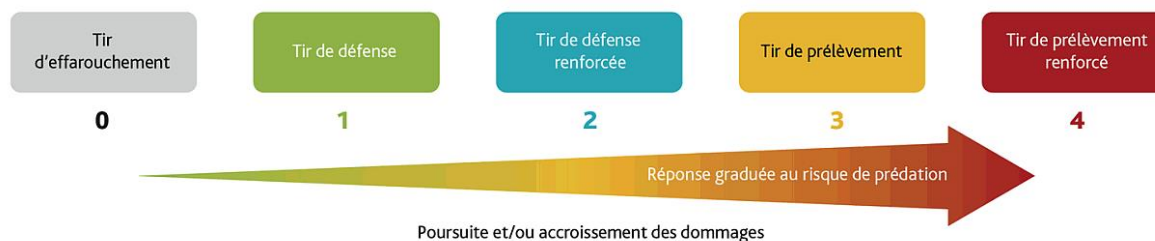

Figure 2 Présentation des dispositifs létaux de défense des troupeaux (Plan loup : concilier les activités d'élevage avec la présence de l'espèce)

3. Surveillance sanitaire du loup sur le territoire français

3.1 Connaissance de l'état des populations

L'OFB est un établissement public dédié à la protection et la restauration de la biodiversité. En ce qui concerne le Loup, l'OFB pilote divers réseaux et missions. L'un d'eux est le réseau Loup, issu de la fusion en 2001 des réseaux Lynx et Loup, auparavant séparés. Il existe un ou plusieurs représentants du réseau Loup au sein de chacune des 13 directions inter-régionales métropolitaines qui constituent l'OFB.

Le réseau Loup constitue un outil de suivi et de surveillance des populations de loups en France. Il permet de rendre compte de l'évolution des aires de répartition et de la démographie de cette espèce protégée sur le territoire français. Il s'agit d'un système de surveillance unique en Europe qui repose sur l'association d'indicateurs géographiques et démographiques de présence de ces animaux sur le terrain afin de suivre leur expansion. Ce système permet le recueil, l'analyse des données et dans un second temps la diffusion de ces données de manière publique. Ce suivi sur le long court permet aussi la détection d'éléments atypiques et participe ainsi à la surveillance épidémiologique. L'objectif est de rendre compte objectivement de l'état de conservation de ces espèces et ainsi de permettre d'adapter les mesures de protection. En ce qui concerne l'espèce Loup, la délimitation des secteurs de présence et la démographie permettent également de définir les zones d'éligibilité aux mesures de protection des troupeaux contre la prédation.

3.2 Les enjeux de la surveillance et les modalités de surveillance envisagées

La surveillance épidémiologique des maladies animales est une méthode d'observation et d'analyse, reposant sur une collecte systématique et continue de données sanitaires. Le but est de suivre la situation sanitaire d'une population, et en particulier de déceler l'apparition de processus pathologiques représentant un danger pour la santé publique et animale. Elle

présente un intérêt majeur pour avoir connaissance de la situation épidémiologique des maladies sur le territoire et elle permet d'anticiper les crises sanitaires.

Les objectifs de la surveillance épidémiologique sont de permettre une détection précoce de l'apparition d'une maladie, de mesurer sa prévalence et son incidence, de suivre son évolution dans le temps et l'espace, afin de mettre en place un plan de lutte et d'évaluer ses résultats rapidement.

Actuellement trois modalités de surveillance épidémiologique de la faune sauvage existent en France (*Le réseau Sagir : un outil de vigilance vis-à-vis des agents pathogènes exotiques / Bulletin épidémiologique*) :

- La « **surveillance événementielle** » est une surveillance généraliste et continue qui repose sur la détection de signaux de mortalité/morbidité anormaux, sans présumer de l'étiologie. La mise en évidence d'un agent pathogène ne résulte pas d'un dépistage systématique mais d'une démarche diagnostique pour déterminer les processus ayant abouti à la mort des animaux.

- La « **surveillance événementielle renforcée** » vise à analyser un échantillon suffisant d'animaux morts ou malades pour détecter un agent pathogène ou son expression clinique.

- La « **surveillance programmée** » vise à tester de manière standardisée et systématique, pour un ou plusieurs agents pathogènes qui n'entraînent pas nécessairement de signes cliniques ou des lésions détectables, un échantillon suffisant d'animaux dans une population afin de détecter une prévalence limite d'animaux infectés ou réactifs.

En France, ces moyens de surveillance épidémiologique de la faune sauvage sont mis en œuvre par le réseau SAGIR.

En effet, réseau SAGIR est un dispositif de surveillance épidémiologique des maladies des mammifères et oiseaux sauvages en France. Il est animé et administré par l'OFB depuis 1986 sur les territoires hors parcs nationaux. Ce réseau réalise une collecte quotidienne d'informations sur la mortalité de la faune sauvage, grâce à la collaboration étroite entre l'OFB et les fédérations de chasse. Il s'agit d'un outil de vigilance aussi bien vis-à-vis des maladies déjà présentes sur le territoire, que vis-à-vis des maladies nouvelles quelle que soit la nature de l'agent pathogène incriminé.

Ce réseau de surveillance s'inscrit dans le concept « One Health ». Il réunit les enjeux de la santé de la faune sauvage : conservation d'espèces protégées et d'intérêt cynégétique, économie agricole (maladies touchant les animaux d'élevage) et santé publique, auxquels on peut ajouter des enjeux scientifiques et sociétaux.

Dans le cas du loup, tout cadavre est collecté et cela quel que soit son état de conservation. Ils sont ensuite transférés au laboratoire vétérinaire départemental le plus proche, qui entreprend les démarches pour lancer certains examens complémentaires (toxicologie, parasitologie, histologie) avec des laboratoires spécialisés ou de référence. Une fiche SAGIR, associée à un numéro unique, assure la traçabilité des résultats (voir annexe 2). Ces résultats

sont ensuite centralisés dans une base de données nationale, administrée par l'OFB, que l'on appelle *Epifaune*. Après centralisation, les résultats sont restitués auprès de tous les acteurs et sont valorisés d'un point de vue scientifique. C'est ainsi que plus de 2000 nécropsies d'espèces variées sont réalisées dans les laboratoires vétérinaires départementaux chaque année en France.

3.3 Utilisation des tirs de régulation et de l'histologie comme moyen complémentaire de la surveillance sanitaire du Loup

L'histopathologie est une branche de la pathologie qui aborde le diagnostic des maladies par l'analyse des tissus, intégrant leurs caractéristiques microscopiques. Cette discipline joue un rôle de premier plan dans le diagnostic clinique puisqu'il permet de comprendre la pathogénie d'un processus pathologique en comparant d'abord le tissu à sa contrepartie normale, identifiant le type de processus, réduisant le nombre d'hypothèses étiologiques et pouvant aller jusqu'à un diagnostic étiologique de certitude.

La réalisation d'analyses histopathologiques sur la faune sauvage présente plusieurs avantages. Les prélèvements histologiques, lorsqu'ils sont conservés correctement, peuvent être stockés sur de longues périodes, ce qui permet d'entreprendre des études rétrospectives par accumulation d'un nombre significatif d'échantillons. L'examen microscopique est par ailleurs le corolaire indispensable de l'examen macroscopique pour identifier la nature des lésions et déterminer leur étiologie avec un degré de détail variable selon les causes. Enfin, lorsque la conservation des échantillons est adéquate, l'examen microscopique permet la détection de processus pathologiques sub-létaux voire d'organismes infectieux dans une forme inactive. L'histologie est souvent couplée à d'autres examens pour la caractérisation d'un agent pathogène.

Dans la faune sauvage, le recours à l'histologie dans le cadre de la surveillance sanitaire est utilisé de manière récurrente, soit dans le cadre de la surveillance événementielle, soit dans le cadre de la surveillance programmée. En 2022, dans une étude espagnole (Jota Baptista et al. 2022), des analyses histologiques dans le cadre de la surveillance sanitaire d'une population de sangliers, *Sus scrofa*, ont été réalisées. Ces sangliers ont été abattus légalement par la chasse. Le but de l'étude était de réaliser un « screening » lésionnel sur des échantillons d'animaux sans signe clinique. Ainsi, plusieurs agents pathogènes évoluant à bas bruit dans cette population de sanglier ont été découverts.

C'est dans un objectif similaire qu'à partir de 2016 le réseau SAGIR a mis en place une histothèque (collection de prélèvements histologiques en vue d'étude rétrospective) à partir de loups tués légalement en France. Ces loups proviennent de tirs de défense ou de tirs de prélèvements dans le cadre de la régulation de la prédation sur les troupeaux. Ces loups ne présentent à priori pas de signe clinique ni de lésions macroscopiques observables.

4. Déroulé des autopsies de loups tués dans un cadre légal en France

4.1 Acteurs et techniques d'autopsies des loups

Les autopsies sont actuellement réalisées dans les locaux des laboratoires vétérinaires départementaux (LVD), par un personnel formé, sous la supervision directe d'un vétérinaire. Afin, de réaliser l'autopsie, chaque loup tué dans un cadre légal doit être présenté au laboratoire pratiquant l'autopsie avec une fiche SAGIR dûment remplie (annexe 2).

L'autopsie est guidée par un *Vade-mecum des laboratoires départementaux d'analyses vétérinaires* mis à jour en 2022 et co-rédigé par l'OFB, l'ADILVA et FAUNAPATH. Celui-ci vient harmoniser les différentes méthodes d'autopsie et la manière de prélever puis conserver chaque échantillon d'organe en vue d'une analyse histologique par exemple. Les autopsies de loups tués dans un cadre légal sont différentes et allégées par rapport aux autopsies de loups retrouvés morts.

Une autopsie décrite selon le Vade-mecum se déroule comme suit (Lemberger 2022a) (annexe 6) : un examen à distance est réalisé afin de noter les éventuelles anomalies visibles, cet examen permet aussi une diagnose d'espèce basée sur l'examen de l'angle du chanfrein, de la jointure des coussinets des doigts 3 et 4, de la ligne verticale noire sur les membres antérieurs chez le loup d'Italie (voir annexe 3). L'examen à distance permet aussi de juger de l'intégrité du cadavre :

- Signes de déficit locomoteur : amyotrophie, usure anormale des griffes, épaissement coussinet, examen de la cavité buccale, des yeux et des oreilles ;

- Appréciation de l'état corporel : attribution d'un qualificatif : bon, moyen, maigre.

Le prosecteur en autopsie réalise ensuite une description des organes génitaux après incision de la cavité abdominale afin d'évaluer le statut reproducteur : activité ovarienne, cicatrices placentaires, ampoules fœtales, lactation si l'individu autopsié est une femelle.

L'opérateur va ensuite faire une analyse rapide de l'ensemble des organes puis il va récolter des échantillons organiques pour l'histologie à savoir : intestins, poumons, cœur, muscles striés squelettiques, reins, foie, rate, nœuds lymphatiques et possiblement l'encéphale.

Il faut aussi noter que lorsqu'un loup est dans un mauvais état physiologique ou que des lésions apparentes sévères sont présentes sur son cadavre, une autopsie complète doit être réalisée au même titre qu'un loup trouvé mort. Les étapes d'une autopsie complète sont détaillées dans le Vade-mecum.

Après avoir réalisé l'autopsie, le Vade-mecum recommande d'ajouter le rapport d'autopsie (exemple en annexe 8) dans la base de données Epifaune afin d'avoir un suivi le plus direct possible entre tous les acteurs. Dans les faits, il est assez compliqué de tenir à jour les données Epifaune concernant les loups tués dans un cadre légal qui pour la plupart seront rédigés plus tard.

4.2 Méthodes de fixation des échantillons d'organes

La fixation histologique est une étape essentielle dans le processus de préparation des échantillons tissulaires pour l'analyse histologique. Elle permet de préserver la structure et les composants cellulaires afin de les examiner au microscope. La méthode couramment utilisée pour la fixation histologique est la fixation au formol. Des substituts de fixateurs de formol existent mais ne sont pas classiquement utilisés dans les laboratoires départementaux. Le recours à la fixation tissulaire à l'alcool est peu utilisé du fait des résultats moins adéquats pour la préservation tissulaire.

Le formol, également connu sous le nom de solution de formaldéhyde tamponnée à 10 %, est l'agent fixateur le plus couramment utilisé en histologie. Il pénètre rapidement dans les tissus et forme des liaisons covalentes avec les protéines, préservant ainsi leur structure.

Le formol est aussi reconnu pour avoir des effets néfastes sur la santé des opérateurs. Le formol peut provoquer des réactions allergiques au niveau respiratoire, oculaire et au niveau de la peau. C'est aussi un agent cancérigène chez l'Homme (Rahman et al. 2022). Les opérateurs travaillant avec du formol doivent porter des équipements de protection individuel (EPI) (*Formaldéhyde et effets sur la santé • Cancer Environnement*).

Lorsque l'échantillon tissulaire est de petite taille, le temps de fixation, durée nécessaire pour que le formol puisse fixer le tissu d'intérêt, est généralement court : de l'ordre de 24 à 48 heures.

L'éthanol est un agent déshydratant utilisé couramment dans le processus de préparation histologique. Il permet de déshydrater les tissus en enlevant l'eau présente dans les cellules et les structures tissulaires (Rahman et al. 2022). Cependant, la fixation à l'éthanol peut entraîner une rétraction des tissus et altérer la morphologie cellulaire.

Le temps de fixation à l'éthanol est généralement plus long que le formol, de l'ordre de plusieurs heures à plusieurs jours, en fonction de la taille et de la nature des échantillons.

5. Dominantes pathologiques du loup en France

Les maladies qui seront décrites dans ce chapitre représentent une liste non exhaustive des maladies du Loup. Nous nous focaliserons sur les entités pathologiques le plus souvent décrites dans la littérature scientifique et susceptibles d'être identifiées en France du fait de leur prévalence en Europe. Nous nous sommes également concentrés sur les pathologies présentant une expression histologique caractéristique. La liste qui va suivre parlera en grande majorité de maladie d'origine infectieuses. Nous détaillerons également les intoxications à l'éthylène glycol aux vues de leur forte prévalence dans la base de données Epifaune.

5.1 Maladies virales

5.1.1 Maladie de carré

La maladie de Carré est une maladie causée par un virus à ARN le *Morbilivirus canis*, anciennement CDV (pour Canine Distemper Virus), capable d'infecter un grand nombre d'espèces de carnivores.

Selon une étude menée en 2008, dans le Nord de l'Espagne, la séroprévalence du virus de la maladie de Carré est de 24,3% chez le loup ibérique *Canis Lupus Signatus* (Sobrino et al. 2008).

Une émergence du virus a par ailleurs été détectée dans le nord de l'Italie en 2006, provoquant la mort d'au moins 20 loups (Molnar et al. 2014).

Un lien épidémiologique entre chiens et loups est suspecté. Ainsi, au Portugal, de fortes similitudes génétiques ont été mises en évidence entre les souches du virus de la maladie de Carré du chien domestique et du Loup (Di Francesco, Smoglica, Angelucci 2020).

Par ailleurs, en 2014, une épizootie de maladie de Carré dans une population de loups italiens a été causée par une souche du virus détectée jusqu'alors seulement chez des chiens domestiques (Di Francesco, Smoglica, Angelucci 2020).

La maladie de Carré est hautement contagieuse ; essentiellement par les fluides corporels et par les fèces. La morbidité et la mortalité varient considérablement en fonction des espèces et des catégories d'âge. Il semblerait que le taux de mortalité soit élevé chez les individus immatures quelle que soit l'espèce contaminée, dans la tranche d'âge de 3 à 6 mois (Gordon et al., 2015).

Le virus a un tropisme pour les cellules des systèmes respiratoire, gastro-intestinal, urinaire, nerveux mais aussi pour les cellules lymphoïdes, neuroectodermes, mésenchymateuses et pour les fibroblastes vasculaires.

Les signes cliniques dépendent de la zone d'atteinte, du stade et de la localisation de l'infection. En effet, les principaux signes cliniques sont de la diarrhée, des vomissements, un abattement marqué avec hyperthermie, de l'hyperkératose, de la toux avec jetage, des troubles oculaires avec majoritairement une uvéite et enfin des troubles du système nerveux central (Rendon-Marin et al. 2019).

Histologiquement, les lésions sont principalement retrouvées au niveau pulmonaire et cérébral. Les bronchioles contiennent un exsudat suppuré avec une nécrose parcellaire et une atténuation de l'épithélium bronchiolaire. Les septa alvéolaires sont élargis par des infiltrats de cellules mononucléaires et les alvéoles peuvent être remplies d'infiltrats de cellules inflammatoires mixtes et de fibrine. Les histiocytes intra-alvéolaires et les histiocytes multinucléés peuvent être fréquents. Des syncytia de cellules épithéliales peuvent également être présents, mais de façon moins évidente. Les indices lésionnels caractéristiques de la

maladie sont la présence d'inclusions virales cytoplasmiques éosinophiles le plus souvent identifiées dans les syncytia, les macrophages et les cellules épithéliales bronchiolaires mais aussi au niveau d'autres cellules épithéliales comme les conjonctives ou la vessie. Des corps d'inclusion viraux éosinophiles nucléaires ou cytoplasmiques sont présents dans les astrocytes, les autres cellules gliales ou les neurones (figure 3). De multiples foyers d'inflammation sont caractérisés par une gaine périvasculaire et une gliose dans la substance grise et la substance blanche. Des neurones nécrotiques sont disséminés dans les zones touchées. La nécrose unicellulaire des lymphocytes et des cellules gliales est également évidente. L'hyperkératose marquée est la lésion cutanée classique du CDV, et l'épaississement caractéristique des coussinets plantaires est à l'origine de son nom familier, « maladie des coussinets durs ». L'hyperkératose peut également être observée sur le plan nasal ou sur la peau poilue. Des cellules syncytiales et des corps d'inclusion intracytoplasmiques et intranucléaires peuvent être présents dans l'épiderme.

Les infections bactériennes secondaires sont fréquentes et peuvent compliquer l'identification des syncytia et des inclusions virales (Terio, McAloose, St. Leger 2018).

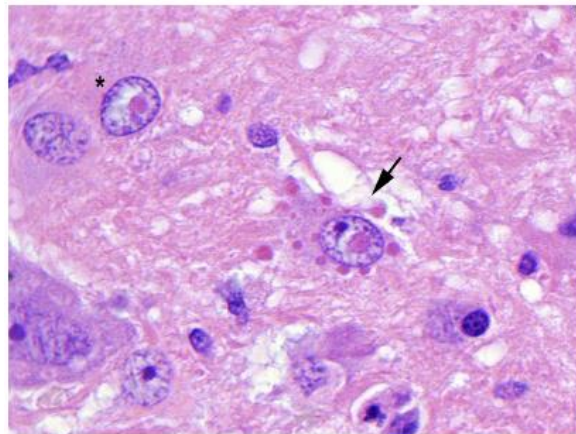


FIGURE 9.10 Canine distemper virus infection in the brain of a coyote. One neuron contains a single eosinophilic intranuclear inclusion (*asterisk*). Another neuron (*arrow*) contains multiple intracytoplasmic inclusions and an intranuclear inclusion.

Figure 3 Virus de la maladie de Carré dans le cerveau d'un coyote (Terio, McAloose, St. Leger 2018)

5.1.2 Parvovirose canine (CPV)

Le *Protoparvovirus carnivoran 1* (anciennement CPV-2) est un protoparvovirus hautement contagieux chez les canidés. C'est un virus à ADN.

D'après une étude espagnole de 2008 (Sobrino et al. 2008), la séroprévalence de CPV chez le loup ibérique en Espagne est de 62,2%. Un travail similaire a été réalisé au Portugal révélant une séroprévalence de 32,1% (Santos, Almendra, Tavares 2009).

Dans le parc national du Mercantour, une étude a montré une prévalence de CPV de 12,1% par PCR sur échantillon de fèces. Il a aussi été relevé qu'une co-infection avec CDV ou des coronavirus entériques canins de type I ou II était possible et non sporadique (Molnar et al. 2014), augmentant la sévérité des signes cliniques et étant responsable d'une mortalité accrue chez les jeunes individus.

La transmission se fait par contact direct entre un individu infecté et un individu sain ou bien par contact indirect notamment lors de coprophagie. La transmission est intra-spécifique chez le loup mais aussi inter-spécifique entre le chien et le loup (Molnar et al. 2014). Ainsi, le risque d'exposition au parvovirus canin chez le loup est corrélé à la densité des activités et habitations humaines.

Les lésions histologiques sont similaires à celles du CPV chez les chiens domestiques et sont marquées par une infiltration lymphoplasmocytaire au niveau du tube digestif et une gastro-entérite hémorragique. Les caractéristiques lésionnelles permettant d'orienter vers une parvovirose sont la nécrose des cryptes de l'intestin grêle et un effondrement de la muqueuse ce qui entraîne une atrophie et une fusion des cryptes de l'intestin (figure 4) (Terio, McAloose, St. Leger 2018). Celle-ci s'accompagne fréquemment de nécrose lymphoïde systémique au niveau du tissu lymphoïde associé aux intestins, de la moelle osseuse, de la rate et des nœuds lymphatiques.

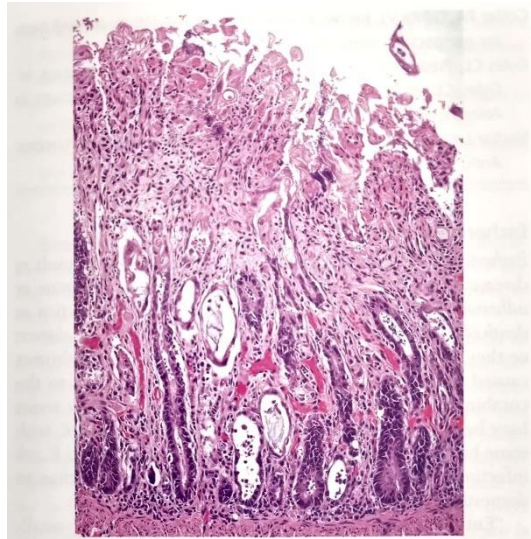


Figure 1-121 Canine parvovirus 2 infection in a dog. Loss and dilation of crypts of Lieberkühn and collapse of proprial stroma in small intestine. Remnants of crypt lining epithelium persist deep in lamina propria.

Figure 4 Coupe d'intestin grêle de chien infecté par CPV-2 : perte et dilation des villosités intestinales (Grant 2016)

5.1.3 Hépatite de Rubarth

Le *Canine mastadenovirus A* est l'agent de l'hépatite de Rubarth (anciennement CAAdV-1).

Un génotype de ce virus (anciennement CAAdV-2) est aussi l'une des entités responsables d'une laryngo/trachéo-bronchite infectieuse extrêmement contagieuse (Ndiana et al. 2022) et responsable de fragilité hépatique et de désordres vasculaires.

Dans les monts cantabriques, une étude a montré une prévalence de 75% pour CAAdV-1 et 5% pour CAAdV-2 sur un échantillon de 54 loups. Dans cette étude, il a aussi été montré que 51% de ces individus étaient coinfectedés par CAAdV-2 et CPV-2 (Millán et al. 2016).

La transmission de ces virus est oro-nasale indirecte ou directe par contacts intra ou interspécifiques. Les carnivores domestiques représentent un important réservoir de ce virus et le Renard roux, *Vulpes vulpes*, est le principal réservoir sauvage sur le territoire français.

Les lésions histologiques d'une infection à CAAdV-1 sont poly-organiques : hépatite avec lésion nécrotique centro-lobulaire (péri-acineuse) et fibrose du parenchyme, entérite avec plaques de Peyers hypertrophiques, lésions hémorragique disséminées, œdème et fibrine pulmonaire avec infiltration de cellules mononucléées dans les espaces alvéolaires. Les inclusions virales intranucléaires qui sont acidophiles ou basophiles, sont présents dans les cellules endothéliales, les hépatocytes, l'épithélium biliaire et l'épithélium surrénalien (Terio, McAloose, St. Leger 2018).

5.1.4 Maladie d'Aujeszky

Le *Varicellovirus suidalpha 1* (anciennement SuHV-1), virus à ADN, est responsable de la maladie d'Aujeszky et peut être à l'origine d'infections aiguës sévères chez différentes espèces comme les suidés, les carnivores domestiques, certains carnivores sauvages. Les suidés domestiques et sauvages représentent les espèces réservoirs de cet agent infectieux (Crandell 1980).

Dans la région d'Appennino Tosco-Emiliano en Italie, le sanglier représente la proie principale des loups et est aussi l'espèce réservoir du virus SuHV-1.

Des analyses sérologiques sur des échantillons prélevés entre 2006 et 2007 dans cette région ont permis de mettre en évidence une séroprévalence de 42% vis-à-vis du virus *SuHV-1* chez les sangliers (57 échantillons séropositifs sur 135 échantillons de sanglier analysés) (Ambrogi et al. 2019a).

Les loups sont donc probablement fortement exposés à cet agent infectieux. Les conséquences de l'exposition du loup gris à ce virus restent cependant mal connues à ce jour. Un cas de mortalité a été rapporté en 2018 chez un loup en Italie, néanmoins celui-ci était co-infecté avec CPV-2 (Amoroso et al. 2020).

Un cas de loup ayant présenté des signes nerveux après avoir été nourri avec des abats provenant d'un sanglier contaminé a été reporté en Belgique (Verpoest et al. 2014). Le virus SuHV-1 avait alors été mis en évidence dans les cellules cérébrales de cet individu, sans que le lien avec le tableau clinique ait pu être confirmé. En 2020, une infection par un SuHV-1 a été également mise en évidence pour la première fois chez un loup captif en Chine, qui a été retrouvé mort après avoir présenté des signes nerveux (Lian et al. 2020).

Cette maladie, par son expression clinique, est proche de la maladie de carré et de la rage.

Le tableau histologique est caractérisé par une encéphalite non suppurée avec inclusions éosinophiles intranucléaires chez les canidés sauvages (Terio, McAloose, St. Leger 2018).

5.1.5 Rage

La rage est causée par un virus à ARN de la famille des *Rhabdoviridae*, le *Lyssavirus rabies*.

Toutes les espèces de mammifères peuvent être infectées par le virus de la rage, bien que certaines espèces soient plus sensibles que d'autres. Les carnivores domestiques et sauvages jouent le rôle épidémiologique de réservoirs du virus.

La rage a été quasiment éradiquée en Europe de l'Ouest grâce aux mesures sanitaires entreprises sur les chiens et auparavant sur le Renard roux. La transmission par les renards et les chiens domestiques importés illégalement pourrait toutefois être à l'origine d'infections sporadiques chez les loups. La transmission de ce virus se fait par la salive.

A l'histologie, Les lésions microscopiques comprennent une encéphalomyélite non suppurée, une ganglioneurite, une adrénalite et une sialoadénite. Une gliose périvasculaire peut être présente, mais elle est variable.

La présence de manchons périvasculaires marqués, de gliose et de nécrose de l'encéphale peuvent faire penser à une infection par le virus de la rage. La présence de corps de Negri intracytoplasmique éosinophiliques dans les neurones est nécessaire pour un diagnostic de certitude (Terio, McAloose, St. Leger 2018) (figure 5).

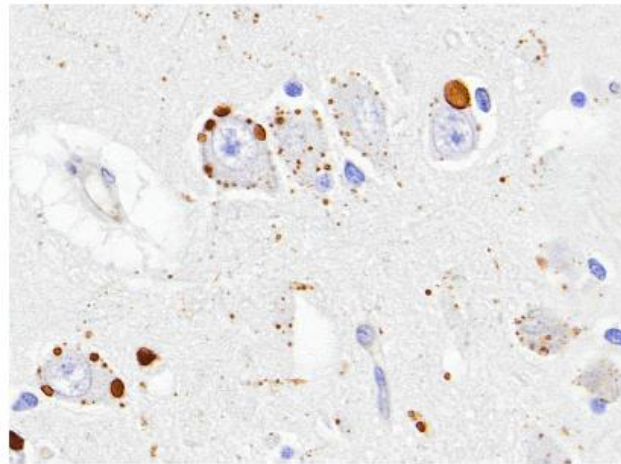


FIGURE 9.12 Rabies virus infection in a gray fox. Viral inclusions (Negri bodies) are present in the cytoplasm of the hippocampal neurons. The inclusions in this case were labeled using an immunohistochemical assay based on an antibody raised against the rabies virus IHC.

Figure 5 Virus de la rage chez un renard avec mise en évidence des corps de Negri intracytoplasmique dans les neurones de l'hippocampe par immunohistochimie.

5.1.6 L'herpesvirus canin (CaHV-1)

L'herpesvirose canine est causée par un virus à ADN de l'espèce *Varicellovirus canidalpha 1* (anciennement CaHV-1).

Dans le parc national de Yellowstone aux Etats Unis, la séroprévalence a été évaluée à 87% chez les loups gris (Almberg et al. 2009). En Europe aucune donnée de prévalence de CaHV-1 n'existe. Néanmoins la circulation du virus en Italie a été démontrée (Amoroso et al. 2020).

La structure de ce virus l'un confère une grande fragilité dans le milieu extérieur ce qui nécessite un contact assez étroit entre les individus, via les sécrétions des muqueuses des systèmes respiratoire ou génital des animaux infectés. La transmission néonatale est également possible.

D'un point de vue histopathologique, une infection à l'herpesvirus canin de type 1 entraîne des lésions de nécrose et des hémorragies au niveau des parenchymes pulmonaires,

hépatique, du cortex rénal et des nœuds lymphatiques. Il y a présence d'une infiltration neutrophilique et mononucléée et parfois des inclusions intra-nucléaires basophiles au sein des cellules épithéliales (Terio, McAloose, St. Leger 2018).

5.1.7 Circovirus canin (DogCV)

Le *Circovirus canine* (anciennement DogCV) est retrouvé chez plusieurs espèces de carnivores sauvages comme le Renard, le Blaireau ou le Loup.

La circulation de ce virus a été confirmée en Italie par PCR sur des échantillons de rate et d'intestins de loups retrouvés morts. La séroprévalence est estimée entre 14,6% et 43,1% en Italie centrale (Zaccaria et al. 2016) et une seconde étude rapporte que 50% des sujets infectés par DogCV sont aussi infectés par CPV-2 ou CDV voir les deux (Ndiana et al. 2022).

La transmission se fait par contact direct entre un animal infecté et un animal sain ou bien par contact indirect par voie oro-fécale. Du fait de sa structure ce virus est très résistant dans le milieu extérieur et se maintient dans les fèces d'un individu infecté.

Ce virus est connu pour exacerber les signes cliniques d'autres maladies virales par immunosuppression (Ndiana et al. 2022).

En termes de lésions histopathologiques, ce virus ne présente pas de lésion pathognomonique, du fait de sa capacité à exacerber les lésions d'un autre virus coinfectant ; les lésions seront les mêmes que celui de ce dernier virus (Grant 2016).

5.2 Maladies bactériennes

5.2.1 La leptospirose

La leptospirose est une maladie bactérienne causée par des bactéries spirochètes appartenant à l'espèce, *Leptospira interrogans*. Il s'agit d'une maladie grave et zoonotique pouvant être mortelle chez les canidés entraînant des septicémies, hépatites, néphrites, méningites et avortements. La littérature ne fournit pas de prévalence dans les pays d'Europe proche de la France. Aux Etats-Unis, des études montrent la circulation de leptospires sur certaines populations de loups (Khan et al. 1991). En Slovénie, la prévalence estimée sur les loups est de près de 66% pour le sérovar *Icterohaemorrhagiae*, ce résultat est à nuancer car le nombre de loups utilisés pour cette étude était seulement de 3 (Žele-Vengušt et al. 2021).

De nombreux sérovares de leptospires existent. Ce sont des bactéries que l'on retrouve dans des milieux aquatiques souillés et qui sont très résistantes. La transmission se fait majoritairement suite à un contact indirect par passage transcutané (Grant 2016) avec comme origine des urines souillées provenant d'animaux infectés, principalement les rongeurs qui sont le plus souvent asymptomatiques mais excréteurs. La transmission peut aussi être directe via morsure entre individu infecté et individu sain. Les carnivores étant au sommet de la

chaîne alimentaire sont particulièrement exposés. Certains chiens peuvent être réservoirs notamment du sérovar *canicola*, et exposer ainsi les populations de loups (Millán et al. 2009).

Les lésions histologiques sont variées allant d'une uvéite, méningite ou encore néphrite.

Au niveau des reins, les lésions se localisent au niveau des tubules contournés avec formation de néphrite tubulo-interstitielle (figure 6). Les cellules épithéliales tapissant ces tubules apparaissent hypertrophiées et contiennent un cytoplasme à granulation intense, de coloration éosinophile. Le tissu interstitiel est infiltré de cellules lymphoplasmocytaires (Ortega-Pacheco et al. 2008).

Il est possible de réaliser une coloration de Warthin-Starry lorsque des lésions rénales compatibles avec une leptospirose sont observés sur certaines lames et ce pour identifier les leptospires (Ortega-Pacheco et al. 2008).

Au niveau du foie on note la dissociation des travées cellulaires et de l'individualisation des cellules contenant un cytoplasme plus granulaire. Les cellules de Kupffer contiennent un excès d'hémosidérine et de nombreux canalicules contiennent des bouchons biliaires (Grant 2016). L'examen de la muqueuse stomacale révèle de la congestion vasculaire, de l'œdème de la sous-muqueuse, des hémorragies, de la desquamation épithéliale et quelques foyers de nécrose (Benoit 1970).

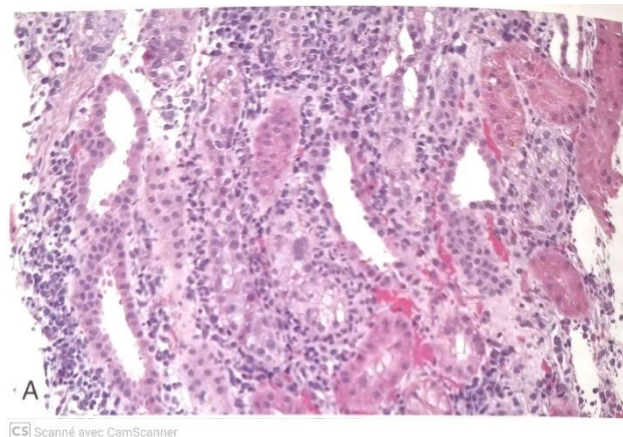


Figure 6 Néphrite tubulo-interstitielle neutrophile et histiocytaire sévère chez un chien atteint de leptospirose aiguë (Grant 2016).

5.2.2 La pasteurellose

La pasteurellose est une maladie bactérienne due à des bactéries coccobacilles gram négative du genre *Pasteurella*.

Ces bactéries se retrouvent majoritairement dans la cavité buccale des carnivores (*Pasteurella canis*, *Pasteurella stomatis*, *Pasteurella dagmatis* et *Pasteurella species B.*). *Pasteurella multocida*, quant à elle, est localisée au niveau de la cavité buccale et de l'appareil respiratoire supérieur des mammifères.

Ces bactéries sont des agents pathogènes commensaux opportunistes lorsque les défenses immunitaires locales sont diminuées. Ils peuvent alors causer des pneumonies.

Pasteurella multocida a la capacité d'infecter de nombreuses espèces et elle joue un rôle pathogène non négligeable chez les carnivores.

Ces bactéries sont peu résistantes dans le milieu extérieur, la transmission se fait majoritairement par contact direct, notamment en cas de morsure.

Pasteurella multocida entraîne majoritairement des pneumonies mais aussi parfois des lésions d'endocardites. Les lésions histologiques sont caractérisées par une bronchopneumonie nécrosuppurée avec des neutrophiles d'aspect en grains d'avoine et des colonies de coccobacilles denses associées (Grant 2016). Celles-ci sont négatives à la coloration de Gram.

5.2.3 L'éhrlichiose

L'éhrlichiose est une maladie bactérienne causée par la bactérie *Ehrlichia canis* chez les canidés, qui est intracytoplasmique stricte et infecte les cellules de la lignée blanche (figure 7).

En 2016, une étude italienne a mis en évidence une circulation active et commune d'*Ehrlichia canis* dans la population de canidés sauvage d'Italie (Santoro et al. 2016) sans déterminer pour autant de prévalence.

L'éhrlichiose est une maladie vectorielle transmise par la tique *Rhipicephalus sanguineus*. *Ehrlichia canis* est endémique des pays du pourtour méditerranéen où la tique vectrice a son aire de répartition. Ainsi, les régions françaises du contour méditerranéen sont susceptibles d'héberger le vecteur de cette bactérie.

Les signes cliniques de l'éhrlichiose sont marqués de l'abattement, une hyperthermie, de l'épistaxis. Dans un tiers des cas, cette maladie est mortelle.

Au niveau histopathologique, *Ehrlichia canis* peut entraîner au niveau du foie des hyperplasies réticulo-endothéliales multifocales, parfois associées avec des dépôts d'hémosidérine et une hyperplasie des cellules de Kupffer. Dans la rate, cette maladie peut entraîner une prolifération diffuse de cellules réticulo-endothéliales dans la pulpe rouge, avec une

augmentation du nombre de phagocytes des follicules lymphoïdes et de cellules lymphoréticulaires dans la pulpe blanche (*Ehrlichiose (Ac) - IFI*).

Au niveau des nœuds lymphatiques il y a infiltration par des lymphocytes, des plasmocytes riches en corps de Russel et de corps cristallins plasmatiques. Les aires para-corticales sont envahies par de grands lymphocytes. *Ehrlichia canis* peut aussi être directement observé au sein du cytoplasme d'une cellule immunitaire infecté sous forme d'inclusion légèrement basophile (Rahamim et al. 2021).

Les reins peuvent contenir un infiltrat lymphoplasmocytaire périveineux et interstitiel, principalement cortical.

Enfin, les poumons peuvent avoir une hyperplasie septale, une plasmocytose, des lésions hémorragiques ou de l'agrégation sub-endothéliale de cellules mononucléées dans les vaisseaux pulmonaires (Jouret).

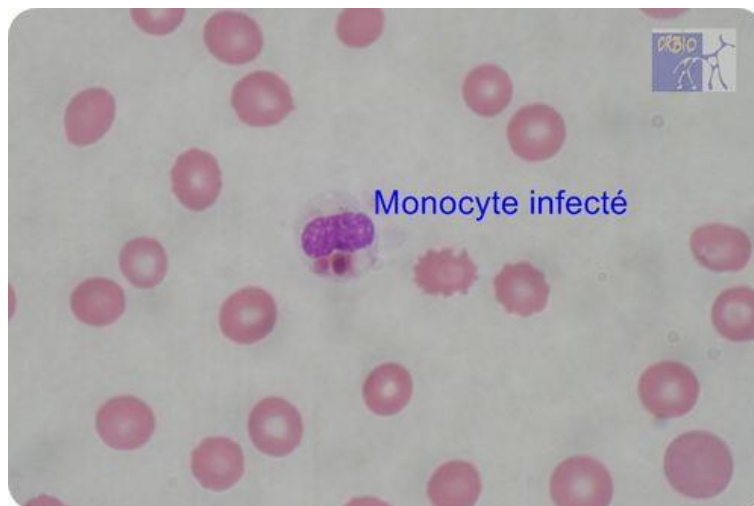


Figure 7 *Ehrlichia canis* au sein d'un monocyte d'un chien atteint d'ehrlichiose (*Ehrlichiose (Ac) - IFI*).

5.2.4 La tuberculose bovine à *Mycobacterium bovis*

La tuberculose bovine est due majoritairement à *Mycobacterium bovis*, qui, comme son nom l'indique, affecte majoritairement les bovins mais peu aussi affecter les canidés (Ellis et al. 2006).

En 2000, la prévalence sur une population de sanglier dans les Asturies était de 17% avec une densité de sanglier de 1,65/km². Puis a été ré-évaluée à 3,8% en 2014 malgré une hausse de la densité de sangliers à 2,55/km².

L'étude a montré que les loups ciblent majoritairement les individus les plus faibles, qui sont parfois atteints de tuberculose, ce qui entraîne une réduction du nombre de sangliers atteints

(Tanner et al. 2019). Sur la péninsule ibérique, il semblerait que les loups ont eu un effet « régulateur » sur la prévalence de la tuberculose bovine chez les sangliers.

La transmission de cette bactérie peut se faire par contact direct entre un animal infecté et un animal sain par voie respiratoire et pulvérisation d'aérosols. La transmission peut aussi être indirecte via consommation de cadavres d'animaux infectés. Cette voie est majoritaire pour les carnivores. Cette bactérie, qui est un bacille acido-alcool-resistant, est très résistante dans le milieu extérieur.

En France comme en Espagne, la tuberculose circule parmi les sangliers et cervidés, qui sont des proies des loups gris. Les loups peuvent ingérer des matières contaminées issues de ces espèces, qui sont essentiellement les excréments corporels, les expectorations mais aussi des tissus infectés.

Il se pourrait que la prévalence de tuberculose bovine chez le Loup ne soit pas nulle dans les lieux où les proies sont atteintes.

On retrouve à l'histologie des réactions granulomateuses disséminées au niveau du foie, rate et nœuds lymphatiques. On peut observer les bacilles suite à coloration des lames histologiques par la méthode de Ziehl-Neelson (Terio, McAlouse, St. Leger 2018).

5.2.5 Colibacillose

Les bactéries *Escherichia coli* font partie de la famille des *Enterobacteraceae*. Ces bactéries sont ubiquistes et, on retrouve des souches commensales de l'appareil digestif chez les canidés. En revanche, certaines souches sont des agents pathogènes opportunistes.

Les souches pathogènes principalement retrouvées chez les canidés sont les *E. coli* entérotoxigènes (ETEC), les *E. coli* entéropathogènes (EPEC), les *E. coli* nécrotoxigéniques de type 1 (NTEC1) et les *E. coli* adhésine-positives (AdEC) (Mainil 2002).

Les *Escherichia coli* à l'origine d'affections extra-digestives sont souvent des bactéries provenant de la flore commensale de l'individu, alors que les colibacilles responsables d'entérites sont généralement exogènes.

La pathogénicité est influencée par le jeune âge, les fortes densités d'individus ou tout autres facteurs impliquant une baisse de l'état immunitaire.

Les lésions histopathologiques dépendent des souches, de leur pathogénie et du site de l'infection.

Au niveau du système digestif, il y a présence d'une infiltration de cellules inflammatoires dans les villosités de l'intestin. Il est possible d'observer une altération des villosités intestinales de type nécrose, œdème, hémorragie ou atrophie. Sur les prélèvements bien conservés, les bacilles peuvent former une bordure régulière en surface des villosités (Grant 2016).

5.3 Maladies parasitaires

5.3.1 La leishmaniose canine

La leishmaniose canine est une maladie parasitaire due à un parasite intra-cellulaire proche des trypanosomes. C'est une maladie vectorielle et la transmission du parasite se fait par la pique d'un phlébotome, plus rarement par voie verticale. Ces parasites infectent les monocytes et les macrophages. La leishmaniose des canidés est causée par *Leishmania infantum*, dont l'aire de présence dépend de l'aire de répartition du vecteur qui se situe sur le pourtour méditerranéen.

La surveillance de cette maladie est importante car elle peut être zoonotique. De plus, les carnivores sauvages peuvent aussi servir de réservoirs du parasite. Une étude réalisée en Espagne sur des loups trouvés morts ou abattus légalement a permis de révéler une prévalence de 33% par PCR sur des échantillons de rate (Oleaga et al. 2018). Dans le Nord de l'Italie, une étude a montré que la prévalence mesurée par PCR était de 25,71% chez les loups, à partir d'échantillons de rate (Battisti et al. 2020).

C'est une maladie protéiforme, les signes cliniques peuvent varier de lésions cutanées à une insuffisance rénale chez les canidés.

La lésion histopathologique la plus courante de la leishmaniose est une atteinte des tissus cutanés. Elle entraîne une infiltration inflammatoire du derme importante, par de nombreux macrophages contenant une forme amastigote de *Leishmania infantum* (Ordeix et al. 2017). Des formes amastigotes disséminées sont notées au niveau des reins, foie, rate, nœuds lymphatiques, poumons et du tractus intestinal (figure 8).

D'autres lésions peuvent apparaître au niveau du foie, avec des stéatoses, de l'inflammation au niveau des systèmes portes, des hypertrophies des cellules de Kupffer, des lésions rénales (glomérulonéphrites, etc) aussi mais sont peu spécifiques. Il a aussi été décrit des phénomènes de coagulation intravasculaire disséminé (Grant 2016).

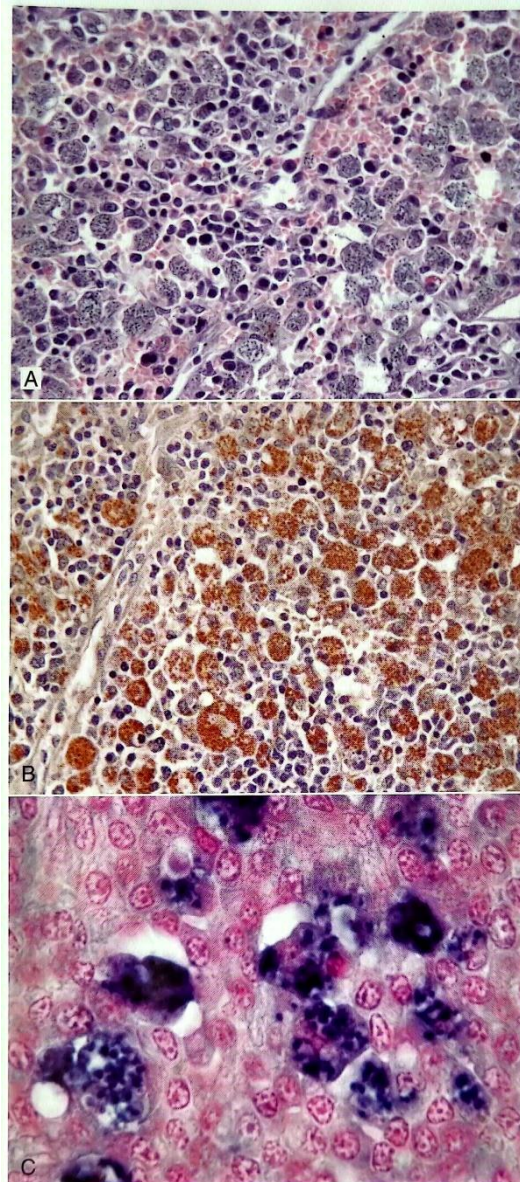


Figure 2-89 Leishmaniasis in a dog. (Courtesy R.C. Menezes.)
 A. The splenic red pulp is expanded by large numbers of macrophages heavily laden with intracytoplasmic *Leishmania infantum* organisms. B. Immunohistochemistry for *L. infantum* shows large numbers of organisms in the cytoplasm of macrophages. C. In situ hybridization for *L. infantum* shows intracytoplasmic organisms.

CS Scanné avec CamScanner

Figure 8 Leishmaniose chez un chien. A. Macrophages splénique contenant *Leishmania infantum*. B. *Leishmania infantum* dans des macrophages par immunogistochimie. C. *L.infantum* intracytoplasmique par hybridation (Grant 2016).

5.3.2 Nématodes

Les nématodes sont des organismes pluri-cellulaires aussi appelés vers ronds et constituent un embranchement des vers non segmentés. Certains de ces vers ronds parasitent les canidés, majoritairement au niveau du système digestif. Néanmoins quelques-uns colonisent d'autres tissus, les muscles notamment.

5.3.2.1 L'angyostrongylose

Angyostrongylus vasorum est un nématode intravasculaire ayant un spectre d'hôtes large. Les canidés développent particulièrement des signes cliniques lors de l'infestation par ce parasite. *Angyostrongylus vasorum* se loge dans la cavité droite du cœur ou dans le tronc pulmonaire. L'infestation se fait par ingestion d'un gastéropode aquatique lui-même infesté ; certaines espèces de grenouille peuvent aussi jouer le rôle d'hôte paraténique.

L'infestation est le plus souvent asymptomatique avec portage chronique.

En Europe occidentale, le Renard roux est reconnu pour être le réservoir principal de ce parasite (*Angyostrongylus vasorum in foxes (Vulpes vulpes) and wolves (Canis lupus italicus) from Abruzzo region, Italy | Elsevier Enhanced Reader*).

La prévalence de cette infestation dans les populations de loup est de 21,6% dans le Nord de l'Espagne, 28% dans les Abruzzes en Italie et nulle dans le parc national du Mercantour en France. (*Angyostrongylus vasorum in foxes (Vulpes vulpes) and wolves (Canis lupus italicus) from Abruzzo region, Italy | Elsevier Enhanced Reader*). En Croatie, la prévalence a été mesurée à 3,1% (Hermosilla et al. 2017).

A l'histologie, il est possible d'observer directement les nématodes, sous forme d'œufs, larvaires ou adultes, dans les espaces alvéolaires des poumons ou bien dans les nœuds lymphatiques drainant les poumons comme le nœud lymphatique trachéobronchique entouré de multiples cellules inflammatoires. Les lésions histologiques comprennent aussi une dilatation vasculaire plus ou moins grave avec une endartérite proliférative éosinophile et lymphoplasmocytaire avec un épaississement fibromusculaire intimal, une hypertrophie, une hyperplasie et une fibrose du muscle lisse mural, et des parasites métastrongyles intraluminaux qui peuvent être associés à des thrombus aigus à chroniques et occasionnellement recanalisés.

Les œufs de ce nématode sont ovales, à paroi mince et d'environ 40 à 50 µm de longueur (figure 9). Ils contiennent une matière éosinophile finement granuleuse. Les vers adultes mesurent environ 300 µm de diamètre avec une cuticule fine et lisse (figure 9). Ils ont un hypoderme fin avec des cordons latéraux bas (Castro 1996), une musculature coelomyaire, un intestin tapissé par de grands épithéliums cylindriques. Une coupe transversale permet aussi de voir l'appareil reproducteur (Bourque, Whitney, Conboy 2005).

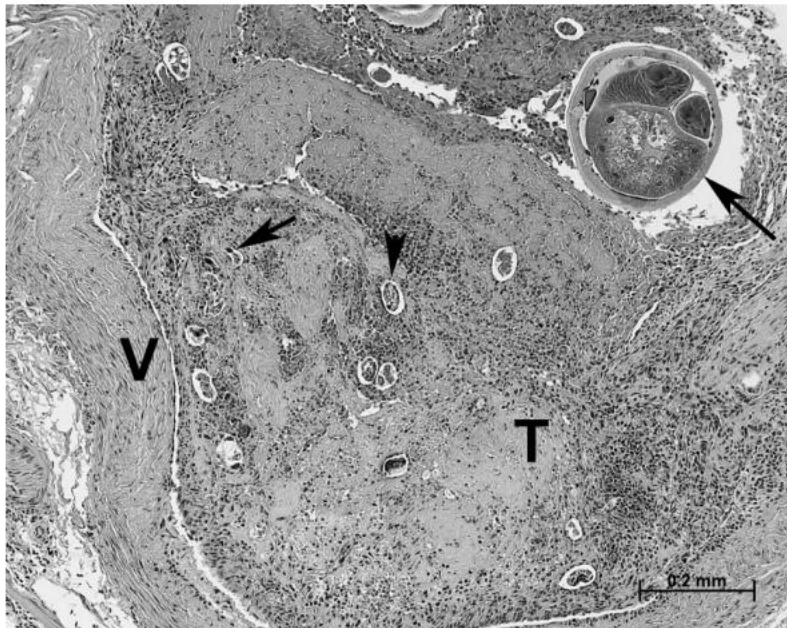


FIGURE 1. A large pulmonary artery (V = vessel wall) containing a partially organized thrombus (T) with embedded cross-sections of adult nematodes (long arrow), eggs (arrowhead illustrates one), and larvae (short arrow illustrates one). Prominent infiltrates of eosinophils and mononuclear cells are seen within the vessel wall and the thrombus. H&E stain. Bar = 0.2 mm.

Figure 9 Coupe d'artère pulmonaire (paroi du vaisseau V) contenant un thrombus partiellement organisé (T) avec des sections transversales de nématodes adultes (flèche longue), des œufs (tête de flèche), et des larves (flèche courte). Coloration HE.

5.3.2.2 Trichinellose

La trichinellose est une maladie parasitaire dû à un nématode du genre *Trichinella*. Il vit dans les cellules musculaires striées squelettiques de l'animal qu'il parasite et provoque la trichinellose.

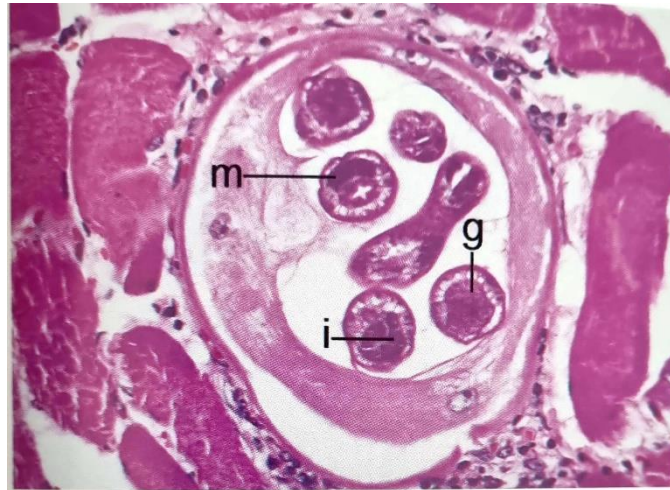Le cycle de vie de ce parasite contient un cycle dit « domestique » chez le porc et un cycle sylvatique au sein de la faune sauvage et notamment chez le Renard roux. Le Loup pourrait aussi être réservoir de ce parasite et avoir comme source d'infestation des rongeurs ou bien des sangliers infestés.

Selon une étude datant de 2009, la prévalence de *Trichinella sp.* chez le Loup en Croatie était de 31% sur 67 loups étudiés dont 90% de *Trichinella britovi* et 9% de *Trichinella spiralis* (Beck et al. 2009). La prévalence monte jusqu'à 97% en grande partie attribuable à *Trichinella nativa* en Russie occidentale sur une population de 98 loups (Pozio et al. 2001).

Un cas de *Trichinella pseudospiralis*, qui a la particularité d'être une espèce de trichine qui ne s'enkyste pas, a été découvert en Italie en 2021 sur un loup (*First report of Trichinella pseudospiralis in a wolf (Canis lupus italicus) | Elsevier Enhanced Reader 2021*).

Nous savons que chez le chien l'infestation entraîne dans un premier temps des signes digestifs avec diarrhée et vomissement puis des myalgies et une fonte musculaire lorsque le parasite migre vers les muscles.

A l'histologie il est possible de réaliser une diagnose de genre mais il est impossible de déterminer précisément l'espèce de trichine (figure 10 et 11). La méthode de choix pour déterminer l'espèce est une PCR. (Gardiner, Poynton 1999)



CS] Scanné avec CamScanner

Figure 10 Larve de *Trichinella spiralis* dans le muscle d'un porc. Noter que cette larve est très développée, avec une musculature (m), un intestin (i) et une gonade (g) visibles. X300

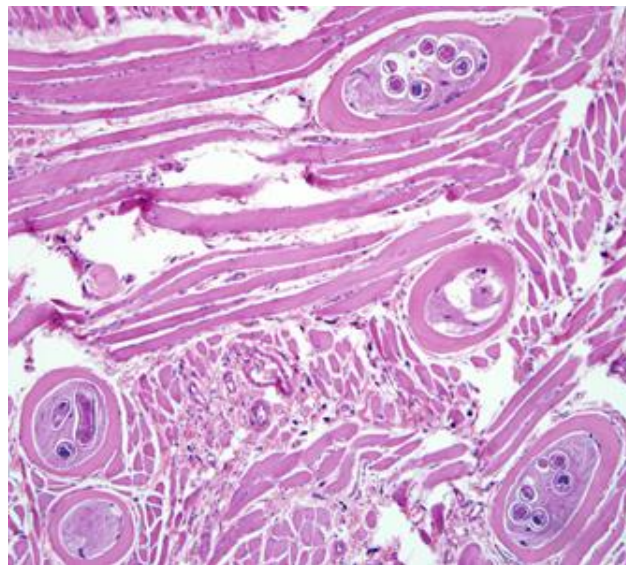


Figure 11 Larves enkystées de *Trichinella* spp dans un tissu musculaire de porc, colorées à l'hématoxyline et à l'éosine (HE). 200x.

5.3.2.3 Autres nématodes

D'autres nématodes ont aussi été mis en évidence chez le Loup : *Ankylostoma caninum*, *Dirofilaria immitis* (figure 12), *Toxascaris leonina*, *Toxocara canis*, *Trichuris vulpis* (prévalence de 1,5% en Croatie (Hermosilla et al. 2017)) ou encore *Uncinaria stenocephala* (Traversa et al. 2019).

Les vers ronds digestifs peuvent entraîner des signes digestifs et des retards de croissance plus ou moins importants en fonction de l'importance de l'infestation.

A l'histologie, une découverte fortuite du vers dans sa forme adulte, larvaire ou œuf sur la lame est possible.

Lors d'infestation intestinale, il est possible d'observer une infiltration lymphoplasmocytaire et éosinophilique au niveau des épithéliums intestinaux (Grant 2016).

Lors d'infestation du sang, il est possible d'observer les larves intravasculaires mais il y a peu de lésions histologiques associées.

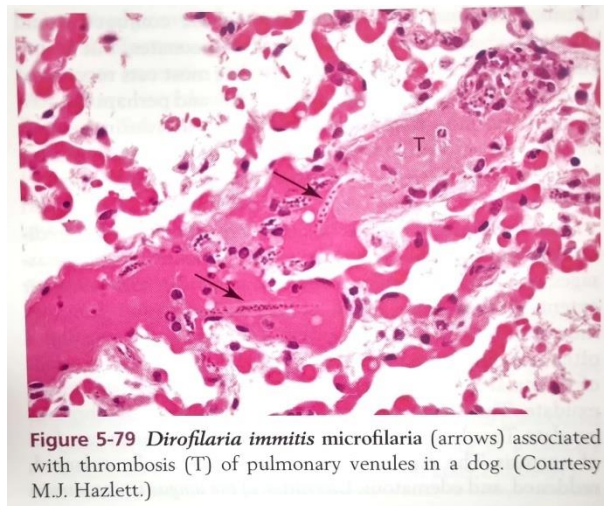


Figure 5-79 *Dirofilaria immitis* microfilaria (arrows) associated with thrombosis (T) of pulmonary venules in a dog. (Courtesy M.J. Hazlett.)

Scanné avec CamScanner

Figure 12 Microfilarie de *Dirofilaria immitis* avec thrombose des veinules pulmonaires chez un chien (Grant 2016).

5.3.3 Cestodes

Les cestodes sont des vers appartenant à l'embranchement des plathelminthes parasites du tube digestif dans leur forme adulte (Castro 1996). Ils sont aussi appelés vers plats. Ils possèdent un corps segmenté en proglottis. Il est possible d'observer ces parasites dans les intestins des canidés sur une lame dans leur forme adulte ou bien sous forme d'œuf. Dans les cas où un élément parasitaire attribuable à un cestode est découvert il convient d'en réaliser une diagnose pour déterminer l'espèce.

5.3.3.1 L'échinococcose alvéolaire

Les échinococcoses sont des maladies parasitaires dues chacune à un cestode de la famille des taenidés. Leur cycle de vie s'effectue avec deux hôtes, dont l'hôte définitif est un mammifère carnivore. Ces cestodes sont segmentés en trois à quatre proglottis dont le dernier correspond au segment ovigère.

L'échinococcose alvéolaire est due à *Echinococcus multilocularis*. C'est une maladie zoonotique grave à transmission oro-fécale. Ce parasite a un cycle sylvatique où l'hôte principale est le Renard roux. La proximité entre les activités humaines et les hôtes définitifs comme les canidés sauvages peut créer des situations à risque pour l'Homme en contact avec ces animaux sauvages ou des chiens infestés. Chez les canidés, le parasite se loge dans la paroi de l'intestin grêle. La prévalence a été mesurée en Slovaquie à 8,7% (K.MARTINEK et al. 2001). Récemment, il a été montré un foyer d'échinococcose alvéolaire entre la France et l'Italie au niveau du PN du Mercantour. Ce foyer serait commun entre chiens de protection de troupeau et loups (Massolo, Valli, Wassermann, et al. 2018).

Chez les hôtes définitifs l'infestation est majoritairement sans signe clinique.

A l'histologie il est possible de directement observer le parasite au niveau de l'intestin grêle. Il est possible que chez l'hôte définitif une migration erratique puisse entraîner la création de kystes parasitaires au niveau du foie (figure 13) (Grant 2016).

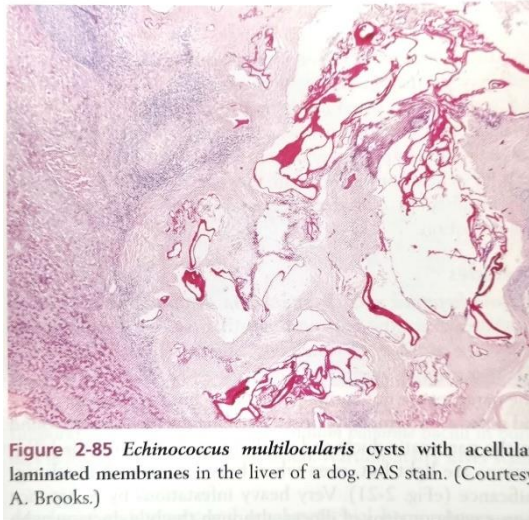


Figure 2-85 *Echinococcus multilocularis* cysts with acellular laminated membranes in the liver of a dog. PAS stain. (Courtesy A. Brooks.)

CS Scanné avec CamScanner

Figure 13 Kystes à *Echinococcus multilocularis* avec des membranes laminées acellulaires dans le foie d'un chien. Coloration PAS. (Grant 2016).

5.3.3.2 L'échinococcose hydatique

L'échinococcose hydatique est dû à *Echinococcus granulosus*, qui est un tænia, dont la forme adulte se loge dans l'intestin grêle des canidés. Le Mouton est souvent l'hôte intermédiaire de cette infestation. Cette infestation est aussi zoonotique. En Italie, la prévalence est de 10% à 25% chez le loup, qui pourrait prendre une place non négligeable pour la perpétuation du cycle canidés-herbivore du parasite (Guberti et al. 2004). Une récente étude menée dans le Sud Est de la France a estimé une prévalence de 2,4%, calculée à partir d'échantillons de fèces récoltés de 2008 à 2016 (Umhang et al. 2023).

Chez les canidés, cette infestation est le plus souvent sans signe clinique. Il est possible aussi d'observer la forme adulte ou les œufs du parasite dans l'intestin grêle des canidés (figure 14).



Figure 14 Œuf de taeniidés de 30-50 x 25-30 μm Sub-sphérique / Coque épaisse, lisse / Striation radiaire

5.3.4 Protozoaires

Les protozoaires sont des organismes unicellulaires eucaryotes hétérotrophes et se nourrissant par phagocytose. Une partie des protozoaires ont la capacité de parasiter des tissus animaux, notamment des canidés. On retrouve ces formes parasitaires majoritairement chez les canidés au niveau du tube digestif, du cœur et des cellules sanguines.

Il est possible d'observer directement ces parasites sur une lame histologique.

5.3.4.1 Coccidiose, giardiose et cryptosporidiose

Les loups sont souvent porteurs de parasites protozoaires. Les coccidies sont des organismes unicellulaires infestant de nombreuses espèces notamment le Loup. La transmission de ce parasite se fait par voie oro-fécale par ingestion d'ookyste. La morbidité de la coccidiose peut dans certaines populations être relativement élevée (Ambrogi et al. 2019b). Néanmoins la mortalité de la coccidiose est faible et plus marquée chez le jeune (VILLENEUVE 2003).

Une étude italienne a mis en évidence une prévalence, sur 703 échantillons fécaux de loups du centre et du Nord de l'Italie, de 17,4% (Ambrogi et al. 2019b).

Les ookystes ingérés libèrent des sporozoïtes dans l'intestin grêle, le caecum et le colon. Les sporozoïtes envahissent les entérocytes des villosités intestinales et la lamina propria. Les signes cliniques sont de la diarrhée profuses, perte de poids, déshydratation, douleurs abdominales et vomissements (VILLENEUVE 2003).

L'histologie permet la découverte directe des parasites dans la lamina propria ou dans les épithéliums intestinaux. On observe une atrophie des villosités intestinales, un exsudat inflammatoire augmenté, des lésions nécrotiques.

Les loups peuvent être aussi porteur de *Giardia sp.*, protiste flagellé, à transmission oro-fécale, avec une prévalence estimée en Croatie à 2,1% (Hermosilla et al. 2017).

L'infestation par *Giardia sp.* est le plus souvent asymptomatique. Néanmoins elle peut entraîner des signes cliniques en cas de baisse de l'immunité (Bouزيد et al. 2015). Les signes cliniques sont de la diarrhée profuses, perte de poids, déshydratation, douleurs abdominales et vomissements.

A l'histologie, les changements morphologiques de la muqueuse peuvent être limités, mais il peut y avoir un émoussement équivoque des villosités, éventuellement associé à un infiltrat modéré de cellules mononucléées du chorion ou à une forte population de lymphocytes intraépithéliaux. Ces parasites peuvent aussi se voir directement dans la lumière des cryptes à la base des villosités et ont la forme d'un « croissant » (Grant 2016).

Enfin le Loup peut être porteur de *Cryptosporidium sp.* Aucune donnée de prévalence n'est connue à ce jour, néanmoins, ce parasite est fréquent chez le chien (Santín 2013). La transmission est oro-fécale. Les signes cliniques sont marqués seulement chez le jeune avec de la diarrhée, des vomissements, une perte de poids, une malabsorption (Santín 2013).

Ce parasite est observable sur lame histologique en position sous épithéliale au niveau de l'épithélium intestinal avec souvent une atrophie des villosités de l'intestin grêle d'intensité variable plus ou moins associé à une hypertrophie des cryptes de Lieberkühn (figure 15) (Grant 2016).

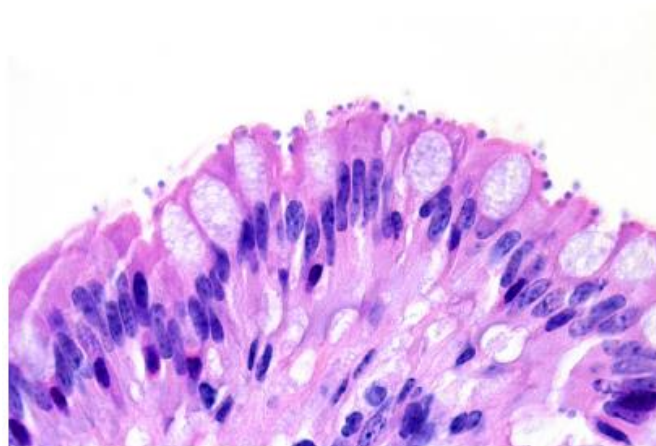


FIGURE 9.11 *Cryptosporidium sp.* infection secondary to CDV in a gray fox. Cryptosporidiosis is a common secondary infection in animals suffering from distemper. Numerous, small, round, basophilic protozoa are present along the apical surface of the enterocytes.

Figure 15 Infestation à Cryptosporidium sp. chez un renard, caractérisé par la présence de protozoaires basophiles sur la surface apicale des entérocytes.

5.3.4.2 La sarcosporidiose

Sarcocystis sp. est un genre de parasites protozoaires. Ces espèces de parasites se développent majoritairement dans la sphère intestinale chez les canidés qui sont des hôtes définitifs et restent le plus souvent asymptomatiques (Grant 2016).

Les loups s'infestent par ingestion des muscles de leurs proies particulièrement les ruminants. Ces parasites sont directement observables soit sous forme enkystée dans les muscles (figure 16) soit dans la lamina propria intestinale (DEPLAZES 2015) chez le Loup. Le principal réservoir de sarcocystes est représenté par les canidés domestiques.

En Croatie, la prévalence est estimée à 19,1% chez le Loup (Hermosilla et al. 2017).

Enfin, en histologie, ce parasite est le plus souvent rencontré au niveau de l'épithélium à l'extrémité des villosités de l'intestin grêle, les oocystes sporulés dans la *lamina propria* sous-épithéliale et sous forme enkystée dans les cellules musculaires (figure 16) (Grant 2016).

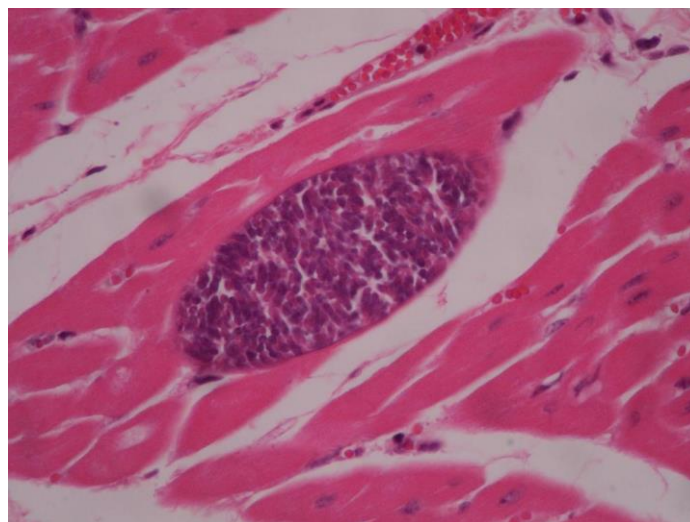


Figure 16 Kyste à *Sarcocystis sp.* dans une cellule myocardique sur un Pudu, HE, X40.

5.3.4.3 Piroplasmose et hépatozoonose

La piroplasmose canine est une maladie parasitaire dû à un parasite *Apicomplexa*, du genre *Babesia*. *Babesia canis* est l'espèce la plus répandue en France métropolitaine. Elle est intra-érythrocytaire stricte. La forme infestante de ce parasite, le sporozoïte, est transmise par la salive de la tique *Dermacentor rhipicephalus*.

La prévalence dans les Alpes italiennes de *Babesia sp.* est mesurée à 39,4% (Battisti et al. 2020). Il semblerait que chez le Loup les signes cliniques de piroplasmose à *Babesia canis*

soient rares. Une seconde étude a relevé une prévalence par analyse PCR de 7,7% dans le Sud de l'Italie (Santoro et al. 2019).

L'hépatozoonose canine est aussi une maladie parasitaire dont le parasite - *Hepatozoon canis*, infeste les cellules immunitaires de la lignée blanche. Ce parasite infeste l'hôte, le plus souvent un canidé, par ingestion de la tique *Rhipicephalus sanguineus*. En Allemagne une étude recherchant l'ADN du parasite chez le Loup a permis d'estimer la prévalence à 46% (Hodžić et al. 2020). La maladie entraîne le plus souvent un syndrome fébrile.

A l'histologie, *Hepatozoon canis* (figure 17) a un aspect caractéristique de "rayons de roue" avec un noyau central éosinophile et des mérozoïtes périphériques basophiles. On les trouve plus fréquemment dans le sang, la rate et les os. On peut trouver ces parasites sous une structure plus particulière, avec un noyau central entouré de couches concentriques de matière mucineuse, ce qui leur donne un aspect stratifié en "peau d'oignon" et peuvent être trouvés plus fréquemment dans les muscles squelettiques et le muscle cardiaque. L'inflammation, lorsqu'elle est présente, est typiquement légère et lymphoplasmocytaire (Terio, McAloose, St. Leger 2018).

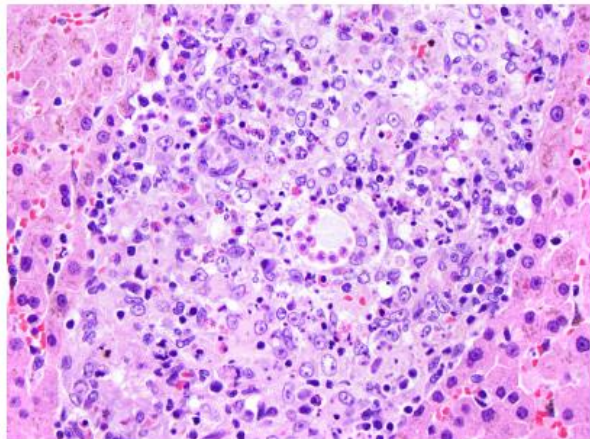


FIGURE 9.19 Hepatic hepatozoonosis due to infection with *Hepatozoon canis*. Protozoal infection is associated with a mixed inflammatory infiltrate dominated by epithelioid macrophages.

Figure 17 Infestation à *Hepatozoon canis* au niveau hépatique caractérisé par une infiltration de macrophages épithélioïdes (Terio, McAloose, St. Leger 2018).

Pour la piroplasmose à *Babesia canis*, les lésions histologiques sont souvent non spécifiques de ce parasite en particulier et le diagnostic repose majoritairement sur la découverte du parasite dans une hématie. Les reins et le foie présentent les lésions histologiques attendues d'une maladie hémolytique aiguë, présence d'hémossidérine dans les macrophages capillaires, congestion capillaire etc. Des érythrocytes parasités peuvent être observés dans les vaisseaux de tous les tissus (figure 18), mais ils sont particulièrement fréquents dans les capillaires

interstitiels au niveau des reins, muscles squelettiques, cœur notamment. Ils sont plus aisément visualisés sur des frottis sanguins.

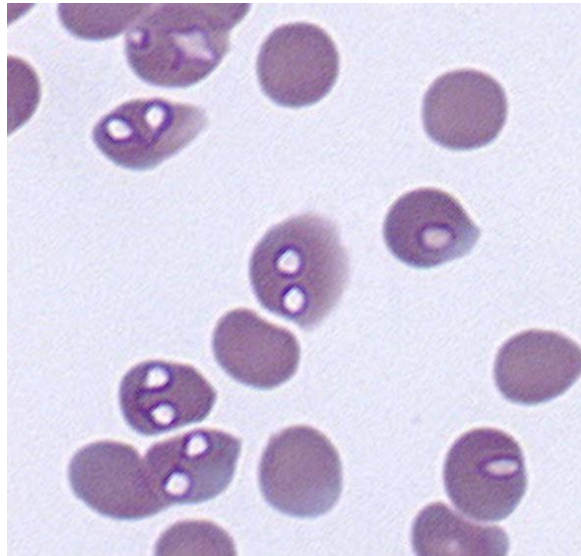


Figure 18 *Babesia canis* intracytoplasmique dans des hématies chez un chien (Penzhorn 2020).

5.4 Intoxication à l'Éthylène glycol

Les loups sont susceptibles d'être en contact avec des agents toxiques de manière accidentelle ou intentionnelle. En effet, il arrive que les loups consomment des proies elles-mêmes imprégnées par un résidu toxique.

Il y a intoxication lorsque le contact avec la molécule et l'animal est à l'origine de manifestations cliniques. On parle d'exposition ou d'imprégnation lorsqu'il est mis en évidence que l'animal a présenté un contact avec la substance, sans répercussion avérée sur son état physiologique. Il existe de nombreux toxiques auxquels les loups peuvent être exposés : raticides anti-coagulants, raticides à base de chloralose, inhibiteurs des cholinestérases, organophosphorés, strychnine ou encore antigel à l'éthylène glycol.

A l'inverse de la plupart des agents toxiques chez les canidés, l'éthylène glycol entraîne des lésions caractéristiques à l'histologie.

L'éthylène glycol est un toxique utilisé comme antigel pour les activités humaines. Il induit une cascade de métabolisation hépatique qui conduit à la production de métabolites toxiques pour l'organisme entraînant les signes cliniques : vomissements, insuffisance rénale aigue, troubles neurologiques et cardio-respiratoire, acidose métabolique.

Cette molécule est régulièrement incriminée dans les cas de braconnage chez les grands carnivores. Chez le chien la dose létale minimale est de 6,6 mL/kg (Grant 2016).

Une grande partie de l'éthylène glycol ingéré est rapidement absorbé par le système digestif puis excrété inchangé dans les urines. En revanche, un petit pourcentage est oxydé par l'alcool déshydrogénase dans le foie en glycoaldéhyde, qui est à son tour oxydé en acide glycolique puis en glycoxylate et enfin en oxalate. Le glycoaldéhyde et le glycoxylate sont les principaux métabolites néphrotoxiques.

Les premières lésions histologiques apparaissent rapidement lors d'intoxication à l'éthylène glycol : dès 5 heures post-ingestion.

L'histopathologie de l'éthylène glycol est assez caractéristique. Le diagnostic passe par la recherche de cristaux d'oxalate de calcium dans la lumière tubulaire rénale (figure 19 et 20), en particulier à la jonction cortico-médullaire, et dans l'adventice des capillaires sanguins ainsi que dans les espaces périvasculaires du système nerveux central. La découverte de ces cristaux d'oxalates en grand nombre est pathognomonique d'une intoxication à l'éthylène glycol (Grant 2016).

La recherche de cristaux d'oxalates de calcium se fait sous lumière polarisée au microscope.

Le rein présente des lésions tubulaires dégénératives sévères atteignant principalement les tubes contournés proximaux. On observe une nécrose de l'épithélium tubulaire, une prolifération fibreuse et lymphoplasmocytaire. Les cellules sont vacuolisées acidophiles avec un noyau pycnotique et une distension de l'espace extracellulaire parabaasal précédant la rupture cellulaire. Les néphrocytes ont un noyau pycnotique et un cytoplasme granuleux. Des cylindres hyalins sont présents dans l'épithélium tubulaire et une congestion glomérulaire est notée. Dans les tubules contournés, on observe le dépôt de cristaux d'oxalate de calcium, intraluminaux. Au niveau du foie, on peut voir des foyers hémorragiques centro-lobulaires (Smith et al. 1990).

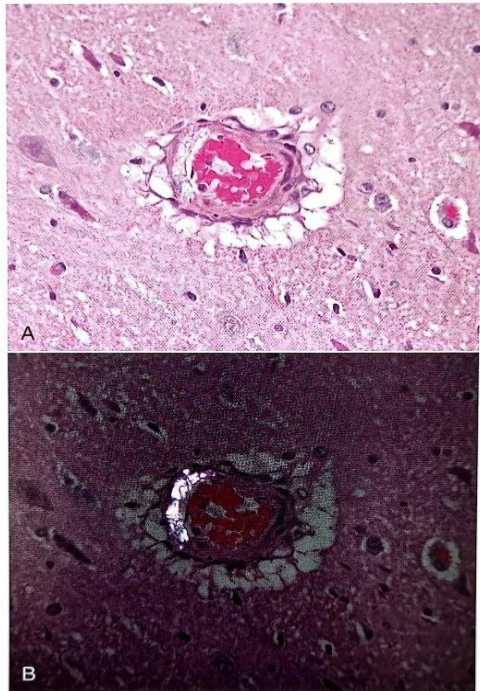


Figure 4-49 Ethylene glycol intoxication in a dog. A. Oxalate crystals in the wall of a vessel in the brain. B. As in A, with polarized light to demonstrate refractile calcium oxalate crystals. (A, B. Courtesy J. Davies.)

*Figure 19 Intoxication à l'éthylène glycol chez un chien.
A. Cristaux d'oxalate de calcium dans la paroi d'un vaisseau de l'encéphale. B. Même image avec une lumière polarisée pour affirmer la présence de cristaux d'oxalate de calcium (Grant 2016).*

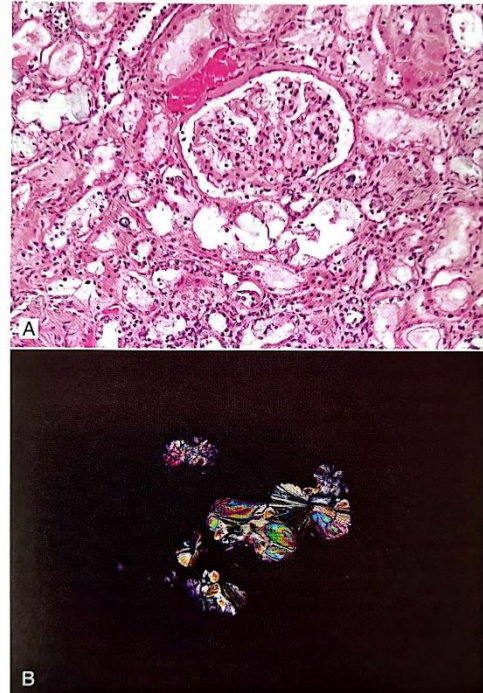


Figure 4-50 Acute tubular necrosis caused by ethylene glycol intoxication in a cat. A. Oxalate crystals are present within tubular epithelial cells and tubular lumens. B. As in A, with polarizer to demonstrate refractile oxalate crystals with the "sheaves of wheat" appearance.

Scanné avec CamScanner

Figure 20 Nécrose tubulaire causée par une intoxication à l'éthylène glycol chez un chat. A. Cristaux d'oxalate de calcium dans les cellules des épithéliums tubulaires et dans la lumière des tubules. B. Même image que A avec lumière polarisée (Grant 2016).

5.5 Résumé des dominantes pathologique du loup en France

Tableau 1 Tableau résumé des différentes pathologies du Loup en France

Agent étiologique	Prévalence	Risque de détection sur le territoire	Expression clinique – organes touchés	Référence histologie / description lésionnel
Virus de la maladie de Carré (CDV)	24,3% des loups sur le territoire espagnol (Sobrino et al. 2008)	MARQUÉ Pas de détection sur le territoire français mais présence en Espagne et en Italie	Expression clinique subaigüe à aigüe Signes d'infection généralisée pouvant résulter en une immunosuppression sévère, associés à des troubles digestifs, respiratoires, oculaires, cutanés voire nerveux (Di Francesco, Smoglica, Angelucci 2020)	<ul style="list-style-type: none"> - Bronchioles contenant un exsudat suppuratif avec une nécrose parcellaire avec une atténuation de l'épithélium bronchiolaire. Septa alvéolaires élargis par des infiltrats de cellules mononucléaires et les alvéoles remplies d'infiltrats de cellules inflammatoires mixtes et de fibrine. - Histiocytes intra-alvéolaires et histiocytes multinucléés. - Inclusions virales cytoplasmiques éosinophiles dans les syncytia, macrophages et cellules épithéliales bronchiolaires. - Hyperkératose avec corps d'inclusion intranucléaires (Terio, McAloose, St. Leger 2018) (Koutinas et al. 2004)
Parvovirus (CPV-2)	62,2% en Espagne (sobrino, et al. 2008) 32,1% au Portugal (Santos, Almendra, Tavares 2009)	FORT Présence dans le Mercantour (Molnar et al. 2014) Le réservoir est domestique donc présence très probable sur le reste du territoire Détection d'une forme variante du virus en Italie (Martella et al. 2004)	Forme le plus souvent asymptomatique chez le loup Gastro-entérite hémorragique modérée Intestins	<ul style="list-style-type: none"> - Infiltration lymphoplasmocytaire au niveau du tube digestif et des traces de gastro-entérite hémorragique. - Nécrose des cryptes de l'intestin grêle et un effondrement de la muqueuse - Appauvrissement lymphoïde et hémorragie pulmonaire - Nécrose lymphoïde systémique (Terio, McAloose, St. Leger 2018).
Hépatite de Rubarth (CAvV-1)	94,7% en Alaska (Dowgier et al. 2018) 75% en Espagne (Millán et al. 2016) 51% en co-infection avec CPV-2 (Millán et al. 2016)	MARQUÉ Présent en Italie et en Espagne 1 seul cas en France sur un loup de parc zoologique (Mira et al. 2022)	Infection sévère à fatale chez les canidés ; Porteurs asymptomatiques probables (Mira et al. 2022) CIVD Foie Encéphale Reins (Pizzurro et al. 2017)	<ul style="list-style-type: none"> - Hépatite avec lésion nécrotique centrolobulaire et fibrose de parenchyme - Entérite avec plaque de Peyers hypertrophique - Hémorragie, œdème et fibrine pulmonaire avec infiltration de cellules mononucléaires dans les espaces alvéolaires. - Inclusions virales acidophiles ou basophiles - Parenchyme rénal : néphrite interstitielle (Terio, McAloose, St. Leger 2018) (Dowgier et al. 2018) (Mira et al. 2022)
Virus de la maladie d'Aujeszki	Sporadique (Verpoest et al. 2014)	FAIBLE 15 à 20% des sangliers atteints en Belgique 1 cas sur un loup de parc zoologique en Belgique 1 cas de mortalité sur un loup en Italie (Amoroso et al. 2020)	Signes nerveux Encéphale 100% léthale (Lian et al. 2020)	Encéphalite non suppurative avec inclusions éosinophiles intranucléaires (Terio, McAloose, St. Leger 2018)
Virus de la Rage	Sporadique	TRÈS FAIBLE Pas de donnée	Léthale Signes nerveux végétatif, moteur, sensitif Encéphale	<ul style="list-style-type: none"> - Encéphalomyélite non suppurée - Ganglioneurite - Sialoadénite - Adrénalite - Gliose périvasculaire, lymphoïde et multifocale variable - Corps de Negri intracytoplasmiques éosinophiles dans les neurones (Terio, McAloose, St. Leger 2018) (Beck et al. 2017)

Herpesvirus canin (CaHV-1)	87% à Yellowstone National Park (Almberg et al. 2009)	FAIBLE Pas de détection sur le territoire français Circulation en Italie mais pas de valeur de prévalence Absence de détection en Espagne (Millán et al. 2016)	Asymptomatique chez les adultes. Chez le chien domestique : troubles de la reproduction et atteinte respiratoire légère. Mortalité néonatale décrite chez les chiens domestiques. Réactivations virales possibles à vie, avec des phases de latence.	Lésions de nécrose et hémorragie au niveau des parenchymes pulmonaires, du cortex rénal, du parenchyme hépatique et des NL Infiltration neutrophile et monocyte dans les tissus (<i>Canine Herpesvirus Infection - Generalized Conditions</i> [sans date]) Corps d'inclusion basophiles intranucléaires (Terio, McAloose, St. Leger 2018)
Circovirus canin (DogCV)	50% en Italie (Ndiana et al. 2022) souvent en co-infection avec CPV-2 ou CDV	FORT Circulation en Italie Séroprévalence estimée entre 14,6% et 43,1% (Zaccaria et al. 2016)	Asymptomatique. Infection pouvant être sévère. Signes polymorphes, cas d'entérite hémorragique et de vasculite décrits. (Decaro et al., 2014)	Pas de lésion pathognomonique Lésions histologiques en lien avec les virus co-infectants (Li et al. 2013) (Grant 2016a)
Bactérie <i>Leptospira interrogans</i>	Pas de donnée en Europe Circulation dans certaines populations de loups aux Etats Unis	FAIBLE Circulation dans les populations de chiens domestiques en France et dans les pays voisins	Asymptomatiques. Par analogie avec les chiens, expression clinique variable lors d'immuno-suppression par infection par un autre agent pathogène, variable selon le sérovar.	Reins : tubules contournés : Les cellules épithéliales et contiennent un cytoplasme à granulation intense éosinophilique. Le tissu interstitiel est infiltré de cellules lymphoplasmocytaires. Foie : dissociation des travées cellulaires et individualisation des cellules contenant un cytoplasme plus granulaire, hémossidérine (Grant 2016a). Parois stomacale : congestion vasculaire, de l'œdème de la sous-muqueuse, des hémorragies, de la desquamation épithéliale et quelques foyers de nécrose (Benoit 1970)
Bactérie <i>Pasteurella sp</i>	Pas de donnée Bactérie commensale de flore buccale normale	FORT Risque important car bactérie commensale	Asymptomatique. Atteintes de l'appareil respiratoire. Contamination par morsure : processus inflammatoire très important pouvant conduire jusqu'à une arthrite septique ou une septicémie (Grant 2016a)	Peu spécifique Inflammation pulmonaire Infiltration neutrophilique Découverte de chainettes de bacilles (Grant 2016a)
Bactéries <i>Ehrlichia sp</i>	Pas de donnée précise	FORT Transmission par les tiques <i>Rhipicephalus sp</i> présente sur l'ensemble du pourtour méditerranéen Circulation en Italie (Santoro et al. 2016a)	Syndrome fébrile et anémique (Santoro et al. 2016b) Aucun cas de mortalité	<ul style="list-style-type: none"> - Observation directe du parasite basophile intracytoplasmique dans les monocytes et macrophage de la rate et du foie - Glomérulosclérose - Prolifération de cellule réticulo-endothéliales dans a pulpe rouge - Infiltration lymphocytaire et plasmocytaire dans les nœuds lymphatiques et des poumons
Bactérie <i>Mycobacterium bovis</i>	3,8% dans les Asturies (Espagne) en 2014 (Tanner et al. 2019)	FAIBLE Sangliers et cervidés sont un réservoir et sont des proies. Prévalence chez les sangliers dans les Asturies (Espagne) est de 3,87% (Tanner et al. 2019)	Le plus souvent asymptomatique chez les canidés. Rare cas mortel. Evolution chronique, polymorphisme de signes peu spécifiques. Dégradation sévère de l'état général en fin d'évolution (amaigrissement marqué)	Foie, rate, nœuds lymphatiques : réactions granulomateuses disséminés. On peut observer directement les bacilles si une coloration adéquate a été faite en amont. Foie : espaces portes : nous pouvons retrouver des amas de macrophage avec un cytoplasme à dominante éosinophilique, plus occasionnellement nous pouvons observer des neutrophiles et lymphocytes en périphérie des granulomes. (Ellis et al. 2006) (Terio, McAloose, St. Leger 2018)

Bactérie <i>Escherichia coli</i>	Pas de donnée	FORT Bactérie commensale du tube digestif des canidés	Cas les plus sévères : septicémie pouvant conduire à la mort. Contamination exogène : signes d'infections du tractus urinaire (cystites, pyélonéphrites), mammites, métrites, infections ombilicales, plaies. Contamination endogène : signes d'entérite	<ul style="list-style-type: none"> - Congestion des muqueuses vésicales et urétérales - Pertes de structures des villosités intestinales (Grant 2016a)
Leishmaniose <i>Leishmania infantum</i>	25,71% dans les Alpes italiennes (Battisti et al. 2020)	MARQUÉ Parasite intracellulaire Transmis par des phlébotomes présents dans le bassin méditerranéen	Forme symptomatique protéiforme Majoritairement des lésions cutanées Forme asymptomatique possible	Peu spécifique Atteinte des tissus cutanés. Macrophage contenant une forme amastigote de <i>Leishmania infantum</i> (Ordeix et al. 2017). D'autres lésions peuvent apparaître au niveau du foie, avec des stéatoses, de l'inflammation au niveau des systèmes portes, des hypertrophies des cellules de Kupffer, des lésions rénales (Grant 2016a)
Angyostrongylose à <i>Angyostrongylus vasorum</i>	28% en Italie 21,6% en Espagne (<i>Angyostrongylus vasorum in foxes (Vulpes vulpes) and wolves (Canis lupus italicus) from Abruzzo region, Italy Elsevier Enhanced Reader</i> [sans date])	MARQUÉ Réservoir important chez le renard en Europe occidentale	Forme asymptomatique majoritaire Forme chronique possible	<ul style="list-style-type: none"> - Parasite directement observable dans les nœuds lymphatiques médiastinaux ou les espaces alvéolaires des poumons - Dilatation vasculaire - Endartérite proliférative éosinophile - Infiltrat lymphoplasmocytaire septal (Grant 2016a)
Echinococcose alvéolaire à <i>Echinococcus multilocularis</i> Echinococcose du chien à <i>Echinococcus granulosus</i>	Echinococcose alvéolaire : 8,7% en Slovaquie (K. et al. 2001) Echinococcose du chien : 10% à 25% (PMID : 16044708)	FAIBLE À MARQUÉ Réservoir chez les canidés (renard et chien majoritairement) Contacts entre loups et chiens possible avec les activités agro-pastorales	Majoritairement asymptomatique Possibles symptômes digestifs Maladie zoonotique grave	Parasite directement observable sur des échantillons d'intestins grêle Kyste parasitaire au niveau du foie (Grant 2016a)
Piroplasmose <i>Babesia sp</i>	7,7% à 39,4% en Italie (Battisti et al. 2020) (Santoro et al. 2019)	MARQUÉ Transmission par des tiques de genre <i>Dermacentor rhipicephalus</i> présent en France	Majoritairement asymptomatique mais peut entraîner un syndrome fébrile et une insuffisance rénale aiguë Anémie marquée	<ul style="list-style-type: none"> - Observation directe du parasite dans les érythrocytes - Hémosidérine dans les macrophages capillaires - Congestion (Grant 2016b)
Hepatozoonose canine à <i>Hepatozoon canis</i>	46% en Allemagne (Hodžić et al. 2020)	MARQUÉ Transmission par ingestion de tique <i>Rhipicephalus sanguineus</i> répandue en France métropolitaine	Syndrome fébrile	<ul style="list-style-type: none"> - Découverte fortuite dans le compartiment intracytoplasmique des globules blancs, muscles - Inflammation lymphoplasmocytaire peu spécifique (Terio, McAloose, St. Leger 2018)
Protozoaires digestifs Coccidiose à <i>Coccidia sp</i> Giardiose à <i>Giardia sp</i> <i>Cryptosporidium sp</i> <i>Sarcocystis sp</i>	Coccidiose : 17,4% (Ambrogi et al. 2019) Giardiose : 2,1% Cryptosporidiose : 1,8% Sarcocystose : 19% (Hermosilla et al. 2017)	FORT Transmission oro-fécale Forte résistance dans le milieu extérieur Réservoir : canidés domestiques	Diarrhée hémorragique profuse chez les jeunes Asymptomatiques chez les adultes	<ul style="list-style-type: none"> - Inflammation du tube digestif - Observation directe des parasites ou ookystes dans la lamina propria (<i>Sarcocystis spp</i>) ou dans la lumière intestinale pour les formes sporokystes - Emoussement des villosités intestinales - Hypertrophie des cryptes de Lieberkühn

Vers plats digestifs <i>Dipilidium caninum</i> , <i>echinocoques</i> , <i>Mesocestoides lineatus</i> , <i>Taenia hydatigena</i> , <i>Taenia</i> <i>multiceps</i> , <i>Taenia</i> <i>pisiformis</i> , <i>Taenia ovis</i> <i>(Mariacher et al. 2015)</i>	Pas de donnée Régulièrement mis en évidence par des examens de coproscopie (Mariacher et al. 2015)	FORT Circulation en Italie, Croatie Réervoir : canidés domestiques	Symptomatique si forte infestation	Inflammation du tube digestif Observation directe des parasites : œufs, larves ou adultes (Grant 2016a) (Terio, McAloose, St. Leger 2018)
Vers ronds digestifs <i>Ankylostoma caninum</i> , <i>Dirofilaria immitis</i> , <i>Toxascaris leonina</i> , <i>Toxocara canis</i> , <i>Trichuris</i> <i>vulpis</i> , <i>Uncinaria</i> <i>stenocephala</i>	Pas de donnée Régulièrement mis en évidence par des examens de coproscopie	FORT Circulation en Italie, Croatie Réervoir : canidés domestiques	Symptomatique si forte infestation	Inflammation du tube digestif : infiltration lymphoplasmocytaire de la paroi intestinale Observation directe des parasites : œufs, larves ou adultes (Grant 2016a) (Terio, McAloose, St. Leger 2018)
<i>Trichinella sp</i>	31% en Croatie (Beck et al. 2009) 97% en Russie occidentale (Pozio et al. 2001)	MARQUÉ À FORT Recrudescence de la population de sanglier en France et particulière d'individu parasité en PACA	Symptômes digestifs dans un premier temps puis locomoteur dans un second temps : myalgie, fonte musculaire (CDC - DPDx - <i>Trichinellosis</i> 2019)	Reconnaissance du nématode par sa morphologie - Paroi d'enkystement épaisse - Musculature développée - Intestins et gonades visibles (Gardiner, Poynton 1999) (CDC - DPDx - <i>Trichinellosis</i> 2019)
Intoxication à l'éthylène glycol	Pas de donnée Intoxications récurrentes sur les grands carnivores (Epifaune)	SPORADIQUE Repas sur proie enrobée d'éthylène glycol – acte de braconnage	Vomissements Troubles neuro cardio-respi Acidose métabolique IRA Mort	Reins : Cristaux d'oxalate de calcium dans l'arbre urinaire Nécrose de l'épithélium tubulaire, une prolifération fibreuse et lymphoplasmocytaire Néphrocytes ont un noyau pycnotique et un cytoplasme granuleux Cylindres hyalins Foie : lésions hémorragiques centro-lobulaires (Smith et al. 1990)

Partie 2 : Etude expérimentale : analyse rétrospective des prélèvements histologiques de Loup

1. Objectif de l'étude

L'objectif de cette étude est de faire une synthèse descriptive des lésions histologiques observables sur des organes de loups tués légalement en France.

A l'avenir, les résultats de cette étude pourront servir de base pour décrire l'évolution de l'état de santé des loups en France.

2. Matériels et méthodes

2.1 Organisation des prélèvements de Loups dans le milieu naturel

2.1.1 Cadre légal et acteurs des prélèvements

En France, le Loup est une espèce protégée et sa gestion relève de la réglementation spécifique mise en place par les autorités. Les tirs de défenses et les tirs de prélèvements sont des mesures qui peuvent être mises en œuvre dans le cadre de la protection des troupeaux domestiques contre les attaques de loups.

Dans cette étude nous utiliserons des échantillons provenant uniquement de loups tués légalement dans le cadre de ces tirs. Les tirs ont été effectués par des agents de l'OFB, des lieutenants de louveterie ou encore des chasseurs habilités.

2.1.2 Localisation des prélèvements

Les loups tués et ayant été utilisés pour la réalisation de prélèvements histologiques sont répartis à travers les départements alpins du territoire français, à savoir : Alpes maritimes, Alpes de haute Provence, Hautes Alpes, Savoie et enfin Haute Savoie.

Cette étude a rassemblé 63 loups, répartis comme suit (figure 20) : 22 loups dans les départements des Hautes Alpes et Alpes de haute Provence, 24 loups dans les Alpes maritimes et 17 loups dans les deux départements de Savoie.

Les loups prélevés ont été transférés dans les laboratoires vétérinaires départementaux suivant : des Hautes-Alpes (05), des Alpes maritimes (06) et de Savoie (73).

2.1.3 Période de prélèvements

Les prélèvements sur les loups ont été effectués de 2017 à 2022 dans les départements des Hautes Alpes et des Alpes de haute Provence. Les prélèvements de loups dans les Alpes maritimes ont eu lieu de 2018 à 2019. Enfin, dans les départements de Savoie les prélèvements des loups ont eu lieu entre 2018 et 2020.

2.1.4 Prélèvement des organes pour l'étude

Les organes prélevés dans le cadre du vadémecum et de cette étude sont : intestins, poumons, cœur, muscles striés squelettiques, reins, foie, rate, nœuds lymphatiques, encéphale (Lemberger 2022a).

Les laboratoires vétérinaires départementaux étaient toutefois libres d'ajouter des échantillons d'autres organes qui leur semblaient anormaux.

Le choix de ces organes est stratégique et majeur car ce sont ces organes qui jouent un rôle filtrant dans l'organisme : foie, reins, cœur notamment. Ce sont généralement ces organes qui rassemblent le plus de lésions histologiques caractéristiques (Jota Baptista et al. 2022). Ce sont aussi ces organes qui sont susceptibles de concentrer le plus les agents pathogènes que l'on peut retrouver chez le Loup.

2.1.5 Fixation des échantillons

Dans notre étude, les laboratoires ont été libres de choisir leur méthode de fixation. Ainsi, les laboratoires départementaux vétérinaires des Hautes Alpes et de Savoie ont utilisé une fixation au formol tandis que le laboratoire des Alpes maritimes a utilisé une fixation à l'éthanol.

2.2 Collecte et tri des échantillons au laboratoire VetDiagnostics

La collecte des échantillons fixés s'est organisée dans les locaux de VetDiagnostics grâce à l'envoi groupé des échantillons de chacun des trois laboratoires départementaux vétérinaires participant à l'étude. Les échantillons reçus étaient étiquetés de leur numéro SAGIR seulement.

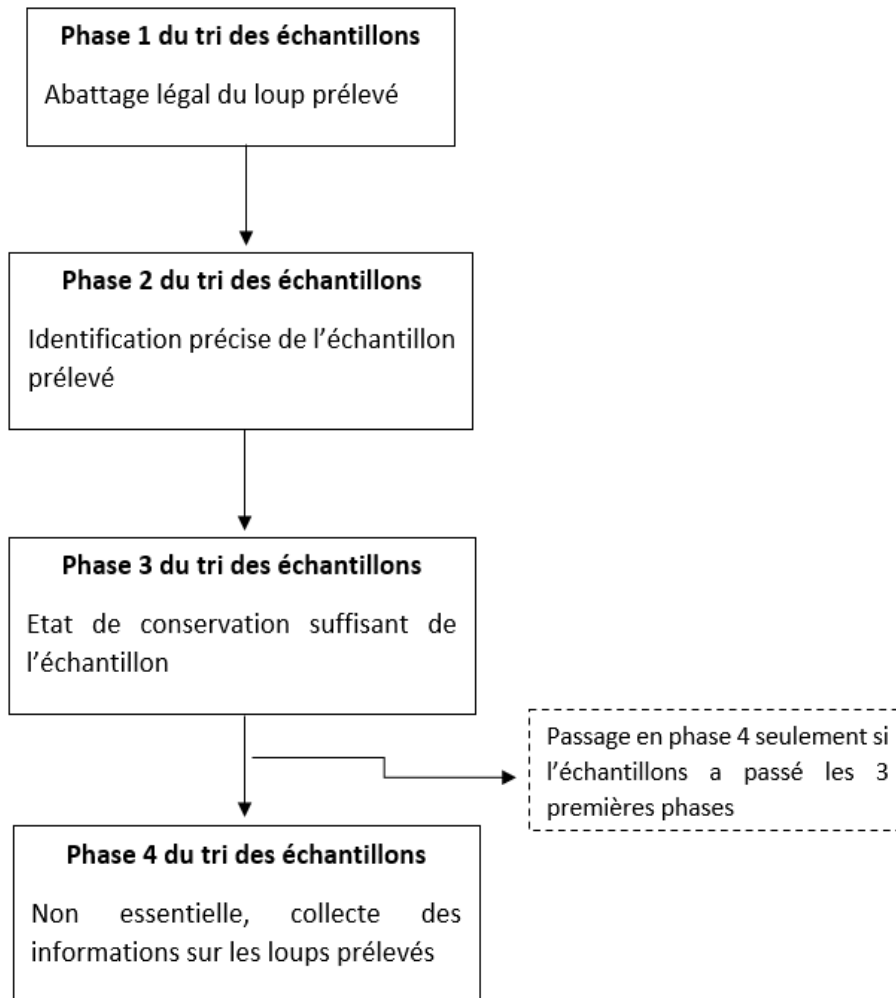


Figure 21 Etapes de tri d'un échantillon histologique d'un loup reçu à VetDiagnostics.

Un premier volet de tri s'est basé sur la cause de la mort du loup, en effet, seuls les loups tués dans un cadre légal sont admis dans cette étude (figure 21). Pour ce faire, l'utilisation du logiciel Epifaune a été primordial. Certains échantillons ont donc été écartés dès cette première phase. Concernant le laboratoire des Hautes Alpes 30 échantillons sur 54 ont été écartés. Pour le laboratoire de Savoie il s'agit de 21 échantillons sur 38 et pour le laboratoire des Alpes maritimes d'un seul échantillon sur 23. Les moyens utilisés pour remonter aux informations sur chaque loup ont été le logiciel Epifaune, des échanges de mails et des appels téléphoniques aux laboratoires départementaux vétérinaire, et pour le cas de celui des Hautes Alpes une visite de plusieurs jours.

Une seconde phase de tri concerne l'identification des échantillons. En effet il a été décidé d'écartier de l'étude les échantillons dont les contenants n'étaient pas identifiés ou ne permettant pas une identification du loup et des circonstances de mort. Aucun échantillon des laboratoires des Alpes maritimes et de Savoie n'ont été écartés à cette phase de tri, en revanche pour le laboratoire des Hautes Alpes trois échantillons sur 26 ont été mis à part à cette étape.

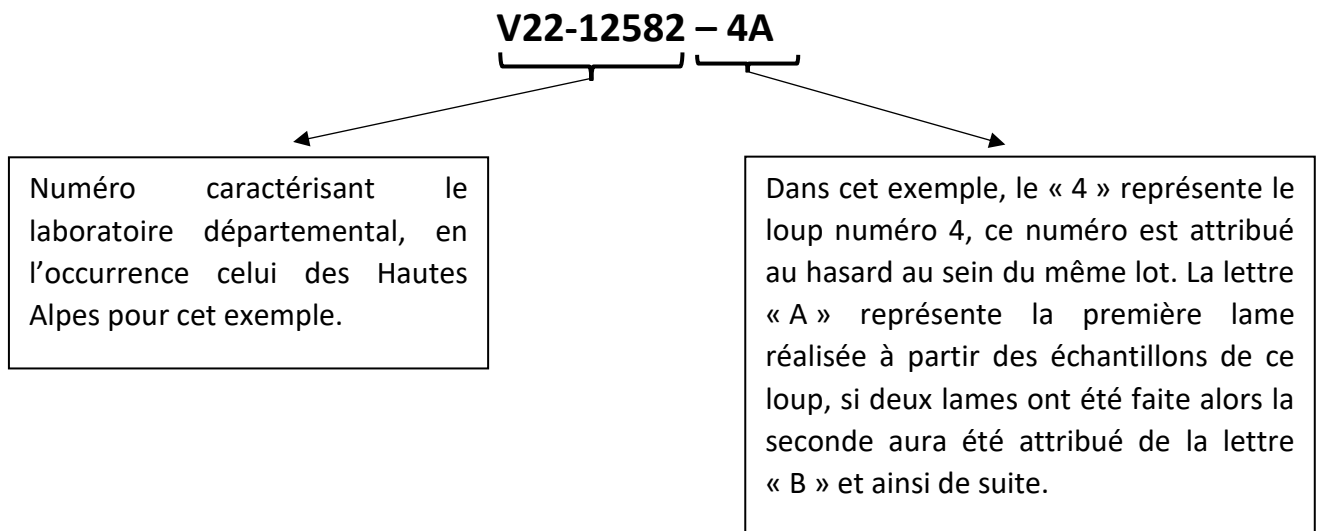
La troisième phase de tri des échantillons concerne leur état de conservation. Aucun échantillon n'a été mis de côté à cette étape car bien que certains échantillons paraissent macroscopiquement mal ou peu conservés il a été décidé de recouper ces échantillons et d'éventuellement les exclure après création et lecture de la lame histologique.

Pour finir, il a été question de réunir un maximum d'informations sur les loups tués. Bien que non essentielle, cette étape peut permettre la spécification d'éventuels processus pathologiques observés dans la suite de l'étude. Les informations collectées sont l'âge, le sexe, l'état corporel, l'état de conservation du cadavre, la commune où l'animal a été tué. L'utilisation du logiciel Epifaune et un déplacement au LVD05 a permis de réunir les rapports d'autopsies de la grande majorité des loups étudiés. Ces rapports permettent d'apporter des précisions sur l'état physiologique des individus autopsiés, leur état de conservation et d'éventuelles découvertes fortuites durant l'autopsie.

2.3 Création des lames histologiques à partir de ces échantillons

La réalisation des lames a commencé par l'attribution d'un numéro spécifique au laboratoire VetDiagnostics par lot d'échantillons. Chaque lot d'échantillons correspond à un laboratoire départemental, il y a donc eu trois lots d'échantillons.

Prenons en exemple le cas ci-dessous :



Pour ce faire, le lot d'échantillons du laboratoire des Hautes Alpes a été attribué au numéro V22-12582. Pour le laboratoire de Savoie, le numéro V22-12284 et enfin pour le laboratoire des Alpes maritimes le numéro V21-12768.

Vient ensuite l'étape de la recoupe des prélèvements d'organes. Elle est effectuée sous hotte avec des équipements protections individuels à savoir gants, lunettes et masque. La recoupe

des prélèvements est faite au scalpel puis chaque élément recoupé finement est mis dans une cassette préalablement étiquetée avec le bon numéro d'échantillon.

Les cassettes subissent ensuite plusieurs procédés de déshydratation, réhydratation, inclusion en paraffine, coupe au microtome et étalement.

La création de la lame histologique est conclue par l'étape de coloration. Dans cette étude, nous avons réalisé une coloration hématoxyline/éosine (HE). Certaines lames ont aussi eu une coloration PERLS qui permet la visualisation du fer fixé dans les tissus, une coloration de PAS, Periodic Acid Schiff, pour la visualisation de structures glucidiques permettant le plus souvent la mise en évidence d'éléments fongiques. Enfin, la coloration de Fite's Faraco qui permet la mise en évidence de mycobactéries sur un échantillon a été parfois utilisée.

2.4 Lecture des lames au microscope

La lecture des lames a été réalisée à l'aide de microscope optique. Cette lecture a été effectuée par l'équipe d'anatomie pathologique de l'Ecole Nationale Vétérinaire de Toulouse supervisé par le docteur Nicolas GAIDE.

La lecture débute par l'identification des organes présents sur la lame, chaque organe présenté sur une lame est noté dans un tableau Excel peu importe la qualité de la coupe ou bien des lésions observées.

Dans un second temps chaque fragment d'organe est analysé. Il s'agit de juger de la qualité de l'échantillon. Si cet échantillon est de mauvaise qualité alors nous ajoutons dans la case Excel correspondante l'inscription NU pour « Non Utilisable ». Si un des organes n'est pas présent sur la lame alors nous notons R pour « absence de l'organe ».

Si une coupe d'organe est de bonne qualité et sans lésion histologique alors nous notons RAS comme « absence de lésion observable ». Enfin, si l'organe est de bonne qualité et présente une lésion, nous notons directement la description de la lésion dans la case correspondante.

2.5 Classification des lésions observées

Les lésions observées après la lecture des lames sont classées selon quatre catégories lésionnelles :

- Les lésions inflammatoires ;
- Les lésions parasitaires ;
- Les lésions de surcharges ;
- Les lésions néoplasiques.

2.6 Traitement statistique

Certaines données de cette étude peuvent nécessiter un traitement statistique. Pour ce faire, nous utiliserons le logiciel Rstudio et le logiciel Excel. Nous avons utilisé dans cette étude un test du Khi-deux et des calculs statistiques de moyennes, quartiles et médianes.

Afin de classer les lames et d'organiser le report des résultats des lectures nous avons utilisé le logiciel Excel.

3. Résultats

3.1 Description de la population de loups étudiés

La population de loups utilisée dans le cadre de cette étude rassemble 63 loups. La description de la population de loups est présentée dans le tableau 2. Ce tableau présente les âges moyens, le sex-ratio des loups utilisés dans l'étude en fonction des trois laboratoires départementaux vétérinaires.

Tableau 2 Tableau récapitulatif des données disponibles sur la population de loups étudiée

NR : non répertorié

	LVD05	LVD73	LVD06	Total
Sexe	Mâle : 13 Femelle : 9	Mâle : 13 Femelle : 4	Mâle : 15 Femelle : 9	Mâle : 41 Femelle : 22
Age moyen (année)	2,8 (22/22)	2,4 (11/17)	NR	2,6
Etat physiologique	Bon : 21 Moyen : 0 Mauvais : 1	Bon : 11 NR : 6	Bon : 4 Moyen : 4 NR : 16	Bon : 25 Moyen : 4 Mauvais : 1 NR : 23

3.2 Etat des cadavres au moment de leur réception

Pour le LVD05, l'état de conservation des cadavres est globalement bon : 18 loups ont été reçus au laboratoire dans un état frais avant l'autopsie, un loup était congelé au moment de la réception, un loup était légèrement putréfié et il manquait les informations pour deux loups.

A la réception des cadavres de loups dans le LVD73, 11 loups étaient dans un état frais, et il manque les informations pour six loups.

Concernant l'état de conservation des cadavres dans le LVD06, 18 loups ont été reçus frais au laboratoire, un dans un moyen état de conservation, deux dans un état de conservation mauvais et enfin pour trois loups aucune information n'était disponible.

3.3 Proportions d'échantillons d'organes sur les lames

Les échantillons d'organes que nous avons reçus nous ont permis de créer des coupes sur lames, la répartition et le nombre de coupes sur lames réalisées est décrit dans le tableau 3.

Ce travail a permis la création de 301 coupes d'organes sur les 63 loups de l'étude.

Les échantillons des 22 loups autopsiés dans le LVD05 ont été utilisés. C'est à partir de ce LVD que nous avons créé le plus de coupe sur lames : 117 coupes sur lames, tous les échantillons

ont été conservés dans du formol. D'un point de vue macroscopique, les échantillons semblaient en bon état de conservation.

Tous les échantillons étaient grands et supérieurs à la norme recommandée de 1cm³ pour une conservation histologique optimale (Lemberger 2022b).

Dans le LVD73, les échantillons de loups ont été correctement conservés, dans du formol. La taille des échantillons était bonne et ils étaient en bon état macroscopiquement.

Tous les échantillons du LVD06 ont été conservés dans de l'éthanol. Macroscopiquement, les échantillons étaient dans un état de conservation moyen à mauvais, en revanche, la taille des échantillons était bonne.

Tableau 3 Tableau descriptif du nombre d'échantillons d'organes par laboratoire

Organes	Nombres d'échantillons			Total
	LVD05	LVD73	LVD06	
Foie	22	15	20	57
Rein	19	12	23	54
Rate	21	14	10	45
Poumon	18	14	10	42
Cœur	20	1	11	32
Intestin	1	18	7	26
Nœud lymphatique	13	13	0	26
Muscle	0	0	14	14
Autre	3	1	1	5
Total	117	88	96	301

Nous pouvons remarquer que le foie est l'organe qui est le plus représenté, tandis que le muscle est l'organe le moins représenté : seul le LVD06 nous a transmis des échantillons de cet organe.

3.4 Qualité des coupes d'organes sur les lames

La qualité des coupes de chaque organe a été évaluée au moment de la lecture des lames et si un échantillon d'organe n'est pas interprétable, cette information est notée. La figure 22 présente un exemple de coupe non interprétable.

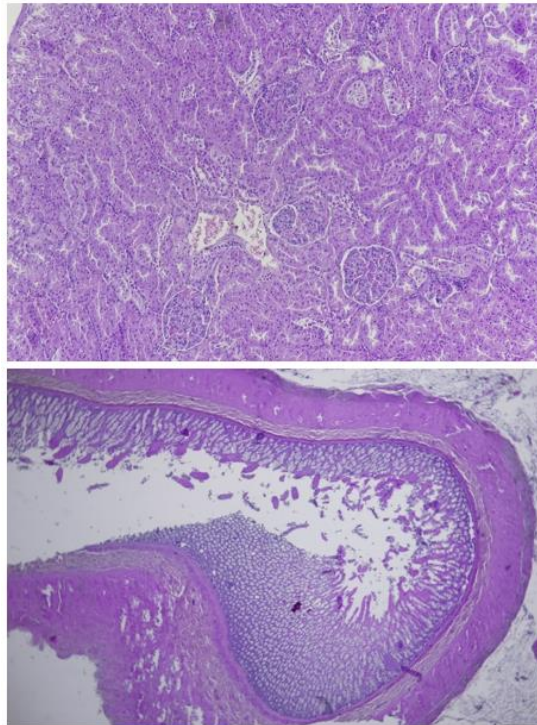


Figure 22 En haut : coupe de reins (lame V22-12284-16a) non interprétable (x10, HE) ; En bas : coupe d'intestin (lame V22-12284-16a) non interprétable : perte de structure et desquamation de la muqueuse (x2, HE).

Le tableau 5 présente les coupes d'échantillons interprétables et non interprétables sur l'ensemble des organes en fonction du LVD.

Tableau 4 Tableau descriptif des coupes NI "Non Interprétables" et des coupes I "Interprétables" en fonction du LVD

	LVD05	LVD73	LVD06	Total
Coupes NI	53	48	62	163
Coupes I	64	40	34	138
Total	117	88	96	301

Pour le LVD des Hautes Alpes, 45,3% des coupes sont non interprétables. Pour le LVD de Savoie a 54 ,5% le sont pour le LVD des Alpes maritimes, 64,6% le sont. Un traitement statistique par un test du χ^2 permet confirmer qu'il existe une différence significative ($p= 0,019$) de proportions de coupes NI et I des trois laboratoires.

La description de la qualité des coupes d'organe par organe et par LVD est indiquée dans l'annexe 4.

3.5 Proportions des lésions observées par organes

La lecture des lames d'organes interprétables a permis le comptage des lésions par organe. Ce descriptif est proposé dans le tableau 6.

Tableau 5 Tableau descriptif du nombre et de la proportion de lésions par organes classés par ordre décroissant. Les proportions totales de lésions sont calculées en rapport du nombre de lésions de l'organe et du nombre totale de lésions sur tous les organes. Les proportions relatives de lésions sont calculées en rapport du nombre de lésions de l'organe sur le nombre de coupes totales de l'organe.

Organes	Nombre de lésions	Proportions totales de lésions (%)	Proportion relative de lésions (%)
Rate	17	23	38
Poumon	14	19	33
Intestin	13	17	50
Rein	10	13	19
Muscle	6	8	43
Foie	6	8	11
cœur	4	5	14
Nœud lymphatique	3	4	12
Autres	2	3	
Total	75	100	

Nous pouvons remarquer que c'est la rate qui rassemble le plus de lésions histologiques avec 23% des lésions. Globalement ce sont la rate, les poumons les intestins et les reins qui sont les organes avec le plus de lésions observées avec 72% du total des lésions observées dans l'étude. Néanmoins proportionnellement au nombre de coupes observées ce sont les intestins qui rassemblent le plus de lésions histologiques avec 50% des coupes qui ont au moins une lésion.

3.6 Nombres de lésions observées sur les lames histologiques

La lecture des lames a permis de dénombrer 75 lésions sur les 301 coupes d'organes lues.

Certaines lésions sont comptées plusieurs fois lorsqu'elles sont multi-organiques, par exemple, de la congestion au niveau du foie et des reins peut être comptée comme deux lésions. Pour la suite nous éviterons ce genre de doublon en ne comptant une lésion multi-organique qu'une seule fois. Ainsi, nous pouvons dénombrer 62 lésions sans doublons.

Ces 62 lésions concernent 33 loups sur les 63 loups inclus dans l'étude.

Les lésions sont décrites selon quatre catégories :

1. Les lésions inflammatoires : entérite éosinophilique, bronchopneumonie suppurée, pneumonie interstitielle non suppurée, histiocytose alvéolaire, congestion, myosite non suppurée focale, myocardite non suppurée focale, splénite pyogranulomateuse focale, hépatite interstitielle non suppurée multifocale hépatite nécrotico-suppurée multifocale,

néphrite interstitielle non suppurée focale, splénite pyogranulomateuse focale et enfin hyperplasie lymphoïde.

2. **Les lésions parasitaires** : protozoose intestinale, plathelminthose intestinale, kyste parasitaire (protozoaires et nématodes).

3. **Les lésions de surcharges** : surcharge lipidique des cellules de Ito, surcharge stéatosique hépatocellulaire, surcharge glycogénique hépatocellulaire, vacuolisation néphrocytaire tubulaire segmentaire et hémosidérose.

4. **Les lésions néoplasiques** : lésions compatibles avec un carcinome intestinal trans pariétal.

Les 33 loups qui ont présenté au moins une lésion ont en moyenne deux lésions histologiques. Le loup qui a présenté les plus de lésions est un loup provenant du LVD73 (V22-12284-4) avec six lésions histologiques.

3.7 Exposé des lésions histologiques observés

3.7.1 Principales lésions histologiques

Les principales lésions histologiques retrouvées dans cette étude sont résumées dans les tableaux 7.

Une partie des images de ces lésions sont retrouvables dans l'annexe 5.

Tableau 6 Tableaux récapitulatifs des principales lésions histologiques retrouvées sur l'ensemble des échantillons de loups

Lésions histologiques		Inflammatoires												
		Entérite éosinophilique	Bronchopneumonie suppurée	Pneumonie interstitielle non suppurée	Histiocytose alvéolaire	Congestion	Myosite non suppurée focale	Myocardite non suppurée focale	Splérite pyogranulomateuse focale	Hépatite interstitielle non suppurée multifocale	Hépatite nécrotico-suppurée multifocale	Néphrite interstitielle non suppurée focale	Hyperplasie lymphoïde	
Id lames	LVD06	V21-12768- 12						X						
		V21-12768- 13			X									
		V21-12768- 18					X							
		V21-12768- 21B												
		V21-12768- 22B												
		V21-12768- 25B						X						
		V21-12768- 3A							X					
		V21-12768- 9B												
V21-12768- 5A							X							

Lésions histologiques		Parasitaires				Surcharges					Néoplasiques		
		Protozoose intestinale	Plathelminthose intestinale	Kyste parasitaire (protozoaire)	Kyste parasitaire (nématode)	Surcharge lipidique des cellules de Ito	Surcharge stéatosique hépatocellulaire	Surcharge glycogénique hépatocellulaire	Vacuolisation néphrocytaire tubulaire segmentaire	Hémosidérrose	Carcinome intestinal transpariétal	Autres	
Id lames	LVD06	V21-12768- 12			X	X							
		V21-12768- 13			X	X							
		V21-12768- 18	X										
		V21-12768- 21B	X										
		V21-12768- 22B										X	
		V21-12768- 25B				X							
		V21-12768- 3A											
		V21-12768- 9B											Spiruride
V21-12768- 5A													

Lésions histologiques		Inflammatoires											
		Entérite éosinophilique	Bronchopneumonie suppurée	Pneumonie interstitielle non suppurée	Histiocytose alvéolaire	Congestion	Myosite non suppurée focale	Myocardite non suppurée focale	Splérite pyogranulomateuse focale	Hépatite interstitielle non suppurée multifocale	Hépatite nécrotico-suppurée multifocale	Néphrite interstitielle non suppurée focale	Hyperplasie lymphoïde
Id lames													
LVD73	V22-12284 - 11A												X
	V22-12284 - 15A												X
	V22-12284 - 17B	X											
	V22-12284 - 1A												X
	V22-12284 - 3A		X										
	V22-12284 - 4	X										X	X
	V22-12284 - 5A										X		
	V22-12284 - 7A	X											X
	V22-12284 - 9A	X									X		X
	V22-12284 - 1B												X

Lésions histologiques		Parasitaires				Surcharges					Néoplasiques	
		Protozoose intestinale	Plathelminthose intestinale	Kyste parasitaire (protozoaire)	Kyste parasitaire (nématode)	Surcharge lipidique des cellules de Ito	Surcharge stéatosique hépatocellulaire	Surcharge glycolytique hépatocellulaire	Vacuolisation néphrocytaire tubulaire segmentaire	Hémosidérose	Carcinome intestinal transpariétal	Autres
Id lames												
LVD73	V22-12284 - 11A									X		
	V22-12284 - 15A											
	V22-12284 - 17B	X										
	V22-12284 - 1A									X		
	V22-12284 - 3A											
	V22-12284 - 4	X	X							X		
	V22-12284 - 5A									X		
	V22-12284 - 7A	X										
	V22-12284 - 9A											
	V22-12284 - 1B	X										

Lésions histologiques		Inflammatoires											
		Entrite éosinophilique	Bronchopneumonie suppurée	Pneumonie interstitielle non suppurée	Histiocytose alvéolaire	Congestion	Myosite non suppurée focale	Myocardite non suppurée focale	Splérite pyogranulomateuse focale	Hépatite interstitielle non suppurée multifocale	Hépatite nécrotico-suppurée multifocale	Néphrite interstitielle non suppurée focale	Hyperplasie lymphoïde
Id lames													
LVD05	V22-12582 - 10A												X
	V22-12582 - 13					X			X				
	V22-12582 - 14B					X							X
	V22-12582 - 15A												X
	V22-12582 - 18B												
	V22-12582 - 19B												X
	V22-12582 - 20A					X							
	V22-12582 - 21					X							
	V22-12582 - 22A					X				X			
	V22-12582 - 23A					X							
	V22-12582 - 6B					X			X				X
	V22-12582 - 7			X									X
	V22-12582 - 8A					X							
V22-12582 - 9B												X	

Lésions histologiques		Parasitaires				Surcharges				Néoplasiques		
		Protozoose intestinale	Plathelminthose intestinale	Kyste parasitaire (protozoaire)	Kyste parasitaire (nématode)	Surcharge lipidique des cellules de Ito	Surcharge stéatosique hépatocellulaire	Surcharge glycogénique hépatocellulaire	Vacuolisation néphrocytaire tubulaire segmentaire	Hémosidérose	Carcinome intestinal transpéritéal	Autres
Id lames												
LVD05	V22-12582 - 10A											
	V22-12582 - 13											
	V22-12582 - 14B											
	V22-12582 - 15A						X					
	V22-12582 - 18B								X			
	V22-12582 - 19B											
	V22-12582 - 20A											Cystite
	V22-12582 - 21								X			
	V22-12582 - 22A					X						
	V22-12582 - 23A											
	V22-12582 - 6B											
	V22-12582 - 7		X									
	V22-12582 - 8A					X		X				
V22-12582 - 9B												

Nous avons une majorité de lésions observées de type inflammatoires avec 38 lésions au total, suivi par 13 lésions parasitaires puis dix lésions de surcharges (10/62) et enfin une unique lésion néoplasique (tableau 8).

Tableau 7 Tableau de répartition du nombre de types de lésions en fonction des LVD

	Inflammatoire	Parasitaire	Surcharge	Néoplasique	total
LVD06	6	7	0	1	14
LVD73	13	5	4	0	22
LVD05	19	1	6	0	26
total	38	13	10	1	62

Sur les 33 loups présentant une lésion histologique nous avons pu identifier 27 loups ayant au moins une lésion inflammatoire. Parmi ces 27 loups, tous ont en moyenne de 1,41 lésions inflammatoire (écartype = 0.69, Q1 = 1, médiane = 1, Q3=2) la répartition des loups en fonction de leur nombre de lésions inflammatoires est indiquée dans le tableau 9.

Tableau 8 Nombre de loups en fonction du nombre de lésions inflammatoires

Inflammatoire				
Nombre de lésions	1	2	3	Total
Nombre de loups	19	5	3	27

Nous avons pu identifier 10 loups (tableau 10) avec des éléments parasitaires soit 15,9% des loups inclus dans ce rapport. Les loups parasités ont en moyenne 1,3 lésions parasitaires (écartype = 0.48, Q1 = 1, médiane = 1, Q3=1,75). Nous remarquons aussi que les deux individus ayant des kystes parasitaires à protozoaires ont aussi des kystes à nématodes dans le tissu musculaire.

Tableau 9 Nombre de loups en fonction du nombre de lésions parasitaires

Parasitaire			
Nombre de lésions	1	2	Total
Nombre de loups	7	3	10

Enfin, pour ce qui est des lésions de surcharges nous avons identifié neuf loups qui présentaient ce type de lésions, tous ces individus ont une seule lésion sauf un loup qui en a deux.

3.7.2 Lésions inflammatoires

Sur l'ensemble des individus que nous avons étudié, nous avons pu identifier 27 loups présentant un total de 39 lésions de type inflammatoires. Le tableau 11 ci-dessous vient rassembler les lésions inflammatoires identifiées sur les 63 loups inclus dans notre étude.

Tableau 10 Tableau présentant l'ensemble des lésions inflammatoires découvertes sur les 63 loups de l'étude classées par ordre décroissant. NS : Non Spécifique / S : Spécifique

Lésions histologiques	Nombre de lésions	Type de lésion
Hyperplasie lymphoïde	13	Infectieux probable NS
Congestion	9	Agonique
Entérite éosinophilique	4	Infectieux probable S
Myocardite non suppurée focale	4	Infectieux probable NS
Bronchopneumonie suppurée	1	Infectieux probable NS
Pneumonie interstitielle granulomateuse	1	Infectieux probable NS
Pneumonie interstitielle non suppurée	1	Infectieux probable NS
Histiocytose alvéolaire	1	Infectieux probable NS
Myosite non suppurée focale	1	Infectieux probable NS
Splénite pyogranulomateuse focale	1	Infectieux probable NS
Hépatite interstitielle non suppurée multifocale	1	Infectieux probable NS
Hépatite nécrotico-suppurée multifocale	1	Infectieux probable NS
Néphrite interstitielle non suppurée focale	1	Infectieux probable NS
Total	39	

La lésion histologique la plus observée, tous LVD confondus, est la lésion d'hyperplasie lymphoïde sur des échantillons de rate et de nœuds lymphatiques (figure 23). La seconde lésion la plus représentée ici est la congestion avec neuf identifications sur les lames (figure 24). Nous avons aussi pu identifier quatre lésions d'entérite éosinophilique (figure 25).

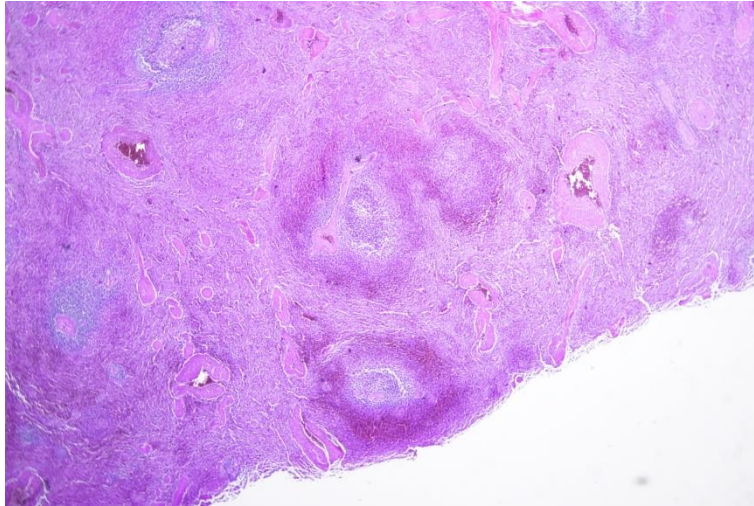


Figure 23 Coupe de rate (lame V22-12284-4B) avec hyperplasie lymphoïde modérée centré sur la pulpe blanche. Grossissement x10.

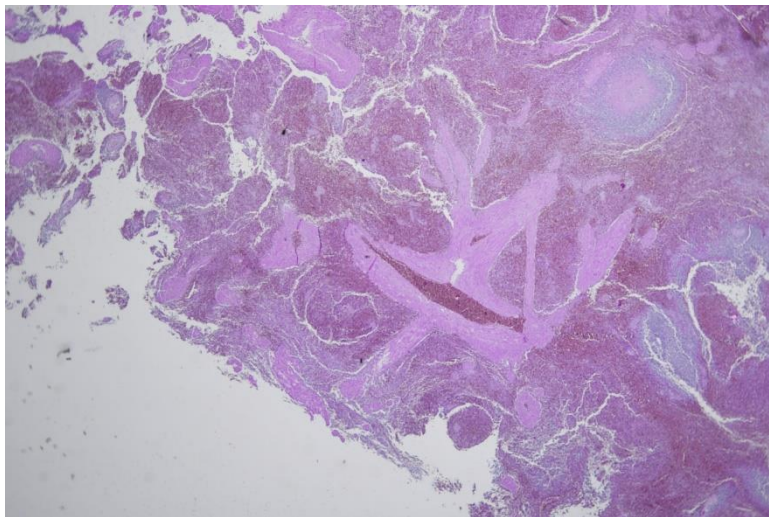


Figure 24 Coupe de rate (lame V22-12582-6B) avec accumulation d'hématies dans la lumière du vaisseau compatible avec de la congestion. Grossissement x2.

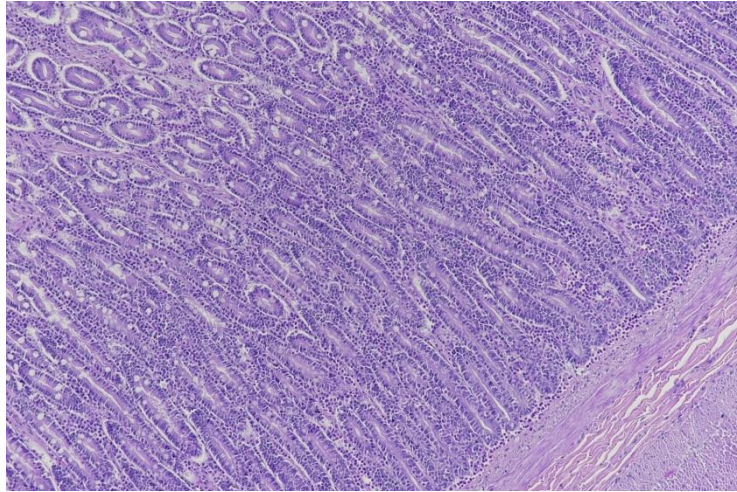


Figure 25 Coupe d'intestins (lame V22-12284-7B) avec présence d'une infiltration lymphoplasmocytaire et éosinophilique à la base des villosités. Grossissement x10.

Il nous a aussi été possible d'identifier une lésion compatible avec une cystite chez un loup provenant du LVD05.

3.7.3 Lésions parasitaires

L'ensemble des lames ont permis de détecter 13 lésions parasitaires réparties sur 10 loups. Nous avons catégorisé ces lésions selon quatre catégories comme le résume le tableau suivant (tableau 12).

Tableau 11 Tableau présentant l'ensemble des lésions parasitaires découvertes sur les 63 loups de l'étude classées par ordre décroissant. S : Spécificité.

Lésions histologiques	Nombre de lésions	Type de lésion
Protozoose intestinale	6	Infectieux probable S
Kyste parasitaire (nématode)	3	Infectieux probable S
Kyste parasitaire (protozaire)	2	Infectieux probable S
Plathelminthose intestinale	2	Infectieux probable S
Total	13	

Nous avons observé que la lésion parasitaire la plus représentée est la protozoose intestinale. Nous avons pu retrouver au niveau des intestins des infestations à protozoaires de type *Sarcocystis* au vu de leurs morphologies (figure 26 et 27).

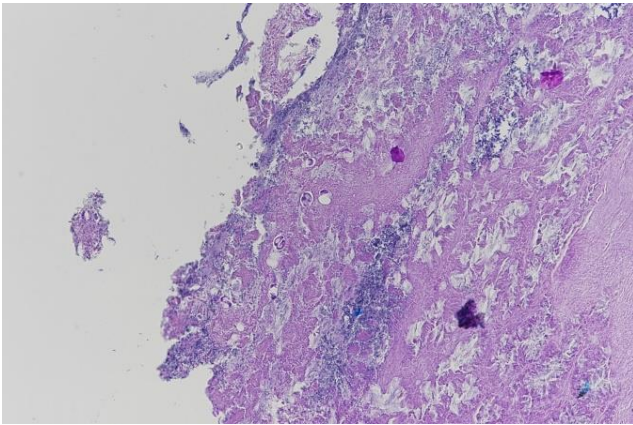


Figure 26 Coupe d'intestin (lame V21-12768-18b) avec présence d'oocystes sporulés compatible avec *Sarcocystis* dans le chorion villositaire. X20

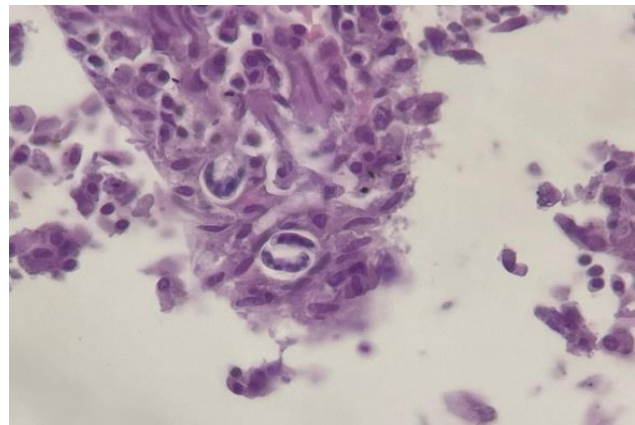


Figure 27 Coupe d'intestin (lame V21-12768-18b) avec présence d'oocystes sporulés compatible avec *Sarcocystis* dans le chorion villositaire. X100

Nous avons pu identifier au niveau du tissu musculaire des loups provenant du LVD06 deux individus avec des kystes parasitaires protozoaires et trois individus avec des kystes contenant un nématode (figure 28 et 29). Ce nématode en coupe présente un tégument épais, un système digestif et une cavité coelomique, au vu de la localisation de ce parasite et de sa morphologie, il est probable que ce parasite soit au stade larvaire L1 et de l'espèce *Trichinella* sp. La localisation géographique des loups porteurs de ce nématode est indiquée sur la figure 30.

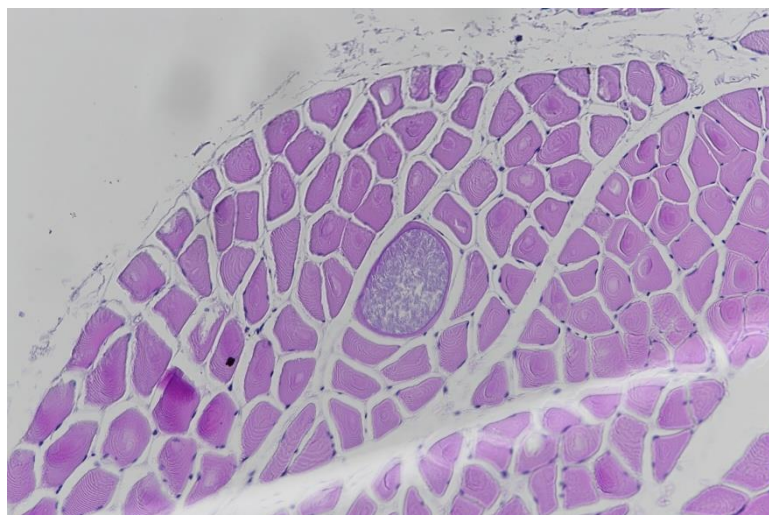


Figure 28 Coupe de muscle sur la lame V21-12768-13B présentant un kyste parasitaire au sein d'un myocyte compatible avec un protozoaire de type Apicomplexa. Grossissement x20.

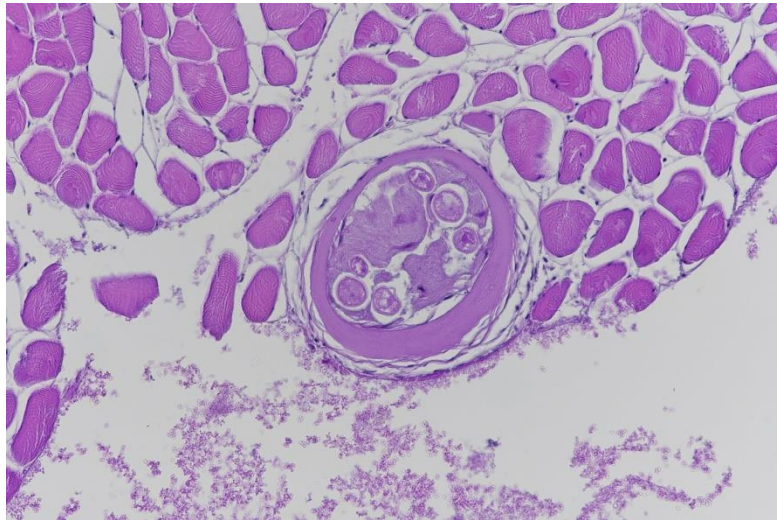


Figure 29 Coupe de larve de métazoaire enkystée avec visualisation d'un épais tégument et du système digestif au sein d'une coupe de muscle (lame V21-12768-12B) compatible avec une larve L1 de *Trichinella*. Grossissement x20.

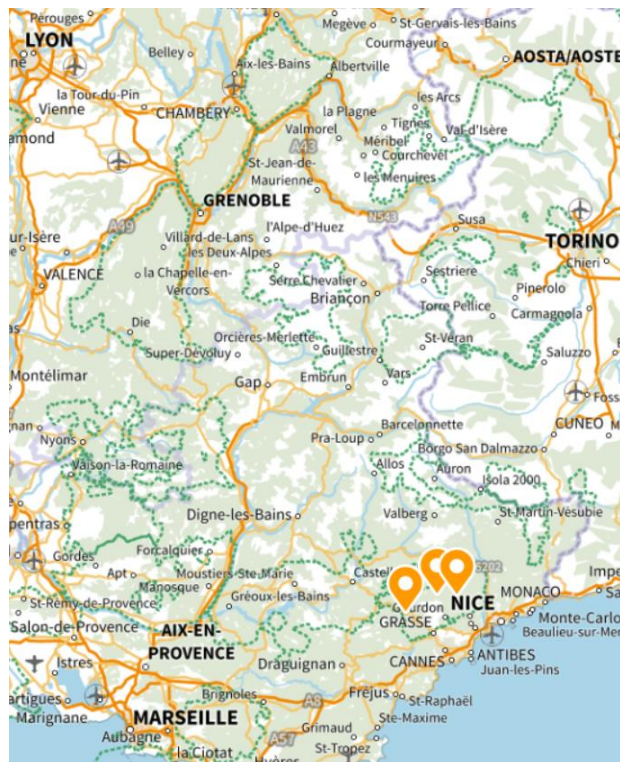


Figure 30 Cartographie des loups infestés par *Trichinella* sp

Nous avons pu découvrir un parasite métazoaire sur une coupe d'intestin (loup du LVD73). Ce parasite n'a pas pu être correctement identifié néanmoins sa morphologie et notamment ses ventouses permettent de le classer comme un plathelminthe (figure 31 et 32).

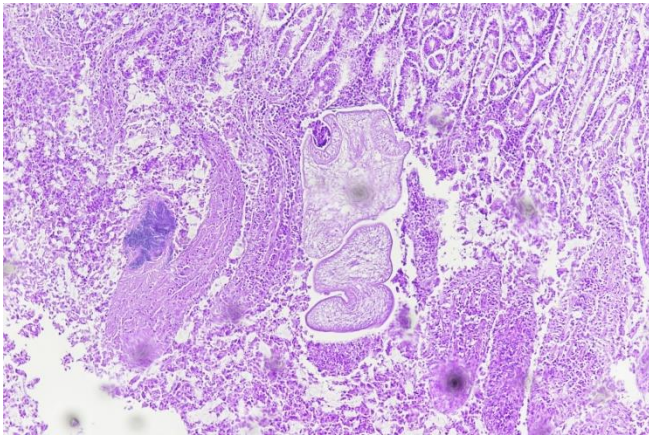


Figure 32 Coupe de métazoaires sur la lame v22-12284-4b au niveau des villosités intestinales, notons la présence d'un tégument et de ventouses. x10

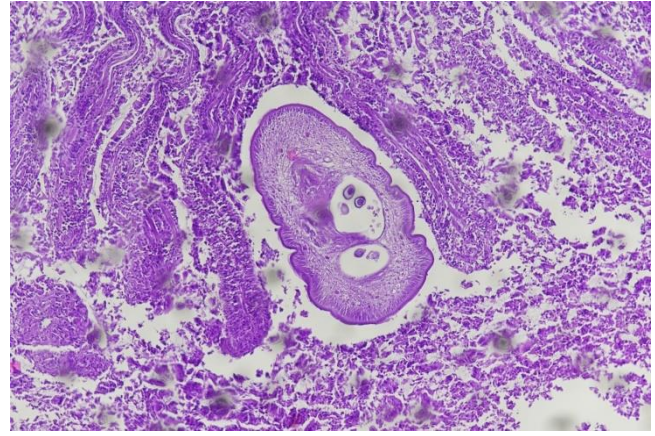


Figure 31 Coupe de métazoaires sur la lame V22-12284-4b au niveau des villosités intestinales, l'organisme métazoaire présente un tégument, les organes génitaux contenu dans la cavité coelomique contiennent des éléments sphériques avec sporulation compatible avec des œufs. X10

Enfin sur un individu du LVD05, nous avons pu décrire des éléments sphériques dans la lumière intestinale ayant une paroi épaisse et striée compatible avec des œufs de cestodes (figure 33).

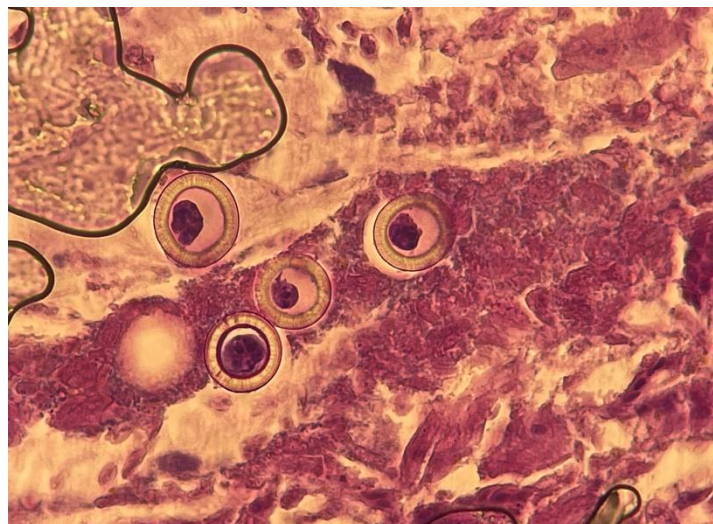


Figure 33 Présence de quatre éléments parasitaires sphériques à paroi épaisses et légèrement striées compatible avec des œufs de cestode dans la lumière intestinale. Notons l'état dégradé de l'échantillon. V22-12582-7b. X100

LVD06 a transmis dans un pot de conservateur un échantillon de tissu conjonctif que nous avons aussi analysé. Nous avons pu décrire un élément parasitaire au sein de ce prélèvement (V21-12768- 9), cet élément semble être un nématode au vu de sa morphologique : cuticule, musculature coelomière polymière, pseudocœlome coloré, qui pourrait être un parasite de type Spiruride (Chabaud 1954) (figure 34).

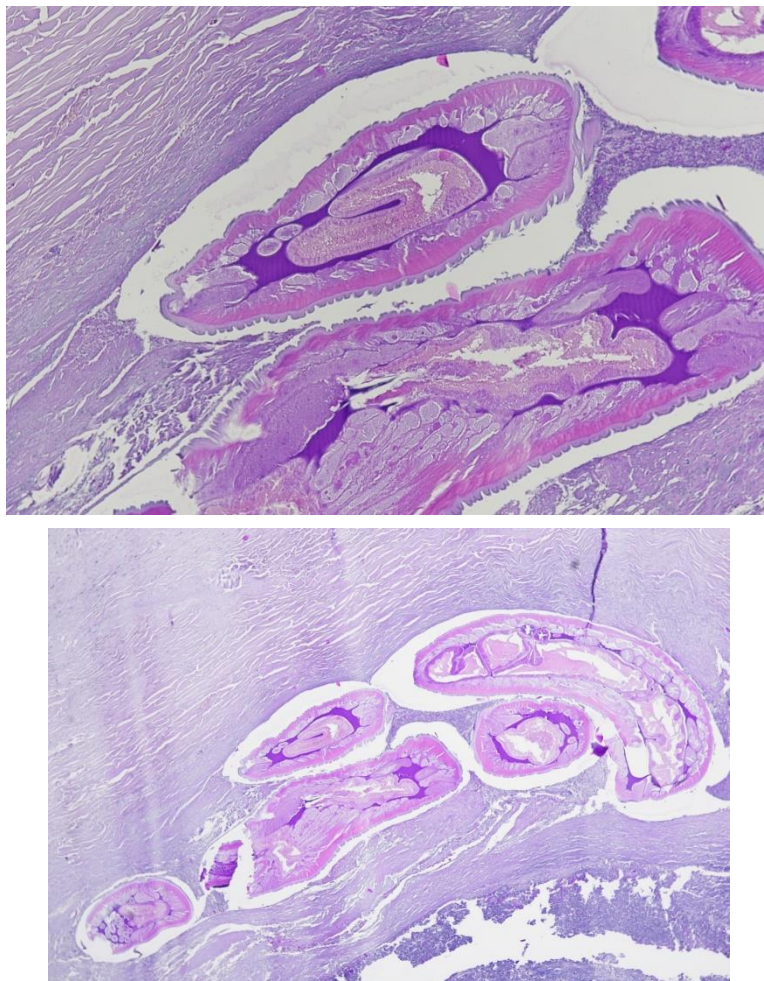


Figure 34 Coupe de tissu conjonctif (lame V21-12768- 9B) avec visualisation d'un parasite nématode en coupe longitudinale cuticule, musculature coelomière polymière, pseudocœlome coloré, compatible avec un spiruride. En haut : x4 ; en bas : x10

3.7.4 Lésions de surcharges

Nous avons pu identifier 6 loups sur les 63 inclus dans l'étude présentant des lésions de surcharges au niveau du foie, des reins et de la rate. Nous avons classé les lésions de ces 6 loups selon 5 catégories décrites dans le tableau 13.

Tableau 12 Tableau présentant l'ensemble des lésions de surcharges découvertes sur les 63 loups de l'étude classées par ordre décroissant. NS : Non Spécifique.

Lésions histologiques	Nombre de lésions	Type de lésion
Surcharge lipidique des cellules de Ito	2	NS et non infectieuse
Vacuolisation néphrocytaire tubulaire segmentaire	2	NS et non infectieuse
Surcharge stéatosique hépatocellulaire	1	NS et non infectieuse
Surcharge glycogénique hépatocellulaire	1	NS et non infectieuse
Hémোসidérose	1	Agonique
Total	7	

La lésion de surcharge la plus représentée est la surcharge lipidique des cellules de Ito (figure 35)

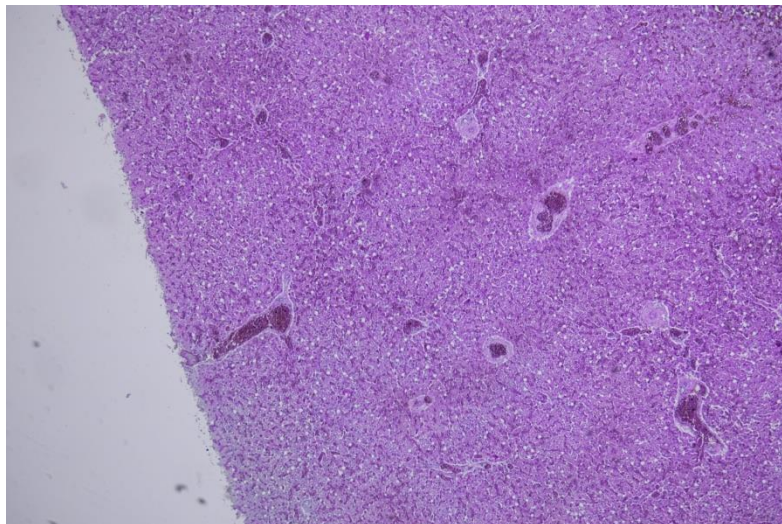


Figure 35 Coupe de foie (V22-12582 - 8A) présentant de l'hypertrophie des cellules Ito par surcharge lipidique, multifocale, modéré. Il faut aussi noter la raréfaction cytoplasmique hépatocellulaire diffuse (surcharge glycogénique) diffuse et modérée. Notons aussi la congestion diffuse modérée. X4

La vacuolisation néphrocytaire tubulaire segmentaire a été identifiée à deux reprises (figure 36). Les autres lésions de surcharges ont été plus rarement identifiées comme l'hémôsidérose par exemple (figure 37).

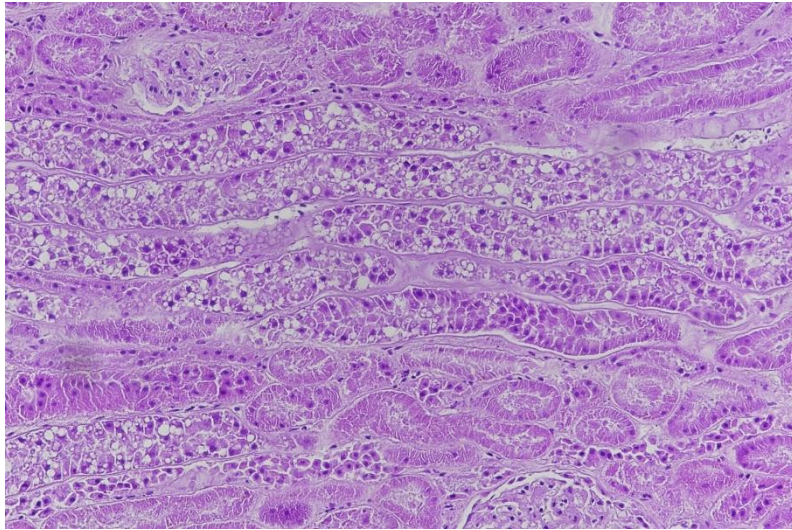


Figure 36 Coupe de reins (lame V22-12582 - 18B) avec présence de vacuoles au sein des néphrocytes des tubules, on parle de vacuolisation néphrocytaire tubulaire segmentaire. X20

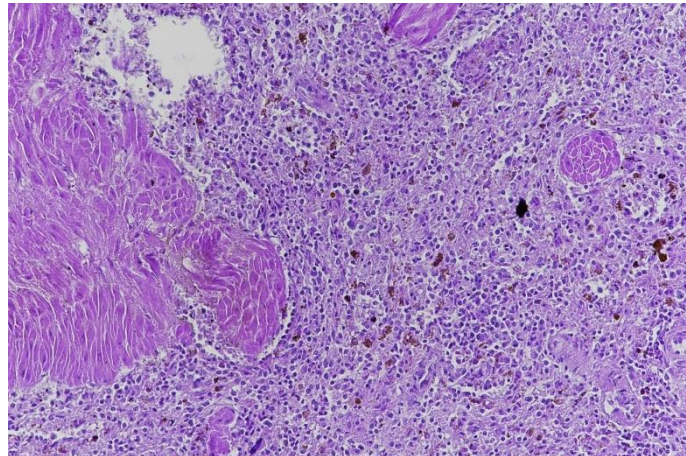


Figure 37 Coupe de rate (V22-12284 - 4A) présentant une accumulation d'hémosidérine entre les cellules spléniques en quantité modérée. X20

3.7.5 Lésions néoplasiques

Nous avons pu identifier une seule lésion de type néoplasique sur l'ensemble des loups de l'étude. Un individu (loup V21-12768 du LVD06) semble présenter au niveau des coupes d'intestins un processus néoplasique (figure 38 et 39). Nous observons un fort remaniement autolytique au niveau des villosités intestinales au sein d'un échantillon globalement de bonne

qualité. Les limites cellulaires sont peu marquées donnant un aspect « syncytial » à l'échantillon, ce qui peut orienter le diagnostic histologique vers un carcinome intestinal trans pariétal (Baba, Catoi 2007).

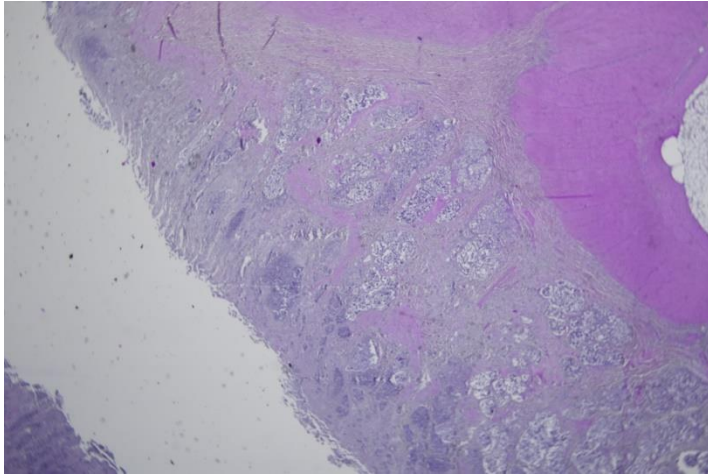


Figure 39 Coupe transversale d'intestin sur la lame V21-12768-22b. Présence d'un fort remaniement autolytique au niveau des villosités intestinales, aspect « syncytial ». X2

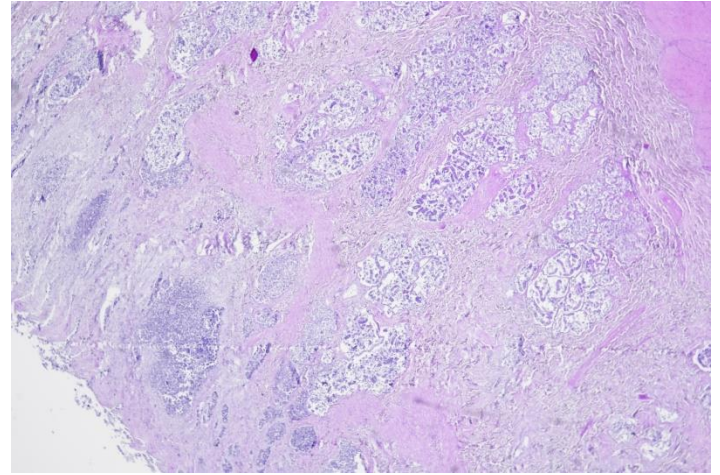


Figure 38 Coupe transversale d'intestin sur la lame V21-12768-22b. Présence d'un fort remaniement autolytique au niveau des villosités intestinales, aspect « syncytial ». X4

Le rapport d'autopsie de ce loup ne révèle pas de dégradation de l'état général ante-mortem ni de lésion macroscopique découverte pendant l'autopsie.

3.7.6 Analyses complémentaires sur les lames

3.7.6.1 Coloration Fite's Faraco, PAS et Perl's

Nous avons fait le choix d'utiliser ces trois méthodes de coloration sur certaines lames de l'étude. En effet, la coloration de Fite's Faraco est utilisée pour mettre en évidence des mycobactéries. Nous l'avons utilisée sur la lame V22-12582-6B (tableau 7) où nous avons pu décrire une splénite pyogranulomateuse. Cette coloration s'est révélée négative donc il est impossible de conclure à une nature mycobactérienne de cette lésion. Sur cette lame, nous avons aussi effectué une coloration PAS afin de mettre en évidence la présence d'élément fongique, la coloration est négative aussi.

Enfin, nous avons réalisé une coloration de Perl's qui permet de mettre en évidence la présence de fer dans les tissus biologiques. Ainsi, nous avons coloré les lames V22-15284 - 1A (tableau 7) pour observer une coupe de foie et une coupe de rate et la lame V22-15284 - 4A (tableau 7) pour une coupe de rate. Les échantillons de la lame V22-15284 - 1A sont négatifs à cette coloration tandis que la lame V22-15284-4A est positive, ce qui vient confirmer l'hémossidérose splénique observée.

3.7.6.2 Lecture des lames à la lumière polarisée

Nous avons relu toutes les lames contenant au moins une coupe de reins en lumière polarisée. Nous n'avons pas détecté de cristaux d'oxalate de calcium dans les échantillons observés.

4. Discussion : analyse des résultats, biais et amélioration de la surveillance histologique

4.1 Forte représentation de lésions non spécifiques

La lecture des lames histologiques a permis la découverte de plusieurs lésions, en revanche la grande majorité de ces lésions ne sont peu ou pas spécifiques. L'enjeu est alors de pouvoir interpréter ces résultats.

4.1.1 Lésions agoniques

Pour rappel, tous les loups de cette étude ont été abattus dans un cadre légal et par l'utilisation d'arme à feu. Ce moyen de mise à mort est traumatique et peut créer des lésions histologiques au niveau des tissus. On parle de lésions agoniques pour décrire toute lésion qui se produit au moment de la mort de l'individu.

La congestion se produit lorsque les vaisseaux sanguins se remplissent de sang en excès, ce qui peut entraîner une augmentation du volume sanguin dans un organe ou un tissu particulier (*Veterinary Pathology*). Les lésions de congestion peuvent se développer dans divers organes : reins, rate, poumons. Nous avons pu identifier treize loups ayant des lésions de congestion dont sept avec de la congestion rénale, cinq avec une congestion pulmonaire et un avec une congestion splénique.

La congestion a ici été attribuée à la mise à mort et a été qualifiée d'agonique.

Nous avons aussi pu découvrir à cinq reprises des hémorragies intra-alvéolaire récentes qui sont vraisemblablement secondaires à la création de brèches pulmonaires et de fuites sanguines dues à un traumatisme par balle.

Enfin, la lésion d'hémossidérose analysée dans le LVD73 est possiblement due à une hémorragie importante sans décès immédiat.

4.1.2 Processus inflammatoire non spécifique pouvant évoquer un processus infectieux

La lecture des lames a permis l'identification de lésions compatibles avec des processus infectieux plus ou moins actifs mais non spécifiques (tableau 11).

Parmi ces lésions, l'hyperplasie lymphoïde (présente chez 14 loups) est une prolifération anormale des cellules du système lymphatique, notamment des cellules lymphoïdes, des lymphocytes et des cellules immunitaires. Elle est généralement une réponse à une stimulation immunitaire, comme une infection ou une inflammation (*Lymphoid Hyperplasia - an overview | ScienceDirect Topics*). Cela peut entraîner un élargissement des nœuds lymphatiques et d'autres tissus lymphoïdes, tels que la rate. L'hyperplasie lymphoïde est directement liée à la réponse immunitaire du corps. Dès lors la découverte de cette hyperplasie peut uniquement témoigner d'une réponse immunitaire de l'organisme sans en indiquer l'origine.

Les résultats ne montrent pas d'association entre la présence d'une hyperplasie lymphoïde et la présence d'un processus inflammatoire ou infectieux histologiquement visible sur les autres organes. Dans deux cas une entérite éosinophilique a été associée à cette hyperplasie et dans un cas l'hyperplasie était associée à une hépatite nécrotico-suppurée multifocale.

4.1.3 Lésions non spécifiques et non infectieuses

Nous avons pu observer des lésions organiques non spécifiques qui ne témoignent pas d'un processus infectieux. Ces lésions sont des lésions de surcharges au niveau du foie et des reins (tableau 13).

Une surcharge lipidique des cellules de Ito correspond à une stéatose hépatique (Xenoulis, Steiner 2010). Une stéatose hépatique peut avoir de nombreuses origines : infectieuses (leptospirose, adénovirus de type 1, etc), métaboliques, toxiques. Dans notre cas, les rapports d'autopsies de ces loups révèlent un état de maigreur. Il est cité dans le rapport d'autopsie de la louve V22-12582 – 8, âgée de 4 ans avec un poids de 27,7kg, un processus d'amaigrissement récent qui pourrait expliquer l'apparition d'une stéatose hépatique en réponse à une période d'anorexie. Il faut aussi noter que c'est sur cette même louve que nous avons pu décrire une surcharge glyco-génique hépatocellulaire qui pourrait provenir d'une pathologie métabolique sous-jacente comme une glycogénose ou du diabète (Sherigar et al. 2018). De même pour le loup V22-12582 – 15 qui à l'autopsie, est noté comme dans un état corporel moyen et dont l'histologie a révélé un foie en surcharge lipidique certainement causé par de l'anorexie prolongée.

Enfin, la vacuolisation néphrocytaire tubulaire segmentaire est une lésion qui est aussi très peu spécifique. Le loup ayant cette lésion est une louve, V22-12582 – 18, de 5 ans, 26,2kg présentant des signes de néphrite interstitielle chronique à l'autopsie (annexe 6).

4.2 Lésions spécifiques de processus infectieux et non infectieux

4.2.1 Processus infectieux

Nous avons pu décrire quelques lésions et éléments à la lecture des lames histologiques qui nous permettent de spécifier des affections. Nous avons pu identifier spécifiquement seulement des infestations parasitaires, qui n'ont pas nécessairement eu de répercussion symptomatique sur les loups étudiés (tableau 11 et 12).

Les quatre loups présentant des lésions d'entérite éosinophilique correspondent pour trois d'entre eux à des loups avec infestations parasitaires de protozoaires et/ou de plathelminthes. Dans la littérature, l'entérite éosinophilique chez les canidés est le plus souvent rapportée lors de cas d'infestations parasitaires (Fonseca-Alves, Corrêa, Elias 2012). Nous estimons que 17 loups sont porteurs de parasites au niveau des muscles et de l'intestin après analyse histologique, soit une prévalence d'élément parasitaire de 27%.

Dans le détail, nous avons une prévalence de protozoaires intestinaux de 9,5%, rappelons qu'une étude a mesuré sur des échantillons de fèces une prévalence de protozoaire intestinaux à 17,4% en Italie (Ambroggi et al. 2019b).

La présence de kyste de *Trichinella sp.* à hauteur 4,8% des 63 individus de l'étude est à comparer à une étude faite en Croatie qui a permis de mesurer une prévalence de trichine chez les loups de 31% (Beck et al. 2009). La disparité des résultats est néanmoins à prendre avec précaution, un seul laboratoire de notre étude ayant fourni des échantillons de muscles squelettique où se localise le parasite.

Il faut aussi rappeler que ces résultats de prévalence que nous avons pu mesurer au travers de ce rapport sont à nuancer. En effet, la découverte fortuite de parasites sur lame histologique n'est pas la méthode de choix pour mesurer une prévalence, et il faudrait privilégier d'autres méthodes : analyse coproscopique et coproculture, analyse sérologique etc.

De plus, la lecture des rapports d'autopsie permet aussi de se rendre compte des limites de l'examen histologique dans le cadre du suivi de la charge parasitaire de la population de loups. Par exemple, le loup V22-12284-1 a présenté sur lame une protozoose modérée sans plathelminthose tandis que le rapport d'autopsie rapporte une infestation marquée de *tænia* au niveau de l'intestin grêle. De même, que les rapports d'autopsies indiquent que 17% des 63 loups de l'étude possédaient une plathelminthose sévère ou modérée. Or, à l'histologie, nous avons découvert seulement deux individus avec une plathelminthose, soit 3,17%.

4.2.2 Processus non infectieux

Dans un autre registre, nous avons pu décrire ce qui semble être un processus tumoral de type carcinome intestinal trans pariétal chez un individu provenant du LVD06. Le rapport d'autopsie de ce loup (V21-12768- 22) rapporte qu'il s'agissait d'une louve adulte en moyen état général avec comme lésions macroscopiques un téniasis sévère, et une adénomégalie mésentérique.

L'histologie a ici permis d'identifier un processus tumoral non détecté macroscopiquement. Inversement, aucune lésion macroscopique majeure n'a été détectée à l'autopsie à part, une suspicion de tumeur splénique bénigne sur le loup V22-12284-6 et qui n'a pas été confirmée à l'histologie.

L'histologie apparaît donc comme un outil plus fiable pour l'identification de processus tumoraux, ce qui est compatible avec son utilisation majeure en diagnostic courant.

4.3 Biais et améliorations possibles de l'étude

4.3.1 Conservation des cadavres

Tous les loups de l'étude ont été emmenés aux LVD par les services de l'Etat, néanmoins dans certains cas un délai relativement conséquent entre la mise à mort et l'autopsie a été constaté. Ce délai est le plus souvent justifiable par la difficulté d'accès aux postes de tirs des loups et au moment du tir qui s'effectue quasi exclusivement la nuit (*Conseil scientifique | DREAL Auvergne-Rhône-Alpes 2019*) .

Certains loups emmenés au LVD06 n'étaient pas en bon état de conservation au moment de leur réception au laboratoire. Il est probable que la mauvaise qualité globale des échantillons du LVD06 soit dû à la mauvaise qualité des cadavres à leur réception au laboratoire.

Dans les deux autres LVD, les loups étaient frais sauf un loup du LVD05 qui été congelé. Ce loup congelé n'a pas présenté plus de coupes non interprétables que les autres loups.

Il faut aussi noter que les laboratoires n'ont pas congelé, sauf une exception, les loups avant les autopsies, ce qui est important pour ne pas altérer la qualité des lames histologiques.

4.3.2 Conservation des échantillons après les autopsies

Les trois laboratoires ont opté pour des conservateurs d'échantillons différents : pour rappel, le LVD06 a opté pour de l'éthanol et les laboratoires des Hautes Alpes et de Savoie pour du formol.

Au moment de l'ouverture des pots d'échantillons, nous avons pu remarquer sans le quantifier que les échantillons provenant du laboratoire départemental des Alpes maritimes était macroscopiquement moins bien conservé que les échantillons des deux autres laboratoires. De plus, certains pots d'échantillons du LVD06 ne contenaient plus de d'éthanol, qui s'était évaporé.

En ce sens, nous avons montré qu'il existait une différence significative au niveau du nombre de coupes non interprétables entre les laboratoires : Le LVD06 se distingue nettement des deux autres laboratoires en ayant plus de lésions non interprétables. Néanmoins, l'ensemble des échantillons provenant de ce laboratoire étaient de la taille recommandée pour une conservation optimales à savoir 1cm^3 (Lemberger 2022b).

L'éthanol ne semble donc pas être la meilleure méthode de conservation pour l'histologie. Néanmoins, nous pouvons supposer que si l'étude avait pu être menée plus rapidement après la collecte des échantillons alors peut être que plus de d'échantillons auraient été interprétables car il y aurait eu moins d'évaporation de l'éthanol (Rahman et al. 2022).

Les échantillons n'étaient parfois pas homogènes au niveau de leur taille, en effet, les échantillons provenant du laboratoire des Hautes Alpes étaient souvent trop grands, de l'ordre de 3 à 4 cm^3 . A l'inverse la taille des échantillons pour les deux autres laboratoires était dans les recommandations (Lemberger 2022a). Toutefois, nous n'avons pas testé statistiquement le lien entre taille de l'échantillon d'organe et qualité de la coupe.

Enfin, les quantités de conservateur recommandées sont de l'ordre de dix fois le volume de l'échantillon en formol. A l'ouverture, seuls les pots provenant du LVD05 respectaient cette recommandation.

A l'avenir, s'il convient de conserver l'histologie comme méthode de suivi sanitaire du Loup en France, il serait nécessaire de corriger ces trois points clés :

- Utilisation du formol ;
- Taille des échantillons ;
- Quantité de formol dans les contenants d'échantillons.

4.3.3 Exhaustivité des échantillons

L'objectif de ce travail était d'évaluer la pertinence d'une surveillance histologique chez le Loup en France, notre échantillon doit donc être le plus représentatif possible et suffisamment important pour apporter des conclusions robustes. Selon la pyramide des âges de la population globale, il pourrait être intéressant d'échantillonner plus de loups d'âges plus avancés.

Globalement, chaque laboratoire a suivi les recommandations du Vadémecum de l'OFB concernant la liste des organes à transmettre pour des analyses histologiques mais les laboratoires ne nous ont pas fourni d'échantillons d'encéphale malgré la recommandation (Lemberger 2022c).

Certains organes ont révélé plus d'intérêt que d'autres. En effet, nous avons remarqué que les intestins bien qu'ayant été moyennement transmis (tableau 3) par les LVD et peu recommandés par le Vadémecum en raison de leur rapide dégradation ont présenté 50% de lésions sur ses échantillons. Les intestins représentent ainsi 17% du total des lésions observées. Il pourrait donc être intéressant à l'avenir de favoriser l'échantillonnage de cet organe.

A l'inverse, le foie est l'organe qui a le plus été transmis (tableau 3) par les LVD. Néanmoins, seulement 11% des échantillons de foie ont présenté des lésions (tableau 6). Le foie est un organe qui a été mal conservé (annexe 4).

Les muscles ont seulement été transmis par le laboratoire des Alpes maritimes. Cet organe est celui le moins représenté dans l'étude (tableau 3) ; néanmoins les quatorze coupes que nous avons eu à disposition ont présenté 43% de lésions (tableau 6).

Enfin, le choix des zones de prélèvements des organes est un facteur que nous n'avons pas pu contrôler et qui peut provoquer une non-détection de certaines lésions à la lecture des lames.

4.4 Une surveillance particulière pour *Trichinella sp.*

Nous avons mis en évidence des kystes musculaires de nématode chez trois loups provenant du laboratoire des Alpes maritimes. Notre diagnose nous a permis de préciser que nous étions en présence de parasite du genre *Trichinella sp.* A ce jour, peu d'études ont été réalisées pour estimer la prévalence de ces parasites sur les populations de loups d'Europe de l'Ouest. En 2023, une étude réalisée dans les Alpes italienne sur des loups trouvés morts entre 2017 et 2022. Leur recherche s'est basée sur une digestion musculaire puis analyse PCR. Les auteurs ont estimé une prévalence de 11,4% de *Trichinella britovi* (Martínez-Carrasco et al. 2023). Il a donc été mis en évidence que le Loup participait au cycle des trichines.

Dans notre étude, des lésions ont permis la découverte, sur trois loups, de kystes de *Trichinella sp.* Les échantillons de muscles, bien que largement minoritaire dans l'étude (tableau 3), ont été pour cela d'un grand intérêt.

Les enjeux socio-économiques que représentent cette infestation sont grands, cette maladie étant zoonotique. Le Loup, en tant que super prédateur, pourrait maintenir ce parasite dans les milieux naturels.

Au vu de ces enjeux, il pourrait être intéressant d'envisager une recherche approfondie de ces parasites sur les loups tués ou bien trouvés morts en France en s'inspirant de l'étude menée en Italie afin de pouvoir mesurer le rôle du Loup dans le cycle des trichines.

Enfin, au vu de l'accroissement de la population de loups en France, les loups pourraient être des sentinelles permettant de surveiller le risque de transmission zoonotique de la trichinellose par la viande de sanglier infectée.

4.5 Intérêt de l'étude

Cette étude a permis l'exploitation des échantillons recueillis dans le cadre de l'histothèque loup-lynx réalisée depuis plusieurs années.

Les lésions que nous avons trouvées ne sont pour la majorité pas des lésions spécifiques de processus infectieux. La découverte d'une majorité de lésions non spécifiques vient rappeler une étude menée sur des sangliers (Jota Baptista et al. 2022). Dans cette étude, les auteurs soulignent l'importance de l'histologie pour encourager la recherche plus approfondie d'agents pathogènes qui pourraient entraîner des lésions non spécifiques, par d'autres méthodes d'analyses.

En revanche, la majorité des lésions spécifiques que nous avons observées sont des lésions parasitaires (éléments parasitaires compris). Ce résultat n'est pas étonnant lorsque l'on étudie une population théoriquement saine. En effet, un rapport basé sur des échantillons de béluga tués dans un cadre cynégétique a fourni des résultats proches de ceux de ce rapport. Les lésions spécifiques qui ont été objectivées étaient parasitaires (Couture, Lair 2021).

Un des intérêts majeurs de ce rapport est la découverte de kyste de *Trichinella sp.* qui vient donc placer le loup comme acteur possible du cycle épidémiologique des trichines en France.

Au vu de nos résultats, nous pouvons affirmer que l'état de santé des loups en France est bon. Néanmoins, certaines lésions nous rappellent que les loups en France pourraient être réservoir d'agents pathogènes potentiellement zoonotiques.

Nous nous rendons compte que le recueil des échantillons est une étape clé pour entreprendre des analyses de bonne qualité, que l'histologie est un outil qui nous a permis de trouver une majorité de lésions non spécifiques et qu'il s'agirait ensuite de réaliser d'autres examens complémentaires pour préciser nos observations (Jota Baptista et al. 2022).

A l'avenir, il pourrait être intéressant d'utiliser des moyens de surveillance sanitaire complémentaire à l'histologie comme des sérologies notamment afin de rechercher des anticorps contre les principaux agents infectieux qui existe chez le Loup et dans les pays voisins à la France : parvovirose, maladie de Carré, leishmaniose etc (Ambrogi et al. 2019c).

Ce rapport fourni une base de données histologiques qui pourra être réutilisée pour étudier divers aspects de la biologie et de la santé des loups, et contribuer à une meilleure compréhension de l'espèce. De plus, il pourrait être intéressant de réaliser ce type de surveillance à intervalle de temps régulier afin de détecter d'éventuels changements de situations sanitaire.

En résumé, la surveillance sanitaire par histologie chez les loups est un outil essentiel mais pas suffisant pour évaluer la santé individuelle et la santé des populations de loups, détecter précocement les maladies et les menaces environnementales, et contribuer à la conservation de cette espèce emblématique.

Conclusion

Cette étude fait le bilan de plus cinq ans de collecte d'échantillons d'organes sur des loups tués dans un cadre légal en France. Les loups inclus dans l'étude sont des loups en capacité de présenter une activité de prédation, on les considère alors à priori en bonne santé puisque leur condition physique leur permet de chasser. Si nous supposons que la population de loups que nous avons incluse dans l'étude est suffisamment importante pour être représentative de la population de loups en France alors cette étude suggère un bon état de santé global.

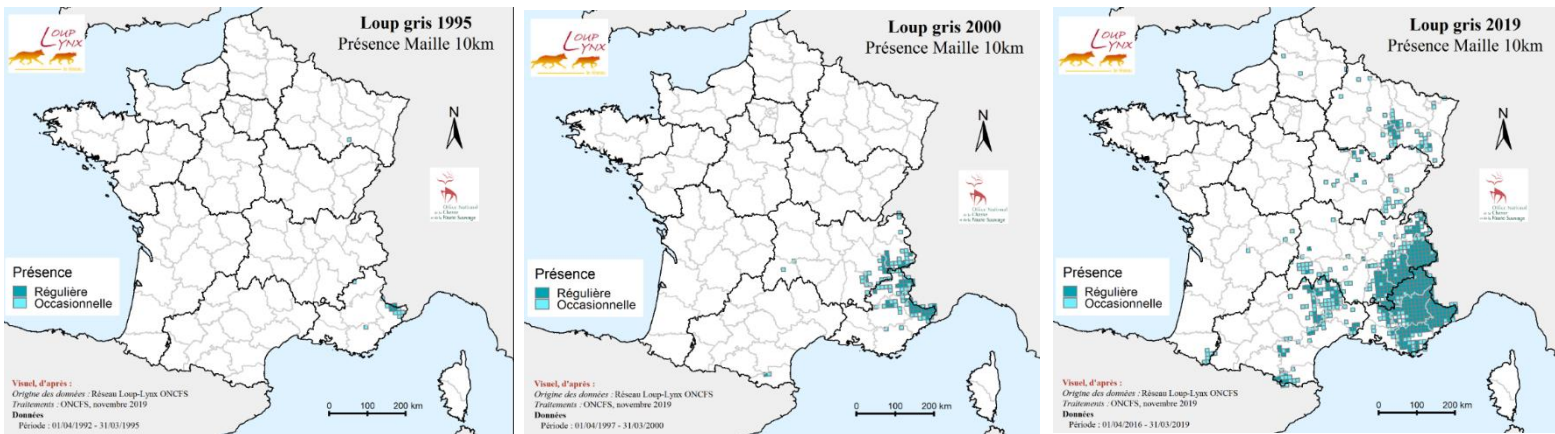
En effet, nous avons remarqué une présence marquée de lésions histologiques dues à la méthode de mise à mort de l'individu, ainsi qu'une présence non négligeable de lésions non spécifiques qui pour être réellement interprétées nécessiteraient des examens complémentaires. Les véritables lésions pathologiques observées sont parasitaires. Toutefois, nous remarquons que cette charge parasitaire est globalement assez faible et par conséquent n'a pas été considérée comme ayant un impact significatif sur l'état de santé et de condition physique des loups autopsiés. A noter qu'un kyste contenant une larve L1 de *Trichinella* a été observé, ce qui pourrait suggérer que le Loup, au même titre, que le Renard peut être un réservoir de ce parasite, zoonotique.

Cette étude vient souligner l'importance d'un suivi sanitaire de la faune sauvage afin de connaître l'état de santé d'une population. Néanmoins, un suivi sanitaire uniquement basé sur des analyses histologiques n'est pas suffisamment sensible et nous prenons le risque de passer à côté de certaines affections. Une surveillance histologique d'une population est pertinente car permet une vision générale de l'état sanitaire avant de passer à l'étape suivante qui est d'entreprendre un plan de surveillance sanitaire plus spécifiques.

Enfin, les méthodes de collecte, de conservation et de lecture des échantillons doivent être standardisées afin d'harmoniser ce type de suivi sanitaire via l'histologie.

Annexes

Annexe 1 : Evolution des zones de présence du loup entre 1995 et 2019 sur le territoire français



Annexe 2 : Exemple de fiche SAGIR

OFFICE NATIONAL DE LA CHASSE ET DE LA FAUNE SAUVAGE OFFICE NATIONAL DE LA CHASSE ET DE LA FAUNE SAUVAGE OFFICE NATIONAL DE LA CHASSE ET DE LA FAUNE SAUVAGE OFFICE NATIONAL DE LA CHASSE ET DE LA FAUNE SAUVAGE OFFICE NATIONAL DE LA CHASSE ET DE LA FAUNE SAUVAGE OFFICE NATIONAL DE LA CHASSE ET DE LA FAUNE SAUVAGE

SURVEILLANCE SANITAIRE NATIONALE DE LA FAUNE SAUVAGE SAGIR

N° de fiche SAGIR 137720

Nom du laboratoire : LDV HA 05
 Nombre du laboratoire : 21.D.568
 Date de dépôt : 05/11/2021
 Prélèvements à conserver : Photos

DÉPARTEMENT OS

DECOUVERTEUR
 Nom et prénom : H. M... Dussene Brissson
 Organisme : Dussene
 Téléphone : 06 163 181 821 99
 Email :

COLLECTEUR
 Nom et prénom : Raphaël Rodolphe
 Organisme : PNE
 Téléphone : 06 152 241 531 021
 Email :

1 - DÉCOUVERTE
 Précisez à quelle date : 04/11/2021
 Où :
 Lieu dit : Plateau de Chagnière
 Coordonnées GPS (X et Y) : 46.685663N
 Système de projection : G... 37736 E
 Précisez si lieu remarquable (Ecoparc) :
 La facture est à adresser à : FDC ONCFS
 Autre (préciser) :
 Précisez le contexte (SAGIR, Sylvatub,...)

2 - DESCRIPTION DU PRÉLEVEMENT
 Espèce (nom complet, voir pages annexes) : loup

4 - COMMÉMORATIFS
A - ENVIRONNEMENT DU CADAVRE
 Ya-t-il des infrastructures à moins de 150 m ?
 Ligne électrique, câble (préciser) :
 Route, chemin (préciser, voir Note - 2) :
 Autres (préciser, voir Note - 2) : Allée
 Quelles sont les cultures et leurs stades végétatifs dans un rayon de 300 m ? :
 Ya-t-il eu des traitements pesticides récemment ? : Ne sais pas
 Non Oui, il y a combien de temps ? :
 Avez-vous remarqué des tas ou des semences non enfouies ?
 Non Oui

B - EXAMEN EXTERNE DU CADAVRE
 Avez-vous remarqué une position particulière de l'animal ?
 RAS Particulière (préciser) : Ne sais pas
 Avez-vous remarqué la présence d'indices biologiques ?
 Non Oui, précisez :
 Du sang (préciser la localisation) :
 De l'urine, (préciser la couleur) :
 Des écoulements, (préciser la nature et la localisation) :
 De la diarrhée
 Autres (préciser) :
 Ya-t-il des traces de morsures ? Non
 Par les chiens à la découverte Avant la découverte
 Ya-t-il des traces de désordre autour de l'animal indiquant
 Qu'il y a eu lutte Qu'il y a eu pédalage Non
 Avez-vous trouvé des insectes morts autour du cadavre ? Oui

Lieu dit : Plateau de Chagnière
 Coordonnées GPS (X et Y) : 46.685663N
 Système de projection : G... 37736 E
 Précisez si lieu remarquable (Ecoparc) :
 La facture est à adresser à : FDC ONCFS
 Autre (préciser) :
 Précisez le contexte (SAGIR, Sylvatub,...)

2 - DESCRIPTION DU PRÉLEVEMENT
 Espèce (nom complet, voir pages annexes) : loup
 Animal trouvé vivant, si achevé, précisez comment :
 Animal trouvé mort, vous avez collecté :
 Le cadavre entier
 Des organes (préciser lesquels) :
 Autres (préciser) :
 Comment avez-vous conservé le cadavre ?
 A température ambiante
 Au réfrigérateur ou avec des pains de glace
 A quelle date l'avez-vous réfrigéré :
 Au congélateur
 A quelle date l'avez-vous congelé :
 Quel est l'état physiologique de l'animal ?
 Bon Mauvais Indéterminé
 Quel est le sexe de l'animal ?
 Mâle Femelle Indéterminé
 L'âge de l'animal est déterminé à partir
 Des cornes Des dents Des plumes
 Des os / cartilage (préciser) :
 Quel est l'âge de l'animal ?
 Nourveau-né Immature Adulte Sénescence Indéterminé

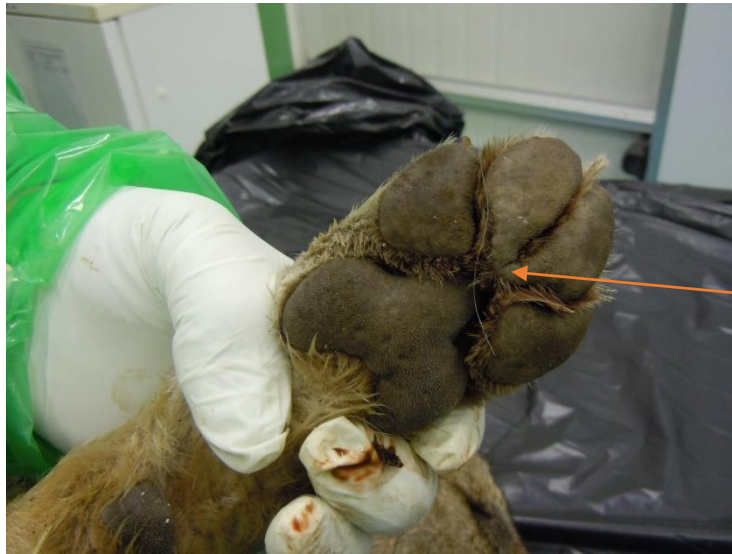3 - MORTALITÉ GROUPEE / MORTALITE ANORMALE
 Oui Non
 Espèce(s) et nombre observé :
 Nombre collecté :
 Dynamique de la mortalité :
 Sur une journée Sur 1 Km2
 Sur une semaine Sur une Commune ou des Communes limitrophes
 Sur un mois Sur plusieurs communes distantes
 Plusieurs mois Sur tout le département

COMMENTAIRES :
 Probablement mangé par les chiens de protection, à proximité d'un troupeau. Constaté dans cage réalisée 2 jours avant


Cause de la mort suspectée :
 à cause des symptômes
 ou parce que la maladie circule dans la région

RAPPEL : une fiche par événement (un événement est la mortalité simultanée (même journée) d'animaux de la même espèce sur 1km²)

Annexe 3 : Éléments de diagnose d'espèce de *Canis lupus italicus*



Coussinet des
doigts 3 et 4 jointifs



Angle du chanfrein
large



Trait noir sur la face
antérieure des
membres
thoraciques

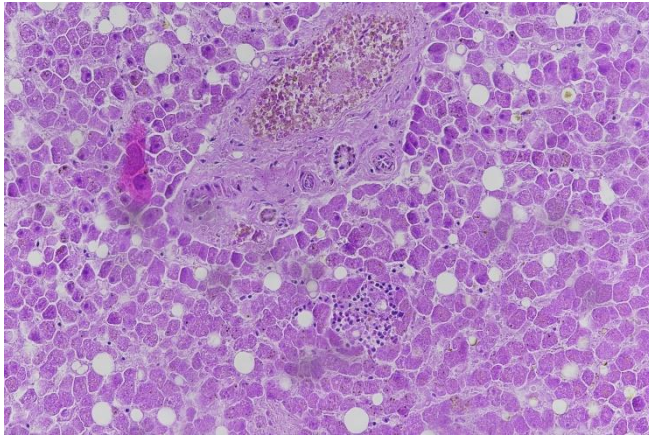
Annexe 4 : Tableaux descriptifs des coupes d'organes non interprétable et interprétable en fonction du LVD

Nombre de coupe NI par organe et par LVD				
	LVD05	LVD73	LVD06	Total
Intestins	0	8	4	12
Poumons	7	6	6	19
Muscles	0	0	0	0
Cœur	0	0	0	0
Foie	16	13	20	49
Reins	10	5	22	37
Rate	11	3	10	24
Nœud lymphatique	9	13	0	22
Autres	0	0	0	0
total	53	48	62	163

Nombre de coupe interprétable par organe et par LVD				
	LVD05	LVD73	LVD06	Total
Intestins	1	10	3	14
Poumons	11	8	4	23
Muscles	0	0	14	14
Cœur	20	1	11	32
Foie	6	2	0	8
Reins	9	7	1	17
Rate	10	11	0	22
Nœud lymphatique	4	0	0	4
Autres	3	1	1	5
Total	64	40	34	138

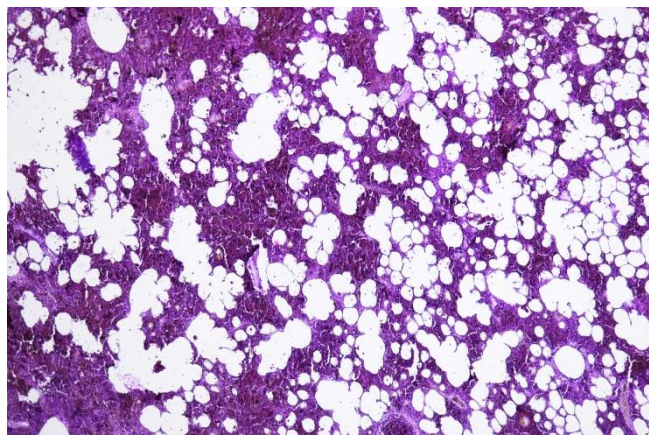
Annexe 5 : Exemples de lésions histologiques observées dans l'étude

1. Lésions inflammatoires

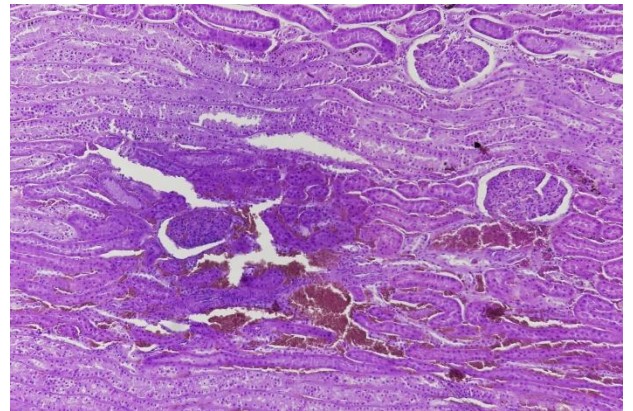


Congestion et Hypertrophie des cellules Ito par surcharge lipidique, multifocale, modérée.

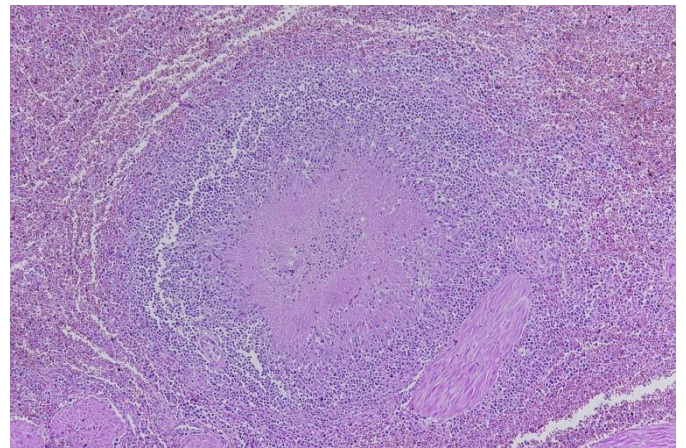
Hépatite interstitielle non suppurée à prédominance lymphoplasmocytaire multifocale discrètes. V22-12582 – 22A. X20



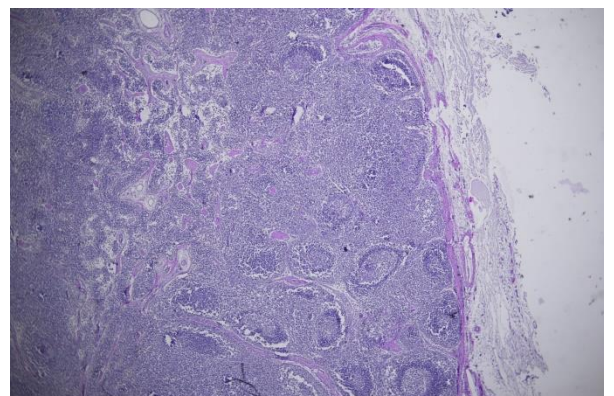
Hémorragie luminale récente. V22-12582 - 15B. X4



Splénite pyogranulomateuse focale. V22-12582 - 6B. X10

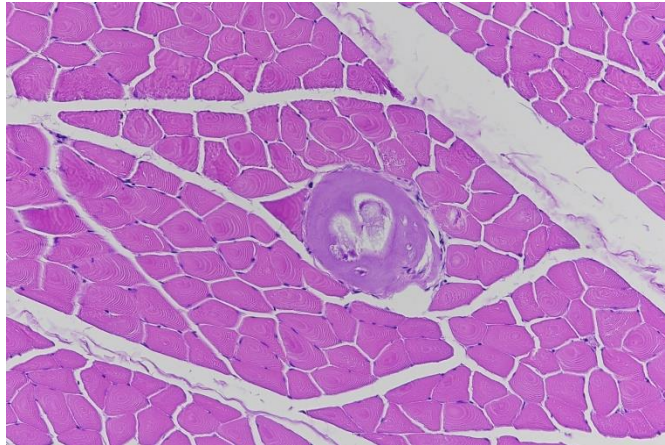


Splénite pyogranulomateuse focale. V22-12582 - 6B. X10

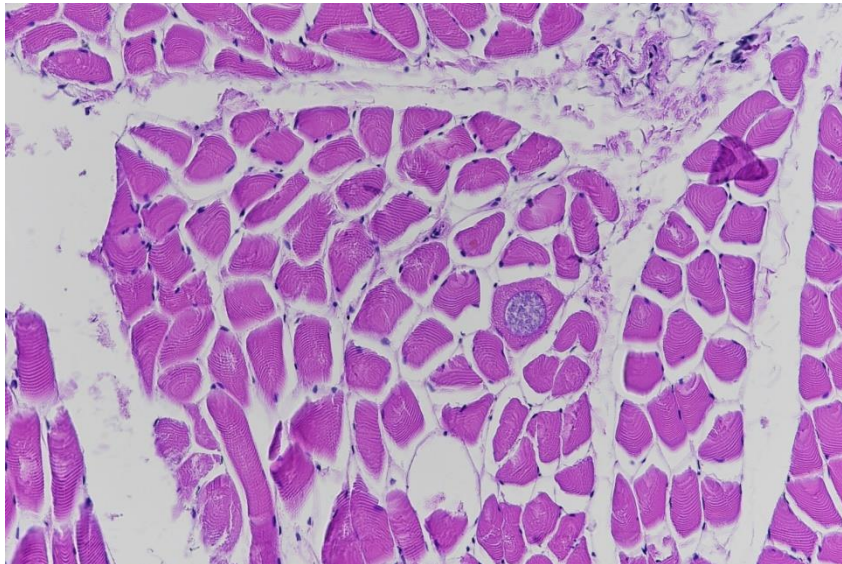


Hyperplasie lymphoïde corticale à prédominance folliculaire chronique, marquée. V22-12582 - 8B. X2

2. Lésions parasitaires

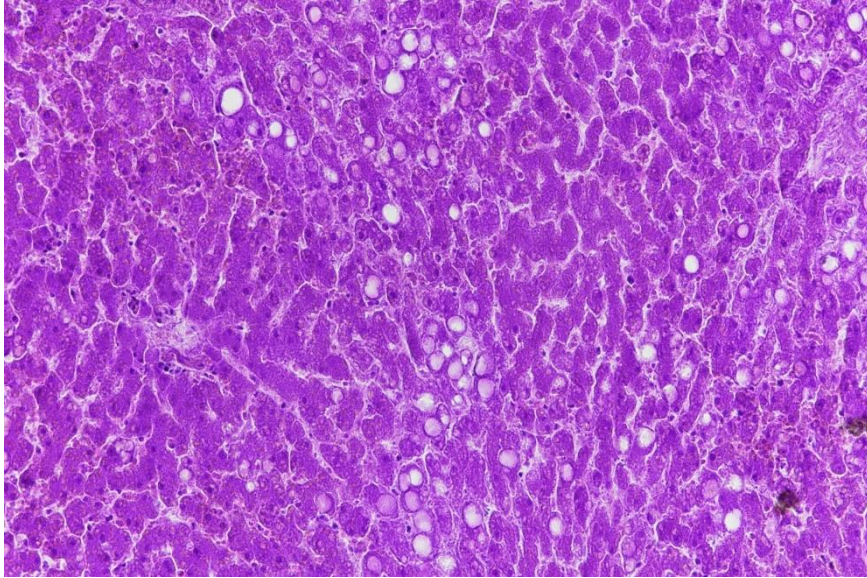


Kyste musculaire à nématode. VV21-12768-13B. X20

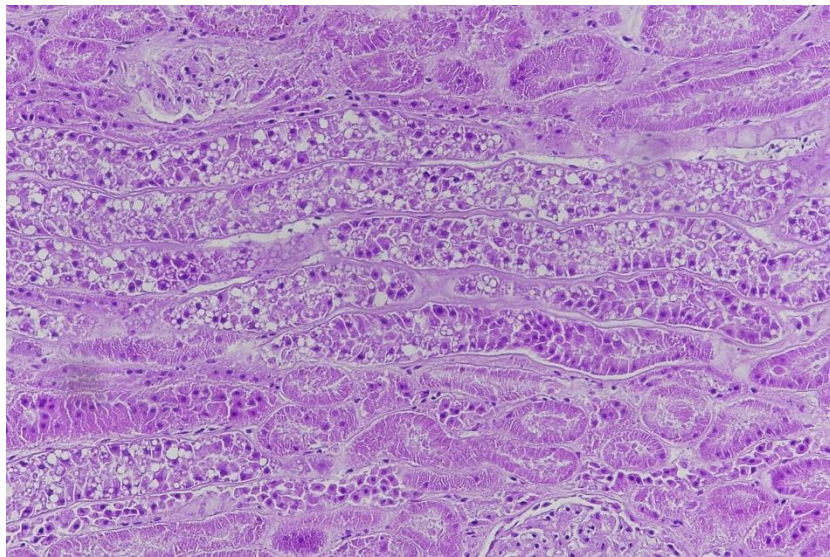


Kyste musculaire à protozoaires. V21-12768-25B. X20

3. Lésions de surcharge



Stéatose hépatocellulaire macrovacuolaire
centrolobulaire modérée. V22-12582 – 15A.
X20



Vacuolisation néphrocytaire tubulaire
segmentaires multifocales. V22-12582 –
18B. X20

Annexe 6 : Vademecum des laboratoires départementaux vétérinaires – édition 2022 – Séquence concernant les loups.



Fiche de réalisation des prélèvements sur cadavre

ESPECE

LOUP MORT

Date : n° SAGIR:

Fragilité/ urgence de traitement décroissante →

Séquence	Matrice à prélever	Frottis	Bioch	Histo	Bact	Viro	Tox	organothèque	génétique
pesée									
	OEIL					écouv			
Ponction	SANG (sinus)	X3						Prvt de garde** =Tube sec de sérum	
Mensurations (fiche dépouille)									
	Poils*								Si muscle absent
	Muscle								1cm3, 3 réplis-cats
Condition	Corporelle à évaluer								
Ouverture abdomen									
	Rate								
	Rein								
	Foie						50g		
Ouverture thorax									
	Poumon					écouv		X2 (1 en PBS)	
Mensurations	Coeur								
Tube digestif étalé									
/\pesée	Estomac								
	NL mésentérique								
	Duodénum								
	Jéjunum								
	Iléocaecum								
	Colon								
	Rectum							écouv	
Stade physio									
Traitement Os + SNC									
	Cerveau					écouv			
	Canine								
	Moelle épiphysaire								
TOUTE	LESION							Prvt de garde**	

*diverses localisations échine, ventre, queue, patte, à arracher avec base du poil; **analyses complémentaires en fonction des résultats histologiques; pour la génétique mettre les muscles dans pilulier 20ml ethanol 96

Seulement pour les départements 73, 74, 05 et 38



Prétraitement / traitement sur place :

bactériologie classique et autres examens sur place
 vérifier **identification** (lisible, non effacé) +/- compléter
pesée : contenu stomacal
centrifuger le sang en tube sec- Séparer le sérum
 faire un **étalement** (frottis sanguin, plusieurs lames, à partir de sang EDTA)

	Prélèvement	Conservation	Analyses demandées	Destinataire
VIRO	écouvillon oculaire	envoi direct réfrigéré ou congélation -20 avant	PCR Carré seulement dans les dpts 74-73-05-38 (mélange œil/pm/snc/rate)	Scanelis
	écouvillon pulmonaire			
	écouvillon snc			
	rate			
TOXICO	contenu stomacal (paroi si vide)	congélation -20	IDC 30 molécules, chloralose	VetAgroSup-Toxlab https://www.vetagro-sup.fr/laboratoires-analyse/toxlab/
	foie			
ORGANO-THEQUE	3-5g en pilulier : rate, rein, foie, pm, NL, intestin jus pulmonaire dans PBS Numéro SAGIR + nom organe sur chaque pot	congélation -80	Conservation long terme	LDVHA05 (leur transmettre les commémoratifs)
HISTO	toute lésion, encéphale, cœur, poumon, foie, rate, rein, NL, intestin, moelle osseuse partie épiphysaire en formol	température ambiante, au sec et dans le noir	histologie	VetDiagnostics
Frottis	lames séchées lecture éventuelle de lames colorées sur place réserver des lames non fixées non colorées pour labo expertise (n=3)	Ne pas stocker frottis et autres prélèvements avec prélèvements en formol	cytologie : fixation, coloration, lecture	soit utilisation immédiate pour diagnostic* si nécessaire ou transmission à Anouk une fois dans l'année pour "lamotheque"
Autres	poils en enveloppe papier (facultatif)		études	OFB Animateur régional RLL
	muscles en alcool 1cm3, 3 réplicats, 20 ml éthanol 96°		études	OFB Animateur régional RLL

*Benoit Rannou, Azurvet-Lab, 386 Chemin de la Baronne, 06700 Saint-Laurent-du-Var, Site Internet : www.azurvet-lab.fr, Tel : 06 74 93 15 52



Spécificité de l'examen nécropsique



PROTOCOLE ALLEGE, réaliser seulement

1/un examen externe minutieux :

-VERIFICATION que le cadavre est intègre (dents, queue, etc.), repérer tout signe de déficit locomoteur :(amyotrophie, usure anormale des griffes, épaissement coussinet), examen de la cavité buccale, des yeux et des oreilles,

-appréciation de l'état corporel

-palpation abdominale

2/ une description des organes génitaux après incision de la cavité abdominale afin d'évaluer le statut reproducteur : activité ovarienne, cicatrices placentaires & ampoules foetales, lactation.

=> Autopsie complète selon protocole « loups morts » seulement si mauvais état général ou lésion apparente sévère

Date : n° SAGIR:

Fragilité/ urgence de traitement décroissante

Séquence	Matrice à prélever
pesée	
Ponction	SANG (sinus)
Mensurations	(fiche dépouille)
	Poils* (facultatif)
	Muscle
Condition	Corporelle à évaluer
Ouverture	abdomen
Stade physio	

Frottis	Bioch	Histo	Bact	Viro	Tox	organothèque	génétique
X3						Tube sec de sérum + tube EDTA	
							Si muscle absent
							1cm3, 3 réplicats

*diverses localisations échine, ventre, queue, patte, à arracher avec base du poil; pour la génétique mettre les muscles dans pilulier 20ml ethanol 96



Fiche de traitement

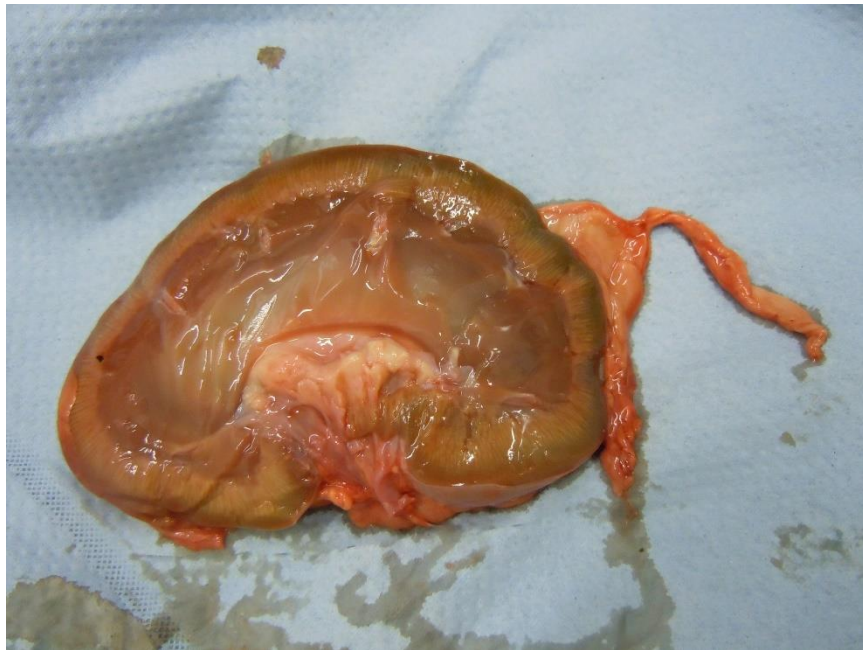
ESPECE **LOUP PRELEVEMENT
LEGAL**

Prétraitement / traitement sur place :

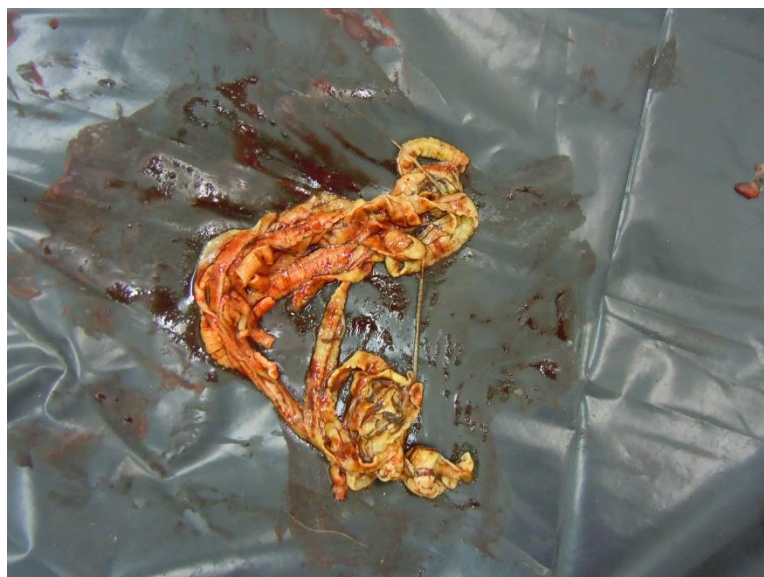centrifuger le sang en tube sec- Séparer le sérum
faire un **étalement** (frottis sanguin, plusieurs lames, à partir de sang EDTA)

	Prélèvement	Conservation	Analyses demandées	Destinataire
ORGANO-THEQUE	1 échantillon de sérum prioritaire et 1 échantillon de sang sur EDTA si possible à partir sinus cérébelleux si frais ou sang cavitaires ou jus pulmonaire dans PBS (prélèvements alternatifs possibles : urine ou jus musculaire congelés) <i>Numéro SAGIR + nom organe sur chaque pot</i>	congélation <u>-80</u>	Conservation long terme	<i>LDVHA05 (leur transmettre les commémoratifs)</i>
Frottis	lames séchées réserver des lames non fixées non colorées pour labo expertise (n=3)	température ambiante, au sec et dans le noir	cytologie : fixation, coloration, lecture	<i>transmission à Anouk une fois dans l'année pour "lamothèque"</i>
Autres	poils en enveloppe papier (facultatif)	Ne pas stocker avec prélèvements en formol	études	<i>OFB Animateur régional RLL</i>
	muscles en alcool 1cm3, 3 répliqués, 20ml éthanol 96°		études	<i>OFB Animateur régional RLL</i>

Annexe 7 : Exemple de lésions macroscopiques découverte à l'autopsie




Reins de la louve V22-12582 – 18 ayant un aspect de la région corticale pâle, bosselé et légèrement hypertrophié, compatible avec une néphrite interstitielle chronique.



Taenia retrouvés dans l'intestin grêle d'un loup autopsié au LVD05

Annexe 8 : Exemple de rapport d'autopsie

ENREGISTREMENT		EQ SA D 07/04	Date d'effet : 23/04/2002	Version : 0 Page : 1/2
	L.D.V.H.A. 05	Fiche de paillasse COMPTE RENDU D'AUTOPSIE		
PRESCRIPTEUR : OFB 06			N°: 21 D 574	
Espèce : <i>loup</i>	Sexe : <i>♂</i>	Age : <i>né</i>	Date d'arrivée : <i>03/11/2021</i>	
Identité : <i>SAGIR 153 788</i>	Date de la découverte : <i>08/11/2021</i>	Lieu : <i>Dignes - Les Bains hameau de Craubert</i>	Date de réponse :	
Date présumée de la mort :	Condition de conservation : <i>cadavre frais</i>			
Etat : <i>Correct</i>				

CONCLUSION :

ASPECT EXTERIEUR

*- cadavre maculé de sang, surtout le côté D. La cage thoracique
semble disjointe en son milieu
plaie sur le ~~dos~~ ^{flanc} gauche avec écoulement*

DEPOUILLEMENT

*- vaste hématome au sommet du crâne et entre les oreilles - peau juste
ponçonnée; hématome ~~sur le dos~~ ^{sur le flanc} musculaire au niveau de la 12^e dorsale
- vaste hématome / hémorragie sur le côté D et l'épaule, avec 3 perforations
de la peau de Ø > 3mm et cage thoracique brisée en regard.*


APPAREIL LOCOMOTEUR

*- hématomes sur les deux cuisses. ~~Sur~~ Perforations cicatrisées, sur le
côté G avec muscle peigné en regard ^{de la peau}
avec peau juste ponçonnée*

APPRECIATION DE L'ETAT PHYSIOLOGIQUE

Graisse de couverture : *présentes*

Graisse cavitaire : *absentes*

ENREGISTREMENT	EQ SA D 07/04	Date d'effet : 23/04/2002	Version : 0 Page : 2/2
	L.D.V.H.A. 05	Fiche de paillasse COMPTE RENDU D'AUTOPSIE	

OUVERTURE DES GRANDES CAVITES

Contre thorax -
cavité abdominale : pèlerine à 97 caillots et de fragments de foie

APPAREIL CARDIO-RESPIRATOIRE

Poumons : *apenas* deux déchirés
Coeur : *RAJ*

APPAREIL DIGESTIF

Tube digestif : *estomac* : plein de poils de sanglier + 2 esquilles osseuses
intestins : *RAJ*
Foie : 1 lobe en place, fissuré
Glande digestive :

APPAREIL URO-GENITAL

Reins : *RAJ*
Vessie-urine : *RAJ*
Appareil génital : *RAJ*

SYSTEME HEMATOPOIETIQUE

Rate : *RAJ*
Thymus :

Ganglions lymphatiques : /

SYSTEME NERVEUX ET ORGANE DES SENS

Bibliographie

ALMBERG, Emily S., MECH, L. David, SMITH, Douglas W., SHELDON, Jennifer W. et CRABTREE, Robert L., 2009. A Serological Survey of Infectious Disease in Yellowstone National Park's Canid Community. BROWN, Justin (éd.), *PLoS ONE*. 16 septembre 2009. Vol. 4, n° 9, pp. e7042. DOI 10.1371/journal.pone.0007042.

AMBROGI, C, RAGAGLI, C, DECARO, N, FERROGLIO, E, MENCUCCI, M, APOLLONIO, M et MANNELLI, A, 2019a.

AMBROGI, C, RAGAGLI, C, DECARO, N, FERROGLIO, E, MENCUCCI, M, APOLLONIO, M et MANNELLI, A, 2019b.

AMBROGI, C, RAGAGLI, C, DECARO, N, FERROGLIO, E, MENCUCCI, M, APOLLONIO, M et MANNELLI, A, 2019c.

AMOROSO, Maria Grazia, DI CONCILIO, Denise, D'ALESSIO, Nicola, VENEZIANO, Vincenzo, GALIERO, Giorgio et FUSCO, Giovanna, 2020. Canine parvovirus and pseudorabies virus coinfection as a cause of death in a wolf (*Canis lupus*) from southern Italy. *Veterinary Medicine and Science*. août 2020. Vol. 6, n° 3, pp. 600-605. DOI 10.1002/vms3.270.

Angiostrongylus vasorum in foxes (*Vulpes vulpes*) and wolves (*Canis lupus italicus*) from Abruzzo region, Italy | Elsevier Enhanced Reader, [sans date]. [en ligne]. [Consulté le 3 septembre 2022].

Article L411-2 - Code de l'environnement - Légifrance, [sans date]. [en ligne]. [Consulté le 7 décembre 2022]. Disponible à l'adresse: https://www.legifrance.gouv.fr/codes/article_lc/LEGIARTI000044192443

BABA, Alecsandru Ioan et CĂTOI, Cornel, 2007. MESENCHYMAL TISSUE TUMORS. In : *Comparative Oncology*. [en ligne]. The Publishing House of the Romanian Academy. [Consulté le 5 septembre 2023]. Disponible à l'adresse: <https://www.ncbi.nlm.nih.gov/books/NBK9549/>

BATTISTI, Elena, ZANET, Stefania, KHALILI, Sara, TRISCIUOGLIO, Anna, HERTEL, Beatrice et FERROGLIO, Ezio, 2020. Molecular Survey on Vector-Borne Pathogens in Alpine Wild Carnivorans. *Frontiers in Veterinary Science*. 23 janvier 2020. Vol. 7, pp. 1. DOI 10.3389/fvets.2020.00001.

BECK, Relja, BECK, Ana, KUSAK, Josip, MIHALJEVIĆ, Željko, LUČINGER, Snježana, ŽIVIČNJAK, Tatjana, HUBER, Đuro, GUDAN, Andrea et MARINCULIĆ, Albert, 2009. Trichinellosis in wolves from Croatia. *Veterinary Parasitology*. février 2009. Vol. 159, n° 3-4, pp. 308-311. DOI 10.1016/j.vetpar.2008.10.068.

BENOIT, C, 1970. Leptospirose aiguë chez un chien. *The Canadian Veterinary Journal*. avril 1970. Vol. 11, n° 4, pp. 81-83.

- BOURQUE, Andrea, WHITNEY, Hugh et CONBOY, Gary, 2005. Angiostrongylus vasorum Infection in a Coyote (Canis latrans) from Newfoundland and Labrador, Canada. *Journal of Wildlife Diseases*. octobre 2005. Vol. 41, n° 4, pp. 816-819. DOI 10.7589/0090-3558-41.4.816.
- BOUZID, Maha, HALAI, Kapil, JEFFREYS, Danielle et HUNTER, Paul R., 2015. The prevalence of Giardia infection in dogs and cats, a systematic review and meta-analysis of prevalence studies from stool samples. *Veterinary Parasitology*. janvier 2015. Vol. 207, n° 3-4, pp. 181-202. DOI 10.1016/j.vetpar.2014.12.011.
- CASTRO, Gilbert A., 1996. Helminths: Structure, Classification, Growth, and Development. In : BARON, Samuel (éd.), *Medical Microbiology*. [en ligne]. 4th. Galveston (TX) : University of Texas Medical Branch at Galveston. [Consulté le 11 août 2023]. ISBN 978-0-9631172-1-2. Disponible à l'adresse: <http://www.ncbi.nlm.nih.gov/books/NBK8282/NBK8282>
- CHABAUD, Alain G., 1954. Sur le cycle évolutif des Spirurides et de Nématodes ayant une biologie comparable. Valeur systématique des caractères biologiques. *Annales de Parasitologie Humaine et Comparée*. 1954. Vol. 29, n° 1-2, pp. 42-88. DOI 10.1051/parasite/1954291042.
- CONSEIL EUROPÉEN, 2007. Directive habitats faune. . 2007.
- Conseil scientifique | DREAL Auvergne-Rhône-Alpes, 2019. [en ligne]. [Consulté le 7 décembre 2022]. Disponible à l'adresse: <https://www.auvergne-rhone-alpes.developpement-durable.gouv.fr/conseil-scientifique-a22322.html>
- COUTURE, Emilie et LAIR, Stéphane, 2021. Global report. . 2021.
- CRANDELL, R.A, 1980. Pseudorabies. . 1980. DOI 10.1016/s0196-9846(17)30108-8.
- DEPLAZES, Peter, 2015. Lutte contre les protozoaires intestinaux du chien et du chat. . 2015.
- DI FRANCESCO, Cristina E., SMOGLICA, Camilla et ANGELUCCI, Simone, 2020. Infectious Diseases and Wildlife Conservation Medicine: The Case of the Canine Distemper in European Wolf Population. *Animals : an Open Access Journal from MDPI*. 18 décembre 2020. Vol. 10, n° 12, pp. 2426. DOI 10.3390/ani10122426.
- Ehrlichiose (Ac) - IFI, [sans date]. [en ligne]. [Consulté le 2 août 2023]. Disponible à l'adresse: <https://www.orbio.fr/canides-felides/analyses/infectiologie-chien/170-ehrlichiose-ac-ifi.html>
- ELLIS, M, DAVIES, S, MCCANDLISH, I, MONIES, R, JAHANS, K et DE LA RUA-DOMENECH, Ricardo, 2006. Mycobacterium bovis infection in a dog. *The Veterinary record*. 1 août 2006. Vol. 159, pp. 46-8. DOI 10.1136/vr.159.2.46.
- First report of Trichinella pseudospiralis in a wolf (Canis lupus italicus) | Elsevier Enhanced Reader, 2021. [en ligne]. [Consulté le 3 septembre 2022].

FONSECA-ALVES, Carlos E., CORRÊA, Aline G. et ELIAS, Fabiana, 2012. Eosinophilic gastroenteritis in basset hound dog. [en ligne]. 19 avril 2012. Vol. 2012. [Consulté le 31 août 2023]. DOI 10.4236/ojas.2012.22015.

Formaldéhyde et effets sur la santé • Cancer Environnement, [sans date]. *Cancer Environnement*. [en ligne]. [Consulté le 13 août 2023]. Disponible à l'adresse: [https://www.cancer-environnement.fr/fiches/expositions-environnementales/formaldehyde/Le formaldéhyde constitue l'un des polluants de l'air intérieur. Il a été classé comme étant une substance cancérogène avérée chez l'homme.](https://www.cancer-environnement.fr/fiches/expositions-environnementales/formaldehyde/Le%20formald%C3%A9hyde%20constitue%20l%27un%20des%20polluants%20de%20l%27air%20int%C3%A9rieur.%20Il%20a%20%C3%A9t%C3%A9%20class%C3%A9%20comme%20%C3%A9tant%20une%20substance%20canc%C3%A9rog%C3%A8ne%20av%C3%A9r%C3%A9e%20chez%20l%27homme.)

GARDINER, C.H. et POYNTON, S.L., 1999. *an atlas of metazoan parasites in animal tissues*. . American registry of pathology Washington DC. ISBN 1-881041-49-2.

GRANT, Maxie (éd.), 2016. *Pathology of domestic animals*. . sixth edition. 3251 Riverport Lane St. Louis, Missouri 63043 : Elsevier. ISBN 978-0-7020-5318-4.

GUBERTI, V., BOLOGNINI, M., LANFRANCHI, P. et BATTELLI, G., 2004. Echinococcus granulosus in the wolf in Italy. *Parassitologia*. décembre 2004. Vol. 46, n° 4, pp. 425-427.

HERMOSILLA, Carlos, KLEINERTZ, Sonja, SILVA, Liliana M.R., HIRZMANN, Jörg, HUBER, Djuro, KUSAK, Josip et TAUBERT, Anja, 2017. Protozoan and helminth parasite fauna of free-living Croatian wild wolves (Canis lupus) analyzed by scat collection. *Veterinary Parasitology*. janvier 2017. Vol. 233, pp. 14-19. DOI 10.1016/j.vetpar.2016.11.011.

HODŽIĆ, Adnan, GEORGES, Isabell, POSTL, Matthias, DUSCHER, Georg Gerhard, JESCHKE, Diana, SZENTIKS, Claudia A., ANSORGE, Hermann et HEDDERGOTT, Mike, 2020. Molecular survey of tick-borne pathogens reveals a high prevalence and low genetic variability of Hepatozoon canis in free-ranging grey wolves (Canis lupus) in Germany. *Ticks and Tick-borne Diseases*. mai 2020. Vol. 11, n° 3, pp. 101389. DOI 10.1016/j.ttbdis.2020.101389.

Info Loup numéro 20, 2018. .

JOTA BAPTISTA, Catarina, GONZALO-ORDEN, José M., MERINO-GOYENECHEA, Luís J., OLIVEIRA, Paula A. et SEIXAS, Fernanda, 2022. Wild Boars (Sus scrofa, L. 1758) from Castile and Leon Region (Spain): A Histopathology Survey. *Animals*. janvier 2022. Vol. 12, n° 23, pp. 3282. DOI 10.3390/ani12233282.

JOURET, S, [sans date]. ECOLE NATIONALE VETERINAIRE D'ALFORT. .

KHAN, Muhammad A., GOYAL, Sagar M., DIESCH, Stanley L., MECH, L. David et FRITTS, Steven H., 1991. SEROEPIDEMIOLOGY OF LEPTOSPIROSIS IN MINNESOTA WOLVES. *Journal of Wildlife Diseases*. avril 1991. Vol. 27, n° 2, pp. 248-253. DOI 10.7589/0090-3558-27.2.248.

K.MARTINEK, L.KOLAROVA, E., Hapl, I., Literák et M., Uhrin, 2001. Echinococcus multilocularis in European wolves (Canis lupus). *Parasitology Research*. 1 octobre 2001. Vol. 87, n° 10, pp. 838-839. DOI 10.1007/s004360100452.

Le loup | OFB | Le loup en France, 2018. [en ligne]. [Consulté le 28 septembre 2022]. Disponible à l'adresse: [https://www.loupfrance.fr/le-loup/Le loup gris en france](https://www.loupfrance.fr/le-loup/Le-loup-gris-en-france), présentation, identité, biologie et réglementation.

Le réseau Sagir : un outil de vigilance vis-à-vis des agents pathogènes exotiques | Bulletin épidémiologique, [sans date]. [en ligne]. [Consulté le 13 mars 2023]. Disponible à l'adresse: <https://be.anses.fr/fr/node/583>

LEMBERGER, K, 2022a. des laboratoires départementaux d'analyses vétérinaires– Edition 2022 Le diagnostic des maladies de la faune sauvage libre Cas particuliers d'espèces protégées dites à enjeu. . 2022.

LEMBERGER, K, 2022b. des laboratoires départementaux d'analyses vétérinaires– Edition 2022 Le diagnostic des maladies de la faune sauvage libre Cas particuliers d'espèces protégées dites à enjeu. . 2022.

LEMBERGER, K, 2022c. des laboratoires départementaux d'analyses vétérinaires– Edition 2022 Le diagnostic des maladies de la faune sauvage libre Cas particuliers d'espèces protégées dites à enjeu. . 2022.

LIAN, Kaiqi, ZHANG, Mingliang, ZHOU, Lingling, SONG, Yuwei, WANG, Guodong et WANG, Shuangshan, 2020. First report of a pseudorabies-virus-infected wolf (*Canis lupus*) in China. *Archives of Virology*. février 2020. Vol. 165, n° 2, pp. 459-462. DOI 10.1007/s00705-019-04502-8.

Loup et élevage : bilan de 27 ans de coexistence, [sans date]. *INRAE Institutionnel*. [en ligne]. [Consulté le 30 juillet 2023]. Disponible à l'adresse: <https://www.inrae.fr/actualites/loup-elevage-bilan-27-ans-coexistence>

Lymphoid Hyperplasia - an overview | ScienceDirect Topics, [sans date]. [en ligne]. [Consulté le 5 septembre 2023]. Disponible à l'adresse: <https://www.sciencedirect.com/topics/pharmacology-toxicology-and-pharmaceutical-science/lymphoid-hyperplasia>

MAINIL, J., 2002. Les souches pathogènes d'*Escherichia coli* chez les chiens et les chats : IV) Discussion générale. *Annales De Medecine Veterinaire*. [en ligne]. 2002. [Consulté le 8 octobre 2023]. Disponible à l'adresse: <https://www.semanticscholar.org/paper/Les-souches-pathog%C3%A8nes-d'Escherichia-coli-chez-les-Mainil/e10a1aaf3e3c98cf427ea74640d677cdf0008698>

MARTÍNEZ-CARRASCO, Carlos, MORONI, Barbara, GARCÍA-GARRIGÓS, Anna, ROBETTO, Serena, CARELLA, Emanuele, ZOPPI, Simona, TIZZANI, Paolo, GONZÁLVEZ, Moisés, ORUSA, Riccardo et ROSSI, Luca, 2023. Wolf Is Back: A Novel Sensitive Sentinel Rejoins the *Trichinella* Cycle in the Western Alps. *Veterinary Sciences*. 9 mars 2023. Vol. 10, n° 3, pp. 206. DOI 10.3390/vetsci10030206.

MASSOLO, VALLI, WASSERMANN et CAVALLERO, 2018. Unexpected Echinococcus multilocularis infections in shepherd dogs and wolves in south-western Italian Alps_ A new endemic area? | Elsevier Enhanced Reader. [en ligne]. 2018. [Consulté le 12 mars 2023].

MILLÁN, Javier, CANDELA, Mónica G., LÓPEZ-BAO, José Vicente, PEREIRA, Marian, JIMÉNEZ, María Angeles et LEÓN-VIZCAÍNO, Luis, 2009. Leptospirosis in wild and domestic carnivores in natural areas in Andalusia, Spain. *Vector Borne and Zoonotic Diseases (Larchmont, N.Y.)*. octobre 2009. Vol. 9, n° 5, pp. 549-554. DOI 10.1089/vbz.2008.0081.

MILLÁN, Javier, LÓPEZ-BAO, José Vicente, GARCÍA, Emilio J., OLEAGA, Álvaro, LLANEZA, Luis, PALACIOS, Vicente, DE LA TORRE, Ana, RODRÍGUEZ, Alejandro, DUBOVI, Edward J. et ESPERÓN, Fernando, 2016. Patterns of Exposure of Iberian Wolves (*Canis lupus*) to Canine Viruses in Human-Dominated Landscapes. *EcoHealth*. mars 2016. Vol. 13, n° 1, pp. 123-134. DOI 10.1007/s10393-015-1074-8.

MOLNAR, Barbara, DUCHAMP, Christophe, MÖSTL, Karin, DIEHL, Peter-Allan et BETSCHART, Bruno, 2014. Comparative survey of canine parvovirus, canine distemper virus and canine enteric coronavirus infection in free-ranging wolves of central Italy and south-eastern France. *European Journal of Wildlife Research*. août 2014. Vol. 60, n° 4, pp. 613-624. DOI 10.1007/s10344-014-0825-0.

NDIANA, Linda A., LANAVE, Gianvito, VASINIOTI, Violetta, DESARIO, Costantina, MARTINO, Camillo, COLAIANNI, Maria Loredana, PELLEGRINI, Francesco, CAMARDA, Antonio, BERJAOUI, Shadia, SGROI, Giovanni, ELIA, Gabriella, PRATELLI, Annamaria, BUONO, Francesco, MARTELLA, Vito, BUONAVOGLIA, Canio et DECARO, Nicola, 2022. Detection and Genetic Characterization of Canine Adenoviruses, Circoviruses, and Novel Cycloviruses From Wild Carnivores in Italy. *Frontiers in Veterinary Science*. 31 mars 2022. Vol. 9, pp. 851987. DOI 10.3389/fvets.2022.851987.

OFB, 2012. Bulletin réseau Loup. . 2012.

OFB, 2021. Bilan hivernal. . 2021.

OLEAGA, Alvaro, ZANET, Stefania, ESPÍ, Alberto, PEGORARO DE MACEDO, Marcia Raquel, GORTÁZAR, Christian et FERROGLIO, Ezio, 2018. Leishmania in wolves in northern Spain: A spreading zoonosis evidenced by wildlife sanitary surveillance. *Veterinary Parasitology*. 15 mai 2018. Vol. 255, pp. 26-31. DOI 10.1016/j.vetpar.2018.03.015.

ORDEIX, Laura, DALMAU, Annabel, OSSO, Montsant, LLULL, Joan, MONTSERRAT-SANGRÀ, Sara et SOLANO-GALLEGO, Laia, 2017. Histological and parasitological distinctive findings in clinically-lesioned and normal-looking skin of dogs with different clinical stages of leishmaniosis. *Parasites & Vectors*. décembre 2017. Vol. 10, n° 1, pp. 121. DOI 10.1186/s13071-017-2051-6.

ORTEGA-PACHECO, A., COLIN-FLORES, R. F., GUTIÉRREZ-BLANCO, E. et JIMÉNEZ-COELLO, M., 2008. Frequency and Type of Renal Lesions in Dogs Naturally Infected with *Leptospira* Species.

Annals of the New York Academy of Sciences. décembre 2008. Vol. 1149, n° 1, pp. 270-274. DOI 10.1196/annals.1428.088.

Plan loup : concilier les activités d'élevage avec la présence de l'espèce, 2018. *Ministère de l'Agriculture et de la Souveraineté alimentaire*. [en ligne]. [Consulté le 30 juillet 2023]. Disponible à l'adresse: <https://agriculture.gouv.fr/plan-loup-concilier-les-activites-delevage-avec-la-presence-de-lespece>

POZIO, Edoardo, CASULLI, Adriano, BOLOGOV, Vladimir V., MARUCCI, Gianluca et LA ROSA, Giuseppe, 2001. Hunting Practices Increase the Prevalence of *Trichinella* Infection in Wolves From European Russia. *Journal of Parasitology*. décembre 2001. Vol. 87, n° 6, pp. 1498-1501. DOI 10.1645/0022-3395(2001)087[1498:HPITPO]2.0.CO;2.

RAHAMIM, Moran, HARRUS, Shimon, NACHUM-BIALA, Yaarit, BANETH, Gad et AROCH, Itamar, 2021. Ehrlichia canis morulae in peripheral blood lymphocytes of two naturally-infected puppies in Israel. *Veterinary Parasitology: Regional Studies and Reports*. avril 2021. Vol. 24, pp. 100554. DOI 10.1016/j.vprsr.2021.100554.

RAHMAN, Md. Asabur, SULTANA, Nasrin, AYMAN, Ummay, BHAKTA, Sonali, AFROSE, Marzia, AFRIN, Marya et HAQUE, Ziaul, 2022. Alcoholic fixation over formalin fixation: A new, safer option for morphologic and molecular analysis of tissues. *Saudi Journal of Biological Sciences*. janvier 2022. Vol. 29, n° 1, pp. 175-182. DOI 10.1016/j.sjbs.2021.08.075.

Rappels Cestodoses_2022.pdf, [sans date]. [en ligne]. [Consulté le 13 août 2023]. Disponible à l'adresse: https://moodle.envt.fr/pluginfile.php/3253/mod_resource/content/3/Rappels%20Cestodoses_2022.pdf

RENDON-MARIN, Santiago, DA FONTOURA BUDASZEWSKI, Renata, CANAL, Cláudio Wageck et RUIZ-SAENZ, Julian, 2019. Tropism and molecular pathogenesis of canine distemper virus. *Virology Journal*. décembre 2019. Vol. 16, n° 1, pp. 30. DOI 10.1186/s12985-019-1136-6.

SANTÍN, M, 2013. Clinical and subclinical infections with *Cryptosporidium* in animals. *New Zealand Veterinary Journal*. janvier 2013. Vol. 61, n° 1, pp. 1-10. DOI 10.1080/00480169.2012.731681.

SANTORO, Mario, AURIEMMA, Clementina, LUCIBELLI, Maria Gabriella, BORRIELLO, Giorgia, D'ALESSIO, Nicola, SGROI, Giovanni, VENEZIANO, Vincenzo, GALIERO, Giorgio et FUSCO, Giovanna, 2019. Molecular Detection of Babesia spp. (Apicomplexa: Piroplasma) in Free-Ranging Canids and Mustelids From Southern Italy. *Frontiers in Veterinary Science*. 23 août 2019. Vol. 6, pp. 269. DOI 10.3389/fvets.2019.00269.

SANTORO, Mario, VENEZIANO, Vincenzo, D'ALESSIO, Nicola, DI PRISCO, Francesca, LUCIBELLI, Maria Gabriella, BORRIELLO, Giorgia, CERRONE, Anna, DANTAS-TORRES, Filipe, LATROFA, Maria Stefania, OTRANTO, Domenico et GALIERO, Giorgio, 2016. Molecular survey of Ehrlichia canis and Coxiella burnetii infections in wild mammals of southern Italy. *Parasitology Research*. novembre 2016. Vol. 115, n° 11, pp. 4427-4431. DOI 10.1007/s00436-016-5213-0.

SANTOS, Nuno, ALMENDRA, Cláudia et TAVARES, Luís, 2009. Serologic Survey for Canine Distemper Virus and Canine Parvovirus in Free-ranging Wild Carnivores from Portugal. *Journal of Wildlife Diseases*. janvier 2009. Vol. 45, n° 1, pp. 221-226. DOI 10.7589/0090-3558-45.1.221.

SHERIGAR, Jagannath M, CASTRO, Joline De, YIN, Yong Mei, GUSS, Debra et MOHANTY, Smruti R, 2018. Glycogenic hepatopathy: A narrative review. *World Journal of Hepatology*. 27 février 2018. Vol. 10, n° 2, pp. 172-185. DOI 10.4254/wjh.v10.i2.172.

Situation loup sur le territoire français | OFB | Le loup en France, 2018. [en ligne]. [Consulté le 28 septembre 2022]. Disponible à l'adresse: <https://www.loupprance.fr/suivi-du-loup/situation-du-loup-en-france/En France, les résultats concernant la présence de loups, leurs répartition sur le territoire, zones de présence, population et évolution des effectifs>.

SMITH, B. J., ANDERSON, B. G., SMITH, S. A. et CHEW, D. J., 1990. Early effects of ethylene glycol on the ultrastructure of the renal cortex in dogs. *American Journal of Veterinary Research*. janvier 1990. Vol. 51, n° 1, pp. 89-96.

SOBRINO, R., ARNAL, M.C., LUCO, D.F. et GORTÁZAR, C., 2008. Prevalence of antibodies against canine distemper virus and canine parvovirus among foxes and wolves from Spain. *Veterinary Microbiology*. janvier 2008. Vol. 126, n° 1-3, pp. 251-256. DOI 10.1016/j.vetmic.2007.06.014.

TANNER, E., WHITE, A., ACEVEDO, P., BALSEIRO, A., MARCOS, J. et GORTÁZAR, C., 2019. Wolves contribute to disease control in a multi-host system. *Scientific Reports*. 28 mai 2019. Vol. 9, n° 1, pp. 7940. DOI 10.1038/s41598-019-44148-9.

TERIO, Karen A., MCALOOSE, Denise et ST. LEGER, Judy (éd.), 2018. *Pathology of wildlife and zoo animals*. . London, United Kingdom ; San Diego, CA, United States : Academic Press is an imprint of Elsevier. ISBN 978-0-12-805306-5. 2019 F-846

TRAVERSA, Donato, MORELLI, Simone, CASSINI, Rudi, CRISI, Paolo E., RUSSI, Ilaria, GRILLOTTI, Eleonora, MANZOCCHI, Simone, SIMONATO, Giulia, BERALDO, Paola, VIGLIETTI, Antonio, DE TOMMASO, Cesare, PEZZUTO, Carlo, PAMPURINI, Fabrizio, SCHAPER, Roland et FRANGIPANE DI REGALBONO, Antonio, 2019. Occurrence of canine and feline extra-intestinal nematodes in key endemic regions of Italy. *Acta Tropica*. mai 2019. Vol. 193, pp. 227-235. DOI 10.1016/j.actatropica.2019.03.009.

UMHANG, Gérald, DUCHAMP, Christophe, BOUCHER, Jean-Marc, CAILLOT, Christophe, LEGRAS, Léo, DEMERSON, Jean-Michel, LUCAS, Jérémie, GAUTHIER, Dominique et BOUÉ, Franck, 2023. Gray wolves as sentinels for the presence of *Echinococcus* spp. and other gastrointestinal parasites in France. *International Journal for Parasitology: Parasites and Wildlife*. 20 septembre 2023. Vol. 22, pp. 101-107. DOI 10.1016/j.ijppaw.2023.09.007.

VERPOEST, Sara, CAY, Ann Brigitte, BERTRAND, Olivier, SAULMONT, Marc et DE REGGE, Nick, 2014. Isolation and characterization of pseudorabies virus from a wolf (*Canis lupus*) from

Belgium. *European Journal of Wildlife Research*. février 2014. Vol. 60, n° 1, pp. 149-153. DOI 10.1007/s10344-013-0774-z.

Veterinary Pathology, [sans date]. [en ligne]. [Consulté le 31 août 2023]. Disponible à l'adresse:

<https://www.vetmansoura.com/archive/Pathology/Disturbanceofcirculation/General3.html#Congestion>

VILLENEUVE, Alain, 2003. Les coccidies. . 2003.

XENOULIS, Panagiotis G. et STEINER, Jörg M., 2010. Lipid metabolism and hyperlipidemia in dogs. *The Veterinary Journal*. janvier 2010. Vol. 183, n° 1, pp. 12-21. DOI 10.1016/j.tvjl.2008.10.011.

ZACCARIA, Guendalina, MALATESTA, Daniela, SCIPIONI, Gabriella, DI FELICE, Elisabetta, CAMPOLO, Marco, CASACCIA, Claudia, SAVINI, Giovanni, DI SABATINO, Daria et LORUSSO, Alessio, 2016. Circovirus in domestic and wild carnivores: An important opportunistic agent? *Virology*. mars 2016. Vol. 490, pp. 69-74. DOI 10.1016/j.virol.2016.01.007.

ŽELE-VENGUŠT, Diana, LINDTNER-KNIFIC, Renata, MLAKAR-HRŽENJAK, Nina, JERINA, Klemen et VENGUŠT, Gorazd, 2021. Exposure of Free-Ranging Wild Animals to Zoonotic *Leptospira interrogans* Sensu Stricto in Slovenia. *Animals: an Open Access Journal from MDPI*. 17 septembre 2021. Vol. 11, n° 9, pp. 2722. DOI 10.3390/ani11092722.

NOM : SAVARY

PRENOM : Kevin

TITRE : Analyse rétrospective des prélèvements histologiques de Loup dans le cadre du suivi sanitaire de l'espèce en France

RESUME : La population de Loups en France est en expansion. A ce jour, aucune étude permettant d'évaluer l'état sanitaire globale des loups sur le territoire français n'a été entreprise. Cette étude vient faire un état des lieux de l'état sanitaire de la population de loups tués dans un cadre légal en France, obtenu par des analyses histologiques. Ce travail nous a permis d'évaluer la pertinence de l'histologie dans ce cadre. L'histologie nous a permis d'avoir une approche généraliste de l'état de santé des loups et d'envisager d'autres investigations sanitaires plus spécifiques, par exemple la recherche spécifique de trichine. Nous nous sommes rendu compte que certains organes avaient un intérêt important pour la recherche de lésions spécifiques : intestins, muscles. D'autres organes rassemblent plutôt des lésions non spécifiques : rate, foie.

MOTS-CLES : Loup, *Canis lupus*, histologie, suivi sanitaire, faune sauvage

TITLE : Retrospective analysis of Wolf histological samples as part of the health monitoring of the species in France.

ABSTRACT : The wolf population in France is expanding. To date, no study assessing the overall health status of wolves on the French territory has been conducted. This study provides an overview of the health status of the wolf population in France obtained through regulatory culling and via histological analyses. This work allowed us to assess the relevance of histology in this context. Histology enable us to take a general approach on the wolves' health status and to consider more targeted health investigations, notably the search for trichinosis. We realized that certain organs were of significant interest for the investigation of characteristic lesions: intestines, muscles. Other organs exhibited more nonspecific lesions: spleen, liver.

KEY WORDS : wolf, *Canis lupus*, histology, histopathology survey, wildlife