



HAL
open science

Traitement des fentes labio-alvéolaires congénitales chez le chien : reconstruction chirurgicale au moyen d'un implant 3-dimensions personnalisé

Annaruby Muthusamimudah

► To cite this version:

Annaruby Muthusamimudah. Traitement des fentes labio-alvéolaires congénitales chez le chien : reconstruction chirurgicale au moyen d'un implant 3-dimensions personnalisé. Sciences du Vivant [q-bio]. 2023. dumas-04356418

HAL Id: dumas-04356418

<https://dumas.ccsd.cnrs.fr/dumas-04356418v1>

Submitted on 20 Dec 2023

HAL is a multi-disciplinary open access archive for the deposit and dissemination of scientific research documents, whether they are published or not. The documents may come from teaching and research institutions in France or abroad, or from public or private research centers.

L'archive ouverte pluridisciplinaire **HAL**, est destinée au dépôt et à la diffusion de documents scientifiques de niveau recherche, publiés ou non, émanant des établissements d'enseignement et de recherche français ou étrangers, des laboratoires publics ou privés.

Oniris - Ecole Nationale Vétérinaire, Agroalimentaire et de l'Alimentation

Année 2023 - Thèse n°105

**TRAITEMENT DES FENTES LABIO-ALVÉOLAIRES
CONGÉNITALES CHEZ LE CHIEN :
RECONSTRUCTION CHIRURGICALE AU MOYEN D'UN
IMPLANT 3-DIMENSIONS PERSONNALISÉ**

THÈSE

pour obtenir le diplôme d'État de

DOCTEUR VÉTÉRINAIRE

présentée et soutenue publiquement

devant la Faculté de Médecine de Nantes

le 27 Octobre 2023

par

Annaruby, Chloé MUTHUSAMIMUDAH

née le 18 août 1997 à Saint Pierre (974)

Sous la direction de

Pierre MAITRE

Président du jury :

Monsieur Pierre CORRE, Professeur et chirurgien maxillo-facial au CHU de Nantes

Membres du jury :

Monsieur Olivier GAUTHIER, Professeur à ONIRIS Nantes Atlantique

Monsieur Pierre MAITRE, Maître de conférence à ONIRIS Nantes Atlantique

Oniris - Ecole Nationale Vétérinaire, Agroalimentaire et de l'Alimentation

Année 2023 - Thèse n°105

**TRAITEMENT DES FENTES LABIO-ALVÉOLAIRES
CONGÉNITALES CHEZ LE CHIEN :
RECONSTRUCTION CHIRURGICALE AU MOYEN D'UN
IMPLANT 3-DIMENSIONS PERSONNALISÉ**

THÈSE

pour obtenir le diplôme d'État de

DOCTEUR VÉTÉRINAIRE

présentée et soutenue publiquement

devant la Faculté de Médecine de Nantes

le 27 Octobre 2023

par

Annaruby, Chloé MUTHUSAMIMUDAH

née le 18 août 1997 à Saint Pierre (974)

Sous la direction de

Pierre MAITRE

Président du jury :

Monsieur Pierre CORRE, Professeur et chirurgien maxillo-facial au CHU de Nantes

Membres du jury :

Monsieur Olivier GAUTHIER, Professeur à ONIRIS Nantes Atlantique

Monsieur Pierre MAITRE, Maitre de conférence à ONIRIS Nantes Atlantique

Département BPSA Biologie, Pathologie et Sciences de l'Aliment		
Responsable : Emmanuel JAFFRES – Adjointe : Frédérique NGUYEN		
Nutrition et Endocrinologie		
Pharmacologie et Toxicologie	Jean-Claude DESFONTIS (Pr) Yassine MALLEM (Pr) Hervé POULIQUEN (Pr)	Antoine ROSTANG (MC) Meg-Anne MORICEAU (CERC) Martine KAMMERER (PR émérite)
Physiologie fonctionnelle, cellulaire et moléculaire	Jean-Marie BACH (Pr) Lionel MARTIGNAT (Pr) Julie HERVE (MC HDR) Grégoire MIGNOT (MC)	Solenn GAVAUD (CERC)
Histologie et anatomie pathologique	Marie-Anne COLLE (Pr) Jérôme ABADIE (MC)	Laetitia JAILLARDON (MC) Frédérique NGUYEN (MC)
Pathologie générale, microbiologie et immunologie		
Biochimie alimentaire industrielle	Carole PROST (Pr) Joëlle GRUA (MC)	Clément CATANEO (MC) Alix KHALIL (MC) Laurent LE THUAUT (MC)
Microbiotech	Hervé PREVOST (Pr) Géraldine BOUE (MC) Nabila HADDAD (MC) Emmanuel JAFFRES (MC)	Mathilde MOSSER (MC) Boris MISERY (MC) Raouf TAREB (MC) Quentin PRUVOST (CEC)
PACENV = VET1	Eléonore BOUGUYON (PRAG) Nicolas BROSSAUD (PRAG)	
Département SAESP Santé des Animaux d'Élevage et Santé Publique		
Responsable : Raphaël GUATTEO – Adjoint : Jean-Michel CAPPELIER		
Élevage, nutrition et santé des animaux domestiques	Nathalie BAREILLE (Pr) François BEAUDEAU (Pr) Christine FOURICHON (Pr) Lucile MARTIN (Pr)	Juan Manuel ARIZA CHACON (MC) Ségolène CALVEZ (MC HDR) Aurélien MADOUASSE (MC) Nora NAVARRO-GONZALES (MC)
Infectiologie	Alain CHAUVIN (Pr) François MEURENS (Pr) Emmanuelle MOREAU (Pr) Nathalie RUVOEN-CLOUET (Pr)	Albert AGOULON (MC) Suzanne BASTIAN (MC) Léa LOISEL (AERC) Kenny OBERLE (MC) Nadine RAVINET (MC)
Médecine des animaux d'élevage	Catherine BELLOC (Pr) Christophe CHARTIER (Pr) Raphaël GUATTEO (Pr) Anne RELUN (MC)	Sébastien ASSIE (MC) Isabelle BREYTON (MC) Mily LEBLANC MARIDOR (MC) Maud ROUAULT (AERC)
Hygiène et qualité des aliments	Jean-Michel CAPPELIER (Pr) Louis DELAUNAY (CERC) Bruno LE BIZEC (Pr) Marie-France PILET (Pr)	Fanny RENOIS-MEURENS (MC HDR) Sofia STRUBBIA (MC)

Département DSC Sciences cliniques		
Responsable : Catherine IBISCH – Adjoint : Marion FUSELLIER		
Anatomie comparée	Eric BETTI (MC) Claude GUINTARD (MC) Margarida RIBEIRO DA SILVA NEUNLIST (MC)	
Pathologie chirurgicale et anesthésiologie	Eric AGUADO (Pr) Olivier GAUTHIER (Pr) Eric GOYENVALLE (MC HDR)	Pierre MAITRE (MC) Caroline TESSIER (MC) Gwénola TOUZOT-JOURDE (MC) Claire DEFOURMSTRAUX (MC)
Dermatologie, parasitologie des carnivores et des équidés, mycologie	Jacques GUILLOT (Pr) Emmanuel BENSIGNOR (Pr Ass)	Sabrina VIEU (AERC)
Médecine interne, imagerie médicale et législation professionnelle vétérinaire	Anne COUROUCE (Pr) Jack-Yves DESCHAMPS (Pr) Françoise ROUX (Pr) Juan HERNANDEZ-RODRIGUEZ (Pr Ass) Nora BOUHSINA (MC)	Nicolas CHOUIN (MC) Amandine DRUT (MC) Marion FUSELLIER-TESSON (MC HDR) Catherine IBISCH (MC) Aurélia LEROUX (MC) Odile SENECAT (MC)
Biotechnologies et pathologie de la reproduction	Jean-François BRUYAS (Pr) François FIENI (Pr)	Djemil BENCHARIF (Pr) Lamia BRIAND (MC HDR)
Département GPA Génie des procédés alimentaires		
Responsable : Sébastien CURET-PLOQUIN – Adjointe : Vanessa JURY		
Lionel BOILLEREAUX (Pr) Sébastien CURET-PLOQUIN (Pr) Marie DE LAMBALLERIE (Pr) Francine FAYOLLE (Pr) Michel HAVET (Pr)	Alain LEBAIL (Pr) Olivier ROUAUD (Pr) Kévin CROUVISIER-URION (MC) Vanessa JURY (MC HDR) Emilie KORBEL (MC)	Jean-Yves MONTEAU (MC HDR) Eve-Anne NORWOOD (MC) Raphaël PORYLES (MC) Laurence POTTIER (MC) Cyril TOUBLANC (MC)
PAC-ING	Cyril Gaillard (PCEA)	
Département MSC Management, statistiques et communication		
Responsable : Samira ROUSSELIERE – Adjointe : Véronique CARIOU		
Mathématiques, statistiques, informatique	El Mostafa QANNARI (Pr émérite) Chantal THORIN (Pr Ag) Evelyne VIGNEAU (Pr)	Véronique CARIOU (Pr) Benjamin MAHIEU (MC) Michel SEMENOU (MC)
Economie, gestion, législation	Jean-Marc FERRANDI (Pr) Pascal BARILLOT (MC) Ibrahima BARRY (MC) Florence BEAUGRAND (MC)	Sibylle DUCHAINE (MC) Sonia MAHJOUB (MC) Samira ROUSSELIERE (MC) Christophe PAPINEAU (Ens. Cont.)
Langues et communication	Marc BRIDOU (PLPA) David GUYLER (Ens. Cont.) Nathalie GOODENOUGH (PCEA) Patricia JOSSE (Ens. Cont.)	Shaun MEEHAN (Ens. Cont.) Linda MORRIS (PCEA) Ian NICHOLSON (ENS. Cont.)

Pr Ag : Professeur Agrégé, Pr : Professeur, MC : Maître de Conférence, MCC : MC contractuel,
PLPA : Professeur Lycée Professionnel Agricole, PCEA : Professeur Certifié Enseignement Agricole,
HDR : Habilité à Diriger des Recherches, CERC : Chargé d'Enseignement et de Recherche Contractuel, Ens.
Cont. : Enseignant Contractuel

La reproduction d'extraits de cette thèse est autorisée avec mention de la source. Toute reproduction partielle doit être fidèle au texte utilisé. Cette thèse devra donc être citée en incluant les éléments bibliographiques suivants :

Nom et prénoms de l'auteur : Annaruby Muthusamimudah

Année de soutenance : 2023

Titre de la thèse : Traitement des fentes labio-alvéolaires congénitales chez le chien : reconstruction chirurgicale au moyen d'un implant 3-dimensions personnalisé.

Intitulé du diplôme : Thèse de doctorat vétérinaire

Université de soutenance : Faculté de Médecine de Nantes.

Ecole de soutenance: Oniris : Ecole Nationale Vétérinaire, Agroalimentaire et de L'alimentation Nantes Atlantique

Nombre de pages : 143 p.

Table des matières

Table des figures.....	11
Table des tableaux.....	13
Table des annexes.....	14
Table des abréviations.....	15
Introduction.....	16
PARTIE 1 : Etude bibliographique.....	18
I. Comparaison du développement embryonnaire chez l'Homme et le chien, et description anatomique de la région oro-nasale.....	18
A. Embryologie de la région oro-nasale.....	18
1. Développement de la face, mise en place des bourgeons faciaux.....	19
2. Formation de la lèvre supérieure et des cavités faciales.....	20
a) Formation de la lèvre supérieure.....	20
b) Formation des cavités nasales.....	20
c) Formation de la cavité orale.....	21
3. Formation du palais.....	21
4. Formation des dents.....	22
B. Anatomie de la région oro-nasale.....	24
1. Base osseuse de la face.....	24
2. Cavités nasales.....	25
3. Les lèvres et la cavité buccale.....	27
4. Les dents.....	28
a. Homme.....	28
b. Chien.....	29
5. Le palais.....	29
a) le palais dur.....	30
b) Le palais mou.....	31
6. Lien avec la sphère auditive.....	33
II. Les fentes labio-palatines.....	34
A. Anomalies congénitales : définition et caractérisation.....	34
B. Fente palatine : définition et prévalence.....	34
1. Définition.....	34
2. Prévalence.....	37
a) Chez l'Homme.....	37
b) Chez le chien.....	37
C. Etiologie.....	38
1. Origine génétique.....	39
a. Chez l'Homme.....	39

b. Chez le chien.....	41
2. Origine environnementale.....	42
a) Facteurs nutritionnels.....	42
b) Facteurs iatrogènes.....	42
i) Chez l'Homme.....	42
ii) Chez le chien.....	43
c) Facteurs toxiques.....	43
i) Chez l'Homme.....	43
ii) Chez le chien.....	44
D. Formes cliniques.....	44
1. Fentes labiales.....	44
2. Fentes palatines.....	44
3. Impacts des différentes formes sur les fonctions de la région oro-nasale.....	45
a) Chez l'enfant.....	46
b) Chez le chiot.....	48
4. Diagnostic.....	48
c) Chez l'Homme.....	48
d) Chez le chien.....	49
E. Prises en charge thérapeutique.....	49
1. Chez l'enfant.....	49
a) Objectifs et prise en charge chirurgicale.....	49
b) Suivi post-opératoire et complications.....	59
2. Chez le chiot.....	60
c) Objectifs et prise en charge chirurgicale.....	60
d) Suivi post-opératoire et complications.....	66
F. Pertinence d'un modèle expérimental animal.....	67
III. Stratégies de reconstruction de la perte osseuse lors de fente labio-alvéolaire.....	68
A. Greffe autologue d'os spongieux.....	68
1. Avantages.....	68
2. Inconvénients.....	68
B. Alternatives à la greffe d'os spongieux.....	69
1. Autogreffe de cellules souches.....	69
2. Allogreffe.....	70
3. Xénogreffe.....	70
4. Biomatériau et implant.....	71
PARTIE 2 : Etude expérimentale.....	73
I. Introduction.....	73
II. Matériel & Méthodes.....	73
A. Recrutement des chiots.....	73
B. Déroulement du protocole.....	75
C. Imagerie Scanner.....	76

1. Imagerie pré-opératoire.....	76
2. Imagerie post-opératoire.....	76
D. Création de l'implant.....	77
E. Chirurgie.....	80
1. Technique chirurgicale.....	80
2. Analgésie et soins en post-opératoire immédiat :.....	86
3. Consignes post-opératoires.....	86
D. Biopsies et analyses des prélèvements.....	86
1. Microtomographie à rayons X.....	87
2. Histologie.....	87
3. Microscope à balayage.....	87
III. Résultats.....	88
A. Description de l'effectif.....	88
B. Imagerie.....	92
1. Imagerie pré-opératoire.....	93
2. Imagerie post-opératoire.....	93
C. Reconstruction chirurgicale.....	95
1. Reconstruction labiale et nasale.....	95
a. Présentation des résultats.....	95
b. Evolution post-opératoire et complications.....	97
2. Reconstruction palatine et implant.....	97
a. Présentation des résultats.....	97
b. Evolution post-opératoire et complications.....	102
3. Gestion de la douleur.....	105
C. Biopsies.....	105
1. Microtomographie à rayons X.....	106
2. Histologie.....	107
3. Microscope électronique à balayage.....	108
IV. Discussion.....	110
A. Choix du modèle animal.....	110
B. Aspect esthétique de la reconstruction.....	111
C. Succès du comblement osseux.....	111
E. Utilité de l'imagerie scanner.....	115
Conclusion :.....	117
Bibliographie :.....	120
Annexes :.....	134

Table des figures

Figure 1 : Chronologie du développement embryonnaire de la face chez le chien (MCGEADY, 2017).....	18
Figure 2 : Position des arcs pharyngés chez un embryon mammifère en développement (MCGEADY, 2017).....	19
Figure 3 : Étapes du développement des structures faciales chez l'embryon (MOURA et al., 2017).....	21
Figure 4 : Vue ventrale du processus de développement du palais, montrant la formation du palais secondaire (MCGEADY, 2017).....	22
Figure 5 : Etape finale du développement d'une dent brachyodonte déciduale (MCGEADY, 2017).....	23
Figure 6 : Os du crâne et de la face du chien.....	24
Figure 7 : Piliers de Sicher (DELMAR, 2009).....	25
Figure 9 : Anatomie du nez chez l'Homme (BESSEDE et al., 2012).....	27
Figure 10 : Muscles cutanés de la face de l'Homme (BARONE, 1989).....	28
Figure 11 : Palais de chien en vue ventrale (BARONE, 1996).....	31
Figure 12 : Muscles de la langue, du palais mou et du pharynx chez l'Homme (BARONE, 1986).....	32
Figure 13 : Anatomie de la trompe d'Eustache chez l'Homme (HEIDSIECK et al., 2016).....	33
Figure 14 : Différentes fentes oro-faciales chez le chien (MOURA et al., 2017).....	35
Figure 15 : Fente palatine (KEMP et al., 2009).....	36
Figure 16 : Fente labio-palatine (KEMP et al., 2009).....	36
Figure 17 : Exemples de gènes présents chez l'Homme et chez le chien, ayant été associés à des fentes labio-palatines chez l'Homme (Moura et al., 2017).....	41
Figure 18 : Evaluation de l'espace naso-pharyngé entre le palais mou et les végétations adénoïdes, selon leur degré d'hypertrophie (IWASAKI et al., 2015).....	47
Figure 19 : utilisation d'une technique d'échographie 4D pour visualiser une fente labiale à 19 semaines de gestation.....	49
Figure 20 : Planning de prise en charge chirurgicale des fentes labio-palatines (BENNACEUR et al.; LAVAGENT, 2018; LEOW et al., 2008; TALMANT et al., 2002).....	50
Figure 21 : Réalisation d'une orthèse palatine avec un élastomère haute viscosité (type silicone) sur un nouveau-né (AZHARI et al., 2017).....	51
Figure 22 : tracé de chéiloplastie par Millard (LAVAGENT, 2018).....	52
Figure 23 : Reconstruction de l'arc de cupidon par enroulement d'un lambeau myo-muqueux (BENNACEUR et al., 2019).....	53
Figure 24 : Lambeaux gingivopériostés selon Millard (HOPPER et al., 2014).....	55
Figure 25 : Palatoplastie à deux lambeaux (LEOW et al., 2008).....	57
Figure 26 : Technique de Furlow, avec double plastie en Z (LEOW et al., 2008).....	57
Figure 27 : Matériel d'extension maxillaire rapide (FIGUEIREDO et al., 2016).....	58
Figure 28 : fistule oro-nasale sévère suite à la nécrose du lambeau mucopériosté, chez un patient atteint de fente palatine (ROSSEL-PERRY, 2015).....	60
Figure 29 : Reconstruction d'une fente labio-palatine unilatérale (FIANI et al., 2016).....	62

Figure 30 : Technique du lambeau périosté en transposition ou de Veau-Wardill-Kilner (FOSSUM, 2007).....	63
Figure 31 : Techniques des lambeaux mucopériostés de glissement ou technique de Von Langenbeck (FOSSUM, 2007).....	64
Figure 32 : Fente labio-palatine bilatérale sévère, nécessitant une exérèse de l'os incisif instable et permettant une meilleure reconstruction en libérant une surface de tissus mous utilisable (FIANI et al., 2016).....	65
Figure 33 : Matériel d'extension maxillaire rapide mis en place chez un Beagle présentant une fente induite chirurgicalement (LIU et al., 2022).....	66
Figure 34 : Calendrier de l'étude.....	75
Figure 35 : Modélisation 3D d'une crâne du cas n°1 de l'étude, à partir des images scanner.	78
Figure 36 : Impression des modèles 3D du crâne et de l'implant.....	78
Figure 37 : Implant du cas n°3.....	79
Figure 38 : Tracé à l'encre pour la réalisation des lambeaux.....	80
Figure 39 : Incision et décollement de la gencive autour des dents.....	81
Figure 40 : Décollement des lambeaux muqueux de l'os maxillaire.....	81
Figure 41 : Un prélèvement de moelle osseuse est réalisé au niveau de l'humérus (tubercule majeur).....	82
Figure 42 : Décollement de la muqueuse nasale.....	82
Figure 43 : Reconstruction du plancher nasal par suture de la muqueuse nasale.....	83
Figure 44 : Reconstruction du plancher nasal et de la narine à l'aide de lambeaux muqueux.	83
Figure 45 : Fermeture de la portion la plus caudale de la muqueuse palatine.....	84
Figure 46 : Mise en place de l'implant.....	84
Figure 47 : Fermeture de la portion rostrale du palais.....	85
Figure 48 : Reconstruction de la lèvre supérieure et du seuil narinaire à l'aide d'une adaptation de la technique de Millard.....	85
Figure 49 : Biopsie guidée par imagerie scanner.....	87
Figure 50 : Découpage de l'implant du cas n°1 en per-opérateur.....	100
Figure 51 : Mise en place de l'implant découpé dans la fente du cas n°1.....	100
Figure 52 : Fragmentation partielle de l'implant lors de sa mise en place.....	101
Figure 54 : Implant intègre après mise en place chez le cas n°4.....	102
Tableau 8 : Complications associées à la pose de l'implant et leur gestion.....	103
Figure 55 : Fistule oro-nasale à 3 semaines post-opératoire chez le cas n°3.....	103
Figure 56 : Aspect avasculaire du lambeau à J+1 chez le cas n°3.....	104
Figure 57 : Reprise chirurgicale d'une fistule oro-nasale chez le cas n°3.....	105
Figure 58 : Images de microtomographie au milieu de la fente du cas n°2.....	106
Figure 59 : Lame d'histologie après coloration de Movat du cas n°2.....	107
Figure 60 : Tissu de comblement du cas n°1 observé au MEB.....	108
Figure 61 : Tissu de comblement du cas n°2 observé au MEB.....	109

Table des tableaux

Tableau 1 :Récapitulatif des cas intégrés dans l'étude.....	76
Tableau 2 : Caractéristiques des cas (* cas retirés de l'étude avant la fin du protocole).....	91
Tableau 3 : Photos lors de la consultation d'inclusion, image scanner pré-opératoire en coupe sagittale et mesures des fentes.....	94
Tableau 4 : Evaluation du succès d'implantation à l'aide des images scanner post-opératoire immédiat.....	96
Tableau 5 : Images scanner post-déhiscence.....	96
Tableau 6 : Photos avant et après chirurgie de chéilorhinoplastie.....	98
Tableau 7 : Photos avant et après les différentes chirurgies de gingivo-mucopériostoplastie.....	101

Table des annexes

Annexe 1 : Protocole d'anesthésie.....	133
Annexe 2 : Analgésie per- opératoire.....	133
Annexe 3 : Analgésie post-opératoire.....	134
Annexe 4 : Grille d'évaluation de la douleur post-opératoire 4avet chez le chien.....	135
Annexe 5 : Déroulé du protocole et âge à chaque étape pour chaque cas.....	136
Annexe 6 : Scanners post-opératoires immédiats.....	139
Annexe 7 : Scanner 3 mois post-opératoire.....	141
Annexe 8 : Scanner 6 mois post-opératoire.....	143
Annexe 9 : Évolution du volume de l'implant pour les cas 1 et 2.....	143

Table des abréviations

FLA : Fente labio-alvéolaire

FLA D : Fente labio-alvéolaire droite

FLA G : Fente labio-alvéolaire gauche

IV : intra-veineux

SC : sous-cutané

L : longueur

l : largeur

NA : not available (non disponible)

ASN : Autorité de sureté nucléaire

HPMC : Hydroxypropylméthylcellulose

Introduction

Les fentes labiales, palatines et labio-palatines sont les malformations congénitales faciales les plus fréquentes chez l'Homme et touchent encore 1 enfant sur 700 de nos jours. Ces malformations sont également présentes au sein de l'espèce canine, et touchent près de 3% des chiots de race (ROMAN *et al*, 2019). Résultant d'un défaut similaire lors de l'embryogenèse, elles compromettent grandement la capacité du nouveau-né à s'alimenter lors des premiers mois de vie. Leur étiologie est multifactorielle, rendant difficile leur éradication. Bien que connues depuis de nombreuses années, ces malformations restent difficiles à traiter chez l'enfant et impliquent un parcours de soins long, invasif et encore imparfait. Chez le chien, la prise en charge chirurgicale reste anecdotique et le choix des éleveurs se tournent en général vers l'euthanasie.

Chez l'Homme, la prise en charge chirurgicale de ces fentes se fait en plusieurs temps et s'échelonne sur plusieurs années. On retiendra que la reconstruction des tissus mous est associée à une étape de comblement de la fente osseuse, qui repose pour le moment sur une greffe autologue d'os spongieux prélevé au niveau du bassin. Si cette technique s'est révélée relativement efficace, elle présente également quelques inconvénients (risques de comorbidités sur le site de prélèvement, résorption du greffon, limite dans la quantité d'os spongieux disponible...).

Ces dernières années, de nouveaux biomatériaux ont fait leur apparition dans le milieu de la chirurgie implantaire : parmi ces substituts osseux synthétiques, un nouveau biomatériau hybride composé d'un ciment phospho-calcique et d'une phase organique a été développé. Ses propriétés physico-chimiques en font un excellent matériau de greffe, en faisant donc un bon candidat de remplacement de l'os spongieux pour les chirurgies de fentes labio-palatines.

Cette étude s'inscrit dans le projet GI-JAW développé au Centre Hospitalier Vétérinaire d'Oniris à Nantes, en collaboration avec le Centre Hospitalier Universitaire de Nantes et le laboratoire RMes. Elle consiste en un recrutement de chiens atteints de fentes labio-palatines spontanées, puis en la création d'implants 3D personnalisés à partir d'images scanner afin de combler le défaut osseux.

L'objectif de cette étude est double :

- L'élaboration d'une technique chirurgicale innovante, et s'inscrivant dans une démarche de bien-être animal, permettant de prendre en charge les chiots atteints de fentes labio-palatines, ainsi que le test d'un nouveau biomatériau pouvant être étendu à d'autres champs de la chirurgie vétérinaire (chirurgie reconstructive, orthopédie...),
- L'essai d'un implant osseux synthétique sur un modèle animal dans l'optique d'un transfert de cette technologie à l'enfant à moyen terme.

PARTIE 1 : Etude bibliographique

I. Comparaison du développement embryonnaire chez l'Homme et le chien, et description anatomique de la région oro-nasale

A. Embryologie de la région oro-nasale

Le développement embryologique de la face est similaire chez l'Homme et le chien. Une chronologie différente est toutefois observée, relative au temps de gestation. Pour rappel, la gestation chez l'Homme est de 9 mois, tandis qu'elle est d'environ 2 mois dans l'espèce canine. Rappelons également que si la forme de la face est globalement similaire entre les deux espèces, l'espèce canine contient une grande diversité de races dont les phénotypes impliquent des différences non négligeables dans le développement de la région oro-nasale. Ainsi les races brachycéphales (Bouledogue, Carlin...) présentent un crâne plus court et donc plus proche du crâne humain dans sa forme que les races dolichocéphales (Berger Allemand, Colley...).

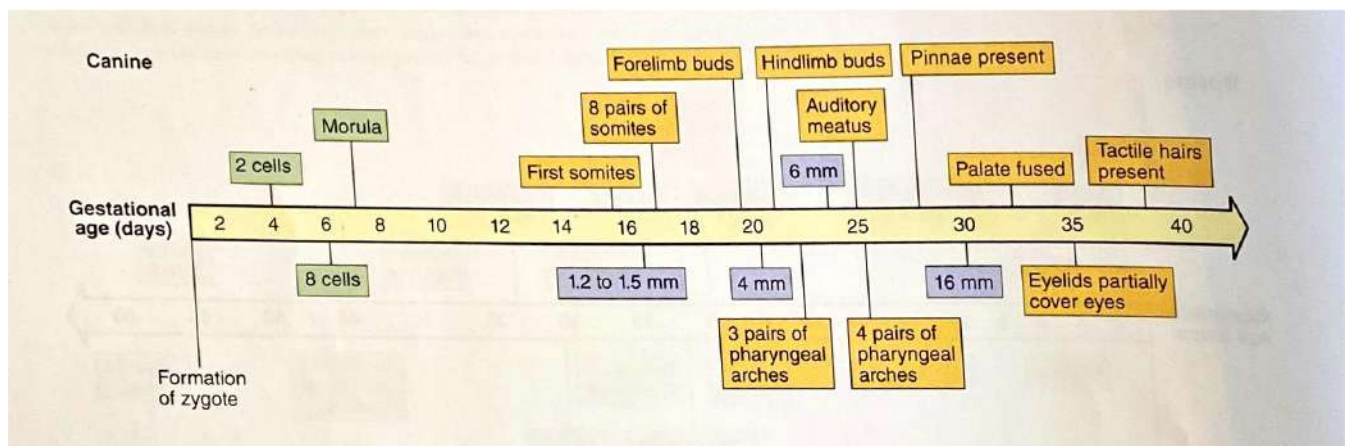


Figure 1 : Chronologie du développement embryonnaire de la face chez le chien (MCGEADY, 2017).

1. Développement de la face, mise en place des bourgeons faciaux

La neurulation débute respectivement au 16^{ème} et 21^{ème} jour de gestation chez le chien et chez l'Homme. Cette étape est notamment marquée par le développement des crêtes

neurales. C'est l'association entre ces crêtes neurales, un centre mésodermique et une surface épithéliale qui permet de former la face primaire.

Les arcs pharyngés représentent un élément très important dans le développement de la tête chez l'embryon. Six paires d'arcs pharyngés apparaissent suite à la migration des cellules mésenchymateuses dérivées des crêtes neurales au niveau de la tête et du cou en développement. Ces six arcs pharyngés vont ensuite évoluer pour former l'appareil pharyngé qui contribuera à la formation de la face, des cavités nasales, de la bouche, du pharynx, du larynx, des structures cervicales, de l'oreille externe et interne, et d'autres éléments du système endocrine. La première paire d'arcs vient fusionner et délimiter le stomodeum, ou bouche primitive (MCGEADY, 2017).

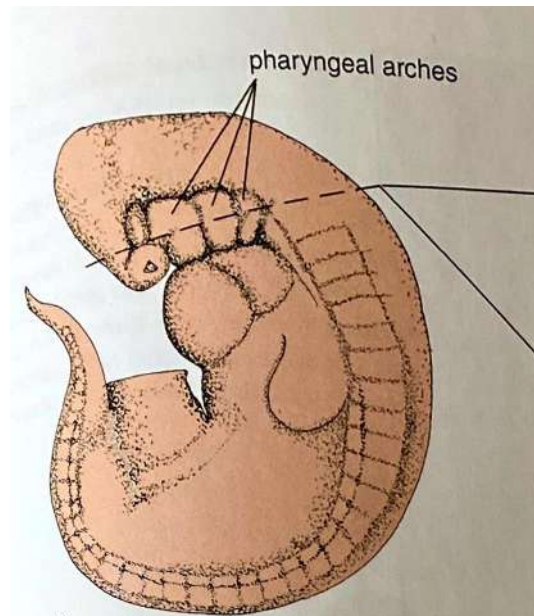


Figure 2 : Position des arcs pharyngés chez un embryon mammifère en développement (MCGEADY, 2017).

Le développement de la face, incluant les cavités orbitaires, nasale et orale, nécessite la formation de bourgeons faciaux. Cette étape se situe entre les semaines 4 et 10 de l'embryogenèse chez l'Homme, et aux alentours de la semaine 3 chez le chien, ce qui correspond dans les deux cas **au premier tiers de la gestation**. Ces bourgeons sont formés par des cellules mésenchymateuses issues des crêtes neurales, et sont au nombre de cinq : **un bourgeon fronto-nasal, une paire de bourgeons maxillaires et une paire de bourgeons mandibulaires** (LARSEN *et al*, 2017). Le mésenchyme du bourgeon fronto-nasal provient des cellules des crêtes neurales issues du mésencéphale et prosencéphale, tandis que les bourgeons maxillaires et mandibulaires reçoivent une contribution des cellules des crêtes

neurales issues du mésencéphale et du rhombencéphale. Chez l'embryon canin, **ces bourgeons sont visibles au 23e jour de gestation** (MOURA *et al*, 2017).

Les bourgeons maxillaires viennent fusionner avec le bourgeon fronto-nasal, dorsalement au stomodeum, contrairement aux bourgeons mandibulaires qui fusionnent ventralement à celui-ci, formant la mâchoire inférieure.

Le bourgeon fronto-nasal développe ensuite deux épaisissements ectoblastiques bilatéraux, les placodes nasales et optiques. Les placodes nasales vont ensuite s'invaginer et former les cupules olfactives, venant ainsi diviser le bourgeon fronto-nasal en bourgeons nasaux médial et latéral (MCGEADY, 2017).

2. Formation de la lèvre supérieure et des cavités faciales

a) Formation de la lèvre supérieure

Les grandes étapes de développement facial sont dues à des étapes de croissance, de différenciation de proéminences, et de fusion de différents segments. La mâchoire supérieure est ainsi formée par croissance médialement du bourgeon maxillaire et fusion avec le bourgeon nasal médian, constituant ainsi les tissus de l'os incisif et de la lèvre supérieure. La forme de la lèvre supérieure évolue selon les espèces, constituant une étape différente entre les espèces canine et humaine. **Ainsi, chez les carnivores domestiques, la fusion est incomplète. Un sillon médian appelé philtrum persiste, tandis que chez l'Homme il est absent** (MCGEADY, 2017).

b) Formation des cavités nasales

Les bourgeons nasaux médiaux vont venir fusionner et former le dos du nez, le philtrum et le palais primaire (lèvre supérieure et prémaxillaire), tandis que les bourgeons latéraux forment les ailes du nez et les bourgeons maxillaires forment les joues .

Les cupules olfactives, formées à partir des placodes nasales, continuent de se creuser jusqu'à former deux cavités nasales distinctes, séparées l'une de l'autre par un septum, et séparées de la cavité orale par une membrane fine constituant le palais primaire. Au fur et à mesure, les deux cavités nasales vont venir n'en former qu'une seule, tandis que la portion caudale du palais primaire s'atrophie, formant alors une communication entre la cavité orale et la cavité nasale appelée choane. Le septum nasal viendra ensuite fusionner, plus ou moins

complètement selon les espèces, avec le palais secondaire, séparant la cavité nasale en portion droite et gauche (MCGEADY, 2017).

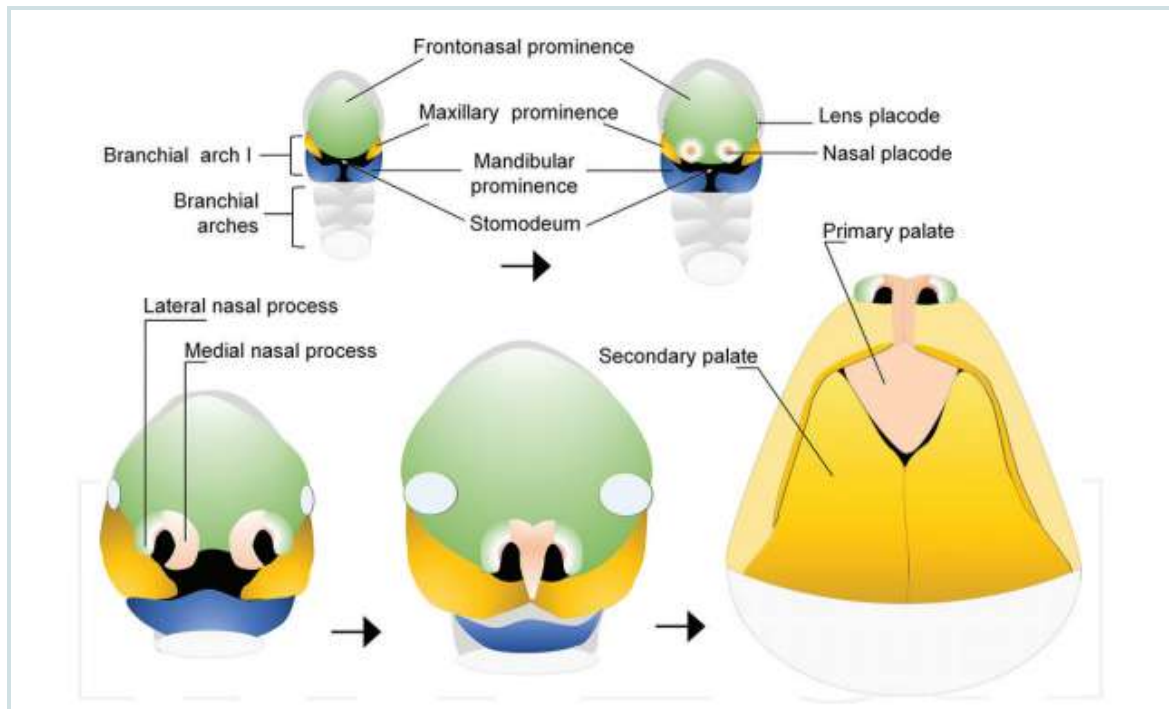


Figure 3 : Étapes du développement des structures faciales chez l’embryon (MOURA et al., 2017).

c) Formation de la cavité orale

Issue du stomodeum, ou bouche primitive, la cavité orale va être délimitée par la formation des os de la mâchoire, du palais comme décrit précédemment, et des joues issues de la fusion progressive des bourgeons mandibulaires et maxillaires (MCGEADY, 2017).

3. Formation du palais

Issu de la fusion des bourgeons nasaux médiaux et des bourgeons maxillaires, le palais primaire primitif sépare les cavités orales et nasales. Comme indiqué précédemment, il vient ensuite s’atrophier caudalement, tandis que sa partie crâniale vient constituer le processus maxillaire. A ce stade, la langue primitive occupe toute la cavité orale et fait protrusion dans la cavité nasale. Avec la croissance progressive de la cavité orale, la langue se retire de la cavité nasale, permettant ainsi la croissance puis la fusion des processus palatins, venant former le palais secondaire et séparant les cavités orales et nasales. La portion rostrale

du palais secondaire fusionne alors avec le processus maxillaire (figure 4). Initialement membraneux, le palais secondaire connaîtra plus tard une période d'ossification dans ses deux tiers rostraux, formant ainsi le palais dur et le palais mou (MCGEADY, 2017).

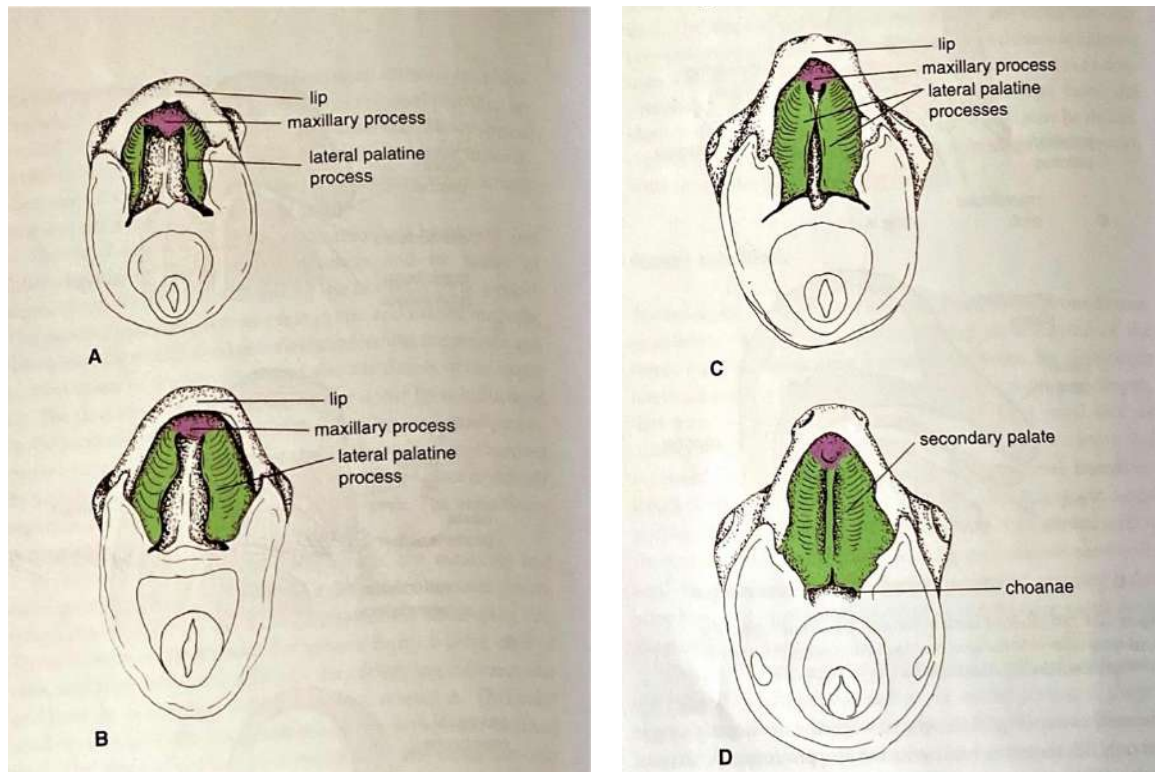


Figure 4 : Vue ventrale du processus de développement du palais, montrant la formation du palais secondaire (MCGEADY, 2017).

4. Formation des dents

Malgré les différences existant chez les mammifères en termes de forme et de nombre, la formation des dents reste globalement similaire étant donné qu'elles présentent la même structure de base. **Les Hommes, comme les chiens, présentent deux formes de dentitions : une forme déciduale, et une forme permanente** qui ne se développera qu'après la naissance. On parle donc de diphodontie. Ils présentent également tous deux des dents qualifiées de brachyodontes, à croissance limitée.

Les dents démarrent leur développement suite à l'interaction entre l'ectoderme de la lame dentaire et le mésenchyme sous-jacent, dérivé des crêtes neurales. L'ectoderme prolifère le long de la lame dentaire et va venir former le bourgeon dentaire. Chaque bourgeon dentaire

donne naissance à une dent déciduale, dont le nombre varie selon les espèces. Pour rappel, l'Homme présente 20 dents déciduales, tandis que le chien en a 28.

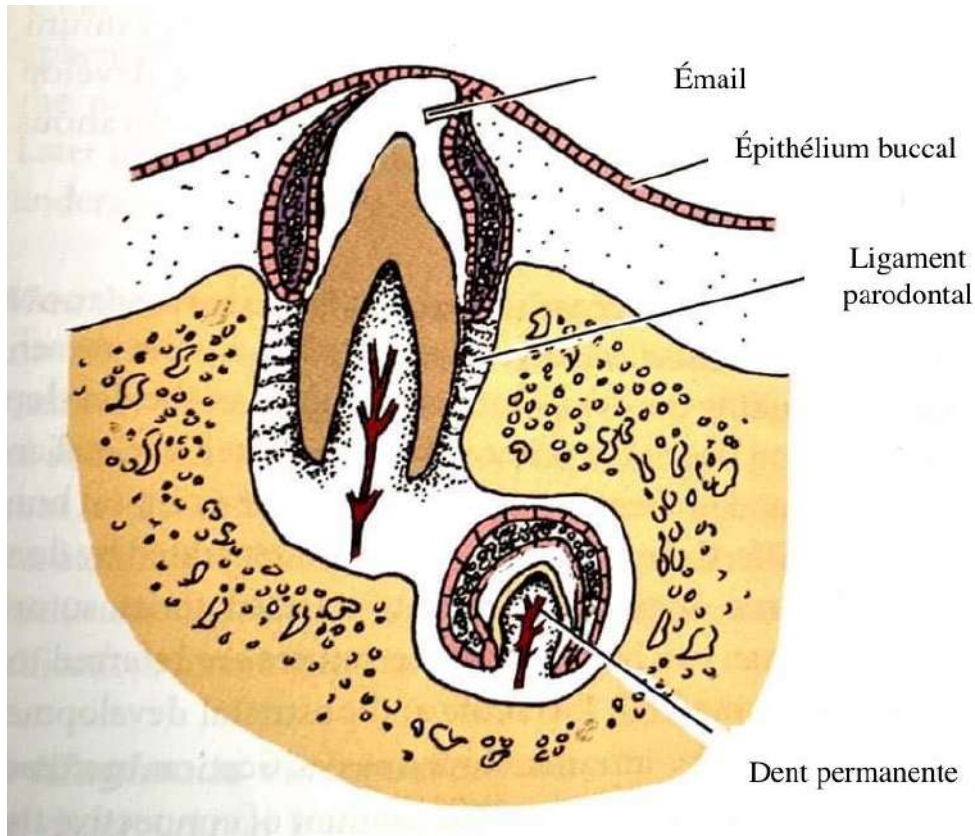


Figure 5 : Etape finale du développement d'une dent brachyodonte déciduale (MCGEADY, 2017).

B. Anatomie de la région oro-nasale

1. Base osseuse de la face

Chez les animaux, les os de la face constituent une surface bien plus étendue ($\frac{2}{3}$ de la tête) que chez l'Homme chez qui le crâne est plus vaste. Ils sont pour la plupart disposés de part et d'autre du plan médian, par paire, excepté le vomer qui est le seul os impair séparant les deux cavités nasales. On distingue ainsi : les os nasaux, lacrymaux, zygomatiques, ptérygoïdes, palatins, maxillaires, incisifs et mandibulaires (figure 6).

Ne seront développés ici que les os concernés par la pathologie traitée.

L'**os palatin** est un os plat, asymétrique et irrégulier, qui constitue le plafond de la cavité buccale caudale au maxillaire et qui délimite l'ouverture gutturale de la cavité nasale.

Il s'articule avec les os frontaux, ethmoïde, vomer, maxillaire, ptérygoïde et sphénoïde, et présente une lame horizontale et une lame perpendiculaire.

L'os **maxillaire** est le plus volumineux de la face. Il est pair et symétrique, et constitue le site d'implantation des molaires, prémolaires et canines supérieures.

L'os **incisif** est pair et asymétrique, et complète l'os maxillaire rostralement. Il constitue le site d'implantation des incisives supérieures et vient former la voûte palatine ainsi que l'ouverture rostrale du nez. Chaque os incisif présente deux processus : nasal et palatin (BARONE, 1986).

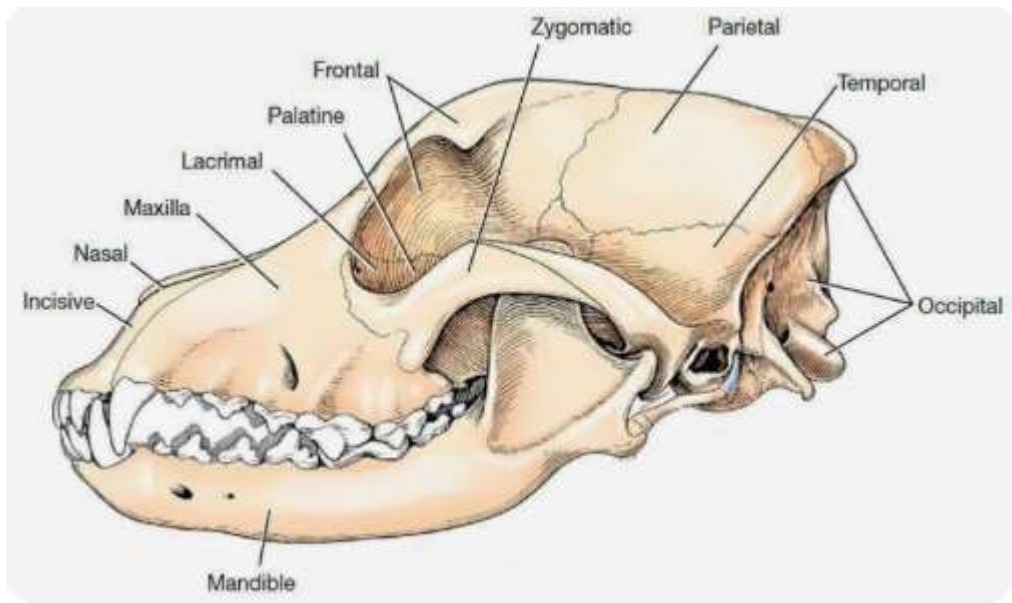


Figure 6 : Os du crâne et de la face du chien.

Pour une bonne compréhension de la suite de ce manuscrit, la notion de piliers verticaux doit également être introduite dans cette partie. En effet, 3 piliers verticaux ont été décrits par Sicher (figure 7) afin d'expliquer les résistances aux forces masticatoires ascendantes (HERVE, 2011). On observe le **pilier canin**, le pilier malaire et le pilier ptérygoïdien.

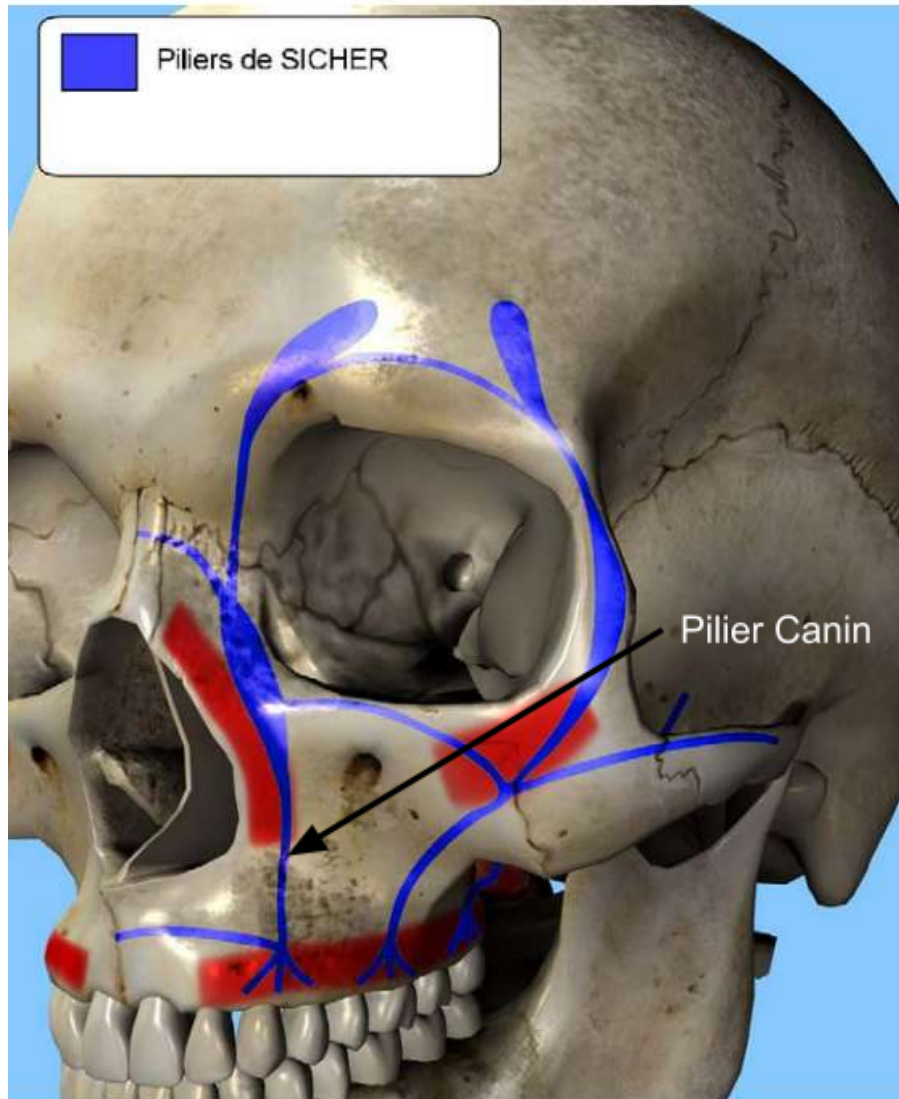


Figure 7 : Piliers de Siché (DELMAR, 2009)

2. Cavités nasales

La portion rostrale des cavités nasales est recouverte d'une muqueuse de type respiratoire, c'est-à-dire d'un épithélium squameux stratifié cilié, et contient les glandes tubulo-acinaires sensibles aux stimuli mécaniques. Après une zone de transition, l'épithélium devient de type olfactif et non cilié au niveau des volutes de l'ethmoïde, en région caudo-dorsale des cavités. On retrouve les nerfs olfactifs ainsi qu'un nombre important de capillaires sanguins.

Les narines permettent l'inspiration d'air et vont être mises en mouvement grâce aux muscles nasal latéral et dilatateur des narines (BARONE, 1996). Chez l'Homme, on observe des poils appelés vibrisses au sein de ces narines.

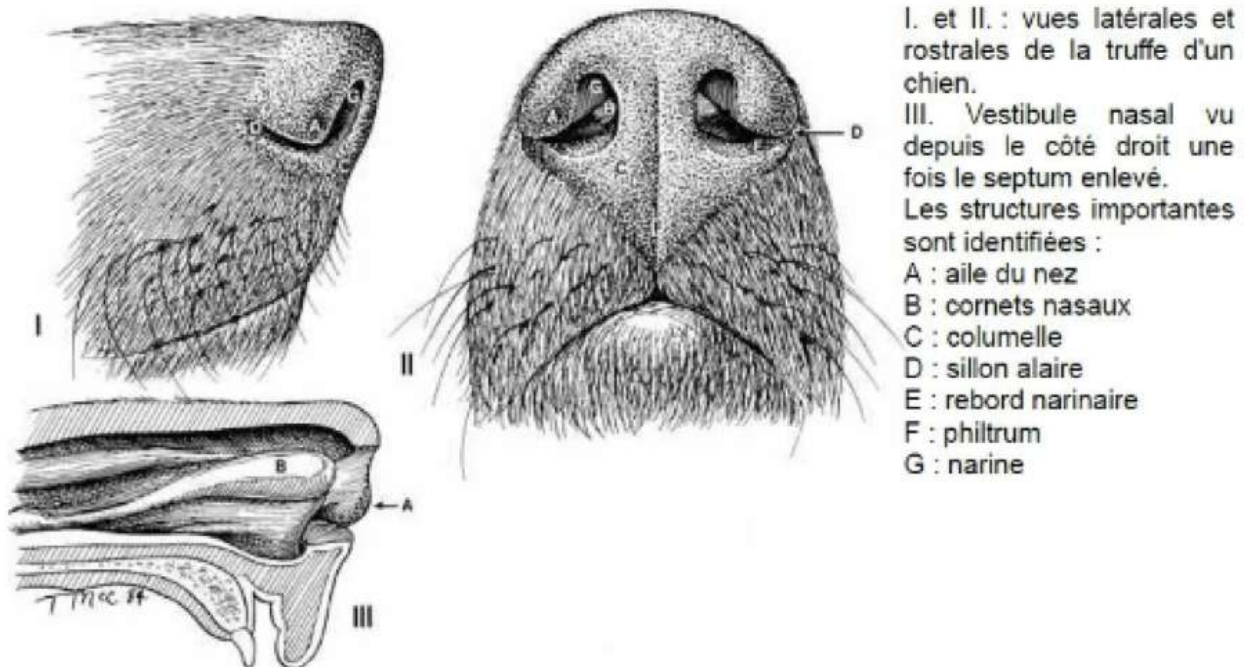


Figure 8 : Anatomie du nez et des lèvres chez le chien (GRANDAJE, 2003)

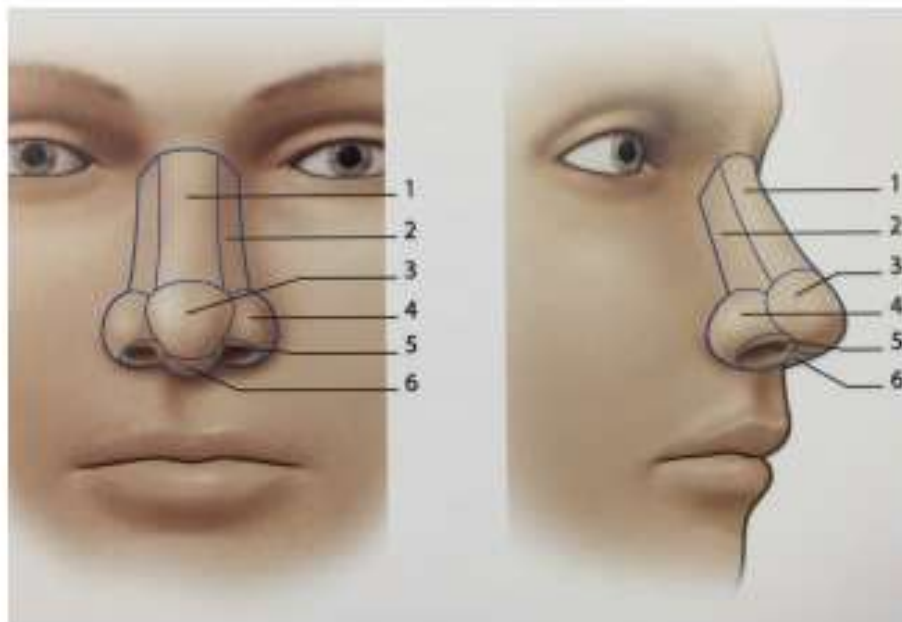


Figure 9 : Anatomie du nez chez l'Homme (BESSEDE et al., 2012)

1: dos du nez, 2: face latérale, 3: pointe du nez, 4: aile narinaire, 5: triangle mou de Converse, 6: columelle.

3. Les lèvres et la cavité buccale

La cavité buccale est délimitée par les lèvres rostralement, les joues latéralement, le palais dorsalement et le plancher sublingual ventralement. Divisée en deux parties par les arcades dentaires, elle contient donc les dents et la langue, essentiels dans la **préhension et la mastication des aliments**. Les récepteurs sensoriels responsables du goût sont quant à eux contenus dans la muqueuse buccale rigide. Dans les espèces humaines et canines, l'épithélium est pavimenteux, stratifié mais peu kératinisé en raison de leur régime alimentaire. Sous ce dernier se trouve le chorion ou lamina propria constitué de collagène et, relié au périoste par la sous-muqueuse (BARONE, 1996).

On distingue la lèvre supérieure de la lèvre inférieure par sa taille souvent plus développée, et par la présence d'un philtrum, plus ou moins développé selon l'espèce et quasi absent chez l'Homme. Recouvrant les dents, la face externe des lèvres est recouverte de peau, ainsi que de poils. Chez le chien, s'ajoutent à cela les vibrisses, organes sensoriels (figure 8). La face interne est, quant à elle, composée de la muqueuse orale, pigmentée ou non. Le bord libre est mince et régulier, tandis que le bord adhérent présente le sillon labio-gingival (supérieur ou inférieur), séparant la lèvre de la gencive. Chez l'Homme, on distingue **la lèvre blanche de la lèvre rouge**. La lèvre blanche présente une dépression centrale, le philtrum, entourée de deux crêtes philtrales qui définissent l'arc de Cupidon. La lèvre rouge, aussi appelée **vermillon**, est constituée d'une partie sèche et d'une partie humide.

Les lèvres sont mises en mouvement par plusieurs muscles : les muscles abaisseurs des lèvres, incisifs, zygomatiques, canin, orbiculaire de la bouche, releveur de la lèvre supérieure et releveur naso-labial (figure 10). Ces muscles sont globalement similaires entre l'Homme et le chien, bien que la compétence de langage chez l'Homme implique une plus grande amplitude de mouvements. Quelques différences anatomiques sont à noter, telles que l'épaisseur plus fine du muscle orbiculaire de la bouche et l'absence du muscle petit zygomatique chez nos chiens.

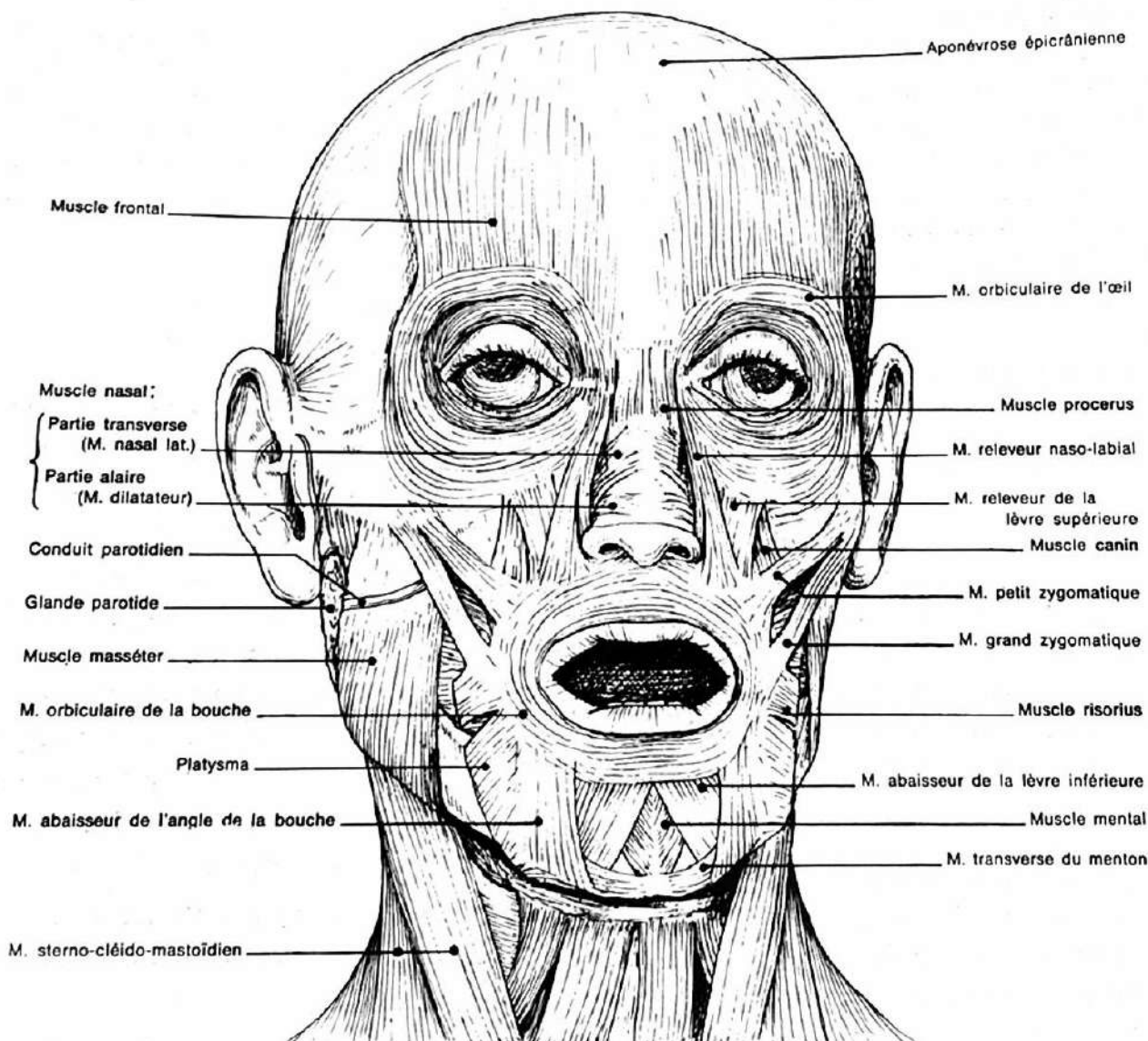


Figure 10 : Muscles cutanés de la face de l'Homme (BARONE, 1989).

4. Les dents

Homme et chien présentent un type de dentition appelée brachyodonte, c'est-à-dire que les dents ont une croissance limitée. Ils vont également tous deux présenter dans un premier temps une dentition déciduale, qui sera remplacée par une dentition permanente.

a. Homme

La taille réduite de la mâchoire humaine, en comparaison avec celle des animaux, implique un nombre plus faible de dents. L'enfant présente 20 dents déciduales, tandis que

l'adulte en aura 32 permanentes. La formule dentaire est la suivante : 2/2 incisives, 1/1 canine, 2/2 prémolaires et 3/3 molaires.

Les dents déciduales n'apparaissent pas toutes en même temps. Les incisives inférieures font en général éruption avant les incisives supérieures, entre 6 et 18 mois. Les canines apparaissent entre 20 et 34 mois, tandis que les prémolaires déciduales font éruption entre 22 et 36 mois.

L'éruption des dents permanentes s'étale de l'enfance à l'adolescence. Les premières dents à apparaître sont en général les **incisives, entre 6 et 8 ans**. Dans cet intervalle, on observe également l'éruption de la première molaire. Entre 10 et 14 ans, apparaissent les canines, les prémolaires et la deuxième molaire. La dernière molaire, ou "dent de sagesse", peut faire éruption entre 18 et 30 ans, mais est souvent retirée chirurgicalement en raison de fréquentes malpositions (BARONE, 1986).

b. Chien

Chez le chien, la formule de la dentition permanente est la suivante : 3/3 incisives, 1/1 canine, 4/4 prémolaires et 2/3 molaires. Le chiot présente 32 dents déciduales, tandis que l'adulte en présentera 42. Les dents du chien, relativement à son régime alimentaire, sont caractérisées de sécodontes, référence à leur caractère tranchant.

En comparaison à l'Homme, l'éruption de la dentition déciduale, ainsi que leur remplacement par une dentition permanente, s'échelonnent sur une période relativement courte. Les canines sont les premières à apparaître, à l'âge de 3 semaines, suivies par les incisives, entre 25 et 30 jours d'âge. Les prémolaires déciduales apparaîtront quant à elles, entre 4 et 6 semaines d'âge.

Le remplacement dentaire va être achevé dès l'âge de 5 mois pour les incisives et les canines, et dès l'âge de 7 mois pour les prémolaires et molaires (BARONE, 1986).

5. Le palais

Il est important de rappeler la distinction entre **palais primaire** et **palais secondaire** : le palais primaire est constitué de **l'arcade alvéolaire, du seuil narinaire de la lèvre supérieure**, tandis que le palais secondaire va s'étendre **du canal palatin à la limite caudale du palais mou**.

a) **le palais dur**

Le palais dur constitue le plafond de la cavité buccale. Il est constitué de l'os incisif et des processus palatins des os maxillaires et palatins, et va être délimité par l'arcade incisive crânialement et les molaires latéralement.

Chez le chien, il est recouvert d'une muqueuse épaisse et plus ou moins pigmentée comportant des reliefs, caractéristiques de l'espèce. Parmi eux, on observe la papille incisive, relief impair, en arrière des incisives centrales comportant les orifices du conduit incisif s'abouchant dans la cavité nasale, absents dans l'espèce humaine.

Le raphé du palais constitue une crête médiane débutant près de la papille et s'étendant jusqu'au palais mou. De faible hauteur chez l'Homme et le chien, il est à peu près rectiligne mais peut aussi être dévié par endroit.

Enfin, les crêtes palatines sont des reliefs transverses allant du raphé jusqu'aux bords latéraux du palais. Le chien en comporte entre 6 et 10, alors qu'elles sont peu développées chez l'Homme. Chaque crête présente deux plans inclinés et surélevés, le plan caudal étant plus abrupt afin de favoriser l'acheminement du bol alimentaire vers le pharynx (figure 11).

La sous-muqueuse, continue avec la muqueuse, constitue une couche fibreuse et épaisse, adhérente au plan osseux, et contient un lacis veineux. La principale artère est l'artère palatine majeure, qui passe par le canal palatin majeur et va se poursuivre dans le sillon palatin. Les veines palatines n'accompagnent pas l'artère principale dans son canal, mais vont rejoindre le plexus ptérygoïdien avec celles du palais mou. Autour des artères s'organisent des plexus nerveux, provenant du nerf maxillaire et du ganglion ptérygo-palatin, qui vont avoir des rôles sensitifs et vasomoteurs.

Les glandes palatines sont tubulo-acineuses de type muqueux chez l'Homme, et vont venir constituer une épaisse couche envahissant la profondeur de la sous-muqueuse palatine sauf au niveau du raphé médian. Chez les carnivores, elles sont de type mixte mais beaucoup moins développées.

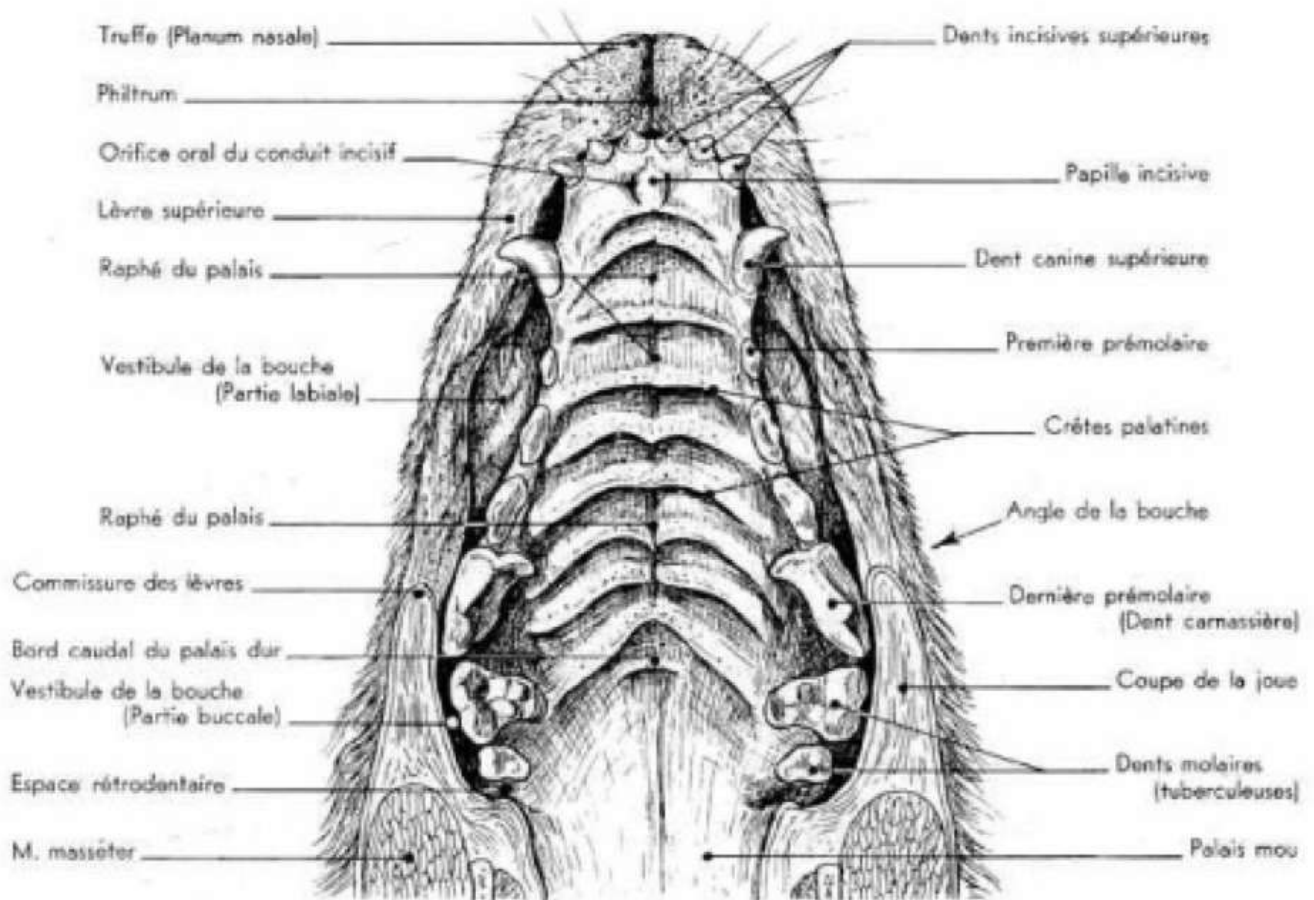


Figure 11 : Palais de chien en vue ventrale (BARONE, 1996)

Le palais dur est essentiel dans le **phénomène de succion** chez le jeune lors de la tétée, et présente ensuite un rôle relativement passif dans **la mastication chez l'adulte**, en servant d'appui aux aliments. (BARONE, 1996). Chez l'Homme, il présente aussi un rôle dans **l'élocution**.

b) Le palais mou

Le palais mou, ou voile du palais, prolonge le palais dur dans sa portion caudale. Il constitue une cloison mobile entre la cavité orale et le pharynx. Ayant pour rôle de réguler le transit pharyngien, il vient se rabattre sur l'entrée du larynx et interrompre la respiration lors de la déglutition. Chez l'Homme et les carnivores, il est plutôt court et très mobile, grâce à l'action de quatre muscles (figure 12): le muscle palatin, le muscle palato-pharyngien, le muscle tenseur du voile du palais et le muscle élévateur du voile du palais (BARONE, 1986).

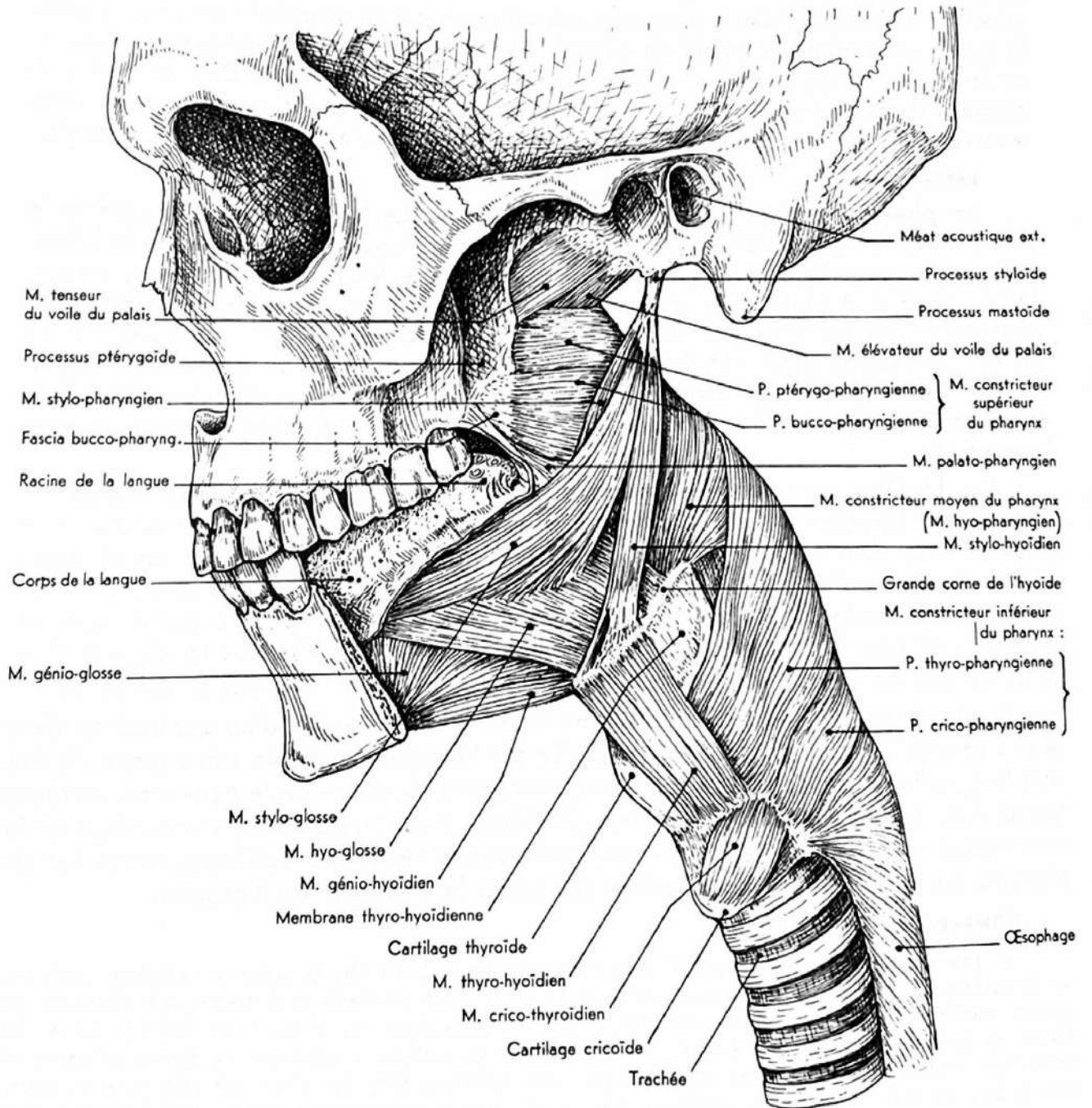


Figure 12 : Muscles de la langue, du palais mou et du pharynx chez l'Homme (BARONE, 1986).

6. Lien avec la sphère auditive

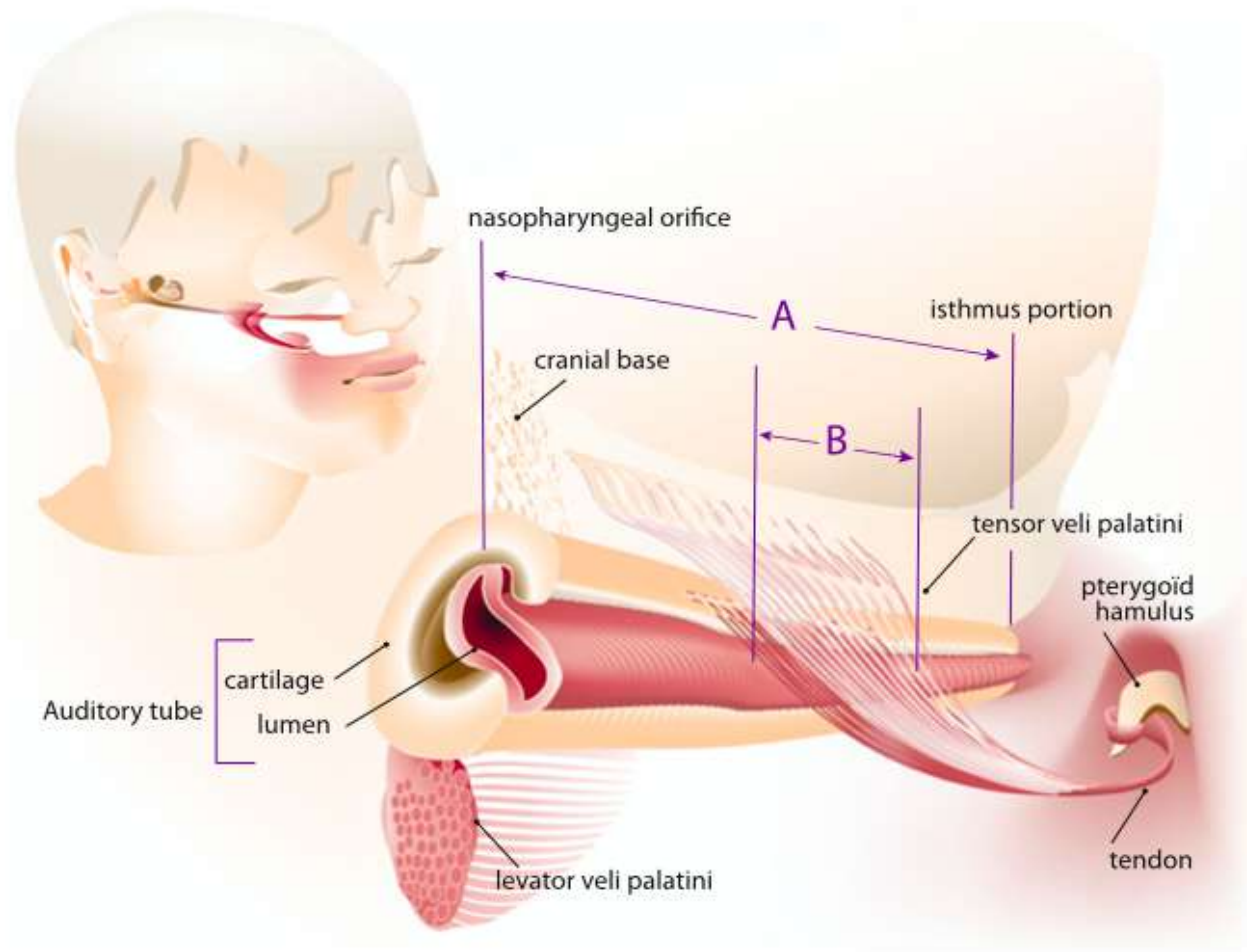


Figure 13 : Anatomie de la trompe d'Eustache chez l'Homme (HEIDSIECK et al., 2016).

Au repos, la trompe d'Eustache est fermée par addition du tonus de la musculature paratubaire, de la complaisance des tissus élastiques tapissant la trompe, et de la pression extramurale. Elle va cependant s'ouvrir lors des bâillements et de la déglutition, par l'action des muscles mobilisateurs du palais mou cités plus haut (figure 13).

Conclusion : Si visuellement l'anatomie de la face varie entre l'Homme et le chien, elle reste sensiblement similaire. On retiendra tout de même la distinction entre lèvre blanche et lèvre rouge chez l'Homme (absente chez le chien), la présence d'un philtrum bien plus marqué chez le chien, ainsi que le remplacement dentaire bien plus lent chez l'Homme, qui auront une importance particulière par la suite.

II. Les fentes labio-palatines

A. Anomalies congénitales : définition et caractérisation

Les malformations congénitales sont des anomalies de structure et de fonction, comprenant les troubles métaboliques, présentes à la naissance.

Il est nécessaire de bien faire la distinction entre congénital et héréditaire. Nombre de malformations congénitales sont liées à des facteurs environnementaux, affectant la mère pendant la gestation, mais non génotoxiques, donc n'impliquant pas de modifications génétiques chez le fœtus. Ces malformations ne seront alors pas transmissibles à la descendance.

B. Fente palatine : définition et prévalence

1. Définition

Les fentes labio-palatines sont des **malformations congénitales**, dues à une **fermeture incomplète du palais primaire** (lèvre et prémaxillaire) **et/ou secondaire** (palais dur et mou) au cours du développement foetal, qui vont être associées, ou non, à une asymétrie de la face et à d'autres malformations.

On distingue les fentes labiales seules, complètes ou incomplètes, palatines seules et labio-palatines (figure 14).

Les **fentes labiales congénitales, ou cheiloschisis**, résultent habituellement d'un défaut de fusion entre le bourgeon maxillaire et les bourgeons nasaux médiaux. Plus rarement, elles peuvent être dues à un défaut de fusion entre les bourgeons nasaux médiaux. La fente peut varier en longueur, allant de l'incisure mineure dans la lèvre supérieure, unilatéralement ou bilatéralement, jusqu'à une fente remontant jusqu'à la cavité nasale. Elle peut également varier en profondeur, n'intéresser que les tissus mous de la lèvre supérieure, ou toucher l'os (LARSEN *et al*, 2017).

Les **fentes palatines, ou palatoschisis**, correspondent à un défaut partiel ou complet d'apposition et de fusion des processus palatins, entraînant alors une communication des cavités orale et nasale. La fente palatine peut concerner le palais primaire ou le palais secondaire.

L'association des deux types de fentes constitue les **fentes labio-palatines** (LEZY *et al*, 2010).

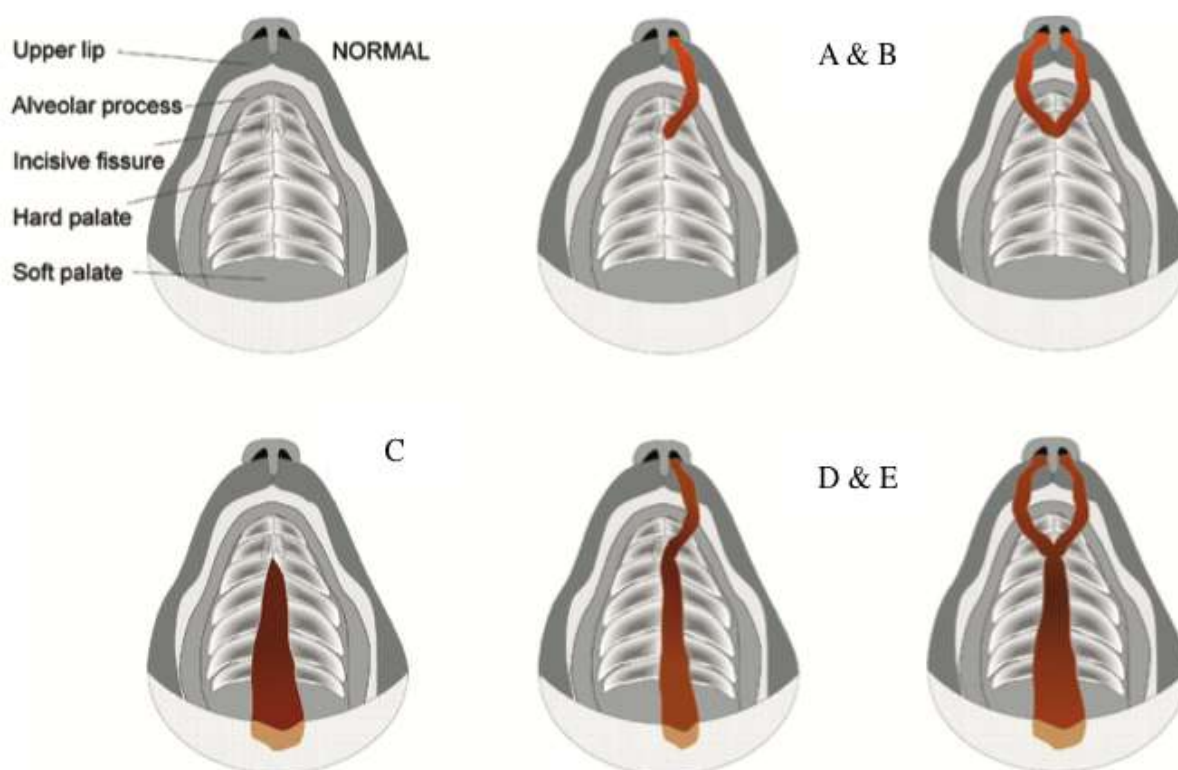


Figure 14 : Différentes fentes oro-faciales chez le chien (MOURA et al, 2017). A : fente labio-palatine (palais primaire) unilatérale; B : fente labio-palatine (palais primaire) bilatérale; C : fente palatine (palais secondaire); D : fente labio-palatine (palais primaire et secondaire) unilatérale; E : fente labio-palatine (palais primaire et secondaire) bilatérale.

Au cours de la croissance de l'individu atteint de fente labio-palatine, certaines déformations vont être objectivables. On retrouve de toute évidence une malposition des deux segments maxillaires. On distingue le petit segment (côté fente) et le gros segment (côté sain). Le petit segment, initialement hypoplasique, peut se retrouver légèrement latéralisé en raison de la poussée linguale, tandis que le gros segment va être attiré vers l'extérieur sous l'action de la poussée linguale, de la traction du muscle orbiculaire. Concernant les tissus mous, la déformation nasale est caractéristique : on observe un déplacement de toute la pyramide nasale (septum, columelle, pointe du nez) vers le côté sain. Du côté de la fente, l'aile narinaire s'affaisse en raison de son insertion plus basse (TALMANT *et al.*, 1993).

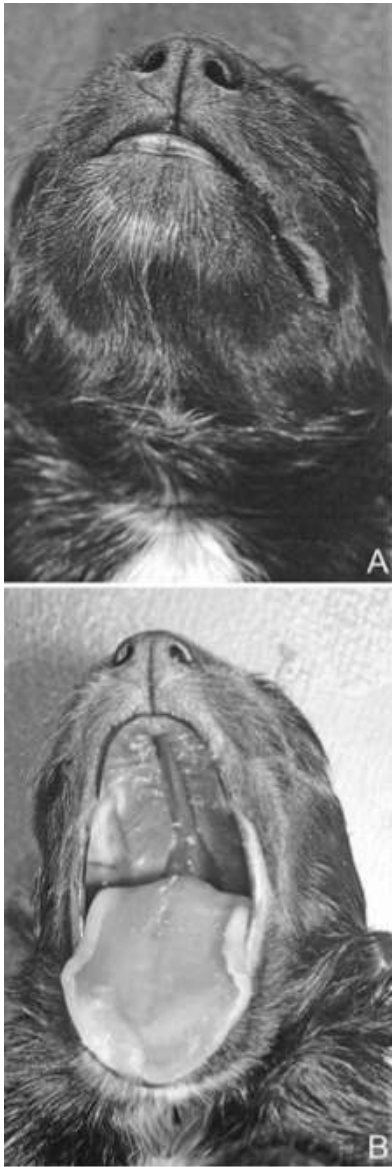


Figure 15 : Fente palatine (KEMP al., 2009)

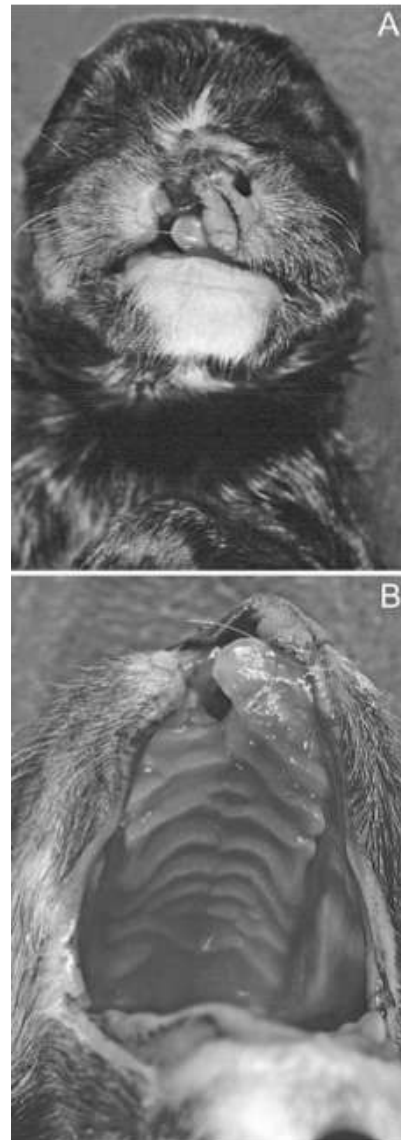


Figure 16 : Fente labio-palatine (KEMP et al. 2009)

2. Prévalence

a) Chez l'Homme

Chez l'enfant, les fentes palatines touchent approximativement **1 naissance sur 700** dans le monde entier, avec une distribution variable selon l'origine géographique et ethnique. De manière générale, les populations **amérindiennes et asiatiques** sont plus touchées, avec une prévalence allant jusqu'à 1 naissance sur 500, tandis que la prévalence européenne est plutôt d'1 sur 1000.

Une séparation claire entre fentes labiales ou labio-palatines, et fentes palatines isolées se retrouve dans la littérature. On observe l'usage de différentes méthodes d'étude selon le type de fente, certaines sources expliquant que cela est dû à leur origine embryonnaire différente ainsi qu'au caractère moins visible de la fente palatine seule (MOSSEY et al, 2008).

Les fentes labiales, avec ou sans fente palatine, semblent plus présentes chez les garçons, tandis que les fentes palatines isolées sont plus fréquentes chez les filles. Ce ratio varie selon l'origine géographique, ethnique et selon l'âge des parents. Au sein d'une population européenne caucasienne, le ratio de la fente labiale (avec ou sans fente palatine) est de **2:1 (mâle:femelle)**.

Les fentes labiales, palatines et labio-palatines sont fréquemment associées à d'autres malformations congénitales majeures. Une étude concernant 4000 individus européens présentant une fente palatine a permis de mettre en évidence que 55% de ces derniers ne présentaient que cette anomalie, que 18% étaient associées à d'autres malformations et que 27% faisaient parties d'un syndrome congénital (CALZOLARI et al, 2004). Pour les fentes labiales avec ou sans fente palatine, une étude comportant 5000 cas a déterminé que 71% des cas étaient isolés, tandis que 29% présentaient d'autres malformations (CALZOLARI et al, 2007).

b) Chez le chien

En raison de la grande diversité raciale présente dans l'espèce canine, les résultats varient beaucoup d'une race à l'autre. De plus, un chiot atteint représentant une non-valeur économique pour un éleveur en raison de la non-viabilité de l'individu ou du préjudice esthétique, le nombre de cas est très probablement sous-estimé en raison d'une volonté de ne

pas divulguer l'information. Les chiffres varient donc d'une étude à l'autre. Une étude réalisée aux Etats-Unis en 2019 sur plus de 7000 chiens pure race rapporte malgré tout une **prévalence de 3%** (fentes labiales : 26%, fentes palatines : 59%, fentes labio-palatines : 15%) (ROMAN *et al.*, 2019). Sur le terrain, les vétérinaires canins s'accordent à dire que les **racés brachycéphales** sont plus touchées que les autres, mais il est difficile de trouver de véritables statistiques soutenant cette affirmation. D'autres études s'accordent à dire que l'incidence est respectivement de 0,6%, 0,11% et 2,2% chez les Boxers, Beagles et Bergers des Pyrénées (MOURA *et al.*, 2017).

Par ailleurs, il ne semble pas y avoir de différence de prévalence entre les mâles et les femelles (ROMAN *et al.*, 2019).

Peu de données sont disponibles sur les fentes palatines faisant partie d'un syndrome chez le chien. Ceci s'explique par le caractère non viable de ces syndromes et donc la rapide euthanasie, parfois même réalisée directement par l'éleveur, des chiots atteints. Cependant, les vétérinaires canins s'accordent à dire que la majorité des fentes palatines observées sont non-syndromiques (MOURA *et al.*, 2017).

C. Etiologie

Afin d'étudier l'origine des fentes palatines, il est nécessaire de différencier les fentes syndromiques des fentes isolées. De nombreuses études se sont concentrées sur l'étiologie de ces deux types de fentes, et si beaucoup ont démontré l'existence de **facteurs génétiques** impliqués dans l'apparition de fentes palatines non syndromiques, d'autres ont également souligné l'importance des **facteurs environnementaux**. Aujourd'hui, la plupart des études s'accordent sur une **origine multifactorielle**, dans laquelle la présence de certains gènes à risque interagiraient avec des variants environnementaux. Cela rend bien entendu difficile l'étude génétique de ces fentes palatines (DIXON *et al.*, 2011).

1. Origine génétique

a. Chez l'Homme

Syndromes : Un syndrome correspondant à un ensemble de signes cliniques apparaissant conjointement. Dans le cadre des fentes palatines, on parle de fentes syndromiques lorsqu'elles sont associées à d'autres anomalies.

L'étude du **syndrome Van Der Woude**, incluant des fentes labiales et/ou palatines, ainsi que des anomalies dentaires et fistules labiales, a démontré l'importance d'une mutation du gène IRF6 (interferon regulatory factor 6), impliqué dans la différenciation et la prolifération des kératinocytes, ainsi que dans l'adhésion des tissus palatins. Cette mutation a ensuite été retrouvée dans des cas de fentes labio-palatines non syndromiques. Cette mutation semble plus fréquente dans les populations d'origine asiatique (DIXON *et al*, 2011).

Le **Syndrome Hay-Wells** est caractérisé par une anomalie de développement des structures ectodermiques (peau, cheveux, ongles, dents et glandes sudoripares), une fente palatine ou labiale, et un ankyloblépharon filiforme (bandes de tissu conjonctif reliant les paupières inférieure et supérieure et gênant l'ouverture des yeux). Une mutation dans le gène p63 a été associée à ce syndrome, de transmission autosomique dominante (CABILING *et al*, 2007; KHALFI *et al.*, 2016).

Le **Syndrome Kabuki** est associé à une mutation des gènes KDM6A et MLL2 (PAIK *et al*, 2016). Il est associé à des traits physiques reconnaissables (fentes palpébrales, columelle courte, oreilles décollées) et peut également être associé à une fente labiale et/ou palatine (ADAM *et al.*, 2022).

Le **Syndrome de Pierre Robin** est caractérisé par un rétro- et micrognathisme, une glossoptose et une fente palatine par mutation des gènes DLX5 et DLX6 sur le chromosome 14 (WOLF *et al*, 2014).

Le **Syndrome Nance-Horan** est associé aux signes suivants : cataracte congénitale, anomalies dentaires, déformations faciales, et dans certains cas, déficits intellectuels. Récemment, une des mutations en cause a été objectivée : la mutation du gène NHS sur le chromosome X (MILLER *et al*, 2021).

Le **Syndrome Smith-Lemli-Opitz** présente un phénotype variable comprenant, entre autres, des atteintes neurologiques, des microcéphalies, des micrognathies et des fentes palatines. Il semblerait que ce soit associé à une mutation du gène codant pour la 7-déhydrocholestérol réductase (PORTER, 2006).

Fentes isolées :

Nombreux sont les gènes identifiés comme étant associés à une fente oro-faciale chez l'Homme. Un certain nombre est listé dans la figure 17, mais il en existe d'autres, comme le gène ADAMTS20 sur le chromosome 27, dont une mutation associée à des fentes labio-palatines a été identifiée au sein d'une population Guatémaltèque (WOLF *et al*, 2015).

Gene (abbrev.)	Gene name	Chromosomal assignment (human)	Chromosomal assignment (dog)
<i>IRF6</i>	Interferon regulatory factor 6	1	7
<i>VAX1</i>	Ventral anterior homeobox 1	10	28
<i>BMP4</i>	Bone morphogenetic protein 4	14	8
<i>FGFR2</i>	Fibroblast growth factor receptor 2	10	28
<i>FOXE1</i>	Forkhead box E1	9	11
<i>MAFB</i>	MAF bZIP transcription factor B	20	24
<i>MSX1</i>	msh homeobox 1	4	3
<i>CRISPLD2</i>	Cysteine rich secretory protein LCCL domain containing 2	16	5
<i>FGF8</i>	Fibroblast growth factor 8	10	28
<i>GSTT1</i>	Glutathione S-transferase theta-1-like	22	26
<i>MTHFR</i>	Methylenetetrahydrofolate reductase (NAD(P)H)	1	2
<i>PDGFC</i>	Platelet derived growth factor C	4	15
<i>PVRL1</i>	Poliovirus receptor-related 1 (herpesvirus entry mediator C)	11	5
<i>SUMO1</i>	Small ubiquitin-like modifier 1	2	37
<i>TGFA</i>	Transforming growth factor alpha	2	10
<i>TGFB3</i>	Transforming growth factor beta 3	14	8

Refs. [29, 38, 75].

Figure 17 : Exemples de gènes présents chez l'Homme et chez le chien, ayant été associés à des fentes labio-palatines chez l'Homme (Moura et al, 2017)

b. Chez le chien

Syndromes : On retrouve beaucoup moins de syndromes chez le chien en comparaison avec l'Homme.

Le Syndrome CLPS est notamment décrit chez le Retriever de Nouvelle-Écosse : une association de fente labiale, de fente palatine et de syndactylie est observée, par mutation du gène ADAMTS 20 sur le chromosome 27 (WOLF *et al*, 2015).

Le Syndrome de Pierre Robin, comme chez l'Humain, également décrit chez le Retriever de Nouvelle-Écosse : ces chiens présentent une brachygnathie et une fente palatine par mutation des gènes DLX5 et DLX6 sur le chromosome 14 (WOLF *et al*, 2014).

Fentes isolées : Les fentes palatines non syndromiques d'origine monogénique sont principalement dues à une transmission autosomale récessive. Dans ce cas-là, l'individu doit posséder deux copies de l'allèle muté. Ceci implique donc que :

- le phénotype n'est pas dépendant du sexe de l'animal
- les parents sont généralement hétérozygotes, donc présentant un phénotype normal
- le phénotype peut sauter des générations
- la consanguinité au sein d'un élevage augmente le risque d'obtenir le phénotype

Ce type de transmission a été relevé dans plusieurs études, concernant majoritairement des Epagneuls bretons, des Bergers des Pyrénées et des Boxers (RISCHTESMEIER *et al*, 1994; KEMP *et al*, 2009; MOURA *et al*, 2012).

Il arrive cependant que ce phénotype soit récurrent au sein d'une famille. Dans ce cas, une hérédité multifactorielle est à suspecter (implications de plusieurs gènes).

2. Origine environnementale

Il est important de garder en mémoire que, la domestication du chien remontant à plus de 15000 ans, nos deux espèces partagent le même environnement, et ce depuis suffisamment longtemps pour qu'il soit possible d'extrapoler sur les effets de certains facteurs.

a) Facteurs nutritionnels

Voici quelques éléments associés à l'apparition de fentes labio-palatines lors de leur ingestion.

- La **carence en acide folique** : nombre d'études ont montré qu'un défaut en acide folique impacte la croissance du tube neural, et d'autres montrent qu'une supplémentation en folate diminue la prévalence des fentes oro-faciales chez l'Homme. Cependant ces résultats restent controversés, et plusieurs études les contredisent (GONZALES et al, 2021; ITIKALA et al, 2001). Chez l'animal, nombreuses sont également les études démontrant l'augmentation du risque de fente oro-faciale en cas de carence en folates ou d'administration d'antagonistes des folates (ELWOOD *et al.*, 1997).
- L'excès en **vitamine A ou analogues de la vitamine A** (isotrétinoïne) (ACKERMAN *et al.*, 2011)
- La carence en **zinc plasmatique** (TAMURA *et al.*, 2005)

b) Facteurs iatrogènes

Sont listés ci-dessous quelques molécules médicamenteuses dont l'usage chez la mère a été associé à l'apparition de fentes faciales congénitales chez le petit.

i) Chez l'Homme

- **Les glucocorticoïdes** : les propriétés anti-inflammatoires des glucocorticoïdes interviennent dans leur capacité à induire des fentes palatines par un mécanisme d'inhibition de la production d'acide arachidonique (GOLDMAN, 1984).
- **Le méthotrexate** (antagoniste de l'acide folique) : ce traitement était utilisé dans le cas de certaines maladies auto-immunes et cancers (GRANZOW, 2003; DAWSON *et al.*, 2014).

- **Les benzodiazépines** (diazepam, chlordiazepoxide, oxazepam) sont des molécules très couramment prescrites comme anxiolytiques. L'exposition du fœtus à des benzodiazépines durant le premier tiers de gestation a été associée avec une augmentation des risques de présenter une fente oro-faciale (MARINUCCI *et al.*, 2011).
- **Des traitements anti-convulsivants de première génération** (carbamazépine, phenobarbital, phénytoïne...) sont associés à des effets tératogènes si pris pendant la gestation (VERONIKI *et al.*, 2017; GOLDMAN, 1984)
- **Le triméthadione** (traitement contre l'épilepsie) : il existe un syndrome du thrimétadione foetal qui implique un retard de croissance pré- et postnatale, une déficience intellectuelle, un retard de langage et du développement, des anomalies craniofaciales, et plus rarement, une fente palatine, des malformations cardiaques, du système urogénital et des membres (MCGEADY *et al.*, 2017).

ii) Chez le chien

Peu d'études ont été réalisées exclusivement chez le chien. S'il est probablement possible d'extrapoler au chien ce qui a été testé sur d'autres espèces, nous pouvons retenir quelques molécules dont les effets ont été vérifiés sur l'espèce canine :

- Les glucocorticoïdes (de même que chez l'Homme) (KAPLAN *et al.*, 2018)
- La doxycycline (KAPLAN *et al.*, 2018)
- L'aspirine (ROBERTSON *et al.*, 1979)

c) Facteurs toxiques

i) Chez l'Homme

- **Le tabac** : une association significative a été mise en évidence entre la consommation de tabac par la mère et l'apparition de malformations telles que les fentes oro-faciales chez le fœtus (LEE *et al.*, 2021).
- **Le TCDD ou 2,3,7,8-tétrachlorodibenzo-*p*-dioxine** : composant de l'Agent Orange, il s'agit d'une des dioxines les plus dangereuses pour l'Homme et la seule considérée comme cancérogène. Elle peut être retrouvée dans certains aliments à la suite d'une contamination des cultures. Cette dioxine possède la capacité de modifier le

comportement de certaines cellules lors de la croissance foetale, entraînant l'apparition de malformations telles que la fente palatine (CHEN *et al.*, 2022).

ii) Chez le chien

Peu d'études ont été réalisées sur les facteurs toxiques impliqués dans l'apparition de fentes palatines chez le chien. Il est cependant possible de supposer que les toxiques ayant un effet tératogène chez l'Homme ou chez d'autres espèces n'est pas sans danger pour l'espèce canine.

D. Formes cliniques

1. Fentes labiales

On rappelle que les fentes labiales n'intéressent, comme leur nom l'indique, que la lèvre, et peuvent être complètes ou non (atteindre le seuil narinaire), et bilatérales ou non.

Chez le nouveau-né, les fentes labiales vont surtout impacter la tétée. Le risque de pneumonie par fausse déglutition est relativement faible. Le préjudice est essentiellement esthétique dans la plupart des cas.

2. Fentes palatines

Les fentes palatines concernent le palais primaire, le palais secondaire ou les deux. Les fentes du palais primaire sont en général associées à une fente labiale, et peuvent être uni- ou bilatérales. On parle alors de fente labio-palatine.

Les fentes palatines, entraînant une **communication entre cavité orale et cavité nasale**, sont accompagnées de problèmes vis-à-vis de l'alimentation et de la respiration.

Chez le nouveau-né, cela s'observe sous la forme d'écoulement de lait par les narines, de régurgitations ou étouffements lors de l'allaitement, d'éternuements ou de toux. Une pneumonie par fausse déglutition peut ensuite apparaître. Associée à de la malnutrition et de la déshydratation, elle peut entraîner la mort de l'individu.

Chez l'enfant, il a également été démontré que les difficultés d'alimentation pouvaient être dues à la présence d'ulcères sur la muqueuse du septum nasal, créés par les frottements de la langue du nourrisson (FRIEDE *et al.*, 1998).

Chez l'individu plus âgé, des retards de croissance peuvent être observés.

On observe également des atteintes de la sphère auriculaire, avec de fréquentes otites moyennes chez les enfants de moins de 2 ans. Dans 90% des cas, les enfants présentent un matériel muqueux au niveau de l'oreille moyenne au moment de la réparation chirurgicale de la fente (HEIDSIECK *et al.*, 2016).

3. Impacts des différentes formes sur les fonctions de la région oro-nasale

Afin de comprendre l'impact de ces fentes labio-palatines sur l'individu, humain ou canin, il est nécessaire de rappeler les fonctions de chaque élément anatomique impliqué. En effet, les fentes palatines vont avoir un impact à la fois esthétique et fonctionnel.

Chez les deux espèces, les **lèvres** sont indispensables dans la préhension, le tri des aliments, l'aspiration des liquides et la fermeture de la cavité buccale.

Le **palais dur** est essentiel dans le phénomène de succion chez le jeune lors de la tétée, et présente ensuite un rôle relativement passif dans la mastication chez l'adulte, en servant d'appui aux aliments. (BARONE, 1996). Les fentes palatines vont aussi impacter la phonation en créant une communication entre cavité buccale et cavité nasale.

De par la déformation buccale occasionnée, les fentes oro-faciales sont souvent associées à des phénomènes de **malocclusion**, dont la cause et la sévérité varient selon les individus (hypodontie, dents surnuméraires, hypocalcification dentaire, dents ectopiques...). L'implantation des dents va être importante pour la préhension et la mastication des aliments, mais impacte également la santé des dents par la suite. En effet, une mauvaise implantation dentaire s'accompagne souvent de pathologies liées à une mauvaise hygiène bucco-dentaire (caries) (VETTORE *et al.*, 2011). Dans quelques rares cas (prévalence de 0.48%), l'éruption de dents ectopiques au niveau du plancher nasal, ou du septum, est observée (MEIDEROS *et al.*, 2000; YLMAZ, 2002).

En raison de la proximité entre la sphère oro-pharyngée et la sphère auditive, les individus atteints de fente palatine présentent également des **otites récidivantes**. Une attention particulière doit être portée à ces atteintes auriculaires à répétition car, si non

traitées, ces otites moyennes chroniques peuvent provoquer une rétraction tympanique, un cholestéatome (tumeur bénigne de l'oreille moyenne), ainsi qu'une perte de l'audition plus ou moins irréversible. Cette atteinte auriculaire est principalement due à un mauvais fonctionnement des muscles péristaphylins, responsables de l'ouverture de la trompe d'Eustache, entraînant une mauvaise ventilation de l'oreille moyenne (GROLLEMUND *et al.*, 2010). La pression négative, et la rétraction tympanique qui en résultent, peuvent conduire au développement d'une otite moyenne suppurée. En addition au dysfonctionnement musculaire, une hyperplasie lymphoïde, due à la contamination des cavités nasales par de la nourriture, peut s'installer autour de la trompe d'Eustache. (HEIDSIECK *et al.*, 2016). Peu d'études ont été réalisées chez le chien, bien que des affections auriculaires similaires soient observées (GREGORY, 2000; WHITE *et al.*, 2009). Il est cependant possible d'extrapoler le mécanisme à l'origine de ces otites chroniques mis en évidence chez l'Homme à l'espèce canine.

a) Chez l'enfant

L'impact des fentes palatines va être plus important chez l'Homme du fait de certaines fonctions particulières : le langage parlé et la communication non verbale. En effet, les lèvres et le palais jouent un rôle majeur dans la **phonation**, **l'élocution**, ainsi que dans les **expressions faciales**. Une atteinte du palais peut ainsi entraîner une modification du son de la voix, qui peut être plus nasillarde ou rauque, ainsi qu'une altération du débit de parole. La prise en charge thérapeutique devra donc être la plus précoce possible et comprendre de **l'orthophonie** et de **l'orthodontie** afin de corriger le plus tôt possible ces déficits (GROLLEMUND *et al.*, 2010).

Plusieurs études ont également révélé que pour près de 30 à 40% des enfants atteints de fentes palatines, l'atteinte des sphères orale et auditive entraîne des difficultés et des retards dans l'apprentissage de la lecture (RICHMAN *et al.*, 2005).

L'**aspect esthétique** est bien entendu très important. La déformation faciale, même après opération, impacte très tôt les interactions sociales de l'individu, pouvant même altérer la relation entre les parents et l'enfant. De nombreuses études ont également montré l'impact non négligeable de ce handicap sur le développement psychique de l'enfant ; les troubles du comportement, l'anxiété, la dépression et la baisse de l'estime de soi sont des troubles récurrents chez les personnes atteintes de fentes oro-faciales. Il est important qu'un suivi

psychologique de l'enfant, ainsi que des parents, soit instauré le plus tôt possible (GROLLEMUND *et al.*, 2010).

L'atteinte dentaire résultant de ces malformations entraîne un préjudice fonctionnel et esthétique. Près de 97% des enfants atteints présentent au moins une anomalie dentaire, l'hypodontie étant la plus fréquente d'entre elles (VAN DYCK *et al.*, 2019). En plus de l'importance des dents dans la préhension des aliments et la mastication, elles interviennent également dans l'élocution chez l'Homme, en servant d'appui aux lèvres et à la langue.

En ce qui concerne la région nasale, les fentes labiales ou labio-palatines sont souvent accompagnées d'une déformation du nez. Dans le cas des fentes labiales ou labio-palatines bilatérales, on observe notamment un raccourcissement de la columelle, un bout de nez élargi et moins avancé, un déplacement latéral de la base des ailes du nez, ainsi que des narines évasées (HARRISON *et al.*, 2020). Dans le cas des fentes unilatérales, une déviation significative du septum nasal, ainsi qu'une hypertrophie de la muqueuse nasale et des amygdales ou végétations adénoïdes, entraînent une sténose des voies aériennes (figure 18) (une diminution du volume nasal jusqu'à 40% est observée du côté atteint) (FRIEL *et al.*, 2015;). Ceci va souvent se traduire par une respiration par la bouche, des ronflements, voire même des syndromes d'apnée obstructive du sommeil (SOBRAL, *et al.* 2018) chez les personnes atteintes.

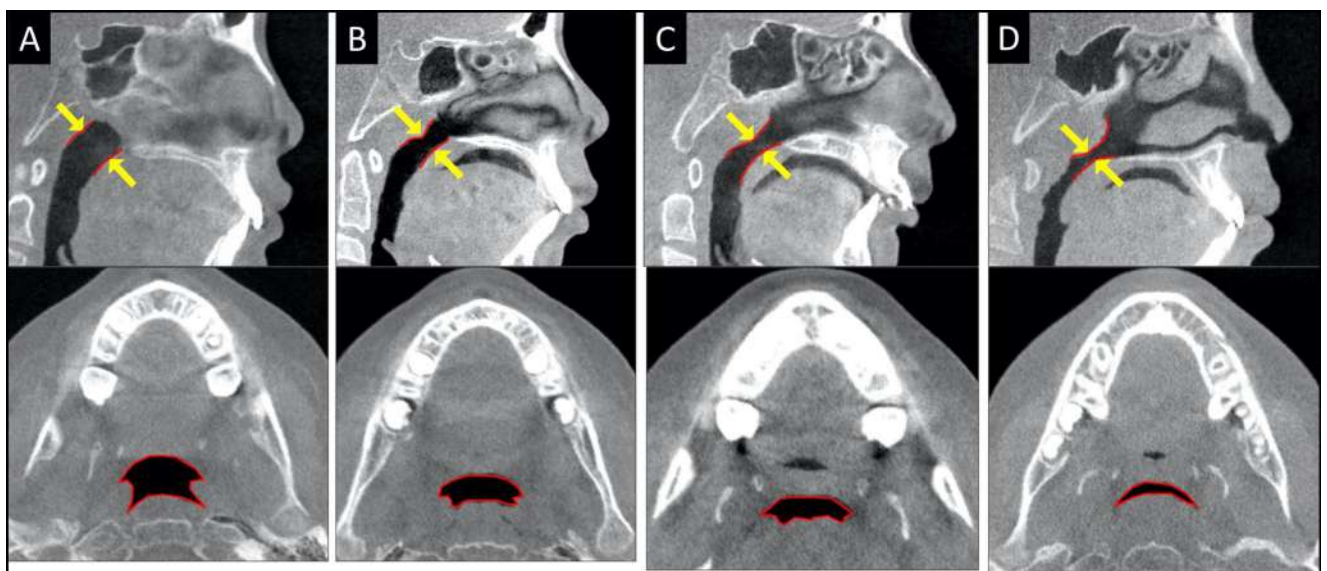


Figure 18 : Evaluation de l'espace naso-pharyngé entre le palais mou et les végétations adénoïdes, selon leur degré d'hypertrophie (IWASAKI *et al.*, 2015).

b) Chez le chiot

Il est évident que les problématiques du langage, de l'apprentissage de la lecture ou encore de l'impact psychologique de cette malformation, vont constituer une différence majeure entre l'humain et le chien.

Si l'aspect esthétique de cette malformation n'a pas de réel impact sur la qualité de vie de l'animal, du moins pour ce qu'on en sait, cela va tout de même constituer un critère de sélection par d'éventuels acheteurs au sein d'un élevage. Si une fente labiale n'apporte pas de préjudice trop important au confort de vie de l'individu, elle risque de desservir l'éleveur qui ne réussira pas à vendre le chiot atteint.

On pourrait s'interroger sur les conséquences d'une déformation physique sur les interactions intra-espèces. En effet, il est envisageable qu'un chien présentant une fente labiale découvrant en permanence ses dents lui porte préjudice auprès d'autres individus de la même espèce, mais l'absence d'étude sur le sujet ne nous permet pas de conclure.

4. Diagnostic

c) Chez l'Homme

Au cours de la gestation chez la femme, plusieurs contrôles échographiques sont organisés afin de suivre le développement du fœtus, et de repérer rapidement toute anomalie de conformation. Ces échographies, réalisées par voie transabdominale ou transvaginale, permettent de diagnostiquer la présence d'une fente labiale ou labio-palatine chez le fœtus, en se basant sur des vues axiale, coronale et sagittale de la tête et de la face (figure 19), tandis que le diagnostic des fentes palatines se révèle plus difficile. Ce diagnostic échographique a en général lieu au cours du 2^e ou du 3^e trimestre de grossesse, même si de récentes études montrent qu'il est possible de les objectiver dès la 11^e semaine de gestation. Chez l'Homme, l'importance de ce diagnostic précoce réside dans la détermination du pronostic vital de l'enfant à la naissance (dans des cas de fentes palatines syndromiques par exemple), laissant aux parents le choix d'interrompre la grossesse si la malformation est trop grave. En cas de poursuite de la grossesse, un soutien psychologique peut être mis en place pour les parents afin de les préparer à la gestion postnatale du handicap (MARGINEAN *et al.*, 2018).

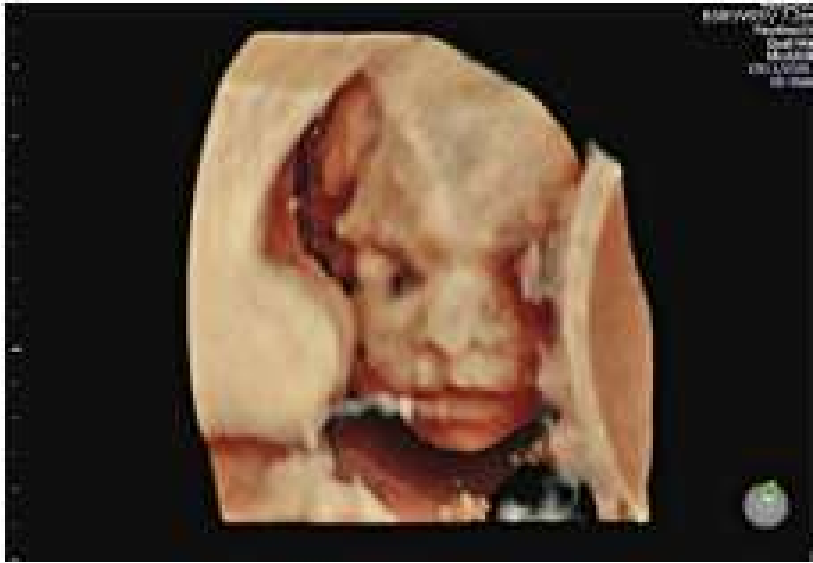

Figure 19 : utilisation d'une technique d'échographie 4D pour visualiser une fente labiale à 19 semaines de gestation.

d) Chez le chien

Chez le chiot, le diagnostic est réalisé visuellement en postnatal, par l'éleveur ou un vétérinaire. L'absence de fente palatine est en général un des premiers éléments vérifié par l'éleveur lors de la naissance. Bien que peu ou pas utilisée en routine, l'imagerie scanner permet aujourd'hui de diagnostiquer et de caractériser les malformations congénitales comme les fentes palatines, dès la naissance. Cela permet également de repérer d'autres malformations qui pourraient y être associées (PANKOWSKI *et al.*, 2018).

E. Prises en charge thérapeutique

1. Chez l'enfant

a) Objectifs et prise en charge chirurgicale

Etant données les multiples fonctions des structures atteintes par la pathologie décrites précédemment, ainsi que les impacts non négligeables que cela occasionne sur le confort de vie de l'individu, il est essentiel qu'un plan thérapeutique pluridisciplinaire soit mis en place

dès la naissance de l'enfant. Il faudra associer chirurgie maxillo-faciale, orthodontie pré- et postopératoire, orthophonie, surveillance otorhinolaryngologique et audiométrique, ce qui implique une équipe médicale habituée à traiter ce genre de malformation. Un suivi psychologique des parents et de l'enfant tout au long de la prise en charge sera également recommandé (LEZY *et al.*, 2010). Il est important d'appréhender le caractère séquentiel de la reconstruction chirurgicale. Le traitement s'étale en effet sur plusieurs années, et chaque étape doit respecter un planning précis (figure 20).

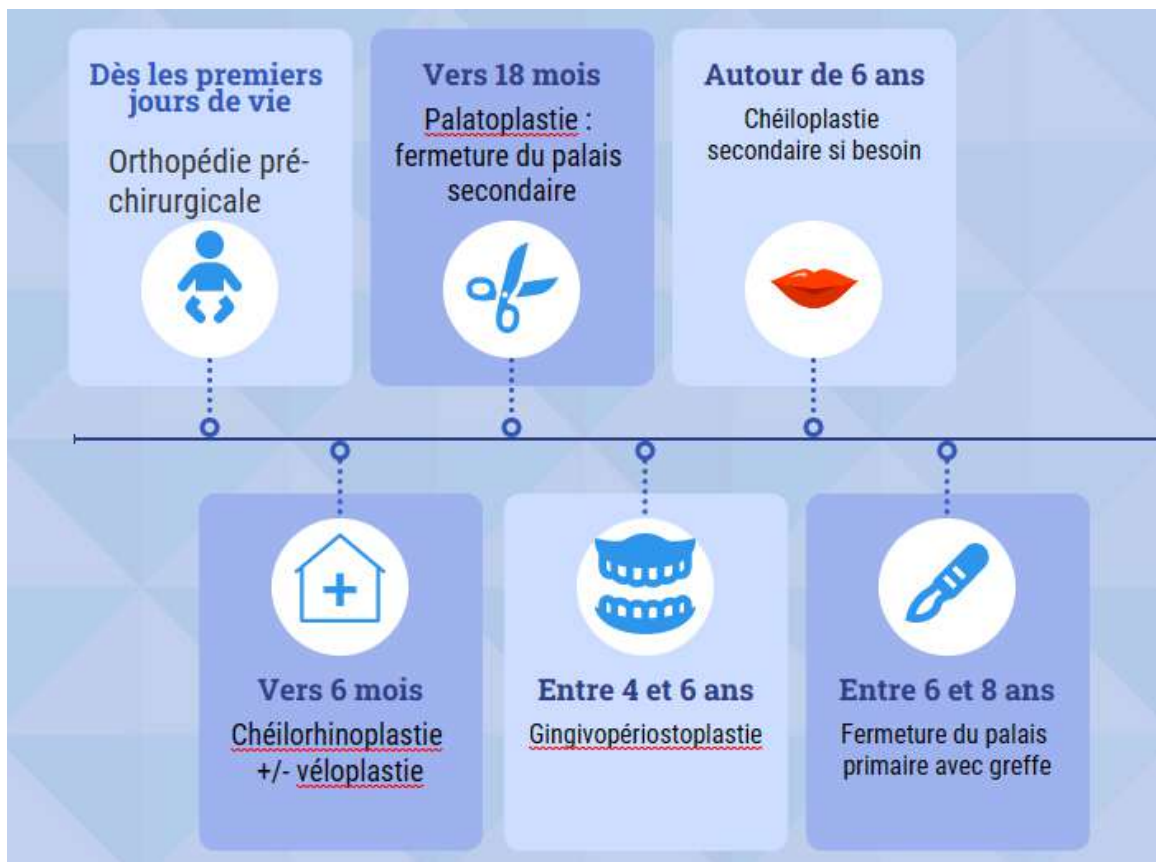

Figure 20 : Planning de prise en charge chirurgicale des fentes labio-palatines (BENNACEUR et al.; LAVAGENT, 2018; LEOW et al., 2008; TALMANT et al., 2002)).

Orthopédie pré-chirurgicale :

De nombreuses équipes utilisent encore des plaques palatines obturatrices, ou orthèses, avant le premier geste chirurgical, malgré les études contradictoires sur leur intérêt. Ces orthèses, passives ou actives, sont positionnées en période néonatale (figure 21), et sont censées servir de guide pour les segments maxillaires, permettant leur bon alignement et ainsi

de diminuer la taille de la fente antérieurement. Ces plaques permettent en théorie le repositionnement lingual en limitant son interposition dans la fente, facilitent la prise alimentaire et diminuent les risques de régurgitations nasales. Certaines études s'accordent cependant sur leur intérêt très limité (PAPADOPOULOS et al., 2012).

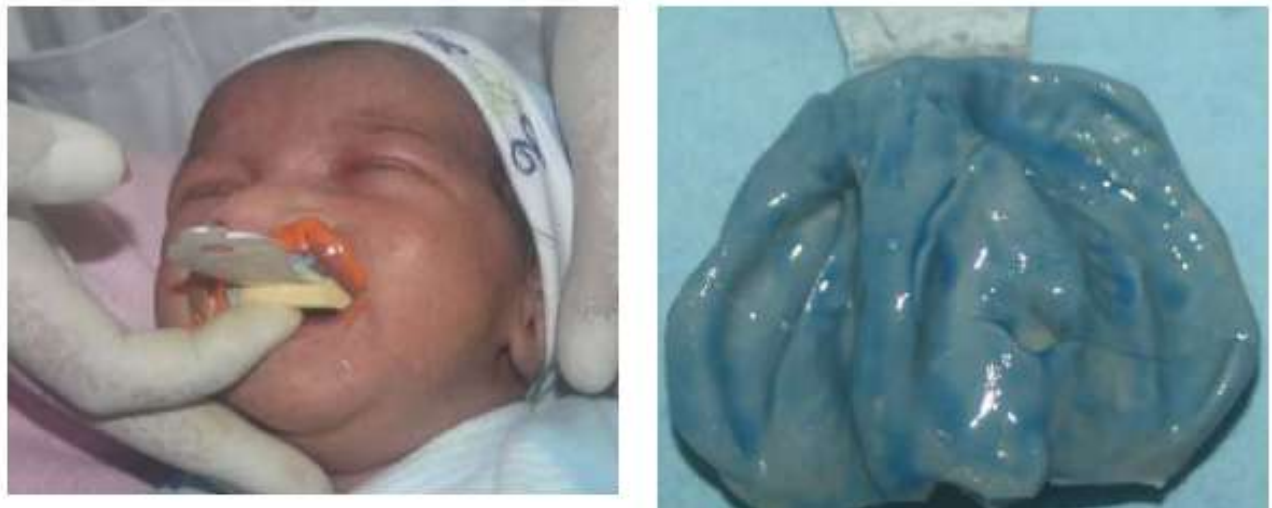

Figure 21 : Réalisation d'une orthèse palatine avec un élastomère haute viscosité (type silicone) sur un nouveau-né (AZHARI et al., 2017).

Chéilorhinoplastie :

Dans les fentes labiales et labio-palatines, **une des premières étapes chirurgicales va être la chéilorhinoplastie, vers l'âge de 6 mois.** La première tentative de traitement chirurgical de fente labiale décrite remonte au IV^e siècle, à la dynastie Chin en Chine, et n'a pas arrêté d'évoluer au cours des siècles (LEOW *et al.*, 2008). Les objectifs de cette reconstruction sont à la fois morphologiques et fonctionnels. Cette technique va avoir pour but de reconstituer la ligne cutanéomuqueuse et le plan musculaire labial, d'obtenir une lèvre symétrique et fonctionnelle. Cette étape permet également d'obtenir des seuils narinaux symétriques. La difficulté va être de faire de telle sorte que cette symétrie soit maintenue lors des expressions faciales.

L'utilisation d'orthèse en pré-chirurgical va avoir un intérêt avant cette étape, car en diminuant la taille de la fente par guidage de la croissance des segments maxillaires (par réadaptation régulière), elle facilite le geste chirurgical et diminue les tensions sur les sutures (LAVAGENT, 2018).

Une des principales techniques de chéilorhinoplastie primaire est la technique de Millard, développée en 1955 (figure 22).

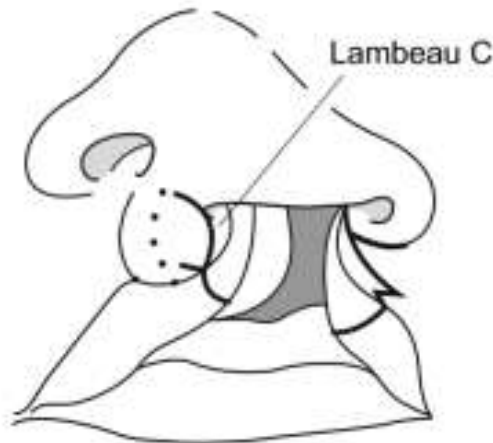


Figure 22 : tracé de chéilorhinoplastie par Millard (LAVAGENT, 2018).

Il existe cependant de nombreuses autres techniques, modifiées au cours des années par les chirurgiens. On retient, entre autres, les techniques de Tennison, modifiée par Malek, de Le Mesurier, de Randall, de Skoog ou encore de Delaire. Si les techniques donnent toutes des résultats satisfaisants, il semblerait que celle de Millard implique une cicatrice moins visible, cachée dans l'ombre du relief nasal, en préservant la linéarité de la crête philtrale.

Pour le moment, la symétrie complète n'est pas atteignable lors de la chirurgie primaire et plusieurs déformations nasales persistent (TALMANT *et al.*, 2016). Une à plusieurs chéilorhinoplasties secondaires seront nécessaires pour rétablir une symétrie labiale satisfaisante et reconstruire l'arc de cupidon (figure 23). De nombreuses techniques sont décrites et à adapter au défaut à corriger : excrèse d'excès vermillonnaire, lipofilling labial, greffe de muqueuse sèche hétérolabiale pour corriger les dyschromies, plasties des muscles orbiculaires pour réaligner l'arc de cupidon, greffes de peau... Il n'existe pour le moment pas de techniques normalisées pour la reconstruction des crêtes philtrales et de la fosse philtrale (figure 9).

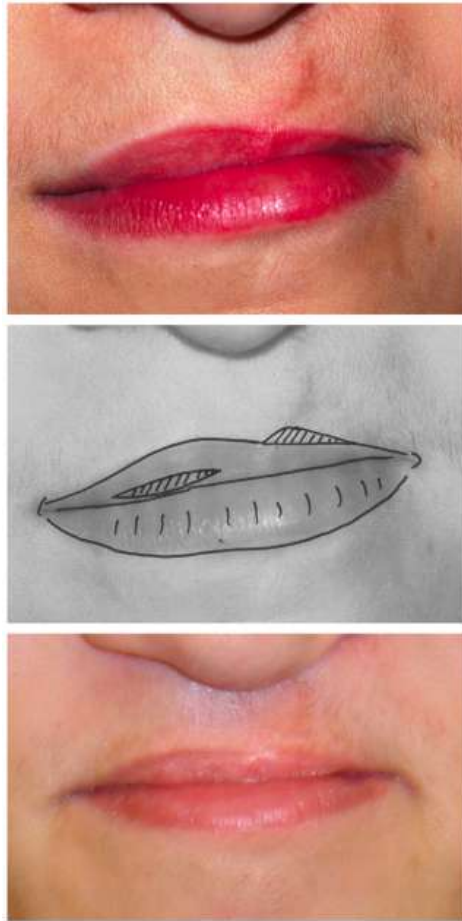


Figure 23 : Reconstruction de l'arc de cupidon par enroulement d'un lambeau myo-muqueux (BENNACEUR et al., 2019).

Cette étape ne doit pas être trop précoce, et se fait en général après la reconstruction gingivale, mais ne doit pas être trop retardée pour ne pas impacter l'insertion sociale de l'enfant (BENNACEUR *et al.*, 2019).

Il est important de retenir que cette partie du traitement chirurgical chez l'enfant comporte un aspect esthétique qui n'est absolument pas négligeable. L'enfant n'a en général pas conscience de sa différence avant d'être confronté au regard des autres en dehors du cercle familial. C'est au début de sa scolarité qu'il peut être victime de rejet en raison de son asymétrie faciale qui sera vite repérée par ses camarades, rejet qui peut avoir des effets dévastateurs sur le développement psychosocial de l'enfant. De plus, il a été démontré qu'une grande proportion des adultes atteints de fentes labiales ne sont pas satisfaits de leur apparence physique, notamment de leur lèvre supérieure et de leur nez (OOSTERKAMP *et al.*, 2007).

Gingivopériostoplastie :

Cette étape est en général réalisée entre 4 et 6 ans, avant l'éruption de la canine permanente, mais doit être dissociée de la chéiloplastie. Il a été démontré que cette chirurgie a un impact négatif sur la croissance maxillaire si elle est réalisée trop précocement (BENNACEUR et al., 2019).

L'objectif de cette étape chirurgicale est de mettre en continuité l'arcade maxillaire osseuse et d'offrir la place à l'incisive latérale (si présente) de descendre en bonne position. En général, la gingivopériostoplastie est associée à une greffe osseuse, classiquement d'os spongieux d'origine iliaque. Cette technique va constituer en la création d'un tunnel gingivopériosté, séparant ainsi les cavités orale et nasale à l'aide de lambeaux mucopériostés (figure 24). Certains auteurs préfèrent le terme de gingivo-périosto-vestibuloplastie car cette étape implique également la correction d'éventuelles brides vestibulaires. En effet, le vestibule labial doit être suffisamment profond afin de permettre une fonction labiale normale, indispensable à l'élocution et facilitant par la suite le traitement orthodontique.

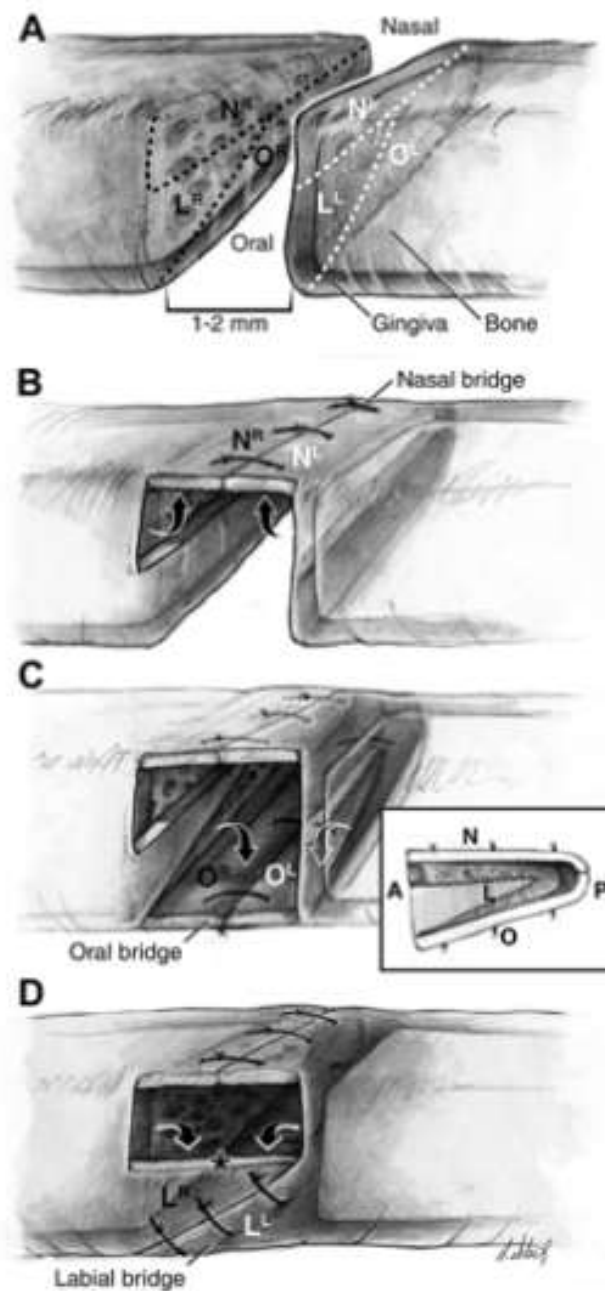


Figure 24 : Lambeaux gingivopériostés selon Millard. La dissection se limite aux tissus au sein de la fente. Les lambeaux vont être nommés selon la partie du tunnel qu'ils vont constituer. A, antérieur; LL, lambeau labial gauche; LR, lambeau labial droit; NL, lambeau nasal gauche; NR, lambeau nasal droit; OL, lambeau oral gauche; OR, lambeau oral droit; P, postérieur (HOPPER et al., 2014).

Avant de pouvoir réaliser cette étape chirurgicale, un moulage est réalisé afin d'avoir une idée précise de la forme et taille de la fente.

Palatoplastie :

Le développement de techniques chirurgicales de reconstruction du palais s'étale sur plusieurs siècles. C'est en 1764 qu'un dentiste français, Dr Le Monnier, décrit pour la première fois une technique de réparation de la fente vélaire. Par la suite, de nombreux chirurgiens développeront leur technique afin de traiter toute forme de fente palatine. Aujourd'hui, il existe de nombreuses techniques permettant à la fois une reconstruction satisfaisante du palais mou et dur, et une croissance maxillo-faciale normale, mais deux écoles s'affrontent toujours : reconstruction en une seule ou deux étapes. Il a été démontré qu'une reconstruction tôt et en une étape limite l'impact sur le langage, mais une chirurgie plus tard et en deux temps permet une meilleure croissance maxillo-faciale (GUNDLACK *et al.*, 2013).

Voici quelques techniques de palatoplastie utilisées dans les cas de fentes labio-palatines, en général mises en place autour de 18 mois d'âge. Nous retiendrons qu'il s'agit d'une liste non exhaustive et qu'il en existe plusieurs autres (palatoplastie de Von Lagenbeck, technique d'Oxford ou des trois lambeaux, technique de Veau-Wardill-Kilner...).

❖ Technique de palatoplastie à deux lambeaux ("Two-flap palatoplasty") (figure 25) :

Cette technique très utilisée est indiquée dans les cas de fentes complètes, unilatérales ou bilatérales, des palais primaire et secondaire. Elle permet un abord facilité pour la reconstruction des muscles palatins, mais ne permet pas, si appliquée ainsi, d'allonger le palais, indispensable au développement du langage par la suite.

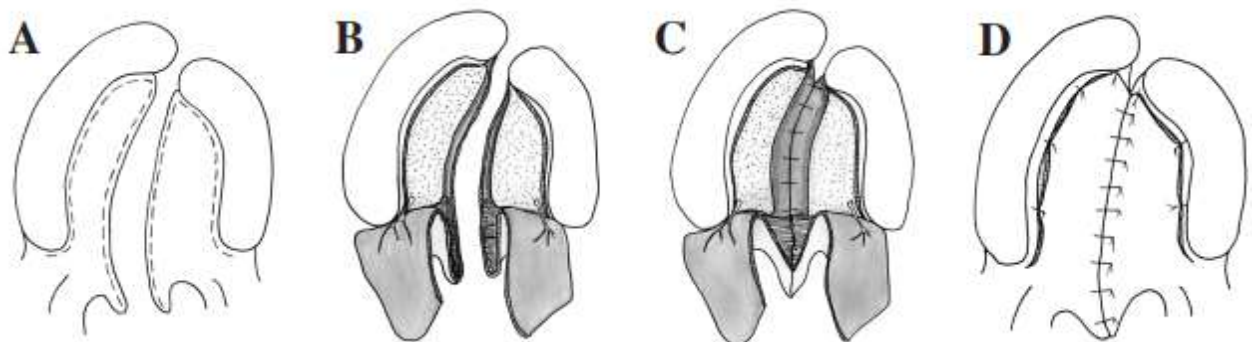


Figure 25 : Palatoplastie à deux lambeaux. (A) marques pour déterminer les marges du lambeau. (B) élévation des deux lambeaux mucopériostés. (C) transposition et réparation des muscles palatins après réparation du plancher nasal. (D) fermeture du lambeau oral (LEOW et al., 2008).

❖ **Technique de Furlow : double plastie en Z (figure 26):**

Cette technique, développée dans les années 80 par Leonard T. Furlow Jr., se révèle efficace dans les cas de reconstruction primaire de fentes palatines sous-muqueuses, ou de correction secondaire d'une insuffisance vélo-pharyngée. Elle évite également le soulèvement de larges lambeaux mucopériostés, et permet un allongement du palais mou, ce qui a montré son efficacité dans le développement du langage.

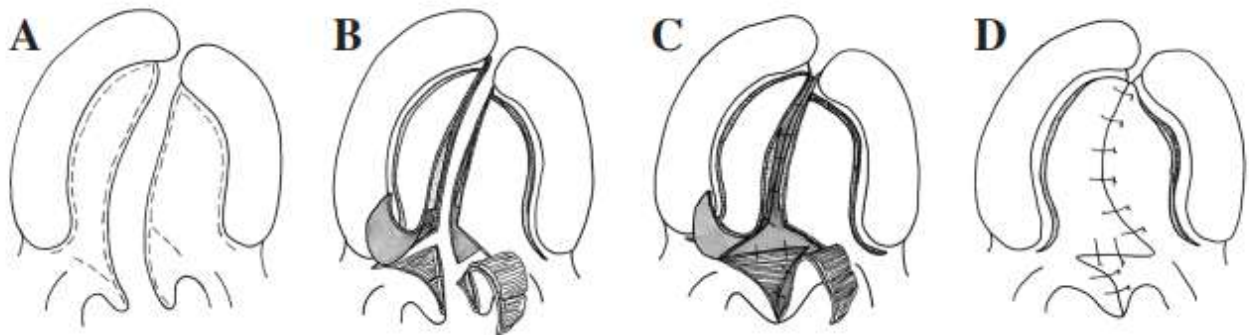


Figure 26 : Technique de Furlow, avec double plastie en Z. (A) Tracé et incisions de décharge. (B) élévation des lambeaux oraux : lambeau musculo-muqueux à gauche et muqueux à droite. Réalisation de lambeaux nasaux. (C) Le lambeau musculomuqueux nasal de droite est transposé en travers de la fente. (D) Visuel final (LEOW et al., 2008).

❖ **Palatoplastie en deux étapes :**

Cette technique implique une réparation du palais mou dans un premier temps avec mise en place éventuellement d'une plaque d'ostéosynthèse, en même temps que la chéiloplastie, puis une reconstruction du palais dur dans un second temps, vers 4-5 ans. S'il est récurrent dans la littérature de lire l'impact négatif de cette chirurgie en deux temps sur l'acquisition du langage chez l'enfant, d'autres articles démontrent qu'avec une thérapie orthophonique précoce, les différences d'élocution entre les enfants opérés en un temps et en deux temps ne sont pas significatives. Il apparaît également que la croissance du palais est significativement meilleure chez ceux ayant vécu une palatoplastie en deux temps.

Les détracteurs de cette technique rappellent les risques inhérents à deux chirurgies et donc deux anesthésies, ce à quoi les défenseurs répondent que nombre d'enfants ayant eu une palatoplastie en une étape doivent subir une chirurgie orthognatique en raison des défauts de croissance cités plus haut, afin de corriger la malocclusion (GUNDLACH *et al.*, 2013).

Greffes osseuses :

Dans les cas de fentes labio-palatines, donc impliquant une fente du palais primaire, le défaut osseux entraîne souvent des défauts de croissance maxillaire, caractérisée par un rétrécissement de l'arcade supérieure et un crossbite (malocclusion dentaire). Dans ce cas, plusieurs techniques de greffes sont décrites dans la littérature, associées à des techniques d'orthodontie avant ou après la chirurgie, aussi appelées techniques d'expansion maxillaire rapide (EMR) (figure 27). La greffe alvéolaire permet ainsi d'établir une continuité osseuse, de stabiliser l'arcade maxillaire, de fermer la communication oro-nasale et éventuellement de permettre l'éruption d'une dent définitive au niveau de la fente, tandis que l'EMR permet de corriger la différence de largeur entre maxillaire et mandibule. Il est également rapporté que l'association de l'EMR et de la greffe stimule l'ostéogenèse et diminue la résorption osseuse (YANG *et al.*, 2012; LIU *et al.*, 2022; KIDO *et al.*, 2009). La greffe est recommandée entre 6 et 8 ans, avant l'éruption totale de la canine, et l'EMR peut être initiée dès 3 mois postopératoire, allant jusqu'à 4mm d'extension maxillaire (DA SILVO FILHO *et al.*, 2009).

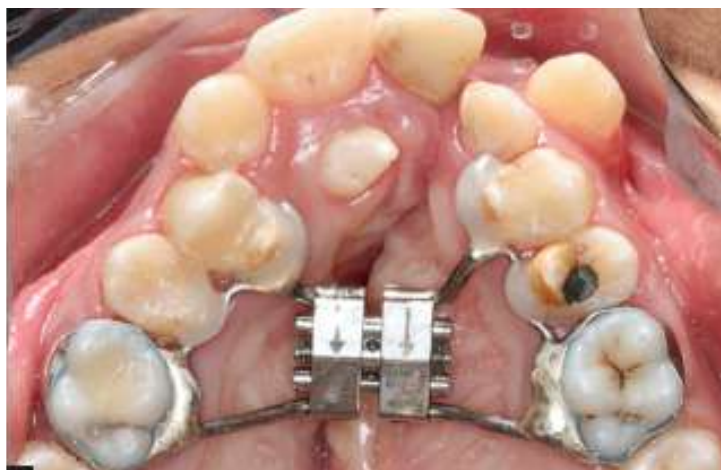

Figure 27 : Matériel d'extension maxillaire rapide (FIGUEIREDO *et al.*, 2016)

Mais si la greffe autologue est aujourd'hui considérée comme le gold standard pour des raisons évidentes, les morbidités associées au prélèvement du greffon (douleur,

hospitalisation plus longue, cicatrice) poussent les chirurgiens à explorer d'autres solutions de comblement osseux. L'objectif du matériau utilisé étant de venir combler parfaitement le défaut osseux et de restaurer la forme de l'arcade maxillaire. Une certaine fusion entre l'os de l'individu et le matériau est ainsi recherchée. Ceci sera traité plus loin dans cette thèse.

Il est important de noter que dans le cas de fentes bilatérales, la reconstruction du palais primaire est la seule étape pour laquelle les deux côtés seront traités séparément (TALMANT *et al.*, 2016).

b) Suivi post-opératoire et complications

En postopératoire immédiat, une attention particulière devra être portée à l'analgésie et à la prise alimentaire de l'enfant. Une hospitalisation sous surveillance est nécessaire afin de s'assurer qu'il n'y a pas d'obstruction des voies respiratoires. Dans certains cas, les mains de l'enfant devront être restreintes afin d'éviter qu'il mette ses doigts dans sa bouche. Une couverture antibiotique est en général prescrite pendant une semaine suivant l'opération (DAO *et al.*, 2016).

Chaque étape du traitement des fentes labio-palatines est associée à des complications spécifiques.

Dans les cas de la chéilorhinoplastie et de la gingivopériostoplastie, la principale complication réside dans la déhiscence des sutures, impliquant une reprise chirurgicale afin d'éviter la mise en place de fistule permanente (DAO *et al.*, 2016). Dans de rares cas, la rhinoplastie est associée à l'apparition de kystes d'inclusion ou kystes épidermiques (MIACHON *et al.*, 2014).

Concernant la palatoplastie, la complication la plus récurrente reste la fistule oro-nasale (figure 28), dont l'incidence est de 0-78% après une palatoplastie primaire, et de 10-65% après une palatoplastie secondaire. Ces fistules seront associées à un jetage nasal, des régurgitations, des pertes d'audition et des difficultés d'élocution. On retrouve également des cas d'insuffisance vélo-pharyngée, qui affectent majoritairement le langage de l'individu. Plusieurs études s'accordent sur le fait que l'âge de l'enfant lors de la chirurgie, le type ainsi que la taille de la fente, sont des facteurs influençant le risque de complications (SAKRAN *et al.*, 2023). Une étude a démontré que l'apparition de ces fistules est le plus souvent liée à une nécrose des lambeaux mucopériostés par hypovascularisation, d'origine iatrogène (tension

trop importante sur les sutures, vaisseaux suturés) ou congénitale (hypoplasie vasculaire) (ROSSEL-PERRY, 2015).

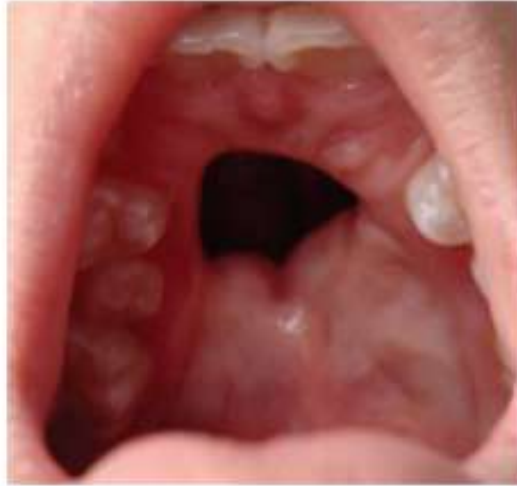

Figure 28 : fistule oro-nasale sévère suite à la nécrose du lambeau mucopériosté, chez un patient atteint de fente palatine (ROSSEL-PERRY, 2015).

Comme indiqué précédemment, dans les cas de palatoplastie en une étape, on observe un défaut de croissance maxillo-faciale associé à de sévères malocclusions. Dans ces cas, il est nécessaire de corriger chirurgicalement le défaut. On retiendra l'utilisation de la technique de l'ostéotomie de Le Fort 1, associée à une greffe osseuse (SCHLUND *et al.*, 2016; ROY *et al.*, 2019).

2. Chez le chiot

c) Objectifs et prise en charge chirurgicale

L'intervention chirurgicale présente un intérêt pour la santé de l'animal à partir du moment où la fente est associée à des signes cliniques (rhinite, régurgitations, pneumonie par fausse déglutition...). Contrairement à l'enfant, une prise en charge chirurgicale pour un aspect purement esthétique est peu pratiquée chez le chiot.

Comme chez l'enfant, une prise en charge chirurgicale trop précoce a été associée à des défauts de croissance maxillo-faciale. Chez le chien, il est donc préférable d'attendre le ralentissement de la croissance maxillaire avant d'opérer, puisque les complications liées au langage associées à une prise en charge plus tardive décrites chez l'enfant n'existent pas. De

plus, dans certaines races, la taille de l'animal et des structures anatomiques présentent un frein à une prise en charge trop précoce. S'il paraît tentant d'opérer tant que les dents déciduales, significativement plus petites, sont en place, afin de profiter de la plus grande surface de tissus pour réaliser la reconstruction, il est cependant préférable de patienter jusqu'à l'éruption des canines et incisives définitives. En effet, leurs sorties risqueraient d'interférer avec la chirurgie, ou de se faire dans une position anormale. Il est donc recommandé de patienter jusqu'à l'âge de 4-6 mois avant d'initier la prise en charge chirurgicale (FIANI *et al.*, 2016). Certains auteurs recommandent parfois une extraction préventive de certaines dents, afin de faciliter la réparation de la fente palatine, libérant de la place et des tissus (PERALTA *et al.*, 2015).

La difficulté va être le nursing du chiot avant qu'il soit en âge d'être opéré. Certains chiots présentant de petites fentes sont peu gênés lors de la prise alimentaire, mais une fente de plus grande taille impacte significativement la succion et va être associée à d'autres signes cliniques (régurgitations, jetage nasal...). Si la mise en place d'une sonde d'alimentation assistée (naso-oesophagienne, oesophagostomie) est possible, elle reste contraignante pour l'éleveur car elle doit être régulièrement changée, et leur mise en place reste invasive et nécessite une anesthésie. Des essais de prothèses palatines temporaires ont été décrits et semblent être une alternative intéressante aux techniques plus invasives (CONZE *et al.*, 2018; MARTINEZ-SANZ *et al.*, 2011).

De même que chez l'humain, l'objectif de la prise en charge chirurgicale est de reconstruire la séparation entre la cavité orale et la cavité nasale.

La reconstruction d'une fente labio-palatine nécessite trois étapes (figure 29) : la réparation de la fente palatine, la reconstruction du plancher nasal, de la muqueuse gingivale et de la muqueuse labiale, et enfin la reconstruction de la truffe et de la lèvre.

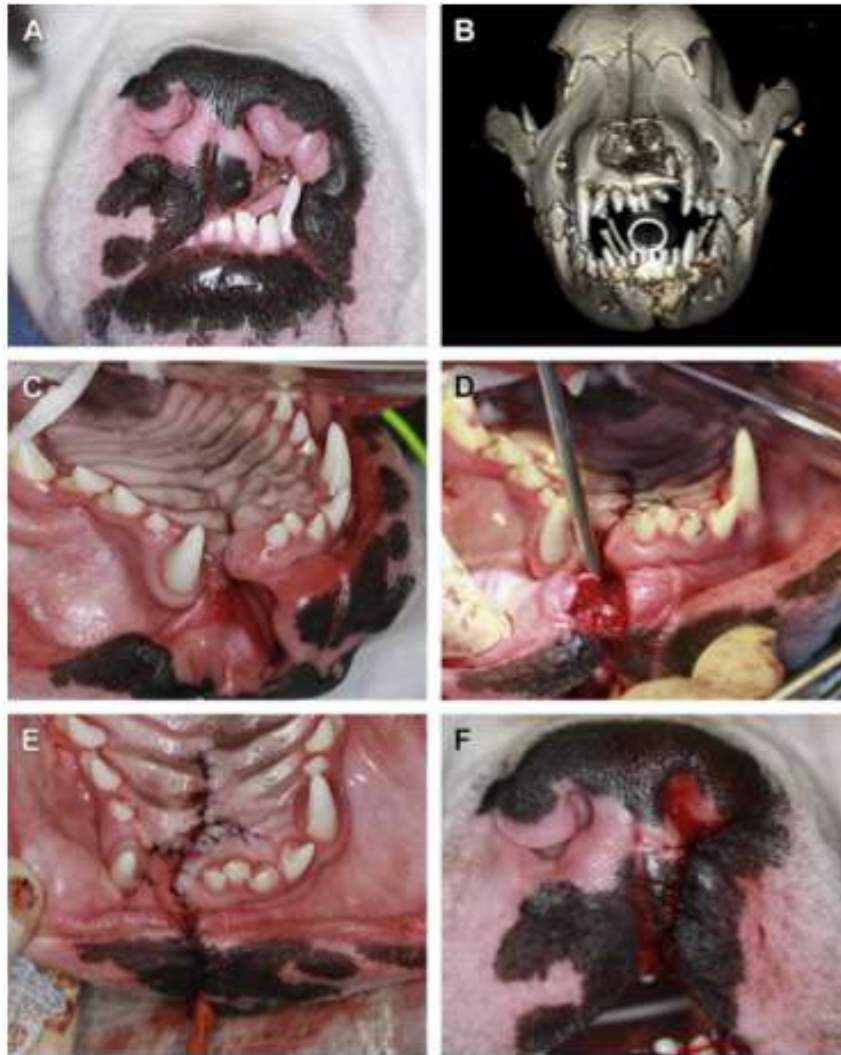


Figure 29 : Reconstruction d'une fente labio-palatine unilatérale (FIANI et al., 2016)

(A) Apparence extra-orale de la fente. (B) Scanner de la portion rostrale de la fente. (C) Aspect intraoral de la fente. (D) Réalisation d'un lambeau palatin afin de reconstruire le plafond buccal. On visualise le plancher nasal qui a également été reconstruit. (E) Aspect après reconstruction complète. (F) Aspect de la lèvre et de la narine après reconstruction.

Aujourd'hui, lors de fente du palais dur secondaire, deux techniques majeures sont utilisées :

❖ **Technique du lambeau périosté en transposition ou technique de Veau-Wardill-Kilner (figure 30) :**

Un lambeau mucopériosté est délimité le long de la fente, et va être soulevé et rabattu en travers de celle-ci.

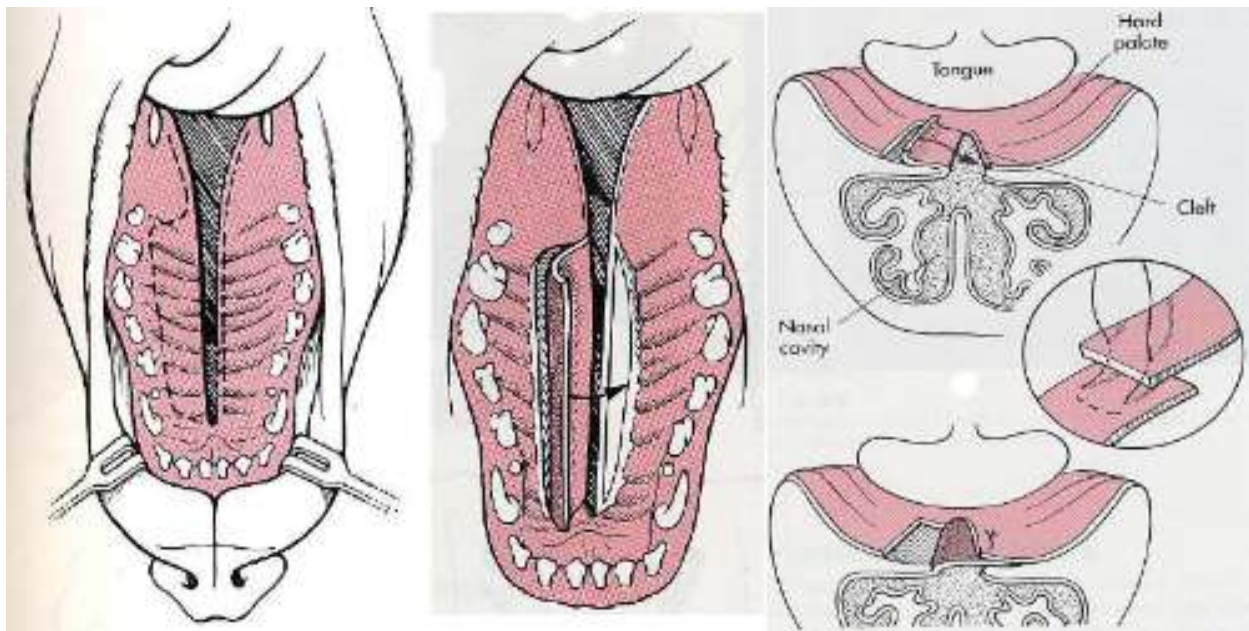


Figure 30 : Technique du lambeau périosté en transposition ou de Veau-Wardill-Kilner (FOSSUM, 2007).

❖ **Technique des lambeaux mucopériostés de glissement ou technique de Von Langenbeck (figure 31) :**

Lorsque la fente est de plus grande taille, cette technique permet de venir recouvrir le défaut par réalisation d'incisions de relâchement de chaque côté de celui-ci. Les muqueuses sont également décollées afin de permettre une fermeture du plancher nasal avant la suture des deux lambeaux palatins.

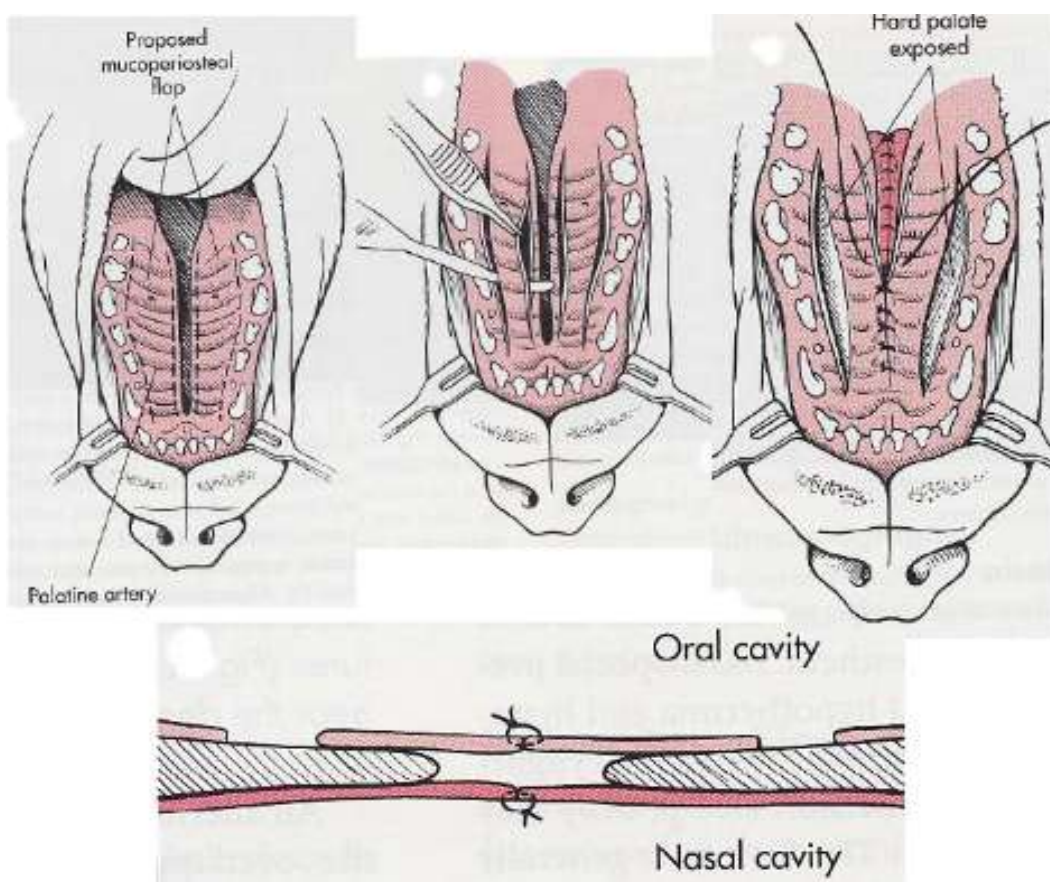


Figure 31 : Techniques des lambeaux mucopériostés de glissement ou technique de Von Langenbeck (FOSSUM, 2007).

La présentation de ces deux techniques permet d'illustrer le fait que la reconstruction chirurgicale chez le chien ne concerne que les tissus mous.

Dans les cas de fentes bilatérales sévères caractérisées par un manque de tissus mous ou par une grande instabilité de l'os incisif, des techniques de reconstruction associées à une amputation de l'os incisif ont été décrites dans la littérature (figure 32).

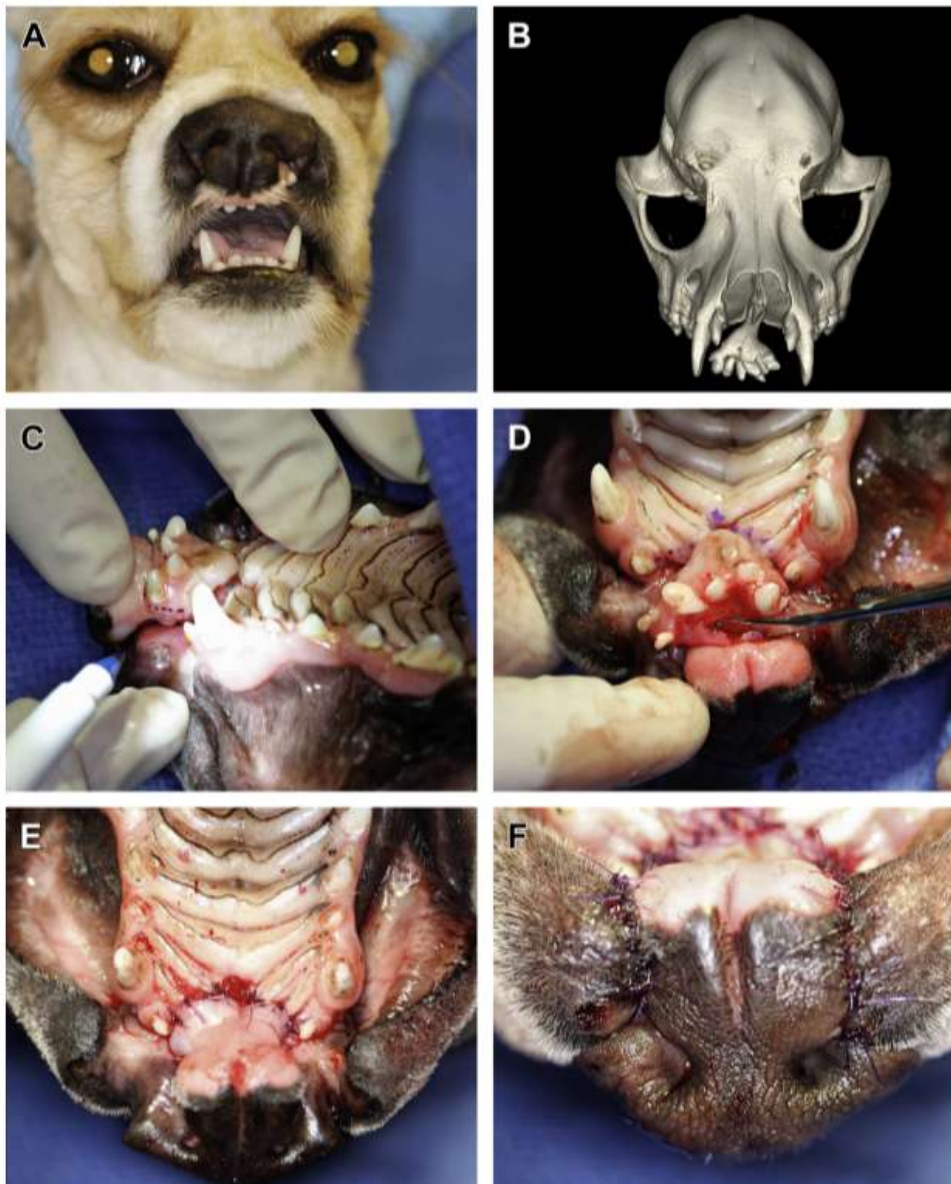


Figure 32 : Fente labio-palatine bilatérale sévère, nécessitant une exérèse de l'os incisif instable et permettant une meilleure reconstruction en libérant une surface de tissus mous utilisable (FIANI et al., 2016).

Certains auteurs questionnent le fait de ne pas venir combler le vide laissé entre le plancher nasal et la muqueuse palatine. Ils impliquent que ce vide persistant augmente les risques de déhiscence en contribuant à la création de forces de tension sur les sutures dès que le chiot mange, avale ou passe sa langue sur son palais. On retrouve plusieurs essais de greffes autologues dans la littérature, utilisant un greffon venant du tibia ou de l'ilium

(ISHIKAWA *et al.*, 1994). Il a également été démontré que la technique d'extension maxillaire rapide (EMR), utilisée chez l'Homme, avait les mêmes bénéfices sur la stimulation de l'ostéogenèse au niveau du greffon (figure 33).

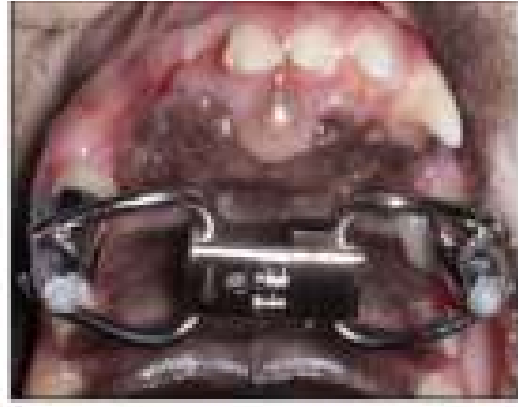


Figure 33 : Matériel d'extension maxillaire rapide mis en place chez un Beagle présentant une fente induite chirurgicalement (LIU *et al.*, 2022).

d) Suivi post-opératoire et complications

En postopératoire immédiat, comme pour l'enfant, le chiot doit être hospitalisé pour surveillance et gestion de la douleur. Un protocole analgésique et antibiotique est mis en place par voie intraveineuse, puis par voie orale dès que l'animal est en capacité de se nourrir seul. A ce stade, un retour à domicile pourra être envisagé si l'animal est confortable. Il est recommandé de ne servir que de la nourriture humide, de type pâté, au chiot jusqu'à 3 semaines après la chirurgie.

Comme indiqué précédemment, une importance toute particulière devra être portée aux risques de déhiscences des plaies, entraînant des fistules oro-nasales, qui constituent la principale complication de ce type de chirurgie. Il sera particulièrement important de bien informer le propriétaire des risques associés aux comportements de mordillements. Tout jouet à mâcher sera donc à prohiber le temps de la cicatrisation. Des contrôles cliniques seront à organiser à 2 semaines et 1 mois postopératoire. En cas de déhiscence, une reprise chirurgicale pourra être envisagée de manière différée, après cicatrisation des tissus mous par seconde intention. Il est important de noter que la présence de fibrose et de tissus cicatriciels compliquent grandement la reconstruction et augmente le risque de nouvelles déhiscences (FIANI *et al.*, 2016).

F. Pertinence d'un modèle expérimental animal

Il est important dans un premier temps de définir un bon modèle animal. Il est évident que le paramètre le plus important dans le cas de cette étude est que le phénotype de la pathologie soit le plus proche possible de celui de l'Homme. Il est également capital que l'espèce choisie présente des similarités anatomiques avec l'Humain, afin de pouvoir développer un traitement chirurgical qui pourra être aisément transposable (RUAN et al., 2020).

Dans le cas des fentes oro-faciales, il est possible de diviser * en deux catégories : les modèles spontanés et les modèles induits. Les modèles induits peuvent encore être séparés entre les modèles induits chimiquement et chirurgicalement.

Les modèles chimiquement induits ne sont aujourd'hui que peu utilisés, bien qu'ils permettent une bonne modélisation phénotypique de la pathologie. En effet, les molécules tératogènes utilisées n'ont pas de très bons résultats, et entraînent d'autres anomalies congénitales rendant les modèles peu viables (LIU *et al.*, 2020; PENG et al., 2011).

Les modèles induits chirurgicalement ont l'avantage d'être plus facilement répétables, stables et uniformes, mais la création du défaut osseux implique une première chirurgie très invasive et douloureuse pour l'animal, ce qui reste éthiquement très discutable (SUN *et al.*, 2019). De plus, certains aspects de la pathologie sont difficiles à simuler, comme les défauts de croissance maxillofaciale, rendant l'étude du traitement ainsi que la transposition à l'Homme difficiles (LIU *et al.*, 2021).

De nombreux essais de création d'un modèle animal pertinent pour le développement et le test de traitement des fentes oro-faciales sont décrits dans la littérature, sur de nombreuses espèces différentes (lapins, porcs, moutons...) (SUN *et al.*, 2019; ZHOU *et al.*, 2022). Le choix de l'espèce étant parfois dirigé par la facilité d'élevage et non par les similitudes anatomiques avec l'Homme, la question de la pertinence du modèle est prédominante. Après avoir démontré les similitudes anatomiques et embryologiques entre le chien et l'Homme, nous avons ici pu mettre en évidence que l'étiologie et la physiopathologie des fentes labio-palatines sont très semblables entre nos deux espèces.

III. Stratégies de reconstruction de la perte osseuse lors de fente labio-alvéolaire

Il est important de distinguer les différentes étiologies de perte osseuse maxillo-faciale (PAUL, 2014) :

- pathologique : traumatisme, néoplasie, kyste
- congénitale : fente faciale, micrognathie
- iatrogène : avulsion dentaire

A. Greffe autologue d'os spongieux

1. Avantages

La greffe autologue, et notamment de crête iliaque, est le gold standard dans la reconstruction des fentes alvéolaires, puisqu'elle répond aux trois propriétés nécessaires dans la régénération osseuse : ostéogénèse, ostéoinduction et ostéoconduction. Elle permet ainsi l'obtention d'une bonne stabilité maxillaire et d'un bon rendu esthétique. De plus, l'autogreffe d'os spongieux est immunocompatible et constitue une source de moelle osseuse, ce qui permet une guérison accélérée et présente une moins grande sensibilité aux infections du fait de la haute cellularité du site de greffe. La greffe autologue est également une technique permettant l'éruption dentaire au sein du greffon (HOARD *et al.*, 1998). Si le prélèvement du greffon au niveau de la crête iliaque est le plus répandu, d'autres sites de prélèvements sont acceptés et décrits dans la littérature comme étant associés à moins de comorbidités : le crâne, la symphyse mandibulaire, les côtes ou encore le tibia (RAWASHDEH *et al.*, 2008; WU *et al.*, 2018).

2. Inconvénients

Le principal inconvénient de l'autogreffe est la morbidité associée au prélèvement du greffon. Sont également cités la douleur post-opératoire et l'hospitalisation prolongée en raison de difficultés à se déplacer, ce qui a motivé la recherche d'alternatives. Certaines études tendent cependant à montrer que la douleur associée au prélèvement du greffon a tendance à être surévaluée. Nombre de patients s'accordent sur le fait que la douleur, bien que présente et non négligeable, est gérable avec un traitement analgésique adéquat. L'utilisation de bupivacaïne est décrite, et est associée à de bons résultats (HOARD *et al.*, 1998). De plus, certains chirurgiens rapportent que presque tous leurs patients sont capables de se déplacer

dès 24 heures post-opératoires, et marchent sans boiter après 2 semaines (RAWASHDEH *et al.*, 2008).

Un autre inconvénient lié à l'autogreffe est la résorption du greffon. Il a été démontré qu'on pouvait observer un taux d'absorption osseuse jusqu'à 40% après un an, ce qui peut augmenter les besoins d'une seconde chirurgie (WU *et al.*, 2018; ARCTANDER *et al.*, 2005). Afin de pallier ce problème de résorption, plusieurs études ont été conduites afin de trouver un matériel à associer à la greffe d'os spongieux. On retient entre autres l'ajout de plasma riche en plaquettes ou encore l'utilisation de barrières membraneuses telles que les matrices dermiques acellulaires (WU *et al.*, 2018).

B. Alternatives à la greffe d'os spongieux

1. Autogreffe de cellules souches

La recherche autour des cellules souches se développe dans tous les domaines de la médecine, et la chirurgie maxillo-faciale ne fait pas exception. Plusieurs types de cellules souches ont été testées pour la reconstruction des fentes alvéolaires. Nous traiterons ici des cellules souches de cordon ombilical, d'origine dentaire, de moelle osseuse et dérivées du tissu adipeux.

Le prélèvement de cellules souches au niveau du cordon ombilical est très peu invasif, et se réalise à la naissance de l'enfant. Les cellules peuvent ensuite être conservées 48h à l'air libre et jusqu'à 1 an par cryoconservation. Si les récentes études ne montrent pas de propriétés d'ostéogenèse chez cette population de cellules, leur utilisation a tout de même un impact non négligeable sur la cicatrisation des tissus mous, et permet de diminuer l'apparition de fibrose et de diminuer le risque de fistules oro-nasales (AMIRI *et al.*, 2022).

L'utilisation de cellules dérivées de tissu adipeux a montré des résultats prometteurs si associée à un bon support, afin de combiner les propriétés d'ostéogenèse, d'ostéoinduction et d'ostéoconduction des deux (KHOJASTEH *et al.*, 2017).

L'utilisation de cellules souches de moelle osseuse est de loin la plus répandue dans le traitement des fentes alvéolaires, et reste aujourd'hui le gold standard malgré l'obtention de résultats prometteurs avec des cellules ombilicales ou embryonnaires (WANG *et al.*, 2014). Les résultats sont très variables selon le type de support utilisé, ainsi que le type de cellules et les facteurs de croissance associés. Le recours à des cellules de moelle osseuse mononucléées

présente quelques avantages comparé à des cellules mésenchymateuses : le prélèvement peut être réalisé directement lors de la chirurgie de reconstruction de la fente, puisqu'il n'est pas nécessaire de cultiver ces cellules , ce qui constitue un gain de temps et d'argent non négligeable. Certaines études ont également montré que l'utilisation de cellules mononucléées différenciées entraînait de moins bons résultats en termes d'angiogenèse, facteur limitant dans la production de tissu osseux. Le choix du support est également très important puisque tous ne permettent pas une bonne adhésion et une bonne prolifération des cellules.

Une autre possibilité est la récupération de cellules souches issues des dents déciduales. Des études ont démontré qu'elles présentaient un pouvoir d'ostéogenèse supérieur aux cellules mésenchymateuses de moelle osseuse. Les résultats obtenus sont comparables à la greffe d'os spongieux. Il faut compter 1 mois entre l'extraction dentaire et l'obtention d'une quantité suffisante de cellules (AMIRI *et al.*, 2022).

2. Allogreffe

L'allogreffe implique la greffe d'un organe, de tissus ou de cellules provenant d'un donneur génétiquement différent mais de la même espèce.

L'utilisation de l'allogreffe est une alternative intéressante à la greffe autologue, car elles possèdent des propriétés d'ostéogenèse, d'ostéoinduction et d'ostéoconduction similaires. De plus, l'utilisation d'un greffon allogénique permet de limiter le temps opératoire, d'éviter les complications associées au prélèvement de l'os spongieux chez le patient, de combler des défauts osseux de grande taille puisqu'il n'y a pas de limites de disponibilité liée au site de prélèvement, tout en ayant un risque faible de rejet et un taux de résorption diminué. Ce type de greffe permet également la mise en place d'implants dentaires (BLUME *et al.* 2019).

3. Xéno greffe

Une xéno greffe, ou hétéro greffe, implique la greffe d'un organe, de tissus ou de cellules d'un donneur à un receveur d'une espèce différente.

L'hydroxyapatite est un phosphate de calcium qui constitue un bon substitut osseux en raison de ses caractéristiques morphologiques similaires à l'os spongieux. Sa structure

cristalline lui permet d'avoir des propriétés d'ostéoconduction, en faisant une bonne alternative à l'autogreffe. L'hydroxyapatite bovine (BHA), extraite d'os de bovins, va être assemblée en bloc présentant des pores, ce qui facilite l'ostéointégration sur le site de greffe. En plus d'être biocompatible, ce matériau reste stable en condition physiologique et ne réagit pas au contact des fluides biologiques (ODUSOTE *et al.*, 2018). Les résultats associés à la greffe de BHA dans les cas de fentes alvéolaires sont très prometteurs et permettent une bonne éruption dentaire. De plus, le taux d'absorption du greffon semble être moindre que pour l'autogreffe (seulement 0.58% par mois en moyenne) (BENLIDAYI *et al.*, 2012). Il a également été démontré que la greffe de BHA n'empêche pas la réalisation d'un traitement orthodontique par la suite, le matériau permettant les déplacements dentaires au même titre que l'os, dès 3 mois post-greffe (ARAUJO *et al.*, 2011).

4. Biomatérial et implant

Un biomatérial est défini par la Société Européenne des Biomatériaux comme "matériau conçu pour interagir avec les systèmes biologiques, qu'il participe à la constitution d'un dispositif à visée diagnostique ou à celle d'un substitut de tissu ou d'organe ou encore à celle d'un dispositif de suppléance (ou d'assistance) fonctionnelle" (conférence à Chester, 1986). Il existe aujourd'hui une grande diversité de biomatériaux, dont plusieurs sont utilisés dans le traitement des fentes alvéolaires.

Dans les années 60, Marshal Urist a démontré qu'en récupérant la matrice organique d'un os et en la plaçant dans l'organisme du patient, il pouvait obtenir une formation osseuse grâce à des protéines morphogénétiques osseuses. Appartenant à la famille des facteurs de croissance bêta, ces protéines sont considérées comme étant les cytokines les plus importantes dans la formation et la guérison osseuses. Sa récupération à partir de donneurs humains est très limitée, en raison des faibles quantités produites au sein de l'organisme. Grâce au développement de gènes recombinants, il est aujourd'hui possible de produire la protéine BPM en grande quantité, sous forme de deux recombinants : rhBPM-2 et rhBPM-7 (ALONSO *et al.*, 2010). Appliquée sur une matrice de collagène, cette protéine recombinante peut ainsi être utilisée dans les cas de fentes alvéolaires et constitue donc une alternative intéressante à l'autogreffe de crête iliaque. En effet, cette technique est associée à de très bons résultats en termes d'ostéogénèse et de symétrie faciale. Elle permet également d'éviter les comorbidités associées au prélèvement du greffon chez le patient, et implique de moindre

coût. Une attention particulière devra être apportée à l'étanchéité des sutures de muqueuse : la fuite de matériel en cas de suture non étanche impliquerait un échec thérapeutique (ALONSO *et al.*, 2014).

Les ciments phosphocalciques, utilisés pour la première fois en 1965 dans la création d'implant dentaire (BRANEMARL, 1983), sont couramment utilisés en médecine humaine dans les cas de comblement de défauts osseux ou de scellement d'implant. Ils présentent les propriétés recherchées pour un implant qualitatif : biocompatibilité, ostéoconduction, ostéoinduction et ostéogénèse. Les ciments phosphocalciques présentent également des propriétés mécaniques proches de celles de l'os, bien que leur résistance dépende de leur composition et de leur porosité. Au sein de l'organisme, les ciments phosphocalciques subissent une dégradation par des ostéoclastes (actives), prédominante, et une dégradation physico-chimique (passive) (GROSSARDT *et al.*, 2010). La résorption du ciment peut aller jusqu'à 80% en l'espace de 10 semaines, avec un remplacement quasi complet par de l'os néoformé (DEL REAL *et al.*, 2003). Des tests cliniques réalisés chez le chien ont démontré que les résultats obtenus avec ce type d'implant sont similaires aux autogreffes osseuses (KNAACK *et al.*, 1998). Un des inconvénients de ces ciments réside dans un manque de cohésion entre la phase solide et liquide, entraînant leur injection sur le site opératoire délicate, et impliquant un manque d'homogénéité de l'implant par la suite. Bien qu'ayant un très haut potentiel en matière de reconstruction osseuse, l'utilisation de ce type de ciment doit faire face à un challenge non négligeable lorsqu'il s'agit de combler des défauts osseux de grande taille : le défaut de vascularisation. En effet, sans vascularisation adéquate au sein de l'implant, le manque d'oxygène, d'apport en nutriments et d'évacuation des déchets seront obligatoirement synonyme de mort cellulaire. Une solution à ce défaut d'angiogenèse est l'ajout de cellules souches (WANG *et al.*, 2014). Cette association entre biomatériaux et autogreffe, décrite précédemment, a permis d'obtenir d'excellents résultats en matière d'ostéogénèse et d'angiogenèse. Une autre solution a été envisagée, le développement d'implants macroporeux, pour lesquels la présence d'un maillage interconnecté ouvert va favoriser la mise en place d'une néovascularisation et favoriser l'intégration et augmenter la surface d'interaction avec le milieu biologique favorisant la résorption de l'implant et la création d'un nouveau tissu osseux.

PARTIE 2 : Etude expérimentale

I. Introduction

Bien que les techniques chirurgicales de correction des fentes oro-faciales chez l'enfant soient bien développées, le gold standard pour le comblement osseux de la fente, qui repose sur la réalisation d'une autogreffe d'os spongieux, est efficace, mais n'est pas exempte d'inconvénients. Cette stratégie est, comme nous l'avons vu précédemment, notamment associée à des problématiques de morbidités liées au prélèvement, et de résorption. Plusieurs études ont été menées afin de remplacer l'autogreffe par un biomatériau.

Chez le chiot, cette malformation est souvent synonyme d'euthanasie en raison du coût de la chirurgie et des résultats imparfaits obtenus jusqu'à maintenant.

Cette étude repose sur un modèle expérimental original, celui des fentes labio-alvéolaires spontanées chez le chiot, qui nous semble, sous bien des aspects, supérieurs à d'autres modèles de fentes induites, particulièrement dans sa dimension clinique et éthique. En collaboration avec le CHU de Nantes et le laboratoire RMeS, cette étude expérimentale a pour visée de développer une technique innovante de reconstruction des fentes labio-palatines du chien, mais également de tester la création et la mise en place d'un implant macroporeux personnalisé dans l'optique d'appliquer cette technique à l'enfant à moyen terme.

II. Matériel & Méthodes

A. Recrutement des chiots

Le recrutement a été démarré en septembre 2021, avec publication du protocole expérimental sur la page internet du Centre Hospitalier Vétérinaire Universitaire d'ONIRIS. Ce texte ne présente que les cas inclus dans l'étude entre septembre 2021 et janvier 2023.

Le message a été transmis via les réseaux sociaux à destination des vétérinaires praticiens et éleveurs, et les réseaux professionnels du Pr Gauthier et du Dr Maitre ont également été sollicités. Tout chiot candidat a d'abord été vu en consultation au sein du service de chirurgie d'ONIRIS, afin de caractériser la fente, de confirmer la présence d'une fente labio-alvéolaire, seul critère d'éligibilité, et d'obtenir le consentement des propriétaires concernant le déroulé du protocole. Aucun critère de race ou de sexe n'a été inclus dans la phase de recrutement. Toute fente syndromique a été exclue en raison de la faible viabilité de ce type d'atteinte.

Un compromis a dû être trouvé concernant l'âge du chiot lors de la prise en charge chirurgicale. En effet, l'âge minimal de prise en charge a été fixé à 4 mois, afin de s'accorder

avec le développement dentaire de l'animal et d'attendre le début de l'éruption des canines et incisives définitives. Il était également important que le chiot soit en capacité physique de supporter l'anesthésie et la chirurgie, en sachant que nombre de chiots atteints de cette malformation présentent également un retard de croissance.

En cas de non-volonté de l'éleveur d'assurer la phase de nursing, un réseau de famille d'accueil a été mis en place afin de prendre en charge les chiots jusqu'à la chirurgie. Ce dernier n'a pas été sollicité pour les cas présentés ici.

Durant la phase de recrutement, 7 chiots ont été intégrés à l'étude au CHUV d'ONIRIS (Tableau 1). Tous les propriétaires ont souhaité garder leur chien.

Cas	Race	Sexe	Âge lors du recrutement	Caractérisation de la fente
1	Cocker Américain	Mâle	3 mois	Fente labio-alvéolaire gauche
2	Staffordshire Bull Terrier	Femelle	3 mois	Fente labio-alvéolaire gauche
3	Lhasa Apso	Mâle	3 mois	Fente labio-alvéolaire gauche
4	Staffordshire Bull Terrier	Mâle	4 mois	Fente labio-alvéolaire bilatérale
5	Cocker Américain	Mâle	6.5 mois	Fente labio-alvéolaire gauche
6	Cocker Américain	Femelle	1 an	Fente labio-alvéolaire bilatérale
7	Cocker Américain	Femelle	4 mois	Fente labio-alvéolaire bilatérale

Tableau 1 : Récapitulatif des cas intégrés dans l'étude.

B. Déroulement du protocole

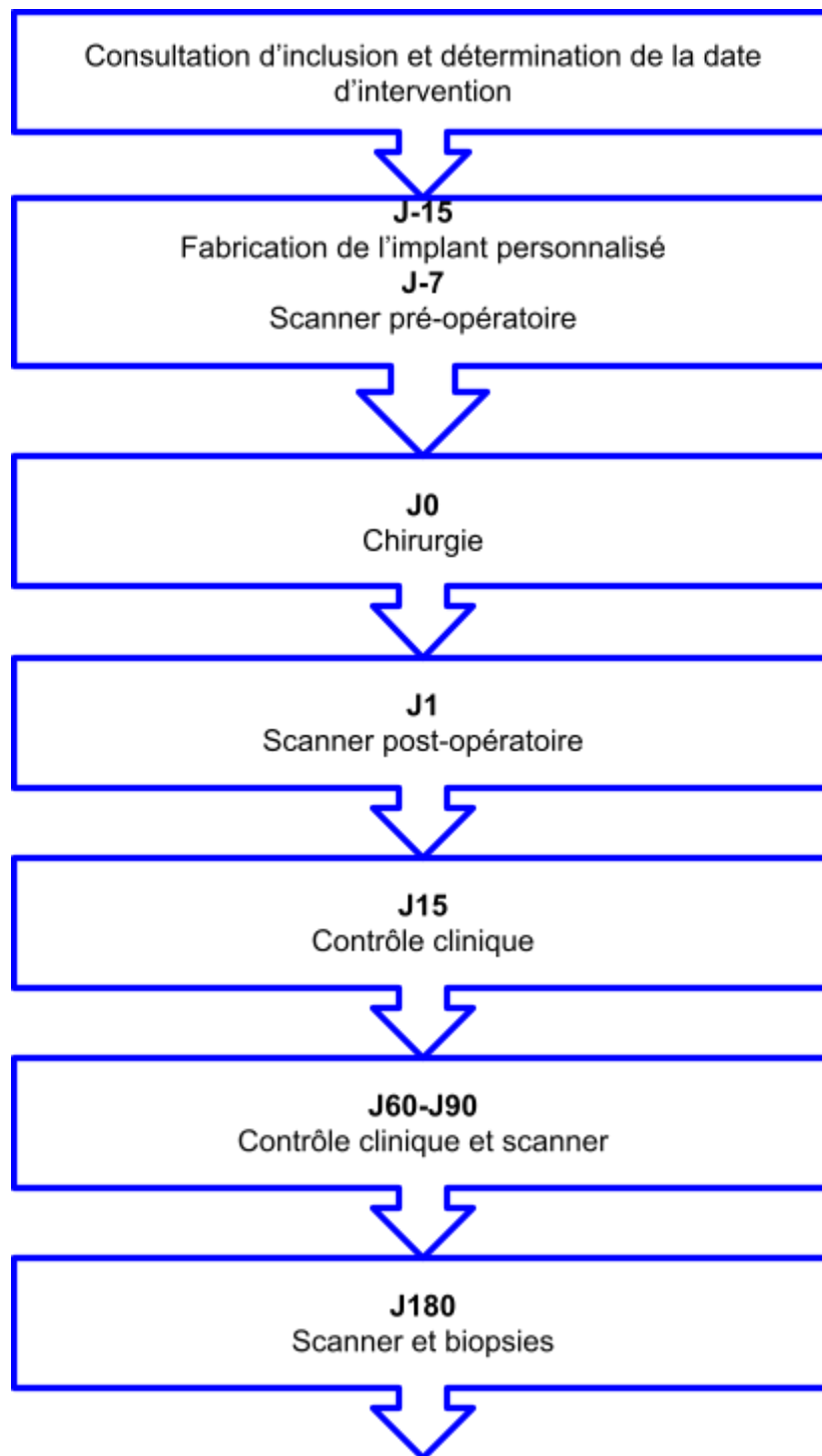


Figure 34 : Calendrier de l'étude

La consultation préalable a pour objectif de confirmer les critères d'inclusion (fente non syndromique, fente labio-alvéolaire) et de déterminer la date d'intervention.

Chaque fente a été traitée séparément ce qui implique que les chiots présentant des fentes bilatérales ont subi deux chirurgies distinctes. Le choix a été fait d'attendre le scanner à 3 mois post-opératoire pour opérer le second côté.

C. Imagerie Scanner

Un nombre total de 4 examens scanner sont réalisés sur chaque chien : 1 en pré-opératoire puis 3 en post-opératoire.

Des anesthésies de courte durée ont été nécessaires pour chacun de ces examens. Une prémédication a été réalisée à l'aide de 2-5 µg/kg de médétomidine IV, l'induction à l'aide de 2 mg/kg de propofol IV puis un relais gazeux a été effectué avec de l'isoflurane.

Le modèle de scanner utilisé est un Siemens Somatom go.Up. Les images ont été obtenues par l'utilisation de séquences Crâne, avec une dose de 130 Kv (modulation d'intensité via la fonction Care Dose). Des filtres osseux et mous ont été appliqués, et les coupes réalisées sont de 0,6mm d'épaisseur avec un incrément de 0,4mm. Un produit de contraste a été injecté lors des scanners pré-opératoires.

1. Imagerie pré-opératoire

Le scanner préopératoire réalisé 7 à 15 jours avant la chirurgie, est utilisé afin de caractériser la fente, mais également afin d'obtenir un modèle virtuel de cette dernière et de l'implant.

2. Imagerie post-opératoire

Un scanner est réalisé à 1 jour post-opératoire afin d'apprécier la qualité de l'implantation, c'est-à-dire le positionnement de l'implant au sein de la fente, sa correspondance avec le défaut et le contact présent avec les berges osseuses.

Un scanner de contrôle est réalisé au bout de 3 mois post-opératoire afin de suivre la résorption de l'implant, et de suivre le comblement de la fente.

Pour finir, un dernier scanner a lieu à 6 mois post-opératoire afin d'apprécier le comblement obtenu, la résorption de l'implant, et de servir de guide pour la réalisation des biopsies.

Les scanners réalisés en post-opératoire nous ont permis de surveiller l'évolution de l'implant au cours du temps, de suivre ses modifications de volume, et d'illustrer le comblement de la fente

D. Création de l'implant

Le biomatériau utilisé pour générer les implants dans cette étude a été développé au sein du laboratoire RMeS de Nantes. Il s'agit d'un ciment hybride, associant un ciment phosphocalcique et un hydrogel (solution visqueuse contenant des macromolécules). L'ajout de cet hydrogel confère au biomatériau des propriétés mécaniques évolutives : souple et cohésif, ce mélange peut être utilisé pour l'impression de l'implant. La structure obtenue devient solide une fois sèche, redevient souple et déformable après réhydratation, puis durcit définitivement par prise du ciment hydraulique une fois en place dans le patient.

La composition exacte du ciment est la suivante :

- une poudre inorganique : α -TCP (20-40 μm)
- 2% d'HPMC dans 1mL d'hydroxyde de sodium (NaOH)
- 6,5% d'HA-Si HTL (280 KDa)
- un mélange poudre solution de macromolécules (acide hyaluronique silanisé et HPMC) (60/40)

Le logiciel Dragonfly® est dans un premier temps utilisé afin de créer une modélisation virtuelle du crâne et de la fente par segmentation des images scanner. Ce logiciel génère ensuite un modèle 3D de la fente, et permet la création de modèles d'implants virtuels de formes et tailles variables. Le choix du design final est réalisé par l'équipe chirurgicale.

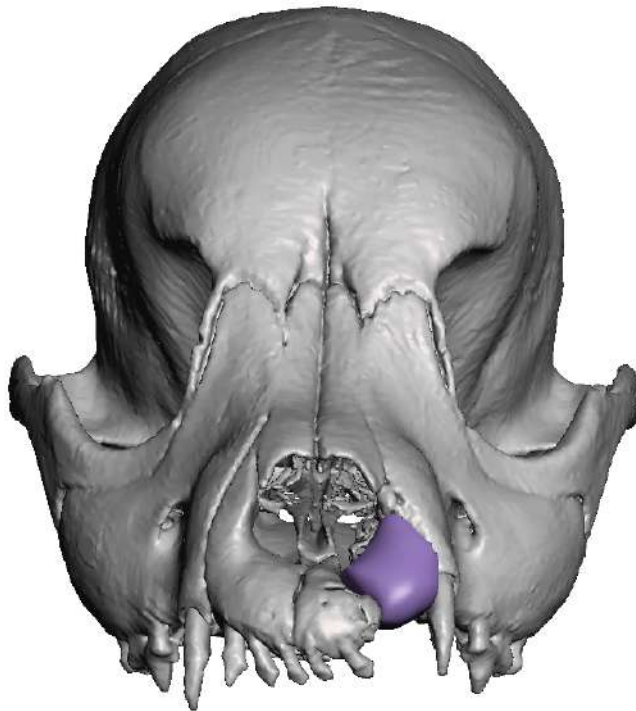


Figure 35 : Modélisation 3D d'une crâne du cas n°1 de l'étude, à partir des images scanner.

Le modèle virtuel choisi va ensuite être imprimé dans un polymère 3D, permettant de visualiser et de manipuler ce modèle d'implant avant son impression définitive, afin de s'assurer de son adéquation avec les contours de la fente et de la faisabilité de sa mise en place chirurgicale.



Figure 36 : Impression des modèles 3D du crâne et de l'implant.

Une fois validé, l'implant définitif est imprimé. Les informations complémentaires vont être définies et vont être rentrées dans le logiciel de l'imprimante :

- le contour de l'implant (murs pleins ou absence de mur)
- l'épaisseur des murs
- la pression et la vitesse d'impression
- la forme du maillage interne de l'implant

Deux modèles d'imprimantes ont été utilisés : la R-GEN200 (REGENHU®) et la Bio-X (CELLINK®).

La structure interne de l'implant a été conçue avec un maillage en nid d'abeille, avec un taux de remplissage de 15 à 20% et des pores d'environ 500 microns.



Figure 37 : Implant du cas n°3.

Les implants ont été imprimés via un cône 25G pour les cas 1 et 2, puis via un cône 27G. La vitesse d'impression varie selon de nombreux critères (taille de l'implant...).

Si la composition est restée fixe au cours de l'étude, le caractère personnalisé de cet implant implique une variabilité en termes de forme. Certains défauts ont été identifiés (implant trop volumineux...) et ont été corrigés au fur et à mesure.

Avant leur mise en place au sein du patient, les implants sont désinfectés dans de l'éthanol 100% pendant 30 minutes, puis sont réhydratés dans un bain de NaCl pendant 40 minutes. Dans le cadre de cette étude, l'implant est associé à des cellules de moelle osseuse qui sont prélevées au niveau de l'humérus de l'animal en per-opératoire, et ajoutées à l'implant après désinfection et réhydratation de celui-ci.

E. Chirurgie

Les chiens ont été opérés au sein du service de chirurgie de l'école nationale vétérinaire de Nantes ONIRIS par le Pr P. CORRE du CHU de Nante assisté par les Dr vétérinaires P. MAITRE et O. GAUTHIER.

Pour cette procédure, les chiots ont reçu une anesthésie générale et une anesthésie locale (annexe 1 et 2), ainsi qu'une injection locale d'adrénaline et de lidocaïne au niveau des muqueuses afin de limiter les saignements.

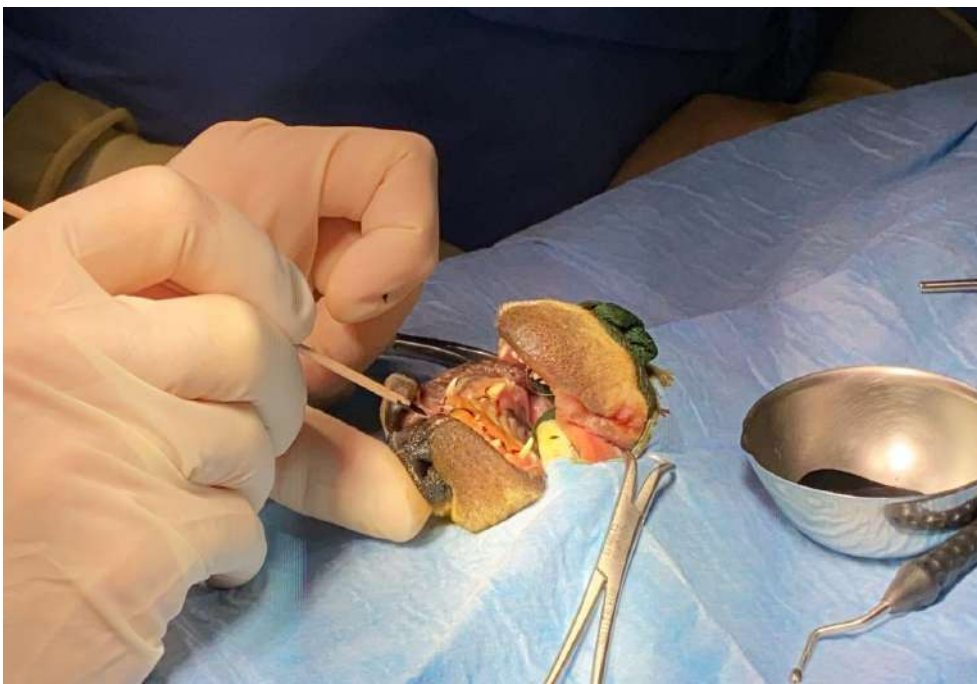
1. Technique chirurgicale

Deux étapes de chirurgie appliquées chez l'enfant ont été associées pour ce protocole : la chéilorhinoplastie et la gingivo-mucopériostoplastie. Le choix a été fait de réaliser ces deux étapes en un seul temps opératoire pour limiter le nombre d'interventions et dans l'optique d'alléger le planning pour les propriétaires. Chaque chirurgie a été filmée.

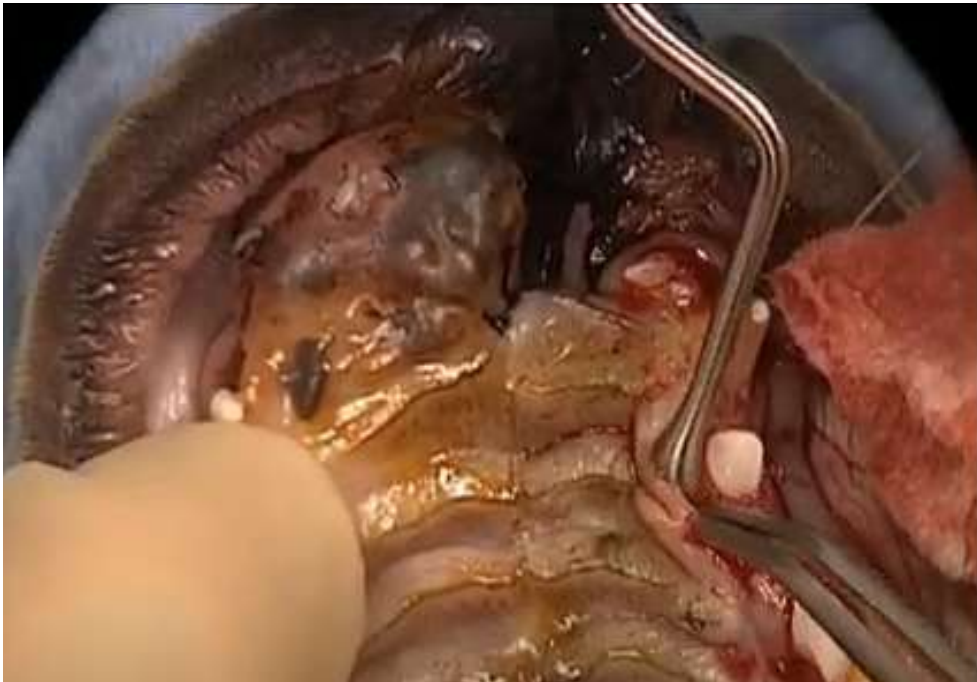Le chiot est positionné en décubitus dorsal afin d'avoir une bonne visibilité sur la truffe, la lèvre supérieure et le palais.

Étapes de la chirurgie :

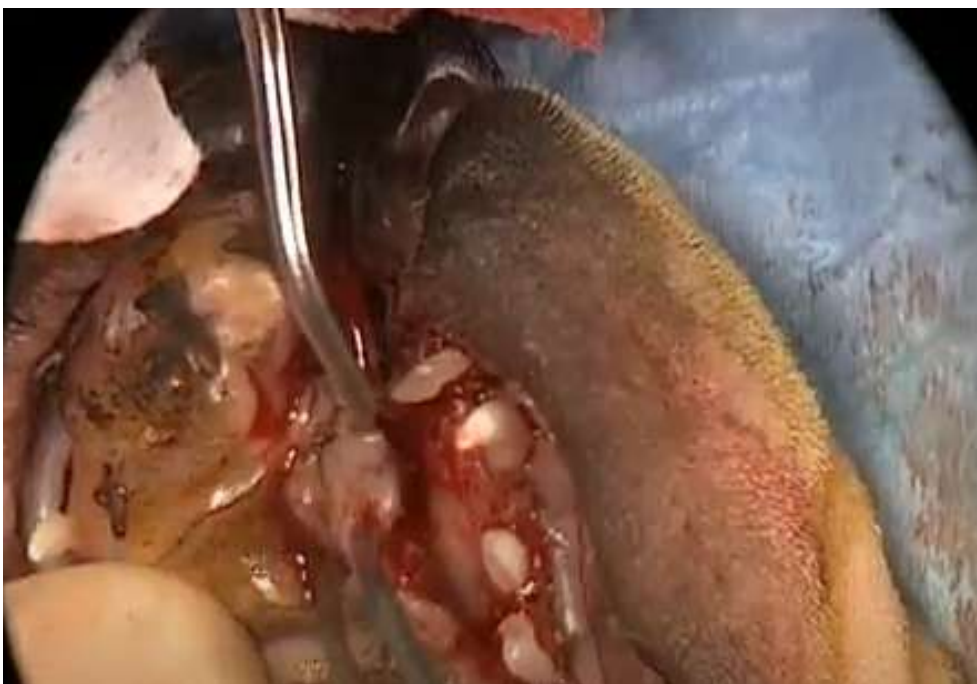- 1) Figure 38 : Tracé à l'encre pour la réalisation des lambeaux.



2) Figure 39 : Incision et décollement de la gencive autour des dents.



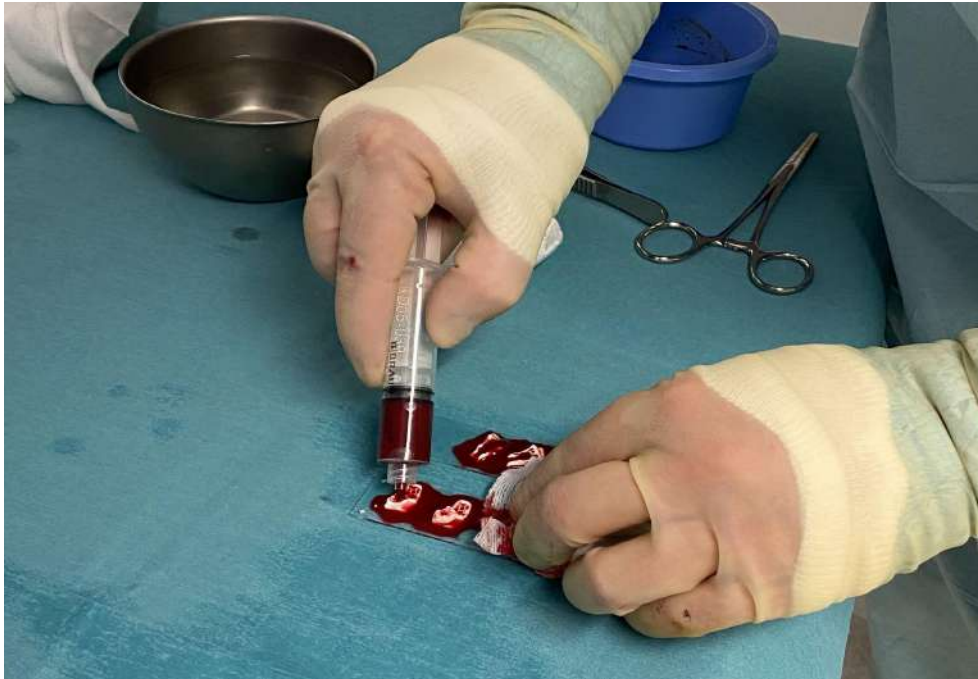3) Figure 40 : Décollement des lambeaux muqueux de l'os maxillaire.



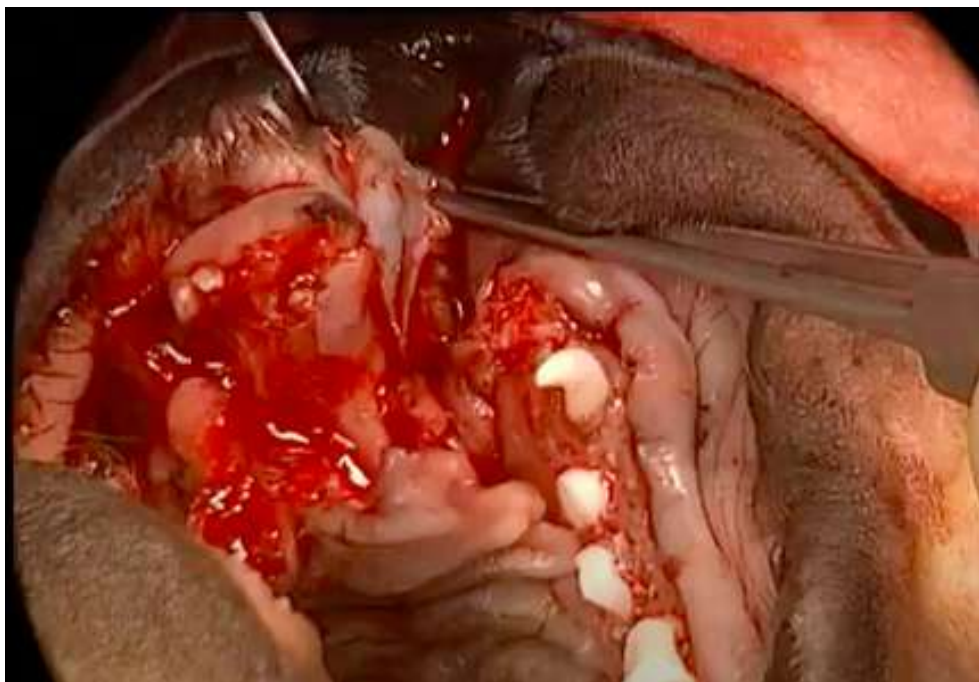
Ils seront utilisés pour refermer la fente alvéolaire en face orale. Les lambeaux créés sont de grande taille afin d'obtenir le plus d'élasticité possible et de fermer la fente avec le moins de tension possible sur les tissus et les fils.

- 4) Figure 41 : Un prélèvement de moelle osseuse est réalisé au niveau de l'humérus (tubercule majeur).

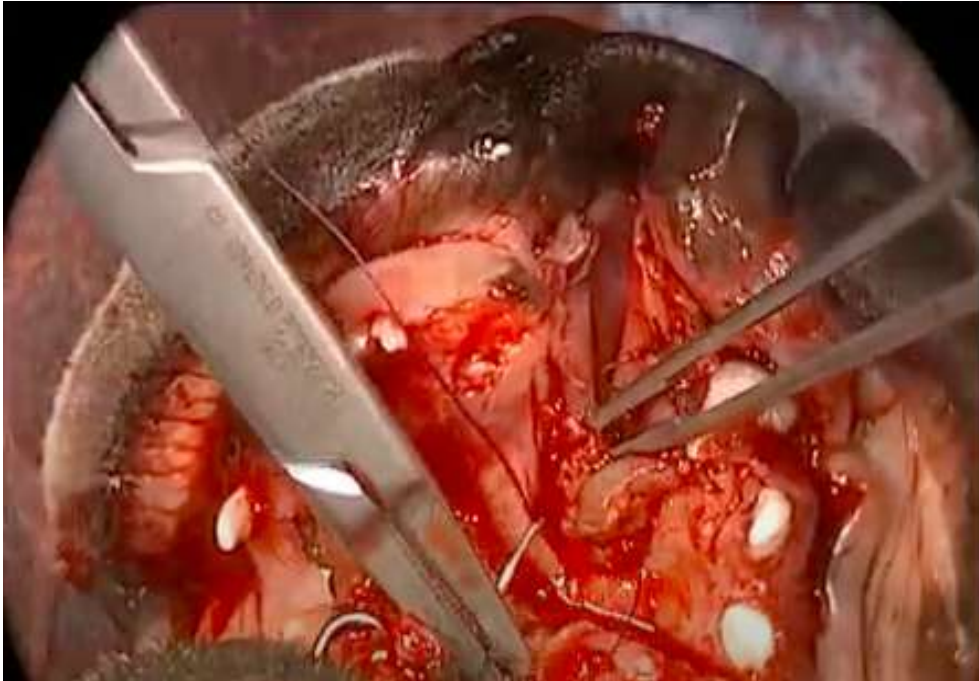
Un frottis est réalisé afin d'apprécier la qualité du prélèvement et les implants en sont imbibés.



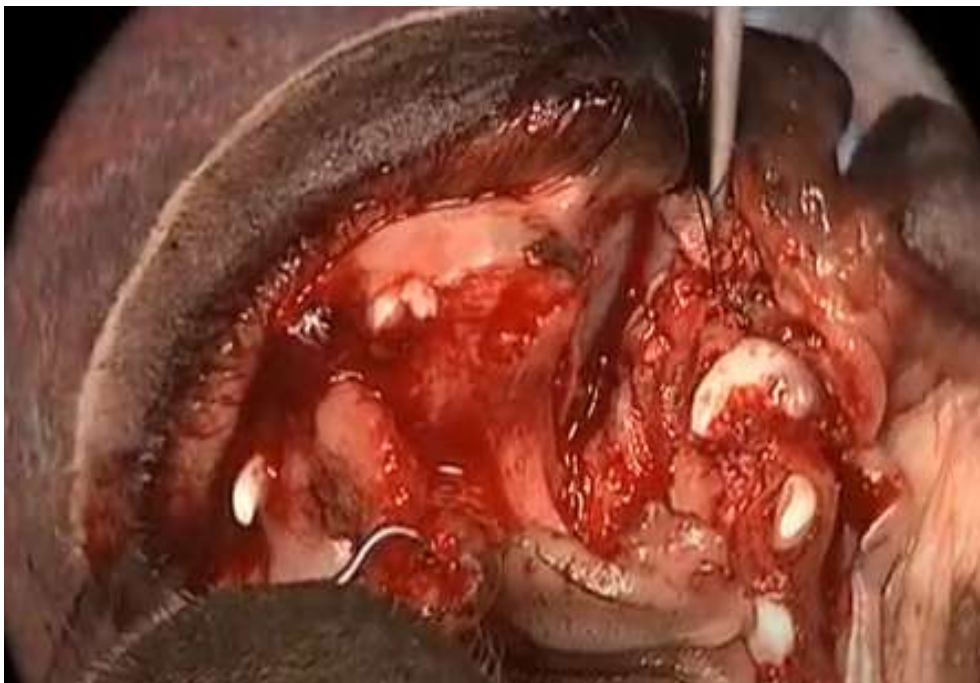- 5) Figure 42 : Décollement de la muqueuse nasale.



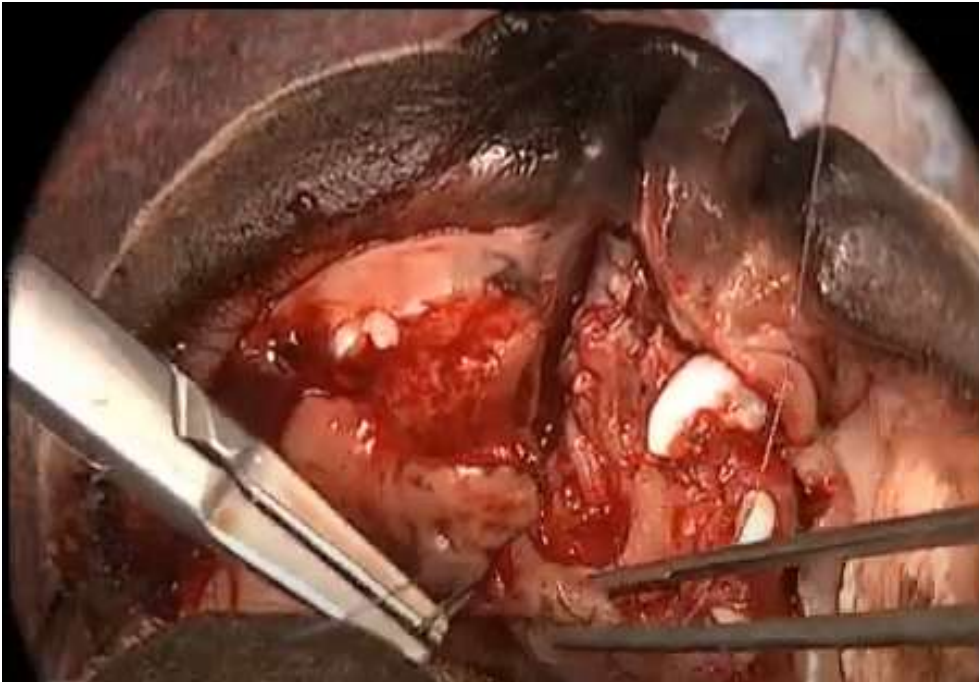
6) Figure 43 : Reconstruction du plancher nasal par suture de la muqueuse nasale.



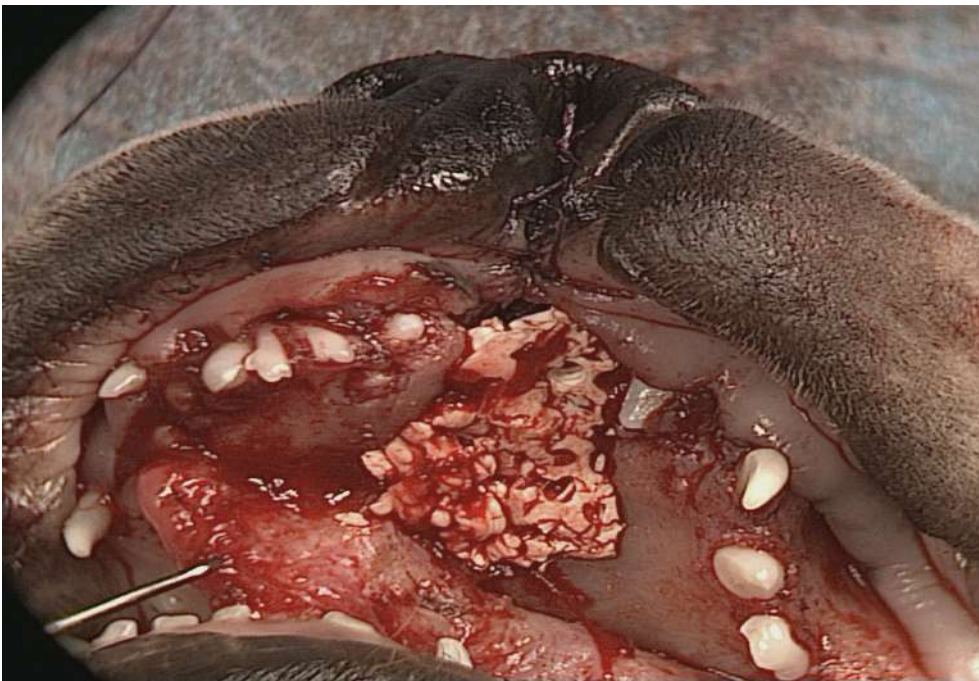7) Figure 44 : Reconstruction du plancher nasal et de la narine à l'aide de lambeaux muqueux.



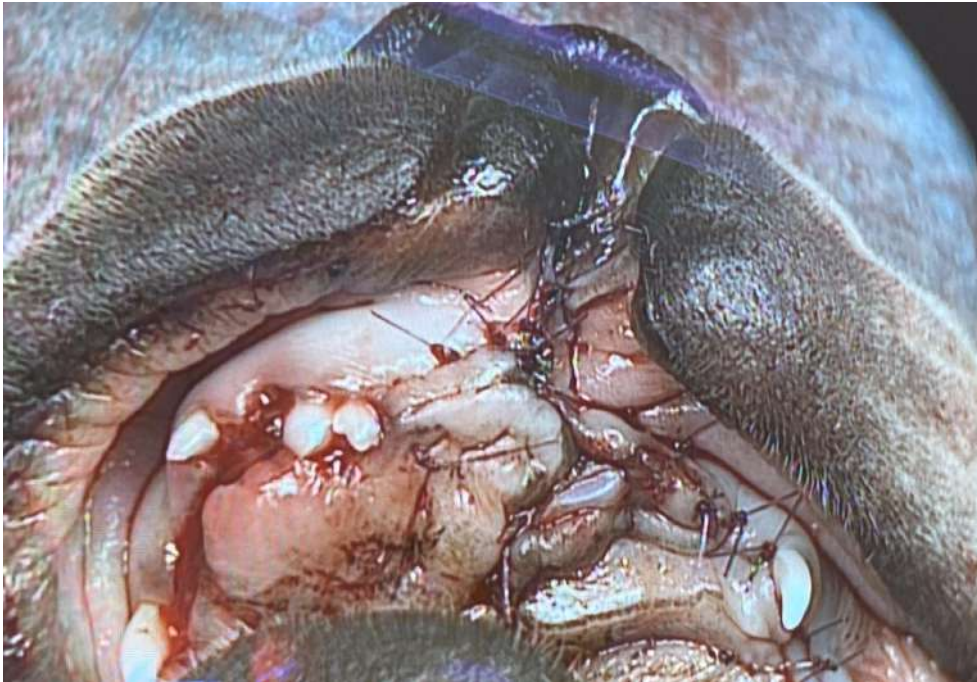8) Figure 45 : Fermeture de la portion la plus caudale de la muqueuse palatine



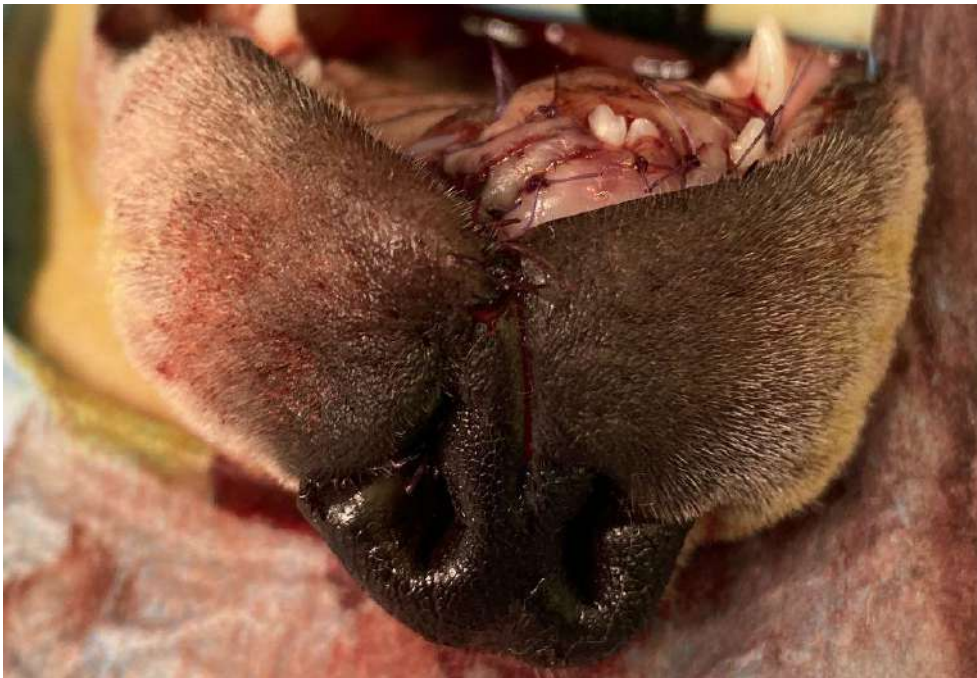9) Figure 46 : Mise en place de l'implant



10) Figure 47 : Fermeture de la portion rostrale du palais.



11) Figure 48 : Reconstruction de la lèvre supérieure et du seuil narinaire à l'aide d'une adaptation de la technique de Millard.



2. Analgésie et soins en post-opératoire immédiat :

Lors de l'hospitalisation post-opératoire, la douleur des chiens est évaluée à l'aide d'une grille multicritère 4avet (annexe 4) afin de déterminer leurs besoins en analgésie. Ils reçoivent dans un premier temps de la morphine avant un passage à la buprénorphine avant leur sortie d'hospitalisation (annexe 3).

3. Consignes post-opératoires

En sortie d'hospitalisation, les chiens doivent suivre un traitement antibiotique de 12.5 mg/kg d'amoxicilline et acide clavulanique (Clavaseptin ®) deux fois par jour pendant 7 jours, et un traitement anti-inflammatoire de 0.1 mg/kg de méloxicam (Meloxoral ®) une fois par jour pendant 5 jours. Le port de la collerette est bien évidemment obligatoire pendant 15 jours.

Une fiche consigne récapitulant les points suivants est distribuée aux propriétaires : un passage sur une alimentation humide est nécessaire pendant les 15 premiers jours, et tout objet à mâcher (jeux, os...) est à proscrire pendant toute la durée du protocole.

D. Biopsies et analyses des prélèvements

En fin de protocole, des biopsies guidées par scanner sont réalisées sur les animaux opérés afin d'évaluer la nature du tissu de comblement. Une aiguille est d'abord placée au niveau du site de biopsie afin de servir de guide. Le scanner permet de visualiser et d'ajuster la position de cette dernière (figure 49). Le prélèvement va être ensuite réalisé à l'aide d'une aiguille de Jamshidi de 3 mm de diamètre, au centre du défaut. Les biopsies sont ensuite analysées, en utilisant diverses techniques.

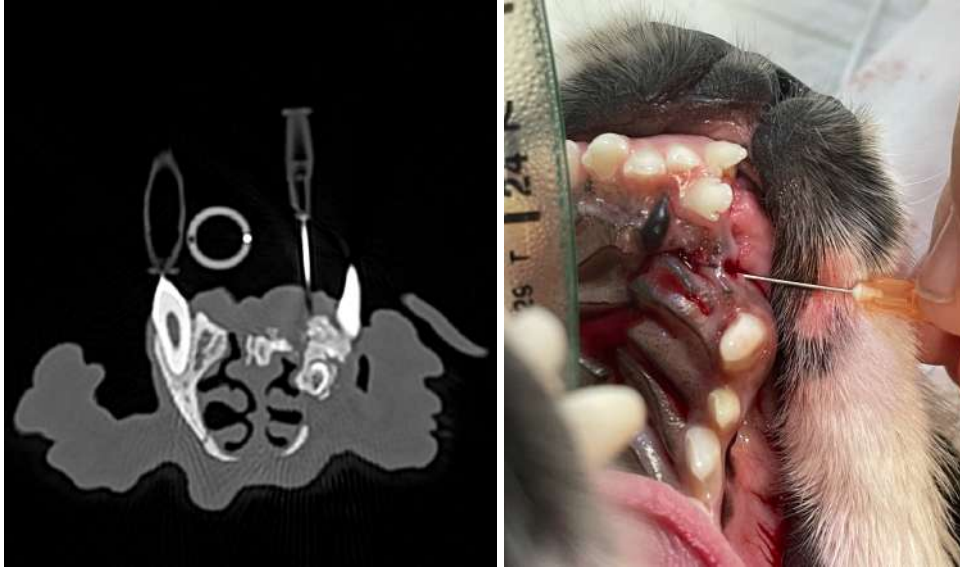


Figure 49 : Biopsie guidée par imagerie scanner.

1. Microtomographie à rayons X

La microtomographie à rayons X, ou microCT, est une technique de tomographie permettant d'obtenir une image en 3 dimensions de l'échantillon observé, par mesure de l'absorption des rayons X par les tissus. Dans le cas présent, cette technique permet de visualiser la trame du tissu obtenu en 3 dimensions.

2. Histologie

Une analyse histologique est également conduite sur les échantillons prélevés afin d'évaluer la composante cellulaire et vasculaire du tissu composant la fente. Elle permet de caractériser le type de tissu généré, mais également de repérer des signes d'inflammation ou d'infection associés à l'implant (présence de polynucléaires neutrophiles, macrophages...). Les échantillons subiront trois colorations : au trichrome de Masson-Goldner, à l'hématoxyline et éosine, et au pentachrome de Movat.

3. Microscope à balayage

Le microscope à balayage permet d'obtenir une image en haute résolution du prélèvement, en utilisant les interactions entre les électrons et les tissus. Cette technique d'imagerie permet d'observer plus précisément la surface du tissu de comblement obtenu et d'en évaluer la morphologie.

III. Résultats

A. Description de l'effectif

Comme indiqué précédemment, 7 chiens ont été présentés à ONIRIS pour une première consultation d'évaluation de fente labio-palatine. La fente était labio-palatine unilatérale dans 57% des cas (n=4), et ne dépassait pas le palais primaire dans 100% des cas. La fente labiale était également complète dans 100% des cas. Aucun des chiens ne présentait de fente vélo-palatine associée. Le total est donc de 10 fentes pour 7 chiens.

Parmi les races présentées, sont observées :

- 4 Cockers Américains, soit 57.1% des effectifs
- 2 Staffordshire Bull Terrier, soit 28.5% des effectifs
- 1 Lhasa Apso

Avant la prise en charge chirurgicale, les signes cliniques présentés étaient les suivants :

- Régurgitations de la nourriture et de l'eau de boisson pour 1 chiot
- Eternuements pour 1 chiot

Par choix des propriétaires, deux chiens ont été retirés de l'étude et n'ont donc pas complété le protocole.



La première chirurgie a en moyenne eu lieu à l'âge de 5.6 mois. Dans les cas de fentes bilatérales, la deuxième chirurgie a eu lieu, en moyenne, à l'âge de 9.25 mois.

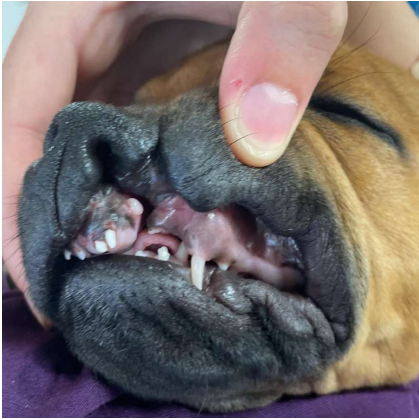
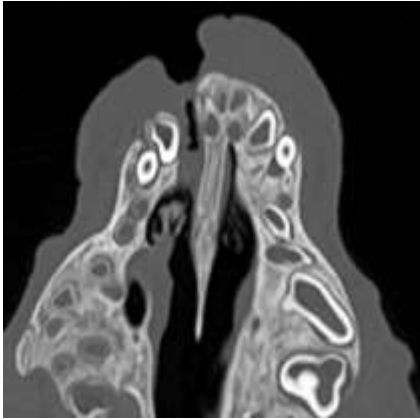

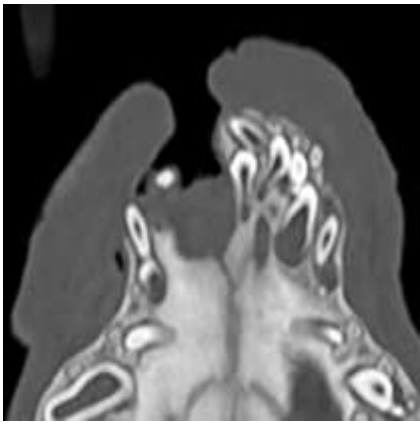
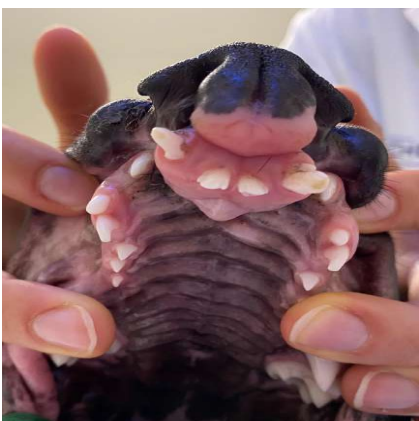

Cas	Race	Sexe	Caractérisation de la fente	Nombre de fente (n)
1	Cocker Américain	Mâle	Fente labio-alvéolaire gauche	n=1
2	Staffordshire Bull Terrier	Femelle	Fente labio-alvéolaire gauche	n=1
3	Lhasa Apso	Mâle	Fente labio-alvéolaire gauche	n=1

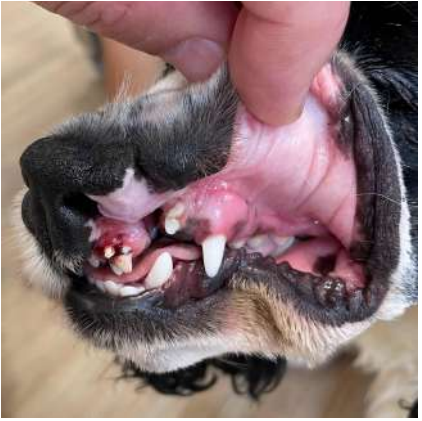


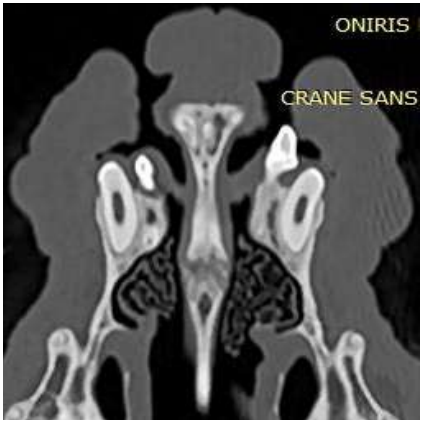
4	Staffordshire Bull Terrier	Mâle	Fente labio-alvéolaire bilatérale	n=2
5*	Cocker Américain	Mâle	Fente labio-alvéolaire gauche	n=1
6*	Cocker Américain	Femelle	Fente labio-alvéolaire bilatérale	n=2
7	Cocker Américain	Femelle	Fente labio-alvéolaire bilatérale	n=2

Tableau 2 : Caractéristiques des cas (* cas retirés de l'étude avant la fin du protocole).

Comme attendu, on observe une grande variabilité dans la présentation clinique avec des fentes de longueur et de largeur variables (Tableau 3).

Cas	Photo d'inclusion	Scanner pré-opératoire	Mesures (cm)
1			L = 1.54 l = 0.92

2			<p>L = 1.61 I = 1.09</p>
3			<p>L = 1.14 I = 0.88</p>
4			<p>FLA G : L = 2.00 I = 1.03</p> <p>FLA D : L = 1.92 I = 1.09</p>

5			<p>L = 1.71 I = 1.34</p>
6			<p>FLA G : L = 1.57 I = 0.60</p> <p>FLA D : L = 1.76 I = 0.70</p>

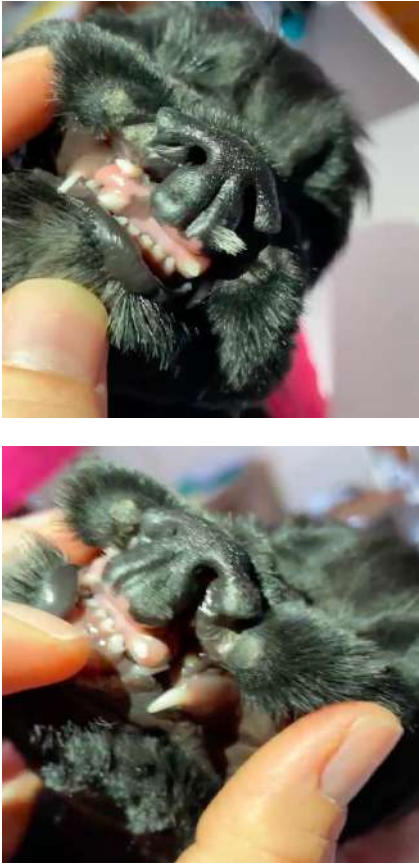
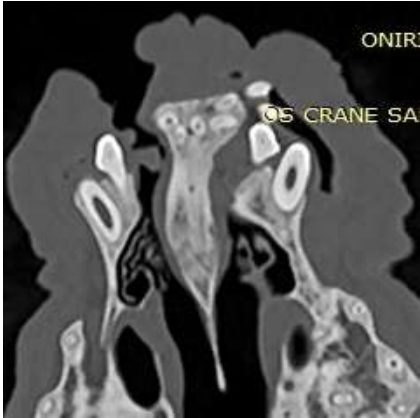
7			<p>FLA G : L= 1.48 l = 1.02</p> <p>FLA D : L = 1.57 l = 0.95</p>
---	--	--	--

Tableau 3 : Photos lors de la consultation d'inclusion, image scanner pré-opératoire en coupe sagittale et mesures des fentes.

En raison de la durée du protocole et des complications rencontrées, seuls les chiens 1 et 2 ont complété le protocole à l'heure de rédaction de ce manuscrit. De plus, en raison des délais d'analyses des biopsies, seuls les résultats préliminaires seront présentés ici.

B. Imagerie

De même que pour la partie chirurgicale, le déroulé présenté dans le matériel et méthode a pu être respecté dans la majorité des cas (annexe 5), bien que certaines dates n'aient pas pu être respectées en raison de contraintes de planning liées aux propriétaires et aux congés d'été de l'école vétérinaire.

1. Imagerie pré-opératoire

Le scanner pré-opératoire s'est révélé indispensable pour caractériser la fente. La réalisation de mesures (Tableau 3) permet d'autant plus d'apprécier la variabilité d'expression clinique de cette atteinte congénitale.

Pour le cas n°1, le délai entre le premier scanner et la prise en charge chirurgicale (annexe 5) impliquait une croissance de la fente et donc l'impossibilité d'imprimer un implant de bonne taille. L'implant a donc été imprimé en bloc et a été découpé à la taille de la fente en per-opératoire.

2. Imagerie post-opératoire

En postopératoire immédiat, le scanner a permis d'évaluer le succès d'implantation en mesurant le contact entre l'implant et les berges osseuses, ainsi que le volume de l'implant (Tableau 4 et annexe 6). Le volume de l'implant du cas n°2 n'a pas pu être calculé en raison de l'absence de scanner réalisé en postopératoire immédiat. Le cas n°1 présente de moins bons résultats en termes de taux de contact en raison de la forme plus grossière et moins personnalisée de l'implant.

Cas	Taux de contact entre l'implant et les berges osseuses (espace <1mm)	Volume de l'implant (mm ³)
1	65,2	589,7
2	76,9	NA
3	80,0	393,2
4	72,8	953,0
5	80,1	318,6
7	NA	NA

Tableau 4 : Evaluation du succès d'implantation à l'aide des images scanner post-opératoire immédiat.

Le scanner à 3 mois post-opératoire a fourni des informations sur une éventuelle résorption de l'implant et en cas de déhiscence, sur la perte partielle ou complète de celui-ci. Il s'est avéré qu'il restait encore des fragments des implants dans la majorité des cas après déhiscence (Tableau 5, flèches rouges).


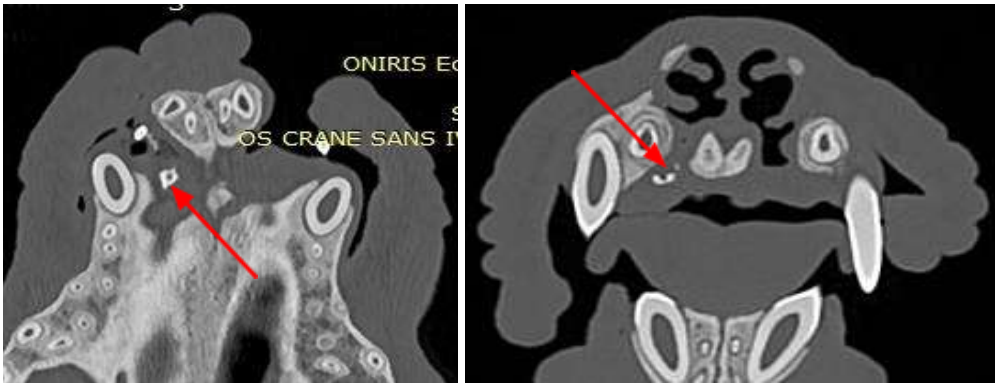
Cas	Images scanner post-déhiscence
3	
4	

Tableau 5 : Images scanner post-déhiscence.

A 6 mois post-opératoire, les images ont permis d'évaluer le degré de résorption de l'implant (annexe 8), le pourcentage de recouvrement de la fente par un tissu de comblement, et également d'apprécier le degré de minéralisation de ce tissu. Les mesures n'ont pu être réalisées que sur les cas 1 et 2, les seuls ayant complété le protocole. Ces résultats confirment que le degré de résorption de l'implant est de 50 à 90% au bout de 6 mois (annexe 9).

C. Reconstruction chirurgicale



Le protocole présenté dans le matériel et méthode a pu être respecté dans la majorité des cas (annexe 5), bien que certaines dates n'aient pas pu être respectées en raison de contraintes de planning liées aux propriétaires et à la fermeture du CHUV pendant une partie de la période estivale.

Il est nécessaire de faire la distinction entre la reconstruction palatine et la reconstruction labiale et narinaire. En effet, la chirurgie labiale et narinaire, partie la plus visible pour le propriétaire, n'implique que de la plastie tandis que la chirurgie palatine implique la mise en place de l'implant.

1. Reconstruction labiale et nasale

a. Présentation des résultats

La technique de chéilorhinoplastie utilisée est inspirée de la technique utilisée chez l'enfant par le Dr Corre, et a été perfectionnée au fur et à mesure des chirurgies. Comme précisé précédemment, l'objectif de cette partie de la chirurgie est majoritairement esthétique en raison du peu d'impact que cette malformation a sur le confort de vie de l'animal. Le but est donc de reconstruire le seuil narinaire et la ligne labiale, et d'obtenir une relative symétrie de la face (Tableau 6).

Cas	Photo pré-opératoire	Photo après cicatrisation
1		






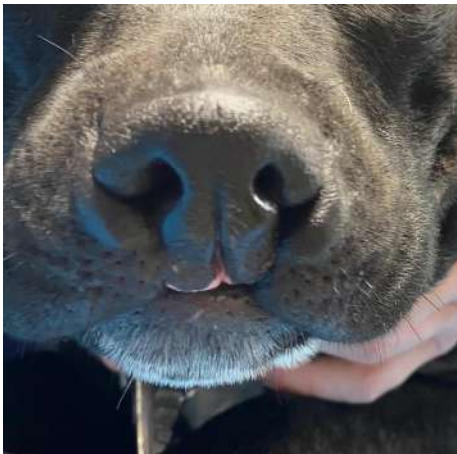
2		
3		
4		

Tableau 6 : Photos avant et après chirurgie de chéilorhinoplastie.

Le cas 5 n'est pas présenté dans ce tableau en raison de l'absence de suivi postopératoire, et la cicatrisation du cas 7 n'a pas encore été évaluée.

Le résultat de cette chirurgie est satisfaisant, puisque la lèvre a pu être reconstruite sans tension dans tous les cas. Une symétrie relative a été obtenue au niveau de la truffe, malgré la

persistance d'un affaissement de la narine concernée dans le cas de fente unilatérale (cas 1, 2 et 3). La cicatrice est d'autant plus visible que l'animal a les poils courts, et une dépression persiste au niveau de la lèvre dans certains cas. La technique chirurgicale a été modifiée afin de limiter cette dépression, en mettant en place un point profond lors de la reconstruction du plan musculaire de la lèvre.

b. Evolution post-opératoire et complications



Une cicatrisation des reconstructions labiales et narinaires a été obtenue en 15 jours chez 100% cas.

Dans 20% des cas (2 fentes sur 10), une perte de points de suture labiaux a été observée en post-opératoire immédiat. Seul 1 cas a nécessité la reprise de ces points. Aucune déhiscence plus tardive n'a été observée pour les points labiaux et narinaires.

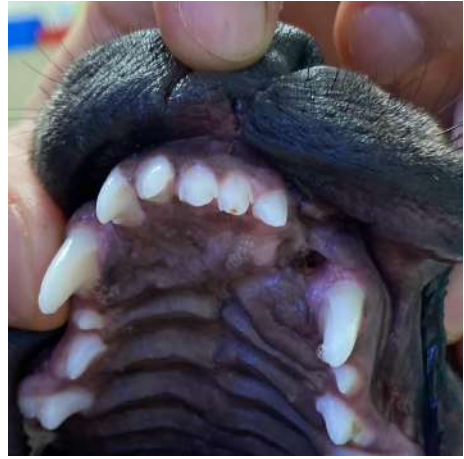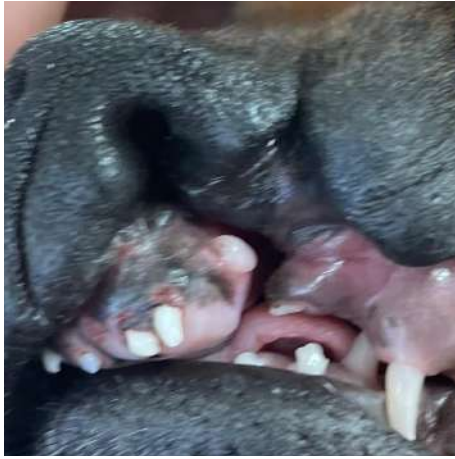2. Reconstruction palatine et implant

a. Présentation des résultats

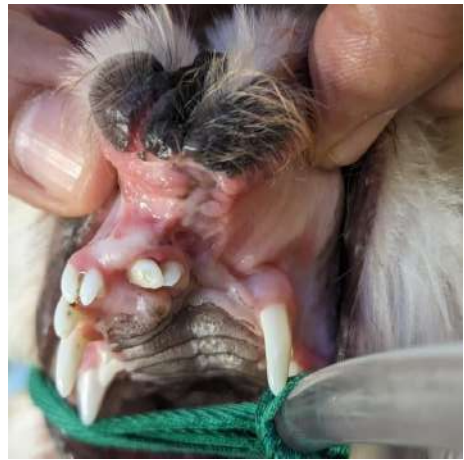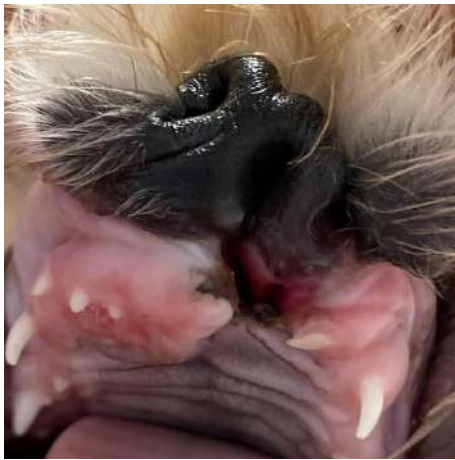Cette étape chirurgicale correspond à une gingivopériostoplastie associée à la mise en place de l'implant personnalisé entre la muqueuse palatine et le plancher nasal. Aucune modification de l'implantation dentaire n'a été effectuée lors de cette étape. Des complications avec nécessité de reprise chirurgicale ont été rencontrées dans plusieurs cas, et seront développées dans la partie suivante. Le résultat visuel est présenté dans le tableau 7.

Cas	Photo pré-opératoire	Photo après cicatrisation
1		

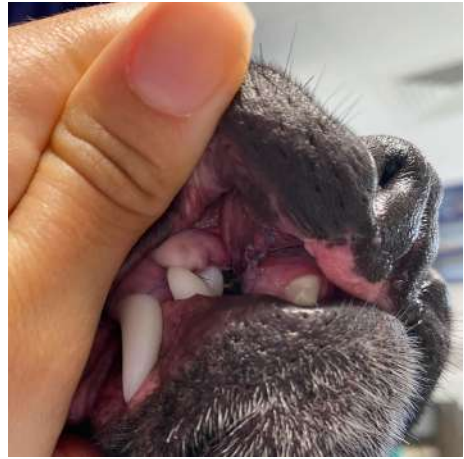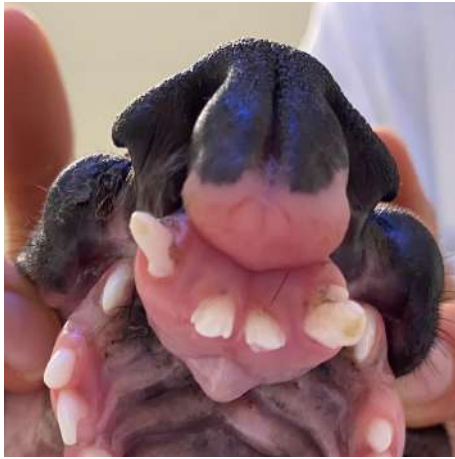2



3



4



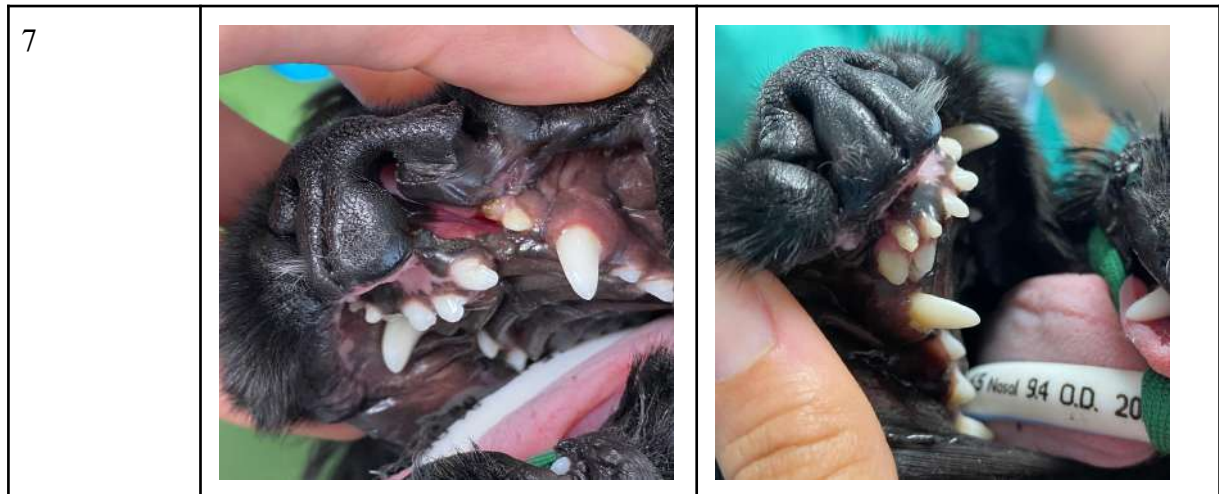

Tableau 7 : Photos avant et après les différentes chirurgies de gingivo-mucopériostoplastie.

Concernant la création et la mise en place de l'implant, quelques modifications ont été réalisées au fur et à mesure des cas.

Comme précisé précédemment, l'implant du cas n°1 a dû être découpé à la bonne taille en per-opératoire (figure 50 et 51). Bien que la matière présente une bonne flexibilité lors de sa manipulation hors du patient, l'implant a été partiellement fragmenté lors de sa mise en place (figure 52).

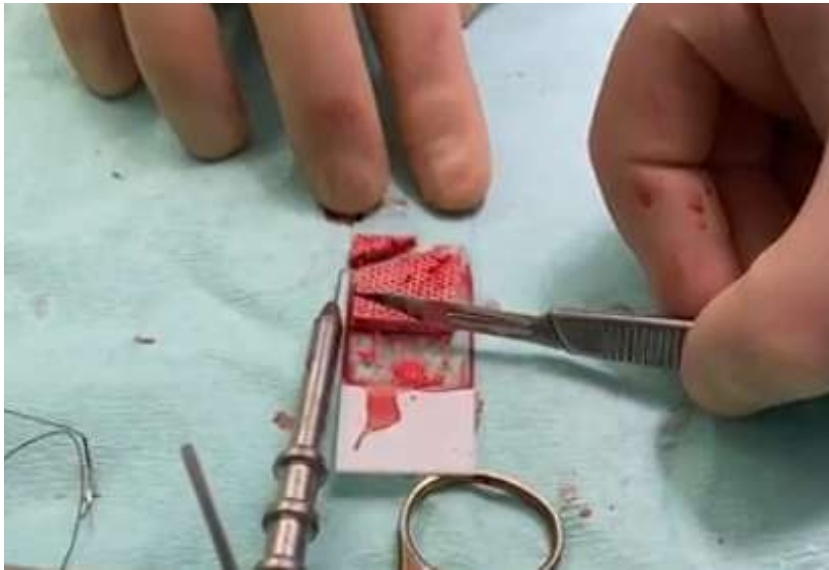

Figure 50 : Découpage de l'implant du cas n°1 en per-opérateur.

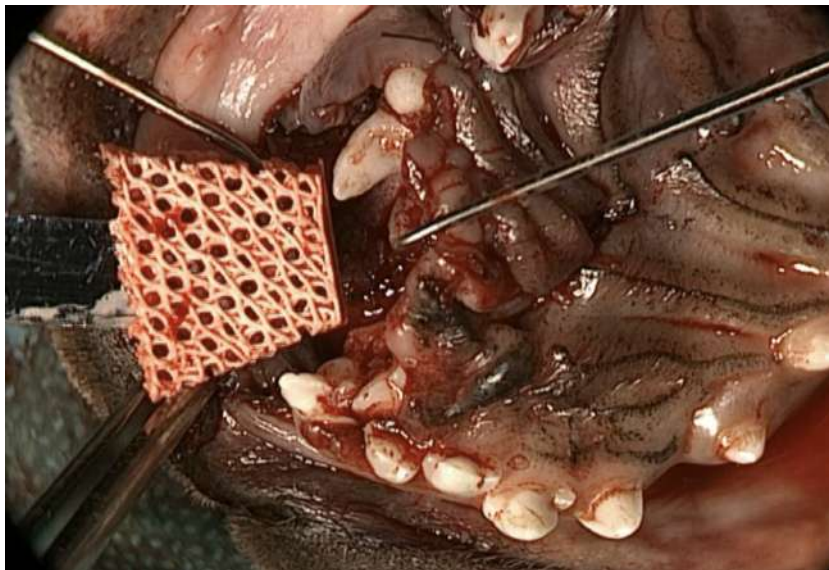


Figure 51 : Mise en place de l'implant découpé dans la fente du cas n°1.

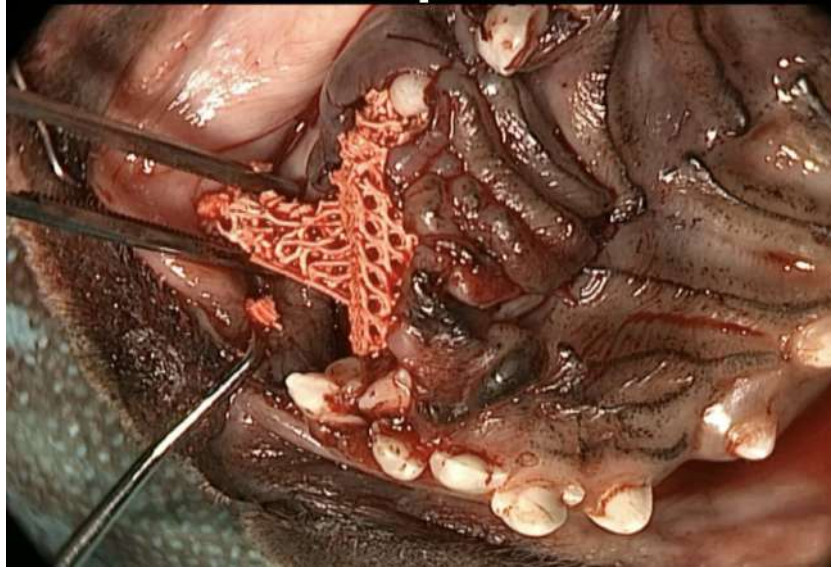


Figure 52 : Fragmentation partielle de l'implant lors de sa mise en place.

Pour les cas suivants, le délai entre scanner préopératoire et chirurgie a été plus scrupuleusement respecté afin de pouvoir imprimer l'implant aux bonnes dimensions. Par la suite, les implants étaient également plus volumineux en raison d'une volonté, non plus de simplement combler le défaut osseux, mais également de reconstituer le pilier canin et l'avancée maxillaire. Pour le cas n°2, un essai d'implant en 2 parties (une partie ventrale et une partie dorsale) a été réalisé (figure 53). Sa mise en place ne s'est pas révélée aisée, et les deux parties se sont fragmentées lors de leur positionnement.




Figure 53 : Implant du cas n°2, imprimé en 2 parties.

La mise en place de l'implant sans fragmentation n'a pu être obtenue que pour le cas n°4 (figure 54). Les autres cas (exceptés les cas 1 et 2) n'ont présenté qu'une fragmentation périphérique de l'implant.

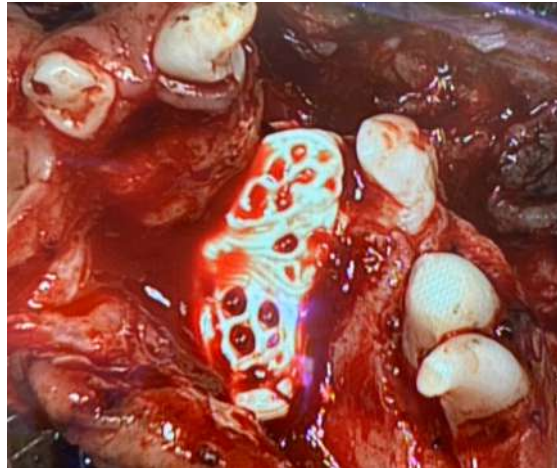

Figure 54 : Implant intègre après mise en place chez le cas n°4.

b. Evolution post-opératoire et complications

Une résolution des signes cliniques a été observée, exceptée pour le cas n°7 qui présente toujours des régurgitations lors de la prise de boisson.

La complication majeure rencontrée consiste en une déhiscence de points de suture palatins associée à une perte partielle ou totale de l'implant. Cela a été observé pour les cas 3, 4, 5 et 7, soit 6 fentes sur 10 (60%), dans un délai allant de 15 jours à 1.5 mois post-opératoire (4 déhiscences ont été précoces et 1 tardive). Le Tableau 8 reprend les complications observées pour les différents cas et leur gestion.

Cas	Fente concernée	Complication observée	Gestion
3	FLA G	Déhiscence avec fistule orale et perte de l'implant (figure 52)	Reprise chirurgicale
4	FLA G	Déhiscence avec fistule oro-nasale et perte de l'implant	Cicatrisation spontanée
	FLA D	Déhiscence et perte de	Reprise chirurgicale

		l'implant	
5	FLA G	Déhiscence avec fistule orale et perte de l'implant	Sortie du protocole
7	FLA G	Déhiscence	NA
	FLA D	Déhiscence de la suture nasale et perte partielle de l'implant par le nez	Cicatrisation spontanée

Tableau 8 : Complications associées à la pose de l'implant et leur gestion.

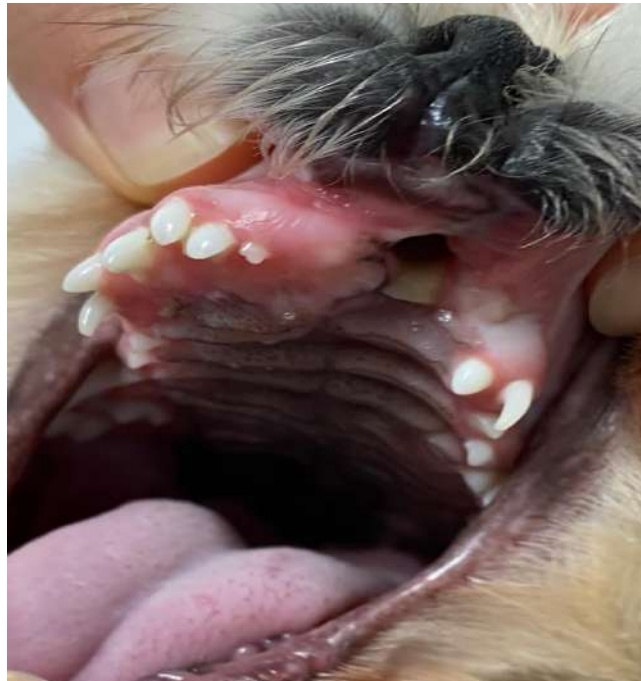


Figure 55 : Fistule oro-nasale à 3 semaines post-opératoire chez le cas n°3.

Dans le cas n°3, l'extrémité rostrale du lambeau palatin présentait un aspect avasculaire dès le lendemain de la chirurgie (figure 56).

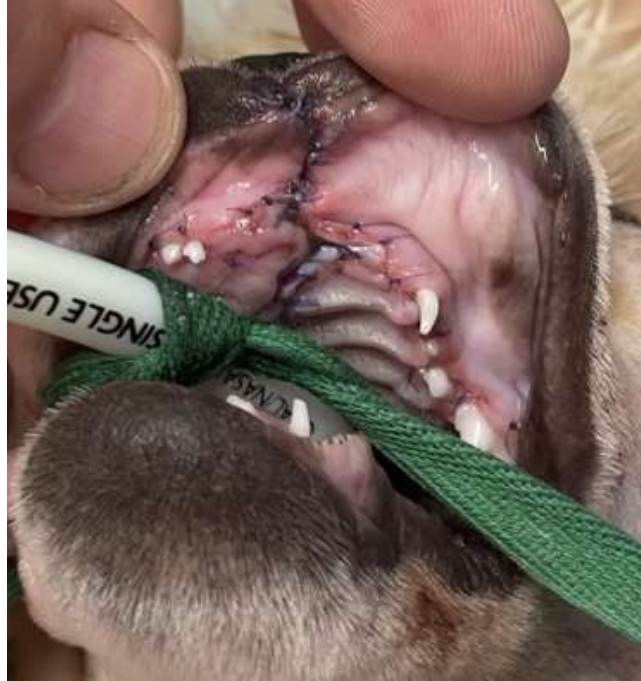

Figure 56 : Aspect avasculaire du lambeau à J+1 chez le cas n°3.

Gestion des déhiscences :

Suite à la perte totale ou partielle de l'implant, les chiens ont été mis au repos en moyenne 5 mois avant reprise chirurgicale. Dans les cas de 2 fentes sur 6, une cicatrisation spontanée du point de déhiscence a été observée. Dans ces cas, le choix a été fait de ne pas réaliser de reprise chirurgicale en l'absence de signes cliniques.

Dans les cas où une reprise chirurgicale était nécessaire, en raison de la persistance d'une communication oro-nasale par exemple (figure 57), le choix s'est porté sur la technique initialement la plus utilisée chez l'enfant, c'est-à-dire une greffe d'os spongieux, dans l'optique de créer un point de comparaison avec les chiens ayant été implantés avec succès. Ce type de greffe a donc été réalisé sur les chiens 3 et 4.

Cette chirurgie est similaire dans sa réalisation à celle de départ : la différence réside dans l'absence de reconstruction labiale et narinaire, et dans le prélèvement d'os spongieux au niveau de l'humérus en remplacement de l'implant personnalisé.

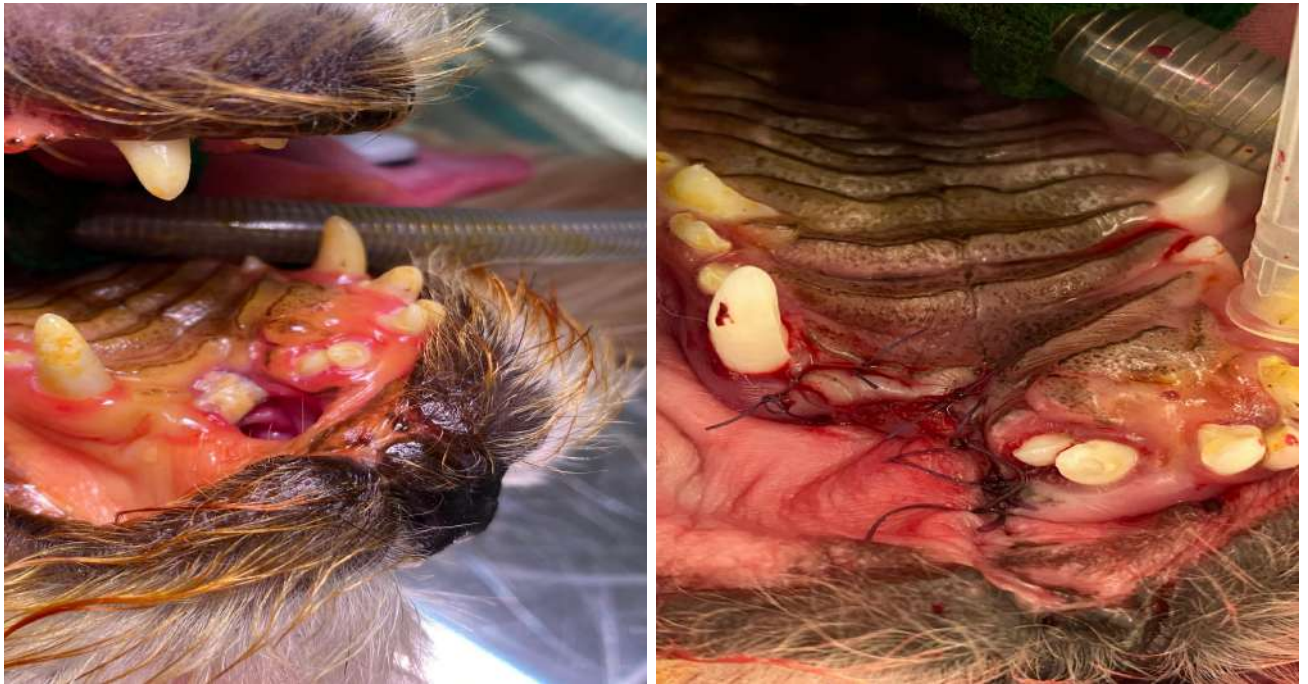

Figure 57 : Reprise chirurgicale d'une fistule oro-nasale chez le cas n°3.

3. Gestion de la douleur

Aucun animal n'a eu besoin d'un complément d'analgésie au cours de la chirurgie (annexe 2). En post-opératoire, le protocole prévoyait une analgésie à l'aide de morphine, à adapter selon le score douleur obtenu grâce à la grille d'évaluation 4avet (annexe 3 & 4). Les doses de morphiniques administrées ont permis d'obtenir un score douleur inférieur à 5 tout au long de l'hospitalisation, correspondant à une douleur évaluée comme légère. Un passage sur de la buprénorphine (BUPAQ®) à 20 µg/kg dès 24h post-opératoire a pu être réalisé dans 100% des cas. Aucun des chiens n'a présenté de refus de s'alimenter lors de l'hospitalisation.

C. Biopsies

Malgré la possibilité de différencier en partie implant et tissu osseux grâce aux images scanner, les biopsies sont nécessaires afin de caractériser précisément le type de tissu généré. Seuls les résultats les plus pertinents seront présentés ici.

1. Microtomographie à rayons X

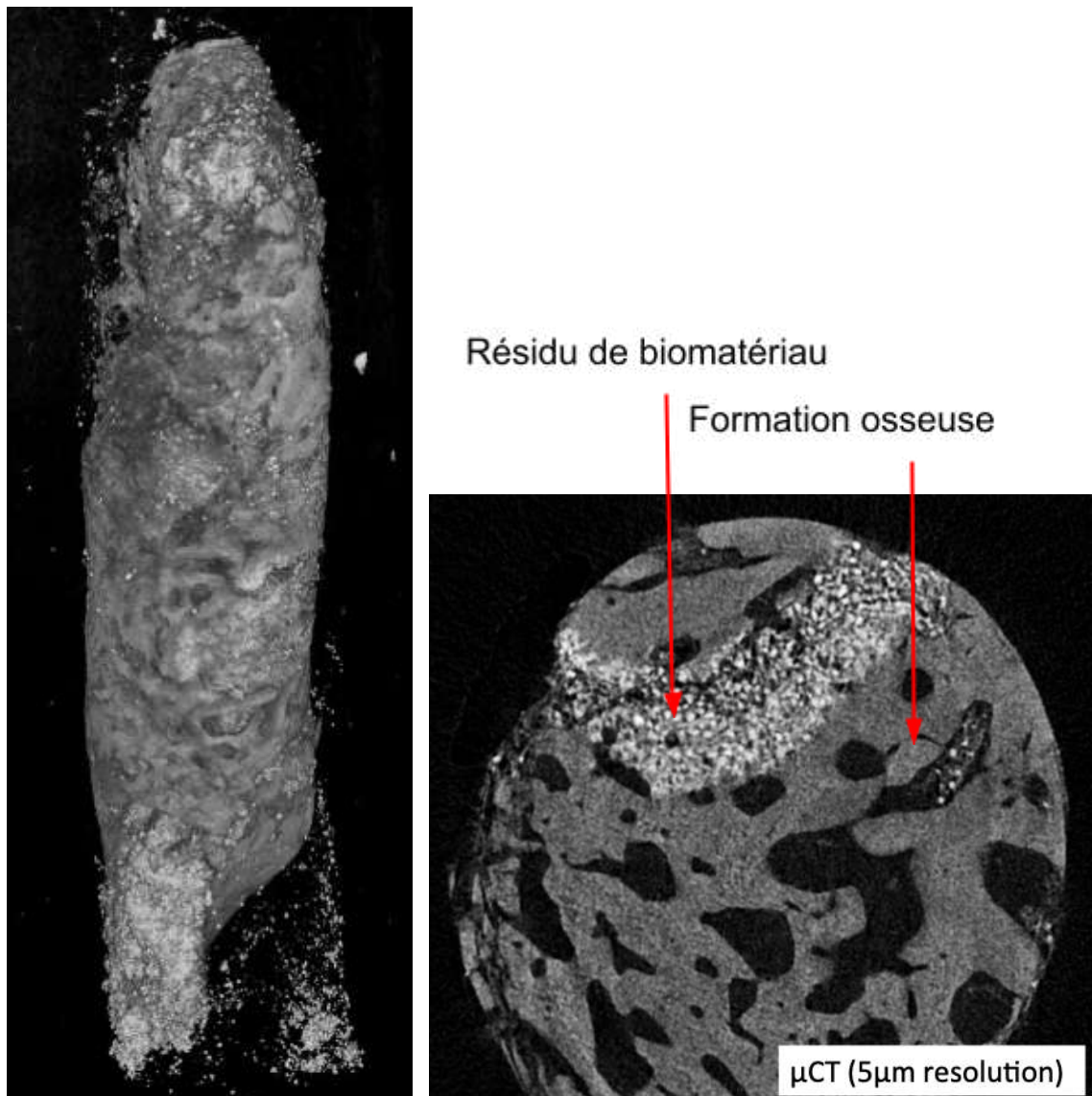


Figure 58 : Images de microtomographie au milieu de la fente du cas n°2.

Les seuls résultats de microCT disponibles à ce stade correspondent au cas n°1 et 2 (figure 58). Sur ces images sont visibles des résidus de biomatériaux au sein d'un tissu radio-opaque comparable à de l'os.

2. Histologie

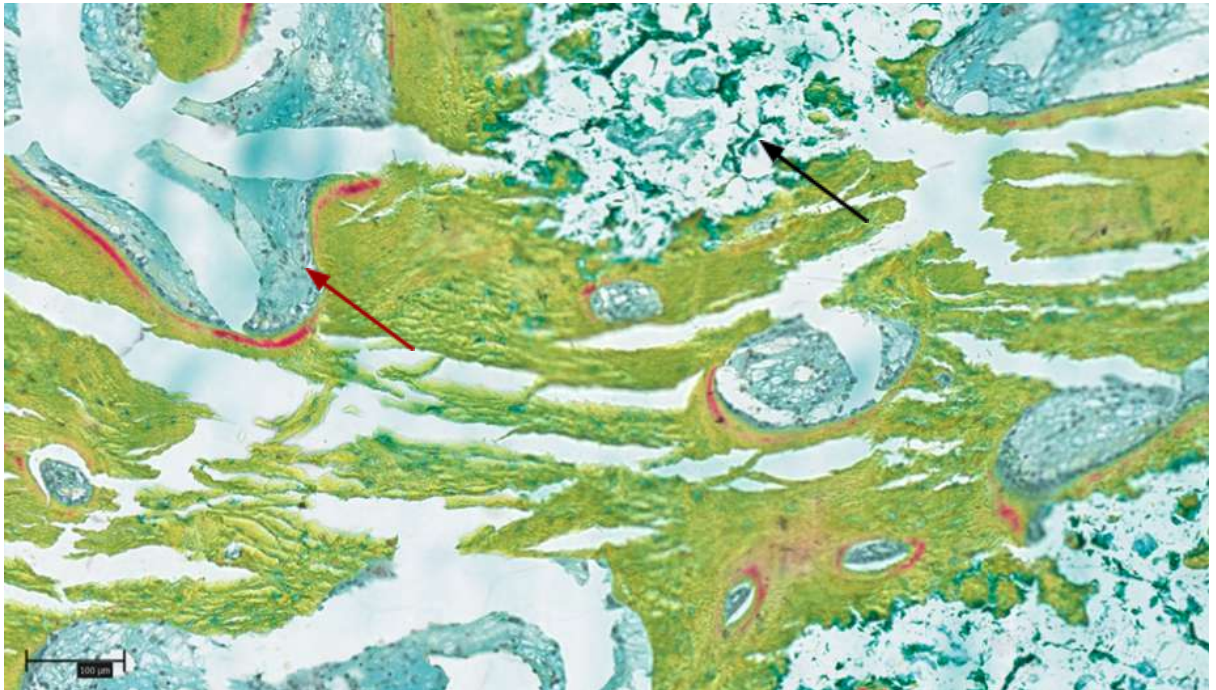


Figure 59 : Lame d'histologie du cas n°2 après coloration de Movat.

L'examen histologique des biopsies osseuses permet de confirmer la nature osseuse du tissu de comblement. On distingue très bien ici coloré en vert comme la trame collagénique support de la matrice extracellulaire osseuse et l'ostéoïde en rouge qui correspond à la matrice extracellulaire encore non minéralisée. Les cellules osseuses (flèche rouge), et plus particulièrement les ostéoblastes, sont également bien visibles. Le matériau est encore visible par endroit (flèche noire) (figure 59).

3. Microscope électronique à balayage

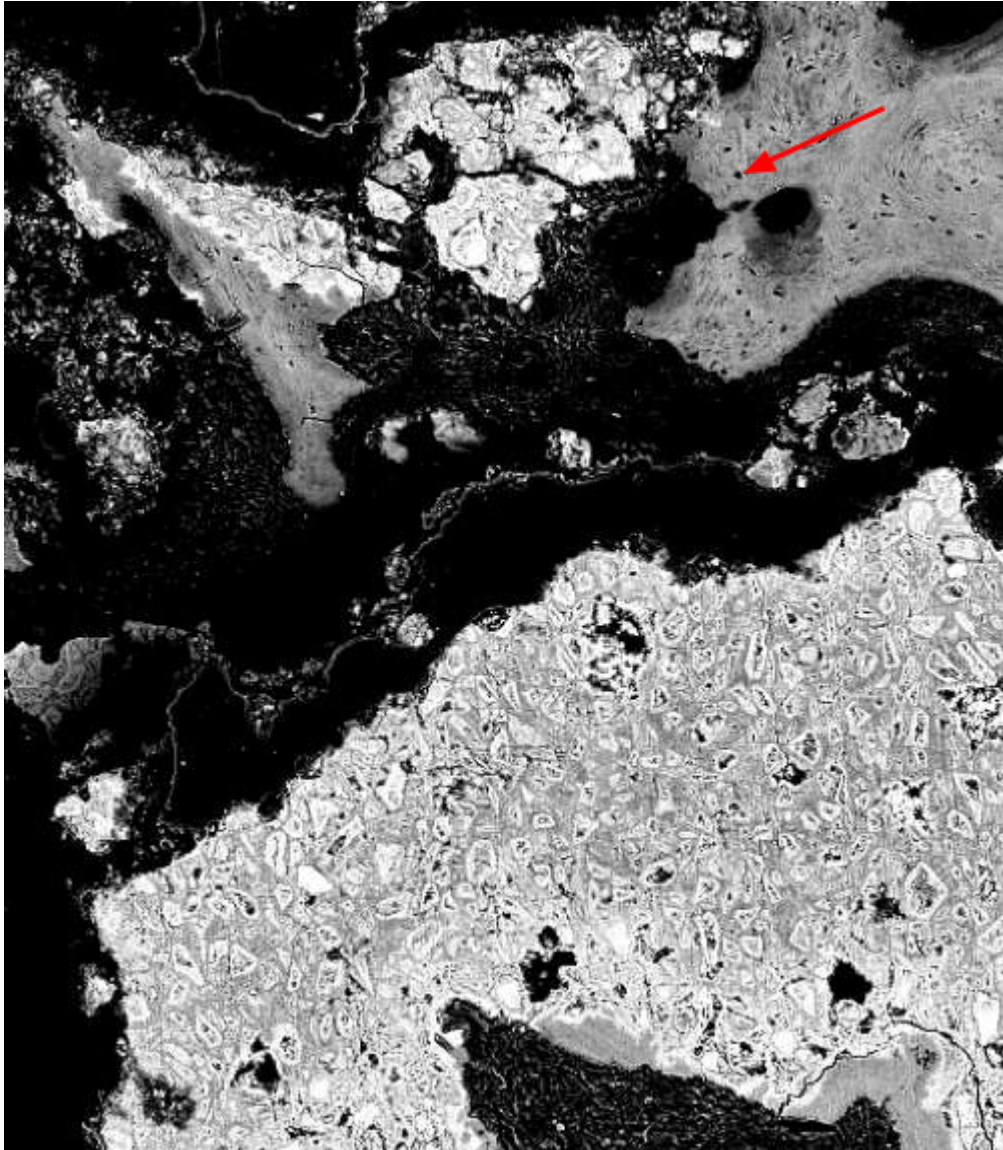


Figure 60 : Tissu de comblement du cas n°1 observé au MEB.

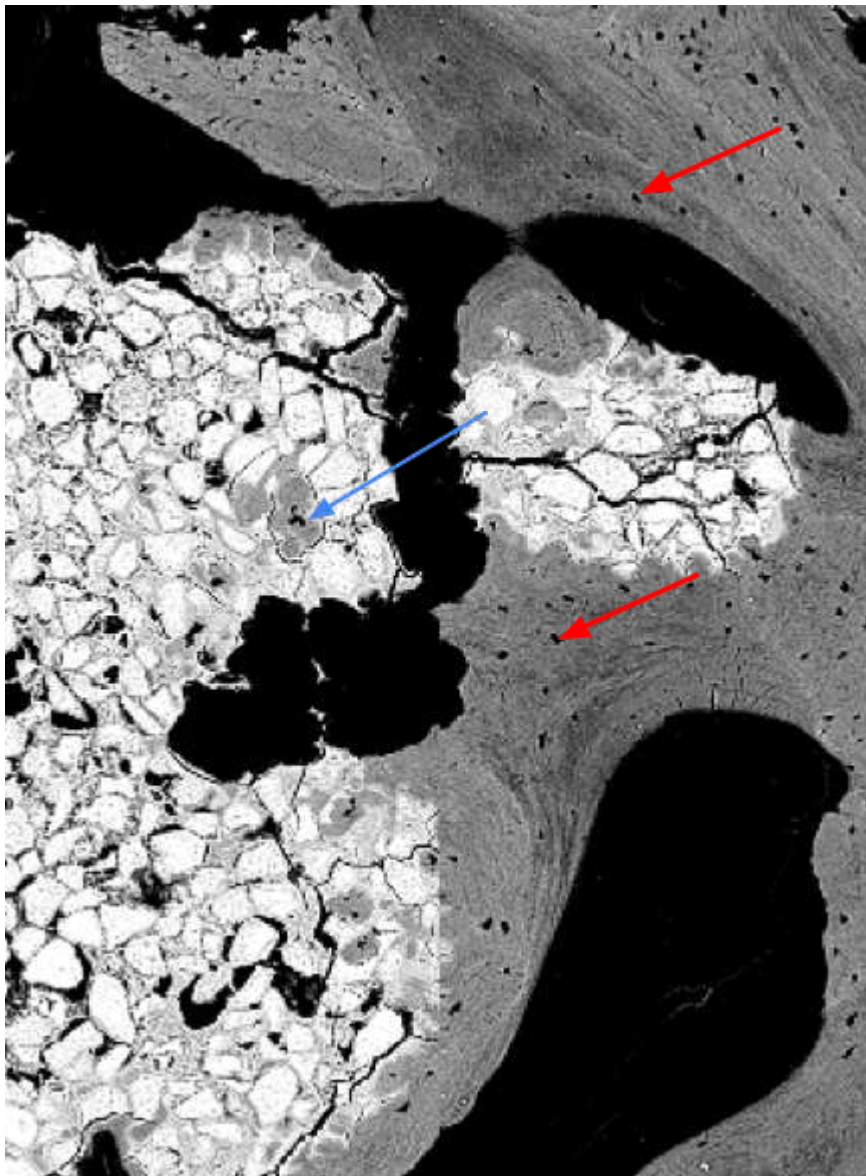


Figure 61 : Tissu de comblement du cas n°2 observé au MEB.

Comme indiqué sur les figures 60 et 61, des structures caractéristiques de tissus osseux sont visibles sur les prélèvements effectués au niveau du tissu de comblement pour les cas 1 et 2.

En effet, il est possible d'observer des canaux de Havers (flèches rouges), canaux nourriciers de l'os, au centre de structures concentriques compatibles avec des ostéons. Le tissu observé présente également par endroit une structure d'os lamellaire. On note par ailleurs une excellente ostéointégration du biomatériau vis à vis de cet os nouvellement formé : des travées osseuses sont visibles au sein du biomatériau (flèche bleue) (figure 61).

IV. Discussion

A. Choix du modèle animal

L'étude bibliographique réalisée précédemment a permis de mettre en évidence la pertinence du modèle animal choisi. Que ce soit en termes d'anatomie, de développement embryonnaire de la région oro-nasale, d'étiologie de la malformation ou encore de pathophysiologie, nos deux espèces se révèlent grandement similaires, faisant du chien un modèle idéal. Pour cette étude, le choix d'un modèle spontané a été effectué. Les fentes labio-palatines étant courantes chez le chien, le choix de chiots présentant naturellement la pathologie est donc non seulement pratique, mais également éthique. Bien que le choix du modèle spontané implique une étape contraignante de nursing du chiot jusqu'à ce qu'il soit en âge d'être opéré, les modèles induits présentent de nombreux autres inconvénients, décrits dans la Partie 1-II-F. La variabilité dans la présentation clinique (forme, taille de la fente) et les aléas en termes de viabilité des tissus sont également retrouvés chez l'enfant et n'en rendent le modèle que plus pertinent. La réutilisation de ce modèle animal dans l'expérimentation de nouvelle stratégie de reconstruction pourra également être envisagée.

Le faible nombre de cas reste probablement l'élément le plus contraignant associé à l'utilisation d'un modèle spontané. En effet, il a fallu attendre la naissance de chiots atteints, puis attendre qu'ils soient en âge d'être opérés en impliquant qu'ils aient survécu jusqu'au sevrage. Cela résulte en un nombre de cas assez restreint pour une étude réalisée sur deux ans. Malgré tout, si l'étude se poursuit sur une période suffisamment longue, ce protocole pourra être testé sur un nombre non négligeable de cas (bien que jugé faible d'un point de vue statistique). Depuis janvier 2023, 4 nouveaux cas ont été inclus et sont en attente de chirurgie.

Comme décrit dans la partie bibliographique, la prise en charge chirurgicale de ces malformations congénitales n'est pas courante en médecine vétérinaire en raison de facteurs financiers principalement. Bien que l'objectif de cette étude soit majoritairement de tester la mise en place d'un implant personnalisé sur le modèle canin, ce protocole a également permis le développement et le perfectionnement d'une nouvelle technique chirurgicale pour traiter cette pathologie chez le chien. En effet, même si la réalisation d'un implant 3D ne se démocratise pas en raison du coût financier pour les propriétaires, ce protocole a également

permis de tester la greffe d'os spongieux, plus facile à mettre en place dans le cadre d'une pratique vétérinaire non expérimentale. Cette étude ouvre de nouvelles perspectives de soins sur les chiots atteints de cette malformation congénitale, permettant d'espérer une diminution des euthanasies.

B. Aspect esthétique de la reconstruction

L'aspect esthétique de la reconstruction des fentes oro-faciales est très important chez l'Homme, participant activement à son intégration sociale. Chez le chien, cet aspect n'a pas d'impact connu sur ses interactions avec ses congénères, mais va intervenir dans son rapport à l'Homme, et va notamment être un critère d'adoption. Dans la totalité des cas inclus dans cette étude, le critère esthétique n'était que secondaire. La plupart des chiots avaient été acquis malgré leur défaut, et leur inclusion dans l'étude reposait sur une inquiétude vis-à-vis des complications à long terme, même en l'absence de symptômes. Tous les propriétaires des chiens opérés ont exprimé leur contentement concernant l'aspect esthétique de la reconstruction.

C. Succès du comblement osseux

Comme indiqué dans la partie bibliographique, les ciments phosphocalciques sont couramment utilisés en médecine humaine dans les cas de comblements de défauts osseux ou de scellement d'implant, et de nombreuses études ont testé la biocompatibilité de ce matériau chez l'Homme et l'animal (KNAACK *et al.*, 1998; SARKAR *et al.*, 2001; YUAN *et al.*, 2000). En raison de leur porosité, ils peuvent être colonisés par des ostéoblastes et être progressivement remplacés par un tissu osseux, bien que peu d'études existent sur l'intégration de l'implant et la néoformation de tissu osseux d'un point de vue histologique dans notre espèce. Comme précisé précédemment, un des inconvénients de ces ciments réside dans un manque de cohésion entre la phase solide et liquide compliquant leur utilisation per-opératoire, et impliquant un manque d'homogénéité de l'implant par la suite. L'ajout d'un hydrogel a ici permis de pallier ce défaut d'homogénéité et de créer un implant personnalisé à chaque fente par création d'un biomatériau imprimable en 3D. Par ailleurs, l'ajout d'une macromolécule a également conféré au matériau une souplesse indispensable à sa mise en place chirurgicale. Des fragmentations de l'implant, en général limitées à sa périphérie, ont été observées, sans pour autant impacter la qualité de comblement de la fente.

Cette technique innovante et personnalisée a montré tout son intérêt face à la variabilité de présentations cliniques observées dans cette étude. Chez le chien comme chez l'Homme, l'adéquation anatomique entre implant et fente osseuse constitue une problématique importante. Or cette étude confirme le potentiel reconstructeur de l'implant personnalisé, visible autant lors de la mise en place chirurgicale que lors du scanner post-opératoire immédiat, qui met en évidence un excellent contact entre l'implant et les berges osseuses.

L'étude conduite par SARKAR et al. en 2001 présente les résultats d'analyses histologiques de biopsies prélevées sur des patients humains suite à la mise en place d'implants phospho-calciques chez ces derniers, et compare ces résultats avec ceux obtenus chez l'animal. Il s'avère qu'il n'y a que peu de différences dans le processus d'intégration du ciment au sein du défaut osseux ; dans la majorité des cas, un tissu minéralisé constitué de cellules ressemblant à des ostéoblastes apparaît en contact direct avec l'implant et l'os initial, sans apparition de tissu conjonctif. Dès 7 mois post-opératoire, un tissu présentant une architecture proche de l'os trabéculaire est observable, associé à une dégradation partielle de l'implant, et des vaisseaux sanguins sont visibles au sein des résidus d'implant dès 8 mois post-opératoire. Aucune réaction inflammatoire n'est observée dans les tissus mous adjacents. Il apparaît cependant que chez l'Homme, des fragments du ciment sont encore radiographiquement et histologiquement visibles plus d'1 an après chirurgie. Cette étude émet l'hypothèse que ce retard de dégradation de l'implant serait dû à l'apparition rapide de tissu osseux venant recouvrir ce dernier et limitant ainsi l'action des ostéoclastes.

Une étude réalisée par YAO *et al.* en 2018 a permis de tester l'usage de ce ciment phosphocalcique sur des modèles canins de fentes induites. A 4 semaines post-opératoires, une matrice osseuse non calcifiée est observée en contact de l'implant, avec de nombreux ostéoclastes et ostéoblastes. A 12 semaines post-opératoires, des canaux de Havers (structures normalement présentes au sein du cortex osseux) sont observés au sein du tissu néoformé. Des résultats similaires avaient été obtenus par KNAACK *et al.* en 1998, avec une quasi-disparition du ciment au bout de 12 semaines.

En termes d'ostéogénèse, les résultats obtenus dans cette étude sont tout aussi positifs, malgré leur faible nombre. Dans les cas où la mise en place de l'implant a pu être réalisée avec succès, les biopsies à 25 semaines révèlent la formation de tissus osseux. Bien

qu'aucune biopsie ne permette d'analyser la structure du tissu formé à 12 semaines, les images scanners montrent un début de lyse de l'implant avec création d'un tissu en partie minéralisé (annexe 7). Les résultats de cette étude semblent similaires à ceux présents dans la littérature, que ce soit dans l'espèce canine ou l'espèce humaine. Bien que le nombre de cas ayant reçu un implant 3D sans complication est très faible, les résultats obtenus sont très encourageants. Ces derniers attestent d'une bonne résorption de l'implant et d'un comblement satisfaisant du défaut par un tissu partiellement minéralisé, dont la structure histologique correspond à du tissu osseux.

D. Complications et technique de reprise après déhiscence

Une des difficultés majeures rencontrées au cours de cette étude est l'apparition de fistule orale ou oro-nasale entraînant la perte totale ou partielle de l'implant. La composition de l'implant, la technique chirurgicale utilisée, ainsi que les protocoles d'antibiothérapie per- et postopératoire n'ont pas été modifiés d'un animal à l'autre. Pour rappel, chez l'enfant, la fréquence d'apparition de fistules post-opératoires est de 3,9% (DESHPANDE et al., 2014).

Plusieurs éléments peuvent être en cause dans l'échec d'implantation observé dans 60% des chirurgies réalisées dans cette étude :

- un défaut de vascularisation iatrogène des lambeaux palatins (sutures trop serrés, ligatures d'artères...)
- un défaut de vascularisation congénitale des lambeaux palatins (hypoplasie vasculaire)
- un défaut de respect des consignes post-opératoires (pas de port de la collerette, jouets à mâcher...)
- une surinfection du site chirurgical
- une sollicitation trop importante liée à la réalisation de la reconstruction labiale et palatine simultanément

Bien que la probabilité d'un rejet de l'implant soit faible étant donné la haute biocompatibilité de ce ciment phospho-calcique, elle ne peut être complètement écartée à ce stade. A noter cependant qu'aucune réaction inflammatoire, de rejet ou de nécrose n'ont été observées dans de précédentes études (YAO *et al.*, 2018; YUAN *et al.*, 2000).

La possibilité d'un défaut de vascularisation dû au geste chirurgical ne peut être totalement exclue. En effet, le cas n°3 présentait un lambeau avec un aspect avasculaire dès le premier jour post-opératoire, compatible avec des sutures trop serrées. Bien que cela n'ait pas été observé chez les autres chiens, cela reste une hypothèse plausible.

L'existence d'une hypoplasie vasculaire palatine chez les chiens atteints de fentes palatines n'a malheureusement pas été étudiée. On ne peut cependant totalement l'écarter étant donné son existence chez l'Homme (ROSSEL-PERRY, 2015) et les grandes similitudes anatomiques entre nos deux espèces.

Etant donné le caractère contaminé de la cavité buccale et des cavités nasales, une surinfection du site chirurgicale reste envisageable. Chaque chien a reçu un traitement antibiotique per et post-opératoire jusqu'à 7 jours après la chirurgie. Aucune antibioprophylaxie n'a été réalisée en pré-opératoire en raison de l'absence de résultat significatif rapporté dans la littérature (WU *et al.*, 2021). Il est important de noter cependant que tous les chiens concernés par cette complication ont présenté une déhiscence au même endroit, c'est-à-dire sur la face crâniale de la suture alvéolaire. Cet élément nous amène à questionner la possibilité que le support de l'infection soit en réalité l'implant. En effet, un élément qu'il est important de souligner est que ce dernier n'est pas parfaitement stérile lors de sa mise en place au sein de la fente. L'implant n'est pour le moment adapté à aucun procédé de stérilisation, autre qu'une désinfection par de l'alcool.

Il est également envisageable que la source de la surinfection soit extérieure mais que l'implant en devienne secondairement le support. Un non-respect des consignes post-opératoires peut entraîner l'apparition de micro-lésions sur le site chirurgical, favorisant l'inoculation d'agents pathogènes (POURDANESH *et al.*, 2018).

En cas de surinfection de l'implant, la question de l'efficacité d'une antibiothérapie se pose. En effet, l'activité bactériostatique ou bactéricide des antibiotiques est dans de nombreux cas concentration-dépendante, ce qui implique une bonne diffusion de l'antibiotique au sein du matériau afin de traiter l'infection. Cette diffusion dépend de la composition et de la structure de l'implant, mais aussi de sa capacité à ne pas devenir le support de biofilm bactérien (VAN DE BELT *et al.*, 2001). Dans le cas contraire, le traitement de l'infection se conclut souvent par le retrait de l'implant. Une étude réalisée par HYMPANOVA *et al.* en 2022 révèle que les ciments phosphocalciques sont moins

susceptibles de servir de support pour un biofilm de *Streptococcus migrans*, bactérie impliquée dans les maladies parodontales chez l'Humain, en raison de leur structure cristalline. Il est possible de supposer que ce soit également le cas pour d'autres bactéries, mais d'autres études sont nécessaires pour s'en assurer. Il sera également nécessaire de prendre en compte les différences de flore buccale entre l'Homme et le chien.

Une stratégie de diminution de ces infections est la mise en place d'implant pré-imprégné d'antibiotique permettant une libération locale de la molécule (SAKAMOTO et al., 2014), ou contenant un autre élément aux propriétés antibactériennes.

La question d'un passage sur une chirurgie en deux temps opératoires, chéilorhinoplastie puis fermeture de la fente alvéolaire, comme réalisée chez l'Humain, reste en suspens. Pour des raisons de praticité, de contraintes de temps, et afin de limiter les anesthésies, le choix s'est porté sur une chirurgie unique pour ce protocole. Il n'est cependant pas exclu que la réalisation de ces deux chirurgies en un seul temps opératoire soit trop lourde pour l'animal, d'où le nombre d'échecs observé dans cette étude. Le succès observé lors de reprise chirurgicale de la reconstruction alvéolaire, dissocié donc de la reconstruction labio-narinaire qui avait déjà eu lieu, permet d'envisager cette hypothèse. Il n'est à ce stade pas possible de la confirmer étant donné que ces reconstructions ont été réalisées avec une technique différente, et qu'il est également possible que le succès de cette reprise réside dans le remplacement de l'implant phospho-calcique par de l'os spongieux. Une modification du planning chirurgical pourra être envisagée par la suite pour tester cette hypothèse.

E. Utilité de l'imagerie scanner

Si le premier scanner a été réalisé sur un Homme en 1971, il n'a été introduit en médecine vétérinaire que 10 ans plus tard (GRECO *et al.*, 2022). D'après l'ASN, une quinzaine de structures vétérinaires possèdent un scanner en 2022. Bien que de plus en plus utilisée, l'accessibilité à un centre équipé et le coût restent des limites non négligeables à leur utilisation en routine. L'imagerie scanner est un bon moyen d'évaluer la morphologie de la tête chez le chien puisqu'elle permet l'obtention d'un modèle 3D des structures étudiées, et de s'affranchir des superpositions de tissus qu'on observe en radiographie (TAI *et al.*, 2000). Elle a également été utilisée dans plusieurs études afin de diagnostiquer et de caractériser la fente oro-faciale (FIANI *et al.*, 2016; PANKOWSKI *et al.*, 2018). Cette technique permet la

création d'un modèle 3D du crâne et de la fente, et de visualiser correctement le défaut osseux qui excède généralement le défaut tissulaire.

Dans le cadre de cette étude, l'utilisation de l'imagerie scanner a permis la caractérisation du défaut osseux, ainsi qu'une modélisation 3D de ce dernier. L'objectif était également de créer un implant personnalisé à partir de ces images, afin d'obtenir un comblement du défaut osseux le plus complet possible. Bien que les implants correspondent en théorie parfaitement aux tailles de fente, leur mise en place sans les fragmenter s'est révélée complexe. Cela n'a cependant pas compromis le comblement, et les contrôles scanner en postopératoire immédiat le confirment.

Conclusion :

Les fentes labio-palatines représentent la seconde anomalie congénitale chez l'enfant, et touchent encore près d'1 enfant sur 700. Dues à un défaut d'embryogenèse à l'étiologie multifactorielle, elles perturbent grandement la capacité du nourrisson à s'alimenter dans les premiers mois de vie, et sont associées à d'autres complications (fausses déglutitions, otites chroniques, troubles de la phonation, difficultés d'insertion sociale...). Leur prise en charge comprend un protocole de soins pluridisciplinaire et long, et implique de nombreuses chirurgies. La correction de la fente alvéolaire repose pour le moment sur une auto-greffe d'os spongieux, dont le prélèvement est contraignant et présente de nombreux désavantages : douleur associée au prélèvement, quantité d'os spongieux limitée, résorption du greffon...

Ces anomalies congénitales sont également présentes chez le chien. Malheureusement, les chiots atteints sont le plus souvent euthanasiés à la naissance pour des raisons économiques, et la prise en charge chirurgicale de ces affections reste anecdotique en médecine vétérinaire. De plus, lorsqu'elle est réalisée, la chirurgie chez le chiot n'intéresse que les tissus mous.

Ces dernières années, de nombreuses recherches se sont concentrées sur les substituts osseux notamment phospho-calciques comme alternative aux autogreffes.

L'objectif de cette étude était, dans un premier temps, de décrire l'utilisation du chien comme modèle spontané pour l'étude des fentes oro-faciales, et dans un second temps, de prouver le potentiel réparateur de ces implants phospho-calciques dans le traitement de fentes labio-alvéolaires spontanées chez le chien, dans l'optique d'un transfert à l'enfant à moyen terme. L'implant a été généré pour chaque chiot, conçu de manière personnalisée à partir de l'examen tomodensitométrique pré-opératoire. Il a ensuite été imprimé en trois dimensions à partir d'un biomatériau hybride et implanté au cours de la reconstruction chirurgicale. Le succès du comblement osseux a été ensuite évalué par imagerie scanner, microtomographie à rayons X, microscopie électronique à balayage et histologie.

Au cours de cette étude, le chien est apparu comme un modèle idéal dans l'étude des fentes labio-palatines. Les similitudes d'embryogenèse, d'anatomie, d'étiologie et de physiopathologie entre nos deux espèces, rendent l'utilisation de chiens présentant une fente labio-palatine spontanée très pertinente pour l'évaluation de cette pathologie.

En raison de contraintes de planning et de délais liés au caractère spontané du modèle, peu de résultats d'implantation sont pour le moment disponibles. Cependant, les résultats

obtenus jusqu'à maintenant sont très encourageants. En effet, deux chiots ont été implantés avec succès, et les résultats de biopsie confirment le comblement de la fente alvéolaire par un tissu osseux, ainsi qu'une résorption satisfaisante du biomatériau. La reconstruction labio-narinaire a également été couronnée de succès.

Un nombre non négligeable de déhiscences avec perte de l'implant a cependant été observé. Une réflexion concernant la modification du protocole chirurgical, avec réalisation de la chéilorhinoplastie et de la gingivo-mucopériostoplastie en deux temps distincts, est en cours. Un procédé de stérilisation plus efficace de l'implant est également à l'étude, afin d'obtenir un dispositif implantable parfaitement stérile, préalable indispensable à toute utilisation chez l'enfant.

Bibliographie :

Ackermans, M. M. G., Zhou, H., Carels, C., Wagener, F. A. D. T. G., & Von Den Hoff, J. W. (2011). Vitamin A and clefting : putative biological mechanisms. *Nutrition Reviews*, 69(10), 613-624. <https://doi.org/10.1111/j.1753-4887.2011.00425.x>

Adam, M. P., & Hudgins, L. (2004). Kabuki Syndrome : A review. *Clinical Genetics*, 67(3), 209-219. <https://doi.org/10.1111/j.1399-0004.2004.00348.x>

Alonso, N., Real, D. M., Denadai, R., & Raposo-Amaral, C. E. (2014). Effect of maxillary alveolar reconstruction on nasal symmetry of cleft lip and palate patients : A study comparing iliac crest bone graft and recombinant human bone morphogenetic protein-2. *Journal of Plastic Reconstructive and Aesthetic Surgery*, 67(9), 1201-1208. <https://doi.org/10.1016/j.bjps.2014.05.014>

Alonso, N., Tanikawa, D. Y. S., Da Silva Freitas, R., Canan, L., Ozawa, T. O., & Rocha, D. L. (2010). Evaluation of Maxillary Alveolar Reconstruction Using a Resorbable Collagen Sponge with Recombinant Human Bone Morphogenetic Protein-2 in Cleft Lip and Palate Patients. *Tissue Eng Part C Methods*, 16(5), 1183-1189. <https://doi.org/10.1089/ten.tec.2009.0824>

Amiri, M. S., Lavaee, F., & Danesteh, H. (2022). Use of stem cells in bone regeneration in cleft palate patients : review and recommendations. *Journal of The Korean Association of Oral and Maxillofacial Surgeons*, 48(2), 71-78. <https://doi.org/10.5125/jkaoms.2022.48.2.71>

Araújo, M. G., Carmagnola, D., Berglundh, T., Thilander, B., & Lindhe, J. (2001). Orthodontic movement in bone defects augmented with bio-OSSR . an experimental study in dogs. *Journal of Clinical Periodontology*, 28(1), 73-80. <https://doi.org/10.1034/j.1600-051x.2001.280111.x>

Arctander, K., A, K., Aaløkken, T. M., Åbyholm, F., & Frøslie, K. F. (2005). Computed tomography of alveolar bone grafts 20 years after repair of unilateral cleft lip and palate. *Scandinavian journal of plastic and reconstructive surgery and hand surgery*, 39(1), 11-14. <https://doi.org/10.1080/02844310410021749>

Azhari, M., Rokhssi, H., Benfdil, F., Merzouk, N., & Bentahar, O. (2017). Prise en charge prothétique des fentes orofaciales à la phase néonatale. *Actualités odonto-stomatologiques*, 284, 3. <https://doi.org/10.1051/aos/2017043>

Barone, R. (1986). Anatomie comparée des mammifères domestiques . Ostéologie (3e éd., Vol. 1). Paris : Vigot.

Barone, R. (1996). Anatomie comparée des mammifères domestiques, tome 3 : Splanchnologie 1 : appareils digestif et respiratoire. Vigot.

Benlidayi, M. E., Tatli, U., Kürkçü, M., Uzel, A., & Öztunç, H. (2012). Comparison of bovine-derived hydroxyapatite and autogenous bone for secondary alveolar bone grafting in patients with alveolar clefts. *Journal of Oral and Maxillofacial Surgery*, 70(1), e95-e102. <https://doi.org/10.1016/j.joms.2011.08.041>

Bessède, J., Baggio, E., Boudard, P., Catoni, I., Charrier, J., Château, J., Disant, F., Dufau-Perry, S., Huth, J., Kestemont, P., Michel, J., Malet, T., Perrone, F., Poignonec, S., Polselli, R., Radulesco, T., Ruban, J., Saban, Y., Santini, J., . . . Stoll, D. (2012). *Chirurgie plastique esthétique de la face et du cou* -. Elsevier Masson.

Blume, O., Back, M., Born, T. L., & Donkiewicz, P. (2019). Reconstruction of a unilateral alveolar cleft using a customized allogenic bone block and subsequent dental implant placement in an adult patient. *Journal of Oral and Maxillofacial Surgery*, 77(10), 2127.e1-2127.e11. <https://doi.org/10.1016/j.joms.2019.05.021>

Brånemark, P. (1983). Osseointegration and its experimental background. *Journal of Prosthetic Dentistry*, 50(3), 399-410. [https://doi.org/10.1016/s0022-3913\(83\)80101-2](https://doi.org/10.1016/s0022-3913(83)80101-2)

Cabiling, D. S., Yan, A. C., McDonald-McGinn, D. M., Zackai, E. H., & Kirschner, R. E. (2007). Cleft lip and palate repair in Hay-wells/ankyloblepharon-ectodermal dysplasia-clefting syndrome. *The Cleft Palate-Craniofacial Journal*, 44(3), 335-339. <https://doi.org/10.1597/06-065>

Calzolari, E., Bianchi, F., Rubini, M., Ritvanen, A., & Neville, A. J. (2004). Epidemiology of cleft palate in Europe : Implications for Genetic research. *The Cleft Palate-Craniofacial Journal*, 41(3), 244-249. <https://doi.org/10.1597/02-074.1>

Calzolari, E., Pierini, A., Astolfi, G., Bianchi, F., Neville, A. J., & Rivieri, F. (2007). Associated anomalies in multi-malformed infants with cleft lip and palate : an epidemiologic study of nearly 6 million births in 23 Eurocat registries. *American Journal of Medical Genetics*, 143A(6), 528-537. <https://doi.org/10.1002/ajmg.a.31447>

Carme, P. (2012). Etude comparée des communications oro-nasales chez le chien et l'homme et perspectives thérapeutiques.

Chen, Q., Xie, Y., Dong, X., Zhang, X., Zhang, Y., Yuan, X., Ding, X., & Qiu, L. (2022). TCDD induces cleft palate through exosomes derived from mesenchymal cells. *Toxicology Research*, 11(6), 901-910. <https://doi.org/10.1093/toxres/tfac068>

Conze, T., Ritz, I., Hospes, R., & Wehrend, A. (2018). Management of cleft palate in puppies using a temporary prosthesis : a report of three cases. *Veterinary Sciences*, 5(3), 61. <https://doi.org/10.3390/vetsci5030061>

Da Silva Filho, O. G., Boiani, E., De Oliveira Cavassan, A., & Santamaria, M. P. (2009). Rapid maxillary expansion after secondary alveolar bone grafting in patients with alveolar cleft. *The Cleft Palate-Craniofacial Journal*, 46(3), 331-338. <https://doi.org/10.1597/07-205.1>

Dao, A. M., & Goudy, S. (2016). Cleft palate Repair, gingivoperiosteoplasty, and alveolar bone grafting. *Facial Plastic Surgery Clinics of North America*, 24(4), 467-476. <https://doi.org/10.1016/j.fsc.2016.06.005>

Dawson, A. L., Riehle-Colarusso, T., Reefhuis, J., & Arena, J. F. (2014). Maternal exposure to methotrexate and birth defects : a population-based study. *American Journal of Medical Genetics*, 164(9), 2212-2216. <https://doi.org/10.1002/ajmg.a.36625>

De Medeiros, A. I., Gomide, M. R., Costa, B., De Carvalho Carrara, C. F., & Neves, L. T. D. (2000). Prevalence of intranasal ectopic teeth in children with complete unilateral and bilateral cleft lip and palate. *The Cleft Palate-Craniofacial Journal*, 37(3), 271-273. [https://doi.org/10.1597/1545-1569\(2000\)037](https://doi.org/10.1597/1545-1569(2000)037)

De Moura, E. G., & Pimpão, C. T. (2017). A numerical classification system for cleft lip and palate in the dog. *Journal of Small Animal Practice*. <https://doi.org/10.1111/jsap.12730>

De Sûreté Nucléaire, A. (s. d.). Radiodiagnostic vétérinaire. ©ASN. <https://www.asn.fr/espace-professionnels/activites-veterinaires/radiodiagnostic-veterinaire#:~:text=l'ASN%20rel%C3%A8ve%20par%20ailleurs,plus%20r%C3%A9cemment%20mises%20en%20%C5%93uvre>.

Del Real, R. P., Ooms, E., Wolke, J. G. C., Vallet-Regí, M., & Jansen, J. A. (2003). In vivo Bone response to porous calcium phosphate cement. *Journal of Biomedical Materials Research Part A*, 65A(1), 30-36. <https://doi.org/10.1002/jbm.a.10432>

Delmar, H. (2009). Anatomie descriptive du tiers moyen de la face. *Annales De Chirurgie Plastique Esthetique*. <https://doi.org/10.1016/j.anplas.2009.04.007>

Deshpande, G., Campbell, A., Jagtap, R., Restrepo, C., Dobie, H., Keenan, H. T., & Sarma, H. (2014). Early complications after cleft palate repair. *Journal of Craniofacial Surgery*, 25(5), 1614-1618. <https://doi.org/10.1097/scs.0000000000001113>

Dixon, M. J., Marazita, M. L., Beaty, T. H., & Murray, J. C. (2011). Cleft Lip and Palate : Understanding Genetic and Environmental Influences. *Nature Reviews Genetics*, 12(3), 167-178. <https://doi.org/10.1038/nrg2933>

Elwood, J. M., & Colquhoun, T. A. (1997). Observations on the prevention of cleft palate in dogs by folic acid and potential relevance to humans. *New Zealand Veterinary Journal*, 45(6), 254-256. <https://doi.org/10.1080/00480169.1997.36041>

Fiani, N., Verstraete, F., & Arzi, B. (2016). Reconstruction of congenital nose, cleft primary palate, and lip disorders. *Veterinary Clinics of North America-small Animal Practice*, 46(4), 663-675. <https://doi.org/10.1016/j.cvsm.2016.02.001>

Figueiredo, D. R., Cardinal, L., Bartolomeo, F. U. C., Palomo, J. M., Horta, M. C. R., Andrade, I., & Oliveira, D. D. (2016). Effects of rapid maxillary expansion in cleft patients resulting from the use of two different expanders. *Dental Press Journal of Orthodontics*, 21(6), 82-90. <https://doi.org/10.1590/2177-6709.2016-001.aop>

Fossum, T. W., & Hedlund, C. S. (2000). *Manual of small animal Surgery*. https://openlibrary.org/books/OL10461795M/Manual_of_Small_Animal_Surgery

Friede, H., & Katsaros, C. (1998). Current knowledge in cleft lip and palate treatment from an orthodontist's point of view. *Journal Of Orofacial Orthopedics / Fortschritte Der Kieferorthopädie*. <https://doi.org/10.1007/bf01299768>

Friel, M. T., Starbuck, J. M., Ghoneima, A., Murage, K. P., Kula, K., Tholpady, S. S., Havlik, R. J., & Flores, R. L. (2015). Airway obstruction and the unilateral cleft lip and palate deformity. *Annals of Plastic Surgery*, 75(1), 37-43. <https://doi.org/10.1097/sap.0000000000000027>

Goldman, A. M. (1984). Chapter 10. Biochemical mechanism of glucocorticoid-and phenytoin-induced cleft palate. Dans *Current Topics in Developmental Biology* (p. 217-239). Elsevier BV. [https://doi.org/10.1016/s0070-2153\(08\)60401-9](https://doi.org/10.1016/s0070-2153(08)60401-9)

Gonzales, K. L., Famula, T. R., Feng, L., Power, H. M. N., & Bullis, J. M. (2021). Folic acid supplementation does not decrease stillbirths and congenital malformations in a guide dog colony. *Journal of Small Animal Practice*, 62(4), 286-292. <https://doi.org/10.1111/jsap.13292>

Grandage, J., & Richardson, K. C. (1985). Functional anatomy of the respiratory system. Dans W B Saunders Co eBooks. <https://researchrepository.murdoch.edu.au/id/eprint/54369/>

Granzow, J. W., Thaller, S. R., & Panthaki, Z. J. (2003). Cleft palate and toe malformations in a child with fetal methotrexate exposure. *Journal of Craniofacial Surgery*, 14(5), 747-748. <https://doi.org/10.1097/00001665-200309000-00027>

Greco, A., Meomartino, L., Gnudi, G., Brunetti, A., & Di Giancamillo, M. (2023). Imaging techniques in Veterinary Medicine. Part II : Computed tomography, Magnetic resonance Imaging, Nuclear Medicine. *European Journal of Radiology Open*, 10, 100467. <https://doi.org/10.1016/j.ejro.2022.100467>

Gregory, S. P. (2000). Middle ear disease associated with congenital palatine defects in seven dogs and one cat. *Journal of Small Animal Practice*, 41(9), 398-401. <https://doi.org/10.1111/j.1748-5827.2000.tb03231.x>

Grollemund, B., Galliani, E., Soupre, V., Vázquez, M., Guedeney, A., & Danion, A. (2010). L'impact des fentes labiopalatines sur les relations parents-enfant. *Arch Pediatr.*, 17(9), 1380-1385. <https://doi.org/10.1016/j.arcped.2010.06.026>

Grossardt, C., Ewald, A., Grover, L. M., Barralet, J. E., & Gbureck, U. (2010). Passive and active in vitro resorption of calcium and magnesium phosphate cements by osteoclastic cells. *Tissue Engineering Part A*, 16(12), 3687-3695. <https://doi.org/10.1089/ten.tea.2010.0281>

Gundlach, K. K., Bardach, J., Filippow, D., De Castrillon, F. S., & Lenz, J. (2013). Two-stage palatoplasty, Is it still a valuable treatment protocol for patients with a cleft of lip, alveolus, and palate ? *Journal of Cranio-maxillofacial Surgery*, 41(1), 62-70. <https://doi.org/10.1016/j.jcms.2012.05.013>

Harrison, L. M., Hallac, R. R., & Derderian, C. A. (2020). Three-dimensional analysis of bilateral cleft lip and palate nasal deformity. *The Cleft Palate-Craniofacial Journal*, 58(1), 105-113. <https://doi.org/10.1177/1055665620940190>

Heidsieck, D. S. P., Smarius, B., Oomen, K. P. Q., & Breugem, C. C. (2016). The role of the tensor veli palatini muscle in the development of cleft palate-associated middle ear problems. *Clinical Oral Investigations*, 20(7), 1389-1401. <https://doi.org/10.1007/s00784-016-1828-x>

Herve, V. (2011). Les traumatismes maxillo-faciaux et leurs répercussions en pratique odontologique : intérêts d'une approche pluri-disciplinaire [Thèse de Doctorat]. Université de Nancy.

Hoard, M. A., Bill, T. J., & Campbell, R. E. (1998). Reduction in morbidity after iliac crest bone harvesting. *Journal of Craniofacial Surgery*, 9(5), 448-451. <https://doi.org/10.1097/00001665-199809000-00011>

Hopper, R. A., & Al-Mufarrej, F. (2014). Gingivoperiosteoplasty. *Clinics in Plastic Surgery*, 41(2), 233-240. <https://doi.org/10.1016/j.cps.2013.12.006>

Horswell, B. B., & Pospisil, O. A. (1995). Nasal symmetry after primary cleft lip repair. *Journal of Oral and Maxillofacial Surgery*, 53(9), 1025-1030. [https://doi.org/10.1016/0278-2391\(95\)90119-1](https://doi.org/10.1016/0278-2391(95)90119-1)

Hympanova, M., Oliver-Urrutia, C., Vojta, M., Machacek, M., Krupka, P., Kukla, R., Čelko, L., Montufar, E. B., & Marek, J. (2022). Assessment of *Streptococcus mutans* biofilm formation on calcium phosphate ceramics : the role of crystalline composition and microstructure. *Biomaterials advances*, 135, 212750. <https://doi.org/10.1016/j.bioadv.2022.212750>

Ishikawa, Y., Goris, R. C., & Nagaoka, K. (1994). Use of a cortico-cancellous bone graft in the repair of a cleft palate in a dog. *Veterinary Surgery*, 23(3), 201-205. <https://doi.org/10.1111/j.1532-950x.1994.tb00473.x>

Itikala, P. R., Watkins, M. L., Mulinare, J., Moore, C. A., & Liu, Y. (2001). Maternal multivitamin use and orofacial clefts in offspring. *Birth Defects Research*, 63(2), 79-86. [https://doi.org/10.1002/1096-9926\(200102\)63:2](https://doi.org/10.1002/1096-9926(200102)63:2)

Iwasaki, T., Sato, H., Suga, H., Takemoto, Y., Inada, E., Saitoh, I., Kakuno, E., Kanomi, R., & Yamasaki, Y. (2017). Relationships among nasal resistance, adenoids, tonsils, and tongue posture and maxillofacial form in Class II and Class III children. *American Journal of Orthodontics and Dentofacial Orthopedics*, 151(5), 929-940. <https://doi.org/10.1016/j.ajodo.2016.10.027>

Jc, T., Lumineau, J. P., & Rousteau, G. (2002). Prise en charge des fentes labio-maxillo-palatines par l'équipe du docteur Talmant à Nantes. *Annales De Chirurgie Plastique Esthetique*, 47(2), 116-125. [https://doi.org/10.1016/s0294-1260\(02\)00095-x](https://doi.org/10.1016/s0294-1260(02)00095-x)

Jc, T., Talmant, J. C., & Lumineau, J. P. (2016). Traitement primaire des fentes labio-palatines. ses grands principes. *Annales De Chirurgie Plastique Esthetique*, 61(5), 348-359. <https://doi.org/10.1016/j.anplas.2016.06.007>

Kaplan, J. L., Gunther-Harrington, C. T., Sutton, J. S., & Stern, J. A. (2018). Multiple midline defects identified in a litter of golden retrievers following gestational administration of prednisone and doxycycline : a case series. *BMC Veterinary Research*, 14(1). <https://doi.org/10.1186/s12917-018-1419-y>

Kemp, C., Thiele, H., Dankof, A., Schmidt, G., Lauster, C., Fernahl, G., & Lauster, R. (2009). Cleft lip and/or palate with monogenic autosomal recessive transmission in Pyrenees shepherd dogs. *The Cleft Palate-Craniofacial Journal*, 46(1), 81-88. <https://doi.org/10.1597/06-229.1>

Khalfi, L., Hamama, J., Mahroug, L., Arroba, A., & Sabani, H. (2016). Syndrome de Hay-wells : à propos d'un cas. *Archives De Pédiatrie*. <https://doi.org/10.1016/j.arcped.2015.11.016>

Khojasteh, A., Kheiri, L., Behnia, H., Tehranchi, A., Nazeman, P., Nadjmi, N., & Soleimani, M. (2017). Lateral ramus cortical bone plate in alveolar cleft osteoplasty with concomitant use of buccal fat pad derived cells and autogenous bone : Phase I clinical trial. *BioMed Research International*, 2017, 1-12. <https://doi.org/10.1155/2017/6560234>

Kido, S., Kuriwaka-Kido, R., Imamura, T., Ito, Y., Inoue, D., & Matsumoto, T. (2009). Mechanical stress induces Interleukin-11 expression to stimulate osteoblast differentiation. *Bone*, 45(6), 1125-1132. <https://doi.org/10.1016/j.bone.2009.07.087>

Knaack, D., Goad, M. E., Aiolova, M., Rey, C., Tofighi, A., Chakravarthy, P., & Lee, D. D. (1998). Resorbable calcium phosphate bone substitute. *Journal of Biomedical Materials Research*, 43(4), 399-409. [https://doi.org/10.1002/\(sici\)1097-4636\(199824\)43:4](https://doi.org/10.1002/(sici)1097-4636(199824)43:4)

Kunkel, M., Wahlmann, U., & Wagner, W. (1997). Nasal airway in cleft-palate patients : acoustic rhinometric data. *J Craniomaxillofac Surg*, 25(5), 270-274. [https://doi.org/10.1016/s1010-5182\(97\)80065-0](https://doi.org/10.1016/s1010-5182(97)80065-0)

Larsen, W., Brauer, P. R., Schoenwolf, G. C., & Francis-West, P. (2017). Embryologie humaine. De Boeck Supérieur.

Développement de l'appareil pharyngien et de la face (p. 450-457)

Lavagen, N. (2018). Fente labio-palatine et croissance maxillaire : de l'incidence de la chéïlorhinoplastie primaire.

Lee, K. S., Choi, Y. Y., Park, J., Lee, H., Lee, H., Park, S., Park, D. J., & Hong, Y. (2021). Environmental and genetic risk factors of congenital anomalies : An umbrella review of systematic reviews and meta-analyses. *Journal of Korean Medical Science*, 36(28). <https://doi.org/10.3346/jkms.2021.36.e183>

Leow, A., & Lo, L. (2008). Palatoplasty : evolution and controversies. PubMed, 31(4), 335-345. <https://pubmed.ncbi.nlm.nih.gov/18935791>

Lézy, J., & Princ, G. (2010). Pathologie maxillo-faciale et stomatologie. Fentes labiales et divisions palatines (p.177-181)

Liu, A., & Huang, J. (2021). Mechanical tension-stress in alveolar cleft repaired with autogenous bone in canine models. The Cleft Palate-Craniofacial Journal, 59(4), 442-452. <https://doi.org/10.1177/10556656211018950>

Liu, H., Pu, L., Tsauo, C., Wang, L., Zheng, Q., Shi, B., & Li, C. (2021). A new congenital Cleft Palate New Zealand rabbit model for surgical research. Scientific Reports, 11(1). <https://doi.org/10.1038/s41598-021-83400-z>

Liu, H. Y., Pu, L., Wang, X. M., Zheng, Q., Bing, S., & Li, C. H. (2020). [Establishment of a dexamethasone-induced congenital cleft palate model in New Zealand rabbits]. PubMed, 55(12), 976-982. <https://doi.org/10.3760/cma.j.cn112144-20200305-00120>

Mărginean, C., Sasarean, V., Mărginean, C. O., Melit, L. E., & Mărginean, M. O. (2018). Prenatal diagnosis of Cleft Lip and Cleft Lip palate – a case series. Medical ultrasonography, 20(4), 531. <https://doi.org/10.11152/mu-1582>

Marinucci, L., Balloni, S., Carinci, F., Locci, P., Pezzetti, F., & Bodo, M. (2010). Diazepam effects on non-syndromic cleft lip with or without palate : epidemiological studies, clinical findings, genes and extracellular matrix. Expert Opinion on Drug Safety, 10(1), 23-33. <https://doi.org/10.1517/14740338.2010.506478>

Martínez-Sanz, E., Casado-Gómez, I., Martín, C. C. G., López-Gordillo, Y., González, P. A., Rodríguez-Bobada, C., Paradas, I., González-Meli, B., Maldonado, E., Maestro, C., Prados, J. S. F., & Martínez-Álvarez, C. (2011). A new technique for feeding dogs with a congenital cleft palate for surgical research. Laboratory Animals, 45(2), 70-80. <https://doi.org/10.1258/la.2010.010044>

McGeady, T. A., Quinn, P. J., Fitzpatrick, E. S., Ryan, M. T., Kilroy, D., & Lonergan, P. (2017). Veterinary embryology. John Wiley & Sons.

Miachon, M. D., & Leme, P. L. S. (2014). Surgical treatment of cleft lip. Revista do Colégio Brasileiro de Cirurgiões, 41(3), 208-214. <https://doi.org/10.1590/s0100-69912014000300013>

Miller, C., Gertsen, B., Schroeder, A., Fong, C., Iqbal, M., & Zhang, B. (2021). Allelic and dosage effects of NHS in X-linked cataract and Nance–Horan syndrome : a

family study and literature review. *Molecular Cytogenetics*, 14(1).
<https://doi.org/10.1186/s13039-021-00566-x>

Mossey, P. A., Little, J., Munger, R. G., Dixon, M. J., & Shaw, W. S. (2009). Cleft lip and palate. *The Lancet*, 374(9703), 1773-1785.
[https://doi.org/10.1016/s0140-6736\(09\)60695-4](https://doi.org/10.1016/s0140-6736(09)60695-4)

Moura, E., Cirio, S. M., & Pimpão, C. T. (2012). Nonsyndromic cleft lip and palate in boxer dogs : evidence of monogenic autosomal recessive inheritance. *The Cleft Palate-Craniofacial Journal*, 49(6), 759-760. <https://doi.org/10.1597/11-110>

Moura, E., & Pimpão, C. T. (2017). Cleft lip and palate in the dog : Medical and genetic aspects. Dans InTech eBooks. <https://doi.org/10.5772/67049>

Mundra, L., Lowe, K. M., & Khechoyan, D. Y. (2021). Alveolar bone graft timing in patients with cleft lip & ; palate. *Journal of Craniofacial Surgery*, 33(1), 206-210.
<https://doi.org/10.1097/scs.00000000000007890>

Oduote, J. K., Soboyejo, W. O., Baruwa, A. D., & Azeez, A. M. (2019). Synthesis and characterization of hydroxyapatite from bovine bone for production of dental implants. *Journal of Applied Biomaterials & Functional Materials*, 17(2), 228080001983682.
<https://doi.org/10.1177/2280800019836829>

Oosterkamp, B. C. M., Dijkstra, P. U., Rimmelink, H. J., Van Oort, R., Goorhuis-Brouwer, S., Sandham, A., & De Bont, L. (2007). Satisfaction with treatment outcome in bilateral cleft lip and palate patients. *International Journal of Oral and Maxillofacial Surgery*, 36(10), 890-895. <https://doi.org/10.1016/j.ijom.2007.07.008>

Paik, J. M., & Lim, S. Y. (2016). Kabuki syndrome with Cleft palate. *Archives of Plastic Surgery*, 43(05), 474-476. <https://doi.org/10.5999/aps.2016.43.5.474>

Pankowski, F., Paško, S., Max, A., Szal, B., Dzierzecka, M., Gruszczynska, J., Szaro, P., Gołębiowski, M., & Bartyzel, B. (2018). Computed tomographic evaluation of cleft palate in one-day-old puppies. *BMC Veterinary Research*, 14(1).
<https://doi.org/10.1186/s12917-018-1642-6>

Papadopoulos, M. A., Koumridou, E. N., Vakalis, M. L., & Papageorgiou, S. N. (2012). Effectiveness of pre-surgical infant orthopedic treatment for cleft lip and palate patients : a systematic review and meta-analysis. *Orthodontics & Craniofacial Research*, 15(4), 207-236. <https://doi.org/10.1111/j.1601-6343.2012.01552.x>

Paul, A. (2014). Greffes osseuses en chirurgie orale : nouvelles perspectives. Université Nice-Sophia Antipolis, 128. <https://dumas.ccsd.cnrs.fr/dumas-01016817/>

Peng, Z., Yang, K., Liu, Y., & Feng, G. (2011, 1 février). [An experimental study on chemically induced animal model of Goat cleft palate in uterus]. PubMed. <https://pubmed.ncbi.nlm.nih.gov/21427859/>

Peralta, S., Nemeč, A., Fiani, N., & Verstraete, F. (2014). Staged double-layer closure of palatal defects in 6 dogs. *Veterinary Surgery*, 44(4), 423-431. <https://doi.org/10.1111/j.1532-950x.2014.12131.x>

Porter, F. D. (2006). Cholesterol precursors and facial clefting. *Journal of Clinical Investigation*, 116(9), 2322-2325. <https://doi.org/10.1172/jci29872>

Pourdanesh, F., Latifi, N., & Latifi, F. (2018). Complications after craniofacial reconstruction with calcium phosphate cements : A case report and review of the literature. *Journal of The Korean Association of Oral and Maxillofacial Surgeons*, 44(5), 207. <https://doi.org/10.5125/jkaoms.2018.44.5.207>

Pratt, R. M., Figueroa, A. A., Greene, R. L., Wilk, A. L., & Salomon, D. R. (1979). Alterations in macromolecular synthesis related to abnormal palatal development. Dans *Abnormal Embryogenesis. Advances in the Study of Birth Defects*, vol 3. https://doi.org/10.1007/978-94-011-6654-6_10

Rawashdeh, M. A., & Telfah, H. (2008). Secondary alveolar bone grafting : the dilemma of donor site selection and morbidity. *British Journal of Oral & Maxillofacial Surgery*, 46(8), 665-670. <https://doi.org/10.1016/j.bjoms.2008.07.184>

Richman, L. C., Wilgenbusch, T., & Hall, T. (2005). Spontaneous Verbal Labeling : visual memory and reading ability in children with Cleft. *The Cleft Palate-Craniofacial Journal*, 42(5), 565-569. <https://doi.org/10.1597/04-128r.1>

Richtsmeier, J. T., Sack, G. H., Grausz, H. M., & Cork, L. C. (1994). Cleft palate with autosomal recessive transmission in Brittany spaniels. *The Cleft Palate-Craniofacial Journal*, 31(5), 364-371. [https://doi.org/10.1597/1545-1569\(1994\)031](https://doi.org/10.1597/1545-1569(1994)031)

Robertson, R. L., Allen, H. B., & Bokelman, D. L. (1979). Aspirin : teratogenic evaluation in the dog. *Birth Defects Research*, 20(2), 313-320. <https://doi.org/10.1002/tera.1420200215>

Roman, N. J., Carney, P. W., Fiani, N., & Peralta, S. (2019). Incidence patterns of orofacial clefts in purebred dogs. *PLOS ONE*, 14(11), e0224574. <https://doi.org/10.1371/journal.pone.0224574>

Rossell-Perry, P. (2015). FLAP necrosis after palatoplasty in patients with cleft palate. *BioMed Research International*, 2015, 1-14. <https://doi.org/10.1155/2015/516375>

Roy, A., Rtshiladze, M. A., Stevens, K., & Phillips, J. A. (2019). Orthognathic surgery for patients with cleft lip and palate. *Clinics in Plastic Surgery*, 46(2), 157-171. <https://doi.org/10.1016/j.cps.2018.11.002>

Ruan, Y., Robinson, N. E., Khan, F. M., Hameed, I., Rahouma, M., Naik, A., Oakley, C. T., Rong, L. Q., Girardi, L. N., & Gaudino, M. (2020). The translation of surgical animal models to human clinical Research : a Cross-sectional study. *International Journal of Surgery*, 77, 25-29. <https://doi.org/10.1016/j.ijssu.2020.03.023>

S, B., Touré, R., André, C., Guenane, Y., & Teissier, N. (2019). La cheiloplastie secondaire dans le traitement des fentes labio-palatines. *Annales De Chirurgie Plastique Esthetique*, 64(5-6), 413-431. <https://doi.org/10.1016/j.anplas.2019.07.008>

Sakamoto, Y., Ochiai, H., Ohsugi, I., Inoue, Y., Yoshimura, Y., & Kishi, K. (2014). Evaluation of antibiotic-loaded calcium phosphate bone cement in an cranium-infected experimental model. *Neurologia Medico-chirurgica*, 54(8), 647-653. <https://doi.org/10.2176/nmc.oa.2013-0295>

Sakran, K. A., Wu, M., Alkebsi, K., Mashrah, M. A., Al-Rokhami, R., Wang, Y., Mohamed, A., Elayah, S. A., Al-Sharani, H. M., Huang, H., & Shi, B. (2022). The Sommerlad–Furlow modified palatoplasty technique : postoperative complications and implicating factors. *Laryngoscope*, 133(4), 822-829. <https://doi.org/10.1002/lary.30385>

Sarkar, M. R., Wachter, N. J., Patka, P., & Kinzl, L. (2001). First histological observations on the incorporation of a novel calcium phosphate bone substitute material in human cancellous bone. *Journal of Biomedical Materials Research*, 58(3), 329-334. [https://doi.org/10.1002/1097-4636\(2001\)58:3](https://doi.org/10.1002/1097-4636(2001)58:3)

Schlund, M., Nicot, R., Lauwers, L., Raoul, G., & Ferri, J. (2016). Le Fort 1 Osteotomy and calvarial bone grafting for severely resorbed maxillae. *Journal of Cranio-maxillofacial Surgery*, 44(7), 859-867. <https://doi.org/10.1016/j.jcms.2016.04.015>

Schutte, B. C., & Murray, J. C. (1999). The many faces and factors of orofacial clefts. *Human Molecular Genetics*, 8(10), 1853-1859. <https://doi.org/10.1093/hmg/8.10.1853>

Sobral, D. S., Faller, G. J., & Collares, M. V. M. (2017). Respiratory polysomnographic findings in patients treated primarily for unilateral cleft lip and palate. *The Cleft Palate-Craniofacial Journal*, 55(2), 287-291. <https://doi.org/10.1177/1055665617726538>

Sun, X., Zhang, Z., Wang, H., Li, J., Ma, X., & Xia, H. (2019). Comparison of three surgical models of bone tissue defects in cleft palate in rabbits. *International Journal of Pediatric Otorhinolaryngology*, 124, 164-172. <https://doi.org/10.1016/j.ijporl.2019.05.002>

Tai, C. E., Sutherland, I., & McFadden, L. (2000). Prospective analysis of secondary alveolar bone grafting using computed tomography. *Journal of Oral and Maxillofacial Surgery*, 58(11), 1241-1249. <https://doi.org/10.1053/joms.2000.16623>

Talmant, J. (1993). Nasal malformations Associated with Unilateral cleft Lip Accurate Diagnosis and Management. *Scandinavian journal of plastic and reconstructive surgery and hand surgery*, 27(3), 183-191. <https://doi.org/10.3109/02844319309078110>

Talmant, J., Talmant, J., & Lumineau, J. (2016). Traitement secondaire des fentes labio-palatines. *Annales De Chirurgie Plastique Esthetique*, 61(5), 360-370. <https://doi.org/10.1016/j.anplas.2016.06.012>

Tamura, T., Munger, R. G., Corcoran, C., Bacayao, J. Y., Nepomuceno, B., & Solon, F. S. (2005). Plasma zinc concentrations of mothers and the risk of nonsyndromic oral clefts in their children : a case-control study in the Philippines. *Birth Defects Research*, 73(9), 612-616. <https://doi.org/10.1002/bdra.20179>

Troeltzsch, M., Troeltzsch, M., Kauffmann, P., Gruber, R., Brockmeyer, P., Moser, N., Rau, A., & Schliephake, H. (2016). Clinical efficacy of grafting materials in alveolar ridge augmentation : A Systematic review. *Journal of Cranio-maxillofacial Surgery*, 44(10), 1618-1629. <https://doi.org/10.1016/j.jcms.2016.07.028>

Van De Belt, H., Neut, D., Schenk, W., Van Horn, J., Van Der Mei, H. C., & Busscher, H. J. (2001). Infection of orthopedic implants and the use of antibiotic-loaded bone cements : a review. *Acta Orthopaedica Scandinavica*, 72(6), 557-571. <https://doi.org/10.1080/000164701317268978>

Van Dyck, J., De Llano-Pérula, M. C., Willems, G., & Verdonck, A. (2019). Dental development in cleft lip and palate patients : A Systematic review. *Forensic Science International*, 300, 63-74. <https://doi.org/10.1016/j.forsciint.2019.04.011>

Veroniki, A. A., Cogo, E., Rios, P., Straus, S. E., Finkelstein, Y., Kealey, R., Reynen, E., Soobiah, C., Wodchis, W. P., Hutton, B., Hemmelgarn, B. R., Yazdi, F., D'Souza, J. S., Macdonald, H. M., & Tricco, A. C. (2017). Comparative safety of anti-epileptic drugs during pregnancy : A systematic review and network meta-analysis of congenital malformations and prenatal outcomes. *BMC Medicine*, 15(1). <https://doi.org/10.1186/s12916-017-0845-1>

Verstraete, F. J. M., Lommer, M. J., & Arzi, B. (2019). Oral and maxillofacial surgery in dogs and cats. Elsevier.

Vettore, M. V., & Campos, A. R. N. (2010). Malocclusion characteristics of patients with cleft lip and/or palate. *European Journal of Orthodontics*, 33(3), 311-317. <https://doi.org/10.1093/ejo/cjq078>

Wang, P., Zhao, L., Chen, W., Liu, X., Weir, M. D., & Xu, H. H. (2014). Stem cells and calcium phosphate cement scaffolds for bone regeneration. *Journal of Dental Research*, 93(7), 618-625. <https://doi.org/10.1177/0022034514534689>

White, R., Hawkins, H. L., Alemi, V. P., & Warner, C. (2009). Soft palate hypoplasia and concurrent middle ear pathology in six dogs. *Journal of Small Animal Practice*, 50(7), 364-372. <https://doi.org/10.1111/j.1748-5827.2009.00742.x>

Wolf, Z. T., Brand, H., Christensen, K., Leslie, E. J., Arzi, B., Willet, C. E., Cox, T. M., McHenry, T. G., Narayan, N. R., Feingold, E., Wang, X., Sliskovic, S., Karmi, N., Safra, N., Sanchez, C. M., Deleyiannis, F. W., Murray, J. C., Wade, C. M., Marazita, M. L., & Bannasch, D. L. (2015). Genome-wide association studies in dogs and humans identify ADAMTS20 as a risk variant for cleft lip and palate. *PLOS Genetics*, 11(3), e1005059. <https://doi.org/10.1371/journal.pgen.1005059>

Wolf, Z. T., Leslie, E. J., Arzi, B., Jayashankar, K., Karmi, N., Jia, Z., Rowland, D. Y., Young, A., Safra, N., Sliskovic, S., Murray, J. C., Wade, C. M., & Bannasch, D. L. (2014). A line-1 insertion in DLX6 is responsible for cleft palate and mandibular abnormalities in a canine model of Pierre Robin sequence. *PLOS Genetics*, 10(4), e1004257. <https://doi.org/10.1371/journal.pgen.1004257>

Wu, C. Y., Pan, W., Feng, C. F., Su, Z., Duan, Z., Zheng, Q., Hua, C., & Li, C. (2018). Grafting materials for alveolar cleft Reconstruction : A Systematic review and Best-evidence synthesis. *International Journal of Oral and Maxillofacial Surgery*, 47(3), 345-356. <https://doi.org/10.1016/j.ijom.2017.08.003>

Wu, M., Zhu, Z., Shi, B., Gong, C. X., & Li, Y. (2021). Effect of the prophylactic use of antibiotics on wound infection after cleft lip surgery. *PubMed*, 39(6), 709-711. <https://doi.org/10.7518/hxkq.2021.06.013>

Yang, C., Pan, X., Qian, Y., & Wang, G. (2012). Impact of rapid maxillary expansion in unilateral cleft lip and palate patients after secondary alveolar bone grafting : review and case report. *Oral Surgery, Oral Medicine, Oral Pathology, and Oral Radiology*, 114(1), e25-e30. <https://doi.org/10.1016/j.tripleo.2011.08.030>

Yao, J., Chen, H., Qi, G., & Liang, Z. (2018). Evaluation of osteoinductive calcium phosphate ceramics repairing alveolar cleft defects in dog model. *Bio-medical Materials and Engineering*. <https://doi.org/10.3233/bme-171725>

Yilmaz, A. T. (2002). *Litigation. Plastic and Reconstructive Surgery*. <https://doi.org/10.1097/00006534-200211000-00040>

Yoshitomi, A., Baba, S., Tamada, I., Nakaya, M., & Itokawa, M. (2022). Relationship between cleft palate width and Otitis media. *Laryngoscope investigative otolaryngology*, 7(6), 2126-2132. <https://doi.org/10.1002/lio2.933>

Yuan, H., Li, Y., De Bruijn, J. D., De Groot, K., & Zhang, X. (2000). Tissue responses of calcium phosphate cement : a study in dogs. *Biomaterials*, 21(12), 1283-1290. [https://doi.org/10.1016/s0142-9612\(00\)00016-8](https://doi.org/10.1016/s0142-9612(00)00016-8)

Zhang, J., Zhou, S., Zhang, Q., Feng, S., Chen, Y., Zheng, H., Wang, X. F., Zhao, W., Zhang, T., Zhou, Y., Deng, H., Lin, J. S., & Chen, F. (2014). Proteomic analysis of RBP4/vitamin A in children with cleft lip and/or palate. *Journal of Dental Research*, 93(6), 547-552. <https://doi.org/10.1177/0022034514530397>

Zhou, X., Du, C., & Ma, L. (2022). Construction of a pig alveolar cleft model in imitation of cleft lip and palate congenital deformity. *Tissue Engineering Part C-methods*. <https://doi.org/10.1089/ten.tec.2022.0019>

Annexes :

Annexe 1 : Protocole d'anesthésie

Le protocole utilisé lors des interventions chirurgicales a été le suivant :

- Prémédication : 5µg/kg de médétomidine et 0.1mg/kg de méthadone
- Induction : 2mg/kg de propofol

Annexe 2 : Analgésie per- opératoire

Molécule	Type d'analgésie	Posologie (mg/kg)	Voie d'administration
Méthadone	Générale	0.3	IV
Lidocaïne	Locale	1	Bloc infra-orbitaire et maxillaire
Bupivacaine	Locale	1	Bloc infra-orbitaire et maxillaire

Annexe 3 : Analgésie post-opératoire

1

MORPHINE

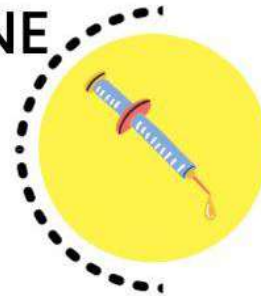
Posologie : 0,1-0,2 mg/kg IV
Fréquence d'administration : q4h
la première journée, après
évaluation de la douleur à l'aide de
la grille 4avet (score douleur >5)



2

BUPRÉNORPHINE

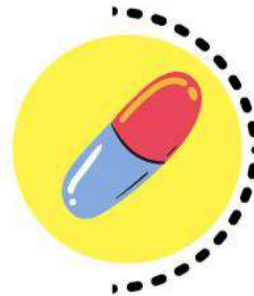Posologie : 0,02 mg/kg IV
Fréquence d'administration : q6h
lorsque le score douleur <5



3

MELOXICAM

Posologie : 0,2 mg/kg SC
Fréquence d'administration : 1
fois par jour, dès le réveil de
l'animal.



Annexe 4 : Grille d'évaluation de la douleur post-opératoire 4avet chez le chien.



Évaluation de la douleur post-opératoire - chien



Utiliser la grille multicritère ci-dessous pour détecter et quantifier la douleur



Animal

Propriétaire

Date et heure

:	:	:	:	:

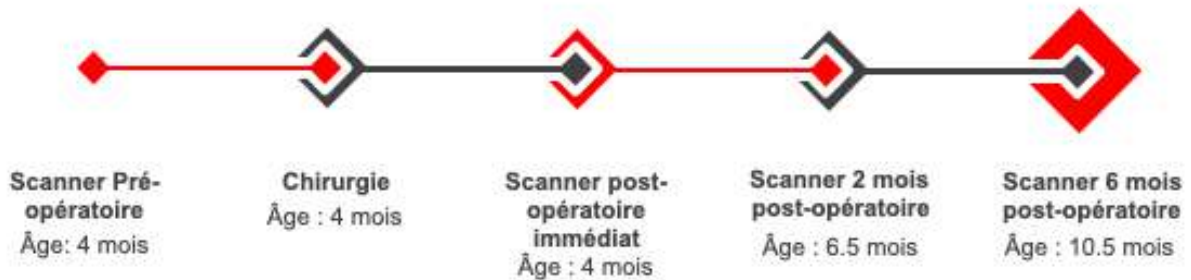ÉCHELLE DE DOULEUR					
APPRÉCIATION GLOBALE SUBJECTIVE	Pas de douleur	0	0	0	0
		1	1	1	1
		2	2	2	2
		3	3	3	3
		Douleur intolérable			
ATTITUDE GÉNÉRALE	PARMIS LES SYMPTÔMES SUIVANTS : <ul style="list-style-type: none"> • présente des modifications respiratoires • gémit • vousse le dos • reste figé en posture antalgique • s'agite ou est abattu • perd l'appétit • regarde, mordille ou lèche la zone opératoire • boite, se déplace difficilement ou est réticent à se déplacer 	<input type="checkbox"/>	<input type="checkbox"/>	<input type="checkbox"/>	<input type="checkbox"/>
	- Aucun signe présent - 1 seul présent - 2 à 4 présents - 5 à 8 présents	0	0	0	0
		1	1	1	1
		2	2	2	2
		3	3	3	3
COMPORTEMENT INTERACTIF	Est attentif et répond aux caresses, à la voix Répond timidement Ne répond pas immédiatement Ne répond pas ou répond de façon agressive	0	0	0	0
		1	1	1	1
		2	2	2	2
		3	3	3	3
FRÉQUENCE CARDIAQUE Valeur initiale	≤ 10 % augmentation 11-30 % augmentation 31-50 % augmentation > 50 % augmentation ou non évaluable	0	0	0	0
		1	1	1	1
		2	2	2	2
		3	3	3	3
RÉACTION À LA MANIPULATION DE LA ZONE OPÉRATOIRE	Pas de réaction visible ou audible - après 4 manipulations Réaction(s) visible(s) ou audible(s) - à la 4 ^e manipulation - à la 2 ^e et 3 ^e manipulation - à la 1 ^{ère} manipulation ou non évaluable	0	0	0	0
		1	1	1	1
		2	2	2	2
		3	3	3	3
INTENSITÉ DE CETTE RÉACTION	Aucune réponse Répond faiblement, essaye de se soustraire Tourne la tête ou vocalise Tente de fuir ou d'agresser ou non évaluable	0	0	0	0
		1	1	1	1
		2	2	2	2
		3	3	3	3
SCORE TOTAL	1 à 5 : douleur légère 6 à 10 : douleur modérée 11 à 18 : douleur sévère				

Annexe 5 : Déroulé du protocole et âge à chaque étape pour chaque cas.

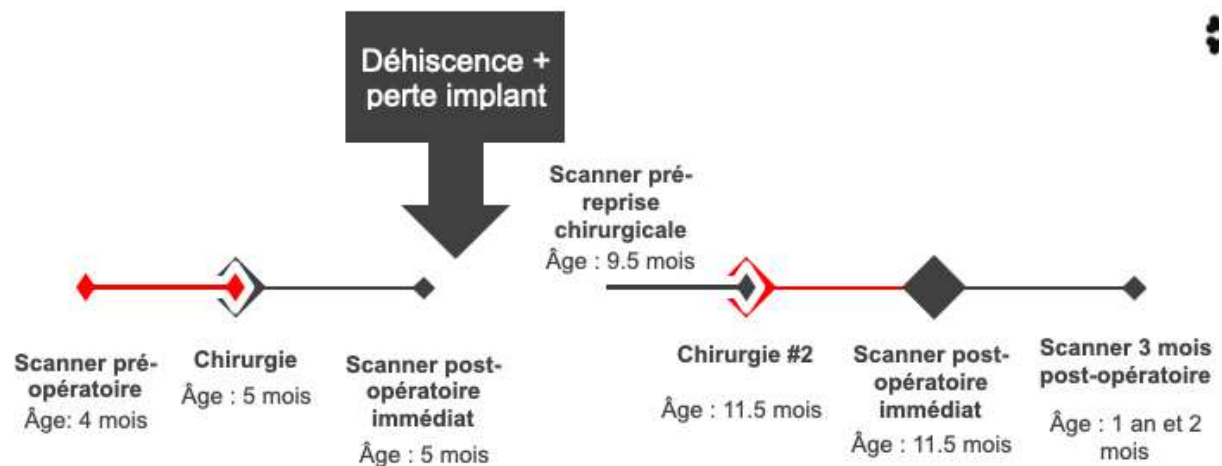
Cas n°1 :



Cas n°2 :

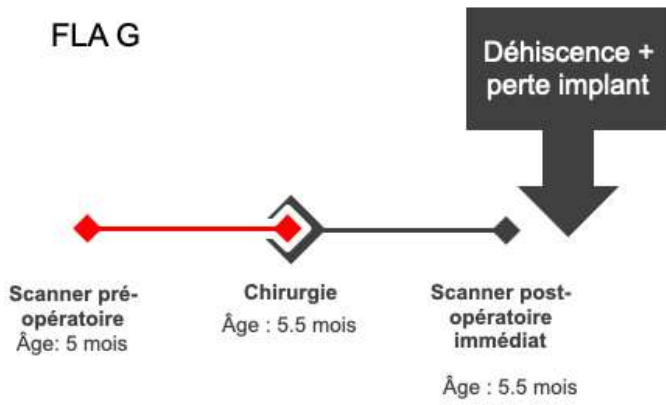


Cas n°3 :

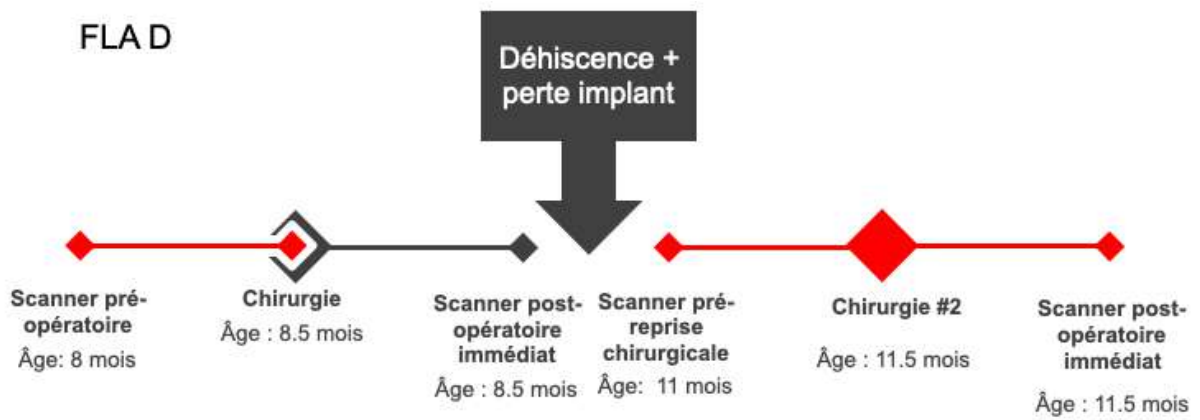


Cas n°4 :

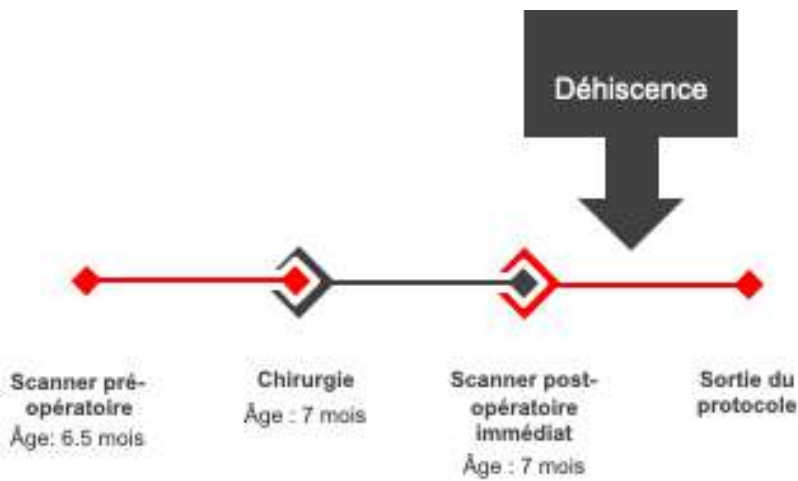
FLA G



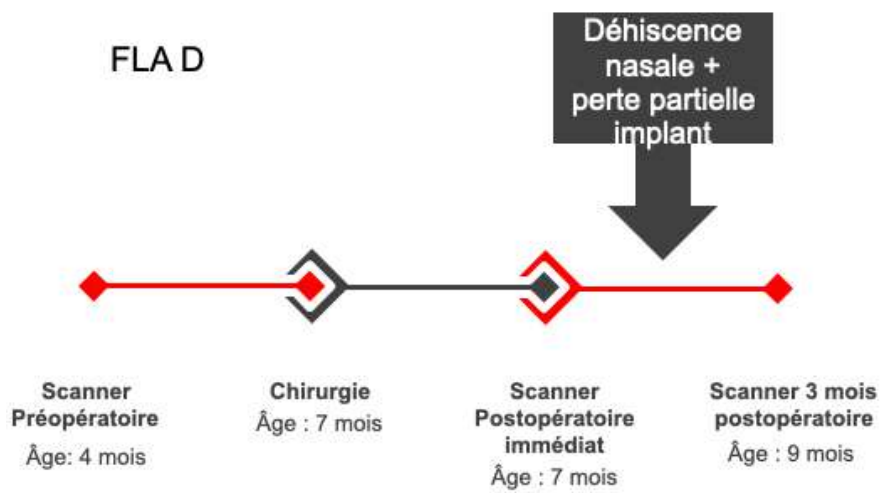
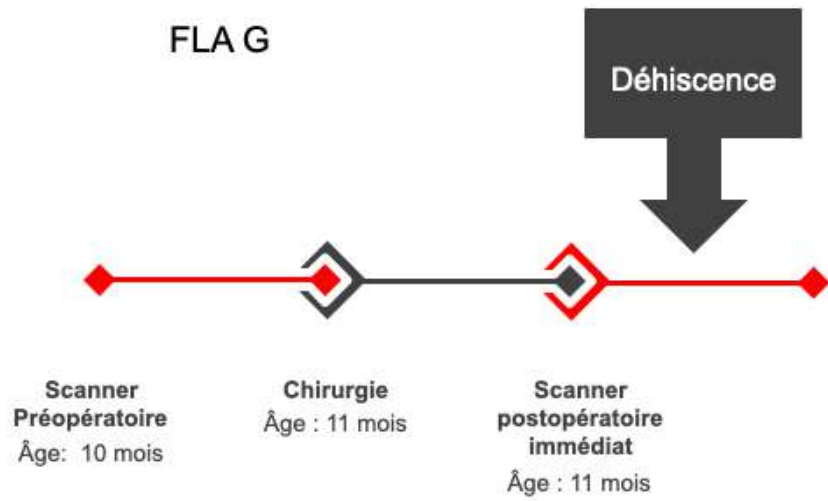
FLAD



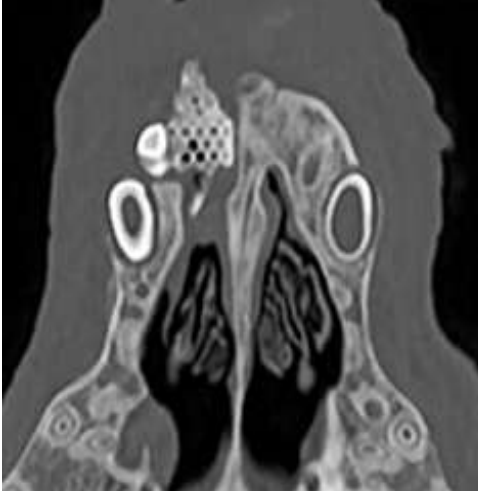





Cas n°5 :



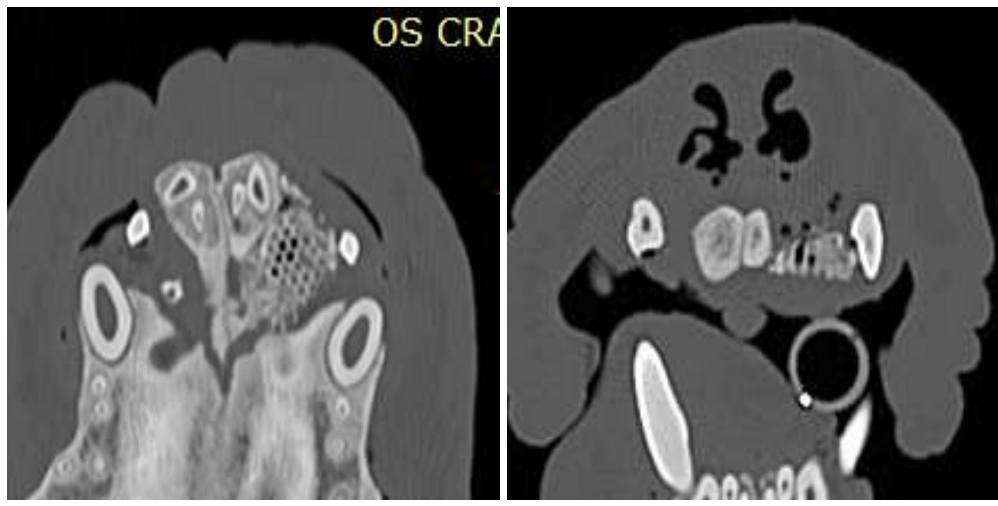Cas n°7 :



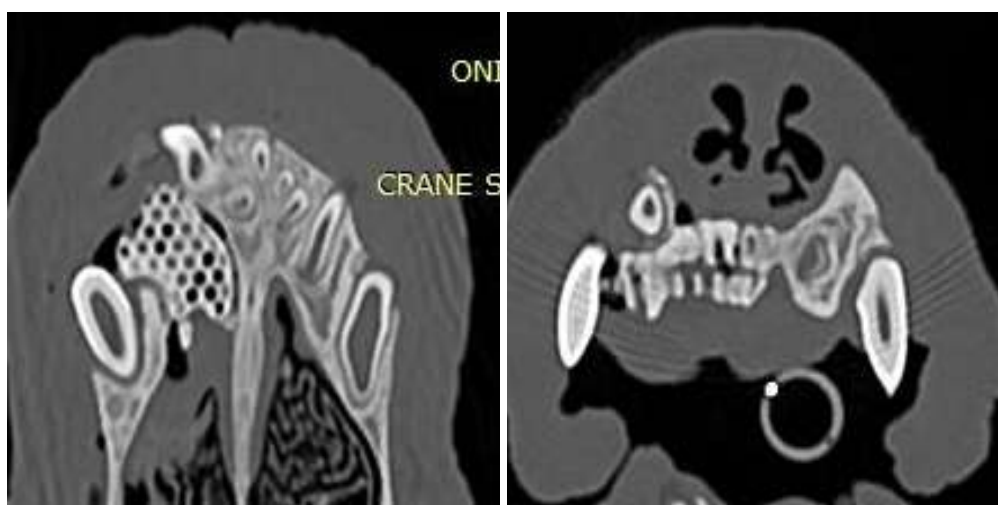
Annexe 6 : Scanners post-opératoires immédiats

Cas	Image scanner en coupes axiale et coronale	
1		
2	NA	
3		
4 FLA G		

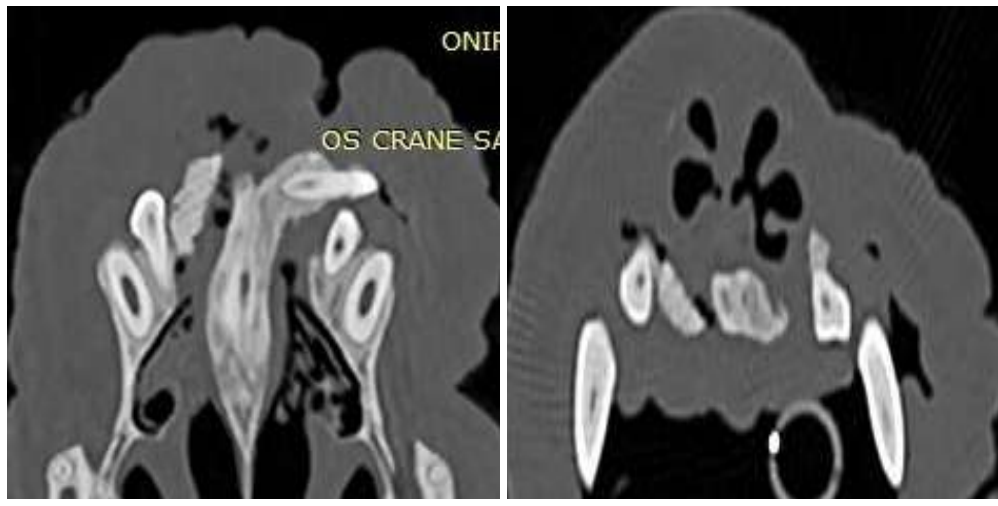
4*
FLA D



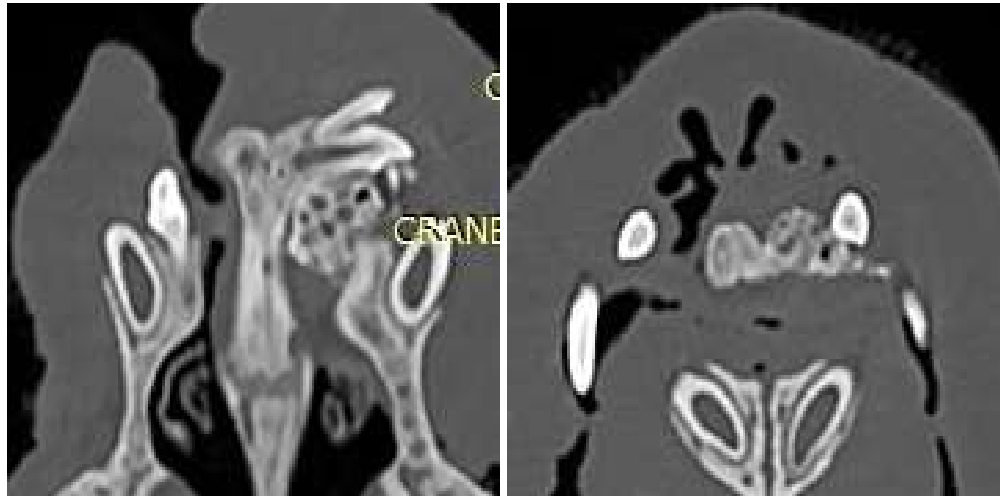5



7
FLA G

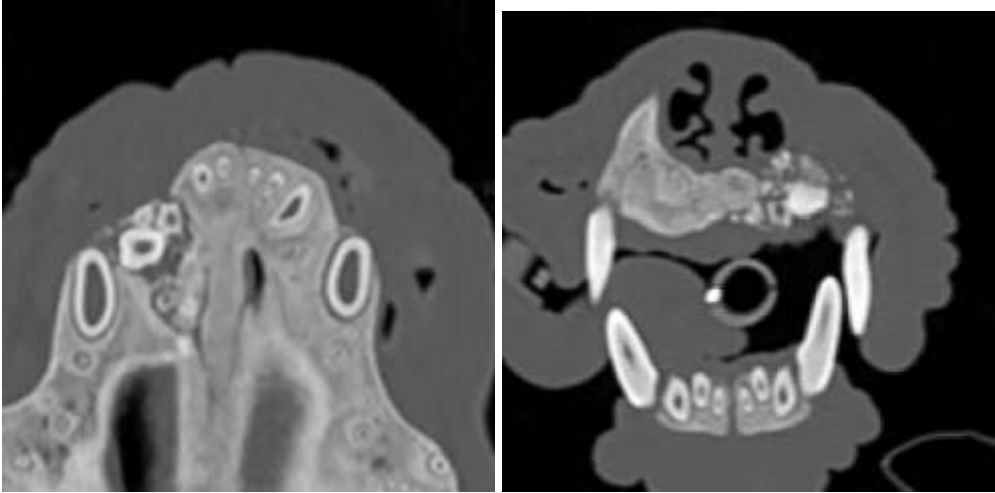
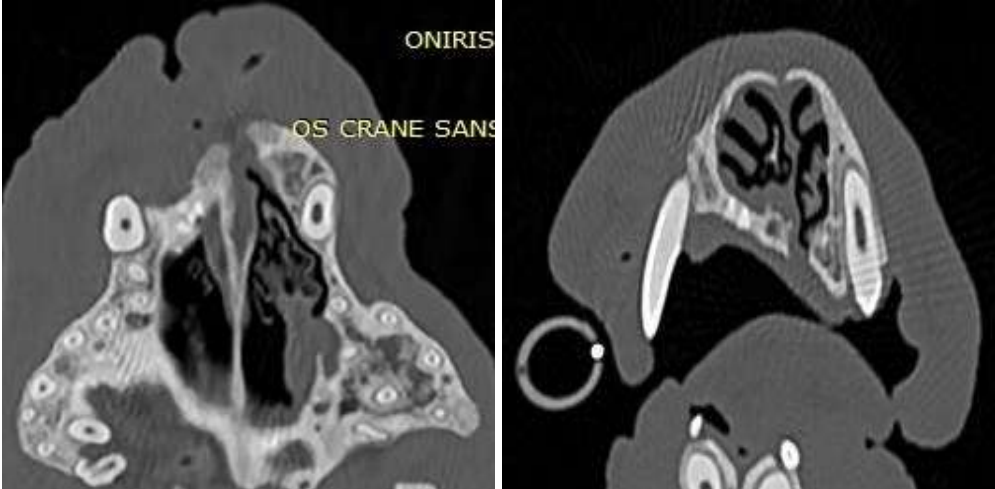


7*
FLA D

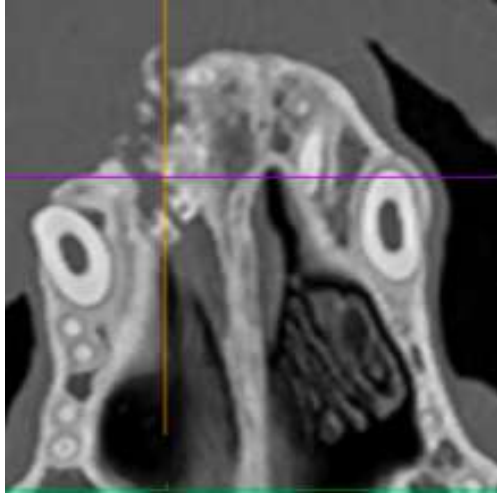
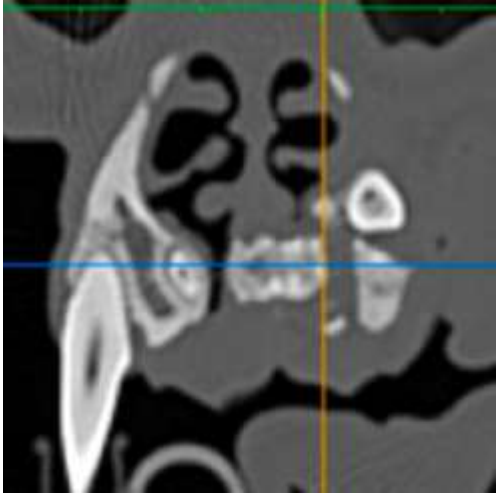
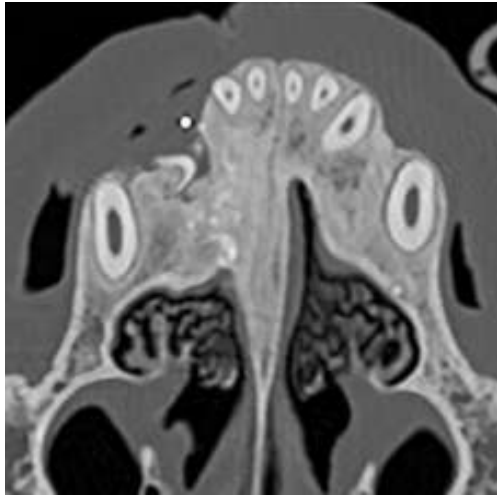



Annexe 7 : Scanner 3 mois post-opératoire

Cas	Images scanner en coupes axiale et coronale
1	

2	
3	
4	NA
7	NA

Annexe 8 : Scanner 6 mois post-opératoire.

Cas	Images scanner en coupes axiale et coronale	
1		
2		
3	NA	
4	NA	
7	NA	

Annexe 9 : Évolution du volume de l'implant pour les cas 1 et 2.

Cas	J0	J+3M	J+6M
1	589,7	537,1	290,2
2	897,5*	471,6	87,2

*Volume théorique : mesures réalisées sur l'implant avant sa mise en place.

Annaruby MUTHUSAMIMUDAH

TRAITEMENT DES FENTES LABIO-ALVÉOLAIRES CONGÉNITALES CHEZ LE CHIEN : RECONSTRUCTION CHIRURGICALE AU MOYEN D'UN IMPLANT 3-DIMENSIONS PERSONNALISÉ

Treatment for dog's congenital cleft lip and palate : surgical reconstruction using a personalized 3D implant

Thèse d'État de Doctorat vétérinaire : Nantes, le 27/10/2023

RÉSUMÉ :

Les fentes labio-palatines touchent près d'1 enfant sur 700 à ce jour. Leur prise en charge est pluridisciplinaire, et repose notamment sur la reconstruction chirurgicale de la lèvre, de la narine et de la fente alvéolaire. Elle impose au patient et à sa famille un parcours de soins long et contraignant. La reconstruction chirurgicale repose sur une reconstruction des tissus mous et sur le comblement du défaut osseux, qui requiert actuellement le prélèvement d'os spongieux. Cette autogreffe constitue la technique de référence pour le comblement de la fente alvéolaire, mais présente un grand nombre de limites (morbidity au site de prélèvement, volume limité, résorption...). Des alternatives sont actuellement recherchées, au travers de l'utilisation de substituts osseux, jusqu'à présent sans succès. Un implant hybride constitué d'une phase minérale (ciment phosphocalcique) et d'une phase organique est en cours de développement au sein du laboratoire RMeS (Regenerative Medicine and Skeleton INSERM U1229). Il permet la création d'implant de comblement osseux personnalisé et est en cours d'évaluation pour la reconstruction des fentes labio-palatines.

Chez le chiot, cette anomalie est également présente mais peu traitée en raison de la forte mortalité spontanée des individus atteints, ou des euthanasies précoces de par la lourdeur des soins à prodiguer. Compte tenu des grandes similitudes existant entre l'Homme et le chien en termes d'étiologie, de patho-physiologie et de présentation clinique, le chien constitue un modèle particulièrement pertinent pour l'étude de ces anomalies et de leur stratégie de réparation.

Ce travail a été mené par le CHUV d'ONIRIS, en association avec le CHU de Nantes et le laboratoire RMeS, est à permis de développer une nouvelle technique de reconstruction des fentes labio-palatines du chiot à l'aide d'un implant phospho-calcique personnalisé afin de documenter le potentiel réparateur de ce biomatériau.

Sept chiots présentant des fentes labio-palatines spontanées ont été recrutés et implantés. Les premiers résultats obtenus sont encourageants et confirment le potentiel du biomatériau. Le nombre de résultats reste toutefois insuffisant pour le moment, et des modifications du protocole sont en réflexion pour diminuer les risques de complications.

MOT CLÉS : chien ; fissure palatine ; malformations et maladies congénitales, héréditaires et néonatales ; reconstruction chirurgicale ; biomatériau ; prothèse et implant ; diagnostic par imagerie.

Date de soutenance : 27/10/2023