



HAL
open science

Lambeau de DIEP à double pédicule avec anastomose “ intra-flap ” en reconstruction mammaire

Nathan Ferreira

► **To cite this version:**

Nathan Ferreira. Lambeau de DIEP à double pédicule avec anastomose “ intra-flap ” en reconstruction mammaire. Médecine humaine et pathologie. 2021. dumas-04387383

HAL Id: dumas-04387383

<https://dumas.ccsd.cnrs.fr/dumas-04387383>

Submitted on 11 Jan 2024

HAL is a multi-disciplinary open access archive for the deposit and dissemination of scientific research documents, whether they are published or not. The documents may come from teaching and research institutions in France or abroad, or from public or private research centers.

L'archive ouverte pluridisciplinaire **HAL**, est destinée au dépôt et à la diffusion de documents scientifiques de niveau recherche, publiés ou non, émanant des établissements d'enseignement et de recherche français ou étrangers, des laboratoires publics ou privés.

AVERTISSEMENT

Ce document est le fruit d'un long travail approuvé par le jury de soutenance.

La propriété intellectuelle du document reste entièrement celle du ou des auteurs. Les utilisateurs doivent respecter le droit d'auteur selon la législation en vigueur, et sont soumis aux règles habituelles du bon usage, comme pour les publications sur papier : respect des travaux originaux, citation, interdiction du pillage intellectuel, etc.

Il est mis à disposition de toute personne intéressée par l'intermédiaire de [l'archive ouverte DUMAS](#) (Dépôt Universitaire de Mémoires Après Soutenance).

Si vous désirez contacter son ou ses auteurs, nous vous invitons à consulter la page de DUMAS présentant le document. Si l'auteur l'a autorisé, son adresse mail apparaîtra lorsque vous cliquerez sur le bouton « Détails » (à droite du nom).

Dans le cas contraire, vous pouvez consulter en ligne les annuaires de l'ordre des médecins, des pharmaciens et des sages-femmes.

Contact à la Bibliothèque universitaire de Médecine Pharmacie de Grenoble :

bump-theses@univ-grenoble-alpes.fr

Année : 2021

**LAMBEAU DE DIEP À DOUBLE PÉDICULE AVEC ANASTOMOSE
« INTRA-FLAP » EN RECONSTRUCTION MAMMAIRE**

THÈSE
POUR LE DIPLÔME D'ÉTAT DE DOCTEUR EN MÉDECINE
SPÉCIALITÉ :
CHIRURGIE PLASTIQUE, RECONSTRUCTRICE ET ESTHÉTIQUE

Par M. Nathan FERREIRA

[Données à caractère personnel]

THÈSE SOUTENUE PUBLIQUEMENT À LA FACULTÉ DE MÉDECINE DE
GRENOBLE

Le 05/10/2021

DEVANT LE JURY COMPOSÉ DE :

Président du jury :

M. le Professeur Baptiste BERTRAND

Membres :

M. le Professeur Jean Philippe GIOT (directeur de thèse)

Mme le Docteur Alexandra FORLI

Mme le Docteur Anne Cécile PHILIPPE

L'UFR de Médecine de Grenoble n'entend donner aucune approbation ni improbation aux opinions émises dans les thèses ; ces opinions sont considérées comme propres à leurs auteurs.

Doyen de la Faculté : Pr. Patrice MORAND

Année 2020-2021

ENSEIGNANTS DE L'UFR DE MEDECINE

CORPS	NOM-PRENOM	Discipline universitaire
PU-PH	ALBALADEJO Pierre	Anesthésiologie-réanimation et médecine péri-opératoire
PU-PH	APTEL Florent	Ophtalmologie
PU-PH	ARVIEUX-BARTHELEMY Catherine	Chirurgie viscérale et digestive
PU-PH	BAILLET Athan	Rhumatologie
PU-PH	BARONE-ROCHETTE Gilles	Cardiologie
PU-PH	BAYAT Sam	Physiologie
MCF Ass.MG	BENDAMENE Farouk	Médecine Générale
PU-PH	BENHAMOU Pierre-Yves	Endocrinologie, diabète et maladies métaboliques
PU-PH	BERGER François	Biologie cellulaire
MCU-PH	BIDART-COUTTON Marie	Biologie cellulaire
PU-PH	BLAISE Sophie	Chirurgie vasculaire ; médecine vasculaire
PR Ass. Méd.	BOILLOT Bernard	
MCU-PH	BOISSET Sandrine	Bactériologie-virologie ; Hygiène hospitalière
PU-PH	BONAZ Bruno	Gastroentérologie ; hépatologie ; addictologie
PU-PH	BONNETERRE Vincent	Médecine et santé au travail
PU-PH	BOREL Anne-Laure	Nutrition
PU-PH	BOSSON Jean-Luc	Biostatistiques, informatique médicale et technologies de communication
MCU-PH	BOTTARI Serge	Biologie cellulaire
PR Ass.MG	BOUCHAUD Jacques	Médecine Générale
PU-PH	BOUGEROL Thierry	Psychiatrie d'adultes
PU-PH	BOUILLET Laurence	Médecine interne ; gériatrie et biologie du vieillissement ; addictologie
MCU-PH	BOUSSAT Bastien	Epidémiologie, économie de la santé et prévention
PU-PH	BOUZAT Pierre	Anesthésiologie-réanimation et médecine péri-opératoire
PU-PH émérite	BRAMBILLA Christian	Pneumologie
PU-PH émérite	BRAMBILLA Elisabeth	Anatomie et cytologie pathologiques
MCU-PH	BRENIER-PINCHART Marie Pierre	Parasitologie et mycologie
PU-PH	BRICAULT Ivan	Radiologie et imagerie médicale
PU-PH	BRICHON Pierre-Yves	Chirurgie thoracique et cardiovasculaire
MCU-PH	BRIOT Raphaël	Thérapeutique-médecine de la douleur ; Addictologie
PU-PH émérite	CAHN Jean-Yves	Hématologie
PU-PH émérite	CARPENTIER Patrick	Chirurgie vasculaire, médecine vasculaire
PR Ass.MG	CARRILLO Yannick	Médecine Générale
PU-PH	CESBRON Jean-Yves	Immunologie
PU-PH	CHABARDES Stephan	Neurochirurgie
PU-PH	CHABRE Olivier	Endocrinologie, diabète et maladies métaboliques
PU-PH	CHAFFANJON Philippe	Anatomie
MCF Ass.MG	CHAMBOREDON Benoît	Médecine Générale
PU-PH	CHARLES Julie	Dermato-vénérologie
MCF Ass.MG	CHAVET Marion	Médecine Générale
PU-PH	CHAVANON Olivier	Chirurgie thoracique et cardiovasculaire

CORPS	NOM-PRENOM	Discipline universitaire
PU-PH	CHIQUET Christophe	Ophthalmologie
PU-PH	CHIRICA Mircea	Chirurgie viscérale et digestive
PU-PH	CINQUIN Philippe	Biostatistiques, informatique médicale et technologies de communication
MCU-PH	CLAVARINO Giovanna	Immunologie
PU-PH	COHEN Olivier	Histologie, embryologie et cytogénétique
PU-PH	COURVOISIER Aurélien	Chirurgie infantile
PU-PH	COUTTON Charles	Génétique
PU-PH	COUTURIER Pascal	Médecine interne ; gériatrie et biologie du vieillissement ; addictologie
PU-PH	CRACOWSKI Jean-Luc	Pharmacologie fondamentale ; pharmacologie clinique ; addictologie
PU-PH	DEBATY Guillaume	Médecine d'Urgence
PU-PH	DEBILLON Thierry	Pédiatrie
PU-PH	DECAENS Thomas	Gastroentérologie ; hépatologie ; addictologie
PR Ass. Méd.	DEFAYE Pascal	Cardiologie
PU-PH	DEGANO Bruno	Pneumologie ; addictologie
PU-PH	DEMATTEIS Maurice	Pharmacologie fondamentale ; pharmacologie clinique ; addictologie
PU-PH émérite	DEMONGEOT Jacques	Biostatistiques, informatique médicale et technologies de communication
MCU-PH	DERANSART Colin	Physiologie
PU-PH	DESCOTES Jean-Luc	Urologie
PU-PH	DETANTE Olivier	Neurologie
MCU-PH	DIETERICH Klaus	Génétique
MCU-PH	DOUTRELEAU Stéphane	Physiologie
MCU-PH	DUMESTRE-PERARD Chantal	Immunologie
PU-PH	EPAULARD Olivier	Maladies infectieuses ; Maladies tropicales
PU-PH	ESTEVE François	Biophysique et médecine nucléaire
MCU-PH	EYSSERIC Hélène	Médecine légale et droit de la santé
PU-PH	FAUCHERON Jean-Luc	Chirurgie viscérale et digestive
MCU-PH	FAURE Julien	Biochimie et biologie moléculaire
PU-PH	FERRETTI Gilbert	Radiologie et imagerie médicale
PU-PH	FEUERSTEIN Claude	Physiologie
PU-PH	FONTAINE Éric	Nutrition
PU-PH	FRANCOIS Patrice	Epidémiologie, économie de la santé et prévention
MCU-MG	GABOREAU Yoann	Médecine Générale
PU-PH	GARBAN Frédéric	Hématologie ; Transfusion
PU-PH	GAUDIN Philippe	Rhumatologie
PU-PH	GAVAZZI Gaétan	Médecine interne ; gériatrie et biologie du vieillissement ; addictologie
PU-PH	GAY Emmanuel	Neurochirurgie
MCU-PH	GILLOIS Pierre	Biostatistiques, informatique médicale et technologies de communication
PU-PH	GIOT Jean-Philippe	Chirurgie plastique, reconstructrice et esthétique ; Brûlologie
MCU-PH	GRAND Sylvie	Radiologie et imagerie médicale
PU-PH émérite	GRIFFET Jacques	Chirurgie infantile
MCU-PH	GUZUN Rita	Nutrition
PU-PH	HAINAUT Pierre	Biochimie et biologie moléculaire
PU-PH émérite	HALIMI Serge	Nutrition
PU-PH	HENNEBICQ Sylviane	Biologie et médecine du développement et de la reproduction ; gynécologie médicale
PU-PH	HOFFMANN Pascale	Gynécologie-obstétrique ; gynécologie médicale
PU-PH émérite	HOMMEL Marc	Neurologie
PU-MG	IMBERT Patrick	Médecine Générale

CORPS	NOM-PRENUM	Discipline universitaire
PU-PH émérite	JOUK Pierre-Simon	Génétique
PU-PH	KAHANE Philippe	Physiologie
MCU-PH	KASTLER Adrian	Radiologie et imagerie médicale
PU-PH	KRAINIK Alexandre	Radiologie et imagerie médicale
PU-PH	LABARERE José	Epidémiologie, économie de la santé et prévention
MCU-PH	LABLANCHE Sandrine	Endocrinologie, diabète et maladies métaboliques
MCU-PH	LANDELLE Caroline	Bactériologie – virologie ; Hygiène hospitalière
PU-PH	LANTUEJOL Sylvie	Anatomie et cytologie pathologiques
PR Ass. Méd.	LARAMAS Mathieu	Cancérologie ; radiothérapie
MCU-PH	LARDY Bernard	Biochimie et biologie moléculaire
MCU - PH	LE GOUELLEC LE PISSART Audrey	Biochimie et biologie moléculaire
PU-PH	LECCIA Marie-Thérèse	Dermato-vénérologie
MCF Ass.MG	LEDOUX Jean-Nicolas	Médecine Générale
PU-PH émérite	LETOUBLON Christian	Chirurgie viscérale et digestive
PU-PH	LEVY Patrick	Physiologie
PU-PH	LONG Jean-Alexandre	Urologie
MCU-PH	LUPO Julien	Bactériologie-virologie ; Hygiène hospitalière
PU-PH	MAIGNAN Maxime	Médecine d'urgence
PU-PH	MAITRE Anne	Médecine et santé au travail
MCU-PH	MALLARET Marie-Reine	Bactériologie – virologie ; Hygiène hospitalière
MCU-PH	MARLU Raphaël	Hématologie ; Transfusion
PR Ass. Méd.	MATHIEU Nicolas	Gastroentérologie ; hépatologie ; addictologie
MCU-PH	MAUBON Danièle	Parasitologie et mycologie
PU-PH	MAURIN Max	Bactériologie-virologie ; Hygiène hospitalière
MCU-PH	MC LEER Anne	Histologie, embryologie et cytogénétique
MCU-PH	MONDET Julie	Histologie, embryologie et cytogénétique
PU-PH	MORAND Patrice	Bactériologie-virologie ; Hygiène hospitalière
PU-PH	MOREAU-GAUDRY Alexandre	Biostatistiques, informatique médicale et technologies de communication
PU-PH	MORO Elena	Neurologie
PU-PH	MORO-SIBILOT Denis	Pneumologie ; addictologie
MCU-PH	MORTAMET Guillaume	Pédiatrie
PU-PH	MOUSSEAU Mireille	Cancérologie ; radiothérapie
PU-PH émérite	MOUTET François	Chirurgie plastique, reconstructrice et esthétique ; brûlologie
MCF Ass.MG	ODDOU Christel	Médecine Générale
PR Ass. Méd.	ORMEZANO Olivier	Cardiologie
MCU-PH	PACLET Marie-Hélène	Biochimie et biologie moléculaire
PU-PH	PAILHE Régis	Chirurgie orthopédique et traumatologie
PU-PH	PALOMBI Olivier	Anatomie
PU-PH	PARK Sophie	Hématologie ; Transfusion
PU-PH	PASSAGGIA Jean-Guy	Anatomie
PR Ass.MG	PAUMIER-DESBRIERES Françoise	Médecine Générale
PU-PH	PAYEN DE LA GARANDERIE Jean-François	Anesthésiologie-réanimation et médecine péri-opératoire
MCU-PH	PAYSANT François	Médecine légale et droit de la santé
MCU-PH	PELLETIER Laurent	Biologie cellulaire
PU-PH	PELLOUX Hervé	Parasitologie et mycologie
PU-PH	PEPIN Jean-Louis	Physiologie
PU-PH	PERENNOU Dominique	Médecine physique et de réadaptation

CORPS	NOM-PRENOM	Discipline universitaire
PU-PH	PERNOD Gilles	Chirurgie vasculaire ; Médecine vasculaire
PU-PH	PIOLAT Christian	Chirurgie infantile
PU-PH	PISON Christophe	Pneumologie ; Addictologie
PU-PH	PLANTAZ Dominique	Pédiatrie
PU-PH	POIGNARD Pascal	Bactériologie-virologie ; Hygiène hospitalière
PU-PH	POLACK Benoît	Hématologie ; Transfusion
PU-PH	POLOSAN Mircea	Psychiatrie d'adultes ; Addictologie
PU-PH	RAMBEAUD Jean-Jacques	Urologie
PU-PH	RAY Pierre	Biologie et médecine du développement et de la reproduction ; gynécologie médicale
PR Ass. Méd.	RECHE Fabian	Chirurgie viscérale et digestive
MCU-PH	RENDU John	Biochimie et biologie moléculaire
MCU-PH émérite	RIALLE Vincent	Biostatistiques, informatique médicale et technologies de communication
PU-PH	RIETHMULLER Didier	Gynécologie-obstétrique ; gynécologie médicale
PU-PH	RIGHINI Christian	Oto-rhino-laryngologie
PU-PH émérite	ROMANET Jean Paul	Ophthalmologie
PU-PH	ROSTAING Lionel	Néphrologie
PU-PH	ROUSTIT Matthieu	Pharmacologie fondamentale ; pharmacologie clinique ; addictologie
MCU-PH	ROUX-BUISSON Nathalie	Biochimie et biologie moléculaire
PR Ass.MG	ROYER DE VERICOURT Guillaume	Médecine Générale
PU-PH émérite	SARAGAGLIA Dominique	Chirurgie orthopédique et traumatologie
MCU-PH	SATRE Véronique	Génétique
PU-PH	SAUDOU Frédéric	Biologie cellulaire
PU-PH	SCHMERBER Sébastien	Oto-rhino-laryngologie
PU-PH	SCHWEBEL Carole	Médecine intensive-réanimation
PU-PH	SCOLAN Virginie	Médecine légale et droit de la santé
MCU-PH	SEIGNEURIN Arnaud	Epidémiologie, économie de la santé et prévention
PU-PH émérite	STAHL Jean-Paul	Maladies infectieuses ; Maladies tropicales
PU-PH	STANKE Françoise	Pharmacologie fondamentale ; pharmacologie clinique ; addictologie
MCU-PH	STASIA Marie-José	Biochimie et biologie moléculaire
PU-PH	STURM Nathalie	Anatomie et cytologie pathologiques
PU-PH	TAMISIER Renaud	Physiologie
PU-PH	TERZI Nicolas	Médecine intensive-réanimation
PU-PH	THEVENON Julien	Génétique
MCU-PH	TOFFART Anne-Claire	Pneumologie ; Addictologie
PU-PH	TONETTI Jérôme	Chirurgie orthopédique et traumatologie
PU-PH	TOUSSAINT Bertrand	Biochimie et biologie moléculaire
PU-PH	VALMARY-DEGANO Séverine	Anatomie et cytologie pathologiques
PU-PH	VANZETTO Gérard	Cardiologie
PU-PH	VUILLEZ Jean-Philippe	Biophysique et médecine nucléaire
PU-PH	WEIL Georges	Epidémiologie, économie de la santé et prévention
PU-PH	ZAOUI Philippe	Néphrologie
PU-PH émérite	ZARSKI Jean-Pierre	Gastroentérologie ; hépatologie ; addictologie

PU-PH : Professeur des Universités - Praticiens Hospitaliers
 MCU-PH : Maître de Conférences des Universités - Praticiens Hospitaliers
 PU-MG : Professeur des Universités de Médecine Générale
 MCU-MG : Maître de Conférences des Universités de Médecine Générale
 PR Ass. Méd. : Professeur des Universités Associé de Médecine
 PR Ass.MG : Professeur des Universités Associé de Médecine Générale
 MCF Ass.MG : Maître de Conférences Associé de Médecine Générale

REMERCIEMENTS

A mon jury de thèse :

Au Professeur Jean Philippe GIOT : Je vous remercie d'avoir dirigé cette thèse. Merci pour votre patience et votre enseignement. A vos connaissances si vastes en chirurgie plastique.

Au Professeur Baptiste BERTRAND : Tu me fais l'honneur de venir de Marseille pour juger ce travail. Merci pour ce formidable semestre à la Conception. Merci pour ton apprentissage au bloc, ta simplicité, la démystification et les tours dans les calanques. C'est vraiment un plaisir d'avoir pu passer 6 mois à tes côtés.

Au Docteur Alexandra FORLI : Je te remercie de faire partie de ce jury. C'est un honneur d'avoir pu apprendre à tes côtés durant ce semestre en chirurgie de la main. A ta gentillesse, ta précision, et à ta dévotion sans égal pour ce métier.

Au Docteur Anne Cécile PHILIPPE : Merci d'avoir accepté de juger ce travail. C'est un plaisir de collaborer avec l'équipe de gynécologie. J'espère pouvoir poursuivre cette collaboration dans les années à venir.

Aux chirurgiens du service de chirurgie plastique et chirurgie maxillo-faciale de Grenoble :

Au Docteur Juliette COUDURIER : Merci pour ton apprentissage. A ton perfectionnisme et ta rigueur parfois extrême !

Au Docteur Camille TON VAN : à ce semestre de co-internes puis ces deux ans en tant que chef ! Bon vent pour la belle année qui t'attend (je suis un peu jaloux)

Au Docteur Isé MARZLOFF : merci pour ces bons moments à l'hôpital et aussi en dehors ! Aux brunchs et aux apéros passés et futurs

Au Docteur Virginie LAFONTAINE : interne lors de mon premier stage d'externat il y a maintenant 8 ans (!), puis co-internes, puis chef...que de chemin parcouru ! Tu vas vraiment nous manquer l'année prochaine...reviens vite !

Au Docteur Dorothée DENEUBOURG : A ta gentillesse et ta dévotion pour les patients

Au Docteur Pia GELIN : A ta gentillesse, ton humanité et ta disponibilité. Aux pains au chocolat que tu amènes lors des week ends de garde

Au Docteur Béatrice MORAND : merci pour ce semestre en pédiatrie, j'ai vraiment apprécié ! A ton implication dans ce métier, à ton enseignement. C'est vraiment beau de voir la façon dont tu transformes la vie de ces enfants.

Aux chirurgiens du service de chirurgie de la main de Grenoble :

Au Docteur Denis CORCELLA : A votre enseignement, votre humour et votre vitesse au bloc opératoire

Aux Docteurs Charlotte MARIE et Margaux DELORD : pour tous ces restaurants du midi après les consultations ou entre deux blocs. C'était vraiment cool de vous avoir comme assistantes !

Aux chirurgiens du service de chirurgie plastique de La Conception à Marseille :

Au Professeur Dominique CASANOVA, Aux Docteurs Cécile PHILANDRIANOS, Maxime ABELLAN LOPEZ, Claire BERGEL, Quentin BETTEX, Maxime COWEN, Arthur KLEIN : merci à tous pour ce semestre interCHU ! Vous avez vraiment une belle équipe. C'était un grand plaisir de travailler avec vous dans une si belle ambiance. Grâce à vous le chiffre « 7 » sera désormais toujours synonyme de cafés sur un rooftop

A l'équipe du service de chirurgie plastique de Grenoble :

Aux infirmières de consultation, Malika, Alexandra, Christine et Nathalie : merci pour tous ces moments passés en consult pansement ou en tisagerie. A votre humour, à votre professionnalisme. On peut toujours compter sur vous pour nous aider et c'est vraiment très appréciable ! Un merci tout particulier à Malika pour toutes les oranges que j'ai pu manger grâce à toi

Aux infirmières du bloc, Claudine, Sylvie, Audrey Virgona, Audrey Bettoni, Anne-Lise, Fleur, Lucie, Maud : merci à toutes pour votre bonne humeur. Ça fait vraiment plaisir de travailler avec vous ! Mention particulière pour la regrettée Audrey Bettoni

Aux infirmières, aides-soignantes et ASH du service : merci de nous supporter même lorsque les prescriptions sont mal faites, les bons de transport oubliés, ou les contre-visites tardives

Aux prothésistes : à votre bonne humeur, votre disponibilité. Merci pour ma gouttière, mes dents vont mieux grâce à vous

Aux secrétaires : pour votre gentillesse, votre aide. Mention spéciale à Marie Jeanne qui ne perd jamais le sourire malgré mes trop nombreuses sollicitations

A mes co-internes :

Dans l'ordre chronologique :

A Elias : mon frerot. J'ai hâte d'être ton interne

A Sophie : pour tes enseignements lors de mon premier semestre en plastie

A Ilan : le plus plasticien des ORL

A Sanela : pour ton caractère bien trempé !

A David : pour toutes tes manies et ton obsession de l'ordre

A Claire : pour tes danses sur les tables

A Mathieu : pour ton humour

A Haizam : le reconstructeur

A Alexandra, MRausch et Clémence : impossible de vous dissocier toutes les trois... Sans aucun doute mon plus beau semestre ! Avec vous l'internat pourrait durer toute la vie

A Patrick (Patoche) : même si je n'ai pas eu la chance d'être ton co-interne ! A ces soirées festives et ces week ends à Marseille

A Giovanni : pour ces moments en staff où tu nous as beaucoup fait rire

A Laura, Camille, Lilia et Thibault : en souvenir de ce semestre à la main

A Guillaume : le fan de Colonel Reyel

A la Lotte : pour tous tes haussements de sourcils (disparus au cours du semestre), tes repas pain/compote, tes manteaux fantaisistes, tes bruits bizarres, et tout ce que j'oublie. Ne change surtout rien

A Romain : même si on n'a jamais vraiment été co-internes, ça risque d'arriver quand tu reviendras dans le service pour retrouver le 20 116

A Anas : l'homme le plus rapide pour réaliser un mémoire de chirurgie de la main

A Clarisse : la spécialiste brûlés et chéloïdes !

A Amine : à ta passion pour les gifs, les montages photo et la confection de couteaux

A Hugo C : l'idée que je me faisais d'un plasticien à Marseille. Ne change rien !

A Hugo F : pour ta folie, ton amour pour les poussins et les « promo » quotidiennes

A mes amis de médecine :

A Elliott : difficile de résumer cette amitié en quelques lignes... mais tu sais ce qu'il en est ! A ton empathie, à tes valeurs, à ta simplicité, à notre complicité. A ta thèse qui nous as servi tant de fois de modèle avec Loric. J'espère que tu ne va pas trop prendre goût à la Polynésie car ta présence manque ici

A Marie : j'ai hâte de te battre à nouveau sur des jeux de société

A Martin : à cette rencontre vraiment inespérée lors de mon premier jour de stage d'externat... Jamais je ne m'étais lié d'amitié si vite avec quelqu'un ! Je suis ravi que tu regagnes la région pour que l'on se voit beaucoup plus souvent que ces dernières années !

A Cécile : Dj Cec'

A Loric : le premier ami de médecine ! 9 ans maintenant que nous nous sommes rencontrés sur les bancs de l'amphi, et nous voilà encore face à face dans la cuisine en train d'écrire cette thèse... A toutes ces soirées partagées, ces sorties à phoquer, ces soirées passées devant la télé dans l'appartement d'Anastasia... et ces futures années au sein du même service !

A Marion : à ton arrivée imminente à Grenoble !

A Moussa, MØ, Djela et Cédric : merci à tous les quatre pour avoir rendu folles ces années depuis la P2 ! Ces derniers temps un de vous est plus souvent visible que les autres, mais je ne perds pas espoir de vous revoir tous lors d'une même soirée !

A Jess : à ton caractère pétillant !

A Adil : si on m'avait dit ça le jour où tu es venu chez moi chercher le dvd de la P1...
Que de chemin parcouru depuis ! Qui sait jusqu'ou tu iras ?!

A Antonia : à ta gentillesse

A Thibault Gandy et Loup Vidil : vous figurez dans cette catégorie même si vous avez choisi une voie professionnelle bien plus épaisse

A Pierre Marie : cela semblait écrit, il fallait que tu rencontres Martin, puis nous. Tu seras toujours le bienvenu à Grenoble !

A Padre : Félicie aussi

A mes amis du lycée :

On se connaît depuis la seconde (voir plus pour certains), soit depuis 15 ans...et pourtant à chaque fois qu'on se voit, c'est comme si rien n'avait changé. Les années ont passées et nous avons pris des trajectoires différentes mais nous sommes pourtant toujours liés. J'ai bon espoir que cela dure encore très longtemps. J'ai beaucoup de chance d'avoir des amis comme vous.

A Dupin : les mots sont superflus dans certains cas... Des afters de Prague au refuge Vallot, on aura traversé beaucoup de choses ensemble. Je souhaite que cette amitié dure toute la vie

A Arthur : ouaich les ordonnées

A Robin : l'homme fort du groupe. A ces heures passées en spé math, ces moments de réflexion à l'arbre, ces délires improbables qu'on a pu avoir... Il nous reste encore de belles choses à écrire

A Bidou : « attaqué par un jambon !! ». Ça fait vraiment plaisir de te savoir de retour à Grenoble très prochainement !

A Fercot : entre nos exploits sur les terrains de foot de la JSC jusqu'à ton mariage, il se sera passé un paquet de choses ! Mais le plaisir de se retrouver est toujours le même, les fenêtres pré-opéra ayants laissées place aux verres de Porto dans le salon

A Jouty : le plus fidèle des apatrides. A ta belle reconversion ! Je t'attends de pied ferme à Grenoble dans quelques années

A Vivien : te voilà bientôt guide ! Je suis content pour toi !

A ma famille :

A mes parents : Merci de m'avoir toujours soutenu durant toutes ces années d'études et dans la vie en général. Merci d'avoir toujours été là pour nous. Merci de tous les efforts et sacrifices que vous avez fait pour nous offrir le meilleur, parfois sans qu'on s'en rende vraiment compte ni qu'on soit très reconnaissants... Vous êtes de formidables parents. Il m'aura fallu écrire une thèse pour vous le dire si clairement : je vous aime.

A mon frère : A tous ces moments partagés depuis maintenant 30 ans ! Certes l'éloignement géographique fait que les moments passés ensemble étaient plus rares ces dernières années, mais la perspective d'un hypothétique retour dans la région (Lyon ou Grenoble ?!) à moyen terme me fait très plaisir, sache-le. Je suis fier de ce que tu es devenu.

A Elodie : Je suis très content que tu partages la vie de Rémi. Comme dit plus haut, un rapprochement géographique nous permettrait de se voir plus souvent !

A Marie France : Merci pour ta gentillesse et tout le soutien que tu m'as apporté depuis que l'on se connaît. Tes qualités humaines et ta générosité sont sans égal ! J'espère que tu ne m'en veux pas trop d'avoir fait partir ta fille de la maison !

A Laure, Thomas, et leur futur fils : quand vous lirez ces lignes il ne restera que 2 mois... !

A Pauline : Merci d'être là à mes côtés, de m'avoir toujours soutenu dans les moments difficiles, même lorsqu'il s'agit de devoir vivre une D4, un internat ou une thèse avec 3 ans d'avance ! Merci d'égayer mon quotidien par ta présence, ta bonne humeur, ta tendresse et tes bêtises. Nous avons déjà vécu de beaux moments mais les plus beaux restent à écrire. Je sais que je ne te le dis pas souvent, mais je t'aime.

Nathan.

ABSTRACT : Bipedicled DIEP flap with « intraflap » anastomosis for breast reconstruction

Background : The DIEP free flap has established itself over the past thirty years as the gold standard in autologous breast reconstruction. However, in some patients, this flap, harvested according to the standard technique described by Allen in 1994, does not provide a sufficient supply of tissue, in particular when the patient has a contralateral breast of large volume or when the abdomen has little excess fat. A surgical refinement of the DIEP consists, for these patients, in harvesting the two deep inferior epigastric pedicles in order to increase the volume of the flap and the size of the skin paddle. It is then necessary to make an anastomosis between the two pedicles, called “intraflap”, to allow connection to a single pedicle in the recipient site. The aim of our study was to assess the clinical results of this technique, namely the ability to best reproduce the contralateral breast volume, morbidity, and associated satisfaction in comparison with single pedicle DIEP flap. We also sought to know the modalities of the reconstruction protocol that could have an impact on the quality of life of patients.

Methods : All adult women who have had an unilateral breast reconstruction by DIEP flap for breast cancer between 2017 and 2020 in our department were included. The ability to reproduce the contralateral breast volume was estimated by the number of secondary ipsilateral or contralateral remodeling surgeries aimed at symmetrization. Quality of life was assessed using the BREAST-Q self-questionnaire. Correlation tests were used to highlight the factors influencing the scores obtained on this questionnaire.

Results : Five double-pedicled DIEP flaps with intraflap anastomosis were performed in patients with a thin abdomen or with a large contralateral breast, compared to 20 single-pedicled DIEP flaps for reconstructions of varied volume. The number of complementary symmetrization surgeries was similar in the two groups. No contralateral reduction was necessary in the « double pedicled » group. Satisfaction and well-being were broadly comparable across the different categories of the

BREAST-Q scale. There was no statistically significant difference in complications, especially in the abdominal area. Finally, the number of symmetrization procedures was negatively correlated with several quality of life subscales.

Conclusion : In the case of a patient with a thin abdomen or with a voluminous contralateral breast with no intention of reduction, a bipediced DIEP flap with intraflap anastomosis can be harvested. This technique makes it possible to achieve in this particular population a rate of satisfaction that is broadly similar to the single-pedicle DIEP flap when it is used in current practice, while maintaining a comparable rate of complications. It allows for these patients to approach the volume of the contralateral breast as closely as possible, without having to reduce its size and without increasing the number of secondary symmetrization procedures.

Keywords : Bipediced DIEP flap ; Breast reconstruction ; Turbocharged flap ; Crossover anastomosis ; Intraflap anastomosis ; Hamdi's classification ;

RÉSUMÉ : Lambeau de DIEP à double pédicule avec anastomose « intra-flap » en reconstruction mammaire

Introduction : Le lambeau libre de DIEP s'est imposé depuis ces trente dernières années comme la technique de référence en reconstruction mammaire autologue. Cependant, chez certaines patientes, ce lambeau réalisé selon la technique classique décrite par Allen en 1994, ne permet pas un apport de tissu suffisant, notamment lorsque la patiente présente un sein controlatéral de volume important ou lorsque l'abdomen comporte peu d'excès adipeux. Un raffinement chirurgical du DIEP consiste, pour ces patientes, à prélever les deux pédicules épigastriques inférieurs profonds afin d'augmenter le volume du lambeau et la taille de la palette cutanée. Il est alors nécessaire de réaliser une anastomose entre les deux pédicules, dite « intra-flap », pour permettre le branchement sur un seul pédicule au niveau du site receveur. Le but de notre étude était d'évaluer les résultats cliniques de cette technique, à savoir la capacité à reproduire au mieux le volume mammaire controlatéral, la morbidité et la satisfaction associée en comparaison avec le lambeau de DIEP à simple pédicule. Nous avons également cherché à connaître les modalités du protocole de reconstruction qui pouvaient avoir un impact sur la qualité de vie des patientes.

Matériel et méthodes : Toutes les femmes adultes opérées d'une reconstruction mammaire unilatérale par lambeau de DIEP pour cancer du sein entre 2017 et 2020 dans notre service ont été incluses. La capacité à reproduire le volume mammaire controlatéral a été estimée par le nombre de chirurgies secondaires de remodelage homolatéral ou controlatéral à visée de symétrisation. La qualité de vie a été évaluée à l'aide de l'auto-questionnaire BREAST-Q. Des tests de corrélation ont été utilisés pour mettre en évidence les facteurs influençant les scores obtenus à ce questionnaire.

Résultats : Cinq lambeaux de DIEP à double pédicule avec anastomose intra-flap ont été réalisés chez des patientes avec une faible adiposité abdominale ou avec un sein controlatéral volumineux, contre 20 lambeaux de DIEP à simple pédicule pour des

reconstructions de volume varié. Le nombre de chirurgies complémentaires de symétrisation était similaire dans les deux groupes. Aucune réduction controlatérale n'a été nécessaire dans le groupe « double pédicule ». La satisfaction et le bien-être étaient globalement comparables dans les différentes catégories de l'échelle BREAST-Q. Il n'existait pas de différence statistiquement significative au niveau des complications, en particulier au niveau abdominal. Enfin, le nombre d'interventions de symétrisation était corrélé de manière négative avec plusieurs sous-échelles de qualité de vie.

Conclusion : En présence d'une patiente avec peu d'excès adipeux abdominal ou avec un sein controlatéral volumineux sans volonté de réduction, on peut prélever un lambeau de DIEP bi-pédiculé en réalisant une anastomose intra-flap. Cette technique permet d'atteindre dans cette population particulière un taux de satisfaction globalement similaire au lambeau de DIEP à simple pédicule lorsqu'il est utilisé en pratique courante, tout en conservant un taux de complications comparable. Elle permet chez ces patientes de s'approcher au mieux du volume du sein controlatéral, sans avoir à réduire son volume et sans multiplier les interventions secondaires de symétrisation.

Mots-clés : Lambeau de DIEP bi-pédiculé ; Reconstruction mammaire ; Lambeau turbochargé ; Anastomose intra-flap ; Classification de Hamdi

Table des matières

Table des figures et tableaux.....	17
Abréviations.....	18
I INTRODUCTION :	20
A - Cancer du sein.....	20
B - Reconstruction mammaire.....	22
C - Problématique : augmenter le volume de la reconstruction par lambeau de DIEP.....	26
D – DIEP « turbochargé » et DIEP bi-pédiculé avec anastomose « intra-flap »....	33
E - Objectifs.....	37
F - Hypothèse.....	38
II MATERIEL ET METHODES :	39
A - Population.....	39
B - Données recueillies	40
C - Critère de jugement principal.....	42
D - Critères de jugement secondaires	43
E - Analyses statistiques	43
III RESULTATS :	45
A - Population.....	45
B – Données opératoires.....	47
C – Capacité à reproduire le volume mammaire controlatéral	48
D – Satisfaction et bien-être	50
E – Morbidité, durée opératoire et durée d’hospitalisation	53
F – Facteurs influençant les scores du questionnaire BREAST-Q	57
IV DISCUSSION.....	60
CONCLUSION.....	80
Cas cliniques	81
Annexes.....	85
Références bibliographiques	91

Table des figures et tableaux

Figure 1 : TRAM bi-pédiculé conventionnel et deux hémi-TRAM pédiculés	31
Figure 2 : TRAM bi-pédiculé superchargé et TRAM bi-pédiculé superchargé avec dissection intra musculaire du pédicule DIE	31
Figure 3 : TRAM bi-pédiculé libre, DIEP libre bi-pédiculé et deux hémi-TRAM libres.....	32
Figure 4 : Lambeau superchargé et lambeau turbochargé	32
Figure 5 : Classification de Hamdi	34
Figure 6 : Lambeau de type DIE/SIE (type II de Hamdi), vue per-opératoire.....	36
Figure 7 : Lambeau de type DIE/DIE (type IIIb de Hamdi), vue per-opératoire	36
Figure 8 : Nombre de gestes de symétrisation nécessaire par patient	48
Figure 9 : Nombre de gestes de lipofilling homolatéraux nécessaire par patient.....	49
Figure 10 : Nombre de patientes nécessitant une réduction mammaire controlatérale.....	50
Figure 11 : Durée opératoire (en minutes).....	53
Figure 12 : Durée d'hospitalisation (en jours)	54
Figure 13 : Relation entre le nombre d'interventions de symétrisation et le score de satisfaction au niveau des seins	58
Figure 14 : Relation entre le nombre d'interventions de symétrisation et le score de bien-être psycho-social.....	59

Tableau 1 : Caractéristiques de la population	46
Tableau 2 : Réponses au questionnaire BREAST-Q	51
Tableau 3 : Complications	55

Abréviations

CCIS : carcinome canalaire in situ

CCP : coefficient de corrélation de Pearson

DCIA : deep circumflex iliac artery (artère iliaque circonflexe profonde)

DIE : deep inferior epigastric (pédicule épigastrique inférieur profond)

DIEP : deep inferior epigastric perforator (lambeau perforateur basé sur l'artère épigastrique inférieure profonde)

DS : déviation standard

IGAP : inferior gluteal artery perforator (lambeau perforateur basé sur l'artère glutéale inférieure)

IMC : indice de masse corporelle

LAP : lumbar artery perforator (lambeau perforateur basé sur l'artère lombaire)

MS-TRAM : muscle-sparing transverse rectus abdominis myocutaneous (lambeau musculo-cutané de grand droit de l'abdomen à palette transverse avec épargne musculaire)

PAM : plaque aréolo-mamelonnaire

PAP : profunda artery perforator (lambeau perforant basé sur l'artère fémorale profonde)

RMI : reconstruction mammaire immédiate

RMD : reconstruction mammaire différée

SGAP : superior gluteal artery perforator (lambeau perforateur basé sur l'artère glutéale supérieure)

SHAEP : stacked hemiabdominal extended perforateur (lambeau perforateur bipédiculé basé sur le pédicule DIE et un autre pédicule permettant de vasculariser la peau abdominale latérale)

SIE : superficial inferior epigastric (pédicule épigastrique inférieur superficiel)

SIEP : superficial inferior epigastric perforator (lambeau perforant basé sur l'artère épigastrique inférieur superficielle)

TRAM : transverse rectus abdominis myocutaneous (lambeau musculo-cutané de grand droit de l'abdomen à palette transverse)

TUG : transverse upper gracilis (lambeau musculo-cutané de gracilis à palette transverse haute)

I INTRODUCTION :

A - Cancer du sein

Le cancer du sein est le cancer le plus fréquent chez la femme. On estime à 58 459 le nombre de nouveaux cas en France en 2018 [1]. Le taux d'incidence est de 99,9 cas pour 100 000 personnes-année. Il touche en moyenne 1 femme sur 8.

Ce cancer représente 31 % des cancers féminins, suivi par le cancer colorectal (11 %) et le cancer du poumon (9 %) [2]. Le taux d'incidence s'élève rapidement à partir de 30 ans et est maximal vers 70 ans. L'âge médian au diagnostic est de 63 ans.

Avec 12 146 décès estimés en 2018, le cancer du sein est également au premier rang des décès par cancer chez la femme.

Il s'agit d'un cancer de bon pronostic avec une survie nette à 5 ans de 88% et de 78% à 10 ans pour les cancers diagnostiqués entre 2005 et 2010 [3]. Une diminution du taux de mortalité est par ailleurs observée depuis le milieu des années 1990, en lien avec des progrès thérapeutiques majeurs et une augmentation de la proportion de cancers diagnostiqués à un stade précoce, notamment grâce au dépistage.

La prise en charge thérapeutique des cancers du sein relève d'une démarche pluridisciplinaire. La chirurgie et la radiothérapie sont les armes essentielles du traitement locorégional. En fonction des facteurs de risque de rechute et des facteurs prédictifs d'efficacité, la chimiothérapie, l'hormonothérapie et les thérapeutiques

ciblées sont proposées aux patientes, seules, en association ou en séquentiel [4]. La chirurgie de ces cancers répond à deux objectifs : assurer le contrôle local par l'éradication de la tumeur mammaire et assurer la stadification ganglionnaire axillaire. Grâce au diagnostic précoce et à une meilleure connaissance des traitements adjuvants, la chirurgie conservatrice s'est développée dans le but d'assurer une sécurité carcinologique maximale tout en permettant un résultat cosmétique optimal. Ces chirurgies conservatrices sont devenues le standard pour certaines tumeurs unifocales de petit diamètre, grâce notamment à l'appui de larges essais cliniques internationaux randomisés avec un recul de plus de 20 ans [5]. On estime que dans les pays occidentaux, deux tiers des cancers du sein sont accessibles à un traitement conservateur [4].

Cependant, l'hétérogénéité des cancers du sein et de leur présentation au moment du diagnostic rend malheureusement la mastectomie nécessaire pour un certain nombre de patientes. Dans la forme de mastectomie la plus radicale et la plus couramment pratiquée, il en résulte une amputation de toute la glande mammaire, de la peau en regard, ainsi que de la plaque aréolo-mamelonnaire (PAM). Il est malgré tout parfois possible de conserver l'étui cutané et/ou la PAM afin de faciliter la reconstruction.

Le sein a une forte représentation symbolique chez la femme, et son amputation peut être vécue comme une perte, voire une mutilation [6]. Les répercussions psychosociales négatives sont souvent nombreuses. En ce sens, la reconstruction mammaire peut, lorsqu'elle est une réussite, améliorer grandement le bien-être et la qualité de vie des femmes ayant subi une mastectomie [7]. Elle fait désormais partie intégrante du traitement du cancer du sein.

B - Reconstruction mammaire

La reconstruction mammaire a pour objectif de restituer un sein aussi proche que possible du sein controlatéral, sur le plan du volume, de la forme, de la couleur et de la consistance.

Le taux de femmes ayant recours à la reconstruction après mastectomie totale demeure néanmoins faible en France, avec 28% des femmes ayant subi une mastectomie totale entre 2011 et 2016 [8]. Ce taux de recours décline nettement avec l'âge, avec plus d'une femme sur deux entre 30 et 49 ans, et moins d'une femme sur trois entre 60 et 69 ans.

Historiquement, la reconstruction mammaire était réalisée à distance des procédures carcinologiques (mastectomie et radiothérapie) afin de ne pas créer d'interférence avec les traitements du cancer. Il s'agit de reconstructions différées ou secondaires (RMD). L'évolution des pratiques tend à vouloir réduire les conséquences psychosociales et esthétiques de la mastectomie en proposant, quand la sécurité carcinologique le permet, une reconstruction mammaire dans le même temps opératoire que la mastectomie. Il s'agit de la reconstruction mammaire immédiate (RMI).

L'indication idéale de la reconstruction mammaire immédiate est la mastectomie avec conservation de l'étui cutané, sans radiothérapie adjuvante. En effet, il a été montré que même si la radiothérapie diminue le risque de récurrence locale, elle fait partie des facteurs de risque de mauvais résultats et complications après reconstruction

mammaire [9]. En France, c'est aujourd'hui la reconstruction mammaire différée qui est le plus couramment pratiquée, en laissant un délai de plusieurs mois après la fin de la radiothérapie.

Il existe deux grands types de reconstruction : la reconstruction prothétique, et la reconstruction autologue.

La reconstruction prothétique utilise des prothèses mammaires formées d'une enveloppe en silicone remplie de gel de silicone. Il s'agit de la méthode la plus couramment utilisée [10]. L'usage de prothèses remplies de sérum physiologique est aujourd'hui de plus en plus rare.

La reconstruction autologue utilise quant à elle les propres tissus de la patiente. On peut distinguer la greffe de tissu adipeux, où « lipofilling », qui consiste à injecter de la graisse, aspirée sur la patiente au moyen de canules, au niveau du sein à reconstruire [11] et la reconstruction par transfert de tissu vascularisé, ou « lambeaux ». Il existe de multiples lambeaux utilisables pour la reconstruction mammaire, avec une évolution au fil du temps afin de rendre ces techniques le moins morbide possible, notamment au niveau du site donneur.

On distingue les lambeaux pédiculés, dont les tissus sont transférés sans section du pédicule vasculaire principal, et les lambeaux dits « libres », qui nécessitent une section du pédicule puis une anastomose microchirurgicale au niveau du site receveur.

Le lambeau musculo-cutané de grand dorsal est le lambeau pédiculé le plus utilisé en reconstruction mammaire : seul, dans sa version dite « autologue » [12], ou en association avec une prothèse [13].

Les lambeaux libres utilisables sont nombreux et ont connu un essor important au cours des dernières décennies avec l'avènement des lambeaux « perforants », permettant le prélèvement d'une palette de peau et de graisse sans emporter le muscle sous-jacent, source de morbidité.

On peut utiliser des lambeaux prélevés au niveau de la cuisse, comme le TUG flap (Transverse Upper Gracilis) [14] qui est un lambeau musculo-cutané de gracilis à palette horizontale, ou encore le PAP flap (Profunda Artery Perforator) [15] qui est quant à lui un lambeau perforant laissant une cicatrice dans le sillon sous fessier.

La fesse est également un site donneur, avec les pédicules glutéaux supérieur et inférieur. Le pédicule glutéal supérieur permet de lever un lambeau musculo-cutané de grand fessier, et surtout un lambeau perforant : le SGAP flap (Superior Gluteal Artery Perforator) [16]. Le pédicule glutéal inférieur permet lui aussi de lever un lambeau musculo-cutané et un lambeau perforant : le IGAP flap (Inferior Gluteal Artery Perforator) [17]. De nos jours, les lambeaux musculo-cutanés de grand fessier ne sont plus utilisés en reconstruction mammaire en raison de leur morbidité.

Enfin, l'abdomen représente le site donneur le plus utilisé. Historiquement, le lambeau de TRAM (Transverse Rectus Abdominis Myocutaneous) était utilisé dans sa version pédiculée sur le pédicule épigastrique supérieure [18]. Le prélèvement du muscle grand droit de l'abdomen était à l'origine de séquelles fonctionnelles non négligeables, et cela a motivé le développement de techniques moins morbides [19]. C'est ainsi qu'a été développé le lambeau de TRAM libre, plus fiable sur le plan vasculaire car utilisant le pédicule épigastrique inférieur profond (DIE), et laissant moins de séquelles sur la paroi abdominale [20]. Toujours dans un but d'épargne musculaire maximale, ce lambeau a évolué vers le « muscle sparing TRAM » (MS-TRAM), qui emporte une quantité de fibres musculaires encore plus réduite.

Finalement, après une première description par Koshima en 1989 pour d'autres régions anatomiques [21], c'est Allen qui développa en 1994 la technique de prélèvement avec épargne totale du muscle grand droit pour la reconstruction mammaire : le lambeau de DIEP (Deep Inferior Epigastric Perforator) [22]. Ce lambeau perforant basé sur le pédicule épigastrique inférieur profond permet de reconstruire le sein en utilisant une partie de la peau et de la graisse sus-aponévrotique de la région abdominale sous-ombilicale. Il présente de nombreux avantages : une consistance proche de celle du sein, une faible morbidité du site donneur, la possibilité de prélever un volume important de tissus, et enfin le traitement simultané de l'excès cutanéograsseux abdominal. Pour toutes ces raisons, le lambeau de DIEP s'est imposé comme la technique de choix en reconstruction mammaire autologue [23].

Il existe par ailleurs d'autres lambeaux prélevés au niveau de la région abdominale, décrits plus récemment et moins utilisés : le Lumbar Artery Perforator flap (LAP) [24], lambeau perforant prélevé au niveau lombaire ; le Deep Circumflex Iliac Artery flap (DCIA) [25], lambeau perforant prélevé en latéro-abdominal ; le Superficial Inferior Epigastric Artery Perforator flap (SIEAP ou SIEP) [26], lambeau cutané axial prélevé totalement en sus aponévrotique sur l'artère épigastrique inférieure superficielle (SIE).

Les techniques de reconstruction sont donc nombreuses : de la prothèse au lambeau libre, le chirurgien dispose d'un arsenal thérapeutique très vaste. Certaines techniques peuvent même s'associer : une prothèse peut par exemple produire du volume sous un lambeau de grand dorsal et un transfert de tissu adipeux peut camoufler les contours d'une prothèse trop visible. Ce large éventail de techniques va permettre de

choisir la méthode de reconstruction la plus adaptée en fonction de la situation clinique de la patiente. Le choix tiendra compte principalement de la qualité des tissus en zone mammaire, de la forme du sein controlatéral, du morphotype de la patiente, de ses éventuelles comorbidités et enfin de son désir [27].

Par exemple, une reconstruction mammaire autologue par lambeau de DIEP pourra être classiquement indiquée chez une femme présentant un excès cutanéograsseux abdominal, une peau thoracique manquant de trophicité, un sein controlatéral plutôt étalé et ptotique, et un désir de reconstruction aussi naturelle que possible qui suivra l'évolution morphologique de la patiente dans le temps.

C - Problématique : augmenter le volume de la reconstruction par lambeau de DIEP

La réussite d'une reconstruction mammaire dépend le plus souvent de trois éléments : le volume, la symétrie par rapport au sein natif et enfin la création de la plaque aréolo-mamelonnaire (PAM). Ces différents éléments sont classiquement restaurés lors d'interventions chirurgicales successives, espacées de plusieurs mois. La restitution du volume est le premier temps, et souvent le plus important.

Parmi les reconstructions autologues, le lambeau de DIEP s'est imposé comme une technique de référence. Il permet généralement d'obtenir un volume important lorsque la morphologie de la patiente s'y prête, en prélevant la partie sous ombilicale de l'abdomen.

Cependant, dans certains cas, ce volume peut ne pas suffire pour reproduire le volume du sein controlatéral. C'est le cas notamment lorsque le sein controlatéral est très volumineux, ou chez une patiente mince qui présentera peu d'excès cutanéograsseux abdominal. Par ailleurs, le volume du lambeau prélevé peut se trouver réduit en présence d'une cicatrice abdominale verticale médiane qui interromprait la vascularisation du côté controlatéral au pédicule et condamnerait à ne prélever qu'un hémi-DIEP.

Plusieurs solutions existent pour pallier cela [28].

On peut tout d'abord réduire la taille du sein controlatéral. Cette option thérapeutique est actuellement la plus consensuelle. Cependant, certaines patientes éprouvent le désir de conserver leur volume mammaire, et de ne pas subir d'intervention sur le sein épargné par le cancer.

Une autre technique est d'associer un implant prothétique au lambeau de DIEP [29] [30], en analogie avec la technique de reconstruction par lambeau de grand dorsal [31]. Bien que cette technique semble optimiser le volume de la reconstruction, elle cumule les risques d'échec des lambeaux libres aux complications inhérentes aux prothèses mammaires, et n'est donc pas consensuelle.

Une méthode couramment utilisée est d'augmenter le volume du DIEP en effectuant un ou plusieurs transferts de tissu adipeux au sein du lambeau [32]. Cette combinaison d'un lambeau et de séances itératives de lipofilling est notamment bien décrite pour la reconstruction mammaire par lambeau de « grand dorsal autologue » [12]. Cette technique est efficace, mais au prix de plusieurs interventions supplémentaires en

raison de la résorption partielle de la graisse injectée, a fortiori après radiothérapie. Ces anesthésies générales et hospitalisations répétées sont souvent mal vécues par les patientes, en plus d'avoir un coût certain pour le système de santé. De plus, après prélèvement de la partie inférieure du pannicule adipeux abdominal, les sites donneurs restant pour le prélèvement de la graisse peuvent ne pas suffire.

Certains auteurs ont également proposé de combiner plusieurs lambeaux pour reconstruire le même sein, afin d'additionner le volume apporté par chaque lambeau. Ceux-ci peuvent être branchés sur des sites receveurs différents, ou bien le pédicule du premier peut être anastomosé au pédicule du second, pour créer un lambeau dit « chimérique » qui viendra se brancher sur un seul site receveur. Lorsque les deux lambeaux sont superposés l'un sur l'autre au sein de la loge mammaire, on les nomme « stacked flap ». Cela consiste généralement en une combinaison d'un lambeau de DIEP avec un lambeau de PAP [33], ou bien une combinaison de deux lambeaux de PAP [34]. Des auteurs ont également décrit la combinaison d'un lambeau de grand dorsal pédiculé associé à un lambeau de grand dorsal libre prélevé en controlatéral [35]. Concernant les reconstructions mammaires bilatérales, qui nécessitent encore plus de tissu, ces associations de lambeaux portent le nom « four flap » ou de « Bodylift Perforator Flap » lorsqu'on reconstruit chaque sein avec un lambeau de DIEP associé à un lambeau de PAP [36], de TUG [37] ou encore de SGAP [38].

Ces techniques sont bien sûr efficaces, mais techniquement difficiles. Il faut prélever deux lambeaux différents, sur deux sites donneurs différents. Le temps opératoire est fortement augmenté si une autre équipe ne prélève pas le second lambeau en parallèle, sans compter l'équipe qui préparera le site receveur. Cela peut compliquer la position de la patiente au bloc opératoire, voire nécessiter un changement de

position. Les complications potentielles du site donneur sont également doubles, et la rançon cicatricielle sera encore un peu plus importante.

Enfin, une dernière solution consiste à prélever un lambeau plus volumineux, en augmentant l'apport vasculaire à ce dernier. Certains avaient proposé une procédure en deux temps, avec autonomisation préalable du lambeau abdominal [39], mais cette idée ne s'est pas imposée. Pour le lambeau de DIEP, augmenter l'apport vasculaire est possible en prélevant un second pédicule : le pédicule controlatéral. En effet, il est généralement admis que tout le lambeau abdominal sous-ombilical ne peut pas être vascularisé par un seul pédicule. Ce pédicule ne pourra rendre viable qu'une quantité limitée de tissu au-delà de la ligne médiane, et l'on doit généralement sacrifier une partie non négligeable du lambeau se trouvant du côté controlatéral au pédicule, pour ne conserver que 60% à 70% du volume total. Cette zone sacrifiée correspond à la zone IV décrite par Hartrampf il y a plusieurs dizaines d'années [18]. Plusieurs études cliniques et cadavériques ont ainsi montré que cette zone n'était pas, ou très mal, vascularisée par le pédicule controlatéral [40] [41]. De plus, contrairement à ce que pensait Hartrampf initialement, la deuxième zone la moins bien vascularisée correspond à celle située immédiatement de l'autre côté de la ligne médiane (zone II d'Hartrampf) [41] [42]. Holm a par la suite défini une nouvelle nomenclature où les zones II et III de Hartrampf sont donc interverties [41].

Ainsi, l'ajout d'un pédicule vasculaire supplémentaire du côté controlatéral peut permettre de prélever la totalité de la peau et de la graisse sous-ombilicale, et ainsi améliorer significativement le volume de la reconstruction. Cela permet également d'améliorer la distribution de la vascularisation lorsque celle-ci est entravée par une cicatrice traversant le lambeau.

L'idée d'un lambeau abdominal bi-pédiculé est ancienne. Il avait été décrit dès 1985 des lambeaux de TRAM bi-pédiculés à pédicule supérieur pour des reconstructions mammaires unilatérales, avec la morbidité liée au prélèvement des deux muscles grands droits (**figure 1**) [43] [44]. Les techniques de microchirurgie ont ensuite permis de diminuer cette morbidité grâce à différents arrangements vasculaires servant à optimiser l'apport sanguin au sein du lambeau, et portant les noms de « supercharged flap » ou « turbocharged flap ». On peut citer comme exemple de lambeau « superchargé », la réalisation d'un TRAM pédiculé avec dissection du pédicule épigastrique inférieur profond (DIE) controlatéral (**figure 2**) [45], voire du pédicule épigastrique inférieur superficiel (SIE) controlatéral [46], et anastomose microchirurgicale de celui-ci au niveau axillaire. Dans cette technique, un pédicule supplémentaire sert donc à acheminer l'apport vasculaire issu d'une source extérieure au lambeau (**figure 4**). Concernant le TRAM « turbochargé », il peut s'agir d'un TRAM pédiculé, avec dissection des pédicules DIE des deux côtés et anastomose microchirurgicale entre leur extrémité proximale respective, toujours dans le but de vasculariser le côté controlatéral au pédicule principal [47]. Ici, le pédicule supplémentaire formé par la réunion des deux pédicules DIE achemine l'apport vasculaire issu du pédicule principal supérieur vers des zones moins bien vascularisées (**figure 4**). On retrouve ce même type de montage dans la littérature sous les noms de « Parasite TRAM » [48] ou « Recharged TRAM » [49]. La dissection du pédicule DIE controlatéral s'est d'abord faite en extra-musculaire, pour prélever un lambeau musculo-cutané, puis en intra-musculaire à la manière d'un lambeau perforant pour ne prélever que la peau et la graisse.

Par la suite, Arnez a décrit en 1992 un lambeau de TRAM bi-pédiculé entièrement libre anastomosé à deux pédicules de la région axillaire (**figure 3**) [50], évitant ainsi la

morbidity liée au prélèvement de l'entièreté des muscles grands droits de l'abdomen dans les lambeaux de TRAM à pédicule supérieur [51]. Les lambeaux perforants se sont ensuite développés, et Blondeel publia le premier DIEP bi-pédiculé pour un cas de reconstruction mammaire [52].

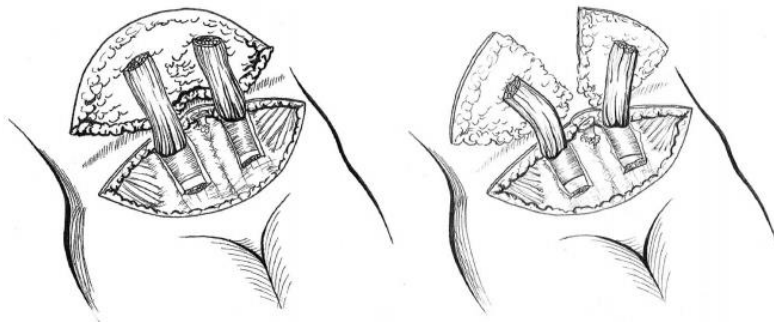


Figure 1 : Gauche : TRAM bi-pédiculé conventionnel

Droite : Deux hémi-TRAM pédiculés qui seront placés en conformation « stacked » ¹

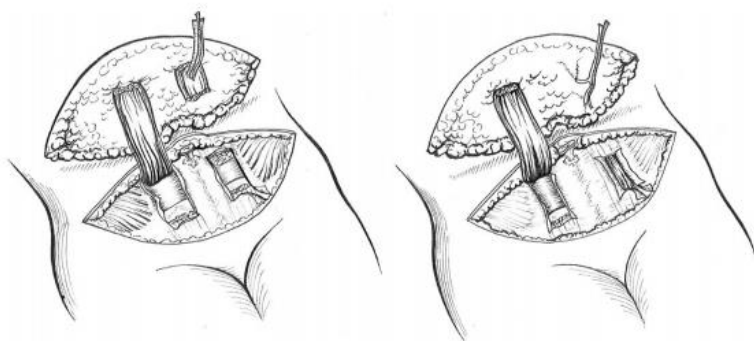


Figure 2 : Gauche : TRAM bi-pédiculé superchargé

Droite : TRAM bi-pédiculé superchargé avec dissection intra musculaire du pédicule DIE

¹ Illustrations des figures 1, 2 et 3 tirées de Ng, Roy L. H et al. Technical Variations of the Bipedicled TRAM Flap in Unilateral Breast Reconstruction: Effects of Conventional versus Microsurgical Techniques of Pedicle Transfer on Complications Rates, Plastic and Reconstructive Surgery: August 2004

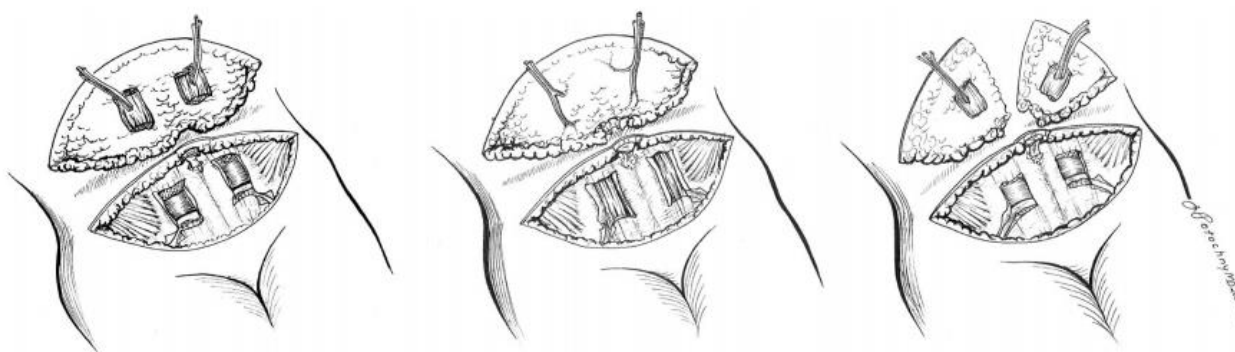


Figure 3 : Gauche : TRAM bi-pédiculé libre Centre : DIEP libre bi-pédiculé Droite : 2 hémi-TRAM libres qui seront utilisés en conformation "stacked"

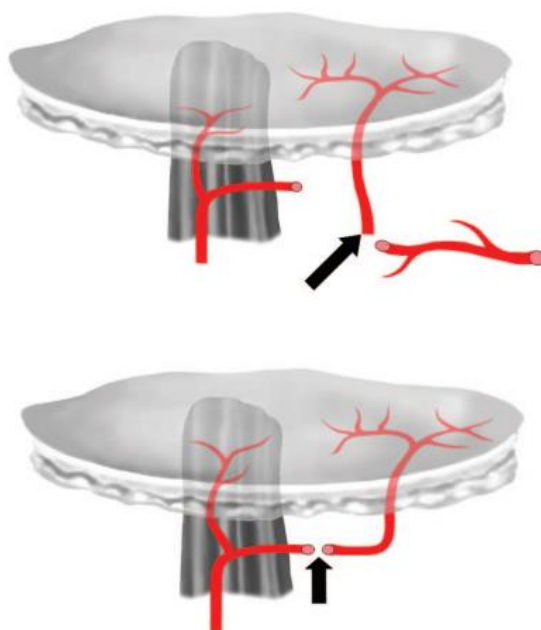


Figure 4 : Haut : lambeau superchargé Bas : lambeau turbochargé²

² Illustration tirée de Hallock, Geoffrey G. M.D. Further Clarification of the Nomenclature for Compound Flaps, Plastic and Reconstructive Surgery: June 2006

Enfin, Pennington publia en 1993 une technique innovante, dérivée du TRAM pédiculé turbochargé. Il réalisa sur une série de 5 patientes, un TRAM libre en pratiquant une anastomose microchirurgicale entre la continuité supérieure du pédicule principal (l'artère DIE) et un vaisseau perforateur situé en controlatéral [53]. Cela lui permit de prélever la totalité de la région sous-ombilicale à chaque fois, sans sacrifice de la zone IV. Le lambeau était ensuite anastomosé sur un seul pédicule mammaire interne. La technique que nous allons décrire par la suite et sur laquelle porte notre étude est un raffinement de cette technique, en utilisant un lambeau de DIEP à la place du lambeau de TRAM.

D – DIEP « turbochargé » et DIEP bi-pédiculé avec anastomose « intra-flap »

Ces différents termes retrouvés dans la littérature définissent en fait le même type de lambeau : un lambeau libre de DIEP avec un second pédicule controlatéral anastomosé au premier, permettant le prélèvement de l'intégralité de la peau et la graisse sous-ombilicale, avec un branchement sur un site receveur unique.

C'est Hamdi qui publia en 2007 la première série de patientes reconstruites avec cette technique [54]. Les 16 patientes présentées dans l'article nécessitaient l'ajout d'un second pédicule en raison soit d'un manque de tissu abdominal pour assurer un volume suffisant avec la technique classique, soit d'une cicatrice abdominale verticale

compromettant la vascularisation du lambeau, ou bien soit en raison d'un antécédent de lipoaspiration abdominale.

Plusieurs configurations sont possibles pour ce lambeau, en fonction du choix du second pédicule et du schéma d'anastomose. Cela a donné lieu à une classification : la classification d'Hamdi (**figure 5**).

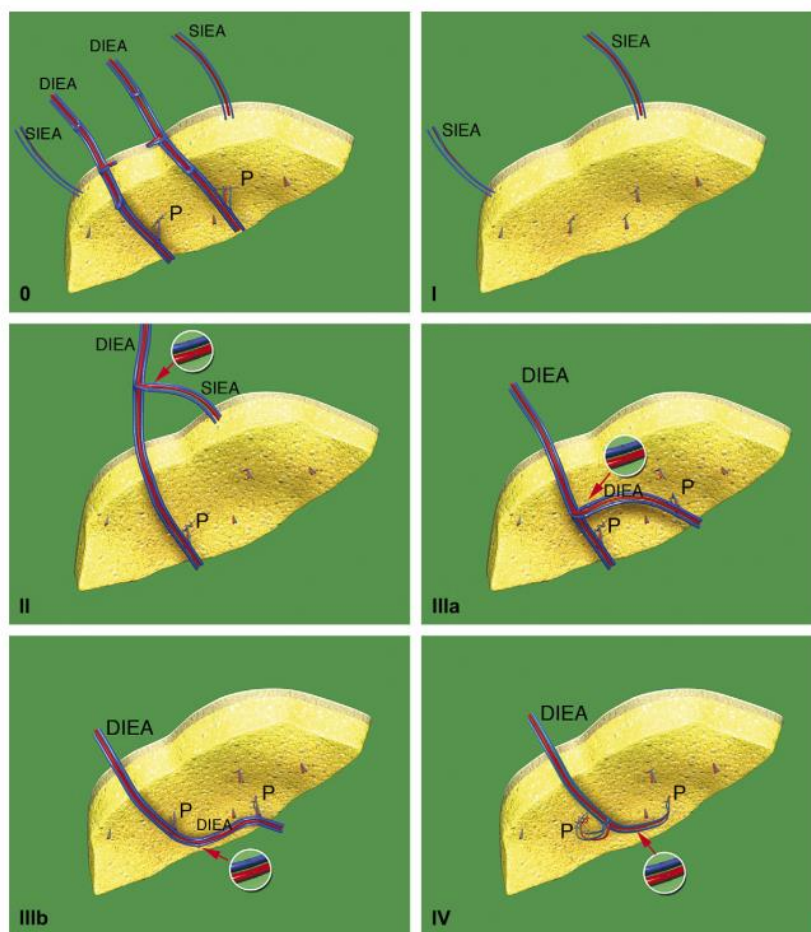


Figure 5 : P : perforateur ; SIEA : superficial inferior epigastric artery ; DIEA : deep inferior epigastric artery ;
 0 : lambeau abdominal sous-ombilical avec ses différents pédicules ; I : lambeau SIEA/SIEA ; II : lambeau DIEA/SIEA ; III : lambeau DIEA/DIEA : (a) anastomose du pédicule DIE secondaire à une branche collatérale du pédicule DIE principal , (b) anastomose du pédicule DIE secondaire à la continuité supérieure du pédicule DIE principal ; IV : lambeau DIEA/P³

³ Illustration tirée de Hamdi M et al. Double-pedicle abdominal perforator free flaps for unilateral breast reconstruction: new horizons in microsurgical tissue transfer to the breast. J Plast Reconstr Aesthet Surg. 2007

Le type I correspond en fait à un lambeau bi-pédiculé de Superficial Inferior Epigastric Perforator (SIEP). Il n'y a pas d'anastomose entre les deux pédicules et il nécessite donc deux pédicules receveurs. Ce lambeau sort du cadre de notre étude.

Le type II correspond à l'utilisation du pédicule SIE controlatéral comme second pédicule. Celui-ci est anastomosé à une branche collatérale du pédicule principal DIE, qui aura été disséquée préalablement.

Le type III utilise comme second pédicule le DIE controlatéral. Dans le type IIIa, l'anastomose est faite sur une branche collatérale du pédicule principal, tandis que dans le type IIIb, l'anastomose est faite sur la continuité supérieure de ce pédicule principal.

Le type IV combine enfin un perforateur controlatéral directement avec la continuité supérieure du pédicule DIE.

Hamdi choisit le type de montage en fonction des données de l'angioscanner pré-opératoire ainsi que des constatations effectuées directement lors de l'intervention. Les arrangements qu'il privilégie sont les types II et IIIa. Lorsque l'anastomose entre les deux pédicules nécessitent une plicature du lambeau sur lui-même, celle-ci est réalisée sur table avant le branchement au pédicule mammaire interne (**figures 6 et 7**).

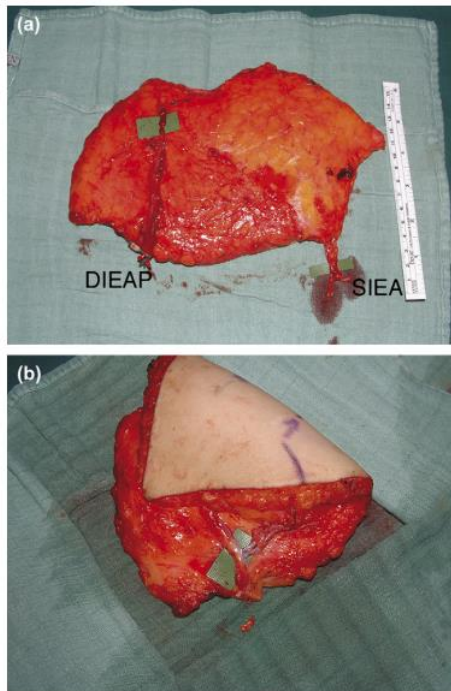


Figure 6 : (a) : lambeau DIE/SIE (type II) avant anastomose intra-flap (b) : plicature du lambeau et réalisation de l'anastomose sur table ⁴

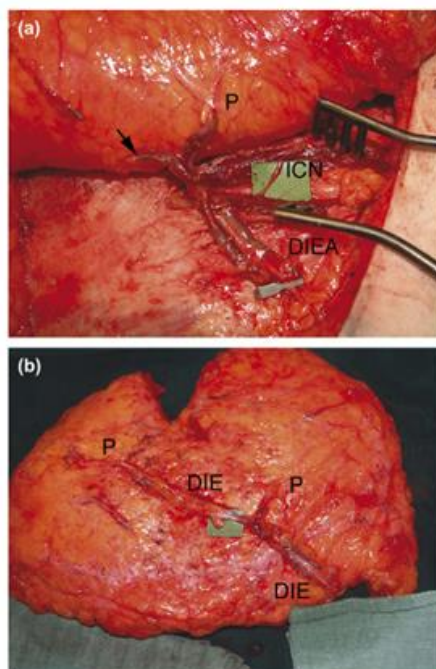


Figure 7 : P: perforateur ; ICN: nerf intercostal ; DIEA : artère DIE (a) : dissection du perforateur droit et de la continuité supérieure du pédicule DIE droit (flèche) (b) anastomose intra-flap pour lambeau de type IIIb

⁴ Illustrations des figures 6 et 7 tirées de Hamdi M et al. Double-pedicle abdominal perforator free flaps for unilateral breast reconstruction: new horizons in microsurgical tissue transfer to the breast. J Plast Reconstr Aesthet Surg. 2007

Dans la série tirée de son article, tout le lambeau abdominal sous-ombilical était prélevé à chaque fois, sans sacrifice de la zone IV. Aucune révision d'anastomose n'a été nécessaire et aucune nécrose totale ou partielle n'a été relevée. Le temps opératoire était cependant allongé par rapport à la technique classique de DIEP, en raison de la double dissection et de l'anastomose supplémentaire. Aucune complication majeure n'était relevée en post-opératoire.

À la suite de la publication d'Hamdi en 2007, de nombreuses études sont parues sur des descriptions de séries de cas opérés selon cette méthode. Quelques raffinements concernant la technique, la planification préopératoire ou encore le modelage du lambeau ont été proposés.

Cependant, peu d'études se sont intéressées à comparer cette technique avec la technique classique de DIEP, en termes d'analyse des complications, de la durée opératoire, de la durée d'hospitalisation, ou encore de la capacité à reproduire au mieux le volume mammaire controlatéral. Aucune étude n'a évalué clairement le ressenti et la satisfaction des patientes par le biais d'échelles validées.

E - Objectifs

L'objectif principal de notre étude était de comparer la technique de DIEP « turbochargé », où DIEP à double pédicule avec anastomose « intra-flap », à la

technique de DIEP à simple pédicule en évaluant leur capacité à reproduire au plus proche le volume mammaire controlatéral.

Les objectifs secondaires étaient de comparer la morbidité ainsi que le degré de satisfaction et de bien-être à la suite de ces deux procédures. Enfin, nous souhaitons déterminer quels facteurs liés à la reconstruction pouvaient influencer la qualité de vie des patientes.

F - Hypothèse

Notre hypothèse était que les reconstructions par lambeau de DIEP turbochargé parvenaient à mieux approcher le volume mammaire controlatéral que les reconstructions par lambeau de DIEP à simple pédicule chez des patientes avec volumineuse poitrine ou faible adiposité abdominale. Il en résulterait moins de procédures secondaires à visée de symétrisation. La morbidité associée ne serait pas supérieure à la technique classique, avec pour conséquence un plus haut degré de satisfaction chez les patientes ayant bénéficié de cette technique.

II MATERIEL ET METHODES :

Nous avons réalisé une étude observationnelle, comparative, rétrospective, monocentrique.

L'étude a été réalisée au CHU de GRENOBLE.

Le protocole a été approuvé par la Direction de la Recherche Clinique du CHU de Grenoble en avril 2021.

Les données ont été recueillies de mai à juin 2021. L'analyse statistique a été réalisée au mois de juillet 2021.

A - Population

Nos critères d'inclusion étaient les suivants : toutes les femmes âgées de plus de 18 ans, ayant été opérées d'une reconstruction mammaire unilatérale par lambeau de DIEP à simple ou double pédicule pour cancer du sein, au sein du service de chirurgie plastique du CHU de Grenoble entre le 01/01/2017 et le 31/12/2020.

Le seul critère de non-inclusion était l'opposition de la patiente à l'utilisation de ses données médicales dans le cadre de la recherche.

Une information collective des patientes portant sur les objectifs de l'étude et la nature des informations recueillies, ainsi que sur leur droit de s'opposer à tout moment à l'exploitation des données recueillies, a été réalisée par le biais de l'affichage d'une notice d'information en salle d'attente de consultation et dans le service d'hospitalisation.

B - Données recueillies

Les caractéristiques démographiques de la population ont été recueillies : âge, antécédents médicaux et chirurgicaux principaux, traitements en cours, indice de masse corporelle, intoxication tabagique éventuelle.

Les modalités de traitement du cancer du sein ont également été répertoriées : radiothérapie, chimiothérapie, durée entre la fin des traitements adjuvants et la reconstruction par lambeau de DIEP, ainsi que le caractère immédiat ou non de cette reconstruction.

Les données opératoires ont été recueillies : utilisation d'un lambeau à simple ou à double pédicule, durée de la chirurgie, nombre total de perforantes prélevées, présence d'une anastomose veineuse supplémentaire, vaisseaux receveurs.

La durée d'hospitalisation ainsi que les complications post opératoires ont été relevées : hématome et infection au niveau du lambeau, nécessité d'une reprise chirurgicale pour ischémie, nécrose partielle ou totale, présence de nodules de

cytostéatonecrose à l'examen clinique, complications du site donneur ou complications systémiques.

Nous avons recueilli les chirurgies secondaires réalisées à visée de symétrisation : lipofilling pour augmentation du sein reconstruit et réduction mammaire ou cure de ptose controlatérale.

Toutes ces données ont été recueillies via l'analyse des dossiers médicaux stockés sur le logiciel Easily, utilisé au CHU de Grenoble.

Enfin, une procédure chirurgicale ne peut être évaluée correctement sans recueillir le ressenti des patients qui la subissent.

Ainsi, la satisfaction des patientes et l'impact de la reconstruction sur leur qualité de vie a été mesurée en utilisant l'auto-questionnaire BREAST-Q du Memorial Sloan Kettering Cancer Center [55]. Il s'agit d'un auto-questionnaire validé et utilisé dans de nombreuses publications internationales [56]. Il est composé de plusieurs modules destinés aux différentes branches de la chirurgie mammaire : reconstruction, augmentation, réduction et mastopexie, mastectomie. Après obtention de la licence d'utilisation, nous avons sélectionné le module « Reconstruction » version 2.0 et exploité les échelles post-opératoires appliquées à la reconstruction par lambeau de DIEP.

Il s'agit de 6 échelles indépendantes, notées de 0 à 100 : bien-être psycho-social, bien-être sexuel, confort au niveau de l'abdomen, confort au niveau de la poitrine, satisfaction de l'aspect de la reconstruction mammaire, satisfaction de l'aspect de l'abdomen.

Pour mémoire, quatre échelles supplémentaires portaient sur la satisfaction par rapport au chirurgien, à l'équipe médicale, à l'équipe administrative, et à l'information délivrée.

Le questionnaire a été soumis lors d'une consultation de suivi ou adressé par courriel ou voie postale.

Enfin, en plus du questionnaire, il a été demandé à chaque patiente quel était selon elle le nombre maximal d'interventions tolérables pour aboutir au résultat final.

C - Critère de jugement principal

Notre critère de jugement principal était le nombre total de chirurgies secondaires d'augmentation mammaire homolatérale et/ou de réduction mammaire controlatérale à visée de symétrisation.

Plus le nombre de ces gestes était important et moins le volume initial de la reconstruction était proche du volume cible du sein controlatéral. A l'inverse, l'absence de ces gestes signifiait que le volume souhaité avait été atteint immédiatement grâce au transfert du lambeau.

Une simple mastopexie controlatérale sans réduction glandulaire n'était pas comptée comme une réduction mammaire, puisque le volume du sein n'est pas modifié lors de cette intervention.

D - Critères de jugement secondaires

Nos critères de jugement secondaires étaient le score aux différentes échelles du questionnaire BREAST-Q citées plus haut, le taux de complications, la durée opératoire et la durée d'hospitalisation. Nous avons également examiné la présence d'une corrélation entre les données recueillies et le score obtenu au BREAST-Q.

E - Analyses statistiques

Les données collectées ont été pseudonymisées par un codage et ont été rangées dans un tableur Excel.

Les analyses statistiques ont ensuite été réalisées avec le logiciel GraphPad Prism for Windows, Version 5.01, GraphPad Software, San Diego California USA et avec le logiciel SPSS version 21.0, IBM Software, Armonk, New York, USA.

Si besoin, la détection des « outliers » a été réalisée par le test de Grubbs (extreme studentized deviate), calculateur en ligne sur graphpad.com.

Les valeurs quantitatives ont été comparées en utilisant le test de Mann Whitney.

Les valeurs qualitatives ont été comparées en utilisant le test de Fisher.

La recherche de corrélation a été réalisée en utilisant une matrice de corrélation de Pearson.

Le seuil alpha utilisé pour la significativité était de 0,05.

Nous avons commencé par décrire les caractéristiques des deux groupes, puis nous les avons comparés sur la base du critère de jugement principal, puis des critères secondaires définis plus haut. Nous avons enfin produit une matrice de corrélation en regroupant les données collectées pour l'ensemble de la population afin d'étudier l'influence que pouvaient avoir les modalités de la reconstruction sur les scores de qualité de vie.

Concernant la gestion des données manquantes pour les patientes opérées le plus récemment et dont le parcours de reconstruction n'est pas encore terminé : la nécessité d'un geste de symétrisation a été estimé par le chirurgien opérateur lors de l'examen clinique en consultation de suivi.

III RESULTATS :

A - Population

Trente et une femmes ont bénéficié d'une reconstruction mammaire par lambeau de DIEP sur la période étudiée. Six femmes ont été exclues de l'étude car la reconstruction était bilatérale. Finalement, 25 femmes ont été incluses.

Vingt femmes ont bénéficié de la technique classique, et cinq femmes de la technique à double pédicule. La technique à double pédicule était privilégiée en présence d'une patiente avec un faible excès adipeux abdominal et/ou avec un sein controlatéral volumineux et une volonté de conserver ce volume. Ces cinq femmes ont toutes été opérées sur la fin de la période d'étude, entre décembre 2019 et septembre 2020. Les femmes ayant bénéficié de la technique à simple pédicule possédaient des volumes mammaires variés.

Les caractéristiques des deux groupes sont résumées dans le **tableau 1**.

Tableau 1 : Caractéristiques de la population

	DIEP simple pédicule	DIEP double pédicule « turbochargé »	p-value
Patients	20	5	-
Age (années) : moyenne (DS*)	51,5 (9,4)	48,0 (10,3)	0,414
IMC : moyenne (DS)	27,4 (4,1)	29,0 (6,4)	0,709
Tabac ** : n (%)	4/20 (20%)	2/5 (40%)	0,562
ATCD de radiothérapie (RT) : n (%)	15/20 (75%)	4/5 (80%)	1,000
ATCD de chimiothérapie (CT) : n (%)	14/20 (70%)	4/5 (80%)	1,000
Fin des traitements complémentaires (RT, CT) depuis (mois) : moyenne (DS)	62,3 (78,0)	23,60 (26,60)	0,126
HTA, diabète, dyslipidémie, obésité : n (%)	3/20 (18%)	1/5 (25%)	1,000
ATCD de chirurgie abdominale : n (%)	6/20 (43%)	1/5 (25%)	1,000
Hormonothérapie : n (%)	14/20 (70%)	3/5 (60%)	1,000
RMI *** : n (%)	2/20 (10%)	1/5 (25%)	0,504
Suivi (mois) : moyenne (DS)	17,7 (9,7)	12,0 (3,7)	0,134

Note : Significativité statistique si $p < 0,05$; * Déviation Standard ; ** actif ou sévère pour l'intervention ; *** Reconstruction Mammaire Immédiate

Aucune différence statistiquement significative n'a été relevée entre les groupes concernant l'âge, l'IMC, l'intoxication tabagique, les antécédents et les traitements. Le taux de reconstruction mammaire immédiate (RMI) était faible dans les deux groupes.

La reconstruction était plus proche de la fin des traitements complémentaires du cancer pour le groupe « double pédicule », sans pour autant que ce soit significatif. Enfin, la durée de suivi a été un peu plus faible pour le groupe « double pédicule », ces interventions ayant été pratiquées plus récemment.

B – Données opératoires

Parmi les DIEP à double pédicule, quatre étaient de type IIIa (DIE/DIE) et un était de type II (DIE/SIE).

Les vaisseaux receveurs étaient à chaque fois les vaisseaux mammaires internes.

En moyenne, le nombre total de perforantes prélevées en cas de DIEP à simple pédicule était de 1,9 (DS 0,7), contre 2,8 (DS 0,8) en cas de double pédicule ($p = 0,044$). Cette différence était statistiquement significative.

Une anastomose veineuse supplémentaire a été réalisée pour huit patientes dans le groupe « simple pédicule » (67%), contrairement au groupe « double pédicule » où cela n'a jamais été fait. Lorsque c'était le cas, le veine du pédicule SIE ou la deuxième veine du pédicule DIE était branchée à la veine mammaire interne selon un flux rétrograde, ou sur la deuxième veine mammaire interne lorsque cela était possible.

C – Capacité à reproduire le volume mammaire controlatéral

Cela était estimé par le nombre total de chirurgies secondaire d'augmentation mammaire homolatérale et/ou de réduction mammaire controlatérale à visée de symétrisation.

Dans notre série, le nombre de chirurgies complémentaires était en moyenne de 1,2 (DS 1,0) pour le groupe « simple pédicule » et également de 1,2 (DS 1,3) pour le groupe « double pédicule » ($p=0,907$). On ne notait donc pas de différence (**figure 8**).

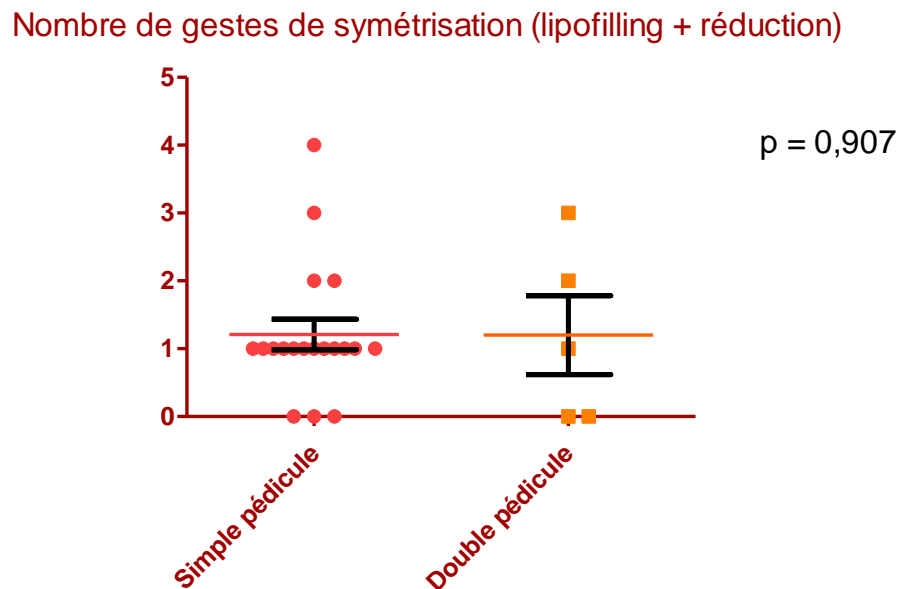


Figure 8 : Nombre de gestes de symétrisation nécessaire par patient (lipofilling et réduction mammaire)

Concernant les gestes de lipofilling homolatéral, la moyenne était de 0,8 (DS 0,8) pour le groupe « simple pédicule », contre 1,2 (DS 1,3) pour le groupe « double pédicule »

Nombre de patientes avec réduction controlatérale

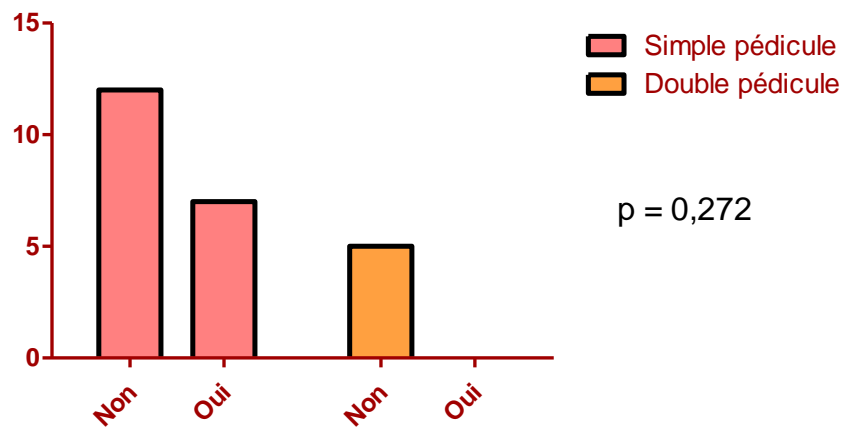


Figure 10 : Nombre de patientes nécessitant une réduction mammaire controlatérale

D – Satisfaction et bien-être

Ce domaine était évalué par les réponses au questionnaire BREAST-Q. Le taux de réponse au questionnaire était de 60 % : dix personnes sur vingt dans le groupe « simple pédicule » et cinq personnes sur cinq dans le groupe « double pédicule ». Une personne n'a pas pu répondre en raison de la barrière de la langue et neuf personnes n'ont pas souhaité répondre.

Les réponses sont synthétisées dans le **tableau 2**. Chaque score est compris entre 0 et 100. Un score élevé reflète un haut degré de satisfaction ou de bien-être.

Tableau 2 : Réponses au questionnaire BREAST-Q

	DIEP simple pédicule	DIEP double pédicule « turbochargé »	p-value
Bien-être psycho-social : <i>Moyenne (DS)</i>	59 (24)	58 (22)	0,902
Bien-être sexuel : <i>Moyenne (DS)</i>	47 (27)	47 (27)	1,000
Confort poitrine : <i>Moyenne (DS)</i>	67 (26)	66 (39)	0,853
Confort abdomen : <i>Moyenne (DS)</i>	66 (19)	47 (18)	0,140
Satisfaction seins : <i>Moyenne (DS)</i>	62 (27)	56 (18)	0,423
Satisfaction abdomen : <i>Moyenne (DS)</i>	77 (30)	81 (15)	0,900

Score compris entre 0 et 100 ; Un score élevé reflète un haut degré de satisfaction ou de bien-être

On ne note pas de différence importante concernant le bien-être psycho-social et sexuel. Le confort au niveau de la poitrine est également similaire entre les deux groupes. Cependant, une différence est observée au niveau du confort abdominal, avec un score 19 points plus bas pour le groupe « double pédicule », sans pour autant atteindre le seuil de significativité statistique.

La satisfaction au niveau des seins est légèrement plus basse pour le groupe « double pédicule », avec un score inférieur de 6 points (non significatif). Au niveau de

l'abdomen, la satisfaction est supérieure de 4 points pour le groupe « double pédicule ».

De manière globale, la catégorie « bien-être sexuel » est celle avec les scores les plus bas, inférieurs à 50/100, et la satisfaction au niveau de l'abdomen semble être importante avec des scores supérieurs à 75/100.

Lors du passage de ce questionnaire, nous avons aussi demandé aux patientes quel était selon elles le nombre maximal d'interventions tolérable pour arriver au résultat final. Les patientes ont en moyenne répondues que ce nombre était de 3,4 interventions.

E – Morbidité, durée opératoire et durée d'hospitalisation

❖ Durée opératoire (figure 11) :

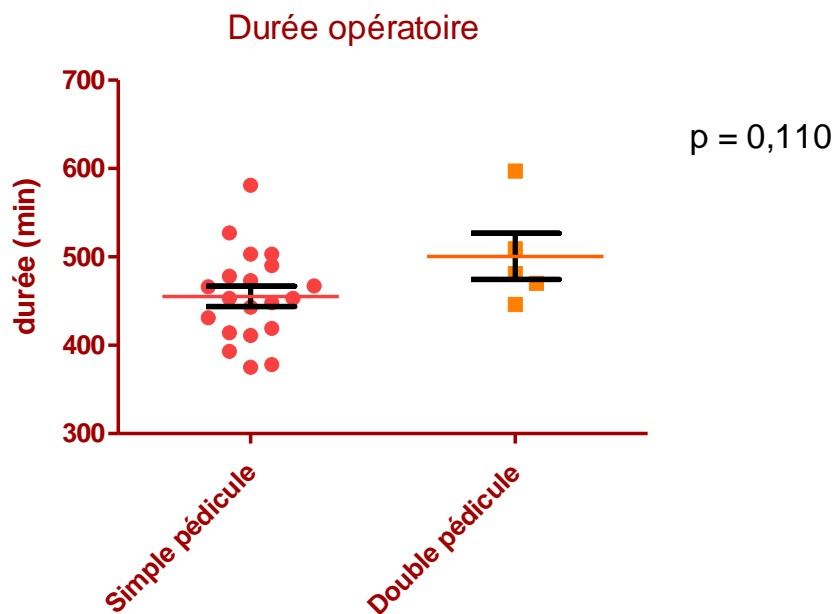


Figure 11 : Durée opératoire (en minutes)

La durée opératoire était en moyenne de 455 minutes (DS 51 minutes), soit 7 heures et 35 minutes pour le groupe « simple pédicule ». Pour le groupe « double pédicule », elle était de 501 minutes (DS 58 minutes), soit 8 heures et 21 minutes. L'intervention était donc en moyenne 46 minutes plus longue pour le groupe « double pédicule » ($p = 0,110$).

❖ **Durée d'hospitalisation (figure 12) :**

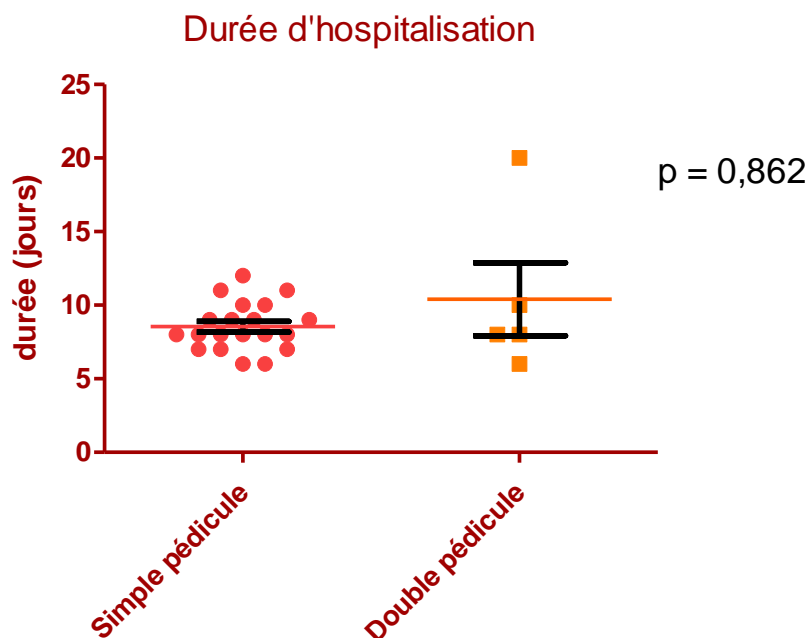


Figure 12 : Durée d'hospitalisation (en jours)

Les patientes opérées avec la technique classique étaient hospitalisées en moyenne pendant 8,6 jours (DS 1,6 jour), tandis que celles opérées avec la technique à double pédicule étaient hospitalisées durant 10,4 jours (DS 5,5 jours), sans pour autant que le seuil de significativité statistique soit atteint ($p = 0,862$).

On peut cependant observer que pour une patiente du groupe « double pédicule », la durée d'hospitalisation est très significativement supérieure à celle des autres patientes. Le test de détection des « outliers » de Grubbs l'identifie comme une valeur variant significativement des autres. L'exclusion de celle-ci retrouve alors une moyenne de 8,0 jours d'hospitalisation pour les patientes du groupe « double pédicule » (DS 1,6 jour ; $p = 0,606$).

❖ **Complications (tableau 3) :**

Tableau 3 : Complications

	DIEP simple pédicule	DIEP double pédicule « turbochargé »	p-value
Hématome (lambeau) : <i>n (%)</i>	3/20 (15%)	1/5 (20%)	1,000
Infection (lambeau) : <i>n (%)</i>	6/20 (30%)	3/5 (60%)	0,312
Antibiothérapie seule : <i>n</i>	4	1	-
Drainage / lavage : <i>n</i>	2	2	-
Reprise pour ischémie : <i>n (%)</i>	3/20 (15%)	1/5 (20%)	1,000
Nécrose partielle : <i>n (%)</i>	3/19 (16%)	2/5 (40%)	0,271
Nécrose totale : <i>n (%)</i>	1/20 (5%)	0/5 (0%)	1,000
Cytostéatonécrose : <i>n (%)</i>	6/19 (32%)	1/5 (20%)	1,000
Complications du site donneur : <i>n (%)</i>	12/20 (60%)	3/5 (60%)	1,000
Sérome : <i>n</i>	3	2	-
Infection : <i>n</i>	4	0	-
Voussure par dénervation : <i>n</i>	3	0	-
Désunion : <i>n</i>	5	1	-
Hématome : <i>n</i>	0	1	-
Autres* : <i>n</i>	2	1	-

* *cicatrice névromateuse, chéloïde*

Aucune complication systémique n'a été relevée.

Aucune nécrose totale n'a eu lieu dans le groupe « double pédicule », contre une dans le groupe « simple pédicule » ($p = 1,000$). Le taux de nécrose partielle était cependant plus élevé dans le groupe « double pédicule », avec 40% contre 16%, sans toutefois que cette différence soit significative ($p = 0,271$).

Le taux d'infection au niveau du lambeau était plus élevé dans le groupe « double pédicule », avec 60% contre 30% dans le groupe « simple pédicule ». Cette différence n'était cependant pas statistiquement significative ($p = 0,312$). Sous le terme « infection » étaient regroupés un ensemble de tableaux cliniques allant de la simple cellulite localisée traitée par antibiotiques, au véritable abcès drainé au bloc opératoire. Dans les deux groupes, une infection a nécessité un retour au bloc opératoire.

Les cytotéatonécroses étaient plus fréquentes dans le groupe « simple pédicule » (32%) que dans le groupe « double pédicule » (20%), mais la différence observée n'atteignait pas le seuil de significativité statistique ($p = 1,000$).

Le taux d'hématome au niveau du lambeau ainsi que le taux de reprise au bloc opératoire pour ischémie étaient relativement similaires entre les deux groupes. Un hématome dans chaque groupe a nécessité un drainage au bloc opératoire.

Enfin, on ne notait pas de différence au niveau de la fréquence des complications du site donneur abdominal, avec un taux de 60% pour chaque groupe. On retrouvait principalement parmi ces complications, de simples désunions traitées par cicatrisation dirigée, des séromes traités par ponctions en consultation, un hématome traité de manière conservatrice, des infections et des voussures abdominales par dénervation des muscles grands droits. Un abcès dans le groupe « simple pédicule » a nécessité un drainage au bloc opératoire. Aucune voussure abdominale n'a été

notée dans le groupe « double pédicule », alors qu'une des trois voussures du groupe « simple pédicule » a nécessité une plicature des grands droits de l'abdomen à distance.

F – Facteurs influençant les scores du questionnaire BREAST-Q

L'analyse de la matrice de corrélation de Pearson a montré des relations statistiquement significatives entre le score obtenu dans les différentes échelles du questionnaire BREAST-Q et certaines modalités du protocole de reconstruction.

Ainsi, le score de satisfaction au niveau de seins est assez fortement corrélé de manière négative avec le nombre de lipofilling homolatéraux (coefficient de corrélation de Pearson : - 0,700 ; $p = 0,005$) et le nombre d'interventions secondaires de symétrisation (coefficient de corrélation de Pearson : - 0,756 ; $p = 0,002$) (**figure 13**).

Le score de confort au niveau de la poitrine est lui aussi corrélé de manière négative avec le nombre de lipofilling réalisés (coefficient de corrélation de Pearson : - 0,574 ; $p = 0,025$).

De la même manière, le score de bien-être psycho-social est corrélé négativement avec le nombre de lipofilling homolatéraux (coefficient de corrélation de Pearson : - 0,587 ; $p = 0,021$) et le nombre d'interventions secondaires de symétrisation (coefficient de corrélation de Pearson : - 0,622 ; $p = 0,013$) (**figure 14**).

Enfin, il existe une corrélation entre certains scores du questionnaire BREAST-Q. Le score de bien-être psycho-social est corrélé avec le score de satisfaction au niveau de l'abdomen (coefficient de corrélation de Pearson : - 0,626 ; $p = 0,012$), le score de satisfaction au niveau des seins (coefficient de corrélation de Pearson : - 0,675 ; $p = 0,008$) et le score de bien-être sexuel (coefficient de corrélation de Pearson : - 0,808 ; $p = 0,003$). Le score de confort au niveau de la poitrine est corrélé au score de satisfaction des seins (coefficient de corrélation de Pearson : - 0,663 ; $p = 0,010$).

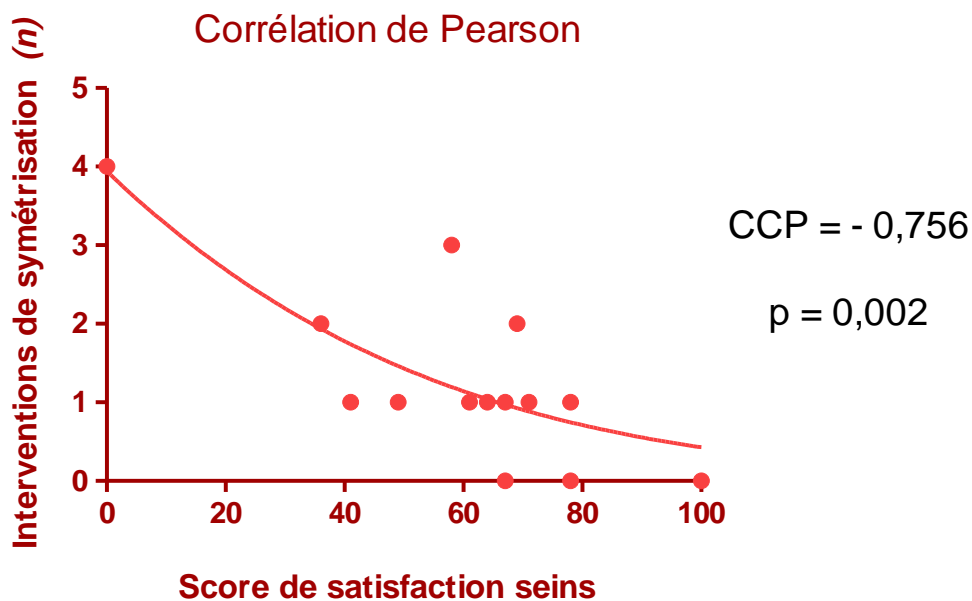


Figure 13 : Relation entre le nombre d'interventions de symétrisation et le score de satisfaction au niveau des seins

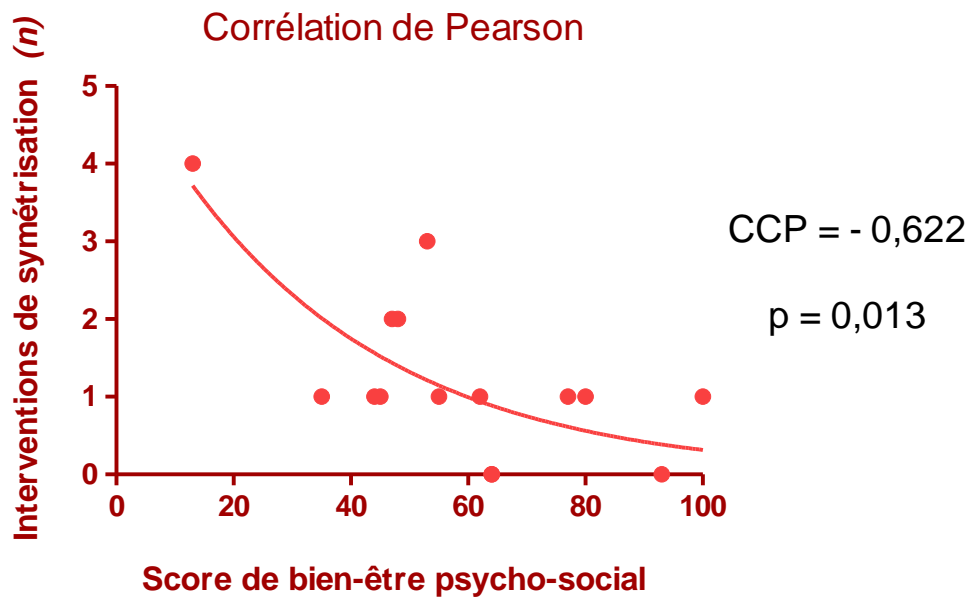


Figure 14 : Relation entre le nombre d'interventions de symétrisation et le score de bien-être psycho-social

IV DISCUSSION

La reconstruction mammaire autologue permet d'obtenir un résultat naturel et durable dans le temps pour les femmes ayant subi une amputation du sein. Le lambeau abdominal de DIEP s'est ainsi imposé comme le lambeau de choix pour cette indication. Malheureusement, ce type de reconstruction peut se heurter à la quantité de tissu disponible pour reproduire le sein controlatéral. Lorsque ce sein est de volume important, ou lorsque le site donneur abdominal comporte peu d'excès adipeux, on peut être amené à modifier la technique classique de prélèvement du lambeau de DIEP pour en augmenter le volume. De la même manière, lorsque l'abdomen est porteur d'une cicatrice verticale, il faut trouver un moyen pour distribuer la vascularisation de part et d'autre de cette cicatrice. Ce sont ces constats qui ont fait émerger dans la littérature le concept de DIEP « turbochargé », où DIEP avec anastomose « intra-flap ».

Dès 2002, Ali et al. décrivaient le cas d'une patiente avec une cicatrice abdominale médiane verticale, reconstruite par deux héli-lambeaux de DIEP [57]. L'un reconstruisait le plan cutané et était anastomosé sur une branche du pédicule DIE du second, qui était enfoui.

Hamdi et al. ont ensuite publié en 2007 la première série de patientes opérées avec la technique de DIEP « turbochargé », et ont proposé une classification des différents montages micro-vasculaires possibles [54]. Les 16 patientes présentées avaient un

antécédent de lipoaspiration abdominale, des cicatrices multiples, ou un site donneur de volume insuffisant par rapport au sein natif. Aucune nécrose de lambeau ni complication post opératoire immédiate n'était rapportée.

De nombreuses séries de cas ont ensuite été publiées dans la littérature. Beahm et al. ont reporté en 2007 une série de 40 patientes avec un volume mammaire important à reconstruire ou un abdomen comportant soit peu d'excès adipeux, soit une cicatrice verticale médiane [58]. Parmi les 40 patientes, 19 étaient reconstruites par un lambeau à double pédicule sous sa forme classique, c'est-à-dire avec deux pédicules « indépendants », et 21 bénéficiaient du lambeau « turbochargé ». Ces reconstructions étaient une combinaison variable de DIEP, SIEP, TRAM ou MS-TRAM. Ils ne notaient aucune perte de lambeau malgré deux sauvetages pour thrombose et ne disaient pas avoir plus de complications que dans les lambeaux à simple pédicule.

En 2011, Dellacroce et al. reportaient une série de 55 patientes avec un faible excès adipeux abdominal pour lesquelles la reconstruction était effectuée par un DIEP à double pédicule turbochargé, en conformation « stacked » [59]. La palette du lambeau était ainsi divisée en deux hémi-DIEP superposés l'un sur l'autre, avec le pédicule DIE du premier anastomosé sur la continuité du pédicule DIE du second. Cette conformation en deux palettes distinctes reliées par leur pédicule permettait selon eux d'offrir une meilleure projection au sein reconstruit. Ils ne notaient aucune nécrose de lambeau, aucune chirurgie de sauvetage, un taux de complication faible et une satisfaction importante des patientes, sans toutefois que celle-ci soit évaluée de manière standardisée.

Rabey et al. ont ensuite introduit le type IIb de la classification de Hamdi, en présentant un lambeau de type DIE/SIE pour lequel le pédicule SIE était branché sur la continuité

supérieure du pédicule DIE controlatéral, et non sur une branche collatérale comme le décrivait Hamdi (type II de Hamdi, type IIa de la classification modifiée par Rabey) [60].

En 2014, Murray et al. ont proposé une nouvelle classification sur la base d'une série de 18 patientes, en fonction du type de pédicule choisi, DIE ou SIE, et du type d'anastomose entre ces deux pédicules [61]. En plus de la possibilité d'une anastomose sur une branche collatérale ou sur la continuité supérieure du premier pédicule, ils introduisaient la possibilité d'une anastomose en termino-latéral, à réserver en cas d'incongruence de calibre entre les deux pédicules. Ils suggéraient également d'effectuer l'anastomose intra-flap en premier, le lambeau reposant sur l'abdomen de la patiente avec le pédicule primaire non sectionné, afin de limiter le temps d'ischémie. L'arrangement privilégié était un lambeau de type DIE/DIE avec une anastomose au niveau de la continuité supérieure du pédicule DIE (type IIIb d'Hamdi). Leur classification n'a ensuite pas été reprise dans la littérature.

Comme l'avait fait Rabey, Mohan et al. ont par la suite introduit le type IIc de la classification d'Hamdi [62]. Celui-ci correspond à un lambeau de type DIE/SIE, avec une anastomose de l'artère SIE à la continuité supérieure de l'artère DIE et une anastomose de la veine SIE à une branche collatérale de la veine DIE afin d'obtenir une meilleure congruence (voir annexe 1).

Koolen en 2015 [63] puis Seth en 2018 [64] ont chacun publié une série de lambeaux abdominaux bi-pédiculés pour des patientes avec une adiposité abdominale trop faible pour qu'un lambeau à simple pédicule soit suffisant pour ces reconstructions. Leurs séries comportaient respectivement 16 lambeaux sur 28 et 17 lambeaux sur 63 porteurs d'une anastomose intra-flap, majoritairement de type DIE/DIE, tandis que les autres lambeaux étaient bi-pédiculés et branchés sur deux sites receveurs distincts.

Le taux de complications était acceptable, malgré une nécrose partielle et trois sauvetages pour ischémie veineuse dans la série de Seth.

Enfin, Malata et al. ont publié en 2015 un algorithme décisionnel pour la réalisation de ces lambeaux abdominaux bi-pédiculés [65]. Pour chaque côté, ils préconisaient d'évaluer en premier lieu les caractéristiques du pédicule SIE : si celui-ci était pulsatile et d'un diamètre supérieur à 1 mm, il était disséqué jusqu'à son origine. Sinon, le pédicule DIE était choisi. En cas de pédicule DIE, ils privilégiaient le prélèvement d'un perforateur latéral plutôt que médial, car plus facile et rapide à disséquer selon eux. La continuité supérieure du pédicule DIE était ensuite évaluée, puis utilisée pour l'anastomose du second pédicule si favorable. En cas d'impossibilité, une branche collatérale du pédicule DIE était finalement utilisée. Si aucune de ces options n'était réalisable en raison du calibre des vaisseaux et notamment de la veine, il était réalisé un lambeau bi-pédiculé « classique », avec branchement sur deux sites receveurs.

Toutes ces publications ont montré de bons résultats avec différents pédicules et arrangements vasculaires possibles, ainsi qu'un profil de complications qui semble similaire à la technique de DIEP à simple pédicule. Cependant, il ne s'agit que de séries descriptives de cas et il existe très peu d'études comparatives permettant d'évaluer véritablement le bénéfice de cette méthode de reconstruction par rapport à la technique classique.

Xu et al. furent les premiers auteurs à publier une telle étude en 2009 [66]. Ils comparèrent de manière rétrospective 96 lambeaux de DIEP turbochargés à 17 lambeaux de DIEP uni-pédiculés, en analysant leur taux respectif de complications.

L'indication de DIEP turbochargé était posée en présence d'une cicatrice abdominale verticale médiane ou en cas de facteurs de risque vasculaire : tabagisme actif, obésité, perforateurs de petit calibre. Ils ne retrouvaient pas de différence statistiquement significative concernant les complications abdominales et les complications vasculaires au niveau du lambeau, même si ces dernières étaient plus fréquentes dans le groupe « double pédicule ». En revanche, ils notaient significativement plus de nécroses partielles et de cytotéatonécroses de plus de 1 cm³ dans le groupe « simple pédicule ».

En 2020, Salibian et al. comparèrent 146 lambeaux abdominaux à simple pédicule (MS-TRAM et DIEP) à 36 lambeaux abdominaux à double pédicule (DIEP > 90%) [67]. Plusieurs paramètres étaient comparés : le taux de complications, la capacité à reproduire le volume souhaité par la différence entre le poids du lambeau et le poids de la pièce de mastectomie, et enfin le nombre de procédures de symétrisation nécessaires. Le taux de complications entre les deux groupes était similaire, aussi bien au niveau de l'abdomen que du lambeau. Le taux de cytotéatonécrose était quant à lui significativement supérieur dans le groupe « simple pédicule », comme l'avait montré Xu. Le poids du lambeau était supérieur à celui de la pièce de mastectomie dans le groupe « double pédicule », tandis qu'il était inférieur au poids de la pièce dans l'autre groupe, montrant la meilleure capacité de ces lambeaux à double pédicule à reproduire le volume initial. Concernant les gestes de symétrisation, le taux de réduction mammaire controlatérale était statistiquement significativement inférieur dans le groupe « double pédicule », bien que le nombre total de chirurgies de symétrisation ne le fût pas. Pour terminer, il faut préciser que dans cette étude, la grande majorité des lambeaux de DIEP à double pédicule était branchée sur deux sites receveurs tandis qu'une minorité utilisait une anastomose intra-flap.

Notre étude a cherché à comparer les résultats cliniques des lambeaux de DIEP à double pédicule avec anastomose intra-flap à ceux des lambeaux de DIEP à simple pédicule. Nous avons analysé la fréquence des procédures de symétrisation, le taux de complications et enfin la satisfaction et le ressenti des patientes. Nous avons également tenté de déterminer quels étaient les facteurs pouvant influencer la qualité de vie à la suite de ces chirurgies.

Concernant notre objectif principal qui était de comparer la capacité à reproduire le volume mammaire controlatéral, nous n'avons pas trouvé de différence entre les deux procédures pour le nombre moyen de chirurgies de symétrisation nécessaires. Cette absence de différence est plutôt en faveur de la technique à double pédicule, puisque dans notre étude, les patientes reconstruites avec cette technique possédaient soit un volume mammaire important, soit un site donneur abdominal avec peu d'excès adipeux, tandis que les patientes du groupe « simple pédicule » possédaient des volumes mammaires variés, y compris petits. Il était donc théoriquement plus difficile d'atteindre le volume cible dans la population « double pédicule ». Malgré cela, il n'a pas été nécessaire de réaliser un nombre plus important de chirurgies.

Le nombre moyen de lipofilling homolatéraux était très faiblement supérieur dans le groupe « double pédicule », sans que ce soit significatif. Aucune réduction mammaire controlatérale n'a été nécessaire dans ce groupe. Cela signifie que la symétrie mammaire en termes de volume a été obtenue en augmentant le volume du lambeau et non en diminuant celui du sein controlatéral. C'est donc le volume reconstruit qui s'est adapté au volume natif et non l'inverse.

Ce résultat est en accord avec l'étude de Salibian [67] qui retrouvait un taux de réduction mammaire controlatérale significativement inférieur dans le groupe « double pédicule ». Il retrouvait, tout comme nous, un taux de lipofilling un peu plus élevé dans ce groupe ainsi qu'une absence de différence pour le nombre de gestes de symétrisation.

De plus, avec une moyenne de 2,2 interventions en comptant le temps du DIEP, nos chiffres restent en dessous du seuil recueilli lors de l'interrogatoire de nos patientes qui était en moyenne de 3,4 interventions au maximum pour aboutir au résultat final.

Notre étude est la première de ce type à s'intéresser au vécu des patientes et à évaluer leur ressenti et leur satisfaction, qui sont pourtant les paramètres qui doivent orienter en priorité notre décision quant au choix de la reconstruction qui leur est proposée. Nous avons pour cela utilisé l'auto-questionnaire BREAST-Q, composé de six items différents. Ces résultats doivent malheureusement être analysés en tenant compte du taux de réponse de 60%, même si 100% des patientes du groupe « double pédicule » ont répondu au questionnaire.

Nous n'avons pas noté de différence concernant le bien-être psycho-social et sexuel. Le confort au niveau de la poitrine était également similaire entre les deux groupes. Le score de confort au niveau de l'abdomen était cependant nettement plus bas dans le groupe « double pédicule », sans toutefois atteindre le seuil de significativité statistique, alors que la satisfaction liée à l'aspect esthétique de cette zone était importante. Plusieurs explications peuvent être envisagées pour cela. La première pourrait être que la dissection d'un second pédicule entraîne une sur-morbidité au niveau de la paroi abdominale. Cependant, même si ce point précis n'a pas été évalué

par auto-questionnaire dans la littérature, on ne retrouve pas dans les études présentées précédemment de symptômes douloureux chroniques ou de perte de force et de motricité qui seraient particulièrement liés à cette technique. Salibian retrouvait même un taux de hernie musculaire et de voussure abdominale inférieur avec cette technique [67], quand Xu ne retrouvait pas de différence [66]. Dans notre série, les patientes opérées avec la technique à double pédicule l'ont toutes été sur la fin de la période étudiée, alors que le questionnaire a été soumis au même moment pour toutes les patientes. La chirurgie était donc plus récente au moment de la réponse au questionnaire pour les patientes du groupe « double pédicule », avec pour certaines un délai de seulement quelques mois. La récupération fonctionnelle liée au traumatisme pariétal ne devait pas encore être complète. Ceci est notre hypothèse privilégiée, en raison de l'absence de sur-morbidité abdominale observée dans toutes les autres études. Il faudrait soumettre le questionnaire à un délai fixe par rapport à la chirurgie pour s'affranchir de ce biais et clarifier ce résultat. Cela serait possible lors d'une étude prospective ou en intégrant ce questionnaire à la pratique clinique de routine, ce que nous sommes en train de faire.

La satisfaction au niveau des seins est un peu plus basse dans le groupe « double pédicule », tout en restant loin du seuil de significativité statistique. Cela peut en partie être expliqué par le fait que trois patientes sur cinq dans ce groupe n'avaient pas encore bénéficié de la reconstruction de la plaque aréolo-mamelonnaire, alors que cette proportion était bien inférieure dans l'autre groupe.

De manière générale, la catégorie bien-être sexuel était celle avec les scores les plus bas, tandis que la satisfaction au niveau de l'abdomen était importante. Cela souligne les bénéfices secondaires apportés par l'abdominoplastie lors du prélèvement des

lambeaux abdominaux, ainsi que l'impact que le cancer du sein et son parcours de soins peuvent avoir sur la vie intime.

La durée de la chirurgie est un facteur important à prendre en compte. Augmenter la complexité d'un geste revient forcément à allonger le temps opératoire. Or, on sait que plus le temps opératoire est long, plus certaines complications comme les thromboses veineuses ou les infections sont fréquentes. Il est donc important de limiter cette augmentation du temps opératoire inhérente à la dissection d'un second pédicule et à la réalisation d'anastomoses supplémentaires. Dans notre série, la différence entre les deux procédures n'était que de 46 minutes. Cette différence est très inférieure à ce qui est retrouvé dans les séries de Xu et Salibian, avec respectivement un allongement du geste de 3 heures [66] et 1h50 [67]. Ce faible écart de durée opératoire observé dans notre série est expliqué par plusieurs adaptations de la technique lors du prélèvement des lambeaux à double pédicule. Tout d'abord, le nombre de perforantes disséquées par héli-abdomen est inférieur à celui des lambeaux à simple pédicule, avec en moyenne 1,4 perforante disséquée contre 1,9 ($p = 0,137$). De plus, nous ne réalisons jamais d'anastomose veineuse supplémentaire de la veine SIE dans les lambeaux à double pédicule, alors que cela est le cas pour 67% des lambeaux de DIEP à simple pédicule ($p = 0,140$). Enfin, lorsque cela est possible, l'anastomose artérielle intra-flap est réalisée avec l'aide d'un coupleur, ce qui permet un gain de temps majeur par rapport à une anastomose microchirurgicale conventionnelle par points séparés. La diminution du nombre de perforantes prélevées par héli-abdomen et l'absence de nécessité d'anastomose veineuse supplémentaire sont rendues possible grâce à l'apport artério-veineux supplémentaire lié à l'ajout du second

pédicule. Ces différents points techniques nous permettent d'éviter une inflation du temps opératoire.

Il est également intéressant d'étudier la durée d'hospitalisation. Cela peut être un reflet de la lourdeur du geste et des éventuelles complications associées. C'est aussi un indicateur intéressant sur le plan médico-économique. Dans notre étude, la durée d'hospitalisation pour le groupe « double pédicule » était en moyenne allongée de 1,8 jour, pour une moyenne de 10,4 jours. Ce chiffre est à nuancer par la présence d'une patiente étant restée hospitalisée 20 jours en raison d'une nécrose partielle. Si on écarte cette valeur jugée « extrême » par le test de Grubbs, la durée d'hospitalisation est en moyenne de 8,0 jours et devient alors comparable à la durée d'hospitalisation des patientes du groupe « simple pédicule ». Les données concernant la durée d'hospitalisation sont rares dans la littérature. Lorsqu'elles étaient disponibles, ces durées étaient beaucoup plus courtes : 4,2 jours pour Salibian [67], 3 jours pour Dellacroce [59] et 6 jours pour Murray [61]. Dans notre service, tous les patients bénéficiant d'un lambeau libre restent hospitalisés au minimum 5 jours afin de suivre une stricte surveillance du lambeau. La sortie est ensuite autorisée en fonction de la quantité de liquide recueillie par les drains. L'habitude du service est de supprimer le vide d'un drain lorsque le liquide initialement hématique devient séro-lymphatique, puis de procéder à l'ablation de ce drain lorsque le volume drainé devient inférieur à 30cc par 24 heures. Ces critères stricts entraînent un temps de drainage plus long que ce qui peut exister dans d'autres services, avec un impact sur la durée d'hospitalisation.

Aucune nécrose totale n'a eu lieu dans le groupe « double pédicule », mais il a été constaté une nécrose partielle chez deux patientes. Pour la première, l'étiologie était une ischémie d'origine veineuse en raison d'une torsion de la veine du pédicule principal. Cela a nécessité un retour au bloc opératoire pour levée de la torsion et reprise de l'anastomose veineuse. Une surinfection a compliqué les suites de cette reprise chirurgicale et une partie de la palette a nécrosé, nécessitant des parages itératifs en chambre et prolongeant l'hospitalisation jusqu'à 20 jours. A distance, la zone de cicatrisation dirigée a pu être excisée et remplacée par un lambeau d'avancement abdominal. La petite perte de volume a pu être compensée par deux séances de lipofilling, pour un résultat final satisfaisant.

Chez la deuxième patiente, la nécrose a été retrouvée au niveau de la zone de plicature d'un lambeau de type DIE/SIE, sans thrombose vasculaire associée. La zone nécrotique était limitée et a été traitée par parage et cicatrisation dirigée, sans retentissement sur le résultat final.

Les taux de nécrose partielle sont bas dans la littérature : 1 pour 63 patients pour Seth [64], 1 pour 96 patients chez Xu [66], aucune pour Salibian [67], Hamdi [54], Dellacroce [59], Beahm [58] ou Malata [65]. Xu retrouvait même significativement plus de nécroses partielles dans le groupe « simple pédicule », même si les ré-explorations pour révision des anastomoses étaient plus fréquentes dans le groupe « double pédicule ».

Le taux d'infection au niveau du lambeau est particulièrement élevé dans notre série, avec trois cas sur cinq, dont les deux cas de nécrose partielle. Ce taux est pourtant très bas, voire nul, dans le reste de la littérature. Pour Salibian, il était de 5,6% contre 4,4% dans le groupe « simple pédicule » (statistiquement non significatif). Même si un drainage au bloc opératoire n'a été nécessaire que chez une patiente et que ces

infections ont toutes été traitées sans conséquence pour le résultat final, ce taux particulièrement élevé porte à réflexion et ne trouve pas d'explication évidente. Une durée opératoire allongée peut favoriser une augmentation du taux d'infection, mais dans notre série cet allongement n'était que de 46 minutes soit environ 10% du temps opératoire, ce qui rend cette hypothèse peu probable.

Les cytotéatonécroses, qui sont des nécroses localisées de tissu graisseux se traduisant par une tuméfaction ferme à la palpation, étaient plus nombreuses dans le groupe « simple pédicule ». Notre taux est comparable à celui trouvé par Seth sur une série de 63 patientes [64]. Nos résultats confirment ceux obtenus par Xu et Salibian, qui retrouvaient de manière statistiquement significative un taux plus important de cytotéatonécrose dans le groupe « simple pédicule ». Ces chiffres trouvent une explication logique par l'ajout du second pédicule. On sait que ces nécroses graisseuses localisées sont en rapport avec une moins bonne vascularisation du tissu graisseux, comme cela est le cas de l'autre côté de la ligne médiane dans les zones III et IV de Holm d'un lambeau de DIEP à simple pédicule [42]. Par l'ajout du second pédicule, on supprime ces zones III et IV plus faiblement vascularisées pour créer deux zones I et deux zones II.

Enfin, les complications au niveau du site donneur abdominal ont eu la même fréquence dans les deux groupes. On pouvait craindre qu'une ouverture supplémentaire de la gaine des grands droits avec une seconde dissection intramusculaire soit source de complications, mais cela n'a pas été le cas dans notre étude. Nous n'avons en particulier pas observé de voussure abdominale liée à une dénervation des muscles de la paroi abdominale. Ceci est en adéquation avec les travaux de Xu et Salibian qui ne retrouvaient pas non plus de différence entre les deux groupes concernant toutes les complications d'origine abdominale. Tomouk et al. ont

par ailleurs publié un article en 2017 où ils comparaient la morbidité abdominale entre des lambeaux de DIEP à simple pédicule et des lambeaux de DIEP à double pédicule. Ils ne retrouvaient pas de différence statistiquement significative, avec un taux global de complications abdominales même inférieur pour le groupe « double pédicule » [68].

L'étude des facteurs pouvant influencer le score des échelles de qualité de vie BREAST-Q a montré une corrélation négative entre le nombre de gestes de symétrisation réalisés, dont les lipofilling, et la satisfaction au niveau des seins ainsi que le bien-être psycho-social. La mise en évidence d'une corrélation ne préjuge pas du caractère causal de l'association entre deux variables, mais il est licite de penser que la répétition des interventions chirurgicales, des anesthésies et des hospitalisations a un impact négatif sur la qualité de vie des patientes. Ces résultats nous confortent dans l'idée qu'il est préférable de limiter le nombre d'interventions et que le maximum de tissu doit être apporté lors de la première intervention dans les cas complexes dont nous traitons.

Nous avons également mis en évidence une corrélation entre le score de bien-être psycho-social et les scores de satisfaction au niveau de l'abdomen, satisfaction au niveau des seins et bien-être sexuel. Cela montre bien que ces différentes catégories ne sont pas « cloisonnées » et que l'image que l'on a d'une partie de son corps peut avoir un retentissement sur la qualité de vie en général.

Certains points techniques méritent d'être soulignés. Nous avons principalement réalisé des lambeaux de type DIE/DIE. Comme le préconisait Hamdi, cette

combinaison permet d'obtenir des pédicules de longueur et de diamètre favorables pour l'anastomose intra-flap et pour la mise en place du lambeau. L'utilisation d'un pédicule SIE permet une dissection plus rapide tout en préservant la paroi abdominale. Cependant, ce pédicule n'est utilisable en pratique que dans 24 % des cas selon Rozen [69] et ses angiosomes sont très variables [70]. Il est généralement retrouvé dans la littérature que ce pédicule peut être utilisé lorsque son diamètre est supérieur à 1,5 mm et lorsqu'on retrouve une pulsatilité à l'examen clinique.

Nous avons utilisé à chaque fois une branche collatérale du pédicule DIE pour l'anastomose du second pédicule : le calibre nous paraissait plus favorable que la continuité supérieure du pédicule DIE. Cette option était utilisée préférentiellement par Hamdi puis Kim et était envisagée secondairement par Xu. Les travaux de Kim et al. sur l'architecture du pédicule DIE ont montré qu'il s'agissait de la meilleure option de branchement en terme de calibre des vaisseaux pour les pédicules DIE de type II et III selon la classification de Moon et Taylor, c'est-à-dire ceux qui comportent au moins une branche de division [71].

Nous réalisons en premier l'anastomose intra-flap, sur table, puis l'anastomose au pédicule mammaire interne. Le temps d'ischémie du lambeau s'en trouvait augmenté mais l'anastomose intra-flap était réalisée dans de meilleures conditions.

Notre étude comporte plusieurs limitations hormis son caractère rétrospectif et monocentrique. Tout d'abord, le faible effectif dans le groupe « double pédicule » ne nous permet pas d'atteindre le seuil de significativité statistique en cas de réelle faible différence par manque de puissance : on ne peut ainsi que constater des tendances.

Un effectif plus important de patientes opérées avec cette technique serait souhaitable pour affiner nos résultats et les rendre plus robustes.

Comme dit précédemment, l'auto-questionnaire BREAST-Q a été rempli à des délais différents de la chirurgie. Les réponses données à trois mois post-opératoire ne seront pas les mêmes que celles données à trois ans. Les phénomènes douloureux vont progressivement s'estomper, de même que les cicatrices. Il faut également un certain temps pour accepter ce nouveau sein qui n'est pas identique au sein amputé et qui doit s'intégrer progressivement dans un nouveau schéma corporel. Il faudrait donc que le questionnaire soit rempli avec le même délai par rapport à la chirurgie pour toutes les patientes afin d'améliorer la comparabilité des réponses.

De la même manière, dix patientes du groupe « simple pédicule » n'ont pas souhaité répondre au questionnaire, soit 50 % de l'effectif de ce groupe. Il faudrait que le taux de réponse soit similaire dans les deux groupes pour améliorer la comparabilité des résultats.

Nous avons utilisé dans cette étude les échelles « post-opératoire » du questionnaire BREAST-Q. Il existe également des échelles « pré-opératoire » afin de pouvoir comparer l'évolution des scores pour chaque patient après reconstruction. L'utilisation de ces échelles pré et post-opératoire nous permettrait de mieux apprécier le bénéfice apporté par chaque type de reconstruction et voir à l'inverse si certains scores se détériorent après la chirurgie.

Dans notre étude, la capacité à atteindre le volume mammaire cible a été évaluée par le nombre de gestes de symétrisation nécessaires. Un meilleur critère, plus objectif,

aurait peut-être été la comparaison du poids du lambeau de DIEP avec le poids de la pièce de mastectomie, comme l'ont fait Dellacroce, Koolen, Seth, Malata et Salibian. Cela peut être rendu difficile en cas de reconstruction mammaire différée où il est compliqué de retrouver le poids des pièces de résection. Il faut aussi peser le lambeau, ce que nous ne faisons pas en pratique courante. Enfin, même si le nombre de gestes de symétrisation n'est pas l'indicateur le plus précis concernant cette différence de volume, il nous informe des moyens mis en œuvre de manière concrète pour compenser ce qui n'a pu être atteint en une seule fois avec le transfert du lambeau. Il s'agit donc d'un critère de jugement clinique et pertinent.

Notre population ne comportait pas de patiente porteuse de cicatrice abdominale verticale médiane. Or il s'agit d'une des grandes indications de ces lambeaux à double pédicule. Comme l'ont montré Rozen et al. dans des études cliniques et cadavériques [72], la présence de ce type de cicatrice interdit tout passage de vaisseaux de part et d'autre. Cela met en péril le lambeau si l'on n'ajoute pas une source vasculaire de l'autre côté de cette cicatrice qui forme un barrage à la vascularisation. L'emploi du lambeau de DIEP avec anastomose intra-flap dans cette indication a été soulignée dans de multiples travaux comme ceux de Schoeller [73], Hsieh [74], Xu [66] ou Chang [75].

Bien que l'absence d'adipométrie sous-ombilicale était dans notre étude une des indications de lambeau de DIEP à double pédicule, notre population était essentiellement constituée de patientes présentant un excès cutanéograsseux abdominal associé à un important volume mammaire à reconstruire. Traditionnellement, les patientes dites « minces » sont considérées comme de mauvaises candidates à une reconstruction mammaire autologue par lambeau

abdominal. De récentes études comme celle de Kantak et al. [76] ont pourtant montré que le lambeau de DIEP à simple pédicule parvenait à égaler le poids de la pièce de mastectomie chez des patientes avec un IMC inférieur à 23, tout en étant associé à moins de complications que chez les patientes dont l'IMC était supérieur à 23. Le seul indice de masse corporelle est cependant insuffisant pour quantifier l'abondance de la graisse sous-cutanée abdominale, puisque pour un même IMC, la distribution des graisses peut être très différente : on peut ainsi avoir un IMC inférieur à 23 et présenter un abdomen très favorable à la réalisation d'un DIEP. Le lambeau de DIEP à double pédicule conserve donc son indication dès lors qu'il n'existe pas ou peu d'adipométrie abdominale, quel que soit la valeur de l'IMC.

Un aspect important de la mise en œuvre de cette technique, que nous n'avons pas détaillé, est la planification pré-opératoire assistée par l'imagerie. L'analyse des données de l'angioscanner en amont de la chirurgie permet de déterminer quel sera le pédicule principal, quels seront les meilleurs perforateurs, quel sera le site de branchement optimal du second pédicule en fonction du diamètre des différents segments du pédicule principal ou encore quelle longueur de second pédicule il sera nécessaire de disséquer. Cette planification permet d'aborder la chirurgie plus sereinement et de gagner beaucoup de temps en évitant notamment des dissections étendues inutiles. Kim et al. ont ainsi défini un algorithme décisionnel pour planifier ces lambeaux grâce aux données de l'angioscanner préopératoire [71]. Ils ont proposé des sites de branchement préférentiels pour l'anastomose intra-flap selon le type de division du pédicule DIE. Ils s'appuient également sur les données volumétriques du scanner pour poser l'indication de lambeau à double pédicule, en comparant le volume du sein controlatéral et le volume qui serait apporté par le site donneur abdominal.

Un autre élément important n'a pas été abordé dans l'étude : la mise en place et la conformation du lambeau sur son site receveur. En effet, une fois prélevé et anastomosé, le lambeau doit être modelé pour reproduire au mieux la forme désirée. Patel et al. ont défini quatre conformations possibles [77] : plicaturé et pivoté de 90°, divisé puis mis côte à côte ou divisé puis empilé (« stacked »), modelé en cône, divisé et plicaturé (voir annexe 1). Ces quatre conformations peuvent se faire de manière symétrique ou asymétrique afin de s'adapter au mieux à la forme souhaitée. La largeur, la projection et le contour du nouveau sein peuvent ainsi être adaptés presque sur mesure. Certains auteurs privilégient la séparation de la palette en deux, permettant selon eux une plus grande liberté dans la mise en place du lambeau. Pour les autres, dont nous faisons partie, il est préférable de conserver une unique palette pour des raisons vasculaires, même si l'on sait que les échanges de part et d'autre de la ligne médiane sont moindres, à fortiori en présence de deux pédicules. De plus, il nous paraît plus logique de reconstruire une entité que représente le sein par un lambeau unique et non deux lambeaux indépendants.

L'anastomose intra-flap permet de brancher un lambeau bi-pédiculé sur un seul site receveur. Il est généralement admis que l'utilisation de deux sites receveurs distincts, tels que les pédicules mammaire interne et sous-scapulaire, doit être évité autant que possible. Le temps opératoire est allongé par l'abord d'un second site receveur, l'usage des vaisseaux de la région axillaire peut condamner le lambeau de grand dorsal qui pourrait être utile en cas d'échec du lambeau libre et le caractère éloigné de ces deux sites restreint la mise en place du lambeau abdominal en diminuant sa projection. Cependant, il est tout de même possible de brancher un lambeau bi-pédiculé « classique » sur le seul site mammaire interne. Plusieurs études ont en effet

montré la possibilité d'utiliser le moignon distal du pédicule mammaire interne, selon un flux rétrograde, comme site d'anastomose pour les lambeaux libres en reconstruction mammaire [78] [79] [80]. Une fois le pédicule mammaire interne sectionné au niveau d'un espace intercostal, chacune des deux extrémités peut être anastomosée à un des deux pédicules du lambeau. Plusieurs séries de lambeaux de DIEP à double pédicule branchés sur les vaisseaux mammaire interne antérograde et rétrograde ont été publiées, comme celles de Rosa et al. [80], Chang et al. [81], Pompei et al. [28] ou encore Seth et al. [64]. Ces auteurs privilégient ce type de branchement pour plusieurs raisons. Selon eux, le calibre du moignon distal de l'artère mammaire interne est plus favorable que celui des branches collatérales du pédicule DIE utilisées pour l'anastomose intra-flap. Le branchement sur un second pédicule receveur offrirait également une protection supplémentaire en cas de thrombose d'un des deux pédicules. Pour ces auteurs, l'anastomose intra-flap serait enfin plus contraignante pour la conformation du lambeau.

A l'inverse, les partisans de l'anastomose intra-flap avancent qu'il n'est pas nécessaire dans cette technique de disséquer le second pédicule DIE en entier, tandis qu'en cas d'anastomose sur le pédicule mammaire interne rétrograde, les deux pédicules DIE doivent être disséqués jusqu'à leur origine. Le branchement sur les deux moignons du pédicule mammaire interne oblige aussi à réaliser quatre à six anastomoses dans un espace très restreint. La longueur des pédicules mammaire interne est divisée par deux par rapport à un branchement simple antérograde puisqu'il faut sectionner ce pédicule en son milieu afin de pouvoir utiliser les moignons proximal et distal. Il est parfois même nécessaire de procéder à l'ablation de deux cartilages costaux pour avoir une exposition suffisante des vaisseaux, alors que le lambeau de DIEP avec anastomose intra-flap peut être branché en utilisant la technique de « rib-sparing »,

c'est-à-dire sans toucher au cartilage costal. Le branchement sur un seul pédicule receveur donnerait enfin plus de liberté dans la mise en place du lambeau, avec un point d'attache unique à la paroi thoracique.

Les auteurs sont donc partagés quant au choix du site de branchement du second pédicule : anastomose intra-flap ou vaisseaux mammaires internes rétrogrades. L'analyse de la littérature ne montre pas de tendance et une étude comparative entre ces deux techniques permettrait de mettre en évidence l'éventuelle supériorité de l'une par rapport à l'autre.

Pour terminer, cette étude traite des reconstructions mammaires unilatérales mais il est également possible d'étendre le lambeau abdominal latéralement lorsque deux hémi-DIEP ne sont pas suffisants pour assurer une reconstruction mammaire bilatérale. On peut ainsi lever deux lambeaux bi-pédiculés qui comportent chacun un pédicule DIE associé au choix à différents pédicules vascularisant la partie latérale de l'abdomen, comme les vaisseaux iliaques circonflexes superficiels ou profonds, les vaisseaux épigastriques inférieurs superficiels homolatéraux ou encore les perforateurs lombaires. Une anastomose intra-flap entre les deux pédicules peut ensuite être réalisée pour ne brancher in fine que le pédicule DIE, comme dans le « SHAEP flap » (Stacked HemiAbdominal Extended Perforateur Flap) de Beugels et al. [82].

CONCLUSION

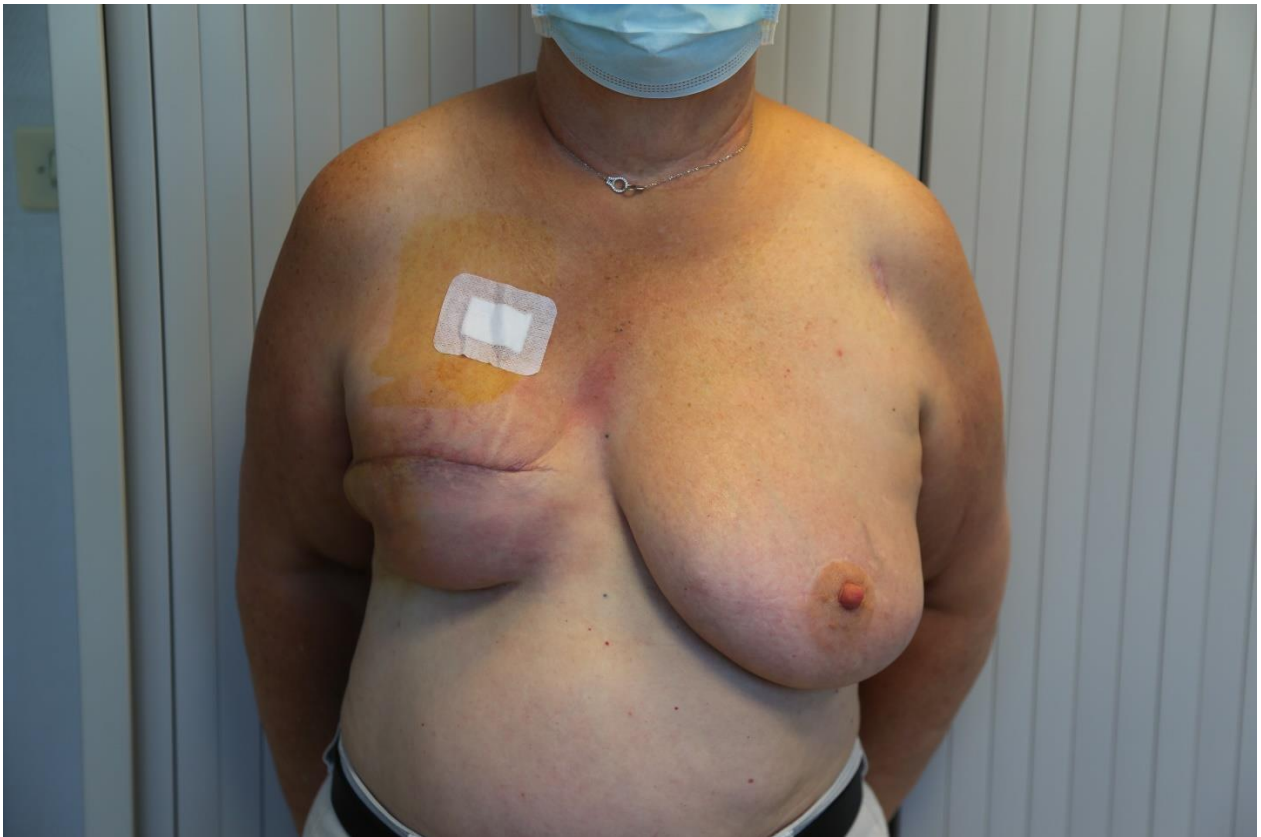Le lambeau libre de DIEP s'est imposé comme la technique de référence en reconstruction mammaire autologue. En présence d'une patiente avec une cicatrice abdominale verticale médiane, sans adipométrie sous ombilicale ou avec un sein controlatéral volumineux sans volonté de réduction, la qualité de la reconstruction peut être limitée par la quantité de tissu disponible sur le site donneur. La technique classique peut alors être modifiée pour s'adapter à ces cas particuliers. On peut dans ces situations prélever un lambeau de DIEP bi-pédiculé, plus volumineux, en réalisant une anastomose entre les deux pédicules, dite anastomose « intra-flap ». Ce raffinement chirurgical permet d'anastomoser le lambeau bi-pédiculé sur un seul pédicule au niveau du site receveur. Cette technique permet dans cette population spécifique, où la reconstruction est souvent complexe, d'atteindre un taux de satisfaction globalement similaire à la technique de DIEP à simple pédicule lorsqu'elle est utilisée en pratique courante, tout en conservant un taux de complications comparable. Elle permet de s'approcher au mieux du volume du sein controlatéral, sans avoir à réduire ce volume, sans multiplier les interventions secondaires de symétrisation et sans recourir à l'ajout d'une prothèse ou d'un second lambeau. Ainsi utilisée lors d'indications sélectionnées, cette technique innovante permet d'élargir le panel de patientes pouvant bénéficier d'une reconstruction autologue par lambeau libre abdominal tout en améliorant la qualité de nos reconstructions.

Cas cliniques

Cas 1 : Femme de 63 ans. Cancer du sein bilatéral : chirurgie conservatrice à gauche et mastectomie totale à droite, suivies de chimiothérapie et radiothérapie.

Reconstruction mammaire différée droite :

- 1) pose de prothèse d'expansion et lambeau d'avancement abdominal
- 2) protocole d'expansion



Au cours du protocole d'expansion

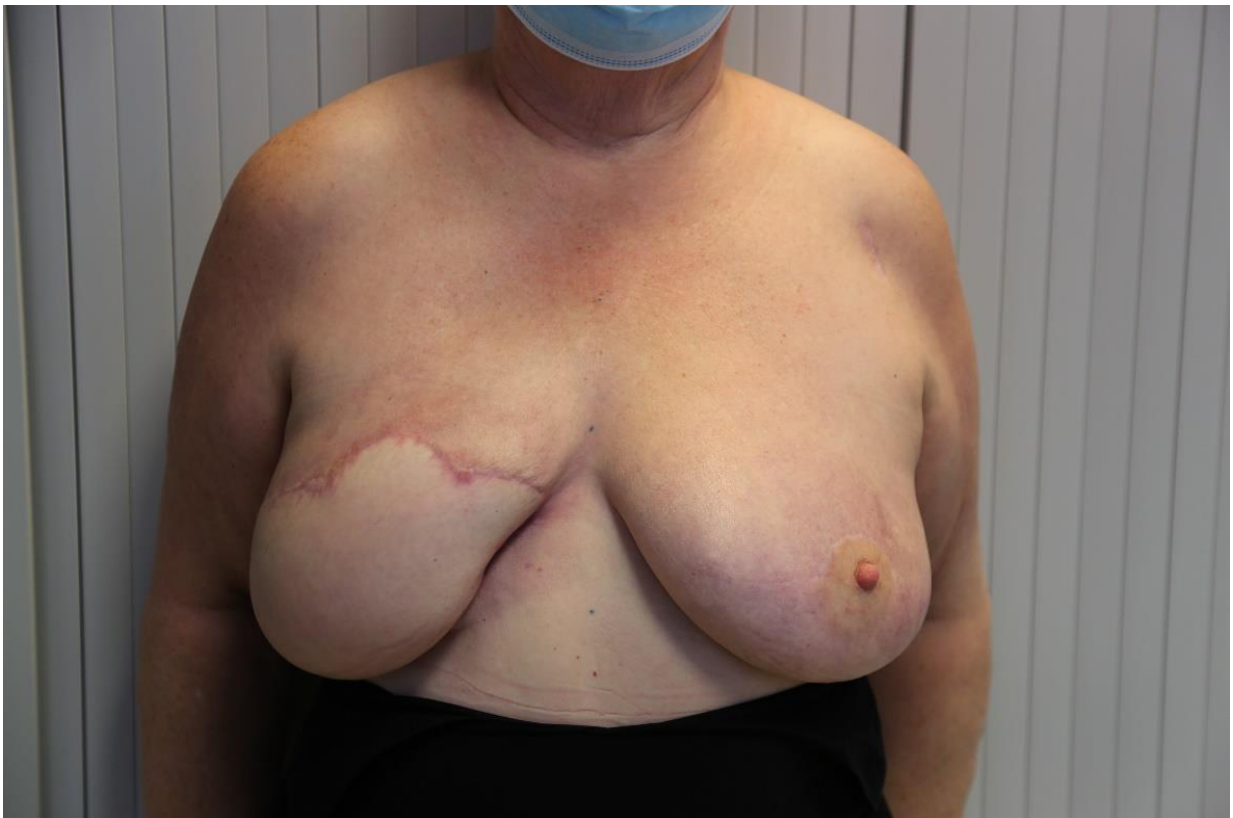3) Reconstruction par lambeau de DIEP à double pédicule de type DIE/SIE.

Le pédicule SIE a été anastomosé à une branche collatérale du pédicule DIE. Les anastomoses intra-flap artérielle et veineuse ont été réalisées avec deux coupleurs de 1,5 mm de diamètre.

Dans les suites, nécrose partielle de petite taille au niveau d'une zone de plicature du lambeau dans le sillon sous mammaire. Parage à J+12 puis cicatrisation dirigée.

Aucun geste de symétrisation réalisé sur le sein reconstruit ni sur le sein controlatéral.

PAM restant à reconstruire.



Résultat avant reconstruction de la PAM

Cas 2 : Femme de 44 ans. Cancer du sein droit : tumorectomie à deux reprises puis mastectomie totale avec conservation de l'étui cutané pour CCIS étendu.

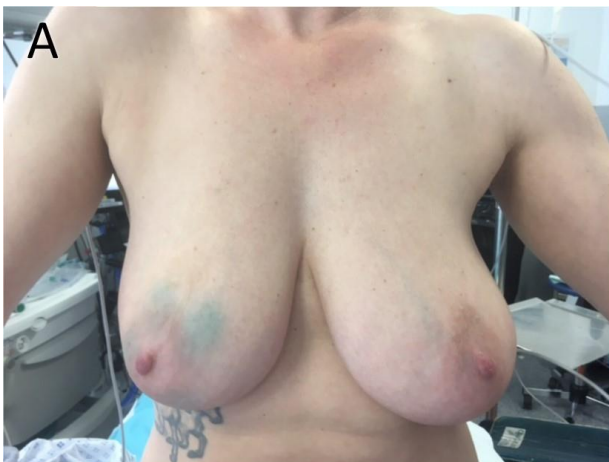
Reconstruction mammaire immédiate par un expandeur. Pas de radiothérapie.

Finalement, souhait de reconstruction autologue. Sein controlatéral de bonnet C / D.

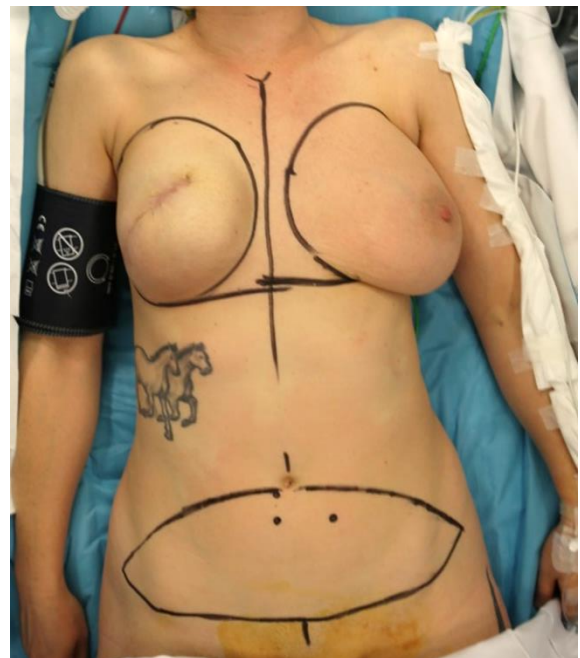
Patiente souhaitant conserver ce volume.

Reconstruction par lambeau de DIEP à double pédicule de type DIE/DIE.

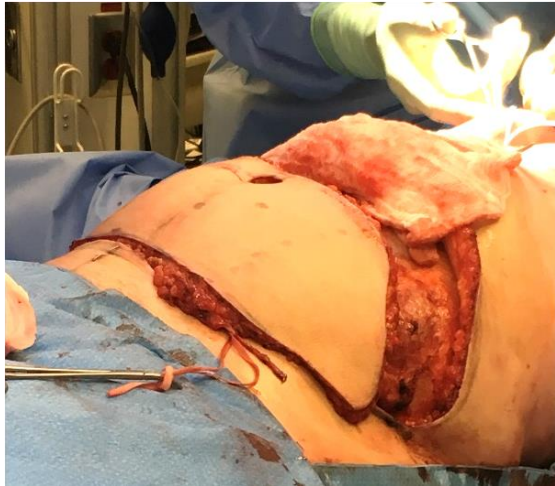
Le pédicule DIE secondaire a été anastomosé à une branche collatérale du pédicule DIE principal. Les anastomoses intra-flap artérielle et veineuse ont été réalisées avec deux coupleurs de 1,5 mm de diamètre.



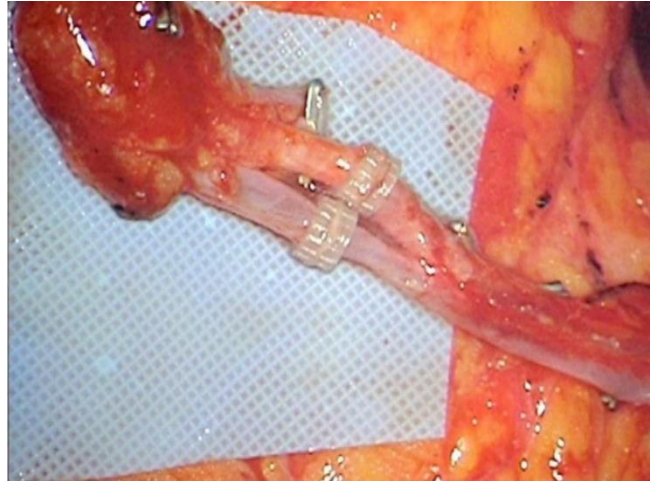
Avant chirurgie carcinologique



Avant réalisation du DIEP.
Expandeur en place



Le lambeau abdominal inférieur est levé puis transféré en intégralité pour obtenir un volume maximal

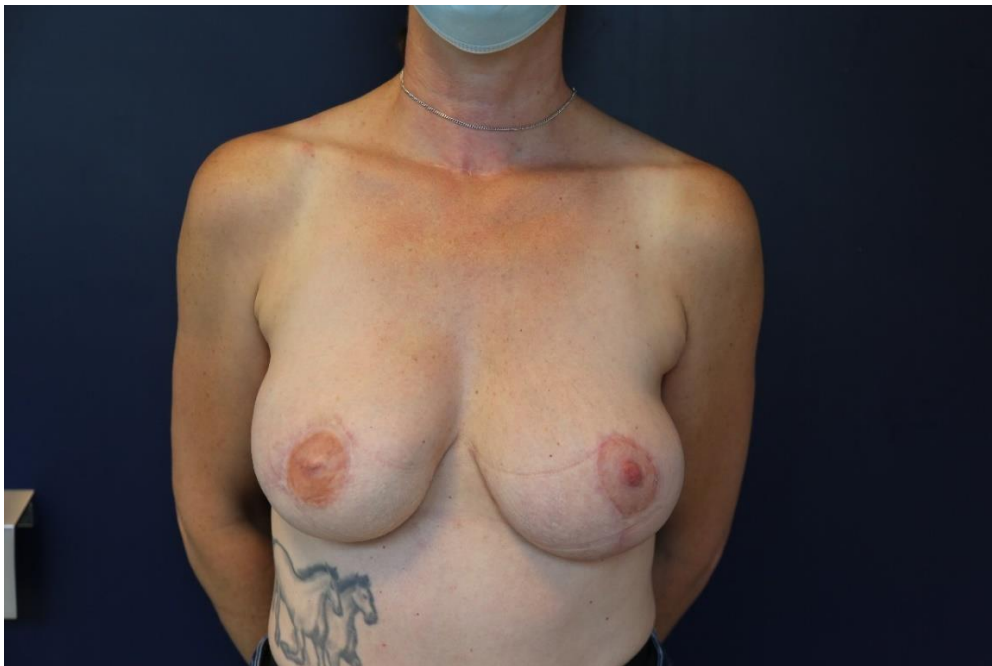


Anastomose intra-flap réalisée en utilisant un coupleur pour la veine et pour l'artère

Suites simples.

Un seul geste de lipofilling homolatéral réalisé, associé à une mastopexie controlatérale sans réduction glandulaire.

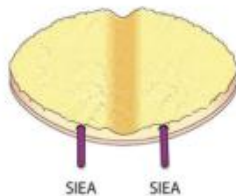
Reconstruction de l'aréole et du mamelon respectivement par tatouage et lambeau local.



Résultat final

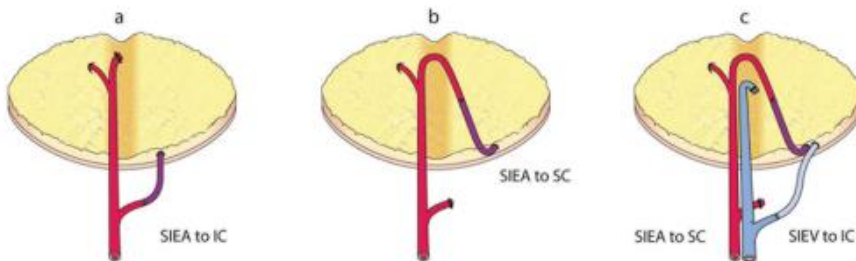
Annexes

Type I (SIEA-SIEA)

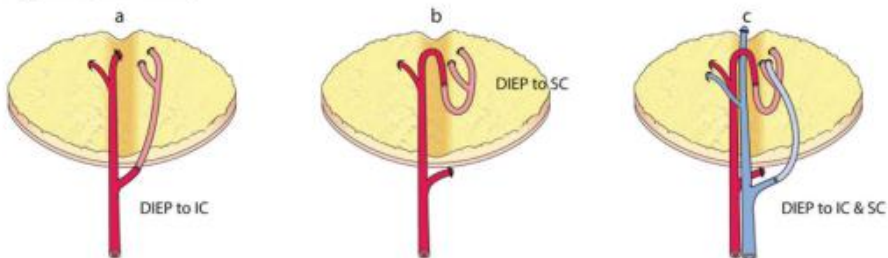


Key:
 SIEA = superficial inferior epigastric artery flap
 SIEV = superficial inferior epigastric vein flap
 DIEP = deep inferior epigastric perforator flap
 IC = inferior continuity
 SC = superior continuity

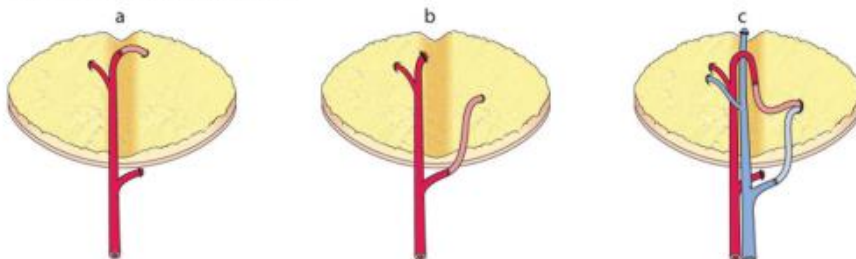
Type II (SIEA-DIEP)



Type III (DEIP-DIEP)

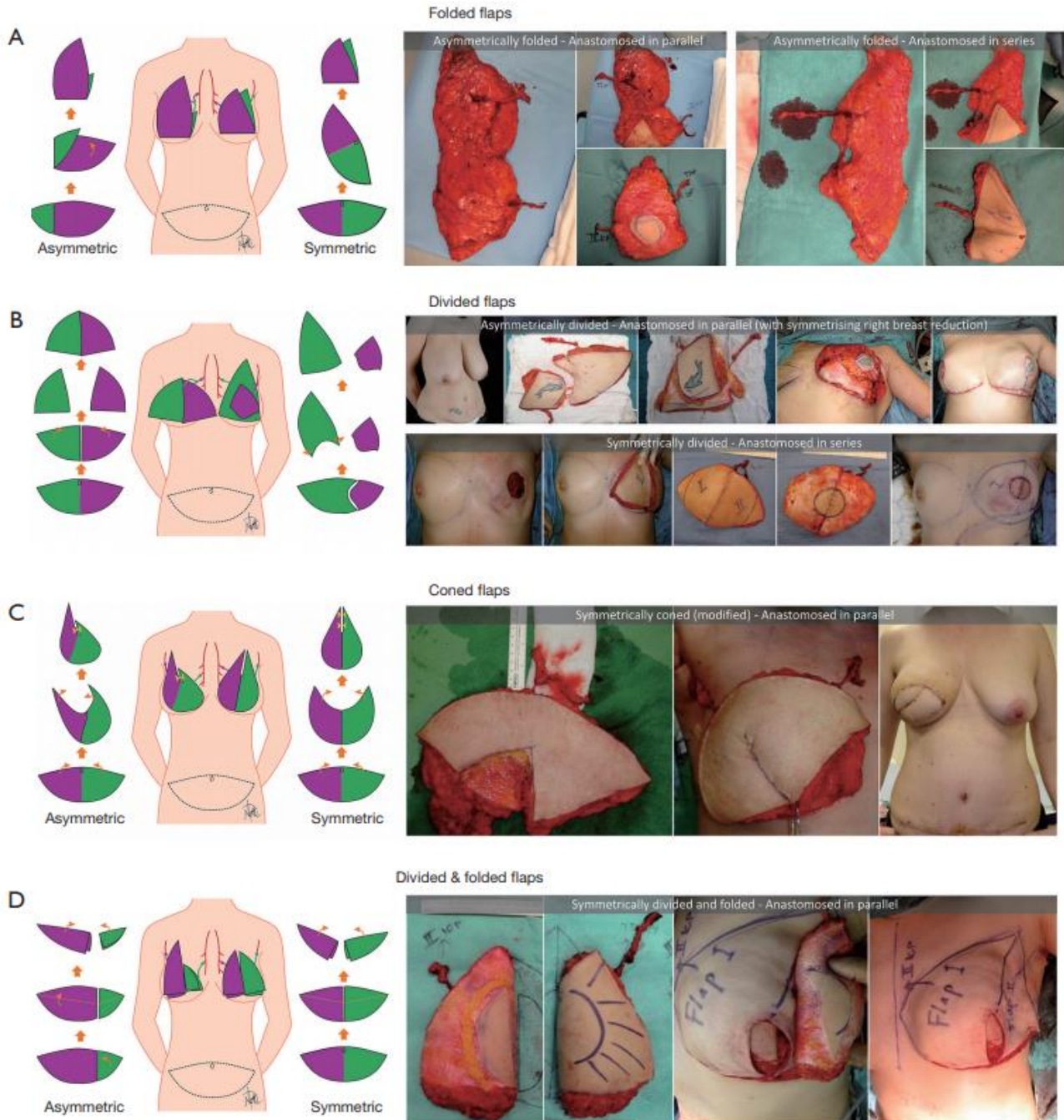


Type IV (DIEP-DIEP perforator)



Annexe 1 : Classification de Hamdi modifiée par Rabey et Mohan ⁵

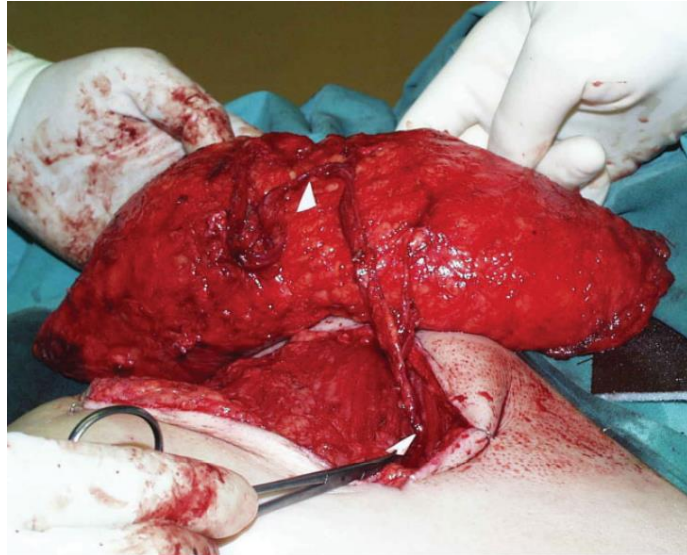
⁵ Illustration tirée de C. M. Malata et N. G. Rabey, « Decision Making in Double-Pediced DIEP and SIEA Abdominal Free Flap Breast Reconstructions: An Algorithmic Approach and Comprehensive Classification », Front. Surg., vol. 2, oct. 2015.



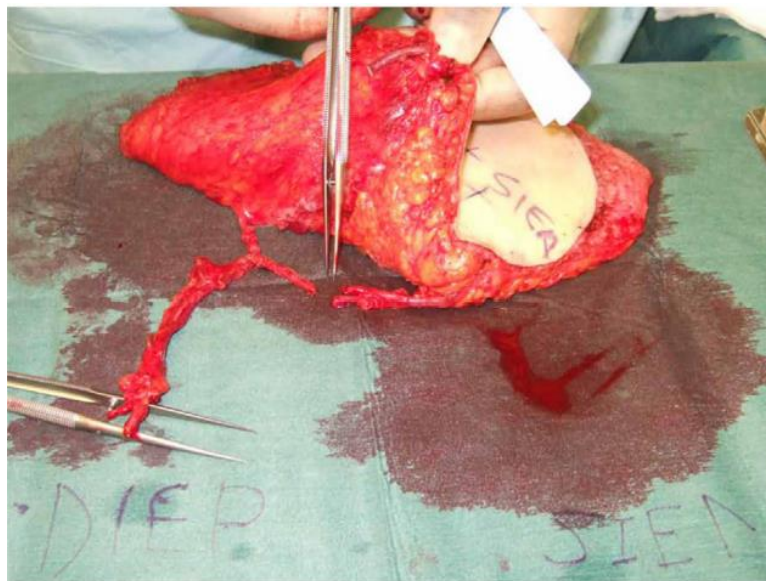
Annexe 2 : Quatre conformations possibles du lambeau bi-pédiculé de DIEP selon Patel ⁶

A : Plicaturé B : Divisé C : Modelé en cône D : Divisé et plicaturé

⁶ Illustration tirée de N. G. Patel, W. M. Rozen, W. T. H. Chow, et M. Chowdhry, « Stacked and bipediced abdominal free flaps for breast reconstruction: considerations for shaping », *Gland Surg.*, vol. 5, no 2, p. 7, 2016.



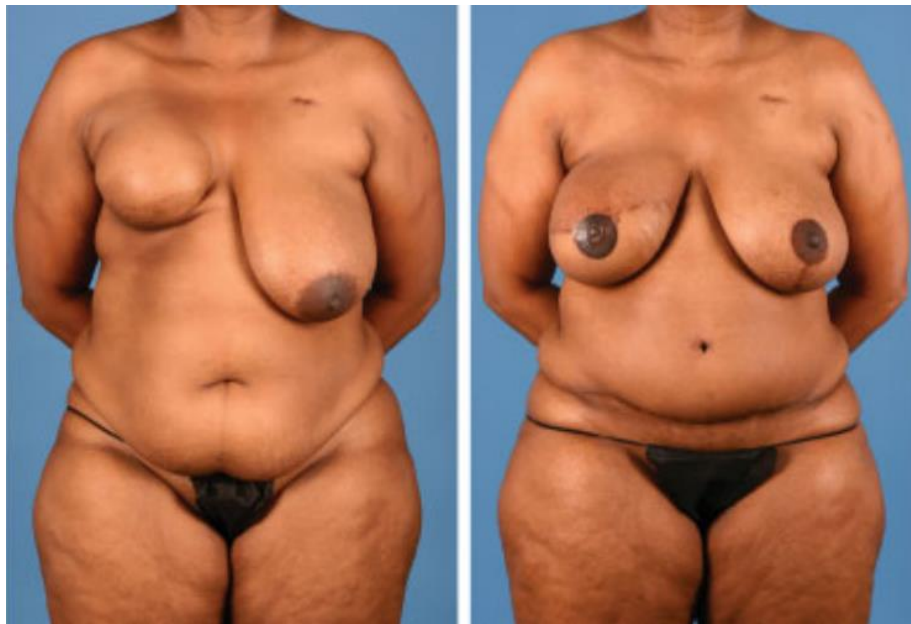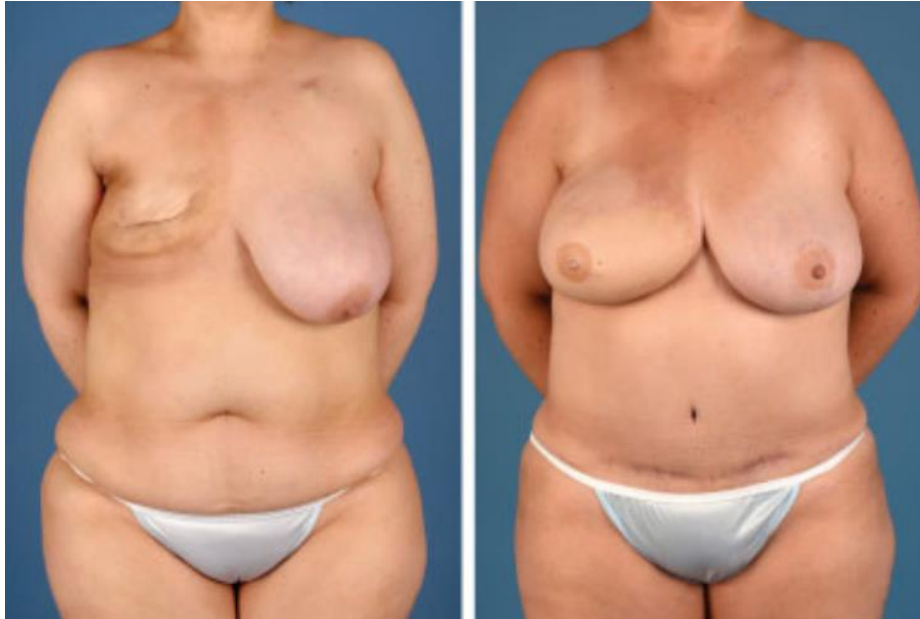Annexe 3 : Vue per-opératoire d'une anastomose entre un pédicule DIE et la continuité supérieure du pédicule DIE controlatéral (flèche du haut). Le pédicule principal n'est ici pas sevré lors de l'anastomose intra-flap afin de diminuer le temps d'ischémie du lambeau (flèche du bas) ⁷



Annexe 4 : Vue per-opératoire avant anastomose entre un pédicule SIEA et la continuité supérieure du pédicule DIE controlatéral. L'anastomose intra flap est ici faite sur table, contrairement au cas ci-dessus ⁸

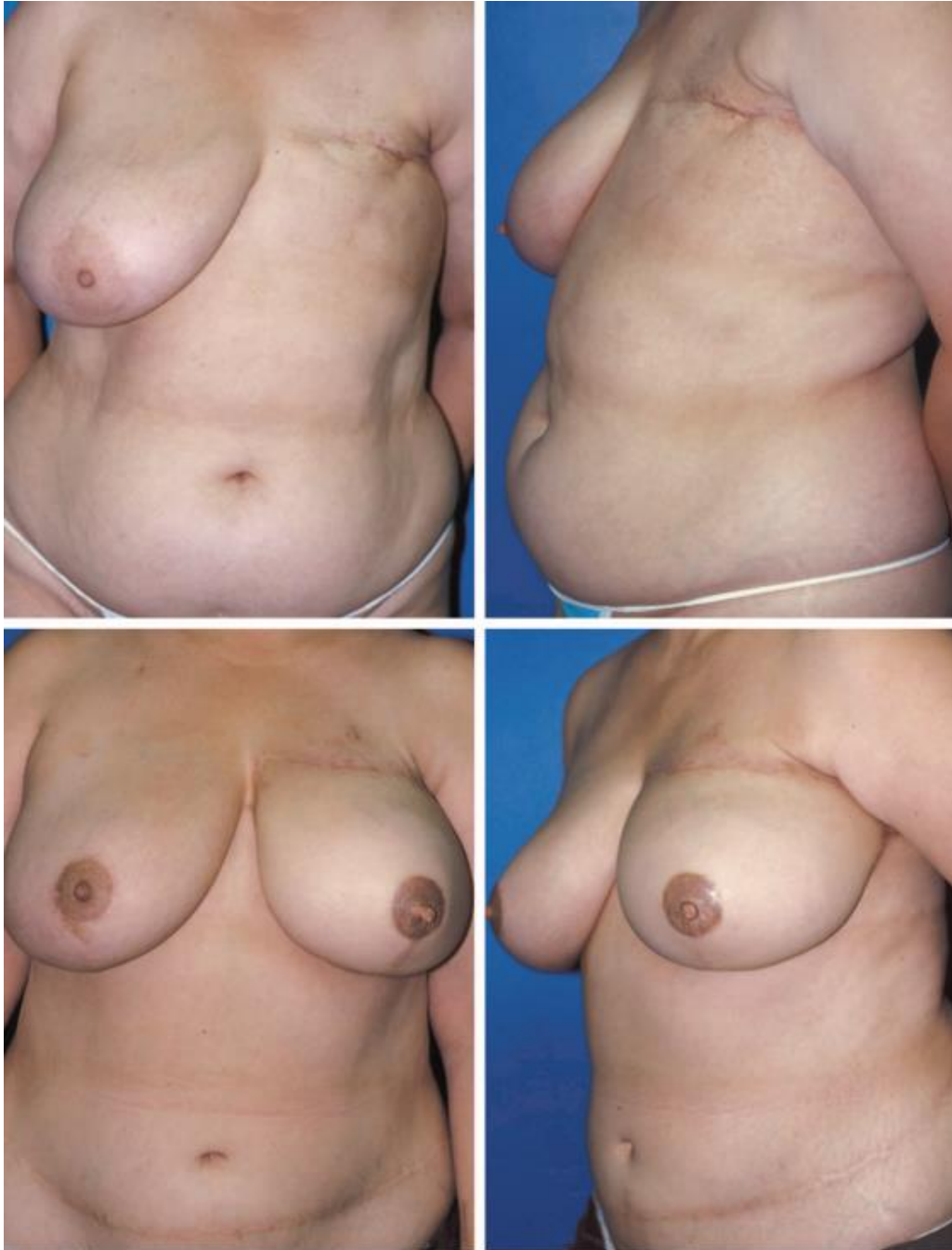
⁷ Illustration tirée de F. Hsieh, N. Somia, et T. C. Lam, « A new approach to preexisting vertical midline abdominal scars with crossover DIEP flap breast reconstruction: Crossover Anastomosis Technique in DIEP Flap », *Microsurgery*, vol. 30, 2009

⁸ Illustration tirée de C. M. Malata et N. G. Rabey, « Decision Making in Double-Pedicle DIEP and SIEA Abdominal Free Flap Breast Reconstructions: An Algorithmic Approach and Comprehensive Classification », *Front. Surg.*, vol. 2, oct. 2015



Annexe 5 : Deux cas cliniques de reconstruction de type DIE/DIE. Le sein controlatéral a bénéficié d'une mastopexie, sans diminution de volume ⁹

⁹ Illustrations tirées de M.J. Cho et al, « Clinical Decision Making Using CTA in Conjoined, Bipedicled DIEP and SIEA for Unilateral Breast Reconstruction », *Journal of Reconstructive Microsurgery*, mai 2020



Annexe 6 : Femme de 54 ans, quatre ans après mastectomie radicale et radiothérapie. Volonté de moindre modification du sein controlatéral, avec conservation du volume. Réalisation d'un lambeau bi-pédiculé de type DIE/SIE, mastopexie verticale controlatérale et reconstruction de la PAM. Résultat à 4 ans.¹⁰

¹⁰ Illustration tirée de E. K. Beahm et R. L. Walton, « The Efficacy of Bilateral Lower Abdominal Free Flaps for Unilateral Breast Reconstruction »; *Plast. Reconstr. Surg.*, vol. 120, n° 1, p. 41-54, juill. 2007

THÈSE SOUTENUE PAR : Nathan FERREIRA

TITRE :

LAMBEAU DE DIEP À DOUBLE PÉDICULE AVEC ANASTOMOSE « INTRA-FLAP » EN RECONSTRUCTION MAMMAIRE

CONCLUSION :

Le lambeau libre de DIEP s'est imposé comme la technique de référence en reconstruction mammaire autologue. En présence d'une patiente avec une cicatrice abdominale verticale médiane, sans adipomérie sous ombilicale, ou avec un sein controlatéral volumineux sans volonté de réduction, la qualité de la reconstruction peut être limitée par la quantité de tissu disponible sur le site donneur. La technique classique peut alors être modifiée pour s'adapter à ces cas particuliers. On peut dans ces situations prélever un lambeau de DIEP bipédiculé, plus volumineux, en réalisant une anastomose entre les deux pédicules, dite anastomose « intra-flap ». Ce raffinement chirurgical permet d'anastomoser le lambeau bi-pédiculé sur un seul pédicule au niveau du site receveur. Cette technique permet dans cette population spécifique, où la reconstruction est souvent complexe, d'atteindre un taux de satisfaction globalement similaire à la technique de DIEP simple pédicule lorsqu'elle est utilisée en pratique courante, tout en conservant un taux de complications comparable. Elle permet de s'approcher au mieux du volume du sein controlatéral, sans réduire son volume, sans multiplier les interventions secondaires de symétrisation et sans recourir à l'ajout d'une prothèse ou d'un second lambeau. Ainsi utilisée lors d'indications sélectionnées, cette technique innovante permet d'élargir le panel de patientes pouvant bénéficier d'une reconstruction autologue par lambeau libre abdominal, tout en améliorant la qualité de nos reconstructions.

VU ET PERMIS D'IMPRIMER
Grenoble, le : 20/11/21

LE DOYEN


Pr. Patrice MORAND

Pour le Président
et par délégation

Le Doyen de Médecine
Pr. Patrice MORAND

LE PRÉSIDENT DE LA THÈSE


Pr. Baptiste BERTRAND

Baptiste BERTRAND
MEU - PH
RPPS : 10100693083
Hôpital de la Conception Marseille
Chirurgie Plastique et Réparatrice
Tél. : 04 91 38 35 55 - N° Finess 130786049

Service des thèses : medecine-these@univ-grenoble-alpes.fr

Références bibliographiques

- [1] Defossez G, Le Guyader-Peyrou S, Uhry Z, Grosclaude P, Colonna M, Dantony E, et al, « Estimations nationales de l'incidence et de la mortalité par cancer en France métropolitaine entre 1990 et 2018. Volume 1 – Tumeurs solides », *St.-Maurice Santé Publique Fr.*, p. 372, 2019.
- [2] A. Cowppli-Bony *et al.*, « Épidémiologie descriptive des cancers en France métropolitaine : incidence, survie et prévalence », *Bull. Cancer (Paris)*, vol. 106, n° 7-8, p. 617-634, juill. 2019, doi: 10.1016/j.bulcan.2018.11.016.
- [3] A. Cowppli-Bony *et al.*, « Survival of solid cancer patients in France, 1989–2013: a population-based study », *Eur. J. Cancer Prev.*, vol. 26, n° 6, p. 461-468, nov. 2017, doi: 10.1097/CEJ.0000000000000372.
- [4] M. Espié, S. Giacchetti, E. Bournstyn, C. Hennequin, C. Cuvier, A.-S. Hamy, N. Espié, « Prise en charge thérapeutique des cancers du sein infiltrants localisés », *EMC Gynécologie*, p. 21, 2013.
- [5] B. Fisher *et al.*, « Twenty-Year Follow-up of a Randomized Trial Comparing Total Mastectomy, Lumpectomy, and Lumpectomy plus Irradiation for the Treatment of Invasive Breast Cancer », *N. Engl. J. Med.*, vol. 347, n° 16, p. 1233-1241, oct. 2002, doi: 10.1056/NEJMoa022152.
- [6] R. L. Helms, E. L. O'Hea, et M. Corso, « Body image issues in women with breast cancer », *Psychol. Health Med.*, vol. 13, n° 3, p. 313-325, mai 2008, doi: 10.1080/13548500701405509.
- [7] Y. Eltahir *et al.*, « Quality-of-Life Outcomes between Mastectomy Alone and Breast Reconstruction: Comparison of Patient-Reported BREAST-Q and Other Health-Related Quality-of-Life Measures », *Plast. Reconstr. Surg.*, vol. 132, n° 2, p. 201e-209e, août 2013, doi: 10.1097/PRS.0b013e31829586a7.
- [8] « Pratique de la reconstruction et réparation mammaire en France, une analyse des données en vie réelle », *Fiche d'analyse, collection les données, INCa*, févr. 2021.
- [9] M. Barry et M. R. Kell, « Radiotherapy and breast reconstruction: a meta-analysis », *Breast Cancer Res. Treat.*, vol. 127, n° 1, p. 15-22, mai 2011, doi: 10.1007/s10549-011-1401-x.
- [10] C. R. Albornoz *et al.*, « A Paradigm Shift in U.S. Breast Reconstruction: Increasing Implant Rates », *Plast. Reconstr. Surg.*, vol. 131, n° 1, p. 15-23, janv. 2013, doi: 10.1097/PRS.0b013e3182729cde.
- [11] M. Herly *et al.*, « Efficacy of breast reconstruction with fat grafting: A systematic review and meta-analysis », *J. Plast. Reconstr. Aesthet. Surg.*, vol. 71, n° 12, p. 1740-1750, déc. 2018, doi: 10.1016/j.bjps.2018.08.024.
- [12] E. Delay, A. S. Florzac, et P. Frobert, « Reconstruction mammaire par lambeau de grand dorsal autologue », *Ann. Chir. Plast. Esthét.*, vol. 63, n° 5-6, p. 422-436, nov. 2018, doi: 10.1016/j.anplas.2018.07.004.

- [13] I. Tarantino, A. Banic, et T. Fischer, « Evaluation of Late Results in Breast Reconstruction by Latissimus Dorsi Flap and Prosthesis Implantation »: *Plast. Reconstr. Surg.*, vol. 117, n° 5, p. 1387-1394, avr. 2006, doi: 10.1097/01.prs.0000207396.22527.68.
- [14] G. Wechselberger et T. Schoeller, « The Transverse Myocutaneous Gracilis Free Flap: A Valuable Tissue Source in Autologous Breast Reconstruction »: *Plast. Reconstr. Surg.*, vol. 114, n° 1, p. 69-73, juill. 2004, doi: 10.1097/01.PRS.0000127797.62020.D4.
- [15] R. J. Allen, N. T. Haddock, C. Y. Ahn, et A. Sadeghi, « Breast Reconstruction with the Profunda Artery Perforator Flap »: *Plast. Reconstr. Surg.*, vol. 129, n° 1, p. 16e-23e, janv. 2012, doi: 10.1097/PRS.0b013e3182363d9f.
- [16] Allen, Robert J. M.D.; Tucker, Charles Jr. M.D., « Superior Gluteal Artery Perforator Free Flap for Breast Reconstruction », *Plastic and Reconstructive Surgery*, juin 1995.
- [17] R. J. Allen, J. L. Levine, et J. W. Granzow, « The In-the-Crease Inferior Gluteal Artery Perforator Flap for Breast Reconstruction »: *Plast. Reconstr. Surg.*, vol. 118, n° 2, p. 333-339, août 2006, doi: 10.1097/01.prs.0000227665.56703.a8.
- [18] C. R. Hartrampf, M. Schefflan, et P. W. Black, « Breast Reconstruction with a Transverse Abdominal Island Flap »: *Plast. Reconstr. Surg.*, vol. 69, n° 2, p. 216-224, févr. 1982, doi: 10.1097/00006534-198202000-00006.
- [19] M. Y. Nahabedian, W. Dooley, N. Singh, et P. N. Manson, « Contour Abnormalities of the Abdomen after Breast Reconstruction with Abdominal Flaps: The Role of Muscle Preservation », *Plast. Reconstr. Surg.*, vol. 109, n° 1, p. 91-101, janv. 2002, doi: 10.1097/00006534-200201000-00016.
- [20] J. C. Grotting, M. M. Urist, W. A. Maddox, et L. O. Vasconez, « Conventional TRAM Flap versus Free Microsurgical TRAM Flap for Immediate Breast Reconstruction »: *Plast. Reconstr. Surg.*, vol. 83, n° 5, p. 828-841, mai 1989, doi: 10.1097/00006534-198905000-00009.
- [21] I. Koshima et S. Soeda, « Inferior epigastric artery skin flaps without rectus abdominis muscle », *Br. J. Plast. Surg.*, vol. 42, n° 6, p. 645-648, nov. 1989, doi: 10.1016/0007-1226(89)90075-1.
- [22] T. Allen, Robert J. M.D.; Treece, P P., « Deep Inferior Epigastric Perforator Flap for Breast Reconstruction », *Annals of Plastic Surgery*, janv. 1994.
- [23] S. A. Macadam *et al.*, « Quality of Life and Patient-Reported Outcomes in Breast Cancer Survivors: A Multicenter Comparison of Four Abdominally Based Autologous Reconstruction Methods », *Plast. Reconstr. Surg.*, vol. 137, n° 3, p. 758-771, mars 2016, doi: 10.1097/01.prs.0000479932.11170.8f.
- [24] L. de Weerd, O. P. Elvenes, E. Strandenes, et S. Weum, « Autologous breast reconstruction with a free lumbar artery perforator flap », *Br. J. Plast. Surg.*, vol. 56, n° 2, p. 180-183, mars 2003, doi: 10.1016/S0007-1226(03)00039-0.
- [25] B. Colebunders, B. Depypere, et K. Van Landuyt, « The dog-ear flap as an alternative for breast reconstruction in patients who have already undergone a DIEAP flap », *J. Plast. Reconstr. Aesthet. Surg.*, vol. 69, n° 5, p. 594-597, mai 2016, doi: 10.1016/j.bjps.2015.10.005.

- [26] Z. M. Arnez, U. Khan, D. Pogorelec, et F. Planinsek, « Breast reconstruction using the free superficial inferior epigastric artery (SIEA) flap », *Br. J. Plast. Surg.*, vol. 52, n° 4, p. 276-279, juin 1999, doi: 10.1054/bjps.1999.3100.
- [27] C. Bruant-Rodier, F. Bodin, « Reconstruction mammaire », *EMC Chirurgie Plastique*, févr. 2014.
- [28] B. Pompei et J. Farhadi, « Diep Flap Volume Augmentation: Literature Review and “Calzone” Flap Shaping Technique », *J. Plast. Reconstr. Aesthet. Surg.*, vol. 73, n° 11, p. 1933-1939, nov. 2020, doi: 10.1016/j.bjps.2020.05.070.
- [29] A. Figus, V. Canu, F. C. Iwuagwu, et V. Ramakrishnan, « DIEP flap with implant: a further option in optimising breast reconstruction », *J. Plast. Reconstr. Aesthet. Surg.*, vol. 62, n° 9, p. 1118-1126, sept. 2009, doi: 10.1016/j.bjps.2007.12.089.
- [30] K. R. Roehl, D. P. Baumann, P. M. Chevray, et D. W. Chang, « Evaluation of Outcomes in Breast Reconstructions Combining Lower Abdominal Free Flaps and Permanent Implants », *Plast. Reconstr. Surg.*, vol. 126, n° 2, p. 349-357, août 2010, doi: 10.1097/PRS.0b013e3181de1b67.
- [31] S. J. Kronowitz *et al.*, « Optimizing Autologous Breast Reconstruction in Thin Patients », *Plast. Reconstr. Surg.*, vol. 112, n° 7, p. 1768-1778, déc. 2003, doi: 10.1097/01.PRS.0000090541.54788.AD.
- [32] R. Laporta, B. Longo, M. Sorotos, M. Pagnoni, et F. Santanelli di Pompeo, « Breast Reconstruction with Delayed Fat-Graft-Augmented DIEP Flap in Patients with Insufficient Donor-Site Volume », *Aesthetic Plast. Surg.*, vol. 39, n° 3, p. 339-349, juin 2015, doi: 10.1007/s00266-015-0475-y.
- [33] S. S. Teotia, D. O. Dumestre, A. P. Jayaraman, K. J. Sanniec, et N. T. Haddock, « Revisiting Anastomosis to the Retrograde Internal Mammary System in Stacked Free Flap Breast Reconstruction: An Algorithmic Approach to Recipient-Site Selection », *Plast. Reconstr. Surg.*, vol. 145, n° 4, p. 880-887, avr. 2020, doi: 10.1097/PRS.00000000000006712.
- [34] N. T. Haddock, M.-J. Cho, et S. S. Teotia, « Comparative Analysis of Single versus Stacked Free Flap Breast Reconstruction: A Single-Center Experience », *Plast. Reconstr. Surg.*, vol. 144, n° 3, p. 369e-377e, sept. 2019, doi: 10.1097/PRS.00000000000005906.
- [35] C. Angrigiani, A. Rancati, G. Artero, R. K. Khouri, et F. M. Walocko, « Stacked Thoracodorsal Artery Perforator Flaps for Unilateral Breast Reconstruction », *Plast. Reconstr. Surg.*, vol. 138, n° 6, p. 969e-972e, déc. 2016, doi: 10.1097/PRS.00000000000002740.
- [36] J. L. Mayo, R. J. Allen, et A. Sadeghi, « Four-flap Breast Reconstruction: Bilateral Stacked DIEP and PAP Flaps », *Plast. Reconstr. Surg. - Glob. Open*, vol. 3, n° 5, p. e383, mai 2015, doi: 10.1097/GOX.0000000000000353.
- [37] W. M. Rozen, N. G. Patel, et V. V. Ramakrishnan, « Increasing options in autologous microsurgical breast reconstruction: four free flaps for “stacked” bilateral breast reconstruction », *Gland Surg.*, vol. 5, n° 2, p. 255-260, avr. 2016, doi: 10.3978/j.issn.2227-684X.2015.06.06.
- [38] F. J. DellaCroce, S. K. Sullivan, C. Trahan, et C. E. Jenkins, « Body Lift Perforator Flap Breast Reconstruction: A Review of 100 Flaps in 25 Cases », *Plast. Reconstr. Surg.*, vol. 129, n° 3, p. 551-561, mars 2012, doi: 10.1097/PRS.0b013e31824127fc.

- [39] M. A. Codner, J. Bostwick, F. Nahai, J. T. Bried, et F. F. Eaves, « TRAM Flap Vascular Delay for High-Risk Breast Reconstruction »; *Plast. Reconstr. Surg.*, vol. 96, n° 7, p. 1615-1622, déc. 1995, doi: 10.1097/00006534-199512000-00015.
- [40] C. Heitmann, G. Felmerer, C. Durmus, B. Matejic, et G. Ingianni, « Anatomical features of perforator blood vessels in the deep inferior epigastric perforator flap », *Br. J. Plast. Surg.*, vol. 53, n° 3, p. 205-208, avr. 2000, doi: 10.1054/bjps.1999.3257.
- [41] C. Holm, M. Mayr, E. H??fter, et M. Ninkovic, « Perfusion Zones of the DIEP Flap Revisited: A Clinical Study »; *Plast. Reconstr. Surg.*, vol. 117, n° 1, p. 37-43, janv. 2006, doi: 10.1097/01.prs.0000185867.84172.c0.
- [42] E. K. Kim, T. J. Lee, et J. S. Eom, « Comparison of Fat Necrosis Between Zone II and Zone III in Pedicled Transverse Rectus Abdominis Musculocutaneous Flaps: A Prospective Study of 400 Consecutive Cases », *Ann. Plast. Surg.*, vol. 59, n° 3, p. 256-259, sept. 2007, doi: 10.1097/01.sap.0000252770.15946.14.
- [43] C. H. Ishii, J. Bostwick, T. J. Raine, J. J. Coleman, et T. R. Hester, « Double-Pedicle Transverse Rectus Abdominis Myocutaneous Flap for Unilateral Breast and Chest-Wall Reconstruction »; *Plast. Reconstr. Surg.*, vol. 76, n° 6, p. 901-907, déc. 1985, doi: 10.1097/00006534-198512000-00019.
- [44] S. L. Spear, R. L. Travaglini-Parda, et M. M. Stefan, « The Stacked Transverse Rectus Abdominis Musculocutaneous Flap Revisited in Breast Reconstruction »; *Ann. Plast. Surg.*, vol. 32, n° 6, p. 565-571, juin 1994, doi: 10.1097/00000637-199406000-00002.
- [45] T. Harashina, K. Sone, T. Inoue, S. Fukuzumi, et K. Enomoto, « Augmentation of circulation of pedicled transverse rectus abdominis musculocutaneous flaps by microvascular surgery », *Br. J. Plast. Surg.*, vol. 40, n° 4, p. 367-370, juill. 1987, doi: 10.1016/0007-1226(87)90039-7.
- [46] S. Takayanagi et M. Ohtsuka, « Extended Transverse Rectus Abdominis Musculocutaneous Flap »; *Plast. Reconstr. Surg.*, vol. 83, n° 6, p. 1057-1060, juin 1989, doi: 10.1097/00006534-198906000-00025.
- [47] J. L. Semple, « Retrograde Microvascular Augmentation (Turbocharging) of a Single-Pedicle TRAM Flap Through a Deep Inferior Epigastric Arterial and Venous Loop »; *Plast. Reconstr. Surg.*, vol. 93, n° 1, p. 109-117, janv. 1994, doi: 10.1097/00006534-199401000-00016.
- [48] P. Berrino, F. Casabona, M. Adami, et M. Muggianu, « The "parasite" TRAM flap for autogenous tissue breast reconstruction in patients with vertical midabdominal scars », *Ann. Plast. Surg.*, vol. 43, n° 2, p. 119-126, août 1999.
- [49] P. Berrino et P. Santi, « Hemodynamic analysis of the TRAM. Applications to the "recharged" TRAM flap », *Clin. Plast. Surg.*, vol. 21, n° 2, p. 233-245, avr. 1994.
- [50] Z. M. Arnez et T. Scamp, « The bipedicled free TRAM flap », *Br. J. Plast. Surg.*, vol. 45, n° 3, p. 214-218, 1992, doi: 10.1016/0007-1226(92)90080-H.
- [51] R. L. H. Ng, A. Youssef, S. J. Kronowitz, J. E. Lipa, J. Potochny, et G. P. Reece, « Technical Variations of the Bipedicled TRAM Flap in Unilateral Breast Reconstruction: Effects of Conventional versus Microsurgical Techniques of Pedicle Transfer on Complications Rates »; *Plast. Reconstr. Surg.*, vol. 114, n° 2, p. 374-384, août 2004, doi: 10.1097/01.PRS.0000131879.34814.8A.

- [52] P. N. Blondeel et W. D. Boeckx, « Refinements in free flap breast reconstruction: the free bilateral deep inferior epigastric perforator flap anastomosed to the internal mammary artery », *Br. J. Plast. Surg.*, vol. 47, n° 7, p. 495-501, 1994, doi: 10.1016/0007-1226(94)90033-7.
- [53] D. G. Pennington, W. J. S. Nettle, et P. Lam, « Microvascular Augmentation of the Blood Supply of the Contralateral Side of the Free Transverse Rectus Abdominis Musculocutaneous Flap »:, *Ann. Plast. Surg.*, vol. 31, n° 2, p. 123-127, août 1993, doi: 10.1097/0000637-199308000-00006.
- [54] M. Hamdi, D. K. Khuthaila, K. Van Landuyt, N. Roche, et S. Monstrey, « Double-pedicle abdominal perforator free flaps for unilateral breast reconstruction: new horizons in microsurgical tissue transfer to the breast », *J. Plast. Reconstr. Aesthet. Surg.*, vol. 60, n° 8, p. 904-912, août 2007, doi: 10.1016/j.bjps.2007.02.016.
- [55] A. L. Pusic, A. F. Klassen, A. M. Scott, J. A. Klok, P. G. Cordeiro, et S. J. Cano, « Development of a New Patient-Reported Outcome Measure for Breast Surgery: The BREAST-Q »:, *Plast. Reconstr. Surg.*, vol. 124, n° 2, p. 345-353, août 2009, doi: 10.1097/PRS.0b013e3181aee807.
- [56] W. A. Cohen *et al.*, « The BREAST-Q in surgical research: A review of the literature 2009–2015 », *J. Plast. Reconstr. Aesthet. Surg.*, vol. 69, n° 2, p. 149-162, févr. 2016, doi: 10.1016/j.bjps.2015.11.013.
- [57] R. S. Ali, A. Garrido, et V. Ramakrishnan, « Stacked free hemi-DIEP flaps: a method of autologous breast reconstruction in a patient with midline abdominal scarring », *Br. J. Plast. Surg.*, vol. 55, n° 4, p. 351-353, juin 2002, doi: 10.1054/bjps.2002.3834.
- [58] E. K. Beahm et R. L. Walton, « The Efficacy of Bilateral Lower Abdominal Free Flaps for Unilateral Breast Reconstruction »:, *Plast. Reconstr. Surg.*, vol. 120, n° 1, p. 41-54, juill. 2007, doi: 10.1097/01.prs.0000263729.26936.31.
- [59] F. J. DellaCroce, S. K. Sullivan, et C. Trahan, « Stacked Deep Inferior Epigastric Perforator Flap Breast Reconstruction: A Review of 110 Flaps in 55 Cases over 3 Years »:, *Plast. Reconstr. Surg.*, vol. 127, n° 3, p. 1093-1099, mars 2011, doi: 10.1097/PRS.0b013e318205f223.
- [60] N. G. Rabey, E. Erel, et C. M. Malata, « Double-Pediced Abdominal Free Flap Using an Entirely New Microvascular Combination of DIEP and SIEA Vascular Pedicles for Unilateral Breast Reconstruction: A Novel Addition to the Hamdi Classification », *Plast. Reconstr. Surg.*, vol. 130, n° 5, p. 767e-769e, nov. 2012, doi: 10.1097/PRS.0b013e318267d995.
- [61] A. Murray, J. Wasiak, W. Rozen, S. Ferris, et D. Grinsell, « Stacked Abdominal Flap for Unilateral Breast Reconstruction », *J. Reconstr. Microsurg.*, vol. 31, n° 03, p. 179-186, sept. 2014, doi: 10.1055/s-0034-1390165.
- [62] A. T. Mohan, N. G. Patel, et C. M. Malata, « Combination of the superior and inferior pedicle “continuities” for anastomosis of an SIEA flap to a contralateral DIEP flap in double-pediced abdominal free flaps: A further modification of the Hamdi classification », *J. Plast. Reconstr. Aesthet. Surg.*, vol. 67, n° 10, p. e237-e239, oct. 2014, doi: 10.1016/j.bjps.2014.06.008.

- [63] P. G. L. Koolen, B. T. Lee, S. J. Lin, H. A. Erhard, et D. T. Greenspun, « Bipedicle-conjoined perforator flaps in breast reconstruction », *J. Surg. Res.*, vol. 197, n° 2, p. 256-264, août 2015, doi: 10.1016/j.jss.2015.03.032.
- [64] A. Seth, P. Koolen, S. Sultan, B. Lee, H. Erhard, et D. Greenspun, « Unilateral Autologous Breast Reconstruction with Bi-pedicled, Conjoined Deep Inferior Epigastric Perforator Flaps », *J. Reconstr. Microsurg.*, vol. 35, n° 02, p. 145-155, févr. 2019, doi: 10.1055/s-0038-1668161.
- [65] C. M. Malata et N. G. Rabey, « Decision Making in Double-Pedicled DIEP and SIEA Abdominal Free Flap Breast Reconstructions: An Algorithmic Approach and Comprehensive Classification », *Front. Surg.*, vol. 2, oct. 2015, doi: 10.3389/fsurg.2015.00049.
- [66] H. Xu, J. Dong, et T. Wang, « Bipedicle Deep Inferior Epigastric Perforator Flap for Unilateral Breast Reconstruction: Seven Years' Experience », *Plast. Reconstr. Surg.*, vol. 124, n° 6, p. 1797-1807, déc. 2009, doi: 10.1097/PRS.0b013e3181bf81cf.
- [67] A. A. Salibian *et al.*, « Comparing outcomes between stacked/conjoined and non stacked/conjoined abdominal microvascular unilateral breast reconstruction », *Microsurgery*, p. micr.30659, sept. 2020, doi: 10.1002/micr.30659.
- [68] T. Tomouk, A. T. Mohan, A. Azizi, E. Conci, E. B. Brickley, et C. M. Malata, « Donor site morbidity in DIEP free flap breast reconstructions: A comparison of unilateral, bilateral, and bipedicled surgical procedure types », *J. Plast. Reconstr. Aesthet. Surg.*, vol. 70, n° 11, p. 1505-1513, nov. 2017, doi: 10.1016/j.bjps.2017.05.044.
- [69] W. M. Rozen, D. Chubb, D. Grinsell, et M. W. Ashton, « The variability of the Superficial Inferior Epigastric Artery (SIEA) and its angiosome: A clinical anatomical study: The Variability of the SIEA », *Microsurgery*, vol. 30, n° 5, p. 386-391, juill. 2010, doi: 10.1002/micr.20750.
- [70] C. Holm, M. Mayr, E. Höfter, N. Raab, et M. Ninkovic, « Interindividual Variability of the SIEA Angiosome: Effects on Operative Strategies in Breast Reconstruction », *Plast. Reconstr. Surg.*, vol. 122, n° 6, p. 1612-1620, déc. 2008, doi: 10.1097/PRS.0b013e31818a9a3f.
- [71] S. Y. Kim, K.-T. Lee, et G.-H. Mun, « Computed Tomographic Angiography-Based Planning of Bipedicled DIEP Flaps with Intraflap Crossover Anastomosis: An Anatomical and Clinical Study », *Plast. Reconstr. Surg.*, vol. 138, n° 3, p. 409e-418e, sept. 2016, doi: 10.1097/PRS.0000000000002432.
- [72] W. M. Rozen, E. Garcia-Tutor, A. Alonso-Burgos, R. J. Corlett, G. I. Taylor, et M. W. Ashton, « The effect of anterior abdominal wall scars on the vascular anatomy of the abdominal wall: A cadaveric and clinical study with clinical implications », *Clin. Anat.*, vol. 22, n° 7, p. 815-822, oct. 2009, doi: 10.1002/ca.20851.
- [73] T. Schoeller, G. Wechselberger, J. Roger, H. Hussl, et G. M. Huemer, « Management of infraumbilical vertical scars in DIEP-flaps by crossover anastomosis », *J. Plast. Reconstr. Aesthet. Surg.*, vol. 60, n° 5, p. 524-528, mai 2007, doi: 10.1016/j.bjps.2006.11.008.
- [74] F. Hsieh, N. Somia, et T. C. Lam, « A new approach to preexisting vertical midline abdominal scars with crossover DIEP flap breast reconstruction: Crossover Anastomosis Technique in DIEP Flap », *Microsurgery*, vol. 30, n° 2, p. 151-155, 2010, doi: 10.1002/micr.20705.

- [75] C.-C. Chang *et al.*, « A Strategic Approach for DIEP Flap Breast Reconstruction in Patients With a Vertical Midline Abdominal Scar »: *Ann. Plast. Surg.*, vol. 73, p. S6-S11, sept. 2014, doi: 10.1097/SAP.000000000000244.
- [76] N. A. Kantak, P. G. L. Koolen, C. Martin, A. M. Tobias, B. T. Lee, et S. J. Lin, « Are patients with low body mass index candidates for deep inferior epigastric perforator flaps for unilateral breast reconstruction?: Unilateral DIEP Flap Breast Reconstruction in Low BMI Patients », *Microsurgery*, vol. 35, n° 6, p. 421-427, sept. 2015, doi: 10.1002/micr.22407.
- [77] N. G. Patel, W. M. Rozen, W. T. H. Chow, et M. Chowdhry, « Stacked and bipediced abdominal free flaps for breast reconstruction: considerations for shaping », *Gland Surg.*, vol. 5, n° 2, p. 7, 2016.
- [78] M. Salgarello, G. Visconti, L. Barone-Adesi, et A. Cina, « The Retrograde Limb of Internal Mammary Vessels as Reliable Recipient Vessels in DIEP Flap Breast Reconstruction: A Clinical and Radiological Study », *Ann. Plast. Surg.*, vol. 74, n° 4, p. 447-453, avr. 2015, doi: 10.1097/SAP.0b013e31829fd2e3.
- [79] M. W. Stalder, J. Lam, R. J. Allen, et A. Sadeghi, « Using the Retrograde Internal Mammary System for Stacked Perforator Flap Breast Reconstruction: 71 Breast Reconstructions in 53 Consecutive Patients », *Plast. Reconstr. Surg.*, vol. 137, n° 2, p. 265e-277e, févr. 2016, doi: 10.1097/01.prs.0000475743.08559.b6.
- [80] J. Hernandez Rosa, R. D. Sherif, P. J. Torina, et M. A. Harmaty, « Use of both antegrade and retrograde internal mammary vessels in the bipediced deep inferior epigastric perforator flap for unilateral breast reconstruction », *J. Plast. Reconstr. Aesthet. Surg.*, vol. 70, n° 1, p. 47-53, janv. 2017, doi: 10.1016/j.bjps.2016.09.010.
- [81] E. I. Chang et S. J. Kronowitz, « Dual-Pedicle Flap for Unilateral Autologous Breast Reconstruction Revisited: Evolution and Optimization of Flap Design over 15 Years », *Plast. Reconstr. Surg.*, vol. 137, n° 5, p. 1372-1380, mai 2016, doi: 10.1097/PRS.0000000000002075.
- [82] J. Beugels *et al.*, « The Stacked Hemiabdominal Extended Perforator Flap for Autologous Breast Reconstruction »: *Plast. Reconstr. Surg.*, vol. 142, n° 6, p. 1424-1434, déc. 2018, doi: 10.1097/PRS.0000000000005058.

Le serment d'Hippocrate

Texte revu par l'Ordre des médecins en 2012

“ Au moment d'être admis(e) à exercer la médecine, je promets et je jure d'être fidèle aux lois de l'honneur et de la probité.

Mon premier souci sera de rétablir, de préserver ou de promouvoir la santé dans tous ses éléments, physiques et mentaux, individuels et sociaux.

Je respecterai toutes les personnes, leur autonomie et leur volonté, sans aucune discrimination selon leur état ou leurs convictions. J'interviendrai pour les protéger si elles sont affaiblies, vulnérables ou menacées dans leur intégrité ou leur dignité. Même sous la contrainte, je ne ferai pas usage de mes connaissances contre les lois de l'humanité.

J'informerai les patients des décisions envisagées, de leurs raisons et de leurs conséquences.

Je ne tromperai jamais leur confiance et n'exploiterai pas le pouvoir hérité des circonstances pour forcer les consciences.

Je donnerai mes soins à l'indigent et à quiconque me les demandera. Je ne me laisserai pas influencer par la soif du gain ou la recherche de la gloire.

Admis(e) dans l'intimité des personnes, je tairai les secrets qui me seront confiés. Reçu(e) à l'intérieur des maisons, je respecterai les secrets des foyers et ma conduite ne servira pas à corrompre les mœurs.

Je ferai tout pour soulager les souffrances. Je ne prolongerai pas abusivement les agonies. Je ne provoquerai jamais la mort délibérément.

Je préserverai l'indépendance nécessaire à l'accomplissement de ma mission. Je n'entreprendrai rien qui dépasse mes compétences. Je les entretiendrai et les perfectionnerai pour assurer au mieux les services qui me seront demandés.

J'apporterai mon aide à mes confrères ainsi qu'à leurs familles dans l'adversité. Que les hommes et mes confrères m'accordent leur estime si je suis fidèle à mes promesses ; que je sois déshonoré(e) et méprisé(e) si j'y manque. ”