



HAL
open science

Analyse détaillée des performances d'une intelligence artificielle sur la détection radiographique des occlusions intestinales chez le chien et le chat

Marie Amadieu

► To cite this version:

Marie Amadieu. Analyse détaillée des performances d'une intelligence artificielle sur la détection radiographique des occlusions intestinales chez le chien et le chat. Médecine vétérinaire et santé animale. 2023. dumas-04413015

HAL Id: dumas-04413015

<https://dumas.ccsd.cnrs.fr/dumas-04413015v1>

Submitted on 23 Jan 2024

HAL is a multi-disciplinary open access archive for the deposit and dissemination of scientific research documents, whether they are published or not. The documents may come from teaching and research institutions in France or abroad, or from public or private research centers.

L'archive ouverte pluridisciplinaire **HAL**, est destinée au dépôt et à la diffusion de documents scientifiques de niveau recherche, publiés ou non, émanant des établissements d'enseignement et de recherche français ou étrangers, des laboratoires publics ou privés.

ANALYSE DÉTAILLÉE DES PERFORMANCES D'UNE INTELLIGENCE ARTIFICIELLE SUR LA DÉTECTION RADIOGRAPHIQUE DES OCCLUSIONS INTESTINALES CHEZ LE CHIEN ET LE CHAT

THESE D'EXERCICE

pour obtenir le titre de
DOCTEUR VÉTÉRINAIRE

DIPLOME D'ETAT

*présentée et soutenue publiquement
devant l'Université Paul-Sabatier de Toulouse*

par

AMADIEU Marie, Elise

Directeur de thèse : M. Fabrice Conchou

JURY

PRESIDENT :

M. Giovanni MOGICATO

Professeur à l'Ecole Nationale Vétérinaire de TOULOUSE

ASSESEURS :

M. Fabrice CONCHOU
M. Benjamin CARTIAUX

Maître de Conférences à l'Ecole Nationale Vétérinaire de TOULOUSE
Maître de Conférences à l'Ecole Nationale Vétérinaire de TOULOUSE

**Ministère de l'Agriculture et de l'Alimentation
ÉCOLE NATIONALE VÉTÉRINAIRE DE TOULOUSE**

Liste des directeurs/assesseurs de thèse de doctorat vétérinaire

Directeur : Professeur Pierre SANS

**PROFESSEURS CLASSE
EXCEPTIONNELLE**

- M. **BAILLY Jean-Denis**, *Hygiène et industrie des aliments*
M. **BERTAGNOLI Stéphane**, *Pathologie infectieuse*
M. **BOUSQUET-MELOU Alain**, *Pharmacologie, thérapeutique*
M. **BRUGERE Hubert**, *Hygiène et industrie des aliments d'origine animale*
M. **CONCORDET Didier**, *Mathématiques, statistiques, modélisation*
M. **DELVERDIER Maxence**, *Anatomie pathologique*
M. **FOUCRAS Gilles**, *Pathologie des ruminants*
Mme **GAYRARD-TROY Véronique**, *Physiologie de la reproduction, endocrinologie*
M. **GUERIN Jean-Luc**, *Aviculture et pathologie aviaire*
Mme **HAGEN-PICARD Nicole**, *Pathologie de la reproduction*
M. **MEYER Gilles**, *Pathologie des ruminants*
M. **SCHELCHER François**, *Pathologie médicale du bétail et des animaux de basse-cour*
Mme **TRUMEL Catherine**, *Biologie médicale animale et comparée*

PROFESSEURS 1^{ère} CLASSE

- Mme **BOULLIER Séverine**, *Immunologie générale et médicale*
Mme **BOURGES-ABELLA Nathalie**, *Histologie, anatomie pathologique*
Mme **CADIERGUES Marie-Christine**, *Dermatologie vétérinaire*
M. **DUCOS Alain**, *Zootéchnie*

- M. **GUERRE Philippe**, *Pharmacie et toxicologie*
M. **JACQUIET Philippe**, *Parasitologie et maladies parasitaires*
Mme **LACROUX Caroline**, *Anatomie pathologique, animaux d'élevage*
Mme **LETRON-RAYMOND Isabelle**, *Anatomie pathologique*
M. **LEFEBVRE Hervé**, *Physiologie et thérapeutique*
M. **MAILLARD Renaud**, *Pathologie des ruminants*
Mme **MEYNADIER Annabelle**, *Alimentation animale*

PROFESSEURS 2^{ème} CLASSE

- Mme **CAMUS Christelle**, *Biologie cellulaire et moléculaire*
M. **CORBIERE Fabien**, *Pathologie des ruminants*
Mme **DIQUELOU Armelle**, *Pathologie médicale des équidés et des carnivores*
M. **MATHON Didier**, *Pathologie chirurgicale*
M. **MOGICATO Giovanni**, *Anatomie, imagerie médicale*
M. **NOUVEL Laurent**, *Pathologie de la reproduction*
Mme **PAUL Mathilde**, *Epidémiologie, gestion de la santé des élevages avicoles*
M. **VOLMER Romain**, *Microbiologie et infectiologie*

MAÎTRES DE CONFERENCES HORS CLASSE

- M. **BERGONIER Dominique**, *Pathologie de la reproduction*
Mme **BIBBAL Delphine**, *Hygiène et industrie des denrées alimentaires d'origine animale*
M. **JAEG Jean-Philippe**, *Pharmacie et toxicologie*
M. **LYAZRHI Faouzi**, *Statistiques biologiques et mathématiques*
Mme **PALIERNE Sophie**, *Chirurgie des animaux de compagnie*
Mme **PRIYMENKO Nathalie**, *Alimentation*

MAÎTRES DE CONFERENCES CLASSE NORMALE
--

- M. **ASIMUS Erik**, *Pathologie chirurgicale*
Mme **BRET Lydie**, *Physique et chimie biologiques et médicales*
Mme **BOUHSIRA Emilie**, *Parasitologie, maladies parasitaires*
M. **CARTIAUX Benjamin**, *Anatomie, imagerie médicale*
M. **COMBARROS Daniel**, *Dermatologie vétérinaire*
M. **CONCHOU Fabrice**, *Imagerie médicale*
Mme **DANIELS Hélène**, *Immunologie, bactériologie, pathologie infectieuse*
Mme **DAVID Laure**, *Hygiène et industrie des aliments*

- M. **DIDIMO IMAZAKI Pedro**, *Hygiène et industrie des aliments*
- M. **DOUET Jean-Yves**, *Ophthalmologie vétérinaire et comparée*
- M. **FERCHIOU Ahmed**, *Economie de santé des bovins*
- Mme **FERRAN Aude**, *Physiologie*
- M. **FUSADE-BOYER Maxime**, *Microbiologie et infectiologie*
- M. **GAIDE Nicolas**, *Anatomie pathologique*
- Mme **GRANAT Fanny**, *Biologie médicale animale*
- Mme **JOURDAN Géraldine**, *Anesthésie, analgésie*
- M. **JOUSSERAND Nicolas**, *Médecine interne des animaux de compagnie*
- Mme **LALLEMAND Elodie**, *Chirurgie des équidés*
- Mme **LAVOUE Rachel**, *Médecine Interne*
- M. **LE LOC'H Guillaume**, *Médecine zoologique et santé de la faune sauvage*
- M. **LIENARD Emmanuel**, *Parasitologie et maladies parasitaires*
- Mme **MEYNAUD-COLLARD Patricia**, *Pathologie chirurgicale*
- Mme **MILA Hanna**, *Elevage des carnivores domestiques*
- M. **VERGNE Timothée**, *Santé publique vétérinaire, maladies animales réglementées*
- Mme **WASET-SZKUTA Agnès**, *Production et pathologie porcine*

INGÉNIEURS DE RECHERCHE

- M. **AUMANN Marcel**, *Urgences, soins intensifs*
- M. **AUVRAY Frédéric**, *Santé digestive, pathogénie et commensalisme des entérobactéries*
- M. **CASSARD Hervé**, *Pathologie des ruminants*
- M. **CROVILLE Guillaume**, *Virologie et génomique cliniques*
- Mme **DIDIER Caroline**, *Anesthésie, analgésie*
- M. **DELPONT Mattias**, *Clinique Aviaire*
- Mme **DUPOUY GUIRAUTE Véronique**, *Innovations thérapeutiques et résistances*
- Mme **GAILLARD Elodie**, *Urgences, soins intensifs*
- Mme **GEFFRE Anne**, *Biologie médicale animale et comparée*
- Mme **GRISEZ Christelle**, *Parasitologie et maladies parasitaires*
- Mme **JEUNESSE Elisabeth**, *Bonnes pratiques de laboratoire*
- Mme **LAYSSOL-LAMOUR Catherine**, *Imagerie Médicale*
- Mme **POUJADE Agnès**, *Anatomie pathologique vétérinaire*
- Mme **PRESSANTI Charline**, *Dermatologie vétérinaire*
- M. **RAMON PORTUGAL Felipe**, *Innovations thérapeutiques et résistances*
- M. **REYNOLDS Brice**, *Médecine interne des animaux de compagnie*
- Mme **ROUCH BUCK Pétra**, *Médecine préventive*
- Mme **SAADA Chloé**, *Gestion intégrée de la santé des ruminants*

Mise à jour le 01/09/2023

Remerciements

A Monsieur le Professeur Giovanni Mogenicato,

Professeur à l'Ecole Nationale Vétérinaire de Toulouse

Anatomie et imagerie médicale

Pour m'avoir fait l'honneur d'accepter la présidence du jury de cette thèse,
Hommages respectueux.

A Monsieur le Docteur Fabrice Conchou,

Maître de conférences à l'Ecole Nationale Vétérinaire de Toulouse

Imagerie médicale

Pour m'avoir fait l'honneur d'accepter la direction de cette thèse,
Pour votre relecture, vos précieux conseils, votre disponibilité et votre implication,
Sincères remerciements.

A Monsieur le Docteur Benjamin Cartiaux,

Maître de conférences à l'Ecole Nationale Vétérinaire de Toulouse

Anatomie et imagerie médicale

Pour avoir accepté de faire partie du jury de cette thèse,
Sincères remerciements.

A Madame la Docteur Emilie Boissady,

Docteur Vétérinaire et co-fondatrice de PicoxIA

Pour m'avoir proposé ce sujet de thèse passionnant,
Meilleures salutations.

Table des matières

Table des matières	7
Table des annexes	10
Table des illustrations (figures et tableaux)	11
Table des abréviations et sigles	17
Introduction	18
ÉTUDE BIBLIOGRAPHIQUE	20
Première partie : Les occlusions intestinales chez le chien et le chat en radiographie	20
I. Formation d'une image radiographique	20
1) Formation des rayons X.....	20
2) Interactions des rayons X avec la matière.....	20
3) Atténuation du faisceau de rayons X et rayons diffusés.....	21
4) Constantes radiographiques et noircissement du film radiographique.....	22
5) Rayons diffusés et grille anti-diffusante.....	23
6) Obtention de l'image radiographique.....	23
7) Opacité et contraste radiographiques.....	24
II. Aspect radiographique normal du tube digestif du chien et du chat	25
1) Cas des radiographies sans préparation.....	25
a. Anatomie topographique du tube digestif.....	25
b. Diamètre physiologique des anses intestinales.....	34
2) Cas des radiographies avec préparation : transit baryté.....	35
a. Indications du transit baryté.....	35
b. Précautions préalables à cet examen.....	35
c. Produits de contraste utilisés pour ces radiographies.....	35
d. Déroulement d'un transit baryté.....	37
e. Images radiographiques d'un transit baryté sans anomalie, chez le chien et le chat..	37
i) Temps de transit digestif.....	37
ii) Variantes physiologiques lors d'un transit baryté.....	44
III. Aspect radiographique anormal du tube digestif du chien et du chat : cas de l'occlusion intestinale	48
1) Les occlusions intestinales et leurs causes.....	48
2) Signes radiographiques possibles en cas d'occlusion intestinale.....	49
a. Présence d'un corps étranger gastrique ou intestinal.....	49
b. Dilatation gastrique marquée.....	54
c. Modification du diamètre des anses intestinales.....	56
d. Modification du contenu digestif.....	58
e. Suspicion d'éventuelles complications de l'occlusion intestinale.....	61

3) Difficultés rencontrées par le vétérinaire pour la détection radiographique des occlusions intestinales du chien et du chat.....	63
4) Limites de la radiographie pour le diagnostic des occlusions intestinales du chien et du chat.....	64
Deuxième partie : Intelligence artificielle et médecine vétérinaire.....	65
I. Quelques applications de l'IA en médecine vétérinaire.....	65
II. Intérêt de l'utilisation d'un système d'intelligence artificielle pour la détection radiographique des occlusions intestinales du chien et du chat.....	66
1) Aider le vétérinaire praticien à analyser et interpréter des radiographies abdominales....	66
a. Epauler le vétérinaire dans l'analyse des clichés.....	66
b. Minimiser le risque d'erreurs d'analyse et d'interprétation radiographique.....	66
2) Assister le vétérinaire à court et à long termes.....	68
a. Faire gagner du temps au praticien comme à l'animal.....	68
b. Améliorer ses compétences grâce à l'IA.....	68
MATÉRIEL ET MÉTHODES.....	69
I. Mise au point d'un algorithme d'analyse de radiographies abdominales de chiens et chats, pouvant émettre une suspicion ou non d'occlusion intestinale.....	69
1) Objectif de cette étude.....	69
2) Déroulement synthétique du processus de formation et de test de l'IA.....	69
II. Constitution d'une base de données de radiographies abdominales annotées.....	69
1) Caractéristiques des clichés radiographiques de cette base de données.....	69
2) Annotations des images radiographiques.....	70
III. Mise à l'épreuve de l'IA avec l'échantillon de radiographies annotées.....	71
1) Modalités de restitution des résultats par l'algorithme.....	71
2) Hypothèses formulées pour l'analyse des résultats.....	71
3) Différentes erreurs commises par l'algorithme.....	72
4) Méthode utilisée pour l'analyse détaillée des erreurs de l'IA.....	73
RÉSULTATS.....	75
I. Résultats de mes annotations des 622 radiographies constituant la base de données utilisée pour mettre l'IA à l'épreuve.....	75
1) Caractéristiques globales des clichés abdominaux de la base de données.....	75
2) Bilan de mes annotations radiographiques.....	76
II. Présentation générale des résultats de l'algorithme.....	78
1) Scores de prédiction obtenus pour les 622 radiographies.....	78
2) Comparaison des scores de prédiction donnés par l'algorithme aux scores attendus selon mes annotations radiographiques.....	81
a. Cas des radiographies m'ayant permis de suspecter une occlusion intestinale.....	82
b. Cas des radiographies ne m'ayant pas permis de suspecter une occlusion intestinale..	85
c. Cas des radiographies "douteuses" et ne permettant pas de conclure.....	87
III. Analyse détaillée des performances de l'algorithme.....	90
1) Evaluation de la fiabilité de l'algorithme : calcul des valeurs prédictives.....	91

a. Calcul de la valeur prédictive négative (VPN) de cet algorithme.....	91
i) Cas de la valeur prédictive négative “globale”.....	91
ii) Cas de la valeur prédictive négative selon le score de prédiction obtenu.....	91
b. Calcul de la valeur prédictive positive (VPP) de cet algorithme.....	93
i) Cas de la valeur prédictive positive “globale”.....	93
ii) Cas de la valeur prédictive positive selon le score de prédiction obtenu.....	93
2) Importance relative des erreurs commises par l’IA.....	95
3) Analyse détaillée des fautes de l’algorithme : étude de l’influence de divers paramètres sur la survenue des erreurs.....	96
a. Influence de l’espèce animale radiographiée.....	97
b. Influence de l’incidence radiographique.....	97
c. Influence des caractéristiques de l’estomac.....	98
d. Influence des caractéristiques de l’intestin grêle.....	101
e. Influence des caractéristiques du gros intestin.....	104
f. Influence de la présence d’anomalies radiographiques autres que les lésions causées par une occlusion intestinale.....	107
g. Influence de la qualité radiographique des images présentées à l’IA.....	109
DISCUSSION.....	111
I. Analyse critique des performances de l’algorithme.....	111
1) L’algorithme est-il fiable ?.....	111
2) Nombre et sévérité des erreurs commises par cette IA.....	111
3) Éléments induisant l’algorithme en erreur.....	112
II. Biais et limites de notre étude.....	112
1) Caractéristiques des radiographies de la base de données.....	112
2) “Remise en cause” des hypothèses formulées pour l’analyse des résultats.....	113
a. Signification des scores de prédiction attribués aux radiographies par l’algorithme..	113
b. Toutes mes annotations sont-elles correctes ?.....	114
3) Quelles répétabilité et reproductibilité ?.....	115
4) Limites de cet algorithme pour la détection des occlusions intestinales du chien et du chat.....	116
III. Quelles perspectives d’amélioration pour cet algorithme ?.....	116
1) Annoter davantage d’images.....	116
2) Améliorer la qualité des annotations radiographiques.....	116
3) Prendre en considération la qualité de l’image radiographique.....	117
CONCLUSION.....	119
RÉFÉRENCES BIBLIOGRAPHIQUES.....	121
ANNEXES.....	124

Table des annexes

Annexe 1 : Extrait du tableau récapitulant mes annotations radiographiques pour les 622 clichés abdominaux constituant la base de données utilisée dans cette étude	124
Annexe 2 : Calcul des VPN associées aux intervalles contenant le score de prédiction donné par l'algorithme aux 246 radiographies qu'il considère comme "négatives"	125
Annexe 3 : Calcul des VPP associées aux intervalles contenant le score de prédiction donné par l'algorithme aux 269 radiographies qu'il considère comme "positives"	126

Table des illustrations (figures et tableaux)

Figure 1 : Atténuation des rayons X incidents et obtention de rayons diffusés	22
Figure 2 : Schéma synthétique de la formation d'une image radiographique	24
Figure 3 : Radiographie abdominale d'une chienne entière de deux ans, en vue de profil	27
Figure 4 : Représentation schématique de la topographie abdominale de la chienne radiographiée sur la figure 3, en vue de profil	28
Figure 5 : Radiographie abdominale d'une chienne entière de deux ans, en vue de face	29
Figure 6 : Représentation schématique de la topographie abdominale de la chienne radiographiée sur la figure 5, en vue de face	30
Figure 7 : Radiographie abdominale d'une chatte stérilisée de huit ans, en vue de profil	31
Figure 8 : Représentation schématique de la topographie abdominale de la chatte radiographiée sur la figure 7, en vue de profil	31
Figure 9 : Radiographie abdominale d'une chatte stérilisée de huit ans, en vue de face	32
Figure 10 : Représentation schématique de la topographie abdominale de la chatte radiographiée sur la figure 9, en vue de face	33
Figure 11 : Mesure schématique du diamètre de l'intestin grêle du chien, sur une radiographie en vue de profil	34
Figure 12 : Transit baryté chez un chien, en vue de profil	38
Figure 13 : Transit baryté chez un chien, en vue de face	38
Figure 14 : Transit baryté chez un chien, en vue de profil	39
Figure 15 : Transit baryté chez un chien, en vue de profil	39
Figure 16 : Transit baryté chez un chien, en vue de profil	40
Figure 17 : Transit baryté chez un chien, en vue de face	40
Figure 18 : Transit baryté chez un chien, en vue de face	41

Figure 19 : Transit baryté chez un chien, en vue de profil	41
Figure 20 : Transit baryté chez un chat, en vue de profil	42
Figure 21 : Transit baryté chez un chat, en vue de face	43
Figure 22 : Transit baryté chez un chat, en vue de profil	43
Figure 23 : Transit baryté chez un chat, en vue de profil	44
Figure 24 : Transit baryté chez un chat, en vue de face	45
Figure 25 : Transit baryté chez un chien, en vue de face	46
Figure 26 : Transit baryté chez un chien, en vue de profil	47
Figure 27 : Transit baryté chez un chien, en vue de face	48
Figure 28 : Radiographie abdominale d'un chien présentant des corps étrangers digestifs, en vue de profil	50
Figure 29 : Radiographie abdominale d'un chien présentant un corps étranger gastrique, en vue de profil	51
Figure 30 : Radiographie abdominale d'un chien présentant un corps étranger intestinal, en vue de profil	51
Figure 31 : Radiographie abdominale d'un chien présentant un corps étranger digestif linéaire, en vue de profil	52
Figure 32 : Radiographie abdominale d'un chat présentant un corps étranger digestif linéaire, en vue de profil	53
Figure 33 : Transit baryté chez un chat présentant un corps étranger digestif linéaire, en vue de face	53
Figure 34 : Radiographies abdominales de deux chats obèses : l'un présentant un corps étranger digestif linéaire, l'autre non, en vues de profil	54
Figure 35 : Radiographie abdominale d'un chien, en vue de profil	55
Figure 36 : Radiographie abdominale d'un chien présentant une obstruction pylorique chronique, en vue de profil	55

Figure 37 : Transit baryté chez un chien présentant une occlusion gastrique, en vue de face	56
Figure 38 : Radiographie abdominale d'un chien présentant un iléus mécanique, en vue de profil	57
Figure 39 : Radiographie abdominale d'un chat présentant un iléus mécanique, en vue de profil	58
Figure 40 : Radiographie abdominale d'un chien présentant un iléus mécanique, en vue de profil	59
Figure 41 : Radiographies abdominales du même chien, présentant un signe du gravier, en vues de profil	60
Figure 42 : Radiographie abdominale d'un chat présentant un signe du gravier, en vue de profil	60
Figure 43 : Radiographie abdominale d'un chat présentant une péritonite, en vue de profil	61
Figure 44 : Radiographie abdominale d'un chiot de 3 mois, en vue de profil	62
Figure 45 : Radiographie abdominale d'un chat présentant un pneumopéritoine, en vue de face	63
Figure 46 : Graphique en secteurs représentant la répartition de mes résultats pour les 622 radiographies abdominales annotées	77
Figure 47 : Histogramme représentant la répartition des scores de prédiction (contenus dans des intervalles) donnés par l'algorithme pour les 622 radiographies abdominales de la base de données	79
Figure 48 : Graphique en secteurs représentant la répartition des scores de prédiction (contenus dans des intervalles) donnés par l'algorithme pour les 622 radiographies abdominales	80
Figure 49 : Graphique en secteurs représentant la répartition des scores de prédiction attendus (contenus dans des intervalles), selon les résultats de mes annotations des 622 radiographies abdominales	81
Figure 50 : Histogramme représentant la répartition des scores de prédiction (contenus dans des intervalles) donnés par l'algorithme pour les 334 radiographies abdominales m'ayant permis de suspecter une occlusion intestinale	82

Figure 51 : Histogramme représentant la répartition des scores de prédiction (contenus dans des intervalles) attendus pour les 334 radiographies abdominales m'ayant permis de suspecter une occlusion intestinale 83

Figure 52 : Histogramme représentant la répartition des scores de prédiction (contenus dans des intervalles) donnés par l'algorithme pour les 249 radiographies abdominales ne m'ayant pas permis de suspecter une occlusion intestinale 85

Figure 53 : Histogramme représentant la répartition des scores de prédiction (contenus dans des intervalles) attendus pour les 249 radiographies abdominales ne m'ayant pas permis de suspecter une occlusion intestinale 86

Figure 54 : Histogramme représentant la répartition des scores de prédiction (contenus dans des intervalles) donnés par l'algorithme pour les 37 radiographies abdominales que j'ai qualifiées comme "douteuses" 88

Figure 55 : Histogramme représentant la répartition des scores de prédiction (contenus dans des intervalles) attendus pour les 37 radiographies abdominales que j'ai qualifiées comme "douteuses" 89

Figure 56 : Représentation de l'évolution des valeurs prédictives négatives associées aux intervalles contenant le score de prédiction donné par l'algorithme aux radiographies qu'il considère comme "négatives" 92

Figure 57 : Représentation de l'évolution des valeurs prédictives positives associées aux intervalles contenant le score de prédiction donné par l'algorithme aux radiographies qu'il considère comme "positives" 94

Figure 58 : Graphique en secteurs représentant la répartition des anomalies radiographiques autres que les lésions d'occlusion intestinale, relevées parmi les 84 faux négatifs de l'algorithme 107

Figure 59 : Graphique en secteurs représentant la répartition des anomalies radiographiques autres que les lésions d'occlusion intestinale, relevées parmi les 64 faux positifs de l'algorithme 108

Tableau 1 : Causes possibles d'occlusion intestinale 49

Tableau 2 : Score de prédiction attendu pour chaque cliché, selon le résultat de mes annotations radiographiques 72

Tableau 3 : Tableau récapitulatif des caractéristiques des radiographies abdominales constituant la base de données	76
Tableau 4 : Répartition des résultats de mes annotations pour la totalité des 622 radiographies abdominales	77
Tableau 5 : Répartition des résultats de l'algorithme pour la totalité des 622 radiographies abdominales	80
Tableau 6 : Répartition des résultats de l'algorithme pour les 334 radiographies abdominales m'ayant permis de suspecter une occlusion intestinale	84
Tableau 7 : Répartition des résultats de l'algorithme pour les 249 radiographies abdominales ne m'ayant pas permis de suspecter une occlusion intestinale	87
Tableau 8 : Répartition des résultats de l'algorithme pour les 37 radiographies abdominales que j'ai qualifiées comme "douteuses"	90
Tableau 9 : Valeurs prédictives négatives associées aux intervalles contenant le score de prédiction donné par l'algorithme aux radiographies qu'il considère comme "négatives"	92
Tableau 10 : Valeurs prédictives positives associées aux intervalles contenant le score de prédiction donné par l'algorithme aux radiographies qu'il considère comme "positives"	94
Tableau 11 : Importance relative des différents types d'erreurs commises par l'algorithme lors du test avec les 622 radiographies abdominales annotées	95
Tableau 12 : Répartition des erreurs majeures commises par l'algorithme lors du test avec les 622 radiographies abdominales annotées	96
Tableau 13 : Proportions de radiographies des deux espèces animales d'intérêt, parmi les erreurs majeures de l'algorithme et l'échantillon global de clichés	97
Tableau 14 : Proportions de radiographies prises de face et de profil, parmi les erreurs majeures de l'algorithme et l'échantillon global de clichés	98
Tableau 15 : Proportions de clichés selon le contenu et la dilatation de l'estomac des animaux radiographiés, parmi les 77 faux négatifs de l'algorithme sur lesquels l'estomac est entièrement visualisable	99
Tableau 16 : Proportions de clichés selon le contenu et la dilatation de l'estomac des animaux radiographiés, parmi les 53 faux positifs de l'algorithme sur lesquels l'estomac est entièrement visualisable	100

Tableau 17 : Proportions de clichés selon le contenu et la dilatation de l'intestin grêle des animaux radiographiés, parmi les 84 faux négatifs de l'algorithme 102

Tableau 18 : Proportions de clichés selon le contenu et la dilatation de l'intestin grêle des animaux radiographiés, parmi les 64 faux positifs de l'algorithme 103

Tableau 19 : Proportions de clichés selon le contenu et la dilatation du côlon des animaux radiographiés, parmi les 74 faux négatifs de l'algorithme sur lesquels le côlon est visualisable 105

Tableau 20 : Proportions de clichés selon le contenu et la dilatation du côlon des animaux radiographiés, parmi les 64 faux positifs de l'algorithme 106

Tableau 21 : Proportions de radiographies présentant des anomalies de qualité, parmi les erreurs majeures de l'algorithme et l'échantillon global de clichés 109

Table des abréviations et sigles

AA : Apprentissage Automatique

AP : Apprentissage Profond

IA : Intelligence Artificielle

VPN : Valeur Prédictive Négative

VPP : Valeur Prédictive Positive

Introduction

L'intelligence artificielle (IA) est l'ensemble de théories et de techniques mises en œuvre en vue de réaliser des machines capables de simuler l'intelligence humaine (Larousse, 2019a). Ces machines et systèmes informatiques, conçus par l'Homme, permettent ensuite d'exécuter des tâches qui nécessitaient jusqu'alors une intelligence humaine.

L'IA commence à se développer dans les années 1950, avec la création par Frank Rosenblatt du premier réseau neuronal, dont le fonctionnement tente d'imiter celui du cerveau humain. Dans le même temps, le mathématicien britannique Alan M. Turing crée le "test de Turing", qui mesure la capacité d'une IA à converser avec un Homme, tout en produisant des réponses indiscernables de celles d'un humain.

Différents concepts sont en lien avec l'IA, comme les réseaux de neurones artificiels, l'apprentissage automatique (AA) et l'apprentissage profond (AP).

Les réseaux de neurones artificiels sont à la base du programme de l'IA : ils sont constitués de plusieurs couches de neurones interconnectés. Cette organisation a été inspirée par les modèles de réseaux neuronaux présents dans le vivant.

L'AA ou *machine learning* est un sous-ensemble de l'IA. Par le biais de l'AA, une machine peut apprendre à partir de l'analyse d'un ensemble de données (textes, images...). Plus le système analyse de données, plus il peut produire des résultats précis. Cependant, les modèles d'AA doivent disposer de données structurées et organisées, pour parvenir à les comprendre avec précision (Sajid, 2023). Les algorithmes d'AA peuvent tirer des enseignements de leur expérience et apprendre seuls de leurs erreurs, sans que des instructions spécifiques ne leur soient fournies, pour améliorer leurs performances (Alpaydin, 2014).

L'AP ou *deep learning* est un sous-ensemble de l'AA. Contrairement à ce dernier, l'AP peut analyser des données non structurées et déterminer automatiquement les caractéristiques qui distinguent les différentes catégories de données les unes des autres. Ainsi, un algorithme d'AP est moins dépendant de l'intervention humaine pour apprendre. Les jeux de données peuvent être de taille plus importante dans le cadre de l'AP que de l'AA. Par ailleurs, un algorithme d'AP s'inspire davantage du cerveau humain, puisqu'il comporte davantage de couches de neurones qu'un algorithme d'AA (IBM, 2022).

Au fil des années, l'IA s'est développée puis démocratisée. Elle s'est implantée dans de nombreux secteurs, et notamment en médecine humaine puis vétérinaire, principalement dans le domaine de l'imagerie (Nolen, 2020). Certains systèmes d'IA savent désormais analyser des clichés radiographiques, ce qui permet d'envisager l'utilisation de l'IA dans le domaine de la radiologie vétérinaire.

Une occlusion intestinale se définit comme étant l'arrêt plus ou moins complet et plus ou moins rapide du transit intestinal, c'est-à-dire du passage des aliments, des sécrétions digestives et de l'air dégluti dans les voies digestives. Il existe de nombreuses causes d'occlusion intestinale chez le chien et le chat, que nous expliciterons par la suite.

En médecine vétérinaire, le diagnostic d'une occlusion intestinale constitue un véritable challenge pour le praticien : il n'est pas aisé (les signes cliniques sont généralement insuffisants) et l'enjeu de la prise de décision est majeur, car une décision d'intervention chirurgicale doit être prise le plus rapidement possible en cas d'occlusion avérée. Le clinicien réalise généralement une radiographie abdominale en première intention. L'interprétation de cet examen et la détection des signes radiographiques directs et indirects d'occlusion sont donc cruciales. Dans ce contexte, les algorithmes de détection de lésion pourraient constituer une aide précieuse pour le vétérinaire.

Dans cette étude, nous nous focaliserons sur le diagnostic radiographique d'une occlusion intestinale à partir de clichés abdominaux de chiens et de chats, grâce à un système d'IA appartenant à la société PicoxIA. Pour cela, l'algorithme apprendra à reconnaître les signes radiographiques directs et indirects permettant la suspicion d'une occlusion intestinale, grâce à une banque d'images radiographiques abdominales. Il sera ensuite mis à l'épreuve à l'aide de plusieurs centaines de clichés lui étant jusqu'alors inconnus, et ayant été préalablement annotés par une opératrice étudiante. Enfin, les résultats donnés par le système d'IA seront comparés à ceux obtenus par l'opératrice, afin d'évaluer la capacité d'un tel programme à émettre ou non une suspicion d'occlusion intestinale chez le chien et le chat.

ÉTUDE BIBLIOGRAPHIQUE

Première partie : Les occlusions intestinales chez le chien et le chat en radiographie

I. Formation d'une image radiographique

Une radiographie peut être définie comme une image résultant de la différence d'atténuation des rayons X dans les milieux traversés (ou structures anatomiques), du fait des densités différentes de ces milieux. Nous allons maintenant détailler l'ensemble du processus de formation d'une image radiographique.

1) Formation des rayons X

Les rayons X sont une forme de rayonnements électromagnétiques. Au sein d'un appareil de radiographie, ils sont formés dans le tube radiogène. Ce dernier se compose d'une enveloppe de verre contenant une cathode et une anode (qui sont respectivement les pôles négatif et positif). La cathode est composée d'un filament de tungstène qui libère des électrons lorsqu'il est porté à haute température : c'est l'effet thermo-ionique. Lorsqu'il est chauffé, ce filament émet un nuage d'électrons autour de lui. Ce flux d'électrons se dirige alors vers l'anode (pôle positif), qui est elle-même constituée d'atomes de tungstène et est la cible des électrons.

Un courant électrique est généré par ces mouvements d'électrons, dont la vitesse dépend de la différence de potentiel entre la cathode et l'anode. Ce courant est fourni par un générateur. Lorsque les électrons entrent en collision avec les atomes de l'anode, un faisceau de rayons X incidents est généré par émission générale.

2) Interactions des rayons X avec la matière

Les rayons X peuvent interagir avec les électrons ou les noyaux. En radiographie, seules les interactions avec les électrons sont importantes : il s'agit de l'effet photoélectrique et de l'effet Compton.

Tout d'abord, l'effet photoélectrique concerne à 80% la couche d'électrons la plus proche du noyau. Le rayon X entre en collision avec un électron des couches internes de l'atome et lui cède toute son énergie : le rayon X initial est absorbé et disparaît. L'électron percuté est alors éjecté de sa couche électronique sous la forme d'un photoélectron avec une énergie cinétique égale à celle du rayon X incident.

L'énergie cinétique du photoélectron est finalement transférée dans le milieu pour des ionisations ultérieures. Un électron des couches supérieures prend la place de l'électron éjecté :

ce retour de l'atome à son état fondamental s'accompagne d'une émission d'énergie caractéristique de l'atome, sous la forme d'un rayon X secondaire diffusé.

L'effet photoélectrique est prédominant pour des rayons X incidents de basse énergie. Cette prédominance est aussi proportionnelle à la densité du matériel et au numéro atomique des milieux traversés. Ainsi, les atomes de numéro atomique élevé, tels que l'iode ou le plomb, arrêtent plus facilement les rayons X par effet photoélectrique que les atomes composant la matière organique, dont le numéro atomique est faible (carbone, hydrogène...). L'effet photoélectrique participe à la formation de l'image radiographique (par l'intermédiaire du contraste).

L'effet Compton se produit avec les couches électroniques externes. Un rayon X incident percute un électron libre ou peu lié à l'atome : une faible partie de l'énergie du photon est transmise à l'électron, qui est éjecté. Un rayon X diffusé est alors émis, son énergie est proche de celle du rayon X incident. Le rayon X, ainsi dévié de sa direction initiale, prend une direction aléatoire.

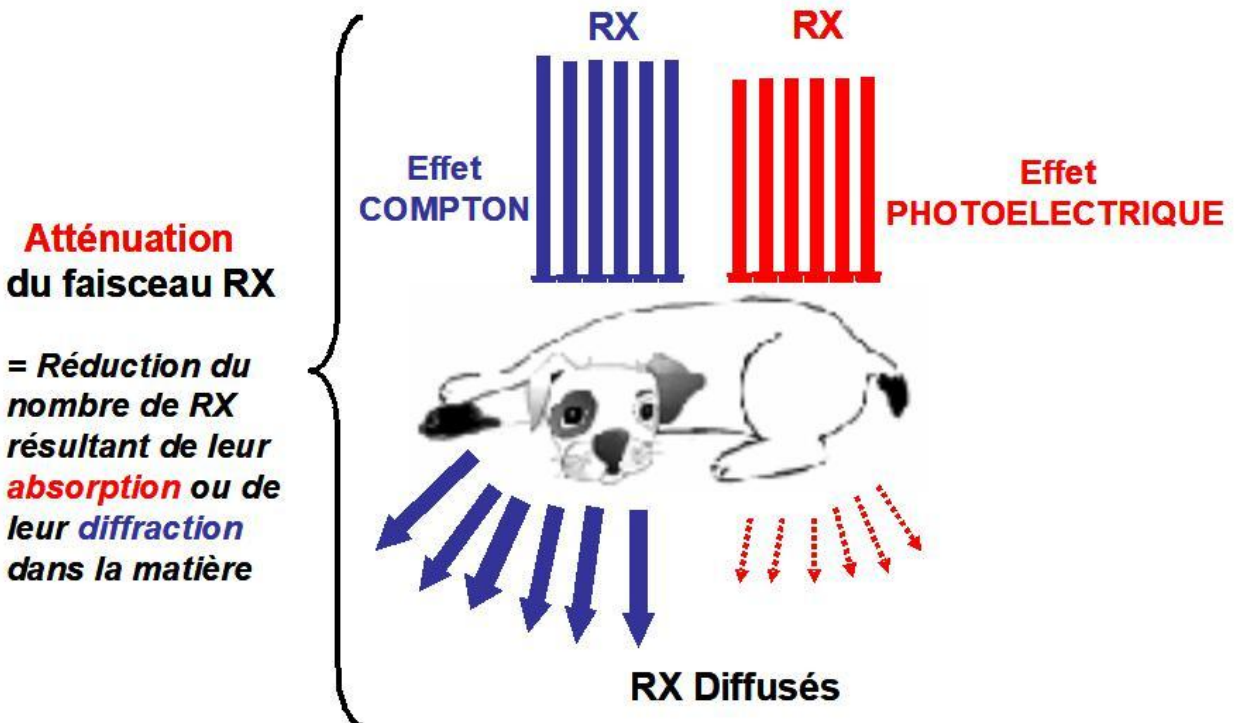
L'effet Compton est prédominant pour des rayons X incidents de forte énergie. Il est indépendant du numéro atomique du milieu traversé, mais dépend de la densité de la matière. Il ne participe pas à la formation de l'image.

En définitive, les rayons X peuvent être transmis, absorbés (effet photoélectrique) ou déviés (effet Compton).

3) Atténuation du faisceau de rayons X et rayons diffusés

Les rayons X sont utilisés pour noircir un film radiographique. Lorsqu'un faisceau incident de rayons X traverse un milieu présentant des variations d'épaisseur, de densité et de composition atomique, il subit une atténuation. Cela correspond à une diminution du nombre de rayons X, résultant de leurs interactions avec la matière (absorption par effet photoélectrique ou diffraction par effet Compton). Les rayons X restants après la traversée des tissus de l'animal radiographié sont qualifiés de rayons diffusés et permettent l'obtention d'une image de rayonnement (Figure 1).

L'atténuation dépend de l'épaisseur, de la densité et des numéros atomiques de la matière traversée par les rayons X. Lorsque l'épaisseur de l'animal est importante (ou si la matière est dense, ou si les tissus contiennent des atomes de numéros atomiques importants), l'atténuation des rayons X incidents est importante (et réciproquement).



Effet Photoélectrique = Niveau de gris visible sur l'image radiographique

Effet Compton = Voile sur l'image radiographique

Figure 1 : Atténuation des rayons X incidents et obtention de rayons diffusés (Conchou, Layssol, 2023)

4) Constantes radiographiques et noircissement du film radiographique

Trois paramètres sont à régler avant de réaliser un cliché radiographique : la tension (en kiloVolts, kV), l'intensité (en milliAmpères ou mA) et le temps de pose (en secondes, s). Ils se règlent sur le pupitre de commande.

Les kV permettent de moduler l'accélération des électrons en direction de l'anode, ils régulent l'énergie des rayons X. La tension est liée à la notion de densité radiographique (qui équivaut au degré de noircissement du film radiographique) et au contraste : lorsque la tension augmente, le noircissement augmente lui aussi, alors que le contraste diminue.

Les mA.s permettent l'échauffement du filament de la cathode (et donc, la libération des électrons). Ils règlent la quantité de rayons X produits par unité de temps. Ils sont liés à la notion de netteté et de densité radiographique : le noircissement augmente proportionnellement aux mA.s.

5) Rayons diffusés et grille anti-diffusante

Comme explicité précédemment, des rayons diffusés sont produits par les effets photoélectrique et Compton. Ces rayons, qui sont émis dans une direction aléatoire, viennent parasiter l'image de rayonnement. Ils doivent donc être éliminés, ou du moins supprimés au maximum.

La grille anti-diffusante permet de sélectionner les rayons utiles pour obtenir une image radiographique, et donc d'éliminer préférentiellement le rayonnement diffusé. Elle peut être parallèle ou focalisée, selon l'orientation des lamelles de plomb qui la constituent. Ces lamelles sont disposées de façon à ce que les rayons transmis passent entre elles, mais que le rayonnement diffusé soit arrêté en majorité.

6) Obtention de l'image radiographique

Le film radiographique est dans la cassette avec un écran renforçateur, et parfois une grille anti-diffusante. Une image latente (non visible) est alors formée. Il faut ensuite développer le film radiographique pour obtenir l'image radiographique (qui est la seule image à être visible). Ce développement peut être réalisé manuellement (mais cette méthode est maintenant rarement utilisée) ou grâce à une développeuse. Nous obtenons alors l'image radiographique, qui est la seule à être visible (Figure 2).

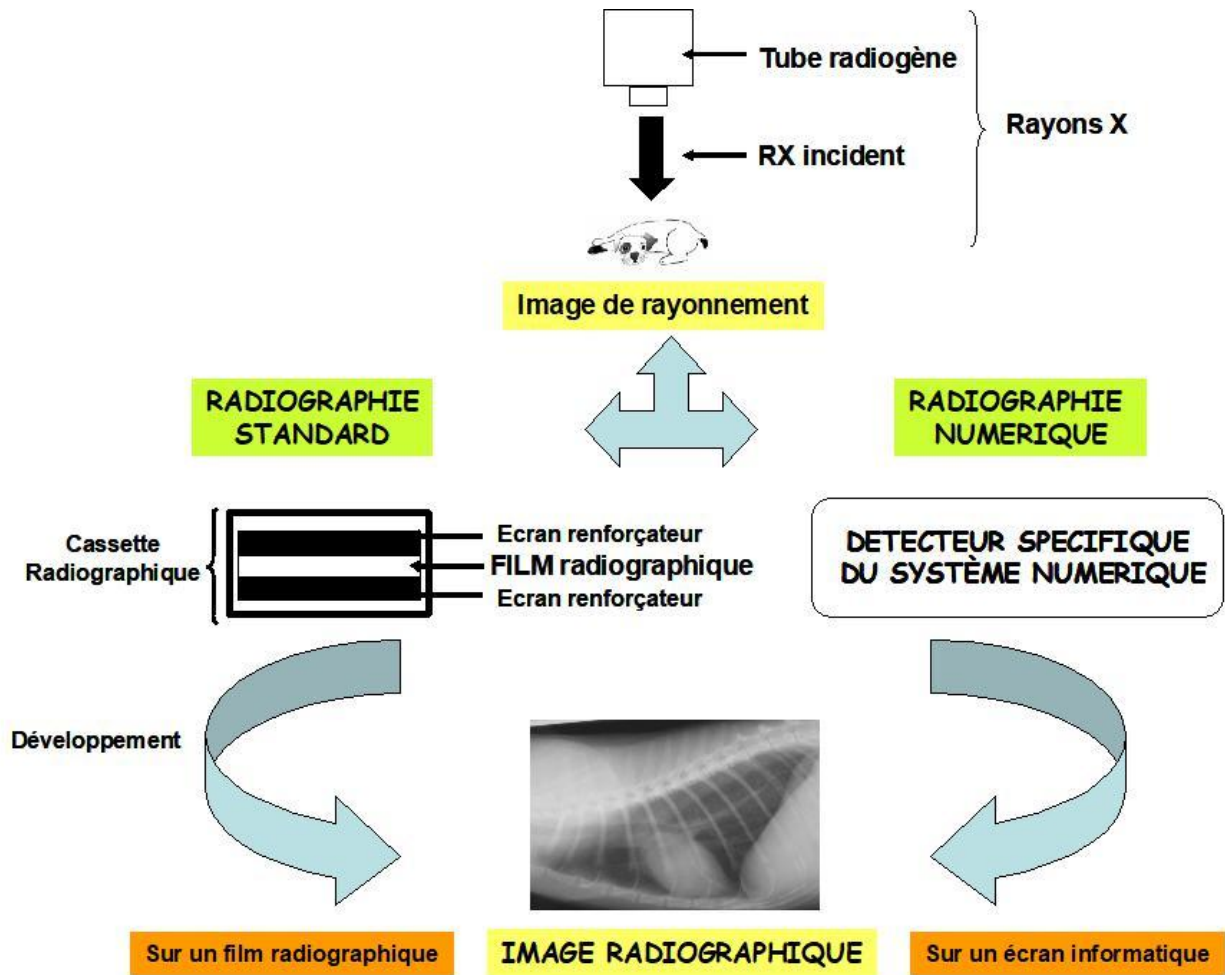


Figure 2 : Schéma synthétique de la formation d'une image radiographique (Conchou, Layssol, 2023)

7) Opacité et contraste radiographiques

L'opacité radiographique est la mesure du noircissement du film provoqué par les rayons X. Elle dépend de la densité de la matière et aboutit à une échelle en nuances de gris. Plus une matière est dense, plus elle s'oppose au passage des rayons. Les matières denses (comme le métal) absorbent les rayons X, et donnent donc une silhouette blanche, alors que les gaz laissent passer tous les rayons : leur image sera donc noire. Tous les autres tissus donneront une image en nuance de gris selon la quantité de rayons qui les traversent.

Ainsi, il existe cinq opacités différentes en radiographie (de la plus radio-opaque à la plus radiotransparente) :

- métallique. Cette opacité correspond aux implants, aux corps étrangers ou à du produit de contraste.
- osseuse ou minérale
- tissulaire ou liquidienne
- graisseuse

- gazeuse ou aérique

Le contraste radiographique est la conséquence des différences d'opacités des tissus traversés par les rayons X. Sur une radiographie, une structure ne peut être visualisée que si elle contraste avec celles qui l'entourent. L'effet photoélectrique étant responsable de l'absorption variable des rayons X selon la densité des milieux traversés, il permet l'obtention du contraste entre les différents tissus d'un animal radiographié.

II. Aspect radiographique normal du tube digestif du chien et du chat

1) Cas des radiographies sans préparation

Ces radiographies ne nécessitent aucun produit de contraste. Comme elles ne nécessitent aucune préparation préalable de l'animal, elles sont rapides à effectuer et sont souvent réalisées en première intention en cas de suspicion de troubles digestifs, et notamment d'occlusion intestinale.

a. Anatomie topographique du tube digestif

Le tube digestif comprend l'ensemble des organes permettant l'ingestion de nourriture et la digestion. Dans le cadre de ce travail, nous nous intéresserons uniquement aux organes du tube digestif situés dans l'abdomen (estomac, intestin grêle, gros intestin) (Figures 3 à 10).

L'estomac se compose du cardia, du fundus, du corps et de l'antrum pylorique. Ces quatre portions peuvent généralement être identifiées sur les radiographies. La topographie anatomique varie selon les espèces et l'incidence radiographique :

Sur une incidence ventro-dorsale (vue de face) :

- Chez le chien, le cardia, le fundus et le corps de l'estomac se trouvent à gauche du plan médian. L'antrum pylorique est, elle, située à droite du plan médian. De ce fait, le grand axe de l'estomac est perpendiculaire à la colonne vertébrale.
- Chez le chat, l'estomac est davantage recourbé, formant un J. Le pylore est superposé à la colonne vertébrale, ou légèrement à sa droite.

Sur une incidence de profil, le fundus est situé dorsalement, le pylore peut être superposé au corps de l'estomac, ou lui être légèrement crânial, tout en se situant à mi-hauteur de l'abdomen, caudalement au foie. L'axe gastrique (c'est-à-dire la ligne imaginaire suivant l'axe de l'estomac) donne des informations sur la position et la taille de cet organe : cet axe doit se situer dans un angle compris entre la verticale (soit la perpendiculaire au rachis) et une ligne parallèle aux côtes. L'axe gastrique varie notamment en fonction de la taille du foie : il est par exemple repoussé caudo-dorsalement en cas d'hépatomégalie.

De nombreux éléments font varier l'aspect radiographique de l'estomac, comme son niveau de remplissage et la nature de son contenu.

Lorsque l'estomac est vide, il ne s'étend pas au-delà de la dernière paire de côtes. En revanche, s'il est plein, sa paroi caudale peut s'étendre jusqu'à l'aplomb de la quatrième vertèbre lombaire.

L'estomac peut présenter un contenu liquidien, aérique, mixte, voire contenir des éléments non alimentaires ou de densité minérale. Toutefois, la quantité d'air présente dans un estomac de chat est généralement plus modeste que chez le chien.

Lorsque l'estomac présente un contenu mixte (air et liquide), l'air s'accumule au-dessus du liquide (qui se positionne en zone déclive). Ainsi, selon la position de l'animal au moment de la prise de vue radiographique, l'air peut s'accumuler dans :

- le fundus (si le cliché est pris en décubitus latéral droit). Le pylore se présente alors comme une structure circulaire liquidienne.
- le pylore (si le cliché est pris en décubitus latéral gauche). Le fundus prend alors une densité liquidienne.
- le corps de l'estomac et l'antrum pylorique (si le cliché est pris avec une incidence ventro-dorsale)
- le cardia et le fundus (si le cliché est pris avec une incidence dorso-ventrale)

En revanche, la radiographie sans préparation ne permet pas de juger ni de l'aspect des plis de la muqueuse gastrique, ni de l'épaisseur de sa paroi.

L'intestin grêle se compose du duodénum (d'abord descendant, puis transverse, puis ascendant), du jéjunum et de l'iléon.

Seul le duodénum descendant présente une position relativement fixe : sur une incidence de face, il part de l'antrum pylorique, pour se diriger caudalement le long de la paroi abdominale droite jusqu'à mi-hauteur de l'abdomen. Les anses jéjunales et iléales occupent l'espace laissé libre par les autres structures abdominales et peuvent être aisément déplacées par toute augmentation de taille de ces organes, que celle-ci soit physiologique ou non.

L'intestin grêle est d'autant plus facile à identifier que le contraste abdominal est important.

Son aspect dépend de son contenu, qui peut être tout aussi varié que celui de l'estomac. De manière générale, les anses grêles apparaissent comme des structures tubulaires, ovalaires ou circulaires. Chez le chat, le fort péristaltisme intestinal donne un aspect particulier aux anses grêles : l'intestin apparaît comme segmenté et est dit "en collier de perles".

Le gros intestin se divise lui aussi en trois segments : le cæcum, le côlon (d'abord ascendant, puis transverse, puis descendant) et le rectum.

Le cæcum se situe généralement à mi-hauteur de l'abdomen, légèrement à droite du plan médian. Il est à l'aplomb de la troisième ou quatrième vertèbre lombaire chez le chien, et de la deuxième ou troisième vertèbre lombaire chez le chat (Fusellier, Jossier, 2018). Son identification est souvent aisée chez le chien, car il contient fréquemment de l'air et prend alors l'aspect d'une structure semi-circulaire ou en forme de virgule sur les deux incidences. Chez le chat, le cæcum est plus rarement visible, sa lumière étant le plus souvent virtuelle.

Le côlon ascendant se trouve crânialement au cæcum, il est relativement court. La portion transverse du côlon passe ensuite de la droite vers la gauche de l'abdomen, juste caudalement

à l'estomac. Pour finir, le côlon descendant se situe à gauche du plan médian et chemine parallèlement à la colonne vertébrale, dans le tiers dorsal de la cavité abdominale. Toutefois, le côlon descendant peut être déplacé vers la droite lorsque la vessie est distendue. Sur un cliché radiographique de face, le côlon présente l'aspect d'un "point d'interrogation". Il peut être vide ou contenir de l'air et/ou des matières fécales de densité mixte. Enfin, l'ultime portion du tube digestif, le rectum, prend naissance à l'entrée de la filière pelvienne.

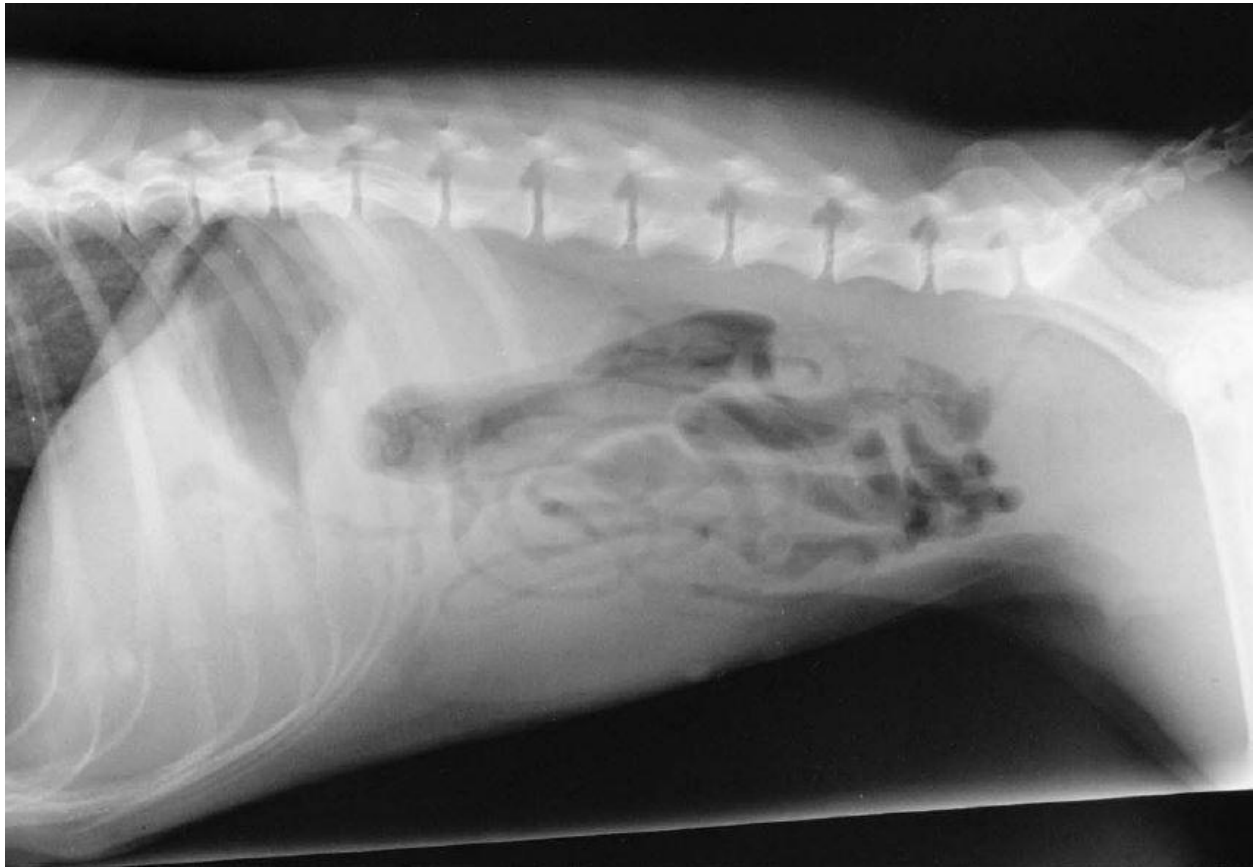

Figure 3 : Radiographie abdominale d'une chienne entière de deux ans, en vue de profil (Coulson, Lewis, 2002)
La chienne est ici en décubitus latéral gauche.

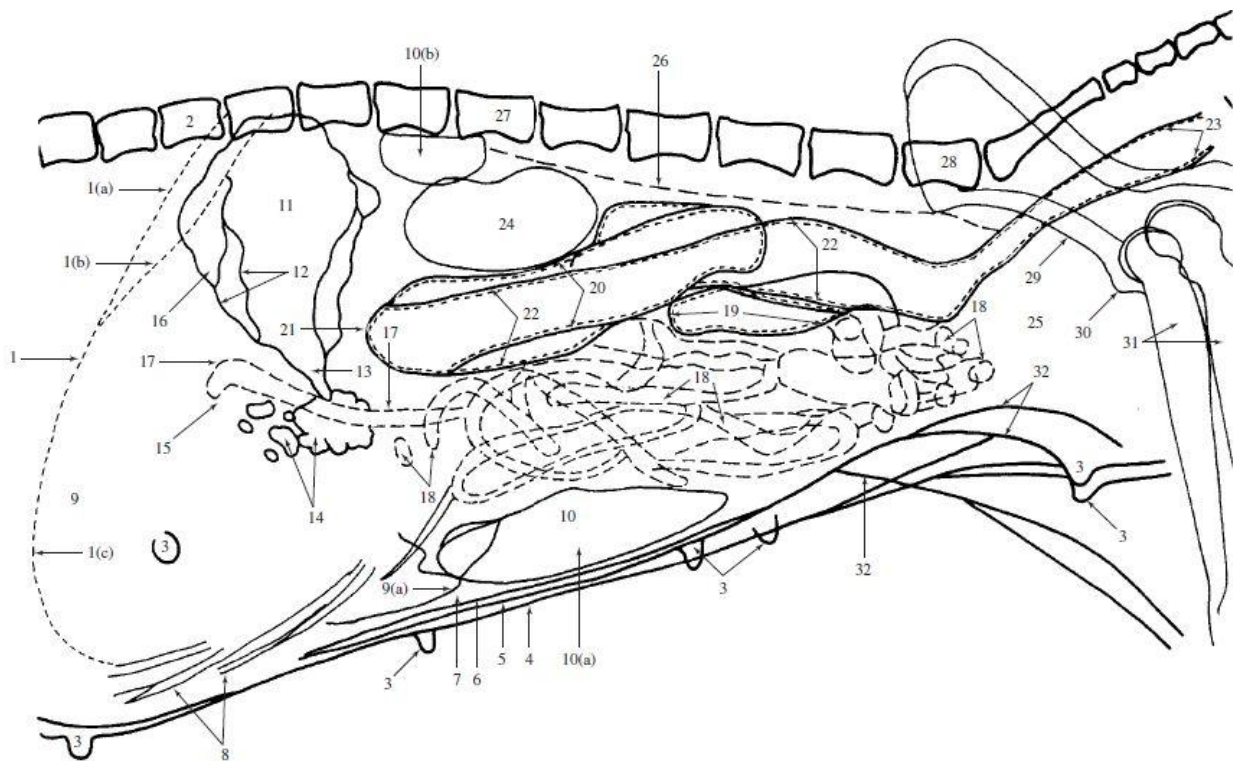


Figure 4 : Représentation schématique de la topographie abdominale de la chienne radiographiée sur la figure 3, en vue de profil (Coulson, Lewis, 2002)

Le fundus gastrique (11) contient de l'air. Le corps de l'estomac (13) est visible, contrairement à l'antrum pylorique (dont la position se trouverait au niveau du numéro 15). Le départ du duodénum descendant (17) est discernable grâce à l'air qui contraste dans sa lumière. L'ensemble de l'intestin grêle (17, 18) contient du gaz et du liquide. Le cæcum (19) ne présente pas clairement, dans ce cas, sa forme caractéristique de "virgule". Le côlon (20, 22) est principalement rempli d'air, ce qui rend le rectum (23) difficilement discernable.

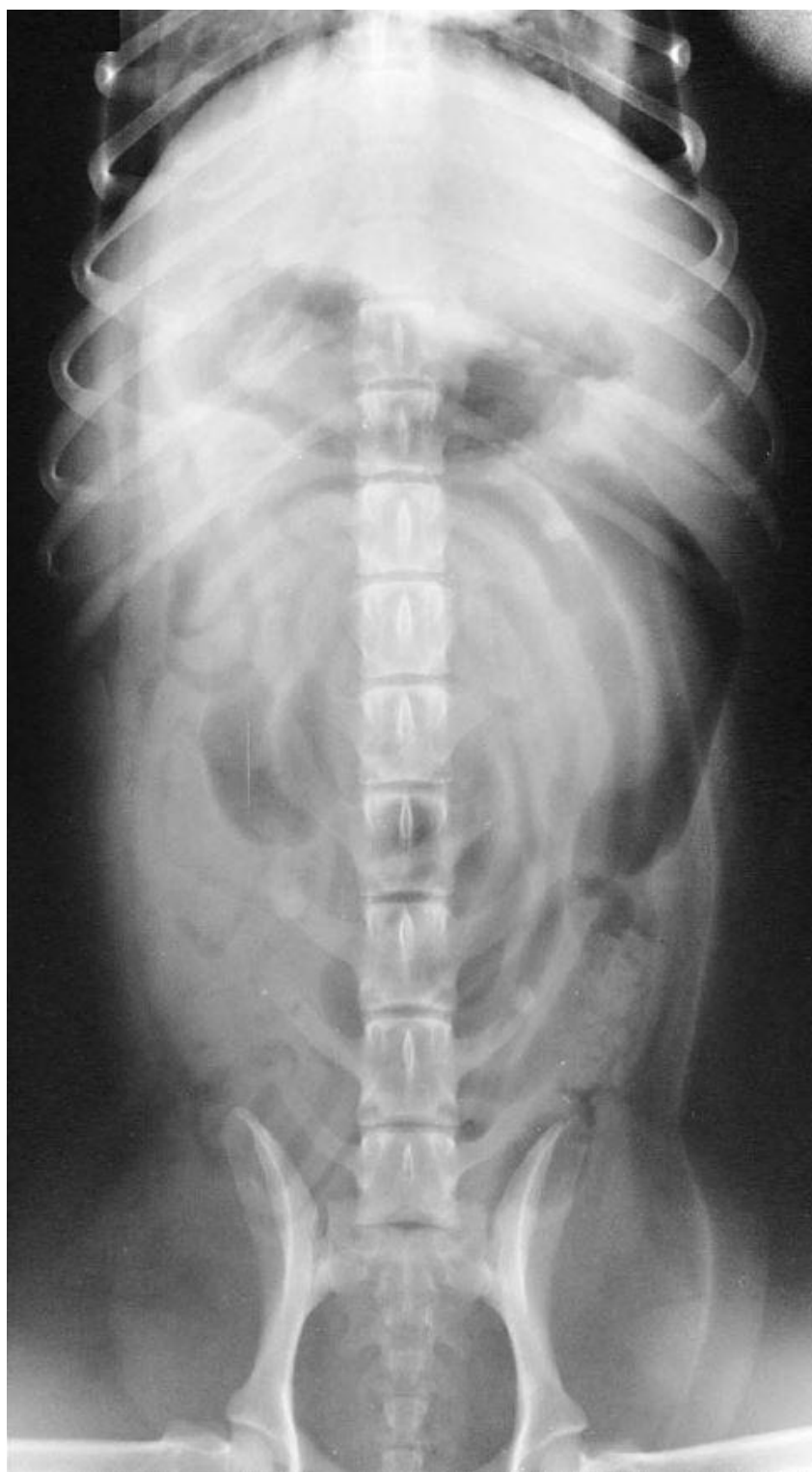

Figure 5 : Radiographie abdominale d'une chienne entière de deux ans, en vue de face (Coulson, Lewis, 2002)
L'incidence est ici ventro-dorsale.

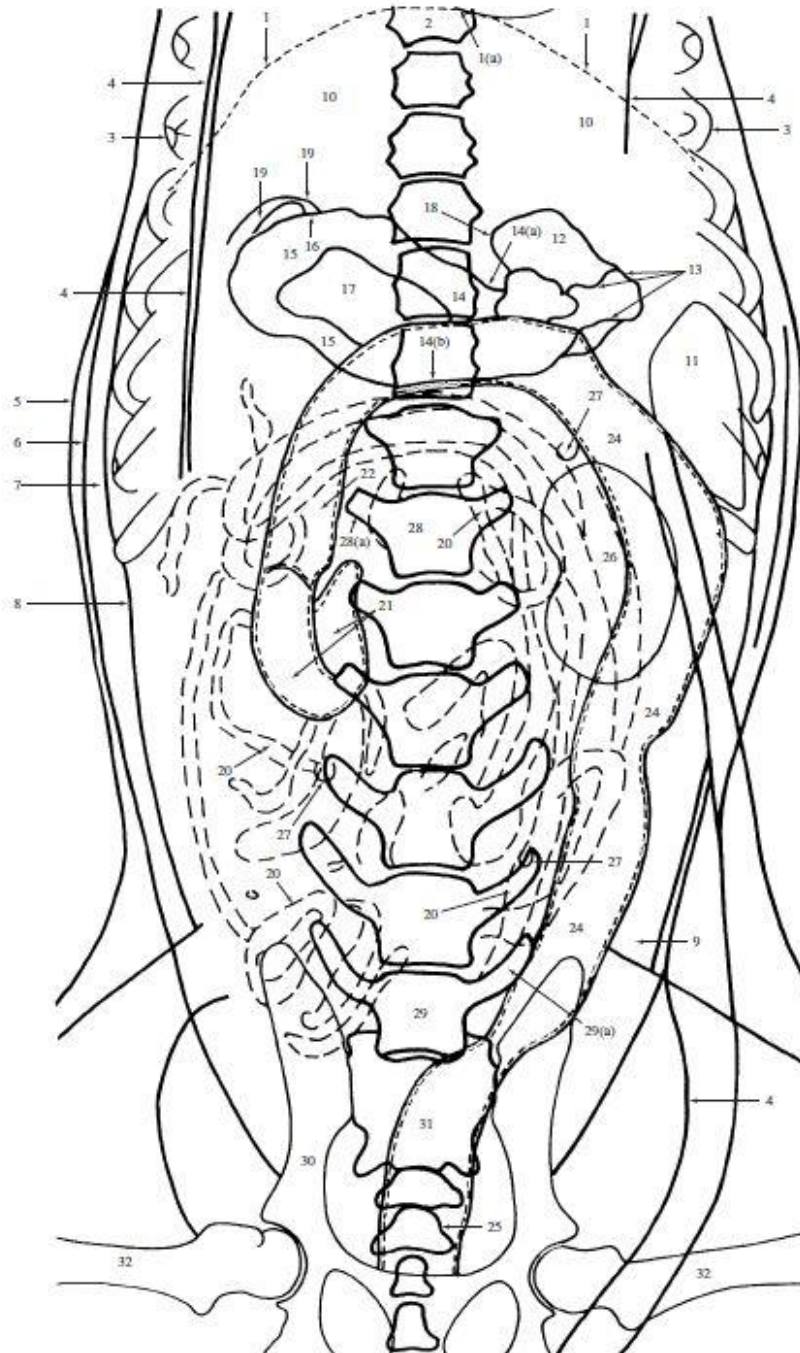


Figure 6 : Représentation schématique de la topographie abdominale de la chienne radiographiée sur la figure 5, en vue de face (Coulson, Lewis, 2002)

Le corps de l'estomac (14) et l'antrum pylorique (15) contiennent de l'air, mais nous pouvons aussi apercevoir de la nourriture (17) dans l'estomac. La masse intestinale (19, 20) est visible du fait de la présence d'air dans la lumière. Le cæcum (21) présente sa forme caractéristique de "virgule". Enfin, la portion la plus contrastée du côlon est le côlon descendant (24), car son contenu est aérique.

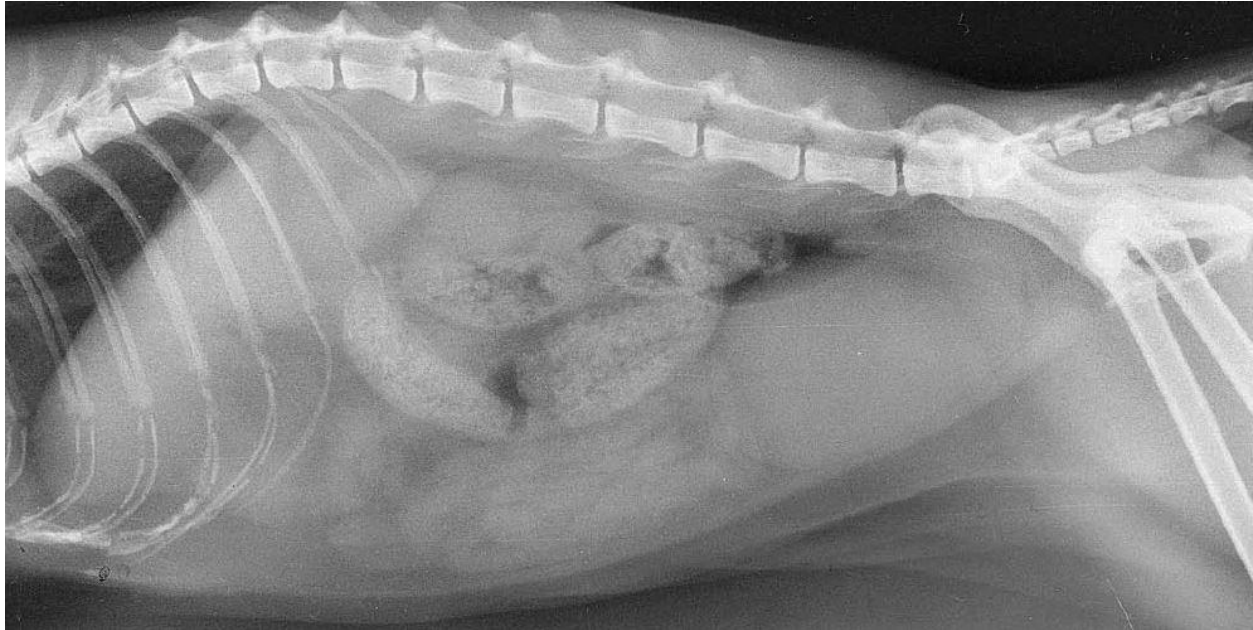


Figure 7 : Radiographie abdominale d'une chatte stérilisée de huit ans, en vue de profil (Coulson, Lewis, 2002)

La chatte est ici en décubitus latéral droit.

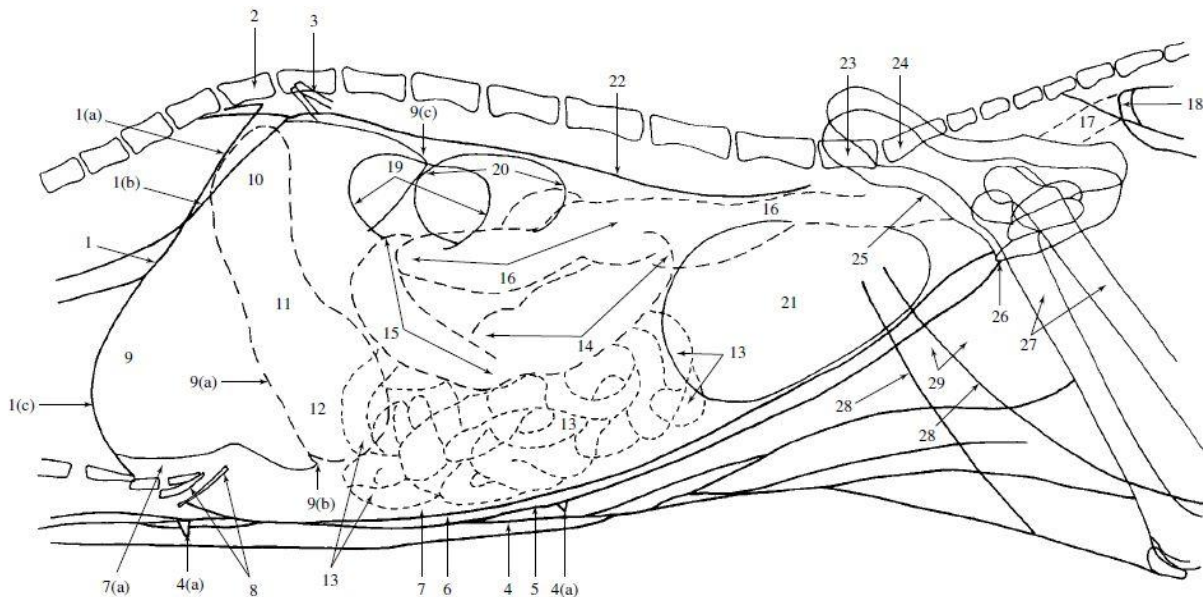


Figure 8 : Représentation schématique de la topographie abdominale de la chatte radiographiée sur la figure 7, en vue de profil (Coulson, Lewis, 2002)

Nous parvenons ici à distinguer les différentes portions de l'estomac (hormis le cardia) : le fundus (10), le corps (11) et l'antra pylorique (12). Les anses jéjunales et iléales (13) sont en région ventrale de l'abdomen. La majorité du côlon contient des matières fécales : le côlon ascendant (14), le côlon transverse (15), puis une partie du côlon descendant (16). Il est possible de visualiser le rectum (17), qui contient de l'air.

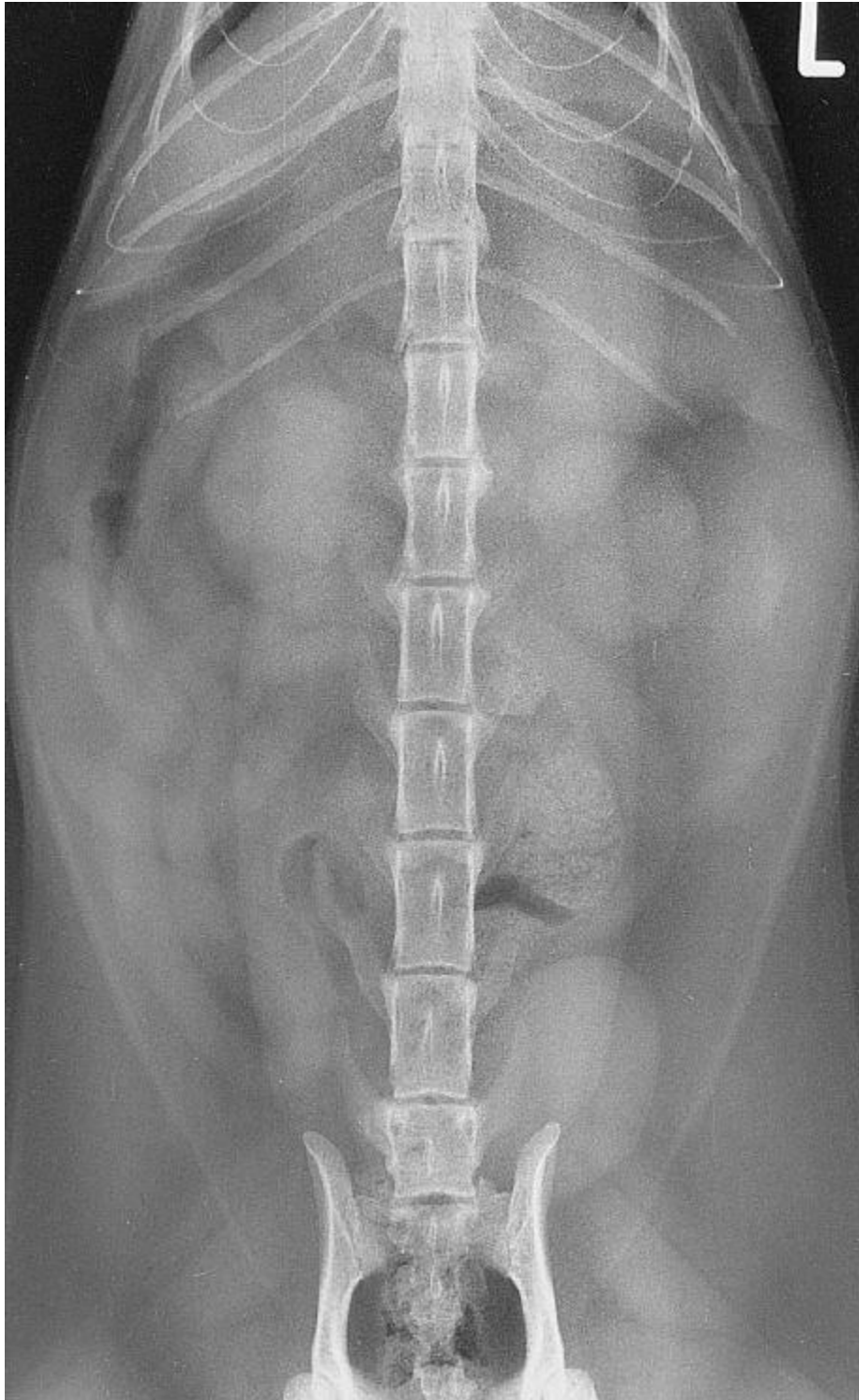

Figure 9 : Radiographie abdominale d'une chatte stérilisée de huit ans, en vue de face (Coulson, Lewis, 2002)
L'incidence est ici dorso-ventrale.

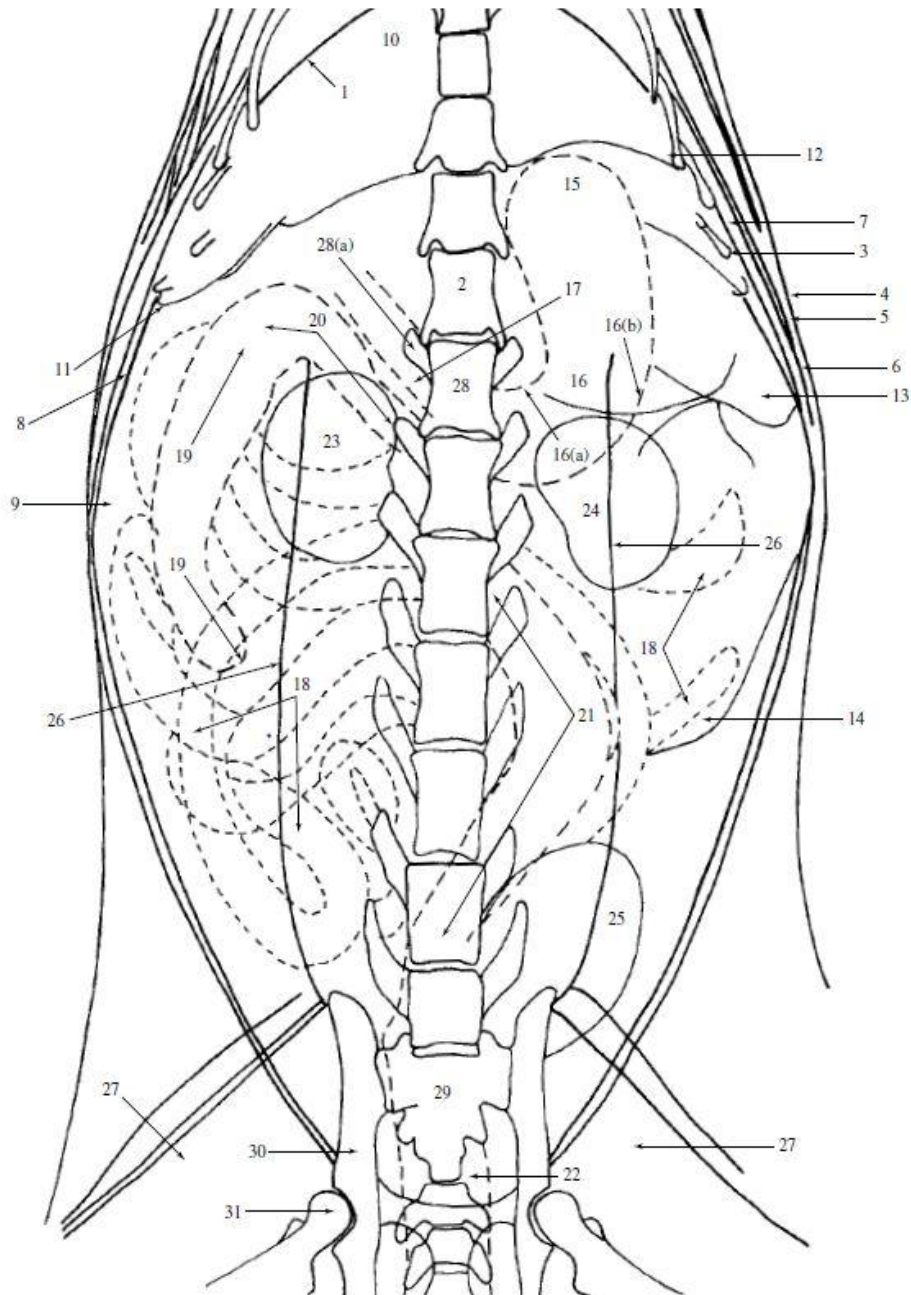


Figure 10 : Représentation schématique de la topographie abdominale de la chatte radiographiée sur la figure 9, en vue de face (Coulson, Lewis, 2002)

Le fundus (15), le corps gastrique (16) et l'antré pylorique (17) sont remplis de liquide. Les anses grêles (18) présentent elles aussi un contenu liquidien. Seul le côlon ascendant (19) contient une petite quantité d'air, ce qui le rend visualisable. Le côlon descendant (21) contient des matières fécales, ce qui est aussi le cas du rectum (22).

b. Diamètre physiologique des anses intestinales

Il existe des normes chiffrées concernant le diamètre des anses intestinales, qui permettent d'évaluer leur distension ou non.

Physiologiquement et sur des radiographies de profil, le diamètre des anses de l'intestin grêle est inférieur ou égal à :

- 1,6 fois la hauteur du corps vertébral de la cinquième vertèbre lombaire chez le chien (Figure 11)
- 12 millimètres, ou 2 fois la hauteur du corps vertébral de la quatrième vertèbre lombaire (Harriet *et al.*, 2016) chez le chat

Lorsque le diamètre de ces anses dépasse ces limites physiologiques supérieures, les anses intestinales sont dites dilatées.

De plus, aucune anse grêle ne doit présenter un diamètre supérieur à 2 fois celui des anses environnantes, et leur diamètre doit être inférieur à celui du gros intestin (Coulson, Lewis, 2002).

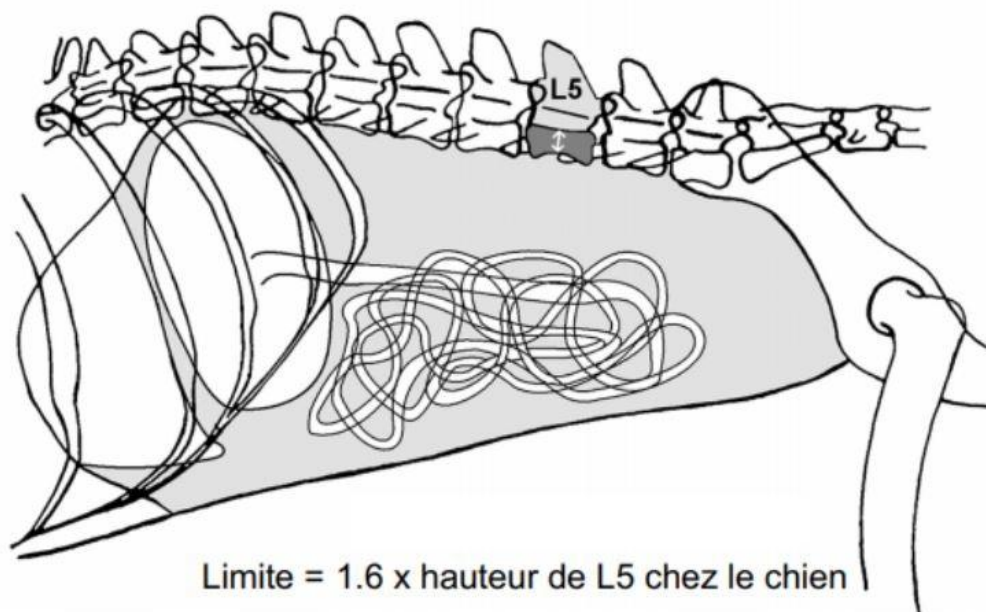


Figure 11 : Mesure schématique du diamètre de l'intestin grêle du chien, sur une radiographie en vue de profil (Layssol, 2020)

De même, sur des radiographies de profil, le diamètre du côlon ne doit pas excéder la longueur du corps vertébral de la septième vertèbre lombaire, chez le chien (Thrall, 2013) comme chez le chat (Bouzouraa, 2022). Au-delà de ces limites de taille, il est considéré comme étant dilaté.

2) Cas des radiographies avec préparation : transit baryté

a. Indications du transit baryté

Ces clichés sont effectués à différents intervalles de temps après ingestion de produit de contraste par l'animal. Cet examen permet d'évaluer le transit digestif.

Un transit baryté peut notamment être réalisé en cas de vomissements aigus et persistants (réfractaires au traitement symptomatique), en l'absence d'anomalie visible sur les clichés sans préparation, alors que l'examen clinique permet la suspicion d'une anomalie d'origine digestive. Ses autres indications sont les suivantes :

- vomissements et/ou diarrhée chronique(s), en l'absence de cause non digestive évidente
- hématomèse
- méléna

Toutefois, un transit baryté est un examen long à réaliser, et dont l'interprétation peut être délicate. En ce sens, il n'est souvent réalisé que si les autres techniques d'imagerie telles que l'échographie abdominale ou l'endoscopie digestive ne sont pas disponibles. Il n'est généralement pas utilisé si les radiographies effectuées sans préparation confirment la présence d'une occlusion intestinale, car il n'apporte pas ou peu d'informations supplémentaires. En effet, le passage du produit de contraste est ralenti voire nul au niveau des anses dilatées, en amont de l'obstruction. Cependant, réaliser un transit baryté peut aider le praticien à prendre une décision chirurgicale rapide si les arguments cliniques ou les clichés sans préparation ne le permettent pas.

b. Précautions préalables à cet examen

Afin que le transit baryté se déroule dans les meilleures conditions et donne lieu à des clichés interprétables, plusieurs précautions doivent être prises avant de réaliser un transit baryté.

Tout d'abord, des radiographies sans préparation doivent avoir été faites préalablement et attentivement analysées : elles serviront de référence pour la suite de l'examen. Si des signes de pneumopéritoine sont visibles sur ces clichés, une potentielle perforation digestive doit être envisagée, ce qui a alors une conséquence sur le choix du produit de contraste utilisé.

Par ailleurs, il est préférable d'effectuer une diète hydrique de 24h avant un transit baryté, pour obtenir des clichés de bonne qualité. Le côlon doit être vide de selles afin que son contenu ne se superpose pas avec les anses du grêle : s'il n'est pas complètement vide, un lavement doit être réalisé au moins 6 heures avant l'examen, pour éviter la présence d'une trop grande quantité d'air.

c. Produits de contraste utilisés pour ces radiographies

Différents produits de contraste peuvent être utilisés pour des radiographies avec préparation :

- Du sulfate de baryum en suspension, préalablement dilué de moitié. Il est utilisé uniquement en l'absence de suspicion de perforation digestive. En effet, dans le cas contraire, son administration est contre-indiquée, car un épanchement de sulfate de baryum dans la cavité abdominale serait mal toléré par le péritoine et pourrait causer des lésions sévères de péritonite granulomateuse.
- Des produits iodés (qui peuvent être ioniques ou non). Ils peuvent être utilisés y compris en cas de suspicion de perforation digestive, après dilution au quart (Ruel, 2009).

Cependant, les produits ioniques sont plus hypertoniques que les non ioniques, et sont donc à l'origine d'un appel d'eau important dans la lumière intestinale : leur utilisation doit donc être évitée chez les patients très affaiblis ou déshydratés.

Plusieurs voies d'administration sont possibles :

- la voie orale, possible pour le sulfate de baryum et les produits iodés. Le produit de contraste peut alors être administré à un animal vigile, mais aussi sous tranquillisation voire anesthésie s'il est peu coopératif (via une sonde nasogastrique, après mise en place d'une sonde endotrachéale). Dans ce cas, les molécules utilisées pour l'anesthésie ne doivent pas modifier le temps de transit pour ne pas fausser l'interprétation des clichés : un mélange de kétamine et diazépam est approprié. L'administration de produit de contraste via une sonde nasogastrique présente l'avantage d'être plus aisée et moins lourde que l'administration *per os*, puisque des volumes importants de produit sont nécessaires, notamment pour les grands chiens.
- la voie rectale, possible pour le sulfate de baryum (lavement baryté). Le produit de contraste est dans ce cas administré à l'aide d'une sonde anale, avec ou sans anesthésie. Cette voie d'administration permet une étude approfondie du côlon et du rectum de l'animal radiographié, mais ne permet pas la mise en évidence de signes d'occlusion intestinale (c'est pourquoi ce travail ne s'y intéressera pas).

Le volume de produit de contraste devant être ingéré dépend du type de produit, mais aussi bien sûr du format de l'animal :

- Pour le sulfate de baryum : Les petits chiens, chiots, et chats doivent recevoir 12 à 15 mL de suspension diluée. 8 à 12 mL/kg doivent être administrés aux chiens moyens, et 5 à 8 mL/kg aux grands chiens.
- Pour les produits de contraste iodés : S'il s'agit de produits ioniques, 2 à 3 mL/kg sont généralement administrés chez le chien, et 2 mL/kg chez le chat. Dans le cas de produits iodés non ioniques, les chiens comme les chats doivent recevoir 10 mL de produit dilué/kg (Maï, 2003).

Il est important de respecter ces volumes indiqués ci-dessus, car l'administration d'une trop faible quantité de produit induit un défaut de remplissage du système digestif, à l'origine de radiographies difficilement voire non interprétables.

d. Déroulement d'un transit baryté

Plusieurs clichés radiographiques (avec au moins deux incidences : de face et de profil) sont pris à différents intervalles de temps :

- juste après l'administration du produit de contraste (ce qui correspond au "T 0").
- à T 0 + 15 minutes
- à T 0 + 30 minutes
- à T 0 + 1 heure
- puis toutes les heures jusqu'à la fin du transit (c'est-à-dire jusqu'à ce que le produit de contraste ait atteint le côlon, et que la vidange gastrique soit complète)

En cas d'anomalie visible sur une image, des clichés supplémentaires (nouvelles incidences) peuvent être pris pour un temps donné, ou le délai entre deux prises de vue peut être modifié.

Par ailleurs, le kilovoltage peut être augmenté de 6 à 10 kV par rapport aux clichés sans préparation pour obtenir une meilleure image de l'interface entre le produit de contraste et la muqueuse.

e. Images radiographiques d'un transit baryté sans anomalie, chez le chien et le chat

i) Temps de transit digestif

Tout d'abord, les radiographies avec produit de contraste permettent d'évaluer le temps de transit digestif. Celui-ci peut légèrement varier d'un animal à l'autre, sans que cela ne soit pathologique.

Lors de l'administration orale du sulfate de baryum, chez le chien, le produit de contraste se trouve tout d'abord uniquement dans l'estomac (Figures 12 et 13). Il atteint généralement le duodénum proximal dans les minutes suivant son administration (15 minutes au maximum) (Figure 14). Il parvient dans le jéjunum en 20 à 30 minutes environ (Figure 15), et se situe presque complètement dans le jéjuno-iléon au bout d'une heure. Il parvient ensuite à la valvule iléo-cæcale, généralement 90 à 120 minutes après son administration (Figures 16 et 17). La vidange gastrique est complète en 2 heures environ. Le sulfate de baryum se situe entièrement dans l'iléon distal, le cæcum et le côlon au bout de 3 à 5 heures (Figure 18). Le produit de contraste finit de transiter dans le tube digestif environ 24 heures après son ingestion (Figure 19) (Maï, 2003).

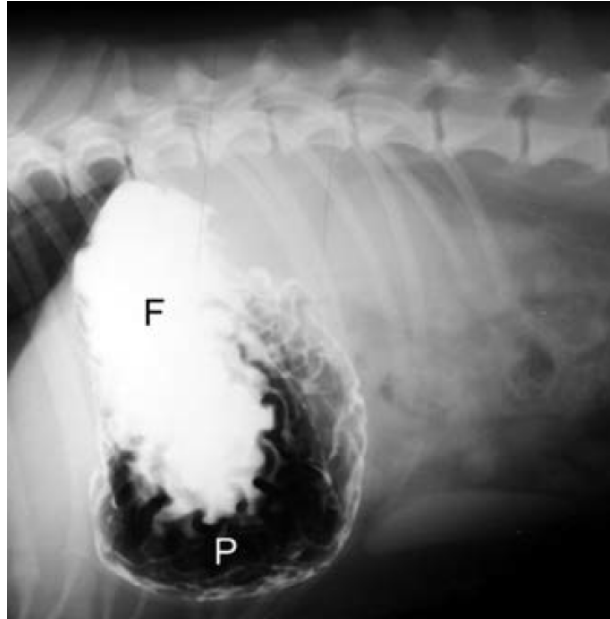


Figure 12 : Transit baryté chez un chien, en vue de profil (Holloway A. et McConnell J., 2013)
Le produit de contraste vient d'être administré.
Le fundus (F) est rempli de sulfate de baryum. La majeure partie du corps de l'estomac et le pylore (P) contiennent de l'air.

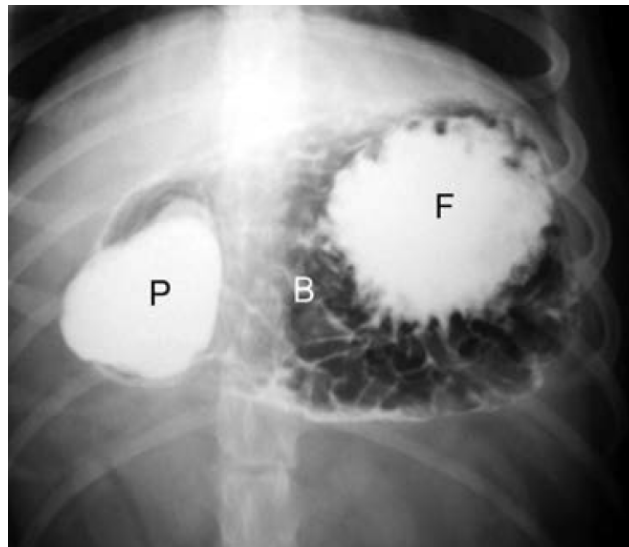


Figure 13 : Transit baryté chez un chien, en vue de face (Holloway A. et McConnell J., 2013)
Le produit de contraste vient d'être administré.
Le fundus (F) et le pylore (P) sont remplis de sulfate de baryum. Le corps (B) de l'estomac contient de l'air.

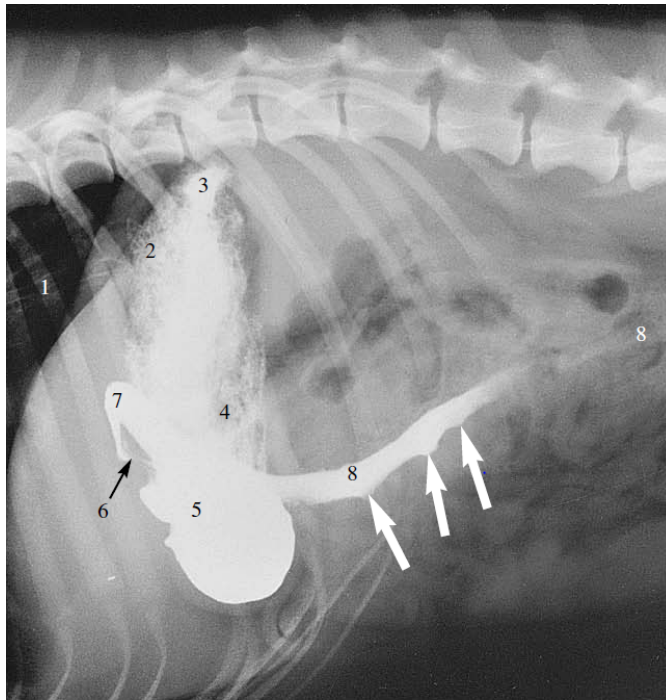


Figure 14 : Transit baryté chez un chien, en vue de profil (Coulson, Lewis, 2002)
 Le produit de contraste vient d'être administré.
 Le sulfate de baryum a déjà atteint le duodénum proximal, c'est-à-dire le duodénum descendant (8).

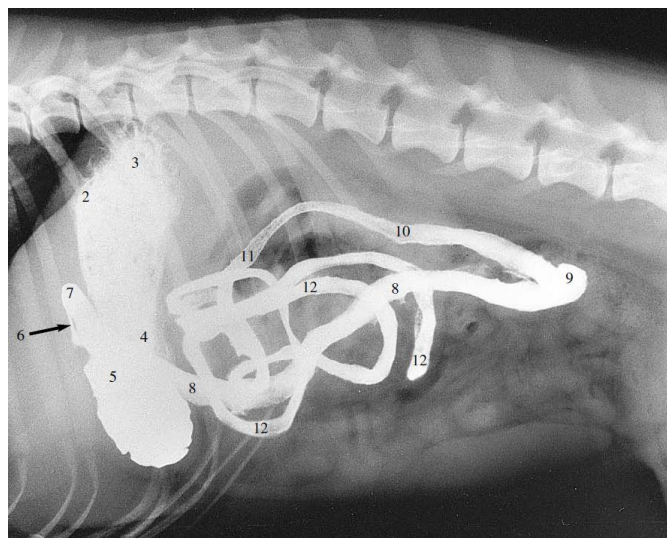


Figure 15 : Transit baryté chez un chien, en vue de profil (Coulson, Lewis, 2002)
 La radiographie a été prise 30 minutes après ingestion du produit de contraste. Le sulfate de baryum a atteint les anses jéjunales et iléales (12).

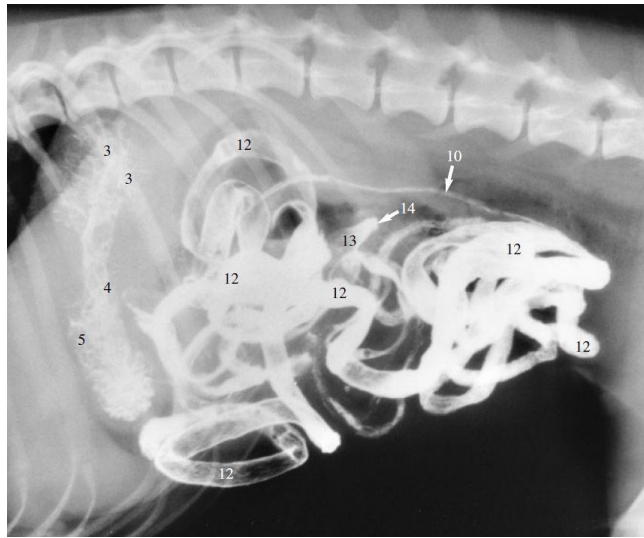


Figure 16 : Transit baryté chez un chien, en vue de profil (Coulson, Lewis, 2002)
 La radiographie a été prise 1 heure et 30 minutes après ingestion du produit de contraste.
 Le sulfate de baryum a atteint la valvule iléo-cæcale (14).

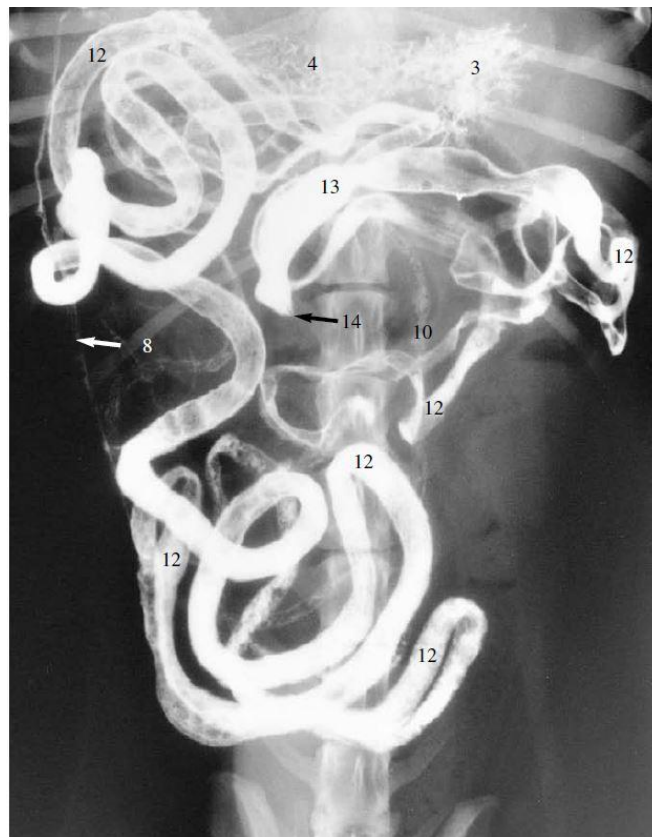

Figure 17 : Transit baryté chez un chien, en vue de face (Coulson, Lewis, 2002)
 La radiographie a été prise 1 heure et 30 minutes après ingestion du produit de contraste.
 Le sulfate de baryum a atteint la valvule iléo-cæcale (14).

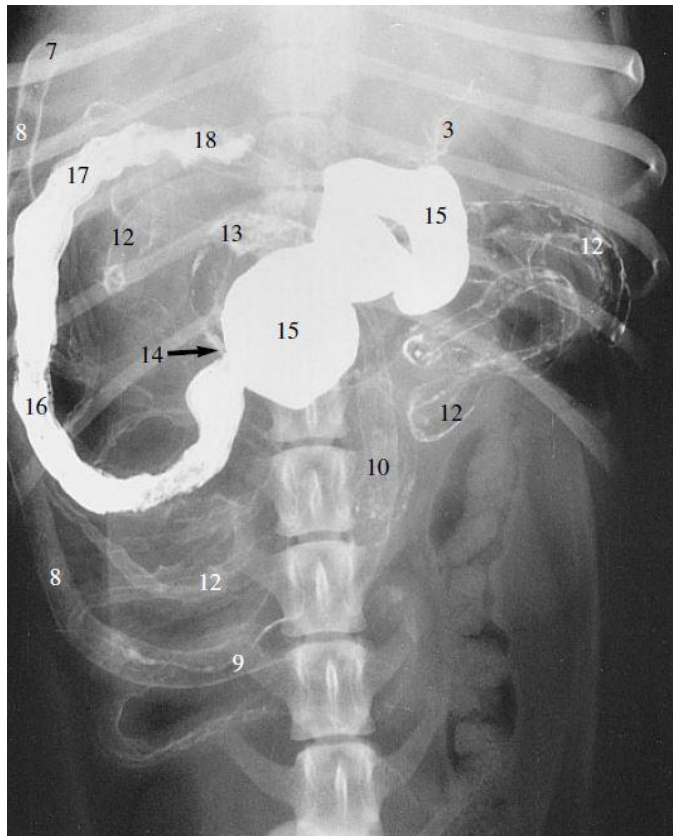


Figure 18 : Transit baryté chez un chien, en vue de face (Coulson, Lewis, 2002)
 La radiographie a été prise 4 heures après ingestion du produit de contraste.
 Le sulfate de baryum se trouve dans le cæcum (15), le côlon ascendant (16) et transverse (18).

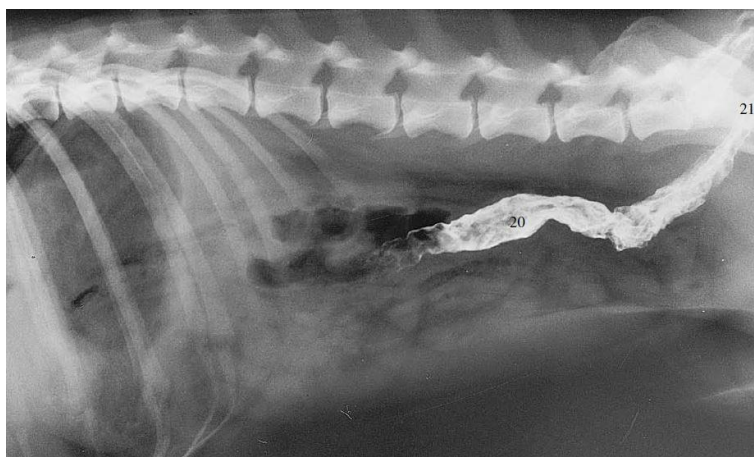


Figure 19 : Transit baryté chez un chien, en vue de profil (Coulson, Lewis, 2002)
 La radiographie a été prise 24 heures après ingestion du produit de contraste.
 Le sulfate de baryum se trouve dans le côlon descendant (20) et le rectum (21).

En cas d'administration orale de sulfate de baryum chez le chat, le temps de transit est généralement plus court que pour le chien. Le produit de contraste atteint très rapidement le duodénum proximal (Figure 20), puis les anses jéjuno-iléales en une quinzaine de minutes environ (Figure 21). La vidange gastrique a lieu en une heure environ, le produit atteint alors le côlon (Figure 22) et s'y situe entièrement environ 3 heures après son ingestion (Figure 23).

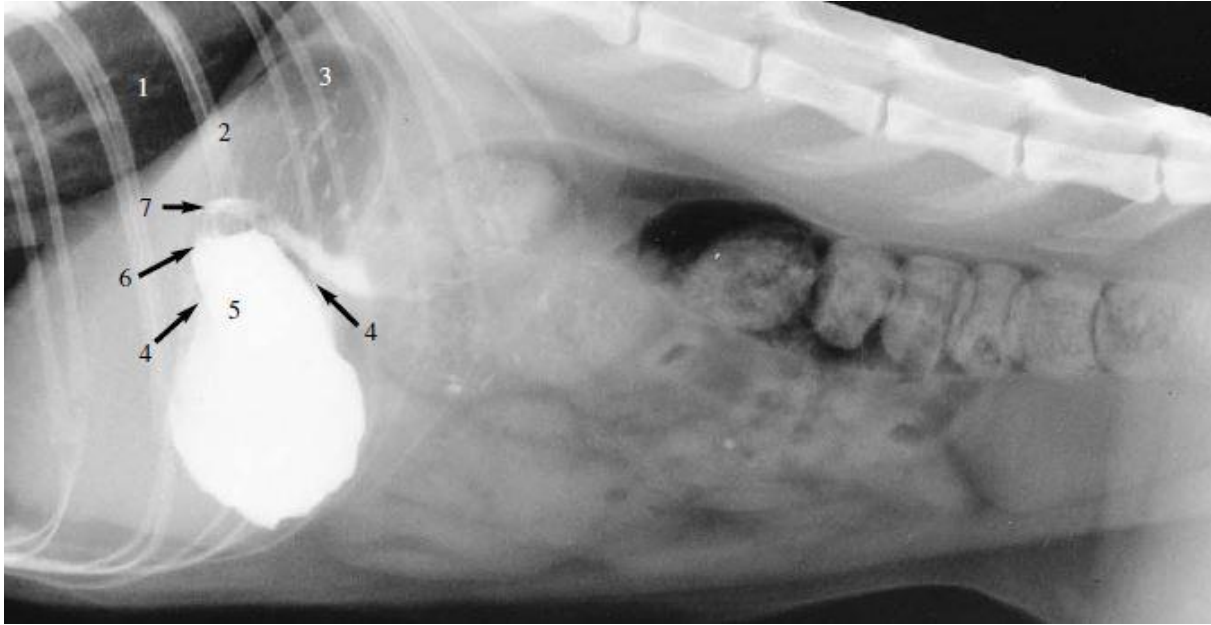


Figure 20 : Transit baryté chez un chat, en vue de profil (Coulson, Lewis, 2002)
Le produit de contraste vient d'être administré.
Il se trouve dans l'antra pylorique (5) et a atteint la portion proximale du duodénum (7).

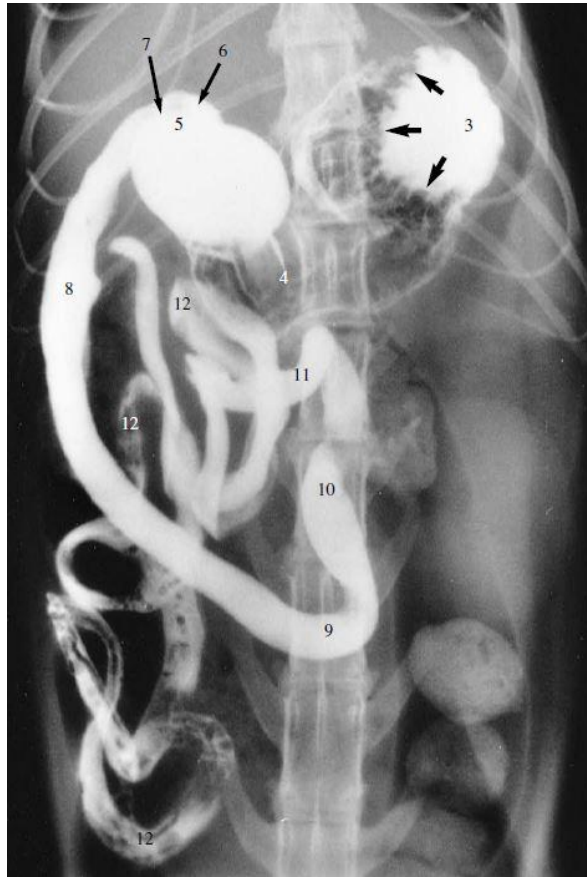


Figure 21 : Transit baryté chez un chat, en vue de face (Coulson, Lewis, 2002)
 La radiographie a été prise 15 minutes après ingestion du produit de contraste.
 Le sulfate de baryum remplit l'ensemble du duodénum (8, 9, 10) et les anses jéjuno-iléales (12).

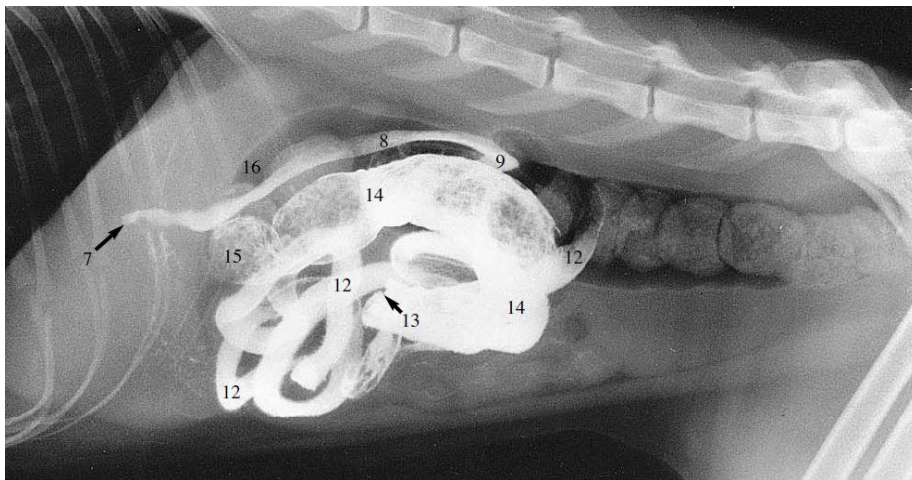


Figure 22 : Transit baryté chez un chat, en vue de profil (Coulson, Lewis, 2002)
 La radiographie a été prise 1 heure et 15 minutes après ingestion du produit de contraste.
 L'estomac ne contient plus de sulfate de baryum, qui se trouve désormais dans le duodénum (7, 8, 9), les anses jéjuno-iléales (12), la valvule iléo-cæcale (13) et le côlon ascendant (14).

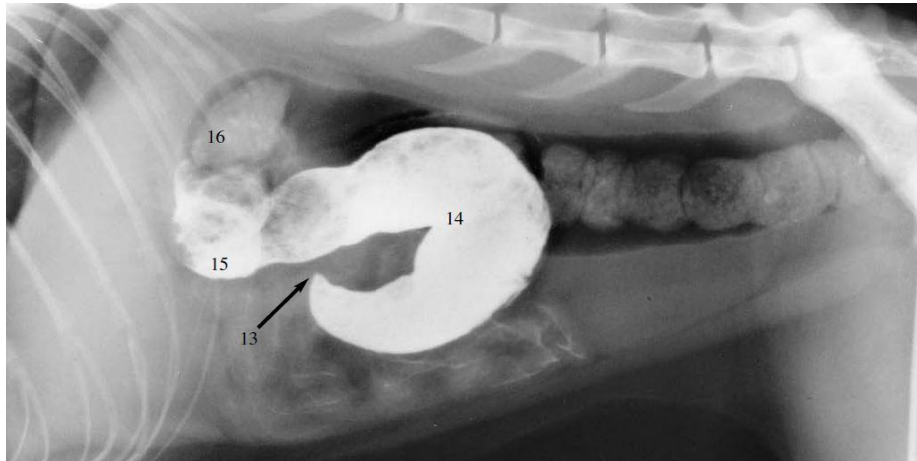


Figure 23 : Transit baryté chez un chat, en vue de profil (Coulson, Lewis, 2002)

La radiographie a été prise 3 heures après ingestion du produit de contraste.

Le sulfate de baryum se trouve presque uniquement dans le côlon : il remplit le côlon ascendant (14) et commence à atteindre le côlon transverse (16).

De manière générale, les temps de transit sont notablement plus longs avec le sulfate de baryum qu'avec les produits de contraste iodés.

Par ailleurs, l'opacité de l'intestin lors d'un transit baryté dépend de la quantité de produit de contraste présent dans la lumière. Lorsque celle-ci est entièrement remplie de produit de contraste, elle apparaît comme une colonne homogène d'opacité métallique. En cas de transit normal, cette colonne est continue d'un bout à l'autre du tube digestif. La longueur de cette colonne dépend des segments intestinaux concernés : elle doit normalement augmenter jusqu'à atteindre l'iléon, puis diminuer progressivement dans la suite du tube digestif.

Enfin, les transits barytés permettent, tout comme les radiographies sans préparation, d'évaluer le diamètre des anses intestinales. Les normes de taille de l'intestin grêle sont les mêmes pour ces deux types de clichés.

ii) Variantes physiologiques lors d'un transit baryté

Certaines variantes de la normale (qui sont physiologiques) peuvent être observées sur les clichés avec produit de contraste :

- des rétrécissements symétriques de la lumière intestinale (correspondant aux contractions péristaltiques). Ils ne persistent pas sur plusieurs clichés successifs. Ils sont liés aux fortes contractions péristaltiques au niveau du duodénum chez le chat, lui donnant un aspect en « collier de perles » (Figure 24).

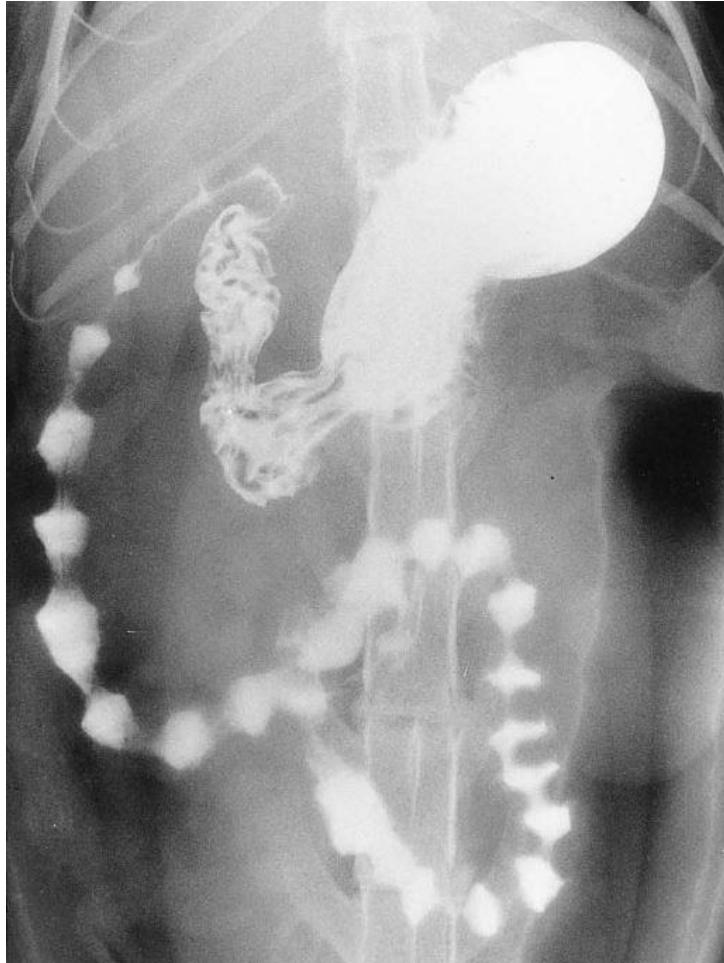


Figure 24 : Transit baryté chez un chat, en vue de face (Coulson, Lewis, 2002)
La radiographie a été prise 5 minutes après ingestion du produit de contraste.
Les puissantes contractions péristaltiques donnent au duodénum cet aspect en "collier de perles".

- des bulles de gaz au sein de la lumière du tube digestif. Elles forment des images ovales transparentes (images par soustraction intraluminale), qui ne se situent pas au même endroit sur des radiographies successives (Figure 25).

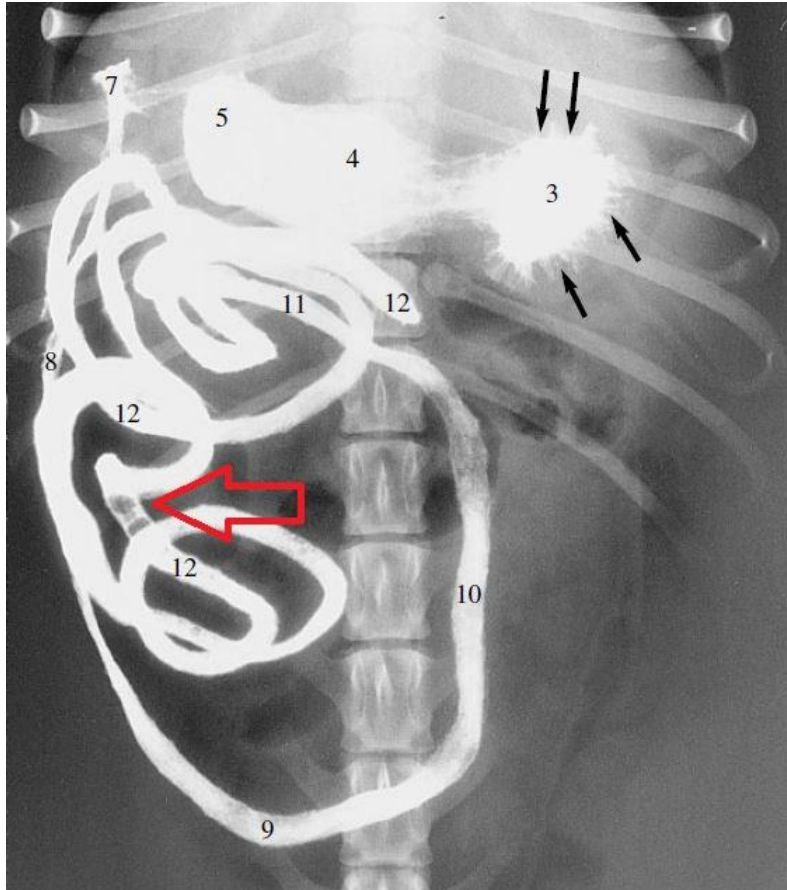


Figure 25 : Transit baryté chez un chien, en vue de face (Coulson, Lewis, 2002)
La radiographie a été prise 30 minutes après ingestion du produit de contraste.
Des bulles de gaz (matérialisées par la flèche rouge) sont visibles dans les anses jéjunales (12).

- des images tubulaires aériques limitées par deux lignes opaques. Elles se forment dans l'intestin après le passage de la majeure partie du produit de contraste, et sont dues à l'adhérence du produit à la muqueuse (Figure 26).

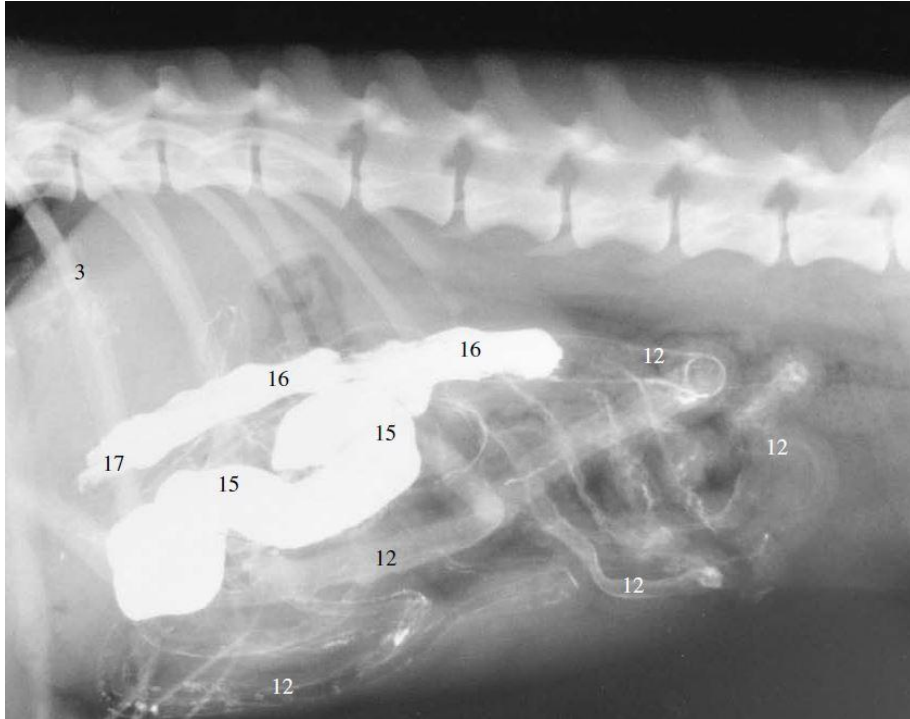


Figure 26 : Transit baryté chez un chien, en vue de profil (Coulson, Lewis, 2002)

La radiographie a été prise 4 heures après ingestion du produit de contraste.

Le caecum (15) et le côlon ascendant sont remplis de sulfate de baryum. Des images tubulaires aériques délimitées par deux lignes opaques sont visibles au niveau des anses jéjunales et iléales (12).

- des images par soustraction linéaire, visibles dans l'intestin du chat. Elles sont dues à la présence de plis muqueux longitudinaux et sont particulièrement visibles lorsque le remplissage de la lumière intestinale par le produit de contraste est moyen.

- des indentations vers l'extérieur de la colonne de produit de contraste, visibles sur le bord du duodénum descendant. Il s'agit de dépressions dans la muqueuse associées à la présence de plaques de Peyer, formant des images par soustraction, de forme rectangulaire (Figure 27). Les plaques de Peyer sont particulièrement bien visibles chez le jeune chien, mais ne sont pas visibles chez le chat (Mai, 2003).

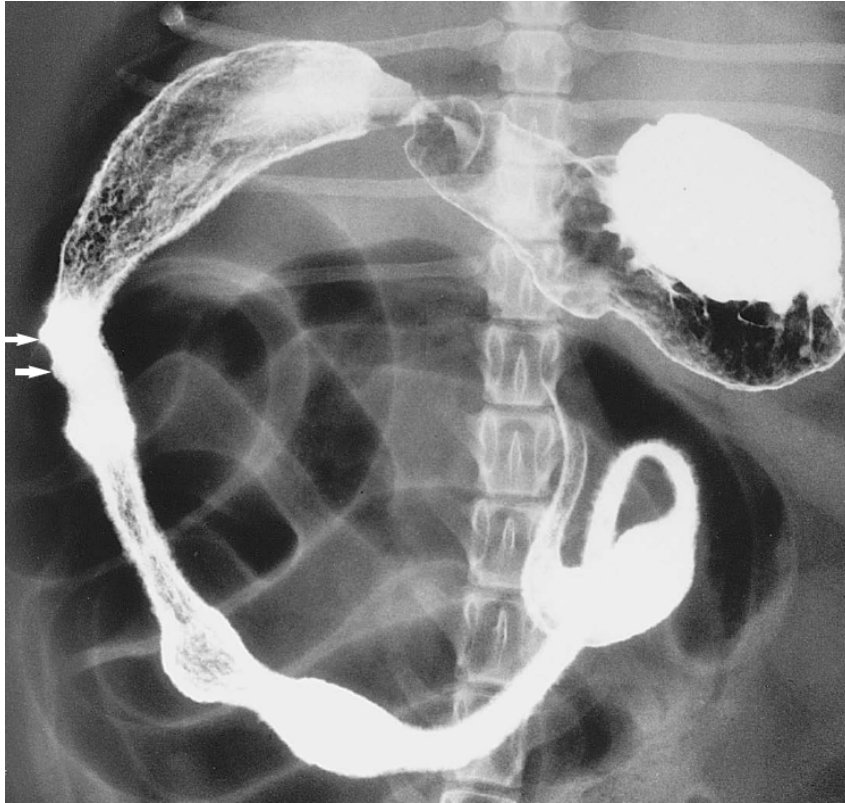


Figure 27 : Transit baryté chez un chien, en vue de face (Coulson, Lewis, 2002)

La radiographie a été prise 5 minutes après ingestion du produit de contraste.

La présence de plaques de Peyer (follicules lymphoïdes) au niveau du duodénum descendant est matérialisée par les flèches blanches.

- une segmentation de la colonne de contraste. Elle peut être visible chez des animaux sains, principalement en fin de transit. Plusieurs causes non pathologiques peuvent être en cause, et notamment la précipitation du produit de contraste ou encore son administration en un trop faible volume..

III. Aspect radiographique anormal du tube digestif du chien et du chat : cas de l'occlusion intestinale

1) Les occlusions intestinales et leurs causes

Une occlusion intestinale se définit comme l'obstruction d'un segment digestif, d'origine anatomique ou mécanique : un obstacle physique s'oppose alors au passage des matières alimentaires dans les intestins, causant un arrêt partiel ou total du transit. Cette obstruction peut être totale ou partielle (dans ce dernier cas, il s'agit d'une subocclusion).

Les occlusions intestinales concernent le plus souvent l'intestin grêle, du fait de son plus faible diamètre par rapport aux autres portions digestives (Hébert, Bulliot, 2019).

Elles peuvent avoir plusieurs causes, qui sont résumées ci-dessous (Tableau 1).

Cause intraluminaire	Corps étranger linéaire Corps étranger non linéaire
Cause intramurale	Néoplasie (exemples : carcinome, léiomyome...) Infiltration inflammatoire (exemple : granulome éosinophilique, entérite granulomateuse...) Sténose Hématome Parasitisme digestif majeur
Lésions congénitales	Atrésie
Compression extramurale	Adhérences Hernies Intussusception Volvulus Étranglement (exemple : compression par une masse non digestive, une organomégalie...)

Tableau 1 : Causes possibles d'occlusion intestinale (Hébert, Bulliot, 2019)

Quelle qu'en soit sa cause, un arrêt de transit digestif a de nombreuses conséquences pathologiques, et notamment des troubles hydro-électrolytiques et volémiques, ainsi que la mise en jeu de perturbations bactériennes responsables d'une toxémie assombrissant le pronostic (Freiche, Hernandez, 2010). Une occlusion intestinale peut donc compromettre la survie de l'animal.

2) Signes radiographiques possibles en cas d'occlusion intestinale

Différents éléments permettent de suspecter une occlusion intestinale sur un cliché abdominal effectué avec ou sans préparation préalable. Ces signes radiographiques peuvent être directs (dans ce cas, la cause de l'obstruction est directement visible) ou indirects (seule(s) la ou les conséquence(s) de l'occlusion sont visualisables).

Sur un cliché de chien ou de chat en situation d'occlusion intestinale, il est possible qu'un seul de ces signes ne soit visible, ou au contraire que plusieurs d'entre eux s'associent. Tous les signes radiographiques énumérés ci-dessous ne seront donc pas visibles sur l'ensemble des clichés permettant de suspecter une occlusion intestinale.

a. Présence d'un corps étranger gastrique ou intestinal

Les corps étrangers digestifs, lorsqu'ils sont radio-opaques (tels que les cailloux, les os...), peuvent être facilement visualisés sur les clichés radiographiques, y compris ceux effectués

sans préparation (Figure 28).

Il est toutefois important de comparer la taille du ou des corps étranger(s) avec le gabarit de l'animal, car tous les corps étrangers digestifs ne sont pas nécessairement à l'origine d'une occlusion intestinale.

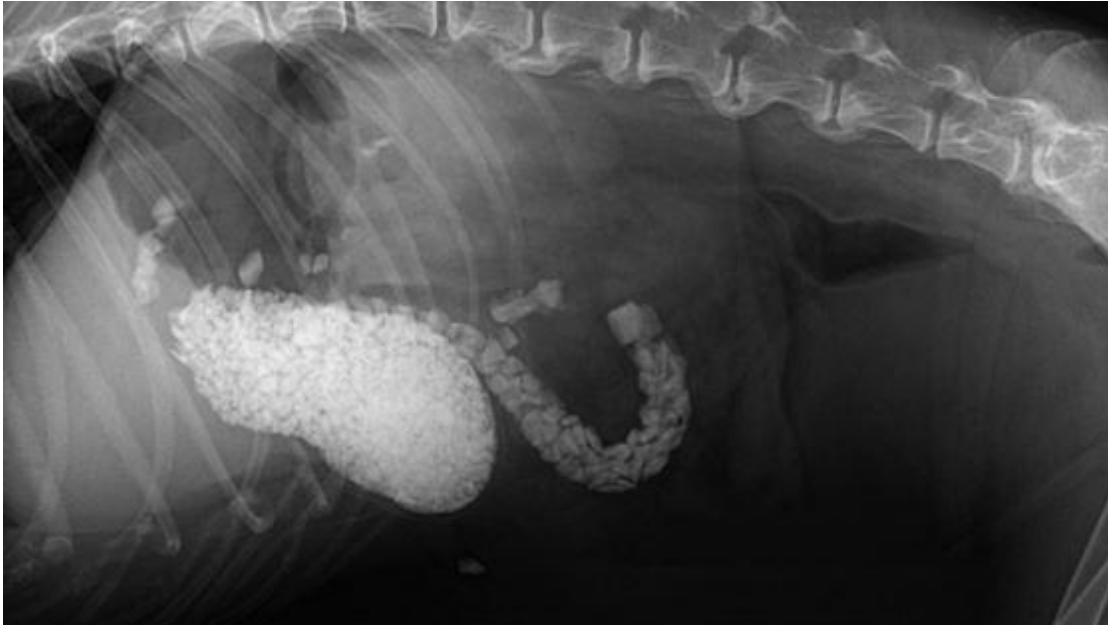


Figure 28 : Radiographie abdominale d'un chien présentant des corps étrangers digestifs, en vue de profil (Rault et al., 2012)

De nombreux cailloux sont visibles, aussi bien dans l'estomac que dans le duodénum.

Les corps étrangers non radio-opaques, qu'ils soient gastriques ou intestinaux, sont bien plus difficilement visibles. Leur visualisation peut néanmoins être facilitée s'ils sont de forme géométrique ou s'ils sont soulignés par de l'air ou des débris minéralisés (Figures 29 et 30).

La répétition de radiographies sans préparation sur 24 heures (lorsque le transit est ralenti) ou la réalisation d'un transit baryté peuvent être nécessaires pour conclure à une obstruction par corps étranger. La multiplication des prises de vue permet alors de suivre dans le temps la localisation de corps étrangers : si ceux-ci persistent à la même localisation pendant au moins 24 heures, un processus occlusif peut être suspecté (Laborde, Fusellier, 2011).

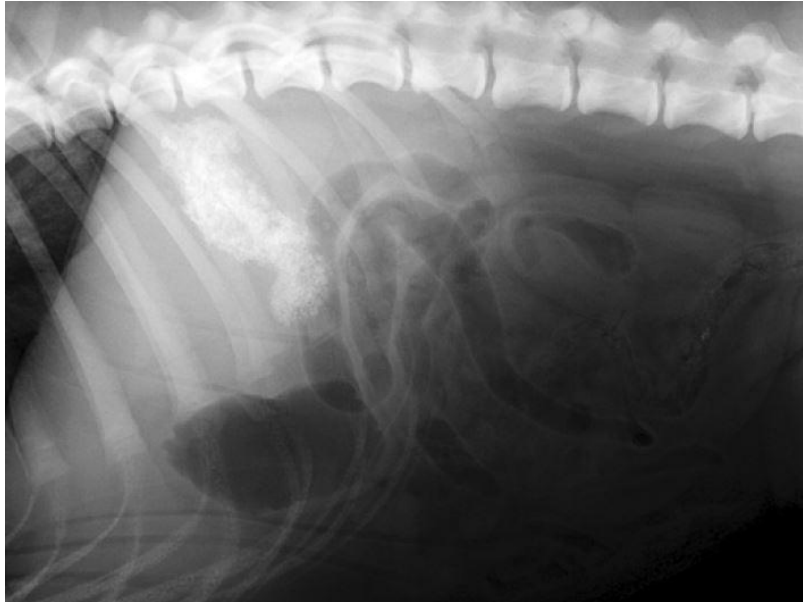

Figure 29 : Radiographie abdominale d'un chien présentant un corps étranger gastrique, en vue de profil
(Laborde, Fusellier, 2011)

Une structure hétérogène irrégulière de densité augmentée est visible en région crânio-dorsale de l'abdomen (zone de projection de l'estomac). Il s'agit d'une éponge. Notons la présence d'un iléus mécanique associé.

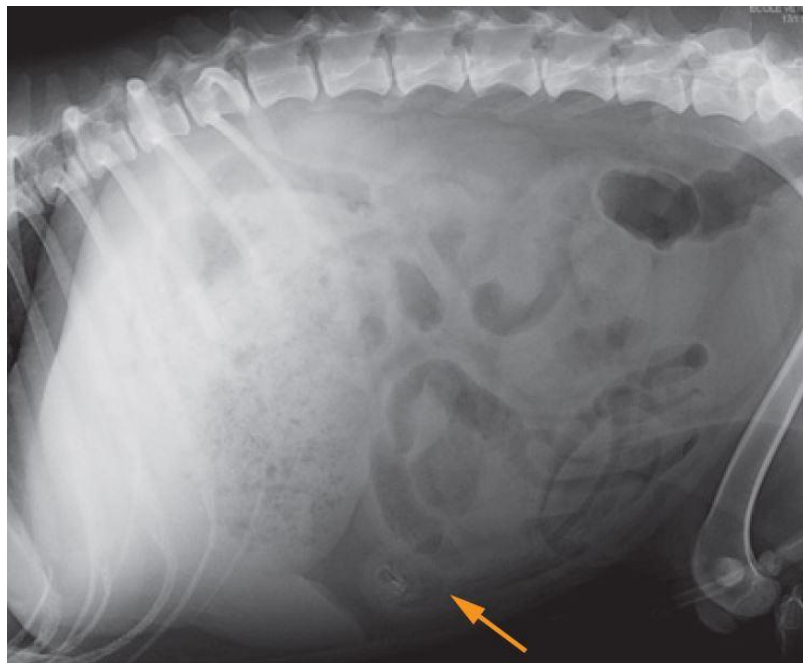


Figure 30 : Radiographie abdominale d'un chien présentant un corps étranger intestinal, en vue de profil
(Laborde, Fusellier, 2011)

Un élément présentant des bords irréguliers (matérialisé par la flèche) est présent dans la lumière d'une anse. Il est souligné par l'air adjacent. Il s'agit d'un corps étranger non radio-opaque (en l'occurrence, un morceau de serpillière).

Les corps étrangers digestifs peuvent aussi être linéaires. Ceux-ci sont plus fréquemment rencontrés chez le chat, même s'ils peuvent également causer une occlusion intestinale chez le chien (Figure 31). Ils peuvent être difficiles à diagnostiquer, d'autant plus qu'ils ne sont généralement pas radio-opaques. En cas de corps étranger linéaire, les images radiographiques montrent généralement des anses intestinales peu dilatées, regroupées sur elles-mêmes (dans l'abdomen droit, le plus souvent), contenant des bulles de gaz en forme de "gouttes d'eau" qui sont piégées par les plicatures et les circonvolutions des anses en accordéon autour du corps étranger linéaire (Farrow, 2003) (Figures 32 et 33). Ces images ne doivent pas être confondues avec celles obtenues chez les chats obèses, dont les anses intestinales peuvent aussi apparaître regroupées à droite (sur une vue de face) ou en région ventrale (vue de profil) de l'abdomen, en raison de la quantité de graisse péritonéale et sans présence de corps étranger associé (Figure 34).

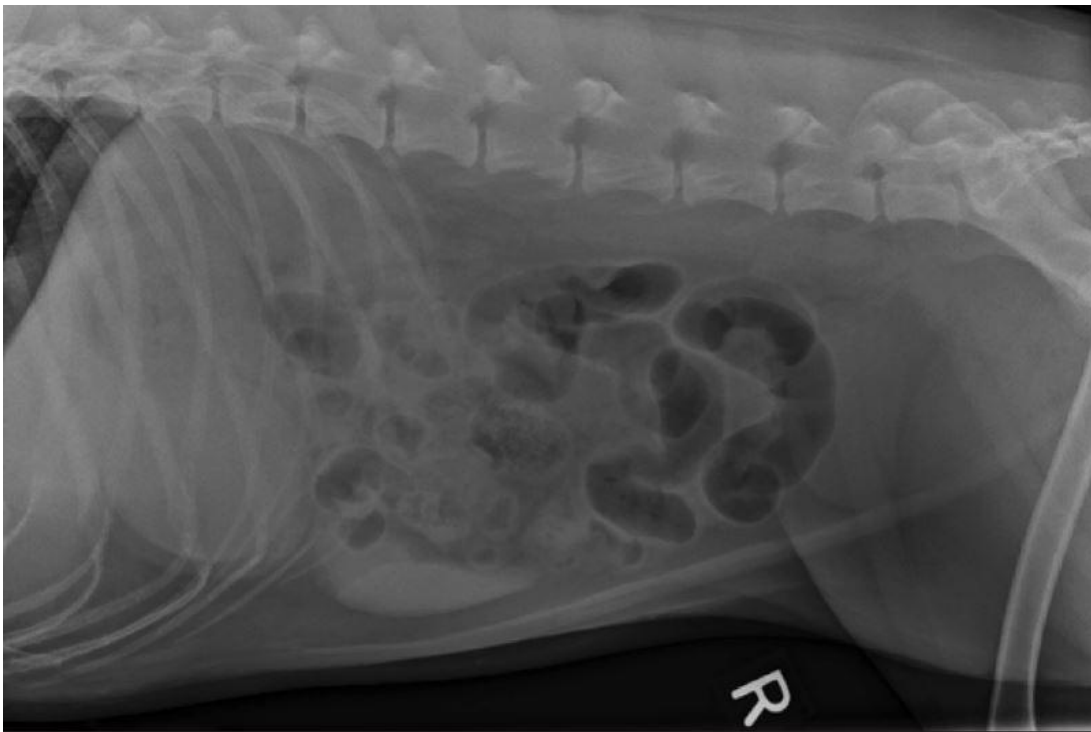


Figure 31 : Radiographie abdominale d'un chien présentant un corps étranger digestif linéaire, en vue de profil (Mattoon, Neelis, 2018)

De multiples anses intestinales sont distendues. Celles situées dans l'abdomen crânial ont une opacité tissulaire, tandis que les plus caudales contiennent de l'air. Plusieurs anses présentent un aspect plicaturé. Cet animal avait ingéré un corps étranger linéaire (morceau de tapis).

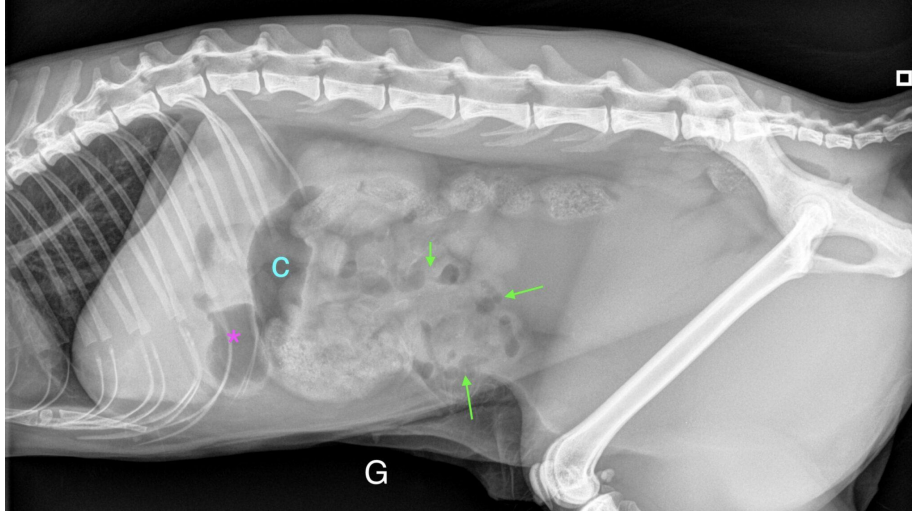


Figure 32 : Radiographie abdominale d'un chat présentant un corps étranger digestif linéaire, en vue de profil (Ferron, Combes, 2022)

L'estomac (astérisque) est modérément dilaté et présente un contenu à la fois gazeux et liquidien. Les anses intestinales semblent regroupées et contiennent des bulles de gaz en forme de goutte d'eau ou de croissant (flèches vertes).

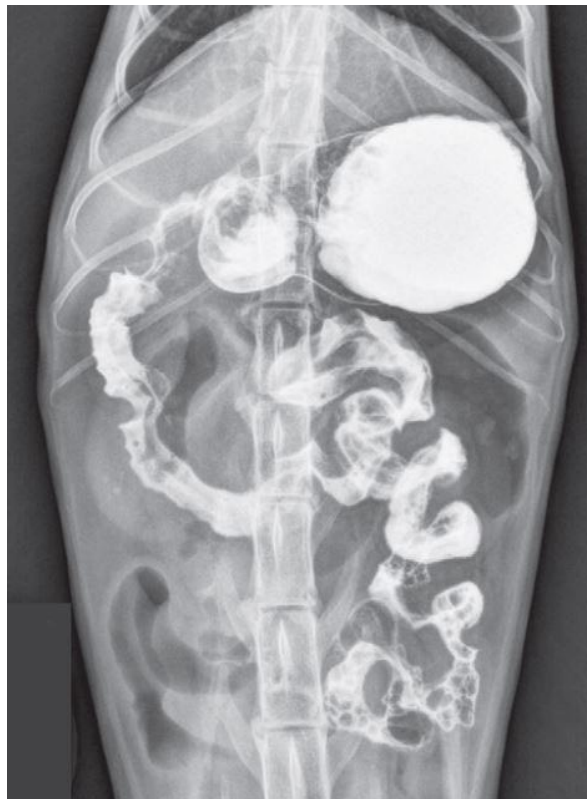

Figure 33 : Transit baryté chez un chat présentant un corps étranger digestif linéaire, en vue de face (Thrall, 2013)

Le sulfate de baryum permet la mise en évidence des plicatures des anses intestinales, qui sont caractéristiques de la présence d'un corps étranger linéaire.

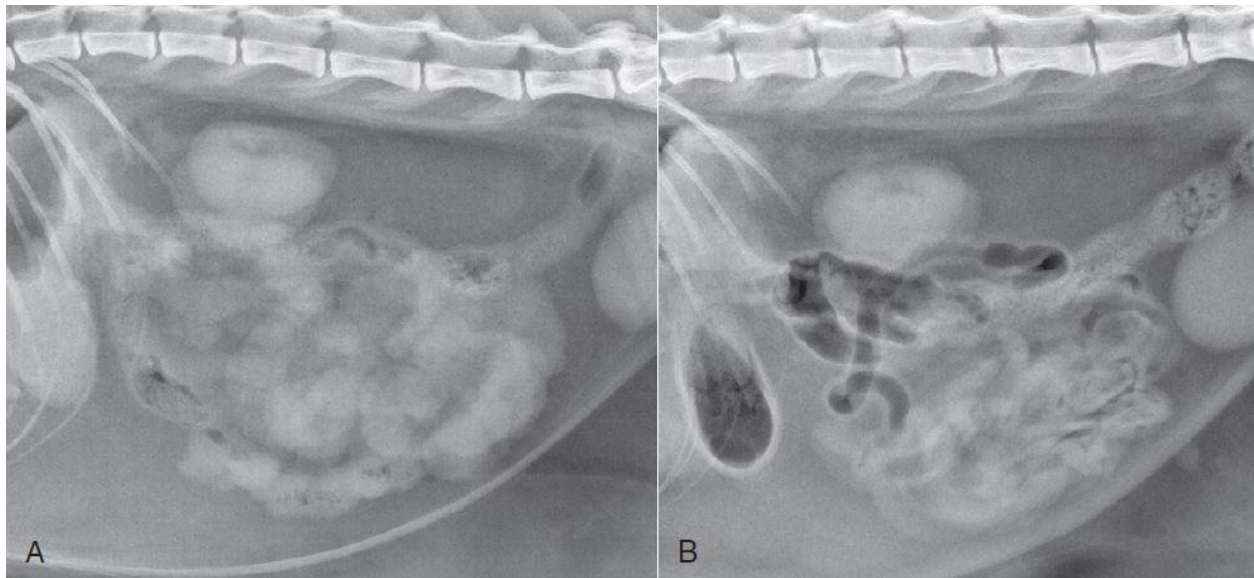


Figure 34 : Radiographies abdominales de deux chats obèses : l'un présentant un corps étranger digestif linéaire, l'autre non, en vues de profil (Thrall, 2013)

Le chat de l'image A présente un corps étranger linéaire jéjunal, celui de l'image B ne présente pas de corps étranger digestif. Sur les deux radiographies, les anses de l'intestin grêle se regroupent en région centrale et ventrale de l'abdomen. Leurs contours semblent toutefois davantage "onduler" pour le chat de l'image A, renforçant la suspicion de plicature intestinale liée à un corps étranger linéaire pour cet animal. L'effet de la graisse intra-abdominale sur la position de l'intestin grêle complique, chez le chat obèse, la distinction entre réelle plicature de l'intestin ou non. Le transit baryté ou l'échographie abdominale peuvent être utilisés sur ces patients, pour confirmer ou non l'hypothèse d'un corps étranger linéaire.

b. Dilatation gastrique marquée

Une occlusion intestinale peut être à l'origine d'une dilatation importante de l'estomac, notamment quand l'obstruction est pylorique ou duodénale proximale, car elle entraîne généralement un retard de vidange gastrique. L'estomac peut alors être dilaté par de l'air (Figure 35), de la nourriture, du liquide (Figure 36) ou encore un contenu mixte.

Le retard de vidange gastrique peut être objectivé sur des radiographies sans préparation, (lorsque l'heure du dernier repas est connue, et que l'estomac est toujours anormalement rempli alors qu'il ne devrait plus l'être) ou grâce à un transit baryté (le produit de contraste "stagne" alors dans l'estomac) (Figure 37).

Toutefois, une dilatation marquée de l'estomac n'est pas systématiquement un signe d'occlusion intestinale. En effet, un animal stressé peut présenter un estomac dilaté par de l'air (chien en polypnée, chat en détresse respiratoire...), et il est normal qu'un animal venant de manger ait un estomac dilaté par de la nourriture. Les commémoratifs et l'examen clinique (heure et quantité du dernier repas, état général de l'animal) peuvent alors permettre de suspecter ou non un processus occlusif.

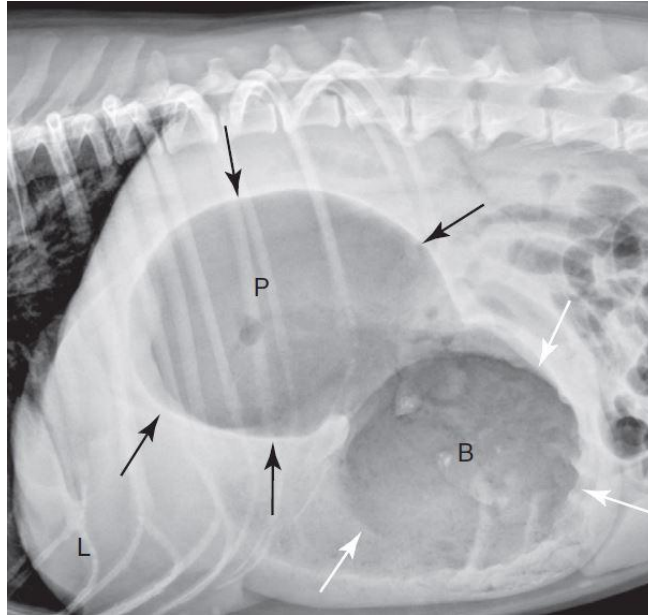


Figure 35 : Radiographie abdominale d'un chien, en vue de profil (Thrall, 2013)
 L'estomac est très dilaté par de l'air. Le rétrécissement de la lumière entre le corps de l'estomac et l'antrum pylorique correspond à une contraction péristaltique.

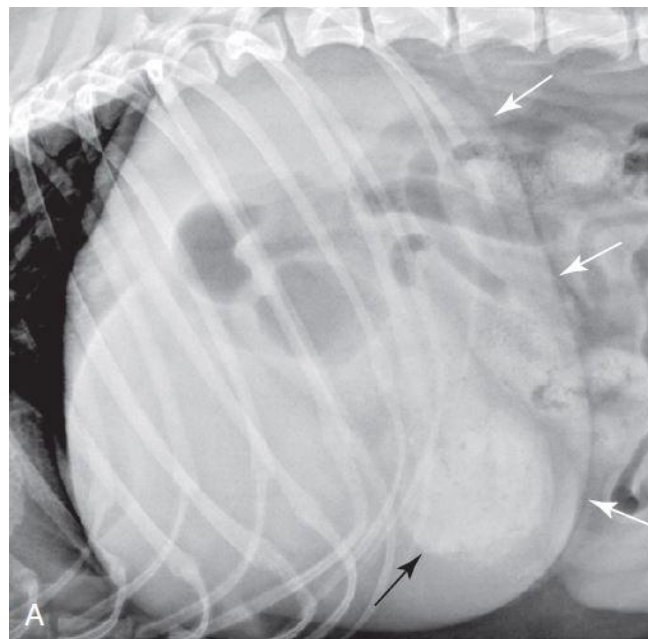


Figure 36 : Radiographie abdominale d'un chien présentant une obstruction pylorique chronique, en vue de profil (Thrall, 2013)
 L'estomac est très dilaté par du liquide. Ses contours sont matérialisés par les flèches blanches. Un contenu gastrique opaque se trouve en région pylorique (flèche noire).

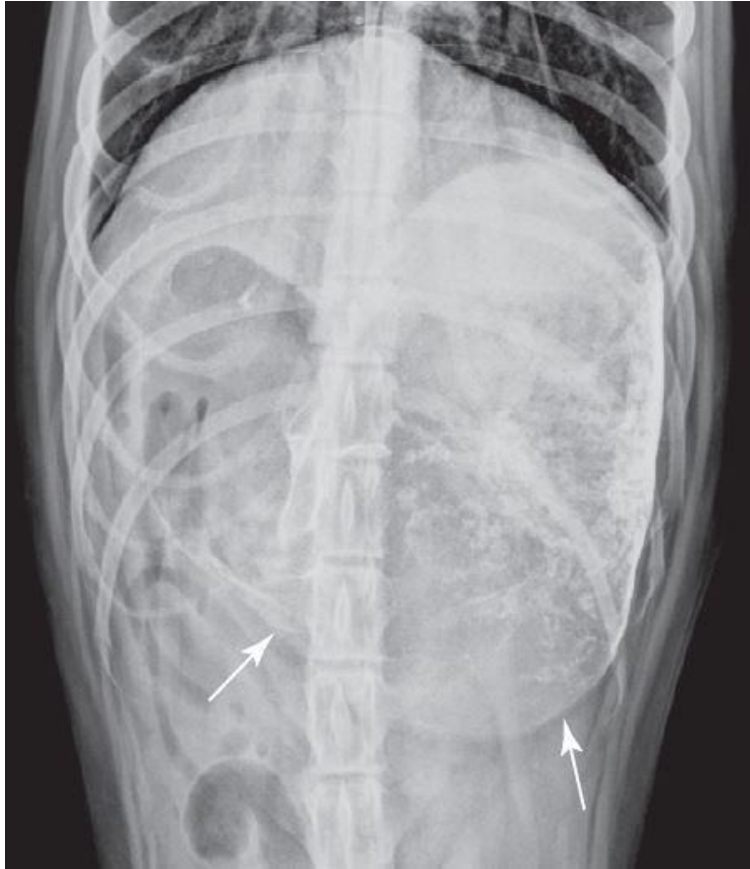


Figure 37 : Transit baryté chez un chien présentant une occlusion gastrique, en vue de face (Thrall, 2013)
La radiographie a été prise 10 heures après ingestion du produit de contraste. Le sulfate de baryum ne devrait donc plus se trouver dans l'estomac. La dilatation gastrique (ses contours sont matérialisés par les flèches blanches) associée à la persistance du produit de contraste à l'intérieur traduisent une obstruction pylorique.

c. Modification du diamètre des anses intestinales

Comme explicité précédemment, le diamètre des anses de l'intestin grêle est normalement inférieur à :

- 1,6 fois la hauteur du corps vertébral de la cinquième vertèbre lombaire chez le chien
- 12 millimètres (ou 2 fois la hauteur du corps vertébral de la quatrième vertèbre lombaire) chez le chat.

Des anses intestinales au diamètre supérieur à ces normes sont dites dilatées.

La dilatation des anses intestinales est provoquée par un iléus, c'est-à-dire un arrêt du transit intestinal. Il existe deux types d'iléus. Celui pouvant être retrouvé dans le contexte d'une occlusion intestinale est l'iléus mécanique, qui est causé par une obstruction digestive physique (un corps étranger, une masse digestive...). Les causes d'iléus mécanique sont donc les mêmes que celles à l'origine d'une occlusion intestinale (voir tableau 1). Il se caractérise par

une dilatation marquée, irrégulière et localisée (focale) des anses intestinales en amont de l'obstacle digestif (Figures 38 et 39). Le nombre d'anses intestinales dilatées est d'autant plus grand que l'occlusion est distale, et la dilatation est d'autant plus marquée qu'elle est ancienne (Laborde, Fusellier, 2011). En cas d'iléus, deux populations d'anses du grêle sont donc visibles : des anses dilatées, et des anses au calibre normal.

L'iléus mécanique est à distinguer de l'iléus paralytique, qui se traduit par une dilatation intestinale généralisée, modérée et régulière, et n'intervient pas dans le cadre d'une occlusion intestinale. Nous ne traiterons donc pas de l'iléus paralytique dans la suite de ce travail.

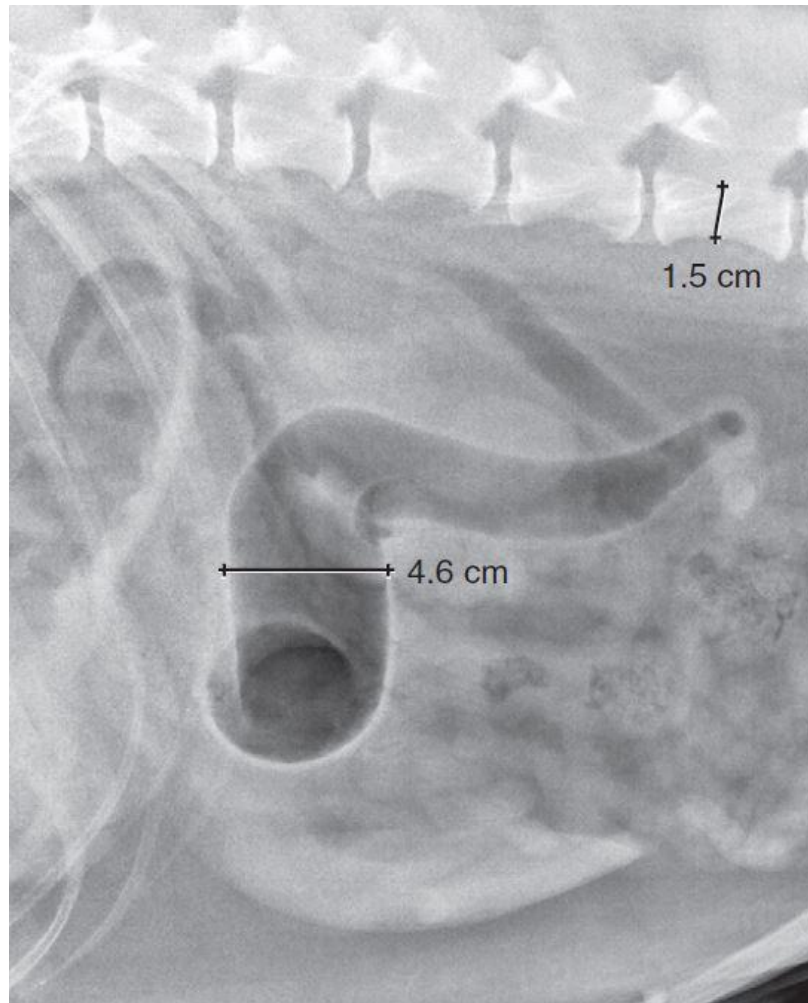


Figure 38 : Radiographie abdominale d'un chien présentant un iléus mécanique, en vue de profil (Thrall, 2013)

Le diamètre de l'anse d'intestin grêle mesurée est largement supérieur à 1,6 fois la hauteur du corps vertébral de la cinquième vertèbre lombaire : cette anse est très dilatée.

Notons que seule cette anse intestinale semble dilatée et présente un contenu aérique.

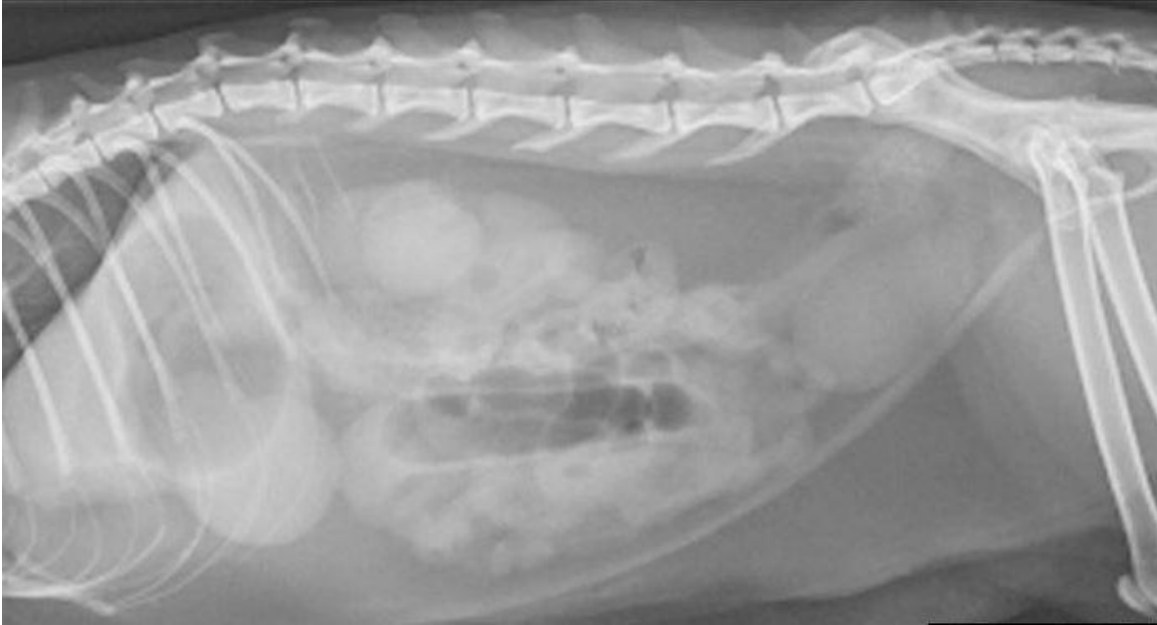

Figure 39 : Radiographie abdominale d'un chat présentant un iléus mécanique, en vue de profil (Harriet et al., 2016)

Le diamètre de l'anse d'intestin grêle aérique est supérieur à 2 fois la hauteur du corps vertébral de la quatrième vertèbre lombaire : cette anse est dilatée.

La majorité des anses présente toutefois un diamètre normal.

Néanmoins, tous les processus occlusifs ne s'accompagnent pas nécessairement d'un iléus mécanique : dans le cas d'une obstruction duodénale, une dilatation intestinale n'est pas toujours observable, en raison des vomissements fréquents (Laborde, Fusellier, 2011). L'absence d'iléus ne permet donc pas d'infirmer une obstruction digestive.

Une diminution du diamètre du tube digestif (antre pylorique ou anses intestinales) peut également être à l'origine d'un syndrome occlusif. On parle alors d'atrésie (si le rétrécissement du diamètre du tube digestif est congénital) ou de sténose (si ce rétrécissement est acquis, par exemple du fait de la compression par une masse, d'une hyperplasie de la paroi digestive...).

d. Modification du contenu digestif

En cas d'occlusion intestinale, le contenu digestif (gastrique et intestinal) peut être modifié, et être davantage aérique qu'en l'absence d'obstruction digestive. Ainsi, les anses intestinales occluses présentent généralement une accumulation de liquide et de gaz (Figure 40).

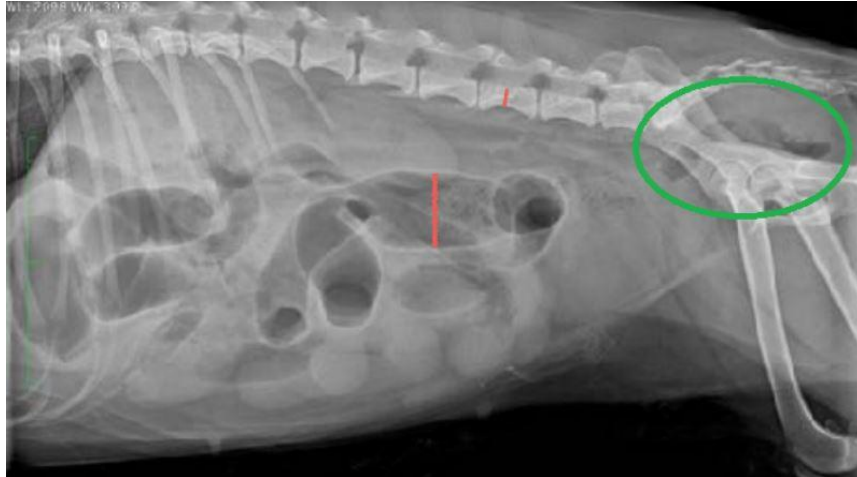


Figure 40 : Radiographie abdominale d'un chien présentant un iléus mécanique, en vue de profil (Layssol, 2020)

Plusieurs anses grêles sont dilatées (iléus mécanique). Certaines présentent un contenu liquidien, d'autres sont bien plus aériques.

Cependant, il convient de ne pas évaluer uniquement le contenu intestinal, mais aussi son éventuelle modification de diamètre. En effet, un contenu intestinal aérique non associé à une dilatation peut être physiologique, en particulier dans le duodénum descendant, tandis que le même contenu associé à une modification de forme ou de contours peut traduire la présence d'un corps étranger, d'une intussusception, etc. (Laborde, Fusellier, 2011).

En cas de processus occlusif, le contenu intestinal peut également présenter une densité augmentée. En effet, en cas d'occlusion ou subocclusion intestinale chronique, du matériel de densité tissulaire, à l'aspect granuleux et partiellement minéralisé s'accumule dans l'intestin grêle, proximale à l'obstacle causant l'obstruction. Cela est dû à la dessiccation du contenu intestinal intraluminal piégé en amont de l'occlusion (Roumilhac, Finck, 2022). Ce contenu présente alors un aspect caractéristique puisqu'il ressemble à des fèces : il est appelé "signe du gravier" (Figures 41 et 42). Le signe du gravier est souvent secondaire à une tumeur digestive (notamment un lymphome) ou, moins fréquemment, à un corps étranger chronique (Laborde, Fusellier, 2011).

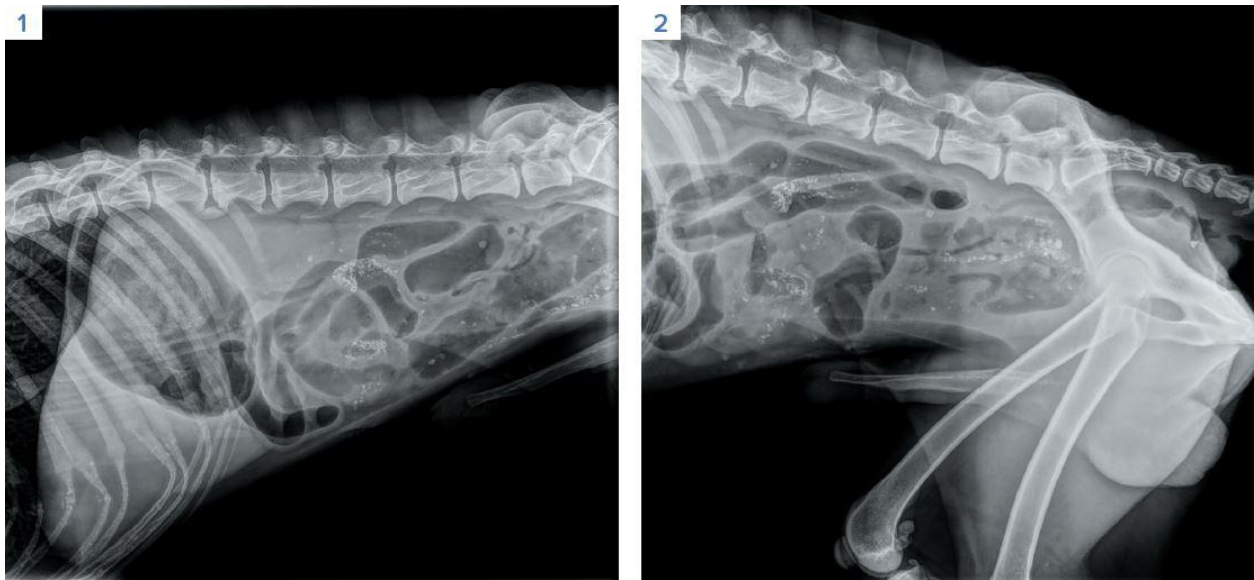


Figure 41 : Radiographies abdominales du même chien, présentant un signe du gravier, en vues de profil (Roumilhac, Finck, 2022)

Une perte de contraste généralisée est observée. L'estomac est distendu par un contenu mixte tissulaire et aérique. Certaines anses intestinales sont sévèrement dilatées, d'autres sont de diamètre normal. Plusieurs anses présentent un contenu anormal avec une opacité minérale (signe du gravier). Le côlon et le rectum sont vides. L'observation simultanée d'anses grêles dilatées et non dilatées (iléus mécanique), associée à l'existence d'un matériel tissulaire intestinal, nous oriente vers une occlusion intestinale chronique. L'obstruction digestive était dans ce cas causée par un corps étranger (morceau de mousse).

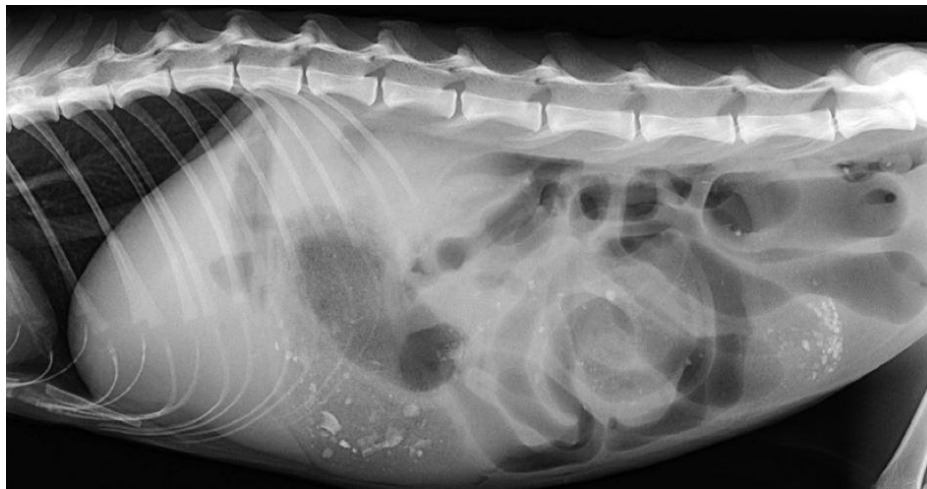

Figure 42 : Radiographie abdominale d'un chat présentant un signe du gravier, en vue de profil (Laborde, Fusellier, 2011)

Le signe du gravier est ici secondaire à une tumeur intestinale. Notons la présence d'un iléus mécanique, et le contenu aérique des anses intestinales.

e. Suspicion d'éventuelles complications de l'occlusion intestinale

La complication la plus fréquente d'une occlusion (notamment en cas de corps étranger digestif linéaire) est la perforation intestinale. Celle-ci induit une péritonite, ainsi qu'un pneumopéritoine. Sur une radiographie abdominale, une péritonite apparaît sous la forme d'une image "en verre dépoli", c'est-à-dire une zone d'opacité liquidienne, plus ou moins focale, avec une perte de contraste associée (Figure 43). Les contours des organes voisins sont alors peu, voire ne sont plus discernables. Cette perte de contraste localisée et pathologique doit être distinguée du manque de contraste généralisé (qui est, lui, physiologique) présent sur les radiographies d'animaux jeunes ou maigres (Figure 44). En effet, le contraste abdominal dépend notamment de la quantité de graisse mésentérique.

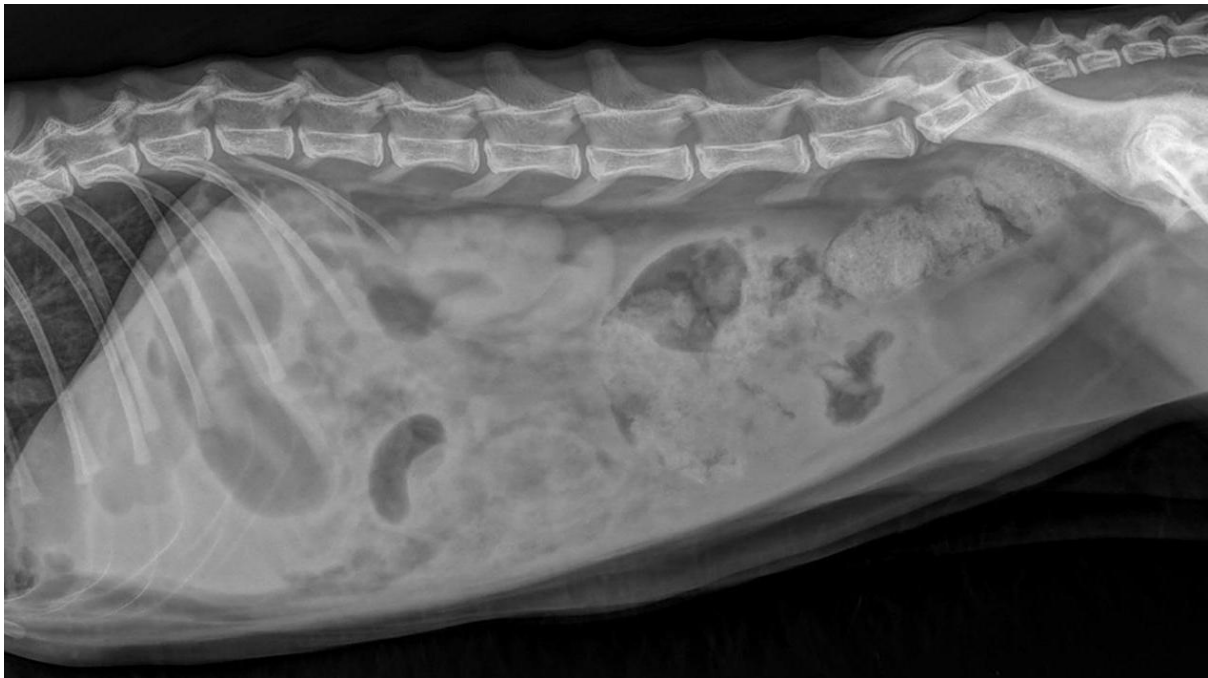

Figure 43 : Radiographie abdominale d'un chat présentant une péritonite, en vue de profil (Base de données personnelle)

Une perte de contraste marquée, avec un aspect en verre dépoli, sont visibles en région ventrale de l'abdomen. Une bulle d'air libre est présente dans l'abdomen crânio-dorsal. Une péritonite causée par une perforation digestive est suspectée.

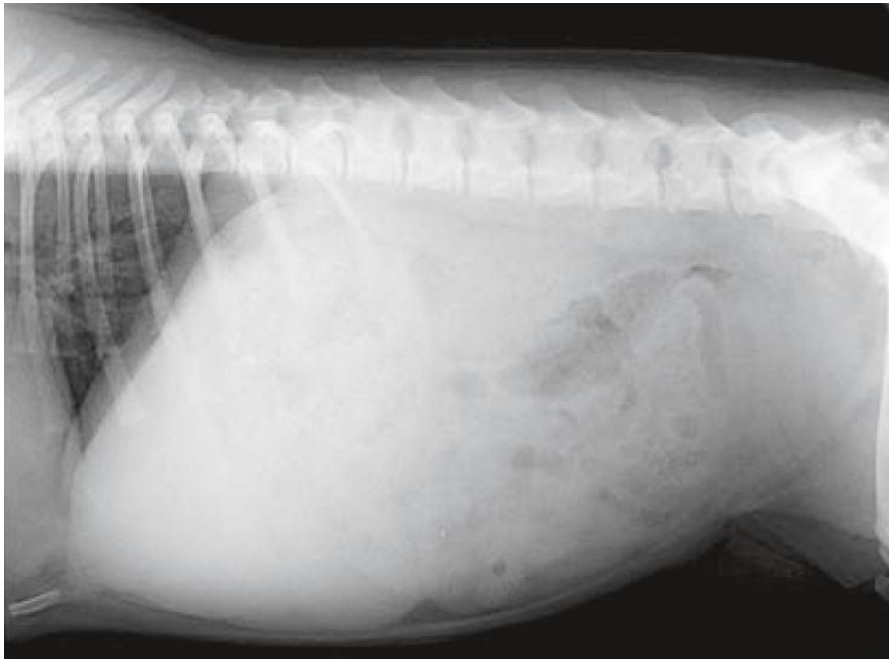


Figure 44 : Radiographie abdominale d'un chiot de 3 mois, en vue de profil (Fusellier-Tesson et al., 2019)
Un manque de contraste généralisé est observé, rendant difficile l'identification des contours des organes abdominaux.

Un pneumopéritoine désigne la présence d'air libre (non contenu dans le tube digestif) au sein de la cavité péritonéale. De nombreuses bulles d'air libres peuvent être visibles sur des images radiographiques abdominales en cas de perforation intestinale (Figure 45), même si un pneumopéritoine peut également avoir d'autres causes.

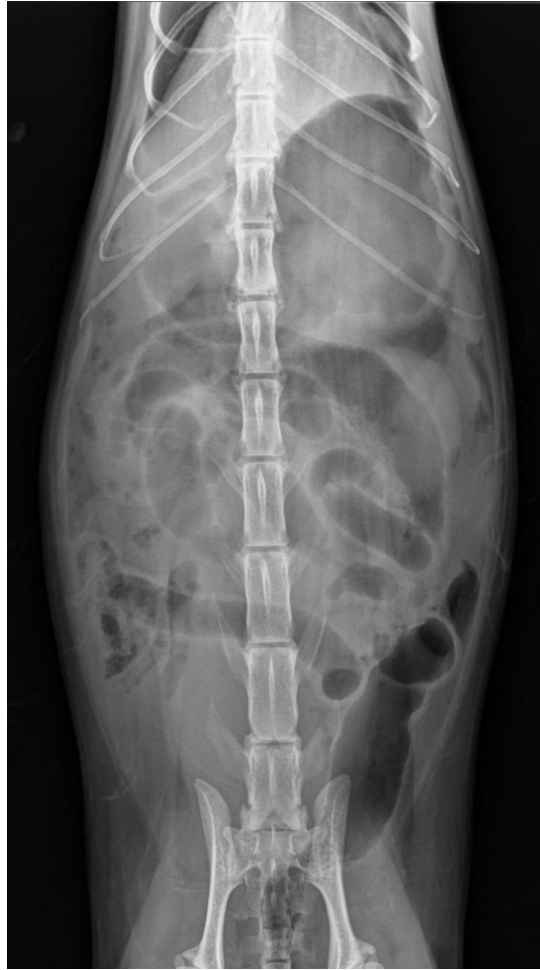

Figure 45 : Radiographie abdominale d'un chat présentant un pneumopéritoine, en vue de face (Base de données personnelle)

L'estomac et plusieurs anses grêles sont dilatés par de l'air. De multiples bulles d'air libres sont visibles, en particulier dans l'hémi-abdomen droit. Une occlusion digestive compliquée d'une perforation intestinale est suspectée.

En permettant de suspecter les éventuelles complications d'une occlusion intestinale, la radiographie abdominale peut constituer un facteur pronostique.

3) Difficultés rencontrées par le vétérinaire pour la détection radiographique des occlusions intestinales du chien et du chat

Il n'est pas toujours simple, pour le praticien, d'émettre ou non une suspicion d'occlusion intestinale à partir de clichés radiographiques abdominaux. En effet, les éléments à l'origine de l'obstruction (masses, corps étrangers linéaires ou non...) sont souvent non visualisables : les seuls signes radiographiques traduisant leur présence sont alors indirects (dilatation gastrique

et/ou intestinale, modification du contenu digestif...). Cependant, ces signes radiographiques indirects ne sont pas nécessairement présents sur tous les clichés de chiens ou chats en situation d'occlusion intestinale. Par exemple, une dilatation du tube digestif (estomac et/ou intestin grêle) n'est pas systématique en cas de processus occlusif : une absence d'iléus ne permet donc pas d'écarter cette hypothèse de façon certaine. De même, le contenu intestinal n'est pas nécessairement plus aérique que la normale, notamment en cas de subocclusion.

Par ailleurs, la détection radiographique d'une occlusion intestinale nécessite l'identification et la distinction par le vétérinaire de l'intestin grêle et du côlon. En effet, comme explicité précédemment, les occlusions intestinales mettent en jeu l'intestin grêle, en raison de son plus faible diamètre. Le principal piège à éviter est donc de confondre le côlon (qui peut lui aussi être dilaté) avec une anse grêle. Il peut toutefois être difficile d'identifier le côlon s'il est vide, et le contenu du grêle en cas d'obstruction chronique (signe du gravier) ressemble fortement aux matières fécales contenues dans le gros intestin, ce qui peut porter à confusion et compliquer l'identification des deux populations intestinales. De plus, l'âge de l'animal et son état d'embonpoint peuvent compliquer l'analyse du cliché, et ainsi, la détection radiographique des occlusions intestinales (les animaux jeunes et/ou maigres présentent un contraste abdominal réduit, ne permettant pas systématiquement d'identifier les anses du grêle).

Enfin, effectuer un transit baryté peut aider le praticien à émettre ou non une suspicion d'occlusion intestinale. Cependant, interpréter ces clichés peut se révéler délicat, et cet examen nécessite la réalisation de plusieurs clichés espacés dans le temps, ce qui est difficilement compatible avec le degré d'urgence requis en cas d'obstruction digestive (nécessité d'une intervention chirurgicale rapide).

4) Limites de la radiographie pour le diagnostic des occlusions intestinales du chien et du chat

Comme nous l'avons vu précédemment, la détection radiographique des occlusions intestinales du chien et du chat n'est pas aisée. Bien qu'elle soit l'examen le plus pratiqué en première intention, la radiographie à elle seule ne permet donc pas d'identifier tous les cas d'occlusion intestinale. En effet, la radiologie a, dans cette situation, une sensibilité d'environ 70 %.

L'échographie abdominale est un autre outil de diagnostic d'une obstruction digestive. Sa sensibilité est bien meilleure (97%) que celle de la radiographie, bien qu'elle dépende du matériel utilisé et de l'opérateur : l'échographie est donc une méthode plus fiable pour diagnostiquer une occlusion intestinale. En cas d'occlusion intestinale, il est possible d'observer certains de ces signes échographiques : une dilatation segmentaire supérieure à 1,5 cm, une hypertrophie de la musculature en amont de l'obstruction, une adénopathie, une hyperéchogénicité de la graisse mésentérique, un léger épanchement (signe de péritonite ou transsudat secondaire aux modifications de la perméabilité capillaire) (Rault *et al.*, 2012).

L'échographie abdominale peut être pratiquée lorsque les radiographies abdominales ne sont pas conclusives. Elle peut par exemple permettre de mettre en évidence un corps étranger digestif non visualisé sur une radiographie. Elle est d'ailleurs particulièrement utile dans les cas de corps étrangers linéaires, où la dilatation intestinale en amont est rare. Mais l'échographie abdominale peut aussi être réalisée en seconde intention, en complément de la radiographie, en cas de suspicion radiographique d'occlusion intestinale. L'échographie permet alors de confirmer cette hypothèse, mais aussi d'apporter des informations supplémentaires utiles à la prise en charge de l'animal (préciser la position de l'obstacle physique, vérifier l'épaisseur et l'intégrité de la paroi digestive, identifier d'éventuels signes de péritonite...) (Roumilhac, Finck, 2022).

Deuxième partie : Intelligence artificielle et médecine vétérinaire

I. Quelques applications de l'IA en médecine vétérinaire

Ces dernières années, l'IA s'est considérablement développée, notamment en matière de médecine vétérinaire. Plusieurs innovations ont vu le jour, dans l'objectif d'aider le praticien à analyser des échantillons voire même établir un diagnostic clinique.

Tout d'abord, plusieurs logiciels faisant appel à l'IA permettent l'interprétation de clichés radiographiques vétérinaires. Vetology, une entreprise de San Diego, a créé en 2018 un service permettant aux praticiens de soumettre une image radiographique à un système d'IA, qui fournit en quelques secondes un compte-rendu détaillé de son analyse du cliché. Cette société a revendiqué pouvoir, grâce à l'IA, détecter des anomalies de la taille du cœur du patient, en la comparant à celles de ses vertèbres. Le logiciel de Vetology serait ainsi en capacité d'avertir le vétérinaire de la nécessité d'un examen cardiaque approfondi (Carpenter, 2018). PicoxIA est une entreprise similaire à Vetology mais cette fois-ci française, ayant été fondée en 2019. Elle propose elle aussi de l'aide au diagnostic radiographique vétérinaire grâce à l'IA. Initialement, seuls les clichés thoraciques pouvaient être analysés par l'IA. En plus de ceux-ci, PicoxIA offre désormais une aide à la lecture des clichés abdominaux et des hanches en extension.

Par ailleurs, certains analyseurs sont dotés d'un système d'IA permettant l'analyse d'échantillons microscopiques sur lames (frottis sanguins, coproscopies, cytologies cutanées...). Il s'agit notamment de Vetscan Imagyst. Ainsi, grâce à l'IA, cet analyseur pourrait compléter et/ou confirmer les résultats des hémogrammes, détecter les principaux parasites intestinaux du chien et du chat, et détecter les levures, cellules inflammatoires et bactéries (en différenciant les coques des bacilles). Ces systèmes d'IA permettraient au praticien d'obtenir des résultats en quelques minutes, sans qu'il ne soit nécessaire d'envoyer les lames d'échantillons microscopiques à un laboratoire d'analyse extérieur (Zoetis, 2023).

Enfin, il existe des logiciels permettant d'aider le praticien à la prise de décision en médecine vétérinaire. Cela est notamment le cas de ZAG, créé en 2016. D'après les éléments renseignés par le praticien (anamnèse, examen clinique...), l'algorithme de ZAG interroge la base de données du logiciel et propose une liste d'hypothèses diagnostiques (classées par ordre de probabilité), des examens complémentaires à réaliser, et même des axes thérapeutiques. L'objectif affiché de ce type de logiciels est de faciliter la gestion des cas cliniques au quotidien (ZAG, 2023).

II. Intérêt de l'utilisation d'un système d'intelligence artificielle pour la détection radiographique des occlusions intestinales du chien et du chat

L'objectif d'un tel système n'est évidemment pas de dispenser le vétérinaire de toute analyse radiographique, mais de compléter celle du praticien.

1) Aider le vétérinaire praticien à analyser et interpréter des radiographies abdominales

a. Épauler le vétérinaire dans l'analyse des clichés

La majorité des vétérinaires pratiquant la médecine vétérinaire canine ne sont pas spécialisés en imagerie (ces spécialistes se trouvant généralement dans les grandes structures). Ainsi, il est compréhensible que tous les vétérinaires canins n'aient pas un niveau expert en matière d'analyse radiographique. Certains manquent également d'expérience dans ce domaine (notamment les jeunes diplômés, qui ont interprété assez peu de clichés en sortie d'École).

Nous pouvons alors imaginer l'IA comme un outil permettant d'épauler le vétérinaire dans ses analyses radiographiques. En effet, un algorithme entraîné à faire la distinction entre des images radiographiques physiologiques et pathologiques peut détecter les anomalies présentes sur un cliché, et même rappeler les principales causes possibles des lésions détectées. Le programme d'IA élabore ensuite, de façon automatique, un compte-rendu détaillé des lésions relevées.

Si le praticien doute de ses observations radiographiques, l'IA pourrait donc lui venir en aide en le confortant dans son analyse (ce qui produit généralement un effet rassurant) ou en l'aidant en cas d'incertitude.

b. Minimiser le risque d'erreurs d'analyse et d'interprétation radiographique

Une erreur d'analyse ou d'interprétation d'un cliché radiographique peut avoir de lourdes conséquences pour l'animal radiographié. Par exemple, si un chien présente des signes d'occlusion intestinale non identifiés sur l'image par le praticien, la prise en charge qui s'ensuit n'est pas optimale pour l'animal. Son occlusion peut alors se compliquer en perforation intestinale, entraînant une péritonite qui assombrit d'autant plus le pronostic.

Il est donc nécessaire de minimiser le risque que le praticien commette des erreurs en analysant et interprétant les clichés radiographiques.

En radiologie humaine, les erreurs se répartissent comme suit (Tran Ba Son-Nam, 2019) :

- 60% sont des erreurs de détection (c'est-à-dire des erreurs par omission : des lésions sont présentes sur les clichés, mais elles ne sont pas identifiées par le praticien). Ces erreurs sont les plus difficiles à mettre en évidence.
- 40% sont des erreurs d'interprétation : les praticiens ont vu les anomalies sur les clichés, mais se sont trompés dans leur interprétation).

Il existe deux grandes causes d'erreurs en analyse radiologique :

- Les facteurs externes. Il peut notamment s'agir d'une interruption de tâche (par un appel téléphonique, par exemple), de la fatigue du praticien, de l'influence de ses collègues...
- Les biais cognitifs, dont les majoritaires sont :
 - Le biais de cadrage, qui survient lorsque le vétérinaire se laisse influencer dans son interprétation radiographique par des éléments externes au cliché (les signes cliniques que présente l'animal, par exemple). Le praticien peut alors avoir des a priori avant même d'avoir observé l'image radiographique.
 - Le biais de confirmation. C'est la tendance à vouloir confirmer ses hypothèses, en minimisant les éléments qui leur sont en défaveur.
 - Le biais d'ancrage, qui désigne la tendance à être influencé par les premières informations décelées. Il peut mener à une interprétation radiographique trop hâtive (par exemple, le praticien conclut avant d'avoir regardé l'ensemble des incidences radiographiques).
 - La satisfaction de recherche : découvrir une anomalie sur un cliché diminue les chances d'en découvrir d'autres (même si les anomalies sont bien présentes).
 - Le biais d'inattention. Il se produit lorsque la lecture d'un cliché radiographique est incomplète : il est alors possible de ne pas remarquer certaines lésions).

Un système d'IA entraîné peut analyser les images radiographiques de façon objective, en réduisant le risque d'erreurs par omission et en s'affranchissant des biais cognitifs. Le taux d'erreurs d'analyse et d'interprétation radiographique pourrait alors être minimisé, permettant la prise en charge la plus adaptée à chaque cas clinique.

2) Assister le vétérinaire à court et à long termes

a. Faire gagner du temps au praticien comme à l'animal

Lorsqu'une image radiographique est soumise à un algorithme pour interprétation, l'IA propose une réponse presque immédiate (environ deux secondes). Ce délai très court permet un réel gain de temps, qui bénéficie à l'animal, qui reçoit alors la prise en charge adaptée le plus rapidement possible. L'occlusion intestinale étant une urgence, un outil permettant de la diagnostiquer dans les plus brefs délais a d'autant plus de sens.

Soumettre un cliché radiographique à un système d'IA est donc bien plus rapide pour le praticien que de faire relire l'image par un collègue ou spécialiste en imagerie (ce qui est d'autant plus compliqué la nuit, en garde !). L'IA, au contraire, est un outil disponible à n'importe quelle heure de la journée, de la soirée ou de la nuit.

b. Améliorer ses compétences grâce à l'IA

En confrontant ses propres observations radiographiques et hypothèses diagnostiques aux résultats et comptes-rendus fournis par l'algorithme, le praticien améliorerait ses compétences en matière d'imagerie. L'IA pourrait alors constituer pour le vétérinaire un moyen d'apprendre et de progresser en interprétation radiographique.

MATÉRIEL ET MÉTHODES

I. Mise au point d'un algorithme d'analyse de radiographies abdominales de chiens et chats, pouvant émettre une suspicion ou non d'occlusion intestinale

1) Objectif de cette étude

Ce projet a pour objectif la mise au point d'un système d'IA capable de reconnaître des signes directs et indirects d'occlusion intestinale, sur des radiographies de chiens et de chats prises selon diverses incidences. Par conséquent, toutes les difficultés et limites qui ont été attribuées à la détection radiographique d'une obstruction digestive et décrites précédemment pourront être appliquées au programme.

L'objectif est que ce système d'IA puisse, à terme, aider les vétérinaires praticiens au diagnostic radiographique d'une occlusion intestinale en objectivant pour eux l'existence de telles lésions. Le résultat donné par l'IA doit donc, pour chaque cliché qui lui est soumis, être fiable et bien sûr, le plus précis possible. Nous étudierons les performances de cet algorithme en nous appuyant notamment sur ses erreurs, afin d'évaluer sa fiabilité et ainsi, la pertinence de l'utilisation du programme dans le cadre général.

2) Déroulement synthétique du processus de formation et de test de l'IA

Un algorithme d'apprentissage en profondeur a été conçu par la société PicoxIA, sans que davantage de précisions ne m'aient été fournies à ce sujet. Plusieurs centaines de radiographies abdominales de chiens et chats sains et présentant une occlusion intestinale lui ont ensuite été présentées, pour lui apprendre et l'entraîner à reconnaître des signes directs et indirects d'obstruction digestive. Une fois ce réseau de neurones suffisamment entraîné, il était possible de "tester" ses performances grâce à une base de données de radiographies qu'il n'avait encore jamais rencontrées. Afin de pouvoir évaluer la justesse de sa réponse pour chacun des clichés, les résultats de l'IA ont été comparés avec ceux d'une opératrice étudiante (moi-même) ayant préalablement annoté chacune des images radiographiques.

II. Constitution d'une base de données de radiographies abdominales annotées

1) Caractéristiques des clichés radiographiques de cette base de données

Plusieurs séries de radiographies abdominales (de format JPG) de chiens et de chats m'ont été fournies par PicoxIA. Mon rôle était tout d'abord d'annoter précisément l'ensemble de ces 622 clichés, et déterminer pour chacun d'entre eux s'il permettait ou non de suspecter une occlusion intestinale.

Ces clichés provenaient d'une base de données interne à la société PicoxIA, qui avait été constituée par l'intermédiaire de diverses structures vétérinaires. Certaines de ces images avaient été prises avec une incidence de face, d'autres de profil. Je n'ai disposé que d'une seule incidence par animal radiographié. Du moins, il était possible que se trouvent dans la base de données deux incidences différentes du même animal, mais je n'en étais pas informée. Cette base de données contenait à la fois des radiographies d'animaux sains, de chiens et chats présentant une pathologie sans lien direct avec le système digestif, et d'animaux présentant des troubles digestifs. L'échantillon de clichés était assez équilibré, puisqu'environ la moitié des radiographies devaient permettre de suspecter une occlusion intestinale. Ces radiographies provenaient de différentes cliniques vétérinaires, et avaient donc été prises par des opérateurs variés, disposant d'un équipement radiographique de qualité lui aussi variable. Les radiographies constituant cette base de données n'avaient encore jamais été présentées à l'algorithme.

Je n'ai, en complément des images radiographiques, disposé d'aucune information concernant les animaux radiographiés (espèce, âge, antécédents médicaux...) ou le motif de la consultation lors de laquelle la radiographie a été réalisée. Aucun de ces paramètres n'a donc pu influencer mes annotations, et je me suis uniquement basée sur l'analyse des radiographies pour suspecter ou non, sur chaque cliché, une occlusion intestinale. L'algorithme n'a lui non plus disposé d'aucune information complémentaire aux radiographies, permettant ainsi une meilleure comparaison de nos résultats respectifs.

2) Annotations des images radiographiques

Pour chacune des séries de radiographies abdominales qui m'ont été envoyées, j'ai réalisé puis complété un tableau récapitulatif tel que celui présenté dans ce travail (Annexe 1).

Dans ce tableau, pour chaque cliché, j'ai inscrit mes différentes observations :

- Incidence radiologique (face ou profil)
- Espèce de l'animal radiographié (chien ou chat)
- Caractéristiques de l'estomac (dilatation ou non, type de contenu...)
- Caractéristiques des intestins (dilatation ou non, type de contenu...)
- Présence ou non d'anomalies radiographiques autres que les occlusions intestinales (par exemple : splénomégalie, pneumopéritoine)
- Éventuels commentaires concernant la qualité du cliché (manque de contraste et/ou de netteté, mauvais cadrage...)

Mes observations m'ont ensuite permis, pour chaque radiographie, de conclure quant à la suspicion ou non d'une occlusion intestinale. J'ai alors réparti les clichés en 4 catégories distinctes, selon ma réponse à la question "cette radiographie permet-elle de suspecter une occlusion intestinale ?" :

- “Oui”, lorsque des signes directs et/ou indirects d’occlusion intestinale étaient visibles sur la radiographie
- “Non”, lorsque le cliché ne comportait aucun signe radiographique permettant de suspecter une occlusion intestinale
- “Radiographie douteuse”, lorsque l’image ne permettait pas de conclure de façon certaine quant à la présence d’une occlusion intestinale, sans pour autant pouvoir l’exclure. Pour ces images, il aurait pu être intéressant de disposer notamment des commémoratifs et/ou d’une autre incidence du même animal.
- “Impossibilité de conclure”, lorsque la qualité du cliché et/ou le positionnement de l’animal radiographié ne permettaient pas d’analyser correctement l’image, et donc d’émettre ou non une suspicion d’occlusion intestinale.

Ayant assez peu d’expérience en analyse radiologique, l’annotation de certaines images a été compliquée pour moi. Afin que ma conclusion quant à ces clichés ne soit pas erronée, j’ai fait appel à mon maître de thèse (Monsieur Fabrice Conchou, maître de conférences en imagerie médicale), qui a relu et “corrigé” avec moi ces images. En revanche, les radiographies pour lesquelles j’étais certaine de mon analyse n’ont pas été relues, dans un objectif de gain de temps.

L’intégralité des 622 radiographies ainsi annotées a ensuite été soumise à l’algorithme.

III. Mise à l’épreuve de l’IA avec l’échantillon de radiographies annotées

1) Modalités de restitution des résultats par l’algorithme

L’algorithme a attribué à chacune des radiographies abdominales qui lui ont été présentées un score de prédiction. Il s’agit d’un nombre compris entre 0 et 1 ; 0 indiquant que l’IA ne suspecte pas d’occlusion intestinale sur la radiographie concernée, et 1 qu’elle suspecte une telle lésion sur le cliché.

Ce score de prédiction est propre à chaque radiographie soumise à l’algorithme, et peut prendre toutes les valeurs de l’intervalle [0 ; 1], au centième près.

Les radiographies ont ensuite été triées et regroupées selon le score de prédiction ainsi obtenu.

2) Hypothèses formulées pour l’analyse des résultats

Afin de pouvoir analyser les scores fournis par l’algorithme, plusieurs hypothèses ont été formulées :

- Si l’algorithme ne suspecte pas d’occlusion intestinale sur une image radiographique, il lui attribue un score de prédiction compris dans l’intervalle [0 ; 0,4]. A l’inverse, lorsqu’un cliché lui permet de suspecter une occlusion intestinale, il lui associe un score

appartenant à l'intervalle]0,6 ; 1].

Un score de prédiction compris dans l'intervalle]0,4 ; 0,6] traduit donc l'"hésitation" et l'incertitude de l'algorithme quant à la présence ou non d'une occlusion intestinale sur le cliché concerné. Cet "intervalle d'incertitude" correspond à ma catégorie "radiographie douteuse".

Pour chaque cliché, selon ma réponse à la question "cette radiographie permet-elle de suspecter une occlusion intestinale ?", un certain score de prédiction était donc attendu, tel que décrit ci-dessous (Tableau 2) :

Suspicion d'une occlusion intestinale sur le cliché radiographique ?	Score de prédiction attendu pour ce cliché
Non	Compris dans l'intervalle [0 ; 0,4]
Radiographie "douteuse"	Compris dans l'intervalle]0,4 ; 0,6]
Oui	Compris dans l'intervalle]0,6 ; 1]
Impossibilité de conclure	Absence de score de prédiction

Tableau 2 : Score de prédiction attendu pour chaque cliché, selon le résultat de mes annotations radiographiques

- Mes annotations des clichés radiographiques sont exactes. De ce fait, lorsque le score de prédiction donné par l'IA pour une image radiographique correspond au score attendu (qui dépend lui-même de mes annotations, tel qu'explicité ci-dessus), la réponse de l'algorithme est correcte. Dans le cas contraire, l'IA a commis une erreur.
- L'algorithme est d'autant plus "sûr de sa réponse" que son score de prédiction est proche de 0 (pour un cliché sur lequel il ne suspecte pas d'occlusion) ou 1 (pour un cliché sur lequel il suspecte une occlusion).

3) Différentes erreurs commises par l'algorithme

Pour chacune des 622 radiographies, le score de prédiction donné par l'algorithme a été comparé au score attendu (d'après mes annotations). Cette comparaison a permis de mettre en évidence plusieurs types d'erreurs du modèle :

- Des erreurs majeures, parmi lesquelles :

- Des faux positifs : lorsque l'IA a prédit un score supérieur à 0,6, alors que la radiographie ne me permettait pas de suspecter une occlusion intestinale.
- Des faux négatifs : lorsque l'IA a prédit un score inférieur ou égal à 0,4, alors que la radiographie me permettait de suspecter une occlusion intestinale.

Les faux positifs et faux négatifs ont eux-mêmes été subdivisés en deux catégories, selon la sévérité de l'erreur commise par le modèle (c'est-à-dire selon l'écart entre le score de prédiction attendu et obtenu). Ainsi, sont considérées comme erreurs sévères :

- les faux positifs pour lesquels le score de prédiction est supérieur ou égal à 0,75 (car dans le cas d'une radiographie ne permettant pas de suspecter une occlusion intestinale, le score obtenu devrait se trouver dans l'intervalle [0 ; 0,4]).
- les faux négatifs pour lesquels ce score est inférieur ou égal à 0,25. En effet, dans le cas d'une radiographie permettant de suspecter une occlusion intestinale, le score obtenu devrait se situer dans l'intervalle]0,6 ; 1].

De cette manière, les faux positifs au score de prédiction inférieur à 0,75, et les faux négatifs au score supérieur à 0,25 sont donc considérés comme des erreurs moins sévères (nous les qualifierons d'erreurs modérées).

- Des erreurs mineures, comprenant :

- Des "résultats trop affirmatifs" : lorsque l'IA a prédit un score non compris dans l'intervalle]0,4 ; 0,6] pour une radiographie "douteuse" (qui ne permettait donc pas d'exclure une suspicion d'occlusion intestinale, sans pour autant pouvoir l'affirmer, en l'absence d'incidence supplémentaire).
- Des "résultats insuffisamment affirmatifs" : lorsque l'IA a prédit un score dans l'intervalle]0,4 ; 0,6] (traduisant son incertitude), pour une radiographie permettant de suspecter ou non une occlusion intestinale.

4) Méthode utilisée pour l'analyse détaillée des erreurs de l'IA

Une fois les scores de prédiction de l'algorithme obtenus pour les 622 images, j'ai recensé toutes les radiographies pour lesquelles l'IA s'est trompée. J'ai regroupé ces clichés dans les 4 catégories d'erreurs (faux positifs, faux négatifs, "résultats trop affirmatifs", "résultats insuffisamment affirmatifs"), en tenant compte de la sévérité de la confusion.

Pour l'analyse détaillée des fautes de l'IA, je me suis intéressée uniquement aux erreurs majeures, c'est-à-dire aux radiographies ayant conduit à des faux positifs et faux négatifs (quelle que soit leur sévérité). J'ai alors à nouveau observé attentivement chacun de ces clichés, et ai à nouveau consulté mon tableau d'annotations (tel que présenté en annexe 1), afin de tenter de trouver des points communs à ces images, et de mettre en évidence des paramètres ayant pu induire l'IA en erreur.

À ce stade, ne sachant pas quels éléments pouvaient être des sources de confusion pour l'IA, j'ai émis l'hypothèse que tous les paramètres liés à l'animal, aux anomalies présentes sur la radiographie abdominale (qu'elles soient digestives ou non) et à la prise de vue pouvaient possiblement être des causes d'erreurs pour l'algorithme.

J'ai donc considéré que les facteurs susceptibles d'induire l'IA en erreur étaient les suivants :

- l'espèce de l'animal radiographié
- l'incidence radiographique
- les caractéristiques de l'estomac (son degré de dilatation, son type de contenu...)
- les caractéristiques des intestins (leur degré de dilatation, leur type de contenu...)
- la présence sur la radiographie d'anomalies autres que les occlusions intestinales (telles qu'une splénomégalie, par exemple)
- la qualité de l'image radiographique :
 - le positionnement de l'animal
 - le cadrage
 - le centrage
 - le niveau de contraste
 - la netteté

RÉSULTATS

I. Résultats de mes annotations des 622 radiographies constituant la base de données utilisée pour mettre l'IA à l'épreuve

1) Caractéristiques globales des clichés abdominaux de la base de données

Parmi les 622 clichés constituant la base de données, 376 sont des radiographies abdominales de chiens (246 concernent donc des chats). Plus des deux tiers des clichés (419) sont des vues de profil, contre seulement 203 vues de face.

La grande majorité des radiographies a été effectuée sans préparation préalable : du produit de contraste a été administré à l'animal radiographié pour seulement 55 clichés.

En ce qui concerne la qualité des images radiographiques :

- 88 présentent un manque de contraste (localisé ou généralisé), pouvant avoir des causes techniques (mauvaise réalisation du cliché), physiologiques (jeune âge de l'animal, par exemple) ou pathologiques.
- 44 ne sont pas centrées sur le milieu de l'abdomen (la majorité du thorax est également visible).
- 32 ne sont pas cadrées de façon optimale (l'abdomen n'est pas entièrement visible).
- 25 radiographies ont été prises avec des paramètres d'exposition inadaptés et/ou laissent apparaître la trame de la grille antidiffusante sur le cliché.
- 22 animaux présentent un positionnement inadapté (ils sont en rotation plus ou moins importante sur les vues de face).
- 14 clichés manquent (au moins partiellement) de netteté.

Par ailleurs, certains clichés cumulent plusieurs de ces anomalies de qualité radiographique.

L'ensemble de ces caractéristiques est récapitulé et traduit en pourcentage (par rapport au nombre total de radiographies étudiées, soit 622 clichés) dans le tableau ci-dessous (Tableau 3).

		Nombre de radiographies	Pourcentage de radiographies
Espèce animale	Chien	376	60,5%
	Chat	246	39,5%
Incidence de la radiographie	Face	203	32,6%
	Profil	419	67,4%
Type de radiographie	Avec produit de contraste	55	8,8%
	Sans préparation	567	91,2%
Anomalies de qualité radiographique	Manque de contraste	96	15,4%
	Défaut de centrage	44	7,1%
	Cadrage inadapté	54	8,7%
	Mauvais paramètres d'exposition et/ou trame de la grille antidiffusante visible	25	4%
	Mauvais positionnement de l'animal	25	4%
	Manque de netteté	17	2,7%

Tableau 3 : Tableau récapitulatif des caractéristiques des radiographies abdominales constituant la base de données

2) Bilan de mes annotations radiographiques

Comme explicité précédemment, pour chaque radiographie abdominale, de nombreuses informations (espèce animale, nature du contenu et éventuelle dilatation de l'estomac et/ou des intestins, anomalie non digestive...) ont été relevées. Mon observation attentive et détaillée des 622 clichés (et notamment du tube digestif des animaux radiographiés) m'a permis, pour chacun, d'émettre ou non une suspicion d'occlusion intestinale.

Les résultats de mes annotations des 622 images radiographiques se trouvent dans le tableau ci-dessous (Tableau 4).

La radiographie me permet-elle de suspecter une occlusion intestinale ?	Nombre de radiographies concernées	Pourcentage de radiographies concernées
Non	249	40 %
Radiographie "douteuse"	37	6 %
Oui	334	53,7 %
Impossible de conclure	2	0,3 %

Tableau 4 : Répartition des résultats de mes annotations pour la totalité des 622 radiographies abdominales

Ces mêmes résultats sont exprimés en pourcentages dans le graphique suivant (Figure 46).

Cette radiographie me permet-elle de suspecter une occlusion intestinale ?

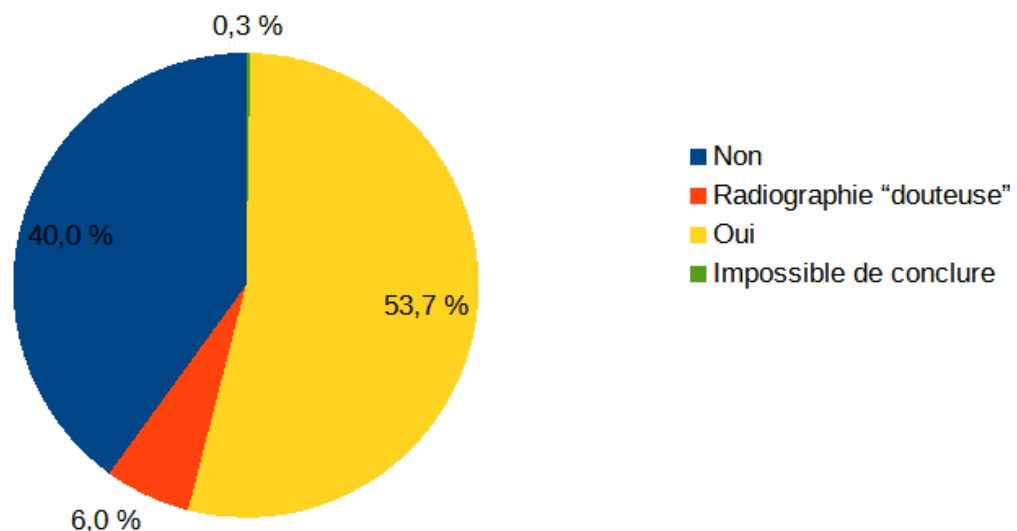


Figure 46 : Graphique en secteurs représentant la répartition de mes résultats pour les 622 radiographies abdominales annotées

La majorité des radiographies abdominales qui m'ont été transmises m'a fait suspecter une occlusion intestinale.

Parmi les 622 clichés, 37 ne m'ont pas permis de suspecter ou non une occlusion intestinale avec certitude, constituant ainsi ma catégorie "radiographie douteuse". Pour pouvoir conclure sur ces images, il aurait été nécessaire que nous disposions d'au moins un de ces éléments :

- l'anamnèse et/ou les commémoratifs. Par exemple, lorsque l'estomac d'un animal est

très dilaté par de la nourriture, notre conclusion quant à la radiographie peut être différente selon s'il a mangé une grosse ration (qu'il ait un estomac bien rempli est alors cohérent), ou s'il est dysorexique depuis un ou plusieurs jours (dans ce cas, une occlusion intestinale est suspectée).

- une incidence supplémentaire du même animal. Cela est notamment utile quand il est difficile de distinguer les anses de l'intestin grêle de celles du gros intestin (si elles se superposent, par exemple) à l'aide d'une seule incidence radiographique.

- des informations sur l'état de l'animal avant la prise de vue. En effet, lorsque l'estomac d'un chat est dilaté par de l'air, un iléus peut être en cause. Mais si l'animal est en dyspnée sévère (sans lien avec une cause digestive) ou stressé par les manipulations de l'opérateur (et qu'il pratique de ce fait l'aérophagie), son estomac peut aussi apparaître dilaté par de l'air, sans qu'il ne s'agisse pour autant d'une occlusion digestive.

Pour 2 radiographies, il m'a été impossible d'émettre ou non une suspicion d'occlusion intestinale, tant ces clichés étaient flous (les contours du tube digestif n'étaient pas discernables).

Enfin, 89 radiographies (soit 14,3% des clichés) présentent au moins une anomalie n'étant pas une occlusion intestinale (splénomégalie, calculs urinaires, épanchement pleural...).

II. Présentation générale des résultats de l'algorithme

1) Scores de prédiction obtenus pour les 622 radiographies

Comme explicité précédemment, l'algorithme a attribué à chaque radiographie abdominale un score de prédiction. Pour l'ensemble des clichés, tous les scores de 0,01 à 1 (compris) ont été obtenus, au centième près : 100 scores différents sont ainsi représentés. Par souci de lisibilité, nous les avons regroupés par intervalles de 0,1 pour la suite de l'analyse des résultats.

Le nombre de radiographies auxquelles chaque score de prédiction a été attribué est représenté dans le graphique ci-dessous (Figure 47) :

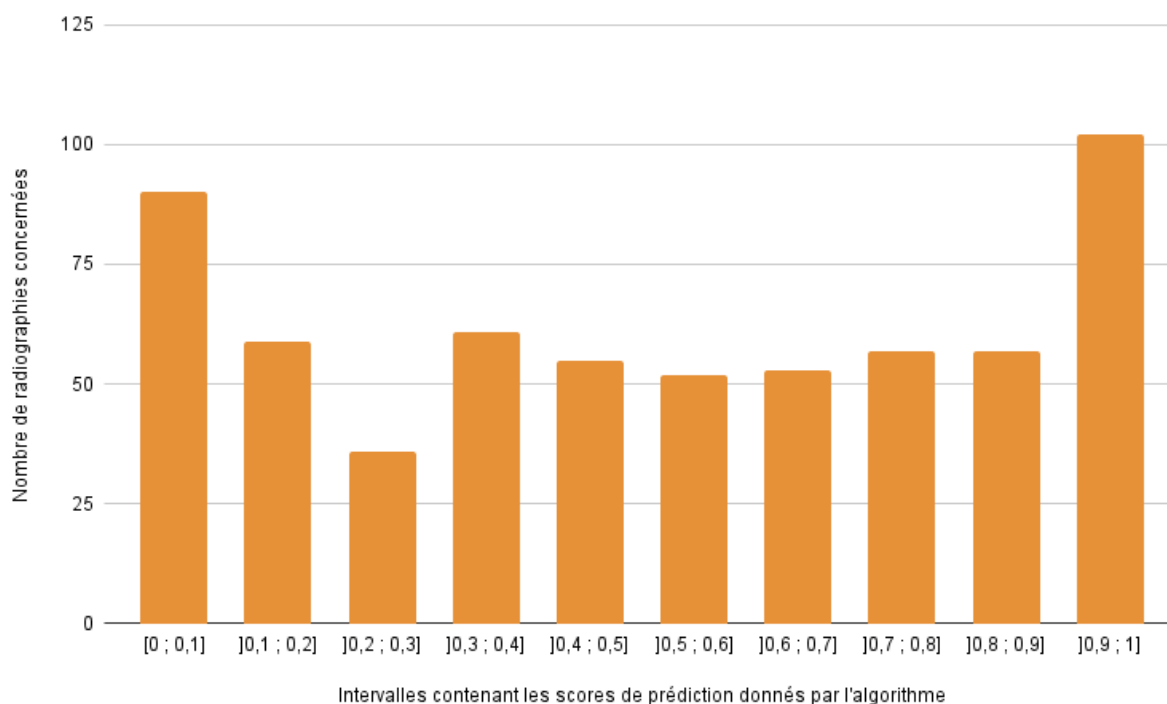


Figure 47 : Histogramme représentant la répartition des scores de prédiction (contenus dans des intervalles) donnés par l'algorithme pour les 622 radiographies abdominales de la base de données

Nous pouvons constater que les scores de prédiction les plus "affirmatifs" (c'est-à-dire ceux appartenant aux intervalles $]0 ; 0,1]$ et $]0,9 ; 1]$) ont été plus souvent attribués que les scores contenus dans chacun des autres intervalles. Les intervalles de $]0,1 ; 0,2]$ à $]0,8 ; 0,9]$ sont d'ailleurs quasiment tous représentés dans les mêmes proportions, hormis pour l'intervalle $]0,2 ; 0,3]$. Les scores de prédiction que ce dernier contient ont été attribués à moins de radiographies abdominales que les scores compris dans les autres intervalles.

Afin de pouvoir comparer les résultats de l'algorithme (qui sont chiffrés) avec les miens (non chiffrés), il m'a fallu regrouper les intervalles de scores de prédiction qui correspondent à la même interprétation radiographique. C'est ce qui a été effectué dans le tableau suivant (Tableau 5).

Score de prédiction donné par l'algorithme	Interprétation de ce score de prédiction	Nombre de radiographies concernées	Pourcentage de radiographies concernées
[0 ; 0,4]	Absence de suspicion d'occlusion intestinale (soit l'équivalent de ma réponse "non")	246	39,5%
]0,4 ; 0,6]	Radiographie "douteuse" (soit l'équivalent de ma catégorie du même nom)	107	17,2%
]0,6 ; 1]	Suspicion d'une occlusion intestinale (soit l'équivalent de ma réponse "oui")	269	43,3%
Absence de score	Impossible de conclure	0	0

Tableau 5 : Répartition des résultats de l'algorithme pour la totalité des 622 radiographies abdominales

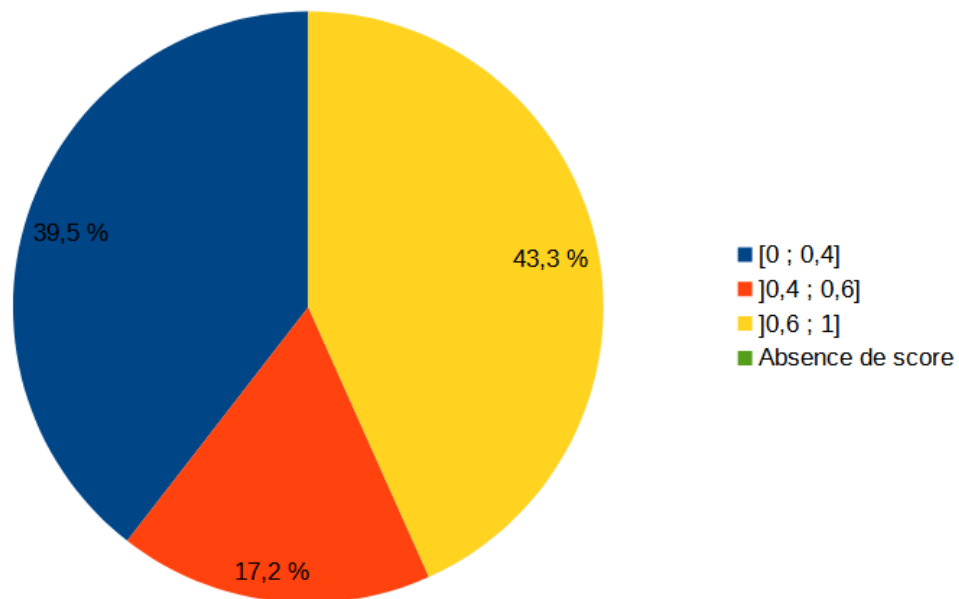


Figure 48 : Graphique en secteurs représentant la répartition des scores de prédiction (contenus dans des intervalles) donnés par l'algorithme pour les 622 radiographies abdominales
 Cette figure a été établie à partir du tableau 5.

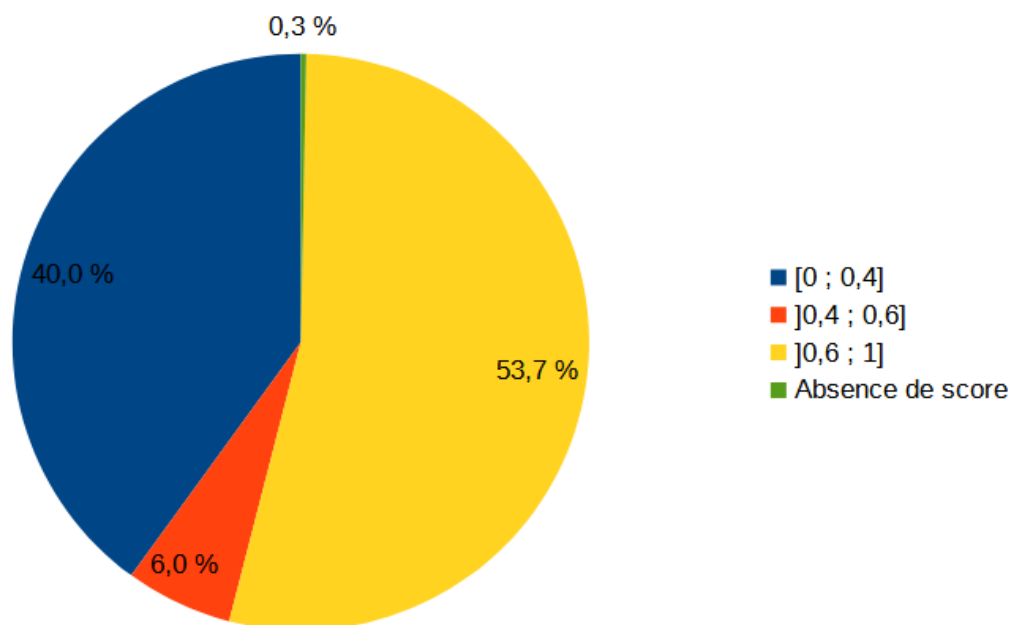


Figure 49 : Graphique en secteurs représentant la répartition des scores de prédiction attendus (contenus dans des intervalles), selon les résultats de mes annotations des 622 radiographies abdominales. Cette figure a été établie à partir du tableau 4.

Ci-dessus se trouvent les graphiques représentant la répartition des scores de prédiction obtenus, c'est-à-dire donnés par l'algorithme (Figure 48) et celle des scores de prédiction attendus, selon mes propres annotations radiographiques (Figure 49).

La comparaison de ces deux graphiques montre tout d'abord que la proportion de radiographies ne permettant pas à l'IA de suspecter une occlusion intestinale est semblable à celle obtenue suite à mes annotations. En revanche, l'algorithme classe davantage de clichés que moi dans la catégorie "radiographie douteuse", au dépens des radiographies permettant de suspecter une occlusion intestinale. Enfin, nous constatons que l'IA attribue un score de prédiction à la totalité des clichés, y compris à ceux qui sont de qualité insuffisante et ne devraient donc pas permettre de conclure quant à la suspicion ou non d'une occlusion intestinale.

2) Comparaison des scores de prédiction donnés par l'algorithme aux scores attendus selon mes annotations radiographiques

Dans cette partie, nous allons comparer, pour chaque catégorie de radiographies (c'est-à-dire les "positives", les "négatives" et les "douteuses") les scores de prédiction attendus à ceux réellement donnés par l'algorithme. Pour cela, nous allons formuler plusieurs hypothèses :

- Nous pouvons tolérer un taux d'erreur (de la part de l'IA) de 5%. Cette marge d'erreur sera donc prise en compte pour l'établissement des graphiques représentant les scores de prédiction attendus, et ce pour chaque catégorie de radiographies.
 - En revanche, les erreurs majeures (faux positifs et négatifs) sévères ne sont pas tolérables : il n'est donc pas souhaitable que l'IA en commette. En effet, l'algorithme se doit d'être aussi fiable que possible, et ne doit donc pas faire d'erreurs grossières.
 - L'IA se doit, autant que possible, de donner les résultats les plus affirmatifs et proches des intervalles de scores recherchés.

a. Cas des radiographies m'ayant permis de suspecter une occlusion intestinale

Nous avons ici uniquement considéré les scores de prédiction que l'algorithme a attribués aux 334 radiographies m'ayant permis de suspecter une occlusion intestinale (radiographies "positives"). Les scores obtenus pour celles-ci sont représentés dans l'histogramme suivant (Figure 50).

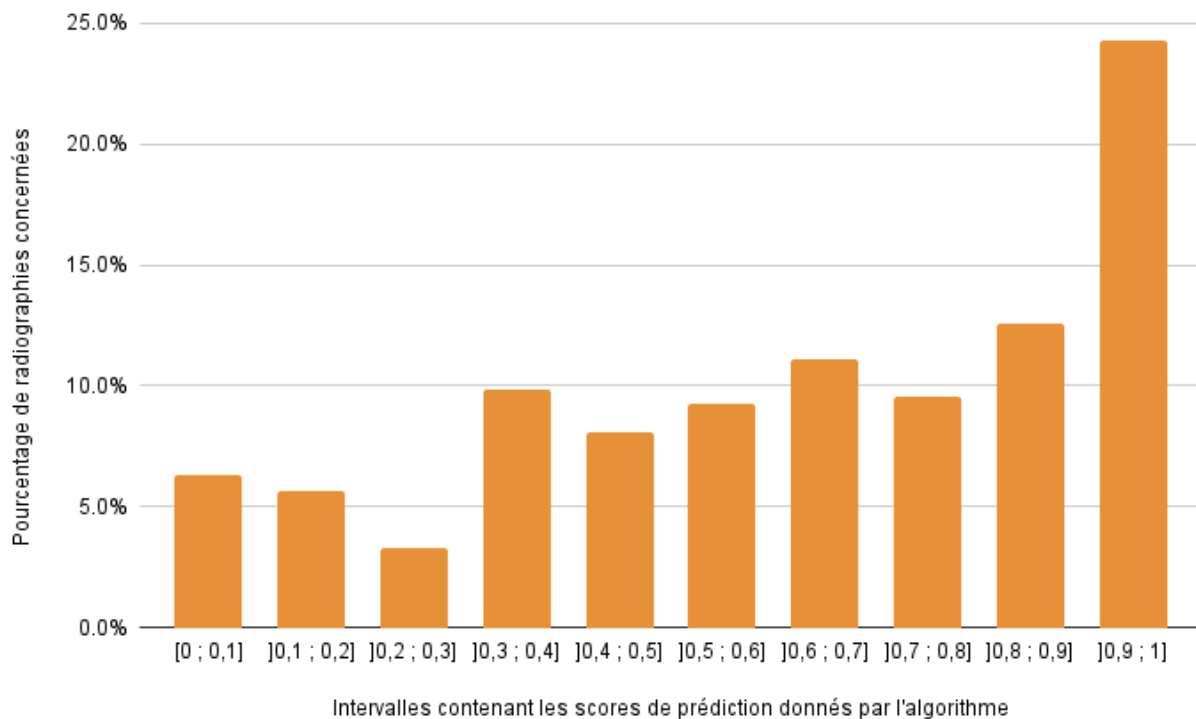


Figure 50 : Histogramme représentant la répartition des scores de prédiction (contenus dans des intervalles) donnés par l'algorithme pour les 334 radiographies abdominales m'ayant permis de suspecter une occlusion intestinale

Tout d'abord, les scores de prédiction appartenant à tous les intervalles ont été donnés par l'algorithme pour ces radiographies "positives". Les scores les plus attribués sont ceux appartenant aux intervalles de]0,6 ; 0,7] à]0,9 ; 1], avec une prédominance de ce dernier. L'IA a également associé à certaines de ces radiographies des scores appartenant aux intervalles]0,4 ; 0,5[à]0,5 ; 0,6] et de [0 ; 0,1] à]0,3 ; 0,4], indiquant respectivement son incertitude et son absence de suspicion d'occlusion intestinale sur les clichés.

Les scores qui étaient attendus pour ces radiographies m'ayant permis de suspecter une occlusion intestinale sont représentés sur le graphique suivant (Figure 51).

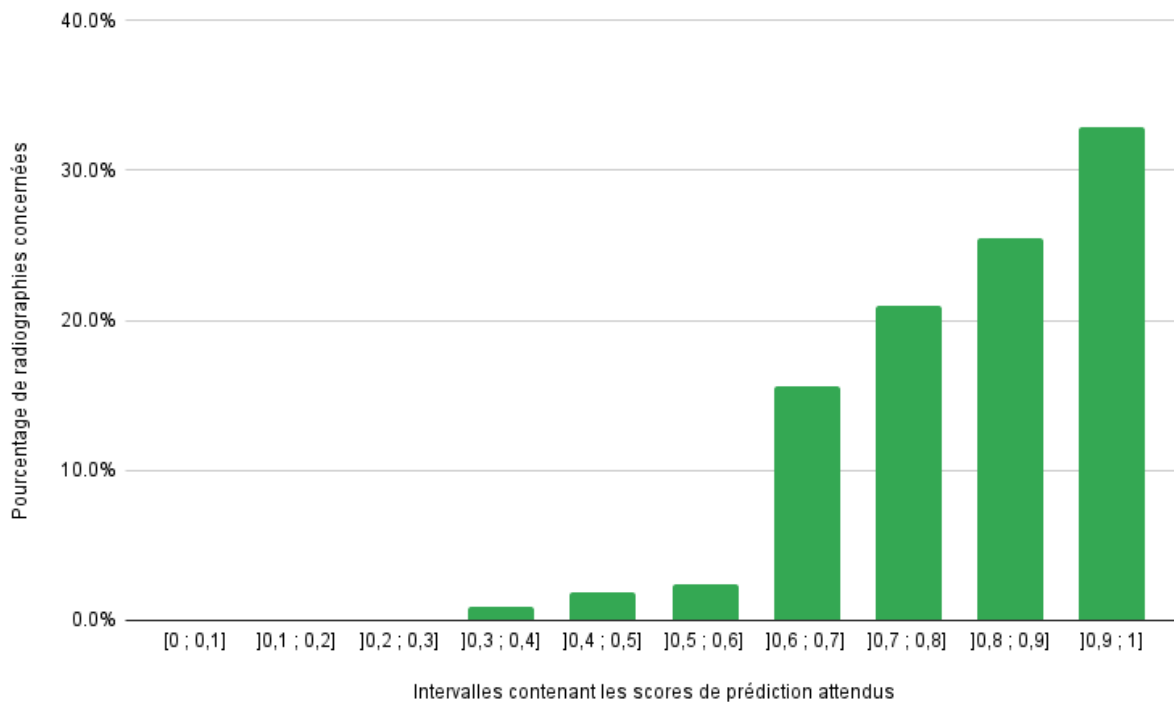


Figure 51 : Histogramme représentant la répartition des scores de prédiction (contenus dans des intervalles) attendus pour les 334 radiographies abdominales m'ayant permis de suspecter une occlusion intestinale

Les scores de prédiction attendus pour ces radiographies "positives" sont compris dans les intervalles de]0,6 ; 0,7] à]0,9 ; 1]. Nous nous attendons donc à obtenir un tel score pour 95% des clichés, étant donné que la marge d'erreur tolérée est de 5%. Les erreurs correspondent aux scores compris entre [0 ; 0,1] et]0,5 ; 0,6]. Toutefois, comme les faux négatifs sévères (scores compris entre 0 et 0,25) ne sont pas tolérables, les seules erreurs acceptées se trouvent des intervalles]0,3 ; 0,4] à]0,5 ; 0,6].

Comparons maintenant les figures 50 et 51. Tout d'abord, les scores de prédiction les plus fréquemment obtenus se situent dans l'intervalle]0,9 ; 1], ce qui est conforme à nos attentes. Ceux compris dans les intervalles de]0,6 ; 0,7] à]0,8 ; 0,9] ont été eux aussi régulièrement

attribués (même si nous nous attendions à ce qu'ils le soient davantage). Le pourcentage de radiographies au score de prédiction appartenant à l' "intervalle d'incertitude" de l'IA ($]0,4 ; 0,6]$, pour rappel) est bien plus élevé qu'attendu. Plusieurs scores de prédiction sont compris dans les intervalles de $[0 ; 0,1]$ à $]0,2 ; 0,3]$, alors que nous aurions souhaité ne pas obtenir de tels scores pour ces radiographies "positives". Enfin, rien que le pourcentage de radiographies auxquelles l'IA a attribué un score compris dans $]0,3 ; 0,4]$ (qu'il considère donc comme "négatives", alors qu'elles sont "positives") montre que la marge d'erreur attendue de 5% est dépassée.

Le tableau suivant (Tableau 6) présente la proportion de radiographies "positives", "négatives" et "douteuses" selon l'algorithme, parmi les clichés m'ayant permis de suspecter une occlusion intestinale.

Intervalles contenant les scores de prédiction donnés par l'algorithme	Interprétation du score de prédiction donné par l'algorithme pour ces radiographies	Pourcentage de radiographies au score de prédiction situé dans cet intervalle	Comparaison du score de prédiction obtenu à mes annotations radiographiques
$[0 ; 0,4]$	Absence de suspicion d'occlusion intestinale : radiographie "négative" selon l'IA	25,1%	Erreur majeure de l'algorithme : faux négatif
$]0,4 ; 0,6]$	Radiographie "douteuse" selon l'IA	17,4%	Erreur mineure de l'algorithme : résultat "insuffisamment affirmatif"
$]0,6 ; 1]$	Suspicion d'une occlusion intestinale : radiographie "positive" selon l'IA	57,5%	Résultat de l'algorithme correct

Tableau 6 : Répartition des résultats de l'algorithme pour les 334 radiographies abdominales m'ayant permis de suspecter une occlusion intestinale

Comme explicité précédemment, le score de prédiction attendu pour chaque radiographie m'ayant permis de suspecter une occlusion intestinale se situe dans l'intervalle $]0,6 ; 1]$.

L'algorithme a attribué un score compris dans cet intervalle à seulement 57,5% de ces clichés, et n'a donc su reconnaître que légèrement plus de la moitié des radiographies "positives". Ainsi, environ un quart des clichés permettant de suspecter une occlusion intestinale a donné lieu à des faux négatifs. Pour les 17,4% de radiographies restantes, le score donné par le modèle n'est pas assez "affirmatif" : l'algorithme n'affirme ni n'infirme la présence d'une lésion d'occlusion intestinale sur les clichés concernés.

b. Cas des radiographies ne m'ayant pas permis de suspecter une occlusion intestinale

Intéressons-nous maintenant aux scores de prédiction que l'algorithme a attribués aux 249 radiographies ne m'ayant pas permis de suspecter une occlusion intestinale (radiographies "négatives"). Les scores obtenus pour celles-ci sont représentés dans l'histogramme suivant (Figure 52).

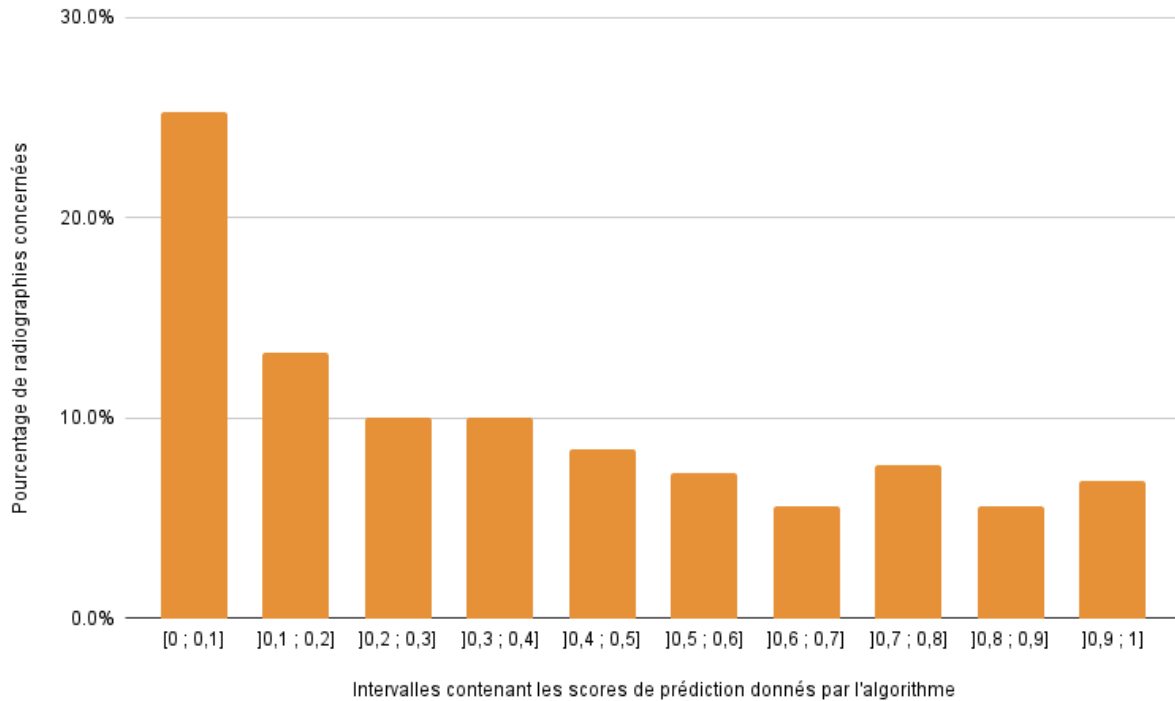


Figure 52 : Histogramme représentant la répartition des scores de prédiction (contenus dans des intervalles) donnés par l'algorithme pour les 249 radiographies abdominales ne m'ayant pas permis de suspecter une occlusion intestinale

Tout d'abord, les scores de prédiction appartenant à tous les intervalles ont été donnés par l'algorithme à ces radiographies "négatives". Les scores les plus attribués sont ceux appartenant aux intervalles de]0 ; 0,1] à]0,3 ; 0,4], avec une prédominance du premier intervalle. Les scores appartenant aux autres intervalles (de]0,4 ; 0,5] à]0,9 ; 1]) ont été donnés sensiblement dans les mêmes proportions (environ 6 à 8% de radiographies concernées par intervalle).

Les scores que nous attendions pour ces radiographies ne m'ayant pas permis de suspecter une occlusion intestinale sont représentés sur le graphique suivant (Figure 53).

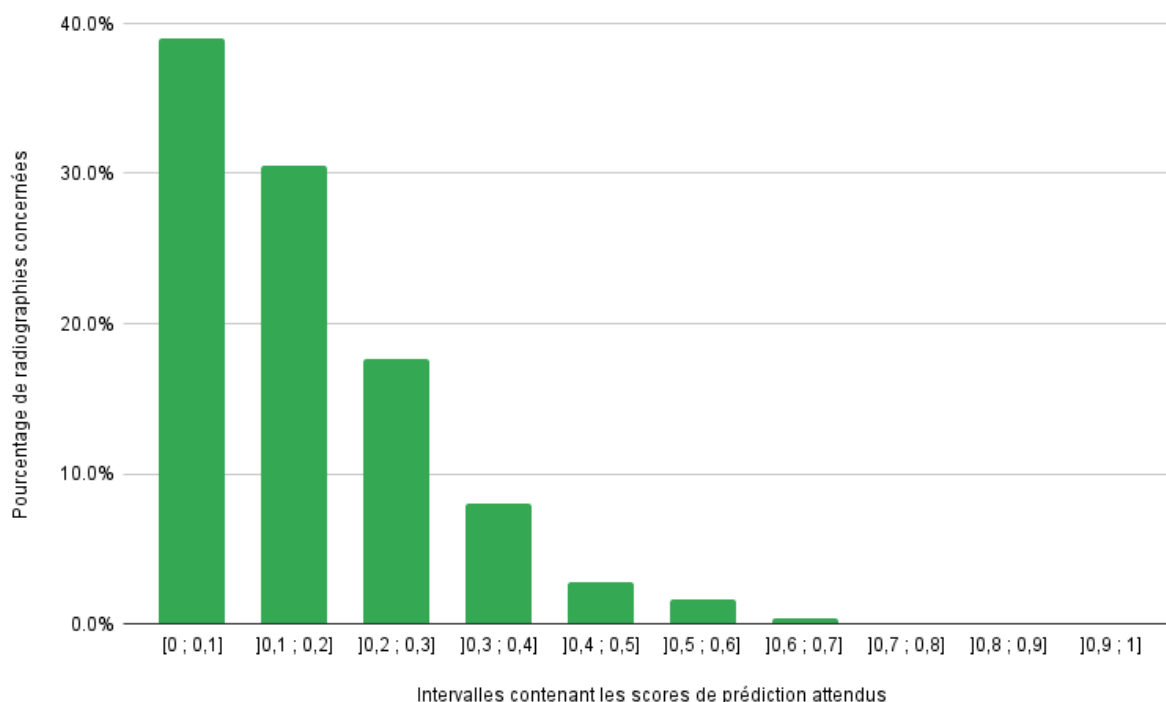


Figure 53 : Histogramme représentant la répartition des scores de prédiction (contenus dans des intervalles) attendus pour les 249 radiographies abdominales ne m'ayant pas permis de suspecter une occlusion intestinale

Les scores de prédiction attendus pour ces radiographies "négatives" sont compris dans les intervalles de]0 ; 0,1] à]0,3 ; 0,4]. Nous nous attendions donc à obtenir un tel score pour 95% des clichés, comme la marge d'erreur tolérée est de 5%. Les erreurs correspondent aux scores compris entre]0,4 ; 0,5] et]0,9 ; 1]. Toutefois, comme les faux positifs sévères (scores compris entre 0,75 et 1) ne sont pas tolérables, les seules erreurs acceptées se trouvent des intervalles]0,4 ; 0,5] à]0,6 ; 0,7].

En comparant les figures 52 et 53, nous constatons que les scores de prédiction les plus fréquemment obtenus se situent dans l'intervalle]0 ; 0,1], ce qui est conforme à nos attentes. Ceux compris dans les intervalles de]0,1 ; 0,2] à]0,3 ; 0,4] ont eux aussi été régulièrement attribués (même si nous nous attendions à ce qu'ils le soient encore davantage). Le pourcentage de radiographies au score de prédiction appartenant à l'"intervalle d'incertitude" de l'IA (]0,4 ; 0,6]) est, une fois encore, plus élevé qu'attendu. Plusieurs scores de prédiction sont compris dans les intervalles de]0,7 ; 0,8] à]0,9 ; 1], alors que nous aurions souhaité ne pas obtenir de tels scores pour ces radiographies "négatives". La marge d'erreur attendue de 5% est, pour les radiographies "négatives" comme pour les "positives", dépassée.

Le tableau suivant (Tableau 7) présente la proportion de radiographies “positives”, “négatives” et “douteuses” selon l’algorithme, parmi les clichés ne m’ayant pas permis de suspecter une occlusion intestinale.

Intervalles contenant les scores de prédiction donnés par l’algorithme	Interprétation du score de prédiction donné par l’algorithme pour ces radiographies	Pourcentage de radiographies au score de prédiction situé dans cet intervalle	Comparaison du score de prédiction obtenu à mes annotations radiographiques
[0 ; 0,4]	Absence de suspicion d’occlusion intestinale : radiographie “négative” selon l’IA	58,6%	Résultat de l’algorithme correct
]0,4 ; 0,6]	Radiographie “douteuse” selon l’IA	15,6%	Erreur mineure de l’algorithme : résultat “insuffisamment affirmatif”
]0,6 ; 1]	Suspicion d’une occlusion intestinale : radiographie “positive” selon l’IA	25,6%	Erreur majeure de l’algorithme : faux positif

Tableau 7 : Répartition des résultats de l’algorithme pour les 249 radiographies abdominales ne m’ayant pas permis de suspecter une occlusion intestinale

Comme explicité précédemment, le score de prédiction attendu pour chaque radiographie ne m’ayant pas permis de suspecter une occlusion intestinale se situe dans l’intervalle [0 ; 0,4]. L’algorithme a attribué un score compris dans cet intervalle (et donc, un résultat correct) à 58,6% de ces clichés. Environ un quart de ces images a donné lieu à des faux positifs. Pour les 15,6% de clichés restants, le score donné par le modèle n’est pas suffisamment “affirmatif” : l’algorithme n’affirme ni n’infirmes la présence d’une lésion d’occlusion intestinale sur les clichés concernés.

c. Cas des radiographies “douteuses” et ne permettant pas de conclure

Enfin, considérons les scores de prédiction attribués par l’algorithme aux 37 radiographies que j’ai classées comme “douteuses”. Les scores obtenus pour ces images sont représentés dans l’histogramme suivant (Figure 54).

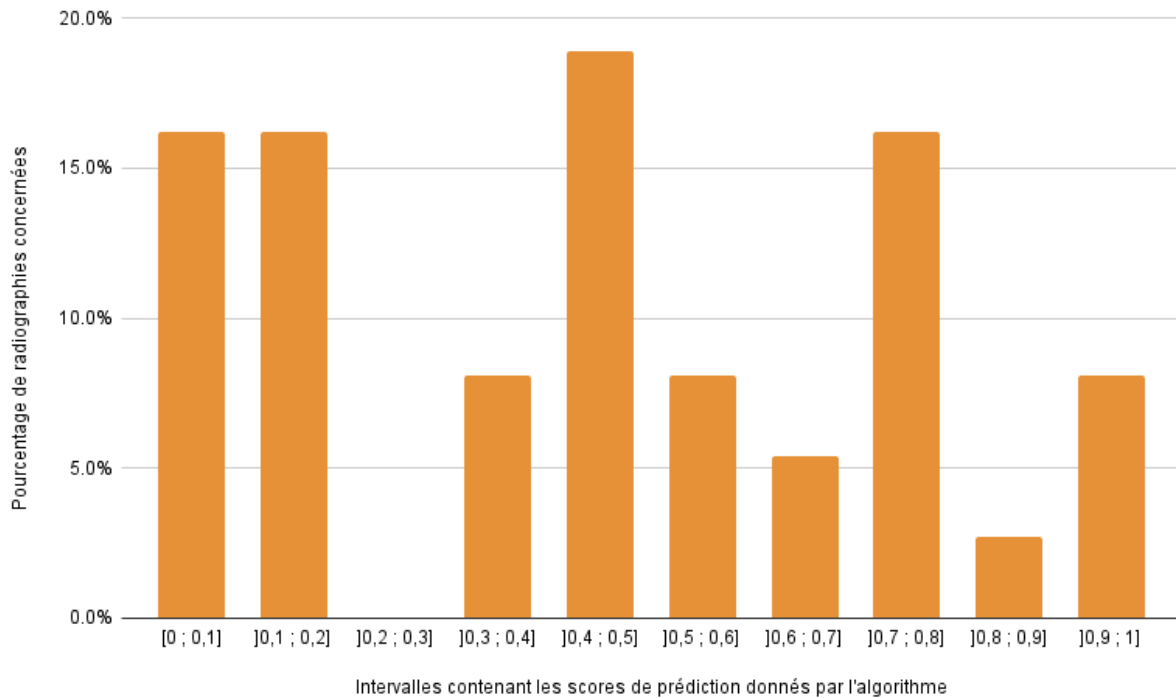


Figure 54 : Histogramme représentant la répartition des scores de prédiction (contenus dans des intervalles) donnés par l'algorithme pour les 37 radiographies abdominales que j'ai qualifiées comme "douteuses"

Tout d'abord, les scores de prédiction appartenant à la quasi-totalité des intervalles considérés ont été attribués par l'algorithme à ces radiographies "douteuses". Les scores les plus représentés sont ceux des intervalles]0,4 ; 0,5], mais aussi]0 ; 0,1],]0,1 ; 0,2] et]0,7 ; 0,8]. L'IA a donc attribué à ces radiographies aussi bien des scores traduisant son "hésitation", que des scores plus "affirmatifs" (suspicion ou non d'un processus occlusif).

Les scores que nous attendions pour ces radiographies "douteuses" sont représentés sur le graphique suivant (Figure 55).

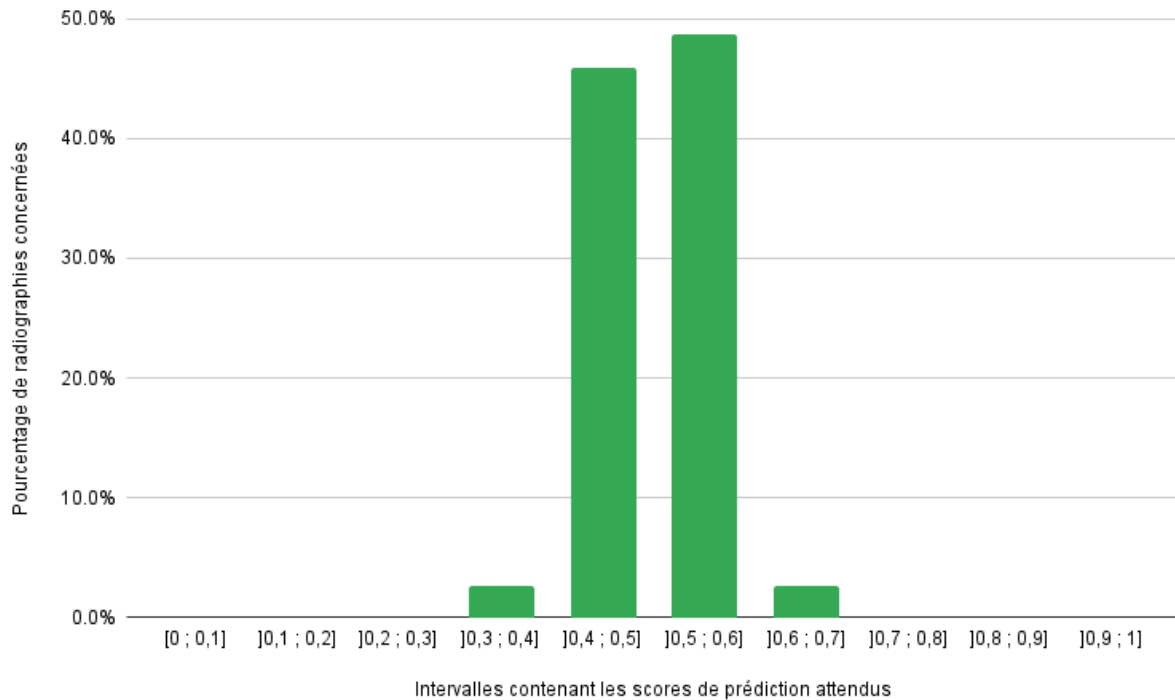


Figure 55 : Histogramme représentant la répartition des scores de prédiction (contenus dans des intervalles) attendus pour les 37 radiographies abdominales que j'ai qualifiées comme "douteuses"

Les scores de prédiction attendus pour ces radiographies "douteuses" sont compris dans les intervalles entre $]0,4 ; 0,5]$ et $]0,5 ; 0,6]$ (intervalles traduisant "l'incertitude" de l'IA). Nous nous attendions donc à ce que le score de prédiction attribué à 95% des clichés "douteux" soit compris dans ces intervalles. Les erreurs correspondent aux scores contenus dans les intervalles restants. Étant donné l'effectif réduit d'images radiographiques "douteuses" et la marge d'erreur tolérée de 5%, les seules erreurs "souhaitables" correspondent aux scores compris dans les intervalles $]0,3 ; 0,4]$ et $]0,6 ; 0,7]$.

Comparons les figures 54 et 55. La distribution des scores de prédiction attribués par l'algorithme à ces radiographies "douteuses" semble plutôt aléatoire : les scores de prédiction les plus rencontrés appartiennent aussi bien à une partie de la "zone d'incertitude" de l'IA (intervalle $]0,4 ; 0,5]$), qu'aux intervalles correspondant aux clichés qu'elle juge "négatifs" ($]0 ; 0,1]$ et $]0,1 ; 0,2]$) ou "positifs" ($]0,7 ; 0,8]$). Les scores de prédiction donnés par l'algorithme à ces radiographies "douteuses" ne sont donc pas centrés autour de $]0,4 ; 0,6]$, contrairement à ce qui était attendu. La marge d'erreur souhaitée de 5% seulement est, une fois encore, dépassée.

Le tableau suivant (Tableau 8) présente la proportion de radiographies "positives", "négatives" et "douteuses" selon l'algorithme, parmi les images ne permettant pas de suspecter ou non une occlusion intestinale.

Intervalles contenant les scores de prédiction donnés par l'algorithme	Interprétation du score de prédiction donné par l'algorithme pour ces radiographies	Pourcentage de radiographies au score de prédiction situé dans cet intervalle	Comparaison du score de prédiction obtenu à mes annotations radiographiques
[0 ; 0,4]	Absence de suspicion d'occlusion intestinale : radiographie "négative" selon l'IA	40,5%	Erreur mineure de l'algorithme : résultat "trop affirmatif"
]0,4 ; 0,6]	Radiographie "douteuse" selon l'IA	27%	Résultat de l'algorithme correct
]0,6 ; 1]	Suspicion d'une occlusion intestinale : radiographie "positive" selon l'IA	32,5%	Erreur mineure de l'algorithme : résultat "trop affirmatif"

Tableau 8 : Répartition des résultats de l'algorithme pour les 37 radiographies abdominales que j'ai qualifiées comme "douteuses"

Pour rappel, le score de prédiction attendu pour une radiographie que je qualifie de "douteuse" se situe dans l'intervalle]0,4 ; 0,6]. L'algorithme a attribué un score compris dans cet intervalle à seulement 27% de ces clichés. Les autres images sont selon lui "positives" (32,5% de radiographies concernées) ou "négatives" (40,5%). Près des trois quarts des radiographies que nous avons considérées comme "douteuses" ont donc donné lieu à des résultats "trop affirmatifs", et donc à des erreurs mineures de l'algorithme.

Par ailleurs, l'IA a également donné un score de prédiction aux 2 radiographies qui constituaient ma catégorie "impossible de conclure" (du fait de leur manque de netteté). Ces scores sont de 0,14 et 0,99. L'algorithme a donc attribué un score, qui est de plus "affirmatif", à des radiographies d'une qualité insuffisante, qui ne permettaient pas de distinguer convenablement les différentes portions du tube digestif.

III. Analyse détaillée des performances de l'algorithme

Cette analyse a pour but d'évaluer la fiabilité de la réponse donnée par l'IA pour une radiographie donnée, et le cas échéant, de contribuer à l'amélioration des performances de l'algorithme. Pour cela, nous calculerons les valeurs prédictives négative et positive, détaillerons les erreurs commises par l'IA, puis tenterons de mettre en évidence les caractéristiques radiographiques qui la mettent en défaut.

1) Evaluation de la fiabilité de l'algorithme : calcul des valeurs prédictives

Nous allons maintenant évaluer la fiabilité de l'algorithme utilisé, en calculant les valeurs prédictives négative et positive.

a. Calcul de la valeur prédictive négative (VPN) de cet algorithme

La VPN de l'algorithme représente la probabilité qu'une radiographie abdominale ne permette effectivement pas de suspecter une occlusion intestinale, lorsque le score de prédiction donné pour ce cliché est compris dans l'intervalle [0 ; 0,4] (donc lorsque l'algorithme considère cette radiographie comme étant "négative").

i) Cas de la valeur prédictive négative "globale"

L'algorithme a attribué un score de prédiction compris dans l'intervalle [0 ; 0,4] à 246 radiographies abdominales. Ces images ne lui permettent donc pas de suspecter une occlusion intestinale (elles sont "négatives", selon lui).

Parmi ces 246 clichés, d'après mes annotations :

- 146 ne permettent effectivement pas de suspecter une occlusion intestinale : il s'agit donc de "vrais négatifs".
- 84 m'ont permis de suspecter une occlusion intestinale. Ce sont donc des faux négatifs.
- 15 radiographies sont "douteuses".
- Une image ne permet pas de conclure quant à la présence ou l'absence d'occlusion intestinale (important manque de netteté).

Grâce à ces informations, calculons la VPN "globale" :

$$\text{VPN "globale"} = \frac{\text{nombre de vrais négatifs}}{\text{nombre de radiographies classées comme "négatives" par l'IA}} = \frac{146}{246} = 59,3 \%$$

La probabilité qu'une radiographie abdominale ne permette effectivement pas de suspecter une occlusion intestinale lorsque l'algorithme la considère comme "négative" (c'est-à-dire lorsqu'il lui attribue un score compris dans l'intervalle [0 ; 0,4]) est donc de 59,3%.

ii) Cas de la valeur prédictive négative selon le score de prédiction obtenu

Intéressons-nous maintenant à la valeur de la VPN en fonction du score de prédiction attribué aux radiographies par l'IA. Pour rappel, l'une de nos hypothèses initiales était la suivante : l'algorithme est d'autant plus "sûr de sa réponse" que son score de prédiction est proche de 0, pour un cliché sur lequel il ne suspecte pas d'occlusion. Nous nous attendions donc à ce que la VPN soit d'autant plus grande que le score de prédiction donné pour une radiographie "négative" est proche de 0 (en considérant que plus l'IA est "sûre de sa réponse", moins elle commet d'erreurs).

Les VPN associées aux intervalles contenant les scores de prédiction attribués aux radiographies "négatives" selon l'IA sont présentées ci-dessous (Tableau 9). Leurs calculs sont détaillés à la fin de ce travail (Annexe 2).

Intervalles contenant les scores de prédiction donnés par l'IA	Valeur Prédicative Négative associée à chaque intervalle
[0 ; 0,1]	70.0%
]0,1 ; 0,2]	55.9%
]0,2 ; 0,3]	69.4%
]0,3 ; 0,4]	41.0%

Tableau 9 : Valeurs prédictives négatives associées aux intervalles contenant le score de prédiction donné par l'algorithme aux radiographies qu'il considère comme "négatives"

Nous constatons que la VPN la plus importante est associée à l'intervalle [0 ; 0,1] ; tandis que sa valeur la plus faible est obtenue pour l'intervalle]0,3 ; 0,4] (ce qui est conforme à nos attentes). Les VPN supérieures à la "VPN globale" (qui est de 59,3%, pour rappel) sont celles correspondant aux intervalles [0 ; 0,1] et]0,2 ; 0,3]. Cependant, contrairement à ce que nous attendions, les VPN ne sont pas décroissantes de l'intervalle [0 ; 0,1] à]0,3 ; 0,4] (Figure 56). Il ne semble donc pas y avoir d'influence majeure de la valeur du score de prédiction obtenu pour une radiographie "négative", sur la VPN.

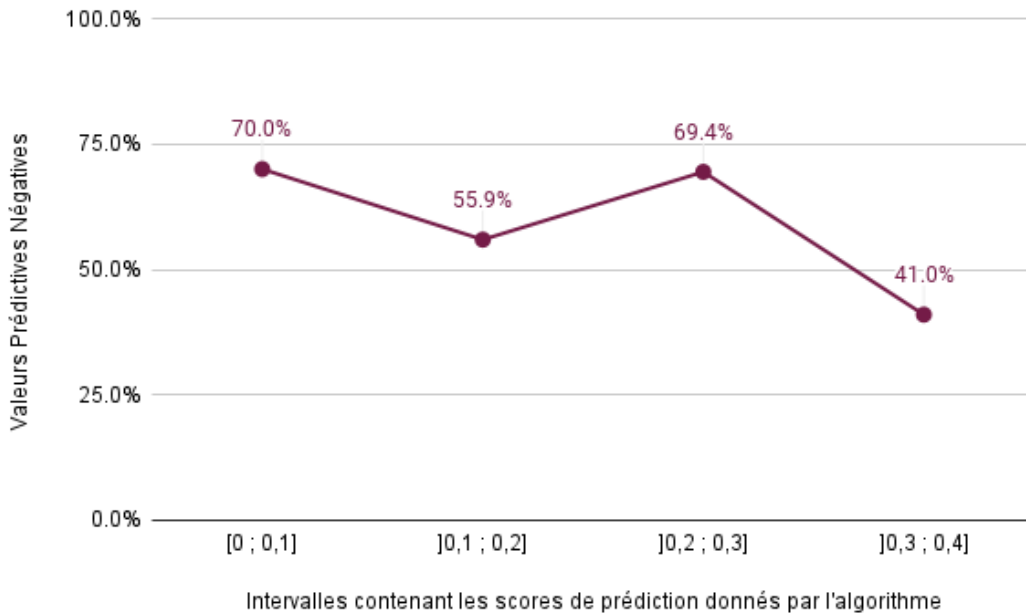


Figure 56 : Représentation de l'évolution des valeurs prédictives négatives associées aux intervalles contenant le score de prédiction donné par l'algorithme aux radiographies qu'il considère comme "négatives"

b. Calcul de la valeur prédictive positive (VPP) de cet algorithme

La VPP de l'algorithme désigne sa capacité à détecter une occlusion intestinale sur une radiographie abdominale, lorsque ce cliché permet effectivement de suspecter cette lésion. En d'autres termes, c'est la probabilité que la radiographie permette réellement de suspecter une occlusion intestinale, si l'algorithme lui attribue un score de prédiction appartenant à l'intervalle]0,6 ; 1].

i) Cas de la valeur prédictive positive "globale"

Comme mentionné précédemment, l'algorithme a attribué un score de prédiction compris dans l'intervalle]0,6 ; 1] à 269 radiographies abdominales. Selon lui, ces radiographies permettent donc de suspecter une occlusion intestinale (elles sont "positives").

Parmi ces 269 clichés, d'après mes annotations :

- 192 permettent de suspecter une occlusion intestinale : il s'agit donc de "vrais positifs".
- 64 ne m'ont pas permis de suspecter une occlusion intestinale. Ce sont donc des faux positifs.
- 12 radiographies sont "douteuses".
- Une image ne permet pas de conclure quant à la présence ou l'absence d'occlusion intestinale (important manque de netteté).

Grâce à ces informations, calculons la VPP "globale" :

$$\text{VPP "globale"} = \frac{\text{nombre de vrais positifs}}{\text{nombre de radiographies classées comme "positives" par l'IA}} = \frac{192}{269} = 71,4 \%$$

La probabilité qu'une radiographie abdominale permette effectivement de suspecter une occlusion intestinale lorsque l'algorithme la considère comme "positive" (c'est-à-dire lorsqu'il lui attribue un score compris dans l'intervalle]0,6 ; 1]) est donc de 71,4%.

ii) Cas de la valeur prédictive positive selon le score de prédiction obtenu

D'après l'une de nos hypothèses de départ, l'algorithme est d'autant plus "sûr de sa réponse" que son score de prédiction est proche de 1, pour un cliché sur lequel il suspecte une occlusion intestinale. Nous nous attendions donc à ce que la VPP soit d'autant plus grande que le score de prédiction donné pour une radiographie "positive" est proche de 1 (en considérant toujours que l'IA commet d'autant moins d'erreurs qu'elle est "sûre de sa réponse").

Les VPP associées aux intervalles contenant les scores de prédiction attribués aux radiographies "positives" selon l'IA sont présentées ci-dessous (Tableau 10). Leurs calculs sont détaillés à la fin de ce manuscrit (Annexe 3).

Intervalles contenant les scores de prédiction donnés par l'IA	Valeur Prédicative Positive associée à chaque intervalle
]0,6 ; 0,7]	69.8%
]0,7 ; 0,8]	56.1%
]0,8 ; 0,9]	73.7%
]0,9 ; 1]	79.4%

Tableau 10 : Valeurs prédictives positives associées aux intervalles contenant le score de prédiction donné par l'algorithme aux radiographies qu'il considère comme "positives"

Nous constatons que la VPP la plus importante est associée à l'intervalle]0,9 ; 1] (ce qui est conforme à nos attentes) ; tandis que sa valeur la plus faible est obtenue pour l'intervalle]0,7 ; 0,8]. Les seules VPP supérieures à la VPP "globale" (qui est de 71,4%, pour rappel) correspondent aux intervalles]0,8 ; 0,9] et]0,9 ; 1].

Contrairement à ce que nous attendions, les VPP ne sont pas croissantes de l'intervalle]0,6 ; 0,7] à]0,9 ; 1] (Figure 57). Malgré cela, la valeur du score de prédiction obtenu pour une radiographie "positive" semble tout de même avoir une influence (même mineure) sur la VPP.

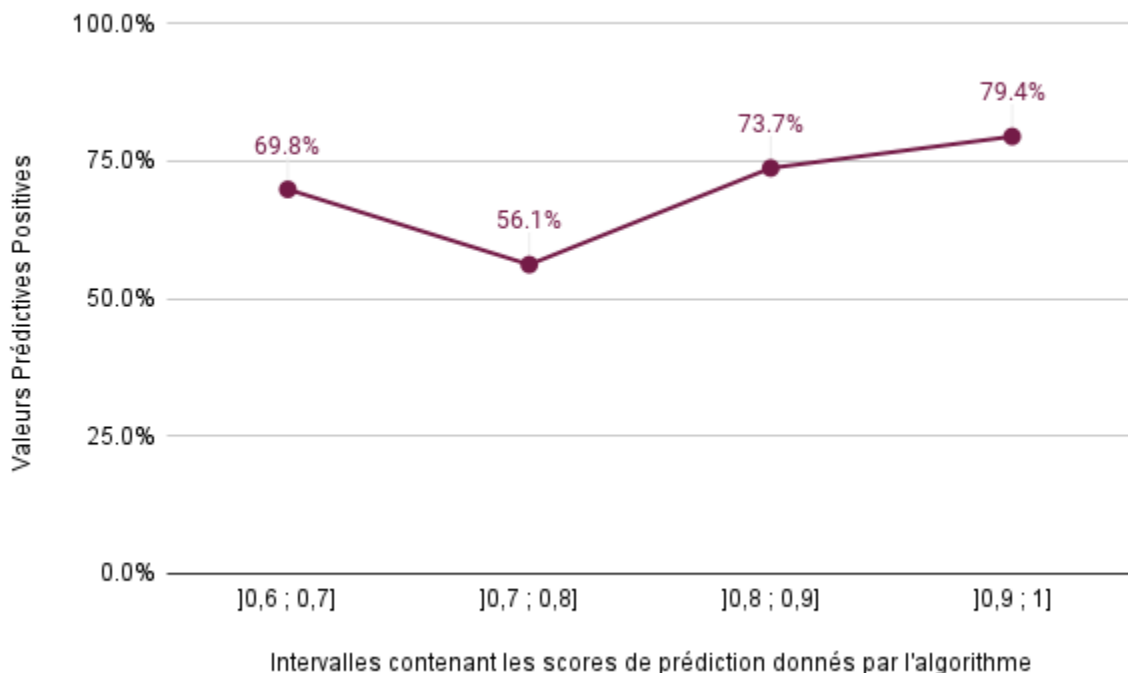


Figure 57 : Représentation de l'évolution des valeurs prédictives positives associées aux intervalles contenant le score de prédiction donné par l'algorithme aux radiographies qu'il considère comme "positives"

2) Importance relative des erreurs commises par l'IA

L'algorithme a attribué un score de prédiction correct (c'est-à-dire conforme à celui attendu, selon le résultat de mes annotations) à 351 des 622 radiographies abdominales qui lui ont été soumises. Il a donc commis au total 271 erreurs, de sévérité variable (leur "gravité" a été explicitée dans la partie "Matériel et méthodes"). Cela représente 43,6% de fautes, ce qui semble être plutôt conséquent.

La répartition des erreurs commises par l'IA est la suivante (Tableau 11) :

	Types d'erreurs commises par l'algorithme	Nombre de radiographies concernées		Proportion de chaque type d'erreurs		Pourcentage de radiographies concernées (parmi les 622 clichés)
Erreurs majeures	Faux positifs	64	148	23,6%	54,6%	10,3%
	Faux négatifs	84		31%		13,5%
Erreurs mineures	Résultats trop "affirmatifs"	26	123	9,6%	45,4%	4,2%
	Résultats "insuffisamment affirmatifs"	97		35,8%		15,6%

Tableau 11 : Importance relative des différents types d'erreurs commises par l'algorithme lors du test avec les 622 radiographies abdominales annotées

Parmi les 271 fautes commises par l'algorithme, 148 sont des erreurs majeures (faux positifs et faux négatifs), et 123 des erreurs mineures (résultats étant trop ou insuffisamment "affirmatifs"). La majorité des erreurs commises (54,6%) sont donc d'importance majeure.

Parmi les erreurs majeures, les faux négatifs sont plus fréquents (31%) que les faux positifs, qui représentent 23,6% des radiographies ayant induit l'IA en erreur.

La grande majorité des erreurs mineures sont des résultats "insuffisamment affirmatifs" : l'IA attribue des scores de prédiction compris entre 0,4 et 0,6 (traduisant son incertitude) à des radiographies permettant de suspecter ou non une occlusion intestinale. Ces radiographies devraient pourtant se voir attribuer des scores compris dans les intervalles de [0 ; 0,4] ou]0,6 ; 1]. Les autres erreurs mineures (qui représentent 9,6% des fautes commises) sont au contraire des résultats trop "affirmatifs" : l'IA attribue un score de prédiction appartenant aux intervalles de [0 ; 0,4] ou]0,6 ; 1], alors que la radiographie est "douteuse", et ne permet pas de suspecter ou non une occlusion intestinale de façon certaine.

Enfin, les résultats “insuffisamment affirmatifs” sont le type d’erreurs le plus fréquent (ils concernent 15,6% des 622 clichés abdominaux), suivis des faux négatifs (13,5%), des faux positifs (10,3%) puis des résultats “trop affirmatifs” (4,2%).

Considérons maintenant uniquement les erreurs majeures (Tableau 12).

Types d’erreurs	Nombre d’erreurs	Sévérité des erreurs rencontrées	Nombre de radiographies concernées	Pourcentage de radiographies concernées (parmi les 148 erreurs majeures)	
Faux positifs	64	Erreurs modérées	19	12,8%	43,2%
		Erreurs sévères	45	30,4%	
Faux négatifs	84	Erreurs modérées	37	25%	56,8%
		Erreurs sévères	47	31,8%	

Tableau 12 : Répartition des erreurs majeures commises par l’algorithme lors du test avec les 622 radiographies abdominales annotées

Parmi les 148 erreurs majeures commises par l’algorithme, la majorité (56,8%) sont des faux négatifs (contre 43,2% de faux positifs).

Qu’il s’agisse de faux négatifs ou de faux positifs, les erreurs sont plus fréquemment sévères que modérées. En effet, les erreurs sévères représentent au total 62,6% des fautes majeures commises (contre 37,8% pour les erreurs modérées). Cela signifie que pour un faux positif ou un faux négatif, l’écart entre le score de prédiction attendu et celui donné par l’IA est le plus souvent important, voire très important.

Parmi les erreurs majeures, les plus fréquemment rencontrées sont donc les faux négatifs sévères (qui représentent 31,8% des erreurs majeures) ; les moins fréquentes étant les faux positifs de moindre sévérité (12,8% des erreurs majeures).

3) Analyse détaillée des fautes de l’algorithme : étude de l’influence de divers paramètres sur la survenue des erreurs

Dans cette partie, nous nous intéresserons uniquement aux erreurs majeures (faux positifs et faux négatifs), qu’elles soient sévères ou non.

Afin de procéder à cette analyse détaillée, nous avons tout d’abord recensé tous les clichés abdominaux pour lesquels l’IA avait commis une erreur majeure. Nous avons ensuite relevé, pour chacune de ces images, les paramètres liés à l’animal, à la prise de vue, et les éventuelles anomalies (digestives ou non) présentes sur la radiographie, afin de tenter d’identifier si certains de ces paramètres ont une influence sur la survenue des erreurs de l’algorithme.

En premier lieu, nous avons cherché à savoir si les radiographies ayant conduit à des erreurs majeures de l'IA étaient les mêmes que celles qui m'avaient posé problème lors des annotations (et avaient donc nécessité une relecture par un expert en imagerie médicale). 46,9% des clichés ayant conduit à des faux positifs m'avaient semblé compliqués à annoter, contre seulement 26,2% des images donnant lieu à des faux négatifs. Les radiographies pour lesquelles l'IA s'est trompée sont donc en majorité différentes de celles ayant nécessité une relecture.

a. Influence de l'espèce animale radiographiée

Les pourcentages de radiographies de chiens et de chats parmi les erreurs majeures de l'algorithmme sont exprimés ci-dessous (Tableau 13). Afin de pouvoir analyser ces données, ces mêmes proportions parmi l'échantillon global présenté à l'IA (c'est-à-dire parmi les 622 clichés annotés) sont rappelées.

	Radiographies de chiens		Radiographies de chats	
	Nombre	Proportion	Nombre	Proportion
Parmi les 64 faux positifs	49	76,6%	15	23,4%
Parmi les 84 faux négatifs	53	63,1%	31	36,9%
Parmi les 622 clichés annotés	376	60,5%	246	39,5%

Tableau 13 : Proportions de radiographies des deux espèces animales d'intérêt, parmi les erreurs majeures de l'algorithmme et l'échantillon global de clichés

Nous remarquons que plus des trois quarts (76,6%) des faux positifs sont des radiographies de chiens. La proportion de clichés de ces animaux est d'ailleurs nettement supérieure au sein des faux positifs qu'au sein de l'échantillon global (60,5%), et inversement pour les clichés de chats. Les radiographies de chiens semblent donc davantage orienter l'IA vers des faux positifs que celles de chats. Concernant les faux négatifs, les proportions de radiographies des deux espèces animales considérées sont sensiblement équivalentes à celles de la base de données.

b. Influence de l'incidence radiographique

Les pourcentages de radiographies prises avec une incidence de face et de profil parmi les erreurs majeures de l'algorithme sont présentés ci-dessous (Tableau 14). De même, ces proportions parmi l'échantillon global présenté à l'IA sont rappelées.

	Radiographies de face		Radiographies de profil	
	Nombre	Proportion	Nombre	Proportion
Parmi les 64 faux positifs	31	48,4%	33	51,6%
Parmi les 84 faux négatifs	15	17,9%	69	82,1%
Parmi les 622 clichés annotés	203	32,6%	419	67,4%

Tableau 14 : Proportions de radiographies prises de face et de profil, parmi les erreurs majeures de l'algorithme et l'échantillon global de clichés

Nous constatons que les proportions de radiographies de face et de profil parmi les faux positifs sont sensiblement équivalentes (respectivement 48,4% et 51,6%). Les radiographies de face sont proportionnellement davantage représentées parmi les faux positifs que dans l'échantillon global (32,6%), et inversement pour les clichés de profil (67,4%). A l'inverse, les clichés de profil sont bien plus représentés parmi les faux négatifs (82,1%) qu'au sein de la base de données (67,4%). Les images prises de face sont donc peu nombreuses parmi les faux négatifs (seulement 17,9%). Les radiographies avec une incidence de face semblent donc plutôt induire des faux positifs ; et les clichés de profil, des faux négatifs.

c. Influence des caractéristiques de l'estomac

Considérons l'aspect de l'estomac des chiens et chats radiographiés, sur les clichés ayant conduit à des erreurs majeures de l'algorithme.

- Étude des faux négatifs de l'IA

Dans un premier temps, intéressons-nous aux caractéristiques de l'estomac sur les 84 radiographies ayant donné lieu à des faux négatifs. L'estomac n'est pas visualisable sur 4 clichés (soit 4,8%), du fait d'un manque de contraste ou d'un cadrage inadapté. Il n'est que partiellement visible sur 3 images (3,6%), pour les mêmes raisons.

Notre étude de l'aspect radiographique de l'estomac pour les faux négatifs commis par l'IA se basera donc uniquement sur les 77 clichés sur lesquels il est entièrement visible. Les caractéristiques de l'estomac sur ces 77 images sont résumées ci-dessous (Tableau 15).

		Niveau de dilatation de l'estomac				
		Non dilaté	Modérément dilaté	Dilaté	Très dilaté	
Contenu de l'estomac	Majoritairement alimentaire ou liquidien	3,9%	3,9%	9,1%	3,9%	20,8%
	Majoritairement aérique	2,6%	19,5%	16,9%	26%	64,9%
	Aliments et air en proportions équivalentes	0%	1,3%	2,6%	2,6%	6,5%
	Majoritairement rempli de produit de contraste	0%	1,3%	3,9%	2,6%	7,8%
		6,5%	26%	32,5%	35%	

Tableau 15 : Proportions de clichés selon le contenu et la dilatation de l'estomac des animaux radiographiés, parmi les 77 faux négatifs de l'algorithme sur lesquels l'estomac est entièrement visualisable

Sur la majorité des radiographies ayant conduit l'IA à commettre des faux négatifs, l'estomac est dilaté (32,5%) ou très dilaté (35%). Ces images m'ayant amenée à suspecter une occlusion intestinale, la présence d'une dilatation gastrique marquée est cohérente. Sur la plupart des clichés (64,9%), l'estomac présente un contenu principalement aérique. Il est surtout alimentaire (lorsque la forme des croquettes est visible, par exemple) ou liquidien pour légèrement plus d'une image sur cinq (20,8%). Sur une minorité de clichés (respectivement 6,5% et 7,8%), l'estomac contient de l'air et du liquide en proportions équivalentes ou principalement du produit de contraste.

Certaines des radiographies ayant conduit à des faux négatifs avaient permis la suspicion d'une occlusion pylorique ou duodénale proximale (lorsque l'estomac est dilaté, ce qui n'est pas le cas de l'intestin grêle). Parmi les 622 radiographies annotées, nous avons suspecté ce type d'occlusion sur 30 clichés. Seulement 10 de ces images ont été, avec raison, identifiées comme étant "positives" (processus occlusif suspecté) par l'IA. Quinze clichés ont donné lieu à des faux négatifs de l'IA, et cinq, à un résultat "insuffisamment affirmatif".

Sept animaux radiographiés (9,1% des images) présentent au moins un corps étranger gastrique radio-opaque : ces éléments sont multiples sur 1 cliché, de petite taille (donc non à l'origine de l'obstruction digestive) sur trois d'entre eux. Un corps étranger gastrique non radio-opaque est présent sur une image radiographique (1,3%).

- Étude des faux positifs de l'IA

Intéressons-nous maintenant à l'aspect de l'estomac sur les 64 radiographies ayant conduit à des faux positifs de l'algorithmme. L'estomac n'est pas visualisable sur 7 clichés (soit 10,9%), du fait d'un cadrage inadapté ou de la superposition avec les anses intestinales. Il n'est que partiellement visible sur 4 images (6,2%), pour les mêmes raisons.

Notre étude de l'aspect radiographique de l'estomac pour les faux positifs commis par l'IA se basera donc uniquement sur les 53 clichés sur lesquels il est entièrement visible. Les caractéristiques de l'estomac sur ces 53 images sont résumées ci-dessous (Tableau 16).

		Niveau de dilatation de l'estomac				
		Non dilaté	Modérément dilaté	Dilaté	Très dilaté	
Contenu de l'estomac	Majoritairement alimentaire ou liquidien	5,7%	7,5%	9,4%	1,9%	24,5%
	Majoritairement aérique	11,3%	20,8%	13,2%	5,7%	51%
	Aliments et air en proportions équivalentes	1,9%	7,5%	7,5%	3,8%	20,7%
	Majoritairement rempli de produit de contraste	0%	1,9%	1,9%	0%	3,8%
		18,9%	37,7%	32%	11,4%	

Tableau 16 : Proportions de clichés selon le contenu et la dilatation de l'estomac des animaux radiographiés, parmi les 53 faux positifs de l'algorithmme sur lesquels l'estomac est entièrement visualisable

La majorité des radiographies ayant conduit l'IA à commettre des faux positifs montrent un estomac modérément dilaté (37,7%) ou dilaté (32%). Sur la plupart des clichés, l'estomac présente un contenu principalement (51%) ou en partie (20,7%) aérique. Il est surtout alimentaire ou liquidien pour près d'un quart des images radiographiques (24,5%). Seulement

3,8% des estomacs des animaux radiographiés comportent majoritairement du produit de contraste, mais cette donnée est à nuancer car au sein de l'échantillon initial, une minorité de radiographies abdominales (8,8%) a été effectuée avec préparation préalable.

Sept animaux radiographiés (soit 13,2% des images) présentent au moins un corps étranger gastrique radio-opaque de petite taille, sans qu'ils ne soient à l'origine d'une occlusion digestive.

Finalement, l'algorithme utilisé dans ce travail semble ne pas toujours identifier lorsque l'estomac est dilaté (y compris lorsque cette dilatation est très marquée), et/ou ne pas associer cette dilatation à un signe d'obstruction digestive. De ce fait, comme explicité précédemment, l'IA ne détecte qu'un tiers des occlusions pyloriques ou duodénales proximales.

Même si la proportion de radiographies "faussement positives" sur lesquelles l'estomac est au moins en partie aérique est élevée (71,7% au total), la présence d'air gastrique ne semble pas constituer une source d'erreurs pour l'algorithme. En effet, le contenu gastrique est également au moins partiellement aérique dans les mêmes proportions (71,4% au total) sur les radiographies "faussement négatives".

Enfin, la présence de corps étranger gastrique (radio-opaque ou non) ne semble pas systématiquement amener l'IA à suspecter une occlusion digestive (ce qui est positif, puisque le contraire constituerait une erreur). Cependant, plusieurs radiographies qu'elle a considérées comme "négatives" présentent au moins un corps étranger gastrique (radio-opaque ou non) bien visible et de grande taille, qui est à l'origine d'une occlusion digestive. A l'inverse, l'algorithme a considéré comme "positives" des images présentant un corps étranger gastrique de taille réduite, ne comportant pas d'autre signe d'occlusion digestive.

d. Influence des caractéristiques de l'intestin grêle

Nous allons ici nous intéresser à l'aspect de l'intestin grêle des chiens et chats radiographiés, sur les clichés ayant conduit à des erreurs majeures de l'algorithme.

Pour rappel, l'intestin grêle est considéré comme dilaté lorsque, sur des radiographies de profil, son diamètre excède :

- 1,6 fois la hauteur du corps vertébral de la cinquième vertèbre lombaire chez le chien.
- 12 millimètres, ou 2 fois la hauteur du corps vertébral de la quatrième vertèbre lombaire chez le chat.

Lorsque le diamètre de l'intestin grêle était inférieur ou égal à ces limites chiffrées voire même qu'il les dépassait très légèrement (d'1 à 2 millimètres), nous avons considéré que l'intestin grêle n'était pas dilaté. Dans le cas contraire, lorsque son diamètre était modérément ou largement supérieur à ces normes, nous avons estimé qu'il était dilaté.

- Étude des faux négatifs de l'IA

Tout d’abord, intéressons-nous à l’aspect de l’intestin grêle sur les 84 radiographies ayant conduit à des faux négatifs de l’algorithme. Cette portion digestive est visualisable sur la totalité de ces clichés. Ses caractéristiques sur les 84 images sont présentées ci-dessous (Tableau 17).

		Niveau de dilatation de l’intestin grêle			
		Non dilaté	Modérément dilaté	Largement dilaté	
Contenu de l’intestin grêle	Majoritairement liquidien	7,1%	10,7%	4,8%	22,6%
	Majoritairement aérique	10,7%	26,2%	20,2%	57,1%
	Liquide et air en proportions équivalentes	0%	11,9%	3,6%	15,5%
	Majoritairement rempli de produit de contraste	0%	1,2%	3,6%	4,8%
		17,8%	50%	32,2%	

Tableau 17 : Proportions de clichés selon le contenu et la dilatation de l’intestin grêle des animaux radiographiés, parmi les 84 faux négatifs de l’algorithme

Sur la majorité des radiographies ayant conduit l’IA à commettre des faux négatifs, l’intestin grêle est modérément (50%) ou largement (32,2%) dilaté. La présence d’un iléus est cohérente, puisque ces images m’ont amenée à suspecter une occlusion intestinale. L’intestin grêle est non dilaté sur 17,8% des images : il s’agit de nos suspicions d’occlusion pylorique et/ou duodénale proximale. Sur la plupart des clichés (57,1%), l’intestin grêle présente un contenu principalement aérique. Il est surtout liquidien pour moins d’un quart (22,6%) des images, et 15,5% des radiographies présentent un intestin grêle comportant de l’air et du liquide en proportions équivalentes. Toutefois, lorsque l’intestin grêle est au moins partiellement liquidien et modérément dilaté, la majorité des portions d’anses au diamètre augmenté sont celles qui sont aériques.

Par ailleurs, parmi les 622 radiographies annotées, un signe du gravier (témoignant d’une occlusion digestive chronique) était observable sur 18 clichés. Dix de ces images ont été, avec raison, identifiées comme étant “positives” par l’IA : l’intestin grêle présentait, sur tous ces clichés, une dilatation au minimum modérée. Cinq ont donné lieu à un résultat “insuffisamment affirmatif” (le grêle était dilaté sur trois d’entre elles, et non dilaté sur deux). Les 3 autres

radiographies comportant un signe du gravier ont donné lieu à des faux négatifs, elles présentaient également au moins une portion d'intestin grêle dilatée.

Dix animaux radiographiés (soit 11,9% des images) présentent au moins un corps étranger radio-opaque au sein de leur intestin grêle : ces éléments sont multiples sur 2 clichés, et de petite taille (donc non à l'origine de l'obstruction digestive) sur une radiographie. Un corps étranger non radio-opaque est présent sur 4 clichés (4,8%).

- Étude des faux positifs de l'IA

Intéressons-nous maintenant à l'aspect de l'intestin grêle sur les 64 radiographies ayant conduit à des faux positifs de l'algorithme. Il est visualisable sur la totalité de ces clichés. Ses caractéristiques sur les 64 images sont résumées ci-dessous (Tableau 18).

		Niveau de dilatation de l'intestin grêle		
		Non dilaté	Très légèrement dilaté	
Contenu de l'intestin grêle	Majoritairement liquidien	28,1%	1,6%	29,7%
	Majoritairement aérique	54,7%	7,8%	62,5%
	Liquide et air en proportions équivalentes	6,2%	0%	6,2%
	Majoritairement rempli de produit de contraste	1,6%	0%	1,6%
		90,6%	9,4%	

Tableau 18 : Proportions de clichés selon le contenu et la dilatation de l'intestin grêle des animaux radiographiés, parmi les 64 faux positifs de l'algorithme

Ce tableau indique une absence de dilatation de l'intestin grêle sur plus des 9 dixièmes (90,6%) des clichés ayant conduit à des faux positifs. Cela est cohérent puisque ces images ne m'ont pas amenée à suspecter une occlusion intestinale. Sur les radiographies restantes (9,4%), l'intestin grêle est très légèrement dilaté. Sur la majorité des clichés (62,5%), l'intestin grêle présente un contenu principalement aérique. Il est surtout liquidien pour moins d'un tiers (29,7%) des images. Les autres types de contenus (proportions équivalentes de liquide et d'air, ou produit de contraste) sont moins fréquemment rencontrés. La plupart (54,7%) des clichés "faussement positifs" présentent un intestin grêle non dilaté et à contenu principalement

aérique.

Deux radiographies (3,1%) présentent par ailleurs un corps étranger intestinal radio-opaque de petite taille, sans que d'autres signes d'occlusion digestive ne lui soient associés.

Finalement, tout comme cela est le cas pour l'estomac, l'algorithme utilisé ici ne semble pas toujours bien identifier la dilatation de l'intestin grêle (y compris lorsqu'elle est très marquée), et/ou ne pas associer cette dilatation à un signe d'occlusion intestinale. L'algorithme suspecte par ailleurs des obstructions digestives sur certaines radiographies ne le permettant pas, car présentant un intestin grêle non dilaté et une dilatation gastrique nulle à seulement modérée.

Même si la proportion de radiographies "faussement positives" sur lesquelles l'intestin grêle est en majorité aérique est élevée, la présence d'air au sein de cette portion digestive ne semble pas constituer une source d'erreurs pour l'algorithme. En effet, le grêle est également majoritairement aérique sur la plupart des radiographies "faussement négatives".

Par ailleurs, le signe du gravier semble plutôt bien identifié par l'algorithme, notamment quand une dilatation intestinale lui est associée.

Enfin, là encore, la présence de corps étranger dans l'intestin grêle ne semble pas systématiquement amener l'IA à suspecter une occlusion intestinale. Toutefois, de nombreuses radiographies qu'elle a considérées comme "négatives" présentaient dans l'intestin grêle au moins un corps étranger (radio-opaque ou non) bien visible et de grande taille, qui était à l'origine d'une occlusion digestive. A l'inverse, tout comme pour les corps étrangers gastriques, l'algorithme a considéré comme "positives" des images présentant un corps étranger intestinal de taille réduite, ne comportant pas d'autre signe d'occlusion intestinale.

e. Influence des caractéristiques du gros intestin

Nous allons dans cette partie nous intéresser à l'aspect du gros intestin des chiens et chats radiographiés, et tout particulièrement au côlon, qui en constitue la portion la plus longue.

Pour rappel, le côlon est considéré comme dilaté lorsque son diamètre excède la longueur du corps vertébral de la septième vertèbre lombaire, chez le chien comme chez le chat.

- Étude des faux négatifs de l'IA

Dans un premier temps, intéressons-nous à l'aspect du côlon sur les 84 radiographies ayant conduit à des faux négatifs de l'algorithme. Tout d'abord, cette portion digestive n'est pas visualisable sur 10 de ces clichés (soit 11,9%), du fait d'un manque de contraste ou d'un cadrage inadapté.

Notre étude de l'aspect radiographique du côlon pour les faux négatifs commis par l'IA se basera donc uniquement sur les 74 clichés sur lesquels il est visible. Les caractéristiques du côlon sur ces 74 images sont résumées ci-dessous (Tableau 19).

		Niveau de dilatation du côlon		
		Non dilaté	Dilaté	
Contenu du côlon	Majoritairement des selles	37,8%	10,8%	48,6%
	Majoritairement de l'air	2,7%	31,1%	33,8%
	Selles et air en proportions équivalentes	6,8%	10,8%	17,6%
		47,3%	52,7%	

Tableau 19 : Proportions de clichés selon le contenu et la dilatation du côlon des animaux radiographiés, parmi les 74 faux négatifs de l'algorithme sur lesquels le côlon est visualisable

Nous remarquons que les proportions de radiographies sur lesquelles le côlon des animaux est dilaté ou non sont sensiblement équivalentes, au sein des faux négatifs. En revanche, ce n'est pas le cas en ce qui concerne le contenu de cette portion digestive. Près de la moitié des clichés (48,6%) présentent un côlon majoritairement rempli de selles. Il est principalement à contenu aérique sur environ un tiers (33,8%) des images, et comprend à la fois des matières fécales et de l'air (dans les mêmes proportions) sur les radiographies restantes (17,6%). La majorité des clichés "faussement négatifs" présentent un côlon non dilaté et principalement rempli de selles.

Par ailleurs, quatre radiographies (soit 5,4%) présentent également un corps étranger radio-opaque au sein du côlon.

- Étude des faux positifs de l'IA

Intéressons-nous maintenant à l'aspect du côlon sur les 64 radiographies ayant conduit à des faux positifs de l'algorithme. Le côlon est visualisable sur la totalité de ces clichés. Ses caractéristiques sur les 64 images sont présentées ci-dessous (Tableau 20).

		Niveau de dilatation du côlon		
		Non dilaté	Dilaté	
Contenu du côlon	Majoritairement des selles	12,5%	10,9%	23,4%
	Majoritairement de l'air	9,4%	57,8%	67,2%
	Selles et air en proportions équivalentes	0%	9,4%	9,4%
		21,9%	78,1%	

Tableau 20 : Proportions de clichés selon le contenu et la dilatation du côlon des animaux radiographiés, parmi les 64 faux positifs de l'algorithme

Nous remarquons que sur la grande majorité (78,1%) des radiographies ayant conduit à des faux positifs, les animaux présentent un côlon dilaté. Environ deux tiers des clichés (67,2%) présentent un côlon majoritairement rempli d'air. Il contient principalement des selles pour moins d'un quart (23,4%) des images, et comprend à la fois des matières fécales et de l'air (dans les mêmes proportions) sur moins d'une radiographie sur 10 (9,4%). La majorité (57,8%) des clichés "faussement positifs" présentent un côlon dilaté et à contenu principalement aérique.

Le côlon ne comporte un corps étranger visible (radio-opaque ou non) sur aucune de ces 64 radiographies.

Finalement, la comparaison des deux tableaux précédents montre que parmi les faux positifs, le côlon des animaux radiographiés est bien plus fréquemment dilaté que pour les faux négatifs. Il en va de même pour son contenu aérique. Nous pouvons donc supposer qu'une confusion entre l'intestin grêle et le côlon pourrait être faite par l'algorithme lorsque le côlon est dilaté et/ou aérique (et d'autant plus lorsqu'il y a combinaison de ces deux caractéristiques) : l'IA pourrait ainsi croire à la présence d'un iléus (affectant l'intestin grêle), et ainsi, faussement conclure à une suspicion d'occlusion intestinale. Le degré de dilatation et le contenu du côlon semblent donc être des paramètres sources d'erreurs (et principalement, de faux positifs) pour l'algorithme utilisé dans cette étude.

f. Influence de la présence d'anomalies radiographiques autres que les lésions causées par une occlusion intestinale

Comme explicité précédemment, les radiographies de la base de données peuvent provenir d'animaux sains, présentant des troubles digestifs (dont une occlusion intestinale) ou une affection extradiigestive. Certains de ces clichés abdominaux présentent donc des anomalies radiographiques sans lien avec un syndrome occlusif.

Les anomalies autres que les lésions d'occlusion intestinale, relevées pour les faux négatifs et faux positifs, sont détaillées dans les graphiques ci-dessous (Figures 58 et 59, respectivement).

Anomalies radiographiques autres que les lésions traduisant une occlusion intestinale

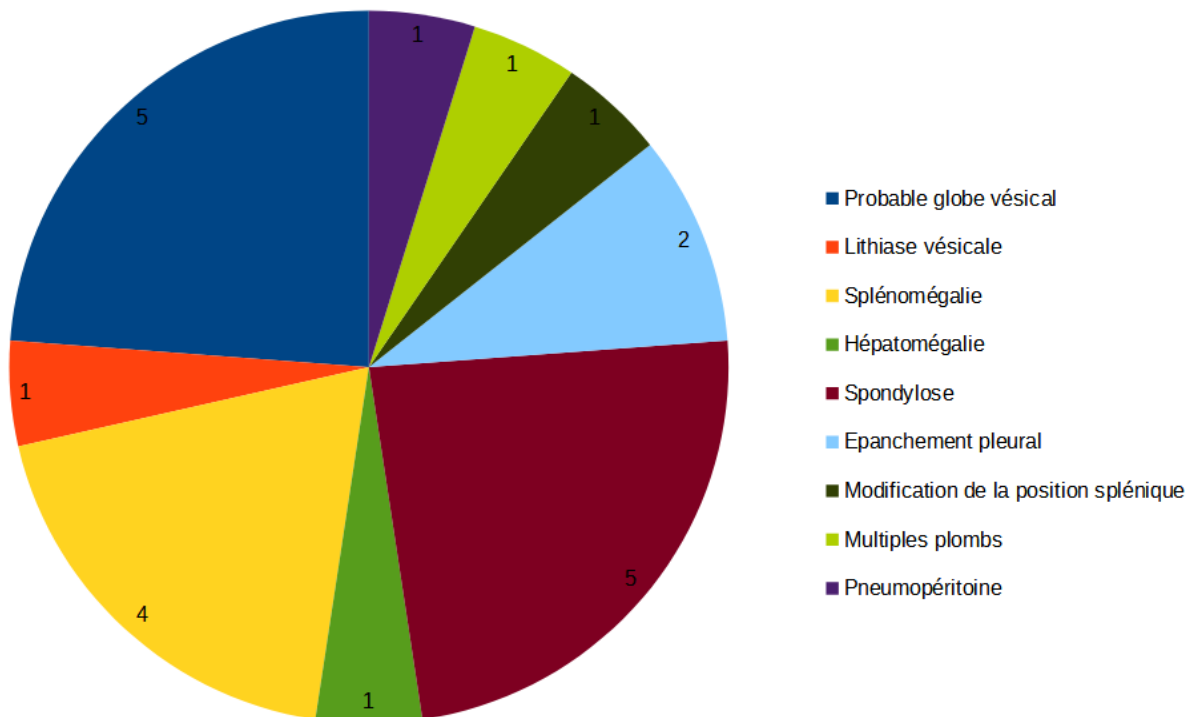


Figure 58 : Graphique en secteurs représentant la répartition des anomalies radiographiques autres que les lésions d'occlusion intestinale, relevées parmi les 84 faux négatifs de l'algorithme

Anomalies radiographiques autres que les lésions traduisant une occlusion intestinale

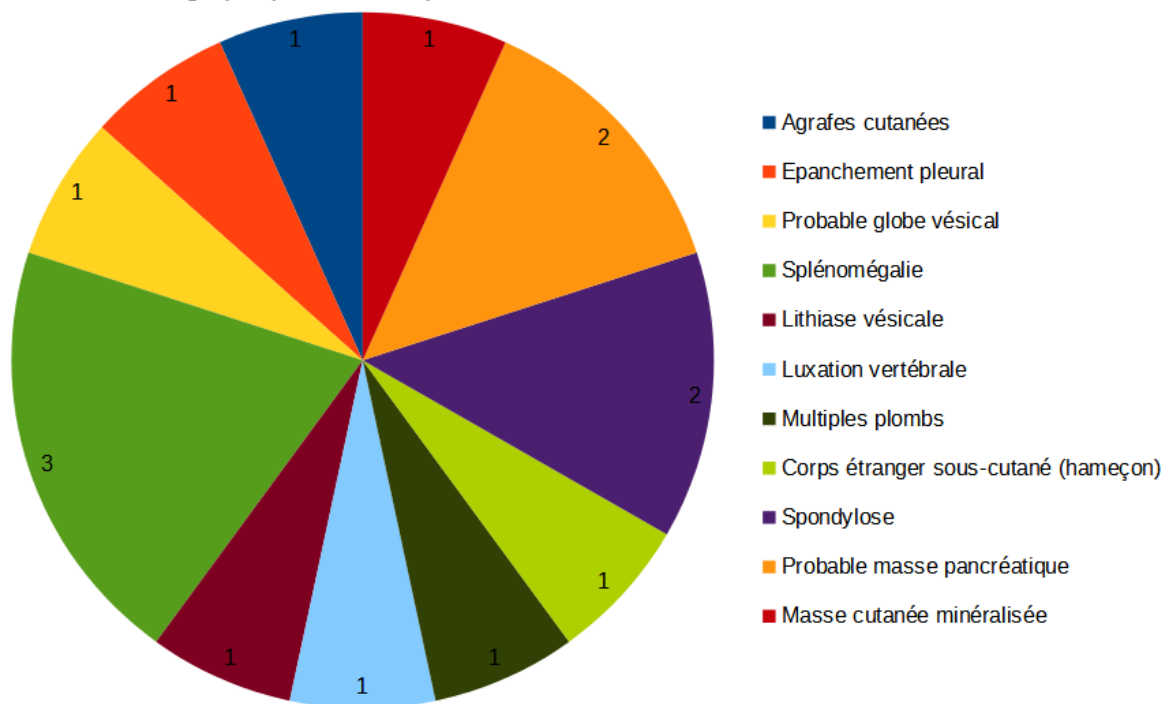


Figure 59 : Graphique en secteurs représentant la répartition des anomalies radiographiques autres que les lésions d'occlusion intestinale, relevées parmi les 64 faux positifs de l'algorithme

Les anomalies les plus fréquemment rencontrées parmi les erreurs majeures de l'IA (faux positifs et négatifs confondus) sont la splénomégalie, l'augmentation majeure du volume de la vessie (induisant la suspicion d'un probable globe vésical) et les lésions de spondylose.

Parmi les 64 faux positifs commis par l'IA, 15 radiographies (soit 23,4%) présentent au moins une anomalie autre qu'une lésion d'occlusion intestinale, contre 21 clichés (25%) ayant conduit à un faux négatif. Les images sur lesquelles une telle anomalie est visible sont donc proportionnellement plus nombreuses parmi les erreurs majeures commises par l'IA qu'au sein de l'échantillon initial de clichés radiographiques (14,3%). Nous pouvons donc supposer que les radiographies présentant ces anomalies peuvent induire plus facilement l'algorithme en erreur que des clichés sur lesquels elles sont absentes.

g. Influence de la qualité radiographique des images présentées à l'IA

Parmi les faux positifs et négatifs de l'algorithme, les proportions de radiographies présentant diverses anomalies de qualité sont présentées ci-dessous (Tableau 21). Ces mêmes proportions parmi l'échantillon global de radiographies présentées à l'IA sont rappelées, afin de pouvoir effectuer une comparaison.

		Proportion de radiographies concernées		
		Parmi les 64 faux positifs	Parmi les 84 faux négatifs	Parmi les 622 clichés annotés
Anomalies de qualité radiographique	Manque de contraste	15,6%	22,6%	15,4%
	Défaut de centrage	7,8%	5,9%	7,1%
	Cadrage inadapté	17,2%	17,9%	8,7%
	Mauvais paramètres d'exposition et/ou trame de la grille antidiffusante visible	4,7%	3,6%	4%
	Mauvais positionnement de l'animal	17,2%	2,4%	4%
	Manque de netteté	9,4%	1,2%	2,7%

Tableau 21 : Proportions de radiographies présentant des anomalies de qualité, parmi les erreurs majeures de l'algorithme et l'échantillon global de clichés

Nous constatons que les proportions de radiographies présentant un défaut de centrage, des mauvais paramètres d'exposition, ou sur lesquelles la trame de la grille antidiffusante est visible sont sensiblement les mêmes parmi les faux positifs, les faux négatifs et l'ensemble des clichés considérés. En revanche, le pourcentage d'images radiographiques prises avec un cadrage inadapté est environ deux fois supérieur parmi les faux positifs (17,2%) et faux négatifs (17,9%) que parmi l'échantillon initial (8,7%).

Les radiographies présentant un manque de netteté (donc étant au moins partiellement floues) sont plus de 3 fois plus fréquentes parmi les faux positifs (9,4%) que parmi les 622 clichés annotés (2,7%). Il en va de même pour les images sur lesquelles le positionnement de l'animal est non optimal (17,2%, contre 4% parmi l'échantillon). Enfin, la proportion de clichés présentant un manque de contraste (que celui-ci soit localisé ou généralisé) est près de 1,5 fois supérieure au sein des faux négatifs (22,6%) que parmi les 622 clichés annotés.

Certains paramètres de qualité radiographique semblent donc avoir une influence sur la fréquence de survenue des erreurs de l'IA : il s'agit du niveau de contraste présent sur la radiographie, du cadrage de l'image, de sa netteté et de la position de l'animal radiographié. Lorsque ces paramètres ne sont pas optimaux, l'algorithme semble être davantage induit en erreur (et donc, susceptible de commettre des faux positifs et négatifs) que dans le cas contraire.

DISCUSSION

I. Analyse critique des performances de l'algorithme

1) L'algorithme est-il fiable ?

Nous avons calculé précédemment les valeurs prédictives négative et positive de l'algorithme utilisé dans le cadre de ce projet. Elles sont respectivement de 59,3% et 71,4%.

La VPP étant relativement élevée, l'algorithme est plutôt fiable lorsqu'il considère une radiographie comme "positive" (c'est-à-dire lorsqu'il lui attribue un score de prédiction compris dans l'intervalle]0,6 ; 1]). Néanmoins, en donnant un résultat positif, l'algorithme se trompe tout de même dans plus de 28% des cas.

En revanche, la VPN de l'algorithme lors du test n'est pas suffisamment élevée : lorsqu'il considère qu'une radiographie ne permet pas de suspecter une occlusion intestinale, l'algorithme commet une erreur dans plus de 40% des cas. Cette IA est donc, pour le moment, assez peu fiable lorsqu'elle considère un cliché comme "négatif" (auquel elle attribue un score de prédiction compris dans l'intervalle [0 ; 0,4]).

2) Nombre et sévérité des erreurs commises par cette IA

Tout d'abord, l'algorithme utilisé dans ce travail présente un taux d'erreur de 43,6%, ce qui signifie qu'il attribue un score de prédiction non conforme à celui attendu à plus de 4 radiographies abdominales sur 10. Ce taux d'erreur semble très conséquent, d'autant plus que nous aurions souhaité obtenir une marge d'erreur de 5% seulement. Cependant, cette marge d'erreur souhaitée ayant été dépassée aussi bien pour les radiographies "positives", "négatives" que "douteuses", il est possible qu'elle ait été trop "ambitieuse" pour un premier test de l'algorithme. Ainsi, une marge d'erreur supérieure (dont la valeur reste à déterminer) pourrait également être acceptable, d'autant plus que la détection radiographique des occlusions intestinales du chien et du chat n'est pas toujours aisée, y compris pour des spécialistes en imagerie.

Par ailleurs, la majorité des fautes commises par l'IA sont des erreurs majeures (faux positifs et faux négatifs). Ceux-ci pourraient induire le vétérinaire (qui fait appel à l'algorithme pour le diagnostic radiographique des occlusions intestinales) en erreur, ce qui pourrait éventuellement avoir des conséquences cliniques fâcheuses pour l'animal. Nous pouvons par exemple imaginer qu'un faux négatif influence le praticien et le conduise à ne pas réaliser davantage d'exams complémentaires et à rendre l'animal à son propriétaire avec un traitement symptomatique, alors même qu'une gastrotomie et/ou entérotomie serai(en)t indiquée(s) pour lever l'occlusion digestive. De plus, la majorité des erreurs majeures sont sévères (le score de prédiction obtenu est très éloigné du score de prédiction attendu).

Les erreurs mineures sont moins fréquentes et moins sévères que les erreurs majeures. Il s'agit très majoritairement de résultats "insuffisamment affirmatifs" : l'algorithme attribue à une radiographie un score de prédiction situé dans son "intervalle d'incertitude" ($]0,4 ; 0,6]$), alors que ce cliché permet ou non de suspecter une occlusion intestinale. De tels résultats n'aident en rien le praticien dans son analyse radiographique (car s'il soumet le cliché à l'algorithme, cela signifie que celui-ci lui semble déjà douteux), et ne l'aident pas à prendre une décision quant à l'axe thérapeutique à suivre pour l'animal. Pour ces raisons, nous aurions souhaité obtenir beaucoup moins de scores de prédiction compris dans l'intervalle $]0,4 ; 0,6]$: nous aurions aimé que l'algorithme "affirme" davantage ses réponses.

3) Éléments induisant l'algorithme en erreur

Nous avons, dans l'analyse détaillée des erreurs de l'IA, tenté d'identifier les paramètres (qu'ils soient liés à l'animal radiographié, aux anomalies présentes sur le cliché ou encore à la qualité de l'image en elle-même) susceptibles d'induire l'algorithme en erreur, et ainsi, de l'amener à commettre des faux positifs et faux négatifs. Certaines caractéristiques (comme l'espèce animale, l'incidence radiographique, la dilatation et le contenu du côlon...) semblent avoir une influence sur la survenue des erreurs majeures de l'IA.

Cependant, dans un souci de simplification et de lisibilité des données, l'influence de chacun de ces paramètres a été étudiée séparément, alors que ceux-ci sont simultanément présents sur le cliché. Ainsi, il est probable que ce soit la combinaison de plusieurs paramètres qui induise telle ou telle réponse de l'algorithme, et non un seul paramètre de façon isolée. Par exemple, si une radiographie de chien, prise de face et plutôt mal cadrée, sur laquelle le côlon est aérique et une splénomégalie est suspectée, conduit à un faux positif, il est possible que cette erreur soit due à la fois à l'espèce animale, l'incidence radiographique, le cadrage, le contenu du côlon et la présence d'une anomalie extradiigestive... Mais aussi que seul un ou quelques-uns de ces paramètres soi(en)t à l'origine de l'erreur ! Il devient alors difficile de comprendre comment l'algorithme établit ses réponses, et sur quels critères il se base réellement pour suspecter ou non une occlusion intestinale sur un cliché donné.

II. Biais et limites de notre étude

1) Caractéristiques des radiographies de la base de données

Intéressons-nous aux 622 clichés abdominaux constituant la base de données, qui étaient inconnus pour l'algorithme avant son "test". La majorité de ces images (plus de 60%) sont des radiographies de chiens. De même, la plupart (plus des deux tiers) des clichés ont été pris avec une incidence de profil : cela pourrait éventuellement s'expliquer par le fait qu'un vétérinaire ne réalise pas nécessairement une incidence radiographique de face (notamment ventro-dorsale) sur un animal fébrile. Par ailleurs, la majorité (plus de 90%) des radiographies a été prise sans préparation préalable. En effet, le recours au transit baryté dans la pratique courante est assez

peu fréquent, les praticiens privilégiant généralement d'autres techniques d'imagerie, comme l'échographie abdominale. Sans disposer d'informations sur le délai depuis lequel l'animal a ingéré le produit de contraste, les radiographies de transit baryté sont quoi qu'il en soit difficilement interprétables, et donc, ne semblent pas réellement pertinentes pour le test de l'IA.

Cette base de données comprend à la fois des radiographies de chiens et chats sains, ou présentant une pathologie sans lien direct avec le système digestif, ou présentant des troubles digestifs. L'IA doit donc distinguer les images radiographiques normales des images pathologiques ; et au sein de ces dernières, les lésions d'occlusion intestinale des autres lésions abdominales possibles. De ce point de vue, cette base de données est donc adaptée pour le test de l'algorithme, puisqu'elle est représentative des clichés qui pourront lui être soumis par les praticiens. De plus, l'échantillon de radiographies était assez équilibré, puisque les proportions d'images permettant de suspecter ou non une occlusion intestinale étaient sensiblement équivalentes (40% et 53,7%, selon mes annotations).

Ayant été recueillis auprès de différentes structures vétérinaires, ces clichés présentent des paramètres de qualité variables, témoignant de l'utilisation d'un matériel radiographique différent selon les cliniques, et de l'intervention de divers opérateurs. Cet échantillon est donc plutôt représentatif des clichés qui pourraient être soumis par les praticiens à l'algorithme suite à sa mise en service. Cependant, il n'est pas aisé de conclure sur une suspicion ou non d'occlusion intestinale (et ce, pour l'annotateur comme pour l'IA) lorsque l'image présente des anomalies liées à la prise de vue (mauvais cadrage et/ou centrage, positionnement inadéquat, manque de netteté...). Ces anomalies de qualité peuvent perturber l'analyse radiographique, voire même induire l'annotateur et/ou l'algorithme en erreur. Il aurait donc été préférable que les images présentant un manque certain de qualité n'entrent pas dans la constitution de la base de données utilisée pour ce projet.

2) "Remise en cause" des hypothèses formulées pour l'analyse des résultats

a. Signification des scores de prédiction attribués aux radiographies par l'algorithme

Comme explicité précédemment, mes observations et annotations radiographiques m'ont permis de répartir l'ensemble des 622 clichés abdominaux dans 4 catégories distinctes, selon ma réponse à la question "cette radiographie permet-elle de suspecter une occlusion intestinale ?". Cette réponse peut être "oui", "non", "cette radiographie est douteuse" ou "il est impossible de conclure sur cette radiographie". Les résultats de l'algorithme sont, quant à eux, exprimés sous la forme de chiffres : les scores de prédiction. Afin de pouvoir comparer mes résultats avec ceux de l'IA (et ainsi, évaluer ses performances), il a donc fallu établir une correspondance entre mes réponses et les résultats chiffrés de l'algorithme. Nous avons alors choisi arbitrairement la signification des scores de prédiction donnés par l'algorithme, et les avons regroupés par intervalles de scores présentant la même interprétation. Ces choix constituent nos hypothèses initiales :

- Un score de prédiction compris dans l'intervalle $[0 ; 0,4]$ indique que le cliché correspondant est "négatif" selon l'algorithme, c'est-à-dire qu'il ne lui permet pas de suspecter une occlusion intestinale. Il s'agit donc de l'équivalent de ma réponse "non".
- Si l'IA attribue à un cliché un score de prédiction compris dans l'intervalle $]0,4 ; 0,6]$, cela traduit son "hésitation" et incertitude quant à la présence ou non d'une occlusion intestinale sur l'image concernée. Cela correspond à ma catégorie "radiographie douteuse".
- Un score de prédiction compris dans l'intervalle $]0,6 ; 1]$ indique que le cliché correspondant est "positif" selon l'algorithme, c'est-à-dire qu'il lui permet de suspecter une occlusion intestinale. Il s'agit donc de l'équivalent de ma réponse "oui".

De plus, nous avons considéré que plus le score de prédiction obtenu était éloigné de l'"intervalle d'incertitude" (donc proche de 0 ou 1), plus l'algorithme était "sûr de sa réponse".

Du fait de ces choix, un certain score de prédiction était attendu pour chaque radiographie, avant même que l'algorithme ne soit mis à l'épreuve.

Le choix arbitraire de ces "limites" de scores de prédiction a bien entendu eu une influence sur l'analyse des résultats. En effet, avoir choisi de définir l'"intervalle d'incertitude" entre 0,4 et 0,6 a fait diminuer artificiellement (par rapport à si nous avons choisi un intervalle moins "large", comme $]0,45 ; 0,55]$, $]0,48 ; 0,52]$, ...) le nombre de faux positifs et faux négatifs de sévérité modérée. Le nombre de faux positifs et négatifs sévères, quant à lui, est resté le même : ainsi, les erreurs sévères apparaissent plus nombreuses que les fautes modérées. Cependant, à terme, l'algorithme devra venir en aide au praticien qui doute devant un cliché radiographique, et l'attribution d'un score de prédiction valant 0,5 (ou d'un nombre très proche) n'aide en rien le vétérinaire. Nous cherchons au contraire à obtenir des scores de prédiction qui tendent vers les "extrêmes" (à savoir 0 et 1). C'est la raison pour laquelle la "zone d'incertitude" de l'IA a été définie sur l'intervalle $]0,4 ; 0,6]$.

b. Toutes mes annotations sont-elles correctes ?

Avant même de présenter les 622 radiographies annotées par mes soins à l'algorithme, nous avons notamment émis l'hypothèse selon laquelle mes annotations des clichés étaient exactes. Ainsi, nous avons considéré que lorsque le score de prédiction donné par l'IA à une image radiographique correspondait au score attendu (qui dépendait lui-même de mes annotations), la réponse de l'algorithme était correcte ; et qu'il se trompait dans le cas contraire. Cependant, il est possible que des erreurs aient été commises en annotant les clichés, en lien avec mon manque d'expérience en matière d'analyse radiographique, mais aussi avec les biais que nous allons maintenant expliciter.

Tout d'abord, l'un des biais majeurs de cette étude est lié au fait d'avoir disposé d'une seule incidence radiographique par chien ou chat. En effet, la détection radiographique d'une occlusion intestinale requiert au moins deux incidences du même animal : une de face et une de profil, ou les deux profils (car la redistribution des gaz intestinaux peut constituer un moyen de contraste négatif et ainsi, mieux faire ressortir les anomalies) (Scotti, Ragetly, 2015). En

disposant d'une seule incidence radiographique, il peut être difficile de conclure sur la suspicion ou non d'une occlusion intestinale, et il est même possible de commettre une erreur en concluant (dans le cas où du côlon serait confondu avec de l'intestin grêle, par exemple).

De plus, un autre biais dans ce projet est l'absence d'informations sur l'âge, l'anamnèse, les commémoratifs et l'état clinique de l'animal. Cette absence d'éléments complémentaires aux clichés évite certes de se laisser influencer par ces paramètres, et permet de se focaliser uniquement sur l'analyse radiographique. Cependant, sans certaines informations complémentaires aux clichés, il est possible de commettre une erreur dans l'interprétation radiographique. Par exemple, une parvovirose aiguë peut aussi être responsable d'une dilatation des anses digestives, et mener à suspecter à tort une occlusion intestinale. De même, en cas de transit baryté, ne disposer d'aucune information sur le délai depuis lequel l'animal a ingéré le produit de contraste peut amener à fausser l'analyse radiographique. À titre d'exemple, il est cohérent que le sulfate de baryum se situe uniquement dans l'estomac s'il a été administré il y a quelques minutes, alors que cela peut traduire une occlusion pylorique s'il a été ingéré il y a plusieurs heures.

Enfin, nous avons ici comparé les résultats d'une annotatrice humaine avec ceux d'un algorithme. Afin d'évaluer la variabilité des réponses pour chaque cliché radiographique (et ainsi, mieux appréhender la justesse des annotations), il aurait pu être pertinent de comparer également les résultats de deux annotateurs humains.

3) Quelles répétabilité et reproductibilité ?

Dans ce projet, chaque radiographie constituant la base de données n'a été soumise à l'algorithme qu'une seule fois. Or, l'évaluation complète des performances de cette IA aurait nécessité de mesurer sa répétabilité et sa reproductibilité.

La répétabilité est la « qualité d'une mesure qui donne le même résultat si on la répète dans des conditions identiques et dans un court intervalle de temps » (Larousse, 2019b). Elle peut être mesurée en soumettant plusieurs fois la même radiographie abdominale à l'algorithme : la méthode est répétable si l'IA attribue toujours un score de prédiction identique à une même image.

La reproductibilité est la « qualité d'une mesure qui donne les mêmes résultats si on la répète dans des conditions différentes et à des époques différentes » (Larousse, 2019c). Elle pourrait être étudiée en soumettant à l'IA d'autres images (qui sont identiques à celles apprises ou différentes), mais annotées par d'autres personnes : la méthode est répétable si l'IA attribue à une image donnée, là encore, un score de prédiction identique.

Des études supplémentaires seront donc nécessaires afin d'apprécier la répétabilité et la reproductibilité des résultats donnés par l'algorithme, afin de pouvoir évaluer de façon plus fine ses performances.

4) Limites de cet algorithme pour la détection des occlusions intestinales du chien et du chat

Comme explicité lors de l'étude bibliographique, la radiographie à elle seule ne permet pas d'identifier tous les cas d'occlusion intestinale du chien et du chat, car sa sensibilité dans cette situation n'est que de 70% environ. Néanmoins, il s'agit de l'examen complémentaire le plus souvent réalisé en première intention par les vétérinaires, en cas de troubles gastro-intestinaux. Cependant, la radiographie permet souvent davantage d'établir une suspicion ou non, qu'un réel diagnostic d'occlusion intestinale. Il ne s'agit donc pas d'un examen suffisant pour le diagnostic des occlusions intestinales du chien et du chat, et une décision chirurgicale ne devrait pas être prise (ou non) sur la base de simples radiographies abdominales.

Bien entendu, les limites de la radiographie pour le diagnostic des occlusions intestinales du chien et du chat s'appliquent aussi à l'algorithme utilisé dans cette étude : même si sa fiabilité avait été optimale, cette IA n'aurait pas permis l'identification de tous les cas d'occlusion digestive.

III. Quelles perspectives d'amélioration pour cet algorithme ?

1) Annoter davantage d'images

L'un des moyens d'améliorer les performances de l'algorithme utilisé dans cette étude serait d'augmenter le nombre de radiographies de la banque d'apprentissage. Pour cela, de nouvelles images devraient être annotées manuellement. Par ailleurs, pour supprimer le biais lié à l'annotation par un seul opérateur, il serait nécessaire que plusieurs personnes annotent chacun des clichés, avant que ces observations ne soient comparées. Cependant, le côté fastidieux et chronophage des annotations radiographiques pourrait rapidement constituer un facteur limitant, et empêcher l'obtention de bases de données de taille suffisamment importante pour l'apprentissage de l'algorithme.

2) Améliorer la qualité des annotations radiographiques

La reconnaissance par l'IA des signes radiographiques directs et indirects d'occlusion intestinale constitue l'objectif de ce programme. Comme mentionné auparavant, la qualité des annotations des clichés présentés à l'algorithme est probablement imparfaite, même si cela n'a pas été démontré de manière quantitative dans cette étude. Par conséquent, l'une des pistes d'amélioration serait d'améliorer la qualité et la justesse des annotations des radiographies abdominales soumises à l'IA. Pour cela, il pourrait être pertinent d'utiliser, pour l'apprentissage et l'entraînement du programme, uniquement des images annotées par des vétérinaires spécialistes en radiologie. Afin que leurs annotations soient les plus fiables possibles, ces vétérinaires devraient disposer d'informations sur l'état clinique des animaux radiographiés, et

d'au moins deux incidences radiographiques par animal.

3) Prendre en considération la qualité de l'image radiographique

Comme nous l'avons vu précédemment, la qualité des radiographies présentées à l'algorithme pourrait avoir une influence sur la justesse de ses réponses. Tant que l'algorithme n'est pas "expert" en matière de détection radiographique des occlusions intestinales, seuls des clichés de qualité irréprochable (positionnement de l'animal, cadrage, netteté...) devraient lui être présentés dans le cadre de son apprentissage. Ainsi, nous pourrions nous attendre à ce que la réponse donnée par l'IA (score de prédiction) pour chaque image radiographique soit plus juste et davantage précise (moins de scores compris dans sa "zone d'incertitude"). A terme, le taux d'erreur pourrait ainsi probablement être diminué.

CONCLUSION

Chez le chien et le chat, une occlusion intestinale est une affection dont le diagnostic peut s'avérer complexe. Pour cela, bien que la radiographie abdominale ne soit pas l'examen d'imagerie le plus sensible, elle est très fréquemment utilisée en première intention. Un ou plusieurs signe(s) direct(s) ou indirect(s) d'obstruction digestive peuvent alors être présent(s) sur le cliché, de manière inconstante. Afin de venir en aide au praticien pour la détection radiographique des occlusions intestinales, un programme d'IA a été développé, puis entraîné à identifier ce type de lésions.

Dans le cadre de ce travail, les performances d'un tel algorithme ont été évaluées. Bien que celles-ci restent encore à améliorer, l'IA a montré des résultats plutôt encourageants, d'autant plus qu'il s'agissait de sa première mise à l'épreuve. L'entraînement de l'algorithme à la détection radiographique des occlusions intestinales devra se poursuivre en lui présentant davantage de clichés abdominaux. De nouvelles évaluations de ses performances, prenant en compte des paramètres non évalués ici (comme la reproductibilité) devront alors être menées afin de pouvoir conclure avec certitude sur la fiabilité de la méthode.

À terme, faire appel à l'IA pour la détection radiographique des occlusions intestinales du chien et du chat pourrait notamment permettre d'épauler le praticien dans son analyse des clichés tout en s'affranchissant de différentes sources d'erreurs d'interprétation (et particulièrement des biais cognitifs). Néanmoins, il faut être conscient de l'insuffisance et des limites du recours exclusif à la radiographie (et donc, par extension, à l'algorithme étudié dans le cadre de ce projet) pour le diagnostic des obstructions digestives du chien et du chat. Ainsi, son utilisation doit être intégrée dans une réflexion globale du cas clinique et elle doit être accompagnée d'autres examens d'imagerie, comme l'échographie abdominale.

RÉFÉRENCES BIBLIOGRAPHIQUES

ALPAYDIN, Ethem, 2014. *Introduction to machine learning*. 3^{ème} édition. Cambridge : MIT Press.

BOUZOURAA, Tarek, 2022. Approche clinique lors de constipation chez le chat. In : *Le Point Vétérinaire* [en ligne]. 1 mars 2022. N°427. [Consulté le 4 janvier 2023]. Disponible à l'adresse : <https://www.lepointveterinaire.fr/publications/le-point-veterinaire/article/n-427/approche-clinique-lors-de-constipation-chez-le-chat.html#b8>.

CARPENTER, Doreen, 2018. Artificial intelligence powers new X-ray software. In : *Today's Veterinary Business* [en ligne]. 1 août 2018. [Consulté le 18 octobre 2022]. Disponible à l'adresse : <https://todaysveterinarybusiness.com/artificial-intelligence-powers-new-x-ray-software/>.

COULSON, Arlene et LEWIS, Noreen, 2002. *An atlas of interpretative radiographic Anatomy of the dog and cat*. Oxford : Blackwell Science, 600 p. ISBN 0-632-04078-5.

FARROW, Charles S., 2003. *Veterinary diagnostic imaging : The dog and cat*. Vol. 1. 1ed. St. Louis : Mosby, 800 p. ISBN 978-0-32301-205-8.

FERRON, Gabrielle et COMBES, Anaïs, 2022. Vomissements aigus chez une jeune chatte. In : *Clinique vétérinaire Alliance* [en ligne]. 15 novembre 2022. [Consulté le 1 décembre 2022]. Disponible à l'adresse : <https://evet.veterinaire-alliance.fr/vomissements-aigus-chez-une-jeune-chatte/>.

FREICHE, Valérie et HERNANDEZ, Juan, 2010. 11 - Intestin grêle. In : *Gastro-entérologie canine et féline : de la clinique à la thérapeutique*. Paris : Masson, p. 161-209. ISBN 978-2-29404-925-5.

FUSELLIER, Marion et JOSSIER, Renaud, 2018. *Radiologie canine et féline : 1 an pour se perfectionner*. Paris : Med'com, 334 p. ISBN 978-2-35403-258-6.

FUSELLIER-TESSON, Marion, KALLASSY, Anthony, LAZARD, Maureen, BOUHSINA, Nora, 2019. Particularités de l'imagerie du chiot et du chaton. In : *Le Point Vétérinaire expert canin, numéro spécial* [en ligne]. 1 janvier 2019. N°19. [Consulté le 30 novembre 2022]. Disponible à l'adresse : <https://www.lepointveterinaire.fr/publications/le-point-veterinaire/article-canin-spe/n-19/particularites-de-l-imagerie-du-chiot-et-du-chaton.html>.

HARRIET, Jérémy, BEGUIN, Hahn, FREICHE, Valérie, 2016. Iléus : étiologie et conduite diagnostique. In : *Le Point Vétérinaire* [en ligne]. 1 janvier 2016. N°362. [Consulté le 3 décembre 2022]. Disponible à l'adresse : <https://www.lepointveterinaire.fr/publications/le-point-veterinaire/article-canin/n-362/ileus-etiology>

e-et-conduite-diagnostique.html.

HÉBERT, Fabrice et BULLIOT, Christophe, 2019. *Guide pratique de médecine interne chien, chat et NAC*. 5^{ème} édition. Paris : Med'com, 856 p. ISBN 978-2-35403-256-2.

IBM, 2022. Qu'est-ce que l'apprentissage automatique ?. In : *International Business Machines Corporation* [en ligne]. 13 mai 2022. [Consulté le 14 septembre 2022]. Disponible à l'adresse : <https://www.ibm.com/fr-fr/topics/machine-learning>.

LABORDE, Aurélie et FUSELLIER, Marion, 2011. Étape 10 : Aspect radiographique de quelques anomalies du tube digestif. In : *Le Point Vétérinaire* [en ligne]. 1 octobre 2011. N°319. [Consulté le 30 novembre 2022]. Disponible à l'adresse : <https://www.lepointveterinaire.fr/publications/le-point-veterinaire/article-canin/n-319/etape-10-aspect-radiographique-de-quelques-anomalies-du-tube-digestif.html>

LAROUSSE, 2019a. Définition : intelligence artificielle. In : *Dictionnaire de français Larousse* [en ligne]. Larousse Editions. [Consulté le 10 septembre 2022]. Disponible à l'adresse : https://www.larousse.fr/encyclopedie/divers/intelligence_artificielle/187257.

LAROUSSE, 2019b. Définition : répétabilité. In : *Dictionnaire de français Larousse* [en ligne]. Larousse Editions. [Consulté le 10 octobre 2023]. Disponible à l'adresse : <https://www.larousse.fr/dictionnaires/francais/repetabilite/68376>.

LAROUSSE, 2019c. Définition : reproductibilité. In : *Dictionnaire de français Larousse* [en ligne]. Larousse Editions. [Consulté le 10 octobre 2023]. Disponible à l'adresse : <https://www.larousse.fr/dictionnaires/francais/reproductibilite/68512>.

MAÏ, Wilfried, 2003. *Guide pratique de radiographie canine et féline*. Paris : Med'com, 350 p. ISBN 978-2-914738-19-4.

MATTOON, John S. et NEELIS, Dana A., 2018. *Self-assessment review - Small animal imaging*. Boca Raton : CRC Press, 281 p. ISBN 978-1-4822-2520-4.

NOLEN, Scott, 2020. Artificial intelligence & veterinary medicine : can machine learning live up to expectations ? In : *Journal of the American Veterinary Medical Association* [en ligne]. 24 juin 2020. [Consulté le 13 septembre 2022]. Disponible à l'adresse : <https://www.avma.org/javma-news/2020-07-15/artificial-intelligence-veterinary-medicine>.

RAULT, Delphine, DOSSIN, Olivier et OUTTERS, Gwenaël, 2012. Reconnaître une occlusion digestive. In : *La Semaine Vétérinaire* [en ligne]. 23 novembre 2012. N°1517. [Consulté le 10 novembre 2022]. Disponible à l'adresse : <https://www.lepointveterinaire.fr/publications/la-semaine-veterinaire/article/n-1517/reconnaitre-une-occlusion-digestive.html>.

ROUMILHAC, Cécile et FINCK, Marlène, 2022. Amaigrissement et vomissements chroniques chez un chien. In : *Le Point Vétérinaire* [en ligne]. 1 mai 2022. N°429. [Consulté le 12 décembre 2022]. Disponible à l'adresse :

<https://www.lepointveterinaire.fr/publications/le-point-veterinaire/article/n-429/amaigrissement-et-vomissements-chroniques-chez-un-chien.html>.

RUEL, Yannick, 2009. Examens d'imagerie en gastro-entérologie. In : *Le Point Vétérinaire* [en ligne]. 1 mars 2009. N°293. [Consulté le 3 novembre 2022]. Disponible à l'adresse : <https://www.lepointveterinaire.fr/publications/le-point-veterinaire/article/n-293/supplement-examens-d-imagerie-en-gastro-enterologie.html>.

SAJID, Haziqa, 2023. Apprentissage automatique vs apprentissage en profondeur - Différences clés. In : *Unite AI* [en ligne]. 6 janvier 2023. [Consulté le 14 septembre 2022]. Disponible à l'adresse :

<https://www.unite.ai/fr/Principales-diff%C3%A9rences-entre-l%27apprentissage-automatique-et-l%27apprentissage-en-profondeur/>.

SCOTTI, Stefano et RAGETLY, Chantal, 2015. Diagnostic et traitement des corps étrangers intestinaux. In : *Le Point Vétérinaire* [en ligne]. 1 avril 2015. N°354. [Consulté le 18 septembre 2023]. Disponible à l'adresse :

<https://www.lepointveterinaire.fr/publications/le-point-veterinaire/article-canin/n-354/diagnostic-et-traitement-des-corps-etranagers-intestinaux.html>.

THRALL, Donald E, 2013. *Textbook of veterinary diagnostic radiology*. 6ed. St. Louis : Elsevier, 866 p. ISBN 978-1-4557-0364-7.

TRAN BA SON-NAM, Stéphane, 2019. L'erreur diagnostique en radiologie : causes et impacts. In : *Collège des Enseignants en Radiologie de France* [en ligne]. [Consulté le 3 décembre 2022]. Disponible à l'adresse :

<https://cerf.radiologie.fr/les-erreurs-diagnostiques-en-radiologie-quelles-causes-quels-impacts>.

ZAG, 2023. Découvrez ZAG. In : *ZAG by Dômes Pharma* [en ligne]. 14 mars 2023. [Consulté le 3 avril 2023]. Disponible à l'adresse : <https://zagbydomespharma.com/#/>.

ZOETIS, 2023. L'innovation qui transforme le diagnostic. In : *Zoetis France* [en ligne]. 14 juin 2023. [Consulté le 21 juin 2023]. Disponible à l'adresse : <https://www2.zoetis.fr/vetscan-imagyst/>.

ANNEXES

Numéros des radiographies <small>*Fond violet = radiographies relues et corrigées</small>	Espèce	Incidence	Estomac	Intestins	Anomalies radiographiques non digestives	Suspicion d'une occlusion intestinale ?
0	CT	Profil	Très dilaté par de l'air (d'autant plus pour un chat)	Certaines anses du grêle dilatées, à composante majoritairement aérique, qui semblent déplacées dorsalement Côlon dilaté aussi		OUI
1	CN	Profil	Modérément dilaté, principalement par de l'air	Portions d'anses du grêle dilatées et à contenu aérique Corps étranger dans le grêle (forme de noyau de fruit)		OUI
2	CN	Profil	Dilaté principalement par de l'air, position inhabituelle (semble en cours de torsion)	Anses du grêle à composante liquidienne et de taille normale Le côlon semble "comprimé" entre la vessie et l'estomac qui se tord.	La vessie est très grosse et produit un effet masse sur le côlon.	OUI
3	CN	Profil	Légèrement à modérément dilaté, contient un peu d'air	Portions d'anses du grêle dilatées, à composante liquidienne et aérique	Splénomégalie	OUI
4	CN	Face	Modérément dilaté, principalement par de l'air	Anses du grêle dilatées (en caudal et médial) Ensemble du côlon rempli de matières fécales		OUI
5	CT	Profil	Très dilaté principalement par du liquide, présence d'un peu d'air	Portions d'anses du grêle dilatées, à composante liquidienne et aérique		OUI
6	CT	Profil	Dilaté par de l'air et du liquide	Grêle dilaté et à contenu aérique Côlon très dilaté par de l'air		OUI
7	CT	Face	Très dilaté par du liquide et de l'air	Grêle non dilaté		OUI (plutôt pylorique ou duodénale proximale)
8	CN	Profil	On ne le voit pas en entier mais il semble contenir de l'air.	Corps étranger radioopaque dans l'aire de projection du grêle Au moins 2 anses du grêle dilatées (1 aérique, 1 liquidienne)		OUI
9	CN	Face	Contient un peu d'air, mais n'est pas dilaté	Quelques anses du grêle à composante aérique mais non dilatées		NON
10	CT	Face	Non dilaté	Grêle non dilaté Une portion de côlon dilatée et aérique		NON

Annexe 1 : Extrait du tableau récapitulant mes annotations radiographiques pour les 622 clichés abdominaux constituant la base de données utilisée dans cette étude (Tableau établi par mes soins)

Intervalles contenant les scores de prédiction donnés par l'IA	Nombre de radiographies concernées	Mes annotations radiographiques pour ces clichés :				Valeur Prédicative Négative associée à chaque intervalle
		Suspicion d'une occlusion intestinale	Absence de suspicion d'une occlusion intestinale	Radiographie "douteuse"	Impossible de conclure	
[0 ; 0,1]	90	21	63	6	0	70.0%
]0,1 ; 0,2]	59	19	33	6	1	55.9%
]0,2 ; 0,3]	36	11	25	0	0	69.4%
]0,3 ; 0,4]	61	33	25	3	0	41.0%
	TOTAUX	84	146	15	1	
		Erreurs : "faux négatifs"	Résultats corrects : "vrais négatifs"	Erreurs : résultats trop affirmatifs	Erreur	

Annexe 2 : Calcul des VPN associées aux intervalles contenant le score de prédiction donné par l'algorithme aux 246 radiographies qu'il considère comme "négatives" (Tableau établi par mes soins)

Pour rappel, la VPN "globale" est de 59,3%.

Intervalles contenant les scores de prédiction donnés par l'IA	Nombre de radiographies concernées	Mes annotations radiographiques pour ces clichés :				Valeur Prédicative Positive associée à chaque intervalle
		Suspicion d'une occlusion intestinale	Absence de suspicion d'une occlusion intestinale	Radiographie "douteuse"	Impossible de conclure	
]0,6 ; 0,7]	53	37	14	2	0	69.8%
]0,7 ; 0,8]	57	32	19	6	0	56.1%
]0,8 ; 0,9]	57	42	14	1	0	73.7%
]0,9 ; 1]	102	81	17	3	1	79.4%
	TOTAUX	192	64	12	1	
		Résultats corrects : "vrais positifs"	Erreurs : "faux positifs"	Erreurs : résultats trop affirmatifs	Erreur	

Annexe 3 : Calcul des VPP associées aux intervalles contenant le score de prédiction donné par l'algorithme aux 269 radiographies qu'il considère comme "positives" (Tableau établi par mes soins)

Pour rappel, la VPN "globale" est de 71,4%.

Analyse détaillée des performances d'une intelligence artificielle sur la détection radiographique des occlusions intestinales chez le chien et le chat

RÉSUMÉ :

Une occlusion intestinale se définit comme l'arrêt partiel ou total du transit digestif, et peut avoir de nombreuses causes. En médecine vétérinaire, le diagnostic d'une occlusion intestinale peut être difficile, notamment car les signes cliniques associés sont souvent non spécifiques.

Lorsqu'un chien ou un chat présente des troubles digestifs, le vétérinaire réalise généralement une radiographie abdominale en première intention. Il doit alors interpréter correctement cette image, et identifier d'éventuels signes directs ou indirects d'occlusion intestinale. Une intelligence artificielle capable de détecter des lésions pourrait aider le praticien à analyser ces radiographies, et ainsi à diagnostiquer les obstructions digestives.

L'objectif de cette étude est d'évaluer les performances d'un algorithme entraîné (spécialisée en radiologie vétérinaire) pour la détection radiographique des occlusions intestinales chez le chien et le chat. Nous identifierons aussi les limites de cette méthode. Pour cela, nous constituerons tout d'abord une base de données composée de radiographies abdominales annotées par l'auteur. Ces images seront ensuite présentées à l'algorithme utilisé dans cette étude, et nous comparerons ses résultats à ceux de l'auteur. Enfin, nous identifierons et analyserons les erreurs commises par l'intelligence artificielle.

MOTS-CLÉS : Analyse des performances, intelligence artificielle, radiographie, occlusion intestinale, chien, chat.

Detailed performance analysis of an artificial intelligence in radiographic detection of intestinal obstructions in dogs and cats

ABSTRACT :

An intestinal obstruction is defined as the partial or total digestive transit interruption, and may have several causes. In veterinary medicine, the diagnosis of an intestinal obstruction can be difficult, especially because clinical signs are often not specific.

When a dog or a cat has digestive disorders, the veterinarian usually takes an abdominal X-ray as a first-line imaging examination. Then he has to properly construe this image, and identify potential direct or indirect signs of intestinal obstruction. An artificial intelligence which is able to detect lesions could help the practitioner to analyse these X-rays and thus, to diagnose digestive obstructions.

The purpose of this study is to assess the accuracy of a trained algorithm (specialized in veterinary radiology) in radiographic detection of bowel obstructions in dogs and cats. We will also identify the limitations of this method. For this purpose, we will first build up a database composed of abdominal X-rays which were annotated by the author. Then these images will be submitted to the algorithm used in this study, and we will compare its results with the author's. At last, we will identify and analyse the artificial intelligence's mistakes.

KEYWORDS : Performance analysis, artificial intelligence, radiography, intestinal obstruction, dog, cat.