



**HAL**  
open science

# Les bienfaits méconnus de l'éclaircissement dentaire externe

Simon Gautier

► **To cite this version:**

Simon Gautier. Les bienfaits méconnus de l'éclaircissement dentaire externe. Sciences du Vivant [q-bio]. 2023. dumas-04414370

**HAL Id: dumas-04414370**

**<https://dumas.ccsd.cnrs.fr/dumas-04414370>**

Submitted on 24 Jan 2024

**HAL** is a multi-disciplinary open access archive for the deposit and dissemination of scientific research documents, whether they are published or not. The documents may come from teaching and research institutions in France or abroad, or from public or private research centers.

L'archive ouverte pluridisciplinaire **HAL**, est destinée au dépôt et à la diffusion de documents scientifiques de niveau recherche, publiés ou non, émanant des établissements d'enseignement et de recherche français ou étrangers, des laboratoires publics ou privés.



Distributed under a Creative Commons Attribution - NonCommercial - NoDerivatives 4.0 International License

## **AVERTISSEMENT**

Cette thèse d'exercice est le fruit d'un travail approuvé par le jury de soutenance et réalisé dans le but d'obtenir le diplôme d'État de docteur en chirurgie dentaire. Ce document est mis à disposition de l'ensemble de la communauté universitaire élargie.

Il est soumis à la propriété intellectuelle de l'auteur. Ceci implique une obligation de citation et de référencement lors de l'utilisation de ce document.

D'autre part, toute contrefaçon, plagiat, reproduction illicite encourt toute poursuite pénale.

**UNIVERSITÉ PARIS CITÉ**

**FACULTÉ DE SANTÉ**

**UFR D'ODONTOLOGIE**

**Année 2023**

**N° D199**

**THÈSE**

**POUR LE DIPLÔME D'ÉTAT DE DOCTEUR EN CHIRURGIE DENTAIRE**

Présentée et soutenue publiquement le : 5 décembre 2023

Par

**Simon GAUTIER**

**Les bienfaits méconnus de l'éclaircissement dentaire externe**

Dirigée par M. le Docteur Jean-Pierre Attal

JURY

M. le Professeur Louis Maman

Président

M. le Docteur Jean-Pierre Attal

Assesseur

Mme le Docteur Isabelle Fouilloux

Assesseur

Mme le Docteur Lucie Lecot

Assesseur

Mme le Docteur Veromalalanirainy Randrianarisoa

Invitée





L'auteur s'engage à respecter les droits des tiers, et notamment les droits de propriété intellectuelle. Dans l'hypothèse où la thèse d'exercice comporterait des éléments protégés par un droit quelconque, l'auteur doit solliciter les autorisations nécessaires à leur utilisation, leur reproduction et leur représentation, auprès du ou des titulaires des droits. Le droit de citations doit s'exercer avec rigueur et discernement. Certaines citations peuvent comporter un extrait textuel de la source. Cet extrait textuel doit être relativement court (une quinzaine de lignes tout au plus), mis entre guillemets ou clairement séparé du corps du texte et bien évidemment référencé en citation. En ce qui concerne la citation sans extrait textuel (mention d'idées ou concepts originaux, données chiffrées, figures, etc.), il faut également en citer la source. Toute figure, tableau, graphique reproduit doit également être accompagné de la citation de la source. L'auteur est responsable du contenu de sa thèse d'exercice. Il garantit l'Université contre tout recours. Elle ne pourra en aucun cas être tenue responsable de l'atteinte aux droits d'un tiers.

**Simon GAUTIER**



## Tableau des enseignants de l'UFR d'Odontologie

DÉPARTEMENTS	DISCIPLINES	PROFESSEURS DES UNIVERSITÉS	MAÎTRES DE CONFÉRENCES
1. DÉVELOPPEMENT, CROISSANCE ET PRÉVENTION	ODONTOLOGIE PÉDIATRIQUE	Mme M. AUJAY DE LA DURE-MOLLA Mme É. DURSUN Mme S. VITAL	M. P.-J. BERAT (MCU associé) Mme A.-L. BONNET M. F. COURSON Mme A. VANDERZWALM
	ORTHOPÉDIE DENTO-FACIALE	Mme E. LE NORCY	M. G. DOT M. C. DUNGLAS M. P. GARREC Mme A. KAMOUM Mme B. VI-FANE
	PRÉVENTION, ÉPIDÉMIOLOGIE, ÉCONOMIE DE LA SANTÉ ET ODONTOLOGIE LÉGALE	Mme S. AZOGUI-LEVY M. P. PIRNAY	Mme A. GERMA Mme V. SMAIL-FAUGERON Mme A. TENENBAUM
2. CHIRURGIE ORALE, PARODONTOLOGIE, BIOLOGIE ORALE	PARODONTOLOGIE	Mme F. ANAGNOSTOU M. M. BIOSSE DUPLAN Mme M. C. CARRA Mme M.-L. COLOMBIER Mme M. GOSSET	M. A. BRUN M. D. GUEZ M. S. KERNER
	CHIRURGIE ORALE	Mme G. LESCAILLE M. L. MAMAN Mme L. RADOÏ M. N. MOREAU	Mme V. BAAROUN M. B. COURRIER Mme A.-L. EJEIL M. F. GAULTIER M. T. NGUYEN Mme J. ROCHEFORT M. L. SICARD Mme I. TAÏHI M. H. TARRAGANO
	BIOLOGIE ORALE	Mme C. BARDET (PU) Mme A. BERDAL Mme C. CHAUSSAIN M. V. DESCROIX M. B. FOURNIER M. B. GOGLY Mme S. SÉGUIER	Mme C. ANDRIQUE (MCU associée) M. C.-D. ARRETO M. J. BOUCHET (MCF) Mme H. CHARDIN M. P. COLLIN Mme M-H. COTTET Mme A. COUDERT (MCF) M. F. FERRÉ Mme C. GORIN Mme S. HOUARI-MEJRI Mme J. ISAAC (MCF) M. O. LE MAY M. G. LIGNON (MCU associé) M. A. NASSIF Mme N NOWWAROTE (MCU associé) M. B. PAIVA DOS SANTOS (MCF)
3. RÉHABILITATION ORALE (DÉBUT)	DENTISTERIE RESTAURATRICE ENDODONTIE	Mme T. BOUKPESSI M. P. COLON Mme C. GAUCHER	Mme F. BERÈS Mme C. BESNAULT M. É. BONTE Mme A.-M. COLLIGNON M. F. DECUP Mme A. HARTMANN Mme K. JEDEON M. G. KUHN Mme C. MESGOUEZ-MENEZ Mme C. MOCQUOT Mme N. PRADELLE PLASSE Mme M. ZANINI





DÉPARTEMENTS	DISCIPLINES	PROFESSEURS DES UNIVERSITÉS	MAÎTRES DE CONFÉRENCES
3. RÉHABILITATION ORALE (SUITE)	PROTHÈSES	Mme M.-V. BERTERETCHE Mme A. BRAUD M. O. FROMENTIN M. C. RIGNON-BRET M. B. TAVERNIER Mme C. WULFMAN	M. J.-M. CHEYLAN Mme H. CITTERIO Mme M.-J. CRENN M. M. DAAS M. D. DOT M. L. DUPAGNE (MCU associé) M. N. EID M. S. ESCURE Mme I. FOUILLOUX Mme L. FRIEDLANDER M. P. GATEAU M. D. MAURICE M. P. MOULIN M. P. RENAULT Mme É. SARFATI M. J.-E. SOFFER M. P. TRAMBA
	FONCTION-DYSFONCTION, IMAGERIE, BIOMATÉRIAUX	M. Y. BOUCHER Mme L. JORDAN M. J.-F. N'GUYEN M. B. SALMON	M. J.-P. ATTAL M. C. AZEVEDO Mme R. BENBELAÏD Mme A. BENOÎT A LA GUILLAUME (MCF) Mme J. BOSCO M. D. BOUTER M. J.-L. CHARRIER M. M. CHERRUAU M. R. FELIZARDO M. P. FRANÇOIS Mme F. MANGIONE M. A. PORPORATI (MCU associé) Mme F. TILOTTA
PROFESSEURS ÉMÉRITES		M. C. BÉRENHOLC M. P. BOUCHARD Mme M.-L. BOY-LEFÈVRE Mme M. FOLLIGUET Mme M. WOLIKOW M. R. GARCIA M. J.-J. LASFARGUES M. A. LAUTROU M. G. LEVY	M. B. PELLAT Mme A. POLIARD M. J.-L. SAFFAR

Liste mise à jour le 11 septembre 2023



## Remerciements

---

**À M. le Professeur Louis Maman ;** Docteur en Chirurgie dentaire ; Spécialiste qualifié en Chirurgie orale ; Docteur en Sciences odontologiques ; Docteur de l'Université Paris Descartes ; Habilité à Diriger des Recherches ; Professeur des Universités, UFR d'Odontologie – Université Paris Cité ; Praticien Hospitalier ; Assistance Publique-Hôpitaux de Paris ;

Merci de me faire l'honneur de présider ce jury de thèse d'exercice. Soyez assuré de mon profond respect et de ma sincère reconnaissance.

**À M. le Docteur Jean-Pierre Attal ;** Docteur en chirurgie dentaire ; Docteur de l'université Paris Descartes ; Habilité à Diriger des Recherches ; Maître de conférences des Universités, UFR d'Odontologie – Université Paris Cité ; Praticien hospitalier, Assistance Publique-Hôpitaux de Paris ; Vice-Doyen de l'UFR d'Odontologie - Université Paris Cité ;

Pour m'avoir fait l'honneur de diriger cette thèse d'exercice. À travers vos cours et votre encadrement vous m'avez transmis votre vision moderne et passionnée de la dentisterie. Merci pour votre bienveillance et votre accompagnement tout au long de la réalisation de ce travail. Veuillez trouver ici l'expression de ma sincère gratitude et de mon plus grand respect.

**À Mme le Docteur Isabelle Fouilloux ;** Docteur en Chirurgie dentaire ; Docteur de l'Université Paris Descartes ; Maître de Conférences des Universités, UFR d'Odontologie – Université de Paris ; Praticien Hospitalier, Assistance Publique-Hôpitaux de Paris ;

Pour me faire l'honneur d'être membre de ce jury. Merci pour tous les enseignements que vous nous avez apportés et pour votre implication aussi bien sur les bancs de la faculté qu'au sein de l'hôpital, qui ont participé à faire de nous de meilleurs praticiens. Soyez assuré de mon profond respect et de ma sincère reconnaissance.



**À Mme le Docteur Lucie Lecot ; Docteur en Chirurgie Dentaire ; Chef de clinique des Universités, UFR d'Odontologie – Université Paris Cité, Assistant associé des Hôpitaux, Assistance Publique-Hôpitaux de Paris ;**

Pour me faire l'honneur de faire partie de mon jury. Merci pour ces moments d'amitié partagés ensemble aussi bien à l'hôpital qu'en dehors. Je suis très heureux de vous avoir à mes côtés pour ce jour si important. Soyez assurée de ma sincère gratitude et de mon amitié.

**À Mme le Docteur Veromalalanirainy Randrianarisoa ; Docteur en Chirurgie dentaire**

Pour me faire l'honneur et le plaisir de prendre part à ce jury. Merci de m'avoir accompagné dans mes premiers pas en cabinet et d'avoir toujours été disponible et à l'écoute. Votre accompagnement et votre grande bienveillance aussi bien envers moi qu'envers vos patients ont contribué à forger le praticien que je suis aujourd'hui. Vous êtes très rapidement devenue une amie, et pas des moindres. Je suis très heureux de commencer avec vous une nouvelle étape dans ma vie professionnelle en devenant très prochainement votre associé au sein du cabinet. Veuillez trouver ici l'expression de ma profonde reconnaissance et de mon amitié.



# Résumé et indexation en français et anglais

---

## Résumé :

L'éclaircissement dentaire externe est une thérapeutique non invasive connue depuis de nombreuses années. La technique ambulatoire fut décrite dès 1989 par Haywood et Heymann. Cette technique sûre et efficace s'est démocratisée en lien avec une demande de la population toujours plus importante pour l'esthétique dentaire dans notre société et s'inscrit dans une évolution de la dentisterie vers des traitements de plus en plus conservateurs. L'éclaircissement dentaire externe présente de nombreux bénéfices connus comme l'augmentation de la luminosité, la diminution de la coloration ou encore l'amélioration de l'estime de soi. Toutefois, il existe aussi des bienfaits méconnus de l'éclaircissement dentaire, notamment ses effets prophylactiques sur la carie dentaire, sur les dents érodées ou encore sur la santé parodontale. Les objectifs de cette thèse sont donc de décrire les mécanismes qui justifient l'action favorable du peroxyde de carbamide sur les dents cariées, érodées et sur la santé parodontale. Ainsi, nous montrerons que l'éclaircissement dentaire externe n'est pas contre-indiqué dans ces situations cliniques, qu'il s'agisse de dents érodées, cariées dans certains cas ou en cas de problèmes parodontaux, mais qu'il possède même des effets prophylactiques. Nous mettrons ainsi en évidence ces nouvelles indications, qui inscrivent encore davantage l'éclaircissement dentaire externe comme une thérapeutique médicale et pas seulement esthétique.

## Discipline ou spécialité :

Dentisterie esthétique

## Mots clés français (fMeSH et Rameau) :

**fMeSH** : Agents de blanchiment des dents ; Administration par voie topique

**Rameau** : Odontostomatologie esthétique ; Blanchiment des dents

## Forme ou Genre :

**fMeSH** : Dissertation universitaire

**Rameau** : Thèses et écrits académiques





**Abstract :**

External bleaching is a non-invasive therapy known for many years. The ambulatory technique was described in 1989 by Haywood and Heymann. This safe and effective technique has been democratized due to an ever-increasing demand of the population for dental aesthetics in our society and is part of an evolution of dentistry towards increasingly conservative treatments. Tooth bleaching has many known benefits such as increased brightness, decreased coloring or improved self-esteem. However, there are also unknown benefits of tooth bleaching, including its prophylactic effects on tooth decay, eroded teeth, or periodontal health. Thus, we will show that external tooth bleaching is not contraindicated in these clinical situations, whether it is eroded teeth, decayed in some cases or in case of periodontal problems, but that it even has prophylactic effects. We will thus highlight these new indications, which include even more external dental bleaching as a medical therapy and not only aesthetic.

**Branch or specialty :**

Esthetic Dentistry

**English keywords (MeSH) :**

Tooth Bleaching Agents ; Administration, Topical

**Publication type (MeSH) :**

Academic Dissertation



## Liste des abréviations

---

- ABRZ : Acid-Base Resistant Zone (Zone de Résistance Acide-Base)
- EVA : Ethylène Acétate de Vinyle
- IML : Integrated mineral Loss (Perte Minérale Intégrée)
- IRC : Insuffisance Rénale Chronique
- MEB : Microscope Electronique à Balayage
- PC : Peroxyde de Carbamide
- ROG : Reflux Gastro-Œsophagien
- SAM : Système Auto-Mordant
- TMR : Transverse MicroRadiography (MicroRadiographie Transversale)
- $\mu$ SBS : Résistance au micro-cisaillement



# Table des matières

---

<b>INTRODUCTION</b> .....	<b>3</b>
<b>1 : RAPPELS : L'ECLAIRCISSEMENT DENTAIRE EXTERNE</b> .....	<b>4</b>
1.1 LE PROTOCOLE DE L'ECLAIRCISSEMENT EXTERNE .....	4
1.2 LES PROPRIETES OPTIQUES DE LA DENT NATURELLE.....	5
1.3 LES MECANISMES DE L'ECLAIRCISSEMENT .....	7
1.3.1 Composante chimique : l'oxydation des chromophores.....	8
1.3.2 Composante physique : l'opacification de l'émail .....	8
<b>2 : L'ACTION PROPHYLACTIQUE SUR LA CARIE DENTAIRE</b> .....	<b>10</b>
2.1 L'ACTION SUR LE PH .....	10
2.2 L'ACTION SUR LE BIOFILM .....	13
2.2.1 L'action sur l'accumulation de la plaque dentaire.....	13
2.2.2 L'action sur les bactéries cariogènes .....	13
2.3 L'ACTION DE L'AGENT D'ECLAIRCISSEMENT DANS LA REMINERALISATION DES LESIONS CARIEUSES INITIALES DE L'EMAIL .....	14
2.3.1 Rappel : Les lésions carieuses initiales.....	14
2.3.2 Description d'une étude : évaluation des effets reminéralisants de l'éclaircissement dentaire au cabinet sur les lésions expérimentales superficielles de l'émail (33) (Iizuka et al. « Evaluation of the mineral-promoting effects of in-office bleaching on experimental subsurface enamel lesions ». <i>Dental Materials Journal</i> 41, n° 4 (2022): 589-94).....	15
2.4 LES RECOMMANDATIONS.....	22
2.5 INDICATION CHEZ LES PATIENTS A RISQUE CARIEUX ELEVE .....	23
2.5.1 Les personnes âgées .....	23
2.5.2 Les patients traités en orthodontie.....	24
2.5.3 Autres populations à risque.....	27
<b>3 : L'ACTION PROPHYLACTIQUE SUR LES DENTS ERODEES</b> .....	<b>29</b>
3.1 RAPPELS : L'ECLAIRCISSEMENT SUR LES DENTS ERODEES.....	29
3.2 L'ACTION DU PEROXYDE DE CARBAMIDE SUR LE PH .....	30
3.2.1 L'augmentation du pH.....	30
3.2.2 L'effet positif de l'augmentation du pH.....	31
3.3 L'ACTION DE L'ECLAIRCISSEMENT EXTERNE DANS LA FORMATION D'UNE ZONE DE RESISTANCE ACIDE-BASE (ABRZ).....	31
3.3.1 Qu'est-ce que l'ABRZ ?.....	31
3.3.2 L'ABRZ après un traitement d'éclaircissement .....	36

3.3.3 <i>L'intérêt prophylactique de l'ABRZ sur les dents érodées</i> .....	41
<b>4 : L'ACTION SUR LA SANTE PARODONTALE</b> .....	<b>43</b>
4.1 L'EFFET DU PEROXYDE DE CARBAMIDE SUR LES TISSUS PARODONTAUX ET LA SANTE PARODONTALE .....	43
4.1.1 <i>L'action sur le biofilm</i> .....	43
4.1.2 <i>L'action sur l'inflammation gingivale</i> .....	44
4.2 L'UTILISATION DU PEROXYDE DE CARBAMIDE DANS LES THERAPEUTIQUES PARODONTALES .....	44
4.2.1 <i>Chez les patients suivis en maintenance parodontale</i> .....	45
4.2.2 <i>Chez les patients à risques de maladies parodontales</i> .....	45
4.2.3 <i>Chez les patients présentant des implants intraosseux</i> .....	46
<b>CONCLUSION</b> .....	<b>47</b>
<b>BIBLIOGRAPHIE</b> .....	<b>48</b>
<b>TABLE DES FIGURES</b> .....	<b>54</b>
<b>TABLE DES TABLEAUX</b> .....	<b>56</b>

# Introduction

---

L'éclaircissement dentaire externe est une thérapeutique non invasive connue depuis de nombreuses années. La technique ambulatoire fut décrite dès 1989 par Haywood et Heymann. Cette technique sûre et efficace s'est démocratisée en lien avec une demande de la population toujours plus importante pour l'esthétique dentaire dans notre société et s'inscrit dans une évolution de la dentisterie vers des traitements de plus en plus conservateurs.

L'éclaircissement dentaire externe présente de nombreux bienfaits connus, comme l'augmentation de la luminosité, la diminution de la coloration ou encore l'amélioration de l'estime de soi.

Toutefois, il existe aussi des bienfaits méconnus de l'éclaircissement dentaire externe, que nous mettrons en évidence au cours de cette thèse, notamment ses effets prophylactiques sur la carie dentaire, sur les dents érodées ou encore sur la santé parodontale.

Tout d'abord, nous reviendrons sur la technique ambulatoire et les mécanismes de l'éclaircissement externe, à travers sa composante chimique par oxydation des chromophores et sa composante physique par opacification de l'émail. Dans une seconde partie, nous mettrons en évidence l'action prophylactique du peroxyde de carbamide sur la carie dentaire ainsi que son action dans la reminéralisation des lésions carieuses initiales de l'émail. Puis dans une troisième partie, nous décrirons les mécanismes qui justifient l'action prophylactique du peroxyde de carbamide sur les dents érodées. Pour cela, nous décrirons un phénomène encore peu connu décrit par Tagami, la zone de résistance acide-base (ABRZ). Et pour finir, nous nous intéresserons aux mécanismes qui justifient son action sur la santé parodontale.

Ainsi, à travers cette thèse, nous montrerons que l'éclaircissement dentaire externe n'est pas contre-indiqué dans ces situations cliniques, qu'il s'agisse de dents érodées, cariées dans certains cas ou en cas de problèmes parodontaux, mais qu'il possède même des effets prophylactiques. Nous mettrons ainsi en évidence ces nouvelles indications, qui inscrivent encore davantage l'éclaircissement dentaire externe comme une thérapeutique médicale et pas seulement esthétique.

# 1 : Rappels : L'éclaircissement dentaire externe

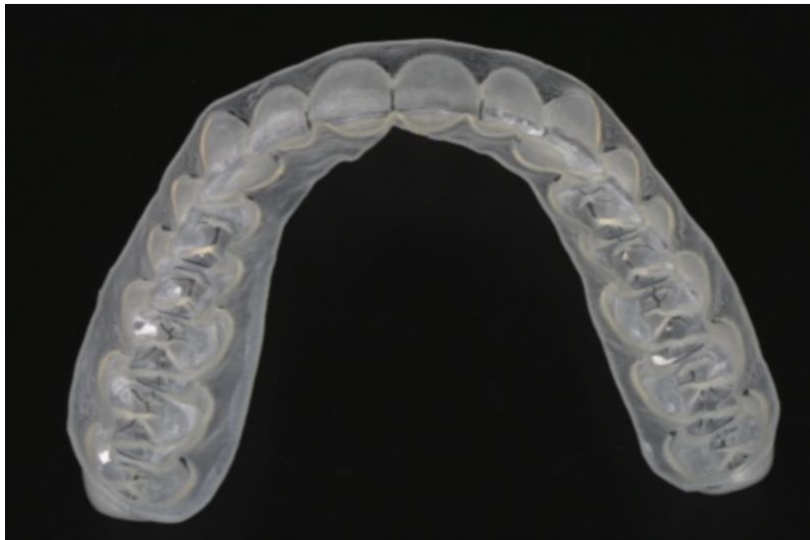---

## 1.1 Le protocole de l'éclaircissement externe

La technique de référence pour l'éclaircissement dentaire externe est la technique ambulatoire utilisant du peroxyde de carbamide (PC) à 10%. Cette technique sera donc la thérapeutique de référence au cours de notre travail.

Décrite dès 1989 par Haywood et Heymann (1), la technique ambulatoire consiste au port de gouttières thermoformées maxillaire et mandibulaire, semi-rigides et sans réservoirs, réalisées en EVA (éthylène acétate de vinyle) à partir de l'empreinte des arcades (cf. figure 1). Le patient déposera dans les gouttières le produit d'éclaircissement, du PC à 10 %, qu'il portera plusieurs heures par jour pendant la durée nécessaire qui sera à déterminer en fonction du patient.

Figure 1 : Gouttière d'éclaircissement



Source : Lazarchik et Haywood, « Use of tray-applied 10 percent carbamide peroxide gels for improving oral health in patients with special-care needs », 2010.



## 1.2 Les propriétés optiques de la dent naturelle

La couleur des dents est le premier facteur de préoccupation des patients concernant l'esthétique de leur sourire (2). Afin de répondre aux attentes des patients, il est important de s'interroger sur les facteurs qui influencent la couleur de la dent naturelle.

La dent est composée principalement d'émail et de dentine qui possèdent des compositions et des structures différentes. Ces particularités ne leur confèrent pas les mêmes propriétés optiques.

L'émail possède une structure cristalline très minéralisée. Ce tissu est composé en volume de 84 % de matière inorganique (cristaux d'hydroxyapatites), de 12 % d'eau et de 4 % de matière organique (3), ce qui le rend plutôt homogène structurellement et chimiquement. Les cristaux d'hydroxyapatites confèrent à l'émail sa translucidité ce qui lui permet de transmettre la majorité de la lumière visible à travers l'émail jusqu'à la dentine sous-jacente (4). L'émail est donc translucide et influence peu la couleur de la dent.

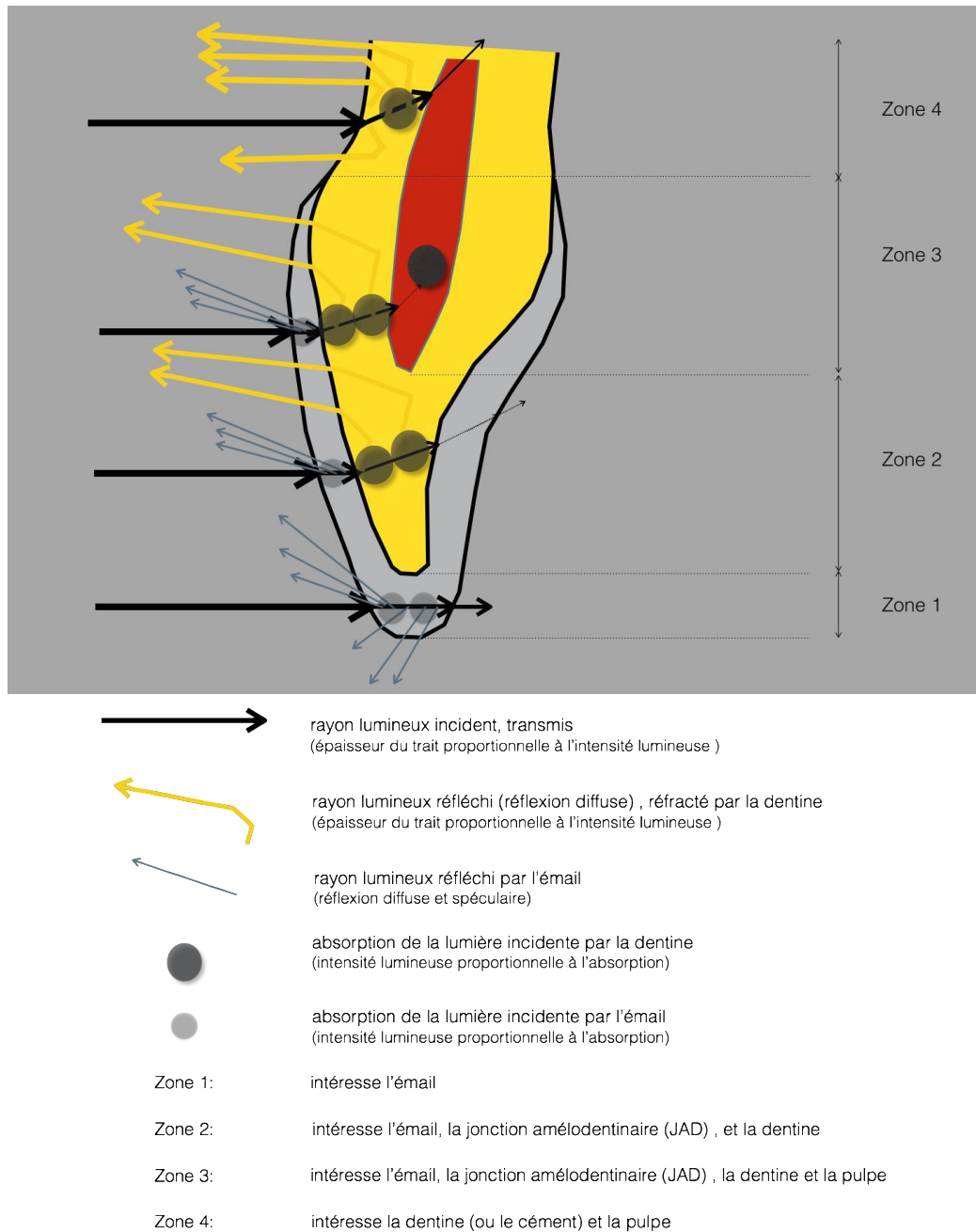
La dentine possède une structure moins minéralisée et plus hétérogène que l'émail. Elle se compose, en volume, de 50 % de matière minérale (cristaux d'hydroxyapatites), de 30 % de matière organique et de 20 % d'eau (3). Cette hétérogénéité structurale et chimique va influencer la diffusion de la lumière. Sur le plan chimique, le pourcentage plus élevé de matière organique en son sein va entraîner une opacité de la dentine et une couleur jaune dominante. Au niveau de sa structure, l'orientation, la densité, le nombre et le diamètre des tubuli dentinaires influencent la propagation de la lumière (5). La dentine est donc un corps opaque qui va réfléchir la lumière et donc contribuer à la couleur de la dent.

En rentrant en contact avec l'émail translucide, les photons sont absorbés, réfléchis et pour la majorité transmis à la dentine sous-jacente, opaque, qui absorbe et réfléchit la lumière. L'émail agit alors comme un filtre qui module la part de la lumière qui arrive jusqu'à la dentine, mais également celle qui est renvoyée par la dentine (cf. figure 2)(6).

La figure 2 montre les quatre zones qui peuvent être décrites au niveau de la dent en fonction de leur composition et donc de leur capacité à transmettre la lumière. La zone 1 correspond au bord libre de la dent, composé exclusivement d'émail et qui est donc translucide et transmet donc l'essentiel de la lumière. Les zones 2 et 3 correspondent aux parties médiane et apicale la couronne de la dent,

composés à l'extérieur d'émail translucide, qui transmet la lumière vers la jonction amélo-dentinaire (JAD) et la dentine sous-jacente qui sont des corps opaques et qui réfléchissent donc l'essentiel de la lumière. La zone 4 correspond quant à elle à la racine découverte, avec ou sans cément, uniquement opaque et qui réfléchit donc la majorité de la lumière.

Figure 2 : Les différents tissus que traverse la lumière et ses différentes interactions avec la dent



Source : Gabet, « Connaître les mécanismes de l'éclaircissement externe pour comprendre et traiter les cas difficiles », 2017.

Une étude de Ten Bosch et al de 1995 a montré sur 28 dents, sur lesquelles l'émail a été éliminé, que la couleur correspondait fortement à la couleur de la dent complète (7). Par conséquent, la couleur de la dent naturelle est majoritairement déterminée par la couleur de la dentine. C'est donc la dentine qui détermine la teinte, la saturation et la luminosité de la dent naturelle.

### **1.3 Les mécanismes de l'éclaircissement**

Au contact de la dent, le PC se décompose en peroxyde d'hydrogène et en urée (8). Le peroxyde d'hydrogène diffuse alors à travers l'émail et la dentine, qui sont des tissus hautement perméables, jusqu'à atteindre la cavité pulpaire. Il diffuse alors principalement dans les espaces inter-prismatiques de l'émail et les tubuli dentinaires et atteint la pulpe en 15 minutes (9,10).

Différents paramètres vont influencer la diffusion du peroxyde d'hydrogène au sein de la dent :

- Le temps de contact : l'augmentation du temps de contact améliore la diffusion du peroxyde d'hydrogène (11).
- La composition et la structure des tissus : les dents jeunes et les dents hypominéralisées permettront une meilleure diffusion du produit d'éclaircissement, contrairement aux dents âgées, plus minéralisées et avec des tubuli dentinaires moins larges, qui freinent la diffusion.
- La composition et la concentration du produit d'éclaircissement : L'urée, présent après la décomposition du peroxyde de carbamide, est un déprotéinisant qui facilite la diffusion du peroxyde d'hydrogène (12). Le carbopol, qui est un additif que l'on retrouve dans de nombreuses formulations, est un agent épaississant qui augmente la viscosité du produit d'éclaircissement, permettant ainsi de retarder la dégradation du PC, ce qui augmente la durée d'action du produit et améliore donc le résultat (11). Concernant la concentration en peroxyde d'hydrogène, plus elle augmente, plus la diffusion augmente, mais on préfère se limiter à de faibles concentrations, mieux documentées et plus sûres.
- La pression des fluides pulpaires : qui va repousser le flux entrant et ainsi diminuer la diffusion du peroxyde d'hydrogène (13). La diffusion sera donc augmentée sur les dents dépulpées où cette pression est nulle.

En diffusant à travers les tissus de la dent, le peroxyde d'hydrogène va agir par différents mécanismes. Deux phénomènes expliquent le changement de perception de la dent naturelle : l'oxydation des chromophores qui constitue la composante chimique de l'éclaircissement, et l'opacification de l'émail qui constitue sa composante physique.

### **1.3.1 Composante chimique : l'oxydation des chromophores**

Les chromophores sont des molécules organiques colorées qui possèdent de longues chaînes conjuguées. Ces molécules absorbent ainsi certaines longueurs d'ondes ce qui leur donne leur couleur.

Le peroxyde d'hydrogène a pour action de dégrader les liaisons doubles de la chaîne carbonée, ce qui a comme conséquence de modifier les propriétés d'absorption de la lumière. Ce phénomène est un processus d'oxydation et est à l'origine de l'éclaircissement de la dent. Ces composés deviennent alors moins colorés ou incolore, ce qui entraîne une diminution de la teinte de la dent et une augmentation de la luminosité (6).

### **1.3.2 Composante physique : l'opacification de l'émail**

Au cours d'un traitement d'éclaircissement, on observe une diminution de la translucidité de l'émail lorsqu'il est soumis à du peroxyde de carbamide, ce qui le rend plus opaque (14). Cela entraîne une diminution de la lumière transmise à la dentine sous-jacente. La majorité de la lumière réfléchie qui parvient à notre œil provient donc de l'émail et non plus de la dentine. L'émail contribue donc davantage à la couleur de la dent.

Plusieurs éléments permettent d'expliquer cette diminution de translucidité de l'émail.

Selon Ma et al (14), le peroxyde de carbamide entraînerait une élimination partielle de la matrice minérale et organique de la dent par oxydation. D'après Eimar (15), le peroxyde de carbamide ne modifierait pas les teneurs en matières organiques et inorganiques de l'émail, mais induirait une oxydation de la matière organique transparente, modifiant ainsi ces propriétés optiques. Selon Goldberg (12), l'urée issu de la décomposition du peroxyde de carbamide, dégrade la matrice organique de l'émail. Cette action entraînerait une perte des cristaux d'hydroxyapatites intimement liés à la matrice organique dégradée. Face à ces éléments, la théorie réfractive permet d'expliquer l'opacification de l'émail. En effet, qu'il s'agisse d'une oxydation ou d'une dégradation de la matière organique, sa modification entraîne une augmentation de la distance entre les cristaux d'hydroxyapatite, ce qui modifie la structure cristalline de l'émail et donc ses propriétés optiques. L'hétérogénéité des tissus entraîne donc une augmentation des interfaces réfractives. La lumière est donc réfractée par l'émail et donc plus difficilement transmise à la dentine (6).

De plus, au cours d'un traitement d'éclaircissement, on observe une modification de l'état de surface de l'émail. Ces irrégularités de surface entraînent une modification des trajectoires de la lumière, induisant une diminution de la transmission et une augmentation de la réflexion, contribuant ainsi à l'opacification de l'émail (16).

La couleur de la dent éclaircie est donc essentiellement déterminée par l'émail, alors que celle de la dent naturelle est davantage déterminée par la dentine sous-jacente.

En conclusion, après réalisation d'un traitement d'éclaircissement, la luminosité de la dent augmente par opacification de l'émail (composante physique), et sa coloration diminue par oxydation des chromophores (composant chimique).

## 2 : L'action prophylactique sur la carie dentaire

---

La maladie carieuse est une maladie chronique multifactorielle. D'après le schéma de Keyes de 1962, plusieurs facteurs influencent cette maladie tels que la présence de bactéries cariogènes qui s'organisent en biofilm, une alimentation sucrée (fermentescible) qui est transformable en acides par les bactéries cariogènes, et l'hôte (tissus dentaires, débit salivaire, ...). Le facteur temps, ajouté par König en 1987, joue également un rôle. De plus tous ces facteurs sont influencés par l'éducation, le niveau socio-économique ou encore les habitudes de vie. La maladie carieuse se développe alors lorsque l'équilibre entre les facteurs étiologiques et les facteurs protecteurs est rompu. La lésion carieuse qui en résulte correspond à une déminéralisation des tissus durs de la dent par les acides issus des bactéries cariogènes.


Lors de la réalisation du plan de traitement, le chirurgien-dentiste doit tenir compte des objectifs esthétiques du patient. L'éclaircissement dentaire externe apparaît alors comme la thérapeutique esthétique de choix. Cependant, en présence de lésions carieuses, le chirurgien-dentiste peut s'interroger sur les risques liés à un éclaircissement qui serait mené sur des dents cariées, préalablement aux traitements restaurateurs. Nous tenterons ainsi de démontrer que le PC à 10 % possède des effets sur la carie dentaire, en modifiant certains paramètres qui influencent cette maladie, mais également que l'éclaircissement dentaire peut être réalisé en présence de lésions carieuses, sous certaines conditions.

### 2.1 L'action sur le pH

Aujourd'hui, la plupart des formulations de PC à 10% présentent un pH proche de la neutralité. Le PC à 10%, utilisé dans des gouttières préformées, atteint un pH de 8 après 5 minutes d'utilisation. Cette augmentation du pH de l'agent d'éclaircissement s'accompagne d'une augmentation du pH de la plaque, du pH salivaire (à 7,3 et plus, 15 minutes après), et du flux salivaire pendant les deux premières heures de port de la gouttière (8,17,18).

Au contact de la dent, le PC à 10% se décompose en peroxyde d'hydrogène (3,5%) et en urée (6,5 %) (cf. figure 3). Le peroxyde d'hydrogène se décompose ensuite en eau et en oxygène (cf. figure 4). Quant à l'urée, elle se décompose en ammoniac et en dioxyde de carbone (cf. figure 5)(8).

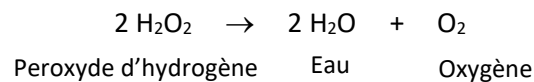
Figure 3 : Décomposition du peroxyde de carbamide



Peroxyde de carbamide                  Urée                  Peroxyde d'hydrogène

Source : Auteur, 2023.

Figure 4 : Décomposition du peroxyde de carbamide



Source : Auteur, 2023.

Figure 5 : Décomposition du peroxyde de carbamide



Urée                  Eau                  Ammoniac                  Dioxyde de carbone

Source : Auteur, 2023.

L'ammoniac résultant de la dégradation l'urée issue du PC joue un rôle important dans la modification du pH de la salive et de la plaque. Une étude a démontré que l'application de solutions d'urée sur la plaque dentaire entraîne une augmentation initiale rapide du pH suivie d'une baisse lente (19).

Ces résultats confirment l'effet tampon de l'urée, présente naturellement dans la salive, et qui joue un rôle important dans l'élévation du pH de la plaque et dans l'annulation de la chute du pH de celle-ci après des consommations sucrées.

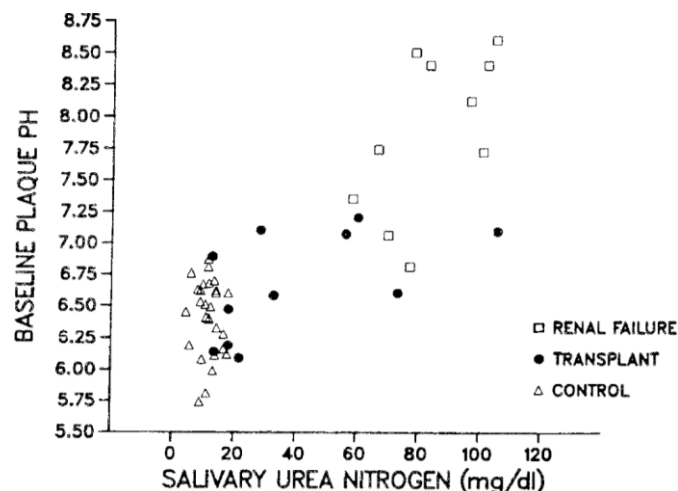
Les valeurs critiques de pH en dessous desquelles se produisent une déminéralisation de l'émail et de la dentine sont respectivement de 5,2 à 5,7 pour l'émail et de 6,0 à 6,5 pour la dentine (20).

Grâce à son action dans l'élévation du pH de la plaque dentaire et de la salive au-dessus de ces valeurs critiques, le PC à 10% réduit les taux de déminéralisation et de caries, ce qui suggère l'intérêt du PC à 10% dans la prévention des lésions carieuses.

Il est important de noter que les agents d'éclaircissement contenant seulement du peroxyde d'hydrogène n'ont pas ces effets d'élévation du pH, car c'est l'urée libérée par le PC qui provoque l'élévation du pH de la plaque et du pH salivaire. Ainsi, les agents d'éclaircissement à base de peroxyde d'hydrogène n'auraient pas nécessairement les mêmes avantages cariostatiques que ceux démontrés par les agents à base de PC.

Ces observations concernant l'action de l'urée dans l'augmentation du pH salivaire, du pH de la plaque, et dans la réduction du taux de caries, ont été mises en évidence dans une catégorie de la population, les patients atteints d'insuffisance rénale chronique (IRC). En effet, une étude portant sur les anomalies dentaires chez les patients atteints d'IRC a mis en évidence un taux de carie diminué dans cette population par rapport au groupe témoin (la présence d'au moins une lésion carieuse était de 24% dans le groupe atteint d'IRC contre 70 % dans le groupe témoin)(21). À partir de cette observation une autre étude a démontré que cette population avait une concentration d'urée salivaire supérieure à celle des cas témoins normaux en bonne santé ou de ceux ayant subi une transplantation rénale réussie (22). L'étude a également mis en évidence que l'augmentation de la concentration salivaire en urée dans cette population était corrélée à l'augmentation du pH de la plaque (cf. figure 6)(22).

Figure 6 : Relation entre le pH et la concentration en urée salivaire dans le groupe insuffisance rénale, le groupe transplanté et le groupe contrôle.



Source : Peterson, Woodhead et Crall, « Caries resistance in children with chronic renal failure », 1985.



Les chercheurs ont alors émis l'hypothèse que le pH élevé de la plaque chez les patients atteints d'IRC explique la fréquence réduite des caries dans cette population (22).

En conclusion, par son action sur le pH, le PC à 10% semble diminuer le risque carieux, ce qui démontre une action prophylactique sur la carie dentaire.

## **2.2 L'action sur le biofilm**

### **2.2.1 L'action sur l'accumulation de la plaque dentaire**

Une étude de 1982 a mis à évidence l'action du PC sur l'accumulation de la plaque dentaire (23). Le but de cette étude était de tester l'effet de l'application topique de PC sur l'accumulation de plaque et l'incidence des caries des fissures et des surfaces lisses chez le rat.

Dans le groupe traité avec le PC, l'accumulation de la plaque sur les molaires de rat était significativement réduite ( $p < 0,001$ ) par rapport au groupe témoin.

Dans le même temps, l'incidence des lésions carieuses des surfaces lisses et des fissures a également diminué au sein du groupe traité avec le PC ( $p < 0,001$ ).

### **2.2.2 L'action sur les bactéries cariogènes**

In vitro, il a été démontré que le PC à 10 % possèdent des propriétés antibactériennes (24).

Deng et al (25) ont mis en évidence que les radicaux hydroxyles libérés à la fois par les produits à base de peroxyde d'hydrogène et ceux à base de PC réagissent in vitro avec les lipides de la membrane bactérienne, provoquant ainsi la mort des cellules bactériennes.

Concernant les bactéries cariogènes, une étude (26) in vivo et in vitro portant sur l'effet du PC sur les bactéries cariogènes a révélé que le PC à 10 % in vitro pouvait inhiber *Streptococcus mutans* et *Lactobacillus*. Cependant, l'étude in vivo a révélé que seule la réduction des lactobacilles salivaires a

été démontrée, les niveaux salivaires de Streptococcus mutans n'étant pas affectés. Cela a été attribué aux radicaux hydroxyles libérés par le peroxyde de carbamide n'ayant aucun effet sur Streptococcus mutans aérobie.

Les propriétés antibactériennes du PC à 10 %, corrélées à l'augmentation du pH vu précédemment, entraîne une inhibition du développement de la carie dentaire au cours du traitement d'éclaircissement, montrant ainsi l'intérêt prophylactique du PC sur la carie dentaire.

L'action prophylactique ayant été mise en évidence, il serait intéressant d'aller plus loin et de voir si le peroxyde d'hydrogène aurait une action directe ou indirecte sur les tissus dentaires déminéralisés par la carie dentaire et permettrait d'induire une reminéralisation des lésions carieuses initiales.

## **2.3 L'action de l'agent d'éclaircissement dans la reminéralisation des lésions carieuses initiales de l'émail**

### **2.3.1 Rappel : Les lésions carieuses initiales**

Les lésions initiales de l'émail (ICDAS 1) sont souvent limitées à la partie la plus externe de l'émail et leur apparition est dû à une porosité accrue. Actuellement, les traitements reposent sur un nettoyage dentaire et l'utilisation de dentifrice contenant du fluor ou du phosphopeptide de caséine et phosphate de calcium amorphe (27–29). Bien que ces méthodes soient efficaces dans une certaine mesure, le taux de reminéralisation des lésions sous la surface de l'émail est extrêmement lent, environ 0,5 µm par jour (30).

Des études récentes ont montré que les protéines salivaires infiltrent les lésions sous la surface de l'émail via les foramens et les fissures présentes à la surface de ces lésions. Certaines de ces protéines non seulement colorent les dents mais inhibent la reminéralisation des lésions de l'émail (31).

En particulier, il a été rapporté que la stathérine, une protéine salivaire de faible poids moléculaire, se lie à l'hydroxyapatite et inhibe sa croissance cristalline (32).

Il serait alors intéressant de savoir si l'agent d'éclaircissement pourrait permettre d'éliminer ces protéines salivaires infiltrées et ainsi permettre une reminéralisation des lésions superficielles de l'émail.

Une étude récente met en évidence cette action. Il nous paraît donc intéressant de la décrire.

**2.3.2 Description d'une étude : évaluation des effets reminéralisants de l'éclaircissement dentaire au cabinet sur les lésions expérimentales superficielles de l'émail (33)** (Iizuka et al. « Evaluation of the mineral-promoting effects of in-office bleaching on experimental subsurface enamel lesions ». *Dental Materials Journal* 41, n° 4 (2022): 589-94)

#### 2.3.2.1 Introduction et objectif de l'étude

L'objectif de cette étude est de mettre en évidence les effets de l'agent d'éclaircissement dans la reminéralisation des lésions sous la surface de l'émail.

Une précédente étude conduite par la même équipe a déjà montré la capacité de l'agent d'éclaircissement à modifier ou éliminer les composants protéiques salivaires humains qui pénètrent dans les lésions sous la surface de l'émail (34).

Par conséquent, dans l'étude que nous allons décrire, l'hypothèse émise est que le traitement d'éclaircissement, en altérant ou en éliminant les substances organiques sous la surface de l'émail, favoriserait la reminéralisation et conduirait à une récupération esthétique.

### 2.3.2.2 Matériel et méthode

Trente échantillons d'émail, de 5 mm de diamètre, ont été découpés à partir d'incisives mandibulaires de bovins. Chaque échantillon a été recouvert d'un vernis résistant aux acides, en laissant une fenêtre de 3 x 2 mm exposée.

Six des 30 échantillons d'émail ont été utilisés comme groupe témoin (CONT) et n'ont subi aucun traitement. Les 24 autres échantillons ont été exposés à un acide pour créer une déminéralisation de leur surface (cf. figure 7).

Ces échantillons ont alors été répartis en 4 groupes expérimentaux (cf. figure 7):

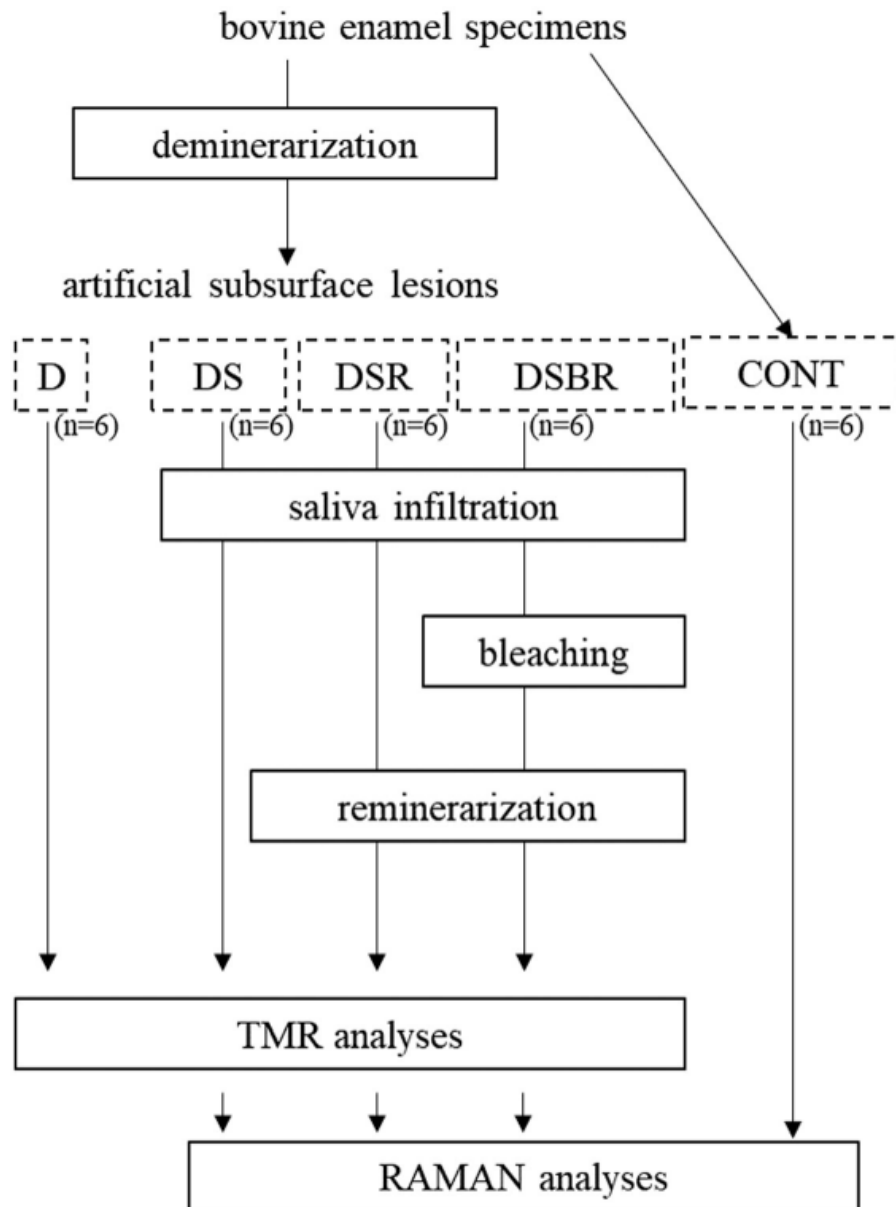
- Les échantillons du groupe **D**, qui n'ont subi aucun autre traitement
- Les échantillons du groupe **DS**, qui ont été immergés dans de la **salive** fraîche
- Les échantillons du groupe **DSR**, qui ont été immergés dans de la **salive** fraîche suivi d'une immersion dans un tampon de **reminéralisation**
- Les échantillons du groupe **DSBR**, qui ont été immergés dans de la **salive** fraîche, puis ont été soumis à un **éclaircissement**, et ont ensuite été immergés dans un tampon de **reminéralisation**.

La salive utilisée dans ce protocole a été prélevée chez un donneur 2h après son dernier repas, puis mis en contact avec les échantillons pendant 4 semaines à 37°C.

Les échantillons DSBR ont été traités avec un agent d'éclaircissement utilisé en cabinet contenant une solution de peroxyde d'hydrogène à 35%.

Une solution de reminéralisation contenant du chlorure de calcium (CaCl<sub>2</sub>), du dihydrogénophosphate de potassium (KH<sub>2</sub>PO<sub>4</sub>) et de l'HEPES (pH 7,0) a été appliquée sur les échantillons des groupes DSR et DSBR

Figure 7 : Schéma de l'étude



Source : Iizuka et al., « Evaluation of the mineral-promoting effects of in-office bleaching on experimental subsurface enamel lesions », 2022.

- Analyse TMR (micro-radiographie transversale)

Tous les échantillons ont ensuite été déshydratés, inclus dans de la résine, puis coupés en sections perpendiculairement à la surface de l'émail afin d'être étudiés.

Ces échantillons ont été radiographiés. Les images radiographiques des sections ont alors été analysées.

La micro-radiographie transversale (TMR) est capable de représenter les valeurs de pertes minérales dans les dents déminéralisées ou reminéralisées. Par conséquent, la TMR n'a pas été utilisée pour le groupe CONT (échantillons d'émail intacts).

Après analyse, Les profils obtenus de la teneur en minéraux représentent les lésions et la perte minérale intégrée (IML)

- Microspectroscopie laser confocal Raman

Les surfaces coupées de chaque échantillon des groupes, CONT, DS, DSR et DSBR ont été rincées avec de l'eau déminéralisée et analysées par micro-spectroscopie laser confocale Raman pour suivre le mouvement des protéines salivaires dans la lésion.

Après analyse des images TMR, la profondeur de la lésion au pourcentage de volume minéral le plus bas sur le profil minéral était d'environ 60  $\mu\text{m}$ . Par conséquent, six points sur les surfaces coupées de chaque spécimen ont été mesurés à une profondeur de 60  $\mu\text{m}$  à partir de la surface de l'émail, et les hauteurs des pics ont été moyennées.

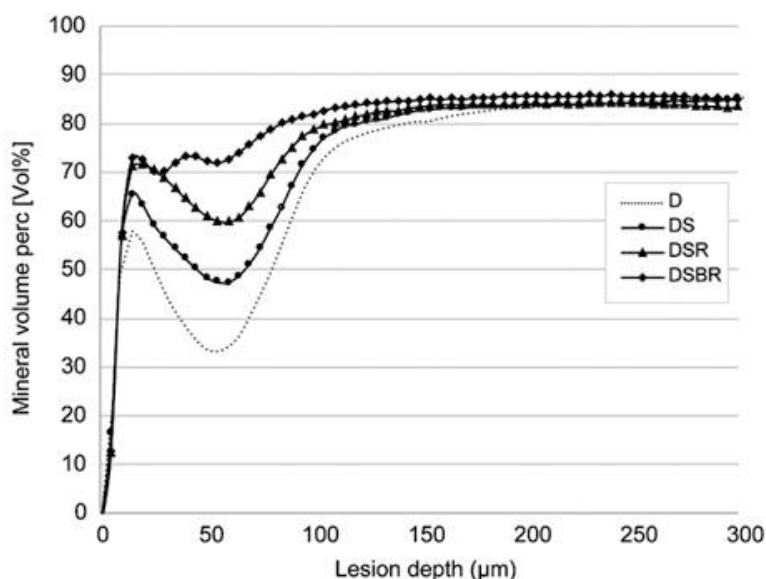
Les hauteurs du pic de phosphate v1 et du pic d'amide I ont été mesurées et le rapport phosphate v1/Amide I a été calculé. Ces variables sont des indicateurs de substances organiques et inorganiques qui ont infiltré les lésions sous la surface de l'émail

### 2.3.2.3 Résultats

- Images TMR, profil minéraux moyens et IML (perte minérale intégrée)

La figure 8 montre les profils minéraux moyens d'échantillons représentatifs de tous les groupes expérimentaux. Les profils minéraux moyens des échantillons des groupes DS, DSR et DSBR affichaient des pourcentages de volume minéral accrus significativement différents de ceux du groupe D.

Figure 8 : Profils minéraux moyens d'échantillons représentatifs de tous les groupes expérimentaux.



Source : Iizuka et al., « Evaluation of the mineral-promoting effects of in-office bleaching on experimental subsurface enamel lesions », 2022.

Le pourcentage de volume minéral est significativement plus élevé dans les groupes DS, DSR et DSBR par rapport au groupe D

Tous les échantillons reminéralisés ont montré des pourcentages de volume accrus et des IML (perte minérale intégrée) diminués par rapport aux échantillons du groupe D (cf. figure 9). L'IML du groupe DSBR était significativement inférieur à celui des autres groupes (cf. figure 9)

Figure 9 : IML (perte minérale intégrée) des groupes D, DS, DSR et DSBR.

Groups	IML (vol%×µm)
D	5,368.1 (5,087.8–5,575.9)
DS	4,458.2 (4,041.1–4,666.0)
DSR	3,218.7 (2,666.5–3,417.7)
DSBR	2,156.7 (1,740.5–2,175.9)

Source : Iizuka et al., « Evaluation of the mineral-promoting effects of in-office bleaching on experimental subsurface enamel lesions », 2022.

L'IML du groupe DSBR est significativement inférieur à celui des autres groupes

- Spectres et paramètres Raman

Il n'y a pas de différence significative dans le pic d'amide I entre les groupes. De plus, le pic de phosphate  $\nu_1$  des échantillons DSBR était similaire à celui du CONT intact.

Le rapport phosphate  $\nu_1$ /Amide I était significativement plus faible dans le groupe DSR que dans le groupe témoin (CONT), mais les rapports dans le groupe DSBR étaient équivalents à ceux du groupe témoin (CONT) (cf. figure 10).

Figure 10 : Pics d'amide et de phosphate ( $\nu_1\text{PO}_4^{3-}$ ) à 60  $\mu\text{m}$  de profondeur et rapport phosphate  $\nu_1$ /Amide I

Groups	Amide I (cps)	$\nu_1\text{PO}_4^{3-}$ (cps)	$\nu_1\text{PO}_4^{3-}/\text{Amide I}$
CONT	0.78 (0.75–0.79)	140.12 (133.11–147.44)	182.57 (167.74–201.28)
DS	0.73 (0.66–0.81)	74.24 (66.38–79.45)	93.89 (85.86–103.66)
DSR	0.83 (0.81–0.91)	112.93 (105.65–124.35)	136.71 (117.08–146.46)
DSBR	0.86 (0.54–0.88)	112.73 (105.30–119.52)	131.17 (124.78–216.62)

cps, counts per second.

The results are expressed as medians and interquartile ranges.

Brackets represent significant differences within the same column ( $p < 0.05$ ).

Source : Iizuka et al., « Evaluation of the mineral-promoting effects of in-office bleaching on experimental subsurface enamel lesions », 2022.

#### 2.3.2.4 Discussion

L'IML (integrated mineral loss), qui représente la perte minérale, était significativement plus faible dans le groupe DSBR (avec traitement d'éclaircissement) que dans le groupe DSR (sans traitement d'éclaircissement).

De plus, la hauteur du pic de phosphate  $\nu_1$  et le rapport phosphate  $\nu_1$ /Amide I, qui sont utilisés comme indicateurs de substances organiques et inorganiques qui ont infiltré les lésions sous la surface, étaient similaires dans le groupe DSBR et dans le groupe témoin CONT.



Ces résultats appuient l'hypothèse selon laquelle le traitement d'éclaircissement favorise la croissance des cristaux en modifiant ou en éliminant les protéines infiltrées et contribue probablement à la formation d'hydroxyapatite.

De précédentes études ont montré une infiltration des lésions sous la surface de l'émail par certaines protéines salivaires et une élimination de la plupart de ces protéines infiltrées par un traitement avec un agent d'éclaircissement (34).

Ces résultats ont démontré que l'élimination des protéines salivaires qui s'étaient infiltrées profondément dans les lésions sous la surface de l'émail était essentielle pour reminéraliser les lésions car certaines protéines de la salive, telle que la stathérine, ont de fortes affinités pour l'hydroxyapatite et inhibent la croissance des cristaux d'hydroxyapatite (35). La stathérine modifie également les concentrations locales de calcium par séquestration pour éviter la précipitation indésirable de phosphate de calcium dans les conduits des glandes salivaires. Par conséquent, les protéines, telles que la stathérine, si elles pénètrent dans les lésions sous la surface de l'émail, peuvent également modifier les concentrations de calcium et retarder les processus de reminéralisation.

Ainsi, en modifiant ou en supprimant ces protéines, l'éclaircissement peut favoriser la croissance des cristaux d'hydroxyapatite.

#### 2.3.2.5 Conclusion

Cette étude in vitro a révélé qu'un agent d'éclaircissement en cabinet contenant 35 % de peroxyde d'hydrogène altère ou élimine les protéines de la salive qui infiltrent les lésions sous la surface de l'émail, et favorisent ainsi la reminéralisation des lésions initiales sous la surface de l'émail.

Cette étude a été réalisée in vivo avec un agent d'éclaircissement composé de peroxyde d'hydrogène à 35%. Une étude in vitro utilisant du PC à 10% serait intéressante pour confirmer ces résultats.

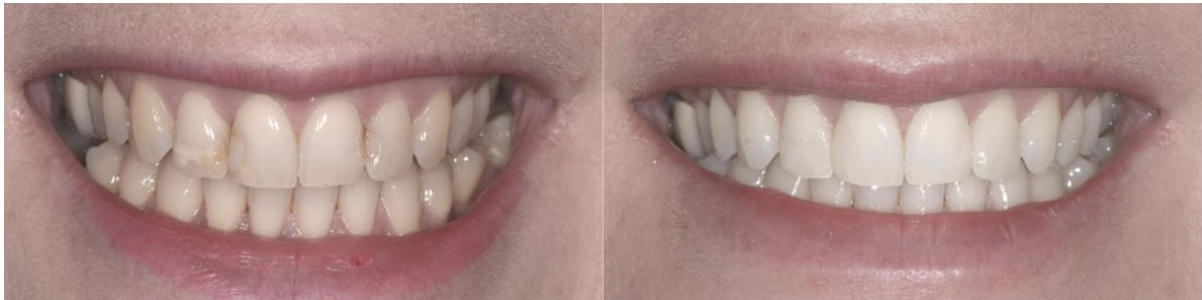## 2.4 Les recommandations

Les études mentionnées précédemment nous ont permis, en montrant les effets dans l'élévation du pH et les effets antibactériens du PC, de mettre en évidence les effets prophylactiques de l'agent d'éclaircissement sur la carie dentaire, entraînant ainsi un taux de carie plus faible, et qui suggèrent ainsi l'utilisation du PC comme complément à l'hygiène bucco-dentaire, et non strictement comme simple agent d'éclaircissement.

Grâce à cet effet cariostatique, il n'est pas nécessaire, contrairement aux idées reçues, de traiter les lésions carieuses même active avant de réaliser le traitement d'éclaircissement, si ces lésions ne sont pas juxta-pulpaire et ne présentent pas de sensibilités avant le traitement.(18)

Cette nouvelle approche thérapeutique est intéressante dans le traitement des lésions carieuses en secteur antérieur. En effet, le traitement de ces lésions, mais également le remplacement des restaurations non étanches, peuvent être réalisées après le traitement d'éclaircissement, afin de déterminer la teinte du composite à utiliser en fonction du résultat obtenu (cf. figure 11)(18).

Figure 11 : Photographies avant/après éclaircissement et traitements restaurateurs



Source : Attal et Greenwall, « Éclaircissement dentaire avec du peroxyde de carbamide à 10 % : effets prophylactiques sur la dent cariée ou érodée », 2021.

Photographie de gauche : Patiente présentant des composites antérieurs inadaptés car plus étanches et présentant des colorations disgracieuses en périphérie et des caries superficielles récurrentes. Il n'est pas nécessaire de traiter les caries, ni d'étanchéfier les restaurations préalablement à l'éclaircissement / Photographie de droite : Quinze jours au moins après la fin du traitement d'éclaircissement, des composites directs sont réalisés en sélectionnant une teinte correspondant à la couleur obtenue. Un traitement d'érosion-infiltration a été réalisé sur 12

## **2.5 Indication chez les patients à risque carieux élevé**

L'utilisation du PC en complément à l'hygiène bucco-dentaire peut être utile dans des populations à risque carieux élevé ou en cas de difficultés à maintenir une hygiène bucco-dentaire satisfaisante. Ainsi, le port de gouttières contenant du PC à 10 % apparaît alors comme un nouvel outil de prévention pour permettre de diminuer encore davantage le risque carieux individuel mais aussi de stabiliser une maladie carieuse existante.

L'utilisation du PC à 10% comme complément à l'hygiène bucco-dentaire pose des questions sur son utilisation au long court. Ainsi, des études ont démontré que l'application quotidienne de PC est sûre, même si on considère qu'une certaine quantité de PC est ingérée au cours de la procédure (36,37). En outre, des périodes prolongées d'utilisation de PC dans le cas du traitement des taches de tétracyclines ont été étudiées et se sont avérées efficaces et sûres (38,39).

Ainsi, différentes populations pourraient bénéficier de cette nouvelle approche prophylactique.

### **2.5.1 Les personnes âgées**

En France, en 2023, d'après l'Insee, 10% de la population à plus de 75 ans. Selon les projections, ils représenteront 16% de la population en 2050. Avec une proportion de plus en plus importante de personnes âgées au sein des pays développés, l'une des problématiques porte sur la nécessité de conserver un bon état bucco-dentaire chez cette population malgré les particularités liées à l'âge.

De nombreux patients âgés souffrent de problèmes de santé bucco-dentaire. En effet, le risque carieux est augmenté au sein de cette population en raison tout d'abord de la polymédication, qui entraîne par la prise de certains médicaments, une diminution du flux salivaire et une bouche sèche, mais aussi à cause des maladies dégénératives ou inflammatoires qui réduisent la dextérité manuelle de nombreux patients âgés, ce qui affecte leur capacité à effectuer un nettoyage bucco-dentaire quotidien efficace (17).

Ces difficultés d'hygiène bucco-dentaire et donc d'élimination de la plaque entraîne des lésions carieuses, en particulier des caries sur les surfaces radiculaires et des caries secondaires sous les restaurations directes ou indirectes. Des patients qui peuvent avoir eu d'excellents soins dentaires et

d'excellentes pratiques d'hygiène bucco-dentaire tout au long de leur vie se retrouvent exposés à un risque élevé de maladies bucco-dentaires (17).

Chez les personnes âgées, une mauvaise santé bucco-dentaire rend difficile la mastication, ce qui peut entraîner des carences voire une dénutrition. Cette mauvaise santé bucco-dentaire peut également avoir des retentissements importants dans la vie de tous les jours comme des difficultés à communiquer ou encore une baisse de l'estime de soi.

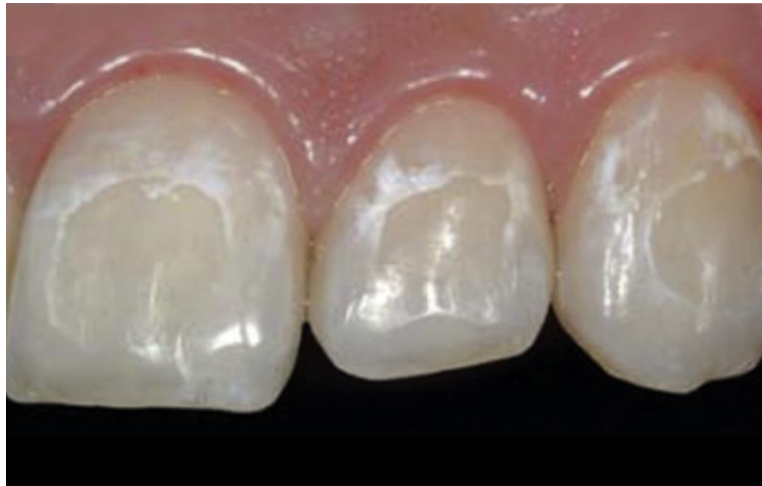Une solution possible au problème d'hygiène bucco-dentaire au sein de cette population pourrait être l'utilisation quotidienne de PC à 10 % la nuit à l'aide de gouttière d'éclaircissement. Cette technique interviendrait en complément d'un brossage inefficace, chez les patients incapables de maintenir une bonne hygiène bucco-dentaire, afin de mieux contrôler le facteur bactérien. Ce système de gouttière nécessite moins de dextérité manuelle que les méthodes d'hygiène bucco-dentaire traditionnelles. Le patient devra néanmoins tolérer la prise d'empreintes afin de réaliser la gouttière. Cette technique pourrait être poursuivie indéfiniment comme moyen de réduire la formation de plaque et de stabiliser les lésions carieuses, notamment les caries radiculaires et les caries aux marges des restaurations (40).

Des expérimentations dans les EHPADs pourraient être envisagées afin de mettre en évidence l'intérêt de cette technique. De plus, une étude serait intéressante afin de déterminer si une application quotidienne est nécessaire, ou s'il serait possible qu'une période initiale de port quotidien, afin de réduire la plaque et d'augmenter le pH, suivie d'un port d'entretien, tous les 2 jours par exemple, serait tout aussi efficace (40).

### **2.5.2 Les patients traités en orthodontie**

L'orthodontie est la thérapeutique la plus conservatrice sur l'échelle du gradient thérapeutique. Cependant, en raison des difficultés d'hygiène bucco-dentaire au cours des traitements en multi-attaches, des déminéralisations peuvent se produire. Le plus souvent il s'agit de lésions carieuses initiales de type white spot, aussi appelé leucome. Ces lésions iatrogènes se retrouvent principalement autour des attaches qui correspondent à des zones de rétention de la plaque bactérienne (cf. figure 12)(41). Dans les cas les plus sévères, des lésions cavitaires peuvent apparaître.

Figure 12 : Photographie après dépose d'un appareil orthodontique multi-attaches



Source : Denis et al., « White defects on enamel : diagnosis and anatomopathology: two essential factors for proper treatment (part 1) », 2013.

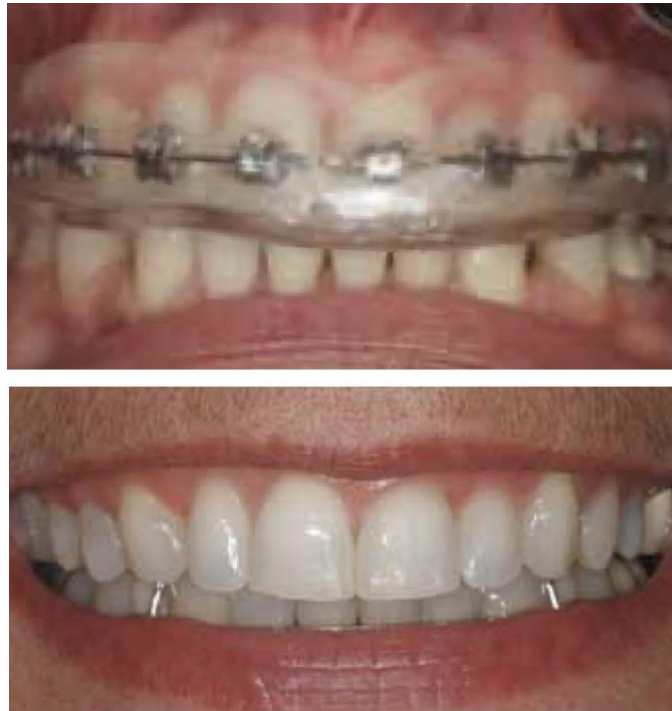Présence de déminéralisations de type white spot localisées autour des attaches, zone préférentielle d'accumulation de plaque bactérienne.

L'incidence d'au moins une lésion non cavitaire avant/après traitement orthodontique est de 72,9% (42). Par conséquent, les patients traités en orthodontie sont des patients à risque carieux élevé, en raison des difficultés à maintenir un brossage efficace dû l'augmentation de la rétention de plaque, mais aussi à l'altération de la composition de celle-ci avec plus de bactéries anaérobies (43).

Face à cette problématique, le PC à 10 %, par son action dans la prévention des lésions carieuses, peut apparaitre comme un complément à l'hygiène bucco-dentaire afin d'éviter l'apparition de ce type de lésion.

Dans une étude, Haywood propose d'utiliser le PC à 10 % dans des gouttières d'éclaircissement chez les patients en cours de traitement orthodontique (44). Cependant, en raison des mouvements dentaires au cours de ces traitements, cette technique nécessiterait plusieurs empreintes afin de réaliser de multiples gouttières, ce qui peut remettre en cause cette technique d'un point de vue pratique et économique. Il a pour cela développé une technique de fabrication de gouttières thermoformables réalisées directement en bouche avec les bagues, ce qui facilite la fabrication des gouttières nécessaires (cf. figure 13).

Figure 13 : Photographies pendant et après traitement orthodontique et éclaircissement



Source : Haywood, « Orthodontic caries control and bleaching », 2010.

Ce patient a utilisé du PC à 10% dans une gouttière d'éclaircissement pendant plus de 2 ans. Les gouttières étaient refaites tous les 2 à 4 mois, selon sur le mouvement des dents. Après dépose de l'appareil, il n'y a pas de plages de déminéralisation, ni de zones non éclaircies sur les dents

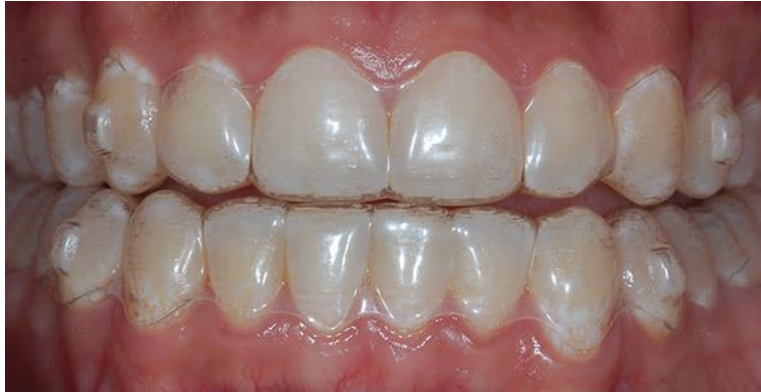Dans cette technique, l'action éclaircissante du PC devient un effet secondaire positif et non plus l'effet recherché initialement. On peut cependant s'interroger sur la diffusion du peroxyde de carbamide sous les attachements. Les données récentes montrent que le peroxyde de carbamide diffuse dans l'émail présent sous la surface de collage et donc que l'éclaircissement se produit sur l'ensemble de la dent malgré la présences des attachements (18).

Cependant, il est nécessaire de rappeler que la législation européenne interdit les éclaircissements chez les patients de moins de 18 ans.

Les aligneurs transparents sont de plus en plus utilisés lors des traitements d'orthodontie. De nombreux praticiens associent ce traitement avec un éclaircissement afin d'améliorer encore davantage l'esthétique du sourire. De la même façon que pour les traitements en multi-attaches, le PC diffusera sous les taquets et permettra un éclaircissement uniforme. Outre son effet éclaircissant, le

PC à 10% peut également être utilisé lors de ces traitements pour son action dans la prévention des lésions carieuses et dans le nettoyage des gouttières (cf.figure 14)(45).

Figure 14 : Photographie d'un patient réalisant un éclaircissement au cours d'un traitement orthodontique avec aligneurs invisibles



Source : Sword et Haywood, « Teeth bleaching efficacy during clear aligner orthodontic treatment », 2020.

### 2.5.3 Autres populations à risque

L'utilisation du PC à 10% dans la prévention des lésions carieuses pourrait être étendue à beaucoup d'autres catégories de patients qui présentent un risque carieux élevé, comme les patients à besoins spécifiques, qui désigne les personnes qui, pour des raisons médicales, physiques ou mentales, échappent aux protocoles conventionnels de prise en charges de leur santé orale.

Ces patients sont à risque de maladies bucco-dentaires pour de nombreuses raisons (17) :

- La xérostomie : comme dans le cas des patients atteints d'un cancer de la bouche pour lesquels le traitement par radiothérapie cervico-faciale réduit le flux salivaire
- La diminution de la dextérité manuelle et les déficits physiques : comme dans le cas des patients atteints de la maladie de Parkinson, ou ceux ayant eu un accident vasculaire cérébral qui réduit leurs capacités physiques
- Les déficits mentaux : comme dans le cas des patients atteints de la maladie d'Alzheimer

L'utilisation de PC à 10% dans des gouttières d'éclaircissement peut alors apparaître comme une méthode simple et efficace, en complément d'un brossage inefficace, afin d'améliorer la santé bucco-dentaire de ces patients.



### 3 : L'action prophylactique sur les dents érodées

---

#### 3.1 Rappels : L'éclaircissement sur les dents érodées

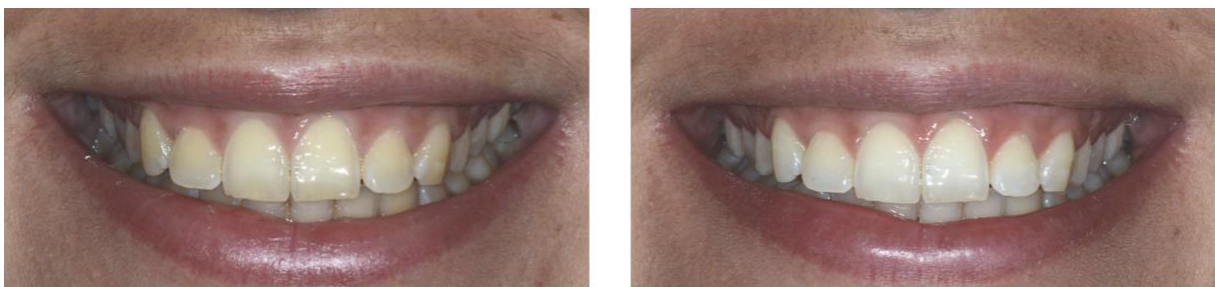
L'érosion dentaire se caractérise par la perte progressive des tissus durs de la dent par un processus chimique de dissolution par des acides, sans lien avec une activité bactérienne. Les sources d'acides peuvent être intrinsèques (ex : le reflux gastro-œsophagien) ou extrinsèques (ex : l'alimentation)(46).

Les pertes de substances dues à la maladie érosive sont une problématique importante en dentisterie (46). Le but sera dans un premier temps de stabiliser cette maladie en supprimant ou limitant les facteurs causals, avant d'envisager des traitements restaurateurs.

D'un point de vue esthétique, la dent érodée paraît plus jaune qu'une dent saine. Cela s'explique par le fait que les dents érodées présentent des altérations de l'émail, qui est affiné et laisse ainsi davantage passer la lumière vers la dentine, de couleur jaune/orangée (18).

L'éclaircissement dentaire externe apparaît alors comme une solution à cette problématique esthétique (cf figure 15).

Figure 15 : Photographies avant/après éclaircissement sur des dents érodées



Source : Attal et Greenwall, « Éclaircissement dentaire avec du peroxyde de carbamide à 10 % : effets prophylactiques sur la dent cariée ou érodée », 2021.

La patiente présente des dents érodées sur les faces vestibulaires, liées à une consommation quotidienne de vin blanc. Celles-ci apparaissent jaunes car la finesse de l'émail laisse entrevoir la couleur jaune de la dentine

Cependant, sur les dents érodées, en présence d'un émail très fin, on observe un résultat légèrement moins bon, dû à la diminution de la composante physique de l'éclaircissement par opacification de l'émail. Un allongement de la durée de traitement sera donc nécessaire pour augmenter le temps de contact du peroxyde d'hydrogène avec la dentine en profondeur, afin de permettre une dégradation complète des chromophores (6).

Lors d'un traitement d'éclaircissement sur des dents érodées les sensibilités sont plus fréquentes. Face à cette problématique, le temps de port des gouttières sera adapté et un traitement préventif sera prescrit, consistant à utiliser un dentifrice contenant du nitrate de potassium lors du brossage et en application directe dans les gouttières (6).

En présence de lésions érosives, le chirurgien-dentiste peut s'interroger sur les risques liés à l'éclaircissement. Nous démontrerons ainsi que l'éclaircissement n'est pas contre-indiqué dans cette situation, mais qu'il possède même une action prophylactique sur les dents érodées. Nous mettrons ainsi en évidence l'intérêt médical du PC 10% sur les dents érodées, et pas seulement son intérêt esthétique.

## **3.2 L'action du peroxyde de carbamide sur le pH**

### **3.2.1 L'augmentation du pH**

La plupart des produits d'éclaircissement à base de PC à 10% possèdent un pH proche de la neutralité. Comme vu précédemment, lors de son utilisation le PC à 10 % atteint un pH de 8 dès 5 minutes et entraîne ainsi une augmentation du pH de la plaque et de la salive au cours de son utilisation (cf. 2.1) (8,17,18).

Le pH augmente alors pour atteindre des valeurs au-dessus des valeurs critiques en dessous desquelles se produisent une déminéralisation de l'émail et de la dentine. Ces valeurs sont respectivement de 5,2 à 5,7 pour l'émail et de 6,0 à 6,5 pour la dentine (20).

### **3.2.2 L'effet positif de l'augmentation du pH**

Grâce à cette augmentation du pH au-dessus des valeurs critiques de déminéralisation de l'émail et de la dentine, le PC à 10% réduit le taux de déminéralisation. Chez les patients présentant des lésions érosives, le PC à 10 % aura alors comme action de stabiliser la maladie érosive en évitant de nouvelles déminéralisations (18).

Cela démontre ainsi que l'éclaircissement externe n'est pas contre-indiqué chez les patients présentant des lésions érosives mais qu'il présente même une action prophylactique sur les dents érodées.

## **3.3 L'action de l'éclaircissement externe dans la formation d'une zone de résistance acide-base (ABRZ)**

### **3.3.1 Qu'est-ce que l'ABRZ ?**

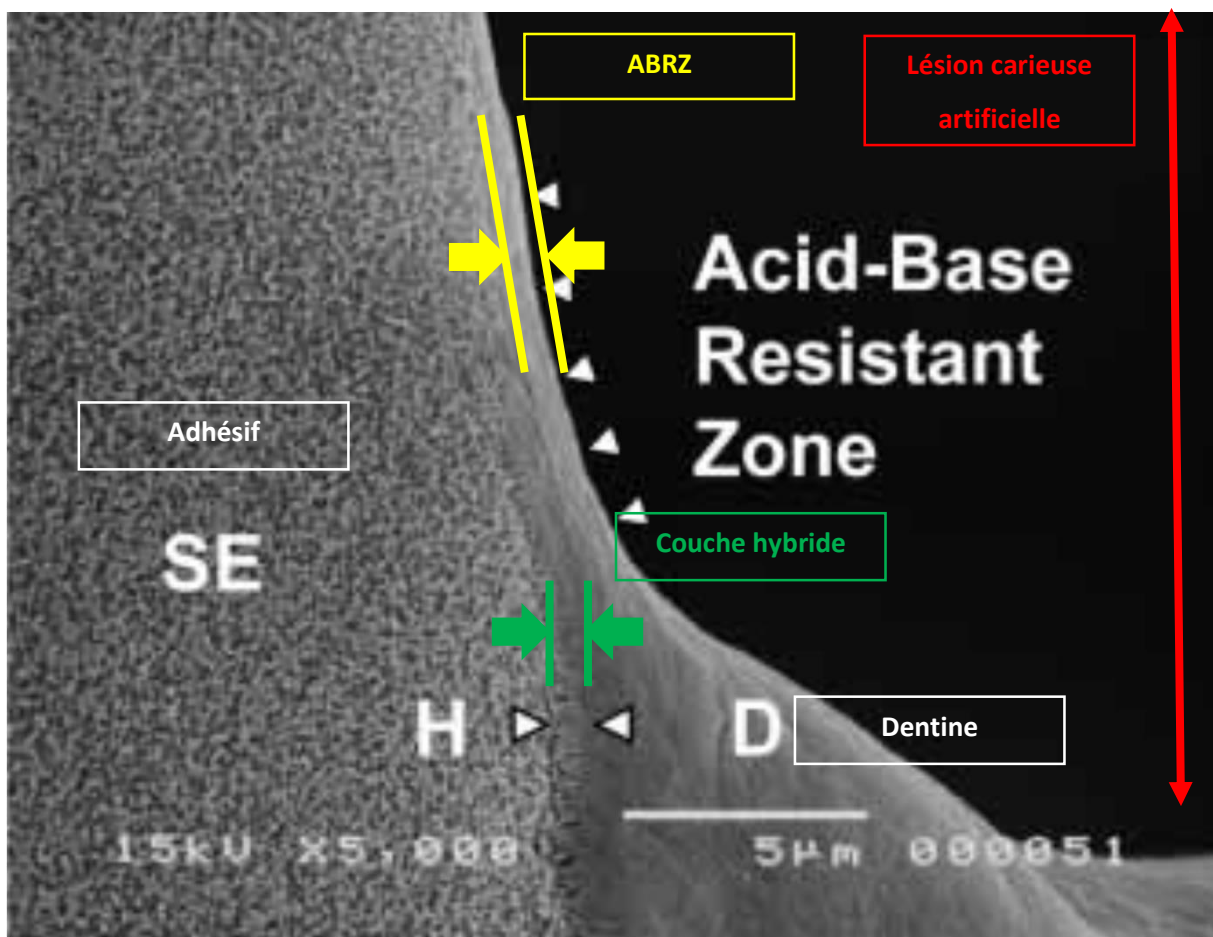
La zone de résistance acide-base (ABRZ) a été décrite pour la première fois en 2004 dans le cadre d'une étude observant la microstructure à l'interface dentine-adhésif, après application de solutions acides et basiques faibles (47,48).

Dans cette étude, quatre protocoles de collage ont été réalisés en utilisant quatre systèmes adhésifs et deux types de composites différents : un adhésif auto-mordant en une étape avec libération de fluor (RB) associé à une résine composite libérant du fluor (RP), un adhésif auto-mordant en deux étapes (SE) associé à une résine composite de type hybride (APX), un adhésif auto-mordant libérant du fluor (ABF) associé à APX, et un adhésif de type mordantage et rinçage (SB) associé à APX.

Une fois les protocoles de collage effectués sur les échantillons de dentine issus de racines bovines, ces échantillons ont été stockés dans l'eau pendant 1 semaine, puis immergés successivement dans une solution de déminéralisation à pH 4,5 pendant 20 minutes puis dans une solution d'hypochlorite de sodium à 5% pendant 20 minutes. Cette procédure simule ainsi les caries secondaires à l'interface adhésif/dentine. Les échantillons obtenus ont ensuite été découpés pour être analysés par microscopie électronique à balayage (MEB).

La figure 16 montre la microstructure à l'interface dentine-adhésif du groupe SE/APX (adhésif auto-mordant à 2 étapes). On observe la couche hybride d'une épaisseur de 0,7  $\mu\text{m}$  située en dessous de la couche d'adhésif. De plus, on note la présence d'une structure en dessous de la couche hybride, semblable à la dentine du fond de la cavité, et qui semble avoir résisté à l'attaque acide. Pour cette raison, cette structure a été nommée Zone de Résistance Acide-Base (ABRZ) (47).

Figure 16 : Microstructure au microscope électronique à balayage (MEB) à l'interface dentine-adhésif du groupe SE/APX



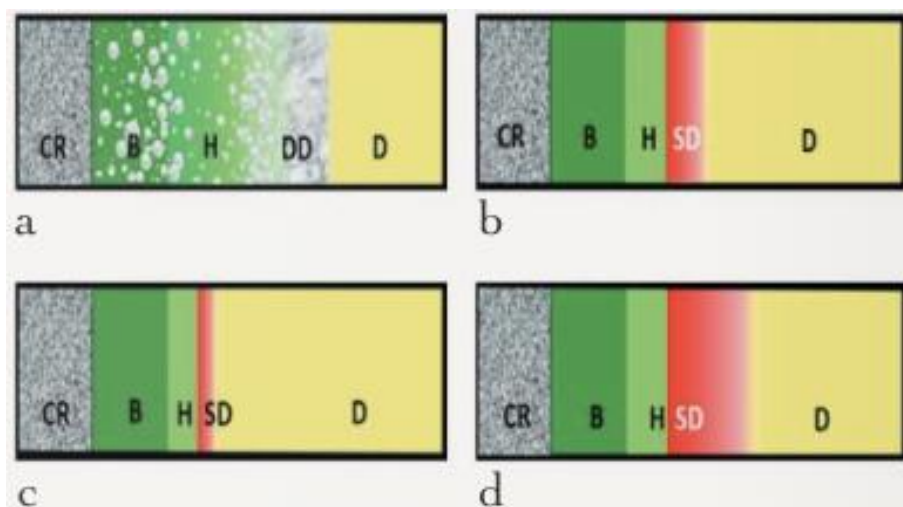
Source : Tsuchiya et al., « Ultrastructure of the dentin-adhesive interface after acid-base challenge », 2004.

On observe de gauche à droite : la couche d'adhésif, la couche hybride, l'ABRZ et la dentine résiduelle en fond de cavité.

Dans cet article, la présence ou l'absence d'une ABRZ et son épaisseur était variable selon les adhésifs testés. En effet, l'étude a confirmé que les adhésifs de type auto-mordant créent une ABRZ, contrairement à l'adhésif de type mordantage et rinçage (SB) qui ne crée pas d'ABRZ.

Concernant les adhésifs auto-mordant, RB (adhésif auto-mordant en une seule étape) ne crée cependant pas une ABRZ stable, car partiellement détruite lors de l'attaque acide/base. De plus, ABF (adhésif auto-mordant en 2 étapes avec libération de fluorure) produit une ABRZ plus épaisse que celle créée par SE (adhésif auto-mordant en 2 étapes) (cf. figure 17).

Figure 17 : Schéma de l'interface adhésif/dentine des différents adhésifs



Source : Tagami , « What is ABRZ ? », 2021.

CR : résine composite / B : adhésif / H : couche hybride / DD : dentine déminéralisée / SD : « super dentine » = ABRZ / D : dentine

**a** : SB (l'adhésif de type mordantage et rinçage) ne crée pas d'ABRZ mais il présente le mordantage le plus agressif avec un front de déminéralisation plus profond, produisant ainsi de la dentine déminéralisée non infiltrée en profondeur / **b** : SE (adhésif auto-mordant en 2 étapes) crée une ABRZ / **c** : RB (adhésif auto-mordant en une seule étape) crée une ABRZ non stable, car partiellement détruite lors de l'attaque acide/base / **d** : ABF (adhésif auto-mordant en 2 étapes avec libération de fluorure) crée l'ABRZ la plus épaisse

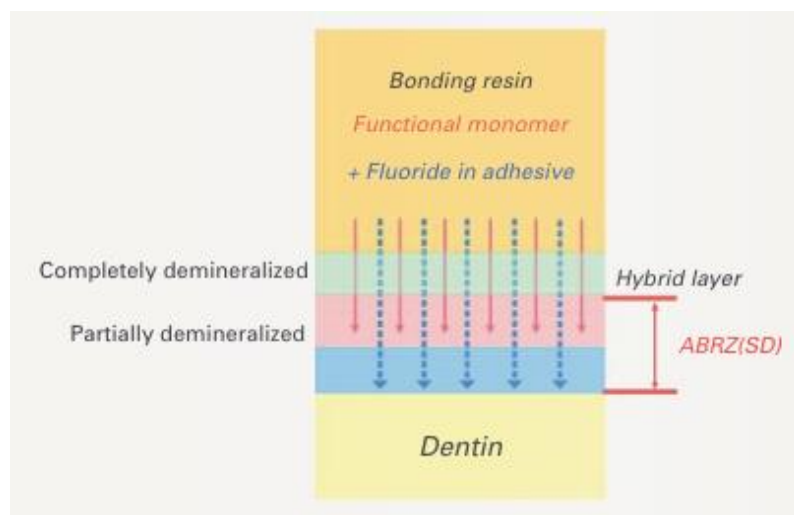
L'observation au microscope électronique à balayage (SEM) a permis d'observer que la résistance à l'attaque acide/base aux marges des restaurations est influencée par les propriétés physiques des adhésifs, la qualité de la couche hybride et la libération de fluorure.

Une étude ayant analysé la diffraction des électrons a confirmé la présence de cristaux d'apatite dans l'ABRZ ce qui indique que l'ABRZ correspond à de la dentine renforcée grâce à l'adhésif, en particulier par les adhésifs auto-mordant (49).

La couche hybride est essentielle pour obtenir une bonne adhérence. Cette couche est créée par pénétration et polymérisation de l'adhésif après déminéralisation de la dentine (50). L'adhésif imprégné doit être suffisamment polymérisé pour créer une structure chimiquement et mécaniquement stable (47).

Cependant, la déminéralisation de la surface dentinaire n'est pas un phénomène homogène. En effet, la partie superficielle est plus déminéralisée que la partie profonde. Ainsi, on retrouve une couche complètement déminéralisée et une couche partiellement déminéralisée. Lorsque l'adhésif pénètre dans la dentine déminéralisée, une couche de dentine imprégnée de résine se crée. La couche la plus superficielle correspond à la couche hybride et se produit au sein de la dentine complètement déminéralisée. Au sein de la dentine partiellement déminéralisée, on suppose qu'une réaction chimique se produit entre les cristaux d'apatite et les monomères d'adhésif créant ainsi une couche chimiquement stable, l'ABRZ. Contrairement à la couche hybride, cette couche n'est pas toujours présente et dépend de l'adhésif utilisé (47).

Figure 18 : Schéma de l'interface dentine/adhésif en présence d'une ABRZ



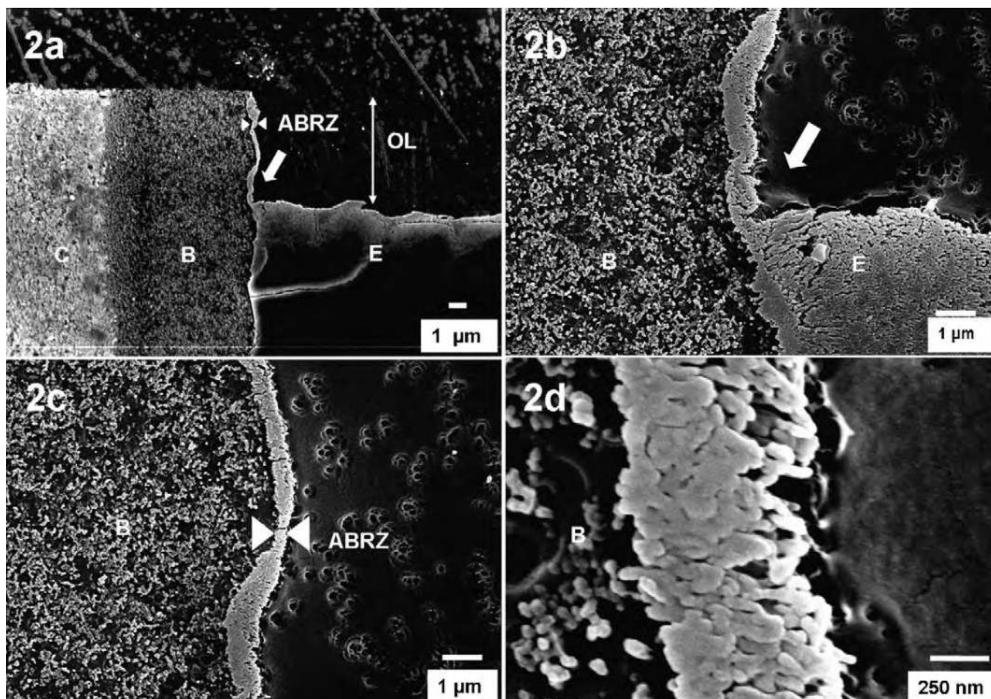
Source : Tagami, « What is ABRZ ? », 2021.

La pénétration de l'adhésif au sein de la dentine déminéralisée crée la couche hybride dans la partie la plus superficielle (dentine complètement déminéralisée). En pénétrant plus profondément (dentine partiellement déminéralisée), l'adhésif permet la création d'une ABRZ.

Concernant la stabilité de l'ABRZ, une étude a révélé, après stockage à long terme dans l'eau, la présence d'une ABRZ stable malgré les modifications du substrat dentinaire et de la couche d'adhésif (47,51). Cette étude a aussi démontré la présence d'une ABRZ plus épaisse et relativement plus stable avec un adhésif libérant du fluor. Ces observations sont confirmées par d'autres études qui ont aussi montré que les adhésifs libérant du fluor créent une ABRZ plus épaisse à l'interface de collage. L'épaisseur de l'ABRZ est influencée par la concentration en ions fluorure relargués par l'adhésif (47,52).

L'ABRZ a également été mise en évidence à l'interface email/adhésif (53). En effet, des études ont montré la présence d'une zone résistante aux attaques acide-base située juste en dessous de la couche d'adhésif après utilisation de certains adhésifs, en particulier des adhésifs de type auto-mordant. De plus, comme pour l'ABRZ à l'interface adhésif/dentine, la libération de fluor par l'adhésif améliore la résistance aux attaques acide-base (54).

Figure 19 : Microstructure au microscope électronique à balayage (MEB) de l'interface email-adhésif après attaque acide-base à différents grossissements dans le cas d'un protocole de collage utilisant un adhésif auto-mordant en 2 étapes (Clearfil SE Bond).



Source : Li et al., « The role of functional monomers in bonding to enamel : acid-base resistant zone and bonding performance », 2010.

On observe la présence d'une ABRZ en dessous de la couche d'adhésif. L'épaisseur de l'ABRZ est d'environ 0,5 μm. C : résine composite / B : adhésif / E : enamel

### 3.3.2 L'ABRZ après un traitement d'éclaircissement

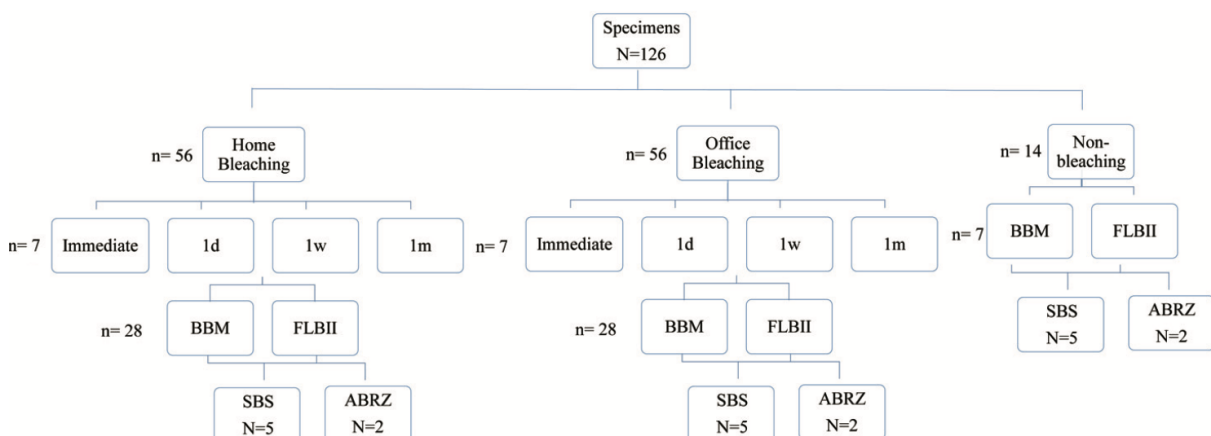
En présence de certains adhésifs, en particulier des adhésifs auto-mordançant (SAM), une zone de résistance acide-base (ABRZ) peut se former à l'interface adhésif-émail et adhésif-dentine. De plus, le relargage d'ions fluorure par l'adhésif a été corrélé à une ABRZ plus épaisse et plus stable. Nous pouvons légitimement nous demander si d'autres paramètres pourraient influencer la qualité de l'ABRZ.

Une récente étude de Halabi et al. (55) met en évidence une augmentation de l'épaisseur de l'ABRZ de l'émail après un traitement d'éclaircissement.

Cette étude in vitro a évalué les performances de liaison d'adhésifs auto-mordançant (SAM) en une et deux étapes sur l'émail éclairci à la suite d'un éclaircissement au cabinet ou à domicile

Pour cela des échantillons d'émail bovin ont été divisés en trois groupes principaux : le groupe contrôle (pas d'éclaircissement), le groupe éclaircissement au cabinet et le groupe éclaircissement à domicile. Chacun de ces groupes ont été subdivisés en deux selon l'adhésif utilisé (BBM ou FLBII). Pour chacun des adhésifs, le protocole de collage sur les échantillons éclaircis ont été réalisés à différents intervalles de temps après le traitement d'éclaircissement : immédiatement après, 1 jour après, 1 semaine après et 1 mois après (cf. figure 20).

Figure 20 : Schéma de l'étude



Source : Halabi et al., « Effect of two bleaching regimens on enamel bonding performance », 2020.



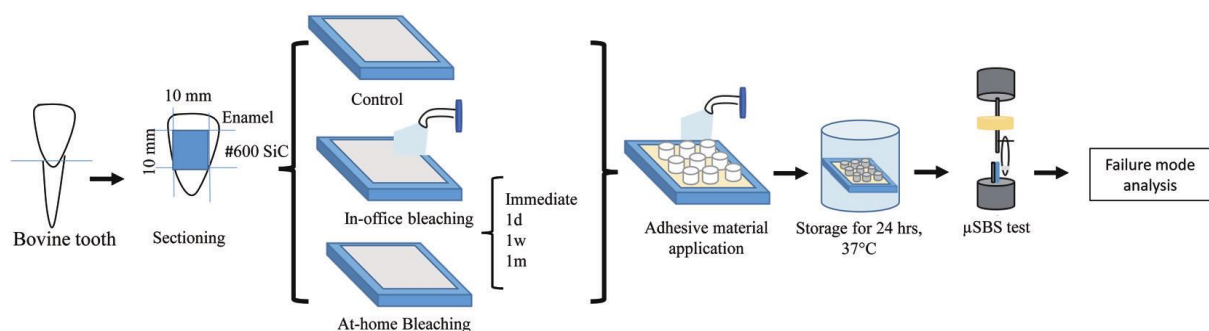
Le traitement d'éclaircissement au cabinet a été réalisé avec un agent contenant du peroxyde d'hydrogène à 35%. Le traitement réalisé à domicile a quant à lui été réalisé à l'aide d'un agent contenant du PC à 10%.

Les 2 adhésifs utilisés lors de cette étude sont le BeautiBond Multi (BBM), adhésif de type auto-mordant en une étape (SAM 1) sans fluor et le FL-Bond II (FLBII), un adhésif de type auto-mordant en 2 étapes (SAM 2) avec libération de fluor.

La résistance de la liaison au micro-cisaillement ( $\mu$ SBS) a été mesurée à 24h pour chacun des échantillons après réalisation des protocoles de collage et stockage dans de l'eau distillée à 37°C pendant 24h (cf. figure 21).

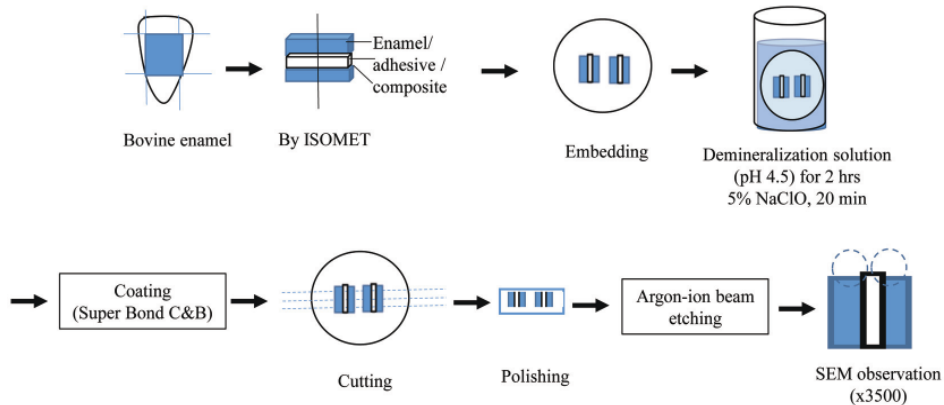
De plus, les échantillons ont été préparés pour être étudiés au microscope électronique à balayage. Pour cela ils ont subi une attaque acide-base à l'aide d'une solution de déminéralisation (pH 4,5) puis d'une solution d'hypochlorite de sodium à 5%, afin de pouvoir observer l'ABRZ formée à la jonction adhésif-émail (cf. figure 22).

Figure 21 : Méthodologie de préparation des échantillons pour le test de résistance au micro-cisaillement ( $\mu$ SBS)



Source : Halabi et al., « Effect of two bleaching regimens on enamel bonding performance », 2020.

Figure 22 : Méthodologie de préparation des échantillons pour l'observation au microscope électronique à balayage (MEB)



Source : Halabi et al., « Effect of two bleaching regimens on enamel bonding performance », 2020.

Les images au MEB de l'interface émail-adhésive après attaque acide-base de chaque groupe sont représentées dans le Tableau 1. L'attaque acide-base a créé une lésion externe (OL) par dissolution de l'émail qui varie entre 10 et 15  $\mu\text{m}$  de profondeur. Sur chacun des échantillons, une zone de résistance acide-base (ABRZ) a été observée.

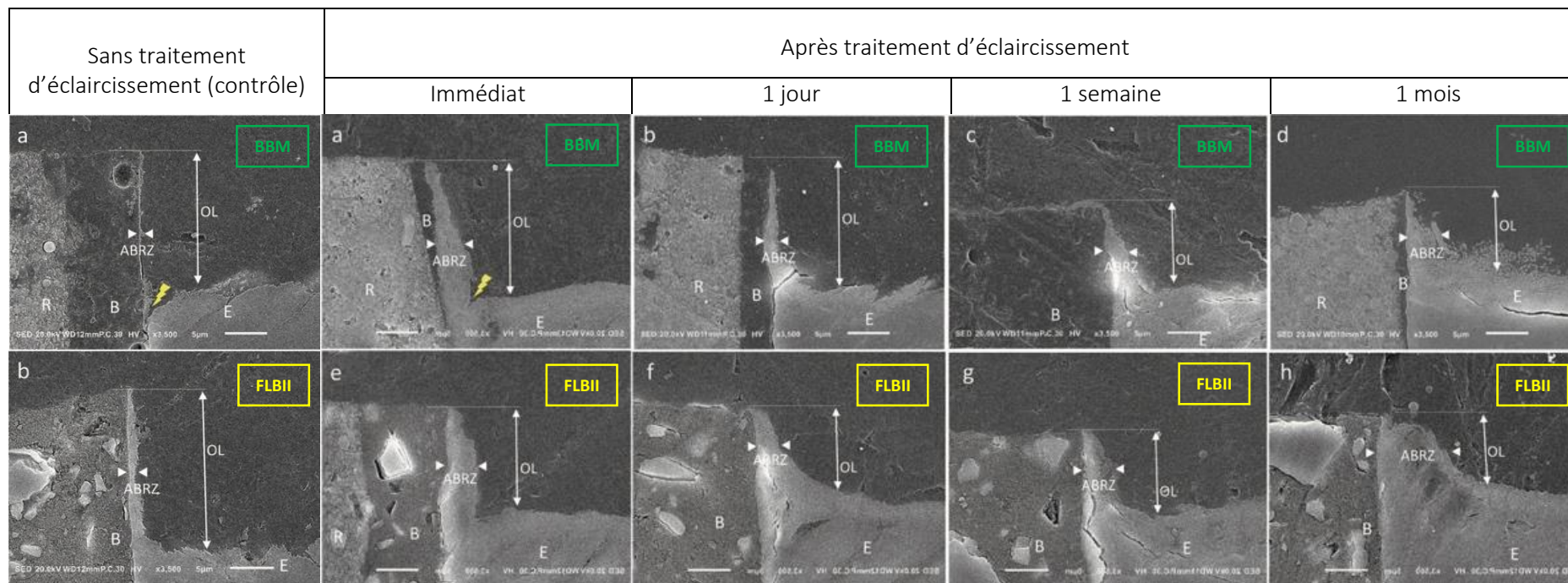
Dans le groupe témoin (sans éclaircissement), l'ABRZ a une épaisseur de 0,5  $\mu\text{m}$  pour l'adhésif BBM et une épaisseur d'environ 1  $\mu\text{m}$  pour l'adhésif FLBII.

Après éclaircissement à domicile avec du PC à 10%, dans le groupe BBM, une ABRZ de 3  $\mu\text{m}$  est observée quand le collage est réalisé immédiatement ou 1 jour après la fin du traitement d'éclaircissement. Après 1 semaine et 1 mois, l'ABRZ est environ de 3 à 5  $\mu\text{m}$  d'épaisseur.

Pour les échantillons du groupe FLPII, l'ABRZ a augmenté à une épaisseur d'environ 3 à 5  $\mu\text{m}$  dans les groupes immédiat, 1 jour, 1 semaine et 1 mois après la fin du traitement d'éclaircissement.

Ces résultats démontrent que la réalisation d'un traitement d'éclaircissement préalablement à un collage augmente l'épaisseur de l'ABRZ.

Tableau 1 : Microstructure au microscope électronique à balayage (MEB) de l'interface adhésif-émail après attaque acide-base, à la suite d'un protocole de collage effectué sur de l'émail non éclairci et après traitement d'éclaircissement à différents intervalles de temps (immédiat, 1 jour, 1 semaine et 1 mois après éclaircissement)



Source : Auteur, 2023, d'après Halabi et al., « Effect of two bleaching regimens on enamel bonding performance », 2020.

Après traitement d'éclaircissement, les ABRZ sont plus épaisses pour les 2 adhésifs par rapport au groupe contrôle (sans éclaircissement)

En moyenne, les ABRZ dans le groupe FLBII sont plus épaisses que celles dans le groupe BBM. FLBII libère des ions fluorure, ce qui explique cette différence. En effet, comme vu précédemment, la libération de fluorure par les adhésifs a été signalée comme un facteur clé pour créer une ABRZ plus épaisse et plus stable.

Concernant la résistance de la liaison au micro-cisaillement ( $\mu$ SBS), elle diminue de façon importante immédiatement après l'éclaircissement pour les 2 adhésifs et revient à la valeur d'origine à 1 semaine et à 1 mois après l'arrêt de l'éclaircissement.

Par conséquent, l'éclaircissement a affecté négativement les  $\mu$ SBS lorsque le protocole de collage est réalisé immédiatement et 1 jour après la fin du traitement d'éclaircissement. Cependant, les valeurs de  $\mu$ SBS sont redevenues semblable à celle du groupe contrôle (sans éclaircissement) quand le collage est réalisé 1 semaine après l'arrêt du traitement d'éclaircissement.

L'un des effets indésirables de l'éclaircissement est la diminution des forces de liaison aux matériaux à base de résine à l'émail immédiatement après la procédure d'éclaircissement, qui se traduit par une diminution de l'adhérence à court terme. La réduction de la force de liaison est due à l'oxygène libéré par les produits d'éclaircissement dans la structure de la dent et qui inhibe la polymérisation de la résine.

Il est donc recommandé de retarder d'au moins une semaine un collage après la fin d'un traitement d'éclaircissement.

En conclusion, le PC à 10% affecte la morphologie de l'ABRZ en créant une ABRZ plus épaisse, qui ne serait que très faiblement observée sans traitement d'éclaircissement. Cette augmentation serait probablement dû à une augmentation de la porosité de l'émail après l'éclaircissement, qui permet une plus grande pénétration de l'adhésif, comme le suggère une précédente étude qui avait déjà mis en évidence cette propriété uniquement pour l'éclaircissement en cabinet (56). Cependant, l'oxygène résiduel de l'agent d'éclaircissement peut entraver la polymérisation de l'adhésif, provoquant ainsi une diminution de la résistance de la liaison au micro-cisaillement ( $\mu$ SBS). De plus, concernant l'épaisseur de l'ABRZ, pour BBM, elle est optimale à une semaine et à un mois après l'éclaircissement alors qu'elle reste constante pour FLBII immédiatement et un mois après l'éclaircissement. Il faudra alors patienter au minimum une semaine avant de réaliser le protocole de collage afin d'obtenir une  $\mu$ SBS suffisante combinée à une augmentation de l'épaisseur de l'ABRZ.

### 3.3.3 L'intérêt prophylactique de l'ABRZ sur les dents érodées

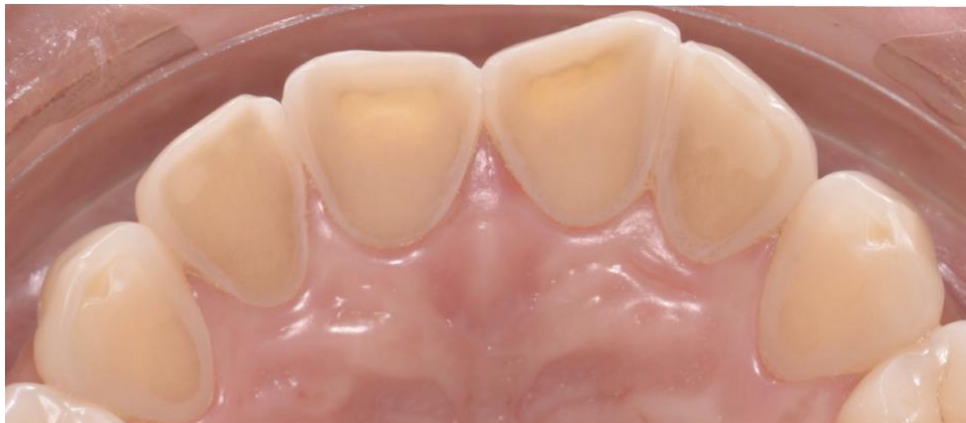D'après les études, en protégeant l'interface adhésif-substrat de la dent contre les déminéralisations, l'ABRZ semble être associée au scellement des marges de la restauration et donc à l'amélioration de leur durabilité (53,55).

Nous avons démontré que la réalisation d'un traitement d'éclaircissement préalable à un collage augmente l'épaisseur de l'ABRZ, renforçant encore davantage la stabilité de cette couche face aux attaques acide-base.

L'éclaircissement externe possède donc des effets prophylactiques sur les dents érodées si un collage est envisagé, grâce au renforcement de l'ABRZ qui protège contre les déminéralisations responsables des lésions érosives.

Cette nouvelle propriété peut être utilisée dans le cas d'érosion chimique des faces palatines des dents antérieures, qui est la conséquence de vomissements ou de RGO ancien et chronique (cf. figure 23) (18).

Figure 23 : Photographie de lésions érosives palatines liées à des vomissements

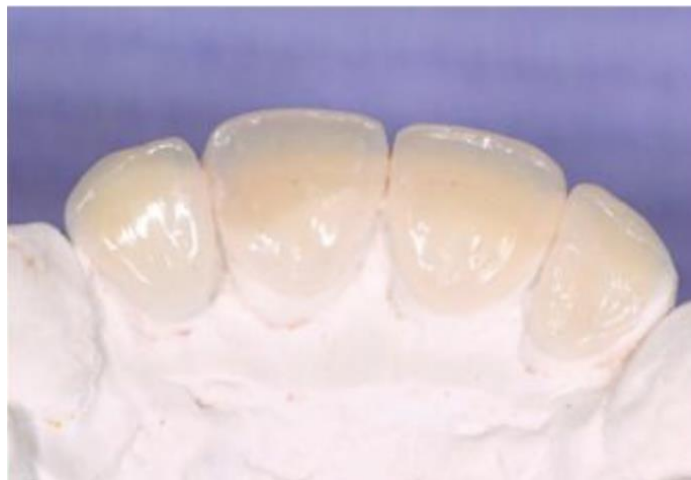

Source : Attal et Greenwall, « Éclaircissement dentaire avec du peroxyde de carbamide à 10 % : effets prophylactiques sur la dent cariée ou érodée », 2021.

Aspect caractéristique d'usures érosives palatines liées à des vomissements. Un bandeau amélaire cervical persiste

L'éclaircissement préalable permettra alors de renforcer la zone de collage au niveau du bandeau d'émail persistant en cas de réalisation de restaurations, comme des facettes palatines, mise en place pour restaurer les pertes de substances et protéger la dentine exposée, plus sensible à la déminéralisation (cf. figure 24)(18). Dans ce cas, le patient devra mettre du PC à 10 % au niveau des faces palatines de la gouttière d'éclaircissement, afin d'obtenir un résultat optimal.

Figure 24 : Photographie de facettes palatines sur modèle en plâtre, réalisées afin de compenser la perte de substance dû à l'érosion chimique



Source : Attal et Muller, « Apport de l'orthodontie au traitement d'usures érosives antéro-maxillaires liées à un reflux gastro-œsophagien », 2020.

En augmentant la résistance à la déminéralisation, l'ABRZ protège également les marges des restaurations contre les lésions carieuses secondaires. Nous avons fait le choix de présenter cette propriété comme un effet prophylactique sur les dents érodées, mais elle permet aussi un effet prophylactique sur les dents cariées en protégeant contre les déminéralisations dû à la maladie carieuse, évitant ainsi les reprises carieuses à l'interface de collage.

Cette propriété pourrait également être utilisée en orthodontie afin d'éviter les déminéralisations en périphérie des brackets. Un éclaircissement serait alors réalisé préalablement au collage afin de permettre la création d'une ABRZ, renforçant ainsi la résistance aux déminéralisations.

## 4 : L'action sur la santé parodontale

---

### 4.1 L'effet du peroxyde de carbamide sur les tissus parodontaux et la santé parodontale

La santé parodontale se caractérise par l'absence d'inflammation ou un niveau faible d'inflammation d'un parodonte intact ou réduit. Les maladies parodontales peuvent être classées en plusieurs catégories. Parmi ces maladies, on trouve la gingivite, les maladies gingivales non induites par la plaque et la parodontite. La gingivite induite par la plaque se caractérise par une inflammation gingivale avec ou sans présence de facteurs de risque locaux ou systémique. La parodontite est une maladie inflammatoire liée à un déséquilibre de la flore buccale entraînant une destruction du système d'attache de la dent. Elle est objectivée par la présence d'une perte d'attache clinique, d'une alvéolyse radiographique et de signes d'inflammation gingivale. Les maladies péri-implantaires se répartissent quant à elles en deux catégories, la mucosite péri-implantaire et la péri-implantite. La mucosite péri-implantaire se caractérise par un saignement au sondage et des signes cliniques d'inflammation. La péri-implantite est une pathologie caractérisée par une inflammation de la muqueuse péri-implantaire et une perte progressive du support osseux (57).

Bien que l'action éclaircissante du PC soit connue depuis de nombreuses années, le PC était initialement utilisé comme agent antiseptique oral avant d'être utilisé comme agent d'éclaircissement. Dès les années 70, des études ont démontré son effet sur le contrôle de la plaque et l'inflammation gingivale (58). Nous allons donc nous intéresser à l'action du PC sur les tissus parodontaux et la santé parodontale.

#### 4.1.1 L'action sur le biofilm

Comme vu précédemment (cf. 2.2.1), l'utilisation du PC entraîne une diminution de l'accumulation de la plaque. Une étude a démontré que dans le groupe traité avec le PC, l'accumulation de la plaque sur les molaires de rat était significativement réduite ( $p < 0,001$ ) par rapport au groupe témoin (23).

De plus, une étude in vitro a également mis en évidence des effets antibactériens du PC à 10 % sur le biofilm oral (24). L'objectif de cette étude était de comparer les effets du PC et de la chlorhexidine sur

le biofilm oral in vitro. Le PC à 10 % a alors montré une plus grande désorganisation du biofilm et des effets bactéricides supérieurs comparés au gel de chlorhexidine à 1 % ( $p < 0,05$ ).

Des études ont montré que cet effet bactéricide se produit grâce à la présence de radicaux hydroxyles libérés par le PC qui interagissent avec les lipides de la membrane bactérienne, entraînant ainsi la mort cellulaire (25).

#### **4.1.2 L'action sur l'inflammation gingivale**

Un article de 2015 de Cochrane et Sindelar (59) a mis en évidence l'action du peroxyde d'hydrogène dans la diminution de l'indice de saignement, qui est un des marqueurs de l'inflammation gingivale. Cette étude avait pour objectif d'évaluer les effets cliniques de l'application de PC à l'aide de gouttière en complément des rendez-vous de maintenance chez 66 patients réfractaires suivis en maintenance parodontale. Cette étude a montré une diminution des saignements aux sondages lors de l'utilisation d'un gel de peroxyde d'hydrogène à 1,7 % (Perio Gel<sup>®</sup>, Dakota Pharmacy, Bismarck, ND, USA).

## **4.2 L'utilisation du peroxyde de carbamide dans les thérapeutiques parodontales**

Par son action dans la désorganisation du biofilm, l'élimination des bactéries, et la réduction de l'inflammation gingivale, le PC posséderait des bienfaits sur les tissus parodontaux et la santé parodontale.

Des irritations gingivales transitoires ont déjà été décrites lors d'un traitement d'éclaircissement, mais elles proviennent généralement d'une quantité excessive de produit dans la gouttière ou d'une mauvaise adaptation de celle-ci.

Le PC à 10 % est donc compatible avec une bonne santé parodontale. Il n'est pas contre-indiqué chez les patients traités pour des maladies parodontales et permet de maintenir une bonne santé gingivale. L'utilisation du PC à 10 % lors du traitement d'éclaircissement peut même avoir des effets prophylactiques sur la santé parodontale et être mise à profit dans de nombreuses situations cliniques comme un complément à l'hygiène bucco-dentaire et pas seulement comme un agent d'éclaircissement (60).



#### **4.2.1 Chez les patients suivis en maintenance parodontale**

A la suite de la thérapeutique initiale, le PC peut être utilisé au cours de la thérapeutique parodontale de soutien comme complément à une bonne hygiène bucco-dentaire. Les résultats de cette procédure, exposés dans l'article de Cochrane et Sindelar (59), ont montré une diminution de l'indice de saignement chez 66 patients réfractaires suivis en maintenance parodontale.

D'autres études ont tenté de démontrer son intérêt en complément de la thérapeutique initiale. Une étude clinique randomisée (61) a montré les effets positifs de l'utilisation de peroxyde d'hydrogène à la suite d'un surfaçage radiculaire par rapport à un surfaçage seul. Cette étude avait pour objectif d'étudier l'utilisation du peroxyde d'hydrogène comme une thérapeutique complémentaire au surfaçage radiculaire. Pour cela, deux groupes de patients ont été constitué. Un groupe témoin ayant reçu seulement un surfaçage radiculaire et un second groupe dont les patients ont reçu un surfaçage radiculaire et se sont ensuite vu prescrire un gel de peroxyde d'hydrogène à 1,7 % (Perio Gel<sup>®</sup>, Dakota Pharmacy, Bismarck, ND, USA) à utiliser dans des gouttières 15 minutes quatre fois par jour pendant trois mois. Pour tous les patients, des évaluations cliniques ont été réalisées au cours de l'étude afin d'évaluer l'aspect des tissus mous, de mesurer la profondeur des poches et l'indice de saignement. Les résultats de l'étude nous indiquent une amélioration clinique significative de la profondeur des poches et des saignements dans le groupe ayant utilisé le gel de peroxyde d'hydrogène par rapport au surfaçage seul.

Cependant, il est nécessaire de souligner l'importance d'une bonne hygiène bucco-dentaire et de maintenir des rappels réguliers, car c'est la seule façon d'assurer l'élimination efficace de la plaque et un suivi adapté au patient, afin de maintenir une bonne santé parodontale (62).

#### **4.2.2 Chez les patients à risques de maladies parodontales**

Les patients âgés, les patients traités en orthodontie ou les patients aux besoins spécifiques peuvent présenter un risque accru de maladie parodontales, dû en premier lieu à une mauvaise élimination de la plaque qui entraîne donc une inflammation gingivale.

L'utilisation de PC à 10 % dans des gouttières d'éclaircissement peut donc apparaître comme une solution complémentaire afin de maintenir une bonne santé parodontale, en plus des effets prophylactiques sur la carie dentaire présentés précédemment.

### **4.2.3 Chez les patients présentant des implants intraosseux**

Une étude longitudinale de Moraschini et al. de 2015, réalisée sur 10 ans, montre que le taux de survie moyen des implants dentaires est de 94,6 % (63). Cependant, ce pourcentage élevé ne doit pas faire oublier le taux élevé de mucosite (43 %) et de péri-implantite (22 %), mis en évidence dans une méta-analyse de Derks et Tomasi, s'appuyant sur des articles dans lesquels la durée moyenne de fonction des implants dentaires variait de 3 à 11 ans (64).

Des études ont mis en évidence l'importance d'un suivi implantaire régulier afin de réduire le risque de développer une péri-implantite (65). Ces rendez-vous de maintenance implantaire sont d'autant plus importants chez les patients présentant une parodontite traitée, en raison de la forte susceptibilité de cette catégorie de patients à développer des maladies parodontales et péri-implantaires.

Lorsque les tissus mous autour des implants développent une inflammation dû à l'accumulation de la plaque, un traitement non chirurgicale précoce est important afin d'éviter la progression de la maladie à l'os de soutien. Il consiste à réaliser un débridement de la lésion peri-implantaire, à gérer les facteurs de risques et notamment l'hygiène oral afin d'éliminer le facteur causal, et peut s'accompagner d'une irrigation avec une solution antiseptique entre la gencive et l'implant ou de la mise en place d'une antibiothérapie (62).

Le PC à 10 %, grâce à ses effets sur la santé parodontale, pourrait apparaitre comme un complément à l'hygiène péri-implantaire. L'utilisation du PC à 10 % dans des gouttières d'éclaircissement permettrait une irrigation et un nettoyage des tissus péri-implantaire afin de maintenir une bonne santé péri-implantaire (62).

D'autres études cliniques sont néanmoins nécessaires pour prouver les avantages supplémentaires de l'utilisation du PC à 10 %.

## Conclusion

---

L'éclaircissement dentaire externe ambulatoire est une thérapeutique esthétique de référence qui s'est développée depuis la mise en place du protocole par Haywood et Heymann en 1989, en lien avec une demande de la population toujours plus importante pour l'esthétique dentaire. Les mécanismes de l'éclaircissement externe, par oxydation des chromophores et opacification de l'émail, sont aujourd'hui bien connus et documentés.

Cette thérapeutique présente de nombreux bienfaits connus, comme l'augmentation de la luminosité, la diminution de la coloration ou encore l'amélioration de l'estime de soi. Outre ces bienfaits connus, le PC utilisé lors du traitement d'éclaircissement présente aussi des bienfaits méconnus que nous avons mis en évidence au cours de notre travail. En effet, le PC présente une action dans l'élévation du pH, la réduction de l'accumulation de la plaque, l'élimination de certaines bactéries, la diminution de l'inflammation gingivale, l'augmentation de l'épaisseur de l'ABRZ et a même montré son intérêt dans la reminéralisation des lésions carieuses initiales de l'émail. Grâce à ces différentes propriétés, le PC possède donc une action prophylactique sur les dents cariées, érodées et sur la santé parodontale. Ainsi, l'éclaircissement n'est pas contre-indiqué dans ces situations cliniques, qu'il s'agisse de dents érodées, cariées dans certains cas ou en cas de problèmes parodontaux, mais il présente même un intérêt prophylactique, comme complément à l'hygiène bucco-dentaire pour maintenir une bonne santé orale.

Nous avons ainsi mis en évidence ces nouvelles indications, qui inscrivent encore davantage l'éclaircissement dentaire externe comme une thérapeutique médicale et pas seulement esthétique.

## Bibliographie

---

1. Haywood VB, Heymann HO. Nightguard vital bleaching. *Quintessence Int.* 1989;20(3):173-6.
2. Naveh G, Geiger S, Levin L. Patients' satisfaction with dental esthetics. *J Am Dent Assoc.* 2007;138:805-8.
3. Goldgerg M, Piette É. *La dent normale et pathologique.* Bruxelles: De Boeck; 2001. 392 p.
4. Bazos P, Magne P. Bio-Emulation : biomimetically emulating nature utilizing a histoanatomic approach; visual synthesis. *Int J Esthet Dent.* 2014;9(3):330-52.
5. Fondriest J. The optical characteristics of natural teeth. *Inside Dentistry.* 2012;8(11).
6. Gabet A. Connaître les mécanismes de l'éclaircissement externe pour comprendre et traiter les cas difficiles [Internet] [Thèse d'exercice]. Université Paris Descartes; 2017. Disponible sur: <https://dumas.ccsd.cnrs.fr/dumas-01815842/document>
7. ten Bosch JJ, Coops JC. Tooth color and reflectance as related to light scattering and enamel hardness. *J Dent Res.* 1995;74(1):374-80.
8. Leonard RH, Austin SM, Haywood VB, Bentley CD. Change in pH of plaque and 10% carbamide peroxide solution during nightguard vital bleaching treatment. *Quintessence Int.* 1994;25(12):819-23.
9. Greenwall L. Tooth whitening : the last 25 years. *Int dent Afr.* 2016;6(2):66-74.
10. Ubaldini ALM, Baesso ML, Medina Neto A, Sato F, Bento AC, Pascotto RC. Hydrogen peroxide diffusion dynamics in dental tissues. *J Dent Res.* 2013;92(7):661-5.
11. Haywood VB. Frequently asked questions about bleaching. *Compend Contin Educ Dent.* 2003;24(4A):324-38.
12. Goldberg M, Arends J, Jongebloed WL, Schuthof J, Septier D. Action of urea solutions on human enamel surfaces. *Caries Res.* 1983;17(2):106-12.
13. Simon S, Cooper PR, Berdal A, Machtou P, Smith AJ. *Biologie pulpaire : comprendre pour appliquer au quotidien.* *Rev Odont Stomat.* 2008;37(3):209-35.

14. Ma X, Li R, Sa Y, Liang S, Sun L, Jiang T, et al. Separate contribution of enamel and dentine to overall tooth colour change in tooth bleaching. *J Dent*. 2011;39(11):739-45.
15. Eimar H, Siciliano R, Abdallah MN, Nader SA, Amin WM, Martinez PP, et al. Hydrogen peroxide whitens teeth by oxidizing the organic structure. *J Dent*. 2012;40 Suppl 2:e25-33.
16. Menezes RP de, Silva PD, Leal PC, Faria-E-Silva AL. Impact of 35% hydrogen peroxide on color and translucency changes in enamel and dentin. *Braz Dent J*. 2018;29(1):88-92.
17. Greenwall-Cohen J, Greenwall L. Carbamide peroxide and its use in oral hygiene and health. *Dent Update*. 2017;44(9):863-9.
18. Attal JP, Greenwall L. Éclaircissement dentaire avec du peroxyde de carbamide à 10 % : effets prophylactiques sur la dent cariée ou érodée. *Réal clin*. 2021;32(2):134-9.
19. Kleinberg I. Effect of urea concentration on human plaque pH levels in situ. *Arch oral biol*. 1967;12(12):1475-84.
20. Eliasson S, Krasse B, Söremark R. Root caries : a consensus conference statement. *Swed Dent J*. 1992;16(1-2):21-5.
21. Woodhead JC, Nowak AJ, Crall J, Robillard DdsjE. Dental abnormalities in children with chronic renal failure. *Pediatr Dent*. 1982;4(4):281-5.
22. Peterson S, Woodhead J, Crall J. Caries resistance in children with chronic renal failure : plaque pH, salivary pH, and salivary composition. *Pediatr Res*. 1985;19(8):796-9.
23. Firestone AR, Schmid R, Mühlemann HR. Effect of topical application of urea peroxide on caries incidence and plaque accumulation in rats. *Caries Res*. 1982;16(2):112-7.
24. Yao CS, Waterfield JD, Shen Y, Haapasalo M, Macentee MI. In vitro antibacterial effect of carbamide peroxide on oral biofilm. *J Oral Microbiol*. 2013;5(1).
25. Deng DM, Liu MJ, ten Cate JM, Crielaard W. The VicRK system of *Streptococcus mutans* responds to oxidative stress. *J Dent Res*. 2007;86(7):606-10.
26. Bentley CD, Leonard RH, Crawford JJ. Effect of whitening agents containing carbamide peroxide on cariogenic bacteria. *J Esthet Dent*. 2000;12(1):33-7.

27. Bailey DL, Adams GG, Tsao CE, Hyslop A, Escobar K, Manton DJ, et al. Regression of post-orthodontic lesions by a remineralizing cream. *J Dent Res.* 2009;88(12):1148-53.
28. Holmen L, Thylstrup A, Artun J. Clinical and histological features observed during arrestment of active enamel carious lesions in vivo. *Caries Res.* 1987;21(6):546-54.
29. Songsiripraduboon S, Hamba H, Trairatvorakul C, Tagami J. Sodium fluoride mouthrinse used twice daily increased incipient caries lesion remineralization in an in situ model. *J Dent.* 2014;42(3):271-8.
30. Dijkman A, Huizinga E, Ruben J, Arends J. Remineralization of human enamel in situ after 3 months : the effect of not brushing versus the effect of an F dentifrice and an F-free dentifrice. *Caries Res.* 1990;24(4):263-6.
31. Robinson C, Shore RC, Bonass WA, Brookes SJ, Boteva E, Kirkham J. Identification of human serum albumin in human caries lesions of enamel : the role of putative inhibitors of remineralisation. *Caries Res.* 1998;32(3):193-9.
32. Tamaki N, Tada T, Morita M, Watanabe T. Comparison of inhibitory activity on calcium phosphate precipitation by acidic proline-rich proteins, statherin, and histatin-1. *Calcif Tissue Int.* 2002;71(1):59-62.
33. Iizuka J, Kunimatsu Y, Mikuni-Takagaki Y, Mukai Y. Evaluation of the mineral-promoting effects of in-office bleaching on experimental subsurface enamel lesions. *Dent Mater J.* 2022;41(4):589-94.
34. Iizuka J, Mukai Y, Taniguchi M, Mikuni-Takagaki Y, Ten Cate JM, Teranaka T. Chemical alteration by tooth bleaching of human salivary proteins that infiltrated subsurface enamel lesions- experimental study with bovine lesion model systems. *Dent Mater J.* 2014;33(5):663-8.
35. Romero MJRH, Nakashima S, Nikaido T, Ichinose S, Sadr A, Tagami J. Inhibition of hydroxyapatite growth by casein, a potential salivary phosphoprotein homologue. *Eur J Oral Sci.* 2015;123(4):288-96.
36. Haywood VB. History, safety, and effectiveness of current bleaching techniques and applications of the nightguard vital bleaching technique. *Quintessence Int.* 1992;23(7):471-88.
37. Haywood VB, Heymann HO. Nightguard vital bleaching : how safe is it ? *Quintessence Int.* 1991;22(7):515-23.

38. Leonard RH, Van Haywood B, Caplan DJ, Tart ND. Nightguard vital bleaching of tetracycline-stained teeth : 90 months post treatment. *J Esthet Restor Dent.* 2003;15(3):142-52; discussion 153.
39. Matis BA, Wang Y, Eckert GJ, Cochran MA, Jiang T. Extended bleaching of tetracycline-stained teeth : a 5-year study. *Oper Dent.* 2006;31(6):643-51.
40. Haywood VB. Bleaching and caries control in elderly patients. *Clinical.* 2007;1(4):42-3.
41. Denis M, Atlan A, Vennat E, Tirlet G, Attal JP. White defects on enamel: diagnosis and anatomopathology : two essential factors for proper treatment (partie 1). *Int Orthod.* 2013;11(2):139-65.
42. Richter AE, Arruda AO, Peters MC, Sohn W. Incidence of caries lesions among patients treated with comprehensive orthodontics. *Am J Orthod Dentofacial Orthop.* 2011;139(5):657-64.
43. Diamanti-Kipiotti A, Gusberti FA, Lang NP. Clinical and microbiological effects of fixed orthodontic appliances. *J Clin Periodontol.* 1987;14(6):326-33.
44. Haywood B. Orthodontic caries control and bleaching. *Inside dentistry.* 2010;6(4):2-6.
45. Sword RJ, Haywood VB. Teeth bleaching efficacy during clear aligner orthodontic treatment. *Compend Contin Educ Dent.* 2020;41(5):e11-6.
46. Lussi A. Dental erosion : from diagnosis to therapy. Basel: S.Karger AG; 2006. 219 p.
47. Tagami J. What is ABRZ? *BMC.* 2021;n°2:34-7.
48. Tsuchiya S, Nikaido T, Sonoda H, Foxton RM, Tagami J. Ultrastructure of the dentin-adhesive interface after acid-base challenge. *J Adhes Dent.* 2004;6(3):183-90.
49. Waidyasekera K, Nikaido T, Weerasinghe DS, Ichinose S, Tagami J. Reinforcement of dentin in self-etch adhesive technology : a new concept. *J Dent.* 2009;37(8):604-9.
50. Nakabayashi N. Bonding of restorative materials to dentine : the present status in Japan. *Int Dent J.* 1985;35(2):145-54.
51. Ichikawa C, Nikaido T, Inoue G, Sadr A, Tagami J. Ultramorphological Evaluation of the dentin acid-base resistant zone of two-step self-etching systems after long-term storage in water. *J adhes dent.* 2012;14:207-13.

52. Nikaido T, Takagaki T, Sato T, Burrow MF, Tagami J. Fluoride-releasing self-etch adhesives create thick ABRZ at the interface. *Biomed Res Int.* 2021;2021:9731280.
53. Li N, Nikaido T, Takagaki T, Sadr A, Makishi P, Chen J, et al. The role of functional monomers in bonding to enamel: acid-base resistant zone and bonding performance. *J Dent.* 2010;38(9):722-30.
54. Nikaido T, Takagaki T, Sato T, Burrow MF, Tagami J. The concept of super enamel formation - relationship between chemical interaction and enamel acid-base resistant zone at the self-etch adhesive/enamel interface. *Dent Mater J.* 2020;39(4):534-8.
55. Halabi S, Matsui N, Nikaido T, Abdo A, Burrow MF, Tagami J. Effect of two bleaching regimens on enamel bonding performance. *Dent Mater J.* 2020;39(6):984-91.
56. Halabi S, Matsui N, Nikaido T, Burrow MF, Tagami J. Effect of office bleaching on enamel bonding performance. *J Adhes Dent.* 2019;21(2):167-77.
57. Chapple ILC, Mealey BL, Van Dyke TE, Bartold PM, Dommisch H, Eickholz P, et al. Periodontal health and gingival diseases and conditions on an intact and a reduced periodontium: consensus report of workgroup 1 of the 2017 world workshop on the classification of periodontal and peri-implant diseases and conditions. *J Periodontol.* 2018;89 Suppl 1:S74-84.
58. Zinner DD, Duany LF, Chilton NW. Controlled study of the clinical effectiveness of a new oxygen gel on plaque, oral debris and gingival inflammation. *Pharmacol Ther Dent.* 1970;1(1):7-15.
59. Cochrane RB, Sindelar B. Case series report of 66 refractory maintenance patients evaluating the effectiveness of topical oxidizing agents. *J Clin Dent.* 2015;26(4):109-14.
60. Lazarchik DA, Haywood VB. Use of tray-applied 10 percent carbamide peroxide gels for improving oral health in patients with special-care needs. *J Am Dent Assoc.* 2010;141(6):639-46.
61. Putt MS, Proskin HM. Custom tray application of peroxide gel as an adjunct to scaling and root planing in the treatment of periodontitis: a randomized, controlled three-month clinical trial. *J Clin Dent.* 2012;23(2):48-56.
62. Haywood VB, Al Farawati F. Bleaching update and the future impact on prosthodontics. *Br Dent J.* 2019;226(10):753-60.



63. Moraschini V, Poubel LA da C, Ferreira VF, Barboza E dos SP. Evaluation of survival and success rates of dental implants reported in longitudinal studies with a follow-up period of at least 10 years : a systematic review. *Int J Oral Maxillofac Surg.* 2015;44(3):377-88.
64. Derks J, Tomasi C. Peri-implant health and disease. A systematic review of current epidemiology. *J Clin Periodontol.* 2015;42 Suppl 16:S158-171.
65. Costa FO, Takenaka-Martinez S, Cota LOM, Ferreira SD, Silva GLM, Costa JE. Peri-implant disease in subjects with and without preventive maintenance : a 5-year follow-up. *J Clin Periodontol.* 2012;39(2):173-81.

## Table des figures

---

Figure 1 : Gouttière d'éclaircissement .....	4
Figure 2 : Les différents tissus que traverse la lumière et ses différentes interactions avec la dent .....	6
Figure 3 : Décomposition du peroxyde de carbamide .....	11
Figure 4 : Décomposition du peroxyde de carbamide .....	11
Figure 5 : Décomposition du peroxyde de carbamide .....	11
Figure 6 : Relation entre le pH et la concentration en urée salivaire dans le groupe insuffisance rénale, le groupe transplanté et le groupe contrôle. ....	12
Figure 7 : Schéma de l'étude .....	17
Figure 8 : Profils minéraux moyens d'échantillons représentatifs de tous les groupes expérimentaux. ....	19
Figure 9 : IML (perte minérale intégrée) des groupes D, DS, DSR et DSBR. ....	19
Figure 10 : Pics d'amide et de phosphate ( $v1PO_4^{3-}$ ) à 60 $\mu m$ de profondeur et rapport phosphate $v1/Amide I$ .....	20
Figure 11 : Photographies avant/après éclaircissement et traitements restaurateurs .....	22
Figure 12 : Photographie après dépose d'un appareil orthodontique multi-attaches. ....	25
Figure 13 : Photographies pendant et après traitement orthodontique et éclaircissement. ....	26
Figure 14 : Photographie d'un patient réalisant un éclaircissement au cours d'un traitement orthodontique avec aligneurs invisibles. ....	27
Figure 15 : Photographies avant/après éclaircissement sur des dents érodées. ....	29
Figure 16 : Microstructure au microscope électronique à balayage (MEB) à l'interface dentine-adhésif du groupe SE/APX. ....	32
Figure 17 : Schéma de l'interface adhésif/dentine des différents adhésifs. ....	33
Figure 18 : Schéma de l'interface dentine/adhésif en présence d'une ABRZ. ....	34
Figure 19 : Microstructure au microscope électronique à balayage (MEB) de l'interface émail-adhésif après attaque acide-base à différents grossissements dans le cas d'un protocole de collage utilisant un adhésif auto-mordant en 2 étapes (Clearfil SE Bond). ....	35
Figure 20 : Schéma de l'étude. ....	36
Figure 21 : Méthodologie de préparation des échantillons pour le test de résistance au micro-cisaillement ( $\mu SBS$ ) .....	37
Figure 22 : Méthodologie de préparation des échantillons pour l'observation au microscope électronique à balayage (MEB). ....	38

Figure 23 : Photographie de lésions érosives palatines liées à des vomissements. ....	41
Figure 24 : Photographie de facettes palatines sur modèle en plâtre, réalisées afin de compenser la perte de substance dû à l'érosion chimique. ....	42

## Table des tableaux

---

Tableau 1 : Microstructure au microscope électronique à balayage (MEB) de l'interface adhésif-émail après attaque acide-base, à la suite d'un protocole de collage effectué sur de l'émail non éclaircis et après traitement d'éclaircissement à différents intervalles de temps (immédiat, 1 jour, 1 semaine et 1 mois après éclaircissement) .....	39
--	----

Vu, le Directeur de thèse

Vu, le Doyen de l'UFR d'Odontologie

Docteur Jean-Pierre ATTAL

Professeur Vianney DESCROIX

Vu, le Président d'Université Paris Cité

Professeur Édouard KAMINSKI

Pour le Président et par délégation,

Le Doyen Vianney DESCROIX



## **Les bienfaits méconnus de l'éclaircissement dentaire externe**

Simon Gautier. Les bienfaits méconnus de l'éclaircissement dentaire externe. 2023. 56 p. : ill., graph., tabl. Réf. bibliographiques p. 48-53.

Sous la direction de M. le Docteur Jean-Pierre Attal

Université Paris Cité  
UFR d'Odontologie  
1, rue Maurice Arnoux - 92120 Montrouge  
5, rue Garancière - 75006 Paris