



HAL
open science

Caractérisation des cholangites neutrophiliques félines : étude bibliographique et étude rétrospective sur 25 cas d'après de nouveaux critères histopathologiques

Marine Mersch

► **To cite this version:**

Marine Mersch. Caractérisation des cholangites neutrophiliques félines : étude bibliographique et étude rétrospective sur 25 cas d'après de nouveaux critères histopathologiques. Médecine vétérinaire et santé animale. 2023. dumas-04416863

HAL Id: dumas-04416863

<https://dumas.ccsd.cnrs.fr/dumas-04416863v1>

Submitted on 25 Jan 2024

HAL is a multi-disciplinary open access archive for the deposit and dissemination of scientific research documents, whether they are published or not. The documents may come from teaching and research institutions in France or abroad, or from public or private research centers.

L'archive ouverte pluridisciplinaire **HAL**, est destinée au dépôt et à la diffusion de documents scientifiques de niveau recherche, publiés ou non, émanant des établissements d'enseignement et de recherche français ou étrangers, des laboratoires publics ou privés.



Distributed under a Creative Commons Attribution - NonCommercial - NoDerivatives 4.0
International License

Année 2023

**CARACTÉRISATION DES CHOLANGITES
NEUTROPHILIQUES FÉLINES : ÉTUDE BIBLIOGRAPHIQUE
ET ÉTUDE RÉTROSPECTIVE SUR 25 CAS D'APRÈS DE
NOUVEAUX CRITÈRES HISTOPATHOLOGIQUES**

THÈSE

pour obtenir le diplôme d'État de

DOCTEUR VÉTÉRAIRE

présentée et soutenue publiquement devant

la Faculté de Médecine de Créteil (UPEC)

le 18 décembre 2023

par

Marine, Germaine, Jacqueline MERSCH

sous la direction de

Sylvain BELLIER

JURY

| | | |
|-----------------------------|-----------------------------|--|
| Présidente du jury : | Mme Sophie LE PODER | Professeure à l'EnvA |
| Directeur de thèse : | M. Sylvain BELLIER | Professeur à l'EnvA |
| Examinatrice : | Mme Delphine LE ROUX | Maître de Conférences à l'EnvA |
| Membre invité : | Mme Valérie FREICHE | Praticienne hospitalière à l'EnvA |
| Membre invité : | Mme Marine LE DUDAL | Ingénieure de recherche à l'EnvA |
| Membre invité : | M. Gauthier TERRADE | Résident en anatomie pathologique à l'EnvA |

Liste des enseignants intervenant dans l'encadrement des thèses de Doctorat vétérinaire



version décembre 2023

Liste des Professeurs et Maîtres de conférences titulaires de l'HDR

| | | | | | |
|-----|-------------------|------------|---------------------------|-------|----|
| M | Adjou | Karim | Professeur | DPASP | 1 |
| M | Audigié | Fabrice | Professeur | DEPEC | 2 |
| M | Bellier | Sylvain | Professeur | DSBP | 3 |
| Mme | Benckekroun | Ghita | Maître de conférences HDR | DEPEC | 4 |
| M | Blaga | Radu | Professeur | DSBP | 5 |
| M | Blot | Stéphane | Professeur | DEPEC | 6 |
| M | Boulouis | Henri-Jean | Professeur émérite | DSBP | 7 |
| Mme | Chahory | Sabine | Professeur | DEPEC | 8 |
| Mme | Chastant | Sylvie | Professeur | DPASP | 9 |
| M | Chateau | Henry | Professeur | DSBP | 10 |
| Mme | Chetboul | Valerie | Professeur | DEPEC | 11 |
| Mme | Crevier-Denoix | Nathalie | Professeur | DSBP | 12 |
| M | Degueurce | Christophe | Professeur | DSBP | 13 |
| M | Denoix | Jean-Marie | Professeur | DEPEC | 14 |
| M | Desquibet | Loïc | Professeur | DSBP | 15 |
| Mme | Dufour | Barbara | Professeur émérite | DPASP | 16 |
| M | Eloit | Marc | Professeur | DSBP | 17 |
| M | Fayolle | Pascal | Professeur émérite | DEPEC | 18 |
| M | Federighi | Michel | Professeur | DPASP | 19 |
| M | Fontbonne | Alain | Professeur | DEPEC | 20 |
| Mme | Gilbert | Caroline | Professeur | DSBP | 21 |
| M | Grandjean | Dominique | Professeur | DEPEC | 22 |
| Mme | Grimard-Ballif | Bénédicte | Professeur | DPASP | 23 |
| Mme | Haddad-Hoang Xuan | Nadia | Professeur | DPASP | 24 |
| M | Jouvion | Gregory | Professeur | DSBP | 25 |
| M | Kohlhauer | Matthias | Professeur | DSBP | 26 |
| Mme | Le Poder | Sophie | Professeur | DSBP | 27 |
| Mme | Le Roux | Delphine | Maître de conférences HDR | DSBP | 28 |
| M | Manassero | Mathieu | Professeur | DEPEC | 29 |
| Mme | Maurey-Guéneec | Christelle | Professeur | DEPEC | 30 |
| M | Millemann | Yves | Professeur | DPASP | 31 |
| M | Ponter | Andrew | Professeur | DPASP | 32 |
| Mme | Risco-Castillo | Véronica | Maître de conférences HDR | DSBP | 33 |
| Mme | Rivière | Julie | Maître de conférences HDR | DPASP | 34 |
| Mme | Robert | Céline | Professeur | DSBP | 35 |
| M | Tiret | Laurent | Professeur | DSBP | 36 |
| M | Tissier | Renaud | Professeur | DSBP | 37 |
| M | Verwaerde | Patrick | Professeur | DEPEC | 38 |
| Mme | Viateau | Véronique | Professeur | DEPEC | 39 |

Liste des Maîtres de conférences et Ingénieurs de recherche DMV

| | | | | | |
|-----|-------------------|-------------|-------------------------------|-------|----|
| M | Arné | Pascal | Maître de conférences | DPASP | 1 |
| Mme | Barassin | Isabelle | Maître de conférences | DPASP | 2 |
| Mme | Barbarino | Alix | Ingénieur de recherche (DMV) | DEPEC | 3 |
| Mme | Bertoni | Lelia | Maître de conférences | DEPEC | 5 |
| Mme | Canonne-Guibert | Morgane | Maître de conférences | DEPEC | 7 |
| Mme | Chevallier | Lucie | Maître de conférences | DSBP | 8 |
| Mme | Cochet-Faivre | Noëlle | Maître de conférences | DEPEC | 9 |
| Mme | Cordonnier-Lefort | Nathalie | Maître de conférences | DSBP | 10 |
| Mme | Coudry | Virginie | Ingénieur de recherche (DMV) | DEPEC | 11 |
| Mme | Crepeaux | Guillemette | Maître de conférences | DSBP | 12 |
| M | Crozet | Guillaume | Maître de conférences | DPASP | 13 |
| Mme | De Paula Reis | Alline | Maître de conférences | DPASP | 14 |
| M | Delsart | Maxime | Maître de conférences | DPASP | 15 |
| Mme | Denis | Marine | Ingénieur de recherche (DMV) | DPASP | 16 |
| M | Deshuillers | Pierre | Maître de conférences | DSBP | 17 |
| M | Gauthier | Michel | Maître de conférences associé | DPASP | 18 |
| Mme | Guérin | Virginie | Maître de conférences | DSBP | 19 |
| Mme | Guélin-Poirier | Valentine | Maître de conférences | DPASP | 20 |
| Mme | Jacquet | Sandrine | Ingénieur de recherche (DMV) | DEPEC | 21 |
| M | Kurtz | Maxime | Ingénieur de recherche (DMV) | DEPEC | 22 |
| Mme | Lagrée | Anne-Claire | Maître de conférences | DSBP | 23 |
| Mme | Le Dudal | Marine | Ingénieur de recherche (DMV) | DSBP | 24 |
| Mme | Legrand | Chantal | Maître de conférences associé | DSBP | 25 |
| M | Mammeri | Mohamed | Maître de conférences | DSBP | 26 |
| Mme | Manguin | Estelle | Maître de conférences | DEPEC | 27 |
| Mme | Marignac | Genevieve | Maître de conférences | DSBP | 28 |
| Mme | Marotto | Stéphanie | Ingénieur de recherche (DMV) | DEPEC | 29 |
| Mme | Maurice | Emeline | Ingénieur de recherche (DMV) | DEPEC | 31 |
| Mme | Mespoules-Rivière | Céline | Ingénieur de recherche (DMV) | DEPEC | 32 |
| Mme | Mtimet | Narjès | Maître de conférences | DPASP | 33 |
| M | Mortier | Jérémy | Maître de conférences associé | DEPEC | 34 |
| M | Nudelmann | Nicolas | Maître de conférences | DEPEC | 35 |
| M | Pignon | Charly | Ingénieur de recherche (DMV) | DEPEC | 36 |
| M | Polack | Bruno | Maître de conférences | DSBP | 37 |
| Mme | Quéré | Émilie | Ingénieur de recherche (DMV) | DEPEC | 38 |
| Mme | Ravary-Plumioën | Bérandère | Ingénieur de recherche (DMV) | DPASP | 39 |
| M | Reyes-Gomez | Edouard | Maître de conférences | DSBP | 40 |
| Mme | Rose | Hélène | Maître de conférences associé | DSBP | 41 |
| M | Tanquerel | Ludovic | Maître de conférences | DEPEC | 42 |

Remerciements

À Madame Sophie Le Poder, Présidente du Jury de cette thèse, Professeure à l'EnvA

Je vous remercie de m'avoir fait l'honneur d'accepter la présidence de cette thèse. Hommages respectueux.

À Madame Delphine Le Roux, Maître de conférences à l'EnvA,

Je vous remercie d'avoir accepté d'être examinatrice de cette soutenance. Hommages respectueux.

À Monsieur Sylvain Bellier, Professeur à l'EnvA,

Je vous remercie d'avoir accepté de diriger cette thèse avec bienveillance mais aussi pour votre accompagnement et votre disponibilité. Mes remerciements les plus chaleureux.

À Madame Valérie Freiche-Legros, Praticienne Hospitalière à l'EnvA,

Je te remercie de m'avoir proposé ce sujet et de l'avoir co-dirigé avec enthousiasme. Tu as su me faire partager ta passion pour la gastro-entérologie. Ta gentillesse, ta patience et ta disponibilité m'ont accompagnée tout au long de cette étude passionnante. Je tenais également à te témoigner ma gratitude pour le temps que tu as consacré à la relecture entre deux avions. J'ai hâte de réaliser d'autres projets avec toi. En témoignage de mon profond respect.

À Madame Marine Le Dudal, Ingénieure de recherche à l'EnvA et Monsieur Gauthier Terrade, Résident en anatomie pathologique à l'EnvA,

Je vous remercie d'avoir accepté de participer à cette étude et d'avoir consacré un temps précieux à la relecture des lames et à la réalisation d'un grading des lésions. Tout au long de cette collaboration, votre aide et votre patience ont été sans faille. C'est avec plaisir que nous prolongerons ce travail dans les prochains mois. En témoignage de ma profonde reconnaissance.

À Monsieur Paul Rimmel, Résident en médecine interne à l'EnvA et Monsieur Lorris Lecot, Résident en médecine interne à VetAgro Sup,

Je vous remercie pour vos conseils, votre aide et votre accompagnement tout au long de ma thèse. Vos réponses à mes nombreuses sollicitations m'auront été très utiles. En témoignage de ma gratitude.

Table des matières

| | |
|--|-----------|
| Liste des figures..... | 3 |
| Liste des tableaux | 7 |
| Liste des abréviations | 9 |
| Introduction | 11 |
| Première partie : les cholangites félines : données scientifiques actuelles | 13 |
| 1. Anatomie et physiologie du système hépato-biliaire..... | 13 |
| A. Anatomie du système hépato-biliaire | 13 |
| a. Échelle macroscopique | 13 |
| b. Échelle microscopique | 17 |
| B. Physiologie du système hépato-biliaire | 20 |
| a. Introduction..... | 20 |
| b. Fonction métabolique hépatique | 20 |
| c. Fonction de détoxification hépatique..... | 22 |
| d. Fonction exocrine hépatique | 23 |
| e. Autres fonctions du foie | 25 |
| C. Particularités du système hépato-biliaire du chat..... | 25 |
| 2. Étude des cholangites félines..... | 26 |
| A. Définition | 26 |
| B. Prévalence des cholangites félines | 27 |
| C. Notion de triade féline | 27 |
| D. Cholangites neutrophiliques | 29 |
| a. Épidémiologie..... | 29 |
| b. Pathogénie | 30 |
| c. Signes cliniques | 31 |
| d. Diagnostic différentiel..... | 32 |
| e. Examens complémentaires | 35 |
| f. Comorbidités | 43 |
| g. Traitement | 43 |
| h. Pronostic | 48 |
| E. Cholangites lymphocytaires..... | 49 |
| a. Épidémiologie..... | 49 |
| b. Pathogénie | 50 |
| c. Signes cliniques | 51 |
| d. Diagnostic différentiel..... | 51 |
| e. Examens complémentaires | 52 |
| f. Comorbidités | 58 |
| g. Traitement | 58 |
| h. Complications..... | 60 |
| i. Pronostic | 60 |
| Deuxième partie : étude rétrospective | 61 |
| 1. Introduction | 61 |
| 2. Objectifs de l'étude | 61 |
| 3. Matériels et méthodes | 61 |
| A. Recueil de données | 61 |
| a. Inclusion | 62 |
| b. Collecte des données..... | 62 |
| B. Analyse de survie..... | 67 |
| 4. Résultats et discussion | 67 |
| A. Description des animaux de l'échantillon | 67 |

| | |
|---|-----------|
| a. Épidémiologie | 67 |
| b. Clinique et traitements déjà reçus | 68 |
| c. Biologie..... | 72 |
| d. Échographie | 74 |
| e. Analyses cytologique et bactériologique | 77 |
| f. Analyse histologique | 78 |
| g. Comorbidités | 83 |
| h. Traitement | 83 |
| <i>B. Analyse de survie.....</i> | <i>85</i> |
| a. Analyse de survie générale | 85 |
| b. Analyse de survie selon l'augmentation des ASAT..... | 85 |
| c. Analyse de survie selon la présence de signes échographiques en faveur d'une pancréatite et d'une entéropathie chronique | 86 |
| d. Analyse de survie selon le type de cholangites neutrophiliques | 87 |
| 5. Limites..... | 88 |
| Conclusion..... | 89 |
| Liste des références bibliographiques | 91 |
| Annexes..... | 97 |

Liste des figures

| | |
|---|----|
| Figure 1 : Anatomie du foie de chat (d'après Barone, 1997) | 14 |
| Figure 2 : Anatomie du système biliaire (d'après Center, 2009)..... | 15 |
| Figure 3 : Anatomie hépatobiliaire et pancréatique féline (d'après Jaffey, 2022)..... | 16 |
| Figure 4 : Flux biliaire et sanguin dans un lobule hépatique (d'après Ross et Pawlina, 2016)..... | 18 |
| Figure 5 : Les trois unités structurelles du foie (d'après Ross et Pawlina, 2016)..... | 19 |
| Figure 6 : Organisation des cellules hépatiques (d'après Rothuizen, 2008) | 19 |
| Figure 7 : Remplissage et vidange de la vésicule biliaire (d'après Guyton et Hall, 2011) | 24 |
| Figure 8 : Présence de bactéries (<i>Escherichia coli</i> -Cy3, rouge) dans un sinusoïde hépatique par la méthode FISH (agrandi en insert) (d'après Twedt <i>et al.</i> , 2014)..... | 29 |
| Figure 9 : Dilatation du canal cholédoque chez une chatte stérilisée domestique à poils courts atteinte d'une cholangite neutrophilique (d'après Griffin, 2019b)..... | 37 |
| Figure 10 : Boue biliaire chez un chat atteint de cholangite neutrophilique (d'après Policelli Smith <i>et al.</i> , 2017)..... | 37 |
| Figure 11 : Inflammation neutrophilique, bile de chat, MO x 10, coloration Wright modifiée (d'après Peters <i>et al.</i> , 2016)..... | 40 |
| Figure 12 : Infiltrats de neutrophiles et macrophages en région péricanalaire et intraluminaire d'un canal biliaire chez un chat atteint d'une cholangite neutrophilique. Coloration HE. Barre = 200 µm. (d'après Center <i>et al.</i> , 2022b) | 41 |
| Figure 13 : Bactéries au sein de la lumière d'un canal biliaire (flèche) et macrophages régionaux (astérisque) chez un chat atteint de cholangite neutrophilique par coloration immunohistochimique de l'acide lipoteichoïque (signal rouge, contre-coloration hématoxyline) (d'après Center <i>et al.</i> , 2022b) | 42 |
| Figure 14 : Neutrophiles et monocytes (colorés en marron) circulant à travers les sinusoides hépatiques au sein du parenchyme hépatique chez un chat atteint de cholangite neutrophilique par coloration immunohistochimique du récepteur TLR-4. Barre = 70 µm. (d'après Center <i>et al.</i> , 2022b) | 42 |
| Figure 15 : Courbes de survie de Kaplan-Meier (en jours) chez des chats atteints de cholangite neutrophilique avec ou sans leucocytose (d'après Center <i>et al.</i> , 2022a)..... | 48 |
| Figure 16 : Courbes de survie de Kaplan-Meier (en jours) chez des chats atteints de cholangite neutrophilique présentant une infection bactérienne détectée par coloration immunohistochimique (LTA et/ou TLR-4 positifs) et sans infection bactérienne (d'après Center <i>et al.</i> , 2022b) | 49 |

| | |
|--|----|
| Figure 17 : Courbes de survie de Kaplan-Meier (en jours) chez des chats atteints de cholangite neutrophilique présentant un résultat de culture bactérienne GRAM positif ou négatif (d'après Center <i>et al.</i> , 2022b) | 49 |
| Figure 18 : Image échographique d'un chat atteint de cholangite lymphocytaire présentant des kystes hépatiques (d'après Assawarachan <i>et al.</i> , 2022)..... | 53 |
| Figure 19 : Chat atteint de cholangite lymphocytaire avec des lymphocytes matures répartis autour des hépatocytes. Coloration MGG. MO x 100. (d'après Masserdotti, 2020) | 54 |
| Figure 20 : Infiltration par un nombre modéré de lymphocytes dans les zones portales avec prolifération limitée des canaux biliaires. Coloration HE. (d'après Otte <i>et al.</i> , 2014) | 54 |
| Figure 21 : Comparaison d'une coupe de foie chez un chat sain (à gauche) avec un chat atteint d'une cholangite lymphocytaire avec prédominance de cellules T (à droite) : aucun changement dans le profil de la section transversale des canaux biliaires de la zone portale chez le chat sain, prolifération modérée des canaux biliaires atteint de cholangite lymphocytaire. Méthode immunoperoxydase streptavidine-biotine, contre-coloration à l'hématoxyline de Mayer. (d'après Warren <i>et al.</i> , 2011) | 55 |
| Figure 22 : Fibrose péri biliaire caractérisée par des stratifications concentriques encerclant un canal biliaire chez un chat atteint d'une cholangite lymphocytaire. Trichrome de Masson. (d'après Warren <i>et al.</i> , 2011)..... | 55 |
| Figure 23 : Expression faible de la vimentine dans la matrice extracellulaire (MEC) et le muscle lisse vasculaire du foie d'un chat sain (d'après Otte <i>et al.</i> , 2018)..... | 56 |
| Figure 24 : Expression forte de la vimentine dans les structures portales du foie d'un chat atteint de cholangite lymphocytaire (d'après Otte <i>et al.</i> , 2018)..... | 57 |
| Figure 25 : Courbes de survie (en jours) chez des chats atteints de cholangite lymphocytaire traités avec de la prednisolone ou de l'acide ursodésoxycholique (d'après Otte <i>et al.</i> , 2013) | 59 |
| Figure 26 : Répartition des races des chats de l'étude | 68 |
| Figure 27 : Répartition des signes cliniques rapportés par les propriétaires chez les chats de l'étude | 69 |
| Figure 28 : Répartition des signes cliniques constatés au cours de la consultation chez les chats de l'étude | 70 |
| Figure 29 : Pourcentage de chats présentant une augmentation du paramètre biochimique hépatique mesuré..... | 72 |
| Figure 30 : Pourcentage de chats présentant une augmentation du paramètre biochimique hépatique mesuré selon le type de cholangites | 73 |
| Figure 31 : Répartition des anomalies échographiques des voies biliaires et du foie des chats de l'étude | 75 |
| Figure 32 : Répartition des anomalies échographiques pancréatiques et intestinales chez les chats de l'étude | 75 |

| | |
|---|----|
| Figure 33 : Répartition des principales anomalies échographiques des voies biliaires et du foie selon le type de cholangites | 76 |
| Figure 34 : Photomicrographie d'une section de foie. On observe un infiltrat inflammatoire majoritairement neutrophilique centré sur un espace porte (délimité par les pointillés). Un grand nombre de polynucléaires neutrophiles (1), souvent dégénérés (pourvus de noyaux caryolytiques, caryorrhétiques ou pycnotiques) est également observé dans le parenchyme hépatique en périphérie de l'espace porte. De rares lymphocytes (2) et plasmocytes (3) sont également observés en plus des polynucléaires neutrophiles. Hématoxyline éosine safran (HES). Barre d'échelle : 50 µm..... | 80 |
| Figure 35 : Photomicrographie d'une section de foie. On observe un infiltrat inflammatoire mixte centré sur un espace porte (délimité par les pointillés). Il se compose d'abondants polynucléaires neutrophiles (1), de fréquents lymphocytes (2) et plasmocytes (3). HES. Barre d'échelle : 50 µm. | 81 |
| Figure 36 : Antibiothérapie prescrite chez les chats de l'étude..... | 84 |
| Figure 37 : Courbe de survie générale chez les chats de l'étude | 85 |
| Figure 38 : Courbe de survie en fonction de l'augmentation des ASAT chez les chats..... | 86 |
| Figure 39 : Courbe de survie en fonction de la présence de signes échographiques d'entéropathie chronique chez les chats..... | 86 |
| Figure 40 : Courbe de survie en fonction de la présence de signes échographiques de pancréatite chez les chats..... | 87 |
| Figure 41 : Courbe de survie en fonction du type de cholangites chez les chats | 87 |

Liste des tableaux

| | |
|---|----|
| Tableau 1 : Principaux signes cliniques observés chez les chats atteints de cholangite neutrophilique (NR = non renseigné)..... | 31 |
| Tableau 2 : Diagnostic différentiel des vomissements aigus (d'après Gough, 2007a)..... | 32 |
| Tableau 3 : Diagnostic différentiel des vomissements chroniques (d'après Gough, 2007a) | 33 |
| Tableau 4 : Diagnostic différentiel de l'amaigrissement (d'après Gough, 2007b) | 34 |
| Tableau 5 : Diagnostic différentiel de l'ictère (d'après Gough, 2007c; Thompson, 2018)..... | 34 |
| Tableau 6 : Sensibilité <i>E.Coli</i> et <i>Enterococcus spp.</i> à des antibiotiques (d'après Pashmakova <i>et al.</i> , 2017) | 44 |
| Tableau 7 : Principaux signes cliniques observés chez les chats atteints de cholangite lymphocytaire | 51 |
| Tableau 8 : Diagnostic différentiel de l'ascite (d'après Gough, 2007b) | 52 |
| Tableau 9 : Durée d'évolution des signes cliniques moyenne, minimale et maximale..... | 69 |
| Tableau 10 : Répartition des signes cliniques selon le type de cholangites chez les chats de l'étude | 70 |
| Tableau 11 : Répartition des signes cliniques selon le type de cholangites chez les chats de l'étude | 71 |
| Tableau 12 : Modifications hématologiques et biochimiques chez les chats de l'étude | 73 |
| Tableau 13 : Répartition des méthodes de prélèvement pour les biopsies et des complications associées..... | 78 |
| Tableau 14 : Évaluation de la qualité des biopsies selon la méthode de prélèvement pour les dix-huit cas relus | 79 |
| Tableau 15 : Répartition du type de cholangites mis en évidence selon la méthode de prélèvement pour les biopsies hépatiques | 79 |
| Tableau 16 : Répartition des traitements administrés aux animaux de l'étude | 84 |
| Tableau 17 : Durée moyenne de l'antibiothérapie..... | 84 |

Liste des abréviations

ALAT : Alanine aminotransférase

ASAT : Aspartate aminotransférase

BER : Besoin énergétique au repos

CHUVA : Centre hospitalier universitaire vétérinaire d'Alfort

CMH : Complexe majeur d'histocompatibilité

DGGR : acide glutamique 1,2-o-dilauryl-rac-glycéro-(6'-méthyl-résorufine)

D2 : Dopaminergique2

E.Coli : Escherichia Coli

EnvA : École nationale vétérinaire d'Alfort

FISH : Fluorescent In Situ Hybridization

FeLV : Virus de la leucémie féline

FIV : Virus de l'immunodéficience féline

fPL : feline Pancreatic Lipase

GGT : Gamma-glutamyltranspeptidase

HDL : High Density Lipoproteins

HE : Hématoxyline éosine

HES : Hémalum-Eosine-Safran

5-HT3 : 5-Hydroxytryptamine3

IM : Intramusculaire

IV : Intraveineux

LDL : Low Density Lipoproteins

LTA : Acide lipotéichoïque

MEC : Matrice extracellulaire

MGG : May-Grünwald Giemsa

MO : Microscope optique

MRC : Maladie rénale chronique

NICD : Notch1 intracellular domain

NK1 : Neurokinine 1

NR : Non renseigné

PAL : Phosphatase alcaline

PCR : Polymerase chain reaction

PO : Per os

SAA : Sérum Amyloïde A

SAMe : S-adénosyl méthionine

SC : Sous-cutané

SID : Semel in die

TCR : T cell receptor

TLR-4 : Toll-like receptor 4

UCDA : Acide ursodésoxycholique

VLDL : Very Low Density Lipoproteins

VS : Versus

WSAVA : World Small Animal Veterinary Association

Introduction

L'augmentation significative de la population féline au cours des dernières années ainsi que sa médicalisation de plus en plus poussée - liée à une demande sociétale forte de la part de leurs propriétaires - ont permis de mettre en évidence l'existence de maladies biliaires : les cholangites félines. Les cholangites sont définies comme des maladies inflammatoires du système biliaire intrahépatique. L'affection des voies biliaires est primitive et une extension de l'inflammation peut gagner le parenchyme hépatique secondairement.

Actuellement, un consensus scientifique identifie 3 différents types de cholangites félines : les cholangites neutrophiliques, les cholangites lymphocytaires et les cholangites chroniques associées à une infestation parasitaire (la douve du foie).

Le principal défi est d'établir le diagnostic de certitude de cette entité car elle évolue de manière insidieuse le plus souvent, avec des signes cliniques peu spécifiques, qui peuvent être communs à plusieurs autres maladies. C'est pourquoi, les cholangites félines sont sans doute largement sous-diagnostiquées. Les cholangites neutrophiliques peuvent être différenciées d'un point de vue histologique en forme aiguë (population neutrophilique) et en forme chronique (population polymorphe). Les études déjà publiées ne réalisent pas cette distinction et les englobent sous la dénomination « neutrophilique ». Cependant, les cholangites neutrophiliques chroniques sont fréquentes en clinique. Il est donc indispensable d'étudier les caractéristiques épidémiologiques, cliniques, paracliniques et histopathologiques entre ces deux entités.

Cette maladie est liée aux particularités anatomiques de cette espèce qui la prédisposent à développer des maladies inflammatoires hépatobiliaires.

Dans une première partie, nous présenterons les cholangites en rappelant les bases anatomiques du système hépatobiliaire, l'étiopathogénie des cholangites, les traitements utilisés actuellement ainsi que le pronostic suivant le type de cholangites. Dans une deuxième partie, nous exposerons une étude rétrospective sur vingt-cinq cas admis au CHUVA et à VetAgro Sup entre 2020-2023, ayant fait l'objet d'un diagnostic de certitude.

Première partie : les cholangites félines : données scientifiques actuelles

1. Anatomie et physiologie du système hépato-biliaire du chat

Le foie, glande annexe du tube digestif, est l'organe le plus volumineux de l'organisme. Il possède des rôles fondamentaux, à la fois endocrine et exocrine (Barone, 1997).

A. Anatomie du système hépato-biliaire

a. *Échelle macroscopique*

Le foie se situe en partie crâniale de l'abdomen, entre le diaphragme et l'estomac. Du fait de sa vascularisation importante, le foie apparaît brun rougeâtre. Il est de consistance ferme, peu élastique et représente 4,5 % du poids d'un chat (Barone, 1997).

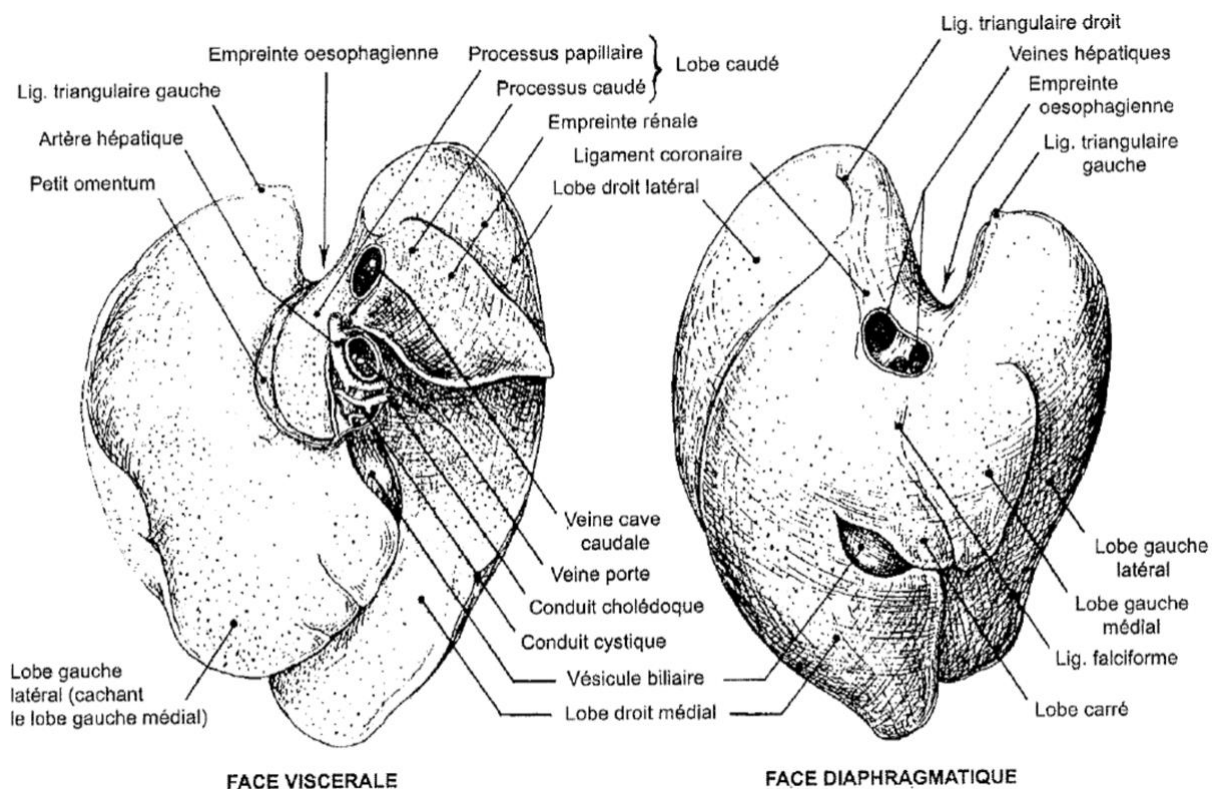
Le foie est recouvert par la capsule de Glisson, tissu conjonctif fibreux, elle-même recouverte par le péritoine viscéral, tunique séreuse en continuité avec divers ligaments permettant son maintien en position (Barone, 1997).

Le foie présente une face diaphragmatique, une face viscérale, un bord dorsal, un bord ventral et des bords latéraux marqués par des empreintes (Figure 1). La face diaphragmatique est convexe, lisse et porte un sillon permettant le passage de la veine cave caudale. La face viscérale est concave et irrégulière. Elle comprend la porte du foie, sillon occupé par la veine porte, l'artère hépatique, les nerfs hépatiques, les nœuds lymphatiques hépatiques et le conduit cholédoque. Elle porte également les empreintes des viscères adjacents (estomac, duodénum, rein droit). Le bord dorsal, épais et irrégulier, comporte principalement les empreintes de l'œsophage et du rein droit. Le bord ventral est tranchant et découpé en incisures interlobaires profondes à l'origine des lobes (Barone, 1997). Chez un chat sain, il est possible de palper le bord ventral du foie. Cet examen est très informatif chez un chat porteur de maladie hépatique, notamment lors d'hépatomégalie (Rothuizen, 2008).

Le foie est divisé en deux territoires (droit et gauche) qui délimitent six lobes profondément incisés : un lobe droit divisé en lobe droit latéral et lobe droit médial (ce dernier est deux à trois fois plus gros que son homologue gauche chez le chat), un lobe gauche divisé en lobe gauche latéral et lobe gauche médial, un lobe carré et un lobe caudé (Barone, 1997). En revanche, le lobe latéral gauche est le plus grand lobe hépatique car il représente 30 à 40 % de la masse totale du foie et est de ce fait plus facile à biopser (Rothuizen, 2008).

Grâce aux vaisseaux le traversant ou passant par les sillons décrits mais surtout grâce aux ligaments formés par le péritoine, le foie est maintenu au diaphragme, à la région lombaire crâniale et aux autres viscères. Le ligament coronaire attache le foie au diaphragme et reçoit la veine cave caudale. Le foie est relié au diaphragme latéralement par les ligaments triangulaires gauche et droit. De l'ombilic au foramen de la veine cave caudale du diaphragme en continuité avec le ligament coronaire, le ligament falciforme se positionne, tout en contenant la masse grasseuse rétropéritonéale abdominale. Le foie est également fixé par le ligament rond (vestige de la veine ombilicale) relié au ligament falciforme. Le rein droit, par son pôle crânial, est relié au foie grâce au ligament hépato-rénal (Barone, 1997 ; Rothuizen, 2008).

Figure 1 : Anatomie du foie de chat (d'après Barone, 1997)



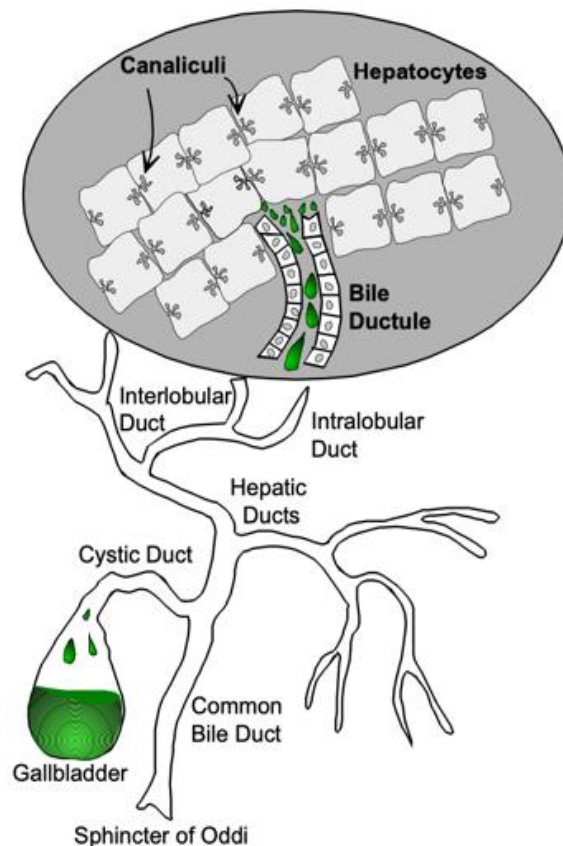
Le foie possède un apport sanguin afférent double. La veine porte, sang veineux provenant de l'estomac, des intestins, de la rate et du pancréas, contient des nutriments digérés et des toxines, qui expliquent les rôles métabolique et détoxifiant majeurs du foie. Elle assure un débit sanguin hépatique afférent de 70-80 % et un apport en oxygène de 50 %. Le reste du débit sanguin et de l'oxygène hépatique est fourni par l'artère hépatique. Le sang efférent au foie passe par les veines hépatiques qui rejoignent la veine cave caudale (Cullen et Stalker, 2016 ; Jennings et Wong, 2018).

Le système lymphatique hépatique se compose d'un réseau superficiel et d'un autre profond, unis par de nombreuses anastomoses aboutissant principalement aux nœuds lymphatiques hépatiques, médiastinaux caudaux, pariétaux de l'abdomen et au canal thoracique (Barone, 1997).

Le foie est innervé par les nerfs sympathique et vague qui contrôlent la sécrétion du parenchyme, la vasomotricité et la sensibilité (Barone, 1997).

La bile est produite par les hépatocytes et sécrétée dans les canalicules biliaires (Figure 2). Les canaux biliaires intra lobulaires (ou canalicules biliaires) s'écoulent dans les canaux interlobulaires grâce aux passages de Hering. La bile rejoint ensuite les canaux hépatiques et enfin le canal biliaire commun (également nommé canal cholédoque, d'un diamètre de 2 à 3 mm chez le chat). La vésicule biliaire s'abouche au canal biliaire commun par le canal cystique. (Rothuizen, 2008 ; Center, 2009).

Figure 2 : Anatomie du système biliaire (d'après Center, 2009)

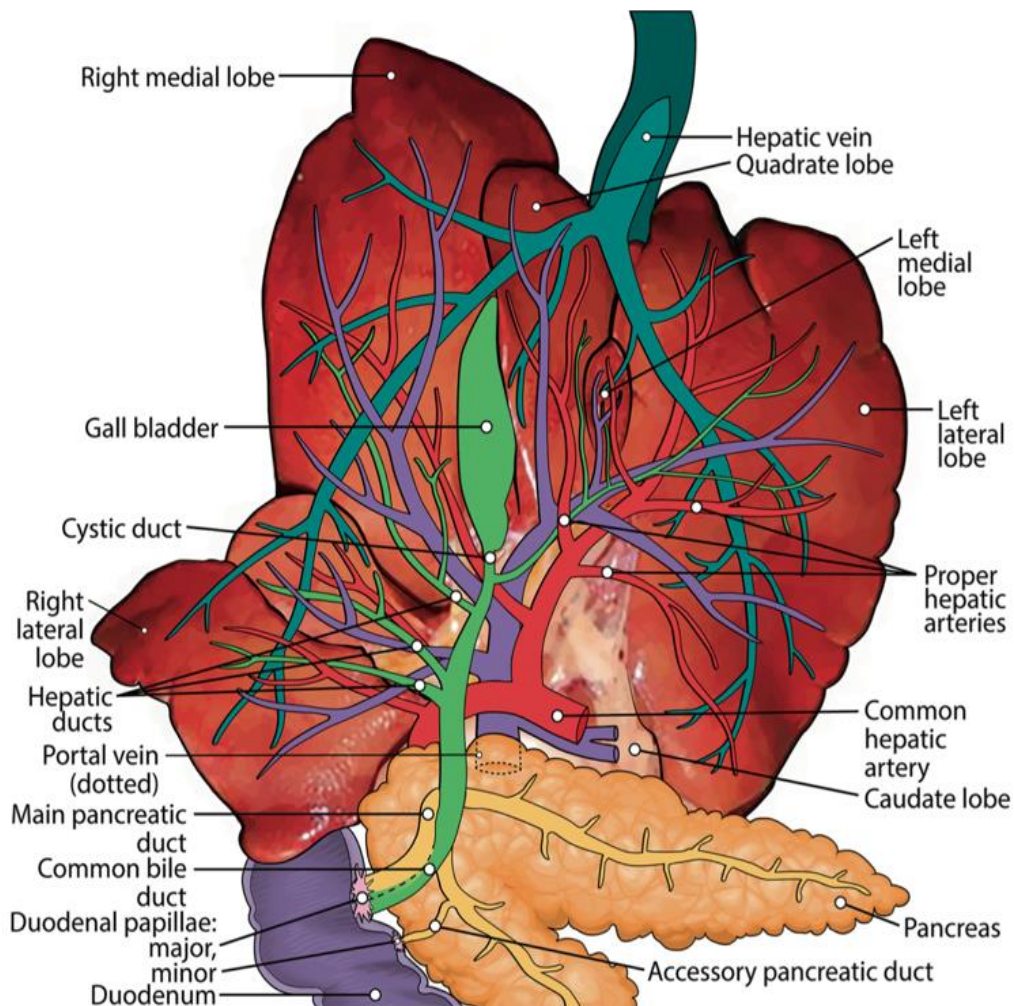


Le chat présente la particularité d'avoir le canal biliaire commun qui fusionne avec le canal pancréatique majeur formant une ampoule hépato-pancréatique avant d'entrer dans la papille duodénale majeure (Figure 3). A ce niveau, le sphincter d'Oddi, sphincter à sens unique, assure la libération de la bile dans le duodénum et une barrière contre un reflux entérique biliaire (Center, 2009).

La proximité du canal biliaire commun et du pancréas peut influencer une pathologie de la vésicule biliaire sur le pancréas et réciproquement. Notamment, une pancréatite peut engendrer une obstruction du flux biliaire et un ictère. Inversement, une inflammation du canal biliaire commun et de la vésicule biliaire, voire une obstruction, peut déclencher une pancréatite idiopathique chez le chat. Cet aspect sera abordé ultérieurement (Center, 2009).

Certains chats possèdent une ouverture duodénale indépendante entre le canal biliaire commun et le canal pancréatique majeur et d'autres (20 %) ont un conduit pancréatique accessoire qui s'abouche seul dans la papille duodénale mineure (Center, 2009).

Figure 3 : Anatomie hépatobiliaire et pancréatique féline (d'après Jaffey, 2022)



La vésicule biliaire, fixée à la surface viscérale du foie, se présente comme une poche à extrémité aveugle, qui reçoit et stocke moins de la moitié de la bile produite (le reste allant immédiatement dans le duodénum). (Rothuizen, 2008 ; Jennings et Wong, 2018). L'artère et la veine cystiques l'irriguent. (Barone, 1997). Le nerf vague innerve la vésicule biliaire et le canal biliaire commun (Center, 2009). Chez le chat, la vésicule biliaire connaît des variations anatomiques telles qu'une vésicule bilobée (Washabau et Day, 2013). Elle déverse la bile dans le duodénum au moment d'un repas. Son rôle n'est pas indispensable, c'est pourquoi la cholécystectomie est généralement bien supportée. (Center, 2009 ; Jennings et Wong, 2018)

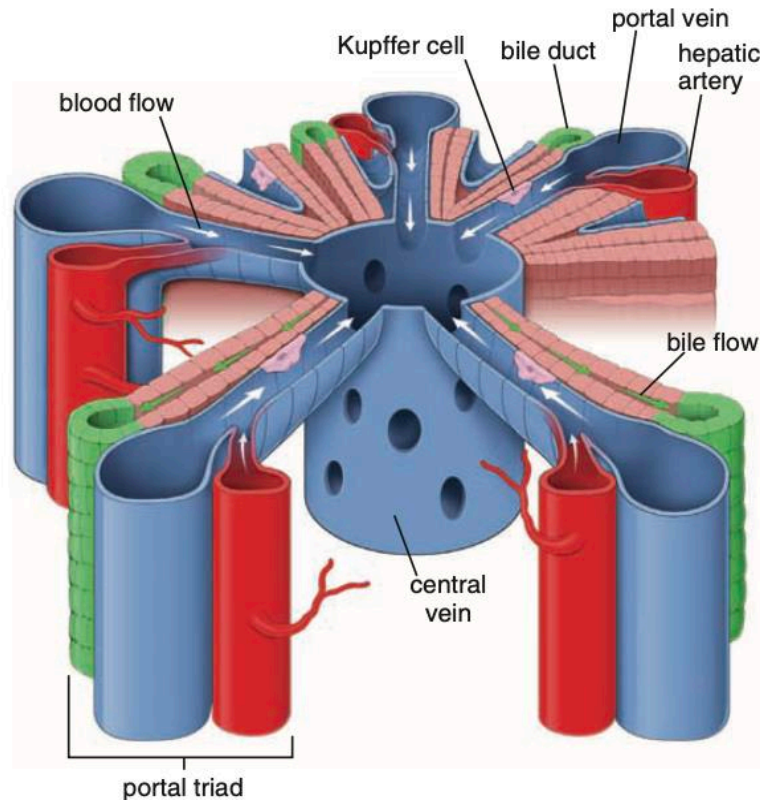
b. Échelle microscopique

Le foie se compose d'un parenchyme, d'un stroma de tissu conjonctif en continuité avec la capsule fibreuse de Glisson et de capillaires sinusoides (Ross et Pawlina, 2016). Le parenchyme hépatique est principalement constitué d'hépatocytes organisés en travées et de capillaires sinusoides séparés par l'espace de Disse (Cullen et Stalker, 2016).

On décrit traditionnellement le parenchyme hépatique par l'intermédiaire du lobule classique, du lobule portal et de l'acinus hépatique (Ross et Pawlina, 2016).

Le lobule hépatique classique est une structure hexagonale dont le centre comporte une veine centrolobulaire dans laquelle se déversent les sinusoides et dont les angles comportent des espaces portes (Figure 4). L'espace porte regroupe la triade portale, c'est-à-dire les veine et artère interlobulaires et le canal biliaire interlobulaire (Brown *et al.*, 2017). L'épaisseur des cloisons conjonctives définissant les lobules est plus ou moins importante selon les espèces. Chez le porc, cette lobulation est bien visible ce qui n'est pas le cas du chat. L'espace périportal ou espace de Mall, lieu où commence le drainage lymphatique, est situé entre le canal porte et les hépatocytes les plus externes. Le sang provenant de l'artère hépatique et de la veine porte pénètre dans les sinusoides hépatiques se jetant dans la veine centrolobulaire. La circulation sanguine dans le lobule est centripète. Le sang efférent au foie est collecté par la veine centrolobulaire elle-même drainée par les veines hépatiques qui rejoignent la veine cave caudale. La circulation de la bile au sein du lobule hépatique est quant à elle centrifuge (Ross et Pawlina, 2016).

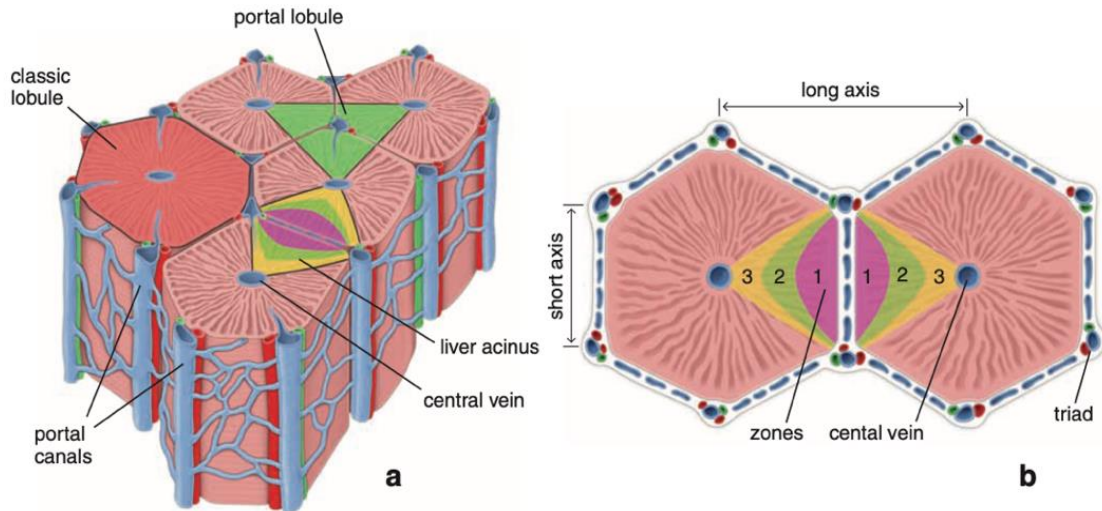
Figure 4 : Flux biliaire et sanguin dans un lobule hépatique (d'après Ross et Pawlina, 2016)



L'acinus hépatique est la plus petite unité fonctionnelle du parenchyme hépatique qui permet de mieux s'adapter à la représentation histo-physiologique des lésions vasculaires du foie (Figure 5). Il est en forme de losange et présente un petit axe défini par une droite reliant deux espaces portes. Le grand axe est une droite perpendiculaire au petit axe et tracée entre deux veines centrolobulaires. Trois zones elliptiques concentriques entourant le petit axe permettent de définir la richesse du sang apporté aux hépatocytes. La zone 1, zone la plus proche du petit axe, donc de la veine porte et de l'artère hépatique, reçoit un sang riche en oxygène, nutriments et toxines. La zone 3, zone la plus proche de la veine centrolobulaire, reçoit un sang pauvre en oxygène, nutriments et toxines. La zone 2 se situe entre les zones 1 et 3 mais présente des limites floues. Les cellules de la zone 1 seront les premières à réagir aux substances toxiques et à la stase biliaire contrairement aux cellules de la zone 3 qui présenteront quant à elles en premier une nécrose ischémique en cas de sous perfusion. Les cellules de la zone 2 ont des réponses intermédiaires à celles des zones 1 et 3 (Ross et Pawlina, 2016).

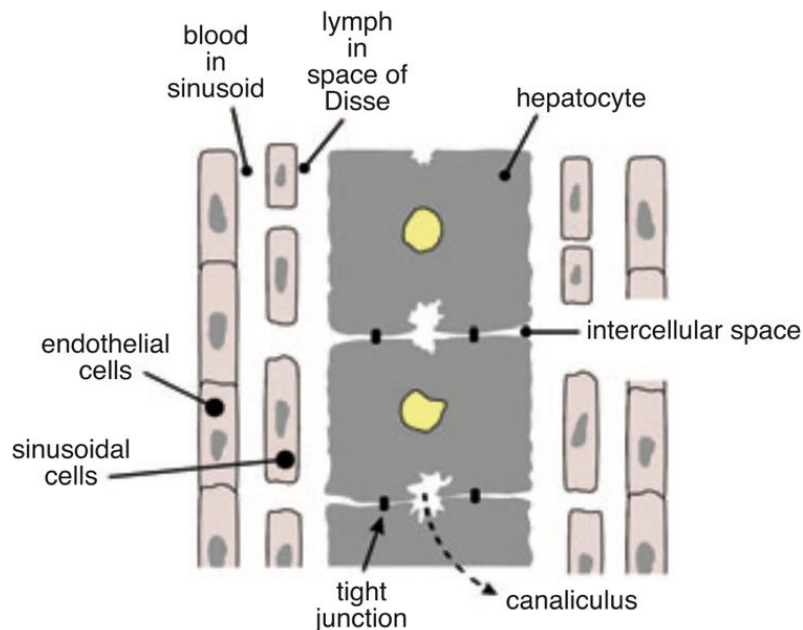
Le lobule portal, enfin, valorise la fonction exocrine du foie, c'est-à-dire le drainage biliaire. Il est de forme triangulaire ; son centre morphologique est le canal biliaire inter-lobulaire de la triade porte et ses trois angles correspondent aux trois veines centrolobulaires les plus proches (Ross et Pawlina, 2016).

Figure 5 : Les trois unités structurelles du foie (d'après Ross et Pawlina, 2016)



Le parenchyme hépatique se compose à 80 % d'hépatocytes, cellules polygonales métaboliquement très actives contenant un grand nombre de composants cytoplasmiques (réticulum endoplasmique lisse et rugueux, mitochondries, lysosomes, peroxysomes, complexes de Golgi, vésicules de transport). L'hépatocyte présente deux principales faces : l'une vasculaire avec de nombreuses microvillosités qui s'étendent dans l'espace de Disse et augmentent ainsi la surface d'échange par six et l'autre biliaire qui correspond au départ du système de drainage de la bile où l'espace intercellulaire entre 2 hépatocytes adjacents forme le canalicule biliaire (Figure 6). Les faces latérales, quant à elles, permettent la jonction des cellules et la communication intercellulaire (Cullen et Stalker, 2016).

Figure 6 : Organisation des cellules hépatiques (d'après Rothuizen, 2008)



Le parenchyme hépatique se compose également de cellules ovales, cellules souches pluripotentes participant à la régénération hépatique après une lésion (Jennings et Wong, 2018).

Les capillaires sinusoides hépatiques comportent des cellules endothéliales perforées de nombreuses fenestrations (ce qui assure un contact direct avec l'espace de Disse et l'hépatocyte) et des cellules macrophagiques appelées cellules de Kupffer situées dans la lumière sinusoidale (Cullen et Stalker, 2016).

L'espace péri-sinusoidal ou espace de Disse contient des lymphocytes et des cellules stellaires ou cellules d'Ito qui stockent la vitamine A dans des gouttelettes lipidiques cytoplasmiques (Cullen et Stalker, 2016).

L'épithélium biliaire se compose de cholangiocytes dont la ciliature leur permet de détecter, surveiller le flux biliaire et réguler son contenu (Ross et Pawlina, 2016).

B. Physiologie du système hépto-biliaire

a. Introduction

Le foie est une glande mixte présentant de nombreuses fonctions. Il joue un rôle central dans le métabolisme des glucides, des lipides, des protéines et des vitamines, dans la détoxification et l'élimination de métabolites, dans le système immunitaire, dans la digestion par les sels biliaires et possède une activité hématopoïétique qui disparaît à la naissance mais peut être réactivée en cas de nécessité. Seules ses principales fonctions seront abordées ici (Barone, 1997 ; Cullen et Stalker, 2016).

b. Fonction métabolique hépatique

- *Métabolisme des glucides*

Après un repas, le glucose est acheminé vers le foie grâce au système porte. Le glucose est stocké sous forme de glycogène (glycogénèse) sous l'influence de l'insuline. Le glycogène hépatique constitue le réservoir principal afin de maintenir la glycémie et peut donc être mobilisé (glycogénolyse) selon les besoins de l'organisme sous l'influence du glucagon. Le foie est également le site de néoglucogénèse, c'est-à-dire de la formation de glucose à partir d'acides aminés, de lactate et de glycérol (Guyton et Hall, 2011 ; Washabau et Day, 2013).

- *Métabolisme des lipides*

Le foie intervient dans le métabolisme des acides gras, du cholestérol et des triglycérides et la formation de lipoprotéines.

Les triglycérides du tissu adipeux peuvent subir, sous l'effet du glucagon, une lipolyse à l'origine de glycérol et d'acides gras. Le glycérol peut être absorbé par le foie et générer du glucose par néoglucogenèse. Les acides gras absorbés par le foie subissent une bêta-oxydation qui donne des unités acyl utilisées dans le cycle de Krebs. Lorsque cette dégradation devient trop importante, des corps cétoniques sont produits par β -oxydation et servent de source d'énergie. Si leur concentration sanguine augmente de façon significative, l'organisme peut évoluer vers une acidose métabolique (Crépeaux, 2022).

Le foie est un acteur majeur du métabolisme des lipoprotéines, structures hydrophiles associant triglycérides, phospholipides, cholestérol et apolipoprotéines dans des proportions variables. Les quatre classes de lipoprotéines sont définies en fonction de leur densité, de leur poids moléculaire, de leur taille et de leur composition chimique. Les chylomicrons comprennent principalement des triglycérides et du cholestérol et sont synthétisés uniquement par l'intestin grêle. Ils sont responsables du transport des lipides alimentaires. Une partie des chylomicrons est utilisée comme source d'énergie grâce à des lipases, l'autre partie est captée et métabolisée par le foie. Les VLDL (Very Low Density Lipoproteins), principalement synthétisées par le foie, sont plus denses que les chylomicrons et transportent les triglycérides du foie vers d'autres organes. Les LDL (Low Density Lipoproteins), tout comme les HDL (High Density Lipoproteins), proviennent surtout du plasma et dans une moindre mesure du foie. Les LDL sont plus denses que les VLDL et véhiculent le cholestérol du foie vers les organes périphériques. Les HDL sont plus denses que les LDL et transportent du cholestérol des tissus périphériques vers le foie. Le cholestérol produit par le foie est donc principalement exporté sous forme de lipoprotéines aux tissus périphériques, l'excès étant transformé en sels biliaires et sécrété dans la bile (Ross et Pawlina, 2016 ; Crépeaux, 2022).

- *Métabolisme des protéines*

Le système porte achemine les acides aminés et les protéines absorbés dans l'intestin ou produits dans l'organisme vers le foie, ce qui lui permet de contribuer au métabolisme d'environ 15 % des protéines du corps (Washabau et Day, 2013 ; Brown *et al.*, 2017).

Le foie est notamment le site de production de protéines plasmatiques comme l'albumine (rôle dans le maintien de la pression oncotique et le transport de molécules), les lipoprotéines, les glycoprotéines (dont les protéines impliquées dans le transport du fer comme l'haptoglobine, la transferrine et l'hémopexine et dans le transport du cuivre comme la céruloplasmine), certaines enzymes sériques et les protéines de transport (comme les alpha-globulines et les bêta-globulines non immunes) (Washabau et Day, 2013 ; Ross et Pawlina, 2016 ; Brown *et al.*, 2017).

Le foie joue un rôle essentiel dans le maintien de l'hémostase puisqu'il synthétise et élimine les facteurs de la coagulation, I (fibrinogène), II (prothrombine), V, VII, IX, X, XI et XIII. Le foie active les facteurs II, VII, IX et X, dépendants de la vitamine K. Il produit également des protéines anti-coagulantes comme l'antithrombine et des protéines de la fibrinolyse comme le plasminogène (Washabau et Day, 2013).

- *Métabolisme des minéraux et des vitamines*

Le foie, grâce à la sécrétion biliaire, est le lieu d'absorption des vitamines liposolubles A, D, E, K et également de stockage. Il joue notamment un rôle majeur pour l'apport de la vitamine A, vitamine importante pour la vision (95 % de la vitamine A se trouvent dans les cellules stellaires et les hépatocytes), pour le stockage et le métabolisme de la vitamine K (essentielle dans la synthèse hépatique de la prothrombine et des facteurs de coagulation II, VII, IX et X) et pour le métabolisme de la vitamine D (vitamine importante dans le métabolisme du calcium et du phosphate). Le foie stocke également les vitamines B9 (folate) et B12 (cobalamine). Comme vu précédemment, le foie intervient dans le métabolisme, l'homéostasie et le stockage du fer sous forme de ferritine et du cuivre (Washabau et Day, 2013 ; Ross et Pawlina, 2016).

c. Fonction de détoxification hépatique

- *Des substances xénobiotiques*

Les hépatocytes ont un rôle clé dans la dégradation des médicaments, des toxines et d'autres protéines étrangères à l'organisme (xénobiotiques). Afin de diminuer leur toxicité et de les rendre plus solubles, les xénobiotiques subissent une biotransformation via le cytochrome P450 des hépatocytes pour être éliminés dans la bile ou par les reins (Ross et Pawlina, 2016 ; Brown *et al.*, 2017 ; Jennings et Wong, 2018).

- *De l'ammoniac en urée*

L'ammoniac est une molécule toxique produite par le catabolisme des acides aminés. Le cycle de l'urée, processus par lequel l'ammoniac est transformé en urée, a lieu dans le foie en très grande partie. L'urée est ensuite excrétée par les reins (Brown *et al.*, 2017).

d. Fonction exocrine hépatique

- *Sécrétion de la bile*

La bile est produite en continu par les hépatocytes puis transportée dans le parenchyme hépatique par des canalicules biliaires qui rejoignent le canal hépatique. Elle peut être stockée via le canal cystique dans la vésicule biliaire ou déversée directement dans le duodénum par le canal biliaire commun. La bile est composée d'eau, de cholestérol, de lécithine, d'acides biliaires (synthétisés à partir du cholestérol et représentant plus de la moitié des solutés totaux), de bilirubine, d'électrolytes, d'hormones et de protéines (Center, 2009 ; Guyton et Hall, 2011 ; Washabau et Day, 2013 ; Brown *et al.*, 2017).

Avant d'être sécrétés et afin d'être moins absorbés par l'intestin grêle, les acides biliaires vont être conjugués à la taurine et/ou à la glycine. Sous cette forme ionisée, (tauro-conjugués et glycoconjugués), les sels biliaires permettent l'émulsification, la digestion et l'absorption des lipides. Chez le chat, la taurine constitue un besoin alimentaire essentiel car la conjugaison des acides biliaires s'effectue obligatoirement avec cet acide aminé (Washabau et Day, 2013).

La bilirubine est produite à partir de la dégradation extra hépatique des globules rouges. L'hémoglobine est dégradée en globine et en hème qui est ensuite transformé en bilirubine. La bilirubine est conjuguée dans les hépatocytes, passant d'une forme insoluble (bilirubine non conjuguée liée à l'albumine) à une forme soluble (bilirubine conjuguée principalement avec l'acide glucuronique) (Brown *et al.*, 2017 ; Jennings et Wong, 2018).

- *Excrétion de la bile*

En période de jeûne, la bile est stockée dans la vésicule biliaire qui se trouve distendue. Le sphincter d'Oddi est alors contracté. Pendant leur stockage dans la vésicule biliaire, seules l'eau et une grande partie des ions (sauf les ions calcium) de la bile sont réabsorbés. Tous les autres constituants, quant à eux, notamment les sels biliaires, le cholestérol et la lécithine, ne sont pas réabsorbés, ce qui augmente leur concentration (Guyton et Hall, 2011 ; Washabau et Day, 2013).

Pendant un repas, des mécanismes neuronaux (acétylcholine avec le système parasympathique) et hormonaux (cholécystokinine sécrétée en réponse à la présence d'aliments gras dans le duodénum) activent la contraction de la vésicule biliaire, le relâchement du sphincter d'Oddi et ainsi le déversement de la bile dans le duodénum (Figure 7). La sécrétine et les sels biliaires stimulent également l'écoulement de la bile (Guyton et Hall, 2011 ; Washabau et Day, 2013).

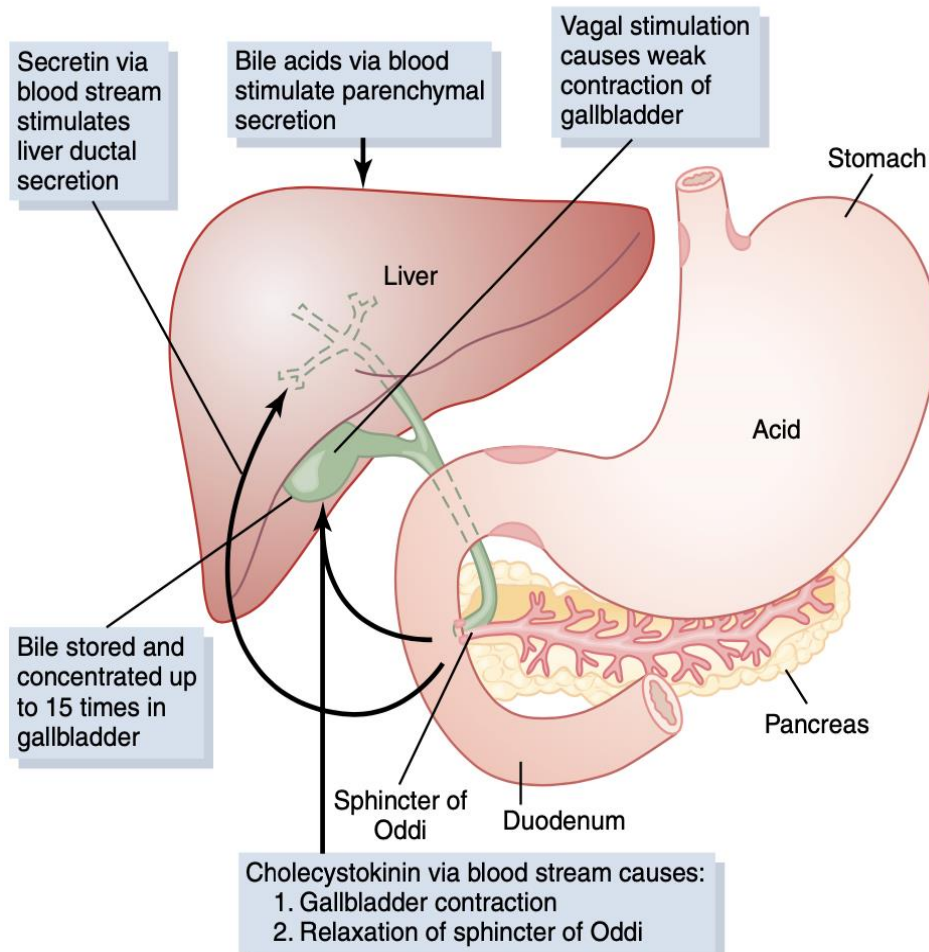
Entre les repas, la libération de la bile se poursuit grâce à la motiline, hormone duodénale, et une activité parasympathique (Center, 2009).

Dans la lumière de l'intestin, une partie des acides biliaires primaires est transformée en acides biliaires secondaires par les bactéries intestinales, l'acide désoxycholique et l'acide lithocholique (Washabau et Day, 2013).

Les acides biliaires sont réabsorbés (près de 95 %) passivement par la partie proximale de l'intestin grêle et grâce à des transports actifs dans l'iléon distal car le foie ne peut produire la quantité nécessaire à l'organisme. En cas de dysfonctionnement de ce processus de recyclage, un déficit en vitamines liposolubles et un défaut d'absorption des graisses peuvent survenir (Guyton et Hall, 2011 ; Brown *et al.*, 2017). Grâce au cycle entéro-hépatique, les sels biliaires peuvent faire jusqu'à dix-sept fois le circuit complet avant d'être évacués dans les selles (Guyton et Hall, 2011).

Dans le tube digestif, les bactéries convertissent la bilirubine conjuguée en urobilinogène qui évolue selon trois voies : une petite fraction est réabsorbée dans le sang portal, le reste est filtré par les reins puis excrété dans les urines ou est oxydé en stercobiline et excrété dans les selles (Brown *et al.*, 2017).

Figure 7 : Remplissage et vidange de la vésicule biliaire (d'après Guyton et Hall, 2011)



- *Rôles de la bile*

La bile possède 3 rôles principaux :

1. Éliminer les déchets tels que le cholestérol en excès, la bilirubine et les xénobiotiques,
2. Faciliter la digestion et l'absorption des graisses grâce aux acides biliaires
3. Apporter des bicarbonates supplémentaires pour tamponner le pH acide du duodénum (Washabau et Day, 2013).

Les acides biliaires permettent l'émulsion des grosses particules de graisse en de nombreuses plus petites qui seront dégradées par les enzymes et l'absorption de lipides tels que les acides gras et le cholestérol (sous forme de micelles) par la muqueuse intestinale (Guyton et Hall, 2011).

e. Autres fonctions du foie

Le foie exerce aussi une fonction immunitaire importante : alors que les pathogènes sont éliminés, les antigènes provenant du tube digestif doivent être tolérés. Le foie contient des cellules du système immunitaire acquis (lymphocytes B et T) et inné (dont les cellules de Kupffer, les cellules Natural Killer) (Washabau et Day, 2013 ; Brown *et al.*, 2017).

Il intervient dans le métabolisme des minéralocorticoïdes (aldostérone), des glucocorticoïdes (cortisol, corticostérone) et des stéroïdes sexuels (androgènes, œstrogènes, progestérone) (Washabau et Day, 2013).

Le foie a une fonction hématopoïétique extra médullaire pendant la vie embryonnaire qui peut être réactivée à la vie adulte lors d'anémie (Rothuizen, 2008).

Enfin, le foie a une fonction endocrine : conversion de la thyroxine (T4) en triiodothyronine (T3), amplification de l'action de l'hormone de croissance ou encore dégradation de l'insuline et du glucagon par exemple (Ross et Pawlina, 2016).

C. Particularités du système hépato-biliaire du chat

Outre la particularité du chat à posséder un canal biliaire commun qui fusionne avec le canal pancréatique, d'autres spécificités en lien avec la fonction hépatique sont identifiées.

Le chat possède un seuil rénal pour la bilirubinémie élevé par rapport au chien. Par conséquent, toute bilirubinurie est anormale et signe une hyperbilirubinémie (Richter, 2003).

Les chats présentent un besoin alimentaire pour les neuf acides aminés suivants comme tous les autres animaux : histidine, isoleucine, leucine, lysine, méthionine, phénylalanine, thréonine, tryptophane et valine. Ils ont cependant des besoins plus élevés pour les quatre acides aminés

soufrés suivants : la méthionine, la cystéine, la taurine et l'arginine. En particulier, les chats dépendent presque exclusivement de la taurine (et non de la glycine) pour conjuguer les acides biliaires. Ils présentent également une dégradation bactérienne importante de la taurine et une faible récupération lors du cycle entéro-hépatique (Verbrugghe et Bakovic, 2013).

2. Étude des cholangites félines

A. Définition

Les cholangites sont définies comme des maladies inflammatoires du système biliaire intrahépatique (Jaffey, 2022). L'affection des voies biliaires est primitive et une extension de l'inflammation peut impliquer secondairement le parenchyme hépatique. C'est pourquoi on privilégie le terme cholangite plutôt que cholangiohépatite depuis 2006. La World Small Animal Veterinary Association (WSAVA) a défini 3 types de cholangites félines : les cholangites neutrophiliques, les cholangites lymphocytaires et les cholangites chroniques associées à une infestation parasitaire par la douve du foie (van den Ingh *et al.*, 2006).

1. Les cholangites neutrophiliques (cholangites suppurées ou exsudatives) sont caractérisées d'un point de vue histologique par la présence de neutrophiles dans la lumière et/ou l'épithélium des canaux biliaires. On distingue les cholangites neutrophiliques aiguës associées à des œdèmes et des neutrophiles dans les zones portales qui peuvent atteindre le parenchyme hépatique et même provoquer des abcès hépatiques et les cholangites neutrophiliques chroniques caractérisées par un infiltrat inflammatoire mixte dans les zones portales (neutrophiles, lymphocytes, plasmocytes) pouvant être associé à de la fibrose et une hyperplasie des canaux biliaires (van den Ingh *et al.*, 2006).
2. Les cholangites lymphocytaires (cholangites non suppurées) sont définies par une infiltration de lymphocytes dans les zones portales associée à une fibrose portale et une hyperplasie des canaux biliaires. La présence de lymphocytes regroupés autour des canaux biliaires ou dans l'épithélium biliaire ainsi qu'une destruction de l'épithélium biliaire peuvent être observées mais pas systématiquement (van den Ingh *et al.*, 2006).
3. Enfin, les cholangites chroniques liés à une infestation par la douve du foie sont causées par des trématodes appartenant aux familles Opisthorchiidae (espèces *Opisthorchis*, *Metorchis*, *Amphimerus* et *Clonorchis*) et *Dicrocoeliidae* (espèces *Platynosomum*) (Jaffey, 2022). La contamination a lieu par la consommation de poisson cru, escargot, crapaud ou lézard. Les lésions associées sont un épaississement et une dilatation du canal cholédoque et des grands canaux biliaires, une fibrose péricanalaire et portale marquée, une inflammation légère à modérée à l'intérieur des canaux biliaires (neutrophiles et macrophages) et dans les zones portales (neutrophiles, lymphocytes et plasmocytes). Ce type de cholangites est souvent associé à un carcinome cholangiocellulaire (van den Ingh *et al.*, 2006).

B. Prévalence des cholangites félines

Les cholangites font partie des maladies hépatobiliaires félines les plus fréquentes.

En effet, les cholangites neutrophiliques représentaient 9,7 % et les cholangites lymphocytaires 20 % des maladies hépatobiliaires dans une étude en Nouvelle-Zélande (Fluen *et al.*, 2019). Le rapport peut être inversé puisqu'au Japon, une étude a mis en évidence que les cholangites neutrophiliques représentaient 23,9 % et les cholangites lymphocytaires 14,1 % des maladies hépatiques (Hirose *et al.*, 2014). De même, dans l'étude de Bayton *et al.*, 2018 au Royaume-Uni, les cholangites neutrophiliques représentaient 20,5 % des maladies hépatobiliaires et les cholangites lymphocytaires 6,8 %. Par contre, une étude de Gagne *et al.*, 1996 menée aux États-Unis met en évidence une prédominance de la lipidose hépatique généralement concomitante à une autre affection hépatique. Ces résultats sont à interpréter selon les variabilités liées aux régions géographiques et à la période de l'étude (Jaffey, 2022).

Les cholangites chroniques associées à une infestation par la douve du foie sont peu présentes en Europe. En effet, l'espèce *Platynosomum*, présente dans le monde entier, est endémique dans les régions tropicales et subtropicales (par exemple : Brésil, Guyane britannique, îles Caïmans, Colombie, Cuba, Thaïlande, États-Unis) (Jaffey, 2022). Ces cholangites ne seront pas développées car très peu fréquentes en Europe.

C. Notion de triade féline

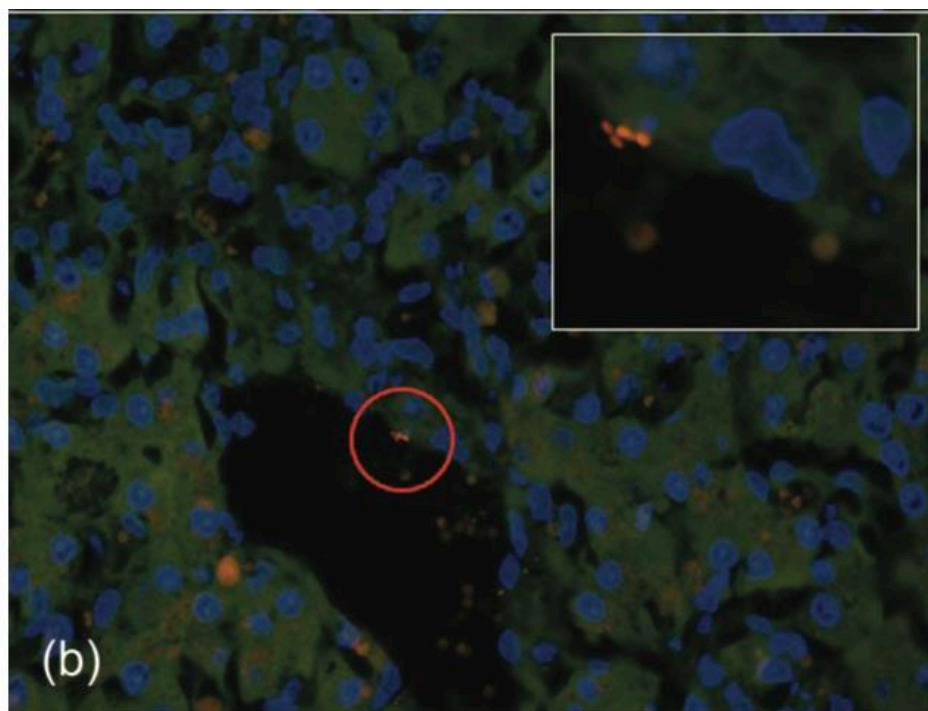
La triade féline regroupe une pancréatite, une cholangite (toutes confondues) et une maladie infiltrative inflammatoire chronique de l'intestin concomitantes. Une étude a montré qu'une maladie inflammatoire de l'intestin serait aussi identifiée lors de cholangite neutrophilique dans 44 % à 88 % des cas et lors de cholangite lymphocytaire dans 100 % des cas. Une pancréatite était rapportée dans 58 % à 93 % des cas de cholangite neutrophilique et dans 100 % des cas de cholangite lymphocytaire. Les chats atteints de cholangite neutrophilique présentaient une triade dans 25 % des cas et ceux atteints de cholangite lymphocytaire dans 100 % des cas. Ces données sont à interpréter avec prudence car cette étude comportait 41 chats avec des cholangites neutrophiliques mais seulement 3 chats avec des cholangites lymphocytaires (Callahan Clark *et al.*, 2011 ; Center *et al.*, 2022a). Dans une autre étude comprenant 25 chats avec des cholangites lymphocytaires et 5 chats avec des cholangites neutrophiliques, une triade était retrouvée dans 20 % des cas de cholangites lymphocytaires et dans 60% des cas de cholangite neutrophilique (Fragkou *et al.*, 2016).

L'étiologie est mal connue et mettrait en jeu un processus infectieux, auto-immun et anatomique. Le canal pancréatique et le canal biliaire commun du chat se rejoignent au niveau de la papille duodénale majeure avant d'entrer dans le duodénum ce qui prédispose anatomiquement à ce phénomène de triade. De plus, un blocage ou un dysfonctionnement du sphincter d'Oddi peut entraîner un reflux bactérien du duodénum vers le pancréas et le foie, notamment lors de vomissements (Černá *et al.*, 2020).

Plusieurs théories conduisant à la triade féline ont été proposées :

1. Le premier modèle identifie la pancréatite aiguë comme un élément déclencheur de la triade. L'inflammation du pancréas, quelle que soit son origine, induirait une inflammation du duodénum par contact direct provoquant une dysbiose et une translocation de bactéries entériques via le canal pancréatico-biliaire ou à travers la muqueuse intestinale inflammatoire. La translocation des bactéries peut conduire à une septicémie. Cette théorie est soutenue par des analyses bactériennes de foie et de bile qui ont révélé la présence de bactéries entériques dont *Escherichia coli*, *Enterococcus spp.*, *Bacteroides spp.*, *Streptococcus spp.*, *Clostridium spp.* et *Salmonella spp.* De plus, des études sur des pancréatites expérimentales ont prouvé qu'*Escherichia coli* pouvait transloquer de l'intestin vers un pancréas très inflammatoire (Simpson, 2015).
2. Un second modèle évoque l'inflammation intestinale comme stimulus initial. L'inflammation intestinale favorise la dysbiose et la translocation bactérienne via le canal pancréatico-biliaire ou à travers la muqueuse intestinale inflammatoire (Simpson, 2015). Les maladies inflammatoires chroniques de l'intestin peuvent avoir une composante immunitaire puisque des lymphocytes T mémoires peuvent exprimer des récepteurs leur permettant de migrer vers le foie et le pancréas. Une fois arrivés dans le pancréas et le foie, ils sont à l'origine d'une inflammation et de lésions tissulaires qui favorisent le recrutement d'autres lymphocytes à l'origine d'un état inflammatoire persistant. Lorsque la réaction immunitaire devient incontrôlable, un dépôt de complexes immuns dans le foie et une activation du complément peuvent conduire à une nécrose hépatique (Černá *et al.*, 2020). La translocation des bactéries à travers la muqueuse intestinale a été démontrée par Twedt *et al.*, 2014 par la méthode FISH (Fluorescent In Situ Hybridation) avec des sondes oligonucléotidiques dirigées contre l'ARNr bactérien. Les bactéries prédominantes identifiées étaient entériques (*E.Coli* et *Enterococcus spp.*). Si l'on considère que la voie d'entrée principale des bactéries est ascendante, c'est-à-dire à partir du canal pancréatico-hépatique, alors les bactéries devraient être dans les canaux biliaires. Or les auteurs ont observé une colonisation intra hépatique des sinus veineux, des vaisseaux portaux et du parenchyme hépatique (Figure 8). Ainsi, la voie principale d'infection serait finalement le passage des bactéries entériques de la barrière muqueuse jusqu'à la circulation portale.

Figure 8 : Présence de bactéries (*Escherichia coli*-Cy3, rouge) dans un sinusioïde hépatique par la méthode FISH (agrandi en insert) (d'après Twedt *et al.*, 2014)



D. Cholangites neutrophiliques

a. Épidémiologie

Les chats de tout âge, sexe ou race sont concernés.

L'étude de Callahan Clark *et al.*, 2011 a mis en évidence un âge moyen de 9 ans pour tous cas de cholangites confondus. Cette étude a cependant précisé que les chats atteints de cholangite neutrophilique aiguë étaient significativement plus jeunes que les chats atteints de cholangite neutrophilique chronique. Les résultats de Marolf *et al.*, 2012; Hirose *et al.*, 2014; Bayton *et al.*, 2018; Center *et al.*, 2022 rapportent que les chats présentant des cholangites neutrophiliques, chroniques ou non, ont un âge médian au moment du diagnostic de 9,2 ans à 10,9 ans. Les chats Bengals pourraient développer cette forme de cholangite de manière plus précoce avec un âge médian de 3 ans (Bayton *et al.*, 2018).

Aucune prédisposition de sexe n'a été identifiée actuellement (Callahan Clark *et al.*, 2011 ; Hirose *et al.*, 2014 ; Fluen *et al.*, 2019 ; Center *et al.*, 2022a).

Enfin, certaines races présentent un risque accru de cholangites neutrophiliques au Royaume-Uni et en Nouvelle-Zélande (British shorthair, Burmese, Persan, Siamois, les européens à poils longs, Sphynx) tandis que les européens à poils courts présenteraient un risque réduit dans les deux pays (Bayton *et al.*, 2018 ; Fluen *et al.*, 2019).

b. Pathogénie

La pathogénie des cholangites neutrophiliques reste imprécise mais l'infection bactérienne demeure l'étiologie principale décrite.

Chez l'homme, deux phénomènes responsables du développement des cholangites neutrophiliques peuvent être adaptés au chat.

Le premier phénomène est l'obstruction biliaire qu'elle soit partielle ou complète, provoquant une baisse du flux biliaire et une augmentation de la pression intra canalaire. Ce désordre augmente la concentration bactérienne et favorise un environnement propice au développement des bactéries (rupture des jonctions serrées entre les hépatocytes et altération de la phagocytose par les cellules de Kupffer à l'origine d'une perturbation de la barrière hépato-biliaire) (Sung *et al.*, 1991 ; Jaffey, 2022). Ce mécanisme a été étudié chez le chat par Sung *et al.*, 1991. Une souche mutante d'*Escherichia Coli* a été perfusée dans la veine splénique et dans la circulation portale de trois groupes de chats (chats sans obstruction biliaire, chats avec obstruction biliaire aiguë ou chronique) à trois doses différentes. L'étude a montré qu'au fur et à mesure de l'augmentation du temps d'obstruction biliaire, la quantité d'*E.Coli* pénétrant le système biliaire par la voie portale veineuse était considérable. L'obstruction du canal biliaire extra-hépatique (cholédoque) fait partie des comorbidités les plus fréquentes chez les chats atteints de cholangites (53 % des 168 cas dans l'étude de Center *et al.*, 2022) ce qui rend cette hypothèse recevable.

Le second phénomène place les bactéries comme facteur primaire dans le développement des cholangites neutrophiliques félines. L'infection biliaire pourrait avoir deux sources : une ascension via le sphincter d'Oddi à partir du duodénum ou une pénétration à travers la paroi intestinale via la circulation sanguine portale. En effet, la richesse de la flore bactérienne duodénale du chat et la fusion du canal biliaire commun avec le canal pancréatique majeur au niveau de la papille duodénale augmentent le risque d'ascension de bactéries de l'intestin vers le système biliaire et le pancréas, à l'origine de la triade féline (Jaffey, 2022). De plus, les bactéries sont souvent cultivées à partir de la bile et/ou du foie des chats atteints de cholangite neutrophilique. Des bactéries entériques sont souvent identifiées à partir de la bile et/ou du foie (Wagner *et al.*, 2007 ; Mayhew et Weisse, 2008 ; Twedt *et al.*, 2014b) ce qui cautionne l'hypothèse d'une infection à partir d'une propagation hématogène mise en évidence par la méthode FISH citée précédemment (Sung *et al.*, 1991 ; Twedt *et al.*, 2014b).

Une étiologie à médiation immunitaire est supposée mais non avérée actuellement (Jaffey, 2022).

Enfin, l'implication d'*Helicobacter spp.* est incertaine même si cette bactérie a été identifiée par PCR (polymerase chain reaction) dans le foie de trois chats atteints de cholangite neutrophilique ou de cholangite lymphocytaire ou d'une maladie portosystémique vasculaire (Greiter-Wilke *et al.*, 2006).

Dans l'état actuel des connaissances, il est impossible de savoir si des cholangites neutrophiliques associée à une infection bactérienne peut évoluer vers des cholangites lymphocytaires. Il est également admis que certains médicaments pouvant favoriser le risque d'infection bactérienne (médicaments immunomodulateurs ou chimiothérapeutiques) sont susceptibles d'engendrer des cholangites neutrophiliques. (Center *et al.*, 2022a).

Aucun lien direct avec une infection par le virus de l'immunodéficience féline (FIV) ou le virus de la leucémie féline (FeLV) n'est rapporté (Brain *et al.*, 2006).

c. Signes cliniques

Les signes cliniques et les anomalies à l'examen clinique des chats atteints de cholangite neutrophilique sont peu spécifiques et sont communs à d'autres maladies (notamment biliaires, intestinales, pancréatiques) et aux autres cholangites (Jaffey, 2022).

Les signes cliniques chez les chats atteints de cholangite neutrophilique sont aigus (de moins de 5 jours à deux semaines) (Hirsch et Doige, 1983 ; Brain *et al.*, 2006). Les signes cliniques les plus courants sont : une léthargie, une perte de poids, une dysorexie, des vomissements, un ictère, une déshydratation et une hyperthermie. (Tableau 1) (Hirsch et Doige, 1983 ; Brain *et al.*, 2006 ; Center, 2009 ; Callahan Clark *et al.*, 2011 ; Marolf *et al.*, 2012 ; Center *et al.*, 2022a).

Tableau 1 : Principaux signes cliniques observés chez les chats atteints de cholangite neutrophilique (NR = non renseigné)

| | Nombre de chats | Léthargie | Perte de poids | Dysorexie | Vomissements | Ictère | Déshydratation | Fièvre |
|--------------------------------|-----------------|-----------|----------------|-----------|--------------|--------|----------------|--------|
| Hirsch & Doige 1983 | 5 | 100% | 100% | 100% | 100% | 100% | 100% | 100% |
| Brain et al. 2006 | 6 | 100% | 17% | 50% | 50% | 67% | 67% | 100% |
| Center et al. 2022 | 168 | 80% | 54% | 82% | 80% | 67% | NR | 43% |

De plus, les chats atteints d'une triade présentent plus fréquemment de l'anorexie (62,5 % si triade contre 16,7 % quelles que soient les cholangites) et des vomissements (87,5 % si triade contre 33,3% quelles que soient les cholangites) que les chats atteints de cholangite seule (Fragkou *et al.*, 2016).

Concernant les autres anomalies moins courantes, on recense : une douleur abdominale (dans 23 à 67 % des cas), une hépatomégalie (palpable dans moins de 50 % des cas), un ptyalisme (dans 20 à 33 % des cas), une polydipsie (dans 17 à 40 % des cas), une anorexie (dans 33 à 40 % des cas), une diarrhée (dans 19 à 50 % des cas) (Hirsch et Doige, 1983 ; Brain *et al.*, 2006 ; Center, 2009 ; Center *et al.*, 2022a). Le ptyalisme, parfois rapporté, peut évoquer une nausée associée à une pancréatite (Brain *et al.*, 2006) ou une encéphalose hépatique (Boland et Beatty, 2017). L'ictère peut être dû à une obstruction plus ou moins complète du canal cholédoque (inflammation biliaire, débris inflammatoires), à une cholélithiase ou à une pancréatite (Boland et Beatty, 2017).

Callahan Clark *et al.*, 2011 n'ont trouvé aucune différence significative concernant les signes cliniques et l'examen clinique malgré la distinction histologique entre une cholangite neutrophilique aiguë et une cholangite neutrophilique chronique.

d. Diagnostic différentiel

Les principaux signes cliniques retrouvés lors de cholangites neutrophiliques sont les vomissements aigus ou chroniques, l'amaigrissement et l'ictère. Ces signes n'étant pas spécifiques d'une maladie, il convient d'établir un diagnostic différentiel des principaux signes évoqués.

- *Diagnostic différentiel des vomissements aigus*

Le diagnostic différentiel des vomissements aigus est présenté dans le Tableau 2.

Tableau 2 : Diagnostic différentiel des vomissements aigus (d'après Gough, 2007a)

| | | |
|--------------------------|-------------------------------|---|
| Maladies digestives | Alimentaire | Intolérance, indiscrétion, allergie alimentaire |
| | Infectieuses | Virus, bactérie, parasite |
| | Inflammatoires | <ul style="list-style-type: none">• Gastroentérite hémorragique• Gastrite• Colite• Ulcération gastrique |
| | Obstructives | <ul style="list-style-type: none">• Corps étranger• Invagination intestinale• Sténose• Constipation• Néoplasie |
| | Toxiques / médicamenteuses | |
| Maladies extradigestives | Abdominales | <ul style="list-style-type: none">• Hépatopathie, cholangites, cholécystite• Pyomètre• Pancréatite• Péritonite• Pyélonéphrite• Obstruction du tractus urinaire |
| | Métaboliques / endocriniennes | <ul style="list-style-type: none">• Hyperthermie• Insuffisance rénale• Diabète acido-cétosique• Maladie d'Addison• Encéphalose hépatique• Septicémie• Hypercalcémie |
| | Neurologiques | <ul style="list-style-type: none">• Encéphalopathie• Syndrome vestibulaire• Hypertension intracrânienne |

- *Diagnostic différentiel des vomissements chroniques*

Le diagnostic différentiel des vomissements chroniques est présenté dans le Tableau 3.

Tableau 3 : Diagnostic différentiel des vomissements chroniques (d'après Gough, 2007a)

| | | |
|--------------------------|-------------------------------|--|
| Maladies digestives | Alimentaire | Intolérance, allergie alimentaire |
| | Infectieuses | Virus, bactérie, champignon |
| | Inflammatoires | <ul style="list-style-type: none"> • Reflux, ulcère • Maladie inflammatoire chronique de l'intestin |
| | Sub-obstructives | <ul style="list-style-type: none"> • Corps étranger • Invagination intestinale • Sténose • Polype • Constipation • Néoplasie • Désordre de motilité |
| | Toxiques / médicamenteuses | |
| Maladies extradigestives | Abdominales | <ul style="list-style-type: none"> • Hépatopathie chronique • Cholangites, mucocoele, lithiase biliaire • Pancréatite chronique • Néoplasie • Pyélonéphrite • Obstruction du tractus urinaire |
| | Métaboliques / endocriniennes | <ul style="list-style-type: none"> • Hyperthyroïdie • Maladie rénale chronique • Diabète acido-cétosique • Maladie d'Addison • Encéphalose hépatique • Hyperacidité gastrique • Hypercalcémie |
| | Neurologiques | <ul style="list-style-type: none"> • Encéphalopathie • Syndrome vestibulaire |

- *Diagnostic différentiel de l'amaigrissement*

Le diagnostic différentiel de l'amaigrissement est présenté dans le Tableau 4.

Tableau 4 : Diagnostic différentiel de l'amaigrissement (d'après Gough, 2007b)

| | |
|----------------------|--|
| Défaut d'apport | <ul style="list-style-type: none"> • Anorexie • Vomissements/régurgitation • Ration pauvre en énergie |
| Excès de perte | <ul style="list-style-type: none"> • Digestives : parasitisme digestif, entéropathies exsudatives • Urinaires : glomérulopathies |
| Défaut d'anabolisme | <ul style="list-style-type: none"> • Insuffisance rénale • Insuffisance hépatique • Insuffisance pancréatique • Insuffisance cardiaque • Diabète sucré • Maladie d'Addison |
| Excès de catabolisme | <ul style="list-style-type: none"> • Hyperthyroïdie • Hyperthermie Maladie inflammatoire de l'intestin • Néoplasie |

- *Diagnostic différentiel de l'ictère*

Le diagnostic différentiel de l'ictère est présenté dans le Tableau 5.

Tableau 5 : Diagnostic différentiel de l'ictère (d'après Gough, 2007c; Thompson, 2018)

| | |
|----------------|---|
| Pré-hépatique | Hémolytique |
| Hépatique | <ul style="list-style-type: none"> • Inflammatoire (cholangites, hépatite, cirrhose) • Toxique • Infectieuse (bactéries, virus, parasites) • Néoplasique • Lipidose, amyloïdose • Cholestase fonctionnelle. |
| Post-hépatique | <ul style="list-style-type: none"> • Obstruction extra-luminale : maladie duodénale, pancréatite, tumeur du pancréas, shunt porto-systémique • Obstruction intra-murale : cholangites, cholécystite, tumeur de la vésicule biliaire • Obstruction intra-luminale : kyste, cholélithiase, mucocèle biliaire, infiltration néoplasique |

e. Examens complémentaires

- *Analyses hématologiques et biochimiques*

À l'examen hématologique, les anomalies identifiées sont variables et comprennent une leucocytose (24 à 33% des cas de cholangites neutrophiliques), une neutrophilie (25 à 50 % des cas) avec un déplacement à gauche de la courbe d'Arneth (neutrophiles immatures signifiant une inflammation dans 31 à 33 % des cas), une anémie (32 à 33 % des cas) et une lymphopénie (67 % des cas) (Gagne *et al.*, 1999 ; Brain *et al.*, 2006 ; Callahan Clark *et al.*, 2011 ; Center *et al.*, 2022a). Une neutropénie est rarement rapportée (Brain *et al.*, 2006). Il n'a été observé aucune différence significative au sujet de la numération leucocytaire, de la présence de neutrophiles immatures ou de l'hématocrite entre les chats présentant une cholangite neutrophilique aiguë ou chronique dans l'étude de Callahan Clark *et al.*, 2011.

À l'examen biochimique, les cholangites neutrophiliques ne s'accompagnent pas toujours de modifications des enzymes hépatiques en raison de la demi-vie très courte de ces enzymes (quelques heures). Les activités de l'alanine aminotransférase (ALAT), l'aspartate aminotransférase (ASAT), la γ -glutamyltranspeptidase (GGT) et des phosphatases alcalines (PAL) peuvent être augmentées ou non. Dans les études de Gagne *et al.*, 1999; Brain *et al.*, 2006; Callahan Clark *et al.*, 2011; Center *et al.*, 2022, la fréquence d'augmentation de l'activité de l'ALAT varie entre 50 et 100 % des cas, de l'ASAT entre 79 et 100 % des cas, des PAL entre 33 et 63 % des cas et de la GGT entre 19 et 73 % des cas. Le pourcentage de chats présentant une augmentation au moins doublée de l'activité des enzymes hépatiques était de 76 % pour l'ALAT, 55% pour l'ASAT, 44 % pour les PAL et 57 % pour la GGT dans l'étude de Center *et al.*, 2022. Une hyperbilirubinémie est très fréquemment rapportée (Gagne *et al.*, 1999 ; Brain *et al.*, 2006 ; Callahan Clark *et al.*, 2011). L'étude de Center *et al.*, 2022 a mis en évidence que l'augmentation au moins par deux de la bilirubine était présente chez 80 % des chats. D'autres anomalies biochimiques rapportées incluent l'hyperglycémie ou l'hypoglycémie, l'hypoalbuminémie et l'hypocholestérolémie (Gagne *et al.*, 1999 ; Callahan Clark *et al.*, 2011).

Une hypocobalaminémie ou une hypercobalaminémie sont rapportées (Simpson *et al.*, 2001 ; Trehy *et al.*, 2014).

Une azotémie pré-rénale et des troubles électrolytiques (hypokaliémie, hyponatrémie et hypochlorémie) peuvent apparaître suite à une dysorexie, une déshydratation et des troubles digestifs (diarrhée et vomissements) (Boland et Beatty, 2017).

Lors de suspicion de maladies hépatobiliaires, il est impératif d'explorer la coagulation (mesure du temps de Quick, du temps de céphaline activée et la numération plaquettaire) avant d'effectuer les examens complémentaires, notamment, une cholécystocentèse per-cutanée, une aspiration à l'aiguille fine échoguidée du foie et des biopsies hépatiques (Jaffey, 2022). Chez 38 % des chats, le temps de Quick est 1,5 fois supérieur à la limite de référence et chez 37 % des chats, le temps de céphaline activée est lui aussi 1,5 fois supérieur à la limite de référence (Center *et al.*, 2022a). Lorsqu'elle est disponible, la thromboélastographie, plus prédictive des troubles hémostatiques que les tests classiques, doit être réalisée (Kakar *et al.*, 2021).

La vitamine K1, liposoluble, est responsable de l'activation des facteurs II, VII, IX et X. Or, une obstruction prolongée et complète de l'écoulement de la bile modifie l'absorption intestinale des vitamines liposolubles par manque d'acides biliaires dans l'intestin. C'est pourquoi, une administration de vitamine K1 à la dose de 0,5 à 1,5 mg/kg par voie SC ou IM 3 fois à 12 heures d'intervalle est préconisée (Rothuizen et Twedt, 2009 ; Webb, 2018).

- *Imagerie médicale*

À l'état physiologique, le foie du chat a une échogénicité homogène, comparable à celles de la rate et du cortex rénal droit. Selon les individus sains, le foie peut être légèrement hyper ou hypoéchogène par rapport au cortex rénal et hyperéchogène par rapport à la rate. Les bords des lobes du foie doivent être lisses et se terminer en pointe. Les veines portales (paroi échogène) et hépatiques (paroi hyperéchogène) sont visibles contrairement aux artères hépatiques et aux canaux biliaires intrahépatiques et extra-hépatiques (Griffin, 2019a).

La paroi de la vésicule biliaire n'est pas toujours visible à l'échographie. Lorsqu'elle est visible, on distingue une ligne échogène de moins de 1 mm d'épaisseur. Son contenu est anéchogène. Le canal biliaire commun, structure tubulaire tortueuse anéchogène présente des parois échogènes (épaisseur inférieure à 1 mm) et ne doit pas mesurer plus de 4 mm de diamètre (Griffin, 2019b).

Des anomalies à l'échographie permettent d'orienter vers le diagnostic de cholangites mais l'absence d'anomalie ne permet jamais d'exclure la maladie. Marolf *et al.*, 2012 rapportent qu'une grande partie des chats présente des images échographiques d'apparence usuelle : une taille du foie normale dans 66,7 % des cas, une échogénicité du foie normale dans 58,3 % des cas et un contenu de la vésicule biliaire normal dans 54,5 % des cas.

Le parenchyme hépatique est hyperéchogène dans 41,3 % des cas. De plus, une hépatomégalie est présente dans 33,3 % des cas (Marolf *et al.*, 2012). Les voies biliaires peuvent présenter des anomalies telles qu'une distension du canal biliaire commun (taille supérieure à 4 mm dans 33,3 % à 100 % des cas), un épaississement de la paroi de la vésicule biliaire (taille supérieure à 1 mm dans 100 % des cas) et une augmentation des sédiments de la vésicule biliaire (33,3 à 45,5 %) (Figure 9, Figure 10) (Brain *et al.*, 2006 ; Marolf *et al.*, 2012). Cependant, la présence de sédiments est toutefois possible chez des chats sains (Savary-Bataille *et al.*, 2003).

L'échographie fournit également des informations sur d'éventuelles comorbidités pouvant influencer le traitement et le pronostic telles qu'une pancréatite, une maladie intestinale (MICI ou lymphome de bas grade), une cholécystite, une cholélithiase, une rupture biliaire (très rare) ou une obstruction biliaire extra-hépatique (Jaffey, 2022). La dilatation des canaux intrahépatiques et/ou extra-hépatiques ainsi que du canal biliaire commun sont des indicateurs d'obstruction biliaire extra-hépatique (Gaillot *et al.*, 2007). Les anomalies pancréatiques les plus souvent décrites sont un pancréas hypertrophié (14% à 39 % des cas) avec un parenchyme hypoéchogène (26,3 à 38 % des cas) et une graisse hyperéchogène environnante (38 % des cas) quelle que soit le type de cholangites (Callahan Clark *et al.*, 2011 ; Marolf *et al.*, 2012). Dans le cadre d'une suspicion de MICI ou lymphome de bas grade, une augmentation de l'épaisseur de la musculature et une adénomégalie des nœuds lymphatiques jéjunaux et coliques sont à rechercher (Daniaux *et al.*,

2014). Un seul cas de cholangite neutrophilique présentait un épanchement abdominal (Marolf *et al.*, 2012).

L'étude de Policelli Smith *et al.*, 2017 a démontré que lorsque les chats présentent au moins une anomalie à l'échographie de la vésicule biliaire (paroi épaissie de la vésicule biliaire, boue biliaire), ils présentent 21 fois plus de risques de présenter des résultats positifs à la culture bactérienne de la bile que ceux ayant des résultats normaux à l'échographie de la vésicule biliaire.

Concernant les radiographies abdominales, une hépatomégalie peut être constatée dans 56% des cas (Gagne *et al.*, 1999).

Figure 9 : Dilatation du canal cholédoque chez une chatte stérilisée domestique à poils courts atteinte d'une cholangite neutrophilique (d'après Griffin, 2019b)

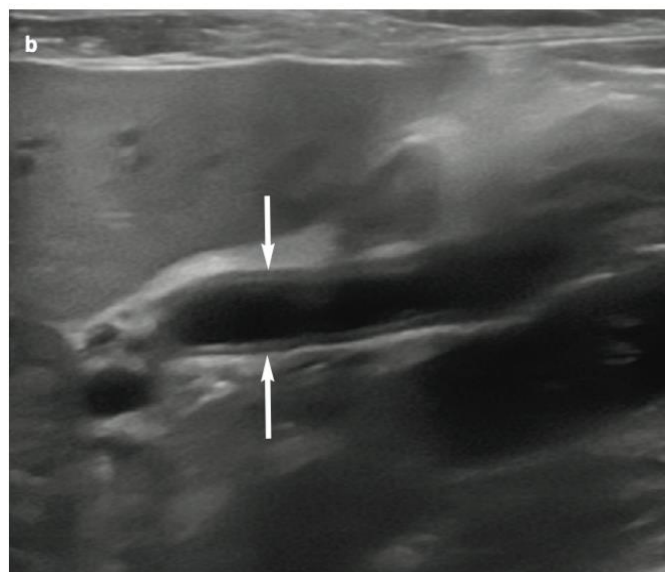
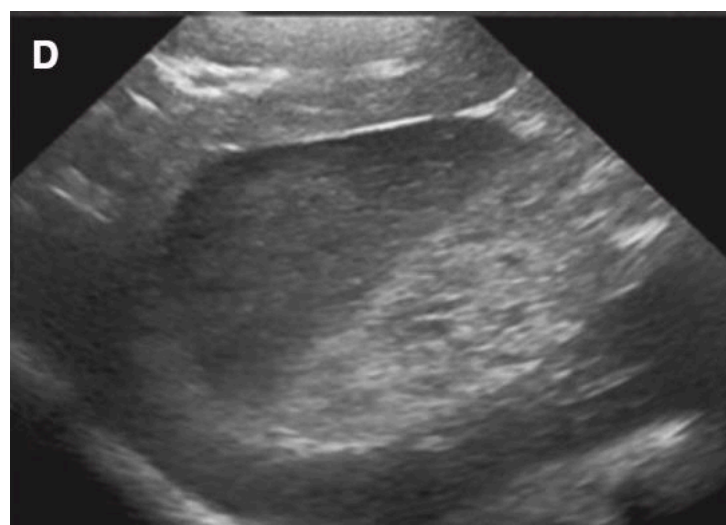


Figure 10 : Boue biliaire chez un chat atteint de cholangite neutrophilique (d'après Policelli Smith *et al.*, 2017)



- *Examen cytologique et bactériologique*

La cholécystocentèse à l'aiguille fine, réalisée de manière échoguidée, par laparotomie ou par laparoscopie permet de réaliser une analyse cytologique et une culture bactérienne de la bile. La méthode échoguidée est la plus sûre, simple, peu invasive et efficace chez un chat sédaté ou placé sous anesthésie générale. L'opérateur utilise généralement une aiguille 22G, par approche transhépatique droite ou par approche abdominale ventrale droite et vidange totalement la vésicule biliaire pour éviter les fuites. Chez le chat en bonne santé, les complications mineures rapportées sont l'inappétence et une douleur à la palpation abdominale durant les 2 jours suivants (Savary-Bataille *et al.*, 2003 ; Wagner *et al.*, 2007 ; Byfield *et al.*, 2017). Chez les chats présentant une suspicion de maladies hépatobiliaires, le taux de complications varie de 1 à 17 % (Peters *et al.*, 2016 ; Byfield *et al.*, 2017 ; Policelli Smith *et al.*, 2017 ; Schiborra *et al.*, 2017). Cependant, les complications directement liées à la cholécystocentèse percutanée échoguidée sont finalement peu fréquentes et sont plutôt liées aux procédures associées (aspiration à l'aiguille fine du foie, de la rate et/ou biopsies hépatiques (Byfield *et al.*, 2017). Parmi les complications décrites, on retrouve notamment un épanchement abdominal, une rupture de la vésicule biliaire avec une péritonite biliaire et une petite quantité d'hémorragie péritonéale (Brain *et al.*, 2006 ; Byfield *et al.*, 2017 ; Policelli Smith *et al.*, 2017).

L'analyse cytologique et bactériologique de la bile font partie du minimum nécessaire pour le diagnostic des cholangites neutrophiliques selon la WSAVA, mais leur sensibilité pour la détection bactérienne biliaire reste inconnue (van den Ingh *et al.*, 2006). L'intérêt de l'analyse cytologique de la bile réside dans le fait que les résultats sont disponibles le jour même alors que l'analyse bactériologique nécessite 3 à 5 jours, ou plus de mise en culture. Une coloration de Gram est intéressante pour orienter le choix de l'antibiotique avant que les résultats de la culture et de l'antibiogramme ne soient disponibles. De plus, les conditions de stockage et de transport des échantillons peuvent modifier les résultats (Pashmakova *et al.*, 2017). Les données des études concernent principalement les maladies hépatobiliaires et non spécifiquement les cholangites. L'étude de Peters *et al.*, 2016 sur des échantillons de bile provenant de chats suspects de maladies hépatobiliaires a montré à l'analyse cytologique que 19% des échantillons présentaient des leucocytes et 22 % des échantillons présentaient des bactéries. Parmi ces échantillons contenant des leucocytes, tous présentaient une inflammation neutrophilique avec des cellules souvent dégénérées ou lysées, 53 % présentaient en plus des lymphocytes et 47 % présentaient des macrophages (Figure 11). Parmi les échantillons contenant des bactéries, 50 % contenaient une population mixte, 55 % présentaient une inflammation concomitante et 28 % des bactéries phagocytées par des neutrophiles. Les études de Wagner *et al.*, 2007; Byfield *et al.*, 2017; Policelli Smith *et al.*, 2017 ont montré des analyses bactériologiques positives de la bile chez des chats suspectés d'avoir une maladie hépatobiliaire variant de 14 à 36 % au sein des échantillons.

L'étude de Peters *et al.*, 2016 a montré des analyses cytologiques positives associées à des analyses bactériologiques positives dans 89 % des cas. En effet, un traitement antibiotique préalable, un effet bactériostatique de la bile ou des bactéries difficiles à cultiver, comme *Helicobacter spp.*, peuvent expliquer une analyse bactériologique négative malgré une analyse cytologique révélant des bactéries. Les bactéries les plus fréquemment isolées sont *E.Coli* (87 %) et *Enterococcus spp.* (25 %) d'après cette étude. Néanmoins, parmi les cas avec une analyse bactériologique positive, la correspondance avec les bactéries décrites à l'analyse cytologique est de moins de 50 % des cas selon une autre étude (Byfield *et al.*, 2017).

Comme vu précédemment, l'étude de Policelli Smith *et al.*, 2017 a mis en évidence l'influence de la présence d'anomalies échographiques sur la positivité de la culture bactérienne biliaire.

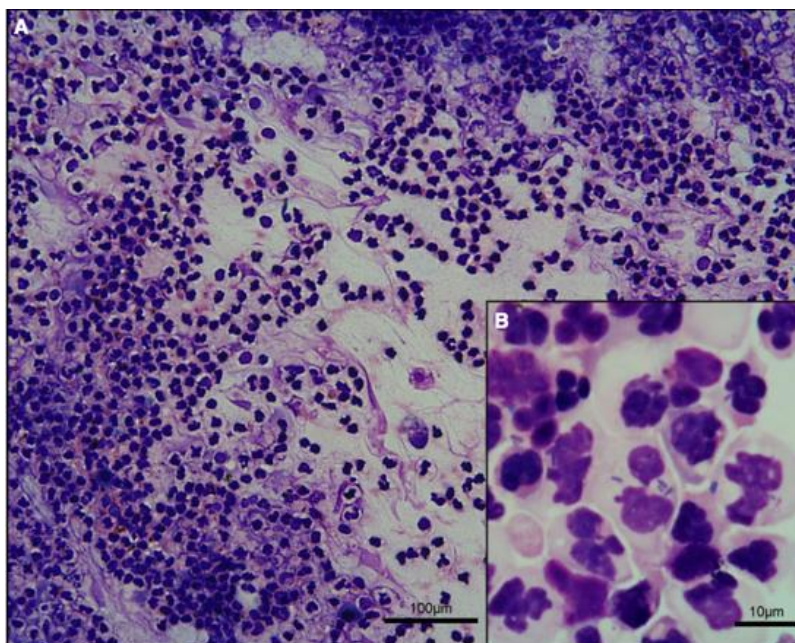
L'analyse cytologique hépatique est réalisée par aspiration à l'aiguille fine de manière échoguidée (Jaffey, 2022). L'étude de Wagner *et al.*, 2007 a montré qu'une culture de bile donnait plus fréquemment des résultats positifs de culture bactérienne qu'une culture hépatique (36 % VS 14 %). Lors de cholangites neutrophiliques, l'analyse cytologique hépatique révèle quelques neutrophiles dégénérés ou non, de rares lymphocytes matures et des macrophages au cytoplasme spumeux mais la présence d'inflammation et de bactéries n'est pas constante (Masserdotti, 2020). Lors de suspicion de lipidose hépatique ou de lymphome, l'analyse cytologique hépatique est pertinente (Wang *et al.*, 2004).

Enfin, tout épanchement péritonéal nécessite une analyse cytologique et bactériologique lorsqu'il est possible de le prélever (Jaffey, 2022).

Dans l'étude de Center *et al.*, 2022b, des chats atteints de cholangite neutrophilique (diagnostic établi par biopsies hépatiques) ont fait l'objet de cultures bactériennes de foie et de bile.

Soixante-neuf pour cent des chats atteints de cholangite neutrophilique présentaient une culture bactérienne positive malgré l'administration d'antibiotiques dans les jours voire les semaines précédentes et seulement 50 % d'entre eux présentaient une hyperthermie. Parmi ces chats avec des cultures positives, 77 % présentaient une coloration GRAM+ positive, 72 % présentaient une coloration GRAM- positive, 44 % présentaient une infection polymicrobienne, 74 % présentaient des bactéries aérobies/anaérobies facultatives et 27 % présentaient des bactéries anaérobies strictes. Les bactéries aérobies ou anaérobies facultatives étaient significativement plus fréquentes que les bactéries anaérobies strictes alors qu'aucune différence significative n'a été constatée entre les bactéries GRAM+ et GRAM- ni entre les infections mono-microbiennes et les infections polymicrobiennes. Conformément aux études précédentes, parmi les bactéries les plus souvent isolées, *E.Coli* était présente dans 44 % des cultures positives, *Enterococcus spp.* dans 39 % des cultures positives, *Bacteroides spp.* dans 11 % des cultures positives et *Clostridium spp.* dans 8 % des cultures positives. Enfin, 74 % des chats ayant une obstruction des voies biliaires extrahépatiques et 71 % des chats souffrant de cholélithiases présentaient une culture positive. Cette étude a l'avantage de ne présenter des résultats que de chats dont le diagnostic de cholangite neutrophilique a été établi de manière certaine mais, malheureusement, elle ne sépare pas les résultats des cultures biliaires des cultures hépatiques.

Figure 11 : Inflammation neutrophilique, bile de chat, MO x 10, coloration Wright modifiée (d'après Peters et al., 2016)



- *Examen histopathologique*

L'analyse histopathologique des échantillons de biopsies hépatiques est nécessaire pour un diagnostic définitif. Que ce soient des biopsies hépatiques à l'aiguille de manière échoguidée, par laparoscopie ou par laparotomie, le rapport bénéfices/risques doit être évalué pour chaque animal. Le foie produisant tous les facteurs de coagulation à l'exception du facteur VII, les saignements et les hémorragies représentent la complication la plus fréquente suite à des biopsies. Les mêmes précautions que pour la réalisation d'un examen cytologique doivent être prises (exploration de la coagulation et supplémentation en vitamine K1) (Rothuizen et Twedt, 2009 ; Webb, 2018).

Pour déterminer si l'affection hépatique est focale ou diffuse et effectuer des prélèvements diagnostiques, l'échographie tout comme l'examen visuel sont deux examens fondamentaux. L'opérateur doit procéder à au moins deux à trois biopsies sur des lobes différents, dans des zones d'apparence saine et anormale. Il est admis que 6 zones portales sont nécessaires afin de pouvoir établir un diagnostic de certitude de maladie inflammatoire du foie. La plupart des techniques sont sûres et présentent un faible taux de complications avec un opérateur expérimenté (Rothuizen et Twedt, 2009).

L'utilisation de l'aiguille de type Tru-Cut se fait principalement par voie échoguidée mais peut être également réalisée sous laparoscopie ou laparotomie. Les biopsies à l'aiguille peuvent induire un choc vagotonique immédiatement après la procédure avec une bradycardie. Les aiguilles semi-automatiques sont recommandées car les aiguilles automatiques peuvent produire une impulsion mortelle chez les chats (Proot et Rothuizen, 2006 ; Rothuizen et Twedt, 2009).

La laparoscopie permet de visualiser les organes, de les biopsier (foie, pancréas, intestin, reins, rate, nœuds lymphatiques) et de réaliser une cholécystocentèse. La plupart des affections

hépatiques n'étant pas traitée chirurgicalement, la laparoscopie est préférée à la laparotomie car elle permet une meilleure récupération, une morbidité post-opératoire plus faible, une diminution des infections, de la douleur post-opératoire et de la durée d'hospitalisation. Les complications graves sont liées à l'anesthésie (Rothuizen et Twedt, 2009).

Les biopsies par laparotomie sont rarement effectuées sauf si d'autres organes doivent être prélevés, une recherche d'obstruction biliaire extra-hépatique ou la correction d'une anomalie vasculaire sont nécessaires. L'avantage de la chirurgie est la possibilité de voir et de manipuler les tissus mais aussi de contrôler les saignements après biopsies et d'avoir des échantillons de grande taille (Rothuizen et Twedt, 2009).

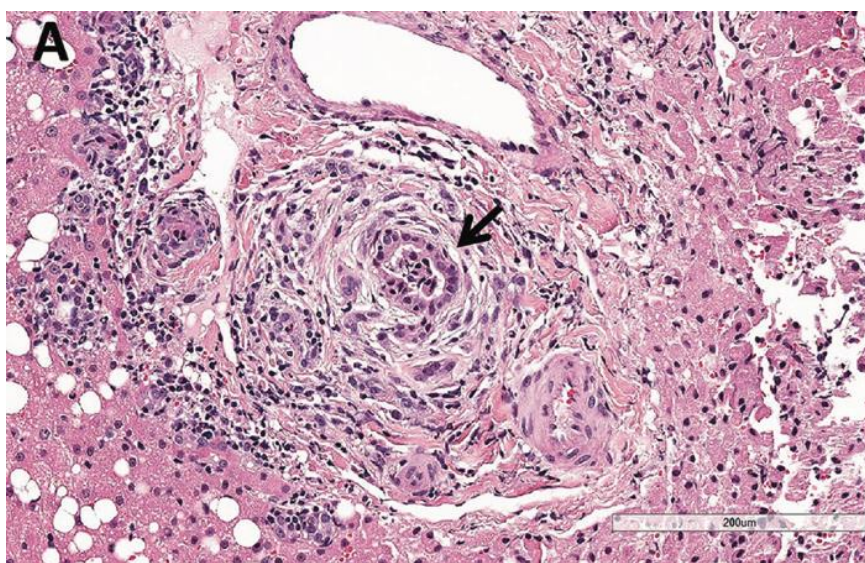
L'examen histopathologique caractérisant les cholangites neutrophiliques est décrite par la WSAVA comme présentant des neutrophiles dans la lumière et/ou dans l'épithélium des canaux biliaires (Figure 12).

En phase aiguë, l'inflammation peut infiltrer le parenchyme hépatique (notion de cholangiohépatite), être associée à une nécrose hépatocellulaire périportale voire même produire des abcès hépatiques (Gagne *et al.*, 1996 ; van den Ingh *et al.*, 2006). On note une proportion importante de neutrophiles dans les zones portales, un œdème, une hyperplasie, une fibroplasie ou une fibrose modérée du canal biliaire.

Au stade chronique, on remarque différentes cellules inflammatoires (neutrophiles, lymphocytes, plasmocytes) dans les zones portales avec une hyperplasie, une fibroplasie ou une fibrose modérée à grave et une prolifération des canaux biliaires (van den Ingh *et al.*, 2006 ; Callahan Clark *et al.*, 2011).

Cependant, tous les signes décrits précédemment ne sont pas forcément retrouvés chez tous les chats atteints de cholangite neutrophilique. Parfois, il n'est noté qu'une hépatite réactive non spécifique (van den Ingh *et al.*, 2006).

Figure 12 : Infiltrats de neutrophiles et macrophages en région péricanalaire et intraluminaire d'un canal biliaire chez un chat atteint d'une cholangite neutrophilique. Coloration HE. Barre = 200 µm. (d'après Center *et al.*, 2022b)



- *Immunohistochimie*

L'étude de Center *et al.*, 2022b a également soumis des chats atteints de cholangite neutrophilique (diagnostic établi par biopsies hépatiques) à l'immunohistochimie. Des marqueurs (l'acide lipotéichoïque (LTA), composant de la paroi cellulaire des bactéries GRAM+ et le récepteur toll-like 4 (TLR-4), reflétant l'exposition à l'endotoxine des bactéries GRAM-) sont détectés chez 94 % des chats. Parmi les chats avec une coloration immunohistochimique positive, 30 % étaient LTA positifs, 25 % étaient TLR-4 positifs et 45 % étaient LTA et TLR-4 positifs (Figure 13, Figure 14).

La coloration immunohistochimique détectait significativement plus souvent les chats infectés que la culture bactérienne (69 % des cas). En revanche, la proportion d'infections GRAM+ et GRAM- et d'infections polymicrobiennes déterminées par culture bactérienne et coloration immunohistochimique n'était pas significativement différente.

Figure 13 : Bactéries au sein de la lumière d'un canal biliaire (flèche) et macrophages régionaux (astérisque) chez un chat atteint de cholangite neutrophilique par coloration immunohistochimique de l'acide lipoteichoïque (signal rouge, contre-coloration hématoxyline) (d'après Center *et al.*, 2022b)

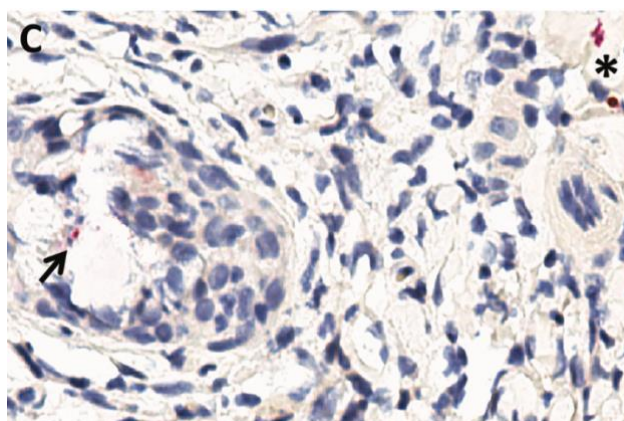
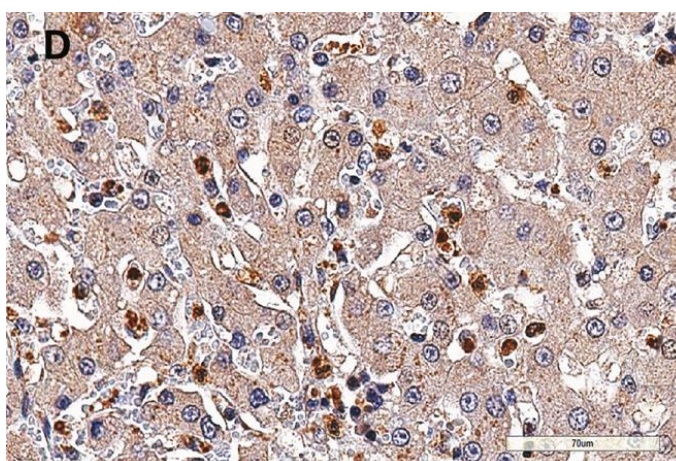


Figure 14 : Neutrophiles et monocytes (colorés en marron) circulant à travers les sinusoides hépatiques au sein du parenchyme hépatique chez un chat atteint de cholangite neutrophilique par coloration immunohistochimique du récepteur TLR-4. Barre = 70 µm. (d'après Center *et al.*, 2022b)



f. Comorbidités

Les pancréatites (93 % des cas) et les maladies inflammatoires chroniques de l'intestin (88 % des cas) sont les comorbidités les plus connues lors de cholangite neutrophilique, mais on observe également une obstruction des voies biliaires extra-hépatiques (53 % des cas), des lithiases biliaires (42 % des cas), une cholécystite (40 % des cas), une malformation de la plaque ductale (44 % des cas), des lymphomes intestinaux (6 à 9 % des cas), des néphrites (81 % des cas). Dans les deux types de cholangites, il est aussi décrit une association avec une lipidose hépatique (31,8 % des cas), et une insuffisance du pancréas exocrine (Eich et Ludwig, 2002 ; Callahan Clark *et al.*, 2011 ; Costa Devoti *et al.*, 2015 ; Center *et al.*, 2022a). Par exemple, lors de maladie inflammatoire chronique de l'intestin, l'altération de l'intégrité vasculaire et lymphatique intestinale et le développement d'une dysbiose entérique amplifient le risque de translocation de bactéries entériques et de libération d'endotoxines. L'inflammation duodénale augmente le passage bactérien à travers le sphincter d'Oddi. L'obstruction des voies biliaires extra-hépatiques en ralentissant le passage des acides biliaires et des immunoglobulines biliaires, favorise la dysbiose, la translocation de bactéries et d'endotoxines. Suite à des irrégularités de la muqueuse biliaire provoquées par une malformation de la plaque ductale, un biofilm bactérien peut y adhérer. Enfin, la présence d'obstruction des voies biliaires extra-hépatiques distales et de lithiases biliaires est fréquemment rencontrée lors de pancréatite. En effet, la particularité du chat avec un seul canal pancréatique qui s'abouche, au niveau de la papille duodénale, au canal cholédoque favorise l'ascension de la bile et des bactéries dans les canaux biliaires et pancréatiques dès que des déséquilibres sont présents (Center *et al.*, 2022a).

Enfin, les cholangites peuvent se développer suite à une intervention chirurgicale réalisée pour une obstruction des voies biliaires extra-hépatiques (endoprothèse du canal cholédoque, cholécystoduodénostomie, cholécystojejunostomie) (Mayhew *et al.*, 2002 ; Mayhew et Weisse, 2008).

g. Traitement

Une hospitalisation de quelques jours (4 jours) à plusieurs semaines (5 à 6 semaines) (beaucoup plus rare) peut être mise en place selon l'état de l'animal (Brain *et al.*, 2006).

- **Antibiotiques**

Le choix de l'antibiotique se base sur la culture bactérienne de la bile et sur l'antibiogramme. Cependant, un traitement est souvent mis en place avant l'obtention des résultats ou en l'absence de prélèvements (cholécystocentèse impossible en raison de l'état de l'animal, risque de décompensation clinique et de décès, refus des investigations par les propriétaires). Dans ce cas, l'antibiotique choisi empiriquement, doit couvrir un large spectre (bactéries aérobies et anaérobies GRAM+ et GRAM-), être bactéricide et posséder une excellente diffusion biliaire sans nécessiter un métabolisme hépatique (Brain *et al.*, 2006 ; Jaffey, 2022). Les examens cytologiques peuvent aussi

orienter la mise en place de l'antibiotique avant les résultats de la culture bactérienne et de l'antibiogramme (Pashmakova *et al.*, 2017).

Comme vu précédemment, les bactéries les plus souvent isolées provenant de la bile et/ou du foie chez les chats atteints de cholangite neutrophilique sont des bactéries entériques comme *E.Coli* (bacille GRAM- aéro-anaérobie, isolé dans 44 % des cultures positives), *Enterococcus spp* (coque GRAM+ aéro-anaérobie, isolé dans 39 % des cultures positives), *Bactéroïdes spp* (bacille GRAM- anaérobie, isolé dans 11 % des cultures positives) et *Clostridium spp* (bacille GRAM+ anaérobie strict, isolé dans 8 % des cultures positives) (Center *et al.*, 2022b). Cependant, ces bactéries ne sont pas forcément spécifiques des cholangites neutrophiliques puisqu'elles sont également isolées dans d'autres maladies hépatobiliaires (Wagner *et al.*, 2007 ; Peters *et al.*, 2016 ; Byfield *et al.*, 2017 ; Pashmakova *et al.*, 2017 ; Policelli Smith *et al.*, 2017). Le métronidazole, l'amoxicilline/acide clavulanique ou le chloramphénicol sont prescrits pour les bactéries anaérobies. L'amoxicilline/acide clavulanique, la clindamycine et les tétracyclines sont privilégiés pour les bactéries aérobies GRAM+ alors que les fluoroquinolones et les aminoglycosides sont choisis pour les bactéries aérobies GRAM-. Les aminoglycosides voient leur utilisation à long terme limitée à cause de leur néphrotoxicité et de leur ototoxicité (Wagner *et al.*, 2007).

Pashmakova *et al.*, 2017 ont étudié la sensibilité d'*E.Coli* et d'*Enterococcus spp.* à différents antibiotiques (Tableau 6).

Tableau 6 : Sensibilité *E.Coli* et *Enterococcus spp.* à des antibiotiques (d'après Pashmakova *et al.*, 2017)

| | <i>E.Coli</i> | <i>Enterococcus spp.</i> |
|--|---------------|--------------------------|
| Amikacine (non prescrite en France) | 100 % | |
| Amoxicilline-acide clavulanique | 33 % | |
| Ampicilline | 16 % | 83 % |
| Cefpodoxime | 67 % | |
| Chloramphénicol | 67 % | 86 % |
| Clindamycine | 0 % | |
| Enrofloxacin | 83 % | 14 % |
| Tétracycline | 83 % | 57 % |
| Triméthoprim-sulfaméthoxazole | 100 % | |

L'antibiothérapie est réalisée par voie intraveineuse au départ et la durée devrait être adaptée selon des cultures de suivi lorsque cela est réalisable (Boland et Beatty, 2017). La durée recommandée est de 4 à 6 semaines mais peut atteindre plus de 8 semaines lors d'infections sévères ou de non correction des facteurs prédisposants (Brain *et al.*, 2006 ; Center, 2009). Il est également recommandé de poursuivre l'antibiothérapie jusqu'à normalisation des enzymes hépatiques. Dans la négative, une réévaluation des structures biliaires, du pancréas, de l'intestin et des nœuds lymphatiques par échographie ainsi qu'une nouvelle analyse cytologique et/ou une biopsie du foie sont recommandées (Center, 2009).

- *Fluidothérapie*

Une correction par voie intraveineuse des désordres hydriques (par des colloïdes, cristalloïdes) et électrolytiques (carences en phosphore, potassium et magnésium) est mise en place (Simpson, 2015 ; Jaffey, 2022).

- *Antiémétiques*

Les vomissements peuvent être traités avec du maropitant, de l'ondansetron ou du métoclopramide.

Le maropitant est un anti-émétique central antagoniste des récepteurs neurokinine 1 (NK1) administré à la dose d'1 mg/kg q24h par voie PO, SC, IV, jusqu'à 5 jours consécutifs en raison d'un taux d'accumulation élevé. Métabolisé par le foie, il doit être administré avec précaution chez les chats souffrant de troubles hépatiques (Zoetis Belgium SA, 2020).

L'ondansetron est un antagoniste des récepteurs sérotoninergiques 5-HT₃. Il est utilisé à la dose de 0,5 mg/kg IV comme dose de charge suivie de 0,5 mg/kg IV en perfusion pendant 6h ou 0,5-1,0 mg/kg PO toutes les 12-24 heures (Batchelor *et al.*, 2013).

Enfin le métoclopramide est un antagoniste des récepteurs dopaminergiques D₂ qui a une action prokinétique gastrointestinale mais son activité sur les voies centrales du vomissement chez le chat est discutable (peu ou pas de récepteur à la dopamine dans la *trigger zone* des chats). Il est utilisé à la dose de 0,2-0,5 mg/kg IM, SC, PO q6-8h ou 1-2 mg/kg IV sur 24 heures en perfusion continue (Trepanier, 2010 ; Batchelor *et al.*, 2013).

- *Antalgiques*

Une gestion de la douleur peut être mise en place, notamment lors de pancréatite associée via de la buprénorphine (0,005 à 0,01 mg/kg SC q6-12 h) ou des patchs de fentanyl (25 µg/h q118 h) (Simpson, 2015).

- *Hépatoprotecteurs*

Le S-adénosyl méthionine (SAME) peut être prescrit pour ses propriétés antioxydantes (par augmentation du glutathion), de stabilisation des membranes, de modulation de l'expression de cytokines et anti-apoptotiques. La dose recommandée est de 20 mg/kg une fois par jour PO à jeun (Webster et Cooper, 2009).

L'acide ursodésoxycholique (UCDA) est également recommandé lors de cholangites félines pour ses propriétés cholérétiques (augmentent la sécrétion de bile donc l'élimination des toxiques), anti-apoptotiques, immunomodulatrices, de stabilisation des mitochondries et de remplacement des acides biliaires hépatotoxiques. La dose recommandée est de 10 à 15 mg/kg une fois par jour PO. Il doit être utilisé uniquement en cas d'absence d'obstruction complète des voies biliaires (Webster et Cooper, 2009).

Le N-acétylcystéine (antioxydant, anti-inflammatoire, amélioration de la microcirculation hépatique et de la délivrance d'oxygène aux tissus) et le silymarine (anti-inflammatoire, anti-fibrotique, augmentation de la synthèse de protéines hépatiques, cholérétique) peuvent être ajoutés selon les pathologies associées aux cholangites (Webster et Cooper, 2009).

- *Vitamines*

La vitamine E peut être prescrite pour ses propriétés anti-oxydantes et anti-inflammatoires à la dose de 10 à 15 UI/kg par voie orale une fois par jour d'acétate d'alpha-tocophérol (Webster et Cooper, 2009).

Lors d'hépatopathie, les chats présentent très souvent une hypocobalaminémie. Une complémentation peut donc être mise en place à raison de 250 µg en injection SC une fois par semaine (Webb, 2018). Cependant, il arrive que certaines hépatopathies présentent une hypercobalaminémie (Trehy *et al.*, 2014).

En cas de lipidose hépatique, il est recommandé de compléter également en thiamine (100-200 mg/j PO) et en carnitine (250 à 500 mg/j PO) (Webb, 2018).

- *Réalimentation et stimulant de l'appétit*

Une réalimentation précoce doit être rapidement mise en place pour améliorer l'état des animaux et limiter le risque de lipidose hépatique. De plus, l'absence de nutrition ne permet pas à l'organisme de synthétiser des substances importantes comme l'albumine (Chan, 2020).

Un stimulant alimentaire peut être administré tel que la mirtazapine à la dose de 1.88 mg/chat PO une à deux fois par jour à 3.5 mg/chat PO tous les 3 jours ou par pommade transdermique à 2 %, 5 mg/kg SID sur le pavillon interne de l'oreille (Agnew et Korman, 2014 ; Webb, 2018). L'alimentation doit être riche en protéines, en graisse et très calorique mais est à adapter en cas de comorbidités (réduire la teneur en protéines en cas d'encéphalopathie hépatique, restreindre la

teneur en graisse en cas de maladie gastro-intestinale). Cependant, une sonde alimentaire doit être mise en place si l'animal ne couvre pas son besoin énergétique au repos (BER). Pour rappel, le BER (Kcal/j) se calcule par la formule : $70 \times (\text{poids en kg})^{0,75}$ pour un animal < 2 kg, sinon : $(30 + \text{poids en kg}) + 70$ (Chan, 2020).

Différentes sondes alimentaires peuvent être mises en place selon la durée d'utilisation prévue : sonde naso-œsophagienne, sonde nasogastrique (quelques jours), sonde d'œsophagostomie (quelques semaines à mois), sonde de gastrotomie (quelques semaines à mois) ou sonde de jéjunostomie (quelques mois) (Webb, 2018 ; Chan, 2020). La nutrition doit être progressive (afin d'éviter le syndrome de réalimentation) : commencer par 50 % du BER en plusieurs petits repas puis augmenter progressivement le pourcentage du BER en augmentant la quantité par repas mais en diminuant le nombre de repas (Webb, 2018 ; Cook *et al.*, 2021). Il est recommandé d'atteindre 100 % du BER au bout de 3 à 4 jours (Jaffey, 2022).

- *Corticoïdes*

Chez des chats atteints de cholangite neutrophilique ne présentant pas d'amélioration clinique après deux semaines d'antibiotiques ou en cas de détérioration de l'état général, il semblerait intéressant de prescrire de la prednisolone de 1 à 1,5 mg/kg SID durant 4 à 8 semaines avec un sevrage progressif pour un arrêt complet ou atteindre la dose minimale efficace pour atténuer les signes cliniques. Leur utilisation permettrait de traiter une pancréatite chronique ou une maladie intestinale concomitante, la présence d'un mécanisme à médiation immunitaire et un œdème des voies biliaires (Jaffey, 2022).

- *Chirurgie*

Une intervention chirurgicale est nécessaire notamment lors d'obstruction biliaire extra-hépatique (origine inflammatoire par pancréatite, lithiase biliaire, cholécystite, cholangites ou origine néoplasique biliaire ou pancréatique) ou de rupture biliaire (Mayhew *et al.*, 2002 ; Center, 2009 ; Jaffey, 2022).

- *Traitements des comorbidités*

En cas de pancréatite ou de maladie inflammatoire chronique de l'intestin, des traitements supplémentaires sont nécessaires tels que des médicaments immunosuppresseurs, une alimentation hypoallergénique, une supplémentation en folates... (Simpson, 2015)

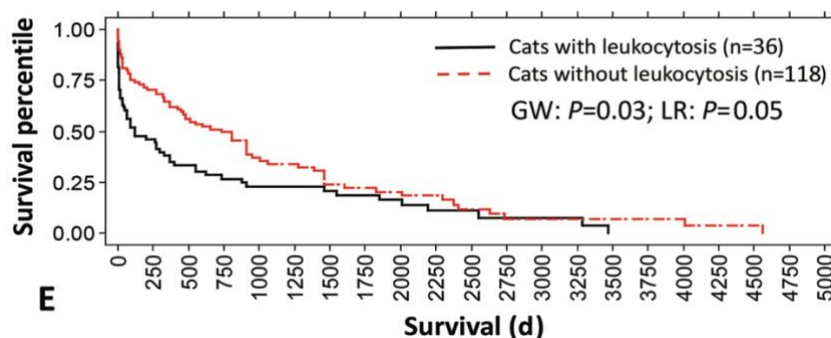
h. Pronostic

Le pronostic des chats atteints de cholangite neutrophilique varie selon les comorbidités et leur traitement. Le temps de survie médian parmi les groupes de l'étude de Center *et al.*, 2022a varie de 240 à 694 jours.

En effet, les chats présentant des malformations de la plaque ductale étaient significativement plus jeunes au moment du diagnostic et de la mort que les autres chats mais cette malformation n'est pas associée à un temps de survie significativement plus court. La cholécystectomie chez les chats atteints de lithiase biliaire prolonge significativement la survie par rapport à ceux n'ayant pas subi de cholécystectomie. De même, les chats ayant une obstruction des voies biliaires extra hépatiques et subissant une cholécystectomie avaient une survie significativement plus longue que les chats avec obstruction mais sans cholécystectomie. La cholécystectomie est donc particulièrement indiquée pour le traitement de la lithiase biliaire et de la cholécystite.

Certains paramètres hémato-biochimiques ont un impact négatif sur la survie. C'est le cas de la leucocytose associée significativement à un temps de survie médian de 120 jours contre 394 jours chez les chats dépourvus de leucocytose (Figure 15).

Figure 15 : Courbes de survie de Kaplan-Meier (en jours) chez des chats atteints de cholangite neutrophilique avec ou sans leucocytose (d'après Center *et al.*, 2022a)



C'est également le cas chez les chats atteints d'hyperbilirubinémie (274 jours VS 785 jours) et d'une activité des PAL doublée (193 jours VS 500 jours).

Enfin, les chats présentant une infection bactérienne (notamment à Gram positif) ont une survie à long terme significativement plus courte que ceux sans infection bactérienne (Figure 16, Figure 17) (Center *et al.*, 2022b).

Figure 16 : Courbes de survie de Kaplan-Meier (en jours) chez des chats atteints de cholangite neutrophilique présentant une infection bactérienne détectée par coloration immunohistochimique (LTA et/ou TLR-4 positifs) et sans infection bactérienne (d'après Center *et al.*, 2022b)

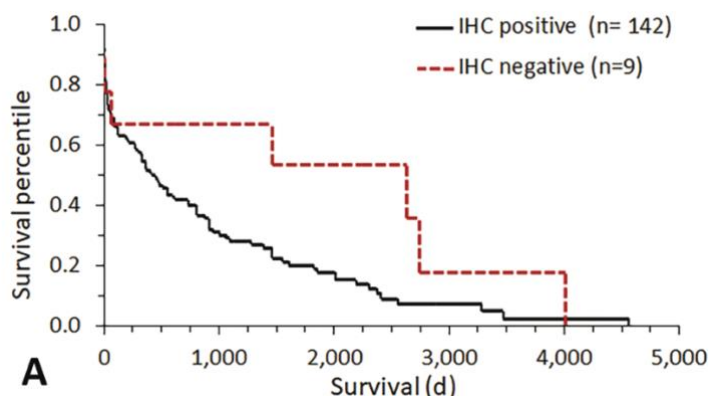
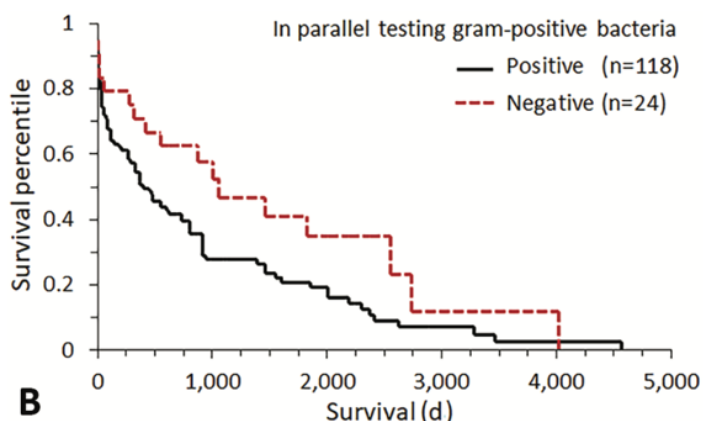


Figure 17 : Courbes de survie de Kaplan-Meier (en jours) chez des chats atteints de cholangite neutrophilique présentant un résultat de culture bactérienne GRAM positif ou négatif (d'après Center *et al.*, 2022b)



E. Cholangites lymphocytaires

a. Épidémiologie

Les chats de tout âge, sexe ou race sont concernés.

L'étude de Callahan Clark *et al.*, 2011 énoncée dans le paragraphe 2.D.a met en évidence un âge moyen de 9 ans pour tous les cas de cholangites félines confondues. Les résultats de Marolf *et al.*, 2012; Bayton *et al.*, 2018 rapportent que la cholangite lymphocytaire est diagnostiquée chez des chats avec un âge médian de 11 à 11,4 ans. En revanche, Hirose *et al.*, 2014 rapporte un âge médian pour le diagnostic de cholangite lymphocytaire de 5,1 ans.

Cependant, aucune prédisposition de sexe n'a été identifiée actuellement (Callahan Clark *et al.*, 2011 ; Hirose *et al.*, 2014 ; Fluen *et al.*, 2019).

Aucune race ne présente de prédisposition aux cholangites lymphocytaires selon l'étude menée au Royaume-Uni par Bayton *et al.*, 2018 alors qu'en Nouvelle-Zélande, les Burmeses et les Siamois ont un risque accru (Fluen *et al.*, 2019). L'étude (Otte *et al.*, 2013) aux Pays-Bas a mis en évidence une surreprésentation chez les chats norvégiens. Enfin, Lucke et Davies, 1984; Day, 1998 ont noté une forte présence chez les persans.

b. Pathogénie

L'origine spécifique du développement des cholangites lymphocytaires reste floue mais la principale hypothèse serait une médiation immunitaire. En effet, Day, 1998 a réalisé une expérience pour détecter l'expression des cellules immunitaires impliquées dans les cholangites lymphocytaires. Il note la présence de lymphocytes T CD3 + infiltrant l'épithélium du canal biliaire et le parenchyme hépatique périportal et de lymphocytes B CD79 + se regroupant en agrégats dans les régions portales. Warren *et al.*, 2011 ont confirmé une prédominance de lymphocytes T. Otte *et al.*, 2013 ont d'ailleurs démontré que le traitement à base d'immunosuppresseurs (prednisolone) entraîne une durée de survie statistiquement plus longue qu'un traitement à base d'acide ursodésoxycholique.

Même si l'étiologie à médiation immunitaire est la principale hypothèse, les facteurs déclenchant ce processus inflammatoire restent inconnus. Les cholangites lymphocytaires félines sont comparées à la cholangite sclérosante primaire humaine, maladie biliaire inflammatoire auto-immune influencée par des facteurs génétiques et environnementaux mais sans facteurs déclenchants connus. Par contre, une maladie inflammatoire chronique de l'intestin est un risque prédisposant car retrouvée chez 70 % des humains atteints (Jaffey, 2022). La triade féline est également rapportée chez les chats atteints de cholangite lymphocytaire (60 % des cas avaient en plus une maladie inflammatoire chronique de l'intestin et 20 % une triade (Fragkou *et al.*, 2016)).

Même si les bactéries sont rarement identifiées dans la bile et le foie des chats au moment du diagnostic de cholangite lymphocytaire, leur absence n'exclut pas un déclenchement bactérien direct initial (Warren *et al.*, 2011 ; Twedt *et al.*, 2014b). *Helicobacter spp.* est suspectée par certains auteurs d'être impliquée dans la pathogénie des cholangites lymphocytaires car isolée dans la cholangite sclérosante primaire chez l'homme (Boomkens *et al.*, 2004).

Enfin, l'implication d'*Helicobacter spp.* est incertaine même si cette bactérie a été identifiée par PCR (polymerase chain reaction) dans le foie de trois chats atteints de cholangite neutrophilique ou de cholangite lymphocytaire ou d'une maladie portosystémique vasculaire (Greiter-Wilke *et al.*, 2006).

c. Signes cliniques

Les signes cliniques et les anomalies à l'examen clinique des chats atteints de cholangite lymphocytaire sont peu spécifiques et sont communs à d'autres maladies (notamment biliaires, intestinales, pancréatiques) et aux autres cholangites (Jaffey, 2022).

Les cholangites lymphocytaires sont cliniquement silencieuses au début de la maladie (Warren *et al.*, 2011). Les signes cliniques évoluent classiquement depuis 2 semaines voire quelques années et se manifestent par épisodes intermittents symptomatiques et asymptomatiques (Prasse *et al.*, 1982 ; Center, 2009). Les signes cliniques les plus courants sont : une anorexie, un amaigrissement, des vomissements, de l'ictère, de l'ascite et une hépatomégalie (Tableau 7) (Prasse *et al.*, 1982 ; Lucke et Davies, 1984 ; Day, 1998 ; Otte *et al.*, 2013). Contrairement aux cholangites neutrophiliques, la pyrexie est rarement signalée (Boland et Beatty, 2017).

Tableau 7 : Principaux signes cliniques observés chez les chats atteints de cholangite lymphocytaire

| | Nombre de chats | Anorexie | Amaigrissement | Vomissements | Ictère | Ascite | Hépatomégalie |
|-------------|-----------------|----------|----------------|--------------|--------|--------|---------------|
| Prasse 1982 | 3 | 33% | 100% | 33% | 33% | 33% | 66% |
| Lucke 1984 | 21 | 14% | 14% | présents | 48% | 52% | 29% |
| Day 1998 | 19 | 5% | 26% | | 47% | 21% | 32% |
| Otte 2013 | 26 | 52,20% | 78,30% | 48,00% | 65,20% | | |

Les signes cliniques moins fréquents incluent : une polyphagie (33 % des cas), une léthargie (11 à 48 % des cas), de la pyrexie (0 à 66 % des cas), une polyuro-polydipsie (11 à 33 % des cas), une dysorexie (11 % des cas) et des signes d'encéphalopathie hépatique (par exemple, des convulsions, une perte de conscience, un ptyalisme) (Prasse *et al.*, 1982 ; Lucke et Davies, 1984 ; Day, 1998 ; Otte *et al.*, 2013 ; Jaffey, 2022).

d. Diagnostic différentiel

Il est nécessaire d'établir un diagnostic différentiel des signes cliniques évoqués ci-dessus. Certains ont été abordés au paragraphe 2.D.d. Nous développerons ici l'ascite.

Le diagnostic différentiel de l'ascite est présenté dans le Tableau 8.

Tableau 8 : Diagnostic différentiel de l'ascite (d'après Gough, 2007b)

| | |
|---------------------------|--|
| Transsudat pur | Suite à une hypoalbuminémie (défaut de production ou perte) |
| Transsudat pur ou modifié | <ul style="list-style-type: none">• Obstruction de la veine cave caudale• Hépatite• Cholangites• Cirrhose• Fibrose• Hypertension portale• Péritonite infectieuse féline• Néoplasie• Insuffisance cardiaque congestive droite |
| Exsudat | <ul style="list-style-type: none">• Péritonite infectieuse féline• Néoplasie• Hépatite• Pancréatite• Rupture digestive |
| Autres | <ul style="list-style-type: none">• Atteinte de l'intégrité vasculaire avec fuite de sang ou de lymphes (hémobdomen, chyloabdomen)• Ruptures d'organes (voies urinaires, voies biliaires) |

e. Examens complémentaires

- *Analyses hématologiques et biochimiques*

Les valeurs hématologiques des chats atteints de cholangite lymphocytaire sont le plus souvent comprises dans l'intervalle de référence (Prasse *et al.*, 1982 ; Lucke et Davies, 1984 ; Gagne *et al.*, 1999 ; Callahan Clark *et al.*, 2011). Une leucocytose peut être rapportée dans 33 à 67% des cas ainsi qu'une neutrophilie (12 %), une poïkilocytose (64 %) et la présence de neutrophiles immatures (20 %) (Gagne *et al.*, 1999 ; Callahan Clark *et al.*, 2011 ; Marolf *et al.*, 2012). Une anémie est rapportée dans un cas de l'étude de Callahan Clark *et al.*, 2011.

Concernant les paramètres biochimiques, les paramètres enzymatiques hépatiques sont augmentés de manière inconstante. Les anomalies suivantes sont rapportées :

- Les ALAT sont augmentées dans 52 à 86 % des cas
- Les PAL sont augmentées dans 32 à 86 % des cas
- Une hyperbilirubinémie est observée dans 28 à 43 % des cas (Lucke et Davies, 1984 ; Gagne *et al.*, 1999).

Dans l'étude de Callahan Clark *et al.*, 2011, les trois chats présentaient une élévation des ASAT, deux une élévation des PAL, un une hyperbilirubinémie et aucun ne présentait des anomalies concernant les ALAT et les GGT. L'analyse de l'ascite a révélé une hyperprotidémie (Lucke et Davies, 1984).

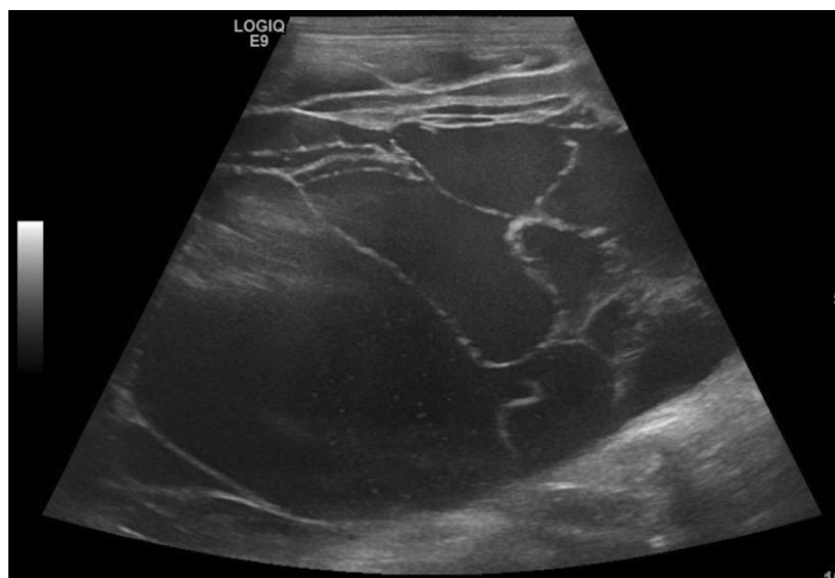
Enfin, l'étude de Gagne *et al.*, 1999 révèle des temps de coagulation augmentés chez les 7 chats testés.

- *Imagerie médicale*

Il n'existe pas de différence significative échographique permettant de distinguer les cholangites neutrophiliques des cholangites lymphocytaires (Marolf *et al.*, 2012). L'inflammation pancréatique n'est pas spécifiquement associée aux cholangites lymphocytaires (Day, 1998).

Un seul « case report » récent décrit de multiples kystes hépatiques liquidiens et cloisonnés aux parois fines et irrégulières, répartis de manière diffuse sur le foie (Figure 18) (Assawarachan *et al.*, 2022).

Figure 18 : Image échographique d'un chat atteint de cholangite lymphocytaire présentant des kystes hépatiques (d'après Assawarachan *et al.*, 2022)

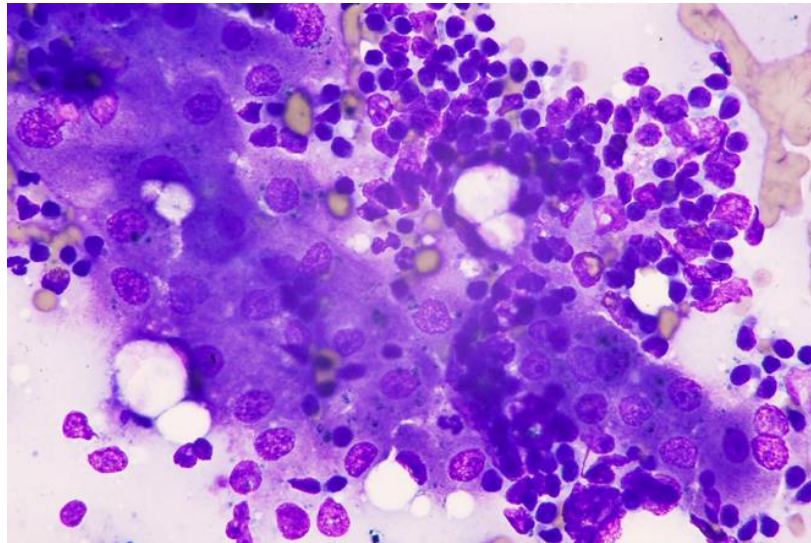


- *Analyses cytologique et bactériologique de la bile*

Même si une analyse cytologique et une culture bactérienne de la bile sont très souvent réalisées, le diagnostic de certitude des cholangites lymphocytaires est histopathologique (van den Ingh *et al.*, 2006).

Dans l'étude de Masserdotti, 2020, tous les chats atteints de cholangite lymphocytaire présentaient de nombreux lymphocytes matures mais de rares cellules lymphoïdes immatures et des plasmocytes (Figure 19).

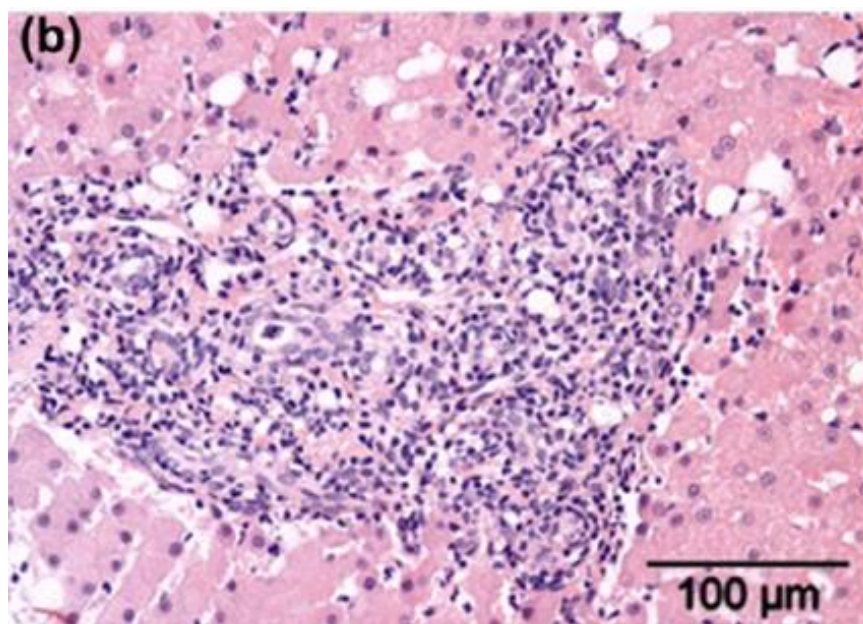
Figure 19 : Chat atteint de cholangite lymphocytaire avec des lymphocytes matures répartis autour des hépatocytes. Coloration MGG. MO x 100. (d'après Masserdotti, 2020)



- *Histopathologie*

Les cholangites lymphocytaires sont définies par une infiltration portale de lymphocytes, parfois accompagnée d'une fibrose et d'une prolifération biliaire (Figure 20). Sans être spécifiques de cette maladie, sont parfois décrits la présence de lymphocytes autour des canaux biliaires ou dans l'épithélium biliaire, la destruction de l'épithélium biliaire, la présence d'éosinophiles, de plasmocytes, de macrophages et de lipogranulomes. Il peut être difficile de distinguer un lymphome hépatique bien différencié d'une cholangite lymphocytaire. (Lucke et Davies, 1984 ; Day, 1998 ; van den Ingh *et al.*, 2006).

Figure 20 : Infiltration par un nombre modéré de lymphocytes dans les zones portales avec prolifération limitée des canaux biliaires. Coloration HE. (d'après Otte *et al.*, 2014)



Warren *et al.*, 2011 ont mis en évidence cinq caractéristiques histologiques significativement plus fréquentes dans les cholangites lymphocytaires par rapport au lymphome hépatique : une fibrose plus importante et surtout péri biliaire (72,5 % des cholangites lymphocytaires), une ductopénie (17,6 %), des agrégats de cellules B dans les régions portales (70,6 %), la présence de lipogranulomes (74,5 %) et une infiltration par des lymphocytes à l'intérieur ou à proximité de l'épithélium biliaire (62,7 %) (Figure 21, Figure 22). La gravité de l'inflammation est variable selon les différents lobes. Warren *et al.*, 2011 suggèrent d'utiliser un certain nombre de colorations « minimales » pour caractériser au mieux les cholangites lymphocytaires. Ils conseillent l'hématoxyline et l'éosine, le trichrome de Masson et l'immunohistochimie pour l'identification des cellules T et des cellules B félines, ainsi que la cytokératine épithéliale biliaire.

Figure 21 : Comparaison d'une coupe de foie chez un chat sain (à gauche) avec un chat atteint d'une cholangite lymphocytaire avec prédominance de cellules T (à droite) : aucun changement dans le profil de la section transversale des canaux biliaires de la zone portale chez le chat sain, prolifération modérée des canaux biliaires atteint de cholangite lymphocytaire. Méthode immunoperoxydase streptavidine-biotine, contre-coloration à l'hématoxyline de Mayer. (d'après Warren *et al.*, 2011)

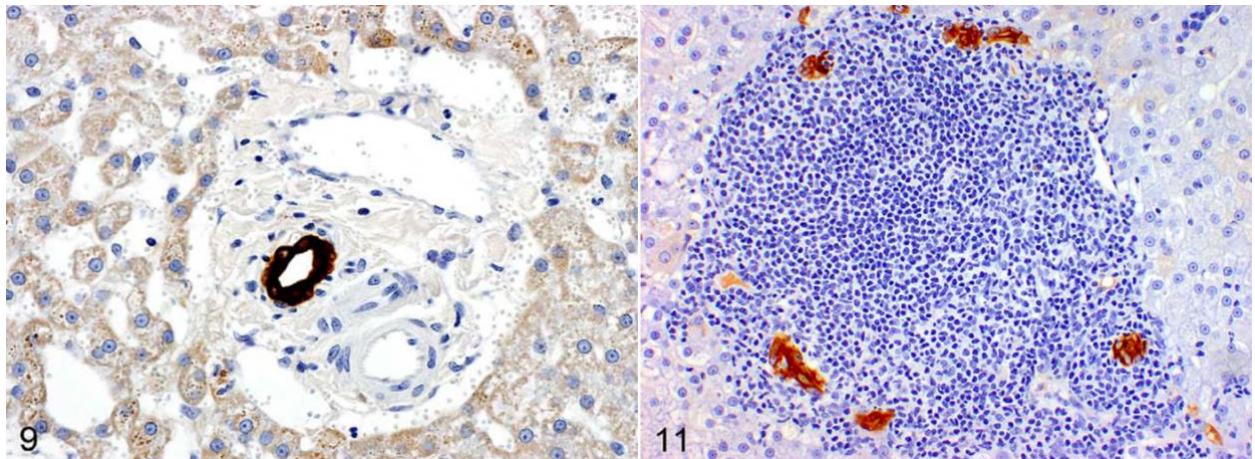
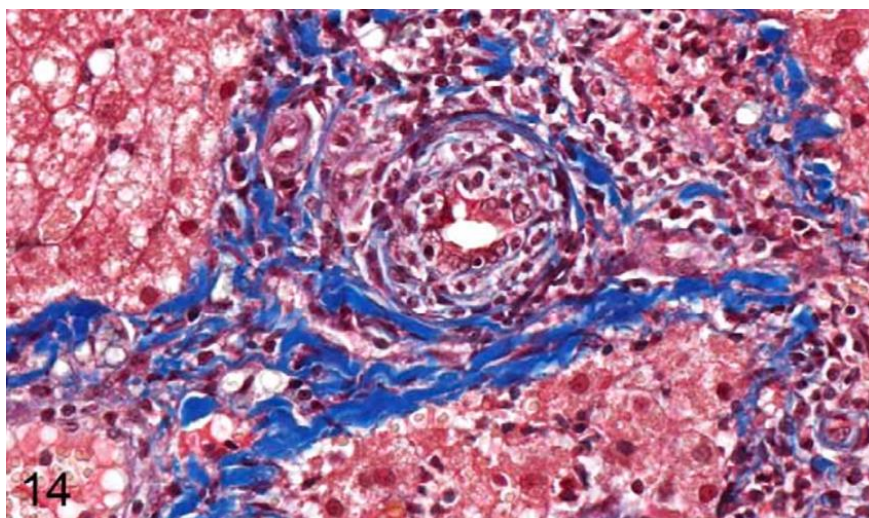


Figure 22 : Fibrose péri biliaire caractérisée par des stratifications concentriques encerclant un canal biliaire chez un chat atteint d'une cholangite lymphocytaire. Trichrome de Masson. (d'après Warren *et al.*, 2011)



- *Immunohistochimie*

La coloration immunohistochimique pour les antigènes leucocytaires a montré que 68,6 % des chats atteints de cholangite lymphocytaire présentaient un infiltrat portal avec une prédominance de lymphocytes T, 29,4 % présentaient un infiltrat mixte de lymphocytes B et T et 1,9 % présentaient un infiltrat avec une prédominance de lymphocytes B (Warren *et al.*, 2011).

Otte *et al.*, 2018 ont étudié la localisation et l'activation des cellules progénitrices hépatiques chez des chats sains et des chats atteints de cholangite lymphocytaire par coloration immunohistochimique. Les cellules progénitrices hépatiques sont bipotentes et peuvent ainsi se différencier en hépatocytes ou en cholangiocytes selon la maladie et les changements dans leur microenvironnement. Les marqueurs ont été choisis sur la base d'études menées sur d'autres espèces et étaient : la vimentine (indique une activité proliférative et un état indifférencié des cellules progénitrices hépatiques), la laminine (joue un rôle dans l'activation des cellules progénitrices hépatiques lors de lésions hépatiques et favorise la différenciation en cholangiocytes), la Wnt/ β -caténine (agit dans le développement et la régénération du foie et des canaux biliaires) et le domaine intracellulaire de Notch1 (NICD) (impliqué dans la prolifération, la différenciation et l'apoptose). Le tissu hépatique des chats atteints de cholangite lymphocytaire a été caractérisé par une augmentation de l'expression de la vimentine et de la laminine dans les zones portales, une localisation cytoplasmique/nucléaire en plus d'une localisation membranaire pour la β -caténine et une variation de l'intensité de l'expression de la NICD. Cela confirme le changement de localisation et l'activation des cellules progénitrices hépatiques chez les chats atteints de cholangite lymphocytaire (Figure 23, Figure 24).

Figure 23 : Expression faible de la vimentine dans la matrice extracellulaire (MEC) et le muscle lisse vasculaire du foie d'un chat sain (d'après Otte *et al.*, 2018)

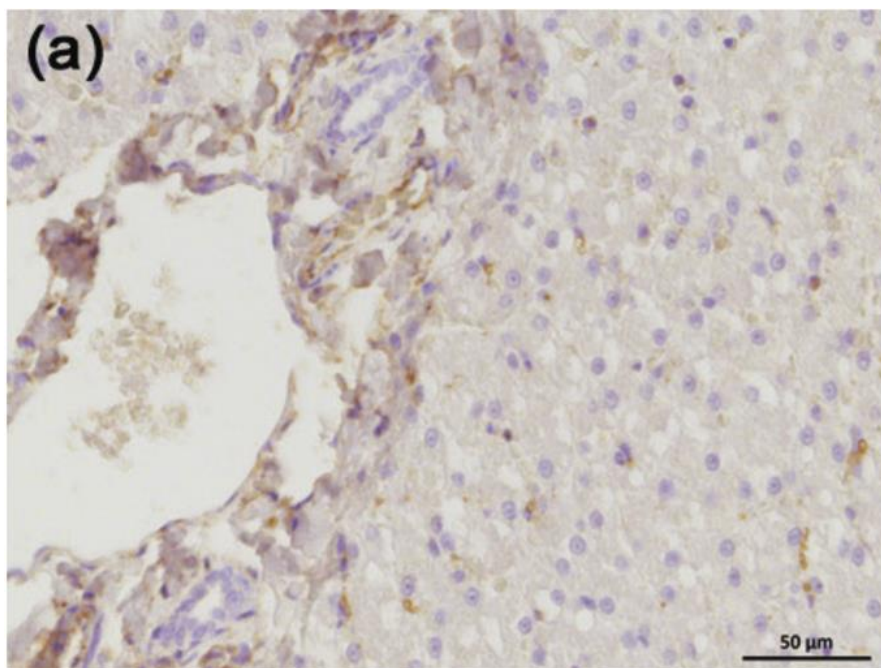
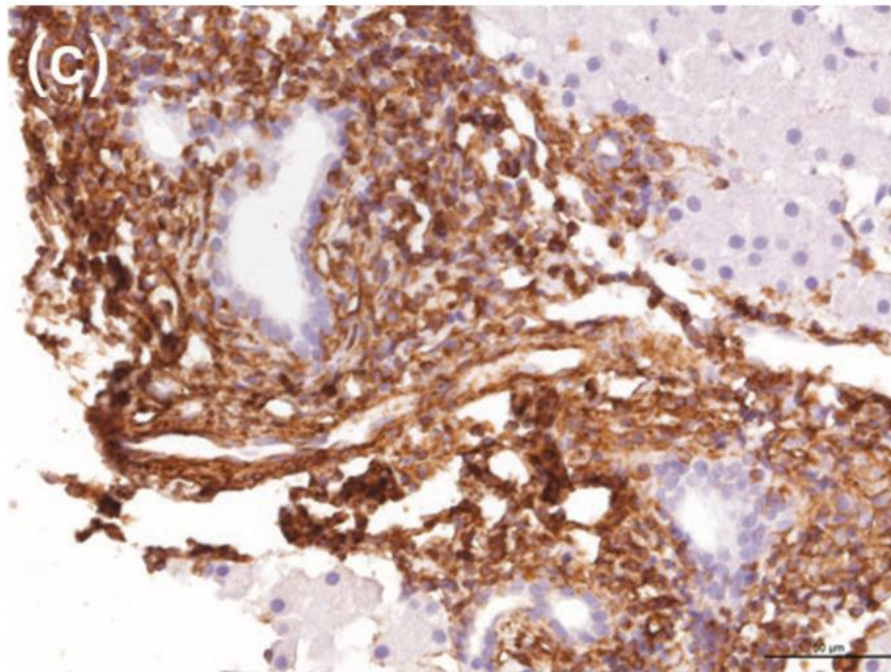


Figure 24 : Expression forte de la vimentine dans les structures portales du foie d'un chat atteint de cholangite lymphocytaire (d'après Otte *et al.*, 2018)



- *Réaction de polymérisation en chaîne*

La PCR (polymerase chain reaction) est utilisée pour effectuer une recherche du gène TCR (T cell receptor) du récepteur des lymphocytes T afin de différencier une cholangite lymphocytaire d'un lymphome : on effectue une amplification génomique spécifique des lymphocytes codant pour les récepteurs à cet antigène (TCR). En théorie, un profil clonal correspond le plus souvent à un lymphome alors qu'un profil polyclonal oriente vers un processus inflammatoire. Dans une étude, 82,8 % des chats atteints de cholangite lymphocytaire ont donné un produit polyclonal ou pseudo clonal contrairement aux chats atteints de lymphome hépatique à cellules T (36,3 %), la prévalence étant significativement plus élevée chez les chats atteints de cholangite lymphocytaire (Warren *et al.*, 2011). Ce test moléculaire ne se substitue pas à l'histologie ni à l'immunohistochimie qui constituent le gold-standard diagnostique.

- *Hybridation in situ en fluorescence*

L'analyse FISH eubactérienne (négative sur les chats présentant un lymphome et positive sur seulement 4 chats sur 36 atteints de cholangite lymphocytaire) n'a pas permis de confirmer le rôle des bactéries dans l'étiologie des cholangites lymphocytaires (Warren *et al.*, 2011).

Ainsi, l'étude de Warren *et al.*, 2011 confirme un processus à médiation immunitaire comme mécanisme majeur des cholangites lymphocytaires et qu'une origine bactérienne est moins probable.

f. Comorbidités

Les comorbidités associées aux cholangites lymphocytaires sont moins étudiées que celles associées aux cholangites neutrophiliques mais une cholélithiase, une cholécystite ou une sténose biliaire sont évoquées (Warren *et al.*, 2011 ; Otte *et al.*, 2013 ; Jaffey, 2022). Dans leur étude, Fragkou *et al.*, 2016 ont constaté que 60% des cas de cholangite lymphocytaire présentaient une maladie inflammatoire chronique de l'intestin et 20% des cas une triade.

Aucune association avec une infection par le virus de l'immunodéficience féline (FIV) ou le virus de la leucémie féline (FeLV) n'est rapportée (Otte *et al.*, 2012).

g. Traitement

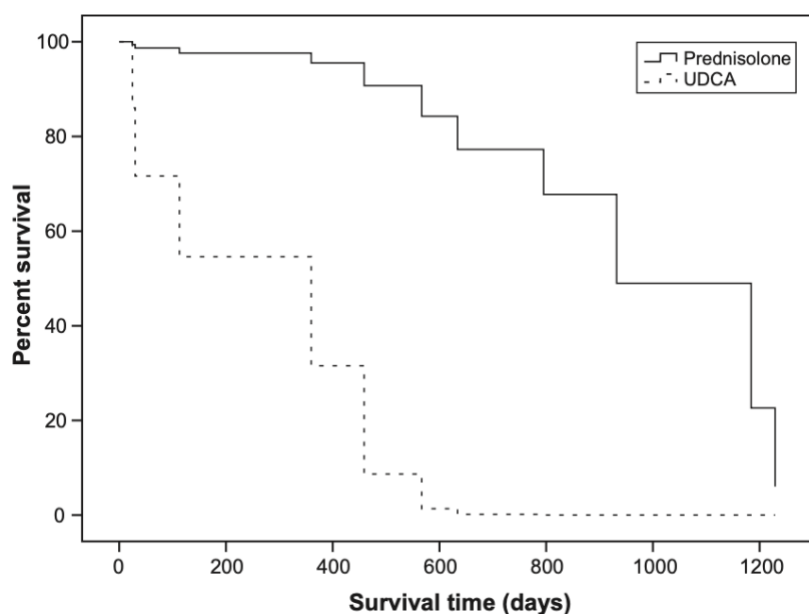
L'immunomodulation incluant l'administration de prednisolone est le traitement de choix des cholangites lymphocytaires (Prasse *et al.*, 1982 ; Lucke et Davies, 1984 ; Gagne *et al.*, 1999). Les doses administrées varient selon les auteurs. La prednisolone peut être administrée à des doses de 1 à 2 mg/kg par jour pendant 4 à 6 semaines, selon les signes cliniques, puis la dose peut être diminuée. L'étude d'Otte *et al.*, 2013 a montré qu'il n'y avait pas de différence concernant les temps de survie pour les chats traités avec 1 ou 2 mg/kg/j de prednisolone. Cependant, Jaffey, 2022 évoque des doses d'1 à 1,5 mg/kg/j (doses anti-inflammatoires) associées à des antibiotiques lors de la présence d'une infection bactérienne et des doses de 2 à 4 mg/kg/j (doses immunosuppressives) chez les chats sans infection bactérienne ou guéris de l'infection bactérienne. La dose est ensuite progressivement diminuée sur 4 à 6 mois pour trouver la dose minimale efficace permettant de contrôler les signes cliniques et la normalisation sanguine (enzymes hépatiques, bilirubine totale). Twedt *et al.*, 2014a proposent une dose initiale de 1 à 2 mg/kg/j PO adaptée ensuite selon l'évolution des signes cliniques et des paramètres biochimiques. En cas d'amélioration, après 4 à 6 semaines de traitement, la dose est diminuée de moitié toutes les deux semaines jusqu'à atteindre 0,5 mg/kg/j. À chaque diminution de dose, les paramètres biochimiques et les signes cliniques sont réévalués. Selon l'évolution de l'animal, une dose de 0,5 mg/kg tous les 48h peut être administrée pendant un mois ou plus. L'auteur met cependant en garde contre les effets à long terme des corticoïdes (diabète sucré, insuffisance cardiaque congestive) même s'ils sont bien tolérés dans cette espèce. La réalisation de plusieurs biopsies hépatiques de contrôle permet d'ajuster au mieux les traitements. Cependant cette procédure est rarement validée par les propriétaires.

Center, 2009 évoque l'administration de prednisolone initialement à la dose de 2 mg/kg à 4 mg/kg par voie orale une fois par jour associée à du métronidazole (7,5 mg/kg PO) pour participer à l'immuno-modulation et à la maîtrise de la maladie intestinale inflammatoire présente.

Le second immunosuppresseur recommandé est le chlorambucil à la dose de 2 mg/j, une fois par jour au début, puis tous les deux jours lorsque les chats rechutent pendant le traitement ou ne répondent pas complètement à la prednisolone. (Center, 2009 ; Jaffey, 2022). Dans les cas les plus graves, Center, 2009 évoque l'utilisation de méthotrexate pour ses propriétés immunosuppressives marquées.

L'acide ursodésoxycholique est souvent recommandé car il fait partie du traitement chez les humains atteints de cholangite sclérosante (Otte *et al.*, 2013). Cette étude a démontré des temps de survie plus long chez les chats traités avec de la prednisolone (1 à 2 mg/kg/j) par rapport aux chats traités avec de l'acide ursodésoxycholique (15 mg/kg/jour) (Figure 25). Leur hypothèse concernant la meilleure efficacité de la prednisolone repose sur l'effet secondaire orexigène des corticoïdes protégeant de la lipidose.

Figure 25 : Courbes de survie (en jours) chez des chats atteints de cholangite lymphocytaire traités avec de la prednisolone ou de l'acide ursodésoxycholique (d'après Otte *et al.*, 2013)



Ces mêmes auteurs ont démontré que la prednisolone diminuait l'inflammation contrairement à l'acide ursodésoxycholique mais qu'elle n'avait pas d'action sur le nombre de cholangiocytes, de cellules progénitrices, de fibroblastes et sur la quantité de fibrose (Otte *et al.*, 2014).

Une antibiothérapie est généralement initiée dans l'attente des résultats des biopsies (Twedt *et al.*, 2014a). Deux semaines de traitement sont recommandées chez les chats présentant une culture bactérienne négative. En cas de culture bactérienne positive, l'antibiothérapie est administrée pendant 3 à 4 semaines et adaptée selon la sensibilité des bactéries cultivées (Jaffey, 2022).

Les traitements de support décrits pour les cholangites neutrophiliques s'appliquent également aux cholangites lymphocytaires.

L'efficacité du traitement est évaluée grâce à une normalisation de la concentration en bilirubine et une diminution des enzymes hépatiques (des augmentations cycliques persistent) (Center, 2009).

h. Complications

Les complications sont les mêmes que celles des cholangites neutrophiliques lors de la réalisation des examens complémentaires.

i. Pronostic

Le pronostic vital des chats atteints de cholangite lymphocytaire est variable avec une médiane de survie plutôt longue. En effet, elle peut aller jusqu'à 5 ans après le diagnostic (Lucke et Davies, 1984). Les chats de l'étude d'Otte *et al.*, 2013 avaient une médiane de survie globale de 795 jours avec un taux de survie de 74 % à 1 an post diagnostic, de 56 % à 2 ans et de 35 % à 3 ans de. Dans cette même étude, les chats domestiques à poil court et les chats traités par prednisolone présentaient des durées de survie supérieures aux chats de race et aux chats traités par l'acide ursodésoxycholique. Prasse *et al.*, 1982 ont montré que malgré la sévérité des signes cliniques, les chats atteints de cholangite lymphocytaire répondent bien au traitement.

Deuxième partie : étude rétrospective

1. Introduction

Les cholangites sont définies comme des maladies inflammatoires du système biliaire intrahépatique (Jaffey, 2022). L'affection des voies biliaires est primitive et une extension de l'inflammation peut s'étendre au parenchyme hépatique secondairement. Cependant, la présentation clinique des cholangites félines est fruste et aspécifique. Par conséquent, que ce soit pour les cholangites neutrophiliques ou lymphocytaires, la réalisation de biopsies et leur analyse histologique sont essentielles pour établir le diagnostic car si une analyse des paramètres biochimiques et une échographie abdominale sont nécessaires, elles s'avèrent insuffisantes.

2. Objectifs de l'étude

Les principaux objectifs de ce travail sont de caractériser une population de chats ayant des signes cliniques, biologiques et échographiques compatibles avec une cholangite féline (c'est-à-dire présentant un processus inflammatoire et/ou infectieux hépatique) et d'aboutir au diagnostic de cholangites grâce à un examen histologique et une relecture standardisée. Des biopsies ont été systématiquement pratiquées sur les vingt-cinq chats de notre étude afin d'obtenir une caractérisation histologique des lésions hépatiques. Les biopsies hépatiques peuvent être réalisées par laparotomie mais restent invasives. Les biopsies hépatiques percutanées échoguidées offrent une alternative appropriée avec un très faible taux de complications dès lors que des dispositifs de biopsie semi-automatiques sont utilisés et que les cas à haut risque sont exclus (Proot and Rothuizen, 2006).

3. Matériels et méthodes

A. Recueil de données

Cette étude regroupe des chats pris en charge au CHUVA et à VetAgro Sup entre 2020 et 2023. La collecte des données a été réalisée grâce au logiciel de gestion des deux hôpitaux (CLOVIS).

a. Inclusion

Les chats inclus présentaient des signes cliniques et des anomalies biologiques ou échographiques compatibles avec une cholangite. Le deuxième critère d'inclusion était la réalisation de biopsies hépatiques avec un examen histologique des prélèvements.

b. Collecte des données

- *Signalement, anamnèse et commémoratifs*

Grâce aux dossiers informatiques des animaux, les données suivantes ont été collectées :

□ Signalement

- Âge lors de la présentation
- Race
- Sexe
- Statut de stérilisation

(Annexe 1)

□ Anamnèse

- Antécédent de traitement antibiotique et/ou corticoïde 6 semaines avant la première consultation au CHUVA, molécule antibiotique administrée
- Durée des signes cliniques
- État général : abattement et perte de poids
- Description des troubles digestifs observés par le propriétaire (vomissement, diarrhée)
- Détail de la prise alimentaire : dysorexie (anorexie, polyphagie, ...)
- Détail de la prise hydrique : adipsie, polydipsie avec ou sans polyurie

(Annexe 2 et annexe 3)

Pour un cas, la durée des signes cliniques était exprimée seulement en mois (« plusieurs mois »).

Pour deux cas, des traitements inconnus avaient été administrés par le vétérinaire traitant dans les six mois précédents la première consultation au CHUVA. Pour quatre cas, un traitement antibiotique avait été administré dans les six mois précédant la consultation au CHUVA mais la molécule n'a pas été indiquée dans le dossier.

- *Clinique*

Les données suivantes ont été notées lors de l'examen clinique :

- Muqueuses ictériques ou sub-ictériques
- Hyperthermie (lorsque la température était supérieure à 39,2°C et associée à un abattement)
- Douleur à la palpation abdominale
- Ascite

(Annexe 4)

- *Paraclinique*

Les données paracliniques suivantes ont été rapportées :

- Analyses sanguines

Les analyses sanguines ont été réalisées à l'EnvA (service des urgences ou Biopôle de l'EnvA), à VetAgro Sup (service des urgences ou laboratoire d'analyse de VetAgro Sup) ou au laboratoire Idexx.

Les données suivantes ont été relevées :

- Bilan hépatique structurel (PAL, ALAT, ASAT, GGT, bilirubine)
- Anomalies principales de l'hémogramme (neutrophilie, anémie, thrombopénie, thrombocytose). Pour un cas, la numération formule sanguine du dossier ne comprenait pas d'intervalle de référence.
- Frottis confirmant une thrombopénie
- Temps de coagulation (temps de quick, temps de céphaline activé). Lorsqu'un chat présentait une augmentation de plus de 20 % de la valeur supérieure de l'intervalle de référence, il était considéré comme atteint de troubles de l'hémostase.
- Dosages dans le contexte de triade féline (vitamine B12, lipase pancréatique féline, lipase DGGR = acide glutamique 1,2-o-dilauryl-rac-glycero-(6'-méthyl-résorufine), protéine de l'inflammation féline : protéine sérum amyloïde A)

(Annexe 5, annexe 6, annexe 7 et annexe 8)

□ Échographie abdominale

Les échographies ont été réalisées par le service d'imagerie de l'EnvA ou de VetAgro Sup pour vingt-quatre cas par des imageurs différents. Pour un cas, l'échographie abdominale avait été réalisée dans une autre clinique vétérinaire et nous n'avions accès qu'à la conclusion.

Les critères ont été retenus en concertation avec les vétérinaires imageurs du service d'imagerie du CHUVA :

- Dilatation de la vésicule biliaire
- Présence de calcul biliaire
- Contenu biliaire hyperéchogène (boue biliaire)
- Épaississement de la paroi de la vésicule biliaire
- Irrégularité de la paroi de la vésicule biliaire
- Hyperéchogénicité de la paroi de la vésicule biliaire
- Canal cholédoque dilaté (> 4 mm) ou tortueux
- Échogénicité du foie
- Hétérogénéité du parenchyme hépatique
- Hépatomégalie
- Nodules hépatiques
- Pancréas de taille augmentée
- Échogénicité du pancréas
- Hyperéchogénicité péri-pancréatique
- Épanchement péritonéal
- Lymphadénopathie hépatique
- Présence de signes concomitants de maladie chronique intestinale

(Annexe 9 et annexe 10)

• *Analyses cytologiques et bactériologiques*

Les examens cytologiques étaient réalisés par le service d'imagerie lors d'une échographie abdominale grâce à une cytoponction à l'aiguille fine afin de réaliser un étalement sur lame de verre et/ou une culture bactériologique.

Les données suivantes ont été collectées :

- Analyse cytologique de la bile
- Analyse bactériologique de la bile
- Antibiogramme
- Analyse cytologique du foie

(Annexe 11)

Les analyses cytologiques et bactériologiques ont été réalisées soit au BioPôle de l'ENVA, soit au laboratoire d'histopathologie de VetAgro Sup, soit au laboratoire d'histopathologie Idexx.

- *Analyses histologiques*

Les biopsies hépatiques ont été réalisées par le service de chirurgie de l'EnvA (par laparotomie par guillotine au fil polydioxanone (PDS 2-0 ou 3-0), ou au glycomer 631 (Biosyn 4-0) ou par incision en coin aux ciseaux puis hémostase à l'aide d'un point simple ou en U au glycomer 631 (Biosyn 4-0)) ou par le service d'imagerie de l'EnvA (pistolet semi-automatique ou Tru cut).

Les analyses histologiques ont été réalisées soit au laboratoire d'histopathologie du BioPôle de l'ENVA, soit au laboratoire d'histopathologie de VetAgro Sup, soit au laboratoire d'histopathologie Idexx. Dans les rapports, le diagnostic de cholangites neutrophilique ou lymphocytaire a été établi sur les critères de la WSAVA (Annexe 12, van den Ingh et al., 2006).

Sur les vingt-cinq analyses histologiques, seules dix-huit lames histologiques ont pu être centralisées au BioPôle de l'ENVA. Pour cinq cas, les lames ont été perdues au cours du transport vers l'ENVA, les lames d'un cas n'ont pas été conservées et les lames du dernier cas ne nous ont pas été envoyées dans les temps.

Une fois les lames réceptionnées, une double relecture à l'aveugle a été effectuée afin de confirmer le diagnostic histologique des prélèvements. Si plusieurs lames étaient disponibles par cas, la meilleure a été sélectionnée pour la relecture.

La qualité de chaque prélèvement a été examinée :

- Qualité du prélèvement
- Présence d'artefacts
- Nombre d'espaces portes visibles

La méthode de prélèvement a été précisée (par biopsies échoguidées ou par laparotomie) ainsi que les complications associées (hémorragie mineure).

Un « grading » a été établi selon les données de la littérature (Warren *et al.*, 2011). Quatre compartiments ont été évalués :

- Lumière des canaux biliaires
- Épithélium biliaire
- Espaces portes
- Parenchyme hépatique

Enfin, chaque type de cellule inflammatoire et toute lésion élémentaire pertinente ont été indiqués. (Annexe 17, annexe 18, annexe 19)

Les conclusions des cinq lames non relues sont présentées dans les résultats pour ne pas diminuer de 20% le nombre de cas, déjà limité.

Dans le contexte de triade féline, les éventuelles analyses histologiques des différents segments du tractus intestinal et du pancréas ont également été relevées mais non relues afin de déterminer les comorbidités associées aux cholangites.

- *Comorbidités*

Dans le cadre de la triade féline, les comorbidités suivantes ont été identifiées :

- Pancréatite en se basant sur le résultat des fPL, de la lipase DGGR et des signes échographiques
- Entéropathie chronique en se basant sur une analyse histologique compatible, sur la cobalaminémie, sur des signes échographiques et/ou la clinique associée (présence d'une perte de poids, de diarrhée, de vomissement et de trouble de l'appétit)
- Maladie rénale chronique

(Annexe 13)

- *Traitement*

Les traitements suivants ont été prescrits :

- Supplémentation en vitamine K avant les biopsies
- Antibiotiques (molécule, durée du traitement)
- Corticoïdes (posologie initiale, durée du traitement)

- Cholérétique
- Anti-oxydant hépatique

(Annexe 14, annexe 15)

B. Analyse de survie

Une analyse de survie à partir de la présentation en consultation au CHUVA a été réalisée. La date d'entrée correspond à la date de la première consultation au CHUVA et la date de point, date à partir de laquelle les chats n'ont plus été suivis, est le 22 août 2023. Si le contrôle suivant était fixé après la date de point ou si des nouvelles avaient été communiquées dans les deux mois avant la fin de l'étude, le chat était considéré comme vivant et la date de censure était la date de point. Si le chat n'avait pas eu le suivi prévu avant la date de point, il était considéré comme perdu de vue et la date de censure était la date du dernier rendez-vous. Les courbes de Kaplan-Meier ont été réalisées grâce au site internet BioStatgv. (Annexe 16)

4. Résultats et discussion

A. Description des animaux de l'échantillon

a. Épidémiologie

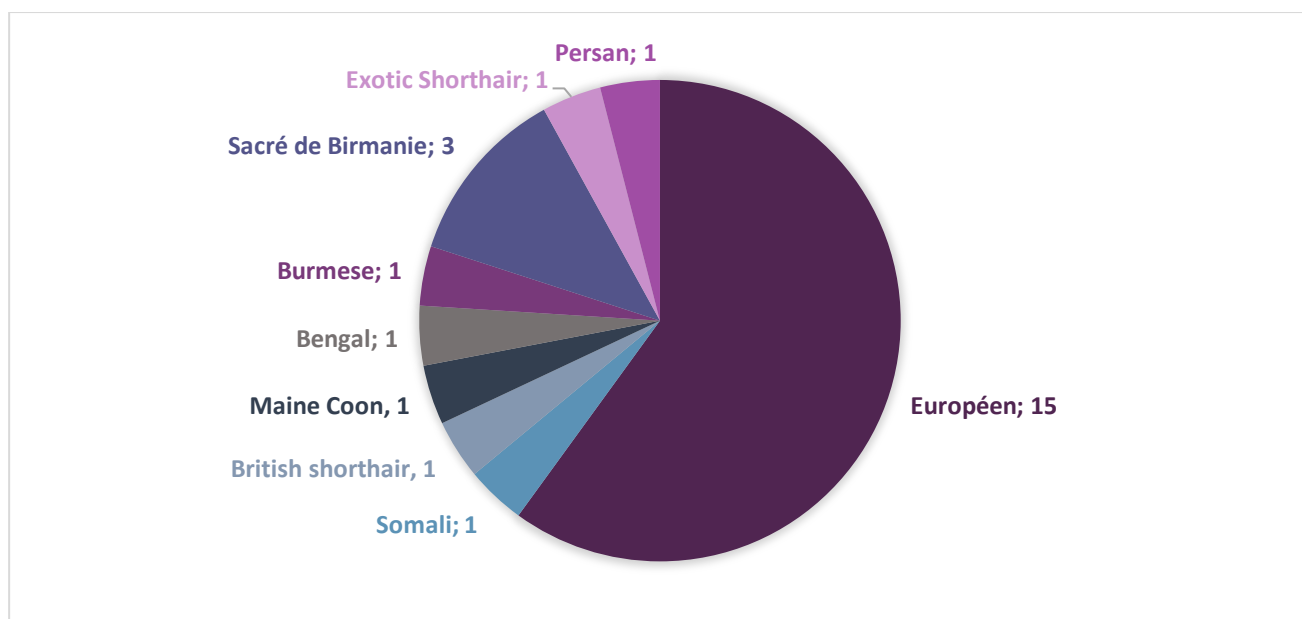
- ***Résultats***

Vingt-cinq chats ont été inclus dans l'étude dont vingt chats suivis au CHUVA et cinq chats suivis à VetAgrosup. Parmi ces vingt-cinq chats, seuls vingt-deux ont eu un diagnostic histologique de cholangite. Nous avons choisi de garder tous les cas car notre critère d'inclusion était la présence de signes cliniques et d'anomalies biologiques ou échographiques compatibles avec une cholangite.

Vingt-trois chats (92 %) étaient stérilisés. Parmi l'ensemble des chats de l'étude, on comptait quinze femelles (60 %) et dix mâles (40 %).

La race Européen est majoritairement représentée (quinze chats soit 60 % des cas). La répartition des races est présentée dans la Figure 26.

Figure 26 : Répartition des races des chats de l'étude



L'âge des chats au moment de leur première consultation au CHUVA varie entre 1 an et 15 ans avec une moyenne de 8 ans.

- *Discussion*

Dans cette étude, la majorité des chats était des femelles (60 % des cas) et était stérilisée (92 % des cas), probablement en lien avec les habitudes de stérilisation quasi-systématique des chats en France. Cependant, les études déjà menées n'ont pas montré de prédisposition de sexe.

La race Européenne était majoritairement représentée (60 % des cas) ce qui diffère des études menées dans d'autres pays qui rapportent une grande variété de races concernées. Un biais de sélection peut être présent car les chats Européens représentent une grande partie des chats médicalisés en France.

L'âge moyen des chats dans cette étude était de 8 ans ce qui est légèrement inférieur à ce qui a été décrit dans l'étude de Callahan Clark *et al.*, 2011 (9 ans).

b. Clinique et traitements déjà reçus

- *Résultats*

Les signes cliniques étaient chroniques, c'est-à-dire évoluant depuis plus de deux semaines, chez 18 chats (72 % des cas). La durée des signes cliniques est présentée dans le Tableau 9.

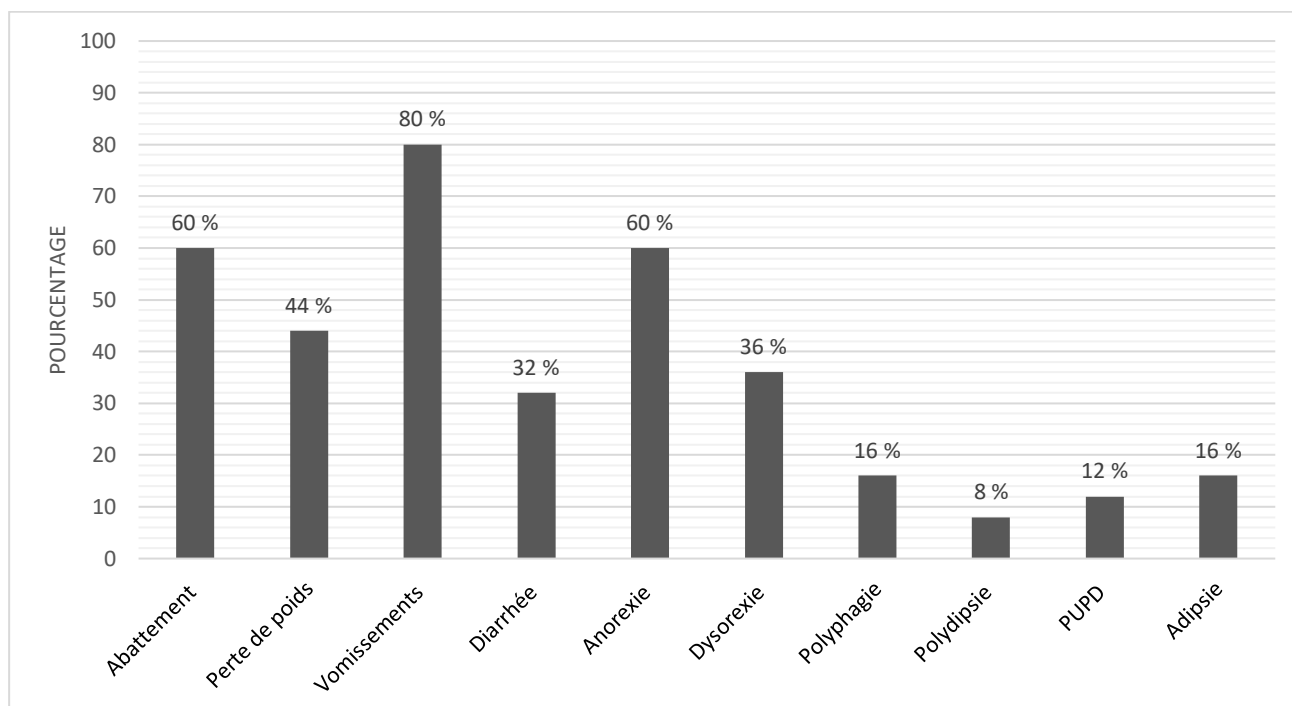
Tableau 9 : Durée d'évolution des signes cliniques moyenne, minimale et maximale

| Évolution des signes cliniques aigus | | | Évolution des signes cliniques chroniques | | |
|--------------------------------------|----------|----------|---|----------|-----------------------|
| Moyenne | Minimale | Maximale | Moyenne | Minimale | Maximale |
| 5 jours | 1 jour | 14 jours | 326 jours soit 11 mois | 30 jours | 1825 jours soit 5 ans |

La durée moyenne d'évolution des signes cliniques chez les chats atteints de cholangite neutrophilique aiguë était de 336 jours, chez les chats atteints de cholangite neutrophilique chronique (mixte) de 187 jours et chez les chats atteints de cholangite lymphoplasmocytaire de 50 jours.

Les signes cliniques principalement rapportés par les propriétaires parmi tous les chats de l'étude étaient les vomissements (80 % des cas), puis un abattement (60 % des cas) et l'anorexie (60 % des cas). Les autres signes cliniques rencontrés chez les chats de l'étude sont présentés dans la Figure 27.

Figure 27 : Répartition des signes cliniques rapportés par les propriétaires chez les chats de l'étude



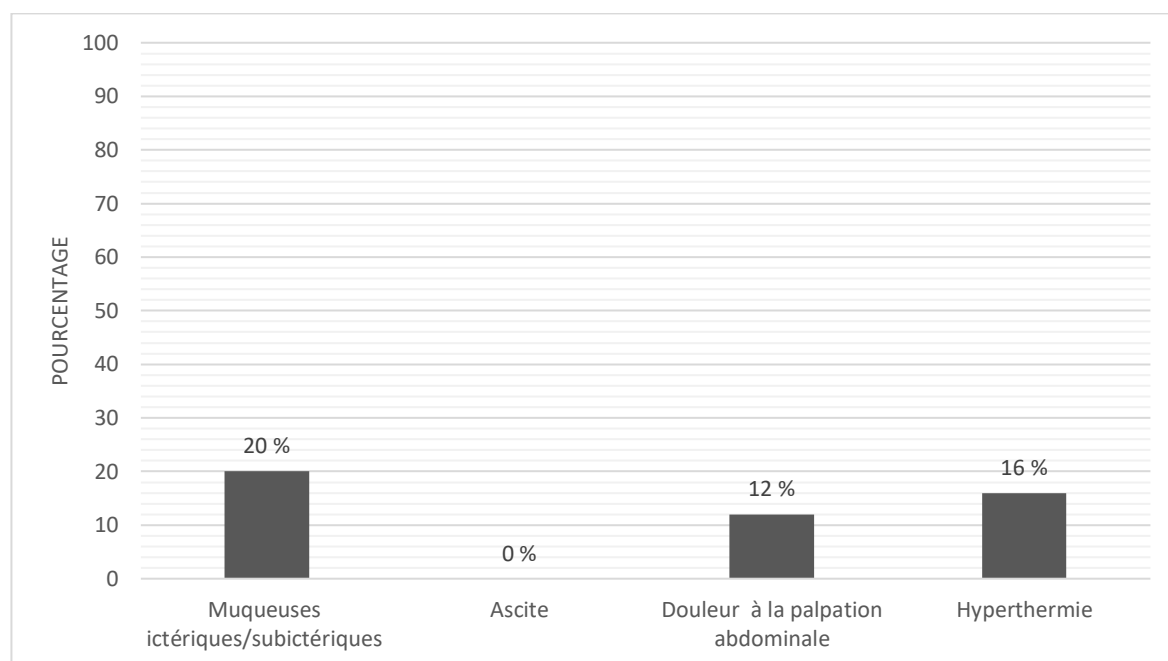
La répartition des signes cliniques selon le type de cholangites est présentée dans le Tableau 10.

Tableau 10 : Répartition des signes cliniques selon le type de cholangites chez les chats de l'étude

| Signes cliniques | Cholangite neutrophilique aiguë (9 cas) | Cholangite lymphoplasmocytaire (3 cas) | Cholangite neutrophilique chronique (mixte) (10 cas) |
|------------------|---|--|--|
| Vomissements | 89 % | 33 % | 90 % |
| Abattement | 78 % | 33 % | 40 % |
| Perte de poids | 67 % | 33 % | 40 % |
| Diarrhée | 33 % | 0 % | 40 % |
| Anorexie | 44 % | 67 % | 60 % |
| Dysorexie | 22 % | 33 % | 60 % |
| Polyphagie | 33 % | 0 % | 10 % |
| PUPD | 22 % | 0 % | 10 % |
| Adipsie | 11 % | 33 % | 0 % |

Les signes cliniques constatés par le clinicien au cours de la consultation sont représentés dans la Figure 28.

Figure 28 : Répartition des signes cliniques constatés au cours de la consultation chez les chats de l'étude



Les signes cliniques identifiés par le clinicien au cours de la consultation selon le type de cholangites sont reportés dans le Tableau 11.

Tableau 11 : Répartition des signes cliniques selon le type de cholangites chez les chats de l'étude

| Signes cliniques | Cholangite neutrophilique (9 cas) | Cholangite lymphoplasmocytaire (3 cas) | Cholangite mixte (10 cas) |
|--------------------------------------|-----------------------------------|--|---------------------------|
| Muqueuses ictériques / subictériques | 22 % | 33 % | 20 % |
| Ascite | 0 % | 0 % | 0 % |
| Douleur à la palpation abdominale | 11 % | 33 % | 0 % |
| Hyperthermie | 22 % | 0 % | 10 % |

Seuls vingt-trois chats sur vingt-cinq disposaient d'un historique de traitement. Un traitement antibiotique avait été administré à neuf chats sur les vingt-trois sans diagnostic étiologique (soit 39 % des cas) et un traitement corticoïde avait été administré à neuf chats sur les vingt-trois sans diagnostic étiologique (soit 39 % des cas).

- *Discussion*

Comme rapporté dans la littérature, les signes cliniques dans le cadre de notre étude étaient peu spécifiques. Les principaux signes cliniques constatés étaient les vomissements (80 % des cas), l'anorexie et l'abattement (60 % des cas) et l'amaigrissement (44 % des cas) ce qui est en accord avec la littérature. L'ictère semblait en revanche moins fréquent dans notre étude (20 % des cas) que dans la littérature où il est rapporté entre 33 et 100% des cas (Prasse et al., 1982; Hirsch and Doige, 1983). L'observation d'un ictère est subjectif et peut donc expliquer la différence entre les résultats de notre étude et ceux de la littérature.

Les signes cliniques des chats de notre étude étaient majoritairement chroniques (72 % des cas). En revanche, la durée moyenne des signes cliniques constatés pour les chats atteints de cholangite neutrophilique différait des études déjà menées. En effet, dans notre étude, la durée moyenne d'évolution des signes cliniques variait entre 187 et 336 jours contre 5 jours à deux semaines dans les études de Hirsch and Doige, 1983 et Brain et al., 2006. Cette différence marquante de durée d'évolution des signes cliniques par rapport à la littérature pouvait être là encore due à un biais de sélection car les centres hospitaliers vétérinaires ont souvent des cas référés et par conséquent, les signes cliniques peuvent évoluer depuis plusieurs mois avant la demande d'un autre avis. Il aurait été pertinent de relever la durée des signes cliniques avant la première présentation chez un vétérinaire.

c. Biologie

- *Résultats*

L'ensemble des anomalies hématologiques et biochimiques est représenté dans la Figure 29 et le Tableau 12. Les ALAT et PAL ont été mesurées chez tous les chats de l'étude, les ASAT chez dix-sept chats, les GGT chez vingt et un chats et la bilirubine totale chez dix-huit chats. La principale anomalie rencontrée est une augmentation des ASAT chez douze chats (71 % des cas). Seulement 44 % des chats présentaient une augmentation de la bilirubine totale et 20 % des cas une augmentation des PAL.

Figure 29 : Pourcentage de chats présentant une augmentation du paramètre biochimique hépatique mesuré

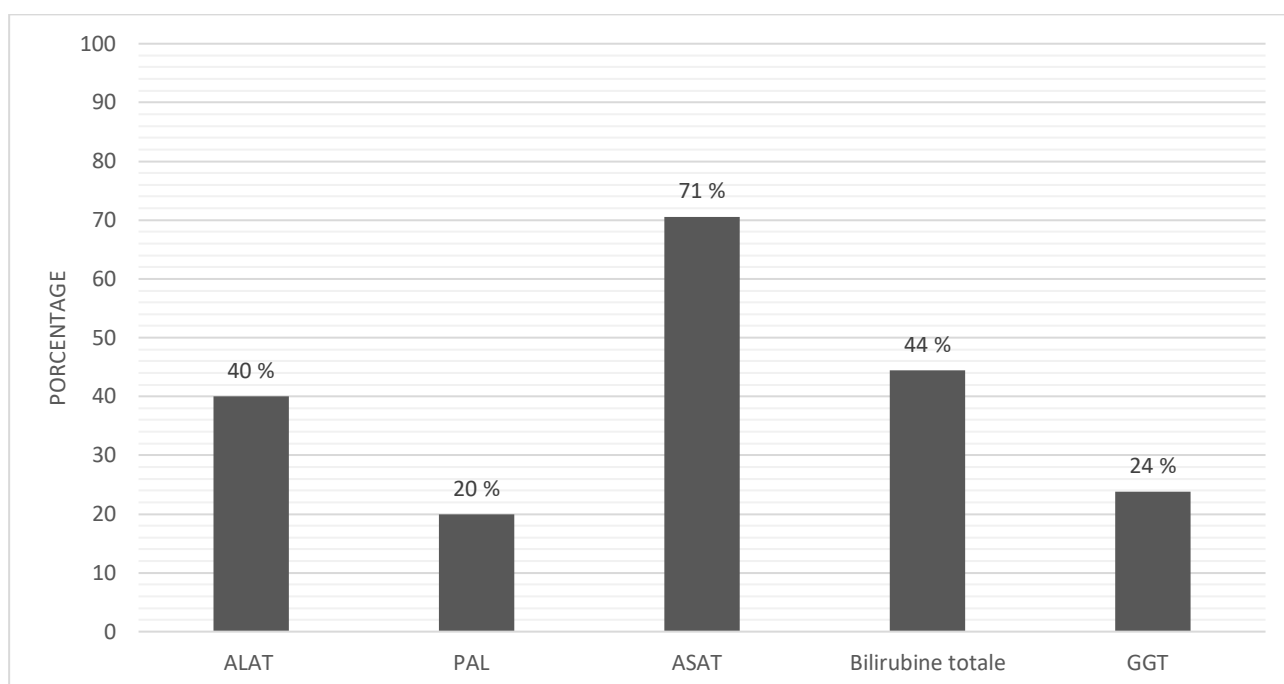


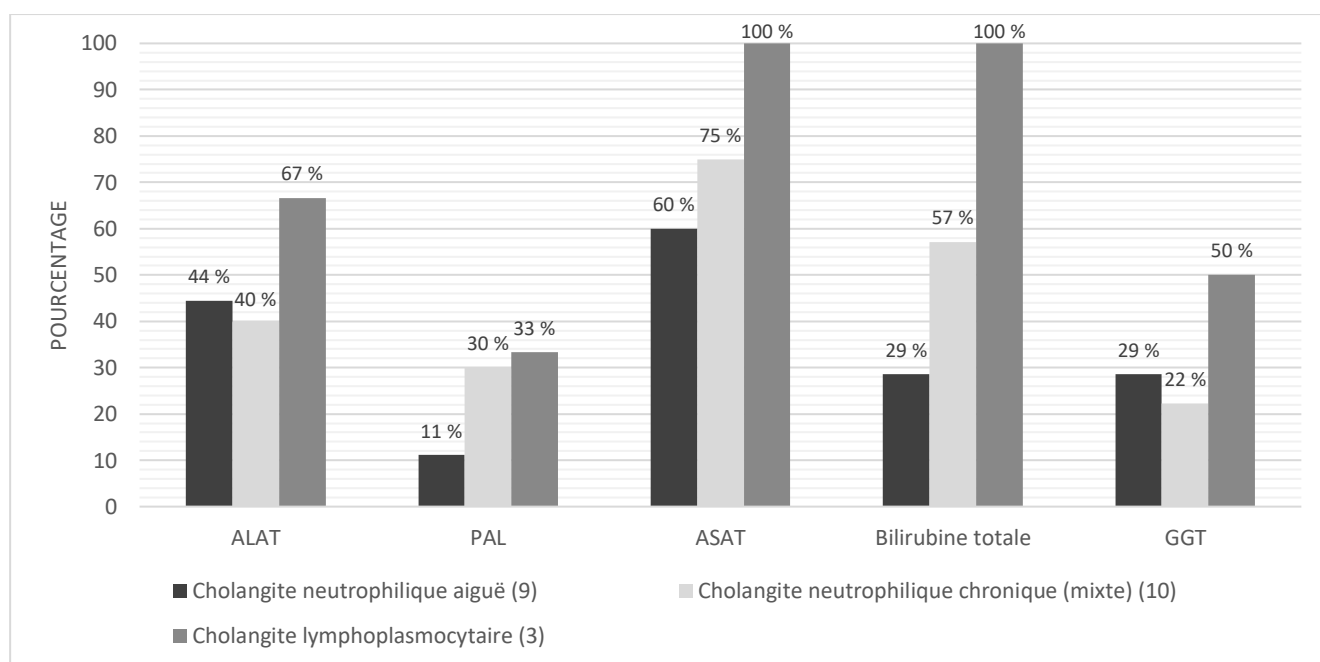
Tableau 12 : Modifications hématologiques et biochimiques chez les chats de l'étude

| | Nombre de chats dont le paramètre a été mesuré | Chats |
|--|--|-------------|
| Anémie, n (%) | 22/25 | 6/22 (27 %) |
| Neutrophilie, n (%) | 22/25 | 7/22 (32 %) |
| Thrombocytose, n (%) | 19/25 | 2/19 (11 %) |
| Thrombopénie, n (%) | 19/25 | 1/19 (5 %) |
| Hypocobalaminémie, n (%) | 18/25 | 2/18 (11 %) |
| Hypercobalaminémie, n (%) | 18/25 | 2/18 (11 %) |
| SAA augmentée, n (%) | 9/25 | 4/9 (44 %) |
| Temps de Quick augmenté, n (%) | 14/25 | 1/14 (7 %) |
| Temps de céphaline activée augmenté, n (%) | 14/25 | 0/14 (0 %) |
| fPL augmentée, n (%) | 9/25 | 2/9 (22 %) |
| DGGR lipase augmentée, n (%) | 2/25 | 1/2 (50 %) |

Trois chats sur les vingt-deux ayant eu un hémogramme présentent une thrombopénie sans frottis sanguins. Leur résultat n'a donc pas été comptabilisé.

Les anomalies au bilan hépatique structurel selon le type de cholangites sont reportées dans la Figure 30.

Figure 30 : Pourcentage de chats présentant une augmentation du paramètre biochimique hépatique mesuré selon le type de cholangites



- *Discussion*

Les anomalies sanguines (enzymes hépatiques et numération formule sanguine) chez les chats de notre étude sont, pour la plupart, cohérentes avec celles rapportées par les études existantes.

En effet, conformément à ce qui est décrit dans la littérature, l'augmentation des enzymes hépatiques est fréquente mais inconstante avec les ASAT plus souvent augmentées (71 % des cas). Les demi-vies des enzymes hépatiques du chat étant très courtes, elles sont donc peu sensibles. Par conséquent, c'est un faisceau de preuves (cliniques, biologiques, échographiques) qui oriente vers une maladie des voies biliaires. De plus, notre étude étant rétrospective, tous les paramètres n'ont pas été analysés chez tous les chats. Les ASAT n'ont été dosées que chez dix-sept chats et la bilirubinémie que chez dix-huit chats. L'hyperbilirubinémie est moins fréquente dans notre étude (44 % des cas, soit 8 chats sur les 18 dont le paramètre a été mesuré) que dans la littérature (80 % des cas dans l'étude de Center *et al.*, 2022), cette différence pouvant être expliquée notamment par le fait que tous les cas n'ont pas bénéficié du dosage. L'augmentation des ASAT et de la bilirubine totale est plus fréquente chez les chats atteints de cholangite neutrophilique chronique par rapport à ceux atteints de cholangite neutrophilique aiguë. L'augmentation des paramètres hépatiques semble plus souvent retrouvée chez les chats atteints de cholangite lymphoplasmocytaire mais les résultats sont peu significatifs compte tenu du faible nombre de cas.

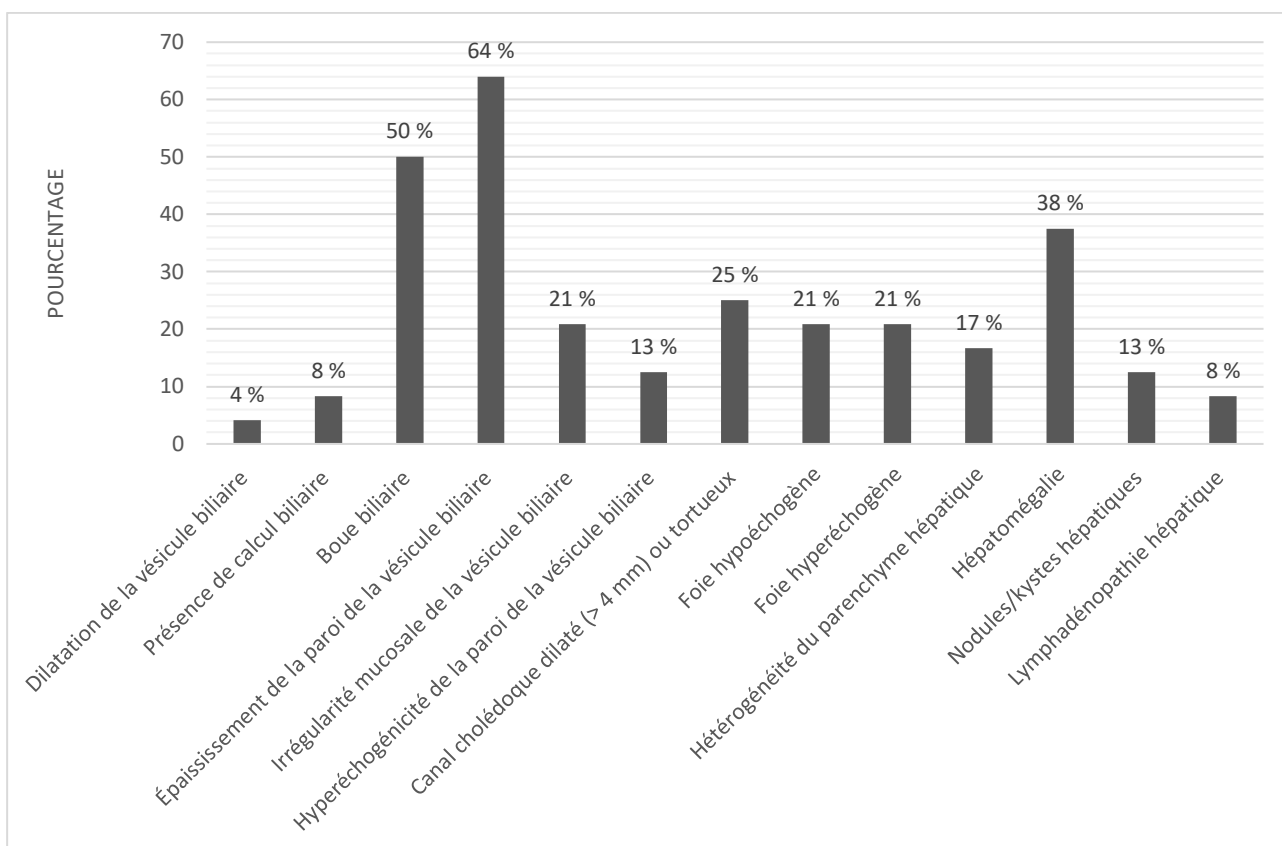
La protéine de l'inflammation (protéine sérum amyloïde A) est dosée dans seulement neuf cas mais est augmentée dans 44 % des cas. Elle n'a cependant jamais été évoquée dans la littérature.

d. Échographie

- *Résultats*

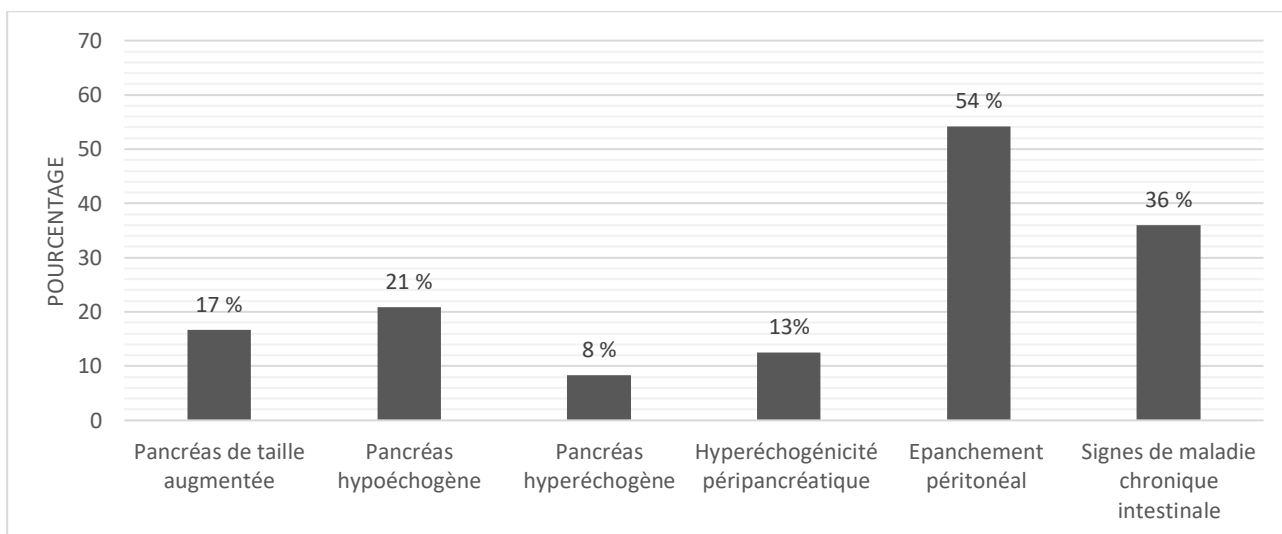
Tous les animaux de l'étude ont bénéficié d'une échographie. Les principales anomalies constatées sont un épaississement de la paroi de la vésicule biliaire chez seize chats (64 % des cas), de la boue biliaire chez douze chats (50 % des cas) et une hépatomégalie chez neuf chats (38 % des cas). L'ensemble des anomalies échographiques des voies biliaires et du foie est présenté dans la Figure 31.

Figure 31 : Répartition des anomalies échographiques des voies biliaires et du foie des chats de l'étude



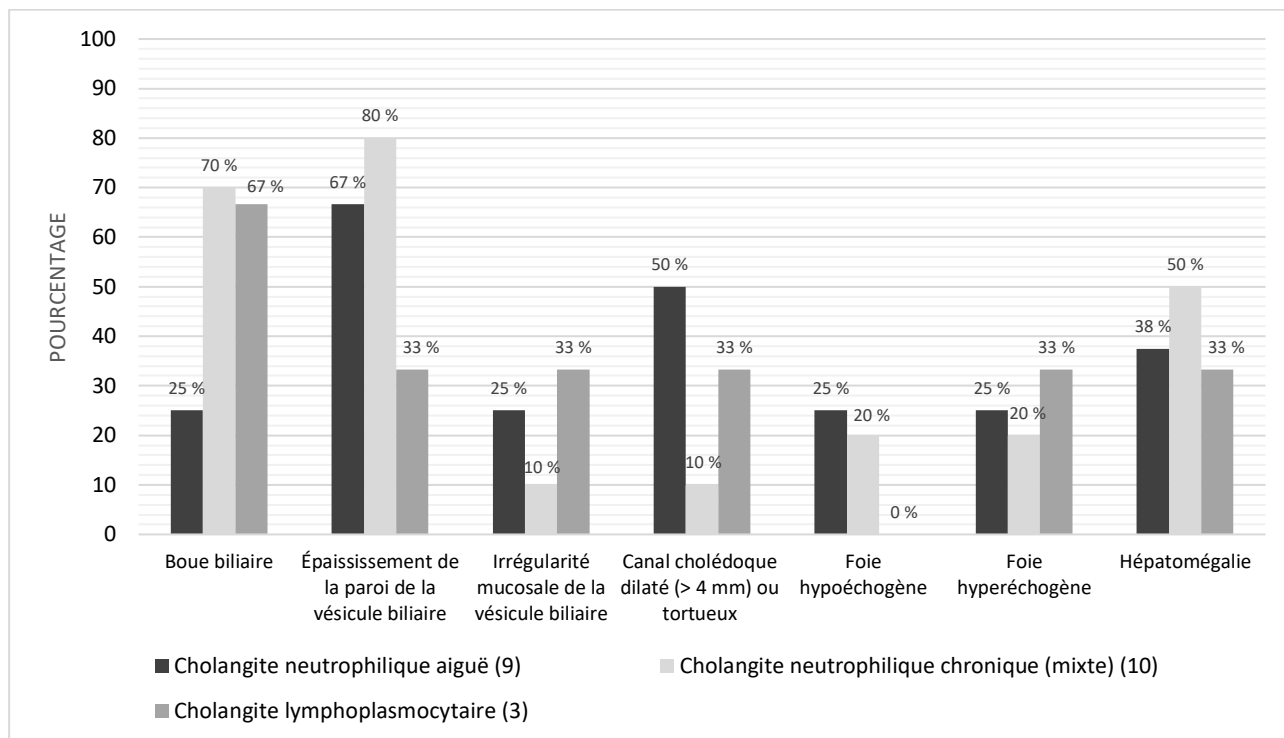
Treize chats (54 % des cas) présentaient un épanchement péritonéal, la plupart du temps discret. La comorbidité principalement mise en évidence par échographie se caractérisait par des signes d'entéropathie chronique, identifiés chez neuf chats (36 % des chats) (Figure 32).

Figure 32 : Répartition des anomalies échographiques pancréatiques et intestinales chez les chats de l'étude



Les principales anomalies échographiques des voies biliaires et du foie selon le type de cholangites sont mentionnées dans la Figure 33.

Figure 33 : Répartition des principales anomalies échographiques des voies biliaires et du foie selon le type de cholangites



- *Discussion*

L'échographie est essentielle car elle permet d'orienter vers une affection hépatique et donc vers le diagnostic de cholangite féline sans pour autant pouvoir discriminer le type de cholangite. Les résultats de notre étude étaient là encore cohérents avec la littérature puisque les anomalies les plus fréquemment rencontrées étaient un épaississement de la paroi de la vésicule biliaire (64 % vs 100 % des cas dans la littérature), de la boue biliaire (50 % vs 33,3 à 45,5 % des cas dans la littérature), une hépatomégalie (37,5 % vs 33,3 % des cas dans la littérature) ou encore un canal cholédoque dilaté ou tortueux (25 % vs 33,3 à 100 % des cas dans la littérature) (Brain *et al.*, 2006 ; Marolf *et al.*, 2012). La boue biliaire était plus fréquente chez les chats atteints de cholangite neutrophilique chronique (70 % des cas) que chez les chats atteints de cholangite neutrophilique aiguë (25 % des cas) tandis que le canal cholédoque dilaté ou tortueux était plus fréquent chez les chats atteints de cholangite neutrophilique aiguë (50 % des cas) que chez les chats atteints de cholangite neutrophilique chronique (10 % des cas). Cependant la littérature ne mentionne pas de différence significative entre les trois types de cholangites à l'échographie (Marolf *et al.*, 2012). Aucune anomalie n'était caractéristique des cholangites félines et deux chats de notre étude ayant été diagnostiqués avec une cholangite à la suite de l'analyse histologique n'avaient aucune anomalie à l'échographie hépatique.

L'intérêt de l'échographie réside également dans la détection d'anomalies pancréatiques et digestives. En effet, nous avons retrouvé un pancréas hypoéchogène dans 21 % des cas et un pancréas de taille augmentée dans 17 % des cas, proportions semblables à celles de la littérature. Enfin, des signes échographiques d'entéropathie chronique étaient retrouvés dans 36 % des cas mais la littérature ne mentionne pas de données à ce sujet.

e. Analyses cytologique et bactériologique

- *Résultats*

Huit chats ont fait l'objet d'un examen cytologique de la bile. Parmi ces chats, un seul (13 % des cas) a présenté une prolifération bactérienne.

Dix-huit chats ont eu une analyse bactériologique de la bile. Des bactéries ont été identifiées chez cinq d'entre eux (soit 28 %) et, parmi ces derniers, une cholangite neutrophilique aiguë a été diagnostiquée sur quatre de ces cinq chats (soit 80 %). Les bactéries mises en évidence étaient : *E. Coli* chez deux chats, *Enterococcus faecium* chez un chat, *Escherichia coli* souche bêta lactamase à spectre élargi chez un chat et *Serratia marcescens* chez un chat. Parmi les chats dont le résultat de culture bactériologique s'avérait négatif, quatre (31 % des cas) avaient eu un historique d'antibiotiques dans les six semaines qui précédaient l'analyse. Parmi les chats aux conclusions bactériologiques positives, trois animaux (60 % des cas) avaient eu un historique d'antibiotiques dans les six semaines qui précédaient l'analyse.

Enfin, six chats ont fait l'objet d'un examen cytologique du foie.

- *Discussion*

Seuls cinq chats sur les dix-huit (28 %) ayant bénéficié d'une culture bactériologique de la bile ont présenté un résultat positif. Les conditions de stockage et de transport des échantillons peuvent modifier les résultats (Pashmakova *et al.*, 2017). De plus, un traitement antibiotique préalable, un effet bactériostatique de la bile ou des bactéries difficiles à cultiver, comme *Helicobacter spp.*, peuvent expliquer une analyse bactériologique négative (Peters *et al.*, 2016). En effet, 39 % des cas de cette étude avaient reçu un traitement antibiotique dans les six semaines avant leur présentation au CHUVA. L'unique chat ayant eu un examen cytologique montrant des bactéries présentait un examen bactériologique de la bile positif ce qui est cohérent avec la littérature.

L'analyse cytologique du foie a été rarement réalisée dans cette étude. Elle est surtout pertinente pour étayer le diagnostic différentiel de lipidose hépatique ou de lymphome (Wang *et al.*, 2004).

f. Analyse histologique

- **Résultats**

Les vingt-cinq chats ont fait l'objet d'un examen histologique du foie et parmi eux, dix-huit ont eu une relecture en double aveugle de leurs lames histologiques.

Les méthodes de prélèvement pour la réalisation des biopsies sont regroupées dans le Tableau 13.

Tableau 13 : Répartition des méthodes de prélèvement pour les biopsies et des complications associées

| | Chat (n = 25) |
|---|----------------------|
| Biopsies échoguidées, n (%) | 13 (52 %) |
| Biopsies par laparotomie, n (%) | 12 (48 %) |
| Hémorragie mineure suite aux biopsies, n (%) | 6 (24 %) |

Huit chats (32 % des chats) ont reçu de la vitamine K avant les biopsies. Des complications mineures (hémorragies) à la suite des biopsies sont survenues chez six chats (24 % des cas), tous ayant été prélevés par biopsies échoguidées. Parmi ceux qui ont reçu de la vitamine K, 4/8 (soit 50 %) ont eu des complications mineures.

Sur les dix-huit relectures, un cas était non interprétable (moins d'un espace porte visible) et sept présentaient une pertinence douteuse (moins de cinq espaces portes visibles), tous ayant fait l'objet de biopsies par voie échoguidée.

La qualité des prélèvements et le type de cholangites mis en évidence selon le mode de prélèvement sont présentés dans le Tableau 14 et le Tableau 15.

Tableau 14 : Évaluation de la qualité des biopsies selon la méthode de prélèvement pour les dix-huit cas relus

| | Biopsies échoguidées | Biopsies par laparotomie |
|---|-----------------------------|---------------------------------|
| Nombre de biopsies | 3 | 2 |
| Qualité du prélèvement (0 : non interprétable, 1 : faible, 2 : satisfaisant, 3 : excellent) | 1 | 3 |
| Présence d'artéfacts (0 : nombreux, 1 : occasionnels, 2 : rares, 3 : non) | 2 | 2 |
| Nombre d'espaces portes visibles (0 : <1, 1 : [1-5], 2 : [5,20], 3 : > 20) | 1 | 2 |

Tableau 15 : Répartition du type de cholangites mis en évidence selon la méthode de prélèvement pour les biopsies hépatiques

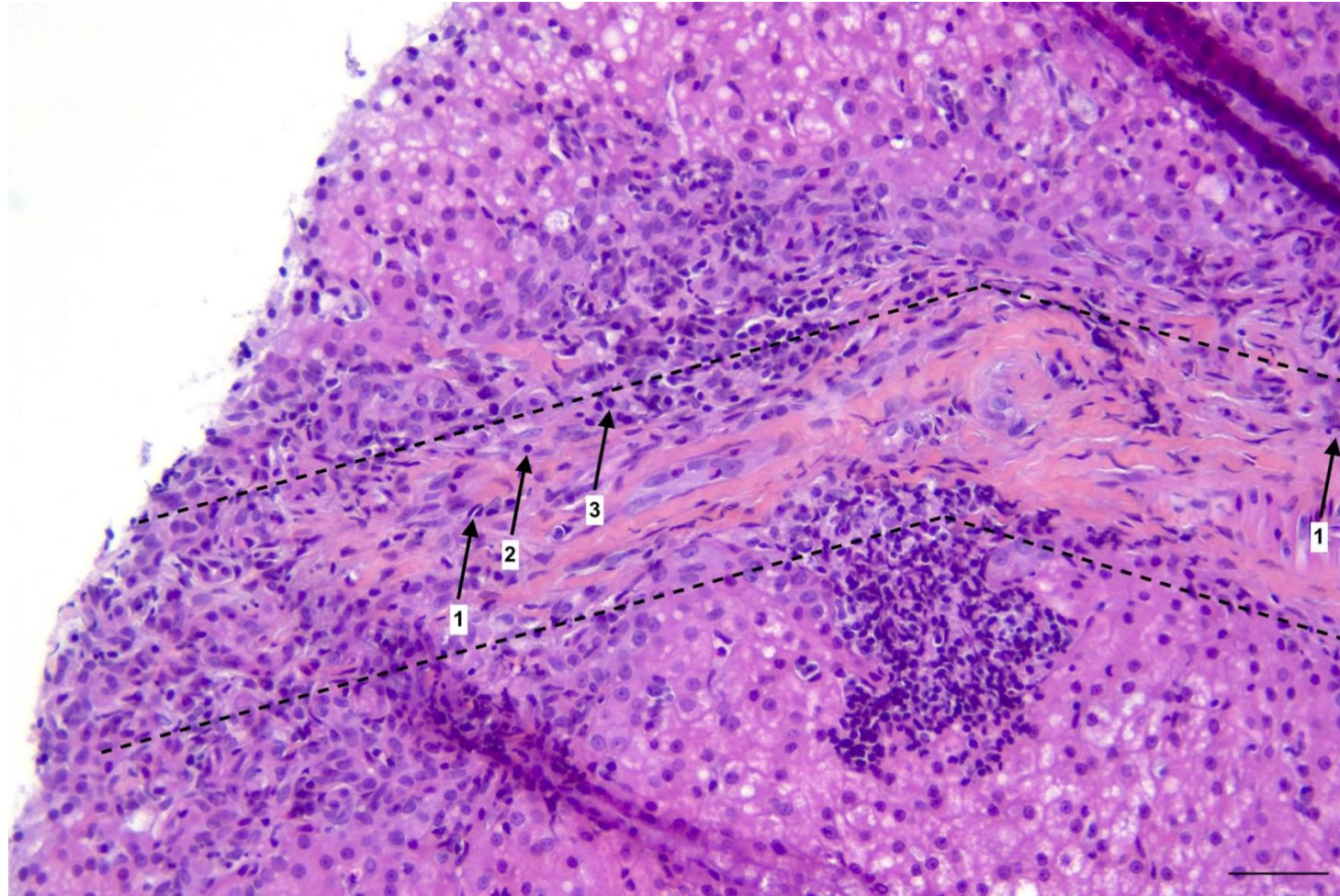
| | Biopsies échoguidées | Biopsies par laparotomie |
|--|-----------------------------|---------------------------------|
| Cholangite neutrophilique aiguë | 2/25 | 7/25 |
| Cholangite lymphoplasmocytaire | 2/25 | 1/25 |
| Cholangite neutrophilique chronique (mixte) | 7/25 | 3/25 |
| Pas de diagnostic de cholangite | 2/25 | 1/25 |

Au total, neuf chats présentaient une cholangite neutrophilique aiguë, dix chats présentaient une cholangite neutrophilique chronique et trois chats présentaient une cholangite lymphoplasmocytaire.

La Figure 34 et la Figure 35 sont des photomicrographies des deux types de cholangites observés lors de la relecture des lames.

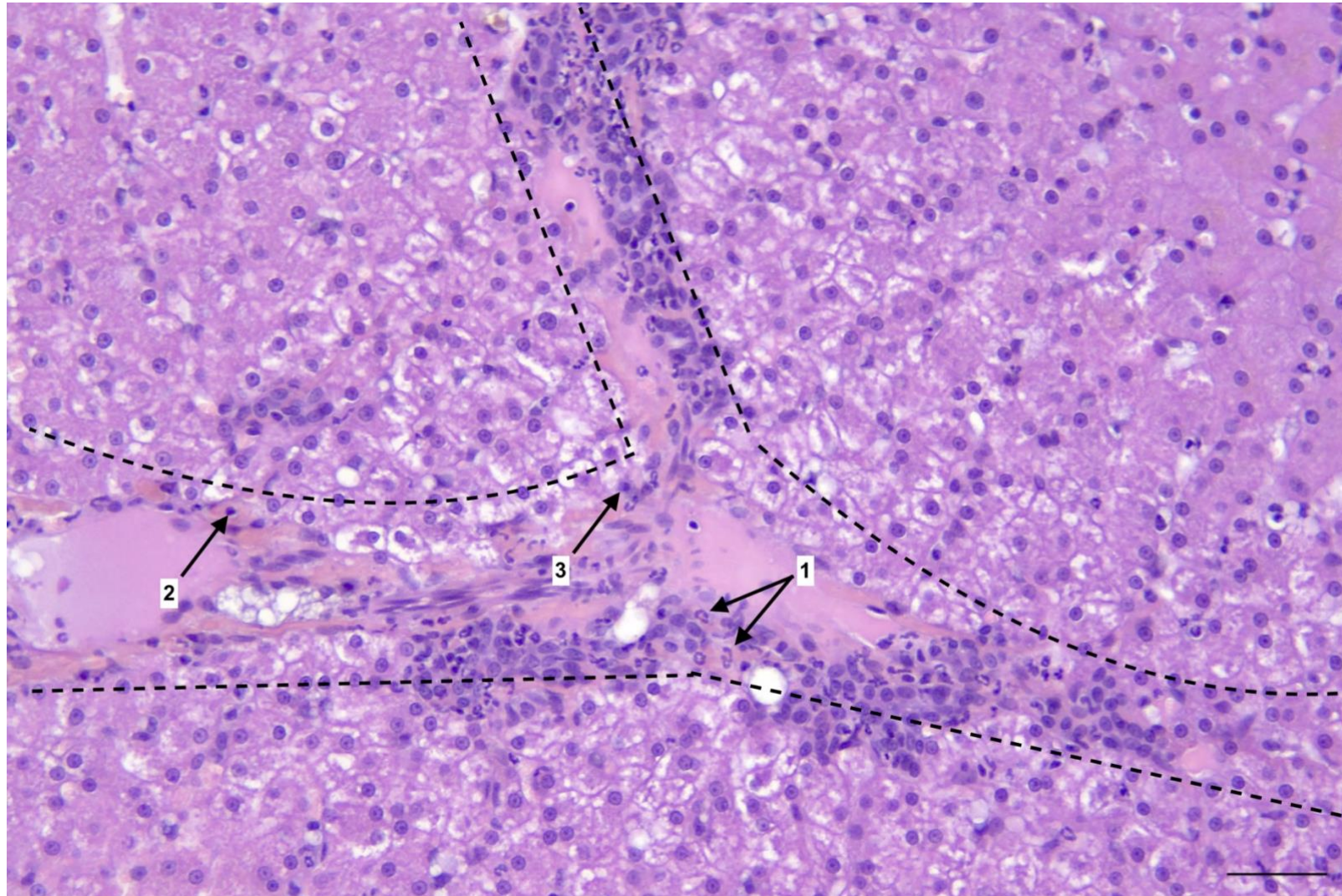
Figure 34 : Photomicrographie d'une section de foie. On observe un infiltrat inflammatoire majoritairement neutrophilique centré sur un espace porte (délimité par les pointillés). Un grand nombre de polynucléaires neutrophiles (1), souvent dégénérés (pourvus de noyaux caryolytiques, caryorrhectiques ou pycnotiques) est également observé dans le parenchyme hépatique en périphérie de l'espace porte. De rares lymphocytes (2) et plasmocytes (3) sont également observés en plus des polynucléaires neutrophiles. Hématoxyline éosine safran (HES). Barre d'échelle : 50 µm.

(Service d'anatomopathologie BioPôle ENVA)



**Figure 35 : Photomicrographie d'une section de foie. On observe un infiltrat inflammatoire mixte centré sur un espace porte (délimité par les pointillés). Il se compose d'abondants polynucléaires neutrophiles (1), de fréquents lymphocytes (2) et plasmocytes (3). HES.
Barre d'échelle : 50 µm.**

(Service d'anatomopathologie BioPôle ENVA)



- *Discussion*

Des hémorragies mineures ont été constatées à l'issue des prélèvements effectués uniquement par biopsies échoguidées, risque connu inhérent à cette technique car les saignements ne sont pas contrôlés localement contrairement à une méthode par procédure chirurgicale. Notre étude souligne l'importance du type de prélèvement. En effet, le clinicien oriente généralement son discours auprès du propriétaire sur la technique la moins invasive et qui lui semble présenter des risques moindres pour l'animal mais non sur la procédure permettant les meilleurs prélèvements. Les biopsies par laparotomie étaient moins nombreuses (2 vs 3 par échographie) mais de meilleure qualité avec plus d'espaces portes visibles. Les cas dont la pertinence s'était révélée douteuse ou dont les lames étaient ininterprétables avaient fait l'objet de biopsies par voie échoguidée. Dans notre étude, les chats ayant eu une laparotomie n'ont présenté aucune complication. De plus, des prélèvements digestifs et pancréatiques ont été réalisables lors de laparotomie pour explorer une suspicion de triade féline.

La relecture des lames histologiques a permis la réalisation d'une nouvelle table de référence, systématique, reproductible et objective basée sur l'étude de Warren et al., 2011 et la classification de la WSAVA. En effet, la classification actuelle reste subjective puisqu'elle ne donne que des pistes d'analyse : aucun critère concernant le nombre de cellules et la quantification des lésions n'est précisé et aucune analyse n'est réalisée selon le compartiment.

Dans le cadre de notre étude, chaque compartiment (lumière des canaux biliaires, épithélium biliaire, espaces portes et parenchyme hépatique) a été analysé. Le nombre de cellules et de lésions (fibrose, ductopénie, œdème péri-biliaire...) a été quantifié. Toutes ces données ont permis de caractériser le degré d'inflammation et de détailler chaque type de cholangite de façon plus précise. Ainsi, si un neutrophile était présent dans l'épithélium biliaire ou dans la lumière des canaux biliaires, la cholangite était classée comme neutrophilique aiguë. Dans notre étude, contrairement aux publications antérieures, aucun neutrophile n'a jamais été observé dans la lumière des canaux biliaires. Cette table de référence a donc permis de différencier les cholangites neutrophiliques aiguës (population majoritairement neutrophilique centrée sur l'épithélium biliaire) des cholangites neutrophiliques chroniques (population polymorphe) et de comparer la présentation épidémiologique, clinique et paraclinique. Cette distinction est très peu décrite dans la littérature, l'unique étude étant celle de Callahan Clark et al., 2011 sur des nécropsies. La prise en considération des deux types histologiques de cholangites neutrophiliques interroge sur l'existence de deux entités réellement distinctes ou d'une même maladie à des stades de gravité différents avec des signes cliniques évoluant au cours du temps.

Aucune cholangite lymphocytaire n'a été mise en évidence à la suite de la relecture des lames ce qui pose la question de la rareté de ce type de cholangite pourtant décrit dans la littérature. D'après les publications scientifiques, les signes cliniques sont discrets et intermittents les rendant probablement difficiles à détecter précocement. Plusieurs chats (39 % des cas) ont également reçu un traitement à base de corticoïdes dans les six semaines précédant la consultation au CHUVA ce qui peut conduire à une difficulté d'interprétation des analyses histologiques. Aussi, la WSAVA mentionne des cholangites lymphocytaires mais sur les données de l'analyse histologique, il est parfois difficile de différencier les lymphocytes des plasmocytes. C'est pourquoi les rapports d'analyse de certains de nos cas concluent généralement à des « cholangites lymphoplasmocytaires » qui ne sont pas décrites comme une entité en soi.

Enfin, le « grading » établi pour décrire l'inflammation met en évidence des scores d'inflammation faibles ce qui est contradictoire avec la clinique décrite. L'explication la plus probable serait la présence de comorbidités qui majorerait l'expression du tableau clinique.

g. Comorbidités

- *Résultats*

Cinq chats (19 % des cas) présentaient une maladie rénale chronique (MRC). Parmi eux, un chat présentait une MRC de stade IRIS I, trois chats de stade IRIS II et un chat de stade IRIS III.

Parmi les vingt-cinq chats, sept (28 % des cas) montraient des signes échographiques évoquant une pancréatite. Parmi les onze chats ayant eu un dosage de la lipase pancréatique (fPL/DGGR), ce paramètre était augmenté chez trois chats (27 % des cas), tous les trois ayant des signes échographiques évoquant une pancréatite.

Concernant les entéropathies chroniques, les chats présentaient en moyenne deux signes cliniques parmi : perte de poids, diarrhée, vomissement ou trouble de l'appétit (anorexie/dysorexie). Neuf chats sur les vingt-cinq (36 % des cas) présentaient des signes échographiques, deux chats sur les dix-neuf (11 % des cas) ayant eu une mesure de la cobalamine présentaient une hypocobalaminémie sérique et enfin, huit chats sur les douze (67 % des cas) ayant fait l'objet de biopsies intestinales présentaient un examen histologique en faveur d'une entéropathie lymphoplasmocytaire.

Parmi les vingt-cinq chats, deux (12 % des cas) présentaient des signes compatibles avec une triade féline c'est-à-dire également des signes de pancréatite (signes échographiques) et des signes d'entéropathie chronique (signes échographiques confirmés par analyse histologique pour deux cas). Parmi ces trois chats, deux sont décédés.

Un chat (4 % des cas) avait une suspicion échographique de rupture de la vésicule biliaire et est décédé 7 mois après sa première présentation au CHUVA.

- *Discussion*

Les comorbidités constatées dans notre étude étaient nettement inférieures à celles rapportées dans la littérature. Ceci peut être en partie dû au faible nombre de cas. De plus, tous les chats n'ont pas bénéficié d'analyses histologiques digestives et pancréatiques ni de dosage des lipases pancréatiques.

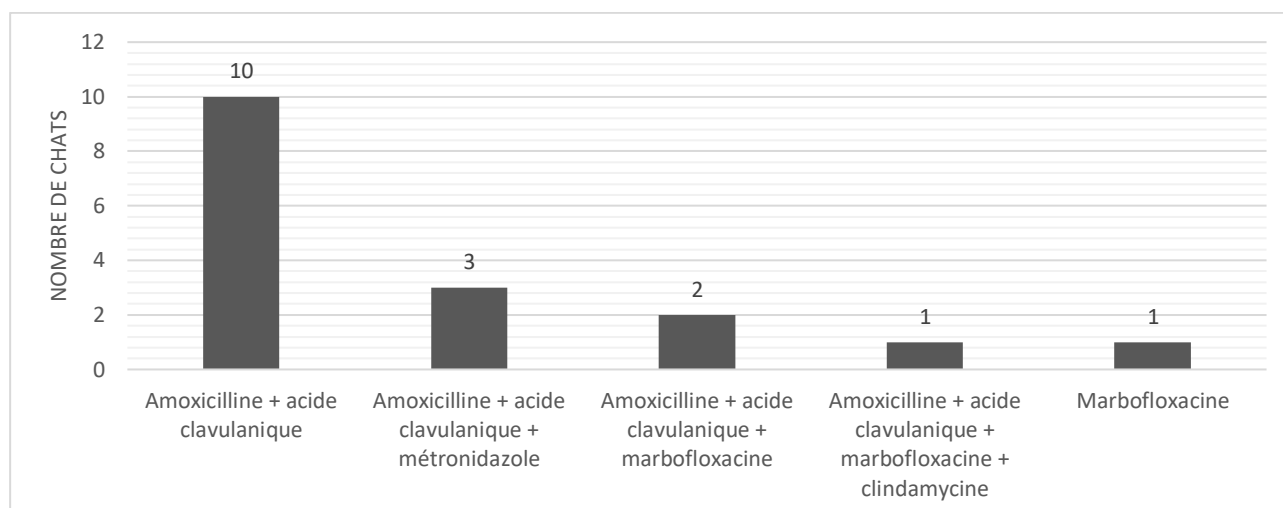
h. Traitement

Les traitements reçus par les chats de l'étude étaient médicaux. Des corticoïdes ont été prescrits à vingt chats (80 %) et des antibiotiques à dix-sept chats (68 %). Les autres traitements sont indiqués dans le Tableau 16.

Tableau 16 : Répartition des traitements administrés aux animaux de l'étude

| | Chat (n = 26) |
|--|---------------|
| Antibiotiques, n (%) | 17 (68 %) |
| Corticoïdes, n (%) | 20 (80 %) |
| S-adénosylméthionine, n (%) | 8 (32 %) |
| Acide ursodésoxycholique, n (%) | 13 (52 %) |

Différentes molécules et associations d'antibiotiques ont été prescrites à domicile. L'association amoxicilline et acide clavulanique a été administrée à dix chats (59 % des cas ayant reçu des antibiotiques). Six chats (32 % des cas ayant reçu des antibiotiques) ont reçu une association d'antibiotiques plus ou moins conjointement. Les autres molécules prescrites sont mentionnées dans la Figure 36.

Figure 36 : Antibiothérapie prescrite chez les chats de l'étude

La durée de l'antibiothérapie variait selon l'évolution des signes cliniques et des paramètres hépatiques. Les durées moyennes de traitement sont présentées dans le Tableau 17.

Tableau 17 : Durée moyenne de l'antibiothérapie

| Molécule | Durée moyenne de traitement (en semaines) |
|--|---|
| Amoxicilline + acide clavulanique | 3 |
| Métronidazole | 5 |
| Clindamycine | 2 |
| Marbofloxacin | 4 |

Les corticoïdes étaient prescrits initialement à des doses anti-inflammatoires (1 mg/kg). La durée du traitement variait selon l'évolution des signes cliniques, des paramètres hépatiques et de la présence de comorbidités (entéropathie chronique associée). La durée moyenne d'administration était de 7 mois en comptabilisant les traitements en cours et les traitements terminés à l'arrêt de l'étude. Deux cas ont été perdus de vue et de fait, la durée de la corticothérapie était inconnue.

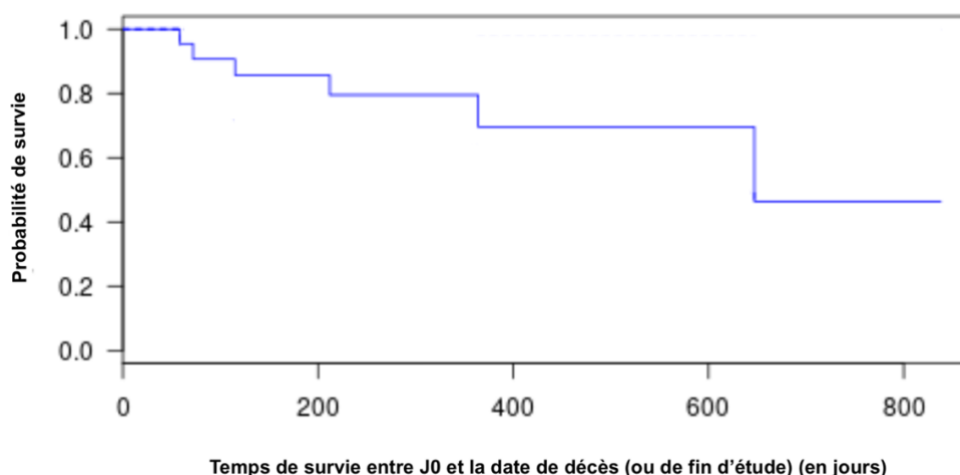
B. Analyse de survie

La date J0 est la date de la première consultation au CHUVA ayant conduit à l'hypothèse de cholangite féline. Sept chats sont décédés et neufs chats ont été perdus de vue.

a. Analyse de survie générale

Dans l'étude, la méthode de Kaplan-Meier estime que 50 % des chats de l'échantillon sont décédés dans les 647 jours suivant la date de la première consultation au CHUVA ayant conduit à l'hypothèse de cholangite féline (Figure 37).

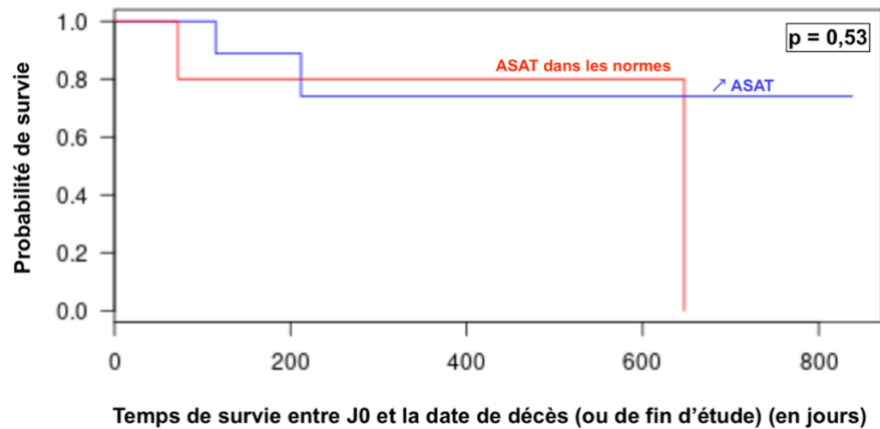
Figure 37 : Courbe de survie générale chez les chats de l'étude



b. Analyse de survie selon l'augmentation des ASAT

Dans l'étude, la méthode de Kaplan-Meier estime que 25 % des chats ayant une augmentation des ASAT sont décédés dans les 212 jours contre 647 jours chez les chats ayant des ASAT dans les normes suivant la date de la première consultation au CHUVA ayant conduit à l'hypothèse de cholangite féline (Figure 38). Cette différence n'est pas significative ($p > 0,05$).

Figure 38 : Courbe de survie en fonction de l'augmentation des ASAT chez les chats

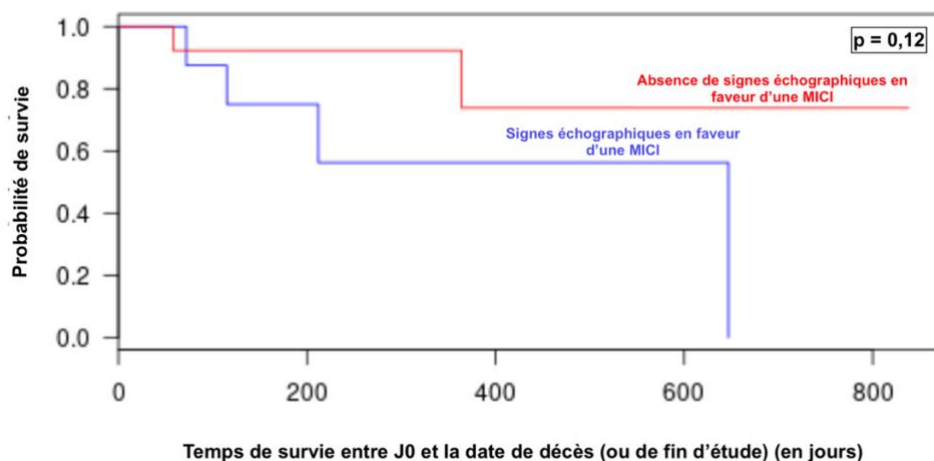


c. Analyse de survie selon la présence de signes échographiques en faveur d'une pancréatite et d'une entéropathie chronique

Une analyse de survie comparant les chats avec ou sans signes échographiques évoquant une entéropathie chronique ou une pancréatite a été réalisée. Les signes échographiques ont été retenus plutôt que des dosages sanguins ou une analyse histologique de l'appareil digestif car tous les chats inclus ont bénéficié d'une échographie abdominale.

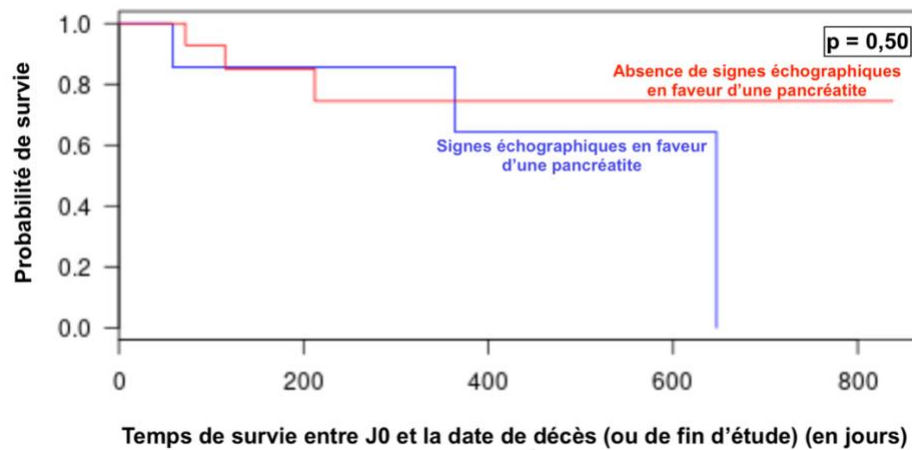
Dans le cadre de notre étude, la méthode de Kaplan-Meier estime que 25 % des chats ayant des signes échographiques évoquant une entéropathie chronique sont décédés dans les 115 jours contre 364 jours chez les chats sans signes échographiques suivant la date de la première consultation au CHUVA ayant conduit à l'hypothèse de cholangite féline (Figure 39). Cette différence n'est pas significative ($p > 0,05$).

Figure 39 : Courbe de survie en fonction de la présence de signes échographiques d'entéropathie chronique chez les chats



D'après les résultats de notre étude, la méthode de Kaplan-Meier estime que 25 % des chats ayant des signes échographiques évoquant une pancréatite sont décédés dans les 364 jours contre 212 jours chez les chats sans signes échographiques suivant la date de la première consultation au CHUVA ayant conduit à l'hypothèse de cholangite féline (Figure 40). Cette différence n'est pas significative ($p > 0,05$).

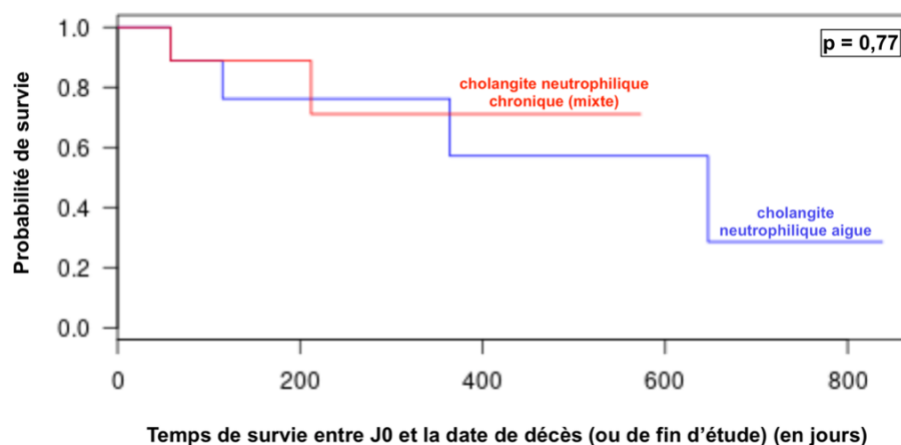
Figure 40 : Courbe de survie en fonction de la présence de signes échographiques de pancréatite chez les chats



d. Analyse de survie selon le type de cholangites neutrophiliques

Dans le cadre de notre étude, la méthode de Kaplan-Meier estime que 25 % des chats ayant une cholangite neutrophilique aiguë sont décédés dans les 115 jours contre 212 jours chez les chats ayant une cholangite neutrophilique chronique (mixte) suivant la date de la première consultation au CHUVA ayant conduit à l'hypothèse de cholangite féline (Figure 41). Cette différence n'est pas significative ($p > 0,05$).

Figure 41 : Courbe de survie en fonction du type de cholangites chez les chats



5. Limites

L'une des plus grandes limites de cette étude était son caractère rétrospectif, ce qui rendait la perte d'information inévitable. En effet, nous ne disposons pas d'un protocole standardisé (anamnèse avec historique de traitement précis, analyses sanguines, examen cytologique, examen histologique, prise en charge et fréquence des suivis). Il aurait été préférable qu'un même imageur effectue toutes les échographies ou à défaut les relise car il s'agit d'un acte opérateur-dépendant. D'autre part, la réalisation des biopsies par laparotomie aurait nécessité l'intervention d'un même opérateur expérimenté pour, là aussi, standardiser le mode de prélèvement. Cette remarque pourrait être étendue aux biopsies échoguidées. En effet, deux cas n'ont pas été diagnostiqués comme cholangites : il s'agissait de biopsies échoguidées de qualité médiocre rendant leur interprétation impossible.

De plus, cette étude comporte un faible nombre de chats. Seuls vingt-cinq chats ont pu intégrer notre étude car une analyse histologique était un critère fondamental à respecter. En effet, les propriétaires sont souvent réticents devant le protocole lourd et délicat pour aboutir au diagnostic et préfèrent la plupart du temps opter pour un traitement symptomatique. Parfois, l'état critique du chat nécessite un traitement en urgence et ne permet pas de réaliser ces biopsies.

Seuls dix-huit cas ont été relus sur les vingt-cinq. Les prélèvements relus ont permis de différencier les cholangites neutrophiliques aiguës et les cholangites neutrophiliques chroniques (mixtes) mais aucun cas de cholangite lymphocytaire n'a été mis en évidence du fait de la définition très restrictive par la WSAVA. En effet, selon cette classification, les cholangites lymphocytaires présentent une infiltration portale de lymphocytes, accompagnée parfois d'une fibrose et d'une prolifération biliaire mais aucun neutrophile ne peut être présent. Or dans les cas non relus, les conclusions des analyses histologiques font mention de cholangites lymphoplasmocytaires avec présence pour au moins un cas de neutrophiles ce qui inciterait à le classer en tant que cholangite neutrophilique chronique d'après la classification du WSAVA. De plus, il est délicat de comparer nos résultats à ceux de la littérature qui présentent presque toujours les résultats des cholangites neutrophiliques aiguës et chroniques sans les séparer. Enfin, d'après la littérature, les chats ayant des cholangites lymphocytaires ne présentant pas systématiquement de signes cliniques, ils ne pouvaient donc participer à notre étude, celle-ci étant basée sur la présence obligatoire de signes cliniques.

L'analyse histologique pouvant faire l'objet de variations inter-opérateur, nous avons essayé de diminuer ce biais grâce à la double relecture en aveugle selon une classification établie à l'avance.

Cette étude est l'une des premières à établir une grille de lecture des lésions histologiques du foie en ciblant les cholangites neutrophiliques. La taille de l'échantillon rendait les conclusions plus difficiles mais ouvre la réflexion à de nombreuses questions.

Enfin, nous présentons ici des résultats bruts où aucun biais de confusion n'a été pris en compte et aucune analyse permettant de savoir si les différences constatées entre les types de cholangites sont significatives.

Conclusion

Les cholangites sont définies comme un groupe de maladies inflammatoires du système biliaire intrahépatique. Les signes cliniques et paracliniques étant peu spécifiques, le diagnostic de ces maladies reste difficile à objectiver. Même si les anomalies biologiques et échographiques orientent vers une atteinte hépatique, elles ne permettent pas d'en préciser la nature. Le recours à des biopsies systématiques est indispensable afin de caractériser une cholangite.

Dans sa globalité, cette étude rétrospective aboutit à des résultats comparables à ceux de la littérature.

Les femelles (60 % des cas) et la race Européenne (60 % des cas) sont les plus représentées dans notre étude mais aucune prédisposition de sexe et de race n'est établie à ce jour. Cliniquement, les animaux présentent principalement des vomissements (80 % des cas) avec une atteinte de l'état général (abattement dans 60 % des cas, anorexie dans 60 % des cas et amaigrissement dans 44 % des cas) évoluant depuis plusieurs semaines à plusieurs mois. L'ASAT est le paramètre biochimique le plus fréquemment augmenté (71 % des cas) et la bilirubine totale n'est augmentée que dans 44 % des cas. Les chats atteints de cholangite neutrophilique chronique ont présenté des paramètres hépatiques plus fréquemment augmentés que ceux atteints de cholangite neutrophilique aiguë. L'échographie a mis en évidence de la boue biliaire (50 % des cas), un épaissement de la paroi de la vésicule biliaire (64 % des cas) et une hépatomégalie (38 % des cas). Parmi les vingt-cinq chats, trois d'entre eux (12 % des cas) ont, en outre, présenté des signes échographiques compatibles avec une triade féline. Les cultures bactériologiques de bile réalisées chez plusieurs animaux se sont révélées positives malgré un historique d'antibiotiques dans les 6 semaines précédant l'examen.

Une double relecture à l'aveugle des lames histologiques de dix-huit cas avec établissement d'un « grading » standardisé des lésions inflammatoires a été réalisée. La distinction des cas de cholangites neutrophiliques aiguë et chronique a pu être réalisée, ce qui nous a permis de comparer les tableaux épidémiologique, clinique et paraclinique, très peu décrit dans la littérature. Aucun cas de cholangite lymphocytaire n'a été mis en évidence. Les biopsies par laparotomie se sont révélées de meilleure qualité par rapport à celles échoguidées, avec plus d'espaces portes visibles. La médiane de survie des chats était de 647 jours.

Il serait préférable de réaliser une étude prospective en standardisant l'interprétation selon la grille de lecture histologique proposée et de confronter les résultats aux données cliniques et paracliniques dans le but d'orienter vers un type de cholangite.

Liste des références bibliographiques

- AGNEW, W., KORMAN, R. (2014) Pharmacological appetite stimulation: rational choices in the inappetent cat. *Journal of Feline Medicine and Surgery* vol. 16, n° 9, p. 749-756. [https://doi.org/10.1177/1098612X14545273]
- ASSAWARACHAN, S.N., YODSHEEWAN, R., MANEESAAY, P., *et al.* (2022) Feline Cyst-like Lymphocytic Cholangiohepatitis in a Cat: First Case Report. *Animals* vol. 12, n° 23, p. 3278. [https://doi.org/10.3390/ani12233278]
- BARONE, R. (1997) Glandes annexes de l'intestin. *Anatomie comparée des mammifères domestiques, tome 3 : splanchnologie I*, 3^{ème} édition. Paris, Vigot, p. 507-559.
- BATCHELOR, D.J., DEVAUCHELLE, P., ELLIOTT, J., *et al.* (2013) Mechanisms, causes, investigation and management of vomiting disorders in cats: a literature review. *Journal of Feline Medicine and Surgery* vol. 15, n° 4, p. 237-265. [https://doi.org/10.1177/1098612X12473466]
- BAYTON, W.A., WESTGARTH, C., SCASE, T., *et al.* (2018) Histopathological frequency of feline hepatobiliary disease in the UK. *The Journal of Small Animal Practice* vol. 59, n° 7, p. 404-410. [https://doi.org/10.1111/jsap.12810]
- BOLAND, L., BEATTY, J. (2017) Feline Cholangitis. *The Veterinary Clinics of North America. Small Animal Practice* vol. 47, n° 3, p. 703-724. [https://doi.org/10.1016/j.cvsm.2016.11.015]
- BOOMKENS, S.Y., KUSTERS, J.G., HOFFMANN, G., *et al.* (2004) Detection of Helicobacter pylori in bile of cats. *FEMS Immunology and Medical Microbiology* vol. 42, n° 3, p. 307-311. [https://doi.org/10.1016/j.femsim.2004.06.002]
- BRAIN, P.H., BARRS, V.R., MARTIN, P., *et al.* (2006) Feline cholecystitis and acute neutrophilic cholangitis: clinical findings, bacterial isolates and response to treatment in six cases. *Journal of Feline Medicine and Surgery* vol. 8, n° 2, p. 91-103. [https://doi.org/10.1016/j.jfms.2005.09.001]
- BROWN, D.L., VAN WETTERE, A.J., CULLEN, J.M. (2017) Hepatobiliary System and Exocrine Pancreas. In Zachary J.F., *Pathologic Basis of Veterinary Disease*, 6th edition. St. Louis, Elsevier, p. 412-432.
- BYFIELD, V.L., CALLAHAN CLARK, J.E., TUREK, B.J., *et al.* (2017) Percutaneous cholecystocentesis in cats with suspected hepatobiliary disease. *Journal of Feline Medicine and Surgery* vol. 19, n° 12, p. 1254-1260. [https://doi.org/10.1177/1098612X16689335]
- CALLAHAN CLARK, J.E., HADDAD, J.L., BROWN, D.C., *et al.* (2011) Feline cholangitis: a necropsy study of 44 cats (1986-2008). *Journal of Feline Medicine and Surgery* vol. 13, n° 8, p. 570-576. [https://doi.org/10.1016/j.jfms.2011.05.002]
- CENTER, S.A. (2009) Diseases of the Gallbladder and Biliary Tree. *Veterinary Clinics of North America: Small Animal Practice, Hepatology* vol. 39, n° 3, p. 543-598. [https://doi.org/10.1016/j.cvsm.2009.01.004]
- CENTER, S.A., RANDOLPH, J.F., WARNER, K.L., *et al.* (2022a) Clinical features, concurrent disorders, and survival time in cats with suppurative cholangitis-cholangiohepatitis syndrome. *Journal of the American Veterinary Medical Association* vol. 260, n° 2, p. 212-227. [https://doi.org/10.2460/javma.20.10.0555]
- CENTER, S.A., RANDOLPH, J.F., WARNER, K.L., *et al.* (2022b) Bacterial culture and immunohistochemical detection of bacteria and endotoxin in cats with suppurative cholangitis-cholangiohepatitis syndrome. *Journal of the American Veterinary Medical Association* vol. 260, n° 2, p. 194-211. [https://doi.org/10.2460/javma.20.10.0552]
- ČERNÁ, P., KILPATRICK, S., GUNN-MOORE, D.A. (2020) Feline comorbidities: What do we really know about feline triaditis? *Journal of Feline Medicine and Surgery* vol. 22, n° 11, p. 1047-1067. [https://doi.org/10.1177/1098612X20965831]

- CHAN, D.L. (2020) Nutritional Support of the Critically Ill Small Animal Patient. *The Veterinary Clinics of North America. Small Animal Practice* vol. 50, n° 6, p. 1411-1422. [https://doi.org/10.1016/j.cvsm.2020.07.006]
- COOK, S., WHITBY, E., ELIAS, N., *et al.* (2021) Retrospective evaluation of refeeding syndrome in cats: 11 cases (2013-2019). *Journal of Feline Medicine and Surgery* vol. 23, n° 10, p. 883-891. [https://doi.org/10.1177/1098612X20979706]
- COSTA DEVOTI, C., MURTAGH, K., BATCHELOR, D., *et al.* (2015) Exocrine pancreatic insufficiency with concurrent pancreatitis, inflammatory bowel disease and cholangiohepatitis in a cat. *Veterinary Record Case Reports* vol. 3, n° 1, p. e000237. [https://doi.org/10.1136/vetreccr-2015-000237]
- CRÉPEAUX, G. (2022) Les métabolismes et leurs régulations. Polycopié. Maisons-Alfort, École Nationale Vétérinaire d'Alfort, Unité pédagogique de Physiologie, Éthologie et Génétique.
- CULLEN, J.M., STALKER, M.J. (2016) Liver and Biliary System. In *Maxie, M.G., Jubb, Kennedy & Palmer's Pathology of Domestic Animals : Volume 2*, 6th edition. St Louis, Elsevier, p. 297-388.
- DANIAUX, L.A., LAURENSEN, M.P., MARKS, S.L., *et al.* (2014) Ultrasonographic thickening of the muscularis propria in feline small intestinal small cell T-cell lymphoma and inflammatory bowel disease. *Journal of Feline Medicine and Surgery* vol. 16, n° 2, p. 89-98. [https://doi.org/10.1177/1098612X13498596]
- DAY, M.J. (1998) Immunohistochemical characterization of the lesions of feline progressive lymphocytic cholangitis/cholangiohepatitis. *Journal of Comparative Pathology* vol. 119, n° 2, p. 135-147. [https://doi.org/10.1016/s0021-9975(98)80058-3]
- EICH, C.S., LUDWIG, L.L. (2002) The surgical treatment of cholelithiasis in cats: a study of nine cases. *Journal of the American Animal Hospital Association* vol. 38, n° 3, p. 290-296. [https://doi.org/10.5326/0380290]
- FLUEN, T., HARDCASTLE, M., SMITH, H.L., *et al.* (2019) Retrospective study of the relative frequency of feline hepatobiliary disease in New Zealand based on 10 years of hepatic biopsy samples. *Veterinary Record Open* vol. 6, n° 1, p. e000367. [https://doi.org/10.1136/vetreco-2019-000367]
- FRAGKOU, F.C., ADAMAMA-MORAITOU, K.K., POUTAHIDIS, T., *et al.* (2016) Prevalence and Clinicopathological Features of Triaditis in a Prospective Case Series of Symptomatic and Asymptomatic Cats. *Journal of Veterinary Internal Medicine* vol. 30, n° 4, p. 1031-1045. [https://doi.org/10.1111/jvim.14356]
- GAGNE, J.M., ARMSTRONG, P.J., WEISS, D.J., *et al.* (1999) Clinical features of inflammatory liver disease in cats: 41 cases (1983-1993). *Journal of the American Veterinary Medical Association* vol. 214, n° 4, p. 513-516.
- GAGNE, J.M., WEISS, D.J., ARMSTRONG, P.J. (1996) Histopathologic evaluation of feline inflammatory liver disease. *Veterinary Pathology* vol. 33, n° 5, p. 521-526. [https://doi.org/10.1177/030098589603300506]
- GAILLOT, H.A., PENNING, D.G., WEBSTER, C.R.L., *et al.* (2007) Ultrasonographic features of extrahepatic biliary obstruction in 30 cats. *Veterinary Radiology & Ultrasound* vol. 48, n° 5, p. 439-447. [https://doi.org/10.1111/j.1740-8261.2007.00275.x]
- GREITER-WILKE, A., SCANZIANI, E., SOLDATI, S., *et al.* (2006) Association of Helicobacter with cholangiohepatitis in cats. *Journal of Veterinary Internal Medicine* vol. 20, n° 4, p. 822-827. [https://doi.org/10.1892/0891-6640(2006)20[822:aohwci]2.0.co;2]
- GRIFFIN, S. (2019a) Feline abdominal ultrasonography: what's normal? what's abnormal? Hepatic vascular anomalies. *Journal of Feline Medicine and Surgery* vol. 21, n° 7, p. 645-654. [https://doi.org/10.1177/1098612X19856182]
- GRIFFIN, S. (2019b) Feline abdominal ultrasonography: what's normal? what's abnormal? The biliary tree. *Journal of Feline Medicine and Surgery* vol. 21, n° 5, p. 429-441. [https://doi.org/10.1177/1098612X19843212]
- GUYTON, A.C., HALL, J.E. (2011) Secretory Functions of the Alimentary Tract. In *Guyton A.C., Hall J.E., Textbook Of Medical Physiology*, 11th edition. Philadelphia, Elsevier Saunders, p. 783-786.

- HIROSE, N., UCHIDA, K., KANEMOTO, H., *et al.* (2014) A retrospective histopathological survey on canine and feline liver diseases at the University of Tokyo between 2006 and 2012. *The Journal of Veterinary Medical Science* vol. 76, n° 7, p. 1015-1020. [https://doi.org/10.1292/jvms.14-0083]
- HIRSCH, V.M., DOIGE, C.E. (1983) Suppurative cholangitis in cats. *Journal of the American Veterinary Medical Association* vol. 182, n° 11, p. 1223-1226.
- JAFFEY, J.A. (2022) Feline cholangitis/cholangiohepatitis complex. *The Journal of Small Animal Practice* vol. 63, n° 8, p. 573-589. [https://doi.org/10.1111/jsap.13508]
- JENNINGS, R., WONG, A. (2018) Hepatobiliary system. In Jennings R., Premanandan C., *Veterinary Histology*. Columbus, The Ohio State University, p. 144-158.
- KAKAR, N., DANIEL, G., FELLMAN, C., *et al.* (2021) Thromboelastography in cats with cholestatic liver disease. *Journal of Feline Medicine and Surgery* vol. 23, n° 2, p. 160-167. [https://doi.org/10.1177/1098612X20939828]
- LUCKE, V.M., DAVIES, J.D. (1984) Progressive lymphocytic cholangitis in the cat. *Journal of Small Animal Practice* vol. 25, n° 5, p. 249-260. [https://doi.org/10.1111/j.1748-5827.1984.tb03388.x]
- MAROLF, A.J., LEACH, L., GIBBONS, D.S., *et al.* (2012) Ultrasonographic findings of feline cholangitis. *Journal of the American Animal Hospital Association* vol. 48, n° 1, p. 36-42. [https://doi.org/10.5326/JAAHA-MS-5671]
- MASSERDOTTI, C. (2020) The cytologic features of biliary diseases: A retrospective study. *Veterinary Clinical Pathology* vol. 49, n° 3, p. 440-450. [https://doi.org/10.1111/vcp.12880]
- MAYHEW, P.D., HOLT, D.E., MCLEAR, R.C., *et al.* (2002) Pathogenesis and outcome of extrahepatic biliary obstruction in cats. *The Journal of Small Animal Practice* vol. 43, n° 6, p. 247-253. [https://doi.org/10.1111/j.1748-5827.2002.tb00067.x]
- MAYHEW, P.D., WEISSE, C.W. (2008) Treatment of pancreatitis-associated extrahepatic biliary tract obstruction by choledochal stenting in seven cats. *The Journal of Small Animal Practice* vol. 49, n° 3, p. 133-138. [https://doi.org/10.1111/j.1748-5827.2007.00450.x]
- OTTE, C.M., ROTHUIZEN, J., FAVIER, R.P., *et al.* (2014) A morphological and immunohistochemical study of the effects of prednisolone or ursodeoxycholic acid on liver histology in feline lymphocytic cholangitis. *Journal of Feline Medicine and Surgery* vol. 16, n° 10, p. 796-804. [https://doi.org/10.1177/1098612X14520811]
- OTTE, C.M., VALTOLINA, C., VREMAN, S., *et al.* (2018) Immunohistochemical evaluation of the activation of hepatic progenitor cells and their niche in feline lymphocytic cholangitis. *Journal of Feline Medicine and Surgery* vol. 20, n° 1, p. 30-37. [https://doi.org/10.1177/1098612X17699723]
- OTTE, C.M.A., GUTIÉRREZ, O.P., FAVIER, R.P., *et al.* (2012) Detection of bacterial DNA in bile of cats with lymphocytic cholangitis. *Veterinary Microbiology* vol. 156, n° 1-2, p. 217-221. [https://doi.org/10.1016/j.vetmic.2011.10.023]
- OTTE, C.M.A., PENNING, L.C., ROTHUIZEN, J., *et al.* (2013) Retrospective comparison of prednisolone and ursodeoxycholic acid for the treatment of feline lymphocytic cholangitis. *Veterinary Journal* vol. 195, n° 2, p. 205-209. [https://doi.org/10.1016/j.tvjl.2012.06.020]
- PASHMAKOVA, M.B., PICCIONE, J., BISHOP, M.A., *et al.* (2017) Agreement between microscopic examination and bacterial culture of bile samples for detection of bactibilia in dogs and cats with hepatobiliary disease. *Journal of the American Veterinary Medical Association* vol. 250, n° 9, p. 1007-1013. [https://doi.org/10.2460/javma.250.9.1007]
- PETERS, L.M., GLANEMANN, B., GARDEN, O.A., *et al.* (2016) Cytological Findings of 140 Bile Samples from Dogs and Cats and Associated Clinical Pathological Data. *Journal of Veterinary Internal Medicine* vol. 30, n° 1, p. 123-131. [https://doi.org/10.1111/jvim.13645]
- POLICELLI SMITH, R., GOOKIN, J.L., SMOLSKI, W., *et al.* (2017) Association between Gallbladder Ultrasound Findings and Bacterial Culture of Bile in 70 Cats and 202 Dogs. *Journal of Veterinary Internal Medicine* vol. 31, n° 5, p. 1451-1458. [https://doi.org/10.1111/jvim.14792]
- PRASSE, K.W., MAHAFFEY, E.A., DENOVO, R., *et al.* (1982) Chronic lymphocytic cholangitis in three cats. *Veterinary Pathology* vol. 19, n° 2, p. 99-108. [https://doi.org/10.1177/030098588201900201]

- PROOT, S.J.M., ROTHUIZEN, J. (2006) High complication rate of an automatic Tru-Cut biopsy gun device for liver biopsy in cats. *Journal of Veterinary Internal Medicine* vol. 20, n° 6, p. 1327-1333. [[https://doi.org/10.1892/0891-6640\(2006\)20\[1327:hcroaa\]2.0.co;2](https://doi.org/10.1892/0891-6640(2006)20[1327:hcroaa]2.0.co;2)]
- RICHTER, K.P. (2003) Diseases of the liver and hepatobiliary system. In Tams T.R., *Handbook of Small Animal Gastroenterology*, 2nd edition. Saint-Louis, Saunders, p. 286-352.
- ROSS, M.H., PAWLINA, W. (2016) Digestive System III: Liver, Gallbladder, and Pancreas. In *Histology: A Text and Atlas: With Correlated Cell and Molecular Biology*, 7th edition. Philadelphia, Wolters Kluwer Health, p. 626-643.
- ROTHUIZEN, J. (2008) Liver. In Steiner J.M., *Small Animal Gastroenterology*. Hannover, Schlütersche, p. 241-282.
- ROTHUIZEN, J., TWEDT, D.C. (2009) Liver biopsy techniques. *The Veterinary Clinics of North America. Small Animal Practice* vol. 39, n° 3, p. 469-480. [<https://doi.org/10.1016/j.cvsm.2009.02.006>]
- SAVARY-BATAILLE, K.C.M., BUNCH, S.E., SPAULDING, K.A., *et al.* (2003) Percutaneous ultrasound-guided cholecystocentesis in healthy cats. *Journal of Veterinary Internal Medicine* vol. 17, n° 3, p. 298-303. [<https://doi.org/10.1111/j.1939-1676.2003.tb02451.x>]
- SCHIBORRA, F., MCCONNELL, J.F., MADDOX, T.W. (2017) Percutaneous ultrasound-guided cholecystocentesis: complications and association of ultrasonographic findings with bile culture results. *The Journal of Small Animal Practice* vol. 58, n° 7, p. 389-394. [<https://doi.org/10.1111/jsap.12697>]
- SIMPSON, K.W. (2015) Pancreatitis and triaditis in cats: causes and treatment. *Journal of Small Animal Practice* vol. 56, n° 1, p. 40-49. [<https://doi.org/10.1111/jsap.12313>]
- SIMPSON, K.W., FYFE, J., CORNETTA, A., *et al.* (2001) Subnormal concentrations of serum cobalamin (vitamin B12) in cats with gastrointestinal disease. *Journal of Veterinary Internal Medicine* vol. 15, n° 1, p. 26-32. [[https://doi.org/10.1892/0891-6640\(2001\)015<0026:scoscv>2.3.co;2](https://doi.org/10.1892/0891-6640(2001)015<0026:scoscv>2.3.co;2)]
- SUNG, J.Y., SHAFFER, E.A., OLSON, M.E., *et al.* (1991) Bacterial invasion of the biliary system by way of the portal-venous system. *Hepatology* vol. 14, n° 2, p. 313-317.
- TREHY, M.R., GERMAN, A.J., SILVESTRINI, P., *et al.* (2014) Hypercobalaminaemia is associated with hepatic and neoplastic disease in cats: a cross sectional study. *BMC Veterinary Research* vol. 10, p. 175. [<https://doi.org/10.1186/s12917-014-0175-x>]
- TREPANIER, L. (2010) Acute vomiting in cats: rational treatment selection. *Journal of Feline Medicine and Surgery* vol. 12, n° 3, p. 225-230. [<https://doi.org/10.1016/j.jfms.2010.01.005>]
- TWEDT, D.C., ARMSTRONG, P.J., SIMPSON, K.W. (2014a) Feline cholangitis. In Bonagura J.D., Twedt D.C., *Kirk's Current Veterinary Therapy XV*, 15th edition. St. Louis, Elsevier Saunders, p. 614-619.
- TWEDT, D.C., CULLEN, J., MCCORD, K., *et al.* (2014b) Evaluation of fluorescence in situ hybridization for the detection of bacteria in feline inflammatory liver disease. *Journal of Feline Medicine and Surgery* vol. 16, n° 2, p. 109-117. [<https://doi.org/10.1177/1098612X13498249>]
- VAN DEN INGH, T.S.G.A.M., CULLEN, J.M., TWEDT, D.C., *et al.* (2006) Morphological classification of biliary disorders of the canine and feline liver. In Rothuizen, J., Bunch, S.E., Charles, J.A., *et al.* (Éd.), *WSAVA Standards for Clinical and Histological Diagnosis of Canine and Feline Liver Diseases*. Edinburgh, W.B. Saunders, p. 61-76. [<https://doi.org/10.1016/B978-0-7020-2791-8.50009-5>]
- VERBRUGGHE, A., BAKOVIC, M. (2013) Peculiarities of one-carbon metabolism in the strict carnivorous cat and the role in feline hepatic lipidosis. *Nutrients* vol. 5, n° 7, p. 2811-2835. [<https://doi.org/10.3390/nu5072811>]
- WAGNER, K.A., HARTMANN, F.A., TREPANIER, L.A. (2007) Bacterial culture results from liver, gallbladder, or bile in 248 dogs and cats evaluated for hepatobiliary disease: 1998-2003. *Journal of Veterinary Internal Medicine* vol. 21, n° 3, p. 417-424. [[https://doi.org/10.1892/0891-6640\(2007\)21\[417:bcrflg\]2.0.co;2](https://doi.org/10.1892/0891-6640(2007)21[417:bcrflg]2.0.co;2)]
- WANG, K.Y., PANCIERA, D.L., AL-RUKIBAT, R.K., *et al.* (2004) Accuracy of ultrasound-guided fine-needle aspiration of the liver and cytologic findings in dogs and cats: 97 cases (1990-2000).

- Journal of the American Veterinary Medical Association* vol. 224, n° 1, p. 75-78. [https://doi.org/10.2460/javma.2004.224.75]
- WARREN, A., CENTER, S., MCDONOUGH, S., *et al.* (2011) Histopathologic features, immunophenotyping, clonality, and eubacterial fluorescence in situ hybridization in cats with lymphocytic cholangitis/cholangiohepatitis. *Veterinary Pathology* vol. 48, n° 3, p. 627-641. [https://doi.org/10.1177/0300985810384409]
- WASHABAU, R.J., DAY, M.J. (2013) Liver. *In Canine & Feline Gastroenterology*. Saint-Louis, Missouri, Elsevier, p. 849-856.
- WEBB, C.B. (2018) Hepatic lipidosis: Clinical review drawn from collective effort. *Journal of Feline Medicine and Surgery* vol. 20, n° 3, p. 217-227. [https://doi.org/10.1177/1098612X18758591]
- WEBSTER, C.R.L., COOPER, J. (2009) Therapeutic use of cytoprotective agents in canine and feline hepatobiliary disease. *The Veterinary Clinics of North America. Small Animal Practice* vol. 39, n° 3, p. 631-652. [https://doi.org/10.1016/j.cvsm.2009.02.002]
- ZOETIS BELGIUM SA (2020) Médicament CERENIA® 10 mg/mL Solution injectable pour chiens et chats. *In Med'Vet*. [https://www.med-vet.fr/medicament-cerenia-10-mg-ml-solution-injectable-p1020#onglet_utilisation] (consulté le 14/12/2022).

Annexes

Annexe 1 : Données épidémiologiques de l'échantillon

| N° dossier | Animal | Date de naissance | Date de présentation | Date biopsies | Temps entre présentation et biopsies (jours) | Âge lors de la 1re présentation (ans) | Sexe (femelle 0 / mâle 1) | Statut (entier 0 / stérilisé 1) | Race (1 Européen) |
|------------|--|-------------------|----------------------|---------------|--|---------------------------------------|---------------------------|---------------------------------|-------------------|
| A22-2260 | MOON | 01/02/2016 | 21/02/2022 | 24/02/2022 | 3 | 6 | 0 | 1 | 1 |
| A22-2528 | IPPY | 19/01/2013 | 17/02/2022 | 22/02/2022 | 5 | 9 | 1 | 1 | 1 |
| A21-4846 | DJAMI | 03/03/2008 | 26/01/2022 | 17/02/2022 | 22 | 13 | 1 | 0 | Somali |
| A22-499 | LILI | 07/11/2018 | 10/01/2022 | 12/01/2022 | 2 | 3 | 1 | 1 | 1 |
| A20-7876 | IOSIS-EMY | 03/07/2013 | 21/07/2020 | 10/09/2020 | 51 | 7 | 0 | 1 | British shorthair |
| A22-4885 | PEP'S | 28/08/2009 | 02/04/2022 | 05/04/2022 | 3 | 12 | 0 | 1 | Maine Coon |
| A21-10165 | HERMIONE | 05/10/2012 | 17/07/2021 | 30/07/2021 | 13 | 8 | 0 | 1 | Sacré de Birmanie |
| A21-13771 | NESTOR | 01/05/2017 | 06/10/2021 | 21/10/2021 | 15 | 4 | 1 | 1 | 1 |
| A22-10092 | MELO | 16/09/2018 | 21/07/2022 | 29/09/2022 | 70 | 3 | 0 | 0 | Sacré de Birmanie |
| A22-7184 | MAYA | 23/05/2016 | 17/05/2022 | 19/05/2022 | 2 | 5 | 0 | 1 | 1 |
| A21-6689 | FICELLE | 19/07/2010 | 06/05/2021 | 17/05/2021 | 11 | 10 | 0 | 1 | Sacré de Birmanie |
| A22-13439 | SAXO | 16/03/2021 | 05/10/2022 | 05/10/2022 | 0 | 1 | 1 | 1 | Bengal |
| A10-12742 | ENRJ dit PRINCESSE | 26/08/2009 | 10/08/2022 | 13/10/2022 | 64 | 12 | 0 | 1 | Burmese |
| A22-10933 | PEPETE | 01/08/2018 | 14/08/2022 | 24/11/2022 | 102 | 4 | 0 | 1 | 1 |
| A22-17743 | KEIKO | 06/03/2016 | 21/12/2022 | 07/02/2023 | 48 | 6 | 0 | 1 | 1 |
| A22-15927 | PISTACHE | 16/02/2013 | 18/11/2022 | 21/12/2022 | 33 | 9 | 1 | 1 | 1 |
| A22-13781 | ROMEO | 20/04/2021 | 10/10/2022 | 26/10/2022 | 16 | 1 | 1 | 1 | 1 |
| A16-90 | MORRIS | 24/10/2013 | 25/01/2023 | 02/02/2023 | 8 | 9 | 1 | 1 | 1 |
| A20-13745 | LEO | 04/07/2011 | 28/12/2022 | 11/01/2023 | 14 | 11 | 1 | 1 | 1 |
| A22-17003 | MICHA | 01/03/2016 | 07/12/2022 | 23/03/2023 | 106 | 6 | 0 | 1 | 1 |
| L21-7127 | KAJOL | 01/01/2007 | 13/09/2021 | 14/09/2021 | 1 | 14 | 0 | 1 | 1 |
| L21-9141 | CHIPIE | 01/06/2006 | 18/11/2021 | 19/11/2021 | 1 | 15 | 0 | 1 | 1 |
| L21-9141 | JULES | 19/06/2014 | 24/05/2022 | 07/06/2022 | 14 | 7 | 1 | 1 | Persan |
| L22-6980 | PLUME | 06/03/2010 | 23/09/2022 | 30/09/2022 | 7 | 12 | 0 | 1 | 1 |
| L22-7319 | HILANA | 01/01/2012 | 09/12/2022 | 14/12/2022 | 5 | 10 | 0 | 1 | Exotic Shorthair |
| | Total | | | | 25 | 25 | 25 | 25 | 25 |
| | Somme | | | | | | 10 | 23 | 15 |
| | Moyenne/fréquence | | | | 25 | 8 | 40 | 92 | 60 |
| | Cholangite neutrophilique aigue (9) | | | | | 10 | | | |
| | Cholangite neutrophilique chronique (mixte) (10) | | | | | 6 | | | |
| | Cholangite lymphoplasmocytaire (3) | | | | | 9 | | | |

Annexe 2 : Historique de traitements de l'échantillon

| N° dossier | Animal | Historique de traitement avec des antibiotiques | | |
|------------|---------------------------|---|---|--|
| | | Historique de traitement avec des corticoïdes dans les 6 semaines avant la consultation : traitement à domicile ou injection flash (non 0 / oui 1 / traitement inconnu 2) | Historique de traitement avec des antibiotiques dans les 6 semaines avant la consultation : traitement à domicile ou injection flash (non 0 / oui 1 / traitement inconnu 2) | Nom de l'antibiotique administré |
| A22-2260 | MOON | 0 | 0 | |
| A22-2528 | IPPY | 0 | 0 | |
| A21-4846 | DJAMI | 1 | 0 | |
| A22-499 | LILI | 0 | 1 | Amoxicilline + acide clavulanique, métronidazole |
| A20-7876 | IOSIS-EMY | 0 | 1 | Tylosine |
| A22-4885 | PEP'S | 0 | 0 | |
| A21-10165 | HERMIONE | 2 | 2 | |
| A21-13771 | NESTOR | 0 | 0 | |
| A22-10092 | MELO | 0 | 0 | |
| A22-7184 | MAYA | 2 | 2 | NR |
| A21-6689 | FICELLE | 1 | 1 | Amoxicilline + acide clavulanique |
| A22-13439 | SAXO | 1 | 1 | Benzylpénicilline |
| A10-12742 | ENRJ dit PRINCESSE | 1 | 0 | |
| A22-10933 | PEPETE | 0 | 1 | Amoxicilline + acide clavulanique |
| A22-17743 | KEIKO | 1 | 1 | NR |
| A22-15927 | PISTACHE | 1 | 0 | |
| A22-13781 | ROMEO | 0 | 0 | |
| A16-90 | MORRIS | 1 | 0 | |
| A20-13745 | LEO | 0 | 0 | |
| A22-17003 | MICHA | 0 | 0 | |
| L21-7127 | KAJOL | 0 | 0 | |
| L21-9141 | CHIPIE | 0 | 1 | Céphalexine |
| L21-9141 | JULES | 1 | 1 | Amoxicilline |
| L22-6980 | PLUME | 1 | 1 | NR |
| L22-7319 | HILANA | 0 | 0 | |
| | Total | 23 | 23 | |
| | Somme | 9 | 9 | |
| | Moyenne/fréquence | 39 | 39 | |
| | NR = non renseigné | | | |

Annexe 4 : Données cliniques de l'échantillon (partie 2)

| N° dossier | Animal | Au cours de la consultation | | | |
|------------|---|---|---------------------------|----------------------------|---|
| | | Muqueuses | Epanchement | Palpation abdominale | Température |
| | | Ictériques/subictériques (Non 0 / oui 1) | Ascite (Non 0 / oui 1) | Douleur (Non 0 / oui 1) | Hyperthermie si T>39,2 et abattement (Non 0 / oui 1) |
| A22-2260 | MOON | 0 | 0 | 0 | 0 |
| A22-2528 | IPPY | 0 | 0 | 0 | 1 |
| A21-4846 | DJAMI | 0 | 0 | 0 | 0 |
| A22-499 | LILI | 0 | 0 | 0 | 0 |
| A20-7876 | IOSIS-EMY | 0 | 0 | 0 | 0 |
| A22-4885 | PEP'S | 0 | 0 | 1 | 0 |
| A21-10165 | HERMIONE | 0 | 0 | 0 | 1 |
| A21-13771 | NESTOR | 0 | 0 | 0 | 0 |
| A22-10092 | MELO | 0 | 0 | 0 | NE |
| A22-7184 | MAYA | 0 | 0 | 0 | 0 |
| A21-6689 | FICELLE | 0 | 0 | 0 | 1 |
| A22-13439 | SAXO | 0 | 0 | 0 | 0 |
| A10-12742 | ENRJ dit PRINCESSE | 0 | 0 | 0 | 0 |
| A22-10933 | PEPETE | 1 | 0 | 0 | 0 |
| A22-17743 | KEIKO | 0 | 0 | 0 | 0 |
| A22-15927 | PISTACHE | 0 | 0 | 1 | 0 |
| A22-13781 | ROMEO | 1 | 0 | 0 | 1 |
| A16-90 | MORRIS | 0 | 0 | 0 | 0 |
| A20-13745 | LEO | 0 | 0 | 0 | 0 |
| A22-17003 | MICHA | 0 | 0 | 0 | 0 |
| L21-7127 | KAJOL | 1 | 0 | 0 | 0 |
| L21-9141 | CHIPIE | 1 | 0 | 0 | 0 |
| L21-9141 | JULES | 0 | 0 | 0 | 0 |
| L22-6980 | PLUME | 1 | 0 | 1 | 0 |
| L22-7319 | HILANA | 0 | 0 | 0 | 0 |
| | Total | 25 | 25 | 25 | 25 |
| | Somme | 5 | 0 | 3 | 4 |
| | Moyenne/fréquence | 20 | 0 | 12 | 16 |
| | Cholangite neutrophilique aiguë (9) | 22 | 0 | 11 | 22 |
| | Cholangite neutrophilique chronique (mixte) (10) | 20 | 0 | 0 | 10 |
| | Cholangite lymphoplasmocytaire (3) | 33 | 0 | 33 | 0 |
| | | | | | |
| | | | | | |
| | X = plusieurs mois | | | | |
| | | | | | |

Annexe 5 : Données biochimiques et hématologiques de l'échantillon (partie 1)

| N° dossier | Animal | Biochimie | | | | | | | | | |
|------------|---|---|--------------------------------|--|-------------------------------|---|--------------------------------|--|--|--|---------------------------------|
| | | ALAT (Dans les normes 0 / augmenté 1) | ALAT valeur (norme : norme) | PAL (Dans les normes 0 / augmenté 1) | PAL valeur (norme : norme) | ASAT (Dans les normes 0 / augmenté 1) | ASAT valeur (norme : norme) | Bilirubine totale (Dans les normes 0 / augmenté 1) | Bilirubine totale valeur (norme : norme) | GGT (Dans les normes 0 / augmenté 1) | GGT valeur (norme : norme) |
| A22-2260 | MOON | 1 | 798 (15;123) U/L | 1 | 1183 (22;187) U/L | 1 | 419 (0;45) U/L | 1 | 17,9 (1,1; 3,7) mg/L | 1 | 13 (0;7) U/L |
| A22-2528 | IPPY | 1 | 190 (12;130) U/L | 0 | 64 (14;111) U/L | 1 | 129 (0;45) U/L | 0 | 2,1 (1,1; 3,7) mg/L | 0 | 0 (0;7) U/L |
| A21-4846 | DJAMI | 0 | 47,54 (<175) U/L | 0 | 19,5 (<73) U/L | 0 | 43,1 (<71) U/L | 0 | <1 (<4) mg/L | 0 | <1 (<5) U/L |
| A22-499 | LILJ | 0 | 88 (12; 130) U/L | 0 | 33 (14;111) U/L | 1 | 508 (0;45) U/L | 0 | 3,9 (0;0;9;0) mg/L | 0 | 0 (0;7) U/L |
| A20-7876 | IOSIS-EMY | 0 | 51,13 (<175) U/L | 0 | 13 (<73) U/L | 0 | 24,4 (<71) U/L | NE | 2,1 (1,1; 3,7) mg/L | 1 | 19,8 (<5) U/L |
| A22-4885 | PEP'S | 0 | 46 (12; 130) U/L | 0 | 15 (14;111) U/L | 1 | 133 (0;45) U/L | 0 | 2,1 (1,1; 3,7) mg/L | 0 | 0 (0;7) U/L |
| A21-10165 | HERMIONE | 0 | 55 (15;123) U/L | 0 | 21 (22-187) U/L | 1 | 48 (0;45) U/L | 0 | 2,9 (1,1; 3,7) mg/L | 0 | 1 (0;7) U/L |
| A21-13771 | NESTOR | 0 | 51,79 (<175) U/L | 0 | 32,3 (<73) U/L | 0 | 26,4 (<71) U/L | NE | 0 | 0 | <1 (<5) U/L |
| A22-10092 | MELO | 0 | 95 (12; 130) U/L | 0 | 11 (14-111) U/L | 1 | 424 (0;45) U/L | NE | 0 | 0 | 0 (0;7) U/L |
| A22-7184 | MAYA | 1 | 448 (12; 130) U/L | 1 | 869 (14-111) U/L | 1 | 129 (0;45) U/L | 1 | 31 (0;9) mg/L | 0 | 2 (0;7) U/L |
| A21-6689 | FICELLE | 1 | 173 (12; 130) U/L | 0 | <10 (14-111) U/L | 1 | 529 (0;45) U/L | 0 | 2 (1,1; 3,7) mg/L | 0 | 0 (0;7) U/L |
| A22-13439 | SAXO | 0 | 61 (15;123) U/L | 0 | 20 (22-187) U/L | NE | NE | NE | NE | NE | NE |
| A10-12742 | ENRI dit PRINCESSE | 0 | 112 (15;123) U/L | 0 | 63 (22-187) U/L | 0 | 41 (0;45) U/L | 0 | 2,2 (1,1; 3,7) mg/L | 0 | 0 (0;7) U/L |
| A22-10933 | PEPETE | 0 | 99 (12-130) U/L | 0 | 88 (14-111) U/L | 1 | 77 (0;45) U/L | 1 | 234 (1,1; 3,7) mg/L | 0 | 3 (0;7) U/L |
| A22-17743 | KEIKO | 0 | 45 (<175) U/L | 0 | 35,6 (<73) U/L | 0 | 30,3 (<71) U/L | NE | 0 | 0 | <1 (<5) U/L |
| A22-15927 | PISTACHE | 0 | 23 (15;123) U/L | 0 | 36 (22-187) U/L | 0 | 54 (0;45) U/L | 0 | 1,4 (1,1; 3,7) mg/L | 0 | 0 (0;7) U/L (se consult opé) |
| A22-13781 | ROMEO | 1 | 291 (<80) U/L | 1 | 212 (<82) U/L | 1 | 84 (0-45) U/L | 1 | 91,5 (0-9) mg/L | 0 | 0 (0;7) U/L |
| A16-90 | MORRIS | 0 | 42 (12-130) U/L | 0 | 13 (14-111) U/L | NE | NE | 0 | <1 (0-9) mg/L | 0 | 0 (0;4) U/L |
| A20-13745 | LEO | 1 | 225 (15;123) U/L | 0 | 94 (22-187) U/L | 1 | 74 (0-45) U/L | 0 | 2,6 (1,1; 3,7) mg/L | 0 | 0 (0;7) U/L |
| A22-17003 | MICHA | 0 | 33 (15;123) U/L | 0 | 24 (22-187) U/L | 0 | NE | NE | NE | NE | NE |
| L21-7127 | KAJOL | 1 | 410 (16;60) U/L | 0 | 87 (1;100) U/L | 0 | NE | 1 | 116,1 (1;6) µmol/L | 1 | 16 (0;2) U/L |
| L21-9141 | CHIPIE | 1 | 417 (16;60) U/L | 1 | 112 (1;100) U/L | NE | NE | 1 | 87,1 (1;6) µmol/L | NE | NE |
| L21-9141 | JULES | 1 | 817 (16;60) U/L | 1 | 394 (1;100) U/L | NE | NE | 1 | 17,4 (1;6) µmol/L | 1 | 21 (0;2) U/L |
| L22-6980 | PLUME | 1 | 140 (16;60) U/L | 0 | 79 (1;100) U/L | NE | NE | 1 | 95 (1;6) µmol/L | 1 | 11 (0;2) U/L |
| L22-7319 | HILANA | 0 | 42 (16;60) U/L | 0 | 17 (1;100) U/L | NE | NE | NE | NE | NE | NE |
| | Total | 25 | | 25 | | 17 | | 18 | | 21 | |
| | Somme | 10 | | 5 | | 12 | | 8 | | 5 | |
| | Moyenne/fréquence | 40 | | 20 | | 71 | | 44 | | 24 | |
| | Cholangite neutrophilique aigue (9) | 44 | | 11 | | 60 | | 29 | | 29 | |
| | Cholangite neutrophilique chronique (mixte) (10) | 40 | | 30 | | 75 | | 57 | | 22 | |
| | Cholangite lymphoplasmocytaire (3) | 67 | | 33 | | 100 | | 100 | | 50 | |

Annexe 6 : Données biochimiques et hématologiques de l'échantillon (partie 2)

| N° dossier | Animal | NFS | | | | | | | | | | Frottis (Non 0 / oui 1 / 2 confirme thrombopénie / 3 infirme thrombopénie) | |
|------------|--|---------------------------------|---------------------------|-------------------------------|-------------------------------|----------------------------------|---------------------------------|--|----|----|----|---|---|
| | | Neutrophilie (Non 0 / oui 1) | Anémie (Non 0 / oui 1) | Hématocrite (norme; norme) | Hémoglobine (norme; norme) | Thrombocytose (Non 0 / oui 1) | Thrombopénie (Non 0 / oui 1) | Plaquettes (norme; norme) | | | | | |
| A22-2260 | MOON | 0 | 0 | 31,9 (30,3 ; 52,3)% | 11,2 (9,8 ; 16,2) g/dL | 0 | 0 | 244 000 (151 000 ; 600 000)/ μ L | 0 | 0 | 0 | 244 000 (151 000 ; 600 000)/ μ L | 0 |
| A22-2528 | IPPY | 0 | 0 | 45 (29 ; 48)% | 15 (9,8 ; 16,9) g/dL | 0 | 0 | 376 000 (72 000 ; 457 000)/mm ³ | 0 | 0 | 0 | 376 000 (72 000 ; 457 000)/mm ³ | 1 |
| A21-4846 | DIAMI | 0 | 0 | 45,2 (28,2 ; 52,7)% | 12,6 (10,3 ; 16,2) g/dL | 0 | 0 | 311 000 (155 000 - 641 000)/ μ L | 0 | 0 | 0 | 311 000 (155 000 - 641 000)/ μ L | 0 |
| A22-499 | LILI | 1 | 0 | 48,3 (30,3 ; 52,3)% | 15,5 (9,8 ; 16,2) g/dL | 0 | 0 | 251 000 (151 000 ; 600 000)/ μ L | 0 | 0 | 0 | 251 000 (151 000 ; 600 000)/ μ L | 0 |
| A20-7876 | IOSIS-EMY | 0 | 1 | 25,2 (28,2 ; 52,7)% | 7,2 (10,3 ; 16,2) g/dL | 0 | 0 | 268 000 (155 000 - 641 000)/ μ L | 0 | 0 | 0 | 268 000 (155 000 - 641 000)/ μ L | 0 |
| A22-4885 | PEP'S | 0 | 0 | 35,9 (29 ; 48)% | 11 (9,8 ; 16,9) g/dL | 0 | 0 | 276 000 (72 000;457 000)/mm ³ | 0 | 0 | 0 | 276 000 (72 000;457 000)/mm ³ | 1 |
| A21-10165 | HERMIONE | NE | NE | | | NE | NE | | NE | NE | NE | | |
| A21-13771 | NESTOR | 0 | 0 | 36,2 (29 ; 48)% | 12,9 (9,8 ; 16,9) g/dL | 0 | 0 | 338 000 (72 000;457 000)/mm ³ | 0 | 0 | 0 | 338 000 (72 000;457 000)/mm ³ | 1 |
| A22-10092 | MELO | 0 | 0 | 46,5 (30,3 ; 52,3)% | 16,3 (9,8 ; 16,2) g/dL | 0 | 0 | 148 (151-600) K/ μ L | 0 | 0 | 0 | 148 (151-600) K/ μ L | 0 |
| A22-7184 | MAYA | 0 | 1 | 27,7 (30,3 ; 52,3)% | 9 (9,8 ; 16,2) g/dL | X | X | 103 000 (151 000-600 000)/ μ L | X | X | X | 103 000 (151 000-600 000)/ μ L | 0 |
| A21-6689 | FICELLE | NE | NE | | | NE | NE | | NE | NE | NE | | |
| A22-13439 | SAXO | 1 | 0 | 51,5 (29 ; 48)% | 16,2 (9,8 ; 16,9) g/dL | 0 | 0 | 391 000 (72 000;457 000)/mm ³ | 0 | 0 | 0 | 391 000 (72 000;457 000)/mm ³ | 1 |
| A10-12742 | ENRJ dit PRINCESSE | 0 | 0 | 31,9 (29 ; 48)% | 10,6 (9,8 ; 16,9) g/dL | 0 | 0 | 390 000 (72 000;457 000)/mm ³ | 0 | 0 | 0 | 390 000 (72 000;457 000)/mm ³ | 1 |
| A22-10933 | PEPETE | 0 | 0 | 40,3 (30,3 ; 52,3)% | 12 (9,8 ; 16,9) g/dL | 0 | 0 | 34 000 (151 000 ; 600 000)/ μ L | 0 | 0 | 0 | 34 000 (151 000 ; 600 000)/ μ L | 1 |
| A22-17743 | KEIKO | 0 | 0 | 50,7 (28,2 - 52,7)% | 15,5 (10,3 - 16,2) g/dL | 0 | 0 | 51 (155 ; 641) G/l | 0 | 0 | 0 | 51 (155 ; 641) G/l | 3 |
| A22-15927 | PISTACHE | 0 | 0 | 30 (29 ; 48)% | 10 (9,8 ; 16,9) g/dL | 1 | 0 | 471 000 (72 000;457 000)/mm ³ | 1 | 0 | 0 | 471 000 (72 000;457 000)/mm ³ | 1 |
| A22-13781 | ROMEO | 1 | 0 | 48% | 15,1 g/dL | | | 357 000/ μ L | | | | 357 000/ μ L | 0 |
| A16-90 | MORRIS | 1 | 0 | 35 (30,3 ; 52,3)% | 10,2 (9,8 ; 16,2) g/dL | 0 | 0 | 448 000 (151 000 - 600 000)/ μ L | 0 | 0 | 0 | 448 000 (151 000 - 600 000)/ μ L | 0 |
| A20-13745 | LEO | NE | NE | | | NE | NE | | NE | NE | NE | | |
| A22-17003 | MICHA | 0 | 0 | 38 (29 ; 48)% | 13,2 (9,8 ; 16,9) g/dL | 1 | 0 | 482 000 (72 000;457 000)/mm ³ | 1 | 0 | 0 | 482 000 (72 000;457 000)/mm ³ | 1 |
| L21-7127 | KAJOL | 1 | 1 | 23,4 (24;45)% | 8,4 (8;15) g/dL | X | X | 203 000 (300 000;800 000)/mm ³ | X | X | X | 203 000 (300 000;800 000)/mm ³ | 0 |
| L21-9141 | CHIPIE | 1 | 1 | 19,4 (24;45)% | 6,8 (8;15) g/dL | 0 | 0 | 54 000 (300 000;800 000)/mm ³ | 0 | 0 | 0 | 54 000 (300 000;800 000)/mm ³ | 3 |
| L21-9141 | JULES | 0 | 1 | 22,8 (24;45)% | 8,8 (8;15) g/dL | X | X | 161 000 (300 000;800 000)/mm ³ | X | X | X | 161 000 (300 000;800 000)/mm ³ | 0 |
| L22-6980 | PLUME | 1 | 1 | 19,5 (29;48)% | 7,4 (9,5;16,4) g/dL | 0 | 1 | 21 000 (87 000;610 000)/mm ³ | 0 | 1 | 0 | 21 000 (87 000;610 000)/mm ³ | 2 |
| L22-7319 | HILANA | 0 | 0 | 28,3 (29;48)% | 9,9 (9,5;16,4) g/dL | 0 | 0 | 161 000 (87 000;610 000)/mm ³ | 0 | 0 | 0 | 161 000 (87 000;610 000)/mm ³ | 1 |
| | Total | 22 | 22 | | | 19 | 19 | | 19 | 19 | 19 | | |
| | Somme | 7 | 6 | | | 2 | 2 | | 2 | 2 | 2 | | |
| | Moyenne/fréquence | 32 | 27 | | | 11 | 5 | | 11 | 5 | 5 | | |
| | Cholangite neutrophilique aiguë (9) | 50 | 38 | | | 14 | 0 | | 14 | 0 | 0 | | |
| | Cholangite neutrophilique chronique (mixte) (10) | 22 | 11 | | | 13 | 0 | | 13 | 0 | 0 | | |
| | Cholangite lymphoplasmocytaire (3) | 33 | 67 | | | 0 | 50 | | 0 | 50 | 50 | | |
| | NE = non évalué | | | | | | | | | | | | |
| | X = anomalie non confirmée par un frottis | | | | | | | | | | | | |

Annexe 7 : Données biochimiques et hématologiques de l'échantillon (partie 3)

| N° dossier | Animal | Hypercobalaminémie (Non 0 / oui 1) | Cobalaminémie valeur (norme ; norme) | SAA (Dans les normes 0 / augmenté 1) | SAA valeur (norme ; norme) |
|------------|--------------------------|---------------------------------------|---|--|-------------------------------|
| A22-2260 | MOON | 0 | >1000 (269 ; 1333) pg/mL | 0 | 2,8 (0 ; 12) mg/L |
| A22-2528 | IPPY | 0 | 758 (269 ; 1333) pg/mL | 0 | 6,6 (0 ; 12) mg/L |
| A21-4846 | DJAMI | 0 | 417 (269 ; 1333) pg/mL | NE | |
| A22-499 | LILI | NE | | 1 | 60,6 (>10) mg/dL |
| A20-7876 | IOSIS-EMY | 0 | 288 (269 ; 1333) pg/mL | NE | |
| A22-4885 | PEP'S | 1 | >1000 (269 ; 1333) pg/mL | NE | |
| A21-10165 | HERMIONE | 0 | 319 (269 ; 1333) pg/mL | NE | |
| A21-13771 | NESTOR | 1 | >2000 (269 ; 1333) pg/mL | 0 | 0 (<3,9 mg/L) |
| A22-10092 | MELO | 0 | 983 (269 ; 1333) pg/mL | NE | |
| A22-7184 | MAYA | 0 | 494 (269 ; 1333) pg/mL | 0 | <5 (>10) mg/dL |
| A21-6689 | FICELLE | 0 | >1000 (269 ; 1333) pg/mL | 1 | 176,4 (0 ; 12) mg/L |
| A22-13439 | SAXO | NE | | NE | |
| A10-12742 | ENRJ dit PRINCESSE | 0 | 503 (269 ; 1333) pg/mL | NE | |
| A22-10933 | PEPETE | 0 | 359 (269 ; 1333) pg/mL | 0 | 8,1 (0 ; 12) mg/L |
| A22-17743 | KEIKO | 0 | <150 (269 ; 1333) pg/mL | NE | |
| A22-15927 | PISTACHE | 0 | 829 (269 ; 1333) pg/mL | NE | |
| A22-13781 | ROMEO | NE | | 1 | 49,4 (>10) mg/dL |
| A16-90 | MORRIS | | | NE | |
| A20-13745 | LEO | 0 | 818 (269 ; 1333) pg/mL | NE | |
| A22-17003 | MICHA | 0 | 150 (269 ; 1333) pg/mL | NE | |
| L21-7127 | KAJOL | NE | | NE | |
| L21-9141 | CHIPIE | NE | | NE | |
| L21-9141 | JULES | 0 | >1000 (300;1500)ng/L | NE | |
| L22-6980 | PLUME | 0 | 838 (300;1500)ng/L | NE | |
| L22-7319 | HILANA | NE | | 1 | 59,9 (0;12) mg/L |
| | Total | 18 | | 9 | |
| | Somme | 2 | | 4 | |
| | Moyenne/fréquence | 11 | | 44 | |
| | NE = non évalué | | | | |

Annexe 8 : Données biochimiques et hématologiques de l'échantillon (partie 4)

| N° dossier | Animal | TQ/PT (Dans les normes 0 / augmenté 1) | TQ/PT valeur (norme ; norme) | TCA/aPTT (Dans les normes 0 / augmenté 1) | TCA/aPTT valeur (norme ; norme) | fPL valeur (Dans les normes 0 / augmenté 1) | fPL valeur (norme) | DGGR valeur (Dans les normes 0 / augmenté 1) | DGGR valeur |
|------------|--------------------------|--|---------------------------------|---|------------------------------------|---|--------------------|--|-------------|
| A22-2260 | MOON | 0 | 11,7 (9,7;12,1)s | 0 | 14,1 (12,5;20,4)s | NE | | NE | |
| A22-2528 | IPPY | NE | | NE | | NE | | NE | |
| A21-4846 | DJAMI | NE | | NE | | 1 | 14,3 (<3,6) ug/L | NE | |
| A22-499 | LILI | NE | | NE | | 0 | 3,9 (>5,4) ng/mL | NE | |
| A20-7876 | IOSIS-EMY | NE | | NE | | 0 | 2 (<3,6) ug/l | NE | |
| A22-4885 | PEP'S | 0 | 11,9 (9,7-12,1)s | 0 | 23,7 (12,5-20,4 s) | 0 | <25 (0-35)UI/L | NE | |
| A21-10165 | HERMIONE | NE | | NE | | 0 | <25 (0-35)UI/L | NE | |
| A21-13771 | NESTOR | NE | | NE | | 0 | <1 (<3,6) ug/L | NE | |
| A22-10092 | MELO | NE | | NE | | NE | | NE | |
| A22-7184 | MAYA | 0 | 20 s(15;22)s | 0 | 104 (60;115)s | 0 | 1,9 (>5,4) ng/mL | NE | |
| A21-6689 | FICELLE | 0 | | 0 | | NE | | NE | |
| A22-13439 | SAXO | 1 | 15,5 (9,7;12,1)s | 0 | 19,8 (12,5;20,4)s | NE | | NE | |
| A10-12742 | ENRJ dit PRINCESSE | 0 | 19 (15;22)s | 0 | 84 (60;115)s | NE | | NE | |
| A22-10933 | PEPETE | NE | | NE | | NE | | NE | |
| A22-17743 | KEIKO | 0 | 12,4 (9,7;12,1)s | 0 | 15,1 (12,5;20,4)s | 1 | 31,8 (<3,6) ug/L | NE | |
| A22-15927 | PISTACHE | NE | | NE | | NE | | NE | |
| A22-13781 | ROMEO | 0 | 21 s(15;22)s | 0 | 131 (60;115)s | 0 | 1,6 (>5,4) ng/mL | NE | |
| A16-90 | MORRIS | 0 | 16 (15-22)s | 0 | 97 (65-119)s | NE | | NE | |
| A20-13745 | LEO | 0 | 11,8 (9,7 ; 12,1)s | 0 | 16,4 (12,5 ; 20,4)s | NE | | NE | |
| A22-17003 | MICHA | NE | | NE | | NE | | NE | |
| L21-7127 | KAJOL | NE | | NE | | NE | | NR | |
| L21-9141 | CHIPIE | 0 | 10,6 (8,1;13,6)s | 0 | 17,4 (9;17)s | NE | | NR | |
| L21-9141 | JULES | 0 | 10,6 (8,1;13,6)s | 0 | 11,6 (9;17)s | NE | | 0 | 10 UI/L |
| L22-6980 | PLUME | 0 | | 0 | | NE | | 1 | 56 UI/L |
| L22-7319 | HILANA | 0 | 11,9 (8,1;13,6)s | 0 | 14,2 (9;17)s | NE | | NR | |
| | Total | 14 | | 14 | | 9 | | 2 | |
| | Somme | 1 | | 0 | | 2 | | 1 | |
| | Moyenne/fréquence | 7 | | 0 | | 22 | | 50 | |
| | NE = non évalué | | | | | | | | |

Annexe 9 : Données échographiques de l'échantillon (partie 1)

| N° dossier | Animal | Dilatation de la vésicule biliaire (Non 0 / oui 1) | Présence de calcul biliaire (Non 0 / oui 1) | Boue biliaire (Non 0 / oui 1) | Épaississement de la paroi de la vésicule biliaire (Non 0 / oui 1) | Irrégularité mucoasale de la vésicule biliaire (Non 0 / oui 1) | Hyperéchogénéité de la paroi de la vésicule biliaire (Non 0 / oui 1) | Canal cholédoque dilaté (>4 mm) ou tortueux (Non 0 / oui 1) | Foie hypoéchogène (Non 0 / oui 1) | Foie hyperéchogène (Non 0 / oui 1) | Hétérogénéité du parenchyme hépatique (Non 0 / oui 1) |
|------------|--|--|---|-------------------------------|--|--|--|---|-----------------------------------|------------------------------------|---|
| A22-2260 | MOON | 0 | 0 | 1 | 0 | 0 | 0 | 0 | 0 | 1 | 1 |
| A22-2528 | IPPY | 0 | 0 | 0 | 0 | 0 | 0 | 0 | 0 | 1 | 1 |
| A21-4846 | DIAMI | 0 | 0 | 0 | 0 | 0 | 0 | 0 | 0 | 0 | 0 |
| A22-499 | LILI | 0 | 0 | 1 | 1 | 0 | 0 | 0 | 0 | 0 | 0 |
| A20-7876 | IOSIS-EMY | 1 | 0 | 1 | 0 | 0 | 0 | 0 | 1 | 0 | 0 |
| A22-4885 | PEP'S | 0 | 0 | 0 | 0 | 0 | 0 | 0 | 0 | 0 | 0 |
| A21-10165 | HERMIONE | 0 | 0 | 1 | 1 | 1 | 0 | 0 | 1 | 0 | 0 |
| A21-13771 | NESTOR | 0 | 0 | 0 | 0 | 0 | 0 | 0 | 0 | 0 | 0 |
| A22-10092 | MELO | 0 | 0 | 1 | 1 | 0 | 0 | 0 | 0 | 0 | 0 |
| A22-7184 | MAYA | 0 | 0 | 1 | 1 | 1 | 0 | 0 | 0 | 1 | 0 |
| A21-6689 | FICELLE | 0 | 0 | 0 | 1 | 1 | 0 | 1 | 1 | 0 | 0 |
| A22-13439 | SAXO | 0 | 0 | 0 | 1 | 0 | 0 | 1 | 0 | 0 | 0 |
| A10-12742 | ENRI dit PRINCESSE | 0 | 0 | 0 | 1 | 1 | 0 | 0 | 0 | 0 | 0 |
| A22-10933 | PEPETE | 0 | 0 | 0 | 1 | 0 | 1 | 0 | 0 | 0 | 0 |
| A22-17743 | KEIKO | 0 | 0 | 0 | 1 | 0 | 0 | 0 | 0 | 0 | 0 |
| A22-15927 | PISTACHE | 0 | 0 | 1 | 0 | 0 | 0 | 0 | 0 | 1 | 0 |
| A22-13781 | ROMEO | 0 | 0 | 1 | 1 | 0 | 1 | 0 | 1 | 0 | 0 |
| A16-90 | MORRIS | NR | NR | NR | 1 | NR | NR | NR | NR | NR | NR |
| A20-13745 | LEO | 0 | 0 | 1 | 1 | 0 | 0 | 0 | 0 | 0 | 1 |
| A22-17003 | MICHA | 0 | 0 | 1 | 1 | 0 | 0 | 0 | 1 | 1 | 0 |
| L21-7127 | KAJOL | 0 | 1 | 0 | 1 | 0 | 0 | 1 | 0 | 0 | 0 |
| L21-9141 | CHIPIE | 0 | 1 | 0 | 1 | 0 | 1 | 1 | 0 | 0 | 0 |
| L21-9141 | JULES | 0 | 0 | 1 | 1 | 1 | 0 | 1 | 0 | 0 | 0 |
| L22-6980 | PLUME | 0 | 0 | 1 | 0 | 0 | 0 | 1 | 0 | 0 | 1 |
| L22-7319 | HILANA | 0 | 0 | 0 | 0 | 0 | 0 | 0 | 0 | 0 | 0 |
| | Total | 24 | 24 | 24 | 25 | 24 | 24 | 24 | 24 | 24 | 24 |
| | Somme | 1 | 2 | 12 | 16 | 5 | 3 | 6 | 5 | 5 | 4 |
| | Moyenne / fréquence | 4 | 8 | 50 | 64 | 21 | 13 | 25 | 21 | 21 | 17 |
| | Cholangite neutrophilique aigue (9) | 13 | 25 | 25 | 67 | 25 | 13 | 50 | 25 | 25 | 13 |
| | Cholangite neutrophilique chronique (mixte) (10) | 0 | 0 | 70 | 80 | 10 | 20 | 10 | 20 | 20 | 20 |
| | Cholangite lymphoplasmocytaire (3) | 0 | 0 | 67 | 33 | 33 | 0 | 33 | 0 | 33 | 33 |
| | NR = non renseigné | | | | | | | | | | |

Annexe 11 : Analyses cytologiques et bactériologiques hépatiques et biliaires de l'échantillon

| N° dossier | Animal | Examen cytologique de la bile | | Examen bactériologique de la bile | | Examen cytologique du foie | | |
|------------|--|-------------------------------|---|-----------------------------------|-----------------------------------|---|-------------------------|---|
| | | Réalisé (Non 0 / oui 1) | Résultats (Sans anomalie 0 / présence de bactéries 1) | Réalisé (non 0 / oui 1) | Résultats (négatif 0 / positif 1) | Types de bactéries | Réalisé (Non 0 / oui 1) | Conclusion examen cytologique du foie |
| A22-2260 | MOON | 1 | 0 | 1 | 0 | | 0 | |
| A22-2528 | IPPY | 1 | 0 | 1 | 0 | | 1 | Surcharge glycocholipidique macrovacuolaire. |
| A21-4846 | DIAMI | 0 | | 0 | | | 0 | |
| A22-499 | LILI | 0 | | 1 | 0 | | | |
| A20-7876 | IOSIS-EMY | 0 | | 1 | 0 | | | |
| A22-4885 | PEP'S | 0 | | 0 | | | 0 | |
| A21-10165 | HERMIONE | 1 | 0 | 1 | 0 | | 0 | |
| A21-33771 | NESTOR | 0 | | 0 | | | 0 | |
| A22-10092 | MELO | 0 | | 1 | 0 | | 0 | |
| A22-7184 | MAVA | 0 | | 0 | | | 0 | |
| A21-6689 | FICELLE | 1 | 1 | 1 | 1 | Escherichia Coli | 0 | |
| A22-13439 | SAXO | 0 | | 1 | 1 | Enterococcus faecium | 0 | |
| A10-12742 | ENRI de PRINCESSE | 0 | | 1 | 1 | Escherichia coli souche bêta-lactamases à spectre élargi (BLSE) | 0 | |
| A22-10933 | PEPETE | 0 | | 0 | | | 1 | Hépatopathie microvacuolaire associée à une cholestase marquée |
| A22-17743 | KEIKO | 1 | 0 | 1 | 0 | | 1 | Hépatopathie micro- et macrovacuolaire compatible avec une stéatose modérée. |
| A22-15927 | PISTACHE | 0 | | 1 | 0 | | 0 | |
| A22-13781 | ROMEO | 0 | | 1 | 0 | | 1 | Hépatopathie micro et macrovacuolaire modérée compatible avec une stéatose modérée. Suspicion d'hépatite neutrophilique modérée. |
| A16-90 | MORRIS | 1 | 0 | 1 | 0 | | 0 | |
| A20-13745 | LEO | 1 | 0 | 1 | 0 | | 1 | Légère infiltration inflammatoire mixte, d'aspect non spécifique. Compatible avec suspicion d'hépatite chronique. |
| A22-17003 | MICHA | 0 | | 1 | 0 | | 0 | |
| L21-7127 | KAJOL | 0 | | 1 | 1 | Escherichia coli | 0 | |
| L21-9141 | CHIPIE | 0 | | 0 | | | 0 | |
| L21-9141 | JULES | 1 | 0 | 1 | 1 | Serratia marcescens | 1 | Hépatocytes avec surcharge glycolipidique ou dégénérescence hydroplique. Rares mastocytes bien différenciés. Quelques neutrophiles non dégénérés compatible avec une origine sanguine, sans pouvoir exclure une composante inflammatoire. |
| L22-6980 | PLUME | 0 | | 1 | 0 | | 0 | |
| L22-7319 | HILANA | 0 | | 0 | | | 0 | |
| | Total | 8 | 8 | 18 | 18 | | 21 | |
| | Somme | 1 | 1 | 6 | 5 | | 6 | |
| | Moyenne/fréquence | 13 | 13 | 28 | 28 | | 29 | |
| | Cholangite neutrophilique aigue (9) | | | 50 | | | | |
| | Cholangite neutrophilique chronique (mixte) (10) | | | 13 | | | | |
| | Cholangite lymphoplasmocytaire (3) | | | 0 | | | | |
| | NR : non renseigné | | | | | | | |

Annexe 12 : Analyses histologiques hépatiques de l'échantillon

| N° dossier | Animal | Examen histologique du foie | | | | | | | | | | Conclusion examen histologique du foie après relecture | | |
|------------|------------------------|--------------------------------------|--|----------------------------|---|---|--|---|---|----|----|--|----------------------------|----|
| | | Biopsies échoguidées (Non 0 / oui 1) | Biopsies par laparotomie (Non 0 / oui 1) | Nombre de biopsies du foie | Qualité du prélèvement (0 : non interprétable, 1 : faible, 2 : satisfaisant, 3 : excellent) | Présence d'artéfacts (0 : nombreux, 1 : occasionnels, 2 : mes, 3 : non) | Nombre d'espaces portes visibles sur le prélèvement (0 : <4, 1 : [1-5], 2 : [5-20], 3 : >20) | Complication mineure suite aux biopsies (Non 0 / oui 1) | Conclusion examen histologique du foie après relecture (1 : mine, 2 : neutrophilique, 3 : lymphoplasmoctaires, 0 : ininterprétable ou pas en faveur cholangite) | | | | | |
| A22-2260 | MOON | 1 | 0 | 3 | 2 | 1 | 2 | 1 | 1 | 1 | 1 | 1 | 1 | 0 |
| A22-2528 | IPPY | 1 | 0 | 3 | 1 | 0 | 2 | 0 | 1 | 0 | 0 | 0 | 2 | 0 |
| A21-4846 | DIAMI | 0 | 1 | 2 | 3 | 2 | 2 | 2 | 3 | 2 | 0 | 0 | 1 | 1 |
| A22-499 | LILU | 0 | 1 | 1 | 3 | 2 | 2 | 2 | 3 | 2 | 0 | 0 | 1 | 1 |
| A20-7876 | IOSIS-EMY | 0 | 1 | 1 | 2 | 1 | 2 | 1 | 2 | 2 | 0 | 0 | 2 | 2 |
| A22-4885 | PIP'S | 1 | 0 | 1 | 1 | 3 | 1 | 1 | 1 | 3 | 1 | 1 | 0 | 0 |
| A21-10165 | HERMIONE | 0 | 1 | 2 | NE | NE | NE | NE | NE | NE | 0 | 0 | idex, lames non conservées | 0 |
| A21-13771 | NESTOR | 1 | 0 | X | 0 | 3 | 0 | 0 | 0 | 3 | 0 | 0 | 0 | 0 |
| A22-10092 | MELO | 1 | 0 | 2 | 1 | 3 | 1 | 1 | 1 | 3 | 0 | 0 | 1 | 1 |
| A22-7184 | MAYA | 1 | 0 | 3 | NE | NE | NE | NE | NE | NE | 1 | 1 | idex | 3 |
| A21-6689 | FICELLE | 1 | 0 | 3 | 1 | 2 | 1 | 1 | 1 | 2 | 1 | 1 | 2 | 2 |
| A22-13439 | SAXO | 0 | 1 | 1 | 3 | 2 | 2 | 2 | 3 | 2 | 0 | 0 | 2 | 2 |
| A10-12742 | ENRI dit PRINCESSE | 0 | 1 | 3 | 3 | 3 | 3 | 3 | 3 | 3 | 0 | 0 | 2 | 2 |
| A22-10953 | PEPETE | 1 | 0 | 2 | 2 | 2 | 2 | 2 | 2 | 2 | 0 | 0 | 1 | 1 |
| A22-17743 | KEIKO | 1 | 0 | 4 | 2 | 2 | 2 | 2 | 2 | 2 | 1 | 1 | 1 | 1 |
| A22-15927 | PISTACHE | 0 | 1 | 2 | 3 | 2 | 3 | 2 | 3 | 2 | 0 | 0 | 2 | 2 |
| A22-13781 | ROMEO | 1 | 0 | 3 | 2 | 2 | 2 | 2 | 2 | 2 | 0 | 0 | 1 | 1 |
| A16-90 | MORRIS | 0 | 1 | 1 | 2 | 2 | 2 | 2 | 2 | 2 | 0 | 0 | 2 | 2 |
| A20-13745 | LEO | 1 | 0 | 3 | 1 | 1 | 1 | 1 | 1 | 1 | 1 | 1 | 1 | 1 |
| A22-17003 | MICHA | 0 | 1 | 2 | 3 | 3 | 3 | 3 | 3 | 3 | 0 | 0 | 1 | 1 |
| L21-7127 | KAOL | 0 | 1 | 1 | NE | NE | NE | NE | NE | NE | 0 | 0 | Lames perdues | 2 |
| L21-9141 | CHIPIE | 0 | 1 | 2 | NE | NE | NE | NE | NE | NE | 0 | 0 | Lames perdues | 2 |
| L21-9141 | JULES | 1 | 0 | 3 | NE | NE | NE | NE | NE | NE | 0 | 0 | Lames perdues | 1 |
| L22-6980 | PLUME | 1 | 0 | 2 | NE | NE | NE | NE | NE | NE | 0 | 0 | Lames perdues | 3 |
| L22-7319 | HILANA | 0 | 1 | 1 | NE | NE | NE | NE | NE | NE | 0 | 0 | Lames perdues | 3 |
| | Total | 25 | 25 | 18 | 18 | 18 | 18 | 18 | 18 | 18 | 25 | 25 | 25 | 25 |
| | Somme | 13 | 12 | 6 | 6 | 6 | 6 | 6 | 6 | 6 | 6 | 6 | 6 | 6 |
| | Moyenne/fréquence | 52 | 48 | 2 | 2 | 2 | 2 | 2 | 2 | 2 | 24 | 24 | 2 | 2 |
| | Moyenne laparotomie | 2 | 2 | 2 | 3 | 2 | 2 | 2 | 2 | 2 | 0 | 0 | 2 | 0 |
| | Moyenne échoguidée | NR | NR | 3 | 1 | 2 | 1 | 2 | 1 | 2 | 46 | 46 | 1 | 1 |
| | NR : non renseigné | | | | | | | | | | | | | |
| | NE : non évalué | | | | | | | | | | | | | |
| | X : nombreux fragments | | | | | | | | | | | | | |

Annexe 14 : Données sur les traitements de l'échantillon (partie 1)

| N° dossier | Animal | Date du dernier RDV | Vitamine K avant biopsies | | Antibiotiques prescrits | | |
|------------|--------------------------|---------------------|--------------------------------|-------------------------------|-----------------------------------|--------------------------------|--|
| | | | Supplémentation (1 oui, 0 non) | Administration (1 oui, 0 non) | Molécule(s) | Durée du traitement (semaines) | Présence d'un second traitement antibiotique |
| A22-2260 | MOON | 03/07/2023 | 1 | 0 | | | |
| A22-2528 | IPPY | 02/06/2022 | 1 | 1 | Amoxicilline + acide clavulanique | 4 | 1 |
| A21-4846 | DJAMI | 29/09/2022 | 0 | 0 | | | |
| A22-499 | LILI | 09/02/2022 | 0 | 1 | Amoxicilline + acide clavulanique | 3,5 | |
| A20-7876 | IOSIS-EMY | 29/04/2022 | 0 | 1 | Amoxicilline + acide clavulanique | 4 | 1 |
| A22-4885 | PEP'S | 25/05/2022 | 1 | 1 | Amoxicilline + acide clavulanique | 4 | |
| A21-10165 | HERMIONE | 09/01/2023 | 0 | 1 | Amoxicilline + acide clavulanique | 3 | |
| | | | | | Métronidazole | 3 | |
| A21-13771 | NESTOR | 17/12/2021 | 0 | 0 | | | |
| A22-10092 | MELO | 15/12/2022 | 0 | 0 | | | |
| A22-7184 | MAYA | 16/06/2022 | 1 | 1 | Amoxicilline + acide clavulanique | 3 | |
| A21-6689 | FICELLE | 27/10/2022 | 0 | 1 | Amoxicilline + acide clavulanique | 7 | |
| | | | | | Métronidazole | | |
| A22-13439 | SAXO | 19/10/2022 | 0 | 1 | Amoxicilline + acide clavulanique | 1 | |
| A10-12742 | ENRJ dit PRINCESSE | 20/04/2023 | 0 | 1 | Amoxicilline + acide clavulanique | 3 | |
| | | | | | Marbofloxacine | 3 | |
| A22-10933 | PEPETE | 14/03/2023 | 1 | 1 | Amoxicilline + acide clavulanique | 1,5 | |
| | | | | | Marbofloxacine | 3 | |
| | | | | | Clindamycine | 2 | |
| A22-17743 | KEIKO | 26/07/2023 | 1 | 1 | Amoxicilline + acide clavulanique | 3 | |
| A22-15927 | PISTACHE | 13/03/2023 | 0 | 1 | Amoxicilline + acide clavulanique | 4 | |
| | | | | | Métronidazole | 4 | |
| A22-13781 | ROMEO | 24/02/2023 | 1 | 1 | Amoxicilline + acide clavulanique | 3 | |
| | | | | | Marbofloxacine | 4 | |
| A16-90 | MORRIS | 02/03/2023 | 0 | 0 | | | |
| A20-13745 | LEO | 20/04/2023 | 0 | 0 | | | |
| A22-17003 | MICHA | 11/04/2023 | 0 | 0 | | | |
| L21-7127 | KAJOL | 26/10/2022 | 0 | 1 | Amoxicilline + acide clavulanique | 6 | |
| L21-9141 | CHIPIE | 17/11/2022 | 0 | 1 | Amoxicilline + acide clavulanique | 3 | |
| L22-4346 | JULES | 21/07/2022 | 0 | 1 | Marbofloxacine | 5 | |
| L22-6980 | PLUME | 21/11/2022 | 1 | 0 | | | |
| L22-7319 | HILANA | 21/03/2023 | 0 | 1 | Amoxicilline + acide clavulanique | 1,5 | |
| | Total | | 25 | 25 | | | |
| | Somme | | 8 | 17 | | | |
| | Moyenne/fréquence | | 32 | 68 | | 3 | |

Annexe 15 : Données sur les traitements de l'échantillon (partie 2)

| N° dossier | Animal | Date du dernier RDV | Corticoides (prednisolone sauf pistache prednisone) | | | | | | Protecteurs hépatiques | |
|------------|--------------------|---------------------|---|-------------------------|-------------------------------------|-----------------------------------|--|---|-------------------------------------|---|
| | | | Administration (1 oui, 0 non) | Dose initiale (mg/kg/j) | Date de début du traitement initial | Date de fin du traitement initial | Durée du traitement initial si terminé (en mois) | Traitement (0 terminé / 1 encore en cours le 22/08/23 / 2 perdu de vue) | S-adénosylméthionine (1 oui, 0 non) | Acide ursodésoxycholique (1 oui, 0 non) |
| A22-2260 | MOON | 03/07/2023 | 1 | 1 | 10/03/2022 | encore en cours | 17,7 | 1 | 1 | 1 |
| A22-2528 | IPPY | 02/06/2022 | 1 | 0,46 | 09/03/2022 | 21/05/2022 | 2,4 | 0 | 1 | 1 |
| A21-4846 | DIAMI | 29/09/2022 | 1 | 0,45 | 18/02/2022 | 30/05/2023 | 15,5 | 0 | 0 | 0 |
| A22-499 | LILI | 09/02/2022 | 0 | | | | | | 1 | 1 |
| A20-7876 | IOSIS-EMY | 29/04/2022 | 1 | 0,5 | 10/12/2020 | 12/07/2021 | 7,1 | 0 | 0 | 0 |
| A22-4885 | PEP'S | 25/05/2022 | 1 | 0,4 | 06/04/2022 | 06/05/2022 | 1,0 | 0 | 0 | 0 |
| A21-10165 | HERMIONE | 09/01/2023 | 1 | 2 | 18/08/2021 | encore en cours | 24,5 | 1 | 1 | 1 |
| A21-13771 | NESTOR | 17/12/2021 | 1 | 0,5 | 21/10/2021 | 17/12/2021 | 1,9 | 0 | 0 | 0 |
| A22-10092 | MELO | 15/12/2022 | 1 | 1,3 | 14/10/2022 | 31/03/2023 | 5,6 | 0 | 1 | 1 |
| A22-7184 | MAYA | 16/06/2022 | 1 | 0,3 | 30/05/2022 | perdu de vue | | 2 | 1 | 1 |
| A21-6689 | FICELLE | 27/10/2022 | 1 | 0,67 | 15/05/2022 | encore en cours | 15,5 | 1 | 0 | 0 |
| A22-13439 | SAXO | 19/10/2022 | 0 | | | | | | 0 | 0 |
| A10-12742 | ENRJ dit PRINCESSE | 20/04/2023 | 1 | 0,63 | 20/10/2022 | 19/05/2023 | 7,0 | 0 | 0 | 0 |
| A22-10933 | PEPETE | 14/03/2023 | 1 | 1 | 20/09/2022 | 14/03/2023 | 5,8 | 0 | 1 | 1 |
| A22-17743 | KEIKO | 26/07/2023 | 1 | 1 | 12/03/2023 | 26/07/2023 | 4,5 | 0 | 0 | 1 |
| A22-15927 | PISTACHE | 13/03/2023 | 1 | 0,32 | 25/01/2023 | 13/03/2023 | 1,6 | 0 | 0 | 0 |
| A22-13781 | ROMEO | 24/02/2023 | 1 | 1,3 | 04/01/2023 | 24/03/2023 | 2,6 | 0 | 1 | 1 |
| A16-90 | MORRIS | 02/03/2023 | 1 | 0,73 | 19/02/2023 | 01/04/2023 | 1,4 | 0 | 0 | 0 |
| A20-13745 | LEO | 20/04/2023 | 1 | 0,9 | 27/01/2023 | 20/06/2023 | 4,8 | | 0 | 0 |
| A22-17003 | MICHA | 11/04/2023 | 1 | 1,4 | 11/04/2023 | perdu de vue | | 2 | 0 | 0 |
| L21-7127 | KAJOL | 26/10/2022 | 0 | | | | | | 0 | 1 |
| L21-9141 | CHIPIE | 17/11/2022 | 0 | | | | | | 0 | 1 |
| L22-4346 | JULES | 21/07/2022 | 1 | 2 | 07/06/2022 | 21/07/2022 | 1,5 | 0 | 0 | 1 |
| L22-6980 | PLUME | 21/11/2022 | 1 | 2,5 | 29/09/2022 | 01/06/2023 | 8,2 | 0 | 0 | 1 |
| L22-7319 | HILANA | 21/03/2023 | 0 | | | | | | 0 | 0 |
| | Total | | 25 | | | | | | 25 | 25 |
| | Somme | | 20 | | | | | | 8 | 13 |
| | Moyenne/fréquence | | 80 | 1 | | | 7 | | 32 | 52 |

Annexe 16 : Données sur la survie l'échantillon

| N° dossier | Animal | Date de présentation = J0 | Date dernier RDV/nouvelles | Date de décès | Date de censure | Statut actuel (1 mort, 0 vivant/perdu de vue) | Temps de survie (en jours) |
|------------|--------------------|---------------------------|----------------------------|---------------|-----------------|---|----------------------------|
| A22-2260 | MOON | 21/02/2022 | 03/07/2023 | | 22/08/2023 | 0 | 547 |
| A22-2528 | IPPY | 17/02/2022 | 07/10/2023 | | 22/08/2023 | 0 | 551 |
| A21-4846 | DIAMI | 26/01/2022 | 01/09/2023 | | 22/08/2023 | 0 | 573 |
| A22-499 | LILI | 10/01/2022 | 09/02/2022 | | 09/02/2022 | 0 | 30 |
| A20-7876 | IOSIS-EMY | 21/07/2020 | 29/04/2022 | 29/04/2022 | | 1 | 647 |
| A22-4885 | PEP'S | 02/04/2022 | 25/05/2022 | | 25/05/2022 | 0 | 53 |
| A21-10165 | HERMIONE | 17/07/2021 | 09/01/2023 | | 22/08/2023 | 0 | 766 |
| A21-13771 | NESTOR | 06/10/2021 | 17/12/2021 | 17/12/2021 | | 1 | 72 |
| A22-10092 | MELO | 21/07/2022 | 15/12/2022 | | 15/12/2022 | 0 | 147 |
| A22-7184 | MAYA | 17/05/2022 | 16/06/2022 | | 16/06/2022 | 0 | 30 |
| A21-6689 | FICELLE | 06/05/2021 | 27/10/2022 | | 22/08/2023 | 0 | 838 |
| A22-13439 | SAXO | 05/10/2022 | 23/10/2023 | | 22/08/2023 | 0 | 321 |
| A10-12742 | ENRJ dit PRINCESSE | 10/08/2022 | 20/04/2023 | | 20/04/2023 | 0 | 253 |
| A22-10933 | PEPETE | 14/08/2022 | 14/03/2023 | 14/03/2023 | | 1 | 212 |
| A22-17743 | KEIKO | 21/12/2022 | 26/07/2023 | | 22/08/2023 | 0 | 244 |
| A22-15927 | PISTACHE | 18/11/2022 | 13/03/2023 | 13/03/2023 | | 1 | 115 |
| A22-13781 | ROMEO | 10/10/2022 | 24/02/2023 | | 24/02/2023 | 0 | 137 |
| A16-90 | MORRIS | 25/01/2023 | 02/03/2023 | 01/04/2023 | | 0 | 66 |
| A20-13745 | LEO | 28/12/2022 | 20/04/2023 | | 22/08/2023 | 0 | 237 |
| A22-17003 | MICHA | 07/12/2022 | 11/04/2023 | | 11/04/2023 | 0 | 125 |
| L21-7127 | KAJOL | 13/09/2021 | 26/10/2022 | | 26/10/2022 | 0 | 408 |
| L21-9141 | CHIPIE | 18/11/2021 | 17/11/2022 | 17/11/2022 | | 1 | 364 |
| L21-9141 | JULES | 24/05/2022 | 21/07/2022 | 21/07/2022 | | 1 | 58 |
| L22-6980 | PLUME | 23/09/2022 | 01/06/2023 | | 22/08/2023 | 0 | 333 |
| L22-7319 | HILANA | 09/12/2022 | 21/03/2023 | | 21/03/2023 | 0 | 102 |

Annexe 17 : Table de référence pour l'évaluation des lames

| | | Grade | | | |
|---|---|--|--|---|---|
| Qualité du prélèvement | | Excellente | Satisfaisante | Faible | Non interprétable |
| Présence d'artéfacts | | Non | rare | occasionnels | nombreux |
| Nombre d'espaces portes visibles sur le prélèvement | | > 20 | [5-20] | [1-5] | < 1 |
| Compartiment | Critère | 0 | 1 | 2 | 3 |
| | | Normal | Minime/léger | Modéré | Marqué/sévère |
| Lumière des canaux biliaires <i>(à chercher également : plugs biliaires, bactéries...)</i> | Présence de lymphocytes | < 5 | [5-20] | [20-75] | > 75 |
| | Présence de granulocytes neutrophiles | < 5 | [5-20] | [20-75] | > 75 |
| | Présence de granulocytes éosinophiles | 0 | [1-5] | [5-20] | > 20 |
| | Présence de macrophages | 0 | [1-5] | [5-20] | > 20 |
| Épithélium biliaire | Présence de lymphocytes | < 5 | [5-20] | [20-75] | > 75 |
| | Présence de granulocytes neutrophiles | < 5 | [5-20] | [20-75] | > 75 |
| | Présence de granulocytes éosinophiles | 0 | [1-5] | [5-20] | > 20 |
| | Dommages de l'épithélium biliaire : <i>bile ductule epithelial cell injury, necrosis, or attenuation</i> | Absents | Minimes/Légers | Modérés | Marqués/sévères |
| Fibrose péri-biliaire : <i>defined as concentric laminations of at least 1 to 2 fibers that encircle a bile ductule</i> En commentaire, des plusieurs items | Absente | Minime/Légère | Modérée | Marquée/sévère | |
| Espaces porte <i>(dans espaces portes : penser à localiser si péri-biliaire, autour des vaisseaux, ou générale dans tout l'espace porte)</i> | Présence de lymphocytes | < 5 par espace porte | [5-20] par espace porte | [20-75] par espace porte | > 75 par espace porte |
| | Présence de plasmocytes | < 5 par espace porte | [5-20] par espace porte | [20-75] par espace porte | > 75 par espace porte |
| | Présence de cellules de Mott | 0 | [1-5] | [5-20] | > 20 |
| | Présence de granulocytes neutrophiles | < 5 par espace porte | [5-20] par espace porte | [20-75] par espace porte | > 75 par espace porte |
| | Présence de granulocytes éosinophiles | 0 | [1-5] | [5-20] | > 20 |
| | Présence de macrophages | 0 | [1-5] | [5-20] | > 20 |
| | Hyperplasie biliaire (ductular reaction) <i>(prêter attention également à sa localisation)</i> | <i>No change in bile ductule cross-sectional profile per portal area (1 to 2 bile ductule profiles).</i> | <i>Mild bile ductule proliferation (2 to 3 bile ductule profiles per portal triad).</i> | <i>Moderate bile ductule proliferation (4 to 6 bile ductule profiles per portal triad).</i> | <i>Severe bile ductule proliferation (> 7 bile ductule profiles per portal triad)</i> |
| | Ductopénie | Présence de canaux | | | Absence de canaux |
| | Cédème péri-biliaire | Absent | Minime/Léger | Modéré | Marqué/sévère |
| | Fibrose des espaces portes | Absence de fibrose | <i>Fibrose légère : defined as connective tissue (collagen and reticulin fibers) present in small amounts with patchy distribution within and around portal triads but no fibrous septa.</i> | <i>Fibrose modérée : defined as diffuse moderate amounts of connective tissue within most portal triads, including presence of fibrous septa but no bridging.</i> | <i>Fibrose sévère : defined as large amounts of connective tissue within and bridging between portal triads</i> |
| Augmentation du nbre de profils artériolaires ou veineux | Absente | Minime/Légère | Modérée | Marquée/sévère | |
| Parenchyme hépatique <i>(Penser à rechercher également amyloïdose, pigments, hématopoïèse extramedullaire, lipogranulomes, ...)</i> | Présence de lymphocytes | < 5 | [5-20] | [20-75] | > 75 |
| | Présence de plasmocytes | < 5 | [5-20] | [20-75] | > 75 |
| | Présence de cellules de Mott | 0 | [1-5] | [5-20] | > 20 |
| | Présence de granulocytes neutrophiles | < 5 | [5-20] | [20-75] | > 75 |
| | Présence de granulocytes éosinophiles | 0 | [1-5] | [5-20] | > 20 |
| | Présence de macrophages | 0 | [1-5] | [5-20] | > 20 |
| | Hyperplasie des cellules de Ito | Absente | Minime/Légère | Modérée | Marquée/sévère |
| | Atrophie des hépatocytes <i>(prêter attention également à localisation : centro, -mid, ou péri)</i> | Absente | Minime/Légère | Modérée | Marquée/sévère |

Annexe 18 : Grading des lésions histologiques (partie 1)

| | | Morris | Ippy | Iosis-Emy | Ficelle | Saxo | ENRJ princesse | Pistache |
|--|--|---------------|-------------|---------------|-------------|------------|----------------|-------------|
| | N° Cas | 19 | 3 | 6 | 12 | 13 | 14 | 17 |
| | N° dossier | A16-90 | A22-2528 | A20-7876 | A21-6689 | A22-13439 | A10-12742 | A22-15927 |
| | N° Histo | 23 0129-95 | 22 0210-26 | 20 0533-56 | 21 0532-54 | 22 0826-09 | 22 0852-77 | 22 1109-27 |
| | N° Cyto | C23 0145-99 | C22 0201-06 | | C21 0492-49 | | | C22 1323-02 |
| | Groupe | Neut. | Neut. | Neut. | Neut. | Neut. | Neut. | Neut. |
| | Lame examinée | A1 | A1 | C1 (5) | B2 | A1 | B1 | C1 |
| | Type de biopsie | Scalpel | True-cut | Scalpel | True-cut | Scalpel | Scalpel | Scalpel |
| | Qualité du prélèvement | Satisfaisante | Faible | Satisfaisante | Faible | Excellente | Excellente | Excellente |
| | Présence d'artéfacts | rare | nombreux | occasionnels | rare | rare | non | rare |
| Nombre d'espaces portes visibles sur le prélèvement | [5-20] | [5-20] | [5-20] | [1-5] | [5-20] | > 20 | > 20 | |
| Compartiment | Critère | | | | | | | |
| Lumière des canaux biliaires | Présence de lymphocytes | N.A. | N.A. | N.A. | N.A. | N.A. | N.A. | N.A. |
| | Présence de granulocytes neutrophiles | N.A. | N.A. | N.A. | N.A. | N.A. | N.A. | N.A. |
| | Présence de granulocytes éosinophiles | N.A. | N.A. | N.A. | N.A. | N.A. | N.A. | N.A. |
| | Présence de macrophages | N.A. | N.A. | N.A. | N.A. | N.A. | N.A. | N.A. |
| Epithélium biliaire | Présence de lymphocytes | 0 | 0 | 1 | 1 | 0 | 1 | 1 |
| | Présence de granulocytes neutrophiles | 1 | 1 | 1 | 1 | 1 | 1 | 1 |
| | Présence de granulocytes éosinophiles | 0 | 0 | 0 | 0 | 0 | 0 | 0 |
| | Domages de l'épithélium biliaire | 0 | 1 | 0 | 0 | 0 | 0 | 0 |
| | Fibrose péri-biliaire | 0 | 1 | 0 | 1 | 0 | 1 | 1 |
| Espaces portes | Présence de lymphocytes | 1 | 1 | 1 | 1 | 1 | 1 | 2 |
| | Présence de plasmocytes | 0 | 1 | 1 | 1 | 1 | 1 | 1 |
| | Présence de cellules de Mott | 0 | 0 | 0 | 0 | 0 | 0 | 0 |
| | Présence de granulocytes neutrophiles | 2 | 1 | 1 | 1 | 0 | 1 | 1 |
| | Présence de granulocytes éosinophiles | 0 | 0 | 0 | 0 | 0 | 0 | 0 |
| | Présence de macrophages | 0 | 0 | 0 | 0 | 0 | 0 | 0 |
| | Hyperplasie biliaire (ductular reaction) | 1 | 1 | 1 | 0 | 1 | 1 | 1 |
| | Ductopénie | 0 | 0 | 0 | 0 | 0 | 0 | 0 |
| | Œdème péri-biliaire | 1 | 0 | 0 | 0 | 0 | 0 | 0 |
| | Fibrose des espaces portes | 0 | 1 | 1 | 1 | 0 | 1 | 0 |
| Augmentation du nbre de profils artériolaires ou veineux | 0 | 0 | 0 | 0 | 0 | 0 | 0 | |
| Parenchyme hépatique | Présence de lymphocytes | 1 | 1 | 1 | 1 | 1 | 1 | 1 |
| | Présence de plasmocytes | 0 | 0 | 0 | 1 | 1 | 1 | 1 |
| | Présence de cellules de Mott | 0 | 0 | 0 | 0 | 0 | 0 | 0 |
| | Présence de granulocytes neutrophiles | 1 | 1 | 1 | 1 | 1 | 1 | 1 |
| | Présence de granulocytes éosinophiles | 0 | 0 | 0 | 0 | 0 | 0 | 0 |
| | Présence de macrophages | 0 | 0 | 0 | 0 | 0 | 0 | 0 |
| | Hyperplasie des cellules de Ito | 1 | 0 | 0 | 1 | 1 | 2 | 3 |
| | Atrophie des hépatocytes | 0 | 0 | 0 | 0 | 0 | 0 | 0 |
| Scores lymphocytes et plasmocytes | Somme scores Lymphocytes Epithélium biliaire | 0 | 0 | 1 | 1 | 0 | 1 | 1 |
| | Somme scores Lymphocytes + Plasmocytes Espaces portes | 1 | 2 | 2 | 2 | 2 | 2 | 3 |
| | Somme scores Lymphocytes + Plasmocytes Parenchyme | 1 | 1 | 1 | 2 | 2 | 2 | 2 |
| | Somme scores Lymphocytes Epithélium Biliaire + Espaces Porte | 1 | 1 | 2 | 2 | 1 | 2 | 3 |
| | Domme scores Lymphocytes + Plasmocytes Epithélium Biliaire | 1 | 2 | 3 | 3 | 2 | 3 | 4 |
| | Somme scores Lymphocytes Epithélium Biliaire + Espaces Porte | 2 | 2 | 3 | 3 | 2 | 3 | 4 |
| Scores Neutrophiles | Somme scores Lymphocytes + Plasmocytes Epithélium Biliaire | 2 | 3 | 4 | 5 | 4 | 5 | 6 |
| | Somme scores neutrophiles Epithélium biliaire | 1 | 1 | 1 | 1 | 1 | 1 | 1 |
| | Somme scores neutrophiles Espaces portes | 2 | 1 | 1 | 1 | 0 | 1 | 1 |
| | Somme scores neutrophiles Parenchyme hépatique | 1 | 1 | 1 | 1 | 1 | 1 | 1 |
| | Somme scores neutrophiles Epithélium Biliaire + Espaces Porte | 3 | 2 | 2 | 2 | 1 | 2 | 2 |
| | Somme scores neutrophiles Espaces Porte + Parenchyme | 3 | 2 | 2 | 2 | 1 | 2 | 2 |
| Rapports Lymphocytes/Neutrophiles | Somme scores neutrophiles Epithélium Biliaire + Espaces Porte + Parenchyme | 4 | 3 | 3 | 3 | 2 | 3 | 3 |
| | Rapport lymphocytes/Neutrophiles Epithélium biliaire | 0 | 0 | 1 | 1 | 0 | 1 | 1 |
| | Rapport lymphocytes/Neutrophiles Espaces portes | 0,5 | 1 | 1 | 1 | N.A. | 1 | 2 |
| | Rapport (lymphocytes + Plasmocytes)/Neutrophiles Espaces | 0,5 | 2 | 2 | 2 | N.A. | 2 | 3 |
| | Rapport lymphocytes/Neutrophiles Parenchyme hépatique | 1 | 1 | 1 | 1 | 1 | 1 | 1 |
| | Rapport (lymphocytes + Plasmocytes)/Neutrophiles | 1 | 1 | 1 | 2 | 2 | 2 | 2 |
| | Rapport lymphocytes/Neutrophiles Epithélium Biliaire + Espaces | 0,333333333 | 0,5 | 1 | 1 | 1 | 1 | 1,5 |
| | Rapport (lymphocytes + Plasmocytes)/Neutrophiles Epithélium | 0,333333333 | 1 | 1,5 | 1,5 | 2 | 1,5 | 2 |
| Rapport lymphocytes/Neutrophiles Epithélium Biliaire + Espaces | 0,5 | 0,666666667 | 1 | 1 | 1 | 1 | 1,333333333 | |
| Rapports Neutrophiles/Lymphocytes | Rapport (lymphocytes + Plasmocytes)/Neutrophiles Epithélium | 0,5 | 1 | 1,333333333 | 1,666666667 | 2 | 1,666666667 | 2 |
| | Rapport lymphocytes/Neutrophiles Epithélium Biliaire + Espaces | N.A. | N.A. | 1 | 1 | N.A. | 1 | 1 |
| | Rapport Neutrophiles/Lymphocytes Espaces portes | 2 | 1 | 1 | 1 | 0 | 1 | 0,5 |
| | Rapport Neutrophiles/(Lymphocytes + Plasmocytes) Espaces | 2 | 0,5 | 0,5 | 0,5 | 0 | 0,5 | 0,333333333 |
| | Rapport Neutrophiles/Lymphocytes Parenchyme hépatique | 1 | 1 | 1 | 1 | 1 | 1 | 1 |
| | Rapport Neutrophiles/(lymphocytes + Plasmocytes) | 1 | 1 | 1 | 0,5 | 0,5 | 0,5 | 0,5 |
| | Rapport Neutrophiles/Lymphocytes Epithélium Biliaire + | 3 | 2 | 1 | 1 | 1 | 1 | 0,666666667 |
| | Rapport Neutrophiles/(lymphocytes + Plasmocytes) Epithélium | 3 | 1 | 0,666666667 | 0,666666667 | 0,5 | 0,666666667 | 0,5 |
| Rapport Neutrophiles/Lymphocytes Epithélium Biliaire + | 2 | 1,5 | 1 | 1 | 1 | 1 | 0,75 | |
| Rapport Neutrophiles/(lymphocytes + Plasmocytes) Epithélium | 2 | 1 | 0,75 | 0,6 | 0,5 | 0,6 | 0,5 | |

Annexe 19 : Grading des lésions histologiques (partie 2)

| | Roméo | Léo | Keiko | Mélo | Moon | Pepette | Micha | Djami | Lili | Pep's | Nestor |
|---|--|--------------|---------------|------------|---------------|---------------|-------------|------------|------------|------------|-------------------|
| N° Cas | 18 | 20 | 16 | 10 | 2 | 15 | 21 | 4 | 5 | 7 | 9 |
| N° dossier | A22-13781 | A20-13745 | A22-17743 | A22-10092 | A22-2260 | A22-10933 | A22-17003 | A21-4846 | A22-499 | A22-4885 | A21-13771 |
| N° Histo | 22 0887-50 | 23 0044-70 | 23 0152-99 | 22 0795-15 | 22 0221-20 | 22 1013-12 | 23 0285-70 | 22 0198-86 | 22 0062-74 | 22 0410-14 | 21 1004-74 |
| N° Cyto | C22 1020-67 | C22 1349-43 | C23 0170-84 | | C22 0225-45 | C22 0826-56 | C22 0839-27 | | | | |
| Groupe | Mix. | Mix. | Mix. | Mix. | Mix. | Mix. | Mix. | Mix. | Mix. | N.E | N.E |
| Lame examinée | A1 | A1 | A1 | A1 | A1 | A1 | B1 | A1 | A1 | A1 | A3 |
| Type de biopsie | True-cut | True-cut | True-cut | True-cut | True-cut | True-cut | Scalpel | Scalpel | Scalpel | True-cut | True-cut |
| Qualité du prélèvement | Satisfaisante | Faible | Satisfaisante | Faible | Satisfaisante | Satisfaisante | Excellente | Excellente | Excellente | Faible | Non interprétable |
| Présence d'artéfacts | rars | occasionnels | rars | non | occasionnels | rars | non | rars | rars | non | non |
| Nombre d'espaces portes visibles sur le prélèvement | [1-5] | [1-5] | [1-5] | [1-5] | [5-20] | [1-5] | [5-20] | [5-20] | [5-20] | [1-5] | <1 |
| Compartiment | Critère | | | | | | | | | | |
| Lumière des canaux biliaires | Présence de lymphocytes | N.A. | N.A. | N.A. | N.A. | N.A. | N.A. | N.A. | N.A. | N.A. | N.A. |
| | Présence de granulocytes neutrophiles | N.A. | N.A. | N.A. | N.A. | N.A. | N.A. | N.A. | N.A. | N.A. | N.A. |
| | Présence de granulocytes éosinophiles | N.A. | N.A. | N.A. | N.A. | N.A. | N.A. | N.A. | N.A. | N.A. | N.A. |
| | Présence de macrophages | N.A. | N.A. | N.A. | N.A. | N.A. | N.A. | N.A. | N.A. | N.A. | N.A. |
| Epithélium biliaire | Présence de lymphocytes | 0 | 0 | 0 | 0 | 1 | 1 | 0 | 1 | 1 | 0 |
| | Présence de granulocytes neutrophiles | 0 | 0 | 0 | 0 | 0 | 0 | 0 | 0 | 0 | 0 |
| | Présence de granulocytes éosinophiles | 0 | 0 | 0 | 0 | 0 | 0 | 0 | 0 | 0 | 0 |
| | Dommages de l'épithélium biliaire | 1 | 0 | 0 | 0 | 1 | 0 | 0 | 0 | 0 | 0 |
| Espaces porte | Fibrose péri-biliaire | 1 | 0 | 1 | 0 | 1 | 0 | 0 | 0 | 0 | 0 |
| | Présence de lymphocytes | 1 | 2 | 1 | 1 | 2 | 2 | 1 | 1 | 1 | 0 |
| | Présence de plasmocytes | 0 | 1 | 0 | 0 | 1 | 1 | 1 | 0 | 1 | 0 |
| | Présence de cellules de Mott | 0 | 0 | 0 | 0 | 1 | 0 | 0 | 0 | 0 | 0 |
| | Présence de granulocytes neutrophiles | 1 | 2 | 1 | 1 | 1 | 1 | 0 | 1 | 1 | 0 |
| | Présence de granulocytes éosinophiles | 0 | 0 | 0 | 0 | 0 | 0 | 1 | 0 | 0 | 0 |
| | Présence de macrophages | 0 | 0 | 0 | 0 | 0 | 0 | 0 | 0 | 0 | 0 |
| | Hyperplasie biliaire (ductular reaction) | 2 | 1 | 0 | 1 | 1 | 1 | 1 | 1 | 1 | 0 |
| | Ductopénie | 0 | 0 | 0 | 0 | 0 | 0 | 0 | 0 | 0 | 0 |
| | Gedème péri-biliaire | 1 | 0 | 0 | 0 | 0 | 0 | 0 | 0 | 0 | 0 |
| Parenchyme hépatique | Fibrose des espaces portes | 2 | 0 | 0 | 0 | 1 | 0 | 0 | 0 | 0 | 0 |
| | Augmentation du nbr de profils artériolaires ou veineux | 0 | 0 | 0 | 0 | 1 | 0 | 0 | 0 | 0 | 0 |
| | Présence de lymphocytes | 1 | 1 | 1 | 1 | 1 | 2 | 0 | 0 | 1 | 0 |
| | Présence de plasmocytes | 1 | 1 | 0 | 0 | 0 | 1 | 0 | 0 | 0 | 0 |
| | Présence de cellules de Mott | 0 | 0 | 0 | 0 | 0 | 0 | 0 | 0 | 0 | 0 |
| | Présence de granulocytes neutrophiles | 1 | 1 | 1 | 1 | 1 | 1 | 0 | 1 | 1 | 0 |
| | Présence de granulocytes éosinophiles | 0 | 0 | 0 | 0 | 0 | 0 | 0 | 0 | 0 | 0 |
| | Présence de macrophages | 0 | 0 | 0 | 0 | 0 | 0 | 0 | 0 | 0 | 0 |
| Scores lymphocytes et plasmocytes | Hyperplasie des cellules de Ito | 1 | 2 | 3 | 0 | 0 | 0 | 0 | 1 | 0 | 0 |
| | Atrophie des hépatocytes | 0 | 0 | 0 | 0 | 0 | 0 | 0 | 0 | 0 | 0 |
| | Somme scores Lymphocytes Epithélium biliaire | 0 | 0 | 0 | 0 | 1 | 1 | 0 | 1 | 1 | 0 |
| | Somme scores Lymphocytes + Plasmocytes Espaces portes | 1 | 3 | 1 | 1 | 3 | 3 | 2 | 1 | 2 | 0 |
| | Somme scores Lymphocytes + Plasmocytes Parenchyme | 2 | 2 | 1 | 1 | 1 | 3 | 0 | 0 | 1 | 0 |
| | Somme scores Lymphocytes Epithélium Biliaire + Espaces Porte | 1 | 2 | 1 | 1 | 3 | 3 | 1 | 2 | 2 | 0 |
| | Somme scores Lymphocytes + Plasmocytes Epithélium Biliaire | 1 | 3 | 1 | 1 | 4 | 4 | 2 | 2 | 3 | 0 |
| | Somme scores Lymphocytes Epithélium Biliaire + Espaces Porte | 2 | 3 | 2 | 2 | 4 | 5 | 1 | 2 | 3 | 0 |
| Scores Neutrophiles | Somme scores Lymphocytes + Plasmocytes Epithélium Biliaire | 3 | 5 | 2 | 2 | 5 | 7 | 2 | 2 | 4 | 0 |
| | Somme scores neutrophiles Epithélium biliaire | 0 | 0 | 0 | 0 | 0 | 0 | 0 | 0 | 0 | 0 |
| | Somme scores neutrophiles Espaces portes | 1 | 2 | 1 | 1 | 1 | 1 | 0 | 1 | 1 | 0 |
| | Somme scores neutrophiles Parenchyme hépatique | 1 | 1 | 1 | 1 | 1 | 1 | 0 | 1 | 1 | 0 |
| | Somme scores neutrophiles Epithélium Biliaire + Espaces Porte | 1 | 2 | 1 | 1 | 1 | 1 | 0 | 1 | 1 | 0 |
| | Somme scores neutrophiles Espaces Porte + Parenchyme | 2 | 3 | 2 | 2 | 2 | 2 | 0 | 2 | 2 | 0 |
| | Somme scores neutrophiles Epithélium Biliaire + Espaces Porte + Parenchyme | 2 | 3 | 2 | 2 | 2 | 2 | 0 | 2 | 2 | 0 |
| | Somme scores neutrophiles Epithélium Biliaire + Espaces Porte + Parenchyme | 2 | 3 | 2 | 2 | 2 | 2 | 0 | 2 | 2 | 0 |
| Rapports Lymphocytes/Neutrophiles | Rapport Lymphocytes/Neutrophiles Epithélium biliaire | N.A. | N.A. | N.A. | N.A. | N.A. | N.A. | N.A. | N.A. | N.A. | N.A. |
| | Rapport Lymphocytes/Neutrophiles Espaces portes | 1 | 1 | 1 | 1 | 2 | 2 | N.A. | 1 | 1 | N.A. |
| | Rapport (Lymphocytes + Plasmocytes)/Neutrophiles Espaces | 1 | 1,5 | 1 | 1 | 3 | 3 | N.A. | 1 | 2 | N.A. |
| | Rapport Lymphocytes/Neutrophiles Parenchyme hépatique | 1 | 1 | 1 | 1 | 1 | 2 | N.A. | 0 | 1 | N.A. |
| | Rapport (Lymphocytes + Plasmocytes)/Neutrophiles | 2 | 2 | 1 | 1 | 1 | 3 | N.A. | 0 | 1 | N.A. |
| | Rapport Lymphocytes/Neutrophiles Epithélium Biliaire + Espaces | 1 | 1 | 1 | 1 | 3 | 3 | N.A. | 2 | 2 | N.A. |
| | Rapport (Lymphocytes + Plasmocytes)/Neutrophiles Epithélium | 1 | 1,5 | 1 | 1 | 4 | 4 | N.A. | 2 | 3 | N.A. |
| | Rapport Lymphocytes/Neutrophiles Epithélium Biliaire + Espaces | 1 | 1 | 1 | 1 | 2 | 2,5 | N.A. | 1 | 1,5 | N.A. |
| Rapports Neutrophiles/Lymphocytes | Rapport (Lymphocytes + Plasmocytes)/Neutrophiles Epithélium | 1,5 | 1,66666667 | 1 | 1 | 2,5 | 3,5 | N.A. | 1 | 2 | N.A. |
| | Rapport Neutrophiles/Lymphocytes Epithélium biliaire | N.A. | N.A. | N.A. | N.A. | 0 | 0 | N.A. | 0 | 0 | N.A. |
| | Rapport Neutrophiles/Lymphocytes Espaces portes | 1 | 1 | 1 | 1 | 0,5 | 0,5 | 0 | 1 | 1 | N.A. |
| | Rapport Neutrophiles/(Lymphocytes + Plasmocytes) Espaces | 1 | 0,66666667 | 1 | 1 | 0,33333333 | 0,33333333 | 0 | 1 | 0,5 | N.A. |
| | Rapport Neutrophiles/(Lymphocytes + Plasmocytes) Parenchyme hépatique | 1 | 1 | 1 | 1 | 1 | 0,5 | N.A. | N.A. | 1 | N.A. |
| | Rapport Neutrophiles/(Lymphocytes + Plasmocytes) | 0,5 | 0,5 | 1 | 1 | 1 | 0,33333333 | N.A. | N.A. | 1 | N.A. |
| | Rapport Neutrophiles/Lymphocytes Epithélium Biliaire + | 1 | 1 | 1 | 1 | 0,33333333 | 0,33333333 | 0 | 0,5 | 0,5 | N.A. |
| | Rapport Neutrophiles/(Lymphocytes + Plasmocytes) Epithélium | 1 | 0,66666667 | 1 | 1 | 0,25 | 0,25 | 0 | 0,5 | 0,33333333 | N.A. |
| Rapport Neutrophiles/Lymphocytes Epithélium Biliaire + | 1 | 1 | 1 | 1 | 0,5 | 0,4 | 0 | 1 | 0,66666667 | N.A. | |
| Rapport Neutrophiles/(Lymphocytes + Plasmocytes) Epithélium | 0,66666667 | 0,6 | 1 | 1 | 0,4 | 0,285714286 | 0 | 1 | 0,5 | N.A. | |

CARACTÉRISATION DES CHOLANGITES NEUTROPHILIQUES FÉLINES : ÉTUDE BIBLIOGRAPHIQUE ET ÉTUDE RÉTROSPECTIVE SUR 25 CAS D'APRÈS DE NOUVEAUX CRITÈRES HISTOPATHOLOGIQUES

AUTEUR : Marine MERSCH

RÉSUMÉ :

Les cholangites félines sont des affections fréquentes chez le chat. La World Small Animal Veterinary Association (WSAVA) a défini trois types de cholangites félines : les cholangites neutrophiliques, les cholangites lymphocytaires et les cholangites chroniques associées à une infestation par la douve du foie. D'un point de vue histologique, les cholangites neutrophiliques peuvent être distinguées sous une forme aiguë ou chronique. Le principal défi est de poser le diagnostic de certitude de cette entité car elle évolue de manière insidieuse le plus souvent, avec des symptômes peu spécifiques.

L'objectif de cette étude était de caractériser une population de chats ayant des signes cliniques, paracliniques et échographiques compatibles avec une cholangite féline et d'aboutir à un diagnostic de cholangite grâce à un examen histologique et une relecture standardisée. L'étude a inclus vingt-cinq chats présentés au Centre Hospitalier Universitaire Vétérinaire d'Alfort et à VetAgro Sup entre 2020 et 2023. Pour chaque cas, les données cliniques, paracliniques et histologiques ont été analysées. Une double relecture des lames histologiques a permis de mettre en évidence l'importance de la qualité des prélèvements et de la méthode utilisée pour les biopsies.

Les femelles sont les plus représentées dans notre étude. Les animaux présentent principalement des vomissements, un abattement, de l'anorexie et un amaigrissement évoluant depuis plusieurs semaines à plusieurs mois. L'ASAT est le paramètre biochimique le plus fréquemment augmenté. L'échographie met en évidence de la boue biliaire, un épaissement de la paroi de la vésicule biliaire et une hépatomégalie. Aucun cas de cholangite lymphocytaire n'a été confirmé. Les biopsies par laparotomie se sont révélées de meilleure qualité que celles échoguidées, avec plus d'espaces portes visibles. La médiane de survie des chats a été de 647 jours.

Il est indispensable de réaliser des biopsies hépatiques pour conclure au diagnostic de cholangite. Il est nécessaire de faire une étude à plus grande échelle afin de disposer d'un nombre plus important d'analyses histologiques et de les confronter aux données cliniques et paracliniques dans le but d'orienter au mieux le clinicien dans son diagnostic.

MOTS CLÉS : CHOLANGITE / VOIES BILIAIRES INTRA HÉPATIQUES / CLINIQUE / ÉCHOGRAPHIE / HISTOLOGIE

JURY :

Présidente : Pr Sophie Le Poder

Directeur de thèse : Pr Sylvain Bellier

Examinatrice : Dr Delphine Le Roux

Invités : Dr Valérie Freiche-Legros, Dr Marine Le Dudal, Dr Gauthier Terrade

CHARACTERISATION OF FELINE NEUTROPHILIC CHOLANGITIS: LITERATURE REVIEW AND RETROSPECTIVE STUDY OF 25 CASES USING NEW HISTOPATHOLOGICAL CRITERIA

AUTHOR: Marine MERSCH

SUMMARY:

Feline cholangitis is a common disease in cats. The World Small Animal Veterinary Association (WSAVA) has defined three types of feline cholangitis: neutrophilic cholangitis, lymphocytic cholangitis and chronic cholangitis associated with liver fluke infestation. Histologically, neutrophilic cholangitis can be distinguished as acute or chronic. The main challenge is to diagnose this entity with certainty, as it usually evolves insidiously, with unspecific symptoms.

The aim of this study was to characterize a population of cats with clinical, paraclinical and ultrasonographic signs compatible with feline cholangitis, and to reach a diagnosis of cholangitis through histological examination and standardised re-reading. The study involved twenty-five cats presented to the Centre Hospitalier Universitaire Vétérinaire d'Alfort and VetAgro Sup between 2020 and 2023. For each case, clinical, paraclinical and histological data were analyzed. A double proofreading of the histological slides highlighted the importance of the quality of the samples and the method used for the biopsies.

Females were the most represented in our study. The animals mainly presented with vomiting, depression, anorexia and weight loss, which had been evolving for several weeks to several months. AST is the most frequently elevated biochemical parameter. Ultrasound revealed biliary sludge, thickening of the gallbladder wall and hepatomegaly. No cases of lymphocytic cholangitis have been confirmed. Laparotomy biopsies were of better quality than ultrasound-guided biopsies, with more portal spaces visible. Median survival of the cats was 647 days.

Liver biopsies are essential for the diagnosis of cholangitis. A larger-scale study is needed to obtain a greater number of histological analyses and compare them with clinical and paraclinical data, in order to provide the clinician with the best possible diagnostic guidance.

KEYWORDS: CHOLANGITIS / INTRAHEPATIC BILE DUCTS / CLINICAL / ULTRASOUND / HISTOLOGY

JURY:

Chairperson: Pr Sophie Le Poder

Thesis Director: Pr Sylvain Bellier

Reviewer: Dr Delphine Le Roux

Guests: Dr Valérie Freiche-Legros, Dr Marine Le Dudal, Dr Gauthier Terrade