



**HAL**  
open science

## Les fractures dentaires incomplètes : un point en 2023

François-Xavier Le Gall

► **To cite this version:**

François-Xavier Le Gall. Les fractures dentaires incomplètes : un point en 2023. Sciences du Vivant [q-bio]. 2024. dumas-04439535

**HAL Id: dumas-04439535**

**<https://dumas.ccsd.cnrs.fr/dumas-04439535>**

Submitted on 4 Mar 2024

**HAL** is a multi-disciplinary open access archive for the deposit and dissemination of scientific research documents, whether they are published or not. The documents may come from teaching and research institutions in France or abroad, or from public or private research centers.

L'archive ouverte pluridisciplinaire **HAL**, est destinée au dépôt et à la diffusion de documents scientifiques de niveau recherche, publiés ou non, émanant des établissements d'enseignement et de recherche français ou étrangers, des laboratoires publics ou privés.

THÈSE POUR L'OBTENTION DU DIPLOME D'ÉTAT DE DOCTEUR EN CHIRURGIE DENTAIRE

Année : 2024  
Thèse N° : 29034

# Les fractures dentaires incomplètes : Un point en 2023

présentée par

**François-Xavier LE GALL**

Né le 01/11/1997 à Ho Chi Minh Ville

**Thèse soutenue le 08/01/2023**

devant le jury composé de :

**Reza ARBAB-CHIRANI**

Professeur des universités, Praticien hospitalier,  
U.F.R. d'Odontologie de Brest / *Président*

**Brice CHAUVEL**

Maître de conférences des Universités, Praticien hospitalier,  
U.F.R. d'Odontologie de Brest / *Assesseur*

**Valérie CHEVALIER-HERISSET**

Maître de conférences des Universités, Praticienne hospitalière,  
U.F.R. d'Odontologie de Brest / *Assesseur*

**Karen VALLAEYS**

Maître de conférences des Universités, Praticienne hospitalière,  
U.F.R. d'Odontologie de Brest / *Directrice*





**UNIVERSITÉ DE BRETAGNE OCCIDENTALE**

-----

**PRESIDENT  
DIRECTEUR GENERAL DES SERVICES**

**Monsieur Pascal OLIVARD  
Madame Brigitte BONIN**

**CORPS PROFESSORAL DE L'U.F.R. D'ODONTOLOGIE DE BREST**

**AU 01/09/2023**

**Année Universitaire 2023-2024**

-----

**DOYEN**

Madame Sylvie BOISRAMÉ

**PROFESSEURS DES UNIVERSITÉS – PRATICIENS HOSPITALIERS**

S57 Parodontologie  
S57 Chirurgie Orale  
S58 Dentisterie Restauratrice, Endodontie

Monsieur Hervé BOUTIGNY-VELLA  
Madame Sylvie BOISRAMÉ  
Monsieur Reza ARBAB-CHIRANI

**MAITRES DE CONFÉRENCES DES UNIVERSITÉS - PRATICIENS HOSPITALIERS**

S56 Odontologie Pédiatrique  
S56 Odontologie Pédiatrique  
S56 Prévention, Epidémiologie, Economie Santé, Odonto légale  
S57 Biologie Orale  
S58 Dentisterie Restauratrice, Endodontie  
S58 Dentisterie Restauratrice, Endodontie  
S58 Prothèses  
S58 Prothèses  
S58 Fonction-Dysfonction, Imagerie, Biomatériaux  
S58 Fonction-Dysfonction, Imagerie, Biomatériaux

Madame Frédérique d'ARBONNEAU  
Madame Charlotte GOUEDARD  
Monsieur Bertrand PIVER  
Monsieur Jean-Éric ALARD  
Madame Valérie CHEVALIER-HERISSET  
Madame Karen VALLAEYS  
Monsieur Brice CHAUVEL  
Monsieur Vincent JARDEL  
Madame Céline BODERE  
Madame Anaïs BONNABESSE

**MAITRE DE CONFÉRENCES DES UNIVERSITÉS**

S57 Biologie Orale

Madame Laëtitia LE POTTIER

**MAITRE DE CONFÉRENCES ASSOCIÉ**

S56 Prévention, Epidémiologie, Economie Santé, Odonto légale

Monsieur Kevin-John FOUILLEN

**CHEF DE CLINIQUE DES UNIVERSITÉS – ASSISTANTS DES HOPITAUX**

S56 ODF  
S57 Chirurgie Orale  
S57 Chirurgie Orale  
S57 Parodontologie  
S58 Dentisterie Restauratrice, Endodontie  
S58 Dentisterie Restauratrice, Endodontie  
S58 Prothèses  
S58 Prothèses

Madame Manon LIEVIN  
Monsieur Valentin ANDRE  
Monsieur Sébastien GENEST-BEUCHER  
Madame Amandine QUEMENEUR  
Madame Fanny BERBEL  
Monsieur Quentin MARC  
Madame Camille BOSSARD  
Madame Lorraine CLAPPE

**ASSISTANTS ASSOCIES**

S57 Parodontologie  
S57 Biologie Orale

Madame Camille FRAMERY  
Madame Vanessa LOBOGNON

**À Monsieur le Professeur Reza ARBAB-CHIRANI,**

Docteur en Chirurgie Dentaire

Professeur des Universités

Praticien Hospitalier

Je vous remercie de m'avoir fait l'honneur d'accepter la  
présidence du jury de cette thèse.

Pour vos enseignements théoriques et votre accompagnement  
en clinique,

Soyez assuré de mon profond respect et de mes plus  
respectueux remerciements.

**A Monsieur le Docteur Brice CHAUVEL**

Docteur en Chirurgie Dentaire

Maître de Conférences des Universités

Praticien Hospitalier

Je vous remercie d'avoir accepté si spontanément de siéger dans ce jury.

Pour l'honneur que vous me faites, veuillez trouver ici le témoignage de ma sincère reconnaissance.

**A Madame le Docteur Valérie CHEVALIER-HERISSET**

Docteur en Chirurgie Dentaire

Maître de Conférences des Universités

Praticien Hospitalier

Je vous remercie d'avoir accepté de siéger dans ce jury de thèse.

Pour votre bienveillance et votre disponibilité durant ces années cliniques et pré-cliniques,

Pour la qualité de vos enseignements pratiques et théoriques,

Veillez croire en l'expression de mes sincères remerciements et de toute ma considération.

**A Madame le Docteur Karen VALLAEYS,**

Docteur en Chirurgie Dentaire

Maître de Conférences des Universités

Praticien Hospitalier

Je vous remercie de m'avoir accompagné durant cette thèse et de m'avoir fait l'honneur d'en accepter la direction.

Pour votre investissement envers les étudiants,

Pour votre pédagogie et la qualité de vos enseignements,

Veillez trouver ici l'expression de ma gratitude et de mon plus profond respect.



## **Remerciements**

A l'UFR d'odontologie et au service d'odontologie, de chirurgie orale et de médecine bucco-dentaire du CHRU de Brest. Je remercie les enseignants, Sandrine, René-Charles, les secrétaires, infirmières et aides-soignantes.

A ma mère, pour ton amour, pour les valeurs que tu m'as transmises et pour tout ce que tu as fait dans le but de me voir m'épanouir. J'en serai toujours reconnaissant.

A ma sœur, ma grand-mère et mon oncle, pour tous vos encouragements.

A mes amis, pour tous les bons moments passés ensemble et pour m'avoir apporté votre soutien.

A Zoé, pour m'avoir aidé à relire cette thèse et ton soutien dans tous mes projets.

Je certifie sur l'honneur ne pas avoir repris pour mon propre compte des propos, des citations, des illustrations déjà publiés.

BREST, le 22/12/2023

LE GALL François-Xavier

Les fractures dentaires  
incomplètes :  
Un point en 2023

# TABLE DES MATIERES

	PAGE
INTRODUCTION	14
CHAPITRE 1. DEFINITIONS ET CLASSIFICATIONS	15
1.1 Historique	15
1.2 Classifications	16
CHAPITRE 2. EPIDEMIOLOGIE	20
CHAPITRE 3. BIOMECANIQUE DE LA FRACTURE	22
3.1 Généralités	22
3.2 Mécanismes de renforcement	23
3.3 Modes de fracture des dents restaurées	25
CHAPITRE 4. ETIOLOGIE	26
4.1 Anatomie dentaire	26
4.2 Restaurations préexistantes	26
4.2.1 Amalgames	26
4.2.2 Résines composites en méthode directe	27
4.2.3 Restaurations indirectes	27
4.2.4 Tenons dentinaires	28
4.3 Traitements et retraitements endodontiques	28
4.4 Reconstitutions corono-radiculaires métalliques (RCR)	29
4.5 Avulsions	30
4.6 Implants	30
4.7 Vieillessement	31
4.8 Radiothérapie oro-faciale	31
4.9 Interférences occlusales	31
4.10 Bruxisme	32
4.11 Traumatismes	33
4.11.1 Accidents de mastication	33
4.11.2 Chocs thermiques	33
4.11.3 Piercings	33
4.11.4 Traumatismes extrinsèques	33
CHAPITRE 5. DIAGNOSTIC	35
5.1 Symptomatologie	35

<b>5.2</b>	<b>Inspection visuelle</b>	<b>37</b>
5.2.1	Transillumination	37
5.2.2	Aides optiques	38
5.2.3	Agents colorants	39
5.2.4	Exploration chirurgicale	39
<b>5.3</b>	<b>Tests cliniques</b>	<b>40</b>
5.3.1	Tests de sensibilité pulpaire, de percussion et de palpation	40
5.3.2	Sondage	40
5.3.3	Test du mordue	40
5.3.4	Bilan occlusal	41
<b>5.4</b>	<b>Examens complémentaires</b>	<b>42</b>
5.4.1	Radiographie rétro-alvéolaire	42
5.4.2	Tomodensitométrie volumique à faisceaux coniques	42
5.4.3	Examens potentiels	44
<b>5.5</b>	<b>Conclusion</b>	<b>49</b>
<b>CHAPITRE 6. PRISE EN CHARGE</b>		<b>50</b>
<b>6.1</b>	<b>Prévention</b>	<b>50</b>
6.1.1	Facteurs de risque	50
6.1.2	Manœuvres iatrogènes	50
<b>6.2</b>	<b>Thérapeutiques temporaires</b>	<b>51</b>
6.2.1	Attelles extra-coronaires	51
6.2.2	Restauration temporaire intra-coronaire	53
<b>6.3</b>	<b>Thérapeutiques adjuvantes</b>	<b>53</b>
6.3.1	Suppression du trait de fracture	53
6.3.2	Liners	53
6.3.3	Thérapeutiques endodontiques	53
6.3.4	Protection intra canalaire	54
6.3.5	Prise en charge des poches parodontales associées	55
<b>6.4</b>	<b>Restauration d'usage</b>	<b>55</b>
6.4.1	Choix du matériau	55
6.4.2	Choix du type de préparation	56
<b>6.5</b>	<b>Extraction</b>	<b>59</b>
<b>CHAPITRE 7. PRONOSTIC</b>		<b>60</b>
<b>7.1</b>	<b>Symptomatologie lors du diagnostic</b>	<b>60</b>
<b>7.2</b>	<b>Complications pulpaires</b>	<b>60</b>
<b>7.3</b>	<b>Après un traitement endodontique</b>	<b>60</b>
<b>7.4</b>	<b>Atteinte radiculaire et parodontale</b>	<b>61</b>
<b>PROPOSITION DE SCHEMA THERAPEUTIQUE (DOCUMENT PERSONNEL)</b>		<b>63</b>
<b>CONCLUSION</b>		<b>64</b>
<b>BIBLIOGRAPHIE</b>		<b>65</b>

## TABLE DES ILLUSTRATIONS

Figure 1.1 : Craquelure intra-amélaire sur une incisive centrale maxillaire (Bethesda, 2021). .....	17
Figure 1.2 : Fracture cuspidienne (Martin, 2008) .....	17
Figure 1.3 (à gauche) : Fracture longitudinale incomplète (Martin, 2008). .....	18
Figure 1.4 (à droite) : Coupe histologique de fracture longitudinale incomplète avec atteinte de la pulpe camérale (Ritchey, 1957). .....	18
Figure 1.5 : Fracture longitudinale complète (Martin, 2008) .....	18
Figure 1.6 : Fracture radiculaire verticale incomplète avec atteinte pulpaire (Martin, 2008). .....	19
Figure 2.1 : Localisation anatomique des fractures (Ozuna et al., 2021) .....	21
Figure 3.1 : Coupe longitudinale centrée sur la jonction émail-dentine (Chai, 2009) .....	22
Figure 3.2 : Crête subocclusale oblique transverse (Milicich et Rainey, 2000) .....	23
Figure 3.3 : « Toile suspendue » d'émail (Milicich et Rainey, 2000).....	23
Figure 3.4 : Micro architecture de l'émail dentaire (a) et résistance à la fracture pour une fêlure d'origine externe et se dirigeant vers la zone de décussation (b). (Pro et Barthelat, 2019) .....	24
Figure 3.5 : Vue d'une fracture avec ramifications et ponts de dentine au niveau de la JED, au microscope électronique à balayage. (Imbeni et al., 2005).....	24
Figure 3.6 : Direction de la propagation d'une fêlure avec restauration MOD large (1) ; moins étendue dans le sens vestibulo-lingual (2) ; et dent non restaurée (3). F : direction des forces exercées sur la dent. (Homewood, 1998) .....	25
Figure 3.7 : Fracture de la cuspide palatine d'une prémolaire maxillaire avec une cavité MOD restaurée par inlay en céramique. (St-Georges et al., 2013) .....	25
Figure 4.1 : Fractures incomplètes de 46 sous amalgame (Ehrmann et Tyas, 1990) .....	27
Figure 4.2 : Radiographie rétro-alvéolaire prise un mois après scellement temporaire du bridge cantilever 34-35-36. (Wechsler et al., 1978) . .....	30
Figure 4.3 : Radiographie rétro-alvéolaire prise deux mois après, montrant une extension des lésions de résorption (Wechsler et al., 1978). .....	30
Figure 4.4 : Coupe perpendiculaire des tubules dentinaires d'un homme de 22 ans et d'un homme de 58 ans (Chen et al. 2023) .....	31
Figure 4.5 : Interférence non travaillante (Swepston et Miller, 1986).....	32
Figure 4.6 : Interférence travaillante (Swepston et Miller, 1986).....	32
Figure 5.1 : Symptômes associés aux fractures incomplètes (Ozuna et al., 2021) .....	36
Figure 5.2 : Schéma expliquant les douleurs au relâchement (Longridge et Youngson, 2019). .....	36
Figure 5.3 : Accumulation de lymphocytes dans la pulpe en regard des tubules adjacents au trait de fracture (D et E), colonisation bactérienne des tubules adjacents au trait de fracture (F et G) (Ricucci et al., 2015).....	37
Figure 5.4 : mise en évidence par transillumination de deux traits de fracture, en mésial et vestibulaire de la cuspide mésio-vestibulaire (Martin, 2008).....	38
Figure 5.5 : Grossissement x12 avec bleu de méthylène (van As, 2007).....	39
Figure 5.6 : Visualisation des fêlures après dépose de l'amalgame (van As, 2007). .....	39
Figure 5.7 : Lambeau d'exploration (Edlund et al., 2011). .....	39

Figure 5.8 : Tooth Slooth®, <a href="https://www.toothslooth.com">https://www.toothslooth.com</a> .....	41
Figure 5.9 : Utilisation du Tooth Slooth® sur la cuspide palatine de la dent 24.....	41
Figure 5.10 : Fêlure dans l'axe vestibulo-lingual, visible radiologiquement (Kurup et al., 2022) .....	42
Figure 5.11 : Coupe axiale de TVFC au niveau coronaire des racines avec fractures radiculaire induites expérimentalement. Dent sans obturation radiculaire (A), avec gutta percha (B) et avec tenon métallique (C) (Melo et al., 2010).....	43
Figure 5.12 : Prototype de pièce à main (Perimeter®, Perimetrics CA) avec alimentation (a), détails de l'embout en utilisation <i>in-vitro</i> sur une couronne implanto-portée (b) et (c) (Magne et al., 2013).....	44
Figure 5.13 : Comparaison de coupes axiales de micro-CT (A1 et B1) TVFC avec iodure de sodium + diméthylsulfoxyde (A2 et B2). (Hu et al., 2021) .....	45
Figure 5.14 (à gauche) : Prototype de système OCT adapté à l'odontologie (a) et détail de la sonde intra-orale (b) (Nakajima et al., 2012).....	46
Figure 5.15 (à droite) : Imagerie de différentes coupes obtenues par OCT (Imai et al., 2012) .....	46
Figure 5.16 : Prototype de système intra-oral sans fil (Ludwig et al., 2016) .....	47
Figure 6.1 Attelle supra-coronaire collée sur une 36 (Banerji et al., 2014) .....	52
Figure 6.2 Intrados de l'attelle supra-coronaire (Banerji et al., 2014) .....	52
Figure 6.3 : Fêlure s'étendant sur la portion coronaire du canal distal de la 47 (A), radiographie rétro-alvéolaire après mise en place de résine composite fluide (B) (Davis et Shariff, 2019) .....	55
Figure 6.4 : Préparation pour overlay sur une 47 présentant une large fêlure mésio-distale, découverte après dépose d'un amalgame (à gauche). Overlay en or, cimenté par ciment composite à prise duale Panavia (à droite) (Chana et al., 2000) .....	58
Figure 6.5 : Préparation périphérique déportée coronairement, au-dessus de la ligne de plus grand contour, à distance de la pulpe camérale (A et B) et application clinique sur une molaire fêlée (à droite). (Milicich, 2017).....	59
Figure 7.1 : Lésion radioclaire « en doigt de gant » en mésial de la racine mésiale de 36 fêlée (a), suivi de la cicatrisation après traitement endodontique, protection intra-canal, prise en charge parodontale et restauration directe en composite (b, c et d) (Malentacca et al., 2021).....	61

## TABLEAUX

Tableau 1.1 : Historique et terminologies (document personnel).....	15
Tableau 2.1 : Distribution démographique des patients présentant des fractures incomplètes (Ozuna et al., 2021).....	20
Tableau 2.2 : Distribution des fractures en fonction du type de dent (Ozuna et al., 2021) .....	21
Tableau 4.1 : Causes des traumatismes dentaires, stratifiés par groupes d'âge (Hecova et al., 2010). .....	34



# INTRODUCTION

La fracture dentaire incomplète est une atteinte structurelle fréquente, représentant un enjeu dans la pratique courante du chirurgien-dentiste. En effet, celle-ci peut s'accompagner de pathologies infectieuses et inflammatoires et évoluer en fractures complètes pouvant compromettre le devenir de la dent. Malgré ces faits, sa prise en charge est sujette à plusieurs limitations vectrices d'incertitudes et de questionnements.

De par la variabilité des symptômes, et le manque de spécificité et sensibilité des outils diagnostics disponibles, elles peuvent passer inaperçues et leurs symptômes confondus avec d'autres pathologies, engendrant alors un retard de prise en charge ou des thérapeutiques inadaptées.

La décision thérapeutique est également complexe : outre les aspects biologiques, fonctionnels, esthétiques et pécuniaires, le choix de la restauration dépend particulièrement d'un compromis entre préparation minimale pour la mise en forme des tissus dentaires et propriétés structurelles de l'ensemble dent-restauration. Ce dernier facteur est parfois difficile à déterminer.

Cette thèse d'exercice s'intéresse à l'état actuel des connaissances sur les fractures dentaires incomplètes sous la forme d'une revue de la littérature. Nous abordons brièvement l'historique, la terminologie et les classifications puis nous développons les facteurs étiologiques et biomécaniques.

Les moyens diagnostics actuels et potentiels, et leurs caractéristiques, les thérapeutiques proposées, ainsi que le pronostic des dents fêlées sont décrits.

Nous exposons ensuite une proposition de schéma thérapeutique récapitulatif, aidant à la prise de décision.

# CHAPITRE 1. DEFINITIONS ET CLASSIFICATIONS

## 1.1 Historique

Au cours de la seconde moitié du XXème siècle plusieurs auteurs ont décrit et tenté de définir les fêlures dentaires (Tableau 1.1). Gibbs, en 1954 est le premier à évoquer sous le terme de « cuspal fracture odontalgia » les symptômes liés à la fracture incomplète impliquant une cuspside d'une dent postérieure.

En 1957, Ritchey (Ritchey et al., 1957) publie un rapport de cas portant sur vingt-deux patients présentant une symptomatologie similaire, caractérisée par une gêne à la mastication et de faibles douleurs au froid sans cause apparente malgré plusieurs consultations, puis un accroissement en intensité et en fréquence des douleurs aboutissant à des cas de pulpites aiguës. Il choisit le terme de fracture dentaire incomplète, qui sera par la suite repris par la plupart des auteurs. Ellis le définit plus tard comme « un plan de fracture de profondeur et direction inconnues passant au travers des tissus dentaires qui, si ce n'est pas déjà le cas, peut progresser et communiquer vers la pulpe et/ou le ligament parodontal ».(Ellis, 2001)

Année de publication	Auteur	Terminologie
1954	Gibbs	Cuspal fracture odontalgia
1954	Thoma	Fissured fracture : fracture coronaire
1957	Ritchey	Incomplete tooth fracture
1957	Down	Fissural fracture : fêlures impliquant émail et dentine, sans perte de tissus
1964	Cameron	Cracked tooth syndrome : fracture incomplète difficilement visible d'une dent postérieure vitale, douloureuse à l'application du froid et sous pression, évoluant vers la nécrose alors que la pulpe et le parodonte semblent sains.
1973	Hiatt	Incomplete crown-root fracture
1974	Talim et Gohil	Incomplete coronal fracture
1977	Maxwell et Braly	Incomplete tooth fracture
1983	Abou-Rass	Tooth structure cracks
1984	Luebke	Incomplete tooth fracture
1984	Kruger	Cracked cusp syndrome
1986	Brännström	Dentin crack syndrome
1988	Williams	Incomplete vertical tooth fracture
1989	Lost et al	Tooth infraction
1989	Schweitzer	Odontiatrogenic tooth fracture
1990	Ehrmann et Tyas	Cracked tooth syndrome
1995	Martin et Attal	Syndrome de la dent fissurée
1998	Zuckerman	Cracked tooth
2001	Ellis	Incomplete tooth fracture

Tableau 1.1 : Historique et terminologies (document personnel)

## 1.2 Classifications

Talim, et Gohil (Talim et Gohil, 1974) en 1974 proposent une première classification qui prend en compte la localisation anatomique, l'orientation de la fracture et l'atteinte pulpaire :

### **Classe I. Fracture impliquant l'émail**

- a. Horizontale ou oblique
- b. Verticale
  - 1. Complète
  - 2. Incomplète

### **Classe II. Fracture impliquant l'émail et la dentine, sans atteinte pulpaire**

- a. Horizontale ou oblique
- b. Verticale
  - 1. Complète
  - 2. Incomplète

### **Classe III. Fracture impliquant l'émail et la dentine avec atteinte pulpaire**

- c. Horizontale
- d. Verticale
  - 1. Complète
  - 2. Incomplète

### **Classe IV. Fracture radiculaire**

- a. Verticale ou oblique
  - 1. Avec atteinte pulpaire
  - 2. Sans atteinte pulpaire
- b. Horizontale
  - 1. Au tiers cervical
  - 2. Au tiers moyen
  - 3. Au tiers apical

Maxwell et Braly (1977), décrivent deux variantes de fractures incomplètes dentaires : celles sans atteinte pulpaire (type 1) et celles où une atteinte pulpaire irréversible est présente (type 2). Wright (1992) y associe la notion de stade précoce pour caractériser le type 1 et tardif pour le type 2 (Ellis, 2001).

Luebke (1984) catégorise les fractures incomplètes en fonction de leur localisation par rapport au niveau de l'os alvéolaire : la fracture supra-osseuse, se terminant au-dessus de l'os alvéolaire, sans défaut parodontal ; et la fracture infra-osseuse, concernant l'os alvéolaire, avec atteinte parodontale (Ellis, 2001).

Plus récemment, en 2008, l'American Association of Endodontics classe les fractures en fonction de leur origine et de leur étendue en cinq catégories (American Association of Endodontists, 2008) :

- Type 1 (fig.1.1) : Craquelure intra-amélaire (Craze Lines). Très fréquentes dans la population générale, ce sont des fêlures impliquant seulement l'émail. Sur les dents postérieures, les lignes de fêlure se trouvent au niveau des crêtes marginales et/ou s'étendent le long des faces linguales, tandis que sur les dents antérieures, ces lignes sont verticales. Elles sont facilement visualisables à l'œil nu et avec transillumination. Asymptomatique, de pronostic très bon, ne nécessite pas de traitement.



Figure 1.1 : Craquelure intra-amélaire sur une incisive centrale maxillaire (Bethesda, 2021).

- Type 2 (fig.1.2) : Fracture cuspidienne (Fractured Cusps). Elle résulte en général d'un support insuffisant comme une crête marginale affaiblie par une restauration. La fracture peut être complète ou incomplète et s'étend souvent de mésial en distal et de vestibulaire à lingual. Elle implique généralement l'une ou les deux crêtes marginales ainsi qu'un sillon vestibulaire ou lingual et se termine dans la région cervicale supra gingivale. Les symptômes les plus rapportés sont des douleurs vives provoquées à la mastication et au froid. Le pronostic est très bon.

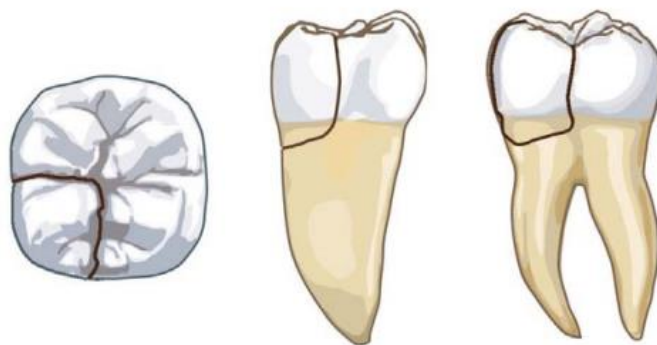

Figure 1.2 : Fracture cuspidienne (Martin, 2008)

• Type 3 (fig.1.3 et 1.4) : fracture longitudinale incomplète (Cracked Tooth). Elle consiste en l'apparition d'une fissure s'étendant de la surface occlusale de la dent en direction de la zone apicale, sans séparation des deux fragments. La fissure se situe généralement au centre de la table occlusale dans une direction mésio-distale et peut impliquer une ou deux crêtes marginales. Elle peut être limitée à la couronne ou s'étendre à la portion radiculaire, augmentant le risque de complications pulpaires et parodontales.

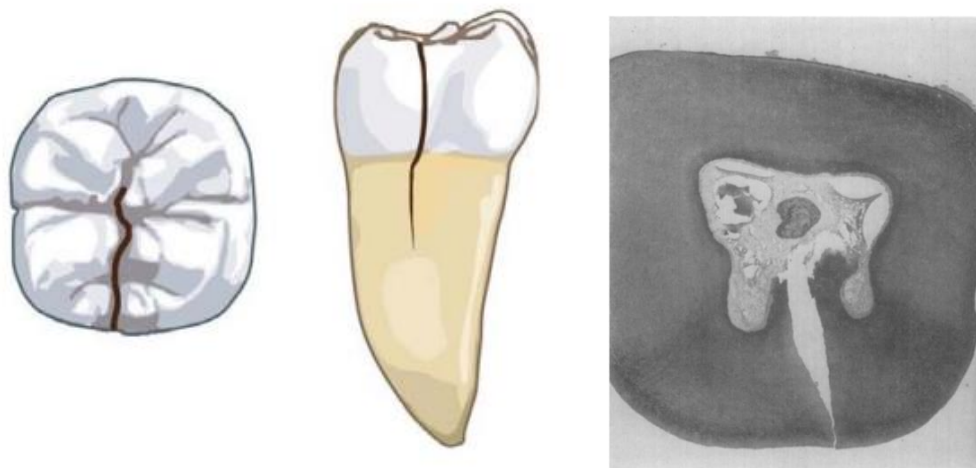


Figure 1.3 (à gauche) : Fracture longitudinale incomplète (Martin, 2008).

Figure 1.4 (à droite) : Coupe histologique de fracture longitudinale incomplète avec atteinte de la pulpe camérale (Ritchey, 1957).

• Type 4 (fig.1.5) : fracture longitudinale complète (Split Tooth). Elle peut survenir spontanément, mais résulte la plupart du temps de la propagation d'une fracture incomplète. En général, la fissure traverse de part en part les crêtes marginales, divisant la dent en deux segments séparés, se situant alors au centre de la dent. Est fréquemment associé à un abcès parodontal. Le pronostic est défavorable.

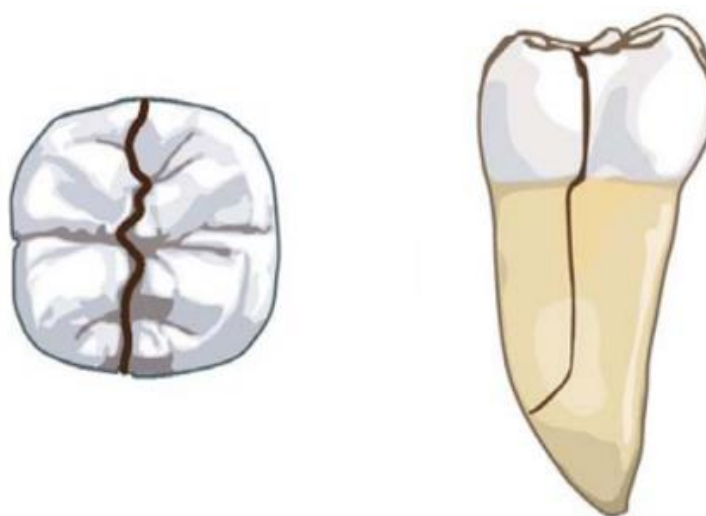

Figure 1.5 : Fracture longitudinale complète (Martin, 2008)

- Type 5 (fig. 1.6) : fracture radiculaire verticale (Vertical Root Fracture). Elle commence au niveau radiculaire en direction vestibulo-linguale. La fissure est généralement complète mais peut être incomplète et impliquer seulement une surface radiculaire. Le pronostic est extrêmement défavorable.

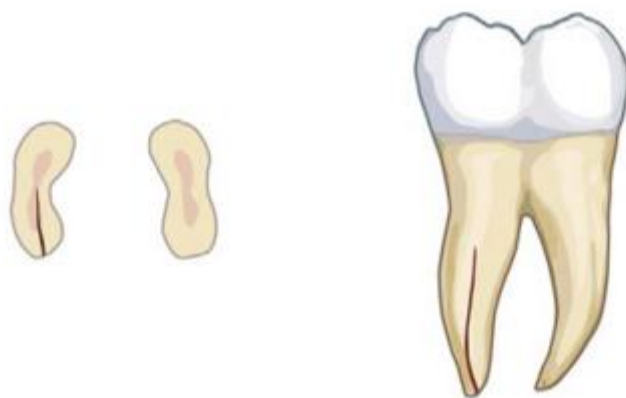

Figure 1.6 : Fracture radiculaire verticale incomplète avec atteinte pulpaire (Martin, 2008).

## CHAPITRE 2. EPIDEMIOLOGIE

Il existe très peu d'études épidémiologiques mentionnant la prévalence des fractures incomplètes. Ogundare et Krell retrouvent respectivement une prévalence de 9.1% (Ogundare et al., 2020) et 9.7% (Krell et Rivera, 2007) au niveau des dents des secteurs postérieurs, Sturgill obtient un résultat similaire de 7.90%(Sturgill, 2017). D'autres auteurs font état de prévalences plus élevées : 28% de dents fêlées diagnostiquée chez 34% des patients pour Rosen (Rosen et al., 2020) et 66.1% de patients reçus en consultation spécialisée qui ont au moins une molaire fracturée pour Hilton (Hilton et Ferracane, 2013).

Les fractures incomplètes surviennent tant chez les hommes que chez les femmes.(Roh et Lee, 2006; Yang et al., 2017; Kim et al., 2020; Ozuna et al., 2021) La prévalence est plus importante chez les quadragénaires et quinquagénaires (Yang et al., 2017; Lee et al., 2021b; Ozuna et al., 2021) (tableau 2.1)

Les dents les plus concernées sont les premières et deuxième molaires mandibulaires et maxillaires, suivies par les prémolaires maxillaires. Les dents du bloc incisivo-canin mandibulaires sont rarement concernées. (tableau 2.2) (Krell et Rivera, 2007; Kang et al., 2016; Wu et al., 2019; Ozuna et al., 2021). Quant au type de fractures les plus communes, on retrouve majoritairement des fractures au niveau coronaire (62.3%) (fig. 2.1) (Ozuna et al., 2021), d'orientation verticale (85%), et plus fréquemment dans l'axe mésio-distal que dans l'axe vestibulo-lingual/palatin (Roh et Lee, 2006; Seo et al., 2012).

Variable	Present study (%)	Clark County, Nevada (%)	P value
Gender	Male (49.1)	49.90	0.633
	Female (50.9)	50.10	
Ethnicity	American Indian (0.13)	0.70	<0.001
	Asian 22 (2.86)	9.30	
	African American (21.1)	10.40	
	Hispanic (17.0)	28.40	
Age	White (58.9)	51.20	<0.001
	18-24 (4.9)	11.40	
	25-34 (15)	18.50	
	35-44 (17.1)	18.20	
	45-54 (22.8)	17.40	
	55-64 (20.4)	15.40	
	65-74 (15.6)	11.80	
75+ (4.2)	7.30		

Tableau 2.1 : Distribution démographique des patients présentant des fractures incomplètes (Ozuna et al., 2021).

Type of tooth	Maxilla	Mandibular	Total no. (%)
Central Incisor	46	6	52 (4.8)
Lateral incisor	24	6	30 (2.8)
Canine	13	0	13 (1.2)
1 <sup>st</sup> premolar	120	29	149 (13.7)
2 <sup>nd</sup> premolar	74	56	130 (12)
1 <sup>st</sup> molar	150	212	362 (33.4)
2 <sup>nd</sup> molar	101	186	287 (26.4)
3 <sup>rd</sup> molar	33	29	62 (5.7)
Total	561	524	1085 (100)

Tableau 2.2 : Distribution des fractures en fonction du type de dent (Ozuna et al., 2021)

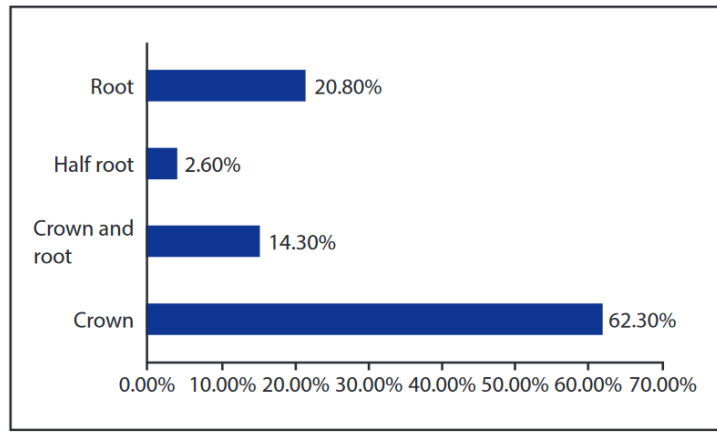


Figure 2.1 : Localisation anatomique des fractures (Ozuna et al., 2021)



# CHAPITRE 3. BIOMECHANIQUE DE LA FRACTURE

## 3.1 Généralités

La limite élastique est la contrainte maximale que peut supporter un matériau sans se déformer de manière irréversible. Pour le cas d'une dent, celle-ci dépend de la qualité, de la quantité des tissus dentaires et de leur propriété à résister aux forces exercées. (Yap et al., 2023)

D'après Geurtsen (Geurtsen, 1992), les fractures résultent soit d'une force excessive appliquée sur une dent saine, soit de forces physiologiques appliquées sur une dent affaiblie. La nature et l'évolution des traits de fracture seraient alors différents pour une dent intacte et une dent restaurée. (Yahyazadehfar et al., 2014; Yap et al., 2023) Dans les deux cas, la direction, l'intensité et la fréquence des contraintes exercées sur la dent peuvent influencer sur le motif de propagation de la fracture, et les fractures auraient tendance à se propager presque parallèlement aux forces. (Homewood, 1998; Yap et al., 2023)

Pour une dent saine, la fracture peut s'initier en surface, par des défauts consécutifs aux contraintes. L'émail ayant une dureté comparable au verre, le rendant susceptible aux fractures. On observe alors une séparation des prismes d'émail au niveau des zones inter-prismatiques. (Yahyazadehfar et al., 2014; Yap et al., 2023)

Des zones hypominéralisées riches en protéines, appelées « *tufts* », (fig. 3.1) sont des défauts naturels inhérents au développement de l'émail, qui s'étendent dans ce dernier depuis la jonction émail-dentine (JED) et pourraient aussi être responsables d'initiation et de propagation de fractures (Chai et al., 2009, 2010)




Figure 3.1 : Coupe longitudinale centrée sur la jonction émail-dentine avant (A) et après indentation (B) montrant des traits de fracture initiés depuis les « *tufts* », orientés en direction de la surface amélaire. (Chai, 2009)

## 3.2 Mécanismes de renforcement

Ces fêlures limitées à l'émail peuvent progresser sous les contraintes, mais la majorité ne se propageraient pas, ou de manière très limitée dans la dentine. (Yahyazadehfar et al., 2014) Imbeni, dans une étude in vitro observe que 75% des traits de fracture ne s'étendent pas au-delà de 10 $\mu$ m dans la dentine. (Imbeni et al., 2005) Ce phénomène pourrait s'expliquer par la structure de la dent et des mécanismes de renforcement :

Des structures et microstructures anatomiques amélares, dont l'émail périphérique (effet de cerclage naturel), la crête subocclusale oblique transverse des molaires mandibulaires (fig. 3.2) ou encore le pont d'émail des molaires maxillaires (fig. 3.3) absorbent et redistribuent les contraintes compressives à la dentine. (Milicich et Rainey, 2000)

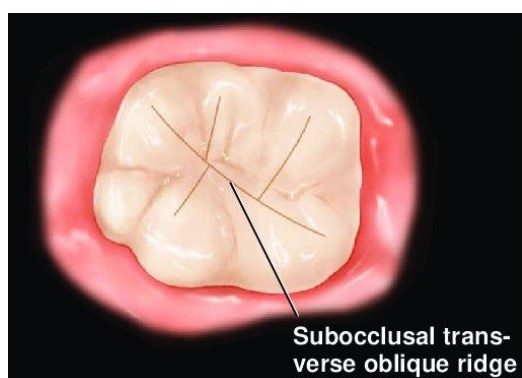


Figure 3.2 : Crête subocclusale oblique transverse, s'étendant de la partie disto-linguale à la partie mésio-vestibulaire de la face occlusale des molaires mandibulaires. (Milicich et Rainey, 2000)

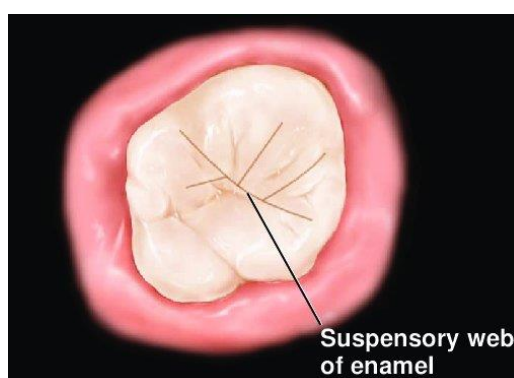


Figure 3.3 : « Toile suspendue » d'émail, au niveau de la fosse mésiale des molaires maxillaires. (Milicich et Rainey, 2000)

Au niveau du complexe amélo-dentinaire, une première défense serait constituée par la décussation des prismes d'émail au niveau de son tiers interne. Les cristaux d'hydroxy-apatite ayant une orientation plus oblique près du complexe amélo-dentinaire (fig. 3.4), alors qu'ils sont de plus en plus parallèles au grand axe de la dent en surface. Cet enchevêtrement aurait un impact positif sur la résistance à la fracture (Yahyazadehfar et al., 2014; Pro et Barthelat, 2019; Yap et al., 2023).

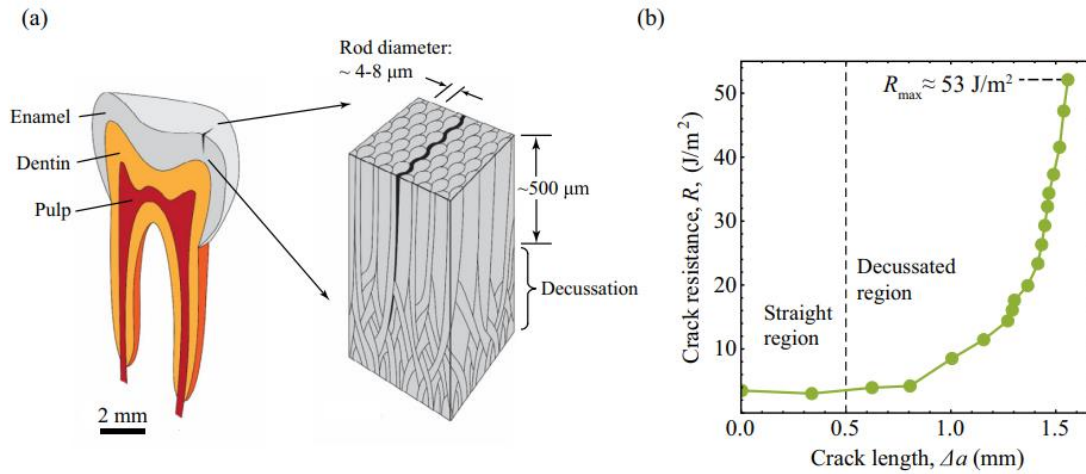


Figure 3.4 : Micro architecture de l'émail dentaire (a) et résistance à la fracture pour une fêlure d'origine externe et se dirigeant vers la zone de décussation (b). (Pro et Barthelat, 2019)

Une deuxième barrière à la propagation des fractures serait liée à la propriété de la dentine de se ramifier et arrêter ces dernières par la formation de ponts de dentine. Ces derniers correspondent à des zones de dentine inaltérée sur le trajet de la fracture, répartissant les contraintes (fig. 3.5) (Imbeni et al., 2005; Ivancik et al., 2011; Chen et al., 2023).

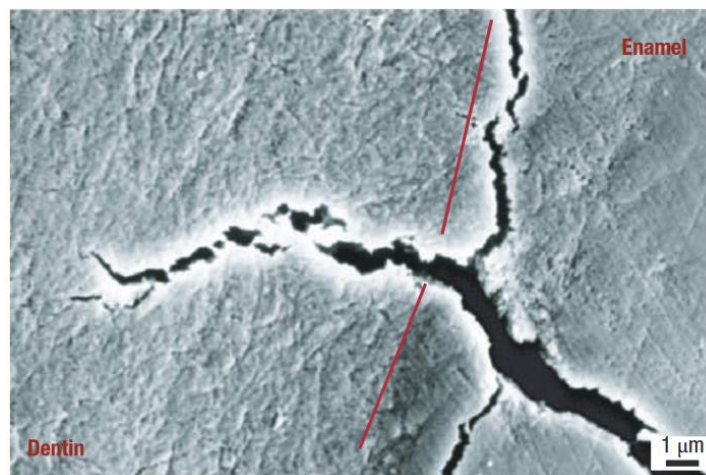


Figure 3.5 : Vue d'une fracture avec ramifications et ponts de dentine au niveau de la JED, au microscope électronique à balayage. (Imbeni et al., 2005)

Plus récemment, la présence de nanocristaux d'hydroxy-apatite dans les fibrilles de collagène a été mise en évidence. Ils agiraient comme une charpente, renforçant la cohésion lorsque des forces de compression sont appliquées en maintenant les fibrilles en tension. (Forien et al., 2015)

Ces mécanismes de défense peuvent cependant être dépassés si une force trop intense est appliquée sur la dent. De plus, la résistance à la fracture diminuerait de manière inversement proportionnelle à la densité de tubulis dentinaires. Elle serait donc moins efficace au fur et à mesure que la fracture progresse en direction de la pulpe. (Ivancik et al., 2011; Yap et al., 2023)

Le rôle du desmodonte n'est également pas à négliger : les mécanorécepteurs jouent un rôle prépondérant dans la proprioception, en tandem avec les récepteurs musculaires et articulaires, en renseignant le système nerveux central sur les contraintes exercées sur les dents (Jacobs et van Steenberghe, 1994), et jouerait un rôle d'amortisseur des contraintes. (Komatsu, 2009; Wu et al., 2020)

### 3.3 Modes de fracture des dents restaurées

Pour le cas des dents restaurées, en plus de la densité de tubulis dentinaires et leur orientation, l'étendue et la forme de la cavité ainsi que le type de restauration sont des facteurs influençant le mode de fracture. Plusieurs auteurs indiquent que la profondeur de la cavité est le paramètre le plus important quant au risque de fêlures. (St-Georges et al., 2003; Saridag et al., 2013)

Il est courant que celles-ci se développent au niveau des angles des préparations et progressent ensuite obliquement, en direction apicale (fig. 3.6 et 3.7), pouvant aboutir à une fracture cuspidienne complète. (Homewood, 1998; Yahyazadehfar et al., 2014)

Homewood schématise les modes de fracture pour une dent pluricuspidée ayant une cavité MOD (fig. 3.6). Il suggère que les fractures des dents ayant une restauration large seraient plus superficielles tandis que celles ayant une restauration moins étendue seraient plus profondes et proches de la pulpe. Elles pourraient alors être responsables de symptômes et pronostics plus sévères (Homewood, 1998). Cependant, plus l'isthme de préparation est large, moins bonnes sont les propriétés mécaniques sous les forces compressives car les parois coronaires s'en trouvent amincies (Mondelli et al., 1980).

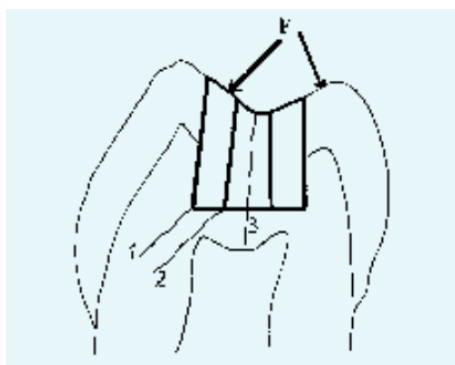


Figure 3.6 : Direction de la propagation d'une fêlure avec restauration MOD large (1) ; moins étendue dans le sens vestibulo-lingual (2) ; et dent non restaurée (3). F : direction des forces exercées sur la dent. (Homewood, 1998)

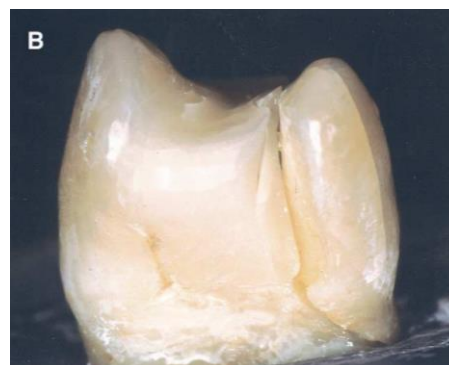


Figure 3.7 : Fracture de la cuspide palatine d'une prémolaire maxillaire avec une cavité MOD restaurée par inlay en céramique. (St-Georges et al., 2013)

# CHAPITRE 4. ETIOLOGIE

## 4.1 Anatomie dentaire

Comme mentionné précédemment, les dents pluricuspidées sont les plus touchées. Plusieurs auteurs (Qian et al., 2013; Xie et al., 2017; Nuamwisudhi et Jearanaiphaisarn, 2021) font mention de l'impact de l'inclinaison des cuspidés et le risque de fractures. Ainsi, des cuspidés dont l'inclinaison est faible génèreraient principalement des contraintes verticales tandis qu'une forte inclinaison génèrerait des forces horizontales défavorables lors des mouvements de latéralité (interférences), se répercutant au niveau du sillon principal et de la zone cervicale (Qian et al., 2013; Wan et al., 2019). Les cuspidés ayant une forte inclinaison seraient aussi responsables de motifs de fractures plus complexe, moins linéaires que les traits de fracture classiques, ce qui pourrait influencer le plan de traitement et le pronostic (Xie et al., 2017).

Concernant les fractures molaires mandibulaires, plusieurs phénomènes pourraient expliquer leur incidence plus élevée : l'axe mésial de leur couronne par rapport à leur racines, le porte-à faux des cuspidés palatines, le ratio de contraintes de 4:2:1 (molaires, prémolaires/canines et incisives respectivement) lors de la mastication, les contraintes dues aux cuspidés palatines des molaires maxillaires lors de l'engrènement, mais aussi le fait qu'elles sont plus sujettes à des restaurations larges et profondes (Qian et al., 2013; Kang et al., 2016; Liao et al., 2022).

## 4.2 Restaurations préexistantes

Le délabrement excessif des tissus dentaires, notamment avec la perte des crêtes marginales (réduction de la résistance de 20%, 46% et 63% respectivement pour les cavités d'une face, de deux faces dont une crête marginale et les cavités mésio-occluso-distales) entraîne un effet cantilever sur les parois linguale/palatine et vestibulaire lors des cycles de mastication (Reeh et al., 1989).

D'après Ratcliff, les restaurations de type I (concernant les cavités occlusales) et II (concernant les cavités proximales) multiplient par 29,4 fois le risque de fractures par rapport aux dents intactes (Ratcliff et al., 2001).

### 4.2.1 Amalgames

Les dents réhabilitées par restaurations retenues mécaniquement (fig. 4.1) ont une plus grande incidence de fractures que celles restaurées par des résines composites (Yang et al., 2017; Lee et al., 2021b; Ozuna et al., 2021). La mise en forme en contre-dépouille, nécessaire à leur rétention mécanique fragiliserait les parois résiduelles, qui ne seraient pas consolidées par la restauration. Une force excessive appliquées sur ces parois lors du foulage peut aussi induire des fractures. (Rosen, 1982)



La différence de coefficient d'expansion thermique entre ces matériaux de restauration et la dentine est aussi mise en cause. Ainsi l'amalgame aurait une expansion et une rétraction supérieure au chaud au froid respectivement par rapport à la dentine, induisant des contraintes sur les parois résiduelles (Lohbauer, 2009).

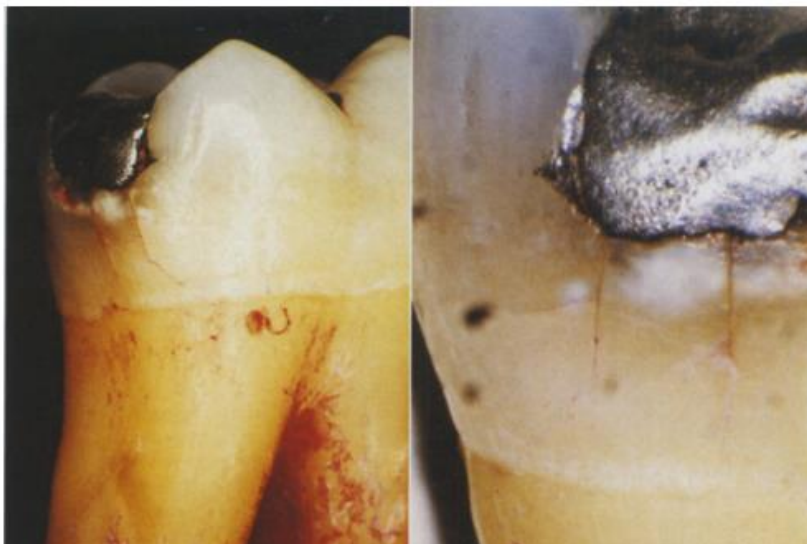

Figure 4.1 : Fractures incomplètes de 46 sous amalgame occluso-distal, en direction de la jonction amélo-cémentaire (Ehrmann et Tyas, 1990)

#### 4.2.2 Résines composites en méthode directe

Pour les restaurations directes insérées en phase plastique type composite, il n'y aurait généralement pas de différence de coefficient d'expansion thermique (Nascimento et al., 2019), cependant elles sont sujettes à la rétraction de prise inhérente à leur polymérisation, pouvant engendrer des fêlures (Clark et al., 2003; Soares et al., 2017; Rizzante et al., 2019). Cette perte de volume, ayant lieu pendant et après la polymérisation de la résine, est généralement proportionnelle à son volume de phase matricielle et inversement proportionnelle au taux de charges (Raskin et al., 2009).

D'après Rizzante, les résines composites conventionnelles et Bulk Fill fluides ont une contraction plus importante (3,2%) que les résines Bulk de haute viscosité (0,84 à 2,19%). (Rizzante et al., 2019)

#### 4.2.3 Restaurations indirectes

Pour les restaurations indirectes collées ou scellées (onlays, inlays et overlays), de par la variété de matériaux (céramiques, composites, or) et de formes de préparations existantes, il est difficile d'obtenir des résultats homogènes d'autant plus qu'il n'y a que très peu d'études cliniques in-vivo.

Il a été suggéré que l'adhésion aux parois favoriserait une meilleure distribution du stress par rapport aux restaurations non collées (Ausiello et al., 2002).

Quant aux matériaux, Mynampati retrouve une meilleure résistance à la fracture pour les prémolaires restaurées par onlay en full zircon par rapport au groupe contrôle (prémolaires intactes), mais de moins bons résultats avec les onlays en disilicate de lithium et composite (Mynampati et al., 2015). Pour Saridag, les dents restaurées avec inlays ou onlays en céramique auraient une résistance à la fracture similaire aux dents intactes (Saridag et al., 2013).

Pour d'autres comme St-Georges et al., les inlays MOD en composite ou céramique collés n'ont pas des propriétés mécaniques suffisantes pour retrouver la résistance d'une dent saine sous des forces compressives (St-Georges et al., 2003).

Pour les inlays et onlays en or, moins communs de nos jours, Han suggère qu'ils sont sensibles aux variations de températures, notamment au froid, qui initierait des fractures (Han et al., 2022).

Une pression excessive lors du scellement ou collage de restaurations indirectes augmenterait également le risque de fêlures, notamment lorsque la pièce est trop adaptée, laissant trop peu d'espace pour le matériau de scellement /collage (Rosen, 1982; Banerji et al., 2010a).

#### 4.2.4 Tenons dentinaires

Utilisés dans le but d'obtenir une rétention mécanique des restaurations coronaires, les tenons dentinaires sont maintenant tombés en désuétude depuis l'essor des techniques d'adhésion. De la même manière que les screw posts, leur mise en place nécessite un délabrement et les tenons génèrent des contraintes fragilisant les tissus dentaires (Dilts et al., 1970; Šegović et al., 2002).

### 4.3 Traitements et retraitements endodontiques

Les traitements endodontiques nécessitent plusieurs étapes qui ont des répercussions sur les propriétés mécaniques des tissus dentaires. En outre, les dents nécessitant un traitement endodontique présentent dans la plupart des cas des délabrements importants ou des restaurations préexistantes (Kishen, 2015).

D'après Reeh, les procédures endodontiques (préparation canalaire, irrigation, obturation) ne réduiraient que de 5% la résistance à la fracture alors que la perte du plafond pulpaire due à la cavité d'accès aurait un impact de 20% (Reeh et al., 1989).

La déshydratation des tissus dentaires et la perte du contenu organique (Lee et al., 2004; Kishen, 2015; Versiani et al., 2022), ainsi que l'exposition prolongée aux solutions d'irrigation (hypochlorite de sodium, EDTA) et de médication intracanalair (hydroxyde de calcium) contribueraient à une réduction de l'intégrité mécanique de la dent (Grigoratos et al., 2001).

Le non-respect des protocoles d'obturation est associé à un risque accru de fêlures et fractures radiculaires, notamment pour les techniques de condensation latérale à froid et de compactage vertical à chaud (Blum et al., 1998b). L'usage de fouloirs endodontiques trop larges (Pişkin et al., 2008), de conicité trop importante (Dang et Walton, 1989) et une pression trop importante induisent des forces hydrostatiques. Celles-ci seraient susceptibles de provoquer des fêlures radiculaires lors du soin ou à posteriori (Blum et al., 1998a, 1998b).

Plusieurs auteurs font mention de micro fêlures dentinaires radiculaires liées à la préparation canalaire par rotation continue. Ces dernières seraient responsables de fractures radiculaires, mais ce phénomène est controversé. Il pourrait s'agir de phénomènes seulement objectivables in vitro, liés aux conditions d'extraction, de stockage et de découpe des dents pour leur analyse (De-Deus et al., 2019; PradeepKumar et al., 2019; Versiani et al., 2022). De plus, en condition de laboratoire, la présence et la quantité de micro fractures ne prédisposerait pas aux fractures radiculaires (Cavalcante et al., 2020).

#### 4.4 Reconstitutions corono-radiculaires métalliques (RCR)

L'ancrage radulaire est une extension de l'obturation coronaire dans un canal traité destiné à en augmenter la rétention lorsque les parois résiduelles de la dent sont insuffisantes. Lorsqu'il est nécessaire, l'ancrage radulaire participe à la stabilisation de la reconstitution coronaire et éventuellement à sa rétention. Sa forme et sa longueur vont être déterminées par l'anatomie du système radulaire (Académie Nationale de Chirurgie Dentaire, 2005).

Bien qu'il ait été démontré que les RCR ne contribuent pas au renforcement de la dent et peuvent être un facteur de fragilisation par induction de zones de concentration de stress mécanique au niveau cervical et apical, celles-ci restent couramment utilisées. Et ce, même en présence d'alternatives comme les techniques et matériaux de collage (reconstitutions corono-radiculaires par matériau inséré en phase plastique (RMIPP) avec tenons en fibre de verre) (Sabek, 1996; Kishen et Asundi, 2002; Académie Nationale de Chirurgie Dentaire, 2005).

Les fractures radiculaires complètes ou incomplètes notamment avec tenons métalliques représentent la majorité des échecs pour les dents déulpées. Celles-ci sont dépendantes de plusieurs facteurs : le non-respect de l'anatomie canalaire et l'excentration de la préparation pour accueillir le tenon (fig. 4.2 et 4.3), Le délabrement trop important, en particulier pour les tenons usinés qui ne s'adaptent pas de manière passive, le choix inadapté du matériau de RCR et les contraintes hydrauliques lors de la cémentation (Rosen, 1982; Laviole et Bartala, 2008).

De même, l'utilisation de screw-posts génère des contraintes défavorables au niveau de la dentine radulaire comparé aux tenons passifs (Ross et al., 1991; Maddalone et al., 2018).



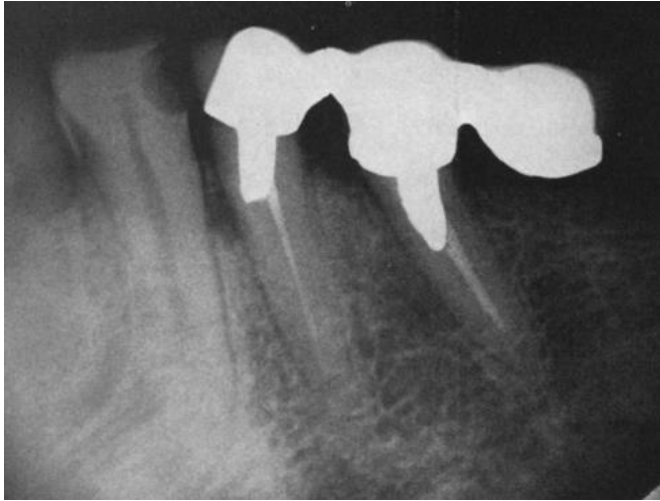


Figure 4.2 : Radiographie rétro-alvéolaire prise un mois après scellement temporaire du bridge cantilever 34-35-36. On remarque une zone radioclaire et une interruption de la lamina dura en mésial de la racine de la dent 34, dans son tiers cervical, et plus légèrement en mésial de la dent 35.

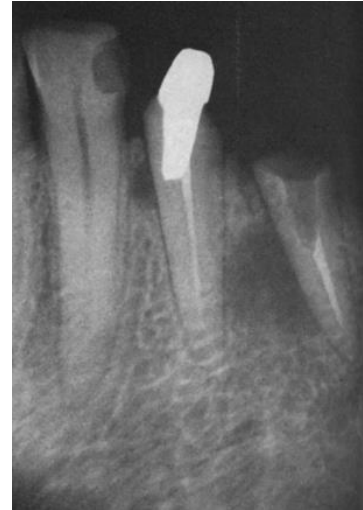

Figure 4.3 : Radiographie rétro-alvéolaire prise deux mois après, montrant une extension des lésions de résorption osseuse (Wechsler et al., 1978).

On note que les lésions se situent en regard de zones de concentration de stress et que les tenons ne sont pas parallèles aux axes des racines (Wechsler et al., 1978).

## 4.5 Avulsions

Des forces excessives lors de la mobilisation d'une dent, notamment lors de l'utilisation d'élévateurs, peuvent causer des fractures aux dents adjacentes (Bouloux et al., 2007; Kiencało et al., 2021). Les dents ayant des lésions carieuses ou des restaurations volumineuses sont plus à risque (Bouloux et al., 2007).

## 4.6 Implants

Dans une étude rétrospective de Rosen (Rosen et al., 2020), sur 80 dents fêlées, 41% des fractures incomplètes ont été diagnostiquées moins de trois ans après la pose d'un ou plusieurs implants. Il retrouve également une sur représentation des fêlures sur les prémolaires (30%), et la présence plus fréquente de traits de fracture multiples (48%) par rapport au groupe sans implants (9%). Concernant la localisation par rapport aux dents fracturées, les implants étaient adjacents dans 27% des cas, sur l'arcade antagoniste et le côté controlatéral dans 51,5 % des cas et répartis à plusieurs endroits dans 21,2%.

Lee (Lee et al., 2016) retrouve une incidence plus élevée d'occlusion traumatique pour les prémolaires lorsque des reconstitutions implanto-portées sont présentes en région molaire de manière adjacente ou antagoniste aux prémolaires, pouvant expliquer les résultats obtenus par Rosen.

## 4.7 Vieillesse

Il existe un consensus concernant l'augmentation de l'incidence des fractures avec l'âge. Outre la présence de restaurations, d'usure et d'édentements, la structure des tissus dentaires est soumise à des modifications physiologiques. La dentine, en particulier, évolue en dentine dite transparente ou sclérotique. Celle-ci conserve une densité de tubulis dentinaire similaire, mais le diamètre de leur lumière diminue en étant comblée par une phase minérale similaire à la phase inter tubulaire (fig. 4.4), au détriment de la matrice collagénique. Ce processus commence dans la troisième décennie de la vie et se poursuit jusqu'au comblement complet des tubulis. À ce moment, la dentine est considérée sclérotique (Kishen, 2015; Arola et al., 2017).

La dentine transparente a une résistance à la fracture réduite de 20% et a tendance à s'effriter (Kishen, 2015). La résistance à la propagation des fractures serait également diminuée (Bajaj et al., 2006, 2006; Ivancik et al., 2012). Chen (Chen et al., 2023) suggère que la perte de collagène et le comblement des tubulis dentinaires empêche la formation des ponts de dentine énoncés précédemment.

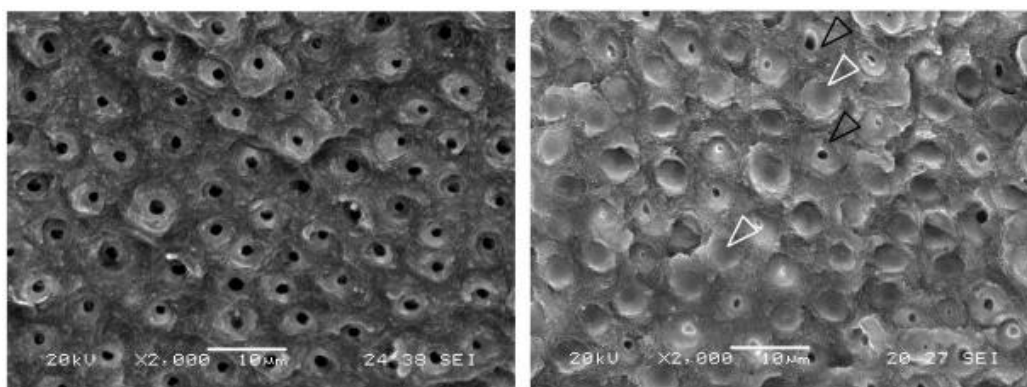


Figure 4.4 : Coupe perpendiculaire des tubules dentinaires d'un homme de 22 ans (à gauche) et d'un homme de 58 ans (à droite) au microscope électronique à balayage. Les flèches blanches montrent des tubulis comblés et les flèches noires des tubulis ouverts. (Chen et al. 2023)

## 4.8 Radiothérapie oro-faciale

Une étude *in vitro* de Siripamitdul (Siripamitdul et al., 2022) montre une réduction des propriétés mécaniques et du rapport protéines/minéraux des tissus dentaires après irradiation de 70 Gy, avec plus de traits de fracture que les dents non irradiées. La largeur des fêlures au niveau de la jonction émail-dentine était également plus importante.

## 4.9 Interférences occlusales

Une interférence occlusale est un obstacle dentaire limitant ou déviant les mouvements mandibulaires de translation (diductions ou propulsion), elle peut être postérieure ou antérieure (Orthlieb et al., 2013).

Ratcliff (Ratcliff et al., 2001) fait état d'un risque 2.3 fois plus important de fractures pour les dents présentant une interférence dans les mouvements de translation.

Pour Swepston et Miller (Swepston et Miller, 1986), les interférences non travaillantes augmentent le risque de fractures méso-distales (fig. 4.5) tandis que les interférences travaillantes augmentent le risque de fractures des cuspides vestibulaires maxillaires et linguales mandibulaires (fig. 4.6).

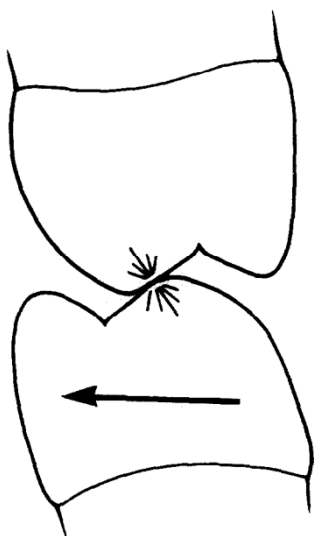


Figure 4.5 : Interférence non travaillante (Swepston et Miller, 1986)

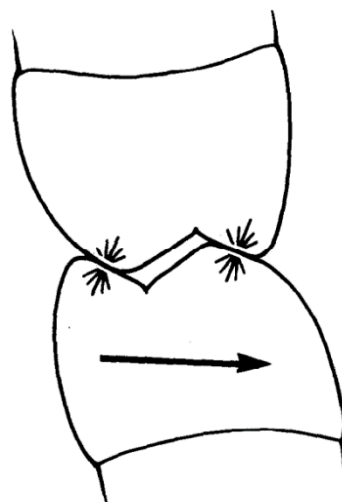


Figure 4.6 : Interférence travaillante (Swepston et Miller, 1986)

Ces relations sont modifiées lors de classes II et III d'Angle, avec une augmentation de l'incidence dans les classes II d'Angle. Ceci s'expliquerait par l'absence de contacts antérieurs, reléguant les contraintes aux dents postérieures (Swepston et Miller, 1986).

Ainsi, il est fortement recommandé de procéder à un bilan occlusal lors de l'examen clinique. Kanamaru (Kanamaru et al., 2017) suggère de restaurer les dents fêlées, particulièrement lorsque les interférences occlusales en sont la cause, par un recouvrement complet de la dent.

## 4.10 Bruxisme

Le bruxisme induit des contraintes excessives et une usure prématurée des tissus dentaires, la perte de guidage antérieur en propulsion et de la fonction canine en latéralité, reléguant les forces aux dents postérieures plus prônes aux fractures (Yap et al., 2023).

Il induit également des forces horizontales néfastes lorsque le patient grince (Qian et al., 2013), et serait particulièrement délétère dans le cas de bruxisme nocturne par suppression des mécanismes d'inhibition des muscles masticateurs, augmentant l'intensité des forces occlusales durant la nuit (Nishigawa et al., 2001).

Cependant, d'autres auteurs comme Qiao (Qiao et al., 2017), Nuamwisudhi et Jearanaiphaisarn (Nuamwisudhi et Jearanaiphaisarn, 2021) ne retrouvent pas d'association entre le fait de grincer ou de serrer les dents et un nombre plus important de fractures incomplètes.

## 4.11 Traumatismes

### 4.11.1 Accidents de mastication

Les accidents de mastication sont une cause fréquente de fractures (Talim et Gohil, 1974; Qiao et al., 2017; Nuamwisudhi et Jearanaiphaisarn, 2021) : mordre un objet dur involontairement (noyau, os, plomb de chasse...) résulte en une concentration des forces masticatrices au point d'impact. Les dents présentant des restaurations volumineuses ou des lésions carieuses sont plus prônes aux fractures (Talim et Gohil, 1974).

Des habitudes alimentaires comme la mastication unilatérale, la consommation fréquente de nourriture de consistance dure et granuleuse sont également évoqués comme facteurs de risque (Qiao et al., 2017).

### 4.11.2 Chocs thermiques

Dans une étude cas-témoins, Qiao (Qiao et al., 2017) retrouve qu'alterner de manière brusque entre des aliments chauds et froids était associé à une fréquence plus importante de fractures incomplètes (ratio de 3,3).

### 4.11.3 Piercings

Les piercings sont répandus chez les adolescents et jeunes adultes dans la population occidentale. Les dents adjacentes aux piercings présentent plus de fractures (Vilchez-Perez et al., 2009) avec une augmentation significative de la prévalence avec la durée de port (Plessas et Pepelassi, 2012).

Les lésions dentaires sont majoritairement dues aux parafunctions liées au port des piercings : mordre, faire rouler ou entrechoquer le piercing contre les dents, provoquant des fractures de fatigue (Plessas et Pepelassi, 2012; Covello et al., 2020). Il y a plus de lésions dentaires pour les piercings linguaux (47%), notamment les plus volumineux, que labiaux (25%) (Plessas et Pepelassi, 2012).

### 4.11.4 Traumatismes extrinsèques

Ils résultent de chutes, d'accidents, de la pratique sportive, de rixes... et concernent le plus souvent les incisives centrales maxillaires (Hecova et al., 2010) (tableau 4.1).

Certaines pathologies peuvent également augmenter le risque de fractures dentaires secondaires aux chutes : les personnes souffrant de crises d'épilepsies sont plus sujettes aux traumatismes de la sphère orale, notamment lors de crises atoniques qui empêchent de se protéger la tête lors du choc (Nonato et Borges, 2011).

Causes of injuries	7–10 years	11–15 years	16–20 years	21–25 years	26–30 years	Above 30 years	Total number	N = 384
Sports	23	41	21	12	2	1	100	26.0%
Bicycling	16	32	14	9	2	2	75	19.5%
Playing	44	23	0	0	0	0	67	17.4%
School injuries	15	24	4	1	0	0	44	11.5%
Home injuries	16	6	1	6	1	4	34	8.9%
Traffic accidents	6	7	4	9	1	3	30	7.8%
Work accidents	0	0	0	1	3	5	9	2.3%
Violence	2	3	7	11	0	2	25	6.5%

Tableau 4.1 : Causes des traumatismes dentaires, stratifiés par groupes d'âge (Hecova et al., 2010).

## CHAPITRE 5. DIAGNOSTIC

Le diagnostic des fractures incomplètes est complexe, il nécessitera un examen clinique rigoureux, appuyé par plusieurs examens complémentaires. Les retards et erreurs de diagnostic et de prise en charge sont par conséquent fréquents, même pour les chirurgiens-dentistes expérimentés (Mathew et al., 2012).

### 5.1 Symptomatologie

En 1964, Cameron introduit le terme de syndrome de la dent fissurée (cracked tooth syndrome), qui correspond à une fracture incomplète difficilement visible d'une dent postérieure vitale, douloureuse à l'application du froid et sous pression, évoluant vers la nécrose alors que la pulpe et le parodonte semblent sains. Mais cliniquement, la symptomatologie est très variable, ne peut se restreindre à celle décrite par Cameron, et par conséquent retarder ou orienter le praticien vers un mauvais diagnostic (Ehrmann et Tyas, 1990).

Elle peut porter à confusion avec les symptômes de l'hypersensibilité dentinaire, des pulpites réversibles (pulpites légères) ou irréversibles (pulpites modérées à sévères), ou des parodontites apicales (Longridge et Youngson, 2019). De plus, de par l'absence de signes cliniques évidents (tuméfaction, lésions radio-claires, traits de fractures non décelables à la radiographie) et la durée de la gêne rapportée par le patient, qui peut durer plusieurs années, une confusion avec une neuropathie trigéminal peut avoir lieu (Longridge et Youngson, 2019).

De plus, divers auteurs (Hilton et al., 2020; Ozuna et al., 2021) s'accordent sur le fait que la majorité des fêlures est asymptomatique (55% pour Hilton, 59% pour Ozuna). Elles peuvent donc passer inaperçues pendant plusieurs années. Le diagnostic est pour ces raisons hypothétique, et ne sera confirmé que par l'efficacité des traitements (Ehrmann et Tyas, 1990).

La littérature rapporte néanmoins des symptômes fréquemment retrouvés (fig. 5.1) comme une brève douleur ou un inconfort à la mastication, une sensibilité au froid et/ou au chaud et au sucré, ou encore une persistance des symptômes malgré plusieurs interventions (équilibrations occlusales, remplacement des restaurations, traitement endodontique) (Homewood, 1998; Geurtsen et al., 2003; Mathew et al., 2012; Philpott et al., 2019; Ozuna et al., 2021).

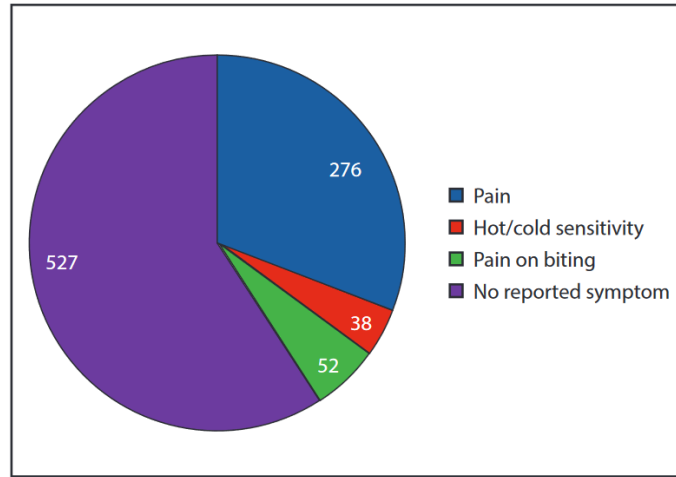


Figure 5.1 : Symptômes associés aux fractures incomplètes (Ozuna et al., 2021)

La douleur vive au relâchement serait en partie expliquée par les mouvements liquidiens au sein des tubules dentinaires (fig. 5.2) (Longridge et Youngson, 2019) :

- Au repos, le système est à l'équilibre, il n'y a pas de mouvement du fluide dentinaire et la dent est asymptomatique.
- Lors de la pression masticatoire, il y a un élargissement au niveau de la fêlure, de l'ordre de 2 à 10  $\mu\text{m}$  (Zhang et al., 2021), laissant le fluide dentinaire occuper l'espace de manière relativement indolore.
- Lors du relâchement, l'espace au niveau de la fracture se referme rapidement, le fluide dentinaire est alors expulsé en direction de la pulpe à travers des tubulis, provoquant une douleur vive.

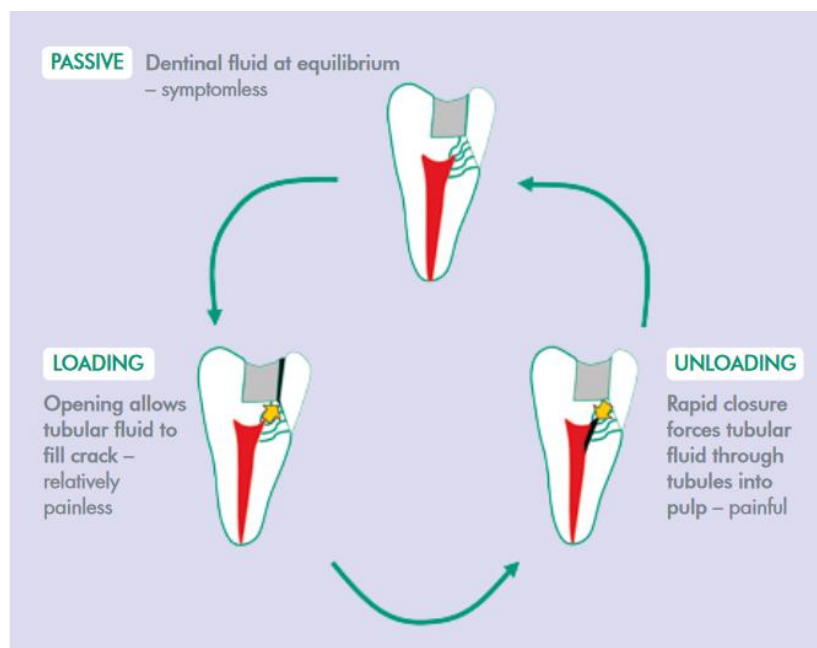


Figure 5.2 : Schéma expliquant les douleurs au relâchement (Longridge et Youngson, 2019).



La symptomatologie serait également en lien avec l'inflammation pulpaire, induite par le biofilm de bactéries ayant colonisé les traits de fracture (Swepston et Miller, 1986; Ricucci et al., 2015). Ricucci et al. (Ricucci et al., 2015) ont observé des biofilms bactériens au niveau des traits de fracture et des tubules adjacents, et une accumulation de cellules immunitaires au niveau de la pulpe en regard des tubules colonisés (fig. 5.3).

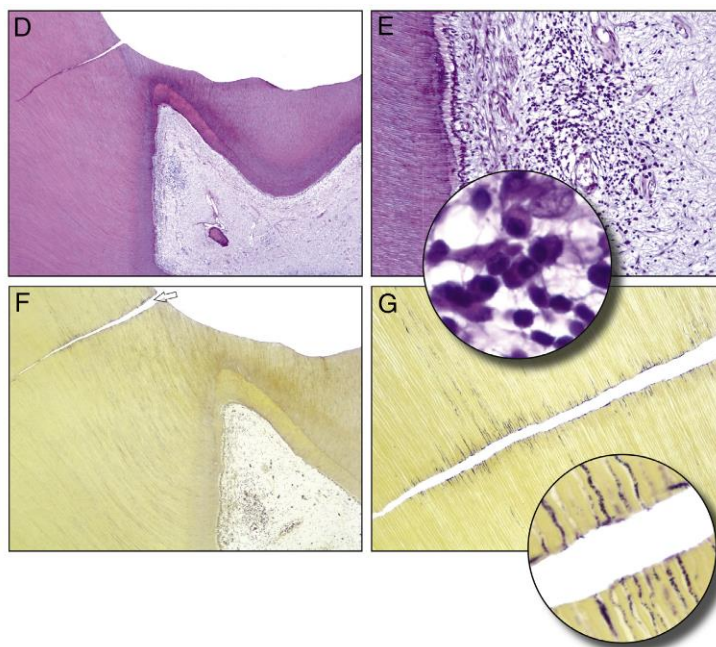


Figure 5.3 : Accumulation de lymphocytes dans la pulpe en regard des tubules adjacents au trait de fracture (D et E), colonisation bactérienne des tubules adjacents au trait de fracture (F et G) (Ricucci et al., 2015).

## 5.2 Inspection visuelle

L'inspection visuelle objectivera certaines fêlures coronaires mais nécessitera en complément différentes aides. La dépose des restaurations sur les dents suspectées peut aussi révéler des traits de fractures sous-jacents. (fig. 5.5) Une visualisation précise de l'orientation et de l'étendue de la fêlure s'avère impossible en visualisation directe. Elle requiert l'utilisation de rotatifs appliqués dans le sens du trait de fêlure afin de procéder à son exploration (Mathew et al., 2012).

### 5.2.1 Transillumination

La transillumination (fig. 5.4) est une méthode communément utilisée pour objectiver les fêlures (Rosen, 1982; Clark et al., 2003; Kim et al., 2020; Rosen et al., 2020). La source de lumière est orientée perpendiculairement au plan de fracture supposé, afin de le mettre en évidence. La diffusion de lumière étant plus faible après le trait de fracture (Martin, 2008).

La transillumination se restreint aux fêlures coronaires, leur étendue n'est pas visualisable précisément et il peut être difficile de différencier les craquelures intra-amélares des fractures incomplètes et complètes (Sheets et al., 2014; Kim et al., 2017).



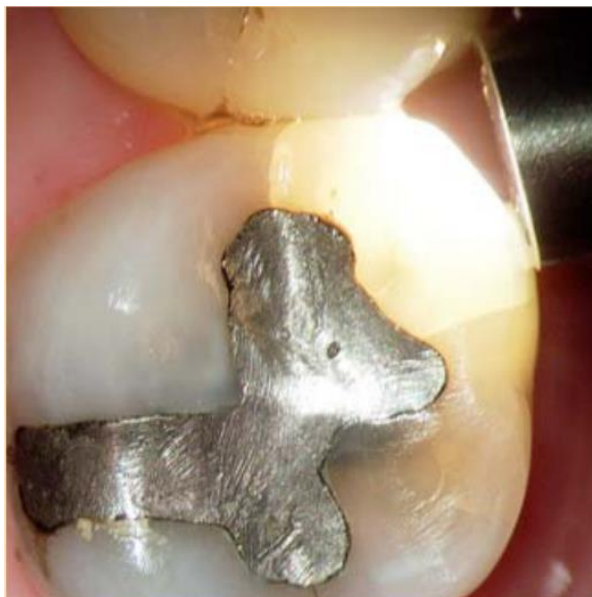

Figure 5.4 : mise en évidence par transillumination de deux traits de fracture, en mésial et vestibulaire de la cuspidé mésio-vestibulaire (Martin, 2008).

## 5.2.2 Aides optiques

Les aides optiques à fort grossissement sont indispensables pour visualiser au mieux les traits de fractures et déceler des fêlures débutantes, invisibles à l'œil nu ou avec loupes. Elles peuvent être combinées à la transillumination et aux agents colorants. La mise en place d'un champ opératoire isolant la dent est conseillée afin d'avoir un meilleur contraste (Clark et al., 2003; van As, 2007; Mathew et al., 2012).

Clark (Clark et al., 2003) recommande l'inspection de la dent supposée fracturée avec un microscope de grossissement x16, en ayant préalablement nettoyé et séché la surface, puis poli avec une cupule en caoutchouc et de la pâte à polir. La luminosité est réglée au maximum. Les résidus de pâte à polir (différentes granulométries, de 200 à 700  $\mu\text{m}$ ) retenus dans les traits de fracture apportent des renseignements sur la largeur de la fêlure.

L'affichage sur un écran par l'intermédiaire d'une caméra est une aide éducative pour le patient qui aura la possibilité de visualiser les fêlures et sera plus compréhensif quant aux traitements proposés, surtout lorsque la dent concernée est asymptomatique (van As, 2007).

Cependant, si les microscopes sont retrouvés chez la plupart des endodontistes spécialisés, ils sont beaucoup moins fréquents dans les cabinets d'omnipraticque, ceci pouvant retarder le diagnostic et la prise en charge.

### 5.2.3 Agents colorants

Différents agents colorants dont l'iode, le bleu de méthylène, le révélateur de caries, le violet de gentiane, la fluorescéine ont été utilisés pour mettre en évidence les fêlures et les fractures (Rosen, 1982; Clark et al., 2003; Rosen et al., 2020).

Le bleu de méthylène est fréquemment utilisé par les endodontistes et l'est de plus en plus comme aide pour visualiser les fractures coronaires. Ce colorant possède des propriétés de pénétration intéressantes, notamment en association avec les aides optiques (fig. 5.5 et 5.6) (Clark et al., 2003; van As, 2007; Rosen et al., 2020).




Figure 5.5 : Grossissement x12 avec bleu de méthylène (van As, 2007).

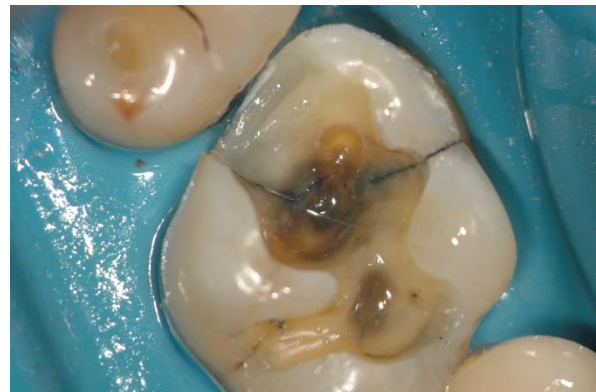

Figure 5.6 : Visualisation des fêlures après dépose de l'amalgame (van As, 2007).

Clark (Clark et al., 2003) cite toutefois plusieurs inconvénients : les tâches sont difficiles à enlever, les tissus exposés de manière prolongée à l'hypochlorite de sodium et les zones hypominéralisées d'émail et de dentine absorbent le colorant, rendant difficile la visualisation des traits de fracture et pouvant entraîner des faux positifs et faux négatifs.

### 5.2.4 Exploration chirurgicale

Un lambeau d'exploration en pleine épaisseur (fig. 5.7), combiné avec aides optiques et agents colorants peut être envisagé pour visualiser une atteinte infra-gingivale et évaluer son étendue (Edlund et al., 2011).

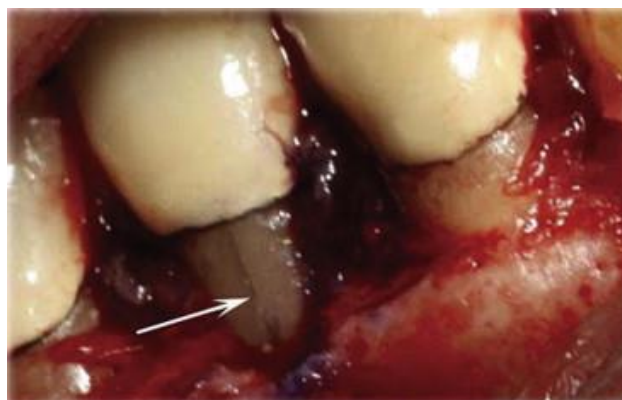


Figure 5.7 : Lambeau d'exploration révélant un trait de fracture au niveau radiculaire (Edlund et al., 2011).

## 5.3 Tests cliniques

### 5.3.1 Tests de sensibilité pulpaire, de percussion et de palpation

Les tests cliniques usuels (vitalité pulpaire, percussion axiale et verticale, palpation cervicale et apicale) sont généralement normaux ou frustrés (Ehrmann et Tyas, 1990). Ils peuvent cependant indiquer la présence de pathologies associées ou non : pulpite aiguë, parodontite apicale aiguë, abcès apical aigu, abcès parodontal (Swepston et Miller, 1986; Yang et al., 2017).

### 5.3.2 Sondage

Le balayage au niveau coronaire d'une sonde droite très fine peut, par sensation tactile, révéler des irrégularités, dont certains traits de fracture (Mathew et al., 2012).

Au niveau sulculaire, une perte d'attache isolée mise en évidence par un enfoncement très localisé d'une sonde parodontale peut traduire une atteinte du desmodonte adjacent à une fêlure infra-gingivale. Si par contre, la sonde descend très profondément par rapport à la longueur radiculaire, il pourrait s'agir d'une fracture longitudinale complète (Mathew et al., 2012). Cependant, la perte d'attache peut passer inaperçue aux stades débutants (Malentacca et al., 2021).

Les dents ayant une profondeur de sondage de 4mm ou plus sont plus susceptibles d'être nécrosées, les poches parodontales associées aux traits de fracture étant des voies d'entrée aux bactéries vers l'endodonte (Yang et al., 2017).

### 5.3.3 Test du mordu

Le patient est amené à mordre avec une intensité modérée sur un objet (rouleau de coton, disque de polissage en caoutchouc, bâtonnet en bois, ou plus récemment le Tooth Slooth) intercalé entre la dent suspectée et son antagoniste. Il lui est demandé s'il a eu des sensibilités ou douleurs à la fermeture ou au relâchement. Cependant, l'absence de douleur ou de gêne ne garantit pas l'absence de fêlure, celles-ci pouvant être asymptomatiques.

Le Tooth Slooth (Professional Results, Inc.) est un instrument en plastique constitué d'un bloc de forme pyramidale de 20x10 mm de dimensions et d'un manche. Une concavité est présente au sommet de la pyramide afin de cibler et identifier précisément la cuspide causale. (fig. 5.8 et 5.9) (Ehrmann et Tyas, 1990)

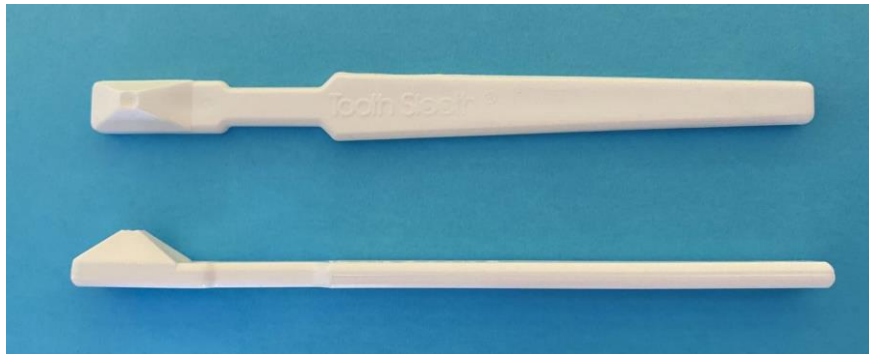


Figure 5.8 : Tooth Slooth®, <https://www.toothslooth.com>

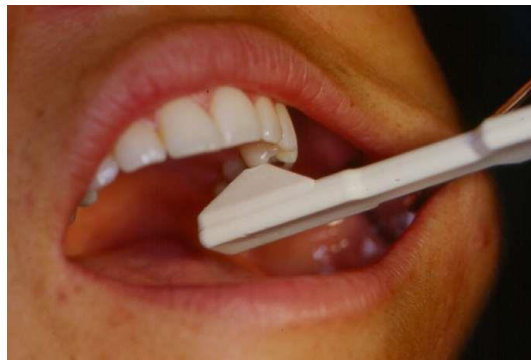

Figure 5.9 : Utilisation du Tooth Slooth® sur la cuspide palatine de la dent 24, <https://dentagama.com/news/tooth-sleuth-and-detecting-vertical-root-fractures>

### 5.3.4 Bilan occlusal

Le bilan occlusal met en évidence des contacts exagérés, prématurités et interférences occlusales qui pourraient potentiellement être responsable de fêlures (Kanamaru et al., 2017).

## 5.4 Examens complémentaires

### 5.4.1 Radiographie rétro-alvéolaire

La radiographie rétro-alvéolaire ne permet que très rarement la visualisation d'une fracture de par son image en deux dimensions et sa résolution insuffisante. L'objectivation pourrait être possible lorsque la fêlure est orientée dans l'axe vestibulo-lingual (fig. 5.10), or la majorité des fractures se font dans l'axe mésio-distal (Ehrmann et Tyas, 1990; Lynch et McConnell, 2002; Hu et al., 2021). Cependant, même lorsque le faisceau de rayons X est parallèle à l'axe du plan de fracture, la superposition de structures voisines et la résolution limitée sont un frein au diagnostic (Kim et al., 2020).

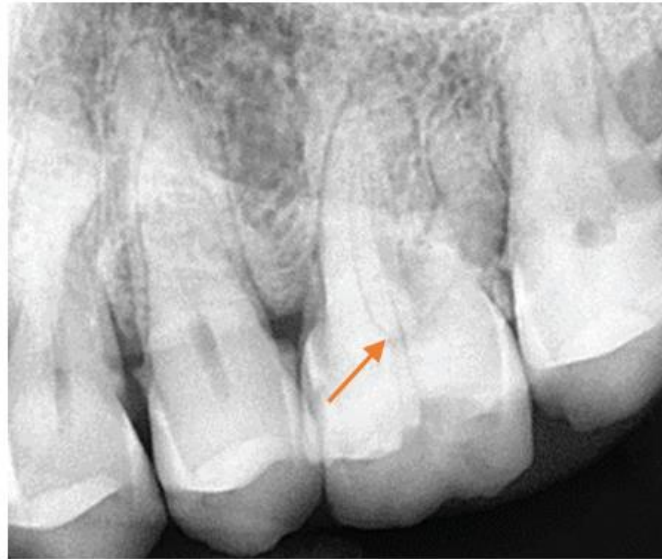

Figure 5.10 : Fêlure dans l'axe vestibulo-lingual, visible radiologiquement sur une 26 (Kurup et al., 2022)

Elle est cependant utile pour révéler des facteurs de risque (restauration volumineuse, reconstitution corono-radiculaire métallique), une atteinte parodontale associée (fig. 4.2, 4.3 et 7.1) et établir un diagnostic différentiel avec une autre pathologie (lésion carieuse, parodontite apicale aiguë, abcès apical aigu).

### 5.4.2 Tomodensitométrie volumique à faisceaux coniques

La tomodensitométrie volumique à faisceaux coniques (TVFC ou CBCT) offre une visualisation tridimensionnelle avec une haute résolution spatiale et est couramment utilisée dans le cas des fractures verticales complètes radiculaires (Akleyin et Yavuz, 2019). Sa spécificité est supérieure aux radiographies rétro-alvéolaires pour la détection de fractures complètes et incomplètes et ce, sans superposition des structures voisines (Wang et al., 2017). Cependant, elle reste insuffisante (Hu et al., 2021), et présente plusieurs inconvénients :

L'interprétation des images obtenues est opérateur-dépendant, nécessite de l'expérience pour le réglage optimal des paramètres (taille des voxels, contraste, résolution, champ de vision) et un apprentissage approfondi (Wang et al., 2017).

Elle est sujette aux interférences liées aux matériaux radio-opaques présents dans le champ de vision tels que les restaurations, matériaux d'obturation et tenons métalliques (effet de durcissement du faisceau) (Melo et al., 2010; Khedmat et al., 2012) (fig. 5.11), et la dépose de ces éléments avant l'acquisition radiologique n'est pas toujours envisageable (implants adjacents, risque de fracture liée à la dépose d'inlay-core volumineux). De plus, pour une dose de radiation constante, le bruit de fond augmente de manière proportionnelle à la résolution (diminution de la taille du voxel) (Tanimoto et Arai, 2009).

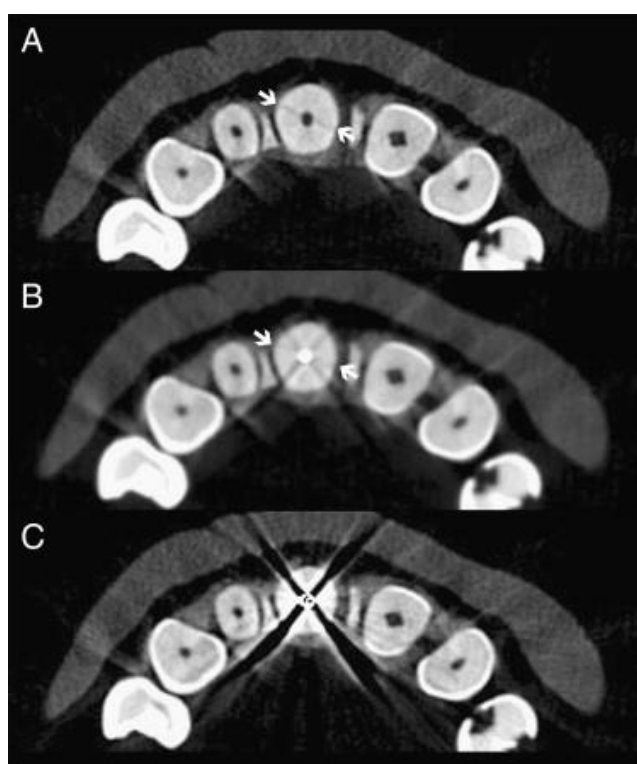


Figure 5.11 : Coupe axiale de TVFC au niveau coronaire des racines avec fractures radiculaire induites expérimentalement. Dent sans obturation radiculaire avec fêlure visible (A), avec gutta percha, la fêlure est identifiable (B). Avec la présence d'un tenon métallique (C), la fêlure n'est pas objectivée (Melo et al., 2010).

La dose effective de radiations est relativement élevée par rapport aux radiographies rétro-alvéolaire et panoramique (de 61 à 134  $\mu\text{Sv}$  (Li, 2013)) et le serait d'autant plus pour obtenir une image de haute résolution avec compensation du bruit de fond (Tanimoto et Arai, 2009). La balance bénéfice-risque est difficile à évaluer et son recours systématique pour le dépistage ne peut être actuellement recommandé.



### 5.4.3 Examens potentiels

Les méthodes radiographiques utilisées en pratique courante au cabinet n'ont pas une sensibilité suffisante pour la détection des fêlures. D'autres techniques seraient potentiellement intéressantes mais restent encore à l'état de développement et nécessiteraient des études supplémentaires.

#### 5.4.3.1 Test de percussion quantitative

Sheets (Sheets et al., 2014) propose dans une étude *in vitro* une méthode diagnostique se basant sur la mesure de la stabilité structurale des tissus dentaires par l'intermédiaire d'un système de pièce à main équipée d'un cylindre métallique (fig. 5.12) percutant la dent de manière répétée avec une faible amplitude. Les données correspondant à la réponse au stimuli mécanique de la dent sont ensuite transmises à un ordinateur. Sheets observe une spécificité et sensibilité similaire à celles obtenues avec microscope, agents colorants et transillumination combinés, ainsi qu'une meilleure précision et reproductibilité que le test de percussion classique.

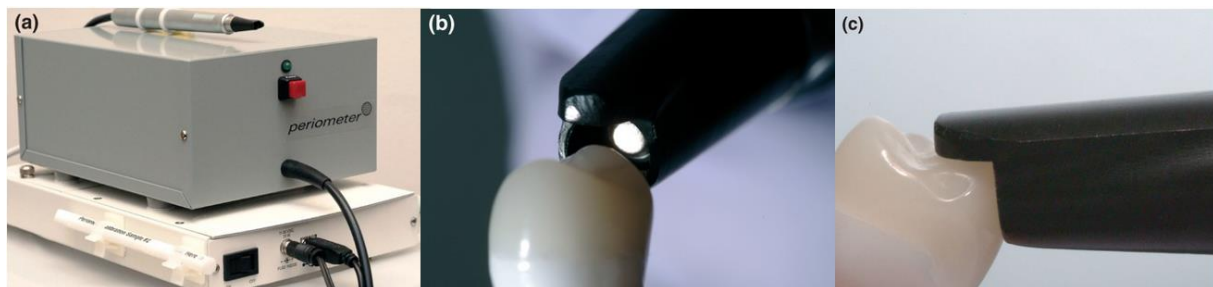

Figure 5.12 : Prototypage de pièce à main (Perimeter®, Perimetrics CA) avec alimentation (a), détails de l'embout en utilisation *in-vitro* sur une couronne implanto-portée (b) et (c) (Magne et al., 2013)

#### 5.4.3.2 Agents de contraste

Des études *in vitro* suggèrent que l'utilisation de la TVFC couplée à des agents de contraste (iodure de sodium, diméthylsulfoxyde (Hu et al., 2021) (fig. 5.13), diatrizoate de méglumine (Yuan et al., 2020)) aboutirait à des résultats équivalents voire supérieurs au micro-CT et serait donc une potentielle amélioration dans le diagnostic des fractures incomplètes.

Zhou (Zhou et al., 2022), dans une autre étude avec l'ioversol, conclut à un taux supérieur de détection des fêlures, mais ne parvient pas à mesurer précisément leur profondeur.

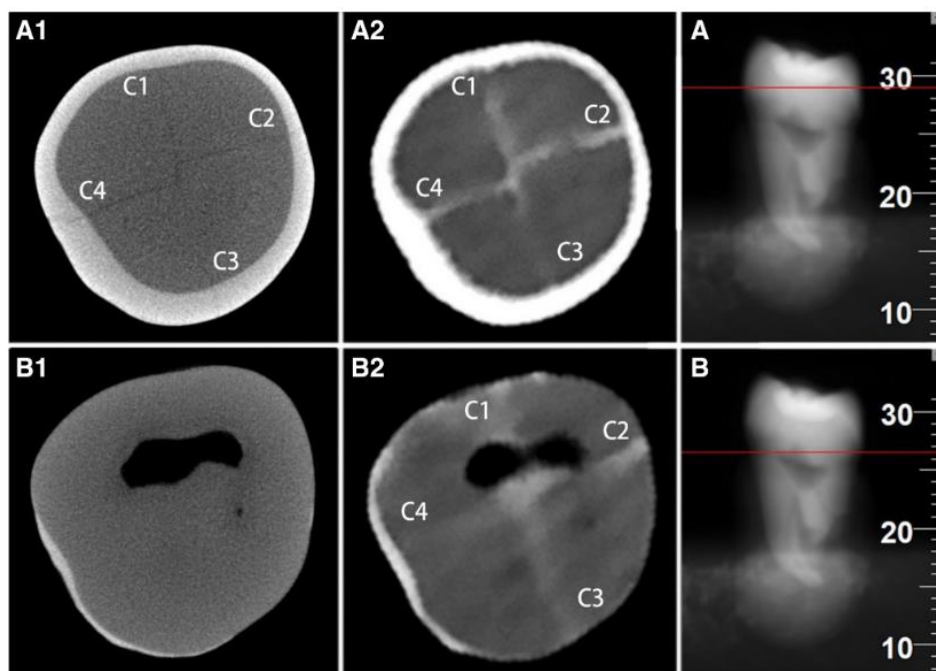


Figure 5.13 : Comparaison de coupes axiales de micro-CT (A1 et B1) TVFC avec iodure de sodium + diméthylsulfoxyde (A2 et B2). Les coupes au niveau occlusal (A) et de la jonction émail-cément (B) mettent en évidence quatre traits de fractures hyperdenses (C1, C2, C3, C4) pour la TVFC avec agents de contraste, tandis que les traits de fractures ne sont visibles que sur la portion occlusale pour le micro-CT (A1). (Hu et al., 2021)

En outre, plusieurs paramètres pourraient interférer à la mise en œuvre de cette méthode au fauteuil comme la sécrétion salivaire et la présence de salive dans les fêlures empêchant la pénétration de l'agent de contraste. Des études sont également nécessaires pour évaluer la toxicité sur les muqueuses, les réactions allergiques et effets en cas d'ingestion (Hu et al., 2021).

#### 5.4.3.3 Tomographie à cohérence optique (OCT)

La tomographie à cohérence optique est une méthode d'imagerie non invasive et non irradiante utilisée classiquement dans diverses spécialités médicales afin d'acquérir des coupes transversales de tissus durs et mous (Ali et al., 2021; Bouma et al., 2022).

Un faisceau lumineux (diode super-luminescente ou laser) est orienté en direction de l'objet, une partie de la lumière réfléchi est collectée par un capteur. Son intensité ainsi que le délai entre l'émission et la réception sont mesurés par interférométrie, afin de détecter les différences d'indices de réfractons et les défauts structurels (Imai et al., 2012; Hsieh et al., 2013; de Oliveira et al., 2017).



En odontologie, les recherches se portent plus particulièrement sur le Swept-Source OCT, qui utilise un laser balayant la surface de la dent. Ce dernier traite les données de manière rapide, rendant possible la détection et la détermination de la profondeur des fêlures en temps réel, avec une résolution de l'ordre du micromètre (5,3  $\mu\text{m}$  pour de Oliveira (de Oliveira et al., 2017), 8  $\mu\text{m}$  pour Imai (Imai et al., 2012)). Imai observe également que l'OCT est moins praticien-dépendant que l'inspection visuelle avec transillumination.

L'équipement nécessaire à son fonctionnement est peu encombrant et plusieurs prototypes pour son utilisation in vivo ont été développés (fig. 5.14 et 5.15) (Nakajima et al., 2012; Ali et al., 2021; Le et al., 2022).

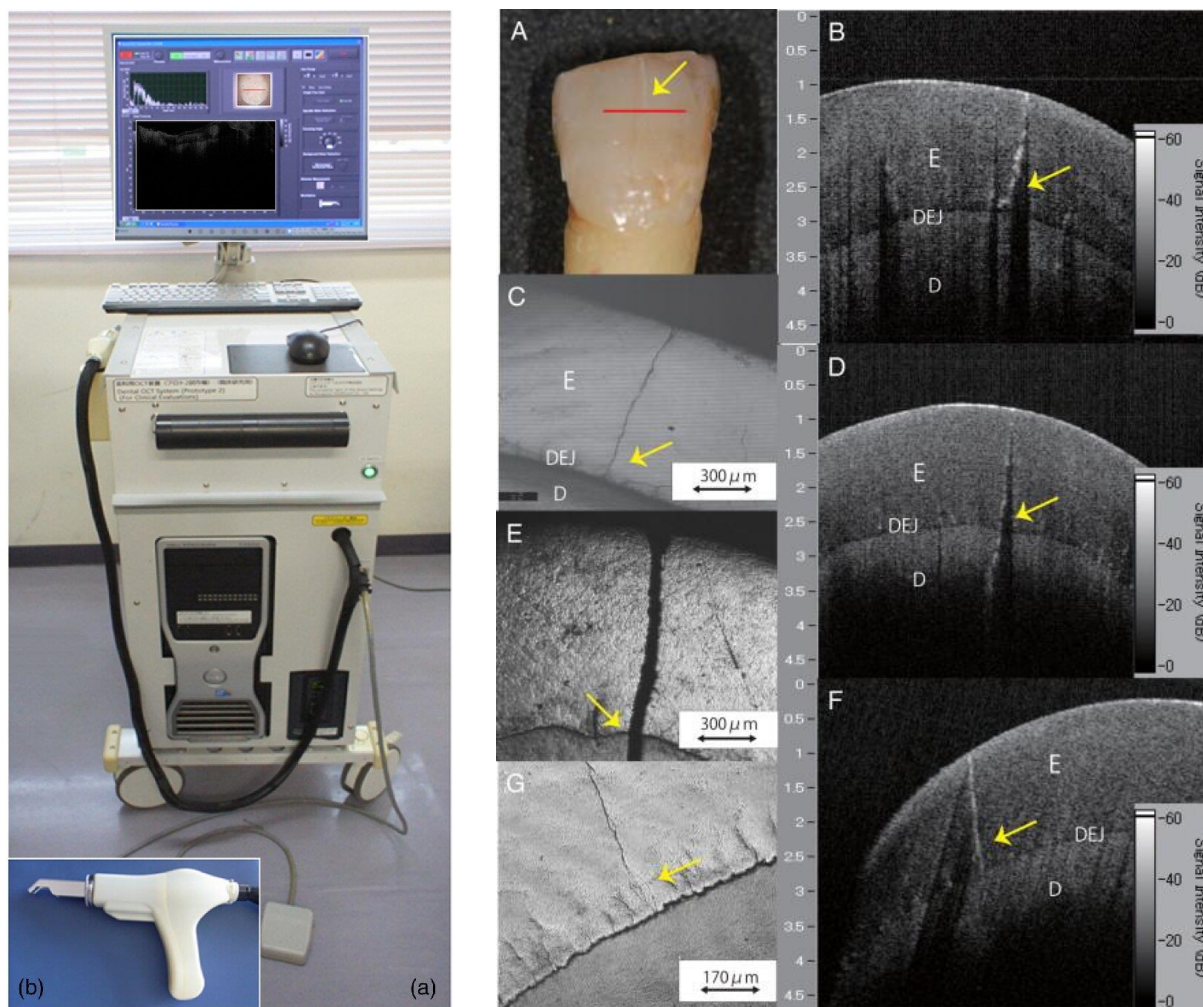


Figure 5.14 (à gauche) : Prototype de système OCT adapté à l'odontologie (a) et détail de la sonde intra-orale (b) (Nakajima et al., 2012)

Figure 5.15 (à droite) : Imagerie de différentes coupes obtenues par OCT montrant :

Une fêlure amélaire (A : inspection visuelle, B : OCT, C : microscope confocal à balayage laser).

Une fêlure s'étendant au-delà de la jonction amélo-dentinaire (D : OCT, E : microscope confocal à balayage laser).

La présence d'un « tuft » dans le prolongement de la fêlure (G : microscope confocal à balayage laser) apparaissant sur la coupe d'OCT comme une fêlure complète de l'émail (F) (Imai et al., 2012).

Néanmoins, il existe plusieurs limites : la visualisation est restreinte à environ 3mm de profondeur (de Oliveira et al., 2017). Ainsi, une utilisation pour détecter les fêlures radiculaires serait difficile à mettre en place *in vivo* car nécessiterait une intervention chirurgicale pour exposer la surface radiculaire, et il serait par conséquent impossible de balayer la surface entière des racines de manière non invasive (Nakajima et al., 2012).

Des erreurs d'interprétation peuvent survenir si l'angulation du faisceau lumineux n'est pas optimale (Nakajima et al., 2012; de Oliveira et al., 2017). De plus, les « tufts » amélaire peuvent être confondus avec des fêlures intra-amélaire (fig. 5.14 F) (Imai et al., 2012).

#### 5.4.3.4 Imagerie par résonance magnétique (IRM)

L'imagerie par résonance magnétique repose sur le principe de résonance magnétique des noyaux d'hydrogène présents dans les molécules d'eau soumis à un champ magnétique de haute intensité. Elle est couramment utilisée en imagerie médicale pour l'exploration des tissus mous. Cependant, dans sa forme actuelle, elle est moins précise pour l'analyse des tissus durs, trop pauvres en hydrogène. Elle est également fortement sujette aux distorsions en présence de métaux, et aux interférences cinétiques (Idiyatullin et al., 2011).

Divers prototypes pour outrepasser ces limitations et optimiser l'usage de l'IRM en odontologie sont en développement, notamment des systèmes intra-oraux (Ludwig et al., 2016; Hilgenfeld et al., 2022). Cependant, la viabilité d'une utilisation *in vivo* n'a pas été confirmée pour la détection des fêlures (Zhou et al., 2022).

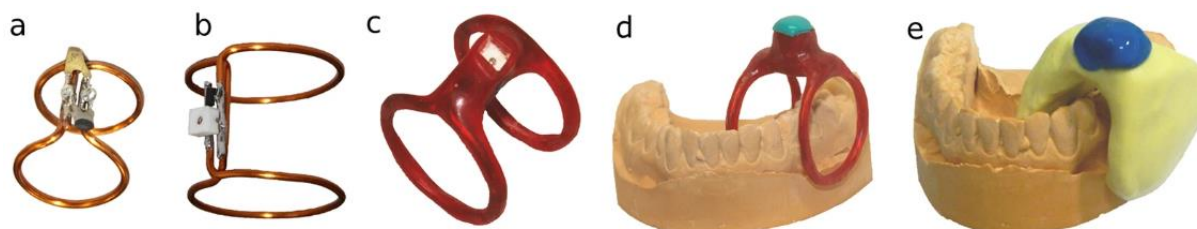


Figure 5.16 : Prototypage de système intra-oral sans fil (Ludwig et al., 2016)

Plusieurs études suggèrent tout de même sa potentielle utilisation pour le diagnostic des fêlures, car elle aurait des résultats similaires au CBCT avec pour avantage l'absence de rayonnements ionisants. Elle pourrait également renseigner sur l'état de la pulpe, et ainsi orienter la prise en charge de manière facilitée (Idiyatullin et al., 2011; Schuurmans et al., 2019; Juerchott et al., 2022).

#### 5.4.3.5 Thermographie infrarouge

Tokugawa (Matsushita-Tokugawa et al., 2013) propose l'utilisation d'un insert ultrasonore pour générer de la chaleur par friction des surfaces dentaires, au niveau des fêlures. La chaleur est ensuite mesurée par thermographie infrarouge et analysée. La mise en évidence d'une augmentation anormale de la température est alors associée à la présence de fêlure. Toutefois, il n'a pu relever que les fêlures de largeurs comprises entre 4 et 35.5 micromètres, avec une performance limitée lorsque les fêlures avaient une largeur supérieure à 42 micromètres.

#### 5.4.3.6 Échographie dentaire

L'échographie ou ultrasonographie repose sur la mesure du temps écoulé entre l'émission d'ondes ultrasonores et l'écho réfléchi par la dent.

Son recours pour l'étude des tissus dentaires a été proposé dès les années 60 (Lees et Barber, 1968), et plus tardivement pour son intérêt potentiel pour le diagnostic des fêlures (Ghorayeb et Valle, 2002; Culjat et al., 2005). Cette technologie est prometteuse et pourrait possiblement détecter des défauts structurels à travers certaines restaurations (composite, céramique, amalgame) (Culjat et al., 2007).

#### 5.4.3.7 Tomographie photo-acoustique

Les tissus dentaires exposés à un laser génèrent les ondes ultrasonores. La tomographie photo-acoustique combine les propriétés des ondes ultrasonores et de l'absorption optique pour mesurer différents paramètres structurels de la dent. L'imagerie obtenue pourrait potentiellement révéler des lésions dentaires débutantes, dont les fêlures (Cheng et al., 2016).

#### 5.4.3.8 Fluorescence quantitative photo-induite et autofluorescence

L'exposition d'une lumière de spectre visible peut quantifier la profondeur d'une fêlure en calculant les variations de fluorescence des tissus par la mise en évidence de leur perte minérale. Cette méthode est pour l'instant limitée aux fêlures intra-amélaire (Jun et al., 2019).

Une autre méthode est proposée par Ku, basée sur la détection des bactéries et de leurs métabolites présents dans les fêlures grâce à leur capacité d'auto fluorescence (Ku et al., 2019).

### 5.4.3.9 Intelligence Artificielle

Les avancées en intelligence artificielle ont ouvert la voie au développement d'algorithmes menant possiblement vers une automatisation et une amélioration de la détection des fêlures (Kim et al., 2017; Vicory et al., 2021), un meilleur traitement d'image, la réduction du bruit de fond, d'artéfacts et la diminution du temps d'exposition. Il existe plusieurs limitations, dont l'obtention d'une reconstitution erronée mais visuellement plausible à la réalité, ou encore la suppression des traits de fractures, pouvant être confondus avec des artéfacts. Des données concernant leur fiabilité sont encore manquantes pour leur application clinique (Nguyen et al., 2020).

### 5.4.3.10 Micro-CT

La microtomographie aux rayons x (*micro Computed-Tomography*) est le gold standard pour l'étude des fêlures en laboratoire. Sa résolution supérieure à celle de la TVFC rend possible la visualisation tridimensionnelle de fêlures et le calcul de la profondeur de ces dernières. De plus, contrairement à la TVFC, la présence de matériau d'obturation n'induirait pas une perte de précision, spécificité et sensibilité (Khedmat et al., 2012).

Cependant, elle n'est actuellement pas compatible pour une utilisation in vivo car elle nécessite l'extraction de la dent, un temps d'acquisition long et un taux de radiations élevé, contraire au principe ALARA (As Low As Reasonably Achievable) (Wang et al., 2017; Zhou et al., 2022). Son coût élevé et son encombrement sont aussi des limitations à son utilisation en cabinet dentaire (Melo et al., 2010).

## 5.5 Conclusion

Actuellement, aucune méthode n'est assez fiable pour diagnostiquer clairement les fêlures à des stades débutants et connaître précisément leur étendue et orientation (Yap et al., 2023). Or, pour l'AAE, connaître ces paramètres est nécessaire à une prise en charge adaptée (American Association of Endodontists, 2008). Des évolutions technologiques sont attendues pour mettre en œuvre un dépistage systématique des fêlures, même asymptomatiques, et ce, de manière compatible à l'exercice en cabinet, à l'instar du dépistage des lésions carieuses.

## CHAPITRE 6. PRISE EN CHARGE

Il n'existe actuellement aucun consensus ni recommandations concernant la prise en charge des fêlures. Celle-ci dépend de la symptomatologie, de l'étendue et de la localisation de la fêlure, de l'atteinte pulpaire et/ou parodontale et de l'état général de la dent. La prise de décision varie également en fonction de l'expérience du praticien, de son plateau technique et de sa spécialisation (Alkhalifah et al., 2017).

Les objectifs thérapeutiques sont la disparition des symptômes s'ils sont présents, l'interruption de la propagation des fêlures, la prise en charge des pathologies potentiellement associées (pulpite, parodontite apicale, abcès apical, abcès parodontal) puis la mise en place d'une restauration d'usage. Les procédures thérapeutiques auront généralement un rôle immobilisateur des fragments de part et d'autre du trait de fracture (Banerji et al., 2010b, 2017; Alkhalifah et al., 2017).

### 6.1 Prévention

#### 6.1.1 Facteurs de risque

Plusieurs facteurs de risque identifiables lors de l'examen clinique peuvent être éliminés : prématurités, interférences, contacts exagérés. Une attention particulière est portée lors de la dépose de restaurations inadaptées ou infiltrées, notamment pour les amalgames, afin de dépister de potentielles fêlures sous-jacentes.

Des conseils peuvent être apportés par le praticien pour les patients porteurs de piercing lingual et labial, les sportifs (protection intra-buccale) et les habitudes alimentaires néfastes.

#### 6.1.2 Manœuvres iatrogènes

Les préparations cavitaires sont réalisées à minima, en tentant si possible de conserver l'émail périphérique, les crêtes marginales et les microstructures amélares occlusales (Milicich et Rainey, 2000). Il est toutefois important de respecter une épaisseur de tissus dentaires nécessaire mécaniquement et fonctionnellement, la conservation de parois trop fines et de cuspidés trop affaiblies pouvant compromettre la pérennité des tissus dentaires résiduels et de la restauration (Krifka et al., 2009).

L'application par incréments des résines en composites est préconisée. Les restaurations indirectes et les résines type Bulk fill peuvent être favorisées dans les cavités volumineuses pour limiter le stress lié à la rétraction de prise (Soares et al., 2017; Rizzante et al., 2019). Une mise en place sans forces excessives des restaurations coronaires scellées, foulées ou collées et une analyse occlusale est indispensable à la pérennité des tissus dentaires et de la restauration.

Lors de l'obturation par condensation latérale à froid, limiter les forces excessives sur les parois canales, choisir des fouloirs à gutta percha (*spreaders*) de largeur, de conicité et de séquence adaptés, avec utilisation systématique d'indicateur de longueur de travail (stop en silicone) (Blum et al., 1998b).

Le recours aux reconstitutions corono-radiculaires métalliques devrait se limiter aux situations l'exigeant (délabrement coronaire complet) et leur préparation respecter le principe d'économie tissulaire (American Association of Endodontists, 2008).

## 6.2 Thérapeutiques temporaires

### 6.2.1 Attelles extra-coronaires

Leur objectif est l'immobilisation des fragments dentaires de part et d'autre du trait de fêlure et ainsi le soulagement des symptômes, la prévention de la progression de la fêlure et la réduction de l'entrée bactérienne vers l'endodonte. Elles participent également à la confirmation du diagnostic et à la vigilance de l'état pulpaire. Il s'agit d'une solution temporaire avant la mise en place d'une restauration d'usage (Ehrmann et Tyas, 1990; Banerji et al., 2014, 2017; Wu et al., 2019; Seet et al., 2022).

#### 6.2.1.1 Bague orthodontique

L'utilisation de bagues orthodontiques en acier inoxydable pour les dents fêlées est évoquée par Ehrmann en 1968 (Ehrmann, 1968) et est depuis proposée par plusieurs auteurs. Une bonne adaptation des bagues est nécessaire pour éviter d'interférer avec l'occlusion et les tissus gingivaux. Elles sont ensuite cimentées avec un ciment polycarboxylate. Ehrmann suggère une visite de contrôle 2 à 4 semaines après sa mise en place, pour surveiller la symptomatologie (Ehrmann et Tyas, 1990). Seets, quant à lui préconise une durée de temporisation plus longue (1 à 2 mois), plus propice à une évaluation de l'état inflammatoire pulpaire (Seet et al., 2022).

Cette thérapeutique montre de bons résultats, d'après Seet, sur 125 sujets atteints de pulpite aigue réversible, 92.6% des cas ont vu la disparition de la symptomatologie dans les deux mois suivant la pose de bague. Elle requiert néanmoins du temps, de l'expérience, un plateau technique spécifique et est peu esthétique (Seet et al., 2022).

#### 6.2.1.2 Attelle supra-coronaire en méthode directe

Il s'agit d'une alternative aux bagues orthodontiques, proposée par Banerji. Cette thérapeutique se base sur le concept de Dahl, en combinant une ingression de la dent fêlée et une égression des autres dents par l'intermédiaire d'une attelle supra-coronaire en composite collée directement sur la surface occlusale de la dent concernée (Banerji et al., 2014).



Le protocole est réalisable avec un plateau technique standard, de manière relativement rapide et simple. L'attelle englobe toute la face occlusale et le tiers occlusal des parois vestibulaire et linguale/palatine, immobilisant ainsi les fragments (Fig. 6.1 et 6.2). Elle a une anatomie plate et est en suroccclusion de 1 à 1.5 mm et ne nécessite pas de préparation délabrante pour la dent. S'il y a un inconfort lié à la suroccclusion, celui-ci est temporaire. L'attelle est remplacée la plupart du temps par une restauration de type onlay ou overlay après rétablissement des contacts occlusaux et disparition des symptômes.

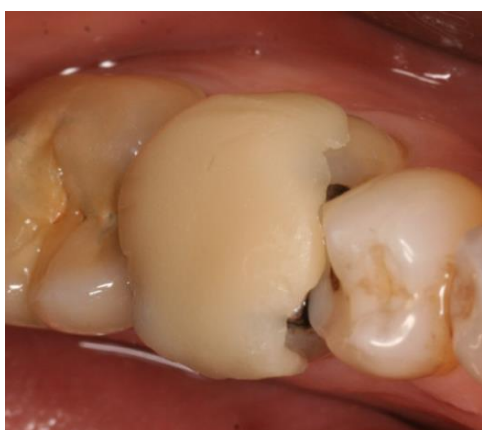

Figure 6.1 Attelle supra-coronaire collée sur une 36 (Banerji et al., 2014)

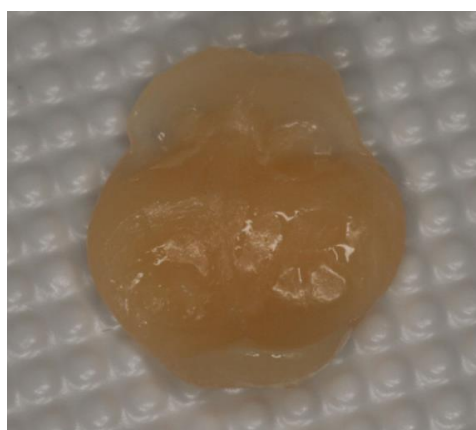

Figure 6.2 Intrados de l'attelle supra-coronaire (Banerji et al., 2014)

Une étude rétrospective de Banerji sur 151 patients rapporte une bonne acceptation à 4 semaines (97%), un rétablissement des contacts occlusaux à 3 mois pour 97,7% des sujets et un taux de succès élevé avec disparition de la symptomatologie dans 86,7% des cas (Banerji et al., 2014).

Des réserves sont à émettre concernant l'application du concept de Dahl, originellement proposé comme thérapeutique dans les cas sévères d'érosion/attribution afin de restaurer les dents antérieures par égression préalable des secteurs postérieurs. Ses mécanismes ne sont pas complètement acquis, les résultats sont difficilement prédictibles et des effets néfastes (douleurs, résorptions radiculaires, troubles de l'articulation temporo-mandibulaire) ont été rapportés (Goldstein et Campbell, 2022).

### 6.2.1.3 Couronne transitoire

Il s'agit de la thérapeutique temporaire la plus délabrante, utilisée dans les cas où une couronne d'usage est envisagée. Elle a pour cahier des charges la protection de l'organe dentaire et du parodonte, la préservation des rapports occlusaux, des fonctions et de l'esthétique (Haute Autorité de Santé, 2019).

## 6.2.2 Restaurations temporaires intra-coronaires

Elle sont nécessaires après dépose d'anciennes restaurations volumineuses lorsqu'une restauration prothétique indirecte est envisagée (Signore et al., 2007; Soares de Toubes et al., 2020).

Les matériaux de temporisation ont des propriétés mécaniques limitées, il est indispensable de prodiguer des conseils aux patients (alimentation de consistance molle, mastication unilatérale du côté opposé jusqu'à la pose de la restauration d'usage) (Davis et Shariff, 2019) ou de combiner la restauration intra-coronaire avec une attelle extra-coronaire pour renforcer les propriétés mécaniques de la dent et éviter une étendue de la fêlure pendant la temporisation (Lee et al., 2021a).

## 6.3 Thérapeutiques adjuvantes

### 6.3.1 Suppression du trait de fracture

La suppression du trait de fracture ne fait pas consensus, certains auteurs recommandent de l'éliminer totalement ou partiellement avec aide optiques (microscope, transillumination). Les objectifs sont alors l'augmentation de la résistance à la fracture des dents concernées (Kim et al., 2021; Lee et al., 2021a) et l'évaluation de l'étendue de la fêlure et de sa proximité pulpaire (American Association of Endodontists, 2008).

D'autres suggèrent de conserver au maximum les tissus dentaires pour éviter les complications pulpaires et un délabrement potentiellement important (Soares de Toubes et al., 2020). Des études montrent toutefois un plus fort taux de préservation pulpaire lorsque les traits de fracture ont été supprimés avant la pose d'une couronne (Ni et al., 2023).

### 6.3.2 Liners

Des liners à base d'oxyde de zinc-eugéol (Abbott et Leow, 2009), d'hydroxyde de calcium (Soares de Toubes et al., 2020) ou de CVI (de Toubes et al., 2022) peuvent être appliqués dans les cas d'inflammation pulpaire symptomatique, mais leur efficacité est difficile à démontrer car ils sont utilisés en complément d'autres traitements.

### 6.3.3 Thérapeutiques endodontiques

L'AAE recommande le traitement endodontique des dents fêlées uniquement lorsque ce dernier est nécessaire, en se basant sur le diagnostic pulpaire et périapical (American Association of Endodontists, 2008). Il est alors envisagé dans les cas de pulpites aiguës irréversibles (pulpites sévères), nécroses et pathologies associées (parodontite apicale, abcès apical), persistance de la symptomatologie malgré les traitements de temporisation, nécessité de reconstitution corono-radicaire pour la prothèse fixée (Kim et al., 2013).



Compte tenu du risque de propagation des fêlures avec les techniques de condensation latérale à froid (Blum et al., 1998b), la majorité des auteurs optent pour l'obturation par compaction verticale à chaud pour limiter les forces de coin liées au foulage de la gutta froide (Kakka et al., 2022). Cependant, ces derniers ne font pas mention d'un potentiel risque iatrogénique consécutif aux variations de température.

Le recours à la technique monocône avec ciments à base de silicate de calcium dits « biocéramiques » a également été proposée (Bansal et al., 2016) et pourrait être favorisé pour l'obturation des dents présentant une fêlure avec extension radiculaire. Ces ciments restent encore à évaluer dans le cas des fêlures mais leur caractère étanche, biocompatible, antimicrobien et leur mise en place relativement rapide semblent intéressantes (Cardinali et Camilleri, 2023).

Des recherches sont en cours sur de nouveaux protocoles et matériaux prometteurs ayant le potentiel d'améliorer les caractéristiques mécaniques et biologiques de la dentine radiculaire des dents traitées endodontiquement. Ainsi, le chitosane phosphorylé, appliqué en conditionnement de la dentine radiculaire a montré in vitro des capacités d'induction de la reminéralisation dentinaire (Xu et al., 2011). Le conditionnement dentinaire avec précurseurs de chitosan-hydroxyapatite augmenterait les propriétés mécaniques de la dentine, potentialiserait les effets antimicrobiens des ciments à base de silicate tricalcique et améliorerait leur pénétration dans la dentine (del Carpio-Perochena et al., 2022).

Concernant les thérapeutiques de préservation de la vitalité pulpaire (coiffage pulpaire direct, pulpotomie partielle et complète), des données sont nécessaires pour évaluer leur pertinence dans le cas des dents fêlées.

### 6.3.4 Protection intra canalaire

Davis et Malentacca proposent l'application de composite fluide dans le tiers coronaire canalaire, lorsque les fêlures s'étendent aux orifices canaux. Les canaux concernés sont désobturés 2 à 3 mm apicalement à la fêlure (fig. 6.3 A) et le composite est injecté jusqu'au niveau de l'entrée canalaire (Davis et Shariff, 2019; Malentacca et al., 2021) (fig. 6.3B). Une lime manuelle au diamètre de pointe de 6/100<sup>ème</sup> de millimètre peut être utilisée pour aider le composite à pénétrer le trait de fracture (Malentacca et al., 2021).

L'objectif est d'obtenir une meilleure étanchéité du traitement endodontique et une liaison mécanique immobilisatrice de part et d'autre de la fêlure (Davis et Shariff, 2019; Malentacca et al., 2021).

Une thérapeutique similaire est proposée par Mahgoli pour étanchéfier les fêlures atteignant le plancher pulpaire (Mahgoli et al., 2019).

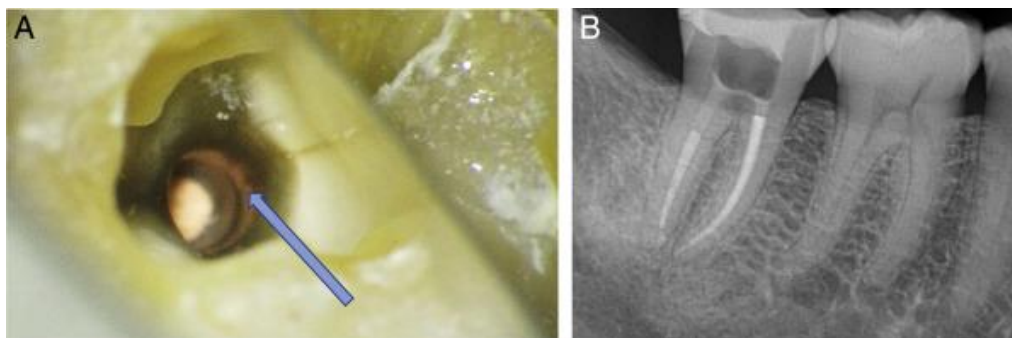


Figure 6.3 : Fêlure s'étendant sur la portion coronaire du canal distal de la 47 (A), radiographie rétro-alvéolaire après mise en place de résine composite fluide (B) (Davis et Shariff, 2019)

### 6.3.5 Prise en charge des poches parodontales associées

Pour limiter la pénétration bactérienne des poches parodontales dans les traits de fracture, diverses thérapeutiques ont été proposées. Malentacca procède à un polissage de la fêlure avec une fraise diamantée de faible granulométrie (17 micromètres), une irrigation à base de chlorhexidine puis l'application de gel à base de chlorhexidine (*Dentosan*) tous les 5 jours pendant 20 jours (Malentacca et al., 2021).

## 6.4 Restauration d'usage

Différents types de restauration et matériaux ont été proposés, sans qu'un matériau ne se démarque particulièrement. Par ailleurs, il n'existe que très peu d'études comparatives in vivo mettant en lumière une prise en charge idéale en fonction de l'étendue de la fêlure et de l'implication pulpaire (Lubisich et al., 2010). [Les études in vitro et modèles numériques sont toutefois utiles pour évaluer les propriétés mécaniques des matériaux et des types de préparation.

### 6.4.1 Choix du matériau

La restauration d'usage aura pour objectifs la reconstitution de la dent de manière fonctionnelle, étanche, biocompatible, esthétique et pérenne. Un biomimétisme est attendu pour tenter de remédier à la diminution des propriétés structurales, inhérentes aux fêlures et à la perte de tissus dentaires dans le cas où une ancienne restauration est déposée (Milicich, 2017).

#### 6.4.1.1 Restaurations directes et indirectes en résine composite

Pour certains auteurs, les restaurations directes ou indirectes en résine composite sont une solution efficace pour la restauration des dents fêlées symptomatiques et présentent une meilleure conservation de la vitalité pulpaire que les couronnes périphériques (Signore et al., 2007; Opdam et al., 2008).

Signore, dans une étude portant sur 43 dents fêlées, observe un taux de succès de 93% (nécessité de traitement endodontique dans 7% des cas) à 6 ans pour des dents temporairement restaurées par composite en méthode directe, remplacé ensuite par un onlay en composite (Signore et al., 2007).

Opdam pour un échantillon de 40 dents fêlées retrouve un taux de survie similaire (95%) à 7 ans avec des restaurations directes en composite, et un taux de succès de 92.3% (nécessité de traitement endodontique dans 7,7% des cas) (Opdam et al., 2008).

L'emploi de composites classiques est toutefois sujet à caution compte tenu de leur rétraction de prise, notamment dans les cas de restaurations de grande étendue (Soares et al., 2017). Des matériaux comme les Bulk Fill et les composites renforcés par des fibres de verre, et les restaurations indirectes seraient plus adaptés pour restaurer les dents fissurées (Ozsevik et al., 2016; Soares et al., 2018).

Les composites renforcés par des fibres de verre courtes (ex : *EverX posterior*), utilisés comme substitut dentinaire (*build up*) seraient une solution de choix, car ils auraient des propriétés similaires aux restaurations indirectes en composite, même pour les cavités MOD larges et ont l'avantage d'être moins onéreux. Ils ont une meilleure tolérance à la propagation des fêlures (Ozsevik et al., 2016) et induiraient moins de stress lors de la polymérisation par rapport aux composites classiques (Soares et al., 2018).

Les restaurations indirectes laissent un choix plus large de matériaux aux propriétés mécaniques, biologiques et esthétiques potentiellement supérieures aux résines composites insérées en phase plastique. Elles sont cependant plus délabrantes que les restaurations directes collées et nécessitent une phase de temporisation.

#### 6.4.1.2 Restaurations indirectes en céramique

Pour Milicich, Tirlet et Ni, la résistance à la fracture du matériau de restauration est un facteur important pour rétablir les propriétés biomécaniques de la dent et éviter la progression de la fêlure. Les reconstitutions en céramique de haute résistance sont à favoriser, et particulièrement les vitro-céramiques renforcées par dispersion de disilicate de lithium qui associent des propriétés mécaniques, biologiques, esthétiques et une aptitude au collage intéressante. (Milicich, 2017; Tirlet, 2020; Ni et al., 2023).

Ces propos sont en accord avec l'analyse numérique (méthode des éléments finis) de Cornacchia et al. observant de meilleures propriétés mécaniques aux forces compressives et aux variations thermiques pour les restaurations indirectes en céramiques que celles en composites (Cornacchia et al., 2010).

Yamanel et al. rapportent que les matériaux de module d'élasticité faible (résines composites classiques) ont tendance à transférer plus de contraintes aux tissus dentaires que les céramiques (Yamanel et al., 2009).

#### 6.4.2 Choix du type de préparation

Le choix du type de préparation, notamment le recouvrement partiel ou total aurait une influence majeure sur les propriétés mécaniques et biomécaniques lorsque la dent restaurée est exposée à des contraintes. Si les études *in vivo* sont peu nombreuses, plusieurs modèles numériques et études *in vitro* abordent les différentes configurations géométriques et leur impact sur la distribution des contraintes.

### 6.4.2.1 Recouvrement partiel

Indiqué par plusieurs auteurs pour immobiliser les fragments, protéger les cuspidés affaiblis et mieux répartir les forces, favorisant une meilleure résistance à la fracture (Milicich et Rainey, 2000; Signore et al., 2007; Opdam et al., 2008; Krifka et al., 2009; Milicich, 2017; Tirlet, 2020; Ni et al., 2023), le recouvrement cuspidien sera d'autant plus important dans les cas de cavité profonde, de présence de parois de faible épaisseur et dans le cas de contexte occlusal défavorable (fonction de groupe, dent postérieure, parafunctions) (Tirlet, 2020).

Opdam dans une étude sur 40 dents fêlées restaurées par composite en méthode directe, retrouve un taux de conservation de la vitalité pulpaire de 93%, un taux d'échec annuel de 6% (une complication pulpaire nécessitant un traitement endodontique, deux fractures complètes, trois fractures de la restauration) pour les restaurations sans recouvrement cuspidien et aucun échec avec recouvrement cuspidien sur 7 ans (Opdam et al., 2008).

Ces résultats concordent avec l'étude in vitro de Mondelli (Mondelli et al., 2009) et l'analyse numérique de Krifka (Krifka et al., 2009) qui observent un risque de fracture cuspidienne supérieur pour les restaurations indirectes sans recouvrement cuspidien (inlays).

### 6.4.2.2 Recouvrement complet

#### 6.4.2.2.1 Couronne périphérique

La couronne périphérique reste la méthode la plus communément employée en première intention pour les restaurations d'usage (Ozuna et al., 2021). Plusieurs auteurs suggèrent qu'il s'agit de la thérapeutique la plus adaptée dans le cas des dents fêlées et particulièrement après un traitement endodontique. Ces derniers s'appuyant sur des taux de survie élevés, des propriétés mécaniques de la couronne à mieux répartir les contraintes par rapport aux autres restaurations et de permettre un cerclage complet de la portion coronaire. (Krell et Caplan, 2018; Davis et Shariff, 2019; Nguyen Thi et Jansson, 2021).

A contrario, Baba et Goodacre suggèrent que lorsque la cavité d'accès a été réalisée à minima, que la perte de substance dentaire est limitée et que la mise en place du champ opératoire est possible, il serait envisageable d'éviter le recours aux couronnes (Baba et Goodacre, 2014).

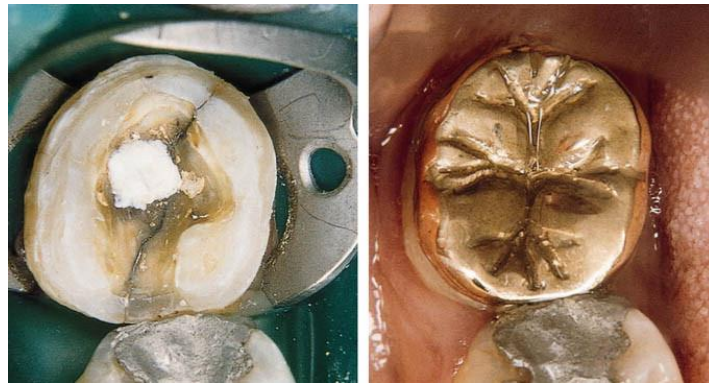
Plusieurs études rapportent un taux non négligeable de complications pulpaires suite à la préparation périphérique : Wu, Kang et Krell observent une nécessité de traitement endodontique dans respectivement 29% (Wu et al., 2019), 28,9% (Kang et al., 2016) et 21% (Krell et Rivera, 2007) des cas suite à des complications pulpaires (pulpites sévères ou nécroses).

Ces résultats semblent appuyer Milicich, qui attribue un risque majoré de complications pulpaires consécutives à la perte d'émail périphérique et du délabrement supérieur des prolongements odontoblastiques lors de la préparation périphérique (Milicich, 2017).

#### 6.4.2.2.2 Overlays

A l'instar de la couronne périphérique, les overlays ont pour objectif une répartition et orientation optimale des contraintes occlusales sur la dent support. Une analyse numérique de Yang (Yang et al., 2018) rapporte un niveau de stress 10 fois plus faible pour les dents restaurées indirectement avec recouvrement occlusal complet (overlay) que pour les cavités mésio-occluso-distales, occluso-mésiales et occlusales (inlays) indépendamment du matériau de restauration (or, composite et céramique).

Si les overlays en or (*fig. 6.4*) ont été proposés comme thérapeutique aux fractures incomplètes (Chana et al., 2000; Brackett et al., 2009), les progrès techniques de l'odontologie conservatrice en matériaux de restauration et d'adhésion engendrent une vision encore plus conservatrice et biomimétique. Par conséquent, les overlays de recouvrement collés en céramique pourraient surpasser les propriétés mécaniques des couronnes périphériques, réduire le risque de complications pulpaires et améliorer le pronostic global de la dent. Des études cliniques sur le long terme sont toutefois encore nécessaires pour établir des protocoles et confirmer leur valeur apportée dans le cas des dents fêlées.



*Figure 6.4* : Préparation pour overlay sur une 47 présentant une large fêlure mésio-distale, découverte après dépose d'un amalgame (à gauche). Overlay en or, cimenté par ciment composite à prise duale Panavia (à droite) (Chana et al., 2000)

Cette thérapeutique s'inscrit dans une approche biomimétique, visant à reproduire les propriétés mécaniques, biologiques, fonctionnelles et esthétiques de la dent naturelle. Ainsi, la préparation repose sur la conservation de l'émail périphérique et elle est déportée au-dessus de la ligne de plus grand contour.

Le cerclage amélaire agissant comme « murs porteurs » de l'overlay, conférant une répartition équilibrée des contraintes et une pérennité de l'ensemble dent-restauration. L'économie tissulaire permise par le collage réduit également la proximité avec l'endodonte et un délabrement moindre des tubulis dentinaires (*fig. 6.5*), limitant les potentielles complications pulpaires (Toledano, 2016; Milicich, 2017; Tirlet, 2020).

L'intérêt des overlays en céramique ou en composite renforcés en céramique comme thérapeutique pour les dents fêlées a été proposé par plusieurs auteurs (Lehmann et Martin, 2009; Milicich, 2017 ~~(fig. 6.5)~~; Tirlet, 2020). Tirlet propose l'overlay « de reconstruction » pour les dents présentant un délabrement important, par exemple après dépose d'une restauration volumineuse, et l'overlay « de renforcement » lorsque les cuspidés sont affaiblies (Tirlet, 2020)

#### 6.4.2.3 Apports de la CFAO

L'apport de la Conception et Fabrication Assistée par Ordinateur (CFAO) au fauteuil dans le cadre des dents fêlées est notable. Il offre la possibilité d'outrepasser les risques liés à la reconstitution temporaire intra-coronaire pour les méthodes indirectes (complications pulpaires, moins bonne étanchéité et fractures liées aux propriétés mécaniques des matériaux de restauration temporaire) (Soares de Toubes et al., 2020).

### 6.5 Extraction

Malgré les différentes options thérapeutiques disponibles, certains cas de figure ne permettent pas au chirurgien-dentiste une restauration fiable, fonctionnelle et pérenne de la dent. Dans d'autres cas, le pronostic est plus mitigé (atteinte radiculaire, pathologies péri-apicales et parodontales secondaires), et la prise de décision est décidée au cas par cas, les risques d'échecs et les alternatives communiquées au patient.

# CHAPITRE 7. PRONOSTIC

Le pronostic des dents fêlées dépendra de la localisation et de l'étendue du plan de fracture, de la présence de certains signes cliniques lors du diagnostic et de l'état général de la dent et du parodonte. Un diagnostic et une prise en charge précoces et appropriés peuvent améliorer la conservation de la vitalité pulpaire, une interruption de la progression des fêlures et un meilleur pronostic (Agar et Weller, 1988; Opdam et al., 2008; Kang et al., 2016).

## 7.1 Symptomatologie lors du diagnostic

Des symptômes présents avant le traitement peuvent affecter le pronostic de la dent : Liao (Liao et al., 2022) observe que des douleurs à la palpation, des douleurs spontanées et une mobilité dentaire sont associées à une diminution du taux de succès.

Concernant l'examen radiologique, Chen (Chen et al., 2021) constate que le taux de succès diminue de 27,5% lorsqu'une lésion radioclaire est visible avant le traitement. Ces résultats sont en accord avec Krell (Krell et Caplan, 2018) qui associe un nombre d'échecs plus important lorsqu'un abcès apical aigu, une parodontite apicale aiguë ou chronique a été diagnostiqué.

## 7.2 Complications pulpaires

Les complications pulpaires à l'issue de la prise en charge initiale sont variables, outre le délabrement consécutif aux préparations périphériques ou cavitaires, l'influence de la localisation et de l'étendue du trait de fêlure a été rapportée.

Une fêlure juxta pulpaire ou atteignant la pulpe et une prise en charge tardive sont des facteurs majorant le risque de complications pulpaires (Kim et al., 2013; Wu et al., 2019).

Yang (Yang et al., 2017) retrouve une plus grande proportion de dents fêlées nécrosées avec des profondeurs de sondage de 4-6mm (31,8%) et supérieure à 7mm (28,6%) que lorsqu'elles sont inférieures à 3mm (11,3%). Les cas de pulpites irréversibles se retrouvent en proportions équivalentes dans les trois groupes (respectivement 23,6%, 22,9% et 23,7%).

## 7.3 Après un traitement endodontique

Pour ce qui est des dents fêlées traitées endodontiquement, il semblerait que l'état pulpaire n'ait pas d'impact significatif sur le taux d'échecs à court et moyen terme. Tan (Tan et al., 2006) et Kang (Kang et al., 2016) retrouvent respectivement des taux de survie de 85.5% et 90% à deux ans, Davis (Davis et Shariff, 2019) 96,6% à 4 ans et Sim (Sim et al., 2016), un taux de 92% à 5 ans.

## 7.4 Atteinte radiculaire et parodontale

Pour la plupart des auteurs, une atteinte radiculaire de la fêlure et une poche parodontale associée ont un pronostic plus défavorable, de même lorsque le trait de fracture s'étend au niveau du plancher pulpaire et des orifices canaux.

Kang (Kang et al., 2016) fait état d'une diminution du taux de survie lorsque les poches parodontales ont une profondeur de sondage supérieure ou égale à 6mm (respectivement 70% et 74,1%). Pour Lee (Lee et al., 2021b), une poche parodontale associée augmente le risque d'extraction de 11% et une poche parodontale de 6mm ou plus est un facteur décisionnel quant à l'avulsion de la dent.

Une extension de la fêlure au niveau du plancher pulpaire assombrit le pronostic, notamment pour les molaires qui présentent une épaisseur de tissus moindre due à la furcation (Kumar, 2017), et augmenterait le risque d'extraction (odd ratio de 11) (Sim et al., 2016).

Malentacca, dans une étude rétrospective de 87 dents avec fêlures radiculaires (Malentacca et al., 2021), reconstituées par résine composite en méthode directe, constate que le pronostic est plus défavorable lorsque la fêlure atteint le tiers moyen ou apical de la racine (taux de survie de 58%) que lorsqu'elle se cantonne au tiers coronaire radiculaire et au plancher pulpaire (taux de survie de 83%). Par régression logistique, il observe qu'une augmentation des pertes osseuses associées constitue un facteur de risque à l'extraction tandis que l'absence de perte d'attache décelable au sondage constitue un facteur protecteur.

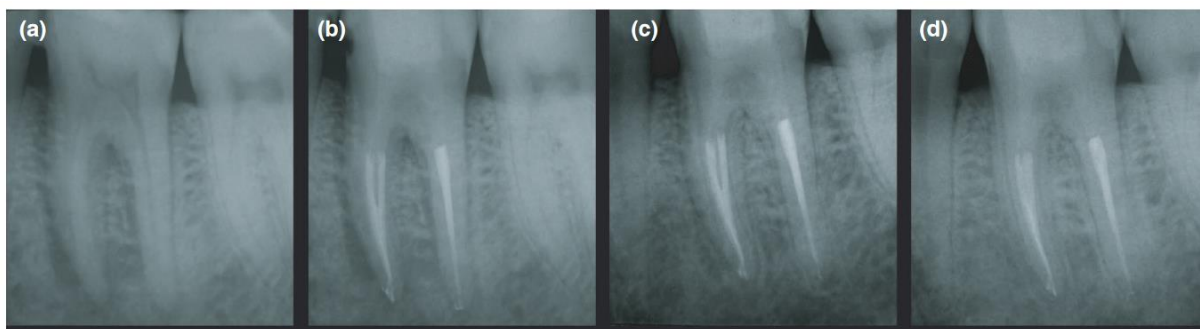


Figure 7.1 : Lésion radioclaire « en doigt de gant » en mésial de la racine mésiale de 36 fêlée (a), suivi de la cicatrisation après traitement endodontique, protection intra-canaulaire, prise en charge parodontale et restauration directe en composite (b, c et d) (Malentacca et al., 2021).

Une atteinte radiculaire ne condamne pas pour autant la dent (fig. 7.1) et une prise en charge adaptée (protection intracanaulaire, équilibrage occlusale, conseils alimentaires pendant la phase de temporisation, mise en place d'une couronne périphérique rapidement après le traitement endodontique) peuvent améliorer le pronostic.



Dans une étude prospective (Davis et Shariff, 2019) sur 4 ans, portant sur 53 dents traitées endodontiquement puis couronnées présentant une fêlure avec extension radiculaire (profondeur de sondage inférieure ou égale à 7mm), il observe un taux de survie (conservation de la dent) de 96.6% et de succès (dent asymptomatique, fonctionnelle, sans signe clinique d'infection et sans progression de perte d'attache) de 90.6%. Contrairement aux autres auteurs, il ne constate pas de différence significative de taux de succès en fonction de la profondeur de sondage.



# CONCLUSION

Pour de nombreux praticiens, l'extraction suivie par une réhabilitation implanto-portée est jugée plus prédictible et pérenne que la conservation et la restauration d'une dent fêlée (Sim et al., 2016). Les études récentes rapportent cependant des taux de succès encourageants et plus optimistes que ceux précédemment rapportés (Krell et Caplan, 2018). Ces recherches et résultats positifs laissent entrevoir un changement de paradigme. Ils mettent en lumière la volonté d'appliquer les connaissances acquises en odontologie afin de déceler des thérapeutiques optimales dans une démarche conservatrice.

L'odontologie contemporaine, notamment, tire parti des avancées techniques, matérielles et de la meilleure compréhension de l'ensemble dent-restauration. Cette approche minimalement invasive prend en considération les propriétés structurelles de la dent pour les restaurer le plus fidèlement possible, et semble particulièrement adaptée pour la prise en charge des fêlures.

S'il n'y a pas de recommandation de traitement idéal avéré, diverses thérapeutiques sont à disposition du chirurgien-dentiste. Ce dernier favorisera une solution thérapeutique au cas par cas et en fonction de son jugement, de son expérience et de ses compétences.

Des évolutions à la fois techniques et cliniques sont toutefois attendues quant au diagnostic et à la prise en charge des dents fêlées. En premier lieu, pour identifier et caractériser les fêlures à leur stade initial, et ensuite, contribuer à une prise en charge adéquate, idéalement avant la survenue de symptômes et complications.

# BIBLIOGRAPHIE

- Abbott P, Leow N. Predictable management of cracked teeth with reversible pulpitis. *Aust. Dent. J.* 2009;54(4):306-15.
- Académie Nationale de Chirurgie Dentaire. Rapport sur l'utilisation des reconstitutions coronaires préprothétiques. *Bulletin de l'académie nationale de chirurgie dentaire.* 2005;48.
- Agar JR, Weller RN. Occlusal adjustment for initial treatment and prevention of the cracked tooth syndrome. *J. Prosthet. Dent.* 1988;60(2):145-7.
- Akleyin E, Yavuz I. In Vitro Comparison of Three Dimensional Cone Beamed Dental Tomography with Intraoral Radiography in Detection of Dental Root Fractures. *J. Dent. Indones.* 2019;26(2):87-91.
- Ali S, Gilani SBS, Shabbir J, Almulhim KS, Bugshan A, Farooq I. Optical coherence tomography's current clinical medical and dental applications: a review. *F1000Res.* 2021;10:310.
- Alkhalifah S, Alkandari H, Sharma PN, Moule AJ. Treatment of Cracked Teeth. *J. Endod.* 2017;43(9):1579-86.
- American Association of Endodontists. Cracking the Cracked Tooth Code: Detection and Treatment of Various Longitudinal Tooth Fractures. *Endodontics: Colleague of Excellence.* AAE 2008;1-13
- Arola D, Gao S, Zhang H, Masri R. The Tooth: Its Structure And Properties. *Dent Clin North Am.* 2017;61(4):651-68.
- van As GA. Evaluation of Enamel and Dentinal Cracks Using Methylene Blue Dye and the Operating Microscope. *Inside Dentistry [Internet]. août 2007 [cité 6 nov 2023];3(7).* Disponible sur: <https://www.aegisdentalnetwork.com/id/2007/08/evaluation-of-enamel-and-dentinal-cracks-using-methylene-blue-dye-and-the-operating-microscope>
- Ausiello P, Apicella A, Davidson Carel L. Effect of adhesive layer properties on stress distribution in composite restorations—a 3D finite element analysis. *Dent. Mater.* 2002;18(4):295-303.
- Baba NZ, Goodacre CJ. Restoration of endodontically treated teeth: contemporary concepts and future perspectives. *Endod. Topics.* 2014;31(1):68-83.
- Bajaj D, Sundaram N, Nazari A, Arola D. Age, dehydration and fatigue crack growth in dentin. *Biomaterials.* 2006;27(11):2507-17.
- Banerji S, Mehta SB, Kamran T, Kalakonda M, Millar BJ. A multi-centred clinical audit to describe the efficacy of direct supra-coronal splinting – A minimally invasive approach to the management of cracked tooth syndrome. *J. Dent.* 2014;42(7):862-71.
- Banerji S, Mehta SB, Millar BJ. Cracked tooth syndrome. Part 1: aetiology and diagnosis. *Br Dent J.* 2010a;208(10):459-63.

- Banerji S, Mehta SB, Millar BJ. Cracked tooth syndrome. Part 2: restorative options for the management of cracked tooth syndrome. *Br Dent J.* 2010b;208(11):503-14.
- Banerji S, Mehta SB, Millar BJ. The management of cracked tooth syndrome in dental practice. *Br Dent J.* 2017;222(9):659-66.
- Bansal R, Chowdhary P, Gurtu A, Mehrotra N, Kishore A. Splinting of Longitudinal Fracture: An Innovative Approach. *Case Rep Dent.* 2016;2016:5083874.
- Bethesda. Oral Health in America: Advances and Challenges [Internet]. Bethesda (MD): National Institute of Dental and Craniofacial Research(US); 2021. Disponible sur: <http://www.ncbi.nlm.nih.gov/books/NBK576535/> Consulté le 09/12/2023.
- Blum JY, Machtou P, Micallef JP. Analysis of forces developed during obturations. Wedging effect: Part I. *J Endod.* 1998a;24(4):217-22.
- Blum JY, Machtou P, Micallef JP. Analysis of forces developed during obturations. Wedging effect: Part II. *J Endod.* 1998b;24(4):223-8.
- Bouloux GF, Steed MB, Perciaccante VJ. Complications of Third Molar Surgery. *Oral Maxillofac. Surg. Clin. North. Am.* 2007;19(1):117-28.
- Bouma BE, de Boer JF, Huang D, Jang IK, Yonetsu T, Leggett CL, et al. Optical coherence tomography. *Nat Rev Methods Primers.* 2022;2:79.
- Brackett MG, Kious AR, Brackett WW. Minimally Retentive Gold Onlays: A Six-Year Case Report. *Oper. Dent.* 2009;34(3):352-5.
- Cardinali F, Camilleri J. A critical review of the material properties guiding the clinician's choice of root canal sealers. *Clin Oral Investig.* 2023;27(8):4147-55.
- del Carpio-Perochena A, Nicholson E, Singh CV, Camilleri J, Kishen A. Impact of Dentin Conditioning and Sealer Modification With Chitosan-Hydroxyapatite Nanocomplexes on the Antibacterial and Mechanical Characteristics of Root Dentin. *J. Endod.* 2022;48(10):1319-26.
- Cavalcante DM, Belladonna FG, Simões-Carvalho M, Carvalhal JCA, Souza EM, Lopes RT, et al. Do pre-existing microcracks play a role in the fracture resistance of roots in a laboratory setting? *Int. Endod. J.* 2020;53(11):1506-15.
- Chai H, Lee JJW, Constantino PJ, Lucas PW, Lawn BR. Remarkable resilience of teeth. *Proc Natl Acad Sci U S A.* 2009;106(18):7289-93.
- Chai H, Lee JJW, Lawn BR. Fracture of tooth enamel from incipient microstructural defects. *J. Mech. Behav. Biomed. Mater.* 2010;3(1):116-20.
- Chana H, Kelleher M, Briggs P, Hooper R. Clinical evaluation of resin-bonded gold alloy veneers. *J. Prosthet. Dent.* 2000;83(3):294-300.
- Chen S, Arola D, Ricucci D, Bergeron BE, Branton JA, Gu L sha, et al. Biomechanical perspectives on dentine cracks and fractures: Implications in their clinical management. *J. Dent.* 2023;130:104424.

- Chen YT, Hsu TY, Liu H, Chogle S. Factors Related to the Outcomes of Cracked Teeth after Endodontic Treatment. *J. Endod.* 2021;47(2):215-20.
- Cheng R, Shao J, Gao X, Tao C, Ge J, Liu X. Noninvasive Assessment of Early Dental Lesion Using a Dual-Contrast Photoacoustic Tomography. *Sci Rep.* 2016;6:21798.
- Clark DJ, Sheets CG, Paquette JM. Definitive diagnosis of early enamel and dentin cracks based on microscopic evaluation. *J Esthet Restor Dent.* 2003;15(7):391-401.
- Cornacchia TPM, Las Casas EB, Cimini CA, Peixoto RG. 3D finite element analysis on esthetic indirect dental restorations under thermal and mechanical loading. *Med Biol Eng Comput.* 2010;48(11):1107-13.
- Covello F, Salerno C, Giovannini V, Corridore D, Ottolenghi L, Voza I. Piercing and Oral Health: A Study on the Knowledge of Risks and Complications. *Int. J. Environ. Res. Public Health.* 2020;17(2):613.
- Culjat M, Cho J, Neurgaonkar R, Yoon D, Grundfest W, Brown E, et al. Penetration of radiopaque dental restorative materials using a novel ultrasound imaging system. *Am. J. Dent.* 2007;20:221-6.
- Culjat M, Singh R, Brown E, Neurgaonkar R, Yoon D, White S. Ultrasound crack detection in a simulated human tooth. *Dentomaxillofac. Radiol.* 2005;34(2):80-5.
- Dang DA, Walton RE. Vertical root fracture and root distortion: Effect of spreader design. *J. Endod.* 1989;15(7):294-301.
- Davis MC, Shariff SS. Success and Survival of Endodontically Treated Cracked Teeth with Radicular Extensions: A 2- to 4-year Prospective Cohort. *J. Endod.* 2019;45(7):848-55.
- De-Deus G, Cavalcante DM, Belladonna FG, Carvalhal J, Souza EM, Lopes RT, et al. Root dentinal microcracks: a post-extraction experimental phenomenon? *Int. Endod. J.* 2019;52(6):857-65.
- Dilts WE, Welk DA, Laswell HR, George L. crazing of Tooth Structure Associated with Placement of Pins for Amalgam Restorations. *J. Am. Dent. Assoc.* 1970;81(2):387-91.
- Edlund M, Nair MK, Nair UP. Detection of Vertical Root Fractures by Using Cone-beam Computed Tomography: A Clinical Study. *J. Endod.* 2011;37(6):768-72.
- Ehrmann EH. The use of stainless steel bands in posterior endodontics. *Aust. Dent. J.* 1968;13(6):418-21.
- Ehrmann EH, Tyas MJ. Cracked tooth syndrome: Diagnosis, treatment and correlation between symptoms and post-extraction findings. *Aust. Dent. J.* 1990;35(2):105-12.
- Ellis SGS. Incomplete tooth fracture — proposal for a new definition. *Br. Dent. J.* 2001;190(8).
- Forien JB, Fleck C, Cloetens P, Duda G, Fratzi P, Zolotoyabko E, et al. Compressive Residual Strains in Mineral Nanoparticles as a Possible Origin of Enhanced Crack Resistance in Human Tooth Dentin. *Nano Lett.* 2015;15(6):3729-34.
- Geurtsen W. The cracked-tooth syndrome: clinical features and case reports. *Int J Periodontics Restorative Dent.* 1992;12(5):395-405.

- Geurtsen W, Schwarze T, Günay H. Diagnosis, therapy, and prevention of the cracked tooth syndrome. *Quintessence Int.* 2003;34(6):409-17.
- Ghorayeb S, Valle T. Experimental evaluation of human teeth using noninvasive ultrasound: Echodentography. *IEEE Trans. Ultrason. Ferroelectr. Freq. Control.* 2002;49:1437-43.
- Goldstein G, Campbell S. The Dahl Concept: Best Evidence Consensus Statement. *J. Prosthodont.* 2022;31(3):196-200.
- Grigoratos D, Knowles J, Ng YL, Gulabivala K. Effect of exposing dentine to sodium hypochlorite and calcium hydroxide on its flexural strength and elastic modulus. *Int. Endod. J.* 2001;34(2):113-9.
- Han W, Kim JH, Kwon HB, Park JK, Seo DG. Effect of cyclic thermal stress on the fatigue life of teeth restored with gold inlay. *Dent. Mater. J.* 2022;41(4):567-72.
- Haute Autorité de Santé. Évaluation de la pose d'une couronne dentaire transitoire pour couronne dentoportée. Rapport d'évaluation technologique. HAS. 2019;
- Hecova H, Tzigkounakis V, Merglova V, Netolicky J. A retrospective study of 889 injured permanent teeth. *Dent. Traumatol.* 2010;26(6):466-75.
- Hilgenfeld T, Saleem MA, Schwindling F, Ludwig U, Hövener JB, Bock M, et al. High-resolution single tooth MRI with an inductively coupled intraoral coil-can MRI compete with CBCT? *Invest. Radiol.* 2022; 57(11):720-727
- Hilton T, Ferracane J. Cracked Teeth Registry. National Dental PBRN Western Regional Meeting. 2013;Oregon Health&Science University Portland, OR:11.
- Hilton TJ, Funkhouser E, Ferracane JL, Schultz-Robins M, Gordan VV, Bramblett BJ, et al. Recommended treatment of cracked teeth: Results from the National Dental Practice-Based Research Network. *J Prosthet Dent.* 2020;123(1):71-8.
- Homewood K. Cracked tooth syndrome—Incidence, clinical findings and treatment. *Aust. Dent. J.* 1998;43(4):217-22.
- Hsieh YS, Ho YC, Lee SY, Chuang CC, Tsai J che, Lin KF, et al. Dental Optical Coherence Tomography. *Sensors (Basel).* 12 juill 2013;13(7):8928-49.
- Hu Z, Wang T, Pan X, Cao D, Liang J, Gao A, et al. Comparison of diagnosis of cracked tooth using contrast-enhanced CBCT and micro-CT. *Dentomaxillofac. Radiol.* 12021;50(7):20210003.
- Idiyatullin D, Corum C, Moeller S, Prasad HS, Garwood M, Nixdorf DR. Dental magnetic resonance imaging: making the invisible visible. *J Endod.* 2011;37(6):745-52.
- Imai K, Shimada Y, Sadr A, Sumi Y, Tagami J. Noninvasive Cross-sectional Visualization of Enamel Cracks by Optical Coherence Tomography In Vitro. *J. Endod.* 2012;38(9):1269-74.
- Imbeni V, Kruzic JJ, Marshall GW, Marshall SJ, Ritchie RO. The dentin–enamel junction and the fracture of human teeth. *Nature Mater.* 2005;4(3):229-32.

- Ivancik J, Majd H, Bajaj D, Romberg E, Arola D. Contributions of aging to the fatigue crack growth resistance of human dentin. *Acta Biomater.* 2012;8(7):2737-46.
- Ivancik J, Neerchal NK, Romberg E, Arola D. The reduction in fatigue crack growth resistance of dentin with depth. *J Dent Res.* 2011;90(8):1031-6.
- Jacobs R, van Steenberghe D. Role of periodontal ligament receptors in the tactile function of teeth: a review. *J. Periodont. Res.* 1994;29(3):153-67.
- Juerchott A, Jelinek C, Kronsteiner D, Jende JME, Kurz FT, Bendszus M, et al. Quantitative assessment of contrast-enhancement patterns of the healthy dental pulp by magnetic resonance imaging: A prospective in vivo study. *Int. Endod. J.* 2022;55(3):252-62.
- Jun MK, Park SW, Lee ES, Kim BR, Kim BI. Diagnosis and management of cracked tooth by quantitative light-induced fluorescence technology. *Photodiagnosis Photodyn. Ther.* 2019;26:324-6.
- Kakka A, Gavriil D, Whitworth J. Treatment of cracked teeth: A comprehensive narrative review. *Clin Exp Dent Res.* 2022;8(5):1218-48.
- Kanamaru J, Tsujimoto M, Yamada S, Hayashi Y. The clinical findings and managements in 44 cases of cracked vital molars. *J Dent Sci.* 2017;12(3):291-5.
- Kang SH, Kim BS, Kim Y. Cracked Teeth: Distribution, Characteristics, and Survival after Root Canal Treatment. *J. Endod.* 2016;42(4):557-62.
- Khedmat S, Rouhi N, Drage N, Shokouhinejad N, Nekoofar MH. Evaluation of three imaging techniques for the detection of vertical root fractures in the absence and presence of gutta-percha root fillings. *Int. Endod. J.* 2012;45(11):1004-9.
- Kiencało A, Jamka-Kasprzyk M, Panaś M, Wszyńska-Pawełec G. Analysis of complications after the removal of 339 third molars. *Dent. Med. Probl.* 2021;58(1):75-80.
- Kim JH, Eo SH, Shrestha R, Ihm JJ, Seo DG. Association between longitudinal tooth fractures and visual detection methods in diagnosis. *J. Dent.* 2020;101:103466.
- Kim JM, Kang SR, Yi WJ. Automatic detection of tooth cracks in optical coherence tomography images. *J Periodontal Implant Sci.* 2017;47(1):41-50.
- Kim SY, Kim BS, Kim H, Cho SY. Occlusal stress distribution and remaining crack propagation of a cracked tooth treated with different materials and designs: 3D finite element analysis. *Dent. Mater.* 2021;37(4):731-40.
- Kim SY, Kim SH, Cho SB, Lee GO, Yang SE. Different Treatment Protocols for Different Pulpal and Periapical Diagnoses of 72 Cracked Teeth. *J. Endod.* 2013;39(4):449-52.
- Kishen A. Biomechanics of fractures in endodontically treated teeth. *Endod. Topics.* 2015;33(1):3-13.
- Kishen A, Asundi AK. Photomechanical investigations on post-endodontically rehabilitated teeth. *JBO.* 2002;7(2):262-70.
- Komatsu K. Mechanical Strength and Viscoelastic Response of the Periodontal Ligament in Relation to Structure. *J. Dent. Biomech.* 2009;2010:502318.



- Krell KV, Caplan DJ. 12-month Success of Cracked Teeth Treated with Orthograde Root Canal Treatment. *J. Endod.* 2018;44(4):543-8.
- Krell KV, Rivera EM. A Six Year Evaluation of Cracked Teeth Diagnosed with Reversible Pulpitis: Treatment and Prognosis. *J. Endod.* 2007;33(12):1405-7.
- Krifka S, Stangl M, Wiesbauer S, Hiller KA, Schmalz G, Federlin M. Influence of different cusp coverage methods for the extension of ceramic inlays on marginal integrity and enamel crack formation in vitro. *Clin. Oral. Invest.* 2009;13(3):333-41.
- Ku H min, Oh YR, Lee ES, Kim E, Kim BI. Using autofluorescence to detect bacterial contamination in root fractures. *J. Dent.* 2019;86:27-32.
- Kumar ARP. Cracks and Fractures in Teeth. *J. Oper. Dent. Endod.* 2017;2(1):25-30.
- Kurup NB, Geetha P, Soman D, Vijay SL, Kunjusankaran RN, Nadakkavil S. Endodontic Management of a Cracked Tooth: A Case Report. *Cons. Dent. Endod. J.* 2022;6(2):50-4.
- Laviole O, Bartala M. Restaurations coronaires préprothétiques à ancrage radiculaire : clinique et laboratoire. EMC, Paris (Elsevier Masson SAS), Médecine buccale [Internet]. 2008; Disponible sur: [http://www.sciencedirect.com/science/article/pii/S1283-0860\(08\)49162-5](http://www.sciencedirect.com/science/article/pii/S1283-0860(08)49162-5). Consulté le 09/12/2023.
- Le N, Lu J, Tang P, Chung KH, Subhash H, Kilpatrick-Liverman L, et al. Intraoral optical coherence tomography and angiography combined with autofluorescence for dental assessment. *Biomed. Opt. Express.* 2022;13(6):3629-46.
- Lee BS, Hsieh TT, Chi DCH, Lan WH, Lin CP. The role of organic tissue on the punch shear strength of human dentin. *J. Dent.* 2004;32(2):101-7.
- Lee J, Kim S, Kim E, Kim KH, Kim ST, Jeong Choi Y. Survival and prognostic factors of managing cracked teeth with reversible pulpitis: A 1- to 4-year prospective cohort study. *Int. Endod. J.* 2021a;54(10):1727-37.
- Lee JH, Kweon HHI, Choi SH, Kim YT. Association between dental implants in the posterior region and traumatic occlusion in the adjacent premolars: a long-term follow-up clinical and radiographic analysis. *J Periodontal Implant Sci.* 2016;46(6):396-404.
- Lee TY, Yang SE, Kim HM, Kye MJ. Characteristics, Treatment, and Prognosis of Cracked Teeth: A Comparison with Data from 10 Years Ago. *Eur. J. Dent.* 2021b;15(4):694-701.
- Lees S, Barber FE. Looking into teeth with ultrasound. *Science.* 1968;161(3840):477-8.
- Lehmann N, Martin D. Les fêlures coronaires : les traitements. *Rev. Odont. Stomat.* 2009;38(4):251-64.
- Li G. Patient radiation dose and protection from cone-beam computed tomography. *Imaging Sci Dent.* 2013;43(2):63-9.
- Liao WC, Tsai YL, Chen KL, Blicher B, Chang SH, Yeung SY, et al. Cracked teeth: Distribution and survival at 6 months, 1 year and 2 years after treatment. *J Formos Med Assoc.* 2022;121(1 Pt 2):247-57.

- Lohbauer U. Dental Glass Ionomer Cements as Permanent Filling Materials? —Properties, Limitations Future Trends. *Materials (Basel)*. 2009;3(1):76-96.
- Longridge NN, Youngson CC. Dental Pain: Dentine Sensitivity, Hypersensitivity and Cracked Tooth Syndrome. *Prim. Dent. J.* 2019;8(1):4-60.
- Lubisich EB, Hilton TJ, Ferracane J, Northwest Precedent. Cracked teeth: a review of the literature. *J Esthet Restor Dent.* 2010;22(3):158-67.
- Ludwig U, Eisenbeiss AK, Scheifele C, Nelson K, Bock M, Hennig J, et al. Dental MRI using wireless intraoral coils. *Sci Rep.* 2016;6(1):23301.
- Lynch CD, McConnell RJ. The Cracked Tooth Syndrome. *J. Can. Dent. Assoc.* 2002;68(8).
- Maddalone M, Gagliani M, Citterio CL, Karanxha L, Pellegatta A, Del Fabbro M. Prevalence of vertical root fractures in teeth planned for apical surgery. A retrospective cohort study. *Int Endod J.* 2018;51(9):969-74.
- Mahgoli HA, Arshad M, Rasouli K. Restoration of endodontically treated cracked maxillary teeth: A case series. *Clin. Case. Rep.* 2019;7(10):1951-6.
- Malentacca A, Zaccheo F, Scialanca M, Fordellone F, Rupe C, Lajolo C. Repair of teeth with cracks in crowns and roots: An observational clinical study. *Int. Endod. J.* 2021;54(10):1738-53.
- Martin D. Savoir détecter les fêlures et les fractures verticales, Guide pratique. *J. Soc.Odontol. Paris*; 2008.
- Mathew S, Thangavel B, Mathew CA, Kailasam S, Kumaravadivel K, Das A. Diagnosis of cracked tooth syndrome. *J Pharm Bioallied Sci.* 2012;4(Suppl 2):S242-4.
- Matsushita-Tokugawa M, Miura J, Iwami Y, Sakagami T, Izumi Y, Mori N, et al. Detection of Dentinal Microcracks Using Infrared Thermography. *J. Endod.* 2013;39(1):88-91.
- Melo SLS, Bortoluzzi EA, Abreu M, Corrêa LR, Corrêa M. Diagnostic Ability of a Cone-Beam Computed Tomography Scan to Assess Longitudinal Root Fractures in Prosthetically Treated Teeth. *J. Endod.* 2010;36(11):1879-82.
- Milicich G. The compression dome concept: the restorative implications. *Gen Dent.* 2017;65(5):55-60.
- Milicich G, Rainey J. Clinical presentations of stress distribution in teeth and the significance in operative dentistry. *Pract. Periodontics Aesthetic Dent.* 2000;12:695-700.
- Mondelli J, Steagall L, Ishikiriyama A, De Lima Navarro MF, Soares FB. Fracture strength of human teeth with cavity preparations. *J. Prosth. Dent.* 1980;43(4):419-22.
- Mondelli RFL, Ishikiriyama SK, de Oliveira O, Mondelli J. Fracture Resistance Of Weakened Teeth Restored With Condensable Resin With And Without Cusp Coverage. *J. Appl. Oral. Sci.* 2009;17(3):161-5.
- Mynampati P, Babu MR, Saraswathi DD, Kumar JR, Gudugunta L, Gaddam D. Comparison of fracture resistance and failure pattern of endodontically treated premolars with different esthetic onlay systems: An in vitro study. *J Conserv. Dent.* 2015;18(2):140-3.

- Nakajima Y, Shimada Y, Miyashin M, Takagi Y, Tagami J, Sumi Y. Noninvasive cross-sectional imaging of incomplete crown fractures (cracks) using swept-source optical coherence tomography. *Int. Endod. J.* 2012;45(10):933-41.
- Nascimento AS, Rodrigues JFB, Torres RHN, Santos KO, Fook MVL, Albuquerque MS de, et al. Physicomechanical and thermal analysis of bulk-fill and conventional composites. *Braz. Oral. Res.* 2019;33:e008.
- Nguyen Thi W, Jansson L. Survival rate after endodontic treatment in general dentistry for cracked teeth with different coronal restorations. *Acta Odontol Scand.* mai 2021;79(4):256-61.
- Nguyen XV, Oztek MA, Nelakurti DD, Brunnuell CL, Mossa-Basha M, Haynor DR, et al. Applying Artificial Intelligence to Mitigate Effects of Patient Motion or Other Complicating Factors on Image Quality. *Top. Magn. Reson. Imaging.* 2020;29(4):175.
- Ni J, Xu L, Lin Y, Lai D, Huang X. Effects on different full-coverage designs and materials of crack propagation in first mandibular molar: an extended finite element method study. *Front. Bioeng. Biotechnol.* [Internet]. 2023;11. Disponible sur: <https://www.frontiersin.org/articles/10.3389/fbioe.2023.1222060> Consulté le 25/10/2023.
- Nishigawa K, Bando E, Nakano M. Quantitative study of bite force during sleep associated bruxism. *J. Oral Rehabil.* 2001;28(5):485-91.
- Nonato ER, Borges MA. Oral and maxillofacial trauma in patients with epilepsy: prospective study based on an outpatient population. *Arq. Neuro-Psiquiatr.* juin 2011;69:491-5.
- Nuamwisudhi P, Jearanaiphaisarn T. Oral Functional Behaviors and Tooth Factors Associated with Cracked Teeth in Asymptomatic Patients. *J. Endod.* 2021;47(9):1383-90.
- Ogundare TO, Ajayi DM, Idon PI, Bamise CT, Oginni AO, Esan TA. Prevalence and Distribution of Cracked Posterior Teeth among Adult Patients. *OJST.* 2020;10(05):74-86.
- de Oliveira BP, Câmara AC, Duarte DA, Gomes ASL, Heck RJ, Antonino ACD, et al. Detection of Apical Root Cracks Using Spectral Domain and Swept-source Optical Coherence Tomography. *J. Endod.* 2017;43(7):1148-51.
- Opdam NJM, Roeters JJM, Loomans BAC, Bronkhorst EM. Seven-year Clinical Evaluation of Painful Cracked Teeth Restored with a Direct Composite Restoration. *J. Endod.* 2008;34(7):808-11.
- Orthlieb JD, Darmouni L, Jouvin J, Pedinielli A. Dysfonctions occlusales : anomalies de l'occlusion dentaire humaine. *EMC - Dentisterie.* 2013;28-160-B-11.
- Ozsevik AS, Yildirim C, Aydin U, Culha E, Surmelioglu D. Effect of fibre-reinforced composite on the fracture resistance of endodontically treated teeth. *Aust. Endod. J.* 2016;42(2):82-7.
- Ozuna J, Barborka B, Abubakr NH. A Retrospective Evaluation of the Prevalence of Cracked Teeth Among an Adult Population in Nevada. *Eur. Endod. J.* 2021;

- Philpott R, Gulabivala K, Leeson R, Ng YL. Prevalence, predictive factors and clinical course of persistent pain associated with teeth displaying periapical healing following nonsurgical root canal treatment: a prospective study. *Int. Endod. J.* 2019;52(4):407-15.
- Pişkin B, Aydın B, Sarıkanat M. The effect of spreader size on fracture resistance of maxillary incisor roots. *Int. Endod. J.* 2008;41(1):54-9.
- Plessas A, Pepelassi E. Dental and periodontal complications of lip and tongue piercing: prevalence and influencing factors. *Aust. Dent. J.* 2012;57(1):71-8.
- PradeepKumar AR, Shemesh H, Archana D, Versiani MA, Sousa-Neto MD, Leoni GB, et al. Root Canal Preparation Does Not Induce Dentinal Microcracks In Vivo. *J. Endod.* 2019;45(10):1258-64.
- Pro JW, Barthelat F. Discrete element models of tooth enamel, a complex three-dimensional biological composite. *Acta.Biomater.* 2019;94:536-52.
- Qian Y, Zhou X, Yang J. Correlation between cuspal inclination and tooth cracked syndrome: a three-dimensional reconstruction measurement and finite element analysis. *Dent. Traumatol.* 2013;29(3):226-33.
- Qiao F, Chen M, Hu X, Niu K, Zhang X, Li Y, et al. Cracked Teeth and Poor Oral Masticatory Habits: A Matched Case-control Study in China. *J. Endod.* 2017;43(6):885-9.
- Raskin A, Les résines composites. Université Médicale Virtuelle Francophone, Société Francophone de Biomatériaux Dentaires. 2010 2009;
- Ratcliff S, Becker IM, Quinn L. Type and incidence of cracks in posterior teeth. *J. Prosthet. Dent.* 2001;86(2):168-72.
- Reeh ES, Messer HH, Douglas WH. Reduction in tooth stiffness as a result of endodontic and restorative procedures. *J. Endod.* 1989;15(11):512-6.
- Ricucci D, Siqueira JF, Loghin S, Berman LH. The Cracked Tooth: Histopathologic and Histobacteriologic Aspects. *J. Endod.* 2015;41(3):343-52.
- Ritchev B, Mendenhall R, Orban B. Pulpitis resulting from incomplete tooth fracture. *Oral Surg. Oral Med. Oral Pathol.* 1957;10(6):665-70.
- Rizzante FAP, Duque JA, Duarte MAH, Mondelli RFL, Mendonça G, Ishikiriama SK. Polymerization shrinkage, microhardness and depth of cure of bulk fill resin composites. *Dent. Mater. J.* 2019;38(3):403-10.
- Roh BD, Lee YE. Analysis of 154 cases of teeth with cracks. *Dent. Traumatol.* 2006;22(3):118-23.
- Rosen E, Volmark Y, Beitlitum I, Nissan J, Nemcovsky CE, Tsesis I. Dental implant placement is a possible risk factor for the development of multiple cracks in non-endodontically treated teeth. *Sci Rep.* 2020;10(1):8527.
- Rosen H. Cracked tooth syndrome. *J Prosthet. Dent.* 1982;47(1):36-43.
- Ross RS, Nicholls JI, Harrington GW. A comparison of strains generated during placement of five endodontic posts. *J. Endod.* 1991;17(9):450-6.

- Sabek M. À propos des reconstitutions corono-radicaux : les techniques utilisées en France en 1996. *Cah. Prothèse.* 1996;(99):5-9.
- Saridag S, Sevimay M, Pekkan G. Fracture resistance of teeth restored with all-ceramic inlays and onlays: an in vitro study. *Oper. Dent.* 2013;38(6):626-34.
- Schuermans TJ, Nixdorf DR, Idiyatullin DS, Law AS, Barsness BD, Roach SH, et al. Accuracy and Reliability of Root Crack and Fracture Detection in Teeth Using Magnetic Resonance Imaging. *J Endod.* 2019;45(6):750-755.e2.
- Seet RF, Chan PY, Khoo ST, Yu VSH, Lui JN. Characteristics of Cracked Teeth with Reversible Pulpitis After Orthodontic Banding—A Prospective Cohort Study. *J. Endod.* 2022;48(12):1476-1485.e1.
- Šegović S, Ferik S, Anić I, Jukić S, Galić N, Sistig S. Changes in dentin after insertion of self-threading titanium pins with 3 methods: A scanning electron microscope pilot study. *J. Prosthet. Dent.* 2002;87(2):182-8.
- Seo DG, Yi YA, Shin SJ, Park JW. Analysis of Factors Associated with Cracked Teeth. *J. Endod.* 2012;38(3):288-92.
- Sheets CG, Stewart DL, Wu JC, Earthman JC. An in vitro comparison of quantitative percussion diagnostics with a standard technique for determining the presence of cracks in natural teeth. *J. Prosthet Dent.* 2014;112(2):267-75.
- Signore A, Benedicenti S, Covani U, Ravera G. A 4- to 6-year retrospective clinical study of cracked teeth restored with bonded indirect resin composite onlays. *Int J Prosthodont.* 2007;20(6):609-16.
- Sim IGB, Lim TS, Krishnaswamy G, Chen NN. Decision Making for Retention of Endodontically Treated Posterior Cracked Teeth: A 5-year Follow-up Study. *J. Endod.* 2016;42(2):225-9.
- Siripamitdul P, Sivavong P, Osathanon T, Pianmee C, Sangsawatpong W, Bunsong C, et al. The Effects of Radiotherapy on Microhardness and Mineral Composition of Tooth Structures. *Eur. J. Dent.* 2022;
- Soares CJ, Faria-E-Silva AL, Rodrigues M de P, Vilela ABF, Pfeifer CS, Tantbirojn D, et al. Polymerization shrinkage stress of composite resins and resin cements – What do we need to know? *Braz. Oral. Res.* 2017;31:e62.
- Soares de Toubes KM, Moreira Maia L, Cota Goulart L, de Freitas Teixeira T, Silva NRFA, Isaías Seraidarian P, et al. Optimization of Results for Cracked Teeth Using CAD-CAM System: A Case Series. *Iran. Endod. J.* 2020;15(1):57-63.
- Soares LM, Razaghy M, Magne P. Optimization of large MOD restorations: Composite resin inlays vs. short fiber-reinforced direct restorations. *Dent. Mater.* 2018;34(4):587-97.
- St-Georges AJ, Sturdevant JR, Swift EJ, Thompson JY. Fracture resistance of prepared teeth restored with bonded inlay restorations. *J. Prosthet. Dent.* 2003;89(6):551-7.
- Sturgill R. Prevalence and Clinical Characteristics of Teeth Extracted with a Diagnosis of Cracked Tooth: A Retrospective Study. Theses and Dissertations [Internet]. 1 janv 2017; Disponible sur: <https://scholarscompass.vcu.edu/etd/4820> Consulté le 09/12/2023

- Sweptston JH, Miller AW. The incompletely fractured tooth. *J. Prosthet. Dent.* 1986;55(4):413-6.
- Talim ST, Gohil KS. Management of coronal fractures of permanent posterior teeth. *J. Prosthet. Dent.* 1974;31(2):172-8.
- Tan L, Chen NN, Poon CY, Wong HB. Survival of root filled cracked teeth in a tertiary institution. *Int. Endod. J.* 2006;39(11):886-9.
- Tanimoto H, Arai Y. The effect of voxel size on image reconstruction in cone-beam computed tomography. *Oral. Radiol.* 2009;25(2):149-53.
- Tirlet G. Actualisation des formes de préparations pour les restaurations partielles postérieures en céramique collée : focus sur l'overlay. *Réalités Cliniques.* 2020;3:242-252
- Toledano C. L'overlay : le successeur de la couronne périphérique. *L'information dentaire.* 19 oct 2016;(35):29.
- de Toubes KMS, Soares CJ, Soares RV, Côrtes MI de S, Tonelli SQ, Bruzinga FFB, et al. The Correlation of Crack Lines and Definitive Restorations with the Survival and Success Rates of Cracked Teeth: A Long-term Retrospective Clinical Study. *J. Endod.* 2022;48(2):190-9.
- Versiani MA, Cavalcante DM, Belladonna FG, Silva EJNL, Souza EM, De-Deus G. A critical analysis of research methods and experimental models to study dentinal microcracks. *Int. Endod. J.* 2022;55(S1):178-226.
- Vicory J, Chandradevan R, Hernandez-Cerdan P, Huang WA, Fox D, Qdais LA, et al. Dental microfracture detection using wavelet features and machine learning. *Proc. SPIE. Int. Soc. Opt. Eng.* 2021;11596:115961R.
- Vilchez-Perez MA, Angeles Fuster-Torres M, Figueiredo R, Valmaseda-Castellón E, Gay-Escoda C. Periodontal health and lateral lower lip piercings: a split-mouth cross-sectional study. *J. Clin. Periodontol.* 2009;36(7):558-63.
- Wan B, Shahmoradi M, Zhang Z, Shibata Y, Sarrafpour B, Swain M, et al. Modelling of stress distribution and fracture in dental occlusal fissures. *Sci. Rep.* 2019;9(1):4682.
- Wang S, Xu Y, Shen Z, Wang L, Qiao F, Zhang X, et al. The Extent of the Crack on Artificial Simulation Models with CBCT and Periapical Radiography. *PLoS One.* 2017;12(1):e0169150.
- Wechsler SM, Vogel RI, Fishelberg G, Shovlin FE. Iatrogenic Root Fractures: a Case Report. *J. Endod.* 1978;4(8):251-3.
- Wu B, Pu P, Zhao S, Izadikhah I, Shi H, Liu M, et al. Frequency-related viscoelastic properties of the human incisor periodontal ligament under dynamic compressive loading. *PLoS One.* 2020;15(7):e0235822.
- Wu S, Lew HP, Chen NN. Incidence of Pulpal Complications after Diagnosis of Vital Cracked Teeth. *J. Endod.* 2019;45(5):521-5.

- Xie N, Wang P, Wu C, Song W, Wang W, Liu Z. Impact of cusp inclinations on dental fractures in cracked tooth syndrome model and relevant risk evaluation. *Exp. Ther. Med.* 2017;14(6):6027-33.
- Xu Z, Neoh KG, Lin CC, Kishen A. Biomimetic deposition of calcium phosphate minerals on the surface of partially demineralized dentine modified with phosphorylated chitosan. *J. Biomed. Mater. Res. Part B Appl. Biomater.* 2011;98B(1):150-9.
- Yahyazadehfar M, Ivancik J, Majd H, An B, Zhang D, Arola D. On the Mechanics of Fatigue and Fracture in Teeth. *Appl. Mech. Rev.* 2014;66(3):0308031-3080319.
- Yamanel K, Caglar A, Gülsahi K, Ozden UA. Effects of different ceramic and composite materials on stress distribution in inlay and onlay cavities: 3-D finite element analysis. *Dent. Mater. J.* 2009;28(6):661-70.
- Yang H, Park C, Shin JH, Yun KD, Lim HP, Park SW, et al. Stress distribution in premolars restored with inlays or onlays: 3D finite element analysis. *J. Adv. Prosthodont.* 2018;10(3):184-90.
- Yang SE, Jo AR, Lee HJ, Kim SY. Analysis of the characteristics of cracked teeth and evaluation of pulp status according to periodontal probing depth. *BMC Oral Health.* 2017;17(1):135.
- Yap RC, Alghanem M, Martin N. A narrative review of cracks in teeth: Aetiology, microstructure and diagnostic challenges. *J. Dent.* 2023;138:104683.
- Yuan M, Gao AT, Wang TM, Liang JH, Aihemati GB, Cao Y, et al. Using Meglumine Diatrizoate to improve the accuracy of diagnosis of cracked teeth on Cone-beam CT images. *Int. Endod. J.* 2020;53(5):709-14.
- Zhang C, Mo D, Guo J, Wang W, Long S, Zhu H, et al. A method of crack detection based on digital image correlation for simulated cracked tooth. *BMC Oral Health.* 2021;21(1):539.
- Zhou J, Fu J, Xiao M, Qiao F, Fu T, Lv Y, et al. New technique for detecting cracked teeth and evaluating the crack depth by contrast-enhanced cone beam computed tomography: an in vitro study. *BMC Oral Health.* 2022;22(1):48.

N° Thèse : 29034

LE GALL François-Xavier

TITRE :

Les fractures dentaires incomplètes :  
Un point en 2023

**RESUMÉ :**

Cette thèse d'exercice s'intéresse à l'état actuel des connaissances portant sur les fractures dentaires incomplètes, sous la forme d'une revue de la littérature. Nous abordons brièvement l'historique, la terminologie et les classifications puis nous développons les facteurs étiologiques et biomécaniques.

Les moyens diagnostiques actuels et potentiels, et leurs caractéristiques, les thérapeutiques proposées, ainsi que le pronostic des dents fêlées sont décrits.

Nous exposons ensuite une proposition de schéma thérapeutique, aidant à la prise de décision.

Rubrique de classement : Odontologie Conservatrice

MOTS-CLÉS : Fractures incomplètes, Fêlures dentaires, Fissures dentaires, Cracked tooth syndrome

**JURY :**

Président :	Pr Reza ARBAB-CHIRANI
Directeur de thèse :	Dr Karen VALLAEYS
Assesseurs :	Dr Valérie CHEVALIER-HERISSET
	Dr Brice CHAUVEL