



HAL
open science

Impact de la fausse gencive dans la conception esthétique de la prothèse amovible complète : moyens actuels

Walid Demarelatrous

► **To cite this version:**

Walid Demarelatrous. Impact de la fausse gencive dans la conception esthétique de la prothèse amovible complète : moyens actuels. Médecine humaine et pathologie. 2023. dumas-04485353

HAL Id: dumas-04485353

<https://dumas.ccsd.cnrs.fr/dumas-04485353>

Submitted on 1 Mar 2024

HAL is a multi-disciplinary open access archive for the deposit and dissemination of scientific research documents, whether they are published or not. The documents may come from teaching and research institutions in France or abroad, or from public or private research centers.

L'archive ouverte pluridisciplinaire **HAL**, est destinée au dépôt et à la diffusion de documents scientifiques de niveau recherche, publiés ou non, émanant des établissements d'enseignement et de recherche français ou étrangers, des laboratoires publics ou privés.



Distributed under a Creative Commons Attribution - NonCommercial - NoDerivatives 4.0 International License

THÈSE

***POUR OBTENIR LE DIPLÔME D'ÉTAT
DE DOCTEUR EN CHIRURGIE DENTAIRE***

Présentée et publiquement soutenue devant

Aix-Marseille Université
(Président : Monsieur le Professeur Éric BERTON)

Faculté des Sciences Médicales et Paramédicales
(Doyen : Monsieur le Professeur Georges LEONETTI)

Ecole de Médecine Dentaire
(Directeur : Monsieur le Professeur Bruno FOTI)

***Impact de la fausse gencive dans la conception esthétique
de la prothèse amovible complète :
Moyens actuels***

Présentée par

DEMARELATROUS Walid

Né le 29/01/1993

À Marseille

Thèse soutenue le **30 Mai 2023**

Devant le jury composé de

Président : Professeur RASKIN Anne

Assesseurs : Professeur TASSERY Hervé

Docteur TOSELLO Alain

Docteur FERRE Enzo

THÈSE

***POUR OBTENIR LE DIPLÔME D'ÉTAT
DE DOCTEUR EN CHIRURGIE DENTAIRE***

Présentée et publiquement soutenue devant

Aix-Marseille Université
(Président : Monsieur le Professeur Éric BERTON)

Faculté des Sciences Médicales et Paramédicales
(Doyen : Monsieur le Professeur Georges LEONETTI)

Ecole de Médecine Dentaire
(Directeur : Monsieur le Professeur Bruno FOTI)

***Impact de la fausse gencive dans la conception esthétique
de la prothèse amovible complète :
Moyens actuels***

Présentée par

DEMARELATROUS Walid

Né le 29/01/1993

À Marseille

Thèse soutenue le **30 Mai 2023**

Devant le jury composé de

Président : Professeur RASKIN Anne

Assesseurs : Professeur TASSERY Hervé

Docteur TOSELLO Alain

Docteur FERRE Enzo

ADMINISTRATION

Doyens Honoraires

Professeur	Raymond SANGIUOLO†
Professeur	Henry ZATTARA
Professeur	André SALVADORI
Professeur	Jacques DEJOU

Directeur

Professeur	Bruno FOTI
------------	------------

Directeurs adjoints

Professeur	Michel RUQUET
Professeur	Anne RASKIN

Chargés de missions

Formation Initiale
Recherche
Formation Continue

Professeur	Michel RUQUET
Professeur	Anne RASKIN
Professeur	Frédéric BUKIET

Relations Internationales
Internat et Diplômes d'études spécialisées
Affaires générales

Professeur	Hervé TASSERY
Professeur	Virginie MONNET-CORTI
Docteur	Alain TOSELLO

Responsable Administrative

Madame	Katia LEONI
--------	-------------

PROMOTIONS :

2019 Raymond SANGIUOLO
2020 Gaston BERGER
2021 Joseph MIGOZZI
2022 Jérôme GALLION

LISTE DES ENSEIGNANTS

PROFESSEURS DES UNIVERSITÉS – PRATICIENS HOSPITALIERS

BUKIET Frédéric (58-01)
FOTI Bruno (56-02)
LE GALL Michel (56-01)
MONNET-CORTI Virginie (57-01)
RASKIN Anne (58-01)
RUQUET Michel (58-01)
TARDIEU Corinne (56-01)
TARDIVO Delphine (56-02)
TASSERY Hervé (58-01)
TERRER Elodie (58-01)

PROFESSEUR DES UNIVERSITÉS

ABOUT Imad (65)

PROFESSEURS ÉMÉRITES

DEJOU Jacques (58-01)
HUE Olivier (58-01)

MAITRES DE CONFERENCES DES UNIVERSITÉS – PRATICIENS HOSPITALIERS

ABOUDHARAM Gérard (58-01)	LAN Romain (56-02)
ANTEZACK Angeline (57-01)	LAURENT Michel (58-01)
BELLONI Didier (57-01)	MAILLE Gérald (58-01)
BOHAR Jacques (56-01)	MENSE Chloé (58-01)
CAMOIN Ariane (56-01)	PHILIP-ALLIEZ Camille (56-01)
CAMPANA Fabrice (57-01)	POMMEL Ludovic (58-01)
CATHERINE Jean-Hugues (57-01)	PRECKEL Bernard-Éric (58-01)
GAUBERT Jacques (56-01)	RÉ Jean-Philippe (58-01)
GIRAUD Thomas (58-01)	ROCHE-POGGI Philippe (57-01)
GIRAUDEAU Anne (58-01)	SILVESTRI Frédéric (58-01)
GUIVARC'H Maud (58-01)	STEPHAN Grégory (58-01)
JACQUOT Bruno (58-01)	TOSELLO Alain (58-01)
LABORDE Gilles (58-01)	

MAITRES DE CONFÉRENCES DES UNIVERSITÉS ASSOCIÉS

BALLESTER Benoît (58-01)

BLANCHET Isabelle (56-01)

CASAZZA Estelle (58-01)

CHEFS DE CLINIQUE DES UNIVERSITÉS - ASSISTANTS DES HÔPITAUX

ARNIER Canelle (56-01)

BAUDINET Thomas (58-01)

BOREL Guillaume (56-02)

BRINCAT Arthur (57-01)

BROS Agnès (56-01)

CHAMAYOU Chloé (56-01)

DUPRAT Florence (56-01)

FERRE Enzo (58-01)

FOUQUES Agathe (56-01)

HAMMOUTENE Stéphane (57-01)

LAFONT Jacinthe (57-01)

OHANESSIAN Romain (57-01)

ONGHENA Tom (56-01)

PASCHEL Laura (58-01)

PRINCE Fanny (58-01)

RANCHAIN Théo (57-01)

RAYNAUD Camille (58-01)

REYNAL Florence (56-01)

ROMAO Vincent (57-01)

ROOSEN Amandine (58-01)

ROUSCOFF Eva (56-01)

SADOWSKI Camille (57-01)

STALLA Martin (58-01)

TERRER Jérémy (58-01)

VEILLARD Pierre (56-01)

CHEFFE DE CLINIQUE DES UNIVERSITÉS ASSOCIÉE

BROTONS Adèle (56-01)

Intitulés des sections CNU :

56^{ème} section : Développement, croissance et prévention

56-01 Odontologie pédiatrique et orthopédie dento-faciale

56-02 : Prévention – Epidémiologie – Economie de la santé – Odontologie légale

57^{ème} section : Chirurgie orale, Parodontologie, Biologie Orale

57-01 : Chirurgie orale – Parodontologie – Biologie orale

58^{ème} section : Réhabilitation orale

58-01 : Dentisterie restauratrice – Endodontie – Prothèses – Fonction-Dysfonction – Imagerie – Biomatériaux

L'auteur s'engage à respecter les droits des tiers, et notamment les droits de propriété intellectuelle. Dans l'hypothèse où la thèse comporterait des éléments protégés par un droit quelconque, l'auteur doit solliciter les autorisations nécessaires à leur utilisation, leur reproduction et leur représentation auprès du ou des titulaires des droits. L'auteur est responsable du contenu de sa thèse. Il garantit l'Université contre tout recours. Elle ne pourra en aucun cas être tenue responsable de l'atteinte aux droits d'un tiers

A notre Présidente du Jury
Madame le Professeur RASKIN Anne

*Vous nous faites l'honneur d'accepter de présider ce jury.
Nous vous remercions de votre savoir, de votre pédagogie,
de votre volonté sans faille de nous pousser vers l'excellence.*

Veillez trouver dans ce travail, l'expression de notre reconnaissance
et la marque de notre profond respect.

A Monsieur le Professeur TASSERY Hervé

Vous nous faites l'honneur d'avoir accepté spontanément de faire partie de ce Jury. Nous vous remercions pour votre bienveillance et votre gentillesse inégalée.

Veillez recevoir ce travail en guise de remerciement et de sincère respect.

A notre Directeur de thèse, Monsieur le Docteur TOSELLO Alain

*Vous nous faites l'honneur et le plaisir d'avoir dirigé ce travail de thèse.
Nous vous remercions pour votre disponibilité qui nous a permis
l'aboutissement de ce travail.*

*Nous vous remercions pour votre pédagogie et votre transmission de
savoir et compétences que nous mettons en œuvre ensemble.
Veuillez trouver dans ce travail le témoignage
de notre profonde estime et sincère amitié.*

A Monsieur le Docteur ENZO FERRE

*Vous nous faites l'honneur d'avoir accepté de faire partie de ce jury.
Veuillez trouver dans ce travail le témoignage de notre sincère estime.*

DEDICACES :

A la mémoire de mon cher Père DEMARELATROUS El-Yamani : *Je te dédie ce travail et espère que de là-haut tu seras fier de moi.*

Merci d'avoir pris soin de moi et de m'avoir éduqué de la meilleure manière possible de ton vivant, tu as été un pilier pour moi et tu resteras le meilleur homme que j'ai pu connaître dans ma vie.

A la mémoire de mon cher beau-père CHIKER Mohamed : *Tu t'es bien occupé de notre famille et tu as su parfaitement remplir le rôle d'un second père merci pour tout ce que nous as apporté.*

A ma très chère mère BELAIDI Abla : *Tu es la personne à qui je dédie le plus ce travail, malgré tes problèmes de santé et les difficultés de vie qui nous sont tombés dessus tu as su rester forte et nous inculquer la meilleure éducation possible. Tout cette vie je te la dois, je suis très fier d'être ton fils je t'aime plus que tout.*

A mes chères sœurs DEMARELATROUS Mina et Safa : *Vous m'avez toujours soutenu et nous avons toujours été ensemble durant toutes les difficultés de vie je ne ressens que de la fierté d'avoir des sœurs aussi fantastiques. Je serais toujours là pour vous. Merci je vous aime.*

A mes chers frères CHIKER Adam et Ziad : *on ne partage peut-être pas le même sang mais vous êtes mes frères sans l'ombre d'un doute et comme étant votre grand-frère je serais toujours là pour vous je vous aime.*

A mes chers amis NAVARRO Guillaume et BELHADJ Robert : *Vous êtes sans doute de l'autre côté du monde mais vous êtes les plus belles amitiés que j'ai pu avoir.*

A ma Team Marianne Lina Romuald Hamza : *les délires et les sorties que l'ont a faites durant ces dernières années étaient incroyables, vivement les prochaines.*

A mes amis Hugo et Yacine : *ces dernières années étaient tellement bien je suis très heureux d'avoir pu vous rencontrer.*

A mes amis de promotion et la vacation 3 : *vous avez rendu ces années d'études tellement agréables, j'espère que l'on restera toujours en contact*

SOMMAIRE

INTRODUCTION.....	1
1. PARAMÈTRES ESTHÉTIQUES EN PROTHÈSE TOTALE.....	4
1.1. LE VISAGE.....	5
1.1.1. La symétrie du visage	5
1.1.1.1 Lignes de repères du visage	5
1.1.1.2 Proportions de la face	6
1.2. LE SOURIRE	7
1.3. SOUTIEN LABIAL	9
1.3.1. Anatomie et physiologie des lèvres :	9
1.3.2 Hauteur des lèvres.....	10
1.3.3. Le corridor buccal	11
1.4. LA GENCIVE.....	12
1.5. LA DIMENSION VERTICALE	16
1. LES CONDITIONS DE RÉUSSITE ESTHÉTIQUE EN PROTHÈSE AMOVIBLE COMPLÈTE	19
2.1. BILAN ESTHETIQUE PRE-PROTHETIQUE	19
2.2. REGLAGES DES MAQUETTES D'OCCLUSION.....	21
2.3. LE CHOIX DES DENTS PROTHETIQUES	24
2.3.1. Aspect subjectif	24
2.3.2. Aspect objectif et choix des dents antérieures	25
2.4. MONTAGES DES DENTS ANTERIEURES	26
2.4.1. Choix du milieu	26
2.4.2. Symétrie du montage	27
2.4.3. Individualisation du montage	28
2. DISPOSITIF DE TRANSFERT DES DONNÉES ESTHÉTIQUES	29
3.1. L'ARC FACIAL	30
3.2. LE DITRAMAX.....	31
3.3. REALISATION D'UNE TABLE DE MONTAGE.....	35
3.4. LES OUTILS DE COMMUNICATIONS NUMERIQUES.....	38
3. REPRODUCTION DE LA FAUSSE GENCIVE AU LABORATOIRE	40
4.1. CARACTERISATION DE LA FAUSSE GENCIVE.....	42
4.1.1. Sculpture sur cire et caractéristiques morphologiques	42
4.1.1.1. Caractérisation sur les modèles en cire :	42
4.1.1.2. Caractérisations colorimétriques	45
4.2. LE MAQUILLAGE DE LA FAUSSE GENCIVE	47
4.2.1. Le choix des matériaux	47
4.2.1.1. Poudres de PMMA.....	47
4.2.1.2. Résines composites	48

4.3. LES TECHNIQUES POLYCHROMATIQUES	49
4.3.1. Techniques de coloration avant polymérisation (général)	49
4.3.2. Techniques de coloration après polymérisation	54
4.3.2.1. Anneaux gingivaux et freins antérieurs.....	56
4.3.2.2. Application du maquillant en zones interdentaires antérieures.....	56
4.3.2.3. Maquillage postérieur	56
4.3.2.4. Finitions et détails du maquillage.....	57
4.3.2.5. Polymérisation.....	57
4.3.2.6. Polissage	57
4.4. EVOLUTIONS ET LIMITES	58
CONCLUSION	62
BIBLIOGRAPHIE.....	I

INTRODUCTION

L'esthétique : histoire et évolution

L'histoire et l'évolution de l'esthétique remontent à l'Antiquité, dont l'étymologie grecque "Aisthetikos" signifie "sentir". Elle englobe la théorie du beau et la philosophie de l'art et peut être divisée en différentes disciplines telles que la poésie, l'éloquence, la peinture, la sculpture et la gravure.

Dans la littérature scientifique, l'esthétique est définie comme "la science de la beauté dans la nature et les arts", mais si cette définition renvoie à des notions scientifiques Hegel rappelle que le beau ne peut être strictement codifié car : « la beauté comme fruit de l'imagination et des sentiments ne peut être science exacte ».

Ainsi, l'esthétique se présente comme une **notion subjective et propre à chacun**.

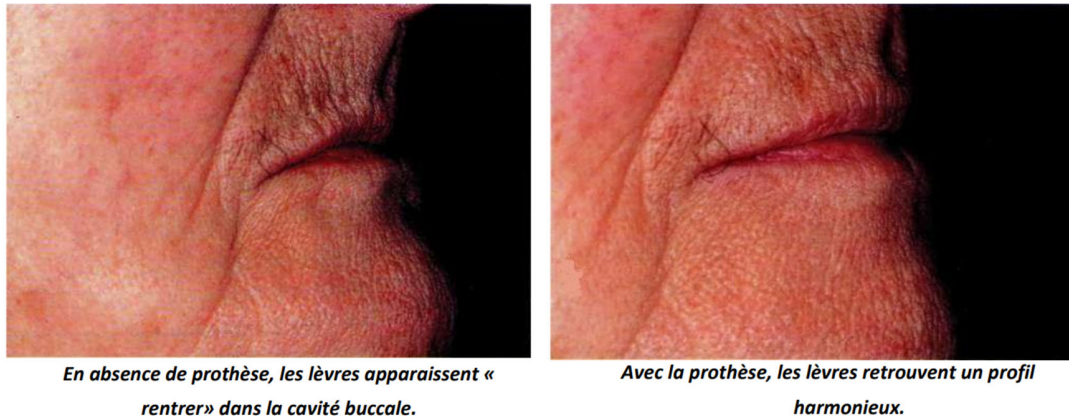
En dentisterie, elle répond à la demande des patients de retrouver non seulement leurs dents, mais aussi un sourire naturel et harmonieux. Toutefois, la perception de l'esthétique varie selon les cultures, les dentistes tentent donc de définir des critères objectifs pour évaluer l'esthétique dentaire, en synthétisant les différents aspects subjectifs, objectifs et métaphysiques de la beauté.

Les édentements totaux peuvent causer des troubles physiques, psychologiques et sociaux, qui correspondent aux trois composantes du handicap définies par l'OMS :

- Une incapacité masticatrice.
- Une perturbation de la phonation.
- Une diminution de l'étage inférieur de la face.

Les changements anatomiques qui en découlent entraînent des conséquences esthétiques importantes, qui se manifestent rapidement au niveau des tissus buccaux et péribuccaux. L'impact global de la perte des dents sur l'esthétique est souvent néfaste.

L'absence totale de dents est un signe distinctif qui est souvent associé à une image typique de sénescence décrite par Marc-Alain Descamps : "Ce qui est aussi typique de l'ancien temps ou des pays sous-développés est l'apparence des personnes âgées aux joues rétractées et au menton proche du nez, car elles sont complètement édentées".



Source : Prothèse complète_ Réalité clinique, solutionthérapeutiques (HÛE O et BERTERETCHE MV ; p 125)

Figure 1 : l'édenté total

De nos jours, la prothèse dentaire amovible complète conventionnelle est encore considérée comme la meilleure solution pour réhabiliter la bouche dans les cas d'édentement total. Bien que l'implantologie ait connu un développement considérable et une demande en hausse de réalisation des prothèses amovible complète sur implants, les personnes âgées sont souvent précaires et ne disposent pas toujours d'une quantité suffisante d'os pour bénéficier d'implants dentaires, en plus des contre-indications liées à la chirurgie.

La place de l'esthétique en prothèse amovible complète

L'apparence dentaire faisant partie intégrante du visage, la prothèse amovible complète participe à la restitution d'une image corporelle qui s'apparente au plus près de l'image naturelle selon le désir du patient et dans les limites de nos possibilités.

Le plus souvent, les facteurs qui influencent l'acceptation et l'intégration d'une prothèse totale (=prothèse amovible complète) sont le confort, l'aptitude à la mastication, la rétention et la stabilité. Mais après étude clinique, il s'avère que de nombreux patients réclament ou plutôt exigent de nouvelles prothèses totales pour des raisons purement esthétiques. Donc le facteur esthétique semble avoir été sous-estimé dans les études qui analysent les motifs invoqués pour le remplacement des prothèses totales.

La réussite de l'adaptation du patient à la prothèse totale est un défi complexe et multifactoriel, où les facteurs psychologiques ont souvent un impact plus significatif que la qualité technique de la prothèse. La perte des dents peut avoir un effet psychologique et comportemental sur les patients, affectant leur estime de soi, leur confiance en eux et leur perception de leur apparence ; un impact négatif peut compromettre leur intégration sociale et pourrait entraîner un repli sur soi-même (abandon du noyau familial et amical).

Le standard de l'image du corps idéal dans notre société est représenté par la jeunesse, la beauté et l'attraction physique. Grâce à l'efficacité de la prévention bucco-dentaire, la condition courante de l'édentement chez les personnes âgées a considérablement diminué dans les sociétés industrialisées.

Ainsi, la définition de l'esthétique en prothèse totale revêt une importance particulière, car il s'agit de créer l'illusion d'une denture naturelle on parle ainsi de **biomimétisme**. Cela implique non seulement l'harmonie des lignes, des couleurs et des proportions, mais aussi l'intégration des caractéristiques spécifiques des pathologies dentaires et parodontales ainsi que du vieillissement des structures, pour donner l'impression que les arcades dentaires ont évolué naturellement avec le patient.

Carnevale écrit en 2008 : « Si le parodonte disparaît, l'esthétique également », soulignant le rôle capital joué par l'environnement gingival dans ce domaine. De plus en plus, la dimension gingivale s'installe dans les anciens dogmes de l'esthétique à tel point que certaines « check-lists esthétiques », largement utilisées par les praticiens lors du diagnostic pré prothétique, se sont vues récemment corrigées pour mettre en avant l'importance capitale du parodonte dans l'appréciation du sourire.

Cette notion va avoir un impact dans la réalisation des prothèses amovibles complètes mettant plus en avant l'aspect esthétique des bases prothétiques à savoir la **fausse gencive**. En effet malgré l'importance incontestable et primordiale des dents lors du sourire, à la fois chez la personne dentée et chez la personne appareillée, on ne peut négliger l'impact de la fausse gencive sur la qualité finale de la prothèse totale.

L'objectif de cette thèse va donc nous permettre de répondre aux problématiques suivantes :

Quels sont les paramètres à prendre en compte pour obtenir un succès esthétique en prothèse amovible complète ?

Quels sont les critères pour améliorer le « biomimétisme » de la fausse gencive ?

Quelles sont les techniques utilisées ?

Quelle est l'évolution de ces techniques au fil du temps ?

1. PARAMÈTRES ESTHÉTIQUES EN PROTHÈSE TOTALE

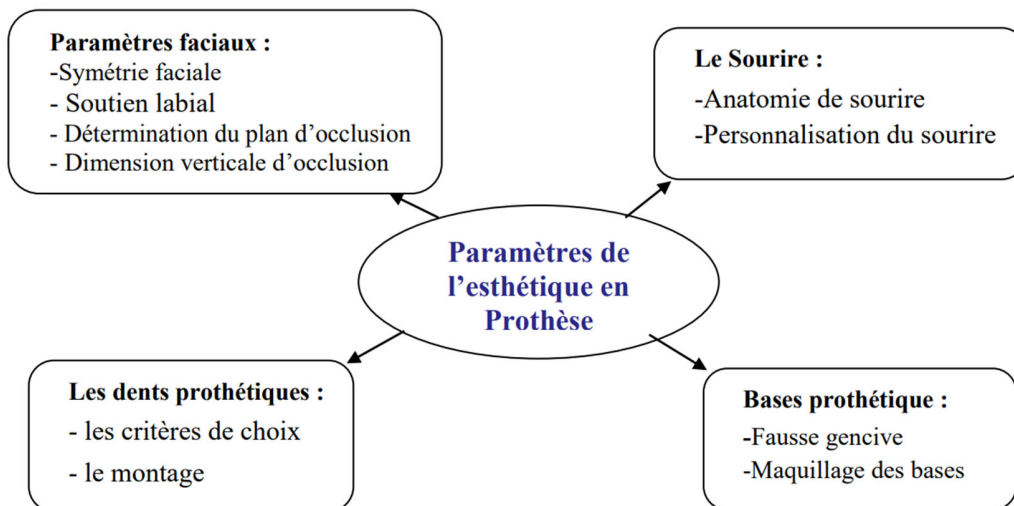
Toute restauration prothétique totale « vivante », doit s'harmoniser et s'intégrer dans un visage qui n'est pas un « masque » et où d'innombrables expressions se bousculent, particulièrement le sourire. Il représente le plus difficile obstacle pour devenir ensuite le plus beau des succès de toute restauration esthétique. Le restaurer représente pour chacun un défi majeur, car le sourire éclaire le visage et représente l'expression faciale par excellence. D'après notre expérience clinique, il est impossible de définir des règles strictes et scientifiques concernant le choix et l'agencement. La recherche de l'harmonie dento-faciale dépend le plus souvent de l'approche personnelle du clinicien et de la coopération active du patient.

Le résultat esthétique ne peut être apprécié qu'en regardant la totalité du visage et pas seulement la bouche, car un résultat naturel ne peut être obtenu que si les arcades dentaires se fondent dans le visage du patient.

La plus grande erreur est de se focaliser uniquement sur les dents antérieures et leur rapport avec les lèvres. En effet, un montage peut paraître plaisant lorsqu'il est examiné seul, mais ne pas s'intégrer au visage du patient en raison d'une dysharmonie entre visage et arcades dentaires.

Des critères esthétiques objectifs existent permettant une appréciation rationnelle de ces restaurations.

On dénomme ainsi : **le visage, le sourire, le soutien labial, la gencive et la dimension verticale**



Source : *Approche esthétique en prothèse amovible complète. (2013).*

Figure 2. Paramètres de l'esthétique en Prothèse

1.1. LE VISAGE

Le visage est considéré comme une représentation de nos émotions et de notre personnalité, fournissant des indications précieuses au praticien pour la planification des soins dentaires.

Différents éléments du visage doivent être pris en compte pour évaluer l'esthétique, la restauration prothétique sera basée sur ces éléments pour rétablir l'harmonie et l'équilibre du visage chez les patients édentés totaux.

1.1.1. La symétrie du visage

1.1.1.1 Lignes de repères du visage

En dentisterie, l'analyse de la symétrie du visage implique plusieurs éléments :

Le plan sagittal médian, également appelé ligne médiane, est une ligne droite qui traverse le visage entre les deux yeux (ligne bipupillaire), passant par la pointe du nez, atteignant la gouttière philtrale et se terminant au milieu du menton.

Le visage est également traversé par plusieurs lignes horizontales, qui contribuent à sa stabilité visuelle : la ligne biophriaque, la ligne bipupillaire et la ligne bicommissurale.

Les plans horizontaux relient les pupilles, les ailes du nez et les commissures des lèvres, et sont perpendiculaires au plan sagittal médian les rendant parallèles entre eux. Dans le plan frontal, tout est symétrique, bien qu'une légère déviation de la ligne médiane n'ait pas de répercussion significative sur l'esthétique, étant donné que les deux côtés du visage ne sont pas identiques.

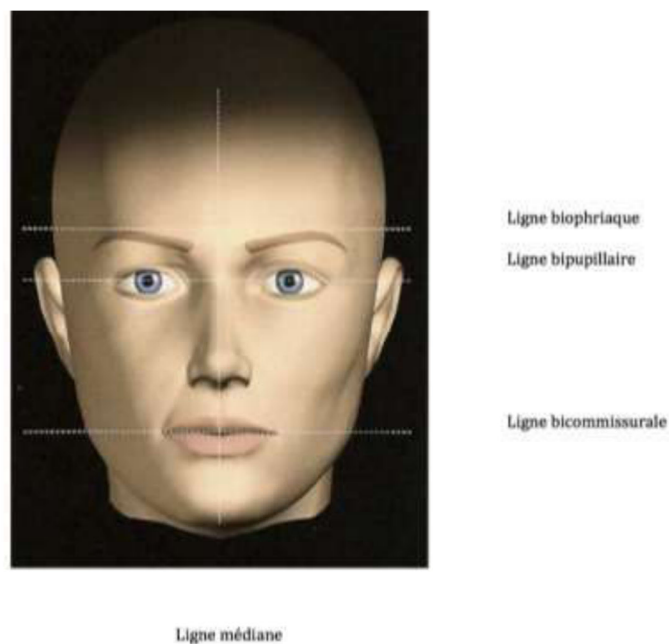


Figure 3 : Lignes de référence du visage (source : boonen 2009)

1.1.1.2 Proportions de la face

Un visage correctement proportionné peut être divisé en trois parties (étages) égales :

- l'étage supérieur compris entre la naissance des cheveux (Trichion) et la ligne ophriaque (Ophrion).
- l'étage moyen compris entre la ligne ophriaque et le point sous nasal.
- l'étage inférieur compris entre le point sous nasal et la pointe du menton. Il est évident que le tiers inférieur du visage représente pour nous le centre de notre attention et le lieu de notre intervention. Cette partie peut-elle même être proportionnée de la sorte :
 - le tiers supérieur est représenté par la lèvre supérieure.
 - les deux tiers inférieurs sont représentés par la lèvre inférieure et le menton

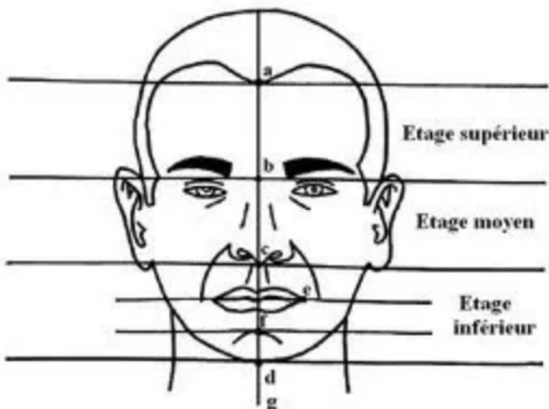


Figure 4 : Les étages de la face (sciencedirecte.com)

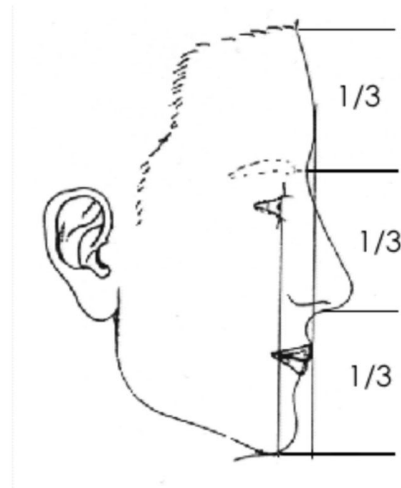


Figure 5 Profil cis-frontal (stomatonantes.free.fr)

1.2. LE SOURIRE

Expression faciale qui illumine un visage, le sourire contribue à la communication et fait transparaître inévitablement la qualité esthétique des restaurations prothétiques.

L'harmonie recherchée est là aussi guidée par des lignes horizontales et verticales qui amènent à définir la symétrie du sourire.

Une ligne principale domine que l'on appelle "ligne du sourire". Cette ligne à concavité supérieure plus ou moins marquée se définit comme la courbe hypothétique sur laquelle se place les bords libres des dents antérieures maxillaires. Elle suit le profil du rebord interne de la lèvre inférieure.

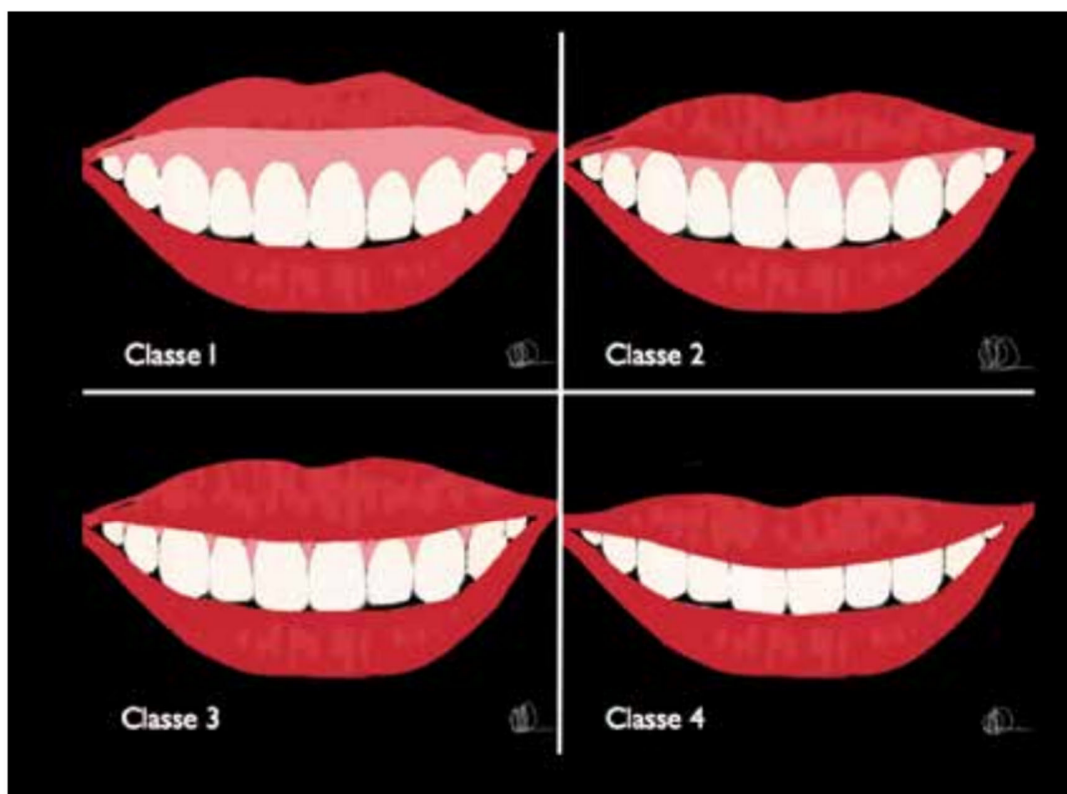

Figure 6 : classification de la ligne du sourire par Liébart

Source : Dodds M. Les références esthétiques : la pertinence, du diagnostic vers le traitement 2014

Liébart et collaborateurs ont étudié la visibilité du parodonte en fonction de la position de la ligne du sourire au cours d'un sourire naturel et d'un sourire forcé et ont élaboré une classification :

Tableau 1

Tableau 1 : Classification de la ligne du sourire par Liébart et collaborateurs 2004. (7)	
Classe 1 : ligne du sourire TRÈS haute	Plus de 2mm de gencive marginale sont visibles ou plus de 2mm apicalement à la jonction amélo-cémentaire (JEC) sont visible sur un parodonte réduit, mais sain. Cela peut être apparenté au SOURIRE GINGIVAL.
Classe 2 : ligne du sourire haute	De 0 à 2mm de gencive marginale ou apicalement à la JEC sont visibles.
Classe 3 : ligne du sourire moyenne	Ne présente que les espaces interdentaires remplis ou pas par les papilles.
Classe 4 : ligne du sourire basse	Le parodonte n'est pas visible.

Source : Dodds M. Les références esthétiques : la pertinence, du diagnostic vers le traitement 2014

La Classification Parodontia :

En 2004, le groupe d'étude Parodontia a publié une nouvelle classification plus précise afin de répertorier et classer la visibilité du parodonte, y compris des papilles, au cours du sourire.

Il en découle quatre classes de lignes de sourire :

- Classe 1 : Ligne du sourire très haute : plus de 3 mm de gencive marginale visible pour le parodonte. Figure 7
- Classe 2. Ligne du sourire élevée : correspond à un sourire qui découvre un bandeau continu de gencive de moins de 2 mm pour le parodonte réduit mais en bonne santé.
- Classe 3 : Ligne du sourire moyenne : ne présente que les espaces interdentaires remplis ou pas par les papilles.
- Classe 4. Ligne de sourire faible : embrasures gingivales et jonction émail-cément non visibles.

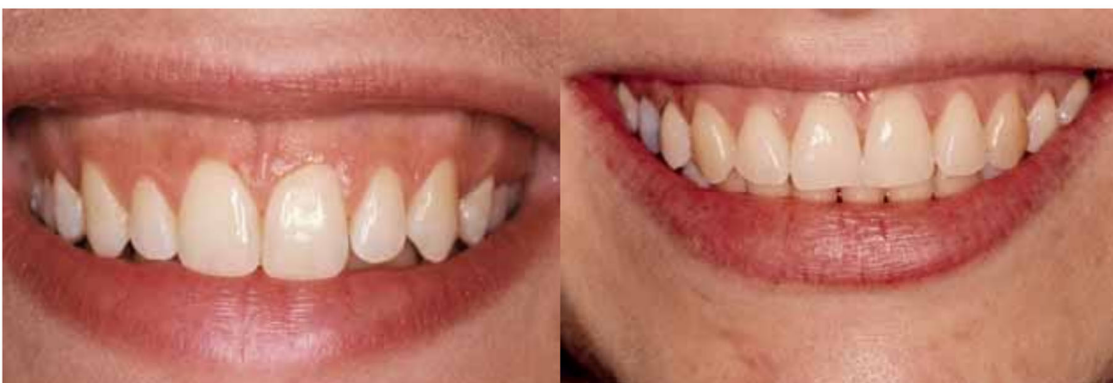

Figure 7 : Classe I : ligne très haute

Figure 8 Classe II : ligne haute

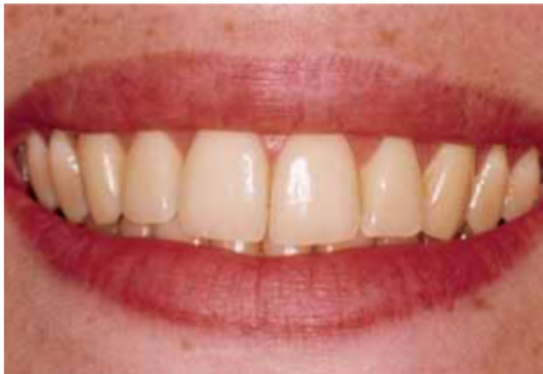

Figure 9 classe III : lign e moyenne

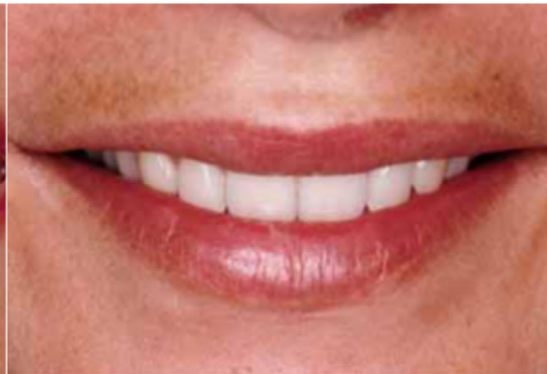

Figure 10 classe IV : lign e basse

Source : thèse Faure-Brac .M 2019

1.3. SOUTIEN LABIAL

1.3.1. Anatomie et physiologie des lèvres :

Chaque lèvre est constituée de deux parties : une partie cutanée appelée la lèvre blanche et une partie muqueuse appelée la lèvre rouge.

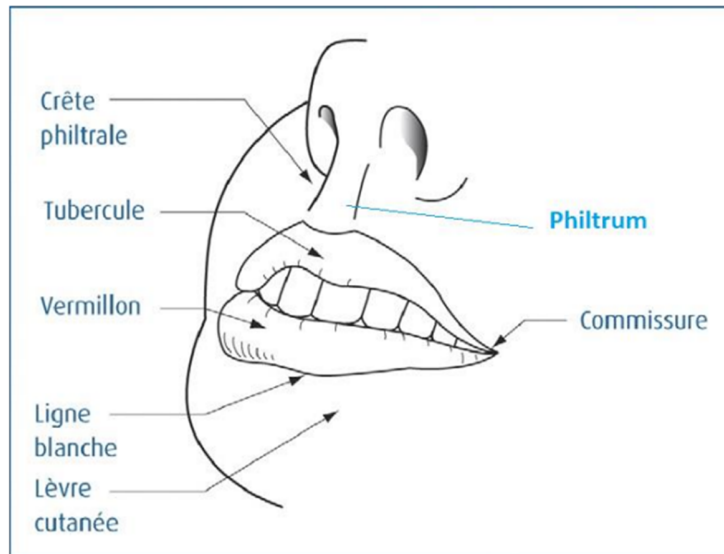
Ces deux parties se rejoignent au niveau du bord vermillon qui dessine un « M » aplati sur la lèvre supérieure important pour l'esthétique du sourire et des lèvres.

La partie centrale de ce « M », également connue sous le nom d'arc de cupidon peut prendre diverses formes.

La lèvre inférieure, quant à elle, présente une forme en « W » qui complète parfaitement le « M » de la lèvre supérieure. La partie centrale du « W » est ancrée au niveau du sillon labio-mentonnier, qui relie la lèvre inférieure au menton. Lorsque les lèvres sont fermées, la ligne de jonction forme un « M » parallèle à celui de la lèvre supérieure.

Le point où les lèvres supérieure et inférieure se rejoignent est la commissure labiale.

La lèvre supérieure commence sous le nez et est séparée de la joue par le sillon nasogénien. Elle est dominée par un sillon médian appelé le philtrum, limité latéralement par les crêtes philtrales et inférieurement par le tubercule de la lèvre supérieure. La lèvre inférieure est limitée en bas et est séparée du menton par le sillon labio-mentonnier. La distance entre les commissures labiales peut varier selon les auteurs, certains préconisant une position à l'aplomb vertical des pupilles tandis que d'autres recommandent une position à mi-distance entre les ailes du nez et les plans verticaux pupillaires



Source : www.conseildentaire.com

Figure 11 : anatomie des lèvres

1.3.2 Hauteur des lèvres

- La hauteur de la lèvre supérieure varie entre 19 mm et 25 mm, mesurée entre le point sous-nasal et le bord inférieur de la lèvre supérieure. Quant à la hauteur de la lèvre inférieure, elle est mesurée du bord supérieur au gnathion et mesure entre 38 et 44 mm, soit un ratio de 1/2 entre les deux lèvres. Des différences entre les hommes et les femmes ont été observées, les femmes ayant en moyenne une lèvre supérieure plus longue que les hommes.
- L'édentation a pour conséquence la disparition des lèvres et l'apparition de plicatures verticales accentuées au niveau du sillon nasogénien, en plus du vieillissement physiologique des tissus cutanés qui se manifeste par l'apparition de rides, communément appelées lignes du rire.
- La position et l'expression des lèvres sont des indicateurs importants pour déterminer la position des dents antérieures, qui doivent être rapprochées autant que possible de leur position initiale lorsque le sujet était denté.
- Pour évaluer l'esthétique, il est essentiel de prendre en compte la relation des lèvres avec les saillies du visage ainsi que la forme globale du profil naso-labio-mentonnier, afin de replacer la musculature para prothétique de l'étage inférieur de la face dans une position physiologique et esthétique.
- En général, la surface vestibulaire des dents antérieures est positionnée 10 mm vers l'avant par rapport au centre de la papille rétro-incisive, tandis que les cuspidées se trouvent à 13 mm latéralement par rapport à l'extrémité de la première villosité palatin.

Les conséquences d'un mauvais soutien labial :

En cas de placement inadéquat des dents antérieures par rapport à la crête, plusieurs problèmes esthétiques peuvent survenir :

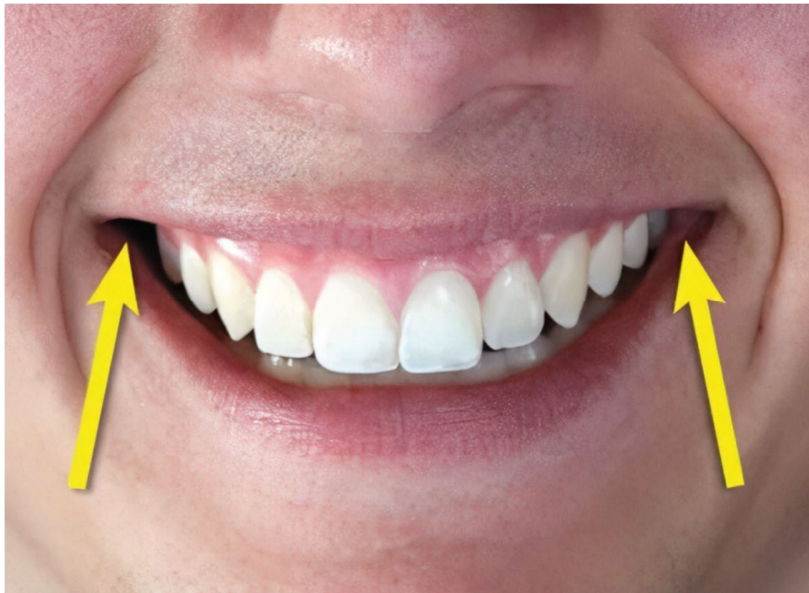Si les dents sont trop en retrait (lingualées), les lèvres n'ont pas suffisamment de soutien, ce qui donne un aspect édenté. Cela se traduit par une réduction du vermillon des lèvres, une diminution de l'avancée du philtrum, une augmentation du sillon naso-labial, des rides et une perte de salive aux coins des lèvres.

Si les dents sont trop avancées (vestibulées), cela entraîne une distension des lèvres et un effacement de la gouttière philtrale et des sillons naso-géniens. Cela peut également provoquer une erreur d'évaluation de la dimension verticale, qui peut conduire à une sous-évaluation de la dimension verticale et donc une réduction de la hauteur des dents inférieures qui seront cachées par la lèvre inférieure. Enfin, si les dents sont trop courtes, cela peut modifier la forme normalement concave de la lèvre supérieure et la rendre convexe.

Dans l'ensemble, la position et l'expression des lèvres sont donc des indicateurs importants pour déterminer la position antéro-postérieure des dents antérieures.

1.3.3. Le corridor buccal

Le corridor buccal c'est l'espace noir qui lors du sourire apparaît entre la face interne de la joue et les faces vestibulaires des dents.



Source : www.castlemilldental.ie

Figure 12 : le corridor buccal

Il résulte de la différence existante entre la largeur de l'arcade maxillaire et l'ampleur du sourire.

Sa présence est indispensable elle individualise la composition dentaire et contribue à créer un effet de perspective fondamental à l'esthétique du sourire. Cet espace échappe souvent à l'œil non averti pourtant c'est aussi une des clefs contribuant à l'harmonie du visage.

1.4. LA GENCIVE

« L'environnement des dents est aussi important que la dent elle-même » Frush et Fisher (Chandna et coll., 2016).

Pour obtenir une reproduction précise des tissus gingivaux, il est nécessaire de disposer d'une description anatomique du parodonte sain, bien que celle-ci ne soit pas exhaustive.

Le parodonte sain est constitué de trois parties distinctes : la gencive marginale, la gencive attachée et la muqueuse alvéolaire. Cette connaissance approfondie de l'anatomie gingivale est essentielle pour une reproduction fiable et de qualité des tissus gingivaux.

La gencive marginale est la partie qui borde directement la dent et crée le sillon gingivodentaire. Les papilles interdentaires sont formées par la réunion de deux portions adjacentes. Cette partie est de couleur rose pâle le long du collet de la dent et s'assombrit légèrement au niveau des papilles. Elle est lisse et brillante au toucher, et a un volume régulier et bombé de profil, s'étendant sur une hauteur de 1 à 1,5 mm.

La gencive attachée s'étend de manière apicale à la gencive marginale jusqu'à la ligne de jonction muco-gingivale. Cette partie est de couleur rose pâle et a une texture granitée dans sa partie supérieure, où des brides et des freins sont présents. Leur traction peut rendre la gencive plus blanche à leur niveau. Le volume général de cette partie est régulier mais non plat, présentant des convexités et des concavités liées au volume des racines, aux brides muqueuses et au volume osseux alvéolaire.

Enfin, la muqueuse alvéolaire est la partie inférieure des trois niveaux précédents. Elle est relativement fine, lisse et de couleur rouge/violacée, laissant apparaître les vaisseaux sanguins sous-jacents.

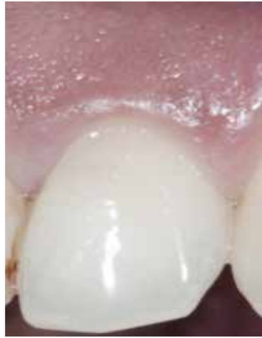

Figure 13 : architecture parodontale saine :
(Ciers 2015)

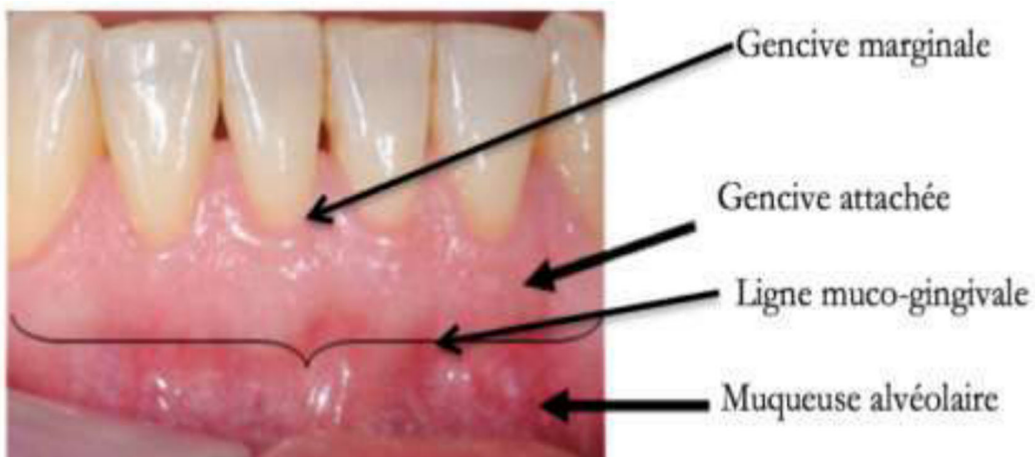


Figure 14 : anatomie gingivale (centre dentaire d'anjou)

La couleur normale de la gencive saine est un rose corail, qui peut varier en fonction de l'épaisseur de son épithélium, du degré de kératinisation de sa surface, de la concentration et de l'état des vaisseaux sous-épithéliaux, ainsi que de la présence éventuelle d'une pigmentation ethnique (par exemple une pigmentation brune causée par la mélanine). Cette couleur permet de distinguer la gencive de la muqueuse alvéolaire adjacente, qui est continue avec elle mais présente une couleur rouge différente.

L'aspect (texture) : Lorsqu'elle est saine sur le plan clinique, la surface vestibulaire de la gencive attachée présente souvent une apparence "piquetée" similaire à celle de la peau d'orange. Cette texture est principalement localisée dans la région sous-papillaire de la gencive attachée, mais peut également s'étendre jusqu'à la gencive interdente, et elle n'est observée que sur la face vestibulaire. Cette texture serait due à l'insertion de faisceaux de fibres de collagène qui structurent les crêtes de la lamina propria (le tissu conjonctif superficiel) et tirent sur l'épithélium, provoquant ainsi des micro-dépressions à la surface externe de la gencive.

Si le collagène est altéré par l'action d'enzymes protéolytiques spécifiques (telle que la collagénase), cette texture "piquetée" pourrait disparaître.

La pigmentation buccale physiologique (pigmentation ethnique)

Le tissu buccal le plus couramment pigmenté est la gencive, qui présente une pigmentation principalement située dans la zone vestibulaire, la gencive attachée et les papilles interdentaires. Généralement, la gencive marginale est épargnée. Cette pigmentation se manifeste sous la forme d'une bande uniforme, symétrique et bien délimitée, présente de manière bilatérale.

Cependant, il convient de souligner que l'aspect de cette pigmentation peut varier et qu'elles peuvent être présentes sous la forme de macules de différentes tailles, à la fois uniques et multiples, avec des bords bien définis

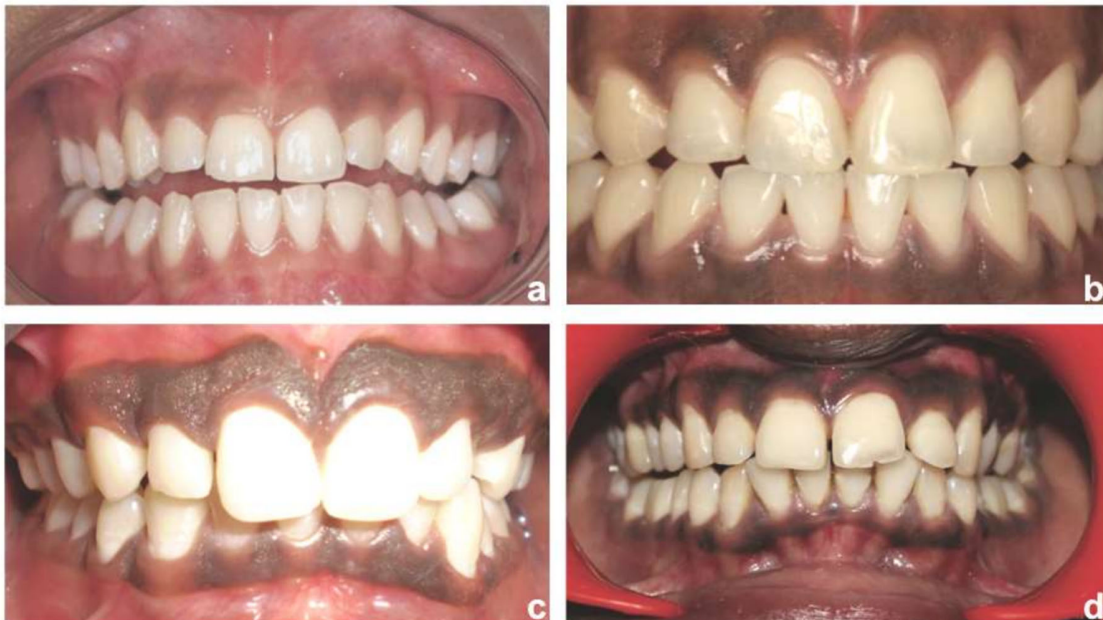

Figure 15 : pigmentation gingivale physiologique, les couleurs sont variables allant du brun clair au noir. (sources :a) Meleti et coll.,2009 ;b) Lee et coll. 2011 ; c) Gupta et coll., 2014 ;d)Grover et coll. ,2014)

Structures spécifiques de la gencive

La bosse canine : élévation de la gencive attachée qui se trouve sur la surface vestibulaire de la gencive, juste au-dessus de la racine de la dent canine. Elle est souvent utilisée comme point de référence pour évaluer la symétrie du sourire. Si la bosse canine est bien définie et de taille appropriée, cela peut donner un aspect esthétique au sourire. En revanche, si la bosse canine est trop proéminente ou mal positionnée, elle peut altérer l'esthétique du sourire

La papille retro-incisive : Elle est en forme de V inversé, avec son sommet pointant vers le bas. La papille rétro-incisive est importante en dentisterie esthétique car elle peut affecter l'apparence du sourire. Si la papille rétro-incisive est trop grande ou asymétrique, cela peut donner une apparence inesthétique aux dents de devant

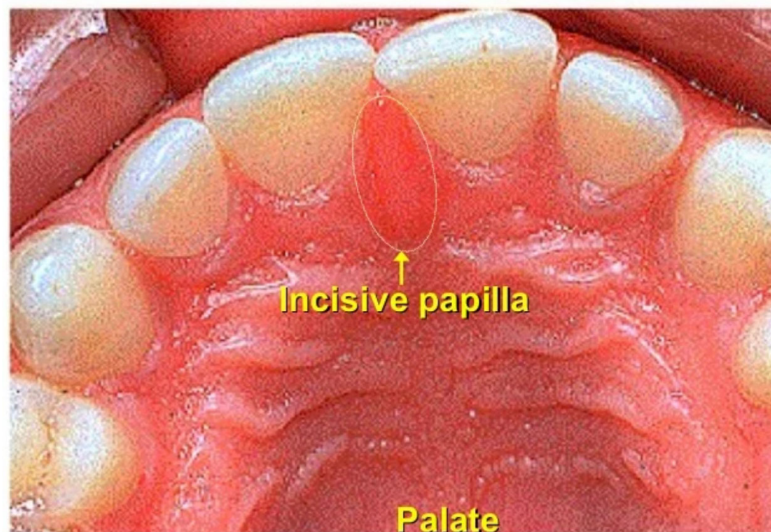


Figure 16 : la papille retro-incisive (papille buccoïde) (blogspot.com)

En dentisterie esthétique, la gestion de la bosse canine et de la papille rétro-incisive est importante pour créer un sourire harmonieux et équilibré. Les dentistes peuvent utiliser diverses techniques, telles que la correction chirurgicale, la modification de la forme des dents ou des prothèses dentaires, pour améliorer l'esthétique de ces structures.

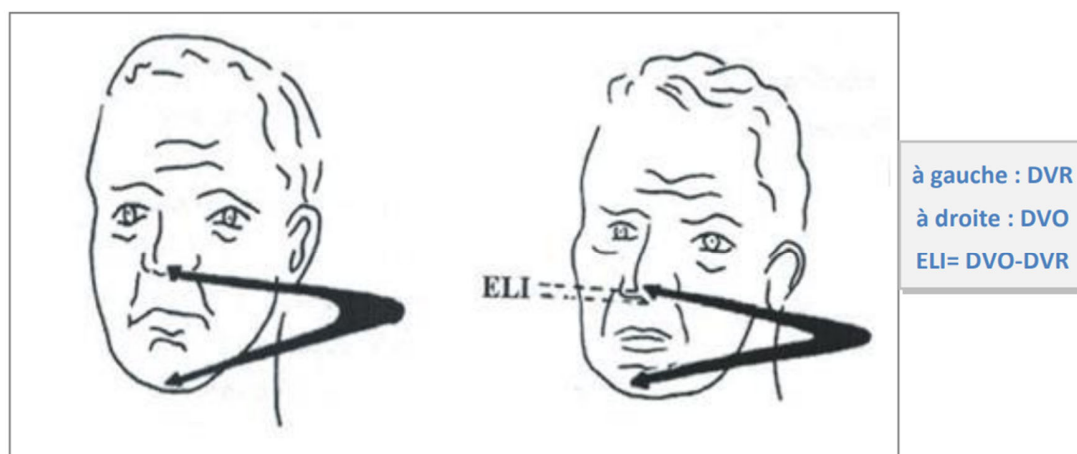
1.5. LA DIMENSION VERTICALE

L'évaluation de la dimension verticale constitue une étape cruciale dans le traitement de l'édenté total, car elle impacte directement l'esthétique et les différentes fonctions de la cavité buccale, en plus d'influer sur le bien-être psychologique du patient et la réussite du traitement prothétique.

Une évaluation incorrecte de cette dimension peut causer des perturbations dans le système stomatognathique et compromettre l'équilibre neurophysiologique et tissulaire indispensable, ainsi que l'apparence faciale, en particulier de l'étage inférieur. La dimension verticale se réfère à la hauteur de l'étage inférieur de la face, et peut être mesurée entre le point sous-nasale et le Gnathion ou le point sous-mentonnier.

La dimension verticale d'occlusion correspond à la hauteur de l'étage inférieur de la face lorsque le sujet est en intercuspidation maximale entre les deux arcs dentaires antagonistes, tandis que la dimension verticale de repos correspond à la hauteur de l'étage inférieur de la face lorsque tous les muscles sont au repos.

L'espace libre d'inocclusion, qui est de 1 à 3 mm en moyenne, est la différence entre la dimension verticale de repos et la dimension verticale d'occlusion. Cet espace est essentiel pour le maintien biologique de l'appareil et s'applique également aux édentés totaux appareillés ou porteurs de bases d'occlusion bien ajustées.



Source : Prothèse complète TOME 2 (LEJOYEUX J ; 1986 ; p 237)

Figure 17 : la dimension verticale d'occlusion

Pour déterminer la dimension verticale d'occlusion (DVO), il existe plusieurs méthodes qui utilisent la position physiologique de repos, la déglutition, la phonétique, les critères esthétiques et les mesures faciales. L'approche directe de la DVO utilise des techniques telles que les bourrelets d'occlusion qui permettent de restaurer l'esthétique en utilisant une maquette maxillaire correcte. Lorsque le bord libre du bourrelet supérieur autorise l'émission des labio-dentales (f-v) et que le plan d'occlusion mandibulaire est à son niveau le plus physiologique, la dimension verticale d'occlusion est prédéterminée quasiment automatiquement.

La déglutition est une méthode fonctionnelle qui peut également être utilisée pour déterminer la dimension verticale d'occlusion chez le patient édenté total. Différentes techniques ont été proposées, telles que la technique d'Ismaël qui consiste à placer quatre cônes en cire molle sur la maquette d'occlusion mandibulaire et à régler leur hauteur en fonction de la déglutition.

- **Le test de Shanahan** qui utilise deux petites boules de cire molle placées sur le bourrelet au niveau de la première molaire. Le patient est invité à déglutir plusieurs fois et la cire est examinée pour déterminer si la dimension verticale d'occlusion est excessive, correcte ou insuffisante.
- **La technique de Malson** consiste à contrôler le mouvement du cartilage thyroïde au cours de la déglutition pour déterminer la dimension verticale d'occlusion correcte. Cette technique nécessite une grande habitude du praticien et ne peut pas être utilisée lors de déglutitions atypiques.
- **La dimension verticale préférée** : Elle consiste à rechercher avec le patient sa dimension verticale d'occlusion « préférée », celle pour laquelle il ressent un confort. Cette approche ne donne pas une position stable et reproductible, mais une position dont la zone d'imprécision varie entre 1 et 2 mm, position qui diffère avec le temps, la méthode utilisée, l'âge, la fatigue et la position du patient

Détermination esthétique, repères anatomiques :

Pour notre thème, l'appréciation esthétique du visage est essentielle pour établir la dimension verticale qui est évaluée en fonction de la hauteur de la mandibule.

Selon Sandro Palla, la détermination de la dimension verticale dépend de l'expérience clinique du praticien. L'harmonie entre les différents traits du visage, tenant compte de l'âge, du sexe et du type constitutionnel du patient, est prise en compte pour l'évaluation esthétique.

Plusieurs méthodes anthropocéphalométriques utilisant des repères faciaux peuvent être utilisées pour déterminer la dimension verticale.

La règle de beauté grecque, basée sur l'égalité des trois étages de la face (frontal, nasal et buccal), a été couramment utilisée par des artistes tels que Léonard de Vinci et Michel-Ange.



La règle de Sigaud, qui classe les types constitutionnels en fonction de la proportion idéale des étages de la face, est également utilisée.

Pour évaluer la dimension verticale d'occlusion (DVO), la dimension verticale de repos (DVR) est d'abord estimée, suivie d'une estimation de la DVO par soustraction de l'espace libre d'inocclusion (ELI). La recherche de la DVR doit se faire en fonction de l'apparence esthétique du visage, qui doit être douce et détendue.

Si la DVO est sous-évaluée, cela peut entraîner une altération des proportions du visage, un aspect vieilli du visage, des troubles de la fonction et l'apparition de para fonctions.

Si la DVO est surévaluée, cela peut entraîner une perte d'expression du visage, un aspect "bouche une instabilité des bases, des troubles de la fonction et des problèmes phonétiques

Tableau 2 : Les conséquences d'une DVO mal évaluée

DVO sous-évaluée	DVO surévaluée
<p>Entraîne un tassement de l'étage inférieur, avec une accentuation des rides, plis et sillons donnant un aspect vieilli du visage</p>	<p>Entraîne à l'inverse un étirement des téguments, une inocclusion labiale (ou des difficultés) un aspect figé et une denture trop visible</p>
	
<p><i>DVO sous-évaluée (Millet et coll., 2005)</i></p>	<p><i>DVO sur-évaluée (Millet et coll., 2005)</i></p>

1. LES CONDITIONS DE RÉUSSITE ESTHÉTIQUE EN PROTHÈSE AMOVIBLE COMPLÈTE

La réalisation d'une prothèse amovible complète représente un défi important pour le praticien, car il doit respecter les règles spécifiques à ce type de prothèse tout en cherchant à donner à son patient une apparence naturelle. Lors de la première consultation, il est crucial pour le chirurgien-dentiste de comprendre les besoins et les attentes de son patient, surtout si celui-ci n'a jamais porté de prothèse amovible auparavant. Il doit être à l'écoute, rassurant et capable de répondre aux questions du patient. Si le patient a des dents résiduelles, le praticien doit les utiliser pour s'en inspirer au maximum en étudiant leur forme, leur position, leur couleur et leur aspect de surface, tout en prenant en compte les remarques positives ou négatives que le patient pourra faire sur ses dents. Le but ultime du chirurgien-dentiste est de restaurer les fonctions orales et d'améliorer l'esthétique, tout en respectant les particularités anatomiques propres à chaque individu.

2.1. BILAN ESTHETIQUE PRE-PROTHETIQUE

Avec la perte des dents, c'est tout l'équilibre du visage et du soutien des lèvres ainsi que toute la dynamique de la face qui sont atteints.

Lors de ce bilan, il convient de s'inspirer des documents pré-extractionnels.

Les documents pré-extractionnels sont principalement au nombre de 3 :

- Les photographies apportées par le patient
- Les dents présentes au niveau de l'arcade antagoniste, dans le cas de la prothèse uni maxillaire
- Enfin, en prothèse immédiate les dents devant être extraites mais encore présentes sur l'arcade.

Cependant utiliser l'ensemble de ces données doit bien évidemment être conditionné par le souhait du patient de retrouver « les caractères de ses dents naturelles sur la prothèse »

En l'absence de données ou documents, certains patients feront confiance et laisseront toute la responsabilité au praticien. Il est intéressant dans ces situations de faire intervenir l'avis de l'entourage du patient

D'apprécier les paramètres morphologiques dont :

- La forme et la symétrie du visage ;
- Le profil ;

- Les rapports intermaxillaires ;
- La forme et la tonicité des lèvres ;
- L'os alveolo-dentaire, tissus de soutien de organes dentaires disparaît après les extractions et le remodelage osseux se poursuit avec des changements dimensionnels marqués pendant les 2 à 6 mois (réduction dans le sens vertical de 11 à 22% et dans le sens horizontal de 29 à 63%).

La direction de la résorption plus marquée sur le versant « buccal » des crêtes (résorption centripète au maxillaire et centrifuge à la mandibule) se traduira par un déficit de soutiens des joues et des lèvres qui devra être pris en compte dans la conception des futures prothèses. Les expressions faciales déterminées par l'action des muscles faciaux sont également directement dépendantes du soutien apporté par la prothèse au niveau jugal et labial.

Le rétablissement de la hauteur de l'étage inférieur de la face dans le cas de l'édentement complet s'il est essentiel sur le plan fonctionnel est également déterminant pour rétablir l'harmonie du visage et du sourire.

Par ailleurs chez les patients âgés, le vieillissement est souvent caractérisé par une accentuation de l'asymétrie des expressions faciales. En effet si l'asymétrie du visage et celle des expressions volontaires et spontanées sont connues avec l'âge, l'évolution des tissus mous participant à l'harmonie du visage accentue ce phénomène.

Des plicatures apparaissent au niveau des lèvres, de même que des lignes horizontales, les lignes du rire. Des « habitudes nocives » existent aussi parfois développées pour masquer un état dentaire altéré ou une prothèse ancienne peu fonctionnelle et/ou esthétique à laquelle le patient a cherché à s'adapter. Une analyse pré prothétique devra mettre en évidence ces phénomènes pour tenter de rétablir l'esthétique sans perturber la fonction, la prothèse ne pouvant en aucun cas assurer « un rajeunissement des tissus mous de la face ».

Selon Hüe et Berteretche (2004), le succès du traitement et l'adoption de la prothèse par le patient dépendent en grande partie du travail psychologique effectué dès la première consultation et de l'implication du patient à toutes les étapes de la réalisation de la prothèse, y compris lors du bilan pré-prothétique.

2.2. REGLAGES DES MAQUETTES D'OCCLUSION

Les maquettes d'occlusion ont plusieurs fonctions, notamment pour :

- Améliorer le soutien des lèvres chez les édentés totaux,
- Ajuster le plan d'occlusion et son parallélisme,
- Enregistrer les rapports intermaxillaires tels que la dimension verticale et la relation centrée,
- Transférer les modèles sur l'articulateur,
- Enregistrer et transférer les informations et les données cliniques telles que le milieu inter-incisif, la ligne haute de sourire et la position des canines maxillaires,
- Utiliser le bourrelet inférieur comme surface de montage pour les dents maxillaires.

La maquette d'occlusion doit être constituée d'une base stable et rigide qui ne se déforme pas sous la pression exercée lors de la prise d'empreinte et doit reproduire fidèlement la couleur et la texture de la bouche du patient afin de ne pas le choquer. Le bourrelet occlusal, véritable gabarit de l'arcade artificielle, est réalisé en composition (Stent's) ou en cire dure (type moyco extra hard). Sa forme est généralement inspirée des renseignements propres au patient et peut avoir été modifiée par le praticien lors de la prise d'empreinte individuelle. Cette forme doit respecter la triade de Nelson, qui implique une harmonie entre la forme de l'incisive centrale supérieure, la forme du contour du visage et la forme de l'arcade. Le succès de la prothèse dépend en grande partie de la qualité du travail psychologique effectué en amont, dès la première consultation, ainsi que de l'implication active du patient dans toutes les étapes de réalisation de la prothèse, y compris lors du bilan pré-prothétique. (Hüe et Berteretche 2004)

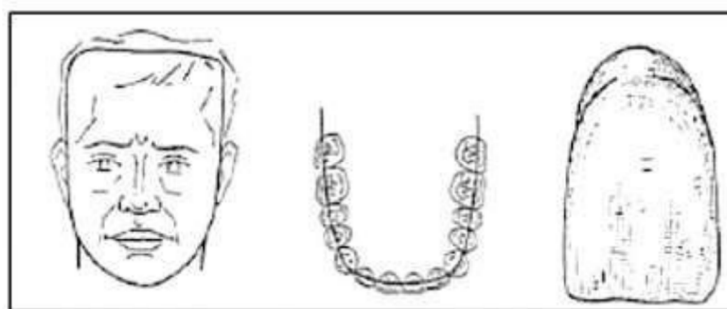
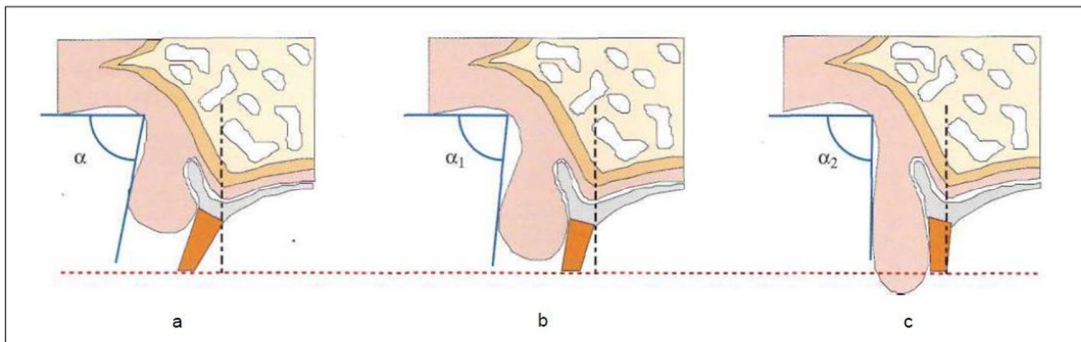


Figure 18 : triade Nelson : Harmonie entre forme du visage, de l'arcade et de l'incisive centrale maxillaire (Bamba et coll. , 2006)

Réglages des maquettes d'occlusion en bouche :

Toutes les modifications nécessaires sont apportées pour assurer le soutien labial optimal de l'étage inférieur du visage, de face comme de profil, en accord avec le patient, de façon à obtenir un soutien naturel et harmonieux de la lèvre supérieure.

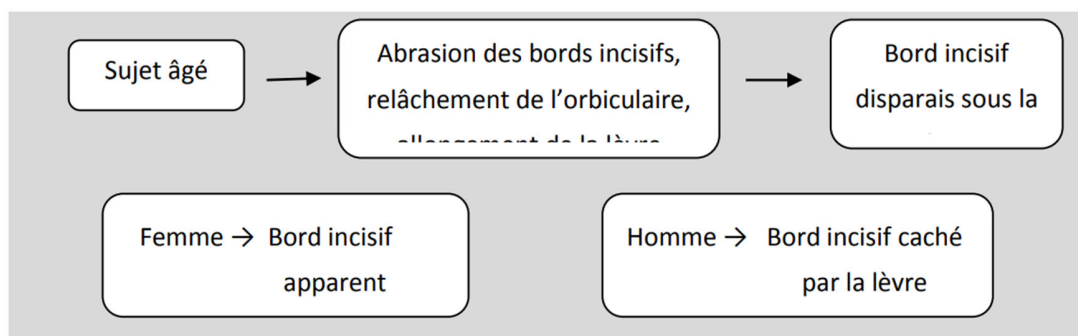


Source : Prothèse complète_ Réalité clinique, solutions thérapeutiques (HÜE O et BERTERETCHE MV ; p 97)

Figure 19 : réglage du soutien labial

- On procède à une adaptation de la courbure antérieure de la lèvre supérieure, la hauteur antérieure du bourrelet est réglée principalement selon un critère esthétique, appréciée par rapport au bord de la lèvre supérieure au repos, en effet :

- Chez un patient jeune, avec une lèvre de longueur moyenne, le bourrelet doit au repos dépasser la lèvre de 2 mm ;
- Alors que chez un patient plus âgé, un léger dépassement de 1 à 1,5 mm est une moyenne ;



Source : Prothèse complète clinique et laboratoire tome 2 (POMPIGNOLI M et col, p 14)

Figure 20 : Réglage de la hauteur antérieure

La longueur du bourrelet est déterminée en grande partie par des critères esthétiques, tels que :

- Chez un patient jeune avec une lèvre de longueur moyenne, le bourrelet doit dépasser la lèvre de 2 mm au repos ;
- Chez un patient plus âgé, un dépassement de 1 à 1,5 mm est considéré comme moyen. Cependant, cette norme doit être adaptée en fonction de la morphologie du visage, de la longueur et de la tonicité de la lèvre, ainsi que de l'âge du patient. Une fois que le bourrelet est ajusté, il est généralement vérifié pour s'assurer qu'il est parallèle au plan de Camper (un plan qui passe par le tiers supérieur du tragus et l'aile du nez) et à la ligne bi-pupillaire dans les plans frontal et sagittal, à l'aide d'une plaque de Fox et d'une règle métallique. Un profil harmonieux doit répondre à plusieurs critères, notamment un équilibre entre le front, le nez et le menton, une légère avancée de la lèvre supérieure par rapport à la lèvre inférieure, un angle nasolabial d'environ 100° et un sillon labiomentonnière bien marqué.

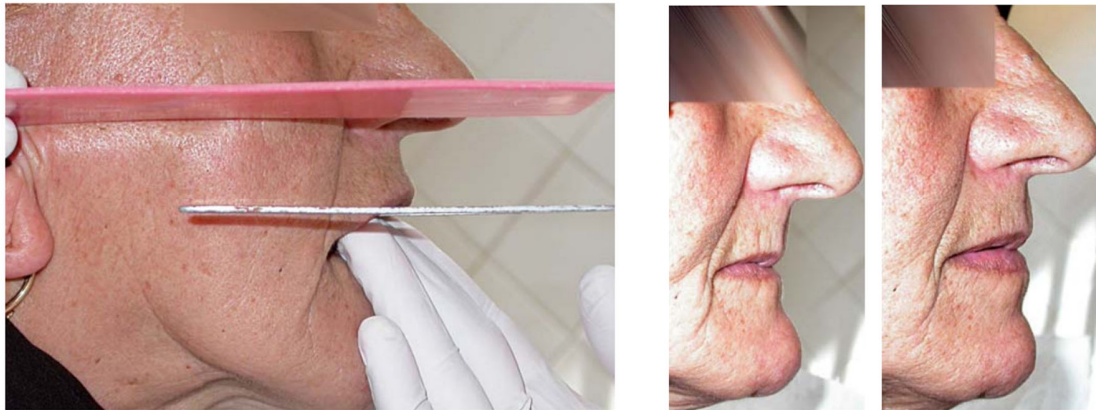


Figure 21a parallélisme de la maquette supérieur avec le plan de camper Figure 21b Restauration d'un profil harmonieux
Source : *Approche esthétique en prothèse amovible complète. (2013).*

L'objectif du réglage des maquettes d'occlusion consiste à définir le plan d'occlusion "PO", qui représente la surface idéale pour que les faces occlusales des dents puissent se rencontrer de manière optimale. Cette étape est cruciale pour la réussite de tout traitement prothétique, car elle permet de rétablir l'esthétique, les différentes fonctions en harmonie avec la neuro-musculature (phonation, déglutition et mastication), le respect de l'intégrité des surfaces ostéo-muqueuses, ainsi que la stabilité de la prothèse adjointe totale grâce à une occlusion équilibrée et une répartition uniforme des forces masticatoires. Cependant, contrairement à ce que l'on pourrait penser, le plan d'occlusion n'est pas une surface plane, mais plutôt une série de courbes de compensation, comprenant une courbe antérieure frontale et deux courbes postérieures, la courbe de SPEE dans le plan sagittal et la courbe de WILSON ou de MONSON dans le plan frontal, qui sont essentielles en prothèse adjointe totale.

2.3. LE CHOIX DES DENTS PROTHETIQUES

Après avoir réalisé les empreintes et enregistré les paramètres occlusaux, étapes techniques indispensables, le praticien doit faire un choix crucial : sélectionner les dents antérieures qui seront montées au laboratoire de prothèse.

Cette étape revêt une grande importance, car elle peut déterminer le succès ou l'échec de la prothèse. En effet, les dents et la bouche constituent un miroir de l'individu et ont une valeur esthétique subjective importante. Le choix des dents se fait en fonction de critères esthétiques et subjectifs, mais le montage au laboratoire jouera également un rôle clé dans l'aspect final. L'esthétique étant une science mystérieuse touchant à la psychologie, à la philosophie et même à l'ésotérisme, les lois classiques énoncées manquent souvent de précision et de pertinence pratique. Cette décision est prise en concertation avec le patient, qui commence ainsi à s'approprier sa nouvelle prothèse. L'implication du patient dans le choix des dents semble être un facteur déterminant pour l'intégration et l'acceptation de la prothèse, car les patients qui sont traités de manière autoritaire ou qui ne sont pas impliqués dans les choix esthétiques sont moins satisfaits de leur prothèse que ceux qui ont participé activement aux décisions (Hirsh et al., 1972).

2.3.1. Aspect subjectif

Le choix des dents antérieures revêt un aspect à la fois physiologique et subjectif. Le critère subjectif est lié aux souhaits du patient, à la recherche de l'ancien sourire ou à l'avis de l'ancienne prothèse, tandis que le critère objectif est déterminé par des critères morphologiques.

Comme mentionné précédemment, la participation du patient dans cette étape est primordiale. Le praticien doit être conscient que la prothèse est destinée aux dents du patient, et que son approbation est essentielle pour le succès du traitement. Le praticien doit écouter, conseiller et faire participer le patient à cette étape cruciale.

- Ecouter le patient
- Lors de l'examen clinique des anciennes prothèses, le patient exprime souvent des opinions positives ou négatives sur l'esthétique de la prothèse existante ou de ses dents naturelles restantes, en utilisant son propre vocabulaire pour exprimer ses sentiments et critiquer des aspects tels que la taille, la couleur ou l'alignement des dents.
- Le praticien doit tenir compte de l'opinion du patient sur ses dents prothétiques ou naturelles, mais parfois il peut être nécessaire de modérer ses désirs s'ils sont incompatibles avec les paramètres fonctionnels de la future prothèse. Il est également recommandé de faire participer un proche, comme un conjoint, un enfant ou un ami proche, aux choix esthétiques du patient lorsque celui-ci souhaite un changement esthétique "radical" qui pourrait être critiqué par son entourage et finalement conduire au refus de la nouvelle prothèse par le patient lui-même.

- Faire participer le patient : Si le patient souhaite retrouver les mêmes dents sur sa nouvelle prothèse, il est facile de suivre son avis. Cependant, si le patient souhaite un changement, il est important de le guider vers un choix qui soit limité et acceptable sur le plan morphologique et dimensionnel. Bien que la teinte de base puisse être choisie par le praticien, la saturation dans ce groupe de teinte peut être laissée au choix du patient.

2.3.2. Aspect objectif et choix des dents antérieures

Le choix des dents antérieures dépend de trois paramètres : la couleur, la dimension et la forme, qui peuvent être influencés par divers facteurs tels que l'absence et la présence de documents pré-extractionnels ou des situations cliniques particulières de la prothèse totale.

Pour obtenir un cadre optimal pour le choix des dents antérieures, il est recommandé d'utiliser un éclairage neutre, tel que la lumière du jour, dans une pièce située au nord pour éviter le métamérisme, et d'éviter les rouges à lèvres et les vêtements de couleurs vives. Les dents artificielles doivent être humidifiées et un nuancier avec des dents en résine ou en porcelaine peut être utilisé pour faciliter le choix. Le choix peut être effectué de manière visuelle, en se promenant rapidement sur le nuancier pour rechercher une harmonie générale.

Il est important de prendre en compte toutes les données relatives à l'identité du patient, telles que son âge, son sexe, sa taille et sa carrure, la couleur de sa peau et de ses yeux, ainsi que ses habitudes de vie, comme le tabagisme. En l'absence de références, le choix de la couleur peut être fait à l'aide du nuancier en plaçant la dent prothétique dans le carrefour stratégique au niveau de l'ecto-canthus, entre les yeux, les cils, les cheveux et les téguments.

La couleur des dents peut être définie selon trois composantes : la luminosité, la saturation et la teinte.

- La luminosité est la caractéristique principale à identifier, elle désigne la quantité de blanc ajoutée à une teinte de base ou la quantité de lumière qu'elle réfléchit.
- La saturation représente la densité ou l'intensité d'une couleur et définit sa pureté par la quantité de pigment pur qu'elle contient.
- La teinte est la longueur d'onde réfléchi par l'objet et est le paramètre le moins déterminant pour le rendu esthétique de la restauration.

En prothèse amovible complète, les teintiers ou nuanciers sont les outils les plus couramment utilisés pour déterminer le choix de la teinte des dents artificielles.

La méthode consiste à comparer l'échantillon de couleur de l'échantillon avec un nuancier pour trouver la couleur la plus proche. Il existe plusieurs choix de nuanciers disponibles sur le marché, les quatre principaux fabricants étant VITA, IVOCLAR VIVODENT, CANDULOR et KULZER.

Chacun de ces fabricants a son propre teintier, avec ses propres instructions et correspondant à des modèles de dents spécifiques. Le praticien choisit le teintier adapté à la marque de dent utilisée et détermine la teinte de base en harmonie avec les données du patient. Il y a des règles généralement admises, telles que celles décrites par Hassel et coll. (2008).

- Pour les personnes ayant la peau claire, les yeux bleus : une couleur plutôt grisâtre et translucide s'accordera mieux
- Les personnes ayant la peau sombre, les yeux foncés : on choisira plus facilement des dents de couleurs jaune orangé, brun
- Les femmes ont les dents plus claires, les hommes plus saturées
- Les patients âgés : couleur plus saturée, plus opaque, tonalité rougeâtre
- La saturation varie d'une dent à l'autre : On peut réaliser des mélanges de différentes plaquettes. En effet, les canines sont les dents les plus saturées alors que les incisives latérales sont plus translucides
- Les occidentaux ont les dents plus claires que les orientaux

2.4. MONTAGES DES DENTS ANTERIEURES

« Le laboratoire de prothèse réalise le montage des dents antérieures choisies par le praticien et le patient selon des règles conventionnelles du montage » (hue et bertreche2004)

Ce montage est piloté par des maquettes d'occlusion réglées antérieurement selon le plan d'occlusion et la dimension verticale d'occlusion : il est également dirigé par le couloir prothétique figuré par les bourrelets rétablissant et assurant un soutien harmonieux des joues et des lèvres.

Deux principes primordiaux du montage doivent être transmis au prothésiste : le choix du milieu et la position des pointes canines qui établissent l'équilibre du montage

2.4.1. Choix du milieu

Le montage des dents antérieures maxillaires commence par la mise en place de l'incisive central dent capital du montage car indissociable de la détermination du milieu et de la symétrie résultant de ce montage

Plusieurs repères anatomiques ont été proposé pour déterminer le milieu inter incisif.

En denture naturelle la papille palatine située entre les 2 incisives centrales maxillaires est un repère communément utilisé et fiable.

A contrario l'importante variabilité du frein inter incisif rend cet élément insuffisamment fiable en prothèse adjointe.

Le philtrum peut aussi être un repère dans le choix du milieu sa coïncidence en denture naturelle avec le milieu atteint 70,4% de cas (Milter et l 1979)

Cependant il s'agit d'un repère cutané dont la précision dépend du rétablissement d'un soutien harmonieux de la lèvre supérieure par le bourrelet d'occlusion avant « marquage » du milieu sur la face vestibulaire du bourrelet.

Le choix du milieu contribue à retrouver une harmonie dento-faciale et la coïncidence entre milieu inter incisif et milieu du visage semble évidente.

L'axe vertical médian qui partage le visage en deux hémifaces équivalentes devrait également être un repère utile mais la symétrie parfaite n'existe pas et la ligne verticale médiane ne correspond pas dans la majorité des cas précisément au milieu du nez ou au milieu du philtrum un léger décalage du milieu pourrait ainsi être « toléré » lorsque l'harmonie dento-faciale est respectée.

2.4.2. Symétrie du montage

Le montage des dents antérieurs est conditionné par le bourrelet des maquettes d'occlusion ainsi que par le positionnement du milieu et des pointes canines (correspondant au repère de la ligne verticale passant le long des ailes du nez)

Ce montage va respecter un principe de symétrie dite rayonnante le point inter incisif étant le point d'équilibre du montage.

La position des incisives centrales et canines est déterminante dans la construction de cette symétrie

Il est possible, tout comme pour le choix des dents, de prendre en compte tous les documents disponibles pour reproduire la position des dents naturelles, tels qu'un diastème inter-incisif, un léger chevauchement ou une rotation, avec l'accord du patient. Cependant, en dehors du contexte du sourire et de la bouche, il peut être difficile de réussir le montage de manière satisfaisante. C'est pourquoi le dentiste peut effectuer le montage directement au fauteuil, ce qui facilite la prise en compte de l'esthétique globale du patient ainsi que de ses souhaits, et permet de contrôler immédiatement l'effet obtenu

2.4.3. Individualisation du montage

En général chez les personnes âgées, il est fréquemment décrit des abrasions des bords libres la présence de fêlures une relative diversité de position des dents des défauts amélaire des colorations.

Ainsi une individualisation de la composition dentaire peut être envisagée rejoignant ainsi le concept proposé par Pythagore : « l'harmonie est l'unité des diversités et l'intégration des différences ».

Avec pour objectif : d'obtenir une réalisation prothétique plus naturelle harmonieusement adaptée à chaque patient permettant d'individualiser chaque dent dans sa forme, sa position, et sa couleur.

C'est à cette étape également que les documents pré-extractionnels dévoilent leur importance avec la possibilité de reproduire et d'intégrer les caractéristiques observées sur les documents photographiques ou sur les dents restantes par la suite extraites dans les cas de prothèses immédiates.

Il n'y a pas de règles strictes pour garantir l'harmonie entre la prothèse dentaire et le visage du patient, donc il est indispensable d'effectuer une vérification au fauteuil du montage prothétique réalisé en dehors de la présence du patient. Cette étape est généralement effectuée après avoir monté toutes les dents ou parfois lors d'un premier essayage des dents antérieures uniquement. Elle nécessite une relation de confiance avec le patient, car il est important de comprendre ses désirs et aspirations, qu'ils soient exprimés ou non.

2. DISPOSITIF DE TRANSFERT DES DONNÉES ESTHÉTIQUES

Des restaurations esthétiques de haute qualité qui ont fière allure, fonctionnant idéalement et pérenne dans le temps ne peuvent être produites de manière prévisible que par la mise en œuvre d'excellentes techniques et systèmes de communication entre le praticien et le laboratoire. Souvent, la communication avec le laboratoire n'est pensée qu'à l'envoi d'empreinte avec peu d'informations concernant les spécificités esthétiques du patient. Avec la disponibilité de la technologie et d'Internet, il est maintenant facile d'impliquer le laboratoire via des photographies numériques. Il est facile de compléter un bon cas de temps en temps, mais ce n'est qu'en développant un système et en travaillant avec un prothésiste soucieux de la qualité qu'un dentiste peut obtenir un véritable succès esthétique avec chaque cas. Fixer les objectifs avec le patient est important et peut être une source précieuse à examiner tout au long de la construction du cas. Inclure le laboratoire dans ces objectifs est une partie essentielle de l'équation, et l'examen de ces objectifs avec le patient après la fin du cas peut être utile pour déterminer le succès ou l'échec d'un cas particulier.

En dentisterie esthétique l'un des desseins recherchés est de réaliser des dents aux proportions agréables en harmonie la gencive, les lèvres et le visage ; le praticien devra ainsi maîtriser les paramètres esthétiques précédemment cités.

Cependant malgré la maîtrise de ces notions, la prothèse peut présenter des défauts esthétiques empêchant ainsi une harmonie avec le visage du patient.

Cela est en partie dû à la difficulté de communiquer au laboratoire les références esthétiques du visage d'où l'importance de valider un montage global avec le prothésiste et une tierce personne (recherche d'un consensus esthétique).

Dans le contexte de la prothèse amovible complète face à un édentement bi maxillaire total nous privant ainsi de tout repères esthétiques dentaires il est encore plus important de relever des données esthétiques correctes et de transmettre ces données au laboratoire avec la plus grande précision possible.

3.1. L'ARC FACIAL

C'est un instrument en forme d'arc qui sert à enregistrer la position du maxillaire supérieur par rapport à L'ATM et a un plan axio-orbitaire et de transférer sur articulateur cette position.

L'intérêt de l'utilisation d'un articulateur réside dans le fait d'avoir un appareil capable de simuler l'enveloppe des mouvements mandibulaires fondamentaux à des fins diagnostiques ou thérapeutiques.

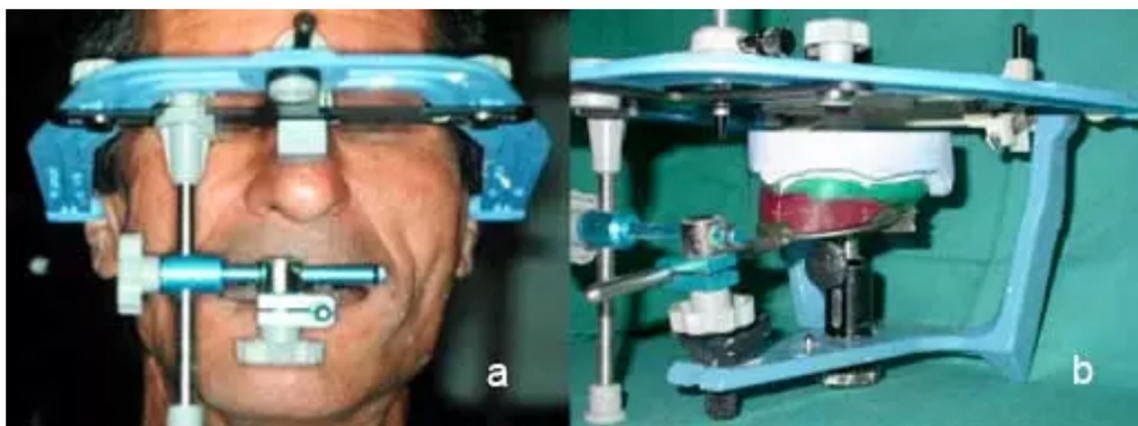


Figure 22a : Enregistrement de l'arc facial. b-Transfert du modèle maxillaire sur l'articulateur à l'aide de l'arc facial

Source : <https://facmed.univ-constantine3.dz/>

Traditionnellement, l'utilisation de l'arc facial permet de positionner le modèle maxillaire sur l'articulateur en se basant sur des repères anatomiques articulaires. Bien que ce positionnement soit crucial pour l'occlusion, il peut entraîner des erreurs esthétiques chez environ 20% des patients. En effet, il peut y avoir un manque de parallélisme entre la ligne bi-pupillaire et le plan de Frankfort, ce qui peut causer des problèmes d'intégration esthétique des restaurations. Par conséquent, une prothèse correctement positionnée sur l'articulateur peut être obliquement orientée dans la bouche du patient.

3.2. LE DITRAMAX

Afin de remédier à ce problème de transmission d'informations esthétiques cruciales, le Dr Margossian a mis au point un nouvel outil appelé Ditramax. Celui-ci permet d'enregistrer les lignes esthétiques de référence du visage et de les transférer directement sur le modèle en plâtre utilisé pour créer des prothèses. L'objectif de cet outil, tel que décrit dans les travaux du Dr Margossian en 2010, 2011 et 2016, est de garantir une transmission fiable et reproductible des marquages des lignes de référence horizontale et verticale du visage du patient sur le modèle maxillaire, ce qui aide le prothésiste à réaliser une prothèse plus précise. Cette procédure est essentielle pour assurer la fiabilité de la réalisation prothétique.

- d'abord, sur les modèles d'étude, afin d'élaborer le projet diagnostique en cire, à transférer et à valider avec le patient et l'équipe soignante ;

-plus tard, pour orienter les modèles de travail nécessaires à la confection des prothèses d'usage



Figure 23 : le ditramax (www.ditramax.com)

Cet outil peut aussi s'utiliser aussi bien durant la phase de diagnostic pour la réalisation d'un projet thérapeutique ou lors de la phase finale de réalisation des prothèses définitives.

Le prothésiste aura ainsi la sensation de travailler devant le patient et pourra alors optimiser l'intégration esthétique des prothèses dès la première réalisation.

Cette procédure évite de multiplier les essayages cliniques chronophages servant à corriger les formes et les axes dents des prothèses d'usages.

Protocole



Esthetic transfer device

Figure 24 : matériel pour la première étape du protocole (www.ditramax.com)

La première étape consiste à demander au patient de fermer la bouche sur une fourchette enduite sur ses parties supérieures et inférieure d'un silicone à prise rapide.

Dans le cas d'un patient présentant un édentement total les maquettes d'occlusion seront mise en bouche.

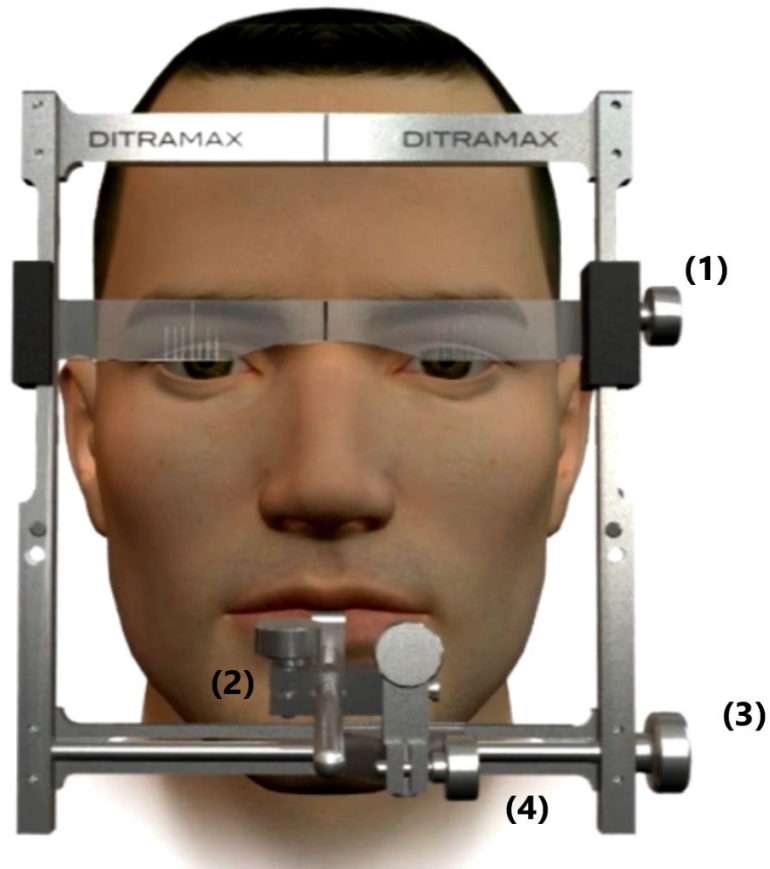


Figure 25 : réglage du ditramax sur le patient (vue de face) (www.ditramax.com)

Le système est alors positionné sur la tige de la fourchette et 5 points de serrage vont permettre l'alignement et le centrage du Ditramax sur les plans de références esthétiques de la face :

- (1) : adaptation du niveau vertical du réglelet bi pupillaire
- (2) : alignement du bord inférieur du réglelet avec le centre des 2 pupilles
- (3) : centrage frontal du cadre grâce à une vis micrométrique afin de positionner le repère vertical médian du cadre sur l'axe de symétrie vertical du visage du patient
- (4) : centrage postérieur du cadre en équilibrant la distance entre l'extrémité des tiges de Camper et les tragus droits et gauche

Le cadre est tourné dans un mouvement antéro-postérieur pour aligner les tiges postérieures avec le plan de Camper.

Après la mise en place du dispositif, une vérification minutieuse de l'alignement et du centrage est effectuée, puis le dispositif est retiré de la bouche du patient et remis sur son support.

Ensuite, les tiges de Camper sont retirées et un guide de transfert est fixé aux montants du cadre à l'emplacement souhaité.



Tracing template

Figure 27 mise en place du modèle de traçage Source : www.ditramax.com

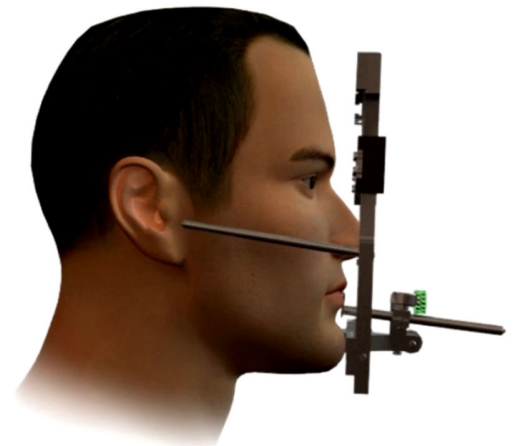


Figure 26 : mise en place ditramax (vue de profil)
ditramax Source : www.ditramax.com

Le modèle en plâtre est positionné sur la fourchette grâce aux indentations sur le silicone.




Figure 28 : mise en place du modèle en plâtre source : www.ditramax.com

Le crayon est positionné dans le guide de transfert et trace le marquage au modèle horizontalement selon un plan parallèle à l'axe bi pupillaire et au plan de Camper puis verticalement au plan de Camper puis verticalement selon le plan sagittal médian.




Figure 29 : tracé du modèle en plâtre source : www.ditramax.com



Working cast ready for prosthetic elaboration

Figure 30 : résultat final avant envoi chez le prothésiste

Source : www.ditramax.com

3.3. REALISATION D'UNE TABLE DE MONTAGE

Selon les directives de Gysi, cet artifice constitue un outil précieux pour la communication avec le laboratoire et le montage des dents supérieures.

Il consiste en un plan de référence qui passe par le bord incisif des incisives centrales maxillaires et la pointe de la cuspide mésio-palatine de chacune des premières molaires maxillaires. Ce plan peut être réalisé en plâtre en fixant la tige incisive à la bonne hauteur verticale de l'articulateur, puis en adaptant une plaque de base sur le modèle mandibulaire et en ajoutant du plâtre à prise rapide pour imprimer la surface du bourrelet supérieur.

La surface est ensuite aplanie au niveau du bourrelet pour obtenir une table de montage qui reproduit le plan d'occlusion déterminé en clinique. Toutefois, bien que le dentiste puisse fixer de manière fiable le niveau du plan d'occlusion dans le secteur antérieur en se basant sur des critères esthétiques et phonétiques, des corrections sont souvent nécessaires au laboratoire pour assurer une symétrie parfaite et un alignement correct dans les zones postérieures en passant le plan par le tiers moyen de chaque trigone et en le situant à mi-distance des crêtes édentées stabilisées sur l'articulateur. Ainsi, la table de montage peut être rectifiée pour tenir compte de considérations mécaniques et fonctionnelles qui n'ont pas été prises en compte en clinique.

Les repères pour le montage sont tracés sur le **modèle maxillaire** :

- Le plan sagittal médian ;
- La position de la pointe des canines ;
- La ligne de crête ;
- La limite antérieure de chaque tubérosité.

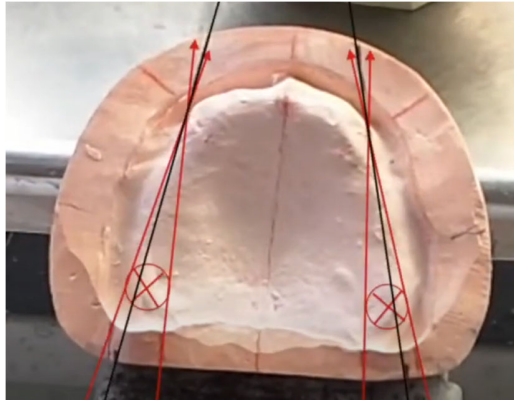


Figure 31 : tracés sur le modèle maxillaire vue occlusal (photo : DARMON Jimmy)

Sur le **modèle mandibulaire** sont tracés :

- Le plan sagittal médian ;
- La zone antérieure de sustentation comprise entre le sommet de la crête antérieure et le fond du vestibule ;
- La limite antérieure de chaque trigone rétro molaire ;
- La ligne de crête latérale mandibulaire secteur 5-6 et son prolongement antérieur et postérieur.

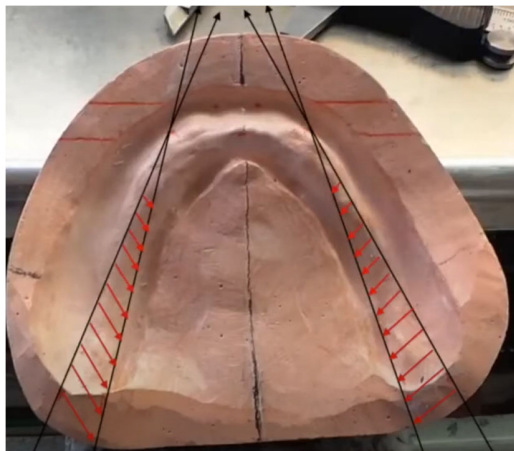


Figure 32 : tracés sur le modèle mandibulaire vue occlusal (photo : DARMON Jimmy)

Sur la **table de montage** sont tracés :

- L'empreinte du bourrelet supérieur dont le bord externe limite le couloir prothétique et dans sa partie antérieure l'emplacement des faces vestibulaires des incisives ;
- Le plan sagittal médian ;
- La projection, suivant l'axe intercrête, du segment rectiligne de la crête mandibulaire (toujours présent au niveau de 5 et 6), et ses prolongements antérieurs et postérieurs = ligne guide
- Une ligne allant de la face mésiale de la canine au bord lingual du trigone rétro molaire (ligne de Pound)




Figure 33 : tracés sur la table de montage en vue occlusal (photo : DARMON Jimmy)

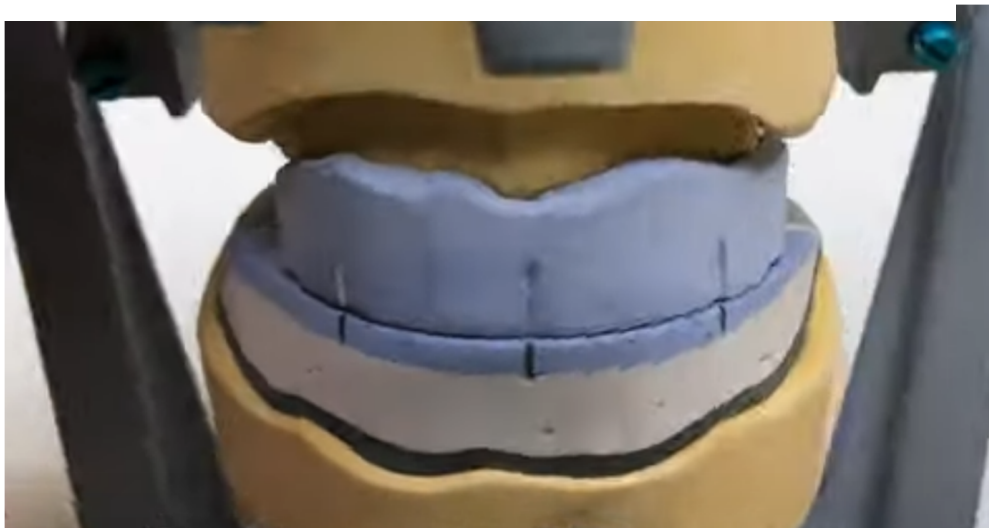

Figure 34 : tracés sur la table de montage en vue occlusal et de face (photo : DARMON Jimmy)

3.4. LES OUTILS DE COMMUNICATIONS NUMERIQUES

L'apport des outils numériques a considérablement amélioré la communication entre le dentiste et le prothésiste dentaire au point que l'on parle désormais de « dentisterie numérique ».

Etapes prothétiques	Evolution numérique
<i>Pré-étude esthétique</i>	<ul style="list-style-type: none"> - Simulation du sourire et de la typologie : Photographie, vidéo, Digital Smile Design, Virtual Esthétique Project - Analyse chromatique : photographie et analyse instrumentale
<i>Empreinte</i>	<ul style="list-style-type: none"> - Empreinte optique
<i>RIM et occlusion</i>	<ul style="list-style-type: none"> - Articulateurs virtuels - Motion Capture
<i>Essayage prothétique</i>	<ul style="list-style-type: none"> - Simulation par usinage CFAO

Tableau 3 : récapitulatif sur l'évolution numérique des différentes étapes prothétiques

En effet plutôt que d'utiliser des modèles physiques en plâtre, le numérique permet le transfert rapide et précis des données entre le dentiste et le prothésiste. Les scanners intraoraux permettent de capturer des empreintes numériques de la bouche du patient, qui peuvent être directement envoyées au prothésiste. Cela élimine les délais et les risques associés à l'envoi de modèles physiques par courrier

Le dentiste peut utiliser des logiciels de conception assistés par ordinateur (CAO) dentaire pour concevoir numériquement la prothèse dentaire, en tenant compte des spécifications cliniques et des besoins du patient. Ces conceptions peuvent être partagées avec le prothésiste, qui peut les utiliser comme référence pour la fabrication de la prothèse.

Ces outils permettent une communication en temps réel entre le dentiste et le prothésiste, même à distance. Ils peuvent échanger des informations, discuter des détails de conception, partager des images et des vidéos, et collaborer efficacement pour obtenir les meilleurs résultats. Cela améliore la coordination et réduit le besoin de réunions physiques fréquentes.

En utilisant des technologies numériques, il est possible de minimiser les erreurs de communication entre le dentiste et le prothésiste. Les modèles numériques permettent une meilleure visualisation et une plus grande précision dans la conception, réduisant ainsi les risques d'interprétation incorrecte des informations.

Mais également permet au dentiste de fournir des commentaires précis au prothésiste pendant le processus de fabrication. Des modifications peuvent être apportées rapidement en fonction des besoins du patient, améliorant ainsi l'efficacité et la qualité globale de la prothèse.

La photographie dentaire

La photographie dentaire est un moyen de mettre en évidence l'état et la forme des tissus durs et mous, ce qui facilite la transmission de ces informations au prothésiste. Dans le domaine de la dentisterie esthétique, il est crucial de partager des photographies à toutes les étapes du traitement, accompagnées des attentes et des souhaits du patient. Le dentiste peut ainsi communiquer des informations essentielles telles que la forme, l'alignement, la caractérisation, les zones de translucidité, ainsi que des détails tels qu'un bord incisif crénelé ou des calcifications. Pour cela, les photographies imprimées peuvent être annotées au stylo indélébile, ou des logiciels peuvent être utilisés pour les exemplaires numériques.

La prise de photographies lors de l'essayage de la prothèse permet au prothésiste de visualiser la prothèse in situ par rapport aux tissus mous, aux dents adjacentes, ainsi qu'aux lèvres et à l'ensemble du visage.

Il est crucial de réajuster et réaligner les photographies avant de les envoyer au laboratoire, afin que le plan sagittal médian du visage soit parfaitement vertical et que cela n'altère pas la perception visuelle du sourire. Cependant, malgré le fait que la photographie puisse montrer l'inclinaison du plan incisif par rapport à l'horizontale de référence, il est impossible pour le prothésiste de mesurer cette inclinaison avec précision et donc de faire les ajustements nécessaires.

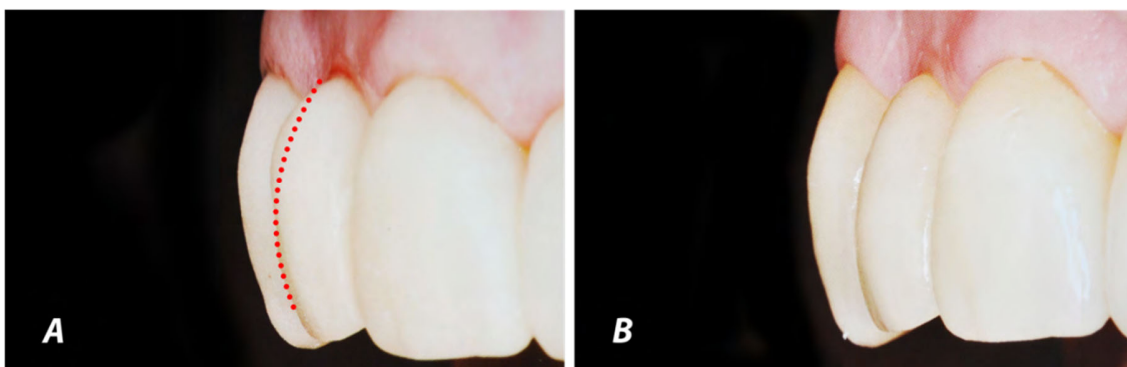


Figure 25 : Bridge de 3 éléments tout céramique. L'essai biscuit met en évidence un profil d'émergence inadéquat du pontique

3. REPRODUCTION DE LA FAUSSE GENCIVE AU LABORATOIRE

En prothèse amovible complète, la base prothétique est composée de deux parties distinctes : la fausse gencive et la surface polie stabilisatrice.

La fausse gencive est la partie visible et esthétique de la base prothétique, qui restaure l'apparence naturelle de la muqueuse et de la gencive kératinisée.

Elle se compose de la gencive marginale, papillaire et adhérente, et est divisée en deux parties : une visible lors du sourire et une qui ne l'est pas.

La personnalisation et la caractérisation de la partie visible sont particulièrement importantes car elle est la plus visible lors du sourire.

La surface polie stabilisatrice, quant à elle, fait suite à la fausse gencive et s'étend jusqu'au rebord prothétique. Elle joue un rôle mécanique et fonctionnel important en participant à la rétention et à la stabilisation des prothèses, ainsi qu'à l'évacuation du bol alimentaire. Cette surface est généralement sculptée de manière à permettre le positionnement dynamique des muscles qui participent à la stabilisation et à la rétention de la prothèse. Les impératifs et caractéristiques de cette sculpture sont multiples.

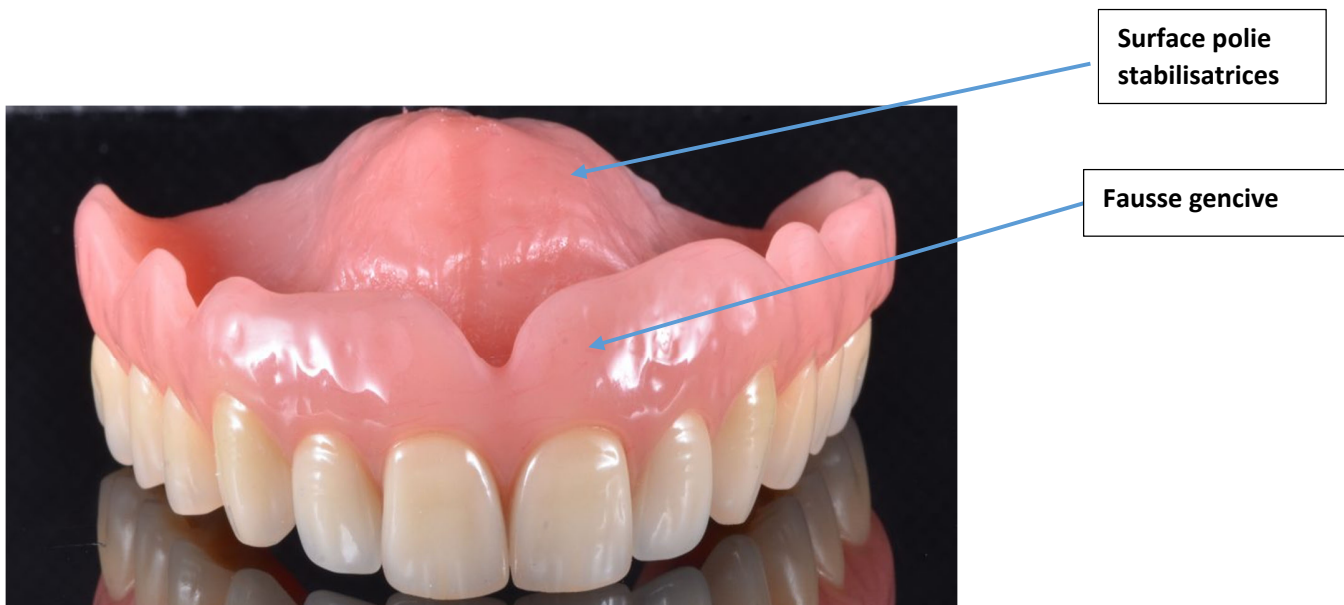


Figure 26 : la base prothétique

Source : studiopoli4

En ce qui concerne la zone vestibulaire, il est essentiel de ménager une concavité pour le muscle orbiculaire des lèvres au niveau incisif, ainsi qu'une bosse canine dans la zone prémolaire. Cette zone est cruciale car elle constitue le point de convergence de la dynamique du sourire. À l'arrière, près des poches de Fish et para-tubérositaires d'Eisering, il doit y avoir une convexité pour faciliter l'hygiène et renforcer la stabilité de la prothèse.

En ce qui concerne la région palatine, il est important de maintenir une épaisseur adéquate pour laisser suffisamment d'espace pour la langue et pour reproduire avec précision l'anatomie des papilles palatines.

Enfin, en ce qui concerne la zone linguale, il est nécessaire de créer une double concavité horizontale et sagittale dans la zone sub-linguale, qui agira comme un berceau stabilisateur pour la langue. Le reste de la région linguale ne doit présenter aucune contre-dépouille.

Le succès d'une restauration prothétique, qu'elle soit fixe ou amovible, dépend non seulement des critères fonctionnels, mais également des critères esthétiques, qui sont de plus en plus pris en compte dans une optique de biomimétisme. L'esthétique dentaire est évaluée en termes de reproduction fidèle des tissus dentaires, appelé le « White Esthetic Score », ainsi que de la gestion et de la reproduction des tissus parodontaux, appelé le « Pink Esthetic Score ». Les résines acryliques, les céramiques et les résines composites sont des matériaux utilisés pour la compensation tissulaire.

Pendant longtemps, la fausse gencive a été conçue comme une surface plane sans relief, ne ressemblant pas aux tissus naturels, car la présence de relief était considérée comme favorisant l'accumulation de plaque. Cependant, la céramique gingivale est maintenant connue pour ses caractéristiques favorables à l'hygiène dentaire et pour sa non-affinité pour la plaque dentaire.

La gencive naturelle présente plusieurs teintes, qui varient en fonction des individus et des ethnies, et une surface structurée qui est plus visible lorsque la gencive est sèche. La fausse gencive doit être conçue pour avoir un aspect sain et ne doit pas reproduire les atteintes pathologiques éventuelles du parodonte. La visibilité de la fausse gencive est acceptable jusqu'à 2 à 3 mm, mais au-delà, elle est considérée comme inesthétique. Cependant, avec une demande esthétique croissante et une attention accrue des patients à leur sourire, il est important de porter une attention particulière à la finition de la fausse gencive, même si elle n'est visible que chez les patients ayant un sourire haut.

4.1. CARACTERISATION DE LA FAUSSE GENCIVE

La caractérisation, selon la définition du dictionnaire Larousse, consiste à mettre en relief les traits distinctifs de quelqu'un ou de quelque chose. En prothèse, cette technique permet de créer un aspect plus réaliste et esthétique. (Chandna et coll., 2016)

4.1.1. Sculpture sur cire et caractéristiques morphologiques

4.1.1.1. Caractérisation sur les modèles en cire :

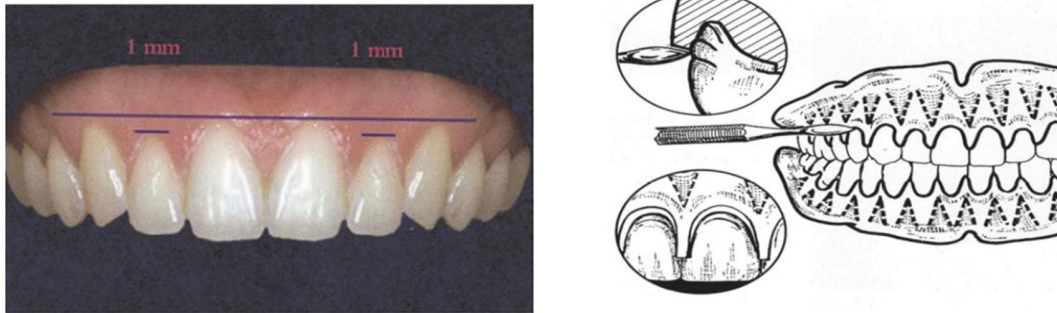
Cette phase est cruciale pour façonner la fausse gencive en termes de fonctionnalité et de mécanique. Elle vise à obtenir une stabilité et une rétention de la prothèse, tout en reproduisant les caractéristiques cliniques et anatomiques de la gencive naturelle, pour un aspect esthétique le plus naturel possible. La fausse gencive joue un rôle essentiel dans l'intégration esthétique de la prothèse, tant en termes de couleur que d'aspect, et doit être sculptée avec précision pour reproduire les différentes caractéristiques anatomiques, telles que la morphologie des papilles, le marquage et la position des freins, les différences d'aspect et de teinte entre la gencive et la muqueuse, l'imitation du phénotype gingival et l'aspect de surface, ainsi que la simulation de la présence sous-jacente des procès alvéolaires.

En ce qui concerne l'épaisseur de la cire, il est recommandé d'utiliser une épaisseur de 1,5 à 2 millimètres pour compenser la perte de soutien due à la résorption alvéolo-basale. Dans les cas de perte osseuse importante, une épaisseur périphérique suffisante est indispensable pour obtenir un résultat esthétique satisfaisant et un bon soutien.

Une fois l'épaisseur de cire correcte, la sculpture et la finition de la fausse gencive peuvent commencer en reproduisant la morphologie de la gencive et des structures sous-jacentes, comme le bombé des procès alvéolaires des canines.

Les collets dentaires, qui correspondent à la gencive marginale de la gencive naturelle, jouent un rôle important dans le masquage de la limite cervicale de la dent prothétique en étant suffisamment épais. La hauteur des collets varie selon les dents et suit la forme de la lèvre supérieure, avec le collet de la canine se situant au même niveau ou en dessous de celui de l'incisive centrale. La sculpture des collets se réalise avec une spatule de Zahle et une spatule de Lecron pour adoucir l'angle externe.

La bosse canine est recréée pour correspondre à la forme et à l'emplacement des dents naturelles. Cela aide à obtenir un contour réaliste de la gencive et contribue à l'esthétique de la prothèse. La bosse canine peut varier en taille et en forme d'un individu à l'autre, il est donc important de l'individualiser pour chaque patient afin de créer une prothèse qui s'intègre harmonieusement dans sa bouche.



Source : L'esthétique en prothèse complète (DELAPLANCHE .C A ; 2013 ; p 124) / Prothèse complète Tome 3 (LEJOYEUX J ; 1984 ; p92)

Figure 27 : la sculpture des collets dentaires

La morphologie des papilles dentaires et des embrasures gingivales sur la prothèse a un impact direct sur la perception du patient. Selon Frush et Fisher (1956), il est crucial de correspondre la relation entre l'âge du patient et la forme des dents avec la forme des papilles afin d'obtenir une harmonie faciale globale. Pour un résultat esthétique optimal et éviter des espaces noirs peu attrayants favorisant l'accumulation de plaque, il est essentiel que la papille s'étende jusqu'au point de contact.

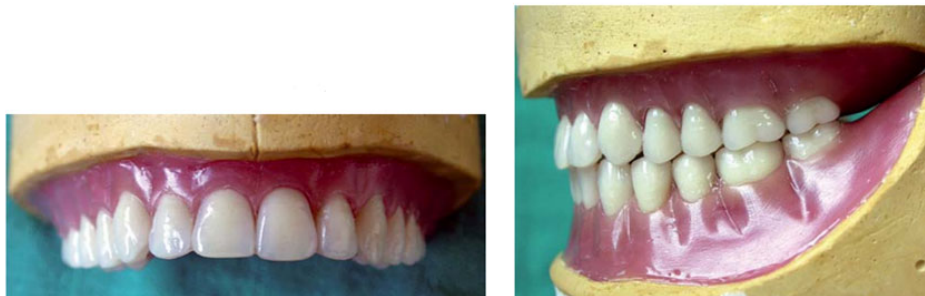

Figure 28 : Sculpture de la fausse gencive source : Approche esthétique en prothèse amovible complète. (2013).

- Si l'on souhaite reproduire un diastème pour obtenir un résultat similaire à l'état antérieur, il est essentiel de respecter certaines règles, comme la décapitation et l'arrondissement de la papille afin de faciliter le nettoyage.
- La gencive adhérente, dont la taille peut varier en fonction de l'importance de la résorption verticale, est l'endroit où les reliefs radiculaires de la zone antérieure sont sculptés.
- La texture et l'état de surface de la fausse gencive sont peaufinés à l'étape finale en lissant la cire et en obtenant l'effet de peau d'orange. Ce dernier est créé uniquement sur la

gencive attachée et au centre de la papille, sans être présent sur les bosses radiculaires. La cire est lissée avec une flamme douce, tout en prenant soin de ne pas supprimer les reliefs préalablement créés, puis l'effet piqueté est simulé à l'aide d'une brosse à dent que l'on tapote sur la fausse gencive.

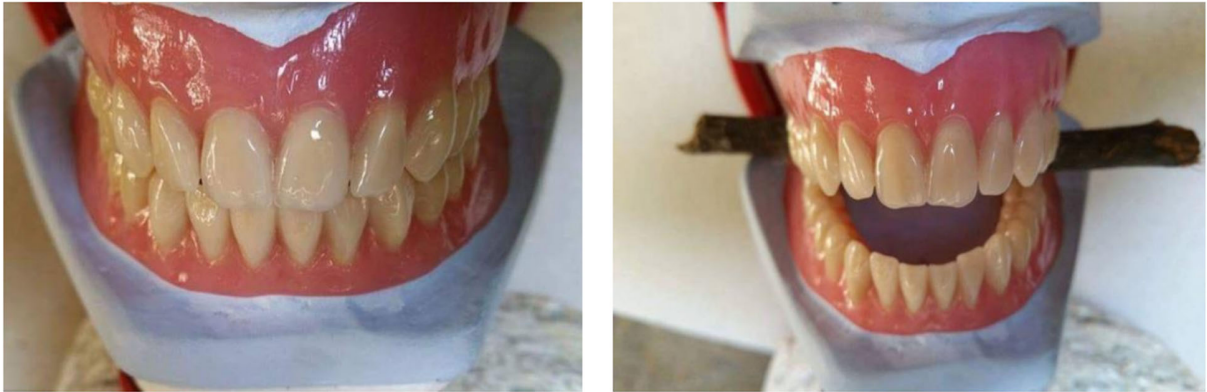


Figure 29 : réalisation des prothèses maxillaire et mandibulaire (photo : DARMON Jimmy)

Exemple d'une prothèse maxillaire réalisée par le prothésiste Eric Reveth :

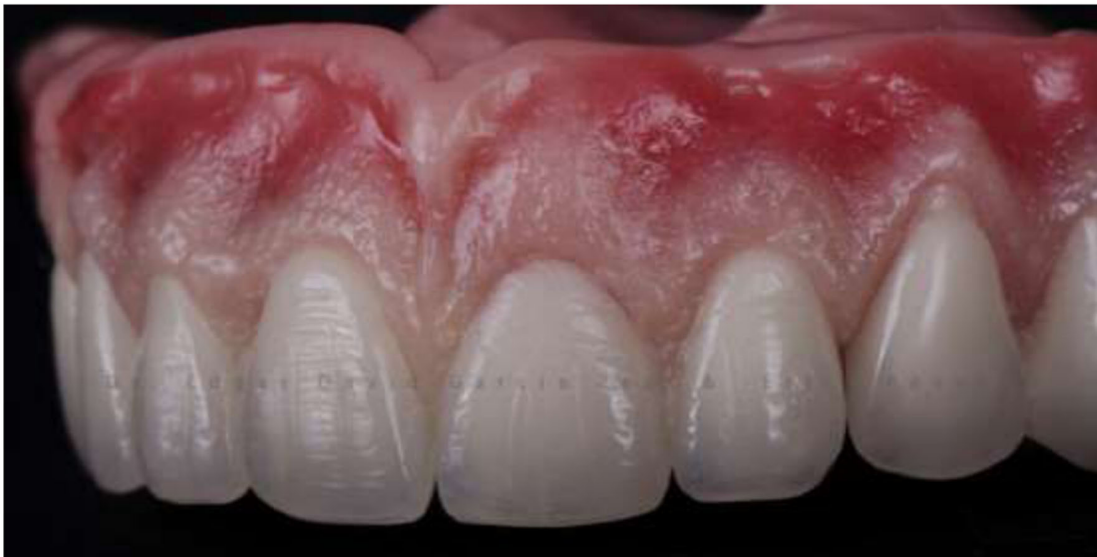

Figure 30 : PAC sculptée par REVETH Eric pour le Dr Edgar David Garcia (Reveth 2017)

Le prothésiste joue un rôle important dans le résultat final et l'apparence esthétique de la prothèse. Il peut créer intentionnellement de petits défauts tels qu'une récession de 1 mm au niveau de la canine ou des irrégularités de surface de l'émail, afin de donner l'impression de naturel et de réalisme.

4.1.1.2 Caractérisations colorimétriques

Pour réaliser le maquillage de la prothèse, il est important de considérer différentes zones gingivales, chacune ayant sa propre couleur et translucidité. Nous distinguons :

- L'anneau gingival, qui forme la partie visible du collet des dents, mesurant environ 1 mm. Cette zone est souvent rose pâle et peut varier vers le blanc.
- La gencive attachée, qui représente la partie la plus importante en termes de volume et de coloration. Les prolongements radiculaires sont souvent rose clair, tandis que les 14 dépressions tendent vers des teintes plus violacées. Ces zones correspondent à des épaisseurs gingivales plus importantes.
- Les papilles, qui sont des parties plus rouges de la gencive et doivent être modelées de manière convexe. La translucidité des gencives est également une donnée importante à considérer dans le maquillage des fausses gencives. Les variations de translucidité au sein d'une même gencive peuvent être importantes, avec des zones marquées situées au niveau de la gencive libre, notamment l'anneau gingival et les prolongements radiculaires.

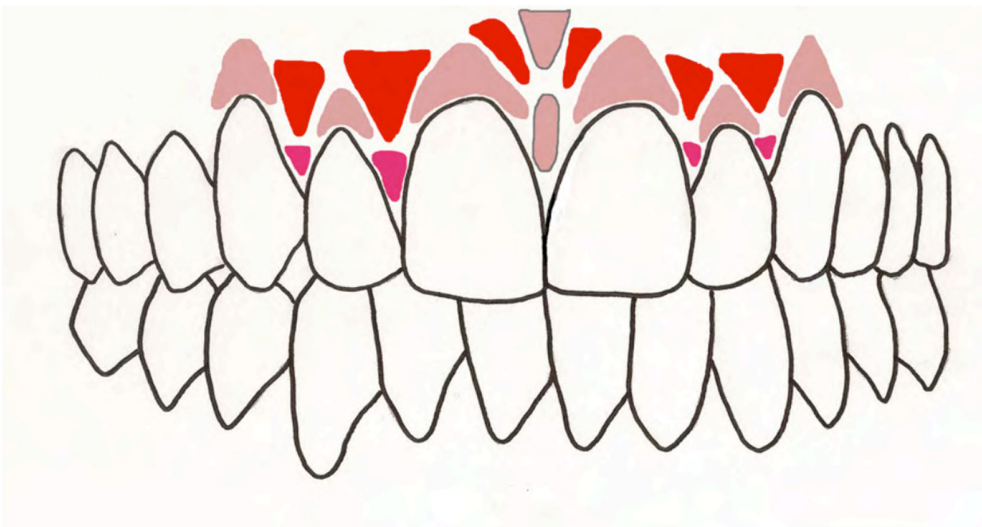


Figure 31 : schéma maquillage des zones de la fausse gencive source : réussir l'esthétique en prothèse total (Ghorzi 2016)

De manière générale, la texture et la couleur de la gencive peuvent varier en fonction de l'âge, de l'origine ethnique et des individus. Chez les personnes d'origine caucasienne, les muqueuses saines ont une teinte rosée avec de légères variations. Chez les personnes d'origine africaine, la teinte de la muqueuse gingivale est similaire à celle des personnes caucasiennes, mais avec une saturation plus élevée et une luminosité moins importante. De plus, des zones pigmentées brun foncé, plus ou moins visibles, peuvent apparaître en raison de la présence de mélanocytes dans la couche squameuse de l'épithélium de la muqueuse attachée, alors qu'il n'y a pas de pigment dans la muqueuse libre.

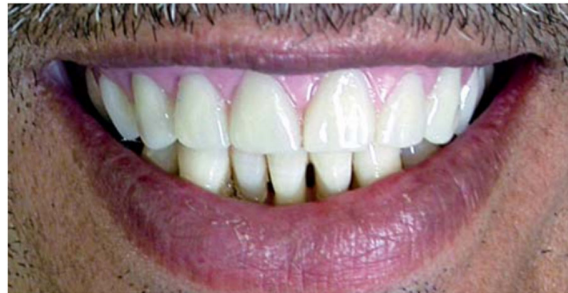

Figure 32: Teinte inappropriée de la résine compromettant le rendu esthétique

Source : *Approche esthétique en prothèse amovible complète. (2013).*

Il est possible de distinguer deux zones distinctes, selon Louis et coll. (2016) :

- La première est l'aspect général de la prothèse, qui peut varier en termes de saturation des couleurs, allant du rose au rouge. Cette saturation peut être choisie en fonction de la couleur de la muqueuse buccale à l'aide d'un nuancier.

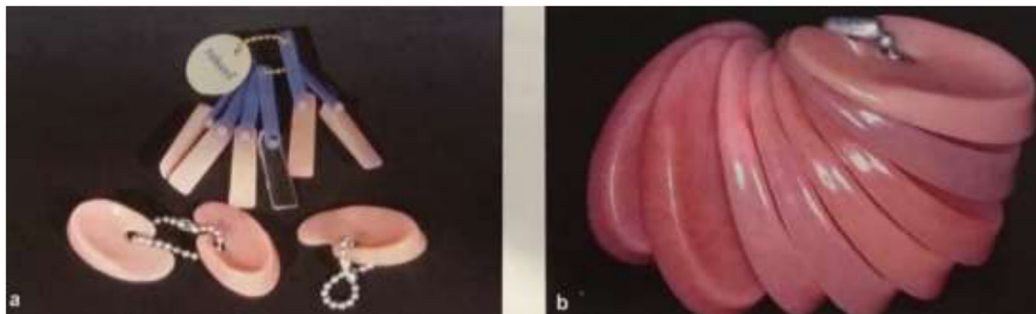


Figure 33 : Nuanciers de la fausse gencive(Louis et coll.2016)

- L'aspect local : des variations de couleur locales peuvent être observées, telles que des zones bleutées, blanchâtres, roses, rouges ou noires. Ces nuances subtiles imitent la vascularisation naturelle de la gencive ainsi que les irrégularités physiologiques.

4.2. LE MAQUILLAGE DE LA FAUSSE GENCIVE

4.2.1. Le choix des matériaux

Les résines utilisées pour les bases prothétiques sont souvent teintées en rose à l'aide de billes pigmentées incorporées dans la poudre de base, et des microfibres en nylon peuvent être ajoutées pour simuler les capillaires sanguins. Cependant, ces matériaux sont principalement destinés à reproduire les muqueuses des patients caucasiens, et des études ont montré que peu de produits commerciaux offrent une teinte proche de celle des muqueuses. Les résines peuvent varier en transparence, opacité, densité et présence de veinules, selon les fabricants. Ainsi, pour résoudre les problèmes de reproduction des caractéristiques colorimétriques des muqueuses gingivales, deux grandes familles de matériaux peuvent être utilisées pour modifier partiellement ou totalement la coloration des résines de base.

4.2.1.1 Poudres de PMMA

Les poudres de PMMA utilisées pour colorer les bases prothétiques sont disponibles dans une gamme étendue de teintes, allant du blanc au noir en passant par différentes nuances de rose (telles que Aesthetic Color® de Candulor et Enigma® de Schottlander). Ces poudres sont mélangées à un liquide thermo-polymérisable pour garantir une incorporation parfaite lors de la pressée avec la résine de base, puis pendant la thermopolymérisation. Un ensemble de colorants intensifs se compose de huit teintes distinctes : blanc, bleu, rose, rouge, orange, brun, noir et jaune. Toutefois, les couleurs les plus utilisées sont le blanc, le rose, le rouge, l'orange et le marron.

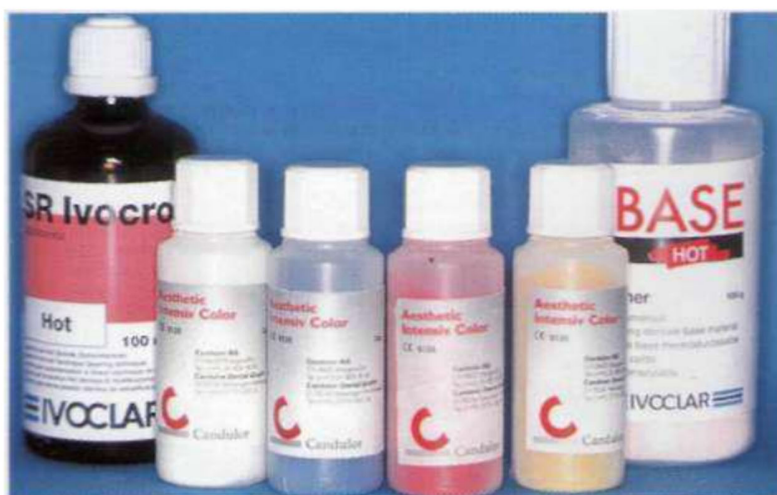

Figure 34 : Poudre de maquillage Aesthetic Color(Candulor)

4.2.1.2 Résines composites

Ces dernières années, une autre catégorie de biomatériaux a émergé dans le domaine de la parodontologie pour améliorer l'esthétique des prothèses dentaires partielles ou complètes. Pour cela, un composite microchargé est utilisé, qui peut être polymérisé directement en cabinet ou dans une enceinte de photopolymérisation. Ce matériau est facilement manipulable et offre d'excellentes performances esthétiques. Il peut être prévisualisé avant la polymérisation pour faciliter le travail de stratification en clinique ou en laboratoire, et permet également des interventions ultérieures en cas de fracture ou de vieillissement de la prothèse. Disponible dans une variété de teintes pour s'adapter à tous les types d'infrastructures sous-jacentes, ce matériau est particulièrement indiqué pour la caractérisation des prothèses complètes implantoportées. Des résines micro-chargées photopolymérisables telles que le Gradia Gum® (GC) ou l'Adoro® (Ivoclar Vivadent) peuvent être utilisées et sont polymérisées au laboratoire dans une enceinte spécifique, avec ou sans élévation de température, selon les besoins. Ces composites sont disponibles dans de nombreuses teintes et viscosités différentes.



Enceinte de polymérisation GC'



Seringues de distribution des composites.

Figure 35 source : (fausse gencive... O.hue)

4.3. LES TECHNIQUES POLYCHROMATIQUES

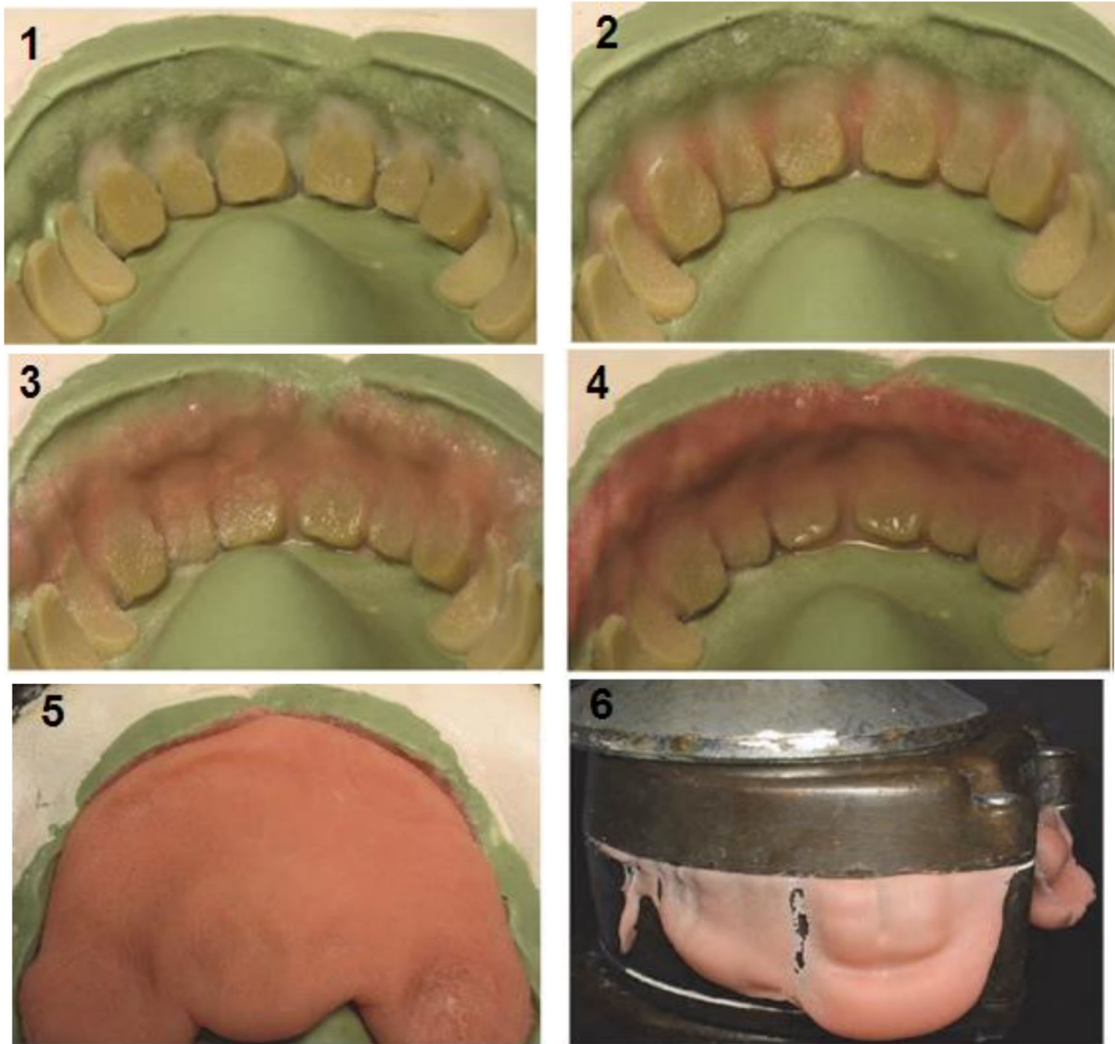
La teinte de base des prothèses peut être harmonisée avec celle des muqueuses, mais la partie visible du collet manque souvent de naturel et ne permet pas d'atteindre l'objectif esthétique d'un sourire naturel. Pour pallier ce problème, le maquillage de la fausse gencive est indispensable, surtout pour les patients qui exposent leurs gencives. Après avoir déterminé la teinte générale et sculpté les cires pour caractériser les gencives, il est nécessaire de reproduire la grande richesse de couleur de celles-ci. Il existe différentes techniques pour colorer la fausse gencive. La première consiste à effectuer un maquillage pendant la polymérisation, en créant un dégradé polychromique dans la masse de la prothèse pressée, injectée ou coulée. Cette technique est fiable, mais nécessite un savoir-faire et une expérience qui ne sont pas accessibles à tous les prothésistes. Des produits tels que l'Aesthetic Color® de Candulor ou l'Enigma® de Schottlander sont utilisés dans ce cadre. La seconde technique consiste à effectuer un maquillage après la polymérisation, en utilisant des colorants ou des maquillants (appelés « stains »), des résines chétopolymérisables, ou encore des résines composites photopolymérisables, tels que le Gradia GUM shade (GC), l'Adoro® ou le SR Nexco Paste® (Ivoclar Vivadent).

4.3.1. Techniques de coloration avant polymérisation (général)

La coloration intrinsèque, ou coloration de masse, nécessite un grand savoir-faire de la part du professionnel car elle implique un travail à l'envers. Elle est effectuée au laboratoire et permet d'obtenir une esthétique optimale, une grande stabilité dans le temps et une faible porosité. Après avoir vérifié la caractérisation sur cire, la maquette prothétique est recouverte d'un silicone de laboratoire pour conserver la précision morphologique de la sculpture sur cire et éviter les fractures dentaires lors du démoulage. Ensuite, la cire est enlevée et un isolant est appliqué avant de commencer la coloration. Cette étape se déroule dans la partie refroidie du moule, pendant la phase plastique initiale de la résine. Les teintes choisies sont appliquées à l'aide d'une spatule dans la zone anatomique correspondante. Les intensifs sont utilisés avec modération et toujours mélangés à la résine de base. Il est également possible d'utiliser un pinceau pour étaler la résine de manière homogène et éviter les discontinuités entre les différentes couches de résine.

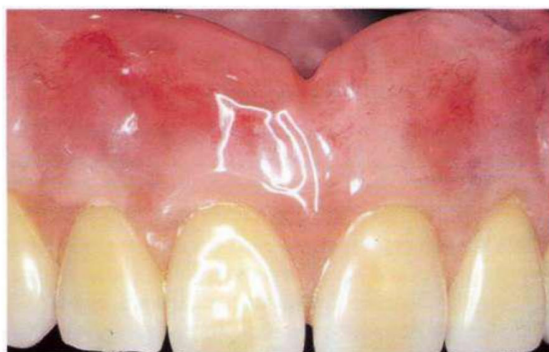Le maquillage de la fausse gencive suit une chronologie précise qui comprend plusieurs étapes :

1. La résine de base non veinée est déposée avec un intensif blanc dans l'axe radulaire pour imiter la tension tissulaire due aux procès alvéolaires sous-jacents.
2. La résine de base non veinée est appliquée au niveau de la gencive libre et des papilles interdentaires.
3. La résine rouge est utilisée pour la muqueuse attachée et le joint périphérique.
4. La résine de base non veinée avec un intensif violet ou bleu est employée dans les espaces interdentaires pour simuler les taches pigmentaires ou ethniques.
5. La résine de base veinée (avec des microfibres de nylon rouge) est utilisée pour reproduire la gencive attachée et simuler les petits capillaires sanguins.
6. Enfin, la résine de base à la teinte prédéfinie est appliquée, puis le tout est polymérisé en fermant le moufle et en le mettant sous pression à l'aide d'une presse hydraulique.



Source : L'esthétique en prothèse complète (DELAPLANCHE .C A ; 2013 ; p 133)

Figure 36 : les étapes de la technique de coloration de masse



Source : Prothèse complète_ Réalité clinique, solutions thérapeutiques (HÜE O et BERTERETCHE MV ; p265)

Fig 37. Résultat final de la coloration intrinsèque

Dans les années 1951, E Pound a créé la première technique de maquillage de la fausse gencive en intégrant les nuances de couleur propres à chaque individu et à chaque race dans les prothèses dentaires. Kemnitzer a ensuite utilisé des taches bleues et brunes pour simuler la pigmentation mélanique de la gencive. En 1995, R. Bourke et J. Besford ont présenté un nouveau système de coloration, et en 2004, la société Schottlander a développé les produits « Enigma Colour Tone », basés sur ces systèmes antérieurs. Ces produits sont constitués de 8 couleurs qui sont appliquées successivement sur la base de résine acrylique pour reproduire l'apparence naturelle du tissu gingival et obtenir des nuances pigmentaires variées. Le résultat esthétique est très satisfaisant. (Louis et coll., 2016)

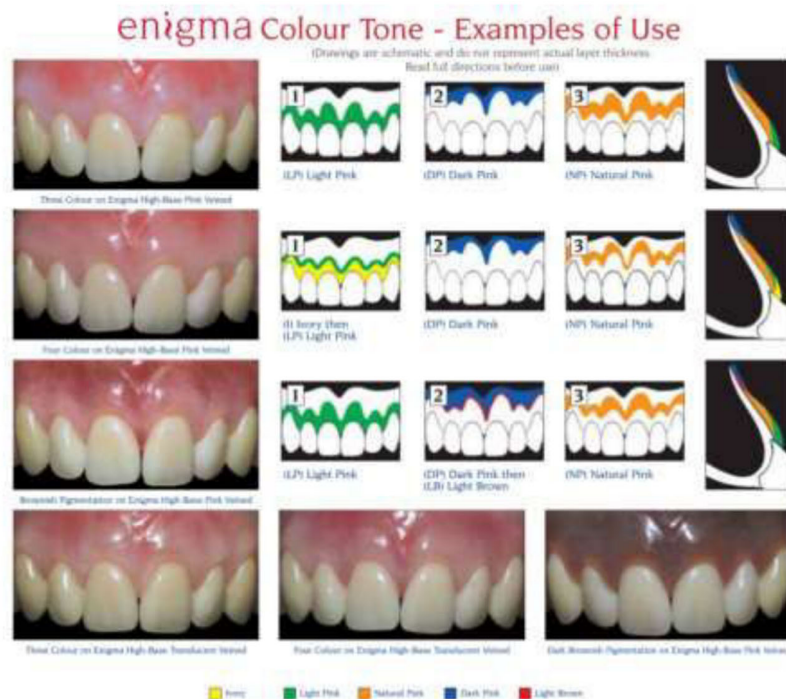

Figure 38 : Exemple de caractérisation de la fausse gencive avec le système Enigma Colour Tone (Schottlander)

Exemple : Cas clinique avec exemple d'utilisation du système Enigma chez un patient mélanoderme, présentant un édentement partiel

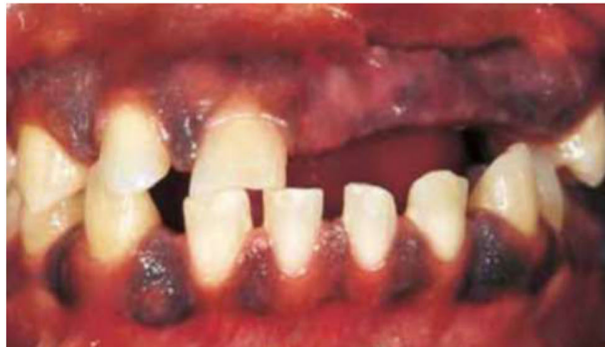
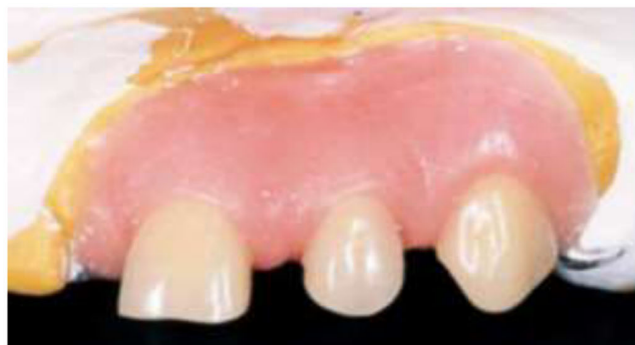
Figure 39 : Photo intrabuccale avant réhabilitation du patient présentant des pigmentations gingivales ethniques (Schottlander 2004)



PAP, phase intermédiaire avant caractérisation (Schottlander, 2004)

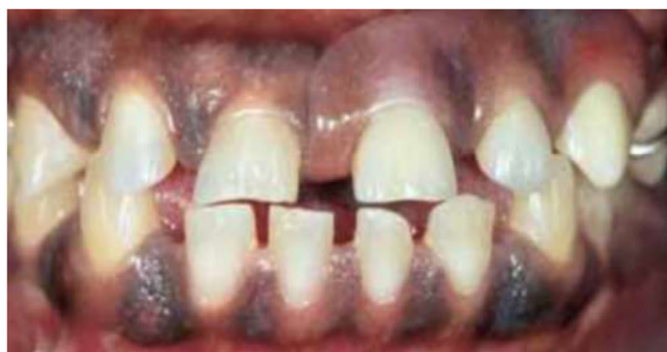

Photo intrabuccale PAP polymérisée après caractérisation à l'aide du système Enigma (Schottlander, 2004)

Figure 40 : Photos intrabucales PAP (Schottlander 2004)

4.3.2. Techniques de coloration après polymérisation

La coloration de surface est une autre technique de maquillage pour les prothèses dentaires, qui consiste à appliquer du maquillage sur l'extrados prothétique. Cette technique nécessite tout d'abord la mise en moufle de la prothèse de manière traditionnelle, en utilisant uniquement la résine de base dans la teinte choisie. Le maquillage ne commence qu'après le démoulage et la finition de la prothèse. Il existe deux méthodes pour la coloration extrinsèque : l'utilisation de colorants de surface appliqués au pinceau, ou l'utilisation de composites de teintes différentes pour simuler la gencive naturelle et ses reliefs. La technique de coloration à l'aide de composites présente l'avantage d'être plus facile à réaliser en partant de la profondeur vers la surface, elle nécessite peu de matériel et peut être rapide (environ 45 minutes pour un prothésiste expérimenté). Toutefois, la coloration extrinsèque par colorants de surface est plus éphémère et nécessite une expertise en matière de maquillage.

Exemple : Protocole de maquillage SR Nexco Gingiva

Nous allons présenter le processus de maquillage des gencives conçu par Ivoclar Vivadent en utilisant sa gamme de composites SR Nexco Gingiva. Cette technique sera appliquée sur un jeu de prothèses complètes amovibles pour la mâchoire supérieure et inférieure. Ces prothèses ont été conçues et fabriquées par ordinateur.

Matériaux du protocole :

SR connect :

Il s'agit d'un conditionneur photopolymérisable qui assure la liaison entre les matériaux de stratification polymérisables et les différents matériaux tels que les PMMA, les polymères thermo ou autopolymérisables et les dents artificielles.

SR Nexco Gingiva :

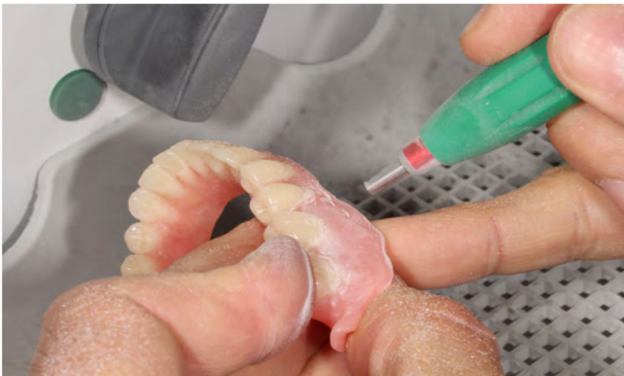Le SR Nexco Paste est une gamme de composites de laboratoire conçue pour les travaux prothétiques, qu'ils comportent ou non une armature. Ces composites sont spécialement formulés pour faciliter la stratification des travaux dentaires.

SR Gel :

Il s'agit d'un gel couvrant qui contient de la glycérine et qui est imperméable à l'oxygène. Avant la polymérisation finale, il est appliqué sur la restauration. Ce gel empêche la formation d'une couche inhibée à la surface du composite de recouvrement, ce qui permet une polymérisation optimale de la surface.

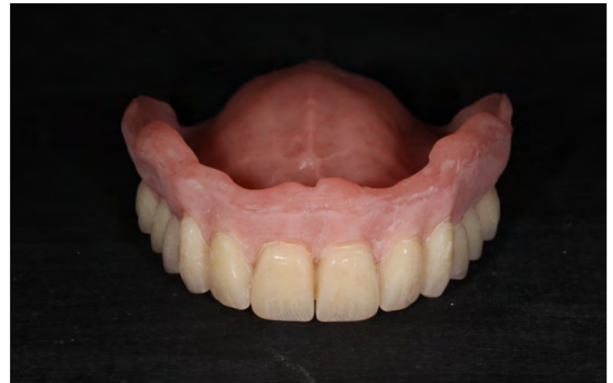Protocole :

Sablage et dépolissage : Il est essentiel d'assurer une préparation adéquate de la surface de la base prothétique afin d'obtenir une liaison optimale du composite lors du collage



- Sablage de la prothèse mandibulaire

Figure 41 : protocole NEXCO IVOCLAR (Pierre Botte 2017)

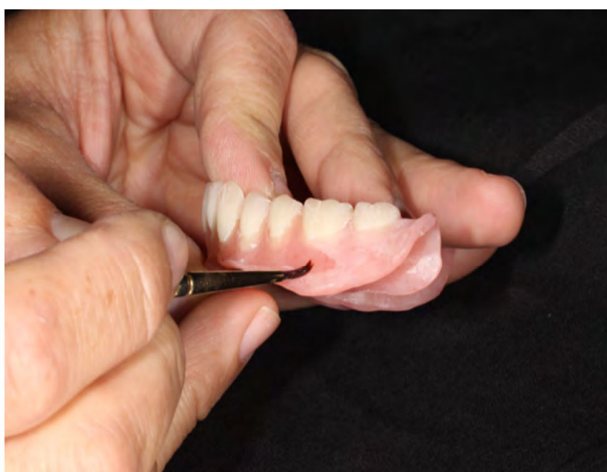

- Prothèse maxillaire dépolie et sablée. Vue de face.

Figure 42: protocole NEXCO IVOCLAR (Pierre Botte 2017)

Application du SR Connect : L'application du SR Connect est réalisée grâce à un pinceau sur la résine dépolie et sablée

Une fois le SR Connect appliqué et séché, il faut le polymériser à l'aide d'un four à polymériser



Application au pinceau du SR Connect

Figure 43 : protocole NEXCO IVOCLAR (Pierre Botte 2017)



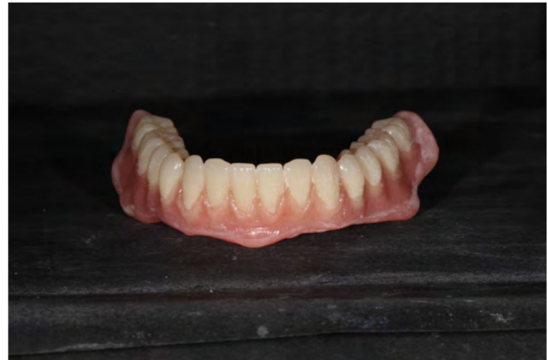Prothèse dans le four avant polymérisation

Figure 44 : protocole NEXCO IVOCLAR (Pierre Botte 2017)

Stratification : La stratification est la phase de maquillage à proprement parler, en effet il faut reproduire au mieux la gencive du patient à l'aide des composites SR Nexco Paste de la gamme Gingiva

4.3.2.1. Anneaux gingivaux et freins antérieurs

Tout d'abord, la procédure de maquillage commence par la création des anneaux gingivaux ou de la gencive libre et du frein labial maxillaire. L'objectif est de dessiner la partie de la gencive libre située au niveau vestibulaire. Concernant le maxillaire, cette étape peut également être utilisée pour reproduire le frein labial ainsi que pour reconstituer les bosses canines.



- Réalisation des anneaux gingivaux antérieurs de la prothèse mandibulaire

Figure 45 : protocole NEXCO IVOCLAR (Pierre Botte 2017)

4.3.2.2. Application du maquillant en zones interdentaires antérieures

Afin de reproduire la gencive attachée et la vascularisation, on peut utiliser des composites fluides appelés Stains. Ces composites ont des teintes très prononcées.

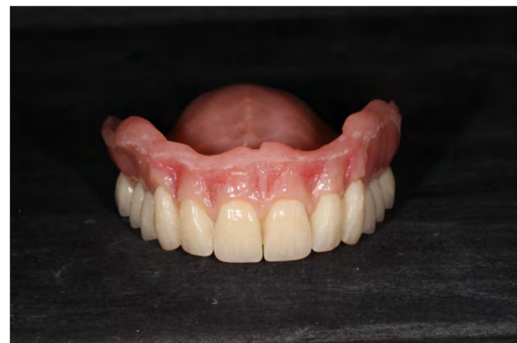

Figure 46 : protocole NEXCO IVOCLAR (Pierre Botte 2017)

4.3.2.3. Maquillage postérieur

Nous procédons de manière similaire pour les anneaux gingivaux en postérieur en utilisant le même mélange de Gingiva G3 (2/3) et de Dentine A2 (1/3). Il est important de respecter l'anatomie de la gencive, notamment au niveau du maxillaire où l'épaisseur de la gencive attachée augmente à partir de la bosse canine.

4.3.2.4. Finitions et détails du maquillage

La dernière étape du maquillage consiste à ajouter des détails pour donner un aspect vivant et personnalisé à la prothèse. Cette étape implique l'ajout de petites quantités de composite pour créer des caractéristiques volumiques à la surface de la gencive libre ou attachée, telles que des nervures et des fibres, et ajouter du réalisme. La plupart des détails sont créés en antérieur, car c'est la partie la plus importante sur le plan esthétique. On sculpte les papilles et les brides pour donner un aspect réaliste. Il est également essentiel de créer un effet de translucidité au niveau des zones de jonction entre les composites de maquillage et la résine de base.

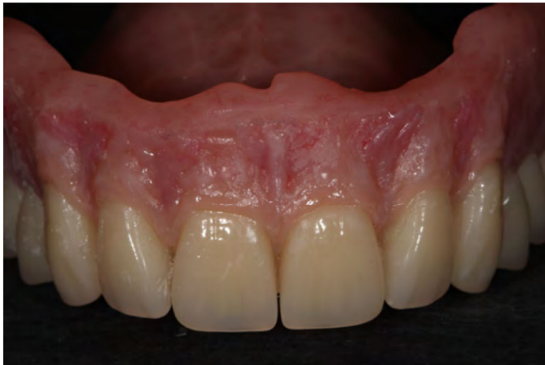

Figure 47 : protocole NEXCO IVOCLAR (Pierre Botte 2017)

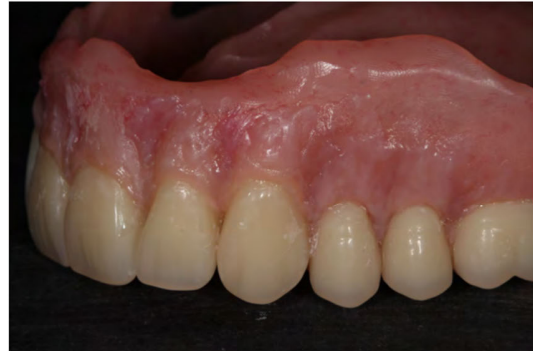

Figure 48 : protocole NEXCO IVOCLAR (Pierre Botte 2017)

4.3.2.5. Polymérisation

Une fois la phase de maquillage achevée, la prochaine étape consiste à effectuer la polymérisation complète et définitive. Bien que la stratification ait subi des polymérisations "flash" de courte durée pour en faciliter la manipulation, une polymérisation finale est essentielle.

4.3.2.6. Polissage

Le polissage de la prothèse se déroule en plusieurs étapes successives. La première consiste à utiliser une pierre ponce pour polir la prothèse sur un banc spécifique. Ensuite, nous utilisons du blanc de Madrid pour continuer le polissage, et pour finir, nous appliquons de la pâte à polir universelle. Le résultat final est une prothèse parfaitement lisse et brillante, limitant ainsi l'accumulation de plaque bactérienne.

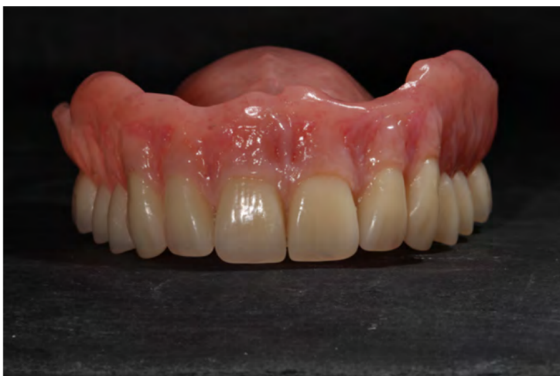

Figure 49 : protocole NEXCO IVOCLAR (Pierre Botte 2017)

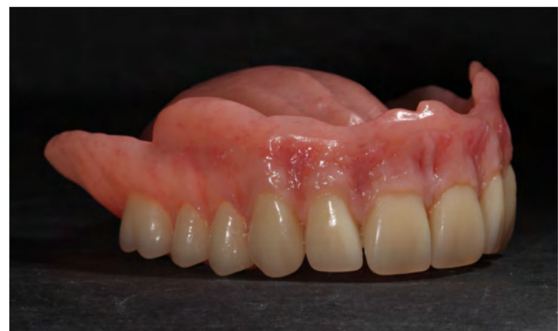

Figure 50 : protocole NEXCO IVOCLAR (Pierre Botte 2017)

4.4. EVOLUTIONS ET LIMITES

Les logiciels de conception assisté par ordinateur (CAO)

Au fil des années, les techniques de maquillage de la fausse gencive en prothèse dentaire ont évolué, permettant d'obtenir des résultats plus naturels et plus esthétiques.

Au début, le maquillage de la fausse gencive consistait principalement en l'application de pigments en poudre sur la gencive artificielle, ce qui donnait souvent un aspect peu naturel et peu durable.

Aujourd'hui, les techniques de maquillage de la fausse gencive évoluent grâce aux progrès technologiques et aux nouveaux matériaux disponibles sur le marché. Les pigments sont maintenant appliqués à l'aide de techniques de tatouage spécialement conçues pour les prothèses dentaires, ce qui permet d'obtenir des résultats plus précis, plus durables et plus naturels.

Certains professionnels utilisent également des logiciels de conception assistée par ordinateur (CAO) pour créer des modèles numériques de la bouche du patient, permettant d'obtenir une meilleure précision dans le cadre de la transmission au prothésiste des informations sur la coloration et le maquillage de la fausse gencive.

Les logiciels de conception assistée par ordinateur (CAO) pour la prothèse dentaire sont des outils numériques qui permettent de créer des modèles précis et détaillés des dents, des gencives et de la bouche du patient. Ces modèles sont utilisés pour concevoir et fabriquer des prothèses dentaires, y compris la fausse gencive.

Les professionnels dentaires peuvent utiliser le logiciel de CAO pour concevoir la forme et la taille des dents, ainsi que pour déterminer la couleur et la texture de la fausse gencive. Les modèles numériques peuvent également être utilisés pour simuler l'ajustement de la prothèse dentaire sur la bouche du patient, ce qui permet de s'assurer de son confort et de sa fonctionnalité

Une fois que la conception de la prothèse dentaire est terminée, les modèles numériques sont généralement envoyés à une machine de fabrication assistée par ordinateur (CFAO) qui fabrique la prothèse dentaire à partir de matériaux tels que la céramique, la résine ou le métal.

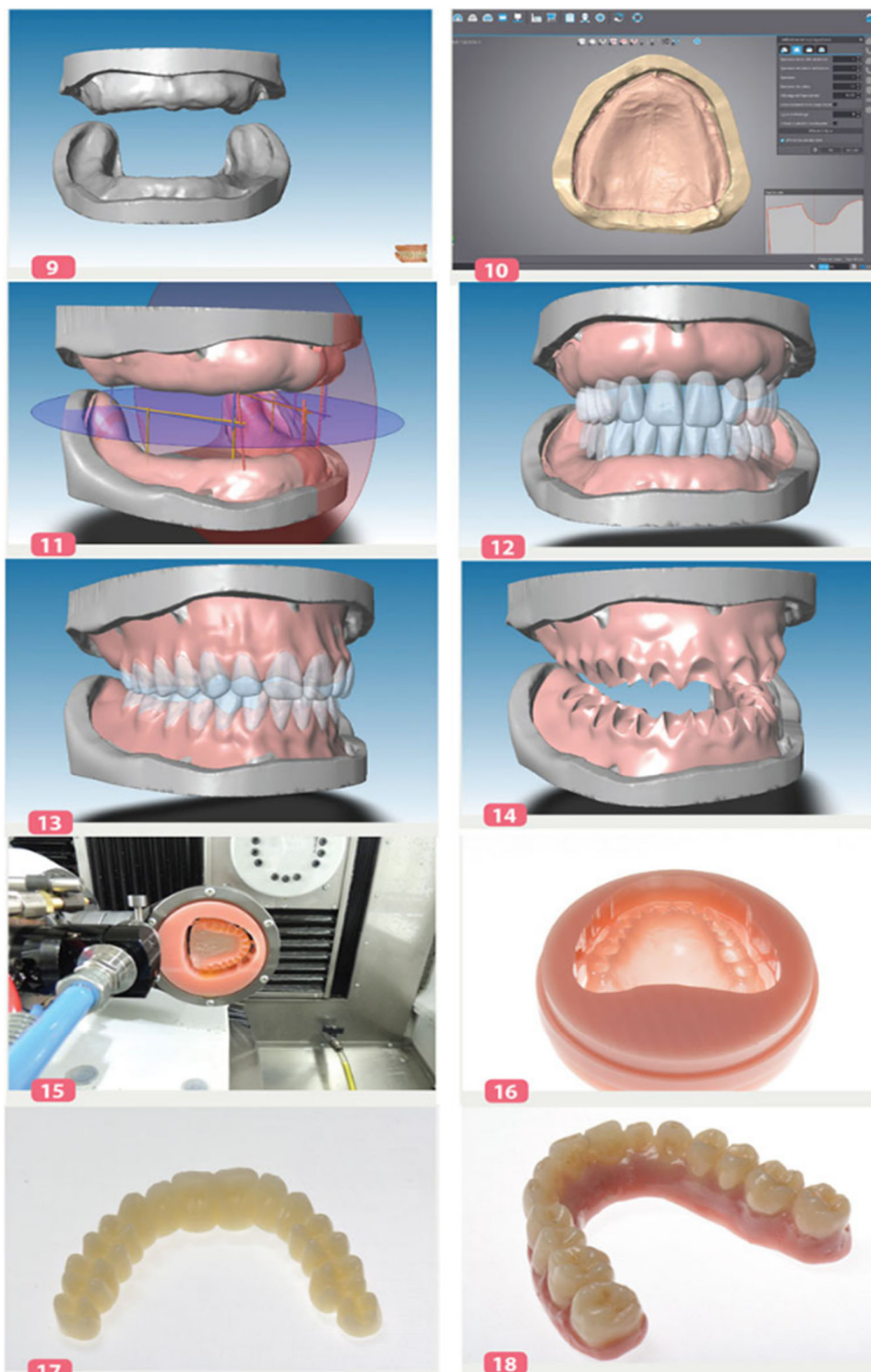


Figure 51 : apport des logiciels dans la modélisation et la conception

Source : Prothèse Amovible Complète et CFAO : DR. ARNAUD SOENEN 2015

Les logiciels de CAO pour la prothèse dentaire sont de plus en plus utilisés dans les cabinets dentaires, car ils permettent de créer des prothèses dentaires plus précises, plus esthétiques et plus confortables pour les patients.

Enfin, certaines résines de prothèse dentaire utilisés pour la création de la fausse gencive sont maintenant plus esthétiques, avec des aspects et des couleurs qui imitent plus fidèlement la gencive naturelle.

En résumé, l'évolution des techniques de maquillage de la fausse gencive en prothèse dentaire a permis d'obtenir des résultats plus naturels et plus esthétiques, grâce aux progrès technologiques et aux nouveaux matériaux disponibles sur le marché.

L'intelligence artificielle (IA)

L'intelligence artificielle (IA) joue un rôle prometteur en dentisterie, elle peut apporter plusieurs avantages dans la conception de la fausse gencive en prothèse amovible complète :

- **Modélisation 3D** : L'IA peut être utilisée pour créer des modèles 3D précis de la cavité buccale du patient, y compris la forme de la gencive. Ces modèles peuvent être obtenus à partir de scanners intra-oraux ou de scanners CBCT (Cône Beam).
- **Optimisation de la forme** : En utilisant des algorithmes d'apprentissage automatique, l'IA peut analyser de grandes quantités de données sur la forme de la gencive et identifier les caractéristiques idéales pour une apparence naturelle. Cela peut aider à optimiser la forme de la fausse gencive pour qu'elle s'adapte parfaitement à la morphologie individuelle du patient.
- **Personnalisation** : L'IA permet une personnalisation plus poussée de la fausse gencive en fonction des caractéristiques anatomiques et esthétiques spécifiques de chaque patient. Les données de chaque patient peuvent être analysées pour créer une prothèse sur mesure qui s'adapte parfaitement à sa bouche.
- **Précision des ajustements** : L'IA peut être utilisée pour analyser les mouvements de la mâchoire et de la gencive du patient lors de l'utilisation de la prothèse. Cela permet de détecter les zones d'irritation ou de friction excessive et d'ajuster la conception de la fausse gencive pour améliorer le confort et réduire les problèmes potentiels.
- **Réduction du temps de conception** : L'IA peut accélérer le processus de conception de la fausse gencive en automatisant certaines tâches, comme l'analyse des données et la génération de modèles 3D. Cela permet aux dentistes de gagner du temps et d'améliorer l'efficacité de leur travail.

Il convient de noter que, bien que l'IA présente un grand potentiel dans la conception de la fausse gencive en prothèse amovible complète, il est toujours important que le travail final

soit supervisé par un dentiste expérimenté. L'IA peut être un outil précieux pour soutenir le processus de conception, mais l'expertise et le jugement clinique humains restent essentiels pour obtenir des résultats optimaux.

Enquête téléphonique réalisé auprès des laboratoires de prothèses

Nous nous sommes renseignés sur la pratique du maquillage au sein des laboratoires de prothèse dentaire et cherché à savoir si cette pratique était courante. Pour ce faire, nous avons contacté quarante laboratoires de prothèse dentaire situés dans la métropole de Marseille et leur avons posé une série de questions.

Réalisez-vous le maquillage des fausses gencives pour les Prothèses amovibles ?	6 laboratoires réalisent des maquillages de fausses gencives
Quel protocole utilisez-vous ?	IVOCLAR par application de composite
Connaissez-vous le maquillage par application de composite ?	Oui tous le connaissent
Le maquillage est-il réalisé systématiquement ou sur demande ?	Sur demande des chirurgiens-dentistes Ce tarif est directement facturé au chirurgien Dentiste.
Existe-t-il beaucoup de demandes de maquillage des fausses Gencives ?	Moins de 10% de leurs prothèses amovibles réalisées
A quel coût le pratiquez-vous ?	- entre 50€ et 100€ pour une prothèse bi-maxillaire.

Après avoir mené une enquête téléphonique, les résultats indiquent que :

- Deux laboratoires ont déjà réalisé des maquillages de fausses gencives par le passé, mais ont arrêté de les proposer en raison d'un manque de demande.
- En interrogeant des laboratoires qui ne font pas exclusivement de la prothèse fixe, tous ont unanimement répondu que l'absence de demande était la principale raison pour laquelle ils ne proposaient pas de maquillage de fausses gencives, bien qu'ils aimeraient en réaliser plus souvent.

CONCLUSION

Malgré la faible demande de maquillage de la fausse gencive, il n'en reste pas moins que cette approche esthétique demeure un avantage dans la conception des prothèses amovibles complètes. La qualité de la réhabilitation va résulter d'une combinaison de facteurs esthétiques, de paramètres à la fois objectifs et subjectifs dont Le travail psychologique en amont revêt une importance fondamentale.

Le praticien devra cibler clairement, avec son patient, l'esthétique recherchée, et s'appuyer tant que possible sur les données disponibles (notamment des documents pré-extractionnels). Il doit évidemment prendre en compte son avis, ses envies, se familiariser avec sa personnalité, ses traits de caractères, pour concevoir la prothèse la plus harmonieuse et la plus adaptée possible. Cependant la fonction peut être l'ennemie de l'esthétique il faudra donc trouver des compromis.

Dans notre époque axée sur l'esthétique, le maquillage des fausses gencives n'est pas encore une étape courante dans la conception des prothèses dentaires, malgré les avancées des biomatériaux et l'amélioration des techniques. Les demandes restent très limitées en termes d'activité pour les laboratoires de prothèses dentaires, beaucoup de dentistes ne considérant pas encore le maquillage des fausses gencives comme une pratique usuelle.

Pourtant les prothèses amovibles complètes conventionnelles ou sur implants ne peuvent se réaliser sans prendre en compte l'esthétique de la fausse gencive.

La fausse gencive permet de :

- Se substituer aux organes manquants afin d'assurer une physiologie buccale normale.
- Participer à la reconstitution faciale et à la reconstitution dento-gingivale physique et esthétique.
- Induire la stabilisation des prothèses complètes permettant une acceptation psychologique et une mastication efficace.

Le maquillage de la fausse gencive va donc dépendre de :

- La classe de Parodontia
- La demande esthétique du patient
- Des capacités techniques du prothésiste au laboratoire.

Notre intervention dans l'aspect général du visage, contribue à en préserver l'expression c'est-à-dire à conserver « l'individualité du patient et sa personnalité ».

Cette nouvelle approche va entraîner un impact en prothèse amovible complète dans la confection de la fausse gencive et ainsi amener une certaine profondeur dans la réalisation de cette dernière. On devrait assister à « la révolution rose ».

BIBLIOGRAPHIE

1. Remi Schoendorff, Guillemette Orgiazzi, Catherine Millet, Choix et montage des dents en prothèse complète, Volume , Issue , /1997, Pages , ISSN 1283-0860, <http://www.science-direct.com/science/article/pii/S1283086097237607>
2. Iris matthieu Thèse :Approche esthétique et caractérisation Prothèse amovible complète 2018, <https://hal.univ-lorraine.fr/hal-03297619/document>
3. Botte Pierre thèse Le maquillage des fausses gencives en prothèse amovible complète : protocole Nexco Ivoclar.
4. Margossian P, Laborde G, Koubi S, Couderc G, Maille G, Boti S et al. Communication des données esthétiques faciales au laboratoire : le système Ditramax. *Réal Clin* 2010 ; 21 (3) : 41-51.
5. Dodds M, Laborde G, Devictor A, Maille G, Sette A, Margossian P. Les références esthétiques : la pertinence, du diagnostic vers le traitement. *Stratégie prothétique* 2014 ; 14 (3) : 99-106.
6. Communication between the dentist and the dental technician J. C. Davenport,1 R. M. Basker,2 J. R. Heath,3 J. P. Ralph,4 P-O. Glantz,5 and P. Hammond,6 *British Dental Journal* 2000; 189: 471–474
7. John F. Weston, DDSa , Erik Haupt, BAb, *Dent Clin N Am* 55 (2011) 371–382 Creating Aesthetic Success Through Proper Clinician and Laboratory Technical Communication
8. Lejoyeux E. Esthétique du visage. *Encycl Méd Chir (Editions Scientifiques et Médicales Elsevier SAS, Paris, tous droits réservés), Odontologie/Orthopédie dento-faciale, 23-460-C-20, 2003,*
9. Esthétique en odontologie M.-V. Berteretche éditions cahiers des prothèses 2014
10. Prothèse complète implanto-portée: caractérisation de la fausse gencive en résine composite par Jean-Yves Ciers, Laurent Venet Publié le 22.05.2015. Paru dans *Stratégie Prothétique* n°2 - 30 avril 2015 (page 71-78)
11. Cours Montage des dents en ppma 2018 par le Pr Tabi université Badji Mokhtar Annaba Algerie. <https://fr.slideshare.net/AbdeldjalilGadra/montage-des-dents-en-ppma>
12. L'enregistrement physiologique du plan d'occlusion en prothèse adjointe totale : à propos de la technique de Paterson G. Janati, K. Kaoun, A. Andoh. Faculté de médecine dentaire de Casablanca Université Hassan II 12 janvier 2012

13. Thèse la gestion des tissus mous péri-implantaires au laboratoire Emilie CLAVEL 19 mars 2010
14. 10 commandements de l'esthétique du sourire Presse dentaire J Orthod. 2014 Juil-Août ; 19(4) : 136–157.
15. Thèse prothèse amovible évolutive de transition : réflexions actuelles et modalités de réalisation Elena Rosca 2013
16. Frédéric Chevalley, Jean-Paul Louis, Maxime Helfer, Anne-Sophie Corroy Traiter l'édenté total Editions Espace id, 2016
17. Ramin Atash Régine Glineur La prothèse complète au quotidien éditeurs : quintessence international date parution : 01/05/2015
18. O. Hüe / J.-L. Muller / A. Frot :La fausse gencive en prothèse amovible Considérations esthétiques les cahiers de prothèse no 145 mars 2009
19. The european journal of esthetic dentistry volume 6 number 2 summer 2011
20. Approche thérapeutique graduée du sourire étroit chez l'adulte : de l'orthodontie à la chirurgie Par Sherry-Lynn Boubliil Publié le 14.05.2021. Paru dans L'Information Dentaire n°20 - 19 mai 2021
21. Hüe O, Berteretche MV. Prothèse complète réalité clinique, solutions thérapeutiques. Paris ; Quintessence International ; 2004
22. Pompignoli M, Doukhan J Y, Raux D. Prothèse complète : clinique et laboratoire Tome 1. Paris : Éditions CdP ; 2004.
23. Fajri .L, Abdelkoui .A, Abdedine. Approche esthétique en prothèse amovible complète. EDP Sciences, 2013
24. Waliszewski M. Restoring dentate appearance: A literature review for modern complete denture esthetics. The journal of prosthetic dentistry, 2005
25. Le Grand Larousse illustré. Editions Larousse 2022.
26. Bacon W. et coll. Le sourire dans la représentation et l'image de soi. Orthod Fr, 2010.
27. Cholet E. Mémoire : Le sourire publicitaire. Université de Bordeaux, 2015.
28. Taddei C, Wolfram-Gabel R, Archien C, Louis J-P. Prothèse amovible : Physiologie de l'édenté total. EMC, Elsevier, 1996
29. Hauteville A. Les proportions du visage et les points céphalométriques. Conseil Dentaire, 2012


30. Millet C, Leterme A, Jeannin C, Jaudoin P. Dimensions verticales en prothèse complète. Elsevier, 2010
31. Pompignoli M, Doukhan J Y, Raux D. Prothèse complète : clinique et laboratoire. Tome 2. Paris : Éditions CdP ; 2005
32. Boulabbas T, Bekhti M. Mémoire : Evaluation de la dimension verticale en prothèse totale. Université de Tlemcen, 2012
33. Ostrowski D. Le rôle de l'anatomie dentaire dans l'esthétique du visage. Université Toulouse III, 2013
34. Benbelaïd R, Kassab P. Prothèse complète et choix des dents « le sourire retrouvé ». Chir-Dent Fr, 2007
35. Frush JP, Fisher RD. La dentogénique : une conception actuelle de l'esthétique dentaire. RFOS, 1963
36. Lacoche C. Caractérisation de la fausse gencive antérieure en prothèse amovible totale : perspectives offertes par les composites photopolymérisables. Université de Lille, 2011
37. Janati G., Bellemkhannate S. Intégration esthétique de la prothèse complète : intérêt de la prothèse immédiate et des empreintes à visée esthétique. Faculté de médecine dentaire de Casablanca, 2012
38. Wack E. Enregistrement de la teinte : les teintiers et les systèmes numériques [Thèse d'exercice]. [Nancy] : Université de Lorraine. Faculté de chirurgie dentaire ; 2008
39. Boissier V. La caractérisation en prothèse adjointe [Thèse d'exercice]. [Lyon] : Université Claude Bernard Lyon I. U.F.R. d'odontologie ; 2015
40. Boivin N. Le support labial chez le patient totalement édenté : de l'évaluation à sa reconstruction [Thèse d'exercice]. [Nancy] : Université de Lorraine. Faculté d'odontologie de Nancy ; 2013
41. Chiche G, Pinault A. Esthétique et restauration des dents antérieures. Paris: Editions CdP ; 1994
42. Gastard Y. La fausse gencive esthético-fonctionnelle en prothèse amovible complète. Strat prothétique. 2007
43. Gastard Y. Polychromie gingivale : quand composite rime avec esthétique. Strat Prothétique. 2018
44. Giau F. Les différentes techniques d'enregistrement de la teinte en prothèse fixée [Thèse d'exercice]. [Nantes] : Université de Nantes. U.F.R d'odontologie ; 2012.
45. Hue O. Le sourire en prothèse ou l'éloge du sourire. Actual Odonto-Stomatol. 2008 ;

46. Lasserre JF, Pop IS, d'Incau E. La couleur en odontologie : Déterminations visuelles et instrumentales. Cah Prothèse. 2006 ;
47. Prothèse Amovible Complète et CFAO : apport des logiciels dans la modélisation et la conception par DR. Arnaud Soenen, Christophe Sireix et Mathieu Contrepois le 1 Décembre 2015
48. Faure-Brac Mathias Esthétique gingivale du sourire : évaluation d'une méthode originale par vidéographie juillet 2019

Table des illustrations

Figure 1 :	l'édenté total	2
Figure 2.	Paramètres de l'esthétique en Prothèse	4
Figure 3 :	Lignes de référence du visage.....	5
Figure 5 :	Les étages de la face	6
Figure 4 :	Profil cis frontal.....	6
Figure 6 :	classification de la ligne du sourire par Liébart	7
Tableau 1	classification de la ligne du sourire par Liébart	8
Figure 7 :	Classe I : ligne très haute	8
Figure 8	Classe II : ligne haute	8
Figure 9	classe III : ligne moyenne	9
Figure 10	classe IV : ligne basse.....	9
Figure 11 :	anatomie des lèvres.....	10
Figure 12 :	le corridor buccal	11
Figure 13 :	architecture parodontale saine	13
Figure 14 :	anatomie gingivale (centre dentaire d'anjou)	13
Figure 15 :	pigmentation gingivale physiologique, les couleurs sont variables (du brun clair au noir). ..	14
Figure 16 :	la papille retro-incisive (papille bunoidé) (blogspot.com).....	15
Figure 17 :	la dimension verticale d'occlusion.....	16
Tableau 2 :	Les conséquences d'une DVO mal évaluée	18
Figure 18 :	triade Nelson : Harmonie entre forme du visage, de l'arcade et de l'incisive centrale maxillaire	21
Figure 19 :	réglage du soutien labial.....	22
Figure 20 :	Réglage de la hauteur antérieur	22
Figure 21a	parallélisme de la maquette supérieur avec le plan de camper	24
Figure 21b	Restauration d'un profil harmonieux	
Figure 22a :	Enregistrement de l'arc facial. b-Transfert du modèle maxillaire sur l'articulateur à l'aide de l'arc facial.....	31
Figure 23 :	le ditramax (www.ditramax.com).....	31
Figure 24 :	matériel pour la première étape du protocole (www.ditramax.com)	32
Figure 25 :	réglage du ditramax sur le patient (vue de face) (www.ditramax.com)	33
Figure 26 :	mise en place ditramax (vue de profil) ditramax Source : www.ditramax.com	34
Figure 27	mise en place du modèle de traçage Source : www.ditramax.com	34
Figure 28 :	mise en place du modèle en plâtre source : www.ditramax.com.....	34
Figure 29 :	tracé du modèle en plâtre source : www.ditramax.com.....	35
Figure 30 :	résultat final avant envoi chez le prothésiste.....	35
Figure 31 :	tracés sur le modèle maxillaire vue occlusal (photo : DARMON Jimmy).....	36
Figure 32 :	tracés sur le modèle mandibulaire vue occlusal (photo : DARMON Jimmy).....	36
Figure 33 :	tracés sur la table de montage en vue occlusal (photo : DARMON Jimmy)	37
Figure 34 :	tracés sur la table de montage en vue occlusal et de face (photo : DARMON Jimmy)	37
Tableau 3 :	récapitulatif sur l'évolution numérique des différentes étapes prothétiques	38
Figure 25 :	Bridge de 3 éléments tout céramique. L'essai biscuit met en évidence un profil d'émergence inadéquat du pontique	39

Figure 26 : la base prothétique.....	40
Figure 27 : la sculpture des collets dentaires	43
Figure 28 : Sculpture de la fausse gencive source : Approche esthétique en prothèse amovible complète. (2013).....	43
Figure 29 : réalisation des prothèses maxillaire et mandibulaire	44
Figure 30 : PAC sculptée par REVETH Eric pour le Dr Edgar David Garcia	44
Figure 31 : schéma maquillage des zones de la fausse gencive source : réussir l'esthétique en prothèse total.....	45
Figure 32: Teinte inappropriée de la résine compromettant le rendu esthétique	46
Figure 33 : Nuanciers de la fausse gencive	46
Figure 34 : Poudre de maquillage Aesthetic Color	47
Figure 35 source fausse gencive... O.Hue	48
Figure 36 : les étapes de la technique de coloration de masse.....	51
Figure 37. Résultat final de la coloration intrinsèque.....	51
Figure 38 : Exemple de caractérisation de la fausse gencive avec le système Enigma Colour Tone (Schottlander)	52
Figure 39 : Photo intrabuccale avant réhabilitation du patient présentant des pigmentations gingivales ethniques (Schottlander 2004)	53
Figure 40 : Photos intrabuccales PAP (Schottlander 2004)	53



SERMENT MEDICAL

En présence des Maîtres de cette Faculté, de mes chers condisciples, devant l'effigie d'HIPPOCRATE.

Je promets et je jure, d'être fidèle aux lois de l'honneur et de la probité dans l'exercice de la Médecine Dentaire.

Je donnerai mes soins à l'indigent et n'exigerai jamais un salaire au-dessus de mon travail, je ne participerai à aucun partage clandestin d'honoraires.

Je ne me laisserai pas influencer par la soif du gain ou la recherche de la gloire.

Admis dans l'intérieur des maisons, mes yeux ne verront pas ce qui s'y passe, ma langue taira les secrets qui me seront confiés et mon état ne servira pas à corrompre les mœurs ni à favoriser le crime.

Je ne permettrai pas que des considérations de religion, de nation, de race, de parti ou de classe sociale viennent s'interposer entre mon devoir et mon patient.

Même sous la menace, je n'admettrai pas de faire usage de mes connaissances médicales contre les lois de l'humanité.

J'informerai mes patients des décisions envisagées, de leurs raisons et de leurs conséquences. Je ne tromperai jamais leur confiance et n'exploiterai pas le pouvoir hérité des connaissances pour forcer les consciences.

Je préserverai l'indépendance nécessaire à l'accomplissement de ma mission. Je n'entreprendrai rien qui dépasse mes compétences. Je les entretiendrai et les perfectionnerai pour assurer au mieux les services qui me seront demandés.

Respectueux et reconnaissant envers mes Maîtres, je rendrai à leurs enfants l'instruction que j'ai reçue de leur père.

Que les hommes m'accordent leur estime si je suis fidèle à mes promesses.

Que je sois déshonoré et méprisé de mes confrères si j'y manque.

DEMARELATROUS Walid – Impact de la fausse gencive dans la conception esthétique de la prothèse amovible complète : moyens actuels.

Th. : Chir. dent. : Marseille : Aix-Marseille Université : 2023

Rubrique de classement : Prothèse

Résumé :

La qualité d'une prothèse amovible complète va résulter d'une combinaison de facteurs esthétiques, de paramètres à la fois objectifs et subjectifs. Dans ce travail bibliographique nous abordons l'impact de la fausse gencive d'un point de vue esthétique dans la conception d'une prothèse amovible complète afin de créer l'illusion d'une denture naturelle.

Dans une première partie nous nous attacherons à décrire les paramètres esthétiques entrant en jeu dans la réalisation d'une prothèse amovible complète

Dans la deuxième partie nous aborderons les conditions de réussite esthétiques dans la conception d'une prothèse amovible complète

Dans la troisième partie nous traiterons les dispositifs de transfert de ces données esthétiques au laboratoire

Dans la dernière partie nous nous intéresseront à la reproduction de la fausse gencive au laboratoire ainsi que l'évolution de ces techniques au fil du temps

Mots-clés : Fausse gencive, prothèse amovible complète, paramètres esthétiques, Maquillage de la fausse gencive, biomimétisme.

DEMARELATROUS Walid – Impact of the artificial gum in the esthetic design of complete removable dentures: current methods.

Abstract:

The quality of a complete removable denture is the result of a combination of aesthetic factors and both objective and subjective parameters. In this literature review, we address the impact of the artificial gum from an aesthetic standpoint in the design of a complete removable denture to create the illusion of a natural dentition.

In the first part, we will describe the aesthetic parameters involved in the creation of a complete removable denture.

In the second part, we will discuss the conditions for achieving aesthetic success in the design of a complete removable denture.

In the third part, we will address the transfer of these aesthetic data to the laboratory.

In the final part, we will focus on the reproduction of the artificial gum in the laboratory and the evolution of these techniques over time.

Keywords: artificial gum, complete removable denture, esthetic settings, makeup artificial gum, biomimetism.