



HAL
open science

Concepts actuels des formes de préparation pour restaurations partielles collées (RPC)

Mathieu Lopez-Eydoux

► **To cite this version:**

Mathieu Lopez-Eydoux. Concepts actuels des formes de préparation pour restaurations partielles collées (RPC). Médecine humaine et pathologie. 2023. dumas-04485490

HAL Id: dumas-04485490

<https://dumas.ccsd.cnrs.fr/dumas-04485490v1>

Submitted on 1 Mar 2024

HAL is a multi-disciplinary open access archive for the deposit and dissemination of scientific research documents, whether they are published or not. The documents may come from teaching and research institutions in France or abroad, or from public or private research centers.

L'archive ouverte pluridisciplinaire **HAL**, est destinée au dépôt et à la diffusion de documents scientifiques de niveau recherche, publiés ou non, émanant des établissements d'enseignement et de recherche français ou étrangers, des laboratoires publics ou privés.



Distributed under a Creative Commons Attribution - NonCommercial - NoDerivatives 4.0 International License

THESE

***POUR OBTENIR LE DIPLOME D'ETAT
DE DOCTEUR EN CHIRURGIE DENTAIRE***

Présentée et publiquement soutenue devant

Aix-Marseille Université
(Président : Monsieur le Professeur Éric BERTON)

Faculté des Sciences Médicales et Paramédicales
(Doyen : Monsieur le Professeur Georges LEONETTI)

Ecole de Médecine Dentaire
(Directeur : Monsieur le Professeur Bruno FOTI)

***Concepts actuels des formes de préparation pour
restaurations partielles collées (RPC)***

Présentée par

**LOPEZ--EYDOUX
Mathieu**

Né le 28/11/1998

A Avignon

Thèse soutenue le **Judi 15 juin 2023**

Devant le jury composé de

Président : Professeur RASKIN Anne

Assesseurs : Docteur ABOUDHARAM Gérard

Docteur GUIVARC'H Maud

Docteur BRINCAT Arthur

Invité : Docteur PILLIOL Virginie

THESE

***POUR OBTENIR LE DIPLOME D'ETAT
DE DOCTEUR EN CHIRURGIE DENTAIRE***

Présentée et publiquement soutenue devant

Aix-Marseille Université
(Président : Monsieur le Professeur Éric BERTON)

Faculté des Sciences Médicales et Paramédicales
(Doyen : Monsieur le Professeur Georges LEONETTI)

Ecole de Médecine Dentaire
(Directeur : Monsieur le Professeur Bruno FOTI)

***Concepts actuels des formes de préparation pour
restaurations partielles collées (RPC)***

Présentée par

**LOPEZ--EYDOUX
Mathieu**

Né le 28/11/1998

A Avignon

Thèse soutenue le **Judi 15 juin 2023**

Devant le jury composé de

Président : Professeur RASKIN Anne

Assesseurs : Docteur ABOUDHARAM Gérard

Docteur GUIVARC'H Maud

Docteur BRINCAT Arthur

Invité : Docteur PILLIOL Virginie

ADMINISTRATION

Doyens Honoraires

Professeur Raymond SANGIUOLO†
Professeur Henry ZATTARA
Professeur André SALVADORI
Professeur Jacques DEJOU

Directeur

Professeur Bruno FOTI

Directeurs adjoints

Professeur Michel RUQUET
Professeur Anne RASKIN

Chargés de missions

Formation Initiale

Professeur Michel RUQUET

Recherche

Professeur Anne RASKIN

Formation Continue

Professeur Frédéric BUKIET

Relations Internationales

Professeur Hervé TASSERY

Internat et Diplômes d'études spécialisées

Professeur Virginie MONNET-CORTI

Affaires générales

Docteur Alain TOSELLO

Responsable Administrative

Madame Katia LEONI

PROMOTIONS :

2019 Raymond SANGIUOLO

2020 Gaston BERGER

2021 Joseph MIGOZZI

2022 Jérôme GALLION

LISTE DES ENSEIGNANTS

PROFESSEURS DES UNIVERSITÉS – PRATICIENS HOSPITALIERS

BUKIET Frédéric (58-01)
FOTI Bruno (56-02)
LE GALL Michel (56-01)
MONNET-CORTI Virginie (57-01)
RASKIN Anne (58-01)
RUQUET Michel (58-01)
TARDIEU Corinne (56-01)
TARDIVO Delphine (56-02)
TASSERY Hervé (58-01)
TERRER Elodie (58-01)

PROFESSEUR DES UNIVERSITÉS

ABOUT Imad (65)

PROFESSEURS ÉMÉRITES

DEJOU Jacques (58-01)
HUE Olivier (58-01)

MAITRES DE CONFERENCES DES UNIVERSITÉS – PRATICIENS HOSPITALIERS

ABOUDHARAM Gérard (58-01)	LAN Romain (56-02)
ANTEZACK Angeline (57-01)	LAURENT Michel (58-01)
BELLONI Didier (57-01)	MAILLE Gérald (58-01)
BOHAR Jacques (56-01)	MENSE Chloé (58-01)
CAMOIN Ariane (56-01)	PHILIP-ALLIEZ Camille (56-01)
CAMPANA Fabrice (57-01)	POMMEL Ludovic (58-01)
CATHERINE Jean-Hugues (57-01)	PRECKEL Bernard-Éric (58-01)
GAUBERT Jacques (56-01)	RÉ Jean-Philippe (58-01)
GIRAUD Thomas (58-01)	ROCHE-POGGI Philippe (57-01)
GIRAUDEAU Anne (58-01)	SILVESTRI Frédéric (58-01)
GUIVARC'H Maud (58-01)	STEPHAN Grégory (58-01)
JACQUOT Bruno (58-01)	TOSELLO Alain (58-01)
LABORDE Gilles (58-01)	

MAITRES DE CONFÉRENCES DES UNIVERSITÉS ASSOCIÉS

BALLESTER Benoît (58-01)
BLANCHET Isabelle (56-01)
CASAZZA Estelle (58-01)

CHEFS DE CLINIQUE DES UNIVERSITÉS - ASSISTANTS DES HÔPITAUX

ARNIER Canelle (56-01)	PASCHEL Laura (58-01)
BAUDINET Thomas (58-01)	PRINCE Fanny (58-01)
BOREL Guillaume (56-02)	RANCHAIN Théo (57-01)
BRINCAT Arthur (57-01)	RAYNAUD Camille (58-01)
BROS Agnès (56-01)	REYNAL Florence (56-01)
CHAMAYOU Chloé (56-01)	ROMAO Vincent (57-01)
DUPRAT Florence (56-01)	ROOSEN Amandine (58-01)
FERRE Enzo (58-01)	ROUSCOFF Eva (56-01)
FOUQUES Agathe (56-01)	SADOWSKI Camille (57-01)
HAMMOUTENE Stéphane (57-01)	STALLA Martin (58-01)
LAFONT Jacinthe (57-01)	TERRER Jérémy (58-01)
OHANESSIAN Romain (57-01)	VEILLARD Pierre (56-01)
ONGHENA Tom (56-01)	

CHEFFE DE CLINIQUE DES UNIVERSITÉS ASSOCIÉE

BROTONS Adèle (56-01)

Intitulés des sections CNU :

56^{ème} section : Développement, croissance et prévention

56-01 Odontologie pédiatrique et orthopédie dento-faciale

56-02 : Prévention – Epidémiologie – Economie de la santé – Odontologie légale

57^{ème} section : Chirurgie orale, Parodontologie, Biologie Orale

57-01 : Chirurgie orale – Parodontologie – Biologie orale

58^{ème} section : Réhabilitation orale

58-01 : Dentisterie restauratrice – Endodontie – Prothèses – Fonction-Dysfonction – Imagerie – Biomatériaux

L'auteur s'engage à respecter les droits des tiers, et notamment les droits de propriété intellectuelle. Dans l'hypothèse où la thèse comporterait des éléments protégés par un droit quelconque, l'auteur doit solliciter les autorisations nécessaires à leur utilisation, leur reproduction et leur représentation auprès du ou des titulaires des droits. L'auteur est responsable du contenu de sa thèse. Il garantit l'Université contre tout recours. Elle ne pourra en aucun cas être tenue responsable de l'atteinte aux droits d'un tiers

REMERCIEMENTS

A la présidente du jury,
La Pr Anne Raskin

Je vous remercie de l'honneur que vous me faites de présider ma thèse. Vous êtes une personne toujours disponible, ouverte d'esprit, à l'écoute des étudiants et prête à débattre sur tous les sujets. J'ai apprécié vous avoir comme encadrante en début d'année dans les vacances d'odontologie hospitalière. Toujours avec beaucoup de bienveillance, vous savez nous accompagner dans nos difficultés. Vous nous apprenez la rigueur tout en étant juste avec les étudiants.

A mon directeur de thèse,
Le Dr Gérard Aboudharam

Je voulais tout d'abord vous remercier d'avoir accepté d'être le directeur de ce travail. Vous m'avez laissé beaucoup de libertés dans le choix du sujet et concernant la direction dans laquelle je voulais mener ce travail. J'ai pris grand plaisir à effectuer des recherches de connaissance dans un domaine qui sera très utile dans ma future pratique. Vous m'avez appris à être rigoureux dans la recherche bibliographique et dans la création de mon esprit critique. Vous m'avez donné la motivation de présenter cette thèse dans un délais relativement court, ce qui me laissera du temps pour m'épanouir dans mes futurs projets personnels. Merci encore pour votre aide, votre patience et votre rigueur.

Au Dr Maud Guivarc'h,

Merci d'avoir accepté de siéger au sein de ce jury.

*Vous avez suivi notre évolution dès les séances de travaux pratiques en endodontie, jusqu'à nos années de clinique. Je partais de loin, j'étais un adepte des butées sur les dents en résine. Je ne faisais pas partie des élèves avec de grandes facilités dans la matière. Vous êtes une professeure juste. Vous nous expliquez les raisons de nos erreurs mais vous savez aussi nous valoriser quand notre travail vous convient. Cela m'a donné l'envie de m'impliquer et j'ai apprécié me voir progresser petit à petit et analyser mes erreurs.
Merci pour ces années.*

Au Dr Arthur Brincat,

Merci d'avoir accepté de siéger au sein de ce jury, quitte à déplacer certains de vos impératifs personnels. Cela m'a beaucoup touché. Vous avez été un enseignant marquant au cours de mes études. Vous êtes toujours disponible et très pédagogue avec vos étudiants. Vous êtes vraiment passionné dans ce que vous faites, mais vous m'avez appris qu'un équilibre était nécessaire entre vie professionnelle et personnelle.

Ces vendredis sont très certainement mes meilleurs souvenirs de clinique, j'ai appris le sérieux dans une atmosphère agréable et décontractée.

J'espère avoir la chance de continuer à partager avec vous de très bons moments tant sur le plan professionnel que personnel. Merci pour votre implication.

Au Dr Virginie Pilliol,

Merci d'avoir accepté de siéger au sein de ce jury.

C'est un sujet qui vous replonge certainement quelques années auparavant quand vous étiez à ma place pour soutenir votre thèse. J'ai eu le plaisir de vous avoir en tant qu'enseignante au cours de ces années. Vous êtes une personne avec beaucoup d'empathie et d'une disponibilité à toute épreuve. Je me souviendrai toujours de votre aide lorsque vous êtes venue à ma rescousse quand j'étais en difficulté avec une patiente à la clinique, à une heure tardive, où il ne restait plus grand monde dans l'étage.

Vous m'avez également beaucoup rassuré et partagé des informations précieuses qui m'ont permis de mener ce travail.

Merci pour votre implication.

SOMMAIRE

1. Introduction.....	1
2. Évolution du concept de préparation conservatrice <i>a minima</i> des tissus dentaires	2
2.1 Définitions	2
2.2 L'organe dentaire	3
2.2.1 L'émail	3
2.2.2 La dentine	4
2.2.3 La jonction amélo-dentinaire	4
2.2.4 La pulpe dentaire	5
2.3 La gradation des interventions.....	6
2.4 Impératifs biologiques.....	8
2.4.1 Les CVI et les CVIMAR	9
2.4.2 Les ciments de silicates tricalciques.....	10
2.4.3 L'hybridation dentinaire immédiate ou IDS.....	11
2.5 Impératifs biomécaniques.....	13
2.6 Indications des RPC	13
2.6.1 Localisation de la dent et des cuspidés concernées.....	13
2.6.2 Volume de la perte tissulaire initiale.....	13
2.6.3 Présences de fissures.....	15
2.6.4 Situation des limites.....	15
2.6.5 Porte à faux proximal.....	16
2.6.6 Restauration des dentures usées et « <i>table top</i> »	16
2.6.7 État pulpaire.....	17
3. L'analyse cavitaire et les formes de préparation qui en découlent.....	18
3.1 Analyse cavitaire.....	18
3.2 Utilisation de la digue dentaire dans les préparations pour RPC.....	19
3.3 Extension prophylactique dans le respect du concept de préparation conservatrice.....	20
3.4 Les préparations avec ou sans boîtes proximales.....	22
3.5 Influence des biomatériaux dans les préparations et critère de choix du biomatériau de restauration.....	23
3.5.1 Influence des biomatériaux de restauration dans les préparations.....	23
3.5.2 Critères de choix du biomatériau de restauration : composite ou céramique.....	24
3.6 Recouvrement cuspidien.....	26
3.7 Prise en charge des dents avec micro-fêlures.....	26
3.8 Restaurations partielles collées dans le cas des dents traitées endodontiquement....	30
3.9 Considérations esthétiques dans les RPC.....	33

3.10	Relocalisation de la marge cervicale.....	35
3.10.1	Respect du parodonte et de l'attache supra-crestale.....	35
3.10.2	La remontée de marge ou <i>DME</i>	37
3.10.3	L'élongation coronaire chirurgicale.....	39
3.10.4	Critères décisionnels entre la <i>DME</i> et l'élongation coronaire.....	41
3.11	Limites de finition pour les préparations pour RPC selon le principe de « Morphology Driven Preparation Technique » (MDPT).....	42
3.11.1	Les finitions à plat ou « <i>butt-joint</i> »	42
3.11.2	Les finitions en chanfrein.....	44
3.11.3	Les finitions « <i>ridge-up</i> ».....	45
3.11.4	Le polissage des finitions.....	45
4.	Conclusion.....	46

1. Introduction

La restauration de dents délabrées est omniprésente dans notre exercice professionnel et le principe d'économie tissulaire a pris une place centrale dans notre pratique. L'évolution des biomatériaux et les progrès sur le collage permettent de réaliser des préparations moins délabrantes pour les dents. La préservation des structures permet de ne pas affaiblir la résistance mécanique de la dent et ne pas la fragiliser. Elle améliore donc sa survie sur l'arcade à terme.

Ces dernières années, les restaurations partielles collées (RPC) ont pris une place importante dans les alternatives thérapeutiques. Cette alternative thérapeutique est située à la frontière de deux indications : les restaurations corono-périphériques d'une part et les restaurations directes d'autre part.

Les restaurations partielles collées peuvent être réalisées quand les restaurations directes nécessitent une mise en œuvre trop difficile, liée à un délabrement trop important de la dent et lorsque la réalisation d'une restauration corono-périphérique est évaluée trop délabrante. Les restaurations partielles collées permettent de respecter le concept d'économie tissulaire des restaurations directes mais aussi d'apporter l'esthétique, la résistance mécanique et la pérennité des restaurations indirectes. (1) (2) (3) (4) (5)

L'évolution des biomatériaux ces dernières années correspond à la volonté des patients de revendiquer, d'une façon légitime, des reconstructions ayant un aspect naturel. Nous avons observé par ailleurs, un abandon progressif des restaurations métalliques directes (amalgame). Il en est de même avec les restaurations indirectes en alliage précieux qui, malgré une excellente tolérance clinique, ne sont plus souhaitées par les patients.

Ce travail a pour objectif de mettre à jour les formes de préparations actuelles des restaurations partielles collées en fonction du matériau de restauration. Tout d'abord, nous aborderons l'évolution du concept de « préparation conservatrice *a minima* des tissus dentaires » puis dans un second temps, nous parlerons de l'analyse cavitaire et les formes de préparations qui en découlent.

2. Évolution du concept de préparation a minima des tissus dentaires

2.1. Définitions :

Avant de commencer notre propos, nous avons rappelé la définition de certains termes clés de notre sujet. Les restaurations partielles collées sont des restaurations visant à reconstruire une partie coronaire plus ou moins importante de la dent, avec une pièce prothétique assemblée à la partie résiduelle par collage. L'objectif d'une RPC est de restituer à la dent morphologie et cohésion. Parmi les restaurations partielles collées, nous pouvons avoir différentes restaurations : *inlays*, *onlays*, *overlays*, *veenerlays* et facettes.

- Les inlays sont des pièces prothétiques permettant de réhabiliter, de façon indirecte, une partie perdue de la dent n'impliquant aucune cuspide.
- Les onlays sont des pièces prothétiques permettant de réhabiliter, de façon indirecte, une partie perdue de la dent impliquant au moins une cuspide tout en laissant une cuspide non recouverte.
- Les overlays sont des pièces prothétiques permettant de réhabiliter, de façon indirecte, une partie de la dent impliquant toutes les cuspides de la dent.
- Les facettes sont des pièces prothétiques permettant de réhabiliter, la partie vestibulaire de la dent avec un retour ou non en palatin.
- Les veenerlays sont des pièces prothétiques permettant de réhabiliter, de façon indirecte, une partie de la dent impliquant à la fois la partie vestibulaire de la dent comme les facettes mais également la partie occlusale de la dent.

A travers notre sujet, nous développerons uniquement les inlays, onlays et overlays.

2.2 L'organe dentaire (6) (7) (8) (9)

La dent est un organe humain à part entière. Elle est composée de tissus minéralisés et organiques. Elle est globalement divisée en deux parties, la couronne d'une part et la racine d'autre part séparées par une limite cervicale. La partie supérieure de la dent est la couronne, elle émerge de l'os alvéolaire. Sa surface est dure. La partie inférieure de la dent est la racine. Elle permet l'ancrage de la dent dans l'os alvéolaire ainsi que l'apport vasculaire et nerveux à travers le foramen apical. Nous allons nous intéresser plus particulièrement à la partie coronaire de la dent : la couronne dentaire est composée, de l'extérieur vers l'intérieur, d'émail puis d'une jonction amélo-dentinaire (JAD), de dentine et enfin de la pulpe dentaire.

2.2.1 L'émail (10)

Structurellement, l'émail recouvre toute la couronne anatomique de la dent, c'est-à-dire sa partie supra-gingivale avec des variations en fonction des pathologies parodontales. L'émail est le tissu le plus dur et le plus minéralisé du corps humain car il ne contient presque pas d'eau (composé à 96% de matière inorganique ou de phase minérale, à 0,4% de matière organique et à 3,6% d'eau). La microstructure de l'émail est faite de cristaux agencés en prismes ou bâtonnets. Ces prismes et bâtonnets sont perpendiculaires à la jonction émail-cément (JEC) jusqu'à la surface dentaire. A l'interface des prismes, on observe une zone riche en protéines : l'émail inter prismatique. Dans cette zone d'émail aprismatique, des cristaux d'hydroxyapatite sont disposés parallèlement les uns aux autres et perpendiculairement à la surface. L'émail mature est acellulaire et n'est pas sensible. (6) C'est la couche protectrice de la dent qui permet notamment de préserver la dentine sous-jacente des *stimuli* douloureux induits par le froid, le chaud ou l'acidité. Cet émail est produit par des cellules épithéliales qui se différencient au cours de la dentinogénèse : les améloblastes. C'est donc un tissu non renouvelable dont la préservation maximale est un objectif essentiel dans notre pratique. (6) L'émail est brillant, plus ou moins transparent. Sa couleur varie du jaune clair au blanc-grisâtre. (7) Les protéines matricielles jouent un rôle important dans la modulation du stress dans l'émail mais également dans le comportement élastique et viscoélastique de la dent. Le module d'élasticité de l'émail est de 1338,2 MPa, (7) il constitue la partie externe dure et cassante de la dent qui coupe et broie les aliments.

2.2.2 La dentine (6)

La dentine est la couche qui se situe sous l'émail et la jonction amélo-dentinaire, dans la partie coronaire, et sous le cément pour la partie radiculaire de la dent. Elle est donc protégée par ces dernières. Elle est produite par des cellules spécialisées appelées odontoblastes. C'est le tissu calcifié qui occupe le volume le plus important de la dent. Elle se forme de manière centripète, c'est-à-dire en direction de la pulpe, par minéralisation de la matrice sécrétée et élaborée par les odontoblastes.

La dentine est moins dure que l'émail. Tout comme ce dernier, elle est avasculaire. La nutrition des odontoblastes provient des vaisseaux sanguins situés dans la pulpe sous-jacente. La dentine est un tissu sensitif : en effet dans les *tubuli* dentinaires passent des fibres nerveuses, appelées fibrilles de Tomes, qui sont des prolongements des odontoblastes situés dans la pulpe. (8) La dentine protège la pulpe. Elle a une grande résistance à la traction, le module d'élasticité de cette dernière est de 1653,7 MPa. Il est donc plus important que celui de l'émail. Sa dureté en revanche est 4,2 fois moins importante que celle de l'émail, ceci explique pourquoi la carie dentaire se propage beaucoup plus rapidement une fois qu'elle atteint la dentine. (7) Du fait de sa dureté moins importante et de son module d'élasticité plus grand, la dentine est capable d'absorber et de répartir les contraintes imposées aux dents.

2.2.3 La jonction amélo-dentinaire (JAD) (11)

La JAD comme son nom l'indique est située à l'interface entre l'émail et la dentine. Elle réunit ces deux tissus. Cette structure complexe permet de faire la jonction entre deux tissus calcifiés très différents au sein d'une même dent. Elle a pour rôle, entre autres, d'empêcher la propagation des fissures de l'émail à la dentine, (11) en effet les fissures se propagent très facilement dans l'émail mais sont souvent arrêtées au niveau de la JAD.

2.2.4 La pulpe (8)

La pulpe dentaire est un tissu conjonctif fortement vascularisé et innervé. Elle contient également de nombreuses cellules : les odontoblastes, les fibroblastes, les cellules sanguines et des cellules nerveuses. Les odontoblastes sont notamment chargés de produire la dentine. Les fibroblastes quant à eux fabriquent des fibres de collagène et des fibres élastiques. Les cellules sanguines assurent un rôle de défense immunitaire. Les cellules nerveuses jouent un rôle dans la sensibilité dentaire. La matière fondamentale est formée de protéines et de glycoprotéines.

La pulpe est l'organe central de la dent, elle communique avec tous les autres éléments. Ses principales fonctions sont le soutien et l'entretien de la dentine ; elle joue également un rôle sensoriel et nutritif. (6) La pulpe est située à la fois sur la partie coronaire de la dent au niveau de la chambre pulpaire mais aussi dans sa partie radiculaire via les canaux qui présentent une ouverture près de l'apex au niveau du foramen apical. Ce dernier permet le passage des artères, des veines, des lymphatiques et des nerfs, qui sont cruciaux pour le maintien de la vitalité de la dent. (6)

2.3 La gradation des interventions (12) (5) (13)

Le concept de « dentisterie minimalement invasive » (DMI) peut être défini comme la préservation maximale des structures dentaires saines. Ce concept regroupe l'ensemble des techniques et moyens permettant un diagnostic précis des caries, l'évaluation et la prévention du risque carieux, ainsi que les techniques de restauration. (12) Le principe de DMI a connu un intérêt particulier ces dernières années avec une prise de conscience des praticiens au sujet des interventions à minima qui préservent la pérennité de la dent. Avec une demande croissante des réhabilitations esthétiques de la part des patients, la préservation tissulaire est devenue aujourd'hui un élément important à prendre en compte dans les traitements restaurateurs. Pour répondre à cette demande, les praticiens disposent de nombreuses thérapeutiques et technologies, classées de la plus conservatrice à la plus invasive selon le schéma suivant :

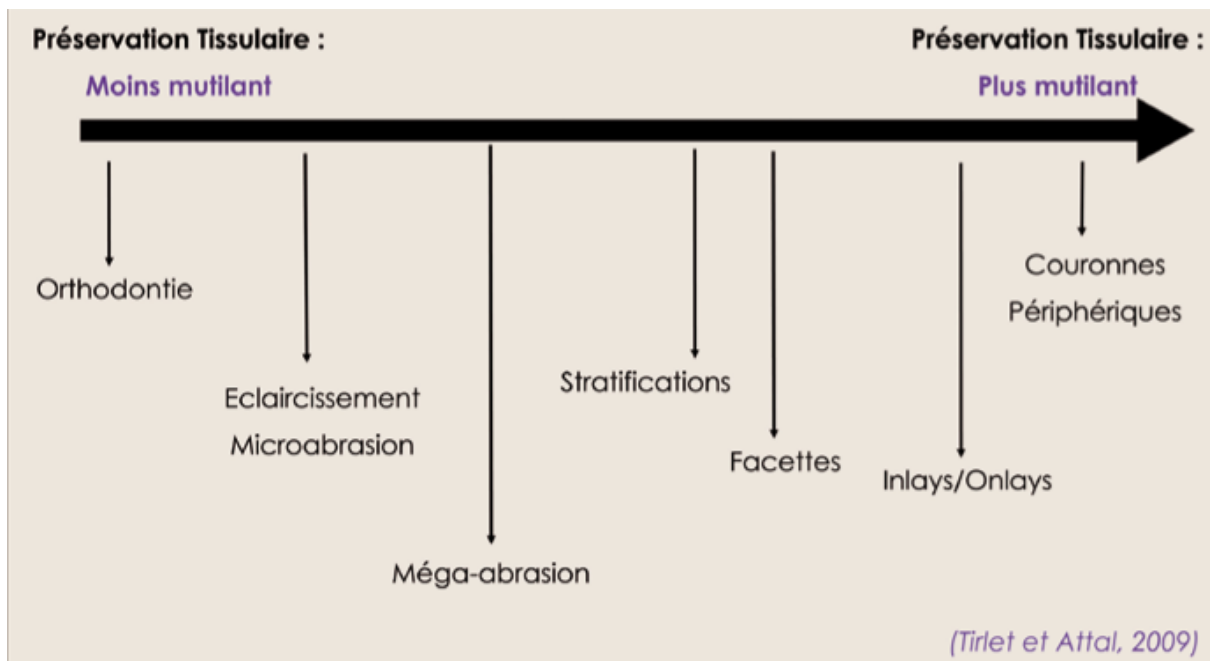


Figure 1 : Le gradient thérapeutique (13)

Il convient donc au praticien, face à une demande esthétique, si elle est justifiée de choisir la thérapeutique la plus adaptée à la situation et la moins invasive pour être le plus économe possible en tissu dentaire. Cette règle est applicable aussi bien au sujet âgé qu'au jeune patient. Selon les situations une seule thérapeutique sera nécessaire ou plusieurs d'entre elles pourront être associées. Une indication de RPC peut nécessiter la mise en œuvre d'autres thérapeutiques au préalable : un éclaircissement ou bien de l'orthodontie. Dans le cas d'une indication adaptée, le traitement sera un succès avec une préparation minimale de l'organe dentaire. Mais si la solution choisie n'apparaît pas suffisante car la préparation est trop délabrante, il sera toujours possible d'aller vers une thérapeutique plus invasive comme une préparation corono-périphérique. En suivant l'application de ce concept, nous pouvons affirmer que lorsque l'indication d'une restauration partielle collée est possible, elle doit être privilégiée aux restaurations périphériques. La préservation de la structure saine des dents est un impératif important pour la solidité de la dent et par conséquent pour la pérennité des restaurations. Sur ce concept, les restaurations partielles collées jouent un rôle de plus en plus important en dentisterie réparatrice. (5)

2.4 Impératifs biologiques

Dans le cadre d'un traitement restaurateur par technique indirecte, différents objectifs biologiques doivent être respectés :

- Assurer une étanchéité. Ce qui permettra de préserver la vitalité pulpaire dans le cas d'une dent pulpée, ou d'empêcher les pénétrations intra canalaire de toxines ou de bactéries, dans le cas d'une dent dépulpée. (14) (Objectif A)
- Remplacer le volume tissulaire perdu (Objectif B).
- Obtenir une surface capable de restaurer l'aspect anatomique, d'être biocompatible, de résister à la corrosion buccale ainsi qu'aux contraintes fonctionnelles et d'assurer une bonne cohésion de la dent. Ce rôle est assuré par la pièce prothétique. (Objectif C)

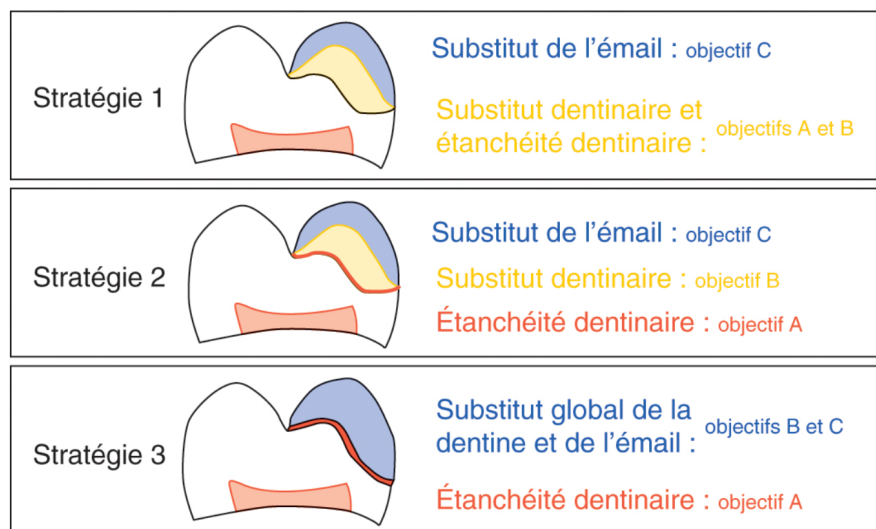


Figure 2 : Trois stratégies selon le choix des biomatériaux pour répondre aux objectifs de traitement. (14)

Différents biomatériaux peuvent répondre à ces objectifs :

- Les ciments verre ionomère (CVI) et ciments verre ionomère modifiés par adjonction de résine (CVImar)
- Les ciments de silicates tricalciques
- La réalisation d'une couche appelée « *immediate dentin sealing* » (IDS)

2.4.1 Les CVI et les CVIMAR

Les CVI sont des biomatériaux de type ciments acide – base. Ils sont le produit de la réaction entre un polymère acide faible avec des poudres de verre de caractère basique. Le mécanisme de durcissement est donc une réaction acide-base. L'adhérence des CVI à la surface dentaire est un avantage clinique important (15). On peut augmenter cette adhérence en traitant la surface dentaire avec un acide poly-acrylique pendant 10 à 20 secondes suivi d'un rinçage. (16)

Un autre avantage des CVI est le relargage de fluor. Il y a une libération initiale très rapide, suivie d'une libération soutenue mais moins importante qu'au début et cela sur une longue période. Le CVI possède, grâce à ce relargage d'ions, des propriétés antibactériennes et reminéralisantes. (15) Un des principaux avantages des CVI est qu'ils présentent de bons résultats lorsqu'ils sont utilisés comme biomatériaux de coiffage pulpaire indirect notamment dans le cadre d'une pulpite réversible. (17)

Cependant les CVI ont des limites : en raison de leur solubilité élevée : ils présentent une sensibilité à l'hydrolyse et à l'érosion, et des propriétés mécaniques faibles. (15) Pour pallier ces limites, des CVI modifiés par adjonction de résine ont été développés. Ils contiennent les mêmes composants que les CVI conventionnels mais un monomère (HEMA) associé à un système initiateur y ont été ajoutés. Ils ont donc une prise photo-polymérisable et chémo-polymérisable.

Les CVIMAR ont de meilleures propriétés mécaniques, sont plus résistants à l'hydrolyse mais ont une moins bonne biocompatibilité au niveau pulpaire liée à la présence de monomères résineux. (16) Lorsqu'ils sont utilisés, les CVI sont placés au fond de la restauration et sont recouverts par la restauration partielle collée comme dans une « technique *sandwich* ». Le CVI ou CVIMAR jouera ainsi à la fois le rôle de substitut dentinaire pour compenser la perte de substance mais permettra également d'assurer l'étanchéité dentinaire. La restauration partielle collée remplira quant à elle, le troisième objectif décrit plus haut. (14)

Malgré les améliorations apportées avec les CVIMAR, ces derniers possèdent tout de même des propriétés mécaniques limitées et une faible résistance à l'érosion et à l'hydrolyse.

L'utilisation des CVI ou CVIMAR doit donc rester limitée aux cas où la fragilisation biomécanique est faible avec trois ou quatre parois restantes. (14)

2.4.2 Les ciments de silicates tricalciques

Les ciments de silicates tricalciques dérivés du ciment de Portland comme le MTA (minéral trioxyde agrégat) ainsi que la Biodentine[®] (18) sont des matériaux possédant de nombreuses propriétés. Leurs qualités font d'eux des candidats intéressants pour la réalisation de l'étanchéité dentinaire ou leur utilisation comme substitut dentinaire. Ces matériaux ont une très bonne biocompatibilité et bio activité au niveau du tissu pulpaire ; ils permettent une augmentation de la prolifération et de la migration des cellules souches au niveau de la lésion pulpaire. Ils peuvent donc être utilisés dans le cadre de coiffage pulpaire directe et indirecte. Ils ont également de bonnes propriétés mécaniques que ce soit en compression ou en flexion ainsi qu'une dureté et un module d'élasticité proches de ceux de la dentine. Ils présentent aussi une bonne étanchéité avec la dentine. (19). L'avantage majeur de la Biodentine[®] par rapport au MTA est son temps de prise plus rapide. La Biodentine[®] a un temps de prise de 12 min annoncé par son fabricant même si des temps de prise un peu plus longs ont pu être retrouvés dans certaines études. Le MTA a quant à lui un temps de prise de 3 à 4 heures. (20) (19)

L'utilisation de ces matériaux, en tant que substitut dentinaire dans les restaurations partielles collées, doit pour le moment rester limitée en attendant un recul clinique plus important. En revanche, ils peuvent très bien assurer l'étanchéité dentinaire en étant présents en fine couche afin de tapisser la dentine préparée. C'est notamment le cas lors de proximité pulpaire voire d'effraction pulpaire, cela permet de préserver la vitalité. La restauration de la perte tissulaire sera quant à elle comblée par la pièce prothétique. (14)

2.4.3 L'hybridation dentinaire immédiate ou *IDS*

Une des solutions qui apparaît des plus intéressantes pour assurer l'étanchéité dentinaire est la technique d'*IDS*. (21) (22) Dans le cas d'une dent pulpée, l'exposition de la dentine au cours de l'éviction carieuse et de la préparation pour une RPC risque d'entraîner une infiltration bactérienne. De même, pendant la phase provisoire, les contaminations bactériennes peuvent conduire à des sensibilités post-opératoires pouvant aller jusqu'à une pulpite. (21) Pour contrebalancer ces problèmes et prévenir une inflammation pulpaire, Pashley (23) a proposé l'application d'un agent de liaison dentinaire après la préparation des dents et avant la prise d'empreinte. Cliniquement cette *IDS* se fait par la mise en place d'une couche d'adhésif et d'une couche de composite recouvrant la surface dentinaire préparée. (24) La réalisation de l'*IDS* doit se faire suivant quatre principes proposés par Magne (25) :

- Seule la dentine fraîchement coupée et exempte de contamination sera un substrat optimal pour le collage. Dans les autres cas, la force de liaison est inférieure. Les matériaux de temporisation peuvent diminuer les valeurs de l'adhésion à la dentine, c'est pour cela que l'*IDS* doit être réalisée avant cette phase de temporisation. (25)
- Si le système adhésif et le composite de recouvrement sont photopolymérisés ensemble, nous avons un fort risque d'effondrement de cette couche hybride en raison de pression exercée par le composite, la rétraction de prise et la mise en place de la restauration. Il est donc recommandé de photopolymériser en premier la couche adhésive en respectant le protocole du système adhésif choisi, puis d'appliquer la couche de composite que l'on photopolymérisera.
- L'*IDS* permet de développer une liaison dentinaire sans contraire occlusale. La force de liaison de la dentine se développe progressivement au cours du temps avant que la RPC ne soit collée.
- Elle protège la dentine contre les fuites bactériennes et la sensibilité post-opératoire au cours de la phase de temporisation. (24) (25)

L'*IDS* permet de faire au moment de la préparation, le collage à la dentine. La dentine est plus humide. Ceci est lié aux *tubuli* dentinaires et au liquide sécrété par ces derniers. Le collage de l'émail sera repoussé au moment du collage de la pièce prothétique et nécessitera la mise en place de toute les mesures pour assurer un collage au sec. (26)

Gaucher et son équipe (14) ont proposé un protocole d'*IDS* :

- Préparation cavitaire avec éventuellement aéroabrasion
- Mise en place de la digue dentaire
- Nettoyage et désinfection avec de la chlorhexidine 0,2%
- Mordançage pendant 15 secondes de la dentine à l'acide orthophosphoriques à 35% suivi d'un rinçage
- Choix d'un système adhésif en 3 étapes de type M&R3 ou éventuellement un adhésif *Universal*
- Application du primer d'adhésion sur la dentine si système M&R3 pendant 5 secondes (ou de l'adhésif *Universal*)
- Application de l'adhésif sur la dentine pendant 10 secondes
- Photopolymérisation pendant 20 secondes
- Mise en place d'une fine couche de composite fluide sur la dentine pour régulariser la surface et combler les contre dépouilles, suivie d'une photopolymérisation de 20 secondes
- Application d'un gel de glycérine puis photopolymérisation pour permettre la photopolymérisation de la couche inhibée par l'oxygène ambiant
- Refaire une finition des bords amélaire pour s'assurer de l'absence d'adhésif et de composite fluide sur les contours amélaire de la préparation.

2.5 Impératifs biomécaniques

Comme vu précédemment, l'absorption des contraintes biomécaniques est assurée par l'émail et la dentine qui agissent en synergie avec la jonction amélo-dentinaire notamment dans la limitation de la propagation des fissures. Il est donc impératif d'assurer une préservation maximale des tissus dentaires afin de préserver la chaîne naturelle d'amortissement des contraintes.

Les RPC permettent de répondre à cet impératif en préservant au maximum les tissus dentaires sains au moment de la préparation. (27)

Reeh et son équipe (28) ont mis en évidence que la préservation de la structure dentaire, en particulier la préservation des crêtes marginales, était un impératif pour conserver les propriétés biomécaniques de la dent. Une préparation d'un isthme d'environ un tiers de la distance inter-cuspidienne entraîne la perte de 20% de la rigidité de la dent. Une perte d'une seule crête marginale entraîne la perte de 46% de la rigidité de la dent tandis qu'une préparation mésio-occluso-distale (MOD) entraîne la diminution de 63% de la rigidité de la dent. (28)

2.6 Indications des RPC

2.6.1 Localisation de la dent et des cuspides concernées

Les prémolaires et les molaires, par leur morphologie occlusale et les forces occlusales qu'elles reçoivent, font d'elles des dents adaptées pour les restaurations partielles collées. Les forces occlusales sont accentuées quand on se rapproche de l'axe charnière. Il faut donc une résistance importante des parois en secteur molaire. (29) Plus nous devons restaurer de dents par quadrant, plus il sera difficile de réaliser des restaurations directes, notamment dans la bonne réalisation des points de contacts. C'est notamment une des indications de la HAS. (30) (27)

2.6.2 Volume de la perte tissulaire initiale

Pour identifier une indication en fonction de la perte tissulaire, il est nécessaire de pouvoir la qualifier. Nous allons donc utiliser la classification SI/STA de Mount et Hume (32). Cette classification s'appuie sur deux paramètres : le site de la lésion carieuse et la taille de la lésion carieuse. Concernant les sites, correspondant au « SI » de la classification SI/STA, 3 sites ont été définis :

- Site 1 : les puits et les fissures au niveau occlusale des dents postérieurs, fosses ou fossettes, cingulum ou autres défauts coronaires des autres dents.
- Site 2 : les zones des contacts entre deux dents adjacentes.
- Site 3 : la zone cervicale en rapport avec le tissu gingival ce qui inclue les surfaces exposées de la racine.

Concernant l'étendue des lésions, 5 stades ont été définis correspondant aux « STA » de la classification SI/STA :

- Stade 0 : C'est un stade réversible avec un lésion initiale sans cavitation, ne nécessitant pas d'intervention chirurgicale.
- Stade 1 : lésion minimale la plus petite nécessitant une intervention opératoire a minima. C'est une lésion active débutante avec micro-cavitation de surface ayant franchi la jonction amélo-dentinaire sans dépasser le premier tiers dentinaire.
- Stade 2 : lésion cavitaire d'étendue modérée, située dans le deuxième tiers dentinaire et qui ne fragilise pas les structures cuspidiennes et nécessitant une thérapeutique restauratrice à minima.
- Stade 3 : Lésion cavitaire étendue atteignant le dernier tiers dentinaire qui fragilise les structures cuspidiennes restantes et nécessite une intervention restauratrice conventionnelle. La cavité doit être modifiée et élargie pour permettre une protection de la dent face aux charges occlusales.
- Stade 4 : Lésion cavitaire étendue entraînant une perte d'une cuspide des dents postérieures ou d'un bord incisif d'une dent antérieure, c'est une lésion para pulpaire. (28)

Selon cette classification une RPC est particulièrement indiquée dans le cadre de lésions sur les sites 1 et 2 (cavités occlusales et / ou proximales) aux stades 3 ou 4 c'est-à-dire des lésions étendues atteignant le tiers interne dentinaire et pouvant fragiliser ou détruire une partie des structures cuspidiennes. De plus les RPC sont indiquées lorsqu'une ou plusieurs cuspides sont atteintes mais aussi lorsque la perte de substance est supérieure au tiers de la largeur vestibulo-lingual. (33)

2.6.3 Présence de fêlures

La présence de dents fêlées sur l'arcade est une affection couramment rencontrée dans notre pratique. Cette affection n'est pas toujours facile à diagnostiquer mais aussi à prendre en charge. Il est important de faire la différence entre une fêlure et une fracture. Une fêlure qualifie une fente étroite traversant l'épaisseur d'un objet sans qu'il y ait de fragmentation. Une fracture est une rupture totale d'un objet ou d'un matériau dur. (34)

Il n'y a pas encore de consensus sur la prise en charge des fêlures dentaires. Les restaurations partielles collées trouvent néanmoins leur indication dans certaines situations. Notamment dans le cadre de dents présentant une fêlure cuspidienne oblique, le recouvrement cuspidien de la cuspide concernée est nécessaire. Elle peut se faire par la réalisation d'un onlay ou d'un overlay. On peut également indiquer les overlays dans le cadre de dents présentant une fêlure transversale dans le sens mésio-distal et intéressant toute la dent. Toute la prudence doit être émise sur le pronostic de la dent. (29)

Nous approfondirons, dans une autre partie, la prise en charge des dents présentant des fêlures par RPC.

2.6.4 Situation des limites

Pour les RPC, une grande importance est portée sur le type et l'épaisseur du substrat dentaire sur lequel le collage s'effectuera. Il a été démontré que les procédures de collage offrent des performances de liaisons bien supérieures sur l'émail que sur la dentine. (35) Il est recommandé d'avoir en périphérie de la préparation 1mm d'épaisseur d'émail. En dessous d'1mm d'émail le collage est beaucoup plus influencé par le type de substrat, le type de restauration et l'épaisseur de la restauration. (36) Nous devons donc préserver au maximum l'émail périphérique pour avoir un bandeau d'émail suffisant autour de la préparation pour maximiser l'efficacité du collage.

De plus il est important de tenir compte de la localisation de la limite de notre préparation. Il n'y a pas de difficultés lorsque la limite est supra gingivale. En revanche, lorsque celle-ci est juxta ou infra gingivale, nous allons rencontrer des difficultés pour l'isolation, la prise d'empreinte, l'accessibilité à nos limites périphériques, la mise en place de la restauration, le polissage de la zone cervicale et le respect des tissus parodontaux. (37) Différentes techniques sont à notre disposition pour surmonter ces difficultés et relocaliser une limite infra-gingivale en supra-gingivale.

C'est le cas de la remontée de marge ou « *deep margin elevation* » (DME) et de l'élongation coronaire chirurgicale que nous aborderons plus en détail dans une autre sous partie.

2.6.5 Porte à faux proximal

L'analyse des rapports proximaux avec les dents adjacentes est nécessaire. L'espace entre le corps de la dent et la zone de point de contact proximal de la dent adjacente doit être inférieur à 2 mm. Au-delà de 2 mm, un porte-à-faux se crée et génère un risque de fracture de la pièce prothétique. (38) Il peut être nécessaire de rapprocher la face proximale voisine par traitement orthodontique ou par un apport de composite au niveau de la face proximale de la dent adjacente.

2.6.6 Restauration des dentures usées et « *table-top* »

L'usure dentaire est une perte de tissu dentaire due à des processus non carieux. Elle peut être identifiée comme une attrition, une abrasion ou une érosion. Dans les cas sévères, elle peut entraîner une perte de la dimension verticale d'occlusion (DVO), une sensibilité dentaire, des doléances esthétiques et une altération de la qualité de la vie.

Dans le cas d'une grande perte tissulaire, la réalisation de RPC, d'overlay ou de table top est traditionnellement recommandée. La réhabilitation par restauration directe au composite peut également être indiquée. (39) mais reste limitée quant à sa pérennité. Une occlusion complexe, instable dans laquelle il serait nécessaire de modifier le plan d'occlusion sera en faveur d'une restauration indirecte. (31)

Les *table-tops* sont des restaurations partielles collées qui assurent la protection de la dent tout en recréant l'anatomie occlusale initiale et ainsi permettre une augmentation de DVO.

Ces préparations ont pour avantage :

- De préserver les crêtes proximales quand elles sont présentes.
- De diminuer les épaisseurs de réduction par rapport à d'autres techniques d'augmentation de la DVO comme les préparations corono-périphériques. (40)

2.6.7 État pulpaire

Les dents traitées endodontiquement ont longtemps été considérées comme trop fragiles pour permettre de réaliser des RPC. Il a été démontré que les procédures endodontiques réalisées après la procédure de restauration entraînaient une perte de seulement 5% supplémentaire de la rigidité de la dent. L'important se trouve dans la quantité de structure dentaire coronale préservée. (25) Une dent traitée endodontiquement présente également des modifications de ses caractéristiques physiques avec notamment la déshydratation de la dentine, des changements de la réticulation du collagène qui entraînent une réduction de 14% de la résistance et de la ténacité.

Les dents restaurées avec un overlay ont une résistance à la fracture plus importante que celles restaurées par des restaurations directes MOD. Ceci est lié à une meilleure répartition des contraintes dans la dent. Les overlays sont moins délabrants que les restaurations avec ancrage radiculaire ou les couronnes périphériques. (41)

Une autre alternative s'offre à nous. Les endocouronnes se situent à la frontière entre les couronnes périphériques conventionnelles avec ancrage radiculaire et les RPC.

Les endocouronnes assemblent le tenon radiculaire et la couronne en une seule partie. Elles sont ancrées dans la chambre pulpaire et sur les bords de la cavité. Elles ont l'avantage de proposer une double rétention, micro et macro-mécanique, assurée respectivement par le collage et par la rétention proposée par les parois pulpaires. (38) Les endocouronnes ainsi que les restaurations par onlay ou overlay sont indiquées dans le cas de dents traitées endodontiquement.

3. L'analyse cavitaire et les formes de préparation qui en découlent

3.1 Analyse de la dent et analyse cavitaire

Il est important, avant de commencer la préparation de la dent, d'en faire son analyse et son historique afin de réaliser un diagnostic correct de la cavité, de choisir le type de restauration le plus adapté à la situation et de déterminer la préparation qui en découle. Il faut également tenir compte de la position de la dent sur l'arcade. Plus la dent est postérieure, plus les forces masticatoires seront importantes et donc le risque de fracture est augmenté. (43)

Pour mener à bien cette analyse, il est nécessaire de :

- Réaliser une anamnèse et un examen clinique. Cela nous permettra de prendre connaissance d'un éventuel antécédent de trauma occlusal, de fracture coronaire ou de repérer la présence de facettes d'usure ainsi que de déterminer si la dent est vivante, nécrosée ou traitée endodontiquement.
- Déterminer le contexte parodontal global et localisé.
- Prêter attention à la musculature du patient, aux activités fonctionnelles et para fonctionnelles.
- Réaliser une radiographie nous aidera à évaluer la profondeur de la restauration existante, la présence de caries, ainsi que le risque d'exposition pulpaire.
- D'éliminer les anciennes restaurations et réaliser l'éviction des tissus cariés.
- D'identifier du plus important au moins important : la présence de dentine résiduelle, de crêtes marginales et les parois cuspidiennes résiduelles. Plus la situation est défavorable, plus nous devons envisager de recouvrir la ou les cuspides. (44)

3.2 Utilisation de la digue dentaire dans les préparations pour RPC

La digue dentaire est une méthode pour isoler la (les) dent(s) en constituant un champ opératoire. Elle a été introduite par Barnum en 1864 et présente de nombreux avantages :

- Permettre un champ de vision sec et amélioré.
- Rétracter et protéger les tissus mous de manœuvres iatrogènes.
- Améliorer le confort de travail en facilitant un travail à 4 mains.
- Protéger le patient du risque d'ingestion de débris et d'instruments dentaires.
- Protéger l'équipe soignante en réduisant le risque d'inhalation d'aérosols

contaminants infectieux.

- Permettre une isolation aseptique de la ou les dents au cours de leur traitement.
- Augmenter la force de liaison à l'émail indépendamment du système adhésif. (45)

(46) (47)

Il peut être intéressant de réaliser nos préparations pour RPC sous digue notamment pour éviter la contamination bactérienne de la pulpe dans le cas d'une d'effraction pulpaire. (48)

Elle est cependant indispensable dans la réalisation de l'IDS. (49) (50)

3.3 Extension prophylactique dans le respect du concept de préparation conservatrice

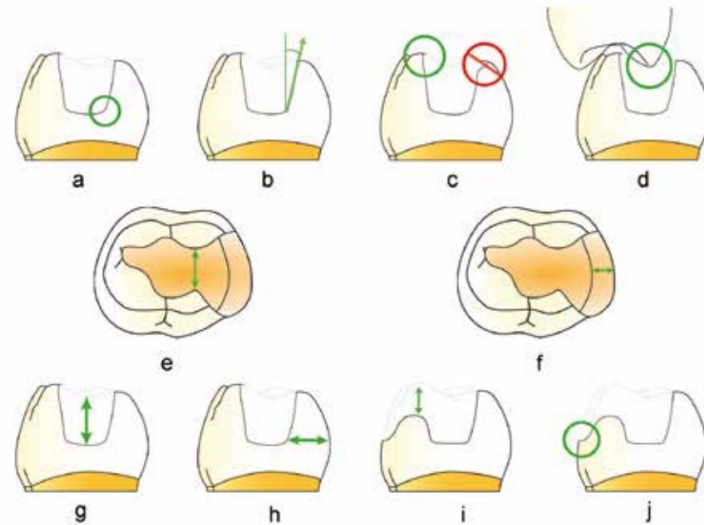


Figure 3 : Évolution des formes de préparation pour inlays/onlays postérieurs à la mandibule (51)

Il n'y a pas de standardisation concernant les préparations, c'est le délabrement de la dent qui va nous guider dans la préparation et la restauration. Néanmoins certaines règles doivent être respectées :

- Les angles internes doivent être arrondis.
- Les parois de la cavité doivent être divergentes de 6 à 10 °.
- Les limites de la préparation ne doivent pas être situées au niveau des contacts occlusaux. Il conviendra de déplacer la limite pour éviter que le joint entre notre dent et la restauration se situe au niveau d'un contact occlusal.
- L'isthme central de la cavité doit avoir une largeur minimale ≥ 2 mm.
- Si présence de boîtes proximales, elles doivent avoir une largeur d'au moins 1 mm.
- La préparation doit permettre la mise en place d'une pièce prothétique de 1 à 2 mm d'épaisseur en fonction du matériau.
- Présence d'un fond plat.
- Une finition de l'émail avec des marges nettes.
- Des parois lisses, fluides et bien définies avec un dessin général homogène. Il faut des transitions progressives et douces entre les convexités et les concavités.

- Le surplomb interproximal doit être inférieur à 2 mm. Au-dessus de 2 mm, nous avons un risque de fracture de la crête marginale.
- Aucune forme de résistance et de rétention est requise.
- Idéalement la dentine est complètement entourée d'émail pour permettre une étanchéité optimale. La marge de préparation doit être très précise et définie afin d'assurer une bonne lecture par le prothésiste. (44) (43) (52) (51)

La résistance à la fracture de la dent diminue lorsque les cavités sont profondes, que la largeur de l'isthme est importante ou encore lorsque les crêtes marginales sont perdues. (43)

3.4 Les préparations avec ou sans boites proximales

Il existe différentes formes de préparations proximales pour les RPC. Une fois de plus, c'est le délabrement qui va nous guider dans la préparation et la restauration. Comme nous l'avons vu précédemment, les boites proximales doivent avoir une largeur d'au moins 1mm. Elles sont indiquées dans le cas d'une lésion carieuse proximale et lorsqu'après l'éviction carieuse notre limite est plus cervicale que le reste de la préparation.(40)

La boite proximale peut être réalisée avec une fraise tronconique à grains moyens (diamètre 14mm) pour la préparation et une fraise à grains fins pour la finition. La profondeur de la préparation doit être réduite pour ne pas diminuer la résistance de la dent et permettre une meilleure photopolymérisation lors de l'assemblage.

La paroi axiale de la boite doit être mise de dépouille de 6 à 10° et les angles latéraux doivent être arrondis. (52)

Les préparations avec boites proximales présentent des inconvénients comme la diminution importante de la résistance à la rupture par rapport à une restauration sans boites proximales. (53) Plus la boite proximale est large et profonde, plus la résistance à la rupture diminue. (54)

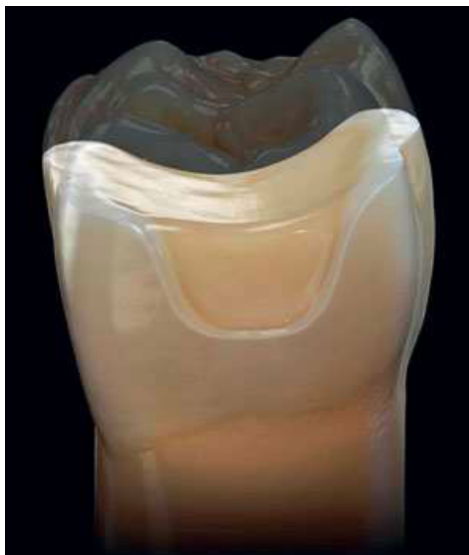

Figure 4 : Préparation avec une boite proximale (44)

3.5 Influence des biomatériaux dans les préparations et critères de choix du biomatériau de restauration

3.5.1 Influence des biomatériaux de restauration dans les préparations

Pour réaliser des RPC esthétiques, nous avons deux grandes familles de matériaux : les céramiques et les résines composites. Les céramiques recommandées pour la réalisation des RPC sont les vitrocéramiques. Certaines de ces vitrocéramiques ont été renforcées par l'ajout de leucite ou de disilicate de Lithium. Elles sont très utilisées dans les RPC, elles peuvent être fabriquées sous forme pressée ou usinée.

Les résines composites de laboratoire subissent des traitements comme une thermo-polymérisation, une polymérisation sous atmosphère d'azote, une polymérisation sous pression permettant d'atteindre un taux de conversion du composite à plus de 90% voire 95%. Les RPC en composite sont aujourd'hui obtenues pour beaucoup par usinage. (22)

Le biomatériau de restauration choisi a un impact dans la réalisation de nos préparations. En fonction du biomatériau, il y aura une différence d'épaisseur minimale de restauration nécessaire ainsi qu'une plus ou moins grande tolérance aux angles vifs.(55) (51) (49) Ces informations sont récapitulées dans le tableau suivant :

	Composite de		Céramique
	Laboratoire		
		Vitrocéramique enrichie en leucite ex : IPS Empress	Vitrocéramique en disilicate de lythium ex : IPS E. max
Épaisseur de biomatériau nécessaire	1 mm (49)	2 mm (49)	1 à 1,5 mm (49)
Tolérance aux angles vifs	Plus tolérante que la céramique	Faible tolérance, nécessite un arrondissement des crêtes vives, des angles internes	
Fragilité	-	+	+

Tableau 1 : Influence des biomatériaux dans les préparations pour RPC

3.5.2 Critères de choix du biomatériau de restauration : composite ou céramique

Les deux familles de biomatériaux ont des avantages et des inconvénients. Les résines composites sont moins fragiles que la céramique, il a une meilleure absorption des contraintes et un module d'élasticité plus proche de la dentine que la céramique. La préparation est plus tolérante que pour la céramique et leur coût est modéré. De plus, il n'y a pas de risque d'usure des dents antagonistes. Un des grands avantages des RPC en composite est la facilité de réparation et de réintervention. Elles peuvent être fraisées beaucoup plus simplement que la céramique. Cependant la céramique à un meilleur rendu esthétique, elle est moins sensible aux colorants exogènes et a une meilleure résistance à l'abrasion et aux forces de mastication. (55)

	En faveur de la céramique	En faveur du composite
Critères intrinsèques à la dent	<ul style="list-style-type: none"> • Peu de parois résiduelles (onlay, overlay) • Perte de substance essentiellement amélaire 	<ul style="list-style-type: none"> • Plusieurs parois résiduelles (inlay) • Perte de substance essentiellement dentinaire • Dent dévitalisée • Bruxisme léger à modéré
Critères extrinsèques à la dent	<ul style="list-style-type: none"> • La dent antagoniste est restaurée en céramique • Besoin de stabiliser les contacts proximaux et occlusaux • Terrain Allergique • Patient réticent envers la toxicité des matériaux dentaires • Patient avec une forte demande esthétique 	<ul style="list-style-type: none"> • La dent antagoniste est restaurée en composite • Antagoniste érodée • Antagoniste implanto-portée • Dent pulpée symptomatique ou risque de nécessité de traitement endodontique • Nécessité d'une potentielle réparation ou ajustement de la face occlusale après collage

Tableau 2 : Critères de choix du biomatériau de restauration

3.6 Recouvrement cuspidien

Dans notre préparation, il faudra également tenir compte des cuspides restantes. En effet en fonction de l'épaisseur des cuspides restantes, nous serons éventuellement amenés à les réduire. Lorsque les dents sont vitales, les cuspides d'une épaisseur <2mm seront recouvertes. Sur dents non vivantes, les cuspides d'une épaisseur <3 mm seront recouvertes.

(44) Si la cavité présente de fortes contre-dépouilles avec une quantité importante d'émail non soutenu, nous devons réduire cette cuspide. (29) Pour la réduction cuspidienne nous abaisserons la cuspide d'environ 1,5 mm. (43) L'épaisseur de réduction sera décidée en fonction du biomatériau de restauration choisi.

Plus la taille de la cavité augmente, plus les contraintes liées aux charges obliques exercées sur la dentine augmentent. Ces contraintes deviennent plus importantes que la charge occlusale verticale. Lorsqu'on réalise un recouvrement cuspidien, les contraintes sont transmises aux restaurations et diminuent les contraintes transmises à la dentine sous-jacente. Par conséquent, le risque de fracture dentaire associé aux préparations de grandes cavités pourrait être réduit en recouvrant les cuspides vulnérables. (56)

3.7 Prise en charge des dents avec micro-fêlures

Avant de prendre en charge les dents présentant des micro-fêlures, il est nécessaire d'évaluer les symptômes pour poser ce diagnostic :

- Symptôme aigu à la morsure en particulier au relâchement. L'intensité de la douleur à la morsure est souvent proportionnelle à la force exercée.

- Sensibilité thermique en particulier lors de la consommation d'aliments et de boissons fraîches.

- Parfois le patient est capable de localiser précisément la dent causale.

- Il n'y a pas toujours de symptomatologie associée aux micro-fêlures.

Les dents les plus souvent en cause sont du plus fréquent au moins fréquent :

- Les molaires mandibulaires
- Les prémolaires maxillaires
- Les molaires maxillaires
- Les prémolaires mandibulaires

Il convient, pour confirmer le diagnostic, d'utiliser un bon éclairage avec un système de grossissement, une sonde ou la transillumination à fibre optique. (34)

Les outils radiographiques comme les radio rétro-coronaires et le *Cone Beam* ne sont pas des outils sensibles pour le diagnostic des dents présentant des micro-fêlures. Ils pourront cependant nous aider dans le cas de dents présentant des fractures franches. (57)

La direction et la profondeur de la fissure sont difficiles à prédire. Une dent fissurée et une dent fracturée peuvent être différenciées par un sondage parodontal. Des sondages profonds isolés sont le résultat d'une ligne de fracture s'étendant sous la gencive, entraînant un mauvais pronostic. (58)

Clark et Caughman (59) ont proposé un classement des dents fêlées avec différents pronostics :

- Excellent : Une fêlure cuspidienne dans la dentine à partir de l'angle de la ligne vestibulo-pulpaire ou linguo-pulpaire d'une cuspide jusqu'à la jonction email ciment ou légèrement en dessous ; Fêlure horizontale d'une cuspide n'impliquant pas la pulpe.
- Bon : Une fêlure verticale coronaire qui s'étend mésio-distalement dans la dentine mais pas dans la pulpe.
- Médiocre : Une fêlure verticale coronaire qui s'étend mésio-distalement dans la dentine et la pulpe, mais qui est limitée à la couronne.

Sans espoir : Une fêlure verticale coronaire qui s'étend mésio-distalement à travers la pulpe et qui s'étend jusqu'à la racine. La dent devra donc être extraite. (58)

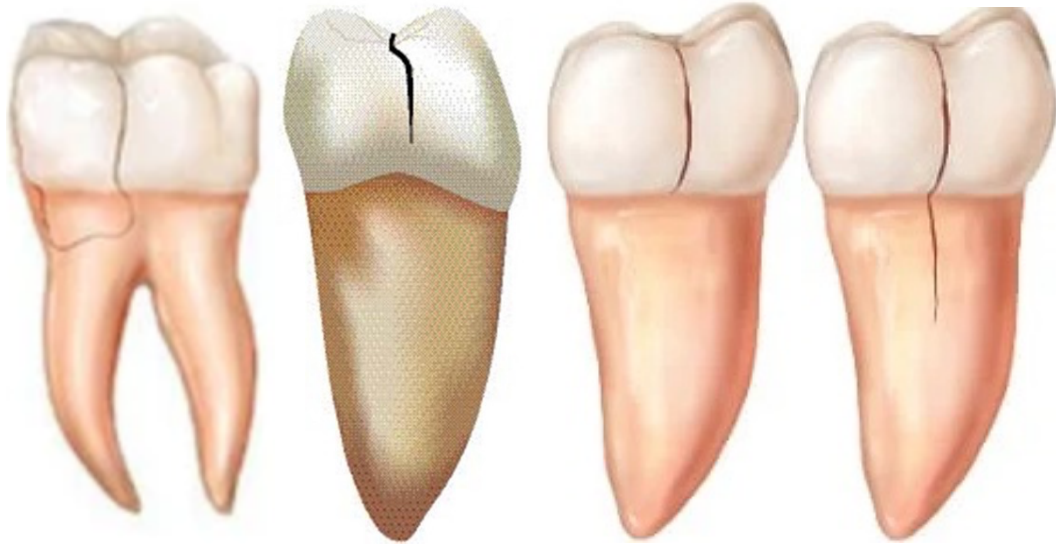


Figure 5 : Classement des dents fêlées du meilleur au moins bon pronostic (60) (61)

Il a été suggéré que la mise en place d'une restauration, qui recouvre les cuspidés et limite la flexion intercuspидienne, permet de restaurer la résistance à la fracture de la dent.

Cela peut notamment être réalisé avec une restauration de type onlay ou overlay. (34)

La RPC a dans cette situation deux objectifs : l'arrêt de l'infiltration bactérienne par la réalisation de l'IDS et la limitation de la propagation des fissures par couverture cuspidienne.(62) Si les dents présentent une sensibilité à la mastication et aux tests de morsure, il sera d'autant plus nécessaire de réaliser une couverture cuspidienne.

Il n'y a pas de consensus concernant l'élimination complète ou partielle du trait de fêlure.

Cependant enlever la ligne de fissure permet d'empêcher une nouvelle pénétration bactérienne. C'est notamment ce que recommandaient Batalha-Silva et son équipe (63) et Abbott et Leow (64). Néanmoins, il peut être impossible voir même préjudiciable de tenter d'éliminer totalement la ligne de fissure qui s'étend jusqu'à la pulpe ou le long de la surface radiculaire. L'ouverture et le nettoyage des fissures sont surtout indiqués à la périphérie de la cavité et doivent être limités à la capacité du praticien à restaurer la dent. (62)

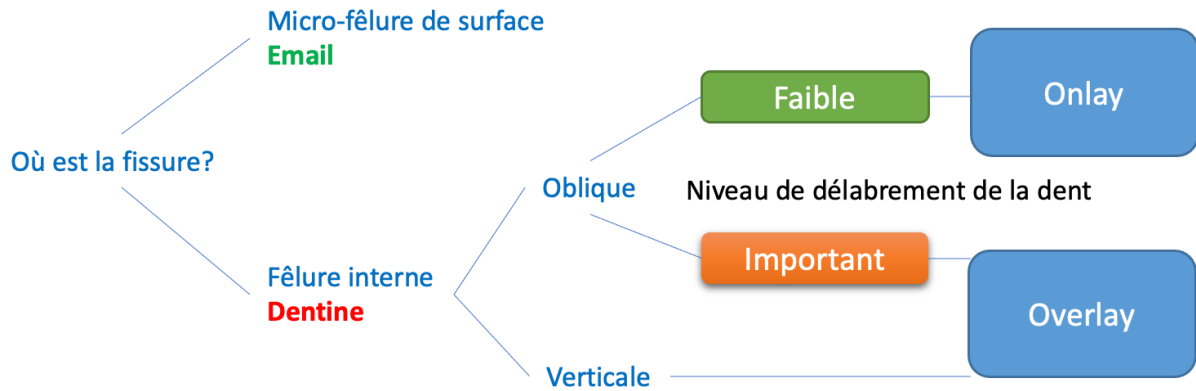


Figure 6 : Carte de décision pour les dents fissurées

Un des risques des RPC dans la prise en charge des dents présentant des micro-fêlures est la phase de temporisation. En effet cette phase de temporisation peut entraîner des complications pulpaires et augmenter la déflexion cuspidienne sur la dent.

Ce problème peut être limité par la réalisation d'une RPC en une seule visite, avec les systèmes de Conception Assistée par Ordinateur (CAO) / Fabrication Assistée par Ordinateur FAO au sein du cabinet. (65) Pour empêcher cette symptomatologie pulpaire, il est intéressant de décontaminer la ligne de fêlure avec un sablage au dioxyde d'aluminium 50 microns suivi d'un aéropolissage à la poudre de glycine. Une fois la ligne de fêlure bien nettoyée, nous pouvons réaliser notre IDS selon le protocole précédemment décrit. (66)

Concernant le choix du matériau pour la RPC, il semblerait que la céramique présente de meilleurs résultats que le composite pour empêcher la propagation des fêlures même si le composite présente une capacité d'absorption des contraintes plus élevée. Ceci pourrait être expliqué par l'augmentation du module d'élasticité de la céramique qui empêcherait la séparation des fragments fissurés, malgré une concentration des contraintes plus élevée à l'interface restauration-dent. Cependant des études cliniques à plus long terme sont nécessaires pour obtenir un consensus. (65)

3.8 Restaurations partielles collées dans le cas des dents traitées endodontiquement

Nous avons pu voir, que les dents traitées endodontiquement pouvaient répondre aux indications des RPC. La nature conservatrice des restaurations adhésives laisse la possibilité d'une réintervention en cas d'échec. Elle permet une réduction des fractures irréversibles par rapport aux restaurations conventionnelles retenues mécaniquement par ancrage radiculaire et couronnes périphériques. (67) Les RPC dans ces cas ont une performance clinique optimale dans une période de suivi moyenne. Cependant après 12 à 30 ans les taux d'échec ont considérablement augmenté. L'avantage tient sur le fait que la plupart des échecs de RPC sont réparables ou remplaçables, sans affecter la survie de la dent, prolongeant ainsi celle-ci sur l'arcade. (68)

Le risque majeur que l'on peut trouver dans la réalisation d'une RPC sur une dent traitée endodontiquement est le risque de fracture.

Cette fracture est liée à différents facteurs comme la perte de crêtes marginales et la déflexion cuspidienne. Cette déflexion cuspidienne est très présente dans les cavités mésio-occluso-distale (MOD). La survie et le succès sont significativement influencés par le choix de la restauration appropriée.

L'analyse cavitaire doit donc être encore plus rigoureuse que sur dent vitale. Elle doit être faite une fois la cavité d'accès endodontique réalisée. (67) (69)

Il faut Identifier la présence de crêtes marginales. Une crête d'une épaisseur > 1 mm préserverait la résistance à la fracture de la dent.

Les parois axiales d'une épaisseur <2 voir à 3 mm doivent être réduites pour limiter la déflexion cuspidienne.

Il faudra favoriser la réalisation d'une cavité d'accès endodontique conservatrice. Les cavités d'accès préparées dans les limites du plancher de la cavité occlusale, avec de la dentine restante entre la cavité d'accès et les boites proximales ont montré une perte de rigidité réduite.

Abu-Awaad et son équipe (66) ont proposé de classer les dents ayant subi un TE en trois catégories et proposé un organigramme de prise de décision :

- Peu délabrées : Dents avec une cavité occlusale (O) ou mésio occlusale (MO) ou disto occlusale (DO) avec des parois axiales ≥ 2 mm
- Moyennement délabrées : Dents avec une cavité MO/DO avec des parois axiales minces < 2 mm ou une cavité MOD
- Fortement délabrées : dents avec une perte de structure allant au-delà de la cavité MOD

Ils ont mis en évidence la présence de 3 facteurs modificateurs qui influencent sur la prise de décision clinique. La présence d'un ou plusieurs facteurs peut faire basculer la dent dans une thérapeutique plus délabrante car elle est considérée comme plus fragile :

- La présence d'habitudes para-fonctionnelles comme le bruxisme est néfaste pour la dent.
- La présence de forces occlusales latérales, bien plus néfaste que les forces axiales entraîne un risque accru de fracture.
- Le nombre de contacts proximaux. Les contacts proximaux dissipent les contraintes occlusales sur les dents adjacentes. Par conséquent, les dents avec un seul ou sans contact proximaux sont soumises à une répartition défavorable des forces occlusales, impactant ainsi leur taux de survie.

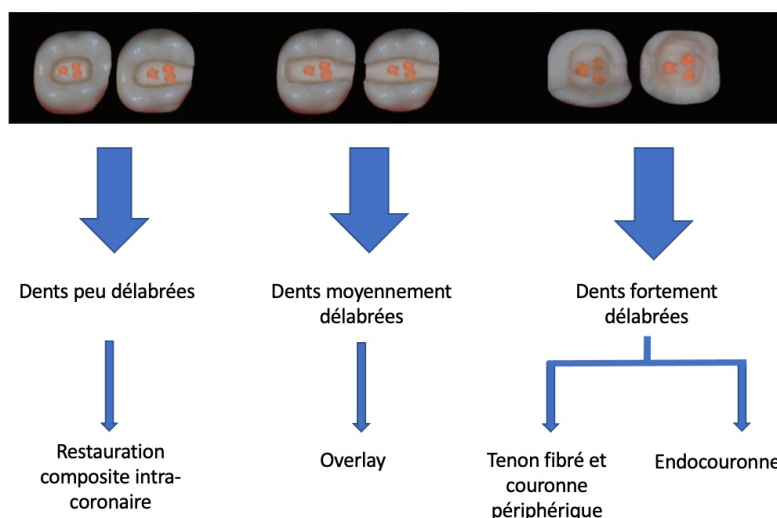


Figure 7 : Organigramme de prise de décision thérapeutique pour les dents traitées endodontiquement

Une fois la décision thérapeutique prise et le traitement endodontique réalisé, il convient de nettoyer la chambre pulpaire en enlevant toute la gutta-percha jusqu'aux entrées canalaires. Pour la nettoyer, nous pouvons réaliser un sablage à l'alumine 50 microns et un mordantage à l'acide orthophosphorique à 37%. Nous pourrions ensuite appliquer une couche d'adhésif qui sera recouverte par une base en résine composite. (70)

Cette base en résine composite nous permettra :

- L'obtention d'une géométrie idéale de la préparation en supprimant les contre dépouilles, obtenir une épaisseur correcte et uniforme pour le matériau de restauration.
- De dissiper les contraintes de polymérisation et créer une couche élastique pour absorber les contraintes
- La réalisation d'une pièce prothétique plus fine aux dimensions plus régulières assurant ainsi une meilleure photopolymérisation.

Nous pouvons maintenant réaliser notre préparation selon les principes précédemment décrits.

3.9 Considérations esthétiques dans les RPC

Les dents maxillaires sont exposées au cours du sourire. Cela concerne également les prémolaires maxillaires. Il faudra donc porter une attention particulière au rendu esthétique de notre restauration et à son intégration dans le sourire. (22)

Il existe des variantes dans les techniques de recouvrement cuspidien permettant d'améliorer l'intégration esthétique de la restauration :

- Une couverture ultra-conservatrice des cuspides vestibulaires (a)
- Une couverture conventionnelle des cuspides vestibulaires (b)
- Une couverture complète des cuspides vestibulaires (c)

En effet, pour les restaurations s'étendant dans la zone esthétique (c'est-à-dire dans l'espace virtuel entre les lèvres supérieure et inférieure lors d'un sourire complet), le positionnement de la limite joue un rôle important. Les situations les plus favorables sont lorsque la limite est située dans le tiers coronaire ou dans le tiers cervical. Ces situations facilitent une bonne intégration esthétique car le biomatériau imite un seul type de tissu : l'émail dans le tiers coronaire, la dentine dans le tiers cervical. (49)

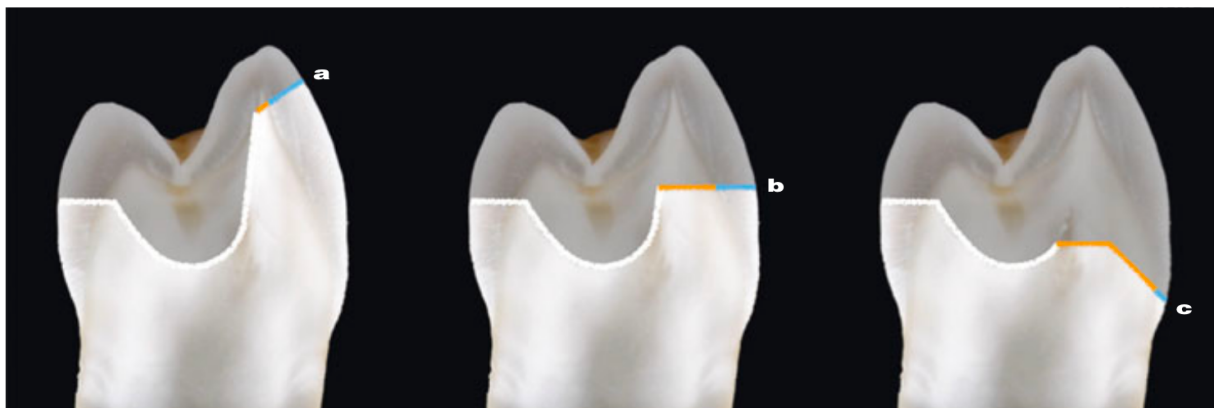


Figure 8 : Les différents types de recouvrement cuspidiens (49)

Cependant, situer la limite de notre préparation proche du sommet cuspidien et obtenir une bonne intégration esthétique sont difficiles à réaliser. A ce niveau, la teinte est dépendante de l'émail et sa reproduction en céramique ou en composite est très délicate.

Il est donc préférable de situer la limite dans le tiers cervical en maintenant une importante férule amélaire. (22)

Des dyschromies peuvent être présentes sur des dents nécrosées ou traitées endodontiquement. Cela peut venir d'une persistance de tissus pulpaire dans la chambre, d'un produit de décomposition des tissus notamment le MTA gris, des irrigations intracanales, des ciments de scellement et de la gutta-percha.

Lors d'un traitement endodontique, il est donc recommandé, lors de la préparation de la cavité d'accès, d'enlever complètement le tissu pulpaire notamment aux niveaux des cornes pulpaire. Après scellement des canaux, il est impératif d'éliminer les matériaux d'obturation dans la chambre pulpaire jusqu'aux entrées canalaire. Cela évite un changement de couleur coronaire.

Dans le cas de dents traitées endodontiquement et dyschromiées, nous pourrions réaliser un détartrage et un aéro-polissage qui seront suivi d'un éclaircissement interne. (71)

Concernant la prise de teinte, elle doit se faire avant la pose de la digue dentaire, lorsque la dent est encore hydratée. Pour les restaurations en céramique monolithique ou composite monolithique, le teintier *Vita Classical* pourra être utilisé. Pour les composites multicouches, des teintiers bi-laminaire existent avec une sélection spécifique de couleur pour la dentine et l'émail.

En plus des informations de base sur la dentine et l'émail, nous pouvons transmettre au prothésiste des caractéristiques avec notamment la présence de tâches, de sillons etc...

Ces informations seront transmises via un dessin schématique et éventuellement accompagné par des photographies. (49)

3.10 Relocalisation de la marge cervicale

Dans la mesure du possible, les limites supra gingivales doivent être privilégiées. Dans la réalité clinique, nous sommes amenés à nous retrouver avec des limites juxta voire infra-gingivales. Ces limites infra-gingivales sont retrouvées sur les dents avec des cavités profondes, avec des lésions carieuses s'étendant au-delà de la JEC et avec donc une absence totale ou un émail limité à la marge. La dentine et le cément sont donc fréquemment exposés.

Cela entraîne plusieurs difficultés :

- Dans l'isolation des marges sous-gingivales
- Dans la prise d'empreinte
- Dans l'accessibilité à nos limites périphériques
- Dans la mise en place, le scellement de la pièce, l'élimination des excès et le polissage de la restauration
- Liées à la contamination par le liquide sulculaire, le sang et les structures gingivales qui empêchent une adhésion optimale
- Dans le respect de l'attache supra-crestale (37)

Pour permettre de relocaliser une limite sous-gingival en supra-gingival nous pouvons utiliser deux techniques : la remontée de marge ou « *deep margin elevation* » (DME) et l'élongation coronaire chirurgicale ou « *surgical crown lengthening* » (SCL).

3.10.1 Respect du parodonte et de l'attache supra-crestale

Le maintien du parodonte sain autour des dents restaurées au niveau sous-gingival nécessite la présence d'une restauration idéale dont les contours sont corrects. (72) Les marges supra-gingivales sont préférées pour maintenir une santé parodontale.

Dans le cas de limites sous-gingivales, il est important de tenir compte de certains facteurs pour la prévision de la réaction des tissus gingivaux. Il faudra prêter attention aux contours des restaurations et de leurs marges, aux facteurs iatrogènes dont les surplombs, aux divergences marginales ainsi qu'au type de restauration. (37)

L'attache supra-crestale est composée de l'attache épithéliale située sous le sulcus et de l'attache conjonctive située sous l'attache épithéliale et au-dessus de l'os alvéolaire. L'attache épithéliale mesure en moyenne 0,97 mm et l'attache conjonctive mesure en moyenne 1,07 mm. L'attache supra crestale mesure donc en moyenne 2,04 mm. Cependant il y a une grande variabilité concernant l'attache épithéliale. Le sulcus dans des conditions physiologiques mesure en moyenne 0,5 mm.

L'attache supra-crestale doit être impérativement préservée lors des procédures de restauration. Une violation de l'attache supra-crestale peut conduire à une gingivite voir à une parodontite avec une perte d'attache, des poches parodontales, des saignements , une suppuration, un gonflement , un défaut infra-osseux et des récessions gingivales. La limite de notre préparation ne doit donc pas se situer au niveau de l'attache supra-crestale. (73)

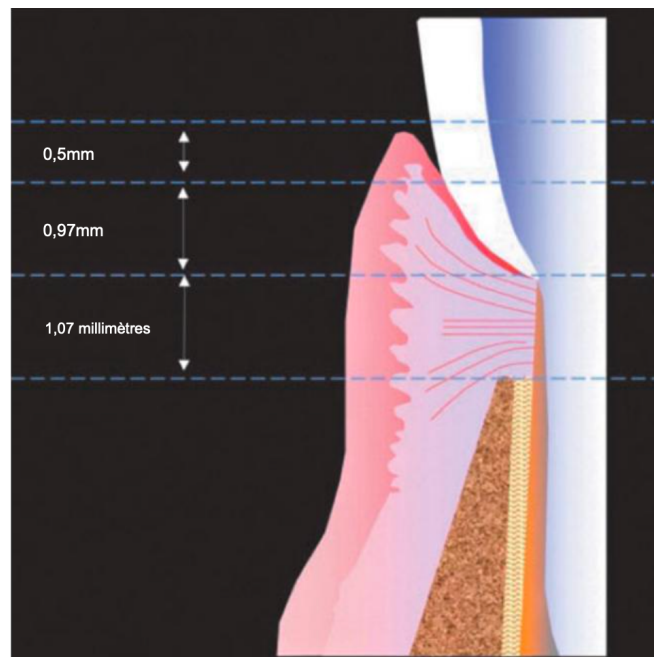


Figure 9 : L'attache supra-crestale (73)

3.10.2 La remontée de marge ou *deep margin elevation (DME)*

La technique de remontée de marge a été proposée en 1998 par Dietschi et son équipe. (74) Elle a été redéveloppée par Magne en proposant d'utiliser la résine composite pour remplir les marges sous-gingivales. Il a présenté cette technique comme une alternative à l'élongation coronaire chirurgicale. (75)

Cette technique a l'avantage de maintenir le rapport couronne/racine et ainsi prévenir les effets défavorables sur la stabilité des dents, réduire le temps de cicatrisation post-opératoire et les complications. (76) Dans la mesure du possible, la *DME* doit être réalisée avant le traitement endodontique pour améliorer l'isolation lors du traitement canalaire. Pour réaliser cette technique, les parois vestibulaires et linguales ou palatines doivent être suffisantes pour maintenir la matrice.

Magne a proposé certaines directives et un protocole pour la réalisation de la *DME* sous digue dentaire: (75)

- La matrice doit être réduite pour avoir une hauteur de 2 à mm c'est-à-dire légèrement supérieure à l'élévation souhaitée. Cela permettra de glisser la matrice en sous gingival et sceller la marge plus efficacement.
Une matrice incurvée avec un serre-matrice sera préférée.
- Mettre en place la matrice. La marge doit être parfaitement scellée par la matrice. Il faudra vérifier l'absence de tissu gingival ou de digue entre la matrice et notre marge.
- Avant le collage, on reprépare notre marge avec une fraise diamantée ou avec des inserts ultrasonores pour avoir une dentine fraîchement coupée et diminuer le risque de contamination.
- Réaliser la procédure adhésive un système mordantage / rinçage en 3 étapes est recommandé.
- Mise en place du composite fluide en un ou plusieurs incréments qui élèvera la marge d'environ 2 mm suivi d'une photopolymérisation.
- Photopolymérisation finale sous une couche de gel de glycérine pour photopolymériser la couche inhibée par l'oxygène.

- Élimination des excès avec une lame de bistouri ou un détartreur CK6.
- Réaliser une radiographie rétro-coronaire interproximale pour s'assurer de l'absence d'excès ou de manque avant de réaliser la préparation finale de la dent.

Dans le cas d'une lésion très profonde mais localisée, on peut réaliser une technique de double matrice. La matrice que nous aurons placée sera laissée légèrement lâche afin de pouvoir y insérer un morceau rectangulaire de matrice préalablement découpé au niveau le plus apical de la marge.



Figure 10 : Technique de matrice dans la matrice (75)

La technique d'*IDS* sera réalisé simultanément à la *DME*. L'utilisation d'un composite fluide permet une meilleure adaptation interne par rapport aux matériaux plus rigides. Il agit comme une couche absorbant les contraintes liées à son faible module d'élasticité et sa grande mouillabilité. (37) (77)

Bresser et son équipe ont montré que la *DME* n'avait aucun effet significatif sur la résistance à la fracture de la dent. (72)

3.10.3 Élongation coronaire chirurgicale

L'élongation coronaire chirurgicale rassemble les procédures pour augmenter l'étendue de la structure supra-gingival à des fins de restauration ou d'esthétique. C'est une combinaison de réduction ou d'ablation de tissus et/ou de chirurgie osseuse.

La quantité de structure dentaire exposée au-dessus de la crête osseuse (environ 4 mm) doit être suffisante pour fournir un complexe dento-gingival stable et le respect de l'attache supra-crestale. Cela nous permet une préparation correcte de la dent tout en tenant compte d'un placement marginal adéquat, assurant ainsi une bonne étanchéité marginale pour les restaurations provisoires et définitives. (79) Une violation de l'attache supra-crestale entraînerait une résorption osseuse, une récession gingivale, une inflammation ou un accroissement gingival. (80)

La technique d'élongation coronaire chirurgicale est une procédure efficace pour augmenter la hauteur clinique de la couronne. Cependant prédire la position exacte de la gencive marginale après cicatrisation est compliquée à cause d'un rebond gingival coronaire qui peut se produire dans les mois suivant l'intervention. (81)

Avant une chirurgie d'élongation coronaire, il est primordial d'avoir une bonne santé parodontale et une bonne hygiène bucco-dentaire qui devront donc être préalablement évaluées. (82)

Les contre-indications à l'élongation coronaire chirurgicale sont (83) (37) (79) :

- Un rapport couronne racine défavorable <1
- Risque d'exposition de la furcation
- État parodontal et/ou esthétique défavorable
- Proximité radiculaire avec les dents adjacentes
- Risque de compromettre le parodonte et l'esthétique des dents adjacentes

Protocole de réalisation de l'élongation coronaire chirurgicale : (84) (85) (79) (86)

- Évaluation de la santé parodontale et bonne hygiène bucco-dentaire. Il faudra éventuellement réaliser une thérapeutique initiale parodontale.
- Détermination de la hauteur de tissu kératinisé. Si le tissu kératinisé a une hauteur supérieure à >5, mm une gingivectomie pourra être réalisée afin de maintenir une gencive attachée d'au moins 3 mm après la chirurgie.
En cas d'une hauteur insuffisante de tissu kératinisé, un lambeau déplacé apicalement devra être réalisé plus ou moins associé à une greffe de conjonctif dans le cas d'un phénotype parodontal fin ou dans l'absence de tissu kératinisé.
- Réalisation d'un sondage sous anesthésie pour déterminer la distance jusqu'au niveau osseux.
- Réaliser une radiographie rétro-alvéolaire pour déterminer la présence d'obstacles anatomiques, la position de la limite prothétique par rapport au niveau osseux, déterminer le rapport couronne racine et une éventuelle proximité radiculaire.
- Réaliser une incision intrasulculaire en vestibulaire et linguale/palatin avec une lame 15 ou une gingivectomie à biseau interne. Cette incision peut s'étendre à une dent adjacente afin d'avoir une bonne laxité du lambeau et une bonne visibilité du site. On peut éventuellement réaliser des décharges en vestibulaire.
- Décollement du lambeau de pleine épaisseur puis décollement en épaisseur partielle si l'on souhaite faire lambeau déplacé apicalement.
- Réalisation d'une ostéotomie visant à replacer l'os à 3 mm de la limite prothétique, la distance avec le niveau osseux est déterminée directement avec une sonde parodontale.
- Réalisation d'une ostéoplastie permettant une ablation de l'os non porteur et vise à amincir les faces vestibulaires et linguales/palatines de l'os alvéolaire, éliminer les rebords osseux et exostose, réaliser un rainurage vertical afin d'améliorer l'architecture osseuse et favoriser sa cicatrisation
- Réalisation de sutures simples ou en matelassiers verticaux aux niveaux des papilles afin de permettre une fermeture du lambeau et une cicatrisation de première intention
- Réalisation de la restauration provisoire

L'os est retiré par fraisage à grande vitesse sous irrigation abondante à l'eau stérile.

3.10.4 Critères décisionnels entre la *DME* et l'élongation coronaire chirurgicale (37) (87) (85) (73)

L'élongation coronaire chirurgicale et la *DME* ne sont pas deux options thérapeutiques pour relocaliser une marge cervicale infra-gingivale en supra gingivale. Elles ont des indications respectives.

Il y a deux paramètres à évaluer dans la prise de décision de la thérapeutique la plus adaptée :

- La possibilité ou non d'un isolement correct du champ avec une digue dentaire
- Le respect de l'attache supra-crestale déterminé par sondage parodontal et par radiographie
- Dans le cas où la digue dentaire permet un isolement et un sertissage matriciel apportant des conditions de collage totalement exemptes d'humidité tout en respectant l'attache supra-crestale, la *DME* est la technique indiquée
- Dans le cas où la digue dentaire ne permet pas un isolement optimal mais si l'attache supra-crestale est respectée, une exposition chirurgicale de la marge sera réalisée sans ablation de tissu osseux ou gingival. Une digue dentaire sera mise en place et la *DME* sera réalisée.
- Dans le cas où la digue dentaire ne permet pas un isolement optimal et que la limite entraîne une violation de l'attache supra-crestale, l'élongation coronaire chirurgicale sera indiquée.

Le choix de la thérapeutique la plus adaptée doit donc être déterminé au cas par cas en évaluant ces différents facteurs. Une combinaison des deux thérapeutiques est possible.

3.11 Limites de finition pour les préparations pour RPC selon le principe de « Morphology Driven Preparation Technique » (MDPT) (52)

Venzianni a défini le concept de *MDPT* avec des nouveaux principes de préparation des RPC qui reposent sur des considérations morphologiques en termes de géométrie mais aussi de structure. Ce principe permet de minimiser la perte tissulaire en réduisant les zones d'exposition à la dentine, d'améliorer la qualité de l'adhésion en optimisant la coupe des prismes d'émail, d'améliorer l'insertion de la restauration pendant le scellement et d'améliorer l'esthétique de la zone de transition entre la dent et la restauration.

3.11.1 Les finitions à plat ou « butt-joint »

La finition à plat ou « *butt-joint* » nécessite une préparation à minima. Elle est représentée par une réduction occlusale qui suit l'évolution des cuspides et du sillon principal. Elle est donc généralement plate mais peut suivre une inclinaison vers la surface occlusale. (44) Elle est indiquée lorsque la limite de préparation est située plus apicalement à la ligne de plus grand contour de la dent. C'est le cas au niveau des boîtes proximales et très fréquemment au niveau des cuspides linguales des molaires et prémolaires mandibulaires. Dans le cas des boîtes proximales, la ligne de plus grand contour est située très coronairement c'est-à-dire au niveau du point de contact. Toute finition avec un plan incliné ou biseauté est contre-indiqué car il déplacerait la marge apicalement, réduisant ainsi l'épaisseur de l'émail cervical. La finition à plat est donc indiquée.

Elle est également indiquée sur les faces axiales lorsque la limite est située plus apicalement à la ligne de plus grand contour de la dent. C'est souvent le cas lors des faces linguales des prémolaires et molaires mandibulaires. En effet, sur ces dents, la ligne du plus grand contour est située au niveau du tiers coronal et nous nous retrouvons très fréquemment avec une marge située en dessous de celle-ci. On est très souvent dans le cas d'une perte tissulaire entraînant une couverture cuspidienne qui concerne le tiers occlusal et moyen nécessitant ainsi un épaulement avec une finition à plat.

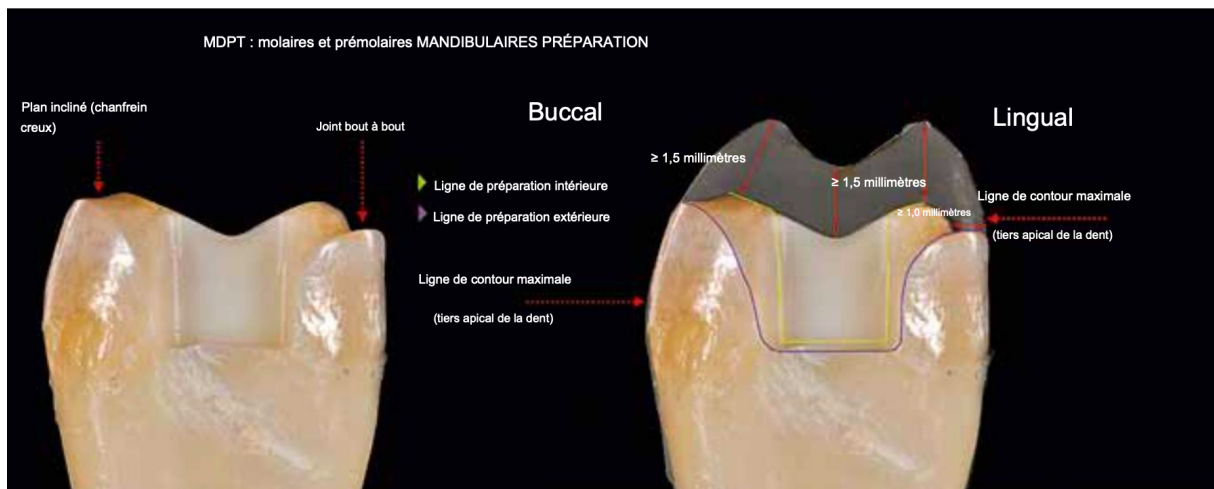


Figure 11 : Finitions à plat sur la cuspidé linguale (52)

3.11.2 Les finitions en chanfrein

Les finitions en chanfrein creux sont réalisées avec des fraises à chanfrein cylindro-conique en utilisant la pointe de la fraise. Ces finitions sont indiquées au niveau des zones de recouvrement cuspidien lorsque les parois axiales sont coronaires à ligne de plus grand contour de la dent. Cette situation est plus fréquente aux niveaux des parois vestibulaires et palatines de molaires et prémolaires maxillaires, des parois vestibulaires des molaires et prémolaires mandibulaires.

Sur les molaires maxillaires, les lignes de plus grand contour sur les parois vestibulaires et palatines sont situées au niveau du tiers apical. C'est aussi le cas pour les parois vestibulaires des prémolaires et molaires mandibulaires.

Concernant les parois linguales des molaires et prémolaires mandibulaires, une finition en chanfrein est indiquée uniquement lorsque la limite de préparation est située dans le tiers coronaire au-dessus de la ligne de plus grand contour.

Cette finition permet :

- Une préservation maximale du tissu sain résiduel
- Une augmentation de la surface d'émail utilisable pour le collage
- Une meilleure intégration esthétique liée à une découpe perpendiculaire aux prismes d'émail

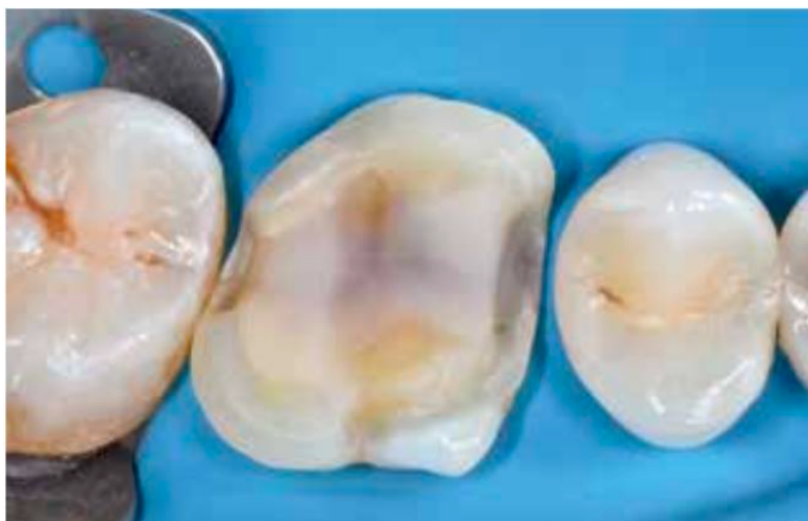

Figure 12 : Finition en chanfrein sur les parois vestibulaire et linguale (52)

3.11.3 Les finitions « *ridge-up* »

Une autre limite semble importante à aborder qui n'a pas été développée par Veneziani. Elle respecte cependant ses principes. Ce sont les finitions « *ridge-up* ». Les finitions « *ridge-up* » peuvent être réalisées en proximal dans une approche conservatrice, pour préserver au maximum la crête marginale et le point de contact lors d'une couverture cuspidienne en cas d'absence de lésions carieuses et avec une bonne intégrité de la crête.

C'est un biseau vers le haut. (44)

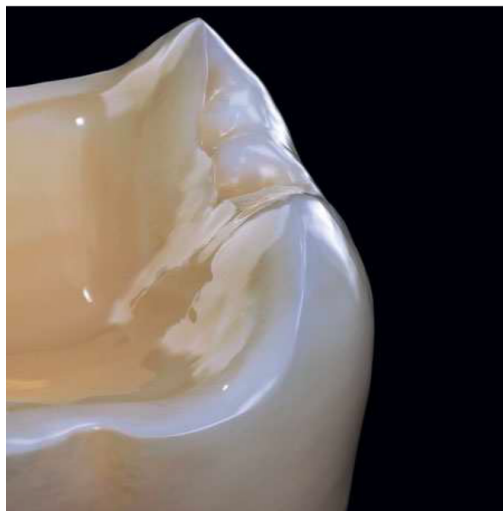

Figure 13: Finitions *ridge-up* (44)

3.11.4 Polissage des préparations

Une fois la préparation pour RPC réalisée, une finition de surface cohérente avec la préparation doit être réalisée visant à adoucir l'ensemble des angles et des transitions et à polir les limites. Pour cela nous utiliserons des fraises à grain fin (46 microns) de formes et de dimensions cohérentes avec notre préparation. Ces fraises seront montées préférentiellement sur contre-angle rouge à vitesse réduite. Nous pourrions terminer notre polissage avec des fraises à grains extra-fins (25 microns). Il faut être prudent et ne pas réexposer la dentine protégée par l'IDS. (44)

4. Conclusion

Au cours de ce travail, nous avons pu voir que les RPC s'inscrivaient dans un concept d'économie tissulaire, où la préparation dépend essentiellement du délabrement de la dent. La préservation tissulaire est un impératif biomécanique pour assurer la longévité de la restauration et de la dent sur l'arcade. C'est un changement de paradigme par rapport aux restaurations coron-périphériques.

La réalisation de restaurations partielles collées doivent répondre à différents objectifs biologiques : d'assurer une étanchéité dentinaire, de compenser le volume tissulaire détruit, d'offrir une surface capable de maintenir l'aspect anatomique, d'être biocompatible avec le tissu parodontal, de résister à la biocorrosion buccale et de résister aux contraintes fonctionnelles.

Les RPC répondent à un certain nombre d'indications en fonction du délabrement, de la localisation des limites mais aussi dans le cas de dents présentant des micro-fêlures et des dents traitées endodontiquement. L'indication d'une RPC doit respecter le concept de la gradation de l'indication.

L'analyse cavitaire est le point de départ dans la réalisation de nos préparation pour RPC. Elle se fera après la réalisation d'une anamnèse rigoureuse, la réalisation de radiographies, la dépose des anciennes restaurations et l'éviction carieuse et éventuellement la réalisation du traitement endodontique.

Les préparations sont définies selon des principes généraux et peuvent avoir certaines différences selon le biomatériau de restauration choisi. Dans le cadre des RPC, c'est le délabrement qui guide la préparation de la dent.

Il faudra également tenir compte de certaines considérations notamment dans le cadre de dents en secteur esthétique, de dents traitées endodontiquement mais aussi de dents présentant des micro-fêlures.

Nos RPC doivent s'intégrer dans son environnement parodontal et respecter l'attache supra-crestale. Lorsque la dent présente une limite infra-gingivale, nous disposons de techniques nous permettant de relocaliser cette limite supra-gingivalemment avec notamment la remontée de marge et l'élongation coronaire chirurgicale. Ces deux techniques présentent des indications différentes.

Notre préparation doit se terminer par la réalisation des limites de finitions qui doivent s'intégrer dans les concepts d'économie tissulaire tout en prenant compte des considérations morphologiques et structurelles de la dent.

BIBLIOGRAPHIE

1. Bhanot S, Mahajan P, Bajaj N, Monga P, Sood A, Yadav R. Fracture resistance of lab composite versus all-ceramic restorations in class II inlay cavity preparations: An in vitro study. *J Conserv Dent*. Wolters Kluwer India Pvt Ltd; 2022;25(3):258-63. DOI: 10.4103/jcd.jcd_261_21
2. Ausiello P, Ciaramella S, Fabianelli A, Gloria A, Martorelli M, Lanzotti A, et al. Mechanical behavior of bulk direct composite versus block composite and lithium disilicate indirect Class II restorations by CAD-FEM modeling. *Dent Mater*. 2017; DOI: 10.1016/j.dental.2017.03.014
3. Azeem RA, Sureshbabu NM. Clinical performance of direct versus indirect composite restorations in posterior teeth: A systematic review. *J Conserv Dent JCD*. 2018;21(1):2-9. DOI: 10.4103/JCD.JCD_213_16
4. Dejak B, Młotkowski A. A comparison of stresses in molar teeth restored with inlays and direct restorations, including polymerization shrinkage of composite resin and tooth loading during mastication. *Dent Mater*. 2015;31(3):e77-87. DOI: 10.1016/j.dental.2014.11.016
5. Wang B, Fan J, Wang L, Xu B, Wang L, Chai L. Onlays/partial crowns versus full crowns in restoring posterior teeth: a systematic review and meta-analysis. *Head Face Med*. 2022;18(1):36. DOI: 10.1186/s13005-022-00337-y
6. Farci F, Soni A. Histology, Tooth. Dans: StatPearls. [En ligne]. Treasure Island (FL): StatPearls Publishing; 2022 [cité le 31 janvier 2023]. Disponible: <http://www.ncbi.nlm.nih.gov/books/NBK572055/>
7. Chun K, Choi H, Lee J. Comparison of mechanical property and role between enamel and dentin in the human teeth. *J Dent Biomech*. 2014;5:1758736014520809. DOI: 10.1177/1758736014520809
8. Hauteville DA. Histologie des tissus dentaires. [En ligne]. Conseil Dentaire Dr.Hauteville 2015 [cité le 1 février 2023]. Disponible: <https://conseildentaire.com/recapitulation-n8-histologie-des-tissus-bucco-dentaires/>
9. Arola D, Gao S, Zhang H, Masri R. THE TOOTH: ITS STRUCTURE AND PROPERTIES. *Dent Clin North Am*. 2017;61(4):651-68. DOI: 10.1016/j.cden.2017.05.001
10. De Menezes Oliveira MAH, Torres CP, Gomes-Silva JM, Chinelatti MA, De Menezes FCH, Palma-Dibb RG, et al. Microstructure and mineral composition of dental enamel of permanent and deciduous teeth. *Microsc Res Tech*. 2010;73(5):572-7. DOI: 10.1002/jemt.20796

11. Marshall SJ, Balooch M, Habelitz S, Balooch G, Gallagher R, Marshall GW. The dentin–enamel junction—a natural, multilevel interface. *J Eur Ceram Soc.* 2003;23(15):2897-904. DOI: 10.1016/S0955-2219(03)00301-7
12. Ericson D, Kidd E, McComb D, Mjör I, Noack M. Minimally Invasive Dentistry - concepts and techniques in cariology. *Oral Health Prev Dent.* 2003;1:59-72.
13. Tirlet G, Attal J-P. L'Information Dentaire [En ligne]. 25 novembre 2009. Le gradient thérapeutique : un concept médical pour les traitements esthétiques [cité le 8 février 2023]. Disponible: <https://www-information-dentaire-fr.lama.univ-amu.fr/formations/le-gradient-therapeutique-un-concept-medical-pour-les-traitements-esthetiques/>
14. Gaucher C, Decup F, Descartes... M-PUP. L'Information Dentaire [En ligne]. 22 mars 2019. Approche bioconservatrice des tissus pour les restaurations indirectes [cité le 20 février 2023]. Disponible: <https://www.information-dentaire.fr/formations/approche-bioconservatrice-des-tissus-pour-les-restaurations-indirectes/>
15. Ching HS, Luddin N, Kannan TP, Ab Rahman I, Abdul Ghani NRN. Modification of glass ionomer cements on their physical-mechanical and antimicrobial properties. *J Esthet Restor Dent.* Wiley-Blackwell; 2018;30(6):557-71. DOI: 10.1111/jerd.12413
16. Sidhu SK, Nicholson JW. A Review of Glass-Ionomer Cements for Clinical Dentistry. *J Funct Biomater.* Multidisciplinary Digital Publishing Institute; 2016;7(3):16. DOI: 10.3390/jfb7030016
17. Hashem D, Mannocci F, Patel S, Manoharan A, Watson TF, Banerjee A. Evaluation of the efficacy of calcium silicate vs. glass ionomer cement indirect pulp capping and restoration assessment criteria: a randomised controlled clinical trial—2-year results. *Clin Oral Investig.* 2019;23(4):1931-9. DOI: 10.1007/s00784-018-2638-0
18. Camilleri J, Sorrentino F, Damidot D. Investigation of the hydration and bioactivity of radiopacified tricalcium silicate cement, Biodentine and MTA Angelus. *Dent Mater.* 2013;29(5):580-93. DOI: 10.1016/j.dental.2013.03.007
19. Kaur M, Singh H, Dhillon JS, Batra M, Saini M. MTA versus Biodentine: Review of Literature with a Comparative Analysis. *J Clin Diagn Res JCDR.* 2017;11(8):ZG01-5. DOI: 10.7860/JCDR/2017/25840.10374
20. Rajasekharan S, Martens LC, Cauwels RGEC, Anthonappa RP. Biodentine™ material characteristics and clinical applications: a 3 year literature review and update. *Eur Arch Paediatr Dent Off J Eur Acad Paediatr Dent.* 2018;19(1):1-22. DOI: 10.1007/s40368-018-0328-x
21. Qanungo A, Aras MA, Chitre V, Mysore A, Amin B, Daswani SR. Immediate dentin sealing for indirect bonded restorations. *J Prosthodont Res.* 2016;60(4):240-9. DOI: 10.1016/j.jpor.2016.04.001

22. Franck DECUP. INLAY, ONLAY, OVERLAY. 2ème éd. Espace Id; 2022 (L'essentiel).
23. Pashley EL, Comer RW, Simpson MD, Horner JA, Pashley DH, Caughman WF. Dentin permeability: sealing the dentin in crown preparations. *Oper Dent*. 1992;17(1):13-20.
24. Samartzi T-K, Papalexopoulos D, Sarafianou A, Kourtis S. Immediate Dentin Sealing: A Literature Review. *Clin Cosmet Investig Dent*. Dove Medical Press; 2021;13:233-56. DOI: 10.2147/CCIDE.S307939
25. Magne P. Immediate Dentin Sealing: A Fundamental Procedure for Indirect Bonded Restorations. *J Esthet Restor Dent*. Wiley-Blackwell; 2005;17(3):144-55.
26. Magne P. IDS: Immediate Dentin Sealing (IDS) for Tooth Preparations. *J Adhes Dent*. Quintessence Publishing Company Inc.; 2014;16(6):594-594.
27. Attal J-P, Vennat E, Le Goff S, Fron Chabouis H. Importance de l'approche biomécanique des tissus dentaires lors de la réalisation des préparations pour inlays/onlays/overlays. 2020;
28. Reeh ES, Messer HH, Douglas WH. Reduction in tooth stiffness as a result of endodontic and restorative procedures. *J Endod*. 1989;15(11):512-6. DOI: 10.1016/S0099-2399(89)80191-8
29. Étienne O, Anckenmann L. Restaurations esthétiques en céramique collée. Malakoff: Éditions CdP; 2016. (JPIO).
30. HAS. RECONSTITUTION D'UNE DENT PAR MATERIAU INCRUSTÉ (INLAY-ONLAY). 2009.
31. Cousson, P.-Y, Decerle, N., J.-L.Veyrune, Bessadet, M. Restauration partielle collée en technique indirecte de la dent postérieure dépulpée. *Médecine Buccale [En ligne]*. 2022 [cité le 2 novembre 2022];15. Disponible: <https://www-clinicalkey-com.lama.univ-amu.fr/student/content/emc/51-s2.0-S1877786421413248>
32. Mount GJ, Hume WR. A revised classification of carious lesions by site and size. *Quintessence Int*. Quintessence Publishing Company Inc.; 1997;28(5):301-3.
33. [En ligne]. Indications et préparations des inlays-onlays en céramique collée : concepts et préceptes - ROS - 2015 - Tome 44 - N°4 - *Revue Odonto Stomatologique* - SOP [cité le 28 février 2023]. Disponible: <https://www.sop.asso.fr/revue-odonto-stomatologique/393-indications-et-preparations-des-inlays-onlays-en-ceramique-collee-concepts-et-preceptes/>
34. Banerji S, Mehta SB, Millar BJ. The management of cracked tooth syndrome in dental practice. *Br Dent J*. Nature Publishing Group; 2017;222(9):659-66. DOI: 10.1038/sj.bdj.2017.398


35. Mancuso E, Mazzitelli C, Maravic T, Pitta J, Mengozzi A, Comba A, et al. The influence of finishing lines and margin location on enamel and dentin removal for indirect partial restorations: A micro-CT quantitative evaluation. *J Dent.* 2022;127:104334. DOI: 10.1016/j.jdent.2022.104334
36. De Kok P, Kleverlaan CJ, Kuijs RH, Öztoprak MA, Feilzer AJ. Influence of dentin and enamel on the fracture resistance of restorations at several thicknesses. *Am J Dent.* 2018;31(1):34-8.
37. Aldakheel M, Aldosary K, Alnafissah S, Alaamer R, Alqahtani A, Almuhtab N. Deep Margin Elevation: Current Concepts and Clinical Considerations: A Review. *Medicina (Mex).* 2022;58(10):1482. DOI: 10.3390/medicina58101482
38. Raux, F, Dahan, L. Comment faire un inlay-onlay esthétique. *Inf Dent.* 2011;
39. Mesko ME, Sarkis-Onofre R, Cenci MS, Opdam NJ, Loomans B, Pereira-Cenci T. Rehabilitation of severely worn teeth: A systematic review. *J Dent.* 2016;48:9-15. DOI: 10.1016/j.jdent.2016.03.003
40. Koubi S, Gurel G, Massihi, R, Margossian, P, Tassery, H. Traitement de l'usure. Rôle fondamental du projet esthétique et fonctionnel. *Inf Dent.* 2014;
41. Hamdy A. Effect of Full Coverage, Endocrowns, Onlays, Inlays Restorations on Fracture Resistance of Endodontically Treated Molars. 2015;1(5).
42. Sedrez-Porto JA, Rosa WL de O da, da Silva AF, Münchow EA, Pereira-Cenci T. Endocrown restorations: A systematic review and meta-analysis. *J Dent.* 2016;52:8-14. DOI: 10.1016/j.jdent.2016.07.005
43. Politano G, Van Meerbeek B, Peumans M. Nonretentive Bonded Ceramic Partial Crowns: Concept and Simplified Protocol for Long-lasting Dental Restorations. *J Adhes Dent.* Quintessence Publishing Company Inc.; 2018;20(6):495-510. DOI: 10.3290/j.jad.a41630
44. Ferraris F. Posterior indirect adhesive restorations (PIAR): preparation designs and adhesthetics clinical protocol. *Int J Esthet Dent.* 2017;12(4):482-502.
45. Falacho RI, Melo EA, Marques JA, Ramos JC, Guerra F, Blatz MB. Clinical in-situ evaluation of the effect of rubber dam isolation on bond strength to enamel. *J Esthet Restor Dent.* 2023;35(1):48-55. DOI: 10.1111/jerd.12979
46. Imbery TA, Carrico CK. Dental dam utilization by dentists in an intramural faculty practice. *Clin Exp Dent Res.* 2019;5(4):365-76. DOI: 10.1002/cre2.191
47. Patel S, Hamer S. A simple guide to using dental dam. *Br Dent J.* Nature Publishing Group; 2021;230(10):644-50. DOI: 10.1038/s41415-021-3016-x

48. March PD, Corne P. L'Information Dentaire [En ligne]. 12 avril 2023. Optimisation des designs des préparations des restaurations partielles collées indirectes [cité le 5 mai 2023]. Disponible: <https://www-information-dentaire-fr.lama.univ-amu.fr/formations/optimisation-des-designs-des-preparations-des-restaurations-partielles-colles-indirectes/>
49. Rocca GT, Rizcalla N, Krejci I, Dietschi D. Evidence-based concepts and procedures for bonded inlays and onlays. Part II. Guidelines for cavity preparation and restoration fabrication. *Int J Esthet Dent*. Quintessence Publishing Company Inc.; 2015;10(3):392-413.
50. Dietschi D, Spreafico R. Evidence-based concepts and procedures for bonded inlays and onlays. Part I. Historical perspectives and clinical rationale for a biosubstitutive approach. *Int J Esthet Dent*. Quintessence Publishing Company Inc.; 2015;10(2):210-27.
51. Emmanuel D, Zunzarren R. Evolution des formes de préparation pour inlays/onlays postérieurs à la mandibule. *Réal Clin Rev Eur Odontol*. 2014;25:317-26.
52. Veneziani M. Posterior indirect adhesive restorations: updated indications and the Morphology Driven Preparation Technique. *Int J Esthet Dent*. 2017;12.
53. Vianna ALS de V, Prado CJ do, Bicalho AA, Pereira RA da S, Neves FD das, Soares CJ. Effect of cavity preparation design and ceramic type on the stress distribution, strain and fracture resistance of CAD/CAM onlays in molars. *J Appl Oral Sci*. 2018;26:e20180004. DOI: 10.1590/1678-7757-2018-0004
54. Tekçe N, Pala K, Demirci M, Tuncer S. Influence of different composite materials and cavity preparation designs on the fracture resistance of mesio-occluso-distal inlay restoration. *Dent Mater J*. Japanese Society for Dental Materials & Devices; 2016;35(3):523-31. DOI: 10.4012/dmj.2015-287
55. Laghzaoui S, Chafii A, Maftouh B, Matoui SE, Bennani A. Inlay, Onlay: Indication and Principle of Preparation. 1(1):9.
56. Mei ML, Chen YM, Li H, Chu CH. Influence of the indirect restoration design on the fracture resistance: a finite element study. *Biomed Eng OnLine*. 2016;15(1):3. DOI: 10.1186/s12938-015-0115-4
57. Li F, Diao Y, Wang J, Hou X, Qiao S, Kong J, et al. Review of Cracked Tooth Syndrome: Etiology, Diagnosis, Management, and Prevention. *Pain Res Manag*. Hindawi; 2021;2021:e3788660. DOI: 10.1155/2021/3788660
58. Hasan S, Singh K, Salati N. Cracked tooth syndrome: Overview of literature. *Int J Appl Basic Med Res*. 2015;5(3):164-8. DOI: 10.4103/2229-516X.165376
59. Clark LL, Caughman WF. Restorative treatment for the cracked tooth. *Oper Dent*. 1984;9(4):136-42.

60. Cracking the cracked tooth code: detection and treatment of various longitudinal tooth fractures. [En ligne]. [cité le 12 mai 2023].
61. Mbabazi J. The New Times [En ligne]. 28 juin 2020. Dealing with cracked tooth syndrome [cité le 12 mai 2023]. Disponible: <https://www.newtimes.co.rw/article/177838/Lifestyle/dealing-with-cracked-tooth-syndrome>
62. Pacquet W, Delebarre C, Browet S, Gerdolle D. Therapeutic strategy for cracked teeth. *Int J Esthet Dent*. 2022;17:340-55.
63. Batalha-Silva S, Gondo R, Stolf S, Baratieri L. Cracked Tooth Syndrome in an Unrestored Maxillary Premolar: A Case Report. *Oper Dent*. 2014;39(5):460-8. DOI: 10.2341/13-257
64. Abbott P, Leow N. Predictable management of cracked teeth with reversible pulpitis. *Aust Dent J*. Wiley-Blackwell; 2009;54(4):306-15. DOI: 10.1111/j.1834-7819.2009.01155.x
65. Kakka A, Gavriil D, Whitworth J. Treatment of cracked teeth: A comprehensive narrative review. *Clin Exp Dent Res*. 2022;8(5):1218-48. DOI: 10.1002/cre2.617
66. Politano G, Fabianelli A, Papacchini F, Cerutti A. The use of bonded partial ceramic restorations to recover heavily compromised teeth. *Int J Esthet Dent*. Quintessence Publishing Company Inc.; 2016;11(3):314-36.
67. Abu-Awwad M. A modern guide in the management of endodontically treated posterior teeth. *Eur J Gen Dent*. Thieme Medical and Scientific Publishers Pvt. Ltd.; 2019;8(3):63-70. DOI: 10.4103/ejgd.ejgd_76_19
68. Dioguardi M, Alovisi M, Comba A, Baldi A, Troiano G, Cadenaro M, et al. The influence of indirect bonded restorations on clinical prognosis of endodontically treated teeth: A systematic review and meta-analysis. *Dent Mater*. 2022;38(8):e203-19. DOI: 10.1016/j.dental.2022.06.018
69. Bhalla V, Chockattu S, Srivastava S, Prasad S. Decision making and restorative planning for adhesively restoring endodontically treated teeth: An update. *Saudi Endod J*. 2020;10. DOI: 10.4103/sej.sej_155_19
70. Bonnafous D. Les restaurations partielles collées dans le traitement de molaires dépulpées. [En ligne]. LEFILDENTAIRE magazine dentaire 2018 [cité le 12 février 2023].
71. Dey S, Saluja I, Thomas M. Localized dental dyschromia-causes and management. *Gulhane Med J*. 2021;63(4):238-45. DOI: 10.4274/gulhane.galenos.2021.1539
72. Müller V, Friedl K-H, Friedl K, Hahnel S, Handel G, Lang R. Influence of proximal box elevation technique on marginal integrity of adhesively luted Cerec inlays. *Clin Oral Investig*. Springer Nature; 2017;21(2):607-12. DOI: 10.1007/s00784-016-1927-8

73. Sarfati A, Tirlet G. Deep margin elevation versus crown lengthening: biologic width revisited. *Int J Esthet Dent*. Quintessence Publishing Company Inc.; 2018;13(3):334-56.
74. Dietschi D, Spreafico R. Current clinical concepts for adhesive cementation of tooth-colored posterior restorations. *Pract Periodontics Aesthetic Dent PPAD*. 1998;10(1):47-54; quiz 56.
75. Magne P, Sprea RC. Deep Margin Elevation: A Paradigm Shift. *Am J Esthet Dent*. 2012;
76. Chen Y-C, Lin C-L, Hou C-H. Investigating inlay designs of class II cavity with deep margin elevation using finite element method. *BMC Oral Health*. 2021;21(1):264. DOI: 10.1186/s12903-021-01630-z
77. Kielbassa A, Philipp F. Restoring proximal cavities of molars using the proximal box elevation technique: Systematic review and report of a case. *Quintessence Int*. 2015;46:751-64. DOI: 10.3290/j.qi.a34459
78. Bresser RA, van de Geer L, Gerdolle D, Schepke U, Cune MS, Gresnigt MMM. Influence of Deep Margin Elevation and preparation design on the fracture strength of indirectly restored molars. *J Mech Behav Biomed Mater*. 2020;110:103950. DOI: 10.1016/j.jmbbm.2020.103950
79. Gupta R, Gupta G, Gupta U, Gupta N. CROWN LENGTHENING PROCEDURES -A REVIEW ARTICLE. *IOSR J Dent Med Sci*. 2015;14:27-37.
80. Schmidt JC, Sahrman P, Weiger R, Schmidlin PR, Walter C. Biologic width dimensions - a systematic review. *J Clin Periodontol*. 2013;40(5):493-504. DOI: 10.1111/jcpe.12078
81. Pilalas I, Tsalikis L, Tatakis DN. Pre-restorative crown lengthening surgery outcomes: a systematic review. *J Clin Periodontol*. Wiley-Blackwell; 2016;43(12):1094-108. DOI: 10.1111/jcpe.12617
82. Al-Sowygh ZH. Does Surgical Crown Lengthening Procedure Produce Stable Clinical Outcomes for Restorative Treatment? A Meta-Analysis. *J Prosthodont*. Wiley-Blackwell; 2019;28(1):e103-9. DOI: 10.1111/jopr.12909
83. Ardakani M, Khalilian F, Nateghi Z, Esmailnejad A, Janbakhsh N. A Review of the Crown Lengthening Surgery; The Basic Concepts. *Br J Med Med Res*. 2016;13:1-7. DOI: 10.9734/BJMMR/2016/22602
84. Jalladaud M. L'Information Dentaire [En ligne]. 23 décembre 2020. L'élongation coronaire : de l'analyse à l'intervention chirurgicale [cité le 8 avril 2023]. Disponible: <https://www-information-dentaire-fr.lama.univ-amu.fr/formations/l'elongation-coronaire-de-l'analyse-l'intervention-chirurgicale/>

85. Brochery B, Schweitz B. L'Information Dentaire [En ligne]. 23 mars 2023. Les techniques d'élongation coronaire [cité le 8 avril 2023]. Disponible: <https://www-information-dentaire-fr.lama.univ-amu.fr/formations/les-techniques-d-elongation-coronaire/>
86. Marzadori M, Stefanini M, Sangiorgi M, Mounssif I, Monaco C, Zucchelli G. Crown lengthening and restorative procedures in the esthetic zone. *Periodontol 2000*. Wiley-Blackwell; 2018;77(1):84-92. DOI: 10.1111/prd.12208
87. Veneziani M. Adhesive restorations in the posterior area with subgingival cervical margins: new classification and differentiated treatment approach. *Eur J Esthet Dent Off J Eur Acad Esthet Dent*. 2010;5:50-76.



SERMENT MEDICAL

En présence des Maîtres de cette Faculté, de mes chers condisciples, devant l'effigie d'HIPPOCRATE.

Je promets et je jure, d'être fidèle aux lois de l'honneur et de la probité dans l'exercice de la Médecine Dentaire.

Je donnerai mes soins à l'indigent et n'exigerai jamais un salaire au-dessus de mon travail, je ne participerai à aucun partage clandestin d'honoraires.

Je ne me laisserai pas influencer par la soif du gain ou la recherche de la gloire.

Admis dans l'intérieur des maisons, mes yeux ne verront pas ce qui s'y passe, ma langue taira les secrets qui me seront confiés et mon état ne servira pas à corrompre les mœurs ni à favoriser le crime.

Je ne permettrai pas que des considérations de religion, de nation, de race, de parti ou de classe sociale viennent s'interposer entre mon devoir et mon patient.

Même sous la menace, je n'admettrai pas de faire usage de mes connaissances médicales contre les lois de l'humanité.

J'informerai mes patients des décisions envisagées, de leurs raisons et de leurs conséquences. Je ne tromperai jamais leur confiance et n'exploiterai pas le pouvoir hérité des connaissances pour forcer les consciences.

Je préserverai l'indépendance nécessaire à l'accomplissement de ma mission. Je n'entreprendrai rien qui dépasse mes compétences. Je les entretiendrai et les perfectionnerai pour assurer au mieux les services qui me seront demandés.

Respectueux et reconnaissant envers mes Maîtres, je rendrai à leurs enfants l'instruction que j'ai reçue de leur père.

Que les hommes m'accordent leur estime si je suis fidèle à mes promesses.

Que je sois déshonoré et méprisé de mes confrères si j'y manque.

LOPEZ--EYDOUX Mathieu – Concepts actuels des formes de préparation pour restaurations partielles collées (RPC).

Th. : Chir. dent. : Marseille : Aix –Marseille Université : 2023

Rubrique de classement : Odontologie Conservatrice

Résumé :

L'objectif de ce travail est de mettre à jour les formes de préparations des restaurations partielles collées en tenant compte de la perte tissulaire, de la présence d'éventuelles microfêlures, de la vitalité pulpaire et des biomatériaux de restaurations utilisés.

Nos préparations doivent tenir compte de certains impératifs biologiques et biomécaniques. Dans un premier temps, nous avons abordé l'évolution du concept de préparation conservatrice à minima des tissus dentaires.

Dans un second temps, nous avons étudié l'analyse cavitaire et les formes de préparations qui en découlent.

Mots clés :

Restauration indirecte

Restauration dentaire

Formes de préparations

Inlay / Onlay

Restaurations partielles collées

Économie tissulaire

LOPEZ--EYDOUX Mathieu – Current Concepts of preparation for posterior bonded partial restoration.

Abstract:

The objective of this work is to update the forms of preparation of bonded partial restorations considering the tissue loss, the presence of possible micro-cracks, the pulp vitality and the restorative biomaterials used.

Our preparations must consider certain biological and biomechanical requirements. First of all, we have discussed the evolution of the concept of minimally conservative preparation of dental tissue.

In a second time, we studied the cavity analysis and the forms of preparations which result from it.

Key words:

Indirect restoration

Dental restoration

Cavity Design

Inlay / Onlay

Bonded partial restoration

Tissue economy