



HAL
open science

L'évolution de la planification implantaire

Julien Dournayan

► **To cite this version:**

Julien Dournayan. L'évolution de la planification implantaire. Médecine humaine et pathologie. 2023. dumas-04485978

HAL Id: dumas-04485978

<https://dumas.ccsd.cnrs.fr/dumas-04485978v1>

Submitted on 1 Mar 2024

HAL is a multi-disciplinary open access archive for the deposit and dissemination of scientific research documents, whether they are published or not. The documents may come from teaching and research institutions in France or abroad, or from public or private research centers.

L'archive ouverte pluridisciplinaire **HAL**, est destinée au dépôt et à la diffusion de documents scientifiques de niveau recherche, publiés ou non, émanant des établissements d'enseignement et de recherche français ou étrangers, des laboratoires publics ou privés.



Distributed under a Creative Commons Attribution - NonCommercial - NoDerivatives 4.0 International License

THÈSE

POUR OBTENIR LE DIPLÔME D'ÉTAT DE DOCTEUR EN CHIRURGIE DENTAIRE

Présentée et publiquement soutenue devant

Aix-Marseille Université
(Président : Monsieur le Professeur Éric BERTON)

Faculté des Sciences Médicales et Paramédicales
(Doyen : Monsieur le Professeur Georges LEONETTI)

Ecole de Médecine Dentaire
(Directeur : Monsieur le Professeur Bruno FOTI)

L'évolution de la planification implantaire

Présentée par

DOURNAYAN Julien

Né le 19/09/1996

A Marseille

Thèse soutenue le **Judi 22 juin 2023**

Devant le jury composé de

Président : Professeur RUQUET Michel

Assesseurs : Docteur ROCHE-POGGI Philippe

Docteur MENSE Chloé

Docteur BOREL Guillaume

Invité : Docteur AMOUYAL Lucas

THÈSE

POUR OBTENIR LE DIPLÔME D'ÉTAT DE DOCTEUR EN CHIRURGIE DENTAIRE

Présentée et publiquement soutenue devant

Aix-Marseille Université
(Président : Monsieur le Professeur Éric BERTON)

Faculté des Sciences Médicales et Paramédicales
(Doyen : Monsieur le Professeur Georges LEONETTI)

Ecole de Médecine Dentaire
(Directeur : Monsieur le Professeur Bruno FOTI)

L'évolution de la planification implantaire

Présentée par

DOURNAYAN Julien

Né le 19/09/1996

A Marseille

Thèse soutenue le **Judi 22 juin 2023**

Devant le jury composé de

Président : Professeur RUQUET Michel

Assesseurs : Docteur ROCHE-POGGI Philippe

Docteur MENSE Chloé

Docteur BOREL Guillaume

Invité : Docteur AMOUYAL Lucas

ADMINISTRATION

Doyens Honoraires	Professeur	Raymond SANGIUOLO†
	Professeur	Henry ZATTARA
	Professeur	André SALVADORI
	Professeur	Jacques DEJOU
Directeur	Professeur	Bruno FOTI
Directeurs adjoints	Professeur	Michel RUQUET
	Professeur	Anne RASKIN
Chargés de missions		
	Formation Initiale	Professeur Michel RUQUET
	Recherche	Professeur Anne RASKIN
Formation Continue	Professeur	Frédéric BUKIET
Relations Internationales	Professeur	Hervé TASSERY
Internat et Diplômes d'études spécialisées	Professeur	Virginie MONNET-CORTI
Affaires générales	Docteur	Alain TOSELLO
Responsable Administrative	Madame	Katia LEONI

PROMOTIONS :

2019 Raymond SANGIUOLO
2020 Gaston BERGER
2021 Joseph MIGOZZI
2022 Jérôme GALLION

LISTE DES ENSEIGNANTS

PROFESSEURS DES UNIVERSITÉS – PRATICIENS HOSPITALIERS

BUKIET Frédéric (58-01)
FOTI Bruno (56-02)
LE GALL Michel (56-01)
MONNET-CORTI Virginie (57-01)
RASKIN Anne (58-01)
RUQUET Michel (58-01)
TARDIEU Corinne (56-01)
TARDIVO Delphine (56-02)
TASSERY Hervé (58-01)
TERRER Elodie (58-01)

PROFESSEUR DES UNIVERSITÉS

ABOUT Imad (65)

PROFESSEURS ÉMÉRITES

DEJOU Jacques (58-01)
HUE Olivier (58-01)

MAITRES DE CONFERENCES DES UNIVERSITÉS – PRATICIENS HOSPITALIERS

ABOUDHARAM Gérard (58-01)	LAN Romain (56-02)
ANTEZACK Angeline (57-01)	LAURENT Michel (58-01)
BELLONI Didier (57-01)	MAILLE Gérald (58-01)
BOHAR Jacques (56-01)	MENSE Chloé (58-01)
CAMOIN Ariane (56-01)	PHILIP-ALLIEZ Camille (56-01)
CAMPANA Fabrice (57-01)	POMMEL Ludovic (58-01)
CATHERINE Jean-Hugues (57-01)	PRECKEL Bernard-Éric (58-01)
GAUBERT Jacques (56-01)	RÉ Jean-Philippe (58-01)
GIRAUD Thomas (58-01)	ROCHE-POGGI Philippe (57-01)
GIRAUDEAU Anne (58-01)	SILVESTRI Frédéric (58-01)
GUIVARC'H Maud (58-01)	STEPHAN Grégory (58-01)
JACQUOT Bruno (58-01)	TOSELLO Alain (58-01)
LABORDE Gilles (58-01)	
LAN Romain (56-02)	
LAURENT Michel (58-01)	
MAILLE Gérald (58-01)	
MENSE Chloé (58-01)	

MAITRES DE CONFÉRENCES DES UNIVERSITÉS ASSOCIÉS

BALLESTER Benoît (58-01)

BLANCHET Isabelle (56-01)

CASAZZA Estelle (58-01)

CHEFS DE CLINIQUE DES UNIVERSITÉS - ASSISTANTS DES HÔPITAUX

ARNIER Canelle (56-01)

BAUDINET Thomas (58-01)

BOREL Guillaume (56-02)

BRINCAT Arthur (57-01)

BROS Agnès (56-01)

CHAMAYOU Chloé (56-01)

DUPRAT Florence (56-01)

FERRE Enzo (58-01)

FOUQUES Agathe (56-01)

HAMMOUTENE Stéphane (57-01)

LAFONT Jacinthe (57-01)

OHANESSIAN Romain (57-01)

ONGHENA Tom (56-01)

PASCHEL Laura (58-01)

PRINCE Fanny (58-01)

RANCHAIN Théo (57-01)

RAYNAUD Camille (58-01)

REYNAL Florence (56-01)

ROMAO Vincent (57-01)

ROOSEN Amandine (58-01)

ROUSCOFF Eva (56-01)

SADOWSKI Camille (57-01)

STALLA Martin (58-01)

TERRER Jérémy (58-01)

VEILLARD Pierre (56-01)

CHEFFE DE CLINIQUE DES UNIVERSITÉS ASSOCIÉE

BROTONS Adèle (56-01)

Intitulés des sections CNU :

56^{ème} section : Développement, croissance et prévention

56-01 Odontologie pédiatrique et orthopédie dento-faciale

56-02 : Prévention – Epidémiologie – Economie de la santé –

Odontologie légale

57^{ème} section : Chirurgie orale, Parodontologie, Biologie Orale

57-01 : Chirurgie orale – Parodontologie – Biologie orale

58^{ème} section : Réhabilitation orale

58-01 : Dentisterie restauratrice – Endodontie – Prothèses –

Fonction-Dysfonction – Imagerie – Biomatériaux

L'auteur s'engage à respecter les droits des tiers, et notamment les droits de propriété intellectuelle. Dans l'hypothèse où la thèse comporterait des éléments protégés par un droit quelconque, l'auteur doit solliciter les autorisations nécessaires à leur utilisation, leur reproduction et leur représentation auprès du ou des titulaires des droits. L'auteur est responsable du contenu de sa thèse. Il garantit l'Université contre tout recours. Elle ne pourra en aucun cas être tenue responsable de l'atteinte aux droits d'un tiers

Remerciements

À notre Président de thèse,

Monsieur le Professeur M. RUQUET,

Nous sommes sensible à l'honneur que vous nous faites de bien vouloir présider notre jury de thèse.

Nous vous prions de trouver ici le gage de notre respect, de notre admiration et de notre reconnaissance pour nous avoir initié avec enthousiasme et compétence à la prothèse dentaire.

Nous souhaitons que ce travail soit à la hauteur de vos espérances.

À notre jury de thèse,

Monsieur le Docteur P. Roche-Poggi,

Nous sommes très honoré de vous compter parmi nos juges.

Votre compétence et la richesse de votre enseignement ont suscité notre admiration et notre respect.

Pour tout ce que vous nous avez apporté nous vous remercions et vous exprimons notre profonde gratitude.

À notre Directrice de thèse,

Le Docteur C. MENSE.

Nous avons été touché par vos qualités humaines.

Votre rigueur dans le travail n'en dissimulait pas moins une réelle gentillesse que nous avons su apprécier.

Pour tout le temps que vous avez bien voulu consacrer à la réalisation de ce mémoire, pour votre aide et votre disponibilité durant ce cursus, veuillez trouver ici l'expression de notre respect.

À notre jury de thèse,

Monsieur le Docteur G. BOREL.

Nous sommes très honoré de vous compter parmi notre jury. Merci pour vos conseils et votre disponibilité.

À notre jury de thèse,

Monsieur le Docteur L. AMOUYAL.

Nous sommes très honoré de vous compter parmi nos juges. Hormis notre amitié qui dure depuis longtemps, votre honnêteté, vos bons conseils, mais également la confiance aveugle que nous vous portons, nous ont conforté à vous demander de participer au jury de notre thèse.

Nous dédions respectueusement ce travail à la mémoire du Docteur P. TAVITIAN avec qui nous aurions dû traiter ce sujet.

Dédicaces

Chers Papa et Maman,

Je tenais à prendre un moment pour vous remercier du fond du cœur pour tout le soutien, l'amour et l'encouragement que vous m'avez donné tout au long de mes études. Votre soutien constant, votre confiance en moi et vos sacrifices ont été les clés de ma réussite.

Vous avez toujours été là pour moi, me rappelant que je pouvais accomplir tout ce que je désirais si je travaillais dur et que je m'en donnais les moyens.

Je suis si fier et honoré de vous dédier ma thèse, qui n'aurait pas été possible sans vous.

Votre amour a été la source de ma force tout au long de ce parcours. Je suis reconnaissant pour tout ce que vous avez fait et pour tout ce que vous êtes.

Je vous aime fort.

À toi mon Bro, je suis si fier de ce qu'on a pu accomplir durant nos études. Même si nous ne sommes pas les plus doués pour exprimer nos sentiments, je profite de ces quelques mots pour te dire que tu as toujours été un exemple pour moi. Ton honnêteté, ta persévérance et ton courage m'ont toujours inspiré. Je voulais te remercier car peut être que tu n'es pas au courant mais sans toi je n'en serais pas là aujourd'hui. Je me rappellerai toujours, avant ma PACES, tu avais commencé à m'expliquer le livre de Bio C, c'est peut-être anodin mais pour moi c'est quelque chose qui m'a énormément touché. Encore merci pour tout mon frère.

À toi mon amour, qui est devenue ma meilleure amie, ma confidente et mon soutien. Merci pour tout ce que tu as fait pour moi et pour m'avoir accompagné durant la fin de mes études. Merci car tu me pousses chaque jour à être une meilleure personne. Je me sens réellement chanceux de t'avoir à mes côtés. Je t'aime.

À toi Mamie Jacky, qui a toujours été présente pour nous et nous a énormément gâté. Tu es une oreille attentive et une épaule sur qui nous pouvons nous reposer. Je ne te remercierai jamais assez pour tout cela.

À la mémoire de Papi Jacky, Mamie de Sainte et Papi Noël partis trop tôt. Je pense très fort à vous et j'espère que de là-haut vous êtes fier de moi.

Je dédie également cette thèse à tout le reste de ma famille, ma tante Christine et mon oncle Fred, mes cousins Marc, Nico et Marie, mon Parrain Frederic, Émilie et Clément.

Dédicaces à Loulou pour toutes ces journées et soirées passées chez toi en compagnie de ta bonne humeur, mais également pour ces 24 années passées à me supporter.

Dédicaces au E pour toutes ces heures passées à bosser notre thèse à la triloc, mais aussi pour tous tes repas préparés avec amour.

Dédicaces à Kev, même si ces derniers temps on se voit moins, tu es une personne sur qui je peux compter et avec qui je passe de super moments.

Dédicaces à Mendy, le dauphin de la clinique, on a passé des années d'études magnifiques et je suis fier de t'avoir rencontré.

Dédicaces à Sach, pour ces années d'études mais également pour nos parties de contrée endiablées.

Dédicaces à Jéré et Marie pour tous ces moments mémorables passés et à venir.

Dédicaces à toute la team loup garou.

Dédicaces à Romain, Toinou, Ronand, Martin, Roland et Eliott pour ces vacances de qualité à Marrakech.

Dédicaces à tout le cabinet Dentalpha, où j'y ai rencontré des gens formidables et avec qui j'espère travailler encore longtemps.

Table des matières

I. Introduction	1
II. Aperçu historique.....	2
A. Les prémices de la planification implantaire	2
1. Réalisation d'un guide radiologique	3
2. Planification sur les planches imprimées	6
3. Guide chirurgical manufacturé	9
III. Progrès sur les technologies d'imagerie et leur impact sur la planification implantaire.....	10
A. Quelques rappels sur le CT scan	10
B. Quelques rappels sur le CBCT	11
C. Comparaison entre CT Scan et CBCT	11
IV. Les techniques modernes.....	13
A. Planification sur des visionneuses.....	13
1. Définition	13
2. Système commerciale Romexis Viewer.....	13
3. Le guide radiologique dans le logiciel de planification	15
B. Planification sur des logiciels permettant le CAD/CAM et chirurgie guidée statique.....	15
1. Définition	15
2. Le flux numérique	16
3. Les guides chirurgicaux	21
4. Apport de la technologie CAD/CAM pour la temporisation.....	26
5. Les avantages de la technologie CAD/CAM dans la planification et la chirurgie.....	26
C. Planification et chirurgie guidée dynamique (X-guide)	27
1. Définition.....	27
2. La technologie X-Guide	27
3. Indications de la chirurgie naviguée	29
D. Comparaison entre chirurgie guidée statique et dynamique	30
V. Développements futurs.....	31
A. L'intelligence artificielle au service de l'implantologie	31
1. Définition.....	31
2. Applications de l'intelligence artificielle à la pratique de l'implantologie orale.....	31
B. Réalité virtuelle et réalité augmentée en implantologie.....	34
1. Définition.....	34
2. Application en implantologie.....	34
VI. Conclusion.....	38

I. Introduction

La planification implantaire représente toutes les étapes permettant de prévoir, en amont de la chirurgie, la position des implants selon un projet prothétique bien défini.

Elle est indispensable à toute chirurgie implantaire et découle de l'analyse de l'ensemble des éléments collectés par le chirurgien-dentiste lors de l'examen clinique et radiographique.

Elle connaît, depuis quelques années, une véritable évolution grâce à certains outils technologiques qui ouvrent des perspectives intéressantes en termes d'efficacité et de précision.

Elle est passée d'une planification sur des planches radiographiques à une planification numérique.

En effet, avant l'arrivée de la radiographie 3D, les praticiens planifiaient leur chirurgie à partir de radiographies 2D type radiographies panoramiques. Il y avait moins d'informations et donc moins de prédictibilité des résultats.

Le développement des logiciels de planification, des scanners intra-oraux ainsi que des imprimantes 3D a permis d'introduire l'implantologie dans la pratique courante des cabinets dentaires.

Enfin, est apparue l'ère où l'intelligence artificielle (IA) ainsi que les technologies de réalité virtuelle et augmentée tendent à entrer dans l'arsenal thérapeutique du chirurgien-dentiste.

Toutes ces technologies apportent précision, rapidité, confort et sont donc une aide considérable dans la réussite de la chirurgie implantaire.

Le flux numérique en implantologie peut être utilisé tout au long des étapes de planification, de l'empreinte d'étude à la réalisation de la prothèse finale en passant par l'impression d'un guide chirurgical.

Ce flux est d'une aide précieuse pour la communication avec le patient mais aussi avec le prothésiste, il permet une meilleure reproductibilité du résultat final et d'aboutir à une prothèse définitive esthétique et fonctionnelle.(1)

Cependant, il ne faut pas perdre à l'esprit qu'à chaque étape du flux numérique, des erreurs et des imprécisions peuvent s'accumuler pouvant aboutir à des conséquences plus ou moins graves durant la chirurgie.

Bien que la chirurgie guidée soit plus précise que la chirurgie à main levée, son utilisation quotidienne a été freinée en grande partie à cause de son coût élevé.

Le but de cette thèse est de démontrer en quoi les avancées technologiques ont permis d'améliorer la pratique de l'implantologie. Pour cela, nous aborderons de façon chronologique les différentes techniques de planification. Dans un premier temps, nous décrirons la planification conventionnelle sur des planches radiographiques 2D, dans un deuxième temps nous nous pencherons sur la radiologie 3D, dans une troisième partie nous verrons les techniques modernes de planification implantaire, enfin, nous terminerons par les avancées futures en matière de planification et de chirurgie implantaire.

II. Aperçu historique

A. Les prémices de la planification implantaire

La planification implantaire résulte de l'étude rigoureuse des données récoltées lors de l'examen clinique pré-implantaire afin d'évaluer la faisabilité du projet implanto-prothétique. Ainsi, toute réhabilitation implantaire nécessite au préalable une analyse diagnostique permettant l'élaboration d'un projet thérapeutique répondant aux impératifs esthétiques et fonctionnels. Cette étape consiste en la validation de la forme et de la position des futures prothèses du patient afin qu'elles s'inscrivent dans son schéma d'arcade et d'occlusion.

Historiquement, les premiers implants dentaires ont été posés dans les années 50 à la suite des travaux sur l'ostéointégration du professeur Per-Ingvar Brånemark qui est le Père de l'implantologie moderne.

À l'époque, la planification était très simplifiée et se concentrait principalement sur l'emplacement et la profondeur d'insertion de l'implant. Au fil des années, la recherche et le développement en matière d'implants dentaires ont continué à progresser. Les radiographies 3D et les empreintes dentaires ont commencé à être utilisées pour la planification implantaire permettant une meilleure précision dans la localisation de l'implant.

Planification sur des radiographies panoramiques et rétro-alvéolaires :

Avant l'arrivée de la radiographie 3D, il fallait bien déterminer si la pose d'un implant était faisable, mais pour cela seule la radiographie 2D était à disposition. Cependant, ce type d'évaluation était limité aux cas les plus favorables. L'examen clinique des processus alvéolaires est fondamental pour le repérage d'éventuelles concavités. Deux types d'imagerie sont retrouvés, l'OPG (orthopantomogramme) et la rétro-alvéolaire. Dans le cas de l'OPG, il a été démontré qu'il manquait de précision car il a tendance à sous-estimer les dimensions osseuses disponibles(2). De plus il est impossible de voir la proximité de l'implant avec les structures anatomiques (nerf alvéolaire, paroi sinusienne, concavité). Ainsi la radiographie 2D ne peut fournir des informations suffisamment précises en matière de morphologie et de densités des sites à planter.

Planification sur des planches argentiques imprimées de radiographies 3D et utilisation de calques implantaires :

La planification implantaire sur des planches radiographiques imprimées argentiques est une méthode plus traditionnelle de planification des implants. Cette technique a longtemps été utilisée avant l'arrivée des logiciels de planification. Elle implique l'utilisation de radiographies 3D argentiques pour évaluer les conditions anatomiques de la mâchoire et déterminer la position idéale de l'implant.

La première consultation

- Réalisation d'un questionnaire médical

Le praticien questionne le patient sur son motif de consultation et ses motivations mais également sur ses antécédents médicaux, chirurgicaux et ses traitements médicamenteux afin d'écartier toute contre-indication à la pose d'implants.

Le praticien a le devoir d'informer le patient sur les différentes solutions thérapeutiques.

- Examen clinique

Une analyse esthétique et fonctionnelle sont effectuées. Une appréciation de la forme des crêtes alvéolaires ainsi que de l'espace disponible est réalisée.

- Prise d'empreintes (moulages d'études et montage en articulateur).
- Réalisation d'un devis.
- Prescription d'un examen complémentaire de type scanner ou cone beam (une fois que le devis a été accepté).
- Un consentement éclairé doit être signé par le patient afin de s'assurer qu'il comprend les risques et les avantages de la procédure d'implantologie orale et est en mesure de prendre une décision éclairée en fonction de ses besoins et préférences individuelles.

1. Réalisation d'un guide radiologique (3)

L'utilisation d'un guide radiologique permet de superposer les images radiologiques au projet prothétique du patient grâce à l'utilisation de matériaux radio-opaques. Il n'est toutefois pas indispensable. En effet, dans de nombreux cas avec une faible résorption post-extractionnelle, un édentement de faible étendue, mais également un praticien expérimenté, l'utilisation d'un guide radiologique n'est pas obligatoire. Cependant, en secteur esthétique, son utilisation est fortement conseillée afin de maximiser les chances de succès.

Le cahier des charges d'un guide radiologique est :

- Rigide
- Ne pas émettre d'artéfacts
- Déterminer l'épaisseur des tissus mous
- Présence de matériaux radio-opaques au niveau des dents à remplacer

On retrouve différents types de guide suivant l'édentement :

- **Guide radiologique pour édentement unitaire**

Pour la réalisation de ce type de guide, il est possible, sur un modèle d'étude, d'adapter une dent du commerce radio-opaque à l'édentement du patient. Elle est alors noyée dans une base de résine transparente de type prothèse partielle amovible. Le guide est essayé sur le patient afin de valider l'esthétique et la fonction avant de réaliser l'examen tomodynamométrique guide en bouche.

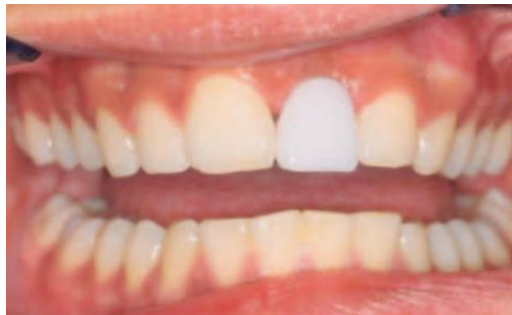

Figure 1 : guide radiologique pour édentement unitaire, Masson E (2009)

- **Guide radiologique pour édentement plural**

L'utilisation d'un guide pour ce type d'édentement est beaucoup plus courante car il permet de répondre à deux objectifs :

- Gérer le positionnement et l'axe des implants afin d'aménager au mieux l'espace édenté.
- Restaurer l'esthétique et la fonction de l'arcade.

Pour sa conception, un wax-up est réalisé sur les modèles d'études montés sur articulateur. Le projet est transformé en résine transparente et stabilisé grâce aux dents adjacentes. Les faces occlusales des dents seront perforées selon leur grand axe et un matériau radio-opaque sera mis à l'intérieur. Il est également possible d'utiliser des dents du commerce radio-opaque pour communiquer une information plus complète en matérialisant la totalité du projet prothétique.

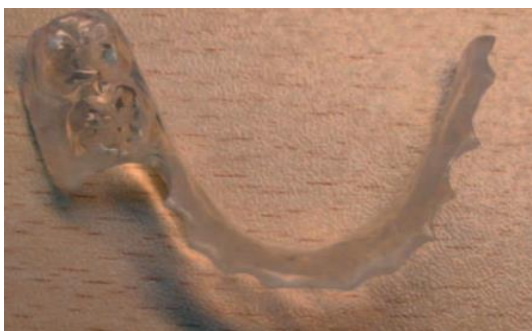

Figure 2 : guide radiologique pour édentement plural, Masson E (2009)

- **Guide radiologique pour édentement total**

C'est pour ce type d'édentement que le guide radiologique est le plus utile. En effet, le praticien n'a aucun repère ni sur l'orientation ni sur la position des dents prothétiques. De plus, le patient étant recouvert d'un champ opératoire lors de la chirurgie, aucune référence faciale ne peut être utilisée. Il est alors indispensable de réaliser un guide radiologique en se servant de la prothèse totale provisoire du patient. Dans le cas où le patient est édenté et non appareillé, il est très important de réaliser au préalable, des prothèses amovibles totales dont la fonction, l'esthétique et la DVO (dimension verticale d'occlusion) ont été validées à la fois par le patient, mais également par le praticien.

Un duplicata en résine transparente est fabriqué, des forages sont réalisés sur les faces occlusales selon le grand axe des dents et parallèles entre eux. Un matériau radio-opaque sera alors introduit dans ces forages.

L'analyse de la tomodynamométrie permettra la modification éventuelle des axes implantaires, le choix de la longueur et le diamètre des implants.

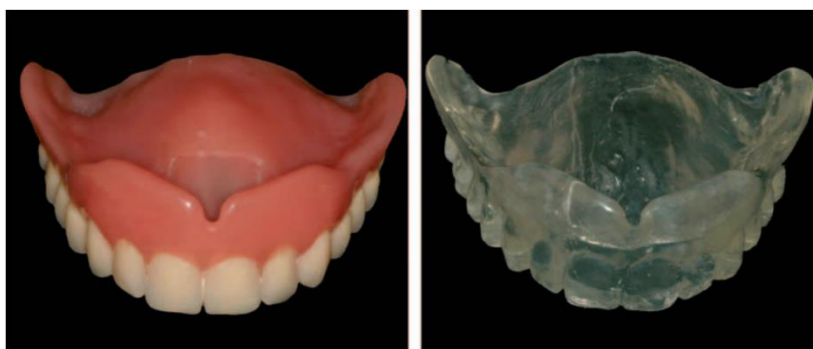

Figure 3 : guide radiologique pour édentement total, Masson E (2009)

2. Planification sur les planches imprimées

À la suite de l'examen 3D, vient son analyse. Le but va être de rechercher le meilleur positionnement possible de l'implant suivant des critères biologiques bien spécifiques et en accord avec le projet prothétique. En effet, la pose d'un implant n'est pas un acte anodin et implique donc une grande rigueur afin d'éviter les obstacles anatomiques. De plus, les volumes osseux doivent assurer une stabilité primaire satisfaisante de l'implant placé dans une position favorisant l'intégration fonctionnelle et esthétique des réhabilitations.(4)

La planification sur des planches argentiques imprimées repose sur une séquence standardisée basée sur la lecture d'un examen tomodontométrique sur lequel le praticien pourra venir superposer des calques implantaires.

Dans un premier temps, il faut apprendre à lire ce type de radiographie et connaître les différents types de coupes qui nous sont présentées :

- Le scanogramme (scout view) est un cliché radiographique de profil qui sert à orienter les coupes axiales.

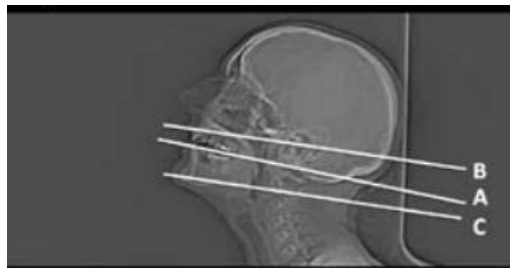

Figure 4 : Scanogramme représentant le plan d'occlusion (A), le palais osseux (B) et le rebord basilaire (C), Cherfane P (2009)

- La coupe axiale de référence M5 : elle est transversale au grand axe du patient et parallèle au plan d'occlusion, elle se trouve sur le sommet de la crête. Elle comporte une ligne courbe à égale distance des corticales internes et externes, c'est la courbe panoramique de référence.

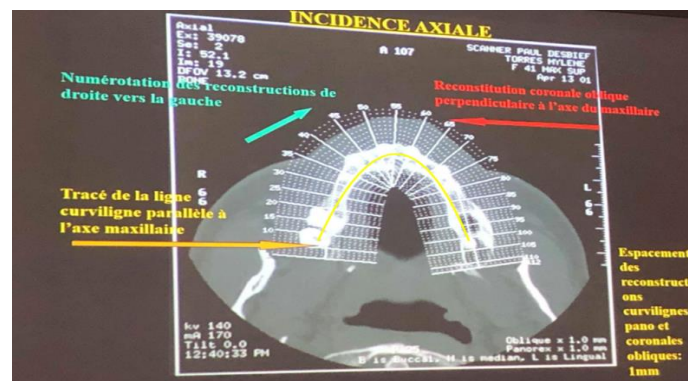


Figure 5 : Coupe axiale de référence avec la courbe panoramique de référence. Les points blancs matérialisent les coupes panoramiques avec un pas de 1 mm (2 points sont espacés de 1 mm). Les lignes blanches représentent les coupes transverses ou coronales avec un pas de 1 mm, celles-ci sont associées à un nombre qui nous permettra de trouver les coupes coronales qui nous intéressent. Image tirée du cours du Dr Tavitian 2019

- Les reconstructions curvilignes ou panoramiques : on retrouve 5 coupes espacées de 2 mm, la médiane est notée M3, les paramédianes palatines ou linguales notées L1 et L2 et les paramédianes vestibulaires notées B4 et B5.

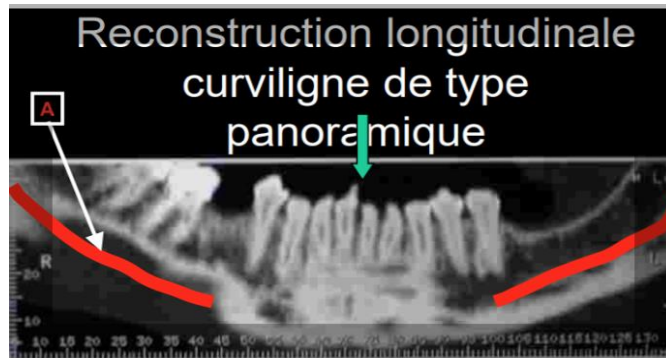


Figure 6 : Coupe panoramique avec représentation du NAI (A). Image tirée du cours du Dr Tavitian 2019

- Les coupes coronales obliques : reconstructions perpendiculaires à la tangente de la coupe panoramique de référence. Elles sont numérotées de gauche à droite sur la coupe axiale de référence et orientées B pour le vestibule et L pour le côté lingual.

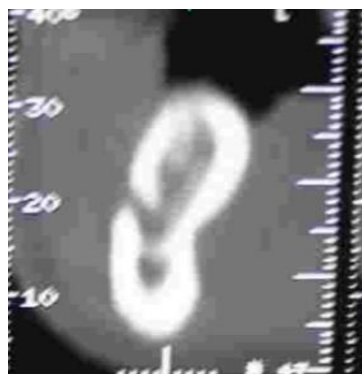

Figure 7 : coupe axiale coronale ou transverse, Image tirée du cours du Dr Tavitian 2019

Maintenant que les différentes coupes à disposition pour l'analyse de notre scanner ou CBCT ont été décrites, il convient de nous plonger dans la planification en respectant les étapes de lecture permettant d'écartier des sources d'erreurs.

Ce protocole est divisé en 9 étapes(5) :

Étape 1 : Vérification du plan de référence.

Il est indispensable, surtout lorsqu'on ne connaît pas le radiologue, de vérifier le plan de référence pour les coupes axiales sur le scout view.

Étape 2 : Vérification de l'échelle de reconstruction des coupes coronales.

Il est important de vérifier que l'échelle de lecture des coupes est bien à 1. Si ce n'est pas le cas, les mesures seront faussées.

Étape 3 : Vérification de l’espacement des coupes de reconstruction.

Il est important de repérer si les coupes sont espacées de 1 ou 2 mm sur la coupe axiale en regardant la mention « oblique » ou « section » et la distance (1 ou 2 mm). Le praticien peut également regarder le nombre de coupes coronales. En effet, le périmètre moyen d’un maxillaire ou d’une mandibule étant de 120 à 180 mm, si l’espacement des coupes est de 1 mm, nous aurons entre 120 et 180 coupes. Dans le cas où l’espacement est de 2 mm, nous aurons entre 60 et 90 coupes.

Étape 4 : Choix des coupes d’intérêt et des sites implantaires.

C’est à cette étape que l’utilisation d’un guide radiologique montre son utilité. En effet, celui-ci permet de mettre en évidence les volumes, le centre et l’axe des dents à remplacer. Il faut d’abord faire un repérage sur les coupes axiales et panoramiques, puis il suffit de se rapporter aux différentes coupes coronales numérotées.

Étape 5 : Repérage des structures à risques.

Pour faciliter la lecture de l’examen, il est possible de marquer des éléments comme le nerf alvéolaire inférieur, le foramen mentonnier, les sinus maxillaires, etc...

Étape 6 : Évaluation de la densité osseuse.

Cette étape permet d’adapter le protocole chirurgical, le choix des implants et les états de surface en fonction du type d’os se trouvant sur le site à implanter. Pour l’évaluer, la classification de Lekholm et Zarb (1986) est utilisée.

Étape 7 : Choix de la longueur et du diamètre de l’implant.

Dans la pratique courante, les implants standards ont des dimensions comprises entre 8 et 13 mm pour la longueur et 3 à 6 mm pour le diamètre.

Pour décider des dimensions des implants le praticien se sert de calques implantaires qu’il superpose aux plaques radiographiques. Ainsi, en suivant les règles sur les distances de sécurité et selon le type de dent à remplacer, le praticien peut déterminer les dimensions optimales des implants.

Dents	Incisive centrale	Incisive latérale	Canine	PM	Molaire
Maxillaire	4-4,5	3-3,5	4-5	4-5	4,5-6
Mandibule	3-3,5	3-3,5	4-5	4-5	4,5-6

Figure 8 : Choix du diamètre de l’implant en fonction de la dent à remplacer, Chérifane P (2009)

Étape 8 : Choix de l’axe.

Durant cette étape, la planification des implants sera faite en fonction de l’axe prothétique de la future dent et non suivant la plus grande longueur disponible.

Étape 9 : Prise de décision

Elle découle de la synthèse des données récoltées et de l’évaluation des compromis. En effet, de nombreuses erreurs peuvent s’accumuler et aboutir à un échec implantaire. Ainsi, il faudra être vigilant durant chaque étape de la planification.

Tracé synoptique du Pr Paul Mariani :

Il est réalisé durant les étapes 7 et 8 et consiste à dessiner sur un papier-calque les coupes coronales correspondant au site à implanter.

Le but va être de simuler l'emplacement de l'implant sur les coupes obliques d'intérêt afin de déterminer l'encombrement qu'aura l'implant dans l'os en fonction de ses dimensions.

Suivant l'épaisseur des coupes obliques (1 ou 2 millimètres), l'implant sera représenté sur un nombre de coupes différentes. Ainsi, pour une épaisseur de 1 mm, l'implant sera représenté sur 5 coupes et pour une épaisseur de 2 mm, il apparaîtra sur seulement 3 coupes.

Dans l'exemple ci-dessous, est représenté :

En noir : les corticales osseuses internes et externes.

En bleu : l'implant qui est visible sur les différentes coupes. À noter que sur la coupe correspondant au centre de l'implant ce dernier est hachuré.

En rouge : les obstacles anatomiques.

La figure représente la planification de 2 implants de 4 millimètres à partir d'un scanner avec des coupes obliques de 1 millimètre.

Les implants sont donc représentés sur 5 coupes, de la 61 à la 65 pour le premier et de la 69 à la 73 pour le deuxième. De plus, les coupes 63 et 71 correspondent respectivement au centre du premier et deuxième implant.

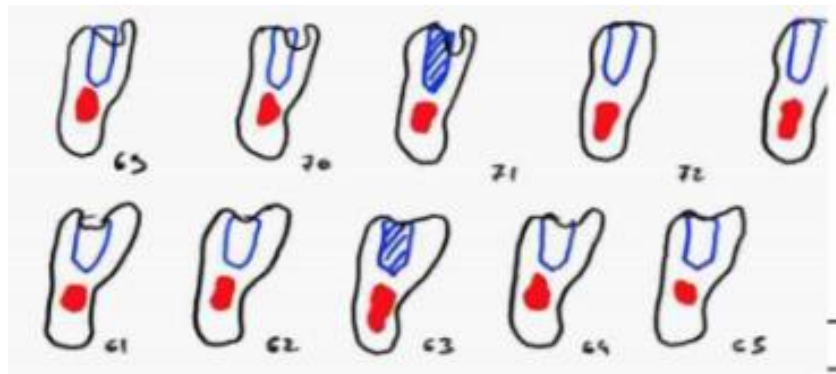


Figure 9 : Tracé synoptique

3. Guide chirurgical manufacturé

Le guide chirurgical sera obtenu par la transformation du guide radiologique. Pour cela, il suffit d'évider ce dernier au niveau des faces occlusales afin d'aider le praticien durant la chirurgie à placer ses implants suivant le projet prothétique. Cependant, il ne faut pas perdre à l'esprit qu'il manque de précision et donne uniquement des informations sur le couloir prothétique.(6)

III. Progrès sur les technologies d'imagerie et leur impact sur la planification implantaire

Les techniques d'imagerie ont considérablement progressé ces dernières années, ce qui a un impact important sur la planification implantaire. Les images en 3D de haute résolution permettent une meilleure visualisation des structures anatomiques et une planification plus précise des implants. Les technologies telles que la tomographie à faisceaux coniques (CBCT) et la tomodensitométrie (CT scan) offrent une représentation tridimensionnelle plus détaillée des os, ce qui permet de mieux prévoir les réactions à l'implantation et d'optimiser la planification chirurgicale. Les outils de planification numérique et de simulation sont également de plus en plus courants, ce qui aide les chirurgiens à visualiser les résultats potentiels et à prendre des décisions plus informées. En général, l'amélioration des techniques d'imagerie contribue à une planification plus sûre et plus précise des implants.

A. Quelques rappels sur le CT scan

Le CT scan a été découvert par Hounsfield et Cormack en 1972 et a été utilisé en odontologie qu'à partir de la fin des années 80 via le Dentascan. Il repose sur l'absorption différentielle des rayons X par les tissus environnants. Les rayons sont étroitement collimatés afin d'obtenir des coupes fines de 0,5 à 1 mm d'épaisseur. Le rayonnement est intercepté par des récepteurs qui sont constitués de détecteurs électroniques capables de transformer le rayonnement en signal électrique qui sera lui-même converti en information numérique.

La technique du CT-Scan consiste en la réalisation de coupes axiales (perpendiculaire à l'axe du corps) selon un plan parallèle au plan d'occlusion du patient.

Le scanner mesure la densité de chaque tissu traversé par les rayons X, il s'agit donc d'un densitomètre. Il exprime ses mesures en unités Hounsfield (UH). Ainsi, une structure dense apparaîtra blanche, car la quantité de rayon X qui traversera la zone sera plus faible. À l'inverse, une structure peu dense apparaîtra sombre.

Chaque tissu présente une densité qui lui est propre et apparaîtra donc plus ou moins gris sur les images radiologiques :

- L'air sera représenté par du noir, environ -1000 UH.
- Les tissus mous et l'os spongieux seront représentés dans des tons de gris plus ou moins foncés, de -100 à +1000 UH.
- L'os cortical et l'émail apparaîtront blancs, de +800 à +2000 UH pour l'os cortical et de +1500 à +3000 UH pour l'émail.

Contrairement au CBCT, le scanner n'est pas déterminé par un volume d'acquisition, mais plutôt par le nombre de coupes qu'il contient. C'est le radiologue qui détermine une plage de coupes axiales suivant le type d'examen voulu. Par exemple, l'examen d'un maxillaire va être réalisé sur 120 coupes de 0,6 mm chacune, celles-ci partent du plan occlusal au plancher orbitaire englobant les sinus maxillaires ainsi que les méats moyens. Pour la mandibule 100 coupes suffisent allant du plancher buccal au sommet de la crête mandibulaire.

B. Quelques rappels sur le CBCT

Les premiers scanners CBCT dédiés à un usage dentaire ont été caractérisés par Mozzo et *al.* et Arai et *al.* à la fin des années 1990.

Son nom est tiré de la forme du faisceau de rayons X qu'il émet. En effet, le rayon qui traverse la zone à explorer est de forme conique, il est ensuite analysé par un système de détection. Il est composé d'un tube émetteur et du système de détection qui vont être en rotation autour du sujet, ils vont alors réaliser des centaines de prises de vue dans les différents plans de l'espace qui seront transmises à un ordinateur qui se chargera de la reconstruction volumique d'un cylindre contenant l'objet. Ce volume est composé de voxels de forme cubique. Leurs tailles dépendent de la résolution de l'acquisition (entre 400 micromètres et 80 micromètres). Pour chaque voxel, une valeur de gris lui est attribué, ainsi plus le voxel tend vers des tons clairs, plus la structure est dense et inversement plus il tend vers des tons foncés plus la structure est peu dense.

Il existe plusieurs tailles de champ d'acquisition suivant la machine utilisée :

- Des appareils petits champs qui vont être limités à un secteur (5 cm x 5 cm)
- Des appareils moyens champs qui peuvent aller jusqu'aux deux arcades (8x8 et 10x15)
- Des appareils grand champ qui peuvent effectuer l'acquisition de toute la face (20x30) mais qu'on ne retrouve que dans des cabinets de radiologie.

Ainsi, une acquisition tomographique est définie par la taille des voxels, plus le champ d'acquisition est grand plus la taille du voxel augmente. On dit que le voxel est isotrope pour le cone beam, car il a une forme cubique contrairement à une acquisition tomographique où le voxel est anisotrope avec une base rectangulaire.

C. Comparaison entre CT Scan et CBCT

Dans la pratique de l'implantologie dentaire, le cone beam est plus fréquemment employé que le CT-Scan. Cela s'explique par le fait que ce dernier est plus coûteux et plus volumineux. Ainsi, on le retrouve principalement dans les centres de radiologie, contrairement au cone beam qui peut être intégré dans un cabinet dentaire.

Au niveau de l'irradiation, une acquisition tomographique est dans la grande majorité des cas moins irradiante qu'un scanner et elle apporte toutes les informations nécessaires à la pratique de l'implantologie. D'après le principe ALARA (As Low As Reasonably Achievable) il est nécessaire de minimiser l'exposition aux radiations ionisantes, tout en prenant en compte les avantages potentiels des examens radiologiques. En pratique, cela signifie que toutes les mesures raisonnables doivent être prises pour réduire l'exposition aux radiations, tout en assurant que la qualité de l'image radiologique soit suffisante pour le diagnostic ou le traitement. Les professionnels de la santé doivent donc utiliser des techniques d'imagerie appropriées, adapter les doses de rayonnement aux besoins individuels du patient, et utiliser des équipements de radioprotection (tels que des écrans plombés) pour minimiser l'exposition aux radiations.

Ainsi, il est admis d'après L'EAO (European association of osseointegration), l'AO (Academy of osseointegration) et l'ICOI (International congress of oral implantologists) qu'un CBCT présente toutes les caractéristiques nécessaires et suffisantes à la pratique de la chirurgie implantaire. En effet, sa différence de précision négligeable par rapport au CT-scan et son coût plus faible font de lui la solution de choix.(8)(9)

IV. Les techniques modernes

Avec l'arrivée des logiciels de planification, il ne s'agit plus de planifier sur des plaques radiographiques argentiques 2D, mais sur des reconstructions numériques 3D. Le couplage des examens radiologiques 3D avec des logiciels de planification permet un aperçu rapide et dynamique des structures osseuses du patient et permet pour certains la mise en place virtuelle d'implants.

De plus, grâce à la prévisualisation 3D, la pose des implants concordent de façon plus précise à la planification comparée à une planification sur des coupes 2D reconstruites (10).

Enfin, les logiciels de planifications sont des outils puissants de communication entre les différents partenaires du plan de traitement, le patient peut en effet visualiser la simulation implantaire et mieux comprendre le traitement proposé.

A. Planification sur des visionneuses

1. Définition

Les visionneuses permettent d'avoir accès aux données du scanner qui seront au format DICOM. Ils génèrent une image 3D de la mâchoire du patient et offrent simultanément une vue panoramique, sagittale, axiale ainsi qu'une reconstruction tridimensionnelle. Il est également possible de visualiser les volumes osseux disponibles ainsi que les obstacles anatomiques. Ce type de logiciel permet au praticien de mesurer avec précision la qualité et la quantité d'os disponible en hauteur et largeur, mais aussi de s'assurer du respect des distances de sécurité lors de la planification.

2. Système commerciale Romexis Viewer(11)

Romexis Viewer de la société Planmeca, est un logiciel de visionnage des données radiographiques. Ce dernier permet d'avoir accès à toutes les coupes du scanner ainsi qu'à une reconstruction 3D des structures osseuses du patient (figure 10), de réaliser des mesures, ainsi que d'avoir accès aux coupes coronales d'intérêt afin de simuler la pose de l'implant (figure 11).

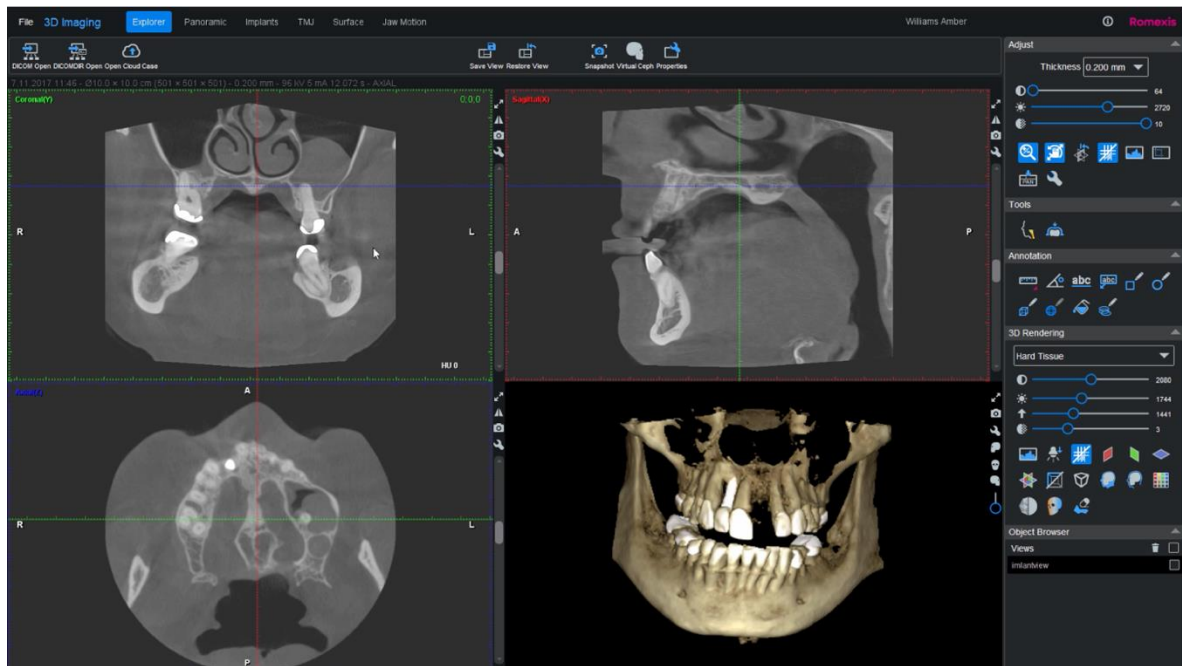


Figure 10 : Vue générale du logiciel Romexis Viewer

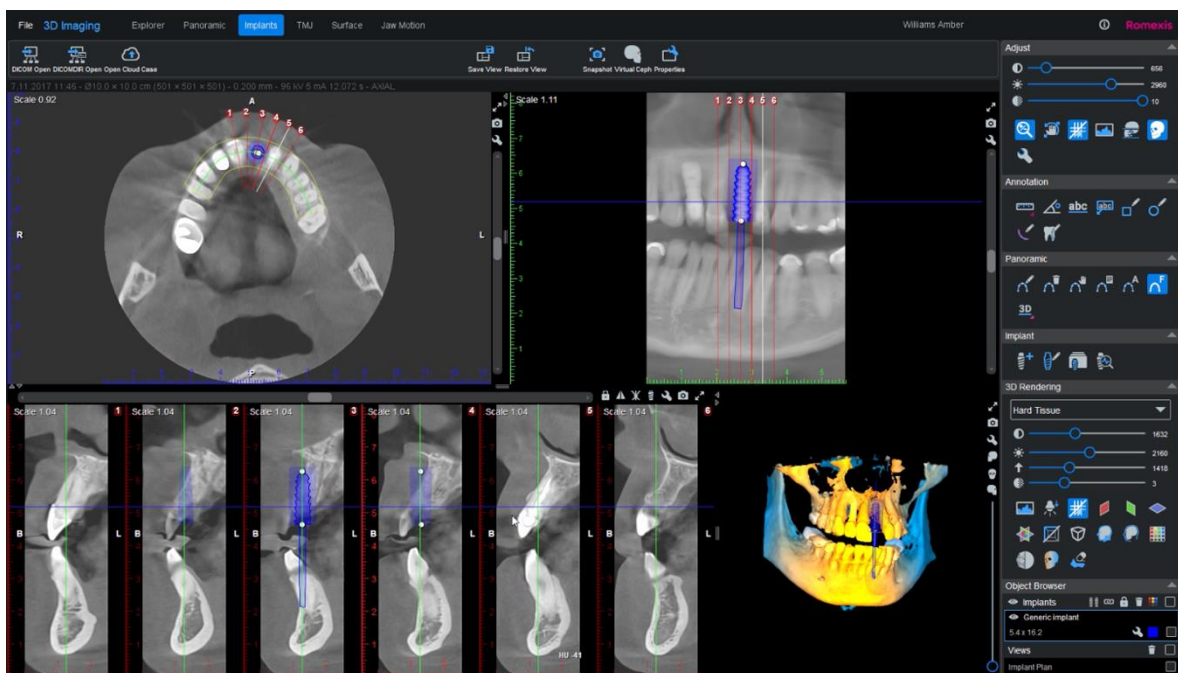


Figure 11 : Exemple d'une simulation de pose d'implant sur le logiciel Romexis Viewer

Il faut donc retenir que les visionneuses permettent :

- De visualiser les différentes coupes radiographiques de façon dynamique.
- De réaliser des mesures.
- De simuler la pose d'implants.
- De communiquer le plan de traitement avec le patient.

3. [Le guide radiologique dans le logiciel de planification \(12\)\(13\)](#)

La méthode de réalisation du guide radiologique peut se faire de la même manière que pour la planification traditionnelle (cf partie II-A-b). Le problème est qu'il est impossible d'enlever le guide radio des images, c'est pour cela qu'une technique a été mise au point par NobelGuide : la méthode du double scanner.

Ce protocole est surtout utilisé dans le cas de patients édentés complet où tous les repères dentaires ont disparu. Il permet à partir d'une prothèse complète déjà existante de réaliser une planification implantaire et ainsi, de générer un ou plusieurs guides chirurgicaux.

Pour cela, le praticien place sur la PAC (prothèse amovible complète) une dizaine de marqueurs radio-opaques autocollants (Suremark). La prothèse va donc servir de guide radiologique. Ensuite, deux scanners sont réalisés. Le premier correspond au scan du patient avec la PAC en bouche et en occlusion sur un mordru en silicone. Le deuxième correspond uniquement au scan de la PAC seule.

Le but est d'avoir accès au scan du patient avec et sans guide. En effet, la densité (en unité Hounsfield) du guide radiologique est proche de celle des tissus mous ce qui rend impossible leur séparation sur une image unique. Ainsi la méthode du double scanner permet de résoudre ce problème. La séparation du guide est alors automatisée.

Pour la réalisation de cette technique, le guide radiologique doit suivre des règles strictes lors de sa conception :

- Il doit comporter une dizaine de marqueurs radio-opaques.
- Les marqueurs ne sont pas alignés et pas dans le même plan.

B. [Planification sur des logiciels permettant le CAD/CAM et chirurgie guidée statique.](#)

1. Définition

Le CAD/CAM (Computer-Aided Design/Computer-Aided Manufacturing) est une méthode qui permet de concevoir et fabriquer des objets en utilisant des outils informatiques. Dans le domaine de la dentisterie, le CAD/CAM est utilisé pour la conception et la fabrication de prothèses dentaires, d'implants...etc.

Il permet aux dentistes et aux prothésistes de planifier la position des implants en utilisant des images radiographiques et des modèles numériques des dents et de la mâchoire du patient. Le logiciel utilise ces données pour créer un modèle 3D de la bouche du patient, qui peut être utilisé pour concevoir la position précise des implants.

Une fois que la planification est terminée, le logiciel peut être utilisé pour fabriquer des guides chirurgicaux personnalisés pour aider le praticien à placer les implants avec précision. Ces guides sont fabriqués à l'aide des techniques de fabrication assistée par ordinateur, telles que l'impression 3D, et peuvent être utilisés lors de la chirurgie pour guider la position des implants.

2. Le flux numérique

Le flux numérique se réfère à la transmission et à l'échange de données numériques entre différents points d'un processus de fabrication ou de conception.

Dans le domaine de la dentisterie, un flux numérique peut être utilisé pour la planification et la fabrication de prothèses implantaires.

Le flux de travail numérique pour la chirurgie implantaire guidée comprend l'acquisition et le traitement de données numériques, la conception assistée par ordinateur (CAO) et la fabrication assistée par ordinateur (FAO).

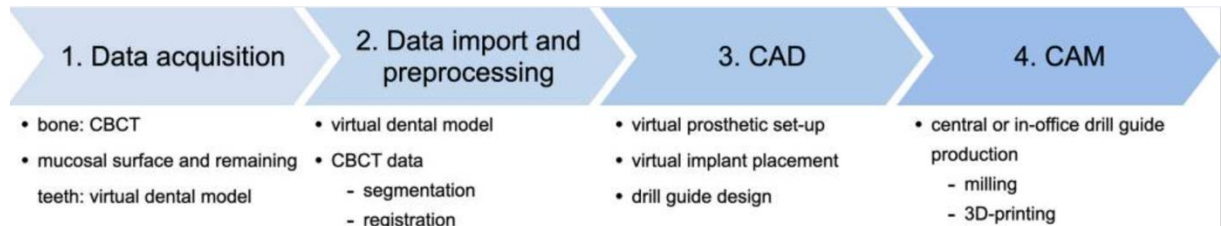


Figure 12 : Le flux numérique tiré de l'article (14)

a) Les acquisitions

Il y a 3 acquisitions nécessaires pour la réalisation d'une planification :

- Acquisition CBCT que nous avons vue dans la partie précédente (DICOM)
- Acquisition des surfaces muqueuses et dentaires (STL)
- Acquisition de la cinématique mandibulaire avec l'utilisation d'un articulatoire virtuel.

➤ Acquisition des surfaces muqueuses et dentaires

Elle peut être obtenue de deux manières :

❖ Le scan du modèle en plâtre

Dans le cas où le praticien ne posséderait pas d'empreinte optique, la planification implantaire CAD/CAM reste possible par la réalisation d'empreintes classiques puis en les scannant afin d'obtenir le fichier STL des surfaces muqueuses du patient sur le logiciel de modélisation 3D.

Cette technique permet soit de réaliser un wax up préalablement sur le modèle en plâtre et ensuite scanner le tout ou alors de scanner le modèle et réaliser un wax up virtuel par la suite.

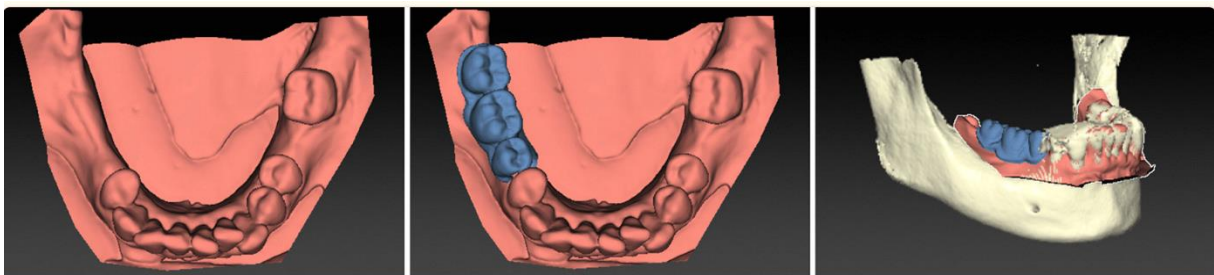


Figure 13 : wax up réalisé sur un modèle en plâtre puis numérisé à l'aide d'un scanner sur le logiciel NC(14)

❖ Le scanner intra-oral

L'empreinte optique est une méthode de numérisation de la cavité orale du patient. Elle utilise une caméra intra-orale pour capturer une image numérique. Elle est de plus en plus intégrée au plateau technique du chirurgien-dentiste pour différentes raisons(15)(16) :

- Précision augmentée par rapport à l'empreinte classique (pas de risque de bulles ou de tirages)
- Plus confortable pour le patient
- Réduction du coût des prothèses (environ 30 % pour chaque couronne)
- Réduction du temps de travail
- Facilite la communication avec le patient ainsi qu'avec le prothésiste.

En implantologie, les empreintes optiques permettent d'obtenir des données utiles pour la planification implantaire. En effet, les informations sur les tissus dento-gingivaux peuvent être combinées et superposées avec celles relatives à la structure osseuse du patient obtenues à partir du CBCT, en utilisant des logiciels de planification spécifiques.

➤ Acquisition de la cinématique mandibulaire

Les articulateurs virtuels sont des outils utilisés en dentisterie pour simuler les mouvements de la mâchoire et la position des dents, afin de planifier des traitements de prothèses dentaires. Contrairement aux articulateurs traditionnels en métal, les articulateurs virtuels sont des modèles informatiques qui permettent une simulation plus précise et plus rapide des mouvements de la mâchoire.

Les articulateurs virtuels sont souvent utilisés en conjonction avec des scanners intra-oraux et des logiciels de CAO/FAO pour concevoir des prothèses dentaires sur mesure. Les données de l'empreinte numérique sont importées dans le logiciel, qui utilise ensuite l'articulateur virtuel pour simuler la mâchoire et la position des dents. Le praticien peut alors ajuster virtuellement la position des dents et planifier le traitement.

Les limites de cette technique sont la difficulté du positionnement du moulage maxillaire. Cependant, cela a pu être amélioré avec l'utilisation d'un arc facial numérique 3D avec comme exemple le modjaw, qui peut être combiné avec un articulateur virtuel pour s'assurer que l'axe d'articulation terminal du patient et l'articulateur virtuel sont à la même position et coïncident.(17)

b) CAD ou CAO (conception assistée par ordinateur)

Nous avons vu que traditionnellement la planification d'une prothèse implanto-portée était basée sur la réalisation d'un projet prothétique monté sur des moulages en plâtre, la fabrication d'un guide radiologique porté par le patient durant l'examen radiographique et enfin la réalisation de la planification.

De nos jours, les nouvelles technologies tendent à dématérialiser toutes ces étapes en offrant les outils nécessaires sur des logiciels de modélisations 3D.

La CAO en implantologie prend en compte 3 étapes :

1. La réalisation d'un wax up virtuel

La conception du projet prothétique virtuel ne nécessite aucune configuration conventionnelle préalable et aucun guide radiographique, car toutes les étapes sont effectuées dans le logiciel.

Une étude (14) publiée en janvier 2022 a permis de comparer différents logiciels de planification que sont CodiagnostiX (CDX), Simplant (SIM), Nobel Clinician (NC), Smop (SMP) et Implant Studio (IST) afin de mettre en évidence les différents outils à disposition suivant le logiciel.

Les résultats des critères d'évaluation sont présentés sur la figure ci-dessous et montrent notamment que :

- Seul IST met à disposition un articulateur virtuel.
- Tous les logiciels permettent de réaliser une configuration prothétique virtuelle, mais pas avec une gamme d'outils complète retrouvée dans des logiciels de CFAO comme Dental-CAD par exemple.
- Aucun de ces logiciels ne permet un montage prothétique biogénérique, c'est-à-dire la création de dents fidèles à l'aspect naturel de la mâchoire.
- CDX et IST offrent une interface permettant la configuration prothétique sur des logiciels de CAO externes (Cares et Dental system).

	CDX	SIM	SMP	NC	IST
<i>Articulateur virtuel</i>					
Angle de benne	X	X	X	X	✓
Inclinaison condylienne	X	X	X	X	✓
Translation latérale mandibulaire immédiate	X	X	X	X	✓
Occlusion dynamique	X	X	X	X	✓
<i>Montage prothétique</i>					
Scanner CBCT avec attelle radiographique	✓	✓	✓	✓	✓
Scanner CBCT sans gouttière radiographique	✓	✓	✓	✓	✓
Interface pour la configuration prothétique individuelle dans un logiciel de CAO externe	✓	X	X	X	✓
	Cares, Straumann				Système dentaire, 3Shape
Montage prothétique modifiable pendant le processus de planification	✓	✓	✓	X	✓
Outils pour la conception numérique des dents	✓	✓	(✓)	X	✓
Montage prothétique biogénérique	X	X	X	X	X
Conception de pilier individuel	X	X	X	X	X
Affichage des piliers en stock	✓	✓	✓	X	✓

Figure 14 : tableau comparant les différents outils de CAO à disposition sur 5 logiciels de planification. Dr Flüggé et al, 2022

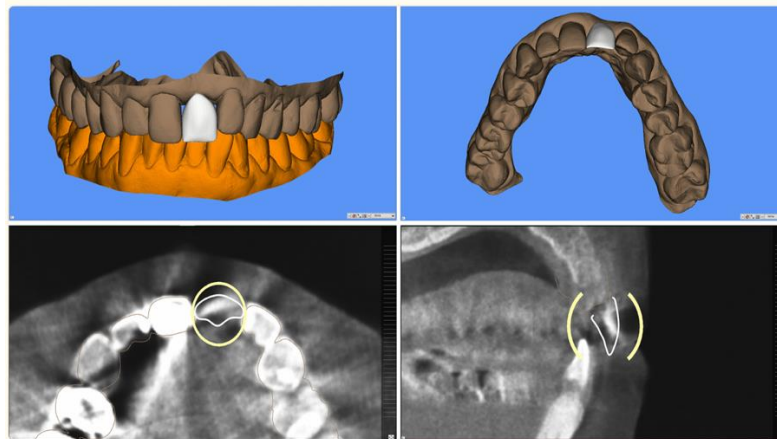


Figure 15 : Projet prothétique d'un édentement unitaire sur SMP. Dr Flüge et al, 2022

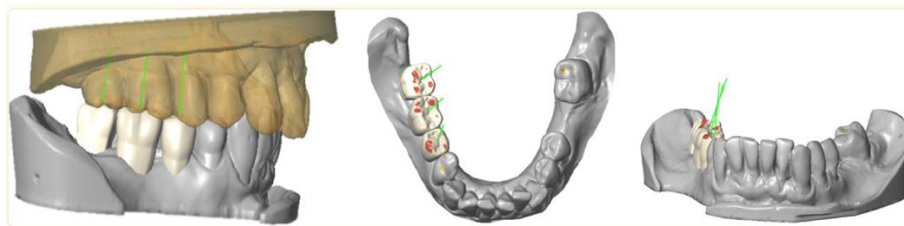

Figure 16 : Projet prothétique d'un édentement terminal sur un logiciel de CAO complet (Cares, Dentalwings). Dr Flüge et al, 2022

2. Le placement virtuel des implants

Après la réalisation du wax up, une segmentation semi-automatique de la région volumétrique d'intérêt de la prothèse est réalisée sur les images 3D. Le nombre, la longueur, le diamètre ainsi que la position des implants est déterminé en fonction du projet prothétique, du volume osseux disponible et des limites anatomiques(18).

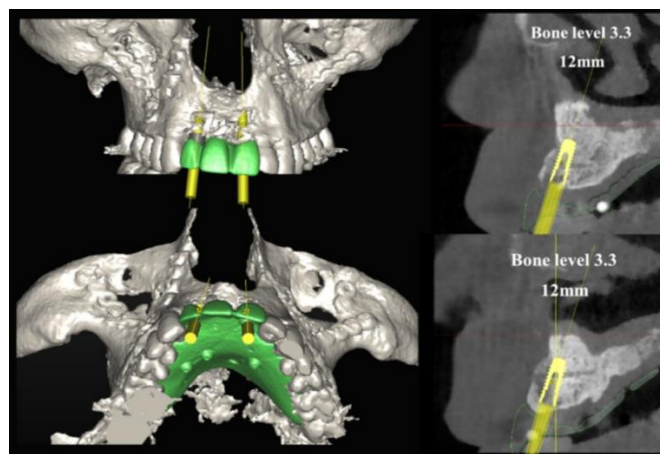


Figure 17 : Choix des implants suivant le projet prothétique sur le logiciel Simplant (18)

L'étude (14) a permis également de mettre en évidence les différentes options d'affichages disponibles suivant les logiciels étudiés.

Ainsi, on peut observer que :

- NC offre une faible quantité de systèmes implantaire (seulement 4). Là où les autres logiciels offrent un large choix.
- L'affichage du canal mandibulaire est présent sur tous les logiciels.
- Seule SIM ne présente pas d'indicateur des distances minimales autour de l'implant.
- Les défauts osseux sur le site implantaire ne peuvent être mesurés qu'avec SMP.

Planification implantaire virtuelle	CDX	SIM	SMP	NC	IST
Systèmes implantaires	> 50	> 50	33	4	> 50
Affichage sélectif du canal mandibulaire	✓	✓	✓	✓	✓
Paramètres par défaut des distances minimales autour des implants	✓	X	✓	✓	✓
Affichage du volume pour l'augmentation osseuse	X	X	✓	X	X

Figure 18 : Tableau montrant les options et aides à la planification sur les différents logiciels(14)

3. La conception du guide chirurgical

Une fois que les implants sont positionnés virtuellement, une interface dans le logiciel permet la conception du guide chirurgical sur le modèle 3D. Certaines modifications peuvent être apportées pour, par exemple, améliorer la stabilité du guide. Il suffit ensuite d'envoyer le fichier STL au prothésiste pour la conception du guide.

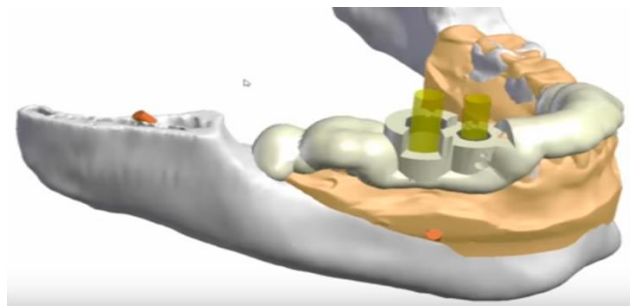


Figure 19 : Conception d'un guide chirurgical sur Simplant.

c) CAM ou FAO

Il s'agit d'un processus automatisé de production qui utilise des machines-outils contrôlées par ordinateur pour fabriquer des pièces en suivant les instructions fournies par la CAO.

En implantologie, la conception assistée par ordinateur est utilisée notamment pour la fabrication de guides chirurgicaux, de prothèses provisoires afin de faciliter la mise en charge des implants ou alors dans la fabrication des prothèses définitives.

Leur fabrication peut se faire sur la base de 2 principes, soit par soustraction (usinage) qui est une technique plutôt utilisée pour la réalisation de prothèses définitives ou provisoires, soit par addition (impression 3D) qui sera la technique de choix pour la réalisation de guide chirurgicaux CAD/CAM.

- **Usinage**

C'est une technique soustractive mise en avant par les industriels comme Sirona CEREC, KAVO. Elle sera plutôt utilisée dans la réalisation de prothèses provisoires et définitives.

- **Impression 3D**

C'est une technique additive qui évite toute perte de matériaux. De nombreux procédés d'impression 3D existent comme FDM (Fuse Deposition Modeling), la SLA (stéréolithographie), le SLS (Selected laser Sintering ou frittage sélectif par laser).

La SLA est la technique de choix pour l'impression des modèles dentaires ainsi que les guides chirurgicaux. En effet, elle associe précision (couche d'impression de 10 µm) et état de surface parfaitement lisse(19).

3. Les guides chirurgicaux (20)(21)(6)

Le guide chirurgical est crucial afin que le praticien transfère au mieux sa planification dans la cavité orale du patient.

a) Classification des guides

(1) En fonction de leur support

Il existe 3 sortes de guides suivant leur support :

- **Guide à appui dentaire :**

Il ne peut être utilisé que dans les cas d'édentements partiels.

Ce type de guide présente tous les avantages en matière de précision, de facilité de mise en place et de reproductibilité comparé aux autres guides. Ainsi tant que cela est possible, c'est-à-dire tant que les dents résiduelles garantissent sa stabilité, un guide à appui dentaire doit être utilisé.

- **Guide à appui muqueux :**

Ce type de guide repose sur la muqueuse et nécessite des cales d'occlusion ainsi que des clavettes afin de le positionner correctement. Il est utilisé pour la réalisation de chirurgie dans le cas d'édentements totaux.

Il présente des inconvénients comme le manque de précision et la difficulté de mise en place. En effet, la flexibilité de la muqueuse peut entraîner des micromouvements du guide lors de la chirurgie.

- **Guide à appui osseux :**

Ce type de guide est utilisé dans les édentements totaux ou sub-totaux et impliquent la réalisation de lambeaux de grande étendue et donc des suites opératoires plus importantes. Il sera plutôt indiqué dans les cas complexes avec ROG où un élèvement de lambeau est nécessaire.

(2) En fonction du type de forage

- **Chirurgie entièrement guidée**

Aussi appelée chirurgie *full guided* (FG), elle implique l'utilisation d'un guide chirurgical qui permet le guidage des forets durant toute la séquence de forage et la pose de l'implant. Ils sont confectionnés grâce à la méthode CAD/CAM. Les douilles de forage devront être changées tout au long de la chirurgie afin d'accueillir les différents forets.

Souvent, ces guides accompagnent une chirurgie sans lambeau, considérant que la planification 3D et les modèles guidés par ordinateur fournissent suffisamment d'informations pour éviter les lambeaux. Cependant, un volume osseux suffisant ainsi qu'une quantité importante de tissu kératinisé est nécessaire sans quoi, une chirurgie à lambeau est recommandée.

L'avantage principal de cette chirurgie est sa précision importante. En effet, le guidage constant des instruments rend la procédure plus fidèle à la planification.

L'inconvénient principal est qu'elle supprime la possibilité de modifier quoi que ce soit pendant la chirurgie.

- **Chirurgie semi-guidée**

Aussi appelée chirurgie *half guided* (HG), elle implique l'utilisation d'un guide chirurgical qui peut soit guider toute la séquence de forage et ensuite le guide est enlevé lors de la pose de l'implant, ou alors le guide peut uniquement être utilisé pour le foret pilote (premier foret).

Dans le premier cas, les avantages sont similaires à la FG avec une précision similaire. La différence entre la chirurgie guidée par forage et la chirurgie FG est le contact visuel direct avec l'implant et les tissus environnants lors de l'insertion de l'implant. Cependant, la pose de l'implant n'est pas guidée.

Dans le deuxième cas, l'avantage va être principalement le fait de pouvoir modifier le forage osseux après le guidage du foret pilote. Ainsi, toute erreur durant la phase pré-chirurgicale pourra être rattrapée durant la chirurgie. Cependant, le passage à une chirurgie à main levée après le foret pilote entraîne une perte de précision. L'expérience du praticien est donc très importante dans ce cas.

- **Chirurgie non guidée par ordinateur**

Aussi appelée chirurgie *full handed*, elle implique l'utilisation d'un guide chirurgical non fabriqué par ordinateur et utilisé pendant la phase de forage osseux et parfois même lors de la pose de l'implant.

Les avantages sont principalement sa facilité de réalisation, soit au cabinet dentaire, soit en laboratoire.

Ses inconvénients sont le manque de précision et le manque de stabilité par rapport aux autres guides. Là aussi, l'expérience du praticien est cruciale.

b) Les guides chirurgicaux à étages

(1) Définition (22)

Dans les cas de pose d'implants pour la réhabilitation d'arcades complètes avec mise en charge immédiate, le positionnement du guide est une étape cruciale. Une erreur dans sa mise en place aurait un impact sur le positionnement final des implants, ce qui n'est pas souhaitable lorsque que le provisoire a été imprimé en amont de la chirurgie.

Il s'agit d'un guide chirurgical généralement stéréolithographique, composé de plusieurs parties amovibles et mises en place successivement au cours de la chirurgie.

- La première partie est un socle, mis en place à l'aide d'un guide de positionnement adapté aux dents résiduelles et fixé par des pins à l'os cortical (figure a et b).
- La deuxième partie vient s'emboîter sur le socle et correspond à l'étage comportant les douilles destinées à guider les forets (figure c).
- La troisième partie correspond au provisoire et vient s'emboîter de la même manière que la partie précédente. Ainsi, on s'assure que le provisoire est positionné conformément à la planification. La solidarisation provisoire/implants peut alors être réalisée (figure d).

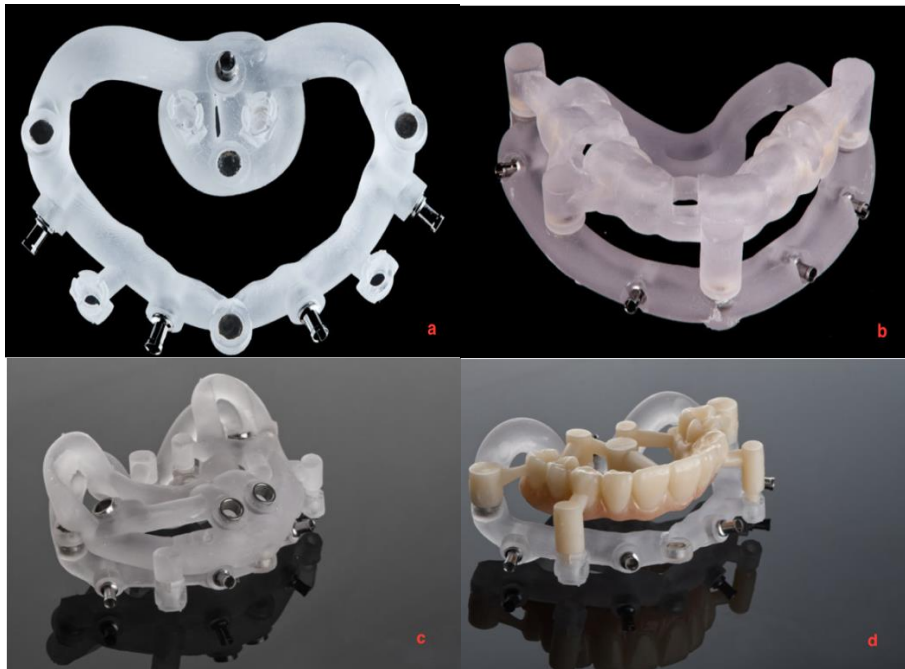


Figure 20 : différentes parties du guide à étage. (a) socle, (b) guide de positionnement, (c) étage comportant les douilles de forage, (d) étage du provisoire. Photos tirées de l'article du Dr F. Chamieh et Dr A. Rabiey, Le fil dentaire, 2022.

(2) Intérêts (23)

Ce type de guide est indiqué lorsque :

- Une résection osseuse est nécessaire.
- Un provisoire est imprimé avant la chirurgie.

c) Précision des guides stéréolithographiques

La précision des guides chirurgicaux a été étudiée dans de nombreux articles. Le terme « précision » a été évalué par rapport à la déviation entre la position de l'implant virtuellement planifié et celle effectivement placée.

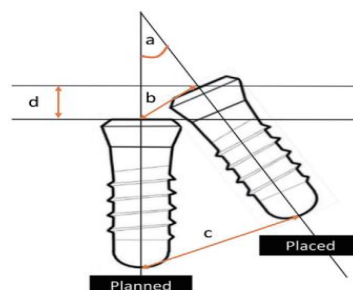


Figure 21 : paramètres de précision entre la planification et la position de l'implant posé. (a) déviation angulaire, (b) déviation coronaire, (c) déviation apicale, (d) déviation de l'enfouissement.

(1) Précision des guides stéréolithographiques dans le cas d'édentement partiel.

Une revue systématique menée par R. Putra et al (24), a été réalisée dans le but de déterminer la précision des guides chirurgicaux par la technique CAD/CAM. Cependant, ils se sont rendu compte que les résultats variaient beaucoup suivant le type d'édentement. En effet, dans les cas d'édentements partiels, l'utilisation d'un guide à appui dentaire rend la procédure plus précise que dans les cas d'édentements totaux dont l'utilisation de guides à appuis muqueux ou osseux est indispensable. Ainsi, dans leur étude, ils se sont concentrés sur les édentements partiels et ont conclu que :

- Il n'y a pas de différence significative au niveau de la précision des guides entre la mandibule et le maxillaire.
- Il existe une différence significative de précision entre un édentement intercalaire et un édentement terminal au niveau de la déviation coronale (DM : -0.21 [95% IC: -0.36–0.07]), mais pas au niveau de la déviation angulaire et apicale, respectivement (DM : -0.42 [95% IC: -1.00–0.16] et DM : -0.43 [95% IC: -0.90–0.04]). Cependant, l'article nous met en garde du fait d'un manque d'hétérogénéité entre les études ce qui pourrait influencer l'exactitude des résultats.
- Il existe une différence significative entre un guide CAD/CAM et un guide conventionnel au niveau de la déviation angulaire (DM : 1.45 [95% IC: 0.42–2.47]), mais pas de différence significative pour la déviation coronale et apicale.
- La précision des guides stéréolithographiques permettant une chirurgie totalement guidée (FG) est plus importante comparé aux guides permettant une chirurgie partiellement guidée (HG). En effet, les mesures enregistrées pour les trois paramètres ont montré une plus grande précision pour la chirurgie entièrement guidée.

(2) Précision des guides stéréolithographiques dans le cas d'édentement total.

Une revue systématique réalisée par D.Marlière et al (25), a tenté d'évaluer la précision des guides stéréolithographiques dans le cas de patients totalement édentés. La déviation angulaire moyenne dans les différentes études se situait entre 1,85° et 8,4°. La déviation coronale moyenne se situait entre 0,71 mm et 2,17 mm. Et la déviation apicale moyenne se situait entre 0,77 mm et 2,86 mm.

Ainsi, la chirurgie guidée statique est une technique précise et fiable pour la pose d'implants chez les patients totalement édentés, mais il est important de noter que des marges d'erreurs cliniques peuvent être présentes.

4. Apport de la technologie CAD/CAM pour la temporisation.

Dans le cas de traitements d'arcades complètes avec extractions, implantations et mise en charge immédiate, le « Star Concept » du Dr Norre(26) exploite tout le potentiel de ces nouvelles technologies afin d'améliorer la précision des chirurgies implantaire guidées, à tel point qu'un provisoire correspondant au projet prothétique du patient est imprimé avant la chirurgie. Pour se faire, l'utilisation d'un guide chirurgical à étages est indispensable.

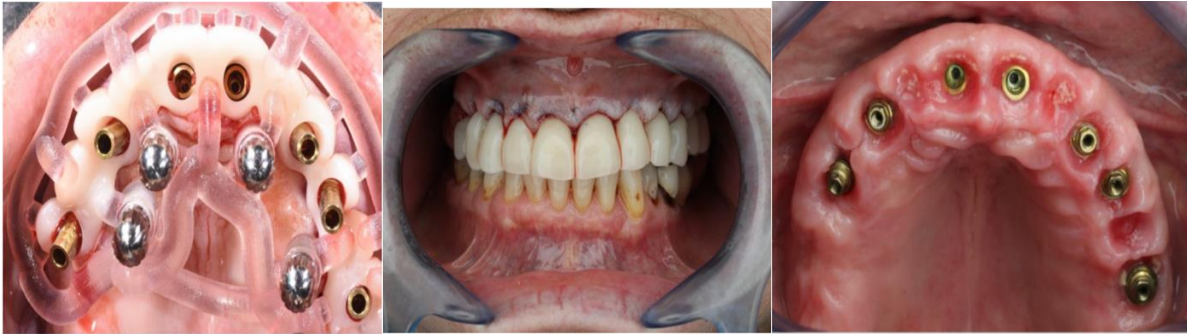

Figure 27 : Provisoire en résine PMMA pré-fabriqué par CAO/FAO,
Dr Norre « Star concept », 2022

Dans le cas d'édentements partiels, la technologie CAD/CAM permet la pré-fabrication de piliers personnalisés (piliers SSA) et de provisoires en secteur antérieur. Tout cela permet de faciliter la vie du praticien, réduire la morbidité du patient, d'améliorer sa qualité de vie ainsi que d'avoir un meilleur rendu esthétique de la prothèse finale en modelant la gencive.

5. Les avantages de la technologie CAD/CAM dans la planification et la chirurgie

Ainsi, il convient de dire que la technologie CAD/CAM a permis :

- Une meilleure précision des chirurgies.
- Une meilleure prédictibilité des résultats.
- Une communication entre les différents partis facilitée grâce à la digitalisation des données.
- Réduction des coûts notamment pour la fabrication des prothèses.
- Réduction du temps de traitement.
- Résultat esthétique amélioré.
- La possibilité de réaliser des chirurgies sans lambeau ce qui entraîne moins de suites opératoires pour le patient.
- Une prévention des infections plus facile car, pour la plupart, les empreintes et moulages principalement numériques ne sont pas une source d'infection croisée et le transport d'articles contaminés est réduit.

C. Planification et chirurgie guidée dynamique (X-guide) (27)(28)(29)

1. Définition

La chirurgie de navigation a été introduite à l'origine en neurochirurgie pour effectuer des chirurgies cérébrales plus sûres et de façon moins invasive.

Avec l'arrivée de la chirurgie naviguée, les termes de chirurgie guidée statique et dynamique ont été introduites.

À travers l'utilisation de logiciels 3D ainsi que de la technique de localisations GPS, il est possible de suivre le forage de l'os en temps réel durant la chirurgie contrairement à la chirurgie guidée statique qui nécessite l'utilisation de guides chirurgicaux.

Cette technologie ne vient pas modifier la façon de planifier une chirurgie. En effet, la planification est réalisée sur les mêmes logiciels de CAO en suivant les mêmes codes que la chirurgie guidée statique.

2. La technologie X-Guide

Développée par la société Nobel Biocare®, le X-Guide est un système de navigation 3D dynamique qui fournit un guidage interactif en temps réel de la position des forets.

Afin de planifier sa chirurgie, le praticien devra passer par le logiciel DTX Studio ou directement sur le logiciel X-Guide.

a) *Le matériel*

Le système se compose de plusieurs éléments :

- Le X-Guide qui est une unité centrale comportant un ordinateur ainsi qu'un bras doté d'une caméra optique à son extrémité.
- Un kit de repérage et de calibrage stérilisable doté d'un dispositif de pointage optique. Il est composé d'un tracker vissé à la pièce à main, d'un tracker fixé au x-clip ainsi que le matériel pour la calibration.
- Le x-clip est un consommable non-réutilisable formé d'une partie en plastique ainsi que d'une résine thermoformable permettant de se mouler aux dents du patient afin de s'y fixer. Il est reconnaissable optiquement et radiologiquement.

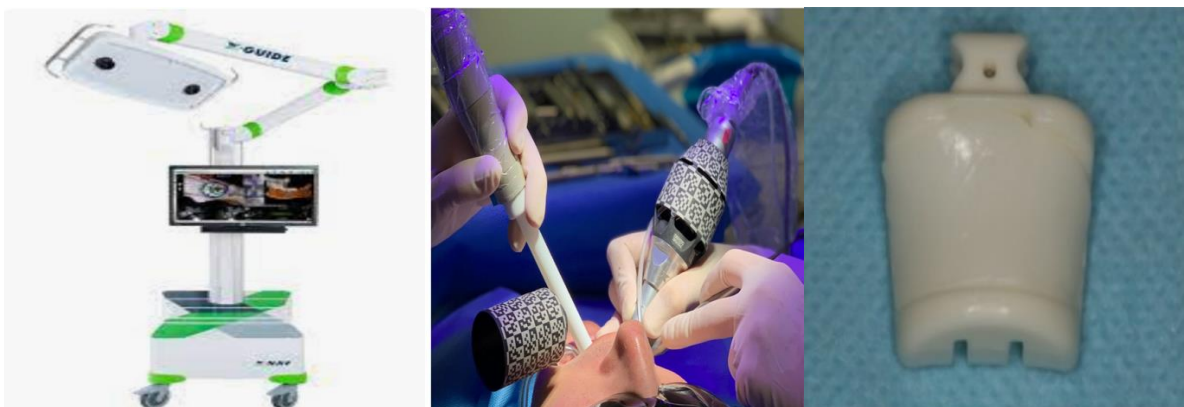


Figure 28 : présentation du matériel : le X-Guide, le kit de repérage et le x-clip

b) Technique opératoire

Dans un premier temps, le x-clip est positionné en bouche et fixé sur les dents du patient. Un CBCT est alors réalisé avec le x-clip. Ce dernier va permettre à la machine de localiser cliniquement la position des dents et de la mâchoire du patient par rapport au CBCT et à la planification. Le clip permet à la machine de superposer la situation clinique et radiologique.

Une fois l'imagerie 3D réalisée, le fichier DICOM est importé sur le logiciel DTX Studio ou directement sur le logiciel du X-Guide afin de parfaire la planification.

Vient ensuite le moment de la chirurgie. Une étape de calibration des marqueurs chirurgicaux est nécessaire. On en compte 3 :

- Le X-clip relié à un cylindre permettant son repérage par les caméras.
- Le marqueur de la pièce à main.
- Le fonctionnement du contre-angle calibré à faible vitesse.

Un contrôle de la calibration est réalisé en comparant la vue clinique et virtuelle.

Durant la chirurgie, à chaque fois que l'opérateur change de foret, ce dernier devra être calibré afin que la machine le reconnaisse.

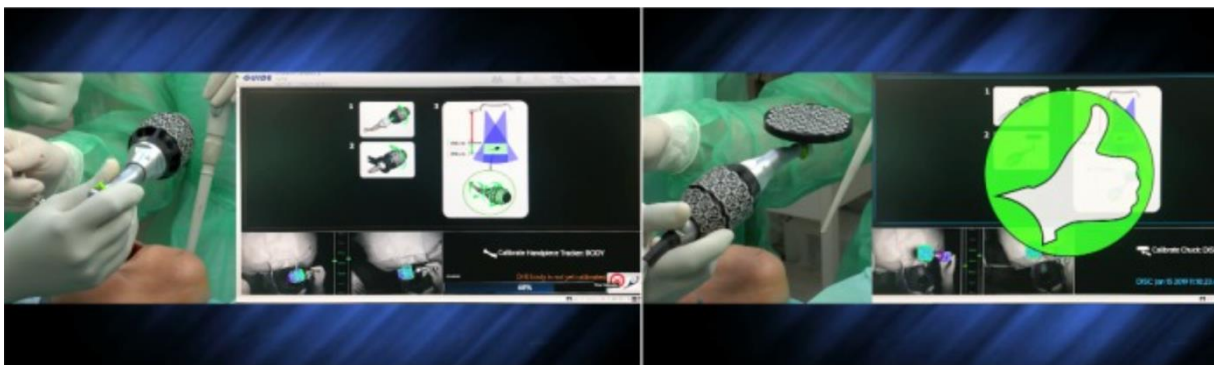

Figure 29 : Calibration de la pièce à main ainsi que du contre-angle, photo tirée du site Nobel Biocare

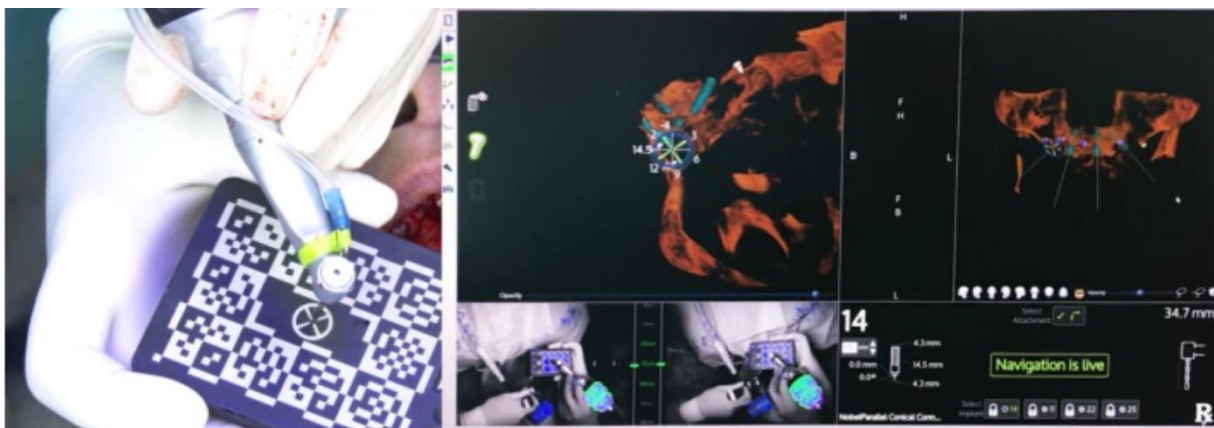


Figure 30 : calibration des forêts, photo tirée du site Nobel Biocare

Dans les cas de patients édentés, le x-clip ne peut pas être stabilisé en bouche. Pour pallier cela, la technologie EDX a été créée. Le principe est d'utiliser des vis d'ostéosynthèse destinées à remplacer le x-clip pour fixer le tracker.

c) *Le X-mark*

Le X-mark est un nouveau procédé d'enregistrement virtuel de l'anatomie du patient dans un plan de traitement numérique. Il consiste en la mise en place de vis d'ostéosynthèses placées avant la réalisation du CBCT afin de servir de repère ainsi que de support pour la fixation du tracker. Il suffira ensuite de choisir 3 points de référence sur le CBCT donc sur l'écran du X-Guide puis de venir pointer ces mêmes points dans la bouche du patient à l'aide d'une sonde spécifique comportant elle aussi un marqueur. Une correspondance peut alors être faite entre le volume osseux et le tracker.

Cette nouvelle technologie peut être utilisée dans tous les cas de figure, elle apporte une plus grande fiabilité notamment dans le cas d'édentements partiels avec une anatomie des dents ne permettant pas la rétention du x-clip.

3. *Indications de la chirurgie naviguée*

Il existe des indications à l'utilisation de la chirurgie naviguée. Bien que tous les cas puissent être traités sans elle, dans certaines situations, son utilisation peut grandement faciliter la chirurgie notamment :

- Dans le cas de patient avec une faible ouverture buccale où la mise en place d'un guide chirurgical est impossible.
- Pour la mise en place d'implants zygomatiques, en effet l'utilisation de guide chirurgicaux pour ce type d'implant manque de fiabilité.

D. Comparaison entre chirurgie guidée statique et dynamique

Un article rédigé en 2019 par J. Gargallo-Albiol et *al.* (6) se base sur 19 études pour comparer les deux techniques. Pour cela, trois critères sont retenus : la précision, les suites opératoires et le temps au fauteuil.

Au niveau de ces critères, aucune différence significative n'a été mise en évidence.

Guided comparison		DN			FG			HG									FH			LEGEND TABLE 1	
								DRILL GUIDED			PILOT-DRILL GUIDED			NON-COMPUTER GUIDED							
		A	PDS	CHT	A	PDS	CHT	A	PDS	CHT	A	PDS	CHT	A	PDS	CHT	A	PDS	CHT		
DN																					
FG																					
HG	DRILL GUIDED																				
	PILOT-DRILL GUIDED																				
	NON-COMPUTER GUIDED																				
FH																					

LEGEND	
DYNAMIC NAVIGATION	DN
FULL-GUIDED	FG
HALF-GUIDED	HG
FREE-HAND	FH
ACCURACY	A
PAIN-DISCOMFORT-SWELLING	PDS
CHAIR TIME	CHT
	BETTER
	SIMILAR
	WORSE
	LACK OF DATA

Figure 31 : tableau montrant les différences entre chirurgie dynamique, chirurgie guidée statique et chirurgie à main levée, J. Gargallo-Albiol 2019.

Une autre étude réalisée par Stefanelli et al, porte sur l'évaluation de l'exactitude d'un système de navigation dynamique pour les implants dans un contexte de pratique privée. Cette étude conclue que la chirurgie de navigation présente une grande précision qui est au moins aussi précise que la chirurgie guidée statique.(30)

D'autres études ont été menées notamment celle du Dr R. Emery et *al.* (31), montrant une plus grande précision pour la chirurgie guidée dynamique. Cependant, il faut noter que ces études sont financées par des sociétés commercialisant des systèmes de navigation ce qui peut influencer les résultats finaux contrairement aux deux premiers articles qui n'ont reçu aucun financement.

Une des principales différences entre ces deux chirurgies est la possibilité de modifier la planification en per-opératoire. En effet dans le cas de la chirurgie guidée statique, aucune modification dans la planification ne pourra être réalisée, contrairement à la chirurgie guidée dynamique qui permet un ajustement de la planification à tout moment de la chirurgie.(28)

En résumé, il semblerait que la chirurgie naviguée n'apporte pas un avantage significatif en termes de précision, de complications post-opératoires ou même un gain de temps. Cependant, il faut rester prudent quant à l'interprétation de ces études du fait d'un manque de recul clinique notamment pour la chirurgie naviguée.

Enfin, il est important de mentionner que peu importe la technique employée, il existe une courbe d'apprentissage pour chaque praticien. En effet, l'expérience du chirurgien joue un rôle primordial dans le succès d'une chirurgie.(30)

V. Développements futurs

Il a été vu précédemment que les avancées techniques et technologiques dans le domaine de l'implantologie ont connu une croissance exponentielle ces dernières années notamment avec le développement de logiciels de planifications 3D qui permettent une anticipation complète des chirurgies ou avec l'arrivée de nouvelles techniques chirurgicales comme la chirurgie naviguée.

De nos jours, les recherches dans ce domaine se concentrent sur deux grands axes principaux que sont l'intelligence artificielle ainsi que la réalité virtuelle et augmentée.

A. L'intelligence artificielle au service de l'implantologie

1. Définition

Pour le Parlement européen, l'intelligence artificielle (IA) correspond à une machine capable de « *reproduire des comportements liés aux humains, tels que le raisonnement, la planification et la créativité* ». (32)

Afin d'être plus précis, elle pourrait être définie comme un domaine de l'informatique qui se concentre sur la création de systèmes informatiques capables de réaliser des tâches qui nécessitent normalement l'intelligence humaine. Ces tâches peuvent inclure la compréhension du langage naturel, la reconnaissance d'images et de sons, la prise de décisions, la résolution de problèmes, l'apprentissage et l'adaptation en fonction des nouvelles données. L'objectif ultime de l'IA est de créer des systèmes qui peuvent penser, raisonner et agir de manière autonome, comme le ferait un être humain.

En implantologie, les systèmes d'IA peuvent aider à automatiser le processus d'analyse des données médicales du patient en utilisant des algorithmes d'apprentissage automatique afin de fournir toutes les données nécessaires à la réalisation d'une chirurgie. Cela peut aider les chirurgiens-dentistes à concevoir des plans de traitements plus précis et plus efficaces, réduisant ainsi le risque d'erreurs et améliorant les résultats pour les patients.

2. Applications de l'intelligence artificielle à la pratique de l'implantologie orale

a) *Prédire le succès implantaire en fonction du patient*

Des recherches sont réalisées dans la création de modèles bio-informatiques permettant de combiner des algorithmes d'IA avec les sciences omiques. En effet, l'association d'une intelligence artificielle à des méthodologies de précisions telles que les biomarqueurs pourraient s'avérer utiles dans la création d'une médecine de précision et ainsi prédire le succès implantaire.

Trois études ont été menées afin d'appuyer cela :

- Ritzer et *al.* décrivent un mécanisme de détection des maladies parodontales à l'aide de capteurs peptidiques incorporés dans un chewing-gum fournissant un diagnostic rapide et précis au contact de la salive.(33)

- Steigman et *al.*, grâce aux progrès sur les biotechnologies des diodes électroluminescentes (DEL), ont permis la création de biocapteurs et de systèmes micro-électromécaniques (MEMS) adaptés à la cavité buccale afin d'identifier et de quantifier avec précision des molécules tels que le cortisol, des protéines ou des bactéries. Cela pourrait permettre d'éviter au patient de développer différentes conditions pathologiques ainsi que de déceler de façon précoce l'apparition de mucosites ou de péri-implantites.(34)
- Mahri et *al.* se sont penchés sur l'influence des médicaments pendant la chirurgie. En effet, de nombreux patients demandeurs de restaurations implanto-portées sont des patients d'un âge avancé souvent polymédicamentés ou présentant des comorbidités et même si ces situations sont considérées durant la planification, leurs effets pendant et après la chirurgie n'est généralement pas clair. Ainsi, ils ont élaboré un algorithme d'apprentissage automatique afin d'identifier avec précision l'influence des médicaments au cours du processus d'ostéointégration. (35)

b) Reconnaître le type d'implant

La grande variété de types d'implants pose un problème pour les praticiens. En effet, il existe de nombreuses marques d'implants, de plus dans la grande majorité des cas, elles ne sont pas compatibles entre elles. Ainsi, lorsqu'il y a une nécessité de réintervenir sur un implant pour des raisons chirurgicales ou prothétiques, il est indispensable d'avoir la marque de l'implant afin de se procurer le bon matériel. Néanmoins, trop peu de patients disposent des informations nécessaires ce qui peut poser un problème pour la suite du traitement.

C'est pour cela que différents modèles d'IA de reconnaissance d'implant ont été développés afin d'aider les professionnels de la santé dentaire à reconnaître les implants.

Au total, 7 études ont développé une IA qui se base sur un algorithme de réseau neuronal profond afin de déterminer le type d'implant. (36)(37)(38)(39)(40)(41)(42)

On retrouve dans ces études une précision comprise entre 93 % et 98 %. Cependant, elles utilisent toutes des radiographies 2D comme ensemble de données d'entrée et on sait que ce type de radiographie présente des déformations ainsi l'utilisation de scanner 3D améliorerait davantage la précision.

c) Déterminer l'emplacement optimal des implants (43)

Bien que la détermination de la position d'un implant soit de nos jours une tâche relativement simple pour les praticiens, le développement d'un algorithme permettant son automatisation pourrait s'avérer utile dans le but d'accélérer et de rationaliser la planification implantaire.

C'est ce qu'a tenté de faire Alsomali et *al.* dans une étude réalisée en 2022 en développant un modèle d'IA d'apprentissage en profondeur qui place automatiquement des implants dans des images de CBCT en utilisant l'implant de taille optimale, dans une position et une orientation optimale. L'idée a été de créer une IA qui localise automatiquement les marqueurs radiographiques obtenus grâce à un guide radiographique afin d'identifier les sites à implanter.

Pour déterminer la précision de l'IA, ils ont pris un total de 50 sections d'images comprenant 193 images présentant un marqueur radiographique et 2284 images sans marqueur. Les résultats de cette étude ont montré que leur modèle d'IA présentait un taux de faux positifs de 2,8 % c'est-à-dire que dans 2,8 % des cas l'IA détectait un marqueur là où il n'y en avait pas et un taux de marqueurs marqués de 17 %. Ainsi, il a été conclu que ce modèle d'IA ne présentait pas une précision suffisante cependant des recherches sont réalisées afin de mettre au point un modèle d'IA en profondeur capable de réaliser cette tâche avec plus de précision.

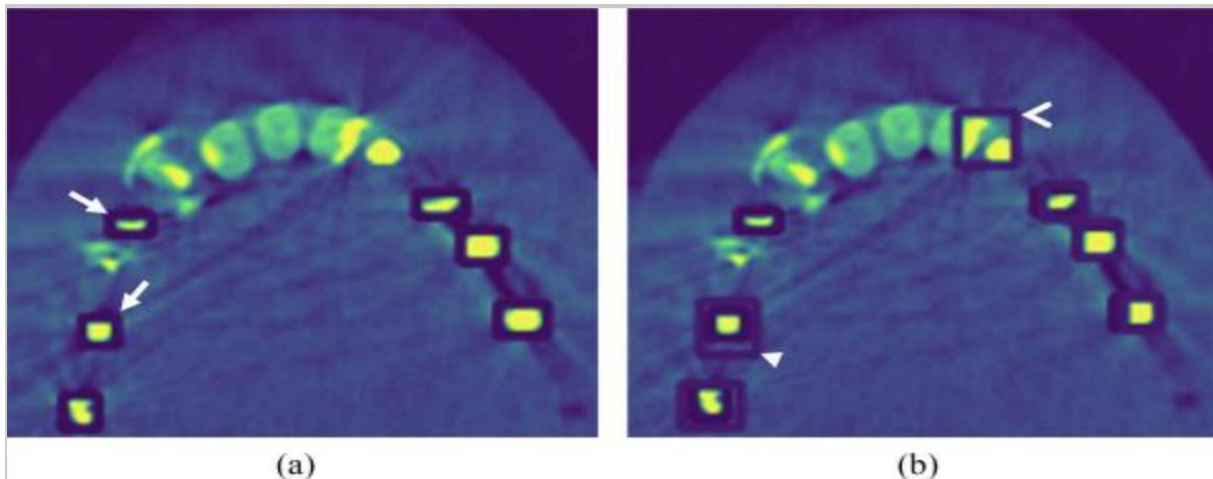


Figure 32 : image montrant les coupes axiales d'un CBCT. En (a) la coupe axiale normale avec les marqueurs encadrés en bleu foncé et pointés par des flèches blanches. En (b) la coupe vue par l'IA avec les marqueurs détectés par l'IA et encadrés en bleu plus clair et pointés par des flèches blanches. On peut voir qu'un marqueur sur l'incisive latérale 22 a été incorrectement identifié et le marqueur au niveau prémolaire droite n'a pas été détectés

d) *Apport de l'intelligence artificielle à l'implantologie orale*

L'intelligence artificielle (IA) a apporté des améliorations significatives dans la pratique de l'implantologie orale en aidant à améliorer la sécurité et la qualité de l'acte opératoire. Les publications récentes sur le sujet mettent en évidence l'intégration et l'analyse d'une quantité importante de données permettant la planification et la réalisation de l'acte opératoire. Selon un article publié en 2020 par L. Le Héron, l'IA est de plus en plus utilisée dans l'implantologie orale pour la chirurgie guidée dynamique ou entièrement robotisée, afin d'améliorer la sécurité et la qualité de l'intervention (44). En outre, l'IA permet également de prédire la taille des dents non érigées et d'évaluer les anomalies dentaires et craniofaciales grâce à l'utilisation de modèles virtuels et de scans 3D. L'utilisation de l'IA dans la pratique de l'implantologie orale a donc un impact significatif sur l'amélioration de la qualité des soins dentaires et de la sécurité pour les patients. (45)

B. Réalité virtuelle et réalité augmentée en implantologie

1. Définition

Il est important dans un premier temps de différencier réalité virtuelle (RV) et réalité augmentée (RA).

D'après le dictionnaire Le Robert la RV est définie comme une « *technique simulant un environnement en trois dimensions à l'aide d'un ordinateur ; le monde ainsi créé* ». La RA est définie comme une « *technique qui superpose à la réalité sa représentation numérique actualisée en temps réel* ».

De manière générale, la RV peut être considérée comme une immersion dans un environnement généré par un ordinateur. À l'opposé, la RA peut être considérée comme la superposition d'un environnement généré par ordinateur sur la réalité.

En résumé, la RV remplace la réalité tandis que la RA la complète.

Généralement, les systèmes de technologies RA/RV se présentent sous la forme d'appareils montés sur la tête avec des écrans OLED. Ils peuvent être équipés ou non de contrôleurs haptiques qui permettent à l'utilisateur d'interagir avec les structures virtuelles.

Dans le domaine médical, les images issues de la tomodensitométrie peuvent être utilisées pour réhabiliter des modèles virtuels. Les interactions sont visuelles et tactiles et sont actualisées respectivement par un dispositif d'affichage et un dispositif de retour haptique.



Figure 33 : casque HTC vive et ses poignées, Zhou et al 2021

2. Application en implantologie

De nos jours, des recherches sont faites dans le but d'intégrer la RA et la RV à la pratique de l'implantologie. En effet, ces dernières pourraient être utiles à la fois pour la formation des chirurgiens-dentistes, pour la planification, mais aussi durant la chirurgie. (46)

a) La formation

La formation en implantologie est essentielle pour assurer la qualité des soins dentaires. La technologie de réalité virtuelle (RV) offre une nouvelle approche de la formation en implantologie en permettant aux étudiants en médecine dentaire de s'entraîner à des procédures sur des modèles 3D précis avant de travailler sur des patients réels. Plusieurs études ont été menées pour évaluer l'efficacité de la formation en implantologie dentaire à l'aide de la technologie RV, et ont montré des résultats prometteurs (47)(48)(49). Les résultats de ces études suggèrent que la formation en implantologie dentaire avec la technologie VR peut améliorer les compétences des étudiants en matière de planification et de réalisation d'implants, en augmentant leur précision et leur vitesse de travail. En utilisant la technologie RV, les étudiants peuvent également visualiser la procédure de manière immersive et réaliste, ce qui peut aider à améliorer leur compréhension et leur confiance avant de passer à des procédures sur des patients réels.

Une étude menée par Pulijala et *al.* en 2018, a tenté de déterminer l'efficacité de la réalité virtuelle dans la formation chirurgicale. Pour cela, ils ont pris deux groupes d'étudiants en chirurgie avec un niveau similaire et ayant une expérience limitée dans la réalisation de l'ostéotomie de Le Fort I. Le groupe d'étude a utilisé une application de chirurgie RV sur un appareil Oculus Rift avec Leap Motion. Le groupe témoin a lui utilisé un contenu similaire dans une présentation similaire sur un ordinateur portable. Les résultats ont montré que le groupe d'étude a développé une confiance en soi perçue plus importante que le groupe témoin.(47)

Une autre étude menée par Yong Zhou et *al.* en 2021, présente une évaluation de l'utilisation de la technologie de réalité virtuelle (RV) dans la formation en implantologie dentaire. Les auteurs ont développé un système de formation basé sur la RV pour la planification et la réalisation d'implants, et ont évalué l'efficacité de ce système en comparant les performances des étudiants en implantologie dentaire qui ont utilisé le système RV avec celles des étudiants qui ont utilisé des méthodes de formation traditionnelles.

Les résultats de l'étude ont montré que les étudiants qui ont utilisé le système RV ont obtenu de meilleurs résultats en termes de temps de réalisation de la procédure, de précision et de qualité de l'implantation par rapport aux étudiants qui ont utilisé des méthodes de formation traditionnelles. Les étudiants qui ont utilisé le système RV ont également signalé une plus grande confiance en leur capacité à réaliser des implants.(48)

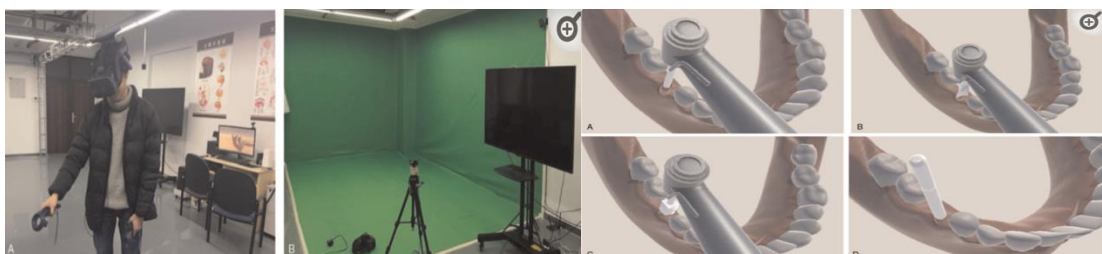


Figure 34 : scène de réalité virtuelle ainsi que la vision de l'utilisateur dans le casque, Zhou et al 2021

En conclusion, la technologie RV peut être bénéfique pour les étudiants en médecine dentaire en améliorant leurs compétences et leur confiance. Cependant, il est important de noter que la technologie RV ne peut remplacer l'expérience pratique réelle et que les étudiants doivent toujours bénéficier d'une formation pratique sous la supervision d'un professionnel qualifié.

b) Utilisation de la RV et de la RA pour la planification

Le recours à la technologie RA/RV montrent de nombreux avantages dans la réalisation d'une planification implantaire.

Rantamaa et *al.* dans une étude, ont évalué l'efficacité des commandes vocales pour changer les modes de planification dans un environnement de réalité virtuelle. En effet, leur utilisation pour changer les modes d'affichage en RV facilite l'interaction entre l'utilisateur et la technologie, offrant une expérience plus naturelle et intuitive. Les résultats ont montré que les commandes vocales étaient efficaces et pourraient être utilisées pour améliorer l'efficacité de la planification implantaire en RV.(50)

Mangano et *al.* dans une autre étude, ont exploré l'utilisation de la RA pour la planification guidée de la chirurgie implantaire. En utilisant des images de tomodensitométrie et une modélisation 3D, la RA peut aider les chirurgiens à mieux comprendre la morphologie de la bouche et à planifier avec précision les implants. L'utilisation de la RA dans la planification implantaire permet également de réduire les risques d'erreurs et d'améliorer la précision de la chirurgie. Cette preuve de concept montre que l'utilisation de la RA est prometteuse pour l'amélioration des soins dentaires et pourrait révolutionner la pratique chirurgicale.(51)

c) Utilisation de l'AR pour la chirurgie

Les technologies de réalité augmentée (RA) et de réalité virtuelle (RV) offrent de nombreux avantages pour la chirurgie implantaire.

Dans un examen systématique et une méta-analyse sur la précision de la navigation assistée par réalité augmentée dans la chirurgie implantaire, il a été constaté que l'utilisation de la réalité augmentée améliore la précision de la pose implants dentaires et réduit le temps opératoire. (52)

D'un autre côté, la réalité virtuelle offre un environnement virtuel entièrement simulé, qui peut être utilisé pour simuler des procédures chirurgicales avant la chirurgie réelle. Cela permet aux chirurgiens de s'entraîner et d'améliorer leurs compétences sans risquer la vie du patient.(53)

Ainsi, en combinant ces deux technologies, les chirurgiens peuvent améliorer l'efficacité et la précision des procédures chirurgicales.

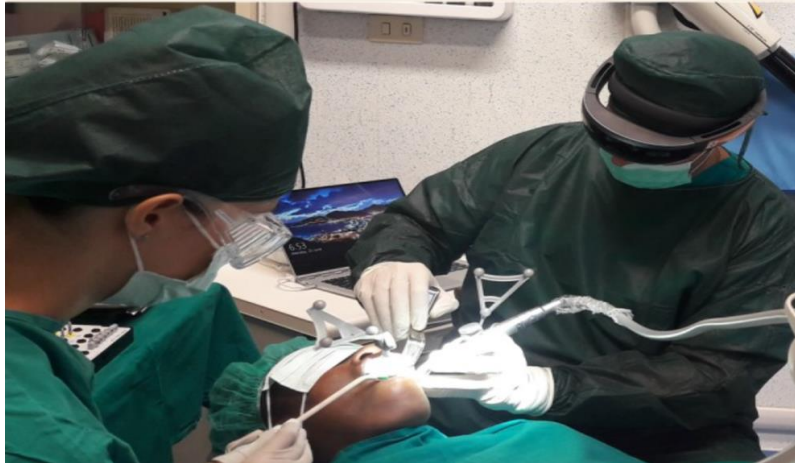

Figure 35 : chirurgie avec casque de réalité augmentée, G.Pellegrino et al (2019)

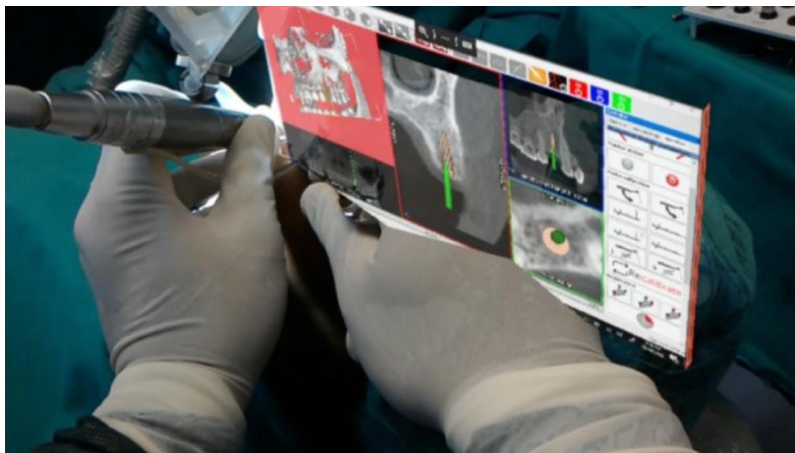


Figure 36 : la vue du chirurgien pendant la chirurgie avec les lunettes Hololens de réalité augmentée, G.Pellegrino et al (2019)

VI. Conclusion

En conclusion, ce travail a mis en évidence l'évolution significative de la planification implantaire grâce aux avancées technologiques et scientifiques. Les progrès réalisés jusqu'à présent, tels que l'imagerie tridimensionnelle, le développement de nouvelles technologies comme la caméra optique et la planification assistée par ordinateur, ont considérablement amélioré la précision, la prédictibilité et les résultats des traitements implantaires. Cependant, l'avenir de la planification implantaire s'annonce encore plus prometteur avec l'introduction de nouvelles technologies telles que l'intelligence artificielle, la réalité augmentée et la réalité virtuelle.

D'une part, en examinant les différentes méthodes et outils utilisés dans la planification implantaire, il est clair que les logiciels de conception/fabrication assistée par ordinateur ont révolutionné la façon dont les dentistes planifient et positionnent les implants. Grâce à ces outils, il est possible d'effectuer une analyse détaillée de l'anatomie osseuse du patient, d'évaluer la qualité et la quantité d'os disponible, de simuler virtuellement la position idéale des implants afin de concevoir in fine un guide chirurgical destiné à retranscrire au mieux la planification lors de la chirurgie.

D'autre part, l'arrivée de la chirurgie naviguée, a permis une nouvelle approche de l'implantologie orale. En effet, le passage d'un guidage statique à un guidage dynamique confère certains avantages tels que la possibilité de modifier la planification à tout moment de la chirurgie ou bien le fait de ne plus s'encombrer d'un guide notamment lorsque le patient ne présente pas une ouverture buccale suffisante.

En ce qui concerne les avancées futures, l'intelligence artificielle offre un potentiel immense pour l'amélioration de la planification implantaire. Les algorithmes d'apprentissage automatique peuvent analyser de vastes ensembles de données cliniques, générer des modèles prédictifs et recommander les meilleures approches de traitement pour chaque patient. Cela pourrait permettre une personnalisation encore plus poussée des plans de traitement, en prenant en compte les caractéristiques anatomiques spécifiques et les facteurs de risque individuels. L'intelligence artificielle pourrait également aider à l'automatisation de certaines tâches, ce qui permettrait aux dentistes de gagner du temps et de se concentrer davantage sur l'aspect clinique de la planification.

D'un autre côté, la réalité augmentée et la réalité virtuelle offrent des possibilités passionnantes pour améliorer la visualisation et l'interaction lors de la planification implantaire. En utilisant des casques de réalité augmentée ou des simulateurs de réalité virtuelle, les dentistes pourraient voir et manipuler virtuellement les structures osseuses, les implants et les prothèses dentaires, offrant ainsi une expérience plus immersive et intuitive. Cela faciliterait la planification préopératoire en permettant aux praticiens de mieux évaluer les relations spatiales et les dimensions des structures dentaires et osseuses, ce qui réduirait les risques d'erreurs et d'échecs de traitement.

Cependant, il convient de noter que l'intégration de ces avancées futures soulève également des défis, notamment en termes de fiabilité, de coûts et de formation des professionnels de la santé. Des recherches supplémentaires et une collaboration interdisciplinaire seront nécessaires pour maximiser le potentiel de ces technologies et garantir leur adoption réussie dans la pratique clinique.


Bibliographie

1. Deeb GR, Soliman O, Alsaad F, Jones P, Deluke D, Laskin DM. Simultaneous Virtual Planning Implant Surgical Guides and Immediate Laboratory-Fabricated Provisionals: An Impressionless Technique. *J Oral Implantol.* août 2016;42(4):363-9.
2. Temmerman A, Hertelé S, Teughels W, Dekeyser C, Jacobs R, Quirynen M. Are panoramic images reliable in planning sinus augmentation procedures? *Clin Oral Implants Res.* févr 2011;22(2):189-94.
3. Masson E. Guides radiologiques et chirurgicaux en implantologie [Internet]. EM-Consulte. [cité 10 déc 2022]. Disponible sur: <https://www.em-consulte.com/article/218848/guides-radiologiques-et-chirurgicaux-en-implantolo>
4. Leize-Zal E, Santucci J, Agossa K. Imagerie en implantologie orale : étude pré-implantaire et planification [Internet]. *L'Information Dentaire.* [cité 25 nov 2022]. Disponible sur: <https://www-information-dentaire-fr.lama.univ-amu.fr/formations/imagerie-en-implantologie-orale-etude-pre-implantaire-et-planification/>
5. Cherfane P. Planification implantaire : de la conception à l'exécution [Internet]. *L'Information Dentaire.* [cité 24 sept 2022]. Disponible sur: <https://www.information-dentaire.fr/formations/planification-implantaire-de-la-conception-lexcution/>
6. Gargallo-Albiol J, Barootchi S, Salomó-Coll O, Wang H lay. Advantages and disadvantages of implant navigation surgery. A systematic review. *Ann Anat - Anat Anz.* 1 sept 2019;225:1-10.
7. Miracle AC, Mukherji SK. Conebeam CT of the Head and Neck, Part 2: Clinical Applications. *AJNR Am J Neuroradiol.* août 2009;30(7):1285-92.
8. Poeschl PW, Schmidt N, Guevara-Rojas G, Seemann R, Ewers R, Zipko HT, et al. Comparison of cone-beam and conventional multislice computed tomography for image-guided dental implant planning. *Clin Oral Investig.* janv 2013;17(1):317-24.
9. Arisan V, Karabuda ZC, Pişkin B, Özdemir T. Conventional multi-slice computed tomography (CT) and cone-beam CT (CBCT) for computer-aided implant placement. Part II: reliability of mucosa-supported stereolithographic guides. *Clin Implant Dent Relat Res.* déc 2013;15(6):907-17.
10. Jacobs R, Adriansens A, Verstreken K, Suetens P, van Steenberghe D. Predictability of a three-dimensional planning system for oral implant surgery. *Dento Maxillo Facial Radiol.* mars 1999;28(2):105-11.
11. Planmeca Romexis® Viewer | Application de bureau gratuite pour la visualisation d'images [Internet]. [cité 12 févr 2023]. Disponible sur: <https://www.planmeca.com/fr/logiciel/application-gratuite-pour-la-visualisation-d-images/>
12. Aït-Ameur A, Decat V, Treil J, Campan P, Teillet M, Le Gac O, et al. Nouveautés en implantologie : de l'aide au diagnostic à l'aide à la chirurgie. *J Radiol.* 1 mai 2009;90(5, Part 2):624-33.
13. Monlezun S, Barrière JR. Optimisation du protocole Dual Scan-CT dans les cas de mise en charge immédiate chez l'édenté total [Internet]. *L'Information Dentaire.* 2022 [cité 28 avr 2023]. Disponible sur: <https://www.information.dentaire.fr/formations/optimisation-du-protocole-dual-scan-ct-dans-les-cas-de-mise-en-charge-immddiate-chez-ldent-total/>

14. Flügge T, Kramer J, Nelson K, Nahles S, Kernen F. Digital implantology-a review of virtual planning software for guided implant surgery. Part II: Prosthetic set-up and virtual implant planning. *BMC Oral Health*. 30 janv 2022;22(1):23.
15. Mangano F, Shibli JA, Fortin T. Digital Dentistry: New Materials and Techniques. *Int J Dent*. 2016;2016:5261247.
16. Barenghi L, Barenghi A, Cadeo C, Di Blasio A. Innovation by Computer-Aided Design/Computer-Aided Manufacturing Technology: A Look at Infection Prevention in Dental Settings. *BioMed Res Int*. 6 août 2019;2019:6092018.
17. Buzayan MM, Etajuri EA, Lim Ghee Seong, Abidin ZBZ, Sulaiman EB, Ahmed HMA. First steps of a digital workflow to build up a virtual articulator using open-source Autodesk Meshmixer software: Erste Schritte eines digitalen Workflows zur Konstruktion eines virtuellen Artikulators unter Verwendung der Open-Source-Software Autodesk Meshmixer. *Int J Comput Dent*. janv 2022;25(1):71-81.
18. Scolozzi P, Michellini F, Crottaz C, Perez A. Computer-Aided Design and Computer-Aided Modeling (CAD/CAM) for Guiding Dental Implant Surgery: Personal Reflection Based on 10 Years of Real-Life Experience. *J Pers Med*. 9 janv 2023;13(1):129.
19. Ibrahim D, Broilo TL, Heitz C, de Oliveira MG, de Oliveira HW, Nobre SMW, et al. Dimensional error of selective laser sintering, three-dimensional printing and PolyJet models in the reproduction of mandibular anatomy. *J Cranio-Maxillo-fac Surg Off Publ Eur Assoc Cranio-Maxillo-fac Surg*. avr 2009;37(3):167-73.
20. Geng W, Liu C, Su Y, Li J, Zhou Y. Accuracy of different types of computer-aided design/computer-aided manufacturing surgical guides for dental implant placement. *Int J Clin Exp Med*. 15 juin 2015;8(6):8442-9.
21. Tahmaseb A, Wu V, Wismeijer D, Coucke W, Evans C. The accuracy of static computer-aided implant surgery: A systematic review and meta-analysis. *Clin Oral Implants Res*. 2018;29(S16):416-35.
22. Guide à étage : où en est-on ? [Internet]. *Lefildentaire magazine dentaire*. 2022 [cité 3 mai 2023]. Disponible sur: <https://www.lefildentaire.com/articles/guide-a-etage-on/>
23. Salama MA, Pozzi A, Clark WA, Tadros M, Hansson L, Adar P. The « Scalloped Guide »: A Proof-of-Concept Technique for a Digitally Streamlined, Pink-Free Full-Arch Implant Protocol. *Int J Periodontics Restorative Dent*. 2018;38(6):791-8.
24. Putra RH, Yoda N, Astuti ER, Sasaki K. The accuracy of implant placement with computer-guided surgery in partially edentulous patients and possible influencing factors: A systematic review and meta-analysis. *J Prosthodont Res*. 11 janv 2022;66(1):29-39.
25. Marlière DAA, Demétrio MS, Picinini LS, Oliveira RGD, Netto HDDMC. Accuracy of computer-guided surgery for dental implant placement in fully edentulous patients: A systematic review. *Eur J Dent*. 2018;12(1):153-60.
26. Star Concept la chirurgie guidée 3.0 [Internet]. *Lefildentaire magazine dentaire*. 2022 [cité 16 mars 2023]. Disponible sur: <https://www.lefildentaire.com/articles/star-concept-chirurgie-guidee-3-0/>
27. Lopes A, de Araújo Nobre M, Santos D. The Workflow of a New Dynamic Navigation System for the Insertion of Dental Implants in the Rehabilitation of Edentulous Jaws: Report of Two Cases. *J Clin Med*. 4 févr 2020;9(2):421.

28. La chirurgie naviguée x-guide [Internet]. LEFILDENTAIRE magazine dentaire. 2019 [cité 14 mars 2023]. Disponible sur: <https://www.lefildentaire.com/articles/clinique/implantologie/la-chirurgie-naviguee-x-guide/>
29. X-Guide® | Nobel Biocare France [Internet]. [cité 14 mars 2023]. Disponible sur: <https://www.nobelbiocare.com/fr-fr/x-guide>
30. Stefanelli LV, DeGroot BS, Lipton DI, Mandelaris GA. Accuracy of a Dynamic Dental Implant Navigation System in a Private Practice. *Int J Oral Maxillofac Implants.* 2019;34(1):205-13.
31. Emery RW, Merritt SA, Lank K, Gibbs JD. Accuracy of Dynamic Navigation for Dental Implant Placement-Model-Based Evaluation. *J Oral Implantol.* oct 2016;42(5):399-405.
32. Intelligence artificielle : définition et utilisation | Actualité | Parlement européen [Internet]. 2020 [cité 24 avr 2023]. Disponible sur: <https://www.europarl.europa.eu/news/fr/headlines/society/20200827STO85804/intelligence-artificielle-definition-et-utilisation>
33. Ritzer J, Lühmann T, Rode C, Pein-Hackelbusch M, Immohr I, Schedler U, et al. Diagnosing peri-implant disease using the tongue as a 24/7 detector. *Nat Commun.* 15 août 2017;8(1):264.
34. Steigmann L, Maekawa S, Sima C, Travan S, Wang CW, Giannobile WV. Biosensor and Lab-on-a-chip Biomarker-identifying Technologies for Oral and Periodontal Diseases. *Front Pharmacol.* 2020;11:588480.
35. Mahri M, Shen N, Berrizbeitia F, Rodan R, Daer A, Faigan M, et al. Osseointegration Pharmacology: A Systematic Mapping Using Artificial Intelligence. *Acta Biomater.* 1 janv 2021;119:284-302.
36. Kohlakala A, Coetzer J, Bertels J, Vandermeulen D. Deep learning-based dental implant recognition using synthetic X-ray images. *Med Biol Eng Comput.* oct 2022;60(10):2951-68.
37. Hadj Saïd M, Le Roux MK, Catherine JH, Lan R. Development of an Artificial Intelligence Model to Identify a Dental Implant from a Radiograph. *Int J Oral Maxillofac Implants.* 2020;36(6):1077-82.
38. Lee JH, Jeong SN. Efficacy of deep convolutional neural network algorithm for the identification and classification of dental implant systems, using panoramic and periapical radiographs: A pilot study. *Medicine (Baltimore).* 26 juin 2020;99(26):e20787.
39. Sukegawa S, Yoshii K, Hara T, Yamashita K, Nakano K, Yamamoto N, et al. Deep Neural Networks for Dental Implant System Classification. *Biomolecules.* 1 juill 2020;10(7):984.
40. Kim JE, Nam NE, Shim JS, Jung YH, Cho BH, Hwang JJ. Transfer Learning via Deep Neural Networks for Implant Fixture System Classification Using Periapical Radiographs. *J Clin Med.* 14 avr 2020;9(4):1117.
41. Lee JH, Kim YT, Lee JB, Jeong SN. A Performance Comparison between Automated Deep Learning and Dental Professionals in Classification of Dental Implant Systems from Dental Imaging: A Multi-Center Study. *Diagn Basel Switz.* 7 nov 2020;10(11):910.

42. Takahashi T, Nozaki K, Gonda T, Mameno T, Wada M, Ikebe K. Identification of dental implants using deep learning-pilot study. *Int J Implant Dent.* 22 sept 2020;6(1):53.
43. Alsomali M, Alghamdi S, Alotaibi S, Alfadda S, Altwaijry N, Alturaiki I, et al. Development of a deep learning model for automatic localization of radiographic markers of proposed dental implant site locations. *Saudi Dent J.* mars 2022;34(3):220-5.
44. Le Héron L. Développements de l'intelligence artificielle en implantologie orale - Implant n° 2 du 01/05/2020 [Internet]. 2020 [cité 19 avr 2023]. Disponible sur: https://www.editionsmdp.fr/revues/implant/article/n-26-2/developpements-de-l-intelligence-artificielle-en-implantologie-orale-Implant_26-2_P146-P151.html
45. L'OMS publie le premier rapport mondial sur l'intelligence artificielle (IA) appliquée à la santé et six principes directeurs relatifs à sa conception et à son utilisation [Internet]. [cité 19 avr 2023]. Disponible sur: <https://www.who.int/fr/news/item/28-06-2021-who-issues-first-global-report-on-ai-in-health-and-six-guiding-principles-for-its-design-and-use>
46. Huang TK, Yang CH, Hsieh YH, Wang JC, Hung CC. Augmented reality (AR) and virtual reality (VR) applied in dentistry. *Kaohsiung J Med Sci.* 2018;34(4):243-8.
47. Pulijala Y, Ma M, Pears M, Peebles D, Ayoub A. Effectiveness of Immersive Virtual Reality in Surgical Training-A Randomized Control Trial. *J Oral Maxillofac Surg Off J Am Assoc Oral Maxillofac Surg.* mai 2018;76(5):1065-72.
48. Zhou Y, Chen W, Zhao X, He B, Huang W, Wu D, et al. Application evaluation of virtual reality technology in dental implant training: a new dental implant training system. *Medicine (Baltimore).* 1 oct 2021;100(39):e27355.
49. Li Y, Ye H, Ye F, Liu Y, Lv L, Zhang P, et al. The Current Situation and Future Prospects of Simulators in Dental Education. *J Med Internet Res.* 8 avr 2021;23(4):e23635.
50. Rantamaa HR, Kangas J, Jordan M, Mehtonen H, Mäkelä J, Ronkainen K, et al. Evaluation of voice commands for mode change in virtual reality implant planning procedure. *Int J Comput Assist Radiol Surg.* nov 2022;17(11):1981-9.
51. Mangano FG, Admakin O, Lerner H, Mangano C. Artificial Intelligence and Augmented Reality for Guided Implant Surgery Planning: a Proof of Concept. *J Dent.* 23 mars 2023;104485.
52. Pellegrino G, Mangano C, Mangano R, Ferri A, Taraschi V, Marchetti C. Augmented reality for dental implantology: a pilot clinical report of two cases. *BMC Oral Health.* 19 juill 2019;19:158.
53. Mai HN, Dam VV, Lee DH. Accuracy of Augmented Reality–Assisted Navigation in Dental Implant Surgery: Systematic Review and Meta-analysis. *J Med Internet Res.* 4 janv 2023;25:e42040.



SERMENT MEDICAL

En présence des Maîtres de cette Faculté, de mes chers condisciples, devant l'effigie d'HIPPOCRATE.

Je promets et je jure, d'être fidèle aux lois de l'honneur et de la probité dans l'exercice de la Médecine Dentaire.

Je donnerai mes soins à l'indigent et n'exigerai jamais un salaire au-dessus de mon travail, je ne participerai à aucun partage clandestin d'honoraires.

Je ne me laisserai pas influencer par la soif du gain ou la recherche de la gloire.

Admis dans l'intérieur des maisons, mes yeux ne verront pas ce qui s'y passe, ma langue taira les secrets qui me seront confiés et mon état ne servira pas à corrompre les mœurs ni à favoriser le crime.

Je ne permettrai pas que des considérations de religion, de nation, de race, de parti ou de classe sociale viennent s'interposer entre mon devoir et mon patient.

Même sous la menace, je n'admettrai pas de faire usage de mes connaissances médicales contre les lois de l'humanité.

J'informerai mes patients des décisions envisagées, de leurs raisons et de leurs conséquences. Je ne tromperai jamais leur confiance et n'exploiterai pas le pouvoir hérité des connaissances pour forcer les consciences.

Je préserverai l'indépendance nécessaire à l'accomplissement de ma mission. Je n'entreprendrai rien qui dépasse mes compétences. Je les entretiendrai et les perfectionnerai pour assurer au mieux les services qui me seront demandés.

Respectueux et reconnaissant envers mes Maîtres, je rendrai à leurs enfants l'instruction que j'ai reçue de leur père.

Que les hommes m'accordent leur estime si je suis fidèle à mes promesses. Que je sois déshonoré et méprisé de mes confrères si j'y manque.

DOURNAYAN Julien – L'évolution de la planification implantaire

Th. : Chir. dent. : Marseille : Aix-Marseille Université : 2023

Rubrique de classement : Implantologie

Résumé :

La planification implantaire est une étape cruciale dans la mise en place d'implants dentaires. Au fil des ans, la technologie a considérablement évolué, permettant des méthodes plus précises et plus efficaces pour la planification implantaire.

Cette thèse explore l'évolution de la planification implantaire, en examinant les différentes techniques et technologies utilisées au fil du temps. Elle commence par une analyse des méthodes traditionnelles, telles que la planification manuelle basée sur des modèles en plâtre et des radiographies argentiques 2D, puis examine l'introduction de la tomographie par faisceau conique (CBCT), de la planification assistée par ordinateur (CAO) et la fabrication assistée par ordinateur (FAO), qui ont considérablement amélioré la précision et la prévisibilité des résultats. Cette thèse traite également de la chirurgie naviguée et de son apport dans la pratique actuelle. Enfin, cette thèse examine les dernières avancées dans le domaine de la planification implantaire, telles que le développement de modèles d'IA ainsi que la réalité virtuelle, qui permettent une planification et une chirurgie encore plus précise et personnalisée.

Mots-clés : planification implantaire ; évolution ; implantologie moderne ; flux de travail numérique ; chirurgie guidée.

DOURNAYAN Julien – The evolution of implant planning

Abstract:

Implant planning is a crucial step in the placement of dental implants. Over the years, technology has significantly evolved, allowing for more precise and efficient methods for implant planning. This thesis explores the evolution of implant planning by examining the different techniques and technologies used over time. It begins with an analysis of traditional methods, such as manual planning based on plaster models and radiographs, then explores the introduction of cone beam computed tomography (CBCT) and computer-aided implant planning (CAO) and computer-aided manufacturing (CAM), which have significantly improved the accuracy and predictability of results. This thesis also deals with navigated surgery and its contribution to current practice. Finally, this thesis examines the latest advances in the field of implant planning, such as the development of AI models and virtual reality, which allow for even more precise and personalized planning and surgery.

Keywords: implant planning; evolution; modern implantology; digital workflow ; guided surgery.