



HAL
open science

Diagnostic précoce et prise en charge ortho-chirurgicale de l'ankylose alvéolodentaire

Agathe Delamare

► **To cite this version:**

Agathe Delamare. Diagnostic précoce et prise en charge ortho-chirurgicale de l'ankylose alvéolodentaire. Sciences du Vivant [q-bio]. 2023. dumas-04486049

HAL Id: dumas-04486049

<https://dumas.ccsd.cnrs.fr/dumas-04486049>

Submitted on 1 Mar 2024

HAL is a multi-disciplinary open access archive for the deposit and dissemination of scientific research documents, whether they are published or not. The documents may come from teaching and research institutions in France or abroad, or from public or private research centers.

L'archive ouverte pluridisciplinaire **HAL**, est destinée au dépôt et à la diffusion de documents scientifiques de niveau recherche, publiés ou non, émanant des établissements d'enseignement et de recherche français ou étrangers, des laboratoires publics ou privés.

IMPORTANT : OBLIGATIONS DE LA PERSONNE CONSULTANT CE DOCUMENT

Conformément au *Code de la propriété intellectuelle*, nous rappelons que le document est destiné à un **usage strictement personnel**. Les "analyses et les courtes citations justifiées par le caractère critique, polémique, pédagogique, scientifique ou d'information" sont autorisées sous réserve de mentionner les noms de l'auteur et de la source (article L. 122-4 du *Code de la propriété intellectuelle*). Toute autre représentation ou reproduction intégrale ou partielle, faite sans le consentement de l'auteur ou de ses ayants droit, est illicite.

De ce fait, nous vous rappelons notamment que, **sauf accord explicite** de l'auteur de la thèse ou du mémoire, **vous n'êtes pas autorisé** à rediffuser ce document sous quelque forme que ce soit (impression papier, transfert par voie électronique, ou autre). Tout contrevenant s'expose aux peines prévues par la loi.

NANTES UNIVERSITÉ
UNITÉ DE FORMATION ET DE RECHERCHE D'ODONTOLOGIE

Année 2023

N°

**DIAGNOSTIC PRÉCOCE ET PRISE EN CHARGE
ORTHO-CHIRURGICALE DE L'ANKYLOSE
ALVÉOLODENTAIRE**

THÈSE POUR LE DIPLÔME D'ÉTAT DE
DOCTEUR EN CHIRURGIE DENTAIRE

Présentée et soutenue publiquement par :

DELAMARE Agathe

Le 5 décembre 2023 devant le jury ci-dessous :



Président : Pr CHAUX Anne-Gaëlle

Co-directeur : Dr RENAUDIN Stéphane

Assesseur : Dr DAJEAN-TRUTAUD Sylvie

Assesseur : Dr MORCEL Marion

Directeurs de thèse : Pr CHAUX Anne-Gaëlle et Dr RENAUDIN Stéphane

 Nantes Université	Présidente Pr. BERNAULT Carine
 Pôle Santé UFR Odontologie	Doyen Pr. SOUEIDAN Assem
	Vice-Doyens Pr GAUDIN Alexis (1 ^{er} vice-doyen) Pr LE GUEHENNEC Laurent (Pédagogie) Pr LESCLOUS Philippe (Recherche)

Professeurs des Universités - Praticiens Hospitaliers (x11)	
ALLIOT-LICHT Brigitte AMOURIQ Yves CHAUX Anne-Gaëlle GAUDIN Alexis LABOUX Olivier LE GUEHENNEC Laurent	LESCLOUS Philippe LOPEZ Serena PEREZ Fabienne SOUEIDAN Assem WEISS Pierre

Professeur des Universités (x1)
BOULER Jean-Michel

Maitre de conférences (x1)
VINATIER Claire

Professeur Emérite (x1)
GIUMELLI Bernard

Enseignants Associés (x3)	
GUIHO Romain (Professeur Associé) LOLAH Aoula (MCU Associé)	AMICHIA ALLOH Yomin Cécile (Assistante Associée)

Maitres de conférences des Universités - Praticiens Hospitaliers (x20)	Chef de Clinique des Universités - Assistant des Hôpitaux des (x14)
AMADOR DEL VALLE Gilles ARMENGOL Valérie BLERY Pauline BODIC François CLOITRE Alexandra DAJEAN-TRUTAUD Sylvie ENKEL Bénédicte HASCOET Emilie HOORNAERT Alain HOUCHMAND-CUNY Madline JORDANA Fabienne MAITRE Yoann NIVET Marc-Henri PRUD'HOMME Tony RENARD Emmanuelle RENAUDIN Stéphane RETHORE Gildas SERISIER Samuel STRUILLOU Xavier VERNER Christian	BECHINA Camille BLEU Oriane CETINKAYA Volkan EVRARD Lucas HEMMING Cécile IBN ATTYA Zakarie LEROY Camille LIEPPE Thibault LUCAS Juliette MORCEL Marion PREVOT Diane QUEMARD Valentin QUINSAT Victoire Eugenie REMAUD Thomas

Praticiens Hospitaliers Universitaires
CLOUET Roselyne

Praticiens Hospitaliers	
DUPAS Cécile	HYON Isabelle

Par délibération, en date du 6 décembre 1972, le conseil de la Faculté de Chirurgie Dentaire a arrêté que les opinions émises dans les dissertations qui lui seront présentées doivent être considérées comme propre à leurs auteurs et qu'il n'entend leur donner aucune approbation, ni importance.

REMERCIEMENTS

A Madame le Professeur CHAUX Anne-Gaëlle

Professeur des Universités – Praticien Hospitalier

Docteur de l'Université de Grenoble, habilitée à diriger les recherches

Département de Chirurgie Orale

-NANTES-

Je vous remercie de l'honneur que vous me faites d'avoir accepté de présider ce jury.

Je tiens à vous remercier chaleureusement pour votre disponibilité et votre expertise qui ont grandement contribué à la réussite de cette thèse.

Bien que nos chemins ne se soient pas croisés en cours ou en pratique, votre bienveillance et votre proximité ont été essentiels à la réussite de mon projet.

Veillez trouver ici l'expression de ma reconnaissance et de ma profonde estime.

A Monsieur le Docteur RENAUDIN Stéphane

Maître de Conférences des Universités – Praticien Hospitalier

Docteur de Nantes Université

Chef du département d'Orthopédie Dento-Faciale

- NANTES -

Pour avoir accepté de diriger ce travail, pour votre confiance, votre écoute et le partage de vos connaissances.

Veillez trouver ici l'expression de ma profonde estime et de mes sincères remerciements.

A Madame le Docteur DAJEAN-TRUTAUD Sylvie

Maître de Conférences des Universités – Praticien Hospitalier

Docteur de Nantes Université

Département d'Odontologie Pédiatrique

- NANTES -

Je tiens à vous exprimer ma gratitude la plus profonde pour votre soutien inestimable au cours de ces années. Votre bienveillance, votre empathie et votre proximité m'ont apporté bien plus que des conseils professionnels.

C'est avec la plus grande estime que je vous adresse mes sincères remerciements.

A Madame le Docteur MORCEL Marion

Chef de Clinique des Universités

Assistant des Hôpitaux

Département de Chirurgie Orale

- NANTES -

Pour avoir accepté de siéger dans ce jury, pour votre confiance et votre disponibilité.

SOMMAIRE

I.	Introduction	11
II.	Généralités.....	12
1.	Définition.....	12
2.	Epidémiologie	13
3.	Conséquences cliniques	15
III.	Etiologies de l'ankylose alvéolodentaire.....	18
1.	Génétiques et syndromes associés	18
2.	Traumatiques.....	19
3.	Iatrogènes.....	21
4.	Locales	22
IV.	Diagnostic précoce	23
1.	Examen clinique	23
a.	Degré d'infraposition	24
b.	Test de mobilité.....	24
c.	Test de percussion.....	24
d.	Périotest®	25
e.	Traction orthodontique	25
2.	Examen radiographique.....	27
a.	Radiographie rétro-alvéolaire	27
b.	Orthopantomographie	28
c.	Tomodensitométrie et logiciels de reconstitution 3D.....	29
V.	Diagnostic différentiel	34
1.	Inclusion	34
2.	Rétention	34
3.	Défaut primaire d'éruption.....	35
4.	Résorption radiculaire.....	35
5.	Hypercémentose.....	36
VI.	Prise en charge ortho-chirurgicale	37
1.	Prévention	37
2.	Objectifs thérapeutiques	38
3.	Abstention thérapeutique et thérapeutiques non invasives	38
4.	Curetage et obturation de la résorption par voie alvéolaire	41
5.	Luxation chirurgicale et extrusion orthodontique	41
a.	Définition et protocole.....	41

b.	Indications.....	42
c.	Rapports de cas.....	43
d.	Contre-indications et inconvénients.....	43
6.	Corticotomie partielle et Orthodontic Bone Stretching.....	44
a.	Définition et protocole.....	44
b.	Indications.....	45
c.	Contre-indications et risques.....	46
7.	Ostéotomie segmentaire avec repositionnement.....	47
a.	Définition.....	47
b.	Indications et avantages.....	47
c.	Rapports de cas.....	47
d.	Risques et contre-indications.....	48
8.	Distraction ostéogénique.....	49
a.	Définition et protocole.....	49
b.	Indications.....	50
c.	Rapports de cas.....	50
d.	Risques et inconvénients.....	52
9.	Apicotomie.....	53
10.	Décoronation.....	54
a.	Définition et protocole.....	54
a.	Indications et avantages.....	55
11.	Extraction-réimplantation.....	56
a.	Définition.....	56
b.	Indications.....	56
c.	Risques et pronostic.....	57
12.	Autotransplantation.....	58
a.	Définition.....	58
b.	Indications.....	59
c.	Rapports de cas.....	59
d.	Risques et inconvénients.....	61
13.	Avulsion et gestion orthodontique de l'édentement.....	61
a.	Indications.....	61
b.	Rapports de cas.....	63
c.	Contre-indications et inconvénients.....	64
14.	Tableau récapitulatif.....	66
VII.	Conclusion.....	68
	BIBLIOGRAPHIE.....	69

ABRÉVIATIONS

3D : Trois Dimensions

CBCT : Cone Beam Computed Tomography

HAS : Haute Autorité de Santé

IRM : Intermediate Restorative Material

MTA : Mineral Trioxide Aggregate

MTD : Miniature Tooth-borne Distractor

TDM : Tomodensitométrie

TVFC : Tomographie Volumétrique à Faisceau Conique

UH : Unité Hounsfield

I. Introduction

L'ankylose alvéolodentaire se définit comme la fusion du cément voire de la dentine avec l'os alvéolaire.

Son étiologie est essentiellement inconnue mais plusieurs facteurs comme des maladies endocrines ou métaboliques, des infections périapicales, des traumatismes ou de précédentes procédures chirurgicales semblent impliquées dans son développement.

Elle est connue pour des effets délétères sur le développement occlusal et surtout pour l'infraclusion qu'elle engendre. Ainsi son diagnostic précoce et son traitement efficace sont fondamentaux pour prévenir d'autres déviations d'éruption et des malocclusions plus graves.

Cependant, son diagnostic clinique est très sujet à l'erreur car les perturbations de l'éruption des dents peuvent être liées à d'autres causes. Par conséquent, les méthodes radiographiques, telles que la radiographie rétroalvéolaire ou panoramique, sont couramment utilisées pour soutenir le diagnostic clinique des dents ankylosées. Malheureusement, un diagnostic précis est limité lors de l'utilisation de méthodes d'imagerie en deux dimensions (2D) car les zones ankylosées situées à la surface vestibulaire ou linguale/palatine des racines peuvent ne pas être visibles, et les zones focales d'ankylose peuvent être difficiles à identifier.

Depuis quelques années, la tomographie volumique à faisceau conique (CBCT), modalité précise et fiable est utilisée pour évaluer des dents présentant des problèmes dans le processus d'éruption. Elle est recommandée pour le diagnostic de certitude de l'ankylose par plusieurs auteurs.

Ainsi, le principal défi consiste à détecter l'anomalie dès les premiers stades et à mettre en place des procédures interceptives destinées à éliminer les interférences avec le développement normal de l'occlusion et limiter sa progression.

Cependant, l'ankylose alvéolodentaire est l'un des problèmes les plus difficiles à gérer en orthopédie dento-faciale. Les techniques de traitement orthodontique conventionnelles sont insuffisantes pour déplacer une dent ankylosée et nécessitent des approches de traitement spéciales.

Plusieurs procédures alliant chirurgie et orthodontie pour traiter les dents ankylosées ont été décrites dans la littérature. Le choix de l'option dépend du plan de traitement orthodontique, de la motivation et de l'âge du patient, ainsi que du degré d'ankylose.

Après définitions et étude diagnostique de l'ankylose alvéolodentaire, nous nous intéresserons ici aux traitements ortho-chirurgicaux de gestion de l'ankylose et plus particulièrement à la luxation chirurgicale, à l'Orthodontic Bone Stretching, aux ostéotomies segmentaires plus ou moins associées à une distraction, à l'apicotomie et la décoronation pour terminer avec l'autotransplantation, l'extraction-réimplantation et la gestion orthodontique de l'édentement en cas d'avulsion.

II. Généralités

1. Définition

L'ankylose alvéolodentaire, peut être définie par la fusion du cément voire de la dentine avec l'os alvéolaire, sur au moins une zone, résultant de la perte du ligament alvéolodentaire au niveau de cette zone.(1,2) Certains auteurs la considèrent comme un processus physiologique.(3)

La condition préalable à l'ankylose est donc un ligament parodontal discontinu ou défectueux ou encore une lésion du sac folliculaire de la dent en cours d'éruption.(4)

Le ligament alvéolodentaire, jouant le rôle d'un véritable système articulaire, mesure de 0,15 à 0,38 mm de largeur. Il contient des fibres de collagène, des tissus de connexion et des vaisseaux. Lors de l'installation de l'ankylose, ces structures sont remplacées par des connexions rigides entre l'os alvéolaire et la dent, caractérisées par la prolifération de tissu osseux dans l'espace libéré du ligament alvéolodentaire.(5)

C'est une sorte « d'ostéo-intégration » de l'organe dentaire.(6,7)

Ainsi, elle peut intéresser une partie ou la totalité de la surface radiculaire empêchant tout déplacement naturel ou forcé de la dent. En conséquence, la dent s'immobilise au niveau occlusal où elle se situe lors de l'apparition de l'ankylose. Une infraclusion survient alors que l'éruption des dents adjacentes et la croissance alvéolaire verticale continuent.(8)

D'autres termes tels que « réingressées », « en infraclusion », « en rétention secondaire », « réincluses » ou encore « submergées » sont utilisés pour qualifier les dents ankylosées.(9) Cette diversité s'explique par la méconnaissance de l'étiologie de l'ankylose.

Lorsque la dent ankylosée est complètement recouverte par la muqueuse gingivale, l'expression « réinclusion » est utilisée.

Tronstad et Heithersay considèrent l'ankylose comme la résorption externe de remplacement.(10) Selon Andreasen, cette résorption correspond au remplacement progressif des tissus dentaires radiculaires par de l'os d'origine alvéolaire dans la zone ankylosée.(11) La racine devient alors partie intégrante du système squelettique, subissant les mêmes processus de remaniement. Le cément et la dentine radiculaires sont résorbés par les ostéoclastes puis remplacés par de l'os alvéolaire déposé par les ostéoblastes. Cette résorption peut compromettre le maintien de la dent sur l'arcade.(12–14)

Le mécanisme de l'ankylose implique un remodelage avec le tissu osseux. Cela se produit lorsque la résorption de la racine par les ostéoclastes et le dépôt osseux par les ostéoblastes se déroulent simultanément. Par conséquent, la vitesse de l'ankylose est corrélée à la vitesse de remodelage de l'os, rapide chez les jeunes et lente chez les adultes.(7,15)

Cependant, certains auteurs distinguent l'ankylose de la résorption radiculaire externe de remplacement, car leurs mécanismes biologiques diffèrent. Malgré tout, à terme, leurs caractéristiques cliniques, histologiques et radiographiques sont similaires.(3)

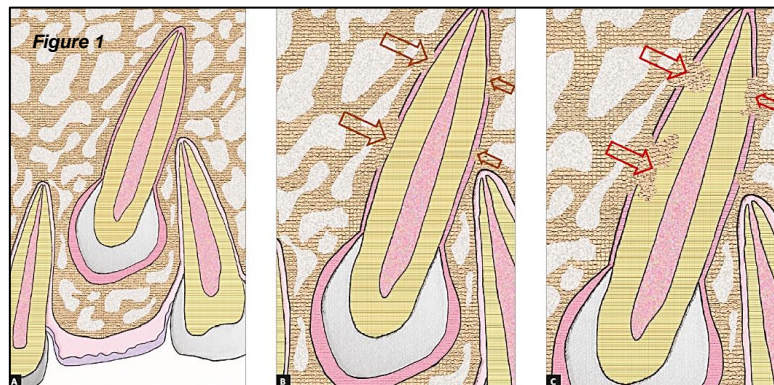


Figure 1 : Représentation schématique d'une canine maxillaire ankylosée (A = Follicule péri-coronaire et espace parodontal continu, B = Ankylose alvéolodentaire, C = Résorption de remplacement naissante), d'après Consolaro et al., 2020.(13)

L'ankylose est asymptomatique et peut apparaître durant n'importe quelle période éruptive ou après établissement de l'occlusion, essentiellement en denture temporaire mais aussi en denture permanente.(16,17)

Tous les facteurs à l'origine de cette pathologie ne sont pas identifiés. Les traumatismes dentaires entraînant un dommage irréversible de la couche de protection externe de la surface radiculaire sont une cause fréquente reconnue.(18)

A l'heure actuelle, il n'existe aucun traitement capable d'inverser le processus d'ankylose ni de stopper la progression de la résorption de remplacement. La prévention est donc primordiale.(18)

2. Epidémiologie

En raison de sa relative rareté, il existe peu d'études épidémiologiques spécifiques sur l'ankylose alvéolodentaire. Certaines recherches ont été menées pour déterminer sa prévalence dans des situations spécifiques comme en présence de fente labio-palatine ou en cas d'agénésie de prémolaires.(19,20) Malgré tout, la prévalence générale de l'ankylose alvéolodentaire reste, à ce jour, inconnue.(21)

Mancini et al. en 1995 exposent une prévalence de 1,3 à 38,5 % d'ankylose au niveau des dents temporaires.(22) Ces derniers chiffres peuvent paraître conséquents mais ils s'expliquent par le fait que beaucoup d'ankyloses de dents temporaires n'ont pas ou peu de manifestations cliniques du fait de la rhizalyse physiologique. Le plus souvent, la dent s'exfolie

normalement. Par conséquent, il est possible de penser que ce phénomène n'est pas rare, mais plutôt sous-estimé.

Biederman, en 1962, indique qu'en denture primaire, c'est la première molaire temporaire inférieure qui est le plus souvent affectée par l'ankylose. En denture mixte, l'ankylose la plus courante concerne les deuxièmes molaires déciduales.(23)

Selon Arhakis et Boutiou, en 2016, la dent la plus touchée est la première molaire temporaire mandibulaire, les dents temporaires antérieures ont une atteinte exceptionnelle.(24)

D'autres études montrent que la deuxième molaire temporaire est la plus affectée suivie par la première molaire temporaire et la première molaire permanente.(25)

Peireira et Rodrigues rapportent que l'arcade inférieure a une incidence d'ankylose plus élevée que l'arcade supérieure.(26)

Pour Eşian et al., en 2022, l'ankylose alvéolodentaire des molaires temporaires avec agénésie du germe permanent avait une prévalence de 12 %. Selon les résultats, l'ankylose se produisait avec une prévalence plus élevée au stade précoce de la dentition mixte chez les enfants âgés de 6 à 9 ans.(20)

En ce qui concerne la répartition par sexe, les résultats de Eşian et al., en 2022 ont montré qu'il n'y avait pas de différence statistiquement significative de prévalence de l'ankylose entre les sexes, ce qui est similaire à la plupart des études existantes.(20)

D'autre part, leurs résultats ont montré que les molaires inférieures étaient beaucoup plus touchées par l'ankylose que les molaires supérieures, ce qui est conforme à la littérature.(20)

Cependant, il est à noter que l'étude présentait certaines limites en ce qui concerne la taille de l'échantillon et la méthodologie de diagnostic de l'ankylose dentaire, qui ne comprenait que des caractéristiques radiologiques bidimensionnelles et aucun examen clinique.(20)

Bassigny en 2007 annonce que la présence ou l'absence du germe permanent n'a pas d'incidence sur ce processus, en particulier pour la deuxième prémolaire mandibulaire, bien que son absence le favorise. Environ 15 % des cas d'infraclusion sont associés à une agénésie de la dent permanente correspondante.(27)

Kurol en 1984, indique que l'infraclusion est également liée à l'âge car elle est étroitement associée à la résorption des racines due à l'éruption des prémolaires. En effet, le nombre de premières molaires temporaires en infraclusion augmente à partir de l'âge de 3 ans, tandis que le nombre de secondes molaires temporaires infrapositionnées augmente à partir de l'âge de 5 ans, atteignant un maximum chez les enfants âgés de 8 à 9 ans. Les premières molaires mandibulaires temporaires sont plus fréquemment touchées chez les enfants de moins de 9 ans. Après cet âge, c'est l'infraclusion de la seconde molaire qui prédomine.(28)

De leur côté, les dents permanentes, sont rarement ankylosées. Pour ces dernières, les dents antérieures sont majoritairement concernées de par l'origine traumatique ou iatrogène de l'ankylose.(25)

Selon, Aslan et Coval, il n'existe pas d'estimation précise de l'incidence de l'ankylose dentaire dans la dentition permanente. Cela pourrait être dû à son diagnostic difficile et à de nombreux

cas de dents ankylosées asymptomatiques, et donc non diagnostiquées, en particulier au niveau des dents postérieures des individus ayant arrêté leur croissance.(7)

Dans l'échantillon de 206 dents permanentes observées par Rege et al., en 2021 par tomographie, les canines représentaient 50,9 % des dents ankylosées, suivie par les troisièmes molaires (12,3%). Dans cette étude, les dents monoradiculées composaient la majorité des dents ankylosées (70,2 %), ce qui était significativement plus élevé que chez les pluriradiculées. Parmi les dents à racines multiples, la racine mésiale était la plus touchée par l'ankylose.(5)

Brearley et McKibben relèvent que l'ankylose multiple est quasiment aussi fréquente que l'ankylose d'une seule dent. Lors de double ankylose, la dent controlatérale est touchée dans 90% des cas et la dent adjacente dans les 10% restants.(28,29)

D'autre part, le sexe ne semble pas avoir d'influence sur l'ankylose alvéolodentaire. Le rôle de l'origine ethnique a été démontré par Koyoumdjisky-Kaye en 1982. Les plus populations les plus impactées sont les hispaniques et moyen-orientaux (11,5%) puis les caucasiens avec 10,6% de l'ethnie affectée, enfin les mélanodermes (5,5%) et les xanthodermes (3,2%).(30)

3. Conséquences cliniques

Les conséquences négatives de l'ankylose alvéolodentaire se révèlent aussi bien au niveau des dents atteintes que des dents voisines et de l'occlusion.

En effet, la fusion entre la racine dentaire et l'os alvéolaire peut être partielle ou totale et peut conduire à une stagnation verticale de la dent, en éruption ou non, la positionnant en infraclusion.(2) La dent perd sa mobilité physiologique.(30)

La réinclusion progressive de la dent atteinte semble la conséquence la plus fréquente d'une ankylose. La dent perd ses points de contacts proximaux et occlusaux et voit sa fonction amoindrie.(6) Cette infraclusion plus ou moins prononcée, peut causer des rotations des dents voisines et perturber le développement de la dent permanente correspondante.(27)

L'ankylose concerne presque toutes les molaires primaires infrapositionnées. Cependant, elle peut également se développer à la suite d'une infraclusion.(31)

Le niveau d'infraposition des dents ankylosées est corrélé à l'âge du patient lors de l'apparition de l'ankylose. Le développement et la sévérité de l'infraclusion dépendent de l'évolution de l'occlusion et de la croissance faciale.(10) Ils sont plus importants lorsque l'ankylose apparaît avant le pic de croissance.(14) Ainsi, l'ankylose diagnostiquée avant l'âge de 10 ans ou avant la croissance pubertaire entraîne un risque élevé d'infraclusion sévère. En revanche, le patient au squelette mature qui subit une blessure similaire connaît une réinclusion plus lente avec

une infraclusion minimale.(14,27,32) C'est donc un phénomène évolutif et variable selon les individus pouvant aller jusqu'au recouvrement de la dent par la gencive.(6)

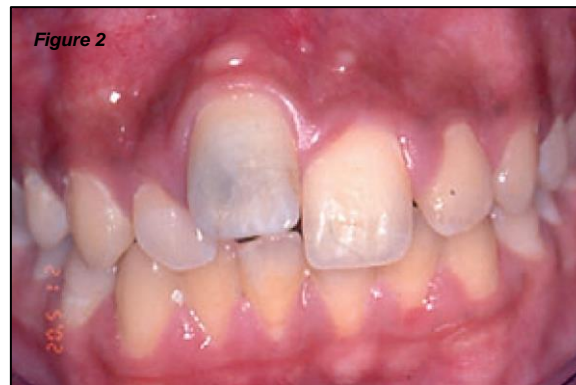

Figure 2 : Photographie intrabuccale en vue antérieure d'une incisive centrale maxillaire droite (11) ankylosée en infraclusion sévère, d'après Sapir et Shapira, 2008.(33)

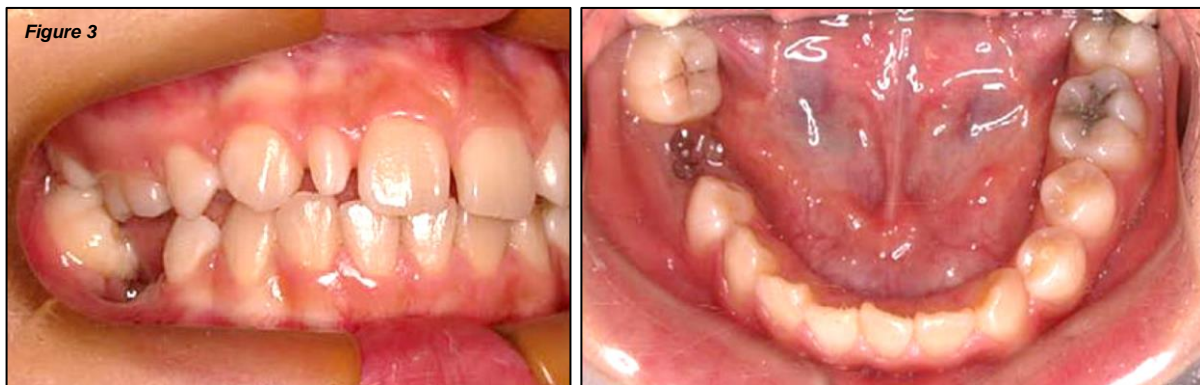

Figure 3 : Photographies intrabuccales en vue latérale droite et occlusale d'une deuxième molaire temporaire droite (85) ankylosée en infraclusion sévère, d'après Lee et al., 2009.(34)

Les perturbations cliniques peuvent inclure un développement incomplet du processus alvéolaire, l'absence de dérive mésiale normale, une absence de réponse aux forces orthodontiques, la rétention de dents primaires avec ou sans successeur, l'impaction du germe, une dent enfoncée avec version des dents adjacentes, une égression des dents antagonistes, une béance latérale et une fréquence plus élevée de décalages transversaux.(24)

Selon Kurol et Thilander, ces perturbations n'ont aucun effet à long terme sur l'occlusion.(35)

Cependant, Becker et Shochat ont détecté une déviation significative de la ligne inter-incisive du côté affecté.(36)

Une béance postérieure peut aussi survenir lors de l'absence de contact entre les dents dans les secteurs latéraux. L'interposition de la langue dans l'espace créé peut auto-entretenir et perpétuer l'infra-position de la dent retenue.(30)

Pithon et Bernardes énoncent d'autres complications générales induites par l'ankylose comme une perte de longueur d'arcade, une version des dents adjacentes, un risque carieux et parodontal des dents adjacentes accentué par difficulté de brossage, une impaction alimentaire.(17)

Kurol, en 2006, démontre que l'ankylose peut engendrer une mastication unilatérale et une restriction de la croissance, qui pourraient ultérieurement conduire à des problèmes de l'articulation temporomandibulaire ou à une asymétrie faciale.(37)

Dans le cas d'une dent temporaire, un diagnostic tardif de l'ankylose alvéolodentaire peut aggraver le trouble du processus d'éruption de la dent permanente sous-jacente ainsi que le développement alvéolaire, ce qui est en accord avec Kurol qui suggère qu'il peut y avoir une modification dans le développement des prémolaires associée aux molaires temporaires en infraclusion.(5,32)

Il est estimé que les premiers troubles d'éruption des molaires déciduales ankylosées surviennent avant l'âge de trois ans. En conséquence, le patient peut présenter une réduction de la hauteur de l'os alvéolaire, une maturation tardive et une mauvaise formation du germe, ainsi qu'une éruption ectopique de la prémolaire.(38)

S'agissant des dents temporaires, le problème est plus important lorsque l'ankylose est sévère au niveau de la deuxième molaire déciduale au début de la dentition mixte, à côté de la première molaire permanente, car les molaires déciduales ankylosées constituent une menace potentielle pour la santé parodontale des molaires permanentes adjacentes.(39)

Geiger et Bronsky, en 1994 annoncent qu'en l'absence de traitement, l'ankylose peut compromettre l'occlusion de façon permanente et ce de façon plus délétère que la perte de la dent.(30)

De manière plus radicale, un remplacement progressif du cément et de la dentine par l'os peut intervenir. Cette résorption de remplacement est souvent asymptomatique et peut ne pas être détectée avant que la dent ne devienne mobile ou ne tombe.(3,7)

Pour conclure, l'ankylose alvéolodentaire entraîne des troubles non seulement fonctionnels mais aussi esthétiques et ne peut être traitée par la force orthodontique.(40,41)

III. Etiologies de l'ankylose alvéolodentaire

La pathogenèse de l'ankylose n'est pas encore entièrement comprise et peut être due à de nombreux facteurs. Le ligament alvéolodentaire est la structure la plus importante dans ce contexte. La perte de cette barrière se produit pour plusieurs raisons. Les traumatismes et la prédisposition génétique sont les facteurs les plus souvent cités.(42,43)

Plusieurs hypothèses ont été proposées, telles que le schéma familial, des blessures traumatiques de la gaine épithéliale de Hertwig, un déficit de croissance verticale de l'os alvéolaire, des problèmes localisés liés au métabolisme et à l'inflammation, une infection locale, ainsi que des irritations chimiques ou thermiques.(44)

Il y a également des perturbations dans l'interaction entre la résorption normale et la réparation des tissus durs qui se produisent au niveau des molaires temporaires pendant l'éruption des dents permanentes et une force éruptive déficiente. Des changements ont été rapportés dans la position et l'apparence des débris épithéliaux de Malassez au sein des molaires temporaires ankylosées. Il est possible que cette distribution des restes cellulaires soit liée à la probabilité ultérieure du développement de l'ankylose et de la résorption.(42,44)

Il semble donc que l'ankylose des dents permanentes soit un phénomène multifactoriel ne pouvant être attribué à une seule cause.(7)

1. Génétiques et syndromes associés

De multiples études ont suggéré que des mutations génétiques pouvaient être impliquées dans le développement de l'ankylose alvéolodentaire.(45,46)

Toutefois, le ou les gène(s) prédisposant(s) à l'ankylose n'ayant pas encore été caractérisé(s), cette étiologie est actuellement uniquement basée sur des observations cliniques.

Selon Biederman, en 1962, un espace peut être créé génétiquement ou congénitalement dans le ligament parodontal. La dent perd son ligament et se retrouve fusionnée à l'os.(23,47)

En 1978, H. Bosker a démontré que la réinclusion de molaires permanentes n'était pas seulement causée par des facteurs exogènes comme un traumatisme ou une inflammation mais pouvait être liée à une anomalie génétique (sans préciser le gène en cause). Ce facteur héréditaire induirait un trouble du développement au niveau du ligament alvéolodentaire.(48)

Winter et al. en 1997, confirment les conclusions précédentes à propos d'une transmission de l'ankylose par un gène autosomal dominant à pénétrance complète, mais avec une expressivité variable dans plusieurs familles.(49)

En effet, des cas d'ankylose ont été identifiés chez des membres d'une même famille, sans distinction de genre. Ces constatations semblent étayer l'idée selon laquelle ce phénomène présente une tendance héréditaire.(8)

D'autres auteurs comme Kuroi, concluent également à une prévalence significativement plus importante chez les frères et sœurs d'enfants atteints d'une ankylose alvéolodentaire que dans la population générale.(28)

D'autre part, l'existence d'une composante génétique significative dans l'étiologie de l'ankylose dentaire a été confirmée par Mossey en 1999. Il décèle une concordance importante en termes d'incidence et de sévérité de l'ankylose chez les jumeaux monozygotes.(50)

Par ailleurs, selon Brearley et McKibben, en 1973, il est plus probable qu'un patient ayant une ou deux dents ankylosées en développe davantage à l'avenir.(29)

En outre, de nombreuses anomalies ont été retrouvées en association à des dents ankylosées. Elles peuvent être considérées comme différentes expressions d'un syndrome plus général. Chaque manifestation ayant une pénétrance incomplète et une expressivité variable.(51)

Parmi ces manifestations, sont retrouvés un taurodontisme, une malformation pyramidale des racines des dents permanentes, une éruption ectopique de dents permanentes, une aplasie dentaire ou encore une clinodactylie du cinquième doigt en présence d'ankyloses multiples.(49,51,52)

Plus précisément, il a été rapporté que l'ankylose des molaires temporaires est associée à diverses anomalies dans la dentition permanente, telles que le taurodontisme de la première molaire permanente, l'impaction des dents permanentes, l'éruption ectopique des prémolaires/canines, l'aplasie des deuxièmes molaires, l'inclinaison des dents adjacentes et une susceptibilité accrue aux caries et aux maladies parodontales.(53)

2. Traumatiques

L'étiologie traumatique est l'une des causes les plus fréquentes de l'ankylose alvéolodentaire.(43,45,46)

Les traumatismes alvéolodentaires sont des motifs de consultation réguliers en cabinet dentaire. Dans la littérature, leurs prévalences varient entre 4% et 33%, selon l'âge et le sexe des patients. Les patients les plus concernés sont les garçons âgés entre 8 et 15 ans et les dents les plus atteintes sont les incisives maxillaires.(10)

Les facteurs de risque associés aux traumatismes chez l'enfant sont la proalvéolie des incisives maxillaires et l'hypotonie labiale, tandis que chez l'adulte, les causes des dommages dentaires sont les bagarres, les accidents de la route ou les activités sportives.(45)

Un traumatisme ou une lésion du ligament alvéolodentaire d'origine iatrogène peut conduire à une tentative de réparation par le tissu osseux et à une ankylose alvéolodentaire.(48)

En effet, les connaissances actuelles sur la pathogenèse de l'ankylose sont basées sur des études animales et in vitro ainsi que sur des observations d'études humaines portant sur des dents traumatisées réimplantées. Chez les patients en bonne santé, les fibroblastes du ligament parodontal empêchent l'ostéogenèse dans le parodonte en libérant des cytokines et des facteurs de croissance. Cette libération maintient la séparation de la racine de l'os alvéolaire. Cependant, la nécrose du ligament parodontal par dessiccation ou dommages mécaniques, comme dans les luxations sévères, perturbe ce mécanisme normal. L'ankylose se produit lorsque des altérations inflammatoires et mécaniques du ligament parodontal se produisent et que des éléments cellulaires insuffisants survivent pour supprimer l'activité ostéogénique.(14)

Une étude rétrospective, réalisée en 2010 par Hecova et al., a étudié les complications de 889 dents permanentes traumatisées. Leurs conclusions montrent que l'ankylose alvéolodentaire se développe après expulsion et réimplantation dans 21% des cas ainsi qu'après extrusion, luxation latérale et intrusion dentaire à 3,8%.(46)

En effet, ce sont les lésions qui compromettent l'intégrité du ligament alvéolodentaire qui sont les causes majeures de l'ankylose. Si aucun déplacement de la dent n'est provoqué par le choc comme lors d'une concussion, l'ankylose ne semble pas se produire. La plaie du ligament comme condition préalable à l'ankylose semble donc être validée.(14,54)

Ainsi, la probabilité qu'une ankylose se développe dans la dent réimplantée approche les 100% à mesure que le temps d'exposition intrabuccal augmente.(14,54)

Aussi, une étude de 2007 indique que 70% des incisives ayant subi une intrusion de plus de la moitié de leur couronne sont atteintes par l'ankylose.(55) Plus l'intrusion est importante, plus le risque d'ankylose augmente.(14)

Depuis, l'avancée des connaissances dans la prévention de l'infection, concernant la guérison des tissus parodontaux, et la physiopathologie des résorptions radiculaires, a significativement amélioré le pronostic des autotransplantations et réimplantations.(56)

Enfin, les traumatismes dentaires étant la principale cause des ankyloses et touchant principalement les enfants âgés de 8 à 12 ans, c'est-à-dire avant ou en même temps que le pic de croissance, entraîne un déplacement des dents affectées par rapport à la dentition saine adjacente. En effet, les caractéristiques cliniques chez les enfants et les adolescents en croissance sont affectées par la croissance verticale, sagittale et transversale en cours. Plus l'ankylose dentaire se produit tôt, plus les symptômes attendus sont graves.(7)

Le taux de survie à 5 ans des dents ankylosées avec antécédent de traumatisme est faible.(54)

Enfin, bien que dans certains cas, il soit possible de retracer facilement un traumatisme à l'origine d'une lésion ligamentaire, il arrive fréquemment que ni l'interrogatoire ni l'examen clinique ne permettent de déterminer la cause précise. Par conséquent, il est également envisageable que certaines affections médicales soient impliquées dans le développement de la lésion.(9)

3. Iatrogènes

L'étiologie iatrogène est une cause moins fréquente de l'ankylose alvéolodentaire. Elle se produit lorsque des traitements dentaires sont effectués de manière inappropriée ou agressive, entraînant des dommages aux tissus parodontaux et à la racine de la dent.

En effet, une réaction d'ankylose alvéolodentaire peut survenir lors de traitements endodontiques comme lors de la mise en place d'obturations débordantes, et plus particulièrement la réalisation de traitements endocanalaire dépassant l'apex causant une irritation chimique du périapex.(48)

Le traumatisme tissulaire peut aussi être d'origine chimique, comme lors d'un éclaircissement interne de dents dépulpées. La solution de peroxyde d'hydrogène placée dans la chambre pulpaire peut atteindre le ligament alvéolodentaire par le biais des tubuli dentinaires et le léser.(6)

Puricelli, en 2007, indique que le processus d'ankylose affectant la région apicale de la racine d'une canine peut également être spécifiquement lié aux luxations réalisées lors d'interventions chirurgicales antérieures.(57)

Plus précisément, il est nécessaire de prendre des précautions afin de ne pas endommager la jonction émail-cément ou la surface radiculaire lors de l'exposition chirurgicale des dents incluses car l'ankylose peut aussi résulter d'une lésion mécanique de la racine entraînant l'arrivée d'ostéoblastes à la surface radiculaire qui déposent de l'os à son contact direct.(7)

Les traitements orthodontiques peuvent également être considérés comme facteurs déclenchants de l'ankylose, principalement lorsque les forces exercées sont excessives, lors d'une durée de traitement prolongée, de mouvements dentaires complexes ou d'une compression excessive de l'os alvéolaire.(58,59)

Les systèmes d'ancrage peuvent eux aussi entraîner des lésions s'ils sont mal positionnés comme le système du « lasso » pour la traction d'une dent incluse ou la pose d'une minivis.(6)

Selon Bassigny il semble que la principale cause d'échecs et d'ankylose d'origine thérapeutique de la canine maxillaire soit souvent une mauvaise approche de la traction orthodontique.(27)

En effet, les résultats de l'étude de Boyd en 1984, indiquent que lorsque la ligature du fil est utilisée comme moyen d'attachement aux canines incluses en palatin, il en résulte une perte d'attache significative et une incidence élevée de résorption externe et d'ankylose (38%). Les données ont également démontré que le collage direct utilisé comme moyen de fixation ne présentait pas ces problèmes cliniques.(60)

Malheureusement, les protocoles de collage modernes peuvent eux aussi engendrer des fuites d'agent de mordantage vers la jonction amélo-cémentaire pouvant induire une ankylose lors de l'exposition chirurgicale de la dent impactée et la pose d'une attache.(7)

Pour résumer, Metin Gürsoy et al., 2017 indique que les raisons locales d'ankylose sont les traumatismes tels que les blessures par luxation, la réimplantation des dents avulsées, une croissance insuffisante de l'os alvéolaire, une pression anormale des tissus mous, les infections périapicales, les irritations chimiques ou thermiques et les interventions chirurgicales précédentes.(61)

Ainsi, il est important de suivre les protocoles de traitement dentaire standard pour minimiser le risque d'ankylose alvéolodentaire d'origine iatrogène. Il est également important de surveiller régulièrement la santé dentaire après les traitements pour identifier rapidement tout signe d'ankylose et prendre les mesures appropriées pour minimiser les conséquences cliniques.

4. Locales

Les étiologies locales de l'ankylose alvéolodentaire peuvent être variées et influencées par plusieurs facteurs.

En effet, l'ankylose peut se produire lorsque l'édification radiculaire se fait à proximité d'une corticale osseuse. Par exemple, lorsque la canine est incluse en position profonde, la racine peut être assez longue pour se trouver en contact avec la corticale basilaire à la mandibule et nasale ou sinusienne au maxillaire. La racine s'édifie alors que l'os cortical reste stable. Elle subit alors une soudure et/ou une ankylose par compression progressive du ligament alvéolodentaire.(62)

Selon Aslan et Coval, l'ankylose des canines incluses apparaît secondairement chez 29,5 % des patients adultes dans leur quatrième décennie de vie ou plus, par rapport à l'absence d'ankylose chez les jeunes patients âgés de 12 à 16 ans.(7)

D'autre part, une lacune formée par une résorption radiculaire d'origine inflammatoire peut être envahie par du tissu osseux entraînant une ankylose apicale. Cela peut être le cas lors du recrutement de cellules clastiques au niveau de l'espace ligamentaire en réaction au processus inflammatoire induit par la présence d'un foyer infectieux.(63)

IV. Diagnostic précoce

Plusieurs techniques d'imagerie, telles que la radiographie et la tomographie, peuvent être utilisées pour détecter l'ankylose alvéolodentaire. Un examen clinique permet aussi d'évaluer la mobilité des dents et de détecter les signes précoces d'ankylose. Cette précocité peut permettre de planifier une stratégie de traitement appropriée en tenant compte de la limitation de la mobilité dentaire.

Cependant, le diagnostic de l'ankylose à un stade précoce peut être difficile car elle peut être asymptomatique et ne présenter aucun signe clinique évident. Les examens radiographiques tridimensionnels semblent plus performants pour le diagnostic précoce de l'ankylose.

1. Examen clinique

L'examen clinique dentaire est une évaluation visuelle et tactile de l'état de santé bucco-dentaire du patient par un chirurgien-dentiste. Cet examen permet de détecter les anomalies et les pathologies dentaires potentielles.

Il comprend généralement l'évaluation des dents, des gencives, de la langue, des muqueuses orales, de la salive et des articulations temporo-mandibulaires. Le praticien examine chaque dent à la recherche de caries, de fractures, d'usure, de sensibilité, de mobilité ou de tout autre signe de problème.

En amont, le recueil des antécédents médicaux généraux de chaque patient ainsi qu'un historique dentaire complet sont susceptibles d'orienter vers un diagnostic d'ankylose notamment les antécédents de traumatisme dentaire ou l'échec de traction orthodontique.(7)

Le diagnostic clinique de l'ankylose alvéolodentaire à stade précoce peut être difficile car les symptômes sont souvent légers ou absents.(10) Cependant, certains signes peuvent être observés cliniquement.

a. Degré d'infraposition

La dent ankylosée apparaît souvent en infraposition par rapport aux dents adjacentes.(10,64)
Cette observation clinique est un signe extrêmement évocateur d'ankylose.(42)

En 1973, Brearley propose une classification de l'ankylose en fonction de l'étendue de l'infracclusion en trois degrés : léger, modéré et sévère.(8,29,65)

- Dans le degré léger, la surface occlusale est située environ 1 mm en dessous du plan occlusal
- Dans le degré modéré, la surface occlusale est au niveau de la zone de contact des dents adjacentes
- Dans le degré sévère, elle est située au niveau ou en dessous du tissu gingival interproximal d'une ou des deux surfaces dentaires adjacentes.

b. Test de mobilité

Le test de mobilité vise à évaluer le déplacement de la dent dans les directions vestibulo-linguale ou vestibulo-palatine, et à le comparer avec le mouvement des dents d'apparence saine.(10,64)

L'indice de Miller est le plus couramment utilisé, mais sa fiabilité est limitée en raison de sa dépendance à l'interprétation et à l'expérience de l'examineur.(14,66)

Sur le plan clinique, l'ankylose se traduit par une absence totale de mouvement, empêchant ainsi tout ajustement de la dent au moyen d'un appareil orthodontique. Dans ce contexte, la dent adopte un comportement similaire à celui d'un implant dentaire.(32)

c. Test de percussion

La percussion de la dent ankylosée, si elle n'est pas enfouie, peut produire un son sourd, aigu ou une sensation de vibration.(6,13)

L'altération de la sonorité lors de la percussion est due à la perte du ligament parodontal, ainsi, les forces sont transmises directement d'un corps solide minéralisé à un autre et résonnent le long de la dent et de l'os dans lequel elle est insérée.(42)

Cependant, lorsqu'un point d'ankylose se forme, il peut avoir une surface initiale relativement réduite et avoir peu d'impact sur la résonance lorsque la dent est percussée.(6)

Ainsi, ce son métallique ne semble pas être un outil de diagnostic fiable de l'ankylose, car il est présent chez seulement un tiers des sujets affectés.(7)

Il est à préciser que deux précédents tests sont seulement fiables lorsque au moins 20% de la surface radiculaire est atteinte.(1,14,32,58)

d. Périotest®

D'autre part, le Périotest®, dispositif de mesure utilisé pour évaluer la stabilité des dents dans les alvéoles dentaires, peut être utilisé pour déterminer la mobilité des dents. Par l'analyse de la fréquence des sons émis lors de la percussion, il peut être un indicateur de diverses pathologies dentaires, telles que la parodontite, l'occlusion dentaire et l'ankylose alvéolodentaire et ce de manière plus fiable qu'une percussion seule.(10,14,55,61,67)

e. Traction orthodontique

L'absence de déplacement de la dent après l'application d'une force orthodontique est considérée comme le test diagnostique définitif.(1,10,18,61,68)

Alors, le diagnostic de l'ankylose peut se produire de manière fortuite lorsqu'un patient subit un traitement orthodontique et que la dent ne répond pas aux mouvements orthodontiques.(6,69,70)

Il est donc recommandé d'appliquer une légère force orthodontique diagnostique sur les dents suspectes pendant 7 à 10 jours, par exemple à l'aide de séparateur, et d'observer si la mobilité de la dent est altérée ou si la dent devient sensible à la percussion après cette période. Un autre système de force possible consiste à essayer d'extruder la dent contre un ancrage absolu tel qu'un mini-implant orthodontique ou un implant dentaire. Un signe diagnostique supplémentaire est la perte d'ancrage lors d'un traitement orthodontique, telle que l'intrusion d'une unité d'ancrage lors d'une tentative d'extrusion d'une dent en infraposition, mais cet effet indésirable est évidemment non souhaité.(7)

En effet, la force orthodontique ne permettra pas de repositionner la dent ankylosée, mais elle peut entraîner un mouvement indésirable des dents d'ancrage.(27) De plus, la dent ankylosée peut subir une résorption progressive de la racine. La prise en charge orthodontique doit donc être soigneusement planifiée pour éviter de tels problèmes.(71)

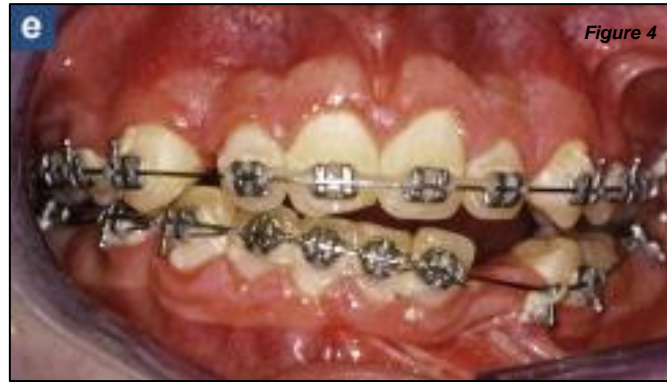

Figure 4 : Photographie intrabuccale en vue antérieure d'une canine mandibulaire gauche (33) ankylosée à plus de 2 ans de traction orthodontique. La traction est incapable de rompre l'ankylose. Par conséquent, les dents d'ancrage bougent., selon Gault, 2013.(6)

Selon Campbell et al.(72), les moyens cliniques les plus fiables pour détecter l'ankylose sont, dans l'ordre : l'analyse de la fréquence des sons à la percussion avec le Periotest®, le son produit lors de la percussion de la dent, et l'index de mobilité physiologique dentaire de Miller(66). Cependant, tous ces examens cliniques sont basés sur des évaluations subjectives et ne peuvent pas être réalisés sur des dents incluses.(4)

Selon Sastre J. & Le Gall, en 2010, le diagnostic de l'ankylose repose principalement sur l'examen clinique, avec une détection précoce possible grâce à des tests de percussion et à l'évaluation de la mobilité dentaire.(32) Ainsi, en ajoutant les résultats d'Andersson(1), l'ankylose détectée aurait atteint au moins 20% de la surface dentaire, la précocité indiquée par Sastre J. & Le Gall est donc à relativiser.

Moffat et al., en 2002 indiquent que lors d'une avulsion traumatique, la résorption de surface est généralement diagnostiquée dans les 12 mois suivant la réimplantation. La résorption inflammatoire et l'ankylose sont généralement observées dans le mois suivant une blessure, mais l'ankylose peut ne pas être diagnostiquée avant plus de 6 mois.(15)

En revanche, si cette pathologie empêche le mouvement dentaire, elle peut être utilisée dans certaines situations cliniques comme ancrage absolu. Selon Da Silva Filho et al., l'ankylose intentionnelle des canines temporaires peut fournir un ancrage suffisant pour favoriser le mouvement des dents antérieures.(73)

Il est important de noter que le diagnostic clinique de l'ankylose alvéolodentaire peut être difficile car les signes cliniques peuvent être confondus avec d'autres pathologies dentaires telles que la rétention prolongée de la dent temporaire ou une perte osseuse parodontale. Par conséquent, une confirmation radiographique est souvent nécessaire pour confirmer le diagnostic.

2. Examen radiographique

Dans les stades précoces de l'ankylose alvéolodentaire, les changements radiographiques peuvent être subtils et difficiles à détecter. Les signes radiologiques peuvent inclure une diminution de l'espace entre la dent et l'os alvéolaire, une apparence densifiée de la zone autour de la racine dentaire, et une réduction de la hauteur de l'alvéole dentaire.

Sauveur et Mesbah précisent qu'en général, il faut entre 6 mois et 1 an pour qu'une ankylose soit détectée radiologiquement.(3)

a. Radiographie rétro-alvéolaire

Lors du dépistage d'une éventuelle ankylose alvéolodentaire par radiographie rétro-alvéolaire, le praticien recherche des signes de fusion entre la dent et l'os alvéolaire environnant. Cela peut inclure une absence de ligament parodontal autour de la dent, un contact direct entre la dent et l'os alvéolaire pouvant aller jusqu'à la résorption externe de remplacement, ou une infraposition de la dent par rapport aux dents adjacentes ou au plan d'occlusion.(1,6,37,42)

Un défaut osseux angulaire, en forme d'entonnoir est aussi un signe d'ankylose alvéolodentaire. Il se produit lorsque l'ankylose de la dent empêche le développement normal de l'os alvéolaire et provoque une résorption osseuse locale autour de la racine.(37,42) Cette résorption peut être causée par une pression excessive exercée par la dent sur l'os alvéolaire.(7)

Lorsque la dent ne subit pas d'évolution, la formation de ses racines peut rebondir sur les corticales osseuses et être déviée, ce qui entraîne une courbure des racines.(6) Ces courbures ne sont que le résultat du défaut d'éruption et non la cause du blocage, contrairement à ce que l'on entend souvent.(27)

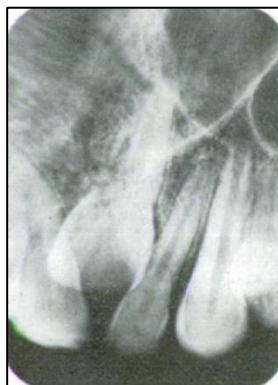


Figure 5

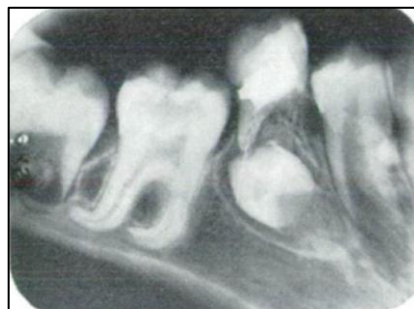

Figure 5 : Radiographies rétro-alvéolaires d'une incisive centrale maxillaire ankylosée et d'une première molaire mandibulaire ankylosée dont les racines sont courbées, d'après J.M. Bouvet, 1978.(9)

Cependant, les radiographies rétro-alvéolaires sont prises à partir d'un angle limité, ce qui peut empêcher une observation complète de la dent et de ses structures environnantes. Par exemple, les zones d'ankylose vestibulaires et palatines / linguales ne peuvent pas être examinées.(1,2,14,32,42) Sachant que selon une étude d'Andreasen et al.(74), l'ankylose favorise initialement les surfaces radiculaires vestibulaire et linguale, en 1984, Andersson et al. proposent d'effectuer plusieurs radiographies avec des incidences mésiales et distales pour pallier à ce problème.(1)

Ces radiographies peuvent aussi montrer une superposition des structures, ce qui peut rendre difficile l'observation de l'ankylose alvéolodentaire, en particulier si elle est localisée dans une région avec une densité osseuse élevée.

L'état de la dent elle-même peut affecter l'observation de l'ankylose alvéolodentaire. Si la dent est très calcifiée, il peut être difficile de distinguer la fusion de la racine de l'os environnant.

Aussi, il est important de noter que l'ankylose alvéolodentaire peut parfois être confondue avec d'autres types de résorptions radiculaires externes telles que celles d'origine inflammatoires, ce qui peut entraîner une erreur de diagnostic.(3)

Enfin, la précision de l'observation dépend également de la qualité de la radiographie, de l'équipement utilisé et de l'expertise de l'interprète de l'image.

Lors de la prise de plusieurs clichés rétroalvéolaires d'une même dent ankylosée en cours d'évolution, on pourra observer l'évolution de l'ankylose et la résorption radiculaire, sa stabilité dans sa position ou si elle subit des modifications de migration.(10)

La radiographie rétro-alvéolaire peut être un outil utile pour aider au diagnostic, mais elle ne peut pas être utilisée seule pour établir un diagnostic positif précoce ou de précision.(4,10)

b. Orthopantomographie

D'une façon générale, pour le diagnostic de l'ankylose alvéolodentaire, on peut observer sur l'orthopantomogramme la position de la dent suspectée par rapport aux dents adjacentes, controlatérales et antagonistes ainsi que sa situation vis-à-vis du plan d'occlusion.(2,39)

En effet, il peut y avoir une perte de continuité du plan occlusal, la dent étant plus ou moins submergée. Aussi, il peut y avoir des conséquences sur les dents adjacentes comme une version ou une égression des dents antagonistes.(2,75)

Les réinclusions profondes, la rhizolyse des dents temporaires et les agénésies sont aussi des éléments importants visibles sur cette radiographie.(37)

Plus précisément, si l'orthopantomogramme est de bonne qualité, les mêmes informations que sur la radiographie rétro-alvéolaires peuvent être observées. Par exemple, la lamina dura, une fine couche d'os dense qui entoure la racine de la dent peut apparaître discontinue, l'oblitération du ligament alvéolodentaire peut être détecté de même qu'une résorption radiculaire de remplacement.(2)

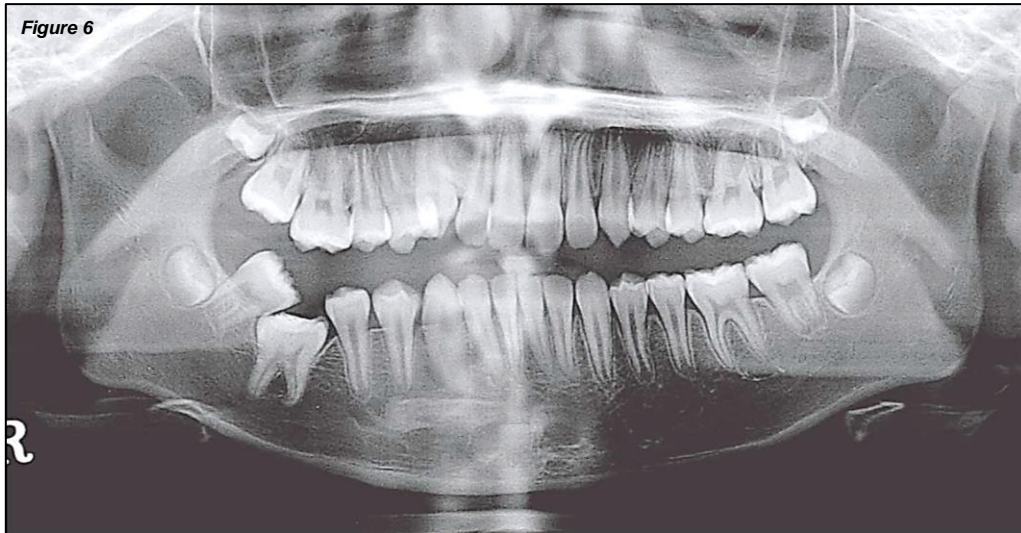


Figure 6 : Radiographie panoramique d'une patiente présentant une première molaire permanente droite (46) ankylosée, d'après Park et al., 2021.(76)

Comme une petite zone d'ankylose située sur les surfaces vestibulaire ou palatine de la dent affectée peut déjà bloquer tout mouvement dentaire et inhiber l'éruption, l'imagerie en deux dimensions telle que les vues panoramiques sont considérées comme insuffisantes pour un diagnostic précis de l'ankylose.(1,2,13,14,32,42)

Il est important de noter que cet examen ne permet de diagnostiquer une ankylose que dans le cas où elle sera très avancée, aussi ces signes radiologiques peuvent également être associés à d'autres pathologies dentaires, donc la confirmation d'une ankylose alvéolodentaire nécessite une évaluation radiologique plus poussée.(4,10)

c. Tomodensitométrie et logiciels de reconstitution 3D

La tomodensitométrie (TDM), un examen d'imagerie qui permet la reconstruction multiplanaire du volume scanné, c'est-à-dire la visualisation d'images axiales, coronales, sagittales et obliques, ainsi que la reconstruction tridimensionnelle (3D).(42)

Des techniques d'imagerie 3D plus récentes telles que la tomographie volumétrique à faisceau conique (TVFC) et le Cone Beam Computed Tomography (CBCT) permettent une exposition des patients à une dose de radiation moins élevée ainsi qu'une performance diagnostique en amélioration continue.(4,77)

La tomodensitométrie permet de détecter des zones étroites d'ankylose quelle que soit leur localisation sur la racine. C'est donc une technique de choix dans le diagnostic positif d'un stade précoce d'ankylose. La Fédération Française d'Orthodontie recommande « l'utilisation d'un CBCT petit champ, dans le cas où des informations précises sur le degré de résorption sont nécessaires afin d'optimiser le traitement et ses résultats ».(78) En effet, les recherches

ont démontré que le CBCT offre des performances techniques supérieures en termes de détection précoce de la résorption et de visualisation précise de la gravité de la lésion.(4)

Cette capacité diagnostique est encore améliorée grâce à l'utilisation de logiciels de reconstruction 3D à partir d'images 2D, qui permettent une meilleure visibilité de la lésion et une estimation plus précise de sa sévérité. En effet, cette technique d'imagerie permet d'obtenir une reconstitution 3D en couleurs des images de la dent et de l'os environnant. Les images produites aident à déterminer la localisation précise et l'étendue de la résorption radiculaire, la densité osseuse environnante et ainsi quantifier l'atteinte.(4)

À ce jour, seules les recherches de Paris et al.(4) auraient exploré la possibilité de diagnostiquer correctement l'ankylose à l'aide de la tomodynamométrie médicale. Les résultats de leur étude ont montré que la reconstruction et l'analyse tridimensionnelle des images permettaient aux cliniciens de poser un diagnostic de certitude de l'ankylose.(2)

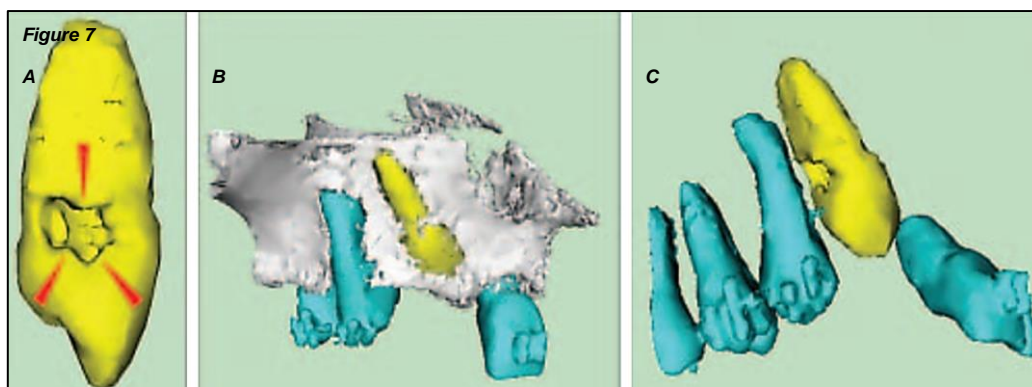


Figure 7 : Reconstruction volumique d'images tomographiques de la surface d'une canine maxillaire droite (13) ankylosée (A = Zone de résorption due à l'ankylose (flèches rouges), B = Rapports entre l'os et les dents, C = Rapports de la zone ankylosée avec la racine de la prémolaire), d'après Paris et al., 2010.(4)

Il peut être difficile de détecter l'ankylose alvéolodentaire à un stade précoce à l'aide de ces techniques car les changements radiographiques peuvent être minimes.

Cavézian et Pasquet en 2008 indiquent que les densités du cément et de l'émail, exprimées en unité Hounsfield (UH), sont approximativement de $1750 \text{ UH} \pm 150$, tandis que celle de l'os est d'environ $1000 \text{ UH} \pm 100$. Par conséquent, ils précisent qu'il est crucial d'effectuer un seuillage précis.(77)

Paris et al., en 2010, utilisent une échelle de niveau de gris allant de 0 à 4096. La différence moyenne de niveau de gris entre l'os et la zone d'ankylose est de 244,3, tandis qu'elle est de 1152,9 entre la zone d'ankylose et la dentine. Ainsi, la zone d'ankylose présente un niveau de gris plus faible que celui de la dentine, ce qui la rend similaire à l'os. Lors de la reconstruction 3D des tissus dentaires, cette zone d'ankylose sera donc visible comme une zone lacunaire dans la dentine, car elle a un niveau de gris très proche de celui de l'os.(4)

Voici quelques critères anatomiques de l'ankylose alvéolodentaire à un stade précoce visibles sur une tomographie(13) :

- Continuité de l'os et de la dentine : révélée sur les images axiales du scanner par une altération de la surface régulière de la racine dentaire pouvant aller jusqu'à une présence d'hypodensité osseuse dans les tissus dentaires indiquant une résorption radiculaire.

- Perte de l'espace ligamentaire : même à un stade précoce, une diminution de l'espace parodontal par absence de ligament alvéolodentaire peut être visible sur les images autour de la dent affectée.
- Changements de densité osseuse : à un stade précoce, les changements de densité osseuse peuvent être minimes, mais des zones plus ou moins denses peuvent être visibles.
- Légère modification de la forme de la racine de la dent : la fusion entre la racine de la dent et l'os alvéolaire peut causer une légère modification de la forme de la racine de la dent.

Ces critères doivent être interprétés en conjonction avec l'examen clinique du patient pour confirmer le diagnostic d'ankylose alvéolodentaire.

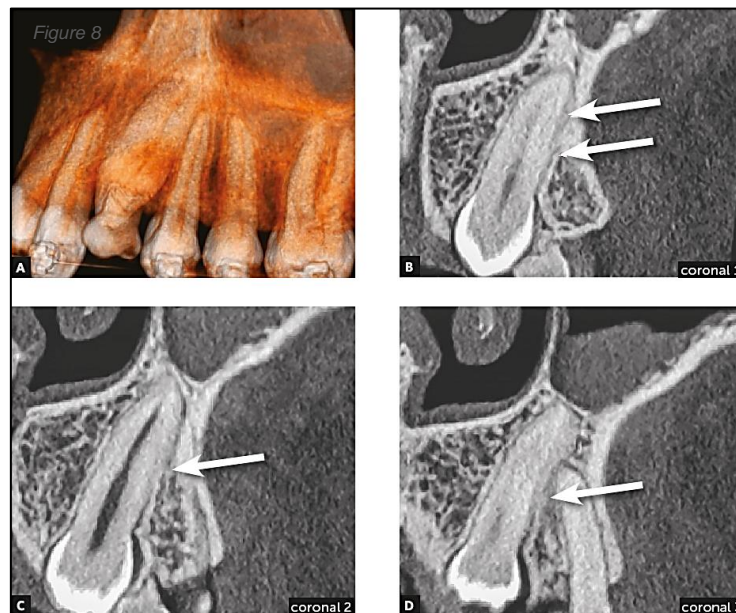


Figure 8 : Coupes coronales tomographiques d'une canine maxillaire gauche (23) ankylosée. Il y a une perte de continuité de l'espace parodontal et de la lamina dura dans les segments de la surface distale (flèches), par rapport à la surface mésiale de la racine. Des irrégularités superficielles dans le contour de la racine sont remarquables, indiquant une résorption de remplacement naissante (A = Reconstruction en 3D ; B, C et D = Reconstructions coronales), d'après Consolaro et al., 2020.(13)

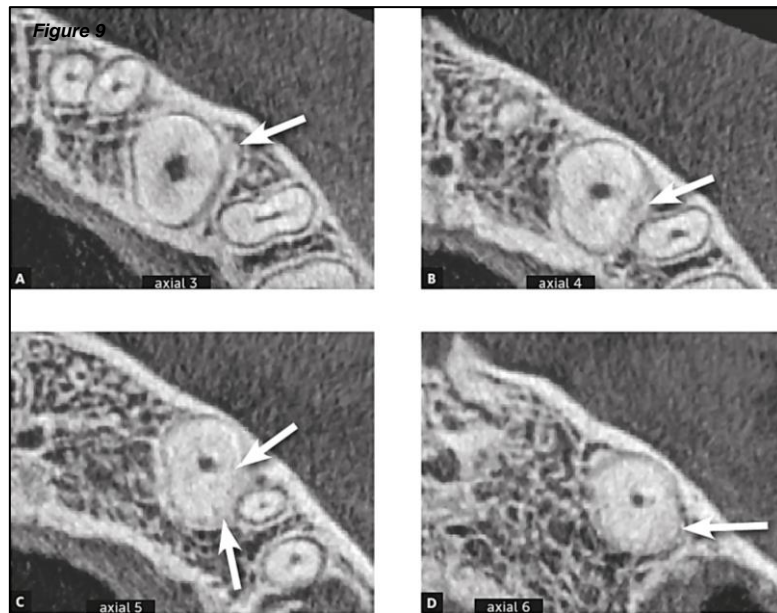


Figure 9 : Coupes axiales tomographiques de la même canine maxillaire gauche (23) ankylosée. Il y a une perte de continuité de l'espace parodontal et de la lamina dura dans les segments de la surface distale (flèches), d'après Consolaro et al., 2020.(13)

Le principal intérêt de la tomodensitométrie est de permettre un diagnostic de certitude de l'ankylose. Contrairement aux examens conventionnels, cet examen plus ou moins aidé d'un logiciel de reconstitution 3D révèle des lésions de très faible étendue et ce sur n'importe quelle localisation de la dent permettant un diagnostic précoce.(4,69)

En 2005, Holberg et al. indiquent que la qualité d'image des structures dentaires et osseuses environnantes était bien meilleure dans l'ensemble avec le scanner dentaire qu'avec le CBCT. En effet, leurs résultats lors de l'imagerie par CBCT montrent que l'espace ligamentaire n'a pu être ou alors mal évalué pour 86% des dents alors que ce chiffre n'était que de 20% pour le scanner dentaire. Ce dernier est donc, selon eux, à privilégier en cas de recherche d'ankylose.(79)

En 2007, Bassigny affirme que selon les radiologues spécialisés, l'ankylose n'est généralement pas identifiable par des moyens radiologiques tels qu'une radiographie conventionnelle ou un scanner, même avec des technologies avancées.(27,77)

En 2010, Paris et al. émettent l'hypothèse de considérer le scanner comme le gold standard dans la prise en charge de l'ankylose bien que son utilisation ne soit pas recommandée en première intention, en raison de l'irradiation qu'il implique.(4)

En 2013, Gault recommande un scanner pour plusieurs raisons, notamment pour confirmer le diagnostic, localiser le point d'entrée et l'étendue de l'ankylose, évaluer la résistance mécanique restante de la dent et la forme régulière ou non de la racine en vue d'une possible transplantation. De plus, le scanner permet d'analyser les rapports avec les dents et les racines voisines et de prendre rapidement les mesures thérapeutiques appropriées.(6)

En 2018, d'après leur étude, Ducommun et al. ne recommandent pas la réalisation d'un CBCT pour poser le diagnostic de l'ankylose du fait de la possibilité de faux positifs mis en évidence dans leur recherche. Ils préconisent de l'utiliser en tant qu'outil diagnostic supplémentaire afin de confirmer le diagnostic établi.(2)

En 2018, Aslan et Coval, déclarent que la tomographie volumique à faisceau conique est utile pour examiner la position et la taille de la zone ankylosée, et doit être utilisée de manière appropriée. Ainsi, ils recommandent de réaliser des CBCT segmentaires ou de dents individuelles au niveau des sites suspects d'ankylose, pour obtenir des coupes aussi minces que possible et examiner attentivement la relation entre la racine et la lamina dura. Selon eux, les sites où il n'y a aucune distinction entre la lamina dura et la surface radiculaire, avec un espace ligamentaire totalement oblitéré, doivent être suspects d'ankylose. Pour eux, un autre avantage de l'utilisation du CBCT est sa valeur diagnostique avant une procédure de luxation, car le pont ankylosé peut s'invaginer dans la dentine radiculaire, rendant la dent sujette à une fracture radiculaire pendant la procédure. Ainsi, ce diagnostic précis influence le plan de traitement.(7)

En 2020, Consolaro et al. concluent leur étude sur le fait que les images tomographiques, présentées dans différents plans et coupes, offrent une multitude d'angles d'observation, permettant ainsi un diagnostic précis. Ainsi, selon eux, pour diagnostiquer de manière fiable l'ankylose alvéolodentaire et la forme la plus précoce de résorption de remplacement qui en résulte, il est essentiel d'utiliser des images tomographiques.(13)

En 2021, Rege et al. ont évalué les caractéristiques des zones ankylosées sur les images CBCT en utilisant des mesures électroniques d'intensité de pixels. Leurs résultats ont montré que cette méthode quantitative, mesurant les intensités moyennes de pixels et leur variabilité à travers différentes structures anatomiques, peut aider à améliorer l'identification des zones suspectes et confirmer la présence d'ankylose. Ils suggèrent que les outils quantitatifs pour la mesure des intensités de pixels sur les images CBCT améliorent la précision diagnostique en détectant les changements subtils dans les zones ankylosées avant le développement de la résorption de remplacement.(5)

La tomodensitométrie est donc un moyen diagnostique et pronostique fiable permettant d'orienter la thérapeutique. Il est important de noter qu'elle expose les patients à une dose de radiation plus élevée que les techniques d'imagerie conventionnelles et ne doit être utilisée que lorsque la précision de l'image est nécessaire pour le diagnostic et l'anticipation des traitements et gestes chirurgicaux éventuels.(1)

Par ailleurs, d'autres pathologies dentaires et osseuses peuvent également présenter des caractéristiques similaires sur une imagerie 3D, il est donc important d'évaluer les images en fonction des antécédents médicaux et des symptômes du patient.

Pour conclure, l'examen radiographique peut montrer l'oblitération de l'espace du ligament alvéolodentaire par l'os alvéolaire mais puisqu'il suffit d'une petite surface de fusion pour produire une ankylose clinique, cette méthode de diagnostic peut sembler inadéquate. L'absence de mouvement dentaire après application de forces orthodontiques est définie par quelques investigateurs comme le seul test diagnostique fiable.(2,58)

V. Diagnostic différentiel

Lors de l'élaboration du diagnostic différentiel de l'ankylose alvéolodentaire, il est impératif d'examiner un éventail de pathologies, en raison des similitudes cliniques et radiographiques qu'elle peut présenter avec d'autres affections de la cavité bucco-dentaire. Parmi elles, on peut mentionner la résorption radiculaire externe, l'inclusion dentaire, la fusion dentaire et les lésions périapicales sévères.

Tout d'abord, l'ankylose doit être différenciée d'autres phénomènes tels que les troubles mécaniques, par exemple dus à la poussée de la langue ou aux habitudes de succion du doigt. La dent en infraclusion peut également être bloquée mécaniquement en raison d'un encombrement dentaire. L'ankylose doit également être distinguée de l'échec primaire d'éruption.(7)

Dans l'étude de Rege et al., en 2021, seuls 27,7 % des dents diagnostiquées cliniquement avec une ankylose ont effectivement présenté cette anomalie sur la base des résultats du CBCT. Leurs résultats suggèrent que l'échec du processus d'éruption d'une dent peut être associé à d'autres causes, telles que l'impaction, l'échec de d'éruption primaire et la rétention des dents temporaires et permanentes, et n'a aucune association avec l'ankylose.(5)

1. Inclusion

Selon la HAS 2019, « une dent incluse est une dent mature qui n'a pas fait son éruption après la date physiologique, et dont le sac péri coronaire ne présente pas de communication avec la cavité buccale. Une dent incluse est plus ou moins recouverte de tissu osseux ; elle est complètement recouverte de muqueuse buccale. »(80)

Ainsi, les principales différences entre une inclusion dentaire et une ankylose alvéolodentaire résident dans le moment où elles se produisent (avant ou après l'éruption dentaire) et dans la nature de l'interaction entre la dent et l'os alvéolaire (dans l'inclusion dentaire, la dent ne s'immobilise pas, tandis que dans l'ankylose, elle fusionne avec l'os).

2. Rétention

Toujours selon la HAS 2019, « une dent enclavée (ou retenue) est une dent dont l'éruption s'arrête du fait d'un obstacle. »(80)

La rétention dentaire se produit lorsque la dent permanente ne parvient pas à émerger complètement dans l'arcade dentaire malgré le fait qu'elle ait terminé son développement et devrait normalement être en position.

Elle peut être due à un manque d'espace dans l'arcade, à une obstruction par d'autres dents, à une mauvaise orientation de la dent en développement, ou à d'autres facteurs génétiques ou environnementaux.

La dent retenue reste souvent sous la surface de la gencive ou peut émerger partiellement.

Ainsi, comme l'inclusion dentaire, les différences entre la rétention dentaire et l'ankylose alvéolodentaire se trouvent aussi dans le moment où elles se produisent et dans la nature de l'interaction entre la dent et l'os alvéolaire.

3. Déficit primaire d'éruption

D'autre part, il convient de distinguer l'ankylose alvéolodentaire d'un déficit d'éruption primaire. Le déficit primaire d'éruption est caractérisé par la présence d'un ligament intact autour d'une dent incluse, mais son éruption est empêchée malgré l'absence d'un obstacle mécanique.(10)

Le déficit primaire d'éruption engendre un échec localisé de l'éruption dentaire sans aucun signe de participation locale ou systémique. Il prédomine essentiellement au niveau des dents postérieures et entraîne une infraclusion de la dent affectée avec une béance postérieure. Ce phénomène est accompagné d'un retard de croissance localisé du processus alvéolaire ainsi que d'un retard dans la maturation de la dent permanente pouvant atteindre jusqu'à environ 6 mois.(81)

Dans de tels cas, la dent peut partiellement émerger, être partiellement submergée ou encore ne pas émerger du tout.(81)

Les dents touchées ne répondent pas aux forces orthodontiques.(81)

Cependant, aucune fusion de la racine à l'os alvéolaire n'est observée contrairement à l'ankylose alvéolodentaire.

4. Résorption radiculaire

D'un point de vue mécanistique, il ne faut pas confondre l'ankylose et la résorption de remplacement avec la résorption radiculaire externe. En effet, cette dernière est un processus inflammatoire qui nécessite une présence continue de stimuli infectieux à travers la pulpe et qui peut être inversé par l'élimination de ces stimuli.(7)

En effet, la résorption de remplacement est observée soit dans les dents vitales avec une pulpe normale, soit dans les dents non vitales sans stimulus infectieux à travers le canal radiculaire. La présence de stimuli infectieux tels que les endotoxines bactériennes qui se propagent du canal radiculaire à la surface radiculaire externe à travers les tubuli dentinaires et les canaux accessoires, induit une résorption des tissus radiculaires médiée par l'inflammation, ainsi que probablement une résorption osseuse adjacente, dans le but d'éliminer les éléments infectieux. Une autre différence majeure entre la résorption de remplacement et la résorption radiculaire externe est que cette dernière peut être arrêtée en éliminant les composants infectieux du canal radiculaire, tandis que la première est un processus progressif.(7)

Sauveur et Mesbah ajoutent que la présence du ligament sur une radiographie est un moyen de différenciation d'une résorption radiculaire avec une ankylose alvéolodentaire.(3)

L'ankylose, l'échec mécanique et l'échec primaire de l'éruption des molaires sont rares et souvent difficiles à distinguer les uns des autres. Tous ces événements peuvent avoir des répercussions importantes sur l'occlusion et une prise en charge réussie peut impliquer des procédures invasives. Mubeen et Seehra, en 2018 rapportaient un cas clinique où une présentation initiale caractéristique d'une ankylose d'une première molaire permanente avait été écartée après une période de surveillance. La correction de l'encombrement dentaire à l'aide d'un appareil orthodontique, avait permis une éruption spontanée de la dent, évitant ainsi le recours à une intervention chirurgicale. La conclusion de leur étude était que le diagnostic précis de l'ankylose étant difficile, il était important d'agir précautionneusement si le diagnostic n'était pas clair.(81)

5. Hypercémentose

Dans certaines situations, il se produit une surproduction de ciment, ce qui conduit à l'apparition de l'hypercémentose.(82)

Elle ne se caractérise pas uniquement par une hypertrophie significative et uniforme de la partie apicale d'une racine. En plus des descriptions classiques de racines dentaires prenant des formes de "massue", de "pilon" ou "bulbeuse", il existe d'autres formes focales plus subtiles qui peuvent parfois coexister avec des formes diffuses, créant ainsi une hypercémentose mixte.(82)

Elle peut être confondue radiologiquement avec une ankylose alvéolodentaire par l'aspect mousseux et discontinu du ciment hyperplasique. Seulement, le diagnostic s'établit car le ciment est plus radio-opaque que l'os alvéolaire.(4)

VI. Prise en charge ortho-chirurgicale

Comme il est impossible de rompre une ankylose même légère par une traction orthodontique seule, il est impératif d'envisager des solutions chirurgicales complémentaires.(6)

Le choix du traitement dépend de la sévérité de l'infraclusion et de la résorption de remplacement, de la préférence et de l'expérience du clinicien et des attentes du patient.(14)

Aussi, le moment du traitement des dents ankylosées devrait être planifié de manière à se rapprocher le plus possible de la fin de la croissance, tout en tenant compte de la typologie du patient.(83)

Cependant, dans la littérature, les protocoles de traitement des dents ankylosées sont encore insuffisants et discutables au regard de l'esthétique gingivale et de la préservation de la santé osseuse.(41) En effet, bien que certaines interventions pour le traitement de l'ankylose alvéolodentaire aient été décrites depuis plusieurs années, leur efficacité et leur sécurité relatives restent inconnues. Le manque de preuves de haut niveau pour la prise en charge de cette pathologie souligne la nécessité d'essais cliniques bien conçus pour étayer la pratique clinique. Il est important d'évaluer les variables primaires, telles que la survie de la dent et la satisfaction du patient.

Ainsi, après avoir étudié les moyens de prévention et les objectifs thérapeutiques de l'ankylose alvéolodentaire, nous présenterons ici différentes alternatives thérapeutiques.

1. Prévention

La prévention de l'ankylose alvéolodentaire intervient principalement lors de la gestion des séquelles traumatiques.

En effet, selon Bassigny en 2007, la réduction des dommages parodontaux après un traumatisme est la seule forme de prévention de l'ankylose. En cas d'expulsion dentaire, la meilleure prise en charge clinique est la réimplantation immédiate de la dent ou sa conservation dans du lait, de la salive ou dans une autre solution appropriée pour prévenir la déshydratation et la mort consécutive des cellules parodontales. La contention fonctionnelle est recommandée pendant 7 à 10 jours. Un traitement endodontique est nécessaire pour les cas les plus graves et lorsque la dent reste en dehors de la bouche pendant une longue durée pour prévenir l'infection de la pulpe et la potentialisation du processus de résorption.(27,42)

Cependant, Campbell et al. en 2005 indiquent que la détection précoce de l'ankylose post-traumatique ne change pas l'issue inévitable qui selon eux est la perte de la dent par résorption de remplacement. Les seuls avantages qu'ils voient au diagnostic précoce est l'avertissement

du patricien de la future infraclusion induite par la croissance et l'aide au choix du moment idéal des interventions.(14)

Dans leur étude de 1984, Turley et al., découvrent que les dents plus sévèrement intruses n'ont pas réussi à égresser ou à répondre à la force orthodontique. Ainsi, le fait de ne pas commencer immédiatement l'extrusion orthodontique après une intrusion sévère de dents permanentes avec des apex complètement fermés pourrait entraîner une ankylose, empêchant ainsi le repositionnement orthodontique. Dans une étude ultérieure, ils ont constaté que les dents sévèrement intruses pouvaient être extrudées orthodontiquement si elles avaient été luxées après le traumatisme. Cela permet de supposer que l'extrusion orthodontique précoce aurait pu prévenir l'ankylose chez ces patients.(84)

Ainsi, il est essentiel de mettre en place des protège-dents pour prévenir les blessures et leurs conséquences lors de la participation à des sports collectifs ou de combat. Aussi, en cas d'expulsion d'une dent, une réimplantation est souvent réalisable, et il est essentiel de le faire dans des conditions optimales pour minimiser le risque d'ankylose post-traumatique. Enfin, le suivi dentaire revêt une grande importance pour détecter précocement tout signe d'ankylose débutante.

2. Objectifs thérapeutiques

Les traitements de l'ankylose alvéolodentaire ont comme objectifs principaux de conserver la dent ankylosée, sans altération du parodonte des dents voisines, de permettre la croissance alvéolaire normale ainsi que le traitement orthodontique afin d'aboutir à une fonction et une esthétique normales.

Les facteurs de décision du choix de traitement sont la position et la morphologie de la dent, son degré de résorption de remplacement, le potentiel de croissance et l'indication de traitement orthodontique.

3. Abstention thérapeutique et thérapeutiques non invasives

L'option de l'abstention thérapeutique peut être envisagée dans le cas d'une infraclusion peu sévère avec absence de conséquences occlusales.(17,69,85)

Concernant les molaires temporaires, la recommandation générale de traitement consiste à attendre l'exfoliation normale des molaires primaires infra-positionnées. Une surveillance constante du développement occlusal et un contrôle radiographique périodique de la résorption normale des racines sont recommandés.(75)

Dans le cas de l'agénésie de la prémolaire, si la progression de l'infraclusion et de la rhizalyse est très lente et que la molaire temporaire est considérée comme utile, elle peut être laissée sur l'arcade dentaire et utilisée comme un mainteneur d'espace naturel. Cependant, la rhizalyse physiologique peut conduire à la perte de la dent.(35,37)

D'autres études montrent qu'elle peut rester fonctionnelle pendant plus de vingt ans, surtout si elle est légèrement immergée.(86)

D'un autre côté, Kuroi et Thilander ont rapporté que dans 92,5 % des cas, les molaires déciduales ankylosées s'exfolient physiologiquement lorsque le successeur permanent émerge, parfois avec un retard temporaire de 6 mois.(86) Ils précisent que seulement 5 des 149 dents infra-positionnées (3,35 %) ne s'exfoliaient pas naturellement et nécessitaient une extraction avec perturbation minimale des dents adjacentes et de la table occlusale.(35)

Les ankyloses alvéolodentaires de la dent temporaire peuvent entraîner l'effondrement de l'arcade dentaire, compliquant ainsi l'éruption et le développement de la denture permanente. Ainsi, Cappellette Jr et al., recommandent un traitement orthodontique interceptif précoce pour éviter les complications du processus d'éruption de la dent permanente.(87)

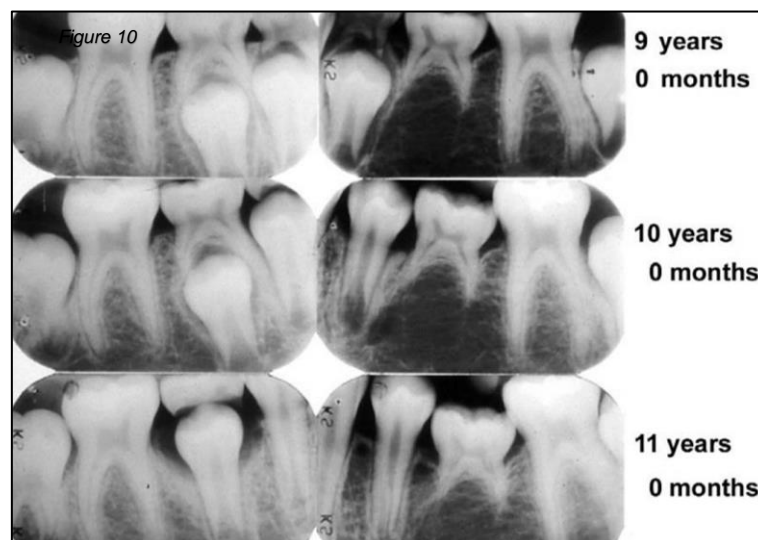


Figure 10: Rhizalyse de deuxièmes molaires temporaires ankylosées avec et sans germe permanent, de l'âge de 9 à 11 ans, d'après Kuroi, 2006.(37)

De Souza et al. en 2015, recommandent le suivi périodique des dents ankylosées avec une éventuelle reconstitution composite pour toute légère infraclusion.(54)

En effet, une autre option de traitement conservateur consiste à restaurer la dent ankylosée submergée en utilisant des résines composites, du ciment verre-ionomère ou une couronne préfabriquée en acier inoxydable afin de prévenir l'inclinaison des dents adjacentes, de rétablir l'occlusion à la hauteur correcte, et ainsi empêcher l'égression de la dent de l'arcade opposée et rétablir l'esthétique pour les dents antérieures.

En revanche, l'effet de la croissance alvéolaire et l'accumulation de restauration coronaire peut entraîner un allongement de la couronne clinique sans succès esthétique.(88)

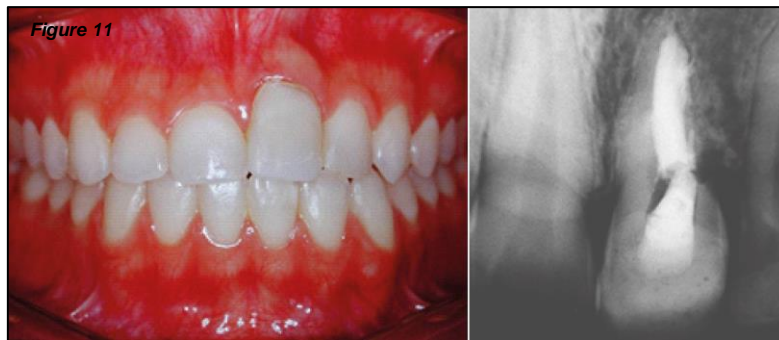

Figure 11 : Photographie intrabuccale et radiographie d'une incisive centrale maxillaire gauche (21) ankylosée après une expulsion traumatique. La couronne clinique a été augmentée en ajoutant de la résine composite incisale. La dent subit une résorption de remplacement visible sur la radiographie., d'après Rosa et al., 2019.(42)

D'un autre côté, Lim et al., en 2008 ont proposé un traitement orthodontique utilisant une minivis pour corriger les conséquences de l'ankylose d'une molaire permanente mandibulaire avant reconstruction prothétique de la surface occlusale car leur patiente ne souhaitait pas de chirurgie. Deux mois ont été nécessaires pour effectuer l'ingression de la première molaire permanente maxillaire droite. La première molaire permanente droite mandibulaire ankylosée a été utilisée comme ancrage pour redresser la deuxième molaire permanente droite mandibulaire. Ensuite, une restauration prothétique de la première molaire mandibulaire droite a été réalisée.(89)

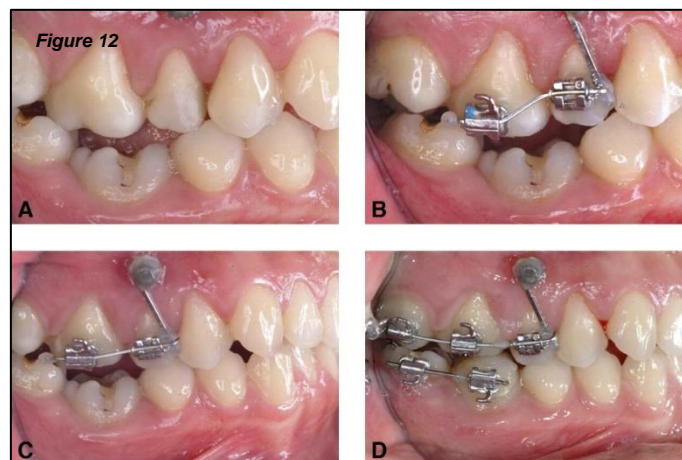


Figure 12 : Photographies intrabuccales du traitement comprenant l'ingression de la première molaire permanente maxillaire droite et le redressement de la deuxième molaire permanente droite mandibulaire (A = Photographie initiale ; B = Brackets collés pour intrusion avec ancrage squelettique indirect ; C = 1 mois après l'intrusion ; D = 2 mois après intrusion au maxillaire et 1 mois après redressement à la mandibule), d'après Lim et al., 2008.(89)

Étant donné que l'infraclusion est généralement progressive, l'inclinaison des dents adjacentes et l'égression de son antagoniste pourraient également s'aggraver au fil des années, créant ainsi des interférences fonctionnelles supplémentaires. Aussi, la dent ankylosée pourrait créer une grande zone de stagnation des aliments qui aggraverait les poches infra-osseuses existantes des dents adjacentes et encouragerait la formation de caries et la destruction parodontale. Ainsi, même en cas d'abstention thérapeutique primaire, le suivi et la surveillance cliniques sont primordiaux.(85)

4. Curetage et obturation de la résorption par voie alvéolaire

Dans le cas où la dent présente une résistance suffisante et que le point d'ankylose ou de résorption de remplacement peut être chirurgicalement accessible à travers la paroi alvéolaire, il est possible de procéder à un curetage de la lésion et de l'obturer avec un matériau biocompatible tel que le MTA ou l'IRM. Ensuite, la traction de la dent peut être reprise, libérée de son ankylose.(6,10,15,85) Cependant, il est important de noter que cette opportunité est plutôt rare.(6)

Le principal risque associé à cette technique est la fragilisation de la dent due à un curetage agressif. Cela peut affaiblir la dent et la rendre plus susceptible de se fracturer ou de présenter d'autres complications.(10)

Il est important de noter que cette technique vise à éliminer complètement l'ankylose, ce qui signifie qu'il ne devrait pas y avoir de persistance de l'ankylose une fois la procédure réalisée avec succès.(10)

5. Luxation chirurgicale et extrusion orthodontique

a. Définition et protocole

La luxation chirurgicale de la dent ankylosée permet de rompre le pont osseux de l'ankylose. Cette méthode a été mentionnée pour la première fois en 1953 et a été ensuite décrite plus en détail par Biederman.(23)

Elle consiste à saisir fermement la dent avec un davier et à la basculer dans le sens vestibulo-lingual et mésio-distal, en prenant soin de ne pas endommager les vaisseaux sanguins apicaux.(7,90)

Rosner affirme qu'une mobilité verticale de la dent devrait également être générée afin de favoriser le repositionnement occlusal. Cette procédure entraîne la formation d'un nouveau tissu inflammatoire fibreux qui recouvre complètement le ligament alvéolodentaire, rétablissant ainsi sa continuité et permettant une égression dentaire ultérieure. Il n'y a pas de définition dans la littérature concernant le niveau de force préféré. Les forces doivent être continues et maintenues à un niveau suffisamment élevé pendant une période prolongée pour maintenir l'élan de distraction et prévenir la ré-ankylose.(7,91)

Rosner et al., 2010 et Chaushu et al., 2004 proposent 3 principes pour le traitement orthochirurgical des molaires permanentes ankylosées et infrapositionnées chez un patient adulte :(85,91)

1. Une luxation chirurgicale suffisamment agressive pour obtenir une mobilité de classe 3 de la dent devrait être réalisée.
2. Une unité d'ancrage absolue fiable devrait être fournie pour éviter les mouvements indésirables des autres dents.
3. Une force immédiate, prolongée et continue devrait être appliquée pour maintenir la distraction et prévenir la ré-ankylose.

Ainsi, une force orthodontique immédiate doit suivre la luxation pour favoriser la formation de tissu fibreux. Les dents luxées doivent être réactivées tous les 7 jours, afin de ne pas leur donner la possibilité de se ré-ankyloser. Si aucun changement n'est observé dans les 6 mois, la procédure devrait être répétée. En cas d'échec répété, une autre alternative de traitement devrait être envisagée.(7,23,91)

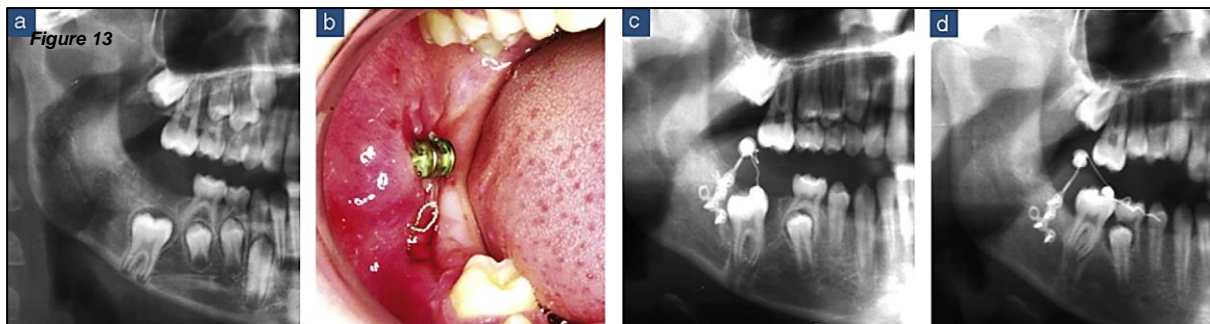


Figure 13 : Radiographies et photographie clinique d'une luxation et traction orthodontique d'une première molaire mandibulaire droite (46) ankylosée (a = Situation clinique initiale, b = Miniplaque utilisée pour tracter la dent 46 après une mobilisation chirurgicale, c = Egression orthodontique de la 46, d = Situation clinique finale avec 46 en occlusion), d'après Sastre et Le Gall, 2010.(32)

b. Indications

Elle peut être envisagée si l'ankylose est diagnostiquée précocement et lorsque l'infraclusion n'est pas sévère.(34)

Ses indications sont une ankylose inférieure à 20 % de la surface radiculaire, pour les dents nécessitant peu de déplacement et selon Revel-Cassanet et Messaoudi, n'est pas appropriée pour les incisives.(10)

De leur côté, Moffat et al., en 2002, pensent qu'en présence d'une incisive maxillaire d'une longueur de racine acceptable, elle peut être une option de traitement réaliste pendant l'adolescence jusqu'à ce que des implants ostéointégrés puissent être envisagés à l'âge de 18 à 20 ans.(15) Car le pronostic à long terme est mauvais, en raison du niveau osseux marginal réduit inchangé et une ankylose supplémentaire qui pourrait être favorisée.(88)

Enfin, dans l'étude de Palma et al., en 2003, l'analyse statistique des cas a révélé que, dans le cas de la luxation chirurgicale, des résultats plus favorables ont été obtenus lorsque le patient était jeune et que le développement des racines était incomplet.(92)

c. Rapports de cas

En 2009, Lygidakis et al. ont suggéré une approche de traitement d'une molaire permanente ankylosée en deux étapes pour les jeunes patients ayant une formation radulaire incomplète et une position favorable. La première étape consiste en une luxation chirurgicale suivie d'une élévation du plan occlusal, et la deuxième étape comprend la stabilisation de la dent luxée par une contention qui est maintenue pendant 4 semaines. Les résultats favorables du traitement ont été observés sur une période de 3 ans.(93)

d. Contre-indications et inconvénients

Pour assurer un bon pronostic lors de la luxation des canines ou d'autres dents, il est essentiel que la procédure soit réalisée avec une grande habileté afin de préserver les points et les zones de l'os alvéolaire qui adhèrent à la racine. Le mouvement doit être précis et ferme. Afin de confirmer l'obtention de la luxation, un instrument délicat est utilisé pour évaluer subtilement si la dent a gagné en mobilité. Si cette étape n'est pas effectuée correctement, la procédure pourrait se transformer en un traumatisme dentaire intra-chirurgical.(13)

La luxation de la dent peut parfois entraîner la perte de sa vitalité en cas de déchirure des vaisseaux sanguins nutritifs, ou la fracture de la racine, de la couronne, en particulier lors de la luxation des molaires. La résorption radulaire, principalement externe inflammatoire, est une complication tardive de la luxation chirurgicale.(85,91)

D'un autre côté, Turley et al. ont suggéré l'application immédiate d'une force orthodontique après la luxation, afin que la dent ne se ré-ankylose pas. Cependant, dans de nombreux cas, une dent luxée peut quand même devenir ankylosée, même avec des forces orthodontiques légères.(10,30,37,84)

Selon Consolaro et al., en 2020, si la traction orthodontique n'est pas possible, la procédure de luxation ne devrait pas être entreprise. Car pendant le processus de traction orthodontique, le mouvement exercé favorise le remodelage et la réparation des ponts osseux et des zones d'ankylose. Cela augmente considérablement les chances de réversion de l'ankylose dans les zones où le ligament parodontal est repeuplé par les restes épithéliaux de Malassez provenant des zones adjacentes.(13)

Le pronostic de la procédure est excellent chez les adultes ayant une dent monoradiculée avec une ankylose localisée. Les molaires sont généralement ankylosées dans la région de la furcation, et la luxation pourrait entraîner une atteinte de la furcation.(7)

Enfin, un suivi à long terme de la stabilité et de la santé parodontale est très important après la traction orthodontique. Le résultat du repositionnement orthodontique peut varier et ne peut pas être prédit à partir de l'apparence clinique ou de l'étendue de la blessure.(71)

La luxation chirurgicale des dents permanentes ankylosées a été proposée comme une alternative à l'extraction prématurée et à d'autres options de traitement (93) et depuis plusieurs années, la luxation chirurgicale est le traitement de choix pour une dent ankylosée.(17)

6. Corticotomie partielle et Orthodontic Bone Stretching

a. Définition et protocole

La corticotomie est définie comme toute lésion chirurgicale intentionnelle de l'os cortical qui peut entraîner la mobilisation de la dent avec les os adjacents et les tissus mous.(94)

L'Orthodontic Bone Stretching, technique de corticotomie partielle qui vise à déplacer à la fois la dent et l'os environnant afin de restaurer une bonne occlusion a été introduite par Bousquet et al., en 2013.(83)

Elle est réalisée par traction ortho-chirurgicale avec une activation tous les 15 jours.(10)

Bousquet et al., en 2016 exposent le protocole suivant : une préparation orthodontique pré-chirurgicale est réalisée. Avant la chirurgie, une tomодensitométrie dentaire doit être effectuée pour évaluer la position des racines en vue de la planification chirurgicale. Avec le patient sous anesthésie locale, des incisions et un lambeau muco-périosté est dégagé pour exposer l'os alvéolaire. Les ostéotomies verticales et horizontales impliquent la corticale vestibulaire et l'os spongieux en préservant la corticale palatine. Par conséquent, aucune mobilité du complexe dento-osseux sectionné n'est observée. Le lambeau est repositionné et suturé.

Immédiatement après la procédure chirurgicale, une traction orthodontique importante est appliquée sur la dent ankylosée. Une force continue doit être appliquée à la dent ankylosée, et le patient subit une réactivation de la traction toutes les 2 semaines jusqu'à ce que le repositionnement de la dent soit atteint. Le mouvement du complexe dento-osseux est observé après 1 à 4 semaines. Lorsque la dent ankylosée atteint le plan occlusal, un fil orthodontique de rétention est inséré pendant une période de 6 mois pour surveiller l'évolution.(70)

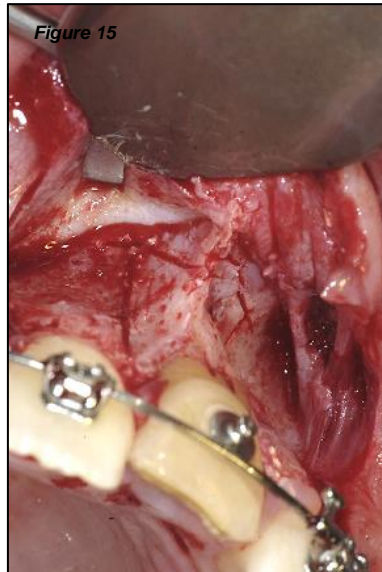


Figure 14 : Photographie intrabuccale per-opératoire en technique d'Orthodontic Bone Stretching d'une incisive centrale maxillaire gauche (21) ankylosée. Les traits de corticotomie partielle apical et verticaux sont visibles., d'après Bousquet et al., 2016.(70)

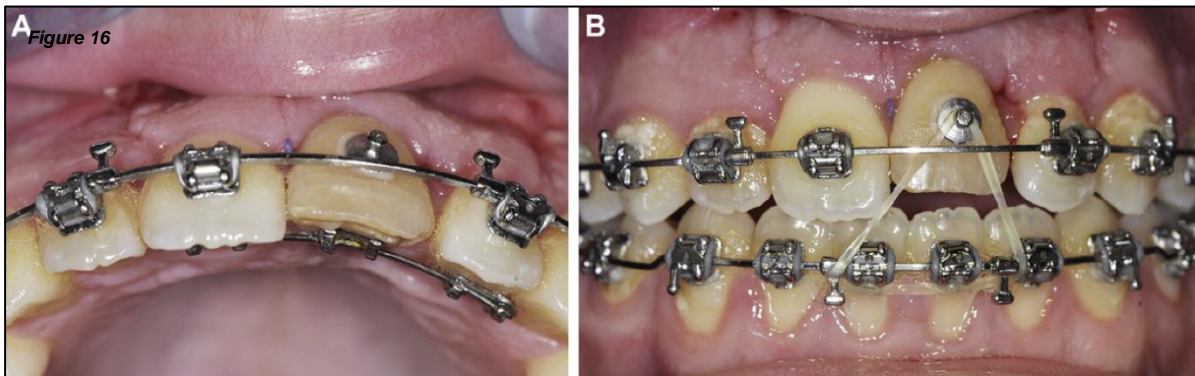


Figure 15 : Photographie intrabuccale après l'intervention d'Orthodontic Bone Stretching d'une incisive centrale maxillaire gauche (21) ankylosée. La force continue est appliquée à la dent ankylosée (A = Arc situé en palatin. B = Elastique en vestibulaire), d'après Bousquet et al., 2016.(70)

b. Indications

Les indications de cette technique sont principalement le déplacement d'une dent ou d'un bloc de dents, en cas d'infraclusion sévère.(10)

Selon Plaisance et al., en 2017, pour les canines incluses et ankylosées, la meilleure solution semble être la corticotomie alvéolaire profonde avec mobilisation, particulièrement lorsque la canine est positionnée de manière vestibulaire.(95)

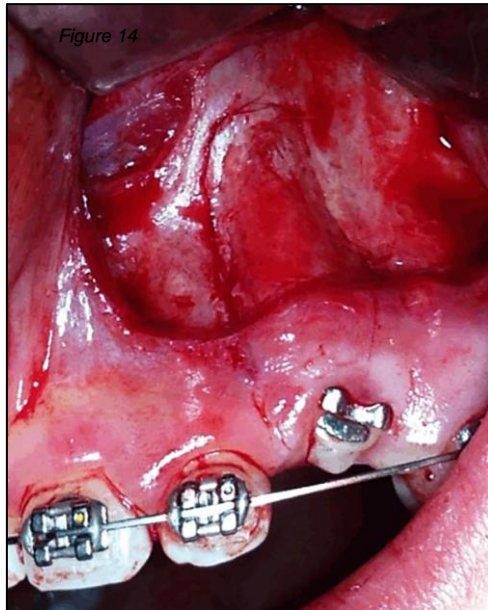


Figure 16 : Photographie intrabuccale peropératoire d'une corticotomie réalisée sur une canine maxillaire gauche (23), d'après Metin Gürsoy et al., 2017.(61)

c. Contre-indications et risques

Les principaux risques associés à cette technique sont les effets parasites sur les dents adjacentes lors de la traction, ainsi que le risque de déchirement des tissus mous en cas d'infraclusion importante.(10)

La prédictibilité est généralement bonne si la corticotomie est réalisée dans l'axe de la traction orthodontique.(10)

Cependant, il est important de noter que cette technique ne permet pas l'éradication de l'ankylose.(10)

D'autres auteurs rapportent l'utilisation de corticotomies, où seule la corticale osseuse est coupée puis la dent est déplacée avec des appareils orthodontiques sur une période de quelques semaines après la chirurgie. Cette approche est très similaire et pourrait facilement être considérée comme les prémisses des récentes procédures d'ostéogenèse par distraction.(96)

7. Ostéotomie segmentaire avec repositionnement

a. Définition

L'ostéotomie segmentaire avec repositionnement est une technique chirurgicale visant à déplacer une ou plusieurs dents en utilisant des vis ou des plaques de synthèse, éventuellement associées à une greffe osseuse, pour obtenir un résultat immédiat. Dans certains cas, un mouvement orthodontique peut être utilisé en complément.(10,89)

Dans le cas d'une ostéotomie segmentaire, un segment osseux alvéolaire contenant une ou plusieurs dents ankylosées est repositionné de manière coronaire. Ce segment est sectionné en mésial, distal et sous-apical et peut être repositionné à l'aide d'une gouttière en acrylique préparée avant la chirurgie. La stabilisation du segment est généralement réalisée à l'aide de mini-plaques et de vis, mais il peut également être stabilisé orthodontiquement si l'espace inter-osseux n'est pas trop large.(7,32)

b. Indications et avantages

La chirurgie segmentaire est une procédure réalisable dans le maxillaire en raison de la vascularisation favorable, impliquant moins de 3 dents et les cas de faible infraclusion. Idéalement, le meilleur moment pour effectuer une chirurgie segmentaire serait après la fin de la croissance faciale car si la croissance verticale du patient n'est pas terminée, la différence de niveau vertical pourrait réapparaître après la chirurgie.(10,32)

Cette technique peut également être envisagée après plusieurs échecs de luxation chirurgicale ou comme alternative thérapeutique.(7)

c. Rapports de cas

You et al. ont décrit une ostéotomie segmentaire des incisives centrales maxillaires ankylosées, comblant l'espace avec une greffe osseuse autologue, avec des résultats parodontaux satisfaisants. Ils en concluent que la réalisation d'une ostéotomie segmentaire avec greffe osseuse autogène est une procédure chirurgicale viable dans le traitement des incisives centrales maxillaires ankylosées avec un tissu parodontal suffisant.(7,97)

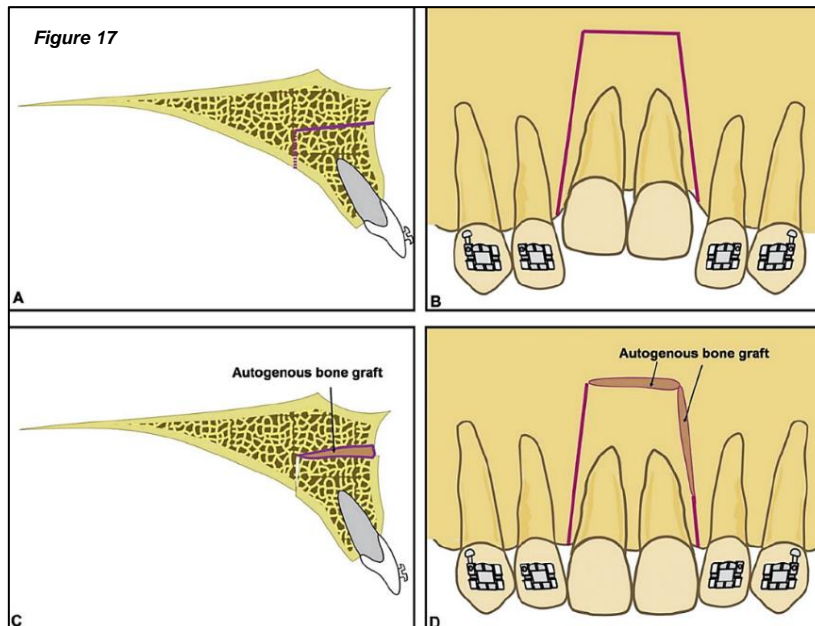


Figure 17 : Représentations schématiques d'une ostéotomie segmentaire avec repositionnement et greffe osseuse autogène de deux incisives centrales ankylosées, d'après You et al., 2012.(97)

Aludden et Jensen en 2016 exposent le cas d'un patient dont le bloc osseux comprenant la canine ankylosée a été libéré et replanté dans la position correcte où il a été fixé à l'appareil orthodontique pendant la période de guérison. L'alignement orthodontique a été finalisé et la canine ankylosée ne présentait aucune pathologie clinique ou radiographique après 18 mois.(98)

Dans un autre rapport de cas de Lee et al., en 2022, un dispositif piézoélectrique a permis d'effectuer l'ostéotomie d'une seule dent ankylosée dans la partie antérieure du maxillaire. Cette technique permet au chirurgien d'éviter les blessures indésirables au lambeau palatin et assurant le meilleur potentiel de vascularisation et une coupe précise. De meilleurs résultats, dans un espace limité avec un minimum de dommages aux tissus mous et offrant également de meilleures conditions de guérison au tissu osseux ont été obtenus.(40)

d. Risques et contre-indications

L'inconvénient de cette technique réside dans ses effets secondaires possibles, tels que la perte de vitalité de la dent, la nécrose avasculaire du segment osseux, les récessions gingivales, la perte osseuse septale et la formation de poche, le retard dans le déplacement du segment en raison des interférences osseuses, l'occlusion traumatique et les risques typiques de l'anesthésie.(7,10,61,99)

En effet, cette méthode a une limite dans la quantité de mouvement en raison du manque d'élasticité de la gencive attachée. La vascularisation et l'innervation pour le segment osseux isolé est également un autre facteur limitant. Ainsi, une récession de la gencive survient généralement lors du suivi à long terme.(100)

Ainsi, selon Isaacson et al., en 2001, l'ostéogenèse par distraction est indiquée lorsque la quantité de mouvement des segments osseux nécessaire dépasse la quantité de mouvement que les tissus mous attachés permettront, tel que déterminé par l'apport sanguin. La prolifération des tissus mous attachés est donc un facteur limitant la vitesse de l'ostéogenèse par distraction.(96)

De plus, il est important de noter que l'ankylose peut persister malgré cette technique.(10,32)

Enfin, des études à long terme portant sur des échantillons de patients plus importants sont nécessaires avant de pouvoir tirer des conclusions définitives sur les résultats du traitement de l'ostéotomie segmentaire dento-alvéolaire combinée à un traitement orthodontique pour les dents impactées et ankylosées.(98)

8. Distraction ostéogénique

a. Définition et protocole

Une autre alternative de traitement qui peut être combinée à l'ostéotomie segmentaire est l'ostéogenèse par distraction, une technique datant des années 1960. Elle a été développée par Ilizarov et est utilisée principalement pour l'allongement osseux.(101) Elle peut également être utilisée pour le traitement d'un segment en infraclusion.

La distraction ostéogénique est une technique de formation de nouvel os sans greffe osseuse. Cette technique est le protocole de traitement le plus adapté pour corriger un défaut alvéolaire vertical en raison de sa capacité unique à développer simultanément les tissus mous adjacents et le volume osseux.(54,61,102)

Les principes de cette technique comprennent une procédure d'ostéotomie suivie d'une période de latence de 7 jours pendant laquelle la phase inflammatoire de la guérison de la fracture diminue et la phase réparatrice, avec une ostéogenèse précoce, commence.(7) En conséquence, un segment d'os mature est déplacé, et un nouvel os est régénéré au niveau du site de l'ostéotomie distraction.(102,103)

Après la période de latence, la distraction de l'os nouvellement formé est initiée, avec un taux de séparation de 1 mm/jour des deux parties osseuses. Des taux plus lents, tels que 0,5 mm/jour, peuvent entraîner une consolidation prématurée, tandis que des taux plus rapides, tels que 2 mm/jour, peuvent entraîner une mauvaise formation osseuse.(7,10)

b. Indications

Cette technique est indiquée lorsque la hauteur est suffisante pour placer le distracteur, en évitant les obstacles anatomiques, et dans des cas d'infraclusion sévère.(10)

La distraction dento-alvéolaire présente l'avantage de pouvoir améliorer simultanément les tissus durs et mous, tout en minimisant le besoin de greffe osseuse dans le cas de lacunes osseuses importantes dues à l'ostéotomie. Par conséquent, la combinaison de l'ostéotomie segmentaire dento-alvéolaire et de l'ostéogénèse de distraction orthodontique devrait être utilisée pour les dents sévèrement impactées et ankylosées, en particulier dans la zone esthétique.(98)

c. Rapports de cas

Dans la procédure de Kofod et al., en 2005, la dent antérieure ankylosée a été d'abord utilisée comme point d'ancrage pour distaler le maxillaire et corriger la malocclusion de Classe II, puis une ostéotomie d'une seule dent a été réalisée. Le dispositif de distraction a été fixé à l'incisive ankylosée, et après une période de 4 jours, la distraction du bloc dento-osseux a été initiée à un taux de 0,9 mm/jour. La position de la dent a été surcorrigée de 1 mm.(103)

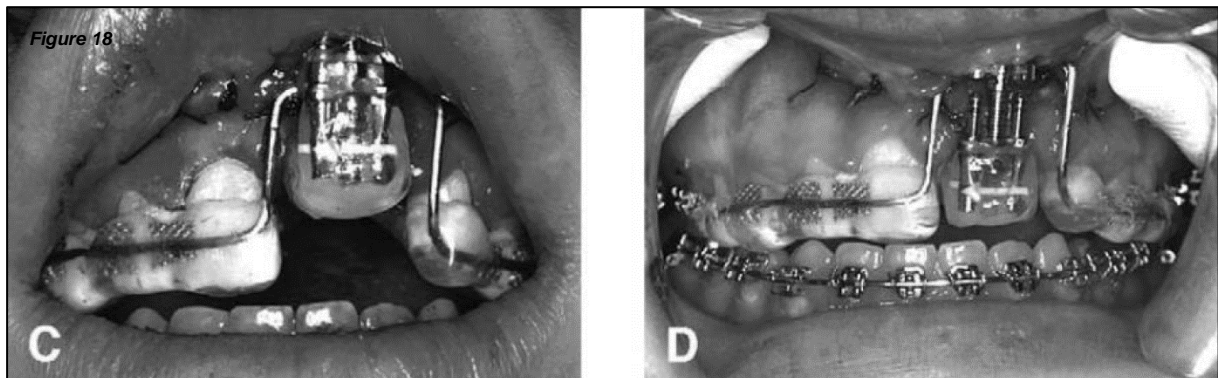


Figure 18 : Photographie intrabuccale d'une incisive centrale maxillaire gauche (21) avec distracteur en place, d'après Kofod et al., 2005.(103)

En 2006, Alcan a étudié l'utilisation d'un distracteur à appui dentaire miniature (Miniature Tooth-borne Distractor, MTD) pour l'alignement des dents ankylosées. Il en conclut que cet appareil est très avantageux du point de vue de l'application, de la facilité d'activation, du contrôle bucco-lingual, de la tolérance du patient et de la facilité de retrait en fin d'intervention.(41)

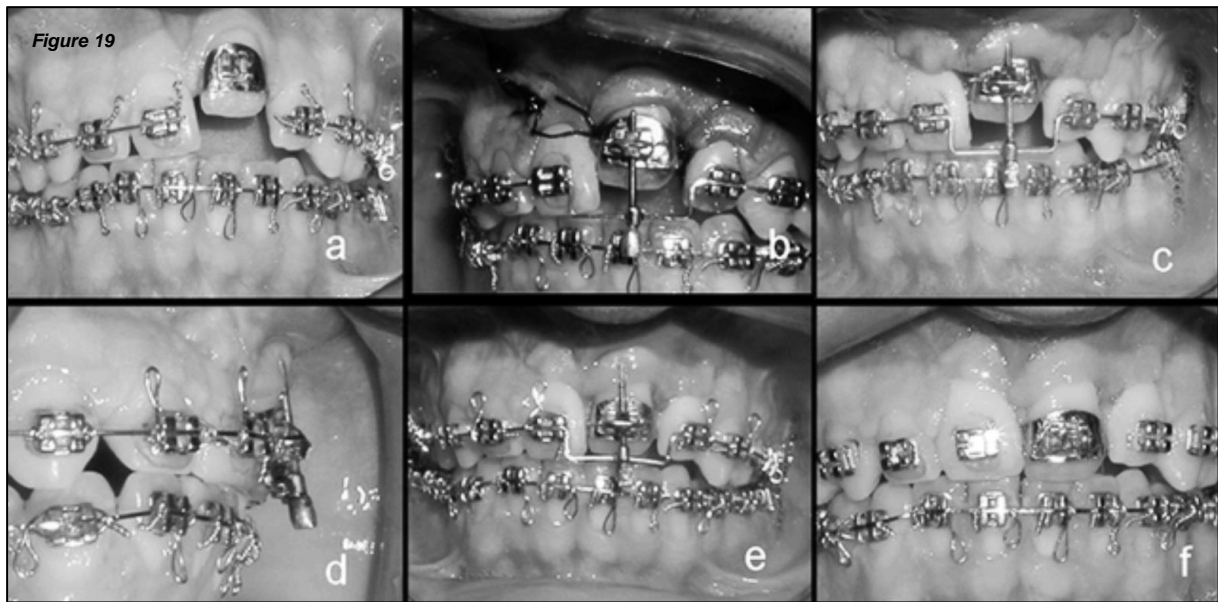


Figure 19 : Photographies cliniques d'une distraction osseuse avec distracteur à appui dentaire miniature (MTD) (a = Vue intrabuccale avant distraction, b = Distracteur à appui dentaire miniature (MTD) après la période de latence, c = MTD inséré juste après l'ostéotomie, d = Vue latérale en fin de distraction, e = Vue de face en fin de distraction, f = Vue intrabuccale après le retrait du MTD), d'après Alcan, 2006.(41)

Un autre rapport de cas de Chang et al., en 2010 décrit la réalisation d'une telle procédure pour corriger une béance antérieure en utilisant une ostéotomie d'une seule dent. La procédure de distraction était suivie d'une période de rétention de 6 semaines, au cours de laquelle les résultats étaient maintenus à l'aide d'un arc acier et d'élastiques interdentaires.(43)

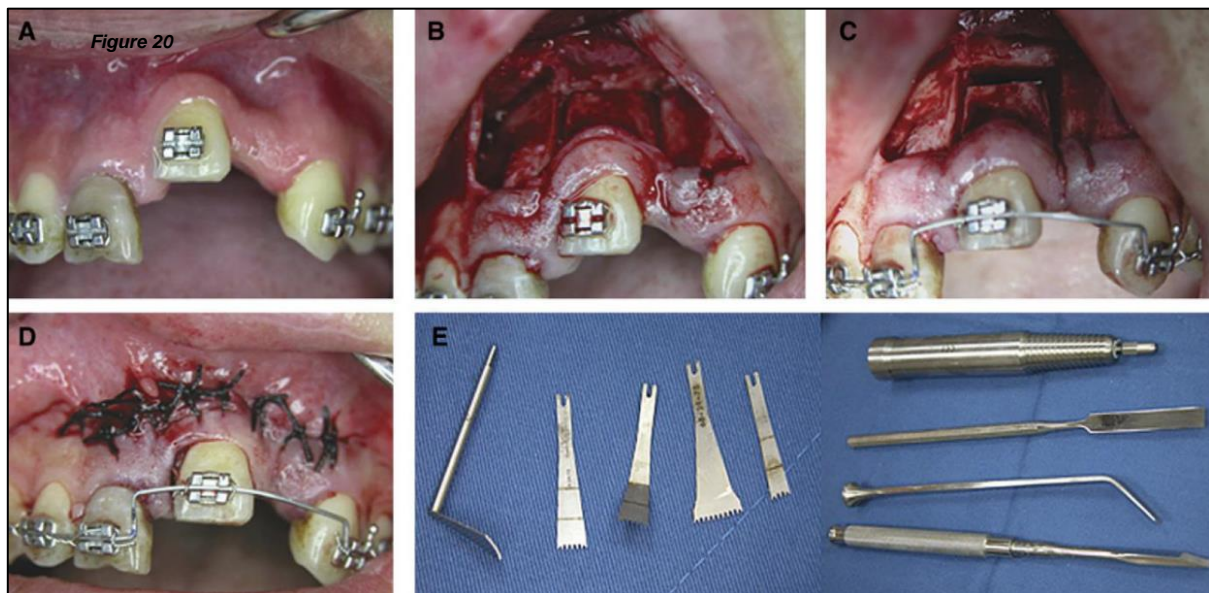


Figure 20 : Photographies intrabuccales d'une ostéotomie segmentaire suivie d'une distraction ostéogénique d'une incisive centrale maxillaire gauche (21) ankylosée, (A = Avant la chirurgie ; B = Mobilisation chirurgicale de la dent ankylosée à l'aide de la scie micro-sagittale et de ciseaux ; C et D = Repositionnement tenté (un arc orthodontique a été modifié et placé dans le support sur la dent partiellement repositionnée, et les tissus mous ont été refermés) ; E = Système ACE Micro-Saw et ciseaux), d'après Chang et al., 2010.(43)

Enfin, selon Ohkubo et al., en 2011, cette méthode ne nécessite pas de gros dispositifs de distraction et des appareils orthodontiques multibrackets ordinaires peuvent être utilisés. Les

avantages de cette méthode comprennent un mouvement tridimensionnel précis de la dent ankylosée, la prévention de la perte osseuse alvéolaire et de la récession des marges gingivales, une durée réduite de l'intervention chirurgicale, le confort du patient et des coûts moindres.(100)

Aussi, la distraction ostéogénique alvéolaire peut être utilisée en conjonction avec l'orthodontie pour corriger à la fois les marges osseuses et gingivales. Si une restauration implantaire est éventuellement nécessaire, elle pourrait éliminer la morbidité du site donneur après les procédures conventionnelles de greffe osseuse et de tissu mou.(104)

d. Risques et inconvénients

Cependant, bien qu'elle présente des avantages, la distraction osseuse a également quelques inconvénients. Les distracteurs utilisés pour déplacer les segments osseux sont volumineux, coûteux et difficiles à placer. De plus, une seconde intervention chirurgicale est nécessaire pour retirer les distracteurs.(105) Elle nécessite donc la coopération du patient et entraînera une augmentation du temps de traitement total et des coûts.(61,98)

Aussi, il est important que l'orthodontiste soit conscient des problèmes tridimensionnels particuliers de cette approche. En effet, dans la phase de distraction, le distracteur intraoral ne se déplace que dans une direction linéaire, et il est impossible de repositionner le segment en 3 dimensions. Plus tard, un ajustement supplémentaire du segment avant la phase de consolidation finale est possible. Cependant, il peut y avoir des limites pour déplacer le segment à la position souhaitée dans cette phase. De plus, la muqueuse palatine fibreuse pourrait exercer une influence sur le mouvement du segment.(96,97,105)

D'autre part, bien que cette approche soit adaptée à la région antérieure du maxillaire, sa mise en œuvre dans la région postérieure peut entraîner une pénétration dans le sinus lors de la mise en place de l'unité osseuse "flottante", surtout dans le cas d'une dent sévèrement infrapositionnée.(91)

Les risques associés à cette technique sont une récession du tissu marginal, une formation de bride cicatricielle, une mauvaise position des incisions chirurgicales et un inconfort pour le patient.(10) Une autre complication peut être la perte de la vitalité pulpaire.(105)

Par ailleurs, les patients en croissance doivent être avertis de la possibilité de récurrence, car la distraction osseuse corrige la position dentaire mais ne traite pas l'ankylose. Ainsi, l'absence de croissance verticale de l'os alvéolaire persistera. Dans de tels cas, il convient de prendre en compte la possibilité de retarder le traitement jusqu'à ce que la croissance soit terminée. Pour les patients adultes, la possibilité de rechute est minime.(10,88,100,105)

D'un autre côté, le taux de succès de cette technique est rapporté à 73,9%. Cependant, il est important de noter que le niveau de preuve est faible, basé sur peu de rapports de cas. Cela signifie qu'il existe une certaine incertitude quant à l'efficacité et à la fiabilité de la technique, et des études plus approfondies seraient nécessaires pour confirmer ces résultats.(10)

9. Apicotomie

L'apicotomie consiste en une section guidée de l'apex de la racine de la dent après diagnostic d'ankylose plus apicale que la zone de coupe, réalisée à l'aide d'un petit ciseau, suivie d'une traction orthodontique de la couronne.(62,106)

Les canines ont les racines les plus longues et sont les dents les plus résistantes, ce qui les rend souvent déplacées ou impactées.(57) Ainsi, une autre option de traitement viable pour les canines maxillaires ankylosées ou dilacérées est l'apicotomie proposée par Puricelli en 1987.(62)

Les données de Puricelli ont montré que sur 29 patients ayant subi la procédure, 26 ont connu une réussite tandis que 3 ont échoué.(62)

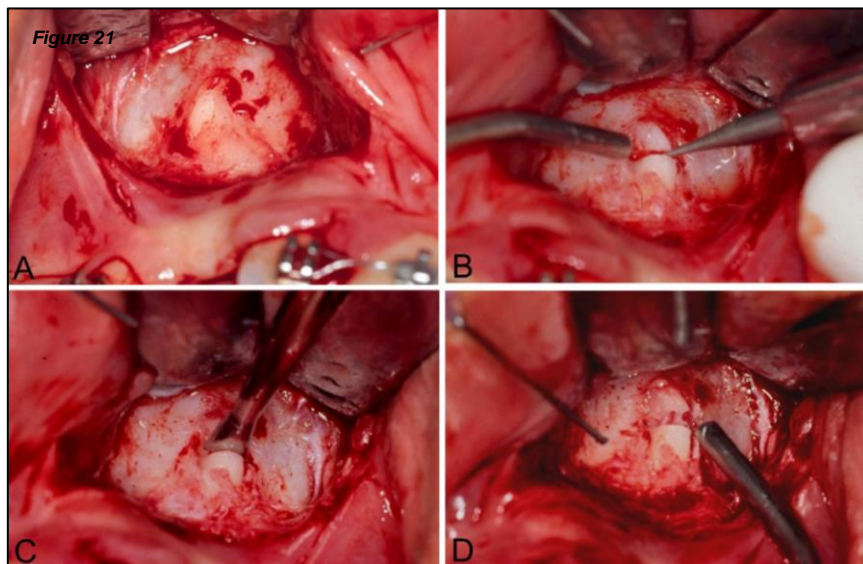


Figure 21 : Photographie intrabuccale peropératoire lors d'une apicotomie d'une canine maxillaire droite (13) ankylosée. (A = Retrait de la corticale osseuse à l'aide d'une curette sous pression manuelle, exposant la région apicale ; B = À l'aide d'une fraise sphérique près de la limite entre les tiers médian et apical, une rainure transversale d'environ 1,0 mm de profondeur est préparée en suivant la limite entre le tiers médian et apical ; C = La fracture est réalisée avec le ciseau à double biseau ; D = Après que la fracture est terminée, la séparation du segment apical de la racine devient clairement visible), d'après Puricelli, 2007.(57)

L'indication de l'apicotomie réside sur le fait que selon Andreasen, une racine fracturée présente une communication étendue avec les tissus parodontaux, de sorte que la vascularisation des tissus pulpaire peut être plus facilement rétablie par le ligament parodontal.(107)

Les tests de vitalité ne sont pas indiqués pendant la période de traction et ne doivent être initiés qu'après l'exposition complète de la couronne dentaire dans la cavité buccale. Cependant, les réponses négatives aux stimuli de sensibilité n'indiquent pas nécessairement une nécrose pulpaire. Une légère modification de la couleur de la couronne, cliniquement similaire aux signes cliniques des dents soumises à un traumatisme dentaire peut être observée.(57)

Les analyses radiologiques montrent que les fragments corono-radiculaires et apicaux peuvent subir ou non une séparation pendant la progression de la traction orthodontique. Cela

signifie que les fragments apicaux, même s'ils sont fracturés, peuvent être déplacés avec la portion corono-radulaire par la traction orthodontique.(57)

L'apicotomie est une technique qui a été utilisée avec succès au cours des vingt dernières années pour une intervention conservatrice dans les cas de canines supérieures impactées avec dilacération ou ankylose apicale de la racine.(57)

Actuellement, elle pourrait également être indiquée pour les canines inférieures. La technique vise à libérer la dent de sa portion ankylosée, favorisant ainsi sa traction et son éruption. Elle était initialement indiquée après l'échec des techniques conservatrices visant à induire une éruption spontanée et une traction orthodontique. À l'heure actuelle, les examens d'imagerie permettent un diagnostic précis et son indication en tant qu'option thérapeutique chirurgicale de premier choix. Cependant, la technique est contre-indiquée chez les jeunes patients présentant une rhizogenèse incomplète ou chez les dents présentant une ankylose totale de la racine.(57)

10. Décoronation

a. Définition et protocole

En 1984, Malmgren et al. ont suggéré un traitement alternatif à l'extraction des dents ankylosées, visant à préserver l'os alvéolaire environnant et à éviter l'infrapositionnement. C'est la décoronation. Elle implique l'élévation d'un lambeau gingival mucopériosté, d'une ablation sous-crestale de la couronne dentaire laissant la racine dans son alvéole pour être remplacée par de l'os. Les résultats histologiques et radiographiques ont montré peu de changements inflammatoires autour des racines vitales et traitées endodontiquement qui avaient été submergées dans le but de préserver l'os alvéolaire.(88)

Après le retrait complet de la couronne, le remplissage canalaire existant, s'il est présent, est retiré pour prévenir toute réaction du corps étranger. Le canal est soigneusement rincé, puis intentionnellement rempli de sang pour favoriser une résorption de remplacement supplémentaire interne, en maintenant la résorption de remplacement externe sans interruption. Si nécessaire, une greffe de biomatériau peut être ajoutée pour épaissir la crête. Le lambeau mucopériosté est suturé sur la racine décoronnée, laissée en place jusqu'à ce qu'elle se résorbe progressivement complètement.(15,83,88)

La couronne retirée peut être façonnée comme un pontique avec un matériau composite et collée aux dents adjacentes ou placée sur l'arc orthodontique.(88)

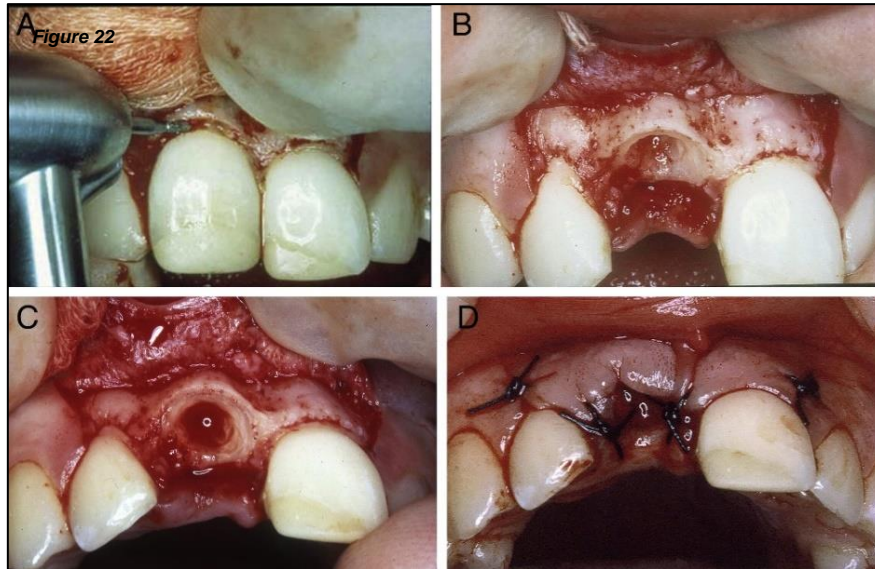


Figure 22 : Photographie intrabuccale peropératoire d'une incisive centrale maxillaire droite (11) en technique de décoronation. (A = La couronne est enlevée avec une fraise diamantée sous irrigation saline continue. B = L'obturation radiculaire a été retirée avec une lime endodontique et la partie coronaire de la racine est réduite à un niveau de 1,5 à 2 mm sous l'os marginal. C = Le canal radiculaire vide est soigneusement rincé avec une solution saline et ensuite autorisé à se remplir de sang. D = Le lambeau mucopériosté est tiré sur l'alvéole et suturé avec des sutures simples), d'après Malmgren, 2013.(88)

a. Indications et avantages

La décoronation est proposée comme une alternative à l'extraction dentaire conventionnelle. Elle est indiquée pour préserver l'os alvéolaire en vue d'une pose d'un implant prévue à l'avenir, lorsque la croissance de la mâchoire sera terminée.(32,36,56,83)

En d'autres termes, elle peut être réalisée dans les cas de dents permanentes en infraclusion subissant une résorption de remplacement de leurs racines, lorsque l'on s'attend à une croissance considérable de l'os alvéolaire dans un proche avenir et que la préservation de la crête alvéolaire est souhaitée en vue d'une future implantation.(7)

Il existe quelques de cas rapportés de coronectomie réalisée sur des molaires permanentes ankylosées dans le but de corriger une béance latérale provoquée par la molaire ankylosée par une solution prothétique.(108)

Aslan et Coval, en 2018 supposent que la décoronation devrait également être réalisée sur les dents temporaires ankylosées sans germe permanent, lorsqu'une différence verticale significative s'est développée et suggèrent l'étude de l'efficacité de la décoronation dans de tels cas.(7)

Selon Sapir et al., en 2009, la décoronation offre certains avantages par rapport à d'autres options de traitement. En effet, elle est fiable en ce qui concerne la préservation de la largeur et de la hauteur du processus alvéolaire, c'est une procédure chirurgicale plus simple et plus

économique que l'augmentation de la crête et une apposition osseuse verticale est possible.(109)

Les autres avantages de la décoronation sont l'augmentation du niveau osseux chez les patients traités avant ou pendant les périodes de croissance pubertaire mais également chez les personnes traitées après cette période, avec seulement une différence de rythme.(88)

Chez les jeunes patients, il y a des avantages à conserver une dent ankylosée le plus longtemps possible comme mainteneur d'espace. Cependant, il est important d'intervenir avant que l'effet d'infra-position ne rende difficile une solution prothétique définitive du fait de l'arrêt de la croissance osseuse alvéolaire.(88)

Pour conclure, le succès prévisible de la décoronation soutient l'indication de réimplantation des dents avulsées chez les enfants même lorsque les conditions extra-alvéolaires indiquent que la cicatrisation pourrait être compromise par l'ankylose.(88)

11. Extraction-réimplantation

a. Définition

La réimplantation intentionnelle, également appelée extraction réimplantation immédiate, est une procédure dans laquelle une dent est extraite et immédiatement réimplantée dans sa position d'origine, avec éventuellement la suppression de la zone d'ankylose.(10)

Elle fait partie des autotransplantations dentaires et représente une méthode alternative à l'orthodontie permettant de repositionner une dent par rapport à la structure osseuse des maxillaires.(110)

Il est indiqué que dans cette technique, il n'y a pas de persistance de l'ankylose. Cela signifie que l'extraction-réimplantation permet de traiter l'ankylose existante et de rétablir la mobilité de la dent sans que l'ankylose persiste après la procédure.(10)

b. Indications

Les indications de l'extraction-réimplantation sont les dents avec de petites zones d'ankylose, et elle peut être effectuée dès que le diagnostic d'ankylose est établi.(10)

Comme la canine maxillaire permanente, si l'incisive présente une résistance adéquate, elle peut être extraite puis réimplantée dans sa position normale ou dans une position qui permettra son soutien par un traitement orthodontique, au moins deux mois après la transplantation.(6)

De plus, cette approche semble prometteuse dans le cas d'une ankylose limitée.(32)

Enfin, Sastre et Le Gall, en 2010, précisent que l'extraction-réimplantation doit être réalisée le plus rapidement après diagnostic d'ankylose. Ils proposent le protocole suivant : la dent avulsée est partiellement amputée, généralement de 20 à 50 % de sa longueur radiculaire. Ensuite, un traitement endodontique rétrograde est effectué, suivi de la mise en place d'un tenon en titane qui reproduit la longueur radiculaire initiale. La dent est ensuite immergée dans une solution d'Endogain® avant d'être réimplantée.(32)

Selon une étude de Filippi et al., en 2006 portant sur 16 dents traitées selon ce protocole, 7 d'entre elles ont montré des signes minimes de récurrence d'ankylose (43,75 %), tandis que 8 dents ont présenté une récurrence (50 %) sur une période de suivi de six ans. Il est important de noter que cette technique ne peut pas être recommandée comme technique de base car l'extraction peut entraîner des dommages significatifs à l'os alvéolaire et à la racine de la dent et la survie à long terme de la dent réimplantée est incertaine.(12)

c. Risques et pronostic

Le principal risque associé à cette procédure est la formation de nouvelles zones d'ankylose sur la dent réimplantée.(10)

En termes de prédictibilité, le taux de succès rapporté est de 9 cas sur 22. Cependant, il est important de noter que dans certains cas, les dents peuvent nécessiter une extraction ultérieure en raison d'une résorption radiculaire trop importante.(10)

Cette méthode ne peut être préconisée comme méthode de choix car l'extraction peut entraîner des dommages significatifs à l'os alvéolaire et à la racine et la viabilité à long terme est incertaine.(32)

12. Autotransplantation

a. Définition

L'autotransplantation implique le remplacement d'une dent ankylosée par une dent saine, comme par exemple le remplacement d'une incisive maxillaire par une prémolaire, et peut constituer une solution à la fois physiologique et esthétique à long terme.(56,103,111)

Les opportunités de remplacer une dent par transplantation sont élargies par la présence d'indications pour des extractions thérapeutiques dans les plans de traitement orthodontique.(110) Elle a ainsi évolué en tant qu'option de traitement acceptée en orthodontie au cours des 3 ou 4 dernières décennies.(111)

Dans le cas de transplantation d'une prémolaire à la place d'une incisive, la couronne est offrira une esthétique appropriée.

Le moment de l'extraction de l'incisive et sa transplantation doivent être soigneusement planifiés. La génération d'espace doit avoir lieu avant la transplantation. La dent donneuse est remodelée pour reproduire les caractéristiques morphologiques de la dent naturelle par reconstruction avec un matériau composite ou meulage progressif de la pointe de la cuspide palatine. Elle devrait être essayée dans le site receveur préalablement préparé en vérifiant l'ajustement des tissus gingivaux autour d'elle, car 50% du succès de la transplantation en dépend. La greffe doit être placée légèrement en dessous du plan occlusal avec des sutures, qui doivent être retirées une semaine après. Ensuite, une stabilisation souple et des fils adhésifs composites peuvent être installés pour relier l'incisive transplantée aux dents adjacentes. Une attelle physiologique peut être utilisée pour permettre certains mouvements de la dent afin de l'immobiliser suffisamment pour faciliter la guérison pulpaire et parodontale et minimiser les effets indésirables potentiels. (6,112)

C'est une option de traitement alternative chez un enfant car le ligament alvéolodentaire viable de la dent transplantée induira un développement continu de la formation osseuse et, si nécessaire, permettra un traitement orthodontique au moins deux mois après la transplantation.(6,112)

Bien que la transplantation dentaire ait été historiquement utilisée pour remplacer les dents manquantes, elle n'est plus couramment pratiquée de nos jours en raison de la prévalence de l'ankylose et de la résorption radiculaire, ce qui entraîne généralement un pronostic sombre ou limité dans le temps.

b. Indications

L'autotransplantation est une alternative lorsque l'encombrement indique l'extraction d'une prémolaire. Pour obtenir une revascularisation de la pulpe et une cicatrisation parodontale réussie, le développement radiculaire idéal doit être de trois quarts de la longueur totale de la racine. Dans de tels cas, la racine entière de la dent ankylosée doit être extraite. La perte d'os attaché ne sera pas un problème car le greffon avec son ligament parodontal sain induira une nouvelle formation osseuse.(88,113)

Elle conduit souvent à un résultat favorable et compatible, car les cellules viables du ligament alvéolodentaire montrent une réponse biologique normale. Par exemple, une troisième molaire en développement pourrait être un candidat pour remplacer la première molaire ankylosée extraite.(34)

Enfin, selon Andreasen et al., en 1990, la première prémolaire inférieure est le choix privilégié. Chez les adolescents plus âgés, la transplantation dentaire peut ne plus être recommandée en raison d'un risque plus élevé de complications associées aux dents transplantées ayant des racines complètement formées.(113)

Selon Suzaki et al., en 2008, le succès de la transplantation dentaire dépend de plusieurs éléments, comme l'état du ligament parodontal restant attaché à la dent donneuse extraite, l'ajustement de la dent donneuse dans les alvéoles, la durée et la méthode de contention après la transplantation, ainsi que le moment où le traitement endodontique des dents transplantées est effectué.(114)

D'autre part, dans certaines études cliniques, il a été suggéré que la préapplication de stimuli mécaniques aux dents donneuses pourrait stimuler le ligament parodontal, prévenir l'ankylose, réduire les dommages au ligament parodontal et prévenir la résorption radiculaire après la réimplantation.(114)

Enfin, si, chez l'adulte, il est possible d'en discuter les avantages et les inconvénients avec les techniques prothétiques classiques ou implantaire, les autotransplantations doivent être considérées comme la solution de choix chez l'enfant et l'adolescent au parodonte immature.(115)

c. Rapports de cas

Les techniques de transplantation dentaire sont maintenant confirmées et peuvent être proposées aux patients sans compromettre leur pronostic par rapport à de nombreuses autres méthodes de remplacement dentaire. Elles constituent un complément précieux dans le cadre des traitements orthodontiques, offrant une solution satisfaisante lorsque la traction d'une dent retenue n'est pas possible.(6)

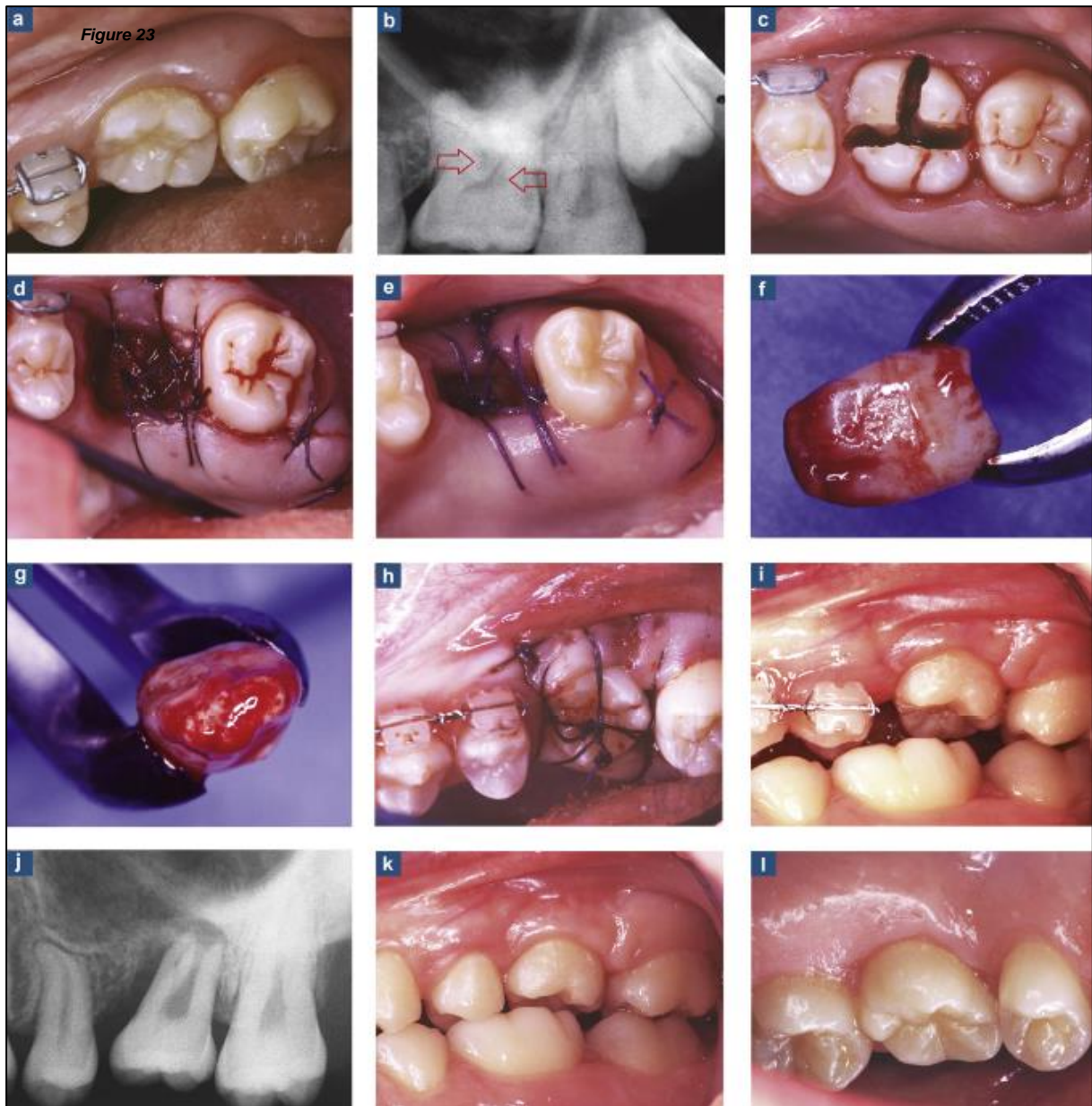


Figure 23 : Photographies et radiographies illustrant le protocole d'autotransplantation d'une 28 à la place d'une 26 ankylosée. (a = La dent 26 infra-positionnée ne répond pas à la traction orthodontique. b = Des signes de résorption étaient visibles au niveau du plancher pulpaire. La 28 avait atteint un stade de formation radiculaire favorable sur les 2/3, ce qui offrait la possibilité de la transplanter dans la 26 tout en préservant sa vitalité. c = La dent 26 a été extraite en séparant les racines pour éliminer l'ankylose et préserver l'os alvéolaire périphérique. L'os interradiculaire a été enlevé pour adapter l'alvéole à la 28 monoradiculée. d = La 28 a été extraite, puis l'alvéole destinée à la 26 a été testée pour vérifier son adaptation. Puis la 28 a été replacée dans son alvéole d'origine et l'ensemble a été suturé. e = 14 jours après l'intervention, l'alvéole de la 26 avait rétréci en diamètre, ce qui favorisait l'adaptation de la 28. f = La 28 a été prélevée au davier sans contact avec la racine. Ce prélèvement était plus facile à réaliser lors de la deuxième phase, ce qui était moins agressif pour le tissu ligamentaire attaché. g = L'apex était encore ouvert, ce qui facilitait la revascularisation pulpaire, d'autant plus que la première phase avait déclenché une prolifération vasculaire apicale. h = La 28 a été placée dans l'alvéole modifiée de la 26 avec une sous-occlusion importante pour favoriser la croissance de la racine. i = Six semaines plus tard, une image vestibulaire montrait clairement l'égression de la 28 transplantée.), d'après Gault, 2013.(6)

d. Risques et inconvénients

Bien que la transplantation dentaire ait été historiquement utilisée pour remplacer les dents manquantes, elle n'est plus couramment pratiquée de nos jours en raison de la prévalence de l'ankylose et de la résorption radiculaire, ce qui entraîne généralement un pronostic sombre ou limité dans le temps.(111)

Aussi, le pronostic d'une dent transplantée chirurgicalement peut être mauvais, surtout lorsque le site receveur est défavorable. La préparation chirurgicale du site receveur peut entraîner un défaut osseux encore plus important. Les séquelles de l'autotransplantation sont considérées comme imprévisibles.(34)

Malgré cela, la transplantation demeure la meilleure option pour remplacer une dent en attendant la fin de la croissance, car elle peut s'adapter à cette évolution. Par la suite, un implant peut être envisagée pour remplacer la dent transplantée, lorsque celle-ci commence à montrer des signes de faiblesse. Toutefois, cette dégradation n'est pas nécessairement rapide.(6)

13. Avulsion et gestion orthodontique de l'édentement

a. Indications

En présence d'une ankylose véritable, il est possible de procéder à l'avulsion de la dent ankylosée suivie d'un traitement orthodontique pour soit fermer l'espace, soit ouvrir l'espace pour un éventuel remplacement par une prothèse fixe ou amovible, ou encore par une procédure d'implantologie.(95)

L'extraction de la dent ankylosée peut être envisagée à n'importe quel stade. Seulement, pendant la période de croissance du patient, lorsqu'aucun implant ne peut être réalisé immédiatement, elle entraînera une perte osseuse importante en raison d'une extraction potentiellement traumatique et une dimension alvéolaire verticale altérée. Un autre scénario pouvant conduire à l'extraction est chez le patient qui a terminé sa croissance, après un échec de la luxation chirurgicale de la dent, ou après un échec de l'ostéotomie segmentaire ou de la distraction ostéogénique.(7)

Ce traitement chirurgical représente la meilleure prise en charge pour les dents ankylosées présentant une résorption radiculaire sévère, une fracture radiculaire ou une infection, pour les dents sévèrement cariées aboutissant généralement à un pronostic défavorable.(70,85)

Aussi, elle est souvent indiquée chez les patients présentant une inclinaison sévère des dents adjacentes et une infraclusion importante, plutôt que de tenter un repositionnement orthodontique. Cependant, le défaut résiduel de l'os alvéolaire après l'extraction doit être restauré de manière adéquate pour établir une occlusion stable avec un parodonte sain.(34,85)

Il est recommandé de procéder à l'extraction précoce d'une dent temporaire touchée par l'ankylose, afin de réduire le risque de réingression. Cependant, cette option est peu recommandée en cas d'agénésie du germe permanent pour deux facteurs importants. Tout d'abord, l'extraction peut entraîner une perte significative d'os alvéolaire. Enfin, la dent ankylosée peut souvent être conservée temporairement, ce qui permet de maintenir une fonctionnalité et une esthétique satisfaisantes pendant plusieurs années.(32,116)

D'un autre côté, Kuroi, en 2006, affirme qu'en cas d'agénésie de la prémolaire et d'infraclusion sévère de la molaire temporaire associée, des extractions sont recommandées dès que possible pour profiter de la migration spontanée mésiale des molaires permanentes.(37)

Pour Hayoung et Sohee, en 2017, l'extraction de la molaire temporaire ankylosée devrait être différée si possible jusqu'à l'éruption de la première molaire permanente afin de permettre la préservation de l'espace.(75)

Lorsque la molaire temporaire ankylosée n'a pas de prémolaire sous-jacente, une intervention orthodontique est nécessaire pour déterminer si l'extraction et la fermeture de l'espace, l'extraction et la transplantation ou l'extraction et le remplacement implanto-prothétique constituent le meilleur plan de traitement.(35,39)

Lorsque la prémolaire sous-jacente est présente et que l'infraclusion ne progresse pas, l'observation est appropriée. Ce n'est que lorsque l'occlusion est gravement perturbée et/ou que la prémolaire sous-jacente est affectée que l'extraction et la gestion de l'espace peuvent être appropriées.(39)

Cependant, lors de cas accompagnés d'effets néfastes comme des perturbations occlusales avec basculement important des dents adjacentes et perte d'espace, une mauvaise position du germe permanent qui empêche la résorption normale des racines, ou une infraclusion sévère qui nécessitent une extraction. Il est recommandé d'extraire précocement des dents temporaires ankylosées et de gérer le maintien de l'espace, en particulier chez les jeunes patients.(27,75,87,116)

Dans le cas où une dent adjacente est inclinée ou recouvre partiellement la dent infra-positionnée, un traitement précoce visant à redresser la dent est recommandé et ce redressement devrait être maintenu à l'aide d'un appareil de maintien.(116)

Becker et Shochat ont démontré que l'extraction d'une dent ankylosée permet la reprise du processus d'éruption de la dent permanente en développement et le développement d'une longueur de racine normale. Cependant, dans certaines situations, une morphologie altérée peut se produire.(36)

Pour Bassigny, lors d'une ankylose de première molaire permanente chez un patient jeune en denture adulte, une tentative de traction-test peut être envisagée pendant une période de 3 à 4 mois. Cependant, il est important de noter que dans la plupart des cas, cette tentative se

soldera par un échec. Dans de tels cas, l'extraction de la dent concernée devient justifiée. Le traitement consistera alors à déplacer orthodontiquement la deuxième molaire vers la position de la dent extraite et à faciliter la mise en place de la dent de sagesse.(27)

Cependant, la difficulté technique du déplacement de la dent et l'incertitude quant à l'éruption normale de la troisième molaire doivent être prises en compte.(76)

Kurol, en 2006, ajoute qu'avec une ankylose tardive et une légère infraclusion seulement, la molaire permanente peut être conservée sans risque de problèmes parodontaux à l'avenir.(37)

En ce qui concerne les molaires permanentes fortement ankylosées, le moment de l'extraction peut dépendre de l'état de développement de la troisième molaire. Un mauvais pronostic a été observé lorsque les deuxièmes molaires ankylosées sont extraites précocement et que la couronne de la troisième molaire n'est pas complètement formée ou lorsque la troisième molaire est inclinée à plus de 45°.(37)

b. Rapports de cas

Loriato et al., 2009 proposent le traitement de l'ankylose d'une deuxième molaire mandibulaire temporaire droite d'un garçon âgé de 9 ans en 2 phases. La phase 1, approche interceptive, a été conçue pour commencer par redresser la première molaire permanente mandibulaire droite, suivi de l'extraction de la deuxième molaire déciduale mandibulaire droite et de la gestion de l'espace. Les objectifs de la phase 2, approche correctrice, étaient d'obtenir un alignement correct, un nivellement et une intercuspitation dentaire à l'aide d'appareils fixes.(11)

Angelopoulos et Kouli ont rapporté un autre moyen thérapeutique dans le cas d'une ankylose de 55 avec 15 présente. Étant donné que la formation des racines de la dent 14 avait atteint la moitié de sa taille finale, la décision a été prise de procéder à l'extraction de la dent 54 afin d'accélérer l'éruption de la dent 14 et de faciliter le trajet d'éruption de la dent 15. L'éruption de la dent 14 a amélioré le trajet d'éruption de la dent 15, ce qui a aidé à résorber les racines de la dent 55. De même, l'inclusion de la dent 55 dans l'occlusion par ajout de résine peut avoir contribué à la résolution de l'ankylose de la dent 55.(68)

Parfois, il est nécessaire de tracter le germe sous-jacent de la molaire temporaire ankylosée. En effet, Cozza et al., en 2004 ont présenté trois cas pour lesquels l'extraction précoce des molaires infrapositionnées et un traitement actif avec une traction extra-orale cervicale pendant 8 mois ont permis l'éruption physiologique des deuxièmes prémolaires, obtenant ainsi une relation verticale normale et une hauteur osseuse normale.(16)

Le rapport de cas de Lee et al., en 2009 présente une démonstration efficace d'un déplacement orthodontique d'une deuxième molaire mandibulaire permanente inclinée en position mésiale pour restaurer un grave défaut osseux alvéolaire causé par l'ankylose d'une première molaire en infraclusion sévère. Après extraction de la molaire ankylosée, le

déplacement ultérieur de la racine de la deuxième molaire a nécessité un système de force contrôlé pour éviter un basculement vers l'arrière et une extrusion de la deuxième molaire. L'utilisation d'implants minivis et d'un ressort de redressement s'est avérée efficace pour atteindre l'objectif du traitement. Une relation occlusale favorable et un alignement esthétique des incisives avec une ligne médiane corrigée ont été obtenus après le traitement. Ce rapport de cas encourage une approche orthodontique pour les patients présentant une séquelle grave de molaires permanentes ankylosées.(34)

c. Contre-indications et inconvénients

L'extraction précoce d'une molaire temporaire ankylosée peut être techniquement difficile en raison de l'inclinaison de la première molaire permanente et peut entraîner une fracture des racines ou perturber éventuellement le germe de la dent qui lui succède. Il peut donc être recommandé d'ouvrir l'espace avant l'avulsion mais cela n'affecte pas l'éruption du germe.(75)

Plus la distance entre les molaires temporaires et le plan occlusal est grande, plus l'extraction chirurgicale est difficile. La destruction potentielle de l'os cortical lors de l'extraction peut entraîner des problèmes parodontaux pour le germe sous-jacent ou pour les dents adjacentes pour la solution prothétique envisagée.(17,24,27,68,83,85,87,105)

Une autre possibilité après l'extraction est d'opter pour la régénération osseuse afin d'améliorer le volume osseux de la crête, ce qui permettrait la pose d'implants dentaires. Cependant, cette régénération osseuse est complexe en raison du déficit vertical. La distance entre le sommet de la crête résiduelle et le sommet des septa des dents adjacentes peut être significative. Dans la grande majorité des cas, l'augmentation osseuse nécessaire doit être effectuée verticalement, mais les chances de réussite sont très faibles.(83,100)

Le remplacement prothétique de la dent extraite, soit par une prothèse partielle fixe, soit par un implant dentaire, nécessiterait toujours le redressement orthodontique des dents voisines inclinées pour éviter une réduction importante de leurs couronnes et permettre un chemin adéquat pour la pose de la restauration.(83,85)

Contrairement à un patient adulte, chez les individus en croissance, la thérapie avec un implant dentaire n'est pas recommandée. Les implants ostéointégrés ne possèdent pas le mécanisme de croissance compensatoire des dents naturelles. Chez les jeunes patients, les implants se comportent de manière similaire aux dents ankylosées. Ce n'est qu'après la fin de la croissance et du développement osseux que la pose d'implants dentaires peut être envisagée.(45)

La fermeture orthodontique de l'espace pourrait également être une option. Cependant, le défaut osseux vertical pourrait entraver le mouvement dentaire ou entraîner un résultat esthétique désagréable.(83,105,112)

Pour une molaire maxillaire ankylosée, le risque potentiel de l'avulsion est la possibilité de provoquer une communication bucco-sinusienne en raison de la relation intime entre les racines de la dent en infraclusion et le sinus maxillaire. De plus, la hauteur de l'os alvéolaire peut rester insuffisante sur le site de l'extraction, compromettant ainsi le support parodontal.(69,117)

Lorsque l'ankylose est sévère, l'extraction suivie d'un maintien de l'espace est indiquée principalement s'il y a un germe sous-jacent.(90) Bien qu'une extraction précoce d'une molaire déciduale ankylosée puisse retarder l'éruption et entraîner une perte d'espace, il n'existe pas d'études montrant que cette intervention aide réellement à une gestion efficace de l'espace et facilite l'éruption de la prémolaire.(68)

14. Tableau récapitulatif

Pour une meilleure clarté de lecture, nous proposons un tableau récapitulatif permettant de mieux retrouver les différents rapports de cas d'ankylose alvéolodentaire traités par les différentes techniques présentées et en fonction du type de dent atteinte.

	MOLAIRE TEMPORAIRE	MOLAIRE et PREMOLAIRE PERMANENTE	CANINE PERMANENTE	INCISIVE PERMANENTE AVEC ANTECEDENT TRAUMATIQUE
EXPOSE DES TRAITEMENTS POSSIBLES	Kennedy, 2009(39)			Aslan et Coval, 2018(7) Revel-Cassanet et Messaoudi, 2018(10) de Souza et al., 2015(54) (Cochrane database)
ABSTENTION THERAPEUTIQUE	Suprabha et Pai, 2006(53)	Lim et al., 2008(89) (reconstitution prothétique occlusale)		McNamara et al., 2000(58)
OBTURATION DE LA RESORPTION RADICULAIRE				
LUXATION ET EXTRUSION ORTHODONTIQUE	Parisay et al., 2013(65) (luxation seule)	Geiger et Bronsky, 1994(30) (3 cas) Chaushu et al., 2004(85) Lygidakis et al., 2009(93) Rosner et al., 2010(91) Pithon et Bernardes, 2011(17) Palma et al., 2003(92) (étude clinique)	Plaisance et al., 2017(95)	Moffat et al., 2002(15) Takahashi et al., 2005(71)
CORTICOTOMIE ET ORTHODONTIC BONE STRETCHING			Metin Gürsoy et al., 2017(61)	Bousquet et al., 2013(83) Bousquet et al., 2016(70)
DISTRACTION OSTEOGENIQUE			Wilmes et Drescher, 2009(118)	Isacson et al., 2001(96) Kinzinger et al., 2003(119) Nocini et al., 2004(102) Kofod et al., 2005(103) Alcan, 2006(41) (2 cas) Chang et al., 2010(43)

				Ohkubo et al., 2011(100) Mayne et al., 2017(104) Tocolini et al., 2019(105) Lee et al., 2022(40)
OSTEOTOMIE SEGMENTAIRE			Aludden et Jensen, 2016(98)	Epker et Paulus, 1978(99) (plusieurs cas) You et al., 2012(97)
APICOTOMIE		Puricelli, 1987(62) (protocole)		
DECORONATION		Chalmers et al., 2012(108)		Cohenca et Stabholz, 2007(45) Sapir et Shapira, 2008(33) Sapir et al., 2009(109) Malmgren, 2013(88) Gaspirc et al., 2022(112)
AUTOTRANSPLANTATION			Ru et Bai, 2013(111)	Morel et al., 2018(120)
EXTRACTION REIMPLANTATION				
AVULSION ET GESTION ORTHODONTIQUE DE L'EDENTEMENT	Becker et Shochat, 1982(36) Cozza et al., 2004(16) (3 cas) Karacay et al., 2007(8) Loriato et al., 2009(11) Alves et al., 2011(90) Hayoung et Sohee, 2017(75) (2 cas) Angelopoulos et Kouli	Lee et al., 2009(34) Kim et al., 2015(117) Cappellette Jr et al., 2017(87) (prémolaires ankylosées) Park et al., 2021(76)		

Figure 24 : Tableau récapitulatif des rapports de cas traités par technique et dent concernée.

VII. Conclusion

Tout d'abord, nous avons défini l'ankylose alvéolodentaire comme une pathologie induite par une lésion du ligament d'origine génétique, traumatique ou encore iatrogène qui se traduit par une fusion de l'os alvéolaire à la racine dentaire.

Nous avons également souligné l'importance du diagnostic précoce de l'ankylose, car les conséquences liées à la croissance maxillo-mandibulaire compliquent considérablement les traitements orthodontiques et chirurgicaux, exacerbant les problèmes occlusaux et les déficiences de l'os alvéolaire.

L'utilisation de l'imagerie CBCT s'est avérée cruciale pour une identification précise des surfaces radiculaires touchées par l'ankylose, fournissant des informations détaillées qui dépassent les limites des techniques radiographiques conventionnelles en deux dimensions.

L'une des principales conclusions de cette thèse est que la gestion de l'ankylose alvéolodentaire nécessite une approche multidisciplinaire impliquant à la fois l'orthodontie et la chirurgie. Les techniques ortho-chirurgicales, telles que la luxation chirurgicale, l'Orthodontic Bone Stretching, les ostéotomies segmentaires plus ou moins associées à une distraction, l'apicotomie, la décoronation, l'autotransplantation, l'extraction-réimplantation, et la gestion orthodontique de l'édentement, offrent des solutions variées en fonction de la gravité de l'ankylose et des besoins spécifiques du patient.

Malgré les avancées significatives dans la compréhension de l'ankylose alvéolodentaire, notre travail a révélé un manque de consensus dans la littérature scientifique concernant son étiologie et la meilleure approche thérapeutique pour le déplacement de la dent ankylosée.

Il est important de noter que, malgré les nombreuses études de cas et séries de cas rapportées dans la littérature, l'absence d'essais cliniques randomisés constitue une lacune dans la prise de décision clinique concernant la gestion des dents antérieures ankylosées et déplacées. La conclusion de Souza et al. en 2015 souligne cette incertitude quant à l'efficacité et à la sécurité des différentes interventions.

BIBLIOGRAPHIE

1. Andersson L, Blomlöf L, Lindskog S, Feiglin B, Hammarström L. Tooth ankylosis. Clinical, radiographic and histological assessments. *Int J Oral Surg.* oct 1984;13(5):423-31.
2. Ducommun F, Bornstein MM, Bosshardt D, Katsaros C, Dula K. Diagnosis of tooth ankylosis using panoramic views, cone beam computed tomography, and histological data: a retrospective observational case series study. *Eur J Orthod.* 25 mai 2018;40(3):231-8.
3. Sauveur G, Mesbah M. EM-Consulte. Résorptions pathologiques des dents permanentes évoluées.
4. Paris M, Trunde F, Bossard D, Farges JC, Coudert JL. [Dental ankylosis diagnosed by CT with tridimensional reconstructions]. *J Radiol.* juin 2010;91(6):707-11.
5. Rege ICC, Botelho T de L, Martins AFL, Leles CR, Mendonça EF. Pixel gray measurement for the diagnosis of dental ankylosis in cone beam computed tomography images. *Oral Surg Oral Med Oral Pathol Oral Radiol.* juin 2021;131(6):721-9.
6. Gault P. L'ankylose-résorption idiopathique : diagnostic et traitements. *International Orthodontics.* 1 sept 2013;11(3):262-77.
7. Aslan H, Coval M. Ankylosed permanent teeth: incidence, etiology and guidelines for clinical management. *Medical and Dental Research [Internet].* 2018;Volume 1(1).
8. Karacay S, Guven G, Basak F. Treatment of space loss caused by submerged maxillary second primary molar. *Journal of Indian Society of Pedodontics and Preventive Dentistry.* mars 2007;25(1):36.
9. Bouvet JM. Les ankyloses dentaires. *Revue d'Orthopédie Dento-Faciale.* 1978;25-34.
10. Revel-Cassanet C, Messaoudi Y. [Diagnosis and management of ankylosed permanent maxillary incisors: proposal for a decision tree]. *Orthod Fr.* sept 2018;89(3):247-57.
11. Loriato LB, Machado AW, Souki BQ, Pereira TJ. Late diagnosis of dentoalveolar ankylosis: impact on effectiveness and efficiency of orthodontic treatment. *Am J Orthod Dentofacial Orthop.* juin 2009;135(6):799-808.
12. Filippi A, Pohl Y, von Arx T. Treatment of replacement resorption by intentional replantation, resection of the ankylosed sites, and Emdogain--results of a 6-year survey. *Dent Traumatol.* déc 2006;22(6):307-11.
13. Consolaro A, Hadaya O, Cardoso M de A. Diagnosis of alveolodental ankylosis in unerupted canines: one of the answers to why the canine does not come. *Dental Press J Orthod.* déc 2020;25(6):19-25.
14. Campbell KM, Casas MJ, Kenny DJ. Ankylosis of traumatized permanent incisors: pathogenesis and current approaches to diagnosis and management. *J Can Dent Assoc.* nov 2005;71(10):763-8.
15. Moffat MA, Smart CM, Fung DE, Welbury RR. Intentional surgical repositioning of an ankylosed permanent maxillary incisor. *Dent Traumatol.* août 2002;18(4):222-6.
16. Cozza P, Gatto R, Ballanti F, De Toffol L, Mucedero M. Case report: severe infraocclusion ankylosis occurring in siblings. *Eur J Paediatr Dent.* sept 2004;5(3):174-8.
17. Pithon MM, Bernardes LAA. Treatment of ankylosis of the mandibular first molar with orthodontic traction immediately after surgical luxation. *Am J Orthod Dentofacial Orthop.* sept 2011;140(3):396-403.
18. L'Information Dentaire [Internet]. Dentisterie restauratrice Endodontie - Référentiel Internat.
19. Aranha AMF, Duque C, Silva JYB da, Carrara CF de C, Costa B, Gomide MR. Anquilose dentária na dentição decidua em crianças com fissura de lábio e/ou palato. *Braz oral res.* déc 2004;18:329-32.
20. Eşian D, Bica CI, Stoica OE, Dako T, Vlăsa A, Bud ES, et al. Prevalence and Manifestations of Dental Ankylosis in Primary Molars Using Panoramic X-rays: A Cross-Sectional Study. *Children (Basel).* 8 août 2022;9(8):1188.
21. RESERVES IUTD. Orphanet: Ankylose dentaire [Internet].
22. Mancini G, Francini E, Vichi M, Tollaro I, Romagnoli P. Primary tooth ankylosis: report of case with histological analysis. *ASDC J Dent Child.* juin 1995;62(3):215-9.
23. Biederman W. Etiology and treatment of tooth ankylosis. *American Journal of Orthodontics.* 1 sept 1962;48(9):670-84.
24. Arhakis A, Boutiou E. Etiology, Diagnosis, Consequences and Treatment of Infraoccluded Primary Molars. *Open Dent J.* 2016;10:714-9.

25. Biederman W. The incidence and etiology of tooth ankylosis. *American Journal of Orthodontics*. 1 déc 1956;42(12):921-6.
26. Pereira RM, Rodrigues CRMD. Prevalência de anquilose em molares decíduos nas crianças do município de São Paulo. 10/1999 1999;Revista Paulista de Odontologia(5):36-40.
27. Bassigny F. Ankylose, quand tu nous tiens ! *Rev Orthop Dento-Faciale*. 1 sept 2007;41(3):321-31.
28. Kurol J. Infraocclusion of primary molars. An epidemiological, familial, longitudinal clinical and histological study. *Swed Dent J Suppl*. 1984;21:1-67.
29. Brearley LJ, McKibben DH. Ankylosis of primary molar teeth. I. Prevalence and characteristics. *ASDC J Dent Child*. févr 1973;40(1):54-63.
30. Geiger AM, Bronsky MJ. Orthodontic management of ankylosed permanent posterior teeth: a clinical report of three cases. *Am J Orthod Dentofacial Orthop*. nov 1994;106(5):543-8.
31. Albers DD. Ankylosis of teeth in the developing dentition. *Quintessence Int*. mai 1986;17(5):303-8.
32. Sastre J, Le Gall M. Tooth movement – clinical implications. *International Orthodontics*. 1 juin 2010;8(2):105-23.
33. Sapir S, Shapira J. Decoronation for the management of an ankylosed young permanent tooth. *Dent Traumatol*. févr 2008;24(1):131-5.
34. Lee KJ, Joo E, Yu HS, Park YC. Restoration of an alveolar bone defect caused by an ankylosed mandibular molar by root movement of the adjacent tooth with miniscrew implants. *Am J Orthod Dentofacial Orthop*. sept 2009;136(3):440-9.
35. Kurol J, Thilander B. Infraocclusion of primary molars and the effect on occlusal development, a longitudinal study. *Eur J Orthod*. nov 1984;6(4):277-93.
36. Becker A, Shochat S. Submergence of a deciduous tooth: its ramifications on the dentition and treatment of the resulting malocclusion. *Am J Orthod*. mars 1982;81(3):240-4.
37. Kurol J. Impacted and ankylosed teeth: why, when, and how to intervene. *Am J Orthod Dentofacial Orthop*. avr 2006;129(4 Suppl):S86-90.
38. Kjaer I, Fink-Jensen M, Andreasen JO. Classification and sequelae of arrested eruption of primary molars. *Int J Paediatr Dent*. janv 2008;18(1):11-7.
39. Kennedy DB. Treatment strategies for ankylosed primary molars. *Eur Arch Paediatr Dent*. déc 2009;10(4):201-10.
40. Lee SY, Lu LP, Chen TC, Fang CY. By piezoelectric-assisted surgery, an ankylosis tooth is no more contraindication for orthodontic treatment—a case report. *J Dent Sci*. janv 2022;17(1):609-11.
41. Alcan T. A miniature tooth-borne distractor for the alignment of ankylosed teeth. *Angle Orthod*. janv 2006;76(1):77-83.
42. Rosa DCL, Simukawa ER, Capelozza ALA, Carvalho PSP de, Rodrigues MTV. Alveolodental ankylosis: biological bases and diagnostic criteria. *RGO, Rev Gaúch Odontol*. 25 avr 2019;67:e2019003.
43. Chang HY, Chang YL, Chen HL. Treatment of a severely ankylosed central incisor and a missing lateral incisor by distraction osteogenesis and orthodontic treatment. *Am J Orthod Dentofacial Orthop*. déc 2010;138(6):829-38.
44. Koyoumdjisky-Kaye E, Steigman S. Ethnic variability in the prevalence of submerged primary molars. *J Dent Res*. déc 1982;61(12):1401-4.
45. Cohenca N, Stabholz A. Decoronation - a conservative method to treat ankylosed teeth for preservation of alveolar ridge prior to permanent prosthetic reconstruction: literature review and case presentation. *Dent Traumatol*. avr 2007;23(2):87-94.
46. Hecova H, Tzigkounakis V, Merglova V, Netolicky J. A retrospective study of 889 injured permanent teeth. *Dent Traumatol*. déc 2010;26(6):466-75.
47. Mitchell DL, West JD. Attempted orthodontic movement in the presence of suspected ankylosis. *Am J Orthod*. oct 1975;68(4):404-11.
48. Bosker H, ten Kate LP, Nijenhuis LE. Familial reinclusion of permanent molars. *Clin Genet*. mars 1978;13(3):314-20.
49. Winter GB, Gelbier MJ, Goodman JR. Severe Infra-occlusion and failed eruption of deciduous molars associated with eruptive and developmental disturbances in the permanent dentition: a report of 28 selected cases. *Br J Orthod*. mai 1997;24(2):149-57.
50. Mossey PA. The heritability of malocclusion: part 2. The influence of genetics in malocclusion. *Br J Orthod*. sept 1999;26(3):195-203.

51. Bjerklin K, Kurol J, Valentin J. Ectopic eruption of maxillary first permanent molars and association with other tooth and developmental disturbances. *Eur J Orthod.* oct 1992;14(5):369-75.
52. Susami T, Matsuzaki M, Ogihara Y, Sakiyama M, Takato T, Sugawara Y, et al. Segmental alveolar distraction for the correction of unilateral open-bite caused by multiple ankylosed teeth: a case report. *J Orthod.* sept 2006;33(3):153-9.
53. Suprabha BS, Pai SM. Ankylosis of primary molar along with congenitally missing first permanent molar. *Journal of Indian Society of Pedodontics and Preventive Dentistry.* mai 2006;24(Special issue):S35.
54. de Souza RF, Travess H, Newton T, Marchesan MA. Interventions for treating traumatised ankylosed permanent front teeth. *Cochrane Database Syst Rev.* 16 déc 2015;2015(12):CD007820.
55. Campbell KM, Casas MJ, Kenny DJ. Development of ankylosis in permanent incisors following delayed replantation and severe intrusion. *Dent Traumatol.* juin 2007;23(3):162-6.
56. Mine K, Kanno Z, Muramoto T, Soma K. Occlusal forces promote periodontal healing of transplanted teeth and prevent dentoalveolar ankylosis: an experimental study in rats. *Angle Orthod.* juill 2005;75(4):637-44.
57. Puricelli E. Apicotomy: a root apical fracture for surgical treatment of impacted upper canines. *Head Face Med.* 6 sept 2007;3:33.
58. McNamara TG, O'Shea D, McNamara CM, Foley TF. The management of traumatic ankylosis during orthodontics: a case report. *J Clin Pediatr Dent.* 2000;24(4):265-7.
59. Consolaro A, Furquim LZ. Extreme root resorption associated with induced tooth movement: a protocol for clinical management. *Dental Press J Orthod.* oct 2014;19(5):19-26.
60. Boyd RL. Clinical assessment of injuries in orthodontic movement of impacted teeth. II. Surgical recommendations. *Am J Orthod.* nov 1984;86(5):407-18.
61. Metin Gürsoy G, Okur B, Türkyılmaz F, Bozkaya S. Corticotomy assisted orthodontic treatment of ankylosed and impacted upper canine. *Journal of Case Reports and Images in Dentistry.* 1 janv 2017;33:20-4.
62. Puricelli E. [Treatment of retained canines by apicotomy]. *RGO.* 1987;35(4):326-30.
63. Kenny DJ, Barrett EJ, Casas MJ. Avulsions and intrusions: the controversial displacement injuries. *J Can Dent Assoc.* mai 2003;69(5):308-13.
64. Muhlemann HR. [Physiologic and pathologic dental mobility]. *SSO Schweiz Monatsschr Zahnheilkd.* janv 1951;61(1):1-71.
65. Parisay I, Kebriaei F, Varkesh B, Soruri M, Ghafourifard R. Management of a Severely Submerged Primary Molar: A Case Report. *Case Rep Dent.* 2013;2013:796242.
66. Miller SC. *Textbook of Periodontia-oral Medicine.* By S.C. Miller ... and Members of the Periodontia Staff of New York University College of Dentistry. With ... a Chapter on « The Endocrine System in Periodontal Disease » by Felix Boenheim, Etc. London; York, Pa. printed; 1938. 631 p.
67. Chakrapani S, Goutham M, Krishnamohan T, Anuparth S, Tadiboina N, Rambha S. Periotest values: Its reproducibility, accuracy, and variability with hormonal influence. *Contemp Clin Dent.* 2015;6(1):12-5.
68. Angelopoulos GG, Kouli A. Innovative approach to manage early ankylosed primary molar with permanent successor.
69. Costa E, Peyneau P, Silvestre Verner F, Junqueira R, Almeida S, Ambrosano G. Ankylosis of Permanent First Molar: Diagnosis by Cone Beam Computed Tomography. *International journal of odontostomatology.* 1 sept 2017;11:319-25.
70. Bousquet P, Artz C, Renaud M, Canal P. Relocation of Infrapositioned Ankylosed Teeth: Description of Orthodontic Bone Stretching and Case Series. *J Oral Maxillofac Surg.* oct 2016;74(10):1914-25.
71. Takahashi T, Takagi T, Moriyama K. Orthodontic treatment of a traumatically intruded tooth with ankylosis by traction after surgical luxation. *Am J Orthod Dentofacial Orthop.* févr 2005;127(2):233-41.
72. Campbell KM, Casas MJ, Kenny DJ, Chau T. Diagnosis of ankylosis in permanent incisors by expert ratings, Periotest and digital sound wave analysis. *Dent Traumatol.* août 2005;21(4):206-12.
73. Da Silva Filho OG, Ozawa TO, Okada CH, Okada HY, Carvalho RM. Intentional ankylosis of deciduous canines to reinforce maxillary protraction. *J Clin Orthod.* juin 2003;37(6):315-20; quiz 313.
74. Andreasen JO. Analysis of pathogenesis and topography of replacement root resorption (ankylosis) after replantation of mature permanent incisors in monkeys. *Swed Dent J.* 1980;4(6):231-40.
75. Hayoung J, Sohee O. Ankylosed Primary Molar and Eruption Guidance of Succeeded Permanent Premolar : Case Reports. *Journal Korean Academy Pediatric Dental [Internet].* 2017

76. Park SH, Koo YJ, Keum BT, Chun JH, Lee KJ. Early replacement of ankylosed first molar via mesial root movement facilitates bone formation and normal eruption of the third molar. *Angle Orthod.* 1 nov 2021;91(6):843-55.
77. Cavézian R, Pasquet G. [Imagery and orthodontics: trends, present and future]. *Orthod Fr.* mars 2008;79(1):3-12.
78. Admin_SfOdf. Indications et champ d'application du Cone Beam (CBCT) en Orthodontie — Mai 2017 [Internet]. SFODF.
79. Holberg C, Steinhäuser S, Geis P, Rudzki-Janson I. Cone-beam computed tomography in orthodontics: benefits and limitations. *J Orofac Orthop.* nov 2005;66(6):434-44.
80. Haute Autorité de Santé. Avulsion des 3èmes molaires : indications, techniques et modalités.
81. Mubeen S, Seehra J. Failure of eruption of first permanent molar teeth: a diagnostic challenge. *Journal of Orthodontics.* 3 avr 2018;45(2):129-34.
82. d'Incau E, Couture C, Crépeau N, Chenal F, Beauval C, Vanderstraete V, et al. Determination and validation of criteria to define hypercementosis in two medieval samples from France (Sains-en-Gohelle, AD 7th-17th century; Jau-Dignac-et-Loirac, AD 7th-8th century). *Arch Oral Biol.* févr 2015;60(2):293-303.
83. Bousquet P, Artz C, Canal P. [Treatment of ankylosed teeth by segmental corticotomy: the Orthodontic Bone Stretching technique. Preliminary study]. *Orthod Fr.* déc 2013;84(4):333-41.
84. Turley PK, Joiner MW, Hellstrom S. The effect of orthodontic extrusion on traumatically intruded teeth. *Am J Orthod.* janv 1984;85(1):47-56.
85. Chaushu S, Becker A, Chaushu G. Orthosurgical treatment with lingual orthodontics of an infraoccluded maxillary first molar in an adult. *Am J Orthod Dentofacial Orthop.* mars 2004;125(3):379-87.
86. Kuroi J, Thilander B. Infraocclusion of primary molars with aplasia of the permanent successor. A longitudinal study. *Angle Orthod.* oct 1984;54(4):283-94.
87. Cappellette Jr M, Ramez Badreddine F, Monteiro Alves FEM, Yamamoto Nagai LH. Diagnosis and treatment planning for primary molar ankylosis along with unerupted maxillary premolar: Case report. *Oral Health Care* [Internet]. 2017
88. Malmgren B. Ridge preservation/decoronation. *J Endod.* mars 2013;39(3 Suppl):S67-72.
89. Lim WH, Kim HJ, Chun YS. Treatment of ankylosed mandibular first permanent molar. *American Journal of Orthodontics and Dentofacial Orthopedics.* 1 janv 2008;133(1):95-101.
90. Alves M do SC, Leite THM, Vieira DRP, Cruz MCFN da, Alves CMC. Diagnóstico e tratamento de anquilose dentoalveolar severa nadentição decídua: relato de caso. *Rev odontol UNESP (Online).* 2011;154-9.
91. Rosner D, Becker A, Casap N, Chaushu S. Orthosurgical treatment including anchorage from a palatal implant to correct an infraoccluded maxillary first molar in a young adult. *Am J Orthod Dentofacial Orthop.* déc 2010;138(6):804-9.
92. Palma C, Coelho A, González Y, Cahuana A. Failure of eruption of first and second permanent molars. *J Clin Pediatr Dent.* 2003;27(3):239-45.
93. Lygidakis NA, Bafis S, Vidaki E. Case report: Surgical luxation and elevation as treatment approach for secondary eruption failure of permanent molars. *Eur Arch Paediatr Dent.* nov 2009;10 Suppl 1:46-8.
94. Uzuner FD, Darendeliler N. Dentoalveolar surgery techniques combined with orthodontic treatment: A literature review. *Eur J Dent.* avr 2013;7(2):257-65.
95. Plaisance F, Kerbrat JB, Goudot P. Three-dimensional reconstructions of CT scans and cone beam CT of impacted maxillary canines in order to locate areas of ankylosis before orthodontic traction. *Int Orthod.* déc 2017;15(4):575-87.
96. Isaacson RJ, Strauss RA, Bridges-Poquis A, Peluso AR, Lindauer SJ. Moving an Ankylosed Central Incisor Using Orthodontics, Surgery and Distraction Osteogenesis. *The Angle Orthodontist.* 1 oct 2001;71(5):411-8.
97. You KH, Min YS, Baik HS. Treatment of ankylosed maxillary central incisors by segmental osteotomy with autogenous bone graft. *Am J Orthod Dentofacial Orthop.* avr 2012;141(4):495-503.
98. Aludden HC, Jensen T. Dentoalveolar Segmental Osteotomy Combined with Orthodontic Treatment for an Impacted and Ankylosed Upper Canine: A Case Report. *Open Journal of Stomatology.* 7 avr 2016;(6):97-102.
99. Epker BN, Paulus PJ. Surgical-orthodontic correction of adult malocclusions: single-tooth dento-osseous osteotomies. *Am J Orthod.* nov 1978;74(5):551-63.

100. Ohkubo K, Susami T, Mori Y, Nagahama K, Takahashi N, Saijo H, et al. Treatment of ankylosed maxillary central incisors by single-tooth dento-osseous osteotomy and alveolar bone distraction. *Oral Surg Oral Med Oral Pathol Oral Radiol Endod.* mai 2011;111(5):561-7.
101. Ilizarov GA. The tension-stress effect on the genesis and growth of tissues: Part II. The influence of the rate and frequency of distraction. *Clin Orthop Relat Res.* févr 1989;(239):263-85.
102. Nocini PF, De Santis D, Ferrari F, Bertele GP. A customized distraction device for alveolar ridge augmentation and alignment of ankylosed teeth. *Int J Oral Maxillofac Implants.* 2004;19(1):133-44.
103. Kofod T, Würtz V, Melsen B. Treatment of an ankylosed central incisor by single tooth dento-osseous osteotomy and a simple distraction device. *Am J Orthod Dentofacial Orthop.* janv 2005;127(1):72-80.
104. Mayne R, Mayne R, Saranathan S, Spencer K. Single tooth osteotomy and distraction in the treatment of an ankylosed central incisor — a case report. *Australasian Orthodontic Journal.* 1 janv 2017;33(2):280-91.
105. Tocolini DG, Silva P de O, Grabowski I, Carelli J, Morais ND, Correr GM, et al. Orthodontic Treatment of Ankylosed Maxillary Incisor through Osteogenic Distraction and Simplified Biomechanics. *Case Rep Dent.* 2019;2019:8152793.
106. Araújo EA, Araújo CV, Tanaka OM. Apicotomy: surgical management of maxillary dilacerated or ankylosed canines. *Am J Orthod Dentofacial Orthop.* déc 2013;144(6):909-15.
107. Andreasen JO, Andreasen FM. *Texto e atlas colorido de traumatismo dental.* 3. ed. Porto Alegre: Artmed; 2001. 770 p.
108. Chalmers E, Goodall C, Gardner A. Coronectomy for infraoccluded lower first permanent molars: a report of two cases. *J Orthod.* juin 2012;39(2):117-21.
109. Sapir S, Kalter A, Sapir MR. Decoronation of an ankylosed permanent incisor: alveolar ridge preservation and rehabilitation by an implant supported porcelain crown. *Dent Traumatol.* juin 2009;25(3):346-9.
110. Gault P. Transplantations des canines incluses. *Orthod Fr.* sept 2013;84(3):221-40.
111. Ru N, Bai Y. Canine autotransplantation: effect of extraction site preservation with a titanium prosthesis and a bioresorbable membrane. *Am J Orthod Dentofacial Orthop.* mai 2013;143(5):724-34.
112. Gaspirc B, Leban T, Mandinic Z, Pavlic A. Decoronation - a treatment option of an ankylosed permanent tooth in children and adolescents. *Srpski arhiv za celokupno lekarstvo.* 1 janv 2022;150:25-25.
113. Andreasen JO, Paulsen HU, Yu Z, Bayer T, Schwartz O. A long-term study of 370 autotransplanted premolars. Part II. Tooth survival and pulp healing subsequent to transplantation. *Eur J Orthod.* févr 1990;12(1):14-24.
114. Suzaki Y, Matsumoto Y, Kanno Z, Soma K. Preapplication of orthodontic forces to the donor teeth affects periodontal healing of transplanted teeth. *Angle Orthod.* mai 2008;78(3):495-501.
115. Garcia A. Apport des techniques d'autogreffes dentaires à l'orthodontie. *International Orthodontics.* 1 sept 2005;3(3):221-34.
116. Kuroi J. Early treatment of tooth-eruption disturbances. *Am J Orthod Dentofacial Orthop.* juin 2002;121(6):588-91.
117. Kim SJ, Kim JW, Choi TH, Lee KJ. Restoration of a vertical alveolar bone defect by orthodontic relocation of a mesially impacted mandibular first molar. *Am J Orthod Dentofacial Orthop.* avr 2015;147(4 Suppl):S122-132.
118. Wilmes B, Drescher D. Vertical periodontal ligament distraction--a new method for aligning ankylosed and displaced canines. *J Orofac Orthop.* mai 2009;70(3):213-23.
119. Kinzinger GSM, Jänicke S, Riediger D, Diedrich PR. Orthodontic fine adjustment after vertical callus distraction of an ankylosed incisor using the floating bone concept. *Am J Orthod Dentofacial Orthop.* nov 2003;124(5):582-90.
120. Morel A, Hamon J, Lim A, Brézuilier D, Fau V, Sorel O. L'auto-transplantation : une approche sous-estimée ? Carolus S, Weissenbach O, éditeurs. *Rev Orthop Dento Faciale.* janv 2018;52(1):101-9.

TABLE DES ILLUSTRATIONS

Figure 1 : Représentation schématique d'une canine maxillaire ankylosée, d'après Consolaro et al., 2020.	13
Figure 2 : Photographie intrabuccale en vue antérieure d'une incisive centrale maxillaire droite ankylosée en infraclusion sévère, d'après Sapir et Shapira, 2008.	16
Figure 3 : Photographies intrabuccales en vue latérale droite et occlusale d'une deuxième molaire temporaire droite ankylosée en infraclusion sévère, d'après Lee et al., 2009.	16
Figure 4 : Photographie intrabuccale en vue antérieure d'une canine mandibulaire gauche (33) ankylosée à plus de 2 ans de traction orthodontique, selon Gault, 2013	26
Figure 5 : Radiographies rétro-alvéolaires d'une incisive centrale maxillaire ankylosée et d'une première molaire mandibulaire ankylosée dont les racines sont coudées, d'après J.M. Bouvet, 1978.	27
Figure 6 : Radiographie panoramique d'une patiente présentant une première molaire permanente droite ankylosée, d'après Park et al., 2021	29
Figure 7 : Reconstruction volumique d'images tomographiques de la surface d'une canine maxillaire droite ankylosée, d'après Paris et al., 2010.	30
Figure 8 : Coupes coronales tomographiques d'une canine maxillaire gauche ankylosée, d'après Consolaro et al., 2020.	31
Figure 9 : Coupes axiales tomographiques de la même canine maxillaire gauche ankylosée, d'après Consolaro et al., 2020.	32
Figure 10 : Rhizalyse de deuxième molaires temporaires ankylosées avec et sans germe permanent, de l'âge de 9 à 11 ans, d'après Kurol, 2006.	39
Figure 11 : Photographie intrabuccale et radiographie d'une incisive centrale maxillaire gauche ankylosée après une expulsion traumatique. La couronne clinique a été augmentée en ajoutant de la résine composite incisale., d'après Rosa et al., 2019.	40
Figure 12 : Photographies intrabuccales du traitement comprenant l'ingression de la première molaire permanente maxillaire droite et le redressement de la deuxième molaire permanente droite mandibulaire, d'après Lim et al., 2008	40
Figure 13 : Radiographies et photographie clinique d'une luxation chirurgicale et traction orthodontique d'une première molaire mandibulaire droite ankylosée, d'après Sastre et Le Gall, 2010	42
Figure 14 : Photographie intrabuccale per-opératoire en technique d'Orthodontic Bone Stretching d'une incisive centrale maxillaire gauche ankylosée, d'après Bousquet et al., 2016.	45
Figure 15 : Photographie intrabuccale après l'intervention d'Orthodontic Bone Stretching d'une incisive centrale maxillaire gauche ankylosée, d'après Bousquet et al., 2016	45
Figure 16 : Photographie intrabuccale peropératoire d'une corticotomie réalisée sur une canine maxillaire gauche, d'après Metin Gürsoy et al., 2017.	46
Figure 17 : Représentations schématiques d'une ostéotomie segmentaire avec repositionnement et greffe osseuse autogène de deux incisives centrales ankylosées, d'après You et al., 2012	48
Figure 18 : Photographie intrabuccale d'une incisive centrale maxillaire gauche avec distracteur en place, d'après Kofod et al., 2005.	50
Figure 19 : Photographies cliniques d'une distraction osseuse avec distracteur à appui dentaire miniature (MTD), d'après Alcan, 2006.	51
Figure 20 : Photographies intrabuccales d'une ostéotomie segmentaire suivie d'une distraction ostéogénique d'une incisive centrale maxillaire gauche ankylosée, d'après Chang et al., 2010	51
Figure 21 : Photographie intrabuccale peropératoire lors d'une apicotomie d'une canine maxillaire droite ankylosée, d'après Puricelli, 2007	53
Figure 22 : Photographie intrabuccale peropératoire d'une incisive centrale maxillaire droite (11) en technique de décoronation, d'après Malmgren, 2013	55
Figure 23 : Photographies et radiographies illustrant le protocole d'autotransplantation d'une 28 à la place d'une 26 ankylosée, d'après Gault, 2013	60
Figure 24 : Tableau récapitulatif des rapports de cas traités par technique et dent concernée.	67

NANTES UNIVERSITÉ
UNITÉ DE FORMATION ET DE RECHERCHE D'ODONTOLOGIE

Vu le Président du Jury,

VU ET PERMIS D'IMPRIMER

Vu le Doyen,

Pr Assem SOUEIDAN

DELAMARE (Agathe) – Diagnostic précoce et prise en charge ortho-chirurgicale de l'ankylose alvéolodentaire.

– 74f. ; ill. ; tabl. ; 120 ref. ; 30 cm (Thèse : Chir. Dent. ; Nantes ; 2023)

RÉSUMÉ

L'ankylose alvéolodentaire implique la perte du ligament parodontal avec son remplacement conséquent par du tissu osseux, assurant l'union de la dent avec l'os. C'est une anomalie dont la principale caractéristique est l'infraclusion de la dent ankylosée par rapport aux dents adjacentes et de ce fait une malocclusion peut se développer.

Le but de ce travail était de faire une revue de ce que propose la littérature sur l'étiologie, le diagnostic précoce et le traitement de l'ankylose afin d'apporter aux orthodontistes des solutions pour une meilleure approche de cette pathologie.

Il est conclu que l'ankylose alvéolodentaire présente des aspects pertinents non encore élucidés qui nécessitent des recherches supplémentaires. Il est également à noter que, dans certaines situations, cela peut être utilisé en faveur de l'orthodontie où les dents ankylosées intentionnellement fonctionneront comme un point d'ancrage pour le mouvement dentaire et squelettique.

RUBRIQUE DE CLASSEMENT : Chirurgie et Orthopédie dento-faciale

MOTS CLÉS MeSH

Ankylose alvéolodentaire / Dental ankylosis – Diagnostic précoce / Early diagnosis – Orthodontie / Orthodontics – Chirurgie buccale / Oral surgery

JURY

Présidente et directrice : Professeur CHAUX Anne-Gaëlle

Directeur : Docteur RENAUDIN Stéphane

Assesseur : Docteur DAJEAN-TRUTAUD Sylvie

Assesseur : Docteur MORCEL Marion