



HAL
open science

Réhabilitation antérieure sur substrat dyschromié

Alexis Demanet

► **To cite this version:**

Alexis Demanet. Réhabilitation antérieure sur substrat dyschromié. Médecine humaine et pathologie. 2023. dumas-04496049

HAL Id: dumas-04496049

<https://dumas.ccsd.cnrs.fr/dumas-04496049v1>

Submitted on 8 Mar 2024

HAL is a multi-disciplinary open access archive for the deposit and dissemination of scientific research documents, whether they are published or not. The documents may come from teaching and research institutions in France or abroad, or from public or private research centers.

L'archive ouverte pluridisciplinaire **HAL**, est destinée au dépôt et à la diffusion de documents scientifiques de niveau recherche, publiés ou non, émanant des établissements d'enseignement et de recherche français ou étrangers, des laboratoires publics ou privés.



Distributed under a Creative Commons Attribution - NonCommercial - NoDerivatives 4.0 International License

THESE

***POUR OBTENIR LE DIPLOME D'ETAT
DE DOCTEUR EN CHIRURGIE DENTAIRE***

Présentée et publiquement soutenue devant

Aix-Marseille Université
(Président : Monsieur le Professeur Éric BERTON)

Faculté des Sciences Médicales et Paramédicales
(Doyen : Monsieur le Professeur Georges LEONETTI)

Ecole de Médecine Dentaire
(Directeur : Monsieur le Professeur Bruno FOTI)

Réhabilitation antérieure sur substrat dyschromié

Présentée par

DEMANET Alexis

Né(e) le 25/02/1999
A Versailles

Thèse soutenue le **Judi 28 septembre 2023**

Devant le jury composé de

Président : Professeur RUQUET Michel

Assesseurs : Docteur TOSELLO Alain

Docteur CASAZZA Estelle

Docteur FERRE Enzo

Invité : Docteur de BELENET Hugues

THESE

***POUR OBTENIR LE DIPLOME D'ETAT
DE DOCTEUR EN CHIRURGIE DENTAIRE***

Présentée et publiquement soutenue devant

Aix-Marseille Université
(Président : Monsieur le Professeur Éric BERTON)

Faculté des Sciences Médicales et Paramédicales
(Doyen : Monsieur le Professeur Georges LEONETTI)

Ecole de Médecine Dentaire
(Directeur : Monsieur le Professeur Bruno FOTI)

Réhabilitation antérieure sur substrat dyschromié

Présentée par

DEMANET Alexis

Né(e) le 25/02/1999
A Versailles

Thèse soutenue le **Judi 28 septembre 2023**

Devant le jury composé de

Président : Professeur RUQUET Michel

Assesseurs : Docteur TOSELLO Alain

Docteur CASAZZA Estelle

Docteur FERRE Enzo

Invité : Docteur de BELENET Hugues

ADMINISTRATION

| | | |
|--------------------------|------------|--------------------------------|
| Doyens Honoraires | Professeur | Raymond SANGIUOLO [†] |
| | Professeur | Henry ZATTARA |
| | Professeur | André SALVADORI |
| | Professeur | Jacques DEJOU |

| | | |
|------------------|------------|------------|
| Directeur | Professeur | Bruno FOTI |
|------------------|------------|------------|

| | | |
|----------------------------|------------|---------------|
| Directeurs adjoints | Professeur | Michel RUQUET |
| | Professeur | Anne RASKIN |

Chargés de missions

| | | |
|--------------------|------------|-----------------|
| Formation Initiale | Professeur | Michel RUQUET |
| Recherche | Professeur | Anne RASKIN |
| Formation Continue | Professeur | Frédéric BUKIET |

| | | |
|--|------------|-----------------------|
| Relations Internationales | Professeur | Hervé TASSERY |
| Internat et Diplômes d'études spécialisées | Professeur | Virginie MONNET-CORTI |
| Affaires générales | Docteur | Alain TOSELLO |

| | | |
|-----------------------------------|--------|-------------|
| Responsable Administrative | Madame | Katia LEONI |
|-----------------------------------|--------|-------------|

PROMOTIONS :

2019 Raymond SANGIUOLO
2020 Gaston BERGER
2021 Joseph MIGOZZI
2022 Jérôme GALLION

LISTE DES ENSEIGNANTS

PROFESSEURS DES UNIVERSITÉS – PRATICIENS HOSPITALIERS

BUKIET Frédéric (58-01)
FOTI Bruno (56-02)
LE GALL Michel (56-01)
MONNET-CORTI Virginie (57-01)
RASKIN Anne (58-01)
RUQUET Michel (58-01)
TARDIEU Corinne (56-01)
TARDIVO Delphine (56-02)
TASSERY Hervé (58-01)
TERRER Elodie (58-01)

PROFESSEUR DES UNIVERSITÉS

ABOUT Imad (65)

PROFESSEURS ÉMÉRITES

DEJOU Jacques (58-01)
HUE Olivier (58-01)

MAITRES DE CONFERENCES DES UNIVERSITÉS – PRATICIENS HOSPITALIERS

| | |
|-------------------------------|-------------------------------|
| ABOUDHARAM Gérard (58-01) | LAN Romain (56-02) |
| ANTEZACK Angeline (57-01) | LAURENT Michel (58-01) |
| BELLONI Didier (57-01) | MAILLE Gérald (58-01) |
| BOHAR Jacques (56-01) | MENSE Chloé (58-01) |
| CAMOIN Ariane (56-01) | PHILIP-ALLIEZ Camille (56-01) |
| CAMPANA Fabrice (57-01) | POMMEL Ludovic (58-01) |
| CATHERINE Jean-Hugues (57-01) | PRECKEL Bernard-Éric (58-01) |
| GAUBERT Jacques (56-01) | RÉ Jean-Philippe (58-01) |
| GIRAUD Thomas (58-01) | ROCHE-POGGI Philippe (57-01) |
| GIRAUDEAU Anne (58-01) | SILVESTRI Frédéric (58-01) |
| GUIVARC'H Maud (58-01) | STEPHAN Grégory (58-01) |
| JACQUOT Bruno (58-01) | TOSELLO Alain (58-01) |
| LABORDE Gilles (58-01) | |

MAITRES DE CONFÉRENCES DES UNIVERSITÉS ASSOCIÉS

BALLESTER Benoît (58-01)

BLANCHET Isabelle (56-01)

CASAZZA Estelle (58-01)

CHEFS DE CLINIQUE DES UNIVERSITÉS - ASSISTANTS DES HÔPITAUX

ARNIER Canelle (56-01)

BAUDINET Thomas (58-01)

BOREL Guillaume (56-02)

BRINCAT Arthur (57-01)

BROS Agnès (56-01)

CHAMAYOU Chloé (56-01)

DUPRAT Florence (56-01)

FERRE Enzo (58-01)

FOUQUES Agathe (56-01)

HAMMOUTENE Stéphane (57-01)

LAFONT Jacinthe (57-01)

OHANESSIAN Romain (57-01)

ONGHENA Tom (56-01)

PASCHEL Laura (58-01)

PRINCE Fanny (58-01)

RANCHAIN Théo (57-01)

RAYNAUD Camille (58-01)

REYNAL Florence (56-01)

ROMAO Vincent (57-01)

ROOSEN Amandine (58-01)

ROUSCOFF Eva (56-01)

SADOWSKI Camille (57-01)

STALLA Martin (58-01)

TERRER Jérémy (58-01)

VEILLARD Pierre (56-01)

CHEFFE DE CLINIQUE DES UNIVERSITÉS ASSOCIÉE

BROTONS Adèle (56-01)

Intitulés des sections CNU :

56^{ème} section : Développement, croissance et prévention

56-01 Odontologie pédiatrique et orthopédie dento-faciale

56-02 : Prévention – Epidémiologie – Economie de la santé – Odontologie légale

57^{ème} section : Chirurgie orale, Parodontologie, Biologie Orale

57-01 : Chirurgie orale – Parodontologie – Biologie orale

58^{ème} section : Réhabilitation orale

58-01 : Dentisterie restauratrice – Endodontie – Prothèses – Fonction-Dysfonction – Imagerie – Biomatériaux

L'auteur s'engage à respecter les droits des tiers, et notamment les droits de propriété intellectuelle. Dans l'hypothèse où la thèse comporterait des éléments protégés par un droit quelconque, l'auteur doit solliciter les autorisations nécessaires à leur utilisation, leur reproduction et leur représentation auprès du ou des titulaires des droits. L'auteur est responsable du contenu de sa thèse. Il garantit l'Université contre tout recours. Elle ne pourra en aucun cas être tenue responsable de l'atteinte aux droits d'un tiers

Remerciements

A Monsieur le Professeur Michel RUQUET,

Je vous remercie pour l'honneur que vous me faites en ayant accepté de présider ce jury de thèse. Je vous prie de croire en mon profond respect pour votre savoir, votre bienveillance et votre enseignement tout au long de mes études.

Soyez assuré, Monsieur, de ma sincère gratitude et de ma reconnaissance.

A Monsieur le Docteur Alain TOSELLO

Je tiens à vous remercier d'avoir accepté de me faire l'honneur en prenant part au jury de ma thèse. Je vous prie de croire en mon profond respect pour la qualité de votre enseignement et la passion que vous y apportez quotidiennement.

Soyez assuré, Monsieur, de ma sincère gratitude.

A Madame le Docteur Estelle CASAZZA

Je tiens à vous remercier d'avoir accepté de me faire l'honneur en prenant part au jury de cette thèse. Votre soutien inébranlable et votre dévouement auprès des étudiants et des patients me sont une source d'inspiration. Votre calme à toute épreuve m'a permis de relativiser sur un métier qui est souvent vu comme stressant. Travailler à vos côtés et discuter avec vous m'a énormément appris.

Soyez assurée, Madame, de ma sincère gratitude et de ma reconnaissance.

A Monsieur le Docteur Enzo FERRE,

Je tiens à vous remercier d'avoir accepté de me faire l'honneur en prenant part au jury de ma thèse ainsi que d'avoir accepté de la diriger. Je tiens également à exprimer ma profonde gratitude pour l'encouragement et le soutien que vous m'avez apportés tout au long de l'élaboration de ce travail. Vos conseils et vos connaissances m'ont guidé pour arriver à la réalisation de cette thèse. Merci pour votre dévouement.

Soyez assuré, Monsieur, de ma sincère gratitude et de ma reconnaissance.

A Monsieur le Docteur Hugues de BELENET

Je tiens à vous remercier d'avoir accepté de me faire l'honneur en prenant part au jury de ma thèse. Vous avez été l'un de mes premiers enseignants, et vous m'avez permis de vous assister dans votre cabinet dès ma 4^{ème} année jusqu'à mon stage qui s'est terminé il y a à peine quelques mois. Chaque jour à vos côtés m'a permis d'acquérir de nouvelles connaissances. Votre travail minutieux et perfectionniste m'a donné goût à la dentisterie et m'ont fait dévier de ma vocation d'orthodontiste que j'avais depuis le plus jeune âge. Veuillez croire Monsieur que travailler à vos côtés a été un privilège qui me pousse chaque jour à travailler de cette façon.

Soyez assuré, Monsieur, de ma sincère gratitude et de ma reconnaissance pour votre enseignement.

Au Docteur Jean-Christophe VILLEMAGNE,

Orthodontiste en Avignon, vous avez su faire naître chez un enfant de 13 ans une vocation pour les soins dentaires, vous m'avez accueilli les bras ouverts dans votre cabinet et vous avez aimé me transmettre votre passion. Vous avez su être une source d'inspiration qui m'a permis de trouver la motivation de réussir ces études. Votre gentillesse hors du commun fait de vous un exemple à suivre.

Soyez assuré, Monsieur, de ma sincère gratitude et de ma reconnaissance.

A ma famille, mes sœurs et tout particulièrement à mes parents,

En terminant cette thèse je vous exprime ma gratitude, vous m'avez soutenu dans ce projet de devenir chirurgien-dentiste et vous avez fait de moi la personne que je suis actuellement. Je suis conscient de tous les sacrifices que vous avez dû faire et je vous en suis infiniment reconnaissant. Merci pour votre soutien infaillible pendant toutes ces années. Merci à mes grands-parents pour leur amour inconditionnel, pour leur soutien constant et leurs précieux enseignements. Je tiens à tous vous remercier du fond du cœur.

A Mathilde,

Je tiens à exprimer ma gratitude pour ton soutien inébranlable même à distance depuis maintenant plusieurs années. Ta patience, ton encouragement et ta compréhension m'ont permis de surmonter les défis qui se présentaient à moi. Cette thèse marque le début d'une vie ensemble, et nous ouvre de nombreux projets, je l'espère. Je te suis reconnaissant pour ton amour inconditionnel et ton soutien constant.

A mes amis de promotion et plus particulièrement à Margaux et Julie,

Votre présence à mes côtés au cours de mes études a été indéniablement extraordinaire. Sans vous ces études n'auraient pas été aussi belles. Grace à vous ces 5 années sont passées en un claquement de doigt. Tellement de rires et de bon moments partagés. La fin de nos études signifie sûrement que nos chemins vont se séparer mais j'espère du fond du cœur qu'ils se recroiseront d'une autre manière. Vous êtes des personnes formidables je vous adore.

A mes voisines Marseillaises ; Camille, Mélanie, Aurélie, Claire, Valentine, Léa, Yaqine,

Je tiens à exprimer toute ma reconnaissance pour ces beaux moments partagés dans cette belle cité phocéenne, sans vous la vie marseillaise aurait été d'un ennui certain. Je vous remercie du fond du cœur pour vos encouragements et votre soutien.

A mes amis ; Pierre Louis, Paul et Hugo,

De nombreuses années qu'on se connaît et qui ont eu le mérite de me donner l'envie de réussir et de me surpasser. Merci d'avoir partagé ces merveilleuses années avec moi.

A toutes les personnes présentes, votre venue me touche énormément, merci du fond du cœur !

Table de Matière :

| | |
|--|-----------|
| Introduction..... | 1 |
| PARTIE 1 / Étiologie et impact des dyschromies | 2 |
| 1.1 Causes des dyschromies..... | 2 |
| 1.1.1 Rappel anatomique et définitions | 2 |
| 1.1.2 Les dyschromies intrinsèques..... | 5 |
| 1.1.3 Les dyschromies iatrogènes | 6 |
| 1.2 Impact sur les restaurations | 8 |
| 1.2.1 Taille de la restauration | 8 |
| 1.2.2 Couleur de la dyschromie | 8 |
| 1.3 Impact sur le patient..... | 12 |
| 1.3.1 Esthétique..... | 12 |
| 1.3.2 Psychosocial..... | 13 |
| 1.4 Prévention des dyschromies | 14 |
| 1.4.1 Gestion de la nécrose | 14 |
| 1.4.2 Traitement de l'oblitération pulpaire | 15 |
| 1.4.3 Éviter l'hémorragie pulpaire..... | 16 |
| 1.4.4 Prévention des colorations métalliques | 17 |
| 1.4.5 Nettoyage post endodontique | 17 |
| PARTIE 2 / Gestion du substrat | 19 |
| 2.1 Améliorer : L'éclaircissement interne | 19 |
| 2.1.1 Réalisation | 20 |
| 2.1.2 Choix du produit | 20 |
| 2.1.3 Durée de traitement..... | 21 |
| 2.2 Masquer :..... | 22 |
| 2.2.1 Forme de la préparation..... | 22 |
| 2.2.2 Le masking liner | 22 |
| 2.3 Reconstruire :..... | 23 |
| 2.3.1 Inlay-core esthétique..... | 23 |
| 2.3.2 Tenon fibré | 25 |
| PARTIE 3 / Choix de la restauration prothétique | 28 |
| 3.1 Reconstitution partielle | 28 |
| 3.1.1 Facette fenestrée..... | 29 |
| 3.1.2 Facette « butt margin » | 29 |
| 3.1.3 Facette avec recouvrement palatin..... | 30 |
| 3.2 Reconstitution corono périphérique..... | 31 |
| 3.2.1 Préparation avec congés | 31 |
| 3.2.2 Préparation verticale | 32 |

| | | |
|---|--|-----------|
| 3.3 | Gestion de la prothèse transitoire | 33 |
| 3.3.1 | Objectifs et techniques de réalisation..... | 33 |
| 3.3.2 | Les matériaux de reconstitution temporaire | 35 |
| 3.3.3 | Les matériaux d'assemblages temporaires | 36 |
| PARTIE 4 / Choix du matériau de reconstitution et d'assemblage | | 38 |
| 4.1 | La céramique..... | 38 |
| 4.1.1 | Différents types des céramiques | 39 |
| 4.1.2 | Épaisseur nécessaire..... | 43 |
| 4.2 | La teinte et l'opacité | 44 |
| 4.2.1 | La couleur | 45 |
| 4.2.2 | L'opacité | 45 |
| 4.3 | Essayage et validation de la prothèse | 46 |
| 4.3.1 | Adaptation | 46 |
| 4.3.2 | La couleur. | 46 |
| 4.4 | Le matériau d'assemblage..... | 47 |
| 4.4.1 | Types de matériaux | 47 |
| 4.4.2 | Teinte et opacité..... | 48 |
| 5 | Conclusion | 50 |
| Table des figures..... | | A |
| Listes des tableaux..... | | A |
| Références bibliographiques | | I |

INTRODUCTION

L'intégration d'une restauration dans le secteur antérieur est un procédé délicat à appréhender, qui nécessite pour répondre à ce défi, une méthodologie clinique permettant d'obtenir des résultats fiables et reproductibles.

L'harmonie des dents antérieures, clé de votre sourire, est d'autant plus difficile à réaliser quand l'une des dents présente un substrat dyschromié.

Pour rappel, Dyschromie est un mot dérivé de « Chrome » qui signifie la couleur avec le préfixe « Dys » qui signifie anomalie. (LAROUSSE).

L'objectif de ce travail est de synthétiser les différents éléments qui peuvent aider le chirurgien-dentiste dans la gestion de ce cas fréquent mais complexe, en lui apportant les différents éléments qui doivent être pris en considération pour un résultat le plus reproductible possible.

Nous commencerons par aborder les différentes étiologies qui peuvent créer une dyschromie du substrat ainsi que l'impact psychosocial que ces dyschromies peuvent causer.

Puis nous parlerons de la gestion du substrat avant de nous intéresser aux différentes techniques de reconstitution. Nous finirons avec le choix des matériaux et la mise en place de la prothèse.

PARTIE 1 / ÉTIOLOGIE ET IMPACT DES DYSCHROMIES

Les dyschromies sont multiples quant à leur couleur, leur intensité et leur cause. La perception peut-elle aussi être très différente, certains patients y accordent de l'importance, d'autres y prêtent beaucoup moins d'attention.

Nous allons classer les dyschromies en fonction de leur cause (1), puis nous verrons l'impact de celles-ci sur nos restaurations ainsi que la dimension psychologique qu'elles entraînent .

1.1 CAUSES DES DYSCHROMIES

Les dyschromies dentaires peuvent être classées en dyschromies primaires, présentes dès l'éruption de la dent et touchant souvent plusieurs dents, et les dyschromies exogènes ou acquises.

Cette thèse se consacrera aux dyschromies exogènes ou acquises.

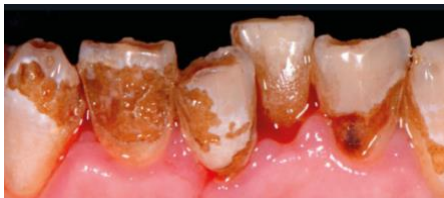

FIGURE 2 : DYSCHROMIE PRIMAIRE ;
AMELOGENESE IMPARFAITE (2).

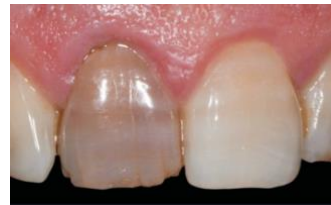

FIGURE 1 : DYSCHROMIE ACQUISE ; DEBRIS
NECROTIQUE ET MATERIAUX
ENDODONTIQUE (2)

1.1.1 RAPPEL ANATOMIQUE ET DEFINITIONS

La couronne dentaire se compose de tissus minéraux : la dentine et l'émail, qui constituent à eux deux la plus grosse partie de la couronne. En son cœur la pulpe est un tissu mou vascularisé et innervé.

Les tubuli dentinaires sont créés par le recul des odontoblastes de la jonction émail-dentine lors de la synthèse de la dentine.

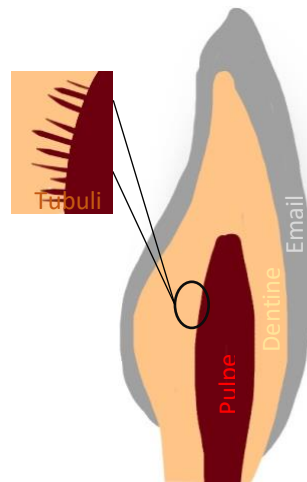


FIGURE 3 : RAPPEL HISTOLOGIQUE DES COMPOSANTS DE LA COURONNE DENTAIRE.

Les colorations et les dyschromies sont à différencier.

Les dyschromies portent atteinte à la couleur de la dent par modification d'un de ses constituants. Quant aux colorations, elles adhèrent de manière plus ou moins forte à la surface de la dent.

a) Colorations

Les colorations de surface comme les colorations tabagiques ou encore des bactéries comme les Black Stains peuvent disparaître avec un simple détartrage polissage.



FIGURE 4 : COLORATION DE SURFACE

b) Dyschromies

Les dyschromies influencent les qualités optiques de la dent en affectant les différents tissus de la dent. Nous pouvons différencier les dyschromies extrinsèques et les dyschromies intrinsèques.

Les dyschromies extrinsèques ne touchent que la partie amélaire et nécessitent la plupart du temps des traitements non invasifs ou minimalement invasifs allant de l'éclaircissement à la restauration composite, elles n'intéressent que très rarement des dyschromies du substrat.

Il est à noter qu'une coloration extrinsèque peut être à l'origine de dyschromies intrinsèques (2), en effet des fissures et des fêlures peuvent faire propager des colorations comme des tanins présents dans la nourriture ou la fumée de cigarette.

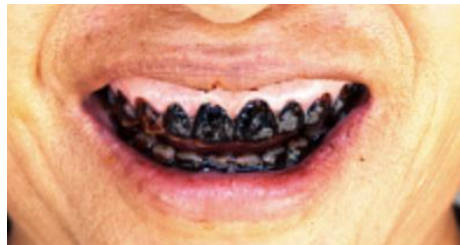

FIGURE 5 : DENTS DYSCHROMIE IRREVERSIBLEMENT PAR LA CONSOMMATION DE NOIX DE BETEL(3).

Cette thèse se concentrera sur les dyschromies acquises touchant les dents antérieures qui sont passées d'une teinte harmonieuse à disharmonieuse par rapport aux dents adjacentes. Les décolorations générales acquises de l'arcade ne seront pas abordées.

1.1.2 LES DYSCHROMIES INTRINSEQUES

Ces dyschromies intéressent la partie amélo-dentinaire plus ou moins profondément en fonction des cas.

Ce sont les dyschromies les plus nombreuses et les plus fréquentes. Leurs étiologies sont diverses mais sont la plupart du temps liées à l'état pulpaire de la dent et à un antécédent de traumatisme.

On peut citer par exemple :

- La nécrose pulpaire. Le plus souvent mise en évidence grâce à des tests de sensibilité négatifs, le fer de l'hémoglobine présent dans la pulpe se plaque contre les parois du canal endodontique et les tubuli, se déshydrate et donne cette couleur marron au substrat dentinaire.
- L'hémorragie pulpaire est un saignement abondant provoqué par un traumatisme accidentel ou iatrogène. Un saignement exagéré a lieu, l'hémoglobine présente dans les érythrocytes (4) entre dans les tubuli dentinaires et crée cette couleur rouge rosée. Cette dyschromie peut être réversible grâce à une revascularisation en 1 à 3 mois. Elle peut aussi aboutir à une nécrose.
- L'oblitération pulpo-canaire (OPC). L'augmentation d'épaisseur rapide de dentine crée une augmentation de la saturation de la dent et bloque la lumière qui crée une dyschromie jaunâtre.

Les dents antérieures sont les plus victimes de traumatismes. La prévalence des traumatismes dentaires est de l'ordre de 5% de la population générale (5). Ces traumatismes dentaires apparaissent le plus souvent aux plus jeunes années de la vie humaine et vont être une des principales causes de dyschromie. Associé à une perte de substance, l'objectif va d'être le plus esthétique possible tout en respectant l'organe dentaire déjà fragilisé. En cas de traumatisme la réponse pulpaire peut être différente en fonction du type de traumatisme encouru.

Statistiquement cette réponse se répartit comme suit :

| Traumatisme | Stade d'édification radiculaire | PS % Pulpe vitale | OPC % Oblitération pulpo-canaulaire | PN% Pulpe nécrosée |
|-----------------------|---------------------------------|----------------------|---|--------------------------|
| Concussion | Dent Permanente Immature DPI | 97 | 3 | 0 |
| | Dent Mature DM | 90 | 6 | 4 |
| Subluxation | DPI | 88 | 12 | 0 |
| | DM | 76 | 8 | 16 |
| Luxation extrusive | DPI | 31 | 62 | 7 |
| | DM | 16 | 19 | 65 |
| Luxation latéral | DPI | 19 | 71 | 10 |
| | DM | 9 | 12 | 79 |
| Intrusion | DPI | 12 | 25 | 63 |
| | DM | 0 | 0 | 100 |

TABLEAU 1 : REPONSE PULPAIRE SUITE A UN TRAUMATISME (4)

1.1.3 LES DYSCROMIES IATROGENES

Dans le cas de dyschromie iatrogène nous pouvons les diviser en 2 groupes différenciés en fonction de leur localisation :

a) Origine endodontique :

Il est possible de les classer par étiologie en 3 groupes :

- Les traitements endodontiques insuffisants : en effet une cavité d'accès insuffisamment ouverte peut laisser des cornes pulpaire, ce qui peut au long terme, colorer le substrat.
- Un défaut d'irrigation lors du traitement endodontique ; ce défaut peut venir du temps d'application du produit mais également du type de produit utilisé. L'utilisation associée et simultanée de chlorhexidine et d'EDTA provoque un précipité qui peut colorer la dent de façon irréversible (6).
- L'utilisation de certains produits d'obturations : Certains produits d'obturation comme le MTA, les ciments oxyde de zinc eugénol ont un fort pouvoir de coloration dès 4 semaines (7).

b) Origine coronaire :

La coloration coronaire est majoritairement représentée par les colorations métalliques liées aux amalgames ou reconstitutions métalliques. Cette coloration sur notre substrat le rend plus sombre et est difficilement éliminable dans sa totalité.

La dyschromie iatrogène caractérise une coloration du substrat lui-même par intervention d'un agent chromogène extérieur. Cette coloration peut être directe ou indirecte.

La coloration directe est liée à l'augmentation de l'épaisseur du substrat ou à la fixation d'un agent chromogène directement sur le substrat. La coloration indirecte est le résultat d'une réaction chimique entre le substrat et une substance réactive.

| | | | |
|----------------------------------|---------|---|--|
| Coloration extrinsèque directe | Type N1 | L'agent chromogène adhère à la surface dentaire et induit la coloration | Ex : Les métaux |
| | Type N2 | L'agent chromogène change de couleur après avoir adhéré à la surface dentaire | Agent de Type N1 s'accroissant avec le temps |
| Coloration extrinsèque indirecte | Type N3 | L'agent n'est pas coloré mais crée une réaction chimique en adhérant à la surface dentaire. | Ex : Chlorhexidine |

TABLEAU 2 : CLASSIFICATION DE NATHOO (6)

1.2 IMPACT SUR LES RESTAURATIONS

Après avoir déterminé l'étiologie, la taille et la couleur sont les critères qui vont déterminer la prise en charge des dyschromies dentaires et nous permettre de choisir le type de restauration et le type de matériau de reconstitution.

1.2.1 TAILLE DE LA RESTAURATION

a) Description

Il est important de respecter le concept de préservation dentaire pour ne pas mutiler toute la dent. Une dyschromie de petite taille et localisée pourra être traitée grâce à des techniques directes d'odontologie conservatrice qui ne seront pas traitées ici.

Nous nous concentrerons sur les dyschromies de grande étendue avec des pertes de matière qui nécessitent une réhabilitation prothétique. Concernant les réhabilitations prothétiques il existe de multiples options thérapeutiques possibles en fonction du délabrement initial.

b) Impact de la taille sur la restauration

La taille du manque de substance va nous orienter sur le type de restauration prothétique à réaliser. Ces éléments sont développés dans la Partie 3

1.2.2 COULEUR DE LA DYSCHROMIE

Pour comprendre le rôle de la couleur dans les réhabilitations antérieures sur substrat dyschromié, il est important de connaître tous les constituants de la couleur naturelle de la dent, mais il est aussi important de qualifier et de quantifier la dyschromie pour faire une réhabilitation la plus reproductible possible.

a) Rappel sur la couleur (8)

La couleur de la dent est complexe et prend en compte de multiples facteurs et composants. Il sera important de pouvoir qualifier et quantifier toutes ces caractéristiques sur les dents adjacentes pour pouvoir les reproduire sur notre restauration définitive.

- Les éléments objectifs

La couleur de la dent est déterminée par 3 éléments objectifs : sa teinte, sa saturation et sa luminosité.

- La teinte : Elle est caractérisée par la longueur d'onde dominante réfléchi par la dent.
- La saturation : Elle est définie par la quantité de pigment capable de réfléchir la longueur d'onde dominante. Il est à noter que l'émail peut parfois masquer un peu la saturation en jouant un rôle de voile légèrement opaque. Il est possible que lors d'une préparation nous enlevions ce masquage et augmentions la saturation perçue.
- La luminosité : Elle se caractérise par la quantité de gris et correspond à la quantité de lumière au sein de la dent.

- Les éléments descriptifs

Les éléments descriptifs sont composés de la texture, le brillant et le lustre.

- La texture : située à la surface de la dent, elle est composée de macro-géographie ainsi que de micro-géographie.
- Le brillant : il qualifie l'interaction de la lumière avec la surface et une réflexion de la lumière qui peut être spéculaire ou diffuse.
- Le lustre : il caractérise l'état de surface et conditionne la quantité de lumière réfléchi à sa surface.

- Les éléments subjectifs

Les éléments subjectifs sont composés de la translucidité, l'opalescence et la fluorescence.

- La translucidité : elle se définit comme un gradient entre la transparence et l'opacité. Un milieu translucide laisse passer la lumière plus profondément qu'un milieu opaque. La translucidité rend les restaurations plus esthétiques mais rend le résultat moins prédictible lors d'un substrat dyschromié.
- L'opalescence : elle correspond à une diffusion différentielle en fonction de la longueur d'onde. Elle concerne principalement le bord incisal.
- La fluorescence : c'est un phénomène photo-lumineux dans la lumière invisible, les UV.

b) Couleur des dyschromies

Les dyschromies du substrat font intervenir tous ces éléments, chaque modification d'un élément avec les dents contiguës peut provoquer une gêne esthétique. Il est à noter que lors de coloration iatrogène il y a souvent l'intégration d'un agent chromogène extérieur n'étant pas présent dans la couleur naturelle de la dent.

- Couleur de la dyschromie

Il est possible de classer ces dyschromies en fonction de leur couleur et ainsi d'avoir leur étiologie. La couleur du substrat peut nous permettre d'identifier la cause et donc par la suite le traitement adéquat. Un mauvais diagnostic peut entraîner un échec thérapeutique .

La classification proposée par Sfreddo et Masson (9) met en relation la couleur de la dyschromie et les potentielles étiologies. Cette classification ne différencie pas les taches d'origine intrinsèques ou extrinsèques.

| Couleur | Étiologie correspondante |
|-----------------|---|
| Blanc | Fluorose « White spot » ou leucome pré carieux |
| Blanc bleuté | Hyperthyroïdie |
| Bleu blanchâtre | Anémie sidéropénique |
| Jaune | Dysplasie dentaire Hyperadrénalisme Aliment (paprika, safran, curry etc.) |
| Jaune sombre | Calcification pulpaire périphérique |
| Rose | Résorption radiculaire « Pink spot » |
| Jaune-marron | Amélogénèse imparfaite Sénescence Carie amélo-dentinaire débutante Fluor d'étain appliqué en intra cavitaire |
| Jaune verdâtre | Hyperbilirubinémie |
| Orange | Aliment Bactéries chromogènes |
| Vert | Hypoadrénalisme Aliments avec chlorophylle Bactéries chromogènes |

| | |
|---------------------|---|
| Vert bleuâtre | Obturation provisoire avec ciment au cuivre |
| Vert noirâtre | Dent non vitale, traumatisme |
| Marron | Anémie sidéropénique Thalassémie Hypothyroïdie Alcaptonurie Antiseptiques oraux |
| Marron foncé, rouge | Porphyrie érythroïdique congénitale |
| Marron noirâtre | Tétracycline Carie avancée Tabagisme Bactéries et champignons |
| Bleu sombre | Dentinogénèse imparfaite |
| Gris – noir - vert | Amalgame Obturation endodontique au cône d'argent |
| Gris | Saturnisme |

TABLEAU 3 : CLASSIFICATION DE SFREDDO ET MASSON (10)

- Quantité de dyschromie.

Il sera plus facile de gérer un substrat de la même teinte que les dents contiguës mais avec une saturation plus élevée que de gérer une dyschromie avec une teinte complètement différente.

c) Impact de la couleur sur la restauration

La couleur de la dyschromie va nous permettre de nous aider dans le choix du matériau de reconstitution et du matériau d'assemblage. Ces éléments sont développés dans la Partie 4

1.3 IMPACT SUR LE PATIENT

Le pouvoir du sourire est reconnu depuis longtemps. "Même la simulation d'une émotion a tendance à la susciter dans notre esprit." Charles Darwin a été le premier à expliquer le pouvoir caché d'un sourire. Dans son hypothèse du Facial-Feedback, il suggère qu'un sourire a un effet systématiquement positif sur l'esprit et le corps. Une étude longitudinale de 30 ans largement citée sur l'analyse de l'expression du sourire dans les images des collèves féminines, a révélé que les femmes affichant des émotions positives dans les images avaient des résultats favorables dans leur mariage et leur bien-être et avaient des personnalités plus favorables. Une autre étude a révélé que les personnes avec de nouveaux sourires modifiés par la dentisterie esthétique étaient considérées comme plus attirantes, intelligentes, intéressantes et plus riches. Le pouvoir du sourire est clairement exponentiel et nous sommes les architectes du nouveau sourire (11).

Quel que soit l'étiologie de la dyschromie, cette dernière possède souvent un impact esthétique sur le patient, d'autant plus lorsqu'elle est acquise et unitaire. En effet le patient voit l'apparition d'un contraste de couleur entre ses dents et cela peut le pousser à consulter un chirurgien-dentiste.

Toute atteinte au sourire n'est pas seulement esthétique mais peut affecter le bien être du patient, ce qui rend le traitement des dyschromies complexe. Il s'agit tout d'abord d'un traitement esthétique mais également d'un traitement psychosocial.

1.3.1 ESTHETIQUE

La demande esthétique est continuellement croissante, avec des demandes de plus en plus poussées. Les patients ne veulent plus seulement des dents pour manger mais demandent un joli sourire.

Une anomalie de couleur est un motif de consultation qui nécessite une prise en charge précoce dans le plan du traitement, proportionnelle à l'importance que le patient accorde à ce problème esthétique. Une étude sur la perception des facteurs influençant les sourires (12) montre que 34% des patients perçoivent une dyschromie dentaire, deuxième problème après les problèmes d'alignement dentaire et devant les récessions gingivales. Cette étude nous montre que la dyschromie a une place importante dans la perception de l'esthétique du sourire chez les patients.

Lors de nos réhabilitations, il est important en secteur esthétique de faire attention à la forme et à la symétrie en plus de la couleur. La symétrie gauche/ droite est primordiale en antérieur et d'autant plus que nous nous rapprochons du plan sagittal médian. En effet il existe un gradient partant du plan sagittal médian où les asymétries sont moins visibles et plus acceptables en s'éloignant du centre du visage. « Symmetry was found to be most crucial for the maxillary central incisors. Asymmetry was less noticeable further from the midline » (11).

La perception de normalité et de beauté diffère d'un individu à un autre (13), rendant le traitement plus complexe. Avec l'avènement des réseaux sociaux et la médiatisation du sourire parfait, du « sourire hollywoodien », les patients deviennent de plus en plus exigeants (14). Cette thèse traite uniquement d'une dyschromie acquise et unitaire ce qui rend souvent normale la demande de traitement venant du patient et éloignant une grande majorité des syndromes de « BDD » Body Dysmorphic Disorder ou Dismorphophobie en français. La Dismorphophobie est définie comme étant une préoccupation exagérée, manifestée par une personne au sujet de l'aspect disgracieux de tout ou d'une partie de son corps, que cette crainte ait un fondement objectif ou non.

Le rapport coût /efficacité est important à prendre en compte (15). En effet certaines demandes esthétiques nécessiteront une prise en charge poussée alors que cette dernière ne contentera pas le patient atteint de dysmorphophobie. Il revient au chirurgien-dentiste de savoir dire non à son patient s'il estime que le soin n'est pas légitime pour ce dernier.

1.3.2 *PSYCHOSOCIAL*

Il est important de prendre en compte que la santé est définie par l'OMS comme « un état de complet de bien-être physique, mental et social et ne consiste pas en une absence de maladie ou d'infirmité. »

Des études montrent que le bien être serait corrélé aux émotions positives et exercerait une influence au long terme. L'attractivité physique aurait un impact positif sur le bien être (16).

L'impact d'une dyschromie ou d'une restauration qui n'est plus harmonieuse avec les dents contiguës peut altérer l'état émotionnel d'un individu (17). Le patient ne vient pas seulement avec une demande esthétique, il vient également pour une raison psycho-sociale. Le sourire est au centre des relations humaines. Un patient conscient de sa dyschromie antérieure pourra vivre cette situation comme un handicap et attend du chirurgien-dentiste qu'il puisse répondre à sa demande.

Ce mal être peut pousser le patient à passer la porte des cabinets dentaires en quête de solutions pour que sa dent retrouve une couleur normale. Cela se fait souvent ressentir chez un patient qui cesse de sourire pour masquer son complexe ou qui a une perte de confiance en lui.

Le traitement des dyschromies peut résoudre en partie ce problème, en effet l'estime de soi peut être augmentée après un traitement esthétique (18). Une prise en charge adéquate est dans ce cas nécessaire en intégrant à l'acte technique un aspect psychologique en rassurant le patient, en lui expliquant la cause et les solutions possibles et en l'aidant à surmonter cette gêne. Le rôle psychosocial du chirurgien-dentiste est donc prépondérant. Une solution efficace et reproductible est donc nécessaire.

1.4 PREVENTION DES DYSCHROMIES

Le traitement sur substrat dyschromié étant complexe, le traitement le plus facile à mettre en place et le plus reproductible reste de prévenir et de diminuer le risque de dyschromie. Pour cela il est important de classer les dyschromies par étiologie (cf partie 1.2.2). Cette prévention intéresse tous les types de dyschromies. Mais il est à noter que la plus grande cause de dyschromies est iatrogène.

1.4.1 *GESTION DE LA NECROSE*

a) Mécanisme de coloration

La nécrose dentaire possède de nombreuses étiologies. Les signes cliniques sont caractérisés par un test de sensibilité au froid négatif. Le composant de la pulpe nécrosée adhère aux parois dentinaires. Les débris nécrotiques se dégradent avec le temps, la libération d'ion ferrique présent dans l'hémoglobine est causée par la dégradation des débris par hémolyse. La dyschromie est irréversible et son intensité dépend de la durée de la nécrose. Il est possible qu'à l'issue d'un traitement endodontique, des débris nécrotiques restent dans les tubuli, si l'irrigation n'a pas été assez abondante et notamment au niveau coronaire s'il n'y a pas eu la création d'un « réservoir d'hypochlorite » grâce à une Reconstitution Pre-Endodontique : RPE.

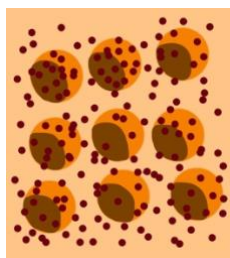


FIGURE 6 : ÉLEMENT DE LA PULPE NECROTIQUE ADHERE AUX PAROIS CAMERALES

b) Prévention

Pour prévenir les dyschromies liées aux nécroses pulpaire, il est indispensable de réaliser un test au froid régulier, notamment sur les dents ayant subi un traumatisme, afin de traiter la dent endodontiquement avant que ces colorations apparaissent. Le chirurgien-dentiste doit être vigilant quant à l'évolution des dents traumatisées et à leur possible nécrose. Pour cela, le suivi à 1 semaine 2 semaines 1 mois 3 mois 6 mois est primordial (19). De plus lors d'un traitement endodontique, l'irrigation abondante avec de l'hypochlorite NaOCl à 2,5% a un rôle important sur l'élimination du sang et la non coloration du substrat (20).

1.4.2 TRAITEMENT DE L'OBLITERATION PULPAIRE

a) Mécanisme de coloration

L'oblitération pulpo-canalair est définie par l'American Association of Endodontists (AAE) comme : « la réponse pulpaire résultant d'un traumatisme, caractérisée par un dépôt rapide de tissus durs dans l'espace canalair ». Jusqu'à 25% des dents antérieures traumatisées peuvent présenter une oblitération (21). Ce processus inflammatoire est dû à une apposition de dentine due à la cicatrisation pulpaire lors de la revascularisation, cela créant une réduction de la lumière canalair et a pour effet d'augmenter l'épaisseur de la dentine, et par effet d'optique la saturation de la dent (22).

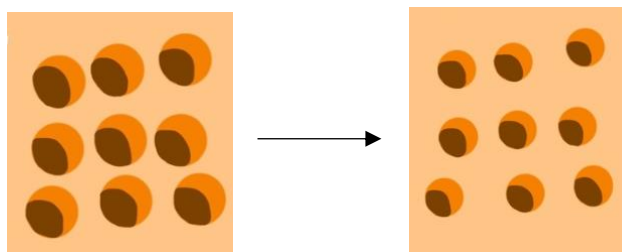


FIGURE 7 : MECANISME DE L'OBLITERATION DES TUBULI DENTINAIRES

b) Prévention

La prévalence de ces cas étant élevée, il est important d'avoir une surveillance régulière après le traumatisme pour éviter ce type de réactions. Après traumatisme une surveillance à 1 semaine, 2 semaines, 1 mois, 3 mois, et un contrôle biennuel sont nécessaires (19).

1.4.3 *ÉVITER L'HEMORRAGIE PULPAIRE*

a) Mécanisme de coloration

Lors d'une hémorragie pulpaire les cellules sanguines sortent des vaisseaux sanguins et s'accumulent dans le tissu pulpaire, la pression à l'intérieur de ce dernier augmente et cela peut causer une arrivée de sang dans les tubuli dentinaires. Les érythrocytes ayant intrinsèquement une couleur rouge, la dent se colore en rouge par transparence.

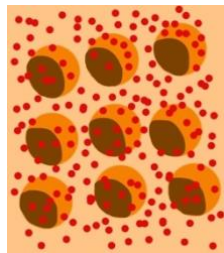


FIGURE 8 : LA SURPRESSION CAUSE L'ARRIVEE DE SANG DANS LES TUBULI

b) Prévention

Cette dyschromie n'est pas durable, en effet elle commence souvent 2 ou 3 jours après le traumatisme et évolue vers la nécrose ou l'oblitération pulpo-canalair au bout de quelques mois. Le plus important reste de ne pas faire de restauration définitive lors d'une hémorragie pulpaire, au risque de devoir réintervenir. Le mieux est donc de mettre en place une restauration provisoire et de suivre les recommandations du dental trauma guide (19).

1.4.4 PREVENTION DES COLORATIONS METALLIQUES

a) Mécanisme de coloration

Lorsqu'un métal est en contact avec la dent sur le long terme, un phénomène d'oxydation du métal apparaît, libère des ions et crée la corrosion du métal. Les ions libérés viennent adhérer et tatouent la dentine notamment l'étain (Sn) qui libère des sulfides noirs, qui pénètrent la dentine déminéralisée par cette réaction acido-basique (23). La salive joue un rôle prépondérant dans ce processus car elle crée le milieu électrolytique nécessaire à cette réaction d'oxydation.




FIGURE 9 : IONS METALLIQUES TATOUENT LES TUBULI-DENTINAIRES

b) Prévention

Les actes à éviter afin de prévenir ces risques de dyschromies sont d'utiliser systématiquement des obturations ou des reconstitutions à base de métal d'autant plus en zone esthétique.

1.4.5 NETTOYAGE POST ENDODONTIQUE

a) Mécanisme de coloration

La présence de ciment peut modifier le substrat, mais un effet de décoloration va également apparaître à long terme. En effet si du matériau endodontique est présent dans la chambre ou les tubuli, ce dernier va à long terme colorer de manière irréversible la dentine (7).



FIGURE 10 : CIMENT ENDODONTIQUE DANS LES TUBULI ET CONTRE LES PAROIS CAMERALES

b) Prévention

Après un traitement endodontique il est primordial de bien nettoyer la cavité d'accès pour éliminer tous les matériaux d'obturation. Cette élimination doit se faire jusqu'à 2 mm sous la jonction émail-cément pour éviter tout risque de dyschromie de la dent

Les substrats dyschromiés sont plus fréquents que ce que l'on pense. Souvent à l'origine d'un phénomène physiologique, il faut veiller à ce que le chirurgien-dentiste mette tout en œuvre pour éviter que ces dyschromies aient des causes iatrogènes. En effet le non-monitoring d'une dent traumatisée qui vient à se nécroser sans traitement adéquat peut évoluer vers la dyschromie et complexifier la prise en charge. La présence de résidus de ciment endodontique au niveau coronaire après le traitement ou l'utilisation de produit à base métallique peuvent tous participer à la dyscoloration de la dent.

Une prise en charge précoce est donc essentielle. Il est aussi primordial de prendre en considération l'aspect psychosocial de ces restaurations et ne pas considérer ces traitements comme un sur traitement se rapportant uniquement à l'esthétique.

PARTIE 2 / GESTION DU SUBSTRAT

La première étape pour une réhabilitation optimale est d'améliorer le substrat. Avec la diminution des restaurations à support métallique et l'avènement du collage, la reproduction de la couleur est devenue plus complexe. En effet la continuité optique rend nécessaire la prise en compte du substrat et de sa couleur.

La première étape est l'amélioration du substrat existant, cette amélioration n'est pas possible, il est possible de masquer les défauts. Dans le cas de délabrement sévère, où le substrat doit être un tenon, le choix des matériaux les plus adéquats est primordial.

Toutes les solutions développées sont classées de la moins invasive à la plus invasive.

2.1 AMELIORER : L'ECLAIRCISSEMENT INTERNE

Il existe 2 types d'éclaircissements qui se différencient par leur lieu d'application (24) :

L'éclaircissement externe, qui agit sur les faces externes de la dent au contact de l'émail ; le plus courant, il agit sur l'émail principalement, en le rendant plus opaque.

L'éclaircissement interne quant à lui est une solution moins courante qui consiste à appliquer un agent de blanchiment à l'intérieur de la dent.

L'éclaircissement externe n'est pas développé dans cette thèse car il agit sur l'émail, cet émail vestibulaire n'est souvent plus présent sur des dents nécessitant des réhabilitations prothétiques antérieures. Si cet émail est encore présent il sera préférable de traiter la dyschromie avec des soins minimalement invasifs d'odontologie restauratrice.

2.1.1 REALISATION

L'éclaircissement interne nécessite qu'un traitement endodontique ait été réalisé au préalable sur la dent. Il faudra veiller à éliminer tout le ciment endodontique au niveau coronaire et cela nécessite la réalisation d'un bouchon de ciment verre ionomère, d'oxyde de zinc eugénol ou de résine composite (25) à 2mm sous la jonction amélo-cémentaire. Ce bouchon a pour rôle de faire une barrière physique et d'éviter l'apparition de résorption cervicale externe. Il est important de laisser du coton après l'application du produit dans la dent, coton permettant d'absorber l'expansion du produit et la libération d'oxygène. Sans ces fibres de coton, il y a un risque élevé de fuite du produit de blanchiment coronairement ou apicalement.

Il est important de vérifier que la dent soit asymptomatique et ne présente aucun foyer infectieux, dans le cas contraire il sera primordial de traiter l'infection afin de garantir un traitement avec un taux de succès élevé à long terme et d'éviter les complications de l'éclaircissement.

Il est important de prévenir le patient du risque, faible mais présent, de résorption cervicale ainsi que de la faible prévisibilité de l'éclaircissement (24).

2.1.2 CHOIX DU PRODUIT

Plusieurs produits peuvent être utilisés pour l'éclaircissement interne (26) comme :

- a) Le peroxyde de carbamide 10 à 16 %

Utilisé pour les techniques ambulatoires, le peroxyde de carbamide est souvent associé à un éclaircissement externe et possible éclaircissement de toute l'arcade en parallèle. Après la réalisation du bouchon apical, la cavité coronaire est laissée ouverte et le patient doit prendre soin de bien la nettoyer et de mettre le produit dans la cavité pour l'éclaircissement interne, et dans la gouttière pour le blanchiment externe. C'est le traitement à mettre en place chez les patients avec une réhabilitation antérieure sur substrat dyschromié, qui souhaitent réaliser un éclaircissement de toute l'arcade à court terme. En effet pour que notre restauration s'intègre au mieux avec les dents contiguës il est important d'anticiper toute demande d'éclaircissement du patient.

Ce produit donne les mêmes résultats sur les dents colorées par des taches de sang que les autres produits(27). Il nécessite une bonne implication du patient notamment dans l'assiduité du nettoyage de la cavité dentaire qui est souvent difficile.

b) Le peroxyde d'hydrogène 35%

Issu de l'industrie du textile, le peroxyde d'hydrogène est utilisé depuis des décennies en odontologie pour son rôle éclaircissant. Il se décompose plus vite que le peroxyde de carbamide et est utilisé pour la technique au fauteuil. La dent doit être isolée par un champ opératoire. L'avantage de cette technique est sa rapidité de mise en œuvre et qu'elle puisse être appliquée sur la partie interne et externe du substrat. Cette technique est de moins en moins utilisée.

Une source lumineuse peut souvent y être adjointe afin d'augmenter la vitesse d'éclaircissement. Ceci a été invalidé par certains auteurs (28).

2.1.3 DUREE DE TRAITEMENT

L'éclaircissement interne se fait en 2 ou 3 applications espacées de 1 à 3 semaines. C'est un traitement long mais efficace (2). Il est à noter que plus le traitement est long, plus le renouvellement est fréquent, et ainsi il y aura plus d'effet sur le substrat (29).

Il est important, qu'une fois que le traitement est jugé satisfaisant, un délai de 2 semaines soit respecté avant toute restauration définitive avec de la résine, car même après un bon nettoyage la libération différée d'oxygène pourrait inhiber une partie de la polymérisation des résines. Ce délai permet aussi une meilleure reproductibilité de la prise de teinte sur le long terme laissant le temps à la dent de se réhydrater.

Il est à noter également que les colorations causées par des tatouages métalliques ont une réponse nulle au blanchiment interne. D'autres alternatives seront nécessaires comme les opaques.

2.2 MASQUER :

Pour masquer le substrat, nous avons plusieurs options. Elles consistent toutes à ajouter une résine composite opaque sur le substrat dyschromié pour masquer le plus possible la couleur du substrat. Cette technique nécessite donc une prise en compte au moment de la préparation, pour que les épaisseurs de préparation soient toujours optimales après l'adjonction de résine.

2.2.1 *FORME DE LA PREPARATION*

Le plus souvent utilisées pour masquer des dyschromies petites à modérées sous des restaurations partielles collées, ces résines peuvent être utilisées dans certains cas sur les substrats pour couronnes.

Dans les cas d'un moignon dyschromié sain, fraiser pour éliminer la dyschromie serait mutilant. Il est possible grâce à l'adhésion de passer d'une préparation corono-périphérique à une préparation verticale « verti prép » (30,31). Cela se réalise grâce à l'ajout d'une résine composite autour de notre faux moignon jusqu'à le recouvrir de quelques millimètres et de tailler cette résine composite ainsi collé sur notre dent en repensant notre préparation sans congé. Dans ces cas il est indispensable de mettre en place un champs opératoire (32).

Cette technique permet de masquer la dyschromie mais également d'obtenir un faux moignon de plus gros diamètre.

2.2.2 *LE MASKING LINER*

Il existe plusieurs résines composites capables de masquer une tache avec très peu d'épaisseur. Ces derniers peuvent être utilisés quand la dent n'est préparée que partiellement et que nous voulons rester le moins mutilant possible. La caractéristique principale de ces résines composites est leur opacité, plus la résine composite est opaque plus elle masquera le défaut. Il est important que cette résine composite ait une forte opacité sur de fines épaisseurs pour ne pas avoir de résines composites trop épaisse sur les préparations.

Nous pouvons citer par exemple le Masking liner de la gamme ESSENTIA™ de chez GC :



FIGURE 11 : MASKING LINER DE CHEZ GC

2.3 RECONSTRUIRE :

La quantité de matière coronaire restante est un facteur considérable à prendre en compte lors d'une réhabilitation. Si sa quantité ou sa qualité est jugée trop faible il va falloir passer par une phase de reconstruction. En effet si nous ne cherchons pas à renforcer la jonction corono-radiculaire le risque de fracture sera élevé, surtout sur les dents antérieures qui sont les dents les plus touchées par les chocs et les traumatismes. Ces dents sont aussi impliquées dans le mouvement de propulsion ; ces mouvements horizontaux et non axiaux sont fragilisants pour nos restaurations.

Différentes options de reconstitutions corono-radiculaires sont possibles en fonction du manque de matière et de la restauration coronaire choisie. En effet avec l'arrivée des réhabilitations tout céramique, le métal voit ses indications diminuer considérablement. En effet un inlay-core métallique va transparaître gris sous une couronne céramique. Le développement d'inlay core esthétique a donc vu le jour. Une autre approche plus moderne vise à utiliser des résines renforcées par des fibres pour renforcer la jonction couronne-racine (33) .

2.3.1 *INLAY-CORE ESTHETIQUE*

L'inlay core esthétique est utilisé lorsque le manque de tissu coronaire est très important et que les procédures de collage ne peuvent pas être optimales pour une reconstitution directe.

Que ce soit l'incapacité de poser un champ opératoire ou une préférence pour les protocoles simples, ces inlay-core sont scellés, à l'exception du dernier ; ce qui facilite la mise en place.

A l'instar de l'inlay core full métal ; il possède une partie en céramique qui permet d'imiter au mieux la dent naturelle et son interaction avec la lumière (34).

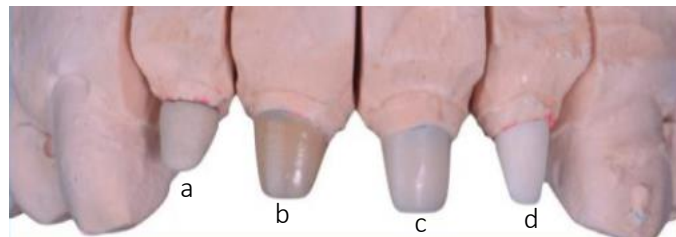


FIGURE 12 : QUATRE STRATEGIES DIFFERENTES D'INLAY-CORE ANTERIEUR ESTHETIQUE ET RESISTANT (34).

a) Inlay-core céramisé

Une couche d'opaque est appliquée au laboratoire mais cette dernière étant fine elle ne permet pas les retouches et risque de faire apparaitre le métal.

b) Inlay-core céramo-métallique

Il possède une couche plus épaisse de céramique que le précédent et permet un meilleur choix dans les teintes.



FIGURE 13 : INLAY-CORE CERAMO-METALLIQUE (34)

c) Inlay-core PoM

Inlay-core Press on Métal (PoM) consiste à presser de la céramique sur une petite partie métallique coronaire.



FIGURE 14 : PARTIE METALLIQUE INLAY-CORE POM (34)

d) Inlay-core usiné

Issu d'un usinage c'est un matériau qui se rapproche du module d'élasticité proche de celui de la dentine. Mélange de fibre de verre et de résine. En occupant l'intégralité du canal il permettrait de diminuer les contraintes et aurait la possibilité d'être collé.



FIGURE 15 : INLAY-CORE USINE (34)

2.3.2 *TENON FIBRE*

Avec le développement de nouveaux biomatériaux et de la dentisterie adhésive, Il est possible de réaliser des reconstitutions corono-radicaux sans métal. Réservé le plus souvent pour des dents avec de la matière coronaire résiduelle, le tenon fibré nous permet aujourd'hui de réhabiliter des dents qui

ont peu de tissu résiduel (33). Ce type de restauration nécessitant une procédure adhésive, il doit être primordial d'avoir une bonne étanchéité de notre dent avec le milieu salivaire (32).

Il a été montré que si nous comparons les types de fractures entre une restauration par inlay core ou par tenon fibré, cette dernière présentera moins de fracture verticale ou infra crétale (35). En effet si cette dernière se fracture, la fracture se situe dans la jonction résine composite dent (36) ce qui ne compromet pas la dent qui pourra rester sur arcade avec une nouvelle restauration.

Ces restaurations issues d'une dentisterie adhésive contemporaine sont à privilégier dès que possible en antérieur pour des restaurations le plus biomimétique possible. Moins opaques que les restaurations de type inlay core, elles laissent passer la lumière ce qui rend la dent moins sombre.

Plusieurs types de tenons existent :

a) Les tenons préfabriqués :

Les premiers apparus sur le marché, tout d'abord en fibre de carbone puis en fibre de verre ; ils sont largement démocratisés de nos jours. Selon les dernières études le diamètre du tenon joue un rôle important dans la durabilité de la restauration et le risque à la fracture.

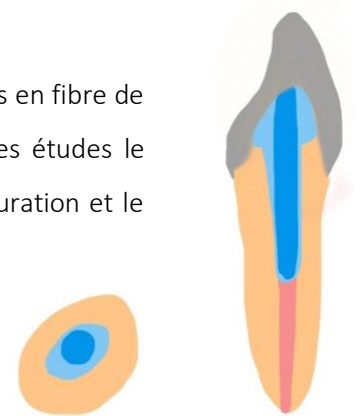


FIGURE 16 : TENON PREFABRIQUE

b) Les fibres de verre dispersées :

Complexe à mettre en place, ces dizaines de microfibrilles de verre permettraient une meilleure répartition des charges ainsi qu'une meilleure répartition des fibres dans le canal.

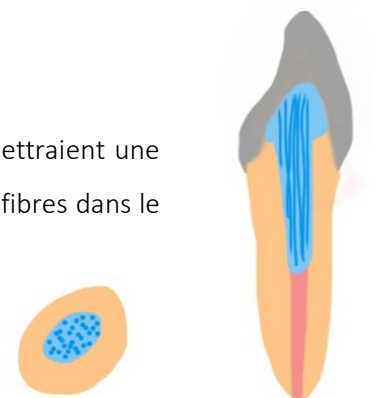

FIGURE 17 : TENON FIBRE DE VERRE DISPERSEES

c) Les tenons personnalisés usinés :

Des études récentes montrent que les tenons personnalisés usinés présentent une meilleure adhésion dentaire que les tenons préfabriqués (37). Cela nécessite le passage par une étape de laboratoire.

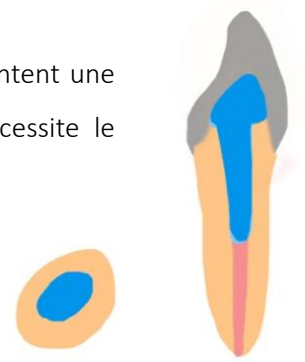

FIGURE 18 : TENON PERSONNALISE

En modifiant le substrat pour qu'il ait des caractéristiques rapprochées de celles des dents contiguës nous arrivons à transformer un cas complexe en cas simple, ou du moins plus simple. La décomposition du problème est l'une des solutions pour aborder les réhabilitations antérieures sur substrat dyschromié.

Une fois le substrat modifié il sera important de transmettre à notre prothésiste la couleur de notre substrat ainsi que l'étendue de la dyschromie. Pour réaliser cela la prise de photos est primordiale notamment avec un teintier et des filtres polarisants.

PARTIE 3 / CHOIX DE LA RESTAURATION PROTHETIQUE

Le choix de la restauration va dépendre du manque de substance ainsi que du matériau que nous allons utiliser.

Pour choisir la bonne reconstitution il est important d'avoir en tête le gradient thérapeutique (38). Il est préférable de faire une reconstitution partielle plutôt qu'une préparation corono-périphérique, cette dernière étant plus consommatrice en tissu dentaire. La couronne ne va être envisagée que si le cas présente une impossibilité à poser le champ opératoire et de coller dans de bonnes conditions. Il est bien évident que si la dent a déjà subi une préparation corono-périphérique, elle sera réhabilitée avec une couronne.

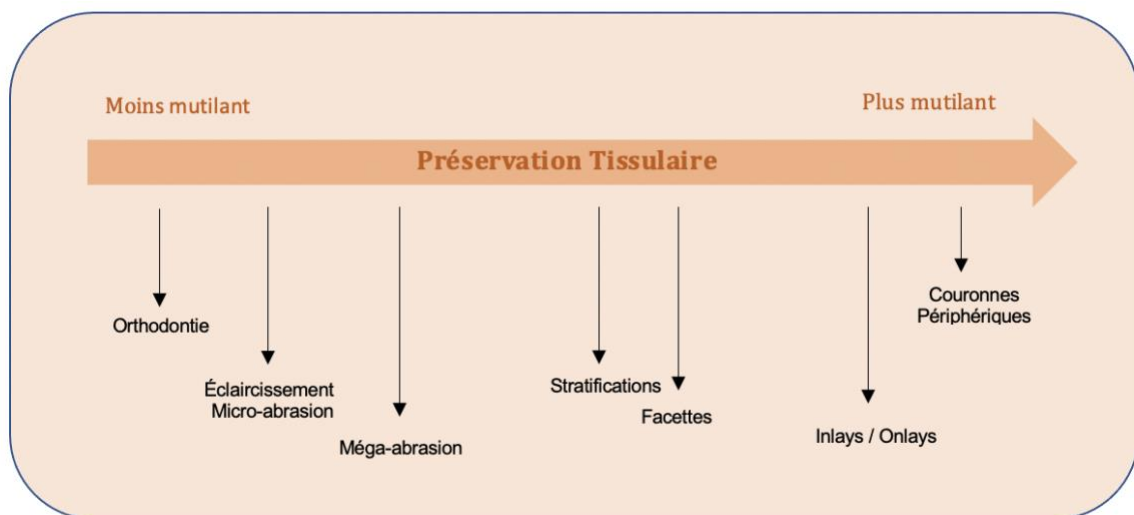


FIGURE 19 : GRADIENT THERAPEUTIQUE D'APRES TIRLET ET ATTAL (38)

3.1 RECONSTITUTION PARTIELLE

La reconstitution partielle peut être une bonne solution à la fois esthétique et fonctionnelle tout en respectant la dentisterie minimalement invasive (39). La facette est la meilleure solution lorsqu'il manque une partie de la couronne et que le substrat est dyschromié. Ces dernières ont de très bon taux de survie 99,63% à 4 ans et demi (40).

Les facettes peuvent être dissociées en plusieurs groupes en fonction de leur préparation (41,42)

3.1.1 *FACETTE FENESTREE*

La préparation fenestrée est une préparation qui n'intéresse que la face vestibulaire de la dent. C'est la facette la moins mutilante mais aussi la plus esthétique. Cette dernière nécessite peu de préparation, elle est fine et donc plus transparente. Ce type de facette est souvent réalisé en céramique feldspathique, il sera donc complexe de masquer un substrat dyschromié. Il est donc primordial d'améliorer préalablement le substrat notamment en ayant réalisé un blanchiment au préalable.

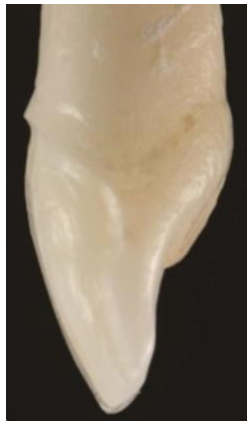

FIGURE 20 : PREPARATIONS FACETTE FENESTREE (37)

3.1.2 *FACETTE « BUTT MARGIN »*

C'est une technique de préparation plus moderne qui vise à intégrer le bord incisal à la facette.

Cette dernière augmente la surface de collage de la facette avec un bord incisal qui peut être mieux travaillé au laboratoire avec de nombreux jeux de lumières possibles. Elle peut être une bonne solution pour les réhabilitations antérieures sur substrat dyschromié à condition d'utiliser une céramique avec la bonne opacité ainsi que le matériau d'assemblage le plus approprié.

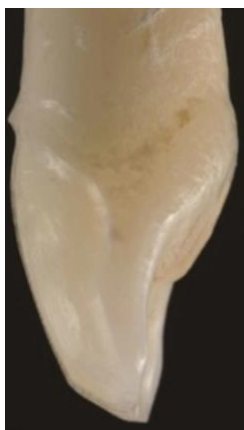

FIGURE 21 : PREPARATION FACETTE BUTT MARGIN (37)

3.1.3 *FACETTE AVEC RECOUVREMENT PALATIN*

Cette préparation est légèrement plus importante que la dernière avec un retour palatin. Ce type de préparation nécessite de veiller à ce que la jonction dent facette ne soit pas sur un point de contact statique ou dynamique au risque de compromettre la durabilité de la restauration.

Elle se rapproche fortement de la couronne à la différence que cette dernière n'englobe pas la totalité de la couronne dentaire. Le choix de cette solution par rapport à une couronne se fait sur le manque de substance et sur la capacité à coller dans de bonnes conditions. Elle est préférable à la préparation corono-périphérique car on conserve un bandeau d'émail qui permet une meilleure adhésion. Le choix de l'opacité sera aussi primordial si les épaisseurs de réduction sont faibles.



FIGURE 22 : PREPARATION FACETTE AVEC RECOUVREMENT PALATIN (37)

3.2 RECONSTITUTION CORONO PERIPHERIQUE

La reconstitution corono-périphérique englobe toute la dent et vise à mettre la dent de dépouille pour permettre à une prothèse unitaire de s'insérer. Cette technique est la plus développée et la plus réalisée pour les réhabilitations antérieures, cependant son utilisation devrait être limitée dans le cas où il est impossible d'obtenir une étanchéité permettant la mise en œuvre d'adhésif. C'est la solution de choix dans les cas de préparation sous gingivale ainsi que dans les cas nécessitant une réhabilitation en zircon, cette dernière ayant une forte opacité qui permettrait de masquer le substrat.

Ce type de préparation peut nous permettre de faire de la prothèse scellée ou collée en fonction des matériaux de reconstitution utilisés. Si nous souhaitons faire de la dentisterie adhésive il est préférable de partir sur des préparations de facette ou de couronne partielle car l'adhésion est meilleure sur l'émail (41). Les préparations corono-périphériques ne gardent que peu ou pas d'émail.

Il existe plusieurs types de reconstitutions corono-périphériques : les deux principales sont les préparations avec congés et les préparations verticales.

3.2.1 *PREPARATION AVEC CONGES*

Utilisé depuis des décennies, le gold standard s'utilise dans la grande majorité des restaurations des dents antérieures dyschromiées ou non. En effet il est possible qu'une dent antérieure ayant subi un traumatisme et ayant dû être traitée endodontiquement ait reçu une couronne et que son substrat se soit dyschromié avec le temps notamment à cause de certains ciments endodontiques.

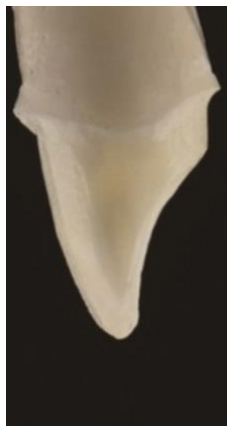

FIGURE 23 : PREPARATION CORON PERIPHERIQUE (37)

3.2.2 *PREPARATION VERTICALE*

La préparation verticale ou « verti prep » en anglais est une technique remise au goût du jour depuis quelques années. Plus conservatrice en tissus elle permet de réduire à minima des dents dont la circonférence n'est déjà pas élevée et d'éviter l'utilisation d'ancrage radiculaire. A l'origine utilisée pour des techniques d'amputation radiculaire, elle a été étendue aux dents antérieures et postérieures avec un support parodontal sain. Cette technique offre de bien meilleurs résultats esthétiques notamment avec une meilleure stabilité du tissu mou (43).

Il est possible de réaliser des restaurations en zircone avec ce type de préparation, ce qui permet une intégration optimale de la gencive à notre restauration limitant considérablement les récessions de cause prothétique. De plus, la gencive joue un rôle important dans l'esthétique du sourire et la couleur du collet des dents.

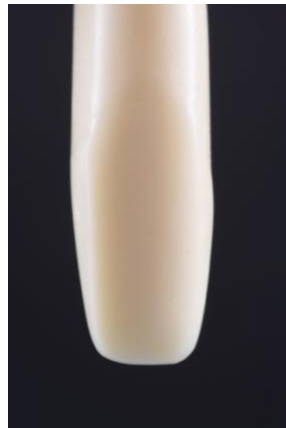

FIGURE 24 : PREPARATION VERTICAL SUR INCISIVE (44).

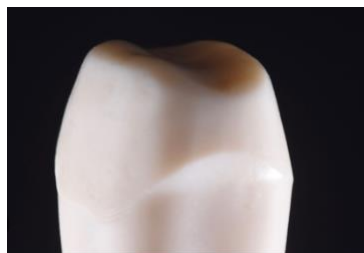

FIGURE 25 : COMPARAISON PREPARATION VERTICALE ET PREPARATION AVEC CONGE (44)

3.3 GESTION DE LA PROTHESE TRANSITOIRE

La prothèse transitoire comme son nom l'indique ne restera que transitoirement dans la bouche ; ce temps est plus ou moins long en fonction des situations cliniques et des disponibilités du patient. La prothèse transitoire n'aura pas les mêmes qualités optiques que la prothèse définitive mais elle permettra d'attendre la mise en usage de cette dernière. Elle est souvent négligée à tort par les chirurgiens-dentistes qui la voient comme une perte de temps et d'argent.

Elle possède plusieurs objectifs et techniques de réalisations qui utilisent différents matériaux ainsi que différentes techniques d'assemblages.

3.3.1 *OBJECTIFS ET TECHNIQUES DE REALISATION*

La prothèse transitoire est une étape prothétique primordiale en secteur antérieur car elle s'inscrit dans le projet esthétique ; elle va permettre de mettre en bouche un projet réfléchi qui va permettre de valider et de guider la réalisation de la prothèse définitive.

a) Les objectifs

C'est une étape de la réhabilitation prothétique à elle seule qui va permettre de valider l'esthétique et la fonction (45) ainsi que de permettre de réaliser au mieux les traitements pré prothétiques comme l'endodontie ou encore les chirurgies parodontales et d'assurer ou de rétablir un équilibre parodontal et occluso-fonctionnel (46). Tout cela en protégeant l'organe dentaire des agressions extérieures notamment de l'acidité (protection chimique) et du risque de fracture (protection mécanique). Le provisoire permet aussi de limiter les sensibilités (protection thermique) si la dent est vivante et de limiter le passage de bactéries (protection biologique) qui pourraient induire une irritation pulpaire (47).

b) Les techniques de réalisations (45)

Il existe de nombreuses techniques pour réaliser des prothèses transitoires comme le bloc technique ou les dents préformées, qui ne seront pas abordées car jugées moins esthétiques et ne n'inscrivant pas ou peu dans le projet esthétique. La technique à privilégier pour les prothèses transitoires de première génération est la technique par isomoulage. Elle peut être réalisée à partir de 3 techniques :

i. Isomoulage de la dent

Dans les cas où la dent présente déjà une prothèse ou des résines qui possèdent une forme que nous souhaitons conserver. Une simple clé en silicone peut être réalisée avant de déposer la résine ou la prothèse défailante. C'est la technique la plus simple car elle ne nécessite pas d'étape laboratoire au préalable et peut être réalisée au fauteuil lors de la séance de préparation. L'empreinte en silicone est plus coûteuse que l'alginat mais permet d'être réutilisée si le provisoire se casse ou est perdu par le patient. Pour de meilleurs résultats une empreinte avec 2 silicones de viscosités différentes est préférable.

ii. Isomoulage d'un wax-up ou d'un projet 3D (48)

Cette technique est souvent employée dans des cas complexes où nous n'avons pas ou peu de couronne et donc plus de repère esthétique. Elle s'inscrit dans le projet esthétique et nécessite d'avoir réalisé des empreintes au préalable avec plus ou moins une analyse esthétique. Qu'elle soit réalisée en physique ou en numérique elle permet d'atteindre un résultat personnalisé et optimal. La clé en silicone est souvent réalisée par le laboratoire.

iii. Isomoulage d'une résine composite build-up

C'est une méthode directe au fauteuil : le praticien monte une résine pour remplacer le masque de substance coronaire et le modèle à sa convenance. Une fois la forme validée, une empreinte de celle-ci sera réalisée. C'est une technique qui prend plus de temps au fauteuil et est souvent très consommatrice en résine composite. Elle nécessite souvent une bonne expérience du praticien pour une restauration avec un esthétique optimal.

3.3.2 *LES MATERIAUX DE RECONSTITUTION TEMPORAIRE*

Nous pouvons distinguer deux facteurs importants à prendre en compte quant au choix du matériau de reconstitution transitoire qui sont : le type de matériau et les propriétés optiques (teinte et opacité)

a) Choix du matériau :

En premier lieu il est important de différencier les temporisations directes et indirectes ; en effet cela va jouer un rôle important dans le choix du produit. La prothèse transitoire de première génération sera souvent issue d'une méthode directe en ce qui concerne la prothèse transitoire de 2^{ème} génération elle sera souvent réalisée en méthode indirecte.

iv. Les résines acryliques sans charge :

Elles présentent un rebasage aisé ainsi qu'un coût faible comme principaux avantages. Leur forte exothermie de prise rend la réalisation sur dent vitale plus complexe. L'Unifast Trad® de chez GC fait partie de cette catégorie. Leur effet de surface et leur finition mate nécessitent souvent beaucoup de retouches et restreignent donc beaucoup son indication en antérieur où l'esthétique est primordiale (45).

v. Les résines composite bis-acryliques :

Plus récentes elles sont aussi plus coûteuses. Ces résines sont majoritairement utilisées pour les projets esthétiques (45). Nécessitant souvent peu de retouches avec un état de surface propre et lisse dès la désinsertion, c'est le matériau de choix pour les réhabilitations antérieures sur substrat dyschromié. Nous pouvons citer le Bis GMA qui a un temps de prise court avec peu de réaction exothermique de prise. Les colorants de type alimentaire tels que certaines épices doivent être à proscrire lors du port de prothèse transitoire, au risque de teindre définitivement la résine, ce qui rendrait la restauration fortement inesthétique.

b) Choix de la teinte et de l'opacité :

L'opacité est le premier facteur à prendre en compte quant au matériau de temporisation, cela permet de masquer au mieux les dyschromies. Le choix sur le matériau de temporisation se portera donc sur un matériau opaque pour éviter de voir le substrat par transparence. En ce qui concerne la teinte, le choix est assez restreint pour la temporisation par méthode directe. Pour les méthodes indirectes il est possible de demander au laboratoire de maquiller notre prothèse provisoire.

3.3.3 LES MATERIAUX D'ASSEMBLAGES TEMPORAIRES

La phase de temporisation étant une période de traitement notamment pré-prothétique, la réintervention est souvent nécessaire, le matériau d'assemblage a donc pour principale caractéristique une dépose facile du provisoire sans nécessiter de le détruire ou encore de devoir modifier la préparation de la dent.

Il doit présenter de nombreuses autres caractéristiques présentées récapitulées sous forme de tableau ci-dessous.

| Critères de choix |
|---|
| Facilité d'utilisation |
| Résistance aux contraintes mécaniques pour permettre une rétention suffisante de l'élément provisoire tout en permettant son retrait aisé et sans dommage |
| Facilité d'éviction des excès |
| Temps de prise suffisant |
| Étanchéité et herméticité suffisantes pour protéger la pulpe des facteurs d'agression |
| Biocompatibilité |
| Faible conductivité thermique et électrique |
| Stabilité dimensionnelle |
| Épaisseur minimale compatible avec la précision d'adaptation de la restauration |
| Compatibilité avec les procédures du traitement final |
| Coût de revient faible |

TABLEAU 4 : CRITERES DE CHOIX DES MATERIAUX D'ASSEMBLAGE TEMPORAIRE (49)

Les réhabilitations antérieures seront souvent des reconstitutions adhésives, il est primordial d'éviter, en cas de réhabilitation définitive par collage, les matériaux d'assemblages temporaires à base d'eugénol.

Le choix de la préparation se fait principalement sur la localisation et la quantité de défaut dentaire ainsi que sur la capacité d'étanchéité du champ opératoire. Les techniques de préparation coronopériphériques sont certes plus mutilantes mais plus modernes. Les préparations verticales nous permettent d'arriver à de bons résultats à la fois esthétiques et fonctionnels. Il est à noter que si le substrat n'a pas pu être modifié ou masqué précédemment et que le praticien choisit une reconstitution en zircone, alors nous opterons plus facilement pour une couronne.

La gestion du provisoire quant à elle est une phase courte et importante. Un provisoire en résine opaque est préférable et permet un meilleur masquage de la dyschromie.

PARTIE 4 / CHOIX DU MATERIAU DE RECONSTITUTION ET D'ASSEMBLAGE

Pour mieux appréhender le choix des matériaux, il est important d'introduire la notion de biomimétisme (39) ou bio émulation. Pour reproduire au mieux la dynamique de la lumière il est important de se pencher sur ce concept qui vise à reproduire la nature (8). Avec l'arrivée des céramiques et de l'adhésion, nous aspirons à nous rapprocher toujours un peu plus de la nature. Le métal en dentisterie était utilisé pour sa solidité sur de fines épaisseurs ; avec l'avènement des céramiques, le métal n'a plus sa place dans la dentisterie contemporaine. Les solutions tout céramique sont une vraie avancée en esthétique grâce à la qualité des matériaux qui permettent un continuum optique entre les restaurations et les tissus dentaires résiduels (50).

Avant de parler du choix de matériaux et du matériau d'assemblage il est important d'introduire la notion de delta E. Le delta E ou ΔE est défini comme la mesure de la différence entre deux couleurs par la Commission Internationale de l'Éclairage. Cette mesure s'effectue grâce à l'espace CIE $L^*a^*b^*$.

Il est important de noter que chaque individu a une perception différente de la couleur et un delta E plus ou moins élevé.

4.1 LA CERAMIQUE

La céramique est depuis des décennies utilisée en dentisterie notamment avec les couronnes céramo-métalliques. Depuis plusieurs années nous avons vu l'apparition de nombreuses céramiques, plus solides, plus esthétiques. Ainsi le chirurgien-dentiste dispose de nos jours d'un large choix de céramiques.

La céramique est un matériau inorganique constitué majoritairement d'oxyde métallique de borure et de nitrures.

Le choix de la céramique est dépendant de plusieurs facteurs :

- Type de restauration (collée ou scellée)
- Épaisseur
- Contrainte mécanique
- Qualité esthétique et optique

4.1.1 *DIFFERENTS TYPES DES CERAMIQUES*

Nous pouvons distinguer les céramiques vitreuses et les céramiques polycristallines (51) :

a) Céramique vitreuse (52)

La céramique vitreuse est constituée d'une matrice de verre transparente, qui donne à cette céramique ses caractéristiques optiques. Plus la céramique est vitreuse, plus elle laissera passer la couleur du substrat. Dans les cas où nous avons réussi à améliorer le substrat au préalable, l'utilisation de céramique vitreuse peut être une bonne solution. La céramique vitreuse est certes plus esthétique mais reste cependant fragile car elle possède une mauvaise résistance aux déformations plastiques.

vi. Les céramiques feldspathiques

Les céramiques feldspathiques sont plus esthétiques, mais ce sont aussi les plus difficiles à mettre en œuvre. Cette mise en œuvre artisanale leur permet de subir le plus de personnalisation de couleur. Ces céramiques sont réalisées par la superposition de suspensions de poudre céramique ; elle est solidifiée par frittage (44). Ces reconstitutions peuvent être très fines mais possèdent de moins bonnes résistances que les autres céramiques.

De nos jours il est possible d'usiner ce type de céramiques notamment avec les VITABLOCS® Mark II ou Triluxe de chez VITA, leur inconvénient reste leur moindre personnalisation car les blocs de céramique sont monochromes.

vii. Les céramiques renforcées à la leucite

Les céramiques renforcées à la leucite possèdent la même composition mais avec une répartition de leucite dans la matrice vitreuse, ce qui augmente ses capacités mécaniques, notamment sa résistance à la flexion. Cette céramique est mise en place par une technique de pressée à chaud



avec l'IPS Empress Esthetic® (52) mais aussi usinée avec l'Empress CAD. Ces techniques peuvent nécessiter un maquillage pour avoir les mêmes caractérisations et jeux de lumière que les dents adjacentes.

FIGURE 26 : L'EMPRESS® DE IVOCCLAR VIVADENT

viii. Les disilicates de lithium

L'ajout de disilicate de lithium à la céramique feldspathique permet de la rendre plus résistante que les autres céramiques ; cette évolution permet de garder un collage optimal. Les cristaux en forme de bâtonnets de gros volume augmentent ces résistances mécaniques avec notamment une diminution significative des propagations des fissures. Plusieurs procédés sont possibles pour la mise en œuvre : la technique de presser (e.max® Press) mais il est aussi possible de l'usiner (e.max® CAD) (52).



FIGURE 27 : L'E.MAX® CAD

b) Céramiques polycristallines

Ces céramiques ne présentant pas de phase vitreuse, elles sont constituées d'un réseau de cristaux de céramiques soudés entre eux. Ces céramiques denses sont caractérisées par leur forte opacité et ont l'avantage d'être plus masquant mais moins esthétique. De plus l'absence de matrice vitreuse diminue considérablement la capacité de collage de ces céramiques.

Elles sont toujours usinées, utilisées en CFAO, elles se présentent soit sous forme de bloc soit de disque.

i. Les alumineuses

Les alumineuses se différencient par les céramiques alumineuses infiltrées et les alumineuses denses. Connues sous les noms de In-Ceram® ou Procera® AllCeram Alumina. Elles ont été beaucoup utilisées pour faire des infrastructures de couronnes céramo-céramiques mais sont de plus en plus remplacées par les zircons.

ii. Les zircons

Les zircons ou dioxyde de zirconium sont des céramiques qui voient leurs indications se diversifier de plus en plus. Leurs fortes résistances à la flexion font d'elles des céramiques de choix pour les bridges et les infrastructures céramo-céramiques. Les Full zircons sont aussi en pleine expansion et offrent un choix de lingotin avec différentes opacités et la possibilité d'utiliser des blocs avec un dégradé de teintes.

Pour les réhabilitations antérieures, elles présentent le double avantage d'avoir un bon pouvoir masquant sur le substrat et une prise en charge complète avec le reste à charge 0. De plus la biocompatibilité des zircons avec le parodonte est un facteur important surtout sur les réhabilitations antérieures. Ce dernier présente en effet un risque accru de récession qui peut se voir notamment dans les sourire de Classe I et II de Parodontia (53). L'inconvénient reste leur capacité optique mais qui tend à s'améliorer avec le temps.

c) Les céramo-céramiques

Composées d'une chape en zircone et recouverte d'une céramique cosmétique elles sont une alternative sans métal aux couronnes céramo-métalliques. Les couronnes céramo-céramiques passent par une étape artisanale de stratification, elles ont l'avantage d'être plus esthétiques que les couronnes full zircone.

Du fait de leur chape opaque elles masquent souvent bien le substrat mais un substrat très francé donnera une teinte grisée à la restauration finale.

d) La technique du Cut-back

Cette technique consiste à rendre les pièces full zircone plus esthétiques notamment en réduisant une partie de leur bord libre ou de leur face vestibulaire pour y mettre de la céramique cosmétique avec plus de possibilités de couleurs et de caractérisations.

| CÉRAMIQUES VITREUSES | | | | | | | | | | | | | CÉRAMIQUES POLYCRISTALINES | | | | |
|---|---|--|---|--|--|--|--|--|--|---|--|--|---|--|---|---|-----------------|
| Feldspathiques conventionnelles | | | Feldspathiques enrichies | | | | | | | | | Hybrides | Alumineuses | | Zircones | | |
| Stratifiées | CFAO | Pressées | Stratifiées | | | Pressées | | | Leucite | CFAO | | CFAO | Barbotine Al2O3 infusée | CFAO Al2O3 Haute densité | CFAO | | |
| | | | Enrichies fluoroapatite | Enrichies Leucite | Enrichies fluoroapatite oxyapatite | Fluoroapatite | Leucite | Disilicate de lithium | | Silicate de lithium +10% ZrO2 | Disilicate de lithium | | | | Doube réseau imbriqué céramique/composite | ZrO2 Y-TZP translucides / colorés | Préformés Y-TZP |
| <ul style="list-style-type: none"> VMK Master* 90 VM* 7-9-11-13 100 à 120 GC Initial™ MC-Al-Ti-Zr FS-LISI 70 à 90 Dentsply Concept KISS* 90 | <ul style="list-style-type: none"> VITABlocs * Mark II VITABlocs * TriLux Forte VITABlocs * Real Life CEREC Bloss 154 | <ul style="list-style-type: none"> VITA PM* 100 GC Initial™ PC 115 GC Initial™ LF 70 | <ul style="list-style-type: none"> IPSInLine* 80 IPSInLine* One 80 | <ul style="list-style-type: none"> IPSd. SIGN* 80 | <ul style="list-style-type: none"> IPS Style* 107 | <ul style="list-style-type: none"> IPSInLine* PoM Ingot 130 | <ul style="list-style-type: none"> IPS Empre ss* Estheti c 160 GC Initial™ LISI Press 500 Celtra Press* ZLS 500 | <ul style="list-style-type: none"> IPS Empress Cad 185 GC Initial™ LRF 250 | <ul style="list-style-type: none"> VITA SUPRINTY* PC 420 Celtra Duo* ZLS 370 | <ul style="list-style-type: none"> IPS e.max* 500 GC Initial™ LISI Press 500 Celtra Press* ZLS 500 | <ul style="list-style-type: none"> VITA ENAMIC* 130 | <ul style="list-style-type: none"> Vita In-Ceram* Verre d'infiltration SPINELL ALUMINA ZIRCONIA | <ul style="list-style-type: none"> Vita In-Ceram* AL Procera* Alliceram Alumina | <ul style="list-style-type: none"> InCris™ TZI Lava™ Plus GC Initial™ Zirconia HR 500 IPS e.max* ZrCAD Mi-Multi 150 Vita® YZ HT 1500 Katana™ Zirconia ML 1125 Katana™ UTM & STM Cercon® HT & XT 1200/750 ICE ZrAON Translucide* Prettau® Anterior | <ul style="list-style-type: none"> InCris™ ZI Lava™ Frame Zirconia GC Initial™ Zirconia ST Procera® Alliceram TZP Vita® YZ et Vita® YZ Kavo Everest® BIO ZS IPS e.max* ZrCAD LT 1200 IPS e.max* ZrCAD MO 1150 | <ul style="list-style-type: none"> DCS Zircon™ DCS-Président™ DigDent® Full Zirconia Kavo Everest® BIO ZH | |
| 100 MPa | | | 250 MPa | | | | | | 400 MPa | | | 800 MPa | | | 1200 MPa | | |
| Aptitude au collage et prétraitement | | | FORTE Sablage alumine 30 à 50 µm de 1,5 à 2 bars mordantages acide fluorhydrique + silane ou primers réactifs | | | | | | | | | MOYENNE Sablage alumine 30 à 50 µm de 1,5 à 2 bars traitement tribochimique Rosacat® + silane ou primers réactifs avec MDP | | | Résistance à la flexion | | |

TABLEAU 5 : RECAPITULATIF DES CERAMIQUES PAR JEAN-FRANÇOIS LASSERE (54)

4.1.2 ÉPAISSEUR NECESSAIRE

L'épaisseur nécessaire est en premier lieu dictée par la taille de tissu dentaire à réhabiliter. Si cette dernière est insuffisante il sera important de suivre au minimum les épaisseurs de réduction dictées par les caractéristiques de la céramique.

Si le substrat n'a pas pu être amélioré, il est possible de masquer la dyschromie avec une épaisseur plus importante de céramique (55).

a) Teinte du substrat

Sur un substrat dyschromié, la communication avec le prothésiste est primordiale. En effet si la teinte du substrat n'est pas communiquée au prothésiste ce dernier ne possède pas la totalité des informations pour réaliser un travail juste et reproductible. Cette communication peut se faire à l'aide de teintier et/ou de photos.

i. Le teintier

L'utilisation du teintier permet d'utiliser des couleurs de référence pour communiquer avec le prothésiste. Nous pouvons parler du teintier Natural DIE Material de Ivoclar Vivadent qui est spécifique à la teinte des substrats. Il se fait sur une échelle de 9 avec 1 le plus clair et 9 le plus foncé.

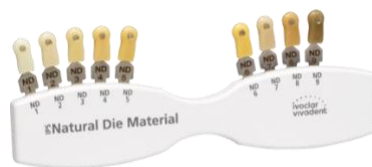


FIGURE 28 : TEINTIER POUR SUBSTRAT DE CHEZ IVOCCLAR VIVADENT

Il est à noter que la prise de couleur par teintier reste souvent opérateur dépendant, ce qui peut poser des problèmes quant à la reproductibilité des restaurations. Pour pallier ce manque il est possible d'adjoindre une photographie.

ii. La photographie

La photographie est indispensable dans la communication dentiste /prothésiste. Elle permet de donner bien plus d'informations que la simple couleur. L'inconvénient de la photo est qu'en fonction de la lumière, de la qualité de l'appareil et des réglages, nous pouvons voir des couleurs complètement différentes, ce qui rend la prise de teinte compliquée et peu fiable. En réalité il faut l'association de la photographie et du teintier pour avoir un travail fiable et prédictible. Une photo avec une teinte de référence permet au prothésiste d'avoir des informations sur la couleur et sur la cartographie de la couleur. Il est possible de prendre des photos avec deux ou trois teintes si notre substrat est caractérisé par plusieurs couleurs.

b) L'Épaisseur

Dans le cas de préparation à minima sur des dents peu délabrées, l'épaisseur sera un paramètre sur lequel nous ne pourrons que peu influencer car cette dernière est définie par notre préparation ainsi que par notre espace prophétiquement utilisable.

Dans les faits, il est important de déterminer cette épaisseur en amont pour pouvoir choisir au mieux le matériau de reconstitution. Cette détermination peut se faire à l'aide d'un compas d'épaisseur sur le provisoire si ce dernier fait partie du projet thérapeutique.

Si nous prenons l'IPS e.max Press, il nous faut une épaisseur minimale pour que la céramique masque le substrat est de 1,5mm (56)

4.2 LA TEINTE ET L'OPACITE

La teinte et l'opacité sont des facteurs importants et la négligence d'un de ces deux facteurs conduira sûrement à l'échec. Le choix de l'opacité du matériau de restauration est bien souvent oublié. L'opacité peut pourtant être décisif pour des restaurations fines ou sur un substrat très dyschromié.

Si les empreintes du cas sont transmises au prothésiste avec des photos, il se peut que cette étape lui soit confiée. Avec l'avènement de la CFAO et de chaîne directe notamment avec le CEREC, le chirurgien-dentiste se doit de connaître les différentes caractéristiques de la céramique pour faire le choix le plus optimal.

4.2.1 LA COULEUR

La teinte du matériau de restauration est l'un des facteurs primordial. C'est l'étape la plus importante pour avoir une intégration esthétique optimale. Pour avoir un travail fiable et reproductible il est important de donner au prothésiste le maximum de caractéristiques des dents contiguës ainsi que la couleur la plus détaillée possible. Bien souvent négligée et prise seulement avec un teintier, la prise de couleur nécessite de prendre en compte d'autres éléments.

Différents outils sont à la portée du chirurgien-dentiste dans la prise de couleur. Il peut passer par un teintier, un spectrophotomètre, un colorimètre, les camera intraorales ou encore un spectroradiomètre. La photo colorimétrie est la solution la plus fiable et la plus reproductible(57) grâce au protocole eLAB.

Le protocole eLAB décrit par Shein, Tapia et Bazos permet par l'intermédiaire d'un protocole photo rigoureux, une prise de teinte standardisée qui prendra en compte le plus d'éléments possibles de la couleur (58). Cette méthode passe par la prise de photographies.

4.2.2 L'OPACITE

Pour chaque teinte il existe différentes opacités de céramiques. Cette opacité peut jouer un rôle sur la couleur finale de la dent reconstituée (59).

Pour le disilicate de lithium il existe 4 degrés de translucidités :

- HT : Haute Translucidité
- LT : Low Translucidité
- MO : Moyenne Opacité
- HO : Haute Opacité

Il existe aussi pour certaines gammes la possibilité d'avoir une sous gamme avec des degrés de blanc comme avec l'Empress CAD LT avec 4 teintes Bleach de BL1 à BL4.

Une dernière gamme est la gamme MULTI, ce sont des blocs polychromatiques qui permettent de réaliser des pièces avec un degré de teinte et de fluorescence différent du corps de la dent au bord incisal, rendant le tout plus esthétique avec une apparence naturelle même sans caractérisation.

4.3 *ESSAYAGE ET VALIDATION DE LA PROTHESE*

C'est une étape primordiale qui découle de toutes les étapes précédentes. Le chirurgien-dentiste va devoir déposer son provisoire et essayer la prothèse pour vérifier l'adaptation et la couleur. Pour que l'insertion soit optimale et que la couleur soit la plus réaliste possible, il est important de bien veiller à l'élimination complète du ciment temporaire.

4.3.1 *ADAPTATION*

Comme toute prothèse fixée il est important de vérifier l'adaptation pour permettre une meilleure durabilité de la prothèse. Cette adaptation commence par les points de contact puis se termine par son joint périphérique et son occlusion. Le chirurgien-dentiste s'aide pour cela de papier articulé de différentes épaisseurs en fonction des cas.

4.3.2 *LA COULEUR.*

Pour simuler au mieux la colle il est important de mettre de la glycérine dans l'intrados de la prothèse, en effet cette dernière permet d'avoir un continuum optique entre la dent et la restauration qui va nous permettre d'être au plus près de la couleur de la restauration une fois collée ou scellée. La prise de photos peut aider le chirurgien-dentiste à valider la couleur de la restauration. Il faut veiller toutefois à ce que l'essayage ne dure pas trop longtemps car la déshydratation risque de rendre fausse l'interprétation de la couleur.

Il est important de faire valider la prothèse par le patient avant de coller définitivement la prothèse. Le patient doit valider la forme mais aussi la teinte.

4.4 LE MATERIAU D'ASSEMBLAGE

Un matériau d'assemblage opaque permettra de masquer un substrat qui n'a pas pu être éclairci (55). Le type de matériau et sa teinte jouent un rôle prépondérant d'autant plus que la prothèse sera translucide et fine.

4.4.1 *TYPES DE MATERIAUX*

Il existe différents types de matériaux d'assemblage qui vont différer en fonction du choix de la reconstitution, des propriétés physicochimiques recherchées et de leur propriété optique (45,60).

a) Les scellements adhésifs

Le scellement adhésif se fait à l'aide de CVIMAR qui a un potentiel adhésif sur la dent mais pas sur la pièce prothétique. Facile de mise en œuvre, sa résistance à l'humidité en fait son atout principal. En effet le scellement adhésif est à utiliser lors de préparation corono-périphérique avec des reconstitutions en zircone dans des cas où la pose du champ opératoire n'est pas possible et que la préparation est rétentive.

b) Les colles non adhésives

Les résines composites sont des colles non adhésives qui nécessitent l'application d'un protocole stricte à l'abri de l'humidité pour être mis en œuvre. Elles nécessitent de passer par l'intermédiaire d'un adhésif pour faire une interface entre la résine et la dent. Avec une force de collage nettement supérieure au CVIMAR elle permet aussi un plus grand choix de teintes et d'opacité. La mise en place du champ opératoire est primordiale pour une restauration durable dans le temps. Largement utilisé il nécessite que le chirurgien-dentiste connaisse les différentes familles d'adhésifs et de résines composites ainsi que les protocoles qui découlent de chacun.

c) Les colles à potentiel adhésif

Ce sont des colles qui par leur composition physico-chimique adhèrent naturellement à la dent et ne nécessitent pas l'utilisation d'adhésif. Cela rend la procédure adhésive plus simple mais nécessite toujours une grande rigueur quant à l'isolation lors du collage. De plus le choix en terme de teintes est souvent beaucoup plus réduit ce qui peut limiter un peu son indication sur les dents antérieures.

4.4.2 TEINTE ET OPACITE

Le matériau d'assemblage ne représente que quelques dizaines de microns d'épaisseur il pourrait donc paraître irréaliste de vouloir changer ou cacher un défaut avec, en influant sur sa teinte ou son opacité. Bien souvent oubliée la teinte du matériau d'assemblage est centrale dans les restaurations antérieures sur substrats dyschromiés. Son implication dans la couleur finale de la restauration est estimée de 10% à 15% pour les céramiques vitreuses (61).

Plus la restauration indirecte sera fine plus la teinte du matériau d'assemblage aura une influence sur la couleur finale de la dent reconstruite (62). Pour les restaurations en IPS e.max inférieur à 1mm d'épaisseur, le ΔE était significativement affecté par la teinte de la résine composite d'assemblage par ailleurs au-delà de 1mm d'épaisseur les différences de ΔE n'étaient pas significatives (63).

| EFFET OPTIQUE | ÉTAT DE LA DENT | VITALE NON DYSCHROMIÉE | DÉPULPÉE NON DYSCHROMIÉE | VITALE DYSCHROMIÉE | DEPULPÉE DYSCHROMIÉE |
|--|--|-------------------------------|---------------------------------|---------------------------|-----------------------------|
| Support dentaire 30% | Éclaircissement | - | - | +++ | ++ |
| | Corono-radulaire céramique PoM / Composite | | +++ | | +++ |
| | Corono-radulaire Métallique | | --- | | --- |
| Assemblage 10 % | Scellement adhésif | + / - | + / - | + / - | + / - |
| | Collage composite | ++ | ++ | ++ opaque possible | ++ opaque possible |
| Restauration céramique 60 % | Feldspathique | +++ | ++ | ++ | + |
| | Infrastructure en disilicate de lithium | IPS e.max® HT MT LT ++ | IPS e.max® MT LT MO +++ | IPS e.max® LT MO + | IPS e.max® MO HO + |
| | Infrastructure en zircon | - | + / - | + | ++ |
| | Monolithique en disilicate de lithium ou en zircon translucide | + | + | -- | -- |

TABLEAU 6 : GESTION DE LA COULEUR DANS LES SYSTEMES TOUT CERAMIQUE SEMI-TRANSLUCIDES (60)

La céramique en odontologie existe sous de multiples formes. Il existe de grandes familles comme les disilicates ou les zircons mais il existe également des sous familles avec différentes compositions, marques et opacités. De plus, en fonction du type de céramique choisi, son épaisseur va jouer un rôle sur la couleur finale. Il pourrait paraître simple de choisir une céramique opaque mais celle-ci n'aura pas le meilleur résultat esthétique. En effet les dents adjacentes ne sont pas opaques, elles transmettent la lumière, la réfléchissent.

Trouver la bonne couleur ne peut pas passer simplement par la prise de teinte à l'aide d'un teintier, il faut aussi prendre en compte tous les composants de la couleur. La prise de photo avec le protocole eLAB permet d'obtenir les meilleurs résultats.

Si toutes les étapes sont respectées, la restauration devrait avoir une intégration esthétique optimale, l'important est de ne pas omettre l'importance du matériau d'assemblage qui dans certains cas peut complètement changer le résultat final alors que toutes les étapes précédentes ont été respectées

5 CONCLUSION

La réhabilitation antérieure sur substrat dyschromié est un soin fréquent et important pour la santé des patients. Cet acte complexe peut se diviser en plusieurs actes pour une gestion plus simple des cas et une meilleure reproductibilité. Il nécessite une prise en charge personnalisée pour chaque cas avec une recherche de l'étiologie pour trouver le meilleur traitement associé.

Un résultat esthétique satisfaisant passe par la gestion du substrat, du type de restauration et des matériaux utilisés.

La gestion de la teinte est un élément crucial nécessitant d'appréhender tous les éléments qui peuvent rentrer dans la couleur finale de la restauration et notamment le choix du matériau d'assemblage.

La communication et le transfert de données entre le laboratoire et le chirurgien-dentiste sont primordiaux et facilités par la photographie.

Rendre le sourire à un patient n'est pas des plus facile mais sûrement des plus gratifiant...

TABLE DES FIGURES

| | |
|--|----|
| FIGURE 1 : DYSCHROMIE ACQUISE ; DEBRIS NECROTIQUE ET MATERIAUX ENDODONTIQUE (2) | 2 |
| FIGURE 2 : DYSCHROMIE PRIMAIRE ; AMELOGENESE IMPARFAITE (2)..... | 2 |
| FIGURE 3 : RAPPEL HISTOLOGIQUE DES COMPOSANTS DE LA COURONNE DENTAIRE..... | 3 |
| FIGURE 4 : COLORATION DE SURFACE | 3 |
| FIGURE 5 : DENTS DYSCHROMIE IRREVERSIBLEMENT PAR LA CONSOMMATION DE NOIX DE BETEL(3)..... | 4 |
| FIGURE 6 : ÉLEMENT DE LA PULPE NECROTIQUE ADHERE AUX PAROIS CAMERALES | 15 |
| FIGURE 7 : MECANISME DE L’OBLITERATION DES TUBULI DENTINAIRES..... | 15 |
| FIGURE 8 : LA SURPRESSION CAUSE L’ARRIVEE DE SANG DANS LES TUBULI | 16 |
| FIGURE 9 : IONS METALLIQUES TATOENT LES TIBULI-DENTINAIRES | 17 |
| FIGURE 10 : CIMENT ENDODONTIQUE DANS LES TUBULI ET CONTRE LES PAROIS CAMERALES..... | 18 |
| FIGURE 11 : MASKING LINER DE CHEZ GC | 23 |
| FIGURE 12 : QUATRE STRATEGIES DIFFERENTES D’INLAY-CORE ANTERIEUR ESTHETIQUE ET RESISTANT (34)..... | 24 |
| FIGURE 13 : INLAY-CORE CERAMO-METALLIQUE (34)..... | 24 |
| FIGURE 14 : PARTIE METALLIQUE INLAY-CORE POM (34) | 25 |
| FIGURE 15 : INLAY-CORE USINE (34)..... | 25 |
| FIGURE 16 : TENON PREFABRIQUE..... | 26 |
| FIGURE 17 : TENON FIBRE DE VERRE DISPERSEES | 26 |
| FIGURE 18 : TENON PERSONNALISE | 27 |
| FIGURE 19 : GRADIENT THERAPEUTIQUE D’APRES TIRLET ET ATTAL (38) | 28 |
| FIGURE 20 : PREPARATIONS FACETTE FENESTREE (37)..... | 29 |
| FIGURE 21 : PREPARATION FACETTE BUTT MARGIN (37) | 30 |
| FIGURE 22 : PREPARATION FACETTE AVEC RECOUVREMENT PALATIN (37) | 30 |
| FIGURE 23 : PREPARATION CORON PERIPHERIQUE (37) | 31 |
| FIGURE 24 : PREPARATION VERTICAL SUR INCISIVE (44)..... | 32 |
| FIGURE 25 : COMPARAISON PREPARATION VERTICALE ET PREPARATION AVEC CONGE (44) | 32 |
| FIGURE 26 : L’EMPRESS® DE IVOCCLAR VIVADENT..... | 40 |
| FIGURE 27 : L’E.MAX® CAD | 40 |
| FIGURE 28 : TEINTIER POUR SUBSTRAT DE CHEZ IVOCCLAR VIVADENT..... | 43 |

LISTES DES TABLEAUX

| | |
|---|----|
| TABLEAU 1 : REONSE PULPAIRE SUITE A UN TRAUMATISME (4) | 6 |
| TABLEAU 2 : CLASSIFICATION DE NATHOO (6)..... | 7 |
| TABLEAU 3 : CLASSIFICATION DE SFREDDO ET MASSON (10) | 11 |
| TABLEAU 4 : CRITERES DE CHOIX DES MATERIAUX D’ASSEMBLAGE TEMPORAIRE (49) | 36 |
| TABLEAU 5 : RECAPITULATIF DES CERAMIQUES PAR JEAN-FRANÇOIS LASSERE (54) | 42 |
| TABLEAU 6 : GESTION DE LA COULEUR DANS LES SYSTEMES TOUT CERAMIQUE SEMI-TRANSLUCIDES (60) | 48 |

REFERENCES BIBLIOGRAPHIQUES

1. Hattab FN, Qudeimat MA, al-Rimawi HS. Dental discoloration: an overview. *J Esthet Dent.* 1999;11(6):291-310.
2. Aboudharam G, Fouque F, Pignoly C et al. Eclaircissement dentaire. *Encycl Méd Chir, Médecine buccale*, 2008 ;V-10(28-745). In.
3. iStock [Internet]. 2014 [cité 6 juin 2023]. The discolored teeth of betel nut a Thai woman who is an ethnic... Disponible sur: <https://www.istockphoto.com/fr/photo/de-la-noix-darec-tach%C3%A9-dents-dune-femme-tha%C3%A9-flandaise-gm502951685-44088906>
4. Marin PD, Bartold PM, Heithersay GS. Tooth discoloration by blood: an in vitro histochemical study. *Endod Dent Traumatol.* juin 1997;13(3):132-8.
5. Apponi R, Murri Dello Diago A, Colombini V, Melis G. Direct versus Indirect Techniques to Menage Uncomplicated Crown Fractures of Anterior Teeth Following Dentoalveolar Trauma. *Dent J.* 20 janv 2021;9(2):13.
6. Rasimick BJ, Nekich M, Hladek MM, Musikant BL, Deutsch AS. Interaction between chlorhexidine digluconate and EDTA. *J Endod.* déc 2008;34(12):1521-3.
7. Watts A, Addy M. Tooth discolouration and staining: a review of the literature. *Br Dent J.* 24 mars 2001;190(6):309-16.
8. Bazos P, Magne P. Bio-Emulation: biomimetically emulating nature utilizing a histoanatomic approach; visual synthesis. *Int J Esthet Dent.* 2014;9(3):330-52.
9. Sfreddo M, Masson S. calameo.com. [cité 18 avr 2023]. Dyschromies Dentaires. Disponible sur: <https://www.calameo.com/read/003061105664da8b66f79>
10. Sfreddo M, Masson S. Dyschromies Dentaires. Disponible sur: <https://www.calameo.com/read/003061105664da8b66f79>
11. Sabbah A. Smile Analysis: Diagnosis and Treatment Planning. *Dent Clin North Am.* 1 juill 2022;66(3):307-41.
12. Rotundo R, Nieri M, Lamberti E, Covani U, Peñarrocha-Oltra D, Peñarrocha-Diago M. Factors influencing the aesthetics of smile: An observational study on clinical assessment and patient's perception. *J Clin Periodontol.* nov 2021;48(11):1449-57.
13. Faucher A. Les dyschromies dentaires de l'éclaircissement aux facettes céramiques. Paris : Edition CdP ; 2001. 123 p.
14. Masson E. EM-Consulte. Dysmorphophobies. EMC – Psychiatrie. 1990 : 1-10.

15. Wakiaga J, Kisumbi B, Chindia ML. Discolouration of teeth: an overview of the diagnosis and management. *East Afr Med J.* avr 1995;72(4):213-6.
16. Harker L, Keltner D. Expressions of positive emotion in women's college yearbook pictures and their relationship to personality and life outcomes across adulthood. *J Pers Soc Psychol.* janv 2001;80(1):112-24.
17. Khan M, Fida M. Assessment of psychosocial impact of dental aesthetics. *J Coll Physicians Surg--Pak JCPSP.* sept 2008;18(9):559-64.
18. Davis LG, Ashworth PD, Spriggs LS. Psychological effects of aesthetic dental treatment. *J Dent.* sept 1998;26(7):547-54.
19. Guide des traumatismes dentaires – Directives de traitement dentaire pour les dents primaires et permanentes. [Internet]. [cité 24 juin 2023]. Disponible sur: <https://dentaltraumaguide.org/>
20. Zollinger A, Attin T, Mohn D, Zehnder M. Effects of endodontic irrigants on blood and blood-stained dentin. *Heliyon.* mai 2019;5(5):e01794.
21. McCabe PS, Dummer PMH. Pulp canal obliteration: an endodontic diagnosis and treatment challenge. *Int Endod J.* févr 2012;45(2):177-97.
22. Dousset E, Marret M et al. L'oblitération pulpo-canalair de l'incisive centrale maxillaire traumatisée quel traitement, *Clinic*, 2021 ; 4.
23. Scholtanus JD, Ozcan M, Huysmans MCDNJM. Penetration of amalgam constituents into dentine. *J Dent.* mai 2009;37(5):366-73.
24. Zimmerli B, Jeger F, Lussi A. Bleaching of nonvital teeth. A clinically relevant literature review. *Rev Mens Suisse Odonto-Stomatol.* 2010;120(4):306-20.
25. Rolland C, Trotebas O, Bukiet F, Pignoly C et al. EM-Consulte. [cité 13 mars 2023]. Éclaircissement des dents dépulpées et résorption cervicale externe : comprendre pour mieux prévenir. Disponible sur: <https://www.em-consulte.com/article/30772/eclaircissement-des-dents-depulpees-et-resorption->
26. Frank AC, Kanzow P, Rödig T, Wiegand A. Comparison of the Bleaching Efficacy of Different Agents Used for Internal Bleaching: A Systematic Review and Meta-Analysis. *J Endod.* févr 2022;48(2):171-8.
27. Valera MC, Camargo CHR, Carvalho CAT, de Oliveira LD, Camargo SEA, Rodrigues CM. Effectiveness of carbamide peroxide and sodium perborate in non-vital discolored teeth. *J Appl Oral Sci Rev FOB.* 2009;17(3):254-61.
28. Browning WD, Swift EJ. Critical appraisal. Power bleaching. *J Esthet Restor Dent.* févr 2011;23(1):61-7.
29. Zaugg LK, Lenherr P, Zaugg JB, Weiger R, Krastl G. Influence of the bleaching interval on the luminosity of long-term discolored enamel-dentin discs. *Clin Oral Investig.* avr

- 2016;20(3):451-8.
30. Kasem AT, Ellayeh M, Özcan M, Sakrana AA. Three-year clinical evaluation of zirconia and zirconia-reinforced lithium silicate crowns with minimally invasive vertical preparation technique. *Clin Oral Investig.* avr 2023;27(4):1577-88.
 31. Reich S, Petschelt A, Lohbauer U. The effect of finish line preparation and layer thickness on the failure load and fractography of ZrO₂ copings. *J Prosthet Dent.* mai 2008;99(5):369-76.
 32. Gerdolle D, Browet S. [The secrets of isolation in the cervical area]. *Swiss Dent J.* 13 mai 2019;129(5):371-9.
 33. Zhou W, Huang G. [Fracture resistance of thin-walled teeth restored with different post and core materials]. *Shanghai Kou Qiang Yi Xue Shanghai J Stomatol.* juin 2014;23(3):312-6.
 34. Dusart J. Inlay core en secteur antérieur, quelles solutions pour un rendu esthétique. *Information dentaire*, 2021 ; 38 (15-8).
 35. Alharbi F, Nathanson D, Morgano SM, Baba NZ. Fracture resistance and failure mode of fatigued endodontically treated teeth restored with fiber-reinforced resin posts and metallic posts in vitro. *Dent Traumatol.* août 2014;30(4):317-25.
 36. Franco EB, Lins do Valle A, Pompéia Fraga de Almeida AL, Rubo JH, Pereira JR. Fracture resistance of endodontically treated teeth restored with glass fiber posts of different lengths. *J Prosthet Dent.* janv 2014;111(1):30-4.
 37. Zhang Y, Han JM, Liu L, Deng XL. [Study of bond strength of one-piece glass fiber posts-and-cores with flared root canals in vitro]. *Beijing Da Xue Xue Bao.* 18 avr 2019;51(2):327-34.
 38. Tirlet G, Attal JP. Le gradient thérapeutique : un concept médical pour les traitements esthétiques. *Inf Dent.* 2009 ; 91(41/42) : 2561-68.
 39. Tirlet G, Crescenzo H, Crescenzo D, Bazos P. Ceramic adhesive restorations and biomimetic dentistry: tissue preservation and adhesion. *Int J Esthet Dent.* 2014;9(3):354-69.
 40. Imburgia M, Cortellini D, Valenti M. Minimally invasive vertical preparation design for ceramic veneers: a multicenter retrospective follow-up clinical study of 265 lithium disilicate veneers. *Int J Esthet Dent.* 2019;14(3):286-98.
 41. Lasserre J, Laborde G, Koubi S, Lafargue H, Couderc G, Maille G, et al. Restaurations céramiques antérieures (2) : préparations partielles et adhésion. *Réal Clin.* 2010;21:183-95.
 42. Etienne O. Les facettes en céramiques. Rueil-Malmaison : Edition CdP ; 2013. 142 p.
 43. Loi I, Di Felice A. Biologically oriented preparation technique (BOPT): a new approach for prosthetic restoration of periodontically healthy teeth. *Eur J Esthet Dent.* 2013;8(1):10-23.
 44. Blog préparations verticales [Internet]. EBdental. [cité 1 sept 2023]. Disponible sur: <https://www.ebdental.fr/blog-preparations-verticales/>

45. Fradeani M, Barducci G. Réhabilitation esthétique en prothèse fixée. Vol. 2. Traitement prothétique, une approche de l'intégration esthétique, biologique et fonctionnelle. Paris : Quintessence International, 2010.
46. Etienne O, Toledano C, Paladino F, Serfaty R. Restaurations tout-céramique sur dents vitales : prévenir et traiter les sensibilités postopératoires. Rueil-Malmaison : Edition CdP, 2011.
47. Durand S, Farges JC, Pirel C, Jemai S, Millet C. Restauration prothétique sur dent vivante, préserver la pulpe. *Inf Dent* 2009 ; 91 (9) : 411-9.
48. Magne P, Magne M. Use of additive waxup and direct intraoral mock-up for enamel preservation with porcelain laminate veneers. *Eur J Esthet Dent Off J Eur Acad Esthet Dent.* avr 2006;1(1):10-9.
49. Walter B. Prothèse fixée, Approche clinique. 2016;1.
50. Koubi SA, Margossian P, Weisrok G, Lasserre JF, Faucher A, Brouillet JL, Koubi G, Tassery H. Restaurations adhésives en céramique : une nouvelle référence dans la réhabilitation du sourire. *Inf Dent* 2009 ; 91(8):363-74.
51. Gracis S, Thompson VP, Ferencz JL, Silva NRFA, Bonfante EA. A new classification system for all-ceramic and ceramic-like restorative materials. *Int J Prosthodont.* 2015;28(3):227-35.
52. Étienne O. Les facettes en céramique. 2e édition. Malakoff: Editions CdP; 2019. xiii+177. (Collection Mémento).
53. Liébart MF, Fouque-Deruelle C, Santini A, Dilier FL, Monnet-Corti V, Glise JM et al. Smile line and periodontium visibility. *Perio.* 2004;1:17-25.
54. Lasserre J. FUSION, Art et nature dans les restaurations ceramiques, Vol 1 Les Fondamentaux. In Quintessence Publishing; p. 290.
55. de Azevedo Cubas GB, Camacho GB, Demarco FF, Pereira-Cenci T. The Effect of Luting Agents and Ceramic Thickness on the Color Variation of Different Ceramics against a Chromatic Background. *Eur J Dent.* juill 2011;5(3):245-52.
56. Shadman N, Ebrahimi SF, Shoul MA, Kandi SG, Rostami S. The minimum thickness of a multilayer ceramic restoration required for masking dark background. *Dent Res J.* 2022;19:31.
57. Tabatabaian F, Beyabanaki E, Alirezai P, Epakchi S. Visual and digital tooth shade selection methods, related effective factors and conditions, and their accuracy and precision: A literature review. *J Esthet Restor Dent.* déc 2021;33(8):1084-104.
58. Hein S, Tapia J, Bazos P. eLABor_aid: a new approach ^[1]to digital shade management. *Int J Esthet Dent.* 2017;12(2):186-202.
59. Santos MO et al. Influence of translucence/opacity and shade in the flexural strength of lithium disilicate ceramics. *J Conserv Dent JCD.* 2015;18(5):394-8.
60. Lasserre J. FUSION, Art et nature dans les restaurations ceramiques, Vol 1 Les

Fondamentaux. In p. 307.

61. Touati B, Miara P. Light transmission in bonded ceramic restorations. *J Esthet Dent*. 1993;5(1):11-8.
62. Xing W, Chen X, Ren D, Zhan K, Wang Y. The effect of ceramic thickness and resin cement shades on the color matching of ceramic veneers in discolored teeth. *Odontology*. oct 2017;105(4):460-6.
63. Li Q. Effects of Luting Composites on the Resultant Colors of Ceramic Veneers to Intended Shade Tab. *J Prosthodont Off J Am Coll Prosthodont*. mars 2019;28(3):327-31.

DEMANET Alexis – Réhabilitation antérieure sur substrat dyschromié

Th. : Chir. dent. : Marseille : Aix –Marseille Université : 2023

Rubrique de classement : Odontologie prothétique

Résumé :

La réhabilitation antérieure sur substrat dyschromié est un traitement fréquent et complexe. Il s'agit avant tout d'une prise en charge psychosociale nécessitant de réduire l'impact esthétique pour une meilleure santé du patient. Un traitement fiable et reproductible nécessite une prise en charge protocolaire. Cette dernière passe en premier lieu par la prévention des dyschromies. Il passe également par l'amélioration du substrat, grâce à l'éclaircissement interne, des résines opaques ou des reconstitutions corono-radiculaires esthétiques moins opaques. Le type de restauration va dépendre des conditions cliniques il suivra le gradient thérapeutique pour un meilleur pronostic de la dent. La clé de voûte du traitement des réhabilitations antérieures sur substrat dyschromié et le choix des matériaux. Ce choix diffère selon ses caractéristiques mécaniques, sa teinte et son opacité. La connaissance des céramiques, des matériaux d'assemblage ainsi qu'une bonne communication avec le prothésiste va permettre de gérer au mieux les cas les plus complexes.

Mots clés : Réhabilitation antérieure – Dyschromie – Prothèse unitaire – Traumatisme dentaire – Esthétique – Couleur – Céramique – Préparation verticale

DEMANET Alexis – Anterior rehabilitation on dyshromic substrate

Abstract:

Anterior rehabilitation on dyschromic substrates is a frequent and complex treatment. It is first and foremost a psychosocial treatment, which involves reducing the aesthetic impact to improve the patient's health. Reliable, reproducible treatment requires a protocol-based approach. This means first and foremost preventing dyschromia. It also involves improving the substrate, through brightening, opaque resins or aesthetic coronal-radicular reconstruction. The type of restoration will depend on clinical conditions and will follow the therapeutic gradient to improve the prognosis of the tooth. The key to treatment of anterior restorations on dyschromic substrates is the choice of materials. The choice of material depends on its mechanical characteristics, shade and opacity. Knowledge of ceramics and assembly materials, as well as good communication with the dental technician, will enable us to manage even the most complex cases.

Key words: Anterior rehabilitation – dyschromia – unitary prosthesis – dental trauma – Aesthetics-color – ceramic – BOPT