



HAL
open science

Complications locorégionales des avulsions dentaires chez le patient adulte sain

Corentin Borgna

► **To cite this version:**

Corentin Borgna. Complications locorégionales des avulsions dentaires chez le patient adulte sain. Médecine humaine et pathologie. 2023. dumas-04500185

HAL Id: dumas-04500185

<https://dumas.ccsd.cnrs.fr/dumas-04500185>

Submitted on 11 Mar 2024

HAL is a multi-disciplinary open access archive for the deposit and dissemination of scientific research documents, whether they are published or not. The documents may come from teaching and research institutions in France or abroad, or from public or private research centers.

L'archive ouverte pluridisciplinaire **HAL**, est destinée au dépôt et à la diffusion de documents scientifiques de niveau recherche, publiés ou non, émanant des établissements d'enseignement et de recherche français ou étrangers, des laboratoires publics ou privés.

**COMPLICATIONS LOCORÉGIONALES
DES AVULSIONS DENTAIRES
CHEZ LE PATIENT ADULTE SAIN**

Année 2023

Thèse n° 42 57 23 38

THÈSE

Présentée et publiquement soutenue devant
la Faculté de Chirurgie Dentaire de Nice
Le 8 décembre 2023 Par

Monsieur Corentin BORGNA

Né le 15 décembre 1998 à Nice

Pour obtenir le grade de :

DOCTEUR EN CHIRURGIE DENTAIRE (Diplôme d'État)

Examineurs :

Madame le Professeur LUPI-PEGURIER Laurence

Madame le Professeur BERTRAND Marie-France

Monsieur le Docteur COCHAIS Patrice

Madame le Docteur PESCI-BARDON Catherine

Madame le Docteur DEMARTY Laure

Président du jury

Assesseur

Assesseur

Directeur de thèse

Membre invité

CORPS ENSEIGNANT

MAJ : 01/09/23

56ème section : DEVELOPPEMENT, CROISSANCE ET PREVENTION

Sous-section 01 : ODONTOLOGIE PEDIATRIQUE ET ORTHOPEDIE DENTO-FACIALE

Professeur des Universités

Mme CHARAVET Carole
Mme JOSEPH Clara

Maître de Conférences des Universités

Mme AIEM TORT-ALVAREZ Elody
Mme MASUCCI Caterina

Maître de Conférences des Universités Associé

Mme OUEISS Arlette

Chefs de Clinique Assistants

M. ECALLE Corentin

Attachés

M. CAMIA Julien
Mme DEVILLE Clara
Mme LAMBERTS Johanna
M. OROSCO Philippe

Sous-section 02 : PREVENTION, ÉPIDÉMIOLOGIE, ÉCONOMIE DE LA SANTÉ, ODONTOLOGIE LEGALE

Professeur des Universités

Mme LUPI Laurence

Maître de Conférences des Universités

Mme BORSA Leslie
Mme MERIGO Elisabetta

Attachés

M. BARBRY Ludovic
M. GLACHANT Didier
Mme PETTITI Marine
M. TOLILA Gérard

57ème section : CHIRURGIE ORALE ; PARODONTOLOGIE ; BIOLOGIE ORALE

Sous-section 01 : CHIRURGIE ORALE ; PARODONTOLOGIE ; BIOLOGIE ORALE

Professeur des Universités

Mme DRIDI Sophie Myriam
Mme PRECHEUR-SABLAYROLLES Isabelle
Mme VINCENT-BUGNAS Séverine

Maître de Conférences des Universités

M. COCHAIS Patrice
Mme RAYBAUD Hélène
Mme VOHA Christine

Chefs de Clinique Assistants

M. BONNICI Quentin
Mme DEMES Estelle
M. GAUDARD Mathias
Mme GUILLOU Estelle

Attachés

M. AMELINE Clément
M. GEMMI Thomas
M. GUIGON Michael
M. NACACHE Stéphane

58ème section : REHABILITATION ORALE

Sous-section 01 : DENTISTERIE RESTAURATRICE, ENDODONTIE, PROTHESES, FONCTION-DYSFONCTION, IMAGERIE, BIOMATERIAUX

Professeur des Universités

Mme BERTRAND Marie-France
Mme BRULAT-BOUCHARD Nathalie
Mme EHRMANN Elodie
Mme LASSAUZAY Claire

Professeur des Universités Associé

M. DOUGHAN Bassel

Professeur des Universités Emérite

M. ROCCA Jean-Paul

Maître de Conférences des Universités

M. CEINOS Romain
M. LAPLANCHE Olivier
M. LEFORESTIER Eric
M. MAILLE Gérald
Mme POUYSSEGUR-ROUGIER Valérie

Chefs de Clinique Assistants

Mme BERNABEU Marie
M. CEPPPO Franck
Mme CHAMBON Pauline
Mme DUBOIS Margaux
M. DUBROMEZ Julien
M. GIRODENGGO Alexandre

Attachés

M. ATTAL Bruno
Mme BONNES Anaïs
M. PONCHET Yves
Mme TEISSEIRE Lise
M. WARENBOURG Philippe

À Madame le Professeur Laurence LUPI

*Docteur en Chirurgie Dentaire – Professeur des Universités – Praticien Hospitalier
Doyen de la Faculté de Chirurgie Dentaire de Nice*

Sous-section : Prévention, Épidémiologie, Économie de la santé, Odontologie légale

Vous me faites l'honneur de présider ce jury et je vous en suis reconnaissant. Merci pour votre disponibilité et votre enthousiasme qui m'ont touché tout au long de ces années.

Votre rigueur scientifique et votre implication dans notre formation sont admirables.

Je vous présente mes plus sincères remerciements.

À Madame le Professeur Marie-France BERTRAND

Docteur en Chirurgie Dentaire – Professeur des Universités – Praticien Hospitalier

*Sous-section : Réhabilitation Orale – Dentisterie restauratrice, Endodontie, Prothèses,
Fonction-dysfonction, Imagerie, Biomatériaux.*

Je suis très honoré de vous compter parmi les membres de ce jury.

Je vous remercie sincèrement pour la qualité de votre enseignement, votre gentillesse et votre disponibilité. Vos valeurs humaines et votre implication auprès des étudiants sont remarquables. Veuillez trouver dans ce travail l'expression de mon profond respect.

À Monsieur le Docteur Patrice COCHAIS

Docteur en Chirurgie Dentaire – Maître de conférences des universités

Sous-section : Chirurgie Orale, Parodontologie, Biologie Orale

Je suis sensible à l'honneur que vous me faites en acceptant généreusement de faire partie de ce jury. Je vous remercie pour les cours que vous m'avez donnés au cours de mon cursus universitaire. Veuillez recevoir l'assurance de ma gratitude et l'expression de mes profonds remerciements.

À Madame le Docteur Catherine PESCI-BARDON

Docteur en Chirurgie Dentaire

Praticien Hospitalier (Responsable de l'Unité Fonctionnelle soins-dentaires d'urgence)

Spécialiste qualifiée en Médecine-Bucco-Dentaire

Je vous adresse mes sincères remerciements pour m'avoir accompagné dans l'élaboration de ce travail. Votre bienveillance et votre disponibilité à mon égard m'ont été d'une grande aide. J'ai pris beaucoup de plaisir lors de mes vacations hospitalières au service des urgences qui se sont toujours déroulées avec bonne humeur et efficacité. Elles ont été très enrichissantes pour moi car j'ai pu bénéficier de vos conseils et de votre écoute, notamment en chirurgie. Veuillez trouver dans ce travail l'expression de toute ma gratitude.

À Madame le Docteur Laure DEMARTY

Docteur en Chirurgie Dentaire

Je tiens à te remercier de ta présence parmi le jury et de t'être rendue disponible avec gentillesse pour cette occasion. Je te remercie pour la richesse de ton enseignement ainsi que pour ta patience à l'hôpital afin de nous permettre de progresser. Je garderai en mémoire les bons souvenirs partagés au cours de mon cursus universitaire que ce soit à la fac, à l'hôpital ou dans la vie. Ces années n'auraient pas été les mêmes sans toi et ta bienveillance.

Table des matières

I. Introduction.....	8
II. Protocole opératoire de l'extraction dentaire.....	8
1. Avant l'acte chirurgical	9
2. Pendant l'acte chirurgical	9
3. Après l'acte chirurgical : conseils postopératoires	14
III. Complications locorégionales de l'avulsion.....	15
Chapitre 1 : Complications chirurgicales peropératoires	15
1.1. Douleur liée à l'anesthésie et échec d'anesthésie	16
• Définition.....	16
• Etiologies et prises en charge	16
1.2. Complications allergiques.....	18
• Définition.....	18
• Etiologies.....	18
• Prise en charge.....	19
1.3. Complications muqueuses.....	21
1.3.1. Bris d'instrument	21
• Définition.....	21
• Etiologies.....	21
• Prise en charge.....	21
1.3.2. Défaut d'incision et de décollement : déchirement et dilacération.....	22
• Définition.....	22
• Etiologies.....	23
• Prise en charge.....	23
1.3.3. Perforation / lésion des tissus mous environnants	24
• Définition.....	24
• Etiologies.....	25
• Prise en charge.....	25
1.4. Complications osseuses.....	29
1.4.1. Fracture alvéolaire	29
• Définition.....	29
• Etiologies.....	29
• Prise en charge.....	29
1.4.2. Fracture de la tubérosité.....	30
• Définition.....	30
• Etiologies.....	30
• Prise en charge.....	31
1.4.3. Fracture de la mandibule.....	32
• Définition.....	32
• Etiologies.....	32
• Signes cliniques	33
• Prise en charge.....	33
1.4.4. Communication bucco-sinusienne (CBS).....	34

•	Définition.....	34
•	Etiologies.....	34
•	Les méthodes de diagnostic d'une CBS.....	35
•	Bilan fonctionnel.....	36
•	Examens radiologiques.....	36
•	Prise en charge.....	36
1.5.	Complications dentaires.....	40
1.5.1.	Fracture de la dent.....	40
•	Définition.....	40
•	Etiologies.....	40
•	Prise en charge.....	41
1.5.2.	Fracture ou mobilisation de la dent voisine.....	41
•	Définition.....	42
•	Etiologies.....	42
•	Prises en charge.....	42
1.5.3.	Mobilisation de plusieurs dents à cause d'une fracture alvéolaire.....	42
•	Définition.....	42
•	Etiologies.....	42
•	Signes cliniques.....	43
•	Prise en charge.....	43
1.5.4.	Projection de la dent hors de son alvéole.....	44
1.5.4.1.	Projections dans les voies digestives.....	44
1.5.4.2.	Projection dans les voies aériennes.....	44
1.5.4.3.	Projection dans les espaces cellulo-grasseeux de la face.....	44
1.5.4.4.	Projection d'une dent de sagesse dans les tissus mous.....	45
1.5.4.5.	Projection d'une dent maxillaire dans le sinus maxillaire.....	45
1.5.4.6.	Projection d'une dent de sagesse maxillaire dans la fosse ptérygo-maxillaire.....	46
1.5.4.7.	Projection d'une dent de sagesse maxillaire dans la fosse infra temporale.....	46
1.5.5.	Echec d'avulsion.....	47
•	Définition.....	47
•	Etiologies.....	47
•	Prise en charge.....	48
1.5.6.	Erreur de dent.....	48
•	Définition.....	48
•	Prise en charge.....	48
1.6.	Complications hémorragiques immédiates.....	49
•	Définition.....	49
•	Etiologies.....	49
•	Prise en charge.....	49
1.7.	Complications nerveuses.....	51
•	Définition.....	51
•	Etiologies.....	52
•	Prise en charge.....	52

Chapitre 2 : Complications chirurgicales postopératoires	54
2.1. Complications infectieuses et inflammatoires	55
2.1.1. Alvéolites	55
• Définition.....	55
• Etiologies.....	56
2.1.1.1. Alvéolites sèches ou dry socket	57
• Définition.....	57
• Signes cliniques et radiologiques	57
• Prise en charge.....	58
2.1.1.2. Alvéolites suppurées.....	60
• Définition.....	60
• Signes cliniques	60
• Prise en charge.....	60
2.1.2. Ostéites	62
• Définition.....	62
• Cas particulier : Alvéolite ostéitique parcellaire. Définition.....	63
• Etiologies.....	63
• Signes cliniques	63
• Prise en charge.....	63
2.1.3. Nécrose du palais suite à l'anesthésie	64
• Définition.....	64
• Etiologies.....	64
• Prise en charge.....	64
2.1.4. Aphtes suite à l'anesthésie	65
• Définition.....	65
• Etiologies.....	65
• Prise en charge.....	65
2.1.5. Emphysème sous cutané	66
• Définition.....	66
• Etiologies.....	66
• Prise en charge.....	67
2.1.6. Trismus.....	68
• Définition.....	68
• Etiologies.....	68
• Prise en charge.....	68
2.2. Complications hémorragiques postopératoires et hématomes	68
• Définition.....	68
• Etiologies.....	69
• Prise en charge.....	69
2.3. Complications nerveuses : lésion nerveuse, paresthésie, dysesthésie, hypoesthésie, hyperesthésie et anesthésie	70
2.3.1. Lésion du nerf alvéolaire inférieur	70
• Définition.....	70
• Etiologies.....	72
• Signes cliniques	73
• Prise en charge.....	73

2.3.2. Lésion du nerf lingual	74
• Définition.....	74
• Etiologies.....	75
• Signes cliniques	75
• Prise en charge.....	76
2.3.3. Lésion du nerf mentonnier	76
• Définition.....	76
• Etiologies.....	77
• Prise en charge globale des lésions nerveuses.....	77
2.4. Complications à moyen terme	78
2.4.1. Kyste résiduel.....	78
• Définition.....	78
• Aspects radiologiques.....	78
• Prise en charge.....	79
2.4.2. Mobilisation des dents adjacentes.....	79
• Définition.....	79
• Etiologies.....	79
• Prise en charge.....	80
IV. Conclusion	82
V. Table des figures.....	83
VI. Table des tableaux	84
VII. Bibliographie.....	85

I. Introduction

Malgré les avancées de la parodontie et de la dentisterie conservatrice, notamment dans le domaine de l'endodontie ou la prothèse fixe avec les techniques de collage, les extractions dentaires restent les actes chirurgicaux les plus souvent réalisés en pratique de ville et hospitalière. Les lésions carieuses sont la principale cause des avulsions dentaires, mais concernant les maladies parodontales, elles le deviennent chez les sujets de plus de 50 ans (1,23,57).

L'avulsion dentaire est techniquement définie comme l'ensemble des manœuvres qui permettent de séparer la dent de l'alvéole où elle se trouve. Elle obéit à un certain nombre de règles nécessaires pour mener à bien la réalisation d'un tel acte en limitant autant que possible les risques de survenue de complications per ou postopératoires. Toutes les avulsions ne présentent pas le même degré de complexité lors de la réalisation du geste (1,2,6,57).

Il faut distinguer : (1)

- les avulsions dentaires dites « simples » : sans séparation de racines et/ou un dégagement osseux,
- les avulsions dites « complexes ou difficiles » dans le cas contraire. Toutefois, il n'y a pas véritablement d'avulsion dentaire « simple », car même une intervention apparemment aisée sur une dent sur arcade peut se compliquer, nécessitant la mise en œuvre de gestes chirurgicaux complémentaires
- les avulsions unitaires
- les avulsions multiples (impliquant des dents adjacentes dans un secteur ou plusieurs secteurs).

Les indications principales des avulsions dentaires sont : (1,23)

- restauration de la dent impossible (à cause d'une carie profonde ou d'une fracture),
- support parodontal insuffisant,
- répétition d'accidents infectieux malgré les traitements conservateurs adéquats,
- présence d'une dent surnuméraire perturbant ou bloquant l'éruption des autres dents ou causant leur déplacement
- manque d'espace pour aligner toutes les dents pendant les traitements d'orthodontie,
- raisons prothétiques, notamment lorsque les dents égressées ou versées perturbent les courbes occlusales,
- accidents d'évolution des dents incluses, notamment des dents de sagesse

II. Protocole opératoire de l'extraction dentaire

Il est essentiel d'avoir un protocole opératoire précis pour toutes les avulsions, établi en fonction

des difficultés de l'intervention anticipées en préopératoire. Face à l'évolution des éventuelles complications peropératoires, le praticien doit être en mesure de modifier ce protocole.

1. Avant l'acte chirurgical

Outre une technique chirurgicale parfaitement maîtrisée et aguerrie, l'avulsion dentaire est un acte qui doit être envisagé dans un contexte médical global. Interrogatoire minutieux, pertinence des examens et de la prophylaxie, suivi rigoureux sont indispensables à une prise en charge optimale du patient dans un souci toujours accru de sécurité (2,5).

La consultation préopératoire est très importante et elle permet de : (1)

- poser l'indication d'avulsion ou de la confirmer, lorsque le patient est adressé par un confrère,
- évaluer la complexité de l'intervention et décider de l'approche à adopter (éventuel dégagement osseux ou séparation radiculaire) et de ses modalités (sous anesthésie locale au fauteuil avec ou sans sédation consciente, ou sous anesthésie générale,)
- informer de façon claire et transparente le patient du déroulement de l'intervention et des éventuelles complications,
- obtenir son consentement éclairé (pour le patient majeur responsable) ou celui de son tuteur/ représentant légal (pour le patient mineur ou majeur sous tutelle,)
- faire un devis pour un guide chirurgical, une prothèse de transition, une régénération osseuse guidée...,
- prescrire une ordonnance préopératoire si cela est nécessaire : prémédication sédatrice, corticoïdes, antibioprofylaxie...,
- prescrire un bilan sanguin en fonction de l'état de santé du patient (INR chez le patient sous AVK; hémoglobine glyquée chez le patient diabétique ; numération formule sanguine, TP, TCA chez le patient cirrhotique ou ayant des troubles de l'hémostase...);
- faire les radios adaptées au geste envisagé,
- réaliser une prise en charge pluridisciplinaire si nécessaire : contacter le médecin spécialiste en charge du suivi du patient pour une pathologie générale en vue de l'obtention du protocole médical à mettre en œuvre en pré, per et postopératoire.

Les avulsions dentaires imposent un plateau technique conforme aux normes d'asepsie et de prévention contre les infections nosocomiales (3).

2. Pendant l'acte chirurgical

Les avulsions dentaires peuvent être classées en fonction des difficultés anticipées pré opératoires : (1)

- **avulsions sans dégagement osseux ni séparation radiculaire (dites « simples ») ;**
- **avulsions avec dégagement osseux et/ou séparation radiculaire (dites «complexes»).**

Toutefois, une avulsion dite « simple » peut se complexifier (fracture coronaire, coronoradiculaire ou radiculaire.) Dans ce cas, un ou deux temps opératoire(s) supplémentaire(s) se rajoute(nt) au protocole de base.

A. Les avulsions simples : sans temps osseux ou séparation des racines

Ces avulsions concernent des dents sans anomalie de forme, de structure ou de position dans un contexte local et général qui ne devrait pas se compliquer. Elles englobent les dents mobiles, des dents mono-radiculées sans anomalies et des racines non enfouies. Ces avulsions nécessitent différents temps opératoires :

- **Anesthésie locale** (anesthésie de contact, anesthésie locale, anesthésie locorégionale)

Les avancées des différents anesthésiques locaux ont révolutionné la dentisterie et la réalisation des traitements. En effet, ils garantissent une absence totale de douleur pendant les soins, permettant ainsi un confort tant pour le patient que pour le praticien. Ils contribuent aussi à une diminution de l'anxiété des patients lors de leur visite chez le dentiste (9).

L'anesthésie de contact est un gel déposé au contact de la gencive sur une muqueuse sèche pendant une minute environ à l'aide d'une boulette de coton. L'aiguille de l'anesthésie introduite à ce niveau provoquera moins de sensibilité au cours de la pénétration dans la muqueuse (10). L'injection locale proprement dite est alors réalisée, elle est différente selon la localisation de la dent (9,10).

L'anesthésie locorégionale vise à anesthésier une région précise plus étendue. La plus utilisée en dentaire est la tronculaire (dite à l'épine de Spix). Elle permet d'anesthésier l'hémi-mandibule en injectant le produit en regard de l'émergence du nerf alvéolaire inférieur. La Spix est souvent complétée d'une anesthésie locale (10).

- **Temps muqueux : syndesmotomie**

Elle permet de sectionner le ligament desmodontal de la dent à avulser et écarter la sertissure gingivale tout autour de la dent avec un **syndesmotome**. Cela permet d'éviter des déchirures de la gencive lors de l'extraction proprement dite. Pour ce faire, l'instrument est inséré dans le sillon gingival, à partir d'une des papilles interdentaires jusqu'au contact du rebord crestal, voire légèrement en dessous, et chemine ainsi au contact de la dent jusqu'à la papille opposée en sectionnant le ligament parodontal (7).

- **Temps dentaire : luxation et avulsion de la dent**

Les **élévateurs** servent à mobiliser la dent qui prend appui sur l'os alvéolaire après la syndesmotomie. Ce sont des instruments plus volumineux tant au niveau du manche que de la partie travaillante.

L'extrémité active de l'instrument est insérée entre la dent et l'os alvéolaire, sa concavité s'adaptant à la convexité de la racine et permettant la sublaxation et le clivage de la dent de son tissu de soutien, afin d'aboutir à la mobilisation et à l'élévation de l'organe dentaire (7).

- **Avulsion**

Pinces en forme de tenaille, les **daviers** permettent de saisir très solidement la dent, participent activement à la luxation de celle-ci et terminent l'avulsion grâce à des mouvements de traction. Cependant, ils n'ont pas toujours un rôle aussi déterminant ; parfois ils se résument à une simple cueillette de l'organe dentaire lorsque l'élévateur a été correctement utilisé (7).

Une fois l'avulsion terminée, la dent est examinée afin de s'assurer de son intégrité (couronne, toutes les racines présentes et les apex intacts.)

- **Temps alvéolaire : révision de l'alvéole (1,5)**

Il permet de vérifier la vacuité de l'alvéole ainsi que de s'assurer de l'absence de fracture ou

- Bistouri
- Fil de suture adapté
- Compresses stériles
- Eponge hémostatique (Pangen®) si besoin
- Aspiration chirurgicale

B. Les avulsions complexes : avulsions avec temps osseux et/ou séparation des racines (1)

Ces avulsions concernent les dents pour lesquelles la situation, l'état ou la morphologie coronaire et/ou radiculaire nécessite un geste chirurgical spécifique complémentaire à la technique de base.

Ces avulsions comportent des temps opératoires supplémentaires :

- **alvéolectomie,**
- **séparation des racines,**
- **parfois la combinaison des deux.**

B. 1. Alvéolectomie :

Cette technique intervient après le temps muqueux : au cours du temps osseux.

L'alvéolectomie est une ostéotomie partielle de l'os alvéolaire vestibulaire en regard des racines/de la dent concernée, au niveau cervical de ces dents lorsqu'elles sont délabrées ou que leur anatomie laisse présager une extraction difficile (4).

Elle est réalisée avec des instruments rotatifs et des fraises appropriées. Les fraises boules ou fissures en carbure de tungstène sont particulièrement adaptées au fraisage osseux car permettent une meilleure distinction tactile du fraisage de l'os cortical ou spongieux et du tissu dentaire par rapport à la fraise Zekrya chirurgicale (Figure 2) (1).

Au cours de l'alvéolectomie certains principes doivent être respectés :

- être le plus économe possible d'os sain,
- respecter l'intégrité des racines/des couronnes des dents adjacentes;
- être effectuée sous irrigation (eau stérile) afin de diminuer la production de chaleur pendant le fraisage, qui augmente la douleur et l'inflammation postopératoires et altère la cicatrisation (1)

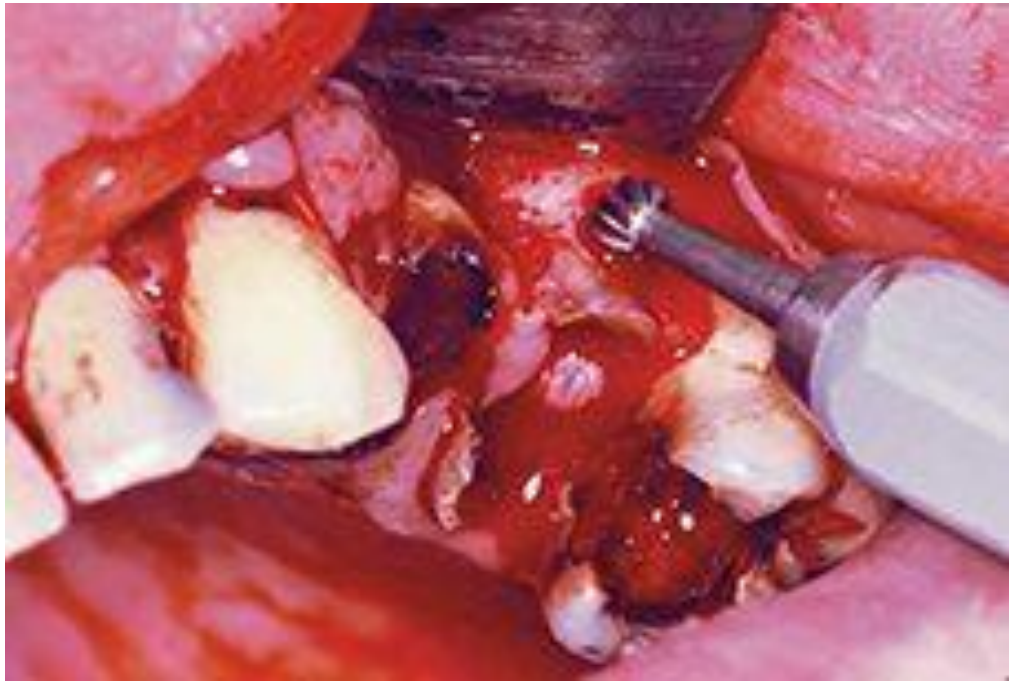

Figure 2 : Alvéolectomie avec fraise en carbure de tungstène (4)

L'alvéolectomie peut se faire suite au temps muqueux au cours duquel un lambeau est réalisé afin d'accéder à l'os : l'incision est franche, de pleine épaisseur d'emblée, et réalisée au bistouri à lame 15. Puis le décollement est de pleine épaisseur.

Le tracé d'incision doit répondre à trois impératifs :

- la visibilité opératoire,
- le respect des tissus environnants, afin de ne pas léser d'éléments anatomiques adjacents,
- le rapprochement des berges (si possible bord à bord) afin d'obtenir une cicatrisation de première intention

B. 2. Séparation de racine

Cette technique opératoire permet d'avulser les dents pluriradiculées dont les racines présentent un obstacle mécanique à l'avulsion simple (divergence, convergence, courbures...) Elle peut être associée ou non à une alvéolectomie (1).

Cette technique intervient pendant le **temps dentaire** au cours duquel est réalisée la séparation des racines et leur élimination de l'alvéole. Le fraisage de la dent s'effectue avec une fraise Zekrya chirurgicale sous irrigation.

À la mandibule, la séparation démarre en vestibulaire en regard de la furcation des racines qui a été exposée au cours du temps muqueux. La séparation n'est pas effectuée en totalité jusqu'en lingual pour préserver un rempart osseux interne afin d'éviter toute pénétration involontaire de la fraise vers les tissus mous et les nerfs (Figure 3) (1,6).

Au maxillaire, une séparation en « T » est réalisée pour les molaires : elle débute par une séparation mésio-distale pour diviser la racine palatine des racines vestibulaires, suivie de la séparation des deux racines vestibulaires, à partir de leur bifurcation. Pour les premières prémolaires à deux racines, une séparation radiculaire mésio-distale peut être nécessaire (Figure

4) (1).

Un syndesmotome droit ou un élévateur est inséré ensuite dans la séparation créée, permettant de réaliser des légers mouvements de rotation afin de désolidariser les racines et de les mobiliser. Les racines sont ensuite extraites de l'alvéole à l'aide d'un davier à racines ou d'une pince gouge fine (1).

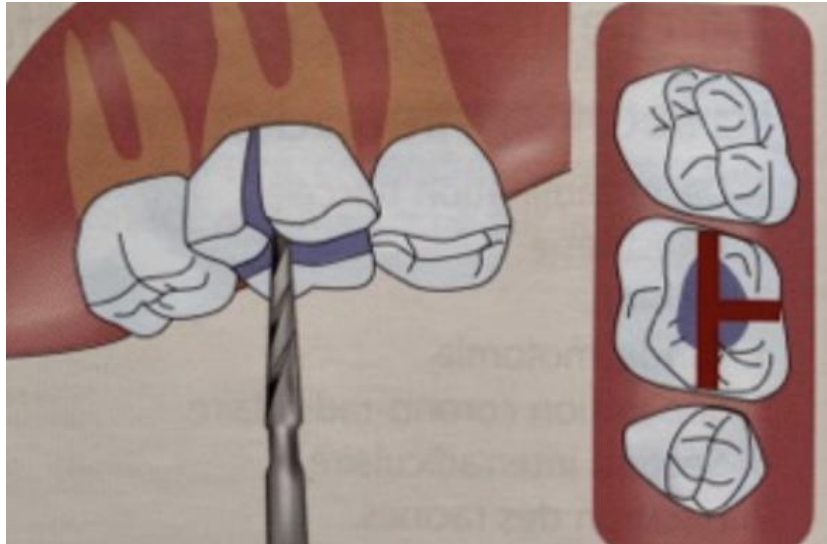

Figure 3 : Séparation de racines de dent maxillaire en « T » (1)

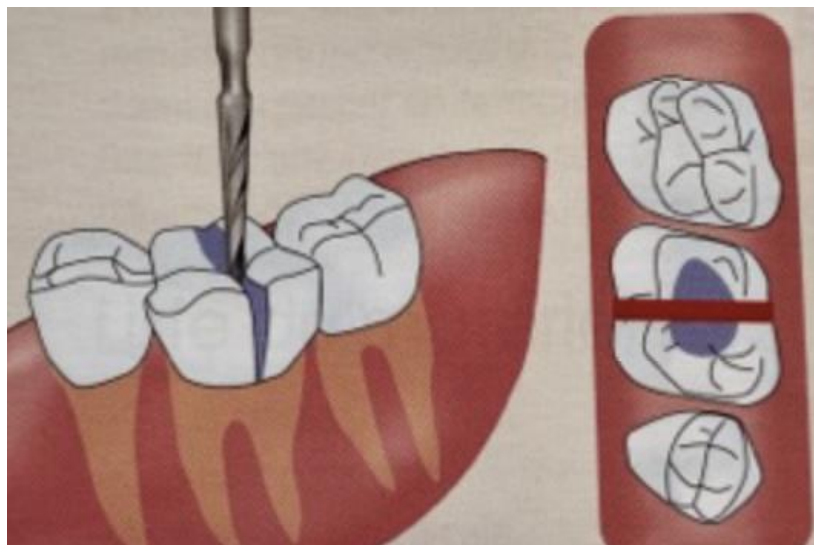


Figure 4 : Séparation de racines de dent mandibulaire (1)

Les 3 temps majeurs des avulsions simples et complexes sont donc :

- **temps muqueux**
- **temps osseux (uniquement lors des avulsions complexes)**
- **temps dentaire**

3. Après l'acte chirurgical : conseils postopératoires

Les conseils postopératoires sont expliqués à l'oral lors de l'entretien et peuvent être complétés par une fiche de conseils afin de limiter l'anxiété du patient.

Voici un exemple de fiche type :

- Suivre les indications de l'ordonnance prescrite
- En cas de saignement, ne pas cracher mais mordre sur une compresse stérile pendant environ 10 minutes. Si persistance du saignement le patient doit contacter le praticien.
- Ne pas faire de bain de bouche durant les 24h suivant l'intervention et ne pas cracher au risque de désorganiser le caillot sanguin et ralentir la cicatrisation osseuse.
- Pour limiter l'œdème, il est conseillé d'appliquer une poche de glace de manière discontinue afin d'éviter la brûlure de la peau par le froid.
- Ne pas toucher le site d'avulsion avec la langue et éviter de boire avec une paille.
- Une alimentation molle et froide ou tiède est à privilégier 2 à 3 jours après et les aliments de type graines sont à éviter au risque de s'introduire dans l'alvéole et de rester coincés.
- Conseils d'hygiène : Maintenir les moyens d'hygiène bucco-dentaires tout en évitant le site opératoire pendant au moins 1 semaine, une brosse à dent de type chirurgical (7/100 pour les premiers jours et 15/100 au bout 1 semaine peut être prescrite.
- Dormir avec la tête légèrement surélevée.
- Éviter les efforts physiques pendant quelques jours.
- Éviter de conduire après l'intervention et d'être passager d'un deux-roues.
- Pas de tabac ni d'alcool pendant 24-48h.
- Rendez-vous de contrôle 7 à 10 jours après (résection des fils de sutures et contrôle de la cicatrisation).
- Contacter le praticien dès l'apparition d'une complication même légère
- Dans le cas d'une CBS : le patient doit absolument éviter toutes les manœuvres d'hyperpression ou de dépression entraînant des différences de pressions entre la bouche et les cavités sinusiennes tels que : les mouchages violents (hyperpression).

L'ordonnance postopératoire doit comporter un antalgique avec un palier adapté à la difficulté de l'intervention, un bain de bouche à commencer 24 heures après l'acte, une antibiothérapie si nécessaire (en cas d'alvéolectomie par exemple) et les éventuelles corticothérapies prescrites en préopératoire peuvent être poursuivies (1, 2).

III. Complications locorégionales de l'avulsion

Chapitre 1 : Complications chirurgicales peropératoires

1.1. Douleur liée à l'anesthésie et échec d'anesthésie

- Définition

Maîtriser la douleur fait partie des préoccupations pluri quotidiennes du chirurgien-dentiste. L'anesthésie locale ou locorégionale est une grande avancée dans le traitement de la douleur pendant les soins dentaires, car elle permet de bloquer temporairement la propagation des signaux électriques le long des nerfs sensitifs (9).

L'anesthésie dentaire consiste à insensibiliser une zone localisée de la gencive ainsi qu'une ou plusieurs dents. L'anesthésie locale est couramment utilisée lors des soins dentaires pour prévenir les douleurs liées à l'acte. Une anesthésie est réussie lorsqu'elle est suffisamment profonde pour assurer un confort opératoire au patient, et donc au praticien, durant toute la durée du soin.

En chirurgie dentaire, différentes substances sont utilisées pour obtenir une anesthésie locale réversible, permettant de supprimer complètement les douleurs dans la majorité des cas. L'utilisation des anesthésiques locaux est largement répandue et très sûre, pour autant que la technique d'application soit correcte, les complications sérieuses sont rares (8).

- Etiologies et prises en charge

Les complications dépendent de plusieurs facteurs : (1,15)

- Dose administrée
Une quantité d'anesthésique insuffisante entraîne un échec d'anesthésie
- Concentration du produit anesthésique
- Présence ou non de vasoconstricteurs
Les produits sont injectés lentement en ne dépassant pas la vitesse de 1 ml/min après test d'aspiration. La plus petite dose efficace est toujours recommandée
- Rapidité de l'injection
Une injection trop rapide, trop brusque avec un produit trop froid, peut parfois entraîner la nécrose des tissus
- Infiltration trop à proximité ou au contact des rameaux nerveux.
Si le patient ressent une décharge violente irradiante, retirer délicatement l'aiguille de quelques millimètres avant d'infiltrer la solution anesthésique.
- Mode d'administration
Il existe différentes anesthésies : anesthésie de contact, anesthésie locale, anesthésie locorégionale. Elles ont des mécanismes d'action différents et n'anesthésient pas les mêmes zones (1).
- Variabilités anatomiques

Le plus souvent, les situations cliniques au maxillaire et dans la région antérieure de la mandibule peuvent être gérées avec de simples anesthésies locales (para-apicales pour la majorité) (15).

Toutefois, du fait de l'épaisseur augmentée de l'os cortical dans la région molaire mandibulaire, une anesthésie adéquate de la zone sera plus difficile à obtenir. Il faut donc utiliser une anesthésie tronculaire locorégionale (Spix) afin d'anesthésier la mandibule (nerf alvéolaire inférieur issu du foramen mandibulaire). La cause la plus fréquente d'échec de l'anesthésie au foramen mandibulaire est le mauvais placement de l'aiguille au voisinage de ce dernier dû, soit à une mauvaise évaluation des repères anatomiques soit à une variation individuelle de la position du foramen mandibulaire (15).

- Tissus enflammés et infectés

Le pH acide causé par l'infection ou l'inflammation peut retarder ou empêcher l'anesthésie tissulaire.

Si le territoire à anesthésier est infecté, et en cas d'échecs répétés malgré la prémédication sédatrice, évaluer l'indication d'une anesthésie générale.

Des réponses significatives ont pu être observées avec les molécules et posologies suivantes :

- Ibuprofène (per os) : 800mg, 45 minutes avant l'intervention 600mg, 1 heure avant l'intervention
- Indométacine (per os) : 75mg, 1 heure avant l'intervention (13,15)

- Habitudes nocives modifiant l'action de l'anesthésie et diminuant ses effets sur la douleur :

- Alcoolisme et tabagisme : il a été prouvé scientifiquement que l'alcool et le tabac entraînent des modifications physiologiques sur les membranes lipidiques de nos neurones ce qui neutralise l'effet des anesthésiques locaux (12,14,15).
- Cannabis, opioïdes ou autres drogues (cocaïne/ crack/amphétamines) entraînent une diminution de l'effet de l'anesthésie (ou son inactivité totale) et les patients consommateurs ont une intolérance accrue à la douleur qui peut aussi être mise en relation avec un terrain anxieux favorisé. Cela nécessite un arrêt (ou une substitution) de la prise de ces substances (11,14,15).

- Echecs liés au geste du praticien (1,15,16,17)

L'anesthésie peut s'avérer particulièrement douloureuse chez les sujets anxieux : les états émotionnels pouvant moduler le seuil de la douleur. Autrement dit, tous les patients ont un seuil de douleur sensiblement identique, mais l'intensité ressentie est significativement supérieure chez les personnes anxieuses. Afin de diminuer l'anxiété liée aux soins, le praticien doit établir une relation de confiance avec le patient et éviter de l'exposer à des stimuli anxiogènes. En plus du respect des bonnes pratiques évoqué précédemment, d'autres procédures simples peuvent aider à réduire la douleur relative rencontrée lors d'une anesthésie :

- Tamponner le pH de l'anesthésique local avec du bicarbonate de sodium
- Utiliser le diamètre d'aiguille le plus fin que la technique autorise
- Changer souvent d'aiguille
- Utiliser un anesthésique de contact avant l'injection

Par ailleurs, les systèmes motorisés entraînent moins de douleur par leur injection et perforation lentes et contrôlées (Sleeper one®).

Enfin, chez les personnes particulièrement anxieuses, une prémédication peut être prescrite, avec, par exemple, une benzodiazépine à prédominance anxiolytique : Diazépam 5mg (Valium®) : 1 à 2 comprimés une heure avant l'intervention.

D'autres complications peuvent se produire suite à l'anesthésie :

- Complications allergiques, hémorragiques, nerveuses
- Diplopie transitoire, myosis, énoptalmie (enfoncement du globe oculaire à l'intérieur de l'orbite) partielle et larmoiement du côté de l'injection para-apicale intra-orale, ophtalmoplégie partielle transitoire qui sont des incidents passagers et durant lesquels il faut rassurer le patient.

1.2. Complications allergiques

- Définition

La muqueuse buccale est richement vascularisée, c'est pourquoi la dispersion de l'allergène peut être rapide.

En chirurgie bucco-dentaire, le praticien, le personnel et les patients sont de plus en plus confrontés à des phénomènes d'allergie et d'intolérance. Ces phénomènes sont fréquents et leur prévalence a tendance à s'accroître principalement à cause de la diversité et de la multiplication des produits allergisants qui sont manipulés (1, 22).

- Etiologies

- Le produit anesthésique : les allergies aux anesthésiques locaux sont rarissimes et sont plutôt des allergies aux conservateurs contenus dans la carapule. Cependant, elles peuvent entraîner des symptômes de nature et d'intensité variables selon les individus (23) :
 - des picotements intenses,
 - une rougeur ou un œdème,
 - une urticaire, une éruption cutanée plus ou moins étendue, un eczéma de contact,
 - un écoulement nasal,
 - une rougeur et des démangeaisons oculaires,
 - des malaises,
 - des symptômes d'asthme allergique
- Le latex : les matériaux utilisés contenant du latex sont les gants ou les gouttières. Le port de gants constitue le facteur déclenchant des réactions allergiques, il est responsable de 10 % des chocs anaphylactiques. Au cours des dernières décennies, l'hypersensibilité au latex est devenue un phénomène de plus en plus répandu en dentisterie. L'exposition au latex par contact cutané direct ou par inhalation des allergènes atmosphériques libérés par les gants poudrés représente un risque de sensibilisation pour les cliniciens et leurs patients (19,22).
- Le matériau utilisé pour les sutures (Vicryl par exemple) : les points de sutures peuvent entraîner une réaction inflammatoire dans la région du site opératoire ce qui peut se traduire par un retard de cicatrisation.

- Les antiseptiques et désinfectants : La lutte anti-infectieuse a entraîné une utilisation massive de désinfectants, de détergents et d'antiseptiques dans le secteur des soins. Ces produits sont utilisés lors des opérations de désinfection des locaux (surfaces et sols) et du matériel médical (désinfection par trempage des dispositifs médicaux), ils sont également utilisés chez les patients pour l'antisepsie de la peau saine et des plaies. L'objectif est de limiter au maximum le risque de transmissions croisées des germes entre les patients et donc de réduire les infections nosocomiales. Malheureusement, la plupart de ces produits sont corrosifs, sensibilisants, et peuvent provoquer des affections cutanées invalidantes pour le personnel exposé. La fréquence des allergies aux produits désinfectants et antiseptiques a augmenté ces dernières années (22).
- Certains antiseptiques allergisants sont utilisés comme conservateurs dans les dentifrices et les produits d'hygiène buccale en particulier l'Hexamidine, la Chlorhexidine et l'iode.

Cas clinique

- L'allergie à la **Chlorhexidine** est rare, mais son potentiel à provoquer un choc anaphylactique est probablement sous-estimé. En effet, ses manifestations allergiques peuvent aller d'une simple dermatite de contact à une réaction anaphylactique (Figure 5) (20,22,24).

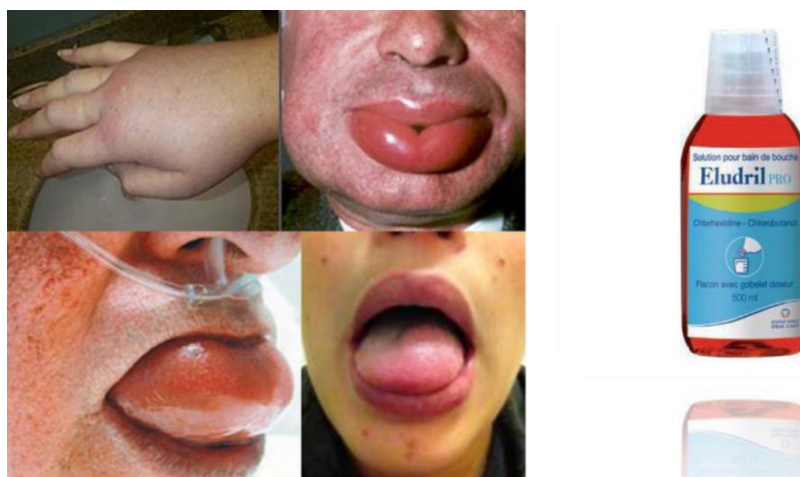

Figure 5 : Réaction allergique à un bain de bouche antiseptique (Chlorhexidine) (24)

- L'iode : utilisé dans les antiseptiques et désinfectants, il peut induire des réactions de type urticaire ou eczéma de contact. Ces allergies souvent évoquées, sont secondaires à des réactions à la povidone sans lien avec l'iode. L'allergie à l'iode n'existe pas réellement (22, 24).

• Prise en charge

A. Préventive

La prévention est primordiale et multidisciplinaire incluant des mesures diverses à prendre par le personnel paramédical, le chirurgien-dentiste lui-même et son patient. Certains facteurs de prédisposition doivent être pris en compte avant l'anesthésie pour minimiser le risque de survenue d'une réaction allergique :

- un interrogatoire du patient pour connaître ses allergies et celles de la famille,

- l'historique des anesthésies précédentes,
- le choix de l'anesthésique local en fonction du cas spécifique.

En cas de doute, le dentiste doit orienter le patient vers un allergologue qui peut réaliser les tests diagnostiques nécessaires pour déterminer l'existence ou non d'une allergie aux anesthésiques locaux (molécules anesthésiques ou conservateurs) (22). Les tests permettront de déterminer l'agent causal. L'allergie, si elle est avérée, peut être due à un conservateur par exemple, et non pas à la molécule anesthésiante. Ainsi, faire appel à l'allergologue peut permettre de lever ou de confirmer une contre-indication à l'anesthésie locale (24). L'allergie à la Chlorhexidine est courante et peut être très dangereuse. Tous les patients qui sont suspectés allergiques à ce produit doivent être testés par un allergologue. La prévention est très importante car toute réexposition à l'allergène cause des allergies plus sévères que la précédente réaction (32).

B. Curative : en cas de survenue d'une réaction allergique

Le risque existe avec obligation de posséder une trousse d'urgence assurant :

- La ventilation
- Le contrôle de l'allergie par des moyens pharmacodynamiques par un traitement adapté aux symptômes observés :
 - un traitement antihistaminique par voie orale,
 - des médicaments corticoïdes par voie orale,
 - une administration d'adrénaline par voie veineuse ou sous-cutanée en cas de choc (22, 24)

Dans un second temps, afin de continuer les soins, arrêter l'application de l'agent allergène au contact du patient et modifier la molécule :

- Allergie au latex
 - Appel à l'allergologue (Prick test)
 - Prescription d'antihistaminiques nécessaire : même si vous n'utilisez pas de latex possibilité de présence dans l'air ambiant : Hydroxizine 100mg 1 heure avant (antihistaminique aux propriétés sédatives)
 - Utiliser des gants en nitrile et des digues sans latex
- Allergie aux anesthésiques locaux
 - Chez les patients présentant des facteurs de prédisposition aux allergies, il est recommandé de privilégier les préparations anesthésiques sans adrénaline et donc sans bisulfite : Lidocaïne sans conservateur + Hydroxizine 100mg, 1 heure avant
 - En cas de survenue d'une réaction allergique lors de l'anesthésie locale, le chirurgien-dentiste doit prendre en charge les symptômes par un traitement adapté :
 - Traitement anti histaminique par voie orale
 - Médicaments corticoïdes par voie orale
 - Administration d'adrénaline par voie veineuse ou sous-cutanée en cas de choc anaphylactique.

- Allergie à l'iode : remplacer la Bétadine par la Chlorhexidine
- Allergie au fil de suture : remplacer le matériau (Vicryl) du fil de suture (24)

Les manifestations allergiques peuvent se présenter soit sous formes locales (urticaire de contact), locorégionales (rhinite, toux, Œdème de Quincke) ou générales (urticaire généralisé, respiration sifflante). En cas de réaction allergique trop importante, contacter le SAMU.

1.3. Complications muqueuses

1.3.1. Bris d'instrument

- **Définition**

Une rupture de l'aiguille au cours de l'anesthésie peut se produire. La prise en charge varie en fonction du type d'anesthésie, de la localisation de l'aiguille et de sa visibilité. Cette complication est essentiellement située au niveau de la lingula mandibulaire au moment d'une anesthésie tronculaire (Spix) (25,26).

Bien que rare, le bris d'aiguille est une complication grave des traitements dentaires, et il faut tout faire pour l'éviter (25,26).

- **Etiologies**

- Manque de visibilité
- Insertion trop rapide et brutale de l'aiguille dans la muqueuse
- Mouvement brusque du patient lors du geste

- **Prise en charge**

La rupture de l'aiguille est un accident peu fréquent. Il peut être facilement évité si le geste est réalisé dans de bonnes conditions de visibilité avec un contrôle permanent du trajet de l'aiguille. Toutefois, en cas de rupture, la prise en charge varie en fonction du type d'anesthésie :

- Si la fracture de l'aiguille para apicale a lieu, avec un fragment visible, cela est sans conséquence : il est indispensable de rechercher et retirer le fragment au cabinet avec une pince type porte-aiguille, précelle, ou une pince sans griffe. L'opérateur prend alors soin de vérifier l'intégrité du fragment et, au moindre doute, il contrôle l'absence d'éléments métalliques résiduels par un cliché radiographique (cliché rétro alvéolaire ou panoramique) (25,26).
- Lors d'une anesthésie tronculaire à l'épine de Spix, le fragment cassé peut être perdu dans les tissus mous. Si le morceau fracturé n'est pas directement visible, l'exploration immédiate est à éviter : elle est difficile, douloureuse, désagréable pour le patient, et souvent infructueuse. Il faut réaliser un cliché radiographique (panoramique ou rétro-alvéolaire) puis un cone-beam puis proposer une intervention différée pour récupérer l'aiguille.
Si le dentiste est dans l'incapacité de récupérer le fragment immédiatement, il doit :
 - prescrire des antibiotiques (un traitement à base d'Amoxicilline, 2 grammes par jour, en 2 prises, pendant 7 jours pour un adulte et, en cas d'allergie à

l'Amoxicilline, de la Clindamycine 1200mg par jour en 2 prises, pendant 7 jours pour un adulte).

- prescrire des bains de bouche antiseptiques (Chlorhexidine 0,12%)
- informer immédiatement le patient de la situation et des conséquences qui pourront s'en suivre, avec orientation vers un service de chirurgie orale et maxillo-faciale où l'intervention de récupération sera faite en général sous anesthésie générale.

Après un bilan radiologique permettant la localisation précise du corps étranger dans les trois plans de l'espace, l'exploration et l'ablation du bris sont programmées au cours d'une séance différée, parfois sous anesthésie générale, en fonction du degré de difficulté présumé. Dans tous les cas, le patient est informé de la situation, des conséquences possibles et des modalités de la prise en charge (5,25,26).

Cas clinique (26)

▪ **Fracture d'une aiguille pour anesthésie tronculaire**

Une aiguille tronculaire de calibre 26 sur une femme de 48 ans a cassé au cours d'une intervention. La patiente a été redirigée vers un cabinet de chirurgie buccale. En cabinet, 2 aiguilles à gros calibre ont été utilisées comme points de référence (Figure 6). L'aiguille brisée a été localisée dans l'espace ptérygomandibulaire droit et tentée d'être extraite sous anesthésie locale. Après avoir essayé pendant 2 heures sans succès, il a été décidé qu'il serait préférable d'extraire l'aiguille en salle d'opération. Huit jours plus tard, la patiente a été traitée dans un hôpital local après avoir subi un scanner (Figure 7). Sous guidage radioscopique avec 2 aiguilles de calibre 18 servant de repères, le muscle ptérygoïdien interne droit a été disséqué. L'aiguille brisée a été localisée et retirée.

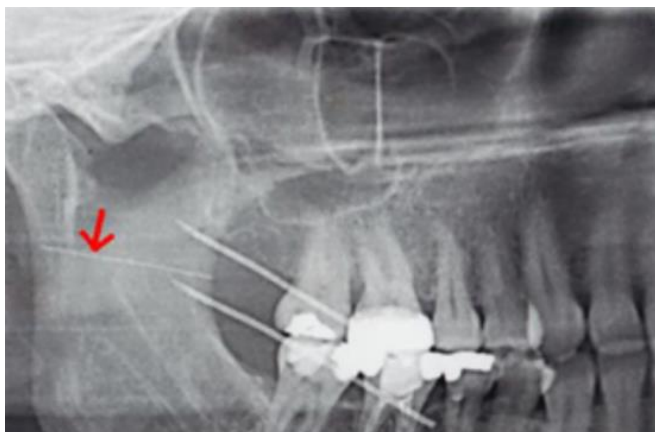


Figure 6 : Panoramique avec 2 aiguilles de localisation montrant l'aiguille brisée (flèche rouge) (26)

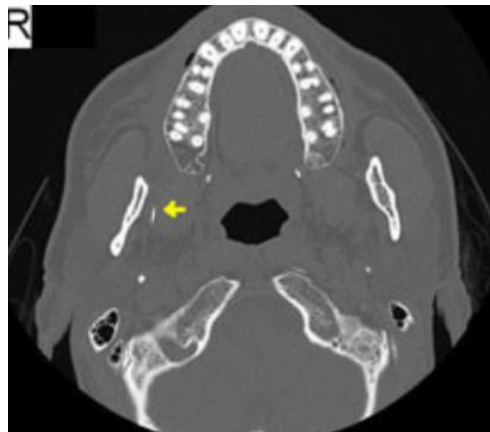


Figure 7 : Tomodensitométrie (coupe axiale) montrant une partie de l'aiguille dans l'espace ptérygomandibulaire droit (flèche jaune) (26)

1.3.2. Défaut d'incision et de décollement : déchirement et dilacération

- Définition (1,5,27)

Les défauts d'incision et de décollement se produisent au cours du **temps muqueux** de l'avulsion : toute dent incluse nécessite une incision au bistouri afin de préparer le champ opératoire (l'alvéolectomie est facultative, une dent incluse n'est pas obligatoire recouverte par de l'os). Les dents de sagesse incluses ou les canines incluses nécessitent donc un temps muqueux.

Cependant, le temps muqueux concerne aussi les dents non incluses qui présentent une difficulté à l'extraction. S'il y a échec d'avulsion, il est possible de réaliser un lambeau (et une alvéolectomie) afin de dégager la dent et de faciliter son extraction (5).

Les accidents lors de l'incision et lors du décollement du lambeau se présentent sous forme de déchirures ou de dilacérations (1).

À la mandibule, des blessures du nerf lingual lors de l'incision du trigone ont été décrites. Des incisions de décharge vestibulaires trop profondes peuvent provoquer une lésion du tronc de l'artère faciale ou de la branche du V3 à son émergence au foramen mentonnier. Les plaies du plancher buccal, du canal de Wharton ou de la langue restent exceptionnelles.

Au maxillaire, l'incision vestibulaire postérieure mal contrôlée peut provoquer une effraction du corps adipeux de la joue (boule graisseuse de Bichat) dans la cavité buccale. Elle se manifeste par l'apparition souvent impressionnante d'une masse cellulo-graisseuse dans le fond du vestibule (5).

- Etiologies (1,28)

- manœuvre mal contrôlée
- usage d'instruments en mauvais état entraînant des déchirures ou des dilacérations des téguments

- Prise en charge (1,5,28)

- A. Préventive** (5, 28)

- prendre des points d'appuis pour être stable, la stabilité de la main de l'opérateur utilisant un bistouri est capitale afin de contrôler un mouvement de dérapage,
- tracer une incision nette, au contact osseux et réaliser un lambeau muco périosté au contact de l'os avec un décolleur,
- avoir une bonne connaissance de l'anatomie du site opératoire afin de ne pas léser un nerf ou une artère/ veine,
- prévoir une chirurgie à 4 mains
- exclure les syndesmotomes à pointes émoussées ou fracturées.

En outre, l'incision doit être réalisée de manière franche, sans à-coups, perpendiculaire et au contact du plan osseux profond. Lorsque cette règle n'est pas respectée ou que la lame est déviée lors d'un geste mal contrôlé, l'incision peut se prolonger trop profondément sans contrôle dans les tissus mous (5).

B. Curative (5,28)

Une incision imprécise (hésitante et sans contact osseux) ou une incision mutilante et invasive nécessitent une compression afin de limiter le saignement. La compression avec une compresse est le plus souvent suffisante. (5)

Cependant, en cas de saignement prolongé, une électrocoagulation au bistouri électrique ou bien un point de suture pourront être réalisés (cf complication hémorragique si saignement trop important).

Ces complications muqueuses peuvent entraîner une augmentation du nombre de points de suture et une impossibilité de refermer berge à berge. De plus, cela peut s'accompagner en peropératoire d'une impossibilité de continuer l'avulsion ou d'une hémorragie et, en postopératoire, d'une inflammation du site opératoire, d'un retard de cicatrisation, d'une cicatrisation de seconde intention (si pas berge à berge) (28).

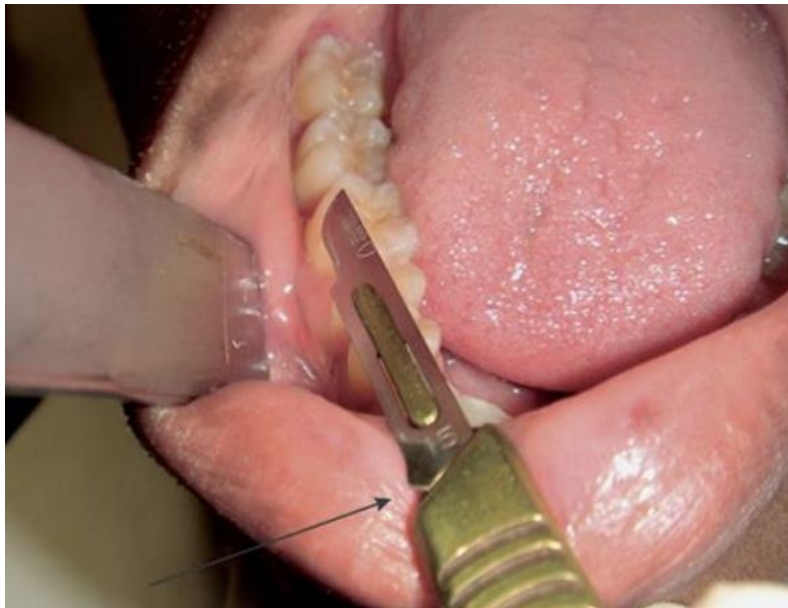

Figure 8 : Blessure de la lèvre inférieure en contact avec la lame de bistouri (5)

1.3.3. Perforation / lésion des tissus mous environnants

- Définition

Contrairement aux défauts d'incision et de décollement, les lésions des tissus environnants : (28)

- sont souvent plus importantes et potentiellement plus dangereuses
- se produisent au cours du temps muqueux mais aussi pendant le temps osseux et dentaire.

- ne sont pas réservées aux avulsions complexes mais peuvent se produire au cours de n'importe quelle avulsion

- Etiologies

Ces complications muqueuses peuvent avoir lieu au cours d'une avulsion simple ou complexe pendant les différentes étapes de l'intervention :

- Temps muqueux : le bistouri et le syndesmotome courbe, de par leur propriété très coupante peuvent entraîner des complications majeures en cas de dérapage
- Temps osseux : la fraise à os pendant l'alvéolectomie peut être à l'origine de complications muqueuses (d'autant plus si le lambeau au cours du muqueux a mal été réalisé)
- Temps dentaire : c'est au cours de ce temps que les complications muqueuses majeures sont les plus fréquentes. En effet l'élévation et la luxation (avec l'élévateur) nécessitent une force et une pression importantes à exercer sur la dent ce qui peut entraîner des dérapages et créer de grandes lésions muqueuses.

Il peut se produire au cours de ces 3 temps **des perforations de joue**, des importantes **lésions du plancher buccal, de la langue, du palais**.

C'est pourquoi les complications hémorragiques (lésion des artères et veines) et nerveuses (lésion d'un nerf) s'accompagnent de complications muqueuses.

- Prise en charge (28)

En fonction de leur gravité, ces complications nécessitent des prises en charge thérapeutique différentes.

A. Préventive

Les actes préventifs à mettre en œuvre sont les mêmes que ceux des complications des défauts d'incision et décollement. De plus, il est très important de toujours insérer l'élévateur en vestibulaire et d'avoir des compresses dans l'autre main pour limiter les complications en cas de dérapage.

B. Curative

1. Lésion modérée, non dangereuse, et contrôlable

Abstention thérapeutique ou points de sutures. Des aphtes peuvent se former en postopératoire. Il est possible de prescrire au patient des bains de bouche (Chlorhexidine 0,12) ou des anesthésiques locaux (Dynexan®).

Des traumatismes labiaux peuvent apparaître par traction prolongée de l'écarteur sur la commissure ou par échauffement lors d'une utilisation prolongée d'une pièce à main ; la mise en place de corps gras (vaseline) et un écartement prudent et mesuré évitent ce problème

2. Lésion majeure, peu dangereuse et contrôlable (5, 27, 28)

- Rester calme. Le caractère soudain du traumatisme, la douleur aigue ressentie par le patient dans une zone non anesthésiée, la sensation de « raté » par le chirurgien conduit à une situation de crise que l'opérateur doit gérer avec « sang-froid » afin de réparer le traumatisme commis.
- Rassurer le patient. Afin d'obtenir sa coopération au fauteuil pour la suite du traitement.
- Demander de l'aide. Rechercher l'aide d'un praticien qualifié en chirurgie orale ou une aide opératoire supplémentaire si nécessaire.
- Si la situation est contrôlable, comprimer et tamponner la zone à l'aide d'une compresse stérile. Cela permet de contenir une éventuelle hémorragie aigue, favoriser l'hémostase et optimiser la visualisation de la plaie.
- Pratiquer une anesthésie de la plaie avec vaso-constricteurs en l'absence de contre-indication.
- Désinfecter le site à l'aide d'une solution antiseptique (Chlorhexidine 0,12%)
- Mettre en place un suivi très important notamment s'il y a la lésion d'une artère afin d'éviter une asphyxie
- Puis, faire le bilan lésionnel de la plaie avant la reconstruction.

- **Perforation du plancher buccal**

Les plaies du plancher buccal, du canal de Wharton ou de la langue, bien que rares (5), peuvent se produire suite au dérapage d'un instrument, notamment l'élévateur au cours du temps dentaire, provoquant alors une plaie plus ou moins perforante souvent très hémorragique et à proximité de structures nobles telles une artère, un nerf ou encore un canal excréteur d'une glande salivaire. Cette complication aigue vient alors perturber le bon déroulement du soin en cours et peut être source de stress pour le praticien non familier avec l'anatomie de cette région et la conduite à tenir en urgence. La prise en charge est celle décrite ci-dessus (28). Dans de rares cas, si une artère est fortement touchée, il peut y avoir un risque vital pour le patient. En effet, il peut se former un hématome massif entraînant une obstruction des voies aériennes et l'asphyxie. C'est pourquoi il faut être extrêmement vigilant suite à une perforation du plancher buccal (27) (Figure 9).

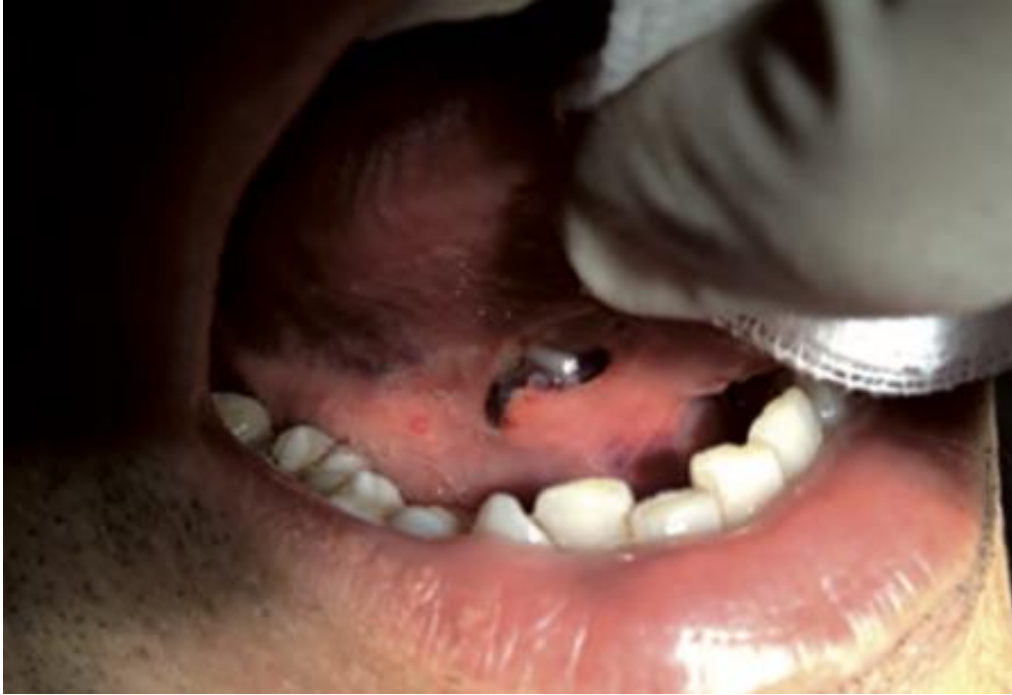

Figure 9 : Plaie opératoire pelvi-linguale après dérapage du syndesmotome faucille lors de la phase de luxation. Le nerf lingual est visible à travers la plaie. Ce patient n'a pas présenté d'hypoesthésie secondaire au traumatisme. (28)

- **Exposition de la boule de Bichat (5)**

Au maxillaire, l'incision vestibulaire postérieure mal contrôlée ou un dérapage du syndesmotome peut provoquer une effraction du corps adipeux de la joue (boule graisseuse de Bichat) dans la cavité buccale. Elle se manifeste par l'apparition souvent impressionnante d'une masse cellulograisseuse dans le fond du vestibule (Figure 10).

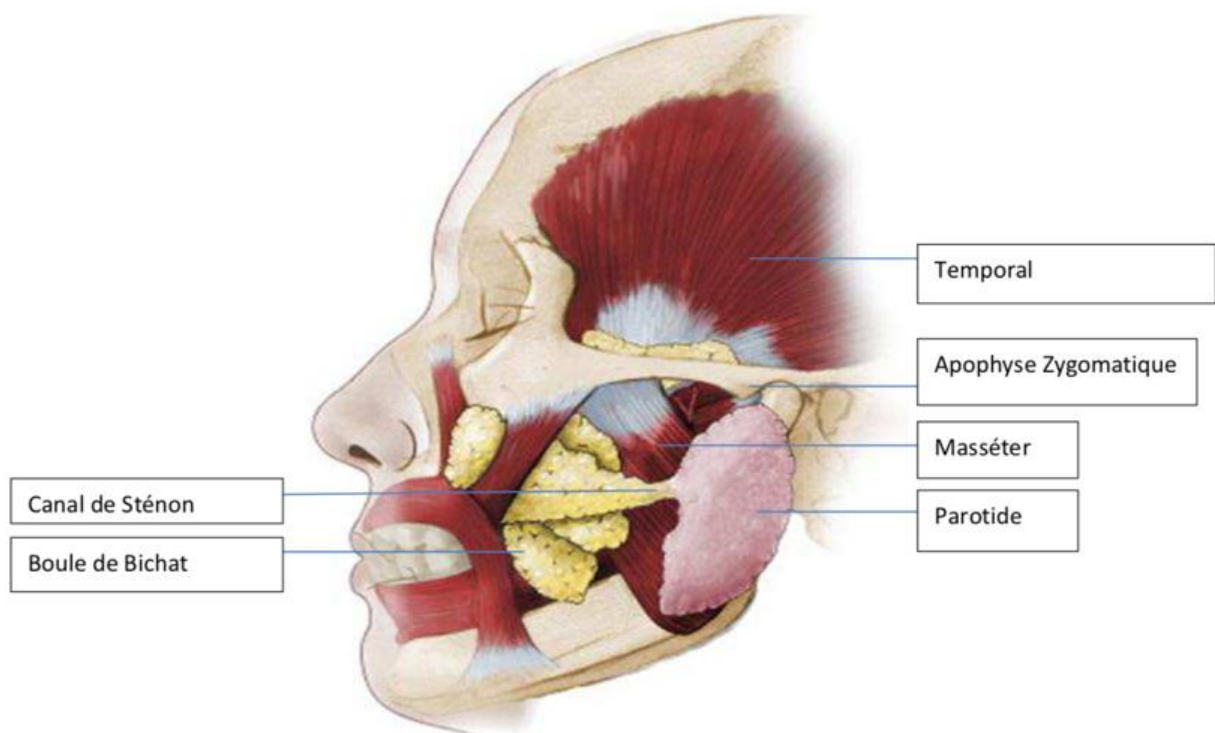


Figure 10 : Localisation anatomique de la boule de Bichat (65)

Lors de la prise en charge, l'opérateur prend soin de la protéger durant l'intervention et la réintègre à la fin en suturant la muqueuse de la façon la plus étanche possible. Des réactions œdémateuses impressionnantes mais sans gravité sont la suite classique. (65)

3. Lésion majeure, dangereuse pouvant engager le pronostic vital du patient (28)

- Rester calme. Le caractère soudain du traumatisme, la douleur aigüe ressentie par le patient dans une zone non anesthésiée, la sensation de « raté » par le chirurgien amènera une situation de crise que l'opérateur devra gérer afin de réparer le traumatisme commis.
- Rassurer le patient. Afin d'obtenir sa coopération au fauteuil pour la suite du traitement.
- Si la situation est trop dangereuse pour le patient et non contrôlable pour le praticien, contacter le SAMU

1.4. Complications osseuses

1.4.1. Fracture alvéolaire (1,5,31)

- Définition

Il s'agit le plus souvent de fragments de paroi alvéolaire (séquestre) fracturés, luxés ou fendus. Parfois, ils peuvent être plus importants laissant apparaître les racines de dents voisines ou dans des cas extrêmes, les luxant (5).

- Etiologies

- Lorsque la dent de sagesse est ankylosée, c'est-à-dire « soudée » à l'os (1)
- Lors d'un mouvement de luxation de trop grande amplitude avec une table osseuse vestibulaire fine (1)
- Si la dent est trop volumineuse et que le dégagement osseux a été insuffisant (1)
- Si l'os est fragilisé et déminéralisé surtout chez les personnes âgées, l'os fragilisé par un état d'infection locale (aiguë ou chronique), est malmené par la réalisation de manœuvres de mobilisation trop violentes ou mal orientées, ou faites avec un mauvais appui (5),
- Lorsque la partie coronaire de l'alvéole est pincée malencontreusement par le davier. (1)

- Prise en charge (1,5)

- disséquer le fragment osseux concerné, puis le retirer ;
- régulariser les bords de la fracture à la pince Gouge (régularisation de la crête osseuse) et les adoucir à l'aide d'une râpe à os (ou curette ou instruments rotatifs sous irrigation) ;
- bien suturer le site.
- Si le séquestre osseux reste en place, il est susceptible d'engendrer une ostéite et il sera lentement et douloureusement éliminé. Cependant, lorsque l'élimination du fragment osseux présente un risque trop important, notamment de lésion nerveuse ou vasculaire, le fragment peut être laissé *in situ*. Par exemple, l'élimination du rebord alvéolaire palatin peut provoquer la lésion du pédicule vasculo-nerveux palatin, ou bien l'élimination du rebord alvéolaire lingual peut entraîner une lésion du nerf lingual (Figure 11). Si le fragment est laissé en place, une antibiothérapie est prescrite au patient :

- Antibiothérapie si le fragment est laissé en place :

- ❖ **un traitement à base d'Amoxicilline, 2 grammes par jour, en 2 prises, pendant 7 jours pour un adulte.**
- ❖ **en cas d'allergie à l'Amoxicilline, un traitement à base de Clindamycine 1200mg par jour en 2 prises, pendant 7 jours pour un adulte.**

- Antalgique même si le fragment est retiré : Paracétamol 1 gramme en comprimé en cas de douleur. Ne pas dépasser 3 grammes par jour. Espacer les prises de 4 à 6 heures.

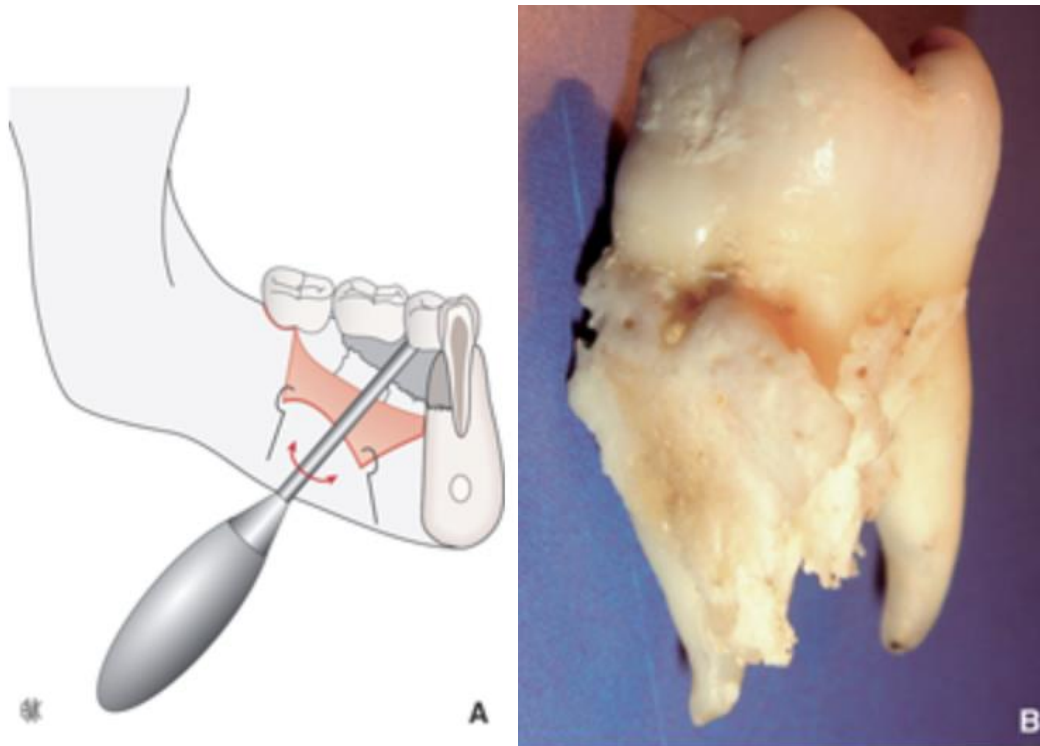


Figure 11 : A : Fracture alvéolaire lors de l'avulsion. B : Photo de la dent (5)

1.4.2. Fracture de la tubérosité (1,5,31,32,33)

- Définition

La tubérosité du maxillaire supérieur est la partie de l'os alvéolaire et basal qui se trouve derrière la dernière dent maxillaire. Sa fracture est une complication relativement peu fréquente car la tubérosité est essentiellement constituée d'os spongieux d'une épaisseur variable en fonction de la profondeur d'inclusion de la dent de sagesse maxillaire. Au cours de l'avulsion, il se produit un déchaussement soudain de la dent et de l'os ensemble, avec un segment toujours attaché aux tissus mous. L'os se détache avec la dent lors de l'extraction et il existe souvent un craquement sonore avec rupture osseuse soudaine (Figure 12).

- Etiologies (5,31,33)

- Anatomie dentaire : racines longues ou bulbeuses, hypercémentose, dents pluriradiculées, dents ankylosées, molaires supérieures isolées
- Pathologies : os mandibulaire devenu fragile et ostéoporotique chez le patient âgé, sinusites, kystes odontogènes, infection périapicale, ankylose, ostéoporose et atrophie alvéolaire ou au contraire os très dense
- Luxation mal contrôlée : luxation trop postérieure et exercée avec force
- Alvéolectomie insuffisante ou trop importante

- Prise en charge (33)

- Doucement, avec un minimum de force et de mouvement, évaluer le degré de mobilité sur le site de fracture suspecté et tenter de déterminer la taille du segment fracturé
- Vérifier l'absence de communication avec le sinus
- Réaliser des radiographies périapicales ou panoramiques. La fracture peut être difficile à détecter sur la radiographie
- **Le plus souvent : pour une petite fracture sans perforation sinusale : disséquer le fragment osseux mobile de la gencive et du périoste et le retirer puis suturer après hémostase.**
- Pour une fracture importante : envisager de disséquer la dent du segment osseux immédiatement (si possible) et de stabiliser le segment en suturant.
- Pour les segments très volumineux comprenant plusieurs dents : envisager une stabilisation en réalisant une contention aux dents adjacentes, puis en laissant le segment guérir pendant 6 à 8 semaines. **Une réorientation vers un chirurgien maxillo-facial** pour la stabilisation et l'extraction éventuelle est fortement recommandée.
- Faire le contrôle de l'hémostase en vérifiant qu'il n'existe pas de lésion de l'artère alvéolaire postéro-supérieure ou plus grave de l'artère palatine, qui se traduit par une hémorragie
- Si la zone est infectée, faire une prescription médicamenteuse :
 - Antibiothérapie uniquement si la zone est infectée
 - ❖ **un traitement à base d'Amoxicilline simple, avec 2 grammes par jour, en 2 prises, pendant 7 jours pour un adulte.**
 - ❖ **en cas d'allergie à l'Amoxicilline, un traitement à base de Clindamycine 1200mg par jour en 2 prises, pendant 7 jours pour un adulte.**
 - Bain de bouche antiseptiques : Chlorhexidine 0,12%
 - Antalgique : Paracétamol 1 gramme en comprimé en cas de douleur. Ne pas dépasser 3 grammes par jour. Espacer les prises de 4 à 6 heures.

Ce qui précède est cité à **titre indicatif**. Dans toutes les situations, l'orientation vers un **chirurgien maxillo-facial** doit être envisagée, en particulier s'il existe des pathologies, des considérations systémiques, une fracture importante ou une communication sinusale.

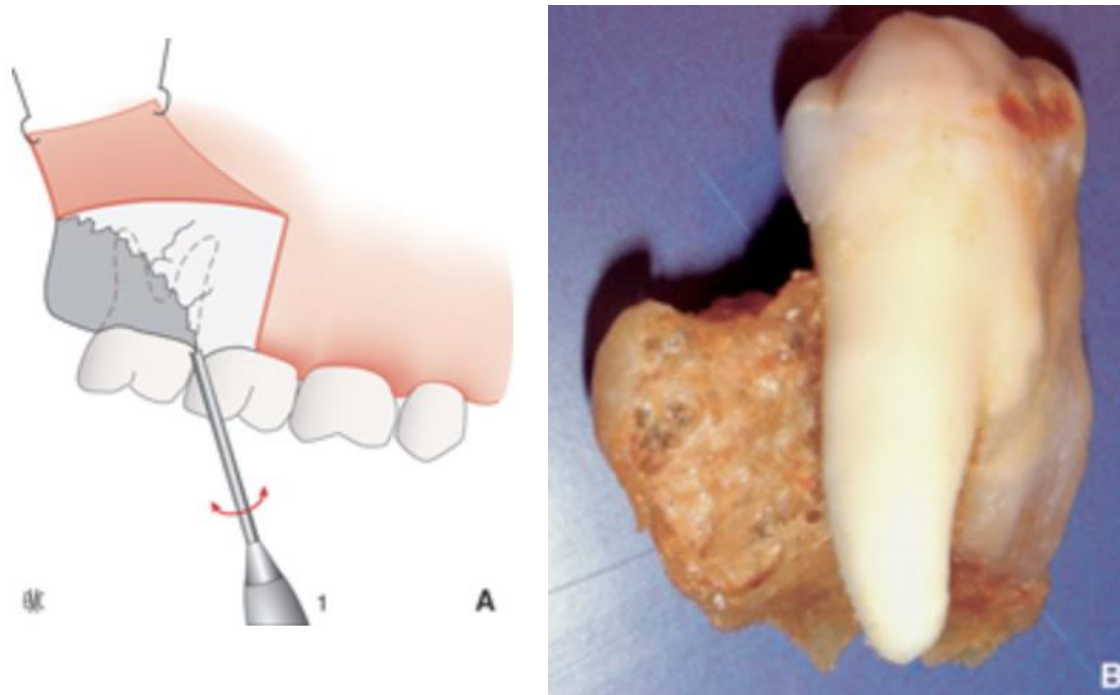


Figure 12 : Fracture de la tubérosité maxillaire (5)
 A : mouvement parasite de l'élevateur. B : dent + tubérosité

1.4.3. Fracture de la mandibule (1,5,31,34)

- Définition

C'est un événement rare. L'incidence des fractures mandibulaires survenant après l'extraction d'une troisième molaire mandibulaire est de 0,0046-0,0075%.

Site le plus commun : Troisièmes molaires incluses verticalement, proches du bord inférieur de la mandibule, mais pouvant survenir avec d'autres molaires et patients de plus de 30 ans (Figure 13).

- Etiologies

- Ostéotomie excessive (5)
- Inclusion basse d'une dent à la mandibule (5)
- Anatomie dentaire : racines longues ou bulbeuses, hypercémentose, dents pluriradiculées, dents ankylosées, molaires supérieures isolées (34)
- Pathologies : sinusites, kystes odontogènes, infection périapicale, ankylose, ostéoporose et atrophie alvéolaire ou au contraire os très dense (34)
- Luxation mal contrôlée lors du geste opératoire (5)

- Signes cliniques

Un craquement ou une rupture osseuse soudaine, lors de l'avulsion, peuvent signifier une fracture de la mandibule.

De plus, une malocclusion peut être observée, ainsi qu'un défaut d'ouverture. Le patient peut se plaindre de douleurs aiguës au moment de la fracture ou elle peut être complètement asymptomatique. Selon le déplacement, le patient peut être conscient d'une malocclusion.

Si le diagnostic est retardé, le patient peut se représenter avec des doléances : altération des sensations au niveau de la lèvre ou du menton, aggravation de la malocclusion, gonflement et/ou douleur persistants, ou signes d'infection (fièvre, frissons ou malaise) (5).

- Prise en charge (34)

- Doucement, avec un minimum de force et de mouvement, évaluer le degré de mobilité sur le site de fracture suspecté (aucun, minime, modéré ou grave). Repérer le déplacement des fragments de fracture
- Demandez au patient de fermer en occlusion pour évaluer les modifications du schéma occlusal.
- Réaliser des clichés radiographiques pour visualiser la fracture avec des radiographies périapicales ou panoramiques
- À moins que le diagnostic ne soit retardé, l'évaluation de l'altération des sensations au niveau de la lèvre et du menton est souvent masquée par l'anesthésie locale
- Si possible, le **patient doit être immédiatement référé à un chirurgien buccal et maxillo-facial pour la prise en charge de la fracture mandibulaire.**
- Si la fracture est non déplacée : un suivi régulier et une alimentation molle peuvent suffire.
- Si la fracture est déplacée ou défavorable : réduction ouverte avec fixation par plaque et vis ou fixation maxillo-mandibulaire avec arceaux ou dispositifs de fixation par fils ou traction élastique.
- **Informez le patient de la possibilité d'une malocclusion, d'une perte de vitalité des dents adjacentes à la fracture, d'une infection (y compris une ostéomyélite) et d'une paresthésie.**
- Conseiller aux patients ayant des extractions difficiles de revenir dans 1 semaine car la majorité des fractures associées aux extractions sont diagnostiquées soit immédiatement, soit dans la première semaine postopératoire.

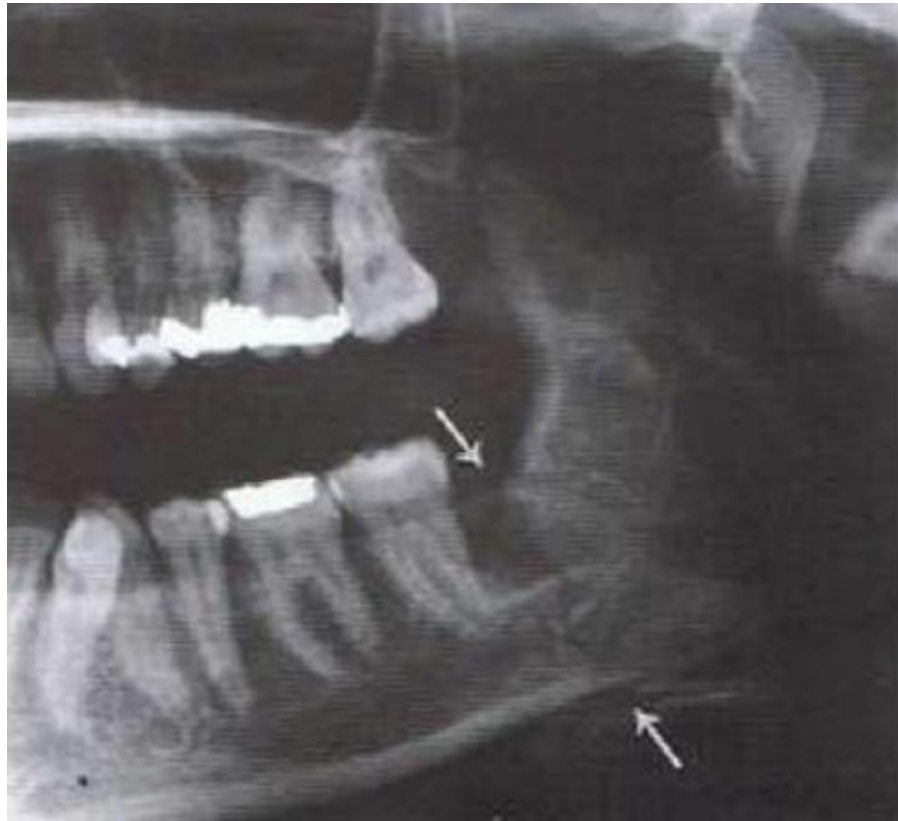

Figure 13 : Radiographie d'une fracture de l'angle mandibulaire gauche suite à l'évulsion d'une 38 incluse (58)

1.4.4. Communication bucco-sinusienne (CBS)

- Définition

Le sinus maxillaire est une cavité aérienne de forme pyramidale incluse dans l'os maxillaire qui se situe de part et d'autre des fosses nasales. Le chirurgien-dentiste doit être capable d'analyser et de prévoir le risque de perforation de la membrane sinusienne notamment au cours de l'extraction d'une dent postérieure maxillaire qui est un acte fréquemment réalisé dans la pratique courante. L'extraction dentaire serait l'étiologie la plus fréquente des CBS parmi tous les soins dentaires réalisés en pratique libérale : elle serait à l'origine de 95% des cas de CBS (39,41,42).

- Etiologies

- Certaines étiologies d'extraction favorisent les CBS :

- Extraction des dents pour cause de fracture radiculaire
- Traitement orthodontique : certaines dents saines peuvent être extraites au cours d'un traitement orthodontique dont notamment les dents de sagesse ou les prémolaires qui lorsqu'elles sont enlevées trop tôt augmente le risque
- Les dents avec antécédent de résection apicale
- Les dents extraites pour cause de sinusites ou péricoronarites. En effet toute infection sinusienne ou locale augmente l'incidence d'une CBS (41).

- Les dents extraites pour étiologies parodontales avec une perte osseuse importante seraient plus exposées à la survenue de CBS car l'épaisseur osseuse séparant l'apex du plancher sinusien serait réduite, donc la membrane serait par conséquent moins protégée.
 - Les dents avec une lésion péri-apicale importante en rapport avec le sinus en raison d'un os moins dense. Parfois le plancher sinusien osseux est si fin qu'il se résorbe entièrement et la LIPOE entraîne alors une modification de la muqueuse sinusienne qui s'en trouve altérée : une perforation en découle beaucoup plus facilement (44,46).
 - Les dents avec des racines en baguettes de tambour, ou présentant une hypercémentose (47).
 - Les dents antrales.
- Facteurs démographiques
 - L'âge : L'incidence des CBS accroît avec l'âge en raison de la taille du sinus qui augmente tout au long de la vie par le processus de pneumatisation. C'est pourquoi chez les enfants, le risque de CBS est assez faible car les sinus sont de petite taille (48).
 - Le sexe : Les femmes seraient plus souvent touchées par ce type de complication peropératoire que les hommes (49).
 - Autres facteurs : fine corticale osseuse du plancher sinusien, fine membrane de Schneider, morphotype parodontal fin, maladie gingivale et parodontale (50).
 - Facteurs de risques iatrogéniques : les précautions chirurgicales

Le praticien se doit de connaître tous les facteurs de risque peropératoires associés aux CBS pouvant survenir au cours d'une extraction afin d'adapter au mieux son geste chirurgical : (51)

- La fracture de la tubérosité maxillaire en cas d'extraction d'une dent de sagesse pourrait dans certains cas entraîner une perforation directe du sinus.
- La fracture d'une racine au cours de la chirurgie causerait une plus grande difficulté pour retirer les fragments radiculaires, entraînant alors une amplification du délabrement réalisé au niveau de la zone (52).
- La réalisation d'une extraction chirurgicale complexe avec des techniques telles que l'alvéolectomie, la séparation de racine ou tout type de délabrement osseux fragilise l'os.
- Si un kyste ou un granulome apical est présent et à proximité du sinus, un curetage excessif à l'aide d'une curette pourrait provoquer l'apparition voire l'élargissement d'une CBS déjà présente, car la membrane du kyste et celle du sinus sont difficilement distinguables (53).

- Les méthodes de diagnostic d'une CBS

- Observation immédiate de l'alvéole

Immédiatement après l'extraction, et après rinçage de l'alvéole à l'aide d'un liquide physiologique, on peut parfois observer directement la CBS lorsque celle-ci est assez large et la visibilité suffisante. Lorsque le flux sanguin remplit à nouveau la plaie alvéolaire, de petites bulles d'air peuvent apparaître en son sein à chaque nouvelle expiration du patient. Le miroir peut être utilisé en le plaçant suffisamment proche et en regard de l'alvéole concernée afin d'observer une « brumisation » à chaque inspiration du patient.

- Manœuvre de Valsalva (41)

C'est une manœuvre que le praticien réalise sur le patient immédiatement après l'extraction. Le praticien bouche le nez du patient, et lui demande d'expirer délicatement par le nez. Au même moment, il lui demande de rester la bouche ouverte afin de visualiser soit en vision directe soit à l'aide d'un miroir l'alvéole qui est suspectée d'une CBS. Si l'on observe de fines bulles d'air au sein de l'alvéole, ou des mouvements de projection de sang hors de l'alvéole, on peut alors poser le diagnostic de CBS immédiatement.

- Exploration instrumentale

Immédiatement après l'extraction, le chirurgien passe souvent à la phase de curetage alvéolaire qui doit être réalisée délicatement dans des situations à risque de CBS. L'utilisation d'une sonde parodontale graduée permet d'évaluer également la profondeur de la communication, son trajet, ainsi que la perte de substance osseuse associée.

• Bilan fonctionnel

En cas de CBS, et en fonction de la taille et du siège de celle-ci, le patient peut présenter une multitude de symptômes fonctionnels (52) immédiatement ou à très court terme comme :

- Un épistaxis homolatéral
- Une projection de fluide, ou d'aliments de la bouche vers le nez.
- Une douleur parfois très importante dans la région du sinus affecté.
- Une fuite d'air de la bouche vers le nez lors de la succion.
- Une fuite d'air par la bouche lors du mouchage.
- Une altération de la voix allant jusqu'au nasonnement (exceptionnelle) traduisant une CBS de vaste étendue.
- Une halitose, ou un mauvais goût dans la bouche.

• Examens radiologiques

Cliché rétro alvéolaire, incidence de Blondeau (cliché extra-oral antéro-postérieur, utilisant un faisceau de rayon X incliné à 45° par rapport au plan orbito-méatal. Le menton et le nez du patient doivent être au contact du film.), cliché panoramique, CBCT.

• Prise en charge

1. Se poser **trois questions** qui guident le choix du futur traitement d'une CBS: (53)
 1. Le diamètre, ou la taille de la communication ?
 2. L'ancienneté de la communication : immédiate ou établie ?
 3. L'existence d'une infection : sinusite maxillaire, kyste apico-dentaire, présence d'une projection intra-sinusienne, ostéite maxillaire...

2. **Traitements non chirurgicaux**

La cause la plus fréquente d'échec de fermeture d'une CBS est la maîtrise insuffisante d'une sinusite maxillaire associée. En effet, en cas de pathologie sinusienne comme une sinusite aigüe ou chronique, la membrane de Schneider est généralement très inflammatoire et le plus souvent

épaissie. Il faut donc traiter toute infection du sinus présente au moment de l'effraction sinusienne. Dans tous les cas, une antibiothérapie est instaurée (par prudence, nous considérons le sinus comme infecté) et une surveillance de l'évolution de la CBS est établie.

Prescription médicamenteuse :

Antibiothérapie : l'Amoxicilline préconise, en cas de sinusite maxillaire ou de CBS immédiate : (54)

- ❖ **un traitement à base d'Amoxicilline simple, avec 2 grammes par jour, en 2 prises, matin et soir, pendant 7 jours pour un adulte. (1ère intention)**
- ❖ **en cas d'allergie à l'Amoxicilline, un traitement à base de Clindamycine 1200mg par jour en 2 prises, matin et soir, pendant 7 jours pour un adulte. (1ère intention)**

Actuellement, un certain débat persiste entre les différents auteurs, sur les critères conduisant à une fermeture spontanée, et sans intervention chirurgicale, de la plaie bucco-sinusienne. Certains prétendent que les perforations d'un diamètre inférieur à 5 mm peuvent se fermer spontanément sans nécessiter de traitement chirurgical, à condition qu'il n'y ait pas d'infection au préalable et que le caillot sanguin soit stable (55), alors que d'autres maintiennent que si la taille de la CBS est de 2 mm ou plus, elle doit être fermée chirurgicalement (53).

Si la DDS ou l'une de ses racines ont été projetées dans le sinus, ou bien si celui-ci ne paraît pas sain, un assainissement local doit précéder la fermeture de la CBS. Le patient devra donc être adressé à un spécialiste (ORL).

3. Traitements chirurgicaux

Dans le cas d'une CBS, il faut absolument éviter tout méchage, lavage, ou recherche aveugle qui ne peuvent qu'aggraver la situation.

Le traitement d'une CBS consiste à re fermer le site de manière hermétique, afin d'éviter tout risque d'infection ; en effet, un sinus sain accidentellement ouvert devient après 8 jours un sinus infecté dans 80% des cas.

- En premier lieu, une tentative de suture étanche du site en rapprochant au maximum les berges de la plaie doit être entreprise ;
- Le cas échéant, un lambeau translaté est à effectuer. Il existe différents lambeaux tractés qui varient en fonction des conditions anatomiques de la CBS et des capacités du chirurgien-dentiste : le lambeau d'avancement de muqueuse vestibulaire ou le lambeau palatin (Figure 14 et 15). Dans tous les cas, le lambeau doit être tracté sur le site de la communication bucco-sinusienne et assurer ainsi une fermeture hermétique de cette zone
- Si malgré une suture étanche, la CBS persiste, le patient sera à risque de développer une sinusite maxillaire. C'est pourquoi il convient de l'adresser à un spécialiste (chirurgien maxillo-facial, ORL) qui entreprendra une fermeture de la CBS par traction du corps adipeux de la joue : la boule de Bichat (Figure 16) (55).

Les 3 lambeaux possibles sont :

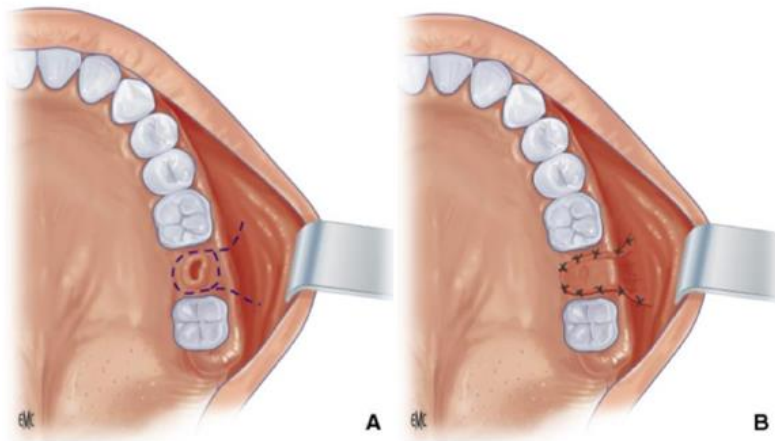


Figure 14 : Lambeau d'avancement de muqueuse vestibulaire (42,47)

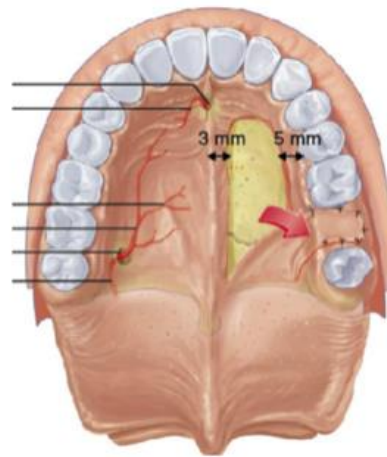


Figure 15 : Lambeau palatin (42,47)

Lambeau de la boule de Bichat (pour les communications les plus importantes avec un taux de réussite de 100%) (Figure 16) ;

Cette masse grasseuse, se transforme par la suite en un tissu de granulation sur une période de 14 jours, suivi d'une épithélialisation intégrale (Figure 17)

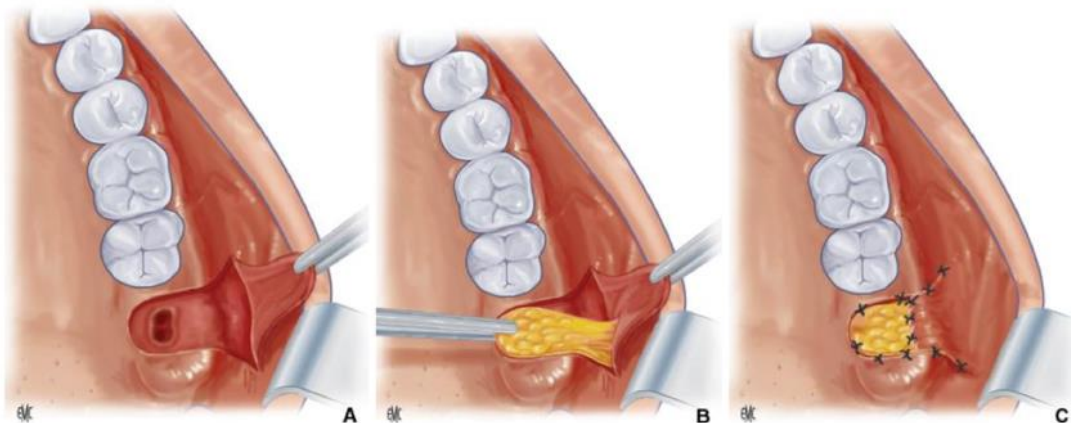


Figure 16 : Lambeau de la boule de Bichat (42,47)

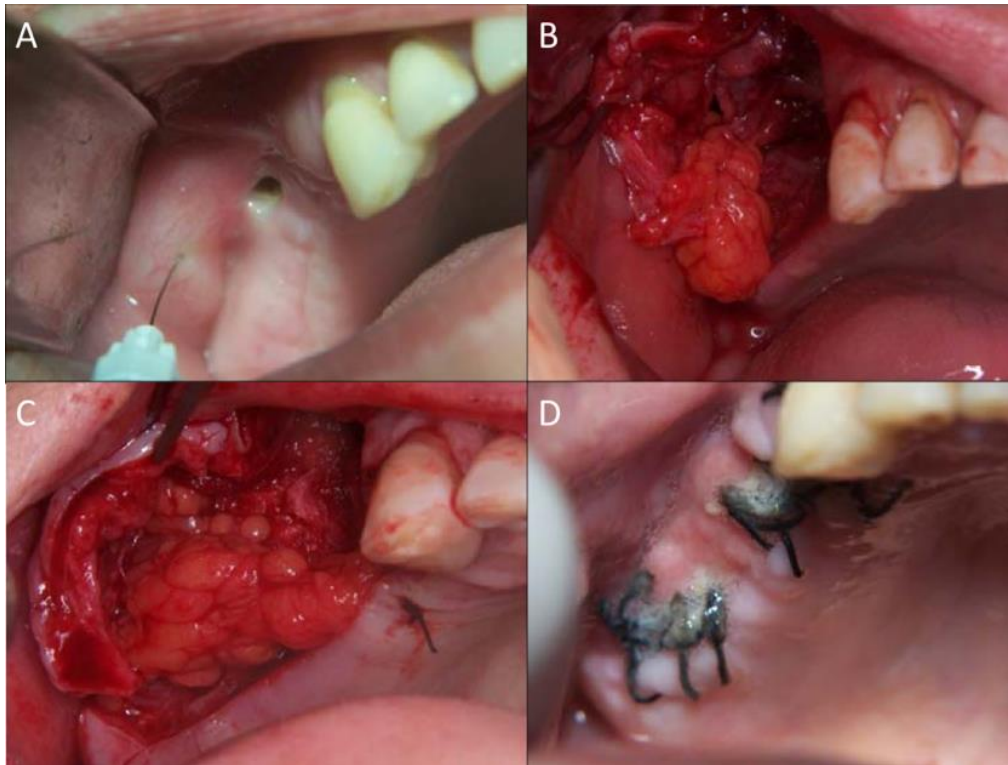


Figure 17 : Correction d'une CBS avec suture de la boule de Bichat (70)

A : CBS préopératoire. B et C : suture de la boule de Bichat aux berges de la CBS. D : fermeture de la CBS après cicatrisation

Tableau 1 : Avantages et inconvénients des différents lambeaux pour traiter une communication bucco-sinusienne (42,47)

	Avantages	Inconvénients
<u>Lambeau vestibulaire</u> (Figure 14)	<ul style="list-style-type: none"> • De forts pourcentages de succès (93%) ont été rapportés dans la fermeture des CBS • Facilité d'accès. • Technique chirurgicale simple. • Le lambeau vestibulaire peut être considéré comme une méthode simple et fiable dans le traitement des CBS, et est applicable dans pratiquement toutes les situations : il s'agit du lambeau le plus souvent utilisé. 	<ul style="list-style-type: none"> • Un risque de réduction de la profondeur du vestibule • Des gonflements postopératoires fréquents • Le lambeau vestibulaire contient beaucoup moins de vaisseaux que le lambeau palatin. Par conséquent, la vascularisation du lambeau peut être compromise lorsque les sutures sont réalisées. La suture doit donc être sans tension et réalisée minutieusement afin d'éviter la persistance d'un passage et/ou la déchirure postopératoire du lambeau.
<u>Lambeau palatin</u> (Figure 15)	<ul style="list-style-type: none"> • Un lambeau palatin à base antérieure ou postérieure, contient de nombreux vaisseaux tels que l'artère grande palatine permettant d'assurer une meilleure vascularisation qu'avec un lambeau vestibulaire classique. 	<ul style="list-style-type: none"> • La zone palatine dénudée reste à vif jusqu'à ce que l'épithélialisation se produise provoquant une gêne plus importante pour le patient par rapport aux autres techniques chirurgicales, car cette cicatrisation secondaire peut durer jusqu'à 3 mois. • Douleurs postopératoires fréquentes.

	<ul style="list-style-type: none"> • Plus résistant à la rupture qu'un lambeau vestibulaire en raison de l'épaisseur de la muqueuse palatine. • La profondeur du sillon vestibulaire reste intacte, ce qui facilite les futurs traitements prothétiques. • Il existerait un taux de réussite de 76% pour la fermeture de la CBS avec ce type de lambeau. 	<ul style="list-style-type: none"> • Un bombement du tissu mou au niveau de l'axe de rotation du lambeau. • Sa réalisation est assez complexe
<u>Lambeau de la boule de Bichat</u> (Figure 16)	<ul style="list-style-type: none"> • La profondeur du sillon vestibulaire n'est pas affectée. • Il existe une faible morbidité associée au site donneur. • La vascularisation associée au greffon permet d'obtenir une bonne cicatrisation. • En cas de CBS de grande étendue, la boule de Bichat permet d'apporter une grande quantité de tissus souvent nécessaire pour combler le défaut. • Sa proximité avec la zone receveuse, permet de réaliser une greffe assez rapidement, ce qui constitue un aspect important dans le succès de n'importe quelle greffe. • Taux de réussite de presque 100 %. 	<ul style="list-style-type: none"> • La boule de Bichat requiert une manipulation très délicate car il existe un plexus vasculo-nerveux très riche dans cette région anatomique. • Risque de lésion du nerf facial lors de la dissection en profondeur

1.5. Complications dentaires

1.5.1. Fracture de la dent

- Définition

Les forces appliquées au cours de l'avulsion dentaire peuvent entraîner une fracture de la dent à extraire en coronaire ou radiculaire (5).

- Etiologies (5,34,38)

- Utilisation excessive du davier sans avoir mobilisé la dent avec l'élévateur. Toujours réaliser la luxation et la mobilisation de la dent avec un élévateur si cela est possible
- Luxation mal contrôlée
- Anatomie dentaire : grosses racines, racines longues ou bulbeuses, racines coudées ou crochues, hypercémentose, dents pluriradiculées, dents ankylosées,
- Os très dense
- Craquement ou rupture dentaire soudaine lors de l'avulsion

- Prise en charge (1,5,38)

Si fracture, s'arrêter, réévaluer le site opératoire pour analyser la situation et réfléchir à la solution pour supprimer l'apex. Réévaluer la position du patient, mieux éclairer, aspiration et irrigation, champ visuel le plus large possible pour localiser

- Si la fracture est coronaire, retirer le fragment mobile et continuer l'avulsion.
- Si la fracture est radiculaire et qu'il reste un apex, il est préférable d'extraire le fragment lors de la séance à l'aide d'instruments adaptés (pointe de syndesmotome, davier, sonde) et faire une résection osseuse si nécessaire.

En cas de doute sur la présence d'un apex résiduel suite à une avulsion, il faut réaliser une radiographie rétro alvéolaire. Elle permet de déterminer la présence ou non d'un apex mais aussi sa localisation, la taille du segment, l'environnement osseux, la profondeur, sa proximité avec les éléments adjacents (Figure 18).

Un apex, profondément enfoui et non mobile ne pouvant être extrait que par un dégagement osseux important et dans des conditions de visibilité limitée ou avec des risques de complications (communication bucco-sinusienne au maxillaire ou lésion du nerf alvéolaire inférieur à la mandibule) peut éventuellement être laissé en place. C'est une abstention thérapeutique. Une surveillance régulière sera alors nécessaire afin de vérifier l'absence d'apparition de complications telles que les complications infectieuses. Le patient devra en être informé. La reprise chirurgicale pour extraction peut être indiquée en cas de douleurs persistantes et de suspicion d'ostéite, après avoir contrôlé une éventuelle infection locale. Néanmoins, les complications secondaires (infectieuse ou nerveuse) lors d'apex laissés en place restent rares.

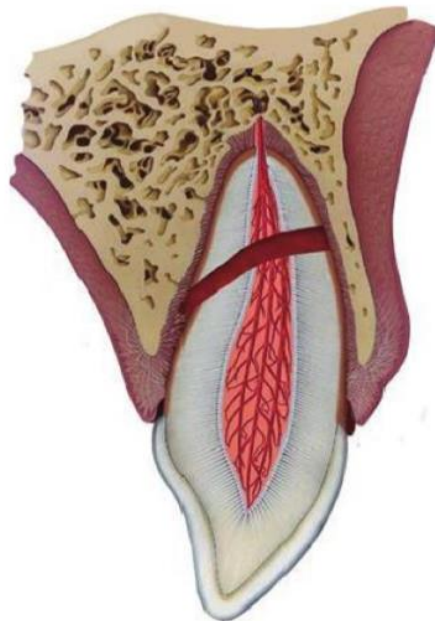


Figure 18 : Fracture de l'apex radiculaire (38)

1.5.2. Fracture ou mobilisation de la dent voisine

- Définition

Lors d'une manœuvre brutale ou mal contrôlée (notamment en utilisant l'élévateur), une dent voisine peut être lésée (mobilisation, fracture coronaire, dénudation d'une racine lors de l'alvéolectomie ...). Le praticien devra informer le patient de cet incident et prendre en charge ultérieurement la complication (5).

- Etiologies

- manque de concentration du praticien
- manque de points d'appui
- dents adjacentes mobiles
- dents adjacentes délabrées ou avec des restaurations anciennes
- luxation mal contrôlée
- alvéolectomie excessive : fraiser l'os de façon excessive et en regard d'une dent adjacente peut entraîner une mobilité de celle-ci, ou un fraisage intempestif d'une racine. Si la racine est trop délabrée suite à l'ostéotomie, il faut étudier la possibilité ou non de conserver la dent et une extraction sera peut-être nécessaire) (5).

- Prises en charge

Un cliché rétro alvéolaire des dents adjacentes concernées doit être réalisé. Cela permet de d'observer l'état des dents (fractures, racines fraisées) de leur ligament (épaissi ou non) et de l'os environnant (Figure 19) (5).

- Perte de tissus dentaire (fracture, dent fraisée...) : la fracture de la dent adjacente ou antagoniste est liée à l'application d'une force trop importante et mal contrôlée sur la dent à extraire. Il est ainsi impératif d'avoir une bonne prise des instruments, de bons points d'appui et de maîtriser ses gestes. La conduite à tenir consiste à restaurer, si possible, la dent concernée en fonction de l'entendue de la fracture. (1)
- Perte d'obturations coronaires d'une dent adjacente. Il faut la ou les refaire après l'avulsion (au cours de la séance ou dans une autre séance) (1)
- Luxation de la dent adjacente : stabiliser la dent pendant 4 semaines en utilisant une contention passive et flexible et surveiller l'état pulpaire à l'aide des tests de sensibilité pendant les rendez-vous de contrôle (38)

1.5.3. Mobilisation de plusieurs dents à cause d'une fracture alvéolaire

- Définition

Il s'agit d'une fracture de l'os alvéolaire entraînant la mobilité d'un bloc de plusieurs dents, celles-ci étant intactes.

- Etiologies (5)

- Alvéolectomie excessive

- Utilisation excessive du levier sans avoir mobilisé la dent avec l'élevateur.
- Pathologies : sinusites, kystes odontogènes, infection périapicale, ankylose, ostéoporose et atrophie alvéolaire
- Pathologies systémiques : os mandibulaire devenu fragile et ostéoporotique chez le patient âgé, diabétiques, immunodéprimés (SIDA, chimiothérapie), précédemment irradiés, insuffisants rénaux, et ceux prenant des bisphosphonates pour ostéoporose ou maladie maligne métastatique
- Luxation mal contrôlée

- Signes cliniques

Elle se traduit souvent par un craquement et une rupture soudaine lors de l'avulsion (Figure 19). Une fracture alvéolaire requiert des examens cliniques et radiographiques pour visualiser l'anatomie de la fracture et pour une prise en charge adaptée (56).

Des interférences occlusales apparaissent dues au déplacement et au mauvais alignement du segment de l'os alvéolaire.

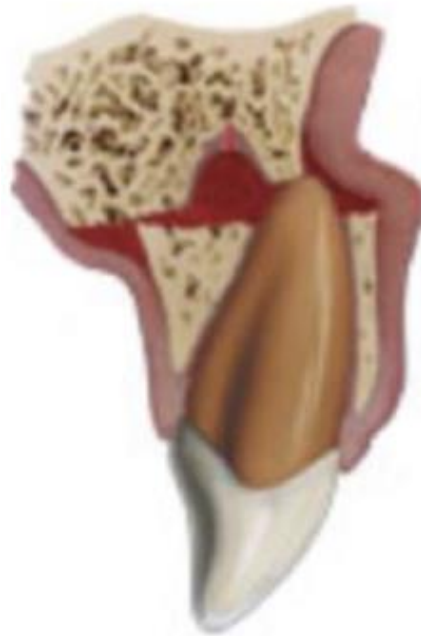

Figure 19 : Fracture alvéolaire avec mobilisation d'une ou plusieurs dents (38)

- Prise en charge (38)

- Repositionner tous les segments déplacés
- Stabiliser les segments par une contention passive et flexible pendant 4 semaines
- Suturer les lacérations gingivales si elles existent

- Surveiller l'état pulpaire de toutes les dents concernées
- Suivi de la fracture alvéolaire avec un contrôle clinique et radiographique à 4 semaines, 6-8 semaines, à 4 mois, à 6 mois, à 1 an puis tous les ans pendant au moins 5 ans

1.5.4. Projection de la dent hors de son alvéole (projection dans les voies digestives, dans les voies aériennes, espaces cellulo-graisseux de la face, dans le sinus maxillaire, dans la fosse ptérygoïdienne...)

Lors d'une manœuvre mal contrôlée ou en cas de fracture dentaire, la dent peut être partiellement ou totalement propulsée hors de l'alvéole. Les localisations sont multiples :

1.5.4.1. Projections dans les voies digestives (5,58)

La plupart du temps, le patient avale involontairement le fragment suite à un réflexe de déglutition. Il est essentiel de bien différencier l'ingestion de l'inhalation, car elles ne présentent pas le même degré de gravité. Le fragment ou la dent ingéré suit, le plus souvent, le trajet du tube digestif et est évacué par voie naturelle dans les 48 à 72 heures. Si, passé ce délai, le fragment n'a toujours pas été évacué, on vérifie sa position par radiographie. On peut craindre alors que le fragment soit enclavé au niveau de la muqueuse digestive. Son exérèse se fait par endoscopie ou par voie chirurgicale.

1.5.4.2. Projection dans les voies aériennes (5,58)

En fonction de la taille, la forme et la consistance du corps étranger inhalé, ce dernier peut se loger dans différentes régions de l'appareil respiratoire, ce qui entraîne des tableaux cliniques de présentation et de gravité très différentes. Le patient se met à tousser et peut présenter une gêne respiratoire.

- Si son état est stable, il doit être calmé, oxygéné et immédiatement hospitalisé ;
- S'il présente une détresse respiratoire, la manœuvre de Heimlich doit être installée pour tenter de désobturer les voies aériennes supérieures. Cette manœuvre consiste à comprimer l'épigastre afin de le refouler brusquement. Ceci permet de chasser l'air des poumons et provoque un éventuel rejet du corps étranger.
En cas d'échec de la récupération du fragment inhalé accidentellement, il faut appeler le SAMU, et établir une ventilation artificielle.

1.5.4.3. Projection dans les espaces cellulo-graisseux de la face (5)

Les dents de sagesse maxillaires sont les plus concernées. La projection dans les espaces cellulo-graisseux de la face entraîne un risque de cellulite important pour le patient.

Une antibiothérapie est nécessaire, et le fragment ou la dent perdue est recherché par méthode prudente (un traitement à base d'Amoxicilline simple, 2 grammes par jour, en 2 prises, matin et soir, pendant 7 jours pour un adulte et, en cas d'allergie à l'Amoxicilline, un traitement à base de Clindamycine 1200mg par jour en 2 prises, matin et soir, pendant 7 jours pour un adulte.) Le plus souvent, la dent est palpable au doigt, elle est maintenue en place et peut être

délicatement retirée après une légère incision de la muqueuse. Si la dent n'est pas récupérée immédiatement, il faut intervenir de nouveau avec des radiographies complémentaires.

1.5.4.4. Projection d'une dent de sagesse dans les tissus mous (5)

Les dents de sagesse peuvent être refoulées dans les tissus mous suite à une manœuvre mal contrôlée.

- Si la dent de sagesse est projetée entre le périoste et la muqueuse vestibulaire, elle est localisée à la palpation, et un simple lambeau vestibulaire permet de la récupérer.
- Dans le cas où la DDS se loge dans le palais, l'épaisseur de la fibro muqueuse palatine rend sa palpation moins aisée. Un examen complémentaire radiographique (radio panoramique ou scanner) permet de localiser la dent (Figure 20). La réalisation d'un lambeau palatin permet alors de la récupérer.

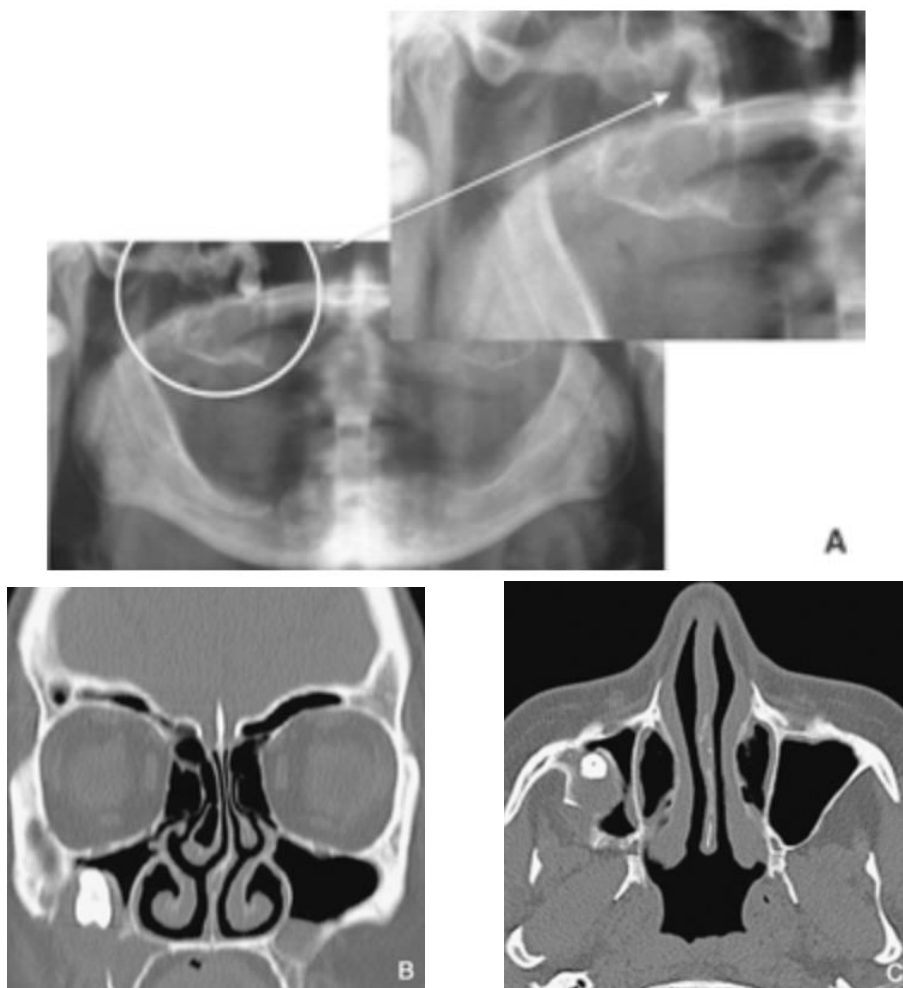


Figure 20 : Projection d'une dent dans le sinus maxillaire.
Radio panoramique (A) et scanner (B et C) objectivent la localisation de la dent (5)

1.5.4.5. Projection d'une dent maxillaire dans le sinus maxillaire (5,59)

Lorsqu'un apex est refoulé dans le sinus maxillaire, il est généralement nécessaire de le retirer pour prévenir le développement d'une sinusite chronique. Les dents de sagesse maxillaires sont les dents principalement concernées.

Lorsque la dent est projetée dans le sinus, elle doit faire l'objet d'une tentative de récupération immédiate : le patient est placé en position assise et un cliché rétro-alvéolaire est réalisé afin de la localiser précisément. Si elle est sur le plancher, une tentative immédiate de récupération peut être mise en œuvre par voie alvéolaire éventuellement élargie. Cependant, il faut éviter de s'acharner à la récupérer.

En effet, il vaut mieux différer pour le confort du patient et l'efficacité du praticien. Des radiographies complémentaires (cone-beam) sont nécessaires afin de bien localiser la dent et connaître l'état du sinus dans le but de déterminer la voie d'abord (voie vestibulaire classique ou méatotomie inférieure).

1.5.4.6. Projection d'une dent de sagesse maxillaire dans la fosse ptérygo-maxillaire (55,60)

Cet événement se produit principalement lorsque la dent est associée à un kyste, ou lorsque le décollement en direction palatine est important et que la dent glisse dans cet espace libre. Cette complication, relativement rare, se retrouve dans une zone anatomique délicate, comprenant de nombreux éléments vasculo-nerveux. Par conséquent, il est préférable d'envisager une intervention chirurgicale différée réalisée sous AG par un chirurgien maxillo facial.

Une antibiothérapie prophylactique (Amoxicilline 2 grammes par jour, en 2 prises, pendant 7 jours pour un adulte et, en cas d'allergie Clindamycine 1200mg par jour en 2 prises, pendant 7 jours pour un adulte) doit être mise en place.

La récupération rapide de la dent est impérative pour éviter une éventuelle infection ou une migration plus profonde dans les tissus, ce qui nécessiterait une intervention chirurgicale plus invasive

1.5.4.7. Projection d'une dent de sagesse maxillaire dans la fosse infra temporale (5,61)

Cette complication, relativement rare, se produit essentiellement lors d'un mouvement de luxation brutale et trop prononcée en direction distale.

Les dents de sagesse maxillaires sont les dents les plus concernées. Elles sont habituellement projetées à travers le périoste et déplacées latéralement, en dessous du muscle ptérygoïdien latéral (Figure 21).

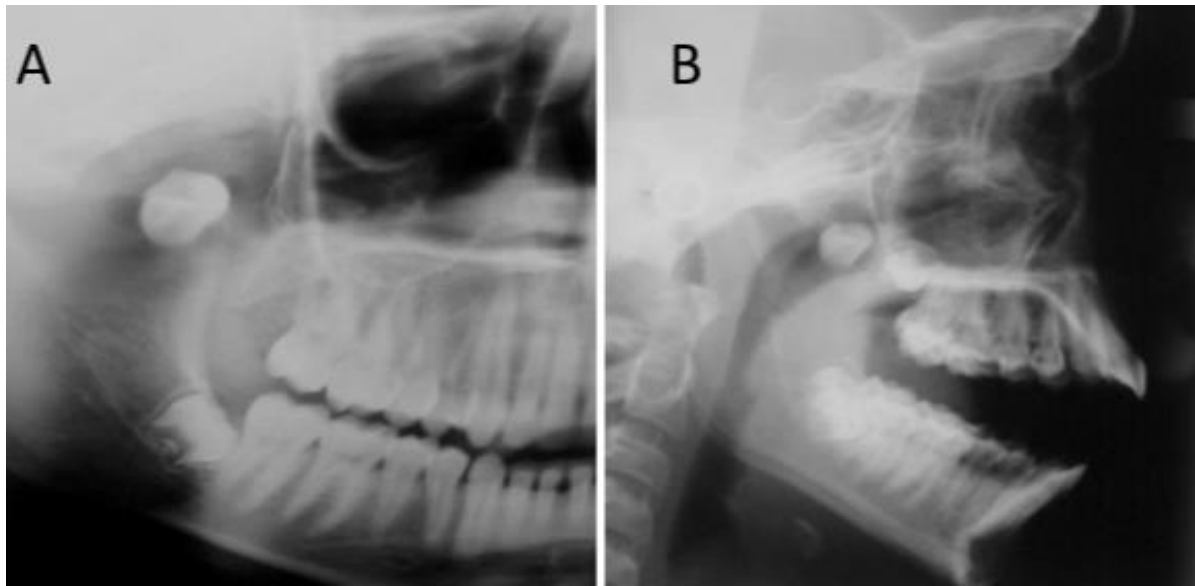


Figure 21 : Refoulement d'un germe de DDS maxillaire dans la fosse infratemporale. Radio panoramique dentaire (A) et téléradiographie de profil (B) objectivent la localisation du germe après projection (5).

Le patient peut être asymptomatique ou présenter les symptômes d'une inflammation, un œdème de la joue, une douleur, une limitation de l'ouverture buccale (trismus).

En raison de la difficulté d'accès chirurgical à cette fosse ainsi qu'à la présence de nombreux éléments vasculo-nerveux, il est recommandé de prévoir une intervention différée afin de récupérer la dent projetée, sous anesthésie générale, dans un service de chirurgie maxillofaciale. Le patient est mis sous antibiothérapie.

Il n'existe pas de technique universelle de récupération d'une DDS maxillaire projetée dans la fosse infra temporale. Après l'analyse précise de la situation de la dent, le chirurgien choisit quelle technique est la plus appropriée à chaque cas.

1.5.5. Echec d'avulsion

- Définition

La dent peut ne pas être extraite pour diverses raisons.

- Etiologies

- Échec de l'anesthésie : si la zone est infectée ou enflammée. Une anesthésie tronculaire donnera 15 à 20 % d'échec même si elle est bien réalisée en raison des multiples et inconstantes afférences nerveuses mandibulaires (1,10).
- Arrêt des soins par le patient : mauvaise tolérance du patient au geste, durée trop importante de l'intervention
- Difficulté ou impossibilité technique d'extraire la dent pour différentes raisons : dents trop délabrée, trop cariée, fractures multiples de la dent (couronne ou apex), manque de visibilité, ouverture buccale insuffisante, matériel insuffisant, temps insuffisant (1,10).

- Prise en charge

Si arrêt du soin par le patient pour cause de stress : une approche cognitivo comportementale est possible : approfondir la relation de confiance, hypnose, reporter le soin pour que le patient soit dans de meilleures conditions psychologiques ou alors favoriser chez les personnes particulièrement anxieuses, une prémédication avec, par exemple, une Benzodiazépine à prédominance anxiolytique : Diazépam 5mg (Valium®) : 1 à 2 comprimés une heure avant l'intervention.

En cas de trop grande difficulté ou si le chirurgien-dentiste ne s'en sent pas capable, ne pas hésiter à rediriger le patient vers un chirurgien maxillo facial. En effet, il est important de noter qu'afin d'éviter ces complications, le praticien doit évaluer la coopération du patient mais aussi la difficulté du geste et prévoir l'instrumentation nécessaire pour répondre à toutes ces situations. Dans le cas contraire, le patient doit être réadressé vers un autre confrère.

1.5.6. Erreur de dent

- Définition

Aussi idiot que cet incident puisse paraître, il n'en est pas moins relativement fréquent. Il peut entraîner des conséquences médico-légales graves. C'est pourquoi le praticien doit avant tout repérer le plus précisément possible la dent qu'il doit extraire lors de la première consultation (notamment dans le cas d'indication d'avulsion des prémolaires en orthopédie dentofaciale) et travailler le plus possible en vision directe.

Le patient ou son responsable légal doit être informé de l'état et de la position de la ou des dents à extraire, ainsi que des raisons pour lesquelles elles le sont.

En cas de doute concernant la dent à extraire, il peut être utile de prendre contact avec le dentiste référent.

Enfin, certains auteurs préconisent l'utilisation d'une check-list préopératoire afin d'avoir la procédure la plus rigoureuse possible (6).

- Prise en charge

La prise en charge est la même que celle pour une expulsion d'une dent au cours d'un traumatisme :

- Maintenir le patient au calme
- Prendre la dent par la couronne. Éviter de toucher la racine. Tenter de la replacer immédiatement dans l'os.
- Vérifier la bonne position de la dent réimplantée cliniquement et radiologiquement
- Laisser la dent/les dents en place (sauf si la dent est mal positionnée ; la malposition doit être corrigée en exerçant une pression digitale légère)
- Stabiliser la dent pour 2 semaines en utilisant une contention passive et flexible comme un fil de diamètre jusqu'au 0,016 ou 0,4mm collée à la dent et aux dents adjacentes. Maintenir le composite et le système adhésif à l'écart de la gencive et des zones proximales. Il est collé à la dent à l'aide du composite. (Dans le cas des fractures alvéolaires ou de fracture de mâchoire, une contention plus rigide est indiquée et elle doit être laissée en place pour 4 semaines)
- Suturer les lacérations gingivales si elles sont présentes

- Tester la vitalité de la dent. Commencer le traitement canalaire dans 2 les semaines suivant la réimplantation
- Administrer une antibiothérapie (38).

1.6. Complications hémorragiques immédiates

- Définition

Les complications hémorragiques sont souvent mal vécues par le patient et le praticien et constituent un stress important. La prévention repose sur l'interrogatoire et certains examens complémentaires. L'hémorragie est secondaire soit à une erreur chirurgicale (mauvais point d'appui, section d'un paquet vasculo-nerveux), soit liée à une anomalie de l'hémostase (systémique ou médicamenteuse). Le saignement des tissus mous est important et peut perdurer lorsque l'incision est profonde. Le plus souvent, il cède à la compression, mais parfois, il peut être nécessaire d'utiliser une électrocoagulation avec un bistouri électrique (1).

Evaluation du risque hémorragique et conduite à tenir :

- Lié au patient : sexe, âge, pathologies générales, traitement médicamenteux
- Lié à l'acte : degré de risque hémorragique
- Lié aux facteurs de risque associés : autres risques inhérents à la pathologie, pathologies générales associées : rechercher la présence de purpura, ecchymose, hématomes, ictère ou signes de cirrhose (1,81,82,87)

- Etiologies (1,81,82,87)

- Anesthésie : Il est préférable de procéder à plusieurs injections en différents points plutôt qu'en un site unique pour éviter de distendre les tissus et majorer le risque d'apparition d'un hématome postopératoire.
- Blessure artérielle ou veineuse lors de l'incision et du décollement du lambeau ou du forage intra-osseux. Une lésion hémorragique peut se produire avec le mésusage d'un syndesmote, d'un élévateur ou d'un davier. On retrouve des complications hémorragiques au cours des 3 temps dentaires. En effet la lésion d'artères/veines peut survenir rapidement au cours d'une avulsion, il faut donc être vigilant

- Prise en charge (1,57,81,82,87)

A. Préventive

- Contact avec le médecin traitant en cas patient malade ou sous traitement :
 - ancienneté de la pathologie ? Traitement associé ? Risques médicaux ? Pathologies associées ?
 - recours aux injections de facteurs de substitution, transfusions plaquettaires pré et/ou postopératoires ou à l'administration de desmopressine ou d'antifibrinolytique selon la pathologie
- Examens biologiques : NFS, plaquettes, TP, sérologie si doute, INR (International Normalized Ratio) si sous AVK (reflet de la voie extrinsèque de la coagulation) à pratiquer 48h avant l'intervention. Doit être stable et < 4.
- diminuer l'inflammation : détartrage, EHO

- prévoir le matériel associé aux techniques d'hémostase conventionnelle
- S'assurer de la proximité d'une structure hospitalière ou d'un cabinet de chirurgie orale compétent dans la gestion de ces patients
- Intervention le matin en début de semaine pour permettre un contrôle postopératoire

B. Curative

Hémostase locale : systématique en prévention

1. Désinfection locale à la Chlorhexidine
2. Anesthésie avec vasoconstricteur. Anesthésie locorégionale déconseillée en raison du risque d'hématome expansif (bilatérale CI car risque d'hématome latéropharyngé bilatéral et de dyspnée)
3. Geste chirurgical le moins traumatique possible, éviter si possible les alvéolectomies pour préserver la gencive attachée et les tissus osseux périphériques
4. Si réalisation d'un lambeau nécessaire : pleine épaisseur, éviter de dépasser la LMG et les incisions de décharge
5. Parage complet de l'alvéole (révision alvéolaire) :
 - Curetage soigneux / éviction du tissu de granulation
 - Nettoyage avec agent antiseptique + rinçage à l'acide tranexamique (anti-fibrinolytique)
 - Régularisation des crêtes, retrait des éléments mobiles, déchirés
6. Vérifier présence d'un caillot + hémostase mécanique par compression
7. Mise en place d'un matériau hémostatique intra alvéolaire résorbable : éponge de collagène (pangen®), gélatine (curaspon®), ou oxycellulose (surgicel®) non compressive si patient sous AAP ou AVK (AFSAPPS 2011)
8. Hémostase mécanique
9. Sutures étanches et hermétiques berges à berges sans tension, avec points en croix séparés et fil non résorbable. En effet, les points de sutures unitaires sont à privilégier car les surjets (croisés ou non) sont plus susceptibles de se desserrer dans leur ensemble si un point lâche (Figure 22).
10. Compression immédiate avec une compresse imbibée d'acide tranexamique à 5 %
11. Si non obtention de l'hémostase : treillis d'oxycellulose imbibé de colle cyanoacrylate sur l'alvéole voire ligature et électrocoagulation mono et bipolaire, gouttière de compression
12. Vérifier l'arrêt de tout saignement avant de laisser partir le patient
13. Donner les conseils postopératoires à poursuivre jusqu'à cicatrisation du site avulsionnel en cas de risque hémorragique élevé.
14. Le chirurgien-dentiste doit pouvoir assurer la continuité des soins et rester joignable ou à défaut adresser à une structure d'urgence de proximité
15. Suivi : contrôle cicatrisation 7-10j après et retrait des points

Lorsqu'un saignement persiste appliquer une ou plusieurs des techniques d'hémostase chirurgicale conventionnelles jusqu'à l'arrêt complet du saignement :

- Compression +/- sutures
- Acide tranexamique en compression locale +/- sutures
- Hémostatique locaux résorbables (éponge collagène ou gélatine, gaze de cellulose), aussi en prévention d'une complication
- Colle synthétique (colle cyanoacrylate)

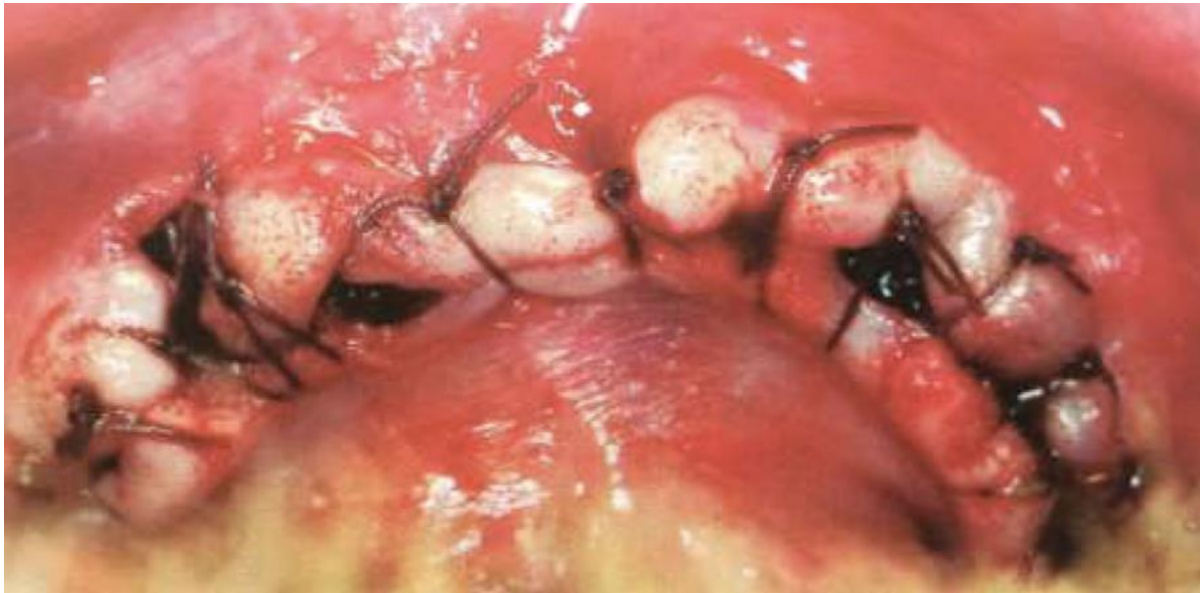


Figure 22 : Points de sutures unitaires après extractions multiples (57)

Recommandations postopératoires écrites et orales :

- Aspirine et AINS à proscrire
- Ne pas rincer trop violemment, ne pas utiliser trop d'eau lors du rinçage, ne pas cracher, ne pas fumer
- Pas de BDB, pas de sport pendant 48h
- Alimentation molle froide et liquide pendant 24h
- Poche de glace en application locale pour limiter l'œdème
- Brosse à dents chirurgicale et brossage doux pendant la période de coagulation
- Œdème : prévenir le patient qu'il est souvent de règle, il n'y a rien à faire, pas d'inquiétude
- Si reprise de saignement : compression avec compresse et si persistance, alors imbiber la compresse d'acide tranexamique
- Garder sous surveillance
- Prévenir le patient des risques d'un saignement
- Laisser son numéro
- Rassurer

1.7. Complications nerveuses

- Définition (85)

Au cours de l'anesthésie, les complications neurologiques peuvent survenir par diffusion du liquide anesthésique dans les loges voisines au cours d'une anesthésie tronculaire aboutissant ainsi à une paralysie faciale et des troubles oculaires.

Ces derniers se manifestent par :

- Une paralysie oculomotrice ;
- Une altération de la perception visuelle ;
- Un ptôsis palpébral ;
- Des vertiges.

De plus, il existe aussi des complications plus graves qui sont principalement des lésions temporaires ou durables du nerf lingual, du nerf alvéolaire inférieur et du nerf mentonnier qui se déroulent au cours des 3 temps de l'avulsion.

- Etiologies (1,85)

- Réaction individuelle de chaque patient à l'anesthésie
- Variations anatomiques nerveuses même si connaissance de ces nerfs
- Incision et décollement au cours du temps muqueux
- Alvéolectomie au cours du temps osseux
- Luxation, élévation et avulsion au cours du temps dentaire

- Prise en charge

Concernant l'anesthésie, ces accidents impressionnants sont de courte durée et se résolvent spontanément en 1 à 2h lorsque le produit s'est dissipé. Ils ne laissent aucune séquelle (85).

Les autres accidents nerveux au cours des temps muqueux, osseux et dentaires se déroulent au cours de l'avulsion mais sont des complications postopératoires car les effets de ces lésions nerveuses se font ressentir ultérieurement lorsque l'anesthésie se dissipe si le dentiste ne réalise pas qu'un nerf a été lésé.

Si le dentiste se rend compte qu'un nerf a été lésé, il doit intervenir rapidement. Le plus souvent il s'agit du nerf lingual. En effet sa localisation le rend susceptible d'être touché au cours des temps muqueux (incision et décollement en lingual des dents postérieures mandibulaires) des temps osseux (séparation de racine ou alvéolectomie en lingual des dents postérieures mandibulaires) ou temps dentaire (28).

A. Préventive

Eviter toutes incision, décollement, séparation de racine, alvéolectomie en lingual des dents postérieures mandibulaires si une autre solution est possible.

B. Curative

Suite à la lésion du nerf lingual, tester le nerf. Rechercher l'apparition d'une hypoesthésie voire d'une anesthésie ou encore de paresthésies sur les 2/3 antérieurs de l'hémi langue homolatérale à la lésion. Toutefois, il est impossible de tester la sensibilité du nerf lingual en présence d'une anesthésie tronculaire homolatérale.

- Si présence d'une section du nerf lingual avec anesthésie complète, adresser le patient en urgence dans un service de chirurgie maxillo-faciale pour suture micro-chirurgicale du nerf sous microscope .
- Si présence d'une hypoesthésie avec suspicion de lésion partielle :
 - Suturer la plaie
 - corticothérapie postopératoire : Solupred 1mg/kg/j le matin pendant 5 jours
 - vitaminothérapie B1 et B6 : 2 comprimés matin midi et soir pendant 1 mois et vitamine B12 : 1 ampoule le matin pendant 1 mois. Toutefois, aucune étude

scientifique n'a démontré l'efficacité de la vitaminothérapie sur les lésions nerveuses chez l'homme

- la prise en charge d'une éventuelle douleur neuropathique fera appel à 2 molécules : l'Amitriptyline (Laroxyl® : 25 à 100mg par jour) ou la Gabapentine (Neurontin®)
- la surveillance de la récupération nerveuse sera reportée précisément dans le dossier médical à l'aide d'une cartographie ou d'un schéma (28).

Tableau 2 : Guide des complications peropératoires au cours de l'avulsion

	Complication allergique	Complication muqueuse	Complication osseuse	Complication dentaire	Complication hémorragique	Complication nerveuse
Désinfection	X					

exo-buccale						
Anesthésie	X	X	*		X	X
Temps muqueux (incision, décollement)		X			X	X
Temps osseux (alvéolectomie)		X	X	X	X	X
Temps dentaire (luxation, élévation, avulsion)		X	X	X	X	X
Temps gingival (compression, sutures)	**	X				

* Une anesthésie peut provoquer une nécrose osseuse **postopératoire** notamment au niveau du palais

** Le matériau du fil de suture peut entraîner des complications allergiques et une inflammation **postopératoire**.

Les complications allergiques peuvent être per ou postopératoires.

Chapitre 2 : Complications chirurgicales postopératoires

La douleur, est une suite opératoire normale suite à une intervention. Il est donc essentiel d'anticiper cette douleur par une prescription analgésique efficace (86).

Il existe plusieurs facteurs influençant la douleur postopératoire :

- Caractéristique de l'intervention :

- La durée opératoire
- La difficulté opératoire
- Les caractéristiques anatomiques (profondeur de l'inclusion, inclinaison linguale de la dent)
- Le niveau d'expérience du chirurgien ;
- Le terrain (*existence d'une douleur préopératoire*) (86)
 - Caractéristiques dues au patient :
 - La douleur pré-opératoire
 - L'hygiène buccale déficiente
 - Le tabagisme
 - L'anxiété
 - La dépression
 - Les facteurs sociaux défavorables (86)

Le traitement pharmacologique doit être prescrit de façon systématique et pour une durée suffisante, en précisant les horaires de prise et en évitant les mentions type « en cas de douleurs ». Le praticien se doit, d'assurer le suivi et d'adapter le traitement antalgique.

En outre, une douleur modérée cédant aux antalgiques est une suite normale après une intervention de chirurgie de dent incluse. Toutefois, si celle-ci se prolonge au-delà de 8 jours, elle devient le signe d'une complication qu'il faudra traiter.

Contrairement aux complications peropératoires, la majorité des complications postopératoires sont douloureuses et se manifestent le plus souvent par une sensibilité.

2.1. Complications infectieuses et inflammatoires

2.1.1. Alvéolites

- Définition (62,65,68)

Les alvéolites post-extractionnelles sont les **complications les plus fréquentes**. Elles se caractérisent par une inflammation et/ou une infection limitée à l'alvéole, il s'agit d'un accident post-extractionnel imprévisible caractérisé par une altération du processus physiologique de formation du caillot sanguin qui est primordial pour la cicatrisation. C'est une affection bénigne pouvant survenir aussi bien chez des sujets sains que chez des sujets présentant des tares. Cette

lésion est très gênante pour le patient du fait de sa symptomatologie invalidante, ce qui l'amène à consulter de nouveau.

On distingue trois formes d'alvéolites : sèche, suppurée et ostéitique parcellaire (ou cellulite du 21^e jour).

- Etiologies (62,63,64,67,68,80)

- Facteurs généraux :

- Age : se rencontre à n'importe quel âge. Cependant, elle est pratiquement inexistante chez l'enfant et l'adolescent. Ceci est due au fait que chez ce dernier, le ligament alvéolo-dentaire est plus épais donc bien vascularisé et se réduit ensuite avec l'âge
- Etat général (terrain) : un accident qui survient dans la plupart des cas chez des sujets indemnes de toute tare. Il paraît cependant indéniable que certaines affections générales favorisent l'apparitions d'alvéolites

- Facteurs locaux :

- Structure des maxillaires : la mandibule est la plus touchée. En effet, la vascularisation au niveau maxillaire est plus importante qu'au niveau mandibulaire d'où la fréquence moindre des alvéolites.
- Influence de la dent causale : les dents les plus incriminées sont les molaires et prémolaires mandibulaires, ceci s'explique par le fait que les apex de ces dents sont en rapport étroit avec le nerf dentaire inférieur dont l'irritation au cours des extractions cause des troubles trophiques.
- Infection préexistante
- Anesthésie locale : Par la vasoconstriction qu'elle détermine, elle peut être considérée comme un facteur favorisant très important dans l'apparition d'une alvéolite secondaire à une avulsion dentaire. En effet, au cours de cette anesthésie de nombreux éléments concourent à une ischémie des parois alvéolaires :
 - La distension mécanique
 - L'emploi de solution adrénalinée
 - La concentration de la solution anesthésique
 - L'utilisation d'une solution trop froide
 - Le type d'anesthésie : une anesthésie intra ligamentaire favorise les ischémies et l'apparition d'alvéolites

- Facteurs opératoires :

L'importance des manœuvres opératoires est en relation étroite avec des conditions anatomiques particulières : densité de l'os alvéolaire, épaisseur de la table alvéolaire, atrophie du ligament alvéolo-dentaire, morphologie radiculaire et hypercémentose.

- Nécrose osseuse (en rapport avec des manœuvres traumatisantes qui facilitent ultérieurement l'infection du caillot) : les fractures alvéolaires, les portions d'os non recouvertes par la gencive entraînent une nécrose du fait de la mauvaise irrigation locale
- Fracture des septa inter radiculaires
- Toilette de l'alvéole et curetage post extractionnel mal réalisés. Il est important après toute extraction de réviser l'alvéole.

- Durée de l'intervention : la durée de l'intervention augmente l'importance du traumatisme opératoire et accroît ainsi le risque d'alvéolite.
 - Hémorragie postopératoire : on a constaté que les alvéolites surviennent plus fréquemment lorsque l'extraction a été suivie d'une hémorragie, qu'elle soit de cause locale ou générale.
- Facteurs postopératoires :
- Septicité buccale : une mauvaise hygiène postopératoire favorise la stagnation des débris alimentaires au niveau du site ce qui provoque l'infection.
 - Abus de bains de bouche ou bains de bouche commencés trop tôt ce qui risque d'entraîner la désorganisation du caillot.
 - Succion de la plaie
 - Perte partielle ou prématurée du caillot sanguin dans l'alvéole,
 - Tabagisme (nicotine vasoconstrictrice),
 - Non-respect des conseils postopératoires généraux (tabac, hygiène, alcool, bain de bouche précoce)

2.1.1.1. Alvéolites sèches ou dry socket

- Définition (62,64,67,69)

Elles sont liées à la perte d'une partie ou de l'ensemble du caillot sanguin qui se forme à la base de l'alvéole après une extraction dentaire (d'autres facteurs peuvent aussi être impliqués). Les cinq premiers jours après l'extraction sont les plus importants, c'est au cours de cette période que le risque est le plus grand (le caillot sanguin disparaît progressivement, mais il ne doit pas se déloger de façon précoce car il joue un rôle de protection de l'alvéole durant 24 à 36 h pour empêcher une infection et la survenue d'une complication : c'est le processus de cicatrisation de deuxième intention).

On définit ainsi l'alvéolite sèche comme étant une ischémie osseuse causée soit par l'absence de formation du caillot sanguin soit par désintégration secondaire de celui-ci sous l'influence de divers facteurs (mode d'anesthésie, traumatisme postopératoire, prédisposition individuelle, lysozyme...).

Les dents de sagesse mandibulaires sont les plus touchées.

- Signes cliniques et radiologiques (62,64,67,69)

Entre le 2^{ème} et le 3^{ème} jour post-extractionnel le patient se plaint d'une douleur vive (signe pathognomonique) qui se met en place d'emblée sous une forme continue et pulsatile. Cette douleur insupportable est localisée à l'alvéole déshabillée avec parfois des irradiations à d'autres territoires (parfois toute l'hémi face). Ces douleurs sont rebelles aux antalgiques même à doses élevées, entraînant rapidement une insomnie, une gêne à l'alimentation et par voie de conséquence une baisse de l'activité et une perturbation de l'humeur.

L'examen endo-buccal révèle une alvéole déshabillée dont le fond est visible, la muqueuse présente le plus souvent un aspect normal (ou légèrement érythémateux), il n'existe pas de contexte infectieux. Les parois alvéolaires sont sensibles au moindre contact. Dans le cas de fragmentation précoce du caillot, on retrouve des débris brunâtres de ce dernier. Cependant l'alvéole peut être **vide**, avec des parois blanchâtres et glabres (Figure 23). Un ganglion ou un

trismus ne se manifeste pas (ou très rarement) contrairement à l'alvéolite suppurée. L'examen radiologique montre une alvéole vide.

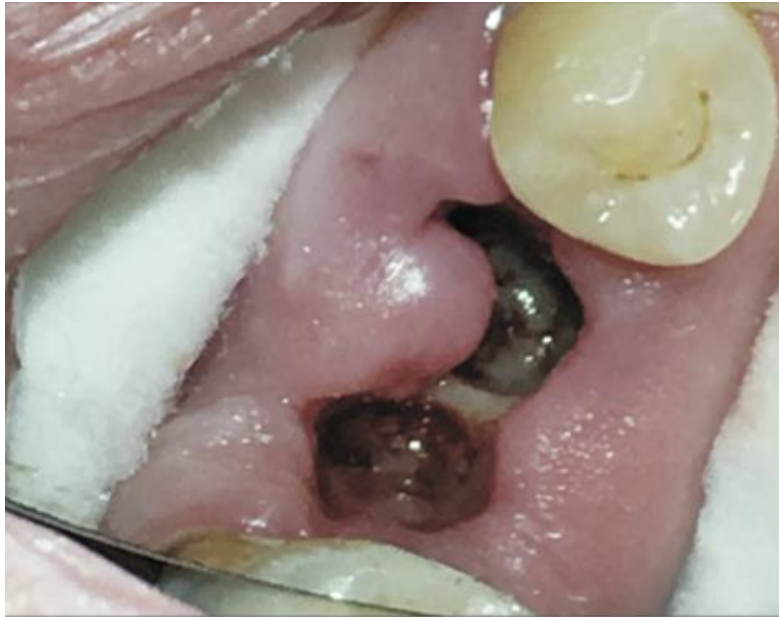

Figure 23 : Alvéolite sèche avec une exposition d'un os alvéolaire blanchâtre dans une alvéole vide et une muqueuse non inflammatoire avec un aspect normal (69)

- Prise en charge (62,64,67,69)

A. Préventive

Côté praticien, il faut :

- Eliminer les facteurs étiologiques,
- Réaliser un bilan pré-extractionnel complet,
- Prévoir une préparation adéquate à l'intervention, tant sur le plan local que sur le plan général,
- Réaliser les extractions dans les règles de l'art,
- Motiver les patients au maintien d'une hygiène bucco-dentaire correcte et au respect des soins et des recommandations post-extractionnelles. (64)
- Etre le moins traumatisant possible,
- Vérifier l'absence de séquestre, parage de l'alvéole (compresse pour que le caillot reste en place)
- Réviser soigneusement l'alvéole en fin de geste (1, 73)

De plus, un rinçage avant et après une extraction dentaire avec une solution de rinçage à base de gluconate de Chlorhexidine (à des concentrations de 0,12 % et de 0,2 %), de même que l'application de gel de Chlorhexidine (à une concentration de 0,2 %) dans l'alvéole réduirait les risques d'alvéolite sèche (71).

Côté patient :

- Arrêt du tabac en postopératoire (prescrire des patchs si nécessaire)

- Respect de la cicatrisation
- Bonne hygiène bucco-dentaire (1,73)

B. Curative (1,64,73)

- Anesthésie sans vasoconstricteur
- Nettoyer lentement l'alvéole
- Faire saigner (curette, fraise), on gratte l'os donc on fait saigner pour reformer un caillot. Si l'os est exposé au delà de la surface gingivale il est possible d'éliminer le spicule osseux avec une fraise sous irrigation pour le descendre d'un mm en dessous du niveau muqueux.
- Parage de la plaie :
 - Nettoyer le fond de l'alvéole avec une curette
 - Enlever les bords tranchants osseux
 - Enlever les parois osseuses fracturées
 - Enlever les papilles déchirées
 - Nettoyer la zone de la plaie
 - Faire en sorte qu'il y ait un saignement physiologique
- Eventuel pansement alvéolaire antalgique (mèche + eugénol, Alvéolopengha) (Figure 24)
- Compression manuelle (+ sutures) pour hémostase
- Antalgique (paracétamol) si besoin mais pas d'antibiotique car il n'y a pas d'infection : Paracétamol 1gramme : 1 comprimé toutes les 6 heures sans dépasser 3 grammes par jour, pendant 3 jours

Il existe différents traitements curatifs (69)

En effet, les situations cliniques de l'alvéolite sèche varient en fonction de l'exposition osseuse simple ou multiple ainsi que du recouvrement gingival sur l'os exposé.

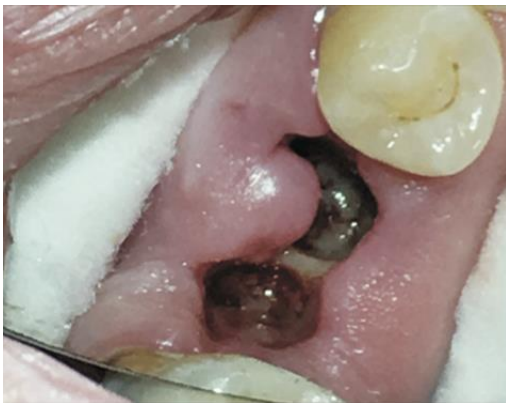

Figure 23 : Alvéolite sèche avec recouvrement gingival de la lésion (69)

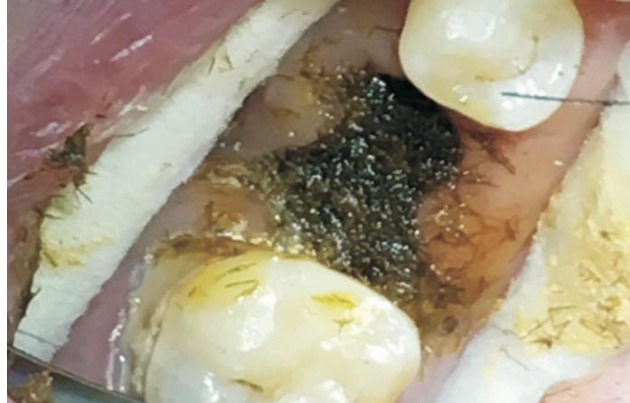

Figure 24 : mise en place d'un pansement alvéolaire afin de soulager la douleur (69)

Dans cette situation, il est possible

- Soit de mettre un pansement alvéolaire antalgique résorbable mais qui doit rester en place plusieurs jours afin d'éviter une nouvelle exposition entre l'os et la cavité buccale et permettre ainsi une réduction de la douleur sans faire d'anesthésie.
- Soit de réaliser une anesthésie et de cureter l'alvéole afin de refaire saigner et permettre la formation d'un caillot (69).

2.1.1.2. Alvéolites suppurées

- Définition (5)

Il s'agit d'une micro-ostéite qui peut constituer le point de départ d'une forme plus étendue, elle est due à une surinfection de l'alvéole ou du caillot. Elle apparaît quelques jours après l'intervention, (environ 7 jours) soit directement par des débris résiduels (séquestres osseux, fragments dentaires, sac péri-coronaire ou résidus de granulomes, tartre et aliments), soit indirectement par l'extension d'une infection parodontale de voisinage qui constitue également un facteur favorisant.

- Signes cliniques (5,73)

Son expression clinique est différente de l'alvéolite sèche. Les douleurs sont moins intenses. Elle se manifeste par l'apparition de bourgeons charnus envahissant la cavité et accompagné de suppuration.

L'examen endo buccal révèle une alvéole comblée par des débris de tissu granulomateux brunâtre ou noirâtre, provenant de la désorganisation du caillot et de sa nécrose secondaire d'odeur fétide, saignant ou laissant sourdre du pus. Les parois de l'alvéole sont sensibles avec une muqueuse rouge, tuméfiée, bourgeonnante et douloureuse au moindre toucher (Figure 25), on note également une tuméfaction vestibulaire associée ou non à une fistule. Des débris osseux, dentaires ou tartriques sont retrouvés au fond de l'alvéole.

L'alvéolite suppurée se caractérise par plusieurs signes infectieux : fièvre le de 38 à 38.5°c, adénopathies régionales concomitantes et parfois trismus.

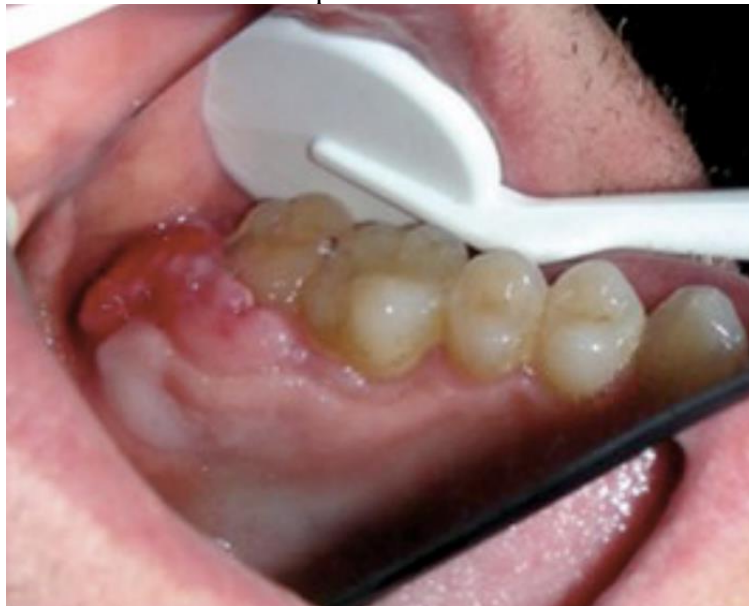

Figure 25 : Alvéolite suppurée : muqueuse rouge, tuméfiée et bourgeonnante

- Prise en charge (1,73)

L'alvéolite suppurée n'est pas résolutive spontanément, l'évolution se fait vers des complications à type d'alvéolite ostéite parcellaire caractérisée par une fièvre de 38 à 38,5°c.

A. Préventive

Côté praticien :

- élimination des facteurs étiologiques,
- bilan pré-extractionnel complet,
- préparation adéquate à l'intervention, tant sur le plan local que sur le plan général,
- réalisation des extractions dentaires dans les règles de l'art, et si possible de manière atraumatique
- parage de l'alvéole (compresse pour que le caillot reste en place)
- révision alvéolaire postopératoire soigneuse (1,73)

Côté patient :

- arrêt du tabac en postopératoire
- respect de la cicatrisation
- bonne hygiène bucco-dentaire (1,64,73)

B. Curative (1,73)

- Nettoyer lentement l'alvéole avec curette et antiseptique (bain de bouche à la Chlorhexidine)
- Retirer le séquestre éventuel et tout le caillot désorganisé
- Procéder au parage de la plaie :
 - Nettoyer le fond de l'alvéole avec une curette
 - Enlever les bords tranchants des alvéoles vides
 - Enlever les parois osseuses fracturées
 - Enlever les papilles déchirées
 - Nettoyer la zone de la plaie
 - Faire en sorte qu'il y ait un saignement physiologique
- Poser éventuellement un pansement alvéolaire (Eugénol)
- Exercer une compression manuelle et suturer pour l'hémostase
- Prescrire antibiotiques et antalgiques :
 - Antibiothérapie : l'Afssaps préconise, en cas d'alvéolite suppurée chez l'adulte et pendant 7 jours (54)
 - ❖ un traitement à base d'Amoxicilline (2 grammes par jour, en 2 prises). (1ère intention)
 - ❖ en cas d'allergie à l'Amoxicilline, un traitement à base de Clindamycine 1200mg par jour en 2 prises. (1ère intention)
 - Antalgique : Paracétamol 1gramme : 1 comprimé toutes les 6 heures sans dépasser 3 grammes par jour, pendant 3 jours
 - Antiseptique : Bain de bouche : Chlorhexidine 0,12 % : 1 bain de bouche 3 fois / jour, après brossage de dents, garder en bouche 1 minute puis recracher à commencer 48 heures après le soin

Tableau 3 : Guide des alvéolites sèches et suppurées

	Alvéolites sèches (suite aux extractions dentaires)	Alvéolites suppurées
Signes fonctionnels	- Douleurs violentes, rebelles aux antalgiques, ravivées au moindre contact - Apparition 2 à 4 jours après l'acte chirurgical	- Douleurs plus modérées - Apparition 7 jours après l'acte chirurgical - Hypersialorrhée et halitose
Etiologies	- Favorisée par vasoconstricteurs, tabac (nicotine vasoconstrictrice), infection préexistante, avulsion traumatique avec séquestre osseux, - Le + souvent à la mandibule et en secteur postérieur - Fragments osseux alvéolaires fracturés qui peuvent être expulsés à la gencive quelques semaines après l'extraction.	- Traumatismes osseux lors de l'extraction - Eléments extérieurs : séquestres osseux -> important de les éliminer lors de l'intervention, débris alimentaires ...
Examen clinique	- Absence de trismus et d'adénopathie, pas de tuméfaction particulière au niveau buccal - Alvéole vide, contenant un résidu de caillot non adhérent au plan osseux - Os alvéolaire blanchâtre, hypersensible - Muqueuse : aspect normal	- Présence trismus modéré et/ou adénopathie (signe inconstant) - Alvéole comblée par des détritres avec odeur fétide - Alvéole envahie de bourgeons charnus - Muqueuse rouge, tuméfiée, bourgeonnante, autour de l'alvéole - Suppuration signe la présence d'un séquestre
Evolution	- La guérison se fait au bout de 15 jours - Progressivement, en 2 à 3 semaines, on va avoir une cicatrisation de deuxième intention avec un tissu de granulation qui va recouvrir les parois de l'alvéole et qui atténue les douleurs en protégeant l'os.	- Evolution lente - Alvéolite suppurée non traitée guérit entre 30 et 50 jours
Traitement	Préventif : - Vérification d'un saignement alvéolaire au moment de l'extraction. - Ne pas cracher après ! - Pas de bain de bouche avant 24 heures - Eviter de mettre la langue dans l'alvéole. - Pas de tabac pendant les jours suivant l'extraction (minimum 24 heures) - Bonne hygiène bucco-dentaire Curatif : - Anesthésie sans vasoconstricteur - Nettoyer lentement l'alvéole - Faire saigner (curette, fraise), on regratte l'os donc on fait saigner pour faire un caillot - Eventuel pansement alvéolaire antalgique (mèche + eugénol, Alvéolopengha) - Antalgique si besoin mais pas d'antibiotique car il n'y a pas d'infection - Antiseptiques locaux (bain de bouche)	Préventif : Pour le praticien, il faut : - Etre le moins traumatisant possible, - Vérifier l'absence de séquestre, parage de l'alvéole (compresse pour que le caillot reste en place) Pour le patient : - Arrêt du tabac en postopératoire - Respect de la cicatrisation - Bonne hygiène bucco-dentaire Curatif : Nettoyer lentement l'alvéole avec antiseptique (bain de bouche à la Chlorhexidine) Retirer le séquestre Pansement alvéolaire (Eugénol) Prescription : - Antibiothérapie générale - Antalgique - Antiseptiques locaux (bain de bouche)

2.1.2. Ostéites

- Définition

Elles restent rares, ce sont des affections inflammatoires du tissu osseux, souvent infectieuses, à l'origine d'une déminéralisation osseuse entraînant l'apparition à terme de fragments osseux isolés du reste de l'os (séquestres). Elles font souvent suite à une alvéolite non soignée, sur un terrain à risque et fragile (diabète non équilibré, irradiation, maladie de Paget, patients sous biphosphonates et antirésorptifs osseux).

Une ostéite circonscrite du rebord alvéolaire constitue une alvéolite suppurée de grande étendue avec des manifestations plus importantes. Une ostéite centro-osseuse fait suite à un défaut de curetage alvéolaire (persistance d'un kyste ou d'un apex), elle reste rare chez un sujet sain.

À l'examen clinique, elle se manifeste par une tuméfaction au niveau de la table osseuse accompagnée d'une inflammation de la muqueuse, de fièvre et de fortes douleurs.

À l'examen radiologique, des images radioclares non homogènes traduisent la nécrose de l'os. La conduite à tenir est la même que pour l'alvéolite suppurée (5,74)

Cas particulier : Alvéolite ostéitique parcellaire (ou cellulite du 21^{ème} jour)

- Définition

Les cellulites affectent les tissus profonds, muscles ou graisse, plus précisément dans la zone de la gencive, visage, cou, et sont le plus souvent la conséquence d'une infection dentaire, mal ou non soignée, qui a dégénéré. Ce sont des affections graves qui ont une tendance extensive rapide et peuvent mettre en jeu le pronostic vital (75).

La classification des cellulites se fait selon : leur gravité, leur forme (circonscrite si elle est localisée tout autour de l'alvéole ou diffuse plus largement à la graisse du visage et de la gorge, allant même jusqu'à engager le pronostic vital du patient si il se retrouve avec les voies respiratoires encombrées à cause du gonflement des tissus.), leur mode évolutif (aigu, subaigu, chronique), leur siège (formes péri-mandibulaires ou péri-maxillaires) et leur stade (séreux, suppuré, fistulisé ou chronique). (75)

La cellulite du 21ème jour s'installe secondairement et se manifeste par des douleurs persistantes qui s'étalent pendant deux semaines suivant l'extraction mais elle reste rare. `

- Etiologies

Les interventions sur des sites ayant présenté des infections entraînent un remaniement des tissus qui est propice à l'infection. Ce sont des affections inflammatoires du tissu osseux, souvent infectieuses, à l'origine d'une déminéralisation osseuse entraînant l'apparition à terme de fragments osseux isolés du reste de l'os. L'infection occasionne des cellulites, dont la localisation est en rapport avec le site opéré. En outre, il s'agit d'une infection du tissu de granulation favorisée par la présence de corps étrangers (aliments, sac péri coronaire insuffisamment cureté, séquestre osseux) (1,74,75).

Cependant, les infections postopératoires surviennent aussi après des germectomies, donc sans antécédent septique, et donnent lieu aux fameuses « cellulites du 21^e jour ». La cicatrisation muqueuse est achevée, et une infiltration le long de la seconde molaire au niveau d'une plaie osseuse non cicatrisée et en plein remaniement entraîne la formation d'une poche de pus, associée à une réaction inflammatoire (œdème) (1,75) C'est pourquoi cet accident se fait plus volontiers chez le jeune de moins de 15 ans présentant un espace rétromolaire très faible et un recouvrement partiel de la cuspside distale de la seconde molaire (1).

- Signes cliniques

Elle est évoquée devant la présence d'un nodule induré en regard du site extractionnel, d'une fistulisation buccale ou cutanée et est accompagnée d'une fièvre, une incapacité à ouvrir la bouche, une irrégularité de la forme du visage. Sa particularité est qu'elle apparaît vers la 3^{ème} semaine (74).

- Prise en charge

La suppression du séquestre met fin à la symptomatologie pour les cellulites du 21ème jour (1).

En premier lieu, concernant les cellulites cervico-faciales collectées, il faut évaluer la collection par drainage si cela est possible. Pour ce faire, le praticien réalise (sous anesthésie locale) une perforation ainsi qu'une pression sur la muqueuse afin d'en faire sortir le pus. Cet acte est souvent douloureux mais libérateur pour le patient. Il est de plus conseillé de réaliser un rinçage muqueux à la Chlorhexidine (1)

Dans un second temps il faut une prescription médicamenteuse avec antibiothérapie :

- **Antibiothérapie : l'AFSSAPS préconise, en cas de cellulite aiguë circonscrite, diffuse : (54)**
 - ❖ **un traitement à base d'Amoxicilline simple, avec 2 grammes par jour, en 2 prises, matin et soir, pendant 7 jours pour un adulte. (1ère intention)**
 - ❖ **en cas d'allergie à l'Amoxicilline, un traitement à base de Clindamycine 1200mg par jour en 2 prises, matin et soir, pendant 7 jours pour un adulte. (1ère intention)**

Bien que les recommandations officielles de l'AFSSAPS recommandent uniquement la prescription d'Amoxicilline (monothérapie), certaines études se dirigent vers l'utilisation d'une bithérapie pour les cellulites cervico-faciales. En effet, l'évolution de la résistance des anaérobies stricts à l'Amoxicilline ou à la Clindamycine doit être régulièrement suspectée. Ainsi, dans les cellulites circonscrites d'origine dentaire, les associations Amoxicilline + Métronidazole ou Spiramycine + Métronidazole sont envisageables. En effet, dans les infections modérées, la présence de bactéries anaérobies à Gram négatif fait que l'on associe le plus souvent soit le Métronidazole. Pour les infections modérées, il est souhaitable de couvrir streptocoques et anaérobies à Gram négatif. L'association Spiramycine- Métronidazole, très efficace sur les anaérobies d'origine dentaire, peut être préconisée dans les cellulites circonscrites d'origine dentaire (88)

Si la cellulite est trop importante : **Urgence médico-chirurgicale, hospitalisation en urgence car engage le pronostic vital (1).**

2.1.3. Nécrose du palais suite à l'anesthésie (5,76)

- Définition

Une injection de l'anesthésique au palais peut former un décollement de la muqueuse de l'os et provoquer ainsi un arrachement vasculaire. La nécrose palatine se forme en quelques jours, et se caractérise par une lésion circonscrite très douloureuse. Elle est blanchâtre dans un premier temps, puis prend un aspect nécrotique avec une dénudation de l'os sous-jacent (5,76).

- Etiologies

- injection trop rapide, pression trop importante d'anesthésique
- anesthésie trop adrénalinée (1/100000) (5, 76)

- Prise en charge

- A. Préventive

Injection douce et lente en utilisant une concentration maximale de 1/200000 d'adrénaline et stopper l'injection dès lors que la muqueuse blanchit (5, 76).

B. Curative

L'escarre palatine (ou la nécrose palatine) se résorbe spontanément en 1 à 2 semaines donc abstention en attendant la cicatrisation.

Il est possible de prescrire éventuellement :

- Gel antiseptique (Elugel®) à appliquer localement au niveau de la zone sensible
- Anesthésique local (Dynexan®) à appliquer localement au niveau de la zone sensible pour soulager la douleur (5, 76)

2.1.4. Aphtes suite à l'anesthésie

- Définition

Ce sont des lésions à fond gris blanchâtre entourées d'un liseré rouge érythémateux. Elles sont douloureuses au toucher (symptôme principal) et notamment au contact des aliments lors de la mastication. Ce sont des lésions non contagieuses et peuvent être révélatrices de maladies graves en cas de poussées brutales et importantes (figure 26) (77).

- Etiologies

- La pénétration de l'aiguille dans la muqueuse vestibulaire peut provoquer la formation d'un aphte
- Suite à l'anesthésie, la muqueuse en regard de la dent est insensible. Il est fréquent, notamment chez les enfants (mais aussi chez l'adulte), qu'ils se mordent à cause de l'insensibilité provoquée par l'anesthésie. Il en résulte après dissipation de l'anesthésie une douleur plus ou moins importante en fonction de la force de la morsure (77).

- Prise en charge

A. Préventive

Bien expliquer qu'il ne faut pas mordre même si la zone est anesthésiée. Prévenir notamment les parents afin qu'ils fassent attention à ce que les enfants ne se blessent pas.

B. Curative

Un aphte se résorbe spontanément donc abstention en attendant la cicatrisation (77).

Il est possible de prescrire éventuellement :

- Gel antiseptique à appliquer localement au niveau de la zone sensible
- Anesthésique local à appliquer localement au niveau de la zone sensible pour soulager la douleur

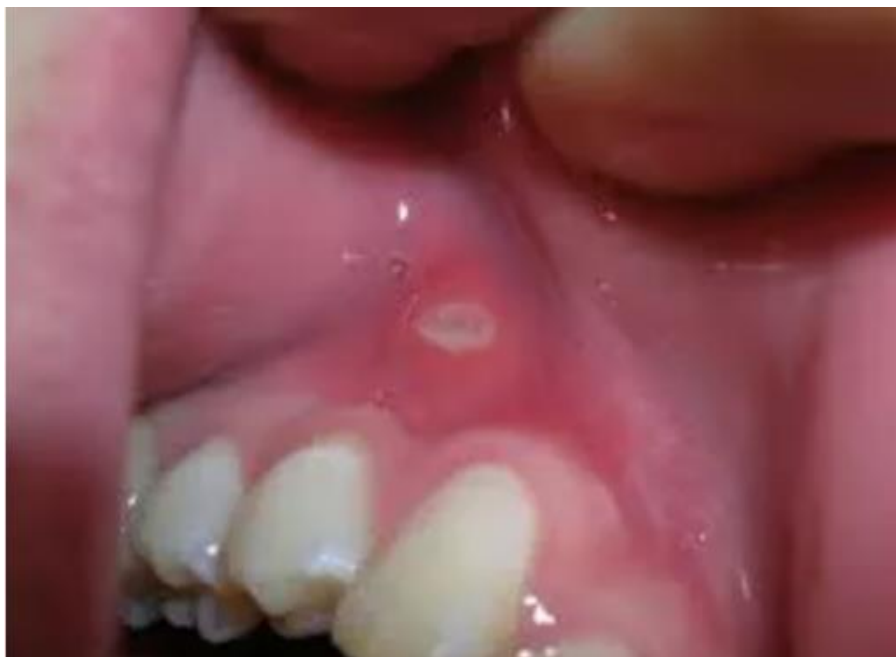

Figure 26 : Aphte au fond du vestibule quelques jours après une anesthésie vestibulaire (77)

2.1.5. Emphysème sous cutané

- Définition

Après un acte bucco-dentaire, l'emphysème sous cutané est dû à la propagation d'air sous pression dans les tissus sous-cutanés, à partir d'une lésion de l'alvéole dentaire, des canaux radiculaires ou d'une lésion muqueuse (78).

Il se traduit par l'apparition rapide d'une tuméfaction des tissus mous de la face et du cou, avec extension possible vers la région thoracique. C'est une lésion indolore et non érythémateuse, il n'existe ni gêne ni dyspnée, la voix peut en revanche être nasonnée. À la palpation, on retrouve une crépitation neigeuse pathognomonique (78).

- Etiologies

L'emphysème sous cutané peut être provoqué :

- par le praticien : il survient de façon immédiate ou rapide ; il est généralement favorisé par l'utilisation d'une turbine à air, d'une pièce à main à haute vitesse, d'un spray air/eau, d'une seringue pour l'irrigation canalaire ou d'un laser équipé d'un système de projection d'air ;
- par le patient : il s'agit d'une éventualité rare due à une pression intra-orale créée par le patient. On peut encore citer le fait de se moucher, de tousser, de gonfler un ballon ou même de jouer de la trompette après avulsion dentaire (Figure 27) (100). Contrairement à l'emphysème sous cutané iatrogène, sa survenue se fait à distance de l'acte dentaire, au moment de l'hyperpression. (78)

L'emphysème sous cutané peut donc être une complication peropératoire ou postopératoire (78).

- Prise en charge

- A. Préventive**

- Utiliser la fraise à os sur contre angle bague rouge au cours de l'alvéolectomie
 - Insister sur les conseils postopératoires (100)

- B. Curative**

Rassurer le patient. En effet, l'emphysème sous-cutané (ESC), dans les suites immédiates d'un acte bucco-dentaire, représente un incident banal mais il est source d'inquiétude pour le praticien et le patient

Cependant, le diagnostic clinique est facile : il ne devrait pas être nécessaire de recourir à des examens complémentaires (radiographies, scanner, IRM ou biopsie) (99). Seuls les signes cliniques cités précédemment sont nécessaires. C'est pourquoi il faut l'expliquer au patient et le rassurer rapidement.

La régression se fait en moins de 5 jours, sans mesures particulières. Une antibiothérapie n'est pas préconisée (74) mais elle est souvent prescrite. L'extension thoracique de l'emphysème sous cutané justifie d'une surveillance en milieu hospitalier bien que la survenue d'un pneumomédiastin ou d'un pneumothorax compressif reste théorique. Un suivi régulier est donc nécessaire pour suivre son évolution (78).

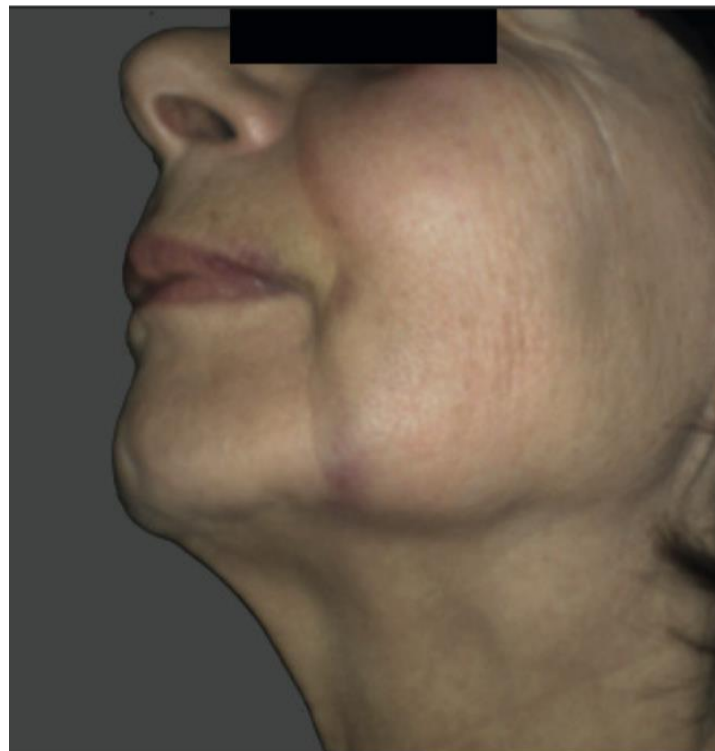


Figure 27 : Emphysème sous-cutané apparu 1 heure après un acte de chirurgie bucco-dentaire, en gonflant un ballon (78)

2.1.6. Trismus

- Définition

Le trismus se définit comme la restriction des mouvements de la mandibule, une limitation de l'ouverture buccale (89). Le trismus est une complication bénigne et récurrente en chirurgie dentaire (30).

- Etiologies

Dans le cas d'une avulsion, ça peut être une réaction normale en post opératoire qui s'accompagne d'un œdème réactionnel. Toutefois, il existe d'autres étiologies comme le résultat d'une anesthésie tronculaire ou d'un traumatisme (solicitation des ATM au cours d'une avulsion longue et compliquée) (30).

- Prise en charge

La prise en charge du trismus varie en fonction de son étiologie (30).

Le but est de supprimer la symptomatologie. Il est en rapport avec des phénomènes inflammatoires, mais il ne doit pas se prolonger au-delà de 48 heures (5,30,83).

En cas de persistante il faut rechercher le plus souvent :

- Une cause traumatique ou infectieuse
- Une fracture méconnue de la mandibule
- Un syndrome algo-dysfonctionnel (5, 83)

Les traitements à mettre en place :

1. Appliquer de la chaleur sur la zone avec des serviettes chaudes et humides et éviter des aliments trop durs
2. Prescrire des AINS et des antalgiques
3. Relaxation musculaire associée à la prescription de benzodiazépine (Diazépam) (30)

Au-delà de 2 à 3 jours de trismus, il faut rediriger le patient vers un chirurgien maxillo-facial (30).

2.2. Complications hémorragiques postopératoires et hématomes

- Définition (1,81,82,87)

Suite à une avulsion, des saignements peuvent survenir au-delà de la 6e heure, alors que le patient ne présentait pas de signe particulier. Il s'agit d'ecchymoses résultant d'une hémorragie partiellement contenue ou stoppée par la suture. Les hémorragies postopératoires et hématomes sont souvent mal vécues par le patient.

Ces derniers sont parfois importants, le sang envahissant les espaces cellulaires comme dans l'emphysème. Les joues sont gonflées et l'extension est cervico-faciale, pouvant aller jusqu'à la clavicule. La coloration du « bleu franc » au « jaune lavé » disparaît en 8 à 15 jours (Figure

28).

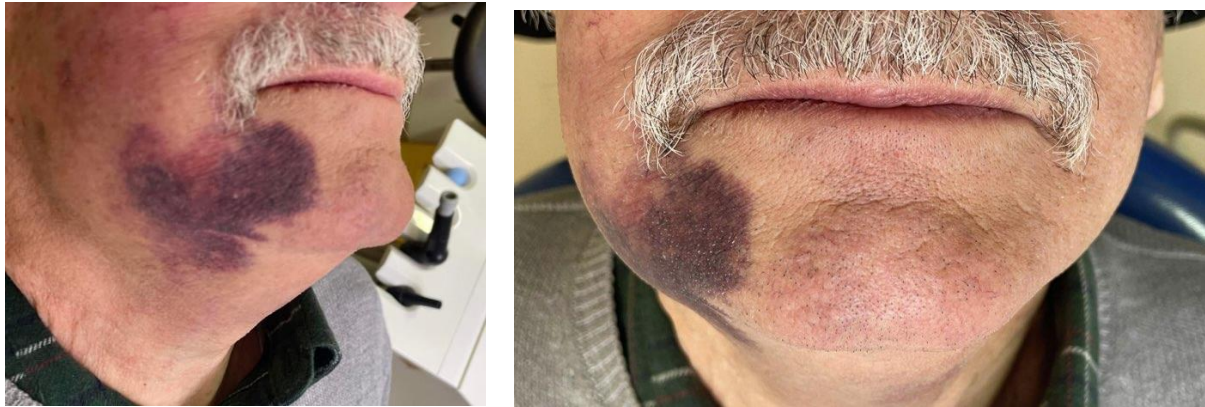

Figure 28 : Hématome important quelques jours après avulsion avec alvéolectomie de la 46

- Etiologies (1,82,87)

- La levée de la vasoconstriction lors des anesthésies locales peut amplifier le phénomène.
- La localisation de l'avulsion : les sites des dents de sagesse ou des germes maxillaires, à cause de la riche vascularisation de la région ptérygoïdienne.
- Les bains de bouche dans les 48 heures suivant l'avulsion
- Le fait de cracher (le sang ou le dentifrice lors du brossage de dent) ce qui peut nuire à la formation du caillot
- Tout acte traumatique au niveau de l'alvéole (mastication sur la zone, brossage vigoureux du site)
- Certains troubles généraux : Insuffisance hépatique, insuffisance rénale, maladie du sang (maladie de Willebrand), troubles de la coagulation, déficit en facteur de la coagulation, déficit en plaquettes, hypovitaminase K. Les hémorragies retardées sont souvent le fait de causes générales.
- La pose de fils résorbables : ils induisent une inflammation qui provoque un risque hémorragique...

- Prise en charge (1,81,87)

- Observer le site : identifier la nature et la localisation du saignement
- Appliquer du froid sur le visage
- Aspirer pour localiser l'origine du saignement, diminuer la zone d'observation au maximum
- Rassurer le patient
- Injecter des vasoconstricteurs autour du saignement (anesthésie adrénalinée)
- Mettre en place un parage (enlever tous les débris) de la plaie :
 - Nettoyer :
 - la zone de la plaie
 - le fond de l'alvéole avec une curette
 - Retirer :
 - les bords tranchants des alvéoles vides

- les parois osseuses fracturées
- les papilles déchirées
- les éléments qui gênent la cicatrisation (restes de tissu de granulation)

- Faire en sorte d'obtenir un saignement physiologique
 - Exercer une compression manuelle : compresses imbibées d'acide tranexamique : il s'agit de la compression extrinsèque à l'extérieur de l'alvéole
 - Exercer une compression interne ou tamponnement à l'aide d'hémostatiques locaux et de produits résorbables car ces derniers une fois gorgés de sang participent à l'arrêt du saignement et deviennent support pour le caillot
 - Réaliser des sutures hermétiques
 - Renouveler les consignes postopératoires

En cas d'hématomes trop importants, le risque réside dans une surinfection possible, une antibiothérapie doit alors être instaurée :

- ❖ **un traitement à base d'Amoxicilline (2 grammes par jour, en 2 prises).**
- ❖ **en cas d'allergie à l'Amoxicilline, un traitement à base de Clindamycine 1200mg par jour en 2 prises.**

2.3. Complications nerveuses : lésion nerveuse, paresthésie, dysesthésie, hypoesthésie, hyperesthésie et anesthésie

2.3.1. Lésion du nerf alvéolaire inférieur (NAI)

La lésion nerveuse est souvent ressentie par le patient comme une situation grave. Il est important de bien distinguer paresthésie, dysesthésie, hypoesthésie, hyperesthésie et anesthésie. **La paresthésie** est un trouble de la sensibilité se traduisant par la perception anormale et incomplète de sensations. **La dysesthésie** correspond à des sensations d'engourdissement, de picotements, de fourmillements ou de brûlures accompagnées de douleurs. Il existe aussi les **hypoesthésies** (sensibilité affaiblie et très peu dérangeante) et les **hyperesthésies** (sensibilité exagérée et pathologique souvent associée à de l'hyperesthésie au toucher) (21). L'**anesthésie** est une perte d'un des modes de la sensibilité ou de la sensibilité générale et de la douleur obtenue par l'emploi des anesthésiques. Une anesthésie de la langue ou de la lèvre inférieure trouble gravement la qualité de vie (21,91).

Ces lésions nerveuses peuvent être dues à la lésion de différents nerfs : lésions possibles du nerf alvéolaire inférieur, du nerf lingual, du nerf mentonnier (91).

- Définition

Le nerf alvéolaire inférieur est une des branches nerf mandibulaire (V3). Il innerve la lèvre inférieure, le menton, la gencive vestibulaire mandibulaire, les molaires, les prémolaires et l'os alvéolaire (Figure 29).

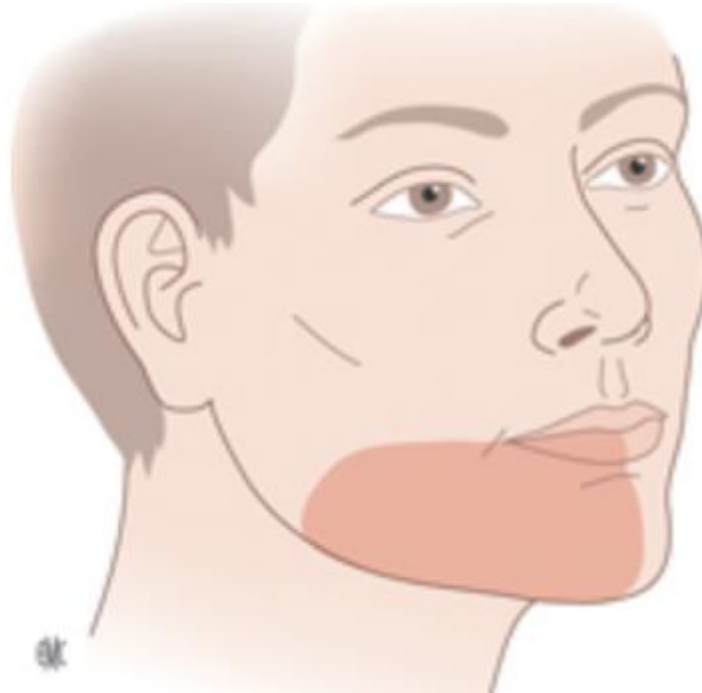

Figure 29 : Répartition métamérique du nerf alvéolaire inférieur (5)

Le nerf passe très près des racines des molaires et il peut être endommagé lors de l'extraction d'une d'entre elles, et à plus forte raison lorsqu'il s'agit d'une dent de sagesse incluse surtout si l'un de ses apex crochette le canal mandibulaire (Figure 30) (46). C'est pourquoi, la cause la plus commune est l'avulsion de la troisième molaire mandibulaire.

Dans de nombreux cas les traumatismes ne sont pas rares lors de la chirurgie, il peut s'en suivre un trouble de la sensibilité labio-mentonnaire (46).

Selon la littérature, sa fréquence varie entre 0,6 % à 5,3 %. Heureusement, ces dommages sont pour la plupart temporaires et se résolvent spontanément dans les six mois, tandis que dans moins de 1% des cas, les altérations sensorielles persistent (5,18).

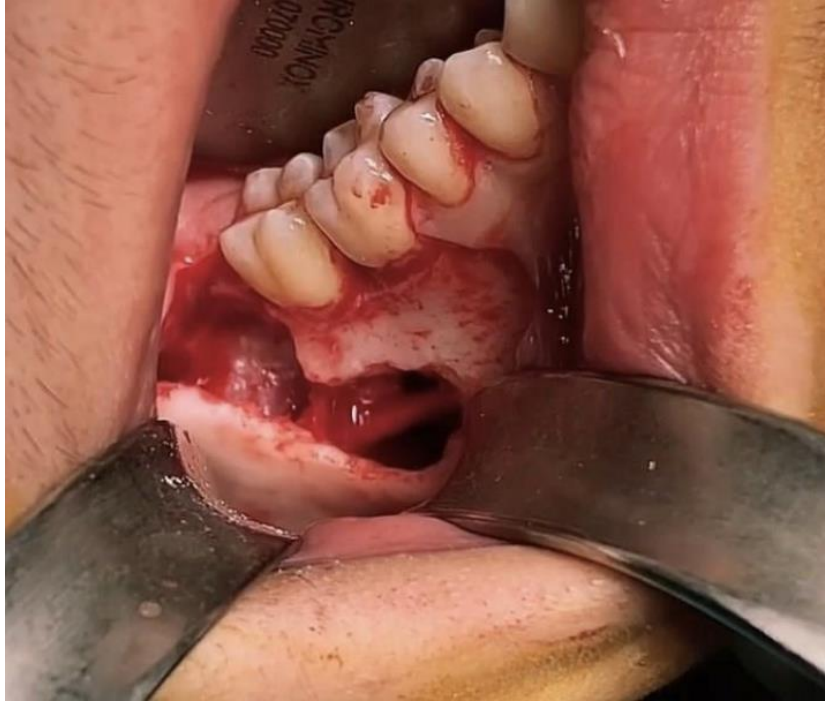

Figure 30 : Nerf alvéolaire inférieur

- Etiologies

La lésion du nerf alvéolaire inférieur peut avoir plusieurs étiologies possibles :

- Une décompression du nerf lors de l'avulsion de la dent de sagesse. Une contusion, un étirement ou une compression lors de la luxation dentaire ou sa section. La section complète du nerf alvéolaire inférieur reste rare, elle peut se produire dans le cas où les apex sont soudés autour du nerf (5,96)
- Un frottement de la racine de la dent de sagesse lors de son passage contre le nerf.
- Un curetage trop profond et en aveugle dans l'alvéole. (5,96)
- Une effraction du canal alvéolaire inférieur lors d'une résection osseuse effectuée en profondeur, ou lors de la séparation dentaire et/ou radiculaire (5,96)
- La présence d'un fragment fracturé et oublié dans le canal (5,96)
- Une fracture de l'angle mandibulaire (5,96)
- Une blessure du nerf lors de son anesthésie à l'épine de Spix par :

- étiologie mécanique :

- contact direct de l'aiguille avec le nerf lors d'une anesthésie tronculaire au niveau du foramen mandibulaire ou du foramen mentonnier, les patients ressentent alors comme une "décharge électrique" (97).

- formation d'un hématome suite à l'injection. Si des vaisseaux épineux sont touchés, un hématome peut se former et venir comprimer le nerf (formation d'un œdème ou d'un hématome dû à une lésion de l'artère alvéolaire inférieure) (97).

- étiologie chimique : neurotoxicité de l'anesthésique utilisé lorsque celui-ci est injecté directement en contact avec le nerf. Il n'y aurait pas de relation entre la concentration du produit et l'intensité inflammatoire (97). C'est la lidocaïne qui

produit l'inflammation la moins intense, suivie par les solutions de mépivacaïne et d'articaine. La plus irritante étant la bupivacaïne (98).

- Signes cliniques

Malgré l'anesthésie locorégionale, le patient ressent une douleur intense et en éclair lors de l'atteinte nerveuse. La nature des lésions est variable : il peut s'agir d'une simple contusion du nerf, d'un étirement, d'un écrasement, d'une section partielle, d'une déchirure, ou d'une section totale. (94, 95)

La lésion est souvent un simple étirement dû au frottement de la racine lors de son passage en force contre le nerf. Dans ce cas, les troubles sensitifs seront rapidement réversibles car le nerf est lésé partiellement (étirement du nerf) et il va se reconstruire. Les troubles concernant ces lésions nerveuses peuvent être ressentis comme des brûlures (hyperesthésies) ou des démangeaisons lorsque l'atteinte est à moindre mesure. Les lésions peuvent aussi être des insensibilités passagères (paresthésies) du territoire concerné, c'est-à-dire la commissure de la lèvre inférieure et le bord du menton, parfois le bord de la langue du même côté. Plus le nerf a été « bousculé », plus long sera le temps de récupération. L'apparition de démangeaisons est toujours un bon signe de retour de la sensibilité (91, 96).

La section totale du nerf se traduit par une anesthésie complète et définitive du territoire qui est sous sa dépendance : la muqueuse vestibulaire, les dents de l'hémi arcade, l'hémi lèvre et la zone mentonnière homo latérale. Il ne peut pas y avoir de paralysie. (91,96)

Mais il peut quand même y avoir une récupération spontanée. On ne considère la perte de sensibilité comme définitive que si aucun signe de récupération ne s'est manifesté au bout de 18 à 24 mois. (91)

Des troubles psychologiques peuvent également être secondaires à une lésion du NAI. Cela peut aller d'une simple sensation de gêne minime, acceptée, jusqu'à la névrose obsessionnelle, en constituant une atteinte à l'intégrité corporelle (émission de postillons, sensation de difficultés d'élocution,) avec un retentissement non négligeable sur la vie sociale avec tous les désordres psychologiques qui peuvent s'y greffer (dépression, anxiété, agressivité, sentiment d'abandon...) (96).

- Prise en charge

A. Préventive

La prophylaxie d'une telle complication justifie, dans certains cas, un bilan d'imagerie spécifique lorsque les conditions anatomiques le suggèrent. Le simple cliché rétroalvéolaire ou panoramique dentaire permet d'identifier les dents à risque : en particulier lorsque, les extrémités inférieures des apex se projettent sous la limite inférieure du canal alvéolaire inférieur (5).

Un cône beam peut être prescrit au cas par cas, permettant au praticien d'adapter sa technique opératoire, mais n'excluant en rien le risque. Ce dernier doit être clairement expliqué, afin de recueillir le consentement éclairé du patient, nécessaire préalable à l'intervention.

Une stratégie opératoire conseille un morcellement de la dent plutôt qu'un acharnement à vouloir l'extraire dans son intégrité.

La séparation interradiculaire en particulier permet luxation et élévation prudentes des apex, sous contrôle visuel si possible (5).

B. Curative

Lorsque le nerf est complètement sectionné et que le praticien peut le voir ainsi que la section, il doit tenter de remettre les extrémités bout à bout et les caler avec des éponges de collagène pour les maintenir à proximité l'une de l'autre. Il peut alors y avoir une prolifération de chaque extrémité vers l'autre et une chance de rencontre et de récupération. Malheureusement il est très souvent impossible de voir l'emplacement de la coupure et parfois les extrémités sont rétractées et difficiles à rapprocher (91).

Prescription médicamenteuse : (40,101,102)

- Anti-inflammatoires stéroïdiens : prednisolone, dexaméthasone
- Anti-inflammatoires non stéroïdiens à forte dose (comme l'ibuprofène [800 milligrammes] trois fois par jour, pendant trois semaines)
- Antalgiques adaptés à l'intensité de la douleur s'il y en a une (palier 1, 2 ou 3)
- Patches de lidocaïne 5% et de la glace à appliquer sur la zone douloureuse
- Vitamine B une fois par jour pendant 15 jours (Vitamines B1, B6, B12), leur efficacité est discutée, mais cette démarche reste positive sur le plan psychologique.

Dans les cas les plus sévères, pourront également être prescrits :

- Antiépileptiques : Carbamazépine, oxcarbamazépine, gabapentine, pregabaline. (5,40,101,102)
- Antidépresseurs tricycliques : Amitriptyline, nortriptyline

Suivi : Un suivi de l'évolution des symptômes et de la récupération de la fonction nerveuse sera effectué à J+7, J+14 et J+21, puis à un, deux et trois mois. (40,101,102)

Le recours à des séances de laser ou encore d'acupuncture au niveau du site touché a été rapporté dans une étude comme étant une solution complémentaire ou alternative aux traitements médicamenteux, avec des résultats encourageants pour la prise en charge de ce type de douleurs neuropathiques (40,101,102).

En cas de persistance des symptômes :

- Si les symptômes sont modérés : le suivi du patient peut se faire sur une durée plus longue, mais ne doit pas excéder 4 à 6 mois ; délai en général au bout duquel une dégénération nerveuse apparaît. Le patient doit donc être orienté avant ce délai vers un spécialiste pour une microchirurgie (40,101,102).
- Si l'intensité des signes est importante : le patient est adressé pour une prise en charge microchirurgicale après un mois d'évolution maximum (40,101,102).

2.3.2. Lésion du nerf lingual

- Définition

Le nerf lingual est un nerf sensitivo-sensoriel qui dans son trajet présente des rapports intimes avec la face interne mandibulaire et la dent de sagesse, c'est pourquoi sa lésion survient la plupart du temps lors de l'avulsion de dents de sagesse mandibulaires (91).

La fréquence de la lésion du nerf lingual est estimée à 0,5% (91).

Sur le plan sensitif, sa lésion entraîne une anesthésie, une hypoesthésie ou des paresthésies du bord latéral de l'hémilangue homolatérale ayant pour conséquence des morsures lors de la mastication. Sur le plan sensoriel, son atteinte se traduit par une baisse des capacités gustatives

par dégénérescence et une disparition plus ou moins complète des récepteurs papillaires. Il s'en suit une dysgueusie, hypogueusie ou agueusie dans le territoire concerné (5,45,48).

L'évolution est imprévisible. On observe des cas où le retour à une sensibilité normale et totale ne se fait qu'au bout de 12 à 18 mois (5,45).

- Etiologies (5,45,48)

- Une blessure accidentelle lors de l'anesthésie tronculaire
- Une syndesmotomie trop compressive en lingual
- Une séquestrectomie de la table interne, lors de la fracture de celle-ci.
- Une utilisation intempestive et mal contrôlée d'instruments rotatifs, lors de la fragmentation de la dent ou du dégagement de la deuxième molaire
- Une voie d'abord linguale, avec protection insuffisante du nerf
- La formation d'un oedème

- Signes cliniques

Les signes cliniques sont variés :

- Cicatrices et empreintes de dents sur le bord de la langue (indolores) (5,45)
- Signes d'une mastication unilatérale pour éviter les morsures (tarte plus présent du côté atteint, problèmes d'ATM, versions dentaires...) (5,45)
- Atrophie linguale des papilles fongiformes (Figure 31) (48)
- Répercussions psychologiques allant de la gêne jusqu'à la névrose obsessionnelle (48)

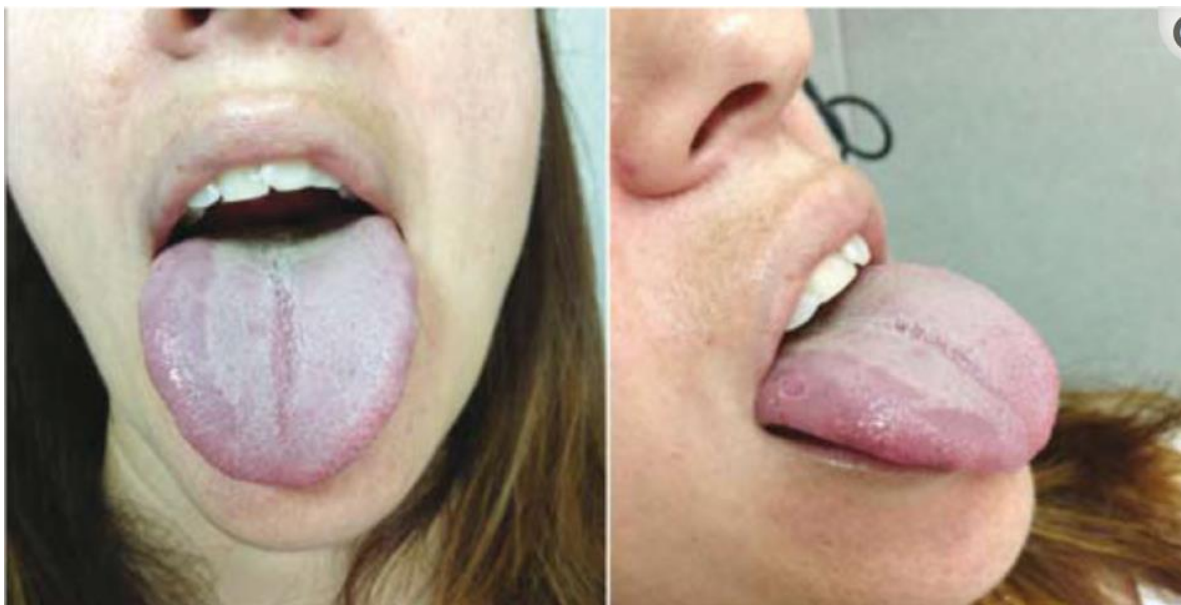

Figure 31 : État lingual 1 semaine après l'avulsion d'une 38 : on observe une atrophie des papilles fongiformes sur l'hémilangue droite accompagnée de signes de morsure de la langue

- Prise en charge

- Tester le nerf lingual. Rechercher l'apparition d'une hypoesthésie voire d'une anesthésie ou encore des paresthésies sur les 2/3 antérieurs de la langue homolatérale à la lésion. Cependant, il est impossible de tester la sensibilité du nerf lingual en présence d'une anesthésie tronculaire homolatérale.
- Si présence d'une section du nerf lingual avec anesthésie complète, adresser le patient en urgence dans un service de chirurgie maxillo-faciale pour suture microchirurgicale du nerf lésé sous microscope.
- Si présence d'une hypoesthésie avec suspicion de lésion partielle du nerf lingual :
 - suture de la plaie
 - corticothérapie postopératoire : Solupred® 1mg/kg/j le matin pendant 5 jours
 - vitaminothérapie B1 et B6 : 2cp matin midi et soir pendant 1 mois et vitamine B12 : 1 ampoule le matin pendant 1 moi. Cependant aucune étude scientifique n'a démontré l'efficacité de la vitaminothérapie sur les lésions nerveuses chez l'homme
 - Prise en charge d'une éventuelle douleur neuropathique en faisant appel à 2 molécules : l'Amitriptyline (Laroxyl® : 25 à 100mg par jour) ou la Gabapentine (Neurontin®)
 - Surveillance de la récupération nerveuse à l'aide d'une cartographie ou d'un schéma dans le dossier médical (28)

2.3.3. Lésion du nerf mentonnier

- Définition

Le nerf alvéolaire inférieur se divise en deux branches terminales : le nerf mentonnier et le nerf incisif. Le nerf mentonnier émerge de la mandibule par le foramen mentonnier, entre les apex de la première et deuxième prémolaires (5).

La radiographie panoramique dentaire permet de le situer précisément. Il se termine en trois faisceaux terminaux avec des anastomoses avec des filets mentonniers de la branche cervicofaciale du nerf facial. Il réalise l'innervation sensitive du menton et de la lèvre inférieure muqueuse et cutanée. Des lésions de cet axe entraînent des troubles sensitifs dans son territoire (5).

Certains auteurs constatent, la présence d'une boucle antérieure (anterior loop) décrite par le nerf mentonnier située mésialement par rapport au foramen mentonnier. Sa présence est inconstante et la longueur moyenne de cette boucle varie entre 0,4 et 7 mm. Localiser de manière précise l'anterior loop sur les examens tomodensitométriques ou tomographiques volumiques prescrits pour évaluer le site implantaire ou donneur d'os semble être la manière la plus fiable d'éviter des complications per et postopératoires (37).

Le devoir de prudence et d'information du patient quant au rapport bénéfice/risque lors d'une chirurgie pratiquée à proximité du paquet vasculo-nerveux du canal incisif est essentiel.

Chez le patient totalement édenté, le foramen mentonnier s'ouvre fréquemment au sommet de la crête en rapport avec une résorption osseuse avancée. Il est important de le prendre en compte, lors du trajet d'incision.

- Etiologies

- Lors de la réalisation de lambeaux et d'incisions au niveau des prémolaires mandibulaires (5)
- Lors d'une anesthésie au trou mentonnier par piqûre de l'aiguille et/ou injection du produit anesthésique dans le nerf lui-même. Le caractère très algique et sa nature (décharge électrique) lors de la piqûre doivent faire suspecter la proximité du nerf et retirer l'aiguille de quelques millimètres avant l'injection (5)
- Une utilisation intempestive et mal contrôlée d'instruments rotatifs, lors de la fragmentation de la dent en regard de la première prémolaire et l'antérieur loop (5,37)

- Prise en charge globale des lésions nerveuses

Ces lésions peuvent affecter la qualité de vie des patients, conduisant à des troubles émotionnels, sociaux et à des incapacités. Les blessures accidentelles à la suite d'une chirurgie peuvent également générer des actions juridiques (43).

Il existe de nombreuses interventions ou traitements disponibles, chirurgicaux et non chirurgicaux, qui peuvent améliorer la récupération, y compris l'amélioration de la sensibilité. Ils peuvent être regroupés comme tels : (43)

1. Identification nette de la zone insensible pour le patient : le terrain de la paresthésie est noté à l'aide d'un crayon dermatographique
2. Traitement chirurgical avec une variété de procédures (prise en charge microchirurgicale)
3. Traitement au laser : le traitement au laser à faible intensité a été utilisé pour traiter la perte de sensation partielle
4. Traitement médicamenteux, incluant les antiépileptiques, les antidépresseurs et les analgésiques

5. Counseling incluant la thérapie cognitivo-comportementale et de relaxation, le changement de comportement et l'hypnose. (43)

Une information claire du patient quant à la situation et un suivi régulier permettent une meilleure appréhension du handicap et rendent l'attente de la récupération moins pénible (91).

2.4. Complications à moyen terme

2.4.1. Kyste résiduel

- Définition

Le kyste résiduel est défini comme étant un kyste inflammatoire radiculo-dentaire. Il subsisterait ou se développerait après une extraction dentaire, soit à partir d'un tissu kystique résiduel, soit à partir de débris épithéliaux non curetés (5,84).

Il est un peu plus fréquent à la mandibule et notamment sur les dents de sagesse mandibulaires mais il peut être retrouvé dans toutes les localisations. C'est un kyste généralement asymptomatique et découvert de manière fortuite. Cependant, il se comporte comme un foyer infectieux potentiel, cliniquement muet jusqu'au jour où un facteur déclenchant (traumatisme local, baisse de l'immunité transitoire), le révèle de manière importante (cellulite, fistule, fracture pathologique, envahissement d'un sinus maxillaire).

Le kyste résiduel ne possède pas de potentiel de croissance intrinsèque et, en l'absence de stimulus inflammatoire, il tend à régresser partiellement (5).

- Aspects radiologiques

→ Localisation : le centre correspond à la région où se trouvait au préalable l'apex de la dent causale ; il est donc toujours situé au-dessus du canal alvéolaire.

→ Limites : le kyste résiduel est arrondi, bien délimité, entouré d'un liseré d'ostéocondensation périphérique. Lors d'un épisode de surinfection, les limites sont peu marquées

→ Effet sur les structures adjacentes : le kyste résiduel peut provoquer un déplacement ou une rhizolyse des dents adjacentes. Il peut également provoquer une soufflure ou une lyse des corticales et un refoulement vers le bas du canal alvéolaire (84).

En effet, la radiographie peut montrer une volumineuse image radioclaire, multiloculaire, en « bulle de savon » ou en « nid d'abeilles ». Les images radiologiques le font souvent suspecter mais le diagnostic est anatomopathologique (Figure 32) (5).

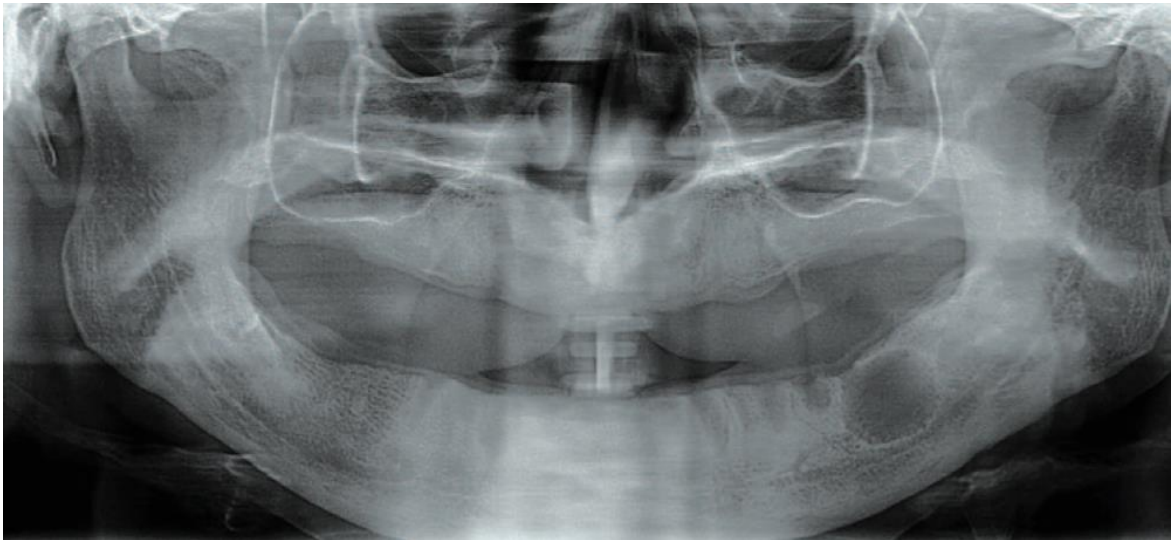


Figure 32 : Orthopantomogramme visualisant un kyste résiduel mandibulaire (84)

- Prise en charge

En l'absence de stimulus inflammatoire secondaire, il tend à régresser partiellement. Néanmoins, le traitement habituel est l'exérèse chirurgicale large et complète (énucléation chirurgicale) (5,84).

2.4.2. Mobilisation des dents adjacentes

- Définition

Suite à une avulsion, les dents adjacentes peuvent se déplacer. En effet se sont les points de contact inter dentaires qui permettent d'éviter les déplacements dentaires. Ainsi, les dents peuvent se verser (mésialisation, distalisation) ou égresser.

Ces mobilités peuvent amener à des malocclusions dentaires, des troubles de la mastication et à plus long terme des dysfonctionnements temporo mandibulaires (5,38).

- Etiologies

- Maladies gingivales et parodontales
- Parodonte fin et fragile avec un faible niveau osseux
- Nombre important de dents extraites
- Dent restante isolée sur l'arcade et sans contact antagoniste
- Mésialisation naturelle des dents dans le temps
- Malocclusion préexistante
- Pathologies : os mandibulaire devenu fragile et ostéoporotique chez le patient âgé, sinusites, kystes odontogènes, infection périapicale, ankylose, ostéoporose et atrophie alvéolaire (5,38)

- Prise en charge

- traitement prothétique des dents (onlay, coiffe associée ou non à des traitements endodontiques si la dent est trop égressée)
- traitement des malocclusions et des DTM avec des rééquilibrations et des traitements occlusodontiques
- traitements orthodontiques (multibagues, mini vis pour ingression...)
- si le but est uniquement de stabiliser la situation : stabiliser la dent pour 4 semaines en utilisant une contention passive et flexible (38)

Tableau 4 : Prescription d'antibiothérapie curative des différentes complications postopératoires des avulsions dentaires (recommandations de l'AFSAPS 2011) (54)

Le respect des schémas posologiques (doses et durées de traitement) est primordial.

Les schémas d'administration de certains antibiotiques peuvent différer selon qu'ils sont administrés seuls ou associés à d'autres antibiotiques. En première intention, la monothérapie est généralement la règle.

Le traitement de deuxième intention est envisagé en cas d'échec du traitement de première intention.

	Population générale	Immunodéprimé	A haut risque d'endocardite infectieuse
Communication bucco-sinusienne	R	R	R
Sinusite maxillaire	R	R	R
Alvéolite sèche	-	-	R

Alvéolite suppurée	R	R	R
Cellulite aiguë (circonscrite, diffuse)	R	R	R
Ostéite	R	R	R
Traumatisme alvéolo-dentaire avec ou sans effraction muqueuse ou osseuse	-	R	R
Réimplantation d'une dent luxée	-	R	Acte contre-indiqué

R : prescription d'une antibiothérapie

Bien que l'Amoxicilline (ou la Clindamycine en cas d'allergie) soient prescrites, il existe d'autres antibiothérapies possibles pouvant être données en 1^{ère} intention (Figure 33) (54).

Traitement de première intention
<ul style="list-style-type: none"> • amoxicilline : 2 g/j en 2 prises • azithromycine : 500 mg/j en 1 prise* • clarithromycine : 1 000 mg/j en 2 prises • spiramycine : 9 MUI/j en 3 prises • clindamycine : 1 200 mg/j en 2 prises

Figure 33 : Antibiothérapie en 1ère intention (54)

En 2^{ème} intention, voici l'antibiothérapie à réaliser en cas de complications d'extraction (Figure 34) (54).

Traitement de deuxième intention
<ul style="list-style-type: none"> • amoxicilline-acide clavulanique [rapport 8/1] : 2 g/jour en deux prises à 3 g/jour en trois prises (dose exprimée en amoxicilline) • amoxicilline : 2 g/jour en deux prises et métronidazole : 1 500 mg/jour en deux ou trois prises • métronidazole : 1 500 mg/jour en deux ou trois prises et azithromycine : 500 mg/jour en une prise* ou clarithromycine : 1 000 mg/jour en deux prises ou spiramycine : 9 MUI/jour en trois prises

Figure 34 : Antibiothérapie en 2ème intention (54)

IV. Conclusion

Les complications locorégionales suivant une extraction dentaire sont multiples et peuvent être simples ou complexes qu'elles soient per ou postopératoires.

Le bilan pré opératoire, tant radiologique que général, est alors indispensable à une intervention pour qu'elle se déroule dans de bonnes conditions. En effet ce bilan et une parfaite connaissance des techniques chirurgicales actuelles permettent de limiter au maximum les risques.

Cependant, les complications post extractionnelles seront toujours présentes dans le quotidien d'un dentiste même en limitant au maximum leur risque de survenue.

Leur identification, ainsi que leur étiologie, et leur prise en charge deviennent indispensables en pratique quotidienne.

Les complications peropératoires sont, le plus souvent, peu anxiogènes pour le patient car anesthésié et il ne ressent pas la douleur, en revanche elles le sont pour le praticien.

Les complications post extractionnelles ont une dimension psychologique plus importante car elles se traduisent par une douleur, un trouble de la sensibilité (lésions nerveuses), ou un saignement continu (lésion hémorragique), à l'origine d'un stress qui peut altérer la confiance du patient envers le dentiste.

Face à ce genre de complications le praticien doit savoir :

- répondre de manière réactive en se rendant disponible pour un rendez-vous d'urgence.

- être rassurant et réaliser le bon geste afin de calmer la douleur et ne pas altérer la confiance patient/ praticien.

La prise en charge psychologique des complications des extractions est indispensable et fait partie de la prise en charge globale.

Cette thèse concerne les patients adultes sains mais les complications des extractions chez les patients pathologiques ou porteur d'un handicap sont encore plus complexes.

De plus, les complications des extractions des dents temporaires, bien que rares, sont toutes aussi anxiogènes tant pour l'enfant que pour (et surtout) les parents. Ce sont des complications qui nécessitent une prise en charge différente au cours de laquelle la dimension psychologique devient encore plus grande.

V. Table des figures

Figure 1 : Plateau technique d'une extraction simple (sans davier)	11
Figure 2 : Alvéolectomie avec fraise en carbure de tungstène	13
Figure 3 : Séparation de racines de dent maxillaire en « T »	14
Figure 4 : Séparation de racines de dent mandibulaire.....	14
Figure 5 : Réaction allergique à la Chlorhexidine	19
Figure 6 : Panoramique montrant une aiguille brisée.....	22
Figure 7 : Tomodensitométrie (coupe axiale) montrant une partie de l'aiguille dans l'espace ptérygomandibulaire droit.....	22
Figure 8 : Blessure de la lèvre inférieure en contact avec la lame de bistouri ...	24
Figure 9 : Plaie opératoire pelvi-linguale après dérapage du syndesmotome faucille	27
Figure 10 : Localisation anatomique de la boule de Bichat.....	28
Figure 11 : Fracture alvéolaire lors de l'avulsion.....	30
Figure 12 : Fracture de la tubérosité maxillaire.....	32
Figure 13 : Radiographie d'une fracture de l'angle mandibulaire gauche suite à l'évulsion d'une 38 incluse	34
Figure 14 : Lambeau d'avancement de muqueuse vestibulaire.....	38

Figure 15 : Lambeau palatin	38
Figure 16 : Lambeau de la boule de Bichat	38
Figure 17 : Correction d'une CBS avec suture de la boule de Bichat	39
Figure 18 : Fracture de l'apex radicaire.....	41
Figure 19 : Fracture alvéolaire avec mobilisation d'une ou plusieurs dents	43
Figure 20 : Projection d'une dent dans le sinus maxillaire.....	45
Figure 21 : Refoulement d'un germe de DDS maxillaire dans la fosse infratemporale.....	47
Figure 22 : Points de sutures unitaires après extractions multiples	51
Figure 23 : Alvéolite sèche : alvéole vide et exposition d'un os alvéolaire blanchâtre.....	58
Figure 24 : Alvéolite sèche avec mise en place d'un pansement alvéolaire.....	59
Figure 25 : Alvéolite suppurée : muqueuse rouge, tuméfiée et bourgeonnante .	60
Figure 26 : Aphte au fond du vestibule après une anesthésie dentaire	66
Figure 27 : Emphysème sous-cutané apparu après une avulsion	67
Figure 28 : Hématome important après une avulsion avec alvéolectomie	69
Figure 29 : Répartition métamérique du nerf alvéolaire inférieur.....	71
Figure 30 : Nerf alvéolaire inférieur.....	72
Figure 31 : Atrophie des papilles fongiformes sur l'hémilangue droite accompagnée de signes de morsure de la langue.....	76
Figure 32 : Orthopantomogramme visualisant un kyste résiduel mandibulaire .	79
Figure 33 : Antibiothérapie en 1ère intention.....	81
Figure 34 : Antibiothérapie en 2ème intention	81

VI. Table des tableaux

Tableau 1 : Avantages et inconvénients des différents lambeaux pour traiter une communication bucco-sinusienne	39
Tableau 2 : Guide des complications peropératoires au cours de l'avulsion.....	53
Tableau 3 : Guide des alvéolites sèches et suppurées.....	61
Tableau 4 : Prescription d'antibiothérapie curative des différentes complications postopératoires des avulsions dentaires	80

VII. Bibliographie

1. Fricain J-C, Chaux-Bodard A-G, Cousty S, Devoize L, Lesclous P, Radoï L. Chirurgie orale. Référentiel internat. 2^{ème} édition. 2019.
2. Ghadia A, Pepper T. Oral Surgery, Extraction Of Teeth. 2023.
3. Texte des recommandations HAS Avulsion des 3emes molaires : indications, techniques et modalités. Méthode Recommandations pour la pratique clinique. 2019.
[https://www.has-sante.fr/upload/docs/application/pdf/2019-07/avulsion des 3es molaires indications techniques et modalites - recommandations.pdf](https://www.has-sante.fr/upload/docs/application/pdf/2019-07/avulsion_des_3es_molaires_indications_techniques_et_modalites_-_recommandations.pdf)
4. Missika P. Société odontologique de Paris. Quatre interventions de chirurgie buccale. 2012.
<https://www.sop.asso.fr/les-journees/comptes-rendus/27-11e-journees-de-chirurgie-dentaire-a-l-ile-maurice/1>
5. Semur F, Segneuric J-B. Complications des avulsions dentaires : prophylaxie et traitement, 2016.
<https://www-em-premium-com.proxy.unice.fr/article/1097992/resultatrecherche/2>
6. Wallet M, Denhez F, P. Zimmermann P, Giraud O, Extractions dentaires : techniques opératoires. 2009
<https://www-em-premium-com.proxy.unice.fr/article/223503/resultatrecherche/2>
7. Denhez F, Seigneuric J-B, Andreani J-F, Cantaloube D. Extractions dentaires : techniques opératoires. 1999 (MAJ : 2023)
<https://www-em-premium-com.proxy.unice.fr/article/20342/resultatrecherche/2>
8. Lubbers H-T. Complications de l'anesthésie locale en médecine dentaire. 2015
https://www.swissdentaljournal.org/fileadmin/upload_sso/2_Zahnaerzte/2_SDJ/SDJ_2015/SDJ_11_2015/SDJ_2015-11_materialien_F.pdf
9. Pipa-Vallejo A, Garcia-Pola-Vallejo M J. Local anesthetics in dentistry. 2004
<https://pubmed.ncbi.nlm.nih.gov/15580122/>

10. Mahler S. Anesthésie locale et locorégionale. 2015.
<https://www.em-consulte.com/article/949071/anesthesie-locale-et-locoregionale#:~:text=Les%20avantages%20des%20techniques%20d,rapide%20et%20un%20faible%20coût>.
11. Masoud Hashemian A, Omraninava O, Darvishpoor Kakhki A, Darvishpoor Kakhki, Davood Sharifi M, Ahmadi K, Masoumi B, Mehrpoor, Effectiveness of local anesthesia with lidocaine in chronic opium abusers. 2014
<https://www.ncbi.nlm.nih.gov/pmc/articles/PMC4231267/>
12. Tsuchiya H, Mizogami M. Drinking-related tetrahydroharmans counteract the membrane effects of local. 2014
<https://www.ashdin.com/articles/drinkingrelated-tetrahydroharmans-counteract-the-membrane-effects-of-local-anesthetic-lidocaine.pdf>
13. Parirock M, Ashouri R, Rakabi A, Nakhaee N, Pardakhti, Askarifard. The effect of premedication with ibuprofen and indomethacin on the success of inferior alveolar nerve block for teeth with irreversible pulpitis. 2010
<https://pubmed.ncbi.nlm.nih.gov/20728707/>
14. Hubert-Grossin K, George, Laboux O. Toxicomanie illicite : manifestations bucco-dentaires et prise en charge odontologiques. 2002
<https://www.infosdentistesaddictions.org/ArticleSop.pdf>
15. Derforges M , Causes des échecs des anesthésies locales et locorégionales et piste d'amélioration. 2019.
<https://dumas.ccsd.cnrs.fr/dumas-02138183/document>
16. Duquette M, Roy M, Leporé F, Peret I, Rainville P. Mécanismes cérébraux impliqués dans l'interaction entre la douleur et les émotions. 2010
https://www.researchgate.net/publication/245480379_Structures_et_mecanismes_cerebraux_impliqués_dans_les_aspects_emotionnels_et_cognitifs_de_la_douleur
17. Strazar, Robert A, Leynes, Peter G, Lablonde, Donald H. Minimizing the Pain of Local Anesthesia Injection. 2013
https://journals.lww.com/plasreconsurg/Abstract/2013/09000/Minimizing_the_Pain_of_Local_Anesthesia_Injection.30.aspx
18. Chkoura A, El Wady W, Taleb B. Dent de sagesse et nerf alvéolaire inférieur. Choix des examens radiographiques. 2011.
19. Kean T, McNally M. Hypersensibilité au latex : Un examen plus attentif des considérations liées à la dentisterie. 2009.
<https://www.cda-adc.ca/jadc/vol-75/issue-4/279.pdf>
20. Crépy M.N. Dermatitis de contact professionnelles aux désinfectants et antiseptiques. 2016.
<https://www.inrs.fr/dms/inrs/CataloguePapier/DMT/TI-TA-99/ta99.pdf>
21. Collège des enseignants de neurologies. Sémiologies analytique – Syndromes sensitifs.
<https://www.cen-neurologie.fr/fr/premier-cycle/sémiologie-analytique/syndrome-myogène-myopathique/syndrome-myogène-myopathique-1>
22. Kissi L, Ben Yahya I. Allergènes en chirurgie bucco-dentaire Ben Yahya. 2012.
<https://www.jomos.org/articles/mbcb/pdf/2012/02/mbcb120014.pdf>
23. Passarelli P C, Pagnoni S, Battista Piccirillo G, Desantis V, Benegiamo M, Liguori, Papa R, Papi P, Pompa G, D'Addona A. Reasons for tooth extractions and related risk factors in adult patients : a cohort study. 2020.
<https://www.ncbi.nlm.nih.gov/pmc/articles/PMC7178127/>
24. Devoize L Les allergies en odontostomatologie. 2017. <https://www.cneco.education/wp-content/uploads/2021/12/Lallergie-en-odontostomatologie.pdf>
25. Nicot R, Maes J.M, Raoul G, Ferri J. Head and neck cellulitis caused by a broken anesthesia needle. 2013
<https://www.sciencedirect.com/science/article/abs/pii/S2213653313000402>

26. Rikfind. Prise en charge d'une aiguille brisée dans l'espace ptérygomandibulaire à la suite d'un bloc par la technique de Vazirani-Akinosi. 2011
<https://jcda.ca/fr/article/b64?fbclid=IwAR2cic8R2NsX7FXKaJrYz3RQZTmsPV57M5yXwFrf-KNy0-9WTmUdkbKda0g>
27. Papadiochos I, Papadiochou S, Jajimos A R. Iatrogenic penetration of the mouth floor during mandibular molar extraction: A case of protracted bleeding in an emergency department and clinico-anatomical considerations. 2021.
[https://pubmed.ncbi.nlm.nih.gov/34528909/#:~:text=Iatrogenic%20perforation%20of%20the%20lingual,the%20floor%20of%20the%20mouth%20\(](https://pubmed.ncbi.nlm.nih.gov/34528909/#:~:text=Iatrogenic%20perforation%20of%20the%20lingual,the%20floor%20of%20the%20mouth%20()
28. Albisetti C, Becmeur A-C Conduite à tenir face à une plaie perforante du plancher buccal. 2014.
https://aos.edp-dentaire.fr/articles/aos/pdf/2014/03/aos2014269p42.pdf?fbclid=IwAR3X3kOvxs77xlzRA_pawCNpOzltobqHrqb3JCF3xXwfwPZRbFq4zi1iU4
29. Charrier J-L, Tramba P. Extraction des molaires inférieures Proposition de 10 commandements. 2013.
<http://thedentalist.fr/wp-content/uploads/2016/09/ID - Tramba 2013.pdf>
30. Santiago-Rosado LM, Lexison CS. Trismus. 2022.
<https://www.ncbi.nlm.nih.gov/books/NBK493203/>
31. Baba Aissa M. Complications lors des avulsions des dents de sagesse : comment les éviter. 2017.
<https://dumas.ccsd.cnrs.fr/dumas-01659099/document>
32. Chiewchalerm Sri C, Sompornrattanaphan M, Wongs a C, Thongngarm T. Chlorhexidine allergy : current challenges and future prospects. 2020.
<https://www.dovepress.com/chlorhexidine-allergy-current-challenges-and-future-prospects-peer-reviewed-fulltext-article-JAA>
33. Lapointe H. How to manage tuberosity fracture during extraction. 2014.
<https://jcda.ca/article/e62?fbclid=IwAR07PUSpTd2ZsLSl2CCI7hh001jgSPJ570IKxz3tPqHjGo4K8JY9mGDerSE>
34. Lapointe H. Comment prendre en charge une fracture du maxillaire inférieur durant une extraction ? 2013.
<https://jcda.ca/fr/article/d27>
35. Breheret R., Boucher S, Laccourreye L. « Chirurgie des communications bucco-naso-sinusiennes ». 2013.
<https://www.em-consulte.com/article/779047/chirurgie-des-communications-bucco-naso-sinusiennes>
36. Deschaumes C, Devoize L, Huard C, Baudet-Pommel M. « Diagnostic et conduite à tenir face à une communication bucco-sinusiennes ». 2003.
<https://www.snio.fr/sites/default/files//www/sites/default/files/uploads/Cahier%20Internat%20odontologie3.pdf>
37. Thomas A, Felizardo R, Carpentier P. Le canal incisif mandibulaire : risque anatomique ? Etude tomométrique et applications cliniques. 2012.
<https://www.sop.asso.fr/admin/documents/ros/ROS0000315/Rev Odont Stomat 2012 41 p 139-152.pdf>
38. Levin L, Day P, Hicks L, O'Connell A, Fouad A-F, Bourguignon C, Abbott P. International association of dental traumatology guidelines for the management of traumatic dental injuries. 2020.
https://www.iadt-dentaltrauma.org/images/French_IADT_Guidelines_FULL2020.pdf?fbclid=IwAR0Tpgq6p4yI4ddd0PXuuTKY8fFtQ-DeaGjhi7mayTQuiOLV-kVpRakZN18
39. Gaudy et al., Atlas d'anatomie implantaire. 2011

40. Strauss ER, Ziccardi V B, Janal M N. Outcome assessment of inferior alveolar nerve microsurgery : a retrospective review. 2006.
<https://pubmed.ncbi.nlm.nih.gov/17113443/>
41. Lerat et al., « Communications bucco-naso-sinusiennes ». 2010.
<https://www.em-consulte.com/article/276381/communications-bucco-naso-sinusiennes>
42. Breheret, Boucher, et Laccourreye, « Chirurgie des communications bucco-naso-sinusiennes ». 2013.
<https://www.em-consulte.com/article/779047/chirurgie-des-communications-bucco-naso-sinusiennes>
43. Coulthard P, Kushnerev E, Yates JM, Walsh T, Patel N, Bailey E, Renton TF. Traitements pour les lésions accidentelles pendant la chirurgie des nerfs assurant la sensibilité de la langue, de la lèvre inférieure et du menton. 2014.
<https://www.cochrane.org/fr/CD005293/ORAL-traitements-pour-les-lesions-accidentelles-pendant-la-chirurgie-des-nerfs-assurant-la-sensibilite-de>
44. Lin et al., « The influence of sinus membrane thickness upon membrane perforation during lateral window sinus augmentation » 2016.
<https://pubmed.ncbi.nlm.nih.gov/26076580/>
45. Yachouh J, Jammet P, Bensaha T, Goudot P. Lésions du nerf lingual lors de l'extraction d'une dent de sagesse inférieure: Plaidoyer pour une intervention précoce. 2006.
<https://www.sciencedirect.com/science/article/abs/pii/S0035176806770723>
46. Kwon G, Hohman M H. Inferior alveolar nerve and lingual nerve injury. 2023.
[https://pubmed.ncbi.nlm.nih.gov/36943986/#:~:text=The%20inferior%20alveolar%20nerve%20\(IAN,%2C%20premolars%2C%20and%20alveolar%20bone.](https://pubmed.ncbi.nlm.nih.gov/36943986/#:~:text=The%20inferior%20alveolar%20nerve%20(IAN,%2C%20premolars%2C%20and%20alveolar%20bone.)
47. Toledo et Descroix, *Urgences odontologiques*. Livre 2010.
48. Martos-Fernandez M, De pablo Garcia Cuenca A, Bescos-Atin M S. Lingual nerve injury after third molar removal: Unilateral atrophy of fungiform papillae. 2014.
<https://www.ncbi.nlm.nih.gov/pmc/articles/PMC4002353/>
49. Rothamel et al., « Incidence and predictive factors for perforation of the maxillary antrum in operations to remove upper wisdom teeth : prospective multicentre study ». 2007.
<https://pubmed.ncbi.nlm.nih.gov/17161510/>
50. Santos Junior et al., « CBCT-based evaluation of integrity of cortical sinus close to periapical lesions ». 2015.
<https://pubmed.ncbi.nlm.nih.gov/25590506/>
51. Hasegawa et al., « Risk factors associated with oroantral perforation during surgical removal of maxillary third molar teeth ». 2016.
<https://pubmed.ncbi.nlm.nih.gov/27624331/>
52. Kiran Kumar Krishanappa et al. « Interventions for treating oro-antral communications and fistulae due to dental procedures ». 2016.
<https://pubmed.ncbi.nlm.nih.gov/27231038/>
53. Abuabara et al., « Evaluation of different treatments for oroantral/oronasal communications : experience of 112 cases ». Abuabara et al., « Evaluation of different treatments for oroantral/oronasal communications : experience of 112 cases ». 2006.
<https://pubmed.ncbi.nlm.nih.gov/15955666/>
54. Duffau F, Bensahel J-J, Blanchard P, Descroix V, Dubreuil L, Dumarcet N, Duval X, Forest N, Gangloff P, Garré M, Germa A, Gbel F, Ncawrocki L, Pelibossian A, Pellanne I, Pertotw, Senneville E, SixouM, Tenebaum H. AFSSAPS - Recommandations de Bonne Pratique : Prescription des antibiotiques en pratique bucco dentaire. 2011.
https://ansm.sante.fr/uploads/2021/03/11/9d56ce8171a4a370b3db47e702eab17f.pdf?fbclid=IwAR29xVCWpoO6O4BW6KUvLvqUsb5ugKmK7Ea0mgmGFBm9vSLV0jiv8wT_xX8
55. Visscher, van Minnen, et Bos, « Closure of oroantral communications using biodegradable polyurethane foam : a feasibility study ». Visscher, van Minnen, et Bos, «

- Closure of oroantral communications using biodegradable polyurethane foam : a feasibility study » 2010.
<https://pubmed.ncbi.nlm.nih.gov/20116696/>
56. Cho J, Sachs A, Cuningham Jr L-L. Dental Trauma and Alveolar Fractures. 2022.
<https://pubmed.ncbi.nlm.nih.gov/34809882/>
57. Perrin D, Ahoosi V, Larras P, Gérard E. Manuel de chirurgie orale. 2012.
58. Davarpanah M. La chirurgie buccale : Nouveaux concepts. 2005.
<https://www.amazon.fr/chirurgie-buccale-Nouveaux-concepts/dp/2843610869>
59. Chelly H, Jabri M, Chekkouri IA, Benchakroun Y. Les corps étrangers intra-sinusiens d'origine dentaire. 2000.
<https://www.lecourrierdudentiste.com/dossiers-du-mois/les-corps-etrangeurs-intra-sinusiens-dorigine-dentaire.html>
60. Hauteville A. Accident d'extraction : projection d'une dent dans la fosse ptérygo-maxillaire. 2011.
<https://conseildentaire.com/accidents-dextractions-7-projection-dune-dent-dans-la-fosse-pterygo-maxillaire>
61. Chrcanovic B, Custódio A. « Recovery of an accidentally displaced third molar from the infratemporal fossa ». 2013.
https://www.researchgate.net/publication/261548536_Recovery_of_an_accidentally_displaced_third_molar_from_the_infratemporal_fossa
62. Rakhshan V. Common risk factors of dry socket (alveolitis osteitis) following dental extraction: A brief narrative review. 2018.
<https://pubmed.ncbi.nlm.nih.gov/29723658/>
63. Rakhshan V. Common risk factors for postoperative pain following the extraction of wisdom teeth. 2015.
<https://pubmed.ncbi.nlm.nih.gov/25922816/>
64. Souaga K, Attobgain P, Kouame, Aka-Adouko J, Akpe Jonas A, Adou A, Angoh Y. Traitement des alvéolites post-extractionnelles. Données actuelles et expérience du centre de consultations et de traitements odonto-stomatologiques (CCTOS) d'Abidjan
<https://www.jomos.org/articles/mbcb/pdf/2009/03/mbcb2009153p147.pdf>
65. Arce K. Buccal Fat Pad in Maxillary Reconstruction, Atlas of the Oral and Maxillo-facial Surgery Clinics, Volume 15. 2007
66. Candotto V, Oberti L, Gabrione F, Scarano A, Rossi, Romano M. Complication in third molar extractions. 2019.
<https://pubmed.ncbi.nlm.nih.gov/31538464/>
67. Chemaly D. Comment prendre en charge un patient qui présente une alvéolite ? 2013.
[https://jcda.ca/fr/article/d54#:~:text=Alv%C3%A9olite%20\(ost%C3%A9ite%20alv%C3%A9olaire\),alv%C3%A9ole%20pour%20prot%C3%A9ger%20l'os.](https://jcda.ca/fr/article/d54#:~:text=Alv%C3%A9olite%20(ost%C3%A9ite%20alv%C3%A9olaire),alv%C3%A9ole%20pour%20prot%C3%A9ger%20l'os.)
68. Tarakji B, Saleh A S, Umair A, Azzeghaiby SN, Hanouneh S. Systemic Review of Dry Socket : Aetiology, Treatment, and Prevention. 2015.
<https://pubmed.ncbi.nlm.nih.gov/26023661/>
69. Mamou J. Dry Socket Etiology, Diagnosis, and Clinical Treatment Techniques.
<https://www.ncbi.nlm.nih.gov/pmc/articles/PMC5932271/>
70. Abad-Gallegos M, Figueiredo R, Rodriguez Baeza A, Gay-Escoda C. Use of Bichat's buccal fat pad for the sealing of orosinusual communications. A presentation of 8 cases. 2011.
<https://pubmed.ncbi.nlm.nih.gov/20711145/>
71. Daly B, O Sharif M, Newton T, Jones K, V Worthington. Interventions locales dans la prise en charge de l'ostéite alvéolaire (alvéolite sèche). 2012.
<https://www.cochranelibrary.com/cdsr/doi/10.1002/14651858.CD006968.pub2/full/fr>
72. Dentapoche.
<http://dentapoche.unice.fr/plateau-chirurgie/>

73. Limbour, Patrick, Aurélie Carissan, Marine Charrière, et Anthony Derrien. La chirurgie orale, Paris. 2017.
74. McKenzie WS, Rosenberg M. Iatrogenic subcutaneous emphysema of dental and surgical origin: a literature review. 2009.
<https://pubmed.ncbi.nlm.nih.gov/19446214/>
75. Rouadi S, Ouaisi L, El Khiati, Abada R, Mahtar M, Roubal M, Janah A, Essaadi M, Kadiri F Cervicofacial cellulitis: about 130 cases. 2013.
<https://www.ncbi.nlm.nih.gov/pmc/articles/PMC3641925/>
76. Brand H, Bekker W, Baart J. Complications of local anaesthesia. An observational study. International journal of dental hygiene. 2009.
<https://onlinelibrary.wiley.com/doi/abs/10.1111/j.1601-5037.2009.00372.x>
77. Institute for Quality and Efficiency in Health Care . Canker sores (mouth ulcers): Overview. 2019.
<https://www.ncbi.nlm.nih.gov/books/NBK546250/>
78. Calon B, Schellenberger C, Gros C I, Bornert F, Ludes P O, Feki A. Tuméfactions cervico-faciales per et post-opératoires immédiates en chirurgie bucco-dentaire. 2013.
<https://www.jomos.org/articles/mcbcb/pdf/2013/04/mcbcb130083.pdf>
79. Adouko-Aka JA, Djole SX, Kouyate V, Assouan C, Koffi-Gnagne NDY, Angoh YJ. Facial subcutaneous emphysema from dental. 2015.
https://www.revues-ufhb-ci.org/fichiers/FICHIR_ARTICLE_543.pdf
80. Rakhshan V. Common risk factors of dry socket (alveolitis osteitis) following dental extraction: A brief narrative review. 2018.
<https://www.sciencedirect.com/science/article/abs/pii/S2468785518301009?via%3Dihub>
81. Risques médicaux. Guide de prise en charge par le chirurgien dentiste. ADF dossiers. 2016.
82. Guide professionnel de santé. Prise en charge bucco-dentaire des personnes atteintes d'une maladie hémorragique. Association française des hémophiles. 2018.
https://afh.asso.fr/wp-content/uploads/2018/09/3_-_AFH_-_Brochure_dentiste.pdf
83. Worni A, Mericske-Stern R, Iizuka T, Büttner M. Limitation de l'ouverture buccale – que faire ? 2014.
https://www.swissdentaljournal.org/fileadmin/upload_sso/2_Zahnaerzte/2_SDJ/SDJ_2014/SDJ_09_2014/SDJ_2014-09_praxis_F.pdf
84. Hakkou F, Chbicheb S, Achour I, El Wady W. Kystes inflammatoires des maxillaires : mise au point. 2012.
<https://aos.edp-dentaire.fr/articles/aos/pdf/2012/04/aos2012260p301.pdf>
85. Abeli A, Menard P. Incidents et accidents de l'anesthésie locale et locorégionale. 1998.
<https://www.em-consulte.com/article/20338/incidents-et-accidents-de-l-anesthesie-locale-et-l>
86. HAS. Prévention et traitement de la douleur postopératoire en chirurgie buccale. 2005.
https://www.has-sante.fr/upload/docs/application/pdf/douleur_chirurgie_buccale_recos.pdf
87. Laras P, Ahossi V, Freysz M. Conduite à tenir chez le sujet à risque hémorragique. 2008.
https://www.em-consulte.com/article/194132/auto_evaluation/conduite-a-tenir-chez-le-sujet-a-risque-hemorragiq
88. Dubruil L, Neut C. Arguments microbiologiques pour optimiser l'antibiothérapie empirique des cellulites cervico-faciales. 2004.
<https://www.jomos.org/articles/mcbcb/pdf/2005/01/mcbcb20051p7.pdf>
89. Santiago- Rosada L M, Lewison C S. Trismus. 2022.
<https://pubmed.ncbi.nlm.nih.gov/29630255/#:~:text=Trismus%20refers%20to%20the%20restriction,opening%20due%20to%20any%20etiology.>
90. Queral-Godoy E, Figueredo R, Valmaseda-Castellon E, Berini-Aytés L, Gay-Escoda C. Frequency and evolution of lingual nerve lesions following lower third molar extraction. 2006.
<https://pubmed.ncbi.nlm.nih.gov/16487801/>

91. Hauteville. Accident d'extraction : lésion du nerf alvéolaire inférieur ou nerf mandibulaire. 2011.
<https://conseildentaire.com/accidents-dextractions-5-lesion-du-nerf-dentaire-inferieur-nerf-mandibulaire/>
92. Szalma et al., « The prognostic value of panoramic radiography of inferior alveolar nerve damage after mandibular third molar removal : retrospective study of 400 cases ». 2009.
<https://pubmed.ncbi.nlm.nih.gov/19846324/>
93. Queral-Godoy et al., « Incidence and evolution of inferior alveolar nerve lesions following lower third molar extraction ». 2005.
<https://pubmed.ncbi.nlm.nih.gov/15716829/>
94. Jerjes et al., « Risk factors associated with injury to the inferior alveolar and lingual nerves following third molar surgery- revisited ». 2010.
<https://pubmed.ncbi.nlm.nih.gov/20097103/>
95. Smith, « The relative risk of neurosensory deficit following removal of mandibular third molar teeth : the influence of radiography and surgical technique ». 2013.
<https://pubmed.ncbi.nlm.nih.gov/22921833/>
96. Predine-Hug, Chirurgie de l'inclusion. 2003.
97. Hillerup S, Jensen R. Nerve injury caused by mandibular block anesthesia. 2006.
98. Ribeiro P D, Sanchez M G, Okamoto T. Comparative analysis of tissue reactions to anesthetic solution : histological analysis in subcutaneous tissue of rat. 2003.
99. Frühauf J, Weinke R, Pilger U, Kerl H, Müllegger RR. Soft tissue cervicofacial emphysema after dental treatment: report of 2 cases with emphasis on the differential diagnosis of angioedema. 2005.
<https://pubmed.ncbi.nlm.nih.gov/16301391/>
100. Maxwell MG, Thompson KM, Hedges MS. Airway compromise after dental extraction. 2011.
<https://pubmed.ncbi.nlm.nih.gov/19443166/>
101. Renton T, Yilmaz Z. Managing iatrogenic trigeminal nerve injury : a case series and review of the literature. 2012.
<https://pubmed.ncbi.nlm.nih.gov/22326447/>
102. De Pedro M, Lopez-Pintor R M, De La Hoz-Aizpurua J L, Casanas E, Hernandez G. Efficacy of low-level therapy for the therapeutic management of neuropathic orofacial pain : a systematic review. 2019.
<https://pubmed.ncbi.nlm.nih.gov/31339967/>



Serment d'Hippocrate

En présence des Maîtres de cette Faculté, de mes chers condisciples, devant l'effigie d'Hippocrate,

Je promets et je jure, au nom de l'Être Suprême, d'être fidèle aux lois de l'Honneur et de la probité dans l'exercice de La Médecine Dentaire.

Je donnerai mes soins gratuits à l'indigent et n'exigerai jamais un salaire au-dessus de mon travail, je ne participerai à aucun partage clandestin d'honoraires.

Admis dans l'intérieur des maisons, mes yeux ne verront pas ce qui se passe, ma langue taira les secrets qui me seront confiés et mon état ne servira pas à corrompre les mœurs ni à favoriser le crime.

Je ne permettrai pas que des considérations de religion, de nation, de race, de parti ou de classe sociale viennent s'interposer entre mon Devoir et mon patient.

Je garderai le respect absolu de la vie humaine dès sa conception.

Même sous la menace, je n'admettrai pas de faire usage de mes connaissances médicales contre les lois de l'Humanité.

Respectueux et reconnaissant envers les Maîtres, je rendrai à leurs enfants l'instruction que j'ai reçue de leurs pères.

Que les hommes m'accordent leur estime si je suis fidèle à mes



Approbation – Improbation

Les opinions émises par les dissertations présentées, doivent être considérées comme propres à leurs auteurs, sans aucune approbation ou improbation de la Faculté de Chirurgie dentaire (1).

Lu et approuvé,

Vu,
Nice, le

Le Président du jury,

Le Doyen de la Faculté de
Chirurgie Dentaire de l'UNS

Professeur

Professeur Laurence LUPI

(1) Les exemplaires destinés à la bibliothèque doivent être obligatoirement signés par le Doyen et par le Président du Jury.

Corentin BORGNA

**COMPLICATIONS LOCORÉGIONALES
DES AVULSIONS DENTAIRES
CHEZ LE PATIENT ADULTE SAIN**

Thèse : Chirurgie Dentaire, Nice, 2023, n° 42 57 23 38

Directrice de thèse : **Docteur PESCI-BARDON Catherine**

Mots-clés : complications, avulsions, extractions, alvéolites, communications bucco-sinusiennes, antibiothérapie

Résumé :

Malgré les progrès de la dentisterie restauratrice, les avulsions dentaires restent des actes couramment réalisés par les chirurgiens-dentistes.

Leurs complications per et post opératoires peuvent être nombreuses. Savoir les identifier, connaître leurs étiologies, leurs signes cliniques et leur prise en charge sont alors une nécessité pour la bonne pratique de la dentisterie.

Les complications peuvent être anesthésiques, muqueuses, osseuses, dentaires, hémorragiques, nerveuses et apparaître au cours de tous les actes en peropératoire (allant de la désinfection exo buccale jusqu'aux points de sutures) mais aussi en postopératoire avec des degrés de gravité variables.

Les complications peropératoires sont peu anxiogènes pour le patient car anesthésié, il ne ressent pas la douleur, en revanche elles le sont pour le praticien.

Les complications post opératoires quel qu'elles soient peuvent mettre à mal la confiance entre le patient et le praticien.

