



**HAL**  
open science

# Réhabilitation implanto-portée unitaire encastrée postérieure

Louise Abril

► **To cite this version:**

Louise Abril. Réhabilitation implanto-portée unitaire encastrée postérieure. Médecine humaine et pathologie. 2023. dumas-04505958

**HAL Id: dumas-04505958**

<https://dumas.ccsd.cnrs.fr/dumas-04505958v1>

Submitted on 15 Mar 2024

**HAL** is a multi-disciplinary open access archive for the deposit and dissemination of scientific research documents, whether they are published or not. The documents may come from teaching and research institutions in France or abroad, or from public or private research centers.

L'archive ouverte pluridisciplinaire **HAL**, est destinée au dépôt et à la diffusion de documents scientifiques de niveau recherche, publiés ou non, émanant des établissements d'enseignement et de recherche français ou étrangers, des laboratoires publics ou privés.



Distributed under a Creative Commons Attribution - NonCommercial - NoDerivatives 4.0  
International License

**THÈSE**

***POUR OBTENIR LE DIPLÔME D'ÉTAT  
DE DOCTEUR EN CHIRURGIE DENTAIRE***

Présentée et publiquement soutenue devant

Aix-Marseille Université  
(Président : Monsieur le Professeur Éric BERTON)

Faculté des Sciences Médicales et Paramédicales  
(Doyen : Monsieur le Professeur Georges LEONETTI)

**Ecole de Médecine Dentaire**  
(Directeur : Monsieur le Professeur Bruno FOTI)

***Réhabilitation implanto-portée unitaire  
encastrée postérieure***

Présentée par

**ABRIL Louise**

Née le 24 janvier 1999  
À Marseille

Thèse soutenue le **Mardi 17 octobre 2023**

Devant le jury composé de

**Président : Professeur RASKIN Anne**

**Assesseurs : Docteur MENSE Chloë**

**Docteur SILVESTRI Frédéric**

**Docteur PRINCE Fanny**

**Invité : Docteur GOLETTI Larissa**



**THESE**

***POUR OBTENIR LE DIPLOME D'ÉTAT  
DE DOCTEUR EN CHIRURGIE DENTAIRE***

Présentée et publiquement soutenue devant

Aix-Marseille Université  
(Président : Monsieur le Professeur Éric BERTON)

Faculté des Sciences Médicales et Paramédicales  
(Doyen : Monsieur le Professeur Georges LEONETTI)

**Ecole de Médecine Dentaire**  
(Directeur : Monsieur le Professeur Bruno FOTI)

***Réhabilitation implanto-portée unitaire  
encastrée postérieure***

Présentée par

**ABRIL Louise**

Né(e) le 24 janvier 1999  
A Marseille

Thèse soutenue le **Mardi 17 octobre 2023**

Devant le jury composé de

**Président : Professeur RASKIN Anne**

**Assesseurs : Docteur MENSE Chloë**

**Docteur SILVESTRI Frédéric**

**Docteur PRINCE Fanny**

**Invité : Docteur GOLETTI Larissa**

## ADMINISTRATION

<b>Doyens Honoraires</b>	Professeur	Raymond SANGIUOLO†
	Professeur	Henry ZATTARA
	Professeur	André SALVADORI
	Professeur	Jacques DEJOU
<b>Directeur</b>	Professeur	Bruno FOTI
<b>Directeurs adjoints</b>	Professeur	Michel RUQUET
	Professeur	Anne RASKIN
<b>Chargés de missions</b>		
Formation Initiale	Professeur	Michel RUQUET
Recherche	Professeur	Anne RASKIN
Formation Continue	Professeur	Frédéric BUKIET
Relations Internationales	Professeur	Hervé TASSERY
Internat et Diplômes d'études spécialisées	Professeur	Virginie MONNET-CORTI
Affaires générales	Docteur	Alain TOSELLO
<b>Responsable Administrative</b>	Madame	Katia LEONI

### PROMOTIONS :

2019 Raymond SANGIUOLO  
2020 Gaston BERGER  
2021 Joseph MIGOZZI  
2022 Jérôme GALLION  
2023 Serge DIBART

# LISTE DES ENSEIGNANTS

## **PROFESSEURS DES UNIVERSITÉS – PRATICIENS HOSPITALIERS**

BUKIET Frédéric (58-01)  
ESCLASSAN Rémi (58-01)  
FOTI Bruno (56-02)  
LE GALL Michel (56-01)  
MONNET-CORTI Virginie (57-01)  
PHILIP-ALLIEZ Camille (56-01)  
RASKIN Anne (58-01)  
RUQUET Michel (58-01)  
TARDIEU Corinne (56-01)  
TARDIVO Delphine (56-02)  
TASSERY Hervé (58-01)  
TERRER Elodie (58-01)

## **PROFESSEUR DES UNIVERSITÉS**

ABOUT Imad (65)

## **MAITRES DE CONFERENCES DES UNIVERSITÉS – PRATICIENS HOSPITALIERS**

ABOUDHARAM Gérard (58-01)	JACQUOT Bruno (58-01)
ANTEZACK Angeline (57-01)	LABORDE Gilles (58-01)
BALLESTER Benoît (58-01)	LAN Romain (56-02)
BELLONI Didier (57-01)	LAURENT Michel (58-01)
BLANCHET Isabelle (56-01)	MENSE Chloé (58-01)
BOHAR Jacques (56-01)	NOIRRI-ESCLASSAN Emmanuelle (56-01)
CAMOIN Ariane (56-01)	POMMEL Ludovic (58-01)
CAMPANA Fabrice (57-01)	PRECKEL Bernard-Éric (58-01)
CASAZZA Estelle (58-01)	RÉ Jean-Philippe (58-01)
CATHERINE Jean-Hugues (57-01)	ROCHE-POGGI Philippe (57-01)
GAUBERT Jacques (56-01)	SILVESTRI Frédéric (58-01)
GIRAUD Thomas (58-01)	STEPHAN Grégory (58-01)
GIRAUDEAU Anne (58-01)	TOSELLO Alain (58-01)
GUIVARC'H Maud (58-01)	

## **PRATICIENS HOSPITALIERS UNIVERSITAIRES**

MANSUY Charlotte (58-01)  
PILLIOL Virginie (58-01)

## CHEFS DE CLINIQUE DES UNIVERSITÉS - ASSISTANTS DES HÔPITAUX

BAUDINET Thomas (58-01)

BOREL Guillaume (56-02)

BRINCAT Arthur (57-01)

BROS Agnès (56-01)

CHAMAYOU Chloé (56-01)

CURIALE Léa (56-01)

DUPRAT Florence (56-01)

FERRE Enzo (58-01)

FOUQUES Agathe (56-01)

HAMMOUTENE Stéphane (57-01)

HOARAU Emilie (57-01)

LAFONT Jacinthe (57-01)

OHANESSIAN Romain (57-01)

ONGHENA Tom (56-01)

PASCHEL Laura (58-01)

PRINCE Fanny (58-01)

RANCHAIN Théo (57-01)

RAYNAUD Camille (58-01)

REYNAL Florence (56-01)

ROMAO Vincent (57-01)

ROUSCOFF Eva (56-01)

RUFAS Pierre (58-01)

RUIZ Pierre-Mathieu (58-01)

SADOWSKI Camille (57-01)

STALLA Martin (58-01)

TERRER Jérémy (58-01)

VIEILLARD Pierre (56-01)

## CHEFFE DE CLINIQUE DES UNIVERSITÉS ASSOCIÉE

BROTONS Adèle (56-01)

### Intitulés des sections CNU :

#### **56<sup>ème</sup> section : Développement, croissance et prévention**

56-01 Odontologie pédiatrique et orthopédie dento-faciale

56-02 : Prévention – Epidémiologie – Economie de la santé – Odontologie légale

#### **57<sup>ème</sup> section : Chirurgie orale, Parodontologie, Biologie Orale**

57-01 : Chirurgie orale – Parodontologie – Biologie orale

#### **58<sup>ème</sup> section : Réhabilitation orale**

58-01 : Dentisterie restauratrice – Endodontie – Prothèses – Fonction-Dysfonction – Imagerie – Biomatériaux

**L'auteur s'engage à respecter les droits des tiers, et notamment les droits de propriété intellectuelle. Dans l'hypothèse où la thèse comporterait des éléments protégés par un droit quelconque, l'auteur doit solliciter les autorisations nécessaires à leur utilisation, leur reproduction et leur représentation auprès du ou des titulaires des droits. L'auteur est responsable du contenu de sa thèse. Il garantit l'Université contre tout recours. Elle ne pourra en aucun cas être tenue responsable de l'atteinte aux droits d'un tiers**

# **REMERCIEMENTS**

---



À Madame la Présidente Pr Anne Raskin

Docteur en Chirurgie-Dentaire  
Professeur des Universités - Praticien Hospitalier  
Cheffe de Pôle Odontologie de l'AP-HM  
Cheffe de service Odontologie Hospitalière

Vous me faites l'honneur et le privilège d'avoir accepté la présidence de ce jury de thèse.

Votre bienveillance avec les étudiants de 6ème année, votre disponibilité, votre aide et votre soutien durant mes études resteront des souvenirs gravés de mon parcours. Ce fut un plaisir d'échanger avec vous au cours de mes vacations d'Odontologie Hospitalière tous les mercredis matin. Merci pour votre écoute, votre gentillesse, votre accompagnement. Veuillez trouver dans ce travail mon respect et ma reconnaissance.

À Madame le Dr Chloë Mense

Docteur en Chirurgie-Dentaire  
Maître de conférence des Universités - Praticien Hospitalier  
Service Réhabilitation Orale - Implantologie

Vous me faites l'honneur d'avoir accepté de siéger dans ce jury de thèse.  
Depuis mes premiers TP de prothèse amovible en deuxième année avec le Pr Ruquet, j'ai eu la chance d'avoir accès à vos précieux conseils. Merci pour votre encadrement durant ces vacations de prothèses enrichissantes, et pour avoir soigné des patients avec vous, votre douceur et votre compétence en implantologie et odontologie prothétique resteront des exemples pour toute ma carrière.  
Veuillez recevoir ma gratitude et mon respect.

À Monsieur le Dr Frédéric Silvestri

Docteur en Chirurgie-Dentaire  
Maître de conférence des Universités - Praticien Hospitalier  
Service Réhabilitation Orale - Implantologie

Vous me faites l'honneur de siéger dans ce jury de thèse depuis la Suède, je vous en remercie.

Je vous remercie pour tout ce que vous m'avez appris en odontologie prothétique depuis 3 ans.

Votre expérience, votre dévouement et votre sympathie, étaient de véritables piliers au cours de mes études, sans oublier votre intérêt à participer à nos sessions commérage en fin de vacation.

Je vous souhaite une belle année en Suède et espère que cette expérience vous sera enrichissante sur le point professionnel et personnel.

Je tiens à vous exprimer mon profond respect et ma reconnaissance.

À ma Directrice de thèse le Dr Fanny Prince

Docteur en Chirurgie-Dentaire  
Assistante Hospitalo-Universitaire  
Ancienne Interne des Hôpitaux de Marseille  
Service Réhabilitation Orale

Merci infiniment d'avoir accepté de prendre la direction de cette thèse sans hésiter.  
Merci pour tout le temps que tu as consacré pour m'aider, pour ta gentillesse, pour ta disponibilité, pour ta patience et pour m'avoir rassurée tout au long de ce travail et de mes études.

Merci pour ton dévouement pour nous les étudiants au cours des vacances de prothèse et tes précieux conseils en clinique. Merci pour tout ce que tu m'as appris, montré, expliqué.

Ces 3 ans de vacances de prothèse avec toi étaient un plaisir et vont me manquer.

Tous les étudiants qui ont eu et auront la chance de croiser ta route sont d'accord pour dire que tu es la meilleure assistante que le pôle odontologie de l'AP-HM n'ait jamais eu.

Je te souhaite que du bonheur pour la suite.

À Madame le Dr Larissa Goletti

Docteur en Chirurgie-Dentaire  
Ancienne Assistante Hospitalo-Universitaire à l'APHM

Je te remercie d'avoir accepté de faire partie de mon jury de thèse.  
Nous ne nous sommes pas croisées à la fac mais ce fut une découverte durant mon stage actif dans votre superbe cabinet avec Carine.  
Ces 7 semaines de stage avec toi étaient un régal et sont passées en un éclair.  
J'ai adoré vous remplacer et travailler avec toi en août.  
Ta douceur, ta précision et ton professionnalisme sont un exemple pour moi.

---

# TABLE DES MATIERES

---

INTRODUCTION :	1
<b>1. COURONNE SCHELLÉE OU TRANSVISSÉE :</b>	<b>QUEL SYSTÈME</b>
<b>CHOISIR ?</b>	<b>2</b>
1.1. Axe implantaire :	2
1.2. Hauteur prothétique utilisable :	7
1.3. Composition :	8
1.3.1. Couronnes scellées :	8
1.3.2. Couronnes transvissées :	9
<b>2. CRITÈRES DE RÉUSSITE D'UNE COURONNE UNITAIRE ENCASTRÉE POSTÉRIEURE SUR IMPLANT :</b>	<b>11</b>
2.1. Mécaniques :	11
2.1.1. Morphologie de la prothèse :	11
2.1.2. Charges occlusales/masticatoires :	14
2.1.3. Mode d'assemblage :	18
2.2. Biologiques :	20
2.2.1. Compatibilité matériaux/parodonte :	20
2.2.2. Maintenance/hygiène :	21
2.3. Esthétiques :	24
2.3.1. Choix de la couleur :	24
2.3.2. L'importance du profil d'émergence :	27
2.4. Fonctionnels :	30
2.4.1. Occlusion :	30
2.4.2. Points de contacts proximaux :	31
2.4.3. Mise en fonction et obturation du puits d'accès à la vis :	31
<b>3. UN POINT SUR LE CHOIX DES MATÉRIAUX :</b>	<b>34</b>
3.1. Description :	34
3.1.1. Alliages métalliques :	34
3.1.2. Les céramiques :	35
3.2. Indications :	40
<b>4. ARBRE DÉCISIONNEL À VISÉE PÉDAGOGIQUE :</b>	<b>43</b>
CONCLUSION :	44
TABLE DES ILLUSTRATIONS :	A
LISTE DES TABLEAUX :	B
BIBLIOGRAPHIE :	I

## **INTRODUCTION :**

---

Depuis des années, la dentisterie évolue et ne cesse de se développer. De nouvelles solutions thérapeutiques sont désormais à notre disposition afin de rendre service à nos patients. En particulier, l'implantologie représente aujourd'hui une part importante du panel thérapeutique dentaire.

Il existe plusieurs situations motivant le remplacement d'une dent postérieure comme une carie avancée à limite apicale juxta-osseuse, un traumatisme menant à une fracture ou luxation, un échec endodontique, une maladie parodontale avancée ou une agénésie.

De nos jours, l'implantologie offre de nombreuses possibilités de réhabilitation dentaire, en recréant une racine artificielle en titane insérée et ancrée dans l'os, soit, ostéo-ancrée. L'implant servira ensuite de support à une prothèse rétablissant ainsi la fonction de la dent manquante. Les prothèses implanto-portées peuvent être plurales, unitaires ou encore totales. Elles sont la plupart du temps fixes mais dans certains cas, de prothèses totales, peuvent être amovibles (PACSI).

L'implantologie est un système de remplacement d'une dent qui s'avère fiable, durable et sans délabrement de dents adjacentes. (1)

Dans cette thèse, nous traiterons de la prothèse unitaire fixe implanto-portée postérieure intercalaire. En particulier, nous nous demanderons comment pallier un édentement unitaire encastré postérieur par la solution implantaire et obtenir le meilleur résultat possible.

Nous explorerons les différentes étapes de la procédure de restauration unitaire sur un implant postérieur encastré. Nous partirons de la planification préopératoire, puis nous verrons quels sont les différents éléments de la prothèse fixe implanto-portée, en mettant l'accent sur les critères de réussite cliniques : mécaniques, biologiques, esthétiques et fonctionnels de la couronne sur implant. Nous discuterons également de la sélection des matériaux appropriés. Enfin, un arbre décisionnel synthétique servira de guide pour la réalisation de ce type de réhabilitation.

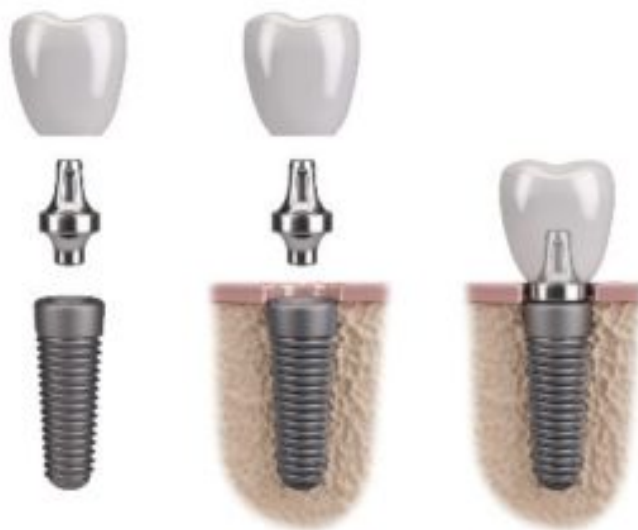# **1. COURONNE SCELLÉE OU TRANSVISSÉE :** **QUEL SYSTÈME CHOISIR ?**

---

## **1.1. Axe implantaire :**

Lorsqu'une dent manquante est remplacée par un implant et une couronne implanto-portée, 3 niveaux sont observables :

- Niveau endo-osseux : l'implant
- Niveau transgingival : le pilier
- Niveau juxta ou supragingival : la couronne sur implant.



*Figure 1 : What Are the Parts of an Implant? Your Dentist in McKinney Explains! (2)*

Pour l'implantation dans la zone d'édentement, l'axe implantaire est essentiel et détermine la mise en place des autres étages par la suite.

Avant la mise en place d'un implant unitaire encastré il est nécessaire d'anticiper certains éléments comme le point d'impact et son orientation, ce qui revient à déterminer l'axe implantaire. La distance mésio distale entre les dents adjacentes doit être prise en compte afin de permettre la réalisation prothétique, de respecter les distances de sécurité avec les dents naturelles adjacentes, et prévoir le remodelage des papilles après reconstitution prothétique. (3)  
Il ne faut jamais perdre de vue que la prothèse guide la pose de l'implant et non l'inverse.

Afin de pouvoir évaluer cet axe implantaire, un examen radiologique préalable est nécessaire pour déterminer de façon précise les éléments anatomiques environnant au site implantaire.

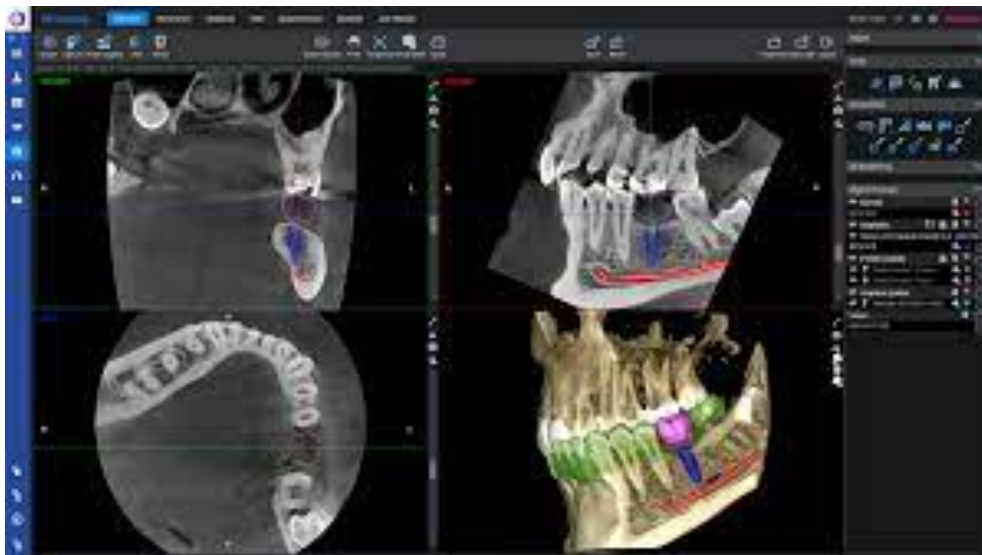


Pour cela, en amont d'une pose d'implant, une planification à partir d'un examen radiologique en 3 dimensions (Cone Beam Computed Tomography = CBCT) est réalisée.

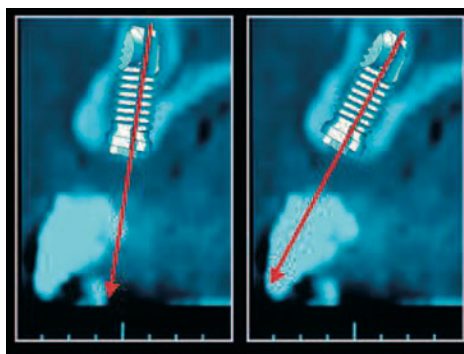
Le CBCT se lit sous forme de coupes dans les 3 sens de l'espace (Figure 2) :

- Panoramique = longitudinale ou curviligne
- Transverse = coronale ou oblique
- Axiale = horizontale

La planification consiste à simuler informatiquement la pose d'un implant dans un volume osseux, dans les sens vestibulo-lingual, corono-apical et mésiodistal (Figure 3). C'est une étape préalable déterminante pour le succès d'une pose d'implant.



*Figure 2 : Planmeca Romexis | Un logiciel pour un flux de tâches d'implantologie entièrement numérique (4)*



*Figure 3 : Visualisation sur les coupes scanners du projet prothétique et du volume osseux afin de choisir la longueur, le diamètre et l'axe de l'implant (3)*

Comme nous l'avons décrit au début de cette partie, il faut toujours garder à l'esprit que c'est la prothèse qui va guider autant que possible la chirurgie. Ainsi, l'émergence de l'implant doit être orientée en direction de la fosse de la dent antagoniste. Cependant, il est indispensable de respecter les distances de sécurité avec les éléments anatomiques se trouvant en regard du site implantaire (Figure 4).

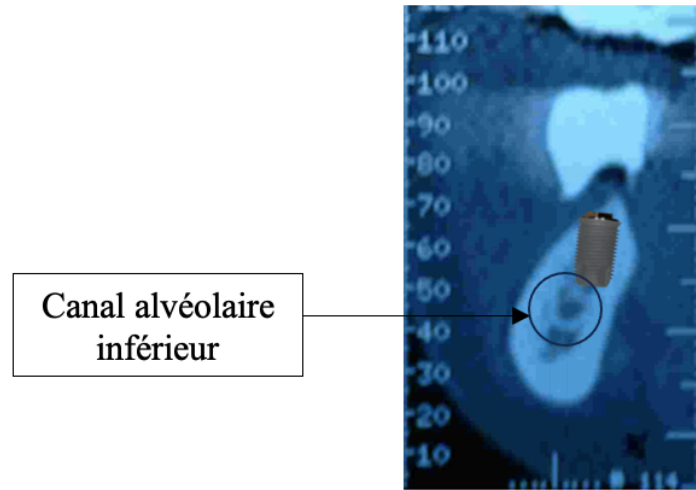


Figure 4 : Coupe transverse de planification d'un projet implantaire remplaçant une dent unitaire postérieure

Au niveau des secteurs postérieurs (prémolaire et molaire), les principaux éléments anatomiques à respecter sont pour le maxillaire l'artère palatine et le sinus maxillaire, et le nerf alvéolaire inférieur ainsi que son émergence à la mandibule (Figure 5).

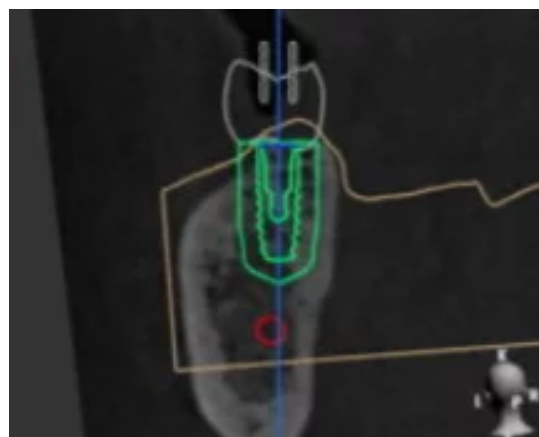

Figure 5 : Planification implantaire numérique et règles de placement d'implant (5)

Afin de simplifier et de fiabiliser cette étape, un guide radiologique peut être réalisé en amont avec l'adjonction de repères radio-opaques. Ainsi, au moment de la planification, non seulement l'axe implantaire idéal pourra être anticipé, mais surtout déterminé et guidé par l'axe prothétique.

#### Confection d'un guide radiologique :

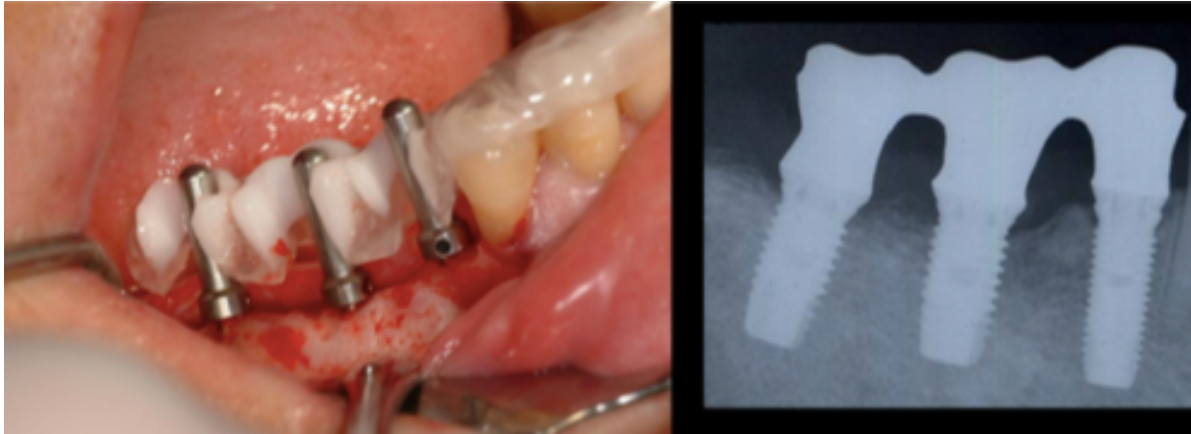
Selon le type d'édentement il peut être conçu de différentes façons. Dans les cas de patients complètement édentés, la prothèse amovible complète (PAC), si celle-ci est convenable, pourra servir de guide radiologique après l'ajout de repères radio opaques. En revanche si une nouvelle PAC doit être conçue alors un duplicata en résine transparente sera réalisé en même temps que la polymérisation de la PAC transitoire.

Face à des cas d'édentements partiels, une gouttière thermoformée s'appuyant sur les dents bordant l'édentement, dans laquelle sont placés des repères radio-opaques est réalisée (Figure 6).

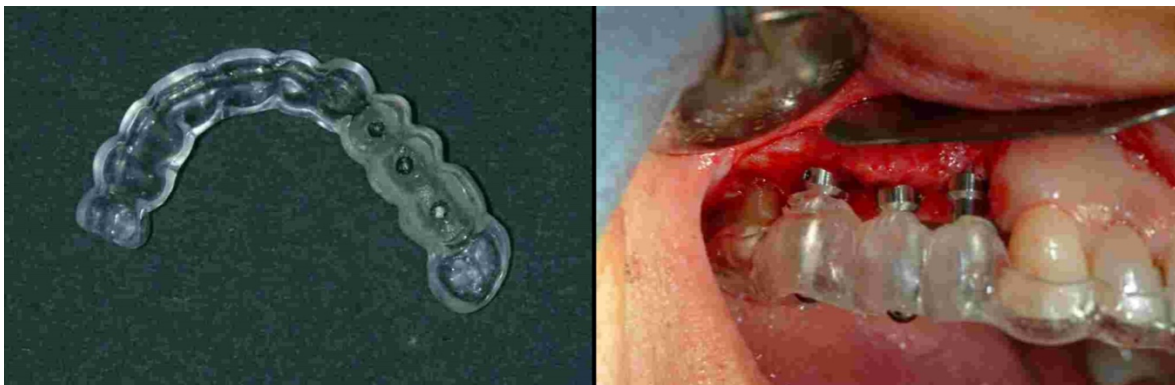

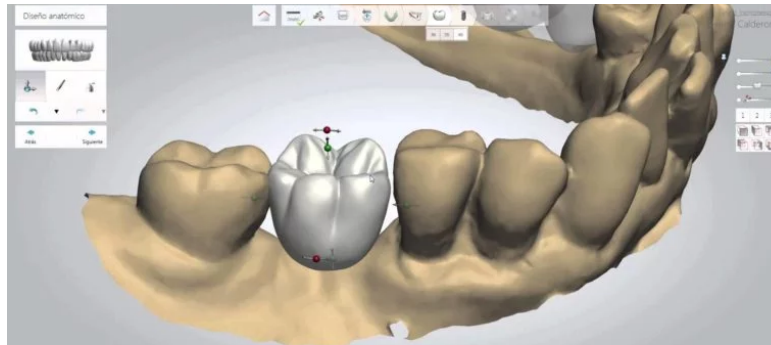
Figure 6 : guide radiologique transformé et évidé en guide chirurgical

Une fois la planification validée, le guide radiologique est ensuite évidé et transformé en un guide chirurgical permettant de guider l'axe lors du passage des premiers forets. La mise en place des indicateurs de direction avec le guide, permet de vérifier la corrélation entre l'orientation du futur implant et le projet thérapeutique élaboré (Figure 7).



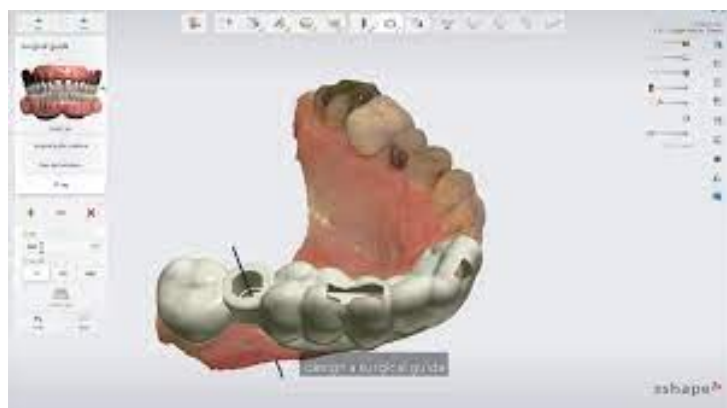
*Figure 7 : guide chirurgical et radio post opératoire*

Avec l'avènement du numérique il est désormais possible de prévisualiser la future couronne sur implant sur un moulage virtuel.



*Figure 8 : 3Dcelo | Planification implantaire numérique et règles de placement d'implant (5)*

Le guide chirurgical pourra être réalisé par conception et fabrication assistée par ordinateur (CFAO), puis usiné ou imprimé tout en permettant de guider le passage des forets, précisément là où la planification l'a programmé.

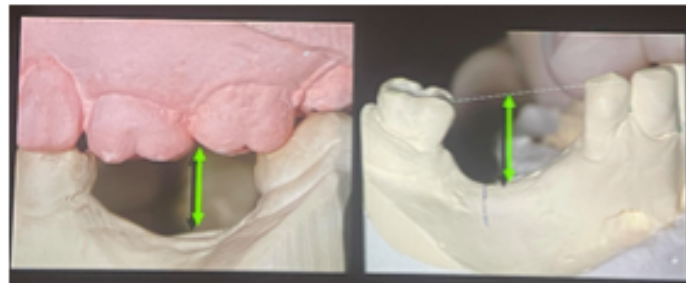


*Figure 9 : Conception numérique d'un guide chirurgical 3Shape (6)*

Le guide chirurgical est aujourd'hui le seul moyen fiable de transférer la planification de manière fidèle et ergonomique en bouche, et de garantir un taux de succès optimal de la pose d'implant pendant des années (15 ans environ). (5) Le guide chirurgical apporte cohérence et prédictibilité.

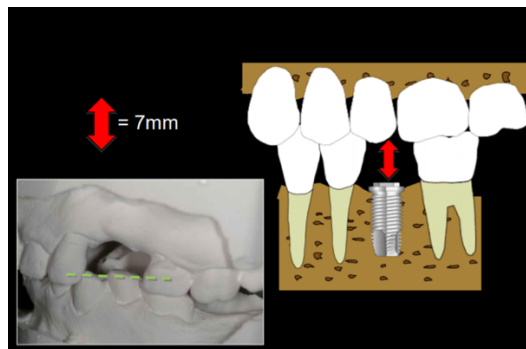
## **1.2. Hauteur prothétique utilisable :**

Avant d'envisager de remplacer une dent absente par un implant, il est nécessaire de mesurer la hauteur prothétique disponible entre la crête du site édenté et l'arcade antagoniste. Lors de l'examen clinique initial, l'évaluation de l'espace au niveau de la zone d'implantation se fait avec une sonde graduée ou un compas.



*Figure 10 : Evaluation de l'espace prothétique disponible*

L'espace prothétique vertical indispensable pour poser un implant et prévoir une couronne implanto-portée est en général de 7 mm. (7)



*Figure 11 : hauteur minimale prothétique pour réaliser une couronne sur implant*

À la différence d'une couronne dento-portée, la couronne implanto-portée est supportée par un pilier qui nécessite une certaine hauteur.

Une hauteur de vis minimale est nécessaire pour assurer sa stabilité et sa résistance mécanique à long terme.

### **1.3. Composition :**

Le mode d'assemblage des couronnes sur implant se divise en deux systèmes différents : transvissé ou scellé.

Historiquement, les premières prothèses fixées sur implants étaient vissées.

Avec les avancées thérapeutiques, sont arrivées les prothèses plus proches des prothèses sur dents naturelles, avec des piliers anatomiques : les prothèses scellées. (8)

#### **1.3.1. Couronnes scellées :**

Cette technique est inspirée de prothèse fixe sur dent naturelle, avec un pilier anatomique en forme de faux moignon vissé dans l'implant. Il peut être en général en titane ou en zircone.

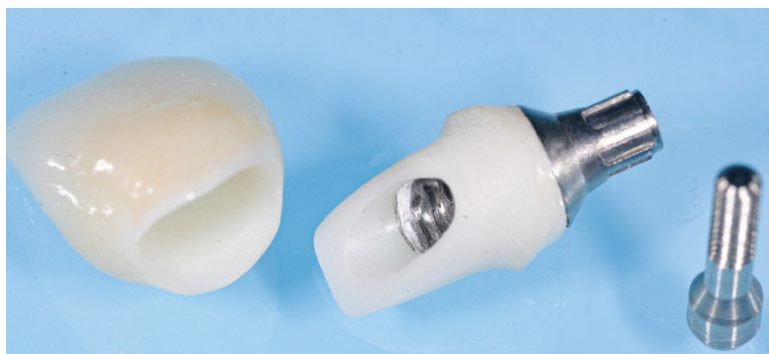La couronne prothétique est scellée avec un ciment de type carboxylate ou oxyde de zinc. (9)

Le ciment de scellement doit être radio-opaque afin de pouvoir contrôler l'absence de fusée de ciment dans les zones proximales non visibles. Les ciments présentant la radio-opacité la plus importante sont les ciments à base d'oxyde de zinc. (10)

Cette technique a de nombreux avantages comme rattraper un axe implantaire et réaliser une restauration esthétique, car l'émergence de la vis du pilier est masquée, cela conserve ainsi les faces occlusales intactes.

L'inconvénient principal est le démontage, qui est plus difficile que celui d'une prothèse transvissée. Un deuxième inconvénient important est le risque de fusée du ciment de scellement apicalement, qui est à l'origine de complications biologiques de type péri-implantite.

Elle est utilisée plus souvent en antérieur pour des raisons esthétiques de puits d'accès invisible, de rattrapage d'axe potentiel, de teintes et de limite cervicale enfouie, donc invisible.



*Figure 12 : Eléments détachés d'une couronne sur implant scellée (8)*

### **1.3.2. Couronnes transvissées :**

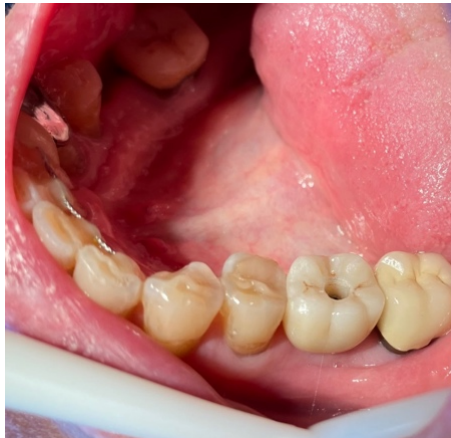La couronne transvissée est stabilisée et retenue sur l'implant grâce à une vis qui la traverse verticalement pour venir se visser soit :

- directement dans le filetage présent dans corps de l'implant : c'est la technique direct implant,
- dans un intermédiaire : un pilier lui-même vissé dans l'implant.

Elle peut être indiquée dans les cas d'implants postérieur et antérieur tant que l'axe n'est pas trop divergent.

Dans cette technique, le puits d'accès à la vis situé sur la face occlusale est visible et doit être obturé et masqué pour des raisons esthétiques et biologiques.

Le puits d'accès peut être rétentif de plaque et former un réservoir bactérien s'il présente un défaut d'obturation. L'obturation du puits d'accès sera détaillée dans une partie ultérieure, dans les critères de réussite biologiques.



*Figure 13 : cas clinique réalisé au Pôle Odontologie de la Timone, puits d'accès d'une couronne transvissée 36*

## RÉSUMÉ :

	<u>Couronne transvissée</u>	<u>Couronne scellée</u>
<u>Avantages</u>	<ul style="list-style-type: none"><li>- Plus facile au montage et au démontage</li><li>- Réintervention facile → transvissage</li></ul>	<ul style="list-style-type: none"><li>- Rattrapage d'axe</li><li>- Esthétique → puits d'accès invisible</li></ul>
<u>Inconvénients</u>	<ul style="list-style-type: none"><li>- Obturation du puits d'accès nécessaire</li><li>- Esthétique du puits d'accès</li></ul>	<ul style="list-style-type: none"><li>- Réintervention difficile si dévissage du pilier</li><li>- Mise en place du pilier difficile si implant très enfoui</li><li>- Résidus de ciment de scellement → péri implantite</li></ul>

*Tableau 1 : Récapitulatif avantages/inconvénients prothèses transvissée ou scellée*

Selon Kraus et al., une étude randomisée sur 5 ans a prouvé en mars 2022, que les couronnes scellées entraînaient plus de complications biologiques et globales que les couronnes vissées.

(11)



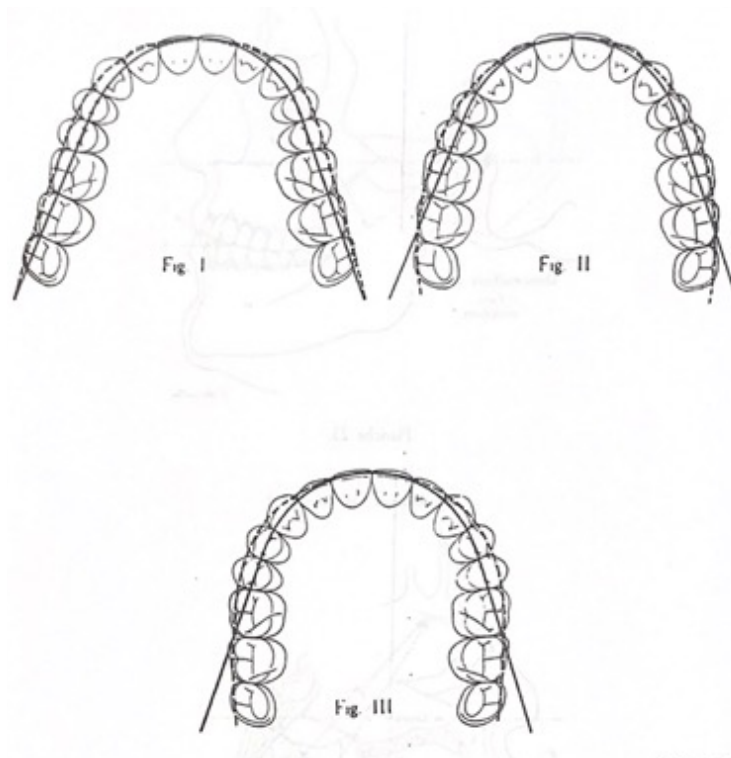
## **2. CRITÈRES DE RÉUSSITE D'UNE COURONNE UNITAIRE ENCASTRÉE POSTÉRIEURE SUR IMPLANT :**

### **2.1. Mécaniques :**

#### **2.1.1. Morphologie de la prothèse :**

L'arcade dentaire est un arc formé par la juxtaposition des dents d'un même maxillaire. (12)

Les dents d'une arcade sont en continuité et forment un arc parabolique ou elliptique qui s'apparente à une voûte constituée de briques contiguës.



*Figure 14 : Trois principaux types d'arcades dentaires par E. Marseillier*

*I. Arcade carré hyperbolique II. Arcade elliptique III. Arcade en U (13)*

Les dents se joutent les unes aux autres par leurs points de contact proximaux qui jouent un rôle d'équilibration et de stabilisation des arcades en répartissant les forces masticatoires et en luttant contre les forces mésialantes.

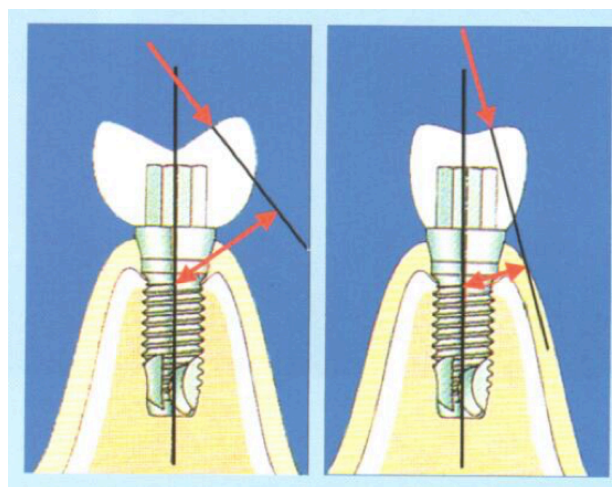
Lorsqu'une dent est manquante, la continuité d'arcade est rompue ainsi que l'équilibre de la répartition des forces. Si, à long terme, la dent manquante n'est pas remplacée, les dents bordant l'édentement vont migrer à la recherche d'un contact, en général se mésialer, et l'espace mésiodistal sera réduit.

De la même façon, les dents sans antagonistes, vont égresser afin de retrouver un contact, ce qui diminuera l'espace prothétiquement utilisable vertical.

Lors d'une réhabilitation implanto-portée unitaire encastrée postérieure, la prothèse devra s'intégrer parfaitement dans la forme d'arcade et l'occlusion du patient. La morphologie occlusale est donc un point essentiel de l'intégration et un critère de réussite mécanique à long terme.

Pour la pérennité mécanique, il est important d'imiter l'anatomie de la dent naturelle initiale. Cependant des recommandations propres à la morphologie des couronnes implanto-portées plurales ou unitaires sont à respecter :

1. Fosses et sillons peu marqués,
2. Table occlusale rétrécie (30% à 40% dans la région molaire, inclinaison cuspidienne réduite),
3. Longueur réduite du porte à faux,
4. Contacts occlusaux plus légers,
5. Recouvrement vertical minimum.



*Figure 15 : Mariani P. Choix d'un concept occlusal en prothèse implantaire (14)*

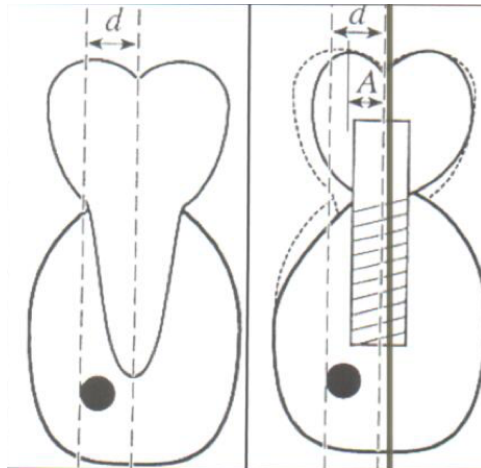
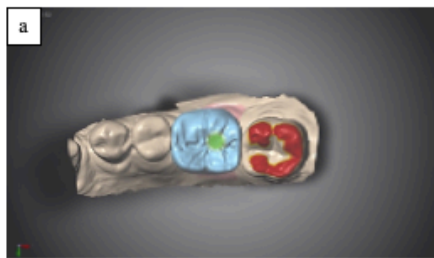


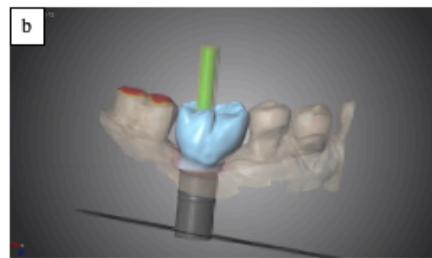
Figure n°16 : Lundgren D, Laurell L. Biomechanical aspects of fixed bridgework supported by natural teeth and endosseous implants (14)

La morphologie prothétique d'une couronne sur implant pour les prémolaires et molaires joue un rôle crucial dans la réussite mécanique du traitement. Elle doit s'intégrer parfaitement dans la courbe d'arcade, et l'occlusion du patient : équilibration, centrage, calage, guidage.

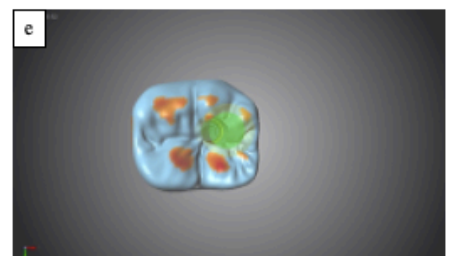
La conception de la couronne doit être réalisée de manière à optimiser la répartition des forces masticatoires sur l'implant et les tissus environnants. Le risque d'une mauvaise conception est le dévissage ou la fracture d'un élément de la couronne ou même de l'implant. (14)



a. vue occlusale sur arcade



b. vue vestibulaire sur arcade



c. d. e. vues isolées de la confection de la couronne mettant en évidence les points de contact, points d'occlusion et le puit d'accès à la vis

Figure 16 : a, b, c, d, e : Photos de modélisation informatique par un prothésiste Eric Eltschinger

### **2.1.2. Charges occlusales/masticatoires :**

Le cycle masticatoire est une succession de mouvements d'élévation-abaissement de la mandibule et apposition-séparation des dents des 2 arcades, associée à des mouvements de propulsion, rétropropulsion et de diduction, impulsés par les muscles élévateurs.

Ce cycle se produit chez l'humain en moyenne 2000 fois par jour. (12)

Le rôle des dents postérieures est d'assurer une force de compression, qui a pour but de broyer et d'écraser le bol alimentaire.

Les charges occlusales et masticatoires exercées sur les couronnes implanto-portées des dents postérieures sont significatives (390 à 880 N en denture naturelle), et doivent être prises en compte pour assurer une réussite mécanique à long terme. (15)

Pour cela, les couronnes implanto-portées doivent être capables de résister aux forces exercées lors de la mastication et de prévenir les contraintes excessives sur l'implant et l'os environnant.

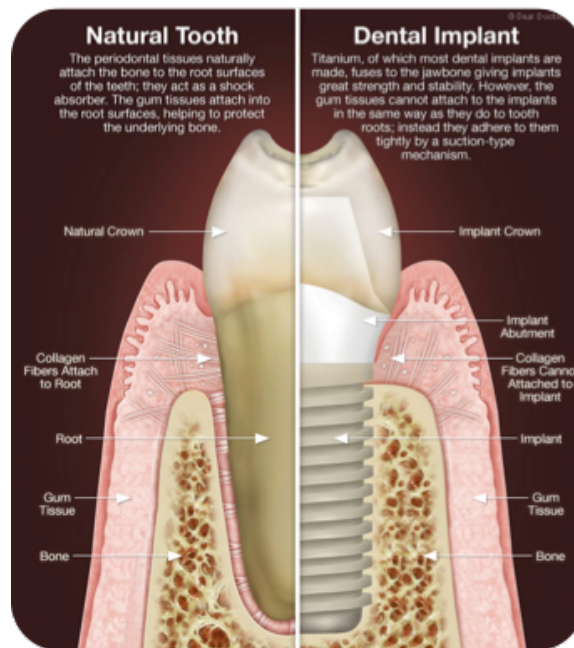
Ainsi, une surcharge occlusale pourrait mener à une fracture d'un des éléments et donc à un échec de traitement. Une sous occlusion entraînerait une égression de la dent antagoniste, perturbant la stabilité et l'équilibre du plan d'occlusion et la création d'une prématurité.

Une équilibration occlusale minutieuse, en prenant en compte les mouvements mandibulaires et les rapports maxillo-mandibulaires, est essentielle pour répartir les forces et éviter les complications telles que les fractures de la couronne, d'une vis ou de l'implant.

Le niveau de charge doit être pondéré en fonction de la capacité de soutien osseux, y compris l'ancrage osseux et la capacité de charge de l'interface os-implant, et en fonction des facteurs de risque technologiques, tels que la résistance mécanique des composants et la précision de la prothèse. (16)

La différence principale entre une implant et une dent est l'absence de ligament desmodontal (Figure 17). De ce fait, autour d'un implant ostéo intégré, il n'y a pas de récepteurs desmodontaux qui préviennent, et servent de signal d'alerte lors d'une suroccclusion ou ajustement insuffisant. (17) Contrairement aux dents naturelles pour lesquelles il existe un seuil de tolérance en dessous duquel une pathologie n'apparaît pas.

De plus, cette absence ne permet pas à l'implant de faire des micromouvements, nécessaires pour absorber et amortir les chocs reçus lors de la mastication.



*Figure 17 : Comparaison éléments anatomiques parodontaux et péri implantaire*

D'un patient à l'autre, une même surcharge occlusale n'aura pas les mêmes conséquences.

Sur un même patient, une surcharge occlusale identique n'aura pas les mêmes effets selon les moments de la journée (fatigue, stress...). Une baisse du seuil de tolérance peut apparaître et une surcharge habituellement acceptée par le patient peut devenir pathologique.

Pour les implants, il existe également un seuil de détection à la pression qui varie selon les situations :

- 50 microns entre un implant et une dent,
- 70 microns entre 2 implants
- 20 microns entre deux dents naturelles

Afin de mettre en évidence ces surcharges occlusales lors de l'insertion prothétique des couronnes, qu'elles soient implanto ou dento-portées, du papier articulé de différentes épaisseurs est utilisé.

Différents types de papiers marqueurs de l'occlusion sont disponibles en dentisterie, chacun ayant ses propres caractéristiques :

1. **Papiers épais (200  $\mu\text{m}$  et 100  $\mu\text{m}$ )** : Composés de pigments colorés dans une émulsion cire-huile avec l'agent Transculase<sup>®</sup>, ces papiers sont adaptés pour marquer les surfaces polies comme l'or ou la céramique, mais leur épaisseur peut entraîner un décalage de l'occlusion statique, affectant la précision des marques.
2. **Soies d'articulation de 80  $\mu\text{m}$**  : Similaires aux papiers épais, les soies naturelles contiennent également l'agent Transculase<sup>®</sup> pour un marquage précis.
3. **Papiers d'occlusion de 40  $\mu\text{m}$  Arti-Check<sup>®</sup>** : Composés d'un papier spécial recouvert d'un enduit coloré, ils permettent un marquage net sur toutes les surfaces en bouche avec moins de faux positifs.
4. **Feuilles Shimstock de 12  $\mu\text{m}$**  : En polyester métallisé, elles peuvent être enduites ou non. Utiles pour marquer les points de contact proximaux.
5. **Feuilles Arti-Fol<sup>®</sup> de 8  $\mu\text{m}$**  : Les plus fines du marché, elles offrent une visualisation très précise des contacts occlusaux.

L'épaisseur du papier influence la précision des marques, les papiers plus épais donnant des marques plus larges et les papiers plus fins produisant des points de couleur plus précis. (18)

La stabilité occlusale repose sur des contacts stables, un guide antérieur fonctionnel, et un support parodontal fiable.

Les Facteurs aggravants et pouvant amener à une surcharge occlusale sont :

- Absence de phénomène d'enfoncement / amortissement pour l'implant (une dent naturelle pourrait s'enfoncer de 25 à 100 microns alors que l'implant de 3 à 5 microns).
- Lors des tests en bouche, la cinématique désocclusive peut être contrôlée mais pas la cinématique ré-inclusive : propulsions et latéralités (cinématique désocclusive), difficultés à voir le moment où il revient en occlusion (cinématique ré-inclusive).
- Augmentation de la puissance masticatoire

## RÉSUMÉ :

	Dent	Implant
Mobilité	Ligament parodontal	Pas d'amortissement Absence de ligament parodontal
Axiale	25 - 100 $\mu\text{m}$ (60 $\mu\text{m}$ en moyenne)	3 - 5 $\mu\text{m}$ (4 $\mu\text{m}$ en moyenne)
Latérale	60 - 120 $\mu\text{m}$ (varie selon les dents)	10 - 50 $\mu\text{m}$ (< 25 $\mu\text{m}$ le plus souvent)
Perception	Proprioception (sensibilité épicrotique)	Ostéoperception (sensibilité protopathique) > pas de détection des surcharges
Seuil de perception de l'épaisseur occlusale	- face à une dent : 15 - 20 $\mu\text{m}$ - face à un implant : 50 $\mu\text{m}$	- face à une dent : 50 $\mu\text{m}$ - face à un implant : 70 $\mu\text{m}$
Adaptation aux forces occlusales	Déplacement physiologique - Effets des surcharges occlusales réversibles si parodonte sain	- Effets des surcharges occlusales irréversibles
Pérennité de l'occlusion	Varie tout au long de la vie	Ne se déplace plus (ostéointégration)

*Tableau 2 : Différences significatives entre une dent et un implant (19)*

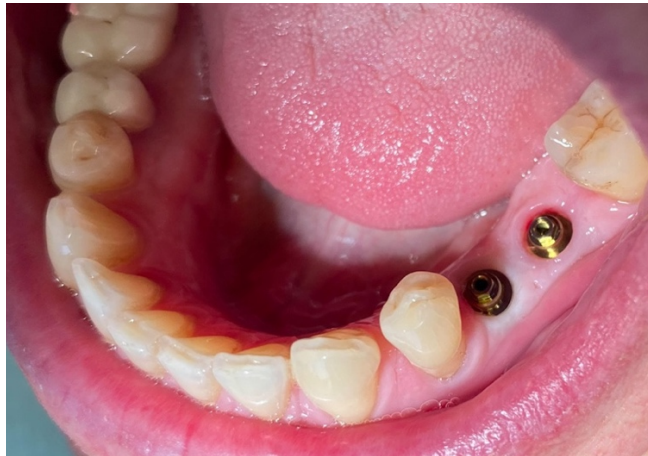### **2.1.3. Mode d'assemblage :**

Le mode d'assemblage entre la couronne et l'implant est un élément important afin de garantir la réussite mécanique des couronnes sur implants.

Plusieurs cas de figure peuvent se présenter :

- Pilier Multi Unit Abutment dans les cas de prothèses plurales

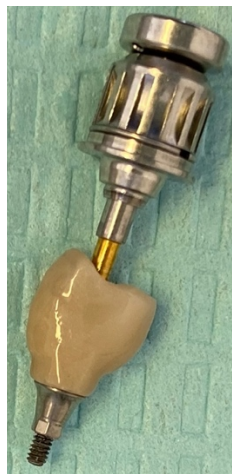Il s'agit de piliers non anti-rotationnels qui sont utilisés dans le cas de prothèses plurales solidarisées ou bridges sur implants.



*Figure 18 : Cas clinique réalisé au Pôle odontologie, Pilier multi Unit pour couronnes sur implant 35-36*

- Couronne direct implant lors de réhabilitation unitaire

Dans le cas d'une couronne unitaire transvissée, si l'émergence implantaire se trouve dans l'axe de la future couronne, le pilier sera directement solidarisé (collé ou soudé) sous la prothèse et l'ensemble sera transvissé à travers la couronne : technique direct implant.

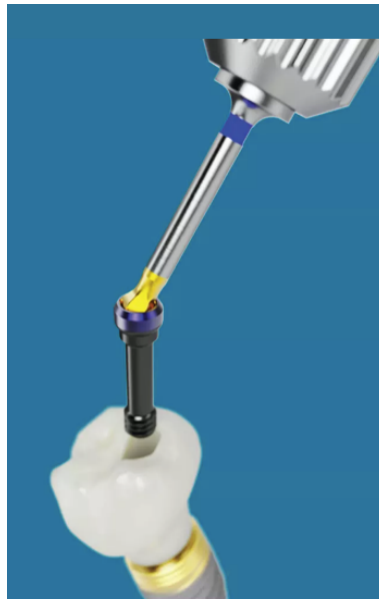

*Figure 19 : Cas clinique réalisé au Pôle odontologie, couronne sur implant 25 direct implant, matériaux : embase Titane et Zirconie monolithique*



- Transvissée direct implant avec rattrapage d'axe possible : pilier ASC

Le pilier prothétique Anguled Screw Channel (ASC) angulé permet de corriger une discordance d'axe de plus de 30° entre l'axe implantaire et prothétique. Ce rattrapage permet d'ajuster la position du puits d'accès à la vis en fonction de la situation clinique et de la restauration, évitant ainsi les problèmes esthétiques ou fonctionnels.(20)



*Figure 20 : Solution à puits d'accès angulé pilier ASC Nobel Biocare® (21)*

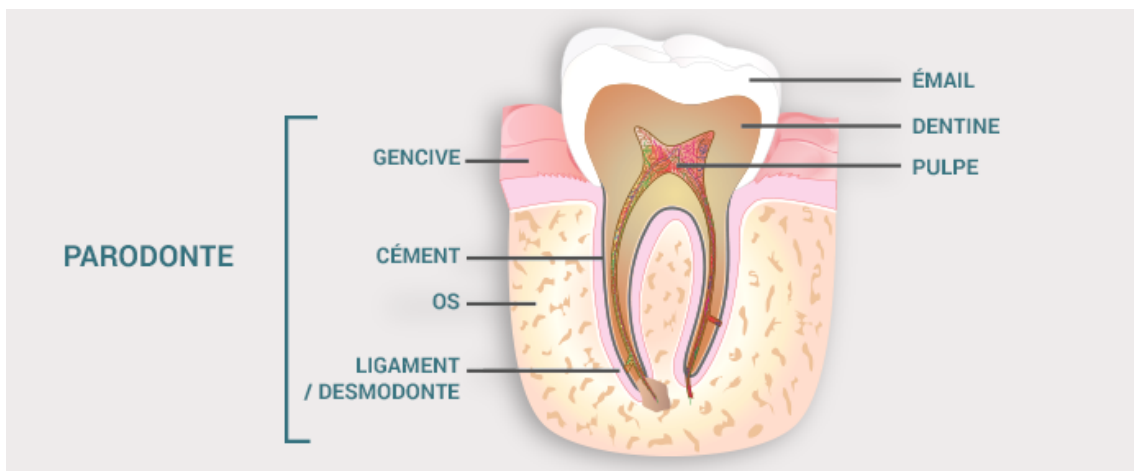
- Couronne implantaire scellée :

Comme vu précédemment, il s'agit d'un pilier anatomique vissé sur l'implant, sur lequel la couronne sera scellée à la manière d'une couronne traditionnelle dento-portée. Ce système est moins utilisé que le système transvissé du fait des risques de fusée de ciment dans la zone péri implantaire.

## **2.2.Biologiques :**

### **2.2.1. Compatibilité matériaux/parodonte :**

Le parodonte est l'ensemble des tissus de soutien de la dent. Il est composé de l'os alvéolaire, du ligament desmodontal qui entoure la racine, de la gencive qui recouvre l'os et du cément qui est la couche superficielle de la racine de la dent. (22)



*Figure 21 : Schéma le parodonte (6)*

Il a pour fonction d'assurer le maintien de la dent dans son alvéole et la protéger des agressions extérieures notamment bactériennes.

La compatibilité du matériau choisi et du parodonte est un point indispensable pour assurer la pérennité de la réhabilitation implanto-portée fixe.

À partir du moment où la prothèse sera fixée et mise en fonction sur l'implant, elle ne sera plus jamais déposée sauf en cas d'échec ou de nécessité de réfection.

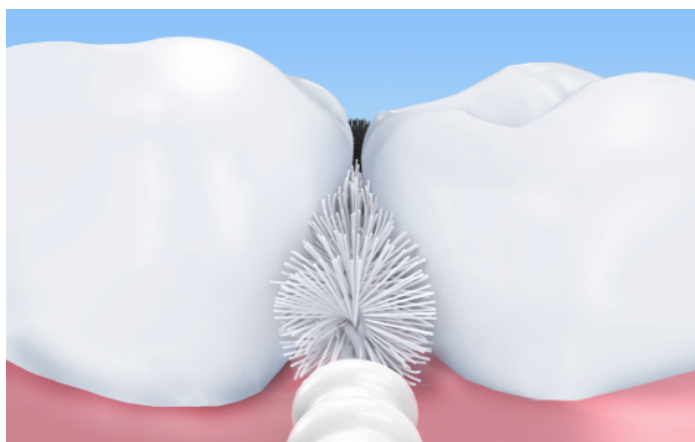
Les matériaux utilisés le plus souvent pour l'implant sont le titane ou la zircone car ils sont biocompatibles et résistants à la corrosion (23). De plus, ils ne provoquent pas d'irritation et d'inflammation des tissus. Quelques mois après la pose, l'implant en titane ou zircone sera intégré, et stable dans l'os alvéolaire.

### **2.2.2. Maintenance/hygiène :**

Pour une réussite au niveau biologique, la phase de maintenance débute dès la fin du traitement prothétique. Elle doit être effectuée à un rythme régulier défini par le praticien. (24)

Au niveau cervical, les fibres collagéniques ne peuvent pas créer d'attache autour de l'implant, contrairement à une dent naturelle au niveau de l'espace biologique (voir figure 17).

Il est donc important de garder la zone cervicale propre et saine afin d'assurer la pérennité de l'implant et de la prothèse implanto-portée sur l'arcade. Pour cela, à la suite d'un brossage bi-quotidien, la manœuvre d'hygiène quotidienne recommandée pour une couronne sur implant unitaire encastrée postérieure est le passage des brossettes interdentaires calibrées au bon diamètre. (25)



*Figure 22 : Zoom sur la fonction de la brossette interdendaire entre deux dents postérieures (site [brossettes-inava.fr](http://brossettes-inava.fr))*

Afin de déterminer le diamètre adapté pour les brossettes inter dentaires, un calibre de brossette est utilisé (Figure 23). Il permet donc de définir la taille de la brossette afin qu'elle soit la mieux adaptée et permettre une manœuvre d'hygiène la plus efficace possible. (26)



Figure 23 : Calibreur brochettes interdentaires Inava®

Il existe plusieurs diamètres progressivement du plus fin au plus épais :



Figure 24 : Gamme de Broschettes interdentaires marque TePe®

Afin de permettre un passage efficace des brochettes inter dentaires, lors de la réalisation prothétique, un accès suffisant doit être prévu au niveau de la zone de l'embrasure sous le point de contact. Il est également indispensable de sensibiliser le patient à la nécessité et l'importance de l'utilisation des brochettes au quotidien.

Le rôle du praticien est d'apprendre au patient le mouvement d'insertion/désinsertion des brochettes interdentaires dans l'embrasure.

Pour faciliter l'accès aux secteurs postérieurs, il existe des brochettes interdentaires coudées avec un manche plus long (figure 25).

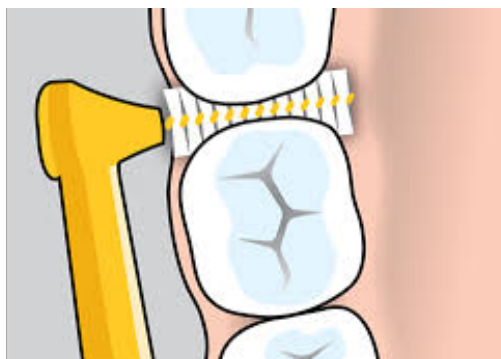
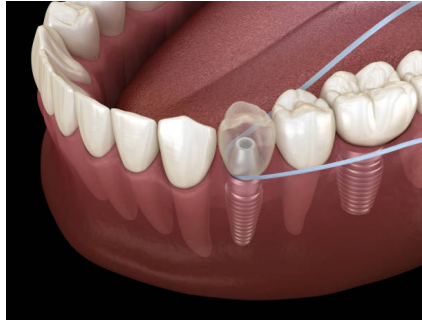


Figure 25 : brochette interdentielle marque TePe® coudée avec manche

Lorsque le passage de la brochette est impossible, le passage du fil dentaire est recommandé.



*Figure 26 : Passage fil dentaire espace interdendaire couronne sur implant*

Le fil de soie est utilisé pour éliminer la plaque dentaire à la fois au-dessus et en dessous de la gencive. Il est appliqué le long de la surface interdendaire et inséré dans le sulcus, en suivant la papille.(27)

Bien qu'il existe des porte-fil conçus pour simplifier le processus, il semble que leur utilisation n'améliore pas significativement l'efficacité de nettoyage, comme l'ont suggéré des études telles que Carter-Hanson et al., 1996, ainsi que Spolsky et al., 1993.

En ce qui concerne l'utilisation d'appareils électriques de type hydrojet de nettoyage interdendaire, il semble que leur efficacité ne soit pas supérieure à celle du fil dentaire traditionnel, même si certains patients préfèrent ces systèmes automatiques, comme indiqué dans les études de Cronin et al., 2005, et Gordon et al., 1996.(24).

Un rendez-vous annuel de maintenance chez son dentiste est nécessaire pour effectuer un contrôle clinique : vérifier l'occlusion, le serrage et la santé gingivale ainsi qu'un contrôle radiologique qui nous permet de visualiser et objectiver le niveau osseux autour de l'implant.

## **2.3.Esthétiques :**

### **2.3.1. Choix de la couleur :**

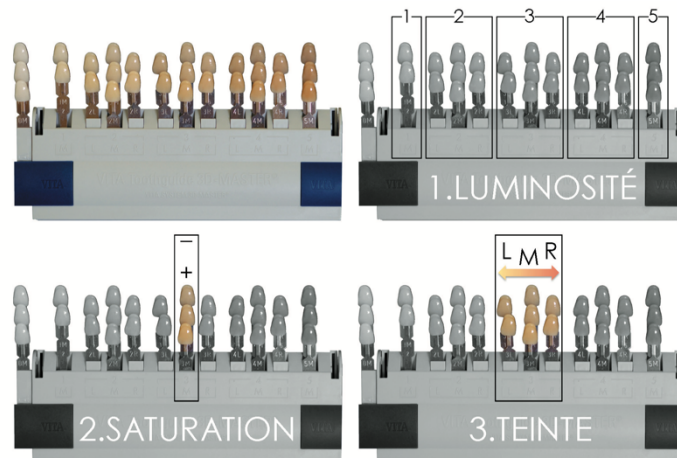
Lorsqu'une couronne est fixée sur un implant pour remplacer une prémolaire ou une molaire, elle est conçue pour ressembler et fonctionner comme une dent naturelle.

Pour s'intégrer parfaitement à la denture existante du patient, le choix de la couleur est une étape très importante. Selon Munsell, la couleur d'une dent dépend de 3 paramètres : luminosité, saturation et teinte. (28)

Au moment de l'étape d'empreinte, le choix de la couleur pour la future restauration sera fait sur les dents bordant l'édentement en mésial ou en distal. Il est préférable de prendre la couleur en début de séance pour éviter le biais de déshydratation des dents. (28)

Il existe différents outils d'aide à la prise de couleur :

- Teintiers manuels : Exemple : teintier Vita Toothguide 3D-Master<sup>®</sup>



*Figure 27 : Teintier VitaToothguide 3D-MASTER<sup>®</sup> (28)*

*Les couleurs sont disposées par groupes selon les 3 paramètres cités précédemment. Les chiffres de 1 à 5 (du + au - lumineux) sur les barrettes permettant dans un premier temps de choisir la luminosité.*

*Une fois celle-ci sélectionnée la saturation est déterminée en regardant de bas en haut (du plus au moins saturé) sur la barrette de saturation moyenne (M) au sein du degré de luminosité déterminé.*

*Enfin, la teinte est choisie en s'orientant soit plus vers du « jaune » (L = Lemon) ou du « rouge » (R= Red).*

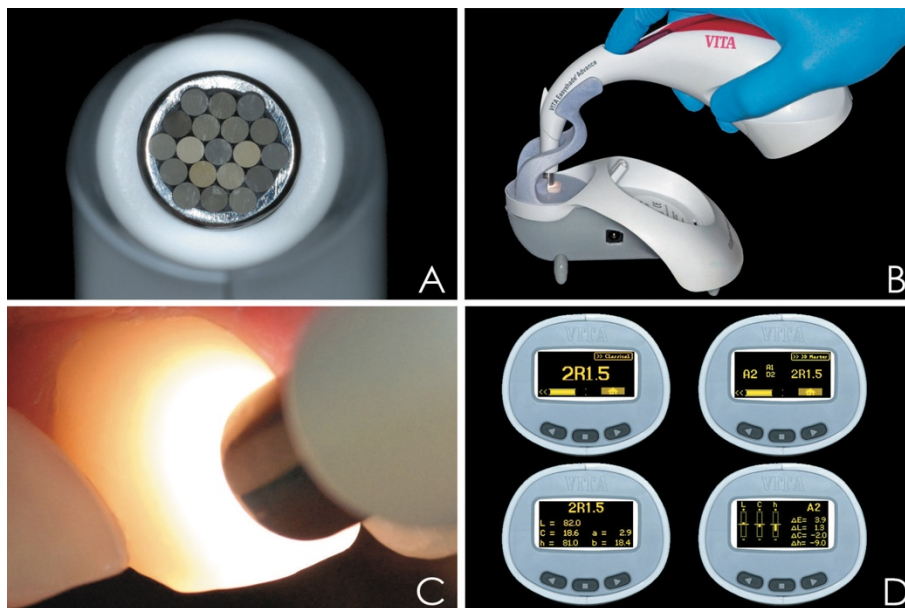
Ce teintier propose un nombre d'échantillons définis, pour balayer un maximum de possibilités en fonction des 3 paramètres. L'inconvénient est que seul l'œil du praticien peut déterminer quelle couleur se rapproche le plus de la dent du patient et parfois il peut s'avérer compliqué de trouver une couleur adéquate.

Les teintiers manuels exposent à différentes sources d'erreurs :

- L'interprétation incorrecte par le chirurgien-dentiste
- Les variations de teinte entre deux teintiers identiques de la même marque ou modèle, dues à l'usure ou à des problèmes de fabrication
- La mauvaise reproduction de la teinte transmise au prothésiste.(29)

Pour palier ces limites, lisser toutes les nuances et aider le praticien à déterminer la couleur, de nouveaux outils électroniques ont été développés comme le :

- Spectro photomètre Vita Easyshade®



*Figure 28 : Spectrophotomètre VITA Easyshade® (28)*

*A : fibres optiques permettant le relevé des couleurs.*

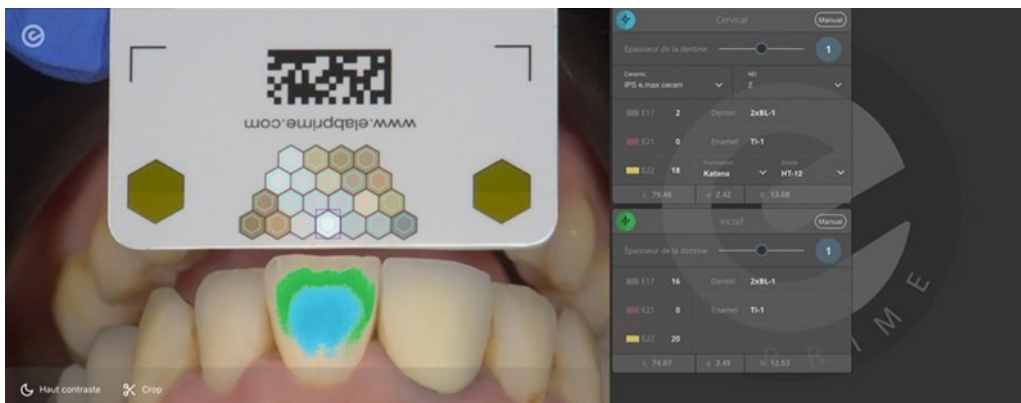
*B : étalonnage sur une pastille de céramique de l'Easyshade® Advance 4.0.*

*C : sonde correctement positionnée sur la dent à analyser*

*D : principales mesures obtenues avec un Easyshade® Compact (couleur selon les teintiers VITA classical® et VITA 3D-MASTER®, coordonnées L\*a\*b\*, calcul de la valeur DE, etc.).*

- E lab<sup>®</sup>, Protocole développé par Hein S., Tapia J. et Bazos P.

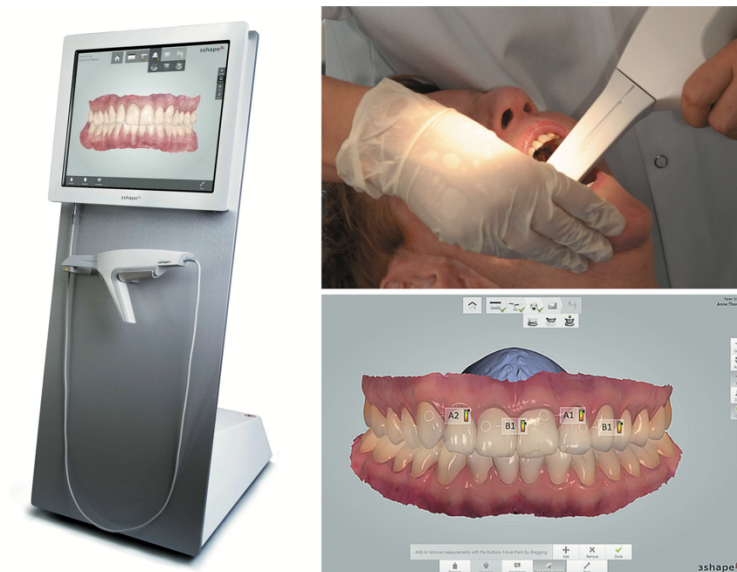Le protocole eLAB<sup>®</sup> propose une méthodologie claire et structurée pour analyser et déterminer la couleur, à l'aide d'un algorithme qui guide le prothésiste dans la création de mélanges de poudres de céramique afin d'obtenir la couleur souhaitée. Cette approche vise à éliminer les problèmes de reproductibilité et les interprétations subjectives du prothésiste en se basant sur les mesures de couleur selon le système Lab\*. L'algorithme du logiciel utilise ses composantes pour calculer la teinte précise et les proportions de poudres nécessaires pour obtenir la couleur désirée de la céramique.(29)



*Figure 29 : utilisation de l'interface eLAB Prime<sup>®</sup> (29)*

- Camera optique prenant la teinte

Comme la TRIOS<sup>®</sup> 3Shape par exemple qui analyse la couleur à plusieurs points de la dent et selon plusieurs teintiers (figure 30).(28)



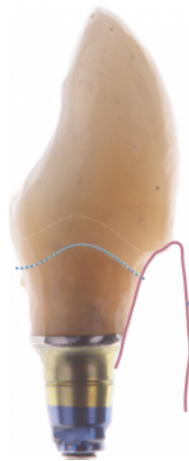*Figure 30 : prise de teinte par caméra optique TRIOS<sup>®</sup> 3Shape*



Pour communiquer avec le prothésiste et en complément des moyens cités précédemment, la photographie, associée à une cartographie de la dent en question, permettront de donner un maximum d'informations sur la situation clinique, car seul, le choix de la teinte reste subjectif. Dans certains cas, le patient peut également se rendre directement au laboratoire. (29)

### **2.3.2. L'importance du profil d'émergence :**

Le profil d'émergence est la zone de transition entre le col rond de l'implant et la ligne cervicale visible de la prothèse d'usage. Il constitue le profil prothétique qui « émerge » des tissus mous. (30)



*Figure 31 : Profil d'émergence, zone sous gingivale et supra gingivale (30)*

La zone sous gingivale de la prothèse doit être concave avant de devenir convexe pour faire émerger la partie supra gingivale.

La partie transmuqueuse sous gingivale devra être concave comme l'ont prouvé Rompen et al (2007) pour obtenir un manchon muqueux épais qui permettra une fermeture étanche de l'espace biologique, une cicatrisation optimale et une absence de récession. (31)

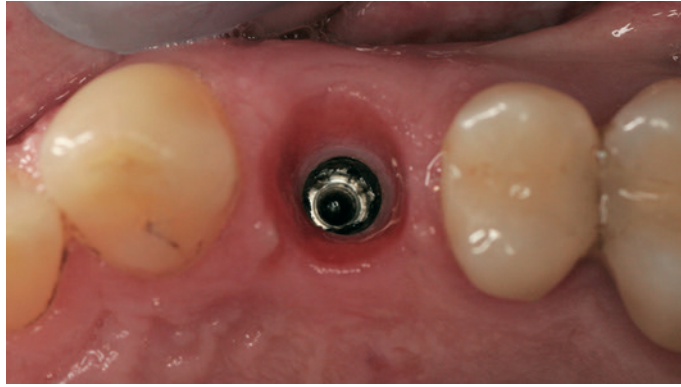


Figure 32 : Profil d'émergence de la couronne supra-implantaire (dent 24) (32)

Pour réaliser un profil d'émergence naturel et adapté, le prothésiste coule du silicone dans l'empreinte pour reproduire une fausse gencive amovible en silicone (Figure 33). Cette fausse gencive vise à reproduire les tissus mous péri-implantaires.

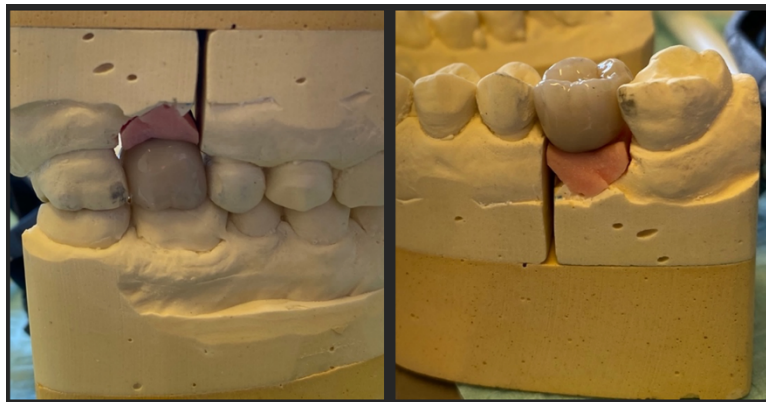
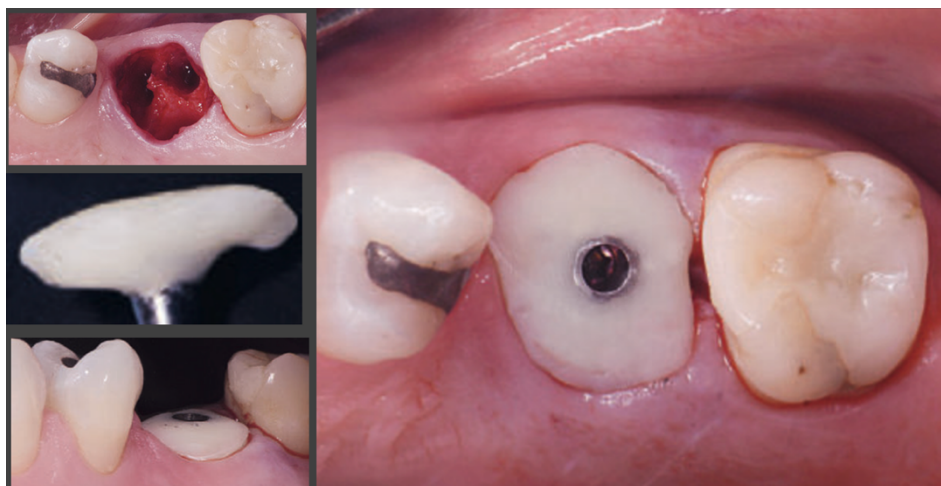


Figure 33 : Fausse gencive recréant profil d'émergence, sur l'image de gauche pour le remplacement d'une 16 et sur l'image de droite pour le remplacement d'une 36 (cas clinique réalisé au Pôle Odontologie de la Timone)

En 2016, Gary Finelle et Antoine Popelut ont imaginé le principe du Pilier SSA (Sealing Socket Abutment : pilier de fermeture alvéolaire) : lors d'une extraction implantation immédiate, il s'agit d'un pilier de cicatrisation personnalisé et fabriqué directement en résine composite. Celui-ci aura pour fonction de garder le manchon gingival en place et d'obtenir un profil d'émergence au plus proche de la dent naturelle. (30,33)



*Figure 34 : Pilier SSA Gary Finelle (33)*

*La photographie en haut à gauche montre le site extractionnel avec la préservation des structures environnantes (septum, table osseuse, architecture gingivale) permettant d'aborder l'acte implantaire dans les meilleures conditions (ancrage implantaire, potentiel de régénération osseuse).*

*La figure du milieu à gauche montre le design d'un pilier SSA réalisé au fauteuil en per-opératoire par utilisation de composite fluide. La photographie en bas à gauche montre la mise en place du pilier SSA sur l'implant immédiatement lors de sa pose.*

*La photographie de droite en vue occlusale expose la situation du site chirurgical immédiatement après la chirurgie et pose du pilier SSA visant à étanchéfier le site chirurgical implantaire.*

Une fois le temps d'ostéo intégration passé, le pilier SSA peut être démonté et la prise d'empreinte direct implant effectuée immédiatement. Cette technique permet, comparativement à la réalisation d'une couronne provisoire sur implant dans le secteur antérieur, de maintenir le profil d'émergence et d'obtenir un meilleur enregistrement lors de l'empreinte.

Le profil d'émergence est un critère de réussite esthétique et biologique pour une cicatrisation des tissus mous optimale.

Les critères de réussites esthétiques pour les réhabilitations implanto portées unitaires, encastrées, postérieures sont moins exigeants qu'en secteur antérieur mais sont tout de même primordiaux pour l'intégration de la prothèse et sa pérennité.

## **2.4.Fonctionnels :**

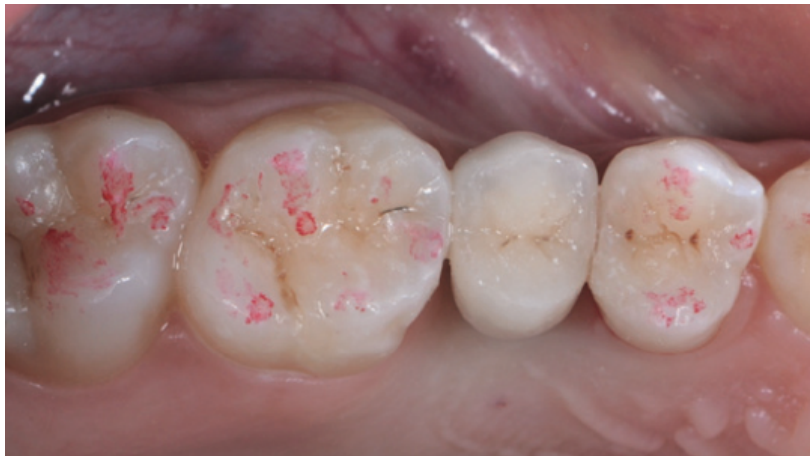Lors de l'insertion prothétique d'une couronne sur implant, plusieurs points sont à contrôler afin de valider la mise en fonction :

### **2.4.1. Occlusion :**

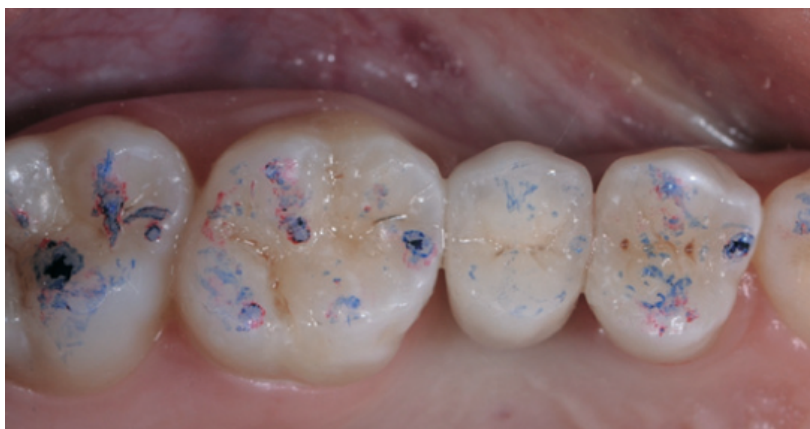Au cours d'une période de suivi de 4 ans, une étude réalisée à Pekin et publiée en 2021 a observé l'évolution de la force occlusale et la durée de contact occlusal d'une couronne unitaire implanto-portée dans la région postérieure. Il met en évidence une importance cruciale de maintenir une surveillance attentive de l'occlusion des prothèses implantaire postérieures lors des consultations de suivi, en envisageant des ajustements occlusaux au besoin.(34)

Comme vu précédemment, du fait de l'absence de ligament desmodontal et de mobilité de l'implant, l'occlusion doit être réglée différemment de celle d'une couronne dento-portée :

- Pas de contact visible en occlusion
- Contacts légers présents en occlusion serrée



*Figure 35 : Couronne supra implantaire (dent 15) en occlusion furtive, vue occlusale (32)*



*Figure 36 : Couronne supra implantaire (dent 15) en occlusion serrée, vue occlusale (32)*

La surcharge sur les implants dans les restaurations partielles postérieures est rare, et avec une planification de traitement adéquate.(16)

#### **2.4.2. Points de contacts proximaux :**

Le point de contact est la jonction de la zone la plus convexe des faces proximales de deux dents adjacentes. Le rôle du point de contact est la protection de la papille et le maintien des dents sur l'arcade les unes par rapport aux autres.

Lors de la confection d'une prothèse postérieure unitaire implanto portée encastrée, comment vérifier un point de contact fonctionnel ?

Le passage du fil dentaire en mésial et en distal met en évidence la présence d'un point de contact.

Lors de l'essayage, le papier marqueur en mésial ou en distal peut également être utilisé pour visualiser un point de contact et l'ajuster.

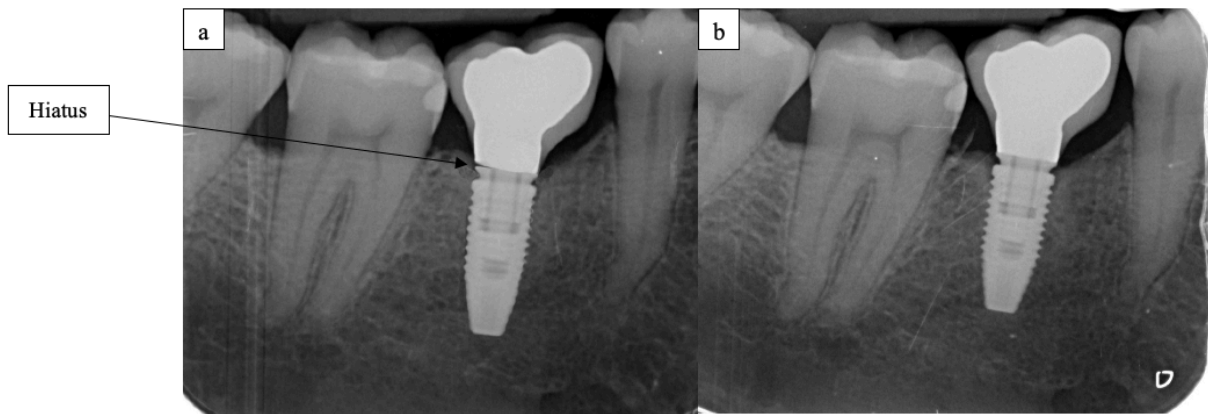
Lorsque le point de contact est absent ou trop faible, des gênes peuvent être évoquées par le patient allant d'un simple bourrage alimentaire jusqu'à une atteinte parodontale, pouvant engendrer la perte de l'implant.

Si une lacune se crée, un inconfort masticatoire, la formation de caries sur les dents adjacentes, ou des mouvements indésirables des dents peuvent apparaître.(35)

#### **2.4.3. Mise en fonction et obturation du puits d'accès à la vis :**

Lors de la séance de mise en fonction, il faudra tout d'abord procéder à un essayage. Le praticien vérifiera si tous les éléments préalablement cités sont validés (insertion, teinte, occlusion, point de contact).

La validation comprend également un contrôle radiologique afin de s'assurer de la complète insertion de la couronne implanto-portée (absence de hiatus).



*Figure 37 : Cliché Radiographique centré sur 46 lors de l'insertion prothétique d'une couronne sur implant.*

*L'image (a) met en évidence la présence d'un hiatus, signe d'une mauvaise insertion de la couronne.*

*L'image (b) correspond au cliché radiographique d'une couronne sur implant bien insérée, sans hiatus entre la couronne direct implant et l'implant sous-jacent.*

*(Cas clinique réalisé au Pôle Odontologie de la Timone en 2019)*

Une fois la couronne mise en place, il convient de la visser au bon couple de serrage. Pour cela, l'utilisation d'une clé dynamométrique permet de contrôler exactement la force à laquelle la couronne est torquée (Figure 38). Les valeurs diffèrent selon que la couronne est direct implant, dans les cas de couronne unitaire, ( $35\text{N.cm}^2$ ) ou vissée sur un pilier intermédiaire, notamment dans les cas de réhabilitation plurales ( $15\text{N.cm}^2$ ).



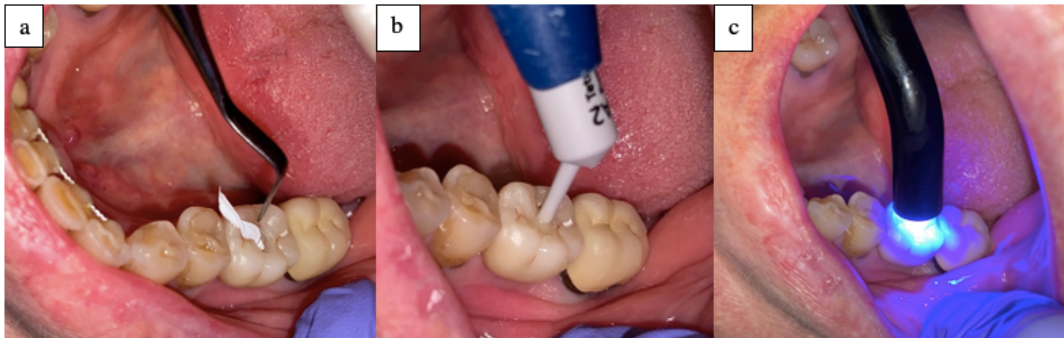
*Figure 38 : Clé dynamométrique Nobel Biocare®*

Un dernier contrôle de l'occlusion est toujours requis car le serrage peut modifier quelque peu l'occlusion.

Pour des raisons d'aseptise et d'esthétique, le puits d'accès à la vis de serrage doit être obturé. Une vigilance particulière, doit être apportée sur la protection de la tête de vis. En effet, si celle-ci est directement recouverte par de la résine composite, le risque de détérioration est

accru en cas de besoin de déposer la couronne. Pour cela, un protocole d'obturation du puits d'accès doit être respecté :

- Mise en place de téflon ou de gutta percha réchauffée au contact de la tête de vis → étanchéité (figure a)
- Mise en place de résine composite à la bonne teinte → protection, esthétique (figure b)
- Photopolymérisation du composite (figure c)



*Figure 39 : Obturation du puits d'accès à la vis d'une couronne transvissée 36, cas clinique réalisé au Pôle odontologie Timone*

*Dans un premier temps la tête de vis est protégée pour ne pas être endommagée en cas de dépose, par un matériau étanche, ici du Téflon. Puis de la résine composite est injectée par-dessus afin d'obturer le puits d'accès, et photopolymérisée.*

### **3. UN POINT SUR LE CHOIX DES MATÉRIAUX :**

---

#### **3.1. Description :**

##### **3.1.1. Alliages métalliques :**

- **Or**

L'or dentaire est un alliage composé à 75% d'or, auquel est ajouté d'autres métaux comme le cuivre et l'argent. Il fut utilisé par le passé pour de nombreuses couronnes et était très résistant à l'usure. (36)

- **Titane**

Le titane comme les autres métaux utilisé en dentisterie ne s'utilise pas pur. Il existe plusieurs alliages divisés en 5 grades. Les alliages de grade 1, 2, 3, et 4 sont appelés Titans commercialement purs (TiCP) et ne sont pas utilisés comme infrastructures pour des raisons de propriétés mécaniques insuffisantes. En tant qu'infrastructure de couronne c'est le TiAl6V4 (alliage de grade 5) qui est utilisé. Il est recouvert ensuite d'une couche de céramique cosmétique. (23)

- **Chrome cobalt**

Il s'agit d'un alliage non précieux utilisé initialement pour les prothèses amovibles, mais leur utilisation a été étendue à la prothèse fixée dento-portée puis implanto portée. Cet alliage est utilisé pour ses bonnes propriétés mécaniques, son faible coût. (23)



### 3.1.2. Les céramiques :

#### ▪ **Porcelaine fusionnée au métal (PFM)**

Ce sont des couronnes en céramo-métal c'est-à-dire avec une infrastructure faite d'un alliage métallique, recouverte d'une couche de porcelaine pour obtenir l'esthétique d'une dent naturelle. (36) L'armature peut être constituée de titane ou de chrome cobalt et sera recouverte d'une céramique de type feldspathique.

Une étude comparative a montré que les couronnes sur implant en céramométal obtiendraient un meilleur taux de survie que les prothèses en céramique. (37)

Cependant, au cours des 20 dernières années, la dentisterie moderne tend vers des restaurations sans métal à la suite de l'introduction de matériaux céramiques innovants dans la pratique quotidienne. (38) La recherche permanente de biomimétisme et d'esthétique a conduit à l'utilisation de matériaux céramiques qui sont biocompatibles car très stables chimiquement. (23)

Les céramiques initialement utilisées comme matériau de revêtement sont des céramiques biphasiques (phase vitreuse et phase cristalline), qui sont principalement composées chimiquement de Silice ( $\text{SiO}_2$ ).

Le coefficient de dilatation thermique a été adapté par des oxydes alcalins afin de transformer ces céramiques de revêtement en céramiques d'infrastructure, permettant de faire évoluer les biomatériaux dentaires et de pallier l'utilisation infrastructure métallique. (23)

Dans un ordre chronologique sont apparues :

- Les céramiques **feldspathiques** (vitreuse), les céramiques feldspathiques de deuxième génération riches en leucite : Optec HSP (Jeneric/Pentron),
- Les **vitro-céramiques renforcées à la leucite** : IPS Empress® (Ivoclar Vivadent)
- Puis les **vitro-céramiques renforcées au disilicate de lithium** : IPS e.max , Ivoclar Vivadent.

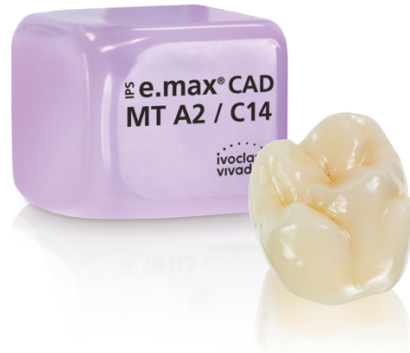En 1980, sont apparues les céramiques composées à 85% de phase cristalline, 15% phase vitreuse.

Enfin, les plus récentes ayant une structure totalement cristalline sont l'alumine  $\text{Al}_2\text{O}_3$  et l'oxyde de zirconium  $\text{ZrO}_2$ .(23)

▪ **E.max :**

L'e.max est une vitrocéramique renforcée au disilicate de lithium, constituée d'une phase cristalline noyée dans une phase vitreuse. (39) L'emax est composée d'une matrice de verre renforcée par des charges de disilicate de lithium entourée de silice permettant de faire le lien entre la matrice et les charges. Elle peut être obtenue par :


- usinage après une confection par CFAO puis cristallisation : e.max CAD
- ou pressée : e.max Press



*Figure 40 : Lingotin e.max CAD usinable :*

*A l'état initial la pièce usinée gardera la teinte violette puis après maquillage, cuisson et glaçage, la couronne changera de couleur pour prendre la réelle teinte choisie lors de la préparation (40)*

Grâce à ses propriétés esthétiques, ce matériau est indiqué pour les restaurations collées de type inlay, onlay, facettes ou encore couronnes unitaires. Il peut être utilisé dans le cadre de la réhabilitation implantaire portée, mais peu utilisée dans le secteur postérieur du fait de sa moindre résistance mécanique (400 MPa).



*Figure 41 : Photographie au microscope électronique à balayage de la micro structure d'une vitro-céramique renforcée en disilicate de lithium (e max CAD) (41)*

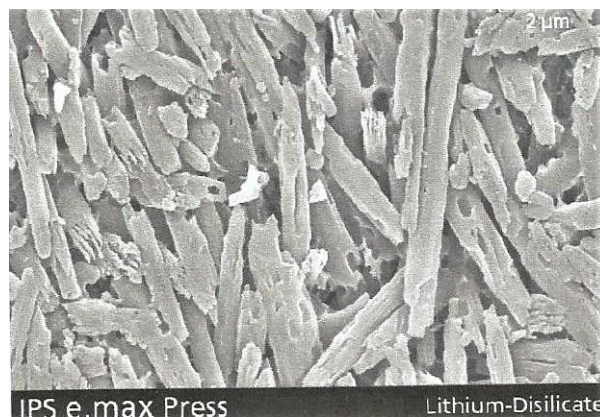
L'IPS e.max® Press est une céramique pressée qui possède une phase vitreuse contenant des longs cristaux de disilicate de lithium.

Elle est présentée sous forme de lingotins et mise en forme par une pressée, effectuée à 920°C sous une pression de 5 bars. (42)



*Figure 42 : Lingotins avant pressée e.max press, puis résultats : pilier et couronnes*

Cette structure en forme d'aiguilles lui confère une grande résistance à la propagation des fissures et, par conséquent, renforce la résistance à la flexion du matériau. La phase vitreuse assure la translucidité du matériau. (43)



*Figure 43 : Photographie au microscope électronique à balayage de la micro structure d'une vitro-céramique renforcée en disilicate de lithium (e max PRESS)(41)*

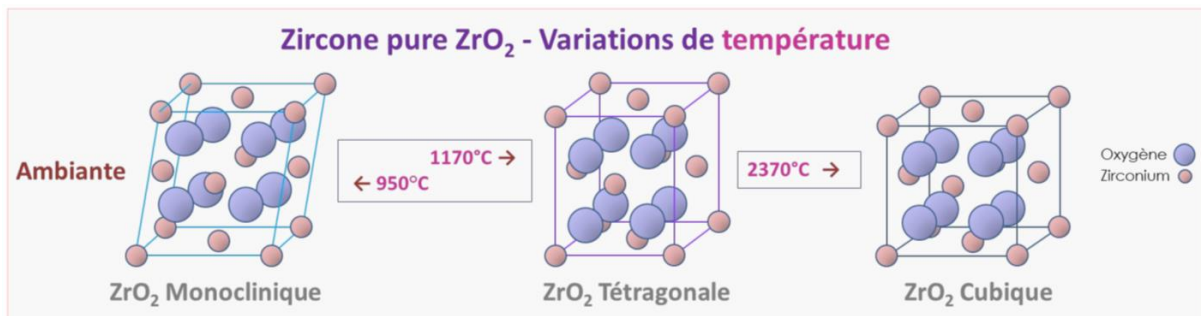
▪ **La Zircone**

La zircone une céramique usinable poly cristalline à base d'oxyde de zirconium ( $ZrO_2$ ). (23)

L'oxyde de zirconium cristallise dans 3 formes de réseaux différents selon la température (23)

(Figure 44) :

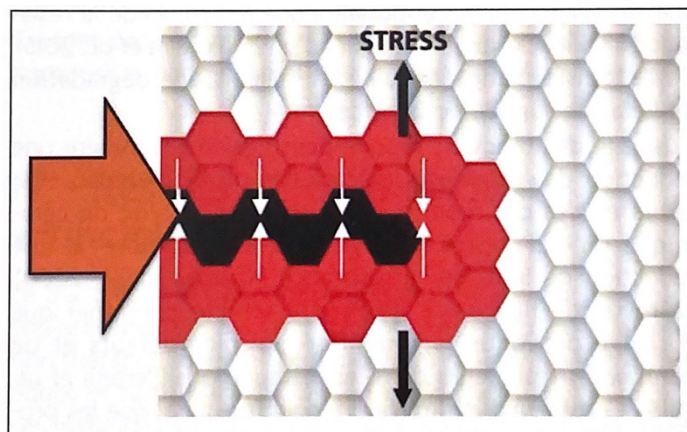
- Monoclinique à température ambiante
- Tétragonal/quadratique aux alentours de 1170°C
- En forme de réseau cubique à partir de 2300°C. Ceci peut s'accompagner d'une expansion de volume de la masse cristalline. (23)



*Figure 44 : évolution de la structure cristalline de la zircone selon la température (44)*

Pour la stabiliser, l'ajout de 3 mol % d'oxyde d'yttrium ( $Y_2O_3$ ) nous donne une céramique polycristalline de structure tétragonale « dopée » à l'oxyde d'Yttrium : 3Y-TZP (3yttria-tétragonal zirconia polycrystal). Cette céramique est considérée comme « partiellement stabilisée » car elle peut évoluer en fonction des contraintes reçues.

Le mécanisme de réponse aux contraintes de ce matériau est la transformation martensitique. Il s'agit d'une réaction aux contraintes qui entraînent des microfissures. Ces fissures seront comblées par l'expansion due au changement de forme de réseau de



*Figure 45 : Transformation martensitique de la céramique 3Y-TZP sous contrainte (JPIO Patrick Tavitian, d'après Chevalier et al. 2009)*

cristallisation de l'oxyde de zirconium : de tétragonal en monoclinique. Ainsi, la pièce sera protégée de la propagation de fissures. (23)

Une petite concentration d'Alumine (environ 0,25%) est le plus souvent ajoutée pour limiter la transformation Tétragonale-Monoclinique lors du vieillissement hydrothermal.

Les polycristaux de zircone tétragonale (TZP) stabilisés à l'Yttria possèdent une densité élevée, une faible porosité, une résistance élevée à la flexion et à la compression. (45)

Les 4Y-TZP et 5Y-TZP sont issues d'une augmentation en concentration Yttrium pour favoriser la phase cubique par rapport à la phase tétragonale.

Cela leur confère des propriétés esthétiques supérieures avec une meilleure translucidité par rapport à la 3Y-TZP mais font face à des propriétés mécaniques plus faibles.

La 5Y-TZP est la plus translucide mais la moins résistante. La 4Y-PSZ est plus résistante mais moins translucide. Ce qui fait que ces types de zircone sont plus adaptés aux secteurs antérieurs.

#### ▪ Alumine

Ce sont des céramiques alumineuses constituées principalement d'alumine ( $Al_2O_3$ ). (32)

Elles sont moins utilisées depuis l'introduction de matériaux zircone de type 3Y-TZP.

Il existe une céramique composite : TZP +  $Al_2O_3$ , l'oxyde de zirconium est stabilisé par la matrice rigide d'aluminium.(23)

### **3.2.Indications :**

De nos jours, l'Or est moins utilisé (coût élevé et nouveaux matériaux plus esthétiques sur le marché) mais une durée de vie élevée due à une faible propension à l'écaillage ou à la cassure, et une usure rare lui étaient conférées. De plus, il maintient un excellent état de polissage, ce qui simplifie le nettoyage et l'entretien. (36)

- Le Titane est utilisé en tant qu'armature de couronne ou embase (pilier). Propriétés physicochimiques : biocompatibilité et résistance à la corrosion (peu de relargage de produits de corrosion) (23)

- Le Chrome cobalt : ses applications sont nombreuses en implantologie mais pour notre sujet on l'utilisera pour :
  - Piliers implantaires personnalisés usinés
  - Infrastructure de couronnes unitaires implanto-portées céramo métalliques.

Il peut aussi être utilisé pour la confection de barres dans la prothèse totale supra implantaire. (23)

Les céramiques et notamment la zircone assurent un équilibre entre esthétique, durabilité et biocompatibilité.

- PFM - Céramo métal :

Ces prothèses ont des propriétés mécaniques importantes mais la couche de céramique cosmétique présente un risque de fracture ou d'écaillage (chipping) élevé. Esthétiquement, elles sont moins acceptables que les céramiques de type Zircone ou E max et biologiquement moins bien tolérée par les tissus mous.

- E max :

Elle a comme atout d'apporter l'apparence d'une dent naturelle, de la translucidité, mais risque de fracture plus important que pour la zircone. (36)

Résistance à la fracture 400 MPa, elle sera utilisée plutôt en antérieur car moins de contraintes et pour répondre à une demande esthétique. (39)

- Zircone (Y-TZP)

Elle peut être utilisée en tant que matériau d'infrastructure puis stratifiée ou de façon monolithique, c'est-à-dire un seul bloc usiné puis maquillé.

La zircone est un matériau de restauration très prometteur en raison de ses excellentes propriétés mécaniques et d'une esthétique acceptable. Diverses études, tant in vitro qu'in vivo, ont mis en avant sa résistance et ses performances mécaniques, suggérant qu'elle pourrait être utilisée avec succès comme matériau de base pour les couronnes individuelles et les prothèses partielles fixes de faible envergure. (38)

- L'Alumine

Les matériaux à base d'Alumine sont indiqués comme céramiques d'infrastructures (In Ceram<sup>®</sup> Alumina, In Ceram<sup>®</sup> Zirconia, Procera<sup>®</sup> Alumina). (23)

Les alliages de chrome cobalt et la zircone sont les principaux matériaux utilisés en tant que matériaux d'infrastructures selon Pazelt et al. (23)

Les propriétés mécaniques des matériaux cités sont résumées dans les graphiques ci-dessous.

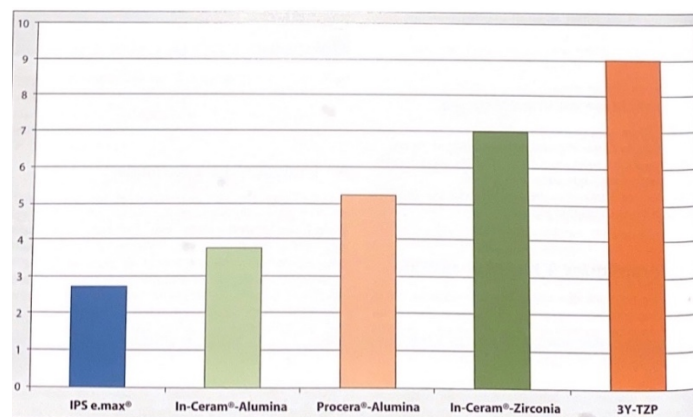


Figure 46 : Ténacité (MPa/cm<sup>2</sup>) des différents types de céramiques (23)

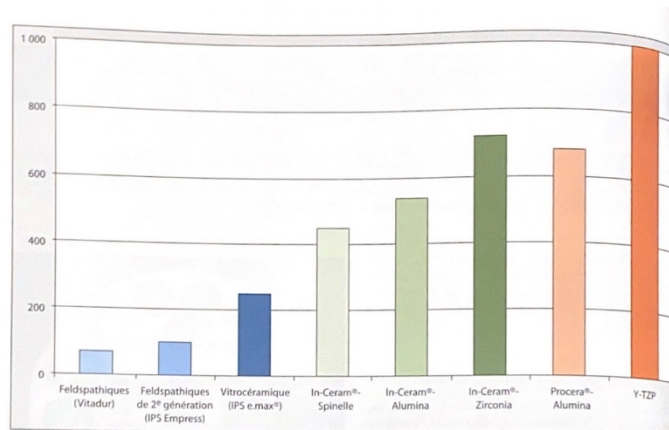


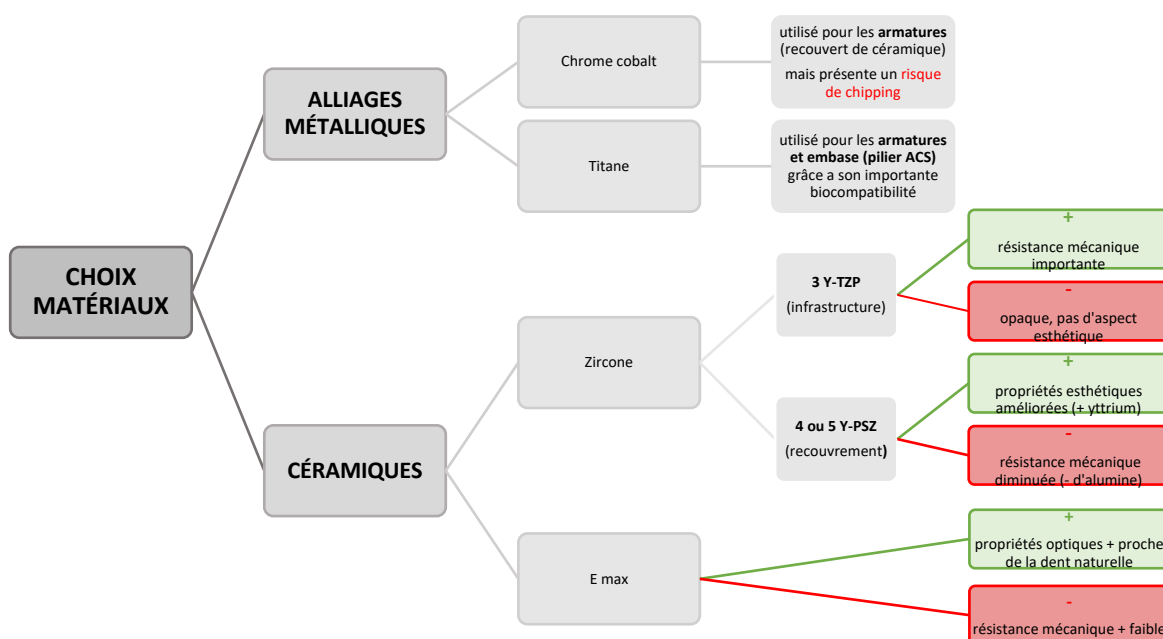
Figure 47 : Résistance à la flexion (MPa) des différents types de céramiques (23)

Ces résultats issus des graphiques ont permis de montrer les propriétés mécaniques de différents matériaux et on en conclut qu'en terme de ténacité et de résistance à la flexion, la zircone 3Y-TZP est supérieure aux autres.(23) C'est une des raisons qui nous pousse à principalement utiliser ce matériau lors de la réalisation de couronne implanto-portée postérieure.

Une étude plus récente publiée en 2020 de Alqutaibi et al a montré que :

Les couronnes en céramiques ou céramo métal obtenaient des résultats similaires en termes de fractures, complications mécaniques ou biologiques et satisfaction du patient. Alqutaibi et al disent que la sélection du matériau pour une couronne sur implant dépend du praticien et du patient. (46)

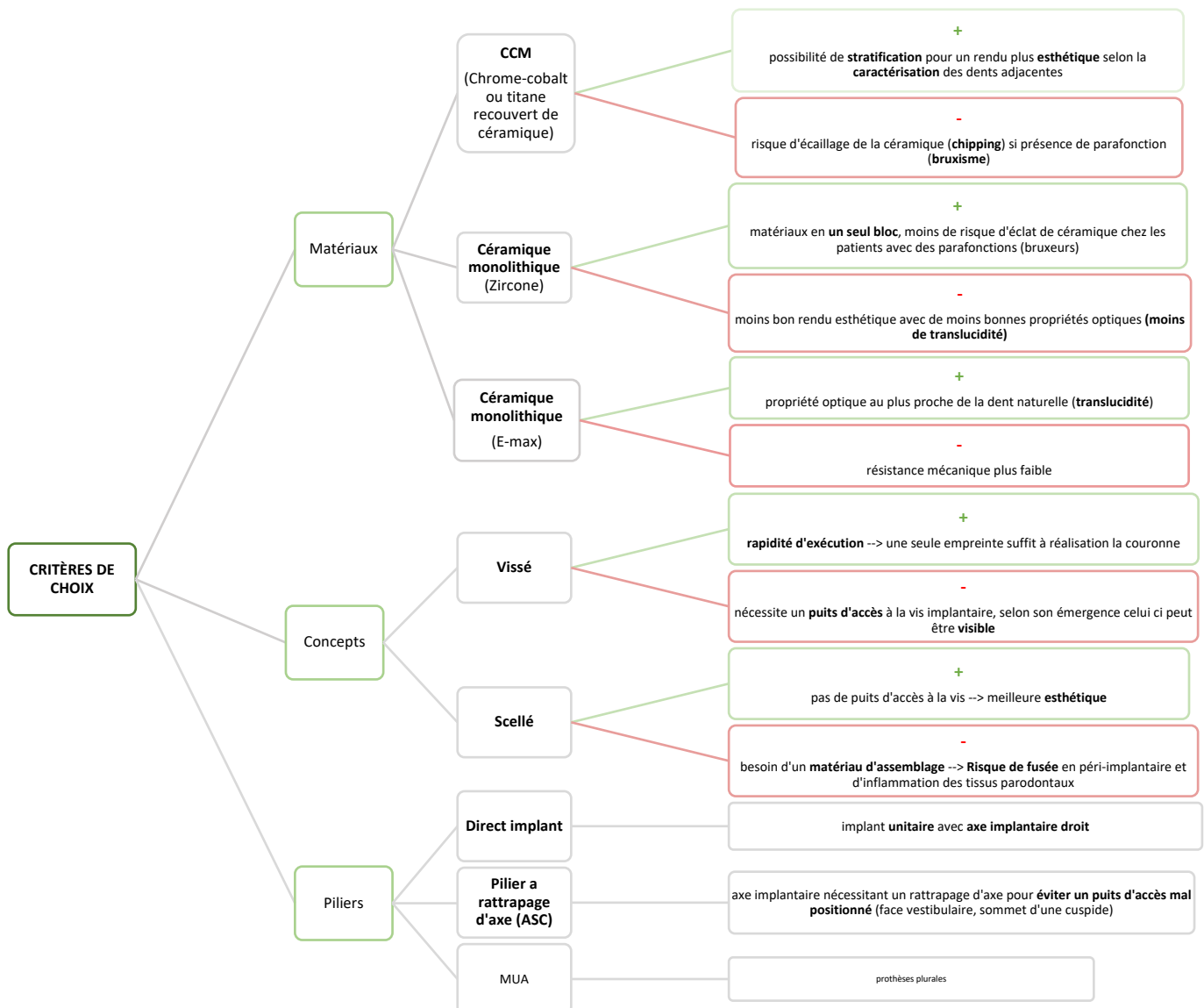
## RÉSUMÉ





## 4. ARBRE DÉCISIONNEL À VISÉE PÉDAGOGIQUE :

En prenant en compte les éléments décrits précédemment, nous avons élaboré un arbre décisionnel selon 3 critères de choix et selon la situation clinique. Il s'agit d'une synthèse pour aiguiller un étudiant ou jeune praticien dans ses critères de choix lors de la confection d'une réhabilitation implanta portée unitaire postérieure.



## **CONCLUSION :**

---

Actuellement, l'implantologie est un outil qui apporte confort, sûreté, et durabilité pour les réhabilitations orales, si toutes les étapes sont respectées et réalisées avec précision. Il convient aujourd'hui de réhabiliter nos patients au plus près de la denture naturelle. Remplacer une dent postérieure manquante par un implant et une couronne implanto-portée unitaire, apparaît comme une solution idéale et pérenne. Cette technique fait appel à de nombreux critères et choix techniques.

Ce travail a permis de mettre en évidence et de déterminer une conduite à tenir, lors de la réalisation d'une réhabilitation implanto-portée unitaire encastrée postérieure, selon les situations cliniques, afin que tous les facteurs de réussite soient réunis. La planification pré-implantaire, basée sur une évaluation préopératoire exhaustive du patient, permet le succès de l'intervention de pose d'implant et sa pérennité.

De plus, pour l'insertion prothétique d'une réhabilitation implanto-portée unitaire encastrée postérieure, il est primordial de vérifier et respecter point par point les critères de réussite mécaniques, biologiques, esthétiques et fonctionnels énoncés.

Enfin, le choix des matériaux, qu'il s'agisse de couronnes céramo-métalliques ou de céramiques monolithiques, doit être guidé par une compréhension de leurs propriétés respectives, ainsi que par une évaluation minutieuse des besoins du patient.

Cette thèse a mis en évidence l'importance croissante de la céramique monolithique zirconie en raison de ses propriétés esthétiques supérieures et de sa résistance mécanique. L'exploration de technologies et matériaux innovants, en constante évolution, pourrait aboutir à de nouvelles procédures et avancées cliniques dans ce domaine.

## TABLE DES ILLUSTRATIONS :

Figure 1 : What Are the Parts of an Implant? Your Dentist in McKinney Explains! (2) .....	2
Figure 2 : Planmeca Romexis   Un logiciel pour un flux de tâches d'implantologie entièrement numérique (4) .....	3
Figure 3 : Visualisation sur les coupes scanners du projet prothétique et du volume osseux afin de choisir la longueur, le diamètre et l'axe de l'implant (3) .....	3
Figure 4 : Coupe transverse de planification d'un projet implantaire remplaçant une dent unitaire postérieure .....	4
Figure 5 : 3Dcelo   Planification implantaire numérique et règles de placement d'implant (5) .....	4
Figure 6 : guide radiologique transformé et évidé en guide chirurgical .....	5
Figure 7 : guide chirurgical et radio post opératoire .....	6
Figure 8 : 3Dcelo   Planification implantaire numérique et règles de placement d'implant (5) .....	6
Figure 9 : Conception numérique d'un guide chirurgical 3Shape (6) .....	6
Figure 10 : Evaluation de l'espace prothétique disponible .....	7
Figure 11 : hauteur minimale prothétique pour réaliser une couronne sur implant .....	7
Figure 12 : Eléments détachés d'une couronne sur implant scellée (8) .....	8
Figure 13 : cas clinique réalisé au Pôle Odontologie de la Timone, puits d'accès d'une couronne transvissée 36 .....	9
Figure 14 : Trois principaux types d'arcades dentaires par E. Marseillier .....	11
Figure 15 : Mariani P. Choix d'un concept occlusal en prothèse implantaire (14).....	12
Figure 16 : a, b, c, d, e : Photos de modélisation informatique par un prothésiste Eric Eltschinger.....	13
Figure 17 : Comparaison éléments anatomiques parodontaux et péri implantaire .....	15
Figure 18 : cas clinique réalisé au Pôle odontologie, Pilier multi Unit pour couronnse sur implant 35-36 .....	18
Figure 19 : cas clinique réalisé au Pôle odontologie, couronne sur implant 25 direct implant, matériaux : embase Titane et Zircone monolithique .....	18
Figure 20 : Solution à puits d'accès angulé pilier ASC Nobel Biocare® (21) .....	19
Figure 21 : schéma le parodonte (6).....	20
Figure 22 : Zoom sur la fonction de la brosette interdendaire entre deux dents postérieures (site brosettes-inava.fr) .....	21
Figure 23 : Calibreur brosettes interdendaire Inava® .....	22
Figure 24 : Gamme de Brossettes interdendaire marque Tepe® .....	22
Figure 25 : brosette interdendaire marque TePe® coudée avec manche .....	22
Figure 26 : Passage fil dentaire espace interdendaire couronne sur implant .....	23
Figure 27 : teintier VitaToothguide 3D-MASTER® (28) .....	24
Figure 28 : Spectrophotomètre VITA Easyshade® (28).....	25
Figure 29 : utilisation de l'interface eLAB Prime® (29) .....	26
Figure 30 : prise de teinte par caméra optique TRIOS® 3Shape.....	26
Figure 31 : Profil d'émergence, zone sous gingivale et supra gingivale(30).....	27
Figure 32 : Profil d'émergence de la couronne supra-implantaire (dent 24) (32).....	28
Figure 33 : Fausse gencive recréant profil d'émergence, sur l'image de gauche pour le remplacement d'une 16 et sur l'image de droite pour le remplacemtn d'une 36 (cas clinique réalisé au Pôle Odontologie de la Timone) .....	28
Figure 34 : Pilier SSA Gary Finelle (33).....	29
Figure 35 : Couronne supra implantaire (dent 15) en occlusion furtive, vue occlusale (32) ...	30
Figure 36 : Couronne supra implantaire (dent 15) en occlusion serrée, vue occlusale (32) ....	30

Figure 37 : Cliché Radiographique centré sur 46 lors de l'insertion prothétique d'une couronne sur implant. ....	32
Figure 38 : Clé dynamométrique Nobel Biocare® .....	32
Figure 39 : Obturation du puits d'accès à la vis d'une couronne transvissée 36, cas clinique réalisé au Pôle odontologie Timone .....	33
Figure 40 : Bloc e.max CAD usinable et couronne unisée puis maquillée/glacée(40) .....	36
Figure 41 : photographie au microscope électronique à balayage de la micro structure d'une vitro-céramique renforcée en disilicate de lithium (e max CAD) (41) .....	36
Figure 42 : Lingotins avant pressée e.max press, puis résultats : pilier et couronnes .....	37
Figure 43 : photographie au microscope électronique à balayage de la micro structure d'une vitro-céramique renforcée en disilicate de lithium (e max PRESS)(41) .....	37
Figure 44 : évolution de la structure cristalline de la zircone selon la température (44) .....	38
Figure 45 : Transformation martensitique de la céramique 3Y-TZP sous contrainte (JPIO Patrick Tavitian, d'après Chevalier et al. 2009) .....	38
Figure 46 : Tenacité (MPa/cm <sup>2</sup> ) des différents types de céramiques(23) .....	41
Figure 47 : Résistance à la flexion (MPa) des différents types de céramiques(23) .....	42

## **LISTE DES TABLEAUX :**

---

Tableau 1 : récapitulatif avantages/inconvénients prothèses tranvissée ou scellée.....	10
Tableau 2 : Différences significatives entre une dent et un implant(19) .....	17

## **BIBLIOGRAPHIE :**

---

1. Qassadi W, Alshehri T, Alshehri A. Review on Dental Implantology. Egypt J Hosp Med. avr 2018;71(1):2217-25.
2. theoakbrookdentist. What Are the Parts of an Implant? Your Dentist in McKinney Explains!. OakBrook Dental Blog. 2018. Disponible sur : <https://www.theoakbrookdentist.com/blog/2018/03/20/dentist-mckinney/>
3. 2009\_guides\_radiologiques\_et\_chirurgicaux\_en\_implantologie.pdf. Disponible sur: [http://www.patricemargossian.com/wp-content/uploads/2009/06/2009\\_guides\\_radiologiques\\_et\\_chirurgicaux\\_en\\_implantologie.pdf](http://www.patricemargossian.com/wp-content/uploads/2009/06/2009_guides_radiologiques_et_chirurgicaux_en_implantologie.pdf)
4. Planmeca Romexis | Un logiciel pour un flux de tâches d'implantologie entièrement numérique Disponible sur : <https://www.planmeca.com/fr/logiciel/modules-du-logiciel/romexis-3d-implantology/>
5. 3Dcelo | Planification implantaire numérique et règles de placement d'implant Disponible sur : <https://www.3dcelo.com/blog/planification-implantaire-placement-des-implants>
6. Implant Studio – logiciel de planification implantaire et de chirurgie guidée Disponible sur : <https://www.3shape.com/fr/software/implant-studio>
7. Carpentieri J, Greenstein G, Cavallaro J. Hierarchy of restorative space required for different types of dental implant prostheses. J Am Dent Assoc 1939. août 2019;150(8):695-706.
8. Helfer M, Guitton D. L'Information Dentaire. 2022. La prothèse fixée implantaire : scellée ou vissée ? Disponible sur: <https://www.information-dentaire.fr/formations/la-prothese-fixee-implantaire-scellee-ou-vissee/>
9. Visser ou sceller en prothèse implantaire | Editions CdP. Disponible sur : <https://www.editionsmdp.fr/actualites/actualites/actualites-professionnelles/171027-visser-ou-sceller-en-prothese-implantaire.html>
10. Wadhvani C, Rapoport D, La Rosa S, Hess T, Kretschmar S. Radiographic detection and characteristic patterns of residual excess cement associated with cement-retained implant restorations: A clinical report. J Prosthet Dent. 1 mars 2012;107(3):151-7.
11. Kraus RD, Espuelas C, Hämmerle CHF, Jung RE, Sailer I, Thoma DS. Five-year randomized controlled clinical study comparing cemented and screw-retained zirconia-based implant-supported single crowns. Clin Oral Implants Res. mai 2022;33(5):537-47.
12. Scribd. Physiologie Et Physiopathologie de La Mastication | PDF | Muscle | Anatomie humaine. Disponible sur: <https://fr.scribd.com/document/536906348/Physiologie-Et-Physiopathologie-de-La-Mastication>
13. Emile Marseillier. Les dents humaines morphologie. Dunod. 2021.
14. 2008\_06\_choix\_d\_un\_concept\_occlusal\_en\_implantologie\_2\_partie\_applications\_pratiques\_2.pdf Disponible sur : [http://www.patricemargossian.com/wp-content/uploads/2008/06/2008\\_06\\_choix\\_d\\_un\\_concept\\_occlusal\\_en\\_implantologie\\_2\\_partie\\_applications\\_pratiques\\_2.pdf](http://www.patricemargossian.com/wp-content/uploads/2008/06/2008_06_choix_d_un_concept_occlusal_en_implantologie_2_partie_applications_pratiques_2.pdf)
15. Actualisation des concepts occlusaux en implantologie - Cahiers de Prothèse n° 112 du 01/12/2000. Disponible sur: <https://www.editionsmdp.fr/revues/les-cahiers-de-prothese/article/n-112/actualisation-des-concepts-occlusaux-en-implantologie.html>
16. Rangert BR, Sullivan RM, Jemt TM. Load factor control for implants in the posterior partially edentulous segment. Int J Oral Maxillofac Implants. 1997;12(3):360-70.
17. Kim Y, Oh TJ, Misch CE, Wang HL. Occlusal considerations in implant therapy: clinical guidelines with biomechanical rationale. Clin Oral Implants Res. févr


2005;16(1):26-35.

18. Brocard D, Cazals G, Sous M. L'Information Dentaire. 2020. Les papiers marqueurs de l'occlusion (Partie 1). Disponible sur: <https://www-information-dentaire-fr.lama.univ-amu.fr/formations/les-papiers-marqueurs-de-locclusion-partie-1/>
19. Delmas M. Gestion de l'occlusion des prothèses implantato-portées. 2017;
20. Blanchard - Prothèse vissée directement sur l'implant.pdf. Disponible sur : <https://www.lefildentaire.com/images/stories/articles2/focus-clinic-protheses-vissees/focus-clinic-protheses-vissees.pdf>
21. Solutions à puits d'accès angulé | Nobel Biocare France. Disponible sur: <https://www.nobelbiocare.com/fr-fr/solutions-a-puits-dacces-angule>
22. Société Française de Parodontologie et d'implantologie orale - Le parodonte c'est quoi? Disponible sur: <https://www.sfpio.com/espace-grand-public/informations-patients/le-parodonte-cest-quoi.html>
23. TAVITIAN Patrick. Prothèses supra-implantaires Données et conceptions actuelles. Cahiers de prothèses éditions. 2007. (JPIO).
24. Bidault P, Martinez H, Renault P. La maintenance dans la thérapeutique implanto-prothétique.
25. Curaden. Dental Tribune France. 2022. Pas de nettoyage interdendaire sans calibration au ... Disponible sur: <https://fr.dental-tribune.com/c/curaden-ag/news/pas-de-nettoyage-interdendaire-sans-calibration-au-prealable/?time=1669632295>
26. Snapshot Disponible sur: <https://www.information-dentaire.fr/actualites/sonde-perio/>
27. Waerhaug J. Healing of the dento-epithelial junction following the use of dental floss. J Clin Periodontol. 1981;8(2):144-50.
28. Emmanuel D, Pia JP, PIVET J. Couleur et choix de la teinte en Odontologie. In 2014. p. 23-37.
29. Dentalespace. Protocole eLAB : l'allié du biomimétisme en situation complexe. Disponible sur: <https://www.dentalespace.com/praticien/formationcontinue/protocole-elab/>
30. Llobell P, Martin L. L'Information Dentaire. 202 Implantologie et biologie : Comment gérer le profil d'émergence et la prothèse pour préserver les tissus ? Disponible sur: <https://www-information-dentaire-fr.lama.univ-amu.fr/formations/implantologie-et-biologie-comment-gerer-le-profil-d-emergence-et-la-prothese-pour-preserver-les-tissus/>
31. Rompen E, Raepsaet N, Domken O, Touati B, Van Dooren E. Soft tissue stability at the facial aspect of gingivally converging abutments in the esthetic zone: a pilot clinical study. J Prosthet Dent. juin 2007;97(6 Suppl):S119-125.
32. Clément M, Noharet R, Viennot S. Réalisation clinique d'une prothèse fixée unitaire : optimisation du résultat esthétique.
33. Finelle - 2018 - Réhabilitation implantaire en secteur molaire.pdf. Disponible sur: <https://garyfinelle.com/wp-content/uploads/Rehabilitation-implantaire-en-secteur-molaire.pdf>
34. [Occlusion variation of posterior implant-supported single crown: a prospective 4-year follow-up study] - PubMed. Disponible sur: <https://pubmed.ncbi.nlm.nih.gov/33663153/>
35. Quintessenz Verlags-GmbH Effective Protocol for Daily High-quality Direct Posterior Composite Restorations. The Interdental Anatomy of the Class-2 Composite Restoration. Disponible sur: <https://www.quintessence-publishing.com/deu/en/article/916819>
36. Specialists DI. Dental Implant & Specialist Centre. 2022. 6 Types Of Implant Crowns For Your Teeth. Disponible sur: <https://goldcoastimplantspecialist.com.au/news/6-types-of-implant-crowns-for-your-teeth/>
37. Hu ML, Lin H, Zhang YD, Jian-Min Han. Comparison of technical, biological, and esthetic parameters of ceramic and metal-ceramic implant-supported fixed dental prostheses: A systematic review and meta-analysis. J Prosthet Dent. juill 2020;124(1):26-35.e2.
38. Zarone F, Russo S, Sorrentino R. From porcelain-fused-to-metal to zirconia: Clinical

- and experimental considerations. *Dent Mater.* 1 janv 2011;27(1):83-96.
39. Ristic DI. *Dental Tribune France.* 2014. Disilicate de lithium – Une solution efficace pour les ... Disponible sur: <https://fr.dental-tribune.com/news/disilicate-de-lithium-une-solution-efficace-pour-les-cas-exigeants-de-la-chirurgie-esthetique/?time=1511359172>
40. IPS e.max CAD : Ivoclar. Disponible sur: [https://www.ivoclar.com/fr\\_ca/products/digital-processes/ips-e.max-cad](https://www.ivoclar.com/fr_ca/products/digital-processes/ips-e.max-cad)
41. IPS e.max : Plus de 15 ans de succès : Ivoclar. Disponible sur: [https://www.ivoclar.com/fr\\_fr/blog/technical/ips-emax-plus-de-15-ans-de-succes](https://www.ivoclar.com/fr_fr/blog/technical/ips-emax-plus-de-15-ans-de-succes)
42. IPS e.max Press : Ivoclar Disponible sur: [https://www.ivoclar.com/fr\\_ca/products/metal-free-ceramics/ips-e.max-press](https://www.ivoclar.com/fr_ca/products/metal-free-ceramics/ips-e.max-press)
43. Denry I, Holloway JA. *Ceramics for Dental Applications: A Review. Materials.* 11 janv 2010;3(1):351-68.
44. Jacquot B, Lethuillier J, Fages M, Bennasar B, Felenc S, Raynal J, et al. en *odontologie prothétique ?* 2010;
45. Saini M, Singh Y, Arora P, Arora V, Jain K. *Implant biomaterials: A comprehensive review. World J Clin Cases WJCC.* 16 janv 2015;3(1):52-7.
46. Alqutaibi AY, Alnazzawi AA, Algabri R, Aboalrejal AN, AbdElaziz MH. *Clinical performance of single implant-supported ceramic and metal-ceramic crowns: A systematic review and meta-analysis of randomized clinical trials. J Prosthet Dent.* sept 2021;126(3):369-76.







## SERMENT MEDICAL

En présence des Maîtres de cette Faculté, de mes chers condisciples, devant l'effigie d'HIPPOCRATE.

Je promets et je jure, d'être fidèle aux lois de l'honneur et de la probité dans l'exercice de la Médecine Dentaire.

Je donnerai mes soins à l'indigent et n'exigerai jamais un salaire au-dessus de mon travail, je ne participerai à aucun partage clandestin d'honoraires.

Je ne me laisserai pas influencer par la soif du gain ou la recherche de la gloire.

Admise dans l'intérieur des maisons, mes yeux ne verront pas ce qui s'y passe, ma langue taira les secrets qui me seront confiés et mon état ne servira pas à corrompre les mœurs ni à favoriser le crime.

Je ne permettrai pas que des considérations de religion, de nation, de race, de parti ou de classe sociale viennent s'interposer entre mon devoir et mon patient.

Même sous la menace, je n'admettrai pas de faire usage de mes connaissances médicales contre les lois de l'humanité.

J'informerai mes patients des décisions envisagées, de leurs raisons et de leurs conséquences. Je ne tromperai jamais leur confiance et n'exploiterai pas le pouvoir hérité des connaissances pour forcer les consciences.

Je préserverai l'indépendance nécessaire à l'accomplissement de ma mission. Je n'entreprendrai rien qui dépasse mes compétences. Je les entretiendrai et les perfectionnerai pour assurer au mieux les services qui me seront demandés.

Respectueuse et reconnaissante envers mes Maîtres, je rendrai à leurs enfants l'instruction que j'ai reçue de leur père.

Que les hommes m'accordent leur estime si je suis fidèle à mes promesses.

Que je sois déshonorée et méprisée de mes confrères si j'y manque.



## **ABRIL Louise – Réhabilitation implanto-portée unitaire encastrée postérieure**

Th. : Chir. dent. : Marseille : Aix-Marseille Université : 2023

Rubrique de classement : Odontologie Prothétique

### Résumé :

L'implantologie a prouvé son intérêt dans la réhabilitation d'un édentement postérieur unitaire encastré. D'un point de vue biologique avec l'économie tissulaire en évitant le délabrement des dents adjacentes et d'un point de vue confort pour le patient en apportant une solution fixe et pérenne.

Le cahier des charges et les protocoles de réalisation de la phase chirurgicale et de la phase prothétique devront être respectés afin de garantir un succès thérapeutique.

Cette thèse portera sur la réhabilitation prothétique unitaire postérieure intercalaire implanto-portée et décrira les critères de réussite de cette solution.

Dans un premier temps, nous évoquerons les étapes de planification pré-chirurgicales et pré-prothétiques et nous comparerons les couronnes transvissées aux couronnes scellées.

Dans un second temps, nous décrirons les différents critères de réussite mécaniques, biologiques, esthétiques et fonctionnels de cette solution.

Puis, nous évoquerons les différents matériaux utilisés dans la réalisation de couronnes implanto-portées, en décrivant leurs indications.

Mots clés : Implant dentaire, prothèse fixe, couronne dentaire, critères de réussite, mécanique, biologique, esthétique, fonctionnel, matériaux

## **ABRIL Louise – Rehabilitation implant supported posterior intercalated single crown**

### Abstract:

Implantology has proven its worth in the rehabilitation of a posterior single tooth edentulous gap. From a biological point of view, it saves tissue by avoiding decay of adjacent teeth, and from a patient comfort point of view, it provides a fixed, long-lasting solution.

The specifications and protocols for the surgical and prosthetic phases must be respected in order to guarantee therapeutic success.

This thesis will focus on implant-supported posterior unitary intercalary prosthetic rehabilitation and describe the success criteria for this solution.

Firstly, we'll look at the pre-surgical and pre-prosthetic planning stages, and compare screw-retained crowns with cement-retained crowns.

Secondly, we describe the various mechanical, biological, esthetic and functional success criteria for this solution.

Then we'll look at the different materials used in implant-supported crowns, describing their indications.

Keywords : dental implant, fixed prosthesis, dental crown, success criteria, mechanical, biological, aesthetic, functional, materials