



**HAL**  
open science

# Étude histologique de la maladie parodontale canine traitée par greffe d'ASC autologues : validation d'un protocole de décalcification des dents

Audrey Martinez

► **To cite this version:**

Audrey Martinez. Étude histologique de la maladie parodontale canine traitée par greffe d'ASC autologues : validation d'un protocole de décalcification des dents. Médecine vétérinaire et santé animale. 2020. dumas-04533066

**HAL Id: dumas-04533066**

<https://dumas.ccsd.cnrs.fr/dumas-04533066v1>

Submitted on 4 Apr 2024

**HAL** is a multi-disciplinary open access archive for the deposit and dissemination of scientific research documents, whether they are published or not. The documents may come from teaching and research institutions in France or abroad, or from public or private research centers.

L'archive ouverte pluridisciplinaire **HAL**, est destinée au dépôt et à la diffusion de documents scientifiques de niveau recherche, publiés ou non, émanant des établissements d'enseignement et de recherche français ou étrangers, des laboratoires publics ou privés.



OATAO is an open access repository that collects the work of Toulouse researchers and makes it freely available over the web where possible

This is an author's version published in: <http://oatao.univ-toulouse.fr/> 26077

**To cite this version:**

Martinez, Audrey. Étude histologique de la maladie parodontale canine traitée par greffe d'ASC autologues : validation d'un protocole de décalcification des dents. Thèse d'exercice, Médecine vétérinaire, Ecole Nationale Vétérinaire de Toulouse – ENVT, 2020, 102 p.

Any correspondence concerning this service should be sent to the repository administrator: [tech-oatao@listes-diff.inp-toulouse.fr](mailto:tech-oatao@listes-diff.inp-toulouse.fr)

# ETUDE HISTOLOGIQUE DE LA MALADIE PARODONTALE CANINE TRAITÉE PAR GREFFE D'ASC AUTOLOGUES : VALIDATION D'UN PROTOCOLE DE DECALCIFICATION DES DENTS

---

THESE  
pour obtenir le grade de  
DOCTEUR VÉTÉRINAIRE

DIPLOME D'ÉTAT

*présentée et soutenue publiquement  
devant l'Université Paul-Sabatier de Toulouse*

*par*

**Audrey MARTINEZ**  
Née, le 02 Février 1993 à Toulouse (31)

---

**Directeur de thèse : Mme Isabelle RAYMOND-LETRON**

---

## JURY

PRESIDENT :

**M. Jean-Christophe PAGES**

Professeur à l'Université Paul-Sabatier de TOULOUSE

ASSESEURS :

**Mme Isabelle RAYMOND-LETRON**

Professeure à l'Ecole Nationale Vétérinaire de TOULOUSE

**M. Maxence DELVERDIER**

Professeur à l'Ecole Nationale Vétérinaire de TOULOUSE

MEMBRE INVITE :

**Mme Sophie DUPUIS-CORONAS**

Ingénieur de Recherche à l'Ecole Nationale Vétérinaire de Toulouse



# ETUDE HISTOLOGIQUE DE LA MALADIE PARODONTALE CANINE TRAITÉE PAR GREFFE D'ASC AUTOLOGUES : VALIDATION D'UN PROTOCOLE DE DECALCIFICATION DES DENTS

---

THESE  
pour obtenir le grade de  
DOCTEUR VÉTÉRINAIRE

DIPLOME D'ÉTAT

*présentée et soutenue publiquement  
devant l'Université Paul-Sabatier de Toulouse*

*par*

**Audrey MARTINEZ**  
Née, le 02 Février 1993 à Toulouse (31)

---

**Directeur de thèse : Mme Isabelle RAYMOND-LETRON**

---

## JURY

PRESIDENT :

**M. Jean-Christophe PAGES**

Professeur à l'Université Paul-Sabatier de TOULOUSE

ASSESEURS :

**Mme Isabelle RAYMOND-LETRON**

Professeure à l'Ecole Nationale Vétérinaire de TOULOUSE

**M. Maxence DELVERDIER**

Professeur à l'Ecole Nationale Vétérinaire de TOULOUSE

MEMBRE INVITE :

**Mme Sophie DUPUIS-CORONAS**

Ingénieur de Recherche à l'Ecole Nationale Vétérinaire de Toulouse



**Ministère de l'Agriculture et de l'Alimentation  
ÉCOLE NATIONALE VÉTÉRINAIRE DE TOULOUSE**

**Directeur** : Professeur Pierre SANS

**PROFESSEURS CLASSE EXCEPTIONNELLE**

- M. **BERTAGNOLI Stéphane**, *Pathologie infectieuse*
- M. **BOUSQUET-MELOU Alain**, *Pharmacologie - Thérapeutique*
- Mme **CHASTANT-MAILLARD Sylvie**, *Pathologie de la Reproduction*
- Mme **CLAUW Martine**, *Pharmacie-Toxicologie*
- M. **CONCORDET Didier**, *Mathématiques, Statistiques, Modélisation*
- M. **DELVERDIER Maxence**, *Anatomie Pathologique*
- M. **ENJALBERT Francis**, *Alimentation*
- Mme **GAYRARD-TROY Véronique**, *Physiologie de la Reproduction, Endocrinologie*
- M. **PETIT Claude**, *Pharmacie et Toxicologie*
- M. **SHELCHER François**, *Pathologie médicale du Bétail et des Animaux de Basse-cour*

**PROFESSEURS 1° CLASSE**

- M. **BAILLY Jean-Denis**, *Hygiène et Industrie des aliments*
- M. **BERTHELOT Xavier**, *Pathologie de la Reproduction*
- Mme **BOURGES-ABELLA Nathalie**, *Histologie, Anatomie pathologique*
- M. **BRUGERE Hubert**, *Hygiène et Industrie des aliments d'Origine animale*
- Mme **CADIERGUES Marie-Christine**, *Dermatologie Vétérinaire*
- M. **DUCOS Alain**, *Zootecnie*
- M. **FOUCRAS Gilles**, *Pathologie des ruminants*
- M. **GUERIN Jean-Luc**, *Aviculture et pathologie aviaire*
- Mme **HAGEN-PICARD, Nicole**, *Pathologie de la reproduction*
- M. **JACQUIET Philippe**, *Parasitologie et Maladies Parasitaires*
- M. **LEFEBVRE Hervé**, *Physiologie et Thérapeutique*
- M. **MEYER Gilles**, *Pathologie des ruminants*
- Mme **TRUMEL Catherine**, *Biologie Médicale Animale et Comparée*

**PROFESSEURS 2° CLASSE**

- Mme **BOULLIER Séverine**, *Immunologie générale et médicale*
- Mme **DIQUELOU Armelle**, *Pathologie médicale des Equidés et des Carnivores*
- M. **GUERRE Philippe**, *Pharmacie et Toxicologie*
- Mme **LACROUX Caroline**, *Anatomie Pathologique, animaux d'élevage*
- Mme **LETRON-RAYMOND Isabelle**, *Anatomie pathologique*
- M. **MAILLARD Renaud**, *Pathologie des Ruminants*
- M. **MOGICATO Giovanni**, *Anatomie, Imagerie médicale*
- M. **RABOISSON Didier**, *Productions animales (ruminants)*

**PROFESSEURS CERTIFIÉS DE L'ENSEIGNEMENT AGRICOLE**

- Mme **MICHAUD Françoise**, *Professeur d'Anglais*
- M. **SEVERAC Benoît**, *Professeur d'Anglais*

**MAÎTRES DE CONFÉRENCES HORS CLASSE**

- M. **BERGONIER Dominique**, *Pathologie de la Reproduction*

- Mme **CAMUS Christelle**, *Biologie cellulaire et moléculaire*  
 M. **JAEG Jean-Philippe**, *Pharmacie et Toxicologie*  
 M. **LYAZRHI Faouzi**, *Statistiques biologiques et Mathématiques*  
 M. **MATHON Didier**, *Pathologie chirurgicale*  
 Mme **MEYNADIER Annabelle**, *Alimentation*  
 Mme **PRIYMENKO Nathalie**, *Alimentation*  
 M. **VOLMER Romain**, *Microbiologie et Infectiologie*

#### **MAITRES DE CONFERENCES (classe normale)**

- M. **ASIMUS Erik**, *Pathologie chirurgicale*  
 Mme **BENNIS-BRET Lydie**, *Physique et Chimie biologiques et médicales*  
 Mme **BIBBAL Delphine**, *Hygiène et Industrie des Denrées alimentaires d'Origine animale*  
 Mme **BOUHSIRA Emilie**, *Parasitologie, maladies parasitaires*  
 M. **CONCHOU Fabrice**, *Imagerie médicale*  
 M. **CORBIERE Fabien**, *Pathologie des ruminants*  
 Mme **DANIELS Hélène**, *Immunologie- Bactériologie-Pathologie infectieuse*  
 Mme **DAVID Laure**, *Hygiène et Industrie des aliments*  
 Mme **DEVIERS Alexandra**, *Anatomie-Imagerie*  
 M. **DOUET Jean-Yves**, *Ophthalmologie vétérinaire et comparée*  
 Mme **FERRAN Aude**, *Physiologie*  
 Mme **GRANAT Fanny**, *Biologie médicale animale*  
 Mme **JOURDAN Géraldine**, *Anesthésie - Analgésie*  
 Mme **LALLEMAND Elodie**, *Chirurgie des Equidés*  
 Mme **LAVOUE Rachel**, *Médecine Interne*  
 M. **LE LOC'H Guillaume**, *Médecine zoologique et santé de la faune sauvage*  
 M. **LHERMIE Guillaume**, *Economie de la santé animale*  
 M. **LIENARD Emmanuel**, *Parasitologie et maladies parasitaires*  
 Mme **MEYNAUD-COLLARD Patricia**, *Pathologie Chirurgicale*  
 Mme **MILA Hanna**, *Elevage des carnivores domestiques*  
 M. **NOUVEL Laurent**, *Pathologie de la reproduction*  
 Mme **PALIERNE Sophie**, *Chirurgie des animaux de compagnie*  
 Mme **PAUL Mathilde**, *Epidémiologie, gestion de la santé des élevages avicoles et porcins*  
 M. **VERGNE Timothée**, *Santé publique vétérinaire – Maladies animales règlementées*  
 Mme **WASET-SZKUTA Agnès**, *Production et pathologie porcine*

#### **ASSISTANTS D'ENSEIGNEMENT CONTRACTUELS**

- M. **DIDIMO IMAZAKI Pedro**, *Hygiène et Industrie des aliments*  
 M. **LEYNAUD Vincent**, *Médecine interne*  
 Mme **ROBIN Marie-Claire**, *Ophthalmologie*  
 Mme **ROMANOS Lola**, *Pathologie des ruminants*

#### **ASSISTANTS D'ENSEIGNEMENT ET DE RECHERCHE CONTRACTUELS**

- Mme **BLONDEL Margaux**, *Chirurgie des animaux de compagnie*  
 M. **CARTIAUX Benjamin**, *Anatomie-Imagerie médicale*  
 M. **COMBARROS-GARCIA Daniel**, *Dermatologie vétérinaire*  
 M. **GAIDE Nicolas**, *Histologie, Anatomie Pathologique*  
 M. **JOUSSERAND Nicolas**, *Médecine interne des animaux de compagnie*  
 M. **LESUEUR Jérémy**, *Gestion de la santé des ruminants – Médecine collective de précision*  
 M. **TOUITOU Florian**, *Alimentation animale*





## Remerciements

**A Monsieur le Professeur Jean-Christophe PAGES**

Professeur à l'Université Paul Sabatier et Praticien Hospitalier au CHU de Purpan,  
Chef de service en biologie cellulaire et cytologie

*Qui nous a fait l'honneur d'accepter la présidence de notre jury de thèse,  
Remerciements les plus sincères.*

**A Madame la Professeure Isabelle RAYMOND-LETRON**

Professeure à l'Ecole Nationale Vétérinaire de Toulouse,  
Service d'histologie et anatomie pathologique

*Pour son encadrement et son soutien dans ce travail,  
Sincères remerciements.*

**A Monsieur le Professeur Maxence DELVERDIER**

Professeur à l'Ecole Nationale Vétérinaire de Toulouse,  
Service d'histologie et d'anatomie pathologique

*Pour avoir accepté de faire partie de ce jury de thèse,  
Sincères remerciements.*

**A Madame Sophie DUPUIS-CORONAS**

PhD en Sciences spécialité cancérologie, Ingénieur de Recherche à l'Ecole Nationale  
Vétérinaire de Toulouse,  
Service d'histologie et d'anatomie pathologique

*Pour avoir accepté notre invitation à ce jury de thèse ; pour m'avoir aidée et soutenue dans  
ce travail,  
Sincères remerciements.*



# Table des matières

Remerciements .....	1
Table des figures.....	8
Table des tableaux.....	10
Table des abréviations.....	11
INTRODUCTION .....	13
PREMIERE PARTIE : ETUDE BIBLIOGRAPHIQUE.....	15
I – Données anatomiques et histologiques de la dent et du parodonte .....	15
1) La formule dentaire du chien .....	15
2) Formation de la dent et du parodonte .....	17
a. Développement de la dent et du parodonte.....	17
b. Origine et devenir des tissus de la dent et du parodonte chez l’adulte .....	19
3) Structure et histologie de la dent et du parodonte .....	20
a. L’odonte.....	20
i. L’émail.....	21
ii. La dentine.....	22
iii. La pulpe.....	23
b. Le parodonte .....	23
i. La muqueuse gingivale.....	23
ii. Le cément.....	24
iii. Le desmodonte ou ligament parodontal .....	25
iv. L’os alvéolaire .....	26
4) Histologie de la dent du chien.....	26
5) Particularités de la préparation histologique des échantillons dentaires .....	27
a. Fixation des tissus.....	27
b. Décalcification des échantillons .....	28
c. Préparation des blocs de paraffine .....	29
d. Coupe des échantillons.....	29
e. Coloration des échantillons et montage des lames .....	30
II – Aspects comparés de la maladie parodontale du chien et de l’homme.....	31
1) Définition.....	31
2) Epidémiologie.....	31

3) Physiopathologie .....	31
4) Signes cliniques .....	33
5) Diagnostic .....	35
6) Classification des stades de maladie parodontale .....	37
7) Lésions histologiques .....	37
8) Traitements .....	38
a. Traitements en médecine vétérinaire .....	38
i. Traitements préventifs.....	38
ii. Traitements médicaux .....	39
b. Traitements en médecine humaine .....	44
i. Traitements préventifs.....	44
ii. Traitements médicaux .....	44
9) Suivi des cas.....	47
10) Nouvelles techniques de traitement de la maladie parodontale.....	48
III – Intérêt des thérapies innovantes à base de cellules stromales mésenchymateuses dans le traitement de la maladie parodontale .....	50
1) Historique et définitions.....	50
2) Intérêts des MSC en médecine régénérative.....	51
3) Du prélèvement de tissu adipeux à l’obtention des greffons de cellules stromales d’origine adipeuse .....	52
4) Intérêts des ASC pour le traitement de la maladie parodontale .....	54
DEUXIEME PARTIE : ETUDE EXPERIMENTALE .....	57
I – Contexte, financement et organisation du projet ANR-PARO .....	57
1) Contexte .....	57
2) Financement.....	57
3) Organisation .....	57
II – Matériel et méthodes.....	59
1) Animaux.....	59
2) Traitements testés.....	59
3) Protocole de suivi des chiens .....	60
4) Sacrifice et prélèvement des mâchoires .....	65
5) Fixation des tissus.....	66
6) Elaboration du protocole de décalcification .....	66
a. Choix de la taille des échantillons .....	66

b.	Détermination des protocoles de décalcification à tester .....	67
i.	Etude préliminaire de protocoles de décalcification .....	67
ii.	Nouveaux protocoles mis en place .....	68
c.	Méthode de détection du point de fin de décalcification.....	68
d.	Détails et planning des différents protocoles .....	69
7)	Obtention des lames .....	70
a.	Déshydratation et imprégnation à la paraffine .....	70
b.	Mise en blocs de paraffine .....	70
c.	Coupe des échantillons.....	71
d.	Montage des échantillons sur lames .....	71
e.	Coloration des lames .....	71
i.	Hématoxyline-éosine .....	71
ii.	Trichrome de Masson .....	71
f.	Montage des lames .....	72
8)	Lecture histologique.....	72
III –	Résultats .....	73
1)	Tests de point de fin de décalcification.....	73
a.	Tests chimiques .....	73
i.	Acide nitrique.....	73
ii.	Autres protocoles.....	74
b.	Tests physiques.....	74
2)	Protocoles de décalcification .....	74
a.	Acide nitrique 10%.....	75
i.	Description .....	75
ii.	Bilan.....	76
b.	Acide formique 10% avec agitation .....	76
i.	Description .....	76
ii.	Bilan.....	76
c.	Acide formique 10% à l'étuve à 37°C avec agitation.....	77
i.	Description .....	77
ii.	Bilan.....	78
d.	Acide trichloracétique 5% avec agitation .....	78
i.	Description .....	78

ii. Bilan.....	79
e. MicroDecfast® .....	79
i. Description .....	79
ii. Bilan.....	80
f. Décalc®.....	80
i. Description .....	80
ii. Bilan.....	82
g. Sélection du protocole de décalcification .....	83
3) Observations de l’histologie des tissus parodontaux canins après décalcification au Décalc®.....	84
a. Tissus sains.....	84
b. Lésions et zones remodelées.....	84
4) Marquages immunohistochimiques .....	86
IV – Discussion.....	90
1) Tests de point de fin de décalcification.....	90
2) Influence de la taille des échantillons sur le temps de décalcification.....	90
3) Influence de la mise en agitation de la solution sur le temps de décalcification .....	90
4) Influence de la température sur le temps de décalcification et la conservation des tissus .....	91
5) Limites de l’étude et perspectives .....	91
CONCLUSION .....	93
Bibliographie .....	95
Webographie.....	99
Annexes .....	101
Annexe 1 : Tableau des différents protocoles utilisés en début d’étude et des résultats obtenus.....	101

## Table des figures

Figure 1 : Dentition du chien adulte .....	15
Figure 2 : Numérotation des quadrants de la cavité buccale, vue de face.....	16
Figure 3 : Nomenclature numérique des dents du chien .....	16
Figure 4 : Nomenclature des cinq faces des dents.....	17
Figure 5 : Stades de développement de la dent et du parodonte .....	19
Figure 6 : Correspondance entre tissus embryonnaires et tissus adultes .....	20
Figure 7 : Anatomie générale de la dent et du parodonte .....	21
Figure 8 : Schéma de la composition microscopique de l'émail.....	22
Figure 9 : Histologie de la jonction dentino-pulpaire, HE, MO .....	22
Figure 10 : Histologie de la pulpe dentaire, HE, MO x 200 .....	23
Figure 11 : Histologie de la muqueuse gingivale en zone de jonction, HE, MO .....	24
Figure 12 : Histologie du cément, MO .....	25
Figure 13 : Histologie du ligament parodontal.....	26
Figure 14 : Histologie de la dent et du parodonte superficiel du chien, MO x 25 .....	27
Figure 15 : Histologie de la dent et du parodonte profond du chien, MO x 62,5.....	27
Figure 16 : Physiopathologie de la maladie parodontale .....	33
Figure 17 : Tartre et gingivite chez un chien .....	34
Figure 18 : Récession gingivale conséquente avec apparition de furcations chez un chien ...	34
Figure 19 : Récessions gingivales chez l'homme.....	35
Figure 20 : Furcations chez l'homme .....	35
Figure 21 : Sonde parodontale graduée.....	36
Figure 22 : Radiographie dentaire objectivant des furcations et des zones de pertes osseuses chez le chien .....	36
Figure 23 : Tenue des détartreurs ultrasonique et manuel .....	41
Figure 24 : Schéma de différentes techniques chirurgicales de correction de la maladie parodontale.....	46
Figure 25 : Schéma d'une greffe osseuse avec guidage membranaire.....	47
Figure 26 : Schéma de l'objectif des recherches en régénération tissulaire utilisant les MSC	49
Figure 27 : Capacité de différenciation des différents types de cellules souches .....	50
Figure 28 : Schéma des étapes d'obtention des ASC et des BM-MSc.....	53
Figure 29 : Organisation des différents groupes de travail du projet ANR-PARO .....	58
Figure 30 : Frise chronologique récapitulative de l'étude .....	60
Figure 31 : Retour d'un chien en cage pour la surveillance du réveil.....	61
Figure 32 : Prélèvements bactériologiques des poches de la prémolaire 4 .....	61
Figure 33 : Mesure de la profondeur des poches et de l'intensité du saignement .....	62
Figure 34 : Acquisition des images scanner .....	62
Figure 35 : Zone d'incision pour le prélèvement du tissu adipeux sous-cutané.....	63
Figure 36 : Zones d'incisions osseuses pour le prélèvement des mâchoires.....	66
Figure 37 : Différence de coloration lors des deux phases de test avec le protocole à base d'acide nitrique.....	73
Figure 38 : Tissus parodontaux et dentine observés au MO x200 après décalcification au Décalc® (J+9) et coloration à l'HE .....	81



Figure 39 : Coupes de dents de chien observées au MO x 10 après différents traitements décalcifiants et coloration à l'HE.....	83
Figure 40 : Zone saine de tissus parodontaux, MO x200, HE.....	84
Figure 41 : Lésion d'ankylose, MO x100, HE .....	85
Figure 42 : Cément cicatriciel, MO x200, HE.....	85
Figure 43 : Zone de remodelage de l'os alvéolaire, MO x200, HE .....	86
Figure 44 : Marquages immunohistochimiques de la gencive, MO x40.....	87
Figure 45 : Marquage immunohistochimique des MSC par la vimentine .....	88
Figure 46 : Marquage immunohistochimique des fibres musculaires lisses par l' $\alpha$ SMA .....	89

## Table des tableaux

Tableau 1 : Répartition des différents traitements dans les 4 quadrants selon les sujets.....	59
Tableau 2 : Protocoles de décalcification testés.....	70
Tableau 3 : Temps de trempage dans l'acide nitrique 10% et qualité de coupe associée.....	75
Tableau 4 : Artéfacts et qualité de coloration des lames obtenues après décalcification à l'acide nitrique 10%.....	75
Tableau 5 : Qualité histologique des lames obtenues après décalcification à l'acide nitrique 10%.....	76
Tableau 6 : Temps de trempage dans l'acide formique 10% à l'étuve à 37°C avec agitation et qualité de coupe associée.....	77
Tableau 7 : Artéfacts et qualité de coloration des lames obtenues après décalcification à l'acide formique 10% à l'étuve à 37°C avec agitation.....	77
Tableau 8 : Qualité histologique des lames obtenues après décalcification à l'acide formique 10% à l'étuve à 37°C avec agitation.....	77
Tableau 9 : Temps de trempage dans l'acide trichloracétique 5% et qualité de coupe associée.....	78
Tableau 10 : Artéfacts et qualité de coloration des lames obtenues après décalcification à l'acide trichloracétique 5% avec agitation.....	78
Tableau 11 : Qualité histologique des lames obtenues après décalcification à l'acide trichloracétique 5% avec agitation.....	79
Tableau 12 : Temps de trempage dans le MicroDecfast® et qualité de coupe associée.....	79
Tableau 13 : Artéfacts et qualité de coloration des lames obtenues après décalcification au MicroDecfast®.....	80
Tableau 14 : Qualité histologique des lames obtenues après décalcification au MicroDecfast®.....	80
Tableau 15 : Temps de trempage dans le Décalc® et qualité de coupe associée.....	80
Tableau 16 : Artéfacts et qualité de coloration des lames obtenues après décalcification au Décalc®.....	81
Tableau 17 : Qualité histologique des lames obtenues après décalcification au Décalc®.....	82

## Table des abréviations

I : incisive

C : canine

PM : prémolaire

M : molaire

AEFC : ciment acellulaire fibreux (Acellular Extrinsic Fiber Cementum)

CIFC : ciment cellulaire fibreux (Cellular Intrinsic Fiber Cementum)

PDL : ligament parodontal (PerioDontal Ligament)

MO : microscope optique

PRRs : récepteurs de reconnaissance des antigènes (Pattern Recognition Receptors)

OFD : lambeau de débridement (Open Flap Debridment)

EMD : membrane dérivée de l'émail (Enamel Matrix Derivative)

MSC : cellules stromales mésenchymateuses (Mesenchymal Stromal Cells)

ASC : cellules stromales adipeuses mésenchymateuses (Adipose derived Stromal Cells)

BM-MSC : cellules stromales mésenchymateuse issues de la moelle osseuse (Bone Marrow derived Mesenchymal Stromal Cells)

iPSC : cellules stromales pluripotentes induites (induced Pluripotent Stem Cells)

FVS : fraction vasculaire stromale

SVF : sérum de veau fœtal

GF : facteurs de croissance (Growth Factors)

EDTA : éthylène diamine tétra-acétique

PRP : plasma enrichi en plaquettes (Platelet Rich Plasma)

PBS : tampon phosphate salin (Phosphate Buffered Saline)

HE : hématoxyline-éosine

HES : hématoxyline-éosine-safran

TM : trichrome de masson

WP : groupe de travail (Work Package)

IV : intra-veineux

IM : intra-musculaire

SC : sous-cutané

PO : *per os* = voie orale

SID : une fois par jour

TID : trois fois par jour

CRP : protéine C réactive (C Reactive Protein)

MI : index mitotique

CD : cluster de différenciation

$\alpha$ SMA : actine alpha des muscles lisses (alpha Smooth Muscle Actin)



## INTRODUCTION

La maladie parodontale est une affection entraînant la destruction des tissus de soutien de la dent et à terme, en l'absence de prise en charge, la chute de dents. Les traitements actuels de cette maladie en médecine humaine peuvent aller d'un simple détartrage à un traitement chirurgical, selon l'étendue des atteintes. Cependant, les résultats obtenus présentent une grande variabilité interindividuelle et semblent souvent insuffisants [1] ; c'est pourquoi les études sur la maladie parodontale sont nombreuses à l'heure actuelle.

Les recherches se concentrent principalement sur l'utilisation de facteurs de croissance spécifiques au développement du parodonte, de plasma enrichi en plaquettes mais aussi de cellules souches.

Le projet ANR-PARO dans lequel s'inscrit cette thèse concerne l'étude d'un nouveau traitement visant à réaliser une greffe sous-gingivale de cellules stromales d'origine adipeuse (ASC) obtenues à partir de tissu adipeux autologue chez les chiens de race Beagle. Il fait suite à une étude menée par Lemaitre *et. al* [2] ayant donné des résultats prometteurs sur des souris. Les ASC sont intégrées à un biomatériau à base de plasma enrichi en plaquettes afin d'optimiser leur implantation et leur efficacité au sein de l'environnement particulier que représente la cavité buccale. L'originalité de cette étude est d'avoir eu accès à des chiens âgés présentant des atteintes parodontales spontanées apparues progressivement au cours leur vie. Elles se rapprochent donc plus de la physiopathologie de la maladie parodontale humaine, contrairement aux études antérieures où les lésions étaient infligées par l'homme (le plus souvent mécaniquement [3]).

Le principe de cette étude est d'étudier l'évolution des tissus parodontaux après un traitement à base d'ASC chez le chien, comparativement aux traitements actuels. Cette évaluation est réalisée par un suivi longitudinal de 4 mois, avec études de données cliniques, scanner et histologiques. En effet, tout au long de l'étude, des paramètres cliniques sont évalués puis certains chiens sont sacrifiés en fin de protocole pour permettre une analyse histologique poussée. Les observations cliniques comprennent les mesures de profondeur des poches et l'évaluation du saignement provoqué par le passage de la sonde, les index de plaque dentaire et de gingivite, les mesures des récessions gingivales, le degré de furcation (pour les dents pluriradiculées) et le degré de mobilité de chaque dent. L'analyse histologique permet l'évaluation quantitative et qualitative des tissus néoformés 120 jours après traitement. Le but est de comparer les degrés de régénération de chacun des tissus parodontaux pour chaque traitement afin de déterminer lequel est le plus efficace.

Le principal défi pour l'analyse histologique dans cette étude consiste en la détermination d'un protocole de décalcification, étape indispensable à tout échantillon contenant des tissus minéralisés, efficace et reproductible. En effet, si la décalcification osseuse est bien documentée et ne pose pas de problème, il en va différemment pour la décalcification des dents. Le travail présenté ici s'est donc attaché à déterminer le meilleur protocole de décalcification dentaire afin de pouvoir l'appliquer aux prélèvements de l'étude et permettre l'évaluation histopathologique différentielle des chiens de l'étude.



## PREMIERE PARTIE : ETUDE BIBLIOGRAPHIQUE

### I – Données anatomiques et histologiques de la dent et du parodonte

#### 1) La formule dentaire du chien

Tout comme l'homme, le chien naît sans dent, puis apparaissent des dents déciduales qui tombent ensuite pour laisser place aux dents définitives.

Les dents poussent progressivement au cours des premiers mois de vie de l'animal mais la formule dentaire complète du chiot, comprenant 28 dents au total, est la suivante :  $\frac{3}{3}I; \frac{1}{1}C; \frac{3}{3}PM$ .

Les premières dents adultes sont présentes à partir de 4 mois et la dentition définitive est complète dès l'âge de 6-7 mois. Le chien compte alors 42 dents et sa formule dentaire est la suivante :  $\frac{3}{3}I; \frac{1}{1}C; \frac{4}{4}PM; \frac{2}{3}M$  (Figure 1).

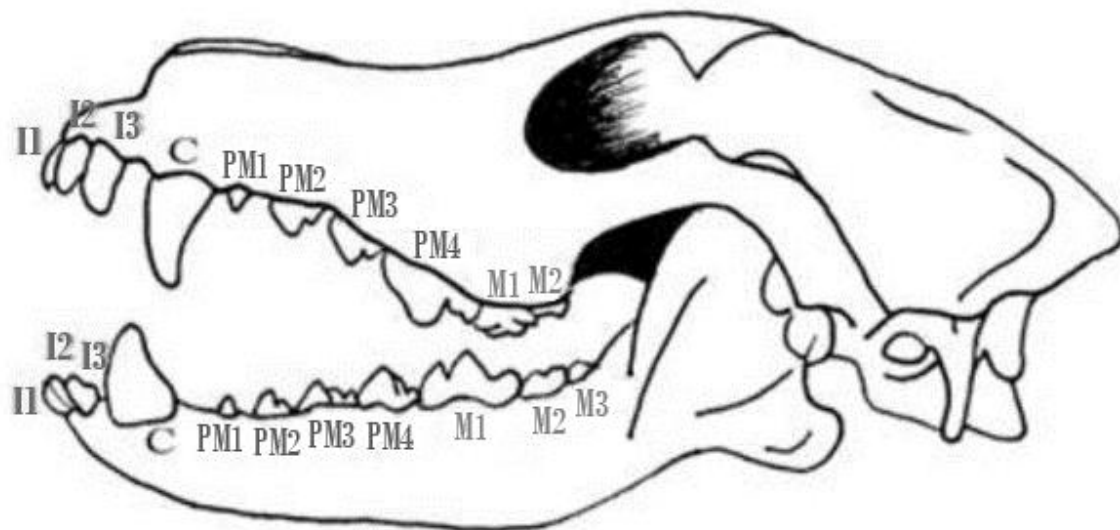


Figure 1 : Dentition du chien adulte

Source : <https://cunse.fr/utile/coin%20sante/la%20dentition%20du%20chien/La%20dentition%20du%20chien.htm>

Il existe aussi une nomenclature numérique des dents où à chacune correspond un nombre à 3 chiffres qui dépendent du quadrant dans lequel est située la dent et de sa position dans ce quadrant et se compose comme suit :

- le premier chiffre désigne le quadrant sur lequel se situe la dent. Les quadrants sont définis en partant de l'hémi-maxillaire droite de l'animal puis en tournant dans le sens horaire en étant face au chien. L'hémi-maxillaire droite est donc le quadrant 1, la gauche le quadrant 2, l'hémi-mandibule gauche le quadrant 3 et la droite le quadrant 4, comme récapitulé dans la Figure 2.

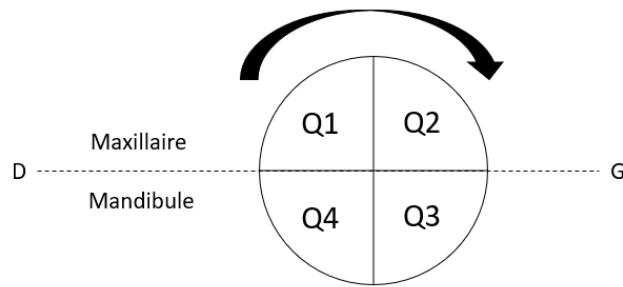


Figure 2 : Numérotation des quadrants de la cavité buccale, vue de face

- les deux derniers chiffres représentent la position de la dent dans son quadrant. Ainsi la troisième incisive correspondra aux chiffres 03 par exemple.

Pour une nomenclature complète, si on prend toujours la troisième incisive et qu'elle est située sur l'hémi-maxillaire gauche, elle sera désignée par le numéro 203. De la même manière, la quatrième prémolaire mandibulaire droite est la dent 408. La nomenclature de l'ensemble des dents du chien est présentée dans la Figure 3.

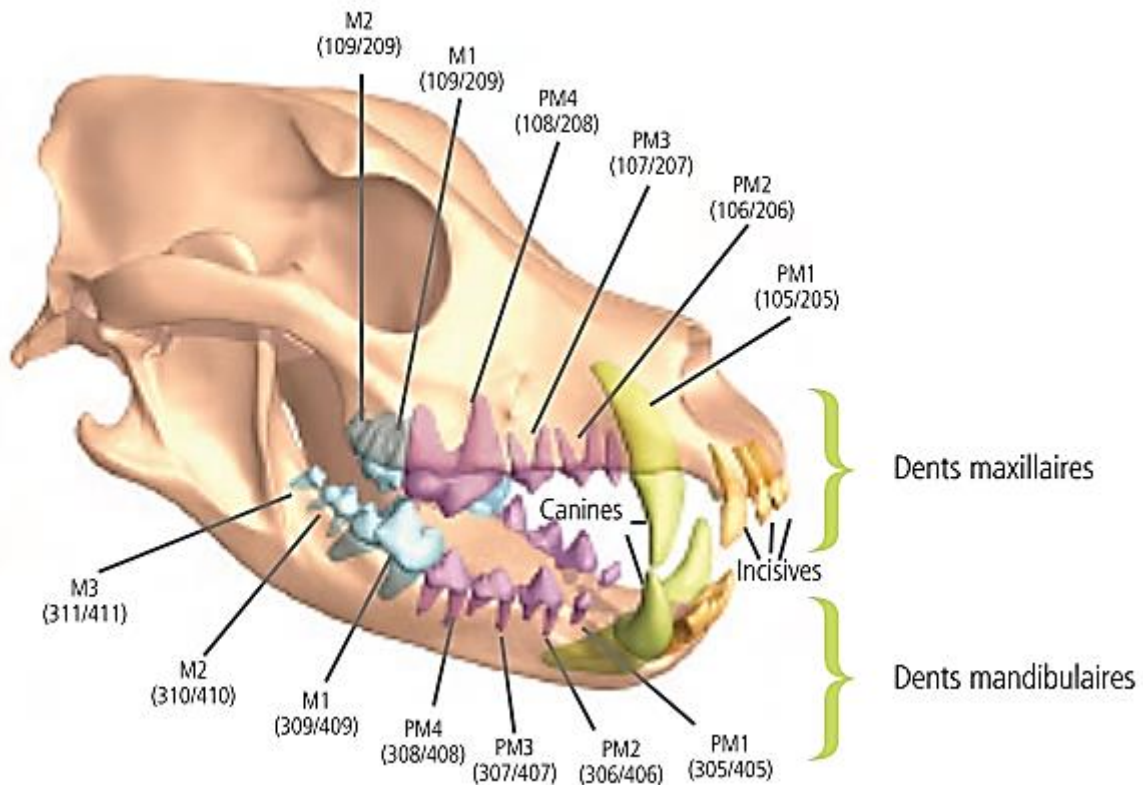


Figure 3 : Nomenclature numérique des dents du chien  
Source : Hennet, 2006

Le nombre de racines permettant l'ancrage de la dent à la mâchoire est différent en fonction de la dent considérée. En effet, toutes les incisives et les canines ainsi que les PM 1 sont monoradiculées, de même que les M 3 mandibulaires. Les autres dents situées sur la mandibule (PM 2, 3 et 4 et M 1, 2 et 3) sont biradiculées ainsi que les PM 2 et 3 maxillaires ; et enfin les PM 4 et les quatre molaires supérieures sont triradiculées.



Les faces des dents sont au nombre de cinq et ont une nomenclature spécifique [4]. Tout d'abord, la partie en regard de la dent antagoniste est la face occlusale. Ensuite, on définit les faces en regard de la langue par opposition à celles en regard du vestibule selon leur position dans la cavité buccale. Ainsi, les surfaces en regard de la langue sont appelées faces linguales pour les dents mandibulaires et faces palatines pour les dents maxillaires. Les côtés en regard du vestibule sont tous appelés faces buccales ou vestibulaires mais le terme labiale peut être utilisé pour les dents rostrales (i.e. les incisives, les canines et les PM 1). Ces termes sont résumés dans la Figure 4 ci-dessous.

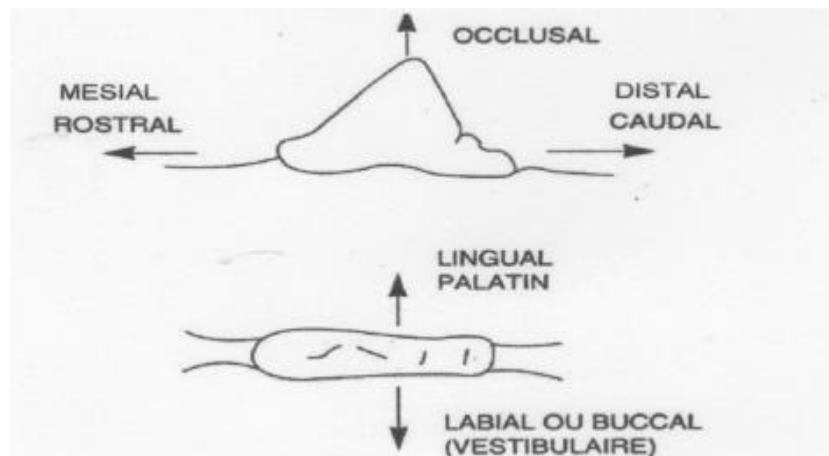


Figure 4 : Nomenclature des cinq faces des dents  
Source : Schulz, 2015

## 2) Formation de la dent et du parodonte

### a. Développement de la dent et du parodonte

Les tissus dentaires ne proviennent pas tous des mêmes couches embryonnaires. En effet, l'émail est issu de l'ectoderme alors que la dentine, la pulpe et les tissus parodontaux (cément, ligament parodontal et os alvéolaire) sont issus du mésoderme (ectomésenchyme dérivé de la crête neurale). [5]–[9]

Les différentes étapes menant à la formation de la dent et du parodonte sont exposées dans les paragraphes suivants et illustrées par la Figure 5.

- **Stade du bourgeon**

La formation de la dent commence par une prolifération de l'épithélium basal au niveau des arcs buccaux primitifs. Elle s'enfonce dans le mésoderme, à l'emplacement des futures mâchoires, et forme alors la lame dentaire qui est terminée par un bourgeon.

Avec le développement du bourgeon dentaire, alors appelé organe de l'émail, d'origine ectodermique, les cellules mésenchymateuses les plus proches se multiplient rapidement et forment ainsi la papille dentaire. Autour de l'ensemble bourgeon-papille dentaire une prolifération moindre forme le follicule dentaire.

L'organe de l'émail est responsable de la formation de l'émail, la papille dentaire formera le complexe dentino-pulpaire et le follicule dentaire est à l'origine des trois tissus parodontaux. L'ensemble organe de l'émail-papille dentaire-follicule dentaire est nommé germe de la dent.

- **Stade de la calotte**

Le bourgeon prend peu à peu une forme de calotte. Il est toujours relié à l'ectoderme par la lame dentaire.

C'est à ce stade que commencent les différenciations cellulaires préalables à la formation de l'émail et de la dentine. En effet, les cellules externes de la calotte forment un épithélium cubique appelé épithélium adamantin externe alors que les cellules épithéliales en contact avec la papille dentaire s'allongent pour former un épithélium de hautes cellules cylindriques appelées améloblastes qui formeront l'émail. C'est l'épithélium adamantin interne. Ces deux épithéliums sont continus au niveau du futur collet de la dent mais séparés sur tout le reste de leur surface par des cellules de grande taille. Ces cellules deviennent de plus en plus grandes et prennent une forme étoilée donnant le nom de réticulum étoilé à cet espace. Entre ce réticulum et l'épithélium adamantin interne on retrouve deux à trois couches de cellules plates formant le *stratum intermedium*. L'apparition des améloblastes entraîne la différenciation des cellules apicales de la papille dentaire en cellules cylindriques nommées odontoblastes et responsables de la formation de la dentine. Les deux types de cellules sont séparées par une membrane basale. Le follicule dentaire quant à lui devient plus dense et plus fibreux.

- **Stade de la cloche**

L'organe de l'émail s'enfonce encore dans le mésoderme et s'allonge jusqu'à avoir une forme de cloche.

La lame dentaire donne l'organe de l'émail de la dent définitive en marge du germe de la dent puis se fragmente, séparant ainsi le germe de la dent de l'épithélium buccal.

Les odontoblastes synthétisent de la prédentine, qui devient de la dentine après minéralisation. Ils laissent un prolongement cytoplasmique dans la dentine à mesure qu'ils s'en éloignent. Le dépôt de dentine entraîne la formation de colonnes d'émail par les odontoblastes. La minéralisation de ces colonnes donne l'émail prismatique. Parallèlement, le réticulum étoilé s'amincit, rapprochant l'épithélium adamantin externe du *stratum intermedium*.

Au niveau de la jonction des épithéliums adamantins interne et externe une couche de cellule se développe apicalement pour former la gaine épithéliale de Hertwig qui guide les odontoblastes pour la formation de la dentine radulaire. Le tissu conjonctif du follicule dentaire va également recouvrir cette gaine puis l'envahir jusqu'à la désintégrer. Les cellules du tissu conjonctif entrent alors en contact avec la dentine, ce qui induit leur différenciation en cémentoblastes. Ces cellules produisent du cément le long de la dentine. Les cellules les plus externes du follicule dentaire se différencient en ostéoblastes et forment l'os alvéolaire alors que les cellules intermédiaires se différencient en fibroblastes et forment le ligament parodontal.

Sous les odontoblastes, la papille dentaire forme la pulpe dentaire.

- **Eruption**

La prolifération cellulaire entraînée par la formation de la racine exerce une pression importante sur l'os alvéolaire qui finit par céder. L'extrémité de la couronne se retrouve donc dans la cavité buccale après avoir percé l'organe de l'émail.

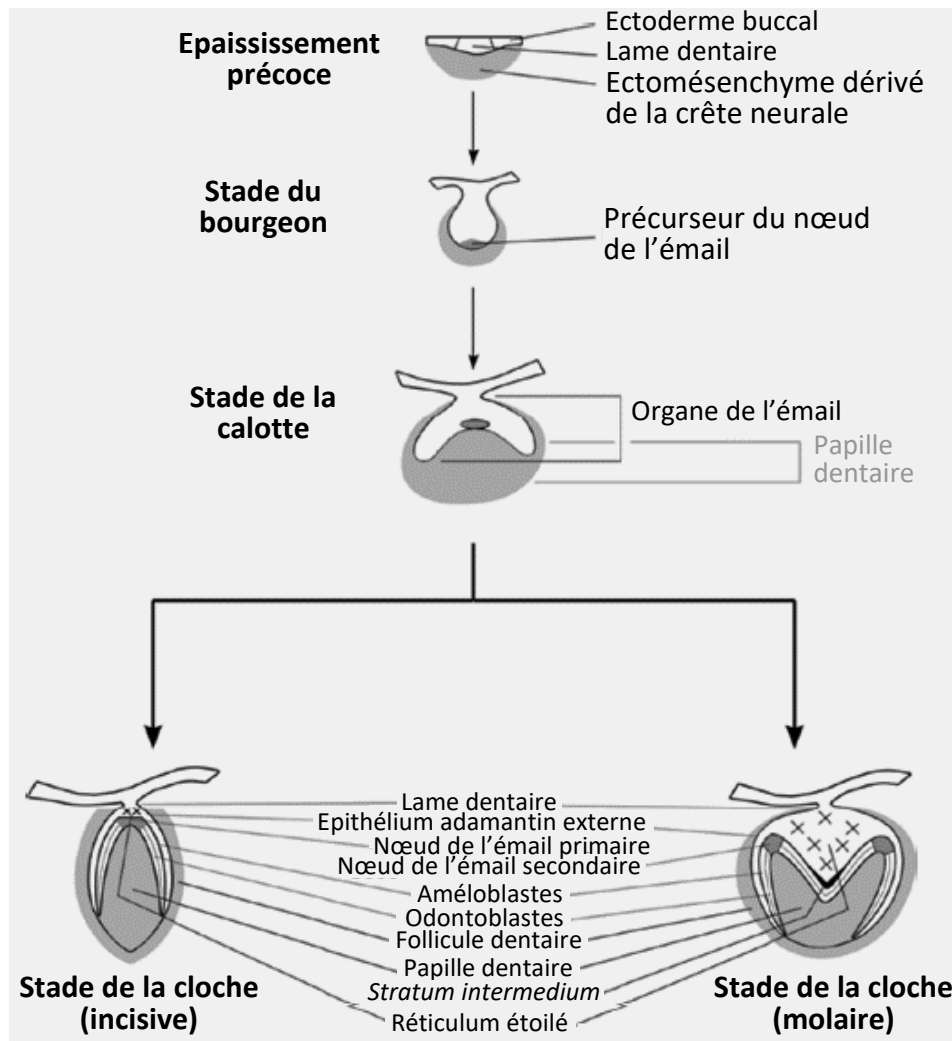


Figure 5 : Stades de développement de la dent et du parodonte  
 Source : modifié d'après Hand and Frank, 2014

- **Développement de la dent définitive**

Le développement de la dent définitive est identique à celui décrit pour la dent déciduale. La pression exercée sur la racine de la dent de lait lors de la formation de la dent adulte est responsable de sa chute. La dent définitive vient ensuite prendre la place de la dent déciduale dans la cavité buccale.

b. Origine et devenir des tissus de la dent et du parodonte chez l'adulte

- **Tissus d'origine ectodermique**

Au niveau des tissus de la dent et du parodonte de l'adulte, seuls la gencive et l'émail sont d'origine ectodermique. L'organe de l'émail se résorbe après avoir été percé lors de l'éruption dentaire. Les améloblastes ne sont donc plus présents une fois l'éruption de la dent terminée, ce qui explique l'incapacité de l'émail à se régénérer.

- **Tissus d'origine mésodermique**

Tous les autres tissus (dentine, cément, PDL et os alvéolaire) sont d'origines mésodermique. Seule la gaine épithéliale de Hertwig, qui est détruite au fur et à mesure de la formation des racines n'est plus présente chez l'adulte, à l'exception de quelques reliquats s'étant retrouvés piégés au sein du PDL, alors appelés résidus de Malassez.

Donc, contrairement aux améloblastes, les odontoblastes présents dans la pulpe et longeant la dentine se maintiennent, permettant la nutrition et la régénération de ce tissu. Ces cellules vont continuer à produire de la dentine tout au long de la vie de la dent.

La pulpe va garder la même composition, bien que l'espace de la chambre pulpaire se réduise petit à petit, consécutivement à l'accumulation de dentine.

Les tissus parodontaux évoluent constamment au cours de la vie de la dent pour s'adapter aux contraintes qu'elle subit. C'est le PDL qui permet la nutrition mais aussi le remodelage du cément par les cémentoblastes qu'il contient. L'os alvéolaire peut lui être remodelé par l'action des ostéoclastes, qui vont pouvoir le détruire, et des ostéoblastes, qui vont en resynthétiser.

- **Correspondance des tissus embryonnaires aux tissus adultes**

Le schéma de la Figure 6 expose le devenir des tissus embryonnaires de formation de la dent chez l'adulte.

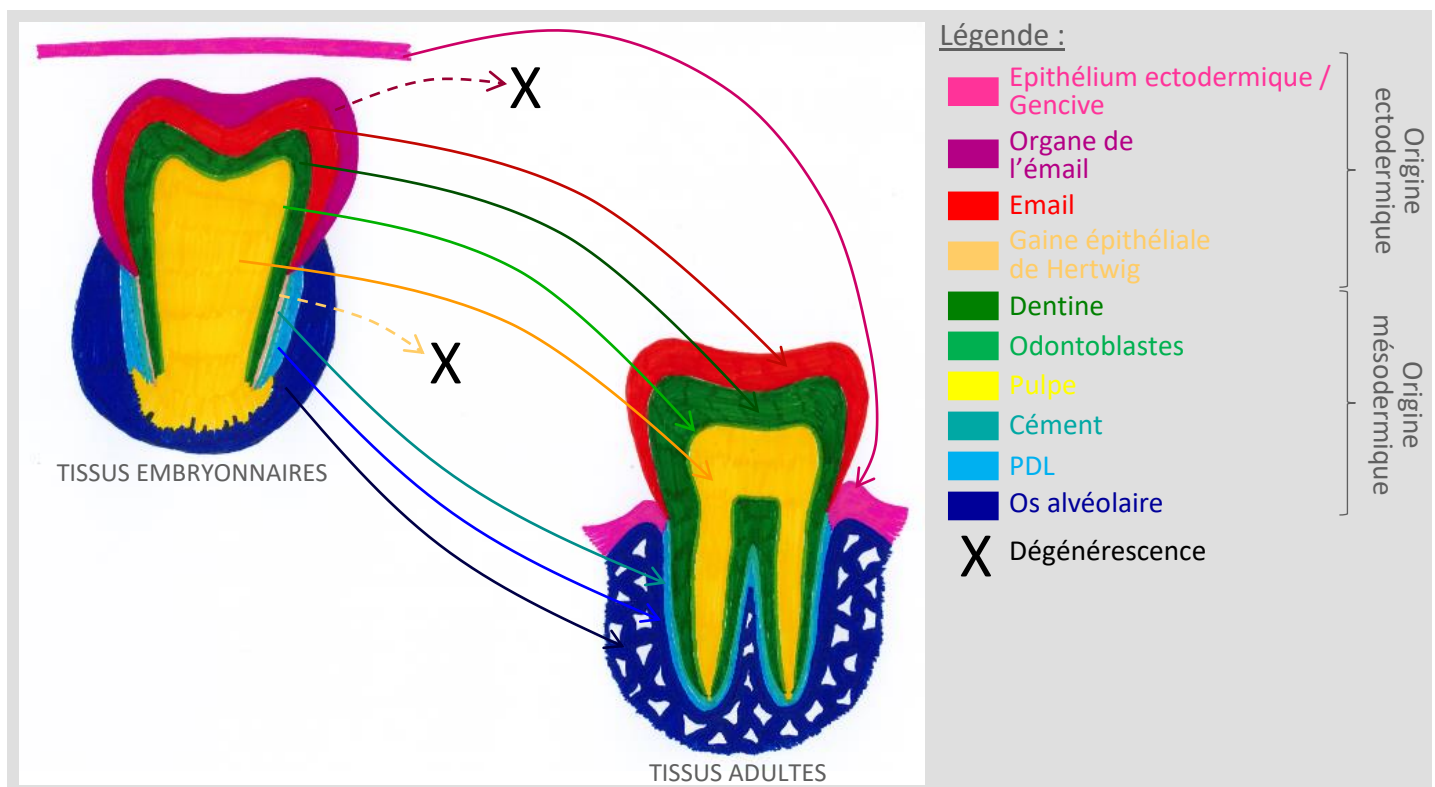


Figure 6 : Correspondance entre tissus embryonnaires et tissus adultes

### 3) Structure et histologie de la dent et du parodonte

*L'histologie de la dent et du parodonte spécifique du chien est très peu documentée dans la bibliographie. C'est pourquoi nous nous baserons sur l'histologie parodontale humaine dans les deux sous-parties suivantes.*

#### a. L'odonte [6], [10]

La dent, ou odonte, est composée d'une partie coronaire, zone visible de la dent, et d'une partie radiculaire, zone plus profonde (Figure 7).

C'est un organe permettant la préhension et la mastication. Il est donc essentiel qu'elle soit résistante, comme nous le montre sa composition. En effet, elle est composée d'une couche extérieure extrêmement solide du fait de son importante minéralisation : l'émail. La couche intermédiaire est légèrement moins dense, il s'agit de la dentine. Enfin, la dernière couche de la dent est la pulpe. Contrairement aux deux premières couches, la pulpe est un tissu mou, vascularisé et innervé.

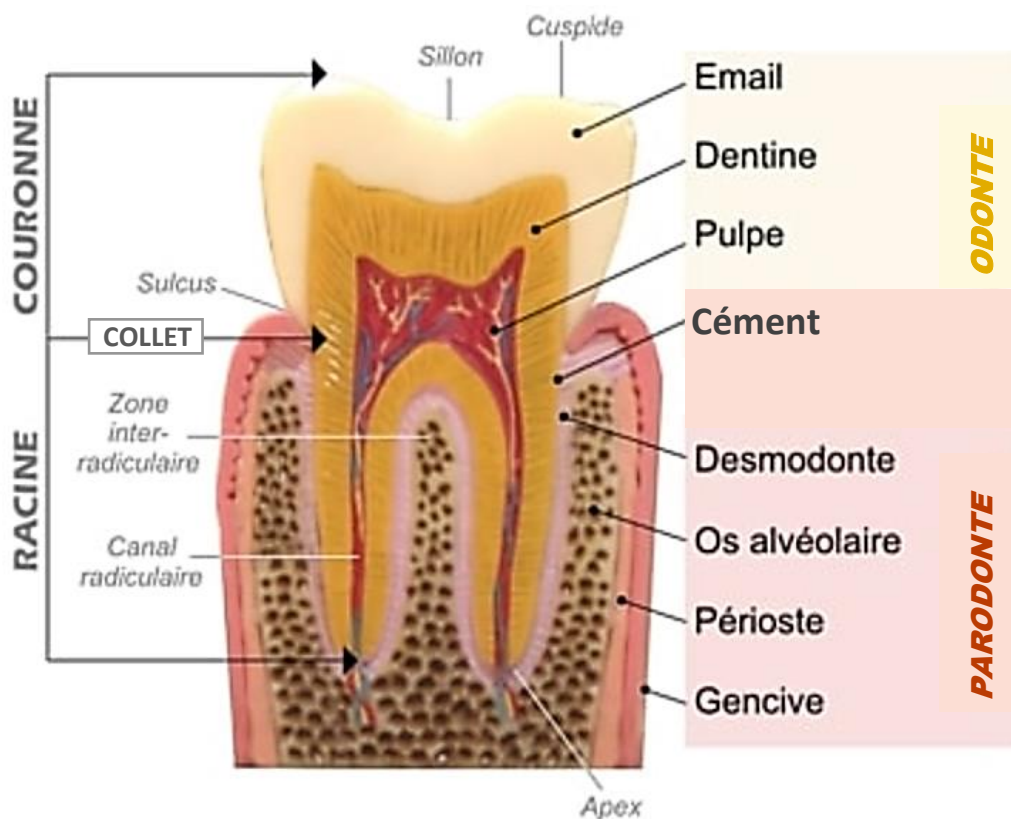


Figure 7 : Anatomie générale de la dent et du parodonte

Source : modifiée d'après <https://dr-benichou-bernard.chirurgiens-dentistes.fr/informations-patients/generalites/anatomie-dentaire-paris/>

#### i. L'émail

L'émail est le tissu le plus minéralisé du corps humain, avec un taux de matière minérale de 96%. Il permet la protection du complexe dentino-pulpaire sur sa partie coronaire. L'émail n'étant pas vascularisé, il ne possède pas de capacité de cicatrisation.

Histologiquement, il est très difficile de visualiser l'émail du fait de sa dureté. On sait cependant qu'il s'agit d'un tissu totalement acellulaire. En microscopie optique on observe la forme prismatique de l'émail. En effet, la grande majorité de ce tissu est composée de nombreux prismes de cristaux d'hydroxyapatites formant de longs cordons perpendiculaires à la surface de la dent ; seules les extrémités, émail interne et émail de surface, sont aprismatiques (Figure 8).

L'épaisseur de l'émail peut aller jusqu'à 2 mm chez l'homme alors qu'elle n'est que de 0,1 à 1 mm chez le chien [11].

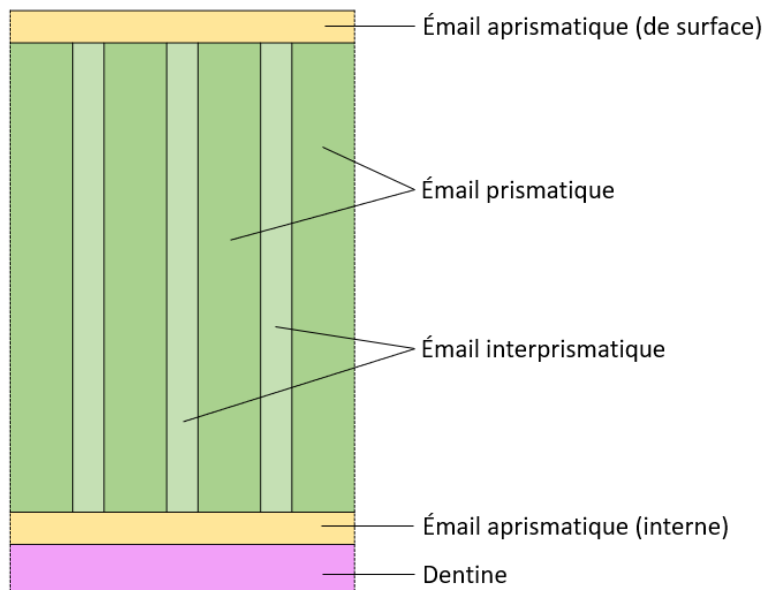


Figure 8 : Schéma de la composition microscopique de l'émail

## ii. La dentine

La dentine constitue la majeure partie de l'odonte. On la retrouve à la fois dans la partie coronaire et dans la partie radiculaire de la dent. Elle est moins minéralisée que l'émail, puisqu'elle est composée à 70% de matière minérale.

C'est un tissu minéralisé et avasculaire mais ayant gardé une légère élasticité. Il est composé de microtubules dont le diamètre est compris entre 1 et 3  $\mu\text{m}$ , également perpendiculaires à la surface de la dent. On distingue deux couches dans la dentine : la pré-dentine et la dentine, séparées par un front de minéralisation (Figure 9). Elle comprend les prolongements cytoplasmiques des odontoblastes, cellules à l'origine de sa formation, ce qui lui confère une capacité de cicatrisation malgré son absence de vascularisation. Les corps de ces odontoblastes sont situés à la limite dentino-pulpaire, du côté de la pulpe.

La croissance de la dentine est centripète et continue tout au long de la vie. Donc plus l'animal vieillit, plus la chambre pulpaire diminue de taille.

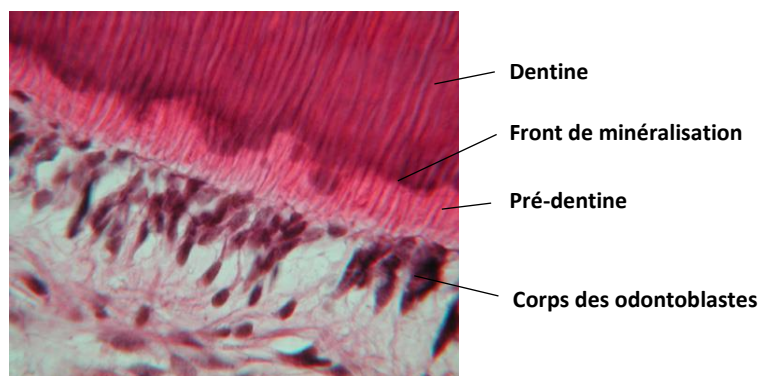


Figure 9 : Histologie de la jonction dentino-pulpaire, HE, MO

### iii. La pulpe

La pulpe est le seul tissu mou de l'odonte. Elle est vascularisée et innervée, permettant ainsi la nutrition et la sensibilité de la dentine. Ces vaisseaux entrent et sortent de la chambre pulpaire au niveau du delta apical de la dent. Comme évoqué précédemment, la pulpe contient les odontoblastes. Ces cellules sont situées en périphérie, tout le long de la dentine, puisqu'elles sont responsables de sa formation et de sa nutrition. Entre la couche d'odontoblastes et la partie cellulaire de la pulpe se trouve la zone de Weil, relativement acellulaire. Elle est riche en vaisseaux sanguins et nerfs. (Figure 10)

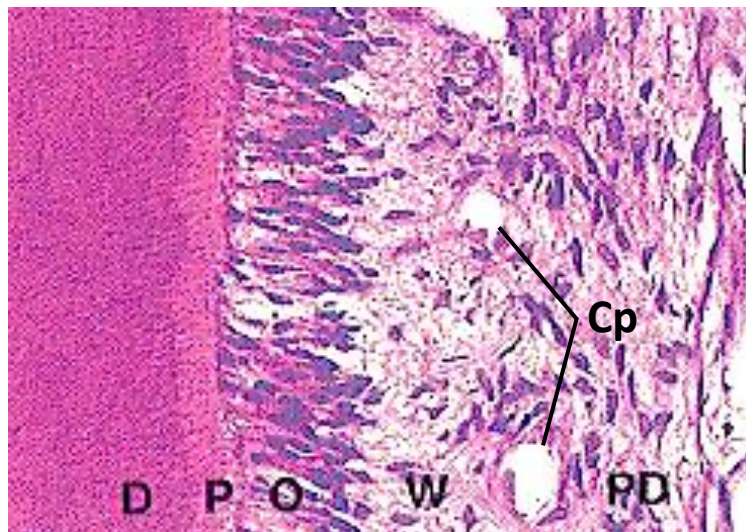


Figure 10 : Histologie de la pulpe dentaire, HE, MO x 200  
Légende : Cp = capillaire, D = dentine, O = odontoblastes, P = pré-dentine,  
PD = pulpe dentaire, W = zone de Weil  
Source : Heath et al., 2008

### b. Le parodonte [6], [10]

Le parodonte désigne l'ensemble des tissus permettant la fixation et l'articulation des dents dans les mâchoires. Il est composé du parodonte superficiel, représenté uniquement par la muqueuse gingivale, et du parodonte profond qui comprend le cément, le desmodonte et l'os alvéolaire (Figure 7, p.21).

#### i. La muqueuse gingivale

La muqueuse gingivale est constituée d'un épithélium, d'une membrane basale et d'un tissu de soutien dense permettant sa fixation à l'os alvéolaire. Elle sert de protection au parodonte profond.

On distingue trois types d'épithéliums qui diffèrent du fait de leur fonction et qui n'ont par conséquent pas la même organisation structurale (Figure 11). On a :

- Un épithélium gingival qui est stratifié, cubique et kératinisé. Il permet la protection de l'os alvéolaire lors de la mastication.

- Un épithélium sulculaire qui est aussi stratifié et cubique mais non kératinisé. Il permet des légers mouvements de la gencive sans entrainer de déchirement de son attache.
- Un épithélium de jonction, également stratifié et cubique, qui assure l'attache de la gencive à la dent. Il se situe au niveau de la jonction cémento-amélaire.

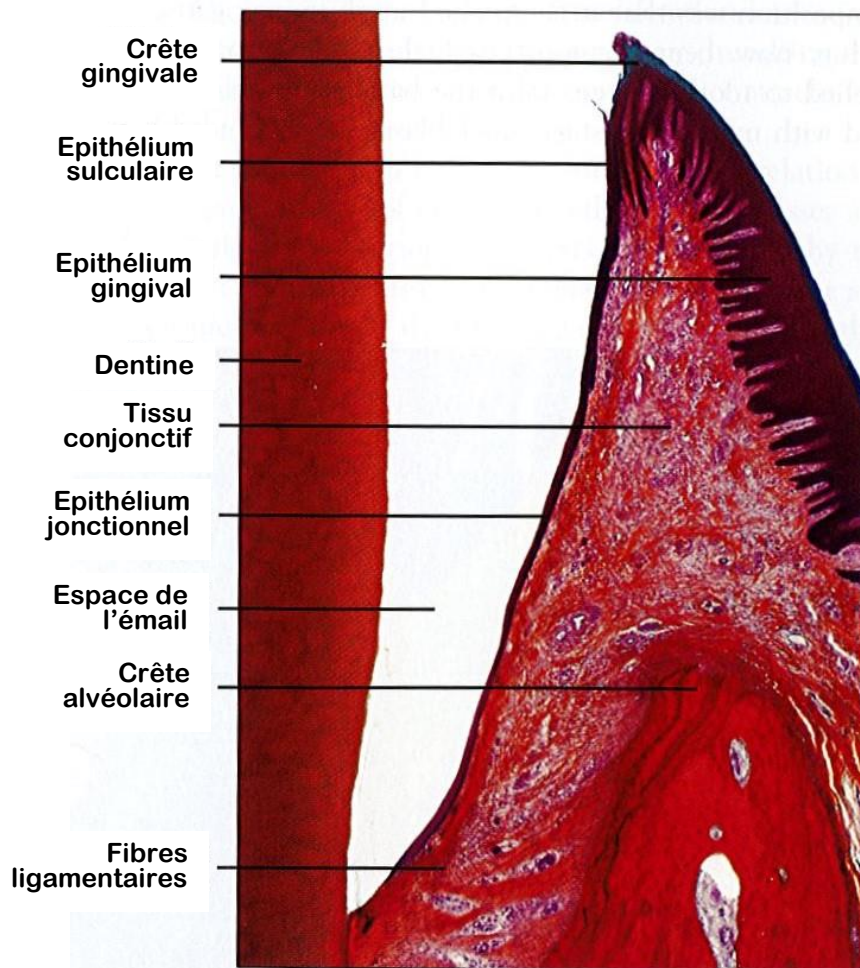


Figure 11 : Histologie de la muqueuse gingivale en zone de jonction, HE, MO  
Source : modifié d'après Nanci, 2007

## ii. Le cément

Le cément recouvre la dentine sur la partie radiculaire de la dent. C'est un tissu d'ancrage. En effet, c'est dans cette couche que le ligament parodontal s'insère pour relier la dent à l'os alvéolaire. On observe trois types de structure du cément : une acellulaire mais fibreuse (AEFC : Acellular Extrinsic Fiber Cementum), une cellulaire et fibreuse (CIFC : Cellular Intrinsic Fiber Cementum) et une ni cellulaire ni fibreuse.



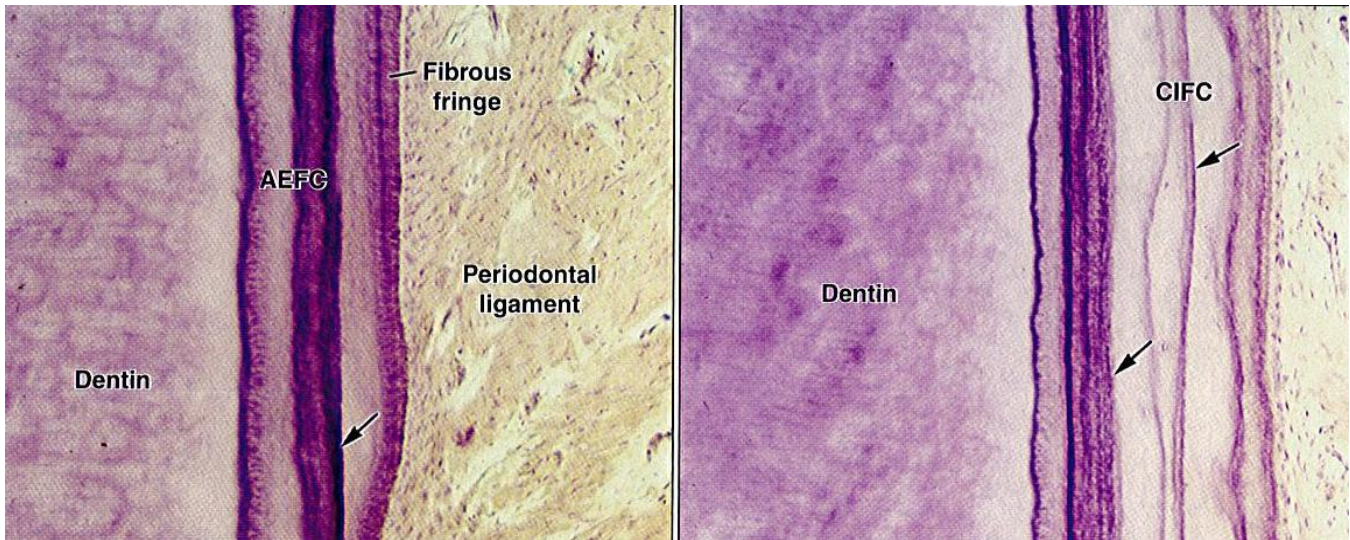


Figure 12 : Histologie du cément, MO  
Source : Nanci, 2007

L'AEFC, aussi appelé cément primaire, est produit assez tôt lors de la formation de la dent et occupe ainsi une grande partie de la racine, plutôt au niveau apical. La couche la plus externe de ce type de cément est appelée « frange fibreuse », elle est adaptée à l'attache du desmodonte.

Au niveau proximal, on trouve plus régulièrement du CIFC, ou cément secondaire. Il est formé plus rapidement et est ainsi moins minéralisé. Certains cémentoblastes peuvent se retrouver piégés dans la matrice du cément, dans des lacunes, et deviennent alors des cémentocytes. La jonction au ligament parodontal est due à la poursuite du dépôt de cément cellulaire après organisation des fibres du ligament. Ainsi, ils se retrouvent insérés dans la couche de cément. Ce type d'attache est moins efficace, d'où la moins grande quantité de ce cément qui se cantonne aux zones inter-radiculaires et radiculaire basales.

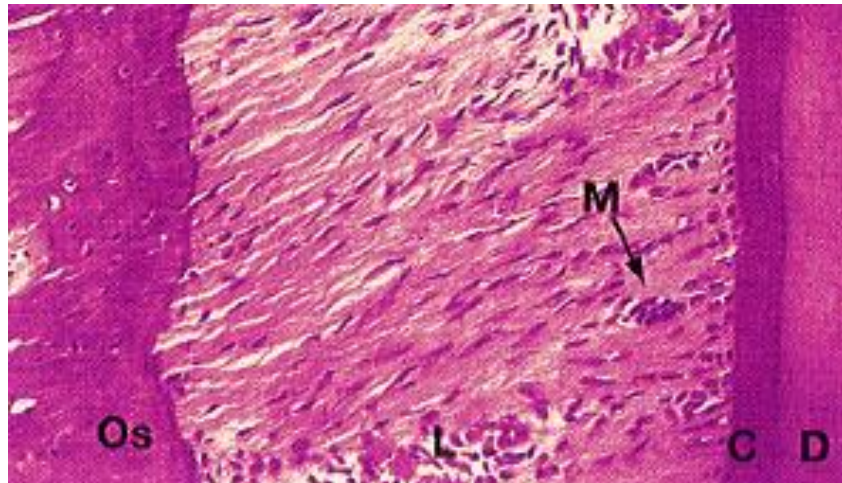
Le dernier type de cément n'est retrouvé qu'au niveau de la jonction cémento-amélaire, il est donc situé à l'extrémité apicale du cément, juste avant la couronne. Il est constitué d'une matrice acellulaire et non fibreuse minéralisée. Il ne joue aucun rôle dans l'ancrage de la dent.

Le cément n'est pas vascularisé, c'est le desmodonte qui assure sa nutrition et qui permet par conséquent sa cicatrisation.

### iii. Le desmodonte ou ligament parodontal

Le desmodonte est le tissu assurant la liaison de la dent à l'os alvéolaire. Effectivement, ses fibres de collagène, appelés fibres de Sharpey, forment des faisceaux qui vont s'insérer d'un côté dans le cément et de l'autre dans l'os alvéolaire. Il garantit ainsi l'ancrage de la dent tout en permettant sa mobilité. Il permet donc d'atténuer les chocs et les pressions, et ainsi de supporter les mouvements de mastication.

C'est un tissu vascularisé qui assure la nutrition du parodonte mais aussi sa régénération puisqu'il contient des fibroblastes et des cémentoblastes. Il est principalement composé de fibres de collagène et peut contenir des reliquats épithéliaux de Malassez, vestiges de l'épithélium de formation du ciment (Figure 13).



*Figure 13 : Histologie du ligament parodontal*  
 Légende : C = ciment, D = dentine, L = ligament parodontal,  
 M = résidu épithélial de Malassez, Os = os alvéolaire  
 Source : Heath et al., 2008

#### iv. L'os alvéolaire

Tout comme le ciment, l'os alvéolaire est un tissu d'ancrage de la dent. Sa structure alvéolaire le rend plus malléable et lui permet ainsi de s'adapter aux contraintes exercées sur les dents par remodelage, sans se fracturer.

Il prend naissance dans la continuité des os mandibulaires et maxillaires et entoure l'ensemble des racines dentaires. Les corticales externes sont en continuité avec celles de ces os. La corticale interne compose la paroi des alvéoles de l'os alvéolaire. Ce dernier est composé de nombreux ostéons comportant chacun une travée de Havers, permettant la vascularisation de l'os. On peut aussi trouver, selon les phases de remodelage, des ostéoclastes (lors de phases de lyse) ou des ostéoblastes (lors de phases de néo-ostéogénèse).

#### 4) Histologie de la dent du chien

Il y a peu de données bibliographiques concernant l'histologie de la dent spécifiquement chez le chien mais on peut voir que les tissus de la dent et du parodonte sont similaires à ceux observés en histologie humaine, comme on peut l'observer sur la Figure 14 pour la dent et le parodonte superficiel et sur la Figure 15 pour la dent et le parodonte profond.

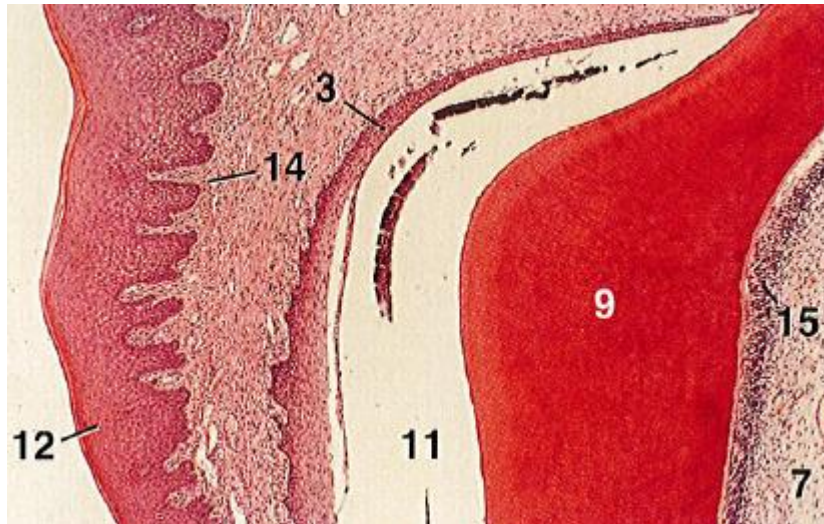


Figure 14 : Histologie de la dent et du parodonte superficiel du chien, MO x 25

Légende : 3 = épithélium sulculaire, 7 = pulpe dentaire, 9 = dentine,  
11 = espace amélaire, 12 = épithélium gingival, 14 = lamina propria,  
15 = odontoblastes

Source : Bacha et Bacha, 2012

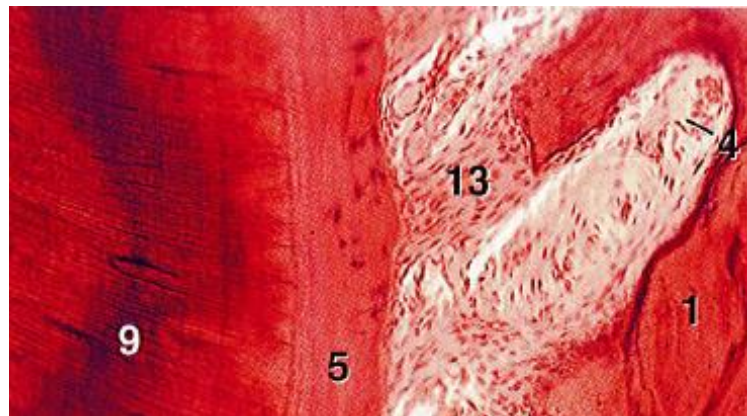


Figure 15 : Histologie de la dent et du parodonte profond du chien, MO x 62,5

Légende : 1 = os alvéolaire, 4 = capillaire, 5 = ciment, 9 = dentine,  
13 = ligament parodontal

Source : Bacha et Bacha, 2012

## 5) Particularités de la préparation histologique des échantillons dentaires

### a. Fixation des tissus [12]–[14]

La fixation est la première étape indispensable à la préparation d'un échantillon histologique. Elle permet de stabiliser toutes les structures de l'échantillon frais afin de les conserver de manière la plus proche possible de leur état vivant. Le but étant de dénaturer le moins possible les tissus, la pénétration du fixateur doit être rapide et homogène. De plus, il doit inhiber les enzymes lytiques. Il permet aussi d'éviter la prolifération des bactéries et des champignons habituellement responsables de la putréfaction.

Les principales solutions de fixateur utilisées sont à base de formaldéhyde, à savoir : le formaldéhyde 36-40% dilué extemporanément à 4% dans du PBS (mais ce produit n'est plus disponible du fait de sa trop grande toxicité) et le formaldéhyde 4% déjà tamponné à la neutralité. Avec ces solutions les spécimens sont conservés à température ambiante.

Il existe des produits alternatifs moins nocifs que le formaldéhyde mais ils sont malgré tout moins utilisés car ils présentent des difficultés techniques non encore résolues.

Le volume de fixateur dans lequel est plongé l'échantillon doit représenter au moins 10 fois le volume de la pièce à fixer. Le prélèvement doit être introduit directement dans un récipient contenant déjà le fixateur pour éviter qu'il ne colle aux parois.

#### b. Décalcification des échantillons [14]–[18]

La dureté de la dent rend sa coupe au microtome impossible sans traitement de décalcification préalable, qui permet de ramollir suffisamment les tissus minéralisés pour obtenir des coupes assez fines pour être interprétables au microscope. Le processus de décalcification consiste à éliminer la matière minérale contenue dans les tissus durs (os, cartilages, dents), ce qui les rend plus souples. Il est donc également indispensable pour pouvoir couper l'os alvéolaire.

Tout l'enjeu de cette technique est de trouver le temps de décalcification permettant d'avoir des échantillons assez ramollis pour permettre la coupe sans que les tissus ne soient trop dégradés. Effectivement, un temps d'exposition trop court entrainera une mauvaise coupe avec des plis des tissus mal décalcifiés voire même une impossibilité de couper l'échantillon alors qu'un temps d'exposition trop long entrainera une dégradation de la qualité des tissus qui sera visualisée par une mauvaise qualité de coloration.

Afin d'étudier correctement le parodonte il est important que l'ensemble des tissus de la mâchoire soient conservés. En effet, on doit pouvoir observer les différents tissus de l'odonte et du parodonte mais aussi l'os mandibulaire ou maxillaire et les tissus mous en leur sein. Il faut donc que la décalcification, en plus de permettre la coupe des dents, autorise une bonne visualisation des tissus mous (notamment la gencive et le PDL).

Il existe 3 types d'agents de décalcification : les acides forts, les acides faibles et les agents chélateurs.

Les acides forts ont une action rapide mais un dépassement du temps d'exposition idéal entraine rapidement une dégradation des tissus et donc une mauvaise coloration. On aura notamment un manque de coloration des noyaux. L'acide fort le plus utilisé est l'acide nitrique. Généralement les solutions commerciales vendues pour avoir une action rapide contiennent des acides forts, et notamment de l'acide chlorhydrique.

Les acides faibles ont une action moins rapide mais permettent de conserver une bonne qualité des tissus et les conséquences d'une exposition trop longue sont plus atténuées que lors de l'utilisation d'acides forts. L'acide faible le plus courant est l'acide formique.

Les agents chélateurs ont une action très lente, beaucoup plus longue que celle des acides, car ils fonctionnent par capture des ions calcium en surface du spécimen. En revanche, la dégradation des tissus est très faible lors de leur utilisation, permettant une interprétation plus précise de chaque élément. L'agent chélateur le plus utilisé est l'EDTA.

Différentes techniques sont possibles pour accélérer la décalcification. On peut augmenter la température en plaçant la solution de décalcification dans un bain-marie ou dans une étuve, créer un courant électrique dans la solution ou simplement l'agiter à l'aide d'un aimant et d'un agitateur magnétique. Si ces deux premières techniques diminuent considérablement le temps de décalcification, elles altèrent cependant grandement les tissus. Il n'est donc pas conseillé de les utiliser. En revanche, l'agitation magnétique réduit le temps de décalcification tout en conservant la qualité histologique ; elle est donc un outil de choix.

Afin d'optimiser le temps d'exposition des échantillons aux agents décalcifiants il est conseillé de réaliser des tests pour savoir si la décalcification est bien terminée. Une méthode très efficace, notamment pour des échantillons de taille importante, est la radiographie. En effet, une radiographie de bonne qualité permettra de visualiser tous les fragments calciques restants, même de très petite taille. Un test chimique peut également être réalisé. Il consiste en l'ajout d'oxalate d'ammonium dans la solution contenant l'échantillon après neutralisation de cette dernière par de l'hydroxyde d'ammonium. En présence de calcium, un précipité d'oxalate de calcium va se former, indiquant ainsi un manque de décalcification qui devra alors être reprise. Enfin, on peut faire un test physique par manipulation de l'échantillon (flexion, test à l'aiguille...) mais cette technique est manipulateur dépendante et a de forts risques d'abimer le spécimen.

Une fois le processus de décalcification terminé il faut bien rincer les échantillons pour éliminer toute trace d'agent décalcifiant. Un rinçage abondant de plusieurs minutes à l'eau claire est normalement suffisant.

#### c. Préparation des blocs de paraffine [12]–[14], [19], [20]

La première étape est l'imprégnation en paraffine. Cette matière étant hydrophobe, il est tout d'abord nécessaire de déshydrater les échantillons par bains successifs d'alcool de plus en plus concentré suivis d'un bain de xylène ou de toluène pour remplacer l'alcool par un solvant miscible à la paraffine. La durée des bains est dépendante de la taille et de la nature des spécimens.

La deuxième étape est l'inclusion en paraffine. Les échantillons sont placés dans des moules et recouverts de paraffine liquide. C'est à ce moment qu'ils sont orientés précisément selon l'angle de coupe voulu pour la suite. Les moules sont alors posés sur une plaque froide afin que la paraffine durcisse et que les blocs ainsi constitués puissent être démoulés.

#### d. Coupe des échantillons

Une fois refroidis les blocs contenant les échantillons correctement orientés sont démoulés et placés au microtome. Cet appareil permet d'obtenir des coupes sériées des tissus, sous forme d'un ruban de paraffine d'une épaisseur généralement comprise entre 4 et 5  $\mu\text{m}$ . [19], [20]

#### e. Coloration des échantillons et montage des lames [13], [19], [20]

Une ou plusieurs sections sont séparées du ruban et disposées à la surface d'un bain-marie afin de ramollir la paraffine. La coupe ainsi ramollie est directement récupérée avec une lame qui est alors placée sur un support chauffant ou à l'étuve pour sécher l'échantillon et le faire adhérer à cette lame.

Pour permettre la coloration ou le marquage immunohistochimique des lames la paraffine doit être éliminée et les prélèvements réhydratés. Les lames sont donc d'abord passées dans un bain de xylène ou de toluène pour retirer la paraffine des échantillons puis dans des bains d'alcool de moins en moins concentré pour entraîner la réhydratation des tissus.

Il existe une grande diversité de colorations. Le choix va donc être fait en fonction des tissus à observer et/ou des lésions recherchées.

La coloration la plus classiquement utilisée en histologie est la coloration Hématoxyline-Eosine (HE). L'hématoxyline est un colorant basique qui va donc colorer les composants acides, comme la chromatine par exemple. Il donne une teinte bleue à violette. A l'inverse, l'éosine est un colorant acide, qui va donc colorer les composants basiques, tels que le cytoplasme ou de nombreuses structures extracellulaires. Sa coloration va du rose au rouge. On peut également associer du safran à ces colorants (on parle alors de coloration HES). Il va donner une teinte jaune à orangée au collagène.

Une coloration spéciale, c'est-à-dire moins communément utilisée, intéressante dans le cadre de l'étude du parodonte est le Trichrome de Masson (TM). En effet, elle permet de différencier les fibres de collagène (colorées en bleu) des muscles lisses (colorés en rouge) et ainsi d'avoir une idée de la qualité de cicatrisation du PDL. De manière générale il colore la chromatine en brun-bleu-violet, le cytoplasme en rouge-rosé et le collagène, le cartilage et le mucus en bleu.

Une fois les lames colorées ou marquées par immunohistochimie, les échantillons doivent à nouveau être déshydratés pour optimiser leur temps de conservation. Pour ce faire les lames sont passées dans des bains de toluène. Enfin, des lamelles de verre sont collées à l'aide d'un baume de montage par-dessus les échantillons. Les lames ainsi préparées peuvent être conservées plusieurs dizaines d'années.

## II – Aspects comparés de la maladie parodontale du chien et de l’homme

### 1) Définition

La maladie parodontale est une maladie inflammatoire affectant les tissus de soutien de la dent. Elle peut aller d’une simple gingivite, c’est-à-dire une inflammation de la gencive, à une parodontite, qui correspond à une inflammation du parodonte profond, qui sont les tissus d’ancrage de la dent. A terme, en l’absence de prise en charge, elle peut donc entraîner la perte de dents.

### 2) Epidémiologie

La maladie parodontale est une affection très répandue dans l’espèce canine. En effet, il s’agit de la maladie la plus couramment rencontrée en médecine vétérinaire. On estime que 80% des chiens de plus de 2 ans ont une atteinte parodontale. De plus, la prévalence de cette affection augmente avec l’âge, de même que la gravité des lésions, et les petites races sont plus fréquemment et précocement atteintes. En revanche, il n’y a pas de différence d’atteinte en fonction du sexe de l’animal. [21]–[26]

Chez l’homme la maladie parodontale est également une affection très répandue sur l’ensemble du globe. En effet, on considère qu’elle touche entre 50 et 90% de la population mondiale, bien que l’atteinte puisse se limiter à une gingivite. L’atteinte sévère est plus restreinte, avec une atteinte estimée à 10% de la population. La prévalence de cette maladie est cependant plus importante dans les pays en voie de développement. De plus, les hommes seraient plus atteints que les femmes et l’origine ethnique jouerait également un rôle. [27]

### 3) Physiopathologie

La maladie parodontale est due à un déséquilibre entre le microbiote buccodentaire et l’immunité parodontale.

La cavité buccale, et d’autant plus au niveau des sulci, est constamment confrontée à une pression bactérienne importante. En effet, plusieurs centaines d’espèces de bactéries peuvent y être retrouvées et leur proportion est variable d’un individu à l’autre, et même d’une zone à l’autre chez un même sujet. Il existe par conséquent une immunité spécifique au parodonte permettant d’installer une homéostasie hôte-microbiote. [26], [28]

Tout déséquilibre, qu’il soit inflammatoire ou bactérien, va donc rompre cette homéostasie et la maladie parodontale va alors commencer à s’installer. Cette altération de l’état d’équilibre est généralement due à une mauvaise hygiène dentaire, responsable de la prolifération de bactéries s’organisant en biofilms pour former la plaque dentaire. Une inflammation du parodonte superficiel, i.e. la gencive, apparaît donc en réaction à cette augmentation de population bactérienne. C’est le premier stade de la maladie parodontale. Il est réversible si une hygiène buccale correcte est mise en place et respectée. Dans le cas contraire la prolifération des biofilms va entraîner, chez un sujet sensible, son extension dans

le sulcus. L'inflammation du sulcus va entraîner une perte d'adhérence de l'épithélium jonctionnel gingival et donc la formation de poches parodontales. La maladie évolue alors en parodontite, qui est une forme avancée de maladie parodontale entraînant une perte des tissus d'ancrage de la dent lorsqu'elle n'est pas prise en charge. La profondeur de l'atteinte augmente progressivement, et la prolifération des bactéries au sein du parodonte est responsable d'une inflammation importante, dont la chronicité entraîne des pertes de substance des différents tissus de soutien de la dent, que sont la gencive, le cément, le ligament parodontal et l'os alvéolaire. En effet, ce sont les enzymes protéolytiques produites par les bactéries mais surtout celles sécrétées par l'organisme lors de la phase inflammatoire qui sont responsables de ces destructions tissulaires. Effectivement, bien que la présence de bactéries soit à l'origine du phénomène inflammatoire et de son entretien, il est maintenant admis que l'inflammation seule est responsable de la périodontite. Ce phénomène inflammatoire exacerbé commence par le recrutement chimiotactique des neutrophiles, accompagné d'une vasodilatation importante. Certains produits bactériens sont ensuite à l'origine de la synthèse de cytokines par les cellules de l'hôte. De plus, l'inflammation est couplée à l'activation du système immunitaire, notamment via la voie du complément. Les métabolites libérés lors de la destruction des tissus sont utilisés par les bactéries, entretenant ainsi l'affection. [24], [27], [29]–[32]

Les études concernant la flore bactérienne impliquée dans la maladie parodontale canine sont moins nombreuses que chez l'homme mais des similitudes ont tout de même été observées. En effet, on retrouve chez les chiens atteints des bactéries telles que *Tannerella forsythia* et *Porphyromonas gingivalis*. Des bactéries plus spécifiques à l'espèce canine mais toujours de genre *Porphyromonas* spp. ont également été mises en évidence comme *P. salivosa*, *P. denticanis* et *P. gulae*. [33], [34]

Au début du développement de la maladie parodontale, on observe une population bactérienne majoritairement composée de bactéries Gram-positives aérobies qui évolue ensuite vers des bactéries Gram-négatives anaérobies. Bien qu'il soit compliqué de déterminer quelles bactéries sont à l'origine du déséquilibre du microbiote buccal [30], certaines ont été identifiées lors de périodontite avérée. Ainsi, en début d'évolution on retrouve principalement des bactéries colonisatrices précoces comme *Actinomyces* spp. ou *Streptococcus* spp.. Au fur et à mesure de l'évolution de la maladie on va plutôt observer des bactéries gram-négatives d'abord anaérobies facultatives puis anaérobies strictes comme *Actinobacillus actinomycetemcomitans*, *Porphyromonas* spp., *Prevotella* spp., *Tannerella forsythia* ou encore *Treponema* spp. [24].

Si les bactéries jouent un rôle primordial dans l'apparition et l'évolution de la parodontite, de nombreux autres facteurs entrent en jeu. En effet, tous les animaux présentant une gingivite ne présentent pas forcément une évolution en parodontite, même en l'absence de prise en charge. Il existerait par exemple une prédisposition génétique à développer cette maladie. La présence de malocclusions dentaires favorise également sa mise en place et son développement. De même, un grand nombre d'affections aurait des répercussions sur la santé du parodonte comme le diabète, des maladies vasculaires, une immunodépression ou encore un processus néoplasique. Chez le chien, la nourriture sous



forme humide ou l'absence de mastication sont des facteurs favorisant l'apparition de la maladie parodontale. Chez l'homme, la consommation de tabac est également un facteur positif important de l'apparition et du développement d'une parodontite. [24], [27], [35]–[38]

Il est aussi important d'avoir une bonne hygiène buccodentaire pour limiter au maximum les risques de présenter une affection parodontale [39].

Les mécanismes, multifactoriels, de déclenchement et d'entretien de la maladie parodontale sont résumés dans la Figure 16.

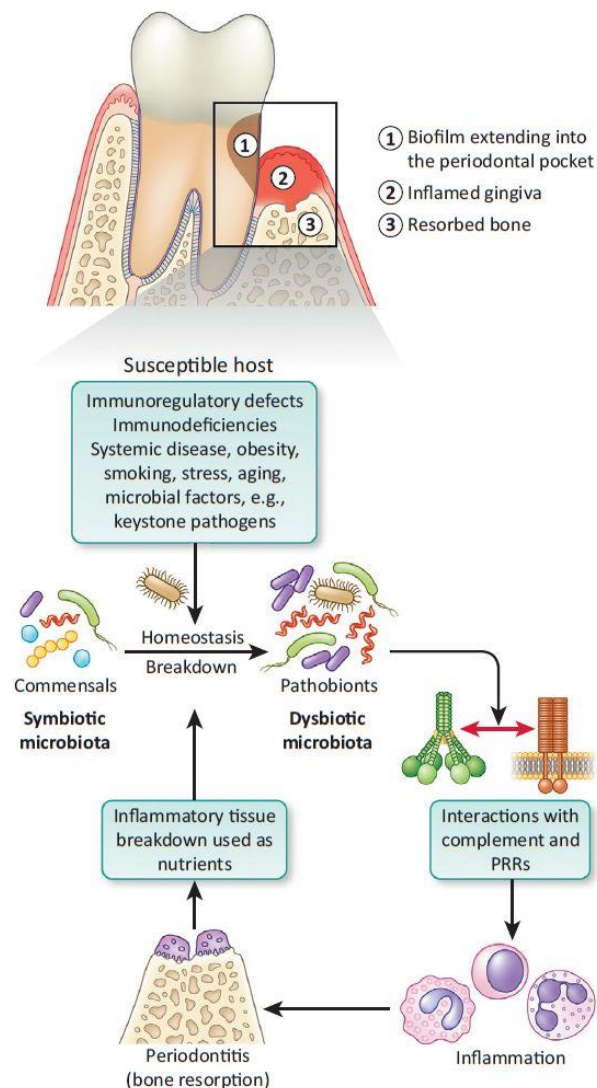


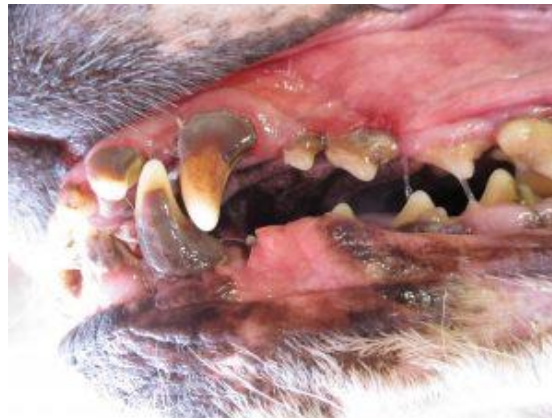Figure 16 : Physiopathologie de la maladie parodontale  
Source : Hajishengallis, 2014

#### 4) Signes cliniques

Une cavité buccale saine comporte des dents bien blanches, sans dépôt, avec des gencives de couleur rose et à bords nets, avec une texture lisse et régulière [23], [24].

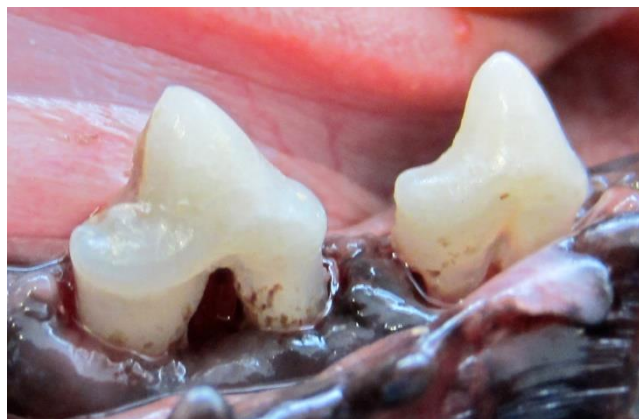Les propriétaires de carnivores domestiques signalent généralement en premier lieu une halitose. Mais les premiers signes cliniques à apparaître sont le dépôt de plaque dentaire

et une légère gingivite caractérisée par une coloration plus soutenue des gencives. On peut aussi observer des saignements gingivaux. Lorsque la maladie n'est pas prise en charge, la plaque dentaire évolue alors en tartre (Figure 17), par minéralisation de la plaque au contact de la salive ou du fluide gingival qui contiennent des sels minéraux. Le tartre en lui-même n'est pas la cause de la maladie mais sa rugosité en fait un bon support pour le développement de la plaque dentaire et contribue donc au maintien voire à l'aggravation de l'atteinte parodontale. Il est parfois possible, dans des cas avancés, de voir des récessions gingivales (abaissement de la hauteur de la gencive due à une résorption de l'os alvéolaire sous-jacent, on peut alors observer la partie racinaire de la dent) plus ou moins associées à des furcations (visualisation de la séparation des racines de la dent) comme illustrées sur la Figure 18. Lors de stades avancés on peut observer du ptyalisme, voire même de l'anorexie, dus à la douleur. L'infection peut aussi évoluer en abcès dentaire. Enfin, des pertes de dents sont possibles lors de cas extrêmes. [23], [24], [26]



*Figure 17 : Tartre et gingivite chez un chien*

Source : <https://vetovie.com/tartre-mauvaise-haleine-chat-chien-rennes-vetovie-dents-carie-abcès/>



*Figure 18 : Récession gingivale consécutive avec apparition de furcations chez un chien*

Source : <http://www.cliniqueveterinairecalvisson.com/article-veterinaire-1-3-tartre-et-maladie-parodontale-detartrage-et-soins-dentaires>

Par ailleurs, il a été remarqué que la région maxillaire était plus souvent et plus sévèrement atteinte que la région mandibulaire. De plus, les dents carnassières (les PM4 maxillaires et les M1 mandibulaires) sont les plus susceptibles de présenter des récessions gingivales de taille importante alors que les canines ont tendance à avoir des poches plus profondes. Le tartre se dépose plus abondamment en face vestibulaire. [21], [22], [26]

Les signes cliniques observés chez le chien sont les mêmes que ceux décrits chez l'homme. En effet, on a d'abord la formation de plaque dentaire entraînant une gingivite qui est souvent associée à des saignements. La plaque dentaire évolue progressivement en tartre en l'absence d'une hygiène dentaire correcte. On peut aussi observer des récessions gingivales (Figure 19) plus ou moins associées à la présence de poches. Dans les cas les plus avancés il est possible d'observer des furcations (Figure 20 [40]) et une mobilité des dents atteintes. En l'absence de prise en charge des pertes de dents peuvent être constatées. [38], [41]

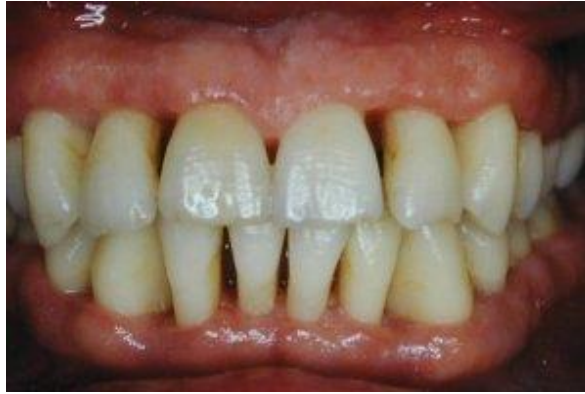

Figure 19 : Récessions gingivales chez l'homme

Source : <https://www.parodontologie.ch/fr/patients/les-symptomes-de-la-parodontite/parodontite-4>

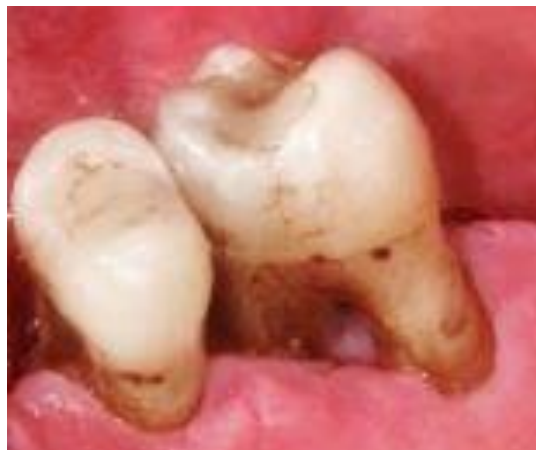

Figure 20 : Furcations chez l'homme

Source : Müller et al., 2017

## 5) Diagnostic

Le diagnostic clinique repose sur l'observation des différents signes cliniques exposés précédemment. Pour permettre un état des lieux complet de l'étendue des atteintes parodontales chez le chien, il est nécessaire de procéder à une évaluation sous anesthésie générale afin d'avoir accès à l'ensemble des dents en toute sécurité.

Une fois l'animal endormi puis détartré (les détails de cette étape sont exposés dans la partie 8)a.ii. ci-après pp.40-41) les différentes faces de chacune des dents peuvent être sondées à l'aide d'une sonde parodontale graduée (Figure 21). Cet examen permet de mesurer la profondeur depuis le haut de la gencive libre jusqu'à l'épithélium jonctionnel. On considère qu'elle est physiologique jusqu'à 2 mm ; au-delà on estime qu'il y a une atteinte parodontale. Il ne faut cependant pas confondre une augmentation de la profondeur de poche avec un œdème ou une hyperplasie gingivale qui peuvent faussement augmenter la mesure. [42]




Figure 21 : Sonde parodontale graduée  
Source : Niemiec. 2013

Avec le même instrument on peut estimer la hauteur de la récession gingivale. La perte d'attache est estimée en faisant la somme de ces deux mesures. Le cas échéant, les furcations peuvent aussi être gradées selon trois stades. Pour cela on évalue la profondeur de pénétration de la zone inter-radulaire par la sonde en fonction de la largeur de la dent [42] :

- Stade I : pénétration inférieure à 1/3 de la largeur de la dent.
- Stade II : pénétration supérieure à 1/3 de la largeur de la dent sans la traverser.
- Stade III : pénétration complète, sur toute la largeur de la dent.

Pour avoir une meilleure idée de l'importance des pertes osseuses il est également recommandé de réaliser des radiographies de la cavité buccale complète (Figure 22). En effet, plus d'un quart des lésions parodontales importantes ne seraient pas objectivées en l'absence de clichés radiographiques. Cependant, il faut savoir que les pertes osseuses ne sont visibles radiographiquement qu'à partir d'une déminéralisation supérieure à 30% voire 50% et qu'elles sont toujours sous-estimées. En cas de mobilité dentaire la radiographie va permettre d'optimiser la prise en charge en fonction de son origine : perte d'attache, fracture... L'évaluation radiographique est donc bien un complément à l'examen clinique, elle ne peut en aucun cas le remplacer. [42], [43]

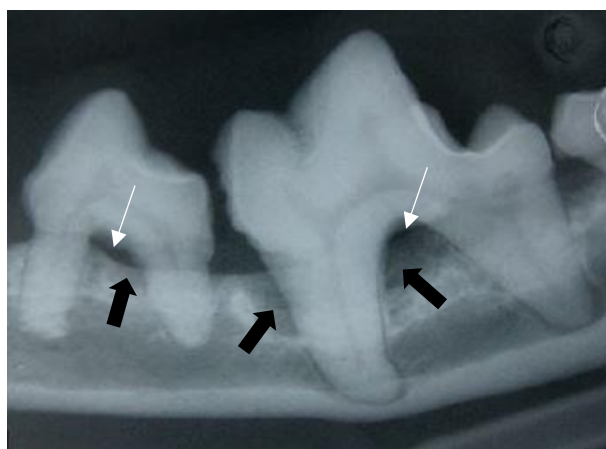


Figure 22 : Radiographie dentaire objectivant des furcations et des zones de pertes osseuses chez le chien

Légende : Flèches blanche fines = furcations, Flèches noires épaisses = pertes osseuses

Source : <https://www.vetopedia.fr/maladie-parodontale-chien-chat/>

La réalisation des radiographies doit se faire après le détartrage car le tartre est un matériau minéralisé et donc radio-opaque. S'il n'est pas retiré avant l'acquisition des clichés, ceux-ci seront donc difficilement interprétables. [42]

Il existe également un test sous forme de bandelette qui permet d'objectiver la présence ou non de maladie parodontale en passant simplement la bandelette sur la marge gingivale. Il repose sur la détection des thiols, produits sécrétés par les pathogènes parodontaux. Cet outil est particulièrement utile en cas de périodontite sévère sans inflammation gingivale observable ou avec du tartre en faible quantité, ou encore pour les animaux ayant les gencives pigmentées (pour lesquels la détection de l'inflammation est donc plus compliquée). Il est aussi pratique pour estimer l'état pathologique ou non des molaires, qui sont plus difficiles d'accès. [42]

Lors de l'élaboration du diagnostic il est important de caractériser chaque atteinte le plus précisément possible afin d'adapter le traitement à chaque cas.

## 6) Classification des stades de maladie parodontale

D'après l'American Veterinary Dental College (AVDC) Nomenclature Committee, on distingue cinq stades de maladie parodontale allant de 0 à 4 [42] :

- Stade 0 : aspect clinique normal, absence de gingivite ou de périodontite cliniquement évidente.
- Stade 1 : gingivite seule sans perte d'ancrage, hauteur et architecture de la crête alvéolaire normale.
- Stade 2 : début de périodontite visible cliniquement et radiographiquement, perte d'ancrage inférieure à 25% ou furcation de stade I maximum.
- Stade 3 : périodontite modérée, perte d'ancrage comprise entre 25 et 50% ou furcation de stade II.
- Stade 4 : périodontite avancée, perte d'ancrage supérieure à 50% ou furcation de stade III.

La perte d'ancrage est mesurée à partir de la jonction cémento-amélaire et en fonction de la longueur de la racine.

## 7) Lésions histologiques

Les études histologiques des lésions parodontales canines sont peu nombreuses et majoritairement anciennes. Les images présentées dans la bibliographie ne sont donc pas toujours de très bonne qualité. Il en ressort cependant que les lésions sont similaires à celles de l'homme [24], [44].

En effet, il est remarqué dans les deux espèces qu'une inflammation modérée est toujours présente sur un parodonte cliniquement sain. Elle est caractérisée par un infiltrat contenant principalement des plasmocytes et des lymphocytes. Une autre irrégularité observée chez des chiens sains est la présence occasionnelle de zones d'hyperplasie du cément. [44]

Lors de parodontite avérée, la jonction épithéliale est observée basalement à la jonction cémento-amélaire, objectivant ainsi la récession gingivale. De plus, l'inflammation est beaucoup plus marquée, avec un épithélium jonctionnel très fortement infiltré par des grandes quantités de plasmocytes et de lymphocytes. Cet infiltrat peut aussi se retrouver dans le ligament parodontal et dans le canal médullaire de l'os alvéolaire. On remarque des récessions de cément, voire même de dentine. Des pertes d'os alvéolaire sont également observées, avec visualisation d'ostéoclastes. Sur les dents pluriradiculées elles peuvent toucher une seule ou plusieurs racines. [44]

Chez le chien la maladie parodontale ressemble donc beaucoup à celle de l'homme du point de vue lésionnel, ce qui en fait un modèle d'étude intéressant pour les recherches à visée translationnelle humaine.

## 8) Traitements

### a. Traitements en médecine vétérinaire

#### i. Traitements préventifs

Le premier traitement contre la maladie parodontale est prophylactique. L'éducation par le vétérinaire du client à l'hygiène bucco-dentaire de son animal est donc indispensable à la réussite du traitement de la maladie parodontale. Le propriétaire peut pour cela réaliser des soins actifs, plus efficaces, ou des soins passifs, moins efficaces mais connaissant une meilleure observance. [43]

Le traitement préventif actif de la maladie parodontale consiste en un brossage de dents régulier permettant de prévenir la formation de biofilms et donc de la plaque dentaire. Un dentifrice vétérinaire peut être ajouté sur la brosse afin d'optimiser l'efficacité de l'action mécanique. Idéalement, un brossage quotidien est recommandé. Effectivement, un arrêt complet de cette pratique entraîne l'installation d'un biofilm dans les 24 heures. De plus, on observe une apparition de maladie parodontale débutante, caractérisée par une gingivite, 10 à 20 jours seulement après l'arrêt des brossages. Cependant, pour des raisons d'observance par les propriétaires, lorsque la santé buccale du chien est correcte, il est toléré de réduire la fréquence de brossage à 3 fois par semaine. En revanche, pour retrouver des gencives saines lorsqu'une gingivite est observée, seul un brossage quotidien est efficace. Une autre possibilité de traitement actif est l'utilisation de solutions contenant de la chlorhexidine, du peroxyde d'hydrogène ou du zinc pour rincer la bouche de l'animal. En effet, ces agents permettent de limiter la formation de plaque dentaire et de réduire les gingivites. Il a été remarqué que le bénéfice de ces traitements préventifs sont plus importants sur les canines et les incisives. [25]–[27], [43], [45]

Il existe également deux types de traitement préventif passif. Tout d'abord, les barres à mâcher permettent, par action mécanique, de réduire le dépôt de tartre. Mais cette action ne s'effectue pas de manière homogène. Effectivement, le chien se sert principalement de ses

dents carnassières pour mastiquer, l'effet bénéfique de ces barres sera donc principalement constaté sur ces dents [43]. Ensuite, on trouve des solutions ayant des effets bactériostatiques à diluer dans l'eau de boisson pour limiter la prolifération bactérienne et ainsi la formation de plaque dentaire et de tartre [42].

Enfin, la nourriture solide serait plus susceptible de limiter l'apparition de tartre du fait de l'effet mécanique produit par la mastication des croquettes qui n'est pas retrouvé dans la nourriture humide. Cependant, il faut aussi considérer la taille et la texture des croquettes. En effet, des croquettes de taille trop petites par rapport à la taille du chien ne vont pas être croquées et ne seront donc pas plus bénéfiques vis-à-vis de la réduction de la formation de plaque dentaire que de la pâtée. Une nourriture spécifique pour réduire la formation de plaques et de tartre et assainir les gencives, en ajoutant par exemple des polyphosphates (chélateurs de calcium) à l'enrobage des croquettes, pourrait jouer un rôle dans le développement de la maladie parodontale, mais les études ne s'accordent pas sur le sujet. En effet, la réduction de la plaque dentaire et du tartre mais aussi de la gingivite suite à une alimentation de ce type semble être effective uniquement sur les chiens de moyenne et grande taille mais pas sur les petites races. [25], [26], [45], [46]

L'idéal est finalement d'associer les traitements actif et passif afin d'avoir des effets maximums sur l'ensemble de la cavité buccale.

## ii. Traitements médicaux

Les traitements médicaux mis en place sont dépendants de l'importance des lésions observées sur chacune des dents de l'animal. On peut aller d'un simple détartrage suivi d'un polissage lors d'une simple gingivite, à l'extraction dentaire pour les cas les plus avancés.

### • **Antibiothérapie** [24], [42], [43]

L'utilisation d'antibiotiques par voie systémique en médecine vétérinaire lors de maladie parodontale est controversée du fait du manque d'études sur le sujet. Cependant, il est actuellement recommandé de commencer une antibiothérapie avant de pratiquer les soins chirurgicaux et de la poursuivre ensuite chez des patients ayant :

- des lésions tissulaires adjacentes importantes,
- un statut immunodéprimé,
- une maladie systémique concomitante,
- une ostéomyélite.

L'intérêt recherché par cette pratique est une diminution de la charge bactérienne buccale et donc une réduction de la bactériémie lors de l'intervention car ces sujets ont des risques augmentés d'infections. En revanche, dans le cadre d'une utilisation raisonnée des antibiotiques, il n'est pas conseillé de donner des antibiotiques à des animaux ne présentant pas d'autre atteinte que leur maladie parodontale, car on estime qu'ils ont un système immunitaire suffisamment compétent pour faire face à la bactériémie transitoire consécutive à la chirurgie.

Le choix des antibiotiques utilisés se fait de manière probabiliste, grâce à la connaissance des micro-organismes les plus couramment impliqués dans la parodontite. En effet, la réalisation d'antibiogrammes n'est pas réalisable en médecine vétérinaire du fait de

l'absence de tests disponibles. Ce manque peut être expliqué par la difficulté à cultiver des bactéries anaérobies et par le risque de contamination important de l'échantillon par la flore buccale. On utilise donc habituellement une association d'antibiotiques :

- un ayant un spectre ciblant spécifiquement les bactéries anaérobies : généralement le métronidazole,
- un étant capable d'atteindre les zones profondes des poches et la plaque dentaire : couramment l'amoxicilline (plus ou moins associée à l'acide clavulanique) mais d'autres antibiotiques, comme la clindamycine, auraient une meilleure atteinte des poches parodontales.

Il est également possible d'effectuer une antiseptie locale. Avant la réalisation de soins dentaires, qui entraînent généralement des saignements, il est effectivement conseillé de faire des rinçages de la cavité buccale avec des solutions antiseptiques comme du gluconate de chlorhexidine 0,12% par exemple. Cette action est réalisée juste avant les soins et permet de diminuer la charge bactérienne buccale, et par conséquent la bactériémie consécutive aux interventions. Le temps de contact avec l'antiseptique doit être d'au minimum une minute.

- **Détartrage et surfaçage radiculaire [42]**

Pour commencer, les surfaces des plus grosses plaques de tartre sont retirées manuellement à l'aide d'un davier, par pression sur la couche de tartre.

Ensuite, l'instrument le plus utilisé en médecine vétérinaire pour réaliser le détartrage une fois l'excédent retiré est un détartréur ultrasonique. Il en existe plusieurs types dont les principaux sont le magnétostrictif et le piézoélectrique. Ce dernier serait préférable car moins dommageable pour l'émail et produisant moins de chaleur. Les vibrations de l'appareil, généralement comprises entre 25 000 et 40 000 Hz, permettent de détacher le tartre de la dent. La puissance est adaptée en fonction de l'appareil et de son utilisation supra- ou sub-gingivale. De plus, le spray refroidissant de l'appareil a une action antibactérienne, ce qui limite la bactériémie consécutive au détartrage. Le détartréur se tient comme un stylo, avec le pouce, l'index et le majeur ; les deux doigts restants permettent de se stabiliser (Figure 23 - A). Le bord de l'instrument est ensuite appliqué sur la dent, en mouvements continus pour parcourir toute la surface de la dent, avec une pression modérée. En effet, une pression trop forte peut endommager à la fois l'appareil et la dent. A l'inverse, une pression trop faible ne sera pas efficace. Il faut noter que la pointe de l'appareil ne doit pas être utilisée pour le détartrage car elle n'est pas efficace et risque, en plus, de créer des lésions dentaires.

Il est préférable de coupler le détartrage ultrasonique à un détartrage manuel pour s'assurer de son intégrité. Le détartréur manuel se tient entre le pouce et l'index au niveau du manche et le majeur vient s'appuyer proche de l'extrémité pour permettre de sentir les vibrations lorsque du tartre est encore présent ; les deux doigts restants servent à se stabiliser (Figure 23 - B). Son bord étant tranchant, cet instrument n'est utilisé que sur la partie supra-gingivale de la dent. Le bord tranchant est placé du côté de la surface dentaire et les mouvements se font depuis la bordure gingivale vers la face occlusale pour éviter toute lésion de la gencive. La pression est toujours modérée. Les mouvements sont répétés jusqu'à ce que la dent soit lisse. Pour la partie sub-gingivale un instrument spécifique est utilisé : la curette. En effet, ses bords sont émoussés pour que la pénétration du sulcus ou de la poche ne crée



pas de lésion. Son angulation est choisie en fonction de la zone à détartrer. L'extrémité est introduite délicatement sous la gencive jusqu'à l'épithélium de jonction puis une pression modérée est appliquée sur la dent tout en remontant la curette. Tout comme pour la zone supra-gingivale, l'opération est répétée jusqu'à sensation d'une surface lisse.

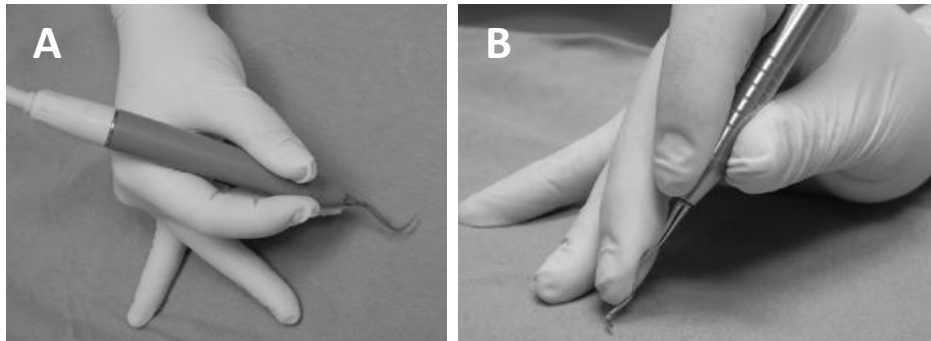


Figure 23 : Tenue des détartrateurs ultrasonique (A) et manuel (B)  
Source : Niemiec, 2013

Afin de s'assurer que la totalité de la plaque dentaire a bien été retirée, il est possible d'utiliser une solution révélatrice. En effet, des zones peuvent paraître complètement détartrées à l'œil nu mais avoir encore quelques résidus de plaque ou de tartre. Ainsi, après l'application de la solution révélatrice, les dernières traces de tartre peuvent être éliminées en repassant le détartrateur sur les zones concernées.

Le détartrage doit toujours être suivi d'un polissage pour limiter au maximum la réapparition de la plaque dentaire. En effet, les microlésions créées lors du détartrage rendent la surface de la dent rugueuse et donc plus propice à l'installation des micro-organismes. Le polissage se fait à l'aide d'un polisseur et d'une pâte à polir. Cette dernière peut être directement achetée dans le commerce ou réalisée à partir de broyat de pierre ponce et de solution de chlorhexidine (ce qui ajoute donc en plus une composante antimicrobienne). Le polisseur s'applique sur toutes les surfaces dentaires et sa tête doit être perpendiculaire à la surface de la dent. L'embout du polisseur est soit une brosse, soit une cupule en caoutchouc. Les deux s'écrasent légèrement sous la pression ce qui leur permet de passer sous la marge gingivale et ainsi de polir la surface sulculaire de la dent. Il faut veiller à ce qu'il y ait toujours suffisamment de pâte à polir sur l'embout pour éviter d'échauffer les dents. Toujours pour éviter une trop grande chaleur, la vitesse de rotation de la tête du polisseur ne doit pas excéder 3 000 tours par minute.

Il faut ensuite procéder à un nettoyage du sulcus afin d'éliminer les résidus de tartre, plaque dentaire et pâte à polir qui sont riches en bactéries et risquent donc d'accélérer la réapparition de la maladie parodontale s'ils ne sont pas éliminés. Pour ce faire, une aiguille fine et émoussée est introduite dans le sulcus et une solution de NaCl 0,9% stérile ou de chlorhexidine 0,12% est injectée tout autour de la dent.

Enfin, il est possible d'appliquer un gel étanche tout le long des marges gingivales immédiatement après l'intervention puis de manière hebdomadaire par le propriétaire. Cette pratique limite la mise en place de plaque et de tartre et l'apparition de gingivite. [47]

- **Traitements chirurgicaux** [4], [42]

En médecine vétérinaire les traitements chirurgicaux sont limités en pratique courante à des réductions de poches et des lambeaux gingivaux. Ces techniques chirurgicales ne sont utilisées que lorsque le détartrage et le polissage ne suffisent pas à assurer l'assainissement des zones atteintes. C'est le cas par exemple des poches supérieures à 5 mm mais aussi de toutes les autres zones inaccessibles. Des extractions dentaires peuvent aussi être réalisées face aux cas les plus avancés.

Pour réduire une poche gingivale il faut mesurer sa profondeur avec une sonde parodontale graduée. On ressort ensuite l'instrument de la poche parodontale et on le place par-dessus la gencive pour pouvoir faire un point de saignement à 3 mm de moins que la profondeur mesurée (cette manœuvre permet d'obtenir une profondeur de poche physiologique, soit environ 2 mm, suite à l'intervention car on estime que la gencive subira une rétraction cicatricielle d'environ 1 mm). L'opération est répétée à plusieurs points de la poche parodontale car la profondeur est généralement variable autour d'une même dent. L'incision se fait ensuite à 45°, avec une lame de 15, pointe vers la couronne, en suivant les points de saignement. La gencive coupée est retirée à l'aide d'une curette. Les nouvelles marges gingivales ainsi créées peuvent être lissées à l'aide d'une fraise diamantée rugueuse, dans le but de limiter l'adhésion de la plaque dentaire. La gestion de l'hémostase peut se faire soit manuellement à l'aide de compresses soit avec un cautérisateur ou un laser si la clinique en est équipée. La surface dentaire inatteignable avant la chirurgie est ensuite détartrée et polie.

Pour réaliser un lambeau gingival on procède au marquage par points de saignement comme décrit ci-avant pour la réduction des poches. L'incision de la gencive est par contre réalisée avec une inclinaison inverse à celle exposée précédemment, c'est-à-dire que la lame de 15 est inclinée en direction de la racine. On peut ensuite réaliser un lambeau complet ou partiel. Pour un lambeau complet on choisit de dénuder complètement l'os alvéolaire. Dans ce cas on réalise deux incisions franches de part et d'autre de la zone du lambeau puis la gencive est délicatement décollée de l'os alvéolaire entre ces deux incisions à l'aide d'une rugine. Pour un lambeau partiel on décide de laisser une couche de tissus sur l'os alvéolaire. Pour cela on réalise également des incisions gingivales de chaque côté de la zone du lambeau mais sans dépasser la moitié de l'épaisseur de la gencive. On dilacère ensuite le tissu conjonctif gingival entre ces incisions avec des ciseaux. Ce deuxième type de lambeau gingival est plus compliqué à réaliser mais permet une cicatrisation plus rapide et limite la perte d'os alvéolaire lors de la cicatrisation. Dans les deux cas, la racine est alors exposée et la zone qui ne pouvait pas être traitée convenablement auparavant est détartrée et polie. Le lambeau est ensuite remonté pour être suturé à la gencive de la face linguale, au niveau de l'espace interdentaire. Des points peuvent également être réalisés au niveau des incisions latérales si besoin. Les fils utilisés pour ces sutures sont des fils monobrins, de préférence résorbables, de diamètre 2/0. Ces techniques sont à utiliser en cas de furcation, par exemple, d'autant plus quand on est en présence de stade II ou III.

En présence de stade avancé de maladie parodontale et/ou lors d'incapacité du propriétaire à fournir des soins dentaires réguliers après chirurgie, il peut être décidé de réaliser une extraction dentaire. Cette opération va varier en fonction du nombre et de la longueur des racines de la dent à retirer. On distingue ainsi trois situations : les dents monoradiculées, les dents polyradiculées et le cas particulier des canines.

Pour extraire une dent il faut la désinsérer de son tissu de soutien. Lorsque l'on est face à une dent monoradiculée il suffit donc d'introduire délicatement un luxateur le long de la racine et de faire des petits mouvements rotatoires tout autour de cette dernière en appuyant légèrement pour la dissocier du ligament parodontal. Lorsque la dent est suffisamment mobile, il faut l'attraper avec un davier et faire des légers mouvements latéraux tout en tirant doucement sur la dent pour finir de l'extraire. Si elle ne vient pas facilement il faut réitérer l'étape du luxateur. On réalise ensuite un point de rapprochement des gencives, pas trop serré, avec fils monobrins, de préférence résorbables, de diamètre 4/0 ou 5/0, pour permettre une cicatrisation plus rapide.

Le principe est le même pour les dents polyradiculées mais elles sont préalablement découpées à l'aide d'une fraise fissure pour former autant de morceaux qu'il y a de racines. Chaque partie est ensuite traitée de la même manière qu'une dent monoradiculée.

Lors de l'extraction d'une canine, il est préférable de réaliser un lambeau gingival complet (comme décrit ci-avant) pour accéder à l'os alvéolaire et réaliser une ostéotomie partielle car les racines de ces dents sont longues et courbées et donc difficiles à désarticuler. L'alvéolotomie est réalisée sur la face vestibulaire et peut être basse, c'est-à-dire limitée à la crête alvéolaire, ou classique, lorsqu'elle s'étend sur la majeure partie de la racine. Elle est réalisée avec une fraise boule. La suite de la chirurgie repose sur le même principe que pour toutes les autres dents : l'attache cémento-ligamentaire est rompue à l'aide d'un luxateur puis la dent est retirée de sa cavité à l'aide d'un davier. Une fois la dent extraite la crête osseuse est limée, toujours à l'aide d'une fraise boule, afin d'optimiser la cicatrisation, puis le lambeau est suturé avec un fil monobrin de diamètre 2/0.

Les dents les plus mobiles peuvent parfois être retirées uniquement grâce à des mouvements latéraux au davier du fait du peu d'attache restante et de la détérioration de ces derniers tissus de soutien. Il faut cependant procéder délicatement pour ne pas créer de fracture radiculaire.

Si la maladie parodontale est favorisée par la présence d'une hyperplasie gingivale on procède à une gingivectomie de la zone en question. L'opération peut s'effectuer à l'aide de différents instruments : un scalpel, un cautérisateur électrique à boucle ou un laser. La plupart des vétérinaires utilisent le scalpel mais certaines cliniques sont équipées d'un cautérisateur électrique ou d'un laser. Ces deux derniers instruments présentent comme avantage majeur la gestion de l'hémostase, ce qui permet en plus d'avoir une meilleure visibilité de la zone opératoire. En revanche, le cautérisateur peut créer des lésions nécrotiques du cément ou de l'os si l'on touche ces tissus lors de la manipulation. Une nécrose de la gencive peut aussi être observée en cas d'utilisation de l'appareil à une trop forte puissance ; à l'inverse, une puissance trop faible risque d'entraîner une déchirure du tissu. Il est donc nécessaire de bien maîtriser cet instrument pour l'utiliser et on évitera de s'en servir lors d'intervention proche d'une racine ou d'une crête alvéolaire. Le laser lui présente d'autres avantages qui sont une

contraction minime des tissus lésés et une action antibactérienne. Ses principaux défauts sont sa plus grande période de cicatrisation et sa lenteur d'exécution, ce qui conduit à ne l'utiliser que sur des interventions localisées. L'utilisation d'un scalpel entraîne plus de saignements et donc une moins bonne visibilité de la zone opératoire mais les complications sont moins fréquentes lors de l'utilisation de cet instrument.

## b. Traitements en médecine humaine

### i. Traitements préventifs

Les traitements préventifs de la maladie parodontale humaine reposent sur les mêmes principes que nous venons de développer en médecine canine.

En effet, le traitement préventif de la maladie parodontale humaine est hygiénique. L'éducation du patient à l'hygiène bucco-dentaire est donc indispensable à la réussite du traitement de la maladie parodontale. Un brossage de dent régulier prévient effectivement la formation de biofilms et donc de la plaque dentaire. Il est impératif que l'hygiène bucco-dentaire du patient soit bonne avant de passer aux phases de traitements médicaux. [48]

### ii. Traitements médicaux

Si les premières étapes du traitement médical chez l'homme ressemblent à celles exposées précédemment pour le chien, les techniques chirurgicales sont beaucoup plus avancées.

Le but du traitement médical est de restaurer au maximum les tissus dégradés lors du développement de la maladie parodontale. Il comporte plusieurs phases [27], [31] :

- Un traitement dentaire visant à éliminer le tartre et la plaque dentaire par détartrage et surfaçage radiculaire pour assainir les zones impactées.
- Un traitement antibiotique pour éliminer les bactéries restantes et limiter ainsi les récurrences.
- Un traitement chirurgical pour les cas les plus avancés avec des pertes importantes de tissus parodontaux et dont les 2 premières phases de la prise en charge se sont avérées insuffisantes.

Ces différents traitements peuvent cependant se révéler inutiles en l'absence de mesures d'hygiène buccodentaire strictes, afin de limiter les risques de recolonisation bactérienne des poches [36]. Il est donc indispensable d'informer le patient *a minima* sur la nécessité d'un brossage de dents régulier et éventuellement sur l'utilisation de bains de bouche.

#### • **Détartrage et surfaçage radiculaire**

Le détartrage permet d'éliminer la couche de tartre et les bactéries qu'elle contient sur la partie coronaire de la dent. Il est cependant insuffisant en cas de maladie parodontale, d'où son association à un surfaçage radiculaire. Ce dernier permet l'élimination en profondeur, dans les poches parodontales, de la plaque dentaire pour assainir ces zones difficiles d'accès. Une technique chirurgicale de débridement est cependant parfois nécessaire

lorsque la taille des poches est très importante (supérieure à 4 mm), comme chez le chien, pour permettre l'élimination des bactéries les plus profondément enfouies [36].

Suite à cette prise en charge, un contrôle est effectué entre 3 et 6 mois, afin d'évaluer la nécessité ou non d'une intervention chirurgicale. L'application des mesures d'hygiène buccodentaire par le patient joue un rôle déterminant dans l'amélioration de l'affection et donc dans la décision d'opérer ou non [31].

- **Antibiothérapie**

L'utilisation d'antibiotiques est très utile dans le traitement de la maladie parodontale. Elle est complémentaire au détartrage et au surfaçage radiculaire. En effet, elle permet d'éliminer les bactéries résiduelles encore présentes dans les poches gingivales et qui pourraient être responsables d'une récurrence de la maladie parodontale.

Chez des patients avec une atteinte localisée ou peu agressive on choisira préférentiellement des antibiotiques locaux. Pour des cas plus sévères, par exemple avec des poches très profondes ou des lésions généralisées, il est préconisé de favoriser la voie systémique pour le traitement antibiotique afin d'avoir une meilleure atteinte des zones profondes [31].

L'association de choix pour traiter une parodontite chronique semble être l'association d'amoxicilline et de métronidazole [49] ; mais d'autres molécules ont prouvé leur efficacité comme la chlorhexidine, les tétracyclines ou encore la clindamycine [31].

- **Traitements chirurgicaux**

Il existe différents types de traitements chirurgicaux dont les quatre principaux, que nous développerons ici, sont le lambeau de débridement (ou Open Flap Debridement : OFD), la régénération tissulaire par guidage membranaire, la greffe de matériel osseux et une combinaison des deux derniers ; des matériels bioactifs sont parfois ajoutés pour stimuler la régénération du parodonte [35], [36], [50]. Ils sont tous réalisés après les 2 premières phases du traitement de la maladie parodontale (surfaçage radiculaire et antibiothérapie).

#### Le lambeau de débridement ou OFD

Cette technique consiste à refermer l'espace créé par la parodontite avec un lambeau gingival (Figure 24 - A). Le problème rencontré avec cette chirurgie est la persistance du vide entre la racine et l'os alvéolaire laissé par l'affection. Le comblement de cet espace va alors se faire par prolifération tissulaire mais sans organisation fonctionnelle. En effet, les tissus les plus prolifératifs vont occuper la majeure partie de la zone cicatricielle. Ce sont les cellules épithéliales et les fibroblastes qui vont combler l'espace vide et se fixer sur la racine dentaire. Les défauts d'os alvéolaire, de ligament parodontal et de cément vont donc persister.

#### La régénération tissulaire par guidage membranaire

Cette deuxième option chirurgicale vise à limiter la prolifération épithéliale et fibroblastique dans la zone de cicatrisation. Pour ce faire, une membrane synthétique est apposée de l'os alvéolaire à la racine entre le lambeau gingival et l'espace vide (Figure 24 - B). Ainsi, l'espace et le temps sont suffisants pour permettre une régénération des tissus parodontaux. Cette régénération passe par le recrutement de cellules progénitrices présentes

dans le ligament parodontal sain qui vont permettre la cicatrisation des différents tissus de soutien de la dent. En effet, le matériel utilisé est l'EMD (Enamel Matrix Derivative), qui est issue de germes de dents porcines et contient notamment des protéines de la matrice amélaire dont des amélogénines. La membrane commerciale la plus communément utilisée est l'Emogain®. Il est donc supposé favoriser le recrutement des cellules souches du PDL. Le mécanisme de fonctionnement de ce biomatériau est cependant mal connu et le gain d'efficacité de cette technique comparée à une technique de guidage membranaire classique n'est pas prouvé, notamment du fait de l'hétérogénéité des résultats cliniques. [35], [36], [51]

### La greffe de matériel osseux

Le principe de cette chirurgie est de combler la zone de déterision avec des greffons osseux, de préférence autologues, pour favoriser une néo-ostéogénèse (Figure 24 - C). Le problème rencontré avec cette technique est que les greffons se retrouvent enchâssés dans un matériau fibreux, du fait la prolifération épithéliale et fibroblastique, ce qui réduit considérablement l'induction de la cicatrisation des tissus de soutien.

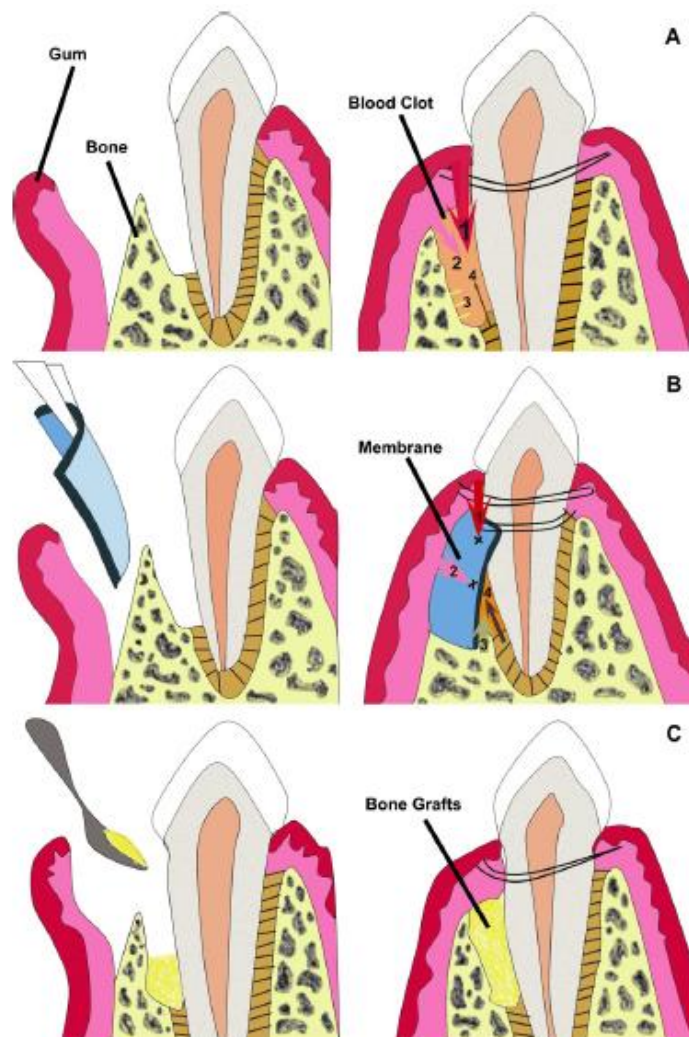


Figure 24 : Schéma de différentes techniques chirurgicales de correction de la maladie parodontale

Source : Chen et al., 2010

### La greffe osseuse associée à un guidage membranaire

Afin de contrer le problème rencontré avec une greffe osseuse simple, il a été imaginé d'ajouter une membrane EMD entre les greffons et le lambeau gingival (Figure 25). La prolifération épithéliale et fibroblastique est donc évitée et le potentiel d'induction de néo-ostéogénèse est maintenu. La cicatrisation des autres tissus de soutien est assurée par les cellules progénitrices présentes dans le ligament parodontal sain et dont le recrutement est favorisé par l'EMD, comme expliqué ci-avant.

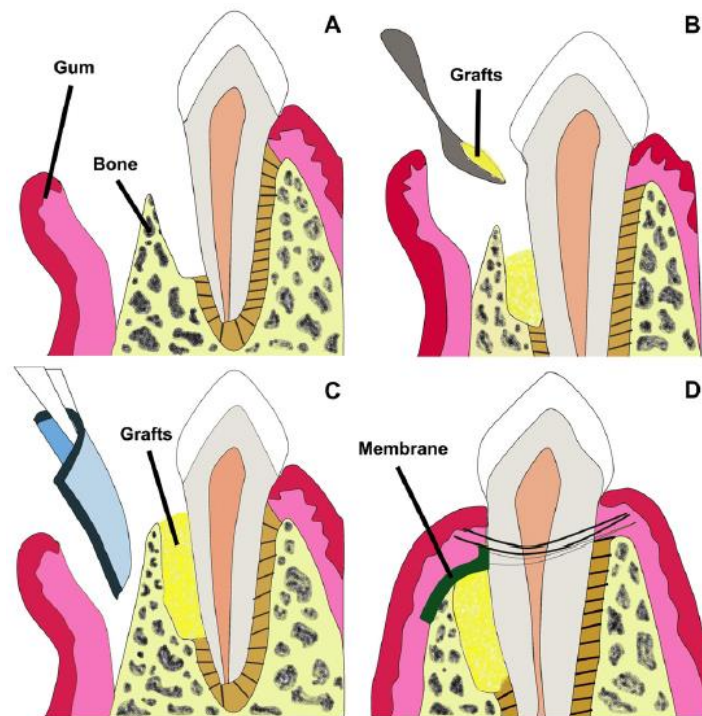


Figure 25 : Schéma d'une greffe osseuse avec guidage membranaire  
Source : Chen et al., 2010

Ces traitements permettent de stopper la maladie. Malheureusement, au niveau de la régénération tissulaire parodontale, toutes ces techniques montrent des résultats souvent insuffisants et une très grande variabilité inter-individuelle [1], [50]–[52]. Les recherches sont donc nombreuses pour tenter de trouver un traitement de la maladie parodontale efficace et reproductible.

### 9) Suivi des cas

Il est important que les soins chez le propriétaire (décrits dans la partie sur les traitements préventifs) soient correctement effectués après un traitement chirurgical afin d'optimiser l'assainissement des tissus et de limiter au maximum la réapparition de la maladie parodontale.

De plus, le vétérinaire doit contrôler l'état de la cavité buccale du chien régulièrement pour intervenir le plus tôt possible en cas de besoin. Chaque visite doit donc être l'occasion de regarder les dents de l'animal.

## 10) Nouvelles techniques de traitement de la maladie parodontale

Les recherches actuelles autour de la maladie parodontale se concentrent principalement sur des techniques de « tissue engineering ». Les deux grands axes de recherche actuels sont l'utilisation de facteurs de croissance et l'utilisation de cellules stromales mésenchymateuses (MSC).

La recherche a montré que les facteurs de croissance ont la capacité de stimuler la régénération du parodonte mais dans des conditions bien particulières. C'est pourquoi les études visant à permettre l'utilisation de ces médiateurs en pratique tentent de déterminer précisément les différents facteurs de croissance impliqués ainsi que la dose physiologique et le ratio de chacun. La façon d'apporter ces facteurs de croissance sur le lieu ciblé et de permettre une diffusion correcte (assez longue et en quantité suffisante mais non excessive) *via* des biomatériaux est aussi un point d'intérêt des recherches sur le sujet. [50], [51], [53]

Concernant l'implantation de cellules stromales mésenchymateuses, la plupart des études utilisent des cellules issues de la moelle osseuse. Elles ont montré l'efficacité de cette technique sur des modèles animaux et avec des lésions induites. Il a ainsi été démontré, notamment par immunohistochimie, que ces MSC avaient la capacité de survivre dans leur milieu d'implantation et de stimuler la régénération de tous les tissus du parodonte en quantité et en qualité satisfaisante [54]. La présence de ces cellules entraînerait aussi une néovascularisation importante, compatible avec la stimulation de la régénération des tissus parodontaux [55].

Le biomatériau composant la structure du greffon doit aussi être choisi consciencieusement. En effet, il existe différents supports présentant des propriétés variables mais dont les intérêts recherchés sont les mêmes : favoriser la régénération des tissus ciblés et être biodégradable pour éviter une réintervention chirurgicale après guérison. Concernant les biomatériaux utilisés en chirurgie parodontale, le phosphate de calcium, dont la forme la plus utilisée est l'hydroxyapatite, est par exemple indiqué pour la régénération des tissus durs et donc notamment du ciment et de l'os alvéolaire. Le sulfate de calcium est quant à lui utilisé pour la régénération du parodonte et permet de ne pas utiliser de membrane et ainsi de réduire le temps de chirurgie. Il est aussi possible d'utiliser du verre bioactif mais son effet sur la régénération parodontale est faible. Le chitosane (produit dérivé de la chitine, copolymère linéaire aléatoire de D-glucosamine et de N-acétyl-D-glucosamine), avec ses propriétés antibactériennes, est un matériau d'avenir pour la régénération du parodonte. Enfin, le Poly(lactic-co-glycolic acid) est un matériau disponible sous forme de membrane permettant de libérer des molécules comme des facteurs de croissance dans le milieu d'implantation. [53], [56]



L'objectif des études actuelles est donc de trouver les bons facteurs de croissance à associer avec les MSC et de les stabiliser dans un support adéquat pour pouvoir les greffer sur les zones lésées et permettre ainsi une régénération complète du parodonte (Figure 26) [56].

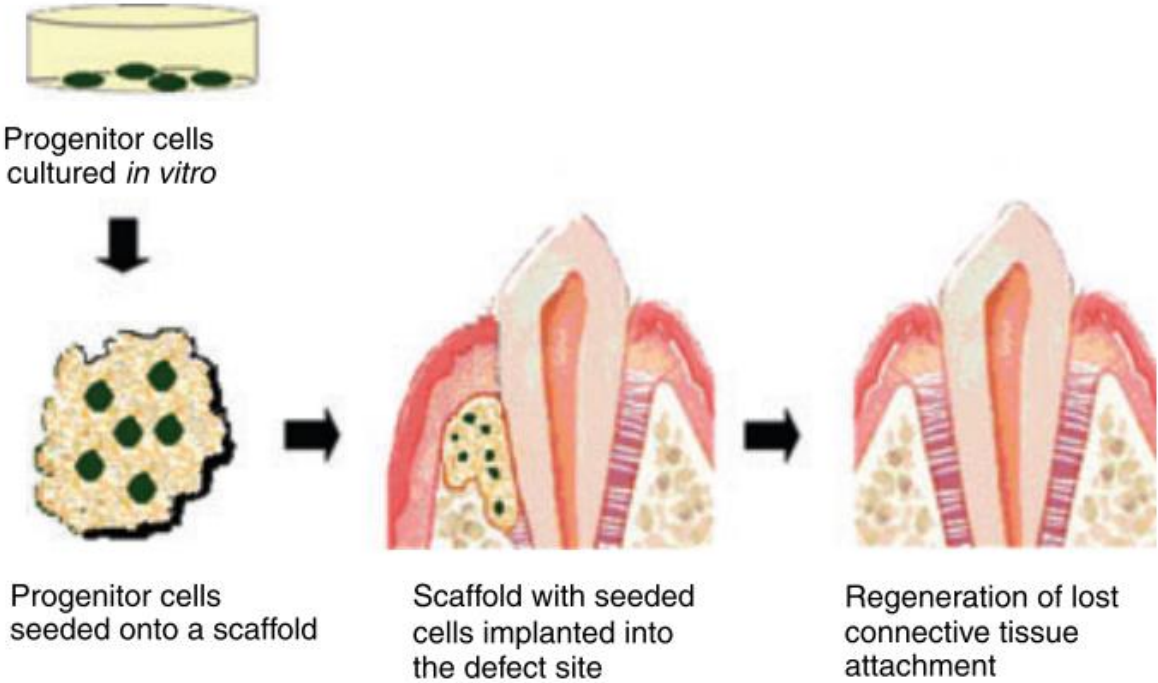


Figure 26 : Schéma de l'objectif des recherches en régénération tissulaire utilisant les MSC  
Source : Lin et al., 2008

### III – Intérêt des thérapies innovantes à base de cellules stromales mésenchymateuses dans le traitement de la maladie parodontale

#### 1) Historique et définitions

Il existe différentes catégories de cellules souches : les cellules souches d'origine embryonnaire, les cellules souches d'origine fœtale, les cellules souches issues de tissus adultes et les cellules stromales pluripotentes induites (iPSC) [57]–[60]. Les cellules stromales mésenchymateuses (MSC) sont des cellules souches issues de tissus adultes.

La fusion des gamètes donne, lors des tous premiers stades embryonnaires, des cellules totipotentes qui évoluent ensuite en cellules souches embryonnaires. Ces cellules sont dites pluripotentes car elles ont la capacité de se différencier en toutes les cellules de l'organisme. Certaines cellules embryonnaires vont donner les cellules souches adultes [59] qui sont, elles, dites multipotentes. En effet, elles peuvent se différencier en plusieurs types de lignées cellulaires mais pas toutes. La majorité des cellules embryonnaires va se différencier pour donner des cellules unipotentes, qui sont responsables de la formation des différents tissus de l'organisme. Ces dernières cellules peuvent être modifiées pour donner des iPSC qui elles sont pluripotentes. Les capacités de différenciation de toutes les cellules souches sont récapitulées dans la Figure 27. [61]

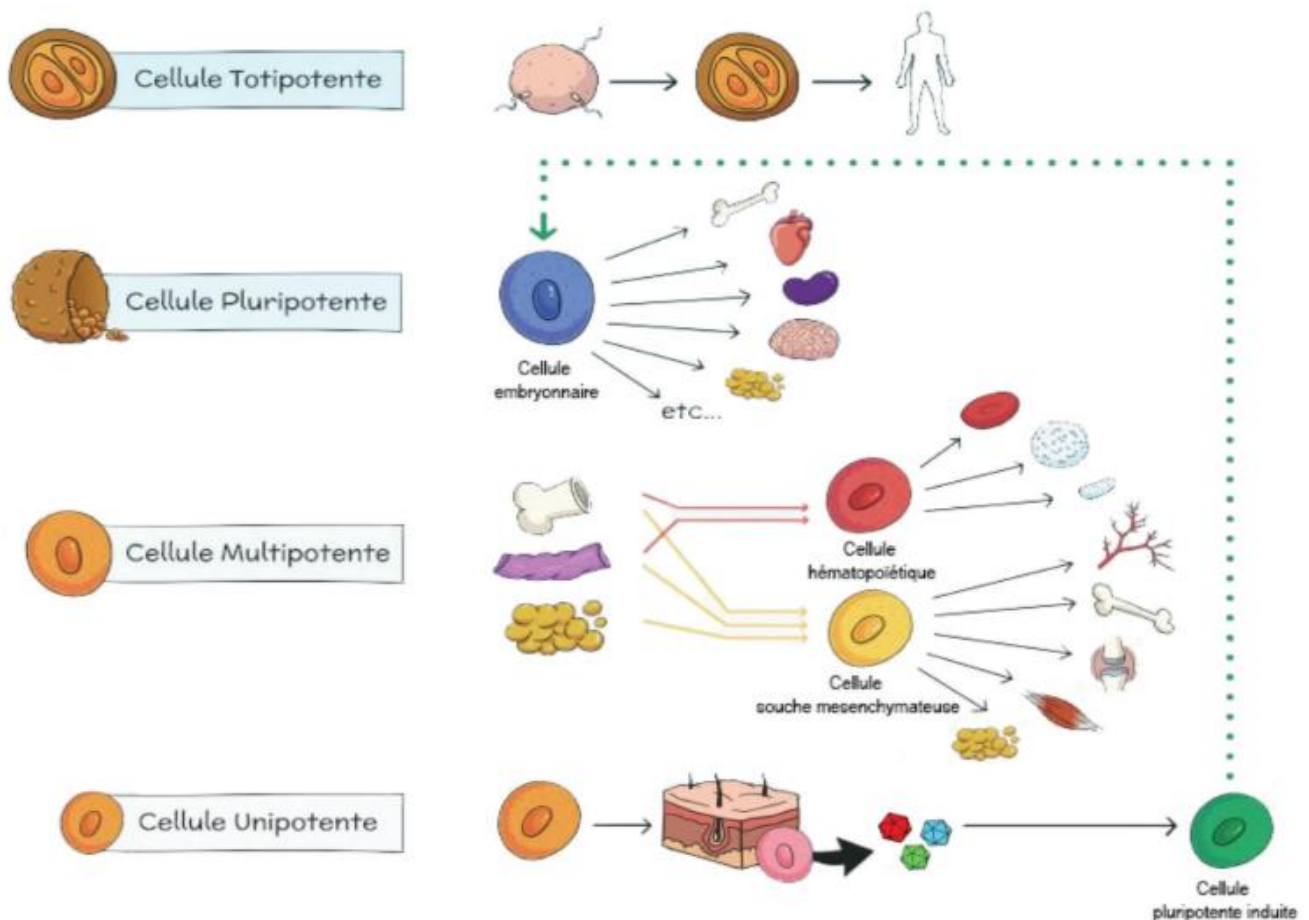


Figure 27 : Capacité de différenciation des différents types de cellules souches  
Source : Magalon et al., 2018

Les MSC ont été décrites pour la première fois dans les années 60. Elles étaient alors qualifiées d'unités fibroblastiques formant des colonies, du fait de leur description comme des cellules non-hématopoïétiques issues de la moelle osseuse, ayant la capacité d'adhérer au plastique et pouvant former des colonies d'apparence fibroblastique. [62]–[64]

Depuis, de nombreux travaux ont permis de décrire et comprendre les capacités et les fonctions de ces cellules, notamment à partir des années 2000. Afin de mieux les identifier, une définition précise a été adoptée. D'après l'International Society for Cellular Therapy (ISCT), pour être considérées comme des MSC, les cellules en question doivent répondre au minimum à trois critères [65] : « Premièrement, les MSC doivent être adhérentes au substrat dans des conditions standard de culture. Deuxièmement, les MSC doivent exprimer des molécules de surface CD105, CD73 et CD90, et ne pas exprimer des molécules de surface CD45, CD34, CD14 ou CD11b, CD79a ou CD19 et HLA-DR. Troisièmement, les MSC doivent pouvoir se différencier dans les trois lignées suivantes : ostéoblastes, adipocytes et chondroblastes *in vitro*. »

Cependant, malgré cette définition générale, Phinney et Sensebé [66] rappellent la difficulté de définir les MSC grâce à leurs épitopes de surface car un certain nombre, comme CD105, CD73 et CD90 par exemple, sont exprimés par de nombreuses autres cellules.

De plus, les protéines exprimées ou non par les MSC peuvent varier selon leur tissu d'origine ; de même que les conditions de culture peuvent modifier ces protéines. [62]

Chez l'adulte, des populations de MSC ont été identifiées dans différents tissus : la moelle osseuse, le tissu adipeux, la peau, le sang périphérique, le liquide synovial et les tissus dentaires. On en retrouve également dans le sang du cordon ombilical et dans le liquide amniotique [65], [67], [68]. Certains auteurs estiment que les MSC sont présentes dans l'ensemble des tissus de l'organisme [62], et même dans la paroi des vaisseaux sanguins, au sein de la population de péricytes [63].

## 2) Intérêts des MSC en médecine régénérative

L'utilisation de MSC en médecine régénérative se justifie pour plusieurs raisons.

Tout d'abord, leur potentiel de différenciation en une grande variété de cellules permet d'envisager leur utilisation pour de nombreuses pathologies. En effet, ces cellules ont, par exemple, la capacité de se différencier en tissu cartilagineux. Or, la cicatrisation du cartilage n'est pas possible naturellement du fait de l'absence de vascularisation dans ce type de tissu, d'où le potentiel d'utilisation des MSC pour une telle indication.

Les propriétés immunomodulatrices et anti-inflammatoires des MSC permettent de réguler l'inflammation et de guider la réponse immunitaire pour permettre une cicatrisation optimale du tissu concerné. Cette action est médiée par la capacité des MSC à fournir des facteurs trophiques.

Une autre particularité des MSC est que leur fonctionnement est dépendant de leur site d'implantation. En effet, elles répondent à des stimuli micro-environnementaux qui conditionnent les quantités de facteurs bioactifs sécrétés et les différents signaux chimiques émis. De plus, les MSC sont capables de stimuler les cellules progénitrices endogènes

présentes dans la zone de greffe pour entraîner leur différenciation et ainsi la cicatrisation du tissu concerné.

Enfin, une caractéristique très intéressante des MSC est leur propriété anti-apoptotique. Cette qualité est très utile dans le cadre de gestions post-traumatiques ou de lésions ou affections neurologiques pour permettre la conservation et la réparation des cellules lésées plutôt que leur élimination. [62]–[64], [67]

Il est aussi important de noter que, contrairement aux autres cellules souches (*i.e.* les cellules embryonnaires), les MSC ne sont pas responsables de la formation de tumeurs. De plus, l'utilisation de MSC ne pose pas de problème éthique, contrairement à celle des cellules d'origine embryonnaire. Ces arguments en font un outil de choix en médecine régénérative. [35]

De nombreuses recherches sont en cours pour déterminer plus précisément les mécanismes de fonctionnement des MSC, mais leur utilisation en thérapeutique humaine a déjà donné des résultats prometteurs, notamment dans le cadre de la gestion de maladies auto-immunes, de thérapies orthopédiques, cardiovasculaires ou neurologiques ou encore dans la gestion des plaies et la cicatrisation des tissus mous. [62], [67], [69]

L'avenir de l'utilisation des MSC en médecine régénérative est donc prometteur, d'où des recherches de plus en plus nombreuses dans ce domaine.

### 3) Du prélèvement de tissu adipeux à l'obtention des greffons de cellules stromales d'origine adipeuse

Dans cette partie nous décrivons le protocole d'obtention de cellules stromales adipeuses mésenchymateuses (ASC) car c'est le type de cellules que nous utiliserons dans notre étude. Ces cellules sont de plus en plus utilisées lors des études, à défaut des cellules mésenchymateuses issues de la moelle osseuse (BM-MSC) [69], notamment du fait de leur simplicité du prélèvement. Le procédé d'obtention de ces deux types de cellules est exposé dans la Figure 28.

Il existe deux manières de prélever du tissu adipeux chez un sujet : par liposuction ou par prélèvement chirurgical, notamment lors de dermolipectomies [70], [71].

Les ASC sont retrouvées dans la matrice extra-cellulaire du tissu adipeux. Cette matrice étant principalement constituée de fibres de collagène, il est nécessaire de digérer le tissu adipeux prélevé dans une solution tampon contenant des collagénases afin de récupérer les cellules d'intérêt. Cette digestion se fait à une température de 37°C pendant environ 45 minutes (variable selon les auteurs). Une centrifugation est ensuite nécessaire pour isoler la fraction vasculaire stromale (FVS) qui compose le culot de centrifugation et contient les ASC (représentant 2 à 10% de la FVS) mais aussi les cellules hématopoïétiques et les cellules endothéliales. Les adipocytes quant à eux se retrouvent dans la fraction supérieure, au-dessus de la solution tampon. [2], [3], [63], [64], [70]–[72]

Une étape de lyse érythrocytaire est possible avant la mise en culture pour avoir une FVS plus pure. Elle est réalisée dans une solution contenant du chlorure d'ammonium et du Tris. Un temps de contact de 3 à 5 minutes à 4°C est nécessaire. [2], [73]

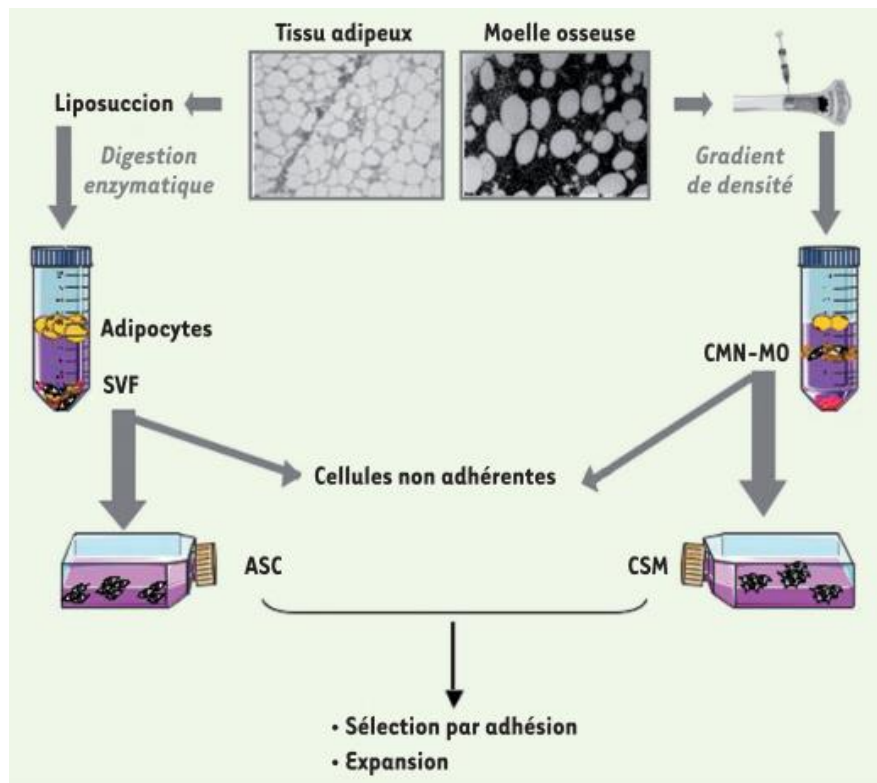


Figure 28 : Schéma des étapes d'obtention des ASC et des BM-MSc  
Source : Charbord et Casteilla, 2011

Les cellules sont ensuite mises en culture pour permettre leur amplification. Les milieux les plus communément utilisés sont le milieu Eagle modifié de Dulbecco et le milieu essentiel minimum  $\alpha$ , en association avec un sérum, généralement un sérum de veau fœtal (SVF), à 10%. Ces milieux sont supplémentés en facteurs de croissance (GF) et en cytokines, à minima des GF dérivés des plaquettes, des GF épidermiques, des GF transformants  $\beta$ , des GF insuline-like et des GF fibroblastiques 2. L'ajout de ces molécules permet de diminuer le temps d'amplification des MSC à deux à trois semaines au lieu de plus d'un mois. [62]–[64], [70]

Cependant, les milieux à base de SVF donnent des résultats variables d'un échantillon à l'autre. Des recherches ont donc été mises en œuvre pour tenter de trouver un substrat donnant des résultats plus reproductibles. Le lysat plaquettaire a ainsi été démontré comme étant une bonne alternative au SVF. Il est donc maintenant communément utilisé. Des milieux sans sérum sont aussi étudiés et actuellement utilisés dans le domaine de la recherche mais ils ne sont pas disponibles pour la production de MSC à visée humaine. [62], [63]

Lors de la phase de culture des MSC, il est important de ne pas faire plus de vingt cycles d'amplification. En effet, plus il y a d'étapes de passage plus les MSC perdent de leur rapidité de prolifération et de leur capacité de multipotence, et on observe une sénescence de plus en plus marquée [62], [63]. En culture, un passage cellulaire se fait lorsqu'on atteint la confluence (recouvrement complet du support de culture). Elle consiste en une trypsination des cellules en culture pour permettre leur réensemencement à plus faible concentration pour optimiser

leur rendement. Pour cela on met les cellules en culture en contact avec de la trypsine-EDTA dans une solution tampon pendant 5 à 10 minutes à une température de 37°C. Le décollement est vérifié au microscope optique puis les cellules sont reprises à une concentration déterminée dans le milieu de culture voulu. [73], [74]

Les ASC destinées à la greffe sont également récupérées par trypsination. Elles sont ensuite rincées et peuvent alors être implantées directement ou être conservées à -80°C et utilisées ultérieurement. Il est aussi possible de les incorporer à un biomatériau qui servira de support au greffon avant de les implanter.

#### 4) Intérêts des ASC pour le traitement de la maladie parodontale

La principale caractéristique des ASC est leur multipotence, et notamment leur capacité à se différencier en cellules ostéoblastiques, chondroblastiques, adipeuses et potentiellement musculaires et musculaires lisses des parois vasculaires [61], [71], [75], [76]. Elles ont aussi un potentiel angiogénique supérieur à celui des BM-MSc, ce qui favorise d'autant plus la régénération et la cicatrisation tissulaire [64], [77]. De plus, comme l'ensemble des MSC, elles ont des propriétés anti-inflammatoires et immunomodulatrices, ce qui joue également un rôle dans la meilleure cicatrisation des tissus [64].

Un avantage majeur de l'utilisation des ASC réside en la quantité importante de sources d'ASC (*i.e.* les tissus adipeux) présente chez chaque individu. De plus, 10% du tissu adipeux se régénère tous les ans [64]. Il faut aussi noter que le prélèvement pour obtenir des cellules autologues comporte une chirurgie bien moins lourde, comparativement au prélèvement de moelle osseuse par exemple qui présente en plus un réservoir limité. En effet, il suffit d'une anesthésie locale pour permettre le prélèvement de tissu adipeux. Enfin, la quantité de MSC dans le tissu adipeux est au moins cent fois supérieure à celle retrouvée dans la moelle osseuse [64], [71].

Des études ont déjà montré que l'utilisation de BM-MSc permet de régénérer l'os alvéolaire et d'entraîner une néovascularisation, contribuant ainsi à la régénération des autres tissus parodontaux. Cependant, le prélèvement de ces cellules est compliqué et compromet leur utilisation à large échelle en médecine régénérative parodontale. [54], [55], [68], [78]

L'intérêt de l'utilisation des ASC dans le traitement de la maladie parodontale est donc multiple. Premièrement, le prélèvement de cellules adipeuses chez le patient est simple et peu honéreux à réaliser. Deuxièmement, les ASC sont capables de se différencier en cellules ostéoblastiques, permettant ainsi une régénération de l'os alvéolaire, et en cellules musculaire, pouvant contribuer à la régénération du ligament parodontal. Ce dernier vascularisant le ciment, sa régénération devrait également permettre une meilleure cicatrisation du ciment. Enfin, du fait de leur potentiel immunomodulateur (commun à toutes les MSC), elles pourront aussi résoudre l'inflammation due à la prolifération bactérienne.

Une étude menée à STROMALab (Lemaitre *et al.* en 2016 [2]) a montré l'efficacité de l'utilisation des ASC dans la régénération des tissus parodontaux sur un modèle murin. En effet, elle démontre une meilleure reconstruction du ciment qui retrouve la même épaisseur que du tissu sain au bout de 12 semaines. De même, la quantité et l'organisation des fibres de

Sharpey du ligament parodontal sont meilleures lors d'un traitement à base d'ASC. Une plus grande vascularisation de ce tissu est également observée sur ces sites, mais aucun lien n'a été démontré entre cette vascularisation augmentée et la meilleure régénération tissulaire parodontale.

La maladie parodontale de ces souris a été induite par gavage bactérien, ce qui se rapproche plus des lésions observées lors de cette affection chez l'homme par rapport à des lésions créées mécaniquement. Cependant, ce ne sont pas des lésions apparues par accumulation de plaque dentaire, elles sont donc potentiellement différentes de celles observées en médecine humaine.

De même chez le chien, une étude menée par Tobita *et al.* en 2013 [3] a montré qu'un traitement à base d'ASC et de plasma enrichi en plaquettes (PRP) entraînait une meilleure régénération parodontale. Les quantités de tissus parodontaux (soit d'os alvéolaire, de ligament parodontal et de ciment) 2 mois après implantation sont plus importantes que lors d'un traitement à base de PRP seul. De plus, l'ancrage du ligament parodontal présente une bonne orientation au niveau des zones traitées avec cette combinaison. Ainsi, l'association de ces deux produits permettrait d'une part, grâce à la barrière formée par le gel, de limiter l'invasion de la zone lésée par des tissus gingivaux et d'autre part, grâce à l'association des ASC et du PRP, d'avoir une régénération des tissus parodontaux.

Cependant, ici aussi les lésions parodontales sont différentes de celles rencontrées en dentisterie humaine car elles ont été créées chirurgicalement sur des chiens jeunes.

La capacité des MSC à régénérer les tissus parodontaux animaux, murins comme canins, est donc décrite dans la littérature scientifique. Cependant, les modèles utilisés pour créer les lésions parodontales ne sont pas suffisamment proches de la maladie parodontale humaine pour pouvoir espérer transposer directement les techniques expérimentales à une application humaine. De plus, les mécanismes responsables de la régénération tissulaire parodontale sont encore mal connus. [68], [79], [80]

L'intérêt de l'étude en cours est la plus grande similarité de l'étiopathogénie des lésions des chiens inclus dans l'étude avec la maladie parodontale humaine. En effet, toutes les lésions observées dans la cohorte de l'étude auront été formées progressivement et spontanément par la présence de tartre chez des animaux adultes âgés, comme c'est le cas pour les affections rencontrées en dentisterie humaine.





## DEUXIEME PARTIE : ETUDE EXPERIMENTALE

### I – Contexte, financement et organisation du projet ANR-PARO

#### 1) Contexte

Comme exposé dans la première partie de cette thèse, la maladie parodontale est une affection largement répandue dans la population humaine comme dans la population canine. Elle est influencée par de nombreux facteurs qui peuvent être génétiques, métaboliques ou environnementaux. Pourtant, les traitements actuels ne sont pas suffisamment efficaces et présentent une grande variabilité interindividuelle malgré leur coût important.

Préserver plus efficacement les tissus parodontaux permettant l'ancrage des dents à la mâchoire permettrait donc à la fois d'améliorer la qualité de vie du patient mais aussi de réaliser des économies [81].

Dans ce contexte, le projet ANR-ASC-PARO vise à développer un traitement à base d'ASC qui permettrait :

- d'être utile à une large frange de la population,
- de diminuer l'impact de la maladie, ce qui pourrait aussi réduire les risques d'entraîner une comorbidité par diminution du passage systémique de bactéries et de médiateurs de l'inflammation,
- d'aider à préserver les tissus parodontaux et donc les dents, ce qui permettrait d'avoir une meilleure qualité buccale et donc une meilleure qualité de vie pour le patient mais aussi de faire des économies à moyen ou long terme pour la société.

#### 2) Financement

L'ensemble du projet a été financé par l'Agence Nationale de la Recherche (ANR), sous la référence ANR-16-CE18-0019-03, pour une période d'octobre 2016 à septembre 2020.

#### 3) Organisation

Afin de réaliser les différentes tâches permettant d'aboutir à l'élaboration d'un traitement à base d'ASC chez l'homme, quatre groupes de travail (WP pour Work Packages) ont été définis, ainsi qu'un groupe de coordination (Figure 29).

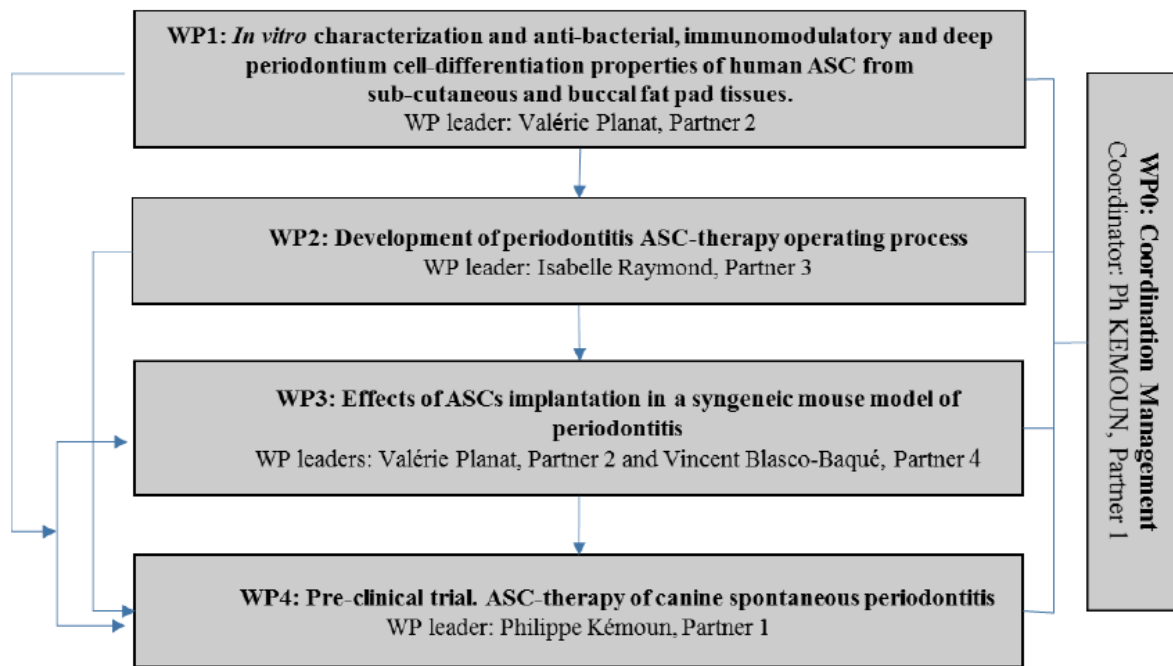


Figure 29 : Organisation des différents groupes de travail du projet ANR-ASC-PARO

Nous nous concentrerons sur le WP2, dans lequel s'inscrit cette thèse et qui consiste en la réalisation de l'étude de faisabilité du développement et de la mise en place du traitement de la parodontite par des ASC sur un modèle canin. Il est dirigé par la Professeure Isabelle Raymond-Letron au sein de l'ENVT.

Les objectifs de ce WP se décomposent en deux temps. Tout d'abord, il doit évaluer la capacité d'un biomatériau innovant à base de PRP autologue à délivrer les ASC qui y sont préalablement ajoutées. Il doit ensuite tester la réalisation de la procédure clinique complète dans un essai clinique préliminaire canin. Seule cette deuxième partie sera développée ici.

## II – Matériel et méthodes

### 1) Animaux

Vingt-et-un chiens de race Beagle, âgés de 8 à 13 ans, ont été inclus dans ce projet. Ils proviennent tous de l'animalerie de Parasitologie de l'Ecole Nationale Vétérinaire de Toulouse (ENVT). Les animaux sélectionnés présentent tous, au niveau des molaires et des prémolaires, des lésions parodontales modérées à sévères dues au tartre (*a minima* une poche parodontale d'au moins 4 mm de profondeur ou une furcation de classe II). De plus, leur âge ne leur permet plus d'être inclus dans des essais de routine. Enfin, pour être inclus dans l'étude, un sujet ne doit pas présenter d'affection autre que la maladie parodontale et être apte à subir des anesthésies générales.

Afin de vérifier l'ensemble de ces critères, une première évaluation clinique comprenant un premier examen vigile de l'état du parodonte et un examen clinique ont été réalisés préalablement à l'inclusion de chaque animal dans l'étude. Ce type de visite est répété tous les trois mois pour s'assurer de l'absence d'apparition de critère de non-inclusion (appartenance à une autre étude ou contre-indication à l'anesthésie générale).

Pour assurer le bien-être animal des enrichissements, comme par exemple des jouets, sont disponibles et une analgésie et une alimentation adaptées sont administrées suite aux différentes interventions.

### 2) Traitements testés

L'intérêt de cette étude est de comparer l'efficacité d'une greffe d'ASC associée à du PRP par rapport à celle de PRP seul. Ces deux types de traitement seront donc testés sur chaque chien, hormis les chiens contrôles, mais sur des quadrants différents. Les chiens tests auront aussi un quadrant traité avec un traitement de référence.

Ainsi, pour les sujets expérimentaux, les quadrants mandibulaires reçoivent d'un côté un greffon avec ASC+PRP et de l'autre un coagulat de PRP seul. Un quadrant maxillaire recevra également un greffon avec ASC+PRP tandis que l'autre aura, selon le chien, un des deux traitements de référence donc une membrane Emogain® (membrane de type EMD) ou uniquement un lambeau de débridement chirurgical.

Les sujets contrôles, qui n'ont par conséquent jamais de traitement à base d'ASC, reçoivent la membrane Emogain® d'un côté et le lambeau de débridement de l'autre au niveau maxillaire. Concernant les quadrants mandibulaires, l'un reçoit un coagulat de PRP alors que pour l'autre le greffon d'ASC est remplacé par un surfaçage simple, sans traitement chirurgical.

Ces différents traitements sont répertoriés dans le Tableau 1.

Tableau 1 : Répartition des différents traitements dans les 4 quadrants selon les sujets

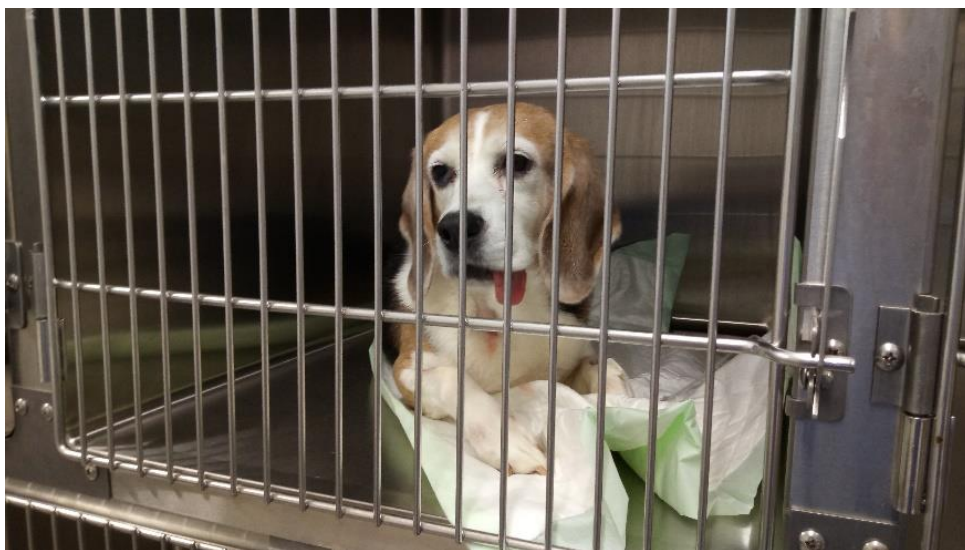	Traitement reçu	
	Sujets témoins	Sujets expérimentaux
Quadrants maxillaires	EMD	EMD <b>ou</b> Lambeau de débridement
	Lambeau de débridement	Greffon ASC + PRP
Quadrants mandibulaires	Coagulat de PRP seul	Coagulat de PRP seul
	Surfaçage	Greffon ASC + PRP



Une perfusion de NaCl 0,9% est mise en place durant l'anesthésie à un débit de 10 mL/kg/h pour soutenir l'organisme et permettre une élimination plus rapide du produit de contraste.

Après la procédure les animaux sont transférés dans une cage (Figure 31) où leur réveil est surveillé une fois qu'ils ont retrouvé une stabilité en décubitus sternal et un bon port de tête. Une alèse est placée sous le chien pour limiter les pertes de chaleur et une couverture chauffante (WarmTouch®) peut être ajoutée en cas d'hypothermie importante. Ils sont ramenés à l'animalerie quand ils ont retrouvé leur capacité ambulatoire complète.

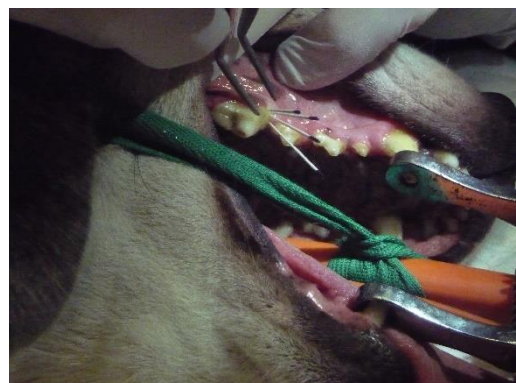
Une analgésie post-opératoire à base de méloxicam 0,2 mg/kg *per os* SID peut être ajoutée selon l'état d'inconfort de l'animal, toujours sur une période inférieure à 5 jours.



*Figure 31 : Retour d'un chien en cage pour la surveillance du réveil  
Photographie réalisée au CHUV de l'ENVT*

- **Examen parodontal**

Les dents sont nettoyées avec des compresses humides, puis des prélèvements biologiques sur deux incisives saines et sur une molaire ou prémolaire de chaque cadran présentant des lésions parodontales sont effectués (Figure 32), ainsi qu'un prélèvement sanguin, pour permettre de déterminer les bactéries présentes sur sites sains et sites infectés et d'objectiver l'évolution locale et systémique de l'inflammation grâce à la recherche de marqueurs de cette inflammation, dans le fluide gingival et dans le sang (cytokines pro et anti-inflammatoires, CRP).



*Figure 32 : Prélèvements bactériologiques des poches de la prémolaire 4  
Photographie réalisée au CHUV de l'ENVT*

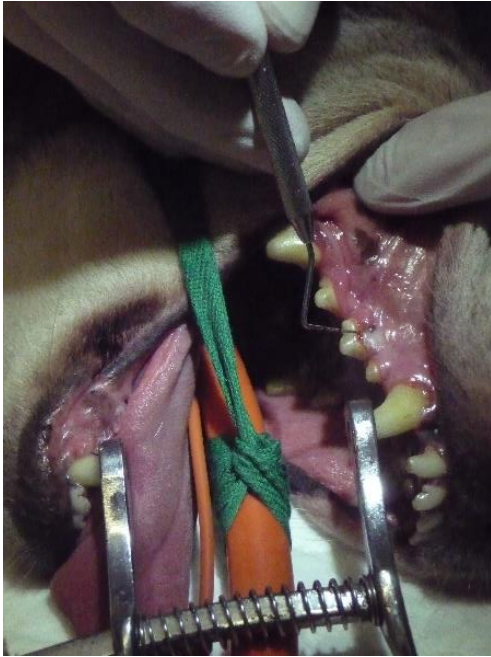

Figure 33 : Mesure de la profondeur des poches et de l'intensité du saignement  
Photographie réalisée au CHUV de l'ENVT

Des mesures de profondeur des poches ainsi qu'une évaluation du saignement pour chacune des dents sont alors réalisées à l'aide d'une sonde parodontale graduée (Figure 33). L'état inflammatoire buccal, l'indice de plaque dentaire, les récessions gingivales, les furcations (pour les dents pluriradiculées) et les mobilités dentaires sont également évalués.

- **Acquisition des images scanner**

L'animal passe ensuite un scanner du crâne (Figure 34), pour permettre de voir l'évolution des tissus de soutien de la dent au cours du temps, et notamment la quantité et la qualité d'os alvéolaire néoformé. L'injection d'un produit de contraste vasculaire permet de visualiser et donc de quantifier la vascularisation des tissus et son évolution au cours de l'étude.

Le chien est positionné en décubitus sternal. L'acquisition des images se fait avec le scanner GE MEDICAL SYSTEMS type OPTIMA CT 450 (16 barrettes) de tension maximale 140 kV et d'intensité maximale 400 mA. Il est réglé à une résolution nominale de 625  $\mu\text{m}$  et un intervalle de 300  $\mu\text{m}$ , les filtres tissus mous et tissus osseux sont appliqués. Une fois l'appareil paramétré, une première acquisition est réalisée puis une injection de produit de contraste (Lohexol, OMNIPAQUE® 20mL) est effectuée avant la deuxième acquisition. Le traitement des données se fait avec le logiciel Avizo 8.1.

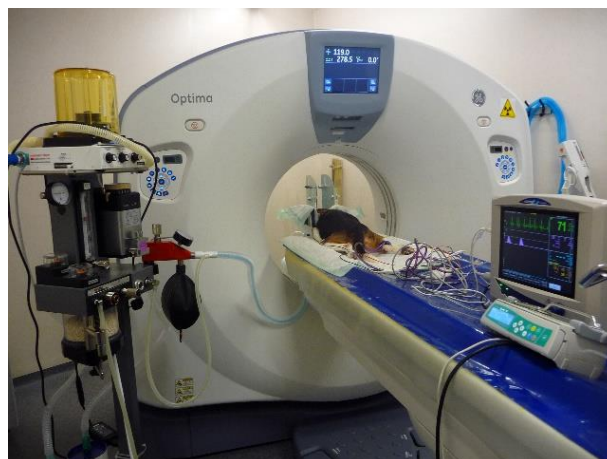

Figure 34 : Acquisition des images scanner  
Photographie réalisée au CHUV de l'ENVT



échantillon de 6 à 8 g de tissu adipeux sous-cutané est alors prélevé par dilacération à l'aide de ciseaux de Metzenbaum. La zone de prélèvement est ensuite refermée plan par plan avec d'abord un surjet simple sous-cutané au fil résorbable tressé (Novosyn 5.0) puis avec des points simples cutanés au fil résorbable tressé enrobé (Assufil 5.0).

L'échantillon de tissu adipeux est immédiatement placé dans un tube stérile de 50 mL contenant uniquement du sérum physiologique puis il est pesé. Il est ensuite apporté au laboratoire STROMALab pour l'obtention des ASC.

Quand le prélèvement arrive au laboratoire il est découpé aux ciseaux pour permettre une meilleure digestion par la collagénase NB4. Pour ce faire les morceaux de tissu adipeux sont plongés dans une solution contenant cette enzyme et la suspension est alors placée au bain marie à 37°C et agitée pendant 45 minutes. Elle est ensuite filtrée et centrifugée afin de pouvoir récupérer le culot qui constitue la fraction vasculaire stromale (FVS). Afin de purifier au maximum cette dernière une lyse érythrocytaire est réalisée (cf. Partie I-III-3)).

On peut alors mettre les cellules en culture sur milieu alpha – MEM – ASP – 10% FBS (Gibco) avec renouvellement du milieu tous les 2 à 3 jours. Seules les ASC vont y adhérer ; un lavage 24 heures après la mise en culture permet donc de ne garder que ces cellules d'intérêt. Les cellules sont cultivées pendant 10 jours pour avoir une prolifération suffisante et permettre ainsi d'avoir des ASC en quantité adéquate dans les biohybrides. Si durant cette période la confluence cellulaire est trop importante un passage est réalisé.

Le jour de la greffe, pour obtenir les greffons d'ASC associées au PRP les cellules en culture subissent une trypsinisation pour les décoller du milieu puis sont rincées au PBS. Le PRP est quant à lui décongelé et mélangé avec les ASC précédemment récupérées. Cette préparation est alors coagulée en puits grâce à une solution d'acide tranexamique, de chlorure de sodium et de chlorure de calcium. Les greffons sont ensuite formés : on dispose 3 couches de 200 000 ASC dans des puits ce qui permet d'obtenir des cylindres de taille compatible avec les lésions des sujets. La préparation de ces greffons doit être réalisée au maximum 3 heures avant la greffe parodontale pour limiter l'altération des cellules.

#### • **Chirurgie parodontale**

Elle a lieu à la suite des mesures habituelles et de l'acquisition des images scanner pour avoir des données sur l'intérêt du détartrage et des soins buccodentaires réalisés jusque-là.

L'intervention durant environ 90 minutes une anesthésie volatile est nécessaire, et la douleur liée à cette chirurgie justifie une analgésie plus poussée que pour les autres stades de l'étude. De plus, la cavité buccale est un milieu septique et fortement vascularisé, d'où la mise en place d'une antibiothérapie post-opératoire. Le protocole réalisé est donc le suivant :

- Prémédication : Acépromazine IV 25 µg/kg
- Méthadone IV 0,2 mg/kg
- Induction : Propofol IV titration (jusqu'à 6 mg/kg)
- Entretien : Isoflurane voie gazeuse 0,8 à 1,2%
- Analgésie post-opératoire : Buprénorphine SC 20 µg/kg TID 24h
- Antibiothérapie post-opératoire : Clindamycine PO 11 mg/kg SID 5 j



Afin d'avoir une analgésie multimodale (la méthadone utilisée en prémédication est un morphinique et a donc une forte valence analgésique), le chirurgien-dentiste réalise une anesthésie locale à base de chlorhydrate d'articaine (Articaïne®) à environ 1 mg/kg soit 0,5 mL au niveau de chaque site d'intérêt 5 minutes avant le début de l'acte chirurgical de la zone concernée.

La chirurgie parodontale consiste en la réalisation d'un lambeau gingival pour accéder à la surface radiculaire et pouvoir y placer le traitement voulu avant de replacer le lambeau.

L'intervention commence donc par la réalisation de deux incisions sulculaires d'environ 1 cm de long au bistouri à lame froide en face vestibulaire, crânialement et caudalement à la racine. Le lambeau peut alors être décollé jusqu'à la jonction avec la muqueuse libre grâce à un décolleur de Molt. L'accès à la racine est ainsi dégagé.

Le chirurgien place alors le traitement souhaité contre la racine de la dent puis remplace le lambeau avec des sutures au fil résorbable monofilament 5/0.

#### 4) Sacrifice et prélèvement des mâchoires

Au terme de l'étude, soit à J+120, les 5 sujets les plus âgés (13 ans) ont dû être sacrifiés et ont été prélevés pour l'évaluation histologique. Après la réalisation des derniers contrôles des paramètres parodontaux et des dernières images scanner, alors que l'animal est toujours anesthésié, une surdose de pentobarbital (Doléthal®) soit 182,2 mg/kg lui est injectée en IV, entraînant un arrêt cardio-respiratoire et par conséquent sa mort.

Pour chaque chien, les 4 hémi-mâchoires sont prélevées en commençant par les mandibules. Pour ce faire on dégage d'abord la langue de la cavité buccale. L'animal est placé en décubitus dorsal et la peau et les muscles sont incisés médialement le long des mandibules. On incise ensuite les tissus au niveau de la jonction crâniale des mandibules, soit entre les premières incisives des 2 hémi-mâchoires, pour permettre la séparation des mandibules à la scie oscillante. Le sujet est ensuite tourné en décubitus latéral et l'accès à la branche montante de la mandibule est dégagé par une incision au couteau d'autopsie au niveau des commissures des lèvres. L'os est alors coupé à l'aide de la scie oscillante. L'excédent de tissus mous est éliminé au couteau d'autopsie en conservant environ 2cm de gencive libre. On procède de la même manière pour la deuxième mandibule. Pour prélever les maxillaires il faut commencer par dégager les tissus mous pour visualiser le zygomatique, toujours au couteau d'autopsie, en partant de la commissure des lèvres et en remontant jusque sous l'œil. En soulevant les babines supérieures on va inciser les tissus mous jusqu'à atteindre l'os maxillaire en prenant bien soins de conserver 2 cm de gencive libre. On va ainsi pouvoir couper les os de l'os incisif au trou orbitaire. Les maxillaires sont alors séparés du crâne. Enfin, avec le couteau d'autopsie, on retire la truffe, on sépare les lèvres supérieures et on incise le tissu mou du palais en une ligne droite allant des incisives centrales jusqu'au bout du palais pour pouvoir séparer les 2 hémi-mâchoires à la scie à os. (Figure 36)

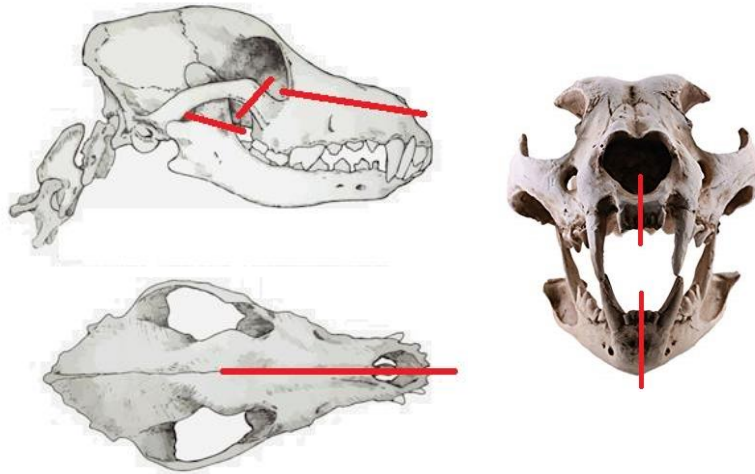


Figure 36 : Zones d'incisions osseuses pour le prélèvement des mâchoires (traits rouges)  
 Source : modifié d'après <https://www.shutterstock.com/fr/image-vector/dogs-skull-top-side-view-vector-789208792>

Les héli-mâchoires ainsi prélevées sont immédiatement placées dans des pots de formol à 10% tamponné à la neutralité.

#### 5) Fixation des tissus

Comme indiqué précédemment, les héli-mâchoires sont placées dans du formol à 10% tamponné à la neutralité directement après leur prélèvement pour débuter le processus de fixation des tissus. Elles y restent *a minima* 48 heures.

Les échantillons sont ensuite apportés au plateau technique d'histologie de la faculté de chirurgie dentaire de Toulouse.

#### 6) Elaboration du protocole de décalcification

##### a. Choix de la taille des échantillons

Il a tout d'abord été décidé de fraiser l'émail des dents pour tenter de diminuer le temps nécessaire à la décalcification. En effet, l'émail étant le tissu le plus minéralisé, on peut supposer qu'en le supprimant la décalcification sera plus rapide. En effet, la présence de la couronne dentaire n'est pas requise dans l'étude.

Nous avons remarqué dans la littérature que le temps de décalcification dépendait entre autres de l'épaisseur de l'échantillon. En effet, pour un même protocole, les dents de souris mettent moins longtemps que les dents humaines à se décalcifier [16]–[18]. Il a donc été choisi de réduire la taille des échantillons en les coupant par sections de 2 mm à la scie à fil diamanté (Precision Diamond Wire Saw 3241 Well). Chaque spécimen ainsi obtenu est identifié. Des tests ont été préalablement réalisés avec une épaisseur de 1 mm mais l'appareil avait du mal à conserver une épaisseur régulière sur l'ensemble de la coupe, d'où le choix final d'une épaisseur de 2 mm.

## b. Détermination des protocoles de décalcification à tester

Nous avons vu précédemment que le décalcifiant idéal pour une conservation des tissus est un chélateur de calcium, comme par l'EDTA [15]–[18]. Cependant, les contraintes de temps imposées par l'étude nous ont orienté vers l'utilisation de produits permettant une décalcification plus rapide. En effet, pour des dents de chien, la décalcification à l'EDTA demande plusieurs mois à plus d'un an pour un résultat satisfaisant.

Les échantillons utilisés pour élaborer ces protocoles sont issus des mâchoires de deux chiens initialement inclus dans l'étude mais ayant été euthanasiés, l'un pour cause de tumeur cérébrale, l'autre pour un problème locomoteur sévère, et donc retirés de l'expérimentation. Avant d'être placés dans les solutions décalcifiantes les échantillons sont mis en cassettes, sauf pour le protocole à base d'acide nitrique car la solution est très agressive et dégrade le plastique des cassettes.

### i. Etude préliminaire de protocoles de décalcification

En début d'étude, un peu moins d'une trentaine de protocoles combinés ont déjà été testés, incluant tous au minimum deux passages dans un électrolyseur contenant une solution décalcifiante commerciale, nommée « Sakura », pour des cycles de 12 heures, suivis ou non par le trempage en solution décalcifiante (acide chlorhydrique ou EDTA) pouvant aller de quelques heures à plusieurs jours. Malheureusement, les résultats en termes de qualité de coupe et de qualité histologique n'ont pas été satisfaisants et ils étaient, de plus, peu reproductibles (*Annexe 1*). Les cycles à base de Sakura ont été testés car ils donnent de très bons résultats sur les dents de rongeurs étudiées par l'équipe de recherche et le laboratoire.

Le protocole le plus satisfaisant qui avait été retenu est le suivant : les cassettes contenant les échantillons sont placées dans l'électrolyseur contenant la solution « Sakura » pour un premier cycle de 12 heures. A la fin du cycle les prélèvements sont rincés à l'eau claire avant de subir un deuxième cycle identique puis ils sont à nouveau rincés. Ils sont alors placés dans des bains d'acide chlorhydrique à 10-20% pour 8 heures en étuve à 37°C. Les échantillons sont ensuite une nouvelle fois rincés à l'eau claire. Ils sont alors prêts à être conditionnés pour la technique histologique de routine.

En cas de difficultés rencontrées lors de la coupe des échantillons dues à un défaut de décalcification, les blocs de paraffine peuvent être remis directement dans un bain d'acide chloridrique à 10-20% pour une durée variable selon la dureté rencontrée. L'inconvénient de cette méthode est qu'une fois les blocs trempés dans l'acide chlorhydrique il ne peuvent plus être conservés dans l'optique d'une nouvelle utilisation.

Trois mâchoires ont été traitées avec ce dernier protocole. Malheureusement, les résultats histologiques ont été très hétérogènes avec de nombreuses lames générées de qualité insuffisante.

L'objectif principal de ce travail était donc de tester d'autres protocoles.

## ii. Nouveaux protocoles mis en place

Une étude récente sur des dents humaines (Choube *et al.*, 2019, [18]) a montré que l'utilisation d'acide formique associé à une agitation magnétique donnait des échantillons de qualité histologique satisfaisante tout en ayant un temps de contact raisonnable, à savoir autour de 22 jours en moyenne contre 55 sans agitation. Nous avons donc décidé de tester ce protocole.

De plus, la mise à l'étuve à 40°C des spécimens trempés dans la solution d'acide formique permet de réduire la durée de contact moyen à une vingtaine de jours mais avec une détérioration de la qualité histologique. Nous nous sommes donc demandés si à une température élevée mais inférieure à 40°C on obtiendrait de meilleurs résultats au niveau histologique. Nous avons donc testé un protocole à base d'acide formique mis à l'étuve à 37°C, tout en conservant l'agitation.

La plupart des études concernant la décalcification dentaire, chez l'homme comme chez le rat, dans un délai aussi court que possible concluent que le meilleur compromis est obtenu avec de l'acide nitrique, préférentiellement à une concentration de 10% [16]–[18]. Nous avons donc testé ce protocole.

En 2012, Sanjai *et al.* [17] ont testé un autre acide fort : l'acide trichloracétique à 5%. Ils ont alors obtenu des résultats très encourageants, notamment avec une bonne qualité histologique des tissus ainsi traités, bien que le temps de contact nécessaire à la décalcification soit largement supérieur à celui de l'acide nitrique. On a donc également testé cet acide en ajoutant une agitation magnétique pour tenter de réduire la durée de trempage.

Enfin, les meilleurs résultats obtenus au LabHPEC lors des premiers tests ayant utilisé de l'acide chlorhydrique, nous avons décidé de retester cet agent décalcifiant. Nous avons donc utilisé la même solution commerciale appelée « Décalc<sup>®</sup> ».

Pour tenter de trouver un juste milieu entre l'utilisation d'acides forts, plus susceptibles de détériorer les tissus, et le temps nécessaire lors de l'utilisation d'acides faibles, nous avons aussi testé un protocole à base de biacide. Il s'agit d'une solution commerciale du nom de « MicroDecfast<sup>®</sup> » composée d'acide chlorhydrique et d'acide formique.

Nous avons donc tester au total six protocoles : acide nitrique 10% (protocole 1), acide formique 10% avec agitation (protocole 2), acide formique 10% à l'étuve à 37°C avec agitation (protocole 3), acide trichloracétique 5% avec agitation (protocole 4), MicroDecfast<sup>®</sup> (protocole 5) et Décalc<sup>®</sup> (protocole 6).

### c. Méthode de détection du point de fin de décalcification

#### • Tests physiques

Le principe des tests physiques de détermination du point de fin de décalcification est de manipuler l'échantillon pour évaluer sa dureté et ainsi estimer l'avancée du processus. En effet, la matrice restante après le retrait des minéraux est souple. La première étape des tests physiques est donc de déterminer la souplesse du spécimen. Une fois que la dent est bien

souple, on vérifie l'absence de résidus calciques en plantant une aiguille dans les tissus durs. Si elle présente une résistance ou produit un crissement, la décalcification n'est pas tout à fait terminée.

Ce type de tests, et notamment le test à l'aiguille qui est invasif, entraîne une atteinte des tissus. C'est pourquoi d'autres techniques ont été développées. Nous décrirons ici uniquement les tests chimiques, qui ont été utilisés pour notre étude.

- **Tests chimiques**

La technique chimique de détermination du point de fin de décalcification repose sur la détection des ions calcium présents en solution après leur retrait de l'échantillon. Elle s'utilise sur des solutions de décalcification acides et se déroule comme suit :

- 1) Prélèvement de 5 mL de solution de décalcification.
- 2) Ajout de 5 mL d'hydroxyde d'ammonium 5%.
- 3) Si la solution se trouble, la décalcification n'est pas terminée. L'échantillon est donc laissé dans la solution de décalcification, qui est changée si besoin (tous les 3 jours ou après un test positif).
- 4) Si la solution reste transparente, ajout de 5 mL d'oxalate d'ammonium 5%.  
Après 30 minutes :
  - Si un précipité blanc (oxalate de calcium) est apparu, la décalcification n'est pas terminée. L'échantillon est donc remis dans la solution de décalcification préalablement renouvelée.
  - Si aucun précipité n'apparaît, la décalcification est terminée : le spécimen est retiré de la solution de décalcification et rincé à l'eau claire pendant au moins 10 minutes. On parle alors de test négatif.

On peut supposer que la faible qualité histologique obtenue pour les précédents échantillons est due à un manque de gestion dans le procédé de décalcification. En effet, le point de fin de la décalcification, d'autant plus lors de l'utilisation d'acides forts, doit être correctement estimé pour limiter au maximum la dégradation des tissus et notamment des tissus mous. Or il s'agissait jusque-là d'un contrôle physique, à savoir une manipulation de l'échantillon et l'utilisation d'une aiguille pour estimer l'avancée de la décalcification. Cependant, cette technique est peu précise et manipulateur dépendante. Nous avons donc décidé, pour les nouveaux protocoles, d'utiliser la technique chimique pour déterminer le point de fin. Seul le protocole à base d'acide chlorhydrique ne subira pas de test chimique car la solution utilisée a une couleur jaunâtre risquant de perturber l'interprétation des résultats. La fin de décalcification sera donc déterminée par des tests physiques malgré les inconvénients qu'ils présentent.

#### d. Détails et planning des différents protocoles

Dans la littérature la décalcification des dents humaines est effectuée sur des dents entières [17], [18]. Or, dans notre étude, l'émail est retiré mécaniquement et les dents sont coupées en échantillons de 2 mm d'épaisseur avant ce procédé. Nous avons donc commencé les tests de point de fin de décalcification bien avant la durée moyenne de décalcification

obtenue dans les différentes recherches sur le sujet. A partir du moment où les tests commencent, ils sont effectués tous les jours, matin et soir pour le protocole à l'acide nitrique et une fois par jour pour les cinq autres protocoles, jusqu'à décalcification complète de l'échantillon.

Chaque protocole est testé avec 3 échantillons. Les détails des protocoles mis en place et de leurs déroulements chronologiques prévus sont regroupés dans le tableau ci-dessous :

Tableau 2 : Protocoles de décalcification testés

Protocole	Composition de la solution décalcifiante (pour 100mL)	Date du premier test de point de fin
<b>Formol - acide nitrique 10%</b> (Protocole 1)	Formaldéhyde 4% 50 mL Acide nitrique 65% 15,38 mL Eau distillée qsp 100 mL	J+1
<b>Formol - acide formique 10% avec agitation</b> (Protocole 2)	Formaldéhyde 4% 50 mL Acide formique 100% 10 mL Eau distillée qsp 100 mL	J+9
<b>Formol - acide formique 10% à l'étuve à 37°C avec agitation</b> (Protocole 3)	Formaldéhyde 4% 50 mL Acide formique 100% 10 mL Eau distillée qsp 100 mL	J+6
<b>Acide trichloracétique 5% avec agitation</b> (Protocole 4)	Acide trichloracétique 5 g Eau distillée qsp 100 mL	J+15
<b>MicroDecfast®</b> (Protocole 5)	Solution commerciale : Acide chlorhydrique 1-3% Acide formique 5-7%	J+6
<b>Décalc®</b> (Protocole 6)	Solution commerciale : Acide chlorhydrique 10-20%	J+1

## 7) Obtention des lames

Les techniques sont utilisées sont réalisées selon les protocoles de routine validés au LabHPEC.

### a. Déshydratation et imprégnation à la paraffine

Les prélèvements sont déshydratés dans un automate grâce à des bains d'alcool successifs de degrés croissants (80° à 100°) puis ils subissent un bain de toluène avant d'être imprégnés par de la paraffine chaude (56°C) liquide.

### b. Mise en blocs de paraffine

Les échantillons sont alors placés dans des moules contenant de la paraffine chauffée liquide. Ils sont positionnés à plat de manière à obtenir des coupes transversales des secteurs d'intérêt.

### c. Coupe des échantillons

Une fois les blocs refroidis ils sont démoulés et coupés au microtome pour obtenir des coupes sériées de 5  $\mu\text{m}$  d'épaisseur. Cette étape est toujours réalisée par les mêmes opérateurs pour avoir une estimation de la qualité de coupe sans biais manipulateur.

### d. Montage des échantillons sur lames

Une fois les rubans de paraffine obtenus, une à deux sections sont séparées et déposées dans un bain-marie à 35-40°C. Une fois ramollies les sections sont récupérées directement sur des lames de verre qui sont ensuite placées à l'étuve à 37°C pour sécher et permettre à la paraffine d'y adhérer pleinement.

### e. Coloration des lames

Les échantillons sont ensuite réhydratés. Pour ce faire les lames sont d'abord trempées dans un bain de toluène (pour éliminer la paraffine) pendant 5 minutes puis dans des bains d'alcools d'abord absolu puis à 95° pendant 5 minutes également. Elles sont ensuite placées sous l'eau du robinet durant 5 minutes.

Chaque coupe est colorée à l'hématoxyline-éosine (HE) et au Trichrome de Masson (TM) pour permettre une meilleure visualisation des fibres de collagène du PDL.

#### i. Hématoxyline-éosine

Pour l'HE les lames sont placées 3 minutes dans une solution d'hématoxyline (coloration nucléaire) avant d'être rincées à l'eau courante. Elles sont ensuite passées quelques secondes dans un bain d'eau du robinet contenant 3 gouttes d'ammoniac avant d'être à nouveau rincées à l'eau courante. Les lames sont ensuite plongées 3 secondes dans une solution d'éosine (coloration cytoplasmique) avant d'être rincées par des passages rapides dans plusieurs bains d'eau courante.

#### ii. Trichrome de Masson

Pour le TM les lames sont d'abord immergées dans une solution d'hématoxyline (coloration nucléaire) pendant 1 minute avant d'être rincées dans deux bains d'eau courante puis quelques secondes dans un bain d'eau ammoniacquée ; suite à quoi elles sont à nouveau rincées à l'eau courante puis à l'eau distillée. On met ensuite les lames 6 minutes dans un mélange fushine Ponceau (coloration cytoplasmique) puis elles sont rincées dans deux bains d'eau courante. Elles sont alors placées dans un bain d'acide phosphomolybdique à 1% pour une période de 1 minute à 1 minute 30 puis elles subissent immédiatement un bain d'1 minute de bleu d'aniline (coloration du collagène). Un nouveau rinçage est réalisé à l'eau distillée. Enfin les lames sont passées dans un bain d'eau acidifiée pendant 1 à 2 minutes selon l'intensité de coloration souhaitée.

#### f. Montage des lames

Une fois colorées, les lames sont déshydratées par le même processus que pour l'hydratation mais dans l'ordre inverse, soit des bains d'alcool successifs de degrés décroissants (en commençant par un bain d'alcool à 80° pour finir par un bain d'alcool absolu) et enfin un bain de toluène. Elles peuvent ainsi être montées entre lame et lamelle avec du baume et être conservées pendant plusieurs années.

#### 8) Lecture histologique

Les lames sont observées au microscope optique pour estimer leur qualité afin de sélectionner uniquement celles qui sont interprétables. Elles sont ensuite photographiées avec le logiciel « NIS - Element D », qui permet aussi de traiter les images numériques, notamment avec des réglages du contraste et de fond blanc de l'image et l'intégration de l'échelle.

Pour l'étude ultérieure des chiens tests, les lames seront scannées avec le scanner Panoramic 250 3D Histech et observées avec le logiciel d'exploitation des lames scannées « Panoramic viewer ». Chacun des tissus parodontaux sera étudié pour déterminer sa quantité et son organisation afin de déterminer l'intérêt des différents traitements chirurgicaux proposés dans cette étude.

*L'ensemble de la partie expérimentale portant sur l'essai clinique canin a été exposé ici. Nous rappelons cependant que le but de cette thèse est de déterminer un protocole de décalcification des dents de chiens pour en permettre une analyse histologique correcte. Dans la partie résultats nous ne traiterons donc que de ce dernier point.*



### III – Résultats

#### 1) Tests de point de fin de décalcification

Dans cette sous partie nous séparerons les résultats obtenus pour le protocole à l'acide nitrique des autres protocoles. En effet, nous discuterons de l'absence de résultats cohérents des tests chimiques de point de fin de décalcification obtenus avec ces derniers.

##### a. Tests chimiques

##### i. Acide nitrique

Lors des premiers essais de tests chimiques de point de fin de décalcification (avec la mise en cassette préalable des échantillons), nous avons dépassé le point de fin. En effet, les tests étaient encore positifs lorsque nous avons voulu changer les cassettes trop abîmées par le trempage dans cette solution d'acide très corrosive. Nous nous sommes alors rendu compte que les échantillons étaient mous et que la dent était presque entièrement déchaussée, malgré la positivité des tests. Nous avons alors émis l'hypothèse que les particules des cassettes partiellement dissoutes pouvaient rendre les tests faussement positifs. En effet, il a été remarqué que le précipité formé dans ces conditions avait une teinte jaune (Figure 37 - A) alors qu'il est censé être blanc. Nous avons donc réitéré les tests sans mettre les échantillons en cassette. Cette deuxième tentative a été plus concluante. Effectivement, les précipités obtenus lors de tests positifs étaient bien de couleur blanche (Figure 37 - B) et la coupe des tissus au microtome a été possible immédiatement après détection du point de fin de décalcification par la méthode chimique, bien qu'elle ait été plus simple 24 heures après obtention d'un test négatif.




Figure 37 : Différence de coloration lors des deux phases de test avec le protocole à base d'acide nitrique  
A : Trouble jaunâtre lors de la première phase à J+3 ; B : Précipité blanc lors de la deuxième phase à J+2

## ii. Autres protocoles

Comme expliqué précédemment, nous avons d'abord tenté de déterminer le point de fin de décalcification par la réalisation d'un test chimique. A J+6, lors de la réalisation du premier test pour les protocoles 2 et 4, nous avons directement obtenu un test négatif. Devant la rapidité inattendue de ce résultat, nous avons également réalisé ce test pour les protocoles 2 et 5. Ils se sont également révélés négatifs. Il a alors été décidé de retirer un des trois échantillons de chaque protocole pour les inclure en paraffine et savoir si la coupe au microtome était possible ou non. Les échantillons restants ont été placés dans du PBS après rinçage en attendant le résultat des coupes.

La découpe au microtome n'ayant pas été réalisable du fait de la dureté des spécimens, les échantillons en attente dans le PBS ont été replacés dans les solutions d'acides afin de poursuivre les protocoles de décalcification.

Les tests chimiques de point de fin se sont ainsi révélés faussement positifs et donc inutilisables pour déterminer la fin de la décalcification des échantillons.

### b. Tests physiques

Le test de point de fin chimique s'étant avéré ininterprétable, nous sommes passés à des tests de point de fin physique (par manipulation de l'échantillon et à l'aiguille) pour tous les protocoles hormis celui à l'acide nitrique. Les échantillons ont donc subi un test de flexion quotidien. Lorsque la souplesse de la dent semblait être suffisante, ils étaient également testés à l'aiguille. La combinaison de ces deux tests physiques a permis d'obtenir des échantillons pouvant être coupés au microtome plus ou moins facilement.

## 2) Protocoles de décalcification

L'efficacité des protocoles de décalcification est estimée par l'évaluation de différents critères définis comme suit par Prasad *et al.* [16] :

- Temps de décalcification
- Qualité de coupe : facilité d'obtention des rubans de paraffine contenant les spécimens
- Qualité de coloration : intensités de la coloration nucléaire par l'hématoxyline et de la coloration cytoplasmique par l'éosine, elle peut être évaluée correcte, insuffisante ou excessive
- Conservation des tissus :
  - o Pulpe : observation des différentes zones du tissu, importance de la séparation par rapport à la dentine
  - o Dentine : conservation ou non de l'architecture des odontoblastes
  - o Cément : conservation ou non de l'architecture du tissu, importance de la séparation par rapport aux tissus voisins
  - o PDL : importance de la séparation par rapport aux tissus voisins
  - o Os alvéolaire : alignement des ostéoblastes aux trabécules, rétraction ou non des ostéocytes dans la lacune

La qualité de la coupe a été estimée par les techniciennes d'histologie selon la facilité d'obtention, à savoir : excellente (absence d'accroche), bonne (légère accroche), moyenne (accroche marquée), mauvaise (accroche très importante) ou impossible (coupe impossible).

Le temps de décalcification à l'acide nitrique a été déterminé par la réalisation de tests chimiques. Le temps de décalcification des cinq autres protocoles a donc finalement été déterminé par la réalisation de tests physiques à l'aiguille. Dans les deux cas, le temps de décalcification estimé est conforté ou non par la qualité de coupe.

Enfin, l'observation des lames après coloration nous permet de juger de la qualité du protocole de décalcification à partir de critères histologiques.

a. Acide nitrique 10%

i. Description

• **Qualité de coupe et temps de décalcification** (Tableau 3)

La coupe des échantillons a été moyenne à J+2,5 comme à J+4. En revanche, elle a été excellente à J+4,5.

A J+2,5 le test chimique était encore légèrement positif. En revanche, à J+3 il était négatif. Nous avons tout de même attendu jusqu'à J+4 pour retirer l'échantillon de la solution car la coupe à J+2,5 avait été difficile. De plus, lors de nos premiers essais de coloration à J+4,5 la dent était trop dégradée.

On peut donc estimer que le temps moyen de décalcification des échantillons avec de l'acide nitrique 10% est de 3 à 4 jours.

Tableau 3 : Temps de trempage dans l'acide nitrique 10% et qualité de coupe associée

Echantillon	Temps de trempage	Qualité de coupe
<b>3337 Q3 C10</b>	2,5 jours	Bonne
<b>3337 Q3 C9</b>	4 jours	Bonne
<b>3337 Q4 C2</b>	4,5 jours	Excellente
<b>3337 Q4 C4</b>	4,5 jours	Excellente
<b>3337 Q4 C18</b>	4,5 jours	Excellente

• **Qualité histologique**

Coloration et artéfacts (Tableau 4)

La coloration est correcte jusqu'à J+4, bien qu'elle manque un peu de contraste. Au-delà on remarque une absence de marquage des noyaux, indiquant une trop grande détérioration des tissus pour en permettre une analyse histologique acceptable.

On remarque des déchirures des tissus durs qui créent des plis ainsi que des stries à la coloration.

Tableau 4 : Artéfacts et qualité de coloration des lames obtenues après décalcification à l'acide nitrique 10%

Echantillon	Artéfacts	Contraste	Intensité
<b>3337 Q3 C10</b>	Déchirures, stries, plis	Moyen	Correcte
<b>3337 Q3 C9</b>	Déchirures, stries, plis	Moyen	Insuffisante
<b>3337 Q4 C2</b>	Déchirures, quelques stries	Moyen	Correcte
<b>3337 Q4 C4</b>	Déchirures, quelques stries	Moyen	Correcte
<b>3337 Q4 C18</b>	Déchirures, quelques stries	Moyen	Correcte

Conservation des tissus (Tableau 5)

La conservation des tissus est mauvaise avec ce protocole. En effet, lors de la décalcification à l'acide nitrique 10%, on observe souvent une rétraction de la dentine, ce qui entraîne un déchirement des tissus au niveau du ciment.

De plus, comme indiqué précédemment, après J+4 on ne distingue plus les noyaux après coloration, ce qui indique une dégradation cellulaire importante.

Tableau 5 : Qualité histologique des lames obtenues après décalcification à l'acide nitrique 10%

Echantillon	Pulpe		Dentine	Cément		PDL	Os alvéolaire	
	Observation des différentes zones	Séparation avec la dentine	Architecture des odontoblastes	Architecture du tissu	Séparation des tissus voisins	Séparation des tissus voisins	Alignement des ostéoblastes aux trabécules	Rétraction des ostéocytes dans la lacune
<b>3337 Q3 C10</b>	Impossibilité d'interprétation car extrémité de la dent							
<b>3337 Q3 C9</b>	Non évaluable car trop grande dégradation du tissu			Conservée	Importante avec la dentine et au sein du ciment et légère avec le PDL	Légère avec le ciment	Non visualisables	Marquée
<b>3337 Q4 C2</b>	Non évaluable car trop grande dégradation des tissus							
<b>3337 Q4 C4</b>	Non évaluable car trop grande dégradation des tissus							
<b>3337 Q4 C10</b>	Non évaluable car trop grande dégradation du tissu			Dégradée	Totale avec la dentine ou au niveau de la première couche de ciment	Aucune (mais dégradation importante du tissu)	Non visualisables	Marquée

ii. Bilan

Malgré une décalcification rapide, la dégradation des tissus ainsi traités ne permet pas d'utiliser ce protocole pour une analyse histologique.

b. Acide formique 10% avec agitation

i. Description

Après plus de 90 jours de trempage dans la solution d'acide formique avec agitation les dents des échantillons étaient toujours trop dures pour être coupées.

ii. Bilan

Ce protocole n'a donc pas été conservé pour la suite de l'étude du fait d'une durée trop importante.

c. Acide formique 10% à l'étuve à 37°C avec agitation

i. Description

• **Qualité de coupe et temps de décalcification** (Tableau 6)

La dent était souple dès J+19 mais l'aiguille crissait encore légèrement lorsqu'elle était plantée dans la dentine, ce qui n'était plus le cas à J+22. Malgré cela la coupe a été moyenne à J+19 alors qu'elle a été difficile à J+22. Cette observation montre bien la non-reproductibilité du protocole d'un spécimen à l'autre.

Nous pouvons donc simplement dire du temps de décalcification avec ce protocole qu'il supérieur à 22 jours.

Tableau 6 : Temps de trempage dans l'acide formique 10% à l'étuve à 37°C avec agitation et qualité de coupe associée

Echantillon	Temps de trempage	Qualité de coupe
<b>3337 Q4 C25</b>	6 jours	Mauvaise
<b>3337 Q4 C10</b>	19 jours	Moyenne
<b>3337 Q4 C24</b>	22 jours	Mauvaise

• **Qualité histologique**

Coloration et artéfacts (Tableau 7)

La coloration montre un bon contraste et une bonne visualisation des noyaux à J+19 comme à J+21. Les artéfacts sont cependant beaucoup plus nombreux à J+22 où la coupe a été plus difficile et où on a donc plus de déchirure des tissus. Les stries et les plis sont également beaucoup plus marqués. L'analyse histologique est donc compliquée.

Tableau 7 : Artéfacts et qualité de coloration des lames obtenues après décalcification à l'acide formique 10% à l'étuve à 37°C avec agitation

Echantillon	Artéfacts	Contraste	Intensité
<b>3337 Q4 C25</b>	Déchirures, stries, plis	Bon	Correcte
<b>3337 Q4 C10</b>	Déchirures, stries, plis	Bon	Correcte
<b>3337 Q4 C24</b>	Déchirures, stries, plis	Bon	Correcte

Conservation des tissus (Tableau 8)

Les tissus dentaires et parodontaux sont bien conservés, contrairement aux autres tissus de la mâchoire qui ne nous intéressent pas dans le cadre de notre étude.

Tableau 8 : Qualité histologique des lames obtenues après décalcification à l'acide formique 10% à l'étuve à 37°C avec agitation

Echantillon	Pulpe		Dentine	Cément		PDL	Os alvéolaire	
	Observation des différentes zones	Séparation avec la dentine	Architecture des odontoblastes	Architecture du tissu	Séparation des tissus voisins	Séparation des tissus voisins	Alignement des ostéoblastes aux trabécules	Rétraction des ostéocytes dans la lacune
<b>3337 Q4 C25</b>	Absence de dent sur la lame car saut à la coupe							
<b>3337 Q4 C10</b>	Non visualisable car déchirures et plis sur cette zone			Conservée	Aucune	Aucune	Non visualisables	Moyenne
<b>3337 Q4 C24</b>	Non visualisables car trop grande dégradation de l'échantillon lors de la coupe							

## ii. Bilan

L'augmentation de température à 37°C accélère la décalcification tout en conservant l'architecture des tissus d'intérêt. Cependant, le manque de décalcification des échantillons rend leur analyse histologique difficile. Il serait donc intéressant d'effectuer de nouveaux essais avec ce protocole en augmentant le temps de trempage pour obtenir une décalcification complète et ainsi éviter les difficultés de coupe et donc les artéfacts.

### d. Acide trichloracétique 5% avec agitation

#### i. Description

- **Qualité de coupe et temps de décalcification** (Tableau 9)

A J+14 la dent était souple mais il y avait une légère résistance lors du test à l'aiguille. Nous avons malgré tout sorti un échantillon pour tenter d'obtenir des lames avec des tissus mous les moins détériorés possibles mais la coupe a par conséquent été difficile. A J+22 les deux tests physiques étaient bons mais la coupe a aussi été difficilement réalisable.

Le temps de décalcification avec ce protocole d'acide trichloracétique se situe donc au-delà de 22 jours.

Tableau 9 : Temps de trempage dans l'acide trichloracétique 5% et qualité de coupe associée

Echantillon	Temps de trempage	Qualité de coupe
<b>3337 Q4 C22</b>	6 jours	Mauvaise
<b>3337 Q4 C5</b>	14 jours	Mauvaise
<b>3337 Q4 C19</b>	22 jours	Mauvaise

- **Qualité histologique**

Coloration et artéfacts (Tableau 10)

Malgré la difficulté de la coupe la coloration à J+13 comme à J+22, nous avons obtenu un bon contraste, permettant une bonne observation des tissus sur les zones où les plis et les déchirures n'étaient pas trop importants. Les noyaux étaient bien visualisables.

Tableau 10 : Artéfacts et qualité de coloration des lames obtenues après décalcification à l'acide trichloracétique 5% avec agitation

Echantillon	Artéfacts	Contraste	Intensité
<b>3337 Q4 C22</b>	Déchirures, stries, plis	Bon	Correcte
<b>3337 Q4 C5</b>	Déchirures, stries, plis	Bon	Correcte
<b>3337 Q4 C19</b>	Déchirures, stries, plis	Moyen	Correcte

Conservation des tissus (Tableau 11)

La conservation des tissus était bonne mais l'analyse histologique n'était pas réalisable du fait de la difficulté de coupe et des nombreux artéfacts.

Tableau 11 : Qualité histologique des lames obtenues après décalcification à l'acide trichloracétique 5% avec agitation

Echantillon	Pulpe		Dentine	Cément		PDL	Os alvéolaire	
	Observation des différentes zones	Séparation avec la dentine	Architecture des odontoblastes	Architecture du tissu	Séparation des tissus voisins	Séparation des tissus voisins	Alignement des ostéoblastes aux trabécules	Rétraction des ostéocytes dans la lacune
<b>3337 Q4 C22</b>	Absence de dent sur la lame car saut à la coupe							
<b>3337 Q4 C5</b>	Non visualisable car déchirures et plis sur cette zone			Conservée	Aucune	Aucune	Non visualisables	Moyenne
<b>3337 Q4 C19</b>	Non visualisables car trop grande dégradation de l'échantillon lors de la coupe							

## ii. Bilan

Etant donné la qualité de conservation des tissus avec ce protocole, il serait intéressant de le tester à nouveau avec un temps de trempage plus important pour permettre une décalcification plus complète. On pourrait ainsi espérer avoir une coupe facile et donc moins d'artéfacts, ce qui permettrait de faire une bonne analyse histologique.

## e. MicroDecfast®

### i. Description

- **Qualité de coupe et temps de décalcification** (Tableau 12)

La dent était souple à J+11 mais elle présentait encore une résistance à l'aiguille. La coupe de l'échantillon a été impossible à ce moment-là. A J+40 la dent était encore plus souple et présentait une légère résistance à l'aiguille. Etant donné le temps de trempage déjà long, nous avons tout de même retiré l'échantillon, toujours dans le but d'avoir un bon compromis entre la qualité de la décalcification et la conservation des tissus. La coupe a été difficile.

Le temps de décalcification des spécimens avec ce protocole est donc supérieur à 40 jours.

Tableau 12 : Temps de trempage dans le MicroDecfast® et qualité de coupe associée

Echantillon	Temps de trempage	Qualité de coupe
<b>3337 Q4 C22</b>	6 jours	Impossible
<b>3337 Q4 C5</b>	11 jours	Impossible
<b>3337 Q4 C19</b>	40 jours	Mauvaise

- **Qualité histologique**

### Coloration et artéfacts (Tableau 13)

La difficulté de coupe due au manque de décalcification a entraîné des déchirures et des plis de l'échantillon ainsi que l'apparition de stries lors de la coloration.

Tableau 13 : Artéfacts et qualité de coloration des lames obtenues après décalcification au MicroDecfast®

Echantillon	Artéfacts	Contraste	Intensité
<b>3337 Q4 C23</b>	Impossibilité d'obtenir des lames		
<b>3337 Q4 C3</b>	Impossibilité d'obtenir des lames		
<b>3337 Q4 C6</b>	Déchirures, stries, plis	Moyen	Correcte

### Conservation des tissus (Tableau 14)

La conservation des tissus est bonne mais les nombreux artéfacts empêchent l'analyse histologique.

Tableau 14 : Qualité histologique des lames obtenues après décalcification au MicroDecfast®

Echantillon	Pulpe		Dentine	Cément		PDL	Os alvéolaire	
	Observation des différentes zones	Séparation avec la dentine	Architecture des odontoblastes	Architecture du tissu	Séparation des tissus voisins	Séparation des tissus voisins	Alignement des ostéoblastes aux trabécules	Rétraction des ostéocytes dans la lacune
<b>3337 Q4 C23</b>	Impossibilité d'obtenir des lames							
<b>3337 Q4 C3</b>	Impossibilité d'obtenir des lames							
<b>3337 Q4 C6</b>	Non visualisable car déchirures et plis sur cette zone			Conservée	Aucune	Aucune	Non visualisables	Moyenne

### ii. Bilan

Malgré une bonne conservation des tissus ce protocole n'a donc pas été conservé pour la suite de l'étude du fait d'une durée de décalcification trop importante.

### f. Décalc®

#### i. Description

- **Qualité de coupe et temps de décalcification** (Tableau 15)

La coupe a été bonne pour l'ensemble des échantillons de J+6 à J+10, malgré une très légère accroche de certains blocs.

Le temps de décalcification s'étale donc entre 6 et 10 jours, montrant une fois encore la variabilité forte d'un échantillon à l'autre.

Tableau 15 : Temps de trempage dans le Décalc® et qualité de coupe associée

Echantillon	Temps de trempage	Qualité de coupe
<b>3337 Q4 C26</b>	6 jours	Bonne
<b>19/0703 Q4 C3</b>	7 jours	Excellente
<b>19/0703 Q3 C2</b>	8 jours	Bonne
<b>19/0703 Q4 C6</b>	9 jours	Bonne
<b>19/0703 Q4 C7</b>	9 jours	Excellente
<b>3337 Q3 C12</b>	10 jours	Excellente
<b>19/0703 Q4 C9</b>	10 jours	Excellente



- **Qualité histologique**

Coloration et artéfacts (Tableau 16)

L'ensemble des lames manque de contraste sur les colorations mais ce problème est dû à la solution décalcifiante utilisée et non à un défaut lors des étapes de coloration car l'intensité est correcte pour la majorité des échantillons.

Tableau 16 : Artéfacts et qualité de coloration des lames obtenues après décalcification au Décalc®

Echantillon	Artéfacts	Contraste	Intensité
<b>3337 Q4 C26</b>	Plis	Moyen	Correcte
<b>19/0703 Q4 C3</b>	Stries	Moyen	Correcte
<b>19/0703 Q3 C2</b>	Plis, stries	Moyen	Correcte
<b>19/0703 Q4 C6</b>	Plis	Moyen	Correcte
<b>19/0703 Q4 C7</b>	Plis, stries	Faible	Correcte
<b>3337 Q3 C12</b>	Plis	Faible	Insuffisante
<b>19/0703 Q4 C9</b>	Plis, stries	Faible	Excessive

Conservation des tissus (Tableau 17)

Les tissus ne sont pas aussi bien conservés qu'avec les trois protocoles précédents mais la décalcification étant plus aboutie l'analyse histologique qualitative et quantitative est possible, comme on peut le voir sur la Figure 38.

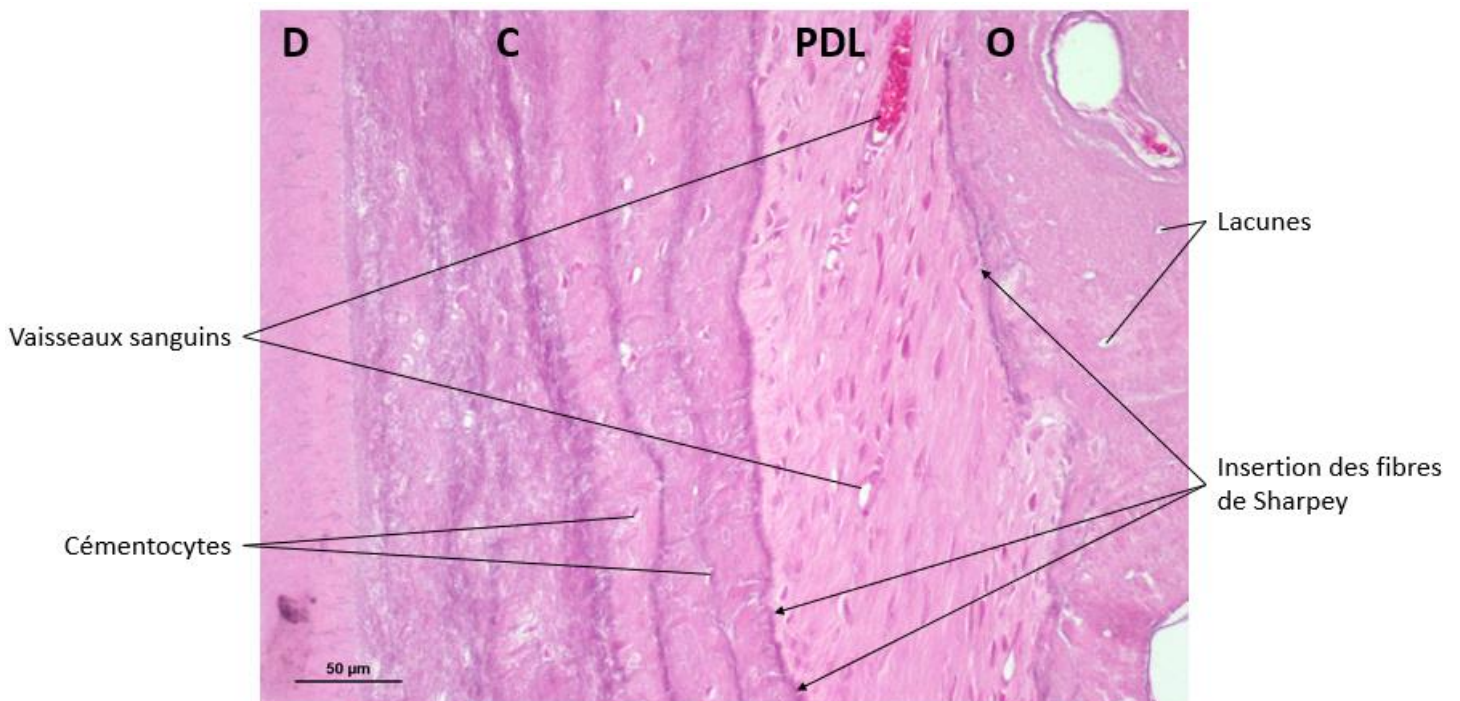


Figure 38 : Tissus parodontaux et dentine observés au MO x200 après décalcification au Décalc® (J+9) et coloration à l'HE

Légende : C = cément, D = dentine, O = os alvéolaire, PDL = ligament parodontal  
 Photographie réalisée au service d'anatomopathologie de l'ENVT

Tableau 17 : Qualité histologique des lames obtenues après décalcification au Décalc<sup>®</sup>

Echantillon	Pulpe		Dentine	Cément		PDL	Os alvéolaire	
	Observation des différentes zones	Séparation avec la dentine	Architecture des odontoblastes	Architecture du tissu	Séparation des tissus voisins	Séparation des tissus voisins	Alignement des ostéoblastes aux trabécules	Rétraction des ostéocytes dans la lacune
<b>3337 Q4 C26</b>	Non visualisable car pli sur cette zone			Conservée	Importante au niveau de la première couche du ciment	Aucune	Non visualisables	Marquée
<b>19/0703 Q4 C3</b>	Non évaluable car périphérie de la dent	Aucune	Non évaluable car périphérie de la dent	Conservée	Focales avec la dentine et le PDL	Légères et focale avec le ciment	Non visualisables	Marquée
<b>19/0703 Q3 C2</b>	Non évaluable car périphérie de la dent	Aucune	Non évaluable car périphérie de la dent	Conservée	Importante au niveau de la première couche du ciment	Aucune	Non visualisables	Marquée
<b>19/0703 Q4 C6</b>	Oui	Légère et focale	Conservée	Conservée	Aucune	Aucune	Non visualisables	Marquée
<b>19/0703 Q4 C7</b>	Zone non présente sur les lames car dent cariée			Altérée	Importante avec la dentine et au sein du ciment	Aucune	Non visualisables	Marquée
<b>3337 Q3 C12</b>	Zone non présente sur les lames car dent cariée			Conservée	Importante au niveau de la première couche du ciment	Peu nombreuses, avec le ciment	Non visualisables	Marquée
<b>19/0703 Q4 C9</b>	Oui	Légère et focale	Conservée	Altérée	Focales au sein du ciment	Aucune	Non visualisables	Marquée

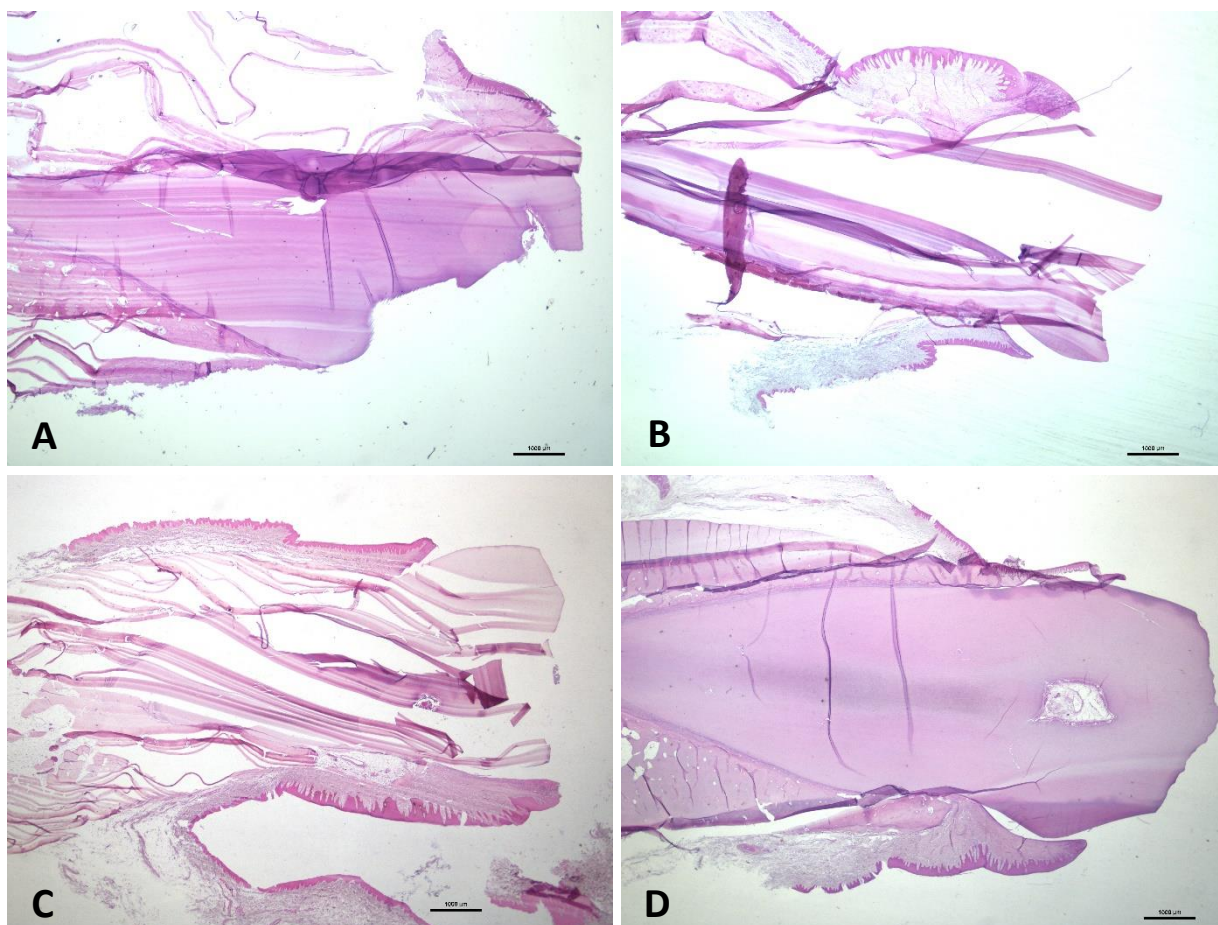
## ii. Bilan

La décalcification au Décalc<sup>®</sup> semble être le meilleur compromis. En effet, malgré une qualité histologique moyenne de par le manque de contraste de la coloration, c'est avec ce protocole que l'on obtient la moindre détérioration des tissus. Cette qualité de conservation est sûrement due au fait que la décalcification était bien complète, ce qui a permis une coupe aisée induisant une bonne conservation des tissus durs.

Ainsi, ce protocole est rapide et permet une évaluation quantitative et qualitative globale des tissus parodontaux. C'est donc un protocole très intéressant qui pourra être utilisé pour la suite des travaux.

### g. Sélection du protocole de décalcification

Les protocoles à l'acide formique mis à l'étuve à 37°C, à l'acide trichloracétique et au MicroDecfast sont ceux conservant le mieux les tissus. Ils sont cependant longs à réaliser et nous n'avons pas réussi en obtenir des lames permettant une analyse histologique correcte des tissus parodontaux. En revanche, le protocole utilisant le Décalc<sup>®</sup> autorise cette analyse, malgré une moins bonne intégrité des tissus due au contact prolongé avec un acide fort. Pour illustrer ces diversités la Figure 39 présente l'aspect des échantillons sur lame après décalcification par les différents traitements.



*Figure 39 : Coupes de dents de chien observées au MO x 10 après différents traitements décalcifiants et coloration à l'HE*

*A : acide formique à l'étuve 37°C à J+19 ; B : acide trichloracétique à J+14 ;*

*C : MicroDecfast<sup>®</sup> à J+40 ; D : Décalc<sup>®</sup> à J+9*

*Photographies réalisées au service d'anatomopathologie de l'ENVT*

De plus, la décalcification est complète en une dizaine de jours maximum lors d'une décalcification avec du Décalc<sup>®</sup> alors qu'elle nécessite plus de 20 jours pour l'acide formique à l'étuve à 37°C et l'acide trichloracétique et plus de 40 jours pour le MicroDecfast<sup>®</sup>.

Dans l'ensemble, le meilleur résultat est donc obtenu avec le protocole d'acide chlorhydrique en solution commerciale à 10-20% (Décalc<sup>®</sup>). C'est donc celui-ci que nous allons utiliser pour décalcifier les spécimens expérimentaux.

### 3) Observations de l'histologie des tissus parodontaux canins après décalcification au Décalc®

Après décalcification au Décalc®, bien que les colorations manquent de contraste, on distingue suffisamment chaque tissu parodontal pour en faire une analyse histologique. L'observation de l'épaisseur du ciment, de l'orientation des fibres de Sharpey et de la vascularisation du PDL ou encore de l'intégrité ou du remodelage de l'os alvéolaire est permise.

#### a. Tissus sains

Sur les zones saines (Figure 40) on distingue bien les différents tissus et notamment l'orientation des fibres de Sharpey du PDL que l'on voit s'insérer dans le ciment et l'os alvéolaire. On observe également bien les vaisseaux sanguins présents dans le PDL.

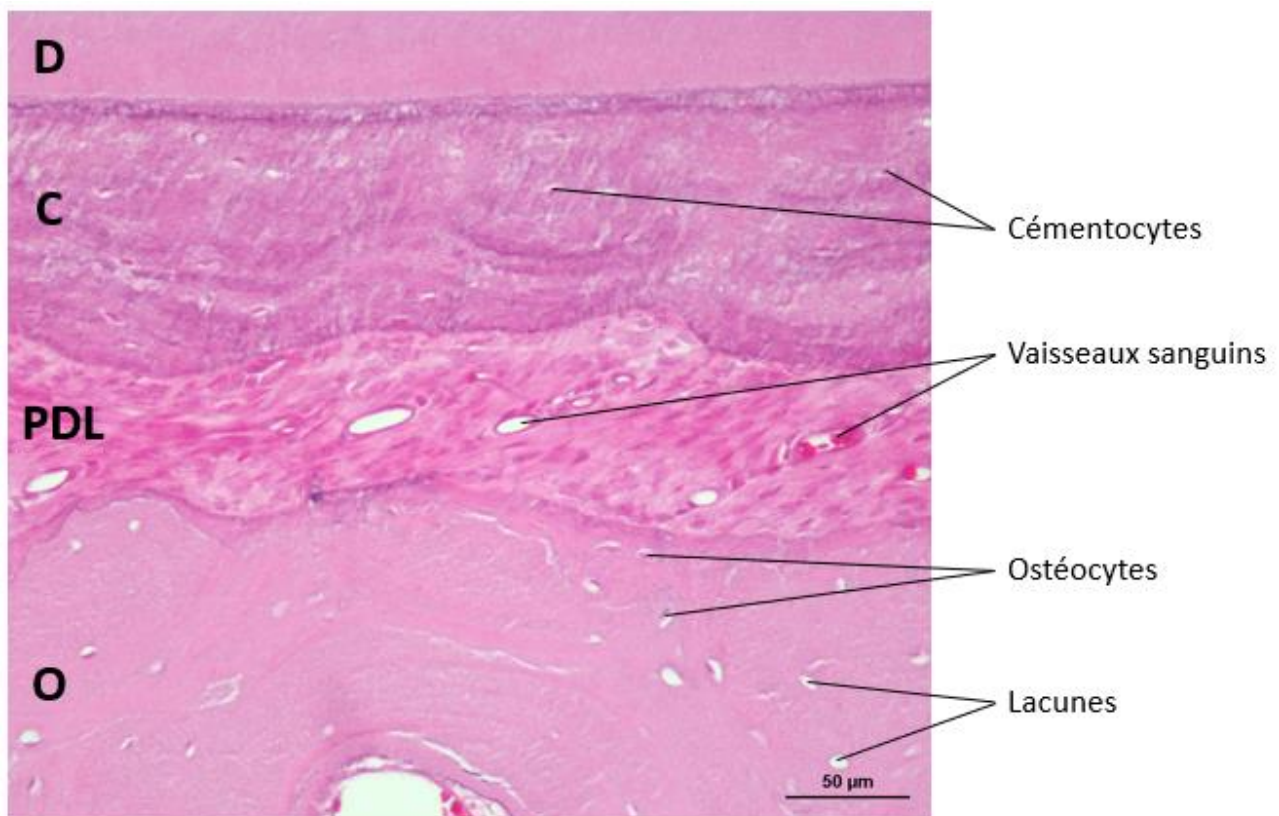


Figure 40 : Zone saine de tissus parodontaux, MO x200, HE  
Légende : C = ciment, D = denture, O = os alvéolaire, PDL = ligament parodontal  
Photographie réalisée au service d'anatomopathologie de l'ENVT

#### b. Lésions et zones remodelées

L'observation des lames nous a également permis de mettre en évidence des zones remodelées mais aussi des zones lésionnelles.

Nous avons ainsi pu observer des zones d'ankylose, comme nous pouvons le voir sur la Figure 41 malgré un mauvais contraste. L'ankylose correspond à un contact direct entre la racine (ciment ou denture) et l'os alvéolaire, sans PDL entre ces tissus. Il ne faut pas les

confondre avec des zones présentant du ciment cicatriciel, qui après coloration à l'HE a la même teinte que l'os alvéolaire (Figure 42).

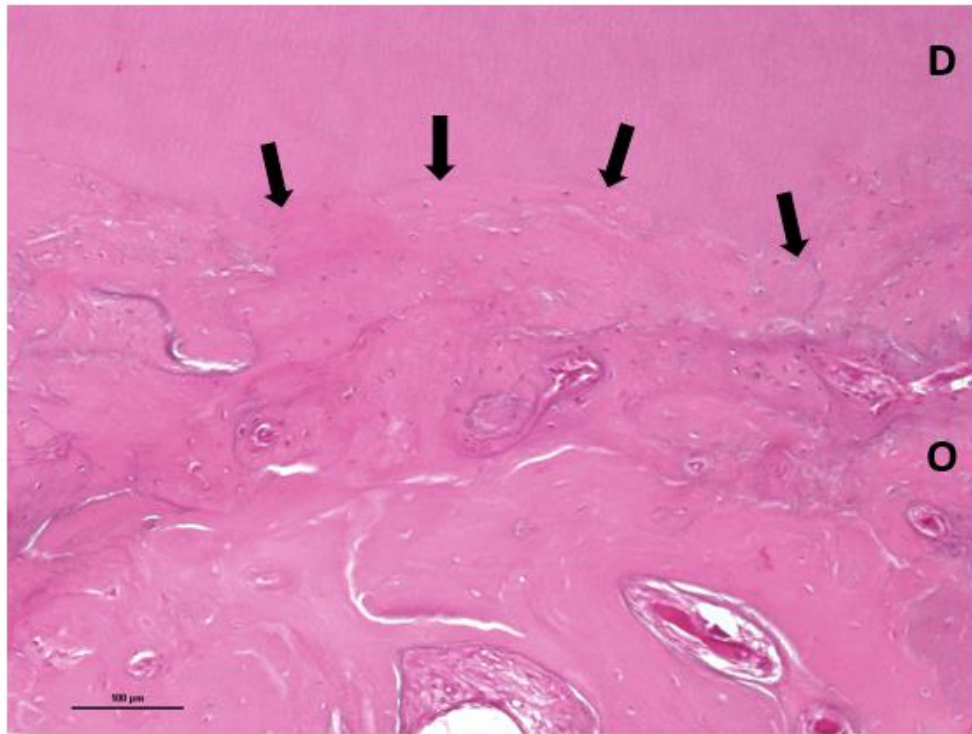


Figure 41 : Lésion d'ankylose, MO x100, HE

Légende : D = dentine, O = os alvéolaire, ➔ zone de contact dentine/os alvéolaire  
Photographie réalisée au service d'anatomopathologie de l'ENVT

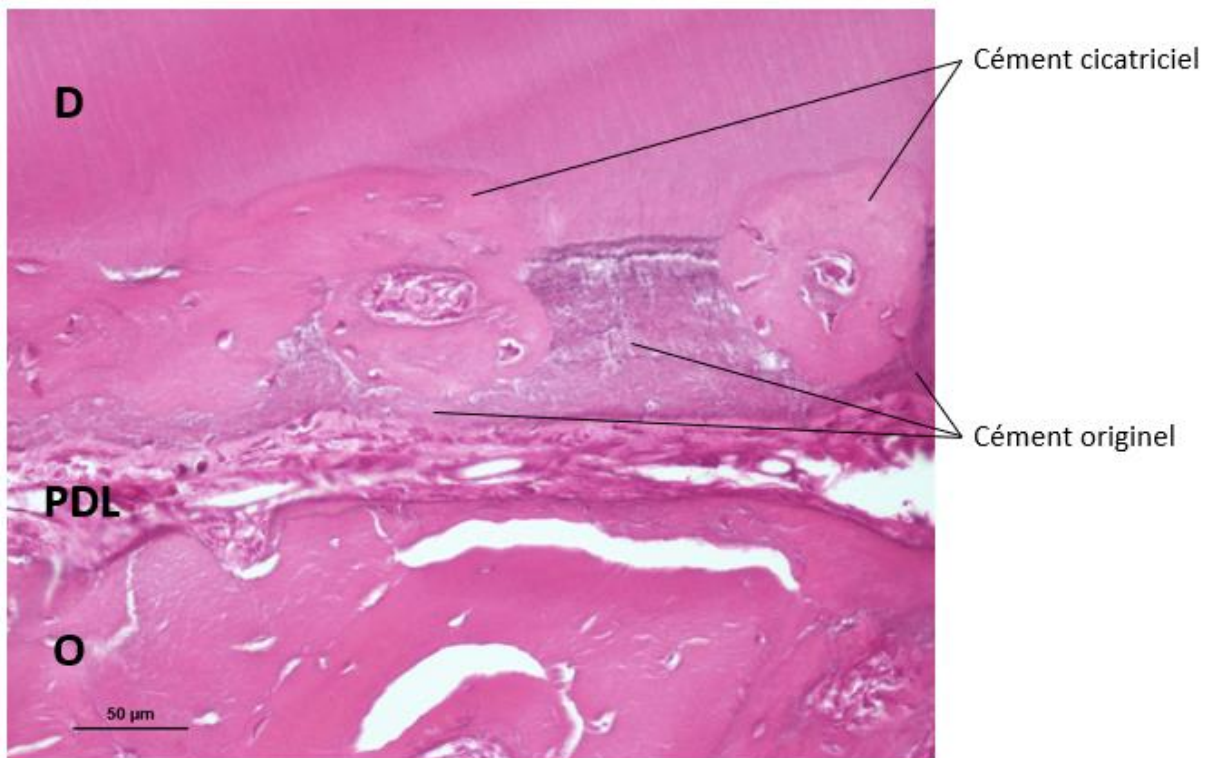


Figure 42 : Ciment cicatriciel, MO x200, HE

Légende : D = dentine, O = os alvéolaire, PDL = ligament parodontal  
Photographie réalisée au service d'anatomopathologie de l'ENVT

Nous observons aussi des zones où l'os alvéolaire a été remodelé. En effet, des bords irréguliers, avec des bordures d'ostéons rognées et des travées de Havers qui se retrouvent proches du PDL sont présentés sur la Figure 43.

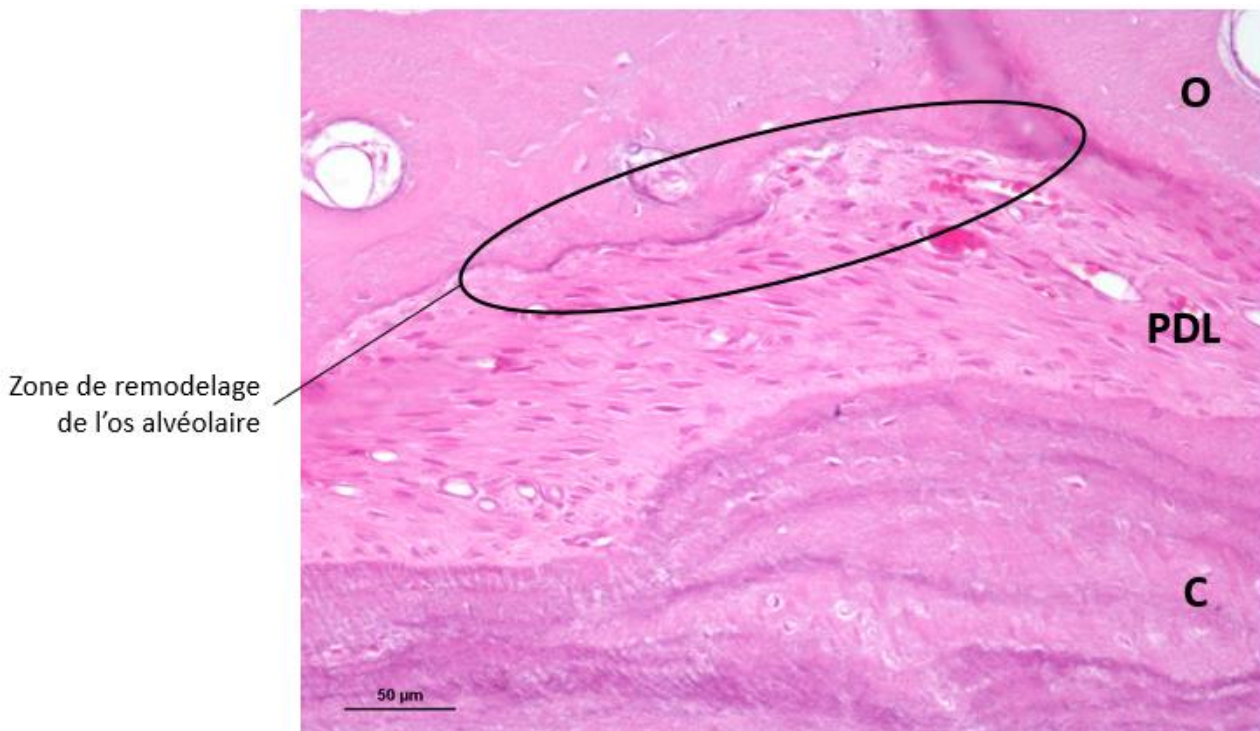


Figure 43 : Zone de remodelage de l'os alvéolaire, MO x200, HE  
Légende : C = ciment, O = os alvéolaire, PDL = ligament parodontal  
Photographie réalisée au service d'anatomopathologie de l'ENVT

#### 4) Marquages immunohistochimiques

Dans la perspective de pouvoir mieux caractériser les lésions du parodonte, nous avons voulu tester un panel de réactivité d'immunohistochimie, avec des anticorps validés pour les tissus canins, sur les échantillons ayant subi le protocole de décalcification sélectionné au Décalc<sup>®</sup>. Dans ce contexte, nous avons donc testé la réactivité en immunohistochimie des anticorps suivants :

- Cytokératine qui marque les filaments intermédiaires des tissus épithéliaux,
- MIB1, marqueur de prolifération, qui marque toutes les cellules en cycle,
- Vimentine qui marque les filaments intermédiaires des cellules mésenchymateuses,
- CD31 qui marque les cellules endothéliales,
- CD3 qui marque les lymphocytes T,
- CD79 qui marque les lymphocytes B,
- $\alpha$ SMA qui marque la partie  $\alpha$  des microfilaments d'actine des muscles lisses.

Le procédé de marquage immunohistochimique a été réalisé en suivant le protocole habituel validé par le LabHPEC.

Seules la vimentine et l' $\alpha$ SMA ont permis d'obtenir un marquage immunohisto-chimique satisfaisant. Il s'observe au microscope optique par une coloration brune (Figure 44, respectivement 1 et 2).

Tous les autres marqueurs se sont révélés négatifs sur les tissus décalcifiés au Décalc<sup>®</sup>. Cette absence de réactivité témoigne d'une altération antigénique trop importante lors de ce procédé de décalcification.

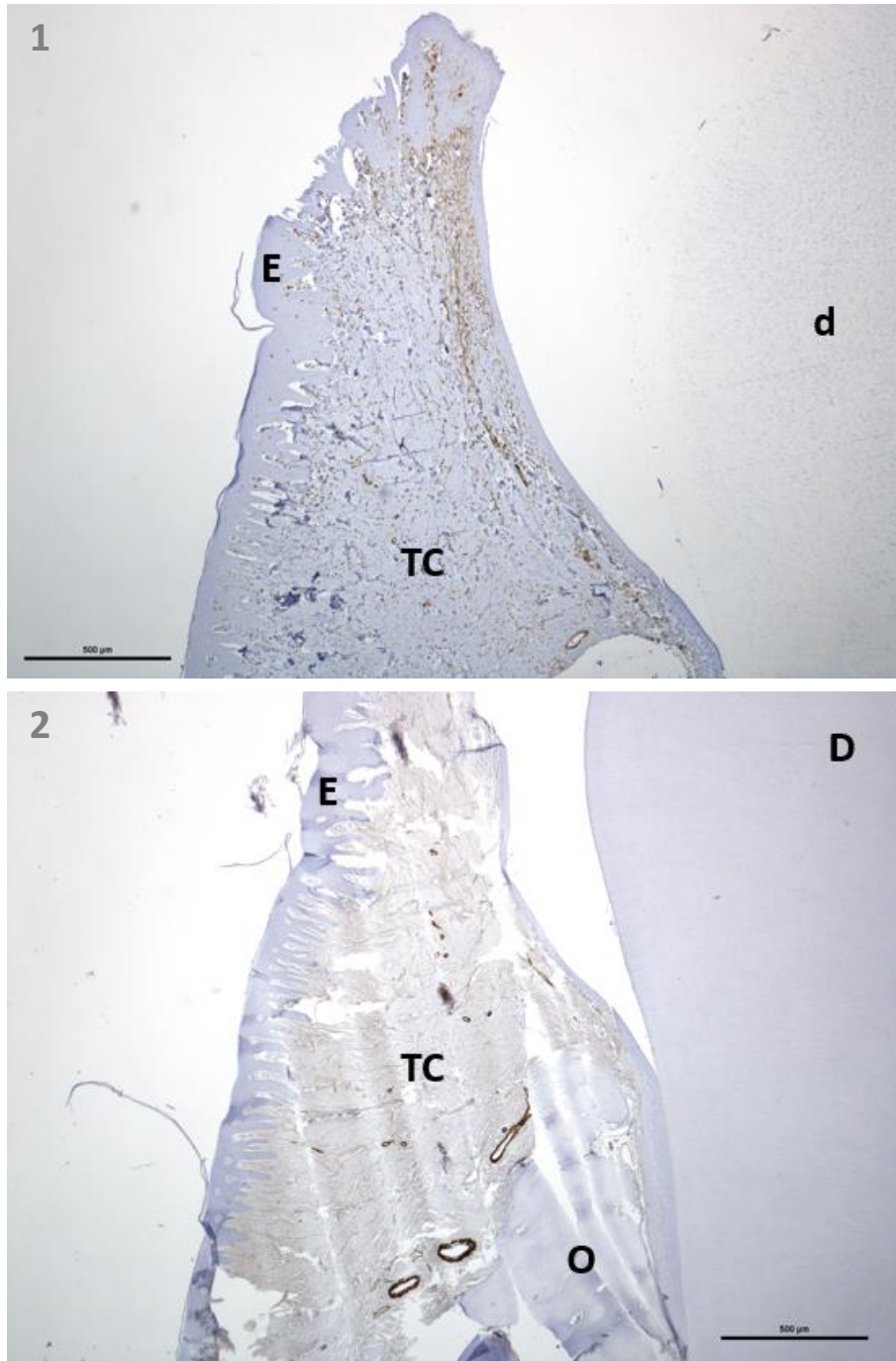


Figure 44 : Marquages immunohistochimiques de la gencive, MO x40

1 : Marquage à la vimentine ; 2 : Marquage à l' $\alpha$ SMA

Légende : d = résidus de dentine, D = dentine, E = épithélium, O = os alvéolaire, TC = tissu conjonctif

Photographies réalisées au service d'anatomopathologie de l'ENVT

Ainsi, avec le marquage immunohistochimique par la vimentine, on peut voir les cellules mésenchymateuses (fibroblastes, MSC...) présentes dans le tissu conjonctif gingival (Figure 45 – 1). On retrouve également le marquage dans la couche musculaire lisse des vaisseaux sanguins, et en moindre mesure dans leur tunique externe (Figure 45 – 2).

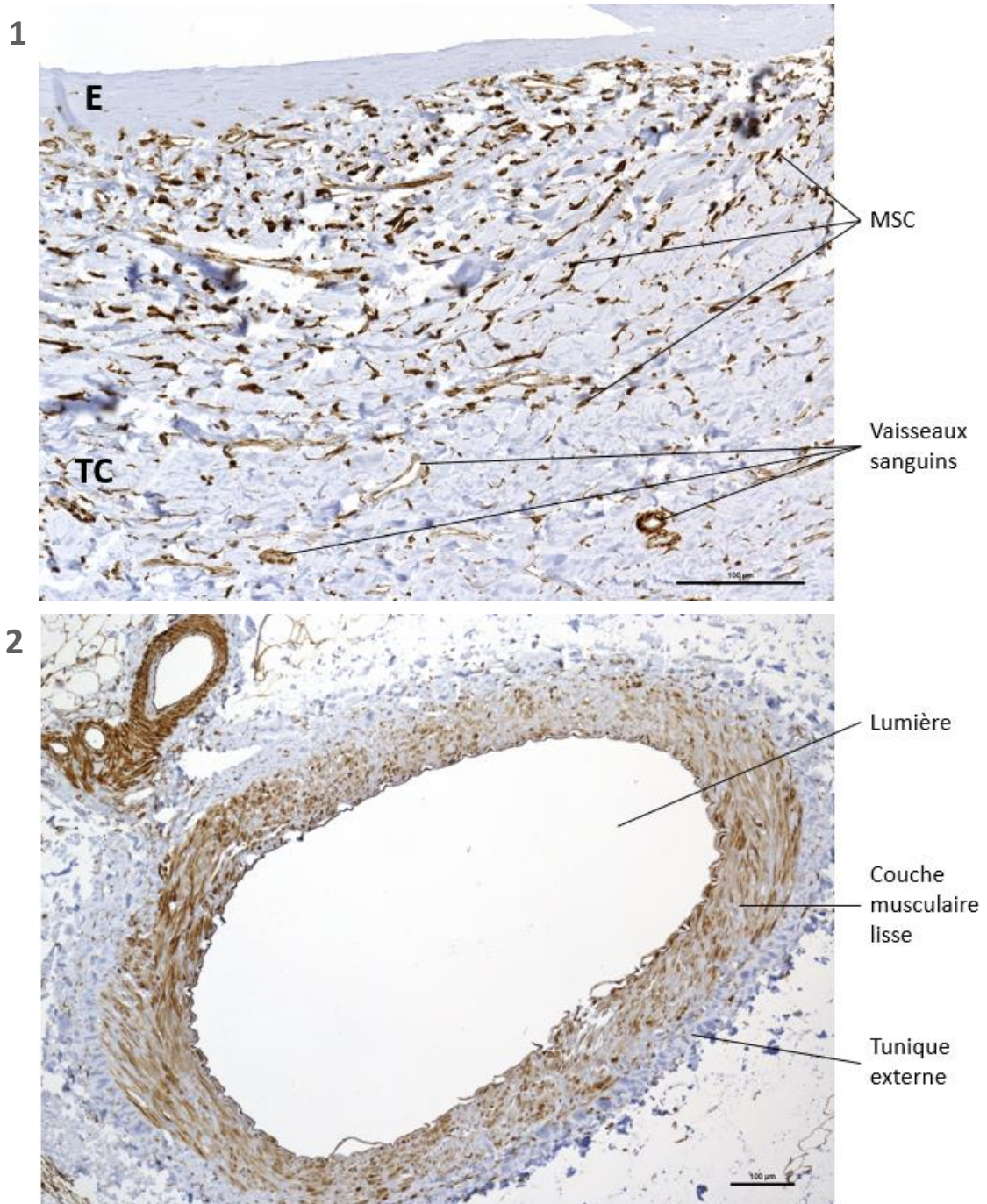


Figure 45 : Marquage immunohistochimique des MSC par la vimentine  
 1 : Gencive, MO x200 ; 2 : Artère, MO x100

Légende : E = épithélium, TC = tissu conjonctif  
 Photographies réalisées au service d'anatomopathologie de l'ENVT



Grâce au marquage immunohistochimique par l' $\alpha$ SMA on repère les fibres musculaires lisse. Au niveau de la mâchoire c'est donc la couche musculaire lisse des vaisseaux sanguins que ce marquage permet de visualiser (Figure 46).

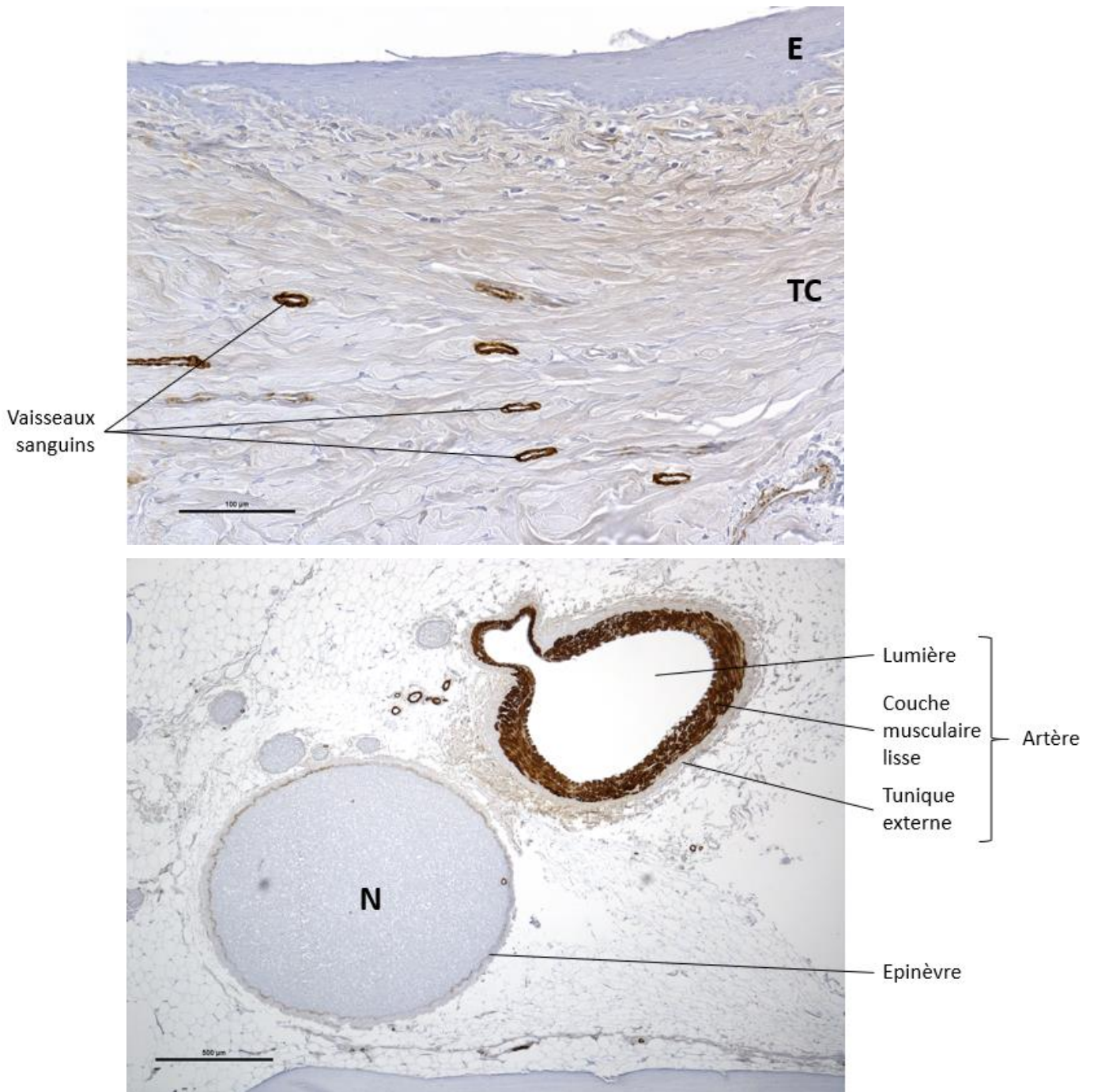


Figure 46 : Marquage immunohistochimique des fibres musculaires lisses par l' $\alpha$ SMA

1 : Gencive, MO x200 ; 2 : Artère et nerf, MO x40

Légende : E = épithélium, N = nerf, TC = tissu conjonctif

Photographies réalisées au service d'anatomopathologie de l'ENVT

## IV – Discussion

### 1) Tests de point de fin de décalcification

Malgré le fait que les tests chimiques de point de fin de décalcification pour des protocoles à base de solutions acides soient généralement utilisés dans la littérature, très peu de publications en décrivent les étapes exactes. Nous nous sommes donc basés sur la méthode décrite par Prasad *et al.* [16]. Malheureusement, nous avons observé une absence d'efficacité de cette méthode lors de la réalisation de nos tests, et ce malgré plusieurs répétitions.

A ce jour, nous n'avons pas réussi à identifier la raison du non-fonctionnement de cette méthode lors de nos expérimentations.

### 2) Influence de la taille des échantillons sur le temps de décalcification

Nous avons initialement émis l'hypothèse que retirer l'émail et réduire la taille des échantillons mis à décalcifier en réalisant des coupes de 2 mm d'épaisseur permettrait de réduire le temps de décalcification.

Or nous avons vu que le temps de décalcification est similaire, voire même augmenté en fonction des protocoles, lorsqu'on compare nos résultats avec ceux obtenus sur des dents humaines entière.

Nous pouvons donc nous questionner sur une éventuelle différence de composition et d'épaisseur des différents tissus de l'odonte et du parodonte chez le chien. En effet, nous pourrions supposer qu'étant donnée la fonction des dents carnassières du chien, la dentine est plus épaisse chez le chien que chez l'homme.

Nous avons noté un autre fait surprenant. La taille des dents sur nos échantillons étant variable, nous pensions que les sections aux niveaux les plus larges de la dent seraient les plus longues à être décalcifiées. Or il a été observé que les extrémités de ces dents, zones par conséquent moins larges, donnaient parfois des tests de point de fin négatifs plus tardifs.

### 3) Influence de la mise en agitation de la solution sur le temps de décalcification

Grâce à la mise en place du protocole d'acide trichloracétique avec agitation nous avons pu constater une réduction importante du temps de trempage dans la solution nécessaire à la décalcification par rapport au même protocole mais sans agitation. Cette observation conforte le résultat observé dans l'étude de Choube *et al.* [18] mais avec l'acide formique, où l'agitation permettait de réduire le temps de décalcification de plus de moitié.

#### 4) Influence de la température sur le temps de décalcification et la conservation des tissus

Nous avons vu que l'augmentation des températures permet de diminuer le temps de décalcification, comme l'avait aussi noté Choube *et al.* [18].

Nous avons cependant baissé la température à 37°C, par rapport à cette étude où elle était de 40°C, car une dégradation importante des tissus et donc de la qualité histologique des tissus était notée. Nous avons ainsi pu montrer qu'à 37°C les tissus parodontaux étaient correctement conservés. On peut donc accélérer le processus de décalcification en la réalisant à l'étuve mais une température de 37°C doit être conservée, au risque de trop dégrader les tissus et d'en rendre l'interprétation histologique impossible.

#### 5) Limites de l'étude et perspectives

Bien que nous ayons trouvé un protocole nous permettant d'obtenir des lames histologiques interprétables, nous constatons une disparité importante du temps de décalcification entre les différents échantillons. Cette observation peut expliquer l'absence de standardisation d'un protocole de décalcification des dents, comme il en existe pour les os, qui ne posent pas de problème à l'heure actuelle.

De plus, il aurait été intéressant d'avoir un nombre d'échantillons bien plus grand afin de pouvoir réaliser une véritable cinétique de décalcification pour chacun des protocoles.

De plus, disposer d'une plus grande quantité de spécimens aurait pu nous permettre de voir les effets d'un temps de trempage prolongé dans le Décalc<sup>®</sup> sur la qualité histologique des tissus. Effectivement, nous avons vu qu'avec ce protocole les temps de décalcification s'étaient de 7 à 10 jours. En laissant dans le Décalc<sup>®</sup> jusqu'à J+10 un échantillon ayant des tests physiques de point de fin de décalcification positifs à J+7, nous aurions pu comparer les tissus de ces deux échantillons. Si la qualité histologique est la même dans les deux cas exposés, il serait possible de sortir l'ensemble des spécimens à J+10, sans faire de tests physiques individuels, ce qui présenterait un gain de temps très important. Cette piste serait donc à poursuivre pour tenter de standardiser la procédure de décalcification des dents.

Au total, le travail de tests et d'optimisation du protocole de décalcification a été mené sur 6 mois, à partir de 30 prélèvements ayant permis d'obtenir 22 blocs dont 19 ont pu être montés sur lames. Cela montre l'importance des étapes de transfert et de validation des protocoles techniques dans les laboratoires et la quantité de travail nécessaire pour la mise en application à des études particulières, comme dans le cas de l'ANR-ASC-PARO.



## CONCLUSION

La maladie parodontale est une affection importante en médecine vétérinaire comme en médecine humaine, mais dont les traitements actuels donnent des résultats hétérogènes et décevants en termes de régénération tissulaire. Les études visant à trouver un traitement plus efficace sont donc nombreuses. Cependant, afin d'avoir une meilleure vision de leurs effets au niveau histologique, il faut réussir à obtenir des échantillons à la fois suffisamment décalcifiés et suffisamment bien conservés pour être correctement traités et analysés au microscope.

Nous avons pu définir un protocole de décalcification assez rapide et permettant une bonne évaluation histologique des tissus du parodonte : une solution d'acide chlorhydrique à 10-20% en solution commerciale (Décalc<sup>®</sup>). Il est cependant important de noter l'hétérogénéité de la décalcification d'un spécimen à l'autre, ce qui complique la standardisation du protocole proposé et rend indispensable la réalisation de tests physiques de point de fin de décalcification individuels avant de retirer les spécimens de la solution. En effet, malgré un temps de trempage relativement court (10 jours maximum), nous observons jusqu'à 3 jours de différence en fonction de l'échantillon pour obtenir une décalcification complète.

Si la décalcification complète la plus précoce de nos échantillons a été obtenue à J+7 nous conseillons tout de même de commencer les tests physiques de point de fin à J+5 ; toujours dans le but de limiter au maximum le temps de trempage dans la solution décalcifiante afin de conserver au mieux les tissus, et notamment les tissus mous comme le ligament parodontal.

Ce protocole à base d'acide chlorhydrique 10-20% en solution commerciale (Décalc<sup>®</sup>) sera donc utilisé dans la suite des recherches pour décalcifier les dents des chiens traités avec les différentes modalités présentées dans le Tableau 1. L'analyse histologique, et donc l'évaluation quantitative et qualitative des tissus parodontaux, qui s'en suivra permettra de déterminer le meilleur des traitements de l'étude et donc de juger de l'intérêt du traitement innovant à base d'ASC autologues.



## Bibliographie

- [1] M. E. Aichelmann-Reidy and M. A. Reynolds, "Predictability of Clinical Outcomes Following Regenerative Therapy in Intrabony Defects," *J. Periodontol.*, vol. 79, no. 3, pp. 387–393, 2008.
- [2] M. Lemaitre *et al.*, "Periodontal Tissue Regeneration Using Syngeneic Adipose-Derived Stromal Cells in a Mouse Model," *Stem Cells Transl. Medicine*, vol. 6, pp. 656–665, 2016.
- [3] M. Tobita, C. A. Uysal, X. Guo, H. Hyakusoku, and H. Mizuno, "Periodontal tissue regeneration by combined implantation of adipose tissue-derived stem cells and platelet-rich plasma in a canine model," *Cytotherapy*, vol. 15, no. 12, pp. 1517–1526, 2013.
- [4] J. Schulz, "La dentisterie vétérinaire chez le chien : approche clinique," 2015.
- [5] A. Nanci, *Ten Cate's Oral Histology: Development, Structure, and Function*, 9th ed. Elsevier Health Sciences, 2018.
- [6] J. W. Heath, J. S. Lowe, A. Stevens, and B. Young, *Atlas d'histologie fonctionnelle de Weather*, 2ème édit. Churchill Livingstone: Hartcourt Publishers Limited, 2008.
- [7] W. J. Banks, *Applied Veterinary Histology*, 3rd ed. St. Louis: Mosby - Year Book, Inc, 1993.
- [8] G. S. Kumar, *Orban's Oral Histology and Embryology*, 14th ed. Reed Elsevier India Private limited, 2015.
- [9] A. R. Hand and M. E. Frank, *Fundamentals of Oral Histology and Physiology*. Oxford: John Wiley & Sons, Inc., 2014.
- [10] A. Nanci, *Ten Cate's oral histology: development, structure, and function.*, 7th editio. St. Louis: MO: Mosby, Inc., and affiliate of Elsevier Inc, 2007.
- [11] D. A. Crossley, "Tooth enamel thickness in the mature dentition of domestic dogs and cats--preliminary study," *J. Vet. Dent.*, vol. 12, no. 3, pp. 111–113, 1995.
- [12] "Préparation des tissus pour inclusion en paraffine," *Réseau d'Histologie Expérimentale de Montpellier*. [Online]. Available: [https://www.rhem.cnrs.fr/images/stories/documents\\_RHEM/organisation/preparatio\\_n\\_tissus\\_paraffine.pdf](https://www.rhem.cnrs.fr/images/stories/documents_RHEM/organisation/preparatio_n_tissus_paraffine.pdf).
- [13] G. L. Kumar *et al.*, *Education Guide : Special Stains and H & E*. Carpinteria: Dako North America, 2010.
- [14] V. Marck, *Manuel de techniques d'anatomo-cytopathologie : théorie et pratique*. Issy-les-Moulineaux: Elsevier Masson SAS, 2010.
- [15] G. Rolls, "An Introduction to Decalcification," 2016. [Online]. Available: <https://www.leicabiosystems.com/pathologyleaders/an-introduction-to-decalcification/>.
- [16] P. Prasad and M. Donoghue, "A comparative study of various decalcification techniques," *Indian J. Dent. Res.*, vol. 24, no. 3, p. 302, 2013.
- [17] K. Sanjai, J. Kumarswamy, A. Patil, L. Papaiah, S. Jayaram, and L. Krishnan, "Evaluation and comparison of decalcification agents on the human teeth," *J. Oral Maxillofac. Pathol.*, vol. 16, no. 2, pp. 222–227, 2012.
- [18] A. Choube, M. Astekar, A. Choube, G. Sapra, A. Agarwal, and A. Rana, "Comparison of decalcifying agents and techniques for human dental tissues Comparison of decalcifying agents and techniques for human dental tissues," *Biotech. Histochem.*, vol. 93, no. 2, pp. 99–108, 2018.

- [19] "Méthodes d'études en histologie." [Online]. Available: [http://www.poly-prepas.com/images/files/ue2\\_chapitre\\_1- méthodes en histologie.pdf](http://www.poly-prepas.com/images/files/ue2_chapitre_1-méthodes_en_histologie.pdf).
- [20] W. J. Bacha and L. M. Bacha, *Color Atlas of Veterinary Histology*, 3rd editio. Chichester: John Wiley & Sons, Ltd., 2012.
- [21] H. E. Kortegaard, T. Eriksen, and V. Baelum, "Periodontal disease in research beagle dogs – an epidemiological study," *J. Small Anim. Pract.*, vol. 49, no. December, pp. 610–616, 2008.
- [22] M. Kyllar and K. Witter, "Prevalence of dental disorders in pet dogs," *Vet. Med. (Praha)*, vol. 2005, no. 11, pp. 496–505, 2005.
- [23] B. A. Niemiec, "Periodontal Disease," *Top. Companion Anim. Med.*, vol. 23, pp. 72–80, 2008.
- [24] C. Albuquerque *et al.*, "Canine periodontitis : The dog as an important model for periodontal studies," *Vet. J.*, vol. 191, no. 3, pp. 299–305, 2012.
- [25] I. Capík, "Periodontal Health vs. Various Preventive Means in Toy Dog Breeds," *Acta Vet. Brno*, vol. 79, pp. 637–645, 2010.
- [26] P. Hennet, "Nutrition et santé bucco-dentaire chez le chien," *Encycl. la Nutr. Clin. Canine*, vol. 1, pp. 388–397, 2006.
- [27] B. L. Pihlstrom, B. S. Michalowicz, and N. W. Johnson, "Periodontal diseases," *Lancet*, vol. 366, no. 9499, pp. 1809–1820, 2005.
- [28] A. B. Berezow and R. P. Darveau, "Microbial shift and periodontitis," *Periodontol. 2000*, vol. 55, no. 18, pp. 36–47, 2011.
- [29] A. Cekici, A. Kantarci, H. Hastruk, and T. E. Van Dyke, "Inflammatory and immune pathways in the pathogenesis of periodontal disease," *Periodontol. 2000*, vol. 64, no. 12, pp. 57–80, 2014.
- [30] G. Hajishengallis, "Immunomicrobial pathogenesis of periodontitis : keystones , pathobionts , and host response," *Trends Immunol.*, vol. 35, pp. 3–11, 2014.
- [31] M. A. Houle and D. Grenier, "Maladies parodontales : connaissances actuelles - Current concepts in periodontal diseases," *Médecine Mal. Infect.*, vol. 33, pp. 331–340, 2003.
- [32] M. Smith, G. J. Seymour, and M. P. Cullinan, "Histopathological features of chronic and aggressive periodontitis," *Periodontol. 2000*, vol. 53, no. 71, pp. 45–54, 2010.
- [33] J. Hardham, K. Dreier, J. Wong, C. Sfintescu, and R. T. Evans, "Pigmented-anaerobic bacteria associated with canine periodontitis," *Vet. Microbiol.*, vol. 106, pp. 119–128, 2005.
- [34] A. Di Bello *et al.*, "Periodontal disease associated with red complex bacteria in dogs," *J. Small Anim. Pract.*, vol. 55, no. March, pp. 160–163, 2014.
- [35] J. Han, D. Menicanin, S. Gronthos, and P. M. Bartold, "Stem cells , tissue engineering and periodontal regeneration," *Aust. Dent. J.*, vol. 59, pp. 117–130, 2014.
- [36] F. J. Hughes, M. Ghuman, and A. Talal, "Periodontal regeneration: A challenge for the tissue engineer ?," *Proc. Inst. Mech. Eng. Part H J. Eng. Med.*, pp. 1345–1358, 2010.
- [37] J. M. Albandar, "Epidemiology and Risk Factors of Periodontal Diseases," *Dent. Clin. North Am.*, vol. 49, pp. 517–532, 2005.
- [38] J.-P. Chairay, A.-M. Musset-Obry, E. Steimle, and S. Laversin, "Parodontopathies : diagnostic et traitements," *Agence Natl. d'Accréditation d'Evaluation en Santé*, 2002.
- [39] N. P. Lang, B. R. Cumming, and H. Löe, "Toothbrushing Frequency as It Relates to Plaque Development and Gingival Health," *J. Periodontal Res.*, vol. 44, pp. 396–405, 1973.



- [40] C. Müller, M. Zaruba, S. Gartenmann, K. Lampe-bless, and P. R. Schmidlin, "La technique zurichoise de tunnélisation," *Swiss Dent. J.*, vol. 127, no. 10, pp. 876–883, 2017.
- [41] "Diagnostic des maladies parodontales." [Online]. Available: <http://www.ipubli.inserm.fr/bitstream/handle/10608/194/?sequence=11>.
- [42] B. A. Niemiec, *Veterinary Periodontology*. Ames, Iowa, 2013.
- [43] B. A. Niemiec, "Periodontal Therapy," *Top. Companion Anim. Med.*, vol. 23, no. 2, pp. 81–90, 2008.
- [44] S.-E. Hamp and R. Lindberg, "Histopathology of spontaneous periodontitis in dogs," *J. Periodontal Res.*, vol. 12, pp. 46–54, 1977.
- [45] B. Colmery III, "The Gold Standard of Veterinary Oral Health Care," *Vet. Clin. North Am. Small Anim. Pract.*, vol. 35, pp. 781–787, 2005.
- [46] E. I. Logan, O. Finney, and J. J. Hefferren, "Effects of a Dental Food on Plaque Accumulation and Gingival Health in Dogs," *J. Vet. Dent.*, vol. 9, no. 1, pp. 15–18, 2002.
- [47] W. R. Gengler, B. N. Kunkle, D. Romano, and D. Larsen, "Evaluation of a Barrier Sealant in Dogs," *J. Vet. Dent.*, vol. 22, no. 3, pp. 157–159, 2005.
- [48] P. Monsarrat, "Cellules souches, médecine régénérative et régénération parodontale," Université Toulouse 3 Paul Sabatier, 2016.
- [49] A. Mombelli, "Thérapie parodontale efficace et simple," *Rev. Mens. Suisse d'Odontostomatologie*, vol. 121, no. 2, pp. 152–157, 2011.
- [50] F. M. Chen, J. Zhang, M. Zhang, Y. An, F. Chen, and Z. F. Wu, "A review on endogenous regenerative technology in periodontal regenerative medicine," *Biomaterials*, vol. 31, no. 31, pp. 7892–7927, 2010.
- [51] B. L. Foster and M. J. Somerman, "Regenerating the periodontium : is there a magic formula ?," *Orthod. Craniofac. Res.*, vol. 8, no. 4, pp. 285–291, 2005.
- [52] I. Needleman, H. V Worthington, E. Giedrys-Leeper, and R. Tucker, "Guided tissue regeneration for periodontal infra-bony defects," *Cochrane Collab.*, no. 3, 2006.
- [53] L. Shue, Z. Yufeng, and U. Mony, "Biomaterials for periodontal regeneration A review of ceramics and polymers," *Biomatter*, vol. 2:4, no. February 2015, pp. 37–41, 2012.
- [54] N. Hasegawa, H. Kawaguchi, A. Hirachi, K. Takeda, and N. Mizuno, "Behavior of Transplanted Bone Marrow – Derived Mesenchymal Stem," *J. Periodontol.*, vol. 77, no. June, pp. 1003–1007, 2006.
- [55] Y. Yamada, M. Ueda, T. Naiki, and T. Nagasaka, "Tissue-engineered injectable bone regeneration for osseointegrated dental implants," *Clin. Oral Implant Res.*, vol. 15, pp. 589–597, 2004.
- [56] N.-H. Lin, S. Gronthos, and P. M. Bartold, "Stem cells and periodontal regeneration," *Aust. Dent. J.*, vol. 53, pp. 108–121, 2008.
- [57] L. Bacakova *et al.*, "Stem cells: their source, potency and use in regenerative therapies with focus on adipose-derived stem cells – a review," *Biotechnol. Adv.*, vol. 36, no. 4, pp. 1111–1126, 2018.
- [58] A. Can, "A concise review on the classification and nomenclature of stem cells," *Turk J. Hematol.*, vol. 25, pp. 57–59, 2008.
- [59] M. S. Rao, "Stem Sense : A Proposal for the Classification of Stem Cells," *Stem Celles Dev.*, vol. 13, no. 5, pp. 452–455, 2004.
- [60] L. A. Fortier, "Stem Cells : Classifications, Controversies, and Clinical Applications," *Vet. Surg.*, vol. 34, no. April, pp. 415–423, 2005.

- [61] J. Magalon *et al.*, “Thérapie cellulaire et cellules souches en 2018,” *Rev. Francoph. des Lab.*, vol. 507, pp. 34–43, 2018.
- [62] L. Sensebé, M. Gadelorge, and S. Fleury-Cappelleso, “Production of mesenchymal stromal/stem cells according to good manufacturing practices : a review,” *Stem Cell Res. Ther.*, vol. 4:66, 2013.
- [63] L. Sensebé, P. Bourin, and K. Tarte, “Good Manufacturing Practices Production of Mesenchymal Stem/Stromal Cells,” *Hum. Gene Ther.*, vol. 22, no. January, pp. 19–26, 2011.
- [64] N. Bertheuil *et al.*, “Les cellules stromales mésenchymateuses du tissu adipeux : historique, isolement, propriétés immunomodulatrices et perspectives cliniques,” *Ann. Chir. Plast. Esthet.*, 2014.
- [65] M. Dominici *et al.*, “Minimal criteria for defining multipotent mesenchymal stromal cells. The International Society for Cellular Therapy position statement,” *Cytotherapy*, vol. 8, no. 4, pp. 315–317, 2006.
- [66] D. G. Phinney and L. Sensebé, “Mesenchymal stromal cells: misconceptions and evolving concepts,” *Cytotherapy*, vol. 15, pp. 140–145, 2013.
- [67] M. B. Murphy, K. Moncivais, and A. I. Caplan, “Mesenchymal stem cells: Environmentally responsive therapeutics for regenerative medicine,” *Exp. Mol. Med.*, vol. 45, no. 11, pp. e54-16, 2013.
- [68] K. Hynes, D. Menicanin, S. Gronthos, and P. M. Bartold, “Clinical utility of stem cells for periodontal regeneration,” *Periodontol. 2000*, vol. 59, no. 1, pp. 203–227, 2012.
- [69] P. Monsarrat *et al.*, “An Innovative , Comprehensive Mapping and Multiscale Analysis of Registered Trials for Stem Cell-Based Regenerative Medicine,” *Stem Cells Transl. Medicine*, vol. 5, pp. 826–835, 2016.
- [70] J. M. Gimble *et al.*, “Adipose-derived stromal/stem cells,” *Organogenesis*, vol. 9, no. March, pp. 3–10, 2013.
- [71] P. Charbord and L. Casteilla, “La biologie des cellules souches mésenchymateuses d’origine humaine,” *Médecine/sciences*, 2011. [Online]. Available: [http://www.ipubli.inserm.fr/bitstream/handle/10608/7535/MS\\_2011\\_03\\_261.pdf?sequence=4&isAllowed=y](http://www.ipubli.inserm.fr/bitstream/handle/10608/7535/MS_2011_03_261.pdf?sequence=4&isAllowed=y).
- [72] N. Bertheuil *et al.*, “Adipose mesenchymal stromal cells: Definition, immunomodulatory properties, mechanical isolation and interest for plastic surgery,” *Ann. Chir. Plast. Esthet.*, 2018.
- [73] A. Dordolo, “Validation de la Production et de la Caractérisation des Cellules Souches Mésenchymateuses Canines Dérivées du Tissu Adipeux (ASC),” Ecole Nationale Vétérinaire de Toulouse, 2017.
- [74] “TechOzyme : tout savoir sur la trypsination de vos cellules en culture.” [Online]. Available: <https://www.ozyme.fr/ressources/cyberlettres/techozyme/techozyme27-trypsinisation-cellules.asp>.
- [75] P. Bourin *et al.*, “Stromal cells from the adipose tissue-derived stromal vascular fraction and culture expanded adipose tissue-derived stromal/ stem cells: a joint statement of the International Federation for Adipose Therapeutics (IFATS) and Science and the International S,” *Cytotherapy*, vol. 15, no. 6, pp. 641–648, 2013.
- [76] P. A. Zuk, M. I. N. Zhu, H. Mizuno, P. Benhaim, and H. P. Lorenz, “Multilineage Cells from Human Adipose Tissue : Implications for Cell-Based Therapies,” *Tissue Eng.*, vol. 7, no. 2, pp. 211–229, 2001.
- [77] G. F. Nicoletti, F. De Francesco, F. D’Andrea, and G. A. Ferraro, “Methods and

- Procedures in Adipose Stem Cells: State of the Art and Perspective for Translation Medicine," *J. Cell. Physiol.*, vol. 230, no. 3, pp. 489–495, 2015.
- [78] H. Kawaguchi *et al.*, "Enhancement of Periodontal Tissue Regeneration by Transplantation of Bone," *J. Periodontal Res.*, vol. 75, no. September, pp. 1281–1287, 2004.
- [79] P. Monsarrat *et al.*, "Concise Review: Mesenchymal Stromal Cells Used for Periodontal Regeneration: A Systematic Review," *Stem Cells Transl. Medicine*, vol. 3, pp. 768–774, 2014.
- [80] Y. Kimura, M. Komaki, K. Iwasaki, M. Sata, Y. Izumi, and I. Morita, "Recruitment of bone marrow-derived cells to periodontal tissue defects," *Front. Cell Dev. Biol.*, vol. 2, no. May, pp. 1–6, 2014.
- [81] T. Beikler and T. F. Flemmig, "Oral biofilm-associated diseases : trends and implications for quality of life , systemic health and expenditures," *Periodontol. 2000*, vol. 55, pp. 87–103, 2011.
- [82] A. Guercio, S. Di Bella, S. Casella, P. Di Marco, C. Russo, and G. Piccione, "Canine mesenchymal stem cells (MSCs): characterization in relation to donor age and adipose tissue-harvesting site," *Cell Biol. Int.*, vol. 37, pp. 789–798, 2013.

## Webographie

- <https://cunse.fr/utile/coin%20sante/la%20dentition%20du%20chien/La%20dentition%20du%20chien.htm>
- <https://dr-benichou-bernard.chirurgiens-dentistes.fr/informations-patients/generalites/anatomie-dentaire-paris/>
- <https://vetovie.com/tartre-mauvaise-haleine-chat-chien-rennes-vetovie-dents-carie-abces/>
- <http://www.cliniqueveterinairecalvisson.com/article-veterinaire-1-3-tartre-et-maladie-parodontale-detartrage-et-soins-dentaires>
- <https://www.parodontologie.ch/fr/patients/les-symptomes-de-la-parodontite/parodontite-4>
- <https://www.vetopedia.fr/maladie-parodontale-chien-chat/>
- <https://www.shutterstock.com/fr/image-vector/dogs-skull-top-side-view-vector-789208792>



## Annexes

### Annexe 1 : Tableau des différents protocoles utilisés en début d'étude et des résultats obtenus

N° de l'échantillon	Protocole testé	Observations
16/1353-R3	Sakura : 2 cycles de 12h	Accroche, coupe difficile
16/1322-R11		Absence d'observation
16/1322-R12		
16/1354-R1		Pas technicable, mais bons résultats après trempage du bloc 12h dans HCl
16/1354-R15		Coupe possible après 8h de trempage du bloc dans HCl mais ininterprétable à l'histologie
16/1353-R2	Sakura : 3 cycles de 12h	Accroche peu, coupe possible mais s'effrite par endroits, mauvaise qualité histologique
16/1353-R1	Sakura : 4 cycles de 12h	Accroche presque pas, coupe plus facile et ne s'effrite pas, mauvaise qualité histologique
16/1353-R4	Sakura : 5 cycles de 12h	Prélèvement délité avant passage dans l'automate de déshydratation
16/1354-R19	Sakura : 2 cycles de 12h HCl (T° ambiante) : 4j	Nécessite 20h de trempage du bloc dans HCl et histologie mauvaise
16/1322-R1	Sakura : 2 cycles de 12h HCl (T° ambiante) : 5j	Coupe moyenne mais bon contraste
16/1322-R2	Sakura : 2 cycles de 12h HCl (T° ambiante) : 6j	Coupe moyenne mais bon contraste
16/1354-R2		Accroche un peu à la coupe mais histo passable
16/1354-R13		Accroche un peu, histo mauvaise
16/1354-R3	Sakura : 2 cycles de 12h HCl (T° ambiante) : 7j	Accroche un peu, histo mauvaise
16/1354-R22	Sakura : 2 cycles de 12h HCl (T° ambiante) : 8j	Meilleure histo obtenue mais après 16h de trempage du bloc dans HCl
16/1354-R8	Sakura : 2 cycles de 12h HCl (T° ambiante) : 11j	Bonne coupe, meilleure histo obtenue
16/1354-R16	Sakura : 4 cycles de 12h HCl (T° ambiante) : 8j	Histo ininterprétable
16/1322-R9	Sakura : 2 cycles de 12h HCl (étuve 37°C) : 8h	Accroche un peu mais contraste satisfaisant
16/1322-R10		
16/1354-R14	Sakura : 2 cycles de 12h HCl (étuve 37°C) : 8h	Mauvais à l'histo
16/1321-R7	Sakura : 2 cycles de 12h HCl (étuve 37°C) : 10h	Accroche à la coupe, pas exploitable à la lecture
16/1321-R8		
16/1321-R9		
16/1321-R10		
16/1321-R11		
16/1321-R12		
16/1321-R13	Sakura : 2 cycles de 12h HCl (étuve 37°C) : 13h	Accroche à la coupe, mauvaise qualité histologique
16/1321-R14		
16/1321-R15		
16/1321-R16		
16/1321-R17		

16/1322-R7	Sakura : 2 cycles de 12h	Bien à la technique mais léger manque de contraste
16/1322-R8	HCl (étuve 37°C) : 16h	
16/1322-R3	Sakura : 2 cycles de 12h	Coupe bonne mais contraste moins marqué
16/1322-R4	HCl (étuve 37°C) : 24h	
16/1354-R12	Sakura : 2 cycles de 12h HCl (étuve 37°C) : 3j	Pas technicable car délité
16/1354-R18	Sakura : 4 cycles de 12h HCl (étuve 37°C) : 20h	Technique ok, histo moyenne
16/1354-R20	Sakura : 2 cycles de 12h MicroDecfast (T° ambiante) : 4j	Lame non numérotée donc résultats non pris en compte car pas de certitude
16/1354-R4	Sakura : 2 cycles de 12h MicroDecfast (T° ambiante) : 6j	Pas technicable
16/1354-R5	Sakura : 2 cycles de 12h MicroDecfast (T° ambiante) : 21j	Pas technicable
16/1354-R11	Sakura : 2 cycles de 12h MicroDecfast (étuve 37°C) : 6j	Pas technicable
16/1354-R9	Sakura : 2 cycles de 12h	Technicable mais histo ininterprétable
16/1354-R10	MicroDecfast (étuve 37°C) : 20j	
16/1354-R6	Sakura : 2 cycles de 12h EDTA (étuve 37°C) : 28j	Pas technicable
16/1354-R7	Sakura : 2 cycles de 12h EDTA (étuve 37°C) : 42j	Pas technicable
16/1354-R21	Sakura : 2 cycles de 12h Ostéosoft : 4j	Technicable après trempage 4j dans l'EDTA mais histologiquement ininterprétable
16/1322-R5	Sakura : 2 cycles de 12h	Coupe difficile, histologie mauvaise
16/1322-R6	Ostéosoft : 7j	








**AGREMENT SCIENTIFIQUE**

**En vue de l'obtention du permis d'imprimer de la thèse de doctorat vétérinaire**

Je soussignée, Isabelle RAYMOND-LETRON, Enseignant-chercheur, de l'Ecole Nationale Vétérinaire de Toulouse, directeur de thèse, certifie avoir examiné la thèse de **Audrey MARTINEZ** intitulée « **Etude histologique de la maladie parodontale canine traitée par greffe d'ASC autologues : validation d'un protocole de décalcification des dents** » et que cette dernière peut être imprimée en vue de sa soutenance.


Fait à Toulouse, le 27/01/2020  
Professeure Isabelle RAYMOND-LETRON  
Enseignant-chercheur  
de l'Ecole Nationale Vétérinaire de Toulouse



Vu :  
Le Directeur de l'Ecole Nationale  
Vétérinaire de Toulouse  
M. Pierre SANS


Vu :  
Le Président du jury :  
Professeur Jean-Christophe PAGES



Vu et autorisation de l'impression :  
Président de l'Université Paul Sabatier  
M. Jean-Marc BROTO


Mme Audrey MARTINEZ  
a été admis(e) sur concours en : 2014  
a obtenu son diplôme d'études fondamentales vétérinaires le : 18/07/2018  
a validé son année d'approfondissement le 30/10/2019  
n'a plus aucun stage, ni enseignement optionnel à valider.





**NOM** : MARTINEZ

**PRENOM** : Audrey

**TITRE** : ETUDE HISTOPATHOLOGIQUE DE LA MALADIE PARODONTALE CANINE TRAITÉE PAR GREFFE D'ASC AUTOLOGUES : VALIDATION D'UN PROTOCOLE DE DECALCIFICATION DES DENTS

**RESUME** : La maladie parodontale a une prévalence très importante en médecine vétérinaire comme en médecine humaine. Malgré sa fréquence, les traitements actuels donnent des résultats de régénération parodontale décevants et une hétérogénéité importante en fonction des patients. Le but de l'étude dans laquelle s'inscrit cette thèse est d'observer l'histologie du parodonte après différents traitements et notamment un innovant à base d'ASC autologues. Pour ce faire, il nous a fallu déterminer un protocole de décalcification des dents efficace et reproductible. Celui ayant donné le meilleur compromis temps de décalcification/qualité histologique est l'acide chlorhydrique 10-20% en solution commerciale (Décalc®). C'est donc ce protocole qui sera utilisé pour décalcifier les dents des derniers chiens de l'étude afin de déterminer l'intérêt de la greffe d'ASC autologues dans la régénération du parodonte lors de maladie parodontale canine.

**MOTS CLES** : maladie parodontale, décalcification, dents, chien, ASC

---

**TITLE**: HISTOPATHOLOGICAL STUDY OF CANINE PERIODONTAL DISEASE TREATED WITH AUTOLOGOUS ASC: VALIDATION OF A TEETH DECALCIFICATION PROTOCOL

**ABSTRACT**: Periodontal disease has a very high prevalence in both veterinary and human medicine. Despite its frequency, current treatments give disappointing periodontal regeneration results and significant heterogeneity depending on the patient. The aim of the study which this thesis is part of is to observe periodontal histology after different treatments and especially an innovative one based on autologous ASCs. In order to do so, we had to determine an effective and reproducible tooth decalcification protocol. The one that gave the best compromise between time of decalcification and histological quality is 10-20% hydrochloric acid in commercial solution (Décalc®). It is therefore this protocol that will be used to decalcify the teeth of the last dogs in the study in order to determine the interest of the autologous ASCs grafts in periodontal regeneration in case of canine periodontal disease.

**KEY WORDS**: periodontal disease, decalcification, teeth, dog, ASC