



HAL
open science

Les sarcomes des tissus mous du chien : état des connaissances et perspectives de prises en charge innovantes, comparaison avec l'homme

Élise Vignol

► **To cite this version:**

Élise Vignol. Les sarcomes des tissus mous du chien : état des connaissances et perspectives de prises en charge innovantes, comparaison avec l'homme. Sciences du Vivant [q-bio]. 2024. dumas-04536474

HAL Id: dumas-04536474

<https://dumas.ccsd.cnrs.fr/dumas-04536474>

Submitted on 8 Apr 2024

HAL is a multi-disciplinary open access archive for the deposit and dissemination of scientific research documents, whether they are published or not. The documents may come from teaching and research institutions in France or abroad, or from public or private research centers.

L'archive ouverte pluridisciplinaire **HAL**, est destinée au dépôt et à la diffusion de documents scientifiques de niveau recherche, publiés ou non, émanant des établissements d'enseignement et de recherche français ou étrangers, des laboratoires publics ou privés.

CAMPUS VÉTÉRINAIRE DE LYON

Année 2024 - Thèse n° 005

**LES SARCOMES DES TISSUS MOUS DU CHIEN : ETAT DES CONNAISSANCES ET PERSPECTIVES DE
PRISES EN CHARGE INNOVANTES, COMPARAISON AVEC L'HOMME.**

THESE

Présentée à l'Université Claude Bernard Lyon 1
(Médecine – Pharmacie)

Et soutenue publiquement le 22 mars 2024
Pour obtenir le titre de Docteur Vétérinaire

Par

VIGNOL Elise

CAMPUS VÉTÉRINAIRE DE LYON

Année 2024 - Thèse n° 005

**LES SARCOMES DES TISSUS MOUS DU CHIEN : ETAT DES CONNAISSANCES ET PERSPECTIVES DE
PRISES EN CHARGE INNOVANTES, COMPARAISON AVEC L'HOMME.**

THESE

Présentée à l'Université Claude Bernard Lyon 1
(Médecine – Pharmacie)

Et soutenue publiquement le 22 mars 2024
Pour obtenir le titre de Docteur Vétérinaire

Par

VIGNOL Elise

Liste des enseignants du Campus Vétérinaire de Lyon (16-02-2024)

Mme	ABITBOL	Marie	Professeur
M.	ALVES-DE-OLIVEIRA	Laurent	Maître de conférences
Mme	ARCANGIOLI	Marie-Anne	Professeur
Mme	AYRAL	Florence	Maître de conférences
Mme	BECKER	Claire	Professeur
Mme	BELLUCO	Sara	Maître de conférences
Mme	BENAMOU-SMITH	Agnès	Maître de conférences
M.	BENOIT	Etienne	Professeur
M.	BERNY	Philippe	Professeur
Mme	BLONDEL	Margaux	Maître de conférences
M	BOURGOIN	Gilles	Maître de conférences
M.	BRUTO	Maxime	Maître de conférences
M.	BRUYERE	Pierre	Maître de conférences
M.	BUFF	Samuel	Professeur
M.	BURONFOSSE	Thierry	Professeur
M.	CACHON	Thibaut	Maître de conférences
M.	CADORÉ	Jean-Luc	Professeur
Mme	CALLAIT-CARDINAL	Marie-Pierre	Professeur
M.	CHABANNE	Luc	Professeur
Mme	CHALVET-MONFRAY	Karine	Professeur
M.	CHANOIT	Guillaume	Professeur
M.	CHETOT	Thomas	Maître de conférences
Mme	DE BOYER DES ROCHES	Alice	Professeur
Mme	DELIGNETTE-MULLER	Marie-Laure	Professeur
Mme	DJELOUADJI	Zorée	Professeur
Mme	ESCRIOU	Catherine	Maître de conférences
M.	FRIKHA	Mohamed-Ridha	Maître de conférences
M.	GALIA	Wessam	Maître de conférences
M.	GILLET	Benoit	Maître de conférences
Mme	GILOT-FROMONT	Emmanuelle	Professeur
M.	GONTHIER	Alain	Maître de conférences
Mme	GREZEL	Delphine	Maître de conférences
Mme	HUGONNARD	Marine	Maître de conférences
M.	JUNOT	Stéphane	Professeur
M.	KODJO	Angeli	Professeur
Mme	KRAFFT	Emilie	Maître de conférences
Mme	LAABERKI	Maria-Halima	Maître de conférences
Mme	LAMBERT	Véronique	Maître de conférences
Mme	LE GRAND	Dominique	Professeur
Mme	LEBLOND	Agnès	Professeur
Mme	LEDoux	Dorothee	Maître de conférences
M.	LEFEBVRE	Sébastien	Maître de conférences
Mme	LEFRANC-POHL	Anne-Cécile	Maître de conférences
M.	LEGROS	Vincent	Maître de conférences
M.	LEPAGE	Olivier	Professeur
Mme	LOUZIER	Vanessa	Professeur
M.	LURIER	Thibaut	Maître de conférences
M.	MAGNIN	Mathieu	Maître de conférences
M.	MARCHAL	Thierry	Professeur
Mme	MOSCA	Marion	Maître de conférences
M.	MOUNIER	Luc	Professeur
Mme	PEROZ	Carole	Maître de conférences
M.	PIN	Didier	Professeur
Mme	PONCE	Frédérique	Professeur
Mme	PORTIER	Karine	Professeur
Mme	POUZOT-NEVORET	Céline	Professeur
Mme	PROUILLAC	Caroline	Professeur
M.	RACHED	Antoine	Maître de conférences
Mme	REMY	Denise	Professeur
Mme	RENE MARTELLET	Magalie	Maître de conférences
M.	ROGER	Thierry	Professeur
M.	SAWAYA	Serge	Maître de conférences
M.	SCHRAMME	Michael	Professeur
M.	SERGENTET	Delphine	Professeur
M.	TORTEREAU	Antonin	Maître de conférences
Mme	VICTONI	Tatiana	Maître de conférences
Pr	ZENNER	Lionel	Professeur

Remerciements au jury

A Monsieur le Professeur Jean-Yves BLAY,

De l'Université Claude Bernard Lyon 1, Faculté de médecine de Lyon

Pour m'avoir fait l'honneur d'accepter la présidence du jury de ma thèse,

Mes hommages respectueux

A Madame la Professeure Frédérique PONCE,

De VetAgro Sup, Campus vétérinaire de Lyon

Pour votre encadrement rigoureux et votre aide précieuse tout au long de mon travail,

Mes remerciements chaleureux.

A Monsieur le Professeur Jean-Luc CADORE,

De VetAgro Sup, Campus vétérinaire de Lyon

D'avoir accepté de prendre part au jury de ma thèse,

Mes sincères remerciements.

Table des matières

LISTE DES FIGURES.....	9
LISTE DES TABLEAUX.....	11
LISTE DES ABREVIATIONS	13
INTRODUCTION	15
PARTIE 1 : ETAT DES CONNAISSANCES DES SARCOMES DES TISSUS MOUS CHEZ LE CHIEN	17
I. DEFINITIONS ET CARACTERISTIQUES GENERALES	17
A. Un groupe hétérogène de tumeurs infiltrantes et récidivantes.....	17
B. Epidémiologie.....	18
C. Etiologie et facteurs de risque	18
D. Classification des sarcomes des tissus mous	19
II. DEMARCHE DIAGNOSTIQUE	24
A. Critères de suspicion et signes cliniques.....	24
B. Diagnostic morphologique	30
C. Détermination du grade histologique.....	50
D. Bilan d'extension.....	53
E. Stade clinique	59
F. Méthodes de diagnostic innovantes	61
PARTIE 2 : PRISES EN CHARGE THERAPEUTIQUES DES SARCOMES DES TISSUS MOUS CHEZ LE CHIEN : STRATEGIES ACTUELLES ET PERSPECTIVES INNOVANTES EN COMPARAISON AVEC L'HOMME	65
I. CARACTERISTIQUES DES SARCOMES DE TISSUS MOUS CHEZ L'HOMME	65
A. Epidémiologie	65
B. Etiologie et facteurs de risque	65
C. Localisations et tableau clinique	67
D. Types histologiques.....	68
E. Pronostic.....	68
F. Les avancées en cancérologie grâce au modèle canin.....	70
II. PRISES EN CHARGE THERAPEUTIQUES ACTUELLES DES SARCOMES DES TISSUS MOUS CHEZ LE CHIEN	73
A. Chirurgie.....	73
B. Radiothérapie.....	81
C. Chimiothérapie.....	89
D. Traitements de soutien.....	99

E. Pronostic.....	101
F. Surveillance et suivi post-traitement	104
III. PERSPECTIVES INNOVANTES EMPRUNTEES A LA MEDECINE HUMAINE DANS LE TRAITEMENT DES	
SARCOMES DES TISSUS MOUS CHEZ LE CHIEN	106
A. Hyperthermie.....	106
B. Thérapie photodynamique.....	107
C. Immunothérapie	107
D. Thérapie moléculaire ciblée.....	110
E. Une innovation en médecine humaine : la perfusion du membre isolé sous circulation extracorporelle	114
F. L'émergence prometteuse de l'oncologie interventionnelle	115
CONCLUSION.....	119
BIBLIOGRAPHIE	121

LISTE DES FIGURES

Figure 1 : Schématisation d'un sarcome des tissus mous	18
Figure 2 : Aspect typique d'un sarcome des tissus mous canin	24
Figure 3 : Principaux nœuds lymphatiques de drainage chez le chien	26
Figure 4 : Aspiration à l'aiguille fine d'un nodule sous-cutané	30
Figure 5 : Diagnostic différentiel cytologique entre un tissu de granulation et un fibrosarcome canin.....	31
Figure 6 : Critères de malignité révélés par analyse cytologique.....	32
Figure 7 : Cytologie d'un sarcome des tissus mou	33
Figure 8 : Cytologies d'un hémangiosarcome cutané canin.....	34
Figure 9 : Cytologies d'un myxosarcome canin	34
Figure 10 : Cytologie d'un rhabdomyosarcome canin.....	34
Figure 11 : Cytologie d'un synoviosarcome canin	35
Figure 12 : Biopsie au biopsie-punch.....	36
Figure 13 : Biopsie au trocart.....	36
Figure 14 : Biopsie excisionnelle sur le flanc et biopsie incisionnelle sur le membre.....	37
Figure 15 : Histologie d'un rhabdomyosarcome canin.....	39
Figure 16 : Histologie d'un myxosarcome canin.....	39
Figure 17 : Histologie d'un hémangiosarcome canin	39
Figure 18 : Cytologie et histologie de fibrosarcome canin	43
Figure 19 : Cytologie et histologie de liposarcome canin.....	43
Figure 20 : Cytologie et histologie d'une tumeur des parois périvasculaires canine.....	43
Figure 21 : Immunocytochimie d'un hémangiosarcome splénique canin	44
Figure 22 : Immunohistochimie d'une tumeur des parois périvasculaires	44
Figure 23 : Cytologie d'un nœud lymphatique infiltré par des cellules mésoenchymateuses anaplasiques d'un rhabdomyosarcome métastatique canin.....	53
Figure 24 : Images IRM et nécropsique de tumeurs malignes des gaines nerveuses périphériques canines	56
Figure 25 : Image scanner au niveau de la lame criblée d'un rhabdomyosarcome rétrobulbaire canin.....	57
Figure 26 : Schématisation de la démarche diagnostique.....	64
Figure 27 : Variation du degré d'infiltration tissulaire et adaptation des marges chirurgicales latérales et profondes.....	75
Figure 28 : Les types d'exérèse.....	78

Figure 29 : Résection large d'un sarcome des tissus mous canin de grade II.....	78
Figure 30 : Résection marginale d'un sarcome des tissus mous canin de grade I, bien circonscrit sous le grasset et non infiltrant	79
Figure 31 : Schématisation de la démarche thérapeutique	100
Figure 32 : Schéma de l'immunité anti-tumorale.....	108

LISTE DES TABLEAUX

Tableau I : Types de sarcome de tissus mous et caractéristiques épidémiologiques chez le chien	21
Tableau II : Caractéristiques cliniques et biologiques des sarcomes des tissus mous du chien	27
Tableau III : Caractéristiques cytologiques et histologiques des sarcomes des tissus mous du chien	40
Tableau IV : Marqueurs immunohistochimiques des sarcomes des tissus mous du chien	45
Tableau V : Caractéristiques immunohistochimiques des sarcomes des tissus mous du chien	48
Tableau VI : Bilan des méthodes diagnostiques classiques	49
Tableau VII : Grading des sarcomes des tissus mous selon la FNCLCC.....	52
Tableau VIII : Synthèse des techniques d'imagerie pour le diagnostic et le bilan d'extension des sarcomes de tissus mous	58
Tableau IX : Nouveau système de staging des sarcomes des tissus mous canins adapté du système de classification humain de l'AJCC 8th	60
Tableau X : Bilan des traitements classiques des sarcomes de tissus mous chez le chien	98

LISTE DES ABREVIATIONS

ADN : Acide Désoxyribonucléique
ARN : Acide Ribonucléique
AJCC : American Joint Commission on Cancer
CCD : Charge Couple Device
CDK : Cyclin Dependant Kinase
CEC : Circulation Extra-Corporelle
CMH : Complexe Majeur d'Histocompatibilité
CRISP(Cas9) : Clustered Regularly Interspaced Short Palindromic Repeats (CRISPR associated protein 9)
DMT : Dose Maximale Tolérée
EBV : Epstein Barr Virus
EORTC : European Organisation for Research and Treatment of Cancer
EMA : European Medicines Agency
FDA : Food and Drug Administration
ESMO : European Society for Medical Oncology
FGF(R) : Fibroblast Growth Factor (Receptor)
FNCLCC : Fédération Nationale des Centres de Lutte Contre le Cancer
GFAP : Glial Fibrillary Acidic protein
GIST : Gastrointestinal Stromal Tumor
Gy : Gray
HE : Hémalun-Éosine
KV : Kilovolt
ICPI : Immune checkpoint inhibitor
IRM : Imagerie par Résonance Magnétique
IV : Intra-Veineux
LYVE-1 : Lymphatic Vessel Endothelial Receptor 1
MDM2 : Mouse Double Minute 2
MDR : Multidrug Resistance Mutation
MGG : May-Grünwald Giemsa
MV : Megavolt
MyoD1 : Myogenic Differentiation 1
NEC : Note d'Etat Corporelle
NGFR : Nerve Growth Factor Receptor
NSE : Neuron Specific Enolase
OMS : Organisation Mondiale de la Santé
PCNA : Proliferating Cell Nuclear Antigen
PCR : Polymerase Chain Reaction
PDGF(R) : Platelet Derived Growth Factor (Receptor)
PO : Per-os
SIDA : Syndrome d'Immunodéficience Acquise
SMA : Smooth Muscle Actin
TNF : Tumor Necrosis Factors
UI : Unité Internationale
UICC : Union for International Cancer Control
VCOG : Veterinary Cooperative Oncology Group
VEGF(R) : Vascular Endothelial Growth Factor (Receptor)
vWF : von Willebrand Factor (facteur de von Willerbrand)
WG : Wight-Giemsa

INTRODUCTION

Le cancer est la première cause de mortalité chez l'homme et la première cause de mortalité due à une maladie chez les chiens. Les sarcomes des tissus mous représentent environ 9 à 15 % des tumeurs cutanées et sous-cutanées du chien. Il s'agit d'un groupe hétérogène de tumeurs malignes des cellules mésenchymateuses, les localisations sont variées et leur potentiel métastatique est, en général, faible. Ces tumeurs sont infiltrantes, mal délimitées et récidivantes ce qui rend leur prise en charge thérapeutique complexe. Le traitement de choix de ces tumeurs solides est l'exérèse mais le taux de récurrence est élevé.

La prise en charge de ces tumeurs est difficile pour le clinicien d'où la nécessité de développer des stratégies thérapeutiques. Par ailleurs, la médecine humaine connaît des avancées considérables en oncologie ce qui offre de nouvelles perspectives thérapeutiques en médecine vétérinaire.

La première partie fera l'état des connaissances des sarcomes des tissus mous chez le chien et nous soulignerons les difficultés rencontrées par le clinicien dans la prise en charge de ces tumeurs. Puis, après une comparaison avec la médecine humaine, la deuxième partie développera les stratégies actuelles et les perspectives innovantes de traitement des sarcomes des tissus mous canins.

Partie 1 : Etat des connaissances des sarcomes des tissus mous chez le chien

I. Définitions et caractéristiques générales

A. Un groupe hétérogène de tumeurs infiltrantes et récidivantes

Les sarcomes des tissus mous appartiennent à la grande catégorie des sarcomes qui sont des tumeurs malignes des cellules mésenchymateuses. C'est un groupe hétérogène de tumeurs des tissus conjonctifs touchant les tissus musculaires, adipeux, vasculaires et nerveux. Les sites de développement sont variés mais ils sont retrouvés le plus souvent dans les tissus cutanés et sous-cutanés.

Les sarcomes des tissus mous présentent des caractéristiques et un comportement biologique similaires, décrits par *Withrow et MacEwan*. Ces tumeurs sont localement invasives et ont tendance à s'infiltrer à travers les plans fasciaux. Les sarcomes ont une croissance centripète avec la création progressive d'une pseudocapsule formée par la compression du tissu conjonctif péri-tumoral (Figure 1). La tumeur est entourée d'une zone réactive qui abrite des cellules tumorales et dont l'épaisseur et la délimitation sont corrélées au type et au grade histologiques.

Les sarcomes restent longtemps confinés dans leur compartiment d'origine et les barrières anatomiques sont rarement et tardivement traversées. D'après la classification d'*Enneking*, on distingue les sarcomes intra-compartimentaux qui sont situés dans une loge musculaire, des sarcomes extra-compartimentaux qui se sont développés à partir du tissu adipeux.

Les limites histologiques des sarcomes des tissus mous sont mal définies et la récurrence locale après exérèse est fréquente. Leur potentiel métastatique est, en général, faible et la dissémination se fait par voie hématogène vers les poumons, le foie et plus rarement les nœuds lymphatiques régionaux. [1–6]

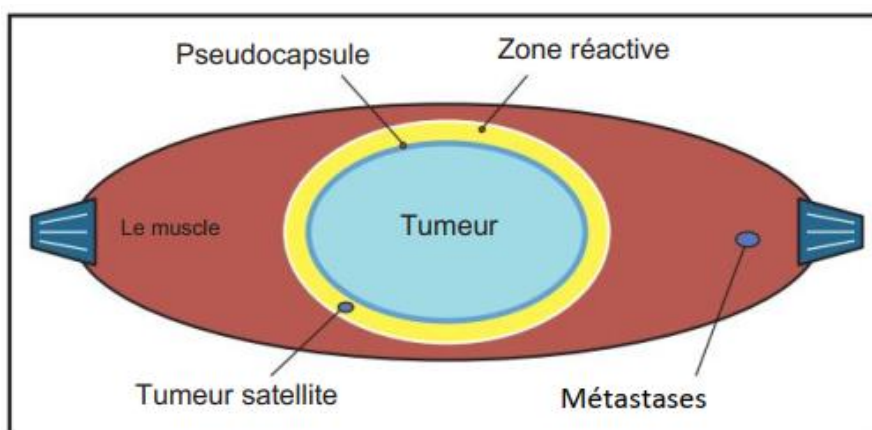


Figure 1 : Schématisation d'un sarcome des tissus mous (d'après [7])

B. Epidémiologie

Les sarcomes des tissus mous représentent environ 9 à 15 % des tumeurs cutanées et sous-cutanées du chien. L'incidence annuelle est de 35/100 000 chiens. La plupart des sarcomes des tissus mous sont des tumeurs solitaires chez les chiens d'âge moyen à élevé, sauf les rhabdomyosarcomes qui concernent principalement les jeunes chiens. Les préférences de race et de sexe varient selon les types histologiques. [1, 2, 6, 7]

C. Etiologie et facteurs de risque

L'étiologie est souvent inconnue et la majorité des sarcomes des tissus mous surviennent spontanément. Les facteurs de risque avérés sont les radiations, les traumatismes, les corps étrangers, les implants orthopédiques et le parasite *Spirocerca lupi*. [1–3]

L'inflammation prédispose au développement de sarcomes. Ce phénomène est bien décrit chez les chats avec les fibrosarcomes post-injections. En effet, une forte corrélation avec une prévalence entre 1 et 4/10 000 cas a été démontrée entre les sites d'injection des vaccins contre la rage ou la leucose féline et les sites de développement des fibrosarcomes. Bien que plus rare, des cas de fibrosarcomes ont aussi été rapportés chez des chiens après l'injection de vaccins ou après l'implantation de puce électronique d'identification. [1, 7–9]

L'inflammation engendrée par la cicatrisation post-chirurgicale peut également favoriser le développement de ces tumeurs. Un cas de sarcome des tissus mous de grade III a été rapporté chez une chienne Dobermann croisé Pinscher stérilisée de 8 ans. Elle présentait une masse abdominale sous-cutanée volumineuse localisée sur le site d'une gastropexie assistée par laparoscopie réalisée 3 ans auparavant. [10]

Enfin, les corps étrangers peuvent également entraîner une inflammation favorisant le développement tumoral. Un cas de liposarcome sur le membre antérieur droit a été décrit chez une chienne dont l'exérèse a révélé la présence d'un morceau de verre. [11]

D. Classification des sarcomes des tissus mous

Les sarcomes des tissus mous sont un groupe hétérogène de tumeurs malignes. Ils sont classés selon leur type histologique, leur comportement biologique et leurs caractéristiques microscopiques. A ce jour, environ 19 types histologiques et plus de 75 sous-types ont été caractérisés chez l'homme. L'Organisation Mondiale de la Santé (OMS) a classé en 3 catégories les sarcomes des tissus mous. Outre les tumeurs bénignes, ces tumeurs sont qualifiées d'intermédiaires lorsque leur comportement local est agressif mais que leur potentiel métastatique est de moins de 2 %, et sont considérées comme malignes lorsque le risque métastatique dépasse les 20 %. [3, 12]

En 2020, l'OMS a proposé une nouvelle classification des sarcomes des tissus mous de l'homme. Les principaux changements dans la classification depuis 1999 sont l'intégration de la morphologie avec l'immunohistochimie et la génétique moléculaire, l'implication des pathologistes experts, la définition précise de catégories clinicopathologiques et enfin en 2020 l'implication des cliniciens. Cette classification OMS 2020 est une étape majeure vers la standardisation du diagnostic et une intégration de la morphologie et de la génétique avec la rédaction du « Blue Book » qui répertorie les aberrations génétiques. Cependant, la classification étant destinée à être utilisée dans le monde, les experts soulignent le fait qu'un diagnostic pathologique précis peut suffire sans nécessairement recourir au diagnostic moléculaire. [13, 14]

La différenciation histologique des sarcomes des tissus mous est difficile car ils sont pour la plupart composés d'une matrice de collagène abondante qui entoure des cellules

mésenchymateuses fusiformes. Néanmoins, la distinction histologique du type de tumeur n'est pas toujours pertinente cliniquement. En effet, leur comportement biologique étant globalement similaire et marqué par une agressivité majoritairement locale, le type tumoral ne conditionne pas fondamentalement le choix du traitement. [1]

Pour une classification plus fine, des sous-types tumoraux ont été définis selon le tissu d'origine ou le phénotype. Le phénotype peut être déterminé par immunohistochimie ou immunocytochimie avec l'expression de certains marqueurs cellulaires. [1]

Parmi les sous-types tumoraux, nous distinguons un premier groupe localement invasif et au potentiel métastatique faible représenté par les fibrosarcomes, les léiomyosarcomes, les liposarcomes, les mésoenchymomes malins, les myxosarcomes, les tumeurs de la paroi périvasculaire et les tumeurs malignes des gaines nerveuses périphériques. Un deuxième groupe caractérisé par un comportement biologique atypique en raison de localisations variées et de leur agressivité inclut les hémangiosarcomes, les lymphangiosarcomes, les rhabdomyosarcomes et les synoviosarcomes. Le *tableau 1* présente les différents types de sarcome de tissus mous et leurs caractéristiques épidémiologiques chez le chien.

Points-clés

Les sarcomes des tissus mous sont un groupe hétérogène de tumeurs mésenchymateuses dont une classification par types histologiques a été proposée par l'OMS en 2020.

Elles partagent des caractéristiques et un comportement biologique similaires : tumeurs infiltrantes, encapsulées, au faible potentiel métastatique mais récidivantes.

Ce sont des tumeurs rares qui représentent 9 à 15% des tumeurs cutanées et sous-cutanées du chien.

Des facteurs de risque ont été identifiés mais l'étiologie est souvent inconnue.

Tableau I : Types de sarcome de tissus mous et caractéristiques épidémiologiques chez le chien

Type histologique	Tissu d'origine	Cellules d'origine	Sous-types	Fréquence	Prédispositions
Fibrosarcome [1, 7, 15, 16]	Tissu fibreux	Fibroblastes, fibrocytes	De bien différencié à anaplasique	5 % des tumeurs cutanées	<u>Age</u> : élevé majoritairement mais se retrouve aussi chez les chiens plus jeunes (notamment le fibrosarcome oral de type « Hi-Lo ») <u>Race</u> : Golden Retriever, Dobermann, Pinscher, Setter Gordon, Irish Wolfhound, Epagneul Anglais <u>Sexe</u> : aucun
Hémangiosarcome [1, 7, 17, 18]	Vaisseaux sanguins	Cellules endothéliales		Cutané et sous-cutané 1 % des tumeurs cutanées canines Transformation maligne UV-induite des hémangiomes en hémangiosarcomes	Cutané et sous-cutané <u>Age</u> : élevé <u>Race</u> : Irish Wolfhound, Whippet, Saluki, Saint-Hubert, Pointer et chiens légèrement pigmentés et à poils clairsemés (Beagle, Bouledogue blanc, Pointer anglais et Dalmatien) <u>Sexe</u> : aucune
				Viscéral 2 % de toutes les tumeurs 45 à 51 % des tumeurs spléniques Tumeur cardiaque la plus fréquente	Viscéral <u>Age</u> : moyen à élevé <u>Race</u> : Berger Allemand, Golden retriever, Labrador <u>Sexe</u> : légère prédisposition des mâles
Léiomyosarcome [1, 7, 16, 19]	Muscle lisse	Myoblastes et myocytes lisses		2 ^{ème} tumeur gastro-intestinale la plus fréquente	<u>Age</u> : élevé <u>Race</u> : aucun <u>Sexe</u> : aucun

Liposarcome [1, 7, 16, 18]	Tissu adipeux	Lipoblastes, lipocytes	Différencié Myxoïde A cellules rondes (ou peu différencié) Pléomorphe Dédifférencié	Moins de 1 % des tumeurs cutanées	<u>Age</u> : élevé <u>Race</u> : Berger des Shetland et Beagle (suspicion) <u>Sexe</u> : aucun
Lymphangiosarcome [1, 7, 17, 18, 20]	Vaisseaux lymphatiques	Cellules endothéliales des vaisseaux lymphatiques		Extrêmement rare	<u>Age</u> : jeune à moyen <u>Race</u> : moyenne à grande <u>Sexe</u> : aucun
Mésenchymome malin [1, 16]	Tissu mésenchymateux	Cellules mésenchymateuses multiples		Rare	<u>Age</u> : élevé <u>Race</u> : aucun <u>Sexe</u> : aucun
Myxosarcome [1, 7, 16, 18]	Tissu fibreux	Fibroblastes, fibrocytes		Moins de 1 % des tumeurs cutanées	<u>Age</u> : moyen à élevé <u>Race</u> : aucun <u>Sexe</u> : aucun
Rhabdomyosarcome [1, 7, 16, 18, 21–23]	Muscle strié	Myoblastes et myocytes striés	Embryonnaire à cellules rondes Embryonnaire myotubulaire Botryoïde Alvéolaire Pléomorphe	Rare Type le plus fréquent : embryonnaire myotubulaire	<u>Age</u> : âgé (rhabdomyosarcome embryonnaire), jeune (rhabdomyosarcome botryoïde) <u>Race</u> : Saint-Bernard et races géantes <u>Sexe</u> : femelle (rhabdomyosarcome botryoïde)
Synoviosarcome [1, 7, 18, 19, 24, 25]	Tissu synovial	Cellules mésenchymateuses primitives, indifférenciées, adjacentes à la membrane synoviale	Monophasique fibroblastique Monophasique synovioblastique (épithélioïde) Biphasique Peu différencié	14 % des tumeurs synoviales	<u>Age</u> : moyen <u>Race</u> : grandes races (Flat-coated et Golden Retriever, Rottweilers, Bouviers bernois) <u>Sexe</u> : aucune

Tumeur de la paroi péricirculaire [1, 16, 18]	Tissu de la paroi péricirculaire	Cellules péricirculaires : péricytes, myopéricytes, myocytes lisses	Hémangiopéricytome (péricytes de Zimmermann) Angioléiomyosarcome	7 % des tumeurs cutanées	<u>Age</u> : élevé <u>Race</u> : aucun <u>Sexe</u> : aucun
Tumeur maligne des gaines nerveuses périphériques [1, 7, 16, 18]	Tissu nerveux	Cellules de Schwann, fibroblastes, cellules péricirculaires	Neurofibrosarcome Schwannome malin	Rare	<u>Age</u> : élevé <u>Race</u> : aucun <u>Sexe</u> : aucun

II. Démarche diagnostique

Une démarche rigoureuse est indispensable dans le diagnostic des sarcomes des tissus mous (Figure 26).

A. Critères de suspicion et signes cliniques

Les critères macroscopiques faisant suspecter un sarcome des tissus mous sont des masses localement invasives, souvent fermes, adhérentes, encapsulées, indolores, expansives et à croissance lente (Figure 2). La présence d'une masse peut être le motif de consultation chez le vétérinaire ou être une découverte fortuite. Elle est souvent présente depuis plusieurs mois et grossit lentement, mais certaines masses importantes peuvent apparaître rapidement puis conserver une taille stable. La plupart des sarcomes des tissus mous sont recouverts d'une pseudocapsule qui crée un plan de clivage entre la tumeur et les tissus environnants et la rend facilement palpable. Les tuméfactions très volumineuses peuvent s'ulcérer si la peau ne peut compenser l'expansion rapide ou si une partie de la masse est dévitalisée. Enfin, la tumeur est entourée d'une zone réactive, c'est une zone inflammatoire mal définie qui peut contenir des néovaisseaux, des plages de nécrose ou d'hémorragie. [1, 2, 6, 7]

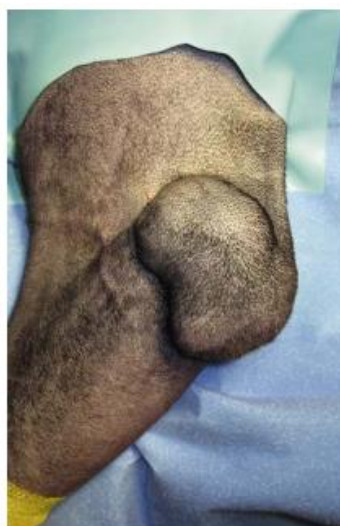

Figure 2 : Aspect typique d'un sarcome des tissus mous canin
[1]

Les localisations des sarcomes des tissus mous sont variées. On les retrouve principalement au niveau des membres (53-60 %), du tronc y compris la queue (35-40 %) et de la tête (5 %). Au niveau des membres, ces tumeurs se répartissent par ordre de fréquence décroissante en amont du genou (25 %), en amont du coude (12 %), en aval du genou (9 %) et en aval du coude (7 %). Les sarcomes viscéraux les plus fréquents sont les GIST (Gastrointestinal Stromal Tumor) et ils représentent 20 à 30 % de tous les sarcomes des tissus mous. [2, 26, 27]

Les signes cliniques sont liés à la localisation, à la taille et au caractère invasif de la tumeur mais la majorité des sarcomes des tissus mous sont asymptomatiques. Dans le cas de masses confinées, une douleur peut être causée par l'augmentation de pression. Les signes d'appels des tumeurs du tractus gastrointestinal, comme les léiomyosarcomes, peuvent être des vomissements, de la diarrhée, du méléna ou une perte de poids. Les tumeurs des nerfs périphériques qui impliquent le plexus brachial ou lombo-sacré causent de la douleur, des boiteries, une amyotrophie et des troubles neurologiques pouvant aller jusqu'à une paralysie. Les tumeurs touchant la vessie, comme les rhabdomyosarcomes, peuvent être à l'origine d'hématurie, de strangurie ou de dysurie. [1, 6, 7, 28]

Les paramètres hématologiques, biochimiques et urinaires sont souvent dans les normes. Les syndromes paranéoplasiques sont peu fréquents mais nous pouvons relever que les léiomyosarcomes sont souvent accompagnés d'hypoglycémie et parfois d'érythrocytose. Le *tableau II* présente les caractéristiques cliniques et biologiques des différents types de sarcomes des tissus mous canins. [1, 28]

Enfin, les tumeurs mésoenchymateuses métastasent généralement par voie sanguine, les nœuds lymphatiques sont rarement infiltrés. Néanmoins, une attention particulière doit être portée aux nœuds lymphatiques régionaux et de drainage qui peuvent être infiltrés malgré une taille normale. Leur localisation anatomique est illustrée sur la Figure 3. A l'inverse, une adénomégalie n'est pas synonyme d'infiltration mais peut aussi être associée à de l'hyperplasie bénigne, une réaction infectieuse ou inflammatoire. Ainsi, une cytologie ou une histologie des nœuds lymphatiques suspects est requise et en cas d'infiltration, une exérèse en bloc avec la tumeur devra être envisagée. [1, 6]

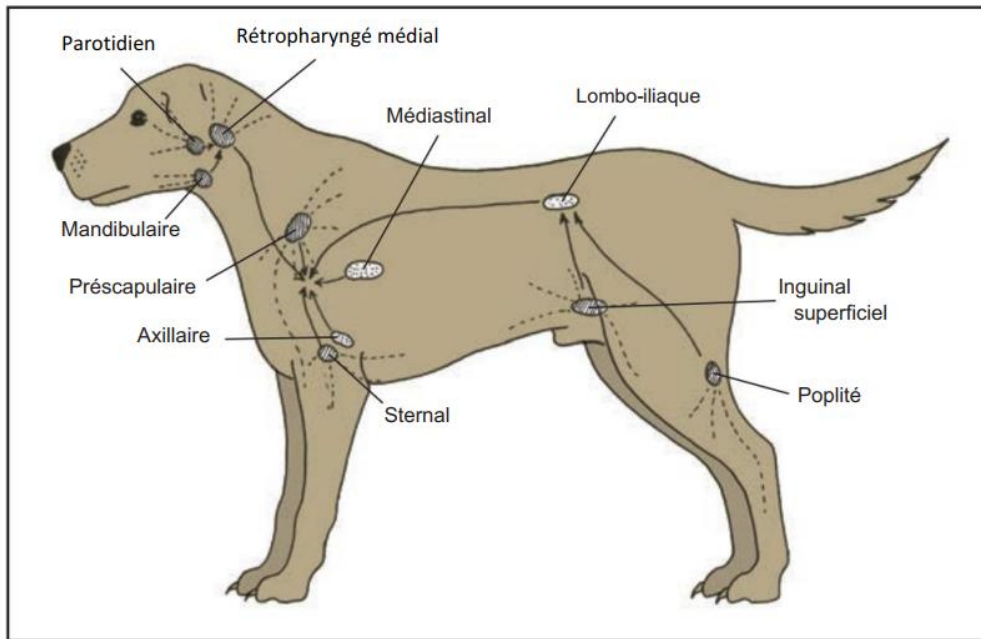


Figure 3 : Principaux nœuds lymphatiques de drainage chez le chien (d'après [7])

Tableau II : Caractéristiques cliniques et biologiques des sarcomes des tissus mous du chien

Type histologique	Caractéristiques macroscopiques	Localisations	Signes cliniques et paracliniques	Métastases
Fibrosarcome [1, 6, 7, 15, 16, 18, 19]	Masse solitaire, ferme, mal circonscrit Parfois multilobé, alopécique et ulcéré	Tissus cutanés et sous-cutanés Membres dont extrémités, tronc, tête dont cavité buccale	Dépend de la localisation	<u>Taux métastatique</u> : faible à modéré (25%) <u>Localisations</u> : poumons ± foie, rate, os
Hémangiosarcome [1, 6, 7, 16, 18, 19]	<u>Hémangiosarcome cutané et sous-cutané</u> : plaque ou nodule, rouge à bleu foncé, mal circonscrit, friable, envahissant, et à croissance rapide Parfois mou, spongieux, ressemblant à un hématome	<u>Cutané et sous-cutané</u> Peau peu pigmentée ou à poils clairs, courts et fins en région abdominale ventrale et préputiale <u>Viscéral</u> Rate, oreillette droite, foie principalement, puis péricarde, poumons, reins, cavités buccale et nasale, paupière et conjonctive, vessie, doigts, médiastin, voies génito-urinaires, péritoine, muscles, os	Anémie par hémorragie Thrombopénie Augmentation des temps de coagulation <u>Hémangiosarcome splénique ou hépatique</u> : distension abdominale, vomissements <u>Hémangiosarcome oreillette droite</u> : insuffisance cardiaque droite, ascite, intolérance à l'effort, tachycardie, épanchement péricardique Si rupture tumorale : choc hémorragique	<u>Taux métastatique</u> : élevé <u>Localisations</u> : Poumons, foie, épiploon, péritoine, nœuds lymphatiques, tissu cutané et sous-cutané à distance <u>Hémangiosarcome viscéral</u> : mort fréquente dans les 6 mois par métastases systémiques généralisées <u>Hémangiosarcome cutané et sous-cutané</u> : moins agressif que la forme viscérale
Léiomyosarcome [1, 6, 7, 15, 16, 19, 29–31]	Très circonscrit	<u>Paroi du tractus gastro-intestinal</u> : œsophage, estomac, intestin grêle, côlon, rectum <u>Paroi du tractus urogénital</u> : vulve et vagin Rate, foie, région rétropéritonéale Tissus sous-cutanés	<u>Si localisation digestive</u> : vomissements, diarrhée, méléna, hématochézie, hématomèse, douleur abdominale (plus rarement : hémobdomen, perforation intestinale, volvulus et dilatation gastrique, péritonite, intussusception intestinale, occlusion rectale)	<u>Taux métastatique</u> : faible à modéré <u>Localisations</u> : poumons, nœuds lymphatiques, mésentère, foie +/- rate, reins, péritoine

			<u>Syndromes paranéoplasiques</u> : hypoglycémie, diabète insipide néphrogénique, érythrocytose secondaire	
Liposarcome [1, 6, 7, 15, 18, 19, 32–34]	Masse solitaire, ferme et mal circonscrit Adhérent aux tissus sous-jacents Ulcération de l'épiderme Taille médiane à la présentation de 4 cm	Cutanés et sous-cutanés Abdomen ventral, flancs, membres, région axillaire Cavité abdominale et thoracique Os	Dépend de la localisation	<u>Taux métastatique</u> : faible à modéré <u>Taux métastatique</u> : pléomorphes> myxoïdes> bien différencié <u>Localisations</u> : poumons ± foie, rate, os
Lymphangiosarcome [1, 6, 7, 18–20, 35–37]	Masse volumineuse impliquant à la fois le derme et l'hypoderme et généralement ulcérée Masse œdémateuse ou kystique, fluctuante, compressible et contenant un transsudat clair	Derme et hypoderme Tissus de la tête, du cou, du tronc crânien, de la paroi ventrale du corps, de l'aisselle, de la région inguinale, du prépuce, des extrémités, et en partie proximale de la cuisse	Retard de cicatrisation Ecchymoses Erythème	<u>Taux métastatique</u> : modéré à élevé <u>Localisations</u> : poumons, nœuds lymphatiques, reins, moelle osseuse, rate
Mésenchymome malin [1, 6, 7, 16, 38–43]		Cœur, poumons, paroi thoracique, foie, rate, rein, doigts	Dépend de la localisation	<u>Taux métastatique</u> : faible
Myxosarcome [1, 6, 7, 16, 18, 19]	Masse fluctuante à croissance lente mais qui peut devenir très volumineuse	Tronc, thorax, abdomen, membre, extrémités, articulations, cœur, yeux et cerveau	Dépend de la localisation	<u>Taux métastatique</u> : faible à modéré <u>Localisation</u> : poumons
Rhabdomyosarcome [1, 6, 7, 15, 16, 19, 21, 44]	Masse ferme, peu circonscrit, multilobulée, adhérent au tissu sous-jacent	Rhabdomyosarcome embryonnaire : région de la tête et du cou, langue, cavité buccale, larynx et le muscle rétrobulbaire	Dépend de la localisation Atteinte vésicale : Hématurie, strangurie, dysurie	<u>Taux métastatique</u> : faible à modéré <u>Localisations</u> : poumons ± foie, rate, reins

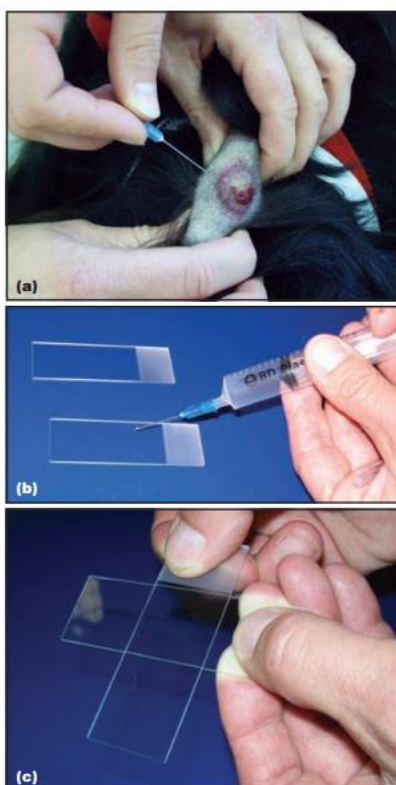
		Rhabdomyosarcome botryoïde : vessie des jeunes femelles		<u>Pronostique</u> : bon pour le sous-type botryoïde, intermédiaire pour l'embryonnaire et mauvais pour l'alvéolaire
Synoviosarcome [1, 6, 7, 19, 25]		Articulations : grasset principalement, suivi du coude, de l'épaule, du carpe, du tarse et de la hanche	Tuméfaction des tissus mous, boiterie unilatérale, hémiparésie	<u>Taux métastatique</u> : modéré à élevé <u>Localisations</u> : poumons, nœuds lymphatiques
Tumeur de la paroi périovasculaire [1, 6, 7, 18]	Masse cutanée ou sous-cutanée solitaire, ferme à molle, multilobulée, souvent bien circonscrite Peau parfois alopecique, ulcérée ou hyperpigmentée	Membres, thorax, abdomen	Dépend de la localisation	<u>Taux métastatique</u> : faible <u>Localisation</u> : poumons
Tumeur maligne des gaines nerveuses périphériques [1, 6, 7, 15, 19, 45, 46]	Masse lobulée, ferme, douloureuse Mal circonscrit, adhérent au tissu sous-jacent et à croissance lente Taille : de 0,2 à plus de 12 cm	Nerfs crâniens (nerf trijumeau), racine des nerfs spinaux dans la région cervicale caudale (C6 - T2) suivie des nerfs de l'intumescence lombaire, nerfs périphériques Plexus brachial et lombo sacré Extrémités distales Infiltration fréquente des tendons fléchisseurs et extenseurs	<u>Si atteinte d'un plexus</u> : boiterie unilatérale, amyotrophie, paralysie, douleur <u>Si atteinte du nerf trijumeau</u> : amyotrophie mandibulaire sévère et unilatérale, diminution du ton de la mâchoire, diminution de la sensibilité faciale et syndrome de Claude Bernard Horner.	<u>Taux métastatique</u> : faible à modéré <u>Localisation</u> : poumons

B. Diagnostic morphologique

Après la suspicion de sarcome des tissus mous, il est nécessaire de réaliser un diagnostic morphologique par des analyses microscopiques. Le *tableau VI* dresse le bilan des méthodes diagnostiques classiques.

1. Cytologie

La cytologie se réalise par aspiration à l'aiguille fine. Afin d'obtenir un échantillon représentatif, plusieurs cytoponctions sont requises en faisant varier les directions et les profondeurs. Les zones remaniées présentant de la nécrose ou des hémorragies doivent être évitées. Le prélèvement est ensuite étalé sur une lame et le frottis est coloré, le plus souvent au May-Grünwald-Giemsa (MGG) en Europe et à la coloration Wright ou Wright-Giemsa (WG) aux États-Unis (Figure 4).



*Figure 4 : Aspiration à l'aiguille fine d'un nodule sous-cutané
(a) Pénétration de l'aiguille dans la masse maintenue fermement
(b) Extériorisation du contenu de l'aiguille sur une lame à l'aide d'une seringue remplie d'air
(c) Etalement du prélèvement par glissement d'une autre lame sur la première [7]*

La cytologie peut permettre d'exclure des hypothèses non néoplasiques à l'origine de masse telles que les kystes, les hématomes, les granulomes, les abcès, les séromes (Figure 5). Cependant, lors d'inflammation les cellules mésenchymateuses peuvent présenter des critères de malignité et entraîner une suspicion de tumeur à tort, et inversement, des cellules néoplasiques bien différenciées peuvent conduire à un diagnostic erroné.

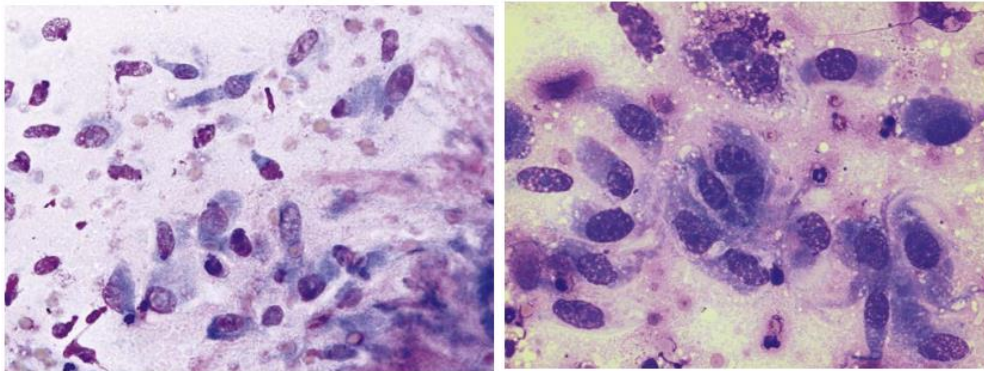


Figure 5 : Diagnostic différentiel cytotologique entre un tissu de granulation et un fibrosarcome canin

La cytologie n'est ici pas assez spécifique pour différencier un tissu de granulation composé de fibroblastes pléomorphes (à gauche) et un fibrosarcome canin (à droite) [1]

En identifiant l'origine tissulaire, le clinicien peut établir un diagnostic différentiel avec d'autres néoplasies telles que les lipomes, les tumeurs épithéliales et les tumeurs à cellules rondes comme les lymphomes, les histiocytomes, les mastocytomes.

Enfin, la cytologie permet de distinguer les formes bénignes et malignes dans 80 à 95 % des cas. Parmi les critères de malignité on retrouve notamment les atypies nucléaires comme des anomalies de leur taille, leur forme, leur nombre, la présence de fragments nucléaires ou des nucléoles multiples (Figure 6). De même, il faut prêter attention au nombre et à la morphologie des figures mitotiques. [1, 6, 7, 12, 28, 47]

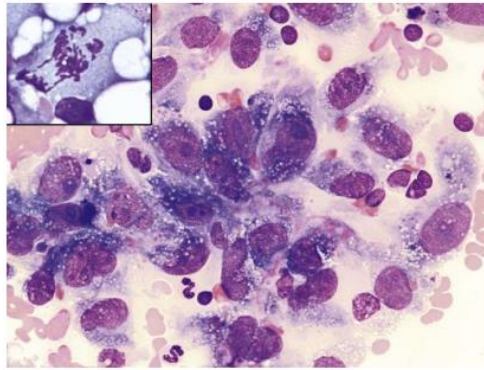


Figure 6 : Critères de malignité révélés par analyse cytologique
La cytologie révèle des critères de malignité avec la présence d'atypies nucléaires (hémangiosarcome canin, cytologie) et d'une figure mitotique atypique (encart : liposarcome canin, cytologie) [1]

La cytologie est un examen facile, rapide, peu cher, peu invasif qui donne la morphologie cellulaire. Les limites communes à toutes les cytologies sont la perte de l'architecture d'origine, le manque de représentativité et l'absence de détermination précise sur le grade. De plus, dans le cas des sarcomes, les cellules tumorales produisent une matrice extracellulaire abondante, elles s'exfolient difficilement et sont souvent entourées de zones de nécrose et d'inflammation. Le prélèvement contient donc un faible taux de cellules et l'absence de cellules néoplasiques ne doit pas exclure un sarcome des tissus mous. [1, 2, 7]

A la cytologie, les sarcomes des tissus mous sont caractérisés par des cellules individuelles ou groupées en amas denses, elles sont non cohésives car dépourvues de jonctions intercellulaires. Les cellules sont fusiformes, ovales ou étoilées, leur cytoplasme est parfois indiscernable et leur noyau est rond, ovale ou allongé (Figure 7). [1, 48]

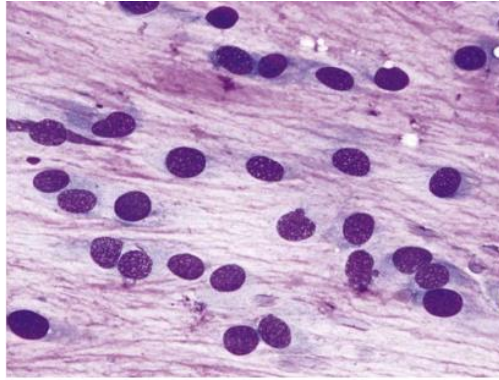


Figure 7 : Cytologie d'un sarcome des tissus mou

Il s'agit d'un myxosarcome canin, on observe une matrice extracellulaire abondante, une faible cellularité, des cellules fusiformes individuelles et sans jonction intercellulaire. [1]

Une étude de *Ghisleni et al* a montré que la cytologie permet le diagnostic d'une masse sous-cutanée comme « néoplasique » avec une sensibilité de 90 %, une spécificité de 98 %, une valeur prédictive positive de 99 % et une valeur prédictive négative de 69 %. Par ailleurs, cet examen permet le diagnostic d'une tumeur mésenchymateuse maligne dans 97 % des cas et le diagnostic de sarcome dans 67 % des cas, ce résultat est porté à 96 % pour les tumeurs malignes de la gaine nerveuse périphérique. Dans le cas des sarcomes des tissus mous, une autre étude a montré que la cytologie aboutit à 15 % de diagnostics incorrects, 63 % de diagnostics corrects et les 23 % restants ne permettent pas le diagnostic. [49, 50]

Ainsi, la cytologie est incapable de fournir des détails précis sur l'agressivité, ni de donner les critères morphologiques spécifiques qui peuvent être importants pour aider à la planification du traitement de sorte qu'une analyse histologique est nécessaire pour la caractérisation précise des sarcomes des tissus mous.

Les Figure 8 à Figure 11 illustrent des observations d'analyses cytologiques de sarcomes des tissus mous canins.

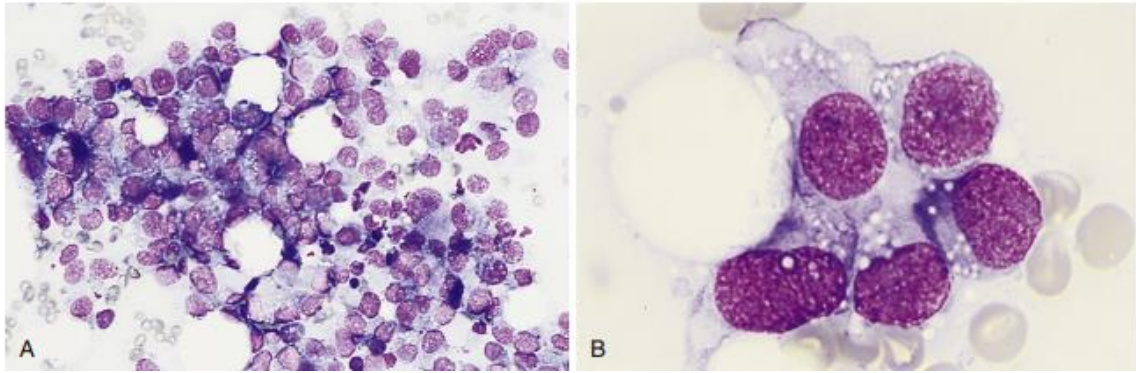


Figure 8 : Cytologies d'un hémangiosarcome cutané canin

*(A) Agrégats denses de cellules mésoenchymateuses pléomorphes provenant d'une masse (WG)
 (B) Cellules mésoenchymateuses avec des rapports nucléo-cytoplasmique élevés, des vacuoles cytoplasmiques ponctuées et des noyaux ovales avec une chromatine grossière et des nucléoles multiples proéminents (WG) [18]*

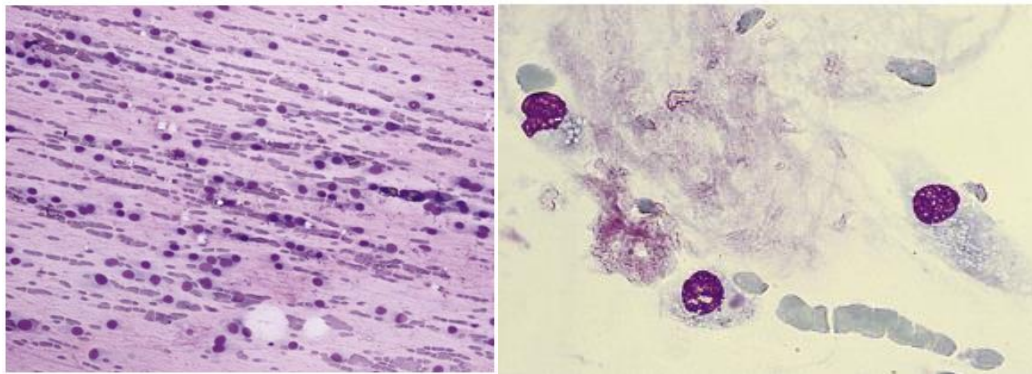
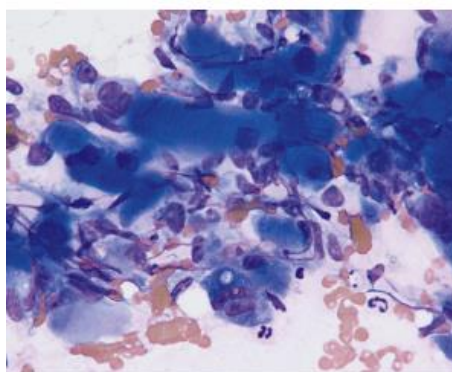
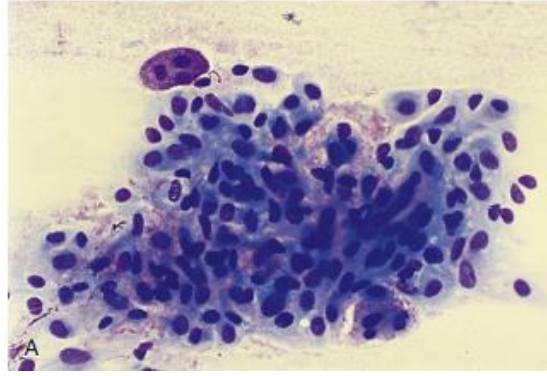


Figure 9 : Cytologies d'un myxosarcome canin

*A gauche : Cellules tumorales et hématies alignées sur un fond myxomateux éosinophile [1]
 A droite : Cellules mésoenchymateuses individualisées dans une matrice éosinophile (Romanowsky) [18]*



*Figure 10 : Cytologie d'un rhabdomyosarcome canin
 Cellules mésoenchymateuses avec des stries cytoplasmiques (Wright) [18]*



*Figure 11 : Cytologie d'un synoviosarcome canin
Cellules fusiformes pléomorphes séparées par un stroma fin et rose (Wright) [18]*

2. Histologie

L'histologie est un examen considéré comme le « Gold Standard » pour le diagnostic morphologique des tumeurs. L'analyse histologique est réalisée sur un prélèvement obtenu par biopsie incisionnelle, excisionnelle ou extemporanée. Les prélèvements sont conservés dans un fixateur (formol, liquide de Bouin Hollande ou alcool formolé acide acétique) avant d'être analysés. Les tissus sont colorés le plus souvent à l'Hémalum Éosine (HE). L'Hémalum colore en bleu les composés basophiles comme les noyaux, et l'Éosine colore en rose les composés éosinophiles comme le cytoplasme.

Il existe différents types de biopsie : incisionnelle, excisionnelle et extemporanée (Figure 14).

La biopsie incisionnelle est un prélèvement partiel de la masse. Elle est réalisée en préopératoire, généralement sous anesthésie locale sur un animal sédaté. Elle permet de déterminer s'il y a une tumeur ou non et de préciser si elle est bénigne ou maligne. Son analyse donne le type et le grade histologiques, oriente le pronostic et permet de planifier le traitement. Il existe différents instruments et types de biopsies incisionnelles. Le biopsie-punch permet le prélèvement d'une carotte de tissu cutané ou sous-cutané en surface de la masse (Figure 12). L'aiguille Tru-cut et le trocart permettent un prélèvement en profondeur d'un tissu ou d'un organe (Figure 13). La biopsie Wedge permet de récupérer davantage de tissu et est donc préférée pour les masses ulcérées ou nécrosées. Enfin, les biopsies étagées sont réservées aux tumeurs digestives, elles s'effectuent sous endoscopie durant une anesthésie générale. Quelle que soit la méthode, il faut veiller à éviter les zones centrales qui

sont souvent remaniées, nécrosées et ulcérées. De plus, toutes les incisions de biopsie, doivent être soigneusement localisées pour permettre une excision ultérieure de leur trajet. Par ailleurs, la réalisation de biopsies incisionnelles présente un risque d'ensemencement de cellules tumorales, il est néanmoins estimé à moins de 1 % pour les biopsies des tissus mous en médecine humaine.

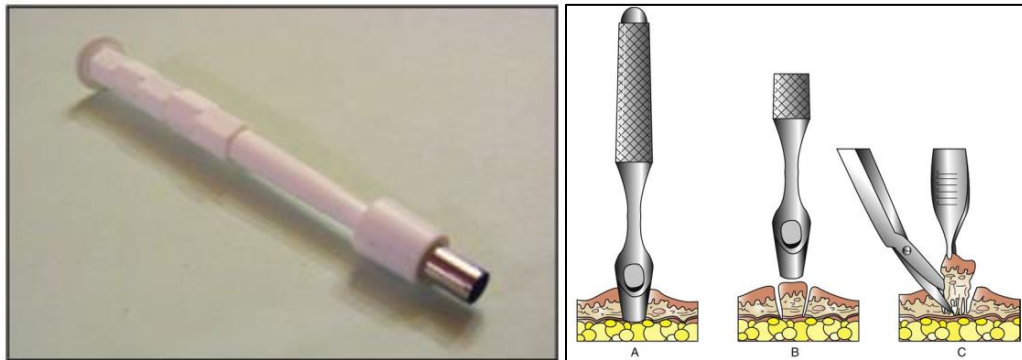


Figure 12 : Biopsie au biopsie-punch

A gauche : biopsie-push à peau [7]

A droite : Méthode de réalisation [1]

(A) Pénétration dans la tumeur par pression et rotation de l'instrument

(B) Retrait de l'instrument

(C) Exérèse de l'échantillon aux ciseaux Metzenbaum si nécessaire

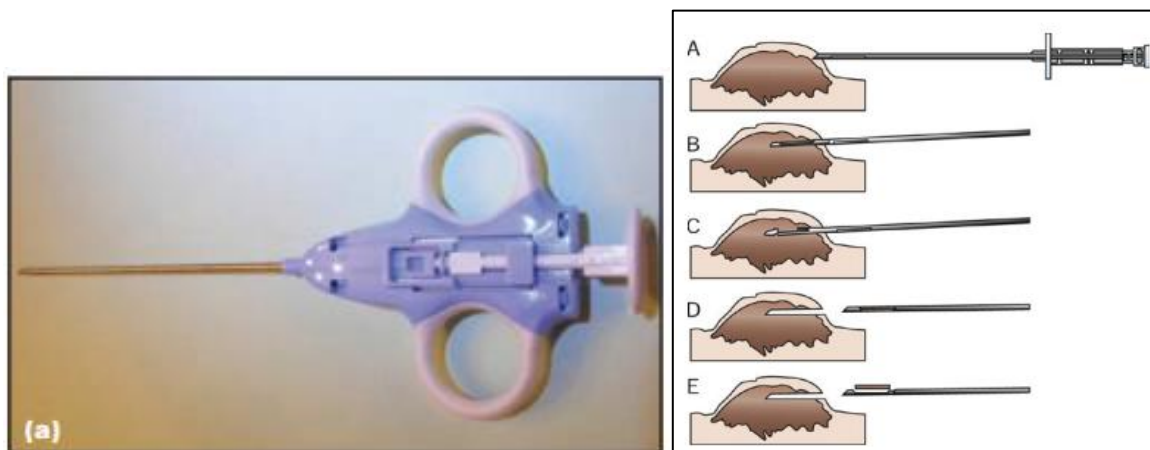


Figure 13 : Biopsie au trocart

A gauche : trocart [7]

A droite : Méthode de réalisation [1]

(A) Incision à la lame de bistouri si besoin puis insertion de l'aiguille dans la masse

(B) Avancée de la canule interne dans tumeur en maintenant la canule externe fixe

(C) Avancée de la canule externe en maintenant la canule interne fixe

(D) Retrait de l'aiguille

(E) Avancée de la canule interne pour récupérer l'échantillon dans l'encoche

La biopsie excisionnelle désigne l'exérèse totale de la masse. L'anatomo-pathologiste analyse le type, le grade, les marges et la présence ou non d'embolies dans la pièce d'exérèse. Elle permet de savoir si la résection est complète et ainsi de prévenir les risques de récurrences par un traitement adapté. Les biopsies excisionnelles réalisées dans un but uniquement diagnostique sont rarement recommandées. Elles peuvent être envisagées pour les masses superficielles, bien délimitées, de moins de 3 cm et pour lesquelles des marges de 2 à 3 cm dans toutes les directions peuvent être facilement atteintes. Dans les autres cas, elles peuvent nécessiter une seconde exérèse qui devra alors être plus agressive pour obtenir des marges histologiques complètes, elles sont donc contre-indiquées.

La biopsie extemporanée est réalisée en per-opératoire. Il s'agit de coupes tumorales analysées afin de savoir si des cellules tumorales résiduelles sont présentes sur les marges. C'est donc un guide précieux pour le chirurgien mais cette pratique est peu fréquente en clientèle vétérinaire privée car cela nécessite d'avoir une analyse histologique rapide par un pathologiste disponible immédiatement. Cela est souvent possible dans les hôpitaux universitaires disposant de services de pathologie sur place. Une étude de *Whitehair et al* sur l'histologie extemporanée à partir de coupes congelées a été réalisée en comparant 194 résultats à ceux obtenus par des méthodes conventionnelles (fixation au formol, tissus inclus en paraffine). Un diagnostic précis et spécifique a été obtenu dans 83 % des cas, le processus pathologique a été identifié mais sans diagnostic spécifique dans 10 % des cas, 7 % ont été mal diagnostiqués. En combinant ces résultats, le taux de précision du diagnostic histologique per-opératoire sur coupes congelées a été évalué à 93 %. [1-3, 6, 12, 51-53]

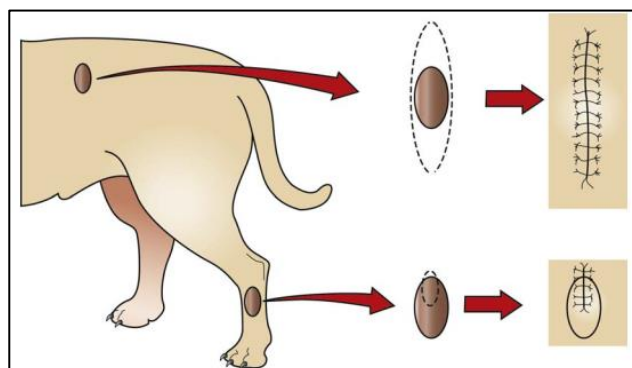


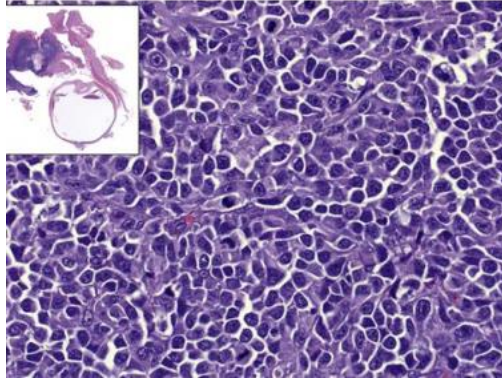
Figure 14 : Biopsie excisionnelle sur le flanc et biopsie incisionnelle sur le membre
[1]

En comparaison avec la cytologie, l'examen histologique est plus invasif, plus cher et plus long. De plus, il est contre-indiqué dans les zones à risque hémorragique ou en cas d'anomalies de coagulation. Les biopsies présentent un risque d'hématome, de surinfection et de dissémination métastatique. Une hémostase adéquate est indispensable pour empêcher la dissémination des cellules tumorales dans les plans tissulaires adjacents. Enfin, selon la profondeur de la masse et la méthode employée, elle nécessite une anesthésie locale ou générale. [12]

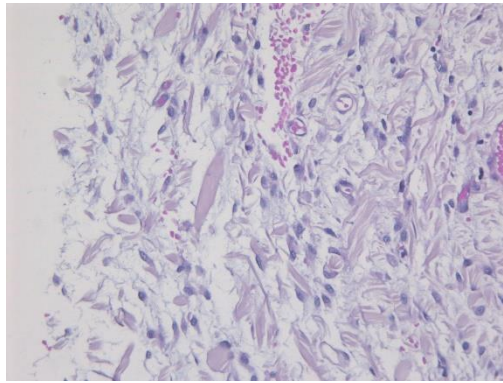
Le Tableau III résume les caractéristiques cytologiques et histologiques des sarcomes des tissus mous du chien.

En médecine humaine, la biopsie permet un diagnostic correct de sarcome des tissus mous, de son grade et du sous-type histologique dans respectivement 94 %, 88 % et 80 % des cas. Les études sur les chiens atteints de sarcomes des tissus mous montrent que l'histologie présente une bonne spécificité de 95 % mais une faible sensibilité de 33 % pour les tumeurs de haut-grade. L'estimation du grade est incorrecte dans 41 % des cas, il est sous-estimé dans 29 % des cas et surestimé 12 % des cas. Le recours à l'immunohistochimie est donc souvent nécessaire. [1, 2, 4, 12, 48, 54–56]

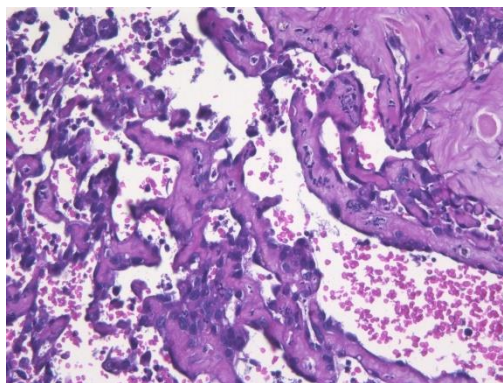
Les Figure 15 à Figure 17 illustrent des observations d'analyses histologiques de sarcomes des tissus mous canins.



*Figure 15 : Histologie d'un rhabdomyosarcome canin
Cellules polygonales à fusiformes, pléomorphes et multiples figures mitotiques (HE) [1]*



*Figure 16 : Histologie d'un myxosarcome canin
Cellules fusiformes dans un stroma abondant, lâche, myxoïde et richement vascularisé (*20, HE) [Service d'anatomo-pathologie, VetAgro Sup]*



*Figure 17 : Histologie d'un hémangiosarcome canin
Cellules fusiformes tapissant les cavités vasculaires (*20, HE) [Service d'anatomo-pathologie, VetAgro Sup]*

Tableau III : Caractéristiques cytologiques et histologiques des sarcomes des tissus mous du chien

Type histologique	Caractéristiques cytologiques et histologiques
Fibrosarcome [1, 16–18]	<p><u>Sous-types</u> : de bien différencié à anaplasique</p> <p><u>Cellularité</u> : élevée</p> <p><u>Index mitotique</u> : variable</p> <p><u>Rapport N/C</u> : élevé</p> <p><u>Cellules</u></p> <p>Taille : élevée, anisocytose modérée à marquée</p> <p>Forme : fusiformes ou étoilées, anisocytose</p> <p>Disposition : irrégulièrement disposées, individuelles ou agrégées, faisceaux entrelacés, motif de chevrons</p> <p><u>Noyaux</u></p> <p>Taille : anisocaryose modérée à marquée</p> <p>Forme : pléomorphisme mais majoritairement ovales centraux</p> <p>Contenu : un ou plusieurs petits nucléoles</p> <p><u>Cytoplasme</u> : basophile avec granules cytoplasmiques éosinophiles</p> <p><u>MEC</u> : fibres de collagène et de réticuline en quantité importante</p> <p><u>Autre</u> : Cellules géantes multinucléés occasionnelles</p>
Hémangiosarcome [1, 18]	<p><u>Cellularité</u> : faible</p> <p><u>Rapport N/C</u> : élevé</p> <p><u>Cellules</u></p> <p>Taille : anisocytose marquée</p> <p>Forme : pléomorphisme (fusiformes, étoilées, ovales ou épithélioïdes)</p> <p><u>Noyaux</u></p> <p>Taille : élevée, anisocaryose marquée</p> <p>Forme : ronde à ovales, irréguliers ou dentelés</p> <p>Contenu : chromatine grossière, multiples nucléoles proéminents irréguliers de forme et de taille variable</p> <p><u>Cytoplasme</u> : très basophile, vacuoles ponctuées incolores, membranes cellulaire indistinctes, présence possible d'érythrocytes matures</p> <p><u>MEC</u> : éosinophile</p> <p><u>Autre</u></p> <p>Présence possible d'hémosidérophages et d'érythrophages</p> <p>Canaux vasculaires anastomosés contenant des quantités variables de sang ou de thrombi</p>
Léiomyosarcome [16–18, 29]	<p><u>Cellularité</u> : faible à modérée</p> <p><u>Index mitotique</u> : faible</p> <p><u>Rapport N/C</u> : faible</p> <p><u>Cellules</u></p> <p>Forme : pléomorphisme léger, bien différenciées, allongées et fines</p> <p>Disposition : agrégats ou en faisceaux linéaires</p> <p><u>Noyaux</u></p> <p>Taille : faible</p> <p>Forme : allongés, fusiformes, en forme de « cigare » et hypochromatiques</p> <p>Contenu : vacuoles de glycogène</p> <p><u>Cytoplasme</u> : proéminent avec de nombreux granules éosinophiles</p> <p><u>Autre</u></p> <p>Présence possible de cellules géantes multinucléées</p> <p>Plages fréquentes de nécrose de coagulation</p>
Liposarcome [1, 17, 18]	<p><u>Sous-types</u> : différencié, myxoïde, à cellules rondes (ou peu différencié), pléomorphe, dédifférencié</p> <p><u>Cellularité</u> : élevée</p> <p><u>Index mitotique</u> : faible</p> <p><u>Rapport N/C</u> : variable</p>

	<p><u>Cellules</u> Forme : pléomorphisme (fusiformes, étoilées, rondes, polygonales) Disposition : agrégats denses</p> <p><u>Noyaux</u> Taille : élevée Forme : ovoïdes ou ronds Contenu : un nucléole proéminent, hypochromatiques et chromatine marginée</p> <p><u>Cytoplasme</u> : basophile ou amphiphile et finement granulé, vacuoles lipidiques claires de taille variable, membranes indistinctes</p> <p><u>Autre</u> Cellules multinucléées occasionnelles Confirmation de présence de lipides : coloration Oil Red Sous-type myxoïde : coloration bleu Alcian</p>
Lymphangiosarcome [1, 17, 18, 20, 57]	<p><u>Index mitotique</u> : très faible <u>Rapport N/C</u> : faible</p> <p><u>Cellules</u> Taille : élevée, anisocytose marquée Forme : fusiformes, étoilées ou ovales</p> <p><u>Noyaux</u> Taille : élevée, anisocaryose marquée Forme : ovales irréguliers ou dentelés Contenu : plusieurs nucléoles proéminents de forme et de taille variable</p> <p><u>Cytoplasme</u> : peu abondant, très basophile, vacuoles ponctuées</p> <p><u>MEC</u> : éosinophile</p> <p><u>Autre</u> Vaisseaux lymphatiques anastomosés et arborescents formant des tumeurs capillaires, cavernueuses ou kystiques Vaisseaux lymphatiques tapissés par une seule couche de cellules endothéliales atypiques fusiformes Neutrophiles et pourcentage élevé de lymphocytes matures Cellules multinucléées occasionnelles</p>
Mésenchymome malin [1, 16]	Plusieurs types de cellules mésenchymateuses
Myxosarcome [1, 7, 16, 18]	<p><u>Cellules</u> : bien différenciées, étoilées ou fusiformes <u>Rapport N/C</u> : faible <u>MEC</u> : abondante, mucineuse myxoïde avec des mucopolysaccharides et du matériel amorphe granuleux éosinophilique <u>Autre</u> : Cellules multinucléées occasionnelles, coloration de la mucine au bleu Alcian</p>
Rhabdomyosarcome [1, 16–18, 22, 23, 58]	<p><u>Index mitotique</u> : élevé</p> <p>Sous-types</p> <ul style="list-style-type: none"> - <u>Embryonnaire à cellules rondes</u> Cellules : rondes à polygonales (rhabdomyoblastes) mélangées à des cellules plus petites - <u>Embryonnaire myotubulaire</u> Cellules : fusiformes ressemblant à des myocytes primitifs appelés myotubes - <u>Botryoïde</u> : Cellules : anaplasiques, de taille variable, rondes, fusiformes et polygonales Noyaux : clairs avec des nucléoles proéminents Cytoplasme : éosinophile, abondant - <u>Alvéolaire</u> : Cellules : rondes Noyaux : uniformes ronds à ovales, hyperchromatiques avec une chromatine réticulaire à agglutinée, petits nucléoles Cytoplasme : taille modérée à faible, clair ou bleu pâle (MGG) Matrice : septum épais de stroma fibreux - <u>Pléomorphe</u> : Cellules : fusiformes polymorphes, disposées irrégulièrement

	<u>Autre</u> : Cellules multinucléées occasionnelles
Synoviosarcome [18, 19, 24, 25]	<u>Sous-types</u> : Monophasique fibroblastique : cellules fusiformes Monophasique synovioblastique : cellules épithélioïdes Biphasique : cellules fusiformes et épithélioïdes Peu différencié : cellules peu différenciées <u>Disposition</u> : anneaux concentriques autour de vaisseaux sanguins de taille moyenne occasionnels <u>Noyaux</u> Forme : ovales Contenu : chromatine lisse et nucléoles centraux <u>Rapport N/C</u> : variable <u>Cytoplasme</u> : taille variable, membranes cellulaires indistinctes <u>MEC</u> : fibrillaire éosinophile
Tumeur de la paroi péricapillaire [1, 16–18, 59, 60]	<u>Cellularité</u> : modérée à élevée <u>Index mitotique</u> : faible <u>Cellules</u> Taille : anisocytose légère à modérée Forme : fusiformes, ovales ou étoilées, extensions cytoplasmiques Disposition : cohérentes, individuelles ou en faisceaux, parfois adhérentes à la surface des capillaires Modèles en corne de cerf, placentaire, en verticille, en tourbillon péricapillaire et faisceaux de la tunique médiane <u>Noyaux</u> Taille : anisocytose légère à modérée Forme : ovales à allongés, centrés Contenu : 1 à 3 petits nucléoles centraux proéminents, chromatine pointillée <u>Cytoplasme</u> : légèrement basophile, nombreuses petites vacuoles et granules éosinophiles occasionnels, présence de protéines contractiles <u>MEC</u> : collagène amorphe <u>Autre</u> Présence de capillaires et de cellules multinucléées Cellules multinucléées fréquentes Aspect en verticilles d'empreintes digitales Cellules lymphoïdes dans 10 % des cas
Tumeur maligne des gaines nerveuses périphériques [1, 18, 45, 61]	<u>Types</u> Antoni A : forte cellularité, cellules fusiformes, disposées en faisceaux et fascicules entrelacés avec une croissance storiforme, palissadique ou concentrique Antoni B : faible cellularité, cellules pléomorphes, rondes, fusiformes ou polygonales, matrice mucineuse ou myxoïde abondante <u>Index mitotique</u> : élevée <u>Cellules</u> Taille : anisocytose légère à modérée Forme : fusiformes, ovales ou étoilées, extensions cytoplasmiques Disposition : faisceaux de cellules entrelacés en spirales autour de fibres de collagène ou individuelles ou en agrégats denses <u>Noyaux</u> Taille : anisocaryose légère à modérée Forme : ovales à allongés, centrés Contenu : 1 à 3 petits nucléoles, chromatine pointillée <u>Cytoplasme</u> : légèrement basophile avec quelques petites vacuoles rondes claires <u>Autre</u> Cellules mononucléaires ou multinucléées atypiques Infiltrats de lymphocytes, de plasmocytes et de macrophages Foyers nécrotiques accompagnés de pseudo-palissades

Les Figure 18 à Figure 20 illustrent des observations d'analyses cytologiques et histologiques de sarcomes des tissus mous canins.

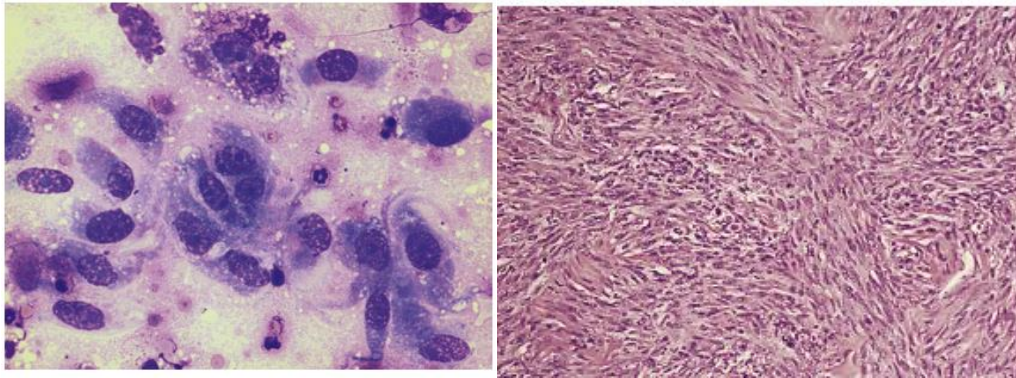


Figure 18 : Cytologie et histologie de fibrosarcome canin

A gauche : Pléomorphisme cellulaire (Cytologie, MGG) [1]

A droite : Cellules disposées en larges faisceaux entrelacés (Histologie, HE) [18]

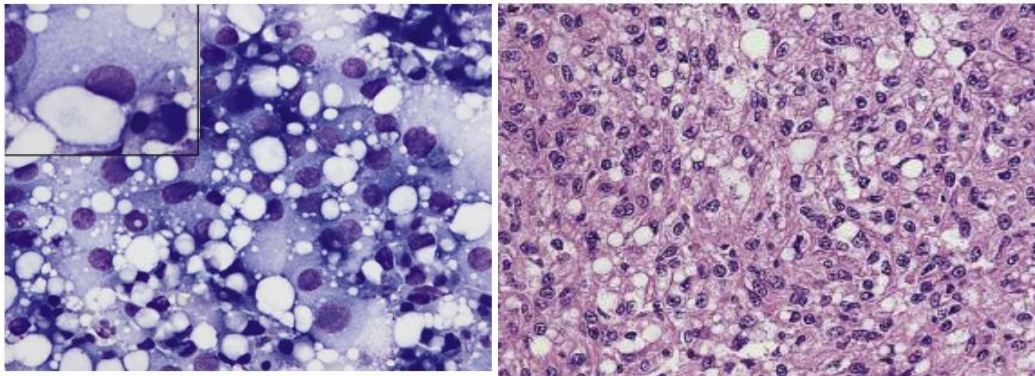


Figure 19 : Cytologie et histologie de liposarcome canin

A gauche : Cellules polygonales avec des vacuoles lipidiques ; encart : grande vacuole lipidique dans la cellule tumorale (Cytologie, MGG) [1]

A droite : Cellules mésoenchymateuses à noyaux vésiculaires et vacuoles (Histologie, (HE) [18]

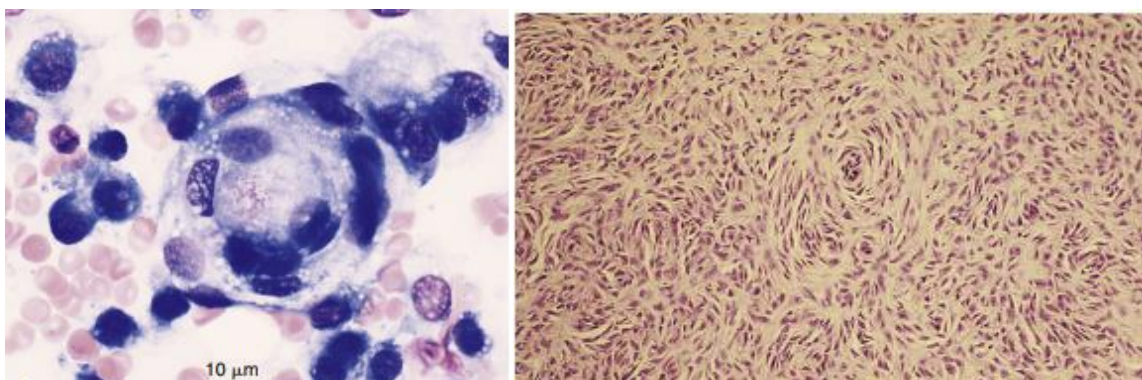


Figure 20 : Cytologie et histologie d'une tumeur des parois périvasculaires canine

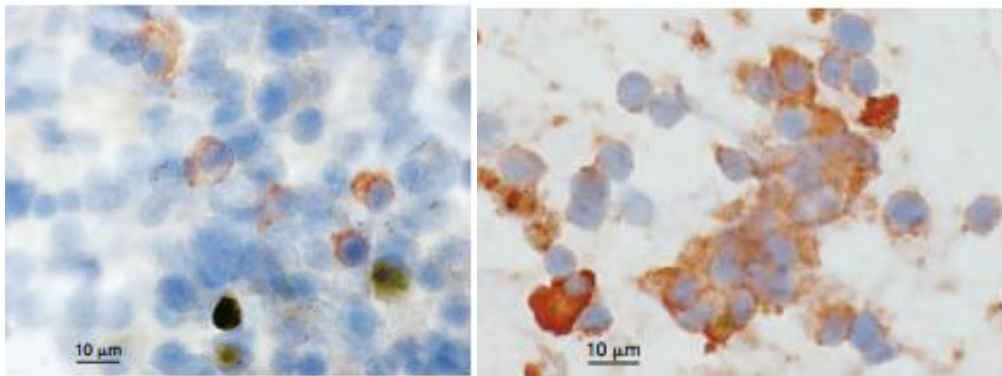
A gauche : cellules organisées en verticille d'empreinte digitale (Cytologie, Wright modifié)

A droite : cellules fusiformes organisées en tourbillons autour des vaisseaux sanguins (Histologie, HE) [18]

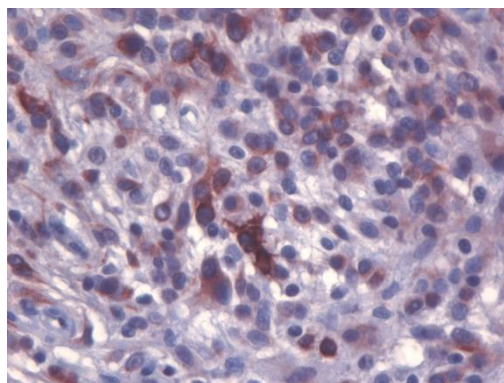
3. Immunohistochimie et immunocytochimie

L'immunohistochimie et l'immunocytochimie sont des méthodes de diagnostic morphologique réalisées respectivement sur des prélèvements cytologiques et histologiques (Figure 21 et Figure 22). Elles requièrent des marqueurs qui révèlent les antigènes spécifiques d'un type cellulaire ou des marqueurs de prolifération cellulaire. Les objectifs sont d'affiner la caractérisation cytologique et histologique de la tumeur ou d'obtenir des informations sur sa vitesse de développement. Ce sont des examens de spécificité élevée mais de sensibilité faible si les cellules sont peu différenciées ou en cas d'autolyse. [18, 48]

Les Tableau IV et Tableau V résumant les marqueurs immunohistochimiques utilisables pour les sarcomes des tissus mous canins.



*Figure 21 : Immunocytochimie d'un hémangiosarcome splénique canin
A gauche : Immunocytochimie au marqueur CD31
A droite : Immunocytochimie au marqueur vWF [18]*



*Figure 22 : Immunohistochimie d'une tumeur des parois périvasculaires
Le prélèvement est multifocalement positif la desmine (*40) [Service d'anatomo-pathologie,
VetAgro Sup]*

Tableau IV : Marqueurs immunohistochimiques des sarcomes des tissus mous du chien

Marqueur [18]	Rôle	Localisation anatomique <i>Localisation cellulaire</i>	Type de tumeur <i>Sarcome des tissus mous</i>
Actine	Protéine des microfilaments du cytosquelette des fibres musculaires, responsable de la contraction et de la relaxation des muscles en conjonction avec la myosine	Muscles (lisses, striés squelettiques et cardiaque) <i>Cytoplasme</i>	Tumeur des cellules musculaires <i>Léiomyosarcome</i> <i>Rhabdomyosarcome</i> <i>Tumeur de la paroi périvasculaire</i>
CD31 ou PECAM-1 (Platelet Endothelial Cell Adhesion Molecule 1)	Molécule d'adhésion cellulaire exprimée sur pratiquement tous les monocytes, plaquettes et granulocytes et fortement exprimé sur les cellules endothéliales. Elle permet la migration transendothéliale des leucocytes et l'élimination des cellules apoptotiques par les phagocytes.	Peau, autre <i>Membrane</i>	Tumeur de l'endothélium vasculaire <i>Hémangiosarcome</i> <i>Lymphangiosarcome</i>
CDK4 (Cycline-Kinase Dépendante 4)	Régulateur clé de la phase G1 du cycle cellulaire	Nombreux tissus <i>Noyau</i>	Nombreuses tumeurs <i>Liposarcome (expression altérée dans 79 % des cas) [62]</i>
Calponine	Protéine de régulation de la contraction des fibres musculaires lisses en association avec l'actine.	Intestin grêle, estomac <i>Cytoplasme</i>	Tumeur des cellules musculaires lisses <i>Léiomyosarcome</i> <i>Tumeur de la paroi périvasculaire (myocytes lisses)</i>
Desmine	Protéine des filaments intermédiaires, principalement présente dans les cellules musculaires (lisses, striées squelettiques et cardiaques)	Peau, estomac, intestin <i>Cytoplasme</i>	Tumeur des cellules musculaires <i>Léiomyosarcome</i> <i>Rhabdomyosarcome</i> <i>Tumeur de la paroi périvasculaire (myopéricytes)</i>
GFAP (Glial Fibrillary Acidic Protein)	Protéine des filaments intermédiaires présentes dans certaines cellules gliales du système nerveux central notamment les astrocytes	Cerveau <i>Cytoplasme</i>	Tumeur du système nerveux <i>Rhabdomyosarcome</i> <i>Tumeur maligne des gaines nerveuses périphériques</i>
h-Caldesmone (heavy caldesmone)	Protéine de régulation de la contraction des fibres musculaire lisses en association avec l'actine	Intestin grêle, estomac <i>Cytoplasme</i>	Tumeur des cellules musculaires lisses <i>Léiomyosarcome</i> <i>Tumeur de la paroi périvasculaire (myocytes lisses)</i>
LYVE-1 (Lymphatic vessel endothelial hyaluronan receptor 1)	Glycoprotéine membranaire des cellules endothéliales lymphatiques	Intestin grêle <i>Cytoplasme</i>	Tumeur de l'endothélium lymphatique <i>Lymphangiosarcome</i>

MDM2 (murine double minute 2)	Régulateur négatif de p53 qu'elle inactive ou dont elle favorise la dégradation	Nombreux tissus <i>Noyau</i>	Nombreuses tumeurs <i>Liposarcome (surexprimé dans 38 % des cas) [62]</i>
MyoD1 (Myogenine Differentiation 1)	Facteur de régulation de la genèse des cellules musculaires striées squelettiques	Muscle strié squelettique <i>Noyau</i>	Tumeur des cellules musculaires striées squelettiques <i>Rhabdomyosarcome</i>
Myogénine	Facteur de régulation de la genèse des cellules musculaires striées squelettiques	Muscle strié squelettique <i>Noyau</i>	Tumeur des cellules musculaires striées squelettiques <i>Rhabdomyosarcome</i>
Myoglobine	Protéine de transport de l'oxygène vers les muscles striés, elle est composée d'une chaîne polypeptidique de globine et d'un groupe hème	Muscle striés squelettiques et myocarde <i>Cytoplasme</i>	Tumeur des cellules musculaires striées <i>Rhabdomyosarcome</i> <i>Tumeur maligne des gaines nerveuses périphériques</i>
Neurofilament-2	Protéine spécifique des filaments intermédiaires du cytosquelette des neurones	Systèmes nerveux central et périphérique <i>Cytoplasme</i>	Tumeur du système nerveux <i>Tumeur maligne des gaines nerveuses périphériques</i>
NGFR-5 (Nerve Growth Factor Receptor)	Récepteur du facteur de croissance 5 des nerfs	Systèmes nerveux central et périphérique <i>Membrane</i>	Tumeur du système nerveux <i>Tumeur maligne des gaines nerveuses périphériques</i>
NSE (Neuron-Specific Enolase)	Enzyme glycolytique des nerfs du système nerveux et centrale et périphérique et des cellules neuroendocrines	Pancréas <i>Cytoplasme</i>	Tumeurs des cellules neuroendocrines <i>Rhabdomyosarcome (du pancréas)</i>
pS-100 (Protéine S-100)	Famille de protéines synthétisées par les cellules gliales qui agissent sur la croissance ou l'apoptose des neurones et permettent la fixation du calcium intracytosolique	Systèmes nerveux central et périphérique <i>Cytoplasme ou noyau</i>	Tumeurs des cellules neuroendocrines <i>Rhabdomyosarcome (du système nerveux)</i> <i>Tumeur maligne des gaines nerveuses périphériques</i>
Prox-1	Facteur de transcription des gènes associé aux cellules progénitrices des cellules endothéliales lymphatiques	Système lymphatique <i>Noyau</i>	Tumeur de l'endothélium lymphatique <i>Lymphangiosarcome</i>
SMA (Smooth Muscle Actine = actine des muscles lisses)	Protéine des filaments intermédiaires du cytosquelette des fibres musculaires lisses	Estomac, intestin <i>Cytoplasme</i>	Tumeur des cellules musculaires lisses <i>Léiomyosarcome</i> <i>Synoviosarcome</i> <i>Tumeur de la paroi périsvasculaire (myocytes lisses)</i>

VEGFR-3 (Vascular Endothelial Growth Factor Receptor-3)	Récepteur du facteur de croissance des cellules endothéliales vasculaires impliqué dans le contrôle de la lymphangiogenèse	Endothélium vasculaire lymphatique <i>Cytoplasme ou noyau</i>	Tumeur de l'endothélium lymphatique <i>Lymphangiosarcome</i>
Vimentine	Protéine des filaments intermédiaires des cellules mésoenchymateuses	Peau, estomac <i>Cytoplasme</i>	Tumeur mésoenchymateuse <i>Tous les sarcomes</i>
vWF (facteur de Von Willebrand ou antigène du facteur VIII)	Protéine plasmatique produite par les cellules endothéliales et les mégacaryocytes. C'est un antigène du facteur VIII de coagulation. Il intervient dans l'hémostase primaire en permettant l'adhésion des plaquettes au collagène de la paroi vasculaire	Peau, autre <i>Cytoplasme</i>	Tumeur de l'endothélium vasculaire <i>Hémangiosarcome Lymphangiosarcome</i>

Tableau V : Caractéristiques immunohistochimiques des sarcomes des tissus mous du chien

Type histologique	Caractéristiques immunohistochimiques
Fibrosarcome [1, 63, 64]	Vimentine
Hémangiosarcome [1, 16, 18, 63–67]	CD31 vWF Vimentine
Léiomyosarcome [1, 16, 29, 30, 63, 64, 68, 69]	Actine Calponine, Desmine (100 %) h-Caldesmone SMA Vimentine
Liposarcome [1, 62–64, 70]	CDK4 (bien différencié : 88 %, myxoïde : 71 %, pléomorphe : 67 %, dédifférencié : 100 %) MDM2 (bien différencié : 67 %, dédifférencié : 75 %) Vimentine
Lymphangiosarcome [1, 18, 57, 63–67, 71, 72]	CD31 LYVE-1 (80 %) Prox-1 (80-88 %) VEGFR-3 Vimentine vWF (100 %)
Mésenchymome malin [1, 63, 64]	Vimentine
Myxosarcome [1, 63, 64]	Vimentine
Rhabdomyosarcome [1, 16, 21, 22, 63, 64, 73–75]	Actine Desmine GFAP (50 %) pS-100 (75 %) Myoglobine Myogénine MyoD1 NSE (50 %) Vimentine
Synoviosarcome [1, 7, 18, 63, 64]	SMA Vimentine
Tumeur de la paroi péricirculaire [1, 16, 59, 60, 63, 64]	Myopéricytes : Actine, Calponine, Desmine, Vimentine Myocytes lisses : Actine, h-caldesmone, SMA (50 %), Vimentine
Tumeur maligne des gaines nerveuses périphériques [1, 45, 63, 64, 76, 77]	GFAP (0-35 %) Myoglobine (64 %) NGFR-5 (47 %) Neurofilament-2 (82 %) NSE (45-82 %) pS-100 (50-100 %) Vimentine

Tableau VI : Bilan des méthodes diagnostiques classiques

Méthode diagnostique	Méthode	Objectifs principaux	Avantages	Limites
Cytologie	Aspiration à l'aiguille fine Étalement sur lame Coloration	Diagnostic différentiel (masses non néoplasiques/néoplasiques, tumeurs bénignes/malignes)	Facile, rapide, peu cher, peu invasif	Sensibilité et spécificité faibles Manque de représentativité Perte de l'architecture d'origine Faible évaluation de l'agressivité
Histologie	Biopsie incisionnelle, excisionnelle (ou extemporanée)	Diagnostic de certitude de sarcome des tissus mous Diagnostic du type, du sous-type et du grade histologiques Évaluation des marges chirurgicales post-exérèse (excisionnelle)	Bonne spécificité Évaluation de l'agressivité	Sensibilité moyenne Invasif, long Risques : dissémination de cellules tumorales, hémorragique, infectieux
Immunohistochimie/ Immunocytochimie	Ajout de marqueurs sur des coupes histologiques/ prélèvements cytologiques	Affiner le diagnostic	Très bonne sensibilité des marqueurs Spécificité variable selon les marqueurs	Disponibilité Plus coûteux Méthode peu sensible si les cellules sont peu différenciées

C. Détermination du grade histologique

Le grade permet d'orienter le pronostic et de déterminer la stratégie thérapeutique la plus adéquate. La Fédération Nationale des Centres de Lutte Contre le Cancer (FNCLCC) a établi un système de grading en médecine humaine (Tableau VII). Il est basé sur l'étude de trois paramètres que sont la différenciation cellulaire (score de 1 à 3), le pourcentage de nécrose tumorale (score de 0 à 2) et l'index mitotique (nombre de mitoses/10 champs au grossissement *400) (score de 1 à 3). Chaque paramètre est évalué de façon indépendante. Le grade I, II ou III est déduit de la somme des trois scores. Des systèmes de grading fondés sur les mêmes critères sont désormais adoptés en médecine vétérinaire. [1, 2, 7, 12]

Le grade tumoral est un indicateur pronostique précis et reproductible reconnu pour les sarcomes des tissus mous humains. Sa détermination prime sur le type histologique car c'est un facteur prédictif prédominant de récurrence précoce, de métastases et de survie. En effet, les grades plus élevés sont associés à un comportement biologique plus agressif, des taux de récurrence locale et de métastases plus élevés, des durées de survie globale et sans maladie plus courtes. [1, 2, 16, 78–80]

Une étude rétrospective de *Kuntz et al* sur 75 chiens atteints de sarcomes des tissus mous du tronc et des extrémités a montré que le potentiel métastatique pour les grades I, II et III est respectivement inférieur à 7 %, de 13 % et de 41 %. [81]

Le grade joue un rôle essentiel dans la prise en charge chirurgicale des tumeurs du membre supérieur, de la paroi thoracique et du flanc car des excisions avec des marges larges peuvent être pratiquées. Néanmoins, lorsque la tumeur concerne la tête et le cou, le rétropéritoine ou les membres distaux, les contraintes anatomiques empêchent une excision large, le pronostic peut alors être davantage modulé par l'ampleur de l'exérèse que par le grade. [7]

Outre les trois paramètres établis par la FNCLCC et utilisés en routine pour la détermination du grade, d'autres facteurs peuvent prédire l'agressivité de la tumeur. C'est le cas des scores AgNOR, une région d'organisation nucléolaire argyrophile, et Ki-67, une protéine nucléaire exprimée dans toutes les phases du cycle cellulaire. Ils donnent des

informations supplémentaires sur le potentiel prolifératif des cellules tumorales car ils détectent des signaux chimiques persistants tout au long du cycle mitotique alors que l'index mitotique se limite à l'activité proliférative instantanée, seul critère identifiable en morphologie. L'augmentation des scores AgNOR et Ki-67 est d'ailleurs associée à une augmentation de l'agressivité tumorale et à des durées de survie réduites. [2, 82]

Tableau VII : Grading des sarcomes des tissus mous selon la FNCLCC
[1, 2, 15, 16, 79, 80]

Différenciation cellulaire		
Score 1	Bien différencié : ressemble à un tissu mésenchymateux adulte normal	
Score 2	Peu différencié mais détermination possible du type histologique	
Score 3	Indifférencié ou de type histologique inconnu	
Index mitotique (Nombre de figures mitotiques/10 HPF G*400)		
Score 1	< 10	
Score 2	10 à 19	
Score 3	> 19	
Nécrose tumorale		
Score 1	Absence	
Score 2	≤ 50 %	
Score 3	> 50 %	
RESULTATS		
	Somme des scores	Risque métastatique
Grade I	≤ 3	Faible
Grade II	4-5	Modéré
Grade III	≥ 6	Elevé
Grade X	Le grade ne peut pas être évalué	

D. Bilan d'extension

Dans la démarche diagnostique d'un processus tumoral, un bilan d'extension est vivement recommandé. Il permet d'établir le stade clinique, d'évaluer le pronostic et d'envisager une prise en charge thérapeutique adaptée.

Le bilan d'extension s'effectue selon les axes TNM. Le bilan « T » (tumeur) désigne l'extension locale de la tumeur par l'évaluation de sa taille, sa profondeur et son infiltration tissulaire. Le bilan « N » (nœuds lymphatiques) s'intéresse à l'extension régionale en évaluant le nombre, la position et la taille des nœuds lymphatiques infiltrés par les cellules néoplasiques (Figure 23). Enfin, le bilan « M » (métastases) fait référence à l'extension à distance, il évalue la présence ou non de métastases dans des organes situés à distance de la tumeur primitive.

Le bilan d'extension se réalise grâce à des examens complémentaires d'imagerie souvent associés à des ponctions en vue d'analyses cytologiques ou histologiques. Le Tableau VIII fait la synthèse des techniques d'imagerie utilisées pour le diagnostic et le bilan d'extension des sarcomes de tissus mous. [3, 12, 83]

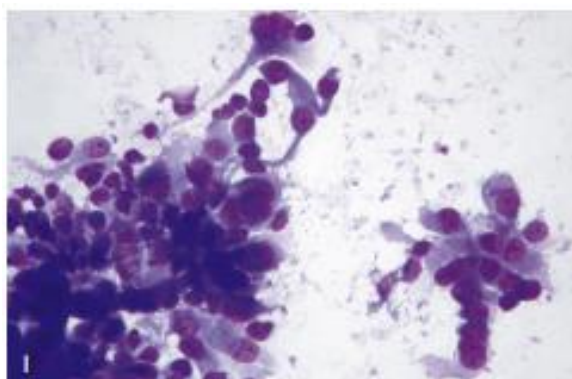


Figure 23 : Cytologie d'un nœud lymphatique infiltré par des cellules mésoenchymateuses anaplasiques d'un rhabdomyosarcome métastatique canin
[18]

1. Radiographie

La radiographie est une technique d'imagerie médicale basée sur les rayons X. C'est un examen rapide, facile, disponible et peu cher.

La radiographie confirme que la masse a une opacité tissulaire et apporte des informations sur l'infiltration locale comme une invasion de l'os. Elle peut également renseigner sur le stade clinique. Par exemple, pour les sarcomes synoviaux, pour lesquels la radiographie est particulièrement indiquée, on observera une masse périarticulaire. Si le diagnostic est précoce la radiographie montre une réaction périostée mal-définie et un amincissement de la corticale. Dans les formes plus avancées, on observe des lésions ostéolytiques ponctuées et multifocales. L'atteinte peut alors envahir l'articulation et atteindre les os adjacents.

La radiographie thoracique est également indiquée pour détecter les métastases pulmonaires, bien qu'elles soient rares lors de sarcomes des tissus mous. La sensibilité est néanmoins faible avec une limite de détection des nodules à 5mm. [1, 6]

La radiographie manque de spécificité pour évaluer l'agressivité d'une tumeur et est peu sensible pour les masses situées dans le cerveau ou dans les cavités nasales en raison du cadre osseux entourant ces zones. De plus, elle ne permet pas de définir précisément les contours de la tumeur à cause de la superposition des structures et de la résolution de contraste relativement limitée.

Ainsi, la radiographie peut permettre d'apporter des preuves de la présence d'une masse mais des examens d'imagerie complémentaires telles qu'une échographie abdominale, un scanner ou une imagerie par résonance magnétique peuvent ensuite être effectuées pour affiner le bilan d'extension. [1, 3, 6, 7, 48, 84]

2. Echographie

L'échographie est un examen d'imagerie médicale basé sur les ultrasons. C'est un examen rapide, disponible, peu cher et qui offre des images de la structure interne des organes.

Elle est indiquée pour explorer une masse superficielle et permet de faire le diagnostic différentiel avec un kyste, un hématome ou un abcès. Dans le cadre du bilan d'extension,

l'échographie permet la recherche de métastases abdominales et la réalisation de biopsies échoguidées.

L'ajout du Doppler illustre la vascularisation sur l'image échographique. La suspicion de tumeur est renforcée en présence de néovascularisation, les vaisseaux sont alors plus tortueux et le flux sanguin a une vitesse plus élevée que dans les tissus normaux.

Cependant, l'échographie est un examen très opérateur-dépendant dont les champs d'exploration et la représentation tridimensionnelle sont limités. [1, 3, 7]

3. Imagerie par Résonance Magnétique

L'Imagerie par Résonance Magnétique (IRM) est un examen d'imagerie médicale par champ magnétique qui donne une image en trois dimensions.

L'IRM est l'examen de référence pour le bilan d'extension local des sarcomes des tissus mous (Figure 24). Sa résolution pour les tissus mous est supérieure à celle de la tomodensitométrie (scanner). Elle permet une bonne visualisation de la localisation, la taille et des relations de la tumeur avec les tissus adjacents. De plus, l'injection de produit de contraste, comme le gadolinium, permet d'évaluer son degré de malignité et de délimiter précisément les marges de la tumeur, ce qui facilite la planification chirurgicale. Bien que la sensibilité de détection des métastases pulmonaires soit meilleure que la radiographie, avec une limite de détection pour des nodules de 1mm de diamètre, elle n'est pas réalisable en médecine vétérinaire car elle impose une immobilisation du thorax.

En médecine humaine, l'IRM conduit à suspecter un sarcome si la lésion fait plus de 50mm de diamètre, si elle est sous-aponévrotique, si elle a des contours irréguliers ou lobulés, si elle présente plus de 50 % de zones nécrotiques ou lors d'une prise de contraste précoce et prolongée au gadolinium.

Cependant, l'IRM nécessite une anesthésie générale, est chère et encore peu disponible en médecine vétérinaire. [1-3, 7, 12, 48, 52]

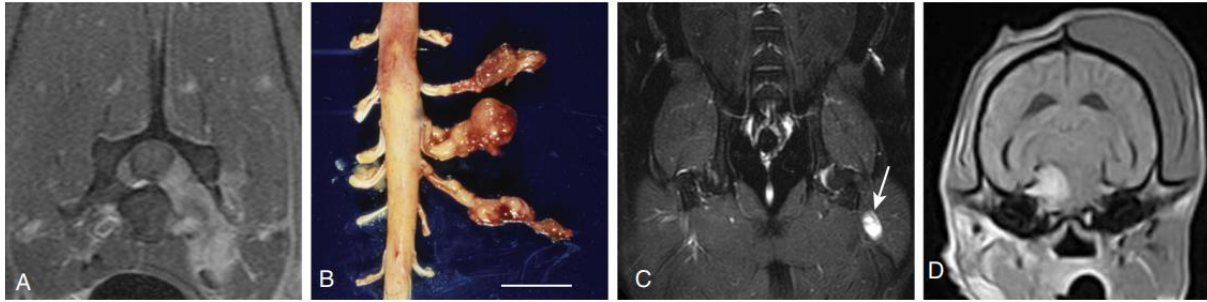


Figure 24 : Images IRM et nécropsique de tumeurs malignes des gaines nerveuses périphériques canines

(A) Image IRM post-contraste en C7 : nerf C7 épaissi et de contraste augmenté et envahissement intra-dural

(B) Image nécropsique : masses nodulaires sur les nerfs C7, C8 et T1 (Echelle : 1,5 cm)

(C) Image IRM dorsale post-contraste d'une tumeur du nerf sciatique : l'hypersignal du nerf (flèche)

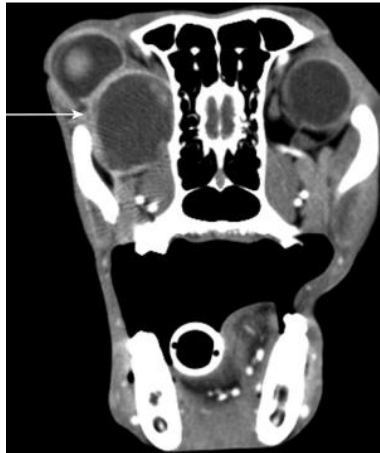(D) Image IRM d'une tumeur du nerf trijumeau : compression du mésencéphale et amyotrophie des muscles masticateurs homolatéraux à la tumeur [1]

4. Scanner

Le scanner ou tomodensitométrie est un examen d'imagerie médicale basé sur les rayons X, il fournit des images en trois dimensions et permet de visualiser le corps entier.

Le scanner thoraco-abdominal est l'examen de choix pour le bilan d'extension à distance des sarcomes des tissus mous. La sensibilité dans la détection des métastases pulmonaires est meilleure que la radiographie avec une limite de détection de 1mm de diamètre. Par ailleurs, l'injection de produit de contraste permet de mieux délimiter les marges tumorales. Il est plus sensible que l'IRM pour évaluer l'os et notamment les remaniements osseux, les réactions périostées et l'état de la matrice osseuse interne (Figure 25). Cependant, les rapports entre la tumeur et les tissus environnants tels que les muscles et les fascias sont parfois difficiles à déterminer. De même, les structures intra-tumorales sont souvent peu distinctes et il est difficile de différencier l'inflammation péri tumorale de l'invasion locale. Les artefacts de densité aux interfaces os/tissus mous peuvent être à l'origine d'une surestimation du volume tumoral et fausser le plan de traitement. Le scanner est, de ce fait, moins performant que l'IRM pour le bilan d'extension local mais c'est une alternative intéressante car il est plus rapide, moins cher et disponibles dans tous les Centres Hospitaliers Vétérinaires (CHV). Comme pour l'IRM, il nécessite une anesthésie générale.

Enfin, le scanner est l'examen de choix dans la planification d'une éventuelle radiothérapie. Il fournit une carte des informations sur la densité électronique qui sont utilisées par la plupart des ordinateurs de planification pour calculer la distribution de dose. [1, 3, 7, 12, 84]



*Figure 25 : Image scanner au niveau de la lame criblée d'un rhabdomyosarcome rétrobulbaire canin
On observe une masse d'opacité tissulaire à droite, bien délimitée par un contour plus opaque (flèche), repoussant le globe oculaire dorsalement [1]*

Tableau VIII : Synthèse des techniques d'imagerie pour le diagnostic et le bilan d'extension des sarcomes de tissus mous

Technique	Principe	Indication pour le bilan d'extension	Avantages	Limites
Radiographie	Rayons X	T : Principalement pour les tumeurs adjacentes à l'os Confirmation que la masse est composée de tissus mous Information sur le comportement local (ex : invasion de l'os) N : Nœuds lymphatiques thoraciques ou abdominaux M : Métastases pulmonaire (>5mm)	Rapide, facile, disponible, peu cher	Métastases pulmonaires <5mm non visibles Superposition des structures Contraste limité
Echographie	Ultrasons	T : Diagnostic différentiel (kyste, hématome, abcès, granulome) Visualisation de la vascularisation avec le Doppler N : Nœuds lymphatiques abdominaux M : Métastases foie, rate et cytoponctions échoguidées	Rapide, disponible, peu cher	Opérateur-dépendant Champs d'exploration limités
IRM	Ondes magnétiques	T : Examen de référence pour définir la localisation, la taille et les relations anatomiques de la tumeur Bonne sensibilité pour les tumeurs de la tête et du cou N : Nœuds lymphatiques thoraciques ou abdominaux M : Métastases abdominales	Examen de choix pour le bilan d'extension local des sarcomes des tissus mous Bonne résolution et bonne distinction des structures Possibilité d'ajout de produit de contraste	Anesthésie générale, peu disponible, cher Très peu sensible pour les métastases pulmonaires (en médecine vétérinaire)
Scanner	Rayons X	T : Définition de la localisation, la taille et des relations anatomiques de la tumeur N : Nœuds lymphatiques thoraciques ou abdominaux M : Métastases pulmonaires (>1mm)	Examen de choix pour le bilan d'extension à distance des sarcomes des tissus mous Planification de la radiothérapie Meilleure sensibilité que l'IRM pour les tissus osseux Plus rapide, plus simple et moins cher que le scanner Possibilité d'ajout de produit de contraste	Anesthésie générale, disponible, cher

E. Stade clinique

Le stade clinique correspond à la cartographie de la maladie tumorale. C'est une donnée à la fois pronostique et déterminante dans le choix du traitement. Le staging a aussi un but prospectif car il permet de comparer pour un même stade les réponses aux différents traitements. [6]

Chez l'homme, le stade clinique est établi par l'American Joint Commission on Cancer (AJCC) dont la 8^{ème} édition date de 2017. Il s'effectue selon les axes (TNM) décrits dans le bilan d'extension auquel on ajoute le grade (G) pour définir le pronostic avec précision (Tableau IX).

Le système TNMG se subdivise en deux. Le stade clinique pré-thérapeutique (cTNMG) et le stade anatomo-pathologique post-chirurgical (pTNMG) qui donne une meilleure estimation du pronostic.

Actuellement, aucun système de staging n'a été établi pour les sarcomes des tissus mous canins. Une transposition à l'identique du système humain n'est pas pertinente notamment en raison de la taille de la tumeur qui n'a pas les mêmes conséquences chez un homme de 80kg et un Chihuahua de 2kg. Une étude de 2023 a évalué le système humain sur 105 chiens atteints des sarcomes des tissus mous. Les fréquences respectives des stades de I à IV étaient de 36, 38, 18 et 7 % et étaient associés à des temps de survie décroissants. [1, 83, 85]

Tableau IX : Nouveau système de staging des sarcomes des tissus mous canins adapté du système de classification humain de l'AJCC 8th

Staging [85]				
T : Taille de la tumeur				
Tx	Taille non évaluable			
T1	≤3 cm			
T2	3-7 cm			
T3	7-12 cm			
T4	>15 cm			
N : Nœuds lymphatiques loco-régionaux				
N0	Absence de métastases			
N1	Présence de métastases ganglionnaires régionales			
M : Métastases à distance				
M0	Absence de métastases			
M1	Présence de métastases à distance			
G : Grade histologique				
X, 1, 2 ou 3	Voir Tableau VII			
BILAN				
Stade	T	N	M	G
I	X/1/2	0	0	X/1
II	2/3/4			2
IIIA	3/4			3
IIIB	Tous	1	1	Tous
IV		0		

F. Méthodes de diagnostic innovantes

Les sarcomes des tissus mous étant des tumeurs mal délimitées et infiltrantes, leur diagnostic est délicat. Selon l'OMS, le taux d'imprécision diagnostique est estimé entre 20 et 30 %. De nombreuses recherches ont pour but de développer des méthodes de diagnostic innovantes afin de pallier ces difficultés. [14]

1. Etude du microenvironnement tumoral

En 2021, *Finotello et al* ont réalisé une étude sur les macrophages associés aux sarcomes des tissus mous canins. Ce sont des cellules du microenvironnement tumoral impliquées dans l'inflammation liée à la tumeur. Les résultats ont montré que le nombre de macrophages est corrélé au grade histologique et à l'index mitotique. Les auteurs ont également souligné que la distinction entre les macrophages de type M1 et M2 peut permettre un diagnostic encore plus précis que le nombre total de macrophages. [86]

2. Découverte de marqueurs génétiques

L'identification de marqueurs génétiques offrirait une grande avancée dans la connaissance des sarcomes des tissus mous. Ils permettraient d'une part d'orienter le pronostic et d'autre part de trouver des cibles de traitements. *Mahoney et al* ont d'ailleurs comparé l'expression génétique dans les sarcomes des tissus mous canins métastatiques et non métastatiques en utilisant une puce à ADN (acide désoxyribonucléique) complémentaire (ADNc) et une analyse PCR (Polymerase Chain Reaction) quantitative en temps réel (qRT-PCR). L'expression différentielle des gènes a été validée pour cinq gènes régulés positivement dans les tumeurs métastatiques. Ainsi, la PCR offre une perspective innovante dans la démarche diagnostique afin notamment de prédire les métastases tumorales et pour la recherche thérapeutique des sarcomes des tissus mous. [1, 87]

3. Le diagnostic interventionnel par la nanomédecine

L'oncologie interventionnelle fait appel à des méthodes peu invasives guidées par l'image à but diagnostique ou thérapeutique, ce domaine médical est en plein développement.

Un des pans de l'oncologie interventionnelle est la nanomédecine. Des nanoparticules sont injectées dans l'organisme et ciblent un tissu spécifique. Différents types d'agents peuvent être encapsulés en leur sein. Les agents de contraste permettent de visualiser les nanoparticules, c'est le cas des fluorochromes tels que le vert d'indocyanine ICG qui est très utilisé en médecine humaine et peu toxique. Les agents de furtivité constituent un système d'échappement aux macrophages, les agents de perméation favorisent la traversée des membranes biologiques et les agents de ciblage s'accumulent au niveau des zones d'intérêts. [88, 89]

Le ciblage tumoral peut être passif, c'est le cas de l'effet EPR (Enhanced Permeability and Retention). Cet effet est prédominant pour les molécules de plus de 40 kDa. D'une part, la structure atypique des néovaisseaux entraîne une perméabilité importante à l'origine d'une fuite des composés plasmatiques vers la tumeur. D'autre part, le drainage lymphatique étant faible, les composés s'accumulent au sein de la tumeur. Cet effet est néanmoins négligeable pour les petites molécules qui franchissent facilement les parois vasculaires.

Le ciblage peut également être actif grâce à des ligands greffés sur les molécules vectrices. Ils reconnaissent des anomalies caractéristiques des cellules tumorales comme des antigènes cellulaires ou des récepteurs membranaires, ou des anomalies caractéristiques de son microenvironnement comme la néovascularisation tumorale.

Le principe de l'imagerie optique de fluorescence est que les nanoparticules encapsulent un fluorochrome dont la fluorescence est visualisée par une caméra CCD (Charge Couple Device). Cette technique innovante permet le diagnostic précoce des tumeurs et les délimite avec précision. De plus, elle permet un bilan d'extension loco-régional et à distance en ciblant les nœuds lymphatiques infiltrés et les sites métastatiques. [88–90]

Points-clés

La démarche diagnostique des sarcomes des tissus mous passe par une suspicion clinique puis fait appel à des analyses microscopiques.

Bien que la cytologie puisse orienter le clinicien en première intention, l'analyse histologique reste le « Gold Standard » pour le diagnostic morphologique, lequel peut ensuite être affiné par l'immunohistochimie.

L'histologie permet la détermination du grade avec l'analyse de la différenciation cellulaire, du pourcentage de nécrose tumorale et de l'index mitotique.

Une fois le diagnostic établi, il est important de réaliser un bilan d'extension selon les axes TNM (tumeur, nœuds lymphatiques, métastases) qui s'effectue grâce à des examens d'imagerie. La radiographie et l'échographie sont facilement accessible et peu coûteux mais leur sensibilité et spécificité sont relativement limitées. Les examens d'imagerie de choix sont l'IRM pour le bilan d'extension local et le scanner pour le bilan d'extension à distance. Encore en développement, l'oncologie interventionnelle offrirait un complément intéressant et peu invasif pour le bilan d'extension.

Bien qu'aucun système n'ait été développé en médecine vétérinaire, il est important d'attribuer un stade clinique à l'animal. Les praticiens se basent actuellement sur le système utilisé en médecine humaine. Il s'agit de cartographier la maladie tumorale en prenant en compte le bilan d'extension et le grade. Le stade permet d'évaluer le pronostic et d'orienter la stratégie thérapeutique.

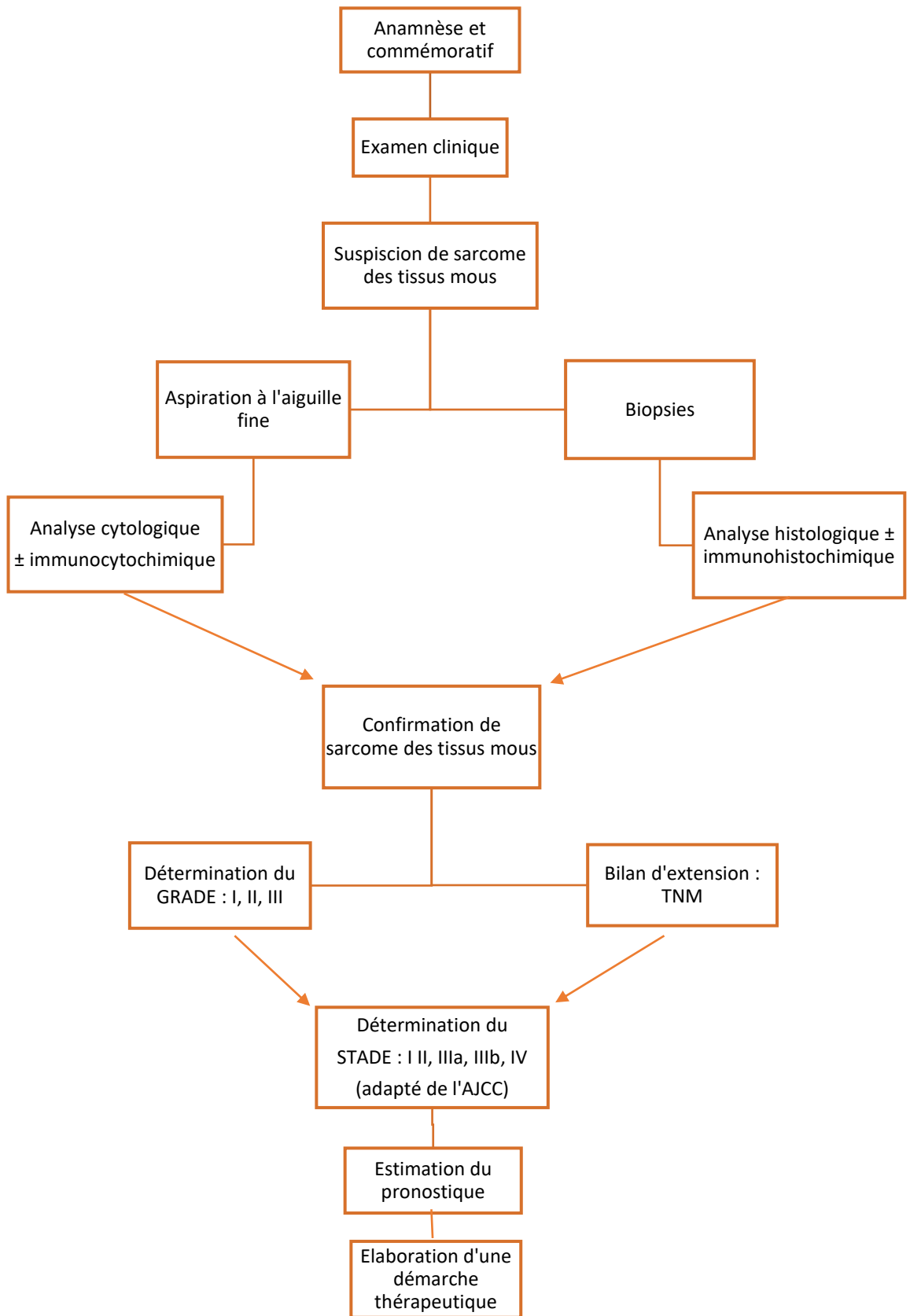


Figure 26 : Schématisation de la démarche diagnostique (VIGNOL Elise)

Partie 2 : Prises en charge thérapeutiques des sarcomes des tissus mous chez le chien : stratégies actuelles et perspectives innovantes en comparaison avec l'homme

I. Caractéristiques des sarcomes de tissus mous chez l'homme

A. Epidémiologie

Les sarcomes des tissus mous sont des tumeurs malignes également retrouvées chez l'homme. Ils sont rares et représentent 1 à 2 % des cancers de l'adulte et 1/200 tumeur des parties molles. L'incidence en France est estimée entre 2 700 et 4 000 nouveaux cas par an.

Les sarcomes des tissus mous touchent tous les âges mais environ 50 % des patients ont plus de 50 ans au moment du diagnostic. En France, les données de 2018 évaluent l'âge médian au moment du diagnostic de 68 ans chez l'homme et de 65 ans chez la femme et le sex ratio est équilibré. Avec 10 à 15 % des cas retrouvés chez les enfants et adolescents, les sarcomes des tissus mous représentent environ 10 % des tumeurs malignes pédiatriques. De ce fait, l'incidence est plus élevée chez les jeunes hommes que chez les jeunes chiens. [1, 3, 91, 92]

B. Etiologie et facteurs de risque

La majorité des sarcomes de tissus mous surviennent sporadiquement, sans que l'étiologie ne puisse être déterminée. Il existe cependant plusieurs associations génétiques et environnementales prédisposantes reconnues.

Les radiations ionisantes font parties des facteurs de risque prouvés. En effet, l'incidence des sarcomes des tissus mous, principalement des sarcomes indifférenciés, survenant au sein ou en bordure de champs de radiothérapie anticancéreuse est 8 à 50 fois supérieure à celle des sarcomes sporadiques. Le délai médian d'apparition de ces sarcomes radio-induits est de 8 à 10 ans et le risque semble proportionnel à la dose de rayons X reçus.

Le lymphœdème est également un facteur de risque qu'il soit congénital ou acquis. Des lymphangiosarcomes ont été décrits chez des patientes présentant des œdèmes chroniques des membres supérieurs après le traitement d'un cancer du sein par une mastectomie radicale et un curage axillaire. Le délai médian de survenue est de 10 ans.

Il est également observé que l'incidence des sarcomes des tissus mous est plus élevée après un traitement intensif chez l'enfant pour une leucémie aiguë. Les médicaments en cause sont le cyclophosphamide, le melphalan, la procarbazine, le chlorambucil et les nitrosurées.

Des cas de sarcomes des tissus mous ont aussi été associés à l'exposition aux pesticides et à certains produits chimiques tels que les herbicides phénoxyacétiques, les chlorophénols (dioxine), les dérivés arsenicaux (insecticides) et le chlorure de vinyle.

De plus, le développement de sarcomes des tissus mous a été rapporté à la suite de lésions traumatiques (chocs, brûlures, ulcères cutanés...) et en regard de matériel orthopédique ou d'implants mammaires à base de silicone sans qu'un lien de causalité formel n'ait pu être démontré. Contrairement à de très nombreux cancers, le tabac n'augmenterait pas le risque de développer un sarcome.

Enfin, les facteurs héréditaires interviennent dans environ 1 % des sarcomes des tissus mous. Les mutations du gène suppresseur de tumeur p53 sont les plus fréquentes dans les tumeurs solides humaines, elles ont également été observées dans 30 à 60 % des sarcomes des tissus mous. De même, la mutation germinale du gène p53 responsable du syndrome de Li-Fraumeni est à l'origine d'une fréquence élevée de sarcomes dans une même famille. De plus, la mutation du gène NF1 responsable de la neurofibromatose de type I prédispose au développement de tumeurs malignes des gaines nerveuses périphériques. Avec une incidence de 1 naissance sur 3 000 à 3 500, c'est la maladie génétique autosomique dominante la plus fréquente bien que près de la moitié des mutations du gène NF1 responsable de la maladie soient sporadiques. De même, la mutation du gène RB-1 retrouvée dans la forme héréditaire du rétinoblastome, une tumeur maligne rare de la rétine, est associée à une augmentation du risque de développer un sarcome des tissus mous. Enfin, la polypose adénomateuse familiale (syndrome de Gardner), le syndrome de Mafucci, la sclérose tubéreuse et le syndrome de Werner sont également associés à une augmentation du risque de survenue de sarcomes.

D'autres facteurs de risque sont encore discutés actuellement. Des virus, tels que l'herpès simplex, responsable du sarcome de Kaposi, l'herpès-virus 8 et le virus d'Epstein-Barr (EBV), pourraient être impliqués dans la genèse de certains sarcomes. L'immunodéficience est aussi

un facteur de risque et notamment le SIDA (Syndrome d'Immunodéficience Acquise) qui favorise d'ailleurs le développement de la maladie de Kaposi. [3, 12, 93–96]

C. Localisations et tableau clinique

En général, les sarcomes des tissus mous ont une apparence pathologique, une présentation clinique et un comportement biologique similaire chez les humains et les animaux. Comme chez les chiens, les sarcomes des tissus mous humains se présentent sous la forme de masses localement invasives, souvent fermes, adhérentes, encapsulées, indolores, expansives et à croissance lente. La tumeur est souvent découverte par le patient et plus rarement de manière fortuite.

La plupart du temps, la masse est le seul signe d'appel et le patient est asymptomatique. Cependant des douleurs ou des signes fonctionnels de type compressifs peuvent parfois être le facteur de découverte. Les symptômes et les signes cliniques sont alors peu spécifiques et sont liés à la localisation et au caractère invasif de la tumeur. Les patients peuvent initialement présenter des troubles gastro-intestinaux obstructifs, des atteintes neurologiques liées à la compression des nerfs, une baisse du tonus musculaire, des troubles sensitifs des extrémités, un œdème ou encore des symptômes urinaires. Les syndromes paranéoplasiques sont peu fréquents. [12]

L'apparition de signes cliniques dépend du tissu impliqué et du site anatomique. Il existe néanmoins des signes cardinaux qui orientent le diagnostic vers un sarcome des tissus mous. En effet, la suspicion est renforcée si la masse fait plus de 5 cm, si elle siège à la cuisse car c'est la localisation la plus fréquente, si elle est en profondeur d'un muscle ou d'un fascia, si elle est douloureuse, si elle augmente de taille ou en cas de récurrence après une précédente excision. Plus le nombre de signes cardinaux est élevé, plus le risque de malignité est élevé. La probabilité qu'il s'agisse d'un sarcome des tissus mous en présence de quatre signes cardinaux est de 86 %. [3, 12]

Ces tumeurs peuvent se développer dans toutes les régions du corps. Par ordre de fréquence décroissante, ils intéressent les membres inférieurs (40-50 %), les régions profondes du tronc que sont le médiastin et le rétropéritoine (20 %), les membres supérieurs (15-20 %), la paroi du tronc (10 %) et la tête et le cou (5-15 %). [1, 3, 12, 28, 91]

Près d'un tiers sont des tumeurs superficielles et ont un diamètre médian de 5 cm. En revanche, environ les trois quarts des sarcomes sont profonds, situés sous l'aponévrose superficielle. Ils ont alors souvent des diamètres plus importants avec une médiane de 9 cm. Les tumeurs des extrémités distales sont souvent petites lorsqu'elles sont découvertes, alors que les tumeurs des extrémités proximales peuvent atteindre une taille importante avant d'être apparentes. De même, en raison de leur profondeur, les sarcomes rétropéritonéaux sont souvent découverts tardivement avec une taille déjà importante. [3, 12, 28]

D. Types histologiques

Les types histologiques les plus fréquents sont des sarcomes indifférenciés (28 %), le liposarcome (15 %), les rhabdomyosarcomes (15 %), le léiomyosarcome (12 %), le synoviosarcome (10 %), la tumeur maligne des gaines nerveuses périphériques (6 %) et le fibrosarcome (5 %).

La répartition des types histologiques varie selon l'âge. Jusqu'à 15 % de tous les sarcomes surviennent chez les enfants, et le sous-type le plus fréquemment représenté chez eux est le rhabdomyosarcome. Chez l'adulte de moins de 30 ans, on observe plutôt des sarcomes synoviaux, et des sarcomes à différenciation incertaine (sarcome à cellules claires, sarcomes épithélioïdes) alors que chez l'adulte de plus de 50 ans, on diagnostique plus fréquemment des sarcomes indifférenciés, des liposarcomes et des léiomyosarcomes. [1]

Enfin, les types histologiques varient selon la localisation. Au niveau des extrémités, on retrouve surtout des liposarcomes, des sarcomes synoviaux et des fibrosarcomes. Dans la région rétropéritonéale, ce sont plutôt des liposarcomes et des léiomyosarcomes. Enfin, au niveau tractus génito-urinaire se trouvent principalement des léiomyosarcomes. [1, 3, 12, 15, 78, 91]

E. Pronostic

Pour les sarcomes des tissus mous, les facteurs pronostiques chez l'homme sont l'âge du patient, le grade et le type histologiques, la qualité de l'exérèse, la profondeur et la taille de

la tumeur, l'existence ou non d'un envahissement locorégional et le recours ou non à une thérapie adjuvante. [3, 28, 97, 98]

Le pronostic global de survie des sarcomes des tissus mous chez l'homme est de 50 à 60 %. Les taux de survie globale à 5, 10 et 15 ans des sarcomes des tissus mous sont respectivement de 60, 50 et 45-52 %. [3, 28, 91, 99]

Ces données varient en fonction du stade. En effet, en cas de diagnostic au stade précoce le taux de survie à 5 ans est de 90 %. En revanche, si la tumeur est inopérable, localement avancée ou métastatique au moment du diagnostic, ce taux chute à 20-50 %. De plus, en cas de récurrence locale, le taux de survie à 5 ans est inférieur à 50 % et de 15 % lors de métastases avec une survie médiane de 16 mois. [3, 91, 100]

Le pronostic varie aussi selon le grade. En effet, le taux de de survie à 5 ans est de 90, 60 et 35 % pour les grades I, II et III respectivement. [3, 28]

La localisation de la tumeur influence également le pronostic. Les tumeurs en région abdominale ou du tronc ont un moins bon pronostic que les sarcomes des membres avec des taux de survie respectifs à 5 ans de 45-70 % contre 60-85 %. Le pronostic est pire pour les tumeurs rétropéritonéales pour lesquelles environ 75 % des patients meurent de récurrence locale sans métastase à distance. [12]

La taille de la tumeur est également un facteur pronostique à prendre en compte. Une étude a classé 316 patients atteints de sarcomes des tissus mous en quatre groupes selon la taille de la tumeur (moins de 5 cm, 5-10 cm, 10-15 cm et plus de 15 cm). Les taux de survie à cinq ans respectifs étaient de 84 %, 70 %, 50 % et 33 %. [101]

Les métastases sont plus fréquentes chez l'homme que chez le chien. Cela peut s'expliquer en partie car le nombre de tumeurs malignes des gaines nerveuses périphériques est plus élevé chez le chien, or ces tumeurs ont un taux métastatique faible. Les facteurs de risque métastatique sont par ordre d'importance : un diamètre supérieur à 10 cm ; des récurrences locales ; la présence d'une nécrose et l'invasion vasculaire. La migration se fait par voie hématogène et les métastases sont découvertes chez 5-10 % des grades I, 25-30 % des grades II et 50-60 % des grades III. Lorsqu'elles surviennent, c'est au cours des trois premières années dans 80-90 % des cas. Au moment du diagnostic, 10 à 25 % des patients présentent une maladie métastatique. Les localisations les plus fréquentes des métastases sont les poumons (34 %), les os (24 %) et le foie (16 %). Les sarcomes intra-abdominaux ou viscéraux

métastasent surtout vers le foie (80 %), les sarcomes des extrémités plutôt vers les poumons (80 %) et les métastases des sarcomes rétropéritonéaux se retrouvent dans le foie et les poumons à un taux comparable (40 %). L'atteinte ganglionnaire est rare (3 %) à l'exception du synoviosarcome et du rhabdomyosarcome pour lesquels une atteinte ganglionnaire a été observée dans 10 à 20 % des cas. [1, 3, 12, 102]

Pisters et al ont réalisé une grande étude sur 1 041 patients atteints de sarcomes des tissus mous des extrémités dans le but d'identifier les facteurs pronostiques. D'après leurs résultats, le risque de récurrence locale est augmenté pour les patients de plus de 50 ans ; en cas de marges chirurgicales non saines ou de récurrence antérieure ; ainsi que pour les fibrosarcomes et les tumeurs malignes des gaines nerveuses périphériques. Pour les récurrences à distance et la survie, en plus des critères cités précédemment, les facteurs pronostiques négatifs sont une tumeur de taille intermédiaire à grande ; un grade histologique élevé ; une localisation profonde ou sur les membres inférieurs ; ainsi que pour les léiomyosarcomes et les tumeurs malignes des nerfs périphériques. Enfin, pour la survie post-métastase, seule la taille importante (> 10 cm) était un facteur pronostique défavorable. [103]

F. Les avancées en cancérologie grâce au modèle canin

Les sarcomes des tissus mous représentent 1 à 2 % des cancers adultes de l'homme. Ce groupe de tumeurs mésenchymateuses présente une hétérogénéité importante dans leur présentation clinique et leur morphologie cellulaire. Leur rareté, la diversité des sous-types histologiques et du génome humain rendent les études compliquées. Pourtant, la pathogénie et la génétique de la maladie sont essentielles pour comprendre les effets de l'environnement et du mode de vie sur la cancérogénèse et la réponse au traitement.

De ce fait, des modèles animaux ont été développés avec principalement des souris et des poissons zèbres modifiés génétiquement. Ils visent notamment à étudier les oncogènes, les voies de signalisation et les changements cellulaires impliqués dans la genèse tumorale dans le but de développer de nouveaux traitements.

Cependant, ces modèles de laboratoire présentent des limites. En effet, les tumeurs sont induites et non spontanées et le système immunitaire est souvent modifié. De plus, les

modèles murins impliquent souvent la modification d'un ou de quelques facteurs génétiques ou environnementaux contrairement aux pathologies naturelles où ces facteurs sont nombreux et interagissent.

Le génome du chien a été entièrement séquencé en 2005 et son analyse a révélé que l'ADN canin est plus proche de l'ADN humain que celui de la souris. La première classification histologique internationale de l'OMS des tumeurs des animaux domestiques a été publiée dans les années 1970 puis la classification TNM développée en médecine humaine a été adoptée en médecine vétérinaire. Ces évolutions ont permis une standardisation dans la classification des tumeurs canines et ont ouvert de nouvelles perspectives en cancérologie comparée. Par ailleurs, la sélection raciale chez les chiens a réduit la diversité génétique et entraîné l'apparition de nombreuses mutations. Des prédispositions raciales sont apparues pour certaines maladies ce qui a amélioré notre compréhension sur les mécanismes génétiques impliqués dans les maladies.

Le chien a un environnement et des conditions de vie identiques à son propriétaire. En revanche, il vieillit cinq à huit fois plus vite que l'homme. Une étude de 2006 révélait que 45 % des chiens sont âgés de plus de six ans ce qui équivaut à plus de 60 ans chez l'homme. De plus, l'intervalle de temps sans récurrence tumorale après traitement est de 18 mois chez le chien contre plus de sept ans chez l'homme. Ainsi, le cancer évolue plus vite et ce vieillissement accéléré permet d'une part l'évaluation précoce de l'efficacité des traitements et d'autre part de prédire l'évolution du cancer chez l'homme.

Le chien est un excellent modèle en cancérologie car il développe naturellement les mêmes cancers que l'homme et présente des similitudes cliniques et pathologiques. Les sarcomes de tissus mous canins et humains sont semblables à la fois en termes de caractéristiques histopathologiques, de comportement biologique et de réponses aux traitements conventionnels. Dans une étude de 2015 de *Milovancev et al*, des anatomopathologistes de médecine humaine et vétérinaire ont comparé 32 échantillons de sarcomes de tissus mous canins avec les sarcomes humains. Les résultats démontrent des caractéristiques histologiques et immunohistochimiques inter-espèces communes.

Le centre *Flint Animal Cancer Center* de l'état du Colorado (Etats-Unis) regroupe la plus grande banque de tissus tumoraux animaux. Leur collaboration avec le centre de cancérologie de l'université du Colorado est à l'origine de programmes de recherches en oncologie

comparée. Les essais cliniques chez les chiens étant généralement plus courts, les nouveaux traitements peuvent être testés plus rapidement.

Ainsi, les modèles canins sont très prometteurs pour accélérer la compréhension des contributions génétiques et environnementales impliquées dans la pathogénèse des tumeurs, en améliorer la prévention et élaborer de nouvelles stratégies thérapeutiques.

Parallèlement, les avancées en cancérologie chez l'homme sont également profitables en médecine vétérinaire. [33, 104–112]

Points-clés

Les sarcomes des tissus mous humains sont rares et représentent 1 à 2 % des cancers de l'adulte.

La plupart ont une étiologie inconnue mais plusieurs facteurs de risque sont décrits.

Les localisations sont variées mais on note la majorité surviennent au niveau des membres.

Les sarcomes de tissus mous canins et humains sont semblables à la fois en termes de caractéristiques histopathologiques, de comportement biologique et de réponses aux traitements conventionnels.

Le chien vieillissant 5 à 8 fois plus vite que l'homme, il constitue un modèle dans l'étude de ces tumeurs.

II. Prises en charge thérapeutiques actuelles des sarcomes des tissus mous chez le chien

Le principal défi dans la prise en charge des sarcomes des tissus mous est le contrôle local de la tumeur. Les stratégies thérapeutiques peuvent être à visée curative ou palliative. La résection chirurgicale est le traitement de première intention. D'autres prises en charge telles que la radiothérapie ou la chimiothérapie peuvent être indiquées et jouer un rôle important notamment en cas de résection incomplète ou impossible. Parmi les traitements classiques, la chirurgie et la radiothérapie sont utilisées pour le contrôle local de la tumeur alors que la chimiothérapie est indiquée pour contrôler ou prévenir les métastases. Le Tableau X dresse le bilan des traitements classiques des sarcomes de tissus mous canins. La démarche thérapeutique complète est schématisée sur la Figure 31. [1, 6]

A. Chirurgie

1. Principes et indications de la chirurgie

La chirurgie est le traitement de choix des sarcomes des tissus mous. Elle peut être à visée curative ou palliative et l'objectif est un contrôle local de la tumeur.

Les exérèses tumorales nécessitent le respect de certaines précautions de la part du chirurgien. Tout d'abord, la chirurgie doit être planifiée par des examens d'imagerie qui permettent de délimiter la zone d'exérèse. Elle inclut les trajets de biopsies incisionnelles, les nœuds lymphatiques infiltrés et les zones d'adhérence, tous seront retirés en bloc avec la masse. Cependant, d'après *Bray et al*, 80 % des sarcomes des tissus mous sont réséqués sans planification en clientèle généraliste.

En raison du fort risque de récurrence, il est conseillé de laisser des marges latérales d'au moins 2 à 3 cm et au moins une couche de fascia en profondeur. Par ailleurs, le système de marges proportionnelles, où les marges latérales sont égales au diamètre maximal de la tumeur, validé pour la résection des tumeurs mastocytaires de bas grade, peut également être approprié pour la résection des sarcomes des tissus mous (Figure 27). Dans une étude

rétrospective publiée en 2022, il apparaissait que lorsque l'excision des sarcomes des tissus mous canins était réalisée avec des marges inférieures à 10 mm, 42 % d'entre elles présentaient un résidu microscopique de cellules tumorales.

Afin de limiter le risque de dissémination de cellules tumorales, l'hémostase doit être soignée avec des ligatures vasculaires précoces. De même, la masse doit être manipulée avec précaution et les rinçages doivent être abondants. Il est nécessaire de changer le matériel d'un site à l'autre si plusieurs masses sont enlevées et dans tous les cas avant d'aborder la phase de synthèse. Enfin, une couverture antibiotique est nécessaire pendant la chirurgie et 24 heures après. [1–4, 6, 12, 51, 113, 114]

Certains tissus résistent à la croissance tumorale, c'est généralement le cas du fascia profond et du périoste qui constituent une barrière à l'invasion tumorale. Ainsi lorsque la tumeur recouvre une couche musculaire ou fasciale sans y être adhérente, il est possible d'obtenir des marges saines en retirant le muscle ou le fascia situé sous la tumeur. La marge chirurgicale peut alors être inférieure aux recommandations. En revanche, en cas d'adhérences la règle des 2 à 3 cm de marge minimale doit être respectée. De même pour les tumeurs qui se sont développées le long de tissus conjonctifs adipeux et lâches car ils ne résistent pas à l'invasion tumorale. [3, 4, 6, 115]

Enfin, des marqueurs métalliques, tels que les hémoclips ou les sutures en acier inoxydable, peuvent être placés lors de la chirurgie. Ils deviennent visibles sur les images radiographiques et permettent de définir les limites de résection. Par ailleurs, en cas de radiothérapie adjuvante, la détermination précise du volume de la tumeur à l'aide de ces marqueurs facilite la planification. [12, 15]

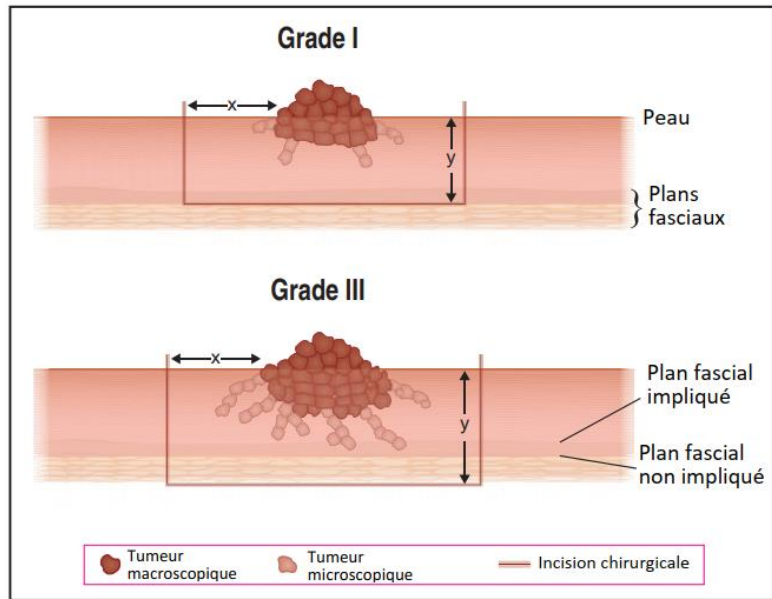


Figure 27 : Variation du degré d'infiltration tissulaire et adaptation des marges chirurgicales latérales et profondes (d'après [7])

2. Comparaison avec la médecine humaine

La chirurgie est également le traitement de choix des sarcomes des tissus mous chez l'homme. En médecine humaine, 60 % des cancers ne sont guéris qu'avec une chirurgie.

Par ailleurs, la question de la taille de la marge adéquate a été largement contournée par l'inclusion systématique de la radiothérapie dans les protocoles standards de traitement des sarcomes des tissus mous. Les taux de contrôle local dépassent alors les 80 %.

La résection est considérée comme large si les marges latérales sont de 1 à 4 cm et curative si elles mesurent plus de 5 cm. L'amputation est réservée aux patients présentant des tumeurs des membres non résécables, sans aucun signe de métastase et pour qui la réadaptation à long terme est envisageable.

En cas de résection incomplète, la chirurgie est préférée à la radiothérapie car le contrôle local de la tumeur est meilleur avec une résection chirurgicale répétée qu'avec la radiothérapie adjuvante seule. Des traitements adjuvants tels que la radiothérapie, la chimiothérapie métronomique ou l'électrochimiothérapie peuvent néanmoins être indiqués pour améliorer le contrôle local de la tumeur.

La résection correcte des tumeurs rétropéritonéales est difficile. Dans une étude sur 500 patients atteints de sarcomes rétropéritonéaux, seules 57 % des tumeurs ont pu être réséquées totalement. De plus, après une deuxième puis troisième récurrence, une exérèse adéquate n'a été possible que dans respectivement 20 % et 10 % des cas.

La métastasectomie désigne l'exérèse chirurgicale des métastases. C'est une approche curative mais efficace chez une faible proportion de patients. Elle est envisagée pour 20 % des sarcomes métastatiques. Dans une étude rétrospective sur 250 patients atteints de sarcomes, les taux de survie sans maladie après métastasectomie à trois ans et cinq ans étaient respectivement de 42 % et 35 % et les taux de survie globale de 54 % et 38 %. [3, 4, 91, 116–118]

3. Les types d'exérèse selon la classification d'Enneking

La classification d'Enneking est utilisée en médecine humaine afin de qualifier les types d'exérèse tumorale : radicale, large, marginale ou intralésionnelle (Figure 28).

L'exérèse radicale est une exérèse extra-compartimentale qui consiste à retirer en bloc la totalité d'un compartiment anatomique y compris ses enveloppes naturelles et son contenu. Elle implique le retrait des muscles, de leurs aponévroses, des troncs vasculo-nerveux et des os impliqués dans la tumeur ou dans sa zone réactive. Cette exérèse se traduit dans certains cas par une amputation ou une désarticulation. D'importantes séquelles fonctionnelles en découlent et limitent alors le recours à cette technique mais le risque de récurrence est faible, de moins de 5 %.

L'exérèse large est le traitement chirurgical standard (Figure 29). C'est l'ablation en bloc de la tumeur, de sa capsule et de sa zone réactive avec une marge de tissu sain sur toute sa surface. Les incisions se font dans un tissu sain non contaminé, à l'intérieur du compartiment tumoral. La tumeur retirée en bloc est ainsi enveloppée de façon uniforme d'une couche de tissu sain. L'exérèse large requiert des marges latérales d'au moins 3 cm et au moins une couche de fascia en profondeur. Le risque de récurrence locale varie entre 10 et 30 %.

L'exérèse marginale, appelée aussi ou énucléation ou biopsie-exérèse, est une résection extracapsulaire (Figure 30). L'exérèse se fait en bloc avec un plan de dissection dans la zone réactive de la pseudocapsule tumorale et donc sans réelle marge de tissu sain. Une excision

marginale est indiquée pour les sarcomes des tissus mous bien circonscrits et non infiltrants de moins de 5 cm de diamètre et situés sur les membres au niveau ou distalement au coude ou au grasset. Elle est parfois nécessaire pour permettre la conservation d'éléments vasculo-nerveux importants ou pour éviter une amputation. Le plan de clivage se situant au niveau de la pseudocapsule, la persistance de reliquats tumoraux est alors probable entraînant un risque de récurrence de l'ordre de 40 à 60 %. Elle est donc généralement suivie d'une radiothérapie.

L'exérèse intralésionnelle est intracapsulaire et fait désigner la fragmentation de la tumeur à l'intérieur de la capsule. C'est le cas de biopsies incisionnelles. Cette dénomination est aussi utilisée si la capsule est accidentellement lésée pendant la dissection et contamine le site opératoire ou sur un diagnostic préopératoire erroné, par exemple d'hématome ou d'abcès. Dans certains cas de tumeurs volumineuses ou d'amputation impossible du fait de la localisation, ce type d'exérèse permet de réduire la masse tumorale afin de potentialiser la radiothérapie ou la chimiothérapie. Des résidus de cellules tumorales sont encore présents ce qui conduit souvent à une reprise chirurgicale car la récurrence locale est de 80 à 100 %. Cette exérèse est souvent à visée palliative.

Le type de résection chirurgicale est déterminé par plusieurs facteurs tels que la localisation ; la taille et la profondeur de la tumeur ; les structures adjacentes ; le bilan d'extension ; les possibilités de reconstruction et l'état général de l'animal.

Les résections larges sont encouragées en partie proximale des membres où la reconstruction sera aisée grâce à l'abondance de peau sur le cou et les flancs. L'exérèse large peut être précédée d'une radiothérapie quatre semaines avant ou suivie d'une radiothérapie si les cellules tumorales sont présentes en limite de résection.

En revanche, en partie distale des membres, l'amputation ou la résection marginale associée aux radiations sont les principales méthodes de contrôle. Une radiothérapie deux semaines après une exérèse marginale peut permettre de préserver la fonction du membre. Dans les cas où la chirurgie conservatrice ne permet pas de préserver la fonction du membre, l'amputation doit être envisagée.

Enfin, la chirurgie peut aussi être réalisée dans un but palliatif en épargnant la peau c'est-à-dire avec une excision marginale sans reconstruction. [1, 3, 4, 7, 12, 119]

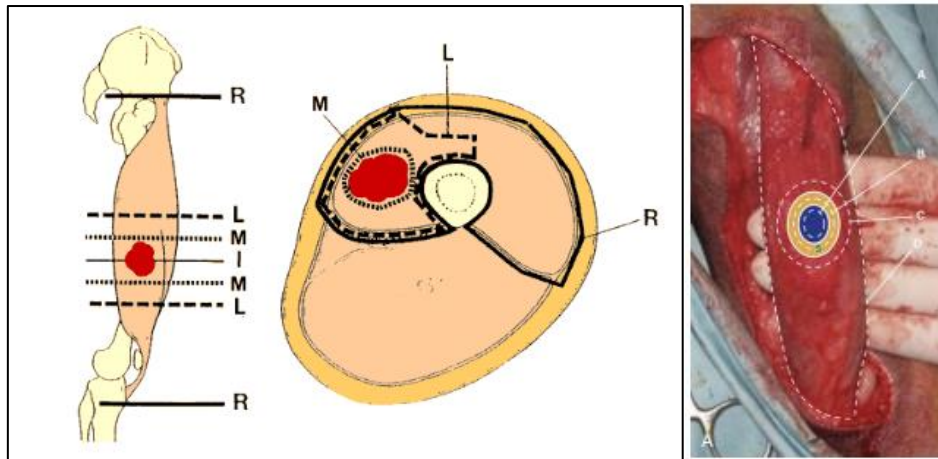


Figure 28 : Les types d'exérèse

A gauche : exérèse intralésionnelle (I), marginale (M), large (L), radicale (R) [120]

A droite : Tumeur au sein du muscle semi-tendineux (bleu), pseudocapsule et zone réactive (jaune), exérèse intracapsulaire (A), marginale (B), large (C), radicale (D) [1]

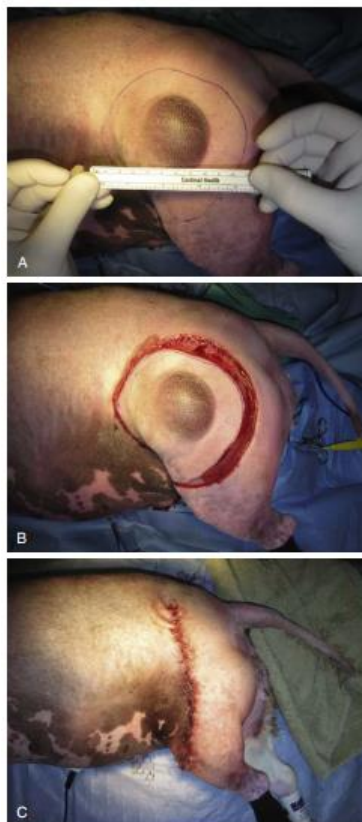


Figure 29 : Résection large d'un sarcome des tissus mous canin de grade II

(A) Délimitation des marges latérales de 3cm

(B) Incision le long des marges puis en profondeur pour inclure une couche fasciale

(C) Suture pour une cicatrisation de première intention [1]

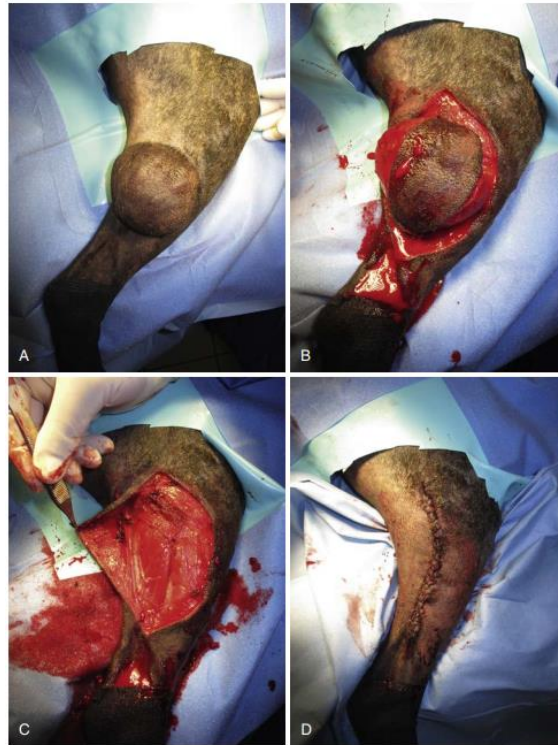

Figure 30 : Résection marginale d'un sarcome des tissus mous canin de grade I, bien circonscrit sous le grasset et non infiltrant

(A) Aspect macroscopique de la tumeur

(B) Dissection cutanée soignée

(C) Masse réséquée

(D) Suture cutanée en vue d'une cicatrisation de première intention [1]

4. Analyse de la pièce d'exérèse

L'analyse anatomo-pathologique de la pièce d'exérèse inclut la description macroscopique de la tumeur avec sa taille, sa situation par rapport à l'aponévrose superficielle et les structures anatomiques présentes sur la pièce. L'analyse microscopique donne le diagnostic définitif, le type et le grade histologiques. De plus, elle doit préciser la qualité des marges d'exérèse en donnant la distance minimale par rapport aux berges. Enfin, l'analyse doit renseigner sur la présence éventuelle d'emboles néoplasiques, l'atteinte des troncs nerveux, des axes vasculaires ou des structures osseuses.

Il est important de distinguer « marge chirurgicale » qui désigne les limites macroscopiques d'une résection chirurgicale et « marge histologique » qui fait référence à l'évaluation microscopique des bords de marge réséquée. Une marge saine à l'échelle

microscopique l'est aussi à l'échelle macroscopique. L'Union Internationale Contre le Cancer (UICC) a établi des critères d'évaluation pour la description anatomopathologique des marges. La valeur pronostic de cette classification a été démontrée pour les sarcomes des tissus mous. Une marge est classée « R0 » si elle est saine à l'échelle microscopique, elle est associée à un taux de récurrence locale de 20 %. Une marge est « R1 » si elle présente un résidu microscopique, le taux de récurrence locale est alors de 26 %. Enfin, une marge est « R2 » si un résidu macroscopique est présent, elle est associée à un taux de récurrence locale de 51 %. [4, 28, 120–122]

Dans une revue systématique publiée en 2020, *Brittany et al* ont établi le bilan des systèmes de classification des marges chirurgicales et histologiques utilisés en médecine vétérinaire. L'AJCC recommande la classification « R » dans la littérature humaine depuis 1978 mais elle n'est pas encore utilisée dans la littérature vétérinaire. En médecine vétérinaire la classification des marges chirurgicales utilise soit un système quantitatif en mesurant la taille des marges, soit le système Enneking. Pour la classification des marges histologiques plusieurs systèmes sont utilisés. Le système dichotomique qualifie les marges de positives ou négatives selon si elles présentent ou non des cellules tumorales. Le système trichotomique qualifie les marges de saines, étroites ou infiltrées. Enfin le système quantitatif mesure la distance entre les cellules tumorales et le bord de la marge. [122]

Plusieurs études récentes s'intéressent à l'évaluation des marges des sarcomes de tissus mous par tomographie en cohérence optique. C'est une technique d'imagerie rapide et non invasive. L'intérêt est de pouvoir évaluer les marges en peropératoire et de les reprendre immédiatement en cas de résection incomplète. Les résultats montrent des bonnes sensibilité (88 %) et spécificité (93 %) et un diagnostic correct dans 92 % des cas. La spectrophotométrie de masse est aussi une perspective intéressante pour évaluer les marges chirurgicales en temps réel. [123–126]

Dans une étude rétrospective sur 41 chiens, *Bacon et al* ont évalué l'efficacité d'une reprise chirurgicale sur des sarcomes des tissus mous incomplètement réséqués. Après la deuxième exérèse, malgré des cellules tumorales résiduelles identifiées dans 22 % des cicatrices réséquées, seules 15 % des tumeurs ont récidivé localement et 10 % des chiens ont développé des métastases. Ainsi, après une résection incomplète des sarcomes des tissus

mous, une résection des tissus locaux sans traitement adjuvant est une option apportant un pronostic à long terme favorable. De plus, la présence de cellules résiduelles dans le tissu cicatriciel réséqué n'entraîne pas nécessairement une récurrence locale. [127]

B. Radiothérapie

1. Principes et indications de la radiothérapie

La radiothérapie est l'utilisation de rayons à haute énergie pour détruire les cellules cancéreuses et les empêcher de se multiplier. L'unité de dose absorbée est le Gray (Gy) qui correspond à l'énergie moyenne d'un joule absorbé dans une masse d'un kilogramme de matière. En radiothérapie classique ce sont des photons qui émettent le rayonnement. Les rayons X et les rayons γ sont absorbés dans le milieu par effet Compton ou par effet photoélectrique. Ces rayonnements ionisants entraînent des dommages biologiques détruisant les cellules ou les rendant incapables de se diviser. Les cellules les plus prolifératives sont les plus radiosensibles car leur ADN est souvent exposé au cours des mitoses successives. La plupart du temps, les rayons causent des cassures double brins de l'ADN entraînant des aberrations chromosomiques.

Les facteurs influençant la radiosensibilité sont la taille, le type histologique et les caractéristiques morphologiques de la tumeur. Une masse bien délimitée et bien vascularisée est davantage radiosensible qu'une masse infiltrante et nécrosée car l'hypoxie cellulaire entraîne une radiorésistance.

Par ailleurs, l'intervalle entre les séances de radiothérapie est important car entre deux rayonnements, la tumeur tente de réparer les dommages causés à l'ADN ; redistribuer les cellules dans le cycle cellulaire ; réoxygéner les cellules tumorales et repeupler les tissus tumoraux et normaux. Ainsi, il se produit un phénomène de « repopulation accélérée » où les cellules tumorales non détruites se divisent plus rapidement.

Les protocoles de radiothérapie sont variés. La radiothérapie fractionnée fait appel à des doses plus petites appelées « fractions ». Le fractionnement de la dose diminue les effets secondaires tardifs, favorise la réparation des cellules saines et permet de contrôler la « repopulation accélérée ». L'hyperfractionnement désigne des protocoles où la dose par

fraction est diminuée mais le nombre de fraction est augmenté. A l'inverse, l'hypofractionnement désigne des protocoles où la dose par fraction est augmentée mais le nombre de fraction est diminué. En médecine vétérinaire, la plupart des protocoles sont hypofractionnés et accélérés. Le fractionnement standard est de 2,7 à 4,0 Gy par fraction, trois à cinq fois par semaine pour une dose totale de 42 à 57 Gy. L'avantage des protocoles fractionnés est qu'ils permettent d'administrer une dose totale plus élevée sans augmenter les dommages aux tissus normaux.

Il existe différentes méthodes de radiothérapie. Pour la téléthérapie, la source radioactive est externe, c'est la technique la plus utilisée en médecine vétérinaire. Pour la curiethérapie, les isotopes radioactifs sont placés sur ou dans la tumeur. Enfin, la radiation métabolique désigne l'injection systémique de radio-isotopes. [1, 128]

La radiothérapie est soit à visée curative, soit palliative. Elle peut être utilisée comme thérapie seule, comme thérapie néoadjuvante afin de diminuer la taille de la tumeur ou adjuvante en cas de marges non saines ou de tumeur à fort potentiel de récurrence. Comme la chirurgie, c'est un traitement locorégional car l'irradiation ne peut toucher que les cellules cancéreuses dans la zone traitée.

La radiothérapie est souvent recommandée dans la prise en charge thérapeutique des sarcomes des tissus mous, en particulier après une exérèse incomplète. Elle doit être réalisée au moins sept jours après la chirurgie pour minimiser le risque de complications radio-induites de la plaie notamment des retards de cicatrisation ou des déhiscences. Le champ irradié doit inclure l'ensemble du site chirurgical et une marge de tissu sain. Les protocoles de radiothérapie fractionnée recommandés sont des fractions de 3,0 à 4,2 Gy à raison de cinq fois par semaine pour une dose totale de 42 à 63 Gy. [1]

Plusieurs études ont montré de bons résultats de la radiothérapie après résection incomplète de sarcomes des tissus mous. *Forrest et al* ont rapporté une médiane de survie de 2 270 jours avec une dose totale de 42 à 57 Gy administrée en fractions quotidiennes de 3 à 4,2 Gy. *McKnight et al* ont relevé un taux de survie à cinq ans de 76 % et un intervalle médian sans maladie de 1 082 jours avec une dose totale de 63 Gy délivrée en fractions de 3 Gy un jour sur deux. [129–131]

La radiothérapie seule peut être curative. Elle est intéressante pour les masses de moins de 4 cm, radiosensibles et dont l'exérèse s'avère difficile en raison de la localisation. La radiothérapie est alors fractionnée en 30 à 40 fractions de 2,5 à 4 Gy chacune. *McChesney et al* ont réalisé une étude sur 42 chiens atteints de sarcome des tissus mous traités par une radiothérapie seule, en mégavoltage à la dose totale de 50 Gy. Les taux de contrôle local à un et deux ans étaient respectivement de 67 % et 33 %. Ainsi, un contrôle local satisfaisant peut être obtenu par radiothérapie seule à court terme mais des doses de rayonnement plus élevées ou l'association avec d'autres thérapies telles que la chirurgie ou l'hyperthermie sont nécessaires pour un contrôle à plus long terme. [48, 132]

La radiothérapie comme unique thérapie est néanmoins souvent palliative. L'objectif n'est pas de contrôler la tumeur ou de prolonger la survie, mais plutôt d'améliorer les conditions de vie de l'animal tout en limitant les effets indésirables des rayonnements. Elle est indiquée pour les sarcomes des tissus mous entraînant une gêne fonctionnelle ou une douleur pour l'animal et sans option chirurgicale souhaitée ou indiquée. Les protocoles sont moins agressifs et plus flexibles, ils sont généralement hypofractionnés avec des doses de 6 à 10 Gy par fraction en une à six fractions, une à deux fois par semaine. [1, 128, 133]

Dans l'étude rétrospective de *Lawrence et al* sur un protocole de radiothérapie fractionnée palliative avec une dose totale de 32 Gy divisée en une fraction hebdomadaire de 8 Gy, le taux de réponse global était de 50 % et la radiothérapie a bien été tolérée avec des effets secondaires minimes. [134]

Enfin, la radiothérapie peut aussi être néoadjuvante afin de réduire le volume tumoral ce qui rend la résection chirurgicale plus facile. De plus, en préopératoire, le site tumoral et l'apport sanguin n'ont pas encore été perturbés, ce qui améliore la capacité du rayonnement à contrôler la croissance tumorale. L'irradiation peut néanmoins entraîner une cicatrisation médiocre ou retardée de la plaie chirurgicale. [1, 6, 128]

Par ailleurs, la radiothérapie offre des perspectives innovantes grâce à la planification informatisée. De multiples faisceaux sont administrés à partir d'angles différents et la somme de leur intensité fournit une dose plus élevée à la tumeur qu'aux tissus environnants. L'objectif est de délivrer une dose radioactive minimale dans une région spécifiée et d'épargner les

structures tissulaires saines. C'est le cas de la radiothérapie conformationnelle tridimensionnelle qui se réalise avec un scanner ou une IRM. [1]

Enfin, une technique innovante est la radiothérapie par faisceaux d'électrons qui présente un intérêt pour les tumeurs superficielles car les électrons pénètrent moins en profondeur que les photons. De même les faisceaux de protons délivrent un rayonnement minimal dans la zone cible mais ne sont pas encore utilisés couramment en médecine vétérinaire. [1]

2. Téléthérapie

La téléthérapie est aussi appelée radiothérapie externe. Le rayonnement est délivré à partir d'une source située à distance de l'animal. C'est la technique la plus utilisée en médecine vétérinaire. Elle est divisée en deux types de sources de rayonnement : photonique (rayons X) ou particulaire (électrons).

La téléthérapie photonique par mégavoltage est la plus utilisée et émet des rayons X de haute énergie, supérieure à 1 million électron volt (1 MeV). Cette technique permet d'atteindre des plans tissulaires profonds, la distribution des radiations est homogène et les effets sur la peau sont moindres.

La téléthérapie photonique par orthovoltage est de moins en moins utilisée et émet des rayons de basse énergie, de 150 à 500 kV (kilovolt). La radioactivité est maximale à la surface de la peau, cette technique n'est donc indiquée que pour les masses superficielles, de petite taille affectant la peau ou les muqueuses. Les effets secondaires tels que des radiodermites ou l'ostéonécrose sont amplifiés car les rayons de basse énergie sont préférentiellement absorbés par la peau et les os.

La téléthérapie particulaire fait appel à l'utilisation directe du faisceau d'électron par des accélérateurs. Elle permet le traitement de surface, grâce à la pénétration limitée des électrons entre 2 et 4 cm, tout en épargnant complètement les plans plus profonds, en raison de l'absorption totale du faisceau au-delà d'une certaine profondeur.

Une technique en plein développement utilisant les accélérateurs de particules est la radiothérapie stéréotaxique. C'est une méthode de haute précision qui permet d'irradier à haute dose des zones de manière très sélective et avec une précision millimétrique. Une étude publiée en 2021 montre des résultats prometteurs pour le contrôle local des sarcomes de tissus mous canins. Les chiens qui ont répondu à la radiothérapie stéréotaxique (31 %) étaient associés à une durée de survie globale de 475 jours contre 201 jours pour ceux n'ayant pas répondu. [1, 128, 135]

3. Curiethérapie/brachythérapie

La curiethérapie consiste à placer des radioéléments directement au contact ou au sein des tissus à irradier. Cette technique permet de délivrer une dose importante de rayons très localement et directement dans le lit tumoral tout en préservant les tissus sains environnants. Le traitement peut débuter immédiatement après l'exérèse, des « grains » ou des « fils » radioactifs sont alors placés au cours de la chirurgie. La curiethérapie peut aussi être adjuvante à une téléthérapie.

Il existe deux types de curiethérapie : interstitielle et endocavitaire.

La curiethérapie interstitielle s'adresse aux tumeurs accessibles et de petit volume (moins de 4 à 5 cm de diamètre) et est particulièrement indiquée pour les tumeurs sous-cutanées et récidivantes. Aujourd'hui, les unités de traitement contiennent en général des sources radioactives à haut débit de dose qui sont stockées au sein d'un robot, appelé projecteur de source. Le patient est préparé avec des implants (guides) vierges qui seront connectés au projecteur lors de séances de radiothérapie pendant lesquelles la source est commandée et apportée au sein de l'implant. Ainsi, contrairement aux anciennes techniques à bas débit de dose comme les fils d'iridium, interdit en France, l'animal n'est plus radioactif pendant son hospitalisation et les sources ne sont plus manipulées par le radiothérapeute.

La curiethérapie endocavitaire ou endoluminale aussi appelée plésiocuriethérapie utilise des sources radioactives à faible énergie de strontium 90. Elles sont placées dans une cavité naturelle au contact du tissu à irradier par des sondes de petit diamètre ou par des implants radioactifs. Cette technique n'est pas encore développée en médecine vétérinaire. [48, 128]

4. Comparaison avec la radiothérapie en médecine humaine

En médecine humaine, la radiothérapie fait partie intégrante d'une thérapie locale efficace. La radiothérapie externe se fait généralement par émission de photons et c'est une bombe au cobalt ou, le plus souvent, un accélérateur linéaire qui génère les rayons. Les neutrons peuvent aussi être utilisés, ils sont notamment indiqués en cas d'hypoxie, ce qui est fréquent pour les sarcomes du fait de la nécrose importante. Avec les neutrons, les séquelles peuvent être plus importantes, surtout en cas de tumeurs volumineuses mais ils permettent un taux de contrôle local dans 20 à 60 % des cas alors qu'il ne dépasse pas 35 % avec les photons. [2]

La radiothérapie externe peut être administrée après l'intervention chirurgicale, en traitement adjuvant. Elle est indiquée en cas de grade II ou III ; pour les tumeurs qui font plus de 5 cm ; qui sont profondes ; situées dans la région de la tête et du cou ou en cas d'exérèse incomplète. Le délai optimal pour commencer la radiothérapie est de six à huit semaines après la chirurgie. La dose minimale est de 50 Gy avec un complément de 10 à 15 Gy sur les résidus microscopiques, elle est délivrée en cinq fractions hebdomadaires de 1,8 à 2 Gy par jour, tous les faisceaux étant délivrés le même jour. En cas de marges « R0 » la dose est de 50 Gy dans l'ensemble du volume irradié, en cas de marges « R1 » on ajoute un boost sur le lit tumoral de 4 à 10 Gy et en cas de marges « R2 », le boost ajouté est de 10 à 16 Gy. Le volume irradié doit comprendre le site de la masse tumorale initiale, la cicatrice cutanée sur toute sa longueur et les sites de drainage. Les études montrent que la radiothérapie adjuvante permet de diminuer significativement le risque de récurrence locale mais n'a pas d'effet sur la survie globale. Dans une étude prospective sur des sarcomes des tissus mous des extrémités, *Yang et al* ont évalué l'effet de la radiothérapie externe postopératoire sur la récurrence locale. Les 91 patients présentant une tumeur de haut grade ont été traités par chirurgie suivie d'une chimiothérapie seule ou d'une radiothérapie et d'une chimiothérapie adjuvante. Les 50 patients atteints de tumeurs de bas grade ont été traités par résection seule ou par résection avec radiothérapie. Le taux de contrôle local sur dix ans pour tous les patients recevant une radiothérapie était de 98 %, contre 70 % pour ceux ne recevant pas de radiothérapie. [2–4, 12, 91, 120, 121, 136]

De plus, la radiothérapie externe peut être réalisée en pré-opératoire avec des doses entre 45 et 54 Gy délivrée en 25 fractions. Pour les sarcomes des tissus mous de haut grade, la radiothérapie néoadjuvante permet 72 % de rémission contre 48 % en cas de chirurgie

seule. Elle est néanmoins controversée car les tissus irradiés cicatrisent moins bien et l'analyse histologique des marges chirurgicales est plus compliquée dans les échantillons irradiés. Une étude sur 190 patients a montré que 35 % des patients ayant eu une radiothérapie externe préopératoire (50 Gy) ont présenté des complications de plaie contre seulement 17 % de ceux ayant reçu une radiothérapie postopératoire (66 Gy). Par ailleurs, les deux groupes avaient des taux similaires de contrôle local et de survie sans progression à trois ans. [3, 12, 120, 137]

Le choix entre une radiothérapie avant ou après la chirurgie est controversé. *Zagars et al* ont réalisé une étude sur 517 patients atteints de sarcomes des tissus mous non métastatiques et traités par radiothérapie dont 246 en postopératoire et 271 en préopératoire. Aucune différence significative entre les deux groupes n'a été observée concernant le contrôle local, la rechute ganglionnaire ou métastatique. Les taux moyens de contrôle local de tous les patients à cinq et dix ans étaient de 81 % et 78 %, respectivement. [138]

La téléthérapie peut aussi être associée à la chimiothérapie notamment chez des patients à haut risque de rechute ou en cas de sarcome rapidement évolutif. La chimiothérapie est alors séquentielle et précède la radiothérapie. Un délai d'un mois doit être observé avant de commencer la radiothérapie.

Enfin, la radiothérapie externe comme thérapie seule est uniquement palliative, elle est indiquée en cas de tumeurs volumineuses inopérables ou chez des patients refusant tout autre traitement. La dose administrée est entre 60 et 66 Gy. Par ailleurs, pour les sarcomes inopérables, la protonthérapie et l'hadronthérapie peuvent être une option. [120]

En médecine humaine, la curiethérapie est parfois utilisée pour le traitement des sarcomes des tissus mous. Elle est indiquée après une chirurgie conservatrice pour les sarcomes de haut grade avec des marges « R0 » ou en complément de la téléthérapie lors de marges « R1 ».

La curiethérapie fait généralement recours à l'iridium 192 et est le plus souvent à bas débit de dose, parfois à bas débit pulsé (0,5 Gy/ heure) et plus rarement, à haut débit de dose. Elle peut être réalisée en peropératoire. Le chirurgien place dans la cavité opératoire des « grains » ou des « fils » radioactifs qui détruisent les cellules tumorales. Le principal avantage de la curiethérapie est la durée de traitement courte, de quatre à six jours, comparé à la

radiothérapie externe qui dure généralement de quatre à six semaines. De plus, elle produit moins de diffusion de rayonnement ce qui limite les effets sur les tissus adjacents.

La curiethérapie peut être associée à la téléthérapie en cas de marges « R1 » programmées ou de récurrence locale en zone précédemment irradiée. Elle est alors délivrée à haut débit de dose ou à débit pulsé, pour un total de 15 à 20 Gy en complément de la radiothérapie externe. Les études rapportent des taux de contrôle local de plus de 80 % avec une radiothérapie externe associée à la curiethérapie interstitielle. [12, 139]

De même, dans une étude sur 164 patients atteints de sarcome des tissus mous, les taux de contrôle local à cinq ans pour les tumeurs de haut grade étaient de 89 % dans le groupe de curiethérapie contre 66 % pour le groupe témoin. Aucune différence significative n'a été observée pour les tumeurs de bas grade. [140]

5. Effets secondaires de la radiothérapie

La radiothérapie affectant aussi les tissus sains, des effets secondaires peuvent apparaître.

Les effets aigus dépendent surtout de l'intensité du protocole et plus précisément du niveau de dose totale par rapport à la durée du traitement. Ainsi pour une même dose, plus un protocole est court, plus les effets aigus seront importants. Ils apparaissent dans les sept à dix premiers jours après la fin du protocole de radiothérapie mais sont auto-résolutifs et sont parfois accompagnés par un traitement symptomatique. Ils concernent les tissus à prolifération rapide comme la muqueuse buccale, l'épithélium intestinal et les structures épithéliales des yeux et de la peau. Ils peuvent être exacerbés par la chimiothérapie.

Les effets tardifs touchent les tissus à prolifération plus lente comme les os, les poumons, le cœur, les reins et le système nerveux. Ils peuvent apparaître tout au long de la vie de l'animal au-delà des 6 mois qui suivent la thérapie.

Par ailleurs, les rayonnements sont considérés comme un facteur de risque d'apparition des tumeurs dont les sarcomes des tissus mous. Cet effet tardif reste rare avec une prévalence de 2 %. Les critères pour qu'une tumeur soit considérée comme radio-induite sont l'apparition de la masse dans un tissu sain avant l'exposition aux radiations, un temps de latence entre

l'irradiation et le développement de la tumeur supérieur à un an et une confirmation histologique de la tumeur irradiée et de la tumeur radio-induite. [1, 12, 128]

C. Chimiothérapie

1. Principes et indications de la chimiothérapie

La chimiothérapie est parfois indiquée dans la prise en charge thérapeutique des sarcomes des tissus mous. Elle peut être à visée curative ou palliative, néoadjuvante ou adjuvante à d'autres traitements.

L'objectif de la chimiothérapie est de détruire les cellules cancéreuses. Son principe est de cibler les cellules en division en interférant avec les processus impliqués dans le cycle cellulaire. Les agents cytotoxiques agissent sur les différentes étapes de la réplication de l'ADN et de la mitose. La chimiosensibilité dépend de l'absorption des molécules antitumorales, de leur interaction avec les cibles cellulaires, des dommages causés aux macromolécules et de la réponse cellulaire avec éventuellement des réparations. La chimiorésistance est la principale cause d'échec thérapeutique, elle peut être naturelle ou acquise. Elle provient de mécanismes liés à l'absorption, à la modification de la cible, au métabolisme ou à la désintoxication des médicaments ou encore à la reconnaissance voire à la réparation des dommages. Le phénotype MDR (MultiDrug Resistance) muté est un facteur prédisposant à la résistance des tumeurs aux agents de chimiothérapie. [1]

Les protocoles de monothérapie font appel à une seule molécule contrairement à la polychimiothérapie qui nécessite plusieurs agents. Dans ce cas, les molécules agissent en synergie ce qui permet de diminuer les doses et donc de limiter les effets secondaires ainsi que les résistances aux molécules employées. Les études en cancérologie ont par ailleurs montré une amélioration des médianes de rémission et de survie grâce aux protocoles de polychimiothérapie. [1]

Le rôle de la chimiothérapie dans le traitement des sarcomes des tissus mous chez le chien est controversé car ces tumeurs sont peu chimiosensibles et ont un faible pouvoir métastatique. En effet, les taux métastatiques des grades I, II et III sont respectivement de 0-

13 %, 7-27 % et 22-44 %. D'ailleurs, dans une étude rétrospective de *Selting et al* sur 39 chiens atteints de sarcomes des tissus mous de grade III, aucune différence significative sur les taux de récurrence, de métastases et de survie globale n'a été observée entre les chiens traités par chirurgie seule et ceux traités par chirurgie et doxorubicine. En revanche, les protocoles de chimiothérapie métronomique et locale peuvent être efficace pour diminuer les taux de récurrence tumorale locale. [141]

Pour les sarcomes des tissus mous canins, la chimiothérapie est indiquée en cas de métastases à distance, de tumeurs inopérables (en raison de leur taille ou de leur localisation), de tumeurs récidivantes (malgré une excision radicale ou une radiothérapie) et en post-exérèse des sarcomes de grade III. La chimiothérapie est également encouragée pour certains types histologiques tels que les hémangiosarcomes, les sarcomes synoviaux, les rhabdomyosarcomes, les lymphangiosarcomes, les liposarcomes et pour les sarcomes touchant les organes internes. Un délai de sept à dix jours doit généralement être observé entre la chirurgie et la chimiothérapie. [1, 5]

Il existe deux types de chimiothérapie : la chimiothérapie à dose maximale tolérée (DMT) et la chimiothérapie métronomique.

2. Chimiothérapie à Dose Maximale Tolérée

En médecine vétérinaire, la chimiothérapie à dose maximale tolérée (DMT) pour les sarcomes des tissus mous fait appel principalement à trois molécules que sont la doxorubicine, la mitoxantrone et l'ifosfamide. L'usage vétérinaire de l'ifosfamide est néanmoins interdit en France. [5, 6, 15]

La doxorubicine est un antibiotique antitumoral de la famille des anthracyclines. C'est actuellement la molécule la plus active contre les sarcomes des tissus mous. La dose chez le chien est de 30 mg/m² (milligramme par mètre carré de surface corporelle) en intraveineux (IV) (ou 1mg/kg IV pour les chiens de moins de 10kg) tous les 12 à 21 jours. Sa toxicité se manifeste par une myélosuppression, des colites hémorragiques et une toxicité cumulative cardiaque. *Ogilvie et al* ont évalué la doxorubicine pour divers néoplasmes canins dont les sarcomes des tissus mous. Des rémissions ont été documentées chez 23 % des chiens atteints de sarcomes. Pour les chiens atteints d'hémangiosarcome, les données d'*Ogilvie et al*

suggèrent que la doxorubicine en monothérapie est aussi efficace que son association avec du cyclophosphamide et/ou avec de la vincristine. D'autres rapports ont documenté l'association entre doxorubicine et cyclophosphamide mais les résultats sont variables selon les études. [1, 5, 7, 12, 142–148]

La mitoxantrone est un analogue synthétique de la doxorubicine. Elle est administrée chez les chiens à une dose de 5-6 mg/m² par voie intraveineuse lente une fois tous les 21 jours. Comme la plupart des agents anti-cancéreux, elle peut entraîner une myélosuppression mais ne présente pas de toxicité cardiaque. De ce fait, c'est une alternative intéressante à la doxorubicine pour les chiens présentant un dysfonctionnement myocardique sous-jacent ou qui ont atteint la dose cumulative maximale de doxorubicine. [1, 5, 7]

Enfin, l'ifosfamide est un agent alcalinisant cytotoxique appartenant à la classe des composés oxazaphosphorine. Cette molécule a démontré une activité antitumorale majeure contre les sarcomes des tissus mous chez l'homme et est en développement chez le chien. La dose recommandée pour les chiens est de 350–375 mg/m² en intraveineux tous les 14 à 21 jours. Elle présente principalement une toxicité vésicale entraînant des cystites hémorragiques stériles ainsi qu'une néphrotoxicité et une myélosuppression. Son utilisation en médecine vétérinaire est interdite en France. Dans les autres pays, son administration est combinée avec un uroprotecteur, le 2-mercaptoéthanesulfonate (MESNA). [1, 5, 7, 149]

La chimiothérapie DMT pour les sarcomes des tissus mous canins est le plus souvent employée dans des protocoles de polychimiothérapie. Un des protocoles est de la doxorubicine à J0 (30 mg/m² IV) associée soit à l'ifosfamide à J14 (375 mg/m² IV) sur trois cycles de 28 jours soit au cyclophosphamide à J2 et J5 (75 mg/m² per-os (PO)) sur cinq cycles de 21 jours. Le protocole « VAC » est constitué de doxorubicine (30 mg/m² IV) et de cyclophosphamide (100-150 mg/m² PO) à J0 puis de vincristine à J7 et J14 (0,75mg/m² IV) sur cinq cycles de 21 jours. [5, 150]

Enfin, la chimiothérapie intralésionnelle désigne l'administration de molécules directement au sein de la tumeur. Elle fait principalement appel au cisplatine et au 5-fluorouracile qui sont injectés une fois par semaine pendant au moins six semaines. Cependant, les complications des plaies sont fréquentes et sont signalées chez 47 % à 84 % des chiens. [1]

3. Chimiothérapie métronomique

La chimiothérapie métronomique désigne l'administration à faible dose et quotidiennement d'agents cytotoxiques. Elle est en voie de développement en médecine vétérinaire. Elle est attractive en raison de son coût, sa facilité d'administration et sa plus faible toxicité. De plus, contrairement à la chimiothérapie DMT où une hospitalisation de 24 heures est obligatoire en France, la chimiothérapie métronomique ne nécessite pas d'hospitalisation et l'administration se fait par voie orale.

Par rapport à la chimiothérapie DMT, les cellules tumorales sont ici exposées de manière continue au médicament ce qui permet une destruction cellulaire plus efficace. En effet, le problème avec la chimiothérapie DMT est qu'entre les séances, les vaisseaux endommagés sont remplacés ce qui compense l'action anti-angiogénique des molécules utilisées.

La chimiothérapie métronomique améliore le contrôle local de la tumeur dans les études expérimentales en médecine humaine. Un effet similaire a été démontré chez les chiens atteints de sarcomes des tissus mous traités avec du cyclophosphamide à faible dose (15 mg/m²/J). La chimiothérapie métronomique a notamment une action anti-angiogénique avec un effet cytotoxique direct sur les cellules endothéliales des vaisseaux sanguins, en inhibant les facteurs de croissance angiogéniques et en empêchant le recrutement de cellules progénitrice endothéliales dérivées de la moelle osseuse. La chimiothérapie métronomique aurait aussi un effet sur l'immunité anti-tumorale.

Les protocoles actuels pour traiter les chiens atteints de sarcomes des tissus mous sont à base de cyclophosphamide. Cette molécule renforce l'immunité anti-tumorale en inhibant les lymphocytes T régulateurs ce qui permet l'activation des lymphocytes T cytotoxiques. [1, 2, 151, 152]

La plupart des essais de chimiothérapie métronomique en cours associent une molécule cytotoxique classique avec une molécule de thérapie ciblée souvent anti-angiogénique. Plusieurs études se sont intéressées au bevacizumab, un anticorps monoclonal qui se lie au facteur de croissance endothélial. D'autres essais ont ajouté des anti-inflammatoires non stéroïdiens comme le célécoxib ou le piroxicam qui ont également un effet anti-angiogénique. Les approches de thérapies combinées peuvent permettre de maximiser la réponse anti-angiogénique tout en minimisant le développement de résistance. [151]

Une étude d'*Elmslie et al* a été menée chez des chiens présentant des sarcomes des tissus mous incomplètement réséqués. L'association du cyclophosphamide (10 mg/m²) en chimiothérapie métronomique avec du piroxicam (0,3 mg/kg), un anti-inflammatoire non stéroïdien, a montré une augmentation significative de l'intervalle sans maladie par rapport au groupe témoin ayant eu une chirurgie seule. [153]

4. Comparaison avec la chimiothérapie en médecine humaine

En médecine humaine, la chimiothérapie est également indiquée dans la prise en charge thérapeutique des sarcomes des tissus mous. C'est le traitement le plus utilisé pour les sarcomes de tissus mous inopérables, avancés ou métastatiques. Les protocoles classiques se font par cycles incluant une pause après chaque administration permettant ainsi aux cellules saines également affectées par les molécules cytotoxiques de se régénérer. La durée totale d'une chimiothérapie est de quatre à six mois selon les schémas thérapeutiques utilisés et ne nécessite généralement pas d'hospitalisation. [91]

Les molécules antitumorales les plus utilisées sur les sarcomes des tissus mous sont la doxorubicine, l'ifosfamide, l'étoposide, la vincristine, la dacarbazine, l'actinomycine-D, le docétaxel et plus récemment la trabectedine. Contrairement aux chiens, la mitoxantrone est peu active avec un taux de réponse de 1 % obtenu lors d'un essai de *Demetri et al* sur 115 patients. [147]

La monothérapie est recommandée chez les patients âgés, pour les sarcomes de bas grades ou en cas de métastases non opérables ou polyviscérales. La polychimiothérapie est indiquée chez les patients jeunes, pour les sarcomes de haut grade ou en cas de métastases potentiellement résécables ou pulmonaires. On retrouve notamment la combinaison de la doxorubicine (75 mg/m²/cycle) avec l'ifosfamide (9-10 g/m²/cycle) dont la toxicité est prévenue par une uroprotection avec du Mesna et des facteurs de croissance hématopoïétiques. Un autre protocole est le « MAID » constitué de Mesna (2,5 g/m²), d'adriamycine (20 mg/m²), d'ifosfamide (2,5 g/m²) et de dacarbazine (300 mg/m²). [1, 91, 147]

Dans la plupart des études cliniques, aucune différence significative de survie globale n'est relevée entre la doxorubicine seule et son association avec l'ifosfamide. Concernant les taux de réponse et la survie sans progression, les résultats sont contradictoires. Dans l'essai

clinique de l'Organisation Européenne pour la Recherche et le Traitement du Cancer (EORTC), les taux de réponse étaient de 14 % pour la doxorubicine en monothérapie contre 27 % pour son association avec l'ifosfamide. Par ailleurs, pratiquement toutes les études ont démontré que la chimiothérapie combinée est plus toxique que la doxorubicine en monothérapie. [154, 155]

La doxorubicine est considérée comme la molécule antitumorale la plus efficace contre les sarcomes des tissus mous en médecine humaine avec un taux de réponses dans les essais clinique de 10 à 34 % bien que la majorité soit des réponses partielles. La dose optimale, en monothérapie, est de 60-75 mg/m² une fois toutes les trois semaines par voie intraveineuse. De la même famille des anthracyclines, la dactinomycine est souvent utilisée en association, en particulier pour le traitement des léiomyosarcomes.

Par ailleurs, l'ifosfamide est de plus en plus utilisé à dose est de 5 g/m². Il est notamment indiqué en cas d'échec de la monothérapie de doxorubicine. Les réponses sont alors de l'ordre 10 à 25 % chez les patients naïfs de chimiothérapie et de 5 à 8 % après un échec à la doxorubicine. Le protocole le plus fréquemment utilisé est l'ifosfamide à 3 g/m² administré pendant trois jours successifs et répété toutes les trois semaines. Cette molécule peut entraîner des encéphalopathies qui se reversent avec du bleu de méthylène. Elle présente également une néphrotoxicité cumulative irréversible prévenue et maîtrisée par l'administration concomitante de Mesna associée à une fluidothérapie intense.

Enfin, la trabectedine est un agent anticancéreux d'origine marine. Elle est approuvée en Europe pour le traitement des sarcomes des tissus mous après un échec des anthracyclines et de l'ifosfamide ou chez les patients inaptes à recevoir ces agents. Elle est administrée en perfusion continue pendant 24 heures à la dose de 1,5 mg/m² toutes les trois semaines. En raison de son hépatotoxicité, un dosage des phosphates alcalines et de la bilirubine doit être réalisée avant chaque administration. Les meilleurs résultats, en termes d'efficacité de la molécule, ont été obtenus chez des patients atteints de liposarcome et de léiomyosarcome.

Les autres molécules que sont la gemcitabine, la dacarbazine ou encore le paclitaxel présentent encore un faible niveau de preuve. [91, 147, 155–158]

Bien que la maladie métastatique soit une cause importante de décès lié à la tumeur chez les humains atteints de sarcomes de tissus mous, le rôle de la chimiothérapie adjuvante est

controversé. Les résultats de plusieurs méta-analyses, dont une étude sur 1 568 patients de la Sarcoma Meta-analysis Collaboration, montrent que les protocoles de mono ou polychimiothérapie n'apportent pas d'avantage significatif ou un avantage très faible par rapport à la chirurgie seule sur les taux de récurrence locale, à distance et sur la survie globale. [1, 12, 159–162]

La chimiothérapie adjuvante est indiquée chez les patients de moins de 45 ans ; présentant un sarcome de plus de 5 cm ; des extrémités ; de grade II ou III ; incomplètement réséqué ou en présence de métastases. Le traitement de choix est constitué de monochimiothérapies successives à base de doxorubicine à la dose de 75 mg/m² toutes les trois semaines, suivi par l'ifosfamide à la dose de 5 à 9 g/m² toutes les trois semaines. Des essais de chimiothérapie combinée sur des sarcomes des tissus mous métastatiques ont montré des taux de réponse de 20 %. En revanche, elle est contre-indiquée chez les patients de plus de 65 ans, pour les sarcomes superficiels ou de grade I. [1, 120]

Les lignes directrices pour le traitement des sarcomes des tissus mous avancés et métastatiques sont données par la Société Européenne d'Oncologie Médicale (ESMO). Le traitement de première intention est constitué d'anthracyclines en monothérapie ou en association avec l'ifosfamide ou bien l'ifosfamide en monothérapie en cas de contre-indications aux anthracyclines. En traitement de seconde intention, l'ESMO recommande l'ifosfamide à dose standard ou à dose forte si cette molécule a été déjà utilisée en première intention. Enfin, pour les léiomyosarcomes et les liposarcomes, c'est la trabectedine qui est indiquée. [163]

5. L'électrochimiothérapie : une thérapie prometteuse

L'électrochimiothérapie est une technique récente qui consiste en l'administration systémique ou locale d'un agent cytotoxique en même temps que l'application d'impulsions électriques. L'objectif est d'augmenter l'absorption du médicament par les cellules cancéreuses en modifiant les potentiels membranaires et donc leur perméabilité grâce aux impulsions électriques. Cette technique est particulièrement pertinente pour les molécules

qui ne sont pas bien absorbées comme la bléomycine (molécule non autorisée en France). C'est une thérapie efficace et bien tolérée, avec des effets secondaires limités.

Spugnini et al ont testé l'électrochimiothérapie sur 22 chiens présentant une excision chirurgicale incomplète de sarcomes des tissus mous de haut grade. La bléomycine a été injectée dans le lit tumoral (1,5 UI/mg) suivi de l'application séquentielle de trains d'impulsions biphasiques (8 impulsions, 1 300 V/cm, 50+50 μ s, 1 Herz). Le délai moyen de récurrence de 730 jours. Une étude des mêmes auteurs a été publiée en 2019 sur 30 chiens atteints de sarcomes des tissus mous incomplètement excisés traités par électrochimiothérapie adjuvante. Les chiens ont reçu par voie intraveineuse 20 mg/m² de bléomycine tandis que le lit tumoral et les marges ont été infiltrés avec de la cisplatine à dose de 0,5 mg/cm². Puis des trains d'impulsions électriques biphasiques ont été appliqués et une deuxième séance a été réalisée deux semaines plus tard. Le traitement a bien été toléré avec des effets secondaires minimes et la médiane de survie sans maladie était de 859 jours. Sur les 30 chiens, seuls quatre ont présenté une récurrence dont l'un est mort de métastases pulmonaires. Dans les deux études, la seule toxicité observée était la déhiscence de la plaie présente chez 7 % des chiens. Ainsi, l'électrochimiothérapie semble être bien tolérée et semble efficace dans le traitement des sarcomes des tissus mous incomplètement réséqués chez le chien. [164–167]

6. Effets secondaires de la chimiothérapie

En médecine humaine, les effets indésirables sont considérés comme graves s'ils entraînent une hospitalisation, une invalidité permanente, une urgence vitale, un décès ou une malformation congénitale. En médecine vétérinaire, il n'existe pas de consensus sur leur définition.

En 2021, le service de cancérologie de Vetagro Sup a réalisé une étude rétrospective sur 155 chiens. L'objectif était d'établir la fréquence des effets secondaires graves des chimiothérapies à DMT. La notation AE du Veterinary Comparative Oncology Group (VCOG) a été utilisée. Les résultats ont montré que 80 % des chiens ont au moins un effet indésirable au cours de leur chimiothérapie, dont 32 % sont graves. Ils peuvent entraîner une

hospitalisation (24 %), une modification (40 %) voir un arrêt (8 %) du traitement ou le décès (6 %) naturel ou par euthanasie. [168]

Les principaux effets secondaires graves sont gastro-intestinaux (20 %) avec de la diarrhée, des vomissements ou de l'anorexie. Des mesures prophylactiques permettent de les limiter comme des pansements intestinaux ou des anti-nauséeux. Le maropitant est d'ailleurs une molécule prophylactique efficace pour prévenir les vomissements retardés induits par la doxorubicine notamment.

Les seconds effets indésirables graves sont hématologiques (15 %). Il s'agit le plus souvent d'une neutropénie, qui survient 7 à 10 jours après la séance de chimiothérapie. Le risque est plus élevé chez les petits chiens (moins de 10kg). Ainsi, une numération formule sanguine est réalisée avant chaque séance de chimiothérapie. Les recommandations sont de reporter la chimiothérapie si le taux de polynucléaires est inférieur à $1\ 500/\text{mm}^3$.

Les effets indésirables graves sont plus fréquents pour les protocoles multi-agents (39 %) par rapport aux mono-agents (15 %). Dans cette étude, la doxorubicine, principale molécule utilisée chez les chiens pour les sarcomes des tissus mous, a entraîné 14 % d'effets secondaires graves dont 10 % d'effets gastro-intestinaux et 4 % d'effets hématologiques.

Ainsi, il est essentiel d'informer les propriétaires sur l'objectif et le rapport bénéfice/risque de la chimiothérapie afin d'obtenir un consentement éclairé de leur part. [1, 168].

Tableau X : Bilan des traitements classiques des sarcomes de tissus mous chez le chien

Traitement	Principe	Indications	Types	Limites
Chirurgie	Traitement local Exérèse de la tumeur Marges d'au moins 2 à 3 cm et une couche fasciale	Traitement de choix	Exérèse radicale, large, marginale, intracapsulaire	Obtention de marges saines difficile car tumeur mal délimitée Résection difficile voire impossible dans certaines zones anatomiques Récidives fréquentes
Radiothérapie	Traitement local Lyse des cellules tumorales par des rayonnements ionisants	En pré-opératoire pour diminuer le volume tumoral En post-opératoire pour limiter les risques de récurrences locale En traitement palliatif	<u>Téléthérapie</u> : mégavoltage	Radiorésistance Effets secondaires locaux Peu disponible en médecine vétérinaire Séances répétées
Chimiothérapie	Traitement systémique Lyse des cellules tumorales par des agents cytotoxiques	En post-opératoire pour limiter les risques de récurrences locale et l'extension à distance En traitement palliatif	Chimiothérapie à DMT Chimiothérapie métronomique	Chimiorésistance Effets secondaires systémiques Traitement long

D. Traitements de soutien

Les traitements de soutien ont une place primordiale dans la prise en charge thérapeutique des cancers.

Tout d'abord, il est important d'évaluer et de prendre en charge la douleur. Son évaluation passe principalement par l'observation de l'animal. Le propriétaire joue un rôle fondamental car c'est lui qui est le plus amène à détecter tout changement par rapport à son comportement habituel. Il faut notamment prêter attention à toute baisse de l'activité, à la qualité du sommeil, à l'appétit, à d'éventuelles difficultés à uriner ou déféquer... La « self-auscultation » ou l'automutilation sont également évocateurs d'une douleur chez l'animal. Pour le vétérinaire, la réponse à la palpation est le meilleur moyen de diagnostiquer une douleur. La prise en charge de douleur fait notamment appel à des analgésiques et des anti-inflammatoires. [1]

De plus, un soutien nutritionnel peut être nécessaire si l'animal ne couvre pas spontanément ses besoins énergétiques. La Note d'Etat Corporel (NEC), le poids et la quantité énergétique d'aliment ingéré sont des paramètres clés pour évaluer l'animal. Les animaux atteints de cancer sont fréquemment dysorexiques voire anorexiques. Par ailleurs, les cellules tumorales entraînent une dérégulation du métabolisme, elles se fournissent en énergie par une glycolyse suivie d'une fermentation lactique. Ce mécanisme appelé « Effet Warburg » détourne la majorité du glucose au dépend des cellules saines et participe à l'amaigrissement et la cachexie. Lorsque l'animal ne couvre pas ses besoins énergétiques, la prise alimentaire doit être stimulée par un aliment appétent et énergétique ou comblée par la pose d'une sonde d'alimentation. [1]

Enfin, la gestion des effets indésirables des traitements antitumoraux doit également être incluse dans le plan thérapeutique. [1]

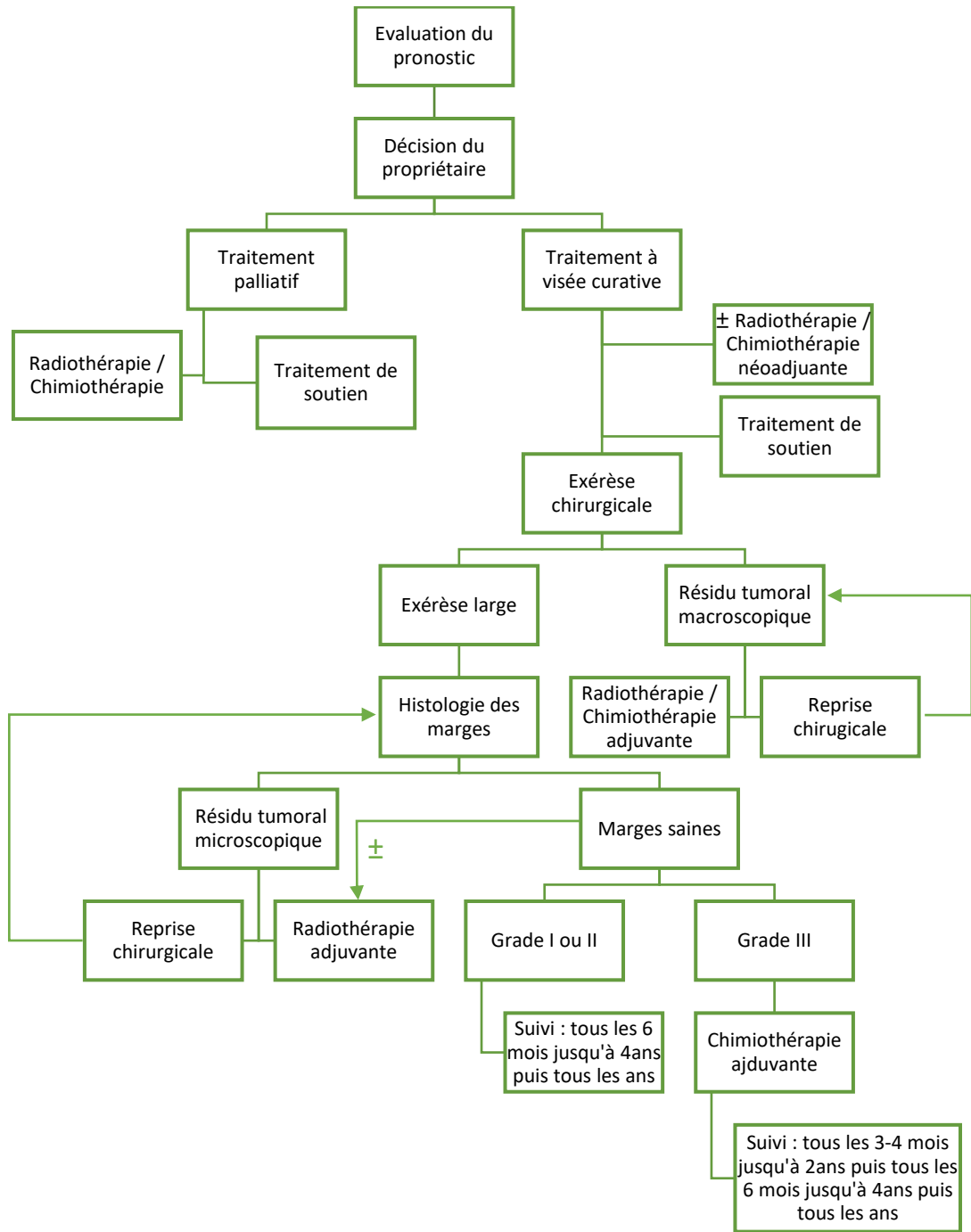


Figure 31 : Schématisation de la démarche thérapeutique (VIGNOL Elise)

E. Pronostic

1. Les facteurs pronostiques

Après avoir diagnostiqué un sarcome des tissus mous, il est important d'évaluer le pronostic. De nombreux facteurs interviennent et sont désormais validés. Le pronostic se détermine avec les caractéristiques histologiques de la tumeur (grade, type et sous-type histologiques, index mitotique, degré de différenciation), ses caractéristiques macroscopiques (taille, localisation, invasion, aspect, consistance), les facteurs cliniques (âge, comorbidités), le stade clinique (bilan d'extension) et le traitement (type, réponse, qualité des marges histologiques en cas d'exérèse...).

Le grade histologique est considéré comme le facteur pronostique prédominant pour les sarcomes des tissus mous canins. Dans l'étude de *Kuntz et al*, le grade, le type histologique l'index mitotique et le degré de différenciation étaient positivement corrélés à la présence de métastases. De plus, les marges tumorales étaient également prédictives pour la récurrence locale. Enfin, le pourcentage de nécrose et l'index mitotique étaient corrélés négativement à la durée de survie.

En médecine humaine, des facteurs tels que p53, les cyclines, les inhibiteurs des protéines kinases, l'AgNOR, Ki-67 et PCNA (antigène nucléaire de prolifération cellulaire) sont désormais établis comme étant pronostiques pour les sarcomes des tissus mous. En médecine vétérinaire, des recherches sont en cours pour évaluer la pertinence de ces facteurs. Les premières analyses montrent des corrélations positives entre la valeur du Ki-67, le grade et la présence de métastases. De plus, des scores élevés AgNOR, de Ki-67 et d'index mitotique seraient associés à de mauvais pronostics de survie. Ainsi, le recours à des facteurs non morphologiques améliorera la spécificité diagnostique et fournira des informations pronostiques supplémentaires. [1, 2, 4, 6, 15, 81]

2. Récidive locale

Le contrôle local de la tumeur est l'aspect le plus difficile dans la gestion des sarcomes des tissus mous. Une récidive locale se développe chez 75 % des chiens. Les facteurs augmentant le risque de récidive locale sont notamment les grades élevés, certains types histologiques, une taille supérieure à 5 cm, le caractère infiltrant, une localisation aux autres endroits que les membres ou au-dessous du coude ou du grasset et des marges chirurgicales incomplètes. [1, 2]

Le type et le grade histologiques sont corrélés au taux de récidive locale. Dans une étude rétrospective sur 350 chiens atteints de sarcomes des tissus mous, *Bray et al* ont montré que les tumeurs de grade III sont 5,8 fois à risque de récidive locale que les celles de grades I et II. Leurs travaux ont également révélé des différences significatives de récidive locale selon le type histologique avec des taux de 32 % pour les tumeurs malignes des gaines nerveuses périphériques, 29 % pour les fibrosarcomes et 9 % pour les hémangiosarcomes.

La récidive locale est aussi liée à la taille de la tumeur. Par exemple, pour les hémangiosarcomes, quand le diamètre dépasse les 5 cm, le taux de récidive locale est multiplié par 7,0 et augmente jusqu'à 1,3 fois pour chaque centimètre d'augmentation de la taille de la tumeur. [1, 113]

De plus, le type de traitement conditionne le risque de récidive locale. Le taux de récidive locale est de 0-5 % après résection large et 11-29 % après résection marginale. En cas de marges non saines, les taux de récidive sont de 17-39 % et 18-21 % si l'animal suit respectivement une radiothérapie fractionnée ou hypofractionnée. Enfin, la récidive locale se produit chez 17-31 % des chiens après une résection marginale suivie d'une chimiothérapie intralésionnelle. [1]

Par ailleurs, la qualité du traitement et notamment celle des marges d'exérèse est un facteur prédominant dans la récidive locale. D'après l'étude de *Kuntz et al*, le risque de récidive locale en cas d'exérèse incomplète est de 28 % c'est-à-dire 10,5 fois plus par rapport à ceux ayant subi une exérèse complète. Une étude rétrospective publiée en 2021 sur les sarcomes des tissus mous canins a montré que les taux de récidives étaient respectivement de 42, 23 et 7 % pour les marges infiltrées, étroites et saines. [81, 169]

Dans une étude sur 236 chiens atteints de sarcomes des tissus mous sous-cutanés traités chirurgicalement, les taux de récurrence locale étaient de 0 % pour tumeurs complètement excisées et de respectivement 7 %, 34 %, 75 % pour les tumeurs incomplètement excisées de grade I, II et III. En plus de la qualité des marges, le grade histologique est donc un bon facteur prédictif de la récurrence des sarcomes des tissus mous sous-cutanés incomplètement excisés. [79]

3. Métastases

Le taux global de métastases pour les sarcomes des tissus mous des chiens est de 8 à 17 %, avec un délai médian de survenue de 230 à 365 jours. Les facteurs qui augmentent le risque de métastases sont notamment le grade histologique, l'index mitotique, le pourcentage de nécrose tumorale et la récurrence locale de la tumeur. Le taux de métastases pour les grades I, II et III est respectivement de 0-13 %, 7-27 % et 22-44 %. [1, 81, 129, 130]

4. Survie

Dans l'ensemble, environ 20 à 30 % des sarcomes des tissus mous entraînent le décès des chiens. Les caractéristiques histologiques et immunohistochimiques associées à la survie sont en particulier la nécrose tumorale, l'index mitotique, le grade histologique, les scores AgNOR et Ki67. [1, 2, 82]

Les probabilités de survie à 1, 2, 3, 4 et 5 ans sont respectivement de 80-94%, 72-87 %, 61-81 %, 81 % et 76 %. Les chiens atteints de sarcomes des tissus mous invasifs ont 5 fois plus de risque de décès. Par ailleurs, lors de récurrence, le risque de décès lié à la tumeur est 5 fois plus élevé. [1, 113, 170]

Dans l'étude de *Kuntz et al*, la survie médiane des animaux avec des tumeurs présentant un nombre de figures mitotiques (pour 10 champs) inférieur à 10, entre 10 et 19 et supérieur à 19 est respectivement de 236, 532 et 1 444 jours. Par ailleurs, les risques de décès liés à la tumeur étaient multipliés par 2,78 pour les chiens avec un taux de nécrose de 10 % et par 2,56 un pour ceux avec un index mitotique supérieur à 20 (pour 10 champs). [81]

Le type et la qualité du traitement conditionnent également la survie. *Ettinger et al* ont réalisé une étude rétrospective sur 60 chiens atteints de sarcomes des tissus mous. Les résultats ont montré que les chiens avec des tumeurs complètement excisées ont un temps de survie médian de 1 306 jours contre 264 jours en cas d'excision incomplète. Par ailleurs, le temps de survie médian est de 1 013 à 1 796 jours après chirurgie seule contre 2 270 jours avec chirurgie et radiothérapie adjuvante. [1, 82]

F. Surveillance et suivi post-traitement

Les sarcomes des tissus mous sont des tumeurs dont la récurrence est fréquente. Dans la plupart des cas, elle se produit dans les deux à trois années qui suivent le traitement. Il est donc nécessaire d'assurer une surveillance post-traitement accrue afin de détecter tout signe de récurrence. Chez l'homme, les récurrences des tumeurs de haut grade surviennent dans les trois premières années suivant le diagnostic dans 75 à 80 % des cas. Les récurrences des tumeurs de bas grade sont principalement locales et peuvent survenir plusieurs années après. Par ailleurs, la première récurrence est locale ou régionale dans 50 à 60 % des cas, uniquement métastatique dans 30 % des cas et mixte, c'est-à-dire locale et métastatique, dans 10 % des cas.

En médecine humaine d'après l'ESMO, pendant les deux premières années une consultation est recommandée tous les trois à quatre mois pour les grades II et III et tous les six mois pour les grades I. Après deux ans, les suivis peuvent être espacés à six mois, puis à un an à partir de cinq ans post-traitement. Les consultations se composent d'un examen clinique ainsi que des examens d'imagerie médicale avec systématiquement une radiographie ou un scanner thoracique. On effectue en plus une échographie ou une IRM pour les tumeurs des extrémités et un scanner pour les tumeurs intra-abdominales et rétropéritonéales. De plus, un bilan biologique annuel est recommandé après une chimiothérapie avec en plus un examen cardiaque avec échocardiographie tous les deux à trois ans pour les patients traités par anthracyclines. [12, 120]

Points-clés

Le traitement de choix des sarcomes des tissus mous est l'exérèse chirurgicale dont la qualité est déterminante pour le contrôle local de la tumeur.

L'analyse de la pièce d'exérèse fournit le diagnostic de certitude du type tumoral et permet d'évaluer les marges de résection.

Le risque élevé de récurrence justifie une prise en charge thérapeutique multimodale avec notamment la radiothérapie et/ou la chimiothérapie.

Un traitement de soutien est indispensable et doit être personnalisé.

Le pronostic dépend notamment des caractéristiques histologiques et macroscopiques de la tumeur, du stade clinique, de la stratégie thérapeutique et de la réponse de l'animal au traitement.

Il est important d'assurer un suivi post-traitement afin de détecter tout signe de récurrence.

III. Perspectives innovantes empruntées à la médecine humaine dans le traitement des sarcomes des tissus mous chez le chien

A. Hyperthermie

L'hyperthermie est une méthode thérapeutique qui consiste à porter la température des tissus au-dessus des valeurs physiologiques normales. L'élévation thermique favorise la pénétration intracellulaire des agents antimitotiques. Divers procédés et dispositifs sont utilisés pour induire une hyperthermie dans les tissus dont les plus courantes sont des méthodes non invasives par ondes de radiofréquence, micro-ondes ou ultrasons. L'hyperthermie n'est pas un traitement fréquent en médecine vétérinaire car le dispositif requis est coûteux et peu de données sur son efficacité sont disponibles. [1, 171]

Une étude sur 13 chiens atteints de sarcomes des tissus mous a montré une amélioration de l'oxygénation et de la perfusion de la tumeur 24 heures après l'hyperthermie mais uniquement lorsque la température médiane était inférieure à 44°C. L'hyperthermie a des effets biphasiques sur les paramètres physiologiques de la tumeur : des températures plus basses ont tendance à favoriser une amélioration de la perfusion et de l'oxygénation, tandis que des températures plus élevées sont plus susceptibles de provoquer des lésions vasculaires, entraînant ainsi une plus grande hypoxie. [172]

En médecine humaine, l'EORTC a étudié une chimiothérapie néoadjuvante EIA (Etoposide 250 mg/m², Ifosfamide 6 g/m² et Adriamycine 60 mg/m²) avec ou sans hyperthermie locorégionale chez 341 patients. L'association de la chimiothérapie avec l'hyperthermie a donné des résultats significativement supérieurs à la chimiothérapie seule quelle que soit la localisation de la tumeur. Le taux de réponse objective était de 29 % contre 13 %, la survie sans récurrence locale à deux ans de 84 % contre 64 %, la médiane de survie sans rechute locale de 45 mois contre 24 mois et la médiane de survie sans progression de 32 mois contre 16 mois. [173]

B. Thérapie photodynamique

La thérapie photodynamique repose sur la combinaison de lumière, de l'oxygène et d'un photosensibilisateur. Ce dernier est excité par la lumière de longueur d'onde donnée et interagit avec l'oxygène. Des espèces réactives de l'oxygène se créent et entraînent une stase vasculaire, une nécrose, des lésions membranaires, de l'apoptose et une cascade de signalisation à l'origine d'un afflux de cellules inflammatoires. [1]

Une nouvelle trithérapie appelée « chimiothérapie hyperthermique photodynamique » associe une hyperthermie ne dépassant pas 45 °C, une chimiothérapie à base de bléomycine ou de carboplatine et une thérapie photodynamique. Le photosensibilisateur est le vert d'indocyanine injecté au niveau de la zone cible et excité par des longueurs d'onde entre 600 et 800 nm. Dans une étude d'*Onoyama et al* sur des sarcomes des tissus mous canins incomplètement réséqués, aucun effet secondaire grave n'a été relevé. Pour 70 % des chiens, aucune récurrence n'a été observée au cours de la période de suivi allant de 238 à 1 901 jours. Dans deux cas de récurrence sur trois, les cellules tumorales s'étaient infiltrées profondément ce qui laisse supposer que la lumière n'a pas atteint les cellules tumorales situées dans les tissus profonds. Ces résultats suggèrent que cette trithérapie diminue le risque de récurrence et doit donc être considérée comme une thérapie adjuvante pour le traitement du sarcome des tissus mous canins. [171]

C. Immunothérapie

L'immunothérapie agit sur l'immunité antitumorale. La surveillance immunitaire physiologique du cancer se déroule en plusieurs étapes. La première phase est celle de l'élimination des cellules tumorales par le système immunitaire, elle est suivie par la phase d'équilibre durant laquelle la croissance tumorale et la destruction immunitaire se compensent. Enfin la phase d'évasion est caractérisée par une croissance tumorale permise par une diminution de l'immunogénicité et une immunosuppression.

L'immunosuppression est un mécanisme développé par la tumeur pour échapper au système immunitaire. Elle implique notamment des cellules myéloïdes suppressives

(monocytes, macrophages, cellules dendritiques), des lymphocytes et la production de cytokines.

Les stratégies pour activer l'immunité sont multiples. Les objectifs principaux sont de limiter l'angiogenèse, d'inhiber la croissance tumorale et d'activer le système immunitaire. Il peut s'agir de bloquer les molécules aux points de contrôle, d'épuiser les cellules myéloïdes suppressives, d'activer la réponse immunitaire non spécifique avec des cytokines recombinantes par exemple ou encore d'activer la réponse immunitaire spécifique avec des vaccins. [1, 174]

Les étapes clés impliquées dans la réponse immunitaire antitumorale ont été décrites par *Chen et Mellman* (Figure 32). Tout d'abord, les antigènes tumoraux du microenvironnement tumoral sont capturés par les cellules dendritiques et les cellules présentatrices d'antigènes. Lors de signaux pro-inflammatoires, ces cellules sont activées et migrent vers les nœuds lymphatiques drainant la tumeur. Elles amorcent alors l'activation et la différenciation des lymphocytes T naïfs en lymphocytes T effecteurs par reconnaissance du complexe majeur d'histocompatibilité (CMH). Les lymphocytes arrivent ensuite jusqu'au site tumoral par migration puis diapédèse. Puis, la reconnaissance d'antigènes tumoraux spécifiques conduit à la lyse des cellules cancéreuses par les lymphocytes. Cela entraîne une libération supplémentaire d'antigènes tumoraux et l'induction d'un nouveau cycle. [174, 175]

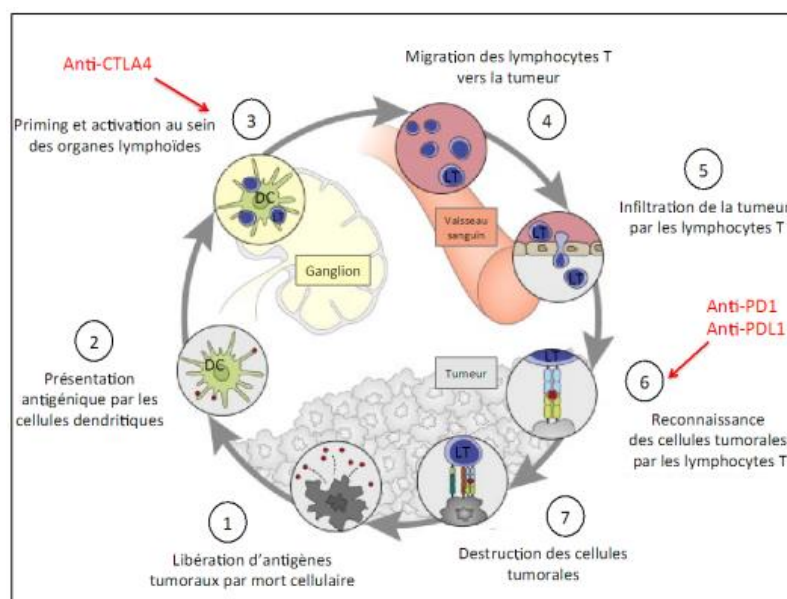


Figure 32 : Schéma de l'immunité anti-tumorale (D'après [175])

Cependant, afin de ne pas s'activer tout le temps, les lymphocytes T ont un point de contrôle régulé par les protéines PDL1 et PD1 qui ont un rôle respectif de « cadenas » et de « clé ». Ainsi, les lymphocytes T jouent un rôle fondamental dans l'immunité antitumorale. Le nombre de lymphocytes T régulateurs augmente en cas de processus tumoral et est corrélé à un mauvais pronostic. Les lymphocytes T sont donc une cible stratégique de l'immunothérapie. Les inhibiteurs de points de contrôle (ICPI) sont des anticorps monoclonaux (mAbs) anti-PD1 ou anti-PDL1 qui empêchent les cellules tumorales de bloquer les lymphocytes T. Ils ne sont néanmoins pas encore disponibles en médecine vétérinaire. [1, 174–176]

En 2021, une revue en médecine humaine a été publiée sur le traitement des sarcomes des tissus mous avec des ICPI. Les ICPI anti-PDL1 utilisés seuls donnent des taux de réponse de seulement 15 % pour ces tumeurs. Cependant, des essais cliniques évaluant les thérapies combinées en associant les ICPI avec des molécules de chimiothérapie ou des anti-angiogéniques ont donné des résultats prometteurs. Par exemple, l'association des anti-PD1 avec la doxorubicine donne un taux de réponse global de 37 %. De même, l'association de l'anticorps monoclonal pembrolizumab avec le virus oncolytiques T-VEC a montré un taux de réponse global de 35 %. De plus, les réponses aux ICPI varient en fonction du type histologique, ils doivent donc être utilisés de façon ciblée. Les liposarcomes y sont particulièrement sensibles en raison d'une expression plus élevée de PDL1 et d'une infiltration importante du micro-environnement tumoral par les cellules immunitaires. En revanche, les léiomyosarcomes et les synoviosarcomes présentent une résistance aux ICPI. Pour ces histiotypes, le ciblage des antigènes tumoraux par des vaccins ou des thérapies cellulaires est alors plus pertinent. [177]

Cependant, à cause du phénomène d'échappement, les réponses sont transitoires et une rechute clinique est probable le plus souvent dans le mois qui suit. Or, l'association de l'immunothérapie avec les thérapies ciblées améliore l'immunité antitumorale et permet des réponses plus durables. Ce bénéfice s'explique par les effets immunomodulateurs des thérapies ciblées qui augmentent l'antigénicité tumorale et promeuvent l'infiltration intratumorale par les lymphocytes T. [174]

D'après les découvertes récentes sur les profils génétiques, moléculaires et sur l'immunité des sarcomes des tissus mous, il semblerait qu'il y ait deux types de micro-environnement tumoral.

Les tumeurs dites « chaudes » ont une immunité antitumorale active avec un micro-environnement tumoral infiltré de lymphocytes T, elles sont alors sensibles à l'immunothérapie. On les retrouve principalement chez les enfants et jeunes adultes.

Les tumeurs dites « froides » ont une immunité antitumorale faible avec peu ou pas de lymphocytes T dans leur micro-environnement. Les cellules immunosuppressives dominent sur les cellules immunitaires. On les retrouve principalement chez les patients âgés et sont généralement résistants à l'immunothérapie. Cependant, des études récentes montrent qu'une conversion en tumeur « chaude » est possible grâce à des inhibiteurs de cyclines kinases (anti-CDK4/CDK6) ou des inhibiteurs de tyrosines kinases (sunitinib et pazopanib).

Ainsi, il est nécessaire d'identifier des biomarqueurs prédictifs de la réponse à l'immunothérapie et de découvrir des cibles pour activer la sensibilité à l'immunothérapie des tumeurs « froides ». [178]

D. Thérapie moléculaire ciblée

1. Principes de la thérapie moléculaire ciblée

La thérapie moléculaire ciblée antitumorale a pour objectifs principaux de bloquer la croissance et la propagation des cellules cancéreuses grâce à l'action ciblée des molécules. Les marqueurs tumoraux peuvent être déterminés en comparant l'expression des gènes entre les cellules saines et néoplasiques.

L'identification de cibles est essentielle pour le développement et le succès de ce type de traitement contre le cancer. En 2000 dans la revue *Cell*, Douglas Hanahan et Robert Weinberg ont rédigé « *The Hallmarks of Cancer* » dans lequel ils décrivent les dix conditions nécessaires à la transformation maligne des cellules. Tout d'abord, il faut qu'il y ait une instabilité et des mutations génomiques ainsi qu'une inflammation qui favorise la tumeur. Par ailleurs, les cellules tumorales doivent avoir une croissance autosuffisante, un potentiel réplicatif illimité et une angiogenèse soutenue. De plus, elles doivent résister aux inhibiteurs

de croissance, à l'apoptose et à la destruction immunitaire. Enfin, les cellules tumorales peuvent entraîner une invasion tissulaire, des métastases et une reprogrammation du métabolisme énergétique.

Chaque condition offre alors des perspectives de cibles pour les traitements antitumoraux. Ainsi, les médicaments utilisés peuvent bloquer les signaux qui favorisent la croissance cellulaire, interférer avec la régulation du cycle cellulaire ou encore induire l'apoptose. Les principales cibles sont les facteurs de croissance, les molécules de signalisation, les protéines du cycle cellulaire, les modulateurs de l'apoptose et les molécules qui favorisent l'angiogenèse.

Les médicaments peuvent avoir une action sur les cellules tumorales en induisant leur apoptose. Ils peuvent aussi agir sur les constituants du microenvironnement tumoral tels que les fibroblastes, les cellules immunitaires comme les macrophages associés aux tumeurs (TAM), les cellules souches cancéreuses ou encore les cellules endothéliales vasculaires.

Les agents de la thérapie moléculaire ciblée sont classés en petites molécules inhibitrices, anticorps monoclonaux et thérapie génique. [1, 179]

2. Les petites molécules inhibitrices

Une première catégorie est celle des petites molécules inhibitrices (suffixe « ib »). Leur faible poids moléculaire, inférieur à 500 Dalton, leur permet d'atteindre des cibles intracellulaires en plus de celles extracellulaires. Elles sont moins spécifiques que les anticorps monoclonaux et donc plus toxiques. Leur administration se fait par voie orale et contrairement aux anticorps, elles ne sont pas capables d'induire une réponse immunitaire antitumorale.

Parmi les petites molécules inhibitrices, on retrouve principalement les inhibiteurs de tyrosines kinases. Ces dernières sont impliquées dans la régulation des voies de signalisation de l'angiogenèse et de la croissance, la prolifération et la migration cellulaire. Leur dérégulation peut entraîner une multiplication cellulaire anormale à l'origine d'une croissance tumorale incontrôlée. Des inhibiteurs de tyrosine kinase utilisés en médecine vétérinaire sont le toceranib et le masitinib.

De nombreux récepteurs transmembranaires à activité à tyrosines kinases sont impliqués dans la formation de nouveaux vaisseaux sanguins. Or, l'angiogenèse est indispensable à la

croissance tumorale et à la diffusion métastatique. Ainsi, des médicaments ont été conçus en ciblant les médiateurs proangiogéniques tels que facteur de croissance de l'endothélium vasculaire (VEGF), le facteur de croissance dérivé des plaquettes (PDGF) et le facteur de croissance des fibroblastes (FGF). [1, 179, 180]

Parmi les inhibiteurs de tyrosines kinases on retrouve principalement le pazopanib. C'est un anti-angiogénique oral approuvé par l'Agence européenne du médicament (EMA) et la Food and Drug Administration (FDA) pour le traitement des sarcomes avancés chez l'homme. Il interfère avec les récepteurs de VEGF, PDGF et FGF. Son approbation est basée sur une étude de l'EORTC mobilisant 369 patients. Tous étaient atteints d'un sarcome des tissus mous métastatique après l'échec d'une chimiothérapie standard. Les patients ont reçu soit un placebo, soit du pazopanib par voie orale à dose de 800 mg par jour. Les taux de réponses étaient de 73 % pour le pazopanib contre 38 % pour le placebo. La survie médiane sans progression était de 20 semaines pour le pazopanib contre 7 mois pour le placebo. La survie globale était en moyenne de 12,5 mois avec le pazopanib et contre 10,7 mois avec le placebo. La tolérance était acceptable avec 6 % de toxicité dont principalement de l'asthénie, de la diarrhée, des nausées, une perte de poids et de l'hypertension. Le pazopanib offre donc une perspective thérapeutique prometteuse pour les sarcomes des tissus mous métastatiques. [91, 176, 181]

Le récepteur de facteur de croissance des fibroblastes (FGFR) constitue également une cible potentielle pour des petites molécules inhibitrices. Cependant, il semblerait que le FGFR soit altéré dans seulement 4 % des sarcomes de tissus mous. Il est donc nécessaire de trouver des biomarqueurs pour sélectionner les patients susceptibles de bénéficier de ce type de thérapie ciblée. [176]

Dans une étude sur les chiens atteints d'hémangiosarcomes, une surexpression du récepteur du facteur de croissance de l'endothélium vasculaire (VEGFR) a été relevé. Il s'agissait du récepteur de type 1 (VEGFR1) chez les Golden Retriever et de celui de type 2 (VEGFR2) chez les autres races de l'étude. De plus, ils ont observé que lorsque l'expression de VEGFR2 était bloquée, le taux de croissance cellulaire ralentissait sauf dans les lignées cellulaires du Golden Retriever. Cette découverte offre de nouvelles perspectives pour la thérapie moléculaire ciblant VEGFR. [182]

3. Les anticorps monoclonaux

Une deuxième catégorie de thérapie ciblée est celle des anticorps monoclonaux (suffixe « mab »). Ayant un poids moléculaire élevé, leurs cibles sont exclusivement extracellulaires. Ils présentent une forte spécificité et sont donc, en général, peu toxiques. Leur administration se réalise en perfusion intraveineuse ou sous-cutanée. [1, 179, 180]

Les anticorps monoclonaux peuvent avoir une action directe en se liant à un antigène, un récepteur cellulaire ou à une protéine membranaire. Ils entraînent alors une mort cellulaire. Les anticorps monoclonaux peuvent aussi agir indirectement en induisant l'immunité. Ils recrutent des cellules effectrices ou déclenchent la phagocytose après stimulation d'antigènes spécifiques des cellules tumorales. [179]

De nombreuses études ont montré une augmentation de l'efficacité des molécules de chimiothérapie lorsque qu'elles sont combinées à des anticorps monoclonaux. Ces derniers sont liés de façon covalente à des petites molécules cytotoxiques. Les anticorps se lient spécifiquement à une cellule cible puis la molécule cytotoxique est internalisée par endocytose. C'est notamment le cas de l'olatumab, un anticorps dirigé le facteur de croissance dérivé des plaquettes (PDGFR α). PDGFR α favorise la différenciation des cellules souches mésenchymateuses et l'angiogenèse. Le gène associé est surexprimé dans les sarcomes des tissus mous de grade élevé. En inhibant le récepteur de PDGFR α , l'olatumab permet une augmentation du flux sanguin et donc une augmentation de l'apport de doxorubicine au sein de la tumeur. Une étude de 2016 sur les sarcomes des tissus mous humains montre que l'association de l'olatumab avec la doxorubicine est associée à une survie globale de 27 mois contre 15 mois avec la doxorubicine seule. L'olatumab a d'ailleurs été approuvé par la FDA et l'EMA en association avec la doxorubicine. [176, 179, 183–185]

4. La thérapie génique

La thérapie génique anticancéreuse fait l'objet de nombreuses recherches en oncologie humaine. Elle désigne l'introduction d'ADN ou d'ARN (acide ribonucléique) dans les cellules *in vivo* afin de les détruire ou d'inhiber leur croissance. L'introduction du matériel génétique se fait à l'aide de vecteurs comme des virus, des liposomes, des particules, des

ligands ou des plasmides. Les stratégies de la thérapie génique antitumorale sont variées. Il peut s'agir de remplacer ou réparer les antioncogènes mutés qui désignent des gènes suppresseurs de tumeurs. C'est notamment le cas du gène suppresseur de tumeur p53 qui est défectueux dans 50 % des cancers humains avec un allèle manquant. Il peut aussi s'agir d'inhiber des oncogènes ou l'angiogenèse. La modification génique peut également augmenter la sensibilité à la chimiothérapie ou à la radiothérapie et l'extinction génique peut diminuer la résistance aux médicaments. Enfin, un promédicament relativement non toxique peut être converti en un composé actif dans la cellule cancéreuse. [1, 179]

Une technologie récente qui a valu le prix Nobel de chimie à *Emmanuelle Charpentier* et *Jennifer Doudna* est le système CRISPR-Cas9 (Clustered Regularly Interspaced Short Palindromic Repeats CRISPR Associated protein 9). Cet outil d'édition du génome permet de modifier spécifiquement un gène ciblé et offre des perspectives prometteuses en oncologie humaine à la fois pour comprendre le rôle d'un gène mais aussi dans le développement thérapeutique. [179, 186]

Ainsi, la thérapie moléculaire ciblée offre des perspectives de prises en charge innovantes dans le traitement des sarcomes de tissus mous humains mais dont doit s'inspirer la médecine vétérinaire. Les avancées en médecine moléculaire permettent de découvrir de nouvelles cibles thérapeutiques. De plus, l'association d'une thérapie moléculaire avec des agents de chimiothérapie peut améliorer l'efficacité du traitement et diminuer sa toxicité.

Cependant, l'hétérogénéité tumorale est un grand défi pour l'efficacité thérapeutique. Il est donc nécessaire d'identifier des biomarqueurs prédictifs de la réponse au traitement afin de sélectionner les patients susceptibles d'y répondre. [179]

E. Une innovation en médecine humaine : la perfusion du membre isolé sous circulation extracorporelle

La perfusion du membre isolé sous circulation extracorporelle est une innovation en médecine humaine dans le traitement des sarcomes des tissus mous des membres. Cette méthode nécessite une intervention chirurgicale au cours de laquelle le membre est isolé de la vascularisation par un garrot et dont la circulation sanguine est assurée par une machine de

circulation extracorporelle (CEC). Les molécules antitumorales sont alors délivrées localement à des doses 10 à 20 fois supérieures à celles par voie systémique. Cette technique permet une action maximale au sein de la tumeur en s'affranchissant des effets secondaires liés à l'administration par voie générale. La perfusion peut se faire avec des molécules de chimiothérapie telles que le melphalan, la doxorubicine, l'étoposide ou l'ifosfamide. Ces dernières sont désormais souvent remplacées par une immunothérapie avec notamment le facteur de nécrose tumorale (TNF). Enfin, la perfusion peut être associée à une hyperthermie.

La perfusion du membre isolé sous circulation extracorporelle a aussi été utilisée en médecine vétérinaire sur les mélanomes et les ostéosarcomes et est une stratégie thérapeutique prometteuse pour les sarcomes des tissus mous canins des membres afin d'éviter une amputation. [1]

F. L'émergence prometteuse de l'oncologie interventionnelle

L'oncologie interventionnelle désigne les thérapies guidées par l'image et a pour objectif d'utiliser un minimum de techniques invasives. Les techniques d'imagerie guidée sont l'échographie, le scanner et la fluoroscopie qui est la plus utilisée en médecine vétérinaire.

Les nanoparticules sont en plein développement en médecine humaine. Elles permettent de cibler la tumeur et d'y accumuler les agents thérapeutiques tout en minimisant leur effet sur les cellules saines. Les nanoparticules permettent de délivrer au sein du tissu tumoral des molécules cytotoxiques (chimiothérapie), des sources radioactives (radiothérapie), des biomolécules (thérapie moléculaire) ou des substances photosensibilisantes (hyperthermie et thérapie photodynamique). Les nanoparticules offrent également des perspectives pour une médecine plus personnalisée par une évaluation individuelle de la pharmacocinétique d'une molécule grâce aux agents de contraste.

Les nanoparticules sont utilisées en tant que vecteur pour délivrer des molécules de chimiothérapie et les avantages sont multiples. Tout d'abord la durée de vie plasmatique des molécules est augmentée grâce à une diminution de l'excrétion rénale ou de la métabolisme hépatique. De plus, le ciblage augmente l'index thérapeutique ce qui autorise l'administration d'une plus forte concentration d'agents cytotoxiques tout en diminuant les effets toxiques dans les tissus sains. Enfin, les nanoparticules permettent le franchissement de barrières

biologiques normalement imperméables pour les molécules lorsqu'elles sont libres dans la circulation sanguine. Les nanoparticules sont aussi employées pour véhiculer une source radioactive ou en tant qu'agent radio-sensibilisant. De même, une substance photosensibilisante peut-être encapsulée dans une nanoparticule pour les thérapies photodynamiques ou l'hyperthermie.

L'imagerie optique de fluorescence est une méthode non invasive qui fait appel à un agent fluorescent encapsulé dans des nanoparticules. C'est un outil précieux pour le chirurgien. En effet, en connaissant les limites de la tumeur avec précision, le chirurgien peut planifier l'exérèse et la reconstruction. De plus elle permet une chirurgie plus individualisée avec des marges personnalisées et non pas celles recommandées qui ne sont pas toujours réalisables.

En 2015, *Elodie Huart* a réalisé une thèse vétérinaire sur l'exérèse de sarcomes des tissus mous assistée par imagerie optique à l'aide de nanoparticules traçantes. Pour son étude clinique elle a utilisé le traceur fluorescent *LipImageTM 815* et la sonde de détection de la fluorescence *Fluobeam[®] 800*. Les résultats ont montré que le signal fluorescent résiduel sur le site opératoire concordait avec les analyses histologiques des marges d'exérèse et des nœuds lymphatiques infiltrés. Par ailleurs, aucune toxicité du fluorochrome n'a été relevée [88]

Ainsi, l'oncologie interventionnelle est une aide pour le traitement des sarcomes des tissus mous. L'imagerie optique de fluorescence est un outil précieux pour visualiser les cellules tumorales en per-opératoire, optimiser les marges et diminuer les risques de récives. La nanomédecine permet par ailleurs de délivrer et suivre les agents thérapeutiques. Cette technique est non invasive, sensible et spécifique. Cependant, cette pratique est coûteuse puisqu'elle nécessite à minima une caméra optique et des nanoparticules contenant un fluorophore. [1, 88]

Points-clés

Les résultats médiocres des traitements actuels des sarcomes des tissus mous imposent le développement de nouvelles stratégies, notamment en s'aidant des progrès en médecine humaine.

Certaines innovations se basent sur des principes physiques comme l'hyperthermie et la thérapie photodynamique.

D'autres font appel à de nouvelles cibles anticancéreuses individualisées comme l'immunothérapie et les thérapies ciblées. Cependant, l'hétérogénéité des sarcomes implique d'identifier des biomarqueurs prédictifs de la réponse thérapeutique.

L'oncologie interventionnelle est un outil précieux pour guider le chirurgien ainsi que pour délivrer et suivre les agents thérapeutiques. Cette nanomédecine présente l'avantage d'être non invasive mais elle reste néanmoins coûteuse.

CONCLUSION

Les sarcomes des tissus mous représentent un défi pour le vétérinaire concernant leur prise en charge diagnostique et thérapeutique. C'est un groupe hétérogène de tumeurs mésoenchymateuses partageant des caractéristiques et un comportement biologique similaires. Bien que certains facteurs de risque aient été identifiés, l'étiologie est souvent inconnue. L'épidémiologie, les localisations et l'agressivité varient selon les types de sarcomes. Ces tumeurs sont encapsulées et mal délimitées, elles ont une croissance locale invasive et un pouvoir métastatique faible et tardif.

Une démarche diagnostique rigoureuse des sarcomes des tissus mous est essentielle. Elle nécessite des examens de diagnostic morphologique microscopique comme la cytologie et l'histologie qui permettent d'évaluer le type et le grade tumoral. La réalisation du bilan d'extension est aussi capitale et passe notamment par des examens d'imagerie. Les résultats de ces examens complémentaires permettent de déterminer le stade clinique de la tumeur duquel découle en partie le pronostic. La prise en compte des caractéristiques de la tumeur, de l'animal et des attentes du propriétaire permet d'élaborer et de planifier une stratégie thérapeutique adaptée, qu'elle soit à visée curative ou palliative.

Le traitement de choix des sarcomes des tissus mous est la résection chirurgicale dont la qualité est déterminante pour le contrôle local de la tumeur. L'analyse anatomo-pathologique de la pièce d'exérèse permet d'une part de donner le diagnostic de certitude du type tumoral mais aussi de juger de la qualité des marges chirurgicales. Néanmoins, le fort potentiel de récurrence des sarcomes justifie une prise en charge thérapeutique multimodale. La chirurgie peut être associée à d'autres thérapeutiques notamment la radiothérapie et la chimiothérapie.

Cependant, les résultats médiocres des traitements actuels imposent le développement de stratégies innovantes. La médecine vétérinaire doit notamment s'inspirer des avancées en oncologie humaine. L'hyperthermie, la thérapie photodynamique, l'immunothérapie, les thérapies ciblées et la nanomédecine offrent des perspectives prometteuses pour le traitement de ces tumeurs chez le chien.

Les programmes de recherches sur la pathogénie et la biologie des sarcomes des tissus mous sont fondamentaux. La découverte des mécanismes moléculaires impliqués dans la genèse, la croissance et la propagation de ces tumeurs contribue à identifier des cibles pour améliorer les méthodes diagnostiques et thérapeutiques.

La cancérologie comparée peut permettre d'identifier des cibles communes au chien et à l'homme et contribuer ainsi aux progrès et à l'amélioration de la prise en charge des sarcomes des tissus mous.

BIBLIOGRAPHIE

1. VAIL, D.M., DOUGLAS, H.T. et JULIUS, M.L. (2020). *Withrow & MacEwen's Small Animal Clinical Oncology*. 6th. Missouri : Elsevier, 842 p.
2. BRAY, J.P. (2016) Soft tissue sarcoma in the dog – part 1 : a current review. *Journal of Small Animal Practice*. Vol. 57, n° 10, pp. 510-519.
3. MISRA, A., MISTRY, N., GRIMER, R. et PEART, F. (2009) The management of soft tissue sarcoma. *Journal of Plastic, Reconstructive & Aesthetic Surgery*. Vol. 62, n° 2, pp. 161-174.
4. BRAY, J.P. (2017) Soft tissue sarcoma in the dog – Part 2 : surgical margins, controversies and a comparative review. *Journal of Small Animal Practice*. Vol. 58, n° 2, pp. 63-72.
5. RASSNICK, K.M. (2003) Medical management of soft tissue sarcomas. *Veterinary Clinics of North America : Small Animal Practice*. Vol. 33, n° 3, pp. 517-531.
6. EHRHART, N. (2005) Soft-tissue sarcomas in dogs : a review. *Journal of the American Animal Hospital Association*. Vol. 41, n° 4, pp. 241-246.
7. DOBSON, J.M., DUNCAN, B. et LASCELLES, X. (2011). *Manual of Canine and Feline Oncology*. 3th. Gloucester : BSAVA, 378 p.
8. JACOBS, T.M., POEHLMANN, C.E. et KIUPEL, M. (2017) Injection-site sarcoma in a dog : clinical and pathological findings. *Case Reports in Veterinary Medicine*. Vol. 2017, pp. 6952634.
9. VASCELLARI, M., MELCHIOTTI, E. et MUTINELLI, F. (2006) Fibrosarcoma with typical features of postinjection sarcoma at site of microchip implant in a dog : histologic and immunohistochemical study. *Veterinary Pathology*. Vol. 43, n° 4, pp. 545-548.
10. ALLEGRI, G., ZUR LINDEN, A., SINGH, A., RICHARDSON, D. et BASSEL, L. (2021) Soft tissue sarcoma at the site of a previous laparoscopic-assisted gastropexy in a dog. *The Canadian Veterinary Journal*. Vol. 62, n° 2, pp. 173-178.
11. MCCARTHY, P.E., HEDLUND, C.S., VEAZY, R.S., PRESCOTT-MATHEWS, J. et CHO, D.Y. (1996) Liposarcoma associated with a glass foreign body in a dog. *Journal of the American Veterinary Medical Association*. Vol. 209, n° 3, pp. 612-614.
12. CORMIER, J.N. et POLLOCK, R.E. (2004) Soft Tissue Sarcomas. *CA : A Cancer Journal for Clinicians*. Vol. 54, n° 2, pp. 94-109.
13. ANDERSON, W.J. et DOYLE, L.A. (2021) Updates from the 2020 World Health Organization classification of soft tissue and bone tumours. *Histopathology*. Vol. 78, n° 5, pp. 644-657.
14. SBARAGLIA, M., BELLAN, E. et DEI TOS, A.P. (2020) The 2020 WHO Classification of soft tissue tumours: news and perspectives. *Pathologica*. Vol. 113, n° 2, pp. 70-84.
15. ETTINGER, S.N. (2003) Principles of treatment for soft-tissue sarcomas in the dog. *Clinical Techniques in Small Animal Practice*. Vol. 18, n° 2, pp. 118-122.
16. DENNIS, M.M., MCSPORRAN, K.D., BACON, N.J., SCHULMAN, F.Y., FOSTER, R.A. et POWERS, B.E. (2011) Prognostic factors for cutaneous and subcutaneous soft tissue sarcomas in dogs. *Veterinary Pathology*. Vol. 48, n° 1, pp. 73-84.

17. WEISS, E. (1974) Tumours of the soft (mesenchymal) tissues. *Bulletin of the World Health Organization*. Vol. 50, n° 1-2, pp. 101-110.
18. RASKIN, R.E. et MEYER, D.J. (2015). *Canine and feline cytology. A color atlas and interpretation guide*. 3th. St Louis ; Edinburgh : Saunders Elsevier, 530 p.
19. WITHROW, S.J., VAIL, D.M. et PAGE, R.L. (2013). *Withrow & MacEwen's Small Animal Clinical Oncology*. 5th. Missouri : Elsevier, 775 p.
20. DIESSLER, M.E. et al. (2003) Cutaneous lymphangiosarcoma in a young dog : clinical, anatomopathological and lectin histochemical description. *Journal of Veterinary Medicine Series A*. Vol. 50, n° 9, pp. 452-456.
21. CASERTO, B.G. (2013) A comparative review of canine and human rhabdomyosarcoma with emphasis on classification and pathogenesis. *Veterinary Pathology*. Vol. 50, n° 5, pp. 806-826.
22. MURAKAMI, M. et al. (2010) Cytologic, histologic, and immunohistochemical features of maxillofacial alveolar rhabdomyosarcoma in a juvenile dog. *Veterinary Clinical Pathology*. Vol. 39, n° 1, pp. 113-118.
23. AVALLONE, G. et al. (2010) Subcutaneous embryonal rhabdomyosarcoma in a dog : cytologic, immunocytochemical, histologic, and ultrastructural features. *Veterinary Clinical Pathology*. Vol. 39, n° 4, pp. 499-504.
24. CRAIG, L.E., JULIAN, M.E. et FERRACONE, J.D. (2002) The diagnosis and prognosis of synovial tumors in dogs : 35 cases. *Veterinary Pathology*. Vol. 39, n° 1, pp. 66-73.
25. FOX, D.B., COOK, J.L., KREEGER, J.M., BEISSENHERZ, M. et HENRY, C.J. (2002) Canine synovial sarcoma : a retrospective assessment of described prognostic criteria in 16 cases (1994-1999). *Journal of the American Animal Hospital Association*. Vol. 38, n° 4, pp. 347-355.
26. M.N. SUSAN et BANKS, A.B. (2009). *Small Animal Oncology an Introduction*. London : Elsevier, 298 p.
27. MIETTINEN, M., MAJIDI, M. et LASOTA, J. (2002) Pathology and diagnostic criteria of gastrointestinal stromal tumors (GISTs): a review. *European Journal of Cancer (Oxford, England: 1990)*. Vol. 38 Suppl 5, pp. S39-51.
28. BONVALOT, S., VANEL, D., TERRIER, P., LE PECHOUX, C. et LE CESNE, A. (2004) Principes du traitement des sarcomes des tissus mous de l'adulte. *EMC - Rhumatologie-Orthopédie*. Vol. 1, n° 6, pp. 521-541.
29. FROST, D., LASOTA, J. et MIETTINEN, M. (2003) Gastrointestinal stromal tumors and leiomyomas in the dog : a histopathologic, immunohistochemical, and molecular genetic study of 50 cases. *Veterinary Pathology*. Vol. 40, n° 1, pp. 42-54.
30. RUSSELL, K.N., MEHLER, S.J., SKORUPSKI, K.A., BAEZ, J.L., SHOFER, F.S. et GOLDSCHMIDT, M.H. (2007) Clinical and immunohistochemical differentiation of gastrointestinal stromal tumors from leiomyosarcomas in dogs: 42 cases (1990-2003). *Journal of the American Veterinary Medical Association*. Vol. 230, n° 9, pp. 1329-1333.
31. MAAS, C.P. h. j., TER HAAR, G., VAN DER GAAG, I. et KIRPENSTEIJN, J. (2007) Reclassification of small intestinal and cecal smooth muscle tumors in 72 dogs : clinical, histologic, and immunohistochemical evaluation. *Veterinary Surgery*. Vol. 36, n° 4, pp. 302-313.

32. GOWER, K.L.A., LIPTAK, J.M., CULP, W.T.N., BRAVO, L., POWERS, B. et WITHROW, S.J. (2015) Splenic liposarcoma in dogs: 13 cases (2002-2012). *Journal of the American Veterinary Medical Association*. Vol. 247, n° 12, pp. 1404-1407.
33. ROWELL, J.L., MCCARTHY, D.O. et ALVAREZ, C.E. (2011) Dog models of naturally occurring cancer. *Trends in Molecular Medicine*. Vol. 17, n° 7, pp. 380-388.
34. MESSICK, J.B. et RADIN, M.J. (1989) Cytologic, histologic, and ultrastructural characteristics of a canine myxoid liposarcoma. *Veterinary Pathology*. Vol. 26, n° 6, pp. 520-522.
35. FOSSUM, T.W., MILLER, M.W. et MACKIE, J.T. (1998) Lymphangiosarcoma in a dog presenting with massive head and neck swelling. *Journal of the American Animal Hospital Association*. Vol. 34, n° 4, pp. 301-304.
36. SHIGA, A., SHIROTA, K., UNE, Y. et NOMURA, Y. (1994) Lymphangiosarcoma in a dog. *The Journal of Veterinary Medical Science*. Vol. 56, n° 6, pp. 1199-1202.
37. SAGARTZ, J.E., LAIRMORE, M.D., HAINES, D., SHEAFOR, S.E. et COUTO, C.G. (1996) Lymphangiosarcoma in a Young Dog. *Veterinary Pathology*. Vol. 33, n° 3, pp. 353-356.
38. SPANGLER, W.L., CULBERTSON, M.R. et KASS, P.H. (1994) Primary mesenchymal (nonangiomatous/nonlymphomatous) neoplasms occurring in the canine spleen : anatomic classification, immunohistochemistry, and mitotic activity correlated with patient survival. *Veterinary Pathology*. Vol. 31, n° 1, pp. 37-47.
39. MCDONALD, R.K. et HELMAN, R.G. (1986) Hepatic malignant mesenchymoma in a dog. *Journal of the American Veterinary Medical Association*. Vol. 188, n° 9, pp. 1052-1053.
40. CARPENTER, J.L., DAYAL, Y., KING, N.W. et MOORE, F.M. (1991) Distinctive unclassified mesenchymal tumor of the digit of dogs. *Veterinary Pathology*. Vol. 28, n° 5, pp. 396-402.
41. WATSON, A.D., YOUNG, K.M., DUBIELZIG, R.R. et BILLER, D.S. (1993) Primary mesenchymal or mixed-cell-origin lung tumors in four dogs. *Journal of the American Veterinary Medical Association*. Vol. 202, n° 6, pp. 968-970.
42. MACHIDA, N., KOBAYASHI, M., TANAKA, R., KATSUDA, S. et MITSUMORI, K. (2003) Primary malignant mixed mesenchymal tumour of the heart in a dog. *Journal of Comparative Pathology*. Vol. 128, n° 1, pp. 71-74.
43. GÓMEZ-LAGUNA, J. et al. (2012) Malignant mesenchymoma of the heart base in a dog with infiltration of the pericardium and metastasis to the lung. *Journal of Comparative Pathology*. Vol. 147, n° 2-3, pp. 195-198.
44. SCOTT, E.M., TEIXEIRA, L.B.C., FLANDERS, D.J., DUBIELZIG, R.R. et MCLELLAN, G.J. (2016) Canine orbital rhabdomyosarcoma : a report of 18 cases. *Veterinary Ophthalmology*. Vol. 19, n° 2, pp. 130-137.
45. CHIJIWA, K., UCHIDA, K. et TATEYAMA, S. (2004) Immunohistochemical evaluation of canine peripheral nerve sheath tumors and other soft tissue sarcomas. *Veterinary Pathology*. Vol. 41, n° 4, pp. 307-318.
46. BREHM, D.M., VITE, C.H., STEINBERG, H.S., HAVILAND, J. et VAN WINKLE, T. (1995) A retrospective evaluation of 51 cases of peripheral nerve sheath tumors in the dog. *Journal of the American Animal Hospital Association*. Vol. 31, n° 4, pp. 349-359.

47. JONES, C., LIU, K., HIRSCHOWITZ, S., KLIPFEL, N. et LAYFIELD, L.J. (2002) Concordance of histopathologic and cytologic grading in musculoskeletal sarcomas. *Cancer Cytopathology*. Vol. 96, n° 2, pp. 83-91.
48. HENRY, C.J. et HIGGINBOTHAM, M.L. (2010). *Cancer management in small animal practice*. Saunders Elsevier. Edinburgh : Saunders Elsevier, 403 p.
49. GHISLENI, G. et al. (2006) Correlation between fine-needle aspiration cytology and histopathology in the evaluation of cutaneous and subcutaneous masses from dogs and cats. *Veterinary Clinical Pathology*. Vol. 35, n° 1, pp. 24-30.
50. BAKER-GABB, M., HUNT, G.B. et FRANCE, M.P. (2003) Soft tissue sarcomas and mast cell tumours in dogs ; clinical behaviour and response to surgery. *Australian Veterinary Journal*. Vol. 81, n° 12, pp. 732-738.
51. EHRHART, N. (1998) Principles of tumor biopsy. *Clinical Techniques in Small Animal Practice*. Vol. 13, n° 1, pp. 10-16.
52. COLLIN, F., GELLY-MARTY, M., BUI NGUYEN BINH, M. et COINDRE, J.M. (2006) Sarcomes des tissus mous : données anatomopathologiques actuelles. *Cancer/Radiothérapie*. Vol. 10, n° 1-2, pp. 7-14.
53. WHITEHAIR, J.G., GRIFFEY, S.M., OLANDER, H.J., VASSEUR, P.B. et NAYDAN, D. (1993) The accuracy of intraoperative diagnoses based on examination of frozen sections a prospective comparison with paraffin-embedded sections. *Veterinary Surgery*. Vol. 22, n° 4, pp. 255-259.
54. BALL, A.B., FISHER, C., PITTAM, M., WATKINS, R.M. et WESTBURY, G. (1990) Diagnosis of soft tissue tumours by Tru-Cut biopsy. *The British Journal of Surgery*. Vol. 77, n° 7, pp. 756-758.
55. HESLIN, M.J., LEWIS, J.J., WOODRUFF, J.M. et BRENNAN, M.F. (1997) Core needle biopsy for diagnosis of extremity soft tissue sarcoma. *Annals of Surgical Oncology*. Vol. 4, n° 5, pp. 425-431.
56. PERRY, J.A., CULP, W.T.N., DAILEY, D.D., EICKHOFF, J.C., KAMSTOCK, D.A. et THAMM, D.H. (2014) Diagnostic accuracy of pre-treatment biopsy for grading soft tissue sarcomas in dogs. *Veterinary and Comparative Oncology*. Vol. 12, n° 2, pp. 106-113.
57. CURRAN, K.M., HALSEY, C.H.C. et WORLEY, D.R. (2016) Lymphangiosarcoma in 12 dogs : a case series (1998–2013). *Veterinary and Comparative Oncology*. Vol. 14, n° 2, pp. 181-190.
58. SUZUKI, K., NAKATANI, K., SHIBUYA, H. et SATO, T. (2006) Vaginal rhabdomyosarcoma in a dog. *Veterinary Pathology*. Vol. 43, n° 2, pp. 186-188.
59. AVALLONE, G., HELMBOLD, P., CANIATTI, M., STEFANELLO, D., NAYAK, R.C. et ROCCABIANCA, P. (2007) The spectrum of canine cutaneous perivascular wall tumors : morphologic, phenotypic and clinical characterization. *Veterinary Pathology*. Vol. 44, n° 5, pp. 607-620.
60. AVALLONE, G., BORACCHI, P., STEFANELLO, D., FERRARI, R., REBUGHINI, A. et ROCCABIANCA, P. (2014) Canine Perivascular Wall Tumors: High Prognostic Impact of Site, Depth, and Completeness of Margins. *Veterinary Pathology*. Vol. 51, n° 4, pp. 713-721.
61. GAITERO, L., AÑOR, S., FONDEVILA, D. et PUMAROLA, M. (2008) Canine cutaneous spindle cell tumours with features of peripheral nerve sheath tumours: a histopathological and immunohistochemical study. *Journal of Comparative Pathology*. Vol. 139, n° 1, pp. 16-23.
62. AVALLONE, G. et al. (2016) Histological classification and immunohistochemical evaluation of mdm2 and cdk4 expression in canine liposarcoma. *Veterinary Pathology*. Vol. 53, n° 4, pp. 773-780.

63. MOORE, A.S., MADEWELL, B.R. et LUND, J.K. (1989) Immunohistochemical evaluation of intermediate filament expression in canine and feline neoplasms. *American Journal of Veterinary Research*. Vol. 50, n° 1, pp. 88-92.
64. DESNOYERS, M.M., HAINES, D.M. et SEARCY, G.P. (1990) Immunohistochemical detection of intermediate filament proteins in formalin fixed normal and neoplastic canine tissues. *Canadian Journal of Veterinary Research = Revue Canadienne De Recherche Veterinaire*. Vol. 54, n° 3, pp. 360-365.
65. VON BEUST, B.R., SUTER, M.M. et SUMMERS, B.A. (1988) Factor VIII-related antigen in canine endothelial neoplasms: an immunohistochemical study. *Veterinary Pathology*. Vol. 25, n° 4, pp. 251-255.
66. GIUFFRIDA, M.A., BACON, N.J. et KAMSTOCK, D.A. (2017) Use of routine histopathology and factor VIII-related antigen/von Willebrand factor immunohistochemistry to differentiate primary hemangiosarcoma of bone from telangiectatic osteosarcoma in 54 dogs. *Veterinary and Comparative Oncology*. Vol. 15, n° 4, pp. 1232-1239.
67. HALSEY, C., WORLEY, D., CURRAN, K., CHARLES, J. et EHRHART, E. (2014) The use of novel lymphatic endothelial cell-specific immunohistochemical markers to differentiate cutaneous angiosarcomas in dogs. *Veterinary and comparative oncology*.
68. SOARES QUEIRÓS, C., FILIPE, P. et SOARES DE ALMEIDA, L. (2021) Cutaneous leiomyosarcoma : a 20-year retrospective study and review of the literature. *Anais Brasileiros De Dermatologia*. Vol. 96, n° 3, pp. 278-283.
69. AMAL, B., EL FATEMI, H., SOUAF, I., MOUMNA, K. et AFFAF, A. (2013) A rare primary tumor of the thyroid gland : report a new case of leiomyosarcoma and literature review. *Diagnostic Pathology*. Vol. 8, pp. 36.
70. SCIOT, R. (2021) Mdm2 amplified sarcomas: a literature review. *Diagnostics (Basel, Switzerland)*. Vol. 11, n° 3, pp. 496.
71. WILTING, J. et al. (2002) The transcription factor Prox1 is a marker for lymphatic endothelial cells in normal and diseased human tissues. *FASEB journal : official publication of the Federation of American Societies for Experimental Biology*. Vol. 16, n° 10, pp. 1271-1273.
72. LYMBOUSSAKI, A. et al. (1998) Expression of the Vascular Endothelial Growth Factor C Receptor VEGFR-3 in Lymphatic Endothelium of the Skin and in Vascular Tumors. *The American Journal of Pathology*. Vol. 153, n° 2, pp. 395-403.
73. WANG, Y., GUO, P., ZHANG, Z., JIANG, R. et LI, Z. (2019) Primary epithelioid rhabdomyosarcoma of the stomach : a case report and review of literature. *Diagnostic Pathology*. Vol. 14, n° 1, pp. 137.
74. KOBAYASHI, M. et al. (2004) Expression of myogenic regulating factors, Myogenin and MyoD, in two canine botryoid rhabdomyosarcomas. *Veterinary Pathology*. Vol. 41, n° 3, pp. 275-277.
75. ANDREASEN, C.B., WHITE, M.R., SWAYNE, D.E. et GRAVES, G.N. (1988) Desmin as a marker for canine botryoid rhabdomyosarcomas. *Journal of Comparative Pathology*. Vol. 98, n° 1, pp. 23-29.
76. TEIXEIRA, S., AMORIM, I., RÊMA, A., FARIA, F. et GÄRTNER, F. (2016) Molecular heterogeneity of canine cutaneous peripheral nerve sheath tumors: a drawback in the diagnosis refinement. *In Vivo (Athens, Greece)*. Vol. 30, n° 6, pp. 819-827.

77. BOOS, G.S. et al. (2015) Retrospective canine skin peripheral nerve sheath tumors data with emphasis on histologic, immunohistochemical and prognostic factors. *Pesquisa Veterinária Brasileira*. Vol. 35, pp. 965-974.
78. COINDRE, J.M. et al. (2001) Predictive value of grade for metastasis development in the main histologic types of adult soft tissue sarcomas : a study of 1240 patients from the French Federation of Cancer Centers Sarcoma Group. *Cancer*. Vol. 91, n° 10, pp. 1914-1926.
79. MCSPORRAN, K.D. (2009) Histologic grade predicts recurrence for marginally excised canine subcutaneous soft tissue sarcomas. *Veterinary Pathology*. Vol. 46, n° 5, pp. 928-933.
80. TROJANI, M. et al. (1984) Soft-tissue sarcomas of adults; study of pathological prognostic variables and definition of a histopathological grading system. *International Journal of Cancer*. Vol. 33, n° 1, pp. 37-42.
81. KUNTZ, C.A., DERNELL, W.S., POWERS, B.E., DEVITT, C., STRAW, R.C. et WITHROW, S.J. (1997) Prognostic factors for surgical treatment of soft-tissue sarcomas in dogs: 75 cases (1986-1996). *Journal of the American Veterinary Medical Association*. Vol. 211, n° 9, pp. 1147-1151.
82. ETTINGER, S.N. et al. (2006) Association of argyrophilic nucleolar organizing regions, Ki-67, and proliferating cell nuclear antigen scores with histologic grade and survival in dogs with soft tissue sarcomas: 60 cases (1996-2002). *Journal of the American Veterinary Medical Association*. Vol. 228, n° 7, pp. 1053-1062.
83. CATES, J.M.M. (2018) The AJCC 8th edition staging system for soft tissue sarcoma of the extremities or trunk: a cohort study of the seer database. *Journal of the National Comprehensive Cancer Network*. Vol. 16, n° 2, pp. 144-152.
84. TAIEB, S., CEUGNART, L., GAUTHIER, H., PENEL, N. et VANSEYMORTIER, L. (2006) Sarcomes des tissus mous des extrémités. Rôle de l'imagerie dans la prise en charge initiale. *Cancer/Radiothérapie*. Vol. 10, n° 1, pp. 22-33.
85. CARDOSO DE ALMEIDA MOREIRA, A.R. et al. (2023) Proposing Clinicopathological Staging and Mitotic Count as Prognostic Factors for Canine Soft Tissue Sarcomas. *Veterinary Sciences*. Vol. 10, n° 5, pp. 327.
86. FINOTELLO, R., WHYBROW, K., SCARIN, G. et RESSEL, L. (2021) Correlation between Tumour Associated Macrophage (TAM) Infiltration and Mitotic Activity in Canine Soft Tissue Sarcomas. *Animals : an Open Access Journal from MDPI*. Vol. 11, n° 3, pp. 684.
87. MAHONEY, J.A., FISHER, J.C., SNYDER, S.A. et HAUCK, M.L. (2010) Feasibility of using gene expression analysis to study canine soft tissue sarcomas. *Mammalian Genome: Official Journal of the International Mammalian Genome Society*. Vol. 21, n° 11-12, pp. 577-582.
88. HUART, E. (2015). *Exérèse de sarcomes des tissus mous assistée pas imagerie optique à l'aide de nanoparticules traçantes : étude bibliographique et étude clinique de 9 cas*. Thèse de doctorat vétérinaire. Lyon : Université Claude Bernard, 126 p.
89. FERRARI, M. (2005) Cancer nanotechnology: opportunities and challenges. *Nature Reviews. Cancer*. Vol. 5, n° 3, pp. 161-171.
90. UNDERWOOD, C. et VAN EPS, A.W. (2012) Nanomedicine and veterinary science : the reality and the practicality. *Veterinary Journal (London, England: 1997)*. Vol. 193, n° 1, pp. 12-23.

91. SCHÖFFSKI, P., CORNILLIE, J., WOZNIAK, A., LI, H. et HOMPES, D. (2014) Soft tissue sarcoma : an update on systemic treatment options for patients with advanced disease. *Oncology Research and Treatment*. Vol. 37, n° 6, pp. 355-362.
92. CASALI, P.G. et BLAY, J.-Y. (2010) Soft tissue sarcomas : ESMO Clinical Practice Guidelines for diagnosis, treatment and follow-up. *Annals of Oncology : Official Journal of the European Society for Medical Oncology*. Vol. 21, n° 5, pp. 198-203.
93. LATRES, E. et al. (1994) Chromosome 17 abnormalities and TP53 mutations in adult soft tissue sarcomas. *The American Journal of Pathology*. Vol. 145, n° 2, pp. 345-355.
94. HARDELL, L. et SANDSTRÖM, A. (1979) Case-control study: soft-tissue sarcomas and exposure to phenoxyacetic acids or chlorophenols. *British Journal of Cancer*. Vol. 39, n° 6, pp. 711-717.
95. HIEKEN, T.J. et DAS GUPTA, T.K. (1996) Mutant p53 expression : a marker of diminished survival in well-differentiated soft tissue sarcoma. *Clinical Cancer Research : An Official Journal of the American Association for Cancer Research*. Vol. 2, n° 8, pp. 1391-1395.
96. JOHNSON, C.C., FEINGOLD, M. et TILLEY, B. (1990) A meta-analysis of exposure to phenoxy acid herbicides and chlorophenols in relation to risk of soft tissue sarcoma. *International Archives of Occupational and Environmental Health*. Vol. 62, n° 7, pp. 513-520.
97. COINDRE, J.M. et al. (1996) Prognostic factors in adult patients with locally controlled soft tissue sarcoma. A study of 546 patients from the French Federation of Cancer Centers Sarcoma Group. *Journal of Clinical Oncology : Official Journal of the American Society of Clinical Oncology*. Vol. 14, n° 3, pp. 869-877.
98. EILBER, F.C., BRENNAN, M.F., EILBER, F.R., DRY, S.M., SINGER, S. et KATTAN, M.W. (2004) Validation of the postoperative nomogram for 12-year sarcoma-specific mortality. *Cancer*. Vol. 101, n° 10, pp. 2270-2275.
99. STILLER, C.A. et al. (2013) Descriptive epidemiology of sarcomas in Europe : Report from the RARECARE project. *European Journal of Cancer*. Vol. 49, n° 3, pp. 684-695.
100. ZAGARS, G.K., BALLO, M.T., PISTERS, P.W.T., POLLOCK, R.E., PATEL, S.R. et BENJAMIN, R.S. (2003) Prognostic factors for disease-specific survival after first relapse of soft-tissue sarcoma : analysis of 402 patients with disease relapse after initial conservative surgery and radiotherapy. *International Journal of Radiation Oncology, Biology, Physics*. Vol. 57, n° 3, pp. 739-747.
101. RAMANATHAN, R.C., A'HERN, R., FISHER, C. et THOMAS, J.M. (1999) Modified staging system for extremity soft tissue sarcomas. *Annals of Surgical Oncology*. Vol. 6, n° 1, pp. 57-69.
102. HARTMANN, J.T. et BAUER, S. (2006) Soft tissue sarcoma. *Update on Cancer Therapeutics*. Vol. 1, n° 3, pp. 385-402.
103. PISTERS, P.W., LEUNG, D.H., WOODRUFF, J., SHI, W. et BRENNAN, M.F. (1996) Analysis of prognostic factors in 1,041 patients with localized soft tissue sarcomas of the extremities. *Journal of Clinical Oncology : Official Journal of the American Society of Clinical Oncology*. Vol. 14, n° 5, pp. 1679-1689.
104. MILOVANCEV, M., HAUCK, M., KELLER, C., STRANAHAN, L.W., MANSOOR, A. et MALARKEY, D.E. (2015) Comparative pathology of canine soft tissue sarcomas : possible models of human non-rhabdomyosarcoma soft tissue sarcomas. *Journal of Comparative Pathology*. Vol. 152, n° 1, pp. 22-27.

105. DODD, R.D., MITO, J.K. et KIRSCH, D.G. (2010) Animal models of soft-tissue sarcoma. *Disease Models & Mechanisms*. Vol. 3, n° 9-10, pp. 557-566.
106. DI CERBO, A., PALMIERI, B., DE VICO, G. et IANNITTI, T. (2014) Onco-epidemiology of domestic animals and targeted therapeutic attempts: perspectives on human oncology. *Journal of Cancer Research and Clinical Oncology*. Vol. 140, n° 11, pp. 1807-1814.
107. SÉGUIN, B. (2017) Canine soft tissue sarcomas: can being a dog's best friend help a child? *Frontiers in Oncology*. Vol. 7, pp. 285.
108. HAHN, K.A., BRAVO, L., ADAMS, W.H. et FRAZIER, D.L. (1994) Naturally occurring tumors in dogs as comparative models for cancer therapy research. *In Vivo (Athens, Greece)*. Vol. 8, n° 1, pp. 133-143.
109. SCHIFFMAN, J.D. et BREEN, M. (2015) Comparative oncology : what dogs and other species can teach us about humans with cancer. *Philosophical Transactions of the Royal Society of London. Series B, Biological Sciences*. Vol. 370, n° 1673, pp. 2014-2031.
110. KHANNA, C. et al. (2006) The dog as a cancer model. *Nature Biotechnology*. Vol. 24, n° 9, pp. 1065-1066.
111. PAOLONI, M. et KHANNA, C. (2008) Translation of new cancer treatments from pet dogs to humans. *Nature Reviews. Cancer*. Vol. 8, n° 2, pp. 147-156.
112. PARKER, H.G., SHEARIN, A.L. et OSTRANDER, E.A. (2010) Man's best friend becomes biology's best in show : genome analyses in the domestic dog. *Annual Review of Genetics*. Vol. 44, pp. 309-336.
113. BRAY, J.P., POLTON, G.A., MCSPORRAN, K.D., BRIDGES, J. et WHITBREAD, T.M. (2014) Canine soft tissue sarcoma managed in first opinion practice : outcome in 350 cases. *Veterinary Surgery*. Vol. 43, n° 7, pp. 774-782.
114. HAINE, D.L., PITTAWAY, R., BERLATO, D. et DEMETRIOU, J. (2022) Incomplete histological margins following planned narrow excision of canine appendicular soft tissue sarcomas and mast cell tumors, using the residual tumor classification scheme. *Veterinary Surgery*. Vol. 51, n° 7, pp. 1078-1086.
115. DERNELL, W.S., WITHROW, S.J., KUNTZ, C.A. et POWERS, B.E. (1998) Principles of treatment for soft tissue sarcoma. *Clinical Techniques in Small Animal Practice*. Vol. 13, n° 1, pp. 59-64.
116. LEWIS, J.J., LEUNG, D., WOODRUFF, J.M. et BRENNAN, M.F. (1998) Retroperitoneal soft-tissue sarcoma : analysis of 500 patients treated and followed at a single institution. *Annals of Surgery*. Vol. 228, n° 3, pp. 355-365.
117. VAN GEEL, A.N. et al. (1996) Surgical treatment of lung metastases: The European Organization for Research and Treatment of Cancer-Soft Tissue and Bone Sarcoma Group study of 255 patients. *Cancer*. Vol. 77, n° 4, pp. 675-682.
118. KIM, S. et al. (2011) Pulmonary resection of metastatic sarcoma : prognostic factors associated with improved outcomes. *The Annals of Thoracic Surgery*. Vol. 92, n° 5, pp. 1780-1787.
119. BONVALOT, S. et al. (2006) Chirurgie des sarcomes des tissus mous des membres chez l'adulte : historique et avancées thérapeutiques. *Cancer/Radiothérapie*. Vol. 10, n° 6, pp. 416-424.
120. ONCOLOGIK. Référence sarcomes des tissus mous (STM) des membres. [en ligne]. URL : <http://oncologik.fr/referentiels/rrc/sarcomes-des-tissus-mous-stm-des-membres> [Consulté le 15 décembre 2022]

121. FAYETTE, J., BLAY, J.Y. et RAY-COQUARD, I. (2006) Les sarcomes des tissus mous : bonnes pratiques médicales pour une prise en charge optimale. *Cancer/Radiothérapie*. Vol. 10, n° 1, pp. 3-6.
122. ABRAMS, B.E., PUTTERMAN, A.B., RUPLE, A., WAVREILLE, V. et SELMIC, L.E. (2021) Variability in tumor margin reporting for soft tissue sarcoma and cutaneous mast cell tumors in dogs : A systematic review. *Veterinary Surgery*. Vol. 50, n° 2, pp. 259-272.
123. DORNBUSCH, J.A. et al. (2021) Diagnostic accuracy of optical coherence tomography for assessing surgical margins of canine soft tissue sarcomas in observers of different specialties. *Veterinary Surgery*. Vol. 50, n° 1, pp. 111-120.
124. SELMIC, L.E. et al. (2019) Intra-operative imaging of surgical margins of canine soft tissue sarcoma using optical coherence tomography. *Veterinary and comparative oncology*. Vol. 17, n° 1, pp. 80-88.
125. YE, Y., SUN, W.W., XU, R.X., SELMIC, L.E. et SUN, M. (2021) Intraoperative assessment of canine soft tissue sarcoma by deep learning enhanced optical coherence tomography. *Veterinary and Comparative Oncology*. Vol. 19, n° 4, pp. 624-631.
126. KEUNG, E.Z. et ROLAND, C.L. (2018) Accurate and reproducible diagnosis of canine soft tissue sarcoma using mass spectrometry: a step in the right direction. *Cancer cell*. Vol. 34, n° 5, pp. 697-699.
127. BACON, N.J., DERNELL, W.S., EHRHART, N., POWERS, B.E. et WITHROW, S.J. (2007) Evaluation of primary re-excision after recent inadequate resection of soft tissue sarcomas in dogs: 41 cases (1999–2004). *Journal of the American Veterinary Medical Association*. Vol. 230, n° 4, pp. 548-554.
128. FARRELLY, J. et MCENTEE, M.C. (2003) Principles and applications of radiation therapy. *Clinical Techniques in Small Animal Practice*. Vol. 18, n° 2, pp. 82-87.
129. MCKNIGHT, J.A., MAULDIN, G.N., MCENTEE, M.C., MELEO, K.A. et PATNAIK, A.K. (2000) Radiation treatment for incompletely resected soft-tissue sarcomas in dogs. *Journal of the American Veterinary Medical Association*. Vol. 217, n° 2, pp. 205-210.
130. FORREST, L.J., CHUN, R., ADAMS, Wm., COOLEY, A.J. et VAIL, D.M. (2000) Postoperative radiotherapy for canine soft tissue sarcoma. *Journal of Veterinary Internal Medicine*. Vol. 14, n° 6, pp. 578-582.
131. DEMETRIOU, J.L., BREARLEY, M.J., CONSTANTINO-CASAS, F., ADDINGTON, C. et DOBSON, J. (2012) Intentional marginal excision of canine limb soft tissue sarcomas followed by radiotherapy. *Journal of Small Animal Practice*. Vol. 53, n° 3, pp. 174-181.
132. MCCHESENEY, S.L., WITHROW, S.J., GILLETTE, E.L., POWERS, B.E. et DEWHIRST, M.W. (1989) Radiotherapy of soft tissue sarcomas in dogs. *Journal of the American Veterinary Medical Association*. Vol. 194, n° 1, pp. 60-63.
133. PLAVEC, T., KESSLER, M., KANDEL, B., SCHWIETZER, A. et ROLEFF, S. (2006) Palliative radiotherapy as treatment for non-resectable soft tissue sarcomas in the dog – a report of 15 cases. *Veterinary and Comparative Oncology*. Vol. 4, n° 2, pp. 98-103.
134. LAWRENCE, J., FORREST, L., ADAMS, W., VAIL, D. et THAMM, D. (2008) Four-fraction radiation therapy for macroscopic soft tissue sarcomas in 16 dogs. *Journal of the American Animal Hospital Association*. Vol. 44, n° 3, pp. 100-108.
135. TIERCE, R. et al. (2021) Response of canine soft tissue sarcoma to stereotactic body radiotherapy. *Radiation Research*. Vol. 196, n° 6, pp. 587-601.

136. YANG, J.C. et al. (1998) Randomized prospective study of the benefit of adjuvant radiation therapy in the treatment of soft tissue sarcomas of the extremity. *Journal of Clinical Oncology : Official Journal of the American Society of Clinical Oncology*. Vol. 16, n° 1, pp. 197-203.
137. O'SULLIVAN, B. et al. (2002) Preoperative versus postoperative radiotherapy in soft-tissue sarcoma of the limbs : a randomised trial. *The Lancet*. Vol. 359, n° 9325, pp. 2235-2241.
138. ZAGARS, G.K., BALLO, M.T., PISTERS, P.W.T., POLLOCK, R.E., PATEL, S.R. et BENJAMIN, R.S. (2003) Preoperative vs. postoperative radiation therapy for soft tissue sarcoma : a retrospective comparative evaluation of disease outcome. *International Journal of Radiation Oncology, Biology, Physics*. Vol. 56, n° 2, pp. 482-488.
139. MILLER, E.D., XU-WELLIVER, M. et HAGLUND, K.E. (2015) The role of modern radiation therapy in the management of extremity sarcomas. *Journal of Surgical Oncology*. Vol. 111, n° 5, pp. 599-603.
140. PISTERS, P.W., HARRISON, L.B., LEUNG, D.H., WOODRUFF, J.M., CASPER, E.S. et BRENNAN, M.F. (1996) Long-term results of a prospective randomized trial of adjuvant brachytherapy in soft tissue sarcoma. *Journal of Clinical Oncology*. Vol. 14, n° 3, pp. 859-868.
141. SELTING, K.A. et al. (2005) Outcome of dogs with high-grade soft tissue sarcomas treated with and without adjuvant doxorubicin chemotherapy: 39 cases (1996-2004). *Journal of the American Veterinary Medical Association*. Vol. 227, n° 9, pp. 1442-1448.
142. AHAUS, E.A., COUTO, C.G. et VALERIUS, K.D. (2000) Hematological toxicity of doxorubicin-containing protocols in dogs with spontaneously occurring malignant tumors. *Journal of the American Animal Hospital Association*. Vol. 36, n° 5, pp. 422-426.
143. SORENMO, K.U., JEGLUM, K.A. et HELFAND, S.C. (1993) Chemotherapy of canine hemangiosarcoma with doxorubicin and cyclophosphamide. *Journal of Veterinary Internal Medicine*. Vol. 7, n° 6, pp. 370-376.
144. TILMANT, L.L., GORMAN, N.T., ACKERMAN, N., MAYS, M.B. et PARKER, R. (1986) Chemotherapy of synovial cell sarcoma in a dog. *Journal of the American Veterinary Medical Association*. Vol. 188, n° 5, pp. 530-532.
145. VAIL, D.M. et al. (1994) Evaluation of prognostic factors for dogs with synovial sarcoma : 36 cases (1986-1991). *Journal of the American Veterinary Medical Association*. Vol. 205, n° 9, pp. 1300-1307.
146. OGILVIE, G.K., POWERS, B.E., MALLINCKRODT, C.H. et WITHROW, S.J. (1996) Surgery and doxorubicin in dogs with hemangiosarcoma. *Journal of Veterinary Internal Medicine*. Vol. 10, n° 6, pp. 379-384.
147. DEMETRI, G.D. et ELIAS, A.D. (1995) Results of single-agent and combination chemotherapy for advanced soft tissue sarcomas. Implications for decision making in the clinic. *Hematology/Oncology Clinics of North America*. Vol. 9, n° 4, pp. 765-785.
148. OGILVIE, G.K. et al. (1989) Phase II evaluation of doxorubicin for treatment of various canine neoplasms. *Journal of the American Veterinary Medical Association*. Vol. 195, n° 11, pp. 1580-1583.
149. RASSNICK, K.M., FRIMBERGER, A.E., WOOD, C.A., WILLIAMS, L.E., COTTER, S.M. et MOORE, A.S. (2000) Evaluation of ifosfamide for treatment of various canine neoplasms. *Journal of Veterinary Internal Medicine*. Vol. 14, n° 3, pp. 271-276.

150. HERSHEY, A.E. et al. (1999) Inhalation chemotherapy for macroscopic primary or metastatic lung tumors: proof of principle using dogs with spontaneously occurring tumors as a model. *Clinical Cancer Research : An Official Journal of the American Association for Cancer Research*. Vol. 5, n° 9, pp. 2653-2659.
151. MUTSAERS, A.J. (2009) Metronomic Chemotherapy. *Topics in Companion Animal Medicine*. Vol. 24, n° 3, pp. 137-143.
152. BURTON, J. h., MITCHELL, L., THAMM, D. h., DOW, S. w. et BILLER, B. j. (2011) Low-dose cyclophosphamide selectively decreases regulatory t cells and inhibits angiogenesis in dogs with soft tissue sarcoma. *Journal of Veterinary Internal Medicine*. Vol. 25, n° 4, pp. 920-926.
153. ELMSLIE, R. e., GLAWE, P. et DOW, S. w. (2008) Metronomic Therapy with Cyclophosphamide and Piroxicam Effectively Delays Tumor Recurrence in Dogs with Incompletely Resected Soft Tissue Sarcomas. *Journal of Veterinary Internal Medicine*. Vol. 22, n° 6, pp. 1373-1379.
154. JUDSON, I. et al. (2014) Doxorubicin alone versus intensified doxorubicin plus ifosfamide for first-line treatment of advanced or metastatic soft-tissue sarcoma : a randomised controlled phase 3 trial. *The Lancet. Oncology*. Vol. 15, n° 4, pp. 415-423.
155. SANTORO, A. et al. (1995) Doxorubicin versus CYVADIC versus doxorubicin plus ifosfamide in first-line treatment of advanced soft tissue sarcomas: a randomized study of the European Organization for Research and Treatment of Cancer Soft Tissue and Bone Sarcoma Group. *Journal of Clinical Oncology : Official Journal of the American Society of Clinical Oncology*. Vol. 13, n° 7, pp. 1537-1545.
156. GRIMER, R., JUDSON, I., PEAKE, D. et SEDDON, B. (2010) Guidelines for the management of soft tissue sarcomas. *Sarcoma*. Vol. 2010, pp. 506-521.
157. LORIGAN, P. et al. (2007) Phase III trial of two investigational schedules of ifosfamide compared with standard-dose doxorubicin in advanced or metastatic soft tissue sarcoma : a European Organisation for Research and Treatment of Cancer Soft Tissue and Bone Sarcoma Group Study. *Journal of Clinical Oncology : Official Journal of the American Society of Clinical Oncology*. Vol. 25, n° 21, pp. 3144-3150.
158. VAN OOSTEROM, A.T. et al. (2002) Results of randomised studies of the EORTC Soft Tissue and Bone Sarcoma Group (STBSG) with two different ifosfamide regimens in first- and second-line chemotherapy in advanced soft tissue sarcoma patients. *European Journal of Cancer (Oxford, England: 1990)*. Vol. 38, n° 18, pp. 2397-2406.
159. WOLL, P.J. et al. (2012) Adjuvant chemotherapy with doxorubicin, ifosfamide, and lenograstim for resected soft-tissue sarcoma (EORTC 62931) : a multicentre randomised controlled trial. *The Lancet. Oncology*. Vol. 13, n° 10, pp. 1045-1054.
160. PERVAIZ, N., COLTERJOHN, N., FARROKHAR, F., TOZER, R., FIGUEREDO, A. et GHERT, M. (2008) A systematic meta-analysis of randomized controlled trials of adjuvant chemotherapy for localized resectable soft-tissue sarcoma. *Cancer*. Vol. 113, n° 3, pp. 573-581.
161. KOMDEUR, R. et al. (2002) Metastasis in soft tissue sarcomas: prognostic criteria and treatment perspectives. *Cancer Metastasis Reviews*. Vol. 21, n° 2, pp. 167-183.
162. NO AUTHORS LISTED. (1997) Adjuvant chemotherapy for localised resectable soft-tissue sarcoma of adults: meta-analysis of individual data. Sarcoma Meta-analysis Collaboration. *Lancet*. Vol. 350, n° 9092, pp. 1647-1654.

163. GRONCHI, A. et al. (2021) Soft tissue and visceral sarcomas : ESMO–EURACAN–GENTURIS Clinical Practice Guidelines for diagnosis, treatment and follow-up. *Annals of Oncology*. Vol. 32, n° 11, pp. 1348-1365.
164. SPUGNINI, E.P. et al. (2008) Surgery and electrochemotherapy of a high-grade soft tissue sarcoma in a dog. *Veterinary Record*. Vol. 162, n° 6, pp. 186-188.
165. SPUGNINI, E.P., VINCENZI, B., AMADIO, B. et BALDI, A. (2019) Adjuvant electrochemotherapy with bleomycin and cisplatin combination for canine soft tissue sarcomas: A study of 30 cases. *Open Veterinary Journal*. Vol. 9, n° 1, pp. 88-93.
166. SPUGNINI, E.P., CITRO, G. et BALDI, A. (2009) Adjuvant electrochemotherapy in veterinary patients : a model for the planning of future therapies in humans. *Journal of Experimental & Clinical Cancer Research : CR*. Vol. 28, n° 1, pp. 114.
167. SPUGNINI, E.P. et al. (2007) Adjuvant electrochemotherapy for the treatment of incompletely excised spontaneous canine sarcomas. *In Vivo (Athens, Greece)*. Vol. 21, n° 5, pp. 819-822.
168. CHAVALLE, T. et al. (2022) Are severe adverse events commonly observed in dogs during cancer chemotherapy? A retrospective study on 155 dogs. *Veterinary and Comparative Oncology*. Vol. 20, n° 2, pp. 393-403.
169. CHITI, L.E. et al. (2021) Surgical margins in canine cutaneous soft-tissue sarcomas: a dichotomous classification system does not accurately predict the risk of local recurrence. *Animals : an Open Access Journal from MDPI*. Vol. 11, n° 8, pp. 2367-2379.
170. KUNG, M.B.J., POIRIER, V.J., DENNIS, M.M., VAIL, D.M. et STRAW, R.C. (2016) Hypofractionated radiation therapy for the treatment of microscopic canine soft tissue sarcoma. *Veterinary and Comparative Oncology*. Vol. 14, n° 4, pp. 135-145.
171. ONOYAMA, M. et al. (2014) Photodynamic hyperthermal chemotherapy with indocyanine green : a novel cancer therapy for 16 cases of malignant soft tissue sarcoma. *Journal of Veterinary Science*. Vol. 15, n° 1, pp. 117-123.
172. VUJASKOVIC, Z. et al. (2000) Temperature-dependent changes in physiologic parameters of spontaneous canine soft tissue sarcomas after combined radiotherapy and hyperthermia treatment. *International Journal of Radiation Oncology*Biology*Physics*. Vol. 46, n° 1, pp. 179-185.
173. ISSELS, R.D. et al. (2010) Neo-adjuvant chemotherapy alone or with regional hyperthermia for localised high-risk soft-tissue sarcoma : a randomised phase 3 multicentre study. *The Lancet. Oncology*. Vol. 11, n° 6, pp. 561-570.
174. HUGHES, P.E., CAENEPEEL, S. et WU, L.C. (2016) Targeted therapy and checkpoint immunotherapy combinations for the treatment of cancer. *Trends in Immunology*. Vol. 37, n° 7, pp. 462-476.
175. CHEN, D.S. et MELLMAN, I. (2013) Oncology meets immunology: the cancer-immunity cycle. *Immunity*. Vol. 39, n° 1, pp. 1-10.
176. NAKANO, K. et TAKAHASHI, S. (2018) Current molecular targeted therapies for bone and soft tissue sarcomas. *International Journal of Molecular Sciences*. Vol. 19, n° 3, pp. 739-760.
177. ROULLEAUX DUGAGE, M., NASSIF, E.F., ITALIANO, A. et BAHLEDA, R. (2021) Improving Immunotherapy Efficacy in Soft-Tissue Sarcomas : A Biomarker Driven and Histotype Tailored Review. *Frontiers in Immunology*. Vol. 12, pp. 775-801.

178. TAZZARI, M. et al. (2021) Molecular determinants of soft tissue sarcoma immunity: targets for immune intervention. *International Journal of Molecular Sciences*. Vol. 22, n° 14, pp. 7518-7533.
179. LEE, Y.T., TAN, Y.J. et OON, C.E. (2018) Molecular targeted therapy: Treating cancer with specificity. *European Journal of Pharmacology*. Vol. 834, pp. 188-196.
180. THOENEN, E., CURL, A. et IWAKUMA, T. (2019) TP53 in bone and soft tissue sarcomas. *Pharmacology & Therapeutics*. Vol. 202, pp. 149-164.
181. VAN DER GRAAF, W.T.A. et al. (2012) Pazopanib for metastatic soft-tissue sarcoma (PALETTE) : a randomised, double-blind, placebo-controlled phase 3 trial. *Lancet (London, England)*. Vol. 379, n° 9829, pp. 1879-1886.
182. TAMBURINI, B.A., TRAPP, S., PHANG, T.L., SCHAPPA, J.T., HUNTER, L.E. et MODIANO, J.F. (2009) Gene expression profiles of sporadic canine hemangiosarcoma are uniquely associated with breed. *PLoS ONE*. Vol. 4, n° 5, pp. 5549-5561.
183. ANTONIOU, G., LEE, A.T.J., HUANG, P.H. et JONES, R.L. (2018) Olaratumab in soft tissue sarcoma - Current status and future perspectives. *European Journal of Cancer (Oxford, England: 1990)*. Vol. 92, pp. 33-39.
184. TAP, W.D. et al. (2016) Olaratumab and doxorubicin versus doxorubicin alone for treatment of soft-tissue sarcoma : an open-label phase 1b and randomised phase 2 trial. *Lancet (London, England)*. Vol. 388, n° 10043, pp. 488-497.
185. DAVIS, E.J. et CHUGH, R. (2017) Spotlight on olaratumab in the treatment of soft-tissue sarcoma : design, development, and place in therapy. *Drug Design, Development and Therapy*. Vol. 11, pp. 3579-3587.
186. LIU, T., SHEN, J.K., LI, Z., CHOY, E., HORNICEK, F.J. et DUAN, Z. (2016) Development and potential applications of CRISPR-Cas9 genome editing technology in sarcoma. *Cancer Letters*. Vol. 373, n° 1, pp. 109-118.

LES SARCOMES DES TISSUS MOUS DU CHIEN : ETAT DES CONNAISSANCES ET PERSPECTIVES DE PRISES EN CHARGE INNOVANTES, COMPARAISON AVEC L'HOMME.

Auteur

VIGNOL Elise

Résumé

Les sarcomes des tissus mous représentent environ 9 à 15 % des tumeurs cutanées et sous-cutanées du chien. Ces tumeurs infiltrantes et récidivantes sont un défi diagnostique et thérapeutique pour le vétérinaire.

Cette thèse sur les sarcomes des tissus mous du chien avait pour objectif de faire l'état des connaissances actuelles et de proposer des perspectives de prises en charge innovantes, en comparant avec la médecine humaine.

Notre synthèse a souligné l'importance de suivre une démarche diagnostique rigoureuse.

De plus, les études montrent que la résection chirurgicale est le traitement de choix des sarcomes des tissus mous. Néanmoins, la fréquence élevée des récidives post-exérèse justifie une prise en charge thérapeutique multimodale. La médecine vétérinaire doit notamment s'inspirer des avancées en cancérologie humaine.

Enfin, les programmes de recherches sont fondamentaux afin d'améliorer les méthodes diagnostiques et thérapeutiques. L'oncologie comparée peut permettre d'identifier des cibles communes au chien et à l'homme et contribuer ainsi aux progrès et à l'amélioration de la prise en charge des sarcomes des tissus mous.

Mots-clés

Sarcome, chien, cancer, cancérologie comparée, thérapie

Jury

Président du jury : Pr **BLAY Jean-Yves**

1^{er} assesseur : Pr **PONCE Frédérique**

2^{ème} assesseur : Pr **CADORE Jean-Luc**