



HAL
open science

Développement d'outils de reconnaissance et de description des états physiologiques et pathologiques des organes internes des mammifères marins : aide au diagnostic des grandes causes de mortalité par les correspondants habilités du réseau national échouages

Rebecca Laporte

► **To cite this version:**

Rebecca Laporte. Développement d'outils de reconnaissance et de description des états physiologiques et pathologiques des organes internes des mammifères marins : aide au diagnostic des grandes causes de mortalité par les correspondants habilités du réseau national échouages. Médecine vétérinaire et santé animale. 2019. dumas-04538214

HAL Id: dumas-04538214

<https://dumas.ccsd.cnrs.fr/dumas-04538214>

Submitted on 9 Apr 2024

HAL is a multi-disciplinary open access archive for the deposit and dissemination of scientific research documents, whether they are published or not. The documents may come from teaching and research institutions in France or abroad, or from public or private research centers.


L'archive ouverte pluridisciplinaire **HAL**, est destinée au dépôt et à la diffusion de documents scientifiques de niveau recherche, publiés ou non, émanant des établissements d'enseignement et de recherche français ou étrangers, des laboratoires publics ou privés.



OATAO is an open access repository that collects the work of Toulouse researchers and makes it freely available over the web where possible

This is an author's version published in: <http://oatao.univ-toulouse.fr/> 25841

To cite this version:

Laporte, Rebecca . *Développement d'outils de reconnaissance et de description des états physiologiques et pathologiques des organes internes des mammifères marins : aide au diagnostic des grandes causes de mortalité par les correspondants habilités du réseau national échouages*. Thèse d'exercice, Médecine vétérinaire, Ecole Nationale Vétérinaire de Toulouse – ENVT, 2019, 308 p.

Any correspondence concerning this service should be sent to the repository administrator: tech-oatao@listes-diff.inp-toulouse.fr

DEVELOPPEMENT D'OUTILS DE RECONNAISSANCE ET DE DESCRIPTION DES ETATS PHYSIOLOGIQUES ET PATHOLOGIQUES DES ORGANES INTERNES DES MAMMIFERES MARINS : AIDE AU DIAGNOSTIC DES GRANDES CAUSES DE MORTALITE PAR LES CORRESPONDANTS HABILITES DU RESEAU NATIONAL ECHOUAGES

THESE
pour obtenir le grade de
DOCTEUR VETERINAIRE

DIPLOME D'ETAT

*présentée et soutenue publiquement
devant l'Université Paul-Sabatier de Toulouse*

par

Rebecca LAPORTE

Née, le 03 septembre 1994 à Paris XXIIème (75)

Directeur de thèse : Mme Isabelle RAYMOND-LETRON

JURY

PRESIDENT :

Mr Christian VIRENQUE

Professeur à l'Université Paul-Sabatier de TOULOUSE

ASSESEURS :

Mme Isabelle RAYMOND-LETRON

Professeure à l'Ecole Nationale Vétérinaire de TOULOUSE

Mr Guillaume LE LOC'H

Maitre de Conférences à l'Ecole Nationale Vétérinaire de TOULOUSE

MEMBRE INVITE :

Mme Sophie LABRUT

Docteur vétérinaire spécialisée en anatomie pathologique vétérinaire

**Ministère de l'Agriculture et de l'Alimentation
ÉCOLE NATIONALE VÉTÉRINAIRE DE TOULOUSE**

Directeur : Professeur Pierre SANS

PROFESSEURS CLASSE EXCEPTIONNELLE

- M. **BERTAGNOLI Stéphane**, *Pathologie infectieuse*
- M. **BOUSQUET-MELOU Alain**, *Physiologie et Thérapeutique*
- Mme **CHASTANT-MAILLARD Sylvie**, *Pathologie de la Reproduction*
- Mme **CLAUW Martine**, *Pharmacie-Toxicologie*
- M. **CONCORDET Didier**, *Mathématiques, Statistiques, Modélisation*
- M. **DELVERDIER Maxence**, *Anatomie Pathologique*
- M. **ENJALBERT Francis**, *Alimentation*
- Mme **GAYRARD-TROY Véronique**, *Physiologie de la Reproduction, Endocrinologie*
- M. **PETIT Claude**, *Pharmacie et Toxicologie*
- M. **SHELCHER François**, *Pathologie médicale du Bétail et des Animaux de Basse-cour*

PROFESSEURS 1° CLASSE

- M. **BAILLY Jean-Denis**, *Hygiène et Industrie des aliments*
- M. **BERTHELOT Xavier**, *Pathologie de la Reproduction*
- Mme **BOURGES-ABELLA Nathalie**, *Histologie, Anatomie pathologique*
- M. **BRUGERE Hubert**, *Hygiène et Industrie des aliments d'Origine animale*
- Mme **CADIERGUES Marie-Christine**, *Dermatologie Vétérinaire*
- M. **DUCOS Alain**, *Zootechne*
- M. **FOUCRAS Gilles**, *Pathologie des ruminants*
- M. **GUERIN Jean-Luc**, *Aviculture et pathologie aviaire*
- Mme **HAGEN-PICARD, Nicole**, *Pathologie de la reproduction*
- M. **JACQUIET Philippe**, *Parasitologie et Maladies Parasitaires*
- M. **LEFEBVRE Hervé**, *Physiologie et Thérapeutique*
- M. **MEYER Gilles**, *Pathologie des ruminants*
- Mme **TRUMEL Catherine**, *Biologie Médicale Animale et Comparée*

PROFESSEURS 2° CLASSE

- Mme **BOULLIER Séverine**, *Immunologie générale et médicale*
- Mme **DIQUELOU Armelle**, *Pathologie médicale des Equidés et des Carnivores*
- M. **GUERRE Philippe**, *Pharmacie et Toxicologie*
- Mme **LACROUX Caroline**, *Anatomie Pathologique, animaux d'élevage*
- Mme **LETRON-RAYMOND Isabelle**, *Anatomie pathologique*
- M. **MAILLARD Renaud**, *Pathologie des Ruminants*
- M. **MOGICATO Giovanni**, *Anatomie, Imagerie médicale*
- M. **RABOISSON Didier**, *Productions animales (ruminants)*

PROFESSEURS CERTIFIÉS DE L'ENSEIGNEMENT AGRICOLE

- Mme **MICHAUD Françoise**, *Professeur d'Anglais*
- M. **SEVERAC Benoît**, *Professeur d'Anglais*

MAÎTRES DE CONFÉRENCES HORS CLASSE

- M. **BERGONIER Dominique**, *Pathologie de la Reproduction*

- Mme **CAMUS Christelle**, *Biologie cellulaire et moléculaire*
 M. **JAEG Jean-Philippe**, *Pharmacie et Toxicologie*
 M. **JOUGLAR Jean-Yves**, *Pathologie médicale du Bétail et des Animaux de Basse-cour*
 M. **LYAZRHI Faouzi**, *Statistiques biologiques et Mathématiques*
 M. **MATHON Didier**, *Pathologie chirurgicale*
 Mme **MEYNADIER Annabelle**, *Alimentation*
 Mme **PRIYMENKO Nathalie**, *Alimentation*
 M. **VOLMER Romain**, *Microbiologie et Infectiologie*

MAITRES DE CONFERENCES (classe normale)

- M. **ASIMUS Erik**, *Pathologie chirurgicale*
 Mme **BENNIS-BRET Lydie**, *Physique et Chimie biologiques et médicales*
 Mme **BIBBAL Delphine**, *Hygiène et Industrie des Denrées alimentaires d'Origine animale*
 Mme **BOUHSIRA Emilie**, *Parasitologie, maladies parasitaires*
 M. **CONCHOU Fabrice**, *Imagerie médicale*
 M. **CORBIERE Fabien**, *Pathologie des ruminants*
 Mme **DANIELS Hélène**, *Microbiologie-Pathologie infectieuse*
 Mme **DAVID Laure**, *Hygiène et Industrie des aliments*
 Mme **DEVIERS Alexandra**, *Anatomie-Imagerie*
 M. **DOUET Jean-Yves**, *Ophthalmologie vétérinaire et comparée*
 Mme **FERRAN Aude**, *Physiologie*
 Mme **JOURDAN Géraldine**, *Anesthésie - Analgésie*
 Mme **LALLEMAND Elodie**, *Chirurgie des Equidés*
 Mme **LAVOUE Rachel**, *Médecine Interne*
 M. **LE LOC'H Guillaume**, *Médecine zoologique et santé de la faune sauvage*
 M. **LIENARD Emmanuel**, *Parasitologie et maladies parasitaires*
 Mme **MEYNAUD-COLLARD Patricia**, *Pathologie Chirurgicale*
 Mme **MILA Hanna**, *Elevage des carnivores domestiques*
 M. **NOUVEL Laurent**, *Pathologie de la reproduction (en disponibilité)*
 Mme **PALIERNE Sophie**, *Chirurgie des animaux de compagnie*
 Mme **PAUL Mathilde**, *Epidémiologie, gestion de la santé des élevages avicoles et porcins*
 M. **VERGNE Timothée**, *Santé publique vétérinaire – Maladies animales règlementées*
 Mme **WASET-SZKUTA Agnès**, *Production et pathologie porcine*

ASSISTANTS D'ENSEIGNEMENT CONTRACTUELS

- M. **DIDIMO IMAZAKI Pedro**, *Hygiène et Industrie des aliments*
 M. **LEYNAUD Vincent**, *Médecine interne*
 Mme **ROBIN Marie-Claire**, *Ophthalmologie*
 Mme **ROMANOS Lola**, *Pathologie des ruminants*
 M. **TOUITOU Florian**, *Alimentation animale*

ASSISTANTS D'ENSEIGNEMENT ET DE RECHERCHE CONTRACTUELS

- Mme **BLONDEL Margaux**, *Chirurgie des animaux de compagnie*
 M. **CARTIAUX Benjamin**, *Anatomie-Imagerie médicale*
 M. **COMBARROS-GARCIA Daniel**, *Dermatologie vétérinaire*
 M. **GAIDE Nicolas**, *Histologie, Anatomie Pathologique*
 M. **JOUSSERAND Nicolas**, *Médecine interne des animaux de compagnie*
 M. **LESUEUR Jérémy**, *Gestion de la santé des ruminants – Médecine collective de précision*

REMERCIEMENTS

A Monsieur le Professeur Christian Virenque,

Professeur à l'Université Paul-Sabatier de Toulouse, Médecin urgentiste
Merci de m'avoir fait l'honneur d'accepter de présider cette thèse. Veuillez trouver ici le témoignage de ma reconnaissance et de mon respect.

A Madame la Professeure Isabelle Raymond Letron,

Professeure à l'École Nationale Vétérinaire de Toulouse
Histologie- Anatomie pathologique
Merci d'avoir accepté la direction de cette thèse.

A Monsieur le Docteur Guillaume Le Loc'h,

Maître de conférences à l'École Nationale Vétérinaire de Toulouse
Médecine zoologique et santé de la faune sauvage
Merci de m'avoir fait l'honneur de participer à mon jury de thèse.

A Madame le Docteur Sophie Labrut,

Docteur vétérinaire spécialisée en anatomie pathologique vétérinaire
Merci de m'avoir accompagné dans ce projet, pour ta disponibilité et ta bienveillance,
merci d'être présente aujourd'hui en tant que membre invité.

Merci à l'ensemble de l'équipe de l'**Observatoire PELAGIS** de m'avoir intégré dans ce projet et appris tant de choses. Merci particulièrement à **Willy Dabin** et **Florence Caurant** de m'avoir encadrée. Merci également à **Thierry Jauniaux** et **Anouk Decors** pour avoir été d'une grande aide dans ce travail.

TABLE DES MATIÈRES

Introduction.....	13
Partie 1 : Contexte du projet.....	14
1.1. Les mammifères marins	14
1.1.1. Phylogénèse et classification.....	15
1.1.2. Biologie	17
1.1.3. Espèces fréquentant le littoral français	17
1.2. Les échouages	25
1.2.1. Facteurs d'échouage	26
1.2.2. Devenir des animaux échoués.....	26
1.2.3. Loi en vigueur	27
1.3. Le Réseau National Echouages (RNE).....	28
1.3.1. Historique et objectifs.....	28
1.3.2. L'Observatoire PELAGIS	30
1.3.3. Le Comité de Pilotage du RNE	31
1.3.4. Les correspondants du RNE.....	32
1.3.4.1. Devenir correspondant du RNE.....	33
1.3.4.2. La formation initiale	33
1.3.4.3. Cas spécifiques de certaines corporations professionnelles	34
1.4. Projet en développement	35
1.4.1. Situation actuelle.....	35
1.4.1.1. Collecte de données.....	35
1.4.1.2. Problématiques rencontrées.....	36
1.4.2. Niveaux de formation à atteindre	37
1.4.2.1. Niveau 1 : Examen externe	38
1.4.2.2. Niveau 2 : Examen interne	40
1.4.2.3. Niveau 3 : Autopsie vétérinaire.....	40
1.5. Examens internes.....	41
1.5.1. Objectifs.....	41
1.5.2. Matériel et méthode	42
1.5.3. Limites	43
Partie 2 : Travail expérimental de développement des outils de formation du niveau 2	45
2.1. Recherches bibliographiques	45
2.1.1. Grandes causes de mortalité des mammifères marins	45
2.1.1.1. Origine anthropique.....	46

2.1.1.1.1.	Captures accidentelles et enchevêtrements	46
•	Techniques et engins de pêche.....	47
•	Lésions associées aux interactions avec la pêche et aux captures accidentelles	51
•	Eléments de confusion	58
2.1.1.1.2.	Enchevêtrement dans des débris.....	61
2.1.1.1.3.	Ingestion de débris ou d'engins de pêche.....	61
2.1.1.1.4.	Collision avec des navires.....	62
2.1.1.1.5.	Blessures par balle.....	64
2.1.1.1.6.	Exposition au bruit.....	65
•	Explosions en mer.....	65
•	Syndrome d'embolie gazeuse et graisseuse	65
2.1.1.2.	Origine infectieuse.....	67
2.1.1.2.1.	Virus.....	67
•	Morbillivirus	67
•	Virus influenza	71
•	Virus parainfluenza.....	75
•	Coronavirus	75
•	Calicivirus	76
•	Herpèsvirus	77
•	Poxvirus.....	78
•	Papillomavirus	80
•	Adénovirus	81
2.1.1.2.2.	Bactéries	81
•	Infections bactériennes associées aux systèmes organiques	82
•	Infections bactériennes spécifiques.....	85
2.1.1.2.3.	Champignons	93
2.1.1.2.4.	Parasitisme	95
•	Ectoparasites.....	95
•	Endoparasites	97
2.1.1.3.	Origine non infectieuse.....	114
2.1.1.3.1.	Anomalies congénitales	114
2.1.1.3.2.	Famine	115
2.1.1.3.3.	Néoplasie	116
2.1.1.3.4.	Traumatismes	117
•	Intraspécifiques	117

• Interspécifiques	117
2.1.1.3.5. Sénescence	119
2.1.1.3.6. Intoxications aux contaminants	120
2.1.1.3.7. Facteurs environnementaux.....	122
2.1.2. Morphologie des organes internes des mammifères marins.....	123
2.1.2.1. Couches externes	123
2.1.2.1.1. Lard.....	123
2.1.2.1.2. Muscles striés squelettiques	126
2.1.2.2. Système cardiovasculaire.....	127
2.1.2.2.1. Cœur.....	127
2.1.2.2.2. Système vasculaire	131
2.1.2.3. Système respiratoire	132
2.1.2.3.1. Arbre trachéo-bronchique	132
2.1.2.3.2. Poumons.....	134
2.1.2.3.3. Diaphragme	137
2.1.2.4. Système digestif	138
2.1.2.4.1. Langue	138
2.1.2.4.2. Œsophage.....	138
2.1.2.4.3. Estomac.....	139
2.1.2.4.4. Intestins.....	143
2.1.2.4.5. Foie	145
2.1.2.4.6. Pancréas.....	148
2.1.2.5. Système urinaire	148
2.1.2.5.1. Reins.....	149
2.1.2.5.2. Vessie	151
2.1.2.6. Système génital.....	151
2.1.2.6.1. Ovaires, utérus et glandes mammaires.....	151
2.1.2.6.2. Testicules et pénis	154
2.1.2.7. Système lymphatique	157
2.1.2.7.1. Nœuds lymphatiques	157
2.1.2.7.2. Rate	162
2.1.2.7.3. Thymus	164
2.1.2.8. Système endocrinien	165
2.1.2.8.1. Thyroïde.....	165
2.1.2.8.2. Glandes surrénales.....	166
2.2. Méthodologie d'élaboration des outils	167

2.2.1. Guide de reconnaissance et de description des états pathologiques des organes internes de mammifères marins	167
2.2.1.1. Introduction.....	167
2.2.1.2. Morphologie des organes internes des mammifères marins	169
2.2.1.2.1. Choix des organes présentés	169
2.2.1.2.2. Pour un organe donné	172
2.2.1.3. Méthodologie de description d'une lésion	172
2.2.1.3.1. Méthodologie.....	172
2.2.1.3.2. Développement d'une palette de couleur.....	173
2.2.1.4. Introduction des non lésions.....	173
2.2.1.5. Introduction des modifications agoniques.....	174
2.2.1.6. Fixation photographique	175
2.2.1.7. Liste des préfixes et suffixes les plus communs.....	175
2.2.2. Document d'appoint : Biosécurité et protocole de dissection.....	175
2.2.3. Fiches techniques	176
2.3. Résultats : guides et fiches techniques élaborés	180
2.3.1. Guide de reconnaissance et de description des états pathologiques des organes internes de mammifères marins	180
2.3.2. Guide de biosécurité et protocole de dissection	245
2.3.3. Fiches techniques	255
2.3.4. Fiches de rendu	264
Partie 3 : Perspectives.....	267
2.1. Outils	267
2.2. Formations	267
2.3. Validation de la donnée.....	268
2.4. Application de saisie.....	268
Conclusion.....	269
Bibliographie.....	271
Annexes.....	301
Annexe 1 : Ancienne fiche échouage de mammifères marins : cétacé.....	301
Annexe 2 : Protocole standard de fixation photographique (Van Canneyt, Dabin, Dars, Dorémus, Gonzalez, Ridoux, Spitz 2015)	302
Annexe 3 : Exemple de fiche technique pour l'examen externe	303
Annexe 4 : Nouvelles fiches échouage : cétacé et phoque.....	305
Annexe 5 : Protocole de dissection.....	307
Annexe 6 : Stade de décomposition d'une carcasse de mammifère marin (Van Canneyt et al. 2015).....	308

TABLE DES ILLUSTRATIONS

FIGURES

Figure 1: Jonas et la baleine.....	14
Figure 2: Baleiniers près de la côte de Spitsbergen.....	14
Figure 3: Signature de la Convention internationale pour la réglementation de la chasse à la baleine, à Washington DC, 1946-12-02.....	15
Figure 4: Classification des mammifères marins les plus courants en France	16
Figure 5: Dauphin commun adulte.....	19
Figure 6: Dauphin bleu et blanc adulte	19
Figure 7: Grand dauphin adulte	20
Figure 8: Lagénorhynque à flanc blanc adulte	20
Figure 9: Lagénorhynque à bec blanc adulte.....	21
Figure 10: Dauphin de Risso adulte.....	21
Figure 11: Globicéphale noir adulte.....	21
Figure 12: Marsouin commun adulte	22
Figure 13: Cachalot pygmée adulte.....	22
Figure 14: Grand cachalot adulte	23
Figure 15: Rorqual commun adulte	23
Figure 16: Jeune phoque gris.....	24
Figure 17: Jeune phoque veau marin	24
Figure 18: Echouage simple d'un marsouin commun sur les côtes françaises.....	25
Figure 19: Echouage en masse de globicéphales noirs sur les côtes néo-zélandaises	25
Figure 20: Collecte de prélèvements sur des dauphins communs échoués en Charente-Maritime par l'Observatoire PELAGIS	26
Figure 21: Tentative de renflouage d'un dauphin commun	27
Figure 22: Logo du RNE.....	28
Figure 23: Logo de l'Observatoire PELAGIS.....	30
Figure 24: Composition du COPIL pour le mandat 2016-2020 (mis en place le 1 ^{er} Mars 2016)	32
Figure 25: Exemple de carte verte.....	32
Figure 26 : Récapitulatif chronologique du développement du niveau 1 de formation.....	39
Figure 27: Caractéristiques du maillage	47
Figure 28: Impression d'une ficelle monofilament sur le rostre d'un grand dauphin	48
Figure 29: Impression d'une ficelle multifilament sur la nageoire dorsale d'un grand dauphin	48
Figure 30: Lacération du cou d'un phoque commun par une ficelle monofilament.....	48
Figure 31: Filet maillant	49
Figure 32: Impression d'une ligne autour du pédoncule caudal d'un grand dauphin	49
Figure 33: Filet fixe	49
Figure 34: Chalut pélagique	50
Figure 35: Senne coulissante	50
Figure 36: Palangre.....	51
Figure 37: Casiers	51
Figure 38: Impressions faites par (A) un filet monofilament, (B) un filet multifilalement et (C) une corde.....	52
Figure 39: Lacérations et impressions de filets maillants en région cervicale d'un grand dauphin	52
Figure 40: Coupure nette du bord de fuite d'une nageoire pectorale par contact filet chez un dauphin bleu et blanc	52
Figure 41: Lacération profonde du cou d'un phoque gris par une corde	53

Figure 42: Lacération profonde de la nageoire dorsale d'un grand dauphin par une ligne de pêche	53
Figure 43: Lacération et granulome sur la nageoire caudale d'un grand dauphin, conséquence d'un enchevêtrement à long terme passé	54
Figure 44: Coup de gaffe en région mandibulaire chez un dauphin commun.....	55
Figure 45: Ablation des lobes de la nageoire caudale lors du démaillage chez un dauphin commun	55
Figure 46: Ablation à partir du pédoncule caudal lors du démaillage chez un globicéphale ..	55
Figure 47: Fracture du maxillaire et de la mandibule chez un dauphin bleu et blanc	55
Figure 48: Spume sortant des voies respiratoires après leur ouverture chez un dauphin de Risso	56
Figure 49: Morsure sociale chez un dauphin bleu et blanc	59
Figure 50: Morsure par compétition/prédation chez un dauphin bleu et blanc	59
Figure 51: Plis cutanés suite au phénomène de congélation/décongélation	59
Figure 52: Jeune goéland se nourrissant d'une carcasse de dauphin commun	60
Figure 53: Attaque de la carcasse d'un dauphin bleu et blanc par des oiseaux	60
Figure 54: Nouveau-né globicéphale noir présentant des plis fœtaux.....	60
Figure 55: Otarie de Californie (<i>Zalophus californianus</i>) avec un débris en plastique autour du cou	61
Figure 56: Plastiques dans le pré-estomac d'une baleine à bec de Cuvier	62
Figure 57: Schéma des différentes parties d'un navire	62
Figure 58: Coupes nettes résultant de la collision d'une carcasse de marsouin commun avec une hélice de bateau	63
Figure 59: Différents types de lésions laissés par une hélice. Les lésions peuvent être (A) parallèles, (B) en forme de Z ou (C) courbées	63
Figure 60: Coupure linéaire suite à la collision d'un rorqual boréal (<i>Balaenoptera borealis</i>) avec la proue d'un navire	63
Figure 61: Hémorragie sous-cutanée et fracture de côtes suite à la collision d'un rorqual boréal avec la proue d'un navire.....	63
Figure 62: Blessure par balle sur une otarie de Californie	64
Figure 63: Bulles de gaz d'origine inconnue dans les vaisseaux cérébraux et mésentériques chez une baleine à bec de Blainville (<i>Mesoplodon densirostris</i>)	66
Figure 64: Prélèvement du gaz constituant un emphysème périrénal focal chez un dauphin de Risso pour étudier sa composition.....	66
Figure 65: Atélectasie pulmonaire chez un dauphin infecté par le morbillivirus.....	69
Figure 66: Pneumonie aigüe diffuse avec de l'emphysème interstitiel en région dorso-caudale (détail encadré) et une région crânio-ventrale hémorragique et congestionnée chez un phoque commun infecté par le PDV	70
Figure 67: Gingivite ulcéralive chez un dauphin infecté par le morbillivirus.....	70
Figure 68: Stomatite ulcéralive chez un dauphin infecté par le morbillivirus	70
Figure 69: Conjonctivite chez un phoque commun infecté par le virus influenza A (H7N7)...	72
Figure 70: Jetage séropurulent chez un phoque commun infecté par le virus influenza A (H7N7)	73
Figure 71: Poumons d'un phoque commun infecté par le virus influenza A H7N7	73
Figure 72: Palmure caudale avec des vésicules chez une otarie de Californie atteinte du calicivirus.....	76
Figure 73: Dermatite à poxvirus chez un grand dauphin.....	78
Figure 74: Dermatite compatible avec une infection au poxvirus chez un globicéphale tropical	79
Figure 75: Lésions de poxvirose chez un phoque.....	79
Figure 76: Lésions cutanées associées au sealpox chez un Homme	80
Figure 77: Papillome cutané chez un grand dauphin	80

Figure 78: Bronchopneumonie (parasitaire) suppurée et hémorragique chez un dauphin commun	83
Figure 79: Ulcère testiculaire chez un marsouin commun infecté par <i>Brucella ceti</i>	86
Figure 80: Mammite nécrosuppurative chez un grand dauphin.....	86
Figure 81: Arthrite de l'articulation atlanto-occipitale chez un dauphin commun infecté par <i>Brucella ceti</i>	86
Figure 82: Aspergillose pulmonaire chez un globicéphale noir	94
Figure 83: Dermatite fongique chez un phoque	94
Figure 84: <i>Xenobalanus</i> spp. sur la nageoire caudale d'un dauphin tacheté de l'Atlantique .	95
Figure 85: Infestation sévère de pennelles chez un rorqual commun	96
Figure 86: Infestation sévère d' <i>Isocyamus delphini</i> chez un globicéphale noir	96
Figure 87: Infestation par <i>Echinophthirius horridus</i> chez un phoque.....	96
Figure 88: Infestation par <i>Halarachne halichoeri</i> dans les cavités nasales d'un phoque	97
Figure 89: <i>Crassicauda</i> spp. en région péri-génitale sous-cutanée chez un dauphin bleu et blanc	99
Figure 90: Infestation sévère en région péri-génitale sous-cutanée de <i>Phyllobothrium delphini</i> (4,5-10x4-5mm) au stade pléroceroïde chez un dauphin bleu et blanc	99
Figure 91: Kystes de <i>Monorygma grimaldiin</i> dans le mésovarium d'un dauphin commun.....	99
Figure 92: Infestation modérée par <i>Monorygma grimaldiin</i> au stade pléroceroïde dans le péritoine d'un dauphin bleu et blanc	100
Figure 93: Méningo-encéphalite nécrosante hémorragique extensive avec des trématodes adultes (<i>Nasitrema</i> spp.) intralésionnels.....	100
Figure 94: Nématodes dans les bronches d'un grand dauphin	103
Figure 95: Infestation par <i>Otostrongylus circumlitus</i> dans les voies respiratoires d'un phoque annelé	103
Figure 96: <i>Stenurus</i> spp. dans la bronche principale gauche d'un dauphin bleu et blanc ..	103
Figure 97: Infestation modérée de <i>Crassicauda grampicola</i> dans le sinus ptérygoïde droit d'un grand dauphin.....	103
Figure 98: <i>Nasitrema</i> spp. dans les sinus d'un dauphin tacheté de l'Atlantique	104
Figure 99: Infestation cardiaque par <i>Acanthocheilonema spirocauda</i> chez un phoque commun	104
Figure 100: Ulcère focal dans le 1 ^{er} compartiment gastrique avec hyperplasie de la muqueuse (et parasitose), chez un dauphin commun	105
Figure 101: Infestation par <i>Anisakis</i> spp. dans le 1 ^{er} compartiment gastrique d'un dauphin tacheté de l'Atlantique	105
Figure 102: Infestation sévère de <i>Braunina cordiformis</i> dans la muqueuse gastrique d'un marsouin commun.....	106
Figure 103: Infestation par <i>Contracaecum</i> spp. fixé à la muqueuse gastrique d'un phoque du Groenland immature.....	106
Figure 104: Cestodes du genre <i>Diphyllbothrium</i> spp. dans l'intestin d'un dauphin à bec étroit (<i>Steno bredanensis</i>)	108
Figure 105: <i>Diplogonoporus tetrapterus</i> dans l'intestin d'un phoque annelé	108
Figure 106: Trématodes (Brachycladiidae) dans l'ampoule duodénale d'un dauphin bleu et blanc	109
Figure 107: <i>Bolbosoma</i> spp. dans l'intestin d'un rorqual boréal	109
Figure 108: <i>Corynosoma</i> spp. dans l'intestin d'un phoque.....	109
Figure 109: Granulomes parasitaires multifocaux sur la face diaphragmatique de la capsule hépatique du lobe hépatique droit d'un dauphin bleu et blanc	110
Figure 110: Infestation sévère de trématodes (Brachycladiidae) dans le canal cholédoque d'un dauphin tacheté de l'Atlantique	111
Figure 111: Infestation modérée par <i>Crassicauda boopis</i> dans les uretères et la cavité pyélique d'une baleine de Cuvier.....	112

Figure 112: Sub-obstruction uréthro-pénienne par <i>Crassicauda boopis</i> chez un globicéphale tropical	112
Figure 113: Mammite pyogranulomateuse sévère comportant de nombreuses larves de <i>Crassicauda grampicola</i> chez un dauphin commun.....	112
Figure 114: a) dauphin en bon état général; b) et c) dauphin émacié	115
Figure 115: Lymphosarcome hépatique chez un dauphin commun	116
Figure 116: Lymphosarcome multicentrique chez un mammifère marin	116
Figure 117: Prédation d'un phoque gris sur un marsouin commun	118
Figure 118: Perforation d'un grand dauphin par un dard de raie.....	119
Figure 119: Schéma de la théorie du coin acoustique	122
Figure 120: Lard de rorqual commun.....	124
Figure 121: Lard de phoque gris.....	124
Figure 122: Lard de cachalot pygmée	124
Figure 123: Muscle strié squelettique de rorqual commun.....	126
Figure 124: Liquide péricardique d'un cachalot pygmée	127
Figure 125: Face ventrale d'un cœur de cétacé.....	128
Figure 126: Face ventrale d'un cœur de dauphin commun.....	128
Figure 127: Face ventrale d'un cœur de pinnipède.....	129
Figure 128: Face ventrale d'un cœur de phoque gris.....	129
Figure 129: Coupe transversale d'un cœur de cachalot pygmée	130
Figure 130: Cavités cardiaques chez un dauphin commun.....	130
Figure 131: Endocarde: ouverture longitudinal d'un cœur de cétacé	131
Figure 132: Réseau admirable thoracique d'un marsouin commun	132
Figure 133: Ouverture d'un dauphin commun.....	132
Figure 134: Larynx de dauphin commun	133
Figure 135: Face latérale du poumon gauche d'un dauphin commun.....	134
Figure 136: Poumons de pinnipède a) face ventrale, b) face dorsale	135
Figure 137: Face dorsale d'un poumon gauche de phoque	135
Figure 138: Face latérale du poumon gauche d'un cachalot pygmée	136
Figure 139: Face thoracique du diaphragme d'un dauphin bleu et blanc	137
Figure 140: Jonction laryngo-œsophagienne chez un dauphin commun	139
Figure 141: Les différents compartiments gastriques chez les cétacés	139
Figure 142: Muqueuse du pré-estomac chez un dauphin bleu et blanc	140
Figure 143: Muqueuse de l'estomac principal chez un dauphin bleu et blanc.....	140
Figure 144: Muqueuse de l'estomac pylorique chez un grand dauphin.....	141
Figure 145: Coupe transversale d'un grand dauphin adulte femelle, caudalement au diaphragme	141
Figure 146: Coupe transversale d'un grand dauphin adulte femelle, en région abdominale crâniale	141
Figure 147: Cavité abdominale d'un phoque.....	142
Figure 148: Face ventrale d'un estomac de phoque gris ; 1 : Nœud lymphatique périgastrique	143
Figure 149: Muqueuse de l'estomac chez un phoque gris	143
Figure 150: Intestins de pinnipèdes	144
Figure 151: Face diaphragmatique d'un foie de dauphin commun adulte	145
Figure 152: Face viscérale d'un foie de dauphin commun adulte.....	146
Figure 153: Face diaphragmatique d'un foie de baleine de Cuvier immature.....	146
Figure 154: Face diaphragmatique d'un foie de cachalot pygmée adulte.....	146
Figure 155: Foie d'otarie à fourrure a) face diaphragmatique, b) face viscérale.....	147
Figure 156: Face diaphragmatique d'un foie de phoque gris	147
Figure 157: Face viscérale d'un foie de phoque gris adulte	147
Figure 158: Pancréas de cétacé.....	148

Figure 159: Face dorsale d'un rein gauche de cachalot pygmée adulte.....	149
Figure 160: Coupe transversale d'un rein de dauphin commun adulte	150
Figure 161: Vessie d'un dauphin commun après ouverture	151
Figure 162: Appareil génital femelle d'un dauphin bleu et blanc	152
Figure 163: Appareil génital femelle d'un phoque gris	152
Figure 164: Multiples <i>corpus albicans</i> sur l'ovaire gauche d'un dauphin commun.....	153
Figure 165: Localisation des fentes urogénitale et mammaires chez un dauphin commun femelle	154
Figure 166: Localisation des mamelles chez un phoque femelle	154
Figure 167: Testicules de cétacés	155
Figure 168: Testicules de pinnipèdes	155
Figure 169: Localisation du pénis chez un dauphin commun.....	156
Figure 170: Prostate et pénis d'un dauphin commun	156
Figure 171: Localisation du pénis chez un phoque	156
Figure 172: Nœud lymphatique pré-scapulaire d'un dauphin commun	158
Figure 173: Localisation des nœuds lymphatiques cervicaux après dissection, B= blubber ; EAM= external auditory meatus ; LN= lymph nodes ; MA= auricular muscles ; MCA= cervicalis ascendens muscle ; MD= deltoid muscle ; MMH= mastohumeralis muscle ; MPC= panniculus carnosus muscle ; N= nerves ; V= veins ; VExJ= jugular vein.....	158
Figure 174: Localisation des nœuds lymphatiques trachéo-bronchiques chez un cétacé ...	159
Figure 175: Localisation du nœud lymphatique marginal du poumon gauche d'un dauphin commun	160
Figure 176: Localisation des nœuds lymphatiques diaphragmatiques chez un dauphin commun	160
Figure 177: Nœuds lymphatiques mésentériques chez un grand dauphin.....	161
Figure 178: Coupe transversale d'un grand dauphin adulte femelle, en région abdominale moyenne	162
Figure 179: Rate d'un dauphin commun	163
Figure 180: Rate de phoque commun	163
Figure 181: Rates principale et accessoires d'un marsouin commun.....	164
Figure 182: Localisation de la thyroïde chez les pinnipèdes	165
Figure 183: Localisation des glandes surrénales chez un dauphin commun.....	166
Figure 184: Relation entre le rein et la glande surrénale gauche chez un pinnipède	166
Figure 185: Chronologie du processus diagnostique	168

TABLEAUX

Tableau 1: Fréquence d'observation de mammifères marins dans les eaux françaises métropolitaines et statut de protection	18
Tableau 2: Récapitulatif de la réunion du comité de pilotage du RNE sur le groupe de travail « Causes de mortalité » (2014)	37
Tableau 3: Importance estimée de la présence ou de l'absence de critères dans le diagnostic de la capture accidentelle	58
Tableau 4: Principales lésions macroscopiques observées chez les mammifères marins infectés par le morbillivirus	68
Tableau 5: Différents événements de détection du virus influenza de type A chez les mammifères marins.....	72
Tableau 6: Lésions associées à l'infection par <i>Brucella ceti</i> chez les cétacés.....	85
Tableau 7: Lésions associées à l'isolement du <i>Vibrio</i> chez les cétacés	87
Tableau 8: Lésions associées à l'isolement de mycobactéries chez les cétacés	90
Tableau 9: Lésions associées à l'isolement de mycobactéries chez les pinnipèdes	90
Tableau 10: Espèces de <i>Nocardia</i> spp. pathogènes pour les cétacés et les pinnipèdes.....	92

Tableau 11: Liste non exhaustive des endoparasites rencontrés chez les mammifères marins	97
Tableau 12: Liste non exhaustive des parasites de l'appareil respiratoire des mammifères marins	101
Tableau 13: Liste non exhaustive des parasites intestinaux des mammifères marins.....	107
Tableau 14: Liste non exhaustive des parasites hépato-pancréatique des mammifères marins	110
Tableau 15: Liste non exhaustive des anomalies congénitales rapportées chez différentes espèces de mammifères marins	114
Tableau 16: Cas de traumatismes interspécifiques par prédation/compétition chez les mammifères marins	118
Tableau 17: Conséquences pathologiques de l'intoxication aux polluants chez les mammifères marins.....	121
Tableau 18: Epaisseurs moyennes de lard chez certaines espèces de cétacés.....	125
Tableau 19: Données chiffrées de la taille et du poids du cœur chez certains mammifères marins	129
Tableau 20: Dimension des estomacs (vides) d'individus adultes.....	142
Tableau 21: Récapitulatif non exhaustif des lésions occasionnées par les grandes causes de mortalité identifiées chez les mammifères marins.....	169

LISTE DES ABBRÉVIATIONS

ACCOBAMS : Accord sur la Conservation des Cétacés de la Mer Noire, de la Méditerranée et de la zone Atlantique adjacente
ADN : Acide désoxyribonucléique
AFB : Agence Française pour la Biodiversité
ALAT : Alanine aminotransférases
ALS : Aucune lésion significative
ASAT : Aspartate aminotransférase
ARN : Acide ribonucléique
CBI : Commission Baleinière Internationale
CDV : Canine Distemper Virus
CeMV : Cetacean Morbillivirus
CFF : Chasse, Faune, Flore
CPV : Cetacean Poxvirus
CMNF : Coordination Mammalogique du Nord de la France
CNRS : Centre National de la Recherche Scientifique
COPIL : Comité de Pilotage du RNE
CoVs : Coronavirus
CSIP : Cetacean Stranding Investigation Programme
DCC : Code de décomposition
DCSMM : Directive Cadre Stratégie pour le Milieu Marin
DDT : Dichlorodiphényltrichloroéthane
DNP : Direction Nature et Paysage
GECM : Groupe d'Etude des Cétacés de Méditerranée
GMN : Groupe Mammalogique Normand
HNS : Carriage of Hazardous and Noxious substances by sea
IFI : Infection Fongique Invasive
INPN : Inventaire National du Patrimoine Naturel
LDA 34 : Laboratoire Départemental Vétérinaire de l'Hérault
MARPOL : Marine pollution
MM : Mammifères marins
MTBC : Complexe *Mycobacterium Tuberculosis*
NAV : Nomina Anatomica Veterinaria
NL : Nœud lymphatique
ONCFS : Office National de la Chasse et de la Faune Sauvage
PAMM : Plans d'Action pour le Milieu Marin
PCB : Biphényles polychlorés
PCR : Polymerase Chain Reaction
PDV : Phocine Distemper Virus
PhHV-1 : Phocid Herpes Virus type 1
PhHV-2 : Phocid Herpes Virus type 2
PIV : Parainfluenza Virus
PNUE : Programme des Nations Unies pour l'Environnement
POP : Polluants Organiques Persistants
PTS : Permanent Threshold Shift
RAMOGE : RAlphaël, MOncaco, GENes
RNE : Réseau National Echouages
RT-PCR : Reverse Transcriptase Polymerase Chain Reaction
SNB : Stratégie Nationale pour la Biodiversité
TSD : Tattoo Skin Disease
TTS : Temporary Threshold Shift
TtPIV-1 : *Tursiops truncatus* Parainfluenza Virus type 1

ULG : Université de Liège
ULR : Université de La Rochelle
UMS : Unité Mixte de Service
ZZE : Zone d'Exclusivité Economique

Introduction

Les mammifères marins sillonnent les océans du monde entier. Les eaux françaises hébergent 73 espèces de mammifères marins, ce qui représente environ 50% de la biodiversité connue au monde. Il n'est pas rare d'observer ces animaux échoués sur nos côtes. En effet, plus de mille échouages sont recensés chaque année par le Réseau National Echouages (RNE). Ce réseau repose sur le principe de sciences participatives et est aujourd'hui le principal outil de suivi des échouages de mammifères marins en France.

Cependant, pour un échouage de mammifère marin donné, la cause de la mort reste bien souvent incertaine. Aussi, l'Observatoire PELAGIS (Unité Mixte de Service (UMS) 3462 Université de La Rochelle – CNRS), coordinateur scientifique du RNE, a souhaité engager un nouveau processus d'amélioration de ce réseau afin qu'il puisse contribuer à la recherche des principales causes de mortalité des mammifères marins échoués sur nos côtes. L'identification des menaces qui pèsent sur eux est indispensable pour permettre leur préservation. Ainsi est né en 2014 le projet « Causes de mortalité » dans lequel s'inscrit cette thèse d'exercice vétérinaire.

Ce projet fait intervenir un groupe de travail composé à la fois de professionnels (vétérinaires, anatomo-pathologistes vétérinaires, biologistes marins etc.) et de membres volontaires du RNE - appelés correspondants du RNE - aux parcours professionnels très variés. Afin d'atteindre l'objectif fixé, de nouvelles compétences doivent être acquises par les acteurs principaux du réseau, c'est à dire les correspondants du RNE. Pour se faire, trois nouveaux niveaux de formations ont été pensés. Le premier, aujourd'hui mis en place, permet aux correspondants de réaliser un examen externe des carcasses de mammifères marins échoués. Le deuxième niveau de formation, inexistant avant l'initiation de cette thèse, doit permettre aux correspondants de procéder à un examen interne sans l'intervention d'un vétérinaire. Le troisième niveau de formation ne concerne que les laboratoires vétérinaires et permettra d'harmoniser les rapports d'autopsies.

Ainsi, l'Observatoire PELAGIS m'a confié la création et le développement d'outils permettant la formation des correspondants du RNE à la réalisation d'examens internes de mammifères marins.

Ce manuscrit vous expose premièrement le contexte de ce projet, passant d'informations générales sur les mammifères marins aux procédures actuelles de gestion des échouages. La deuxième partie porte sur le travail expérimental de développement du niveau 2 de formation. Cela a nécessité une base bibliographique que vous retrouverez en amont de la méthodologie d'élaboration des outils adoptée afin de remplir le cahier des charges. Nous terminerons sur l'exposé des outils finalisés ainsi que des perspectives de ce travail.

Partie 1 : Contexte du projet

Afin de bien comprendre les problématiques qui ont mené à la création du projet « Causes de mortalité », une introduction générale sur les mammifères marins et les échouages vous est présentée, suivie de l'explication du fonctionnement du Réseau National Echouages (RNE) et du rôle de ses différents acteurs.

1.1. Les mammifères marins

L'histoire entre l'Homme et les mammifères marins remonte à déjà bien des temps. Les mythologies anciennes représentaient les mammifères marins comme des monstres. Dans la Bible, ces derniers, regroupés sous le nom de Léviathan, sont décrits comme des monstres des mers : « Ce jour-là, le Seigneur prendra sa grande, sa terrible, sa puissante épée, pour intervenir contre le monstre Léviathan, le serpent tortueux, insaisissable ; et il tuera ce dragon des mers » (La Bible Esaïe 27: 1), « Le seigneur envoya un grand poisson qui avala Jonas » **Figure 1** (La Bible Jonas 2:1).

Dès le Moyen Âge, les baleines furent chassées en Europe, notamment pour le commerce de l'huile de baleine **Figure 2**. Cette chasse devint internationale et fut présente dans tous les océans du globe à la fin du XVIIIème siècle. La chasse des pinnipèdes permettait elle de s'approvisionner en fourrure, viande, graisse et os.



Figure 1: Jonas et la baleine (Pieter Lastman, 1621)



Figure 2: Baleiniers près de la côte de Spitsbergen (Abraham Storck, 1690)

L'arrivée de nouvelles armes à la fin du XIX^{ème} siècle a réellement mis en péril ces populations d'animaux. A cette époque, l'Homme ne se préoccupait pas de leur biologie ou de leur état de conservation. Si une espèce était en déclin dans un océan, il s'attaquait à une autre espèce ou colonisait un autre océan. Cependant, suite à la chute importante des populations de mammifères marins, la chasse fut menacée. C'est pourquoi, en 1946, la Commission Baleinière Internationale (CBI) vit le jour **Figure 3**. Des réglementations et des quotas annuels ont été instaurés afin de préserver l'activité lucrative de la chasse (The International Whaling Commission 2018).



Figure 3: Signature de la Convention internationale pour la réglementation de la chasse à la baleine, à Washington DC, 1946-12-02 (US Government, 1946)

Il faudra attendre les années 1960 pour que des chercheurs commencent à s'intéresser à la biologie des mammifères marins et à préserver leur biodiversité. L'image de ces animaux a alors basculée. L'Homme a découvert des animaux sociables, intelligents et loin de l'image de monstre qu'il s'en faisait. Ainsi, en quelques décennies, ils sont passés de l'état de monstres et de proies, à l'état de mammifères menacés très évolués, proches de l'Homme, qu'il fallait protéger. De chasseur, l'Homme est devenu protecteur.

1.1.1. Phylogénèse et classification

Le terme "mammifère" vient des mots latins «mamma», qui signifie "mamelle", et «fere», qui signifie "porter". Ils peuvent être terrestres, arboricoles mais aussi aquatiques ou amphibies comme les mammifères marins, cétacés et pinnipèdes. La classification des cétacés ne fut pas aisée, comme le disait le capitain Scoresby en 1820 : « Aucune branche de la zoologie n'est aussi embrouillée que celle qui porte le nom de cétologie » (Melville 1851a). Bien que le mot « cétacé » vienne du grec « kêtos » signifiant « gros poisson de mer », il est largement admis aujourd'hui qu'il s'agit d'un mammifère retourné secondairement au milieu aquatique il y a soixante millions d'années, et pas seulement d'un « [...] poisson souffleur doté d'une queue horizontale » (Melville 1851b).

Le terme de mammifères marins recouvre près de 120 espèces différentes. Ils ont cependant des caractères communs, qui aboutissent à leur identification comme suit : « Ils sont vertébrés, céphalés, homéothermes, allaitent leurs petits, disposent d'une respiration aérienne par des poumons avec aptitude à l'apnée : ils sont inféodés au milieu marin et disposent d'une protection thermique par une épaisse couche de lard » (Burette, Flüry-Herard, Palus 2013).

Les mammifères marins sont issus d'ancêtres terrestres et comprennent un assemblage diversifié d'espèces représentées dans trois ordres de mammifères **Figure 4** :

- L'ordre des carnivores comprenant les pinnipèdes (phoques, otaries et morses), les loutres de mer et les ours polaires, et appartenant au sous-ordre des Caniformes (Tedford 1976).
- L'ordre des cétacés, comprenant les mysticètes (cétacés à fanons, comprenant les baleines et les rorquals) et les odontocètes (cétacés à dents, comprenant les dauphins, marsouins, cachalots, baleines à bec etc.). Ils sont apparentés aux artiodactyles.
- L'ordre des siréniens, comprenant les lamantins et les dugongs.

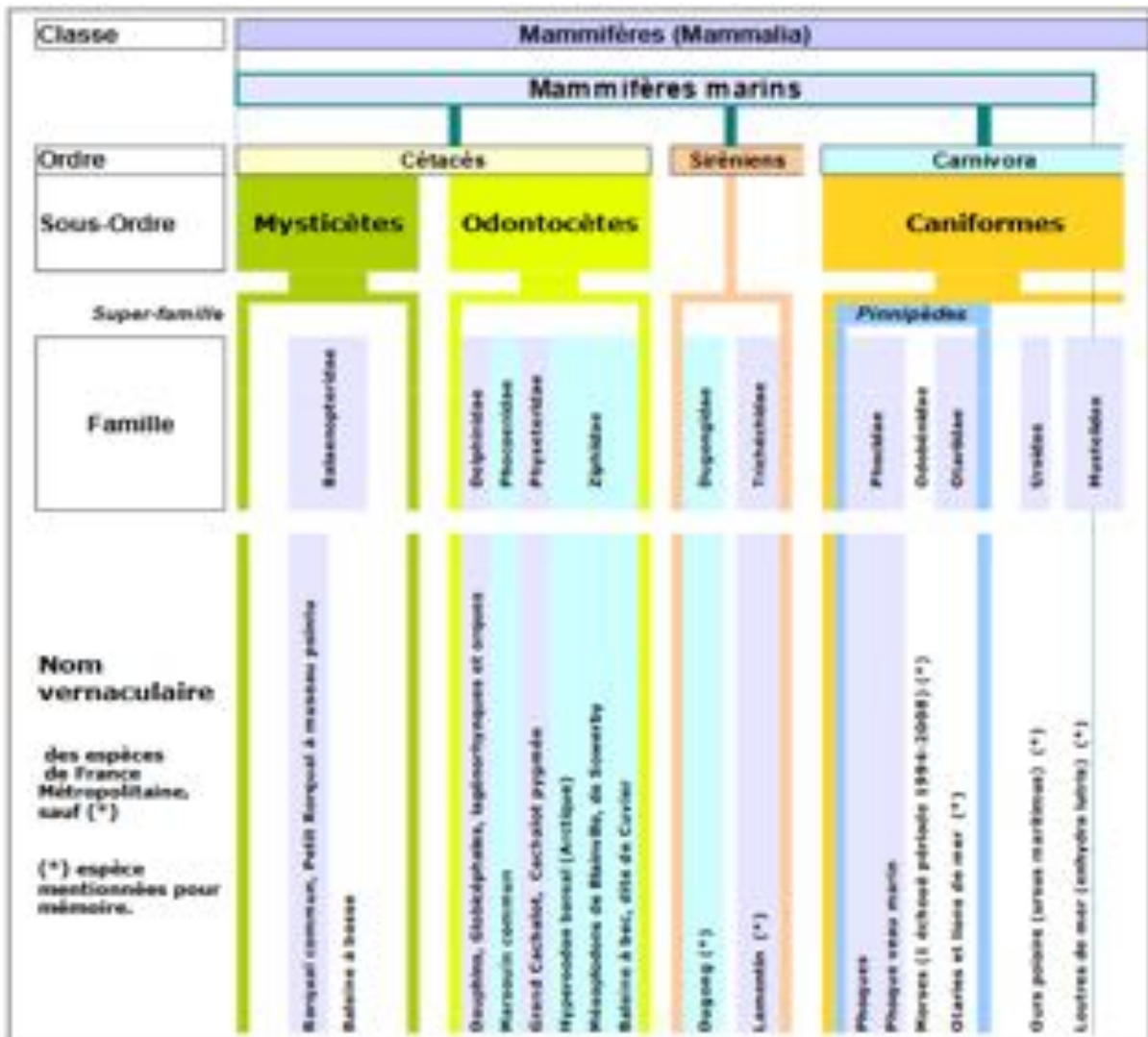


Figure 4: Classification des mammifères marins les plus courants en France (Burette, Flüry-Herard, Palus 2013)

1.1.2. Biologie

De nombreux défis se sont présentés aux mammifères marins qui sont à l'origine adaptés à la vie terrestre. L'évolution et les adaptations de leur anatomie et de leur physiologie ont dû se faire à partir de structures existantes, opérationnelles initialement en milieu terrestre.

Ces animaux possèdent des poumons et la respiration se fait en milieu aérien. Ainsi, l'environnement aquatique, le comportement de plongée à haute pression, ainsi que le métabolisme hypoxique associé, ont entraîné l'évolution de l'appareil respiratoire. La locomotion est également différente. Une évolution du squelette axial et appendiculaire est survenue. Les membres sont devenus des nageoires ou palmures et les membres pelviens ont disparus chez les cétacés et les siréniens. Les systèmes sensoriels ont également dû évoluer. Les pinnipèdes ont développé des vibrisses plus longues et plus sensibles leur permettant de capter les vibrations de l'eau au passage des proies, ou récolter des informations quant aux courants et aux variations de substrat (Reidenberg 2007). Les cétacés ont eux développés un système d'écholocation, afin de localiser les proies et d'identifier la topographie du milieu.

La majorité des odontocètes se nourrit de poissons et de calamars, mais aussi beaucoup de crevettes, crabes, poissons de fond et invertébrés (Bowen, Read, Estes 2002). Des individus de même espèce peuvent avoir des préférences alimentaires différentes. Les mysticètes engloutissent leurs proies, crustacés, krill, copépodes, petits poissons, menhaden ou fouillent le fond à la recherche d'invertébrés benthiques (Pivorunas 1979; Nerini 1984).

Les phocidés sont des mammifères amphibies et sont inféodés à la fois aux milieux terrestre et aquatique; ils s'accouplent, donnent naissance, nourrissent leurs jeunes et muent sur la terre. Tous leurs besoins nutritionnels sont satisfaits par les ressources de la mer, dans laquelle ils passent généralement plus de temps que sur terre (Welsch et al. 1997).

1.1.3. Espèces fréquentant le littoral français

La distribution des mammifères marins dans les océans dépend de nombreux facteurs dont la température, la salinité, la profondeur de l'eau, la topographie des fonds et les ressources alimentaires. La France métropolitaine bénéficie d'un climat tempéré chaud, bien que la Manche, l'océan Atlantique et la mer Méditerranée ne présentent pas exactement les mêmes facteurs écologiques. Ainsi, la répartition des mammifères marins sur ces trois façades n'est pas la même.

Ci-dessous, un tableau, non exhaustif, présentant la fréquence d'observation de certaines espèces de mammifères marins dans nos eaux territoriales métropolitaines ainsi que leur statut de protection **Tableau 1** (SFPEM 2011). Ces observations sont réalisées à la fois par les campagnes d'observation en mer et aériennes et par les données d'échouages de 1970 à 2014 (Van Canneyt et al. 2015; Hue 1998).

Tableau 1: Fréquence d'observation de mammifères marins dans les eaux françaises métropolitaines et statut de protection

F : fréquent ; O : occasionnel ; R : rare ; E : exceptionnel ; A : absent

RE : Espèce disparue de métropole ; VU : Vulnérable ; NT : quasi menacée (espèce proche du seuil des espèces menacée ou qui pourrait être menacée si des mesures de conservation spécifiques n'étaient pas prises) ; LC : préoccupation mineure (espèce pour laquelle le risque de disparition de France est faible) ; DD : données insuffisantes (espèce pour laquelle l'évaluation n'a pas pu être réalisée faute de données suffisantes) ; NA : non applicable (espèce non soumise à l'évaluation car introduite dans la période récente ou présente en métropole de manière occasionnelle ou marginale)

Espèce	Manche	Atlantique	Méditerranée	Statut
Odontocètes				
Dauphin commun (<i>Delphinus delphis</i>)	O	F	O	LC
Dauphin bleu et blanc (<i>Stenella coeruleoalba</i>)	R	F	F	LC
Grand dauphin (<i>Tursiops truncatus</i>)	O	O	O	LC
Lagénorhynque à flancs blancs (<i>Lagenorhynchus acutus</i>)	O	R	A	DD
Lagénorhynque à bec blanc (<i>Lagenorhynchus albirostris</i>)	O	R	A	DD
Dauphin de Risso (<i>Grampus griseus</i>)	O	O	O	DD
Fausse orque (<i>Pseudorca crassidens</i>)	E	R	R	NA
Orque épaulard (<i>Orcinus orca</i>)	R	R	R	NA
Globicéphale noir (<i>Globicephala melas</i>)	F	F	O	LC
Globicéphale tropical (<i>Globicephala macrorhynchus</i>)	A	F	E	NA
Marsouin commun (<i>Phocoena phocoena</i>)	F	F	A	NT
Cachalot pygmée (<i>Kogia breviceps</i>)	E	O	E	DD
Cachalot nain (<i>Kogia sima</i>)	A	R	A	NA
Grand cachalot (<i>Physeter macrocephalus</i>)	R	O	O	VU
Mésoplodon de Sowerby (<i>Mesoplodon bidens</i>)	R	E	A	DD
Baleine de Cuvier (<i>Ziphius cavirostris</i>)	R	R	E	DD
Hyperoodon boréal (<i>Hyperoodon ampullatus</i>)	R	E	A	DD
Mysticètes				
Petit rorqual (<i>Balaenoptera acutorostrata</i>)	R	R	R	LC
Rorqual commun (<i>Balaenoptera physalus</i>)	R	O	F	NT
Baleine à bosse (<i>Megaptera novaeangliae</i>)	E	R	E	NA
Baleine franche de l'Atlantique Nord (<i>Eubalaena glacialis</i>)	A	E	A	RE

Phocidés				
Phoque gris (<i>Halichoerus grypus</i>)	F	F	A	NT
Phoque veau marin (<i>Phoca vitulina</i>)	F	O	A	NT
Phoque à capuchon (<i>Cystophora cristata</i>)	R	O	A	NA

Les principales espèces de mammifères marins rencontrées dans nos eaux françaises métropolitaines aujourd'hui sont décrites ci-dessous. C'est sur ces dernières que repose la majorité des recherches ayant permis l'élaboration de ce travail de thèse.

▪ Dauphin commun (*Delphinus delphis*) (Linnaeus, 1758) (Brands 1989)

Le dauphin commun est un petit Delphinidé d'environ 2 mètres. Il est reconnaissable par la présence d'un long rostre et d'un dessin en forme de sablier sur les flancs, jaune et gris **Figure 5**. Il vit dans les régions côtières mais peut être retrouvé au large, avec des effectifs moyens (10 à 40 individus). Le régime alimentaire du dauphin commun est varié avec une tendance ichtyophage (GREC 1991).



Figure 5: Dauphin commun adulte (Van Canneyt et al. 2015)

▪ Dauphin bleu et blanc (*Stenella coeruleoalba*) (Meyen, 1833) (Brands 1989)

Le dauphin bleu et blanc est un petit Delphinidé de la même corpulence que le dauphin commun. Il possède également un rostre long et se reconnaît grâce à la flamme gris argent fuyant vers la nageoire dorsale ainsi que les deux lignes noires partant de l'œil et allant jusqu'à l'anus et à la nageoire pectorale **Figure 6**. Il est retrouvé principalement dans des eaux de plus de 500 mètres de fond, en bandes d'effectif moyen (10 à 40 individus, voire plus en été). Il se nourrit essentiellement de poissons, de céphalopodes et de quelques crevettes. Sa forte présence en mer Méditerranée est probablement due à son opportunisme alimentaire (GREC 1991).



Figure 6: Dauphin bleu et blanc adulte (Van Canneyt et al. 2015)

▪ Grand dauphin (*Tursiops truncatus*) (Montagu, 1821) (Brands 1989)

Le grand dauphin est un Delphinidé de taille plus importante, environ 3-4 mètres de long. Son rostre est court et il ne possède pas de motif particulier, sa pigmentation est grise sur l'ensemble du corps avec un éclaircissement en région ventrale **Figure 7**. Il est côtier, fréquentant parfois le talus et occasionnellement le large. Il évolue en petite bande (5 à 25 individus). Son régime alimentaire est très varié avec une préférence pour les poissons benthiques (GREC 1991).



Figure 7: Grand dauphin adulte (Van Canneyt et al. 2015)

▪ Lagénorhynque à flancs blancs (*Lagenorhynchus acutus*) (Gray, 1828) (Brands 1989)

Le lagénorhynque à flancs blancs est un Delphinidé de taille intermédiaire, environ 2,5 mètres de long. Il possède un rostre court et la présence d'une tache blanche sur les flancs et jaune sur le pédoncule caudal permet de l'identifier **Figure 8**. Il est rencontré en grands groupes de 20 à 100 individus, surtout au large et au niveau des talus dans des eaux tempérées et froides de l'Atlantique Nord (GREC 1991). Il se nourrit de poissons (anchois, sardines, harengs) et de céphalopodes (calamars, seiches) (DORIS 2017).



Figure 8: Lagénorhynque à flanc blanc adulte (Van Canneyt et al. 2015)

▪ Lagénorhynque à bec blanc (*Lagenorhynchus albirostris*) (Gray, 1846) (Brands 1989)

Le lagénorhynque à bec blanc est un Delphinidé de même gabarit que le lagénorhynque à flancs blancs. Il est reconnaissable par sa pigmentation blanche sur son court rostre **Figure 9**. Il fréquente principalement les zones côtières et les talus, en groupes généralement inférieurs à 30 individus (GREC 1991). Son régime alimentaire repose sur des poissons vivant en bancs, des crustacés benthiques et des céphalopodes (DORIS 2017).



Figure 9: Lagénorhynque à bec blanc adulte (Van Canneyt et al. 2015)

▪ Dauphin de Risso (*Grampus griseus*) (Cuvier, 1812) (Brands 1989)

Le dauphin de Risso est un Delphinidé de même gabarit que le grand dauphin. Sa robe varie du gris au blanc selon l'âge, et est parcourue de rayures rectilignes sur l'ensemble du corps. Il ne possède pas de rostre visible **Figure 10**. Il est rencontré principalement au niveau des talus, plus rarement au large, et se déplace en petits groupes (2 à 20 individus). Il est principalement teutophage, son régime alimentaire est axé sur les céphalopodes, espèces bathypélagiques et néritiques de talus (GREC 1991; DORIS 2017).



Figure 10: Dauphin de Risso adulte (Van Canneyt et al. 2015)

▪ Globicéphale noir (*Globicephala melas*) (Traill, 1809) (Brands 1989)

Le globicéphale noir est un Delphinidé de grande taille, en moyenne 4 mètres mais pouvant atteindre 7 mètres de long. Il est totalement gris foncé à noir, excepté en région ventrale où est présent un « W » blanc. Il ne possède pas de rostre visible **Figure 11**. Il évolue à la fois au large, au niveau des talus ou parfois en région côtière, en groupes d'effectif moyen (10 à 60 individus). Il est également teutophage (GREC 1991; DORIS 2017).



Figure 11: Globicéphale noir adulte (Van Canneyt et al. 2015)

▪ Marsouin commun (*Phocoena phocoena*) (Linnaeus, 1758) (Brands 1989)

Le marsouin commun est un Phocœnidé d'environ 1,5 mètre de long. Il est uniformément gris, plus foncé sur le dos et plus clair sur le ventre et ne possède pas de rostre **Figure 12**. Il évolue dans les eaux côtières en petits effectifs (3-4 individus). Il se nourrit de poissons (harengs, maquereaux), céphalopodes et petits crustacés (GREC 1991; DORIS 2017).



Figure 12: Marsouin commun adulte (Van Canneyt et al. 2015)

▪ Cachalot pygmée (*Kogia breviceps*) (De Blainville, 1838) (Brands 1989)

Le cachalot pygmée est un Physétéridé d'environ 2,5 mètres de long. Il est reconnaissable par son corps trapu et sa tête rectangulaire **Figure 13**. Il fréquente les talus et se nourrit de céphalopodes, poissons et crevettes (Sea life base 2019).



Figure 13: Cachalot pygmée adulte (Van Canneyt et al. 2015)

▪ Grand cachalot (*Physeter macrocephalus*) (Linnaeus, 1758) (Brands 1989)

Le grand cachalot est un Physétéridé de beaucoup plus grande envergure, de 11 à 17 mètres de long. Il possède également une tête rectangulaire et une pigmentation grise uniforme **Figure 14**. C'est un grand plongeur que l'on retrouve au large ou au niveau des talus, solitaire ou en groupe de 2 à 20 individus. Il est teutophage et chasse des céphalopodes de grandes tailles (pieuvres, calamars) dans les abysses (GREC 1991; DORIS 2017).



Figure 14: Grand cachalot adulte (Van Canneyt et al. 2015)

▪ Rorqual commun (*Balaenoptera physalus*) (Linnaeus, 1758) (Brands 1989)

Le rorqual commun est un Balénoptéridé de 14 à 20 mètres de long. Sa tête profilée a la particularité d'avoir une pigmentation blanche uniquement au niveau de la mandibule droite **Figure 15**. Il évolue au large en petit groupe (1 à 5 individus). Son régime alimentaire est principalement composé de krill et de poissons tels que les harengs, sardines, lançons et capelans. Sa technique d'alimentation est particulière, il ingère une grande quantité d'eau en ouvrant la gueule et filtre ensuite l'eau au travers de ses fanons (GREC 1991; DORIS 2017).



Figure 15: Rorqual commun adulte (Van Canneyt et al. 2015)

▪ Phoque gris (*Halichoerus grypus*) (Fabricius, 1791) (Brands 1989)

Le phoque gris est un Phocidé de 1 à 3 mètres de long, les mâles étant plus grands que les femelles. Sa tête est allongée avec un chanfrein peu marqué. Sa robe varie du gris noir à l'argenté brun, avec des taches sur le dos **Figure 16**. Il s'agit d'une espèce côtière grégaire, qui n'entreprend pas de migration bien définie sur de longues distances. Dans de nombreuses régions, les phoques sont présents toute l'année. Certaines migrations courtes peuvent être associées à la disponibilité saisonnière des proies et à la reproduction (Welsch et al. 1997). Ils se nourrissent de poissons pélagiques et benthiques. Ils peuvent toutefois également s'attaquer aux marsouins (DORIS 2017).

En France, au XIX^{ème} siècle, les colonies de phoques gris étaient nombreuses, notamment en Baie de Somme. Une chasse intensive a entraîné la disparition progressive de cette espèce en France. Aujourd'hui, les populations se reconstruisent et ces animaux ne sont plus considérés comme une espèce menacée, bien que les populations n'aient plus rien à voir avec celles présentes auparavant (SFPEM 2011).



Figure 16: Jeune phoque gris (Van Canneyt et al. 2015)

▪ Phoque veau marin (*Phoca vitulina*) (Linnaeus, 1758) (Brands 1989)

Le phoque veau marin, aussi appelé phoque commun, est un Phocidé légèrement plus petit, de 1 à 2 mètres, les mâles étant également plus grands que les femelles. Sa tête est plus ronde avec un chanfrein plus marqué. Sa robe varie du blanc gris au jaune gris, avec des taches sur le dos Figure 17. Les phoques communs sont adaptés à une grande variété d'habitats, par exemple, les rebords intertidaux, les îlots rocheux, les récifs et les plages de galets. Ils sont principalement piscivores, mais restent opportunistes (DORIS 2017).



Figure 17: Jeune phoque veau marin (Van Canneyt et al. 2015)

1.2. Les échouages

Les échouages de mammifères marins représentent la principale source d'information concernant ces espèces. En effet, leur biologie et leur écologie ne nous permettent pas de les étudier aussi facilement que les mammifères terrestres.

Un échouage de mammifère marin est défini comme un animal (cétacé, pinnipède ou sirénien) se trouvant sur le rivage, mort ou vivant mais incapable de retourner à son habitat naturel (Van Canneyt et al. 2015). Pour les phoques, étant amphibies, il est normal de les observer à terre. Vivants, ils seront considérés comme échoués seulement s'ils ne peuvent reprendre le large par leurs propres moyens.

Les échouages peuvent être :

- Individuel : un seul individu échoué indépendamment d'autres individus de son espèce ou de son groupe **Figure 18**.



Figure 18: Echouage simple d'un marsouin commun sur les côtes françaises - Maureen Gilmant, 13 novembre 2017 (Gilmant 2017)

- Multiple : grand nombre d'individus, pouvant appartenir à plusieurs espèces, retrouvés échoués morts sur un intervalle de temps court et localisé sur un secteur géographique restreint.
- En masse : échouage simultané de plusieurs cétacés vivants, deux (hors couple mère/jeune) ou plus, appartenant à la même espèce et à la même unité sociale **Figure 19**.



Figure 19: Echouage en masse de globicéphales noirs sur les côtes néo-zélandaises - Liz Carlson & Science et Avenir, 2018 (Hoerner 2019)

En France, l'échouage simple est le plus fréquent (Van Canneyt et al. 2015).

1.2.1. Facteurs d'échouage

Les facteurs d'échouage sont définis comme étant des facteurs pouvant affaiblir ou entraîner la mort d'un animal en mer ou à la côte, ou provoquant la dérive d'un cadavre jusqu'à son échouage (Hue 1998). Les facteurs d'échouage peuvent être d'origine pathologique, anthropique ou environnementale.

Attention, il faut bien distinguer les facteurs d'échouage et les causes de mortalité. Un animal peut s'échouer suite à un des facteurs précédents et mourir suite au stress de l'échouage par arrêt cardio-respiratoire (Cowan, Walker, Brownell 1986). Bien que le facteur primaire qui a entraîné la mort s'apparente au facteur d'échouage, la réelle cause de mortalité est différente. Les facteurs d'échouage peuvent être multiples.

1.2.2. Devenir des animaux échoués

Tout mammifère marin, trouvé mort ou vivant et en situation de détresse, doit être impérativement et immédiatement porté à la connaissance du coordinateur scientifique du Réseau National Echouages (RNE), l'Observatoire PELAGIS (Unité Mixte de Service (UMS) 3462 Université de La Rochelle – CNRS), afin d'organiser une intervention et une exploitation scientifique dans les plus brefs délais. Pour cela un numéro de téléphone unique est mis à disposition et communiqué sur internet ou par le biais d'affiches.

Il est indispensable que tout cadavre de mammifère marin échoué, et même dans un état de décomposition très dégradé, fasse l'objet d'un examen scientifique par un correspondant du RNE avant son élimination par équarrissage, de manière à collecter les données et les prélèvements nécessaires notamment à la mise en œuvre du programme de surveillance des populations de mammifères marins **Figure 20**.



Figure 20: Collecte de prélèvements sur des dauphins communs échoués en Charente-Maritime par l'Observatoire PELAGIS (Van Canneyt, 2017)

Il est également indispensable que tout mammifère marin vivant, en situation de détresse (échoué, enchevêtré, piégé, etc.), fasse l'objet d'une intervention d'un correspondant du RNE ou d'autres personnes compétentes et habilitées en relation avec le coordinateur scientifique du RNE. Ainsi, des tentatives de renflouage peuvent être entreprises ou l'euthanasie de l'animal dans les cas les plus critiques **Figure 21**. Pour les phoques, ils peuvent être orientés vers un centre de soin si leur état le justifie.



Figure 21: Tentative de renflouage d'un dauphin commun (Van Canneyt et al. 2015)

En fonction de l'animal (pinnipède ou cétacé), de la taille (dauphin ou baleine), du statut sanitaire et du nombre d'individus concernés (échouage individuel ou en masse), des conduites à tenir adaptées seront mises en œuvre par les personnes habilitées.

1.2.3. Loi en vigueur

Les mammifères marins sont en France protégés par des programmes, accords et textes de loi au niveau international (PNUE 1972, Convention de Bonn 1973, MARPOL 1973, MARPOL II 1978, Convention de Berne 1979, Convention de Montego Bay 1982, convention HNS 1996) et national (Convention de Barcelone 1976, Accord RAMOGE 1976, Sanctuaire PELAGOS 1999, ACCOBAMS 2001, Décret 20/10/1970- 18/07/2002, Circulaire 22/03/1988, Arrêtés 27/07/1995 – 01/08/2003 – 08/07/2004 – 28/07/2005 – 01/07/2011 – 11/06/2016, Loi 15/04/2003).

Les administrations compétentes ont l'obligation de signaler tout mammifère marin (phoque, dauphin, marsouin, baleine, cachalot, etc.) échoué ou à la dérive, mort ou en détresse, dans le cadre de la surveillance de l'état des populations de mammifères marins en France (République Française 2017).

En métropole, la Directive Cadre Stratégie pour le Milieu Marin (DCSMM) 2008/56/CE du 17 juin 2008 établit un cadre d'actions communautaires pour le suivi de l'état écologique du milieu marin. L'évaluation de l'état des populations de mammifères marins est l'un des enjeux de cette directive. Cette évaluation est renseignée par plusieurs indicateurs comme l'aire de répartition ainsi que l'état de santé de ces espèces et indirectement des écosystèmes. A ce titre, le suivi des échouages est inscrit comme un des dispositifs de suivi du programme de surveillance dans le cadre des Plans d'Action pour le Milieu Marin (PAMM) des quatre sous-régions marines françaises (Manche-mer du Nord, mer Celtique, golfe de Gascogne et mer Méditerranée occidentale).

Sur l'ensemble du territoire, elle s'inscrit également dans le cadre de la Stratégie Nationale pour la Biodiversité (SNB). Sa mise en œuvre repose sur plusieurs dispositifs de suivi dont le suivi des échouages.

En France métropolitaine et d'Outre-mer et dans la zone d'exclusivité économique (ZEE) (zone située au-delà de la mer territoriale et adjacente à celle-ci), il est interdit de détruire, mutiler, capturer, enlever intentionnellement, naturaliser, transporter, colporter, utiliser, mettre en vente, vendre ou acheter les mammifères marins, qu'ils soient vivants ou morts (Arrêté du 27 Juillet 1995, revu le 1^{er} Juillet 2011, Ministère de l'Environnement).

Ainsi, seules les personnes habilitées pourront exploiter scientifiquement un mammifère marin échoué. La carte verte constitue un agrément indispensable du Ministère de l'Environnement autorisant ces interventions. Ce document mentionne que « Le titulaire de cette carte doit tenir au jour le jour le registre des espèces capturées ou prélevées dans le cadre du présent programme ». Le 18 octobre 2001, une circulaire interministérielle (DNP/CFF N°01/01) est signée affirmant qu'il est « indispensable que chaque cadavre de mammifère marin échoué fasse l'objet d'un examen avant son élimination, de manière à constater l'échouage et collecter les données et les prélèvements nécessaires à l'accomplissement de la mission d'observatoire. ». L'Arrêté du 17 juin 2016 autorise le Président de l'Université de La Rochelle, au titre de l'Observatoire PELAGIS, à capturer, enlever, prélever, transporter, utiliser et relâcher à des fins d'analyses scientifiques et de sauvetage toutes espèces de mammifères marins.

La collecte et l'élimination des cadavres de mammifères marins, constituent une mission du service public qui relève de la compétence de l'Etat, selon l'article 264 du Code Rural. Ainsi, ce sont les mairies des communes où se trouvent les cadavres qui doivent organiser leur retrait du domaine public et leur évacuation par l'équarrisseur. Il est en effet interdit d'enfouir ou de jeter en quelque lieu que ce soit des cadavres de mammifères marins (Article 265 du Code Rural). La loi 96-1139 du 26 décembre 1996 donne l'obligation aux mairies de faire enlever les cadavres de cétacés par une société d'équarrissage, gratuitement, et ce dans les vingt-quatre heures suivant la découverte de l'animal.

1.3. Le Réseau National Echouages (RNE)

1.3.1. Historique et objectifs

En Décembre 1963, un échouage en masse d'une centaine de globicéphales noirs sur l'île d'Yeu a eu lieu. C'est suite à cet événement que le docteur Raymond DUGUY (1927-2012) a créé l'Observatoire de mammifères marins pour le recensement des échouages en France. Jusqu'aux années 80, cette activité d'observation était basée sur du volontariat à vocation naturaliste. Les objectifs étant le suivi de l'abondance et la distribution des mammifères marins pour la conservation de ces espèces. Les observations à l'échelle nationale ne sont devenues homogènes qu'à partir des années 90, ceci notamment grâce à la création du Réseau National Echouages (RNE) en 1972 [Figure 22](#).



Figure 22: Logo du RNE

A plus grande échelle, les observatoires environnementaux fournissent à la société des informations sur l'état de conservation de la biodiversité, de la qualité des milieux naturels et des effets des activités humaines sur ces derniers. Or, par leur position trophique, les mammifères marins sont considérés comme des espèces sentinelles de la qualité de l'environnement marin. L'activité du RNE s'insère alors dans un domaine de recherche plus vaste.

Le RNE est aujourd'hui coordonné par l'Observatoire PELAGIS sous la tutelle du Ministère chargé de l'Environnement. Ce réseau fonctionne toujours sur le principe des sciences participatives. Les acteurs principaux sont les correspondants locaux. Ce sont des personnes volontaires qui ont été formées et qui sont habilitées pour intervenir en cas d'échouage de mammifères marins (titulaires de la carte verte). Ces personnes peuvent appartenir à des associations, des organismes d'état, des collectivités ou peuvent être des particuliers bénévoles. On retrouve aujourd'hui plus d'une centaine d'organismes et environ 450 correspondants qui interviennent sur plus d'un millier d'échouages recensés annuellement. Tous sont formés et mandatés et en relation directe avec le coordinateur scientifique de ce réseau : l'Observatoire PELAGIS. Ces correspondants sont présents et répartis sur toutes les façades maritimes françaises, aussi bien métropolitaines que d'Outre-mer, c'est-à-dire sur environ 5500 km de côtes.

Depuis plus de 45 ans, le RNE a permis de constituer la plus importante série historique de relevés standardisés concernant les mammifères marins en France mais aussi une des plus longues en Europe. Il est aujourd'hui le principal outil de suivi des échouages de mammifères marins en France.

Les échouages de mammifères marins le long du littoral représentent un matériel scientifique extrêmement précieux pour la connaissance de ces espèces, ce qui justifie ce suivi systématique par le RNE. Un tel suivi permet notamment :

- D'informer sur la distribution des espèces en mer et sur leur fréquentation
- De contribuer à la connaissance de la démographie et de la biologie des populations (âge, statut reproducteur, alimentation, structure sociale etc.)
- De déterminer les causes de mortalité des mammifères marins et de donner des informations sur de potentielles nouvelles menaces

On considère que les tendances et les variations observées dans les échouages de mammifères marins depuis 1990 sont le reflet de la mortalité et/ou de l'abondance en mer fournissant ainsi des indicateurs indispensables au suivi de ces espèces patrimoniales. Le suivi des échouages constitue également la principale source de matériel biologique pour répondre au suivi des pressions anthropiques (mortalité ou état sanitaire dégradé induits par les activités humaines).

Ce réseau fonctionne grâce à un triptyque composé :

- De la collecte de données et de prélèvements sur le terrain réalisée par les correspondants du RNE
- D'une coordination scientifique assurée par l'Observatoire PELAGIS sous la tutelle du Ministère chargé de l'Environnement
- D'une gouvernance assurée par le Comité de Pilotage du RNE (COFIL) composé de membres nommés (issus des institutions), de membres élus et de représentants des correspondants du RNE

1.3.2. L'Observatoire PELAGIS

Toutes les actions présentées précédemment doivent nécessairement être encadrées pour produire des indicateurs de suivi de population performants et reconnus, tout en prenant en compte le statut de protection de ces espèces.

L'Observatoire PELAGIS assure la coordination scientifique et administrative ainsi que l'animation du RNE [Figure 23](#). Il est mandaté par le Ministère chargé de l'Environnement pour assurer le Pilotage Scientifique Thématique du volet Mammifères Marins dans le cadre de la mise en œuvre de la DCSMM. Leur rôle est notamment d'assurer les fonctions suivantes :

- Organiser la formation des correspondants du RNE pour la délivrance de l'autorisation d'activité portant sur les mammifères marins (carte verte)
- Etablir, actualiser et diffuser des protocoles standardisés
- Assurer la validation et la traçabilité des données, des prélèvements et des analyses (intégration à la base de données et à la banque de tissus et d'organes)
- Produire les synthèses annuelles et les expertises pour le compte des administrations publiques concernées
- Restituer les données compilées et rendre compte de leur traitement auprès des correspondants du RNE et des administrations concernées, notamment par le biais de rapports annuels et de restitutions au cours du séminaire annuel du RNE
- Assurer le versement des données publiques, dites élémentaires d'échange, dans les systèmes d'informations nationaux (INPN et Sextant) et internationaux (Obis Sea-Map)
- Assurer la production de synthèses et rapports réglementaires, l'évaluation de scénarios de gestion et d'unités de conservation, et l'entretien des bases de données sur les prédateurs supérieurs marins.



[Figure 23](#): Logo de l'Observatoire PELAGIS

1.3.3. Le Comité de Pilotage du RNE

Le rôle principal du Comité de Pilotage du RNE (COPIL) est d'assurer la gouvernance du RNE à travers le suivi de l'application de la Charte du RNE. Il s'attache à son ajustement, son amélioration et si besoin son adaptation à d'autres domaines de suivi des populations de mammifères marins.

Le COPIL assure :

- Le suivi de l'application de la charte (fonctionnement du RNE, qualité/traçabilité/valorisation des données)
- La validation des demandes d'autorisation d'activité portant sur les mammifères marins (carte verte)
- La validation des demandes d'utilisation des prélèvements issus du RNE
- La validation des protocoles et des outils d'animation
- L'évaluation des candidatures à l'organisation du séminaire annuel du RNE
- L'évaluation des candidatures au prix Duguay (aide financière afin de soutenir ou valoriser un projet sur le suivi et la conservation des mammifères marins en France mené par des partenaires ou des correspondants du RNE)

Il est animé par l'Observatoire PELAGIS et est composé de 20 membres titulaires **Figure 24** :

- Six membres sont nommés, dont deux représentants de l'Observatoire PELAGIS, un représentant du Ministère chargé de l'Environnement, un représentant du Ministère chargé de l'Agriculture, un représentant de l'ONCFS (Office national de la chasse et de la faune sauvage) et un représentant de l'Agence des aires marines protégées.
- Douze membres sont élus parmi les correspondants du RNE : trois membres titulaires pour chacune des quatre façades maritimes (Manche-mer du Nord / Atlantique / Méditerranée / Outre-mer), si possible reflétant la diversité des structures avec notamment au minimum un membre par zone géographique provenant d'une structure associative. Les correspondants éligibles sont tous détenteurs de la carte verte depuis au moins deux ans, valide pour la période en cours et hors personnels des institutions dont les membres sont nommés. Les membres élus sur le précédent mandat peuvent se représenter pour le suivant, sauf si ces derniers n'ont participé à aucune réunion annuelle du précédent mandat.
- Deux membres qualifiés et externes au RNE sont proposés par les membres élus et nommés.

Les électeurs sont tous détenteurs de la carte verte valide pour la période en cours. L'élection est organisée par façade maritime, les électeurs votent pour élire les membres de leur façade. Le scrutin est majoritaire.

Le Comité de Pilotage du RNE se réunit au minimum une fois par an en marge du séminaire annuel du RNE pour ces discussions. Pour des évaluations demandant des compétences particulières, le Comité de Pilotage consulte l'avis de personnes qualifiées externes, telles que des vétérinaires.

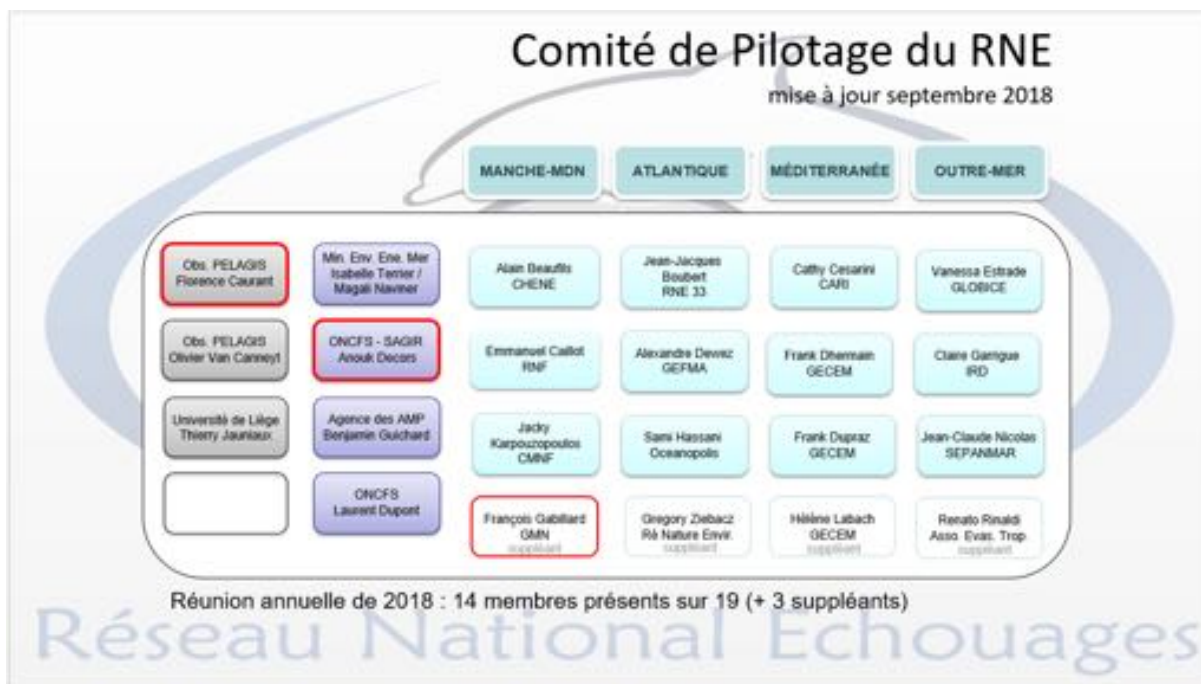


Figure 24: Composition du COPIL pour le mandat 2016-2020 (mis en place le 1^{er} Mars 2016)

1.3.4. Les correspondants du RNE

Le correspondant du RNE participe au suivi des échouages à titre personnel ou professionnel. Son action est participative et locale. Son rôle est de collecter et communiquer les données et les prélèvements acquis sur les échouages de sa zone géographique, conformément au fonctionnement du RNE, aux conduites à tenir et aux protocoles standards en vigueur. Il s'engage à respecter le fonctionnement du réseau : informer, se concerter et transmettre, afin que chaque intervention bénéficie d'avis et de compétences complémentaires. La démarche est volontaire mais le correspondant du RNE s'engage à respecter ce cadre et le rôle de chacun.

Ce dernier dispose d'un cadre scientifique et réglementaire. Son engagement dans le RNE est matérialisé par l'obtention de l'autorisation nominative (carte verte) qui lui permet d'intervenir sur ces espèces protégées **Figure 25**.



Figure 25: Exemple de carte verte

1.3.4.1. Devenir correspondant du RNE

Afin de devenir un correspondant habilité du RNE, il faut remplir trois conditions :

- Exprimer une demande motivée à l'Observatoire PELAGIS (motivations, compétences, lien avec le réseau local, zone d'intervention, disponibilité, etc.) et signer la Charte du RNE
- Se rapprocher des organismes participants au RNE ou contacter directement un correspondant du RNE et participer aux échouages selon le principe de parrainage avec un (ou des) correspondant(s) du RNE en place
- Suivre une formation initiale sur la conduite à tenir en cas d'échouage mise en place par l'Observatoire PELAGIS

L'autorisation est accordée une fois la demande validée par le COPIL. Cette validation se base sur les avis donnés :

- Par l'Observatoire PELAGIS sur les compétences acquises et la capacité du demandeur à appliquer rigoureusement l'ensemble des protocoles et procédures, mais aussi sur les réels besoins en nouveaux correspondants du RNE en matière de couverture géographique ou de compétences à combler
- Par le (ou les) correspondant(s) « parrain(s) » sur les besoins et les motivations dont a fait preuve le demandeur pour participer aux interventions sur les échouages et intégrer le réseau existant

La validité de l'autorisation est établie sur la validité de l'Arrêté du Ministère chargé de l'Environnement autorisant l'Observatoire PELAGIS à délivrer ces autorisations sur une période de 5 ans, selon le calendrier suivant : 2011-2015 ; 2016-2020, etc. S'il y a évidence de non-respect de la Charte, et plus particulièrement de non transmission récurrente des données collectées, le COPIL a la possibilité, par décision unanime, de refuser la reconduction, voire d'interrompre la validité de l'autorisation.

1.3.4.2. La formation initiale

La formation initiale est obligatoire, gratuite et se déroule sur 3 jours. Elle se compose d'un module théorique et d'un module pratique dont les objectifs sont :

- D'acquérir les bases concernant le fonctionnement du RNE et ses objectifs de suivi, l'état des populations de mammifères marins en France et les problématiques d'interactions avec les activités humaines
- De savoir identifier les principales espèces de mammifères marins
- De connaître les conduites à tenir et d'appliquer les protocoles standards en fonction des cas d'échouage
- D'assurer la qualité et la traçabilité des données et des prélèvements, ainsi que les principes d'hygiène et de sécurité.

La participation à une formation de recyclage est souhaitable selon une périodicité idéalement inférieure ou égale à 5 ans. Elle se réalise selon un format théorique et pratique modulable en fonction de l'évolution des protocoles, des compétences à maintenir ou à développer. Ces recyclages peuvent se réaliser lors d'interventions sur des échouages où les compétences théoriques et pratiques sont revues en présence d'un formateur.

L'objectif actuel de l'Observatoire PELAGIS est de compléter cette formation initiale, intitulée « niveau 1 », et de développer un niveau 2 et 3. Ce projet sera présenté ultérieurement.

1.3.4.3. Cas spécifiques de certaines corporations professionnelles

Certaines personnes peuvent intervenir lors d'échouage de mammifères marins sans être en possession de la carte verte.

C'est le cas des personnes travaillant dans le cadre des services publics et municipaux, soit en tant qu'organisme de secours (sapeurs-pompiers), soit dans le cadre de salubrité publique (services techniques municipaux). Les sapeurs-pompiers sont souvent sollicités lors de renflouage de mammifères marins vivants ou pour la capture de phoques. Les services techniques, eux, agissent sous couvert de la loi sur l'équarrissage et avec une autorisation préfectorale.

Les vétérinaires peuvent aussi occasionnellement intervenir sur les mammifères marins. Ils effectuent des actes qui relèvent de leurs seules compétences, comme pratiquer des soins ou une euthanasie sur des animaux échoués vivants ou encore réaliser une autopsie.

Ces personnes bénéficient d'une dérogation du fait de leurs activités professionnelles et de leurs compétences, cependant cela reste occasionnel. Si elles désirent s'investir plus dans cette activité, elles devront se munir de la carte verte. Il est néanmoins souhaitable avant toute intervention de la part de ces personnes, de prendre contact avec un spécialiste pour limiter le risque d'erreur ou de perte de données scientifiques. Dans tous les cas, ces différents services doivent impérativement signaler l'échouage aux organismes compétents. La destruction de la carcasse d'un mammifère marin ne pourra avoir lieu qu'après accord de cet organisme et après exploitation et enregistrement de l'échouage.

1.4. Projet en développement

1.4.1. Situation actuelle

1.4.1.1. Collecte de données

La collecte de données est organisée par l'Observatoire PELAGIS et est assurée par les correspondants du RNE, préalablement formés à l'application de protocoles et mandatés par autorisation ministérielle.

Les différentes étapes théoriques d'obtention et d'enregistrement des données, pour les mammifères marins échoués morts, sont les suivantes :

Etape 1 : Un mammifère marin échoué a été signalé par un citoyen qui en a informé l'Observatoire PELAGIS grâce au numéro de téléphone unique prévu à cet effet.

Etape 2 : L'Observatoire PELAGIS questionne l'observateur, notamment sur la localisation, l'espèce, la taille et l'état de décomposition de l'animal. Des photographies sont généralement demandées.

Etape 3 : L'Observatoire PELAGIS contacte un correspondant local afin qu'il se déplace sur le lieu d'échouage pour récolter les données. Il lui fournit le numéro d'identification de l'animal. Il organise également le retrait de l'animal du secteur public en contactant la mairie et/ou les services techniques.

Etape 4 : Le correspondant se rend sur le lieu où se trouve l'animal, généralement déplacé dans les locaux des services techniques de la commune.

Etape 5 : Le correspondant renseigne sur la fiche échouage les informations suivantes : lieu et date d'échouage (date du signalement), date d'observation (date à laquelle le correspondant vient examiner l'animal), espèce, sexe, état de décomposition de la carcasse ainsi que l'historique de l'échouage s'il est connu (*Annexe 1*).

Etape 6 : Le correspondant réalise les photographies standards (*Annexe 2*) permettant notamment l'identification de l'espèce, du sexe et la détermination de la condition physique.

Etape 7 : Le correspondant réalise les biométries (longueurs, circonférences, épaisseurs de lard) (*Annexe 1*).

Etape 8 : Le correspondant examine l'animal à la recherche de toute lésion et/ou trace de capture accidentelle, et documente toutes ses observations.

Etape 9 : Le correspondant réalise le protocole 1 d'échantillonnage (prélèvement de cinq dents au milieu de la mâchoire inférieure gauche).

Une fois l'examen terminé, la carcasse de l'animal peut être évacuée par voie d'équarrissage. La fiche échouage remplie est envoyée à l'Observatoire PELAGIS. Le correspondant ou l'Observatoire PELAGIS rentre les informations sur une application de saisie accessible par internet. Ainsi, les données sont sauvegardées informatiquement sur une base de données nationale. Les fiches échouages sont archivées dans les bureaux de l'Observatoire PELAGIS.

De nombreux correspondants s'arrêtent à ce niveau d'examen et au protocole 1 d'échantillonnage. Ce dernier permet d'accéder à des données de population (démographie et génétique). Certains correspondants réalisent le protocole 2 d'échantillonnage. Il s'agit de prélever en plus des dents, de la peau, du lard et du muscle et après ouverture de l'animal, l'estomac, du foie, du rein et les gonades.

Ce protocole 2 permet quant à lui d'accéder à des données de démographie, de génétique, d'écologie alimentaire et d'effectuer des dosages d'éléments traces (éléments essentiels et toxiques) et de Polluants Organiques Persistants (POP). Un protocole 3 d'échantillonnage existe mais n'est réalisé que par des vétérinaires, car il s'apparente à une autopsie. En effet, les prélèvements supplémentaires sont réalisés suite à des observations nécessitant des compétences vétérinaires et sont destinés à de l'histopathologie ou de la bactériologie/virologie notamment.

Tous les prélèvements sont bancarisés et sont aussi gérés et stockés par l'Observatoire PELAGIS. Les données d'échouage et les divers prélèvements sont exploités pour différents projets réalisés au sein de l'Observatoire PELAGIS mais peuvent être fournis à d'autres organismes après accords du projet par le COPIL.

1.4.1.2. Problématiques rencontrées

La création du RNE a permis un signalement quasiment exhaustif de tous les échouages de mammifères marins présents sur les côtes françaises. La base de données concernant ces échouages est de taille très importante. Cependant, certaines des informations collectées ne sont pas toujours exploitables. En effet, pour pouvoir utiliser les données dans le cadre d'une étude, il faut que ces dernières soient, pour un animal donné, complètes et correctes. Un grand nombre de fiches échouage sont incomplètes. Il suffit d'une mesure biométrique non renseignée ou d'une non-cohérence des informations pour exclure cet animal de toute étude. Généralement, la prise photographique n'est pas respectée, ne permettant pas à l'Observatoire PELAGIS de compléter certaines données manquantes.

De plus, pour pouvoir utiliser les données dans le cadre d'une étude, il faut que ces dernières soient collectées de manière homogène pour tous les animaux. C'est une problématique importante inhérente à un organisme reposant sur des sciences participatives : l'hétérogénéité de ses acteurs. La diversité des correspondants, de par leur formation et leur engagement dans le réseau, se répercute sur la collecte de données qui est alors hétérogène et entraîne une perte de données ou une non exploitation trop importante.

Le statut de bénévole des correspondants ajoute une difficulté. Il est délicat de leur imposer des règles strictes et de faire des retours négatifs sur leur travail, ce qui pourrait les démotiver. Nous ne pouvons pas ordonner mais seulement conseiller. C'est cet équilibre entre améliorer la qualité des informations récoltées sur les échouages et ne pas leur demander un travail qui dépasserait le cadre du bénévolat, qu'il faut trouver.

Les données collectées jusqu'à présent servent essentiellement à l'étude du suivi de l'abondance, de la démographie et la détermination de la distribution et des habitats critiques des mammifères marins. Un des objectifs prioritaire de l'Observatoire PELAGIS aujourd'hui est, à partir des informations récoltées sur les échouages, pouvoir dégager les grandes causes de mortalité des mammifères marins. En effet, leur préservation passe par la connaissance des menaces qui pèsent sur eux. Jusqu'ici, les correspondants ne sont toutefois capables de réaliser qu'un examen externe sommaire, avec une recherche de traces de capture accidentelle seulement, ce qui semble insuffisant pour les objectifs actuels. Une évolution des missions du correspondant est donc nécessaire.

L'idéal serait bien évidemment que chaque mammifère marin échoué subisse une autopsie vétérinaire. Malheureusement, une autopsie vétérinaire systématique n'est absolument pas réalisable pour tous les mammifères marins qui s'échouent sur nos côtes. Le principal frein est financier. C'est ce frein financier qui ne permet pas d'avoir des personnes du métier, qualifiées, sur le terrain. Le RNE repose sur les correspondants bénévoles, ce sont eux les acteurs principaux et ce sont eux qu'il faut amener le plus loin possible.

Ainsi est né en 2014, le groupe de travail « Causes de mortalité » dans le but de mettre en place des formations complémentaires pour les correspondants afin de leur permettre d'accéder à de nouvelles compétences. Trois niveaux de formation sont développés, en développement ou à développer, et sont présentés ci-dessous.

1.4.2. Niveaux de formation à atteindre

Actuellement la formation initiale, intitulée niveau 1 de formation, regroupe les connaissances théoriques explicitées précédemment (*cf* 1.3.4.2), la capacité à remplir une fiche échouage sur le terrain et à réaliser le protocole 1 d'échantillonnage. Ce niveau s'adresse à tout nouveau demandeur quelles que soient ses compétences initiales. Afin de pouvoir dégager les grandes causes de mortalité des mammifères marins échoués, les correspondants doivent développer des compétences supplémentaires. Ce projet a fait l'objet d'une réunion du COPIL en 2014 **Tableau 2**.

Tableau 2: Récapitulatif de la réunion du comité de pilotage du RNE sur le groupe de travail « Causes de mortalité » (2014)

GECEM : Groupe d'Etude des Cétacés de Méditerranée ; ULG : Université de Liège ; AFB : Agence Française pour la Biodiversité ; ULR : Université de La Rochelle ; GMN : Groupe Mammalogique Normand ; Association Hironnelle : agit pour l'environnement sur le territoire du Pays de Retz Atlantique ; CMNF : Coordination Mammalogique du Nord de la France ; CARI : Association CARI pour l'étude des cétacés en Corse ; LDA 34 : Laboratoire Départemental Vétérinaire de l'Hérault

<p>Participants</p>	<ul style="list-style-type: none"> ▪ Laurence Micout (GECEM) ▪ Thierry Jauniaux (ULG) ▪ Benjamin Guichard (AFB) ▪ Florence Caurant (ULR) ▪ Willy Dabin (PELAGIS) ▪ François Gabillard (GMN) ▪ Monique Croze et Marcel Godin (Association Hironnelle), ▪ Jean-luc Borgain (CMNF) ▪ Cathy Cesarini (CARI) ▪ François Moutou (LDA34) ▪ Cyril Hue (LDA34) ▪ Nicolas Keck (LDA34) <p style="text-align: right;">} Absents à cette réunion, ils ont été sollicités par la suite pour apporter leur expertise.</p>
<p>Objectif</p>	<p>Dégager des grandes catégories de causes de mortalité, sans l'intervention systématique d'un vétérinaire, tout en harmonisant les examens à l'échelle du réseau. Les données collectées doivent ainsi répondre aux attentes de la DCMM en complément des approches vétérinaires et épidémiologiques.</p>
<p>Méthode</p>	<p>Trois niveaux d'examen peuvent être envisagés :</p> <ol style="list-style-type: none"> 1. Examen externe permettant d'orienter vers une grande cause de mortalité (cause suspectée) : capture accidentelle, collision, prédation, pathologique. 2. Examen après ouverture (sans implication d'un vétérinaire) qui permet de compléter et le cas échéant, avérer la grande cause de mortalité mais aussi de définir le statut sanitaire de l'animal (dénutrition, pathologie, parasitologie). 3. Autopsie par un vétérinaire avec prélèvements pour examens complémentaires.

La première question soulevée est celle de la stratégie d'examen. Quel type d'examen, pour quel nombre d'individus, pour quelles espèces etc. Puis se pose la question de la formation et des outils à fournir aux correspondants afin qu'ils soient en mesure de faire les examens du 1^{er} et/ou 2^{ème} niveau, ceci sans les compétences d'un vétérinaire.

Le premier niveau de formation se composera donc de la formation initiale déjà existante, complétée par le niveau 1 d'examen évolué : les examens externes. Ce niveau de formation est aujourd'hui disponible. Les outils ont été créés avant mon arrivée à l'Observatoire PELAGIS en 2018, et j'ai pu assister aux premières formations. Le développement du deuxième niveau de formation, les examens internes, est la mission que l'on m'a confiée dans le cadre de ma thèse d'exercice vétérinaire. Le troisième et dernier niveau de formation concerne les laboratoires vétérinaires et non plus les correspondants, et son développement se fera en parallèle de mon travail. Les objectifs de ces trois niveaux de formation sont présentés plus précisément ci-dessous.

1.4.2.1. Niveau 1 : Examen externe

Durant toute l'année 2015, la réflexion s'est portée sur le développement d'outils pour accompagner les correspondants du RNE à la réalisation des examens externes selon les nouveaux objectifs. Le but est d'apprendre aux correspondants à regarder, reconnaître et définir correctement les éléments vus à l'examen externe d'un mammifère marin. Le public destinataire de cette formation est large, contrairement aux niveaux de formation 2 et 3.

Ainsi, le format des outils et des formations doit être adapté à un éventail large de personnes. L'hétérogénéité des correspondants est à prendre sérieusement en considération tout au long du développement des différents niveaux de formation.

L'objectif crucial est de pouvoir exploiter les données que les correspondants nouvellement formés pourront récolter. Pour cela, il faut homogénéiser le recueil d'information au maximum, en apportant des outils qui diminueront le plus possible la subjectivité de chacun. Ainsi, l'équipe de l'Observatoire PELAGIS a décidé de sélectionner 11 termes sur lesquels les correspondants seront formés. Il s'agit de :

- Abrasions
- Hémorragies
- Coupes nettes
- Perforations
- Morsures
- Malformations
- Grosseurs
- Lésions pathologiques
- Ectoparasites et épizoïtes
- Corps étrangers
- Fractures

Leur fournir une liste restreinte et bien définie de termes à connaître permet à chacun de correctement définir une anomalie donnée et de conduire l'ensemble des correspondants à utiliser le même terme pour cette anomalie, toujours dans ce souci d'homogénéité des données. Le choix des termes a été réalisé selon les anomalies les plus fréquemment observées sur le terrain, en essayant de couvrir le maximum de situations en un minimum de termes, et ce afin de ne pas démotiver le correspondant face à une charge de travail trop lourde. Ces termes ont été validés lors de la réunion du COPIL en 2016 **Figure 26**.

Les outils se présentent sous forme de fiches techniques recto verso, où une fiche est consacrée à un terme. Ces fiches techniques sont construites de manière à avoir au recto la définition du terme, l'explication des mécanismes et les causes d'apparition, leur apparence *ante mortem* et *post mortem*, et ce que doit faire le correspondant lorsqu'il observe cette anomalie. Au verso, des photographies permettent d'illustrer.

Ces fiches ont beaucoup évolué entre 2016 et 2018, suite à la relecture des vétérinaires et aux remarques des différents acteurs du RNE lors de multiples réunions. En effet, la difficulté réside encore une fois dans l'hétérogénéité des correspondants. Pour certains ces fiches techniques étaient trop compliquées et chargées et pour d'autres, trop vulgarisées et incomplètes. De nombreux aller-retour ont été faits entre vulgarisation et centralisation. Finalement, une version des fiches techniques a été validée en 2017 par le COPIL. Puis en 2018, au cours de la réunion du COPIL et du séminaire qui ont eu lieu à La Rochelle, les vétérinaires du réseau ont corrigé les termes inappropriés (exemples : l'association des termes « nécrose pathologique », l'utilisation du terme « tumeur » pour définir des grosseurs). Ces fiches sont aujourd'hui éditées pour une mise à l'épreuve sur le terrain (*Annexe 3*).

Lors de ce même séminaire, en 2018, des ateliers ont été proposés afin de présenter ces fiches techniques et de les tester sur les correspondants. Ces derniers étaient une quarantaine à participer à cet atelier. Les 11 termes ont été présentés dans une première partie théorique, puis, par groupes de six, une mise en pratique a été organisée. L'exercice consistait à se mettre dans la situation d'un échouage de mammifère marin. Des photographies d'un réel cas d'échouage leur étaient fournies, ainsi qu'une nouvelle fiche échouage, comportant un encadré examen externe, à remplir (*Annexe 4*). Après 15 minutes en autonomie, ils ont ensuite présenté leur cas en expliquant leur démarche et en justifiant les informations annotées sur leur fiche échouage. Des corrections ont été apportées par l'équipe de l'Observatoire PELAGIS et des discussions ont eu lieu avec l'ensemble des groupes.

Les avis des participants ont été recueillis par des enquêtes de satisfaction. Les retours ont été bons dans l'ensemble. Les correspondants ont apprécié ces échanges dynamiques avec l'Observatoire PELAGIS et les autres correspondants. Certains ont été ravis d'acquérir de nouvelles connaissances et d'autres ont apprécié de se confronter à leurs acquis. Les correspondants ont confirmé la nécessité d'avoir ces outils pour réaliser des examens de meilleure qualité sur le terrain. Avoir des formations pour expliquer et mettre en application ces outils leur semble indispensable. Les avis ont divergé quant à la quantité et la précision des informations présentes sur les fiches techniques. Pour certains, la quantité d'informations à acquérir était trop importante, et le vocabulaire utilisé pas assez vulgarisé, pour d'autres, les fiches manquaient de détails, et pour d'autre encore, le fond et la forme des fiches leur convenait. Ces remarques divergentes sont systématiquement présentes, même après plusieurs modifications des fiches techniques pour les simplifier ou les détailler. Afin de pouvoir aboutir ce projet, il est indispensable de savoir s'arrêter. Dorénavant, ces fiches techniques ne seront plus modifiées dans leur fond et dans leur forme, hormis les quelques terminologies explicitées plus haut.

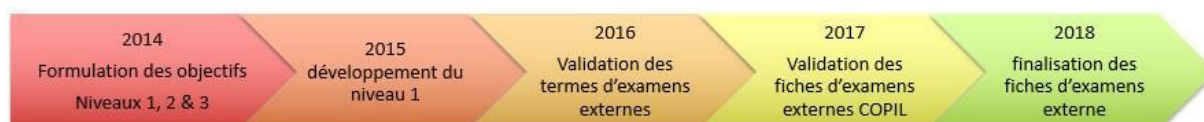

Figure 26 : Récapitulatif chronologique du développement du niveau 1 de formation

Le niveau 1 de formation étant maintenant bien avancé, la problématique pour l'élaboration d'outils concernant le niveau 2 de formation est relancée. C'est dans cette démarche que l'Observatoire PELAGIS m'a intégrée au projet dans le cadre de ma thèse d'exercice vétérinaire.

1.4.2.2. Niveau 2 : Examen interne

Ce niveau de formation est développé afin de faire un pas de plus vers l'objectif de pouvoir dégager les grandes causes de mortalité des mammifères marins échoués sur nos côtes.

L'Observatoire PELAGIS est conscient que ce pas est énorme compte tenu de l'état actuel des collectes de données. Cependant, certains correspondants du RNE demandent à acquérir de nouvelles connaissances, à se perfectionner et à aller plus loin. Ce sont des personnes qui réalisent déjà le protocole 2 d'échantillonnage, ils s'attardent à observer les différents organes, en plus de simplement les prélever. Ils se posent des questions sur ce qu'ils observent et appellent l'Observatoire PELAGIS pour avoir des réponses. Ce sont généralement des personnes présentes dans le RNE depuis longtemps, très actives dans le réseau, des passionnés et/ou des personnes de formation biologiste ou vétérinaire qui veulent pouvoir utiliser leur compétences pour servir le RNE. C'est à cette minorité curieuse d'apprendre que s'adresse ce niveau 2 de formation.

L'examen interne consiste à ouvrir l'animal et en plus de réaliser le protocole 2 d'échantillonnage, d'examiner les organes internes afin de relever toute anomalie visible macroscopiquement. Un protocole de dissection est déjà disponible par l'Observatoire PELAGIS (*Annexe 5*). Il ne faut jamais perdre de vue que ces examens internes ne sont pas des autopsies vétérinaires.

Les objectifs et la mise en œuvre de la production de tels outils font l'objet de la deuxième partie de ce manuscrit.

1.4.2.3. Niveau 3 : Autopsie vétérinaire

Le troisième niveau de formation s'adresse aux laboratoires vétérinaires. Il a pour objectif de former les vétérinaires à produire un rendu standardisé des autopsies faites sur les mammifères marins. Ce projet est inspiré d'une démarche entreprise depuis 1990 au Royaume-Uni par le Cetacean Stranding Investigation Programme (CSIP), programme de recherche collaboratif britannique financé par le gouvernement britannique. Désormais, un consortium d'organisations enregistre de manière collaborative les informations relatives à tous les cétacés, tortues marines et requins pèlerins échoués chaque année sur les côtes britanniques. Afin d'entreprendre une surveillance de l'incidence des maladies chez les cétacés échoués et d'identifier toute nouvelle menace importante pesant sur leur état de conservation, 100 individus par an sont systématiquement envoyés dans des laboratoires vétérinaires pour autopsie. La principale exigence de ce projet est de fournir une approche coordonnée de la surveillance des échouages de cétacés et d'étudier les principales causes de mortalité des cétacés échoués au Royaume-Uni.

En France, l'Observatoire PELAGIS aimerait suivre ce modèle et pouvoir réaliser également 100 autopsies de mammifères marins échoués par an par des laboratoires vétérinaires. Les animaux autopsiés doivent provenir des quatre façades maritimes et un budget de 400€ par animal serait envisageable. Il reste à définir combien d'animaux par façade seront concernés, de quelles espèces et sur quelle période. Les laboratoires vétérinaires volontaires devront gérer ce budget de manière à avoir suffisamment de fonds pour chaque animal, tout au long de l'année.

1.5. Examens internes

Avant de commencer l'élaboration des outils, il est important de bien définir les objectifs attendus de ce niveau de formation, afin de développer des outils permettant de les atteindre et adaptés au public visé.

1.5.1. Objectifs

Ce travail a pour vocation de former un groupe de correspondants à réaliser des descriptions complètes, rigoureuses et standardisées de leurs observations sur le terrain. Cette formation doit permettre de recueillir des informations fiables et exploitables.

Grâce à ces nouvelles données, une surveillance syndromique des pathologies des mammifères marins va pouvoir progressivement être mise en place. La surveillance syndromique est définie par le Center for Diseases Control and Prevention comme : « Une approche, dans laquelle les intervenants sont assistés par des procédures d'enregistrement automatiques des données, qui permettent la mise à disposition de données pour le suivi et l'analyse épidémiologique en temps réel ou proche du temps réel. Cela afin de détecter des événements habituels ou inhabituels plus tôt qu'il n'aurait été possible de le faire sur la base des méthodes traditionnelles de surveillance » (Gauthier, Lemberger, Decors 2016).

Dans notre cas, cette surveillance syndromique vise à exploiter des informations collectées en grand nombre, de manière continue, pour en analyser les tendances (Warns-Petit, Artois, Calavas 2009). La centralisation des informations faite par l'Observatoire PELAGIS et la sauvegarde des principales données lésionnelles de chaque examen interne va permettre de mesurer des tendances temporelles et/ou géographiques d'apparition de certaines lésions. Ces tendances sont généralement déterminées de façon rétrospective, et vont permettre par la suite de mettre en place des moyens pour réaliser des études spécifiques et ciblées. La description des lésions observées à l'examen interne constitue alors l'information primaire.

La surveillance syndromique ne peut s'affranchir du diagnostic étiologique, essentiel pour l'évaluation et la gestion du risque. C'est là qu'intervient le niveau 3 de formation, qui devra être développé en parallèle du niveau 2. En effet, si une lésion est fréquemment rencontrée sur des animaux ayant subi un examen interne, il est probable qu'un individu du niveau 3, c'est-à-dire ayant subi une autopsie vétérinaire, la présente également. L'investigation de cette dernière sera alors possible lors de l'autopsie vétérinaire et des examens complémentaires associés. Cela apportera des réponses pour les individus du niveau 2 d'examen. Ces deux niveaux fonctionnent donc ensemble. Cependant, l'objectif est d'avoir une couverture homogène des trois niveaux d'examen, sans aucun niveau intermédiaire. C'est-à-dire, un individu ne peut pas appartenir à un niveau 2 d'examen et basculer dans un niveau 3 d'examen. Chaque individu appartient à un niveau d'examen défini en amont, le transit d'individus d'un niveau d'examen à un autre ne mènera à rien car ils ne rentreront dans aucun protocole précis. Définir suffisamment d'individus pour un niveau 2 d'examen et tous examinés de manière homogène est déjà une très grande avancée pour le réseau. De plus, réaliser 100 autopsies par an par les laboratoires vétérinaires est déjà assez lourd en termes de moyens humains et financiers.

Le correspondant doit comprendre que nous nous intéressons à l'échelle de la population, et pas à un individu donné. Suite à son examen et à l'interprétation des données par l'équipe de l'Observatoire PELAGIS ou par des anatomo-pathologistes vétérinaires, la cause de mortalité de l'animal ne pourra pas toujours lui être fournie en l'absence d'examens complémentaires, non réalisés à ce niveau d'examen. Cependant, les données qu'il a collectées pour cet animal vont contribuer au processus de détermination de la cause de mortalité dans un second temps.

Entreprendre cette surveillance de l'incidence de certaines lésions chez les mammifères marins échoués va permettre d'identifier toute menace importante pesant sur leur état de conservation.

1.5.2. Matériel et méthode

Afin d'accéder aux objectifs que nous nous sommes fixés, un travail bibliographique a été effectué. L'élaboration des outils repose principalement sur des données de la littérature pour l'aspect de fond. Pour l'aspect de forme, le groupe de travail regroupant correspondants et professionnels m'a permis de développer des outils adaptés.

Ces derniers doivent permettre de former les correspondants à réaliser des descriptions rigoureuses de ce qu'ils observent sur le terrain, selon une méthodologie précise et avec l'utilisation de termes adaptés. Cela permet d'objectiver les observations de chacun, de les homogénéiser et d'augmenter la qualité des examens et des données rapportées. Grâce à ce travail, nous voulons donner plus de légitimité aux données que nous avons en notre possession. Nous souhaitons pouvoir les utiliser pour des études ultérieures, notamment sur l'évolution des différentes menaces pesant sur les mammifères marins.

Ainsi, les correspondants doivent être capables de :

- Détecter les organes pathologiques
- Documenter les lésions observées selon une méthodologie précise
- Croiser les informations faites à l'examen externe et interne pour arriver à une hypothèse quant à la grande catégorie de cause de mortalité

Il est très important de comprendre qu'à ce niveau d'examen il ne s'agit en aucun cas d'arriver à un diagnostic étiologique, cela ne pouvant rarement être conclusif aux vues des seuls examens externes et internes, mais bien à une hypothèse quant à la grande catégorie de cause de mortalité. Les grandes catégories de cause de mortalité sont : capture accidentelle, collision, pathologie, prédation/compétition.

Le correspondant peut se prononcer sur une éventuelle cause de la mort mais sa mission principale est de réaliser un bon examen externe et interne, avec de bonnes descriptions et de bonnes photographies. La validation de la donnée sera faite par des professionnels. Des équipes de deux-trois anatomopathologistes du RNE vont être constituées, sous convention possible, afin de traiter ces données le plus rapidement possible. L'interaction entre les correspondants et les professionnels est indispensable. Il est important de pouvoir réaliser les interprétations rapidement afin de faire un retour aux correspondants dans des délais brefs, pour garder leur motivation et les impliquer. Cet accompagnement va également permettre de corriger d'éventuelles erreurs de méthodologie et de former en continu les correspondants. En effet, même en créant des outils pour harmoniser et objectiver au maximum les données, il y aura toujours de la subjectivité dans la manière de décrire, et ce sera aux professionnels de les recadrer.

Les différentes étapes que devront réaliser les correspondants pour arriver au rendu désiré sont :

- Disséquer l'animal de manière méthodologique et ordonnée
- Savoir reconnaître les organes
- Savoir différencier un organe sain d'un organe pathologique sur critères macroscopiques
- Décrire toutes les lésions observées le plus précisément possible
- Documenter ces lésions par une fixation photographique

Ainsi, les outils développés qui vont servir au support de leur formation sont les suivants :

- Guide de reconnaissance et de description des états pathologiques des organes internes des mammifères marins
- Guide de biosécurité et protocole de dissection
- Fiche de description macroscopique des organes de cétacés
- Fiche de description macroscopique des organes de pinnipèdes
- Fiche de protocole de dissection
- Fiche technique de description d'une lésion macroscopique
- Fiche de fixation photographique
- Fiche de rendu

Ces différents outils seront présentés dans la deuxième partie de ce manuscrit.

Des formations seront bien évidemment associées à ces outils. Elles permettront de présenter les objectifs de ce niveau de formation aux correspondants, de montrer comment se servir des outils et de les exercer à les utiliser correctement. Il y aura des allers-retours entre le terrain et la conception des outils. C'est le terrain qui guide l'élaboration des outils qui seront donc susceptibles d'évoluer et d'autres outils pourront être mis en place si nécessaire.

Comme dit précédemment, le contrôle de la bonne utilisation de ces outils sera faite en continu grâce aux validations de données faites par des professionnels.

1.5.3. Limites

Les limites de ce niveau de formation doivent être bien explicitées. L'inquiétude des vétérinaires du réseau est de voir leur métier sacrifié. Les correspondants formés ne doivent en aucun cas penser qu'ils font des autopsies vétérinaires. Il sera donc important d'insister sur le fait que leur travail a une grande importance, mais ne s'apparente pas à une autopsie vétérinaire.

L'Observatoire PELAGIS ne va proposer cette formation qu'à un groupe restreint de correspondants, sur critère de compétences et de motivation. Cependant, il existera toujours une hétérogénéité dans les connaissances, les compétences et l'engagement de ces correspondants. Il faut alors veiller à trouver un juste milieu qui va permettre d'atteindre nos objectifs avec un minimum de personnes parmi les plus compétentes et les plus motivées. Cependant, il ne faudra pas décourager les correspondants par une charge de travail trop importante, sachant que le degré d'effort que chacun voudra fournir sera différent. Le réseau fonctionne grâce aux bénévoles, sans qui il n'existerait plus. L'important est d'avoir des résultats. Ainsi, il faut proposer quelque chose de réalisable, sans quoi le projet sera voué à l'échec.

La devise reste « moins mais mieux ». La priorité est d'avoir des correspondants bien formés, qui fourniront des rendus de qualité, quitte à ce qu'ils soient moins nombreux. Actuellement, beaucoup d'informations sont perdues, il ne faut pas essayer ici de tout récupérer, il faut se fixer un minimum et s'y tenir. Cela sera déjà une avancée énorme.

L'Observatoire PELAGIS est dans une démarche de progression : faire mieux que ce qui est fait actuellement. Plusieurs remarques ont été faites lors de réunions du groupe de travail, avec des inquiétudes quant à l'application de ce nouveau niveau de formation, niveau bien au-dessus de ce qui est fait actuellement. Cependant, il ne faut pas se restreindre ou abandonner parce que selon certaines personnes cela ne sera pas réalisable. Il faut essayer pour voir ce que cela peut donner et adapter selon les retours terrain. Nous voulons améliorer l'état actuel des récoltes de données. Il faut donc inévitablement apporter de nouvelles connaissances, acquérir de nouvelles compétences et par conséquent fournir un nouvel effort et y consacrer du temps. Nous savons déjà qu'il y a des correspondants qui

veulent s'engager et n'attendent que d'acquérir de nouvelles connaissances. Grâce à ce travail ils vont avoir le choix de pouvoir le faire, ce qui est une évolution positive pour eux. A nous de préserver leur motivation.

Les avis des vétérinaires du RNE sont divergents. Certains vétérinaires généralistes sont ravis d'avoir accès à ces outils car ils n'ont pas forcément de connaissances concernant les mammifères marins. Pour les vétérinaires spécialisés, notamment en anatomie pathologique et/ou en mammifères marins, la vulgarisation omet de nombreux détails rendant l'information fausse ou biaisée. Ce souci du détail et de la précision est un critère que l'on retrouve chez les vétérinaires du fait de leur formation. C'est un piège dans lequel il faudra veiller à ne pas tomber, être conscient du degré de détails des informations fournies et en connaître leurs limites.

A l'unanimité ce projet a été considéré comme très intéressant et indispensable pour l'évolution du RNE. Toutes les remarques qu'ont pu nous apporter les correspondants du RNE venant d'horizon très divers ont été prises en compte dans l'élaboration finale des outils.

Partie 2 : Travail expérimental de développement des outils de formation du niveau 2

Maintenant que les objectifs ont été fixés et explicités dans la première partie, des outils ont été développés afin de les atteindre. Des connaissances préalables sont indispensables pour la bonne réalisation de ce projet. Les correspondants vont devoir pratiquer des examens internes sur des carcasses de mammifères marins et détecter les lésions. Afin de les guider au mieux dans cette démarche, il est primordial de connaître en amont l'anatomie de ces animaux ainsi que les principales pathologies dont ils peuvent être atteints. Une vue d'ensemble sur tout cela est nécessaire pour leur fournir ensuite des outils ciblant l'essentiel.

Une première étape a donc été de récolter un maximum d'informations quant aux connaissances actuelles sur les pathologies et les causes de mortalité des mammifères marins. Le but est de faire ressortir les causes de mortalité les plus fréquemment rencontrées et d'identifier les lésions qui y sont associées. Cela va permettre d'orienter le contenu des outils. Connaître la morphologie des organes des mammifères marins est également un préalable indispensable qui a donc aussi fait l'objet d'une recherche bibliographique.

2.1. Recherches bibliographiques

2.1.1. Grandes causes de mortalité des mammifères marins

Un travail bibliographique préalable est essentiel pour l'élaboration de notre projet. La connaissance de l'état actuel des différentes menaces qui pèsent sur les mammifères marins ainsi que leur expression au niveau de l'organisme a guidé l'élaboration des outils. Cela a notamment permis de sélectionner quels organes internes étaient les plus judicieux d'être présentés aux correspondants, lesquels devront être examinés, adapter les termes choisis dans la méthodologie de description d'une lésion et adapter le protocole de dissection.

La cause de la mort est définie comme toute blessure, maladie ou trouble à l'origine du dérangement physiologique conduisant directement au décès de l'animal. Plusieurs menaces pèsent sur les mammifères marins (Deaville, Jepson 2011):

- **Captures accidentelles et enchevêtrement** : dans du matériel de pêche (paniers, filets etc.) ou des engins de pêche/déchets marins abandonnés. Concerne principalement les cétacés.
- **Collision**: cette catégorie comprend un traumatisme contondant avec un navire et/ou des blessures correspondant à un contact avec une hélice.
- **Embolie gazeuse** : formation de bulles de gaz intravasculaires qui obstruent la circulation et provoquent des lésions tissulaires associées (Jepson et al. 2005).
- **Maladie infectieuse** : vaste catégorie comprenant un certain nombre d'agents infectieux pouvant être responsables de la mort d'un mammifère marin.
- **Maladie non infectieuse** : cela comprend des affections diverses, comme les anomalies congénitales et les phénomènes néoplasiques.
- **Attaque intraspécifique ou interspécifique** : la prédation ou la compétition sont considérées comme des causes de décès non négligeables.

- **Famine** : elle est considérée comme étant la cause de la mort chez les animaux gravement émaciés et ne présentant aucun autre processus pathologique pouvant expliquer le mauvais état nutritionnel après examen *post mortem*. Il s'agit très fréquemment d'individus nouveaux séparés prématurément de leur mère.
- **Échouage actif** : attribué au décès de cétacés dans un bon état de santé et nutritionnel. Cela inclus notamment les défauts d'orientation.
- **Autres** : large catégorie couvrant les causes de décès qui ne peuvent pas être classées selon les critères existants. Par exemple la sénescence, les dystocies etc.

Il est important de garder en tête qu'il est difficile de déterminer la cause de la mort chez les animaux sauvages, en particulier les mammifères marins. Les connaissances actuelles sur la physiopathologie de ces animaux sont limitées et bien moins développées que pour certaines espèces de mammifères terrestres. Une difficulté réside également dans la présence fréquente de plusieurs lésions simultanées, qui peuvent orienter vers différentes catégories de cause de mortalité, ainsi que de l'état de décomposition souvent avancé des carcasses lors de leur découverte (Baker, Martin 1992).

L'objectif pour les correspondants n'est pas de dégager une étiologie possible quant à la cause de mortalité mais un faisceau de présomption quant à la grande catégorie de cause de mortalité. Chaque grande catégorie va être présentée ci-dessous. Il est important de garder en mémoire que nous n'aurons jamais accès au taux de mortalité total car tous les animaux morts en mer ne s'échouent pas.

2.1.1.1. Origine anthropique

Les causes de mortalité d'origine anthropique sont diverses. Elles peuvent provenir de l'interaction directe avec les Hommes ou indirecte lorsque les activités humaines perturbent la biologie des mammifères marins.

La hiérarchisation des impacts des activités anthropiques montre que la pêche est de loin celle qui a l'impact le plus important sur les mammifères marins. Quantitativement, les collisions avec les navires marchands de gros tonnage ne représentent un phénomène significatif que pour les grands cétacés qui en sont les principales victimes notamment en mer Méditerranée. Si l'impact du bruit est actuellement encore difficile à évaluer, il semblerait que l'utilisation de sonar puisse avoir un effet néfaste sur les mammifères marins.

2.1.1.1.1. Captures accidentelles et enchevêtrements

Il s'agit de la cause de mortalité anthropique la plus courante chez les petits cétacés (Delphinidés, Phocoenidés) (Read, Murray 2000; Jauniaux 2002). En mer du Nord, les captures dans les engins de pêche représentent une des premières causes de mortalité des petits cétacés (Jauniaux 2002). Le marsouin est l'espèce la plus fréquemment capturée : cela serait lié à une capacité plus faible de détection des filets. L'écholocation leur permettrait de détecter un filet à 3 à 6 m lors d'une approche perpendiculaire au filet, contrairement au grand dauphin qui le détecterait dès 25 à 55 m (Kastelein, Au, de Haan 2000). Les captures de grands cétacés en Atlantique Nord-Est sont anecdotiques (Jauniaux 2002). Les phoques, eux, sont des victimes fréquentes des activités halieutiques, sans que cela ne représente une menace pour ces espèces en raison de la taille des populations (Jauniaux 2002).

Des lésions, principalement externes, permettent d'identifier les enchevêtrements dans les engins de pêche (Jauniaux et al. 2002). Un engin de pêche est défini comme étant tout équipement de pêche commerciale ou de loisir (filets, bouées, lignes, hameçons, casiers, etc.). Cependant, certaines techniques de pêche peuvent ne générer aucune marque externe.

L'identification des lésions causées par le piégeage dans différents engins de pêche a été réalisée par l'analyse d'individus dont on sait qu'ils sont morts suite à une capture accidentelle et dans quel type d'engin. Les lésions sont similaires chez les cétacés et les pinnipèdes, bien que la présence de fourrure chez ces derniers puisse rendre la détection plus délicate (Moore, Barco 2013).

Afin de bien comprendre la complexité de l'interaction entre la pêche et les mammifères marins, il est important de faire un petit point sur les différentes techniques de pêche et le matériel associé. Les principaux engins de pêche impliqués dans les captures accidentelles sont les filets dérivants, les filets côtiers et les chaluts pélagiques (Hue 1998).

• *Techniques et engins de pêche*

Premièrement, les filets de pêche sont constitués de ficelles monofilaments ou multifilaments. Leurs caractéristiques reposent sur le diamètre de la ficelle, la taille du maillage carré (distance entre deux nœuds) et la taille du maillage élastique (distance entre les nœuds opposés d'une maille tendue) **Figure 27**.

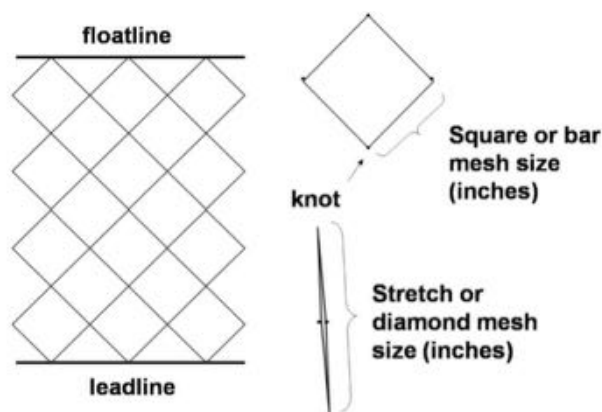


Figure 27: Caractéristiques du maillage (Moore, Barco 2013)

Les ficelles monofilaments sont de simples brins de nylon lisses qui laissent des marques étroites et nettes jusqu'à des lacérations sur les animaux en fonction du diamètre de la ficelle **Figure 28 Figure 30**. La ficelle multifilament est composée de plusieurs brins torsadés ou tressés ensemble. Elle peut laisser des impressions, abrasions ou lacérations sur les animaux, en fonction du diamètre de la ficelle **Figure 29**.



Figure 28: Impression d'une ficelle monofilament sur le rostre d'un grand dauphin (Virginia Aquarium 2004)




Figure 29: Impression d'une ficelle multifilament sur la nageoire dorsale d'un grand dauphin (Virginia Aquarium 2004)



Figure 30: Lacération du cou d'un phoque commun par une ficelle monofilament (Virginia Aquarium 2005)

Il existe ensuite différents types de filets faits à partir de ficelles.

- Filets maillants

Les filets maillants sont généralement constitués d'un ou plusieurs panneaux de filets monofilaments avec une ligne flottante en haut (ligne à flotteur) et une ligne lestée en bas (ligne principale) Figure 31. Les lignes sont composées de nombreux filaments (en chanvre, coton, nylon ou polypropylène) torsadés ou tressés entre eux. Le diamètre est relativement important laissant une impression de grande taille sur les animaux mais induit souvent des abrasions de type frottement Figure 32. Les cordages sont utilisés pour les amarres, les remorquages, relie les bouées et les ancres et sont utilisés notamment dans les pêches aux casiers.



Figure 31: Filet maillant (Michigan Sea Grant 2013)



Figure 32: Impression d'une ligne autour du pédoncule caudal d'un grand dauphin (Virginia Aquarium 2011)

La taille des mailles et le diamètre des ficelles varient en fonction des espèces cibles et des conditions environnementales. Ces filets peuvent être placés n'importe où dans la colonne d'eau. S'ils ne sont pas fixés au sol, on parle de filets dérivants. Les animaux peuvent s'enchevêtrer dans le filet, le système d'ancrage, la ligne à flotteur ou dans la ligne principale.

▪ Filets fixes

Les filets fixes sont comme leur nom l'indique, fixés. Ils comportent plusieurs entités formant ensemble un « piège à poisson » **Figure 33**. Les filets sont généralement constitués de ficelles torsadées supérieures à 1mm de diamètre et la taille des mailles varie selon les différentes parties du filet.

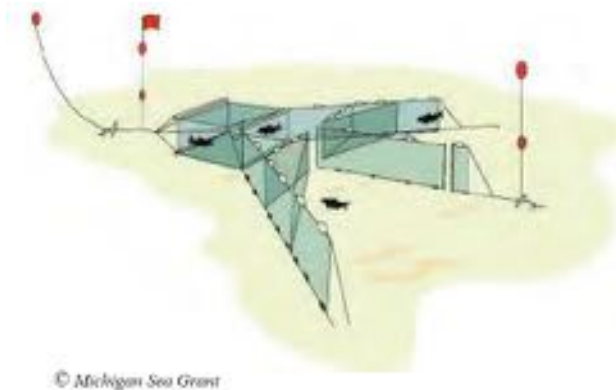


Figure 33: Filet fixe (Michigan Sea Grant 2013)

Les animaux peuvent alors s'enchevêtrer dans le filet ou dans le système d'ancrage.

▪ Chaluts pélagiques

Un filet remorqué par un navire évolue en pleine eau, entre la surface et le fond. Sa partie antérieure est constituée de cordages (filaments torsadés en brins et ensuite torsadés ou tressés en corde) ou de très grandes mailles, qui rabattent les bancs de poisson vers la partie postérieure du filet, aux mailles plus fines **Figure 34**.




Figure 34: Chalut pélagique (Deschamps 2011)

Les animaux peuvent alors s'enchevêtrer dans le filet ou dans les cordages.

D'autres activités de pêche utilisent des filets et interviennent dans les captures accidentelles. On retrouve notamment les sennes coulissantes, les palangres et les casiers.

▪ Sennes coulissantes

Il s'agit d'un filet rectangulaire utilisé en surface pour encercler les bancs de poissons. Des flotteurs sont fixés sur la partie supérieure tandis que la partie inférieure est lestée. Une coulisse permet le boursage de la partie inférieure du filet **Figure 35**. Parfois, les animaux ne présentent aucune lésion suite à l'enchevêtrement dans des sennes coulissantes. En effet, le piégeage se fait dans les plis du filet aux mailles fines et non dans les mailles du filet comme dans le cas des filets maillants. Il est possible d'observer de petites abrasions au niveau du rostre ou des bords d'attaque des nageoires pectorales et dorsale (Read, Murray 2000).

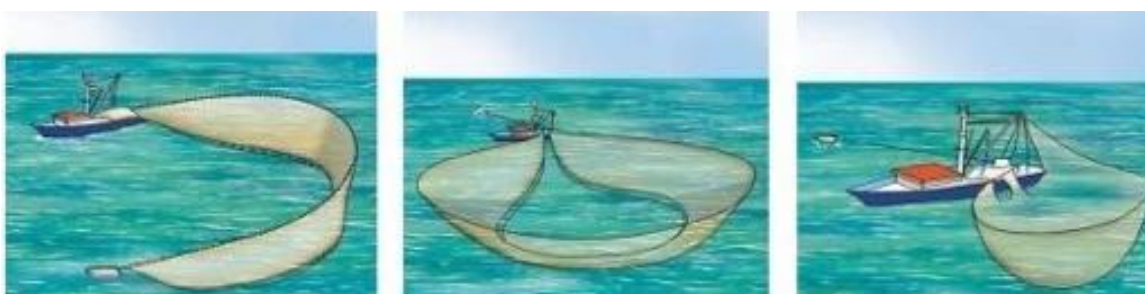

Figure 35: Senne coulissante (Deschamps 2011)

▪ Palangres

Il s'agit d'une ligne principale à laquelle sont fixées de nombreuses ficelles comportant des hameçons au bout, munis d'appâts **Figure 36**. Des dispositifs lumineux y sont parfois ajoutés afin d'attirer le poisson.

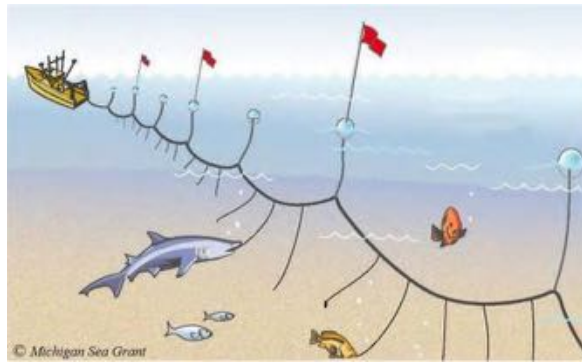


Figure 36: Palangre (Michigan Sea Grant 2013)

Les animaux peuvent alors s'enchevêtrer dans les lignes ou dans les hameçons.

- Casiers

Pour finir, des casiers sont utilisés pour la pêche aux crabes, homards, bécasses et autres invertébrés ainsi qu'aux poissons. Ils sont reliés par une ligne qui peut être flottante ou déposée au fond **Figure 37**. Les mammifères marins sont généralement piégés dans la ligne ou dans les casiers, après avoir attrapé leur proie.

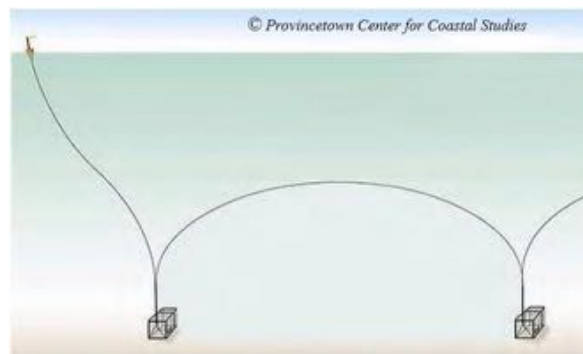


Figure 37: Casiers (Provincetown Center for Coastal Studies 2013)

Nous allons nous intéresser maintenant aux lésions que peuvent entraîner les activités humaines de pêche sur les mammifères marins.

- ***Lésions associées aux interactions avec la pêche et aux captures accidentelles***

Comme vu précédemment, lors de contact avec des filets, les animaux présentent des marques d'interaction. Ces marques varient en fonction du matériau du filet. Les filets monofilaments laissent en général de minces empreintes distinctes sur la peau **Figure 28** et les filets multifilaments, cordes et lignes, des empreintes tressées **Figure 29 Figure 32 Figure 38** (Read, Murray 2000; Jauniaux et al. 2006). Cela peut aller jusqu'à des lacérations et des coupures **Figure 30**.

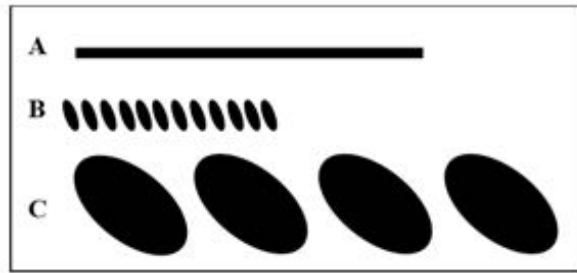


Figure 38: Impressions faites par (A) un filet monofilament, (B) un filet multifilament et (C) une corde. Les impressions sont plus visibles sur les cétacés.

Ainsi, les éléments en faveur d'une capture accidentelle dans des filets maillants sont des lacérations non cicatrisées de l'épiderme, des coupures nettes, le plus souvent autour de la tête en arrière de l'œil et autour du rostre sous forme de cerclage **Figure 39**. Elles se présentent également sur les bords d'attaque ou de fuite des nageoires pectorales, dorsale et caudale sous forme de coupures minces et courtes **Figure 40** (Read, Murray 2000). Ces lacérations peuvent être profondes, notamment autour de la tête ou du thorax, indiquant que l'animal peut avoir franchi plusieurs mailles du filet avant qu'il ne soit emmêlé.



Figure 39: Lacérations et impressions de filets maillants en région cervicale d'un grand dauphin (Virginia Aquarium 2005)



Figure 40: Coupure nette du bord de fuite d'une nageoire pectorale par contact filet chez un dauphin bleu et blanc (Observatoire PELAGIS 2015)

En revanche, les filets aux mailles très fines, comme ceux utilisés pour les sennes coulissantes, peuvent n'induire aucune lésion externe.

L'enchevêtrement dans des cordes ou des lignes n'est pas toujours fatal. Des mammifères marins ont été observés vivants transportant des lignes ou trainant des casiers de pêche **Figure 41**.



Figure 41: Lacération profonde du cou d'un phoque gris par une corde (RNE- Chapentier, 2012)

Les preuves d'enchevêtrement dans des cordes ou des lignes de pêche sont souvent évidentes. Des abrasions marquées sont observables dans les zones où le cordage s'est enroulé. Généralement il s'agit des nageoires pectorales, dorsale et caudale et du pédoncule caudal (Read, Murray 2000). Si l'objet de pêche est resté longtemps sur l'animal, il a pu engendrer des lésions profondes allant jusqu'au muscle et parfois jusqu'à l'os **Figure 42**.



Figure 42: Lacération profonde de la nageoire dorsale d'un grand dauphin par une ligne de pêche (CARI-Cesarini, 2013)

Dans le cas d'un enchevêtrement ancien où l'engin de pêche ne se trouve plus sur l'animal, il peut être difficile de mettre en évidence cette interaction passée. Cela peut tout de même s'observer sous forme d'encoches sur les marges des nageoires par exemple, témoins d'une ancienne lacération. Parfois, des granulomes témoignent d'un ancien enchevêtrement ayant évolué sur le long terme **Figure 43**.



Figure 43: Lacération et granulome sur la nageoire caudale d'un grand dauphin, conséquence d'un enchevêtrement à long terme passé (Virginia Aquarium 2002)

Cependant, si les marques d'enchevêtrement sont anciennes, cela signifie probablement qu'il n'y a pas de lien avec la cause de la mort. De plus, il faut rester vigilant. Il peut être parfois difficile de différencier des marques *ante mortem* de marques *post mortem*. En effet, des opérations de remorquage ou de déplacement d'un mammifère marin échoué peuvent laisser des marques sur l'animal notamment après l'utilisation de cordes. L'animal peut également se retrouver pris dans des filets après sa mort.

Des auteurs estiment que certaines lésions peuvent prouver la capture vivante dans les filets. Il s'agit des hémorragies sous cutanées, en particulier dans la région cervicale dorsale et latérale, qu'ils relient à la contrainte imposée à cette région lorsque l'animal lutte dans le filet (Read, Murray 2000). Cela n'est généralement pas visible à l'examen externe. Les hémorragies *ante mortem* se caractérisent par l'extravasation de sang dans les tissus environnants et s'accompagnent souvent d'une tuméfaction oedémateuse des tissus. Les traumatismes *post mortem* ne présentent ni d'infiltration sanguine ni de gonflement des tissus, mais des « poches » de sang coagulé peuvent être présentes (Read, Murray 2000). Les animaux vivants piégés dans les filets peuvent également s'auto-infliger des fractures osseuses (mandibules, crâne, nageoires, côtes, vertèbres). Des fractures *post mortem* restent possibles, il faut vérifier la présence d'une infiltration hémorragique dans les tissus environnants de la fracture.

D'autres lésions peuvent être le signe d'interactions avec la pêche. Il s'agit des dommages causés par les pêcheurs pour libérer des animaux enchevêtrés dans leurs filets. Parmi ceux-ci on retrouve des plaies pénétrantes faites par les gaffes, associées à une hémorragie sous-cutanée **Figure 44**. Elles se situent le plus souvent en région cervicale, bien qu'on puisse les trouver sur l'ensemble du corps (Read, Murray 2000). On retrouve également les mutilations, notamment quand les pêcheurs veulent démêler les petits cétacés du filet (Jauniaux et al. 2006). Dans ce cas, les nageoires (dorsale, pectorales et caudale) peuvent être coupées très proprement **Figure 45** **Figure 46**. Parfois, ils réalisent une coupe longitudinale de l'abdomen avant de les jeter à la mer, pensant que cela diminuera la flottaison de la carcasse et son échouage sur les côtes (Read, Murray 2000). Des fractures, notamment du rostre, peuvent être présentes **Figure 47**. Ce dernier est très résistant, mais peut se rompre sous le poids de l'animal lors d'une chute sur le pont d'un bateau.

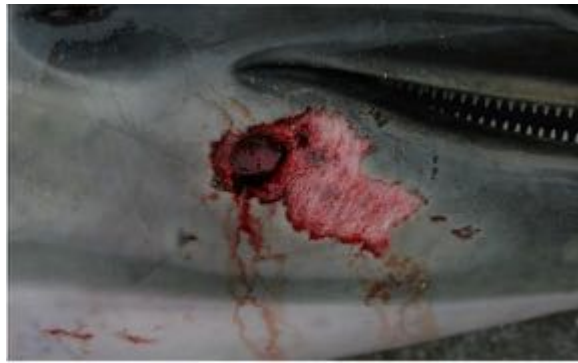

Figure 44: Coup de gaffe en région mandibulaire chez un dauphin commun (Observatoire PELAGIS 2015)



Figure 45: Ablation des lobes de la nageoire caudale lors du démaillage chez un dauphin commun (RNE- Boubert 2012)



Figure 46: Ablation à partir du pédoncule caudal lors du démaillage chez un globicéphale (Observatoire PELAGIS 2015)



Figure 47: Fracture du maxillaire et de la mandibule chez un dauphin bleu et blanc (Hernández 2007)

Il faut rester vigilant car de nombreux traumatismes pourraient être associés à d'autres causes de mortalité, comme de l'interaction interspécifique. Les mutilations nettes sont très souvent associées à une action humaine mais attention encore, cela peut se produire sur la plage après échouage de l'animal.

La « spume », correspondant à un œdème mousseux, dans les voies respiratoires est fréquemment observée chez les cétacés morts dans des engins de pêche. Elle est blanche ou teintée de sang et a été observée par les pêcheurs sortant de l'évent lors d'opérations de démaillage **Figure 48** (Read, Murray 2000).

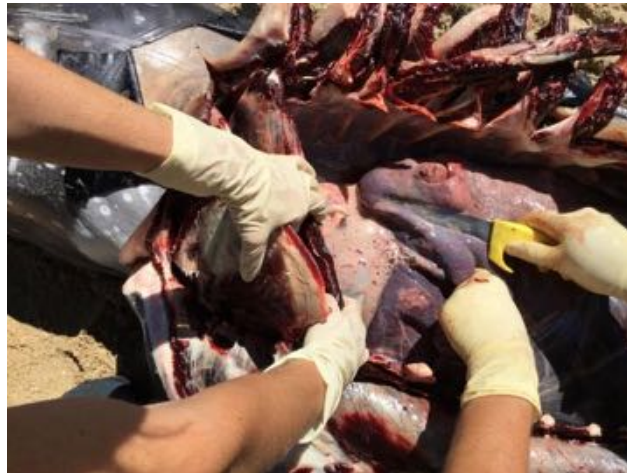

Figure 48: Spume sortant des voies respiratoires après leur ouverture chez un dauphin de Risso (Observatoire PELAGIS 2018)

Des études ont été menées afin de relier l'apparence et le contenu des poumons et des voies respiratoires à un diagnostic de mort par capture accidentelle (Garcia Hartmann, Couperus, Addink 1996; Kuiken 1996a; Kuiken et al. 1996). Certains considèrent que la présence de spume est indicatrice d'une mort dans des engins de pêche, mais non spécifique. D'autres ont suggéré que la présence de diatomées et autres flores marines dans les poumons est indicatrice de décès par immersion (Heje Larsen, Nars Holm 1996). Cependant, la respiration chez les cétacés étant volontaire, il n'y a pas de réflexe inspiratoire lors d'hypoxie. Ainsi, les cétacés ne peuvent pas se noyer (Kuiken 1996b). Le seul cas de noyade implique une luxation du larynx faisant alors communiquer les voies digestives et respiratoires. Bien que l'inspiration réflexe ne se produise pas, certains auteurs indiquent qu'une entrée d'eau dans les voies respiratoires est tout de même possible après la mort. Ainsi, la présence de spume teintée de sang est une caractéristique courante mais non pathognomonique d'un décès par immersion (Lipscomb 1996). Quant à la présence d'eau de mer et de diatomées dans les poumons, cela n'est pas considéré comme un critère à notifier pour le diagnostic de mort par enchevêtrement. Cependant, la congestion et l'œdème pulmonaires généralisés sans processus infectieux ou inflammatoire associé le sont (Jauniaux et al. 2006; Read, Murray 2000). Cela est due à l'hypoxie qui entraîne une perte de l'intégrité des membranes biologiques permettant le passage de liquide contenant des protéines et des érythrocytes dans les alvéoles (Kuiken 1996a). C'est à partir de ce dernier que se forme la « spume ».

L'emphysème pulmonaire est rarement observé chez les cétacés. Chez les Hommes, les bulles d'air dans le parenchyme pulmonaire se développent lors d'une expiration forcée avec les voies aériennes fermées lors de noyade. Les septa interlobulaires se rompent laissant place à des cavités remplies d'air. Chez les cétacés, cette lésion est compatible avec une capture accidentelle mais peut également être présente lorsque les voies aériennes sont obstruées, comme lors de bronchite (Kuiken 1996a).

Pour finir, des pétéchies épiscopales et pleurales peuvent être présentes. Ces pétéchies sont la manifestation de capillaires rompus. Chez l'Homme, de telles pétéchies peuvent se produire lorsque la pression dans les capillaires est augmentée par une pression négative accrue dans la poitrine résultant d'efforts inspiratoires déployés pour tenter de surmonter l'obstruction des voies aériennes. Un processus physiopathologique similaire peut se produire chez les cétacés capturés, qui maintiennent les voies respiratoires supérieures fermées lorsqu'ils sont emprisonnés sous l'eau. Elles sont cependant rapidement masquées par l'autolyse *post mortem*. Leur présence est compatible avec une capture accidentelle. Cependant, elles peuvent survenir chaque fois qu'il y a eu un effort respiratoire avant le décès et dans un certain nombre d'autres situations, par exemple lors de septicémies et de certaines intoxications (Kuiken 1996a).

Les plaies pénétrantes, les appendices manquants, les hémorragies sous-cutanées, les fractures, la présence de « spume »/œdème pulmonaire, d'emphysème pulmonaire et de pétéchies épiscopales et pleurales, ne sont pas des observations qui permettent de conclure, du moins à elles seules, à une capture accidentelle, mais sont en faveur. La capture des animaux dans des engins de pêche peut conduire à une variété de lésions non spécifiques. Le lien entre l'examen externe et l'examen interne est donc indispensable. D'autres paramètres sont intéressants à prendre en compte. Il s'agit de l'état corporel et du contenu stomacal. Lorsque l'estomac est plein, contenant des proies partiellement digérées, cela indique que l'animal se nourrissait peu de temps avant de mourir. Cela associé à un bon état corporel nous oriente vers un animal en bon état général. Cependant, un animal en mauvais état général, émacié, peut se retrouver secondairement dans les filets par diminution de vigilance et de force.

En résumé, conclure à une interaction avec des engins de pêche est le résultat de l'observation de lésions compatibles. Conclure que la capture accidentelle est la cause de la mort résulte de la sommation de plusieurs observations convergentes Tableau 3. Il est à noter que la mort survient suite à une hypoxie cérébrale (Knieriem, García Hartmann 2001).

Tableau 3: Importance estimée de la présence ou de l'absence de critères dans le diagnostic de la capture accidentelle (Kuiken 1996a; Moore, Barco 2013; Jauniaux et al. 2002; Jauniaux 2002; Knieriem, García Hartmann 2001; Kuiken et al. 1994)

++ : compatible avec une capture accidentelle ; + : capture accidentelle possible ; 0 : aucune signification ; - : capture accidentelle peu probable ; -- : capture accidentelle improbable

Critères	Présence	Absence
Etat de santé		
Exclusion d'une autre cause de mortalité	+	--
Bonne condition physique	+	-
Preuve d'une alimentation récente	+	0
Contact avec des filets		
Engin de pêche présent	++	0
Lésions encerclantes autour des appendices (coupures, lacérations, impressions, abrasions)	++	0
Contusions, hémorragies sous-cutanées	+	0
Fractures (mandibules, crâne, nageoires, côtes, vertèbres)	+	0
Hypoxie		
Œdème pulmonaire/ « spume » dans les voies respiratoires	+	-
Emphysème pulmonaire	+	0
Pétéchies épocardiales et pleurales	+	0
Hémorragie intra-alvéolaire	+	0
Domages causés par le démaillage		
Amputation des appendices	++	0
Incision pénétrante dans les cavités corporelles	++	0
Marque de gaffe	++	0
Autres		
Autres cas similaires au même moment et au même endroit	++	0

Ces éléments n'ont de valeur diagnostique que s'ils sont réunis. Individuellement, ils ne sont pas pathognomoniques d'une capture accidentelle. Cependant, toutes ces lésions ne sont pas forcément présentes lors d'une capture accidentelle. Il est également important d'étudier la cohérence entre les lésions, l'espèce en cause, la localisation géographique et la technique de pêche.

• **Éléments de confusion**

Il est important de savoir ce qui peut nuire à notre examen et également porter à confusion.

La peau des cétacés est fragile et marque facilement. Ainsi, des interactions sociales laissent des traces en « râtelier denté » sur la peau **Figure 49** (Moore, Barco 2013). Cela peut être des marques sociales lorsqu'elles sont légères et superficielles mais aussi des marques

de compétition/prédation lorsqu'elles sont plus marquées et profondes et parfois en grand nombre **Figure 50**. Des interactions interspécifiques peuvent laisser toutes sortes de marques, comme des tentacules de calmars ou des marques de fixation de balanes (Moore, Barco 2013).



Figure 49: Morsure sociale chez un dauphin bleu et blanc (Observatoire PELAGIS 2012)



Figure 50: Morsure par compétition/prédation chez un dauphin bleu et blanc (Observatoire PELAGIS 2015)

Le phénomène de congélation/décongélation d'une carcasse peut causer l'apparition de plis cutanés suite à la dessiccation de la peau **Figure 51**. La distinction n'est pas toujours évidente mais les plis résultant d'une congélation/décongélation ont tendance à être irréguliers et larges alors que les marques de filet sont fines, nettes, régulières et propres.



Figure 51: Plis cutanés suite au phénomène de congélation/décongélation (R. Laporte/ Observatoire PELAGIS 2019)

Des marques de charognards peuvent également amener à réflexion. Dans nos régions il s'agit principalement des mouettes, goélands et renards, qui s'attaquent aux carcasses échouées **Figure 52**. Cela peut masquer des lésions *ante mortem* et en créer d'autres *post mortem*. Les mouettes et goélands s'attaquent surtout aux yeux et à la région mandibulaire afin d'atteindre le coussinet de graisse mandibulaire **Figure 53**. Cela crée des perforations qui peuvent ressembler aux coups de gaffe. Le renard lui, mâchent les appendices (Moore, Barco 2013). Dans les charognards marins, les requins masquent également beaucoup d'informations de par la grande taille de leurs morsures. Généralement elles se situent en région génitale lorsque l'animal est vivant et sur la face exposée (principalement la face dorsale car les carcasses flottent généralement sur le dos) et les zones lésées lorsque l'animal est mort (Moore, Barco 2013).



Figure 52: Jeune goéland se nourrissant d'une carcasse de dauphin commun (G. Ziebacz de Ré Nature Environnement 2017)



Figure 53: Attaque de la carcasse d'un dauphin bleu et blanc par des oiseaux (Observatoire PELAGIS 2019)

Pour finir, les cétacés nouveau-nés présentent des plis fœtaux qui apparaissent comme des lignes circulaires claires autour du corps de l'animal et qui ne doivent pas être confondues avec des marques d'enchevêtrement **Figure 54**.



Figure 54: Nouveau-né globicéphale noir présentant des plis fœtaux (Girardin 2015)

2.1.1.1.2. Enchevêtrement dans des débris

Dans le contexte des interactions entre les mammifères marins et les Hommes, un débris est défini comme étant un élément non lié à la pêche trouvé dans la colonne d'eau, et/ou sur la côte pour les pinnipèdes. On y trouve alors des ordures, objets de la vie quotidienne, généralement encerclants.

Cela impliquant généralement des animaux vivants, nous ne nous y attarderons donc pas. Cependant, leur documentation est importante afin de relever les objets potentiellement dangereux trouvés dans l'écosystème marin. Cela affecte davantage les pinnipèdes que les cétacés et les jeunes qui sont plus curieux. L'enchevêtrement se fait généralement autour du cou **Figure 55** (Moore, Barco 2013). La mort survient, par exemple, dans les cas d'enchevêtrement lorsque l'animal est petit. Il grandit avec le débris qui finit par réaliser une constriction, ce qui peut être mortel si le débris est situé autour du cou.



Figure 55: Otarie de Californie (*Zalophus californianus*) avec un débris en plastique autour du cou (The Marine Mammal Center 2013)

Les lacérations engendrées par ces débris peuvent également conduire à une infection systémique puis à la mort. Un enchevêtrement au niveau de la bouche ou des appendices peut altérer la locomotion et l'alimentation, conduisant à de l'émaciation.

2.1.1.1.3. Ingestion de débris ou d'engins de pêche

Cela ne présente généralement pas de marques externes. L'ingestion de corps étrangers peut conduire à de l'émaciation mais pas systématiquement. Une faible ingestion ne va pas altérer la prise de nourriture ou la digestion (Moore, Barco 2013).

Certaines espèces sont plus sujettes à l'ingestion volontaire de débris comme les cachalots et les hyperoodons (Moore, Barco 2013). La mort peut survenir lors d'une impaction intestinale par exemple. Il est parfois difficile de définir si l'ingestion de débris ou d'engins de pêche sont la cause d'une pathologie ou un symptôme. En effet, les stratégies d'alimentation individuelles doivent prendre en compte l'équilibre entre effort et gain, c'est-à-dire le coût métabolique de la chasse et la quantité d'énergie apportée par la nourriture. Les animaux stressés, malades ou blessés peuvent éprouver des difficultés à maintenir cet équilibre. Ils peuvent alors être poussés à se nourrir en surface de débris. La faim et la faiblesse peuvent être des facteurs clés dans l'échouage d'individus malades ou âgés (Ohsumi 1965).

Dans d'autres cas, c'est l'ingestion de ces objets qui va entraîner l'émaciation et l'affaiblissement de l'animal. Des infections systémiques peuvent alors survenir.

Tous les corps étrangers doivent être conservés afin de documenter la nature de l'interaction **Figure 56**.



Figure 56: Plastiques dans le pré-estomac d'une baleine à bec de Cuvier (Observatoire PELAGIS 2007)

2.1.1.1.4. Collision avec des navires

Cette cause de mortalité est plus fréquente chez les grands cétacés. Les collisions se produisent principalement entre les ferries et les grands cétacés (grands cachalots, Balénoptéridés) lorsque ces animaux sont au repos ou affaiblis par un état pathologique (Hue 1998). Cependant, des petits cétacés comme les dauphins, les marsouins ou les lamantins peuvent être également percutés par des navires (Wells, Scott 1997; Moore, Barco 2013).

Les parties du bateau pouvant entraîner des lésions sont l'hélice, la proue et la quille **Figure 57**. L'hélice est coupante et peut entraîner des plaies pénétrantes. La proue et la quille peuvent provoquer des traumatismes contondants avec parfois des hémorragies, des ruptures d'organes et des fractures. Parfois cela n'est pas visible extérieurement.

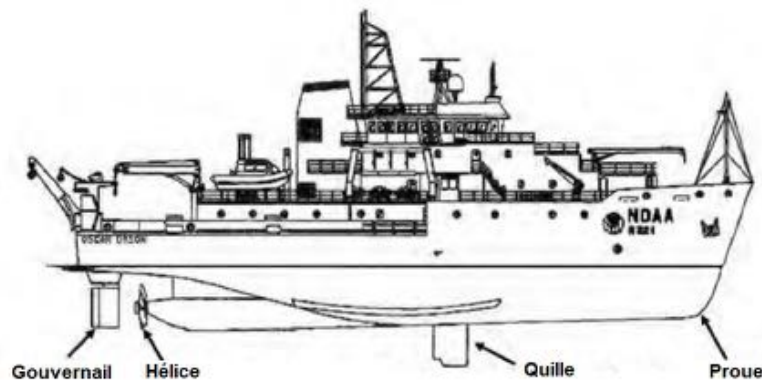


Figure 57: Schéma des différentes parties d'un navire (Moore, Barco 2013)

Les coupures faites par les hélices sont facilement identifiables. Elles sont parallèles et régulièrement espacées **Figure 58**. Les motifs varient en fonction de la taille de l'hélice, du nombre de pales, du pas entre les pales et du sens de rotation **Figure 59**. De grandes hélices peuvent couper un animal en deux.



Figure 58: Coupes nettes résultant de la collision d'une carcasse de marsouin commun avec une hélice de bateau (C. Ricart 2016)

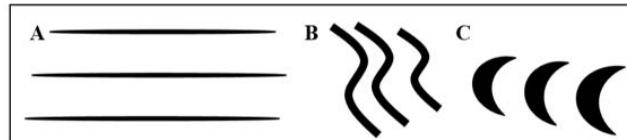


Figure 59: Différents types de lésions laissés par une hélice. Les lésions peuvent être (A) parallèles, (B) en forme de Z ou (C) courbées (Moore, Barco 2013)

Généralement, les lésions de collision se localisent sur la partie dorsale de l'animal. La présence d'une hémorragie parfois massive et diffuse autour d'un point d'impact permet de conclure à un traumatisme. Cette dernière n'est parfois visible qu'à l'examen interne. En effet, un traumatisme contondant est possible lorsqu'un animal heurte une partie émoussée du navire comme la proue, causant des dommages internes importants et des dommages externes minimes. Dans les cas les plus sévères, des os peuvent être fracturés et des organes déchirés **Figure 60** **Figure 61**. La présence de tuméfactions inhabituelles peut alerter ainsi que de l'hyphéma, de l'épistaxis, de l'hématémèse ou de l'hémoptysie (Moore, Barco 2013).



Figure 60: Coupure linéaire suite à la collision d'un roqual boréal (*Balaenoptera borealis*) avec la proue d'un navire (Moore, Barco 2003)



Figure 61: Hémorragie sous-cutanée et fracture de côtes suite à la collision d'un roqual boréal avec la proue d'un navire (Moore, Barco 2003)

Les zones atteintes auront tendance à se décomposer plus rapidement que les autres, particulièrement chez les grands cétacés.

Les animaux peuvent également entrer en collision avec des navires après leur mort, lorsque la carcasse flotte. Dans ce cas, les marques d'hélice se situent majoritairement sur les faces latérales et ventrale **Figure 58** (Read, Murray 2000). Il est cependant parfois difficile de différencier des lésions ante et *post mortem* car la mort peut survenir rapidement après la collision. Les blessures induites par les navires sont très diverses, en fonction de la taille du navire, de la partie du navire concernée, de la partie de l'animal impliquée et de sa posture dans l'eau avant l'impact (Moore, Barco 2013).

2.1.1.1.5. Blessures par balle

Cela concerne principalement les pinnipèdes. La nature de ces blessures dépend de l'arme utilisée et de la proximité de l'animal au moment du tir. Il est possible de différencier facilement des blessures par balles simples de celles causées par des plombs. Tout d'abord par la taille de la lésion et par leur nombre. Les bords du point d'entrée peuvent être noircis si l'animal a été exécuté à bout portant. Ils sont uniformes et lisses, inversés dans la plaie et présentent souvent une couronne d'abrasion tout autour **Figure 62** (Read, Murray 2000). Le diamètre de la blessure ne permet pas de définir le calibre de l'arme de par l'élasticité de la peau et car il varie en fonction de la distance de tir. La plaie de sortie peut être de taille variable et est souvent caractérisée par des lacérations irrégulières et une éversion des bords de la plaie.

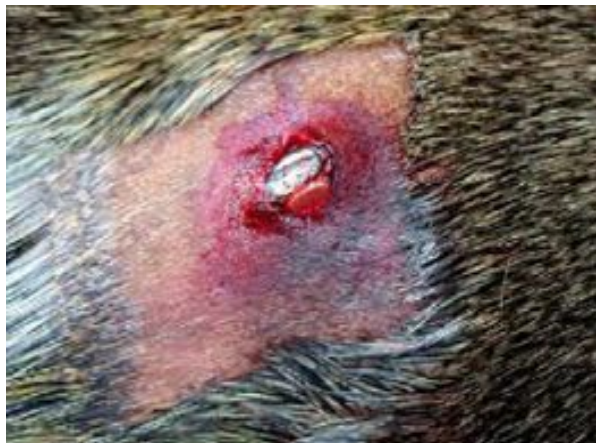

Figure 62: Blessure par balle sur une otarie de Californie (The Marine Mammal Center in Sausalito 2015)

Lorsque les animaux survivent, il est possible que les plaies cicatrisent. Ainsi, pour diagnostiquer des blessures par balle, la radiographie et l'examen interne minutieux permettent de mettre en évidence les projectiles. Leur trajectoire n'est pas toujours linéaire à partir du point d'entrée. Sur le chemin, ils ont pu causer des hémorragies ou des fractures osseuses. L'histopathologie sur les tissus adjacents à la plaie par balle permet de savoir si le tir a été fait *ante* ou *post mortem* (notamment la présence de poudre dans la peau et de microhémorragies) (Bradley-Siemens, Brower 2016).

La différenciation avec des plaies de nécrophages peut se faire par leur localisation. Les lésions faites par les nécrophages sont réparties sur certaines régions de la carcasse alors que les blessures par balle sont généralement isolées sur la carcasse et entourées d'une peau relativement intacte (Read, Murray 2000).

2.1.1.1.6. Exposition au bruit

Des activités humaines peuvent perturber la physiologie des mammifères marins de par leur nuisance sonore, comme les parcs éoliens en mer. D'autres peuvent être mortelles en engendrant des dommages irréversibles de l'oreille interne, comme les explosions en mer (activités de prospection sismique), ou un syndrome d'embolie gazeuse et graisseuse suite à l'utilisation de sonar.

• **Explosions en mer**

Les mammifères marins exposés à des sons anthropiques peuvent être affectés par des mécanismes auditifs et non auditifs. L'audition peut être modifiée en induisant des décalages temporaires (TTS-*Temporary Threshold Shift*) et des décalages permanents (PTS-*Permanent Threshold Shift*) du seuil auditif. Le TTS induit une sensibilité réduite aux sons, principalement due à la fatigue des cellules ciliées cochléaires, et est réversible. Le PTS induit par le bruit est dû à une lésion tissulaire, telle qu'une lésion permanente ou la perte de cellules ciliées cochléaires, et est irréversible. Des lésions de type rupture de la fenêtre ronde, épanchement hémorragique des espaces péribullaires et fractures bilatérales des os périotiques de l'oreille moyenne ont été identifiées chez des baleines à bosse trouvées mortes près d'un site de dynamitage (Ketten, Lien, Todd 1993). Des dommages à l'oreille interne ont également été signalés chez des phoques de Weddell (*Leptonychotes weddellii*) exposés à des explosions sous marines (Bohne, Bozzay, Thomas 1986).

Ces traumatismes sont observés de façon éparse. Ils sont principalement documentés chez les grands cétacés. L'impact acoustique est causé par le changement rapide et important de la pression provoqué par l'onde de choc de l'explosion (Read, Murray 2000; Southall et al. 2009). L'importance des dégâts est variable selon la distance et la puissance de l'explosion. Il est très difficile de détecter les conséquences d'une explosion sur un mammifère marin car elle touche principalement l'oreille interne et une autopsie de routine ne permet pas de les mettre en évidence (Read, Murray 2000; Ketten 1995).

D'autres effets potentiels comprennent les changements de comportement, l'augmentation du stress, des hémorragies et des lésions tissulaires pouvant être mortelles et un syndrome d'embolie gazeuse et adipeuse (Finneran 2015).

• **Syndrome d'embolie gazeuse et graisseuse**

L'implication de l'utilisation d'un sonar à moyenne fréquence dans un échouage massif des baleines à bec aux Bahamas en 2000 a été démontrée. Une hémorragie a été observée dans la graisse acoustique, la région sous-arachnoïdienne du lobe temporal, les ventricules latéraux du cerveau et dans et autour des oreilles de certaines de ces baleines (Evans, England 2001). Parmi les autres lésions observées dans les échouages de baleines à bec après l'activité du sonar, on peut citer une congestion étendue, une hémorragie méningée, une hémorragie dans la substance blanche du cerveau et une hémorragie dans le plexus vasculaire épidural de la médullaire (Fernández et al. 2005).

Des lésions associées à des bulles de gaz et une embolie graisseuse ont été observées dans les vaisseaux et le parenchyme des organes vitaux. La formation de bulles in vivo associée à une exposition au sonar pourrait avoir été exacerbée par un comportement de plongée modifié. Cela reste très difficile à détecter et donc à documenter. Cependant, une remontée trop rapide peut provoquer une sursaturation en azote supérieure à une valeur seuil normalement tolérée par les tissus (comme cela se produit dans le cas de la maladie de décompression). Alternativement, l'effet du sonar sur les tissus sursaturés en azote

pourrait être tel qu'il abaisse le seuil d'expansion des précurseurs de bulles in vivo. Exclusivement ou en combinaison, ces mécanismes peuvent améliorer et maintenir la croissance des bulles ou initier une embolie.

Les embolies graisseuses peuvent survenir en raison d'un traumatisme du tissu adipeux et/ou de la formation de bulles d'azote dans les tissus, entraînant une rupture qui introduit à la fois de la graisse et du gaz dans les veines.

Le syndrome est apparemment induit par l'exposition à des signaux sonar de moyenne fréquence et touche particulièrement les espèces de plongée profonde et de remontée lente (Fernández et al. 2005).

Des animaux relâchés et pour lesquels des bulles intravasculaires ont été identifiées ne se sont pas re-échoués, ce qui suggère qu'un certain degré de dégazage du sang et des tissus sursaturés et une légère formation de bulles de gaz se produisent probablement chez les mammifères marins et sont bien tolérés (Dennison et al. 2012).

Cependant des bulles de gaz peuvent se développer dans les tissus des mammifères marins en raison de la putréfaction, et du gaz peut être introduit dans les tissus lors de la procédure d'autopsie **Figure 63**. Ainsi, il est important de distinguer ces artéfacts *post mortem* de la véritable embolie gazeuse. Des méthodologies ont récemment été mises au point pour l'échantillonnage de gaz *in situ* **Figure 64**. Les analyses de laboratoire permettent de distinguer le gaz associé à la putréfaction du gaz constitué principalement d'azote. Un système de scoring a également été mis au point pour aider à distinguer les lésions gazeuses liées à la décompression, l'embolie gazeuse iatrogène et les gaz de putréfaction, à l'autopsie.

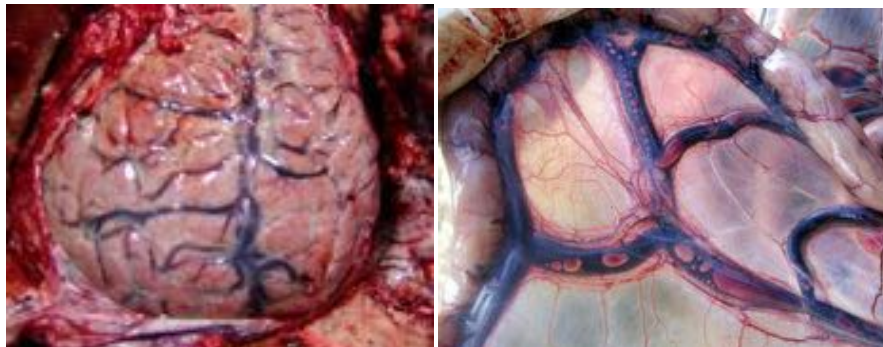


Figure 63: Bulles de gaz d'origine inconnue dans les vaisseaux cérébraux et mésentériques chez une baleine à bec de Blainville (*Mesoplodon densirostris*) (Hernández 2007)

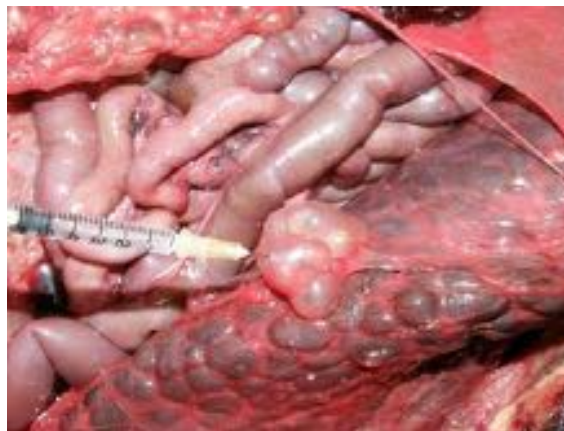

Figure 64: Prélèvement du gaz constituant un emphysème périrénal focal chez un dauphin de Risso pour étudier sa composition (Díaz-Delgado 2015)

Bien que la pathogénèse de ce syndrome soit distincte des lésions acoustiques, les deux processus peuvent être présents et doivent être étudiés chez les animaux présentant des antécédents d'exposition, ou des lésions macroscopiques compatibles avec une embolie gazeuse intravasculaire et des hémorragies multisystémiques (Raverty et al. 2018).

2.1.1.2. Origine infectieuse

De nombreux agents pathogènes ont pu être isolés chez les mammifères marins, bien qu'il reste encore beaucoup de zones d'ombre.

2.1.1.2.1. Virus

Les études sur les infections virales des mammifères marins sont de plus en plus importantes, mais c'est surtout l'avancée en biotechnologie qui permet la détection et le séquençage de virus à partir de sources variées. L'isolation virale est une méthode importante pour le diagnostic d'infection virale chez les mammifères marins (Duignan et al. 2018).

• *Morbillivirus*

Le morbillivirus a été isolé chez un grand nombre d'espèces de mammifères marins. Il a été détecté pour la première fois chez ces espèces à la fin des années 80. Depuis 1987, au moins huit épidémies d'infection au *Morbillivirus* ont entraîné une mortalité massive de plusieurs populations de pinnipèdes et de cétacés à travers le monde (Di Guardo et al. 2005; Jauniaux et al. 2000). Des épidémies majeures se sont produites en mer du Nord en 1988 et en 2002, en mer Méditerranée de 1990 à 1992 et de 2006 à 2008 et en mer Caspienne en 2000 (Yon et al. 2019).

Le genre *Morbillivirus* appartient à la famille des Paramyxoviridae. Ce sont des virus à ARN simple brin enveloppés avec une réplication intracytoplasmique. Ce n'est pas une zoonose (Duignan et al. 2018).

Trois sous-types différents de morbillivirus ont été identifiés chez les phoques, les marsouins et les dauphins. Ils ont été nommés respectivement « Phocine Distemper Virus » (PDV), « Porpoise Morbillivirus » et « Dolphin Morbillivirus » (Di Guardo et al. 2005). Les deux derniers agents sont actuellement réunis sous la dénomination commune de « Cetacean Morbillivirus » (CeMV).

Le CeMV a été considéré pour la première fois comme un agent pathogène lors d'une épizootie chez les marsouins communs et les dauphins bleus et blancs en Europe à la fin des années 80 début des années 90 (Duignan et al. 2018). Après cela, l'infection au morbillivirus a été reconnue chez un large éventail d'odontocètes et de quelques mysticètes (Duignan et al. 2018).

L'infection au morbillivirus varie de l'épizootie à l'infection subclinique (Serrano et al. 2017). Ce virus provoque des troubles neurologiques, respiratoires et digestifs, ainsi qu'une forte immunodépression.

La maladie systémique aiguë est rapidement fatale. Les animaux qui survivent au stade aigu de l'infection peuvent succomber à des infections opportunistes (*Toxoplasma gondii*, Herpèsvirus, bactéries telles que *Photobacterium damsela*, *Bordetella bronchiseptica*,

Streptococcus spp., *Clostridium* spp.) en conséquence de l'immunosuppression profonde (Duignan et al. 2014). Ce schéma typique a été fréquemment observé chez les odontocètes décédés lors d'épizooties du CeMV en Europe, en Amérique du Sud, aux États-Unis et en Australie (Groch et al. 2014; Stephens et al. 2014; Keck et al. 2010).

L'évolution clinique de l'infection aiguë au PDV chez les pinnipèdes vivant en liberté a été observée le plus souvent chez les phoques communs et occasionnellement chez les phoques gris, les phoques du Groenland (*Pagophilus groenlandicus*) et les phoques à capuchon, lors d'épizooties ou d'événements de mortalité en Europe et en Amérique du Nord (Duignan et al. 2014).

La maladie peut évoluer de manière chronique si les animaux survivent aux manifestations aiguës et subaiguës de l'infection. Ils finiront cependant par succomber quelque temps plus tard à des infections secondaires. L'évolution de la maladie chez les phoques âgés peut être plus longue, ce qui permet de développer une réponse immunitaire (Duignan et al. 2014). En règle générale, ces animaux sont en mauvaise condition physique au moment de leur décès et la cause immédiate de la mort peut être multifactorielle. Invariablement, il n'y a pas ou peu de lésions directement imputables au morbillivirus, mais l'antigène viral peut être détecté par l'immunohistochimie dans les nœuds lymphatiques et les poumons (Lipscomb et al. 1994) et l'ARN viral peut être amplifié par RT-PCR (Lipscomb et al. 1994; Taubenberger et al. 1996).

Les cétacés infectés sont rarement observés vivants, mais dans les cas décrits, ils sont dans un mauvais état général (sauf dans le cas d'une infection aiguë) et ont souvent une charge élevée d'ectoparasites et d'épibiontes (Duignan et al. 2018). Ils peuvent également présenter des tremblements et des convulsions (Duignan et al. 2014).

Chez les phocidés, on retrouve parmi les signes cliniques de la pyrexie, de l'anorexie, de la diarrhée, des conjonctivites purulentes, des rhinites avec jetage séreux à mucopurulent, de la toux, une cyanose des muqueuses et de la dyspnée (Duignan et al. 2018; 2014). Dans les cas les plus sévères, de l'emphysème interstitiel et sous-cutané peut se former, ce qui augmente la flottabilité et altère les capacités de nage et de plongée (Duignan et al. 2014). Les phoques moribonds restent à terre plus longtemps et peuvent développer des lésions d'escarres et une charge d'ectoparasites élevée (Duignan et al. 2018; 2014). Une dermatite hyperkératosique équivalente à un "hard pad" chez les carnivores terrestres peut être présente (Duignan et al. 2018). Les signes neurologiques comprennent la dépression, la léthargie, et des convulsions (Duignan et al. 2018).

Les femelles gestantes infectées peuvent avorter (Duignan et al. 2018; 2014).

Lors de l'autopsie, des lésions macroscopiques récurrentes peuvent être observées **Tableau 4**. Cependant, elles ne sont pas toujours présentes ou visibles (Kennedy et al. 2000).

Tableau 4: Principales lésions macroscopiques observées chez les mammifères marins infectés par le morbillivirus

	Lésions
Cétacés et pinnipèdes	<ul style="list-style-type: none"> • Bronchopneumonie bilatérale avec multiples zones circonscrites d'atélectasie pulmonaire Figure 65 ± œdème, emphysème, congestion et hémorragie pulmonaires Figure 66, parasitisme (<i>Parafilaroides</i> spp.), abcès pulmonaires, adénomégalie des nœuds lymphatiques pulmonaires, (Domingo et al. 1992; Hue 1998; Van Bresseem et al. 2014; Di Guardo et al. 2005; Jauniaux 2002; Duignan et al. 2014) • Encéphalite nécrosante (Domingo et al. 1992; Jauniaux et al. 2002) • Stomatite ulcéralive Figure 67 Figure 68 (Domingo et al. 1992; Di Guardo et al. 2005)

<p>Cétacés et pinnipèdes</p>	<ul style="list-style-type: none"> • Œdème et emphysème sous-cutanés (Domingo et al. 1992; Di Guardo et al. 2005; Bergman, Järplid, Svensson 1990) • Hépatite ± congestion hépatique (Domingo et al. 1992; Baker, Martin 1992) • Mauvaise condition physique (Domingo et al. 1992) • Fibrose des glandes thyroïdiennes (Schumacher et al. 1993)
<p>Cétacés</p>	<ul style="list-style-type: none"> • Hydrothorax, hydropéricarde (Hue 1998; Van Bresseem et al. 2014; Di Guardo et al. 2005) • Entérite (Baker, Martin 1992) • Gastrite (Baker, Martin 1992) • Glossite (Di Guardo et al. 2005) • Ulcères muco-cutanés • Kystes ovariens (dauphins bleus et blancs lors épizootie de 1990-1992 en Méditerranée) (Munson et al. 1998)
<p>Pinnipèdes <i>Pathogénèse et pathologie similaires chez le chien</i></p>	<ul style="list-style-type: none"> • Inflammation catarrhale des voies aériennes supérieures (Bergman, Järplid, Svensson 1990) • Kératite bilatérale, conjonctivite (Di Guardo et al. 2005; Bergman, Järplid, Svensson 1990) • Atrophie du thymus réduit en minces membranes fibreuses clairsemées de tissu lymphoïde (Svansson et al. 1993) • Adénomégalie des nœuds lymphatiques mésentériques (Svansson et al. 1993)

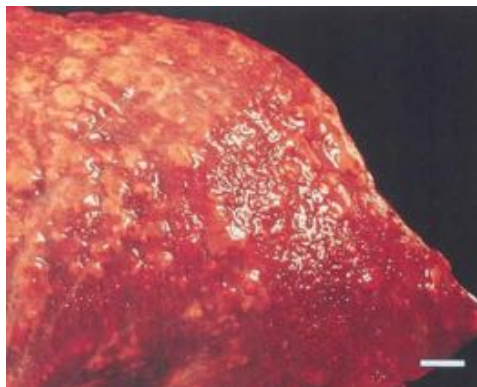


Figure 65: Atélectasie pulmonaire chez un dauphin infecté par le morbillivirus (Domingo et al. 1992)

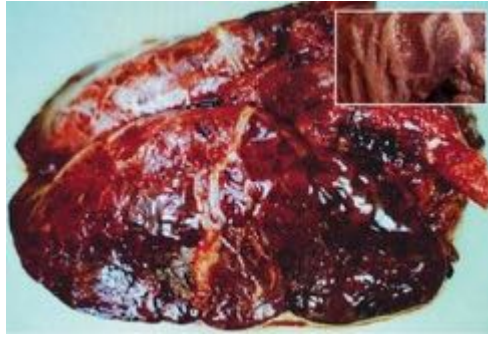

Figure 66: Pneumonie aigüe diffuse avec de l'emphysème interstitiel en région dorso-caudale (détail encadré) et une région crânio-ventrale hémorragique et congestionnée chez un phoque commun infecté par le PDV (Duignan et al. 2018)

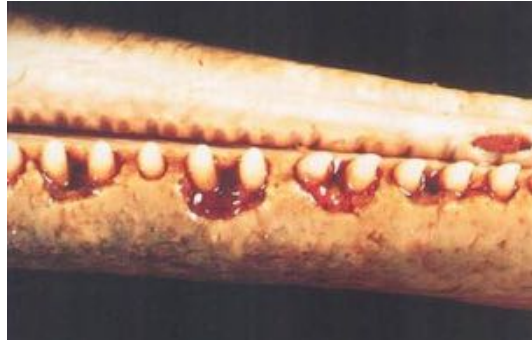

Figure 67: Gingivite ulcérate chez un dauphin infecté par le morbillivirus (Domingo et al. 1992)



Figure 68: Stomatite ulcérate chez un dauphin infecté par le morbillivirus (Domingo et al. 1992)

Une lésion macroscopique couramment observée survenant lors d'une infection au morbillivirus est la bronchopneumonie suppurée bilatérale sévère, avec consolidation, congestion et œdème des deux poumons (Di Guardo et al. 2005). Simultanément, des abcès pulmonaires, souvent associés à des granulomes parasitaires, sont fréquemment observés (Di Guardo et al. 2005). D'autres lésions macroscopiques peuvent être présentes, bien que non toujours détectables. Les lésions du morbillivirus chez les phoques sont similaires à celles retrouvées chez les chiens (Bergman, Järplid, Svensson 1990).

Ce virus se réplique initialement dans les cellules lymphoïdes avec une dissémination secondaire vers les cellules épithéliales et endothéliales de divers systèmes organiques et vers le système nerveux central (Duignan et al. 2014). Il se répand dans l'environnement par les sécrétions de fluides corporels et par les fèces. La voie prédominante de la transmission horizontale est probablement la voie respiratoire (Duignan et al. 2018). La transmission

verticale, in utero ou par l'allaitement, est également possible (West et al. 2015; Van Bresse et al. 2014; Duignan et al. 2018). Tous les âges sont sensibles à l'infection mais beaucoup de cas ont deux à trois mois, ce qui correspond à la chute d'immunité passive d'origine maternelle chez les phoques (Duignan et al. 2014; Jauniaux 2002).

Le morbillivirus est très contagieux et nécessite de larges populations sensibles pour persister, car il n'y a pas d'état de porteurs sains (Duignan et al. 2018). Ceci est facilité par la proximité des pinnipèdes sur les sites de halage ou entre les odontocètes partageant l'air expiré à la surface de l'eau (Duignan et al. 2018). Il semblerait que l'immunité spécifique pour le PDV ne soit que temporaire exposant ainsi les populations de phoques au risque de nouvelles épidémies (Yon et al. 2019). Des études sérologiques et moléculaires suggèrent que le CeMV est endémique chez des espèces grégaires d'odontocètes dans les océans Atlantique, Pacifique Sud et Indien, où les globicéphales (*Globicephala* spp.), les dauphins obscurs (*Lagenorhynchus obscurus*), les dauphins de Fraser (*Lagenodelphis hosei*), les dauphins d'Electre (*Peponocephala electra*) peuvent servir de réservoirs et de vecteurs du virus aux espèces sensibles (Duignan et al. 2018). Il en est de même pour des populations de phoques gris et du Groenland (Duignan et al. 2018). Lors de diminution de l'immunité du groupe, des épizooties aiguës et subaiguës peuvent survenir, comme cela a été observé à plusieurs reprises avec le Canine Distemper Virus (CDV), le PDV et le CeMV en Europe, en Asie, aux États-Unis et en Australie depuis la fin des années 1980 (Duignan et al. 2018).

L'infection au morbillivirus peut persister dans les écosystèmes multihôtes à grande échelle, tout comme le CDV chez les carnivores terrestres.

Le diagnostic du morbillivirus se fait via la présence de lésions macroscopiques et histologiques soutenue par de l'immunohistochimie. Un diagnostic de certitude requiert une isolation virale et un séquençage ou de la RT-PCR suivi d'un séquençage (Duignan et al. 2018).

• **Virus influenza**

Le virus influenza appartient à la famille des Orthomyxoviridae. Il s'agit d'un virus à ARN, enveloppé, simple brin à réplication intranucléaire (Duignan et al. 2018).

Seuls les virus influenza de type A et B ont été détectés chez les mammifères marins (Duignan et al. 2018; Fereidouni et al. 2016).

Influenza A

Le premier signalement d'infection par le virus influenza A chez les cétacés était en 1975. Le virus de sous-type H1N3 a été isolé des poumons et du foie d'un rorqual chassé dans le Pacifique Sud. Les analyses phylogénétiques ont révélé une forte corrélation génétique avec les virus isolés chez les oiseaux sauvages (Fereidouni et al. 2016). De plus, le deuxième signalement impliquant les sous-types H13N2 et H13N9, isolés chez un globicéphale en 1986, ont montré un étroit lien avec celui de l'influenza H13 qui circulait à la même période chez les mouettes (espèce non spécifiée) aux États-Unis (Fereidouni et al. 2016; Hinshaw et al. 1986; Groth et al. 2014).

La première apparition signalée d'influenza chez les phocidés remonte à décembre 1979, lorsque des biologistes marins de Boston ont observé une augmentation soudaine du nombre de phoques communs échoués ou morts à Cape Cod, dans le Massachusetts, aux États-Unis (Fereidouni et al. 2016). Au cours des neuf mois suivants, environ 500 spécimens de phoques communs, principalement des juvéniles, ont été retrouvés morts le long de la côte nord-est des États-Unis en raison d'une infection par un virus influenza A du sous-type H7N7 (Fereidouni et al. 2016). Cette infection épizootique a touché au moins 20% de la

population locale de phoques. Après séquençage et analyse phylogénétique du virus, il a été démontré une ressemblance avec les virus aviaires H7 (Fereidouni et al. 2016).

Ci-dessous l'ensemble des signalements d'infection par le virus influenza A chez les mammifères marins **Tableau 5** (Duignan et al. 2018; Fereidouni et al. 2016; Goldstein et al. 2013) :

Tableau 5: Différents évènements de détection du virus influenza de type A chez les mammifères marins

Date	Lieu	Espèce	Sous-type
1975	Pacifique Sud	Rorqual	H1N3
1979-1989	Atlantique Nord Ouest	Phoque commun	H7N7
1982-1983	Atlantique Nord Ouest	Phoque commun	H4N5
1986	Atlantique Nord Ouest	Globicéphale	H13N2 H13N9
1991	Atlantique Nord Ouest	Phoque commun	H4N6
1991-1992	Atlantique Nord Ouest	Phoque commun	H3N3
2010	Pacifique Nord	Eléphant de mer du Nord	H1N1
2011	Atlantique Nord	Phoque commun	H3N8
2014	Mer du Nord	Phoque commun	H10N7

Les virus influenza A ont provoqué des épizooties mortelles chez les phoques communs des États-Unis et d'Europe (Duignan et al. 2018). Les principaux signes cliniques comprennent des conjonctivites, du jetage mousseux parfois teinté de sang, de l'emphysème sous-cutané en région thoracique et cervicale, un abattement et une incoordination **Figure 69** **Figure 70** (Duignan et al. 2018).

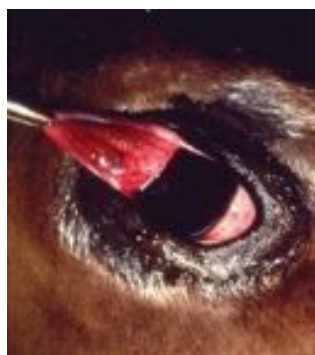

Figure 69: Conjonctivite chez un phoque commun infecté par le virus influenza A (H7N7) (Duignan et al. 2018)



Figure 70: Jetage séropurulent chez un phoque commun infecté par le virus influenza A (H7N7) (Duignan et al. 2018)

Pour ce qui est des cétacés, le globicéphale, à partir duquel deux virus influenza de type A ont été isolés, était extrêmement émacié et nageait difficilement (Hinshaw et al. 1986).

Les principales lésions observées suite aux nécropsies des mammifères marins infectés sont :

- Pneumonie ± hémorragique ± bronchite, bronchiolite nécrosante, alvéolite nécrosante Figure 71 (Jauniaux 2002; Fereidouni et al. 2016; Duignan et al. 2018; Geraci et al. 1982)
- Adénomégalie des nœuds lymphatiques pulmonaires, œdémateux et hémorragiques (Fereidouni et al. 2016; Hinshaw et al. 1986; Duignan et al. 2018; Geraci et al. 1982)
- Emphysème sous-cutané (Fereidouni et al. 2016)
- Ulcères cutanés et buccaux (Fereidouni et al. 2016; Anthony et al. 2012)

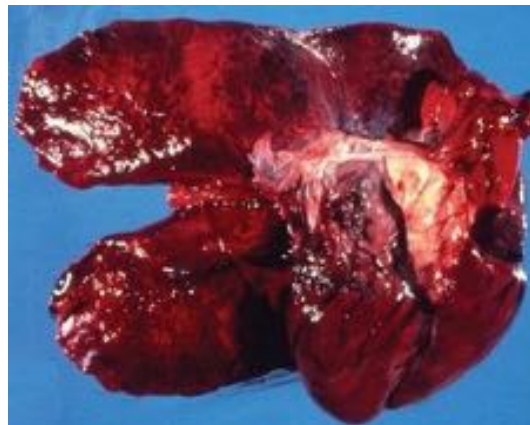


Figure 71: Poumons d'un phoque commun infecté par le virus influenza A H7N7 (Duignan et al. 2018)

La transmission interspécifique de l'influenza A est un facteur important dans l'évolution et l'écologie des virus influenza. Les mammifères marins sont en contact avec un certain nombre de réservoirs d'influenza, notamment les oiseaux marins et les humains (Goldstein et al. 2013; Fereidouni et al. 2016). La transmission directe par les oiseaux sauvages est la voie d'infection la plus probable (Duignan et al. 2018; Groth et al. 2014; Fereidouni et al. 2016). Le contact entre les mammifères marins et les oiseaux sauvages sur les sites de halage ou lorsqu'ils se nourrissent des mêmes ressources alimentaires, peut faciliter la transmission inter-espèces du virus (Fereidouni et al. 2016). En outre, certaines souches H10 semblent affecter les mammifères sans adaptation préalable chez les oiseaux (Yon et al. 2019). Les analyses moléculaires des souches H10N7 affectant les phoques

communs en Europe ont montré des changements d'acides aminés comparativement aux souches H10 aviaires, ce qui suggère une adaptation virale aux nouveaux hôtes mammifères (Yon et al. 2019). La migration des phoques et d'autres espèces de mammifères marins peut jouer un rôle clé dans la propagation du virus d'un continent à un autre.

L'infection se fait de manière sporadique chez les mammifères marins. Bien que ces virus puissent s'adapter aux cellules de mammifères marins et se transmettre horizontalement d'un phoque à un autre au cours d'une épizootie, ils ne semblent pas se maintenir de manière endémique dans les populations de mammifères marins (Duignan et al. 2018).

Concernant le risque zoonotique animal-homme, le virus est considéré comme une menace. Les souches H7N7 et H4N5 se sont développées chez des furets, des chats et des porcs inoculés à titre expérimental et le H10N7 chez des furets (Yon et al. 2019). L'isolat H3N8 s'est également répliqué dans des cellules de carcinome pulmonaire humain et pourrait théoriquement infecter l'Homme (Hussein et al. 2016). De plus, les personnes manipulant les phoques infectés, lors d'autopsies, ont développé des kératoconjonctivites purulentes dans les 2 à 3 jours suivant l'exposition (Fereidouni et al. 2016). Un manutentionnaire a également développé une conjonctivite grave après qu'un phoque infecté lui ait éternué au visage. Un virus identique au virus du phoque a ensuite été isolé à partir d'un écouvillon prélevé dans l'œil infecté (Webster et al. 1981). Toutes les personnes touchées ont complètement récupéré en l'espace de 7 jours, mais aucune n'a développé d'anticorps contre le virus (Duignan et al. 2018). Cela souligne la nécessité de prendre des mesures de biosécurité lorsque l'on travaille avec des mammifères marins échoués.

Influenza B

Contrairement au type A, le type B est un agent pathogène humain avec des réservoirs inconnus (Fereidouni et al. 2016; Osterhaus et al. 2000). Le virus a été isolé chez des phoques communs aux Pays-Bas en 1999 (Fereidouni et al. 2016; Osterhaus et al. 2000). L'analyse phylogénétique a montré une relation étroite avec les virus qui circulaient chez l'Homme entre 1995 et 1996 (Fereidouni et al. 2016; Osterhaus et al. 2000). Des analyses rétrospectives faites sur du sérum prélevé chez 971 phoques ont révélé une prévalence d'anticorps anti-influenza virus B chez 2% des animaux après 1995 et chez aucun animal avant 1995 (Osterhaus et al. 2000). Cela laisse à penser que le virus a été introduit dans la population de phoques, jouant alors le rôle de réservoir animal, à partir d'une source humaine.

Cliniquement, les phoques communs infectés ont présenté une dyspnée, mais ils étaient également atteints d'une pneumonie parasitaire concomitante (Osterhaus et al. 2000).

Les contraintes et les coûts élevés de la surveillance des mammifères marins ont rendu difficile la détermination de la fréquence des infections au virus influenza chez ces espèces (Fereidouni et al. 2016). Néanmoins, les données et les preuves sérologiques récoltées jusqu'à présent montrent qu'il ne s'agit pas d'un événement rare et que la prévalence réelle a probablement été sous-estimée (Fereidouni et al. 2016). Cependant, à l'heure actuelle, aucune preuve n'est suffisamment convaincante pour nous permettre de conclure que les phoques jouent le rôle d'espèce réservoir pour les virus de l'influenza B de l'Homme.

Le diagnostic d'infection par l'influenza virus se base sur les signes cliniques, les lésions macroscopiques, l'histopathologie et l'immunohistochimie. Il est confirmé par isolement viral ou PCR avec séquençage (Duignan et al. 2018).

• ***Virus parainfluenza***

Le virus parainfluenza appartient à la famille des Paramyxoviridæ. C'est un virus à ARN simple brin, enveloppé, à répllication intracytoplasmique.

Chez l'Homme, on retrouve quatre représentants de ce virus dans le cadre des infections virales communautaires, identifiés PIV-1 à PIV-4. Au sein de la famille des Paramyxoviridæ, PIV-1 et PIV-3 se classent dans le genre *Respirovirus*, alors que PIV-2 et PIV-4 se classent dans le genre *Rubulavirus*.

Un virus parainfluenza a été isolé chez un grand dauphin en captivité. Ce dernier, âgé de 19 ans, présentait des signes respiratoires, notamment une respiration rauque avec une odeur nauséabonde et un exsudat purulent provenant de l'évent (Nollens et al. 2008). L'examen histopathologique a mis en évidence une pneumonie broncho-interstitielle pyogranulomateuse, une trachéite multifocale érosive et ulcéreuse et une laryngite (Nollens et al. 2008).

Les analyses phylogénétiques des segments d'ARN viraux isolés à partir d'aspirat de poumon *ante mortem* et de tissus de nécropsie (poumon, liquide pleural, nœud lymphatique pulmonaire), ont montré qu'il s'agissait d'une nouvelle souche virale, appelée provisoirement *Tursiops truncatus* parainfluenza virus type 1 (TtPIV-1). Son séquençage a montré une ascendance commune avec le génotype B du PIV-3 bovin (Eberle et al. 2015).

Un test ELISA a été développé (Venn-Watson et al. 2008). Ainsi, une étude sérologique ultérieure a été réalisée et a révélé la présence d'anticorps chez les grands dauphins en captivité et sauvages de Californie et de Floride (Duignan et al. 2018). La prévalence d'anticorps PIV est de 7,1% chez 56 dauphins sauvages de Sarasota en Floride et 15,5% chez 58 dauphins captifs de la US Navy Marine Mammal Program à San Diego, en Californie (Duignan et al. 2018).

Les PIV sont des virus très contagieux qui se transmettent par inhalation des particules virales. Ils ciblent les cellules épithéliales ciliées de l'arbre respiratoire. Le virus s'y multiplie et diffuse de proche en proche. Il peut ainsi atteindre, à partir du rhinopharynx, le larynx pour PIV-1 et PIV-2 et les bronchioles pour PIV-3.

On sait que PIV-3 infecte plusieurs espèces terrestres, y compris l'Homme, il existe donc un risque que TtPIV-1 soit une zoonose (Duignan et al. 2018). Aujourd'hui, il y a encore beaucoup d'incertitudes sur la transmission de la maladie dans le milieu océanique et sur les interactions entre l'Homme, ses activités et les espèces marines.

• ***Coronavirus***

Les coronavirus (CoVs) appartiennent à la famille des Coronaviridae. Ce sont des virus enveloppés à ARN et à répllication intracytoplasmique. Il en existe quatre genres : *Alphacoronavirus*, *Betacoronavirus*, *Gammacoronavirus* et *Deltacoronavirus*.

Ils ont été détectés chez les pinnipèdes au cours d'enquêtes sur la mortalité de phoques communs captifs d'un aquarium en Floride en 1987 (Bossart, Schwartz 1990). Trois phoques sont décédés et présentaient une entérite nécrotique aiguë et de l'œdème pulmonaire (Bossart, Schwartz 1990; Duignan et al. 2018). Les lésions macroscopiques et microscopiques, ainsi que les résultats d'immunofluorescence, sont similaires aux entérites associées à l'infection par le coronavirus chez les autres espèces de mammifères (Bossart, Schwartz 1990). En 2000, le coronavirus a été isolé chez un phoque commun sauvage décédé sur la côte californienne. Il présentait une congestion, une consolidation et une hémorragie pulmonaire ainsi qu'une pneumonie nécrosante lymphocytaire (Nollens et al. 2010).

Les coronavirus isolés chez les phoques sont des *Alphacoronavirus*, apparenté à ceux retrouvés chez les félins, canins, furets et porcs (Nollens et al. 2010).

Concernant les cétacés, les CoVs ont été isolés chez un béluga en captivité (Mihindikulasuriya et al. 2008) et dans les fèces de trois grands dauphins de l'Indo-Pacifique (Woo et al. 2014). Le béluga souffrait d'une nécrose hépatique aigüe sévère, multifocale et coalescente (Duignan et al. 2018).

Les coronavirus isolés chez les cétacés appartiennent au genre *Gammacoronavirus* et sont très similaires entre eux (Duignan et al. 2018).

Le diagnostic se fait par immunohistochimie et RT-PCR (Duignan et al. 2018). Les études sur les coronavirus des mammifères marins sont aujourd'hui encore très réduites. L'épidémiologie de ces virus n'est pas connue. Cependant, à l'instar des virus de l'influenza A, les CoVs des cétacés peuvent avoir une origine aviaire, car la plupart des *Gammacoronavirus* se retrouvent chez les oiseaux, notamment les ansériformes, les charadriiformes, les passériformes et les pélicaniformes (Duignan et al. 2018). Il n'y a pas de risque zoonotique connu.

• **Calicivirus**

Le calicivirus appartient à la famille des Caliciviridae. Il est non enveloppé, possède un ARN simple brin et une réplication intracytoplasmique. On y retrouve cinq genres : *Vesivirus*, *Norovirus*, *Sapovirus*, *Lagovirus* et *Nebovirus*.

Différents sérotypes de *Vesivirus* ont été isolés de différentes espèces de mammifères marins du Pacifique depuis 1972. Récemment, des *Norovirus* et *Sapovirus* ont été détectés chez des marsouins communs de la mer du Nord (De Graaf et al. 2017).

Pour les *Vesivirus*, notamment connus sous le nom de San Miguel Sea Lion Virus, l'expression clinique la plus fréquente chez les pinnipèdes est celle de vésicules épidermiques sur les zones glabres **Figure 72** (Duignan et al. 2018). Elles se situent le plus souvent sur les nageoires et persistent plus longtemps sur la face dorsale. Les vésicules ont une taille comprise entre 1 et 3 cm de diamètre et peuvent fusionner pour former des bulles. Généralement, elles s'érodent, formant un ulcère superficiel à guérison rapide, mais elles régressent parfois pour laisser place à une cicatrice en plaque (Duignan et al. 2018). Ces lésions peuvent également apparaître au niveau des muqueuses buccales, du planum nasal et des jonctions cutanéomuqueuses.




Figure 72: Palmure caudale avec des vésicules chez une otarie de Californie atteinte du calicivirus (Duignan et al. 2018)

Chez les cétacés, le calicivirus a été isolé de vésicules cutanées qui présentaient la même évolution que pour les pinnipèdes (Duignan et al. 2018; Smith, Skilling, Ridgway 1983).

La réplication des *Vesivirus* semble se produire au niveau des pneumocytes et celle des *Norovirus* dans les cellules intestinales, mais aucune lésion n'a été décrite jusqu'à présent dans ces organes. Les *Vesivirus* ont été détectés également chez des poissons et des parasites (*Zalophotrema*, *Parafilaroides decorus*). Il est possible que des transmissions horizontales directes se fassent, mais également avec la faune terrestre (Barlough et al. 1998).

Le potentiel risque zoonotique des calicivirus marins n'est pas encore élucidé (Duignan et al. 2018).

• **Herpèsvirus**

Les Herpèsvirus sont une famille appartenant à l'ordre des Herpesvirales. Ils sont enveloppés, à ADN et à réplication intranucléaire. Il en existe trois sous familles : *Alphaherpesvirinae* (neurotrophe), *Betaherpesvirinae* (pas de détection chez les mammifères marins) et *Gammaherpesvirinae* (lymphotrophe).

Les *Alpha*- et *Gammaherpesvirus* ont été détectés chez de nombreuses familles de mammifères marins, captifs et sauvages (Delphinidés, Phocoenidés, Physétéridés, Ziphiidés, Balénoptéridés, Phocidés, Otariidés, Odobénéidés, etc.) en Amérique, Asie et Europe (Duignan et al. 2018).

Chez les cétacés, l'infection à l'*Alphaherpesvirus* a été associée à une encéphalite, à des lésions nécrosantes aiguës dans de multiples systèmes organiques (poumon, foie), à une néphrite, à des ulcères digestifs et génitaux et à une dermatite (Kennedy et al. 1992; Blanchard et al. 2001; Arbelo et al. 2012; Smolarek Benson et al. 2006; Jauniaux 2002; Van Elk et al. 2009).

L'infection au *Gammaherpesvirus* a régulièrement été détectée dans des lésions buccales, des ulcères génitaux, des plaques cutanées et des lésions ressemblant à des verrues chez diverses espèces de cétacés aux États-Unis, en Europe et en Asie, mais également dans des tissus sains (Duignan et al. 2018).

Chez les pinnipèdes, les herpèsvirus isolés ont été analysés et classés en deux types de virus distincts : le Phocid herpes virus type 1 (PhHV-1, *Alphaherpesvirinae*) et le Phocid herpes virus type 2 (PhHV-2, *Gammaherpesvirinae*) (Harder et al. 1996). Le PhHV-1 est très proche de l'herpès canin (Jauniaux 2002).

Le PhHV-1 a été isolé chez des phoques communs aux Pays-Bas en 1985 et a ensuite été identifié chez des phoques communs en Californie dans les années 1990 (Himworth et al. 2010). Les enquêtes sérologiques menées sur diverses espèces de pinnipèdes ont révélé une large distribution géographique du PhHV-1. Une étude des phoques communs de Norvège a été réalisée de 1998 à 2010. Une recherche d'anticorps anti-PhHV-1 par la méthode d'ELISA indirect sur sérum et une recherche PCR du PhHV-1 sur écouvillons oculaires et nasaux (2009 et 2010) ont été entreprises. La séroprévalence de PhHV-1 dans la population est restée élevée tout au long de cette période (1998 à 2010), variant de 77 à 100% d'une année à l'autre (Roth et al. 2013). Les résultats des PCR ont été positifs pour 8% des animaux testés en 2009 et 3% en 2010 (Roth et al. 2013). Cela suggèrent que le PhHV-1 est endémique dans cette colonie de phoques communs, la plus septentrionale du monde, et que le virus est présent sur les muqueuses oculaires et nasales.

Les infections au PhHV-1, seules ou en association avec d'autres processus pathologiques, sont associées à une mortalité élevée, principalement chez les nouveau-nés et les jeunes animaux. Les taux de mortalité sont plus élevés en période de mise bas et de sevrage (Himworth et al. 2010).

L'herpèsvirus peut provoquer des stomatites, des vomissements, des diarrhées, une hyperthermie, une bronchopneumonie et/ou une nécrose sévère du foie chez le phoque commun (Borst et al. 1986).

Tout comme chez les mammifères terrestres, l'infection provoque un portage du virus à vie avec une latence de celui-ci. L'activation du virus se réalise à l'occasion d'un stress ou d'un épisode d'immunodépression. Les enquêtes sérologiques sont en faveur d'une distribution géographique large du virus avec une circulation courante au sein des pinnipèdes et des odontocètes (Duignan et al. 2018). Les herpèsvirus des mammifères marins ne sont pas connus pour être zoonotiques (Duignan et al. 2018).

• **Poxvirus**

Le poxvirus a été détecté à plusieurs reprises chez les cétacés et chez les pinnipèdes (Duignan et al. 2018). La famille des Poxvirus, ou Poxviridae, contient plusieurs sous familles et genres dont les *Orthopoxvirus*, agent de variole chez l'Homme, et les *Parapoxvirus*, isolés chez les pinnipèdes. Ce sont des virus enveloppés, à ADN double brin.

Chez les cétacés, le poxvirus entraîne ce que l'on nomme la « Tattoo Skin Disease » (TSD), une affection caractérisée par des lésions cutanées typiques, irrégulières, grises, noires, ou jaunâtres, avec un motif en pointillé pouvant survenir sur n'importe quelle partie du corps mais pouvant présenter une distribution préférentielle chez certaines espèces **Figure 73** **Figure 74** (Duignan et al. 2018). La maladie peut persister plusieurs mois voire années et peut être récurrente. Ce virus ne semble généralement pas avoir d'impact négatif marqué sur la santé, mais il a été rapporté que des lésions étendues peuvent avoir des conséquences fatales (Van Bresseem, Gaspar, Aznar 2003). Le genre « Cetacean Poxvirus » (CPV) a été proposé et est en attente d'acceptation.



Figure 73: Dermatite à poxvirus chez un grand dauphin (Pugliares et al. 2007)

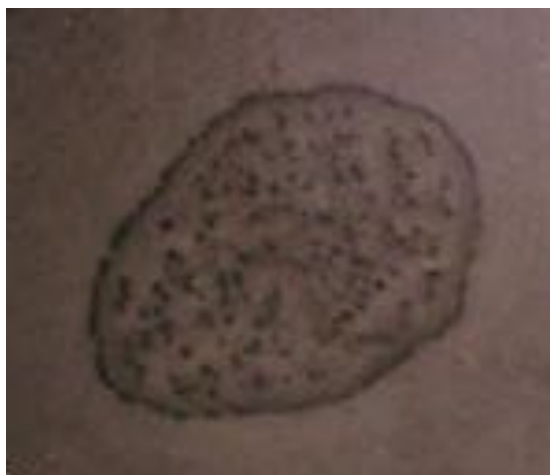

Figure 74: Dermatite compatible avec une infection au poxvirus chez un globicéphale tropical (Díaz-Delgado 2015)

L'infection au poxvirus est commune chez les pinnipèdes. Ils développent des nodules cutanés surélevés de 1 à 3 cm, qui peuvent s'ulcérer, en particulier sur la tête, le cou et les nageoires Figure 75. Ces lésions peuvent être confondues avec celles occasionnées par le calicivirus. Cependant dans le cas du calicivirus, les lésions ne se localisent généralement que sur les nageoires et pas sur la tête et le cou (Kennedy-Stoskopf 2001). Des lésions de la muqueuse buccale peuvent également être présentes (Duignan et al. 2018; Becher et al. 2002). Les lésions cutanées et muqueuses guérissent généralement spontanément en quelques semaines à neuf mois, laissant une cicatrice alopecique grise légèrement surélevée (Duignan et al. 2018; Becher et al. 2002). Cependant, les nodules cutanés peuvent s'étendre, être infectés par des bactéries opportunistes, progresser et compromettre la survie (Duignan et al. 2018). Les lésions dans la cavité buccale peuvent causer une perte d'appétit (Duignan et al. 2018).



Figure 75: Lésions de poxvirose chez un phoque (Vlasman, Campbell 2004)

Concernant l'épidémiologie du virus, une étude a porté sur 17 espèces de cétacés de trois océans et mers contiguës. Elle a révélé un schéma commun de TSD endémique avec une augmentation significative de la prévalence de la maladie chez les juvéniles comparativement aux nouveau-nés et aux adultes. Cela peut s'expliquer par la diminution de l'immunité humorale maternelle chez les juvéniles par rapport aux nouveau-nés et par l'acquisition d'une immunité active chez les adultes (Van Bresseem et al. 2009). Cependant, cette tendance épidémiologique semble inversée chez les cétacés dont l'état de santé est altéré, avec des adultes qui présentent une prévalence plus élevée de la maladie que les juvéniles (Duignan et al. 2018). Le stress et l'immunodépression favorisent le développement de signes cliniques (Duignan et al. 2018).

Les poxvirus des pinnipèdes, appelés sealpox et appartenant au genre *Parapoxvirus*, sont zoonotiques et provoquent chez les Hommes des lésions cutanées nodulaires de 3 à 20 mm de diamètre, souvent douloureuses et évoluant lentement **Figure 76**. Les personnes infectées peuvent présenter de l'hyperthermie, de la myalgie et de la fatigue (Duignan et al. 2018). Les poxvirus des cétacés sont spécifiques aux odontocètes et aux mysticètes et n'infectent apparemment pas les humains (Duignan et al. 2018).

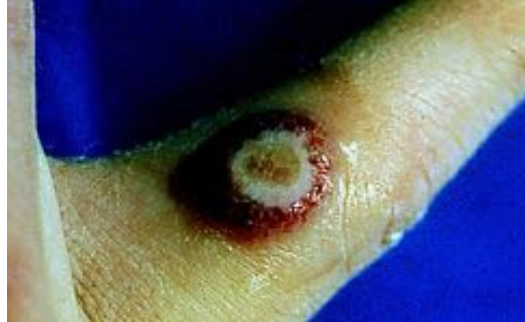

Figure 76: Lésions cutanées associées au sealpox chez un Homme (Vlasman, Campbell 2004)

• **Papillomavirus**

Le papillomavirus appartient à la famille des Papillomaviridae, il est non enveloppé et possède un ADN double brin.

Il a été isolé chez des odontocètes et des pinnipèdes (otaries de Californie, phoques de Weddell) (Rivera et al. 2012; Smeele et al. 2018), notamment à partir de verrues cutanées et génitales (Robles-Sikisaka et al. 2012). Des lésions similaires ont été décrites chez des mysticètes (Geraci, Palmer, St. Aubin 1987).

Le papillomavirus provoque chez les mammifères marins des papillomes cutanés, génitaux et linguaux. Les lésions sont uniques ou multiples et peuvent atteindre de grandes dimensions (Duignan et al. 2018).

Chez les dauphins et les marsouins, les papillomavirus génitaux provoquent des verrues blanches, grises, noires ou rosâtres, légèrement surélevées, ovales ou circulaires, qui présentent généralement une surface irrégulière plissée ou veloutée (Duignan et al. 2018). Les verrues cutanées des odontocètes sont surélevées, lisses ou veloutées et peuvent atteindre une taille assez importante **Figure 77**. Les grands dauphins atteints de papillomes présentaient une hypoferrémie, une hyperglobulinémie et une hyperalphaglobulinémie, probablement associées à une réponse inflammatoire en phase aigüe, et à une immunité innée et humorale accrue en ce qui concerne la réponse sérologique à des agents pathogènes spécifiques (Bossart et al. 2008).

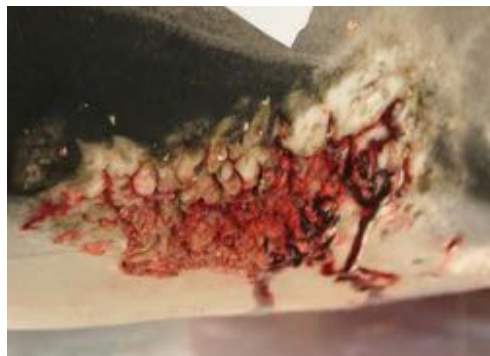

Figure 77: Papillome cutané chez un grand dauphin (Pugliares et al. 2007)

Chez les otaries de Californie captives, il a provoqué des papillomes proliférants de 1 à 5 mm, de couleur blanc à rose, souvent surélevés, au niveau des ars, de la face ventrale de la queue et du prépuce (Duignan et al. 2018).

Ces papillomes peuvent disparaître, persister ou devenir tumoraux (carcinome). La transmission est vénérienne. Les papillomavirus des mammifères marins sont spécifiques et ne présentent donc pas de risque zoonotique (Duignan et al. 2018).

• **Adénovirus**

Les adénovirus ou Adenoviridae, sont une famille de virus qui regroupe une centaine de variétés dont certaines touchent les mammifères marins. Ce sont des agents pathogènes courants chez les vertébrés, y compris chez l'Homme. Tous les adénovirus affectant les mammifères marins appartiennent au genre *Mastadenovirus* (Duignan et al. 2018). Ces virus sont non enveloppés, à ADN double brins et à réplication intranucléaire.

Ils ont été isolés d'échantillons gastro-intestinaux, hépatiques et fécaux de cétacés et de pinnipèdes (Duignan et al. 2018).

Des pinnipèdes (otaries de Californie par exemple) en captivité, atteints, ont présenté de l'abattement, de l'émaciation, de la photophobie, des douleurs abdominales, une diarrhée intermittente hémorragique, une leucopénie, une monocytose et une augmentation des ASAT et ALAT. Ces animaux sont décédés trois jours après et ont présenté à l'examen nécropsique une hépatite nécrosante (Dierauf, Lowenstine, Jerome 1981; Inoshima et al. 2013). Macroscopiquement, le foie et les reins étaient pâles et friables, avec une nécrose multifocale (Duignan et al. 2018).

Chez un grand dauphin en captivité infecté, une gastroentérite a été mise en évidence, sans hépatite associée (Rubio-Guerri et al. 2015). Dans de rares cas, des adénovirus ont été détectés chez des cétacés où aucune corrélation claire n'a été trouvée entre la présence du virus et le statut sanitaire.

Les épidémies chez les pinnipèdes et les cétacés en captivité suggèrent un mode de transmission fécal-oral du virus (Inoshima et al. 2013). Il n'y a aucun risque de transmission zoonotique connu pour les personnes en contact avec des mammifères marins infectés.

D'autres virus ont pu être isolés chez les mammifères marins (Hedpanavirus, Retrovirus, Rhabdovirus, etc.) mais ne sont pas présentés ici. Leur prévalence et leur impact ne sont pas significatifs quant aux grandes causes de mortalités chez les mammifères marins, ou les connaissances à leur sujet ne sont encore que trop pauvres.

Nous allons à présent nous intéresser aux infections bactériennes.

2.1.1.2.2. Bactéries

Certaines bactéries ont été détectées chez les mammifères marins depuis plusieurs décennies, tandis que d'autres seraient en augmentation en raison d'une augmentation de l'incidence ou de l'intérêt des chercheurs. Ainsi, des efforts accrus en matière de diagnostic ainsi que de recherche d'association entre la présence d'agents infectieux et de signes cliniques, peuvent révéler des pathologies jusque-là non reconnues. Le défi de l'étude des infections bactériennes chez les mammifères marins est de déterminer les associations entre infection et lésions. L'objectif ici est de résumer les informations connues actuellement sur les infections bactériennes les plus pertinentes sur le plan clinique chez les mammifères marins.

• **Infections bactériennes associées aux systèmes organiques**

Septicémie

Les septicémies résultent généralement de la dissémination d'un germe depuis un foyer primaire (abcès, péritonite, pneumonie, etc.) dans la circulation générale. Cela peut être favorisé par une infection sévère et/ou un système immunitaire non approprié. En général, le processus léthal est très rapide et peu de lésions sont présentes (Jauniaux 2002). La reconnaissance de la maladie bactérienne chez les mammifères marins représente souvent un défi diagnostique, d'autant plus pour les animaux sauvages.

Les bactéries isolées de plusieurs tissus de cétacés et de pinnipèdes, en captivité ou sauvages, et associées à des hypothèses de septicémie, sont des bactéries Gram négatif du genre *Aeromonas* spp., *Edwardsiella* spp., *Escherichia* spp., *Pasteurella* spp., *Pseudomonas* spp., *Salmonella* spp. et *Vibrio* spp. (Tryland, Larsen, Nymo 2018). Des bactéries à Gram positif ont également été isolées, dont *Corynebacterium* spp., *Erysipelothrix* spp., *Nocardia* spp., *Staphylococcus* spp. et *Streptococcus* spp. (Tryland, Larsen, Nymo 2018). D'autres bactéries plus anecdotiques ont été isolées de différentes espèces de cétacés et de pinnipèdes, mais ne seront pas présentées car nous travaillons sur l'échelle populationnelle et non individuelle.

Lors de choc septique, la majorité des cas est causée par des bactéries Gram négatif productrices d'endotoxines telles qu'*Escherichia coli* et *Pasteurella* spp.. Dans les cas de décès non aigu, les résultats de nécropsie peuvent impliquer de nombreux systèmes organiques, y compris une hémorragie pétéchiale, ecchymotique et une coagulation intravasculaire disséminée.

Parfois les résultats de la nécropsie sont compatibles avec l'agent infectieux isolé car il provoque une pathologie pouvant entraîner une septicémie. Cependant, dans d'autres cas, des bactéries peuvent être isolées de plusieurs organes sans pathologie associée. Une étude américaine a montré que les mammifères marins échoués dans l'État du Massachusetts entre 2000 et 2006 et présentant des signes de septicémie, étaient atteints le plus fréquemment de bronchopneumonie purulente, de pyodermite et de parasitisme (Bogomolni et al. 2010; Jauniaux 2002).

Bronchopneumonie

Les infections bactériennes de l'appareil respiratoire sont des causes importantes de morbidité et de mortalité chez les mammifères marins, la pneumonie étant une pathologie fréquente chez les mammifères marins échoués (Tryland, Larsen, Nymo 2018). L'anatomie des voies respiratoires supérieures et inférieures des cétacés est conçue pour permettre l'échange rapide de grands volumes d'air, mais la conformation anatomique peut également prédisposer aux infections (Tryland, Larsen, Nymo 2018). En effet, alors qu'un humain renouvelle 20% d'air pulmonaire par respiration, constitué principalement d'air présent dans les voies respiratoires supérieures, les cétacés réalisent des respirations courtes et profondes permettant un renouvellement de 75 à 90% d'air pulmonaire avec de l'air provenant du milieu extérieur et allant directement dans les poumons. De plus, ils ne possèdent pas de système de filtration de l'air dans les voies respiratoires supérieures. Ainsi, les poumons sont exposés de manière relativement importante aux agents pathogènes présents dans l'air (Venn-Watson, Daniels, Smith 2012).

Parmi les marsouins communs échoués le long des côtes belges et françaises entre 1990 et 2000, la bronchopneumonie aiguë était la deuxième cause de mortalité la plus courante après l'émaciation (Jauniaux et al. 2002). De plus, sur 133 marsouins communs adultes échoués sur les côtes allemandes entre 1991 et 1996, la pneumonie était considérée comme la cause de mortalité dans 61 cas (46%) (Siebert et al. 2001). La pneumonie bactérienne serait également la principale cause de mortalité chez les cétacés des eaux hawaïennes

(Tryland, Larsen, Nymo 2018). Pour finir, une étude rétrospective sur 30 ans (1980-2010) sur la pneumonie chez une population de grands dauphins de la US Navy Marine Mammal Program, a montré que 50% des dauphins évalués avaient une pneumonie confirmée par histopathologie (Venn-Watson, Daniels, Smith 2012). La pneumonie bactérienne était présente dans 42,9% des cas. C'est une affection également fréquente chez les phoques communs, les éléphants de mer (*Mirouga* spp.) et les otaries de Californie (Tryland, Larsen, Nymo 2018).

Les lésions macroscopiques comprennent de grandes zones de consolidation pulmonaire avec un liquide hémorragique ou purulent dans le parenchyme pulmonaire ainsi que de la congestion **Figure 78**. Occasionnellement un œdème interstitiel et un emphysème pulmonaire peuvent être observés (Jauniaux et al. 2002; Tryland, Larsen, Nymo 2018).

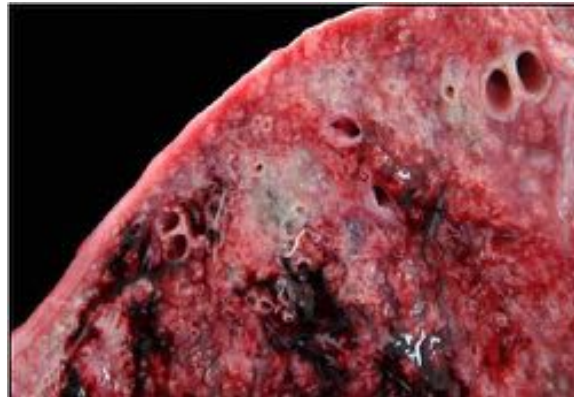

Figure 78: Bronchopneumonie (parasitaire) suppurée et hémorragique chez un dauphin commun (Díaz-Delgado 2015)

Les isolats bactériens les plus courants sont *Staphylococcus aureus*, *Erysipelothrix rhusiopathiae*, *Proteus* spp., *Klebsiella* spp., *Escherichia coli*, *Salmonella* spp., *Pseudomonas aeruginosa*, *Aeromonas* spp., *Vibrio alginolyticus* et *Streptococcus zooepidemicus* (Venn-Watson, Daniels, Smith 2012). Trois espèces de mycoplasmes, *Mycoplasma phocidae*, *Mycoplasma phocarhinis* et *Mycoplasma phocacerebrale*, ont été isolées chez des phoques communs au cours de l'épizootie de pneumonie le long de la côte de la Nouvelle Angleterre en 1979-1980 et dans les mers Baltique et du Nord en 1988-1989 (Tryland, Larsen, Nymo 2018). L'implication des mycoplasmes dans l'expression clinique chez les phoques est incertaine, car ils ont été isolés chez des individus sains et malades. Il a cependant été suggéré que ces bactéries pourraient agir en concomitance avec d'autres agents et contribuer ainsi à la maladie clinique (Tryland, Larsen, Nymo 2018).

Il est courant d'observer la présence de bactéries, virus et parasites simultanément lors de bronchopneumonie **Figure 78**. Le rôle des bactéries dans la pathogenèse de la maladie peut être difficile à déterminer, notamment savoir s'il s'agit d'un agent pathogène primaire ou secondaire. Par exemple, les bronchopneumonies sont fréquemment associées à l'infection par le PDV chez les pinnipèdes et le CeMV chez les cétacés. De plus, chez les marsouins communs échoués sur les côtes belges et françaises évoqués ci-dessus, la plupart des lésions respiratoires étaient dues à des parasites avec une infection bactérienne secondaire (Jauniaux et al. 2002).

Infections bactériennes dermatologiques

De nombreux troubles cutanés d'origine bactérienne font suite à une première agression virale, parasitaire ou traumatique. Des bactéries phylogénétiquement similaires à *Trueperella pyogenes* ont été isolées chez des mammifères marins, notamment *Arcanobacterium phocae* chez des phoques communs et des phoques gris et

Arcanobacterium pluranimalium chez des marsouins communs (Lawson et al. 2001; Ramos, Foster, Collins 1997).

Ces bactéries ont été isolées à partir d'abcès, de plaies cutanées, de conduits auditifs et d'écoulements oculaires. D'autres bactéries ont pu être isolées de lésions cutanées, comme *Escherichia coli*, *Streptococcus* spp., *Enterococcus* spp., *Proteus* spp., *Staphylococcus aureus*, *Pseudomonas* spp., *Corynebacterium* spp. et *Klebsiella* spp..

Les infections bactériennes cutanées sont souvent mixtes. La plupart du temps il s'agit d'agents pathogènes opportunistes, exploitant les faiblesses de la défense immunitaire de l'hôte pour initier une infection.

Infections bactériennes urogénitales

En dehors de la leptospirose et des infections à *Brucella* spp. (présentées ultérieurement), peu de maladies bactériennes de l'appareil urogénital des mammifères marins ont été signalées.

Des cas de pyomètre et de métrite ont été observés chez des otaries de Californie. Une culture pure d'*Edwardsiella* spp. a été isolée dans un cas et un autre présentait une infection mixte. Un cas isolé de pyomètre à *Streptococcus phocae* a été observé chez un phoque tacheté (*Phoca largha*) en Alaska, et un autre cas à *Aeromonas* spp. et *Pseudomonas* spp. chez un dugong (*Dugong dugon*) (Tryland, Larsen, Nymo 2018).

Pathologies gastro-intestinales

Trois agents pathogènes bactériens ressortent dans les possibles infections gastro-intestinales des mammifères marins, bien qu'il persiste encore beaucoup d'incertitudes. On retrouve *Clostridium perfringens*, *Salmonella* spp. et *Campylobacter* spp..

L'entérotoxémie à *Clostridium perfringens* semble présenter un risque considérable pour les cétacés et les pinnipèdes en captivité mais son occurrence est peu connue chez les mammifères marins sauvages. Ce germe est répandu dans les écosystèmes terrestres et aquatiques, où il se trouve dans l'environnement mais également dans le tractus intestinal de l'Homme et des animaux. Les changements saisonniers et le type d'alimentation sont des facteurs de risque important pour l'entérotoxémie chez les animaux terrestres, et des schémas de pathogénèse similaires chez les mammifères marins ont été proposés. Les conditions idéales pour les infections à *Clostridium* spp. sont fournies par la combinaison de tissus dévitalisés, de conditions anaérobies et de fortes concentrations en glucose, retrouvées chez les mammifères plongeurs (Tryland, Larsen, Nymo 2018).

Les salmonelles sont souvent isolés du système digestif des mammifères marins, mais leur signification clinique n'est pas toujours claire (Tryland, Larsen, Nymo 2018).

Pour finir, *Campylobacter* spp. peut causer une gastro-entérite chez l'Homme, les primates, les oiseaux, les chiens, les chats, les bovins et les porcs. Deux rapports dans la littérature décrivent l'isolement de *Campylobacter* spp. chez des mammifères marins (trois phoques communs et un marsouin commun en Écosse et des jeunes éléphants de mer du nord (*Mirounga angustirostris*) en Californie). Cependant, le rôle de *Campylobacter* spp. dans les maladies gastro-intestinales des mammifères marins est inconnu (Tryland, Larsen, Nymo 2018).

• **Infections bactériennes spécifiques**

***Brucella* spp.**

Les bactéries du genre *Brucella* spp. sont des coccobacilles Gram négatif, provoquant la brucellose, une zoonose répandue dans le monde entier. L'infection par *Brucella* spp., reconnue depuis longtemps comme cause d'avortement, de stérilité et de problèmes de reproduction chez les animaux domestiques, est de plus en plus documentée chez les mammifères marins au cours des deux dernières décennies. La vaste distribution de cette dernière au sein des mammifères marins suggère qu'elle est présente depuis longtemps, mais n'a été identifiée qu'à partir de 1994.

Brucella spp. a initialement été isolée en 1994 sur des phoques gris, des marsouins communs et des dauphins communs, échoués sur les côtes écossaises et d'un grand dauphin en captivité aux États-Unis (Hirvelä-Koski et al. 2017; Tryland, Larsen, Nymo 2018; Ewalt et al. 1994). Elle était différente de celle isolée chez les autres mammifères (Foster et al. 1996). Des animaux séropositifs ont été identifiés dans les océans Pacifique, Atlantique et Arctique (Nielsen et al. 2001; Tryland, Larsen, Nymo 2018). Il a été proposé que le germe isolé des mammifères marins soit appelé *Brucella maris* (Jahans, Foster, Broughton 1997). Néanmoins, il semble que la bactérie des cétacés ne soit pas identique à celle des pinnipèdes et que l'on puisse les considérer comme deux espèces différentes (Nielsen et al. 2001). Ainsi, en 2001, sont nommées *Brucella cetacea* ou *Brucella ceti* et *Brucella pinnipedialis*, les bactéries du genre *Brucella* spp. infectant respectivement préférentiellement les cétacés et les phoques (Cloeckert et al. 2001; Foster et al. 2007; Von Bargaen, Gorvel, Salcedo 2012).

Chez les cétacés, l'infection à *Brucella ceti* a été associée, entre autres, à des lésions du système nerveux et de l'appareil reproducteur **Tableau 6**.

Tableau 6: Lésions associées à l'infection par *Brucella ceti* chez les cétacés

	Système nerveux (Nymo, Tryland, Godfroid 2011; Guzmán-Verri et al. 2012; Davison et al. 2013)	Appareil reproducteur (Ewalt et al. 1994; Miller et al. 1999; Hernández-Mora et al. 2008; Jauniaux et al. 2010; Foster et al. 2002; Dagleish et al. 2008; Ohishi et al. 2003; Balin 2016)	Autres (Nymo, Tryland, Godfroid 2011; Guzmán-Verri et al. 2012; Davison et al. 2013)
Lésions	<ul style="list-style-type: none"> ▪ Méningo-encéphalite ▪ Méningite ▪ Anomalie de composition du liquide céphalo-rachidien 	<ul style="list-style-type: none"> ▪ Placentite ▪ Ulcères/abcès génitaux (testiculaires, utérins, mammaires) Figure 79 ▪ Endométrite ▪ Mammite Figure 80 	<ul style="list-style-type: none"> ▪ Discospondylite spinale ▪ Remodelage des condyles occipitaux ▪ Choroïdite ▪ Arthrite Figure 81

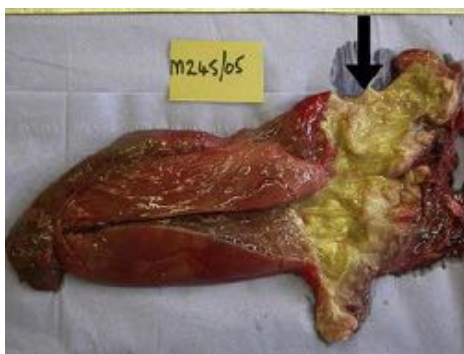

Figure 79: Ulcère testiculaire chez un marsouin commun infecté par *Brucella ceti* (Balin 2016)

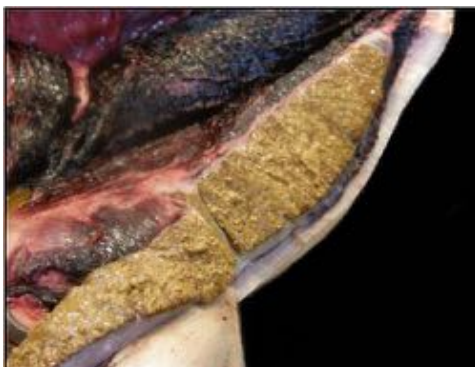

Figure 80: Mammite nécrosuppurative chez un grand dauphin (Díaz-Delgado 2015)

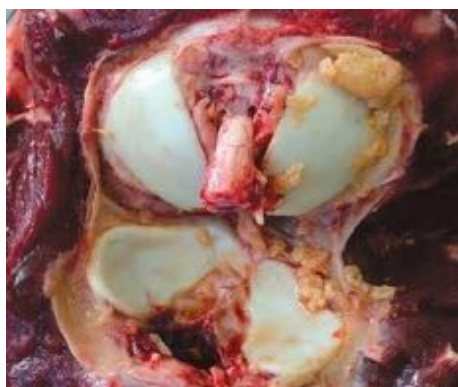

Figure 81: Arthrite de l'articulation atlanto-occipitale chez un dauphin commun infecté par *Brucella ceti* (Balin 2016)

Les lésions présentées ci-dessus ont été observées conjointement à l'isolement de la bactérie dans ses lésions et/ou à une séropositivité. Le lien cause-conséquence reste toujours incertain et difficile à prouver. Ainsi, *Brucella ceti* a été isolée du système nerveux central et d'organes reproducteurs de cétacés mais aussi du lait et de fœtus avortés. Des signes de gestation récente chez certains animaux laissent penser que l'infection à *Brucella ceti* entraîne également des avortements.

Chez les pinnipèdes, les infections à *Brucella pinnipedialis* sont généralement caractérisées par des pathologies de la reproduction, telles que l'avortement et la stérilité (Von Bargen, Gorvel, Salcedo 2012).

La séropositivité chez de très jeunes individus est vraisemblablement l'évidence d'une immunité passive maternelle plutôt que le résultat d'une infection par *Brucella* spp. (Jauniaux 2002).

La transmission de *Brucella* est mal comprise, mais une transmission horizontale via du matériel avorté semble plausible (Ewalt et al. 1994; Guzmán-Verri et al. 2012). La transmission pourrait également se faire par contact étroit (transmission vénérienne) ou par transmission verticale (Hernández-Mora et al. 2008; Jauniaux et al. 2010; West et al. 2015; Guzmán-Verri et al. 2012). De plus, *Brucella ceti* et *Brucella pinnipedialis* ont été isolées chez des parasites pulmonaires (respectivement *Pseudalius inflexus* et *Parafilaroïdes/Otostrongulus circumlitus*) (Dawson et al. 2008; Garner et al. 1997; Lambourn et al. 2013). *Brucella* spp. a également été isolée de parasites hépatiques (*Pseudamphistomum truncatum*) provenant d'une cholangite parasitaire chez un phoque gris (Hirvelä-Koski et al. 2017).

Une infection expérimentale récente a montré qu'une souche de *Brucella pinnipedialis*, isolée d'un phoque à capuchon, a survécu chez la morue de l'Atlantique (*Gadus morhua*), ce qui indique que ce poisson pourrait jouer un rôle dans la transmission de cet agent pathogène aux phoques (Nymo et al. 2016).

Par conséquent, la possibilité d'une voie de transmission impliquant des parasites et des poissons, voire des invertébrés, ne peut être exclue (Lambourn et al. 2013; Guzmán-Verri et al. 2012).

***Vibrio* spp.**

Le genre *Vibrio* spp. est constitué de bactéries Gram négatif généralement présentes dans les eaux marines. Les eaux chaudes et mésohalines sont les plus propices à la croissance de la bactérie. La température de l'eau est considérée comme le facteur le plus important, régissant la distribution et l'abondance des vibrios pathogènes. Leur densité est la plus élevée lorsque la température de l'eau se situe entre 20 et 30°C (Tantillo et al. 2004).

Les vibrios peuvent provoquer des pathologies chez un grand nombre d'animaux, y compris les cétacés et les pinnipèdes (Tryland, Larsen, Nymo 2018). Les espèces marines *Vibrio vulnificus* et *Vibrio parahaemolyticus* sont responsables de maladies associées au *Vibrio* non cholérique chez l'Homme, généralement associées à l'ingestion de produits de la mer insuffisamment cuits ou à l'infection de plaies (Tryland, Larsen, Nymo 2018). La hausse de la température mondiale risque de permettre l'extension géographique des vibrios marins (Goertz et al. 2013).

Des bactéries du genre *Vibrio* spp. ont été isolées chez différentes espèces de cétacés, cela est résumé dans le tableau ci-dessous **Tableau 7**.

Tableau 7: Lésions associées à l'isolement du *Vibrio* chez les cétacés

Espèce <i>Vibrio</i>	<i>Vibrio alginolyticus</i> (Tangredi, Medway 1980)	<i>Vibrio parahaemolyticus</i> (Buck et al. 1989)	<i>Vibrio cholerae</i> (Buck et al. 1989)
Espèce cétacé	Lagénorhynque à flancs blancs (<i>Lagenorhynchus acutus</i>)	Béluga (<i>Delphinapterus leucas</i>)	Béluga (<i>Delphinapterus leucas</i>)
Lésions associées	<ul style="list-style-type: none"> ▪ Bronchopneumonie focale aiguë ▪ Hépatite nécrosante aiguë 	<ul style="list-style-type: none"> ▪ Septicémie 	<ul style="list-style-type: none"> ▪ Septicémie

L'apparition de lésions cutanées en présence de vibrio est aussi reportée chez les cétacés (Tryland, Larsen, Nymo 2018). Le vibrio a également été isolé de l'évent, de l'anus et du côlon de cétacés en bonne santé, ainsi que d'organes internes d'animaux échoués dont la cause de mortalité est inconnue (Tryland, Larsen, Nymo 2018). Cela indique que l'interprétation de l'isolement du vibrio doit être effectuée avec prudence. Des différences régionales de prévalence du vibrio chez les marsouins communs ont été démontrées. Des vibrios ont été isolés chez les marsouins des mers septentrionale et Baltique (populations supposées plus exposées aux facteurs anthropiques), mais pas chez les marsouins des eaux norvégiennes, islandaises et groenlandaises (Siebert, Prenger-Berninghoff, Weiss 2009). Cela suggère qu'une activité anthropique accrue et un stress concomitant pourraient influencer sur la charge bactérienne totale.

Il est important également de noter que la plupart des études utilisent l'isolement bactérien par culture cellulaire, ce qui exclut toute espèce bactérienne pour laquelle les conditions de culture optimales ne sont pas appliquées.

Concernant les pinnipèdes, les rapports sur l'isolement du vibrio sont moins nombreux que chez les cétacés. Néanmoins, il est rapporté que le vibrio a été isolé chez des otaries, éléphants de mer, phoques communs et phoques à capuchon (Tryland, Larsen, Nymo 2018). Il était associé à une gastrite, une entérite, une septicémie, des abcès et/ou une pneumonie chez les éléphants de mer, les phoques communs et les otaries de Californie (Thornton, Nolan, Gulland 1998).

Pasteurella spp.

Les pasteurelles sont des bactéries Gram négatif appartenant à la famille des Pasteurellaceae. Ces sont des germes commensaux des muqueuses de l'appareil respiratoire supérieur et de l'appareil digestif des mammifères et des oiseaux. Ce sont majoritairement des pathogènes opportunistes.

Des pasteurelles ont été isolées chez des mammifères marins sains et malades (Tryland, Larsen, Nymo 2018). L'espèce la plus fréquemment rencontrée chez les mammifères marins est *Pasteurella multocida* (Smith et al. 1978).

Chez les cétacés, *Pasteurella multocida* a été isolée fortuitement chez des animaux en captivité et non associée à une maladie. Cependant, un cas de grand dauphin décédé suite à une septicémie à *Pasteurella multocida* a été décrit aux États-Unis. L'examen nécropsique a mis en évidence un œdème pulmonaire diffus et une lymphadénite aigüe diffuse (Tryland, Larsen, Nymo 2018). Il a également été signalé des décès de grands dauphins et de dauphins communs suite à une septicémie et à une entérite hémorragique à *Pasteurella multocida*. Une autre espèce de pasteurelle a été mise en évidence chez des grands dauphins en captivité. Il s'agit de *Mannheimia haemolytica*. Un des dauphins est mort d'une septicémie associée à une trachéite hémorragique (Sweeney, Ridgway 1975).

Peu de données sont disponibles chez les pinnipèdes. Les pasteurelles ont été isolées chez des individus sains et malades, ne permettant pas de dégager une corrélation significative entre infection et pathologie (Hansen et al. 2012).

Erysipelothrix spp.

Erysipelothrix spp. est un genre de bacille Gram positif comportant quatre espèces. Nous allons nous intéresser à l'espèce *Erysipelothrix rhusiopathiae*. Elle est omniprésente dans le milieu marin et a une distribution mondiale. Cette bactérie est commensale chez une grande variété d'animaux sauvages et domestiques mais peut jouer le rôle d'agent pathogène opportuniste, notamment chez les porcs, les dindes, les poulets et les canards. Il s'agit d'une zoonose. La bactérie peut survivre longtemps dans l'environnement et peut se développer dans le mucus recouvrant la peau des poissons (Lehane, Rawlin 2000).

La transmission bactérienne par l'ingestion de ces poissons est suspectée. Il a également été découvert qu'elle est couramment associée aux fruits de mer (Fidalgo, Wang, Riley 2000).

Les manifestations cliniques vont de lésions cutanées (urticaire) à la septicémie, polyarthrite, pneumonie et la mort (Suer, Vedros 1988). Les cétacés sont les plus sensibles des mammifères marins. L'infection a été identifiée chez le grand dauphin, le dauphin tacheté de l'Atlantique (*Stenella frontalis*), le dauphin de Risso et le lagénorhynque à flancs blancs du Pacifique (*Lagenorhynchus obliquidens*) (Suer, Vedros 1988).

Erysipelothrix rhusiopathiae a été identifiée comme un agent causal ou contribuant à la pneumonie parmi la population de grands dauphins du US Navy Marine Mammal Program. Cette bactérie peut agir en concomitance avec d'autres agents pathogènes, tels que *Staphylococcus aureus* et *Cryptococcus neoformans*, entre autres (Tryland, Larsen, Nymo 2018).

Il n'y a que d'épars reports chez les pinnipèdes. *Erysipelothrix rhusiopathiae* a été isolée à partir de la cavité buccale chez des otaries de Californie et des éléphants de mer (Suer, Vedros 1988). Des lésions cutanées ont été décrites chez le phoque à capuchon, du Groenland et annelé (*Pusa hispida*), ressemblant aux lésions d'érysipèle porcine (rouget). Cela se manifeste par une infiltration hémorragique sous-cutanée de différentes tailles (Suer, Vedros 1988).

Mycobactéries

Les mycobactéries appartiennent au genre *Mycobacterium* spp., de la famille des Mycobacteriaceae. Ce sont des bactéries Gram positif. Le complexe *Mycobacterium Tuberculosis* (MTBC) est un groupe génétiquement apparenté d'espèces de *Mycobacterium* pouvant causer la tuberculose chez l'Homme ou d'autres animaux. Il comprend, entre autres, *Mycobacterium tuberculosis*, la cause la plus fréquente de tuberculose chez l'Homme, *Mycobacterium bovis*, l'agent étiologique de la tuberculose bovine, et *Mycobacterium pinnipedii*, responsable de la tuberculose chez les pinnipèdes (Waltzek et al. 2012). Chaque membre du MTBC est connu pour provoquer une maladie chez un hôte primaire spécifique, mais l'infection peut également être interspécifique.

Ces bactéries ont une croissance lente et sont omniprésentes dans les habitats d'eau douce et marine, où elles sont des agents pathogènes importants des poissons et des amphibiens ainsi que des agents pathogènes occasionnels des mammifères marins (Waltzek et al. 2012).

Différentes espèces de mycobactéries ont été isolées chez les cétacés. Des lésions pulmonaires et cutanées disséminées sont principalement observées **Tableau 8**.

Tableau 8: Lésions associées à l'isolement de mycobactéries chez les cétacés

Espèce mycobactérie	<i>Mycobacterium abscessus</i> (Clayton et al. 2012)	<i>Mycobacterium mageritense</i> (Morick et al. 2008)	<i>Mycobacterium marinum</i> (Bowenkamp et al. 2001; Waltzek et al. 2012)	<i>Mycobacterium chelonae</i> (Wienschmann et al. 2008)
Espèce cétacé	Grand dauphin	Marsouin commun	Béluga	Grand dauphin
Signes cliniques/ Lésions associées	<ul style="list-style-type: none"> ▪ Léthargie ▪ Toux ▪ Anémie 	<ul style="list-style-type: none"> ▪ Lésions granulomateuses pulmonaires sévères 	<ul style="list-style-type: none"> ▪ Dermatite ▪ Panniculite ▪ Pleurites chroniques 	<ul style="list-style-type: none"> ▪ Panniculite disséminée ▪ Pyogranulomes dans la graisse ▪ Pneumonie nécrosuppurative aiguë multifocale ▪ Lymphadénite

Des infections à mycobactéries ont été signalées chez les phoques depuis plusieurs décennies. Cela chez de nombreuses espèces et dans une vaste aire de répartition géographique, comprenant des animaux sauvages et des animaux en captivité (Tryland, Larsen, Nymo 2018).

Plus tard, il est apparu que les isolats bactériens de phoques, initialement classés dans la catégorie *Mycobacterium bovis*, présentaient des caractéristiques différentes à la fois de cet agent pathogène et des autres espèces du MTBC (Zumárraga et al. 1999). L'agent pathogène en question est alors identifié comme *Mycobacterium pinnipedii* (Jurczynski et al. 2012; Cousins et al. 1990; Waltzek et al. 2012).

L'infection par *Mycobacterium pinnipedii* entraîne majoritairement des lésions granulomateuses, avec des granulomes fermes, blancs, contenant une zone centrale de nécrose caséuse, une zone intermédiaire de cellules mononucléées épithélioïdes et lymphocytaires et une zone périphérique de tissu conjonctif (Bastida et al. 1999). Ils peuvent se localiser dans les poumons, les reins, la rate, le foie, les nœuds lymphatiques, ainsi que dans le péritoine. Un exsudat suppuré et adhérent aux poumons, à la trachée et aux nœuds lymphatiques hypertrophiés peut être présent (Bernardelli et al. 1996). Il existe des rapports d'animaux avec des lésions typiques dans certains de ces organes sans atteinte des poumons (Tryland, Larsen, Nymo 2018). *Mycobacterium marinum* a également été isolé chez des pinnipèdes, les rapports y sont plus restreints **Tableau 9**.

Tableau 9: Lésions associées à l'isolement de mycobactéries chez les pinnipèdes

Espèce mycobactérie	<i>Mycobacterium pinnipedii</i> (Waltzek et al. 2012; Bastida et al. 1999)	<i>Mycobacterium marinum</i> (Waltzek et al. 2012)
Signes cliniques/ Lésions associées	<ul style="list-style-type: none"> ▪ Léthargie ▪ Anorexie ▪ Amaigrissement ▪ Granulomes pulmonaires, rénaux, spléniques, hépatiques, péritoniques et/ou lymphatiques ▪ Hydrothorax 	<ul style="list-style-type: none"> ▪ Panniculite ▪ Lésions internes mal définies dans les poumons ou les ganglions lymphatiques

Leptospira spp.

Le genre *Leptospira* spp. regroupe des bactéries Gram négatif de forme hélicoïdale, de la famille des Leptospiraceae. La leptospirose est une maladie zoonotique géographiquement répandue qui infecte un large éventail d'hôtes mammifères (Waltzek et al. 2012). Les bactéries prolifèrent dans les milieux aquatiques et sont organisées en 20 espèces avec plus de 200 sérovars reconnus.

Parmi les mammifères marins, la leptospirose à *Leptospira interrogans* a été le plus souvent signalée chez deux espèces d'otariidés de l'est du Pacifique Nord : les otaries de Californie et les otaries à fourrure du Nord (*Callorhinus ursinus*) (Waltzek et al. 2012). Des échouages périodiques à grande échelle et des événements de mortalité d'otaries de Californie attribués à *Leptospira interrogans* var *pomona* ont été signalés le long de la côte pacifique de l'Amérique du Nord depuis 1970 (Waltzek et al. 2012).

Les témoignages de la leptospirose chez les phocidés sont limités à une infection chez les phoques communs du Pacifique et les éléphants de mer du Nord (Stamper, Gulland, Spraker 1998; Colegrove, Lowenstine, Gulland 2005).

Chez les cétacés, un seul isolement de *Leptospira* spp. a été publié. La bactérie a été détectée dans un échantillon rénal d'une baleine franche australe (*Eubalaena australis*) échouée et décédée (Grune Loffler et al. 2015).

La leptospirose chez les pinnipèdes est caractérisée par une dépression, une déshydratation, une polydipsie, une anorexie, une hyperthermie, des vomissements, un ictère, des avortements, des ulcères buccaux et une réticence à utiliser les membres pelviens (Waltzek et al. 2012). À l'autopsie, les pinnipèdes infectés présentent une néphromégalie avec une perte de différenciation corticomédullaire, des hémorragies sous-capsulaires et des infarcti occasionnels (Waltzek et al. 2012). Une hépatomégalie avec un foie friable peut être présente. Les fœtus avortés peuvent présenter des hémorragies sous-cutanées et un hyphéma (Waltzek et al. 2012).

Bien que le mode de transmission de *Leptospira* spp. chez les pinnipèdes soit mal compris, il s'agit probablement d'une transmission directe dans les colonies via l'urine infectée. La bactérie a été détectée dans du sable contaminé par des matières fécales et de l'urine, à proximité d'une otarie de Californie échouée (Waltzek et al. 2012). Les leptospires pénètrent dans le corps par de petites égratignures de la peau et par les muqueuses, et se disséminent dans le sang.

Nocardia spp.

Les bactéries du genre *Nocardia* spp. appartiennent à l'ordre des Actinomycètes. Ce sont des bactéries Gram positif. Elles sont à l'origine de la nocardiose, maladie opportuniste non contagieuse qui affecte les animaux domestiques et sauvages ainsi que l'Homme.

Cette bactérie est omniprésente dans le sol et dans l'eau et a été identifiée dans les sédiments marins (Tryland, Larsen, Nymo 2018). La nocardiose est signalée chez les mammifères marins en captivité et sauvages. Les pinnipèdes peuvent être exposés à *Nocardia* spp. provenant de sources multiples, car ils habitent à l'interface de l'environnement terrestre et aquatique, alors que les cétacés sont biologiquement limités au milieu marin. L'identification moléculaire et l'isolement bactérien ont mis en évidence diverses espèces pathogènes pour les cétacés et pour les pinnipèdes [Tableau 10](#).

Tableau 10: Espèces de *Nocardia* spp. pathogènes pour les cétacés et les pinnipèdes (St Leger et al. 2009)

	Espèces de <i>Nocardia</i> pathogènes
Cétacés	<ul style="list-style-type: none"> - <i>Nocardia asteroides</i> - <i>Nocardia farcinia</i> - <i>Nocardia brasiliensis</i> - <i>Nocardia cyriacigeorgica</i> - <i>Nocardia levis</i>
Pinnipèdes	<ul style="list-style-type: none"> - <i>Nocardia asteroides</i> - <i>Nocardia farcinia</i> - <i>Nocardia brasiliensis</i> - <i>Nocardia otitisdiscavarium</i>

La répartition des espèces pathogènes n'est pas claire, mais certaines espèces sont plus communes dans certaines zones géographiques et sous certains climats.

La nocardiose a été rapportée chez le marsouin commun, le grand dauphin, le dauphin à long bec (*Stenella longirostris*), le dauphin bleu et blanc, le béluga, la fausse orque, l'épaulard et le globicéphale tropical (Tryland, Larsen, Nymo 2018). Le premier site d'infection dans la majorité des cas serait pulmonaire. La nocardiose pulmonaire pyogranulomateuse est souvent rapportée, mais on observe également une ostéomyélite vertébrale et des lésions granulomateuses au niveau du cerveau, de la thyroïde, de la rate, des glandes surrénales, du cœur, de la plèvre et du médiastin. Les infections cutanées et sous-cutanées sont également décrites (Jasmin, Powell, Baucom 1972). La littérature disponible suggère que la forme systémique est la présentation la plus courante chez les cétacés (Tryland, Larsen, Nymo 2018). En plus du contact direct avec le milieu marin, toute activité susceptible d'accroître l'exposition aux particules en suspension dans le sol devrait être considérée comme un facteur favorisant l'infection.

Chez les pinnipèdes, quelques cas de nocardiose ont été décrits avec des isollements signalés uniquement chez le phoque à capuchon et le léopard de mer (*Hydrurga leptonyx*) (St Leger et al. 2009). Les lésions ont été localisées dans les poumons, la plèvre, les reins, les nœuds lymphatiques, le foie, la rate, le cerveau et la peau chez le phoque à capuchon. L'atteinte des organes thoraciques est majoritaire lors d'atteinte systémique. Chez le phoque léopard, des lésions pyogranulomateuses ont été observées dans les poumons, les nœuds lymphatiques thoraciques, les glandes surrénales et le cerveau.

Les réactions inflammatoires granulomateuses peuvent être aiguës ou chroniques et évoluent souvent vers la formation d'abcès, ce qui caractérise les infections nocardiales typiques (McNeil, Brown 1994).

La transmission se réalise par inhalation ou inoculation. *Nocardia* spp. peut être aéroporté, par conséquent, les logements en captivité pourraient accroître l'exposition aux agents pathogènes terrestres via les aérosols, notamment les particules de poussière. Chez les pinnipèdes et les cétacés, les animaux juvéniles sont plus souvent atteints que les adultes (St Leger et al. 2009).

Streptococcus phocae

Streptococcus spp. sont des coques Gram positif. Une espèce, *Streptococcus phocae*, a été récemment isolée de mammifères marins. Elle a été nommée ainsi car isolée lors d'une épidémie chez des phoques communs. Sa pathogénicité reste encore mal comprise.

Les animaux examinés comportaient des otariidés, des phocidés et des marsouins communs. Ils présentaient des lésions inflammatoires localisées et systémiques, avec des signes de bronchopneumonie suppurée et de bactériémie (culture positive sur rate). La culture positive dans les poumons suggère une colonisation commensale de l'oropharynx, suivie d'une infection opportuniste des voies respiratoires. Cela peut se produire lors d'une lésion tissulaire, d'une co-infection, d'une immunodépression ou d'autres conditions débilitantes. Parmi les lésions moins fréquentes ayant une culture positive pour *Streptococcus phocae*, citons les abcès, la méningite et la cellulite (Taurisano et al. 2018).

La majorité des cas de lésions à *Streptococcus phocae* présentait des affections préexistantes, notamment de l'émaciation, de l'accumulation de mercure dans le foie, des traumatismes, du parasitisme, des infections bactériennes ou virales concomitantes. Il existe également des porteurs asymptomatiques de *Streptococcus phocae*. Ces résultats suggèrent que *Streptococcus phocae* pourrait être qualifié de pathogène opportuniste, associé à des conditions débilitantes chez les mammifères marins (Taurisano et al. 2018).

Pour conclure, les infections bactériennes sont majoritairement secondaires à des infections virales ou des infestations parasitaires. Elles apparaissent de plus en plus comme les premières causes de mortalité infectieuses chez les mammifères marins, notamment avec la septicémie et la bronchopneumonie (Dunn, Buck, Robeck 2001). Ce sont souvent des germes opportunistes, appartenant à la flore commensale qui provoquent la maladie lorsque l'état de santé de l'animal est déjà compromis (Higgins 2000). Les principales bactéries affectant les mammifères marins ont été présentées ci-dessus. Néanmoins, de nouveaux types de bactéries, ou des bactéries jusqu'à récemment inconnues pouvant infecter les mammifères marins continuent à être découvertes, et les techniques et outils moléculaires indépendants de la culture, tels que la PCR, le séquençage du génome et les études phylogénétiques, ont contribué à ces améliorations.

2.1.1.2.3. Champignons

Les infections fongiques systémiques ont été rapportées chez les mammifères marins captifs et sauvages. Les champignons susceptibles de provoquer une infection fongique invasive (IFI) sont notamment les suivants (Tryland, Larsen, Nymo 2018):

- *Aspergillus* spp. (responsable de l'aspergillose)
- *Blastomyces dermatitidis* (responsable de la blastomycose)
- *Candida* spp. (responsable de la candidose)
- *Coccidioïdes posadasii* (responsable de la coccidioïdomycose)
- *Cunninghamella* spp.
- *Fusarium* spp.
- *Lichtheimia* spp.
- *Lomentospora prolificans*
- *Mucor* spp.
- *Rhizomucor* spp.
- *Rhizopus* spp.
- *Saksenaea* spp.
- *Sporothrix* spp.

Les agents pathogènes rencontrés en majorité sont *Candida* spp. et *Aspergillus* spp.. Ces pathologies restent tout de même moins fréquentes que les infections bactériennes. Cependant, la candidose semble être un problème particulier pour les animaux captifs et a été la cause de mortalité chez un grand nombre d'espèces telles que le grand dauphin, le béluga et le marsouin commun (Rouland 2012). Le développement de la candidose serait favorisé par les conditions de captivité et par la présence de stress ou d'une maladie concomitante.

Concernant l'aspergillose, communément causée par *Aspergillus fumigatus* et moins communément par *Aspergillus niger* et *Aspergillus terreus*, elle est répandue dans le monde entier et affecte généralement l'appareil respiratoire (Higgins 2000). Des pneumonies ont été rapportées chez les mammifères marins **Figure 82**. Un grand dauphin captif a présenté de larges lésions granulomateuses dans les poumons et un large nodule protrusif sur la muqueuse de la trachée. Des avortements ont également été recensés chez différentes espèces (Higgins 2000).

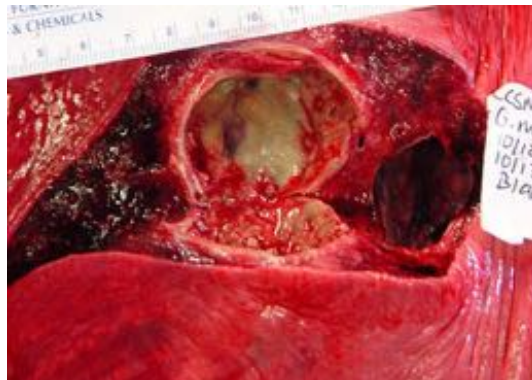

Figure 82: Aspergillose pulmonaire chez un globicéphale noir (Pugliares et al. 2007)

Des dermatites fongiques à *Fusarium* spp. ont aussi été mises en évidence chez des animaux captifs **Figure 83**. Les facteurs prédisposants seraient un traitement antibiotique à long terme ou toute pathologie à l'origine d'une immunodépression. La prévalence de ce pathogène semble être en hausse (Bitar et al. 2014).



Figure 83: Dermatite fongique chez un phoque (Pugliares et al. 2007)

Les mammifères marins captifs semblent particulièrement exposés aux infections fongiques. La plupart semblent être des effets secondaires du stress, des conditions environnementales ou d'autres maladies infectieuses. Contrairement aux bactéries, les infections fongiques dépendent du milieu de vie de l'animal. Ainsi, on ne peut pas faire de comparaison avec les espèces sauvages. L'étude des agents fongiques des espèces en captivité est donc limitée aux pathologies d'animaux captifs.

Au cours des dernières décennies, de nombreuses espèces de champignons ont émergé chez les mammifères marins. La médecine humaine a constaté une réduction de l'incidence des IFI suite à une prophylaxie prolongée ou à un traitement antifongique. Toutefois, de telles stratégies peuvent dans certaines situations, avoir provoqué de manière iatrogène l'émergence de nouveaux agents pathogènes fongiques ou de souches résistantes. Cela pourrait potentiellement avoir un impact sur les infections fongiques chez les animaux, domestiques et exotiques (Bitar et al. 2014).

2.1.1.2.4. Parasitisme

La majorité des mammifères marins échoués sont parasités. Il existe un large éventail d'organismes pouvant parasiter les mammifères marins, avec un impact à l'échelle de l'individu et de la population variable.

Il s'agit très rarement du facteur causal de la mort. Il est vrai que certains parasites peuvent directement causer la mort et d'autres peuvent être des facteurs d'échouage mais beaucoup d'autres n'ont pas de répercussions pathologiques. Le degré de parasitisme d'un animal peut varier en fonction de son état de santé. Il sera d'autant plus important que son état général sera dégradé. Ainsi, un degré de parasitisme sévère peut conduire à la mort, bien que la cause primaire soit autre.

• Ectoparasites

Les ectoparasites se localisent sur la peau, parfois près des orifices naturels. Chez les cétacés, des crustacés commensaux et épizoïtes sont présents mais ne sont pas considérés comme des parasites au sens strict. Nous pouvons citer les copépodes tels que *Balaenophilus unisetus*, que l'on retrouve sur les fanons des mysticètes et les cirripèdes, regroupés sous le terme générique de balanes (*Conchoderma virgatum*, *Conchoderma auritum*, *Xenobalanus globicipitis*, *Coronula* spp.) qui se fixent sur l'épiderme de leur hôte qu'ils utilisent comme moyen de transport **Figure 84** (Hue 1998).



Figure 84: *Xenobalanus* spp. sur la nageoire caudale d'un dauphin tacheté de l'Atlantique (Hernández 2007)

Les crustacés parasites des cétacés comportent les pennes (*Pennella balaenopterae*), copépodes se nourrissant de la peau de leur hôte **Figure 85**, et les cyames ou « poux de baleine » (*Isocyamus delphini*, *Syncyamus aequus*, *Cyamus balaenopterae*), crustacés amphipodes retrouvés principalement à proximité des orifices naturels, des blessures, des sillons gulaires, de l'ombilic et des ailerons **Figure 86** (Hue 1998). Des ulcérations cutanées sévères peuvent être associées à une forte infestation de copépodes. Les ulcères chroniques présentent une bordure irrégulière épaisse et un centre papillaire rugueux.



Figure 85: Infestation sévère de pennelles chez un rorqual commun (Observatoire PELAGIS 2018)



Figure 86: Infestation sévère d'*Isocyamus delphini* chez un glocicéphale noir (Gulklett 2017)

Chez les pinnipèdes, les ectoparasites sont des insectes et des acariens responsables de lésions cutanées. On y trouve le pou piqueur hématophage *Echinophthirius horridus*, pouvant fortement débiliter l'animal Figure 87. Concernant les acariens, ils appartiennent au genre *Halarachne* spp., situé à l'entrée des voies aériennes supérieures voire dans les cavités nasales Figure 88 et au genre *Sarcoptes* spp., situé sur l'épiderme (Hue 1998).



Figure 87: Infestation par *Echinophthirius horridus* chez un phoque (Vlasman, Campbell 2004)

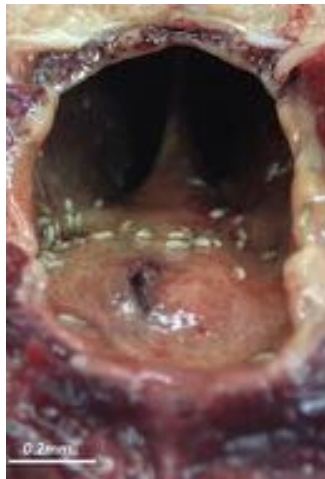

Figure 88: Infestation par *Halarachne halichoeri* dans les cavités nasales d'un phoque (Leung 2019)

• Endoparasites

De très nombreux parasites internes ont été détectés chez les mammifères marins **Tableau 11**. Il est important de bien examiner les canaux et les lumières de chaque organe car ce sont des localisations fréquentes des parasites (Read, Murray 2000).

Tableau 11: Liste non exhaustive des endoparasites rencontrés chez les mammifères marins (Murray 2001; Vlasman, Campbell 2004; Maamar 2012; Lehnert, Raga, Siebert 2007; Measures 2001; Miller et al. 2018; Measures 2018)

Embranchement/ Classe	Ordre/ Genre/ Espèce
Acanthocéphales	<ul style="list-style-type: none"> ▪ <i>Bolbosoma vasculosum</i> ▪ <i>Corynosoma</i> spp.
Apicomplexa	<ul style="list-style-type: none"> ▪ <i>Cryptosporidium</i> spp. ▪ <i>Eimeria</i> spp. ▪ Haemosporidia ▪ <i>Isospora</i> spp. ▪ <i>Neospora caninum</i> ▪ <i>Neospora caninum-like</i> ▪ <i>Sarcocystis</i> spp. ▪ <i>Toxoplasma gondii</i>
Cestodes	<ul style="list-style-type: none"> ▪ <i>Diphyllobothrium</i> spp. ▪ <i>Diplogonoporus tetrapterus</i> ▪ <i>Monorygma grimaldii</i> ▪ <i>Phyllobothrium delphini</i> ▪ <i>Schistocephalus solidus</i> ▪ <i>Strobilocephalus triangularis</i> ▪ <i>Tetrabothrius forsteri</i> ▪ <i>Trigonocotyle globicephalae</i>

<p style="text-align: center;">Nématodes</p>	<ul style="list-style-type: none"> ▪ <i>Anisakis simplex</i> ▪ <i>Contraecum</i> spp. ▪ <i>Crassicauda</i> spp. ▪ <i>Dioctophyme renale</i> ▪ <i>Dipetalonema spirocauda</i> ▪ <i>Halocercus delphini</i> ▪ <i>Otostrongylus circumlitus</i> ▪ <i>Parafilaroides gymnuris</i> ▪ <i>Pseudalius inflexus</i> ▪ <i>Pseudoterranova</i> spp. (synonyme : <i>Phocanema</i> spp.) ▪ <i>Skrjabinalius guevarai</i> ▪ <i>Stenurus</i> spp. ▪ <i>Torynurus convolutus</i> ▪ <i>Trichinella</i> spp.
<p style="text-align: center;">Protozoaires Flagellés</p>	<ul style="list-style-type: none"> ▪ <i>Chilomastix</i> spp. ▪ <i>Cryptobia</i> spp. ▪ <i>Giardia</i> spp. ▪ <i>Hexamita</i> spp. ▪ <i>Jarellia atramenti</i> ▪ <i>Kyaroikeus cetarius</i> ▪ <i>Leishmania</i> spp. ▪ <i>Planilamina</i> spp. ▪ <i>Trichomonas</i> spp. ▪ <i>Trypanosoma</i> spp.
<p style="text-align: center;">Trématodes</p>	<ul style="list-style-type: none"> ▪ <i>Braunina cordiformis</i> ▪ <i>Campula</i> spp. ▪ <i>Cryptocotyle lingua</i> ▪ <i>Echinostoma acanthoides</i> ▪ <i>Hadwenius delamurei</i> ▪ <i>Hunterotrema</i> spp. ▪ <i>Metorchis albidus</i> ▪ <i>Nasitrema</i> spp. ▪ <i>Ogmogaster antarcticus</i> ▪ <i>Opisthorchis tenuicollis</i> ▪ <i>Orthosplanchnus</i> spp. ▪ <i>Oschmarinella mascomai</i> ▪ <i>Phocitrema fusiforme</i> ▪ <i>Pholeter gastrophilus</i> ▪ <i>Pseudamphistomum truncatum</i> ▪ <i>Rossicotrema venustum</i> ▪ <i>Synthesium tursionis</i> ▪ <i>Zalophotrema hepaticum</i>

Les principaux parasites sont présentés ci-dessous par système organique qu'ils infestent.

Parasites des enveloppes

Des parasites, cestodes et nématodes, peuvent infester les enveloppes corporelles des mammifères marins, comme le lard, les mésos et le péritoine.

Crassicauda spp. et *Phyllobothrium delphini* se localisent dans le lard, préférentiellement en région péri-génitale **Figure 89** **Figure 90**. Ce tropisme semble être stratégique. En effet, les nécrophages s'attaquent principalement à cette zone, ainsi le parasite peut poursuivre son cycle dans ce nouvel hôte.

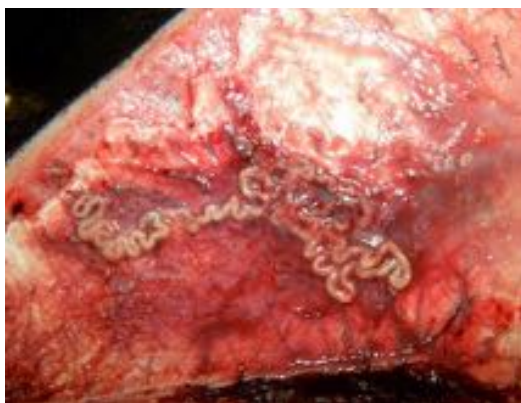

Figure 89: *Crassicauda* spp. en région péri-génitale sous-cutanée chez un dauphin bleu et blanc (Díaz-Delgado 2015)

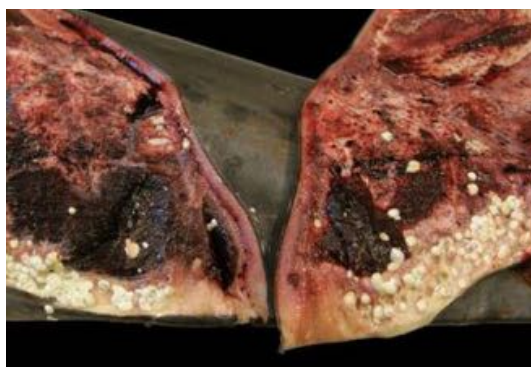


Figure 90: Infestation sévère en région péri-génitale sous-cutanée de *Phyllobothrium delphini* (4,5-10x4-5mm) au stade plérocercoïde chez un dauphin bleu et blanc (Díaz-Delgado 2015)

Un autre cestode de la même famille que *Phyllobothrium delphini* se présente également sous forme de kystes de larves plérocercoïdes. Il s'agit de *Monorygma grimaldii*. Cependant, ce dernier se localise dans les mésos ou le péritoine Figure 91 Figure 92. Les kystes mesurent environ 20-30x10-20 mm. Ils occasionnent des lésions à l'impact pathologique réduit (Maamar 2012).

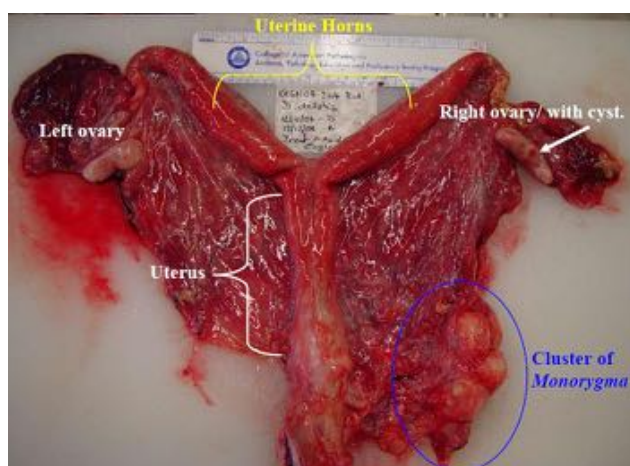


Figure 91: Kystes de *Monorygma grimaldii* dans le mésovarium d'un dauphin commun (Pugliares et al. 2007)

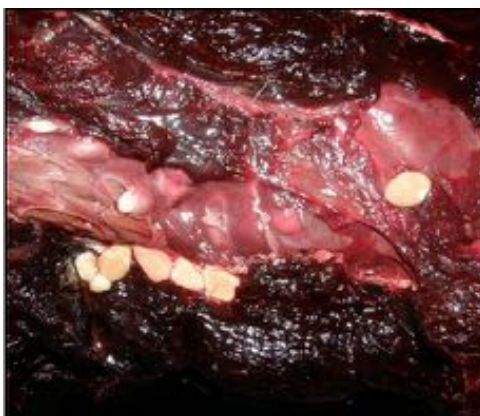

Figure 92: Infestation modérée par *Monorygma grimaldiin* au stade plérocercóide dans le péritoine d'un dauphin bleu et blanc (Díaz-Delgado 2015)

Des kystes à *Trichinella* spp. peuvent être présents dans le lard et dans le muscle également, par exemple dans le diaphragme (Hue 1998).

Parasites du système nerveux

Toxoplasma gondii et *Sarcocystis neurona* ont été reconnus pour causer une encéphalite chez les mammifères marins (Dubey et al. 2003; Barbosa et al. 2015).

D'autres parasites, au tropisme primaire respiratoire, peuvent atteindre le système nerveux et y occasionner des lésions. Il s'agit notamment de *Nasitrema* spp. Figure 93. Ces infestations peuvent être mortelles.

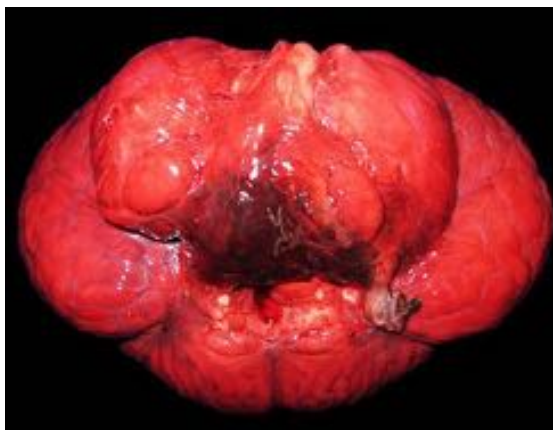

Figure 93: Méningo-encéphalite nécrosante hémorragique extensive avec des trématodes adultes (*Nasitrema* spp.) intralésionnels (Díaz-Delgado 2015)

Parasites de l'appareil respiratoire

Le parasitisme de l'appareil respiratoire est fréquemment observé. Il a été suggéré qu'une forte infestation parasitaire dans les voies respiratoires et les vaisseaux sanguins pulmonaires réduisent la capacité de plonger et de chasser (Siebert et al. 2001). Cela prédispose également aux infections bactériennes secondaires et aux bronchopneumonies (Jauniaux 2002).

Cette combinaison représente une des premières causes de mortalité chez les petits cétacés, principalement chez le marsouin commun, notamment des côtes britanniques, hollandaises et allemandes (Baker, Martin 1992; Pierce et al. 2008; Siebert et al. 2001).

Chez les pinnipèdes il en est de même, les parasites provoquent des lésions de bronchite avec (sub)obstruction des voies respiratoires et d'artérite chronique qui favorisent des infections secondaires responsables de septicémie et de bronchopneumonies fatales (Jauniaux 2002).

Ce sont généralement les larves qui sont les plus pathogènes (Jauniaux 2002). Les adultes peuvent être présents dans le parenchyme pulmonaire sans provoquer de réaction inflammatoire alors que les larves vont engendrer des réactions sévères de bronchiolite, bronchopneumonie, voire la formation d'abcès (Measures 2001). Une corrélation positive a été observée entre la charge d'infestation pulmonaire et la sévérité des lésions de bronchopneumonie (Lehnert, Raga, Siebert 2007).

Les charges parasitaires sont plus importantes chez les jeunes animaux (Lehnert, Raga, Siebert 2007). La sensibilité accrue des jeunes est vraisemblablement liée à l'immaturité de leur système immunitaire. L'ingestion préférentielle de proies servant d'hôte intermédiaire dans le cycle des parasites est également une explication possible.

Les parasites affectant le système respiratoire des mammifères marins sont principalement des nématodes. Les plus fréquemment rencontrés sont présentés ci-dessous **Tableau 12**.

Tableau 12: Liste non exhaustive des parasites de l'appareil respiratoire des mammifères marins (Lehnert, Raga, Siebert 2007; Hue 1998; Measures 2001; Garner et al. 1997; Maamar 2012; Murray 2001)

Embranchement Classe	Famille	Genre Espèce	Notes
Nématodes Figure 94	Filaroididae	<i>Parafilaroides gymnurus</i>	<ul style="list-style-type: none"> ▪ Suspicion rôle de vecteur pour <i>Brucella</i> spp. et le morbillivirus (Jauniaux 2002; Garner et al. 1997) ▪ Peut être fatal chez le jeune
	Crenosomatidae	<i>Otostrongylus circumlitus</i> 50-70mm	<ul style="list-style-type: none"> ▪ Suspicion rôle de vecteur pour <i>Brucella</i> spp. et le morbillivirus (Jauniaux 2002; Garner et al. 1997) ▪ Présent dans les voies respiratoires, l'artère pulmonaire, le ventricule droit et plus rarement dans les vaisseaux sanguins hépatiques de différentes espèces de pinnipèdes Figure 95 (Measures 2001) ▪ La distribution est holarctique et les infestations se limitent principalement aux jeunes phoques âgés de moins d'un an (Measures 2001)

Nématodes	Pseudaliidae	<i>Pseudalius inflexus</i> 135-185 mm	<ul style="list-style-type: none"> ▪ Présent dans les voies respiratoires, l'artère pulmonaire et le ventricule droit
		<i>Halocercus invaginata</i>	<ul style="list-style-type: none"> ▪ S'encapsule, formant de petits nodules (3 à 6mm de diamètre) disséminés dans le parenchyme pulmonaire (Jauniaux et al. 2002) ▪ Suspicion d'infection par le placenta et le lait (Jepson et al. 2000)
		<i>Halocercus delphini</i> 55-60mm	<ul style="list-style-type: none"> ▪ Présent dans les voies respiratoires supérieures
		<i>Torynurus convolutus</i> 30-55mm	<ul style="list-style-type: none"> ▪ Présent dans les sinus et dans les voies respiratoires supérieures
		<i>Stenurus spp.</i> 10-60mm	<ul style="list-style-type: none"> ▪ Présent dans les sinus et dans les voies respiratoires supérieures, voire l'oreille interne Figure 96
		<i>Skrjabinalius guevarai</i> 50-80mm	<ul style="list-style-type: none"> ▪ Présent dans les voies respiratoires supérieures et inférieures
	Tetrameridae	<i>Crassicauda grampicola</i> 15-20cm	<ul style="list-style-type: none"> ▪ Présent dans le sinus ptérygoïde des odontocètes Figure 97 ▪ Provoque un processus inflammatoire pouvant aboutir à une ostéite et à une ostéolyse étendue et irréversible ainsi que des lésions hémorragiques dans le système auditif et des lésions des nerfs crâniens
Trématodes	Brachycladiidae	<i>Nasitrema spp.</i> Jusqu'à 35mm	<ul style="list-style-type: none"> ▪ Présent dans les sinus Figure 98, responsable de sinusites, méningites purulentes, hémorragies multiples et nécroses ischémiques au niveau du système nerveux central
		<i>Hunterotrema spp.</i>	<ul style="list-style-type: none"> ▪ Détresse respiratoire par obstruction des bronches

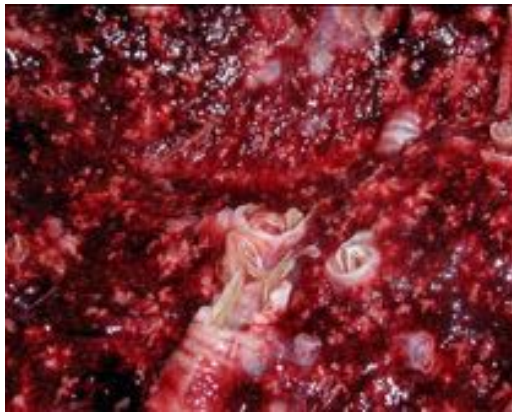


Figure 94: Nématodes dans les bronches d'un grand dauphin (Hernández 2007)

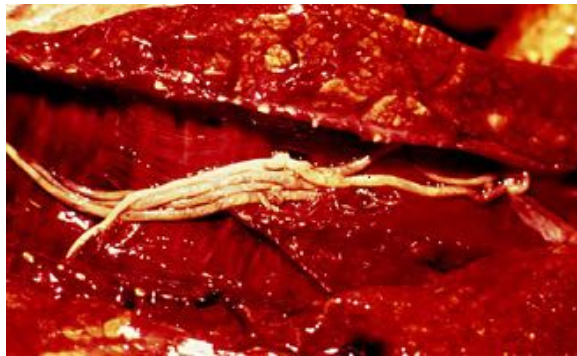

Figure 95: Infestation par *Otostrongylus circumlitus* dans les voies respiratoires d'un phoque annelé (Vlasman, Campbell 2004)

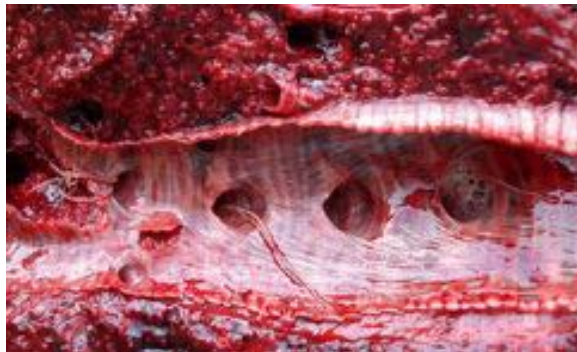

Figure 96: *Stenurus* spp. dans la bronche principale gauche d'un dauphin bleu et blanc (Díaz-Delgado 2015)

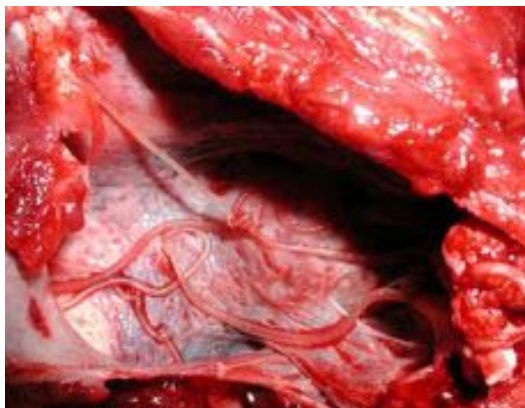


Figure 97: Infestation modérée de *Crassicauda grampicola* dans le sinus ptérygoïde droit d'un grand dauphin (Hernández 2007)

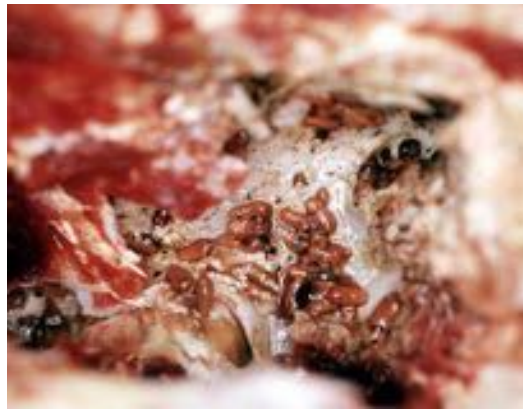

Figure 98: *Nasitrema* spp. dans les sinus d'un dauphin tacheté de l'Atlantique (Hernández 2007)

La présence massive de parasites dans les voies respiratoires peut être un facteur d'échouage. Une obstruction importante des grosses bronches entraîne une gêne respiratoire et une fatigue cardiaque. Chez les phoques, il est fortement suspecté que l'infestation par *Otostrongylus circumlitus* a une influence sur la santé, la capacité de plongée, l'alimentation, la croissance et la survie (Measures 2001).

Certains de ces parasites peuvent directement causer la mort. Nous pouvons citer la trématodose cérébrale à *Nasitrema* spp. ou l'atteinte de l'oreille moyenne ou interne par une nématodose à *Stenurus* spp.. Ces parasitoses entraînent une perturbation du comportement, de la navigation et de l'écholocalisation. Cependant, la responsabilité de ces parasites dans la mort de ces animaux est sous-estimée du fait de la rareté de l'examen de la tête. Cet examen ne se fait jamais sur le terrain, parfois lors d'autopsies vétérinaires mais celles-ci restent peu fréquentes.

Parasites cardiaques

Peu de parasites cardiaques ont été recensés. Le principal documenté est un nématode, *Dipetalonema spirocauda*, renommé récemment *Acanthocheilonema spirocauda* **Figure 99**. Il se localise dans le cœur gauche chez les cétacés et dans le ventricule droit et l'artère pulmonaire chez les pinnipèdes (Hue 1998). Chez ces derniers, il peut être transmis par les poux (*Echinophthirius horridus*) (Hue 1998) (Geraci, St. Aubin 1987).

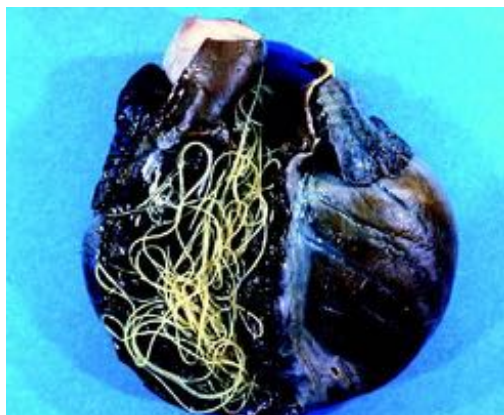


Figure 99: Infestation cardiaque par *Acanthocheilonema spirocauda* chez un phoque commun (Vlasman, Campbell 2004)

Chez un dauphin tacheté de l'Atlantique, des kystes intrasarcoplasmiques avec de nombreux tachyzoïtes ont pu être observés par histologie. Ces derniers sont compatibles avec *Toxoplasma* spp. (Díaz-Delgado 2015).

Parasites gastriques

Le parasitisme gastrique entraîne généralement la formation d'ulcères. Les ulcères sont souvent associés à une sous muqueuse épaissie et congestionnée. Lors d'ulcères chroniques, l'épithélium environnant est irrégulier, rugueux et hyperplasique donnant un aspect papillomateux **Figure 100** (Jauniaux et al. 2002).

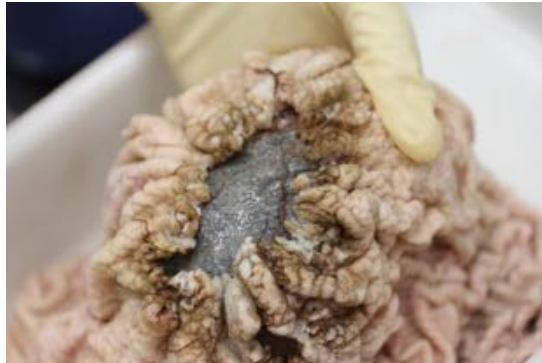

Figure 100: Ulcère focal dans le 1^{er} compartiment gastrique avec hyperplasie de la muqueuse (et parasitose), chez un dauphin commun (R. Laporte/ Observatoire PELAGIS 2018)

Les cétacés sont polygastriques et possèdent trois compartiments alors que les pinnipèdes sont monogastriques (*cf 2.1.2.4.3.*).

Chez les cétacés, une gastrite ulcéreuse chronique est fréquemment associée à une infestation de nématodes (*Anisakis* spp.) **Figure 101**. Les larves de ces vers sont attachées au centre des ulcères, tandis que les adultes et certaines larves sont libres dans la lumière gastrique (Jauniaux et al. 2002). Ils se localisent généralement dans le premier compartiment gastrique (Maamar 2012). Plusieurs centaines voire milliers de nématodes peuvent être présents. Ces ulcères ont généralement peu de signification pathologique mais peuvent provoquer une hémorragie gastrique sévère ou servir de porte d'entrée aux agents pathogènes (Kirkwood et al. 1997). De plus, il a été rapporté que les infestations massives du second compartiment gastrique par *Anisakis* spp. pourrait prédisposer à des ulcères perforants responsables de péritonites (Jauniaux 2002).

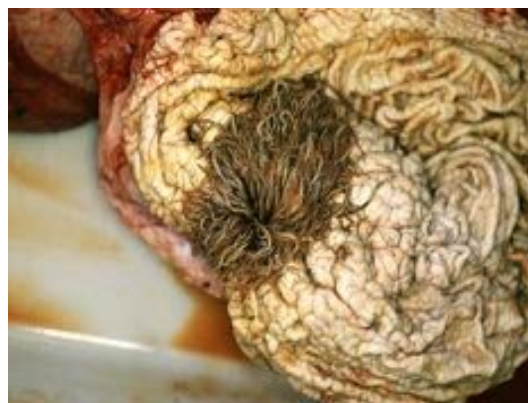

Figure 101: Infestation par *Anisakis* spp. dans le 1^{er} compartiment gastrique d'un dauphin tacheté de l'Atlantique (Hernández 2007)

Des trématodes peuvent infester le second et troisième compartiment gastrique, comme *Pholeter gastrophilus*, *Braunina cordiformis* et *Hadwenius delamurei*.

- *Pholeter gastrophilus* se présente sous forme de nodules chroniques (0,5-5 cm) dans la paroi stomacale avec une capsule épaisse, blanche, fibreuse et un noyau contenant les parasites. Ils ont généralement peu de conséquences pathologiques sauf lorsque les nodules engendrent une sténose du pylore par exemple (Jauniaux et al. 2002; Maamar 2012).
- *Braunina cordiformis* mesure environ 5x5 mm et est présent à la surface de la muqueuse gastrique des odontocètes, entraînant des lésions mécaniques focales **Figure 102** (Lombardini et al. 2019).
- *Hadwenius delamurei* mesure environ 9-15 mm et se fixe dans la muqueuse de l'estomac pylorique (troisième compartiment) et du duodénum (Hue 1998).

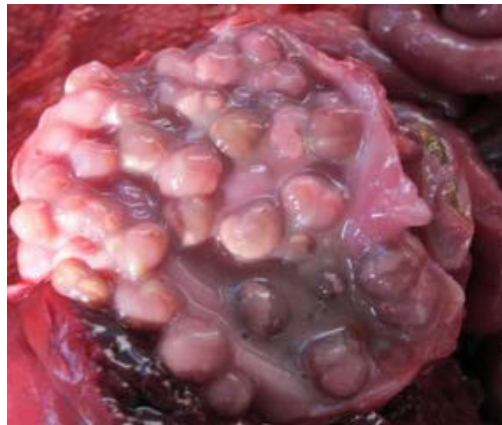

Figure 102: Infestation sévère de *Braunina cordiformis* dans la muqueuse gastrique d'un marsouin commun (Lombardini et al. 2019)

Chez les phoques, le parasitisme gastrique est principalement dû à des nématodes, *Anisakis simplex* (>60 mm), *Pseudoterranova decipiens* (synonyme : *Phocanema decipiens*) (50-100 mm) et *Contracaecum osculatum* (<60 mm) **Figure 103** (Lehnert, Raga, Siebert 2007; Hue 1998).



Figure 103: Infestation par *Contracaecum* spp. fixé à la muqueuse gastrique d'un phoque du Groenland immature (Vlasman, Campbell 2004)

Parasites intestinaux

Des cestodes, trématodes et acanthocéphales peuvent parasiter l'intestin des mammifères marins Tableau 13.

Tableau 13: Liste non exhaustive des parasites intestinaux des mammifères marins (Lehnert, Raga, Siebert 2007; Hue 1998; Maamar 2012)

Embranchement Classe	Hôte	Famille	Genre Espèce	Notes
Cestodes	Cétacé	Tetrabothriidae	<i>Tetrabothrius forsteri</i> 40-50mm	▪ Libre dans le duodénum des odontocètes
			<i>Trigonocotyle globicephalae</i> 60mm	▪ Libre dans la lumière intestinale des Globicéphalinés
			<i>Strobilocephalus triangularis</i> 10-15mm	▪ Incrusté dans la paroi rectale de certains odontocètes ▪ Entraîne colite, fibrose et obstruction mécanique possible, pouvant être fatale chez le jeune
	Pinnipède	Diphyllobothriidae	<i>Diphyllobothrium</i> spp. 1-2,5m	▪ Libre dans la lumière intestinale Figure 104 ▪ A été observé sans être associé à des lésions (Jauniaux et al. 2002)
			<i>Diphyllobothrium</i> spp.	
			<i>Diplogonoporus tetrapterus</i>	Figure 105
				<i>Schistocephalus solidus</i>
Trématodes	Cétacé	Notocotylidae	<i>Ogmogaster antarcticus</i>	▪ Libre dans la lumière intestinale de certains odontocètes
		Brachycladiidae (synonyme: Campulidae) Figure 106	<i>Synthesium tursionis</i> 10-15mm	▪ Libre dans la lumière intestinale de certains odontocètes

Trématodes	Pinnipède	Heterophyidae	<i>Phocitrema fusiforme</i>	
			<i>Cryptocotyle lingua</i>	
			<i>Rossicotrema venustum</i>	
		Echinostomatidae	<i>Echinostoma acanthoides</i>	
Acanthocéphales	Cétacé	Polymorphidae	<i>Bolbosoma vasculosum</i> 10-30mm	▪ Libre dans la lumière intestinale de certains odontocètes Figure 107
	Pinnipède		<i>Corynosoma strumosum</i> 3-6mm	Figure 108
			<i>Corynosoma semerme</i> 3-6mm	

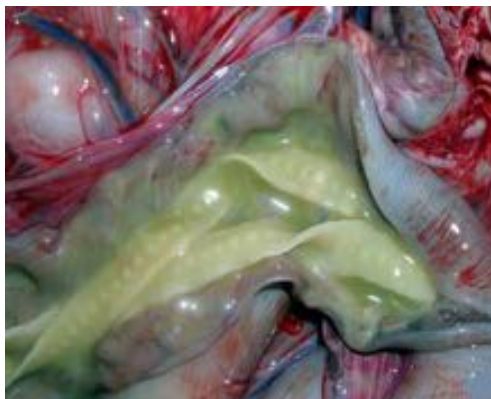


Figure 104: Cestodes du genre *Diphylobothrium* spp. dans l'intestin d'un dauphin à bec étroit (*Steno bredanensis*) (Hernández 2007)

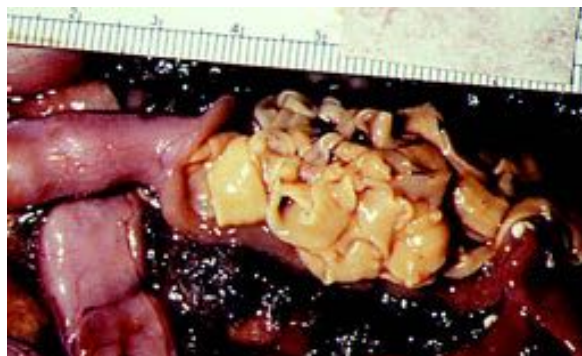

Figure 105: *Diplogonoporus tetrapterus* dans l'intestin d'un phoque annelé (Vlasman, Campbell 2004)

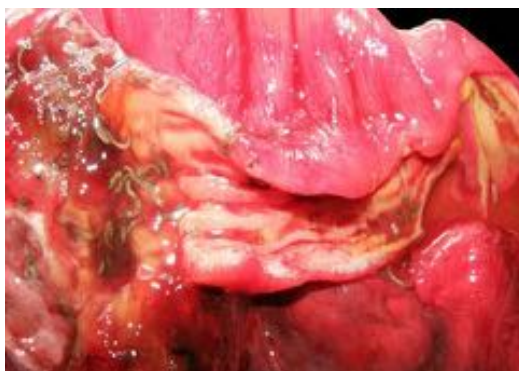

Figure 106: Trématodes (Brachycladiidae) dans l'ampoule duodénale d'un dauphin bleu et blanc (Díaz-Delgado 2015)

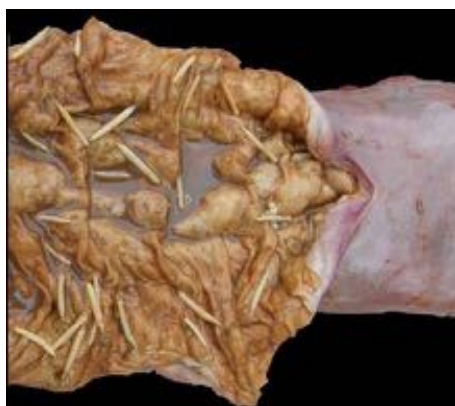

Figure 107: *Bolbosoma* spp. dans l'intestin d'un rorqual boréal (Díaz-Delgado 2015)

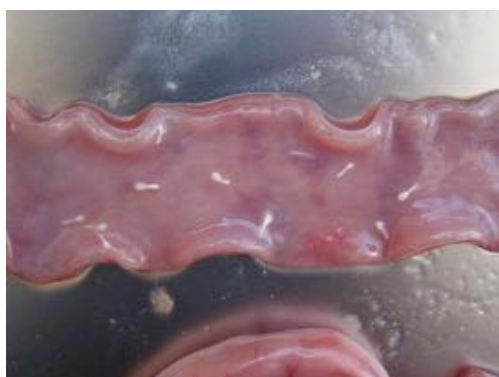

Figure 108: *Corynosoma* spp. dans l'intestin d'un phoque (Halajian 2009)

Parasites hépatiques

Les parasites hépatiques des mammifères marins appartiennent à la classe des trématodes et aux familles des Brachycladiidae et des Opisthorchiidae Tableau 14. Ils parasitent le foie mais aussi le pancréas et les canaux hépato-pancréatiques.

Ces parasites ont été observés dans des voies biliaires endommagées et, dans certains cas, dans le canal cholédoque. Les lésions inflammatoires engendrées sont généralement bénignes. Des granulomes parasitaires peuvent être observés à la surface du foie Figure 109.

Cependant, des nodules sphériques, jusqu'à 3cm de diamètre, avec une paroi épaisse, fibreuse, partiellement calcifiée et au contenu caséux vert foncé à noir sont fréquemment distribués dans l'ensemble du foie (Jauniaux et al. 2002). La présence de ces nodules peut concourir à une obstruction des voies biliaires.

De plus, une hépatite chronique peut être engendrée par une infestation parasitaire. En effet, dans certains cas d'infestation grave de trématodes hépatiques (exemple : *Campula oblonga*), on peut observer une fibrose et un épaississement des voies biliaires, une obstruction des conduits hépato-pancréatiques, des septa blancs apparents à la surface du foie et une fibrose interstitielle (Jauniaux et al. 2002; Hue 1998). Cela peut conduire à la mort de l'animal.

Tableau 14: Liste non exhaustive des parasites hépato-pancréatique des mammifères marins (Hue 1998; Murray 2001; Miller et al. 2018; Measures 2018)

Classe	Hôte	Famille	Genre Espèce
Trématodes	Cétacés	Brachycladiidae Figure 110	<i>Campula oblonga</i> 3-6mm
			<i>Orthosplanchnus albamarinus</i>
			<i>Oschmarinella mascomai</i> 30-35mm
			<i>Zalophotrema hepaticum</i>
	Phoque gris Phoque commun	Opisthorchiidae	<i>Orthosplanchnus</i> spp.
			<i>Pseudamphistomum truncatum</i>
			<i>Opisthorchis tenuicollis</i>
			<i>Metorchis albidus</i> dans la vésicule biliaire

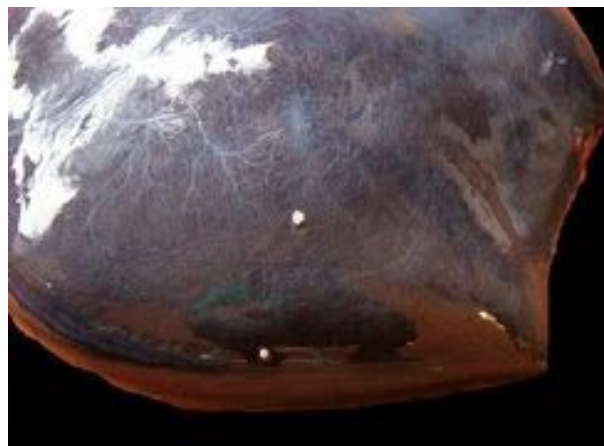

Figure 109: Granulomes parasites multifocaux sur la face diaphragmatique de la capsule hépatique du lobe hépatique droit d'un dauphin bleu et blanc (Díaz-Delgado 2015)

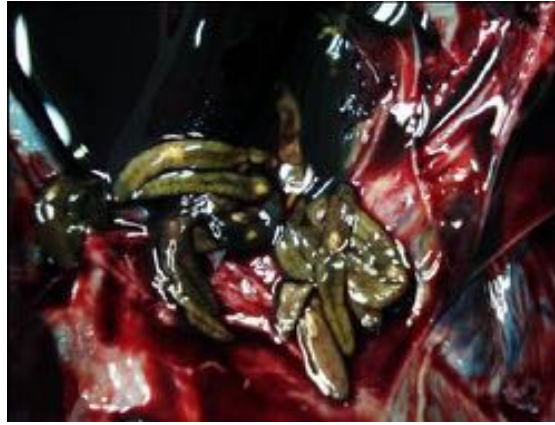

Figure 110: Infestation sévère de trématodes (Brachycladiidae) dans le canal cholédoque d'un dauphin tacheté de l'Atlantique (Díaz-Delgado 2015)

Parasites de l'appareil urinaire

Les principaux parasites de l'appareil urinaire détectés chez les mammifères marins sont des nématodes appartenant au genre *Crassicauda* spp..

Chez les cétacés, *Crassicauda boopis* a été identifié. Ce parasite se trouve principalement dans les veines rénales, la veine cave et les artères mésentériques mais aussi dans le parenchyme rénal jusque dans les uretères et l'urètre Figure 111 Figure 112. Les adultes ont leur corps dans les vaisseaux sanguins et leur queue dans les conduits rénaux. Les tissus environnants sont souvent réactifs et peuvent parfois obstruer les veines rénales. *C. boopis* peut mesurer jusqu'à 1,5 m (Hue 1998).

Une autre espèce de *Crassicauda* a été détecté dans le pénis d'un globicéphale noir. Il s'agit de *Crassicauda carbonelli* (Ames, Balbuena 1990).

Chez les phoques, un autre nématode a été mis en évidence. Il s'agit de *Dioctophyme renale* (Hoffman, Nolan, Schoelkopf 2004). Il peut atteindre 1 m de long et réside dans les reins de nombreuses espèces de mammifères.

La transmission de ces parasites se ferait par contamination de l'environnement et impliquerait l'excrétion de larves dans l'urine. L'ingestion de larves, suivie d'une migration larvaire somatique vers le rein, a été fortement suggérée par la découverte de lésions inflammatoires étendues des artères mésentériques dans lesquelles des larves de nématodes sont apparues. Des infestations modérées pourraient provoquer des lésions étendues du système vasculaire.

Il est suspecté que ce parasite joue un rôle régulateur des populations de rorqual commun (Lambertsen 1986). En effet, il est ressorti d'observations de ces populations que des infections à *Crassicauda boopis* chez ces animaux pourraient être fatales en induisant une insuffisance rénale congestive (Lambertsen 1986). Cependant, un jeune âge et l'absence de réaction chronique sévère ne semble pas être une cause de mortalité si l'infestation n'est pas encore à un stade avancé (Lempereur et al. 2017).

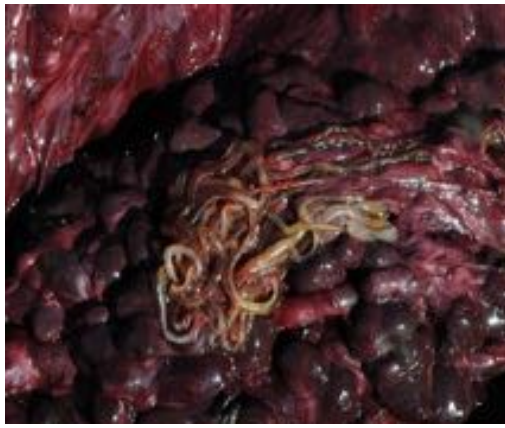


Figure 111: Infestation modérée par *Crassicauda boopis* dans les uretères et la cavité pyélique d'une baleine de Cuvier (Díaz-Delgado 2015)

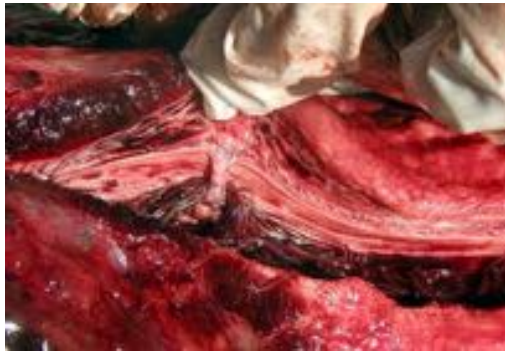

Figure 112: Sub-obstruction uréthro-pénienne par *Crassicauda boopis* chez un globicéphale tropical (Hernández 2007)

Parasites de l'appareil reproducteur

La sphère urogénitale peut être parasitée par des nématodes du genre *Crassicauda* spp. comme vu précédemment. Des infestations de la prostate ont été documentés chez les odontocètes (Suárez-Santana et al. 2018).

Crassicauda grampicola touche le parenchyme des glandes mammaires et pénètre dans les canaux lactifères Figure 113. Il mesure jusqu'à 20 cm et peut engendrer des mammites et autres lésions sévères comme de la fibrose ou de la nécrose. Ce parasitisme peut également mener à des problèmes de fécondité et à de la malnutrition des nouveau-nés.

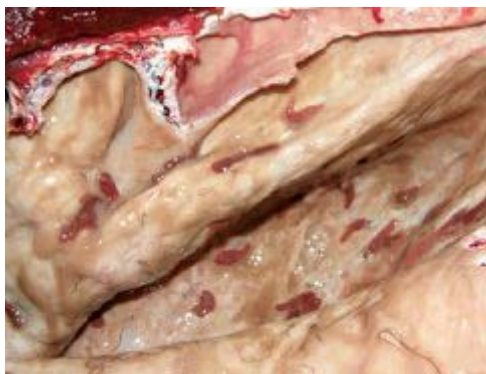


Figure 113: Mammite pyogranulomateuse sévère comportant de nombreuses larves de *Crassicauda grampicola* chez un dauphin commun (Díaz-Delgado 2015)

Ce chapitre révèle la grande variété d'organismes pouvant parasiter les mammifères marins.

Les acanthocéphales et les cestodes sont rarement associés à une maladie cliniquement significative, excepté pour *Strobilocephalus triangularis* dont l'infestation peut être fatale chez le jeune. Les mammifères marins sont pour leur grande majorité des hôtes intermédiaires.

Les nématodes représentent le groupe de parasites le plus large. Certains peuvent n'avoir aucun impact sur les animaux, comme une infestation gastrique par *Anisakis* spp., et d'autres peuvent être fatals, comme *Parafilaroides gymnuris* chez les jeunes pinnipèdes. Les Crassicaudinae sont les plus gros nématodes des cétacés. Il est vraisemblable que les dommages qu'ils provoquent au niveau des os crâniens, du tissu mammaire et des voies urinaires peuvent influencer sur la reproduction et la survie de certains groupes.

Les trématodes occupent eux le tractus gastro-intestinal et peuvent endommager gravement le foie et le pancréas des cétacés. Leur infestation peut être fatale.

Pour finir, les parasites au tropisme cérébral (*Sarcocystis* spp., *Nasitrema* spp.) restent ceux entraînant le pronostic le plus sombre.

La plupart de nos connaissances sur les parasites des mammifères marins proviennent d'études sur des spécimens échoués. Les informations sont fragmentaires et souffrent de notre incapacité à suivre l'évolution de l'infection et l'état général de l'animal parasité. Cependant, le parasitisme et les lésions associées peuvent être constatés.

Ainsi, il est fréquent d'observer de fortes infestations d'organes multiples, avec des lésions associées de bronchopneumonie, de gastrite ulcéreuse chronique et d'hépatite chronique (Jauniaux et al. 2002). En règle générale, le parasitisme peut conduire à la mort s'il est sévère, multisystémique, associé à des lésions macroscopiques et microscopiques, touche un organe vital et/ou touche un individu immunodéprimé. A partir du moment où la physiologie de l'animal est altérée, le parasitisme peut être considéré comme une possible cause de la mort. En effet, les animaux faibles se retirent de la protection du troupeau, probablement vulnérables aux prédateurs et ne peuvent ainsi pas survivre dans un environnement qui impose de lourdes exigences en matière de thermorégulation, de respiration, de chasse et de mobilité.

2.1.1.3. Origine non infectieuse

Des affections non infectieuses peuvent toucher les mammifères marins et compromettre leur survie. On peut citer notamment les anomalies congénitales, les néoplasies, les intoxications et les traumatismes.

2.1.1.3.1. Anomalies congénitales

Les anomalies congénitales sont des anomalies de structure ou de fonction organique, présentes dès la naissance, bien qu'elles ne puissent être découvertes que plus tard.

La majorité des anomalies congénitales signalées chez les cétacés ont été détectées chez le fœtus in utero lors de l'examen nécropsique d'animaux gravides. En revanche, la plupart des signalements chez les pinnipèdes sont le résultat d'examen nécropsiques pratiqués sur des nouveau-nés échoués (Colegrove 2018a). Ci-dessous, un récapitulatif non exhaustif des anomalies congénitales recensées dans la littérature jusqu'à présent chez les mammifères marins **Tableau 15**.

Tableau 15: Liste non exhaustive des anomalies congénitales rapportées chez différentes espèces de mammifères marins

Espèce	Anomalies congénitales rapportées
Phoque commun (Dennison et al. 2011; Suzuki et al. 1992; Tarasoff, Piérard 1970; Colegrove 2018b; McKnight et al. 2005; Buckles et al. 2006; Harris et al. 2011; Dennison et al. 2009; St. Leger, Nilson 2014)	<ul style="list-style-type: none">▪ Hernie hiatale▪ Malformations et proliférations osseuses▪ Agénésie cérébrale▪ Hétérotopie neurogliale▪ Fente palatine▪ Ectrodactylie▪ Aplasie dentaire, nombre de dents anormal▪ Alopécie▪ Atrésie intestinale▪ Fœtus in foetu
Phoque gris (Colegrove 2018b)	<ul style="list-style-type: none">▪ Collapsus trachéal
Eléphant de mer (Dennison et al. 2011)	<ul style="list-style-type: none">▪ Hydrocéphalie▪ Anomalies cardiaques
Grand dauphin (Gray, Conklin 1974; Watson et al. 1994; Powell et al. 2009; DeLynn et al. 2011; Kompanje 2005)	<ul style="list-style-type: none">▪ Malformations cardiaques multiples (hypertrophie ventricule droit, foramen interventriculaire, dilatation aortique, communication interatriale, sténose artère pulmonaire sous valvulaire, hypoplasie artère pulmonaire et valve mitrale, transposition de l'artère pulmonaire et de l'aorte)▪ Polydactylie▪ Scoliose▪ Jumeaux siamois

<p>Dauphin bleu et blanc (Nishiwaki 1953; Ohsumi 1965)</p>	<ul style="list-style-type: none"> ▪ Hermaphrodisme ▪ Membres pelviens rudimentaires
<p>Dauphin commun (Colegrove 2018b)</p>	<ul style="list-style-type: none"> ▪ Rein polykystique
<p>Marsouin commun (Szatmári et al. 2016)</p>	<ul style="list-style-type: none"> ▪ Communication interventriculaire haute

Les différentes étapes du développement embryonnaire ne sont pas aussi bien connues chez les mammifères marins que chez les mammifères domestiques. De ce fait, certaines observations ont été mentionnées comme anomalies congénitales alors qu'il s'agissait d'un développement normal. Par exemple, la persistance du canal artériel après la naissance est pathologique chez les mammifères terrestres mais cela peut être physiologique chez les mammifères marins (persistance du canal artériel jusqu'à 6 à 7 semaines chez le phoque commun) (Dennison et al. 2011).

Chez certaines espèces, il est possible que la faible diversité génétique joue un rôle dans la forte prévalence de défauts congénitaux, comme par exemple chez les éléphants de mer (Dennison et al. 2011).

2.1.1.3.2. Famine

La famine n'est décrite comme cause de mortalité que chez les animaux allaités séparés de leur mère (Baker, Martin 1992). Cela concerne principalement les pinnipèdes. Les nouveau-nés restent sur le rivage pendant que la mère part chasser. Il arrive que celle-ci ne puisse revenir, ainsi les petits sont généralement condamnés.

Un mauvais état nutritionnel chez des animaux adultes peut également engendrer la mort. L'émaciation sévère est caractérisée par une perte de poids, une réduction de l'épaisseur du lard et une atrophie des muscles dorsaux et cervicaux (Jauniaux et al. 2002). Ainsi, une dépression de part et d'autre de la colonne vertébrale est observée, ainsi qu'en arrière du crâne, on parle de « peanut head » **Figure 114**.



Figure 114: a) dauphin en bon état général; b) et c) dauphin émacié (Pugliares et al. 2007; Díaz-Delgado 2015)

La diminution de la prise alimentaire peut être liée à une forte infestation parasitaire, une diminution de l'abondance des proies, la présence d'ulcères dans la cavité buccale, l'usure ou la perte des dents par exemple (Jauniaux et al. 2002; Siebert et al. 1999; Kirkwood et al. 1997). La faim et la faiblesse peuvent être des cofacteurs clés dans l'échouage d'individus malades ou âgés (Ohsumi 1965).

2.1.1.3.3. Néoplasie

Le nombre de cas reporté de tumeurs chez les mammifères marins a fortement augmenté ces 20 dernières années, tout en restant une pathologie peu recensée. Cela est lié à l'augmentation des animaux examinés et à l'augmentation de la longévité des animaux captifs (Colegrove 2018a).

La majorité des données en faune sauvage porte sur les bélugas de l'estuaire du Saint Laurent chez lesquels la prévalence des tumeurs est importante (carcinomes gastro-intestinaux et mammaires notamment) (Martineau et al. 1994). L'exposition chronique à certains contaminants pourrait être responsable de l'incidence élevée de tumeurs, soit par un processus d'initiation et de promotion, soit par une altération de l'immunité anticancéreuse (De Guise et al. 1995). Chez d'autres espèces de mammifères marins, le lymphosarcome est recensé relativement souvent **Figure 115** **Figure 116**.

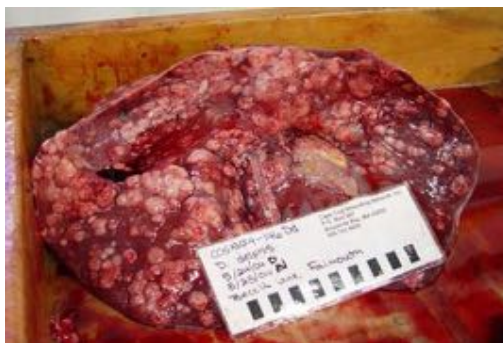

Figure 115: Lymphosarcome hépatique chez un dauphin commun (Pugliares et al. 2007)

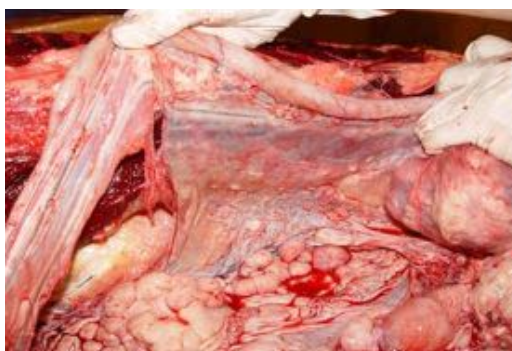

Figure 116: Lymphosarcome multicentrique chez un mammifère marin (Pugliares et al. 2007)

Les différences entre les espèces en termes de prévalence des tumeurs peuvent refléter différentes étiologies. Des agents physiques, chimiques et infectieux peuvent être inducteurs de tumeurs. Plusieurs virus ont été associés à des tumeurs, notamment le papillomavirus et l'herpèsvirus. Les effets de ces cancérogènes sont davantage modulés par l'âge, les hormones et la génétique.

Cependant, comme c'est le cas pour la majorité des tumeurs spontanées chez d'autres espèces, l'étiologie de la plupart des tumeurs chez les mammifères marins est inconnue (Colegrove 2018a).

2.1.1.3.4. Traumatismes

• *Intraspécifiques*

Il n'est pas rare d'observer des traumatismes mortels sur des mammifères marins, infligés par des individus de leur espèce. Chez les cétacés, les grands dauphins sont particulièrement agressifs. Des lésions traumatiques graves chez les jeunes individus ont été attribuées à de l'infanticide dans de nombreuses régions (Dunn et al. 2002). Les blessures sont caractérisées par des fractures bilatérales des côtes, des hémorragies sous-cutanées et pulmonaires, et des traces de morsure concentrées sur la tête et la poitrine (Dunn et al. 2002).

Chez les pinnipèdes, les agressions intraspécifiques sont communément observés dans les groupes et peuvent se produire lors de conflits territoriaux ou d'accouplement (Colegrove 2018c). Les morsures sont communes chez les pinnipèdes de tout âge. Elles peuvent s'infecter et créer des abcès, des fasciites, parfois des ostéomyélites, polyarthrites, méningites ou encéphalites (Spraker, Lander 2010).

Le comportement sexuel déplacé peut entraîner des lésions traumatiques chez les femelles et les petits pinnipèdes, comme des hémorragies sous-cutanées, des hémorragies pulmonaires, des vertèbres fracturées ou luxées et des métrites (Banish, Gilmartin 1992).

Les petits du groupe peuvent également subir des écrasements par les adultes. Cela entraîne des lésions traumatiques contondantes, caractérisées par des fractures osseuses, des hémorragies et des déchirures d'organes (Spraker, Lander 2010).

Le cannibalisme a été observé chez les phoques gris. Les lésions sont extensives avec de larges lacérations profondes, permettant le détachement de la peau et du lard. Lorsqu'un phoque s'en prend à un autre, il plante ses crocs dans le lard et fait tourner le phoque sur lui-même avec ses griffes afin de le délarder. Il en résulte un aspect spiralé des lésions cutanées, confondues auparavant avec des marques d'hélice ou avec une origine anthropique du fait de la netteté de la découpe. Des fractures du crâne peuvent également être présentes. On retrouve ces lésions majoritairement sur des jeunes phoques sevrés, en bon état de santé (Brownlow et al. 2016). Le cannibalisme a aussi été décrit chez les éléphants de mer du sud (*Mirounga leonina*) et les lions de mer de Nouvelle-Zélande (*Phocarctos hookeri*) (Wilkinson et al. 2000).

• *Interspécifiques*

Les attaques de grands dauphins décrites ci-dessus peuvent également se produire sur plusieurs autres espèces d'odontocètes (Barnett et al. 2009; Ross, Wilson 1996). Des interactions violentes avec des marsouins communs juvéniles ont été décrites. Ces derniers présentaient des plaies cutanées linéaires parallèles, des ecchymoses sous-cutanées, des fractures de côtes parfois associées à une perforation du poumon sous-jacent, à un pneumothorax et/ou à des luxations des vertèbres thoraciques (Jepson, Baker 1998). La prédation décrite ci-dessus par le phoque gris a également été observée sur les phoques communs et les marsouins communs **Figure 117** (Brownlow et al. 2016).



Figure 117: Prédation d'un phoque gris sur un marsouin commun (Observatoire PELAGIS 2015)

Cependant, il existe d'autres cas d'attaques interspécifiques divers et variés entre mammifères marins ou entre mammifères marins et autres espèces, marines ou terrestres. Certains cas recensés sont présentés ci-dessous **Tableau 16**.

Tableau 16: Cas de traumatismes interspécifiques par prédation/compétition chez les mammifères marins

Prédateurs	Proies	Lésions occasionnées	Référence bibliographique
Orques	Cétacés	<ul style="list-style-type: none"> ▪ Morsures superficielles ou mortelles (dos/ flancs) ▪ Amputation des nageoires 	(George, Suydam 1998)
Morses (<i>Odobenus rosmarus</i>)	Baleines boréales (<i>Balaena mysticetus</i>)	<ul style="list-style-type: none"> ▪ Perforations paires (défenses) 	(Colegrove 2018c)
Otarie à crinière ♂ (<i>Otaria byronia</i>)	Otarie à fourrure australe ♀ (<i>Arctocephalus australis</i>)	<ul style="list-style-type: none"> ▪ Crânes fracturés ▪ Globes oculaires exorbités ▪ Hémorragies sous-cutanées ▪ Plaies perforantes dans les tissus mous du cou et de la tête → Agression sexuelle 	(Miller, Ponce de León, Delong 1996)
Lion de mer de Steller ♂ (<i>Eumetopias jubatus</i>)	Otarie de Californie ♀	<ul style="list-style-type: none"> ▪ Crânes fracturés ▪ Globes oculaires exorbités ▪ Hémorragies sous-cutanées ▪ Plaies perforantes dans les tissus mous du cou et de la tête → Agression sexuelle 	(Miller, Ponce de León, Delong 1996)
Squalelet féroce (<i>Isistius brasiliensis</i>)	Cétacés Pinnipèdes	<ul style="list-style-type: none"> ▪ « Plaques » de chair arrachées laissant des blessures circulaires caractéristiques 	(Gallo-Reynoso, Figueroa-Carranza 1992; Le Boeuf, Cosker, Hewitt 1987)
Grand requin blanc (<i>Carcharodon carcharias</i>)	Cétacés	<ul style="list-style-type: none"> ▪ Arc elliptique de profondes plaies de perforation ou de lacérations (d'un rayon variant avec la taille de la mâchoire du requin) ▪ Coupures triangulaires avec des bords en dents de scie dans les os et tissus 	(Gallo-Reynoso, Figueroa-Carranza 1992)

→ Les blessures dues aux attaques de requins sont bien décrites chez un certain nombre d'espèces de mammifères marins, les espèces de requins et de proies variant géographiquement (Kreuder et al. 2003). Avec les morsures de requin, les appendices peuvent être amputés et il peut y avoir des abrasions des os et parfois une dent peut être trouvée dans la lésion (Gallo-Reynoso, Figueroa- Carranza 1992; Le Boeuf, Cosker, Hewitt 1987).

Raies Figure 118	Grands dauphins	<ul style="list-style-type: none"> ▪ Lésions inflammatoires aiguës et chroniques des organes internes suite à la pénétration et de la migration des dards 	(McFee et al. 1997)
	Otarie à fourrure d’Afrique du Sud (<i>Arctocephalus pusillus</i>)	<ul style="list-style-type: none"> ▪ Péricardite et pleurésie après la pénétration et la migration du dard depuis l'œsophage 	(Obendorf, Presidente 1978)
	Orque	<ul style="list-style-type: none"> ▪ Pénétration du pharynx et du sinus carotidien crânial par une épine 	(Duignan et al. 2000)
Coyote <i>(Canis latrans)</i>	Jeunes phoques communs	<ul style="list-style-type: none"> ▪ Plaies par perforation ▪ Hémorragies dans les tissus de la tête et du cou ▪ Septicémie 	(Steiger et al. 1989)



Figure 118: Perforation d'un grand dauphin par un dard de raie (Observatoire PELAGIS 2015)

2.1.1.3.5. Sénescence

La sénescence aboutit à l'affaiblissement de l'animal. Les cétacés vont s'isoler du groupe car ils ne pourront plus lutter contre les vents et les courants. Ainsi, ils peuvent être victimes d'une attaque de prédateur. Ces animaux peuvent aussi mourir suite à une pathologie, une forte infestation parasitaire ou une insuffisance organique (Hue 1998).

Toute atteinte du système cardio-respiratoire est très débilite pour l'animal. Cette déficience est souvent fatale. En effet, cela altère les capacités de plongée et l'animal ne peut plus se nourrir correctement. L'ingestion de matières plastiques flottantes à la surface de l'eau peut être un signe d'insuffisance cardio-respiratoire des espèces qui normalement

s'alimentent en profondeur (Hue 1998). A savoir que l'arrêt cardio-respiratoire suite à un stress intense est possible, et déjà observé à plusieurs reprises lors d'opération de renflouage.

Les dégénérescences ostéoarticulaires, comme l'arthrose, peuvent également affaiblir l'animal et l'amener à s'échouer (Hue 1998).

2.1.1.3.6. Intoxications aux contaminants

Les mammifères marins semblent être des indicateurs du niveau de persistance des contaminants dans le milieu marin, via leur position dans le réseau trophique, leur écologie marine, leur cycle biologique, leur longue durée de vie et leur important temps d'élimination des polluants (Debacker et al. 2004). Les mammifères marins accumulent des niveaux de contaminants environnementaux les plus élevés de la faune.

Étant donné la prévalence et la gravité croissantes des maladies chez les animaux marins, il est impératif de comprendre comment les polluants affectent le système immunitaire et les risques de maladies associées. Les progrès et l'adaptation des techniques analytiques ont facilité la recherche sur l'immunotoxicologie des mammifères marins. Des études sur le terrain, des expériences d'alimentation en captivité et des études de laboratoire in vitro sur des mammifères marins ont montré que l'exposition aux polluants de l'environnement, notamment aux biphényles polychlorés (PCB), au dichlorodiphényltrichloroéthane (DDT), aux pesticides organochlorés et aux métaux lourds, a des conséquences néfastes sur le système immunitaire inné et adaptatif (Desforges et al. 2016).

Les concentrations de polluants retrouvées chez les mammifères marins varient selon plusieurs facteurs :

- **Sexe et âge** : les femelles âgées présentent de plus faibles concentrations car elles éliminent les contaminants pendant la lactation (Debacker et al. 2004).
- **Condition physique et âge** : pour les métaux lourds, les concentrations en zinc (Zn) et en sélénium (Se) hépatiques chez les marsouins communs, sont significativement plus élevées chez les juvéniles émaciés que chez les juvéniles non émaciés. Cela n'est pas reproductible chez les adultes et pour les autres métaux traces (Cd, Cu, Ni, Cr, Pb, Hg, Fe) (Debacker et al. 2004).
- **Régime alimentaire** : pour les métaux lourds, les plus fortes concentrations de cadmium (Cd) ont été observées dans les reins des nourrisseurs océaniques tels que les cachalots, les lagénorhynques, les marsouins communs et les phoques à capuchon. Cela est susceptible d'être lié à l'alimentation teuthophage de ces espèces (Debacker et al. 2004).
- **Localisation géographique** : les marsouins communs de la mer du Nord présentent des concentrations plus importantes en zinc (Zn), mercure (Hg) et cuivre (Cu) hépatiques par rapport aux marsouins de la mer Baltique ou de la mer Noire (Debacker et al. 2004).

Bien qu'il n'y ait pas de preuves de mortalité directement imputable à l'exposition aux toxiques, il est vraisemblable que ces derniers favorisent certains processus morbides (Jauniaux 2002). Ci-dessous, un récapitulatif non exhaustif des données actuellement en notre possession concernant les conséquences de l'intoxication aux polluants chez les mammifères marins Tableau 17.

Tableau 17: Conséquences pathologiques de l'intoxication aux polluants chez les mammifères marins

Polluants	Conséquences pathologiques
<p>Organophosphorés (Reddy et al. 2001)</p>	<ul style="list-style-type: none"> ▪ Taux de survie du premier petit plus faible chez les mères grands dauphins en semi-liberté contaminées
<p>Organochlorés <u>DDT et PCB</u> (Hue 1998; Munson et al. 1998; Schumacher et al. 1993; Schnitzler et al. 2008; Ross et al. 1996; Jauniaux 2002)</p>	<ul style="list-style-type: none"> ▪ Forte toxicité chez le jeune ▪ Diminution de la fertilité voire infertilité ▪ Avortement ▪ Mortalité néonatale ▪ Kystes ovariens ▪ Fibrose de la thyroïde chez les phoques ▪ Perturbation endocrinienne de la thyroïde ▪ Altérations de l'immunité cellulaire <p>Contamination par l'intermédiaire des proies ingérées. Les effets peuvent être synergiques avec l'infection par le morbillivirus</p> <p><i>NB : PCB 126 : augmentation des marqueurs de l'inflammation intestinale et déséquilibre du microbiote chez l'Homme. Ces données suggèrent que la modification du microbiote intestinal peut être un marqueur sensible de l'exposition aux polluants chez les mammifères marins (Petriello et al. 2018).</i></p> <p><i>PCB 28 et 101 : ne constituent pas des promoteurs tumoraux dans le foie des rats femelles (Kunz et al. 2006).</i></p>
<p>Mercure (Hue 1998)</p>	<ul style="list-style-type: none"> ▪ Suspicion facteur perturbateur de l'écholocation et désordres neurologiques <p>Absorbé par voie alimentaire et transcutanée. Des marsouins morts de cause infectieuse présentaient des concentrations hépatiques en mercure plus importantes que des marsouins morts de cause traumatique. Cependant, aucune lésion caractéristique d'intoxication aigüe ou chronique au mercure n'a pu être démontrée (Jauniaux 2002).</p>

D'autres types d'intoxications sont documentés, or polluants, comme celui à l'acide domoïque. C'est une neurotoxine glutaminergique produite par des algues marines telles que *Pseudonitzschia australis*. Les mammifères marins peuvent en ingérer lors de la recherche de poissons planctivores. Cette toxine peut entraîner des troubles de la reproduction comme des avortements ou des naissances prématurées. Elle peut traverser le placenta et atteindre le fœtus. Une lésion fréquemment observée est l'œdème cérébral chez les avortons ou les nouveau-nés prématurés (Goldstein et al. 2009). Elle peut également causer des troubles neurologiques centraux avec notamment de l'ataxie, des tremblements et une diminution de la réponse aux stimuli. De la mortalité a été observée chez des otaries de Californie adultes (Gulland et al. 2002).

Les intoxications entraînent généralement un affaiblissement, une dégradation de l'état général et une immunodépression chez les animaux contaminés. Il existe des preuves multiples de l'immunotoxicité de nombreux contaminants naturels et anthropiques sur les mammifères marins. Cependant, des travaux supplémentaires sont encore nécessaires pour comprendre les mécanismes sous-jacents, ainsi que les interactions complexes entre les mélanges de contaminants et les facteurs de stress (Desforges et al. 2018).

2.1.1.3.7. Facteurs environnementaux

Les cétacés utilisent la topographie magnétique comme carte et se dirigent parallèlement aux lignes de champs. Lors d'orages magnétiques ou de tremblements de terre, ces repères peuvent être modifiés et amener les animaux à s'échouer (Hue 1998).

L'échouage d'animaux vivants pourrait aussi être dû à la mauvaise appréhension de la topographie du milieu côtier. C'est la théorie du coin acoustique **Figure 119**. Les sites majoritairement impliqués seraient les plages sableuses en pente douce. En effet, l'onde acoustique ne reviendrait pas à l'animal qui ne détecte alors pas sa proximité à la côte. Ce cas de figure peut se retrouver lors de stress social et d'exclusion d'un individu ou lors d'une poursuite d'une proie, phase durant laquelle l'animal est moins attentif à son environnement. Les animaux échoués peuvent ensuite mourir d'asphyxie suite à l'arrêt de la respiration engendré par le stress (Robson 1984).

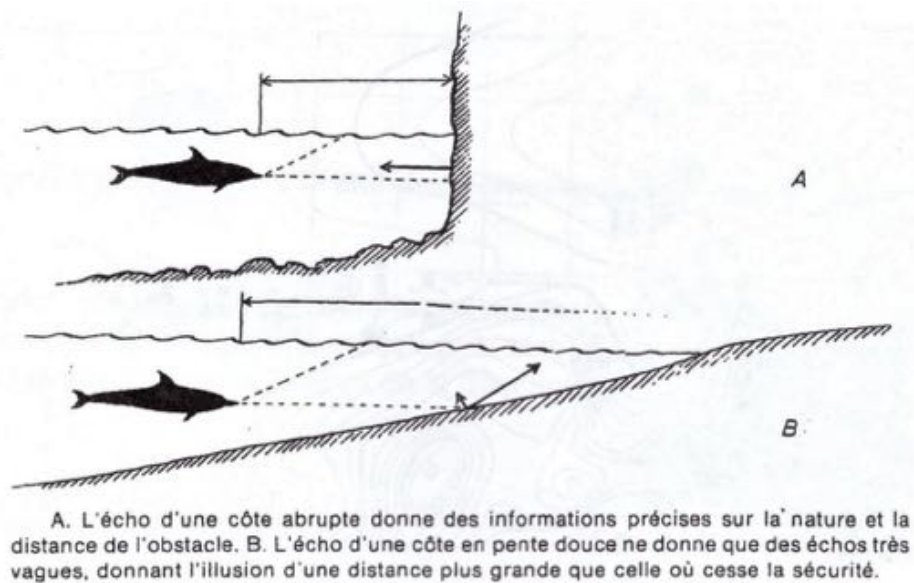


Figure 119: Schéma de la théorie du coin acoustique (Hue 1998)

Concernant les facteurs météorologiques, il est observé que les échouages sont plus nombreux en hiver. Cependant, cela n'est pas lié à une mortalité en mer plus importante mais à des échouages plus nombreux en hiver. En effet, les épisodes de vents forts et de tempêtes hivernales ramènent les carcasses à la côte. Il reste possible toutefois que ces phénomènes aient un effet de balayage sur les individus très affaiblis, qui sont donc entraînés sur les côtes (Hue 1998). Pour les pinnipèdes, les conditions climatiques peuvent aggraver le taux de mortalité des jeunes sous-alimentés et affaiblis suite au sevrage (Creton et al. 1996).

Ainsi, un échouage de mammifère marin n'est généralement pas le fruit d'un seul facteur causal. Il s'agit d'une association de plusieurs facteurs. Un facteur primaire qui intervient chronologiquement en premier et qui affaiblit l'animal (infection virale, intoxication etc.), un facteur secondaire qui s'ajoute au facteur primaire et aggrave l'état de santé de l'animal (maladie intercurrente ou opportuniste, parasitisme etc.) et parfois un facteur tertiaire qui contribue à l'échouage de l'animal (conditions météorologiques etc.).

Globalement, chez les cétacés, les pathologies majoritaires que l'on peut retrouver sont les bronchopneumonies, le parasitisme, ainsi que les captures accidentelles chez les petits cétacés et les collisions chez les grands cétacés (Jauniaux et al. 2002). Les lésions de bronchopneumonie sont fréquemment associées à de la parasitose et/ou de l'émaciation.

Ces processus chroniques sont débilitants et susceptibles de prédisposer à des infections bactériennes secondaires mortelles. De plus, les périodes d'apnée répétées peuvent induire la prolifération de certains agents pathogènes plus aisément (Ohsumi 1965).

Chez les phoques s'ajoutent aux bronchopneumonies l'entérite infectieuse, les traumatismes et la famine chez les nouveau-nés (Debacker et al. 2004; Jauniaux et al. 2006; Spraker, Lander 2010). Les processus infectieux sont dans le cas particulier des phoques communs, le plus souvent secondaire à une infection par le morbillivirus (Jauniaux et al. 2001). Ils peuvent également être affectés par *Brucella* spp. et *Leptospira interrogans*, sans obligatoirement présenter de signes cliniques (Grandjean, Hassani 2006). Les nouveau-nés et les femelles adultes en fin de lactation ont une sensibilité plus accrue aux infections. En effet, l'immunité de la mère diminue en fin de lactation et celle du petit est faible à la naissance et plus élevée à la fin de la lactation (Ross et al. 1993).

2.1.2. Morphologie des organes internes des mammifères marins

Il est important de fournir aux correspondants des informations les plus claires possibles quant à l'apparence « normale » des organes de mammifères marins. En effet, afin qu'ils puissent détecter des anomalies à l'examen interne, ils doivent savoir comment se présentent les organes physiologiquement.

Un premier travail a été de rassembler le plus d'informations possibles, et surtout, disponibles dans la littérature, concernant la morphologie des organes de différentes espèces de mammifères marins.

Le choix de ne pas présenter le système nerveux a été pris dès le début. En effet, il s'agit d'organes très complexes, nécessitant des connaissances initiales. Son examen est rarement réalisé lors des autopsies vétérinaires et vraisemblablement, jamais sur le terrain par les correspondants. En plus des bases théoriques à avoir, il faudrait du matériel spécifique, une méthodologie précise, et surtout, du temps que les correspondants n'ont pas.

2.1.2.1. Couches externes

Au cours de l'histoire évolutive des mammifères, certaines lignées ont rejoint le milieu aquatique. Ce changement radical de milieu est alors associé au développement de structures spécifiques, adaptées à ce nouvel environnement (Williams, Worthy 2002).

2.1.2.1.1. Lard

Parmi ces dernières, ils ont dû développer une isolation spéciale afin de maintenir leur température corporelle centrale élevée et stable. Les mammifères marins n'utilisent pas tous les mêmes mécanismes. Les envahisseurs les plus récents du milieu marin, les ours polaires et les loutres de mer, utilisent une fourrure dense et imperméable, qui permet le piégeage de bulles d'air (Liwanag et al. 2012; Reidenberg 2007). Les siréniens et les cétacés utilisent le lard et les pinnipèdes sont intermédiaires avec une combinaison des deux (Liwanag et al. 2012).

Le lard est une épaisse couche adipeuse sous-cutanée que l'on retrouve chez tous les cétacés et pinnipèdes. C'est un organe multifonctionnel. Il s'agit du principal site de stockage d'énergie (essentiellement au niveau du lard ventral), il offre une isolation thermique et contribue à la flottabilité et à l'hydrodynamisme (Liwanag et al. 2012; Struntz et al. 2004; Iverson 2009). Il a également un rôle dans la thermorégulation. De la graisse brune est

présente dans la couche la plus profonde du lard ainsi qu'une organisation spéciale des vaisseaux sanguins au niveau des appendices (nageoires et palmures) (Hashimoto et al. 2015). Il existe des plexus d'artères et de veines parallèles à la surface du corps où une artère centrale, à la paroi épaisse et musclée, est entourée par un plexus veineux. Ces arrangements vasculaires apparaissent comme un échangeur de chaleur (Cozzi, Huggenberger, Oelschläger 2017).

Le lard est constitué principalement de lipides (50 à 97% chez les phoques) mais également de fibres de collagène et d'élastine (Cozzi, Huggenberger, Oelschläger 2017; Liwanag et al. 2012). Sa composition peut varier en fonction des saisons (Harrison 1974). Il est stratifié en trois couches, une supérieure, une moyenne et une inférieure, en fonction du nombre et de la taille des adipocytes. Ils sont plus grands au niveau de la couche moyenne (Montie et al. 2008). Chez les animaux échoués frais, le lard est ferme, blanc jaunâtre, sans aspect gras suintant **Figure 120** **Figure 121**. Avec le temps, il peut se teinter de sang par imbibition depuis les tissus sous-jacents ce qui lui donne une couleur rosée **Figure 122** (Geraci, Lounsbury 2005). Il est homogène dans sa consistance, couleur et composition, quel que soit sa localisation.

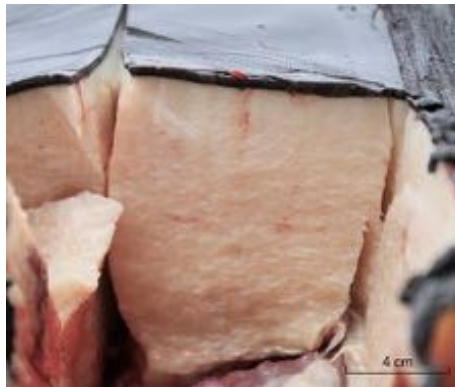

Figure 120: Lard de rorqual commun (R. Laporte/ Observatoire PELAGIS 2018)

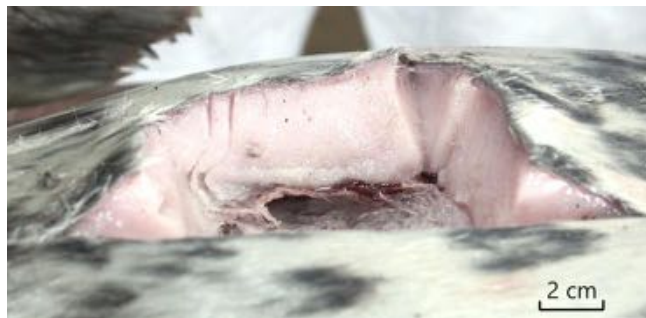

Figure 121: Lard de phoque gris (ONCFS 2017)

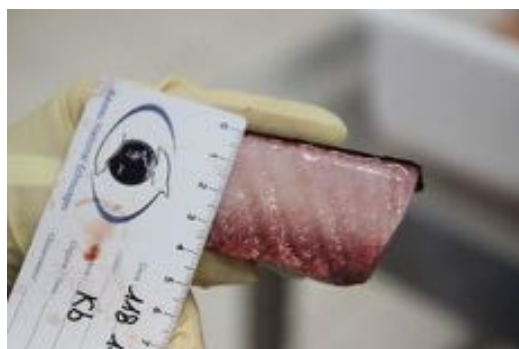

Figure 122: Lard de cachalot pygmée (R. Laporte/ Observatoire PELAGIS 2018)

L'épaisseur du lard varie selon plusieurs facteurs. Premièrement, selon l'espèce et la masse corporelle **Tableau 18** (Liwanag et al. 2012).

Tableau 18: Epaisseurs moyennes de lard chez certaines espèces de cétacés (Harrison 1974; Cozzi, Huggenberger, Oelschläger 2017; Jauniaux et al. 2002)

Espèce	Epaisseur moyenne de lard (cm)
Grand cachalot	12 à 17
Baleine à bosse	
Baleine bleue (<i>Balaenoptera musculus</i>)	
Rorqual commun	7,5
Rorqual boréal	<7,5
Dauphin commun	1 à 2
Marsouin commun	1 à 3

Chez les pinnipèdes, la fourrure est plus ou moins développée selon les espèces et l'épaisseur du lard varie inversement à la densité de fourrure (Liwanag et al. 2012). Le morse présente une épaisseur moyenne de lard entre 5 et 10 cm (Harrison 1974). Les phoques, bien qu'ayant conservé leur fourrure, présentent une épaisse couche de graisse sous-cutanée (Liwanag et al. 2012).

L'épaisseur du lard varie également en fonction des différentes parties du corps. Il est plus épais au niveau du ventre et du dos, puis des flancs et pour finir, il est plus fin au niveau des appendices et du pédoncule caudal chez les cétacés (Cozzi, Huggenberger, Oelschläger 2017). Par exemple, le lard mesure environ 2 cm au niveau des palmures du morse et 0,1 à 0,4 cm au niveau des nageoires du dauphin commun (Harrison 1974; Cozzi, Huggenberger, Oelschläger 2017).

A l'échelle d'un individu, l'épaisseur de lard varie en fonction de l'état de santé de l'animal, de l'ontogénèse, de la zone géographique où il évolue, de la saison, de l'état de reproduction et du succès de la prise alimentaire (Cozzi, Huggenberger, Oelschläger 2017).

Ainsi, le lard est un tissu dynamique, qui peut refléter à la fois l'état nutritionnel et le stade de la vie de l'animal. Il est donc important de toujours mesurer son épaisseur sur le terrain.

2.1.2.1.2. Muscles striés squelettiques

L'organisation de la musculature des pinnipèdes est similaire à celle des mammifères terrestres. Des différences existent cependant au niveau des insertions musculaires qui peuvent être modifiées par la disparition de certains os, comme la clavicule. La morphologie de certains muscles peut également être modifiée, comme au niveau des membres, qui sont de plus petite taille (Eaton 1944).

Les modifications sont d'autant plus marquées chez les cétacés. En effet, la plupart des systèmes musculaires sont dédiés à la locomotion (par opposition au maintien passif chez les mammifères terrestres), et donc au fonctionnement continu. Par rapport aux mammifères terrestres, la mobilité des membres thoraciques est limitée au contrôle directionnel du débit d'eau à la surface du corps pendant la nage, mais n'a aucun lien avec la propulsion du corps ou la stabilité (Cozzi, Huggenberger, Oelschläger 2017). Le principal moteur de la locomotion réside dans la puissante musculature de la colonne vertébrale **Figure 133**. Comme chez les pinnipèdes, certains muscles ont des insertions différentes des mammifères terrestres et certains ont totalement disparus, notamment ceux des membres pelviens, absents chez les cétacés. L'organisation du système musculaire des cétacés sert principalement à l'hydrodynamique, mais implique également un manque de motilité dans les zones du corps où la réduction du système squelettique est poussée à l'extrême et où des muscles ont perdu leurs fonctions spéciales. Par exemple, les muscles mimiques se concentrent autour de l'évent et ont perdu leurs fonctions spéciales. Ainsi, le visage des cétacés est figé (Cozzi, Huggenberger, Oelschläger 2017).

Tous les muscles des mammifères marins sont rouges foncés quasiment noirs, due à la concentration relative élevée de myoglobine (deux fois plus importante chez les phoques par rapport aux autres pinnipèdes) **Figure 123** (Lenfant, Johansen, Torrance 1970; Rommel, Costidis, Lowenstine 2018a). Cela permet une rétention plus importante de l'oxygène dans les muscles, indispensable pour les temps de plongée. Les différentes espèces de mammifères marins présentent un large éventail de comportements de plongée. Ils sont classiquement classés comme espèces de plongée longue profonde et de plongée courte peu profonde. Ces capacités sont probablement liées aux caractéristiques musculaires de chaque espèce. Les espèces de plongée profonde ont une plus grande quantité de gouttelettes lipidiques intramyocytaires, et mettent en évidence un pourcentage plus élevé de tissu adipeux intramusculaire et une plus grande taille de fibres musculaires (Sierra et al. 2015).

Ainsi, les muscles d'un animal frais sont sombres (sauf chez les fœtus et les lamantins), fermes, et les faisceaux musculaires sont distincts et faciles à séparer entre eux (Geraci, Lounsbury 2005). Histologiquement, les muscles striés squelettiques des mammifères marins sont similaires à ceux des mammifères terrestres (Howard 1983).



Figure 123: Muscle strié squelettique de rorqual commun (R. Laporte/ Observatoire PELAGIS 2018)

2.1.2.2. Système cardiovasculaire

Le plan général du système cardiovasculaire des mammifères marins est conforme aux exigences du métabolisme de la plongée.

2.1.2.2.1. Cœur

Le cœur occupe une position ventrale dans le thorax, immédiatement dorsal au sternum, sur lequel il repose (Smodlaka 2004; Rommel, Lowenstine 2001a). Il est situé majoritairement à gauche par rapport à l'axe médian du corps. Chez les cétacés, le cœur se localise entre le premier et le troisième espace intercostal, donc plus crânial que chez les mammifères terrestres. Cependant, sa configuration est similaire à ces derniers. Les vaisseaux sanguins présentent également le même arrangement. Dorsalement à droite du cœur arrivent les veines caves à l'atrium droit et trois veines pulmonaires unies en un tronc commun à l'atrium gauche chez les cétacés (Contreras Villanueva, Moreno Colín, Sánchez Fabila 2015). Une différence notable est la possible persistance du canal artériel plus longue chez les cétacés (Hernández 2007). De plus, la plupart des pinnipèdes, et certains cétacés, présentent une dilatation distincte de l'arc aortique, ainsi qu'un élargissement élastique de l'aorte ascendante avec un bulbe aortique de maximum 25,5 mm de diamètre (Rommel, Lowenstine 2001a; Drabek 1975; Smodlaka et al. 2010; Rommel, Lowenstine 2001b). Cela permettrait le maintien de la pression sanguine artérielle moyenne pendant la bradycardie en plongée (Drabek 1975).

Le cœur de nombreux mammifères marins est aplati dorso-ventralement et présente deux faces (dorsale et ventrale), deux bords (droit et gauche), un apex et une base. La face ventrale est divisée par le sillon interventriculaire paraconal qui provient du sillon coronaire gauche. Le sillon coronaire s'interrompt au niveau de l'émergence du tronc pulmonaire. Sur la face dorsale, le sillon interventriculaire sous-sinusal divise les deux ventricules (Contreras Villanueva, Moreno Colín, Sánchez Fabila 2015).

Il est enveloppé dans un péricarde relativement épais et translucide (Winchell 1990). La cavité péricardique peut présenter du liquide séro-hémorragique, et davantage si l'altération cadavérique est avancée **Figure 124** (Hue 1998). Chez les lamantins, le péricarde contient souvent plus de fluide que chez les autres mammifères, terrestres ou marins (Rommel, Lowenstine 2001a).

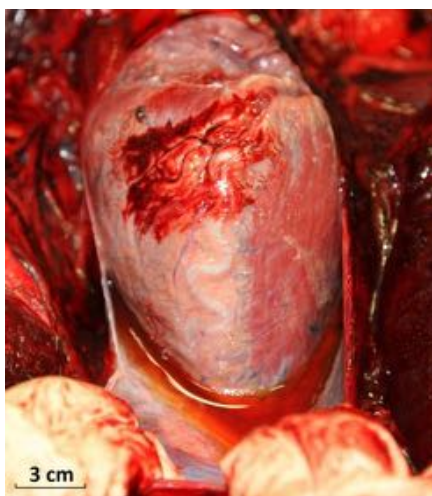

Figure 124: Liquide péricardique d'un cachalot pygmée (R. Laporte/ Observatoire PELAGIS 2018)

Le cœur des cétacés est plus gros et plus plat que la plupart des mammifères terrestres. Sa face ventrale est convexe et sa face dorsale plane (Contreras Villanueva, Moreno Colín, Sánchez Fabila 2015). Il est de forme ovale, presque ronde, avec des ventricules larges, mais courts. Les oreillettes sont plates et leurs bords ventraux recouvrent le sillon coronaire **Figure 125 Figure 126**.

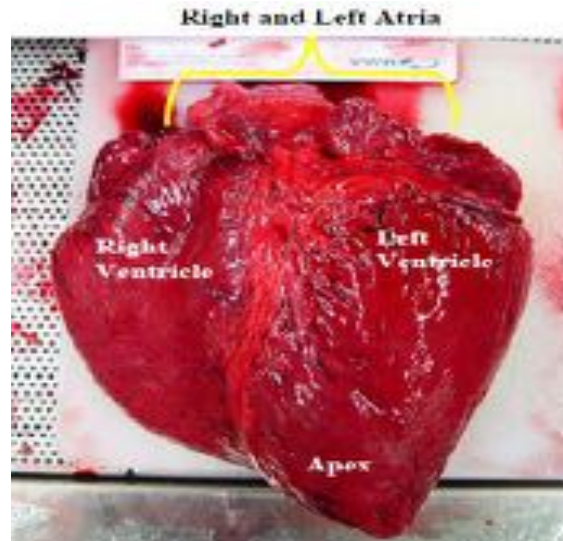

Figure 125: Face ventrale d'un cœur de cétacé (Pugliares et al. 2007)

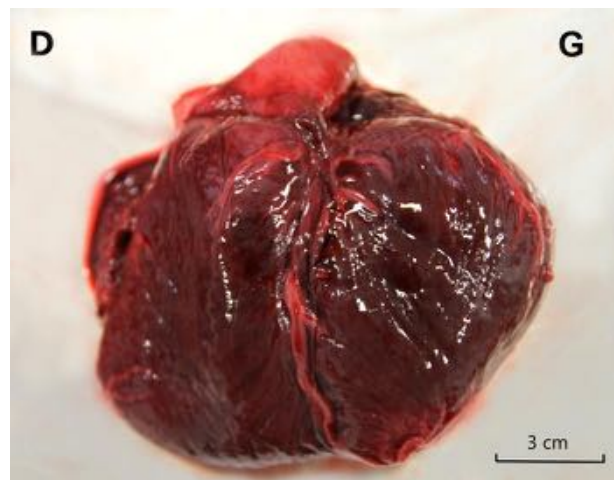


Figure 126: Face ventrale d'un cœur de dauphin commun (R. Laporte/ Observatoire PELAGIS 2018)

Chez les pinnipèdes, le cœur est relativement trapu, généralement plus large et plat que celui des autres carnivores **Figure 127 Figure 128** et tend vers un apex arrondi bifide ce qui leur confère une forme très différente de celle de la plupart des mammifères terrestres **Tableau 19** (Rommel, Lowenstine 2001a; Drabek 1975). Le ventricule droit est long, spacieux, à paroi mince (Smodlaka 2004). Un plexus veineux péricardique est présent dans la plèvre médiastinale sous la forme d'une boucle englobant l'apex du cœur (Smodlaka 2004; Smodlaka, Henry, Reed 2009).

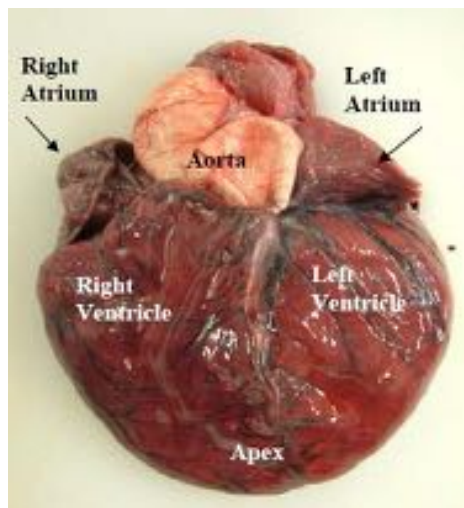


Figure 127: Face ventrale d'un cœur de pinnipède (Pugliares et al. 2007)

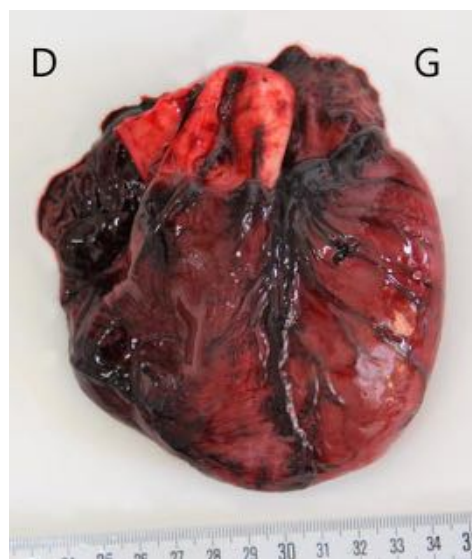


Figure 128: Face ventrale d'un cœur de phoque gris (Observatoire PELAGIS 2011)

Tableau 19: Données chiffrées de la taille et du poids du cœur chez certains mammifères marins (Contreras Villanueva, Moreno Colín, Sánchez Fabila 2015; Drabek 1975)

Clade/ Famille/ Espèces	Taille du cœur (Longueur cm x largeur cm)	Poids du cœur (% du poids total de l'animal)	Indice de forme du cœur (Hauteur/ Circonférence)
Grand dauphin	7- 14,8 x 10,8 - 11,2	0,93	
Delphinidés		≈ 0,6	
Pinnipèdes			31,5 (39,0 chez les félinés)

On y retrouve la couleur d'un muscle strié, rouge sombre homogène, sauf au niveau des sillons, couverts de graisse sous-épicardique. Cette graisse est rapidement perdue chez les animaux affaiblis, contrairement aux mammifères terrestres où elle est la dernière à disparaître lors d'amaigrissement (Rommel, Lowenstine 2001a). Il est fréquent d'observer une couleur plus foncée de la cavité ventriculaire droite car le sang y stagne après la mort et l'hémoglobine diffuse dans les tissus **Figure 130** **Figure 131**.

La paroi du ventricule gauche et le septum interventriculaire sont considérablement plus épais que la paroi du ventricule droit **Figure 129** **Figure 131** (Cozzi, Huggenberger, Oelschläger 2017). La paroi des oreillettes est très fine (Winchell 1990). Ainsi, le cœur présente une consistance ferme au niveau des ventricules, et d'autant plus au niveau du ventricule gauche qui est plus musculueux. Les atriums ont eux, une consistance molle.

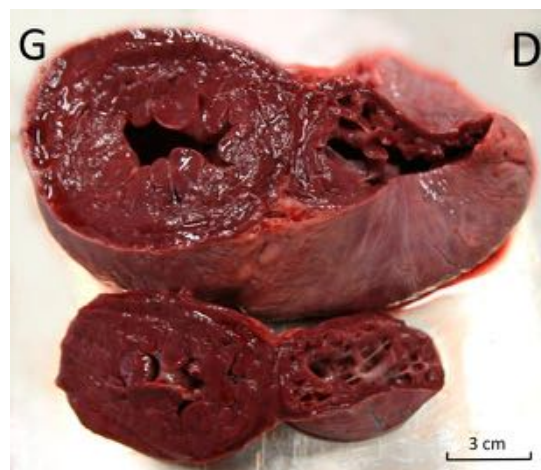


Figure 129: Coupe transversale d'un cœur de cachalot pygmée (R. Laporte/ Observatoire PELAGIS 2018)

Le myocarde est très développé et plus fibreux que celui des mammifères terrestres. Il présente de nombreuses trabécules ainsi que de nombreuses anastomoses artéri-artérielles et artérioveineuse **Figure 130** **Figure 131** (Dierauf, Gage 1990a; Macé 2016).

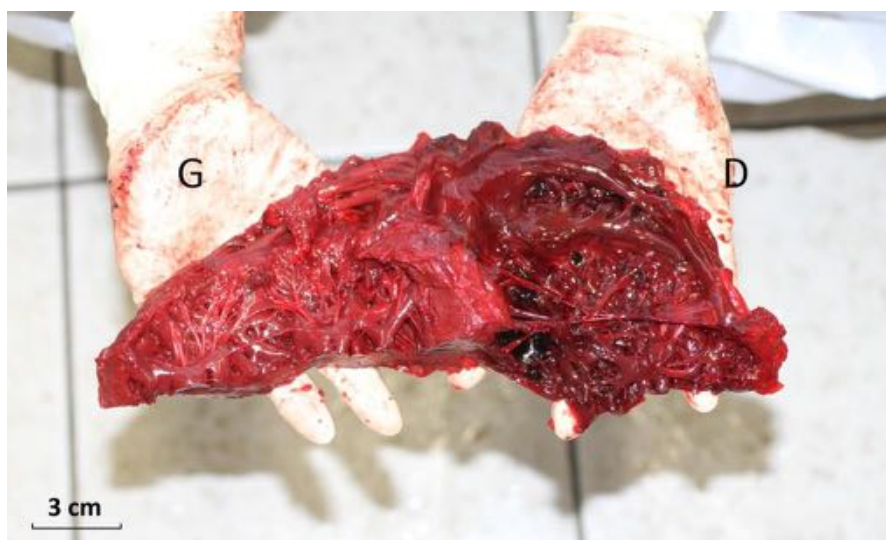


Figure 130: Cavités cardiaques chez un dauphin commun (R. Laporte/ Observatoire PELAGIS 2018)

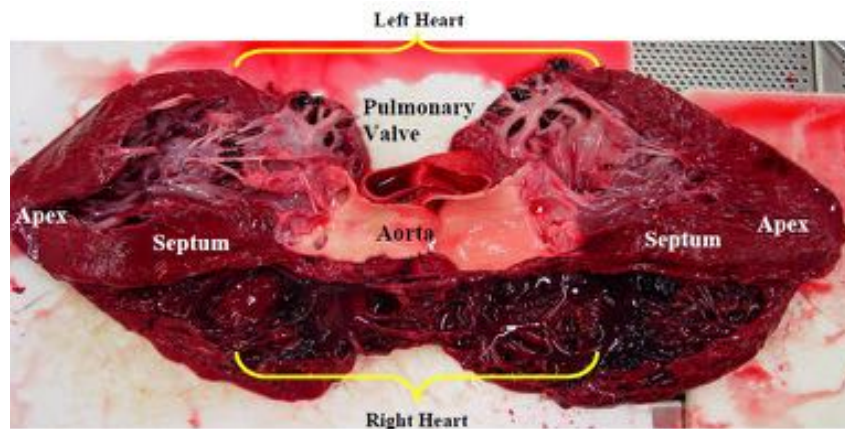


Figure 131: Endocarpe: ouverture longitudinale d'un cœur de cétacé (Pugliares et al. 2007)

2.1.2.2.2. Système vasculaire

La plongée impose des modifications de fonctionnement de la circulation et même de l'architecture vasculaire. De nombreux facteurs contribuent à l'adaptation du système circulatoire des mammifères marins au milieu marin.

Lorsque l'animal plonge à des profondeurs croissantes, la température de l'environnement baisse rapidement, la pression augmente et les niveaux de dioxyde de carbone augmentent en raison d'une rétention de souffle prolongée.

L'organisation des vaisseaux sanguins périphériques contribue à l'homéostasie thermique et à la prévention des pertes de chaleur. La circulation artérielle est limitée dans les parties superficielles du corps et, de plus, chaque artère périphérique est entourée d'une série de petites veines, utiles pour les échanges thermiques à contre-courant (Cozzi, Huggenberger, Oelschläger 2017).

De nombreuses adaptations permettent un meilleur approvisionnement des organes en dioxygène. Tout d'abord l'affinité de l'hémoglobine et de la myoglobine pour l'oxygène est très élevée et le volume sanguin dépasse souvent 12% du poids corporel chez les mammifères marins, alors qu'il est de 7% chez l'Homme et un peu plus chez les autres mammifères terrestres (Cozzi, Huggenberger, Oelschläger 2017; Noren, Williams 2000; Elsner 1999). De plus, les phénomènes de bradycardie et vasoconstriction des vaisseaux périphériques, ainsi que la concentration du sang dans les réseaux admirables à proximité des organes vitaux, permettent un maintien d'un débit sanguin correct au niveau de ces derniers.

Le réseau admirable thoracique est le plus grand. Il se situe sous la colonne vertébrale thoracique, entre la plèvre et les muscles intercostaux, et autour de la moelle épinière **Figure 132** (Lemaître 2007). Si l'animal meurt en profondeur, il est possible que ce dernier reste alors « gonflé ». Cette caractéristique anatomique existe à des degrés divers chez la plupart des cétacés mais est plus rare chez les pinnipèdes et les siréniens (Lemaître 2007).

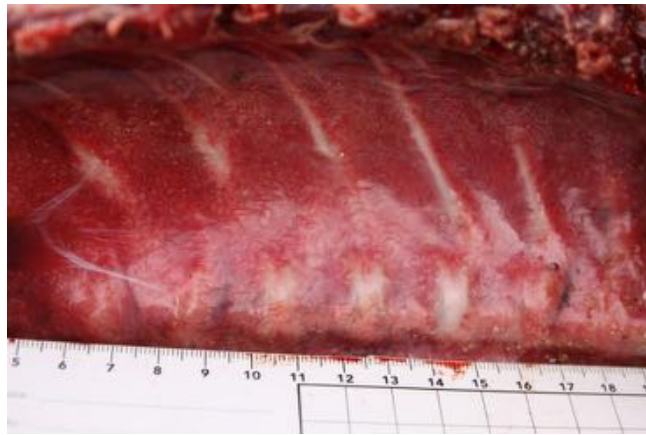

Figure 132: Réseau admirable thoracique d'un marsouin commun (R. Laporte/ Observatoire PELAGIS 2019)

2.1.2.3. Système respiratoire

Chez les mammifères marins, la cavité thoracique est large et s'étend caudalement approximativement aux deux tiers de la longueur du corps de l'animal [Figure 133](#) (Dierauf, Gage 1990a).



Figure 133: Ouverture d'un dauphin commun (Observatoire PELAGIS 2019)

2.1.2.3.1. Arbre trachéo-bronchique

L'arbre trachéo-bronchique fait suite au larynx, hypertrophié chez les cétacés et en position verticale afin d'y rejoindre l'évent [Figure 134](#). Ce dernier a migré sur le dessus de la tête chez les cétacés, il est unique chez les odontocètes et double chez les mysticètes.

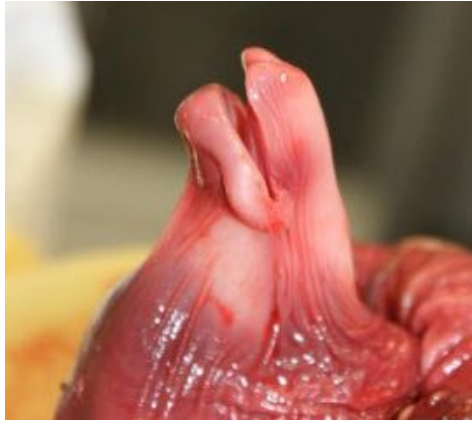

Figure 134: Larynx de dauphin commun (R. Laporte/ Observatoire PELAGIS 2019)

La trachée est courte et très large chez les cétacés, seulement quelques centimètres chez les Delphinidés, ce qui permet une entrée d'air rapide et importante. Elle est longue et flexible chez les pinnipèdes (Dierauf, Gage 1990b; Cozzi, Huggenberger, Oelschläger 2017). C'est un organe tubulaire, ferme, blanc cassé et strié (Pugliares et al. 2007).

Les différences anatomiques de la trachée des cétacés avec les mammifères terrestres sont importantes. En effet, les cétacés n'ont pas de cou et ainsi la trachée n'a pas besoin d'avoir une structure mobile. Ainsi, les anneaux cartilagineux sont complets et épais (Dierauf, Gage 1990b). Leur nombre est variable selon les espèces (Hernández 2007). De plus, le muscle trachéal n'est pas présent (Cozzi, Huggenberger, Oelschläger 2017). Chez les pinnipèdes, les anneaux cartilagineux sont incomplets (à l'exception du morse) (Hue 1998).

Une particularité commune aux mammifères marins est l'extension des anneaux cartilagineux jusqu'aux bronchioles. En effet, les voies respiratoires terminales sont renforcées avec du cartilage et/ou un muscle épais (Dierauf, Gage 1990b; Rommel, Lowenstine 2001b). Ainsi, lors de la plongée, lorsque les alvéoles des poumons s'effondrent sous la pression, l'air pénètre dans les voies respiratoires renforcées de l'arbre bronchique. L'azote est alors isolé du site d'échange de gaz ce qui évite les accidents de décompression (Pabst, Rommel, McLellan 2013). Si ce renforcement n'était pas présent, les voies respiratoires profondes s'effondreraient sous la pression emprisonnant de l'air dans les alvéoles. Ces muscles et anneaux de cartilage se développent tard au cours de la gestation chez les pinnipèdes. A la fin de la gestation, ces structures sont encore bien moins développées que chez l'adulte, au contraire des cétacés chez qui l'arbre bronchique est bien développé à la naissance (Drabek, Kooyman 1984).

D'autre part, les ramifications les plus fines de l'arbre bronchique (<2 mm) possèdent des sphincters capables d'obturer les bronchioles et d'empêcher le refoulement de l'air dans les alvéoles (Cozzi, Huggenberger, Oelschläger 2017). De plus, pendant la descente, le phénomène inverse peut se produire, emprisonnant l'air à l'intérieur des alvéoles assurant un échange de gaz fonctionnel pendant cette dernière.

Pour ce qui est de la morphométrie de l'arbre bronchique, les mammifères marins présentent une ramification dichotomique, comme la majorité des mammifères.

Chez les pinnipèdes, les bronches principales se ramifient pour former des arbres bronchiques indépendants vers chaque lobe pulmonaire (Crespo 1998).

Les cétacés présentent également une ramification dichotomique mais avec des particularités. En effet, la trachée émet une bronche collatérale droite précoce, que l'on appelle bronche trachéale (présente aussi chez les artiodactyles) (Chevrier et al. 2010; Ridgway 1972; Cozzi, Huggenberger, Oelschläger 2017). Elle rejoint la région crâniale du poumon droit, indépendamment de la bronche principale droite. Malgré l'absence de lobes pulmonaires, les bronches se ramifient localement dans des zones qui pourraient correspondre à un lobe crânial, moyen et caudal (Crespo 1998).

2.1.2.3.2. Poumons

Les poumons sont positionnés dorso-latéralement dans la cavité thoracique. Ils sont fixés au médiastin par le hile pulmonaire au travers duquel entrent et sortent les vaisseaux artériels et veineux et les grandes bronches (Contreras Villanueva, Moreno Colín, Sánchez Fabila 2015). Ils présentent trois faces : une costale (latérale), une médiastinale (médiale) et une diaphragmatique. La forme des poumons correspond étroitement à la forme de la cage thoracique (Tarasoff, Kooyman 1973).

Chez les cétacés, les poumons sont unilobés, comme chez les siréniens, de forme oblongue à pyramidale **Figure 135** (Contreras Villanueva, Moreno Colín, Sánchez Fabila 2015; Rommel, Lowenstine 2001b).

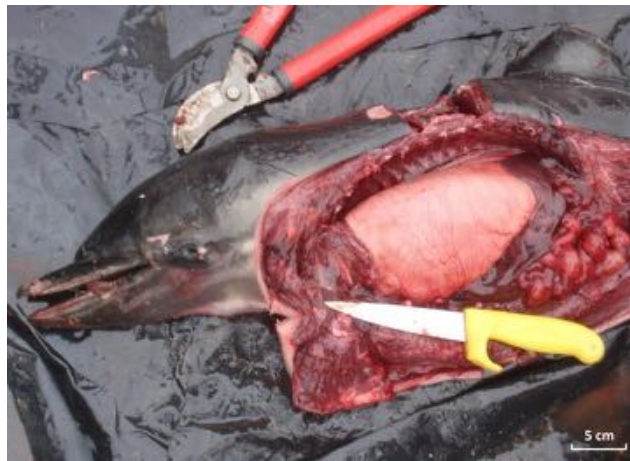


Figure 135: Face latérale du poumon gauche d'un dauphin commun (G. Dorémus/ Observatoire PELAGIS 2017)

La face costale présente une surface lisse, sans fissures interlobaires, convexe sur sa surface latérale et horizontale sur sa surface dorsale (Rommel, Lowenstine 2001b). Il n'y a pas de lobulations visibles ou alors très légères (Dierauf, Gage 1990b; Geraci, Lounsbury 2005).

La face médiastinale présente une empreinte cardiaque. Au niveau du poumon droit on peut voir un sillon pour l'œsophage et les veines caves caudale et crâniale ainsi que quatre processus papillaires dont deux sont en relation avec le hile crânial et les deux autres avec le hile principal (Contreras Villanueva, Moreno Colín, Sánchez Fabila 2015).

Le bord ventral est très fin, notamment chez le grand dauphin et autres petits odontocètes, comme les Phocœnidés, ce qui donne un aspect de voile qui recouvre le cœur (Ridgway 1972; Rommel, Lowenstine 2001b; Cozzi, Huggenberger, Oelschläger 2017). L'alvéolisation de cette zone peut augmenter avec l'âge. Le long de la marge ventrale du poumon est présent le nœud lymphatique marginal pulmonaire (*cf* 2.1.1.7.1.) (Geraci, Lounsbury 2005; Piscitelli et al. 2013).

Bien que symétriques, le poumon droit est généralement plus grand que le gauche, sûrement à cause de la position asymétrique du cœur (Hernández 2007). Parfois, dans la partie apicale du poumon droit, existe une zone proéminente comme chez certains mammifères terrestres (Hernández 2007; Cozzi, Huggenberger, Oelschläger 2017).

Les pinnipèdes possèdent, eux, des poumons multilobés à la surface bosselée, avec des fissures profondes entre chaque lobe, comme chez le chien **Figure 136** **Figure 137** (Geraci, Lounsbury 1993). Le poumon droit est constitué de quatre lobes : le crânial, le moyen, le caudal et l'accessoire (Rommel, Costidis, Lowenstine 2018b). Les lobes crânial et caudal

droit sont triangulaires, alors que le lobe moyen est plus petit et allongé et le lobe accessoire conique (Crespo 1998). Le poumon gauche possède lui deux lobes : le lobe crânial, divisé en deux, et le lobe caudal (Stewardson et al. 1999). Le lobe caudal gauche est de forme triangulaire. Cependant, une réduction du nombre de lobes peut arriver chez certains phoques (Boyd 1975). Les lobes moyen et caudal sont attachés l'un à l'autre sur 10% de leurs bordures, tandis qu'un tiers du lobe accessoire est attaché au lobe caudal. Le lobe crânial gauche est constitué de deux divisions distinctes qui sont attachées l'une à l'autre sur environ 40% de leur longueur (Stewardson et al. 1999). Les poumons de nombreux pinnipèdes sont divisés en lobules distincts en partie ventrale (Rommel, Lowenstine 2001b).

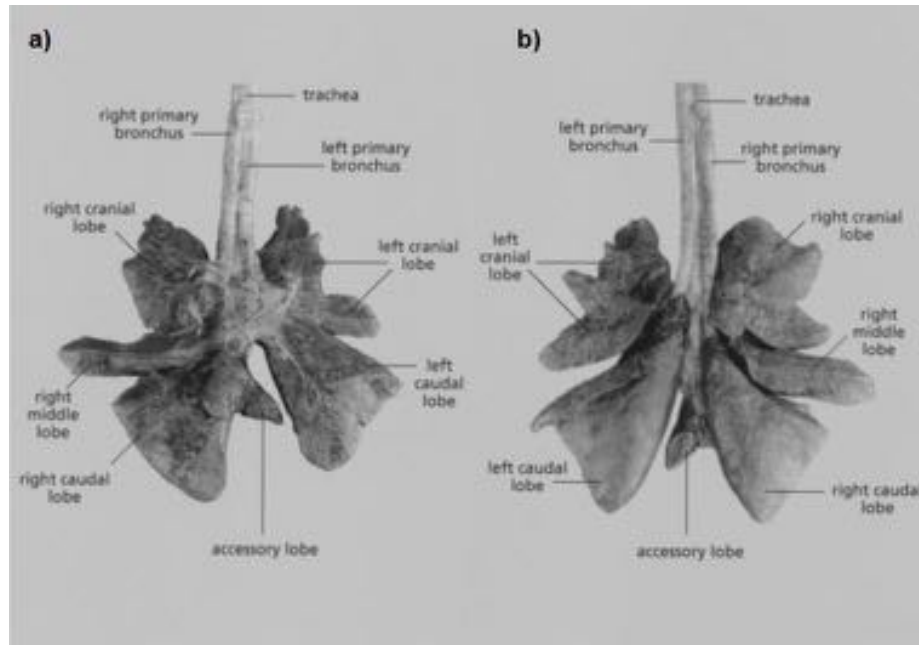


Figure 136: Poumons de pinnipède a) face ventrale, b) face dorsale (Stewardson et al. 1999)



Figure 137: Face dorsale d'un poumon gauche de phoque (Pugliares et al. 2007)

La taille des poumons est très variable selon les espèces. En effet, elle dépend notamment des compétences de plongée. Ceux dont la plongée est profonde et prolongée ont tendance à avoir des poumons plus petits que ce qui serait attendu (selon les relations allométriques), tandis que les plongeurs peu profonds ont tendance à avoir des poumons plus grands que ce qui serait attendu (Rommel, Lowenstine 2001b). Par exemple, les poumons d'un grand dauphin occupent 37% du volume total de la cavité thoracique contre 15% chez le cachalot nain. Les poumons des Kogiidés représentent la moitié de la masse et un cinquième du volume de ceux du grand dauphin à taille similaire (Piscitelli et al. 2010). Les poumons du grand dauphin ont été moyennés à une taille de 31,3 cm de long et 23,5 cm de large et à un poids de 2,13 kg (Contreras Villanueva, Moreno Colín, Sánchez Fabila 2015).

Cela peut être expliqué par le fait que les animaux de plongée peu profonde et courte se servent de leurs poumons comme d'un site d'échange de gaz respiratoires tout au long de la plongée, alors que lors de plongée profonde, l'augmentation de la pression extérieure entraîne une diminution du volume de la cavité thoracique et les poumons se collabent à partir d'environ 70 m de profondeur (Cozzi, Huggenberger, Oelschläger 2017; Piscitelli et al. 2010; Ridgway, Howard 1979). Une comparaison phylogénétique a montré que le rapport entre la masse pulmonaire et la masse corporelle totale des Kogiidés, des Physétéridés et des Ziphiidés, était similaire à celui des mammifères terrestres, alors que les Delphinidés et les Phocœnidés possédaient des poumons relativement grands. Ainsi, la petite taille des poumons des grands plongeurs peut être un caractère plésiomorphe et la taille relativement grande des poumons chez les plongeurs peu profonds, semble être une évolution dérivée (Piscitelli et al. 2010).

Cependant, la capacité pulmonaire des mammifères marins est très supérieure à celle des mammifères terrestres bien que leurs poumons soient relativement plus petits pour certains. On considère que 75 à 90% de l'air est renouvelé à chaque respiration.

La consistance des poumons est spongieuse, élastique, légèrement plus ferme chez les pinnipèdes que chez les cétacés (Pugliares et al. 2007; Geraci, Lounsbury 1993; Winchell 1990). La palpation peut procurer une sensation de crépitement normale du fait de la présence d'anneaux cartilagineux jusqu'aux alvéoles. Il faut être vigilant cependant à la consistance des poumons après coupe. Les poumons des plongeurs profonds auront tendance à s'effondrer pour laisser place à de très faibles volumes d'air, probablement à cause du grand nombre de fibres d'élastine trouvées dans la plèvre viscérale. En conséquence, les poumons seront flasques avec une surface plissée ou crénelée **Figure 138**.

Quant à la couleur du poumon, elle est uniformément rose pâle **Figure 135** (Winchell 1990; Hue 1998). Attention là encore, chez les plongeurs profonds les poumons ont tendance à être plus foncés du fait de la présence plus importante de sang **Figure 138**. En effet, le parenchyme des poumons des plongeurs profonds est souvent hépatoïde, saturé de sang. Cependant, une fois le sang éliminé et les poumons gonflés d'air, le parenchyme reprend une couleur rose plus classique. De grandes quantités de sang dans les vaisseaux pulmonaires peuvent constituer un état habituel, notamment pour les cétacés de plongée profonde mais peut aussi constituer une entité pathologique. Les études actuelles ne permettent pas de savoir si des hémothorax chez les cétacés suite à des anomalies de pressions hydrostatiques peuvent être possibles (Piscitelli et al. 2013).

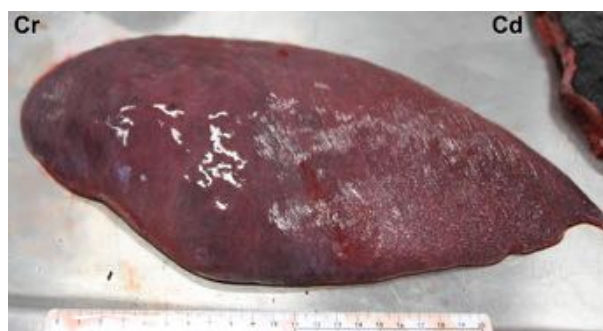

Figure 138: Face latérale du poumon gauche d'un cachalot pygmée (R. Laporte/ Observatoire PELAGIS 2018)

En conclusion, la différence notable entre les poumons de cétacés et de pinnipèdes réside dans l'aspect uni ou multilobé des poumons. La lobation des poumons est très variable au sein des espèces de mammifères. Un lobe est défini comme étant une région de tissu pulmonaire ventilée par une bronche provenant directement de la ramification d'une bronche principale (Crespo 1998). Chaque lobe est séparé d'un autre par un revêtement

pleural. Les différents profils de lobation reflètent donc les variations géométriques de l'arbre bronchique. Cette variation existe au sein des différentes espèces de mammifères marins et pourrait être liée aux profils de plongée (Crespo 1998). La différence de lobation entre les pinnipèdes et les cétacés peut être liée au milieu de vie, respectivement, amphibie et aquatique. L'absence de lobation chez les cétacés, ainsi que le modèle géométrique des voies aériennes, pourraient être en relation avec la capacité à mobiliser d'importants volumes d'air rapidement. La lobation chez les pinnipèdes pourrait être liée au fait qu'ils se déplacent également en milieu terrestre, ce qui répartirait le poids de façon plus homogène et rendrait le poumon plus malléable aux différents mouvements de la cage thoracique.

2.1.2.3.3. Diaphragme

Le diaphragme est très musculéux chez les mammifères marins et sa taille est considérable chez les pinnipèdes (Dierauf, Gage 1990b). La surface diaphragmatique est oblique, ce qui donne notamment aux poumons de cétacés une apparence triangulaire en vue latérale (Ridgway 1972). Le diaphragme est fortement incurvé présentant une concavité crâniale prononcée. Cette coupole très profonde augmente la partie intrathoracique de la cavité abdominale (Cozzi, Huggenberger, Oelschläger 2017).

Lors de l'expiration, la concavité du diaphragme peut atteindre le troisième espace intercostal chez les Delphinidés, ce qui est très crânial comparativement aux mammifères terrestres. La forte concavité du diaphragme peut être expliquée par la nécessité de réaliser un échange gazeux rapide et efficace lors des courtes phases de respiration à la surface (Cozzi, Huggenberger, Oelschläger 2017).

Le diaphragme appartient à la catégorie des muscles striés squelettiques, il est donc de couleur rouge sombre. Les stries blanches sur la surface diaphragmatique sont normales **Figure 139**. Des études histochimiques ont démontré qu'il est constitué principalement de fibres à contraction lente, dont le nombre augmente considérablement du début de la vie à l'âge adulte (Cozzi, Huggenberger, Oelschläger 2017).

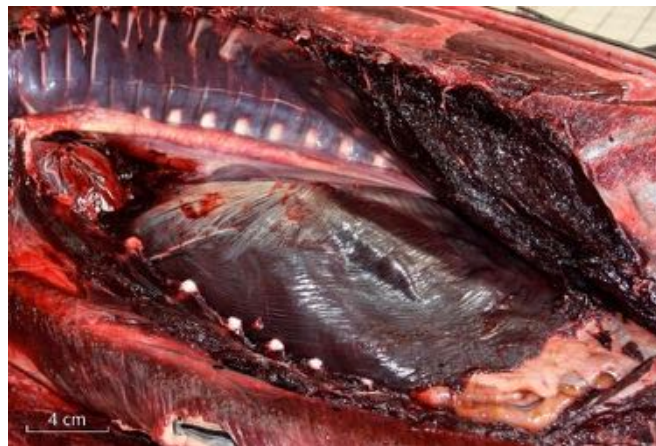

Figure 139: Face thoracique du diaphragme d'un dauphin bleu et blanc (L. Gonzalez/ Observatoire PELAGIS 2011)

D'autres muscles sont actifs dans la respiration. Notamment les muscles intercostaux externes et internes et le muscle transverse thoracique. La locomotion et la respiration sont associées chez les mammifères terrestres et les mouvements des membres et des viscères pendant la déambulation induisent également une modification du diamètre de la cavité thoracique et une modification de la ventilation. Cela est différent pour les cétacés, qui nagent activement pendant de longues périodes en retenant leur respiration, et qui couple leur locomotion et leur ventilation aux phases de respiration à la surface.

2.1.2.4. Système digestif

La majeure partie du volume de la cavité abdominale est occupée par les organes du tractus gastro-intestinal. Elle fait approximativement un tiers de la longueur de l'animal et est très caudale comparativement aux mammifères terrestres (Dierauf, Gage 1990b). Chez les cétacés, elle est ovale allongée et occupe la moitié ventrale du corps, la moitié dorsale étant occupée par l'importante musculature de la colonne vertébrale **Figure 133**. Sa taille est extrêmement plus petite par rapport à la taille des animaux. Son contenu a alors tendance à être comprimé (Dierauf, Gage 1990a).

2.1.2.4.1. Langue

La langue des mammifères marins présente la même architecture que celle des mammifères terrestres.

Chez les cétacés, la langue est de forme conique. Sa surface est lisse mais avec une multitude de pores gustatifs, sauf sur les bords, et des vestiges de papilles gustatives marginales. A la racine de la langue se trouve des sillons terminaux formant un V avec la pointe dirigée vers la base de la langue. Les muscles hyo-glosse et stylo-glosse sont responsables de la rétraction de la langue et le muscle longitudinal inférieur est responsable du raccourcissement et élargissement de la langue (Contreras Villanueva, Moreno Colín, Sánchez Fabila 2015). Les muscles de la langue sont hypertrophiés pour faciliter la préhension des proies (Reidenberg 2007).

Les cétacés présentent une spécialisation au milieu aquatique quant à la thermorégulation par la langue. Elle possède un système sanguin à contre-courant afin de contrôler la perte de chaleur par la cavité orale, notamment lors de l'alimentation (Reidenberg 2007).

Chez les mysticètes, la langue est plus large et raide et permet de diriger l'eau en dehors de la cavité buccale suite à la préhension de proies en même temps que de grands volumes d'eau. Elle peut également s'aplatir et s'accommoder à la distension importante de la cavité buccale lors de l'alimentation (Reidenberg 2007).

Chez les pinnipèdes, la morphologie de la langue varie énormément selon les espèces, bien qu'il s'agisse du même ordre (Erdoğan, Villar, Pérez 2015). Son rôle et son fonctionnement sont similaires à ceux des carnivores terrestres. Chez les phoques, elle a une forme conique avec un apex arrondi. La face dorsale caudale est densément recouverte de papilles filiformes et de papilles fongiformes dispersées. La face dorsale crâniale possède aussi des papilles filiformes, moins nombreuses. Des papilles gustatives sont présentes également (Yoshimura et al. 2007).

2.1.2.4.2. Œsophage

L'œsophage des mammifères marins se présente sous la forme d'un conduit musculo-membraneux large, épais et extrêmement extensible (Richardson, Gales 1987; Dierauf, Gage 1990b). Il est très long chez les pinnipèdes et mesure environ $\frac{1}{4}$ de la longueur de l'animal (Hernández 2007). Chez un grand dauphin adulte, il mesure environ 50cm de long et 5cm de large (Cozzi, Huggenberger, Oelschläger 2017). Sa muqueuse est plissée et de couleur pâle (Hue 1998).

Il présente une caractéristique inhabituelle chez les cétacés. En effet, les stratégies d'alimentation sous-marine nécessitent une anatomie des voies respiratoires supérieures modifiée afin de prévenir l'aspiration. Ainsi, les voies respiratoires et digestives sont totalement indépendantes. Du fait de la position dorsale de l'évent, ces deux voies se croisent au niveau du larynx et de l'œsophage **Figure 140**. Le larynx traverse l'œsophage ventro-dorsalement, de façon étanche notamment grâce au muscle sphincter palatopharyngé. Ainsi, les aliments doivent passer de part et d'autre de cette structure laryngée pour atteindre l'estomac (chez le cachalot pygmée la voie de gauche est un cul de sac donc la nourriture passe à droite du larynx) (Geraci, Lounsbury 2005). Le seul cas de noyade implique une luxation du larynx faisant alors communiquer les voies digestives et respiratoires.

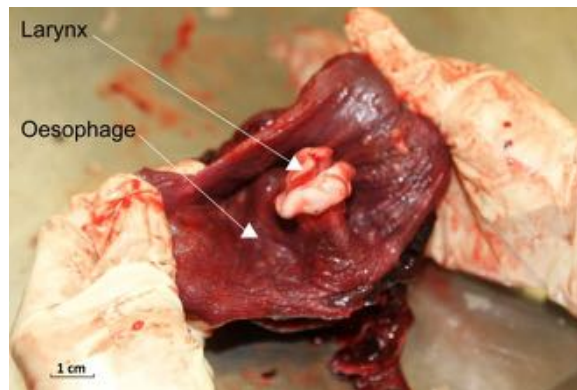


Figure 140: Jonction laryngo-œsophagienne chez un dauphin commun (R. Laporte/ Observatoire PELAGIS 2018)

La mort a déjà été attribuée à une obstruction pharyngée ou œsophagienne de diverses espèces de poissons, notamment de rondeau mouton ou spare tête-de-mouton (*Archosargus probatocephalus*) chez les cétacés et les pinnipèdes (St Leger et al. 2011).

2.1.2.4.3. Estomac

Il y a une différence importante entre les cétacés, qui sont polygastriques, et les pinnipèdes, qui sont monogastriques.

L'estomac des cétacés présentent en général trois compartiments gastriques (chez les Ziphiidés, il peut présenter jusqu'à 13 compartiments) **Figure 141** (Macé 2016):

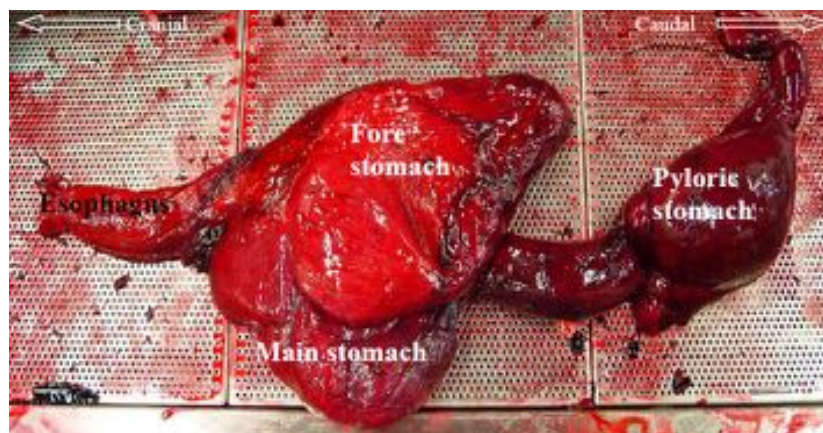


Figure 141: Les différents compartiments gastriques chez les cétacés (Pugliares et al. 2007)

- **Pré-estomac** : compartiment de « support » dépourvu de glandes et couvert d'un épithélium squameux stratifié (Hernández 2007; Harrison, Johnson, Young 1970). C'est le plus grand des trois compartiments, de forme conique **Tableau 20**. C'est un estomac mécanique, avec une couche musculaire extensible, proéminente et épaisse. C'est une extension de l'œsophage (diverticule œsophagien) et ne présente pas de sphincter (cardia) en amont (Cozzi, Huggenberger, Oelschläger 2017). Sa muqueuse est blanche, épaisse, kératinisée, et formée de plis longitudinaux **Figure 142** (Hue 1998; Dierauf, Gage 1990a). Il se situe à gauche dans la cavité abdominale (Huggenberger, Oelschläger, Cozzi 2018). Les restes non digérés (otolithes, becs de céphalopodes) sont des découvertes courantes. Il est moins développé chez les jeunes (Macé 2016).

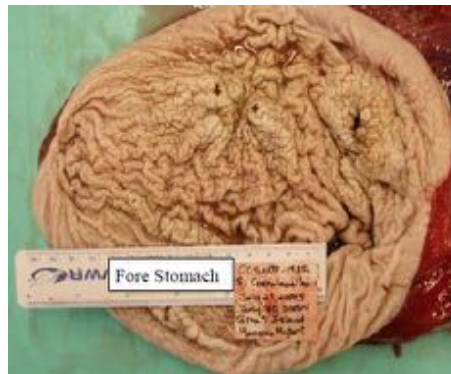

Figure 142: Muqueuse du pré-estomac chez un dauphin bleu et blanc (Pugliares et al. 2007)

La connexion entre le pré-estomac et l'estomac principal ne montre pas de sphincter spécifique et est placée sur la partie crâniale du complexe gastrique, adjacente à l'ouverture de l'œsophage dans le pré-estomac.

- **Estomac principal** : estomac chimique arrondi de couleur rosâtre à rougeâtre plus petit que le précédent (Dierauf, Gage 1990a). La couche musculaire est mince et la muqueuse est glandulaire, de couleur rouge sombre à violet (la couleur plus foncée est notamment liée à une autolyse plus précoce par les sucs gastriques), formée de plis longitudinaux et transversaux lui conférant un aspect labyrinthe **Figure 143** (Plön et al. 2015; Hue 1998). Il se situe ventralement et légèrement à droite du précédent **Figure 145** (Hue 1998; Huggenberger, Oelschläger, Cozzi 2018).

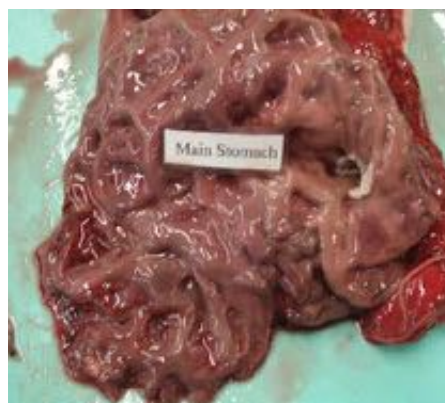

Figure 143: Muqueuse de l'estomac principal chez un dauphin bleu et blanc (Pugliares et al. 2007)

L'estomac principal et l'estomac pylorique communiquent par un passage étroit et tortueux, muni d'une valvule et de sphincters de part et d'autre et usuellement un 3^{ème} entre les deux (Gibbs 1999; Sánchez Fabila, Contreras Villanueva, Moreno Colín 2016).

- Estomac pylorique : compartiment de soutien et de neutralisation pour la nourriture partiellement digérée. Il peut se présenter sous forme de « U », allongé, conique ou sphérique (Ndeu Seck 2009; Cozzi, Huggenberger, Oelschläger 2017; Macé 2016). La muqueuse est glandulaire, fine, légèrement plissée et de couleur ocre-jaune verdâtre **Figure 144** (Hue 1998; Dierauf, Gage 1990a). La couche musculaire est très mince et lisse (Hernández 2007). Il est situé transversalement et à droite du précédent **Figure 146** (Hue 1998; Huggenberger, Oelschläger, Cozzi 2018). Il communique avec une ampoule duodénale (présente chez les cétacés et siréniens) par un sphincter pylorique puissant qui régule la vidange gastrique (Rommel, Lowenstine 2001c).




Figure 144: Muqueuse de l'estomac pylorique chez un grand dauphin (Observatoire PELAGIS 2016)

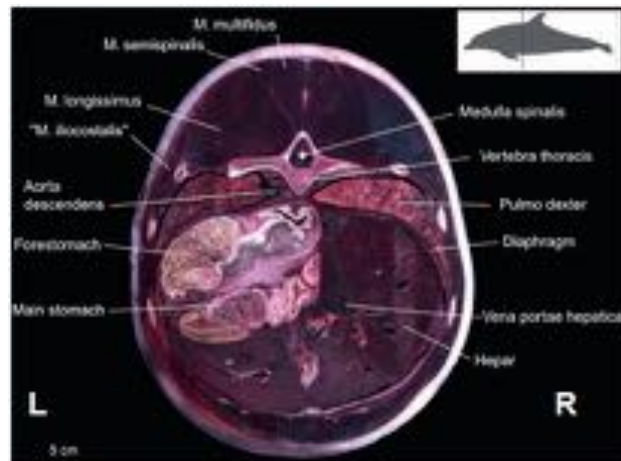


Figure 145: Coupe transversale d'un grand dauphin adulte femelle, caudalement au diaphragme (Huggenberger, Oelschläger, Cozzi 2018)

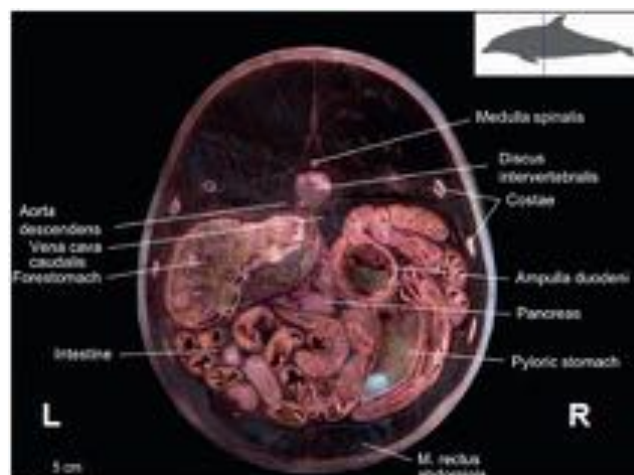


Figure 146: Coupe transversale d'un grand dauphin adulte femelle, en région abdominale crâniale (Huggenberger, Oelschläger, Cozzi 2018)

Cette compartimentation permet de compenser l'absence de mastication dans la cavité buccale. Elle est réalisée dans le pré-estomac avant que l'absorption ne se produise dans les compartiments suivants.

Tableau 20: Dimension des estomacs (vides) d'individus adultes (Cozzi, Huggenberger, Oelschläger 2017; Harrison, Johnson, Young 1970)

Espèces	Pré-estomac		Estomac principal		Estomac pylorique	
	Longueur (cm)	Largeur (cm)	Longueur (cm)	Largeur (cm)	Longueur (cm)	Largeur (cm)
Grand dauphin	24	15	14	11	22	3-8
Dauphin commun	16	12	10-12	9-10	20-25	3-4
Dauphin bleu et blanc	18	12	10-12	8-10	20-22	3-4

Chez les pinnipèdes, l'estomac se présente sous un seul compartiment, comme chez les carnivores domestiques. Il est situé à gauche dans la cavité abdominale et est recouvert par le foie et les intestins **Figure 147** (Harrison 1974).

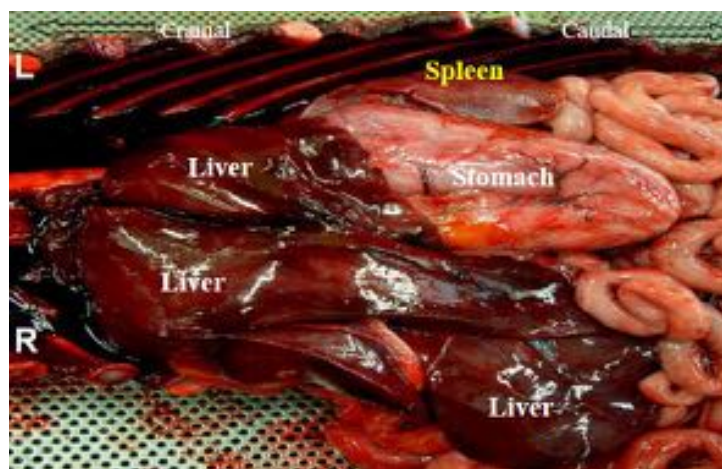


Figure 147: Cavité abdominale d'un phoque (Pugliares et al. 2007)

Sa forme générale est également similaire, en « J », avec une partie cardiale (le cardia est difficile à distinguer macroscopiquement), un fundus, un corps et une partie pylorique **Figure 148** (Richardson, Gales 1987; Gibbs 1999; Harrison 1974). Il comporte une face pariétale en rapport avec le foie, une face viscérale en rapport avec les anses intestinales, une grande et une petite courbure entre le cardia et le pylore.

La partie pylorique est fortement recourbée le long de la petite courbure. Chez la plupart des pinnipèdes, l'axe longitudinal de l'estomac correspond à l'axe crânio-caudal du corps (Harrison 1974).

La muqueuse est entièrement glanduleuse et sécrétante, de couleur rouge et ne présente pas de plis rugueux dans sa partie pylorique **Figure 149** (Hue 1998; Dierauf, Gage 1990b; Olsen, Nilssen, Mathiesen 1996).

Un sphincter puissant marque l'extrémité distale de l'estomac (le pylore) avant qu'il ne se connecte à l'intestin grêle. Des éléments peu digestibles (bec de calamar, exosquelette d'écrevisse) peuvent être retenus dans l'antrum pylorique (Richardson, Gales 1987).

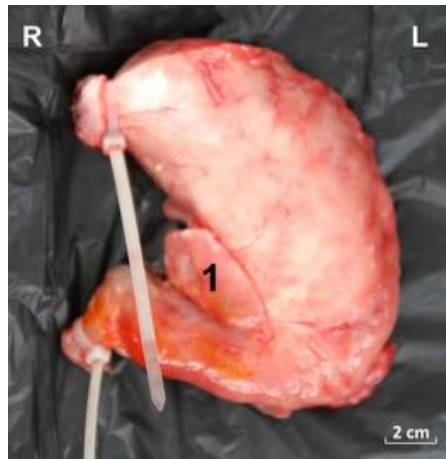


Figure 148: Face ventrale d'un estomac de phoque gris ; 1 : Nœud lymphatique périgastrique (R. Laporte/ Observatoire PELAGIS 2018)



Figure 149: Muqueuse de l'estomac chez un phoque gris (Observatoire PELAGIS 1999)

2.1.2.4.4. Intestins

La conformation générale des intestins est sensiblement similaire à celle des mammifères terrestres (Schumacher et al. 1995).

L'intestin grêle comporte duodénum, jéjunum et iléon. Ils sont très longs et très enroulés (Dierauf, Gage 1990b; Cowan, Smith 1999; Richardson, Gales 1987). Chez le phoque commun, l'intestin grêle fait environ 16 fois la longueur du corps et neuf à dix fois chez le grand cachalot (Helm 1983; Macé 2016).

Une ampoule duodénale est présente chez les cétacés et siréniens. Il s'agit d'un élargissement initial du duodénum. L'ampoule duodénale est séparée de la partie restante du duodénum par un *septum duodeni* comprenant une valve sphinctérienne (Cozzi, Huggenberger, Oelschläger 2017). Chez les pinnipèdes, le duodénum est court et non distinguable du reste de l'intestin grêle (Harrison 1974).

La séparation entre le jéjunum et l'iléon est difficile à distinguer, bien que les deux sections diffèrent microscopiquement (Rommel, Lowenstine 2001d). Chez les Delphinidés, une caractéristique macroscopique de l'intestin est l'absence de spécialisation externe entre les divers segments, et un diamètre sensiblement le même le long des intestins, qui ne se rétrécissent qu'en arrivant à l'anus (Cozzi, Huggenberger, Oelschläger 2017).

Le gros intestin présente également un schéma similaire aux autres mammifères, bien qu'il n'y ait pas de démarcation visuelle entre l'intestin grêle et le gros intestin chez les odontocètes car le caecum est absent. Chez les mysticètes, le caecum est présent, ce qui

rend la démarcation plus visible (Ridgway 1972). Chez les pinnipèdes, le caecum est vestigial mais présent sous forme de diverticule au début du gros intestin **Figure 150** (Dierauf, Gage 1990b; Rommel, Lowenstine 2001d). Cependant le diamètre augmente lorsqu'on passe de l'intestin grêle au gros intestin.

Le côlon est très court (<35 cm de longueur) chez les pinnipèdes et relativement plus long chez les mysticètes que chez les odontocètes (Dierauf, Gage 1990b; Macé 2016; Richardson, Gales 1987). Certains auteurs identifient le côlon des odontocètes comme étant le segment intestinal ne présentant plus de villosités (Simpson, Gardner 1972; Russo et al. 2012). En effet, des villosités apparaissent à environ 30 cm sous le pylore et disparaissent au niveau distal de l'intestin, sur environ 30 cm également. Ce segment présente aussi une présence accrue de cellules caliciformes (Cozzi, Huggenberger, Oelschläger 2017). Chez les pinnipèdes, le gros intestin est relativement court, son diamètre légèrement supérieur à celui de l'intestin grêle, bien que sa paroi soit plus mince **Figure 150** (Harrison 1974).

La majorité de l'intestin est suspendu au mésentère en forme d'éventail. Chez les cétacés, le segment distal du côlon est rectiligne et suspendu par un court mésentère attaché à la ligne médiane de la face dorsale de la cavité corporelle. Ce segment s'étend de l'anus jusqu'au niveau de la rate, où il se met brusquement à dévier pour rejoindre la partie de l'intestin suspendue au mésentère en éventail.

Le canal anal est le segment terminal du tractus intestinal, qui s'étend en continuité de la peau anale vers l'intérieur du corps sur une distance variable, généralement entre 50 et 75 mm (Cowan, Smith 1999). Chez les cétacés, les parois du rectum sont relativement fines (Macé 2016). Le tractus terminal de l'intestin qui précède le sphincter anal est caractérisé par un diamètre plus petit mais une épaisseur accrue des parois et des structures lymphatiques associées (Harrison 1974). Chez les cétacés, les matières fécales évacuées sont généralement liquides et peuvent contenir des matières non transformées (Cozzi, Huggenberger, Oelschläger 2017).

Chez les pinnipèdes, les intestins peuvent mesurer jusqu'à 20-30 m de long (Geraci, Lounsbury 2005). Ils sont similaires à ceux des carnivores terrestres, la caractéristique qui leur est propre est cette longueur importante de l'intestin grêle mais aussi un diamètre relativement petit (Harrison 1974; Olsen, Nilssen, Mathiesen 1996).

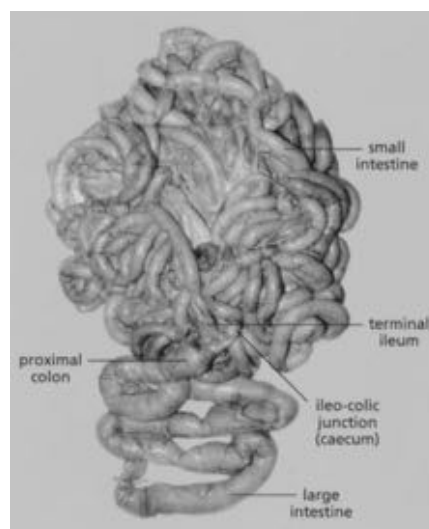


Figure 150: Intestins de pinnipèdes (Stewardson et al. 1999)

Chez les Delphinidés, les intestins mesurent de 8,85 m à 16,80 m (Cozzi, Huggenberger, Oelschläger 2017).

La longueur, la proportion et la fonction des différents segments intestinaux diffèrent selon les habitudes alimentaires et les niveaux trophiques de chaque espèce (Rommel, Lowenstine 2001c).

2.1.2.4.5. Foie

Le foie est un organe faisant l'objet de nombreuses études chez les mammifères marins car ils accumulent les toxiques. Il est donc indicateur des conditions de l'environnement marin.

Il est situé immédiatement derrière le diaphragme, plaqué contre sa face abdominale. Il s'agit de la glande la plus volumineuse de l'organisme. La majeure partie du volume hépatique a tendance à se positionner majoritairement à droite de la ligne médiane du corps **Figure 145** (Huggenberger, Oelschläger, Cozzi 2018; Macé 2016). Chez le lamantin, il est un peu plus à droite et dorsal que le foie de la plupart des autres mammifères.

Le foie des mammifères marins n'est pas très différent de ceux des autres mammifères. Il est de couleur rouge-brun à violacé homogène et sa consistance est ferme.

Chez les cétacés et les lamantins, il est de forme semi ovale et présente une fente au niveau du bord ventral divisant macroscopiquement le foie en deux lobes **Figure 151 Figure 152** (Sánchez Fabila, Contreras Villanueva, Moreno Colín 2016; Rommel, Costidis, Lowenstine 2018c). Chez les grands cétacés, il peut également y avoir un lobe médian et des fissures interlobaires plus marquées **Figure 153 Figure 154**.

La face diaphragmatique du foie est convexe. A droite, le foie est très convexe et associé au diaphragme et son bord dorsal présente une concavité transversale adaptée à la colonne vertébrale. Le foie suit exactement la forme du diaphragme. Il est plus épais en région dorso-crâniale, cela en relation avec la concavité importante du diaphragme (Cozzi, Huggenberger, Oelschläger 2017).

La face viscérale est plus ou moins plane et s'oriente dorso-caudalement légèrement à gauche. Au niveau du 2/3 gauche du foie se trouve le sillon dorso-ventral du ligament rond et correspond à l'insertion du ligament falciforme sur la face diaphragmatique. Le lobe gauche présente l'empreinte gastrique. Le lobe droit présente les empreintes colique, rénale et surrénales (Sánchez Fabila, Contreras Villanueva, Moreno Colín 2016). La surface viscérale montre le hile de l'organe avec l'entrée de l'artère hépatique et de la veine porte, la sortie du canal biliaire commun et le passage des vaisseaux lymphatiques **Figure 152** (Cozzi, Huggenberger, Oelschläger 2017).

Le foie des cétacés est dépourvu de vésicule biliaire (Macé 2016; Rommel, Lowenstine 2001d; Ridgway 1972). La bile produite dans le stroma hépatique est transportée dans le duodénum par le canal hépatique commun. Les canaux hépatique et pancréatique ont une terminaison commune. Chez les odontocètes il y a un canal cholédoque et deux chez les mysticètes (Macé 2016). L'absence d'organe de stockage extra-hépatique de la bile est probablement liée à l'ingestion continue d'aliments et à la présence fréquente d'aliments dans l'intestin proximal du cétacé vivant.

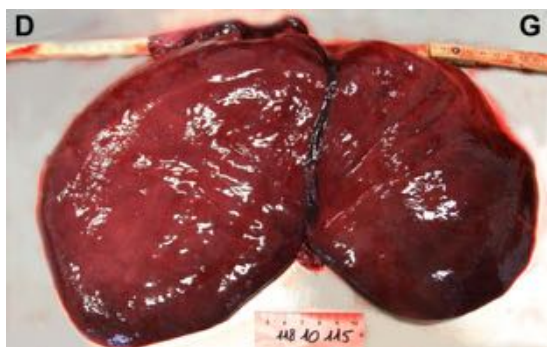


Figure 151: Face diaphragmatique d'un foie de dauphin commun adulte (R. Laporte/ Observatoire PELAGIS 2018)

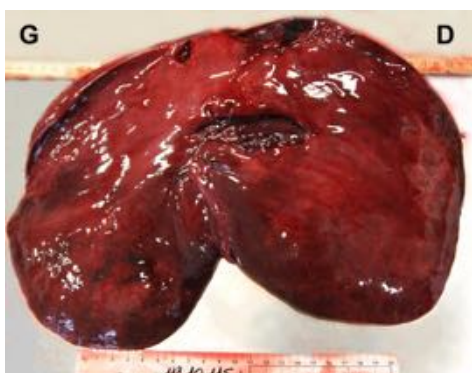

Figure 152: Face viscérale d'un foie de dauphin commun adulte (R. Laporte/ Observatoire PELAGIS 2018)

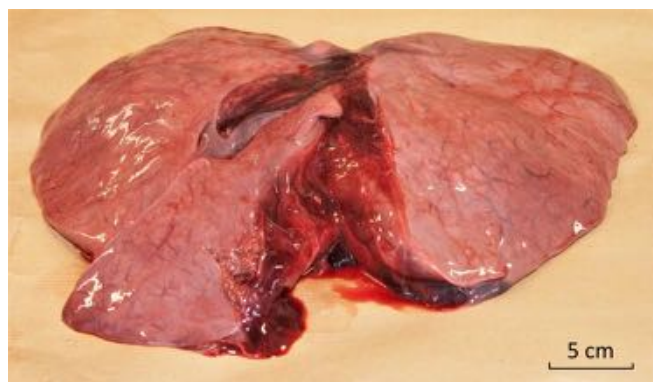

Figure 153: Face diaphragmatique d'un foie de baleine de Cuvier immature (Observatoire PELAGIS 2010)

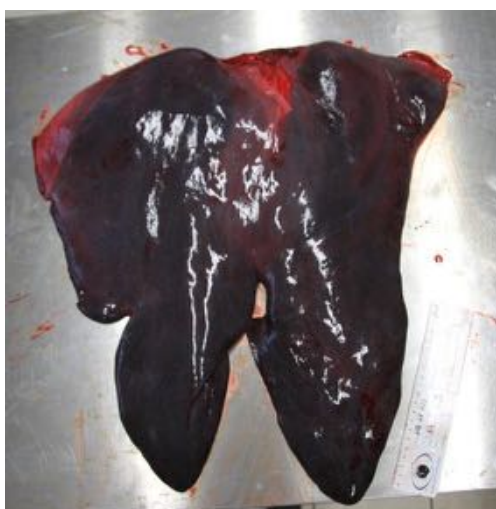

Figure 154: Face diaphragmatique d'un foie de cachalot pygmée adulte (Observatoire PELAGIS 2018)

Chez les Delphinidés, le poids du foie est d'environ 2 à 3% du poids total (Cozzi, Huggenberger, Oelschläger 2017). Le foie des cétacés est nettement plus gros et plus volumineux qu'attendu à partir des valeurs comparatives chez les mammifères terrestres. Cependant, au sein des cétacés, le foie des plus grosses espèces est comparativement plus petit que celui des petites espèces, par rapport à la masse corporelle (Cozzi, Huggenberger, Oelschläger 2017).

Chez les pinnipèdes, le foie est multilobé avec des fissures interlobaires donnant une apparence profondément festonnée (Dierauf, Gage 1990b). Ils possèdent cinq à huit lobes mais leur distinction est parfois difficile du fait des nombreuses fissures divisant le foie en lobes mais également en sous-lobes (Harrison 1974; Winchell 1990).

Les phoques possèdent six lobes, comme les carnivores domestiques (et comme les Otariidés) **Figure 155**. Cependant ils sont plus allongés et pointus **Figure 156** (Winchell 1990). Une vésicule biliaire est présente, ronde à paroi mince, souvent de couleur orangée à verdâtre, située ventralement, entre les lobes du foie **Figure 157** (Rommel, Lowenstine 2001d).

Les pinnipèdes, comme les cétacés, possèdent un sinus hépatique avec dilatation asymétrique de la partie abdominale de la veine cave caudale et des veines hépatiques qui l'accompagnent (Cozzi, Huggenberger, Oelschläger 2017; Smodlaka et al. 2010).

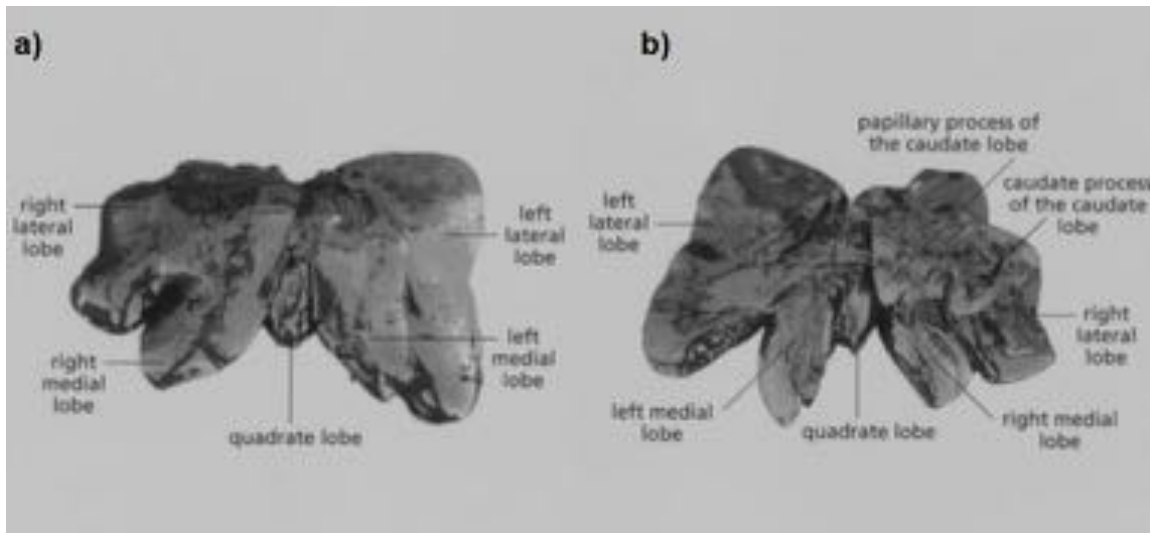


Figure 155: Foie d'otarie à fourrure a) face diaphragmatique, b) face viscérale (Stewardson et al. 1999)

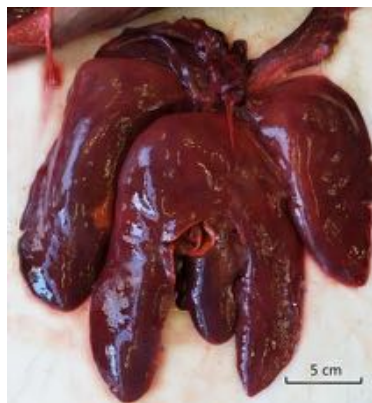

Figure 156: Face diaphragmatique d'un foie de phoque gris (Camiers/ CMNF 2019)

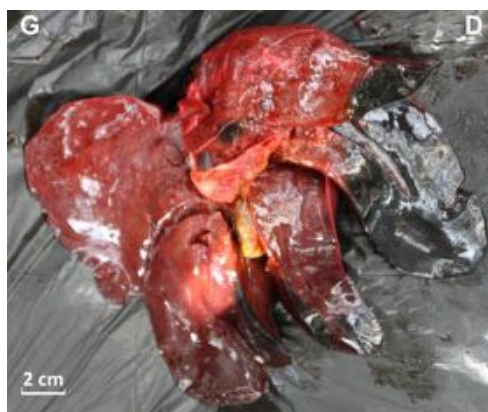

Figure 157: Face viscérale d'un foie de phoque gris adulte (R. Laporte/ Observatoire PELAGIS 2018)

2.1.2.4.6. Pancréas

Le pancréas est une glande annexée au duodénum, semblable à celui des mammifères terrestres (Macé 2016). Il est parfois un peu difficile à localiser car il peut être assez diffus et se décompose rapidement. Il faut le chercher au niveau de la courbure de la partie proximale du duodénum **Figure 158**. Le hile du foie est toujours proche du corps du pancréas et représente un repère topographique lors de la dissection (Rommel, Lowenstine 2001c; Cozzi, Huggenberger, Oelschläger 2017).

Le pancréas est allongé, plat, de forme irrégulière et de consistance souple. Il est plus grand chez les cétacés femelles comparativement aux cétacés mâles. Il est connecté à l'intestin via le conduit pancréatique principal (Hernández 2007).

Le poids du pancréas fait environ 0,1 à 0,2% du poids total chez les Delphinidés (Cozzi, Huggenberger, Oelschläger 2017).

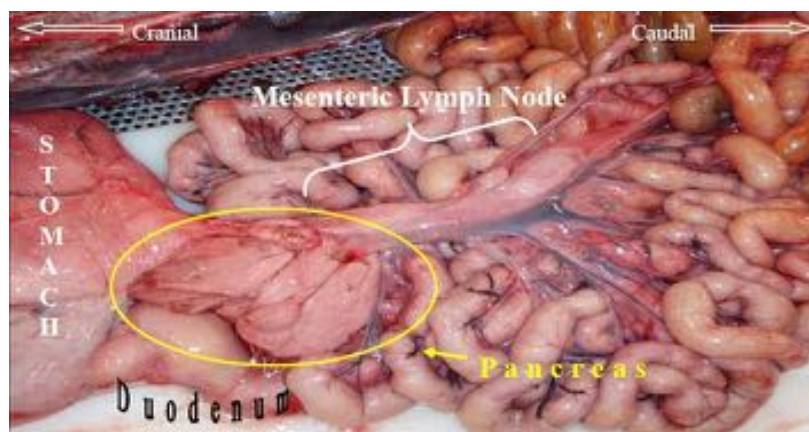


Figure 158: Pancréas de cétacé (Pugliares et al. 2007)

Chez les pinnipèdes, il est très grand, charnu, grossièrement lobulé mais compacte (Dierauf, Gage 1990b; Harrison 1974). L'organe est enfermé dans une mince capsule de tissu conjonctif. Le canal pancréatique unique rejoint généralement le canal biliaire commun à proximité ou dans la paroi duodénale (Harrison 1974).

La couleur du pancréas est rose grisâtre à pêche et la surface est translucide (Winchell 1990; Cozzi, Huggenberger, Oelschläger 2017). Cependant, la couleur peut rapidement s'assombrir après la mort.

2.1.2.5. Système urinaire

La fonction principale du système urinaire est l'excrétion et l'équilibre hydrique. Les mammifères marins ont développé un rein spécialisé pour traiter le volume important d'électrolytes et d'eau en raison de leur environnement marin. Ils ont une capacité à plus concentrer leur urine que les autres mammifères.

Les cétacés ne transpirent pas et ne perdent donc pas le sel par la peau. En conséquence, l'excrétion de sel doit se faire par les reins. Les dauphins peuvent puiser de l'eau de mer car ils peuvent concentrer leur urine de manière à éliminer plus de deux fois plus de chlorure de sodium que l'Homme.

De plus, les dauphins communs perdent jusqu'à 4 litres d'eau par jour, ce qui représente environ 70% de leur consommation totale d'eau. La perte d'eau se réalise dans les selles et, parce qu'ils vivent dans un environnement hyperosmotique, à travers leur peau.

En revanche, les cétacés réduisent en général les pertes d'eau par la respiration car ils respirent moins souvent que les mammifères terrestres de taille équivalente. Il est nécessaire d'extraire de l'eau de leurs proies et de boire de l'eau de mer en quantité limitée pour éviter la déshydratation.

2.1.2.5.1. Reins

Les reins sont situés en position rétropéritonéale, dans l'abdomen dorsal et reposent contre la musculature du dos, de chaque côté de la colonne vertébrale.

Chez les mammifères marins, les reins sont encapsulés, ovales et multilobés, comme chez les bovins, mais les lobes sont plus nombreux et petits (Sánchez Fabila, Contreras Villanueva, Moreno Colín 2016). En effet, les reins sont divisés par de profonds sillons en lobes bien distincts, visibles extérieurement **Figure 159**. Chaque lobe est appelé rénicule (*lobus renalis*) et possède tous les composants d'un rein complet (cortex, médulla et calice) (Cozzi, Huggenberger, Oelschläger 2017; Hernández 2007; Dierauf, Gage 1990b). Chaque rein est composé de 100 à 1200 unités individuelles, leur nombre différant selon l'espèce (Cozzi, Huggenberger, Oelschläger 2017; Elsner 1999; Vardy, Bryden 1981). Ils sont maintenus ensemble par le tissu conjonctif (Winchell 1990).

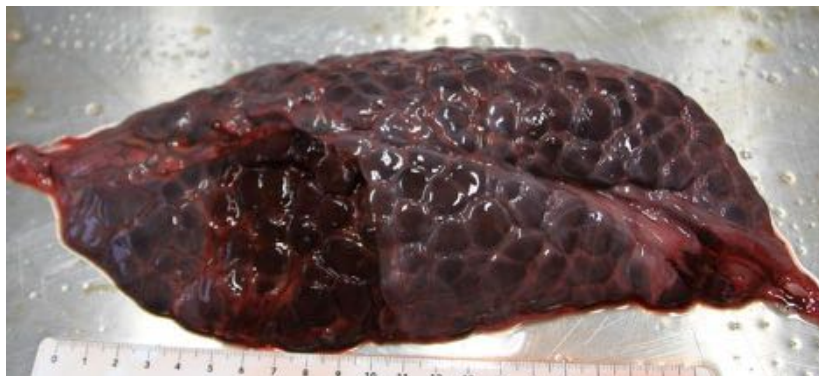

Figure 159: Face dorsale d'un rein gauche de cachalot pygmée adulte (Observatoire PELAGIS 2018)

Chaque rénicule a une consistance ferme et est de couleur rouge brun. A la coupe, le cortex est plus clair que la médulla. Le volume papillaire est relativement important. Chez tous les odontocètes, le rénicule se caractérise par un petit cortex et une médulla relativement volumineuse **Figure 160** (Cozzi, Huggenberger, Oelschläger 2017).



Figure 160: Coupe transversale d'un rein de dauphin commun adulte (Observatoire PELAGIS 2018)

Les reins sont aplatis dorso-ventralement. Ils possèdent une face dorsale et une face ventrale, un bord latéral convexe et un bord médial concave en son centre au niveau du hile rénal, et un pôle crânial et caudal. Les uretères s'attachent au rein au pôle caudal médial (Dierauf, Gage 1990b).

Chez les cétacés, les reins sont immédiatement dorso-caudaux au complexe stomacal, avec le pôle crânial au niveau de la première vertèbre lombaire. Ils sont plus caudaux que chez les artiodactyles terrestres (Cozzi, Huggenberger, Oelschläger 2017). En raison de la position oblique du diaphragme, le pôle caudal du rein atteint presque le plan de l'anus. Les deux reins sont séparés dorsalement par la veine cave caudale et ventralement par le côlon descendant. Chez le dauphin commun, les reins mesurent 13 cm sur 6 cm (Cozzi, Huggenberger, Oelschläger 2017).

Une particularité des cétacés est la présence d'une corbeille fibromusculaire (*sporta perimedullaris musculosa*) située entre le cortex et la médulla, de fonction encore inconnue (Cave, Aumonier 1962; 1967; Tettamanti et al. 2004).

Chez les pinnipèdes, les reins s'étendent environ de la 2^{ème} à la 5^{ème} vertèbre lombaire (Smodlaka 2004). Ils sont recouverts d'un grand filet veineux (plexus veineux superficiel), bien visible chez les phoques **Figure 184**.

La raison pour laquelle les mammifères marins possèdent des reins réticulés est incertaine. Un défi des mammifères marins est de garder un équilibre hydro-électrolytique malgré les afflux importants d'eau salée lors de la consommation de proies. Mais le fait que certains grands mammifères terrestres possèdent également des reins réticulés a conduit à penser qu'il s'agissait d'une adaptation associée simplement à une taille importante (longueur des tubules limitée), plutôt qu'au mode de vie marin (Vardy, Bryden 1981; Rommel, Lowenstine 2001e; Stewardson et al. 1999) ou simplement en lien avec leur parenté aux artiodactyles. Cependant, le volume papillaire relativement important peut être considéré comme une adaptation pour une grande efficacité dans la concentration de l'urine en raison de la surface accrue pour la réabsorption tubulaire. De plus, les cétacés ont un volume médullaire relativement élevé, ce qui indique une grande efficacité d'utilisation de l'eau (Cozzi, Huggenberger, Oelschläger 2017).

2.1.2.5.2. Vessie

La vessie est un organe creux composé de muscles lisses. Elle repose sur le plancher de la cavité abdominale caudale juste en dessous de l'utérus chez les femelles et entre la prostate et le rectum chez les mâles (Rommel, Lowenstine 2001e).

Elle est en forme de pyramide, très petite et musculeuse, de consistance ferme chez les mammifères marins (Dierauf, Gage 1990b; Geraci, Lounsbury 2005; Dierauf, Gage 1990a). Cependant, une fois distendue, elle peut s'étendre aussi loin que l'ombilic chez certaines espèces (Rommel, Lowenstine 2001e).

La cavité vésicale est tapissée d'une muqueuse pâle, blanc rosée ou grisâtre, présentant des plis irréguliers plus ou moins marqués selon le degré de réplétion de la vessie **Figure 161**. Ils sont effaçables par distension. La structure de la vessie ne diffère pas de celle des mammifères terrestres et présente un épithélium pseudostratifié typique et un muscle lisse épais avec un muscle strié circulaire près du méat urétral (Cozzi, Huggenberger, Oelschläger 2017).

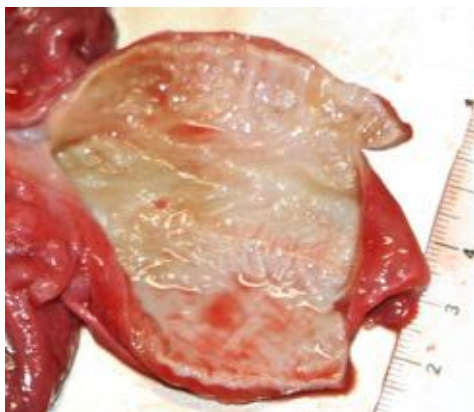


Figure 161: Vessie d'un dauphin commun après ouverture (R. Laporte/ Observatoire PELAGIS 2019)

2.1.2.6. Système génital

L'anatomie du système de reproduction des mammifères marins est similaire à celui des mammifères terrestres. Pour les cétacés, il se rapproche étonnamment de celui de leurs homologues terrestres les plus proches, à savoir les ruminants. Pour les pinnipèdes, il se rapproche de celui des carnivores domestiques.

2.1.2.6.1. Ovaires, utérus et glandes mammaires

La position et la forme générale de l'appareil reproducteur femelle sont similaires à celles des mammifères terrestres. Le vagin s'ouvre crânialement à l'anus et mène à l'utérus. Chez les cétacés, l'ouverture externe de la vulve apparaît comme une fente allongée dans laquelle le clitoris est caché. Les lèvres modifiées et le repli serré de la fente génitale empêchent l'eau de pénétrer dans la vulve et le reste du système génital.

Le corps de l'utérus est situé sur la ligne médiane et est dorsal à la vessie, ainsi la face ventrale de l'utérus repose contre la vessie (Rommel, Lowenstine 2001e). L'utérus est bicorne chez les mammifères marins avec un corps court **Figure 162** **Figure 163** (Dierauf, Gage 1990a; Rommel, Lowenstine 2001e). Les cornes se dirigent crânialement puis latéralement

(Contreras Villanueva, Moreno Colín, Sánchez Fabila 2015). Il possède de nombreux plis longitudinaux au niveau des cornes et du corps.

Le col utérin est simple et relativement long chez les cétacés (Dierauf, Gage 1990b; Cozzi, Huggenberger, Oelschläger 2017).

L'utérus est un tissu allant du brun clair au rose, dont la taille et l'épaisseur varient en fonction de la maturité de l'animal et de ses antécédents de reproduction (Pugliares et al. 2007). Chez les pinnipèdes, les femelles nouveau-nées (jusqu'à 7 jours), possèdent un utérus hypertrophique (Dierauf, Gage 1990b).

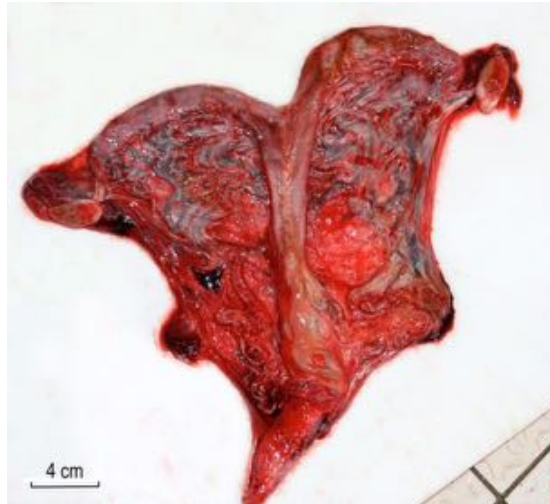

Figure 162: Appareil génital femelle d'un dauphin bleu et blanc (L. Gonzalez/ Observatoire PELAGIS 2011)

La corne droite mesure environ 24,6 cm et la gauche 27,2 cm chez le grand dauphin (Contreras Villanueva, Moreno Colín, Sánchez Fabila 2015). En effet, chez les odontocètes, la corne gauche est plus longue que la droite, et la gestation se déroule principalement dans la corne gauche (sauf pour les odontocètes du genre *Platanista* spp., *Inia* spp. et *Stenodelphis* spp.). Ainsi, c'est généralement l'ovaire gauche le plus actif et/ou le premier actif. Chez les mysticètes, les deux cornes sont égales et la gestation se déroule indifféremment à gauche ou à droite (Macé 2016).

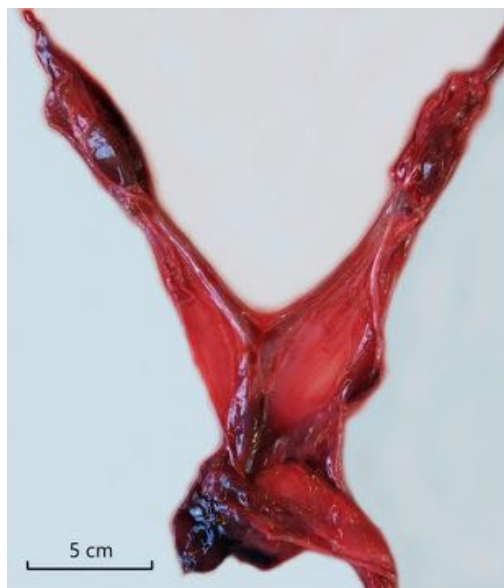

Figure 163: Appareil génital femelle d'un phoque gris (Camiers/ CMNF 2019)

La placentation est endothéliochoriale chez les pinnipèdes et épithéliochoriale chez les cétacés (Dierauf, Gage 1990b; Cozzi, Huggenberger, Oelschläger 2017).

Les ovaires sont situés dorsalement dans la cavité abdominale. Ils sont généralement ovoïdes ou parfois en forme de U, de couleur blanc cassé, fixés à l'extrémité de chaque corne utérine **Figure 162** (Pugliares et al. 2007; Contreras Villanueva, Moreno Colín, Sánchez Fabila 2015; Cozzi, Huggenberger, Oelschläger 2017). Ils sont logés dans une bourse ovarique (Winchell 1990; Rankin 1961).

Chez les odontocètes les ovaires sont sphériques et réguliers tandis que chez les mysticètes ils sont allongés et en forme de grappe (Macé 2016). Chez les pinnipèdes, les femelles nouveau-nées, possèdent également des ovaires hypertrophiques (Dierauf, Gage 1990b).

Chez les cétacés, il est possible de reconnaître une fosse ovarienne (*fossa ovarii*) dans l'ovaire actif, comme chez la jument. Le cortex ovarien a une épaisseur d'environ 2 mm (Cozzi, Huggenberger, Oelschläger 2017).

Un ovaire mature possédera des encoches ou des cicatrices (*corpus albicans*), qui signifient des ovulations antérieures **Figure 164**. L'ovaire d'une femelle gestante possédera un corps jaune sur l'ovaire (Pugliares et al. 2007). Les corps blancs se présentent comme de petites cicatrices blanches situées juste sous la surface de l'ovaire. Les corps jaunes sont beaucoup plus gros que les corps blancs, roses jaunâtres (chez les spécimens frais) et glanduleux, et peuvent être alambiqués (Winchell 1990). Une femelle mature peut avoir plusieurs corps blancs sur chaque ovaire, ainsi qu'un corps jaune si elle est gestante ou a récemment ovulé. Un corps jaune chez une femelle gestante peut dominer son ovaire.

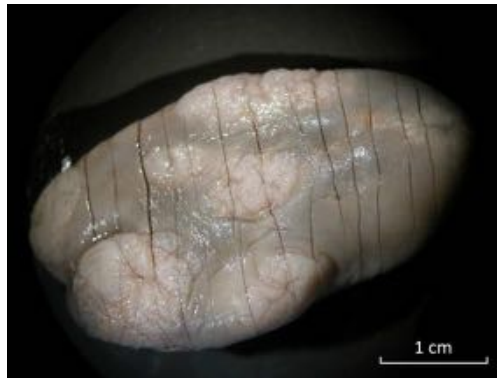

Figure 164: Multiples *corpus albicans* sur l'ovaire gauche d'un dauphin commun (W. Dabin/ Observatoire PELAGIS 2002)

Si l'animal est immature, les ovaires sont lisses (Winchell 1990). Les corps blancs semblent être maintenus tout au long de la vie et ainsi le nombre de cicatrices a été jugé utile pour déterminer l'âge de l'animal et l'historique reproductif (Cozzi, Huggenberger, Oelschläger 2017; Rommel, Lowenstine 2001e). Cependant, des études suggèrent que, chez le dauphin commun, les corps blancs s'effaceraient rapidement et que leur nombre n'augmenterait pas avec l'âge après la maturité sexuelle et ne peuvent donc pas être considérés comme un élément fiable pour la détermination de l'âge (Dabin et al. 2008). Chez les grands dauphins et les dauphins bleus et blancs, les corps blancs seraient persistants que lorsqu'ils seraient dérivés d'un corps jaune suite à une gestation (Cozzi, Huggenberger, Oelschläger 2017). La persistance de ces cicatrices de corps blancs est considérée comme un trait distinctif des cétacés.

Concernant les glandes mammaires, chez les cétacés elles dérivent de l'évolution des glandes sudoripares (Cozzi, Huggenberger, Oelschläger 2017). Elles sont au nombre de deux, de part et d'autre de la fente urogénitale, sauf chez les Phocœnides où elles sont fusionnées en une seule (Macé 2016). Ce sont des organes épithéliaux allongés, étroits et plats qui s'étendent dans le tissu conjonctif sous-cutané. Ils s'étendent légèrement caudalement à l'ombilic jusque crânialement à l'anus. Pendant la lactation, elles sont gonflées, et ainsi de légères saillies sont visibles extérieurement. Les glandes mammaires

sont divisées en un grand nombre de lobules reliés au canal lactifère central par des petits canaux. Le conduit terminal est distendu près de la mamelle. Le lait a une couleur blanc crème. Il contient environ 60-77% d'eau, 10-30% de matières grasses et 8-11% de protéines. La teneur en sucre est très basse, mais la teneur en protéines est environ le double de celle des mammifères terrestres (Cozzi, Huggenberger, Oelschläger 2017).

Les mamelles sont placées à l'intérieur de fentes mammaires, placées parallèlement de part et d'autre de la fente génitale **Figure 165**. Les cétacés mâles peuvent présenter des mamelles rudimentaires avec des fentes au même endroit que les femelles (Cozzi, Huggenberger, Oelschläger 2017). Les petits sont toujours allaités sous l'eau. Etant donné que les cétacés n'ont pas des lèvres mobiles leur permettant une bonne préhension du mamelon comme chez la plupart des mammifères terrestres, ils font couler le lait directement dans leur bouche, insérée dans la fente mammaire en exerçant une pression.




Figure 165: Localisation des fentes urogénitale et mammaires chez un dauphin commun femelle (R. Laporte/ Observatoire PELAGIS 2019)

Les femelles pinnipèdes possèdent également deux glandes mammaires abdominales sous-cutanées. Elles sont ellipsoïdales, d'un volume de deux à trois litres en lactation. Deux mamelons font saillie au niveau de l'abdomen, caudalement à l'ombilic **Figure 166** (Tedman, Bryden 1981).




Figure 166: Localisation des mamelles chez un phoque femelle (Pugliares et al. 2007)

2.1.2.6.2. Testicules et pénis

Le tractus reproducteur mâle des mammifères marins a les mêmes composants fondamentaux que ceux des mammifères typiques. Cependant, contrairement à la majorité des mammifères terrestres, les testicules des mammifères marins ne sont pas extériorisés mais cryptiques (Ridgway 1972).

Chez les cétacés, ils se situent dans la cavité abdominale caudale, le long de la paroi ventrale, de part et d'autre de la ligne médiane ventrale. Chez les pinnipèdes, ils sont dans un canal inguinal, recouvert des muscles obliques et de graisse, à proximité de la face ventrale du bassin (Pugliares et al. 2007; Winchell 1990).

L'intériorisation des testicules provient notamment de l'évolution au milieu aquatique, ce qui permet d'avoir un corps plus hydrodynamique. La semence reste tout de même viable grâce à un système d'échangeur artério-veineux à contre-sens. Les veines sous cutanées superficielles transportent le sang des nageoires dorsale et caudale chez les cétacés, et des membres pelviens chez les pinnipèdes, jusqu'au plexus veineux lombo-sacré qui lui est juxtaposé au plexus artériel spermatique qui délivre le sang aux testicules. Cette juxtaposition permet de refroidir le sang artériel arrivant aux testicules et donc d'assurer le maintien d'une température permettant la fonction de reproduction (Rommel et al. 1995; 1992).

Les testicules sont allongés, de forme oblongue avec les extrémités minces. Ils sont de couleur blanc cassé à beige rosé **Figure 167** **Figure 168** (Pugliares et al. 2007; Winchell 1990). Ils peuvent atteindre une très grande taille lors de la période de reproduction (fin printemps, été). Par exemple, chez les Delphinidés, ils peuvent mesurer jusqu'à 1/5 voire 1/4 de la cavité abdominale (Dierauf, Gage 1990a). Leur taille diffère également selon l'espèce (de 4,4 cm à 22,8 cm chez les grand dauphin à 75 cm chez la baleine bleue) et chez un individu, en fonction de l'âge et de la période de l'année (Macé 2016; Winchell 1990). Cependant, les testicules des cétacés sont comparativement plus grands que chez la plupart des mammifères terrestres par rapport à la masse corporelle (Cozzi, Huggenberger, Oelschläger 2017).

L'épididyme est situé le long du bord dorso-latéral du testicule. Il entoure le testicule sur toute sa longueur et est plus visible aux deux pôles **Figure 167** **Figure 168**.

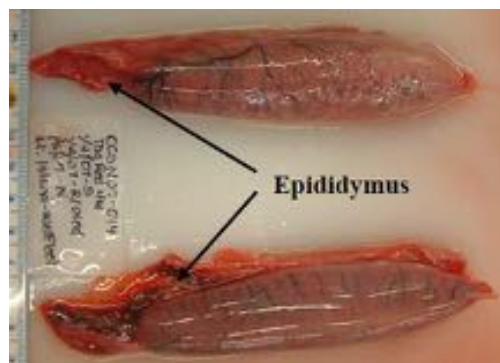


Figure 167: Testicules de cétacés (Pugliares et al. 2007)

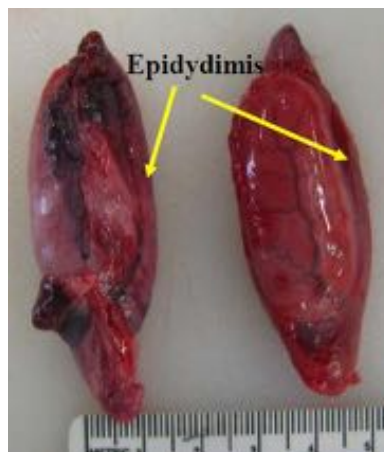

Figure 168: Testicules de pinnipèdes (Pugliares et al. 2007)

Concernant le pénis, chez les cétacés, il est logé dans la fente ventrale **Figure 169**. Il est de type fibroélastique avec une flexion sigmoïde qui s'efface lors de l'érection, comme chez les ruminants (Cozzi, Huggenberger, Oelschläger 2017; Rommel, Lowenstine 2001f). La prostate est la seule glande annexe que possèdent les cétacés et se situe au sommet du S pénien, sous forme d'amas glandulaires **Figure 170**. La présence d'os pénien vestigiaux est possible (Cozzi, Huggenberger, Oelschläger 2017; Macé 2016).

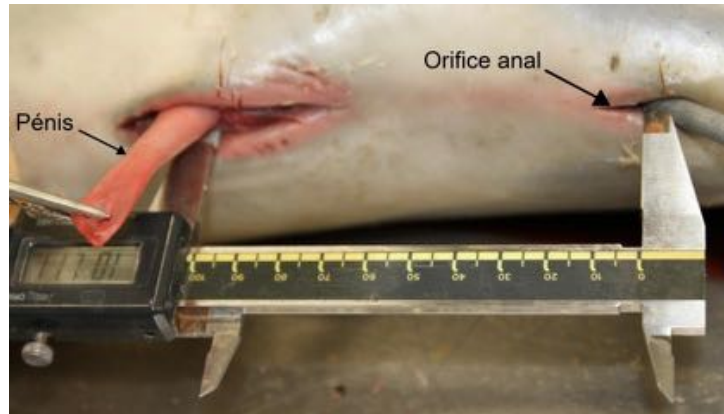


Figure 169: Localisation du pénis chez un dauphin commun (R. Laporte/ Observatoire PELAGIS 2019)

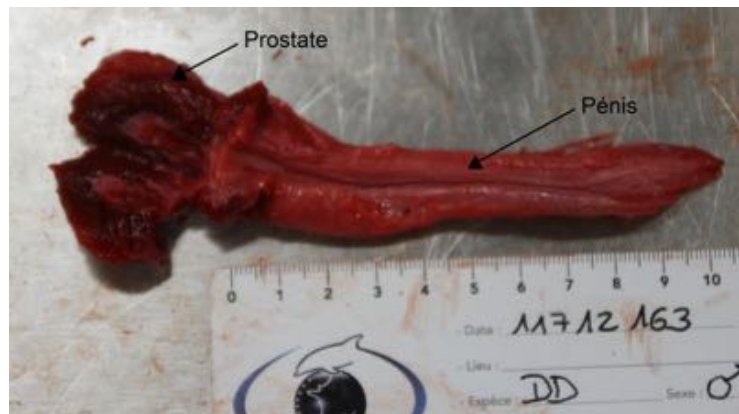

Figure 170: Prostate et pénis d'un dauphin commun (R. Laporte/ Observatoire PELAGIS 2019)

Chez les pinnipèdes, le pénis est rétractable. L'orifice génital est environ à mi-distance entre l'ombilic et l'anus, contrairement aux femelles où l'orifice génital est accolé à l'anus **Figure 166** **Figure 171**. Les pinnipèdes possèdent un os pénien comme chez les chiens (Dierauf, Gage 1990b; Rommel, Lowenstine 2001f).




Figure 171: Localisation du pénis chez un phoque (Observatoire PELAGIS 2015)

2.1.2.7. Système lymphatique

2.1.2.7.1. Nœuds lymphatiques

Il n'y a pas de majeures différences entre les mammifères marins et terrestres.

Chez les pinnipèdes, l'organisation des nœuds lymphatiques est similaire à celle rencontrée chez les carnivores domestiques. Leur structure interne est également similaire (Welsch et al. 1997).

Chez les cétacés, les nœuds lymphatiques sont nombreux et comparativement plus grands que ceux observés chez la plupart des mammifères terrestres (Cozzi, Huggenberger, Oelschläger 2017). Ils sont présents dans des régions bien définies et en groupe. Certains de ces groupes ont des noms familiers car des équivalents dans la Nomina Anatomica Veterinaria (NAV) ont pu être trouvés mais d'autres non (World Association of Veterinary Anatomists, International Committee on Veterinary Gross Anatomical Nomenclature 2005). En effet, les cétacés ont des caractéristiques anatomiques différentes des autres mammifères, comme l'absence de membres pelviens, de bassin et un cou très court, ce qui ne permet pas toujours de faire des comparaisons des emplacements anatomiques.

Pour de nombreuses espèces terrestres ce système a été étudié en détail et des variations inter-espèces ont pu être mises en évidence. Pour la plupart des cétacés, les publications sur le développement et la structure du système lymphoïde sont rares, fragmentées et souvent anciennes. Nous allons nous intéresser ici à la localisation des différents groupes de nœuds lymphatiques présents chez les cétacés.

Tous les nœuds lymphatiques partagent les mêmes caractéristiques, ils ont une forme ovale bien définie, une surface lisse, une texture légèrement ferme et une couleur diffuse beige avec une très légère différenciation entre le cortex et la médulla à la coupe (cortex plus clair que la médulla) (Pugliares et al. 2007; Winchell 1990). Les nœuds lymphatiques inactifs ont une apparence relativement uniforme. Si le tissu commence à varier d'une couleur pêche homogène à un brun, cela indique une réaction. En effet, les nœuds lymphatiques actifs ou hyperplasiques ont un cortex de couleur crème et une médulla brune (Pugliares et al. 2007; Rommel, Costidis, Lowenstine 2018d).

▪ Nœuds lymphatiques cervicaux superficiels

Les nœuds lymphatiques cervicaux superficiels sont présents de manière constante dans la région du cou des cétacés. Ils sont appelés nœuds lymphatiques préscapulaires (Cowan, Smith 1999). En effet, ils sont situés en avant du bord crânial de la scapula (Pugliares et al. 2007). Ces nœuds lymphatiques sont séparés en deux groupes, un ventralement et un dorsalement au muscle mastohuméral (brachiocéphalique) **Figure 173**. Ce muscle va du processus mastoïdien de l'os temporal, juste au-dessus du méat auditif, à l'aspect médial de la tête de l'humérus (Cuvier 1836). Il est accessible suite à une incision au-dessus du méat auditif externe jusqu'à l'insertion crâniale de la nageoire, et du retrait de la peau, du lard et du panniculus carnosus (muscle strié sous contrôle volontaire et involontaire qui permet le mouvement du tégument. Il attache le lard et la peau au reste du corps) et son fascia **Figure 172** (Harrison 1974). La veine jugulaire externe se situe entre la plupart de ces nœuds lymphatiques (Ridgway, McCormick, Wever 1974). Ils sont généralement discrets, mais peuvent parfois être fusionnés.

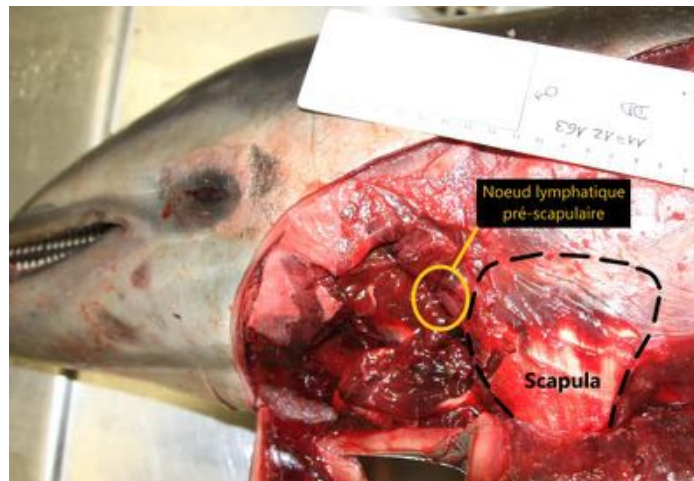


Figure 172: Nœud lymphatique pré-scapulaire d'un dauphin commun (R. Laporte/ Observatoire PELAGIS 2019)

Le groupe dorsal est généralement le plus grand des deux, composé de six à huit nœuds ovoïdes à triangulaires, mesurant chacun 2 à 3 cm de long chez le grand dauphin et pouvant s'étendre profondément entre les muscles, sur 4 à 6 cm (Pugliares et al. 2007; Cowan, Smith 1999). Le groupe ventral peut contenir deux à six nœuds.

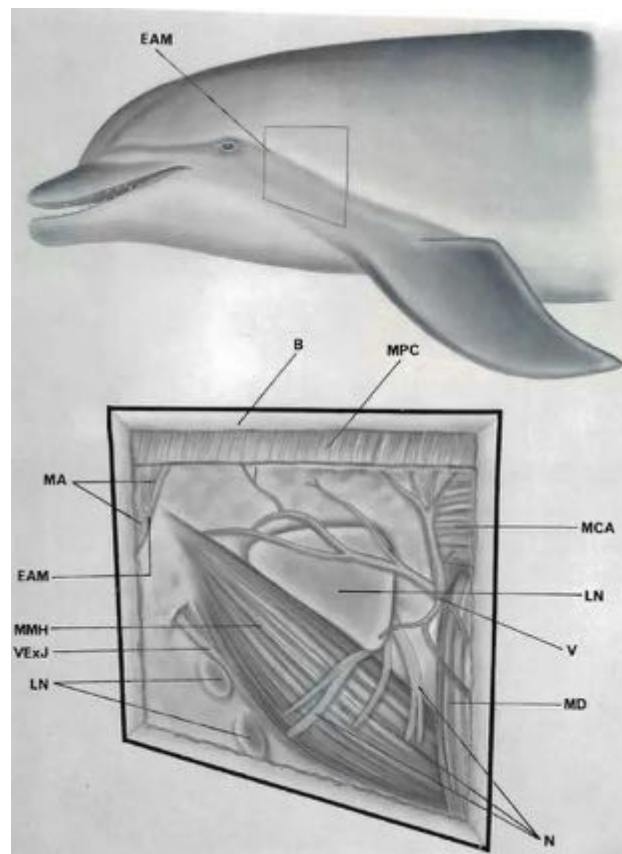


Figure 173: Localisation des nœuds lymphatiques cervicaux après dissection, B= blubber ; EAM= external auditory meatus ; LN= lymph nodes ; MA= auricular muscles ; MCA= cervicalis ascendens muscle ; MD= deltoid muscle ; MMH= mastohumeralis muscle ; MPC= panniculus carnosus muscle ; N= nerves ; V= veins ; VExJ= jugular vein (Ridgway, McCormick, Wever 1974)

Les nœuds lymphatiques pré-scapulaires drainent la région cervicale et sont facilement observables lors du protocole de délardage/désinsertion de la scapula.

▪ Nœuds lymphatiques pelviens

Les nœuds lymphatiques pelviens sont très caudaux et se trouvent au fond de la cavité pelvienne. Bien qu'étroitement associés à la paroi du corps, ils se situent à proximité du rectum. Ils forment deux groupes latéraux discrets de quatre à huit nœuds chacun. Bien que généralement petits (chaque nœud mesurant 1,5 cm à 2 cm), ils peuvent devenir assez gros chez les animaux présentant des infections actives (Cowan, Smith 1999). Aucun groupe précisément équivalent ne peut être trouvé dans le NAV.

▪ Nœuds lymphatiques associés aux voies respiratoires

Trois groupes de nœuds lymphatiques sont associés aux voies respiratoires: les nœuds lymphatiques hilaires, le nœud lymphatique marginal du poumon et les nœuds lymphatiques diaphragmatiques.

Nœuds lymphatiques hilaires

Ils sont également nommés nœuds lymphatiques trachéo-bronchiques. Ils sont associés à la trachée et aux bronches principales **Figure 174**. On retrouve généralement un nœud lymphatique sur la face crâniale de la bronche principale gauche et un entre la trachée et la bronche principale droite. Un groupe de deux ou trois nœuds réside occasionnellement sur la face caudale de la bifurcation bronchique (Cowan, Smith 1999). Aucun de ces nœuds n'étant très proéminent, ils sont facilement oubliés.

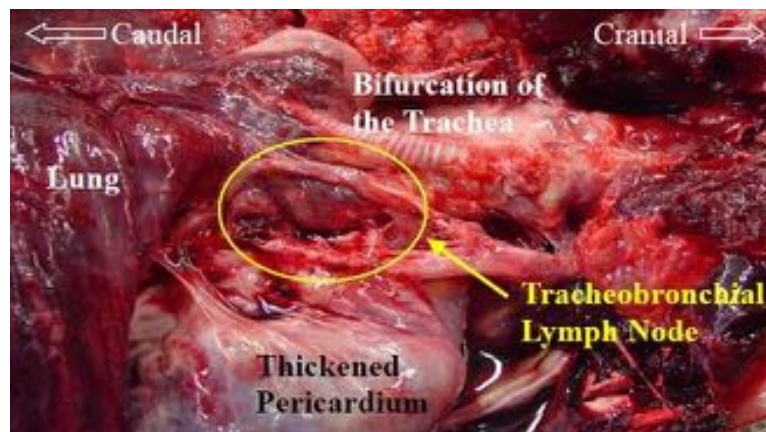


Figure 174: Localisation des nœuds lymphatiques trachéo-bronchiques chez un cétacé (Pugliares et al. 2007)

Nœud lymphatique marginal du poumon

Ce nœud lymphatique se situe sur le bord libre ventral moyen de chaque poumon où il croise la surface diaphragmatique **Figure 175** (Cowan, Smith 1999; Geraci, Lounsbury 2005). En raison de l'angle aigu du diaphragme, il est presque en avant du cœur. Il s'agit d'une grande masse triangulaire bilatérale. La taille du nœud lymphatique se rapporte assez bien à la taille du poumon. Chez un grand dauphin adulte, il mesure environ 5x2x2 cm (Cowan, Smith 1999). Une série de vaisseaux lymphatiques très importants convergent de la surface du poumon vers le nœud lymphatique marginal. Parfois, les nœuds lymphatiques marginaux gauche et droit sont libres, et donc les bords ventraux des poumons aussi, mais le plus souvent, ils adhèrent l'un à l'autre sur la ligne médiane ou à la plèvre pariétale du sternum. Bien que ces nœuds lymphatiques soient présents chez la majorité des espèces de cétacés, leur présence n'est pas systématique, notamment chez les grands cétacés et chez les marsouins communs (Cowan, Smith 1999). Ces nœuds lymphatiques n'ont pas d'équivalent NAV précis.

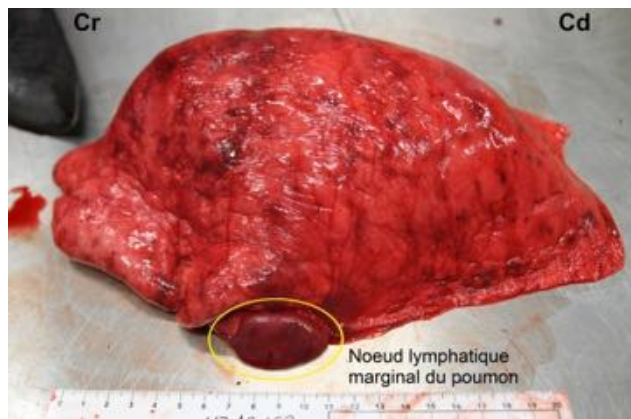


Figure 175: Localisation du nœud lymphatique marginal du poumon gauche d'un dauphin commun (R. Laporte/ Observatoire PELAGIS 2019)

Nœuds lymphatiques diaphragmatiques

Ces nœuds lymphatiques sont groupés entre eux et forment une masse plate de tissu lymphoïde en forme de « U » Figure 176. Cette dernière est à la fois fixée à la surface diaphragmatique des poumons et au diaphragme, centrée autour du hiatus oesophagien. Elle peut atteindre 10 à 20 cm chez le grand dauphin adulte. Ce groupe de nœuds lymphatiques est normalement en forme de plaque mais lorsqu'il réagit à un processus inflammatoire, il devient épais et nodulaire (Cowan, Smith 1999). En raison de son emplacement, il est facilement négligé. Aucun équivalent NAV n'a été trouvé.

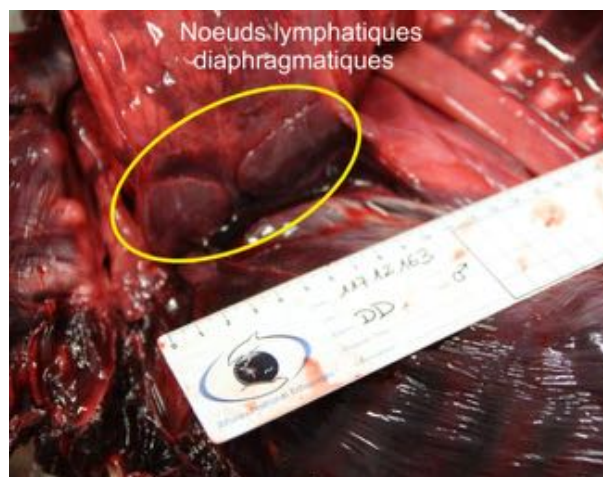


Figure 176: Localisation des nœuds lymphatiques diaphragmatiques chez un dauphin commun (R. Laporte/ Observatoire PELAGIS 2019)

Le drainage lymphatique des poumons est principalement réalisé par les nœuds lymphatiques marginaux et diaphragmatiques. C'est une particularité des cétacés, le drainage lymphatique primaire du poumon n'est pas dirigé vers les nœuds lymphatiques hilaires, généralement petits et discrets mais vers les nœuds lymphatiques mentionnés précédemment (Cowan, Smith 1999).

▪ Nœuds lymphatiques de la région de la crosse aortique

Plusieurs nœuds lymphatiques sont toujours associés au thymus et à la thyroïde, généralement distingués de ces deux organes par l'aspect grossier des nœuds lymphatiques lors de la coupe. On peut trouver jusqu'à dix nœuds dans cette zone, bien que six à huit soient des dénombrements plus fréquents. Ces organes et leurs nœuds lymphatiques associés se trouvent dans le médiastin près de l'arc aortique (Cowan, Smith 1999).

▪ Nœuds lymphatiques associés au tractus gastro-intestinal

Quatre groupes de nœuds lymphatiques sont constamment associés au tractus gastro-intestinal: les nœuds lymphatiques mésentériques, le nœud lymphatique pancréatique, le nœud lymphatique mésocolique et le nœud lymphatique du porta hepatis.

Nœuds lymphatiques mésentériques

Beaucoup de grands nœuds lymphatiques sont présents dans le mésentère et sont parfois appelés «pseudopancréas» par certains auteurs (Rommel, Lowenstine 2001c; Romano et al. 1993). Ils suivent l'artère mésentérique et se regroupent au centre du mésentère (Dierauf, Gage 1990b). Ils peuvent être oblongs, très larges, longs et charnus chez certaines espèces où ils peuvent fusionner, constituant une masse lymphoïde importante **Figure 177** (Hue 1998; Dierauf, Gage 1990a). Cette structure peut atteindre près de 15 cm de long et de 4 cm de diamètre. Chez d'autres espèces, ils peuvent se présenter sous la forme d'un groupe dispersé de 15 à 20 nœuds lymphatiques discrets (Cowan, Smith 1999). Nous ne trouvons pas d'équivalent NAV précis.

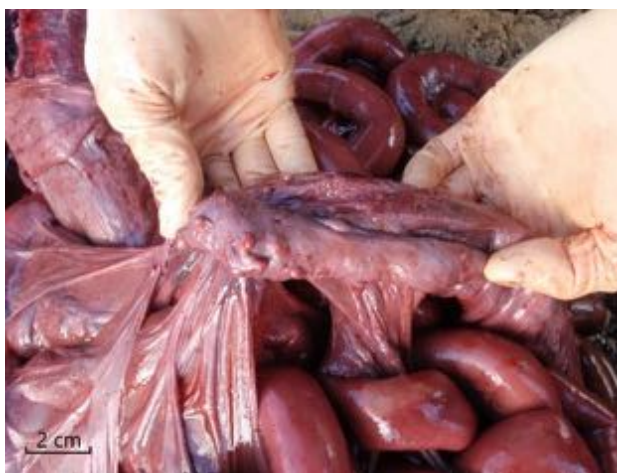

Figure 177: Nœuds lymphatiques mésentériques chez un grand dauphin (G. Dorémus/ Observatoire PELAGIS 2014)

Ils sont très souvent réactionnels chez les mammifères marins compte tenu de leur régime alimentaire. Les arêtes de poissons et autres éléments traumatisants entraînent des lésions intestinales qui engendrent des réactions inflammatoires révélées au niveau de ces nœuds lymphatiques. Une adénomégalie mésentérique n'est donc pas toujours significative.

Nœud lymphatique pancréatique

Il y a toujours au moins un nœud lymphatique étroitement associé à la capsule du pancréas, et généralement à l'intérieur de celle-ci. Son emplacement exact par rapport à l'organisation du pancréas est difficile à préciser, en raison de la configuration irrégulière de cet organe, bien qu'il se situe sur la face intestinale plutôt qu'hépatique du pancréas. On trouve souvent dans cette région plusieurs nœuds lymphatiques, surtout lorsqu'ils sont réactifs.

Nœuds lymphatiques mésocoliques

Un et parfois deux nœuds lymphatiques sont présents dans le mésentère du segment rectiligne du côlon, à environ 10 à 15 cm du canal anal (Cowan, Smith 1999). Ils sont généralement étroitement accolés à la paroi du côlon.

Nœud lymphatique hilare hépatique

Il y a toujours au moins un nœud lymphatique au niveau du hile du foie, bien que ses relations soient difficiles à déterminer, car les organes de la région sont très fortement encombrés.

Tous les nœuds lymphatiques décrits ci-dessus sont constants. On trouve parfois des nœuds lymphatiques près de l'angle de la mâchoire, sous la scapula, le long de l'aorte thoracique et le long de l'aorte abdominale près du rein. Lorsque l'artère rénale pénètre dans le pôle antérieur du rein, ce dernier nœud, bien que situé à plusieurs centimètres du rein, peut représenter un nœud rénal hilare.

Les nœuds lymphatiques somatiques (cervicaux, pelviens) ont une architecture relativement simple, tandis que les nœuds lymphatiques viscéraux contiennent tous des quantités variables de muscles lisses, en fonction de leur emplacement. Les nœuds lymphatiques mésentériques sont les plus musclés de tous les nœuds lymphatiques. Ces muscles apparaissent en tant que composants de la capsule et s'étendent dans le parenchyme en tant que composants des trabécules. Les autres nœuds lymphatiques viscéraux ont tous une moindre quantité de muscle lisse dans les capsules et les trabécules. Par exemple, les nœuds lymphatiques des voies respiratoires ont tous des capsules épaisses, avec de petites quantités de muscle lisse.

2.1.2.7.2. Rate

La rate est située dans l'hypochondre gauche et est notamment suspendue par le ligament gastro-splénique au niveau de la grande courbure de l'estomac chez les pinnipèdes et du pré-estomac chez les cétacés. Elle est généralement du côté gauche, mais elle peut se déplacer **Figure 178** (Smoldaka 2004; Cozzi, Huggenberger, Oelschläger 2017; Huggenberger, Oelschläger, Cozzi 2018).

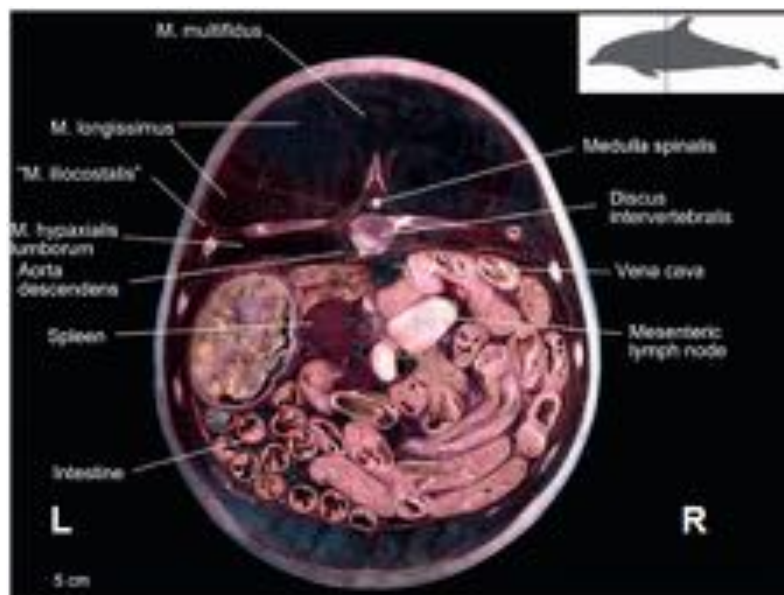


Figure 178: Coupe transversale d'un grand dauphin adulte femelle, en région abdominale moyenne (Huggenberger, Oelschläger, Cozzi 2018)

Sa forme est variable au sein des différentes espèces de cétacés. La rate est entourée d'une épaisse capsule dont la couche extérieure est fibreuse et la couche interne musculaire (Cozzi, Huggenberger, Oelschläger 2017; Cowan, Smith 1999).

La rate des Delphinidés est de forme globulaire **Figure 179**. Chez des cétacés de taille plus importante, elle est généralement plate et oblongue (Sánchez Fabila, Contreras Villanueva, Moreno Colín 2016).

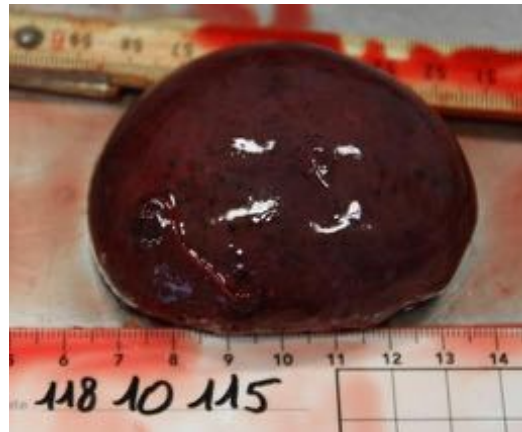


Figure 179: Rate d'un dauphin commun (R. Laporte/ Observatoire PELAGIS 2018)

Les pinnipèdes présentent également une rate plate et oblongue, aux bords parfois irréguliers **Figure 180** (Hue 1998; Winchell 1990). Sa face diaphragmatique est lisse et convexe et sa face viscérale est lisse et concave avec l'empreinte gastrique, rénale et colique ainsi que les restes de la queue du pancréas et les ligaments gastrosplénique et splénique (Sánchez Fabila, Contreras Villanueva, Moreno Colín 2016).

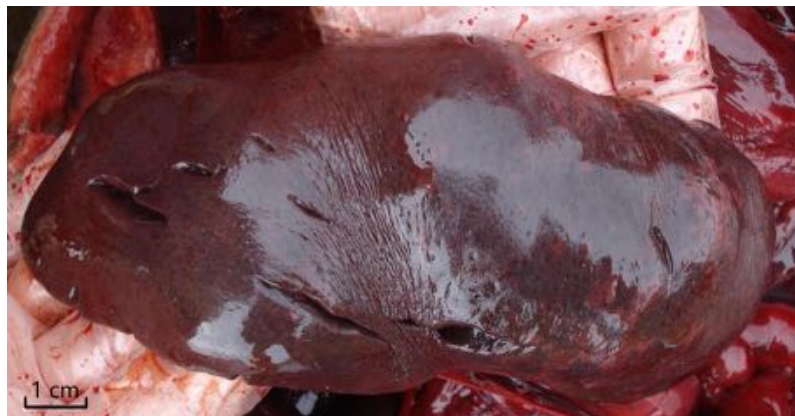

Figure 180: Rate de phoque commun (Binet/ RNE 2008)

Sa taille varie considérablement selon les espèces. Chez les cétacés, elle est relativement petite comparativement aux mammifères terrestres (Rommel, Lowenstine 2001c). Elle correspond à environ 0,2% du poids total de l'animal pour le grand dauphin (Cozzi, Huggenberger, Oelschläger 2017; Slijper 1958).

Comme chez la plupart des mammifères, la rate des cétacés atteint sa taille maximale avec le début de la puberté, puis diminue en poids relatif et absolu avec l'âge (Bryden 1972).

Elle est de taille moyenne chez les pinnipèdes mais relativement massive chez ceux de plongée profonde, où elle sert à stocker temporairement les globules rouges, contrairement aux cétacés où ce rôle est joué par les réseaux admirables (Macé 2016; Rommel, Lowenstine 2001c).

La taille relativement petite de la rate chez les cétacés suggère que, puisque les mécanismes contrôlant le volume sanguin et la pression sanguine pendant la plongée reposent principalement sur le contrôle du flux sanguin à travers les réseaux admirables, un dépôt important pour le sang comme la rate n'est pas nécessaire (Cozzi, Huggenberger, Oelschläger 2017).

Chez les cétacés, les rates accessoires sont courantes: 21% chez le dauphin commun et 18% chez le dauphin bleu et blanc **Figure 181** (Plön et al. 2015; Arvy, Pilleri 1970). Elles se localisent autour de la rate principale mais certaines ont aussi été retrouvées incluses dans le pancréas (Cowan, Smith 1999). La présence de ces structures ne serait ni liée à l'âge ni au sexe. Cependant, la prévalence est plus élevée chez les animaux de plus grande taille et connus pour effectuer des plongées plus profondes. Les rates primaires et accessoires ont une morphologie macroscopique et des caractéristiques histologiques similaires (De Oliveira e Silva et al. 2014).

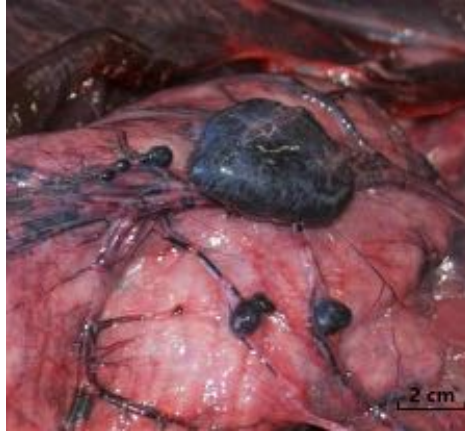

Figure 181: Rates principale et accessoires d'un marsouin commun (W. Dabin/ Observatoire PELAGIS 2007)

Les autres caractéristiques de la rate sont similaires aux autres mammifères. Elle possède une surface lisse, une consistance ferme à friable et une couleur rouge brun à lie de vin, pourpre (Dierauf, Gage 1990a; Hue 1998; Geraci, Lounsbury 2005). Il est possible d'observer des plaques blanchâtres à la surface de la rate, représentant un épaissement fibreux de la capsule (Cowan, Smith 1999).

Chez les pinnipèdes, la rate présente souvent de petites zones foncées et pigmentées à sa surface (hémosidérine) (Dierauf, Gage 1990b).

A la coupe, la démarcation entre le cortex et la médulla n'est pas nette (De Oliveira e Silva et al. 2014). En fonction de son état de réactivité, la surface de coupe peut présenter des granules blancs, bien visibles à l'œil nu, qui représentent des centres germinaux (follicules) activés (Cowan, Smith 1999). Comme ils reflètent un état réactif, ils sont inconstants et souvent absents (Nakamine et al. 1992). De plus, il est à noter que les centres germinatifs deviennent plus discrets et que leur nombre diminue avec l'âge (De Oliveira e Silva et al. 2014).

2.1.2.7.3. Thymus

Comme chez les mammifères terrestres, le thymus est un organe lymphoïde présent chez les jeunes animaux et régressant avec l'âge (Silva et al. 2014). Il présente tous les traits typiques du thymus des mammifères terrestres, avec cortex, médulla, corpuscules de Hassall et réticulum épithélial.

Il se situe dans la partie ventrale crâniale de la cavité thoracique, crânialement au péricarde (Winchell 1990). Parfois il s'étend caudalement en entourant le cœur et crânialement jusqu'au cou chez certaines espèces comme le grand dauphin, ou les jeunes (King 2010). En effet, le thymus est plus grand chez les jeunes animaux, où il peut même recouvrir la thyroïde (Rommel, Costidis, Lowenstine 2018b).

En raison de sa couleur gris rosâtre, de sa texture et de son architecture lobulaire, le thymus est facilement confondu avec le tissu adipeux (Cozzi, Huggenberger, Oelschläger 2017;

Winchell 1990). Le thymus perd progressivement ses lymphocytes avec l'âge (involution) et a une propension frappante à développer des kystes dérivés du réticulum épithélial, qui peuvent le remplacer complètement (Cowan, Smith 1999). Ces kystes augmentent en nombre et en taille avec l'augmentation de la taille du corps et la taille du corps reflète l'âge. Les kystes thymiques ont généralement une forme irrégulière lorsqu'ils sont petits mais ont tendance à devenir sphériques lorsqu'ils grossissent. Finalement, les kystes deviennent macroscopiques et se remplissent d'un matériau colloïdal et peuvent remplacer en grande partie le thymus, ce qui peut être identifié par des restes non kystiques adjacents aux kystes (Cowan 1994).

2.1.2.8. Système endocrinien

2.1.2.8.1. Thyroïde

Cette glande possède l'organisation folliculaire classique et est généralement très bien développée chez les cétacés.

Chez les pinnipèdes, la thyroïde est constituée de deux lobes distincts situés juste en arrière et en dehors du larynx et en dedans de la couche musculaire, de part et d'autre du larynx et de la trachée **Figure 182** (Winchell 1990). Bien que la thyroïde soit un peu plus sombre que le tissu musculaire environnant, elle est facilement négligée.

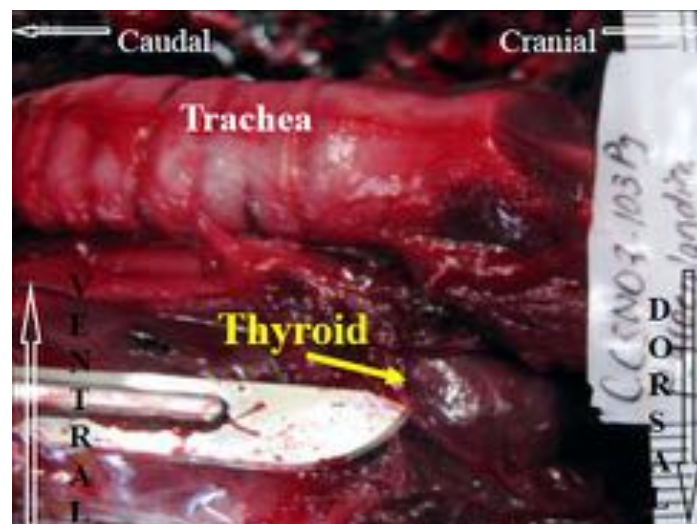


Figure 182: Localisation de la thyroïde chez les pinnipèdes (Pugliares et al. 2007)

Chez les cétacés, la thyroïde se situe ventralement sur la trachée crâniale et couvre la largeur de celle-ci. Elle est constituée de deux lobes reliés par un pont de tissu thyroïdien. Chez certains animaux, le pont entre les deux lobes devient plus important et plus large que les parties latérales et l'organe apparaît sous forme d'une seule glande ventrale (Cozzi, Huggenberger, Oelschläger 2017).

La thyroïde est l'un des tissus les plus difficiles à localiser et à identifier. Les glandes sont discoïdes pourpres foncées (Pugliares et al. 2007). La couleur et la texture sont souvent similaires au muscle lisse.

La parathyroïde est un petit tissu de couleur pâle attaché à la thyroïde le long du bord crânial de la thyroïde (Pugliares et al. 2007).

2.1.2.8.2. Glandes surrénales

Les glandes surrénales sont crâniales aux reins et caudales au diaphragme, adhérentes à la paroi abdominale dorsale, comme chez les mammifères terrestres (Rommel, Lowenstine 2001f).

Elles sont petites, oblongues, marron clair et possèdent des sillons irréguliers à la surface **Figure 183** (Pugliares et al. 2007). La surface capsulaire de la glande surrénale chez de nombreux mammifères marins a un aspect plissé ou ondulé (Rommel, Costidis, Lowenstine 2018d). A la coupe, le cortex constitue la plus grande partie de l'organe et est de couleur crème brun clair et la médulla a une couleur homogène allant du brun rougeâtre au gris (Winchell 1990). Il est donc possible de distinguer une glande surrénale par son cortex et sa médulla distincts, d'un nœud lymphatique à l'apparence plus uniforme (Rommel, Lowenstine 2001f).

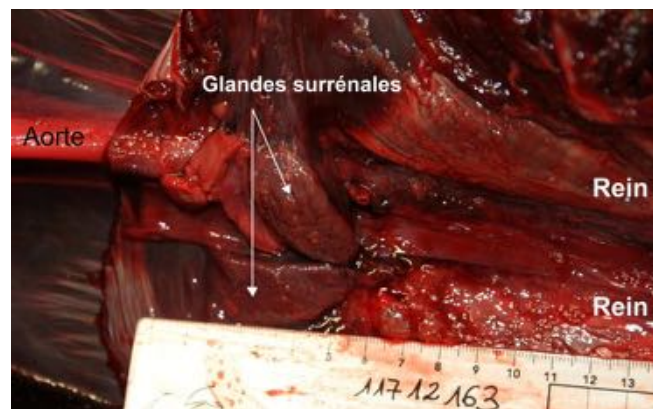

Figure 183: Localisation des glandes surrénales chez un dauphin commun (R. Laporte/ Observatoire PELAGIS 2019)

Chez les pinnipèdes, les glandes surrénales sont grandes comparativement aux mammifères terrestres, oblongues, charnues et au centre souvent mou. La glande surrénale droite est souvent plus grande que la gauche (Dierauf, Gage 1990b). La glande surrénale gauche est immédiatement crâniale au rein gauche, elle est généralement plus facile à localiser que la glande droite plus longue et plus étroite **Figure 184**. La glande surrénale droite est dorsale à la veine cave le long d'un lobe hépatique et est située à quelques centimètres en avant de la glande surrénale gauche (Winchell 1990).

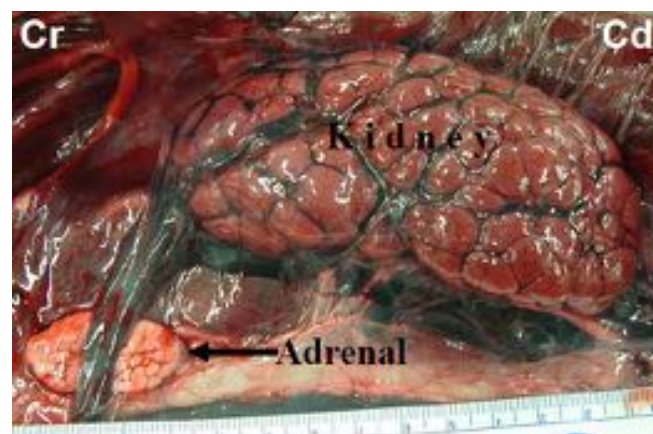


Figure 184: Relation entre le rein et la glande surrénale gauche chez un pinnipède (Pugliares et al. 2007)

Leur forme varie légèrement selon les espèces, de forme ovale à une forme de haricot ou pyramidale (Cozzi, Huggenberger, Oelschläger 2017).

2.2. Méthodologie d'élaboration des outils

Nous rappelons que l'objectif de ce travail est de fournir aux correspondants habilités du RNE des outils leur permettant d'acquérir de nouvelles compétences. Les données recensées sur le terrain lors d'un échouage de mammifère marin doivent être plus complètes et de meilleure qualité. Ce sont des supports indispensables à la formation, les correspondants en sont demandeurs et cela leur permettra de pouvoir s'y référer au besoin. Ces outils vont faire l'objet d'une diffusion publique.

2.2.1. Guide de reconnaissance et de description des états pathologiques des organes internes de mammifères marins

Le premier outil développé est un guide. Il est donc à destination des correspondants souhaitant franchir une nouvelle étape dans l'implication qu'ils ont dans le réseau.

Ce guide se doit d'être compréhensible pour le public destinataire, facile à lire, ludique et d'une longueur raisonnable. Il ne faut absolument pas transformer la motivation des correspondants à faire mieux, en démotivation face à une charge de travail trop importante. Toute la difficulté réside, encore une fois, dans l'hétérogénéité des correspondants pour lesquels cette limite ne se positionne pas au même endroit.

Du fait de la diversité des correspondants du réseau, certains peu familiers avec l'anatomie et la pathologie peuvent trouver certaines parties du guide plus difficiles à lire que d'autres, en particulier lorsque certains termes techniques sont inévitables. Il est important de faire en sorte que les descriptions soient faciles à suivre, le langage courant et le jargon scientifique réduit au maximum. Cependant, les termes scientifiques ne pouvant pas toujours être substituables, des notes de bas de page sont là pour les aider. L'objectif est de garder leur attention et de stimuler leur curiosité. En général, la longueur des chapitres et les détails qui y sont donnés représentent en grande partie le statut de la recherche anatomique et fonctionnelle à ce jour. À cet effet, ont été ajoutées autant d'illustrations que possible afin de clarifier le texte dans la mesure du possible.

Bien entendu, ce guide ne peut être exhaustif. Il se focalisera sur les espèces de mammifères marins les plus fréquemment rencontrées en France métropolitaine.

Afin d'y incorporer les seules informations utiles et nécessaires, il est indispensable de savoir d'où partent la majorité des correspondants et où nous voulons les amener. Comme mentionné au début de ce manuscrit, les correspondants cibles pour ce niveau de formation ont déjà des notions en science de par leur ancienneté dans le RNE et/ou de par leur formation initiale. Ainsi, il y aura des personnes très expérimentées mais avec un bagage scientifique réduit (schématiquement les bénévoles de longue date non vétérinaires ou biologistes), et d'autres avec un bagage scientifique plus conséquent mais moins d'expérience sur le terrain (les vétérinaires ou biologistes par exemple). Leur rôle dans ce grand projet est de récolter des données sur le terrain comme cela a été expliqué en première partie.

Le guide va se présenter sous forme de livre A4 d'une soixantaine de pages et comportant six parties présentées ci-dessous.

2.2.1.1. Introduction

L'introduction est là pour leur expliquer les raisons de la mise en place de cet outil et de ce niveau de formation. Il énonce les objectifs attendus et le rôle du correspondant dans cette démarche. Afin de rendre cela plus clair, un schéma récapitule les différentes étapes



du projet et dans laquelle interviennent les correspondants. Il est important qu'ils sachent pour quoi ils travaillent et qu'ils se rendent compte de l'importance de leur intervention **Figure 185**.

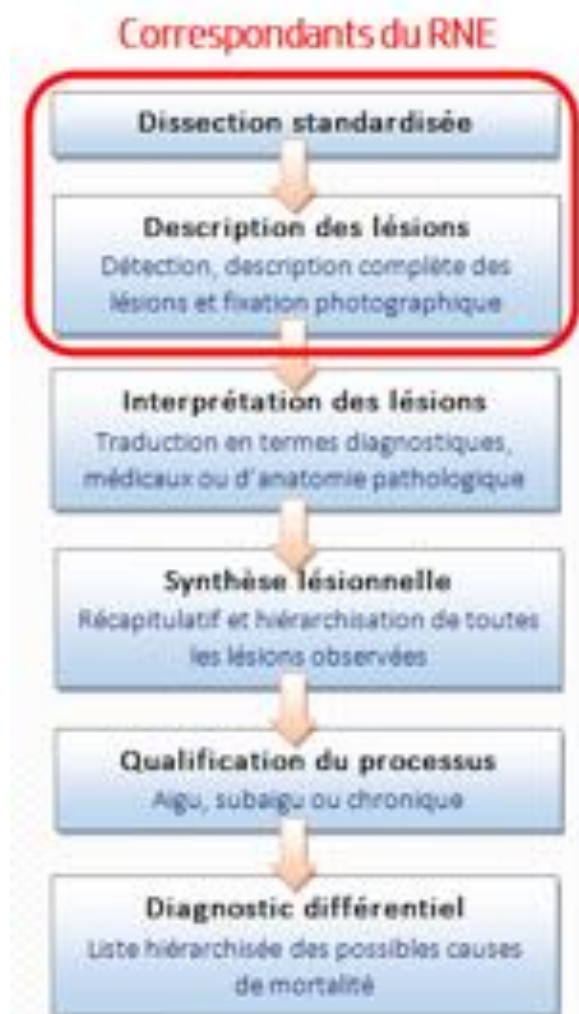

Figure 185: Chronologie du processus diagnostique

Leur rôle est bien de décrire les lésions qu'ils pourront observer sur les carcasses de mammifères marins échoués. Cependant, il faut pour cela être capable de différencier ce qui est normal de ce qui est pathologique, puis de savoir décrire et renseigner les lésions détectées correctement. Ainsi, en reflète le titre du guide « Outils de reconnaissance et de description des états pathologiques des organes internes de mammifères marins ».

Pour satisfaire ces différentes étapes, la première partie du guide traitera de l'apparence macroscopique normale des organes de mammifères marins et la deuxième partie de la technique de description d'une lésion macroscopique. Les troisième et quatrième parties leur donnent quelques notions pour savoir différencier une lésion d'une non lésion ou de modifications agoniques. Théoriquement, cela est de l'interprétation et plus de la description au sens strict et ce travail de tri sera réalisé par les professionnels dans un second temps. Cependant, comme l'examen interne d'un animal ne peut être effectué que sur des individus frais ou très frais, il est important que les correspondants puissent reconnaître les non lésions d'autolyse et de putréfaction par exemple. La cinquième partie est consacrée à la technique de fixation photographique. En effet, les données récoltées par les correspondants sont les données primaires, soumises à interprétation secondairement par les anatomo-pathologistes. Il est donc indispensable que les clichés photographiques soient de bonne qualité et suivent des règles précises.

Tout au long du guide, des termes d'orientation anatomique seront utilisés. Ainsi, l'introduction comporte également un petit encadré portant sur les principaux termes anatomiques d'orientation. Il s'agit d'un vocabulaire spécifique pas forcément connu de tous. Du texte (définition écrite de chaque terme) est associé à deux schémas afin que tout le monde y trouve son compte pour une compréhension plus aisée (*Guide p.2-3*). Pour finir, le pictogramme «  » est présenté comme étant l'indicateur d'informations utiles pour le terrain et le pictogramme «  » rappelle les temps de fixation photographique obligatoires.

2.2.1.2. Morphologie des organes internes des mammifères marins

Les principaux organes de chaque tractus (cardiovasculaire, respiratoire, digestif, urinaire, génital, lymphatique et endocrinien) ont fait l'objet de recherches bibliographiques afin de cerner leur anatomie globale et les éventuelles particularités interspécifiques (*cf 2.1.2*).

Lors d'une autopsie vétérinaire, tous les organes sont minutieusement examinés car possiblement porteurs d'informations précieuses quant à la cause de la mort. Encore une fois, l'examen interne que nous voulons développer auprès des correspondants du RNE n'est pas une autopsie vétérinaire. Par conséquent, nous ne pouvons pas leur demander de savoir reconnaître tous les organes, notamment les plus complexes. De plus, il n'est pas à négliger le temps qu'ils devront consacrer pour ce travail sur le terrain. Si ce dernier est trop important, les correspondants ne feront pas le voyage avec nous.

2.2.1.2.1. Choix des organes présentés

Un choix a dû être fait concernant les organes que nous voulons que les correspondants examinent. Nous rappelons que le système nerveux n'en fait pas partie. La décision des organes présentés dans ce guide s'est basé sur :

- Le protocole d'échantillonnage 2. Ce protocole doit être appliqué à partir du moment où la carcasse est ouverte. Ainsi, les organes qui doivent être prélevés pour analyse sont inclus dans le guide. Il est indispensable qu'ils sachent ce qu'ils prélèvent et aient un avis critique sur leur apparence macroscopique.
- La place de l'organe dans le fonctionnement biologique et leur implication dans les processus pathologiques. Certains organes sont incontournables car centraux pour étudier une fonction précise. Incontournables également s'ils sont fréquemment impactés lors de processus pathologiques et/ou qui permettent de donner facilement des informations quant à l'état sanitaire d'un tractus. Le travail bibliographique fait sur les principales causes de mortalité documentées chez les mammifères marins (*cf 2.1.1.*), a eu pour but de faire ressortir les organes les plus représentatifs et les plus indicateurs d'une catégorie de cause de mortalité. Un récapitulatif est présenté ci-dessous **Tableau 21**.
- L'accessibilité à leur détection dans l'organisme, leur reconnaissance et leur étude.

Tableau 21: Récapitulatif non exhaustif des lésions occasionnées par les grandes causes de mortalité identifiées chez les mammifères marins

Catégorie de cause de mortalité	Lésions associées	Organes touchés
Anthropiques	<ul style="list-style-type: none"> ▪ Lésions cutanées ± pénétrantes ▪ Hématome sous-cutané ▪ Fractures (mandibule, crâne, nageoires, côtes, vertèbres) ▪ Amputation 	<p style="text-align: center;">Cerveau</p> <p style="text-align: center;">Cœur</p>

Anthropiques	<ul style="list-style-type: none"> ▪ Eventration ▪ Spume dans les voies respiratoires ▪ Congestion, œdème, emphysème et/ou hémorragie pulmonaire ▪ Pétéchies épicaudales et pleurales ▪ Engin pêche présent ▪ Altération oreille interne suite à une explosion ▪ Lésions cérébrales lors du syndrome d'embolie gazeuse et graisseuse 	Enveloppes Oreille interne Squelette Voies respiratoires	
Infectieux	Morbillivirus	<ul style="list-style-type: none"> ▪ Bronchopneumonie ▪ Encéphalite nécrosante ▪ Stomatite ulcéralive ▪ Œdème, emphysème sous-cutané ▪ Hépatite, congestion hépatique ▪ Fibrose glandes thyroïdiennes ▪ Hydrothorax ▪ Hydropéricarde ▪ Entérite, gastrite ▪ Kystes ovariens ▪ Kératite, conjonctivite ▪ Atrophie thymus ▪ Adénomégalie 	Cavités corporelles Cavité buccale Cerveau Cœur
	Influenza Parainfluenza	<ul style="list-style-type: none"> ▪ Bronchopneumonie ▪ Trachéite, laryngite ▪ Adénomégalie NL pulmonaires ▪ Emphysème sous-cutané ▪ Ulcères cutanés et buccaux ▪ Conjonctivite, jetage 	Enveloppes Foie
	Coronavirus	<ul style="list-style-type: none"> ▪ Entérite nécrotique ▪ Pneumonie nécrosante hémorragique, œdème pulmonaire ▪ Nécrose hépatique 	Nœuds lymphatiques
	Calicivirus	<ul style="list-style-type: none"> ▪ Vésicules épidermiques 	
	Herpèsvirus	<ul style="list-style-type: none"> ▪ Encéphalite ▪ Nécrose hépatique ▪ Nécrose pulmonaire ▪ Néphrite ▪ Ulcères digestifs, génitaux ▪ Dermatite 	Organes génitaux Poumons
	Poxvirus	<ul style="list-style-type: none"> ▪ Lésions cutanées (tattoo skin, nodules) ▪ Stomatite 	Reins
	Papillomavirus	<ul style="list-style-type: none"> ▪ Verrues cutanées, génitales, buccales 	
	Adénovirus	<ul style="list-style-type: none"> ▪ Nécrose hépatique ▪ Nécrose rénale ▪ Gastroentérite 	Thymus
	Bactéries	<ul style="list-style-type: none"> ▪ Affections pulmonaires ▪ Affections dermatologiques ▪ Affections urogénitales ▪ Affections gastro-intestinales 	Thyroïdes
	Mycosique	<ul style="list-style-type: none"> ▪ Granulomes pulmonaires ▪ Dermatite 	Tube digestif
Parasites	<ul style="list-style-type: none"> ▪ Ectoparasite ▪ Lard, sous-cutané ▪ Système nerveux ▪ Appareil respiratoire ▪ Cœur ▪ Appareil digestif ▪ Foie ▪ Appareil urogénital 	Voies respiratoires Yeux	
Non infectieux	<ul style="list-style-type: none"> ▪ Anomalies congénitales ▪ Emaciation ▪ Néoplasie ▪ Traumatisme intra/inter spécifique ▪ Sénescence ▪ Intoxication (diminution fertilité, avortement, kyste ovarien, fibrose thyroïdes etc.) ▪ Environnemental 	Non spécifique	

Ainsi, les organes appartenant au protocole d'échantillonnage 2 sont :

- le lard
- les muscles striés squelettiques
- le foie
- les reins
- l'estomac
- les gonades
- la rate

Il me semble intéressant d'ajouter le cœur, organe central du système cardio-vasculaire et les poumons, organes centraux du système respiratoire. De plus, les poumons sont des organes souvent impactés lors de processus infectieux.

Les intestins sont très facilement visualisables et leur étude, accessible, peut apporter des informations intéressantes.

Le pancréas n'est pas forcément un organe facile à détecter et surtout à interpréter. Son implication dans des processus pathologiques n'est également pas beaucoup renseignée. Cependant, il peut être intéressant de savoir le reconnaître, sans aller jusqu'à l'étudier précisément.

En plus des reins, le système urinaire peut être étudié plus précisément avec l'analyse de la vessie, organe facilement accessible également.

Les gonades sont prélevées. L'analyse de l'utérus chez les individus femelles peut se faire en même temps et est donc présenté.

Concernant les organes du système lymphatique, le thymus est un organe qui n'est pas systématiquement présent et non révélateur de grandes causes de mortalité chez les mammifères marins. Il n'est donc pas présenté ici. Pour ce qui est des nœuds lymphatiques, nous ne pouvons évidemment pas demander aux correspondants d'aller tous les chercher. Le choix de ceux qui sont présentés, et qui devront donc être analysés, sont des nœuds lymphatiques facilement identifiables et/ou pouvant donner des informations intéressantes. Chez l'ensemble des mammifères marins seront examinés les nœuds lymphatiques pré-scapulaires, car présents sur les traits de coupe lors du délardage donc facilement observables.

Les nœuds lymphatiques mésentériques, d'une taille importante donc également facilement identifiables et reflet de l'état du tube digestif, seront étudiés.

Chez les pinnipèdes, le nœud lymphatique périgastrique est mentionné. L'examen de l'estomac se faisant et ce nœud lymphatique étant facilement identifiable, il peut être étudié afin d'avoir une information supplémentaire aisément.

Enfin, afin d'avoir des indications sur l'état des poumons, le nœud lymphatique marginal est présenté pour les cétacés et les nœuds lymphatiques trachéo-bronchiques pour les pinnipèdes.

Pour finir, le système endocrinien (thyroïde et glandes surrénales), ne sera pas présenté du fait de la complexité de la reconnaissance et de l'interprétation et leur implication dans des processus pathologiques peu renseignée.

Ainsi, la présentation de ces principaux organes permet aux correspondants de pouvoir les reconnaître, première étape pour leur examen. L'objectif, on le rappelle, est de s'orienter vers une grande catégorie de cause de mortalité possible. Par conséquent, l'examen de ces organes devrait pouvoir nous y aider. Certains organes, comme les gonades, apportent plutôt a priori des informations concernant l'état de maturité de l'animal que des informations sur la cause de la mort.

L'ordre des informations a été réalisé en se référant à la chronologie des étapes de dissection sur le terrain. Les organes sont présentés dans l'ordre où ils sont observés lors de la dissection. Finalement, le regroupement des organes en fonction des tractus est relativement respecté, sauf pour les organes lymphoïdes. Les nœuds lymphatiques sont présentés en même temps que l'organe auquel ils sont associés.

2.2.1.2.2. Pour un organe donné

Pour un organe donné, il y a une phrase introductive de sa fonction biologique. Sont présentées ensuite sa localisation dans l'organisme, sa forme, sa taille, sa couleur et sa consistance selon les espèces.


Du fait de la grande diversité d'espèces au sein des cétacés et des pinnipèdes, toutes ces informations ne sont pas disponibles pour chaque espèce mais seulement pour les plus étudiées, c'est à dire les plus fréquentes. Quand elles sont disponibles, des données spécifiques à une espèce- par exemple la taille d'un organe- sont mentionnées afin d'avoir des informations concrètes, ce qui peut être intéressant pour le correspondant.

Des informations complémentaires anecdotiques sont glissées, car intéressantes pour le lecteur et permettant un écrit plus ludique.

Des photographies sont ajoutées autant que possible afin d'illustrer le texte (et le rendre plus agréable). Ce document ayant pour vocation d'être diffusé, nous avons préféré utiliser seulement des photographies internes, faites au sein de l'Observatoire PELAGIS.

Toujours dans un objectif pédagogique, il me semble intéressant d'apporter des schémas et des dessins, qui peuvent grandement aider à la compréhension. Aucune planche anatomique n'est disponible pour les mammifères marins comme on peut en trouver chez les mammifères domestiques. J'ai donc décidé de réaliser des schémas de certains organes pour les aider à se les représenter. Ils ont pour vocation d'être très simples et clairs, sans nombreux détails et légendes comme sur des planches anatomiques vraies. J'ai pu les réaliser grâce aux descriptions écrites de la littérature, la banque de données photographiques de l'Observatoire PELAGIS et grâce aux dissections que j'ai pu effectuer.

En amont, des schémas de Delphinidé et de Phocidé corps entier sont associés à chaque organe afin de l'identifier topographiquement dans l'organisme.

Pour certains organes, des informations utiles pour le terrain sont ajoutées et précédées du pictogramme «  ». Par exemple, la méthode d'ouverture du cœur.

2.2.1.3. Méthodologie de description d'une lésion

2.2.1.3.1. Méthodologie

La seconde partie traite de la méthodologie de description d'une lésion. En effet, la majorité des correspondants n'ayant pas de formation vétérinaire, chacun décrit ce qu'il voit à sa manière. L'objectif ici est que tous les correspondants utilisent la même méthodologie et les termes descriptifs adéquats. Cela va permettre une description plus précise, correcte, standardisée et homogène entre les correspondants. Le but est de pouvoir exploiter ces informations prises sur le terrain, il faut donc s'assurer que les informations soient correctement renseignées et décrites. Pour cela les correspondants doivent être formés. Cette partie du guide est là pour ça.

La méthodologie présentée est celle utilisée en pratique et dans le monde entier. Il s'agit d'une description prenant en compte les critères de localisation, distribution, nombre, forme, contours, taille, extension, consistance, texture et couleur de la lésion (King et al.

2013; Dierauf, Wilkinson, Driscoll 1994; Feldman, Seely 1988; Raymond Letron 2016; Munson 2013). Dans un souci de pédagogie, chaque terme fait l'objet d'un paragraphe où il sera explicité, parfois à l'aide de schémas réalisés spécifiquement pour ce guide. Des illustrations permettent d'appuyer l'explication. Ce sont là encore des photographies de la banque de données de l'Observatoire PELAGIS. Des flèches sont apposées sur les photographies pour montrer clairement ce qu'il faut voir. Chaque photographie comporte une légende prenant en compte uniquement le critère explicité dans ce paragraphe précis. Le choix de ne pas faire une description complète a été fait là encore dans un souci de clarté. Cela permet d'avoir une avancée pas à pas. Chaque critère est explicité et illustré individuellement et à la fin tous ces critères sont réunis afin de faire une description complète à partir d'une nouvelle photographie.

2.2.1.3.2. Développement d'une palette de couleur

Le paragraphe traitant de la couleur est particulier. En effet, suite à une réunion ayant eu lieu le 9 Novembre 2018 avec le comité de pilotage du RNE, certains avaient soulevé le besoin d'avoir une palette de couleur. L'évaluation de la couleur est subjective et selon eux, l'objectiver avec une palette de couleur serait intéressant.

Sa réalisation a été laborieuse. Dans un souci de réalité et de fonctionnalité sur le terrain, la palette a été réalisée à partir de réelles photographies. Ainsi, les couleurs les plus fréquemment observées sont : blanc cassé, rosé, jaune, orange, rouge, brun, rouge-brun, rouge noirâtre, vert et violacé. L'extraction de fragments de photographies a permis de réaliser une première palette de couleur (*Guide p.40*).

Dans un souci de clarté et d'utilisation sur le terrain, il m'a été conseillé de réaliser une palette de couleur plus restreinte avec seulement les couleurs principales et avec des couleurs « informatisées ». De la première palette de couleur a découlé la deuxième grâce à des extractions informatiques de couleur.

Le principal problème de cette technique réside dans le fait que l'extraction informatique d'une couleur sur une photographie se réalise sur un pixel. Or la couleur générale est obtenue par composition de plusieurs pixels.

Malgré cela, la deuxième palette de couleur demandée a vu le jour et est apposée en complément de la première (*Guide p.40*).

Des photographies entières sont également présentes en plus des palettes de couleur, permettant d'illustrer le propos.

La conclusion de cette partie récapitule la méthodologie de description d'une lésion avec un cheminement explicité sous forme de mémo et elle est illustrée par un exemple légendé (*Guide p.43*).

2.2.1.4. Introduction des non lésions

Les non lésions de type altérations *post mortem* sont présentées dans ce guide (*Guide p.44-48*). Il existe un système d'évaluation du stade de décomposition d'une carcasse de mammifères marins. Celui-ci est présenté dans le « Guide des échouages de mammifères marins » réalisé par l'Observatoire PELAGIS qui sert aussi de support à la formation initiale (*Annexe 6*). Ce code de décomposition (DCC) est à mentionner sur les fiches échouage. Il s'appuie principalement sur l'examen externe mais l'observation des organes internes est aussi mentionnée. Ainsi, il est important d'avoir une base théorique concernant les altérations *post mortem* afin de bien appréhender l'évaluation du code de décomposition. En effet, si ce dernier est supérieur ou égal à 3, l'examen interne ne peut être réalisé. Nous estimons qu'un examen interne sur ces animaux n'apportera pas d'informations utilisables. Il n'est pas non plus justifié de mobiliser un correspondant pour un examen interne sur une carcasse décomposée.

Ainsi, est présenté l'aspect macroscopique d'un organe autolysé ou putréfié, après avoir défini ces termes et leur mécanisme (Feldman, Seely 1988; Kout 2017; De Aluja, Constantino Casas, Aldrete Velasco 2002; Geraci, Lounsbury 1993). Le tout est illustré tant que possible par des photographies.

Les non lésions sont définies comme des modifications morphologiques d'un organe ou d'un tissu, non reliées à un processus pathologique, et survenant après la mort de l'animal. Ainsi un paragraphe traite des artefacts d'origine anthropique (Read, Murray 2000; Roe, Gartrell, Hunter 2012; Micozzi 1986).

En effet, les mammifères marins échoués peuvent être examinés rapidement sur le terrain mais parfois l'examen se réalise après manipulation des services techniques afin de déplacer l'animal hors de la voie publique. Connaître l'historique de l'animal est donc important. Parfois, les animaux sont mis dans les congélateurs des locaux de service en attendant leur exploitation scientifique.

La congélation/décongélation entraîne également des modifications macroscopiques de la carcasse. A l'examen externe, le phénomène de congélation/décongélation d'une carcasse peut provoquer l'apparition de plis cutanés suite à la dessiccation de la peau pouvant être confondus avec des lésions traumatiques (*cf 2.1.1.1.1.Éléments de confusion*) (Roe, Gartrell, Hunter 2012). Il est largement reconnu actuellement que la congélation entraîne des lésions cellulaires, une lyse cellulaire et l'accumulation de fluides. Ainsi, à l'examen interne, une coloration rougeâtre homogène de l'ensemble de la carcasse peut être observée, ainsi que des épanchements thoraciques, abdominaux, péricardiques ou dans la chambre antérieure des yeux, sans atteinte des vaisseaux.

Ces modifications apparaissent car, à mesure que la température des tissus diminue, l'eau extracellulaire commence à geler, en augmentant ainsi la concentration en solutés de la fraction non congelée du liquide extracellulaire et aboutissant à un mouvement de fluide du compartiment intracellulaire vers le compartiment extracellulaire par osmose. Lors de la décongélation, le mouvement de fluide inverse (de l'extracellulaire vers l'intracellulaire) dans les cellules peut provoquer une rupture de la membrane. Cette membrane a pu également être lésée directement par les cristaux de glace.

L'effet global du cycle congélation/décongélation est donc une lyse cellulaire donnant un aspect rougeâtre homogène à la carcasse et l'accumulation de liquide extracellulaire dans les cavités du corps. Plusieurs auteurs ont mentionné que l'autolyse est également accélérée par ce phénomène (Micozzi 1986).

2.2.1.5. Introduction des modifications agoniques

Le phénomène d'agonie est particulier car *péri mortem*. Il est parfois prononcé chez les mammifères marins. Certaines lésions engendrées par ce phénomène sont très fréquemment observées sur le terrain. Il s'agit notamment de la présence de spume dans les voies respiratoires, de pétéchies sur les tissus sensibles à l'hypoxie et l'aspect hémorragique du réseau admirable thoracique chez les cétacés. Leur mécanisme et leur apparence macroscopique sont donc explicités dans cette partie, toujours dans un but pédagogique (*Guide p. 49-50*).

2.2.1.6. Fixation photographique

Cette cinquième partie est aussi très importante car actuellement les photographies fournies par les correspondants lors d'un échouage ne sont pas toujours exploitables car mal prises. Une bonne description des lésions est importante mais son illustration par des photographies adaptées l'est tout autant. Le traitement ultérieur des informations est d'autant plus aisé si les photographies sont claires. C'est pour cela qu'une partie de ce guide est consacrée à quelques conseils permettant de réaliser de bonnes photographies dans le cas d'un examen des organes (*Guide p.51-52*) (Brownlie, Munro 2016) :

- Identification
- Echelle métrique
- Prise photographique du plus général au plus détaillé et *in-situ/ex-situ*/en coupe
- Lisibilité de la photographie (nettoyer le sang, pas d'objets superflus autour du sujet, fond de couleur uni etc.)
- Latéralisation
- Prise photographique perpendiculaire à la surface d'intérêt et de profil pour les lésions en relief

Un exemple photographique permet d'illustrer ces conseils.

2.2.1.7. Liste des préfixes et suffixes les plus communs

Cette dernière partie explicite les préfixes et les suffixes les plus communs rencontrés dans le vocabulaire scientifique et médical (*Guide p.53-54*). Elle pourra permettre aux correspondants dans le cadre du RNE ou non, de s'y référer lorsqu'ils ne comprennent pas un mot scientifique. Ainsi ils pourront parfois en trouver la signification. C'est un premier pas dans l'introduction de termes scientifiques. Petit à petit, s'ils s'y réfèrent régulièrement, cela pourra leur être bénéfique dans l'apprentissage de ce vocabulaire spécifique.

2.2.2. Document d'appoint : Biosécurité et protocole de dissection

Ce document d'une dizaine de pages comporte une partie sur la biosécurité. Cela a déjà été abordé dans le guide des échouages de mammifères marins par l'Observatoire PELAGIS, mais il m'a été conseillé de le rappeler dans un nouveau document spécifique au niveau 2 de formation.

La deuxième partie de ce document déroule les différentes étapes de dissection et ce de façon détaillée. Afin de le rendre le plus complet possible, l'étape préliminaire d'examen externe est également expliquée et détaillée. Les correspondants apprennent déjà à reconnaître certaines lésions et commencent donc à être formés pour réaliser l'examen externe (*Annexe 3*). Cependant, ils n'ont pas encore de document leur présentant une démarche pour le réaliser méthodologiquement, en prenant soin d'examiner l'animal sous toutes les coutures et pas seulement se focaliser sur la recherche de certaines lésions précises.

2.2.3. Fiches techniques

Les autres outils mis en place sont les fiches techniques. En effet, il est nécessaire de mettre à disposition des outils que les correspondants pourront utiliser facilement sur le terrain, le guide n'étant pas un outil adapté à celui-ci.

Les fiches techniques sont des fiches A4, recto-verso maximum, plastifiées, récapitulant les informations les plus utiles et les plus importantes.

Ce format est indispensable pour les correspondants, ils veulent avant tout un outil qui les aidera sur le terrain sans avoir besoin de tourner des pages et perdre du temps à trouver l'information recherchée.

• **Fiche 1 : Description macroscopique des organes de cétacés**

Il s'agit d'une fiche recto où sont récapitulés la localisation et les caractères morphologiques des organes de cétacé. Elle se présente comme suit :

- Au centre un schéma de l'animal en décubitus latéral droit, position de dissection, avec les organes représentés dans leur site topographique
- Une flèche reliant l'organe dessiné à un encadré contenant : le nom de l'organe, sa localisation, sa forme, sa consistance et sa couleur.
- Cet encadré comporte également une photographie de l'organe tirée du guide

Pour les cétacés, il a été choisi de représenter un Delphinidé, principale espèce rencontrée sur nos côtes.

• **Fiche 2 : Description macroscopique des organes de pinnipèdes**

Cette fiche est construite de la même manière que celle des cétacés. Le même code couleur est utilisé. Il a été choisi de représenter un phoque, pour la même raison qu'il a été choisi de représenter un delphinidé. L'animal se présente en décubitus dorsal. Beaucoup de photographies sont encore absentes car non disponibles actuellement dans la base de données de l'Observatoire PELAGIS.

• **Fiche 3 : Technique de description d'une lésion macroscopique**

Cette fiche est composée d'un recto où les critères sont résumés chacun dans un encadré, illustrés d'un schéma pour certains. La palette de couleur informatisée a été introduite.

Il s'agit d'une fiche ne comportant que le strict minimum et permettant une compréhension facile si le guide a été lu. Le verso reprend des photographies du guide. Dans ce dernier la description n'est pas complète, elle comporte seulement le critère présenté dans le paragraphe auquel il appartient. Ici, une description complète de chaque lésion représentée sur les photographies est donnée. La méthodologie est censée être connue et l'intérêt pour les correspondants d'avoir des exemples de description complète sur des photographies qu'ils connaissent leur permet de s'exercer. L'avoir sur le terrain permet aussi de garder en tête la construction d'une description de lésion macroscopique.

• **Fiche 4 : Procédure de dissection**

Cette fiche A4 paysage recto-verso reprend le protocole de dissection expliqué dans le document d'appoint (*cf* 2.2.2.) succinctement. Elle reprend également dans sa présentation un protocole de dissection déjà élaboré par l'Observatoire PELAGIS. Ce premier document a été réalisé pour former au protocole 2 d'échantillonnage. Ainsi, il présente les différentes étapes de dissection afin d'accéder aux organes à prélever.

Ce choix de reprendre la même présentation repose sur le souhait de ne pas perdre le correspondant qui se serait déjà familiarisé avec ce premier document.

Au centre se trouvent des schémas de dauphin aux différentes étapes de dissection. A leur gauche est indiqué le nom des différentes étapes et les organes à prélever à chaque étape. A leur droite est présent le texte explicatif qui se rapporte aux schémas par des flèches.

Ainsi, les parties de gauche et centrale ne changent pas à l'exception de quelques flèches ajoutées. La partie de droite, elle, diffère. Au fur et à mesure de la dissection, chaque organe est mentionné en gras. Un code couleur est établi. Les premiers organes énoncés sont en noir : il s'agit simplement de l'échantillonnage préalable à la dissection (lard, muscle, dents). En bleu sont les organes à examiner et en rouge ceux indispensables à examiner. En théorie, l'ensemble des organes mentionnés en bleu et en rouge doivent être examinés, il s'agit de tous ceux présentés dans le guide. Cependant, la réalité du terrain est autre. Il ne sera pas toujours possible pour les correspondants d'examiner minutieusement tous ces organes, pour des raisons météorologiques, de temps, de moyens (les correspondants sont normalement au moins deux à se déplacer : si ce n'est pas le cas, cela devient plus compliqué).

Pour chaque organe mentionné, il est rappelé très succinctement sur quoi il faut être vigilant. Par exemple, pour les glandes mammaires « observer si tuméfaction et lait (décrire et quantifier) », pour les poumons « examen couleur, consistance, coupes transversales, test de flottabilité, ouverture de la trachée et des bronches (? Fluide, spume, parasites. A décrire et quantifier) ». Ainsi, pour chaque organe une description des gestes à faire et des éléments spécifiques à examiner est rappelée.

Le pictogramme « 📷 » est de nouveau présent pour leur rappeler les temps photographiques.

Il est également rappelé lorsque l'organe doit faire l'objet d'un échantillonnage. Exemple pour le foie « Examen capsule (? Bulles gaz, fluide), couleur, consistance, coupes transversales (? Parasites canaux biliaires). Prélever. ». La colonne de gauche permet de voir en un coup d'œil les organes à prélever grâce aux schémas d'organes associés aux étapes.

Cette procédure constitue l'acte minimum attendu pour pouvoir intégrer des données utilisables dans le système national de surveillance syndromique des maladies des mammifères marins. Elle comprend un certain nombre d'actes nécessaires à la bonne cohérence des informations, et d'autres souhaitables pour en assurer la qualité. Les organes en rouge sont ceux qu'il faut absolument examiner quelque soit la situation.



Au fur et à mesure de la mise en œuvre de ce protocole, des pistes de progrès vont apparaître et à l'inverse, des consignes inadaptées disparaîtront. Aussi, il est prévu d'organiser un retour d'expérience et de publier de nouvelles versions de ce protocole harmonisé.

• **Fiche 4** : Protocole d'examen d'une carcasse de mammifère marin


Cette fiche recto reprend succinctement de A à Z ce que doivent faire les correspondants depuis leur arrivée sur le site d'échouage jusqu'à leur départ. Cela commence par la prise d'informations préliminaires (lieu et date d'échouage, espèce etc.), puis l'examen externe et enfin l'examen interne.

La présence de petits carrés associés aux informations à récolter leur permet de cocher lorsque l'information a été prise et ainsi de voir en un coup d'œil ce qui a été fait et ce qui leur reste à faire. L'objectif de cette fiche est de faire en sorte que le correspondant ait sous les yeux toutes les étapes à réaliser et de n'en oublier aucune.

Toutes les fiches seront plastifiées, ainsi l'écriture pourra se faire avec un feutre effaçable et les fiches seront réutilisables.

Le pictogramme «  » indique une prise de note et «  » une fixation photographique. Ces pictogrammes sont repris dans plusieurs autres fiches.

• **Fiche 5** : Fixation photographique

Cette fiche rappelle en premier lieu les règles générales pour une bonne fixation photographique sur le terrain. Elle récapitule ensuite les photographies qui doivent être prises systématiquement. En effet, dans le guide, lors de la description morphologique des organes de mammifères marins, pour certains organes le pictogramme «  » mentionne les temps de fixation photographique. Cela est le cas pour les cavités thoracique et abdominale, la masse intestinale et les cavités cardiaques. Un récapitulatif dans l'ordre chronologique est ainsi présent.

Ensuite, il est rappelé quels sont les différents clichés photographiques à prendre « lorsqu'une anomalie est détectée sur un organe ».

Des schémas sont présents afin de permettre une compréhension en un coup d'œil.

• **Fiche rendu**

Pour finir, il ne s'agit pas d'une fiche technique en tant que telle mais d'une fiche de rendu. En effet, des fiches échouage permettant la prise de notes sont déjà publiées. L'actualisation de ces fiches a permis d'y intégrer la partie concernant l'examen externe (*Annexe 4*). A présent, il faut y intégrer l'examen interne.

Les fiches de rendu présentées aujourd'hui, pour les cétacés et pour les pinnipèdes, sont conséquentes. Elles tiennent sur un recto que l'on peut envisager d'apposer au verso des fiches échouages actuelles.

Ces fiches présentent différentes parties, séparées par des encadrés bleus. La première permet seulement d'indiquer si l'examen interne a été fait ou non. En effet, il est envisagé que toutes les fiches de rendus soit identiques. Aussi bien pour les correspondants nouvellement formés à l'examen interne que ceux ne réalisant que la prise d'information préliminaire et/ou l'examen externe. L'objectif est de ne plus avoir de fiches à trous. Si les correspondants ne réalisent pas l'examen interne, ils cochent « non » et cela les suspend de remplissage pour la suite. Cependant, s'ils cochent « oui », l'ensemble des champs suivants doit être renseigné.

Le deuxième encadré traite des organes de la cavité thoracique et le troisième des organes de la cavité abdominale. Les fiches sont conçues pour suivre chronologiquement les différentes étapes de la dissection. Les deux derniers encadrés permettent aux correspondants d'annoter des commentaires de quelque nature que ce soit et d'y apposer leur avis quant à la grande catégorie de cause de mortalité, comme cela est déjà présent sur les fiches échouage actuelles.

Ces fiches de rendu ont été réalisées dans un souci d'accompagnement du correspondant. C'est à dire qu'il ne s'agit pas de laisser une page blanche avec écrit « observations » et laisser le correspondant rédiger seul ses observations.

Ainsi, les fiches passent chronologiquement en revue tous les organes à examiner. S'en suit le détail de ce qui doit être observé. Les lésions les plus fréquentes pour un organe donné sont mentionnées, précédées d'un petit carré qu'ils pourront cocher s'ils l'observent. Lorsque l'organe doit être mesuré, un champ «x.....cm » est présent. Des schémas de poumons et de foie sont présents afin d'y annoter les caractéristiques de localisation/extension/distribution/forme/taille schématiquement.

Le correspondant est ainsi guidé tout au long de sa prise de note. La présence des petits carrés à cocher, placés en amont des organes permet encore une fois de savoir ce qui a été fait ou pas encore par le correspondant.

Il est mentionné au début de la fiche que si aucune lésion n'est observée, il faut mentionner « ALS » (aucune lésion significative). Aucun champ ne doit être vide. Si seuls les organes en rouge (même code couleur pour toutes les documents) sont examinés, les autres doivent présenter l'annotation « non examiné » ou « non observé ». En effet, dans certains comptes-rendus d'examen, des organes peuvent ne pas être mentionnés du tout. Dans ce cas, on ne peut pas savoir s'il est sain, ou s'il n'a pas été examiné. C'est pour cela qu'il a été choisi de tout inscrire et de demander à ce que tous les champs soient remplis.

2.3. Résultats : guides et fiches techniques élaborés

Les documents présentés ci-dessous sont les outils finaux qui feront l'objet d'une diffusion publique et serviront de support à la formation des correspondants du RNE.

2.3.1. Guide de reconnaissance et de description des états pathologiques des organes internes de mammifères marins

2.3.2. Guide de biosécurité et protocole de dissection

2.3.3. Fiches techniques

2.3.4. Fiches de rendu

Partie 3 : Perspectives

2.1. Outils

Le travail réalisé dans le cadre de cette thèse a permis d'élaborer une diversité d'outils qui vont servir de supports pour atteindre l'objectif fixé.

Ils sont encore tous à l'état de « prototype ». Le groupe de travail a pu en prendre connaissance et les améliorer grâce aux conseils de ses membres ; certains correspondants ont également pu participer à leur élaboration.

Une étape de finalisation va être réalisée en cette fin d'année 2019 afin de corriger les derniers détails et de prendre en compte les dernières remarques faites par divers membres du RNE.

Les outils passeront ensuite dans les mains d'un infographiste avant d'être édités.

Outre les outils papiers, du nouveau matériel a été pensé. Par exemple, une règle où serait insérée la palette de couleur. Cela permettrait aux correspondants de l'apposer directement sur l'organe pour en évaluer sa couleur. De plus, sur une photographie, si des facteurs altèrent les couleurs, il y aura toujours un référentiel laissé par la règle. L'idée de planches A5 ou A4 à fond uni avec une échelle métrique a été pensée. Cela permettrait aux correspondants d'y déposer les organes pour les photographier. Afin d'organiser l'ensemble de leurs outils, il pourrait être judicieux de leur fournir un objet leur permettant à la fois de ranger leurs fiches, de les transporter facilement et de les positionner d'une façon à s'y référer facilement lorsqu'ils sont en pleine dissection.

L'Observatoire PELAGIS fournit à ces correspondants le matériel qui leur est nécessaire sur le terrain (couteaux, gants, combinaisons, cordes...). Une liste du matériel supplémentaire pour ce niveau de formation va être dressée et les correspondants pourront avoir accès à ce nouveau matériel.

2.2. Formations

Les formations vont démarrer sous peu. Cela se fera sur le modèle de ce qui est déjà fait pour la formation initiale et celle des examens externes.

Elles se dérouleront sur plusieurs jours, avec une partie introductive, une partie théorique et une partie pratique.

La partie introductive permet de poser le cadre et les objectifs de la formation.

La partie théorique se déroule en salle où toutes les notions sont abordées et expliquées. Les outils seront alors utilisés comme supports. Ils seront présentés et expliqués afin que les correspondants puissent s'en servir ultérieurement. Les formations ont toujours l'avantage d'être interactives, les correspondants peuvent intervenir toute au long de la présentation. Enfin, la partie pratique est dans l'idéal une demi-journée de dissection.

Généralement, plusieurs formations se déroulent sur l'année dans des lieux différents (façade Atlantique, côte méditerranéenne, Normandie, Bretagne, Baie de Somme etc.) afin de faciliter le déplacement des correspondants.

De nouvelles cartes vertes mentionnant cette nouvelle compétence seront éditées par le Ministère de l'environnement et seront remises aux correspondants sur les mêmes critères que celles délivrées actuellement.

2.3. Validation de la donnée

Le bon fonctionnement et la bonne utilisation des outils seront surveillés.

Ce suivi continu passera principalement par le retour d'expérience des correspondants et par la lecture de leurs rapports d'échouage par les professionnels. En raison de la technicité plus importante de ce niveau de formation comparativement aux deux précédents, il est nécessaire d'avoir ce groupe d'anatomo-pathologistes pour veiller à la bonne application de ces outils. Les corrections, remarques et conseils seront transmis aux correspondants afin d'assurer leur formation continue et de les amener à se perfectionner.

De plus, le suivi des correspondants a toujours été réalisé par les membres de l'Observatoire PELAGIS. Ils connaissent l'expérience, la motivation, le nombre et la qualité des interventions de chaque correspondant. Ces interactions constantes entre les correspondants et le centre de recherche sont une force pour mener à bien ce grand projet.

L'idée de faire de la téléautopsie a été proposée. Il s'agirait, par le biais d'un équipement de visioconférence, que le pathologiste supervise le déroulement d'un examen réalisé par un correspondant sur le terrain. Cela ne fait pas encore partie des préoccupations premières mais l'idée n'est pas écartée.

Après quelques temps de pratique sur le terrain, le retour d'expérience de toutes les personnes impliquées dans ce projet sera entendu et permettra d'adapter au mieux les outils et les formations.

2.4. Application de saisie

Il existe depuis peu une application permettant de rentrer les données d'échouages récoltées sur le terrain de manière informatique. Auparavant, les fiches papiers étaient envoyées à l'Observatoire PELAGIS et les membres de ce dernier devaient rentrer informatiquement les données de tous les correspondants. Grâce à cette application, les données seront déjà enregistrées informatiquement, les photographies pourront y être jointes, et ils n'auront plus qu'à vérifier le contenu. Les fiches papiers sont cependant toujours envoyées à l'Observatoire afin de les archiver.

Cette application fonctionne sur la base de cases à cocher et de menus déroulants. Cela permet une homogénéité des données. Une extension de cette application est donc en projet afin d'y ajouter une section « examen interne ». L'intérêt de fournir aux correspondants une liste restreinte de termes techniques trouve son utilité ici.

Ce projet représente une grande avancée dans l'état de la recherche et de la protection des mammifères marins en France. Une fois établi le bon fonctionnement, un nouvel objectif sera d'harmoniser cette procédure à l'échelle européenne. Lors de discussions autour de ce projet durant des séminaires dans d'autres pays européens, il semblerait que ces derniers soient ouverts à cette proposition.

Conclusion

Les mammifères marins sillonnent les océans du monde entier. Certains viennent s'échouer sur nos côtes, pour des raisons que l'on ignore souvent. La puissance apparente de ces animaux n'est qu'une illusion, ils sont en fait très vulnérables. De plus en plus d'activités humaines ont un impact sur ces espèces dont beaucoup sont menacées ou potentiellement menacées. En effet, ces animaux gardent encore une part de mystère pour les scientifiques. De nombreux agents pathogènes ont pu être isolés des mammifères marins. L'impact de chacun d'entre eux n'est pas bien cerné, notamment par le fait que nous n'avons accès qu'à des animaux morts où les recherches sont parfois très restreintes, ou à des animaux en captivité, ce qui ne reflète pas l'environnement sauvage.

En France, la création du Réseau National Echouages (RNE) a permis une grande avancée dans la protection de ces espèces. Ce réseau, fondé sur le bénévolat, réunit des personnes de tous horizons qui travaillent ensemble pour un même objectif. Malgré un manque de financement, ce réseau a pu se développer grâce à l'investissement de chacun.

Aujourd'hui, le RNE est le principal outil de suivi des échouages de mammifères marins en France. Il a permis de constituer la plus importante série historique de relevés standardisés de ces derniers.

De part de leur mode de vie marin, l'accessibilité à des données scientifiques concernant ces espèces passe principalement par les échouages. Ainsi, la base de données du RNE et sa banque d'échantillons permettent à de nombreux intervenants d'initier des projets de recherche. Cependant, l'Observatoire PELAGIS, coordinateur scientifique du RNE, a souhaité engager un nouveau processus d'amélioration de ce réseau afin qu'il puisse contribuer à la recherche des principales causes de mortalité des mammifères marins échoués sur nos côtes, et ainsi d'identifier les menaces qui pèsent sur eux. Les données récoltées actuellement ne leur permettent pas de mener à bien cette recherche. En effet, la prise de données n'étant pas harmonisée et les correspondants n'ayant pas le même niveau de formation, les données sont peu exploitables pour cette problématique.

C'est ainsi qu'est né le projet « causes de mortalité », avec un groupe de travail composé à la fois de professionnels (vétérinaires, anatomo-pathologistes vétérinaires, biologistes marins etc.) et de correspondants de divers horizons. Il a été décidé de créer trois niveaux de formation supplémentaires, dans le but de mettre en place ce que l'on appelle une surveillance syndromique. Le premier, aujourd'hui mis en place, permettra aux correspondants de réaliser un examen externe correct des carcasses de mammifères marins. Le développement du deuxième niveau de formation est la tâche qui m'a été confiée dans la cadre de cette thèse. Il a pour objectif de développer des outils permettant aux correspondants de réaliser des examens internes sur les carcasses de mammifères marins. Le troisième niveau de formation ne concerne que les laboratoires vétérinaires et permettra d'harmoniser les rapports d'autopsies.

La démarche entreprise pour mener cette tâche à bien, a reposé d'abord sur une mise à jour de l'état actuel de la recherche sur les mammifères marins dans la littérature. Ensuite, l'élaboration des outils a dû prendre en compte le côté théorique que nous voulions transmettre aux correspondants mais aussi la manière la plus adaptée de le faire afin de garder leur motivation intacte. L'aspect le plus difficile de ce travail fut la gestion de l'hétérogénéité des correspondants, concernant leurs connaissances, leur motivation, leur point de vue sur ce projet etc. L'objectif à ne jamais perdre de vue est de créer quelque chose de réalisable, à défaut d'être exhaustif. Il faut que ce travail permette au réseau de faire un pas en avant et non d'être un travail théoriquement prodigieux mais non applicable en réalité.

Les outils vont bientôt pouvoir être édités et les formations commencer. Ces derniers ne sont pas figés et seront susceptibles d'être modifiés en fonction des retours terrain. Une diffusion de ces outils et de cette méthodologie de formation au reste de l'Europe est envisagée.

Bibliographie

AMES, J.A. et BALBUENA, J.A., 1990. A new species of the genus *Crassicauda* Leiper et Atkinson, 1914 (Nematoda: Spiruroidea) from the penis of *Globicephala melas* (Traill, 1809) (Cetacea: Globicephalidae) in the western mediterranean sea. *Annales de Parasitologie Humaine et Comparée*. 1990. Vol. 65, n° 5- 6, pp. 255 to 261.

ANTHONY, S.J., ST LEGER, J.A., PUGLIARES, K., IP, H.S., CHAN, J.M., CARPENTER, Z. W., NAVARRETE-MACIAS, I., SANCHEZ-LEON, M., SALIKI, J.T., PEDERSEN, J., KARESH, W., DASZAK, P., RABADAN, R., ROWLES, T. et LIPKIN, W.I., 2012. Emergence of Fatal Avian Influenza in New England Harbor Seals. *mBio*. 31 août 2012. Vol. 3, n° 4.

ARBELO, M., BELLIERE, E.N., SIERRA, E., SACCHINI, S., ESPERÓN, F., ANDRADA, M., RIVERO, M., DIAZ-DELGADO, J. et FERNÁNDEZ, A., 2012. Herpes virus infection associated with interstitial nephritis in a beaked whale (*Mesoplodon densirostris*). *BMC veterinary research*. 13 décembre 2012. Vol. 8, pp. 243.

ARVY, L. et PILLERI, G., 1970. Some characteristics of the cetacean spleen. In : *Investigations on Cetacea*. Berne, Switzerland: Benteliag : Pilleri G. pp. 165 to 167.

BAKER, J.R. et MARTIN, A.R., 1992. Causes of mortality and parasites and incidental lesions in harbour porpoises (*Phocoena phocoena*) from British waters. *The Veterinary Record*. 20 juin 1992. Vol. 130, n° 25, pp. 554 to 558.

BALIN, A., 2016. *La Brucellose chez les mammifères marins échoués sur les côtes françaises de la Manche de 1995 à nos jours: enquêtes épidémiologique et anatomo-pathologique*. Ecole Nationale Vétérinaire de Toulouse.

BANISH, L.D. et GILMARTIN, W.G., 1992. Pathological findings in the Hawaiian monk seal. *Journal of Wildlife Diseases*. juillet 1992. Vol. 28, n° 3, pp. 428 to 434.

BARBOSA, L., JOHNSON, C.K., LAMBOURN, D.M., GIBSON, A.K., HAMAN, K.H., HUGGINS, J.L., SWEENEY, A.R., SUNDAR, N., RAVERTY, S.A. et GRIGG, M.E., 2015. A novel *Sarcocystis* neurona genotype XIII is associated with severe encephalitis in an unexpectedly broad range of marine mammals from the northeastern Pacific Ocean. *International Journal for Parasitology*. août 2015. Vol. 45, n° 9- 10, pp. 595 to 603.

BARLOUGH, J.E., MATSON, D.O., SKILLING, D.E., BERKE, T., BERRY, E.S., BROWN, R.F. et SMITH, A.W., 1998. Isolation of reptilian calicivirus *Crotalus* type 1 from feral pinnipeds. *Journal of Wildlife Diseases*. juillet 1998. Vol. 34, n° 3, pp. 451 to 456.

BARNETT, J., DAVISON, N., DEAVILLE, R., MONIES, R., LOVERIDGE, J., TREGENZA, N. et JEPSON, P.D., 2009. Postmortem evidence of interactions of bottlenose dolphins (*Tursiops truncatus*) with other dolphin species in south-west England. *The Veterinary Record*. 10 octobre 2009. Vol. 165, n° 15, pp. 441 to 444.

- BASTIDA, R., LOUREIRO, J., QUSE, V., BERNARDELLI, A., RODRIGUEZ, D. et COSTA, E., 1999. Tuberculosis in a Wild Subantarctic Fur Seal from Argentina. *Journal of wildlife diseases*. 1 novembre 1999. Vol. 35, pp. 796 to 798.
- BECHER, P., KÖNIG, M., MÜLLER, G., SIEBERT, U. et THIEL, H.-J., 2002. Characterization of sealpox virus, a separate member of the parapoxviruses. *Archives of Virology*. juin 2002. Vol. 147, n° 6, pp. 1133 to 1140.
- BERGMAN, A., JÄRPLID, B. et SVENSSON, B.M., 1990. Pathological findings indicative of distemper in European seals. *Veterinary Microbiology*. 1 juin 1990. Vol. 23, n° 1, pp. 331 to 341.
- BERNARDELLI, A., BASTIDA, R., LOUREIRO, J., MICHELIS, H., ROMANO, M.I., CATALDI, A. et COSTA, E., 1996. Tuberculosis in sea lions and fur seals from the south-western Atlantic coast. *Revue Scientifique Et Technique (International Office of Epizootics)*. septembre 1996. Vol. 15, n° 3, pp. 985 to 1005.
- BITAR, D., LORTHOLARY, O., LE STRAT, Y., NICOLAU, J., COIGNARD, B., TATTEVIN, P., CHE, D. et DROMER, F., 2014. Population-based analysis of invasive fungal infections, France, 2001-2010. *Emerging Infectious Diseases*. juillet 2014. Vol. 20, n° 7, pp. 1149 to 1155.
- BLANCHARD, T.W., SANTIAGO, N.T., LIPSCOMB, T.P., GARBER, R.L., MCFEE, W.E. et KNOWLES, S., 2001. Two novel alphaherpesviruses associated with fatal disseminated infections in Atlantic bottlenose dolphins. *Journal of Wildlife Diseases*. avril 2001. Vol. 37, n° 2, pp. 297 to 305.
- BOGOMOLNI, A.L., PUGLIARES, K.R., SHARP, S.M., PATCHETT, K., HARRY, C.T., LAROCQUE, J.M., TOUHEY, K.M. et MOORE, M., 2010. Mortality trends of stranded marine mammals on Cape Cod and southeastern Massachusetts, USA, 2000 to 2006. *Diseases of Aquatic Organisms*. 25 janvier 2010. Vol. 88, n° 2, pp. 143 to 155.
- BOHNE, B.A., BOZZAY, D.G. et THOMAS, J.A., 1986. Evaluation of inner ear pathology in Weddell seals. *Antarctic journal of the United States / National Science Foundation*. 1 janvier 1986. Vol. 21, pp. 208.
- BORST, G.H., WALVOORT, H.C., REIJNDERS, P.J., VAN DER KAMP, J.S. et OSTERHAUS, A.D., 1986. An outbreak of a herpesvirus infection in harbor seals (*Phoca vitulina*). *Journal of Wildlife Diseases*. janvier 1986. Vol. 22, n° 1, pp. 1 to 6.
- BOSSART, G.D., ROMANO, T.A., PEDEN-ADAMS, M.M., RICE, C.D., FAIR, P.A., GOLDSTEIN, J.D., KILPATRICK, D., CAMMEN, K. et REIF, J.S., 2008. Hematological, Biochemical, and Immunological Findings in Atlantic Bottlenose Dolphins (*Tursiops truncatus*) with Orogenital Papillomas. *Aquatic Mammals*. 1 juin 2008. Vol. 34, n° 2, pp. 166 to 177.
- BOSSART, G.D. et SCHWARTZ, J.C., 1990. Acute Necrotizing Enteritis Associated with Suspected Coronavirus Infection in Three Harbor Seals (*Phoca vitulina*). *Journal of Zoo and Wildlife Medicine*. 1990. Vol. 21, n° 1, pp. 84 to 87.

BOWEN, W.D., READ, A.J. et ESTES, J.A., 2002. Feeding ecology. In : *Marine mammal biology: an evolutionary approach*. Blackwell Pub. Oxford : Hoelzel A.R. pp. 217 to 246. ISBN 978-0-632-05232-5.

BOWENKAMP, K.E., FRASCA, S., DRAGHI, A., TSONGALIS, G.J., KOERTING, C., HINCKLEY, L., DE GUISE, S., MONTALI, R.J., GOERTZ, C.E., ST AUBIN, D.J. et DUNN, J.L., 2001. Mycobacterium marinum dermatitis and panniculitis with chronic pleuritis in a captive white whale (*Delphinapterus leucas*) with aortic rupture. *Journal of Veterinary Diagnostic Investigation: Official Publication of the American Association of Veterinary Laboratory Diagnosticians, Inc.* novembre 2001. Vol. 13, n° 6, pp. 524 to 530.

BOYD, R. B., 1975. A gross and microscopic study of the respiratory anatomy of the Antarctic Weddell seal, *Leptonychotes weddelli*. *Journal of Morphology*. novembre 1975. Vol. 147, n° 3, pp. 309 to 336.

BRADLEY-SIEMENS, N. et BROWER, A.I., 2016. Veterinary Forensics: Firearms and Investigation of Projectile Injury. *Veterinary Pathology*. 1 septembre 2016. Vol. 53, n° 5, pp. 988- 1000.

BRANDS, S.J., 1989. The Taxonomicon, Universal Taxonomic Services, Zwaag, The Netherlands. [en ligne]. present 1989. Disponible à l'adresse : <http://taxonomicon.taxonomy.nl/Default.aspx>

BROWNLIE, H.W.B. et MUNRO, R., 2016. The Veterinary Forensic Necropsy: A Review of Procedures and Protocols. *Veterinary Pathology*. 2016. Vol. 53, n° 5, pp. 919 to 928.

BROWNLOW, A., ONOUFRIOU, J., BISHOP, A., DAVISON, N. et THOMPSON, D., 2016. Corkscrew Seals: Grey Seal (*Halichoerus grypus*) Infanticide and Cannibalism May Indicate the Cause of Spiral Lacerations in Seals. *PLOS ONE*. 2 juin 2016. Vol. 11, n° 6.

BRYDEN, M.M., 1972. Growth and development of marine mammals. In : *Functional Anatomy of Marine Mammals*. London : Harrison R.J., Academic Press. pp. 1 to 79.

BUCK, J.D., SHEPARD, L.L., BUBUCIS, P.M., SPOTTE, S., MCCLAVE, K. et COOK, R.A., 1989. Microbiological Characteristics of White Whale (*Delphinapterus leucas*) From Capture Through Extended Captivity. *Canadian Journal of Fisheries and Aquatic Sciences*. 1 novembre 1989. Vol. 46, n° 11, pp. 1914 to 1921.

BUCKLES, E.L., GULLAND, F.M.D., ALDRIDGE, B.M., GELATT, T.S., ROSS, P.S., HAULENA, M. et LOWENSTINE, L.J., 2006. Fetus in fetu in a harbor seal (*Phoca vitulina richardi*): histopathologic, genetic, and toxicologic analysis. *Veterinary Pathology*. juillet 2006. Vol. 43, n° 4, pp. 541 to 544.

BURETTE, D., FLÜRY-HERARD, B. et PALUS, P., 2013. 007953/01: *Suivi des recommandations du groupe de travail 12 du Grenelle de la Mer sur la protection des mammifères marins*. Conseil général de l'environnement et du développement durable, Inspection générale des affaires maritimes.

CAVE, A.J.E. et AUMONIER, F.J., 1962. Morphology of the Cetacean Renticulus. *Nature*. février 1962. Vol. 193, n° 4817, pp. 799 to 800.

CAVE, A.J.E. et AUMONIER, F.J., 1967. The reniculus of *Tursiops truncatus*, *Stenella longirostris* and other cetaceans. *Journal. Royal Microscopical Society (Great Britain)*. 1 mai 1967. Vol. 86, pp. 323 to 342.

CHEVRIER, M.C., SAMSON, L., LIBERMAN, M. et CORDEAU, M.P., 2010. *Aspect radiologique des pathologies de la trachée*. 2010. Centre hospitalier de l'Université de Montréal.

CLAYTON, L.A., STAMPER, M.A., WHITAKER, B.R., HADFIELD, C.A., SIMONS, B. et MANKOWSKI, J.L., 2012. Mycobacterium abscessus pneumonia in an atlantic bottlenose dolphin (*Tursiops truncatus*). *Journal of zoo and wildlife medicine : official publication of the American Association of Zoo Veterinarians*. décembre 2012. Vol. 43, n° 4, pp. 961 to 965.

CLOECKAERT, A., VERGER, J.M., GRAYON, M., PAQUET, J. Y., GARIN-BASTUJI, B., FOSTER, G. et GODFROID, J., 2001. Classification of *Brucella* spp. isolated from marine mammals by DNA polymorphism at the omp2 locus. *Microbes and Infection*. juillet 2001. Vol. 3, n° 9, pp. 729 to 738.

COLEGROVE, K.M., LOWENSTINE, L.J. et GULLAND, F.M.D., 2005. Leptospirosis in northern elephant seals (*Mirounga angustirostris*) stranded along the California coast. *Journal of Wildlife Diseases*. avril 2005. Vol. 41, n° 2, pp. 426 to 430.

COLEGROVE, K.M., 2018a. Noninfectious diseases. In : *CRC Handbook of Marine Mammal Medicine*. Third edition, CRC Press, Boca Raton, FL. Gulland F.M.D., Whitman K.L. et Dierauf L.A. pp. 268.

COLEGROVE, K.M., 2018b. Noninfectious diseases. In : *CRC Handbook of Marine Mammal Medicine*. Third edition, CRC Press, Boca Raton, FL. Gulland F.M.D., Whitman K.L. et Dierauf L.A. pp. 269.

COLEGROVE, K.M., 2018c. Noninfectious diseases. In : *CRC Handbook of Marine Mammal Medicine*. Third edition, CRC Press, Boca Raton, FL. Gulland F.M.D., Whitman K.L. et Dierauf L.A. pp. 276.

CONTRERAS VILLANUEVA, M.D., MORENO COLÍN, R. et SÁNCHEZ FABILA, G., 2015. Descripción Anatómica de Cinco Órganos Internos del Delfín Nariz de Botella (*Tursiops truncatus*), a Través de la Técnica de Plastinación. *International Journal of Morphology*. juin 2015. Vol. 33, n° 2, pp. 571 to 579.

COUSINS, D.V., FRANCIS, B.R., GOW, B.L., COLLINS, D.M., MCGLASHAN, C.H., GREGORY, A. et MACKENZIE, R.M., 1990. Tuberculosis in captive seals: bacteriological studies on an isolate belonging to the *Mycobacterium tuberculosis* complex. *Research in Veterinary Science*. mars 1990. Vol. 48, n° 2, pp. 196 to 200.

COWAN, D. F. et SMITH, T. L., 1999. Morphology of the lymphoid organs of the bottlenose dolphin, *Tursiops truncatus*. *Journal of Anatomy*. mai 1999. Vol. 194 (Pt 4), pp. 505 to 517.

COWAN, D. F., 1994. Involution and cystic transformation of the thymus in the bottlenose dolphin, *Tursiops truncatus*. *Veterinary Pathology*. novembre 1994. Vol. 31, n° 6, pp. 648 to 653.

COWAN, D., WALKER, W. et BROWNELL, R., 1986. Pathology of small cetaceans stranded along Southern California beaches. In : *Research on dolphins*. pp. 323 to 367. Oxford University Press. ISBN 978-0-19-857606-8.

COZZI, B., HUGGENBERGER, S. et OELSCHLÄGER, H.A., 2017. *Anatomy of dolphins, Insights into body structure and function*. Elsevier.

CRESPO, F.A., 1998. *Morfología funcional en el sistema respiratorio de mamíferos marinos*. Thèse vétérinaire. Universidad de Buenos Aires : Facultad de Ciencias Exactas y Naturales.

CRETON, P., MENEGAZ, J.M., MENGUY, A., COLLET, A. et RIDOUX, V., 1996. Echouages et soins aux phoques en Bretagne. In : *Mammifères marins en Bretagne*. Penn Ar Bed.

CUVIER, G., 1836. *Lecons d'anatomie comparée: 1*. Third edition. H. Dumont.

DABIN, W., COSSAIS, F., PIERCE, G.J. et RIDOUX, V., 2008. Do ovarian scars persist with age in all Cetaceans: new insight from the short-beaked common dolphin (*Delphinus delphis* Linnaeus, 1758). *Marine Biology*. 1 décembre 2008. Vol. 156, n° 2, pp. 127 to 139.

DAGLEISH, M.P., BARLEY, J., FINLAYSON, J., REID, R.J. et FOSTER, G., 2008. *Brucella ceti* associated pathology in the testicle of a harbour porpoise (*Phocoena phocoena*). *Journal of Comparative Pathology*. juillet 2008. Vol. 139, n° 1, pp. 54 to 59.

DAVISON, N.J., BARNETT, J.E.F., PERRETT, L.L., DAWSON, C.E., PERKINS, M.W., DEAVILLE, R.C. et JEPSON, P.D., 2013. Meningoencephalitis and arthritis associated with *Brucella ceti* in a short-beaked common dolphin (*Delphinus delphis*). *Journal of Wildlife Diseases*. juillet 2013. Vol. 49, n° 3, pp. 632 to 636.

DAWSON, C.E., PERRETT, L.L., STUBBERFIELD, E.J., STACK, J.A., FARRELLY, S.S.J., COOLEY, W.A., DAVISON, N.J. et QUINNEY, S., 2008. Isolation and characterization of *Brucella* from the lungworms of a harbor porpoise (*Phocoena phocoena*). *Journal of Wildlife Diseases*. avril 2008. Vol. 44, n° 2, pp. 237 to 246.

DE ALUJA, A.S., CONSTANTINO CASAS, F. et ALDRETE VELASCO, J., 2002. *Técnicas de necropsia en animales domésticos*. México, Santa fé de Bogotá : El Manual Moderno. ISBN 978-968-426-938-5.

DE GRAAF, M., BODEWES, R., VAN ELK, C.E., VAN DE BILDT, M., GETU, S., ARON, G.I., VERJANS, G.M.G.M., OSTERHAUS, A.D.M.E., VAN DEN BRAND, J.M.A., KUIKEN, T. et KOOPMANS, M.P.G., 2017. Norovirus Infection in Harbor Porpoises. *Emerging Infectious Diseases*. 2017. Vol. 23, n° 1, pp. 87 to 91.

DE GUISE, S., MARTINEAU, D., BÉLAND, P. et FOURNIER, M., 1995. Possible mechanisms of action of environmental contaminants on St. Lawrence beluga whales (*Delphinapterus leucas*). *Environmental Health Perspectives*. mai 1995. Vol. 103, n° Suppl 4, pp. 73 to 77.

DE OLIVEIRA E SILVA, F.M., CARVALHO, V.L., GUIMARÃES, J.P., VERGARA-PARENTE, J.E., OLIVEIRA DE MEIRELLES, A.C., MARMONTEL, M. et MIGLINO,

- M.A., 2014. Accessory spleen in cetaceans and its relevance as a secondary lymphoid organ. *Zoomorphology*. 1 septembre 2014. Vol. 133, pp. 343 to 350.
- DEAVILLE, R. et JEPSON, P.D., 2011. Final Report for the period 1st January 2005 – 31st December 2010. *UK Cetacean Strandings Investigation Programme*. 2011. pp. 98.
- DEBACKER, V., COIGNOUL, F., DAS, K., HAELTERS, J., HOLSBEEK, L., JAQUES, T., JAUNIAUX, T., JOIRIS, C., STIENEN, E., TAVERNIER, J., VAN WAEYENBERGE, J. et BOUQUEGNEAU, J-M., 2004. *North Sea seabirds and marine mammals: pathology and ecotoxicology*. Belgian Science Policy.
- DELYNN, R., LOVEWELL, G., WELLS, R.S. et EARLY, G., 2011. Congenital scoliosis of a bottlenose dolphin. *Journal of Wildlife Diseases*. octobre 2011. Vol. 47, n° 4, pp. 979 to 983.
- DENNISON, S., BOOR, M., FAUQUIER, D.A., VAN BONN, W., GREIG, D.J. et GULLAND, F.M.D., 2011. Foramen Ovale and Ductus Arteriosus Patency in Neonatal Harbor Seal (*Phoca vitulina*) Pups in Rehabilitation. *Aquatic Mammals*. 1 juin 2011. Vol. 37, pp. 161 to 166.
- DENNISON, S., MOORE, M.J., FAHLMAN, A., MOORE, K., SHARP, S., HARRY, C.T., HOPPE, J., NIEMEYER, M., LENTELL, B. et WELLS, R.S., 2012. Bubbles in live-stranded dolphins. *Proceedings of the Royal Society B: Biological Sciences*. 7 avril 2012. Vol. 279, n° 1732, pp. 1396 to 1404.
- DENNISON, S.E., FORREST, L.J., FLEETWOOD, M.L. et GULLAND, F.M.D., 2009. Concurrent occipital bone malformation and atlantoaxial subluxation in a neonatal harbor seal (*Phoca vitulina*). *Journal of Zoo and Wildlife Medicine: Official Publication of the American Association of Zoo Veterinarians*. juin 2009. Vol. 40, n° 2, pp. 385 to 388.
- DESCHAMPS, 2011. *Le monde de la pêche, les engins de pêche*. 2011. Ifremer.
- DESFORGES, J-P, SONNE, C., DIETZ, R. et LEVIN, M., 2018. Immunotoxic Effects of Environmental Pollutants in Marine Mammals. In : *Marine Mammal Ecotoxicology*. Academic Press. pp. 321 to 343. ISBN 978-0-12-812144-3.
- DESFORGES, J-P, SONNE, C., LEVIN, M., SIEBERT, U., DE GUISE, S. et DIETZ, R., 2016. Immunotoxic effects of environmental pollutants in marine mammals. *Environment International*. 31 janvier 2016. Vol. 86, pp. 126 to 139.
- DI GUARDO, G., MARRUCHELLA, G., AGRIMI, U. et KENNEDY, S., 2005. Morbillivirus infections in aquatic mammals: a brief overview. *Journal of Veterinary Medicine. A, Physiology, Pathology, Clinical Medicine*. mars 2005. Vol. 52, n° 2, pp. 88 to 93.
- DÍAZ-DELGADO, J., 2015. *Patología y causas de la muerte de los cetáceos varados las Islas Canarias (2006-2012)*. Thèse. Facultad de veterinaria de Las Palmas de Grand Canaria.

- DIERAUF, L.A. et GAGE, L.J., 1990a. Gross necropsy of cetaceans and pinnipeds. In : *CRC Handbook of Marine Mammal Medicine: Health, Disease, and Rehabilitation*. CRC Press, Boca Raton. Dierauf L.A. pp. 285.
- DIERAUF, L.A. et GAGE, L.J., 1990b. Gross necropsy of cetaceans and pinnipeds. In : *CRC Handbook of Marine Mammal Medicine: Health, Disease, and Rehabilitation*. CRC Press, Boca Raton. Dierauf L.A. pp. 286.
- DIERAUF, L.A., LOWENSTINE, L.J. et JEROME, C., 1981. Viral hepatitis (adenovirus) in a California sea lion. *Journal of the American Veterinary Medical Association*. 1 décembre 1981. Vol. 179, n° 11, pp. 1194 to 1197.
- DIERAUF, L.A., WILKINSON, D. et DRISCOLL, C., 1994. Pinniped forensic, necropsy and tissue collection guide. *U.S. Department of Commerce*. août 1994. pp. 83.
- DOMINGO, M., VISA, J., PUMAROLA, M., MARCO, A. J., FERRER, L., RABANAL, R. et KENNEDY, S., 1992. Pathologic and immunocytochemical studies of morbillivirus infection in striped dolphins (*Stenella coeruleoalba*). *Veterinary Pathology*. janvier 1992. Vol. 29, n° 1, pp. 1 to 10.
- DORIS, Données d'Observations pour la Reconnaissance et l'Identification de la faune et la flore Subaquatique, 2017. Fiches espèces. [en ligne]. 2017. [Consulté le 4 août 2019]. Disponible à l'adresse : <https://doris.ffessm.fr/>
- DRABEK, C. M., 1975. Some anatomical aspects of the cardiovascular system of Antarctic seals and their possible functional significance in diving. *Journal of Morphology*. janvier 1975. Vol. 145, n° 1, pp. 85 to 105.
- DRABEK, C.M. et KOOYMAN, G.L., 1984. Histological development of the terminal airways in pinniped and sea otter lungs. *Canadian Journal of Zoology*. 1 janvier 1984. Vol. 62, n° 1, pp. 92 to 96.
- DUBEY, J.P., ZARNKE, R., THOMAS, N.J., WONG, S.K., VANBONN, W., BRIGGS, M., DAVIS, J.W., EWING, R., MENSE, M., KWOK, O.C.H., ROMAND, S. et THULLIEZ, P., 2003. *Toxoplasma gondii*, *Neospora caninum*, *Sarcocystis neurona*, and *Sarcocystis canis*-like infections in marine mammals. *Veterinary Parasitology*. 2003. Vol. 116, n° 4, pp. 22.
- DUIGNAN, P.J., HUNTER, J.E.B., VISSER, I., JONES, G.W. et NUTMAN, A., 2000. Stingray spines: A potential cause of killer whale mortality in New Zealand. *Aquatic Mammals*. 1 janvier 2000. Vol. 26.
- DUIGNAN, P.J., VAN BRESSEM, M-F, BAKER, J.D., BARBIERI, M., COLEGROVE, K.M., DE GUISE, S., DE SWART, R.L., DI GUARDO, G., DOBSON, A., DUPREX, W.P., EARLY, G., FAUQUIER, D., GOLDSTEIN, T., GOODMAN, S.J., GRENFELL, B., GROCH, K.R., GULLAND, F.M.D., HALL, A., JENSEN, B.A., LAMY, K., MATASSA, K., MAZZARIOL, S., MORRIS, S.E., NIELSEN, O., ROTSTEIN, D., ROWLES, T.K., SALIKI, J.T., SIEBERT, U., WALTZEK, T. et WELLEHAN, J.F.X., 2014. Phocine distemper virus: current knowledge and future directions. *Viruses*. 22 décembre 2014. Vol. 6, n° 12, pp. 5093 to 5134.

DUIGNAN, P.J., VAN BRESSEM, M-F, CORTES-HINOJOSA, G. et KENNEDY-STOSKOPF, S., 2018. Viruses. In : *CRC Handbook of Marine Mammal Medicine*. Third edition, CRC Press, Boca Raton, FL. Gulland F.M.D., Whitman K.L. et Dierauf L.A. pp. 331 to 356.

DUNN, D.G., BARCO, S.G., PABST, D.A. et MCLELLAN, W.A., 2002. Evidence for infanticide in bottlenose dolphins of the western North Atlantic. *Journal of Wildlife Diseases*. juillet 2002. Vol. 38, n° 3, pp. 505 to 510.

DUNN, J.L., BUCK, J.D. et ROBECK, T.R., 2001. Bacterial Diseases of Cetaceans and Pinnipeds. In : *CRC Handbook of Marine Mammals Medicine*. Second edition, CRC Press, Boca Raton, FL. Dierauf L.A. et Gulland F.M.D. pp. 309 to 335.

EATON, T.H., 1944. Modifications of the shoulder girdle related to reach and stride in mammals. *Journal of Morphology*. 1944. Vol. 75, n° 1, pp. 167 to 171.

EBERLE, K.C., NEILL, J.D., VENN-WATSON, S., MCGILL, J.L. et SACCO, R.E., 2015. Novel Atlantic bottlenose dolphin parainfluenza virus TtPIV-1 clusters with bovine PIV-3 genotype B strains. *Virus Genes*. octobre 2015. Vol. 51, n° 2, pp. 198 to 208.

ELSNER, R., 1999. Living in Water: Solutions to Physiological Problems. In : *Biology of Marine Mammals*. Smithsonian Institution Press. Washington D.C. : Reynolds J.E. III and Rommel S.A. pp. 73 to 116.

ERDOĞAN, S., VILLAR, S. et PÉREZ, W., 2015. Morphology of the Lingual Surface of South American Fur Seal (*Arctocephalus australis*) and Sea Lion (*Otaria flavescens*). *Microscopy Research and Technique*. 1 février 2015.

EVANS, D.L. et ENGLAND, G.R., 2001. Joint Interim Report, Bahamas Marine Mammal Stranding, Event of 15-16 March 2000. *U.S. Department of Commerce and Secretary of the Navy*. 2001. pp. 66.

EWALT, D.R., PAYEUR, J.B., MARTIN, B.M., CUMMINS, D.R. et MILLER, W.G., 1994. Characteristics of a *Brucella* species from a bottlenose dolphin (*Tursiops truncatus*). *Journal of Veterinary Diagnostic Investigation: Official Publication of the American Association of Veterinary Laboratory Diagnosticians, Inc.* octobre 1994. Vol. 6, n° 4, pp. 448 to 452.

FELDMAN, D.B. et SEELY, J.C., 1988. *Necropsy guide: rodents and the rabbit*. CRC Press, Boca Raton. ISBN 0-8493-4934-6.

FEREIDOUNI, S., MUNOZ, O., VON DOBSCHUETZ, S. et DE NARDI, M., 2016. Influenza Virus Infection of Marine Mammals. *EcoHealth*. mars 2016. Vol. 13, n° 1, pp. 161 to 170.

FERNÁNDEZ, A., EDWARDS, J.F., RODRÍGUEZ, F., ESPINOSA DE LOS MONTEROS, A., HERRÁEZ, P., CASTRO, P., JABER, J.R., MARTÍN, V. et ARBELO, M., 2005. « Gas and fat embolic syndrome » involving a mass stranding of beaked whales (family Ziphiidae) exposed to anthropogenic sonar signals. *Veterinary Pathology*. juillet 2005. Vol. 42, n° 4, pp. 446 to 457.

FIDALGO, S.G., WANG, Q. et RILEY, T.V., 2000. Comparison of Methods for Detection of *Erysipelothrix* spp. and Their Distribution in Some Australasian Seafoods. *Applied and Environmental Microbiology*. mai 2000. Vol. 66, n° 5, pp. 2066 to 2070.

FINNERAN, J.J., 2015. Noise-induced hearing loss in marine mammals: A review of temporary threshold shift studies from 1996 to 2015. *The Journal of the Acoustical Society of America*. 1 septembre 2015. Vol. 138, n° 3, pp. 1702 to 1726.

FOSTER, G., JAHANS, K.L., REID, R.J. et ROSS, H.M., 1996. Isolation of *Brucella* species from cetaceans, seals and an otter. *The Veterinary Record*. 15 juin 1996. Vol. 138, n° 24, pp. 583 to 586.

FOSTER, G., MACMILLAN, A.P., GODFROID, J., HOWIE, F., ROSS, H.M., CLOECKAERT, A., REID, R.J., BREW, S. et PATTERSON, I.A., 2002. A review of *Brucella* sp. infection of sea mammals with particular emphasis on isolates from Scotland. *Veterinary Microbiology*. 20 décembre 2002. Vol. 90, n° 1-4, pp. 563 to 580.

FOSTER, G., OSTERMAN, B.S., GODFROID, J., JACQUES, I. et CLOECKAERT, A., 2007. *Brucella ceti* sp. nov. and *Brucella pinnipedialis* sp. nov. for *Brucella* strains with cetaceans and seals as their preferred hosts. *International Journal of Systematic and Evolutionary Microbiology*. novembre 2007. Vol. 57, n° 11, pp. 2688 to 2693.

GALLO-REYNOSO, J.P. et FIGUEROA-CARRANZA, A., 1992. A cookiecutter shark wound on a Guadalupe fur seal male. *Marine Mammal Science*. 1 novembre 1992. Vol. 8, pp. 428 to 430.

GARCIA HARTMANN, M., COUPERUS, A.S. et ADDINK, M.J., 1996. The diagnosis of by-catch: preliminary results of research in the Netherlands. In : *Diagnosis of By-catch in cetaceans*. Proceedings of the Second European Cetacean Society Workshop on cetacean pathology. Montpellier, France, 2 March 1994 : Kuiken T. pp. 16 to 26.

GARNER, M.M., LAMBOURN, D.M., JEFFRIES, S.J., HALL, P.B., RHYAN, J.C., EWALT, D.R., POLZIN, L.M. et CHEVILLE, N.F., 1997. Evidence of *Brucella* infection in Parafilaroides lungworms in a Pacific harbor seal (*Phoca vitulina richardsi*). *Journal of Veterinary Diagnostic Investigation: Official Publication of the American Association of Veterinary Laboratory Diagnosticians, Inc.* juillet 1997. Vol. 9, n° 3, pp. 298 to 303.

GAUTHIER, D., LEMBERGER, K. et DECORS, A., 2016. *Le diagnostic des maladies de la faune sauvage libre*. 2016. ADILVA (Association française des Directeurs et cadres des Laboratoires Vétérinaires publics d'Analyse), Office National de la Chasse et de la Faune Sauvage.

GEORGE, J.C. et SUYDAM, R., 1998. Observations of Killer Whale (*orcinus Orca*) Predation in the Northeastern Chukchi and Western Beaufort Seas. *Marine Mammal Science*. 1998. Vol. 14, n° 2, pp. 330 to 332.

GERACI, J.R. et LOUNSBURY, V.J., 1993. *Marine Mammals Ashore: A Field Guide for Strandings*. Galveston, Tex : Sea Grant College Program, Texas A&M University. ISBN 978-1-883550-01-1. QL717 .G47 1993

GERACI, J.R. et LOUNSBURY, V.J., 2005. *Marine Mammals Ashore: A Field Guide for Strandings*. Second edition. National Aquarium in Baltimore. ISBN 978-0-9774609-0-8.

GERACI, J.R., PALMER, N.C. et ST. AUBIN, D.J., 1987. Tumors in Cetaceans: Analysis and New Findings. *Canadian Journal of Fisheries and Aquatic Sciences*. 1 juillet 1987. Vol. 44, n° 7, pp. 1289 to 1300.

GERACI, J.R., ST AUBIN, D.J., BARKER, I.K., WEBSTER, R.G., HINSHAW, V.S., BEAN, W.J., RUHNKE, H.L., PRESCOTT, J.H., EARLY, G., BAKER, A.S., MADOFF, S. et SCHOOLEY, R.T., 1982. Mass mortality of harbor seals: pneumonia associated with influenza A virus. *Science (New York, N.Y.)*. 26 février 1982. Vol. 215, n° 4536, pp. 1129 to 1131.

GERACI, J.R. et ST. AUBIN, D.J., 1987. Effects of parasites on marine mammals. *International Journal for Parasitology*. février 1987. Vol. 17, n° 2, pp. 407 to 414.

GIBBS, N.J., 1999. *Stomach anatomy of the New Zealand fur seal (Arctocephalus forsteri Lesson, 1828) and the Long-finned pilot whale (Globicephala melas Traill, 1809)*. Thesis for the Degree of Master of Science in Anatomy. New Zealand : Massey University, Palmerston North.

GILMANT, M., 2017. Le nombre de mammifères marins échoués ne cesse d'augmenter en France. *La Relève et La Peste*. 2017.

GOERTZ, C.E.C., ROUSE, N., BUREK-HUNTINGTON, K.A., HOBBS, R., WALTON, R., BELOVARAC, J., GILL, V. et XAVIER, C., 2013. *Vibrio parahaemolyticus*, a Climate Change Indicator in Alaska Marine Mammals. *Responses of Arctic Marine Ecosystems to Climate Change, Alaska Sea Grant*. 2013.

GOLDSTEIN, T., MENA, I., ANTHONY, S.J., MEDINA, R., ROBINSON, P.W., GREIG, D.J., COSTA, D.P., LIPKIN, W.I., GARCIA-SASTRE, A. et BOYCE, W.M., 2013. Pandemic H1N1 Influenza Isolated from Free-Ranging Northern Elephant Seals in 2010 off the Central California Coast. *PLOS ONE*. 15 mai 2013. Vol. 8, n° 5.

GOLDSTEIN, T., ZABKA, T.S., DELONG, R.L., WHEELER, E.A., YLITALO, G., BARGU, S., SILVER, M., LEIGHFIELD, T., VAN DOLAH, F., LANGLOIS, G., SIDOR, I., DUNN, J.L. et GULLAND, F.M.D., 2009. The role of domoic acid in abortion and premature parturition of California sea lions (*Zalophus californianus*) on San Miguel Island, California. *Journal of Wildlife Diseases*. janvier 2009. Vol. 45, n° 1, pp. 91 to 108.

GRANDJEAN, N. et HASSANI, S., 2006. *Leptospirose et brucellose chez les phoques gris hébergés au centre de soins d'Océanopolis*. 2006. Actes du VIIe séminaire du RNE.

GRAY, K.N. et CONKLIN, R.H., 1974. Multiple births and cardiac anomalies in the bottle-nosed dolphin. *Journal of Wildlife Diseases*. avril 1974. Vol. 10, n° 2, pp. 155 to 157.

GREC, Groupe de recherche sur les cétacés, 1991. Fiches d'identification. [en ligne]. present 1991. Disponible à l'adresse : <https://www.cetaces.org/>

GROCH, K.R., COLOSIO, A.C., MARCONDES, M.C.C., ZUCCA, D., DÍAZ-DELGADO, J., NIEMEYER, C., MARIGO, J., BRANDÃO, P.E., FERNÁNDEZ, A. et CATÃO-DIAS, J.L., 2014. Novel Cetacean Morbillivirus in Guiana Dolphin, Brazil. *Emerging Infectious Diseases*. 2014. Vol. 20, n° 3, pp. 511 to 513.

GROTH, M., LANGE, J., KANRAI, P., PLESCHKA, S., SCHOLTISSEK, C., KRUMBHOLZ, A., PLATZER, M., SAUERBREI, A. et ZELL, R., 2014. The genome of an influenza virus from a pilot whale: Relation to influenza viruses of gulls and marine mammals. *Infection, Genetics and Evolution*. 1 juin 2014. Vol. 24, pp. 183 to 186.

GRUNE LOFFLER, S., RAGO, V., MARTÍNEZ, M., UHART, M., FLORIN-CHRISTENSEN, M., ROMERO, G. et BRIHUEGA, B., 2015. Isolation of a Seawater Tolerant *Leptospira* spp. from a Southern Right Whale (*Eubalaena australis*). *PLoS One*. 2015. Vol. 10, n° 12.

GULLAND, F.M.D., HAULENA, M., FAUQUIER, D., LANGLOIS, G., LANDER, M.E., ZABKA, T. et DUERR, R., 2002. Domoic acid toxicity in Californian sea lions (*Zalophus californianus*): clinical signs, treatment and survival. *The Veterinary Record*. 13 avril 2002. Vol. 150, n° 15, pp. 475-480.

GUZMÁN-VERRI, C., GONZÁLEZ-BARRIENTOS, R., HERNÁNDEZ-MORA, G., MORALES, J-A., BAQUERO-CALVO, E., CHAVES-OLARTE, E. et MORENO, E., 2012. *Brucella ceti* and brucellosis in cetaceans. *Frontiers in Cellular and Infection Microbiology*. 2012. Vol. 2, pp. 3.

HALAJIAN, A., 2009. *Corynosoma* sp Caspian Seal | *Parasites World*. . 18 juin 2009.

HANSEN, M.J., BERTELSEN, M.F., CHRISTENSEN, H., BISGAARD, M. et BOJESEN, A.M., 2012. Occurrence of Pasteurellaceae bacteria in the oral cavity of selected marine mammal species. *Journal of Zoo and Wildlife Medicine: Official Publication of the American Association of Zoo Veterinarians*. décembre 2012. Vol. 43, n° 4, pp. 828 to 835.

HARDER, T.C., HARDER, M., VOS, H., KULONEN, K., KENNEDY-STOSKOPF, S., LIESS, B., APPEL, M.J. et OSTERHAUS, A.D., 1996. Characterization of phocid herpesvirus-1 and -2 as putative alpha- and gammaherpesviruses of North American and European pinnipeds. *The Journal of General Virology*. janvier 1996. Vol. 77 (Pt 1), pp. 27 to 35.

HARRIS, H.S., FACEMIRE, P., GREIG, D.J., COLEGROVE, K.M., YLITALO, G.M., YANAGIDA, G.K., NUTTER, F.B., FLEETWOOD, M. et GULLAND, F.M.D., 2011. Congenital Neuroglial Heterotopia in a Neonatal Harbor Seal (*Phoca vitulina richardsi*) with Evidence of Recent Exposure to Polycyclic Aromatic Hydrocarbons. *Journal of Wildlife Diseases*. 1 janvier 2011. Vol. 47, n° 1, pp. 246 to 254.

HARRISON, R. J., 1974. *Functional Anatomy of Marine Mammals*. London : Academic Press. ISBN 978-0-12-328002-2.

HARRISON, R.J., JOHNSON, F.R. et YOUNG, B.A., 1970. The oesophagus and stomach of dolphins (*Tursiops*, *Delphinus*, *Stenella*). *Journal of Zoology*. 1970. Vol. 160, n° 3, pp. 377 to 390.

HASHIMOTO, O., OHTSUKI, H., KAKIZAKI, T., AMOU, K., SATO, R., DOI, S., KOBAYASHI, S., MATSUDA, A., SUGIYAMA, M., FUNABA, M., MATSUISHI, T., TERASAWA, F., SHINDO, J. et ENDO, H., 2015. Brown Adipose Tissue in Cetacean Blubber. *PLOS ONE*. 26 février 2015. Vol. 10, n° 2.

HEJE LARSEN, B. et NARS HOLM, C., 1996. Microscopical examination of bronchial fluid from harbour porpoises (*Phocoena phocoena* L.) for the presence of marine flora and fauna and mineral grains as a possible method to diagnose by-catch. In : *Diagnosis of By-catch in cetaceans*. Proceedings of the Second European Cetacean Society Workshop on cetacean pathology. Montpellier, France, 2 March 1994 : Kuiken T. pp. 4 to 9.

HELM, R.C., 1983. Intestinal length of three California pinniped species. *Journal of Zoology*. 1983. Vol. 199, n° 3, pp. 297 to 304.

HERNÁNDEZ, M.A.A., 2007. *Patología y causas de la muerte de los cetáceos varados las Islas Canarias (1999-2005)*. Thèse. Facultad de veterinaria de Las Palmas de Grand Canaria.

HERNÁNDEZ-MORA, G., GONZÁLEZ-BARRIENTOS, R., MORALES, J-A., CHAVES-OLARTE, E., GUZMÁN-VERRI, C., BAQUERO-CALVO, E., DE-MIGUEL, M-J., MARÍN, C-M., BLASCO, J-M. et MORENO, E., 2008. Neurobrucellosis in Stranded Dolphins, Costa Rica. *Emerging Infectious Diseases*. 2008. Vol. 14, n° 9, pp. 1430 to 1433.

HIGGINS, R., 2000. Bacteria and fungi of marine mammals: a review. *The Canadian Veterinary Journal*. février 2000. Vol. 41, n° 2, pp. 105 to 116.

HIMWORTH, C.G., HAULENA, M., LAMBOURN, D.M., GAYDOS, J. K., HUGGINS, J., CALAMBOKIDIS, J., FORD, J.K.B., ZAREMBA, K. et RAVERTY, S., 2010. Pathology and epidemiology of phocid herpesvirus-1 in wild and rehabilitating harbor seals (*Phoca vitulina richardsi*) in the northeastern Pacific. *Journal of Wildlife Diseases*. juillet 2010. Vol. 46, n° 3, pp. 1046 to 1051.

HINSHAW, V.S., BEAN, W.J., GERACI, J., FIORELLI, P., EARLY, G. et WEBSTER, R.G., 1986. Characterization of two influenza A viruses from a pilot whale. *Journal of Virology*. mai 1986. Vol. 58, n° 2, pp. 655 to 656.

HIRVELÄ-KOSKI, V., NYLUND, M., SKRZYPCZAK, T., HEIKKINEN, P., KAUHALA, K., JAY, M. et ISOMURSU, M., 2017. Isolation of *Brucella pinnipedialis* from Grey Seals (*Halichoerus grypus*) in the Baltic Sea. *Journal of Wildlife Diseases*. 2017. Vol. 53, n° 4, pp. 850 to 853.

HOERNER, Q., 2019. Échouages des Cétacés: tout savoir! *Ambassades des Océans*. 2019.

HOFFMAN, V., NOLAN, T.J. et SCHOELKOPF, R., 2004. First Report of the Giant Kidney Worm (Dioctophyme renale) in a Harbor Seal (*Phoca vitulina*). *Journal of Parasitology*. juillet 2004.

HOWARD, E.B., 1983. *Pathobiology of Marine Mammal Diseases Volume II*. First edition. CRC Press, Boca Raton, FL.

- HUE, C.A.L., 1998. *Conduite à tenir par le vétérinaire lors de l'échouage d'un mammifère marin*. Thèse. Ecole Nationale Vétérinaire d'Alfort.
- HUGGENBERGER, S., OELSCHLÄGER, H.A. et COZZI, B., 2018. *Atlas of the Anatomy of Dolphins and Whales*. Academic Press.
- HUSSEIN, I.T.M., KRAMMER, F., MA, E., ESTRIN, M., VISWANATHAN, K., STEBBINS, N.W., QUINLAN, D.S., SASISEKHARAN, R. et RUNSTADLER, J., 2016. New England harbor seal H3N8 influenza virus retains avian-like receptor specificity. *Scientific Reports*. 18 février 2016. Vol. 6.
- INOSHIMA, Y., MURAKAMI, T., ISHIGURO, N., HASEGAWA, K. et KASAMATSU, M., 2013. An outbreak of lethal adenovirus infection among different otariid species. *Veterinary Microbiology*. 30 août 2013. Vol. 165, n° 3-4, pp. 455 to 459.
- IVERSON, S.J., 2009. Blubber. In : *Encyclopedia of Marine Mammals*. Second edition, Elsevier Science Publishing Co Inc. San Diego, United States : Perrin W.F., Wursig B. et Thewissen J.G.M.
- JAHANS, K.L., FOSTER, G. et BROUGHTON, E.S., 1997. The characterisation of Brucella strains isolated from marine mammals. *Veterinary Microbiology*. 16 octobre 1997. Vol. 57, n° 4, pp. 373 to 382.
- JASMIN, A.M., POWELL, C.P. et BAUCOM, J.N., 1972. Actinomycotic mycetoma in the bottlenose dolphin (*Tursiops truncatus*) due to *Norcardia paraguayensis*. *Veterinary medicine, small animal clinician: VM, SAC*. mai 1972. Vol. 67, n° 5, pp. 542 to 543.
- JAUNIAUX, T., BOSERET, G., DESMECHT, M., HAELTERS, J., MANTECA, C., TAVERNIER, J., VAN GOMPEL, J. et COIGNOUL, F., 2001. Morbillivirus in common seals stranded on the coasts of Belgium and northern France during summer 1998. *The Veterinary Record*. 12 mai 2001. Vol. 148, n° 19, pp. 587 to 591.
- JAUNIAUX, T., BRENEZ, C., HAELTERS, J., KISZKA, J. et LASTAVEL, A., 2006. Evolution des échouages et des causes de mortalité des mammifères marins dans le nord de la France (1995-2005). *Actes du VIIIe séminaire du RNE*. 2006.
- JAUNIAUX, T., CHARLIER, G., DESMECHT, M., HAELTERS, J., JACQUES, T., LOSSON, B., VAN GOMPEL, J., TAVERNIER, J. et COIGNOUL, F., 2000. Pathological Findings in Two Fin Whales (*Balaenoptera physalus*) with Evidence of Morbillivirus Infection. *Journal of Comparative Pathology*. 1 août 2000. Vol. 123, n° 2, pp. 198 to 201.
- JAUNIAUX, T., PETITJEAN, D., BRENEZ, C., BORRENS, M., BROSENS, L., HAELTERS, J., TAVERNIER, T. et COIGNOUL, F., 2002. Post-mortem Findings and Causes of Death of Harbour Porpoises (*Phocoena phocoena*) Stranded from 1990 to 2000 along the Coastlines of Belgium and Northern France. *Journal of Comparative Pathology*. 1 mai 2002. Vol. 126, n° 4, pp. 243 to 253.
- JAUNIAUX, T., 2002. *Causes de mortalité des mammifères marins sur les côtes continentales de la baie sud de la Mer du Nord*. Belgique : Université de Liège.

JAUNIAUX, T.P., BRENEZ, C., FRETIN, D., GODFROID, J., HAELTERS, J., JACQUES, T., KERCKHOF, F., MAST, J., SARLET, M. et COIGNOUL, F.L., 2010. *Brucella ceti* Infection in Harbor Porpoise (*Phocoena phocoena*). *Emerging Infectious Diseases*. 2010. Vol. 16, n° 12, pp. 1966 to 1968.

JEPSON, P.D., BAKER, J.R., KUIKEN, T., SIMPSON, V.R., KENNEDY, S. et BENNETT, P.M., 2000. Pulmonary pathology of harbour porpoises (*Phocoena phocoena*) stranded in England and Wales between 1990 and 1996. *The Veterinary Record*. 17 juin 2000. Vol. 146, n° 25, pp. 721 to 728.

JEPSON, P.D. et BAKER, J.R., 1998. Bottlenosed dolphins (*Tursiops truncatus*) as a possible cause of acute traumatic injuries in porpoises (*Phocoena phocoena*). *The Veterinary record*. 1998. Vol. 143, n° 22, pp. 614 to 615.

JEPSON, P.D., DEAVILLE, R., PATTERSON, I.A., POCKNELL, A.M., ROSS, H.M., BAKER, J.R., HOWIE, F.E., REID, R.J., COLLOFF, A. et CUNNINGHAM, A.A., 2005. Acute and chronic gas bubble lesions in cetaceans stranded in the United Kingdom. *Veterinary Pathology*. mai 2005. Vol. 42, n° 3, pp. 291 to 305.

JURCZYNSKI, K., LYASHCHENKO, K.P., SCHARPEGGE, J., FLUEGGER, M., LACAVE, G. et MOSER, I., 2012. Use of Multiple Diagnostic Tests to Detect *Mycobacterium pinnipedii* Infections in a Large Group of South American Sea Lions (*Otaria flavescens*). *Aquatic Mammals*. 1 mars 2012. Vol. 38, n° 1, pp. 43 to 55.

KASTELEIN, R.A., AU, W.W.L. et DE HAAN, D., 2000. Detection distances of bottom-set gillnets by harbour porpoises (*Phocoena phocoena*) and bottlenose dolphins (*Tursiops truncatus*). *Marine Environmental Research*. 1 mai 2000. Vol. 49, n° 4, pp. 359 to 375.

KECK, N., KWIATEK, O., DHERMAIN, F., DUPRAZ, F., BOULET, H., DANES, C., LAPRIE, C., PERRIN, A., GODENIR, J., MICOUT, L. et LIBEAU, G., 2010. Resurgence of Morbillivirus infection in Mediterranean dolphins off the French coast. *Veterinary Record*. 2010. Vol. 166, n° 21, pp. 654 to 655.

KENNEDY, S., KUIKEN, T., JEPSON, P. D., DEAVILLE, R., FORSYTH, M., BARRETT, T., VAN DE BILDT, M.W., OSTERHAUS, A.D., EYBATOV, T., DUCK, C., KYDYRMANOV, A., MITROFANOV, I. et WILSON, S., 2000. Mass die-Off of Caspian seals caused by canine distemper virus. *Emerging Infectious Diseases*. 2000. Vol. 6, n° 6, pp. 637 to 639.

KENNEDY, S., LINDSTEDT, I.J., MCALISKEY, M.M., MCCONNELL, S.A. et MCCULLOUGH, S.J., 1992. Herpesviral Encephalitis in a Harbor Porpoise (*Phocoena phocoena*). *Journal of Zoo and Wildlife Medicine*. 1992. Vol. 23, n° 3, pp. 374 to 379.

KENNEDY-STOSKOPF, S., 2001. Viral Diseases. In : *CRC Handbook of Marine Mammal Medicine: Health, Disease, and Rehabilitation*. Second edition, CRC Press, Boca Raton, FL. Gulland F.M.D. et Dierauf L.A. pp. 285 to 307.

KETTEN, D.R., LIEN, J. et TODD, S., 1993. Blast injury in humpback whale ears: evidence and implications. *Journal of the Acoustical Society of America*. 1993. Vol. 94, pp. 1849 to 1850.

KETTEN, D.R., 1995. Estimates of blast injury and acoustic trauma zones for marine mammals from underwater explosions. In : . Sensory systems of aquatic mammals. pp. 391 to 408. ISBN 978-90-72743-05-3.

KING, J.E., 2010. Comparative anatomy of the major blood vessels of the sealions *Neophoca* and *Phocarcos*; with comments on the differences between the otariid and phocid vascular systems. *Journal of Zoology*. 6 mai 2010. Vol. 181, pp. 69 to 94.

KING, J.M., ROTH-JOHNSON, L., DODD, D.C. et NEWSOM, M.E., 2013. *The necropsy book, a guide for veterinary students, residents, clinicians, pathologists, and biological researchers*. College of Veterinary Medicine, Cornell University, Ithaca, New York : Charles Louis David DVM Foundation.

KIRKWOOD, J.K., BENNETT, P.M., JEPSON, KUIKEN, T., SIMPSON, V.R. et BAKER, J.R., 1997. Entanglement in fishing gear and other causes of death in cetaceans stranded on the coasts of England and Wales. *Veterinary Record*. 26 juillet 1997. Vol. 141, n° 4, pp. 94 to 98.

KNIERIEM, A. et GARCÍA HARTMANN, M., 2001. Comparative histopathology of lungs from by-caught Atlantic white-sided dolphins (*Leucopleurus acutus*). *Aquatic Mammals*. 1 janvier 2001. Vol. 27, pp. 73 to 81.

KOMPANJE, E.O.J., 2005. A case of symmetrical conjoined twins in a bottlenose dolphin *Tursiops truncatus* (Mammalia, Cetacea). *Deinsea, Natuurhistorisch Museum Rotterdam*. 29 décembre 2005.

KOUT, M., 2017. *Thromboses*. 2017. Ency Education, Anatomie pathologique.

KREUDER, C., MILLER, M.A., JESSUP, D.A., LOWENSTINE, L.J., HARRIS, M.D., AMES, J.A., CARPENTER, T.E., CONRAD, P.A. et MAZET, J.A., 2003. Patterns of mortality in southern sea otters (*Enhydra lutris nereis*) from 1998-2001. *Journal of Wildlife Diseases*. juillet 2003. Vol. 39, n° 3, pp. 495 to 509.

KUIKEN, T., O'LEARY, M., BAKER, J. et KIRKWOOD, J., 1996. Pathology of harbour porpoises (*Phocoena phocoena*) from the coast of England, suspected of by-catch. In : *Diagnosis of By-catch in cetaceans*. Proceedings of the Second European Cetacean Society Workshop on cetacean pathology. Montpellier, France, 2 March 1994 : Kuiken T. pp. 31 to 34.

KUIKEN, T., SIMPSON, V.R., ALLCHIN, C.R., BENNETT, P.M., CODD, G.A., HARRIS, E.A., HOWES, G.J., KENNEDY, S., KIRKWOOD, J.K. et LAW, R.J., 1994. Mass mortality of common dolphins (*Delphinus delphis*) in south west England due to incidental capture in fishing gear. *The Veterinary Record*. 22 janvier 1994. Vol. 134, n° 4, pp. 81 to 89.

KUIKEN, T., 1996a. Review of the criteria for the diagnosis of by-catch in cetaceans. In : *Diagnosis of By-catch in cetaceans*. Proceedings of the Second European Cetacean Society Workshop on cetacean pathology. Montpellier, France, 2 March 1994 : Kuiken T. pp. 38 to 43.

KUIKEN, T., 1996b. *Diagnosis of by-catch in cetaceans: proceedings of the second European Cetacean Society Workshop on Cetacean Pathology, Montpellier, France, 2 March 1994*. European Cetacean Society.

KUNZ, S., SCHWARZ, M., SCHILLING, B., PÄPKE, O., LEHMLER, H-J, ROBERTSON, L.W., SCHRENK, D. et SCHMITZ, H-J, 2006. Tumor promoting potency of PCBs 28 and 101 in rat liver. *Toxicology Letters*. 1 juillet 2006. Vol. 164, n° 2, pp. 133 to 143.

LA BIBLE, en français courant, Esaïe 27: 1. Victoire sur le dragon des mers. In : *La Bible*. Nouvelle édition révisée 1997. Alliance biblique universelle. pp. 886.

LA BIBLE, en français courant, Jonas 2:1. La prière de Jonas. In : *La Bible*. Nouvelle édition révisée 1997. pp. 1154.

LAMBERTSEN, R.H., 1986. Disease of the Common Fin Whale (*Balaenoptera physalus*): Crassicaudiosis of the Urinary System. *Journal of Mammalogy*. 15 mai 1986. Vol. 67, n° 2, pp. 353 to 366.

LAMBOURN, D.M., GARNER, M., EWALT, D., RAVERTY, S., SIDOR, Inga, JEFFRIES, S.J., RHYAN, J. et GAYDOS, J.K., 2013. *Brucella pinnipedialis* infections in Pacific harbor seals (*Phoca vitulina richardsi*) from Washington State, USA. *Journal of Wildlife Diseases*. octobre 2013. Vol. 49, n° 4, pp. 802 to 815.

LAWSON, P.A., FALSEN, E., FOSTER, G., ERIKSSON, E., WEISS, N. et COLLINS, M.D., 2001. *Arcanobacterium pluranimalium* sp. nov., isolated from porpoise and deer. *International Journal of Systematic and Evolutionary Microbiology*. janvier 2001. Vol. 51, n° 1, pp. 55 to 59.

LE BOEUF, B.J., COSKER, J.E. et HEWITT, J., 1987. Crater wounds on Northern elephant seals : The cookiecutter shark strikes again. *Fishery Bulletin*. 1987.

LEHANE, L. et RAWLIN, G.T., 2000. Topically acquired bacterial zoonoses from fish: a review. *The Medical Journal of Australia*. septembre 2000. Vol. 173, n° 5, pp. 256 to 259.

LEHNERT, K., RAGA, J.A. et SIEBERT, U., 2007. Parasites in harbour seals (*Phoca vitulina*) from the German Wadden Sea between two Phocine Distemper Virus epidemics. *Helgoland Marine Research*. 1 décembre 2007. Vol. 61, n° 4, pp. 239 to 245.

LEMAÎTRE, F., 2007. *L'apnée : De la théorie à la pratique*. Mont-Saint-Aignan : Publications de l'Université de Rouen et du Havre. ISBN 978-2-87775-424-8.

LEMPEREUR, L., DELOBELLE, M., DOOM, M., HAELTERS, J., LEVY, E., LOSSON, B. et JAUNIAUX, T., 2017. *Crassicauda boopis* in a fin whale (*Balaenoptera physalus*) ship-struck in the eastern North Atlantic Ocean. *Parasitology Open*. 2017. Vol. 3.

LENFANT, C., JOHANSEN, K. et TORRANCE, J.D., 1970. Gas transport and oxygen storage capacity in some pinnipeds and the sea otter. *Respiration Physiology*. 1 mai 1970. Vol. 9, n° 2, pp. 277 to 286.

LEUNG, T., 2019. Parasite of the Day: *Halarachne halichoeri*. *Parasite of the Day*. 16 juillet 2019.

LIPSCOMB, T.P., SCHULMAN, F.Y., MOFFETT, D. et KENNEDY, S., 1994. Morbilliviral disease in Atlantic bottlenose dolphins (*Tursiops truncatus*) from the

- 1987-1988 epizootic. *Journal of Wildlife Diseases*. 1994. Vol. 30, n° 4, pp. 567 to 571.
- LIPSCOMB, T.P., 1996. Pathologic findings in dolphins known to have died from underwater entrapment. In : *Diagnosis of By-catch in cetaceans*. Proceedings of the Second European Cetacean Society Workshop on cetacean pathology. Montpellier, France, 2 March 1994 : Kuiken T. pp. 1 to 3.
- LIWANAG, H.E.M., BERTA, A., COSTA, D.P., BUDGE, S.M. et WILLIAMS, T.M., 2012. Morphological and thermal properties of mammalian insulation: the evolutionary transition to blubber in pinnipeds. *Biological Journal of the Linnean Society*. 2012. Vol. 107, n° 4, pp. 774 to 787.
- LOMBARDINI, E., HAETRAKUL, T., KUIT, S.H. et CHANSUE, N., 2019. Gastric *Braunina cordiformis* and a review of helminth parasitism in the finless porpoise (*Neophocaena phocaenoides*). *Brazilian Journal of Veterinary Pathology*. 30 mars 2019. Vol. 12, pp. 24-26.
- MAAMAR, K., 2012. *Etude des parasites trouvés chez les cétacés échoués sur la côte oranaise*. Université d'Oran.
- MACÉ, M., 2016. Eléments d'anatomie et de physiologie des cétacés. Adaptation à la vie aquatique. *CNRS, INSERM U563*. 2016. pp. 71.
- MARTINEAU, D., DE GUISE, S., FOURNIER, M., SHUGART, L., GIRARD, C., LAGACÉ, A. et BÉLAND, P., 1994. Pathology and toxicology of beluga whales from the St. Lawrence Estuary, Quebec, Canada. Past, present and future. *Science of The Total Environment*. 16 septembre 1994. Vol. 154, n° 2, pp. 201 to 215.
- MCFEE, W., ROOT, H., FRIEDMAN, R. et ZOLMAN, E., 1997. A stingray spine in the scapula of a bottlenose dolphin. *Journal of Wildlife Diseases*. octobre 1997. Vol. 33, n° 4, pp. 921 to 924.
- MCKNIGHT, C.A., REYNOLDS, T., HAULENA, M., DELAHUNTA, A. et GULLAND, F.M.D., 2005. Congenital Hemicerebral Anomaly in a Stranded Pacific Harbor Seal (*Phoca vitulina richardsi*). *Journal of wildlife diseases*. 1 août 2005. Vol. 41, pp. 654 to 658.
- MCNEIL, M.M. et BROWN, J.M., 1994. The medically important aerobic actinomycetes: epidemiology and microbiology. *Clinical Microbiology Reviews*. juillet 1994. Vol. 7, n° 3, pp. 357 to 417.
- MEASURES, L.N., 2001. Lungworms of Marine Mammals. In : *Parasitic Diseases of Wild Mammals*. John Wiley & Sons, Ltd. pp. 279 to 300. ISBN 978-0-470-37700-0.
- MEASURES, L.N., 2018. Helminths and Parasitic Arthropods. In : *CRC Handbook of Marine Mammal Medicine*. Third edition, CRC Press, Boca Raton, FL. Gulland F.M.D., Whitman K.L. et Dierauf L.A. Chapter 21.
- MELVILLE, H., 1851a. Cétologie. In : *Moby-Dick ou le Cachalot*. Gallimard. Jaworski P. pp. 289.
- MELVILLE, H., 1851b. Cétologie. In : *Moby-Dick ou le Cachalot*. Gallimard. Jaworski P. pp. 292.

- MICOZZI, M.S., 1986. Experimental study of postmortem change under field conditions: effects of freezing, thawing, and mechanical injury. *Journal of Forensic Sciences*. juillet 1986. Vol. 31, n° 3, pp. 953 to 961.
- MIHINDUKULASURIYA, K.A., WU, G., ST LEGER, J., NORDHAUSEN, R.W. et WANG, D., 2008. Identification of a novel coronavirus from a beluga whale by using a panviral microarray. *Journal of Virology*. mai 2008. Vol. 82, n° 10, pp. 5084 to 5088.
- MILLER, E.H., PONCE DE LEÓN, A. et DELONG, R.L., 1996. Violent Interspecific Sexual Behavior by Male Sea Lions (otariidae): Evolutionary and Phylogenetic Implications. *Marine Mammal Science*. 1996. Vol. 12, n° 3, pp. 468 to 476.
- MILLER, M., SHAPIRO, K., MURRAY, M.J., HAULENA, M. et RAVERTY, S., 2018. Protozoan Parasites of Marine Mammals. In : *CRC Handbook of Marine Mammal Medicine*. Third edition, CRC Press, Boca Raton, FL. Gulland F.M.D., Whitman K.L. et Dierauf L.A. Chapter 20.
- MILLER, W.G., ADAMS, L.G., FICHT, T.A., CHEVILLE, N.F., PAYEUR, J.P., HARLEY, D.R., HOUSE, C. et RIDGWAY, S.H., 1999. Brucella-induced abortions and infection in bottlenose dolphins (*Tursiops truncatus*). *Journal of Zoo and Wildlife Medicine: Official Publication of the American Association of Zoo Veterinarians*. mars 1999. Vol. 30, n° 1, pp. 100 to 110.
- MONTIE, E.W., GARVIN, S.R., FAIR, P.A., BOSSART, G.D., MITCHUM, G.B., MCFEE, W.E., SPEAKMAN, T., STARCZAK, V.R. et HAHN, M.E., 2008. Blubber morphology in wild bottlenose dolphins (*Tursiops truncatus*) from the Southeastern United States: influence of geographic location, age class, and reproductive state. *Journal of Morphology*. avril 2008. Vol. 269, n° 4, pp. 496 to 511.
- MOORE, K.T. et BARCO, S.G., 2013. *Handbook for recognizing, evaluating, and documenting human interaction in stranded cetaceans and pinnipeds*. 2013. NOAA Technical Memorandum NMFS.
- MORICK, D., KIK, M., DE BEER, J., VAN DER ZANDEN, A.GM. et HOUWERS, D.J., 2008. Isolation of Mycobacterium mageritense from the lung of a harbor porpoise (*Phocoena phocoena*) with severe granulomatous lesions. *Journal of Wildlife Diseases*. octobre 2008. Vol. 44, n° 4, pp. 999 to 1001.
- MUNSON, L., CALZADA, N., KENNEDY, S. et SORENSEN, T.B., 1998. Luteinized ovarian cysts in Mediterranean striped dolphins. *Journal of Wildlife Diseases*. juillet 1998. Vol. 34, n° 3, pp. 656 to 660.
- MUNSON, L., 2013. *Necropsy of Wild Animals*. School of Veterinary Medicine, University of California, Davis : Wildlife Health Center.
- MURRAY, D.D., 2001. Parasitic Diseases. In : *CRC Handbook of Marine Mammal Medicine*. Second edition, CRC Press, Boca Raton, FL. Dierauf L.A. and Gulland F.M.D. Chapter 18.
- NAKAMINE, H., NAGATA, S., YONEZAWA, M. et TANAKA, Y., 1992. The whale (Odontoceti) spleen: a type of primitive mammalian spleen. *Kaibogaku Zasshi. Journal of Anatomy*. avril 1992. Vol. 67, n° 2, pp. 69 to 82.

- NDEW SECK, R.M., 2009. *Contribution à l'étude des échouages des cétacés sur les côtes sénégalaises*. Thèse vétérinaire. Université Cheikh Anta Diop de Dakar.
- NERINI, M.K., 1984. A Review of Gray Whale Feeding Ecology. In : *The Gray Whale Eschrichtius robustus*. Orlando : Jones M.L., Swartz S.L. et Leatherwood S. 1984. pp. 423 to 450. Academic Press.
- NIELSEN, O., STEWART, R., NIELSEN, K., MEASURES, L. et DUIGNAN, P., 2001. Serologic survey of Brucella spp. antibodies in some marine mammals of North America. *Journal of wildlife diseases*. 1 février 2001. Vol. 37, pp. 89 to 100.
- NISHIWAKI, M., 1953. Hermaphroditism. in a 'Dolphin-(Prodelphinus caeruleo-albus). *Scientific Reports of the Whales Research Institute*. 1953. pp. 4.
- NOLLENS, H.H., WELLEHAN, J.F.X., ARCHER, L., LOWENSTINE, L.J. et GULLAND, F.M.D., 2010. Detection of a respiratory coronavirus from tissues archived during a pneumonia epizootic in free-ranging Pacific harbor seals *Phoca vitulina richardsii*. *Diseases of Aquatic Organisms*. 11 juin 2010. Vol. 90, n° 2, pp. 113 to 120.
- NOLLENS, H.H., WELLEHAN, J.F.X., SALIKI, J.T., CASELTINE, S.L., JENSEN, E.D., VAN BONN, W. et VENN-WATSON, S., 2008. Characterization of a parainfluenza virus isolated from a bottlenose dolphin (*Tursiops truncatus*). *Veterinary Microbiology*. 30 avril 2008. Vol. 128, n° 3-4, pp. 231 to 242.
- NOREN, S.R. et WILLIAMS, T.M., 2000. Body size and skeletal muscle myoglobin of cetaceans: adaptations for maximizing dive duration. *Comparative Biochemistry and Physiology. Part A, Molecular & Integrative Physiology*. juin 2000. Vol. 126, n° 2, pp. 181 to 191.
- NYMO, I.H., SEPPOLA, M., DAHOUK, S.A., BAKKEMO, K.R., BAGÜÉS, M.P.J., GODFROID, J. et LARSEN, A.K., 2016. Experimental Challenge of Atlantic Cod (*Gadus morhua*) with a Brucella pinnipedialis Strain from Hooded Seal (*Cystophora cristata*). *PLOS ONE*. 14 juillet 2016. Vol. 11, n° 7.
- NYMO, I.H., TRYLAND, M. et GODFROID, J., 2011. A review of Brucella infection in marine mammals, with special emphasis on Brucella pinnipedialis in the hooded seal (*Cystophora cristata*). *Veterinary Research*. 5 août 2011. Vol. 42, pp. 93.
- OBENDORF, D.L. et PRESIDENTE, P.J., 1978. Foreign body perforation of the esophagus initiating traumatic pericarditis in an Australian fur seal. *Journal of Wildlife Diseases*. octobre 1978. Vol. 14, n° 4, pp. 451 to 454.
- OHISHI, K., ZENITANI, R., BANDO, T., GOTO, Y., UCHIDA, K., MARUYAMA, T., YAMAMOTO, S., MIYAZAKI, N. et FUJISE, Y., 2003. Pathological and serological evidence of Brucella-infection in baleen whales (Mysticeti) in the western North Pacific. *Comparative Immunology, Microbiology and Infectious Diseases*. mars 2003. Vol. 26, n° 2, pp. 125 to 136.
- OHSUMI, S., 1965. A dolphin (*Stenella caeruleoalba*) with protuded rudimentary hind limbs. *Scientific Reports of the Whales Research Institute*. 1965.

OLSEN, M.A., NILSSEN, K.T. et MATHIESEN, S.D., 1996. Gross anatomy of the gastrointestinal system of harp seals (*Phoca groenlandica*). *Journal of Zoology*. 1996. Vol. 238, n° 3, pp. 581 to 589.

OSTERHAUS, A.D., RIMMELZWAAN, G.F., MARTINA, B.E., BESTEBROER, T.M. et FOUCHIER, R.A., 2000. Influenza B virus in seals. *Science (New York, N.Y.)*. 12 mai 2000. Vol. 288, n° 5468, pp. 1051 to 1053.

PABST, D.A., ROMMEL, S.A. et MCLELLAN, W.A., 2013. The Functional Morphology of Marine Mammals. In : *Biology of Marine Mammals*. Reynolds J.E. III and Rommel S.A. : Smithsonian Institution.

PETRIELLO, M.C., HOFFMAN, J.B., VSEVOLOZHSKAYA, O., MORRIS, A.J. et HENNIG, B., 2018. Dioxin-like PCB 126 increases intestinal inflammation and disrupts gut microbiota and metabolic homeostasis. *Environmental Pollution*. 1 novembre 2018. Vol. 242, pp. 1022 to 1032.

PIERCE, G.J., SANTOS, M.B., MURPHY, S., LEARMONTH, J.A., ZUUR, A.F., ROGAN, E., BUSTAMANTE, P., CAURANT, F., LAHAYE, V., RIDOUX, V., ZEGERS, B.N., METS, A., ADDINK, M., SMEENK, C., JAUNIAUX, T., LAW, R.J., DABIN, W., LÓPEZ, A., ALONSO FARRÉ, J.M., GONZÁLEZ, A.F., GUERRA, A., GARCÍA-HARTMANN, M., REID, R.J., MOFFAT, C.F., LOCKYER, C. et BOON, J.P., 2008. Bioaccumulation of persistent organic pollutants in female common dolphins (*Delphinus delphis*) and harbour porpoises (*Phocoena phocoena*) from western European seas: geographical trends, causal factors and effects on reproduction and mortality. *Environmental Pollution (Barking, Essex: 1987)*. mai 2008. Vol. 153, n° 2, pp. 401 to 415.

PISCITELLI, M.A., MCLELLAN, W.A., ROMMEL, S.A., BLUM, J.E., BARCO, S.G. et PABST, D.A., 2010. Lung size and thoracic morphology in shallow- and deep-diving cetaceans. *Journal of Morphology*. 2010. Vol. 271, n° 6, pp. 654 to 673.

PISCITELLI, M.A., RAVERTY, S.A., LILLIE, M.A. et SHADWICK, R.E., 2013. A review of cetacean lung morphology and mechanics. *Journal of Morphology*. décembre 2013. Vol. 274, n° 12, pp. 1425 to 1440.

PIVORUNAS, A., 1979. The Feeding Mechanisms of Baleen Whales. *American Scientist*. 1 juillet 1979. Vol. 67, pp. 432 to 440.

PLÖN, S., DE WET, M., LANE, E., WOHLSEIN, P., SIEBERT, U. et THOMPSON, P., 2015. A Standardized Necropsy Protocol for Health Investigations of Small Cetaceans in Southern Africa. *African Journal of Wildlife Research*. 1 octobre 2015. Vol. 45, pp. 332 to 341.

POWELL, J.W.B., ARCHIBALD, R.T., CROSS, C.A., ROTSTEIN, D.S., SOOP, V.M. et MCFEE, W.E., 2009. Multiple congenital cardiac abnormalities in an Atlantic bottlenose dolphin (*Tursiops truncatus*). *Journal of Wildlife Diseases*. juillet 2009. Vol. 45, n° 3, pp. 839 to 842.

PUGLIARES, K.R., BOGOMOLNI, A., TOUHEY, K.M., HERZIG, S.M., HARRY, C.T. et MOORE, M.J., 2007. *Marine mammal necropsy: an introductory guide for stranding responders and field biologists*. Woods Hole, MA : Woods Hole Oceanographic Institution.

RAMOS, C.P., FOSTER, G. et COLLINS, M.D., 1997. Phylogenetic analysis of the genus *Actinomyces* based on 16S rRNA gene sequences: description of *Arcanobacterium phocae* sp. nov., *Arcanobacterium bernardiae* comb. nov., and *Arcanobacterium pyogenes* comb. nov. *International Journal of Systematic Bacteriology*. janvier 1997. Vol. 47, n° 1, pp. 46 to 53.

RANKIN, J. J., 1961. The bursa ovarica of the beaked whale, *Mesoplodon gervaisi* deslongchamps. *The Anatomical Record*. 1961. Vol. 139, n° 3, pp. 379 to 385.

RAVERTY, S., DUIGNAN, P.J., JEPSON, P.D. et MORELL, M., 2018. Marine mammal gross necropsy. In : *CRC Handbook of Marine Mammal Medicine*. Third edition, CRC Press, Boca Raton, FL. Gulland F.M.D., Whitman K.L. et Dierauf L.A. pp. 256.

RAYMOND LETRON, I., DVM, DES APV, pHD, HDR, 2016. Technique de description des observations macroscopiques et de formulation d'un diagnostic lésionnel. Cours d'anatomie pathologique de l'Ecole Nationale Vétérinaire de Toulouse. 2016.

READ, A.J. et MURRAY, K.T., 2000. *Gross evidence of human-induced mortality in small cetaceans*. juillet 2000. NOAA Technical Memorandum.

REDDY, M.L., REIF, J.S., BACHAND, A. et RIDGWAY, S.H., 2001. Opportunities for using Navy marine mammals to explore associations between organochlorine contaminants and unfavorable effects on reproduction. *The Science of the Total Environment*. 2 juillet 2001. Vol. 274, n° 1-3, pp. 171 to 182.

REIDENBERG, J.S., 2007. Anatomical adaptations of aquatic mammals. *Anatomical Record, Hoboken, N.J.* juin 2007. Vol. 290, n° 6, pp. 507 to 513.

RÉPUBLIQUE FRANÇAISE, Ministre de l'environnement, de l'énergie et de la mer, chargée des relations internationales sur le climat, 2017. *Note du 27 Avril 2017 relative au signalement des mammifères marins échoués ou à la dérive, morts ou en détresse, pour leur exploitation scientifique*. 27 avril 2017. NOR : DEVL1709454N

RICHARDSON, K. C. et GALES, N. J., 1987. Functional-Morphology of the Alimentary-Tract of the Australian Sea Lion, *Neophoca Cinerea*. *Australian Journal of Zoology*. 1987. Vol. 35, n° 3, pp. 219 to 226.

RIDGWAY, S. H., MCCORMICK, J. G. et WEVER, E. G., 1974. Surgical approach to the dolphin's ear. *The Journal of Experimental Zoology*. juin 1974. Vol. 188, n° 3, pp. 265 to 276.

RIDGWAY, S.H. et HOWARD, R., 1979. Dolphin lung collapse and intramuscular circulation during free diving: evidence from nitrogen washout. *Science (New York, N.Y.)*. 7 décembre 1979. Vol. 206, n° 4423, pp. 1182 to 1183.

RIDGWAY, S.H. (éd.), 1972. *Mammals of the Sea - Biology and Medicine*. 1st Edition. Springfield, Ill : Charles C.T. ISBN 978-0-398-02389-8.

RIVERA, R., ROBLES-SIKISAKA, R., HOFFMAN, E.M., STACY, B.A., JENSEN, E.D., NOLLENS, H.H. et WELLEHAN, J.F.X., 2012. Characterization of a novel papillomavirus species (ZcPV1) from two California sea lions (*Zalophus*

californianus). *Veterinary Microbiology*. 23 mars 2012. Vol. 155, n° 2-4, pp. 257 to 266.

ROBLES-SIKISAKA, R., RIVERA, R., NOLLENS, H.H., ST LEGER, J., DURDEN, W.N., STOLEN, M., BURCHELL, J. et WELLEHAN, J.F.X., 2012. Evidence of recombination and positive selection in cetacean papillomaviruses. *Virology*. 5 juin 2012. Vol. 427, n° 2, pp. 189 to 197.

ROBSON, F.D., 1984. *Strandings: ways to save whales: a humane conservationist's guide*. London ; Sydney : Angus & Robertson. ISBN 978-0-207-14883-5.

ROE, W.D., GARTRELL, B.D. et HUNTER, S.A., 2012. Freezing and thawing of pinniped carcasses results in artefacts that resemble traumatic lesions. *Veterinary Journal (London, England: 1997)*. décembre 2012. Vol. 194, n° 3, pp. 326 to 331.

ROMANO, T. A., FELTEN, S. Y., OLSCHOWKA, J. A. et FELTEN, D. L., 1993. A microscopic investigation of the lymphoid organs of the beluga, *Delphinapterus leucas*. *Journal of Morphology*. mars 1993. Vol. 215, n° 3, pp. 261 to 287.

ROMMEL, S. A., PABST, D. A., MCLELLAN, W. A., MEAD, J. G. et POTTER, C. W., 1992. Anatomical evidence for a countercurrent heat exchanger associated with dolphin testes. *The Anatomical Record*. janvier 1992. Vol. 232, n° 1, pp. 150 to 156.

ROMMEL, S.A., COSTIDIS, A.M. et LOWENSTINE, L.J., 2018a. Gross and microscopic anatomy. In : *CRC Handbook of Marine Mammal Medicine*. Third edition, CRC Press, Boca Raton, FL. Gulland F.M.D., Whitman K.L. et Dierauf L.A. pp. 113.

ROMMEL, S.A., COSTIDIS, A.M. et LOWENSTINE, L.J., 2018b. Gross and microscopic anatomy. In : *CRC Handbook of Marine Mammal Medicine*. Third edition, CRC Press, Boca Raton, FL. Gulland F.M.D., Whitman K.L. et Dierauf L.A. pp. 114.

ROMMEL, S.A., COSTIDIS, A.M. et LOWENSTINE, L.J., 2018c. Gross and microscopic anatomy. In : *CRC Handbook of Marine Mammal Medicine*. Third edition, CRC Press, Boca Raton, FL. Gulland F.M.D., Whitman K.L. et Dierauf L.A. pp. 116.

ROMMEL, S.A., COSTIDIS, A.M. et LOWENSTINE, L.J., 2018d. Gross and microscopic anatomy. In : *CRC Handbook of Marine Mammal Medicine*. Third edition, CRC Press, Boca Raton, FL. Gulland F.M.D., Whitman K.L. et Dierauf L.A. pp. 119.

ROMMEL, S.A., EARLY, G.A., MATASSA, K.A., PABST, D.A. et MCLELLAN, W.A., 1995. Venous structures associated with thermoregulation of phocid seal reproductive organs. *The Anatomical Record*. novembre 1995. Vol. 243, n° 3, pp. 390 to 402.

ROMMEL, S.A. et LOWENSTINE, L.J., 2001a. Gross and microscopic anatomy. In : *CRC Handbook of Marine Mammal Medicine*. Second edition, CRC Press, Boca Raton, FL. Dierauf L.A. et Gulland F.M.D. pp. 142.

- ROMMEL, S.A. et LOWENSTINE, L.J., 2001b. Gross and microscopic anatomy. In : *CRC Handbook of Marine Mammal Medicine*. Second edition, CRC Press, Boca Raton, FL. Dierauf L.A. et Gulland F.M.D. pp. 143.
- ROMMEL, S.A. et LOWENSTINE, L.J., 2001c. Gross and microscopic anatomy. In : *CRC Handbook of Marine Mammal Medicine*. Second edition, CRC Press, Boca Raton, FL. Dierauf L.A. et Gulland F.M.D. pp. 146.
- ROMMEL, S.A. et LOWENSTINE, L.J., 2001d. Gross and microscopic anatomy. In : *CRC Handbook of Marine Mammal Medicine*. Second edition, CRC Press, Boca Raton, FL. Dierauf L.A. et Gulland F.M.D. pp. 145.
- ROMMEL, S.A. et LOWENSTINE, L.J., 2001e. Gross and microscopic anatomy. In : *CRC Handbook of Marine Mammal Medicine*. Second edition, CRC Press, Boca Raton, FL. Dierauf L.A. et Gulland F.M.D. pp. 147.
- ROMMEL, S.A. et LOWENSTINE, L.J., 2001f. Gross and microscopic anatomy. In : *CRC Handbook of Marine Mammal Medicine*. Second edition, CRC Press, Boca Raton, FL. Dierauf L.A. et Gulland F.M.D. pp. 148.
- ROSS, H.M. et WILSON, B., 1996. Violent interactions between bottlenose dolphins and harbour porpoises. *Proceedings of the Royal Society of London. Series B: Biological Sciences*. 22 mars 1996. Vol. 263, n° 1368, pp. 283 to 286.
- ROSS, P., DE SWART, R., ADDISON, R., VAN LOVEREN, H., VOS, J. et OSTERHAUS, A., 1996. Contaminant-induced immunotoxicity in harbour seals: wildlife at risk? *Toxicology*. 16 août 1996. Vol. 112, n° 2, pp. 157 to 169.
- ROSS, P.S., POHAJDAK, B., BOWEN, W.D. et ADDISON, R.F., 1993. Immune function in free-ranging harbor seal (*Phoca vitulina*) mothers and their pups during lactation. *Journal of Wildlife Diseases*. janvier 1993. Vol. 29, n° 1, pp. 21 to 29.
- ROTH, S.J., TISCHER, B.K., KOVACS, K.M., LYDERSEN, C., OSTERRIEDER, N. et TRYLAND, M., 2013. Phocine herpesvirus 1 (PhHV-1) in harbor seals from Svalbard, Norway. *Veterinary Microbiology*. 28 juin 2013. Vol. 164, n° 3-4, pp. 286 to 292.
- ROULAND, J., 2012. *Contribution des activités économiques à la recherche sur les cétacés*. Lyon : VetAgro Sup.
- RUBIO-GUERRI, C., GARCÍA-PÁRRAGA, D., NIETO-PELEGRÍN, E., MELERO, M., ÁLVARO, T., VALLS, M., CRESPO, J.L. et SÁNCHEZ-VIZCAÍNO, J.M., 2015. Novel adenovirus detected in captive bottlenose dolphins (*Tursiops truncatus*) suffering from self-limiting gastroenteritis. *BMC veterinary research*. 7 mars 2015. Vol. 11, pp. 53.
- RUSSO, F., GATTA, C., DE GIROLAMO, P., COZZI, B., GIURISATO, M., LUCINI, C. et VARRICCHIO, E., 2012. Expression and immunohistochemical detection of leptin-like peptide in the gastrointestinal tract of the South American sea lion (*Otaria flavescens*) and the bottlenose dolphin (*Tursiops truncatus*). *Anatomical Record (Hoboken, N.J.: 2007)*. septembre 2012. Vol. 295, n° 9, pp. 1482 to 1493.
- SÁNCHEZ FABILA, G., CONTRERAS VILLANUEVA, M.D. et MORENO COLÍN, R., 2016. Platinación y Descripción Anatómica de Hígado, Bazo, Estómago y Riñones

del Delfín Nariz de Botella (*Tursiops truncatus*). *International Journal of Morphology*. juin 2016. Vol. 34, n° 2, pp. 644-652.

SCHNITZLER, J., SIEBERT, U., JEPSON, P.D., BEINEKE, A.A., JAUNIAUX, T., BOUQUEGNEAU, J.M. et DAS, K., 2008. Harbor porpoise thyroids: histologic investigations and potential interactions with environmental factors. *Journal of wildlife diseases*. 2008. Vol. 44, n° 4, pp. 888 to 901.

SCHUMACHER, U., KLEIN, P., PLÖTZ, J. et WELSCH, U., 1995. Histological, histochemical, and ultrastructural investigations on the gastrointestinal system of Antarctic seals: Weddell seal (*Leptonychotes weddellii*) and crabeater seal (*Lobodon carcinophagus*). *Journal of Morphology*. août 1995. Vol. 225, n° 2, pp. 229 to 249.

SCHUMACHER, U., ZAHLER, S., HORNY, H.P., HEIDEMANN, G., SKIRNISSON, K. et WELSCH, U., 1993. Histological investigations on the thyroid glands of marine mammals (*Phoca vitulina*, *Phocoena phocoena*) and the possible implications of marine pollution. *Journal of Wildlife Diseases*. janvier 1993. Vol. 29, n° 1, pp. 103 to 108.

SEA LIFE BASE, 2019. Kogia breviceps, pygmy sperm whale : fisheries. [en ligne]. 2019. Disponible à l'adresse : <https://www.sealifebase.ca/summary/Kogia-breviceps.html>

SERRANO, L., SIMEONE, C.A., COLEGROVE, K.M., DUIGNAN, P.J., GOLDSTEIN, T. et GULLAND, F.M.D., 2017. Cetacean Morbillivirus in Odontocetes Stranded along the Central California Coast, USA, 2000-15. *Journal of Wildlife Diseases*. 2017. Vol. 53, n° 2, pp. 386 to 392.

SFPEPM, (Société Française pour l'étude et la protection des mammifères), 2011. Liste des mammifères terrestres et marins protégés sur l'ensemble du territoire français et la catégorie Liste Rouge UICN. [en ligne]. 2011. Disponible à l'adresse : https://www.sfepm.org/mammiferes_proteges.htm

SIEBERT, U., JOIRIS, C., HOLSBEEK, L., BENKE, H., FAILING, K., FRESE, K. et PETZINGER, E., 1999. Potential Relation Between Mercury Concentrations and Necropsy Findings in Cetaceans from German Waters of the North and Baltic Seas. *Marine Pollution Bulletin*. avril 1999. Vol. 38, n° 4, pp. 285 to 295.

SIEBERT, U., PRENGER-BERNINGHOFF, E. et WEISS, R., 2009. Regional differences in bacterial flora in harbour porpoises from the North Atlantic: Environmental effects? *Journal of applied microbiology*. 1 janvier 2009. Vol. 106, pp. 329 to 337.

SIEBERT, U., WÜNSCHMANN, A., WEISS, R., FRANK, H., BENKE, H. et FRESE, K., 2001. Post-mortem Findings in Harbour Porpoises (*Phocoena phocoena*) from the German North and Baltic Seas. *Journal of Comparative Pathology*. 1 février 2001. Vol. 124, n° 2, pp. 102 to 114.

SIERRA, E., FERNÁNDEZ, A., ESPINOSA DE LOS MONTEROS, A., DÍAZ-DELGADO, J., BERNALDO DE QUIRÓS, Y., GARCÍA-ÁLVAREZ, N., ARBELO, M. et HERRÁEZ, P., 2015. Comparative histology of muscle in free ranging cetaceans: shallow versus deep diving species. *Scientific Reports*. 30 octobre 2015. Vol. 5, n° 15909.

SILVA, F., GUIMARÃES, J., RODRIGUES, M., VERGARA-PARENTE, J., CARVALHO, V., MEIRELLES, A., STEFANIS, B., SANTOS, S. et MIGLINO, M., 2014. Microscopic study of the thymus of Guiana dolphin and Humpback whale. In : .

SIMPSON, J.G. et GARDNER, M.B., 1972. Comparative microscopic anatomy of selected marine mammals. In : *Mammals of the Sea, Biology and Medicine*. Ridgway S.H., Thomas C.C., Springfield, IL. pp. 298 to 418.

SLIJPER, E.J., 1958. *Organ weights and symmetry problems in porpoises and seals*. 1958. Archives Néerlandaises de Zoologie.

SMEELE, Z.E., BURNS, J.M., VAN DOORSALER, K., FONTENELE, R.S., WAITS, K., STANTON, D., SHERO, M.R., BELTRAN, R.S., KIRKHAM, A.L., BERNGARTT, R., KRABERGER, S. et VARSANI, A., 2018. Diverse papillomaviruses identified in Weddell seals. *The Journal of General Virology*. 2018. Vol. 99, n° 4, pp. 549 to 557.

SMITH, A.W., SKILLING, D.E. et RIDGWAY, S., 1983. Calicivirus-induced vesicular disease in cetaceans and probable interspecies transmission. *Journal of the American Veterinary Medical Association*. 1 décembre 1983. Vol. 183, n° 11, pp. 1223 to 1225.

SMITH, A.W., VEDROS, N.A., AKERS, T.G. et GILMARTIN, W.G., 1978. Hazards of disease transfer from marine mammals to land mammals: review and recent findings. *Journal of the American Veterinary Medical Association*. 1 novembre 1978. Vol. 173, n° 9, pp. 1131 to 1133.

SMODLAKA, H., HENRY, R.W. et REED, R.B., 2009. Macroscopic anatomy of the great vessels and structures associated with the heart of the ringed seal (*Pusa hispida*). *Anatomia, Histologia, Embryologia*. juin 2009. Vol. 38, n° 3, pp. 161 to 168.

SMODLAKA, H., KHAMAS, W., TKALCIC, S., GOLUB, T. et PALMER, L., 2010. Histological assessment of selected blood vessels of the phocid seals (northern elephant and harbour seals). *Anatomia, Histologia, Embryologia*. juin 2010. Vol. 39, n° 3, pp. 178 to 185.

SMODLAKA, H., 2004. Respiratory, Cardiovascular and Abdominal Anatomy of the Ringed Seal (*Phoca hispida*). *Doctoral Dissertations, University of Tennessee, Knoxville*. 1 août 2004.

SMOLAREK BENSON, K.A., MANIRE, C.A., EWING, R.Y., SALIKI, J.T., TOWNSEND, F.I., EHLERS, B. et ROMERO, C.H., 2006. Identification of novel alpha- and gammaherpesviruses from cutaneous and mucosal lesions of dolphins and whales. *Journal of Virological Methods*. septembre 2006. Vol. 136, n° 1-2, pp. 261 to 266.

SOUTHALL, B., BOWLES, A., ELLISON, W., FINNERAN, J.J., GENTRY, R.L., GREENE, C.R., KASTAK, D., KETTEN, D., MILLER, J., NACHTIGALL, P., RICHARDSON, W.J., THOMAS, J. et TYACK, P., 2009. Marine mammal noise-exposure criteria: Initial scientific recommendations. *The Journal of the Acoustical Society of America*. 1 mai 2009. Vol. 125, pp. 2517.

SPRAKER, T.R. et LANDER, M.E., 2010. Causes of mortality in northern fur seals (*Callorhinus ursinus*), St. Paul Island, Pribilof Islands, Alaska, 1986-2006. *Journal of Wildlife Diseases*. avril 2010. Vol. 46, n° 2, pp. 450 to 473.

ST. LEGER, J. et NILSON, E.M., 2014. Intestinal Atresia in a Harbor Seal (*Phoca vitulina*) and a Review of Congenital Conditions of the Species. *Aquatic Mammals*. 1 juin 2014. Vol. 40, n° 2, pp. 207 to 212.

ST LEGER, J.A., BEGEMAN, L., FLEETWOOD, M., FRASCA, S., GARNER, M.M., LAIR, S., TREMBLEY, S., LINN, M.J. et TERIO, K.A., 2009. Comparative pathology of nocardiosis in marine mammals. *Veterinary Pathology*. mars 2009. Vol. 46, n° 2, pp. 299 to 308.

ST LEGER, J.A., STOLEN, M., NOKE DURDEN, W. et BARROS, N., 2011. Is anyone here a marine biologist? Fatal laryngeal obstruction in bottlenose dolphins (*Tursiops truncatus*). *International Association For Aquatic Animal Medicine*. 2011.

STAMPER, M.A., GULLAND, F.M.D. et SPRAKER, T., 1998. Leptospirosis in rehabilitated Pacific harbor seals from California. *Journal of Wildlife Diseases*. avril 1998. Vol. 34, n° 2, pp. 407 to 410.

STEIGER, G.H., CALAMBOKIDIS, J., CUBBAGE, J.C., SKILLING, D.E., SMITH, A.W. et GRIBBLE, D.H., 1989. Mortality of harbor seal pups at different sites in the inland waters of Washington. *Journal of Wildlife Diseases*. juillet 1989. Vol. 25, n° 3, pp. 319 to 328.

STEPHENS, N., DUIGNAN, P.J., WANG, J., BINGHAM, J., FINN, H., BEJDER, L., PATTERSON, A.P. et HOLYOAKE, C., 2014. Cetacean Morbillivirus in Coastal Indo-Pacific Bottlenose Dolphins, Western Australia. *Emerging Infectious Diseases*. 2014. Vol. 20, n° 4, pp. 666 to 670.

STEWARDSON, C. L., HEMSLEY, S., MEYER, M. A., CANFIELD, P. J. et MAINDONALD, J. H., 1999. Gross and microscopic visceral anatomy of the male Cape fur seal, *Arctocephalus pusillus pusillus* (Pinnipedia: Otariidae), with reference to organ size and growth. *Journal of Anatomy*. août 1999. Vol. 195 (Pt 2), pp. 235 to 255.

STRUNTZ, D.J., MCLELLAN, W.A., DILLAMAN, R.M., BLUM, J.E., KUCKLICK, J.R. et PABST, D.A., 2004. Blubber development in bottlenose dolphins (*Tursiops truncatus*). *Journal of Morphology*. janvier 2004. Vol. 259, n° 1, pp. 7 to 20.

SUÁREZ-SANTANA, C.M., SIERRA, E., DÍAZ-DELGADO, J., ZUCCA, D., DE QUIRÓS, Y.B., PUIG-LOZANO, R., CÂMARA, N., DE LA FUENTE, J., DE LOS MONTEROS, A.E., RIVERO, M., ARBELO, M. et FERNÁNDEZ, A., 2018. Prostatic Lesions in Odontocete Cetaceans. *Veterinary Pathology*. mai 2018. Vol. 55, n° 3, pp. 466-472.

SUER, L.D. et VEDROS, N.A., 1988. Erysipelothrix rhusiopathiae. I. Isolation and characterization from pinnipeds and bite/ abrasion wounds in humans. In : . Diseases of Aquatic Organisms. 1988.

- SUZUKI, M., KISHIMOTO, M., HAYAMA, S., OHTAISHI, N. et NAKANE, F., 1992. A case of cleft palate in a Kuril seal (*Phoca vitulina stejnegeri*), from Hokkaido, Japan. *Journal of Wildlife Diseases*. juillet 1992. Vol. 28, n° 3, pp. 490 to 493.
- SVANSSON, V., BLIXENKRONE-MØLLER, M., SKIRNISSON, K., HAVE, P., HEJE, N. I., NIELSEN, J. et LUND, E., 1993. Infection studies with canine distemper virus in harbour seals. *Archives of Virology*. 1993. Vol. 131, n° 3-4, pp. 349 to 359.
- SWEENEY, J.C. et RIDGWAY, S.H., 1975. Common diseases of small cetaceans. *Journal of the American Veterinary Medical Association*. 1 novembre 1975. Vol. 167, pp. 533 to 540.
- SZATMÁRI, V., BUNSKOEK, P., KUIKEN, T., VAN DEN BERG, A. et VAN ELK, C., 2016. Echocardiographic diagnosis and necropsy findings of a congenital ventricular septal defect in a stranded harbor porpoise. *Diseases of Aquatic Organisms*. 30 mars 2016. Vol. 118, n° 3, pp. 177 to 183.
- TANGREDI, B.P. et MEDWAY, W., 1980. Post-mortem isolation of *Vibrio alginolyticus* from an Atlantic white-sided dolphin (*Lagenorhynchus acutus*). *Journal of Wildlife Diseases*. juillet 1980. Vol. 16, n° 3, pp. 329 to 331.
- TANTILLO, G.M., FONTANAROSA, M., DI PINTO, A. et MUSTI, M., 2004. Updated perspectives on emerging vibrios associated with human infections. *Letters in Applied Microbiology*. 2004. Vol. 39, n° 2, pp. 117 to 126.
- TARASOFF, F. J. et KOOYMAN, G. L., 1973. Observations on the anatomy of the respiratory system of the river otter, sea otter, and harp seal. I. The topography, weight, and measurements of the lungs. *Canadian Journal of Zoology*. 1 février 1973. Vol. 51, n° 2, pp. 163 to 170.
- TARASOFF, F.J. et PIÉRARD, J., 1970. Ectrodactylism in the harbour seal, *Phoca vitulina* L. (Mammalia: Phocidae). *Canadian journal of zoology*. 1 décembre 1970. Vol. 48, pp. 1381 to 1384.
- TAUBENBERGER, J.K., TSAI, M., KRAFFT, A.E., LICHY, J.H., REID, A.H., SCHULMAN, F.Y. et LIPSCOMB, T.F., 1996. Two morbilliviruses implicated in bottlenose dolphin epizootics JK1, M, AE, JH, AH, FY, TP. *Emerging Infectious Diseases*. 1996. Vol. 2, n° 3, pp. 213 to 216.
- TAURISANO, N.D., BUTLER, B.P., STONE, D., HARIHARAN, H., FIELDS, P.J., FERGUSON, H.W., HAULENA, M., COTRELL, P., NIELSEN, O. et RAVERTY, S., 2018. *Streptococcus phocae* in marine mammals of Northeastern Pacific and Arctic Canada : A retrospective analysis of 85 postmortem investigations. *Journal of Wildlife Diseases*. 2018. Vol. 54, n° 1, pp. 101 to 111.
- TEDFORD, Richard H., 1976. Relationship of Pinnipeds to Other Carnivores (Mammalia). *Systematic Biology*. 1 décembre 1976. Vol. 25, n° 4, pp. 363 to 374.
- TEDMAN, R.A. et BRYDEN, M.M., 1981. The mammary gland of the Weddell seal, *Leptonychotes weddelli* (Pinnipedia). I. Gross and microscopic anatomy. *The Anatomical Record*. avril 1981. Vol. 199, n° 4, pp. 519 to 529.

TETTAMANTI, G., GRIMALDI, A., FERRARESE, R., RINALDI, L., BORTOLOTTI, A., DI GUARDO, G. et EGUILEOR, M., 2004. A comparative study of sporta perimedullaris musculosa in the reniculus of six species of cetaceans. *Italian Journal of Zoology*. 1 juin 2004. Vol. 71, pp. 115-121.

THE INTERNATIONAL WHALING COMMISSION, 2018. History and Purpose. [en ligne]. 2018. Disponible à l'adresse : <https://iwc.int/history-and-purpose>

THORNTON, S.M., NOLAN, S. et GULLAND, F.M.D., 1998. Bacterial isolates from California sea lions (*Zalophus californianus*), harbor seals (*Phoca vitulina*), and northern elephant seals (*Mirounga angustirostris*) admitted to a rehabilitation center along the central California coast, 1994-1995. *Journal of Zoo and Wildlife Medicine: Official Publication of the American Association of Zoo Veterinarians*. juin 1998. Vol. 29, n° 2, pp. 171 to 176.

TRYLAND, M., LARSEN, A.K. et NYMO, I.H., 2018. Bacterial infections and diseases. In : *CRC Handbook of Marine Mammal Medicine*. Third edition, CRC Press, Boca Raton, FL. Gulland F.M.D., Whitman K.L. et Dierauf L.A. pp. 367 to 381.

VAN BRESSEM, M-F, DUIGNAN, P.J., BANYARD, A., BARBIERI, M., COLEGROVE, K.M., DE GUISE, S., DI GUARDO, G., DOBSON, A., DOMINGO, M., FAUQUIER, D., FERNANDEZ, A., GOLDSTEIN, T., GRENFELL, B., GROCH, K.R., GULLAND, F.M.D., JENSEN, B.A., JEPSON, P.D., HALL, A., KUIKEN, T., MAZZARIOL, S., MORRIS, S.E., NIELSEN, O., RAGA, J.A., ROWLES, T.K., SALIKI, J., SIERRA, E., STEPHENS, N., STONE, B., TOMO, I., WANG, J., WALTZEK, T. et WELLEHAN, J.F.X., 2014. Cetacean morbillivirus: current knowledge and future directions. *Viruses*. 22 décembre 2014. Vol. 6, n° 12, pp. 5145 to 5181.

VAN BRESSEM, M-F., GASPAR, R. et AZNAR, F.J., 2003. Epidemiology of tattoo skin disease in bottlenose dolphins *Tursiops truncatus* from the Sado estuary, Portugal. *Diseases of Aquatic Organisms*. 24 septembre 2003. Vol. 56, n° 2, pp. 171 to 179.

VAN BRESSEM, M-F., VAN WAEREBEEK, K., AZNAR, F.J., RAGA, J.A., JEPSON, P.A., DUIGNAN, P., DEAVILLE, R., FLACH, L., VIDDI, F., BAKER, J.R., DI BENEDITTO, A.P., ECHEGARAY, M., GENOVO, T., REYES, J., FELIX, F., GASPAR, R., RAMOS, R., PEDDEMORS, V., SANINO, G.P. et SIEBERT, U., 2009. Epidemiological pattern of tattoo skin disease: a potential general health indicator for cetaceans. *Diseases of Aquatic Organisms*. 23 juillet 2009. Vol. 85, n° 3, pp. 225 to 237.

VAN CANNEYT, O., DABIN, W., DARS, C., DORÉMUS, G., GONZALEZ, L., RIDOUX, V. et SPITZ, J., 2015. Guide des échouages de mammifères marins. *Cahier technique de l'Observatoire PELAGIS sur le suivi de la mégafaune marine, Université de La Rochelle et CNRS*. 2015. pp. 64.

VAN ELK, C.E., VAN DE BILDT, M., DE JONG, A., OSTERHAUS, A. et KUIKEN, T., 2009. Genital herpesvirus in bottlenose dolphins (*Tursiops truncatus*): Cultivation, epidemiology, and associated pathology. *Journal of wildlife diseases*. 1 octobre 2009. Vol. 45, pp. 895 to 906.

- VARDY, P.H. et BRYDEN, M.M., 1981. The kidney of *Leptonychotes weddelli* (Pinnipedia : Phocidae) with some observations on the kidneys of two other southern phocid seals. *Journal of Morphology*. 1981. Vol. 167, pp. 13 to 34.
- VENN-WATSON, S., DANIELS, R. et SMITH, C., 2012. Thirty year retrospective evaluation of pneumonia in a bottlenose dolphin *Tursiops truncatus* population. *Diseases of aquatic organisms*. 25 juillet 2012. Vol. 99, pp. 237 to 242.
- VENN-WATSON, S., RIVERA, R., SMITH, C.R., SALIKI, J.T., CASELTINE, S., ST LEGER, J., YOCHER, P., WELLS, R.S. et NOLLENS, H., 2008. Exposure to novel parainfluenza virus and clinical relevance in 2 bottlenose dolphin (*Tursiops truncatus*) populations. *Emerging Infectious Diseases*. mars 2008. Vol. 14, n° 3, pp. 397 to 405.
- VLASMAN, K.L. et CAMPBELL, G.D., 2004. *Field Guide: Diseases and Parasites of Marine Mammals of the Eastern Arctic*. 2004. Canadian Cooperative Wildlife Health Centre.
- VON BARGEN, K., GORVEL, J-P. et SALCEDO, S.P., 2012. Internal affairs: investigating the *Brucella* intracellular lifestyle. *FEMS microbiology reviews*. mai 2012. Vol. 36, n° 3, pp. 533 to 562.
- WALTZEK, T.B., CORTÉS-HINOJOSA, G., WELLEHAN, J.F.X. et GRAY, G.C., 2012. Marine mammal zoonoses: a review of disease manifestations. *Zoonoses and Public Health*. décembre 2012. Vol. 59, n° 8, pp. 521 to 535.
- WARNS-PETIT, E., ARTOIS, M. et CALAVAS, D., 2009. Biosurveillance de la faune sauvage. *Bulletin de l'Académie vétérinaire de France*. 2009. N° 1, pp. 205.
- WATSON, A.G., STEIN, L.E., MARSHALL, C. et HENRY, G.A., 1994. Polydactyly in a Bottlenose Dolphin, *Tursiops Truncatus*. *Marine Mammal Science*. 1994. Vol. 10, n° 1, pp. 93 to 100.
- WEBSTER, R.G., GERACI, J., PETURSSON, G. et SKIRNISSON, K., 1981. Conjunctivitis in human beings caused by influenza A virus of seals. *The New England Journal of Medicine*. 9 avril 1981. Vol. 304, n° 15, pp. 911.
- WELLS, R.S. et SCOTT, M.D., 1997. Seasonal incidence of boat strikes on bottlenose dolphins near Sarasota, Florida. *Marine Mammal Science*. 1 juillet 1997. Vol. 13, pp. 475 to 480.
- WELSCH, U., SCHWERTFIRM, S., SKIRNISSON, K. et SCHUMACHER, U., 1997. Histological, histochemical, and fine structural observations on the lymph node of the common seal (*Phoca vitulina*) and the grey seal (*Halichoerus grypus*). *The Anatomical Record*. février 1997. Vol. 247, n° 2, pp. 225 to 242.
- WEST, K.L., LEVINE, G., JACOB, J., JENSEN, B., SANCHEZ, S., COLEGROVE, K. et ROTSTEIN, D., 2015. Coinfection and vertical transmission of *Brucella* and Morbillivirus in a neonatal sperm whale (*Physeter macrocephalus*) in Hawaii, USA. *Journal of Wildlife Diseases*. janvier 2015. Vol. 51, n° 1, pp. 227 to 232.
- WIINSCHMANN, A., ARMIEN, A., HARRIS, N.B., BROWN-ELLIOTT, B.A., WALLACE, R.J., RASMUSSEN, J., WILLETTE, M. et WOLF, T., 2008. Disseminated panniculitis in a bottlenose dolphin (*Tursiops truncatus*) due to *Mycobacterium*

chelonae infection. *Journal of Zoo and Wildlife Medicine: Official Publication of the American Association of Zoo Veterinarians*. septembre 2008. Vol. 39, n° 3, pp. 412 to 420.

WILKINSON, I.S., CHILDERHOUSE, S.J., GULLAND, F.M.D. et DUIGNAN, P.J., 2000. Infanticide and cannibalism in the New Zealand sea lion, *Phocarctos hookeri*. *Marine Mammal Science*. 1 janvier 2000. Vol. 16, pp. 494.

WILLIAMS, T.M. et WORTHY, G.A.J., 2002. Anatomy and physiology : the challenge of aquatic living. In : *Marine Mammal Biology : An Evolutionary Approach*. Blackwell Science, Ltd. Oxford, UK : Hoelzel A.R. pp. 73 to 97.

WINCHELL, J.M., 1990. Field manual for phocid necropsies (specifically *Monachus schauinslandi*). In : *NOAA Technical Memorandum NMFS*. Boston University, Department of Biology. 1990.

WOO, P.C.Y., LAU, S.K.P., LAM, C.S.F., TSANG, A.K.L., HUI, S-W., FAN, R.Y.Y., MARTELLI, P. et YUEN, K-Y., 2014. Discovery of a novel bottlenose dolphin coronavirus reveals a distinct species of marine mammal coronavirus in Gammacoronavirus. *Journal of Virology*. janvier 2014. Vol. 88, n° 2, pp. 1318 to 1331.

WORLD ASSOCIATION OF VETERINARY ANATOMISTS et INTERNATIONAL COMMITTEE ON VETERINARY GROSS ANATOMICAL NOMENCLATURE, 2005. *Nomina anatomica veterinaria*. Fifth edition. Hannover (Germany); Columbia; Ghent (Belgium); Sapporo (Japan) : The Editorial Committee.

YON, L., DUFF, J.P., ÅGREN, E.O., ERDÉLYI, K., FERROGLIO, E., GODFROID, J., HARS, J., HESTVIK, G., HORTON, D., KUIKEN, T., LAVAZZA, A., MARKOWSKA-DANIEL, I., MARTEL, A., NEIMANIS, A., PASMANS, F., PRICE, S.J., RUIZ-FONS, F., RYSER-DEGIORGIS, M-P., WIDÉN, F. et GAVIER-WIDÉN, D., 2019. Recent changes in infectious diseases in european wildlife. *Journal of Wildlife Diseases*. 1 janvier 2019. Vol. 55, n° 1, pp. 3.


YOSHIMURA, K., SHINDO, J., MIYAWAKI, Y., KOBAYASHI, K. et KAGEYAMA, I., 2007. Scanning electron microscopic study on the tongue and lingual papillae of the adult Spotted seal, *Phoca largha*. *Okajimas Folia Anatomica Japonica*. novembre 2007. Vol. 84, n° 3, pp. 83 to 97.

ZUMÁRRAGA, M.J., BERNARDELLI, A., BASTIDA, R., QUSE, V., LOUREIRO, J., CATALDI, A., BIGI, F., ALITO, A., CASTRO RAMOS, M., SAMPER, S., OTAL, I., MARTIN, C. et ROMANO, M.I., 1999. Molecular characterization of mycobacteria isolated from seals. *Microbiology (Reading, England)*. septembre 1999. Vol. 145 (Pt 9), pp. 2519 to 2526.


Annexes

Annexe 1 : Ancienne fiche échouage de mammifères marins : cétacé

FICHE D'ÉCHOUAGE DE MAMMIFÈRE MARIN : CÉTACÉ



Ministère de l'Écologie, de l'Énergie, du Développement Durable et de l'Aménagement du Territoire.



(à compléter les mentions utiles)

Commune _____ Date d'observation _____ / ____ / ____

Département _____ Plage ou lieu-dit _____

Coordonnées géographiques : Latitude _____ ; Longitude _____

Espèce _____ Détermination^{MD} : probable / certaine Sexe _____

Critères de détermination _____

Animal mort^{MD} Date de mort _____ / ____ / ____ Date d'échouage (découverte) _____ / ____ / ____

Code de décomposition : 1 très frais (<48h) 2 frais 3 putréfié 4 très putréfié 5 restes

Capture^{MD} : probable / certaine Indices de capture _____

Prélèvements effectués : protocole 1 2 3 Référence _____

Compte-rendu (analyse et autopsie) _____

Animal vivant^{MD} Date d'échouage _____ / ____ / ____ Date de renflouage _____ / ____ / ____

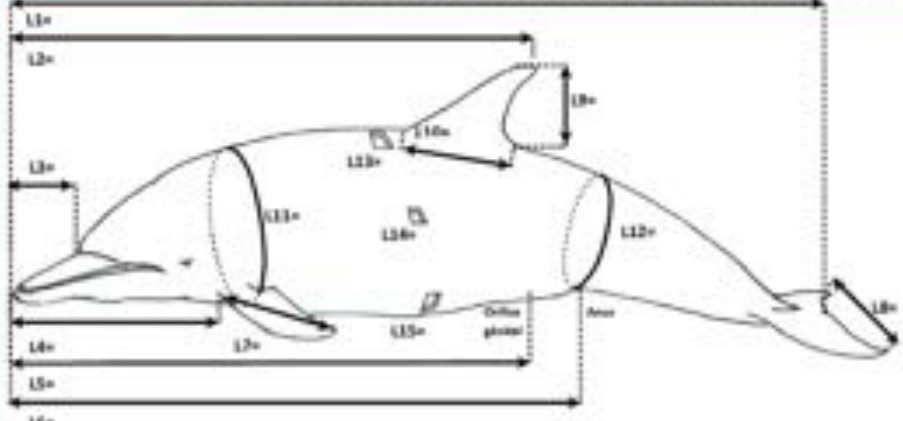
Animal remis à l'eau Animal mort^{MD} : avant intervention / pendant l'intervention / euthanasie

Commentaires et observations (décrire les tentatives de remise à l'eau et les soins, identifier les intervenants, etc.) : _____

Circonstances de l'observation : par hasard / par informateur^{MD} (nom) : _____

Photos prises Autres animaux observés à proximité : _____

Autres observations : _____



Dents/Tarons^{MD}

Sup. D	Sup. G
Inf. D	Inf. G


Foetus :

Reau / Echoue^{MD}


Cadre réservé au CRMM n° info _____ n° coll. _____

n° photo _____ code capture _____

OBSERVATEUR Nom _____



Organisme _____



Merci d'envoyer cette fiche (et la liste des prélèvements s'il y a lieu) à :

Centre de Recherche sur les Mammifères Marins / Université de La Rochelle
Pôle Analytique - 5 allée de l'Océan, 17 000 La Rochelle - France
Tel: 33 (0) 5 46 44 99 10 / Fax: 33 (0) 5 46 44 99 45 (<http://crrmm.univ-lr.fr>)

Où à votre correspondant local :

Annexe 2 : Protocole standard de fixation photographique (Van Canneyt, Dabin, Dars, Dorémus, Gonzalez, Ridoux, Spitz 2015)



NORMALISER

Qu'il s'agisse d'un animal vivant ou mort, les photographies sont essentielles car elles permettent de confirmer l'espèce et le code de décomposition, de préciser les indices de causes de mortalité (traces, blessures, lésions pathologiques, etc.) et aussi d'évaluer la condition physique à travers l'embonpoint.

Des photographies doivent donc être réalisées de manière systématique en prenant soin d'obtenir des angles de vue et des cadrages utiles. Dans certains cas, il est nécessaire de nettoyer la carcasse afin de dégager la pigmentation et les traces.

STANDARDISER

Il est important de réaliser des clichés standards.

Par exemple sur une carcasse fraîche et manipulable, six clichés au minimum doivent être réalisés et complétés si nécessaire de clichés des traces et lésions présentes sur la corps de l'animal.

De même, lors de l'examen interne, des photographies peuvent aider au diagnostic (malformation, nécrose, pathologie, parasitologie, corps étrangers, etc.). Une unité de mesure est à placer sur chaque vue afin de renseigner la taille des lésions.

Sur une carcasse en état avancé de décomposition pour laquelle l'identification de l'espèce est rendue difficile, des photographies du crâne (vue de dessus et de dessous), des nageoires, des vertèbres ou d'autres pièces osseuses sont utiles pour parvenir à identifier l'espèce.

PHOTO-IDENTIFICATION

Certaines espèces cétacées sont suivies au moyen de la photo-identification, principalement le grand dauphin (Normandie, Bretagne, Méditerranée) et le phoque gris (Manche). Afin de comparer avec les catalogues, pensez à prendre des photographies supplémentaires :

- deux côtés de la nageoire dorsale pour un cétacé, sur un fond blanc de préférence,
- la tête et le cou de chaque profil pour un phoque, pelage mouillé de préférence.



Annexe 3 : Exemple de fiche technique pour l'examen externe



Définition ?

Une abrasion est une lésion cutanée caractérisée par la perte de l'épiderme suite à une friction contre une surface rugueuse ou une compression, avec une extension minime au derme sous-jacent. Lorsque le derme est atteint plus profondément, voire jusqu'au muscle, on parlera d'ulcération.

Causes & mécanismes

L'abrasion résulte de frottements, impacts, empreintes ou marques (au lieu d'impression) sur des zones plus ou moins étendues de la peau avec :

- des objets (cordages, filets, embarcation...);
- le substrat (sables, rochers, infrastructures béton...).

Dans certains cas, les lésions sont liées à des morsures et piqûres (poisau) provoquées par des nécrophages, et peuvent être considérées comme des abrasions, cependant elles seront identifiées comme "morsures".

Apparences Ante-mortem

L'abrasion est de couleur rouge vif à rouge brun, liée à la rupture de vaisseaux cutanés.

Ces lésions du derme peuvent être accompagnées d'hémorragies plus ou moins étendues et/ou d'écoulements/suintements cutanés plus ou moins importants dans le cas d'arrachements de la peau et tissus sous-jacents.

Les abrasions ante-mortem révèlent généralement :

- des frottements sur le substrat lors de l'échouage ;
- des manipulations et transport lors d'un renflouage ;
- des contacts avec des engins de pêche (filets lors des captures accidentelles).

Les abrasions ne sont pas à l'origine de la mort de l'animal, mais peuvent permettre d'expliquer l'échouage.

Apparences Post-mortem

Contrairement à une abrasion ante-mortem, rouge-brun, l'abrasion post-mortem est jaune à translucide de type "plaque parcheminée".

Les abrasions post-mortem révèlent :

- des frottements avec des objets ou avec le substrat sur le lieu d'échouage : l'intensité est augmentée par un état de putréfaction avancé ;
- des manipulations post-échouage : la collecte, le transport et l'évacuation des carcasses (services techniques, nettoyage des plages, équarisseurs...);
- des manipulations liées au démaillage (captures accidentelles).

Il s'agit d'artefacts non explicatifs des processus de la cause de mortalité. Ils rendent également le diagnostic plus difficile à réaliser.

Actions /

1 Décrire les zones abrasées (commentaires et dessins) : l'origine supposée (ante/post-mortem), les localisations, l'étendue (surface), l'intensité de l'abrasion (atteinte du derme et évolution vers une plaie).

2 Réaliser une (des) photographie(s) avec échelle.



Abrasions



Ante-mortem



Post-mortem

Capture accidentelle



Capture accidentelle



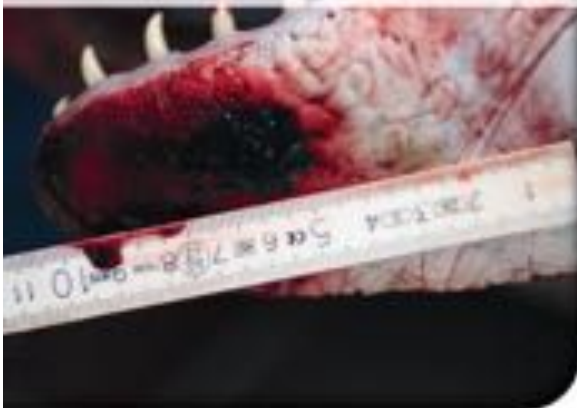
Frottements sur le substrat



Frottements sur le substrat



Échouage vivant



Mécanique indéterminée



Revue de la littérature scientifique sur les blessures des requins. © 2011. Publié par le Centre de Recherche sur les Requins de l'Université de la Nouvelle-Galles du Sud, Sydney, Australie.

Annexe 4 : Nouvelles fiches échouage : cétacé et phoque

FICHE D'ÉCHOUAGE DE MAMMIFÈRE MARI : CÉTACÉ

Commune : _____ Date d'observation : ____/____/____

Département : _____ Plage ou lieu-dit : _____

Coordonnées géographiques : _____ Latitude : _____ Longitude : _____

Espèce : _____ Détermination : Probable / Certaine Sexe : _____

Date d'échouage : ____/____/____ Date de mort : ____/____/____

Animal vivant renflouage mort avant / pendant / après intervention euthanasie

Animal mort 1 très frais (<48h) 2 frais 3 putréfié 4 très putréfié 5 restes

Examen externe : oui non
 Si oui, cocher les observations, réaliser des photos avec échelle, indiquer les localisations sur le schéma et en commentaire.

Condition physique : Bonne Mauvaise

Aucune lésion Abrasion Hématome Coupe nette Perforation
 Morsure Malformation Grosseur / Tumeur Lésion pathologique Fracture
 Corps étranger Parasite externe Lésion indéterminée

Avril sur la cause de mortalité : Probable / certaine

Capture Collision Pathologie Prédation/Compétition Indéterminé Autre

Commentaires : _____

Photographies Rapport d'examen / Autopsie

Prélèvements - Protocole : 1 2 3 - Référence : _____

Informateur, intervenants (Nom, organisme) : _____

Correspondants : _____

Code observé 10° info : _____ 10° url : _____ Code mortalité : _____ Photos Num.

Merci d'envoyer cette fiche, les photographies et la liste des prélèvements à : Observatoire Pélagique
 UR10 3482 - Université de La Rochelle - CHRS, Pôle Analytique, 1 allée de l'Océan,
 17 000 La Rochelle - France - Tél. 33 (0) 5 46 64 99 20 - pelagis@univ-lr.fr



FICHE D'ÉCHORAGE DE MAMMIFÈRE MARIN : PHOQUE



Commune : _____ Date d'observation : _____

Département : _____ Plage ou lieu-dit : _____

Coordonnées géographiques : Latitude : _____ Longitude : _____

Espèce : _____ Détermination : Probable / Certaine Sexe : _____

Date d'échouage : _____ Date de mort : _____

Animal vivant Observé sur place Déglacé Capturé Rague (pays/valeur/numéro) : _____


- Transit : arrivée : _____ - Départ : _____ - Lieu : _____ - Poids : _____

- Sans : arrivée : _____ - Départ : _____ - Lieu : _____ - Poids : _____

- Lieu du relâché : _____ - Observations : _____

Animal mort mort avant / pendant / après intervention euthanasie

1 très frais (<48h) 2 frais 3 putréfié 4 très putréfié 5 restes



Examen Extérie : oui non

Si oui, cocher les observations, réaliser des photos avec échelle, indiquer les localisations sur le schéma et en commentaires.

Condition physique : Bonne Mauvaise

Aucune lésion Abrasion Hématome Coupe nette Perforation

Morsure Malformation Trousseur / tumeur Lésion pathologique Fracture

Corps étranger Parasite externe lésion indéterminée

avis sur la cause de mortalité : Probable / Certaine

capture collision Pathologie Prédation/Compétition indéterminé Autre

Commentaires : _____

Photographies Rapport d'exames / Autopsie

Prélèvements - Protocole : 1 2 3 - Référence : _____

Informateur, intervenants (Nom, organisme) : _____

Correspondants : _____

Cadre observé N° info : _____ N° cell : _____ Code mortalité : _____ Photos Num.

Merci d'envoyer cette fiche, les photographies et la liste des prélèvements à : Observatoire Pelagique
UMR 3462 - Université de La Rochelle - CNRS, Pôle Analytique, 5 allées de l'Océan,
17 000 La Rochelle - France - Tél. 33 (0) 5 46 64 99 30 - pelagix@univ-lr.fr



Annexe 5 : Protocole de dissection

PROCEDURE DE DISSECTION

Figure 1 : Illustrations des étapes d'ouverture, de dissection et d'échantillonnage

Etape 1 - Prélèvements externes

Disposer la carcasse sur le côté droit



Taille prélèvement : 15*10*5 cm

Etape 2 - Ouverture de la carcasse (1/3)

Etape 2 - Ouverture de la carcasse (2/3)

Etape 2 - Ouverture de la carcasse (3/3)

Etape 3 - Echantillonnage des organes internes (1/2)



Taille prélèvement : 15*10*5 cm

Etape 3 - Echantillonnage des organes internes (2/2)



In toto

Etape 4 - Prélèvements des organes reproducteurs femelle



In toto

Etape 4 - Prélèvements des organes reproducteurs mâle

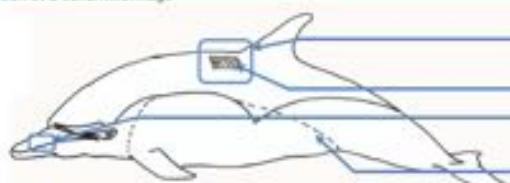

In toto

Etape 4 - Prélèvements des organes reproducteurs femelle gestante



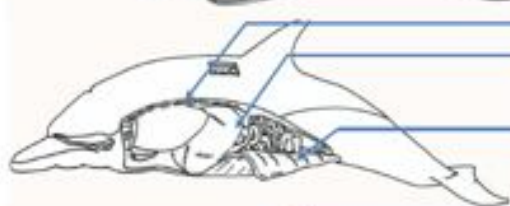In toto



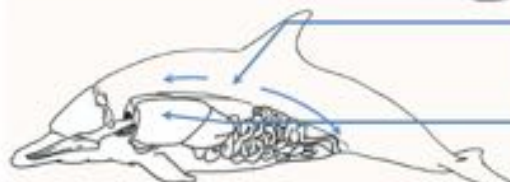Prélever deux morceaux de **lard** et un morceau de **peau**, en avant de la dorsale.
Prélever un morceau de **muscle** en dessous.
Prélever **5 dents** au milieu de la mâchoire inférieure gauche.
Inciser la peau et le lard selon le plan de découpe.



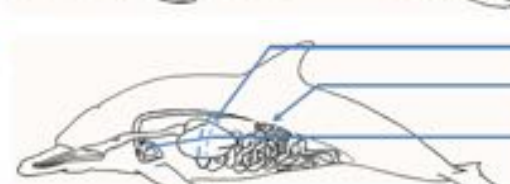Délayer la zone incisée.
Désinsérer l'omoplate (passer sous l'omoplate en coupant toutes les adhérences).
Inciser jusqu'à l'articulation et la sectionner (permet d'enlever l'ensemble omoplate et pectorale).



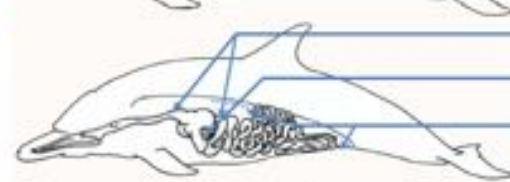Sectionner et enlever les côtes.
A partir du diaphragme, inciser le muscle jusqu'à l'enveloppe renfermant les organes abdominaux.
Enlever le muscle abdominal sur toute la partie arrière en détachant les adhérences.



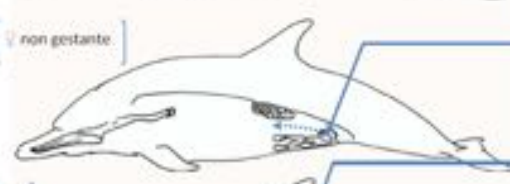Enlever le diaphragme (en remontant sur l'œsophage) et le péritoine (en redescendant vers la région uro-génitale). Observer la cavité générale.
Enlever le poumon gauche (observer les voies aériennes, notamment pour des évidences parasitaires).



Prélever le **foie** et réaliser 2 tranches au travers des lobes.
Prélever un **rein** et réaliser une tranche au milieu de l'organe.
Observer le système cardiaque, dans le cas de prélèvements de sang, réaliser le prélèvement en intra-cardiaque.



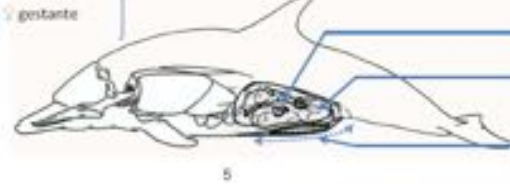Ligaturer l'**estomac** aux deux extrémités : œsophage et duodénum ; et le prélever.
La **rate** est adhérente à l'estomac, elle peut être laissée en place, ou prélevée séparément.
Pour éviscérer, couper les attachements du mésentère dans le plan médian dorsal, puis sectionner le côlon (au niveau du rectum) ; retirer la masse intestinale.



♀ : Observer et identifier l'utérus, remonter les cornes utérines.
Identifier les ovaires, inciser l'ovaire droit et prélever les deux **ovaires**.



♂ : Observer et identifier les testicules, inciser le testicule droit et prélever les deux **testicules**.
Chez les mâles matures, les testicules peuvent atteindre des tailles importantes, prélever les deux organes.
Observer la zone uro-génitale, notamment pour des évidences parasitaires.



Observer et identifier le placenta contenant le fœtus, avant d'inciser.
Repérer les ovaires et inciser la droite, avant de prélever.
Inciser le placenta, et prélever du **liquide amniotique**. Extraire le **fœtus** et le prélever en conservant 10 cm du **cordon ombilical**.
Sectionner les **glandes mammaires** dans le sens longitudinal, observer, mesurer l'épaisseur et prélever. En présence de **lait**, prélever quelques millilitres.

Annexe 6 : Stade de décomposition d'une carcasse de mammifère marin (Van Canneyt et al. 2015)

CRITÈRES	CÉTACÉ	PHOQUE
<p>DCC 1</p> <p>Extrêmement frais : (observé vivant au préalable) Carcasse non gonflée Œil non vitreux Peau et muqueuses intacts Viscères intacts Sérum non hémolysé*</p>		
<p>DCC 2</p> <p>Frais : (plus de 48 heures après la mort) Carcasse non gonflée Œil vitreux Muqueuses intacts, desquamation possible Viscères intacts non distendus par les gaz de putréfaction Sérum hémolysé*</p>		
<p>DCC 3</p> <p>Décomposition légère : Carcasse gonflée Détachement partiel de la peau Protrusion de la langue et du pénis possible Viscères distendus par les gaz de putréfaction Dégradation légère des organes</p>		
<p>DCC 4</p> <p>Décomposition avancée : Écoulement de liquide par les orifices corporels Détachement de lambeaux cutanés sur de grandes surfaces Dégradation sévère des organes (modification de couleur, de consistance...) Certains viscères non identifiables.</p>		
<p>DCC 5</p> <p>Reses : carcasse fragmentaire ou momification Disparition des organes</p>		

* test sur un prélèvement de sang à réaliser au cours d'un examen interne

AGREMENT SCIENTIFIQUE


En vue de l'obtention du permis d'imprimer de la thèse de doctorat vétérinaire

Je soussignée, Isabelle RAYMOND-LETRON, Enseignant-chercheur, de l'École Nationale Vétérinaire de Toulouse, directeur de thèse, certifie avoir examiné la thèse de Rebecca LAPORTE intitulée « Développement d'outils de reconnaissance et de description des états physiologiques et pathologiques des organes internes des mammifères marins : aide au diagnostic des grandes causes de mortalité par les correspondants habitats du réseau national échouages » et que cette dernière peut être imprimée en vue de sa soutenance.

Fait à Toulouse, le 25/11/2019
Professeure Isabelle RAYMOND-LETRON
Enseignant-chercheur
de l'École Nationale Vétérinaire de Toulouse



Vu :
Le Président du jury :
Professeur Christian VIRENQUE



Vu :
Le Directeur de l'École Nationale
Vétérinaire de Toulouse
Pierre SANS



Vu et autorisation de l'impression :
Présidente de l'Université Paul Sabatier
Madame Régine ANDRE-OBRECHT

La Présidente de l'Université Paul Sabatier,
Présidente du jury
Le Vice-Président de la CEVU
Régine GUILLET



Mme Rebecca LAPORTE
a été admis(e) sur concours en : 2014
a obtenu son diplôme d'études fondamentales vétérinaires le : 18/07/2018
a validé son année d'approfondissement le : 16/07/2019
n'a plus aucun stage, ni enseignement optionnel à valider.

Nom : Laporte

Prénom : Rebecca

RÉSUMÉ

Développement d'outils de reconnaissance et de description des états physiologiques et pathologiques des organes internes des mammifères marins : aide au diagnostic des grandes causes de mortalité par les correspondants habilités du Réseau National Echouages.

Les mammifères marins (MM) sillonnent les océans du monde entier. Certains viennent s'échouer sur nos côtes, pour des raisons souvent inconnues. En France, le Réseau National Echouages (RNE) réunit des correspondants bénévoles de tous horizons et a permis une grande avancée dans la protection de ces espèces. L'Observatoire PELAGIS, coordinateur scientifique du RNE, a souhaité développer des formations supplémentaires pour les correspondants afin de mettre en place une surveillance syndromique. Le développement de guides et de fiches techniques leur permettant de réaliser des examens internes de carcasses de MM est la tâche qui m'a été confiée dans la cadre de cette thèse. La démarche entreprise a reposé sur une mise à jour de l'état de la recherche sur les MM dans la littérature et l'élaboration d'outils au fond et à la forme adaptés aux correspondants. Les guides et les fiches techniques vont bientôt être édités et les formations commencer. Une diffusion des outils et de la méthode de formation au reste de l'Europe est envisagée.

Mots clefs: mammifères marins, échouage, Réseau National Echouages, Observatoire PELAGIS, correspondants, causes de mortalité, examen interne

ABSTRACT

Development of recognition and descriptive tools of physiological and pathological conditions of marine mammals' internal organs – help in diagnosing the leading causes of mortality by the certified volunteers of the National Stranding Network.

Marine mammals travel the oceans all around the world. Some are stranded on our shores, often for unknown reasons. In France, the Réseau National Echouages (RNE- National Stranding Network) brings together volunteers from all backgrounds and allowing a great step forward in the preservation of those species. The Observatory PELAGIS, the RNE scientific coordinator, develops further training for the volunteers in order to implement a syndromic surveillance. As part of this thesis, my role was to develop tools (guides, technical data sheets) allowing to conduct internal examinations of marine mammals' carcasses. The process relied on a research status update about marine mammals in the scientific literature and the development of tools adapted to the volunteers. These tools will be published soon and then integrated into the training. A dissemination of the training methodology and tools across Europe is considered.

Keywords: marine mammals, stranding, National Stranding Network, Observatory PELAGIS, volunteers, causes of mortality, internal examination