



HAL
open science

Le carcinome épidermoïde de la muqueuse orale chez le félin domestique – comparaison au modèle humain : étude bibliographique

Dylan Pellerin

► To cite this version:

Dylan Pellerin. Le carcinome épidermoïde de la muqueuse orale chez le félin domestique – comparaison au modèle humain : étude bibliographique. Sciences du Vivant [q-bio]. 2024. dumas-04539629

HAL Id: dumas-04539629

<https://dumas.ccsd.cnrs.fr/dumas-04539629>

Submitted on 9 Apr 2024

HAL is a multi-disciplinary open access archive for the deposit and dissemination of scientific research documents, whether they are published or not. The documents may come from teaching and research institutions in France or abroad, or from public or private research centers.

L'archive ouverte pluridisciplinaire **HAL**, est destinée au dépôt et à la diffusion de documents scientifiques de niveau recherche, publiés ou non, émanant des établissements d'enseignement et de recherche français ou étrangers, des laboratoires publics ou privés.

IMPORTANT : OBLIGATIONS DE LA PERSONNE CONSULTANT CE DOCUMENT

Conformément au *Code de la propriété intellectuelle*, nous rappelons que le document est destiné à un **usage strictement personnel**. Les "analyses et les courtes citations justifiées par le caractère critique, polémique, pédagogique, scientifique ou d'information" sont autorisées sous réserve de mentionner les noms de l'auteur et de la source (article L. 122-4 du *Code de la propriété intellectuelle*). Toute autre représentation ou reproduction intégrale ou partielle, faite sans le consentement de l'auteur ou de ses ayants droit, est illicite.

De ce fait, nous vous rappelons notamment que, **sauf accord explicite** de l'auteur de la thèse ou du mémoire, **vous n'êtes pas autorisé** à rediffuser ce document sous quelque forme que ce soit (impression papier, transfert par voie électronique, ou autre). Tout contrevenant s'expose aux peines prévues par la loi.

NANTES UNIVERSITÉ

UNITÉ DE FORMATION ET DE RECHERCHE D'ODONTOLOGIE

Année 2024

N°

**LE CARCINOME EPIDERMOÏDE DE LA MUQUEUSE ORALE CHEZ LE
FELIN DOMESTIQUE - COMPARAISON AU MODELE HUMAIN :
ETUDE BIBLIOGRAPHIQUE**

THÈSE POUR LE DIPLÔME D'ÉTAT DE
DOCTEUR EN CHIRURGIE DENTAIRE



Présentée et soutenue publiquement par

PELLERIN Dylan

Le vendredi 19 janvier, devant le jury ci-dessous

Président : Monsieur le Professeur Yves AMOURIQ
Assesseur : Monsieur le Professeur Olivier GAUTHIER
Assesseur : Madame le Docteur Bénédicte ENKEL
Membre invité : Monsieur le Docteur Victor KADOUCH

Directeur de thèse : Madame le Docteur Fabienne JORDANA

	Présidente Pr. BERNAULT Carine
	Doyen Pr. SOUEIDAN Assem
	Vice-Doyens Pr GAUDIN Alexis (1 ^{er} vice-doyen) Pr LE GUEHENNEC Laurent (Pédagogie) Pr LESCLOUS Philippe (Recherche)

Professeurs des Universités - Praticiens Hospitaliers (x11)

ALLIOT-LICHT Brigitte AMOURIQ Yves CHAUX Anne-Gaëlle GAUDIN Alexis LABOUX Olivier LE GUEHENNEC Laurent	LESCLOUS Philippe LOPEZ Serena PEREZ Fabienne SOUEIDAN Assem WEISS Pierre
---	---

Professeur des Universités (x1)

BOULER Jean-Michel

Maitre de conférences (x1)

VINATIER Claire

Professeur Emérite (x1)

GIUMELLI Bernard

Enseignants Associés (x3)

GUIHO Romain (Professeur Associé) LOLAH Aoula (MCU Associé)	AMICHIA ALLOH Yomin Cécile (Assistante Associée)
--	--

Maitres de conférences des Universités - Praticiens Hospitaliers (x20)

AMADOR DEL VALLE Gilles ARMENGOL Valérie BLERY Pauline BODIC François CLOITRE Alexandra DAJEAN-TRUTAUD Sylvie ENKEL Bénédicte HASCOET Emilie HOORNAERT Alain HOUCHMAND-CUNY Madline JORDANA Fabienne MAITRE Yoann NIVET Marc-Henri PRUD'HOMME Tony RENARD Emmanuelle RENAUDIN Stéphane RETHORE Gildas SERISIER Samuel STRUILLOU Xavier VERNER Christian
--

Chef de Clinique des Universités - Assistant des Hôpitaux des (x14)

BECHINA Camille BLEU Oriane CETINKAYA Volkan EVRARD Lucas HEMMING Cécile IBN ATTYA Zakarie LEROY Camille LIEPPE Thibault LUCAS Juliette MORCEL Marion PREVOT Diane QUEMARD Valentin QUINSAT Victoire Eugenie REMAUD Thomas

Praticiens Hospitaliers Universitaires

CLOUET Roselyne

Praticiens Hospitaliers

DUPAS Cécile	HYON Isabelle
--------------	---------------

Par délibération, en date du 6 décembre 1972, le Conseil de la Faculté de Chirurgie Dentaire a arrêté que les opinions émises dans les dissertations qui lui seront présentées doivent être considérées comme propres à leurs auteurs et qu'il n'entend leur donner aucune approbation, ni improbation.

REMERCIEMENTS

A Madame le Docteur Fabienne JORDANA

Maitre de Conférences des Universités – Praticien Hospitalier des Centres de Soins d’Enseignements et de Recherche Dentaire,
Docteur de l’Université de Bordeaux,
Habilitée à diriger les recherches,
Département des Sciences Anatomiques et Physiologiques, Occlusodontiques, Biomatériaux, Biophysique, Radiologique.

- NANTES -

*Pour m’avoir fait l’honneur d’accepter de diriger cette thèse,
Pour votre exceptionnelle bienveillance et votre générosité qui ont marqué l’ensemble de mon parcours
académique,
Pour vos enseignements précieux et vos conseils éclairés au cours de ces années d’études,
Pour nos nombreux échanges lors des vacances cliniques, empreints de plaisir et de richesse d’apprentissage,
Pour la relation amicale que nous avons développée et que j’espère voir s’épanouir davantage à l’avenir,
Veuillez trouver ici le témoignage de mes amitiés, de ma plus grande sympathie et mon plus grand respect à
votre égard.*

A Monsieur le Professeur Yves AMOURIQ

Professeur des Universités – Praticien Hospitalier des Centres de Soins d’Enseignements et de Recherche Dentaires,
Docteur de l’Université de Nantes,
Habilité à diriger les recherches,
Département de Prothèses,
Chef du Service d’Odontologie Restauratrice et Chirurgicale.

- NANTES -

*Pour m’avoir fait l’honneur d’accepter de présider ce jury,
Pour votre enseignement en odontologie prothétique et implantaire tout au long de mon cursus,
Pour votre accompagnement chaleureux et bienveillant lors de nos vacances cliniques,
Pour votre investissement au sein de cette formation, votre sympathie,
Veuillez trouver ici l’expression de mon profond respect et de mon estime à votre égard.*

A Monsieur le Professeur Olivier GAUTHIER

DVM, PhD,
Professor Small Animal and Dentistry,
Unité de Chirurgie – Anesthésie,
ONIRIS – École Nationale Vétérinaire de Nantes.

- NANTES -

*Pour l'honneur exceptionnel que vous me faites en acceptant de participer au jury de cette thèse,
Pour votre disponibilité et pour le temps que vous me consacrez,
Pour nos futurs échanges à ce sujet,
Veuillez trouver ici l'expression de mon profond respect et mon infinie reconnaissance à votre égard.*

A Madame le Docteur Bénédicte ENKEL

Maitre de Conférences des Universités – Praticien Hospitalier des Centres de Soins d'Enseignements
et de Recherche Dentaires,
Docteur de l'Université de Nantes,
Responsable de l'Unité Fonctionnelle de Douleur Orofaciale Chronique,
Département d'Odontologie Conservatrice et Endodontie.

- NANTES -

*Pour m'avoir fait l'honneur d'accepter de participer au jury de cette thèse,
Pour l'intérêt porté à ce travail et votre grande disponibilité,
Pour la qualité et la pédagogie de vos enseignements,
Pour votre transmission du goût pour l'endodontie,
Veuillez trouver ici l'expression de ma reconnaissance et de mon plus grand respect à votre égard.*

A Monsieur le Docteur Victor KADOUC

Chirurgien-dentiste diplômé de la faculté d'odontologie de Nantes.

- NANTES -

*Pour m'avoir fait l'honneur d'accepter de participer à cette thèse,
Pour votre gentillesse,
Pour nos échanges empreints de sympathie,
Pour m'avoir partagé vos connaissances et vos conseils lors des Travaux Pratiques en deuxième année,
Pour nos futurs échanges,
Veuillez trouver ici mes amitiés et l'expression de ma profonde gratitude et sympathie.*

Table des matières

REMERCIEMENTS	6
LEXIQUE DES ABREVIATIONS	13
TABLE DES ILLUSTRATIONS	15
INTRODUCTION	17
I. GENERALITES	18
1. Le rôle et l'anatomie de la cavité orale du chat	18
2. Le rôle et l'anatomie de la cavité orale de l'Homme	20
3. L'histologie de la muqueuse orale	21
4. La physiopathologie du carcinome épidermoïde	23
II. EPIDEMIOLOGIE	27
III. DIAGNOSTIC	30
1. L'anamnèse médicale.....	30
2. L'examen clinique	31
3. Les formes cliniques	35
4. Les examens complémentaires.....	38
5. Le diagnostic anatomopathologique.....	40
6. Les diagnostics différentiels.....	41
7. Le bilan pré-thérapeutique.....	43
8. La classification TNM.....	44
IV. THERAPEUTIQUES	46
1. La chirurgie oncologique	50
2. La radiothérapie	51
3. La chimiothérapie	52
4. Les autres alternatives thérapeutiques	53
5. Les soins de support.....	54
6. Les Indications et combinaisons thérapeutiques	55
7. La surveillance thérapeutique	56
8. Les complications post-thérapeutiques.....	57
V. PRONOSTIC	60
CONCLUSION	63
BIBLIOGRAPHIE	65

LEXIQUE DES ABREVIATIONS

ADP : Adénopathie.
AEG : Altération de l'état général (asthénie, amaigrissement, anorexie).
AG : Anesthésie générale.
AINS : Anti-inflammatoire non stéroïdien.
ALAT : Alanine aminotransférase (transaminase).
ASAT : Aspartate aminotransférase (transaminase).
BAV : Baisse de l'acuité visuelle.
Bpm : Battement par minute.
BPTM : Bucco-pharyngectomie transmandibulaire.
CCF : Cancérologie Cervico-Faciale.
CEO : Carcinome Épidermoïde Oral.
CIS : Carcinome In Situ.
COX : Cyclo-oxygénase (enzyme qui catalyse la conversion de l'acide arachidonique en prostaglandine G2 et prostaglandine H2).
DFG : Débit Filtration Glomérulaire.
EVA : Échelle Visuelle Analogique.
EN : Échelle Numérique.
EPI : Équipement de protection individuelle.
γGT : Gamma-Glutamyltransférase.
GSA : Glandes salivaires accessoires.
GUNA : Gingivite ulcéro-nécrotique aiguë.
Gy : Gray, correspond à la dose de rayons physiquement absorbée en radiothérapie. 1 Gy équivaut à 1 J/kg.
HE : Coloration Hématoxyline et Éosine.
HPV : Human Papilloma Virus.
IMRT : *Intensity-modulated radiotherapy* (Radiothérapie par modulation d'intensité).
IRM : Imagerie par résonance magnétique nucléaire.
IV : Intra-veineux.
LOB : Limitation de l'ouverture buccale.
LOPM : lésions orales à potentiel malin.
Nerf V3 : Composante numéro 3 du Nerf Trijumeau (Nerf alvéolo-dentaire mandibulaire).
NFS : Numération Formule Sanguine.
OAP : Œdème Aigu Pulmonaire.
OH : Alcool.
OIN : Néoplasie intra-épithéliale orale.
OMS : Organisation Mondiale de la Santé.
OPT/OPG : Orthopantomogramme, panoramique dentaire.
ORN : Ostéoradionécrose.
P : Seuil de significativité.
PA : Paquets-années. Unité de mesure visant à quantifier la consommation de tabac calculée en multipliant le nombre de paquets de cigarettes (vingt cigarettes) consommés par jour par le nombre d'années pendant lesquelles la personne fume.
PDR : Pulse Dose Rate (à débit pulsée).
PPS : Programme personnalisé de soins.
PTHrP : Parathyroid Hormone related Protein.
pTNM : Pathological tumor-node-metastasis.
PUNA : Parodontite ulcéro-nécrotique aiguë.
RCI : Risque carieux individuel.

RCP : Réunion de concertation pluridisciplinaire.

RR : Risque relatif.

RTE : Radiothérapie externe.

TCA : Temps de céphaline activé.

TDM : Tomodensitométrie (scanner).

TEP-TDM/TEP-FDG : Tomographie par émission de positon couplée à une tomodensitométrie avec injection de fluorodésoxyglucose (FDG).

TP : Taux de prothrombine.

TPHA : Treponema Pallidum Haemagglutination Assay.

TSH : Thyroestimuline (Hormone Thyroïdienne sécrétée par l'anté-hypophyse).

UICC : Union for International Cancer Control.

VADS : Voies aéro-digestives supérieures (cavité orale, fosses nasales, oropharynx, rinopharynx, hypopharynx, larynx, œsophage cervical).

VDRL : Venereal Disease Research Laboratory.

VIH : Virus de l'Immunodéficience Humaine.

WHO : World Health Organization.

5-FU : 5-Fluoro-Uracile.

TABLE DES ILLUSTRATIONS

FIGURES

FIGURE 1 PHOTOGRAPHIE DES STRUCTURES ANATOMIQUES DE LA BOUCHE FERMEE CHEZ LE CHAT EN VUE ROSTRALE, MISE EN EVIDENCE DE LA FORMULE DENTAIRE ANTERIEURE - ODIN (CHAT EUROPEEN CROISE SIAMOIS) – SOURCE AUTEUR DEPUIS «MALADIES DENTAIRES ET DE LA CAVITE BUCCALE CHEZ LE CHAT » CHAPITRE « CAVITE BUCCALE PHYSIOLOGIQUE ET RADIOLOGIE CHEZ LE CHAT. »	18
FIGURE 2 PHOTOGRAPHIE DES CARACTERISTIQUES ANATOMIQUES DE LA BOUCHE OUVERTE EN VUE ROSTRALE CHEZ LE CHAT, STRUCTURES ANATOMIQUES MAXILLAIRES - ODIN (CHAT EUROPEEN CROISE SIAMOIS) – SOURCE AUTEUR DEPUIS « MALADIES DENTAIRES ET DE LA CAVITE BUCCALE CHEZ LE CHAT. »	19
FIGURE 3 PHOTOGRAPHIE DES CARACTERISTIQUES ANATOMIQUES DE LA BOUCHE OUVERTE EN VUE ROSTRALE CHEZ LE CHAT, STRUCTURES ANATOMIQUES MANDIBULAIRES - ODIN (CHAT EUROPEEN CROISE SIAMOIS) – SOURCE AUTEUR DEPUIS « MALADIES DENTAIRES ET DE LA CAVITE BUCCALE CHEZ LE CHAT. »	19
FIGURE 4 PHOTOGRAPHIE DES CARACTERISTIQUES ANATOMIQUES DE LA BOUCHE FERMEE EN VUE ROSTRO-LATERALE CHEZ LE CHAT - ODIN (CHAT EUROPEEN CROISE SIAMOIS) – SOURCE AUTEUR DEPUIS « MALADIES DENTAIRES ET DE LA CAVITE BUCCALE CHEZ LE CHAT. »	19
FIGURE 5 PHOTOGRAPHIE DES CARACTERISTIQUES ANATOMIQUES DE LA BOUCHE OUVERTE EN VUE ROSTRO-LATERALE CHEZ LE CHAT - ODIN (CHAT EUROPEEN CROISE SIAMOIS) – SOURCE AUTEUR DEPUIS «MALADIES DENTAIRES ET DE LA CAVITE BUCCALE CHEZ LE CHAT. ».....	19
FIGURE 6 PHOTOGRAPHIE DES CARACTERISTIQUES ANATOMIQUES DE LA LANGUE EN VUE ROSTRO-LATERALE CHEZ LE CHAT - ODIN (CHAT EUROPEEN CROISE SIAMOIS) – SOURCE AUTEUR DEPUIS « MALADIES DENTAIRES ET DE LA CAVITE BUCCALE CHEZ LE CHAT. »	19
FIGURE 7 PHOTOGRAPHIE DES CARACTERISTIQUES ANATOMIQUES DU PLANCHER BUCCAL EN VUE OCCLUSALE CHEZ LE CHAT - ODIN (CHAT EUROPEEN CROISE SIAMOIS) – SOURCE AUTEUR DEPUIS « MALADIES DENTAIRES ET DE LA CAVITE BUCCALE CHEZ LE CHAT. »	19
FIGURE 8 PHOTOGRAPHIE DES STRUCTURES ANATOMIQUES DE LA CAVITE BUCCALE OUVERTE CHEZ L'HOMME – SOURCE AUTEUR DEPUIS (6)....	20
FIGURE 9 PHOTOGRAPHIE DES STRUCTURES ANATOMIQUES DU PLANCHER BUCCAL CHEZ L'HOMME – SOURCE AUTEUR DEPUIS (6)	20
FIGURE 10 PHOTOGRAPHIE DES STRUCTURES ANATOMIQUES DE LA CAVITE BUCCALE BOUCHE FERMEE CHEZ L'HOMME – SOURCE AUTEUR DEPUIS (7).....	21
FIGURE 11 COUPE HISTOLOGIQUE D'UNE OIN1 – SOURCE WARNAKULASURIYA ET AL, J ORAL PATHOL MED, 2008 (14)	24
FIGURE 12 COUPE HISTOLOGIQUE D'UNE OIN2 – SOURCE WARNAKULASURIYA ET AL, J ORAL PATHOL MED, 2008 (14)	24
FIGURE 13 COUPE HISTOLOGIQUE D'UN CIS – SOURCE WARNAKULASURIYA ET AL, J ORAL PATHOL MED, 2008 (14)	24
FIGURE 14 COUPE HISTOLOGIQUE D'UN CARCINOME INFILTRANT - FOCALISATION DE L'AUTEUR SUR ZONE D'INTERET – COLORATION H&E- INVASIVE, POORLY-DIFFERENTIATED SQUAMOUS CELL CARCINOMA WITH CLEAR CELL CHANGE (N° 38372 - UNIVERSITY OF MICHIGAN VIRTUAL SLIDE BOX).....	25
FIGURE 15 SCHEMA DE LA THEORIE DE LA CANCEROGENESE MULTI-ETAPE, SOURCE : L. DOAT DEPUIS (12)	26
FIGURE 16 CARTOGRAPHIE DU TAUX D'INCIDENCE A L'ECHELLE MONDIALE DU CANCER DE LA CAVITE ORALE ET DES LEVRES CHEZ L'HOMME ET CHEZ LA FEMME - SOURCE GLOBOCAN 2020 (22).....	29
FIGURE 17 CARTOGRAPHIE DU TAUX D'INCIDENCE A L'ECHELLE EUROPEENNE DU CANCER DE LA CAVITE ORALE ET DES LEVRES CHEZ L'HOMME ET CHEZ LA FEMME - SOURCE GLOBOCAN 2020 (22).	29
FIGURE 18 SCHEMA DES GANGLIONS LYMPHATIQUES DU COU CHEZ LES CARNIVORES – SOURCE L. DOAT DEPUIS « EXAMEN GENERAL DU CHIEN ET DU CHAT » PAR S. DJEMAI. (44).....	32
FIGURE 19 SCHEMA DES DIFFERENTES AIRES GANGLIONNAIRES CERVICALES CHEZ L'HOMME – SOURCE : L. DOAT DEPUIS (5)	32
FIGURE 20 SCHEMA DE L'EXAMEN ENDOBUCAL CHEZ L'HOMME SELON LA TECHNIQUE DES 3 CERCLES D'APRES (8)	34
FIGURE 21 FICHE D'EXAMEN BUCCO-DENTAIRE DU CHAT (42)	35
FIGURE 22 PHOTOGRAPHIE D'UN CEO MAXILLAIRE DROIT ULCERE DANS LA ZONE DE LA CMAXD (104) - SOURCE BILGIC O. (29).....	37
FIGURE 23 PHOTOGRAPHIE D'UN CEO ULCERO-BOURGEONNANT DE LA LEVRE INFERIEURE DROITE CHEZ LE CHAT - SOURCE DR. SNYDER C (36)	37
FIGURE 24 PHOTOGRAPHIE D'UN CEO ULCERO-BOURGEONNANT SUBLINGUAL CHEZ LE CHAT – SOURCE BILGIC O. (29).....	37
FIGURE 25 TDM CHEZ UN CHAT PRESENTANT UNE MASSE MAXILLAIRE DROITE PROLIFERATIVE, CONFIRMEE HISTOLOGIQUEMENT PAR UN CEO FELIN – SOURCE (36).....	38
FIGURE 26 PHOTOGRAPHIE D'UNE PIECE OPERATOIRE D'UN CARCINOME EPIDERMÖIDE APRES RESECTION CHIRURGICALE (MANDIBULECTOMIE) - SOURCE DR BELL C. (36).....	47
FIGURE 27 CALENDRIER DE LA SURVEILLANCE CARCINOLOGIQUE DES VADS. (SFORL 2015). (64)	57
FIGURE 28 PHOTOGRAPHIES POST-OPERATOIRES APRES HEMI-MANDIBULECTOMIE GAUCHE D'UN CHAT PRESENTANT UNE DEVIATION MANDIBULAIRE - SOURCE DR SNYDER C. (36)	58

TABLEAUX

TABLEAU 1 CLASSIFICATION DE LA DYSPLASIE EPITHELIALE SELON OMS 2005 - SOURCE AUTEUR D'APRES (13-15)	24
TABLEAU 2 CRITERES DIAGNOSTIQUES DE LA DYSPLASIE EPITHELIALE SELON OMS 2017 - SOURCE AUTEUR D'APRES (13).....	25
TABLEAU 3 ÉPIDEMIOLOGIE COMPARATIVE CHAT/ HOMME – SOURCE AUTEUR D'APRES (17-38).....	27
TABLEAU 4 QUESTIONNAIRE MEDICAL, COMPARATIF CHAT/HOMME – SOURCE AUTEUR DEPUIS (3,41).....	30
TABLEAU 5 EXAMEN CLINIQUE EXO BUCCAL, COMPARATIF CHAT/HOMME – SOURCE AUTEUR DEPUIS (3-5,41-43).....	31
TABLEAU 6 DRAINAGE LYMPHATIQUE DE LA TETE ET DU COU CHEZ LE CHAT – SOURCE AUTEUR D'APRES (44).....	33
TABLEAU 7 EXAMEN CLINIQUE ENDO BUCCAL, COMPARATIF CHAT/HOMME – SOURCE AUTEUR DEPUIS (3,5,8,29,41)	33
TABLEAU 8 FORMES CLINIQUES COMPARATIVES CHAT/HOMME – SOURCE AUTEUR D'APRES (3,5,6,11,29,37,40)	35
TABLEAU 9 EXAMENS COMPLEMENTAIRES, COMPARATIF CHAT/HOMME – SOURCE AUTEUR D'APRES (3-5,11,36,37,43,46)	38
TABLEAU 10 GRADE HISTOLOGIQUE DE BRODERS (50).....	41
TABLEAU 11 DIAGNOSTICS DIFFERENTIELS, COMPARATIF CHAT/HOMME – SOURCE AUTEUR D'APRES (3,5,17,29,37).....	41
TABLEAU 12 BILAN PRE-THERAPEUTIQUE, COMPARATIF CHAT/HOMME – SOURCE AUTEUR D'APRES (3-5,17,37,38).....	43
TABLEAU 13 CLASSIFICATION TNM DES CANCERS DE LA CAVITE BUCCALE DE L'UICC 2017 (8TH EDITION) (54)	44
TABLEAU 14 STADE TUMORAL SELON LA CLASSIFICATION TNM DES CANCERS DE LA CAVITE BUCCALE DE L'UICC 2017 (8TH EDITION)(54)	45
TABLEAU 15 SOLUTIONS THERAPEUTIQUES, COMPARATIF CHAT/HOMME – SOURCE AUTEUR D'APRES (3-5,29,36-38,53,58,59)	47
TABLEAU 16 INDICATIONS THERAPEUTIQUES ET COMBINAISONS THERAPEUTIQUES CHEZ L'HOMME - SOURCE AUTEUR DEPUIS (4,5,53)	55
TABLEAU 17 COMPLICATIONS ET SEQUELLES POST-THERAPEUTIQUES, COMPARATIF CHAT/HOMME - SOURCE AUTEUR D'APRES (3-5,36- 38,52,58,65,66)	58
TABLEAU 18 SURVIE, COMPARATIF CHAT/HOMME - SOURCE AUTEUR DEPUIS (4,5,17,29,36,37,68).....	60

INTRODUCTION

Le carcinome épidermoïde de la muqueuse orale (CEO) ou « squamous cell carcinoma » chez les anglo-saxons, anciennement qualifié d'« épithélioma spinocellulaire », fait partie d'une grande famille de cancers, celui des voies aéro-digestives supérieures.

Sur le plan étymologique, « carcinome » vient du grec ancien « Καρκίνωμα » (carcinoma) signifiant tumeur maligne. « Épidermoïde » dérive, quant à lui, du mot grec « Ἐπιδερμῖς » (épiderme) constitué du préfixe « ἐπί » (épi) sur et du radical « δέρμα » (derma) peau, associé au suffixe -oïde : « qui ressemble à l'épiderme ».

C'est une tumeur maligne des tissus épithéliaux malpighiens naissant du stratum spinosum. Il est caractérisé par une prolifération cellulaire anarchique et excessive, ne répondant plus aux systèmes de régulation intra et extra-cellulaire lui conférant ainsi une autonomie biologique et lui permettant d'aboutir à une masse tissulaire avec la capacité de s'étendre aux tissus voisins et d'essaimer à distance.

En oncologie, le chat domestique a longtemps été un modèle diagnostique et thérapeutique afin d'améliorer la prise en charge des patients humains.

Aujourd'hui, force est de constater que grâce aux progrès scientifiques, la médecine vétérinaire se retrouve confrontée à une augmentation de l'espérance de vie et donc à une progression de l'incidence du carcinome épidermoïde chez le félin domestique. Une étroite collaboration est donc indispensable afin d'établir un diagnostic clinique et histologique précis, le plus précocement possible de manière à mettre en place un protocole thérapeutique efficace et adapté pour, *in fine*, améliorer le pronostic jusqu'ici sombre de cette pathologie.

L'objectif de ce travail d'étude est de réaliser un état des lieux des connaissances sur le carcinome épidermoïde oral, tant chez le chat domestique que chez l'humain, afin d'apporter de nouvelles pistes de réflexion sur les outils diagnostiques et thérapeutiques.

Il s'organisera selon une démarche de réflexion clinique : de l'identification épidémiologique et étiologique au pronostic en passant par la démarche diagnostique et les solutions thérapeutiques qui sont à notre disposition.

I. GENERALITES

Cette première partie retrace succinctement les connaissances anatomiques et histopathologiques fondamentales afin de mieux aborder les aspects épidémiologiques, diagnostiques, thérapeutiques et pronostiques par la suite.

1. Le rôle et l'anatomie de la cavité orale du chat

La cavité orale chez le chat est délimitée rostralement par les lèvres, caudalement par l'oropharynx, et latéralement par les vestibules jugaux.

La gueule du félin est un organe complexe et joue un rôle crucial dans la physiologie et la survie de l'animal en remplissant de nombreuses fonctions physiologiques et vitales, telles que la préhension, l'humidification des aliments, la mastication, la déglutition, la phonation par le miaulement, les comportements sociaux (agression, défense), la respiration, la régulation de la température corporelle, le toilettage, etc.

De plus, la cavité orale participe aux premières étapes du cycle de digestion alimentaire en abritant des organes tels que les dents, les glandes salivaires et la langue.

Elle est en contact direct avec son environnement extérieur, ce qui la rend vulnérable à diverses agressions telles que l'exposition solaire, les variations de température, les micro-organismes et les contraintes mécaniques (alimentation, objets, etc). (1)

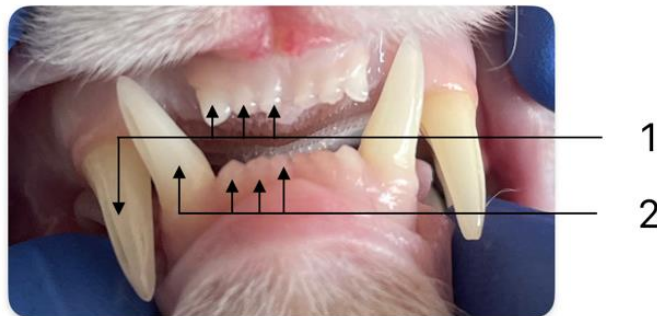

Figure 1 Photographie des structures anatomiques de la bouche fermée chez le chat en vue rostrale, mise en évidence de la formule dentaire antérieure - Odin (chat européen croisé siamois) – source auteur depuis «maladies dentaires et de la cavité buccale chez le chat » chapitre « cavité buccale physiologique et radiologie chez le chat. »

1 - (de gauche à droite) : CmaxD (104), I3maxD (103), I2maxD (102), I1maxD (101).

2 - (de gauche à droite) : CmandD (404), I3mandD (403), I2mandD (402), I1mandD (401).

La formule dentaire complète d'un chat adulte : $2 * (I \ 3/3 \ C \ 1/1 \ P \ 3/2 \ M \ 1/1) = 30$ dents.

Signifie que par héli-arcade il y a 3 incisives supérieures et inférieures, 1 canine supérieure et inférieure, 3 prémolaires supérieures et 2 prémolaires inférieures, 1 molaire supérieure et inférieure.(2)

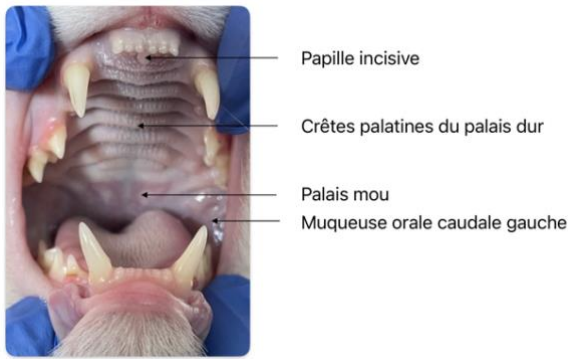


Figure 2 Photographie des caractéristiques anatomiques de la bouche ouverte en vue rostrale chez le chat, structures anatomiques maxillaires - Odin (chat européen croisé siamois) – source auteur depuis « maladies dentaires et de la cavité buccale chez le chat. »

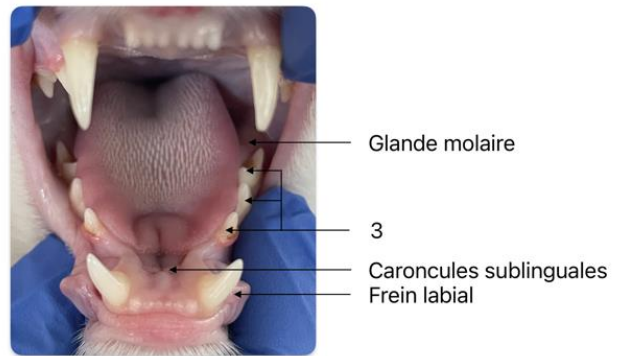


Figure 3 Photographie des caractéristiques anatomiques de la bouche ouverte en vue rostrale chez le chat, structures anatomiques mandibulaires - Odin (chat européen croisé siamois) – source auteur depuis « maladies dentaires et de la cavité buccale chez le chat. »

3 - (de haut en bas) : M1mandG (309), P4mandG (308), P3mandG (307).

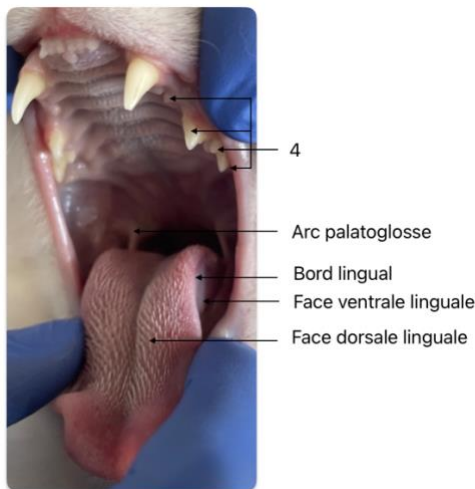


Figure 5 Photographie des caractéristiques anatomiques de la bouche ouverte en vue rostro-latérale chez le chat - Odin (chat européen croisé siamois) – source auteur depuis « maladies dentaires et de la cavité buccale chez le chat. »

4 - (de haut en bas) : P2maxG (206), P3maxG (207), P4maxG (208), M1maxG (209).

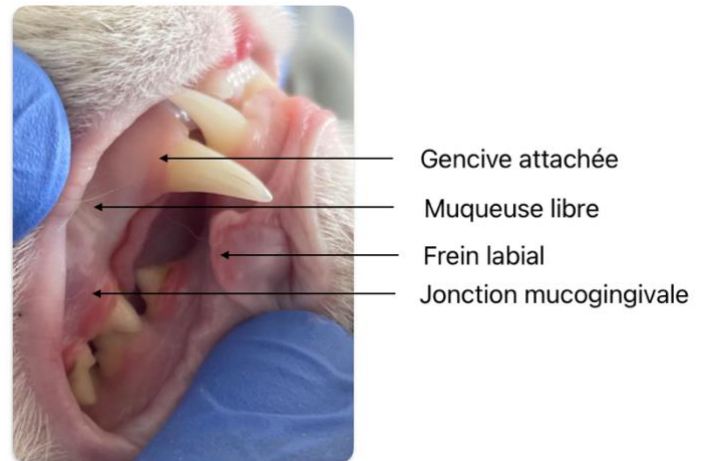


Figure 4 Photographie des caractéristiques anatomiques de la bouche fermée en vue rostro-latérale chez le chat - Odin (chat européen croisé siamois) – source auteur depuis « maladies dentaires et de la cavité buccale chez le chat. »

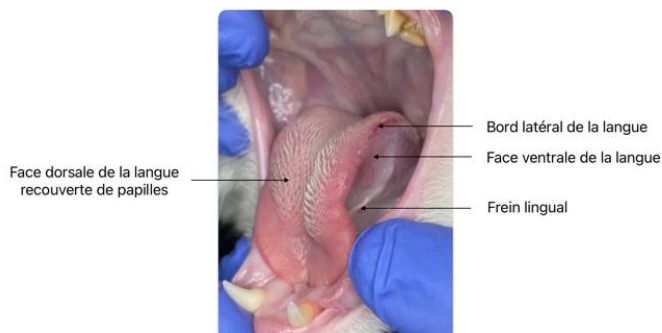


Figure 6 Photographie des caractéristiques anatomiques de la langue en vue rostro-latérale chez le chat - Odin (chat européen croisé siamois) – source auteur depuis « maladies dentaires et de la cavité buccale chez le chat. »

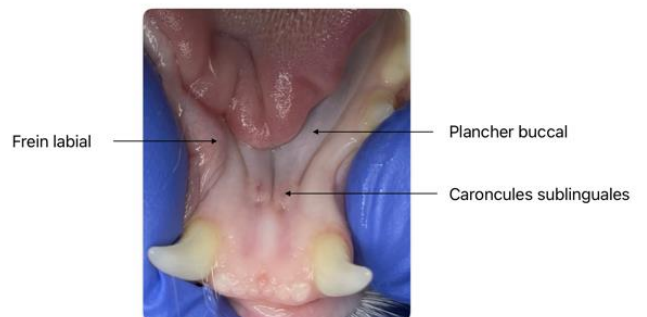


Figure 7 Photographie des caractéristiques anatomiques du plancher buccal en vue occlusale chez le chat - Odin (chat européen croisé siamois) – source auteur depuis « maladies dentaires et de la cavité buccale chez le chat. »

La muqueuse orale recouvre la langue, le palais et l'intérieur des joues. Anatomiquement le palais mou du chat est plus long que celui de l'Homme. Enfin, lorsque la bouche est fermée, la langue occupe la totalité de la cavité orale du fait de son volume.(1)

2. Le rôle et l'anatomie de la cavité orale de l'Homme

La cavité orale fait partie intégrante des voies aéro-digestives supérieures chez l'Homme. Elle est limitée proximale par le versant muqueux de la lèvre et le vestibule labial, distalement par le V lingual des papilles caliciformes (séparant la base de la langue de la langue mobile) et les piliers amygdaliens antérieurs. Le palais dur délimite la partie supérieure, tandis que le plancher lingual et la langue mobile en délimitent la partie inférieure. Enfin, les faces internes des joues délimitent latéralement la cavité orale.(3-5)

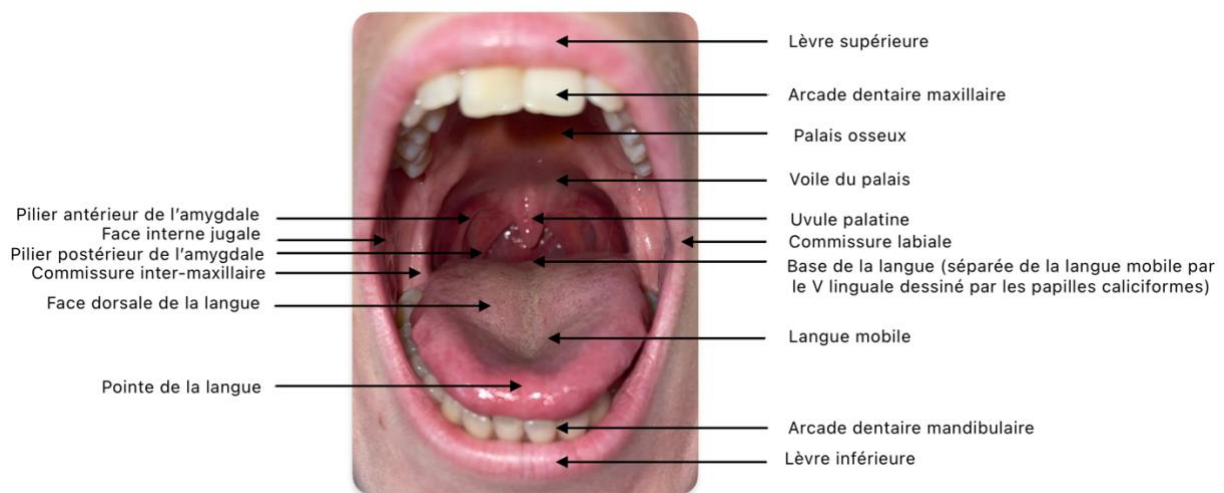


Figure 8 Photographie des structures anatomiques de la cavité buccale ouverte chez l'Homme – source auteur depuis (6)

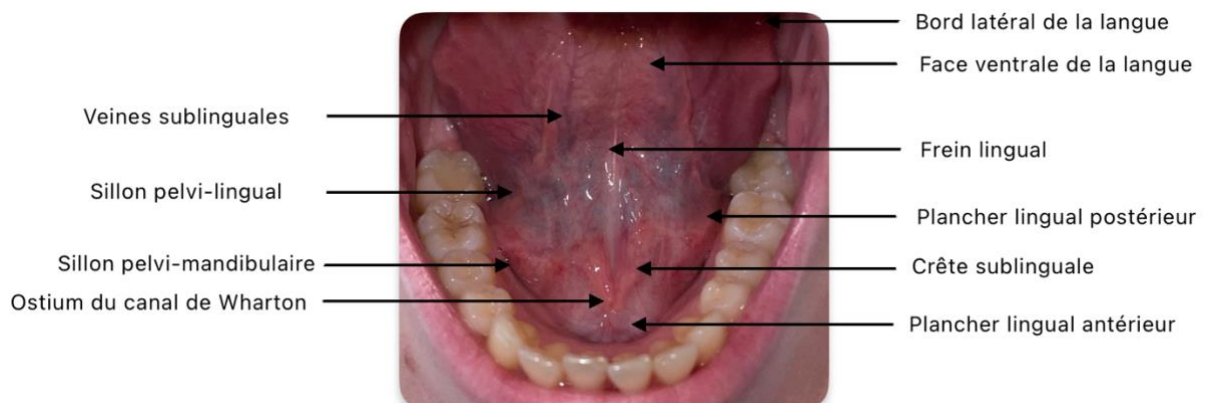


Figure 9 Photographie des structures anatomiques du plancher buccal chez l'Homme – source auteur depuis (6)

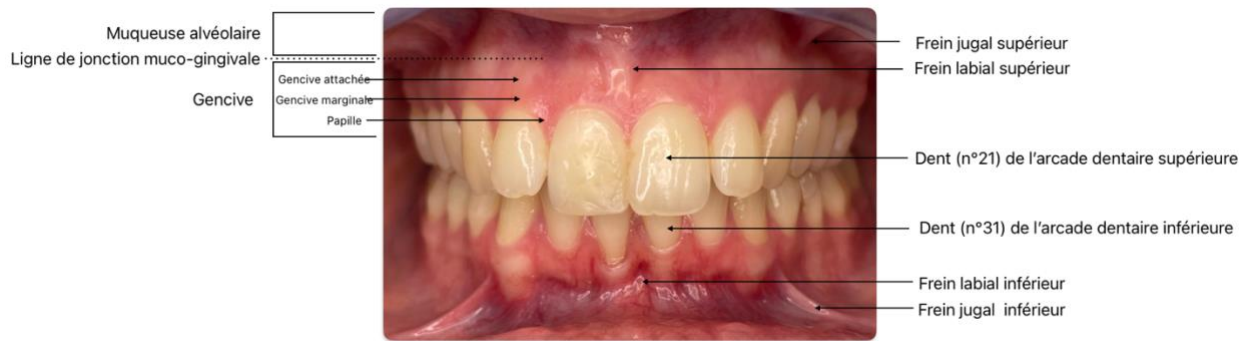


Figure 10 Photographie des structures anatomiques de la cavité buccale bouche fermée chez l'Homme – source auteur depuis (7)

La cavité orale chez l'Homme remplit plusieurs fonctions importantes :

- La mastication : la bouche est la première étape du cycle digestif grâce à l'action des muscles masticateurs (masséter, ptérygoïdien médial et ptérygoïdien latéral, temporal), des dents (formule dentaire en denture adulte complète et stable : 32 dents) et la langue.
- La déglutition : après l'étape de la mastication, le bol alimentaire est avalé puis transporté vers l'estomac par le processus de déglutition impliquant de nouveau la musculature orale et également celle de l'oropharynx.
- La phonation : les lèvres, la langue, les dents, les muscles oro-faciaux sont impliqués dans la production des sons et des phonèmes.
- La respiration : les cavités nasale et orale sont les deux voies respiratoires. La respiration est essentiellement naso-nasale mais la bouche vient prendre le relais en cas d'obstruction nasale ou encore en cas d'effort physique intense nécessitant un besoin ventilatoire important.
- La gustation : grâce aux bourgeons du goût retrouvés au sein des diverses papilles gustatives (caliciformes, filiformes, fongiformes, foliées) participant à former l'organe du goût et à percevoir les saveurs. (4,5)

3. L'histologie de la muqueuse orale

La muqueuse orale recouvre l'ensemble de la cavité buccale chez le chat et chez l'Homme. Elle se prolonge antérieurement par le tissu cutané facial via les lèvres et postérieurement par la muqueuse oropharyngée via l'isthme du gosier.

Elle assure plusieurs fonctions, notamment la protection des tissus sous-jacents contre les contraintes mécaniques mises en jeu lors de la mastication et contre les micro-organismes par un système immunitaire local, une fonction gustative liée aux bourgeons du goût localisés dans les papilles principalement linguales, une fonction sensorielle assurée par de nombreux récepteurs (thermorécepteurs, barorécepteurs, nocicepteurs, etc), et une fonction digestive grâce aux multiples glandes salivaires accessoires réparties dans l'ensemble de la muqueuse.(8,9)

La muqueuse buccale est constituée de trois couches distinctes : un épithélium, une membrane basale et un chorion.

L'épithélium est de type malpighien (pluristratifié et pavimenteux). Selon la topographie, il peut être kératinisé (orthokératose ou parakératose) ou non. Il se compose de plusieurs couches de kératinocytes maintenus ensemble par des liaisons de type desmosome leur assurant une forte cohésion.

L'épithélium est organisé en plusieurs strates :

- La couche germinative : elle est composée de cellules basales (cubiques) générant de nouvelles cellules par mitoses. Elle permet de renouveler les kératinocytes qui desquament en surface. Le turn-over cellulaire est d'environ 25 jours. On y retrouve également quelques cellules de Merkel (rôle sensoriel), des mélanocytes, des cellules de Langherans (cellules dendritiques sentinelles) et des lymphocytes.
- Les kératinocytes basaux vont progressivement migrer dans les différentes strates supérieures (stratum spinosum, stratum granulosum et stratum corneum). C'est lors de cette migration que les cellules subissent des étapes de maturation et de différenciation à l'origine de la nature kératinisée ou non kératinisée de l'épithélium.(8,9)

La membrane basale permet de séparer l'épithélium du chorion. Elle sert d'attache à la couche basale des kératinocytes via des jonctions par hémidesmosomes et joue un rôle fondamental dans les échanges épithélio-conjonctifs. Elle est composée de trois couches (de l'épithélium vers le chorion) : lamina lucida, lamina densa, formant la lame basale et enfin la lamina fibroréticularis, servant d'ancrage au réseau collagénique du tissu conjonctif sous-jacent.(8,9)

Le chorion correspond au tissu conjonctif sous-épithélial. Il est composé d'une matrice extracellulaire polysaccharidique et de nombreux réseaux de fibres collagéniques et d'élastine. Dans ce réseau fibreux, se retrouvent enchâssés des éléments cellulaires : fibroblastes, cellules immunitaires (lymphocytes, monocytes, polynucléaires), ainsi que des vaisseaux sanguins et des éléments nerveux. On distingue plusieurs zones au sein du conjonctif dont une zone sous-muqueuse séparant la muqueuse des plans profonds (muscles ou os), et renfermant un tissu adipeux, des glandes salivaires accessoires (GSA), des vaisseaux (artères et veines) et des nerfs.(8,9)

Selon sa localisation, la muqueuse orale va se présenter sous diverses formes :

- La muqueuse de recouvrement : Elle recouvre en grande partie la cavité buccale (face interne des joues, plancher buccal, face ventrale de la langue, voile du palais, muqueuse labiale). Également qualifiée de muqueuse libre, on la retrouve au-delà de la ligne muco-gingivale. Son épithélium n'est pas kératinisé et possède des crêtes épithéliales très peu marquées.
- Une muqueuse adhérente : Elle tapisse les gencives et le palais dur, son rôle est d'absorber les contraintes mécaniques lors de la mastication. L'épithélium est kératinisé. De plus, il présente de longues crêtes épithéliales qui s'invaginent dans le chorion, lui donnant cet aspect de doigt, lui permettant un fort ancrage de manière à diminuer toute mobilité de la muqueuse par rapport aux plans profonds. On note l'absence de sous-muqueuse car celle-ci est directement rattachée au périoste.
- Une muqueuse spécialisée : participant au rôle sensoriel, elle est principalement retrouvée au niveau de la région linguale. C'est elle qui contient la majeure partie des papilles gustatives renfermant les bourgeons du goût. (8,9)

La compréhension de ces principes histologiques revêt une importance capitale afin d'orienter le clinicien et l'anatomopathologiste vers un diagnostic de certitude. En effet, outre la structure histologique et la composition cellulaire, la coloration de la muqueuse joue un rôle essentiel dans l'orientation diagnostique. Par exemple l'épaisseur de l'épithélium et le degré de kératinisation rendront la muqueuse plus blanche, tandis que la concentration et la dilatation des vaisseaux sanguins du tissu conjonctif sous-jacent contribueront à son apparence érythémateuse.(8)

4. La physiopathologie du carcinome épidermoïde

Selon l'OMS (Organisation Mondiale de la Santé), une tumeur est définie comme une masse néoplasique caractérisée par une croissance cellulaire rapide, anormale et incontrôlée. Elle peut se développer à partir de différents tissus de l'organisme et peut être bénigne ou maligne. Il est important de noter que la présence d'une tumeur ne garantit pas automatiquement la présence d'un cancer.

L'OMS précise que le terme « cancer » désigne une tumeur maligne caractérisée par un comportement plus agressif. Il est capable d'envahir les tissus environnants, d'essaimer à distance (métastases) et de causer des dommages fonctionnels à l'organisme. (10)

Le carcinome épidermoïde de la muqueuse orale répond aux caractéristiques d'une tumeur maligne. Un néoplasme présente des caractéristiques qui permet de le distinguer d'une tumeur bénigne :

- Caractères évolutifs : Extension loco-régionale par un envahissement et une destruction de l'organe primaire, une croissance rapide, une dissémination tumorale à distance (métastases : les cellules tumorales vont emprunter le réseau vasculaire et/ou lymphatique) et un risque de récurrence cancéreuse majorée après exérèse complète de la masse tumorale.
- Caractères macroscopiques : Limites tumorales floues difficile à délimiter des tissus adjacents, non encapsulées, détruisant les tissus sains. Il est également retrouvé un caractère nécrotique et hémorragique.
- Caractères histologiques : Degré de différenciation plus ou moins avancé, les cellules présentent des critères cytologiques de malignité (cf. tableau des critères diagnostiques de la dysplasie épithéliale – OMS 2017)(11)

Pour diagnostiquer et choisir la thérapeutique adaptée, le clinicien doit avoir une connaissance des étapes de la séquence de la carcinogenèse :

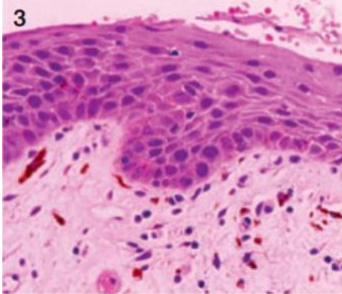
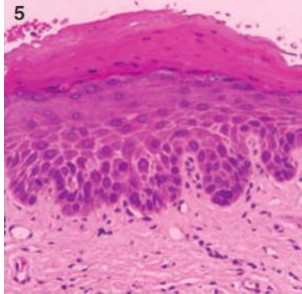
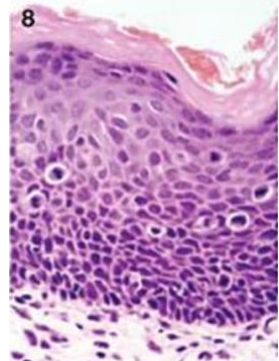
Initialement, nous retrouvons un tissu épithélial sain, structuré de cellules saines (cf. partie I.3 – Histologie de la muqueuse orale). Au fur et à mesure des réplifications cellulaires, ces dernières peuvent accumuler des anomalies génétiques qui vont influencer leur cycle cellulaire. Ces anomalies génétiques peuvent être provoquées par différents facteurs tels que des toxiques (OH, tabac, drogues), des virus internalisés au sein des cellules, des hormones, des radiations (rayonnements X, UV) et également des facteurs endogènes tels qu'une prédisposition génétique.

Ces facteurs peuvent être inhibiteurs de gènes réparant l'ADN (MSH2, MSH6), activateurs des gènes proto-oncogènes qui favorisent la croissance cellulaire, l'angiogenèse, l'inhibition de la phase d'apoptose (EGF, VEGF, Kras, etc) et inhibiteurs des gènes suppresseurs de tumeurs qui ont pour rôle principal d'activer la réparation de l'ADN ou d'activer l'apoptose (p53).

Cette cellule normale devient donc dysplasique (stade de cellule pré-cancéreuse), elle est le résultat d'anomalies génétiques responsables d'un trouble de la maturation cellulaire. Elle peut aboutir à une transformation néoplasique par accumulation de nouvelles mutations génétiques.(11,12)

La notion de dysplasie est primordiale car c'est ici que le rôle du dépistage a toute son importance pour mettre en place un traitement adapté. L'OMS définit trois grades de dysplasies : léger, modéré ou sévère. Certains proposent un système en deux grades (bas et haut grade).(11,12)

Tableau 1 Classification de la dysplasie épithéliale selon OMS 2005 - source auteur d'après (13–15)

	OIN1 – Dysplasie de bas grade	OIN 2 – Dysplasie de grade intermédiaire	OIN 3 – Dysplasie de haut grade ou CIS
Coupes histologiques	<p style="text-align: center;">3</p>  <p style="text-align: center;"><i>Figure 11 Coupe histologique d'une OIN1 – source Warnakulasuriya et al, J Oral Pathol Med, 2008 (14)</i></p>	<p style="text-align: center;">5</p>  <p style="text-align: center;"><i>Figure 12 Coupe histologique d'une OIN2 – source Warnakulasuriya et al, J Oral Pathol Med, 2008 (14)</i></p>	<p style="text-align: center;">8</p>  <p style="text-align: center;"><i>Figure 13 Coupe histologique d'un CIS – source Warnakulasuriya et al, J Oral Pathol Med, 2008 (14)</i></p>
Description	<ul style="list-style-type: none"> • Modifications architecturales et cytologiques localisées dans le 1/3 basal de l'épithélium, • Stade souvent réversible, • Atypies cellulaires discrètes, • Mitoses normales. 	<ul style="list-style-type: none"> • Modifications architecturales et cytologiques localisées au 2/3 de la hauteur de l'épithélium, • Atypies cellulaires modérées, • Mitoses souvent normales et quelquefois anormales. 	<ul style="list-style-type: none"> • Très proche histologiquement du CIS, • Modifications architecturales et cytologiques comprenant toute la hauteur de l'épithélium, • Pas de franchissement de la membrane basale, • Présence d'importantes atypies cyto-nucléaires, • Mitoses importantes et anormales.
Conduite Thérapeutique	<ul style="list-style-type: none"> • Surveillance clinique ou exérèse superficielle de la lésion. 	<ul style="list-style-type: none"> • Nécessite une surveillance clinique rapprochée associée à une exérèse complète de la lésion. 	<ul style="list-style-type: none"> • Nécessite une exérèse carcinologique dans les plus brefs délais avec des marges de sécurité. • Contrôle thérapeutique rapproché.

En 2017, l'OMS propose une grille de critères diagnostiques de la dysplasie épithéliale :

Tableau 2 Critères diagnostiques de la dysplasie épithéliale selon OMS 2017 - source auteur d'après (13)

Modifications architecturales	Modifications cytologiques
Augmentation du nombre de mitoses	Variation anormale de la taille des noyaux
Mitoses superficielles	Variation anormale de la forme des noyaux
Stratification épithéliale irrégulière	Variation anormale de la taille des cellules
Crêtes épithéliales en forme de goutte	Variation anormale de la forme des cellules
Perte de kératine dans les crêtes épithéliales	Rapport nucléo-cytoplasmique augmenté
Perte de cohésion des cellules épithéliales	Mitoses atypiques (tri ou tétrapolaires)
Perte de la polarité des cellules basales	Augmentation du nombre et de la taille du nucléole
Dyskératose	Noyaux hyperchromatiques

En ce qui concerne les stades OIN2 et OIN3, le diagnostic sera histologique.

Le CIS ou carcinome non invasif est déterminé par une prolifération de cellules épithéliales cancéreuses sur toute la hauteur de l'épithélium sans franchissement de la membrane basale. Il n'y a donc aucun envahissement du tissu conjonctif sous-jacent. Il est très difficile à différencier d'une dysplasie sévère.(11,12)

Si la lésion tumorale n'est pas diagnostiquée à temps, les cellules néoplasiques franchissent la membrane basale de l'épithélium et envahissent le stroma. Il s'agit du stade de carcinome invasif ou infiltrant. Nous retrouvons sur les coupes histologiques des cellules tumorales qui ont franchi la membrane basale de l'épithélium, un stroma tumoral avec un infiltrat lymphocytaire et des néovaisseaux (11,12).

Dans ce cas, la tumeur va se développer et envahir rapidement les tissus de l'organe primaire. Le cancer invasif détruit les tissus et se propage essentiellement par les voies de moindre résistance (espaces périnerveux, parois veineuses, capillaires sanguins et lymphatiques, espaces conjonctifs lâches). Cette notion explique la nécessité de marges d'exérèse larges afin d'obtenir un diagnostic anatomopathologique précis, d'éviter de disséminer les cellules cancéreuses et *in fine* limiter le risque de récurrence.(11,12)

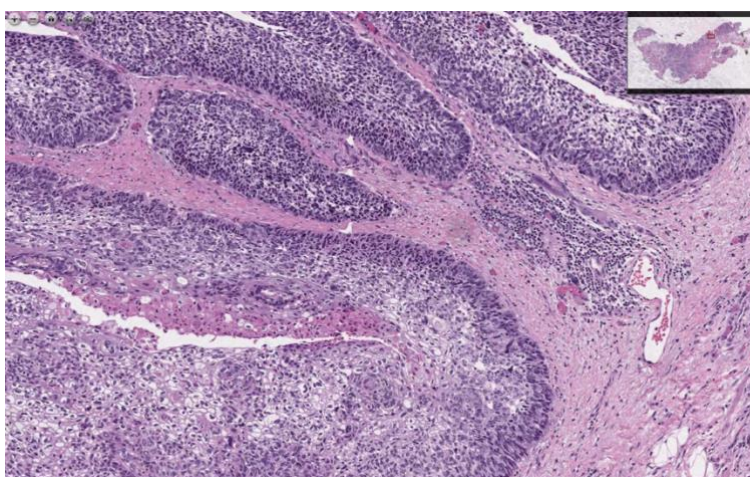


Figure 14 Coupe histologique d'un carcinome infiltrant - focalisation de l'auteur sur zone d'intérêt – coloration H&E- Invasive, poorly-differentiated Squamous Cell Carcinoma with Clear Cell Change (n° 38372 - University of Michigan Virtual Slide Box)

Enfin les cellules cancéreuses vont disséminer dans l'organisme via la voie lymphatique et/ou hémotogène, créant un ou plusieurs foyers cancéreux secondaires, autonomes, développés à distance de la tumeur primitive, dont la croissance est indépendante de celle-ci.

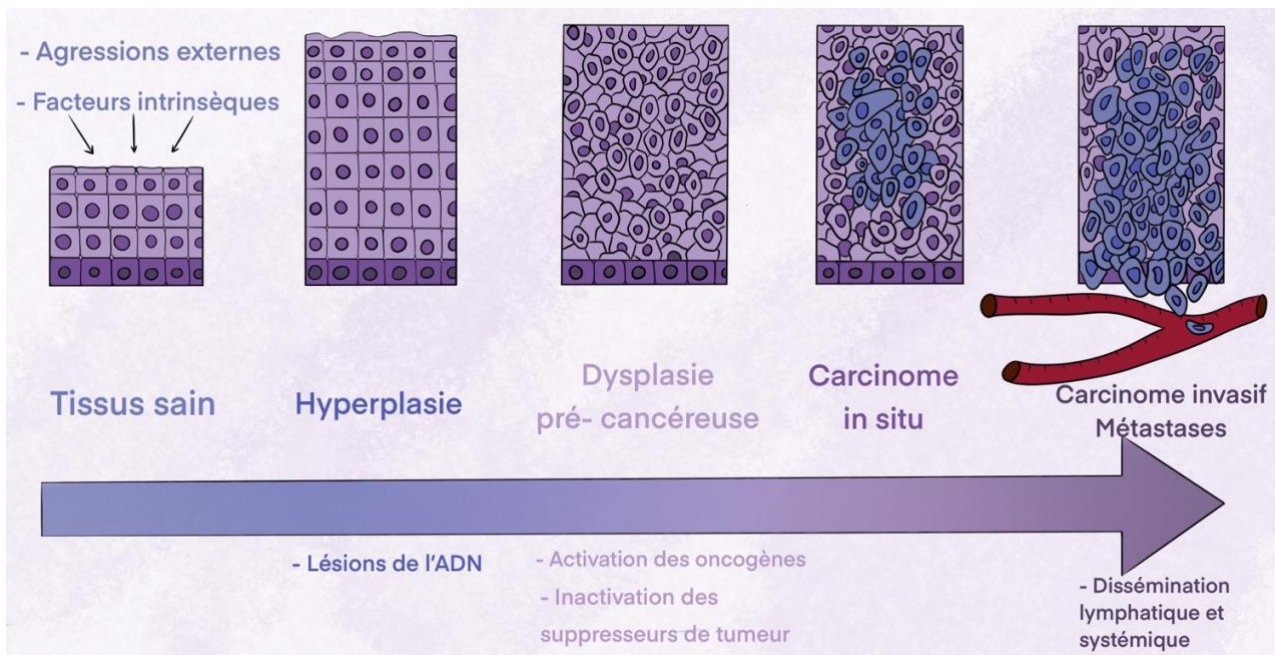


Figure 15 Schéma de la théorie de la cancérogenèse multi-étape, source : L. Doat depuis (12)

La théorie de la « Field cancerization » s'appuie sur une carcinogenèse multifocale impliquant un groupe de cellules génétiquement modifiées (patches) dans différentes localisations tissulaires. Ces différents patches de cellules dérivent de plusieurs événements génétiques distincts générés par les agressions répétées de toxiques sur l'épithélium oral. Elle expliquerait l'origine des CEO multiples (synchrone et métachrone) et la forte probabilité de récurrence chez les patients atteints d'un CEO. (16)

II. EPIDEMIOLOGIE

L'épidémiologie, en tant que discipline scientifique, joue un rôle essentiel dans la compréhension et l'étude des pathologies en quantifiant et analysant la distribution des différents marqueurs épidémiologiques (prévalence, incidence, sexe, topographie, étiologies, facteurs de risque) au sein d'une population donnée.

L'objectif de cette partie est de recenser et de dresser un tableau précis de la situation épidémiologique, nous permettant de cibler les populations à risque afin de mettre en place des stratégies de prévention et de dépistage.

Tableau 3 Épidémiologie comparative chat/ Homme – source auteur d'après (17–38)

	Chat	Homme
Prévalence	<ul style="list-style-type: none"> Les cancers buccaux représentent 10% des cancers félines. (29) Tumeur la plus fréquente de la cavité orale : 60 à 70% des tumeurs orales. (18) 5^e localisation tumorale. (37) 1^{ère} tumeur maligne de la cavité orale. (37) 	<ul style="list-style-type: none"> 20 à 25% de l'ensemble des cancers VADS. (19) 95% des tumeurs malignes de la cavité orale. (20) <p>Mondial :</p> <ul style="list-style-type: none"> 4^e cancer le plus fréquent chez l'homme /8^e le plus fréquent chez la femme. (21)
Incidence	Aucune donnée retrouvée dans la littérature.	<p>En France métropolitaine, en 2018 :</p> <ul style="list-style-type: none"> Homme : diminution de 25% entre 1990 (4 168 cas) et 2018 (3 106 cas), elle est liée à la baisse de consommation des toxiques. (20) Femme : augmentation de 122% entre 1990 (708 cas) et 2018 (1 571 cas), elle est corrélée à une augmentation de la consommation des toxiques (67% des cas) associée à un accroissement et vieillissement de la population. (20) 377 713 cas. (21,23) <p>La France présente un des taux d'incidence les plus élevés parmi les pays développés (cf. figure 16,17). (21,23)</p>
Mortalité par an	Aucune donnée retrouvée dans la littérature.	<p>Le taux d'incidence standardisé monde (TSM) :</p> <ul style="list-style-type: none"> Homme : 5,7 cas/100 000 personnes, Femme : 2,3 cas/100 000 personnes. <p>Rapport homme/femme = 2,5. (24)</p> <p>Nombre de décès : 177 757 patients (âge et sexe confondus) en 2020. (21)</p>
Age	Age médian du diagnostic : 10-12 ans. (39)	<p>Age médian au diagnostic en 2018 :</p> <ul style="list-style-type: none"> Homme : 62 ans, Femme : 66 ans. <p>Taux d'incidence selon l'âge :</p> <ul style="list-style-type: none"> Homme : à partir de 40 ans, atteinte une valeur maximale de 28,2 cas /100 000 personnes entre 60 et 64 ans, puis une décroissance progressive jusqu'à 79 ans puis une ré-augmentation,

		<ul style="list-style-type: none"> Femme : à partir de 55 ans, avec un palier jusqu'à 75 ans et un maximum de 18 cas/100 000 personnes atteintes entre 90 et 94 ans. (26)
Sexe	<p>Pas de prédisposition raciale ni sexuelle. (17,37) Pas de différence significative entre les mâles et les femelles, ni entre les chats stérilisés et entiers. (27) La faible représentation des races pures rend difficile une évaluation objective d'une prédisposition raciale éventuelle.(28)</p>	<p>En 2018 : (24)</p> <ul style="list-style-type: none"> Homme : 66%, le nombre de cas tend à diminuer, Femme : 44%, le nombre de cas tend à augmenter.
Topographie	<p>Toute la cavité orale. Préférentiellement en mandibule rostrale et la zone sublinguale.(29,37)</p> <p>Ensemble de la muqueuse orale est susceptible d'être atteinte mais on retrouve des sites préférentiels :</p> <ul style="list-style-type: none"> Gencive, Muqueuse maxillaire > muqueuse mandibule, Mandibule rostrale, Langue : face ventrale et région sublinguale, frein lingual. <p>Rarement :</p> <ul style="list-style-type: none"> Faces internes des joues. (29) <p>Tumeur très infiltrante et ostéolytique.(37)</p>	<p>Ensemble de la muqueuse orale est susceptible d'être atteinte.</p> <p>Cependant plus de 50% des CEO concernent préférentiellement :</p> <ul style="list-style-type: none"> -Langue mobile (bords latéraux), -plancher buccal. (30)
Facteurs de risque	<p>Encore mal connus, cependant on retrouve :</p> <ul style="list-style-type: none"> Exposition à la fumée de tabac ambiante (RR=4,5, P=0,19) et sur au minimum 5 ans (RR=7,0, P= 0,38) entraînant une mutation du gène suppresseur de tumeur (p53).(31,32) Agents chimiques : Utilisation de colliers antipuces (RR=5,3, P= 0,002). Exposition aux pesticides pendant le toilettage. (31,32) Alimentation principalement en conserve (RR=3,6, P=0,014), en particulier le thon en conserve (RR=4,7, P=0,004).(31,32) Agents physiques UV solaires : principalement retrouvés chez le chat blanc pour les lèvres. (17,28,32) Le Papillomavirus humain et félin n'est pas un facteur de risque reconnu. (32) Pathologies bucco-dentaires : inflammation chronique, pathologies parodontales. (32) 	<p>Les 2 Principaux facteurs de risque (relation dose-effet) :</p> <ul style="list-style-type: none"> Alcool, Tabac fumé (seuil majoration à partir de 20 PA pour l'homme et 15 PA pour la femme). <p>L'association potentialise les effets de l'un et de l'autre (effet synergique) par augmentation de la perméabilité muqueuse et l'hypovitaminose.</p> <ul style="list-style-type: none"> 5x plus de risque qu'une personne consommant seulement du tabac, 15x plus de risque qu'une personne consommant aucun toxique. (24) <p>Autres facteurs de risques relatifs :</p> <ul style="list-style-type: none"> Traumatisme (langue) : prothèses dentaires, traumatismes dentaires chroniques. (33) Hygiène bucco-dentaire déficiente et pathologies bucco-dentaires associées. (34,35,38) Carences alimentaires : carences vitaminiques (A,C). Pays d'Asie du Sud-Est et d'Inde – consommation élevée de mâche de Bétel associée à la noix d'Arec. (22)

Estimated age-standardized incidence rates (World) in 2020, lip, oral cavity, both sexes, all ages

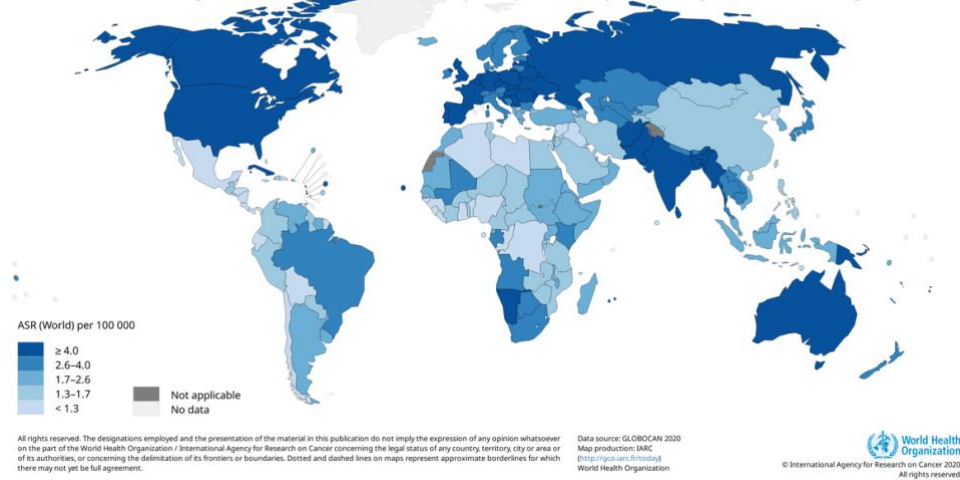


Figure 16 Cartographie du taux d'incidence à l'échelle mondiale du cancer de la cavité orale et des lèvres chez l'homme et chez la femme - source GLOBOCAN 2020 (22).

Estimated age-standardized incidence rates (World) in 2020, lip, oral cavity, both sexes, all ages

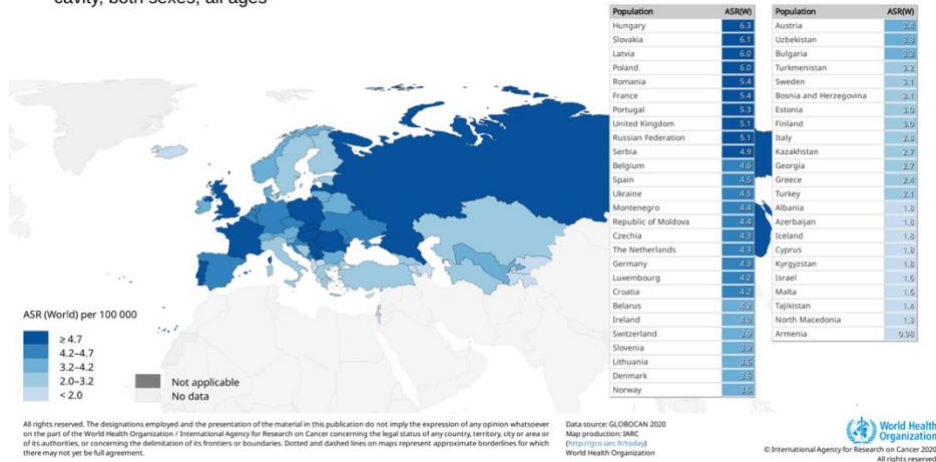


Figure 17 Cartographie du taux d'incidence à l'échelle européenne du cancer de la cavité orale et des lèvres chez l'homme et chez la femme - source GLOBOCAN 2020 (22).

Le carcinome épidermoïde oral est la tumeur maligne de la cavité buccale la plus fréquente chez le chat comme chez l'Homme, seulement l'impact des agents cancérigènes est encore méconnu chez les carnivores domestiques. De plus il n'est pas retrouvé d'institution de santé publique animale à l'échelle mondiale, européenne, ou nationale recensant de manière similaire à l'Homme, les indicateurs épidémiologiques.

Chez l'Homme, les facteurs de risques sont bien reconnus par les comités scientifiques, ainsi les mesures hygiéno-diététiques telles que l'arrêt du tabac et la réduction de la consommation d'alcool vont être un des objectifs de prévention primaire, à conserver pendant toute la phase de prévention secondaire et curative afin de minimiser le risque de récurrence cancéreuse et les complications liées aux traitements.

III. DIAGNOSTIC

Le diagnostic est l'étape préalable à la détermination du protocole thérapeutique et à l'évaluation du pronostic. A l'issue de ce dernier, le type histologique, le stade, la localisation et l'extension de la tumeur identifiée seront déterminés. Le diagnostic repose essentiellement sur l'interrogatoire et l'examen clinique et il est systématiquement complété par des examens complémentaires radiographiques et histopathologiques. Seul l'examen anatomopathologique permet d'établir un diagnostic de certitude.

1. L'anamnèse médicale

L'interrogatoire clinique et le recueil des commémoratifs chez l'animal est la première étape de la démarche diagnostique, il est une étape clé dans la détection des profils à risque de développer un cancer de la cavité buccale.(40) Il précède systématiquement l'examen médical du patient. Il s'appuie sur un questionnaire exhaustif afin de ne omettre aucun élément et permet de mettre à jour l'état de santé du patient.

Tableau 4 Questionnaire médical, comparatif chat/Homme – source auteur depuis (3,41)

Chat	Homme
<ul style="list-style-type: none"> - Identification de l'animal (tatouage, puce électronique), - L'âge, - Mesure du poids de l'animal, - La race, - Le type morphologique (dolichocéphale, brachycéphale, mésocéphale) - Le mode de vie : origine, milieu de vie, maison/appartement, accès à l'extérieur, voyage, vivant à la ville/campagne, contact avec d'autres animaux, etc, - Le type d'alimentation : nature, quantité, fréquence des repas, salubrité, qualité nutritionnelle, - L'état vaccinal (consulter le carnet de santé) et le déparasitage (quel médicament, interne/externe), - L'état physiologique chez les femelles (gestation), - Les antécédents pathologiques, - Traitements médicamenteux précédents et en cours, - Les antécédents chirurgicaux. (41) 	<ul style="list-style-type: none"> - L'état civil (nom, prénom, date de naissance / âge, sexe, profession, statut marital), - Les antécédents personnels médico-chirurgicaux - Les allergies, - Les traitements médicamenteux en cours, - Les antécédents familiaux (chirurgicaux et médicaux), - Les habitudes d'hygiène bucco-dentaire, - Les habitudes alimentaires, - Les para fonctions : onychophagie, morsure de crayon, tic d'aspiration, etc - L'existence d'addictions (tabagisme, alcoolisme, etc) et leurs particularités (durée, quantité, sevrage). (3)

Les objectifs de l'entretien médical sont communs. Tout d'abord, il permet d'énoncer la motivation principale de la consultation, en exposant le motif de consultation. De plus, il sert à actualiser les données du dossier médical en s'appuyant sur les éléments du questionnaire de santé (cf. tableau sus-jacent). Ensuite, l'interrogatoire permet de recueillir de manière détaillée l'ensemble des informations sur l'histoire de la maladie, tels que la date de découverte de la lésion, les circonstances de découverte (fortuite, au décours d'un examen buccal ou par le patient/propriétaire de l'animal domestique); les circonstances d'apparition des symptômes et des lésions comme la présence de signes tumoraux (tuméfaction, compression, envahissement) ou de signes dentaires (douleurs spontanées ou provoquées aux percussions, des mobilités dentaires, des déplacements dentaires, des troubles de la sensibilité) ; L'analyse de la temporalité de la lésion est cruciale pour en déterminer

son caractère aigu ou chronique ; l'évolutivité des lésions ; les thérapeutiques employées pour traiter la lésion et ses symptômes ; les signes généraux associés (AEG, fièvre) ; les signes fonctionnels associés (gêne, douleur, saignement, halitose, mobilité dentaire, dysphagie, odynophagie, dysgueusie, otalgie réflexe, trismus, trouble de la mobilité linguale, hypoesthésie ou anesthésie sur le territoire du Nerf V.3) et la présence d'adénopathie cervico-faciale. (3–5,38)

Chez le chat, l'ensemble des critères précédents sont interrogés et d'autres signes fonctionnels sont recherchés (toux, abattement, prostration, anorexie, vomissement, diarrhée) ainsi que l'évolution de l'état de l'animal (amélioration ou détérioration). (41)

La plupart du temps, ces cancers sont paucisymptomatiques dans leurs formes débutantes. (40)

Chez le chat, les signes cliniques fréquemment retrouvés sont : l'inappétence alimentaire, la dysphagie, l'halitose, le ptyalisme, une sialorrhée, des saignements buccaux spontanés, des mobilités dentaires localisées, la diminution de l'amplitude des mouvements linguaux. D'autres signes sont moins spécifiques tels que la perte de poids, la cachexie, la diminution du toilettage, l'augmentation de la dissimulation, un épistaxis, une anémie. Les tumeurs localisées rostralement sont plus facilement détectées par les propriétaires, conduisant à poser un diagnostic précoce et donc à mettre en place un traitement précoce, plus efficace et moins invasif. (36,42)

2. L'examen clinique

Pour dépister un CEO, l'examen médical doit être minutieux et systématique, car toutes les localisations sont envisageables.

Dans un premier temps, le praticien doit s'équiper d'EPI (gants, lunettes, masque). Il doit également disposer d'un éclairage performant (scialytique ou lampe frontale), d'un set d'examen comprenant 2 miroirs ou des abaisse-langues et des compresses.(5)

L'examen repose sur une inspection puis une palpation des tissus et se décompose en 2 étapes : un examen exo-buccal (général et local) suivi d'un examen endo-buccal.(4)

Le praticien doit utiliser le sens de la vue, de l'ouïe, de l'odorat et du toucher tout au long de l'examen. (41)

L'examen clinique général du chat effectué lors de la consultation peut être mieux réalisé en tenant le chat le moins possible.(41) Il pourra être complété par un examen clinique de l'animal sédaté voire anesthésié.(42)

Tableau 5 Examen clinique exo buccal, comparatif chat/Homme – source auteur depuis (3–5,41–43)

	Chat	Homme
Examen exo buccal	<p>Inspection :</p> <ul style="list-style-type: none"> - Observation générale : évaluation de l'état corporel, de la posture, de la démarche et du comportement. - Pesée du patient. - Évaluer la fréquence respiratoire pour identifier une dyspnée (inspiratoire ou expiratoire): le rythme de respiration par minute est compris entre 20 et 40 et la phase expiratoire et inspiratoire sont identiques. - Déterminer la fréquence cardiaque (bpm) : normalement situé entre 120 et 240 bpm pour une moyenne de 180 bpm. 	<p>Inspection :</p> <ul style="list-style-type: none"> - Des téguments : déformation faciale, tuméfaction, fistule cutanée, paresthésie ou anesthésie labio-mentonnaire dans le territoire du nerf V.3 (signe de Vincent).(3,4,40) - Des fonctions oro-faciales : limitations fonctionnelles de l'ouverture buccale (trismus), dysarthrie, dysphonie, dysphagie, odynophagie.(3,4) <p>Palpation :</p> <ul style="list-style-type: none"> - Des aires ganglionnaires cervico-faciales (cf. figure 19) (3): En raison du caractère

	<ul style="list-style-type: none"> - Prendre la température rectale avec un thermomètre lubrifié : la plage normale de température corporelle est située entre 38,5°C à 39,5°C. - Évaluer l'état d'hydratation en pinçant la peau dans la zone interscapulaire. - Évaluer la forme et la symétrie du crâne. Parfois il est retrouvé une asymétrie et une exophtalmie. (41) <p>Palpation :</p> <ul style="list-style-type: none"> - Des téguments : évaluer l'état de la peau et du poil et identifier la présence de masses sous-cutanées. Au niveau de la tête, des mâchoires, lèvres et muscles masticateurs. (42) - Des chaînes ganglionnaires cervico-faciales (cf. figure 18) : à la recherche d'une adénopathie. (41) - La pression symétrique des deux globes oculaires permet d'évaluer des lésions à extension péri- ou rétro-orbitaire.(42) 	<p>lymphophile des cancers de la cavité buccale (70% des cas), les adénopathies cervicales sont présentes dans 10 à 15% des cas lors du premier examen clinique chez l'Homme. (43) Cependant, la taille de la tumeur n'est pas corrélée à la présence d'une adénopathie.</p> <p>Palpation des zones :</p> <ul style="list-style-type: none"> • Sous-mentonnier, • Submandibulaire, • Jugulocarotidien (relais sous-digastrique de Kuttner et sus-omo-hyoïdien de Poirier), • Spinal, • Cervical transverse. <ul style="list-style-type: none"> - Les premiers relais concernent les groupes Ia, Ib, IIa, IIb. (5) - Très souvent il est retrouvé une adénopathie sous-mentonnière ou sous-maxillaire, dure, plus ou moins fixée. Découverte souvent de manière fortuite.(4)
--	--	--

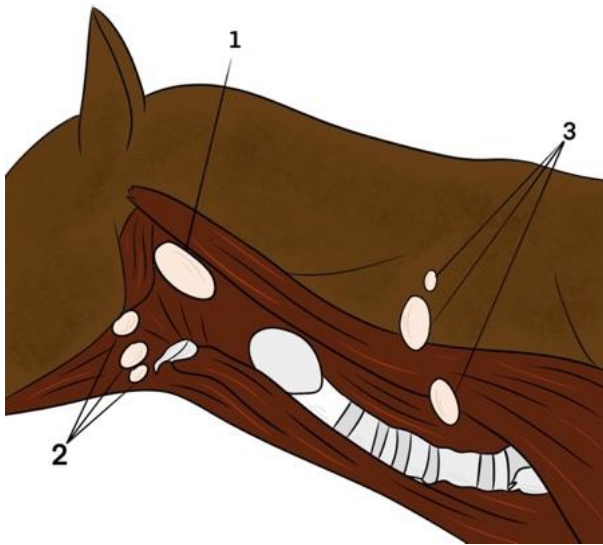


Figure 18 Schéma des ganglions lymphatiques du cou chez les carnivores – source L. Doat depuis « examen général du chien et du chat » par S. Djemai. (44)

1.Noeuds lymphatiques mandibulaires ; 2. Nœuds lymphatiques rétro pharyngiens médiaux ; 3. Nœuds lymphatiques pré capsulaires.

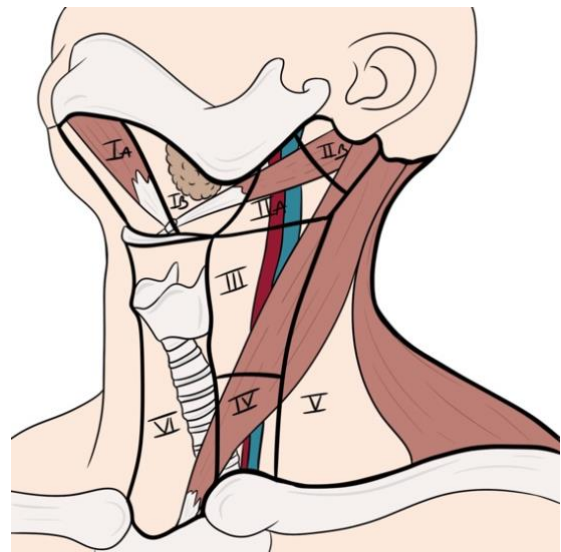


Figure 19 Schéma des différentes aires ganglionnaires cervicales chez l'homme – source : L. Doat depuis (5)

Ia : groupe submental ; Ib : groupe submandibulaire ; IIa : groupe sous-digastrique ; IIb : groupe supra-spinal et rétro-spinal ; III : groupe supra-omo-hyoïdien ; IV : groupe jugulo-carotidien bas ; V : groupe spinal ; VI : groupe récurrentiel.

La palpation systématique et bilatérale des territoires de drainage lymphatique permet de détecter une adénopathie et de la caractériser. Ainsi, il sera mentionné dans le compte-rendu médical : la localisation dans l'aire de drainage (chez l'Homme - cf. figure 19), la taille (supra ou infracentimétrique), la consistance (souple ou dure), la mobilité, la sensibilité (douloureux ou indolore à la palpation) et l'évolution comparative entre les différentes palpations.

Chez le chat, Les ganglions lymphatiques mandibulaires sont généralement plus crâniens, ventraux et plus proches de la mâchoire. Les nœuds lymphatiques pré-capsulaires sont également appelés les ganglions cervicaux superficiels et sont palpables. (41) Une cartographie des aires ganglionnaires similaire à celle de l'Homme n'est pas retrouvée dans la littérature.

Tableau 6 Drainage lymphatique de la tête et du cou chez le chat – source auteur d'après (44)

Nœuds lymphatiques (NL)	Drainage afférent	Drainage efférent
Parotidien	Paupières, région frontale, pariétale, massétérique, oreille externe, glande parotide.	NL rétropharyngien latéral.
Mandibulaire	Plans superficiels de la tête (sauf régions fronto-pariétale, auriculaire et occipitale), de la bouche et des cavités nasales.	NL rétropharyngien médial.
Rétropharyngien latéral	Oreille externe, glande parotide, plans superficiels des régions voisines.	NL rétropharyngien médial.
Rétropharyngien médial	Plans profonds de la tête, langue, larynx, thyroïde, glandes salivaires, portion cervicale de la trachée et de l'œsophage, NL de la tête.	Racines du tronc cérébral.
Cervical superficiel dorsal	Partie dorsale du cou et du dos, plans superficiels épaule et bras.	Tronc cérébral, conduit thoracique.
Cervical superficiel ventral	Partie ventrale du cou, bord crânial de la région pectorale.	Tronc cérébral, conduit thoracique.
Cervical profond caudal	Région ventrale du cou, NL médiastinaux et sternaux crâniens.	Conduit thoracique, conduit lymphatique droit, veine jugulaire commune.

Tableau 7 Examen clinique endo buccal, comparatif chat/Homme – source auteur depuis (3,5,8,29,41)

	Chat	Homme
Examen endo buccal	<p>Inspection et palpation:</p> <ul style="list-style-type: none"> - La résistance à l'ouverture, - L'examen des muqueuses : couleur, aspect et recherche de lésions, - La palpation des dents : détecter une douleur et/ou une mobilité dentaire, - L'évaluation et la quantification du tartre, - L'examen du mouvement de la langue et de son revêtement muqueux, - La manipulation la tête en rotation de chaque côté, en flexion ventrale et en extension afin d'évaluer limitation de l'amplitude du mouvement et le déclenchement de douleur, - Les amygdales ne sont généralement pas visibles sauf si enflammées.(41) 	<p>Inspection : selon la technique des 3 cercles concentriques (cf. figure 15) (8)</p> <p>Signes cliniques : (3,5)</p> <ul style="list-style-type: none"> - Formes cliniques variables, - Lésions ne guérissant pas au-delà de 15 jours, sans facteurs étiologiques retrouvés, - Saignement au contact ou spontané, - Bords plus ou moins irréguliers, - Induration péri- et sous-lésionnelle indolore ou sensible à la palpation, - Glossodynie, gêne buccale, - Mobilité dentaire locale sans contexte parodontal, - Halitose, - Hypersialorrhée,

	<p>La mesure de la lésion avec un pied à coulisse ou un objet mesurable pour en évaluer son plus grand diamètre.</p> <p>Photographier la lésion pour en apprécier son évolution et transmettre les informations à l'anatomopathologiste. (41)</p> <p>Des lésions peuvent être détectées fortuitement lors d'un examen dentaire par un vétérinaire ou de lors l'hygiène buccale de l'animal par son propriétaire.</p> <p>Une néoplasie doit être suspectée lorsque qu'une lésion ne cicatrise pas ou lorsqu'elle est associée à une mobilité dentaire focale. (29)</p>	<ul style="list-style-type: none"> - Protraction linguale déviée du côté tumoral, - Trismus.
--	---	--

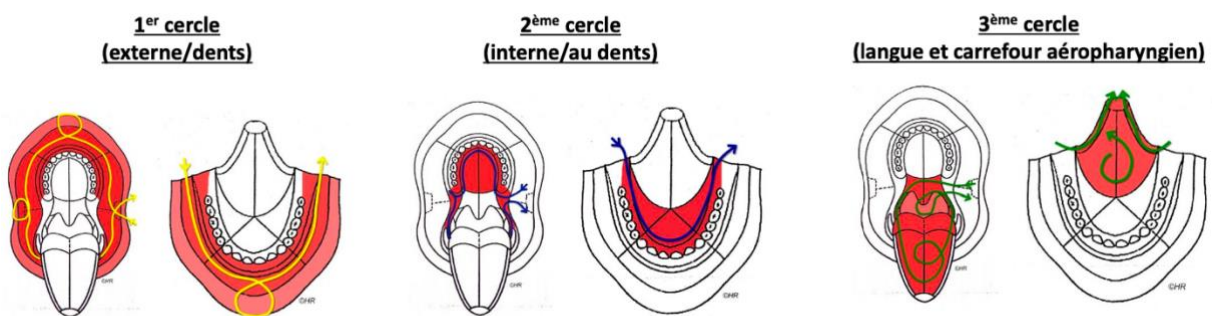


Figure 20 Schéma de l'examen endobuccal chez l'Homme selon la technique des 3 cercles d'après (8)

L'examen de la gueule du chat doit être conduit avec délicatesse pour éviter tout risque de morsure. Pour ouvrir la gueule du chat, il est nécessaire de saisir le maxillaire avec une main et d'introduire le pouce et l'index de part et d'autre en arrière des canines supérieures puis appuyer sur le palais en inclinant la tête de l'animal vers l'arrière, enfin il faut abaisser la mandibule avec l'autre main (Cf. photos cliniques des figures 1 à 7). C'est à ce moment qu'il est évalué la présence d'éventuels anomalies à l'ouverture buccale.

Ensuite autant chez l'Homme que chez le chat, l'examen endo-buccal débute par l'examen de la muqueuse orale, chez le chat les babines sont relevées en douceur pour éviter tout risque de morsure si des lésions ulcérées sont présentes. L'examen s'intéresse à l'ensemble de la muqueuse orale et nécessite une inspection et une palpation en dépliant soigneusement les nombreux sillons anatomiques afin de l'explorer dans son intégralité. L'inspection de son aspect et de sa couleur permet d'identifier la présence de lésion. (5,6,42)

Il est essentiel de remplir et de consigner dans le dossier médical la fiche d'examen bucco-dentaire renseignant les caractéristiques et les anomalies relevées. (42)

Fiche d'examen dentaire de chat		
Propriétaire	Animal	Race
Couleur	Sexe	Date

Maxillaire

M P P P C III III C P P P M

Droite Gauche

M P P C III III C P P M

Mandibule

Commentaires

Figure 1.8 : Fiche d'examen dentaire pour chat.

Figure 21 Fiche d'examen bucco-dentaire du chat (42)

3. Les formes cliniques

Le CEO se présente sous différentes formes, il varie selon la taille de la tumeur, la topographie et son extension tissulaire. Il faut envisager toutes les localisations car il peut apparaître dans la région sublinguale, labiale, au maxillaire ou encore à la mandibule, sur la muqueuse libre ou la gencive. Le comportement local est agressif avec une invasion tissulaire étendue associée fréquemment à une ostéolyse. La première étape consistera en l'identification de la lésion élémentaire. (3,5,36)

Tableau 8 Formes cliniques comparatives chat/Homme – source auteur d'après (3,5,6,11,29,37,40)

	Chat	Homme
Formes cliniques	<p>Stades précoces : petite masse tissulaire charnue, ronde, surélevée ou zone ulcérée. (29)</p> <p>Plaie ulcérée et non cicatrisante au niveau des zones d'avulsions.(29)</p> <p>Au maxillaire : Lésions caudales plus fréquentes que les lésions rostrales. le CEO se présente cliniquement comme une lésion ulcéreuse plutôt que proliférative, cependant il peut y avoir des zones prolifératives adjacentes aux zones ulcérées.(29)</p>	<p>Le CEO apparaît le plus souvent de novo, cependant dans 20% des cas le carcinome épidermoïde se développe à partir de lésions précancéreuses. (6)</p> <p>On distingue principalement 2 types de lésions : (5)</p> <ul style="list-style-type: none"> - Leucoplasie : plaque blanche (11) <ul style="list-style-type: none"> • Irritatives : tabac (kératose tabagique), traumatisme, thermique, chimique. • Lichen plan buccal. • Candidose chronique (Candida albicans). • Papillome (HPV). - Erythroplasie : plaque rouge (11)

	<p>Les lésions maxillaires sont souvent associées à une ostéolyse avec des lésions cratériformes liées à la destruction des structures osseuses (processus palatin du maxillaire, os incisif, arc zygomatique).</p> <p>La rétropulsion de l'œil homolatéral à la lésion peut être diminuée.</p> <p>Rostralement, atteinte au niveau des canines et/ou incisives maxillaires entraînant des mobilités dentaires localisées.</p> <p><u>A la mandibule :</u></p> <p>Cliniquement il a été retrouvé une lésion proliférative et ferme.</p> <p>Localisation préférentielle : langue et plancher buccal.</p> <p>Les formes cliniques peuvent être ulcérées et bourgeonnantes.</p> <p>Ulcération et dents mobiles dans la zone.</p> <p>Certains CEO mandibulaires ne sont pas ulcérés et présentent une prolifération périostée associée à une lyse osseuse.</p> <p>Les lésions linguales/sublinguales sont souvent associées à une limitation de l'amplitude des mouvements linguaux. Selon l'évolution tumorale, la langue peut dépasser de la gueule du chat entraînant des traumatismes, des lacérations, une dystonie oro-mandibulaire en ouverture. (29)</p> <p><u>CEO gingival :</u></p> <ul style="list-style-type: none"> - Maxillaire > Mandibule. - Déformation de la face au niveau de la région sous-orbitaire, exophtalmie. - Tumeur très ostéolytique : infiltration rapide de l'os sous-jacent.(37) 	<ul style="list-style-type: none"> • Erythroplasie de Queyrat. <p>Parfois on retrouve une association de ces deux lésions : érythroleucoplasie qui présente un risque de dégénérescence maligne multiplié par quatre.(5)</p> <p><u>Principales lésions élémentaires :</u> (5)</p> <ul style="list-style-type: none"> *Les Leucoplasies/kératoses *Les ulcérations (endophytique, fissuraire, plane) : <ul style="list-style-type: none"> - Fente irrégulière avec fond nécrotique, versant interne hémorragique et versant externe recouvert de muqueuse saine. Les bords de la lésion sont épais, surélevés et éversés parfois. (40) - Fissure ou puit avec une masse tumorale sous-jacente.(40) - Ulcération étendue avec peu de relief ou circonscrite avec un bourrelet surélevé.(40) *Les érosions : se développent à partir de LOPM de type lichen plan. *Les érythèmes (érythroplasie de Queyrat) *Les végétations (exophytique simple, hyperkératosique verruqueuse) : <ul style="list-style-type: none"> - Lésion bourgeonnante avec dôme ulcéro-érosif recouvert d'enduits jaunâtres et nécrotiques.(40) - Forme exophytique simple associée à une plaque kératosique et/ou de kératose verruqueuse.(40) *Les formes nodulaires (interstitielle) : <ul style="list-style-type: none"> - Voussure muqueuse indurée s'extériorisant.(40) <p>Des formes mixtes ulcéro-bourgeonnantes sont le plus souvent observées.(3,40)</p>
--	--	--

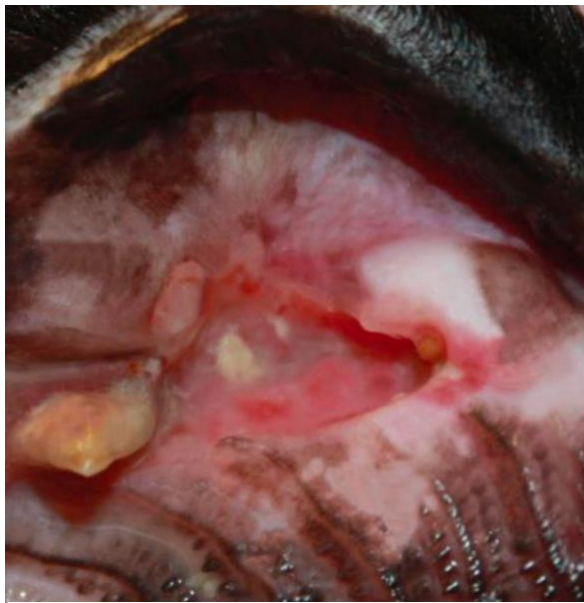


Figure 22 Photographie d'un CEO maxillaire droit ulcéré dans la zone de la CmaxD (104) - source Bilgic O. (29)

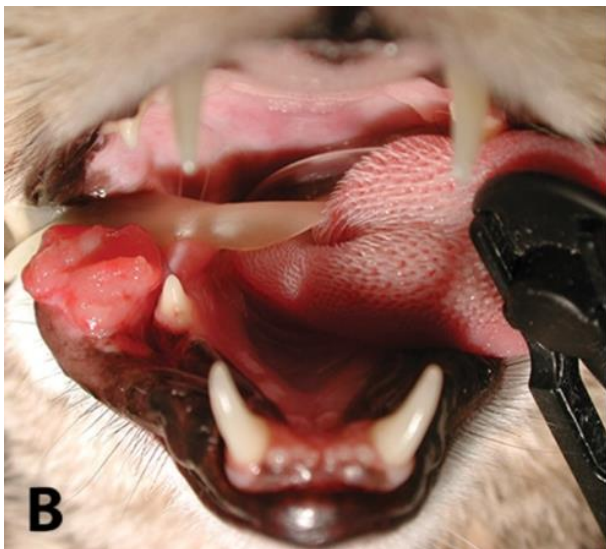

Figure 23 Photographie d'un CEO ulcéro-bourgeonnant de la lèvre inférieure droite chez le chat - source Dr. Snyder C (36)

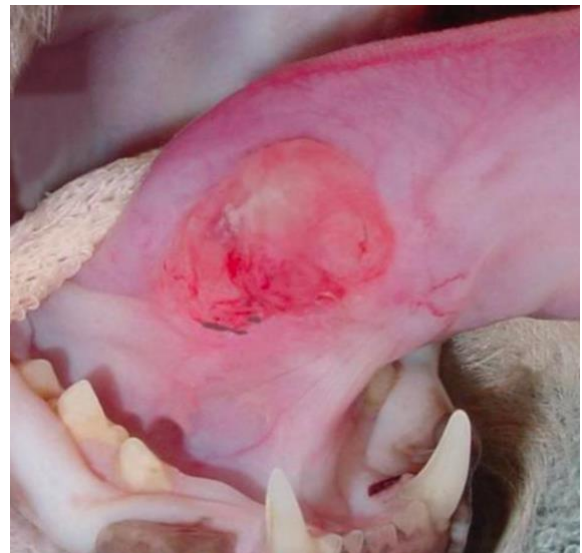

Figure 24 Photographie d'un CEO ulcéro-bourgeonnant sublingual chez le chat – source Bilgic O. (29)

Le CEO présente un polymorphisme clinique important. Toutefois, nous retrouvons des signes pathognomoniques caractérisés par une forme ulcéro-bourgeonnante, souvent indolore ou à l'origine d'une gêne, hémorragique au contact ou spontanément, à base indurée, associée à une adénopathie dans les aires de drainage.(3,4,40)

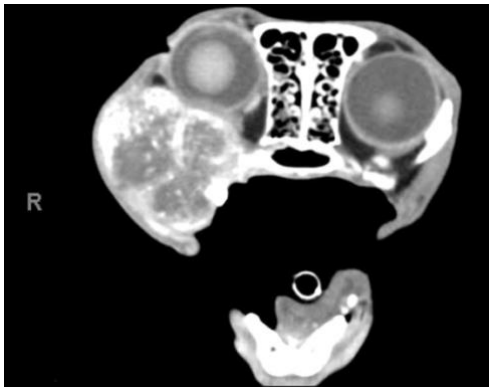
Dès qu'une lésion, qu'elle soit *de novo* ou qu'elle apparaisse sur une lésion pré-cancéreuse blanche ou rouge, persiste plus de dix à quinze jours, elle nécessite de réaliser systématiquement une biopsie.(5)

Les tumeurs localisées caudalement dans la cavité buccale peuvent présenter un risque accru de métastases en raison de l'augmentation de la densité des canaux vasculaires et lymphatiques.(45) Cependant les métastases régionales et pulmonaires restent rares chez le chat.(18) Les chats atteints du CEO succombent aux complications associées à la tumeur primaire avant que des métastases apparaissent.(29)

Les renseignements apportés par l'examen clinique concernant la tumeur et les adénopathies périphériques sont rapportés sur un schéma daté et la lésion est photographiée. La photographie est indispensable pour assurer le suivi et objectiver l'évolution des lésions, de plus elle joue un rôle important dans la communication entre les différents intervenants.(5)

4. Les examens complémentaires

Tableau 9 Examens complémentaires, comparatif chat/Homme – source auteur d'après (3–5,11,36,37,43,46)

Chat	Homme
<p>Prélèvement tissulaire : cytologie par aspiration à l'aiguille fine ou biopsie tissulaire pour examen histopathologique ou exérèse chirurgicale des lésions de petites tailles et notamment rostrales (labiales, etc).</p> <p>Imagerie : L'examen est réalisé sous sédation ou anesthésie pour obtenir les meilleures estimations de la taille et l'emplacement de la tumeur. L'imagerie évalue l'invasion osseuse et l'extension dans les ganglions lymphatiques y compris les amygdales. Elle planifie la chirurgie. (36) Moyens utilisés :</p> <ul style="list-style-type: none"> - Radiographie tête et thoracique à 3 incidences, - Échographie, - Tomodensitométrie (TDM), 	<p>Prélèvement tissulaire : biopsie ou exérèse chirurgicale.</p> <p>Imagerie : (46)</p> <ul style="list-style-type: none"> - Radiographie panoramique dentaire (OPG/OPT), - Radiographie thoracique, - TDM cervico-faciale, - IRM, - TEP-scanner, <p>Dans certains cas pour la recherche de métastases :</p> <ul style="list-style-type: none"> - TEP corps entier, - Échographie, - Radiographie osseuse, - Scintigraphie osseuse, - TDM cérébrale, <p>Fibroscopie :</p> <ul style="list-style-type: none"> - Panendoscopie des VADS. <p>Bilan biologique : (46)</p> <ul style="list-style-type: none"> - NFS, - TP, TCA, - Bilan carenciel : Albuminémie, ferritine, vitamine B9, B12. - Bilan hépatique : ALAT, ASAT, γGT, phosphatases alcalines, bilirubine totale. - Bilan rénal : ionogramme sanguin, créatininémie, estimation du DFG. - Sérologie : Syphilis (VDRL, TPHA), VIH. - Examens microbiologiques : bactériologie, virologie, mycologie. (Écouvillon, ponction avec pointe de papier stérile). <p>Les examens biologiques ne font l'objet d'aucun consensus dans la littérature au stade du premier bilan.</p> <p>La photographie : outil comparatif, diagnostique, et de communication. (3–5,11,43)</p>
 <p>Figure 25 TDM chez un chat présentant une masse maxillaire droite proliférative, confirmée histologiquement par un CEO félin – source (36)</p> <p>Bilan biologique :</p> <ul style="list-style-type: none"> - NFS, - Biochimie sérique : dosage de la calcémie totale (entre 80 – 105mg/L), calcium ionisé, dosage PTH ou PTHrP. (37) - Analyse d'urine. 	

La biopsie et l'examen anatomopathologique du prélèvement permettent de confirmer le diagnostic du CEO. Il s'agit d'une obligation médico-légale. (11)

Chez l'Homme, si la lésion est accessible et palpable, elle peut être réalisée sous anesthésie locale et sous contrôle visuel en consultation, sinon elle sera différée au cours de la panendoscopie. Le praticien qui fait le prélèvement doit annoncer le diagnostic et adresser le patient dans une unité de cancérologie cervico-faciale (CCF). (3)

Chez le chat, la biopsie excisionnelle au punch ou à la lame froide est souvent réalisée au cours de l'examen clinique endo buccal. Parfois la cytoponction à l'aiguille fine est suffisante pour poser le diagnostic et peut être envisagée avant la biopsie. L'examen histologique de la biopsie fournit des informations sur les données structurelles et architecturales tandis que la cytologie des échantillons d'aspiration à l'aiguille fine fournit des informations sur les données cytoplasmiques et nucléaires.

Le prélèvement est déconseillé chez le chat conscient, il est réalisé sous sédation ou anesthésie générale et dans ce cas la biopsie est recommandée pour établir un diagnostic histologique fiable. Le propriétaire doit être informé du risque d'écoulements buccaux ou du risque hémorragique, de la cicatrisation retardée et du risque d'infection secondaire à la suite de l'intervention. (29)

La biopsie ne doit jamais être réalisée au centre de la lésion (nécrotique) mais bien à la limite entre cette dernière et une zone saine. (3,11,36) De plus il faut veiller à ce que l'ensemble de la cicatrice de cette biopsie puisse secondairement être incluse dans l'exérèse carcinologique.(37)

Enfin, chez les patients félines âgés, une NFS, un profil biochimique sérique et une analyse d'urine sont recommandés. Il est retrouvé une anémie, une polynucléose neutrophile, et plus rarement un syndrome paranéoplasique caractérisé par une hypercalcémie maligne (PTHrP) chez les chats atteints d'un CEO. Dans ce syndrome les signes retrouvés sont une faiblesse musculaire et asthénie, une altération de la vigilance, une polyuro-polydipsie, des troubles digestifs, une bradycardie, une insuffisance rénale.(29,37,47)

La panendoscopie des VADS, consiste en une poly-endoscopie (œsophagoscopie, laryngoscopie, bronchoscopie, hypopharyngoscopie) de l'ensemble de la muqueuse des VADS et de l'œsophage cervical. Elle est systématiquement réalisée sous anesthésie générale, au tube rigide. Elle permet de préciser le siège exact, la taille, l'aspect et d'apprécier l'extension locale de la tumeur primitive. De plus une seconde lésion tumorale synchrone sera recherchée et de multiples biopsies guidées seront réalisées. Elle s'accompagne d'un compte-rendu avec schéma daté et signé et d'un enregistrement vidéo. (4,11,38)

L'imagerie de la tumeur primitive est essentielle pour évaluer la localisation précise de la lésion et son envahissement tumoral, afin de déterminer le protocole thérapeutique et planifier entre autres le geste chirurgical :

- La radiographie : elle détermine l'étendue de l'atteinte osseuse, cependant elle sous-estime les marges tumorales requises et ne fournit pas une image détaillée de la tumeur dans les tissus mous.
- L'IRM (Imagerie par Résonance Magnétique) : elle est une modalité d'imagerie avancée qui fournit une vision détaillée de la tumeur et ses tissus adjacents. Elle est particulièrement utile pour évaluer l'envahissement tumoral dans les tissus mous, ainsi que pour déterminer les marges tumorales nécessaires. De plus elle permet d'identifier les structures anatomiques à proximité de la tumeur, essentielle à la planification chirurgicale.
- La TDM (Tomodensitométrie) : est une autre modalité d'imagerie fournissant des informations précises sur la localisation et l'étendue de la tumeur. Elle est utile pour évaluer les lésions

osseuses et peut dépister les foyers métastatiques loco-régionaux (mandibulaires, rétropharyngées et thoraciques). L'examen TDM cervico-facial et thoracique, avec injection de produit de contraste est préférable à la radiographie crânienne, fournissant des informations plus détaillées pour orienter la planification préopératoire. L'inclusion du thorax permet d'étudier le médiastin et de dépister d'éventuelles métastases pulmonaires. Cet examen explore l'ensemble des VADS depuis le cavum (à la base du crâne) jusqu'à la base du cou (œsophage cervical et trachée) puis étendue au thorax. (36)

L'examen TDM précise les caractéristiques de la tumeur (limites, nécrose tumorale), évalue l'extension locale de la tumeur aux structures anatomiques adjacentes (sinus, orbite, fosses nasales, canal du nerf alvéolaire inférieur) en ciblant particulièrement l'envahissement osseux (ostéolyse). Il étudie également le contenu des gouttières vasculonerveuses cervicales à la recherche d'adénopathies et d'un envahissement des vaisseaux jugulaires et carotidiens. Enfin il est utile dans la recherche d'une seconde lésion tumorale synchrone et des métastases afin d'établir le stade de la maladie selon la classification TNM.(3-5)

- La TEP-FDG (Tomographie par Émission de Positons couplée au Fluorodésoxyglucose) : elle est une technique d'imagerie avancée qui combine la TEP-scan avec un traceur radioactif (FDG). Cette méthode est particulièrement utile pour déterminer les marges tumorales, en effet le FDG est capté par les cellules cancéreuses qui sont métaboliquement actives et permet de différencier un processus malin d'un processus bénin. La TEP-FDG offre un degré de précision supérieur à la TDM seule.(29)

5. Le diagnostic anatomopathologique

Le compte-rendu anatomopathologique est une des pièces maîtresses du dossier médical oncologique. Il a une valeur médico-légale, diagnostique (diagnostic positif et différentiel), pronostique (classification pTNM, anticipation du degré de réponse au traitement) et thérapeutique en conditionnant la prise en charge. (11)

Le diagnostic anatomopathologique intervient dans 3 phases de la prise en charge :

- La biopsie ou l'exérèse chirurgicale. Elle permet de poser le diagnostic.
- L'examen extemporané. Il est réalisé brièvement sans fixation du prélèvement pour orienter la suite du geste chirurgical (curage ganglionnaire si métastase retrouvée, reprise des marges d'exérèse, etc). (3,4) En effet, l'examen histologique extemporané des relais ganglionnaires sous-digastrique et sus-omo-hyoïdien permet de déterminer s'il est nécessaire d'étendre le curage aux chaînes sous-jacentes dans le même temps opératoire. (5)
- L'analyse anatomopathologique de la pièce opératoire après résection carcinologique et curage ganglionnaire, afin de déterminer si les limites de résection sont en tissu sain et évaluer l'extension loco-régionale avec le stade pTN. (5)

Les items devant figurer dans le compte-rendu anatomopathologique sont : (11)

- La localisation de la tumeur,
- Le type histologique de la tumeur, selon la classification OMS en vigueur (2017), (15)
- Le degré de différenciation de la tumeur (grade) : le grade histologique présente un intérêt pronostic et permet de rendre objectif l'évaluation du degré de malignité du tumeur.

Chez l'homme, elle repose sur le dernier consensus de l'AJCC (American Joint Committee on Cancer) et UICC (Union for International Cancer Control) en 2018, qui détermine 3 grades : bien, moyennement et peu différencié. (48,49)

Chez le Chat, le système de grading fréquemment utilisé est celui de Broders, il se base sur le taux de kératinisation (différenciation des cellules épithéliales). Le grade I correspond à un CEO bien différencié, tandis que le grade IV correspond à un CEO peu différencié. Plus le grade est élevé, moins bon est le pronostic. (50)

Tableau 10 Grade histologique de Broders (50)

Grade	Pourcentage de cellules différenciées
I	75-100 %
II	50-75 %
III	25-50 %
IV	< 25 %

- Le degré d'extension de la tumeur (stade),
- La taille et l'extension de la tumeur : profondeur, organes adjacents (pT),
- L'envahissement ganglionnaire : nombre de ganglions envahis (N+)/nombre de ganglions examinés. Si le ganglion est envahi il est précisé la taille de la métastase ganglionnaire (pN) et la présence d'une rupture capsulaire (R+ ou R-),
- La présence d'embolies vasculaires,
- La présence d'engainement périnerveux,
- L'évaluation des limites chirurgicales : saines ou non. Si elles sont saines, la mesure de la marge d'exérèse (distance entre tumeur et limite chirurgicale) est réalisée. Sinon, il est précisé si les limites sont atteintes par du carcinome infiltrant ou CIS.
- La réponse tumorale au traitement lors de la mise en place d'un traitement néoadjuvant.

Les informations obtenues par l'examen histologique permettent de compléter la classification pTNM et aide l'équipe soignante à la décision thérapeutique : reprise chirurgicale, radiothérapie, chimiothérapie ou surveillance carcinologique. (11)

6. Les diagnostics différentiels

Tableau 11 Diagnostics différentiels, comparatif chat/Homme – source auteur d'après (3,5,17,29,37)

Chat	Homme
<p>Infectieux : (29)</p> <ul style="list-style-type: none"> - Maladie parodontale, - Abscès, - Granulome, - Ostéomyélite, - Actinomycose, - Blastomycose, - Cryptococcose, - Papillome viraux <p>Tumeurs malignes : (17,29)</p> <ul style="list-style-type: none"> - Fibrosarcome, - Mélanome, - Lymphome, - Ostéosarcome, 	<p>Lésions ulcéreuses et érosives : (3,5)</p> <ul style="list-style-type: none"> - Ulcération traumatique, - Ulcération thermique ou chimique, - Aphte (vulgaire, aphte géant, aphtose miliaire, aphtose), - Hémopathies : <ul style="list-style-type: none"> • Bégnines : anémie (fer, B9, B12) ; neutropénie (congénitale ou acquise) ; neutropénie cyclique idiopathique. • Maligne : Granulome malin centro-facial, plasmocytome, lymphomes malins, leucémies aigus et chroniques, macroglobulinémie de Waldenström, syndromes myélodysplasiques. - Infectieuses :

<ul style="list-style-type: none"> - Chondrosarcome, - Adénocarcinome salivaire, - Hémangiosarcome, - Plasmocytome, - Mastocytome, - Granulome malin. <p><u>Tumeurs bénignes</u> : (17,29)</p> <ul style="list-style-type: none"> - Améloblastome, - Tumeur odontogène amyloïdogène, - Tumeur odontogène inductive féline, - Ostéome, - Plasmocytome buccal, - Polypes nasopharyngés, <p><u>Lésions pseudo tumorales</u> : (17)</p> <ul style="list-style-type: none"> - Hyperplasie gingivale, - Stomatite lymphoplasmocytaire ou gingivostomatite chronique féline (GSCF), - Ulcère éosinophilique, - Granulome éosinophilique félin, - Granulome gingival à cellules géantes, - Granulome pyogène gingival, - Épulis. 	<ul style="list-style-type: none"> • Bactériennes : syphilis, tuberculose, impétigo, GUNA/PUNA. • Virales : herpès, VIH. • Fongiques : candidose. <ul style="list-style-type: none"> - Sialométaplasie nécrosante (Glande salivaire), - Lichen plan, - Érythème polymorphe, - Syndrome de Steven-Johnson / Lyell, - Dermatose bulleuse auto-immune, - Pemphigoïde cicatricielle, <p><u>Lésions blanches</u> : (3,5)</p> <ul style="list-style-type: none"> - Variations anatomiques : Linea alba, Leucoedème, grains de Fordyce, - Pseudo-membranes : candidose aiguë (muguet), brûlures, enduit pultacé, maladies bulleuses (pemphigus, pemphigoïde cicatricielle), - White sponge naevus, - Kératosiques secondaires : traumatiques, dermatoses (lichen plan, lupus), infectieuses (virale : Leucoplasie orale chevelue (EBV), verrues/papillomes/condylomes (HPV). Bactériennes : syphilis secondaire (Treponema pallidum), - Kératosique idiopathiques ou tabagiques (leucoplasie). <p><u>Lésions Hyperplasiques/hypertrophiques</u> : (3,5)</p> <ul style="list-style-type: none"> - Non tumorales : gingivite ; accroissements gingivaux ; hyperplasie papillaire ; fibromatose gingivale héréditaire (éléphantiasis). - Pseudo tumorales : épulis ; granulome pyogénique ; diapneusie ; hyperplasie fibro-épithéliale inflammatoire sous-prothétique (épulis fissuratum). - Tumorales bénignes : papillomes/condylomes/verrues (HPV), maladie de Heck, fibrome palatin, lipome, hémangiome, tumeur à cellules granuleuses d'Abrikossoff, neurofibrome, schwannome, neurome myélinique. - Tumorales malines : Carcinome adénoïde kystique, mélanome, hémopathies malignes (Leucémie aiguës myéloïdes sous-types M4 et M5, lymphomes B à grandes cellules (lymphome non hodgkinien). <p><u>Lésions érythémateuses</u> : (3,5)</p> <ul style="list-style-type: none"> - Gingivite (secondaire au biofilm, érosive (lichen plan, pemphigus, pemphigoïde cicatricielle)), - Érythème carenciels (déficit fer, B9, B12), - Langue géographique, - Candidose chronique (Glossite losangique médiane, ouranite candidosique), - Stomatite sous-prothétique, - Erythroplasie de Queyrat, - Lichen plan, - Pemphigus.
---	---

7. Le bilan pré-thérapeutique

Le bilan d'extension carcinologique permet d'évaluer l'extension locale, régionale et générale de la tumeur. (3–5)

L'évaluation de l'extension loco-régionale s'explique par la tumeur qui s'étend progressivement dans les tissus où elle prend source et envahit les structures voisines par les voies de moindre résistance (espace conjonctifs lâches, espaces périnerveux, capillaires lymphatiques et sanguins, parois veineuses). La dispersion dans le tissu conjonctif justifie la notion de marges d'exérèse larges dans le cadre de la chirurgie d'exérèse. (11)

L'extension générale de la tumeur se fait par le biais des métastases, elle emprunte 2 voies principales, la voie lymphatique et la voie hématogène. La première représente la voie de dissémination fréquente des carcinomes grâce à son essaimage selon le drainage ganglionnaire de la région atteinte. La dissémination des embolus métastatiques depuis la voie lymphatique dans la circulation générale est possible via le canal thoracique chez l'Homme. (11)

Tableau 12 Bilan pré-thérapeutique, comparatif chat/Homme – source auteur d'après (3–5,17,37,38)

	Chat	Homme
Caractérisation de la tumeur	<ul style="list-style-type: none"> - L'examen clinique, - La biopsie ou cytoponction à l'aiguille fine de la tumeur. 	<ul style="list-style-type: none"> - L'examen clinique, - La biopsie tissulaire ou exérèse chirurgicale.
Extension loco-régionale	<ul style="list-style-type: none"> - L'examen clinique : palpation des nœuds lymphatiques, - La cytoponction des ganglions lymphatiques et des amygdales, - Radiographies de la tête, - TDM cervico-facial : en première intention, - Échographie. 	<ul style="list-style-type: none"> - L'examen clinique : palpation des nœuds lymphatiques, - La panendoscopie des VADS, - TDM cervico-faciale et thoracique avec injection de produit de contraste, - IRM, - TEP-scan : ganglion métastatique.(3–5,38)
Extension générale	<p>Recherche de métastases ganglionnaires et viscérales (poumon, foie, rate). A noter qu'elles sont rares. (17)</p> <ul style="list-style-type: none"> - Radiographie thoracique à 3 incidences (profil droit, profil gauche et de face), - TDM thoracique et crâniale, - Échographie abdominale. - Bilan biologique : NFS, biochimie sanguine. 	<p>Recherche de métastases viscérales :</p> <ul style="list-style-type: none"> - Poumon : TDM thoracique, radiographie thoracique (face et profil), fibroscopie bronchique (bronchoscopie), - Foie : bilan biologique hépatique et échographie hépatique, TDM hépatique, dosage alpha-foetoprotéine, - Os : radiographies squelettiques orientées et scintigraphie osseuse. Uniquement en cas de signes d'appel.(4,5)

Chez le chat, le bilan pré-thérapeutique implique l'examen cytologique des ganglions lymphatiques régionaux par ponction à l'aiguille fine, cet acte peut être échoguidé pour les nœuds lymphatiques profonds. En cas de détection de métastases ganglionnaires, l'ablation par curage ganglionnaire sera envisagée lors de l'intervention chirurgicale. De plus, pour évaluer la présence de métastases à distance, il est recommandé de réaliser des radiographies thoraciques à trois incidences ou une tomodensitométrie (TDM). Le scanner reste l'examen de première intention afin d'apprécier avec plus de précision les limites tumorales, de dépister les adénopathies difficilement palpables et de planifier la chirurgie carcinologique.(37) Il convient de noter que, chez les félins, les métastases lymphatiques et viscérales sont considérées comme rares. Les métastases sont rares dans le cadre

des CEO gingivaux et tardives dans les CEO de la langue. (29,37) Cependant, une étude a révélé que 10% des cas présentaient des métastases sur des radiographies thoraciques à 3 incidences, tandis que 31% des cas rapportaient des métastases lors de prélèvements ganglionnaires par cytoponction. Les métastases pulmonaires semblent donc moins fréquentes que les métastases ganglionnaires.(51)

Le bilan pré-thérapeutique chez l'Homme est complété par un bilan de l'état général du patient comportant un bilan des grandes fonctions (cardiovasculaire, pulmonaire, rénal, hépatique), un bilan nutritionnel, un bilan pré-anesthésique, une évaluation de la dépendance aux toxiques (tabac, alcool, drogues) et enfin un bilan stomatologique. (38)

Le bilan dentaire repose sur l'examen clinique bucco-dentaire et sur un cliché panoramique dentaire plus ou moins complétés par des clichés rétro-alvéolaires. L'objectif est de remettre en état la santé bucco-dentaire avant l'irradiation de ces territoires. Il consiste à éliminer les foyers d'infections bucco-dentaires en avulsant les dents pathologiques et assurer la protection des dents saines au moyen de gouttière de fluoruration (dès le début de la RTE, quotidien, pendant 5 min, avec un gel fluoré Fluocaril® bi-fluoré à 2000ppm, Sensigel®, Emoform gel®, à vie). Cette consultation permet également de réaliser des empreintes primaires afin d'obtenir des gouttières thermoformées de fluoruration, des gouttières plombées de protection gingivale en cas de curiethérapie, des prothèses post-opératoires immédiates ou une plaque obturatrice palatine. (4,5,52,53)

8. La classification TNM

Au terme de ce bilan pré-thérapeutique, le stade TNM est établi en tenant compte de la classification en vigueur (2017, cf. tableau 13).(4)

Cette classification clinique est utilisée pour décrire l'extension anatomique du cancer, elle est à visée thérapeutique et pronostique. Elle permet de corréler les trois données (T : taille de la tumeur, N : adénopathies, M : métastases) recueillies lors de l'examen clinique, l'imagerie et l'examen anatomopathologique, afin d'obtenir un stade tumoral. Il existe quatre stades. Le stade décrit l'extension du cancer chez un individu. *In fine* cette classification permet d'établir des groupes de patients comparables et de guider les indications thérapeutiques.(3)

Cette classification est complétée après la chirurgie d'exérèse par l'examen anatomopathologique (classification pTNM – cf. partie III.5 diagnostic anatomopathologique).(5,11)

En médecine vétérinaire, la classification de l'OMS a été adapté aux principales tumeurs du chat.(37)

Tableau 13 Classification TNM des cancers de la cavité buccale de l'UICC 2017 (8th édition) (54)

T – TUMEUR PRIMITIVE	
Tx	Tumeur primitive ne peut pas être évaluée.
T0	Pas de signe de tumeur décelable.
Tis	Carcinome in situ.
T1	Tumeur de ≤ 2 cm dans sa plus grande dimension et ≤ 5 mm d'invasion en profondeur.
T2	Tumeur de ≤ 2 cm dans sa plus grande dimension et > 5 mm d'invasion en profondeur mais ≤ 10 mm OU Tumeur dont sa plus grande dimension est > 2 cm mais ≤ 4 cm et ≤ 10 mm d'invasion en profondeur.
T3	Tumeur > 4 cm dans sa plus grande dimension ou > 10 mm d'invasion en profondeur.
T4a	Tumeur envahit la corticale osseuse mandibulaire ou le nerf alvéolaire inférieur ou le plancher buccal ou le sinus maxillaire ou la peau de la face.
T4b	Tumeur envahit l'espace masticateur, les apophyses ptérygoïdes, la base du crâne, ou engaine l'artère carotide interne.

N – ADENOPATHIES REGIONALES (NODES)	
Nx	Nœuds lymphatiques régionaux ne peuvent pas être évalués.
N0	Absence d'adénopathie palpable.
N1	Un ganglion homolatéral ≤ 3 cm sans extension extranodale.
N2a	Un ganglion homolatéral > 3 cm et ≤ 6 cm, sans extension extranodale.
N2b	Plusieurs ganglions homolatéraux ≤ 6 cm, sans extension extranodale.
N2c	Un ou plusieurs ganglions bilatéraux ou controlatéraux ≤ 6 cm, sans extension extranodale.
N3a	Un ou plusieurs ganglions > 6 cm, sans extension extranodale.
N3b	Un ou plusieurs ganglions > 6 cm, avec extension extranodale.
M – METASTASES	
M0	Absence de métastase à distance.
M1	Présence de métastase à distance.

Tableau 14 Stade tumoral selon la classification TNM des cancers de la cavité buccale de l'UICC 2017 (8th edition)(54)

STADE TUMORAL			
STADE 0	Tis	N0	M0
STADE I	T1	N0	M0
STADE II	T2	N0	M0
STADE III	T3	N0	M0
	T1,T2,T3	N1	M0
STADE IV A	T4a	N0,N1	M0
	T1,T2,T3,T4a	N2	M0
STADE IV B	Tous les T	N3	M0
	T4b	Tous les N	M0
STADE IV C	Tous les T	Tous les N	M1

La stadification de la tumeur chez le félin implique plusieurs étapes, dont la biopsie de la masse primaire, l'aspiration à l'aiguille fine des ganglions lymphatiques mandibulaires (ipsilatéral et controlatéral) et d'une radiographie thoracique. Bien que la lymphadénectomie bilatérale des ganglions lymphatiques mandibulaires et rétropharyngiens puissent fournir des données afin d'établir une stadification précise, il est nécessaire d'évaluer les risques de séquelles post-opératoires par rapport au bénéfice clinique que peuvent apporter ces données à la prise en charge. (55) En outre, l'évaluation des métastases dans les ganglions lymphatiques régionaux et à des sites distants est nécessaire pour une stadification complète de la tumeur. (29)

IV. THERAPEUTIQUES

Chez l'Homme, au terme du bilan d'extension, les différentes propositions thérapeutiques sont formulées lors d'une décision collégiale durant une réunion de concertation pluridisciplinaire (RCP) regroupant plusieurs spécialistes : chirurgien, oncologue, radiologue, odontologiste, anatomopathologiste, etc, avec un quorum minimal de trois spécialités différentes représentées. Elle aboutit sur un programme personnalisé de soins (PPS) indiquant le plan thérapeutique, les modalités thérapeutiques et la chronologie des différentes étapes du traitement, basées sur des référentiels élaborés à partir de recommandation. C'est lors de la consultation d'annonce que le diagnostic est prononcé et que la stratégie thérapeutique et le PPS sont expliqués et remis au patient.(5) Le dispositif d'annonce a fait l'objet d'un rapport par l'HAS en 2008.(56) Actuellement ce protocole s'intègre dans le « Plan cancer 2014-2019 » comprenant 17 objectifs (Diagnostic précoce, prise en charge globale, réduction des séquelles, etc). (5,57)

Les protocoles thérapeutiques sont codifiés chez l'Homme et font appel à toutes les techniques oncologiques. En monothérapie dans les stades précoces ou en combinaison thérapeutique dans les stades plus avancés. (3,4)

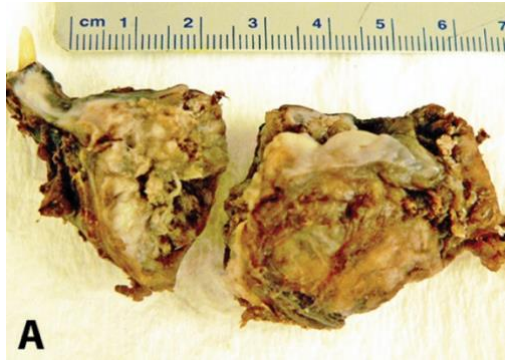
Ces thérapeutiques ont 2 objectifs de traitement : curatif ou palliatif. Le premier consiste à obtenir une rémission ou contrôler l'évolution carcinologique de la tumeur, supprimer les zones de drainage et éviter toute récurrence cancéreuse. Le traitement à visée palliative, cible les patients dont le diagnostic a été posé tardivement et dont le pronostic est sombre (récurrence, métastases, etc) . Il vise à soulager la douleur, diminuer les signes cliniques de la maladie afin d'améliorer le confort de fin de vie du patient et permettre de maintenir les fonctions physiologiques. Il permet dans un second temps de retarder voire de stabiliser l'évolution tumorale. (5,37)

Chez le chat, les options thérapeutiques sont principalement palliatives en raison d'un diagnostic tardif et d'une invasion locale de la tumeur importante. Parmi les options curatives, une approche de traitement multimodal offre de meilleures chances de succès. La chirurgie, la radiothérapie, la chimiothérapie et les combinaisons de ces dernières ont été testées. Cependant les réponses complètes au traitement sont encore rares. Actuellement, les guérisons ne sont obtenues que pour des lésions de petites tailles, qui peuvent être réséquées complètement et plus ou moins complétées par une radiothérapie adjuvante en cas de marges d'exérèse envahies. Les séquelles associées à la progression tumorale et à la destruction locale des tissus obligent souvent l'euthanasie des félins. (29)

Le traitement du CEO repose sur une stratégie thérapeutique qui prend en considération plusieurs facteurs. Le bilan d'extension, le siège de la tumeur, la possibilité de résection, la réponse au traitement de la tumeur, les séquelles fonctionnelles prévisibles, l'état général du patient (âge et ses comorbidités), des compétences et habitudes de l'équipe soignante, du plateau technique, du suivi clinique au cours du traitement. Cette approche personnalisée vise à maximiser l'efficacité du traitement tout en minimisant les impacts négatifs sur la qualité de vie du patient félin ou humain. La décision thérapeutique doit être déterminée en considérant les avantages/bénéfices de chaque thérapeutique et le risque de celle-ci. De plus l'avis du propriétaire de l'animal de compagnie devra être recueilli après l'avoir informé sur son état de santé et les différentes solutions thérapeutiques envisageables.(5,36,37)

Classiquement, le traitement de première intention est chirurgical, et selon les facteurs pronostiques évalués lors de l'examen de la pièce opératoire, le traitement peut être complété par une radiothérapie ou une radio-chimiothérapie post-opératoire.(38)

Tableau 15 Solutions thérapeutiques, comparatif chat/Homme – source auteur d'après (3–5,29,36–38,53,58,59)

	Chat	Homme
Chirurgie oncologique	<p>Traitement de première intention.(37) Sous anesthésie générale. Chirurgie d'exérèse large ou cytoréduction avant la mise en place de traitement adjuvant.(37) Dépend de la localisation, la taille, et le stade clinique de la lésion. Marges de sécurité ≥ 1 cm (29) Associée à une résection osseuse si Implication osseuse ou CEO gingival :</p> <ul style="list-style-type: none"> - Mandibulectomie unilatérale partielle ou segmentaire (branche horizontale), - Mandibulectomie rostrale, - Hémi-mandibulectomie, - Maxillectomie partielle ou rostrale, - Orbitectomie, - Glossectomie : n'est envisageable que lorsqu'elle est partielle et qu'elle ne concerne que la partie libre de la langue.(37) <p>Exérèse des nœuds lymphatiques régionaux (mandibulaires et rétro-pharyngiens médiaux). (37)</p>  <p>A</p> <p><i>Figure 26 Photographie d'une pièce opératoire d'un carcinome épidermoïde après résection chirurgicale (mandibulectomie) - source Dr Bell C. (36)</i></p>	<p>Exérèse tumorale du site primitif avec marges de sécurité ≥ 1 cm (5,53)</p> <p>Types d'interventions :</p> <ul style="list-style-type: none"> - Glossectomie partielle/subtotale/marginale antérieure, - Hémi-glossectomie, - Pelvectomie antérieure, latérale, - Pelvi-glossectomie, - Hémi-glosso-pelvectomie, - Mandibulectomie (interruptrice ou non), - Pelvi-mandibulectomie (interruptrice ou non), - Hémi-pelvi-glosso-mandibulectomie (interruptrice ou non), - Bucco-pharyngectomie transmandibulaire (BPTM). <p>Voies d'abord : (5,53)</p> <ul style="list-style-type: none"> - Intra-orale, - Cervicale (pull-through) : voie d'abord des curages ganglionnaires, - BPTM : tumeurs de la base de la langue et de l'oropharynx, - Transmandibulaire, - Para-latéronasale : tumeurs maxillaires, <p>Curage ganglionnaire : (4,5,53)</p> <ul style="list-style-type: none"> - Exploratrice et thérapeutique. - Technique du ganglion sentinelle pour les tumeurs de petite taille. - Unilatéral ou bilatéral. <p>Reconstruction : (5,53)</p> <ul style="list-style-type: none"> - Lambeaux pédiculés : nasogénien, myocutané de grand pectoral, de grand dorsal, muscle temporal. - Transferts micro-anastomosés : lambeau antébrachial (lambeau chinois), composite ostéo-musculo-cutané de fibula, de scapula, de crête iliaque, musculo-cutanée de grand dorsal. - Mandibulaire : lambeau libre de fibula, plaque titane avec lambeau musculocutané pédiculé du grand pectoral. - Maxillaire : prothèse obturatrice, lambeau chinois, lambeau libre osseux de fibula. - Tissus mous : fermeture directe, cicatrisation dirigée, plastie de glande

		salivaire, lambeau local, lambeau musculocutané libre ou pédiculé (grand dorsal, grand pectoral).
Radiothérapie	<p>Traitement exclusivement local : site d'exérèse de la tumeur et les nœuds lymphatiques. Tumeur relativement radiosensible.(37)</p> <p>Modalités :</p> <ul style="list-style-type: none"> - <u>Curatif</u> : Néoadjuvante (réduire la taille et permettre la résection), adjuvante (à la chirurgie en cas de marges d'exérèse envahies). - <u>Palliatif</u> <p>Radiothérapie externe (RTE) (29,37) Le protocole est réalisé sous anesthésie générale.</p> <p>Moyens :</p> <ul style="list-style-type: none"> - Cobaltothérapie (rayons γ de 1,25 MeV émis par du Cobalt 60). - Accélérateur linéaire de particules (production d'électrons d'énergie très élevée (4 à 25 MeV). - Radiothérapie stéréotaxique (8 à 20Gy/fractions) <p>Protocole Curatif : Plusieurs protocoles hypofractionnés existent selon les centres. (29,36,37)</p> <ul style="list-style-type: none"> - Dose cumulée : 40 à 48 Gy, - Quotidiens, - Fractions : 10 à 12, 3 à 4,8 Gy/séance, - Durée : 3 à 4 semaines. <p>Protocole Palliatif : Hypofractionné, traitement plus court et moins fréquent. Consiste principalement en l'administration de fortes doses quelques fois par semaines. (29) Indications : Tumeur non résécable, métastases. (37) *8Gy/séance, 1 fois par semaine, sur 4 semaines. Dose totale reçue : 32 Gy *4,8Gy/séance, 5 fois par semaine, sur 2 semaines. Dose totale reçue 48 Gy. *4Gy/séance, 5 fractions, sur 1 semaine. Dose totale reçue : 20 Gy. (36)</p> <p>Curiethérapie interstitielle : Méthode d'iridothérapie (Iridium 192) en HDR (High Dose Rate)</p> <p>N'est pas employée chez le chat pour le traitement du CEO en raison de plusieurs limites :</p> <ul style="list-style-type: none"> - Cathéters de transit ne peuvent pas être maintenus en place, nécessite de les replacer 	<p>Radiothérapie externe (RTE) (5) Préparation : contention cale cervicale adaptée au patient, Masque thermoformé 5 points (tête et épaules). (53)</p> <p>Deux objectifs : curatif ou palliatif</p> <ul style="list-style-type: none"> - Curatif : RCMI/IMRT (radiothérapie conformationnelle avec modulation d'intensité), fractionnement et étalement standard : 2 Gy/séance, 5 séances par semaine, pendant 6 à 7 semaines. Dose totale reçue de 50 à 70 Gy. - Palliatif : amélioration des symptômes et de la qualité de vie. La dose totale reçue, le fractionnement et l'étalement sont adaptés selon l'état général du patient et tiennent compte de l'apparition des effets indésirables.(3,5,38,53) <p>RTE exclusive :</p> <ul style="list-style-type: none"> - Indications: Stades I, II. Stades III, IV en cas de contre-indications à la chirurgie et chimiothérapie. Traitement palliatif à visée symptomatique.(53) - Tumeur primitive : dose totale reçue 70 Gy, pour les tumeurs T3/T4, N2/N3.(5) <p>Néoadjuvante :</p> <ul style="list-style-type: none"> - Avant exérèse chirurgicale. - Avant curiethérapie.(53) <p>Adjuvante :</p> <ul style="list-style-type: none"> - Après chirurgie (post-opératoire) : délai entre la chirurgie et la radiothérapie doit être \leq 6 semaines.(53) - Indications : (3,5) <ul style="list-style-type: none"> • Si N+ multiples et/ou R+, • Si les marges d'exérèses sont envahies, • Présence d'embolies périnerveux ou vasculaires, • Tumeur très infiltrante localement, • Sujet jeune avec risque de préjudice fonctionnel et esthétique. <p>Sur les adénopathies : même protocole que pour la tumeur primitive, si N0 la dose reçue est diminuée à 40Gy. (5)</p>

	<p>à chaque séance avec un risque de perte de précision.</p> <ul style="list-style-type: none"> - Champ irradié est d'une surface limitée. Les récurrences à la limite du champ sont fréquentes. - Ne permet pas d'irradier les nœuds lymphatiques, majore le risque de métastases ganglionnaires.(37) 	<p>Curiethérapie interstitielle : (4,5,53)</p> <p>Objectifs :</p> <ul style="list-style-type: none"> - Traitement du site tumoral. - Traitement adjuvant à une chirurgie en cas de marges d'exérèse faible. - Traitement adjuvant à une RTE. <p>Technique :</p> <ul style="list-style-type: none"> - Iridium 192 : dose pulsée (PDR). - Mise en place de tubes plastiques sous AG. - Port d'une protection plombée de la mandibule (prévention du risque ORN). <p>Protocole et dose prescrite :</p> <ul style="list-style-type: none"> - Curiethérapie exclusive : 65 à 70 Gy. - Curiethérapie adjuvante à la RTE (50 Gy) : 15 à 30 Gy dans les 20 jours. - Curiethérapie post-opératoire et après RTE (50 Gy) : 10 à 25 Gy dans les 18 jours. <p>Indications :</p> <ul style="list-style-type: none"> - Lésions de petites tailles. - Localisations : lèvres, plancher buccal antérieur, langue mobile, face interne de la joue. A distance du tissu osseux. <p>Contre-indications :</p> <ul style="list-style-type: none"> - Atteinte gingivale. - Lésion du trigone rétro-molaire. - Tumeur se situant à < 5 mm de la gencive - Lésion de la commissure intermaxillaire. - Tumeur avec extension au pharynx.
<p>Chimiothérapie</p>	<p>Objectifs : (37)</p> <ul style="list-style-type: none"> - Chimiothérapie adjuvante : à la chirurgie et/ou la radiothérapie pour limiter les métastases à distance. - Palliative <p>Caractéristiques : (37)</p> <ul style="list-style-type: none"> - Tumeur peu chimiosensible. - Intérêt des dérivés des sels de platine (carboplatine) en association avec la radiothérapie pour leur effet radiosensibilisant. <p>Molécules utilisées : (36,37,59)</p> <ul style="list-style-type: none"> - Chimiothérapie IV : Bléomycine, Dérives des sels de platine (carboplatine, paraplatine), Mitoxantrone, Doxorubicine, Gemcitabine. - Chimiothérapie intra-tumorale : Cisplatine, Carboplatine, 5-FU, Bléomycine. Associée à un agent retardant la libération et limitant la diffusion augmentant le temps de concentration et diminuant la toxicité. - Carboplatine : Dose initiale : 160mg/m² puis augmentation de la dose de 20mg/m². Dose maximale : 240mg/m². - Mitoxantrone : 2,5 à 6,5mg/m² tous les 21 jours. 	<p>Objectifs : (5)</p> <ul style="list-style-type: none"> - Curatif (néo-adjuvante, adjuvante, concomitante) ou palliatif. - Traitement des métastases <p>Indications: (53)</p> <ul style="list-style-type: none"> - Tumeurs non opérables - Exérèse tumorale incomplète, - Marge d'exérèse positive, - Envahissement ganglionnaire avec rupture capsulaire (R+), - pT3/pT4, - Adénopathie en zone IV ou V, - Invasion néoplasique périmébrale, - Emboles néoplasiques vasculaires - Nombre de ganglions envahis > 3 <p>Molécules employées : (4,5,53,58)</p> <ul style="list-style-type: none"> - Dérivés des sels de platine (Cisplatine et carboplatine), - 5-Fluoro-uracile (5-FU), - Les taxanes (taxol): Docétaxel <p>Modalités d'administrations :</p> <ul style="list-style-type: none"> - Systémique par chambre implantable - Intra-lésionnelle

	<p>Protocoles : Chimiothérapie systémique (IV) (36,59) Cycle de 21 jours, les chats ont eu un traitement de 2 cycles.</p> <ul style="list-style-type: none"> - Jour 1 : Administration de Gemcitabine (2mg/kg). 4h après administration de Carboplatine (10 mg/kg) - Jour 6 : Administration de Gemcitabine (2mg/kg). 4h après administration de Carboplatine (10 mg/kg). - Jour : 15 : Administration de Gemcitabine (2mg/kg). <p>Chimiothérapie intra-tumorale (59)</p> <ul style="list-style-type: none"> - Carboplatine : 1,5 mg/cm³ avec 4 injections à une semaine d'intervalle chacune.(59) 	<p>Protocoles : (53)</p> <ul style="list-style-type: none"> - CEO à haut risque : protocole standard (Cisplatine haute dose) - CEO non résécables : • Chimiothérapie d'induction : Docétaxel + Cisplatine + 5-FU en 3 cures. En cas de réponse au traitement, poursuite par de la radiothérapie. • Radiochimiothérapie concomitante : <ol style="list-style-type: none"> 1. Cisplatine haute dose : dose cumulée 200 à 300mg/m² (soit 100mg/m² sur 3 semaines). 2. Carboplatine + 5-FU 3. Cisplatine + 5-FU
<p>Autres alternatives</p>	<p>Thérapies ciblées : AINS (famille des Oxicams) (37)</p> <ul style="list-style-type: none"> - Méloxicam (0,01 à 0,03 mg/kg par 24h) - Piroxicam (0,3 mg/kg par 24h) <p>Toceranib : inhibiteur de la Tyrosine kinase -> enraye le mécanisme de prolifération cellulaire. (36)</p> <p>Géfitinib (médicament humain qui cible EGFR, entraîne une réduction de la prolifération et la migration cellulaire mais des résistances ont été observées).(29)</p> <p>Immunothérapie : (37,59) N'est pas utilisée chez le chat</p> <p>Moyens :</p> <ul style="list-style-type: none"> - Immunomodulateurs non spécifiques d'origine biologique : BCG, MTP, L-MTP-PE, Lysats et Streptocoques, - Immunomodulateurs non spécifiques d'origine chimique : lévamisol, cimétidine, - Ac tumoraux (vaccin anti-tumoral), - Cytokines (IL2, IFy). 	<p>Thérapies ciblées et immunothérapie : Cetuximab : cible les cellules exprimant le récepteur du facteur de croissance épidermique (EGFR). (58,60)</p> <p>L'Immunothérapie : par le biais d'anticorps inhibiteur de PD-1 (Programmed Cell Death-1) (38,58,60,61)</p> <p>Protocoles :</p> <ul style="list-style-type: none"> - Nivolumab : administration IV pendant 60 minutes, toutes les 2 semaines, pendant qu'une efficacité est observée. - Pembrolizumab : administration IV pendant 30 minutes, toutes les 3 semaines, tant que l'efficacité du traitement est observée.

1. La chirurgie oncologique

La chirurgie oncologique est la première option thérapeutique envisagée. Elle est indiquée dans les tumeurs de stade T1/T2 à distance et proches des structures osseuses, certains stades T3/T4 si localement la résection est envisageable. Elle se déroule en 3 temps :

- Le premier temps concerne le curage ganglionnaire, qui est à la fois explorateur (technique du ganglion sentinelle) et thérapeutique. Il est très souvent bilatéral en raison du drainage lymphatique et systématique lorsque la tumeur franchit la ligne médiane. (4,5)
- Le second temps concerne l'exérèse tumorale, elle consiste à réaliser l'ablation de la tumeur en monobloc avec des marges carcinologiques de sécurité (≥ 1 cm au-delà des limites tumorales). Elle peut être étendue et s'accompagner d'exérèse osseuse avec ou sans interruption de la continuité. (4,5)
- Le dernier temps concerne la reconstruction, elle est nécessaire en cas de perte de substance muqueuse et/ou osseuse étendue, altérant les fonctions. Elle se fait au moyen de lambeaux

pédiculés régionaux (les vaisseaux ne sont pas interrompus, lambeau de glissement) ou transplants micro-anastomosés (lambeau libre) nécessitant d'exploiter les vaisseaux du cou pour reconnecter le lambeau. (5)

La chirurgie oncologique chez le chat est considérée comme le traitement de première intention cependant elle est limitée. Les difficultés anatomiques sont nombreuses : la localisation sublinguale, la localisation caudale, le diagnostic tardif et le stade avancé des lésions avec implications des structures anatomiques profondes (os, musculature, vaisseaux et nerfs). La résection chirurgicale complète se prête à des tumeurs de petite taille et de localisation préférentiellement rostrale et mandibulaire. Les dimensions crânio-faciales félines imposent une difficulté à respecter les marges chirurgicales de sécurité. (29)

Dans le cadre d'une démarche palliative, la chirurgie, a pour but d'améliorer la qualité de vie de l'animal en atténuant les symptômes, en supprimant la douleur et en améliorant la fonction de l'organe. (37) Elle vise la cytoréduction de la tumeur (diminution du volume tumoral) et peut être couplée à une autre modalité de traitement (radiothérapie, chimiothérapie). (59)

2. La radiothérapie

La radiothérapie peut être néoadjuvante, introduite dans un premier temps, ou adjuvante, en complément d'une autre thérapeutique. L'objectif de la radiothérapie néo-adjuvante consiste à irradier la tumeur avant la chirurgie afin de réduire son volume pour en faciliter l'exérèse. (37) Le rôle de la radiothérapie post-opératoire est de stériliser ou de ralentir la croissance de la lésion tumorale lorsque les marges d'exérèse sont envahies.(36) La radiothérapie chez le chat est envisagée en thérapie néo-adjuvante lorsque la chirurgie est contre-indiquée en raison des limites anatomiques évoquées et du risque de séquelles importantes en post-opératoire. Elle est adjuvante, pour compléter le traitement principal et permet de limiter les récives locales ou les métastases à distance. (29,37)

Il existe 2 types de radiothérapie employées en cancérologie oro-faciale dans le cadre du CEO. La radiothérapie externe et la curiethérapie interstitielle. Les objectifs sont curatifs ou palliatifs.

La radiothérapie externe (RTE) curative propose un protocole hypofractionné qui consiste en l'administration de petites doses quotidiennes, plusieurs jours par semaine, pendant plusieurs semaines. La dose cumulée chez l'Homme est comprise entre 50 et 70 Gy, à raison d'une séance par jour pendant cinq jours, sur une période de six à sept semaines. (5,53) Chez le chat, la dose totale reçue est comprise entre 40 et 48 Gy, à raison d'une séance quotidienne, pendant deux à quatre semaines. (36) Cependant le CEO félin présente une mauvaise réponse au fractionnement conventionnel et nécessite d'intensifier le traitement en raccourcissant le temps pendant laquelle la dose totale de rayonnement reçue est délivrée afin d'éviter une prolifération cellulaire post-thérapeutique à l'origine de récive carcinologique. En administrant soit deux fois par jour ou en traitant sept jours par semaine. (29) Le CEO est considéré comme radio-résistant en raison de la présence d'une hypoxie et d'une nécrose tissulaire.(36) Une recroissance cellulaire rapide est observée entre les administrations contribuant à un mauvais contrôle carcinologique de la tumeur.(29)

On retrouve d'autres techniques, telles que la radiothérapie conformationnelle avec modulation d'intensité (IMRT) associant la tomodesitométrie au protocole afin d'augmenter la précision, permettre une couverture optimale de la cible et une réduction de la dose délivrée dans les tissus sains adjacents. Ou encore la radiothérapie stéréotaxique (accélérateur de particules, rayons X) qui permet de délivrer une dose de rayonnement plus importante (8 à 20 Gy/séance) de manière extrêmement précise afin de préserver les tissus sains adjacents et ainsi réduire les effets indésirables. En raison de l'augmentation de la dose fractionnée, le nombre de séance nécessaires est diminué.(4,5,37,38,53)

La radiothérapie palliative a pour rôle principal de soulager la douleur, améliorer les symptômes et la qualité de vie des patients. Dans un second temps, elle permet de ralentir voire stabiliser la croissance tumorale. Le protocole (dose cumulée, fractionnement, durée) s'adapte à l'état général du patient. Il doit tenir compte de l'apparition des effets secondaires. (36,37,53)

Chez le chat, compte-tenu de la nature agressive du CEO et de la faible radiosensibilité de la tumeur, la radiothérapie est surtout utilisée dans un but palliatif. (36)

Le protocole est hypofractionné, avec une administration par semaine, ce qui permet de libérer un intervalle de temps engageant une cicatrisation cutanée et muqueuse limitant le risque d'effets secondaires. (36)

La curiethérapie interstitielle, consiste à placer des guides au bloc opératoire directement sur la tumeur primitive, puis une dose d'iridium 192 est appliquée soit à bas débit ou en débit de dose pulsée (PDR), cela permet de réduire le temps de traitement de 2 à 6 jours. Il n'est employé que dans le cadre de tumeurs de petite taille, type T1/T2 et à distance du tissu osseux, au risque d'entraîner une ostéonécrose. (4,5) Cette technique n'est pas employée chez le chat dans le cadre du CEO félin. (37) Lorsqu'elle est adjuvante à la RTE, le délai entre la fin de la radiothérapie et la curiethérapie doit être inférieur à 20 jours pour obtenir un meilleur contrôle local.(53)

3. La chimiothérapie

La chimiothérapie consiste en l'administration d'une drogue ayant une activité anti-tumorale. Les modalités d'administration comprennent la voie systémique et l'injection intra-lésionnelle. Elle est indiquée pour les tumeurs non opérables ou ayant métastasées. Elle peut être curative ou palliative et peut être combinée à d'autres thérapeutiques.(59)

Il est utilisé fréquemment en première ligne de traitement du 5-fluoro-uracile (antimétabolite), des dérivés des sels de platine (cisplatine et carboplatine, alkylants de l'ADN) et les taxanes (taxol).(5)

Le 5-fluoro-uracile est très utilisé en médecine humaine mais sa neurotoxicité limite son emploi en médecine vétérinaire.(37)

Elle peut être utilisée soit de manière : (5,38,53)

- Néo-adjuvante : induction avant la chirurgie ou la radiothérapie, comme sensibilisante de la radiothérapie. Elle tente de préserver l'organe. L'objectif consiste à réduire la taille tumorale de 80% à l'issue des 3 premiers cycles pour envisager l'irradiation ou l'exérèse de la tumeur dans un but curatif. La technique fait appel à une poly-chimiothérapie par cisplatine, 5-FU et Docétaxel.
- Concomitante à la radiothérapie, en post-opératoire afin de réduire le risque de récurrence tumorale.
- Traitement des métastases.

- A visée palliative, dans le cadre d'un cancer métastatique d'emblée ou une rechute loco-régionale et/ou métastatique. Le traitement de référence de première ligne est une association Cisplatine, 5-FU, Cetuximab (Ac monoclonal ciblant EGFR).

Le CEO est considéré comme résistant aux agents de chimiothérapie cytotoxiques en raison de la nécrose tissulaire limitant la diffusion du traitement au sein de la tumeur.(36)

4. Les autres alternatives thérapeutiques

Les thérapies ciblées

Elles consistent à agir au niveau du métabolisme des cellules tumorales en ciblant certaines anomalies génétiques qui leurs sont spécifiques. L'intérêt est de réduire les effets secondaires.

Les enzymes COX-1 et COX-2 sont retrouvées surexprimées en immunohistochimie dans les tissus tumoraux et suggère qu'elles jouent un rôle dans la carcinogenèse et la formation du CEO.(37)

La COX-2 catalyse l'acide arachidonique en prostaglandine (PGE2). Cette dernière inhibe l'inflammation et l'apoptose des cellules tumorales et entraîne une augmentation de la prolifération cellulaire, la croissance cellulaire, l'invasion cellulaire et l'angiogenèse. L'utilisation d'AINS (Ainti-inflammatoire non stéroïdien) peut être bénéfique dans le soulagement de la douleur, la réduction de l'inflammation et l'œdème associés à la néoplasie. Dans la littérature on retrouve l'utilisation d'AINS associée à une réduction de 2 fois du risque de décès. (62)

L'expression de la COX-2 dans le CEO félin reste inférieur à l'expression dans le CEO humain et canin, cependant elle reste une option thérapeutique.(63)

L'utilisation des AINS, en particulier ceux de la famille des oxicams, ralentit la progression du CEO. Seul le Méloxicam® est autorisé à être administré chez le chat aux Etats-Unis en une injection unique per-opératoire pour la gestion de la douleur. Le risque majeur des AINS est la toxicité rénale. En Europe une faible dose de Méloxicam® (0,01 à 0,03mg/kg par 24h) a été évaluée, elle met en évidence l'innocuité et l'efficacité de cette dose chez les patients chats y compris ceux atteints d'une pathologie rénale.(36,59)

Chez le chat, d'autres molécules sont employées, tel que le Tocéranib (Palladia®), inhibiteur du récepteur de la tyrosine kinase.(36,37)

Chez l'Homme, le Cétuximab, un anticorps monoclonal ciblant EGFR (récepteur du facteur de croissance épidermique) est fréquemment utilisé.(58,60)

L'immunothérapie

L'immunothérapie, est en cours de développement, c'est une thérapie s'inscrivant dans une médecine personnalisée, le principe repose sur l'activation et la potentialisation du système immunitaire afin d'obtenir la régression de la tumeur en provoquant une réaction immunitaire à médiation cellulaire contre les antigènes tumoraux. Elle n'est pas encore utilisée chez le chat. Les effets indésirables relatés sont importants. L'immunothérapie devient la référence en 2^e ligne de traitement palliatif après la chimiothérapie. (38,58–61)

Les thérapies géniques

Le principe repose sur l'introduction dans le génome des cellules du patient, un ou des gènes étrangers qui vont intervenir dans la lutte contre le cancer.

Plusieurs stratégies existent :

- Doper les cellules immunocompétentes par introduction de gènes de cytokines (IL2, INF γ).
- Introduire dans les cellules cancéreuses des gènes les rendant sensibles à certains antiviraux.
- Blocage de certains oncogènes par des gènes antisens.
- Introduction et activation d'anti-oncogènes dans les cellules cancéreuses.(37)

Les traitements thermiques

On retrouve dans la littérature des thérapies thermiques telles que la cryochirurgie et l'hyperthermie. La cryochirurgie consiste à réaliser des cycles de congélation rapide (jusqu'à -20°C) et décongélation lente grâce à l'application contrôlée de froid (azote liquide ou oxyde nitreux), sous forme de spray ou sonde, sur les lésions. Cette technique cytotoxique permet d'engager la mort cellulaire par modifications physico-chimiques intra et extra-cellulaires. Elle est indiquée dans le traitement de lésions de petites tailles (≤ 5 mm) et très superficielles. Elle peut être complétée par des thérapies adjuvantes notamment la chirurgie.(59)

A l'inverse de la cryothérapie, l'hyperthermie permet d'induire la mort cellulaire en appliquant des températures $\geq 42^\circ\text{C}$ sur les lésions. Elle est indiquée dans des lésions ≤ 4 cm de grand axe et ≤ 3 mm d'épaisseur.(59)

5. Les soins de support

Les soins de support sont utilisés pour augmenter le confort du patient. Ils permettent de lutter contre la douleur, de contrôler et diminuer les signes cliniques de la maladie, de corriger la dénutrition, par l'utilisation d'antalgiques (palier II ou III) et une supplémentation nutritionnelle. (5,29,36)

Au fur et à mesure que la tumeur progresse, les signes cliniques peuvent s'aggraver et les patients peuvent souffrir de dysphagie voire d'anorexie en raison de l'inconfort oral. Les effets secondaires des thérapeutiques contribuent très souvent à aggraver ces signes.(36)

L'analgésie

Chez le félin domestique, l'opioïde le plus couramment utilisé et le plus efficace est la buprénorphine injectable (0,01 à 0,03mg/kg par 24h). (36) D'autres antalgiques sont utilisés tels que le tramadol, les AINS (Kétoprofène, Méloxicam, Piroxicam), Le fentanyl (en patch transdermique, durée d'action 18 à 20h), l'oxymorphone, la mépéfridine et la prednisolone (anti-inflammatoire stéroïdien).(36)

Pour le traitement de la douleur chronique il peut être prescrit de l'amitryptiline (antidépresseur) ou de la gabapentine (antiépileptique).(29)

Chez l'Homme, l'utilisation d'emblée d'antalgiques de palier II ou III jusqu'à effet antalgique total permet de lutter contre la douleur sans attendre le traitement carcinologique. (38,53)

La supplémentation nutritionnelle

Les patients peuvent souffrir de dysphagie et d'anorexie au fur et à mesure de la progression de la maladie ou l'apparition d'effets secondaires liées aux thérapeutiques.(36)

On peut corriger la dénutrition : (5,60)

- Par des conseils hygiéno-diététiques pour l'alimentation par voie orale (diminuer le volume et augmenter la fréquence des repas, adapter la texture des aliments, prendre le temps de mastiquer afin d'augmenter l'absorption des nutriments, enrichissement des aliments, etc).
- Par des compléments nutritionnels oraux.
- Par le traitement antalgique, il permet d'autoriser l'alimentation orale.
- Par une hyperalimentation entérale (sonde naso-gastrique, gastrostomie, etc).
- Par une hyperalimentation parentérale, lorsqu'il y a une dénutrition majeure.

Il est primordial de maintenir l'état nutritionnel du patient quel que soit le protocole thérapeutique envisagé. Elle est associée à une surveillance de l'état général, corporel, du poids et de l'appétit. Le recours aux sondes d'alimentation entérale (sonde naso-gastrique, sonde d'œsophagostomie, etc) ne doit pas être retardé si elle est nécessaire.(37)

La supplémentation nutritionnelle fait partie intégrante des soins palliatifs, les patients sont dans l'incapacité à manger des aliments secs en raison des lésions néoplasiques douloureuses dans la bouche, l'alimentation est donc humide pour en faciliter l'assimilation. Le régime alimentaire répond aux besoins caloriques quotidiens. Dans certains cas la consultation d'un nutritionniste vétérinaire est recommandée pour déterminer un protocole d'alimentation personnalisé.

Chez les chats il est souvent réalisé une œsophagostomie pour maintenir l'alimentation quand elle devient impossible par la voie orale. Les sondes d'alimentation naso-gastriques sont très peu retrouvées car elles ne permettent pas aux vétérinaires d'évaluer un critère fondamental de la qualité de vie : l'appétit. On retrouvera donc les sondes alimentaires principalement en post-opératoire d'une thérapie à visée curative. (5,36,37)

Les anti-infectieux

Enfin le contrôle infectieux est essentiel pour éviter toute surinfection des lésions tumorales, qui peut être confondu avec une progression de la lésion et majore les signes cliniques.(36) Il est fréquemment employés de la Doxycycline, Amoxicilline + Acide clavulanique, Clindamycine. Ces molécules antibiotiques ont une perfusion osseuse importante et un large spectre d'action antibactérien. Le choix de la forme galénique sera important. (29,36)

6. Les Indications et combinaisons thérapeutiques

Les traitements combinés améliorent la durée de survie. Le plus souvent il est retrouvé une combinaison chirurgie-radiothérapie. La radiothérapie améliore le contrôle de la tumeur primitive après une excision chirurgicale incomplète, elle débute 10 à 15 jours après la chirurgie.(29,36)

Tableau 16 Indications thérapeutiques et combinaisons thérapeutiques chez l'Homme - source auteur depuis (4,5,53)

	Homme
T1,T2, N0	<ul style="list-style-type: none"> - Chirurgie d'exérèse avec exploration ganglionnaire +/- Radiothérapie adjuvante. - Curiethérapie avec exploration ganglionnaire préalable : lésion à distance des structures osseuses.
T3,T4	<ul style="list-style-type: none"> - Chirurgie d'exérèse tumorale associée à une reconstruction + curage ganglionnaire + radiothérapie externe adjuvante.
Non opérable	<ul style="list-style-type: none"> - RTE exclusive avec radiothérapie des aires de drainage lymphatiques. - Radio-chimiothérapie concomitante. - Chimiothérapie et radiothérapie séquentielles. - Chimiothérapie palliative. - Radiothérapie palliative. - Soins de support/palliatifs.

Poursuite évolutive ou récidive	<ul style="list-style-type: none"> - Chirurgie de rattrapage. - Radiothérapie externe à dose entière. - Radio-chimiothérapie concomitante.
--	---

Chez l'Homme, il existe des arbres décisionnels adaptés à la classification TNM.(53)

Chez le chat, aucune correspondance consensuelle entre le choix thérapeutique et le stade clinique n'a été retrouvée dans la littérature.

7. La surveillance thérapeutique

Afin de dépister précocement une poursuite évolutive, une récidive carcinologique, une lésion métachrone ou encore des métastases viscérales, le patient devra respecter un protocole de surveillance thérapeutique. Il permet de réaliser une surveillance carcinologique mais également de détecter et gérer les complications post-thérapeutiques immédiates et tardives des séquelles douloureuses et fonctionnelles du traitement ainsi qu'un suivi psychologique et de la qualité de vie. (3,4)

La surveillance repose sur un interrogatoire et un examen clinique ORL rigoureux (palpation de la cavité orale et des aires ganglionnaires cervicales), il permet à lui seul de détecter 60% des récidives carcinologiques. Au moindre doute, l'examen clinique peut être complété par la nasofibroskopie. Il est recommandé d'effectuer une endoscopie des VADS sous AG chez les patients symptomatiques et si l'examen clinique est douteux ou incomplet.(64)

Aucune analyse biologique n'est pertinente dans le cadre de la recherche de marqueurs sériques. Cependant un dosage annuel de la TSH chez les patients qui ont reçu une radiothérapie intéressant les nœuds lymphatiques est conseillé. Enfin L'examen bucco-dentaire biannuel chez un chirurgien-dentiste est préconisé.(64)

Il est recommandé de faire un bilan d'imagerie par TDM et/ou IRM, 3 mois après la fin du traitement comme imagerie de référence, si l'examen clinique est difficile ou en cas de traitement non chirurgical.(64)

La TEP-TDM est optionnelle. Elle est indiquée afin de caractériser une adénopathie clinique ou radiologique persistante.

Enfin, l'éducation du patient aux mesures hygiéno-diététiques est nécessaire (prévention tertiaire) afin de l'accompagner à abandonner les comportements à risque (toxiques : tabac et alcool).(64)

Chez l'Homme, contrairement au chat, les modalités de surveillance sont codifiées : (64)

Le premier bilan clinique d'évaluation intervient entre 4 et 8 semaines après la fin du traitement. En effet un bilan précoce s'avère difficile en raison de l'œdème post-thérapeutique. Cependant une évaluation clinique retardée risque de dépister tardivement une évolution carcinologique tumorale ou ganglionnaire, qui entrainerait un retard de prise en charge et *in fine* une potentielle perte de chance pour le patient.

Ensuite le patient doit répondre à un calendrier de surveillance précis :

- Tous les deux mois, la première année,
- Tous les trimestres, la deuxième et troisième année,
- Tous les semestres, jusqu'à la cinquième année,
- Tous les ans, à partir de la cinquième année.

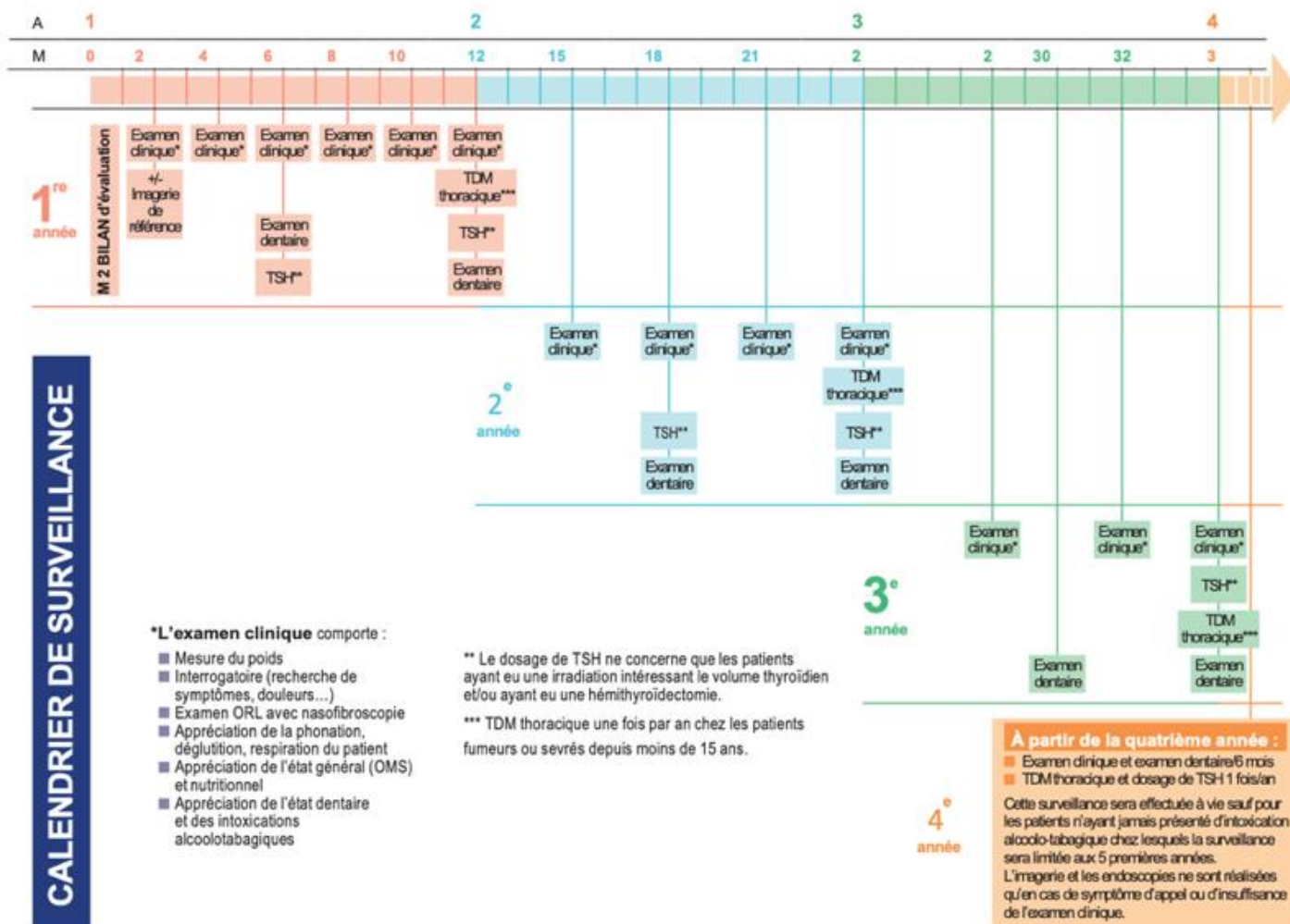


Figure 27 Calendrier de la surveillance carcinologique des VADS. (SFORL 2015). (64)

8. Les complications post-thérapeutiques

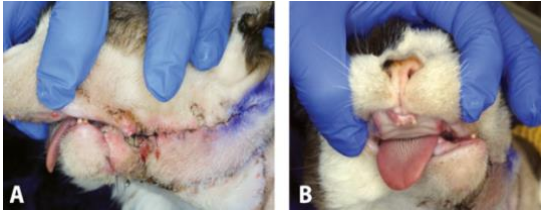
Les techniques thérapeutiques, essentiellement chirurgicale, laissent de lourdes séquelles fonctionnelles et esthétiques malgré des principes chirurgicaux plus économes et le progrès de la chirurgie reconstructrice.(40)

Les progrès pour améliorer le confort et la qualité de vie n'ont pas été seulement chirurgicaux (protocoles de préservation de l'organe et de la fonction), il existe également des protocoles de prise en charge de la douleur avec des traitements antalgiques adaptés, une prise en charge psychologique, une hospitalisation à domicile, et une amélioration de la qualité des soins palliatifs, afin de réduire la morbidité post-opératoire.(5)

Les complications post-opératoires à long termes sont très fréquentes et concernent environ 78% des chats.(65,66)

L'incidence des effets secondaires précoces est faible en RTE à intention palliative car l'objectif est d'améliorer la qualité de vie du patient.(36)

Tableau 17 Complications et séquelles post-thérapeutiques, comparatif chat/Homme - source auteur d'après (3-5,36-38,52,58,65,66)

	Chat	Homme
Chirurgie	<p>Conséquences fonctionnelles et esthétiques. (65,66)</p> <ul style="list-style-type: none"> - Dysphagie voire aphagie, - Anorexie / inappétence alimentaire, - Protrusion linguale, - Ptyalisme, - Déviation mandibulaire, - Difficulté au toilettage, - Diminution de la préhension, - Déviation linguale lors de la protraction, - Surinfection, - Hémorragie, - Déhiscences des sutures.  <p>Figure 28 Photographies post-opératoires après hémi-mandibulectomie gauche d'un chat présentant une déviation mandibulaire - source Dr Snyder C. (36)</p>	<ul style="list-style-type: none"> - Douleurs, - Dyspnée, - Dysphagie avec amaigrissement, - Dysarthrie, - Décompensation d'une tare, - Fistule, - Surinfection du site opératoire, - Modification de l'image de soi. <p>(3-5,52)</p>
Radiothérapie	<p>Effets précoces : (36,37)</p> <ul style="list-style-type: none"> - Mucite (impliquant une dysphagie et un défaut d'hydratation), - Glossite, - Desquamation humide, - Radiodermite sèche, - Radiodermite exsudative, - Érythème, - Inflammation, - Alopécie. <p>Effets tardifs : plusieurs mois après l'irradiation, complications souvent irréversibles (36,37)</p> <ul style="list-style-type: none"> - Fibrose, - Ostéoradionécrose (ORN), - Cataracte, - Dépigmentation, <p>Dosimétrie adaptée : dose totale reçue et fractionnement permet de limiter les complications.</p>	<p>Aigus (< 3 mois après le traitement) : (38)</p> <ul style="list-style-type: none"> - Radiodermite (réversible 1 mois après l'arrêt), - Radiomucite (réversible 1 mois après l'arrêt), - Alopécie, - Hyposialie (irréversible) - Mycose (candidose), - Dysgueusie (réversible plusieurs mois après l'arrêt), - Hypothyroïdie. <p>Tardifs (>3 mois après le traitement) : (38)</p> <ul style="list-style-type: none"> - Sclérose cervicale et jugale, - LOB et ses complications (dysphagie et dénutrition, trouble de la phonation, HBD difficile, difficultés des soins locaux), - Odontonécrose, dent d'ébène, maladie parodontale, augmentation du RCI, usures prématurées, - Ostéoradionécrose (mandibule > maxillaire).
Chimiothérapie et Thérapies ciblées	<p>Systémique :</p> <ul style="list-style-type: none"> - Choc anaphylactique, - Pancytopénie (leucopénie, anémie, thrombopénie), - Neutropénie fébrile, - Vomissement, - Diarrhée, 	<ul style="list-style-type: none"> - Nausée, - Vomissement, - Diarrhée, - Pancytopénie : <ul style="list-style-type: none"> • Leucopénie, (neutropénie, lymphopénie) – majeure le risque infectieux.

	<ul style="list-style-type: none"> - Anorexie, Inappétence, - Méléna, - Alopécie, - Léthargie, - Augmentation des enzymes hépatiques, <p><u>Intra-tumorale :</u></p> <ul style="list-style-type: none"> - Œdème local, - Ulcération locale, - Nécrose, <p>Jamais de Cisplatine par voie générale chez le chat car risque OAP létal. (36,37,59)</p>	<ul style="list-style-type: none"> • Anémie, • Thrombopénie – majeure le risque hémorragique. <ul style="list-style-type: none"> - Neutropénie fébrile, - Mucite, - Stomatite, - Paresthésies, - Troubles de la coordination, - Sarcopénie, Hypotonie, Asthénie, - Anorexie, - Dysgueusie, - Amaigrissement, dénutrition, - Alopécie, - Fragilisation et affections des ongles, - Paronychie/périonyxis, - Troubles cutanés : rougeurs, plaques, dessèchement, tiraillements, rash cutané, syndrome main-pied (rougeurs, gonflements, sécheresses, cloques), - Fatigue, - Troubles rénaux (toxicité des sels de platine), - Troubles auditifs : bourdonnements, hypoacousie, - Troubles oculaires : larmoiments, photosensibilité, douleurs, BAV, - Photosensibilisation, - Réactions allergiques et choc anaphylactique, - Trouble de la fertilité, infertilité.(58)
--	---	---

V. PRONOSTIC

Le pronostic du CEO est conditionné par de nombreux paramètres :

- La nature histologique et le grade de la tumeur : corrélation directe entre un grade élevé et un pronostic défavorable. (50)
- La localisation,
- La taille,
- L'envahissement tumoral : du fait de son potentiel infiltrant et ostéolytique majeur,
- Le stade clinique : inversement proportionnel au pronostic,
- Le comportement biologique : index de prolifération Ki67, potentiel métastatique, densité microvasculaire tumorale, récepteur du facteur de croissance épidermique EGFR, etc

Ainsi que des facteurs liés au patient, notamment l'âge, l'état général et les comorbidités.

Ils sont tous des déterminants majeurs du pronostic. Ce dernier devra être défini lors du bilan pré-thérapeutique et devra être révisé en fonction de la réponse tumorale au traitement mis en place. (37,67)

Tableau 18 Survie, comparatif chat/Homme - source auteur depuis (4,5,17,29,36,37,68)

	Chat	Homme
Généralités	<p>Pronostic Mauvais, Très faible probabilité de survie. (17,37) Diagnostic tardif : pronostic péjoratif. Potentiel métastatique faible. Localement agressive et associée à une ostéolyse. (37)</p> <p>Taux de survie à 1 an : < 10% (36,37) Temps de survie médian : 2 à 5 mois. (36)</p> <p>Taille : (36,37)</p> <ul style="list-style-type: none"> - Petite taille (T1) : pronostic favorable, médiane de survie : 19,5 mois. - T2 ou supérieure : pronostic défavorable. <p>Localisation : (37)</p> <ul style="list-style-type: none"> - Rostrale : pronostic favorable. - Caudale : pronostic péjoratif, diagnostic tardif, accès difficile, exérèse chirurgicale difficile. - Lingual/plancher buccal : potentiel métastatique plus élevé, récurrence locale fréquente, exérèse chirurgicale difficile. - Gingival : faible potentiel métastatique. <p>Résultats meilleurs pour lésions mandibulaires > maxillaires, rostrales et de petites tailles. (36,68)</p>	<p>Larges disparités en fonction du stade tumorale et du site tumorale.</p> <p>Survie à 5 ans : (4,5)</p> <ul style="list-style-type: none"> - T1/T2 : 45% - T3/T4 : 15 à 20% - N0 : 40% - N- : 50% - N+ : 25% (dont N+/R- : 30% et N+/R+ : 15%) <p>Selon la topographie : (4,5)</p> <ul style="list-style-type: none"> - Face interne de la joue : dissémination lymphatique cervicale précoce – pronostic défavorable. - Lèvres : diagnostic précoce – pronostic favorable. - Langue mobile : retard diagnostic par latence des symptômes – pronostic défavorable. - Plancher buccal : envahissement rapide de la musculature/gencive/os – retard diagnostic dans localisation postérieure – pronostic défavorable. - Gencive : errance diagnostique – pronostic défavorable.
Chirurgie	<p>Survie médiane : 1 à 10 mois (36,65,66) Dépend de la taille de la tumeur et de la résécabilité.</p>	
Radiothérapie	<p>Survie médiane : 2 à 9 mois. (29,36) Monothérapie : principalement palliative.</p>	

Chimiothérapie	Survie médiane : 1 à 2 mois. (29) Aucune chimiothérapie n'a montré une efficacité. (36)	
Thérapies ciblées	Toceranibe (Palladia®) : 4,5 à 6,5 mois.(36)	
Combinaison thérapeutique	Chirurgie et radiothérapie : 12,5 à 14 mois. Chimiothérapie et radiothérapie : 6 mois. (29,36,47)	

La théorie de la « Field cancerization » explique l'origine des carcinomes multiples (synchrone et métachrone) et la forte probabilité de récurrence chez les patients, soulignant l'importance d'un examen clinique oral régulier avec une analyse histologique devant toute anomalie tissulaire, en particulier chez les individus répondant aux caractéristiques de la population cible. (cf. partie II – Epidémiologie).(16)

Le diagnostic précoce est un facteur critique pour améliorer le pronostic.(11) Lorsqu'une lésion persiste au-delà de dix à quinze jours, une biopsie systématique est recommandée, permettant une prise en charge précoce et plus efficace, avec un taux de survie à 5 ans, chez l'Homme, estimé à 80% pour les lésions détectées précocement.(5,40) Il est souligné que limiter le délai entre le diagnostic et la première consultation par l'équipe soignante à moins de 4 semaines est crucial pour un pronostic plus favorable.(43,69)

Cependant, le pronostic du CEO félin reste faible malgré les options thérapeutiques disponibles. Un diagnostic tardif, une taille tumorale importante (T2 ou supérieure) et la non-résécabilité limitent l'efficacité des traitements et la réponse tumorale est souvent de courte durée. Le pronostic est meilleur lorsque la lésion est de petite taille (T1), située rostralement à la mandibule, diagnostiquée précocement et permettant une résection chirurgicale complète associée à une radiothérapie adjuvante (de la tumeur primitive et des nœuds lymphatiques loco-régionaux) pour retarder une récurrence tumorale et augmenter le taux de survie. (36,68)

Chez le chat, le pronostic varie en fonction du traitement. La chirurgie seule a une médiane de survie généralement inférieure à 6 mois, tandis que la chirurgie associée à la radiothérapie atteint 14 mois. Les taux de récurrence sont élevés après la chirurgie seule, la difficulté à contrôler la tumeur localement s'explique par l'envahissement tumoral, limitant l'obtention de marges d'exérèse larges et saines.(36) Les protocoles de radiothérapie accélérée ou de chimiothérapie ont des réponses mitigées.(29) La prolifération cellulaire rapide est observée après le traitement par radiothérapie, à l'origine des récurrences et impliquant un mauvais contrôle carcinologique de la tumeur à long terme par la radiothérapie curative seule.(36)

Les perspectives demeurent globalement sombres, considérant l'euthanasie comme une solution thérapeutique envisageable. La difficulté du traitement réside dans le contrôle local de la tumeur, l'échec est principalement dû à une récurrence locale. La plupart des chats sont euthanasiés en raison de la mauvaise qualité de vie et leur incapacité à s'alimenter et boire dans les 3 mois suivant le diagnostic.(36)

Le concept de cellules souches cancéreuses (CSC) suggère qu'une sous-population de cellules tumorales est résistante aux traitements conventionnels, ce qui soulève la nécessité de thérapies ciblées pour améliorer la survie à long terme.(29)

Le pronostic du CEO, qu'il s'agisse d'individus humains ou félins, est multifactoriel. Le diagnostic précoce, une mise en place thérapeutique rapide et appropriée, ainsi que des approches innovantes basées sur la recherche, sont essentiels pour améliorer les perspectives de survie. La prise de décision thérapeutique doit être adaptée à chaque cas, tenant compte de la complexité inhérente à cette pathologie, afin d'optimiser les résultats cliniques et la qualité de vie des patients.

CONCLUSION

Le carcinome épidermoïde de la cavité orale représente un défi majeur en termes de santé publique, autant chez les êtres humains que chez nos compagnons domestiques, du fait de la prédominance et de l'agressivité de ce type de cancer.

Malgré la prévalence de ces cancers et l'existence de lésions précancéreuses, le diagnostic précoce reste souvent insuffisant, entraînant des conséquences sur la santé, la qualité de vie des patients et le pronostic de survie. C'est dans ce contexte que le rôle crucial du chirurgien-dentiste et du médecin vétérinaire se révèle primordial.

L'examen clinique intra-buccal rigoureux offre une opportunité précieuse de détecter précocement le CEO. En combinant les données épidémiologiques, les facteurs de risque propres à chaque espèce et les résultats de l'examen clinique et histologique, les praticiens peuvent rassembler les indices nécessaires pour poser un diagnostic précoce et précis et ainsi améliorer le pronostic.

Il convient de souligner le polymorphisme du CEO, tant dans sa présentation clinique que dans sa réponse au traitement. Cela souligne la nécessité d'une prise en charge individualisée pour chaque patient. Néanmoins, il existe des signes pathognomoniques caractérisés par des lésions persistantes au-delà de quinze jours sans facteurs étiologiques retrouvés. Souvent sous une forme clinique ulcéro-bourgeonnante. Ces lésions sont indolores ou associées à une gêne endo-buccale, hémorragiques au contact ou spontanément. Elles sont associées de manière systématique à une induration des tissus péri et sous-lésionnelles, parfois accompagnées d'adénopathies dans les aires de drainage de proximité.

Les progrès scientifiques dans le domaine de la médecine vétérinaire et de la recherche sur les animaux de compagnie contribuent également à l'amélioration du dépistage précoce des CEO félins. Elles encouragent notamment la réalisation systématique de biopsie dès l'apparition de lésions spontanées ou sur une lésion pré-cancéreuse blanche et/ou rouge, si ces lésions persistent plus de dix à quinze jours.

Le traitement des patients atteints d'un cancer de la cavité buccale constitue un défi pour le chirurgien de la tête et du cou et l'oncologue. Par conséquent, un diagnostic précis et la stadification de ces cancers sont des conditions préalables au choix du traitement optimal. La tomodensitométrie et l'IRM sont d'excellentes techniques d'imagerie pour la détection des tumeurs et pour fournir des informations précises sur leur extension.

Le contrôle local de la tumeur est au cœur des stratégies thérapeutiques. Les avancées récentes dans l'accès à la radiothérapie pour les animaux ouvrent des perspectives optimistes, encourageant des approches multimodales, telles que la combinaison de la chirurgie avec la radio-chimiothérapie adjuvante.

Les améliorations apportées au diagnostic et au traitement n'ont pas encore suffisamment réduit les taux de mortalité associés au CEO félin. Cependant, les similitudes anatomique et histologique entre le CEO félin et humain en font un modèle de choix pour étudier ce type de cancer. La présence de cellules souches cancéreuses suggère qu'une petite population de ces cellules pourrait être responsable de la résistance au traitement. Ainsi, l'avènement des thérapies ciblées suscite l'espoir d'améliorer les taux de survie notamment par l'étude de combinaisons associant la radiothérapie et/ou chimiothérapie au Tocéranib (Palladia®). Toutefois, des études complémentaires, notamment

dans le domaine de la génétique moléculaire sont nécessaires pour mieux comprendre les mécanismes sous-jacents.

De même, les traitements anti-inflammatoires non stéroïdiens (AINS), bien qu'ils aient pour objectif principal d'améliorer le confort des patients en fin de vie, ont démontré une efficacité dans le ralentissement de l'activité tumorale.

A mesure que de nouveaux traitements deviennent disponibles, les approches multimodales semblent prometteuses. Cependant, il est crucial de noter que malgré ces avancées, les patients félins succombent souvent à la récurrence ou à la progression de la tumeur primitive. Cette réalité souligne la nécessité continue de la recherche et de l'innovation pour améliorer les résultats thérapeutiques et la qualité de vie des patients atteints par le CEO.

La prévention demeure un pilier fondamental de la prise en charge, reposant sur l'éducation et la sensibilisation de la population. Chez les humains cela implique principalement le sevrage tabagique, contribuant directement à la prévention du CEO félin en réduisant le tabagisme passif. Pour les deux espèces, maintenir une bonne hygiène bucco-dentaire s'avère également cruciale. De plus, il convient de sensibiliser les praticiens à effectuer un examen clinique systématique de la muqueuse orale.

En tant que professionnels de santé, les médecins vétérinaires et chirurgiens-dentistes jouent un rôle essentiel dans la promotion du dépistage précoce et dans la mise en œuvre de traitements adaptés. En intégrant la dimension de la médecine vétérinaire et du chat domestique dans nos réflexions pratiques, nous contribueront à améliorer la santé buccale, le bien-être et la qualité de vie tant des humains que de nos compagnons félins.

En définitive, en adoptant une approche pluridisciplinaire et en restant à l'avant-garde des avancées scientifiques, les praticiens peuvent jouer un rôle déterminant dans la lutte contre les cancers de la cavité orale, en veillant à ce que chaque patient, qu'il soit humain ou animal, puisse bénéficier d'un dépistage précoce, d'un diagnostic précis et d'un traitement optimal.

L'intérêt d'un dépistage collectif du carcinome épidermoïde oral pour des raisons de santé publique mérite d'être étudié.

BIBLIOGRAPHIE

1. Done SH, Goody PC, Stickland NC, et al. Précis d'anatomie du chien et du chat. MED'COM; 2019. 540 p.
2. Reiter AM, Graics M. Manual of Canine and Feline Dentistry and Oral Surgery. 4th éd. BSAVA British Small Animal Veterinary Association; 2018. 392 p.
3. Fricain JC, et al. Chirurgie orale - référentiel internat. 2e éd. Information Dentaire; 2019. 530 p.
4. Collège Français d'ORL et de Chirurgie Cervico-Faciale. Référentiel d'ORL. 4e éd. Elsevier Masson; 2017. 400 p.
5. Collège nationale des enseignants de chirurgie maxillo-faciale et chirurgie orale C. Référentiel de chirurgie maxillo-faciale et stomatologie. 5e éd. Elsevier Masson; 2021. 432 p.
6. Paré A, Joly A. Cancers de la cavité buccale : facteurs de risque et prise en charge. La Presse Médicale. 1 mars 2017;46(3):320-30.
7. Bouchard P. Parodontologie et dentisterie implantaire : médecine parodontale. Vol. 1. Lavoisier; 2014. 682 p.
8. Raybaud H, Voha C, Delebarre H. Dermatologie buccale - anatomie et histologie de la muqueuse buccale [Internet]. 2023. Disponible sur: <http://dermatologiebuccale-nice.fr/anatomie-et-histologie-de-la-muqueuse-buccale/histologie-de-la-muqueuse-buccale/>
9. Goldberg M. Histologie de la muqueuse buccale. EMC-médecine buccale. Elsevier Masson; 2014.
10. Cancer [Internet]. [cité 2 juill 2023]. Disponible sur: <https://www.who.int/fr/news-room/fact-sheets/detail/cancer>
11. Collège Français des Pathologistes (CoPath). Collège anatomie et cytologie pathologiques - Référentiel des collèges du CoPath. 3e éd. Elsevier Masson; 2019. 442 p.
12. Toquet C. Histoire naturelle du cancer. 2019.
13. Ranganathan K, Kavitha L. Oral epithelial dysplasia: Classifications and clinical relevance in risk assessment of oral potentially malignant disorders. J Oral Maxillofac Pathol. 2019;23(1):19-27.
14. Warnakulasuriya S, Reibel J, Bouquot J, Dabelsteen E. Oral epithelial dysplasia classification systems: predictive value, utility, weaknesses and scope for improvement. Journal of Oral Pathology & Medicine. 2008;37(3):127-33.
15. El-Naggar A, Chan J, Grandis J, Takata T, Slootweg P. WHO Classification of Head and Neck Tumours. 4e éd. Vol. 9. WHO; 2017.
16. Mohan M, Jagannathan N. Oral Field Cancerization: An Update on Current Concepts. Oncol Rev. 30 juin 2014;8(1):244.
17. Nguyen F. Pseudotumeurs et tumeurs oropharyngées - UE078 Anatomie pathologique et cancérologie spéciales. Oniris;
18. Withrow SJ, Vail DM, Rodney P. Small Animal Clinical Oncology. Withrow and MacEwen's; 2013.
19. Cancer des voies aéro-digestives supérieures - du diagnostic au suivi. l'Institut national du cancer (INCa); 2018.
20. INCa. Les cancers en France en 2018. L'essentiel des faits et des chiffres (édition 2019) [En ligne] [Internet]. 2019 [cité 12 oct 2023]. Disponible sur: <https://www.e-cancer.fr/Expertises-et-publications/Catalogue-des-publications/Les-cancers-en-France-en-2018-L-essentiel-des-faits-et-chiffres-edition-2019>
21. The Global Cancer Observatory W. 900-world-fact-sheets.pdf [Internet]. 2021 [cité 2 juill 2023]. Disponible sur: <https://gco.iarc.fr/today/data/factsheets/populations/900-world-fact-sheets.pdf>
22. WHO (World Health Organization). Cancer today in 2020 [En ligne] [Internet]. 2020 [cité 2 juill 2023]. Disponible sur: <http://gco.iarc.fr/today/home>
23. Stewart B, Wild CPI. World cancer report 2014. IARC (International agency for research on

cancer) Publications; 2014.

24. Centre de lutte contre le cancer Léon Bernard, Département Prévention Cancer Environnement, Breuskin I. Cancer de la cavité buccale (orale). 2022. Cancer de la cavité buccale (orale). Disponible sur: <https://www.cancer-environnement.fr/fiches/cancers/cancer-de-la-cavite-buccale-orale/>
25. Meuten D. Tumors in domestics animals. 4th éd. Blackwell publishing company, Iowa; 2002.
26. Defossez G, Le Guyader-Peyrou S, Uhry Z, Grosclaude P, Colonna M, Dantony E, et al. Estimations nationales de l'incidence et de la mortalité par cancer en France métropolitaine entre 1990 et 2018. Volume 1 – Tumeurs solides. Santé publique france; 2019.
27. Postorino-Reeves NC, Turrel JM, Withrow SJ, Reeves NCP. Oral squamous cell carcinoma in cat. *J.am Anim HospAssoc.*, 1993;(29(5)):438-41.
28. Wyers M. Cancérologie générale. Oniris - Département : Biologie, Pathologie & Sciences de l'Aliment Unité d'Histologie-Anatomie Pathologique; 2017.
29. Bilgic O, Duda L, Sánchez MD, Lewis JR. Feline Oral Squamous Cell Carcinoma: Clinical Manifestations and Literature Review. *J Vet Dent.* 2015;32(1):30-40.
30. Ligier K, Belot A, Launoy G, Velten M, Delafosse P, Guizard AV. Épidémiologie des cancers de la cavité buccale en France. *Revue de Stomatologie et de Chirurgie Maxillo-faciale.* 1 juin 2011;112(3):164-71.
31. Bertone ER, Snyder LA, Moore AS. Environmental and Lifestyle Risk Factors for Oral Squamous Cell Carcinoma in Domestic Cats. *Journal of Veterinary Internal Medicine.* 2003;17(4):557-62.
32. Sequeira I, Pires M dos A, Leitão J, Henriques J, Viegas C, Requicha J. Feline Oral Squamous Cell Carcinoma: A Critical Review of Etiologic Factors. *Vet Sci.* 11 oct 2022;9(10):558.
33. Perry BJ, Zammit AP, Lewandowski AW, Bashford JJ, Dragovic AS, Perry EJ, et al. Sites of origin of oral cavity cancer in nonsmokers vs smokers: possible evidence of dental trauma carcinogenesis and its importance compared with human papillomavirus. *JAMA Otolaryngol Head Neck Surg.* janv 2015;141(1):5-11.
34. Chang JS, Lo HI, Wong TY, Huang CC, Lee WT, Tsai ST, et al. Investigating the association between oral hygiene and head and neck cancer. *Oral Oncol.* oct 2013;49(10):1010-7.
35. Haitami S, Mokhlis KE, Hamza M, Yahya IB. Dépistage des affections potentiellement malignes et du carcinome épidermoïde en consultation d'odontologie chirurgicale Detection of potentially malignant lesions and squamous cell carcinomas in consultation of surgical dentistry. *LA TUNISIE MEDICALE.* 2016;94.
36. Pellin M, Turek M. A Review of Feline Oral Squamous Cell Carcinoma. *Today's veterinary practice.* 18 oct 2016;6(6).
37. Soyer C, Doliger S. Cancérologie vétérinaire. 2e éd. Med'com; 2011. 320 p. (Vademecum).
38. Giraud P, Trédaniel J, Perrot S, Collège National des Enseignants en Cancérologie (CNEC). Cancérologie - référentiel. Med-line; 2017.
39. Meuten D. Tumors in domestics animals. 4th éd. Blackwell publishing company, Iowa; 2002.
40. Gosset M. Les dentistes au coeur de la santé globale, quand adresser ? *CLINIC Principes et concepts actuels en médecine bucco-dentaire.* août 2023;(427-428):481-533.
41. Defarges A. The Physical Examination. *cliniciansbrief.* (September 2015):73-80.
42. Emily P, Penman S. Dentisterie du chien et du chat. Editions du Point Vétérinaire. 1998. 208 p.
43. De raucourt D, Moriniere S, Couloigner V, Tronche S. Recommandation pour la pratique clinique - Bilan préthérapeutique des carcinomes épidermoïdes des VADS. Société Française d'Oto-Rhino-Laryngologie et de Chirurgie de la Face et du Cou; 2012.
44. Barone R. Anatomie comparée des mammifères domestiques. 2e éd. Vol. Tome 5. Vigot Maloine; 1996. 904 p.
45. Wangmo Tshering Vogel D, Zbaeren P, Thoeny HC. Cancer of the oral cavity and oropharynx. *Cancer Imaging.* 16 mars 2010;10(1):62-72.

46. HAS, Institut National du Cancer (INCa). Tumeur maligne, affection maligne du tissu lymphatique ou hématopoïétique Cancer des voies aéro-digestives supérieures. 2012.
47. Savary KCM, Price GS, Vaden SL. Hypercalcemia in Cats: A Retrospective Study of 71 Cases (1991–1997). *Journal of Veterinary Internal Medicine*. 2000;14(2):184-9.
48. Almangush A, Mäkitie AA, Triantafyllou A, De Bree R, Strojjan P, Rinaldo A, et al. Staging and grading of oral squamous cell carcinoma: An update. *Oral Oncology*. août 2020;107:104799.
49. Slootweg PJ, El-Naggar AK. World Health Organization 4th edition of head and neck tumor classification: insight into the consequential modifications. *Virchows Arch*. 1 mars 2018;472(3):311-3.
50. Bhargava A, Saigal S, Chalishazar M. Histopathological Grading Systems In Oral Squamous Cell Carcinoma: A Review. 2010;2(4).
51. Soltero-Rivera MM, Krick EL, Reiter AM, Brown DC, Lewis JR. Prevalence of regional and distant metastasis in cats with advanced oral squamous cell carcinoma: 49 cases (2005–2011). *Journal of Feline Medicine and Surgery*. 1 févr 2014;16(2):164-9.
52. Barry B, De raucourt D, Couloigner V, Tronche S. Recommandation pour la pratique clinique - Organisation du parcours initial de soins en cancérologie des VADS. La Société Française d’Oto-Rhino-Laryngologie et de Chirurgie de la Face et du Cou;
53. ONCO Hauts de France - réseau régional de cancérologie, ARS Hauts de France. Référentiel régional des prises en charge des cancers des voies aéro-digestives supérieures (VADS). 2019.
54. Brierley JD, Gospodarowicz M, Wittekind C, Union for International Cancer Control (UICC). *TNM Classification of Malignant Tumours*. 8th edition. Wiley; 2016.
55. Skinner OT, Boston SE, Souza CH de M. Patterns of lymph node metastasis identified following bilateral mandibular and medial retropharyngeal lymphadenectomy in 31 dogs with malignancies of the head. *Veterinary and Comparative Oncology*. 2017;15(3):881-9.
56. HAS 2008 - Annonce d’une mauvaise nouvelle [Internet]. [cité 2 août 2023]. Disponible sur: https://www.has-sante.fr/upload/docs/application/pdf/2008-10/mauvaisenouvelle_vf.pdf
57. Institut National du Cancer (INCa). Plan cancer 2014-2019. 2019.
58. Institut National du Cancer (INCa). Cancers de la sphère ORL (voies aérodigestives supérieures) : les médicaments anticancéreux (chimiothérapie et thérapies ciblées) [Internet]. 2019. Disponible sur: <https://www.e-cancer.fr/Patients-et-proches/Les-cancers/Cancers-de-la-sphere-ORL-voies-aerodigestives-superieures/La-chimiotherapie-et-les-therapies-ciblees>
59. ISNARD V. Carcinome épidermoïde chez le chien, le chat, le cheval : étude bibliographique comparée. [Lyon, France]: Claude-Bernard - Lyon 1; 2010.
60. Institut National du Cancer (INCa). Les traitements des cancers des voies aéro-digestives supérieures [En ligne] [Internet]. 2018 [cité 31 oct 2023]. Disponible sur: <https://www.e-cancer.fr/Expertises-et-publications/Catalogue-des-publications/Les-traitements-des-cancers-des-voies-aerodigestives-superieures2>
61. Cohen EEW, Soulières D, Le Tourneau C, Dinis J, Licitra L, Ahn MJ, et al. Pembrolizumab versus methotrexate, docetaxel, or cetuximab for recurrent or metastatic head-and-neck squamous cell carcinoma (KEYNOTE-040): a randomised, open-label, phase 3 study. *The Lancet*. janv 2019;393(10167):156-67.
62. Hayes AM, Adams VJ, Scase TJ, Murphy S. Survival of 54 cats with oral squamous cell carcinoma in United Kingdom general practice. *Journal of Small Animal Practice*. 2007;48(7):394-9.
63. Hayes A, Scase T, Miller J, Murphy S, Sparkes A, Adams V. COX-1 and COX-2 Expression in Feline Oral Squamous Cell Carcinoma. *Journal of Comparative Pathology*. 1 août 2006;135(2):93-9.
64. Barry B, De raucourt D, Couloigner V, Tronche S. Suivi post-thérapeutique des carcinomes épidermoïdes des VADS de l’adulte (actualisation recommandations 2005). 2015.
65. Fiani N, Arzi B, Johnson EG, Murphy B, Verstraete FJM. Osteoma of the oral and maxillofacial regions in cats: 7 cases (1999–2009). *Journal of the American Veterinary Medical Association*. 1 juin 2011;238(11):1470-5.
66. Lascelles BDX, Henderson RA, Seguin B, Liptak JM, Withrow SJ. Bilateral Rostral

Maxillectomy and Nasal Planectomy for Large Rostral Maxillofacial Neoplasms in Six Dogs and One Cat. *Journal of the American Animal Hospital Association*. 1 mars 2004;40(2):137-46.

67. Yoshikawa H, Ehrhart EJ, Charles JB, Custis JT, LaRue SM. Assessment of predictive molecular variables in feline oral squamous cell carcinoma treated with stereotactic radiation therapy. *Veterinary and Comparative Oncology*. 2016;14(1):39-57.

68. Hutson CA, Willauer CC, Walder EJ, Stone JL, Klein MK. Treatment of mandibular squamous cell carcinoma in cats by use of mandibulectomy and radiotherapy: seven cases (1987-1989). *J Am Vet Med Assoc*. 1 sept 1992;201(5):777-81.

69. Tsai WC, Kung PT, Wang YH, Huang KH, Liu SA. Influence of time interval from diagnosis to treatment on survival for oral cavity cancer: A nationwide cohort study. *PLoS One*. 7 avr 2017;12(4):e0175148.

NANTES UNIVERSITÉ
UNITÉ DE FORMATION ET DE RECHERCHE D'ODONTOLOGIE

Vu le Président du Jury,

VU ET PERMIS D'IMPRIMER

Vu le Doyen,

Pr Assem SOUEIDAN

PELLERIN (Dylan) – Le carcinome épidermoïde de la muqueuse orale chez le félin domestique – comparaison au modèle humain : étude bibliographique. - 70 f. ; 28 ill. ; 18 tabl. ; 69 réf. ; 30 cm (Thèse : Chir. Dent. ; Nantes ; 2024)

RESUME : Le carcinome épidermoïde oral (CEO) constitue un défi majeur de santé publique, tant chez le chat que chez l'humain, avec des implications significatives sur la qualité de vie et le pronostic. Malgré les progrès diagnostiques, la détection précoce reste complexe et souligne ainsi l'importance cruciale de l'examen clinique précoce et minutieux. Le polymorphisme du CEO tant dans sa présentation clinique que sa réponse au traitement, met en lumière l'importance d'une prise en charge individualisée. Les similitudes entre le CEO humain et félin en font un modèle d'étude pertinent, explorant des nouvelles approches thérapeutiques. Malgré ces avancées thérapeutiques, le contrôle local de la tumeur reste un challenge, nécessitant de mettre en place des stratégies multimodales. La prévention y trouve un rôle déterminant, axé sur le sevrage tabagique et l'hygiène bucco-dentaire. Bien que des progrès majeurs aient été réalisés, la recherche continue et l'innovation restent essentielles pour améliorer les résultats thérapeutiques. L'appel à une approche pluridisciplinaire démontre l'importance de la collaboration entre les professionnels de la santé humaine et animale pour améliorer le diagnostic, les traitements et *in fine* le pronostic du CEO. L'objectif de ce travail est de dresser un état des lieux des connaissances sur le CEO chez le chat domestique et l'humain, pour ouvrir des perspectives sur les outils diagnostiques et thérapeutiques.

RUBRIQUE DE CLASSEMENT : Odontologie

MOTS CLES MESH :

Veterinary medicine – Médecine vétérinaire
Medicine – Médecine
Squamous cell carcinoma – Carcinome épidermoïde
Oral cavity – Cavité orale
Domestic cats – Chat domestique

JURY

Président : Professeur AMOURIQ Y.
Assesseur : Professeur GAUTHIER O.
Assesseur : Docteur ENKEL B.
Membre invité : Docteur KADOUCH V.
Directeur : Docteur JORDANA F.