



**HAL**  
open science

# **Intérêt de la tomодensitométrie par rayon X dans le diagnostic des affections des cavités nasales et des sinus paranasaux chez le cheval**

Cécilia Massoni

## ► To cite this version:

Cécilia Massoni. Intérêt de la tomодensitométrie par rayon X dans le diagnostic des affections des cavités nasales et des sinus paranasaux chez le cheval. Médecine vétérinaire et santé animale. 2018. <dumas-04540239>

**HAL Id: dumas-04540239**

**<https://dumas.ccsd.cnrs.fr/dumas-04540239v1>**

Submitted on 10 Apr 2024

HAL is a multi-disciplinary open access archive for the deposit and dissemination of scientific research documents, whether they are published or not. The documents may come from teaching and research institutions in France or abroad, or from public or private research centers.

L'archive ouverte pluridisciplinaire HAL, est destinée au dépôt et à la diffusion de documents scientifiques de niveau recherche, publiés ou non, émanant des établissements d'enseignement et de recherche français ou étrangers, des laboratoires publics ou privés.




HAL Authorization



OATAO is an open access repository that collects the work of Toulouse researchers and makes it freely available over the web where possible

This is an author's version published in: <http://oatao.univ-toulouse.fr/> 25388

**To cite this version:**

Massoni, Cécilia . *Intérêt de la tomodynamométrie par rayon X dans le diagnostic des affections des cavités nasales et des sinus paranasaux chez le cheval*. Thèse d'exercice, Ecole Nationale Vétérinaire de Toulouse – ENVT, 2018, 199 p.

Any correspondence concerning this service should be sent to the repository administrator: [tech-oatao@listes-diff.inp-toulouse.fr](mailto:tech-oatao@listes-diff.inp-toulouse.fr)

# INTERET DE LA TOMODENSITOMETRIE PAR RAYONS X DANS LE DIAGNOSTIC DES AFFECTIONS DES CAVITES NASALES ET DES SINUS PARANASaux CHEZ LE CHEVAL

---

THESE  
pour obtenir le grade de  
DOCTEUR VETERINAIRE

DIPLOME D'ETAT

présentée et soutenue publiquement  
devant l'Université Paul-Sabatier de Toulouse  
par

**MASSONI Cécilia**

Née, le 26/02/1993 à CANNES (06)

---

**Directeur de thèse : M. Giovanni MOGICATO**

---

## JURY

PRESIDENT :

**Mme BERRY Isabelle**

Professeur à l'Université Paul-Sabatier de TOULOUSE

ASSESEURS :

**M. Giovanni MOGICATO**

**Mme Elodie LALLEMAND**

Professeur à l'Ecole Nationale Vétérinaire de TOULOUSE

Maître de Conférences à l'Ecole Nationale Vétérinaire de TOULOUSE



Ministère de l'Agriculture de l'Alimentation  
ECOLE NATIONALE VÉTÉRINAIRE DE TOULOUSE

Directrice : Madame Isabelle CHMITELIN

PROFESSEURS CLASSE EXCEPTIONNELLE

- M. AUTEFAGE André, Pathologie chirurgicale
- Mme CLAUW Martine, Pharmacie-Toxicologie
- M. CONCORDET Didier, Mathématiques, Statistiques, Modélisation
- M DELVERDIER Maxence, Anatomie Pathologique
- M. ENJALBERT Francis, Alimentation
- M. FRANC Michel, Parasitologie et Maladies parasitaires
- M. PETIT Claude, Pharmacie et Toxicologie
- M. SCHELCHER François, Pathologie médicale du Bétail et des Animaux de Basse-cour

PROFESSEURS 1° CLASSE

- M. BERTAGNOLI Stéphane, Pathologie infectieuse
- M. BERTHELOT Xavier, Pathologie de la Reproduction
- M. BOUSQUET-MELOU Alain, Physiologie et Thérapeutique
- M. BRUGERE Hubert, Hygiène et Industrie des aliments d'Origine animale
- Mme CHASTANT-MAILLARD Sylvie, Pathologie de la Reproduction
- M. DUCOS Alain, Zootechnie
- M. FOUCRAS Gilles, Pathologie des ruminants
- Mme GAYRARD-TROY Véronique, Physiologie de la Reproduction, Endocrinologie
- Mme HAGEN-PICARD, Nicole, Pathologie de la reproduction
- M. JACQUIET Philippe, Parasitologie et Maladies Parasitaires
- M. LEFEBVRE Hervé, Physiologie et Thérapeutique
- M. MEYER Gilles, Pathologie des ruminants
- M. SANS Pierre, Productions animales
- Mme TRUMEL Catherine, Biologie Médicale Animale et Comparée

PROFESSEURS 2° CLASSE

- M. BAILLY Jean-Denis, Hygiène et Industrie des aliments
- Mme BOULLIER Séverine, Immunologie générale et médicale
- Mme BOURGES-ABELLA Nathalie, Histologie, Anatomie pathologique
- Mme CADIERGUES Marie-Christine, Dermatologie Vétérinaire
- M. GUERRE Philippe, Pharmacie et Toxicologie
- M GUERIN Jean-Luc, Aviculture et pathologie aviaire
- Mme LACROUX Caroline, Anatomie Pathologique, animaux d'élevage
- Mme LETRON-RAYMOND Isabelle, Anatomie pathologique
- M. MAILLARD Renaud, Pathologie des Ruminants

Mise à jour au 03/04/2018

## PROFESSEURS CERTIFIES DE L'ENSEIGNEMENT AGRICOLE

Mme **MICHAUD Françoise**, Professeur d'Anglais  
M **SEVERAC Benoît**, Professeur d'Anglais

## MAITRES DE CONFERENCES HORS CLASSE

M. **BERGONIER Dominique**, Pathologie de la Reproduction  
Mme **DIQUELOU Armelle**, Pathologie médicale des Equidés et des Carnivores  
M. **JOUGLAR Jean-Yves**, Pathologie médicale du Bétail et des Animaux de Basse-cour  
M. **LYAZRHI Faouzi**, Statistiques biologiques et Mathématiques  
M. **MATHON Didier**, Pathologie chirurgicale  
Mme **MEYNADIER Annabelle**, Alimentation  
M. **MOGICATO Giovanni**, Anatomie, Imagerie médicale  
Mme **PRIYMENKO Nathalie**, Alimentation  
M. **VERWAERDE Patrick**, Anesthésie, Réanimation

## MAITRES DE CONFERENCES (classe normale)

M. **ASIMUS Erik**, Pathologie chirurgicale  
Mme **BENNIS-BRET Lydie**, Physique et Chimie biologiques et médicales  
Mme **BIBBAL Delphine**, Hygiène et Industrie des Denrées alimentaires d'Origine animale  
Mme **BOUCLAINVILLE-CAMUS Christelle**, Biologie cellulaire et moléculaire  
Mme **BOUHSIRA Emilie**, Parasitologie, maladies parasitaires  
M. **CONCHOU Fabrice**, Imagerie médicale  
M. **CORBIERE Fabien**, Pathologie des ruminants  
M. **CUEVAS RAMOS Gabriel**, Chirurgie Equine  
Mme **DANIELS Hélène**, Microbiologie-Pathologie infectieuse  
Mme **DAVID Laure**, Hygiène et Industrie des aliments  
Mme **DEVIERS Alexandra**, Anatomie-Imagerie  
M. **DOUET Jean-Yves**, Ophtalmologie vétérinaire et comparée  
Mme **FERRAN Aude**, Physiologie  
M. **JAEG Jean-Philippe**, Pharmacie et Toxicologie  
Mme **LALLEMAND Elodie**, Chirurgie des Equidés  
Mme **LAVOUE Rachel**, Médecine Interne  
M. **LE LOC'H Guillaume**, Médecine zoologique et santé de la faune sauvage  
M. **LIENARD Emmanuel**, Parasitologie et maladies parasitaires  
Mme **MEYNAUD-COLLARD Patricia**, Pathologie Chirurgicale  
Mme **MILA Hanna**, Elevage des carnivores domestiques  
M. **NOUVEL Laurent**, Pathologie de la reproduction (en disponibilité)  
Mme **PALIERNE Sophie**, Chirurgie des animaux de compagnie  
Mme **PAUL Mathilde**, Epidémiologie, gestion de la santé des élevages avicoles et porcins  
M. **VERGNE Timothée**, Santé publique vétérinaire – Maladies animales réglementées  
M. **RABOISSON Didier**, Productions animales (ruminants)  
M. **VOLMER Romain**, Microbiologie et Infectiologie  
Mme **WASET-SZKUTA Agnès**, Production et pathologie porcine

## ASSISTANTS D'ENSEIGNEMENT ET DE RECHERCHE CONTRACTUELS

M. **CARTIAUX Benjamin**, Anatomie-Imagerie médicale  
Mme **COSTES Laura**, Hygiène et industrie des aliments  
M. **GAIDE Nicolas**, Histologie, Anatomie Pathologique  
M. **JOUSSERAND Nicolas**, Médecine interne des animaux de compagnie

Mise à jour au 03/04/2018



## **Remerciements**

*À ma Présidente de thèse,*

**Madame le Professeur Isabelle BERRY**

Professeur des Universités à l'Université Paul Sabatier de TOULOUSE

Praticien hospitalier

Biophysique, Imagerie Médicale

*Qui me fait l'honneur d'accepter la présidence du jury de thèse. Hommages respectueux*

*A mon directeur de thèse,*

**Monsieur le Professeur Giovanni MOGICATO**

Professeur à l'Ecole Nationale Vétérinaire de Toulouse

Anatomie-Imagerie Médicale

*Qui a accepté d'encadrer ce projet et m'a guidée tout au long de sa réalisation. Qu'il trouve ici toute l'expression de ma gratitude*

*A mon deuxième assesseur,*

**Madame le Docteur Elodie LALLEMAND**

Maître de Conférence à l'Ecole Nationale Vétérinaire de Toulouse

Consultante en chirurgie et locomotion équine

Responsable de la Clinique Equine de l'ENVT

*Qui nous fait l'honneur d'avoir accepté le rôle d'assesseur de cette thèse. Sincères remerciements*

**A la clinique EquiTom à Meldert en Belgique,**

Et notamment Marieke Zimmerman,

*Qui m'a fourni six cas cliniques de scanner développés dans ma thèse. Hommages et remerciements respectueux.*

**Aux services d'imagerie, d'anatomopathologie et d'équine de l'ENVT,**

*Qui m'ont permis de réaliser tous les examens nécessaires sur un cheval dont le cas clinique est présenté en fin de thèse. Reconnaissance et remerciements les plus sincères.*

# TABLE DES MATIERES

## INTRODUCTION .....17

### I. Anatomie et affections des cavités nasales et des sinus paranasaux, utilité de l'examen tomодensitométrique.....19

#### A. Anatomie des cavités nasales et des sinus paranasaux du cheval..... 19

1. Anatomie des cavités nasales ..... 19
2. Anatomie des sinus paranasaux ..... 27
  - a. Les sinus conchaux ..... 29
  - b. Les sinus frontaux..... 31
  - c. Les sinus maxillaires..... 33
    - i. Généralités ..... 33
    - ii. Sinus maxillaire rostral..... 35
    - iii. Sinus maxillaire caudal ..... 37
  - d. Le sinus sphéno-palatinal ..... 39
  - e. Communications intersinusales..... 39

#### B. Affections des cavités nasales et des sinus paranasaux ..... 42

1. Affections des cavités nasales ..... 42
  - a. Infection apicale d'une molaire/prémolaire associée à un drainage intranasal..... 42
  - b. Fractures des os de la face : ..... 43
  - c. Fistule oronasale ..... 44
  - d. Kystes épidermiques du diverticule nasal (athérome) ..... 44
  - e. Sténose du pli alaire..... 45
  - f. Nez tordu (Campylorrhinus lateralis ou « wry nose ») ..... 46
  - g. Atrésie des choanes..... 48
  - h. Déformation du septum nasal..... 50
  - i. Infection mycosique nasale ..... 50
    - Cryptococcose : ..... 51
    - Rhinosporidiose : ..... 51
    - Phycomycose : ..... 51
    - Coccidioidomycose : ..... 52
    - Aspergillose : ..... 52

|      |  |    |
|------|--|----|
| j.   | Amyloïdose nasale .....  | 53 |
| k.   | Néoplasie.....   | 54 |
| l.   | Polypes nasaux.....  | 55 |
| m.   | Ostéomes.....  | 55 |
| n.   | Ostéodystrophie fibrosante.....  | 55 |
| o.   | Nécrose des cornets nasaux et métaplasie .....                               | 57 |
| p.   | Corps étrangers intranasaux.....   | 58 |
| 2.   | Affections des sinus paranasaux.....   | 58 |
| a.   | Sinusite primaire .....  | 58 |
| b.   | Sinusite secondaire .....  | 59 |
| c.   | Infections fongiques.....  | 60 |
| d.   | Infection à <i>Halicephalobus gingivalis</i> .....                           | 61 |
| e.   | Kyste sinusal .....  | 61 |
| f.   | Hématome progressif de l'ethmoïde .....                                      | 62 |
| g.   | Néoplasies sinusales et lésions de type néoplasique .....                    | 64 |
| h.   | Blessure traumatique des sinus paranasaux .....                              | 66 |
| C.   | En pratique .....  | 67 |
| 1.   | Ce qui est fait chez le cheval avec la tomодensitométrie.....                | 67 |
| a.   | Quelques généralités.....  | 67 |
| b.   | Utilisation de produits de contraste .....                                   | 68 |
| i.   | Voie intraveineuse .....   | 70 |
| ii.  | Voie intra-artérielle.....   | 70 |
| iii. | Comparaison des deux voies .....   | 71 |
| c.   | Affections pouvant être diagnostiquées par tomодensitométrie .....           | 72 |
| i.   | Sinusite .....   | 72 |
| ii.  | Hématome progressif de l'ethmoïde .....                                      | 74 |
| iii. | Kyste des sinus paranasaux .....   | 77 |
| iv.  | Néoplasie.....   | 80 |
| v.   | Kystes dentigères .....  | 80 |
| vi.  | Fractures du crâne .....   | 81 |
| 2.   | Comparaison de la tomодensitométrie avec d'autres techniques d'imagerie..... | 82 |
| a.   | Comparaison avec la radiographie conventionnelle.....                        | 82 |
| b.   | Comparaison avec l'Imagerie à Résonance Magnétique (IRM) .....               | 84 |

## **II. Examen de tomодensitométrie et applications cliniques pour le diagnostic des affections des cavités nasales et des sinus**

**paranasaux .....87**

**A. Déroulement d'un examen tomодensitométrie ..... 87**

**1. Principe de la tomодensitométrie..... 87**

**a. Principe général de l'image en tomодensitométrie..... 87**

**b. Formation de l'image de tomодensitométrie ..... 89**

**c. Fonctionnement de l'appareil de tomодensitométrie..... 96**

**d. Les artéfacts ..... 98**

**2. Positionnement des équidés ..... 101**

**B. Examen tomодensitométrie de la tête d'un cheval sain : images de référence 106**

**a. Quelques notions préalables de dentisterie, utiles à la compréhension des images :... 106**

**b. Images de référence..... 108**

**C. Cas cliniques pour lesquels l'examen de tomодensitométrie a permis un diagnostic .....119**

**CONCLUSION .....195**

**Bibliographie .....197**



## Table des illustrations

|  |    |
|--|----|
| <b>Figure 1</b> : Schéma du nez du cheval. D'après (5) .....   | 19 |
| <b>Figure 2</b> : Le nez et les cavités nasales : section médiane, le septum nasal a été retiré. D'après (5) ...   | 20 |
| <b>Figure 3</b> : Tête osseuse du cheval : vue ventrale, sans les mandibules. D'après (3) .....  | 21 |
| <b>Figure 4</b> : Coupe sagittale de la tête osseuse d'un cheval (pratiquée un peu à droite du septum nasal – partie droite de la coupe vue médiale). D'après (3) .....  | 23 |
| <b>Figure 5</b> : Coupe médiane de tête de cheval : les cornets nasaux. D'après (7) .....  | 24 |
| <b>Figure 6</b> : Coupe transversale des cornets nasaux du cheval : enroulement simple. D'après (7).....   | 25 |
| <b>Figure 7</b> : Images de reconstitution en trois dimensions des sinus paranasaux et des structures osseuses de la tête de chevaux d'âges différents. D'après (1).....   | 28 |
| <b>Figure 8</b> : Sinus frontal, conchaux et maxillaires du cheval. D'après (5) .....  | 30 |
| <b>Figure 9</b> : Sinus frontal, conchaux et maxillaires du cheval. D'après (3) .....  | 32 |
| <b>Figure 10</b> : Projection des sinus maxillaires à différents âges. D'après (9) .....   | 34 |
| <b>Figure 11</b> : projection des sinus frontal et maxillaires sur la surface dorsale du crâne. D'après (9)....  | 36 |
| <b>Figure 12</b> : Topographie des sinus conchofrontal et maxillaires, remplis avec un matériel de moulage. D'après (9).....   | 37 |
| <b>Figure 13</b> : Coupe transversale de la tête osseuse d'un cheval (passant par la dernière dent molaire supérieure segment caudal de la coupe, vue rostrale). D'après (5) .....   | 38 |
| <b>Figure 14</b> : Les sinus paranasaux du cheval. D'après (2).....  | 41 |
| <b>Figure 15</b> : Exposition de la pulpe dentaire. D'après (4) .....  | 43 |
| <b>Figure 16</b> : Kyste épidermique du diverticule nasal droit. D'après (3) .....   | 45 |
| <b>Figure 17</b> : Vue rostrolatérale gauche d'une tête de poulain atteint de « wry nose ». D'après (18) ....  | 47 |
| <b>Figure 18</b> : Vue latérale gauche du crâne d'un poulain atteint de « wry nose », montrant l'incurvation sigmoïde du nez. D'après (18).....  | 48 |
| <b>Figure 19</b> : Photo post-mortem d'un cheval présentant une atrésie de la choane gauche. D'après (19) .....  | 49 |
| <b>Figure 20</b> : Une masse nodulaire composée d'amyloïde au niveau de la narine externe droite. D'après (3) .....  | 54 |
| <b>Figure 21</b> : Cheval atteint d'ostéodystrophie fibrosante présentant un élargissement symétrique bilatéral des os de la face dorsalement et rostralement aux crêtes faciales. D'après (3).....  | 57 |
| <b>Figure 22</b> : Apparence endoscopique d'un hématome de l'ethmoïde (a) dans la cavité nasale gauche. D'après (4).....   | 63 |
| <b>Figure 23</b> : Vues latérale (a) et caudale (b) droites d'un odontome temporal chez un poulain souffrant de « wry nose ». D'après (18) .....   | 65 |
| <b>Figure 24</b> : image scanner d'une tête de cheval et administration intra-veineuse de produit de contraste dans deux cas de kyste sinusal. D'après (21) .....  | 69 |
| <b>Figure 25</b> : Image de tomодensitométrie montrant une infection apicale de la 2ème molaire supérieure (110/210). D'après (3).....   | 73 |
| <b>Figure 26</b> : Image de tomодensitométrie montrant une masse de tissu mou dans le sinus frontal qui a progressé depuis l'aspect dorsolatéral des volutes de l'ethmoïde adjacentes. D'après (3) .....   | 75 |
| <b>Figure 27</b> : Image de tomодensitométrie d'une tête de cheval dans un plan transversal au niveau des orbites. D'après (4).....  | 76 |
| <b>Figure 28</b> : Radiographie dorsoventrale de l'aspect caudal des cavités nasales et des sinus paranasaux (a) et image scanner au niveau des volutes de l'ethmoïde chez un cheval présentant de l'épistaxis (la droite est à gauche). D'après (26)..... | 77 |

|   |     |
|---|-----|
| <b>Figure 29</b> : Radiographies latérales (a et c) (rostral à gauche) et images scanner (b et d) (la droite est à gauche) des sinus paranasaux d'un Quarter Horse (a et b) et d'un Warmblood (c et d). D'après (26). | 79  |
| <b>Figure 30</b> : Image de scanner d'une coupe transversale d'un crâne de cheval au niveau des premières molaires supérieures. D'après (3).  | 81  |
| <b>Figure 31</b> : Du voxel au pixel. D'après (28).   | 87  |
| <b>Figure 32</b> : Signal tissulaire et traduction en pixel sur l'écran. D'après (28).  | 88  |
| <b>Figure 33</b> : Schéma de fonctionnement du scanner chez l'homme. D'après <a href="http://slideplayer.fr/slide/3696469/">http://slideplayer.fr/slide/3696469/</a>  | 90  |
| <b>Figure 34</b> : schéma de l'atténuation du faisceau de RX. D'après (29).   | 90  |
| <b>Figure 35</b> : L'échelle d'Hounsfield. D'après (30).  | 92  |
| <b>Figure 36</b> : exemples de valeurs de HU dans le cas d'une image tomодensitométrie d'un crâne. CSF : Liquide cérebrospinal. D'après (31).   | 93  |
| <b>Figure 37</b> : effet du choix de la fenêtre sur l'interprétation d'images de tomодensitométrie. D'après (30)  | 94  |
| <b>Figure 38</b> : Exemple de niveau et de largeur de fenêtre pour l'étude du parenchyme cérébral. D'après (29)   | 95  |
| <b>Figure 39</b> : artéfact de durcissement du faisceau. D'après (33)   | 98  |
| <b>Figure 40</b> : artéfact de volume partiel sur une image test de scanner (à gauche), corrigé par la suite (à droite). D'après (32)   | 99  |
| <b>Figure 41</b> : artéfact de manque de photons chez un patient humain, avant correction sur l'image scanner de gauche, et après correction sur l'image scanner de droite. D'après (32)                              | 99  |
| <b>Figure 42</b> : artéfact métallique chez un patient humain, avant correction sur l'image scanner de gauche, et après correction sur l'image scanner de droite. D'après (32)  | 100 |
| <b>Figure 43</b> : artéfact de mouvement au centre de l'image chez un patient humain, au cours d'un scanner de la tête. D'après (33)  | 100 |
| <b>Figure 44</b> : Positionnement du cheval dans le scanner. D'après (22).  | 103 |
| <b>Figure 45</b> : Topogramme de profil de la tête d'un cheval présentant un abcès des cavités nasales. ...   | 104 |
| <b>Figure 46</b> : Topogramme de face de la tête d'un cheval présentant un abcès des cavités nasales. ....  | 105 |
| <b>Figure 47</b> : Nomenclature des dents du cheval. D'après (16)   | 106 |
| <b>Figure 48</b> : Schéma des termes directionnels en dentisterie. D'après (35)   | 107 |
| <b>Figure 49</b> : Illustration des termes anatomiques d'une dent de cheval. D'après (35)   | 108 |
| <b>Figure 50</b> : image de tomодensitométrie de la tête d'un cadavre de cheval au niveau de la 2 <sup>ème</sup> prémolaire (07)  | 109 |
| <b>Figure 51</b> : image de tomодensitométrie de la tête d'un cadavre de cheval au niveau de la deuxième prémolaire (07)  | 110 |
| <b>Figure 52</b> : image de tomодensitométrie de la tête d'un cadavre de cheval au niveau de la 3 <sup>ème</sup> prémolaire (08)  | 111 |
| <b>Figure 53</b> : image de tomодensitométrie de la tête d'un cadavre de cheval au niveau de la 1 <sup>ère</sup> molaire (09)   | 112 |
| <b>Figure 54</b> : image de tomодensitométrie de la tête d'un cadavre de cheval au niveau de la 2 <sup>ème</sup> molaire (10)   | 113 |
| <b>Figure 55</b> : image de tomодensitométrie de la tête d'un cadavre de cheval au niveau de la 3 <sup>ème</sup> molaire (11)   | 114 |
| <b>Figure 56</b> : image de tomодensitométrie de la tête d'un cadavre de cheval en arrière de la 3 <sup>ème</sup> molaire (11)  | 115 |
| <b>Figure 57</b> : image de tomодensitométrie de la tête d'un cadavre de cheval au niveau du tiers caudal des orbites   | 116 |
| <b>Figure 58</b> : image de tomодensitométrie de la tête d'un cadavre de cheval au niveau du tiers caudal des orbites   | 117 |

|  |     |
|--|-----|
| <b>Figure 59</b> : image de tomodensitométrie de la tête d'un cadavre de cheval au niveau du tiers caudal des orbites.....   | 118 |
| <b>Figure 60</b> : image scanner en fenêtre « os » d'une tête de cheval référé à la clinique EquiTom pour headshaking depuis 5-6 semaines.....                       | 121 |
| <b>Figure 61</b> : image scanner en fenêtre « tissus mous » d'une tête de cheval référé à la clinique EquiTom pour headshaking depuis 5-6 semaines. ....             | 122 |
| <b>Figure 62</b> : image scanner en fenêtre « os » d'une tête de cheval référé à la clinique EquiTom pour headshaking depuis 5-6 semaines.....                       | 123 |
| <b>Figure 63</b> : image scanner en fenêtre « os » d'une tête de cheval référé à la clinique EquiTom pour headshaking depuis 5-6 semaines.....                       | 124 |
| <b>Figure 64</b> : image scanner en fenêtre « os » d'une tête de cheval référé à la clinique EquiTom pour headshaking depuis 5-6 semaines.....                       | 125 |
| <b>Figure 65</b> : image scanner en fenêtre « os » d'une tête de cheval référé à la clinique EquiTom pour headshaking depuis 5-6 semaines.....                       | 126 |
| <b>Figure 66</b> : image scanner en fenêtre « tissus mous » d'une tête de cheval référé à la clinique EquiTom pour headshaking depuis 5-6 semaines. ....             | 127 |
| <b>Figure 67</b> : image scanner en fenêtre « os » d'une tête de cheval référé à la clinique EquiTom pour headshaking depuis 5-6 semaines.....                       | 128 |
| <b>Figure 68</b> : image scanner en fenêtre « os » d'une tête de cheval référé à la clinique EquiTom pour gonflement ventral à l'œil droit depuis quelques mois..... | 130 |
| <b>Figure 69</b> : image scanner en fenêtre « os » d'une tête de cheval référé à la clinique EquiTom pour gonflement ventral à l'œil droit depuis quelques mois..... | 131 |
| <b>Figure 70</b> : image scanner en fenêtre « os » d'une tête de cheval référé à la clinique EquiTom pour gonflement ventral à l'œil droit depuis quelques mois..... | 132 |
| <b>Figure 71</b> : image scanner en fenêtre « os » d'une tête de cheval référé à la clinique EquiTom pour jetage sanguinolant. ....                                  | 134 |
| <b>Figure 72</b> : image scanner en fenêtre « os » d'une tête de cheval référé à la clinique EquiTom pour jetage sanguinolant. ....                                  | 135 |
| <b>Figure 73</b> : image scanner en fenêtre « os » d'une tête de cheval référé à la clinique EquiTom pour jetage sanguinolant. ....                                  | 136 |
| <b>Figure 74</b> : image scanner en fenêtre « os » d'une tête de cheval référé à la clinique EquiTom pour jetage sanguinolant. ....                                  | 137 |
| <b>Figure 75</b> : image scanner en fenêtre « os » d'une tête de cheval référé à la clinique EquiTom pour jetage sanguinolant. ....                                  | 138 |
| <b>Figure 76</b> : image scanner en fenêtre « os » d'une tête de cheval référé à la clinique EquiTom pour jetage sanguinolant. ....                                  | 139 |
| <b>Figure 77</b> : image scanner en fenêtre « os » d'une tête de cheval référé à la clinique EquiTom pour jetage sanguinolant. ....                                  | 140 |
| <b>Figure 78</b> : image scanner en fenêtre « tissus mous » d'une tête de cheval référé à la clinique EquiTom pour jetage sanguinolant.....                          | 141 |
| <b>Figure 79</b> : image scanner en fenêtre « os » d'une tête de cheval référé à la clinique EquiTom pour jetage sanguinolant. ....                                  | 142 |
| <b>Figure 80</b> : image scanner en fenêtre « os » d'une tête de cheval référé à la clinique EquiTom pour jetage nasal à gauche. ....                                | 144 |
| <b>Figure 81</b> : image scanner en fenêtre « os » d'une tête de cheval référé à la clinique EquiTom pour jetage nasal à gauche. ....                                | 145 |
| <b>Figure 82</b> : image scanner en fenêtre « os » d'une tête de cheval référé à la clinique EquiTom pour jetage nasal à gauche. ....                                | 146 |

|   |     |
|---|-----|
| <b>Figure 83</b> : image scanner en fenêtre « os » d'une tête de cheval référé à la clinique EquiTom pour jetage nasal à gauche. ....   | 147 |
| <b>Figure 84</b> : image scanner en fenêtre « os » d'une tête de cheval référé à la clinique EquiTom pour jetage nasal à gauche. ....   | 148 |
| <b>Figure 85</b> : image scanner en fenêtre « os » d'une tête de cheval référé à la clinique EquiTom pour jetage nasal à gauche. ....   | 149 |
| <b>Figure 86</b> : image scanner en fenêtre « os » d'une tête de cheval référé à la clinique EquiTom pour exophtalmie marquée de l'œil gauche. ....                               | 152 |
| <b>Figure 87</b> : image scanner en fenêtre « os » d'une tête de cheval référé à la clinique EquiTom pour exophtalmie marquée de l'œil gauche. ....                               | 153 |
| <b>Figure 88</b> : image scanner en fenêtre « tissus mous » d'une tête de cheval référé à la clinique EquiTom pour exophtalmie marquée de l'œil gauche. ....                      | 154 |
| <b>Figure 89</b> : image scanner en fenêtre « tissus mous » d'une tête de cheval référé à la clinique EquiTom pour exophtalmie marquée de l'œil gauche. ....                      | 155 |
| <b>Figure 90</b> : image scanner en fenêtre « tissus mous » d'une tête de cheval référé à la clinique EquiTom pour exophtalmie marquée de l'œil gauche. ....                      | 156 |
| <b>Figure 91</b> : image scanner en fenêtre « os » d'une tête de cheval référé à la clinique EquiTom pour exophtalmie marquée de l'œil gauche. ....                               | 157 |
| <b>Figure 92</b> : image scanner en fenêtre « os » d'une tête de cheval référé à la clinique EquiTom pour exophtalmie marquée de l'œil gauche. ....                               | 158 |
| <b>Figure 93</b> : image scanner en fenêtre « os » d'une tête de cheval référé à la clinique EquiTom pour exophtalmie marquée de l'œil gauche. ....                               | 159 |
| <b>Figure 94</b> : image scanner en fenêtre « os » d'une tête de cheval référé à la clinique EquiTom pour exophtalmie marquée de l'œil gauche. ....                               | 160 |
| <b>Figure 95</b> : image scanner en fenêtre « os » d'une tête de cheval référé à la clinique EquiTom pour exophtalmie marquée de l'œil gauche. ....                               | 161 |
| <b>Figure 96</b> : image scanner en fenêtre « os » d'une tête de cheval référé à la clinique EquiTom pour exophtalmie marquée de l'œil gauche. ....                               | 162 |
| <b>Figure 97</b> : image scanner en fenêtre « os » d'une tête de cheval référé à la clinique EquiTom pour exophtalmie marquée de l'œil gauche. ....                               | 163 |
| <b>Figure 98</b> : image scanner en fenêtre « os » d'une tête de cheval référé à la clinique EquiTom pour jetage nasal unilatéral à droite. ....                                  | 165 |
| <b>Figure 99</b> : image scanner en fenêtre « tissus mous » d'une tête de cheval référé à la clinique EquiTom pour jetage nasal unilatéral à droite. ....                         | 166 |
| <b>Figure 100</b> : image scanner en fenêtre « os » d'une tête de cheval référé à la clinique EquiTom pour jetage nasal unilatéral à droite. ....                                 | 167 |
| <b>Figure 101</b> : image scanner en fenêtre « os » d'une tête de cheval référé à la clinique EquiTom pour jetage nasal unilatéral à droite. ....                                 | 168 |
| <b>Figure 102</b> : image scanner en fenêtre « os » d'une tête de cheval référé à la clinique EquiTom pour jetage nasal unilatéral à droite. ....                                 | 169 |
| <b>Figure 103</b> : Image radiographique de face d'une tête de cheval présenté à la clinique Vétérinaire Equine de Toulouse pour sinusite chronique évoluant depuis 3 ans. ....   | 172 |
| <b>Figure 104</b> : Image radiographique de profil d'une tête de cheval présenté à la clinique Vétérinaire Equine de Toulouse pour sinusite chronique évoluant depuis 3 ans. .... | 173 |
| <b>Figure 105</b> : Image radiographique de profil d'une tête de cheval présenté à la clinique Vétérinaire Equine de Toulouse pour sinusite chronique évoluant depuis 3 ans. .... | 174 |
| <b>Figure 106</b> : Image endoscopique d'une tête de cheval présenté à la clinique Vétérinaire Equine de Toulouse pour sinusite chronique évoluant depuis 3 ans. ....             | 175 |

|   |     |
|---|-----|
| <b>Figure 107</b> : Image endoscopique d'une tête de cheval présenté à la clinique Vétérinaire Equine de Toulouse pour sinusite chronique évoluant depuis 3 ans. ....                       | 176 |
| <b>Figure 108</b> : Image endoscopique d'une tête de cheval présenté à la clinique Vétérinaire Equine de Toulouse pour sinusite chronique évoluant depuis 3 ans. ....                       | 177 |
| <b>Figure 109</b> : Image endoscopique d'une tête de cheval présenté à la clinique Vétérinaire Equine de Toulouse pour sinusite chronique évoluant depuis 3 ans. ....                       | 178 |
| <b>Figure 110</b> : image scanner en fenêtre « os » d'une tête de cheval présenté à la clinique Vétérinaire Equine de Toulouse pour sinusite chronique évoluant depuis 3 ans. ....          | 182 |
| <b>Figure 111</b> : image scanner en fenêtre « os » d'une tête de cheval présenté à la clinique Vétérinaire Equine de Toulouse pour sinusite chronique évoluant depuis 3 ans. ....          | 183 |
| <b>Figure 112</b> : image scanner en fenêtre « os » d'une tête de cheval présenté à la clinique Vétérinaire Equine de Toulouse pour sinusite chronique évoluant depuis 3 ans. ....          | 184 |
| <b>Figure 113</b> : image scanner en fenêtre « tissus mous » d'une tête de cheval présenté à la clinique Vétérinaire Equine de Toulouse pour sinusite chronique évoluant depuis 3 ans. .... | 185 |
| <b>Figure 114</b> : image scanner en fenêtre « os » d'une tête de cheval présenté à la clinique Vétérinaire Equine de Toulouse pour sinusite chronique évoluant depuis 3 ans. ....          | 186 |
| <b>Figure 115</b> : image scanner en fenêtre « os » d'une tête de cheval présenté à la clinique Vétérinaire Equine de Toulouse pour sinusite chronique évoluant depuis 3 ans. ....          | 187 |
| <b>Figure 116</b> : image scanner en fenêtre « os » d'une tête de cheval présenté à la clinique Vétérinaire Equine de Toulouse pour sinusite chronique évoluant depuis 3 ans. ....          | 188 |
| <b>Figure 117</b> : image scanner en fenêtre « os » d'une tête de cheval présenté à la clinique Vétérinaire Equine de Toulouse pour sinusite chronique évoluant depuis 3 ans. ....          | 189 |
| <b>Figure 118</b> : coupe sagittale d'une tête de cadavre de cheval présenté à la clinique Vétérinaire Equine de Toulouse pour sinusite chronique évoluant depuis 3 ans. ....               | 190 |
| <b>Figure 119</b> : coupe sagittale d'une tête de cadavre de cheval présenté à la clinique Vétérinaire Equine de Toulouse pour sinusite chronique évoluant depuis 3 ans. ....               | 191 |
| <b>Figure 120</b> : coupe sagittale d'une tête de cadavre de cheval présenté à la clinique Vétérinaire Equine de Toulouse pour sinusite chronique évoluant depuis 3 ans. ....               | 191 |
| <b>Figure 121</b> : coupe sagittale d'une tête de cadavre de cheval présenté à la clinique Vétérinaire Equine de Toulouse pour sinusite chronique évoluant depuis 3 ans. ....               | 192 |
| <b>Figure 122</b> : coupe sagittale d'une tête de cadavre de cheval présenté à la clinique Vétérinaire Equine de Toulouse pour sinusite chronique évoluant depuis 3 ans. ....               | 193 |
| <b>Figure 123</b> : coupe sagittale d'une tête de cadavre de cheval présenté à la clinique Vétérinaire Equine de Toulouse pour sinusite chronique évoluant depuis 3 ans. ....               | 194 |



# INTRODUCTION

Le système des cavités nasales et des sinus paranasaux est morphologiquement et chirurgicalement un des plus complexes parmi tous les systèmes composant le corps du cheval.

(1)

Les cavités nasales du cheval débutent au niveau des narines externes appelées naseaux. Elles sont symétriques et divisées en deux cavités nasales, droite et gauche, par un septum nasal cartilagineux et osseux.

Dans chaque cavité nasale se trouve un système complexe de cornets nasaux constitué d'un cornet nasal ventral, un cornet nasal moyen (l'ethmoïde) et un cornet nasal dorsal. Ces cornets nasaux augmentent la surface muqueuse de la cavité nasale et la divisent en trois zones de passage de l'air : les méats ventral, moyen et dorsal. (2) (3)

Les sinus paranasaux communiquent avec la cavité nasale et lui sont annexés. Ce sont des cavités creuses et remplies d'air, recouvertes d'un épithélium respiratoire qui prolonge celui de la cavité nasale. Ils sont disposés de façon symétrique par rapport au plan médian. (3) (1)

Sept paires de sinus paranasaux sont dénombrées chez le cheval (2) : les sinus maxillaires rostral et caudal, les sinus conchaux ventral, moyen et dorsal, le sinus frontal ainsi que le sinus sphéno-palatin. (2) (3) (4)

Cependant, de nombreuses affections peuvent concerner les cavités nasales et les sinus paranasaux du cheval. Le diagnostic de ces affections peut parfois être réalisé grâce à la radiographie conventionnelle mais dans la plupart des cas, la superposition des structures présentes dans la tête empêche une interprétation correcte. C'est en ce sens que la tomographie présente un intérêt certain dans le diagnostic des affections des cavités nasales et des sinus paranasaux, car elle permet la désuperposition des structures de la tête du cheval, rendant ainsi l'interprétation plus aisée.

Même si la tomographie s'avère très utile pour diagnostiquer les affections des cavités nasales et des sinus paranasaux, elle ne reste que trop peu utilisée actuellement du fait de son coût élevé et des risques inhérents à la procédure notamment du fait de l'anesthésie générale que doit subir le cheval.

Afin de pouvoir étudier correctement les images tomographiques des cavités nasales et des sinus paranasaux du cheval ainsi que les affections qui peuvent toucher ces structures, le

clinicien se doit d'en connaître parfaitement l'anatomie. Ainsi, nous proposerons en premier lieu de décrire l'anatomie de ces structures ainsi que les affections les concernant, nécessaires à la compréhension et à l'interprétation des images obtenues avec les appareils de tomodynamométrie.

Puis nous introduirons les principes physiques ainsi que le fonctionnement de la tomodynamométrie afin de comprendre la formation des images obtenues.

Enfin, nous nous intéresserons à des images normales de tomodynamométrie des cavités nasales et des sinus paranasaux du cheval, ainsi que des cas cliniques présentant des affections de ces structures, diagnostiquées à l'aide d'un examen de tomodynamométrie.

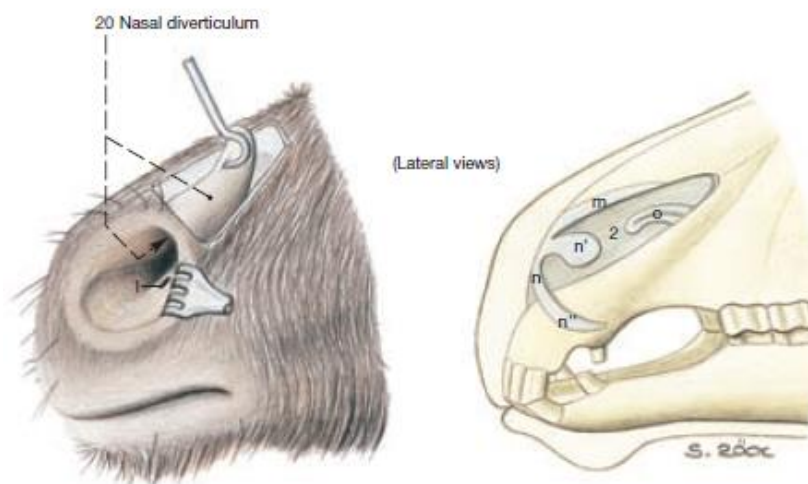
# I. Anatomie et affections des cavités nasales et des sinus paranasaux, utilité de l'examen tomodensitométrique

## A. Anatomie des cavités nasales et des sinus paranasaux du cheval

### 1. Anatomie des cavités nasales

La cavité nasale du cheval débute par les narines externes, appelées les naseaux. Les naseaux du cheval sont de grande taille et en forme de virgule. Lorsque la respiration est plus difficile, ils prennent une forme sphérique. Leur bord médial est soutenu par un cartilage tandis que leur bord latéral est plus souple, permettant ainsi une dilatation. (5)

La narine est divisée par le pli alaire, structure localisée dans l'aspect dorsolatéral des cavités nasales qui s'étend caudalement, depuis la lame du cartilage alaire et jusqu'à l'aspect rostral du cornet nasal ventral. Il divise la narine externe en un petit diverticule nasal à l'extrémité borgne, d'environ 8cm dorsalement (fausse narine) et une grande ouverture (vraie narine) correspondant à l'entrée de la cavité nasale ventralement. La surface dorsolatérale du pli alaire est recouverte de peau et constitue les aspects ventral et médial du diverticule nasal. La membrane muqueuse de la surface ventromédiale du pli alaire est en continuité avec la muqueuse nasale. (5) (2)



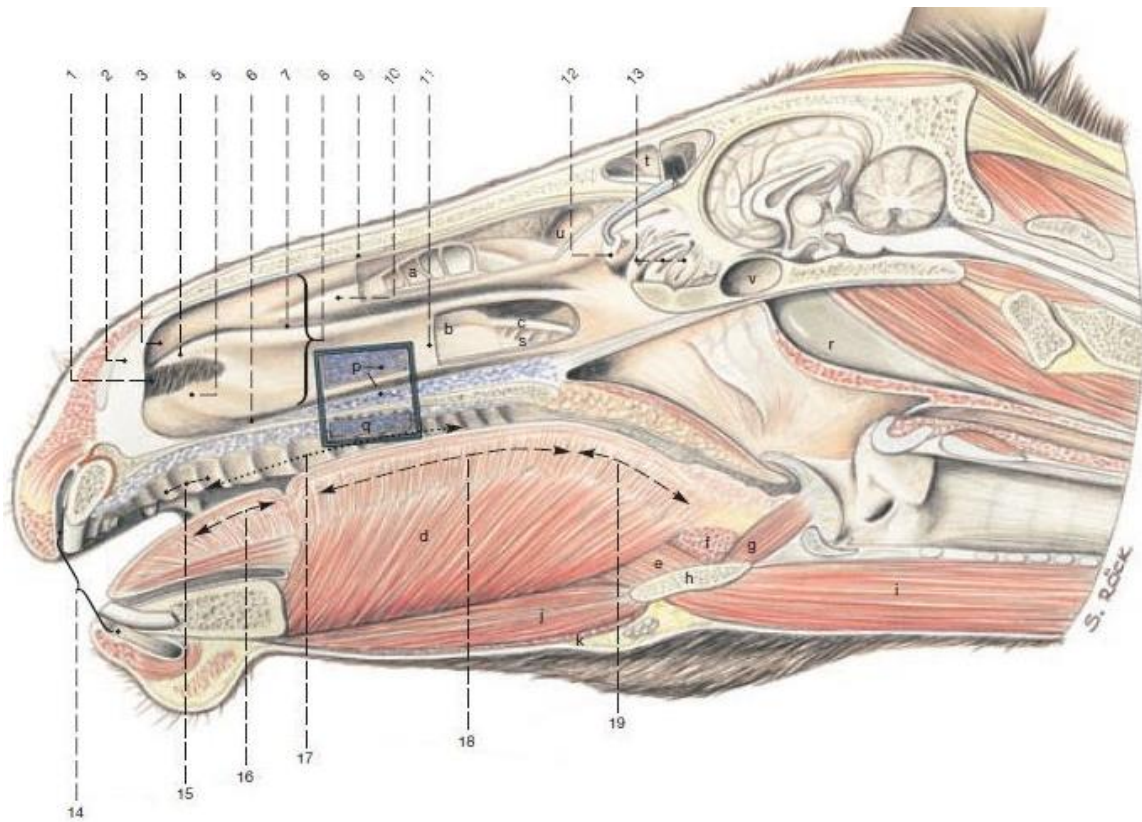
**Figure 1 :** Schéma du nez du cheval. D'après (5)

**m-o :** cartilages nasaux externes, **m :** cartilage nasal dorsal, **n :** cartilage alaire, **n' :** lame du cartilage alaire, **n'' :** corne du cartilage alaire, **2 :** septum nasal

En progressant vers le haut de l'aspect médial et ventral des narines externes, on pénètre dans la cavité nasale par la partie sa plus étroite connue sous le nom de valve nasale. (2)

Du côté médial de la valve nasale, on trouve le septum nasal alors que du côté latéral, on y trouve le pli alaire, qui, pour rappel, s'étend jusqu'à l'extrémité rostrale du cornet nasal ventral. La cavité nasale est séparée en deux cavités symétriques, droite et gauche, par le septum nasal. (2) (6)

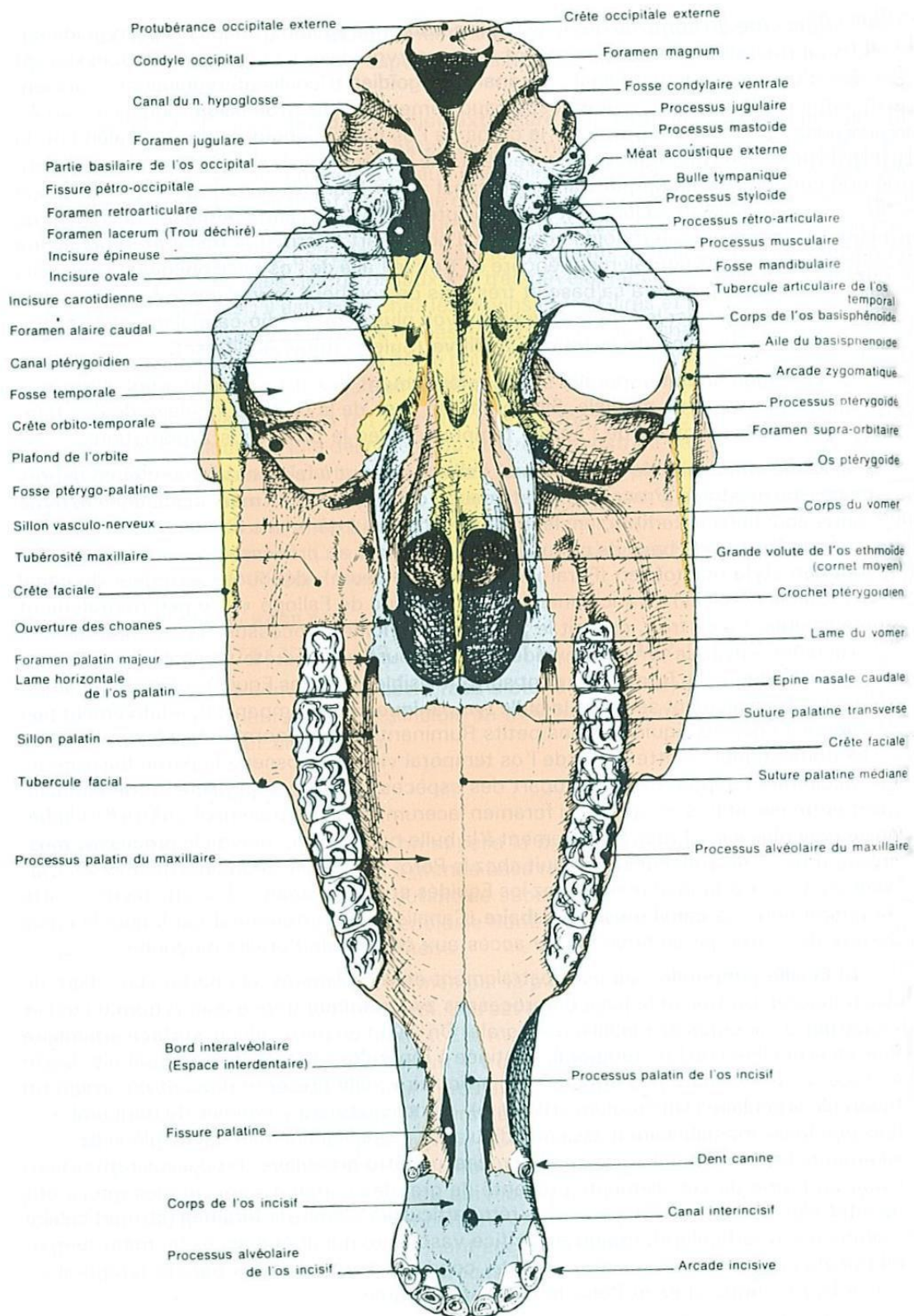
Chaque moitié de cavité nasale est délimitée par une paroi médiale, une paroi latérale, un plafond, un plancher, une ouverture rostrale ainsi qu'une extrémité caudale. (3)



**Figure 2 :** Le nez et les cavités nasales : section médiane, le septum nasal a été retiré. D'après (5)

**1 :** vestibule nasal, **2 :** septum nasal, **3 :** pli droit, **4 :** pli alaire, **5 :** pli basal, **6 :** méat nasal ventral, **7 :** méat nasal moyen, **8 :** méat nasal commun, **9 :** méat nasal dorsal, **10 :** cornet nasal dorsal, **11 :** cornet nasal ventral, **12 :** cornet nasal moyen, **13 :** cornet ethmoïdal, **14 :** vestibule oral, **15 :** crêtes palatines, **16 :** apex de la langue, **17 :** cavité orale propre, **18 :** corps de la langue, **19 :** racine de la langue, **a :** subdivisions (bulles et cellules) du cornet nasal dorsal, **b :** sinus conchal ventral, **c :** canal infraorbitaire, **d :** muscle génioglosse, **e :** muscle hypoglosse, **f :** muscle hyoïde transverse, **g :** muscle hyo-épiglottique, **h :** os basihoïde et son processus lingual, **i :** muscle sternohyoïde, **j :** muscle géniohyoïde, **k :** muscle mylohyoïde, **p :** plexus nasal caveux des veines, **q :** plexus veineux palatin, **r :** poche gutturale, **s :** sinus conchal ventral, **t :** sinus frontal, **u :** sinus conchal dorsal, **v :** sinus sphéno-palatin.

**Le plancher** du nez est formé de plusieurs os : le palatin, les processus palatins de l'os maxillaire et les os incisifs. Il est plus court et plus large que le plafond. (3)



**Figure 3 :** Tête osseuse du cheval : vue ventrale, sans les mandibules. D'après (3)

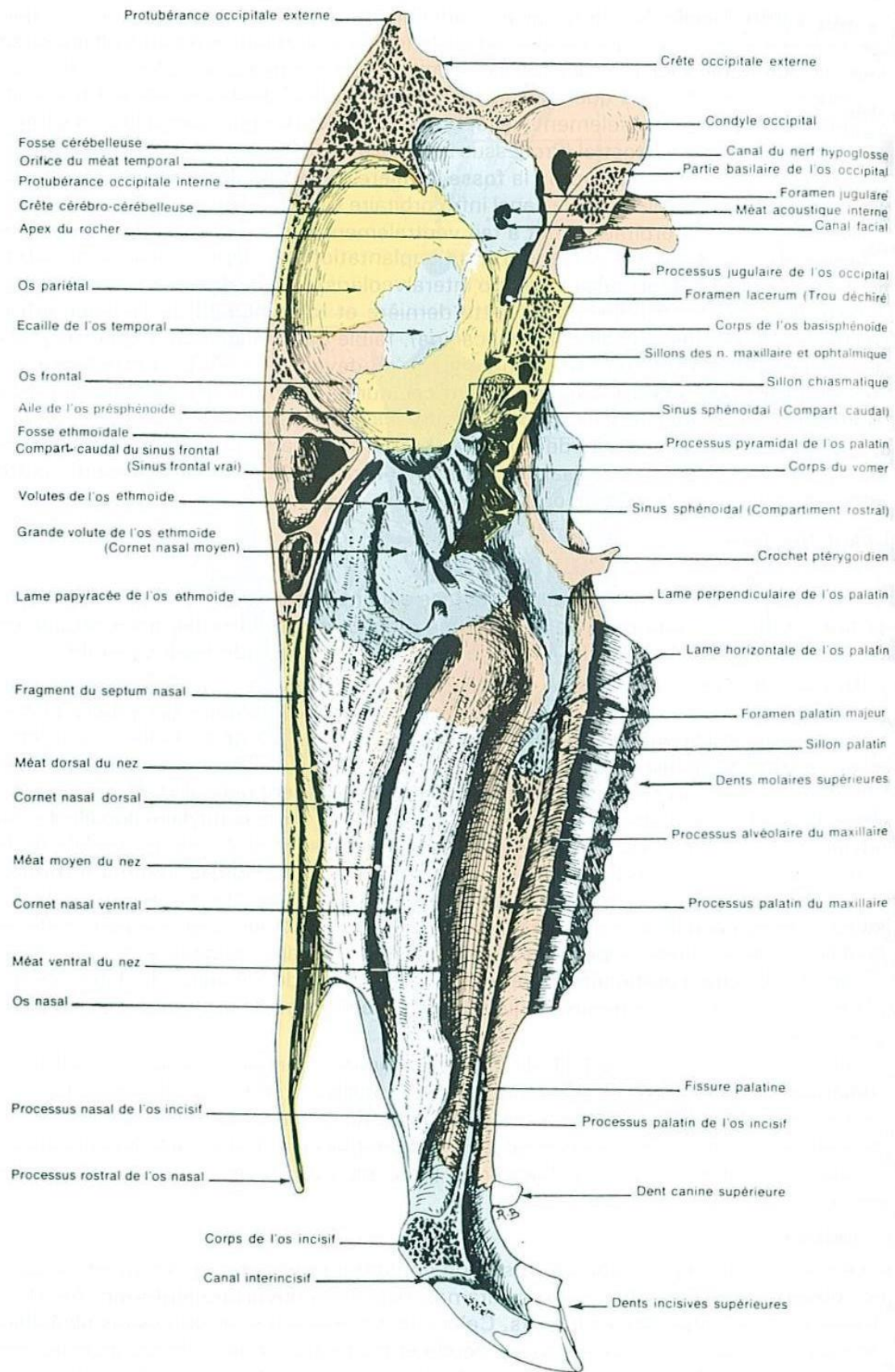
**Le plafond** correspond à la face interne de l'os nasal. Il est délimité du côté médial par le septum nasal cartilagineux et du côté latéral, il se confond avec le méat dorsal. Ce plafond est très étroit. (3)

**L'ouverture rostrale** est délimitée par le corps et le processus nasal de l'os incisif, ainsi que par le processus rostral de l'os nasal. A l'endroit où la cloison cartilagineuse disparaît, l'ouverture rostrale communique avec celle du côté opposé et forme l'ouverture osseuse du nez. (cf **Figure 4**) (3)

**L'extrémité caudale** de chaque cavité nasale est divisée en un étage dorsal formé des volutes de l'ethmoïde et séparé de la cavité crânienne par la lame criblée de l'ethmoïde, et un étage ventral en forme de canal large et court, le méat nasopharyngien qui s'ouvre à la face ventrale de la tête osseuse par la choane correspondante. (3)

Le septum nasal constitue la **paroi médiale** des cavités nasales droite et gauche (3). Dans sa portion caudale, il est ossifié. (2) Cette partie osseuse de la cloison est constituée de l'os vomer et de la lame perpendiculaire de l'os ethmoïde. (3) Dans sa portion rostrale, il est cartilagineux. (2) Cette lame cartilagineuse progresse rostralement jusqu'au-dessus du corps des os incisifs. (3) Le septum nasal est recouvert par une muqueuse richement vascularisée. (2)

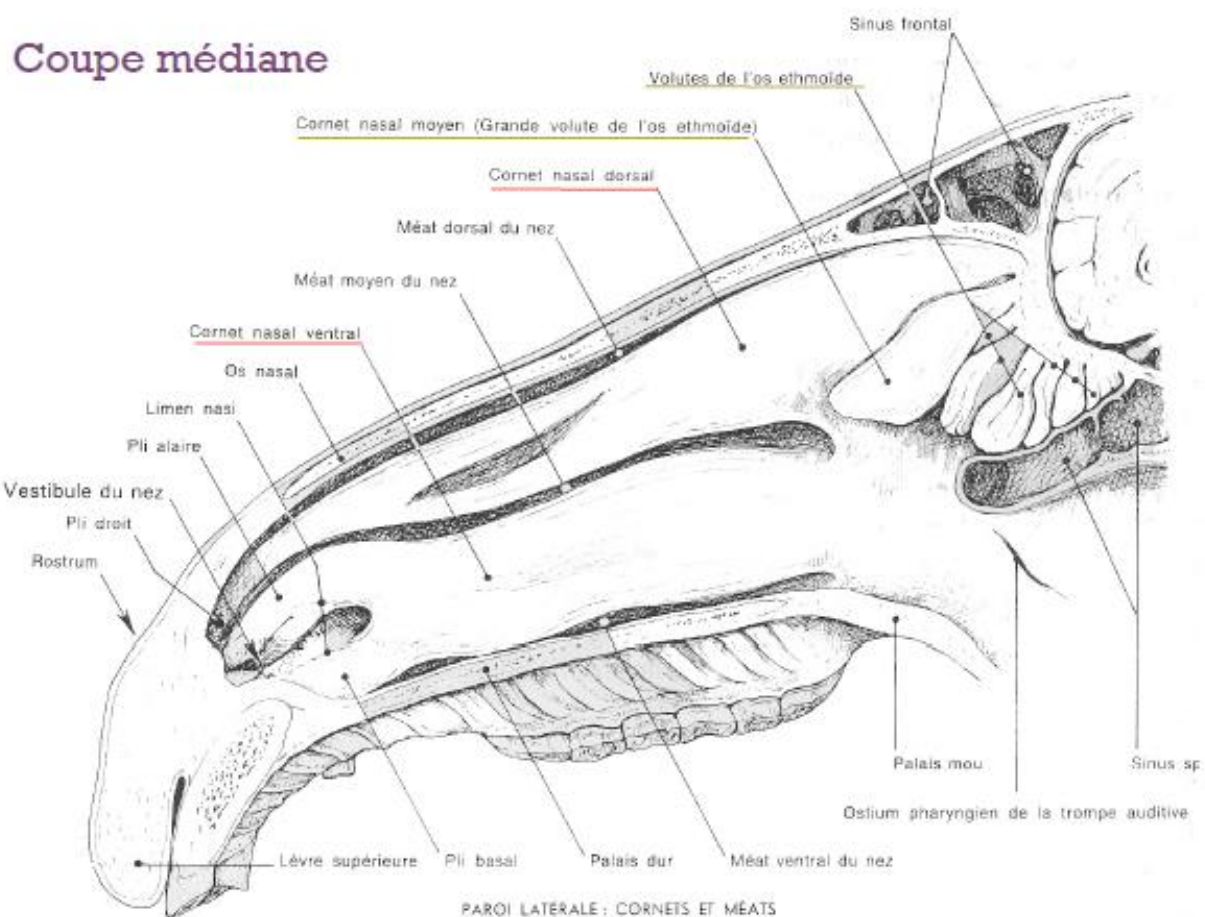
**La paroi latérale** de la cavité nasale est constituée de l'os maxillaire, du processus nasal de l'os incisif, ainsi que des os nasal, lacrymal et palatin. C'est à la face interne de cette paroi que prennent naissance les cornets nasaux. (3)



**Figure 4 :** Coupe sagittale de la tête osseuse d'un cheval (pratiquée un peu à droite du septum nasal – partie droite de la coupe vue médiale). D'après (3)

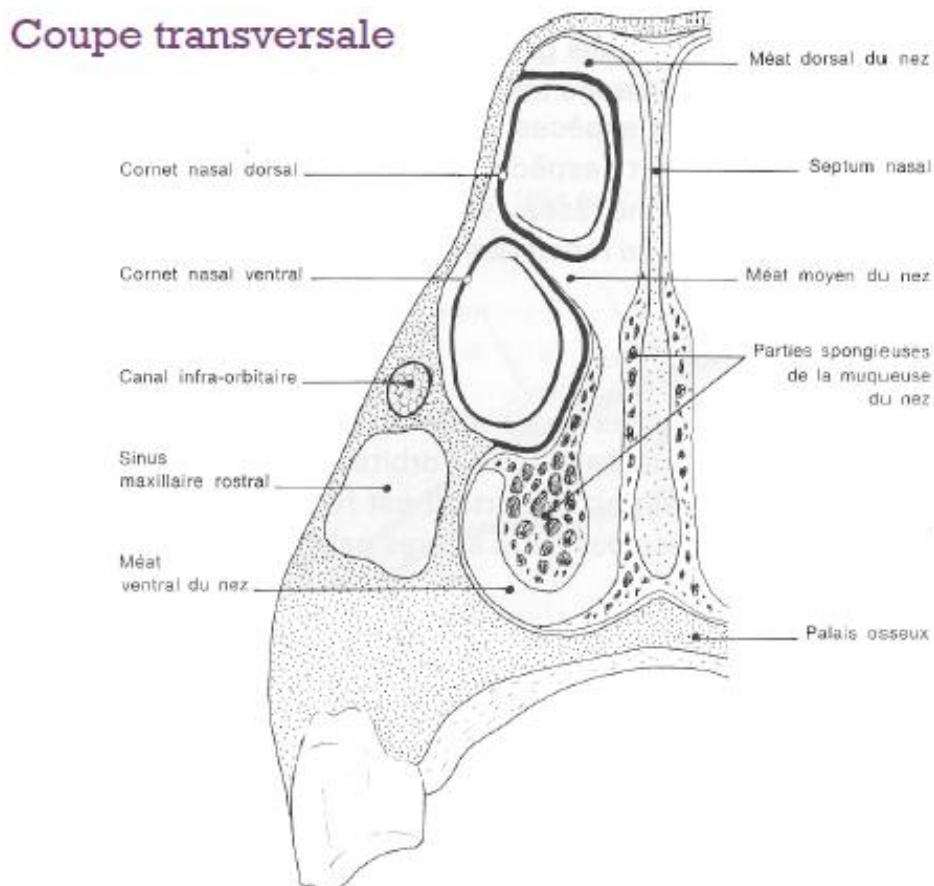
Chaque côté de la cavité nasale du cheval possède deux cornets nasaux principaux (un dorsal et un ventral) formés d'une lame osseuse mince (2) enroulée sur elle-même, (3) qui divisent la cavité en trois zones de passage de l'air : les méats ventral, moyen et dorsal. (2)

Le méat ventral, qui est le plus court et le plus large, (3) permet un passage direct de l'air entre les narines externes et le nasopharynx. (2) Il aboutit en arrière à la choane qui s'ouvre dans les poches gutturales. (3) Le méat dorsal est compris entre l'os nasal et le cornet dorsal. (3) Enfin, le méat moyen est compris entre les deux cornets nasaux. Les trois méats communiquent avec le méat commun du côté médial. Il s'agit d'un espace situé entre les cornets et le septum nasal. Recouverts d'une muqueuse de type respiratoire qui leur permet de réchauffer et humidifier l'air inspiré, les cornets nasaux augmentent la surface muqueuse de la cavité nasale, ce qui facilite ses fonctions de ventilation et de défense. (2) (3)



**Figure 5 :** Coupe médiane de tête de cheval : les cornets nasaux. D'après (7)

Il est plus facile de comprendre la structure de croissance des cornets nasaux si on les considère initialement comme une fine lame osseuse recouverte d'une muqueuse et s'étendant dans chaque cavité nasale depuis son côté latéral. Afin de s'adapter à la cavité nasale, chacun des cornets doit s'enrouler. Le cornet ventral s'enroule dorsalement, tandis que le cornet dorsal s'enroule ventralement. Cet enroulement donne naissance aux cornets nasaux. (2) Tous deux sont volumineux chez le cheval et sont insérés sur la paroi latérale de la cavité correspondante du nez. (3)



**Figure 6 :** Coupe transversale des cornets nasaux du cheval : enroulement simple. D'après (7)

Le cornet nasal dorsal est le plus long. (2) Il s'étend caudalement dans la région de l'éthmoïde, jusqu'à sa lame criblée et se termine rostralement à la première prémolaire supérieure (106/206). (2) (6) Il est aplati sur toute sa longueur et élargi dans sa partie caudale. Il est subdivisé intérieurement de façon complète en une partie rostrale et une partie caudale, par une lame osseuse mince, transverse et imperforée. (3) (8) La partie caudale du cornet nasal dorsal forme une bulle remplie d'air, appelée *bulla conchalis dorsalis*. (8) Elle n'a aucun

débouché direct dans la cavité nasale mais elle communique largement avec le sinus frontal, dont elle est considérée comme le compartiment rostral. Ce sinus est plus communément appelé sinus conchal dorsal. (3) La partie rostrale du cornet nasal dorsal est enroulée en direction ventrale (3). Sa lumière est divisée transversalement par des septa verticaux multiples, en de nombreuses cellules, (8) qui débouchent toutes dans le méat moyen. (3)

Le cornet nasal ventral est le plus petit des deux cornets. (6) Il s'étend de la 1<sup>ère</sup> prémolaire supérieure (106/206) à la 3<sup>ème</sup> molaire supérieure (111/211), (2) (6) soit, moins loin que le cornet nasal dorsal caudalement. (3) En revanche, il présente un prolongement cartilagineux long et bifide, qui s'étend rostralement vers les narines externes et forme le pli alaire. (2) (3)

Tout comme le cornet nasal dorsal, il est subdivisé intérieurement de façon complète en deux parties (rostrale et caudale), par une lame osseuse transverse imperforée. (3)

Le compartiment caudal s'étend jusqu'en regard de l'ouverture gutturale de la cavité nasale. Il fait partie intégrante du sinus maxillaire. Sa paroi non enroulée mais bulleuse, (3) nommée *bulla conchalis ventralis*, (8) fait saillie dans le compartiment rostral du cornet nasal ventral. Caudalement, elle se recourbe latéralement dans le sinus maxillaire pour s'unir à la lame complémentaire de l'os maxillaire. Le sinus maxillaire se retrouve ainsi divisé en deux parties distinctes considérées comme deux sinus différents, (3) dont l'un d'entre eux comporte une partie appelée sinus conchal ventral. (6)

Le compartiment rostral du cornet nasal ventral est enroulé en direction ventrale. (3) Sa lumière est elle-aussi divisée transversalement par des septa verticaux multiples, en nombreuses cellules, toutefois présentes en plus faible quantité que dans le cornet nasal dorsal. (8)

Entre les extrémités caudales de ces deux paires de cornets, on trouve la « masse latérale » de l'os ethmoïde dont la grande volute forme le cornet nasal moyen (cf **Figure 4**). (3)

La région de l'ethmoïde est facilement visible lorsqu'un endoscope, provenant du méat ventral de la cavité nasale, est dirigé dorsalement. On peut alors voir la surface rostrale des volutes de l'ethmoïde constituée de plaques osseuses en spirale, richement vascularisées, et qui se ramifient vers la région olfactive du cerveau. La majorité de l'apport sanguin de la région de l'ethmoïde provient de sources intracrâniennes. Les volutes de l'ethmoïde sont recouvertes d'un épithélium de type olfactif. Celui-ci a pour rôle la sécrétion de mucus ainsi que le sens de l'odorat. (2)

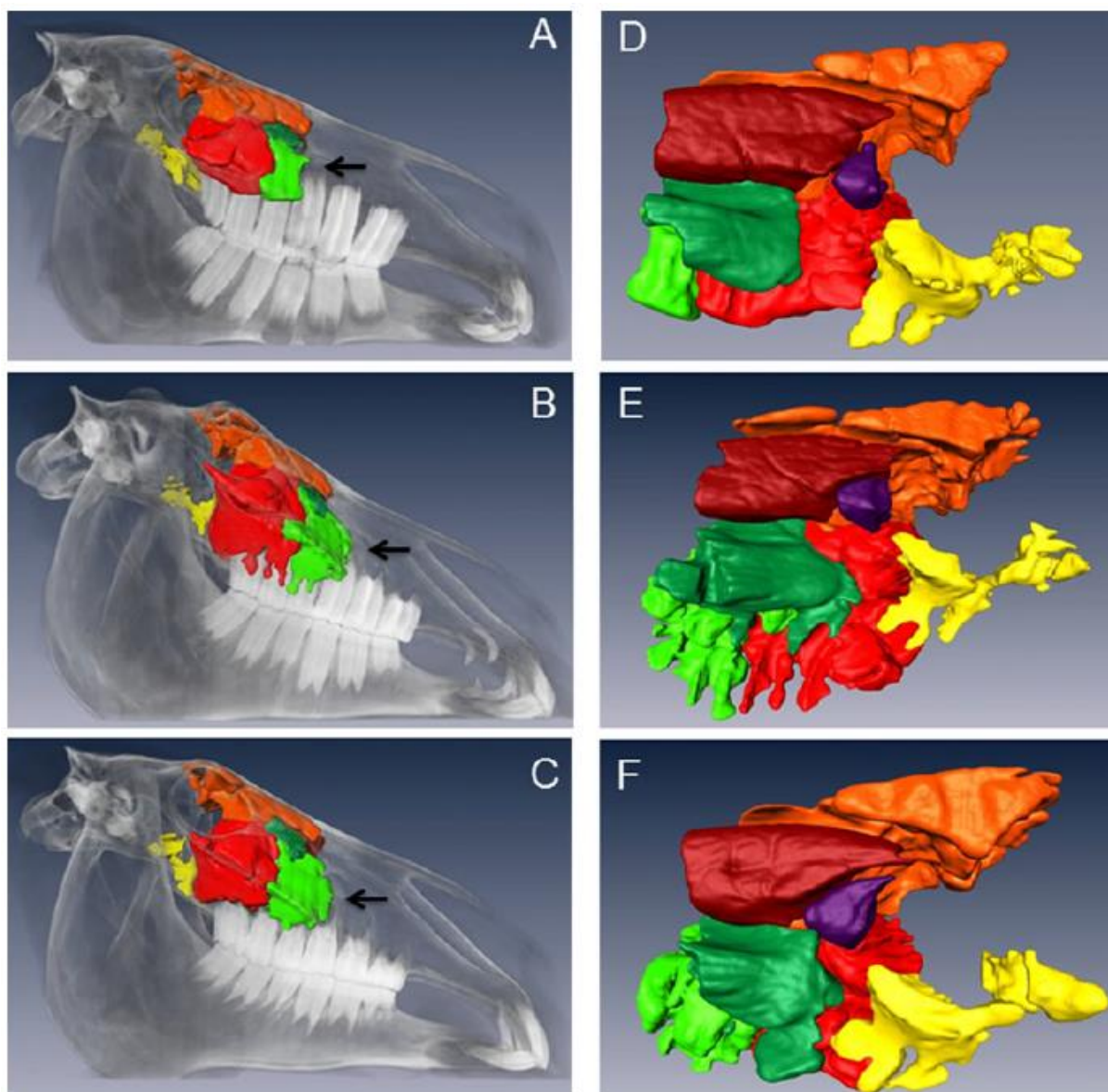
## 2. Anatomie des sinus paranasaux

Les sinus paranasaux sont des cavités creuses et remplies d'air, recouvertes d'un épithélium respiratoire qui prolonge celui de la cavité nasale. (3) (1) Ils communiquent avec la cavité nasale et lui sont annexés. Ils sont disposés de façon symétrique par rapport au plan médian. (3)

Le développement des sinus paranasaux débute durant l'organogenèse. A ce moment-là, la muqueuse du méat nasal moyen fait protrusion dans l'os maxillaire. C'est par cette muqueuse que les sinus maxillaires sont divisés en deux parties : un sinus maxillaire rostral et un caudal. Ce concept embryologique explique le fait que tous les sinus paranasaux sont connectés au méat nasal moyen par l'intermédiaire de l'ouverture nasomaxillaire. Cette ouverture nasomaxillaire est décrite comme l'entrée commune dans le sinus maxillaire rostral et caudal. (4)

Bien que très réduits voire inexistants à la naissance, les sinus paranasaux se développent rapidement chez le jeune cheval comme des diverticules de la cavité du nez et ont une croissance lente et continue pendant une grande partie de sa vie, par résorption des tissus osseux environnants ou par amincissement des lames osseuses qui les entourent. De plus, l'éruption des molaires supérieures intervient dans l'augmentation de taille des sinus maxillaires. (3)

Il existe sept paires de sinus paranasaux chez le cheval (2) : les sinus maxillaires rostral et caudal, les sinus conchaux ventral, moyen et dorsal, le sinus frontal, et le sinus sphéno-palatinal. (2) (3) (4)



**Figure 7 :** Images de reconstitution en trois dimensions des sinus paranasaux et des structures osseuses de la tête de chevaux d'âges différents. D'après (1)

(A) et (D) 3 ans, (B) et (E) 8 ans, (C) et (F) 20 ans ; (A), (B) et (C) représentent des vues latérales droites des volumes et de la segmentation ; (D), (E), (F) représentent des vues médiales de la segmentation du côté droit ; vert clair : sinus maxillaire rostral, vert foncé : sinus conchal ventral, rouge : sinus maxillaire caudal, rouge foncé : sinus conchal dorsal, orange : sinus frontal, jaune : sinus sphéno-palatine, violet : sinus conchal moyen ; à noter les extensions individuelles du sinus maxillaire rostral (flèches noires).

Le septum maxillaire divise ces sept compartiments en deux systèmes sinusaux : le système des sinus paranasaux rostraux composé des sinus maxillaire rostral latéral et conchal ventral, et le système des sinus paranasaux caudaux qui comprend tous les autres sinus. (4)

Les sinus ont un grand intérêt clinique car ils sont sujets aux infections provenant de la cavité nasale ou des alvéoles des prémolaires et molaires supérieures. Les sinus qui ont la plus grande importance clinique sont le frontal et les maxillaires. (6)

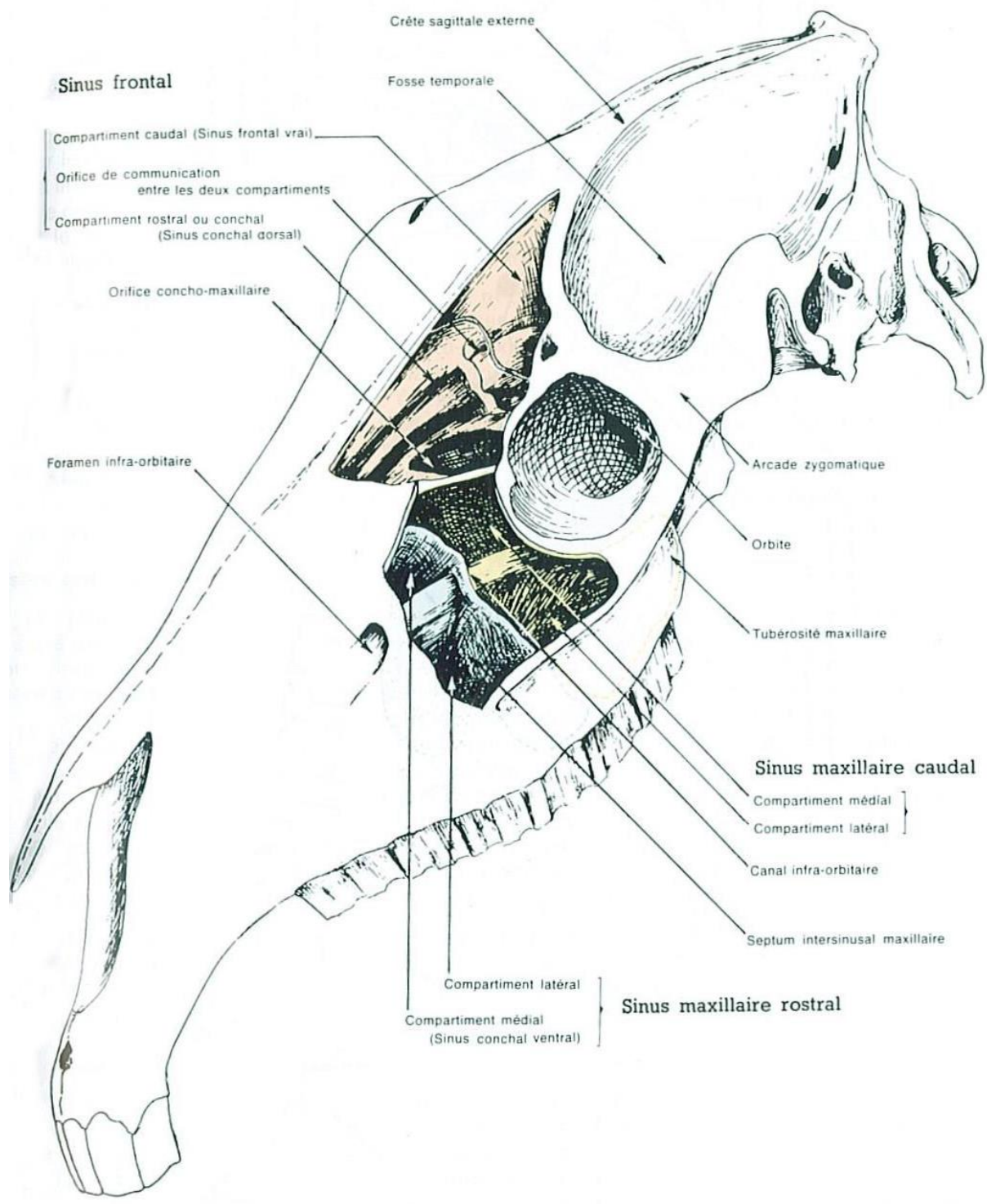
#### *a. Les sinus conchaux*

Chaque sinus conchal est divisé en un compartiment rostral et un compartiment caudal par un septum (voir I.A.1 § cornets nasaux). (6)

Le sinus conchal dorsal correspond au compartiment caudal du cornet nasal dorsal. (6) Ce cornet nasal dorsal est cloisonné en cellules comme nous l'avons dit précédemment (voir I.A.1 § cornets nasaux), cependant, dans sa partie caudale il présente une loge plus vaste à paroi mince et bulleuse (*bulla conchalis dorsalis*) : c'est le sinus conchal dorsal. (3) Il communique avec le sinus frontal et forme le sinus conchofrontal (voir I.A.1.b). (6)

Le cornet nasal ventral présente également une organisation en cellules (voir I.A.1 § cornets nasaux). Sa partie caudale forme une cavité bulleuse (*bulla conchalis ventralis*) qui entre dans la constitution du sinus maxillaire rostral et le divise en deux parties distinctes. (3) Une de ces deux parties constitue le sinus conchal ventral. Il communique avec le sinus maxillaire rostral latéral par-dessus le canal infraorbitaire, à travers l'ouverture conchomaxillaire. (6)

De plus, chaque volute de l'ethmoïde constitue une cavité correspondant à un petit sinus. La première volute endoturbinale constitue le sinus conchal moyen. C'est le plus petit de tous les sinus. Il ne communique pas avec la cavité nasale, mais il s'ouvre dans le sinus maxillaire caudal. (3)



**Figure 8 :** Sinus frontal, conchaux et maxillaires du cheval. D'après (5)

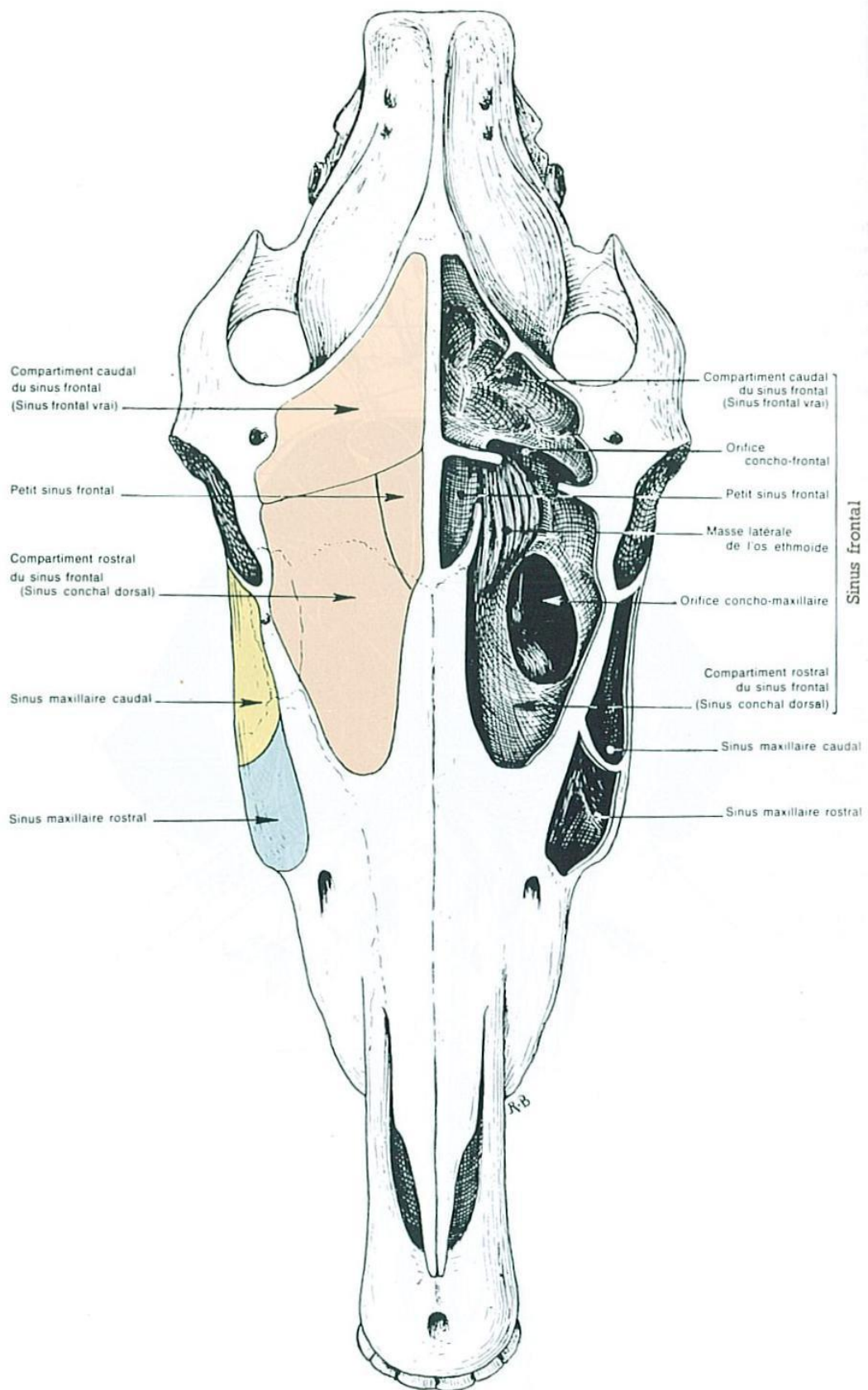
### *b. Les sinus frontaux*

Il s'agit en fait d'un sinus conchofrontal résultant de l'annexion du sinus conchal dorsal au sinus frontal vrai. (3) Le sinus frontal est en fait l'extension dorsocaudale du sinus conchal dorsal. (6) (2) Ces deux sinus communiquent par une large ouverture conchofrontale et forment un compartiment unique. (4)

Le compartiment caudal correspond au sinus frontal vrai. Il est creusé principalement dans l'os frontal (3) et occupe la partie dorsale du crâne. (6) Il est séparé de celui du côté opposé par un septum complet, (9) qui peut être dévié d'un côté ou de l'autre. Son développement est tardif et varie jusqu'à l'âge de 1 an pour atteindre sa taille définitive. (3)

Sa projection sur l'os frontal est triangulaire et ses bords sont les suivants : la ligne médiane, une ligne voisine de la ligne temporale et une ligne transversale passant un peu en avant du foramen supra orbitaire. Il est localisé du côté médial de l'orbite, dans la région du front, dorsalement aux volutes de l'ethmoïde et rostralement au crâne. (3) (2)

Le compartiment rostral correspond au sinus conchal dorsal, auquel s'ajoute un petit sinus frontal rostral constitué d'un diverticule au-dessus de la lame papyracée de l'ethmoïde et adossé au plan médian. Ce compartiment apparaît précocement, dès le 3<sup>ème</sup> mois de gestation et possède à la naissance, toutes les caractéristiques de celui de l'adulte. (3)



**Figure 9 :** Sinus frontal, conchaux et maxillaires du cheval. D'après (3)

A gauche de la figure sont dessinées les zones de projection des sinus.

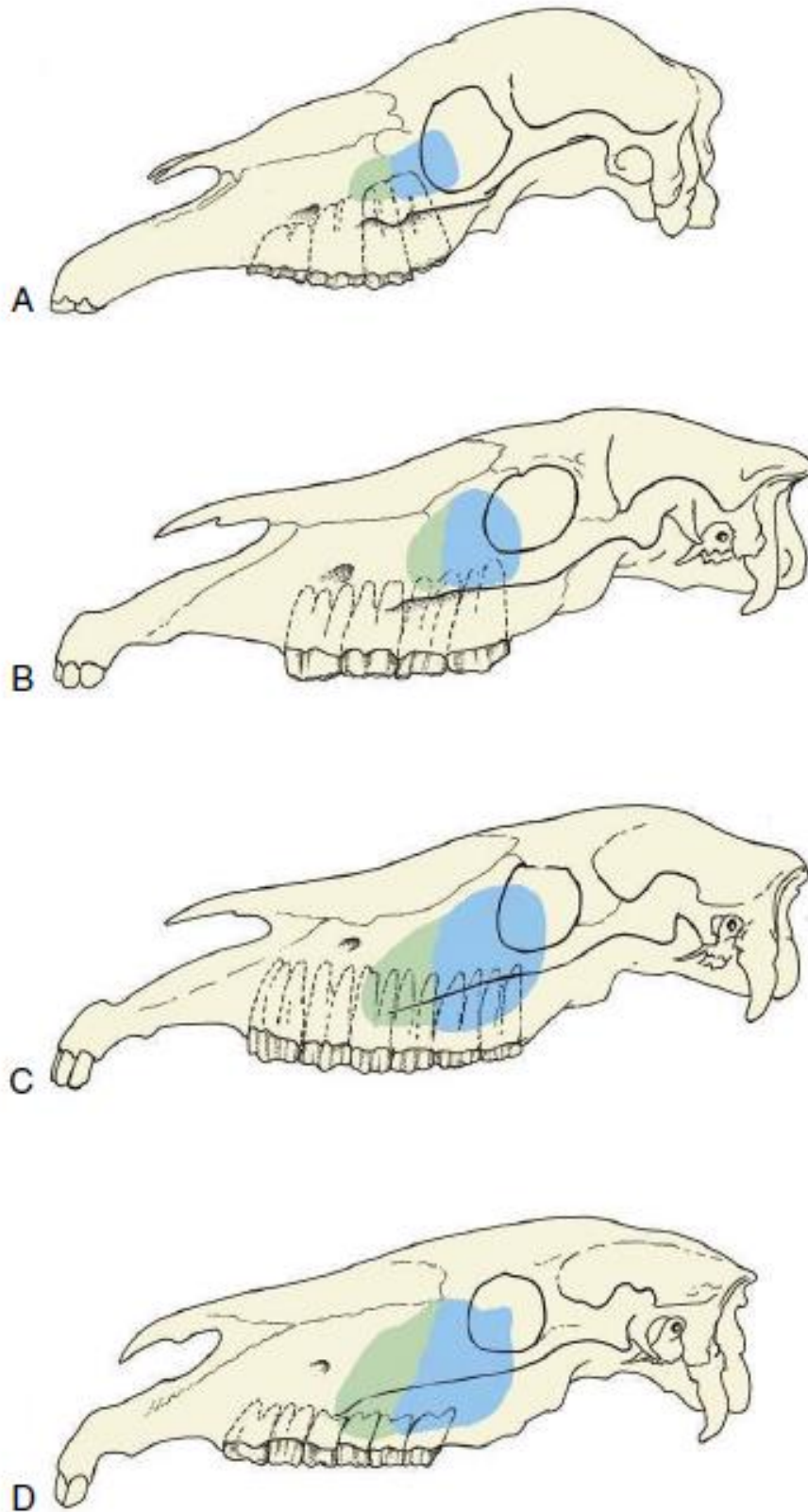
### *c. Les sinus maxillaires*

#### **i. Généralités**

Le sinus maxillaire est le plus grand de tous les sinus. Son volume augmente de façon permanente, depuis la naissance du cheval et tout au long de sa vie, du fait de l'éruption continue des dents. Il est divisé en deux compartiments, le sinus maxillaire rostral et le sinus maxillaire caudal, par un septum osseux oblique (6) dirigé entre les racines des 1<sup>ère</sup> (109/209) et 2<sup>ème</sup> molaires supérieures (110/210), à 5 cm environ de l'extrémité de la crête faciale. (9) Lorsque le cheval vieillit, l'origine du septum maxillaire est repoussée caudalement. (1)

Par ailleurs, les variations de taille des sinus maxillaires en fonction de l'âge sont dues en partie à l'éruption dentaire progressive et continue qui abaisse le plancher alvéolaire et élargit les sinus maxillaires, et en partie à la migration rostrale des dents. (10) (11)

À l'âge de deux ans, les alvéoles des trois molaires font saillie dans le sinus maxillaire caudal, alors que la dernière prémolaire comble en grande partie le compartiment latéral du sinus maxillaire rostral. À trois ans, la partie antérieure de la première molaire est engagée dans le sinus maxillaire rostral, alors que la prémolaire la précédant commence à en sortir. À cinq ans, la première dent molaire est dans le sinus maxillaire rostral et la dernière prémolaire n'y est plus. Lorsque le cheval est plus âgé, l'expansion de ce sinus vers l'avant rejoint à nouveau les racines de la dernière prémolaire (108/208) et, parfois exceptionnellement, communique avec l'avant-dernière prémolaire (111/211) (11)



**Figure 10 :** Projection des sinus maxillaires à différents âges. D'après (9)

Chez les chevaux plus âgés, les molaires sont placées plus rostralement. A, 1 mois ; B, 1 an ; C, 4-6 ans ; D, plus de 12 ans.

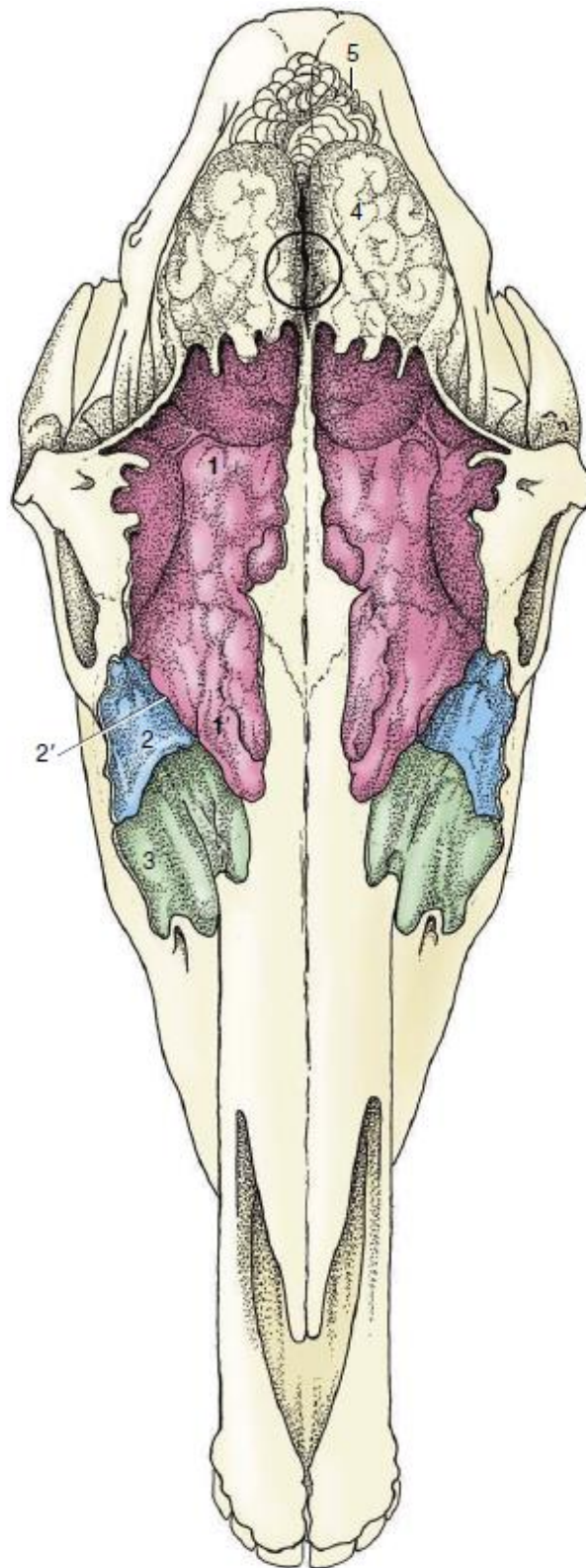
Le septum maxillaire est constitué ventralement par une structure osseuse dense, et se prolonge caudo-dorsalement pour fusionner avec le sinus conchal ventral. Cette structure fusionnée constitue l'aspect dorsal du septum maxillaire et consiste en une lamelle osseuse molle qui déborde dans le sinus maxillaire caudal. (1) (9) Il s'agit de la bulla du sinus conchal ventral, ou *bulla conchalis ventralis*. (8) (9)

## **ii. Sinus maxillaire rostral**

Le sinus maxillaire rostral est situé dorsalement à la 3<sup>ème</sup> prémolaire (108/208) et la 1<sup>ère</sup> molaire supérieures (109/209). (2) Il est traversé par le canal infraorbitaire et subdivisé en deux compartiments (latéral et médial) par une lame osseuse verticale qui attache ce dernier à son plancher.

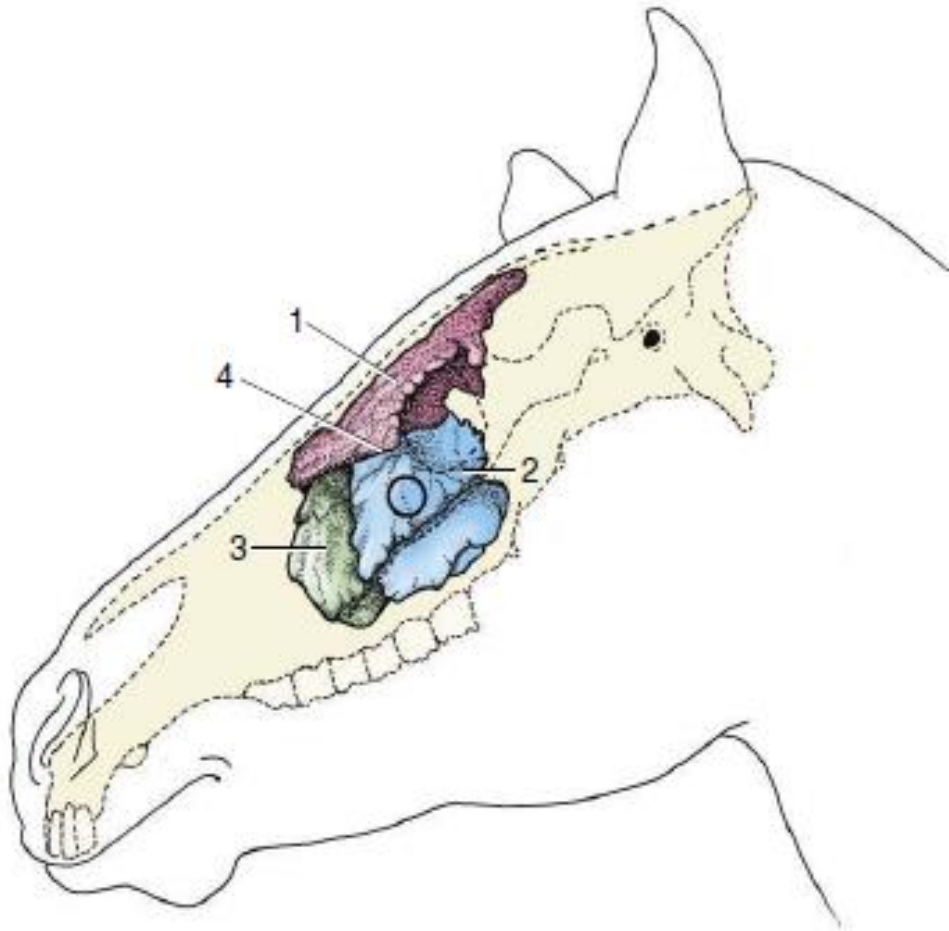
Le compartiment médial, dont les parois sont minces et fragiles, appartient au cornet nasal ventral. (3) Il communique avec le compartiment latéral par-dessus le canal infraorbitaire, (2) et avec le méat moyen par la partie rostrale de la fente sinuso-nasale. De plus, il n'a aucun rapport avec les os superficiels de la face. (3)

Le compartiment latéral est délimité caudalement par le septum maxillaire, et rostralement, il forme chez les trois quarts des chevaux un diverticule qui s'étend rostralement avec l'âge. Son plancher montre la saillie de la racine de la 1<sup>ère</sup> molaire supérieure (109/209), et chez des chevaux plus âgés, une partie de la saillie alvéolaire de la 3<sup>ème</sup> prémolaire supérieure (108/208). (3)



**Figure 11** : projection des sinus frontal et maxillaires sur la surface dorsale du crâne. D'après (9)

Les sinus sont remplis avec un matériel de moulage. Le cercle indique le centre du cerveau. 1,1' sinus conchofrontal ; 1, partie frontale ; 1', partie conchale dorsale ; 2, sinus maxillaire caudal ; 2', position de l'ouverture frontomaxillaire ; 3, sinus maxillaire rostral ; 4, cerveau ; 5, cervelet.



**Figure 12 :** Topographie des sinus conchofrontal et maxillaires, remplis avec un matériel de moulage. D'après (9)

Le cercle indique le lieu de trépanation du sinus maxillaire caudal. 1, sinus conchofrontal ; 2, sinus maxillaire caudal ; 3, sinus maxillaire rostral ; 4, position de l'ouverture frontomaxillaire entre 1 et 2.

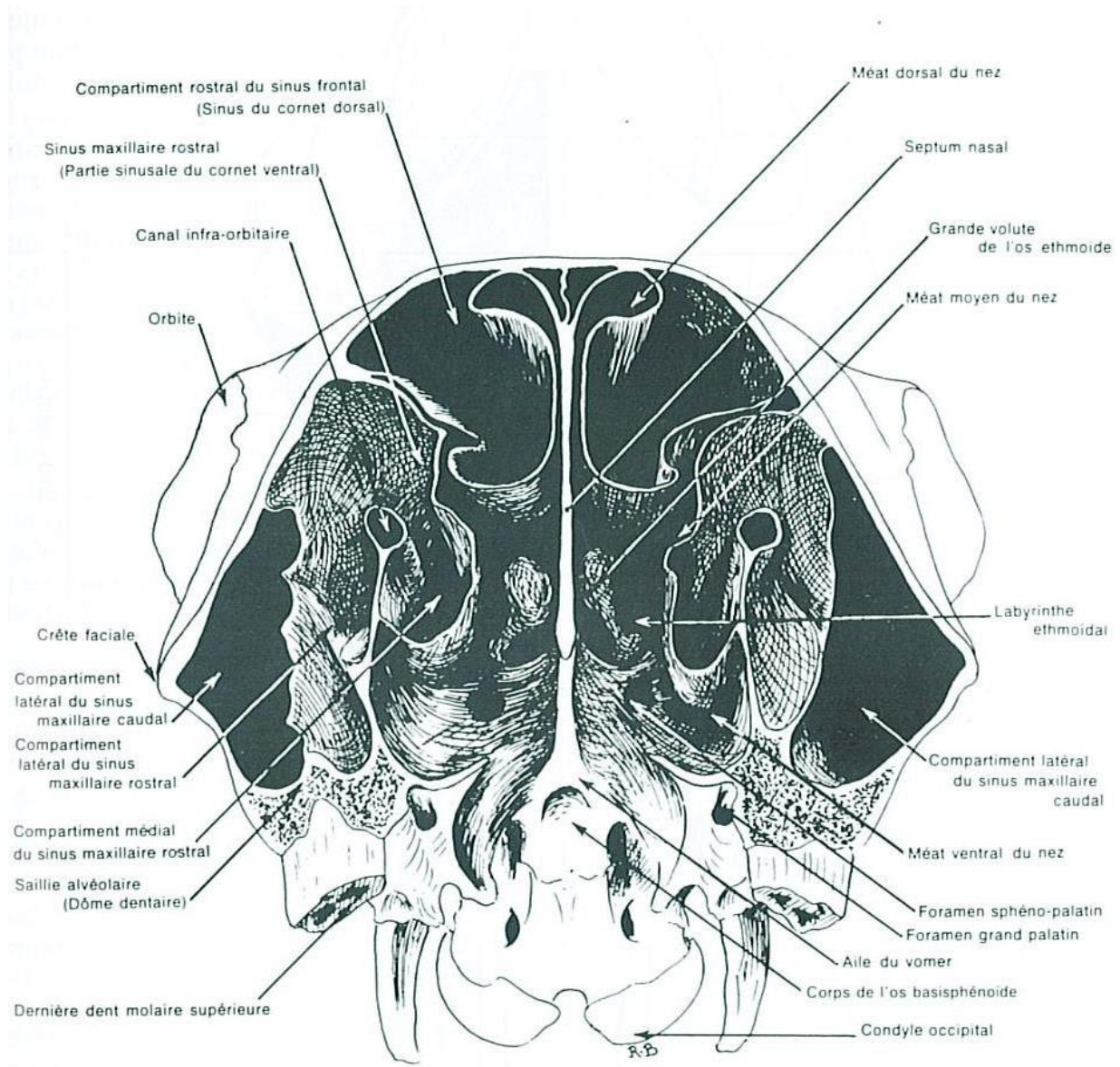
### iii. Sinus maxillaire caudal

Le sinus maxillaire caudal est positionné dorsalement aux apex des 2<sup>ème</sup> et 3<sup>ème</sup> molaires supérieures (110/210 et 111/211) (2). Il est lui aussi traversé longitudinalement par le canal infraorbitaire que supporte une lame osseuse attachée sur son plancher, et il est donc divisé en deux compartiments (latéral et médial) communiquant au-dessus du canal infraorbitaire. (3)

Le compartiment latéral est le plus vaste. Il possède un grand diverticule maxillaire dans l'os maxillaire et un zygomatique dans l'os zygomatique. Son plancher est plus ou moins

soulevé par les alvéoles des deux ou trois dernières molaires supérieures (110/210 à 111/211 ou 109/209 à 111/211). (3)

Le compartiment médial est moins vaste et s'étend médialement au canal infraorbitaire et sous la masse latérale de l'os ethmoïde. Son plancher montre généralement la saillie de la racine des 2<sup>èmes</sup> et 3<sup>èmes</sup> molaires supérieures (110/210 et 111/211). Il communique avec le méat nasal moyen par la partie postérieure de la fente sinuso-nasale. (3)



**Figure 13 :** Coupe transversale de la tête osseuse d'un cheval (passant par la dernière dent molaire supérieure segment caudal de la coupe, vue rostrale). D'après (5)

#### *d. Le sinus sphéno palatin*

Le sinus sphéno palatin est composé du sinus sphénoïdal et du sinus palatin.

Le sinus sphénoïdal couvre la ligne médiane axiale du crâne, et arrive ventralement à la partie rostrale de la cavité crânienne et dorsalement au pharynx, au niveau de l'ostium des poches gutturales. Il communique rostralement, sous le labyrinthe de l'ethmoïde, avec le sinus palatin, qui s'ouvre dans le sinus maxillaire caudal chez la plupart des chevaux. (12) Il est creusé dans les os sphénoïde, palatin et dans la partie caudale de l'os vomer chez le cheval. Il est subdivisé en deux cavités principales : le compartiment caudal, adossé sur le plan médian à celui du côté opposé et communiquant parfois avec lui, et le compartiment rostral creusé entre les deux lames de l'os palatin. (3)

Le septum sphénoïdal divise le sinus sphénoïdal en deux compartiments droit et gauche. Ce septum n'est pas toujours positionné de la même manière, et n'est pas toujours complet ou présent chez tous les chevaux. Du fait de l'absence possible du septum, le sinus sphénoïdal constitue donc le seul site potentiel de communication entre les sinus paranasaux droits et gauches, ce qui pourrait expliquer que dans certains cas de sinusites unilatérales, on retrouve un écoulement nasal bilatéral. (12)

#### *e. Communications intersinusales*

Tous les sinus communiquent avec la cavité nasale et plus précisément avec le méat nasal moyen, directement (sinus maxillaires) ou indirectement (sinus conchaux ventral, moyen et dorsal, sinus frontal et sinus sphéno palatin) à travers l'ouverture nasomaxillaire. (6) (13)

Le sinus maxillaire caudal est le compartiment central du système des sinus paranasaux caudaux car il communique avec de nombreux autres sinus (4) :

- Le sinus sphéno palatin par-dessus le canal infraorbitaire par l'ouverture sphéno palatine. (6) (9) (14). C'est l'ouverture la plus caudale du sinus maxillaire caudal. Cette ouverture sagittale oblique se situe entre l'origine caudale du canal infraorbitaire et l'orbite. Elle est toujours caudale aux racines de la dernière molaire supérieure (111/211). (15)
- Le sinus conchofrontal, dorsalement par une grande ouverture frontomaxillaire (13) (6) (14) de 3x4cm (9) qui se situe au niveau de la partie osseuse du canal lacrymal et de la paroi médiale de l'orbite. (6) Selon l'âge, la localisation de cette ouverture varie. Chez

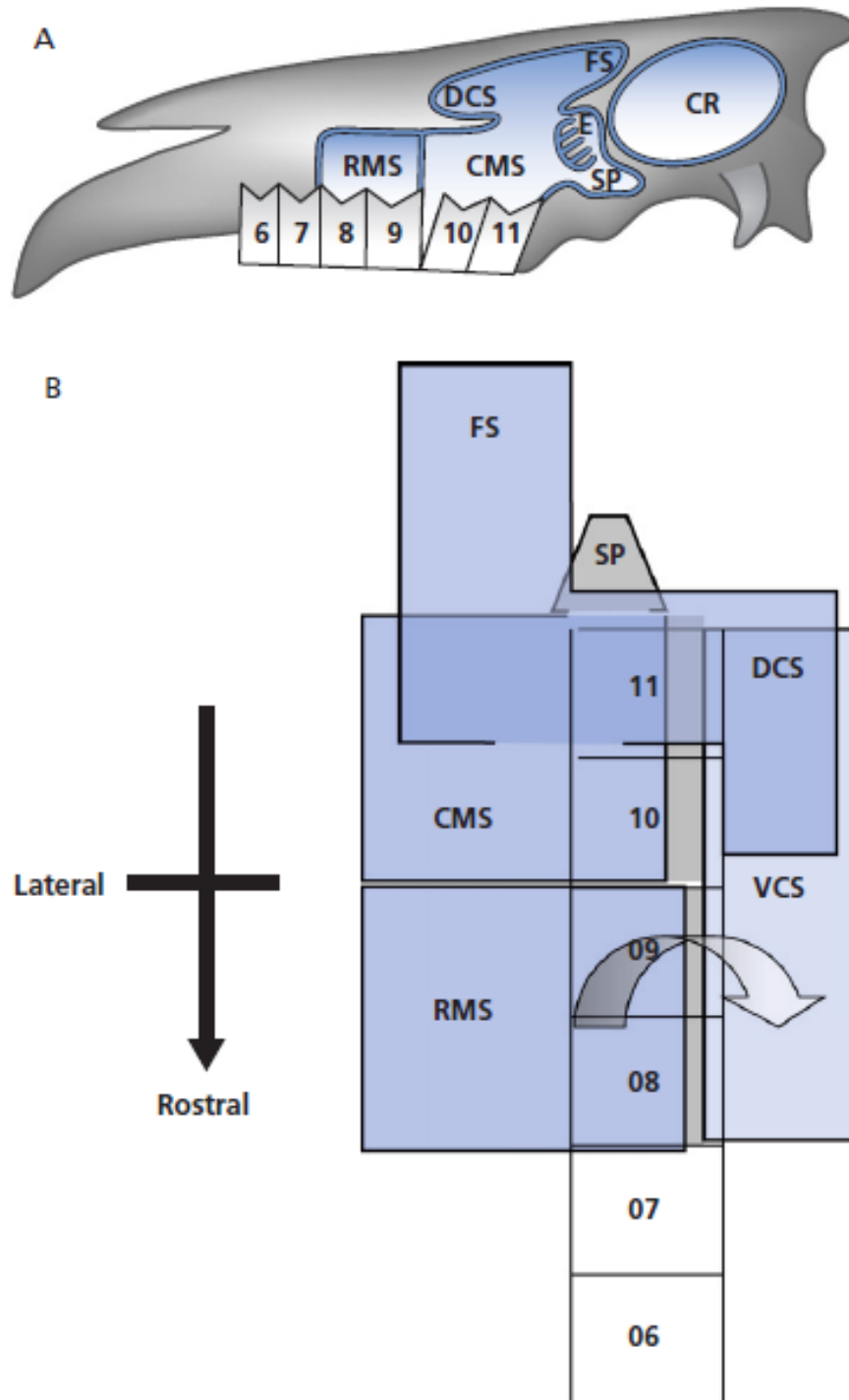
les jeunes chevaux, l'extrémité rostrale de l'ouverture se trouve au niveau de la 2<sup>ème</sup> prémolaire (107/207), et s'étend 20 à 50 mm caudalement, au niveau de la 1<sup>ère</sup> molaire (109/209). Chez des chevaux plus âgés, la grande ouverture débute au niveau de la 2<sup>ème</sup> molaire (110/210) et s'étend 20mm caudalement à la 3<sup>ème</sup> molaire (111/211). (15)

- Le sinus conchal moyen par une fente étroite située sous la masse ethmoïdale. (3)

De plus, le compartiment latéral du sinus maxillaire caudal communique avec son compartiment médial par-dessus le canal infraorbitaire. (3) Or c'est dans le compartiment médial de ce sinus que se trouve l'ouverture sur la cavité nasale. (6) C'est donc par l'intermédiaire de ce sinus maxillaire caudal que tous les sinus précédemment cités communiquent avec la cavité nasale. Cette communication se fait par une petite ouverture nasomaxillaire au niveau de la 1<sup>ère</sup> (109/209) et de la 2<sup>ème</sup> molaire (110/210) supérieure chez les jeunes chevaux (4) et de la 2<sup>ème</sup> (110/210) et de la 3<sup>ème</sup> molaire (111/211) supérieure (15) chez les chevaux plus âgés(3) en direction de l'aspect caudal du méat nasal moyen. (6)

Par ailleurs, le sinus conchal ventral communique avec le compartiment rostral latéral du sinus maxillaire, par l'ouverture conchomaxillaire, au-dessus du canal infraorbitaire. (6) (14) (2) (15). La large entrée dans le sinus conchomaxillaire est localisée dorsalement au canal infraorbitaire au niveau de l'extrémité rostrale de la 2<sup>ème</sup> (110/210) et de la 3<sup>ème</sup> molaire (111/211) supérieure. (15) C'est dans la partie médiale du sinus maxillaire rostral que se trouve l'ouverture nasomaxillaire. Elle permet une communication entre les sinus paranasaux cités dans ce paragraphe et la cavité nasale par le méat nasal moyen. (3)

Enfin, le sinus frontal communique avec le sinus conchal dorsal par l'orifice conchofrontal. (3)



**Figure 14 :** Les sinus paranasaux du cheval. D'après (2)

(A) vue latérale. (B) Représentation schématique des communications intersinusoïdales et des relations avec les prémolaires et molaires supérieures. CMS : sinus maxillaire caudal, CR : crâne, DCS : sinus conchal dorsal, E : sinus conchal moyen (ou ethmoïdal), FS : sinus frontal, RMS : sinus maxillaire rostral, SP : sinus sphéno-palatinal, VCS : sinus conchal ventral. Les flèches montrent les communications entre le sinus maxillaire rostral et le sinus conchal ventral par-dessus le canal infraorbitaire. Les dents sont légendées de la façon suivante : 06-08 = prémolaires supérieures, 09-11 : molaires supérieures.

## **B. Affections des cavités nasales et des sinus paranasaux**

### **1. Affections des cavités nasales**

#### ***a. Infection apicale d'une molaire/prémolaire associée à un drainage intranasal***

Les infections apicales des molaires/prémolaires supérieures peuvent être secondaires à des anomalies plus anciennes telles que des fractures dentaires ou des maladies parodontales descendantes (exemple : diastèmes dentaires). (6)

Dans un premier temps, l'infection peut rester confinée à la racine de la dent, et la pulpe radiculaire reste vivante. Dans des stades plus avancés d'infection, des parties de la pulpe dentaire (pulpe radiculaire et/ou pulpe coronaire) peuvent devenir nécrotiques. L'infection ne pouvant pas s'écouler dans la cavité buccale par voie parodontale, elle se propage à la face apicale de l'alvéole, et aux os adjacents. (2) (6)

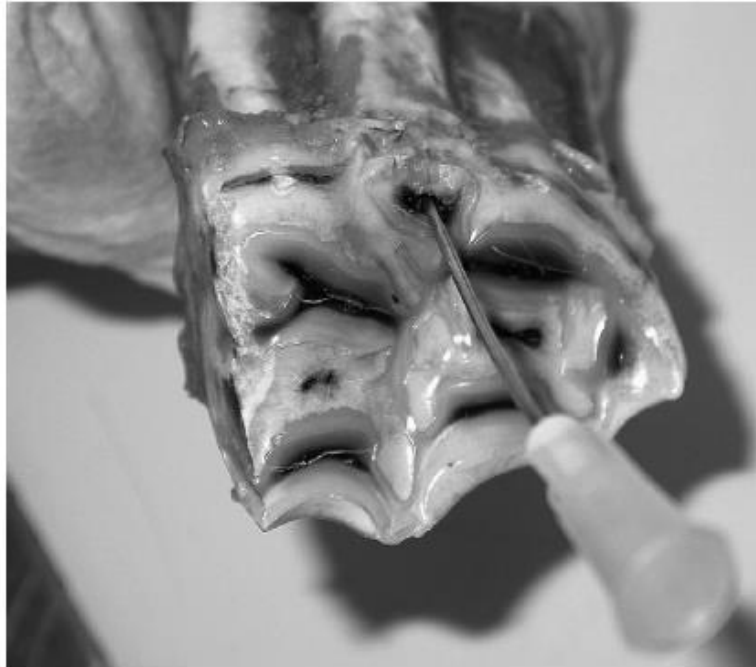Par ailleurs, la racine des trois prémolaires supérieures est enfoncée dans la partie rostrale de l'os maxillaire. Par conséquent, des infections des deux premières prémolaires supérieures (106/206 et 107/207) peuvent provoquer des gonflements localisés du maxillaire rostral qui sont quasiment pathognomoniques de telles infections dentaires. (2) (6)

D'autres chevaux développent une fistule externe ou plus rarement, une fistule qui draine dans la cavité nasale. Des infections des racines des molaires supérieures et de la dernière prémolaire supérieure (108/208 à 111/211) résultent souvent en une sinusite maxillaire secondaire (voir I.B.2.b) associée à un jetage nasal chronique, malodorant, purulent et unilatéral ainsi qu'un gonflement marqué de la face, avec dans certains cas, la formation d'un granulome nasal. (2) (6)

Ce granulome peut provoquer une diminution importante du passage de l'air dans la cavité nasale affectée. On retrouve rarement des fistules externes dans ce type de sinusite. (2) (6)

Chez les chevaux plus âgés, les infections apicales drainent souvent dans la bouche, à travers la membrane parodontale la plus fine, et par conséquent, elles entraînent rarement des gonflements des os supérieurs ou la formation d'une fistule. Un examen clinique plus poussé

des cas de suspicion de sinusite devra être réalisé, incluant un examen intraoral pour mettre en évidence des anomalies, telles que des fractures dentaires, des caries infundibulaires, des diastèmes, des maladies parodontales profondes ou une exposition de la pulpe dentaire. (6)



**Figure 15 :** Exposition de la pulpe dentaire. D'après (4)

**La surface occlusale de cette prémolaire supérieure présente une dentine secondaire intacte sur 5 cavités pulpaires mais présente une exposition de la pulpe dentaire sur une des cavités (dans laquelle est plantée l'aiguille).**

#### ***b. Fractures des os de la face :***

Les fractures de la face impliquant les cavités nasales et les sinus paranasaux sont fréquentes et résultent très souvent d'un traumatisme direct. Ces fractures concernent le plus souvent les os nasal et frontal mais peuvent aussi concerner l'os maxillaire et l'os lacrymal. Même si la peau semble intacte, ces fractures doivent être considérées comme ouvertes, car la pénétration de fragments d'os dans la muqueuse nasale et les sinus est fréquente. Certaines fractures des cavités nasales et des sinus paranasaux guérissent spontanément. Cependant, un échec de traitement de celles-ci peut conduire à une sinusite chronique, un séquestre osseux, des plaies qui ne guérissent pas, des déformations faciales et secondairement, un épaissement du septum nasal ou une nécrose. (6)

### *c. Fistule oronasale*

Il s'agit d'une communication qui se met en place entre la cavité orale et la cavité nasale. (16) Cette communication permet l'entrée de contenu oral dans la cavité nasale. La cause principale de fistule oronasale est une guérison incomplète de l'alvéole d'une prémolaire supérieure après que la dent soit tombée. L'alvéole, non cicatrisée, contient souvent des restes dentaires ou alvéolaires et est incomplètement remplie de tissu de granulation infecté et de nourriture. (2)

Par ailleurs, d'autres causes, plus rares, sont aussi possibles. Par exemple, un traumatisme sévère de la tête peut être une autre cause de fistule oronasale. En effet, le palais dur peut être affecté et une fracture impliquant le processus palatin du prémaxillaire et/ou le maxillaire est à l'origine d'une fistule. (16)

De même, une blessure du palais mou est rare mais possible, au cours d'une chirurgie telle que celle réalisée lors d'un entrappement de l'épiglotte. Elle conduit inévitablement à une fistule oronasale du fait de la contamination par la nourriture et la salive.

En dernier lieu, un carcinome oral très agressif impliquant le palais, ainsi qu'un carcinome à cellules squameuses peuvent être à l'origine d'une fistule. (16)

Les chevaux affectés présentent un jetage nasal unilatéral, malodorant, purulent qui contient souvent de la nourriture. Certains chevaux présentent un gonflement rostral maxillaire du côté affecté. (2)

Au cours de l'examen oral, l'alvéole non cicatrisée apparaît comme une cavité profonde, et si une sonde métallique est insérée dans la partie orale de l'alvéole, elle peut être observée ou palpée lorsqu'elle émerge dans la cavité nasale. (2)

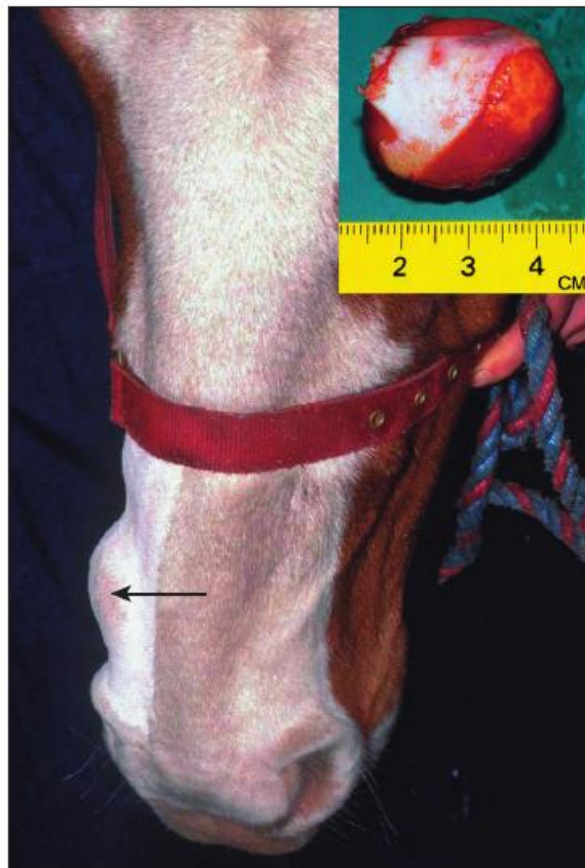
De plus, l'utilisation de sulfate de baryum au cours de radiographies peut permettre d'identifier une fistule oro-nasale. (16)

### *d. Kystes épidermiques du diverticule nasal (athérome)*

Ils sont rares. Ces lésions correspondent à une malformation congénitale résultant d'une localisation aberrante de tissu épithélial. Ce sont souvent des nodules uniques, unilatéraux, sphériques, entourés d'un épithélium, qui peuvent avoir un diamètre de 3 à 5cm. Ce sont des structures kystiques localisées sur l'aspect caudal du diverticule nasal. Ils ne sont pas

douloureux et on peut les observer sur l'aspect dorsal du nez, rostralement à l'incisure nasoincisive. Ils sont parfois confondus avec des kystes sébacés car ils contiennent un matériel épais, gris et gras ressemblant à du sébum. (2) (6) (17)

Bien que le gonflement soit visible, ces kystes n'obstruent pas les voies respiratoires et sont seulement des défauts cosmétiques. Ils sont unilatéraux le plus souvent. (17)



**Figure 16 :** Kyste épidermique du diverticule nasal droit. D'après (3)

L'image en haut à droite montre le kyste retiré, intact.

#### *e. Sténose du pli alaire*

Lors d'une inspiration profonde (exercice intense), le muscle dilatateur des narines soulève le cartilage alaire, qui est attaché au pli alaire. Cela resserre le pli alaire qui ferme l'entrée de la fausse narine (diverticule nasal). Lors d'un dysfonctionnement du muscle dilatateur des narines ou d'un épaissement ou d'une taille excessive des plis alaires, de l'air entre dans le diverticule nasal, ce qui provoque une obstruction des cavités nasales : c'est ce

qu'on appelle une sténose du pli alaire. (2) (17) De plus, si le vestibule nasal est anormalement étroit, une obstruction relative des cavités nasales par des plis alaires anatomiquement normaux et fonctionnels peut avoir lieu. (2)

Les signes cliniques associés sont un bruit biphasique sifflant ou un ronflement au cours de l'exercice. Le bruit expiratoire est plus marqué que le bruit inspiratoire. Dans la plupart des cas, il n'y a pas de répercussion évidente sur la tolérance à l'exercice. Cependant, dans certains cas, les plis alaires flaccides peuvent être à l'origine d'une obstruction partielle et d'une augmentation de la résistance dans les voies respiratoires supérieures. (17)

#### *f. Nez tordu (Campylorrhinus lateralis ou « wry nose »)*

Le « wry nose » est une affection congénitale qui raccourcit et dévie les os maxillaire, prémaxillaire, incisif, nasal et vomer. Cette déformation est accompagnée d'une déviation du septum nasal résultant occasionnellement en une obstruction nasale sévère. (2) (18) (17) Bien que le « wry nose » soit rapporté dans diverses races, l'incidence de cette maladie semble être la plus élevée chez les chevaux arabes, soulevant ainsi des interrogations concernant une prédisposition génétique. Cependant, avec nos connaissances actuelles, l'héritabilité de cette malformation n'est pas avérée. (18)

Une des étiologies possibles est l'incapacité de la jument, lors de la gestation, à distendre son utérus pour accueillir le fœtus, ce qui entraîne un mauvais positionnement de celui-ci. (2) (17) Cela est particulièrement retrouvé chez les juments primipares. (18)

D'autres étiologies telles que l'ingestion de plantes tératogènes, l'administration de médicaments, ainsi que l'exposition à des agents infectieux, insecticides et aux radiations ont été décrites chez la jument en gestation. (19)

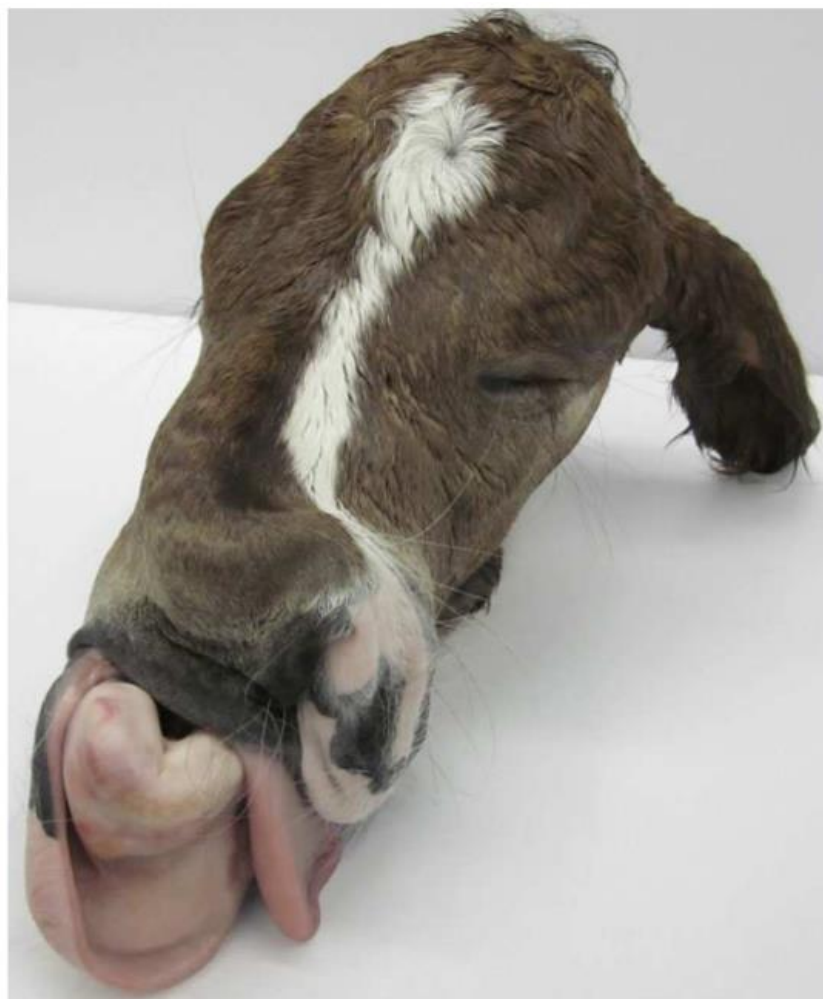La déformation nasale peut être modérée à sévère (plus de 90°), et peut s'accompagner de la protrusion d'un des os nasaux ainsi que d'une angulation excessive des os du nez et du palais dur. Les poulains affectés peuvent également souffrir de fente palatine. (2) (19) (18)

Une déviation du prémaxillaire est responsable de malocclusion des incisives et parfois même des prémolaires. (17) La langue peut alors faire protrusion, et de la nourriture peut rester piégée dans la cavité orale, à l'origine d'une odeur fétide. (2)

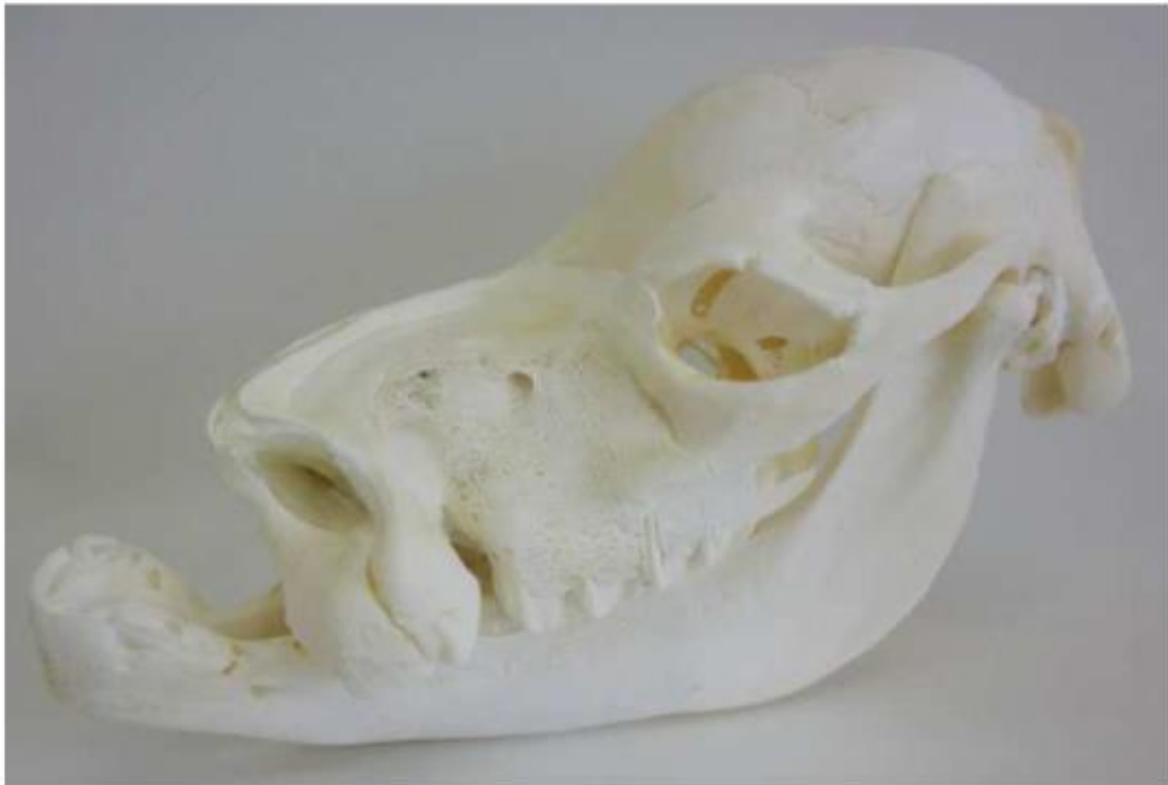Une déviation de la portion rostrale des os de la face peut rendre la déglutition compliquée et le poulain affecté sera difficile à nurser. Une déviation sévère peut entraîner une

détresse respiratoire et une dyspnée sévère, même lorsque le poulain est au repos. (2) (19)  
L'obstruction nasale causée par la déviation du septum nasal est souvent plus sévère du côté convexe de la déformation. (18)

Les poulains affectés de façon modérée ne nécessitent pas de traitement pour survivre, mais ceux affectés de façon sévère nécessitent une prise en charge immédiate et intensive. Une déviation légère peut se résoudre avec la croissance, cependant, les chevaux présentant une déviation modérée ou sévère nécessitent une prise en charge chirurgicale afin de résoudre l'obstruction respiratoire et d'améliorer l'occlusion des incisives et l'aspect cosmétique. (18)  
(17) Cependant, même une chirurgie radicale ne permet pas au cheval de réaliser un entraînement normal. (17)



**Figure 17 :** Vue rostralatérale gauche d'une tête de poulain atteint de « wry nose ». D'après (18)

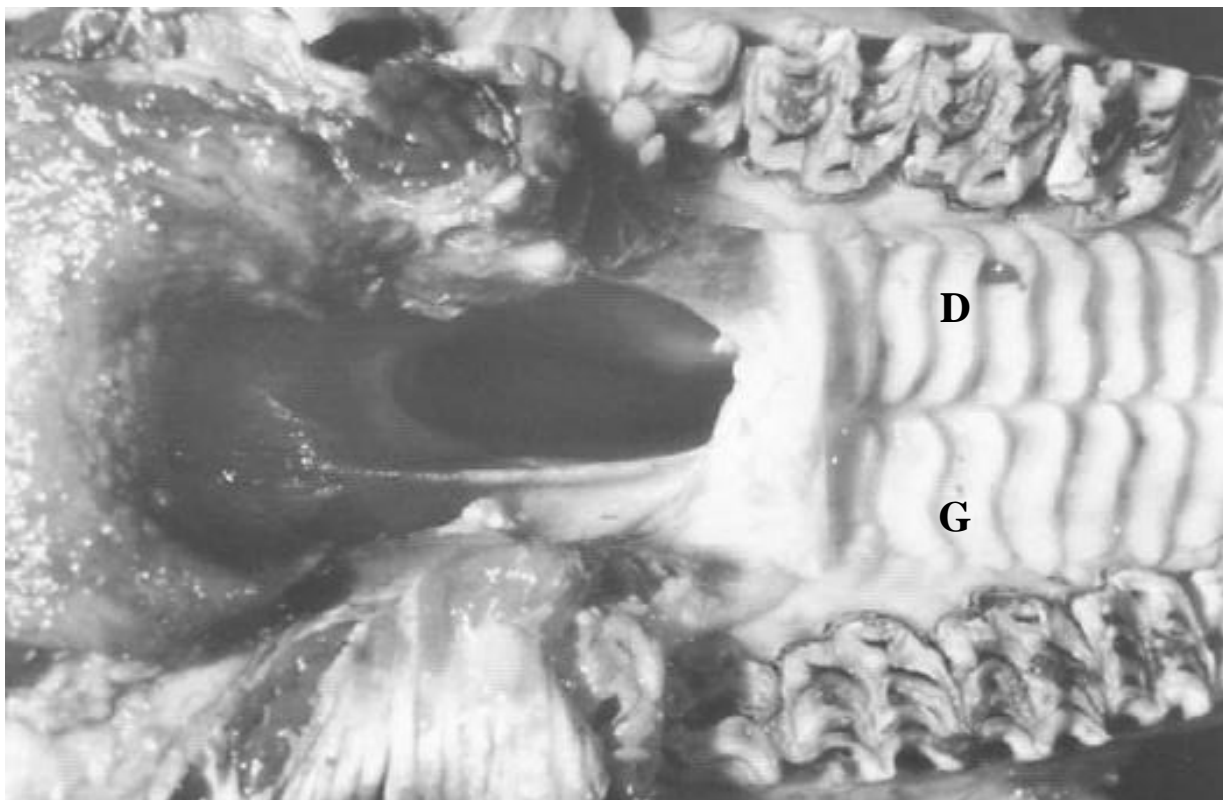


**Figure 18 :** *Vue latérale gauche du crâne d'un poulain atteint de « wry nose », montrant l'incurvation sigmoïde du nez. D'après (18)*

#### ***g. Atrésie des choanes***

C'est une affection rare chez le cheval. (20) Il s'agit d'une malformation congénitale dans laquelle une ou les deux cavités nasales ne communiquent pas avec le nasopharynx, du fait de la mise en place d'un septum obstructif au niveau des choanes. (2) (20) Le lieu de mise en place du septum obstructif correspond à la localisation de la membrane buconasale chez le fœtus en développement. (17)

L'atrésie des choanes peut être uni ou bilatérale, et le septum obstructif peut être complet ou incomplet, osseux ou membraneux. (2) (21) (17)



**Figure 19 :** Photo post-mortem d'un cheval présentant une atrésie de la choane gauche. D'après (19)

L'image montre une déviation du septum médian, associée à un élargissement de la choane droite et une obstruction membraneuse complète de la choane gauche (D, droite ; G, gauche).

Les poulains atteints par cette atrésie présentent une incapacité partielle ou totale à respirer par le nez, associée à une dyspnée et des muqueuses cyanosées, et qui peut aller jusqu'à une asphyxie. Du fait de leur respiration nasale, les poulains atteints d'atrésie complète et bilatérale ont un risque élevé de suffocation sauf s'ils subissent une trachéotomie temporaire immédiate. (2) (20) (21)

Une atrésie complète bilatérale peut passer inaperçu du fait de la mort rapide du poulain, sauf si la mise-bas a lieu ou si une autopsie du poulain est réalisée. (20) Si la mise-bas a lieu, le poulain présente des difficultés respiratoires sévères et un tympanisme des poches gutturales. Si l'atrésie est unilatérale ou bilatérale mais incomplète, elle peut passer inaperçu jusqu'à ce que le cheval soit mis au travail et présente une intolérance à l'effort ou des bruits respiratoires anormaux. Les chevaux atteints de façon unilatérale peuvent présenter un jetage nasal au cours de l'entraînement. (2)

Cette affection peut être traitée chirurgicalement chez le poulain en réalisant des flaps nasaux osseux. Cependant, cette technique est associée à des déformations faciales, et une reprise chirurgicale peut être nécessaire en cas d'obstruction récidivante. Par ailleurs, un suivi minutieux du poulain post-chirurgie est nécessaire pour une issue favorable. (21) De plus, le cheval ne sera pas capable de suivre un entraînement normal. (17)

#### ***h. Déformation du septum nasal***

Ces déformations comprennent les déviations et les épaississements du septum nasal et sont associées à une obstruction du passage de l'air dans les cavités nasales. (2)

Un épaississement du septum peut être dû à une dégénérescence kystique congénitale, un hamartome, un traumatisme provoqué par une fracture des os nasal et frontal, une amyloïdose, un licol trop serré ainsi qu'une infection bactérienne du septum cartilagineux associée à une infection respiratoire sévère. Plus rarement on a à faire à une infection mycosique ou une néoplasie. (2)

Une déviation du septum peut être due à une malformation congénitale, comme un « wry nose », ou à une masse extensive, comme une néoplasie ou un kyste, dans les sinus paranasaux ou la cavité nasale. (2) Elle peut également être due à un traumatisme externe. (17)

Ces déformations sont marquées par une diminution du débit d'air ou une obstruction unilatérale complète, un stertor nasal, un jetage nasal, et parfois une déformation de la face. Elles peuvent également être associées à une dyspnée au cours de l'exercice, le plus souvent chez les jeunes chevaux. (17)

#### ***i. Infection mycosique nasale***

Les infections fongiques de l'appareil respiratoire supérieur comprennent les infections primaires par des espèces fongiques spécifiques, telles que la cryptococcose, la rhinosporidiose, la phycomycose, et la coccidioidomycose. (17) Ces maladies fongiques sont incriminées dans le développement de granulomes dans les cavités nasales des chevaux. Bien que les granulomes fongiques des cavités nasales soient en général rarement observés, on les rencontre plus fréquemment dans certaines zones géographiques. (2) Certaines maladies fongiques peuvent

avoir un potentiel zoonotique. La rhinite mycosique causée par une infection à *Aspergillus spp* a une distribution géographique plus large, et dans de nombreux cas, elle est secondaire à une infection opportuniste. (17)

### **Cryptococcose :**

La cryptococcose est une maladie fongique granulomateuse, affectant le plus souvent les cavités nasales chez le cheval, et causée par un organisme ressemblant à une levure, *Cryptococcus neoformans*. (2) Cette maladie est également à l'origine d'une rhinite invasive et d'une sinusite, souvent accompagnée par des fistules à travers les os de la face. (17)

Les signes cliniques sont un jetage nasal unilatéral, mucopurulent, teinté de sang dont l'odeur est nauséabonde. (17) Par ailleurs, on retrouve aussi les signes cliniques d'un granulome fongique comprenant une respiration avec un stertor, une dyspnée causée par une diminution du flux d'air, une halitose, des éternuements, une dysphagie, une épistaxis, et un écoulement mucoïde ou mucopurulent provenant de la cavité nasale affectée. Les granulomes peuvent parfois dépasser des naseaux. (2)

### **Rhinosporidiose :**

La rhinosporidiose est une infection fongique provoquée par *Rhinosporidium seeberi*. C'est une infection caractérisée par des masses granulomateuses nodulaires ou polypoïdes de la muqueuse nasale chez les chevaux, localisées autour des narines et du septum nasal. (2) (17)

Le champignon semble avoir des régions de prédilection en Amérique. La source et les modalités d'infection n'ont pas été déterminées mais la maladie n'est probablement pas contagieuse, ne se généralise pas et n'engage pas le pronostic vital de l'animal. (2)

Les signes cliniques sont ici aussi ceux d'un granulome fongique. (17)

### **Phycomyose :**

La phycomyose des chevaux est une maladie pyogranulomateuse de l'appareil respiratoire supérieur causée par une infection de la muqueuse et de la sous muqueuse par le champignon *Conidiobolus coronatus* ou *Pythium insidiosum*. (2) L'entrée du champignon est permise par une dégradation de la muqueuse causée par une infection virale ou bactérienne de l'épithélium respiratoire. (2)

*Conidiobolus coronatus* a une forte affinité pour les tissus qui se trouvent autour de la partie rostrale des cavités nasales, ainsi qu' autour des narines et des lèvres, provoquant alors ce qu'on appelle la rhinophycomycose. Les lésions sont des granulomes ou des masses ulcérées de 1 à 3cm de diamètre dans la cavité nasale, et de 1-5cm de diamètre sur les narines externes. Elles peuvent contenir des noyaux de matériel nécrotique de 2-5mm de diamètre. Par ailleurs, les lésions sont prurigineuses, entraînant d'autres lésions auto-infligées. Elles peuvent s'étendre dans la cavité orale, causant alors une dysphagie et une perte de poids. (2) (17)

Les signes cliniques sont encore une fois ceux d'un granulome fongique. (17)

### **Coccidioidomycose :**

La coccidioidomycose est une maladie granulomateuse provoquée par une infection par le champignon *Coccidioides immitis*. L'infection peut résulter en une maladie généralisée ou un granulome nasal localisé. Les lésions se développent souvent dans la partie caudale des cavités nasales, entraînant un jetage nasal mucopurulent, de l'épistaxis, des bruits respiratoires anormaux, ainsi qu'une intolérance à l'exercice. La maladie est endémique dans les régions arides et semi arides dans les pays d'Amérique du Nord, Centrale et du Sud. (2) (17)

### **Aspergillose :**

Elle est causée le plus souvent par des champignons saprophytes *Aspergillus fumigatus* et plus rarement par *Pseudallescheria boydii*, un champignon saprophyte isolé dans le sol, les eaux usées, la volaille et le fumier des bovins. Ces champignons sont souvent considérés comme des envahisseurs secondaires de tissu endommagé mais le mécanisme d'infection est mal connu. (2)

Bien que l'étiologie soit inconnue, on sait tout de même que l'infection consiste en une rhinite/sinusite destructrice, à l'origine de fistules sinuso-nasales. (17)

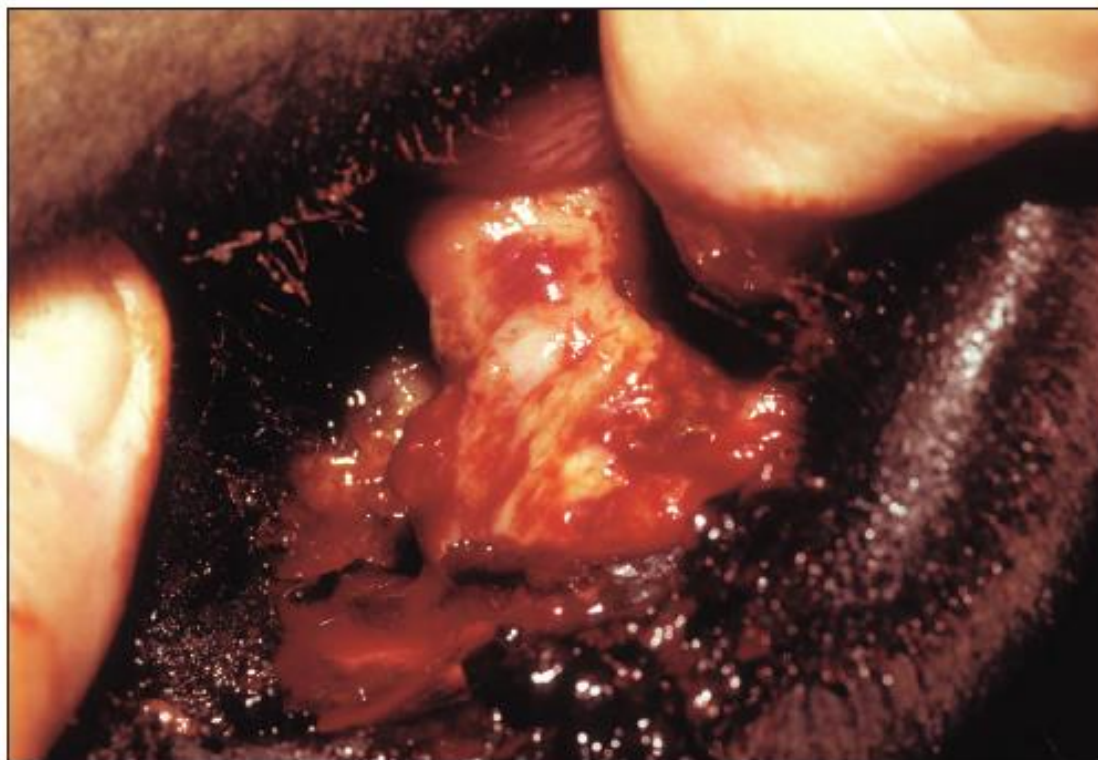Les chevaux affectés présentent souvent un jetage nasal purulent unilatéral de bas grade, qui peut être malodorant ou séro-sanguinolent. La présence de plaques mycosiques peut être mise en évidence. (17)

### *j. Amyloïdose nasale*

C'est une maladie rare caractérisée par le dépôt d'une substance protéique extracellulaire, homogène, l'amyloïde, dans les tissus, suite à une stimulation antigénique chronique. (2) (17) Les deux principaux types d'amyloïde sont l'amyloïde AA, qui est dérivée d'une alpha globuline sérique, une protéine de phase aigüe produite de façon physiologique par le foie, et l'AL amyloïde, constituée de chaînes légères d'immunoglobulines monoclonales et de fragments de chaîne légère.

L'amyloïdose nasale est une maladie propre aux chevaux, et le dépôt peut se faire dans les cavités nasales seulement ou être associé à un dépôt dans la peau. Les dépôts se retrouvent sur les naseaux, les plis alaires, le septum nasal et les cornets nasaux. Occasionnellement, on peut les retrouver dans le nasopharynx et les poches gutturales. (17) Les lésions sont composées d'amyloïde AL, mais les causes de dépôt d'amyloïde AL dans les cavités nasales des chevaux sont idiopathiques et souvent non associées à une maladie sous-jacente. (2)

Les signes cliniques de l'amyloïdose nasale comprennent la présence de masses multiples, nodulaires, recouvertes de muqueuse, au niveau des narines externes. Le septum nasal et les plis alaires peuvent être épaissis. Les lésions peuvent s'étendre au nasopharynx. Les masses sont souvent ulcérées et saignent facilement même après une manipulation douce. Un signe commun à ces dépôts amyloïdes dans les cavités nasales est l'épistaxis. On peut retrouver d'autres signes tels qu'un jetage nasal, une obstruction nasale, des bruits respiratoires anormaux et une intolérance à l'exercice. (2) (17)



**Figure 20 :** Une masse nodulaire composée d'amyloïde au niveau de la narine externe droite. D'après (3)

### *k. Néoplasie*

Les tumeurs primaires des cavités nasales du cheval sont rares. (17) La néoplasie des cavités nasales la plus fréquente chez les chevaux est le carcinome, et les trois carcinomes intranasaux les plus fréquents sont l'adénocarcinome, le carcinome à cellules squameuses et le carcinome indifférencié. A cause de la grande variété de tissus présents dans les cavités nasales, d'autres néoplasies telles que le fibrome, le myxome, le chondrome, l'ostéome, l'ostéosarcome, le fibrosarcome, le neurofibrome, l'hémangiosarcome, le mastocytome et le lymphome peuvent se développer, même si elles sont moins fréquentes. (2) (17) Les odontomes sont rarement observés chez les jeunes chevaux. (17)

Les signes cliniques peuvent être similaires à ceux d'une sinusite primaire chronique, d'un kyste, ou d'un hématome progressif de l'ethmoïde, c'est-à-dire : un jetage nasal putride parfois mêlé à du sang, une obstruction nasale et un gonflement de la face. De plus, on peut observer une proptose si la tumeur infiltre l'orbite osseuse et déplace le globe vers l'extérieur. Certaines tumeurs peuvent faire protrusion dans les naseaux. (17)

### ***l. Polypes nasaux***

Un polype nasal est une excroissance muqueuse lisse sur la muqueuse nasale, causée par une réponse hyperplasique de la muqueuse ou du tissu lymphoïde associé, habituellement due à une stimulation inflammatoire ou allergique. C'est une affection rarement rapportée. Les polypes ont des tailles très variables et peuvent remplir entièrement la cavité nasale dans laquelle ils se trouvent. Ils peuvent être uniques ou multiples et la plupart sont pédonculés. (2)

Parfois, ils représentent une complication de maladie dentaire périapicale. (17)

Les signes cliniques sont souvent insidieux et ressemblent à ceux des néoplasies des cavités nasales. (17) Ils peuvent inclure un jetage nasal unilatéral, un stertor respiratoire et une dyspnée. Certains polypes peuvent aussi être visibles au niveau de la narine externe. (2)

### ***m. Ostéomes***

Les ostéomes des cavités nasales sont des excroissances osseuses lisses et solitaires, qui dépassent de la surface d'un os et plus précisément, d'un os formé par ossification membraneuse. La plupart des ostéomes sont probablement présents dès la naissance mais il faut des années pour que les signes cliniques s'expriment. (2)

Les signes cliniques des ostéomes sont similaires à n'importe quelle lésion expansive des cavités nasales : jetage nasal mucopurulent, épiphora, réduction du passage de l'air, déformation faciale. (2)

### ***n. Ostéodystrophie fibrosante***

C'est une maladie induite par l'alimentation, qui affecte le squelette et qui est caractérisée par un dépôt de tissu fibreux non minéralisé dans les os affectés. Cette maladie provoque un épaississement de la mandibule, de l'os maxillaire, des cornets nasaux, et d'autres os du crâne, aboutissant à un élargissement bilatéral et symétrique de la tête. Cette maladie est aussi connue sous le nom de maladie de Miller. (2)

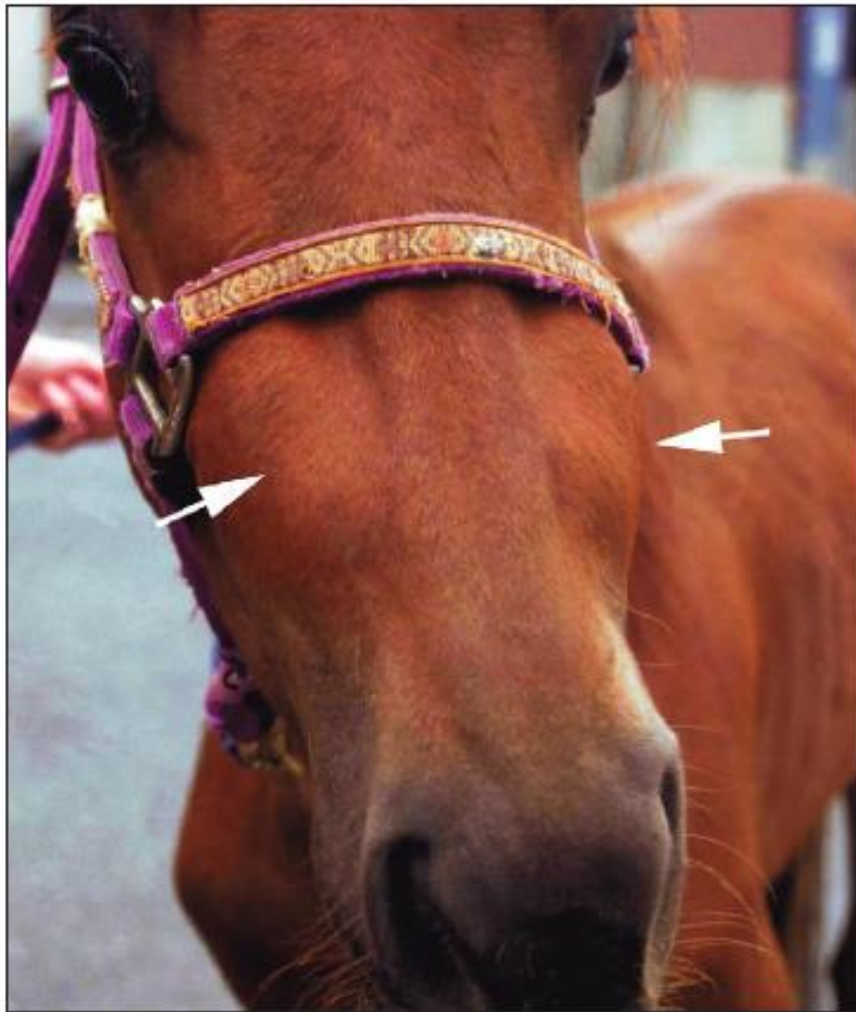
Elle est la manifestation d'un hyperparathyroïdisme secondaire à l'alimentation, causé par des régimes pauvres en calcium ou par des régimes contenant au moins trois fois plus de

phosphore que de calcium, indépendamment du fait que la teneur en calcium est insuffisante. Auparavant, la maladie était causée par des régimes riches en fibres. Désormais, elle apparaît plus souvent chez des chevaux qui mangent de grosses quantités de certaines herbes tropicales. (2)

Des doses excessives de phosphore, par des mécanismes inconnus, inhibent l'absorption du calcium et provoquent une hypocalcémie. Par conséquent, un régime contenant un excès de phosphore provoque une diminution de la concentration de calcium ionisé sérique, et par la suite, une stimulation de la sécrétion de parathormone. La concentration anormalement élevée de parathormone provoque une résorption osseuse et un dépôt de tissu fibreux, préférentiellement dans le crâne. (2)

Le signe le plus évident de la maladie est un élargissement pyramidal, symétrique, bilatéral et ferme des os de la face dorsalement et rostralement aux crêtes faciales, ainsi qu'un épaissement de la mandibule. Un épaissement des os maxillaires, des cornets nasaux, et du palais dur par dépôt suprapériosté d'un tissu osseux et fibreux obstrue les cavités nasales, et les chevaux sévèrement affectés peuvent devenir dyspnéiques. Ces mêmes chevaux peuvent également présenter des chutes dentaires et des difficultés de mastication, pouvant conduire à une cachexie.

Dans des cas avancés d'ostéodystrophie fibrosante, d'autres zones du squelette peuvent être affectées, et ces lésions prédisposent les chevaux à des boiteries suite à des fractures, des avulsions ligamentaires et des déformations des membres. (2)



**Figure 21 :** Cheval atteint d'ostéodystrophie fibrosante présentant un élargissement symétrique bilatéral des os de la face dorsalement et rostralement aux crêtes faciales. D'après (3)

#### ***o. Nécrose des cornets nasaux et métaplasie***

La calcification métaplasique des cornets nasaux apparait le plus fréquemment lors d'un stade terminal d'une suppuration dentaire, qui s'est étendue dans les tissus nasaux. Elle peut également être secondaire à une infection chronique du sinus conchal ventral. Les chevaux affectés présentent un jetage nasal fétide. Les signes cliniques qui se rattachent à une infection dentaire peuvent être évidents ou non. (17)

### *p. Corps étrangers intranasaux*

Les corps étrangers dans les cavités nasales sont rares. Des graines, des brindilles et des épines peuvent occasionnellement se retrouver dans la cavité nasale. Les signes les plus évocateurs sont un inconfort nasal aigu et soudain, associé à des éternuements intenses et des frottements du nez. Parfois on retrouve également une épistaxis récente. Certains corps étrangers sont visibles dès lors que les plis alaires sont soulevés, mais d'autres ne sont décelables qu'à l'aide d'une endoscopie. (17)

## **2. Affections des sinus paranasaux**

La plupart des affections des sinus provoquent un jetage nasal unilatéral, ainsi qu'une déformation faciale. Un jetage nasal bilatéral est rare dans le cas de pathologies unilatérales car la source de liquide est généralement rostrale à l'extrémité la plus caudale de la cloison nasale. Les affections des sinus peuvent entraîner un bruit respiratoire anormal. De plus, une exophtalmie est possible suite à l'expansion d'une masse telle qu'une néoplasie, et un épiphora peut se développer dans certaines affections par compression du canal nasolacrymal osseux. (9)

La sinusite est la maladie des sinus paranasaux la plus fréquemment rencontrée. Elle peut être qualifiée de primaire ou secondaire mais aussi d'aigue ou chronique. (6)

### *a. Sinusite primaire*

La sinusite primaire est souvent initiée par une infection de l'appareil respiratoire supérieur par des agents viraux ou des Streptocoques (notamment *Streptococcus equi* et *Streptococcus zooepidemicus*). (6) (9). Elle touche des chevaux d'âges très variables, même si les chevaux âgés de 6 ans semblent être les plus touchés. (9)

La sinusite primaire résulte de la stagnation de mucus dans les sinus en raison d'une défaillance du système de clairance mucociliaire dynamique. Suite à cela, une infection bactérienne secondaire se met en place. Cette dernière exacerbe l'inflammation de la muqueuse (hyperplasie) ce qui diminue la taille des ostia de drainage. Elle provoque de plus une exsudation purulente qui obstrue ces mêmes ostia. Par conséquent, du pus s'accumule dans les sinus, et leurs parois n'étant pas rigides, elles ont tendance à se déformer et à obstruer les cavités nasales adjacentes. (17)

La sinusite primaire concerne souvent tous les sinus mais elle peut être confinée dans le sinus conchal ventral, où un abcès se forme et est très difficile à détecter en radiographie. (9)

Les signes cliniques les plus fréquents sont un jetage nasal mucopurulent ou purulent unilatéral, qui peut être malodorant. Plus la sinusite est chronique, plus le jetage est purulent et malodorant. (17) Un jetage nasal bilatéral peut indiquer une sinusite bilatérale, mais cela est plus rare. Le jetage peut parfois être mêlé de sang et être accentué après l'exercice. On peut également retrouver un bruit de stertor lors des mouvements respiratoires, à l'effort comme au repos. Une déformation de la face est moins fréquente lors de sinusite primaire, que lors de sinusite secondaire, de néoplasie, et de kyste sinusal, mais elle peut se développer lors de processus chronique, surtout chez les jeunes chevaux. On peut par ailleurs observer de l'épiphora dans certains cas, ainsi qu'une adénomégale submandibulaire. (9) (17)

Il est assez rare d'observer des signes neurologiques associés à une extension de l'infection depuis le sinus frontal et jusqu'à la lame cribreuse (méningoencéphalite). Par ailleurs, des infections sévères impliquant le sinus sphéno-palatinal peuvent être à l'origine d'une cécité, d'exophtalmie, de strabisme, d'abcès pituitaire et de méningite, mais cela est plus rare. (17)

### ***b. Sinusite secondaire***

Elle peut être causée par une maladie dentaire, des fractures de la face, des lésions granulomateuses, ou des néoplasies. (6) Les sinusites dues à une maladie dentaire périapicale sont les plus fréquentes. (17)

En effet, les racines de la dernière prémolaire et des molaires supérieures se trouvent dans les sinus maxillaires rostraux et caudaux et sont recouvertes seulement par une fine couche d'os alvéolaire et de muqueuse. Dès lors que des abcès se forment autour des racines dentaires ou que ces dents sont dévitalisées à cause d'une fracture ou d'une nécrose de l'infundibulum, l'os alvéolaire mince est érodé, conduisant à une infection des sinus. (2) (10) (17)

Lors de sinusite dentaire, on retrouve une infection périapicale précoce matérialisée par une augmentation de l'espace périodontal et un amincissement de la lamina dura. Lorsque l'infection périapicale est présente depuis quelques semaines, les racines dentaires affectées développent des lésions lytiques, notamment pour les dents matures où les vraies racines (zones

dépourvues d'émail) sont bien formées. Ces changements sont dus à une lyse progressive des racines dentaires. Dans des cas plus chroniques d'infection périapicale, de l'os se dépose autour de la zone lysée ce qui crée une zone de sclérose périapicale. Généralement, la sclérose est plus marquée sur la racine des deux premières prémolaires que sur les molaires et la troisième prémolaire. (2)

Les signes cliniques sont assez similaires à ceux d'une sinusite primaire, à l'exception du jetage nasal qui peut être purulent ou non et malodorant. (17) De plus, des fistules peuvent se mettre en place depuis les sinus et drainer depuis la dent impliquée jusqu'à la peau. Des gonflements maxillaires et des fistules sont plus fréquents lors d'infection apicale des trois prémolaires supérieures (106/206 à 108/208), alors que le jetage nasal est plus fréquent lors d'infection apicale des trois molaires supérieures (109/209 à 111/211). (9) Le gonflement maxillaire peut être causé par une inflammation et une hypertrophie de la muqueuse des sinus, un granulome des tissus mous ou plus tardivement par un abcès encapsulé se développant autour de la racine dentaire infectée. (2)

Une sinusite dentaire peut être mise en évidence par radiographie, cependant, dans certains cas, on n'arrive pas à identifier clairement les signes de sinusite. La tomodensitométrie s'avère alors très utile pour le diagnostic de sinusite dentaire (voir I.C.1.c). (2)

### *c. Infections fongiques*

Les infections fongiques des sinus sont rares, sporadiques et difficiles à traiter. La plupart des organismes impliqués sont des saprophytes qu'on peut retrouver dans le sol des basse-cours et le fumier. Ces infections peuvent donner lieu à des granulomes fongiques tels que ceux causés par *Cryptococcus neoformans*, *Coccidioides immitis*, *Allescheria boydii* et *Pseudoallescheria boydii* dans les cavités nasales, les sinus frontaux et maxillaires, la lame criblée de l'ethmoïde, le nasopharynx, les cornets nasaux, ainsi que les sinus conchaux et sphéno-palatins. Les granulomes déforment et détruisent l'os progressivement et peuvent donner des masses rétrobulbaires qui déplacent l'hémisphère cérébral. Des lésions discrètes causées par *Aspergillus* et *Penicillium* spp peuvent être focales ou causer une sinusite diffuse et une érosion de l'os. Des infections mycosiques transitoires peuvent aussi se développer après une chirurgie des sinus. (9)

Les signes cliniques sont très proches de ceux causés par une néoplasie des sinus paranasaux, et incluent un jetage nasal, une déformation sévère de la face, un gonflement de la région périorbitaire et une exophtalmie, une cécité, de l'épistaxis et une perte de poids. (9)

#### *d. Infection à *Halicephalobus gingivalis**

Il s'agit d'un nématode saprophyte qu'on retrouve dans l'humus en décomposition, et l'infection, par une voie inconnue, peut concerner les sinus, le système nerveux central, et à moindre mesure le rein dans certaines régions géographiques. L'infection des sinus produit une masse de tissu fibreux gris-jaune qui oblitère les sinus et leurs parois, provoque des chutes dentaires ainsi que des déformations des sinus. L'infection peut être unilatérale ou bilatérale, peut concerner les mâchoires inférieures et supérieures, et peut se répandre jusqu'aux reins et au cerveau. (6) (9)

Les signes cliniques principaux sont une déformation de la face associée à un gonflement ferme dans le maxillaire, un jetage nasal unilatéral ou bilatéral, une dyspnée marquée, un stridor, des difficultés à s'alimenter, ainsi qu'une perte de poids. L'infection peut être confondue avec un carcinome à cellules squameuses, cependant les femelles nématodes rhabditiformes ainsi que leurs larves et leurs œufs peuvent être vus en grappe ou dispersés le long d'un fragment de biopsie. (6) (9)

#### *e. Kyste sinusal*

Ce sont des cavités uni ou multiloculaires entourées d'un épithélium et souvent remplies de liquide jaune, acellulaire et visqueux sauf si elles s'infectent secondairement. Elles se développent dans les sinus maxillaires et les cornets nasaux ventraux et peuvent s'étendre au sinus frontal. (6) (9) (17)

Les kystes se développent le plus souvent chez des jeunes chevaux (<1 an) ou des chevaux plus âgés (>4 ans). (17)

L'étiologie exacte et la pathogénie sont inconnues. Certaines études semblent montrer que ces kystes ont une origine commune avec les hématomes de l'ethmoïde, car les deux peuvent se produire simultanément et montrent des signes d'hémorragies répétées. (17)

Les signes cliniques les plus fréquents sont une dyspnée, un gonflement de la face, et un jetage nasal qui est rarement malodorant ou sanguinolent. On retrouve également une matité à la percussion des sinus, et une obstruction partielle des voies aériennes. Lorsque les kystes progressent, la pression entraîne une déformation du cornet nasal ventral, des structures internes des sinus et du maxillaire, résultant en une obstruction des méats communs et possiblement en une déviation du septum nasal et une déformation de la face. (6) (9) (17)

#### *f. Hématome progressif de l'ethmoïde*

Les hématomes progressifs de l'ethmoïde sont des masses encapsulées, expansives, non tumorales qui s'organisent à partir des surfaces nasale ou sinusale du labyrinthe ethmoïdal et progressent lentement. Ce sont des lésions souvent unilatérales, mais elles peuvent être bilatérales, dans 15% des cas. Bien que cette maladie ait surtout été mise en évidence chez des mâles d'âge moyen, elle touche également les jeunes chevaux et les femelles. L'incidence de l'affection augmente avec l'âge. (6) (9) (17)

L'étiologie des lésions est inconnue mais une hémangiomatose congénitale ou acquise pourrait en être l'origine. (17)

Il semblerait que des hémorragies répétées de la sous-muqueuse d'une volute de l'ethmoïde provoquent l'étirement et l'épaississement de la muqueuse, formant ainsi la capsule de l'hématome à la surface du labyrinthe ethmoïdal. Les lésions peuvent croître sur l'aspect nasal ou sinusal du labyrinthe ethmoïdal, ou occasionnellement, ailleurs dans les sinus. (6) (9) (17)

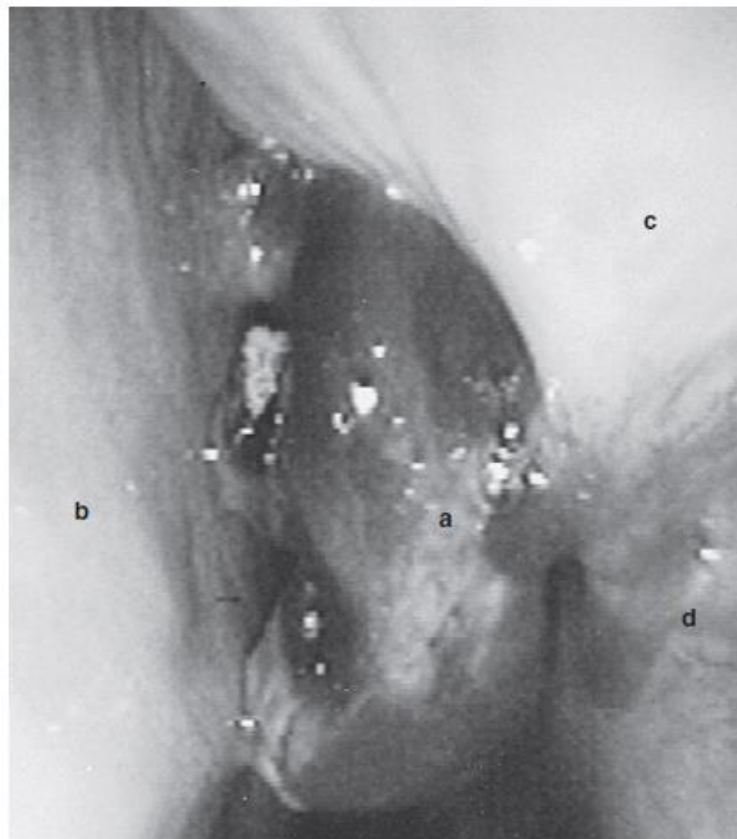
La capsule muqueuse se rompt de façon intermittente, provoquant ainsi une épistaxis. (17)

L'hématome peut de plus s'étendre dans le sinus maxillaire et dans les cavités nasales s'il grandit davantage. Par ailleurs, en grandissant, l'hématome crée une nécrose de pression de l'os voisin, et se propage dans le sinus frontal, le sinus sphéno-palatinal, les cavités nasales et le nasopharynx. L'hématome de l'ethmoïde provoque rarement une déformation de la face, exception faite chez les poulains. (6) (9) Par ailleurs, il arrive que dans des cas extrêmes, la masse fasse protrusion par les naseaux. (17)

En apparence, l'hématome de l'ethmoïde a une surface lisse et brillante qui peut présenter des zones hémorragiques et être ulcérée. Parfois, des plaques fongiques sont présentes

à la surface de la lésion qui apparaît comme tachetée ou teintée de vert. La couleur des lésions varie du jaune/orange au gris/vert. (6) (9) (17)

Histologiquement, les lésions sont très particulières. La capsule est composée d'un tissu fibreux épais recouvert d'un épithélium respiratoire. Le stroma fibreux contient du sang issu d'hémorragies récentes et anciennes. On retrouve par ailleurs un infiltrat inflammatoire composé de cellules plasmiques, lymphocytes, neutrophiles et éosinophiles. Certaines zones présentent de la nécrose. (6) (9) (17)



**Figure 22 :** Apparence endoscopique d'un hématome de l'ethmoïde (a) dans la cavité nasale gauche. D'après (4)

**Hématome localisé entre le septum nasal (b), le cornet nasal dorsal (c) et le cornet nasal ventral (d).**

Les signes cliniques les plus fréquents sont une épistaxis modérée, intermittente, et unilatérale qui est très souvent spontanée, mais qui peut apparaître avec l'exercice. Un bruit respiratoire anormal de stertor peut être entendu au repos mais est plus prononcé à l'exercice et d'autant plus quand l'hématome s'étend dans la cavité nasale ou cause une déformation des sinus paranasaux. On peut par ailleurs, dans certains cas, observer une détresse respiratoire au

repos. Des masses très étendues et atteignant le nasopharynx peuvent provoquer une dysphagie. D'autres signes cliniques plus rares ont été décrits dans certains cas, comme une halitose, de la toux, un jetage nasal purulent, une exophtalmie, un gonflement de la face, et du headshaking. (6) (9) (17)

Le diagnostic se fait par radiographie ou endoscopie, et la tomодensitométrie est très utile pour déterminer la localisation exacte de l'hématome et son extension, car elle fournit une vue transversale du crâne, qui élimine la superposition des sinus paranasaux et des cavités nasales qui se retrouve sur des radiographies de profil de la tête. (6)

### *g. Néoplasies sinusales et lésions de type néoplasique*

Chez les chevaux, les tumeurs sont plus fréquentes dans les sinus paranasaux que dans les cavités nasales, contrairement aux autres espèces. (6) (9)

La tumeur la plus fréquente des sinus paranasaux est le carcinome à cellules squameuses. Son site de prédilection est le sinus maxillaire caudal. (6) (9)

D'autres tumeurs invasives ont été rapportées, parmi lesquelles on retrouve le lymphosarcome, le carcinome de l'ethmoïde, l'hémangiosarcome, l'adénocarcinome, le fibrosarcome et les tumeurs dentaires. La localisation préférentielle des adénocarcinomes est la région nasale et ethmoïdale. Des néoplasies non-invasives solides ont de plus été décrites telle que le fibrome, l'ostéome et l'odontome améloblastique. (6) (9)

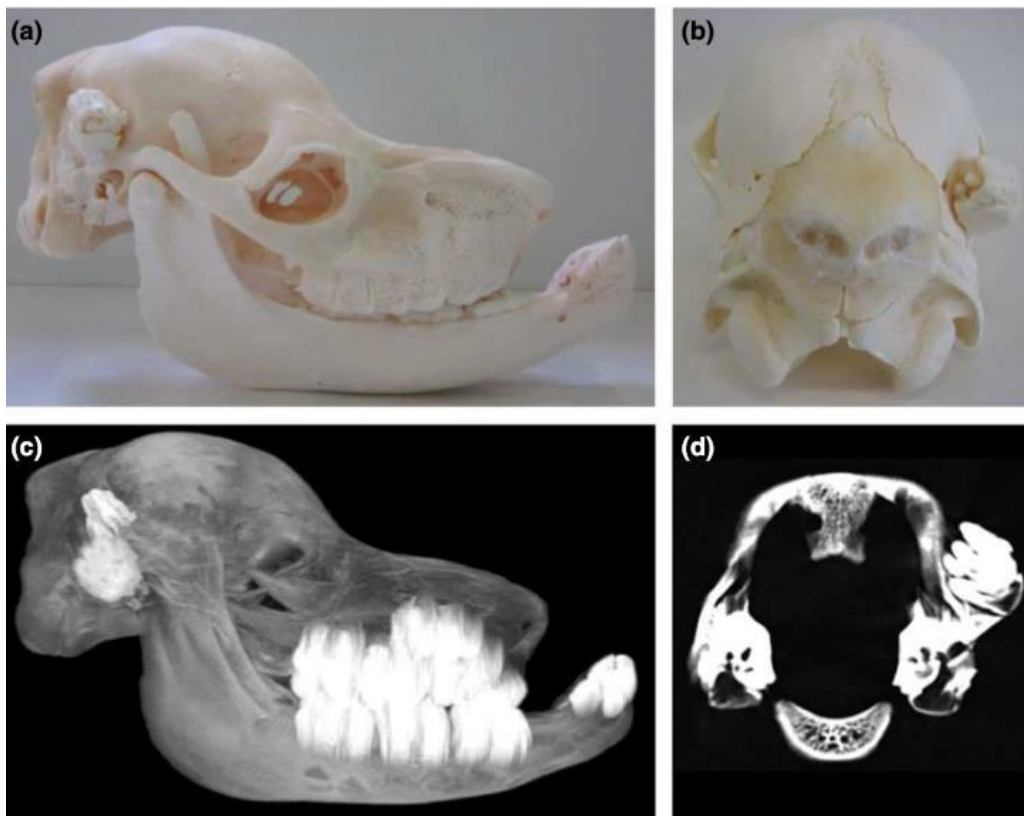
Bien que la plupart des tumeurs des sinus paranasaux se développent chez les chevaux âgés, les ostéomes, ostéosarcomes, fibrosarcomes, angiosarcomes et lymphosarcomes ont été décrits chez des chevaux âgés de 6 semaines à 2 ans. (9)

Des signes cliniques qui peuvent permettre de différencier une néoplasie d'autres pathologies des sinus paranasaux sont une halitose sans preuve de maladie dentaire et avec des signes radiographiques de destruction osseuse étendue. (6)

Par ailleurs, on retrouve un jetage nasal unilatéral purulent ou mucopurulent et un gonflement de la face. De l'épistaxis a été mise en évidence dans certains cas ainsi que d'autres signes moins fréquents tels qu'un gonflement oculaire ou périoculaire, de l'épiphora, une adénomégalie locale, une perte de poids, du headshaking et des signes neurologiques. (9)

Le pronostic est en général défavorable même si la néoplasie est une tumeur solide non invasive, car la majorité des néoplasies sont malignes, de nature destructrice, et à un stade avancé lors du diagnostic, même si les métastases sont rares. De plus, du fait de l'accès chirurgical réduit et de l'invasion locale, la plupart de ces tumeurs sont inopérables. (6) (9) (12)

D'autres lésions ressemblant à des tumeurs mais qui n'en sont pas, ont été décrites. (9) Des odontomes complexes provenant des follicules dentaires ont été décrits chez les chevaux. Un odontome n'est pas une néoplasie vraie, mais une anomalie congénitale ressemblant à une tumeur, composée de dentine, d'émail et de ciment. (9) Ces odontomes ont pour origine une prolifération embryonnaire anormale, de tissus normaux. La localisation la plus fréquente est la base de l'oreille (odontome temporal). (19) mais des rares cas de localisations intrasinusales ont été rapportés chez le cheval. (2)



**Figure 23 :** Vues latérale (a) et caudale (b) droites d'un odontome temporal chez un poulain souffrant de « wry nose ». D'après (18)

La densité radiographique des dents normales et ectopique est la même (c). Sur une section transversale de tomodensitométrie, l'attache de l'odontome à la crête temporale est visible.

Enfin, la dysplasie fibreuse, qui est une prolifération focale dysplasique du stroma et de l'os, différente de l'ostéodystrophie fibrosante, a été décrite dans le sinus maxillaire d'un cheval. (9)

#### ***h. Blessure traumatique des sinus paranasaux***

Les traumatismes de la face sont fréquents chez le cheval. Ils surviennent suite à un coup de pied, une chute, ou à des collisions avec des objets fixes. (17) Les fractures impliquant l'os prémaxillaire sont fréquentes chez les poulains, alors que chez les chevaux adultes, il s'agit plutôt de fractures des sinus maxillaires et frontaux. (6) (9)

Les fractures peuvent être ouvertes ou fermées. Beaucoup d'entre elles passent inaperçues car les fragments d'os tombent dans les sinus et le contour de la face reste normal. (6) (9) En effet, l'espace entre l'os et la peau engendré par la fracture est comblé par du sang. (17) Au fur et à mesure de la guérison, l'hématome et les cals osseux produisent un gonflement sous-cutané ferme le long de la ligne fracturaire et l'os déprimé forme une concavité faciale. Des fractures ouvertes des sinus conduisent fréquemment à une sinusite secondaire et la présence d'un séquestre osseux dans les sinus paranasaux peut induire une suppuration chronique responsable de sinusite persistante. (6) (9)

Les signes cliniques d'un traumatisme des sinus paranasaux sont de l'épistaxis et un emphysème sous-cutané. L'épistaxis peut d'abord être profuse à cause de l'hémorragie présente dans les sinus, puis elle est souvent remplacée par une épistaxis légère et intermittente (>4 semaines). D'autres signes moins fréquents sont de la dyspnée et de l'épiphora. Dans certains rares cas, il est possible de sentir l'hématome et les morceaux d'os issus de la fracture. Un traumatisme sévère de la tête et des sinus peut entraîner des anomalies oculaires et du système nerveux central. (6) (9)

## C. En pratique

### 1. Ce qui est fait chez le cheval avec la tomodensitométrie

#### a. Quelques généralités

La tomodensitométrie est une technique de diagnostic très utile en médecine humaine. Depuis sa première utilisation chez le cheval au milieu des années 1980, elle s'est également avérée être un outil très utile dans le diagnostic des affections de la tête du cheval. Cependant, sa mise en pratique est toujours limitée car il s'agit d'un acte invasif, coûteux et peu disponible actuellement, qui nécessite du matériel adapté et une anesthésie générale. (2)

Les indications cliniques pour réaliser un scanner de tête de cheval sont : le jetage nasal, les gonflements de la région nasomaxillaire, l'obstruction nasale, d'autant plus lorsque les techniques auxiliaires telles que l'endoscopie et la radiographie conventionnelle ne sont pas diagnostiques.

La tomodensitométrie a un rôle important dans le diagnostic des affections de la tête du cheval telles que : les fractures, les ostéites, les maladies dentaires, l'hématome progressif de l'ethmoïde, les tumeurs mandibulaires, nasales et paranasales et les kystes, les abcès, ainsi que les sinusites. (2) (22)

De plus, elle permet une évaluation plus précise de la taille et de la localisation des lésions du tractus respiratoire supérieur en vue d'une chirurgie. (2)

L'intérêt majeur du scanner de tête de cheval c'est qu'il permet une meilleure visualisation des structures osseuses, des tissus mous, ainsi que des sinus paranasaux. Les cavités nasales et les sinus paranasaux ont un bon contraste du fait de la nette distinction entre l'os et l'air. De plus, les structures osseuses de la tête du cheval sont toujours visibles avec le scanner et les sinus paranasaux ainsi que leurs communications sont toujours identifiables. (2)

Toutefois, il y a un piège à éviter lors du scanner de la tête de cheval. Un œdème des cornets nasaux peut apparaître chez le cheval sain suite à une anesthésie prolongée. Cela est plus souvent dû à une congestion hypostatique du fait que le cheval est en décubitus dorsal et donc que la tête est positionnée en dessous du cœur. Les cornets nasaux peuvent alors apparaître œdématisés c'est-à-dire comme des structures épaissies, hyperdenses qui conservent la forme et

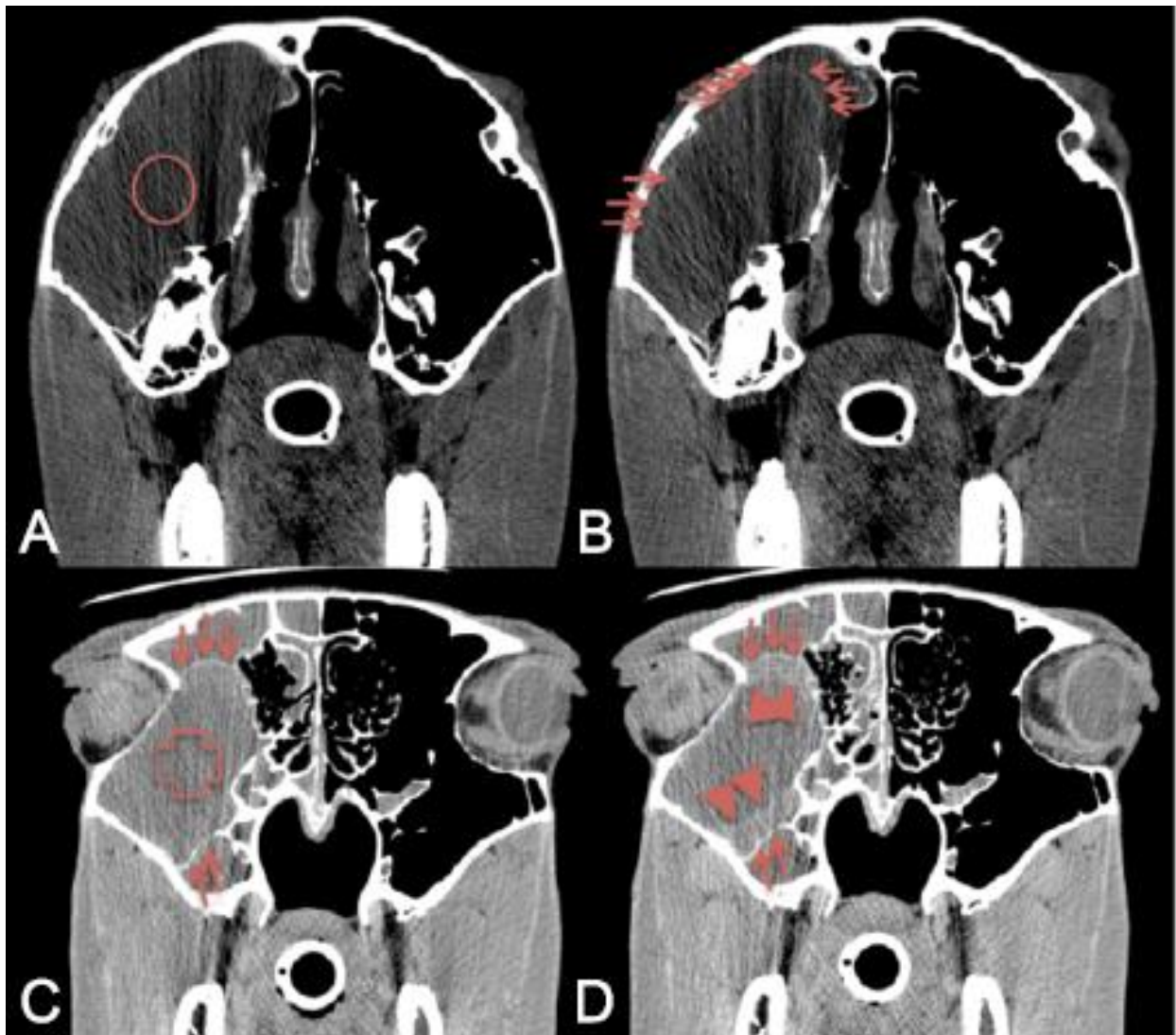
la symétrie des cornets nasaux. Cela peut oblitérer la plupart des méats nasaux et provoquer une obstruction transitoire des voies respiratoires et secondairement un œdème pulmonaire. Cet œdème des cornets nasaux peut compromettre la qualité du diagnostic et ne doit pas être considéré par erreur comme un processus pathologique. (23)

### ***b. Utilisation de produits de contraste***

Des produits de contraste peuvent être utilisés pour visualiser la perfusion des tissus, notamment pour aider à localiser des masses dans la tête, délimiter leurs marges et leur extension aux tissus voisins, ainsi que faciliter une éventuelle approche chirurgicale. (22)

Les tissus perfusés apparaissent comme des aires hyperdenses alors que les tissus non perfusés conserveront leur densité initiale. Cette technique est très utile pour savoir si une zone imagée est perfusée ou non, par exemple pour différencier un kyste rempli de fluide ou une néoplasie des tissus mous dont la vascularisation s'étend dans toute la masse. (2)

L'acquisition d'images avec des produits de contraste se fait suite à une première acquisition sans produits de contraste, et en conservant les mêmes constantes. Pour cette deuxième acquisition, les précautions sont les mêmes que pour la première. (2)



**Figure 24 :** image scanner d'une tête de cheval et administration intra-veineuse de produit de contraste dans deux cas de kyste sinusal. D'après (21)

La droite est à gauche et le côté dorsal est en haut. A : image scanner avant injection de produit de contraste montrant du liquide dans les sinus maxillaire caudal et conchofrontal droits. B : image scanner après injection intra-veineuse de produit de contraste, au même niveau que l'image A, montrant une fine ligne blanche correspondant à une capsule. C : image scanner avant injection de produit de contraste montrant du liquide dans les sinus maxillaire caudal et frontal droits, une capsule partiellement minéralisée est visible. D : image scanner après injection intra-veineuse de produit de contraste, au même niveau que l'image C, montrant la capsule partiellement minéralisée mais aussi un renforcement de contraste modéré révélant une capsule plus épaisse.

Chez les chevaux, il y a deux voies d'injection intravasculaire de produit de contraste. La voie intraveineuse et la voie intraartérielle.

### **i. Voie intraveineuse**

La voie la plus fréquente est l'injection intraveineuse systémique en bolus. On peut utiliser par exemple une des veines céphaliques sur les membres antérieurs. (22)

En général, en administration intra-veineuse on utilise des composés tri-iodés et hydrosolubles. Des doses de 370mg iode/kg de poids vif (2) (soit environ 250 à 400 mL) (22) et de 141mg iode/kg de poids vif (23) ont été utilisées et ont donné des résultats satisfaisants. D'autres études ont été réalisées avec des doses de 525 à 700 mg d'iode/kg de poids vif. (23)

Cependant, des études supplémentaires doivent être réalisées afin de déterminer la dose appropriée de produit de contraste, le meilleur moment pour réaliser le scanner suite à l'injection, mais également pour savoir si une perfusion intraveineuse de produit de contraste est plus efficace qu'un bolus intraveineux. (23)

Le produit de contraste passe d'abord par le cœur et est ensuite dilué dans la circulation générale avant d'atteindre la région d'intérêt. Il est enfin éliminé par le système urinaire. (2) (22)

Il faut éviter les fuites lors de l'injection, car la plupart des préparations ioniques sont irritantes. Des effets néfastes sur les reins sont décrits chez les humains et les chiens mais pas chez les chevaux du fait d'un nombre d'études réalisées trop faible. Cependant, en prévention de ces effets néfastes, il est nécessaire de maintenir le statut d'hydratation du cheval. Bien que très rares, des effets secondaires sévères comme un arrêt cardiaque ou un choc anaphylactique ont été décrits suite à une administration de composés triodés hydrosolubles. Des produits de contraste de plus faible osmolarité présentent moins d'effets secondaires. De plus, en imagerie équine, le coût est le principal facteur limitant à l'utilisation de produits de contraste intraveineux. (2)

### **ii. Voie intra-artérielle**

Une deuxième voie possible est la voie intra-artérielle qui a d'abord été décrite pour l'évaluation des membres chez le cheval, et plus récemment pour la tête de cheval. Elle peut être réalisée par exemple sur une des artères carotides communes.

Dans les publications, le protocole admis est standardisé avec une perfusion intra-artérielle continue de produit de contraste à un débit de 2mL/s, initiée 3s avant le début du scanner et n'excédant pas 200 mL au total. L'avantage de cette voie directe intra-artérielle est que le produit de contraste est présent à très forte concentration dans la région d'intérêt. (22)

De plus, dans une étude, il a été montré que lors d'injection intra-artérielle de produit de contraste dans la carotide commune d'un côté de la tête, une augmentation de contraste a également été notée dans la muqueuse nasale, la glande parotide, l'hémisphère cérébral, les muscles temporaux et masséters du côté controlatéral à l'injection unilatérale. Cette opacification simultanée est le résultat de communications entre les systèmes artériels droit et gauche, par l'intermédiaire du cercle de Willis. Peu importe le côté de l'injection, la muqueuse nasale a montré un renforcement bilatéral significatif. De cette manière, les chevaux présentant un désordre naso-sinusal bilatéral pourront subir une injection artérielle unique avant leur scanner. (22)

### **iii. Comparaison des deux voies**

L'avantage principal d'une injection intra-artérielle de produit de contraste est qu'on obtient un résultat similaire en utilisant moins de produit de contraste qu'une administration intraveineuse. (22) (24) Cette remarque est très importante car une diminution de la dose de produit de contraste injectée diminue en même temps le coût de l'examen ainsi que les risques d'effets secondaires. Cependant, lors d'injection intra-artérielle, de grandes quantités de produit de contraste sont présentes localement, ce qui peut entraîner la formation d'artéfacts. Ces artéfacts créent un floutage des marges vasculaires et une augmentation apparente du diamètre du vaisseau à cause du produit de contraste non dilué dans celui-ci. Une étude récente a été réalisée avec une dose plus faible de produit de contraste, mais injectée simultanément dans chaque carotide commune. Il n'y a pas eu d'artéfacts rapportés. (24)

Par ailleurs, une injection intraveineuse de grandes quantités de produit de contraste induit une augmentation de la durée d'injection et donc une dilution accrue du produit de contraste dans le milieu vasculaire, ce qui diminue le renforcement de contraste recherché. (24)

Un autre avantage majeur de l'injection intra-artérielle est la capacité à évaluer des lésions caractérisées par une augmentation du flux sanguin. Au contraire, l'avantage majeur d'une injection intraveineuse dans la veine céphalique est un renforcement symétrique et homogène. De plus, elle permet d'évaluer des lésions caractérisées par une augmentation de perméabilité vasculaire. (22)

### *c. Affections pouvant être diagnostiquées par tomодensitométrie*

#### **i. Sinusite**

C'est l'indication la plus fréquente pour effectuer un scanner de tête de cheval, car la sinusite est une maladie très fréquente et répandue chez les chevaux. En effet, le scanner est un outil très puissant pour évaluer des maladies dentaires ou des masses intra-sinuales, à l'origine de sinusites. Les signes majeurs de sinusite visibles au scanner sont les suivants : un épaississement de la muqueuse des sinus (>5mm d'épaisseur) et une accumulation de liquide dans le sinus. Dans une étude réalisée en 2003, un rétrécissement et/ou une obstruction complète de l'ouverture frontomaxillaire ont été mis en évidence chez certains chevaux présentant une sinusite maxillaire. (2) (4) (25)

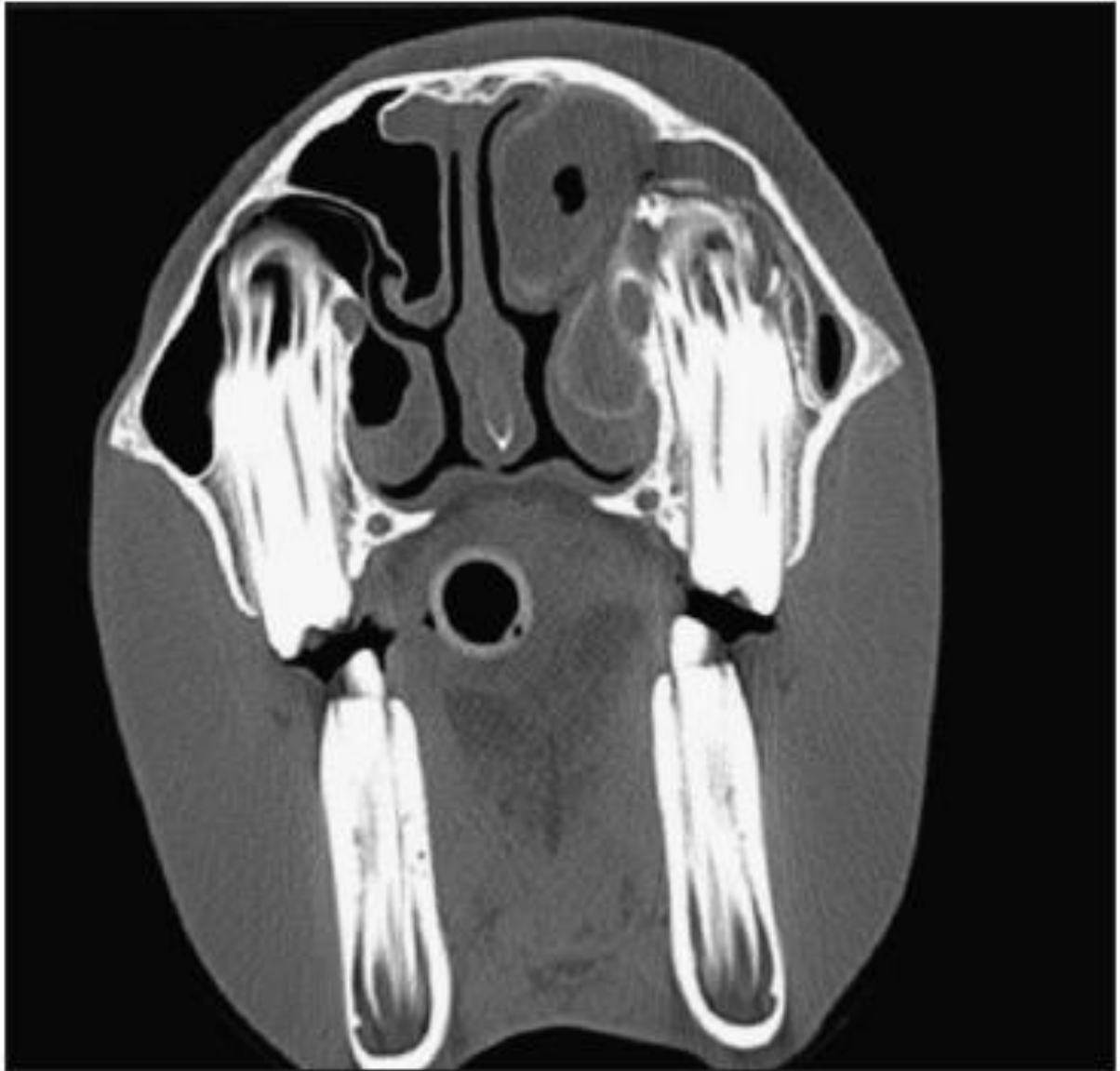De plus, un déplacement du canal infraorbitaire est fréquemment observé lors d'une sinusite maxillaire, et il est souvent associé à un épaississement et une sclérose de sa paroi osseuse. (2)

Dans le cas de sinusite chronique, des polypes inflammatoires peuvent être observés dans les sinus. De plus, l'inflammation entraîne également un remodelage de l'os maxillaire, matérialisé par un épaississement de l'os, une sclérose endostée et une irrégularité des surfaces osseuses. Plus rarement, l'inflammation entraîne une destruction de l'os. (2)

Lors de sinusite dentaire, un signe plus précoce d'infection apicale des molaires supérieures (dans les sinus maxillaires) est l'apparition d'une petite masse de tissu mou autour de la racine de la dent, appelée granulome apical. A plus long terme, une inclusion de gaz périapicale et parfois une fracture de la racine de la dent concernée peuvent indiquer une infection apicale. (2)

Lors de maladie dentaire avancée, on observe également un élargissement de l'espace périodontal, preuve de la destruction du ligament parodontal. Les maladies dentaires sont souvent accompagnées de zones claires ou opacifiées dans l'os alvéolaire adjacent. Un remodelage de l'os maxillaire peut être mis en évidence lors de maladie périapicale sévère. (2)

Un gonflement de la face et des sinus est plus souvent observé lors d'atteinte des trois prémolaires supérieures. (2)



**Figure 25 :** Image de tomodensitométrie montrant une infection apicale de la 2ème molaire supérieure (110/210). D'après (3)

**On peut voir un granulome apical en formation, et une inclusion de gaz périapicale, dans une alvéole distendue et interrompue qui présente un dépôt focal de matériel calcifié (cementome). A noter l'opacité des sinus conchaux dorsaux et ventraux adjacents, qui est le résultat d'une sinusite secondaire dentaire.**

Par ailleurs, l'interprétation radiographique des maladies dentaires du cheval est souvent difficile, à cause de la superposition de structures de la tête mais aussi de la présence d'aires de radioopacités très différentes. (2)

La tomодensitométrie est à l'inverse, plus efficace que les radiographies pour diagnostiquer une maladie dentaire et une sinusite secondaire. En effet, dans de nombreux cas de sinusite dentaire, le scanner a permis d'identifier une dent infectée, là où la radiographie apparaissait négative ou douteuse.

On peut expliquer cela du fait qu'avec le scanner, il est possible d'identifier des modifications subtiles associées à une infection de la racine dentaire, telles qu'une présence de gaz dans l'infundibulum, un épaissement des membranes sinusales environnantes, une sclérose de la pulpe dentaire, une fracture de la racine dentaire, de même que de déterminer le degré d'accumulation de liquide. Le scanner peut également détecter clairement l'extension et la sévérité d'une maladie dentaire et peut être utilisé pour décider d'une approche chirurgicale. (2) (23) (26)

Dans une étude portant sur l'intérêt de l'examen tomодensitométrique de la tête de cheval dans le diagnostic des affections des cavités nasales et des sinus paranasaux, il a été montré que la tomодensitométrie a une meilleure sensibilité que la radiographie conventionnelle (100% vs 72,5%) mais également une meilleure spécificité (96,7% vs 89,5%) pour diagnostiquer des maladies dentaires (fractures, gaz dans l'infundibulum, ...). Sur l'ensemble des chevaux présentant une maladie dentaire (32 au total), tous ont été diagnostiqués à l'aide du scanner alors que 7/32 étaient passés inaperçus à la radiographie conventionnelle. (26)

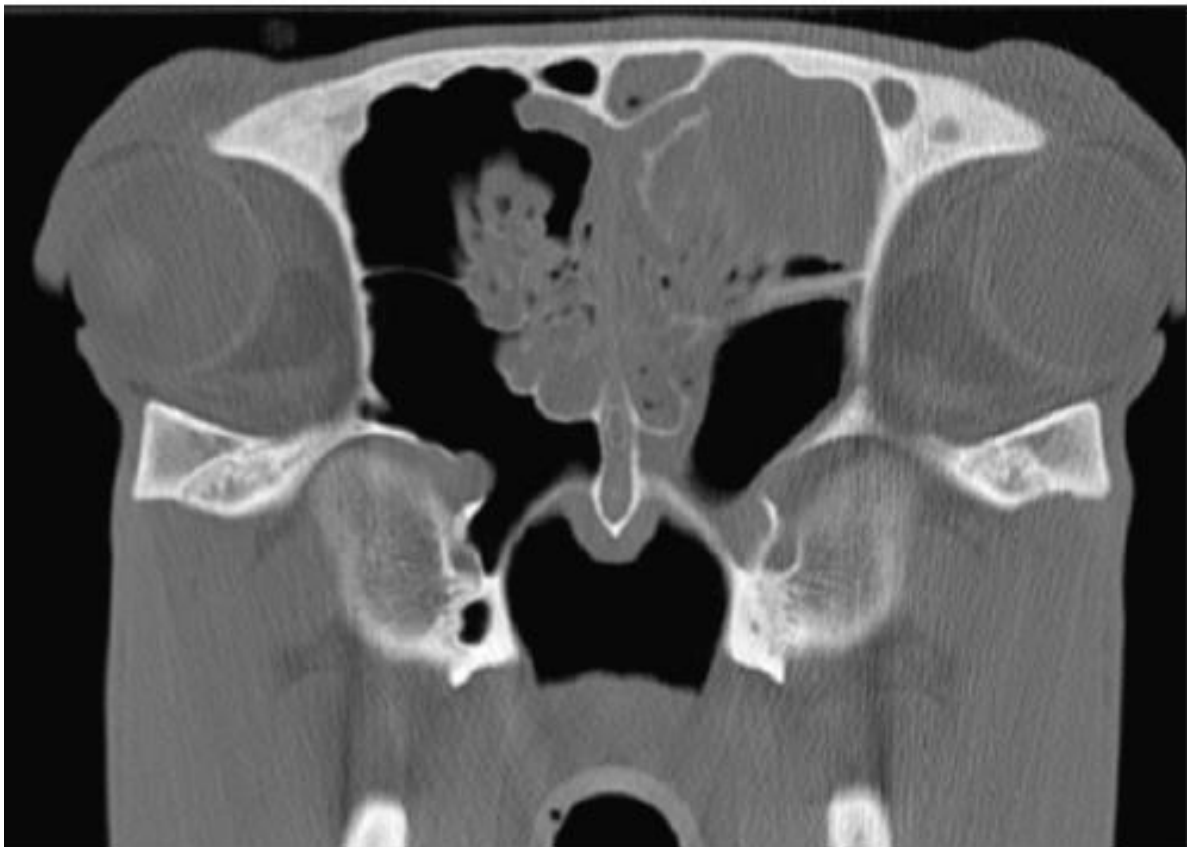## **ii. Hématome progressif de l'ethmoïde**

La tomодensitométrie est utile pour déterminer la localisation exacte et l'extension d'un hématome progressif de l'ethmoïde car elle fournit une vue transversale du crâne, qui élimine la superposition des sinus paranasaux et des cavités nasales qu'on observe sur des radiographies de profil. (6) En effet, sur des radiographies du crâne, des lésions légères peuvent passer inaperçus car la région ethmoïdale est difficile à voir du fait de la superposition des globes oculaires, des orbites, ainsi que du labyrinthe ethmoïdal. (2)

Au scanner, l'hématome progressif de l'ethmoïde se présente comme une masse multiloculaire de tissu mou (environ 30 HU) hétérogène et bien délimitée, s'organisant à partir des volutes de l'ethmoïde. (2) (26) Dans la plupart des cas, les volutes de l'ethmoïde sont élargies, fortement déplacées ou détruites. La masse peut s'étendre de l'aspect rostral des

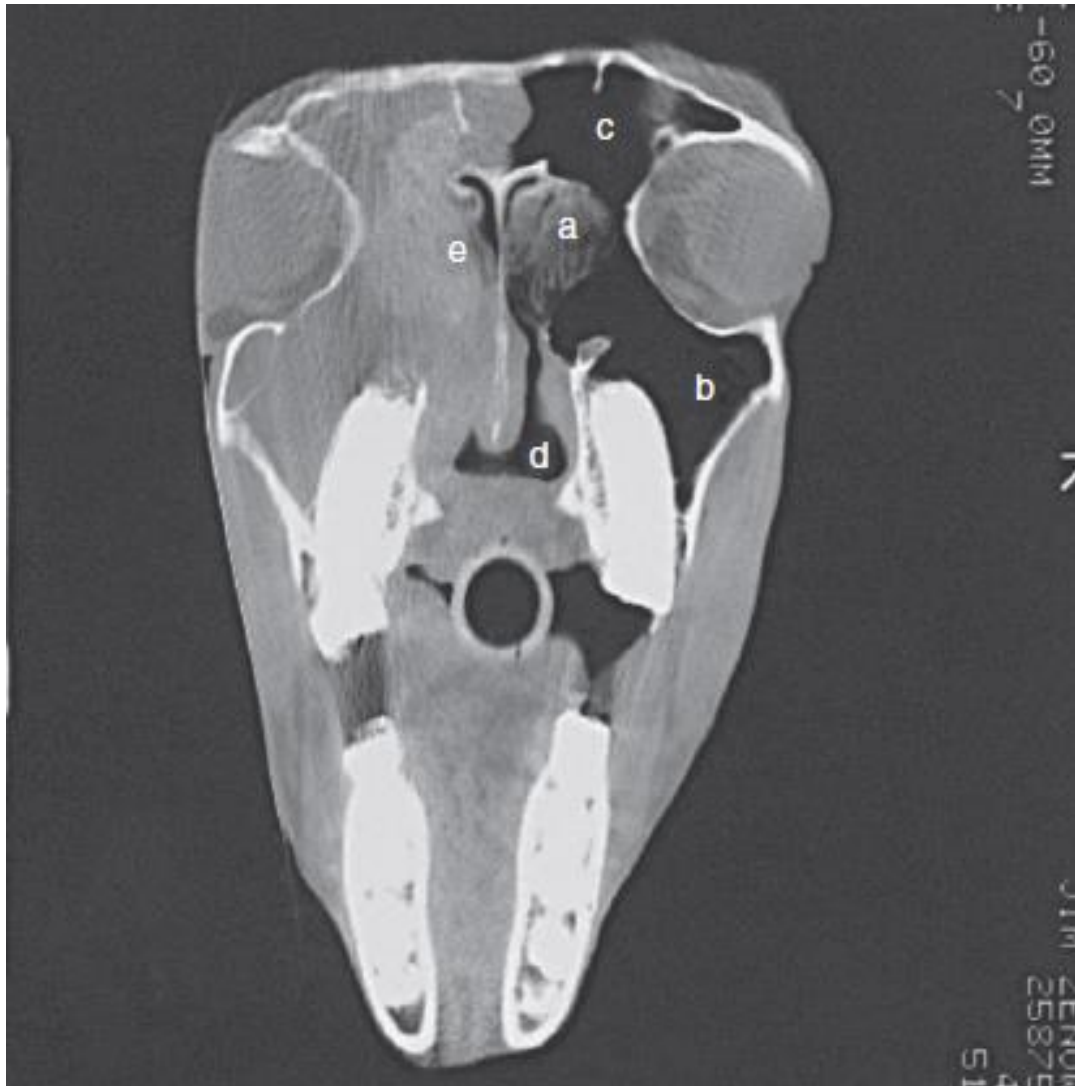volutes jusque dans le méat nasal ipsilatéral ou caudalement dans le nasopharynx. Ces lésions peuvent également se développer de l'aspect latéral, dorsal et ventral des volutes jusque dans le sinus maxillaire caudal, le sinus frontal ou encore le sinus sphéno-palatine respectivement. (2)

La destruction du septum nasal a aussi été décrite. Un épaissement des structures osseuses au contact de la masse et une accumulation de fluide dans les sinus sont d'autres signes fréquents. Par ailleurs, lors de suspicion d'hématome progressif de l'ethmoïde, une injection de produit de contraste intraveineux peut être réalisée et provoque un léger renforcement de l'hématome. (2)



**Figure 26 :** Image de tomodensitométrie montrant une masse de tissu mou dans le sinus frontal qui a progressé depuis l'aspect dorsolatéral des volutes de l'ethmoïde adjacentes. D'après (3)

Une destruction partielle de l'ethmoïde affecté est présente. **Diagnostic : hématome progressif de l'ethmoïde.**

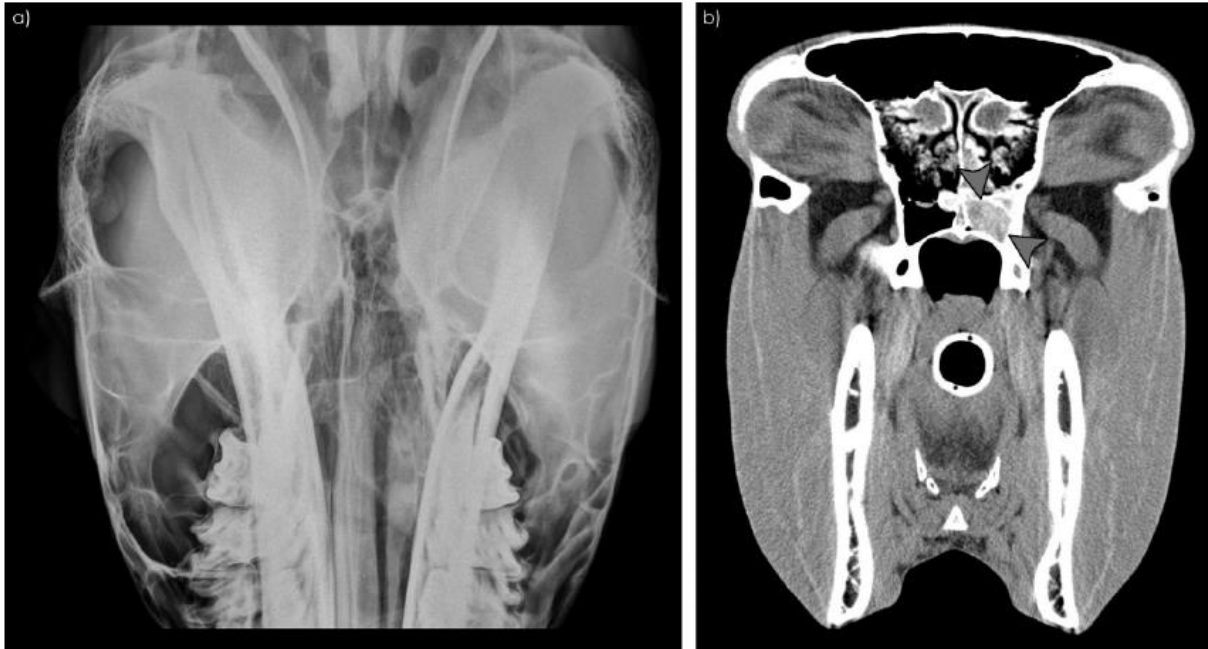

**Figure 27 :** Image de tomodensitométrie d'une tête de cheval dans un plan transversal au niveau des orbites.  
D'après (4)

Elle montre le labyrinthe éthmoïdal (a), le compartiment caudal du sinus maxillaire (b), le sinus frontal (c), le méat nasal ventral (d) du côté droit sain, ainsi qu'une masse de tissu mou (e) dans les sinus frontal et maxillaires du côté gauche affecté. L'asymétrie du scanner est due au décubitus latéral du cheval au cours de l'examen.

Dans une étude portant sur l'intérêt de l'examen tomodensitométrique de la tête de cheval dans le diagnostic des affections des cavités nasales et des sinus paranasaux, deux chevaux présentant un hématome progressif de l'ethmoïde ont été soumis à des radiographies

et un scanner. La radiographie n'a permis dans aucun des cas de visualiser l'hématome. Au contraire, le scanner a permis la détection de l'hématome dans les deux cas. (26)



**Figure 28 :** Radiographie dorsoventrale de l'aspect caudal des cavités nasales et des sinus paranasaux (a) et image scanner au niveau des volutes de l'ethmoïde chez un cheval présentant de l'épistaxis (la droite est à gauche). D'après (26)

**L'image scanner montre un petit hématome de l'ethmoïde ainsi qu'une légère accumulation de liquide dans le sinus sphénoïdal gauche (flèches). Aucune modification radiographique n'est observable.**

### iii. Kyste des sinus paranasaux

Au scanner, ces kystes se traduisent par une masse uniforme d'environ 10-20HU. (2) (26) La plupart des kystes des sinus paranasaux se développent dans le sinus maxillaire caudal et plus rarement dans le sinus maxillaire rostral ou le sinus frontal. Une minéralisation de la paroi du kyste peut apparaître sous forme de spicules denses entourant le kyste.

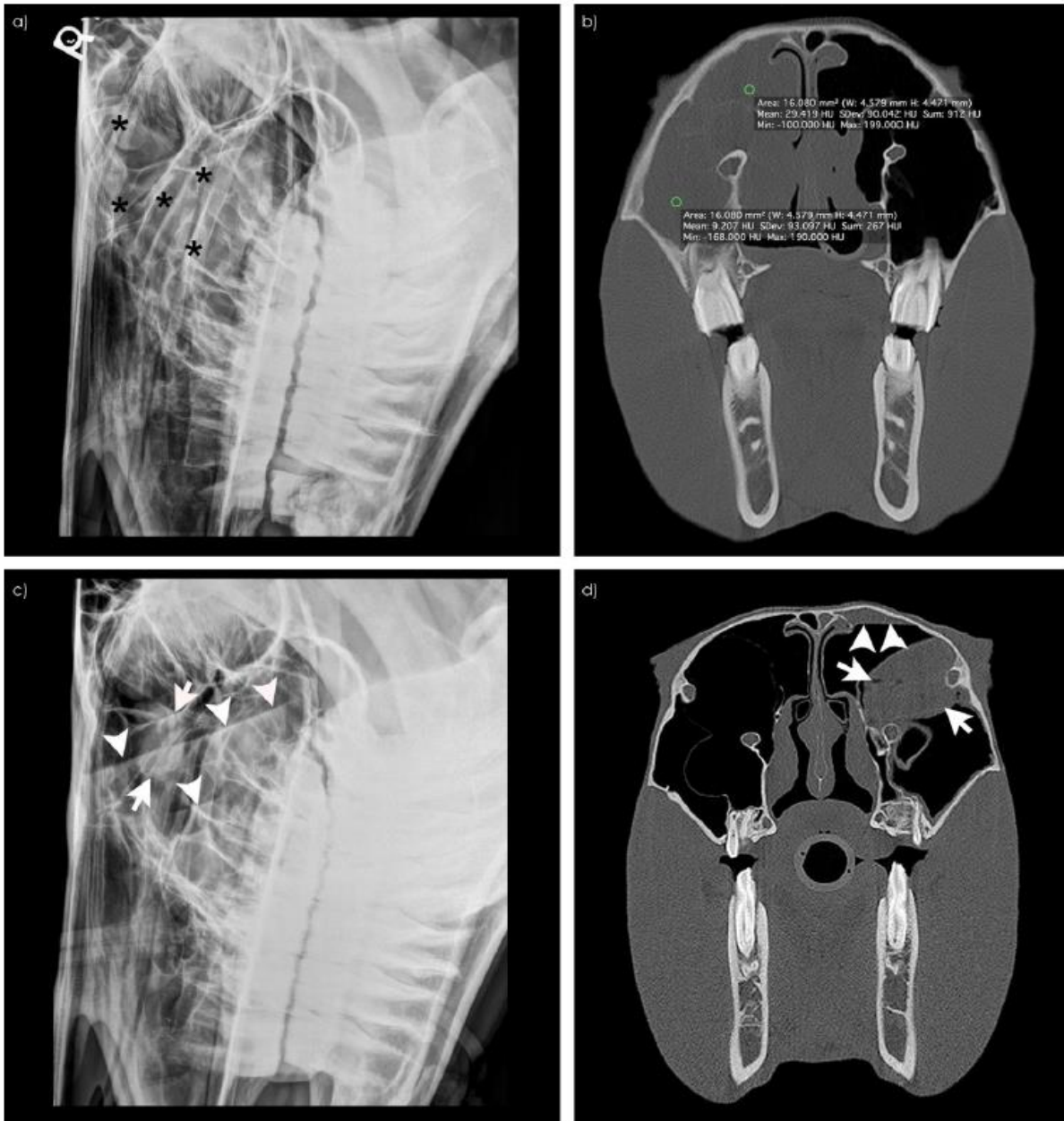
Une déviation de la paroi médiale du sinus et une déformation des structures adjacentes est fréquente. Des déformations et malocclusions dentaires ont aussi été décrites. Une

accumulation de fluide dans les sinus et en dehors du kyste est fréquente à cause de l'obstruction du système de drainage normal du sinus. (2) En général, ce fluide est homogène et présente des valeurs d'atténuation de 10HU. (26)

Dans des cas chroniques, l'os environnant peut être épaissi et présenter une surface rugueuse. En revanche, on observe rarement une destruction osseuse.

Après injection de produit de contraste intraveineux, on observe seulement un renforcement périphérique de la masse (correspondant aux deux couches de la muqueuse respiratoire et au stroma sous-jacent de la paroi du kyste). En revanche, la lumière du kyste reste inchangée. (2)

Dans une étude portant sur l'intérêt de l'examen tomодensitométrique de la tête de cheval dans le diagnostic des affections des cavités nasales et des sinus paranasaux, six chevaux présentant des kystes sinusaux ont été soumis à des radiographies et un scanner. Parmi eux, seulement deux ont bénéficié d'un diagnostic grâce à la radiographie tandis que l'ensemble des kystes ont été visualisés à l'examen tomодensitométrique. Cela est notamment dû au fait que les kystes peuvent être entourés de liquide, ce qui est perçu au scanner par des différences d'HU mais n'est pas perçu en radiographie conventionnelle. La tomодensitométrie s'avère donc être un examen de choix pour le diagnostic des kystes sinusaux. (26)



**Figure 29 :** Radiographies latérales (a et c) (rostral à gauche) et images scanner (b et d) (la droite est à gauche) des sinus paranasaux d'un Quarter Horse (a et b) et d'un Warmblood (c et d). D'après (26)

Le premier cheval présente un kyste dans les sinus maxillaire caudal et conchofrontal droits entouré par une grande quantité de fluide. Les radiographies montrent une opacité diffuse et augmentée de tissu mou (astérisques), alors que le scanner permet de faire la différence entre le kyste et le fluide grâce aux valeurs HU. Le second cheval présente un petit kyste (flèches), dans le sinus conchal ventral gauche, entouré par une petite quantité de fluide dans les sinus maxillaire caudal et conchofrontal.

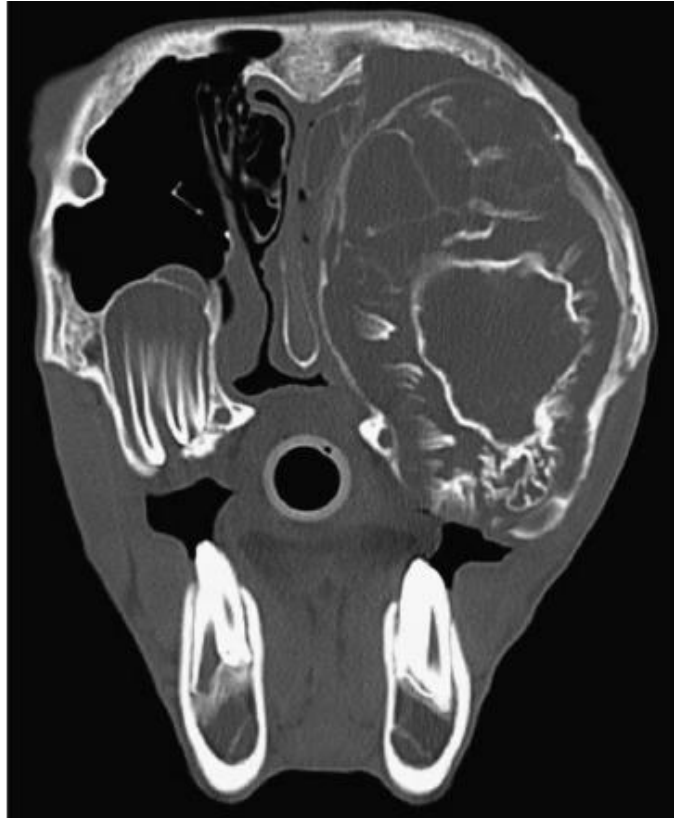
#### **iv. Néoplasie**

L'apparence des néoplasies au scanner varie grandement selon la nature, l'extension et la localisation de la tumeur. Les adénocarcinomes et les carcinomes à cellules squameuses se présentent souvent comme des tumeurs hautement agressives provoquant une destruction extensive des structures voisines. Leur apparence est très inconstante et correspond à des valeurs HU très variables. Des zones remplies de liquide ou minéralisées peuvent aussi être mises en évidence. Selon le tissu d'origine, la masse peut également pénétrer et détruire le septum nasal et ainsi envahir la cavité nasale controlatérale. La destruction du palais dur et l'envahissement de la cavité orale peuvent survenir mais de nombreux carcinomes s'étendent de la cavité orale vers les sinus. Lors d'injection intraveineuse de produit de contraste on observe un renforcement excessif et très irrégulier de la tumeur. (2)

La tomодensitométrie est utile dans ces cas, car elle permet de déterminer la localisation exacte, l'étendue et la nature du processus. (2) (17)

#### **v. Kystes dentigères**

Au scanner, les kystes dentigères ont une apparence très variable. Ils se présentent comme des structures de différentes tailles, remplies de liquide, pouvant contenir des éléments dentaires calcifiés avec des constantes HU très élevées (3000-4000 HU). Le degré de déformation des structures adjacentes comme l'os temporal, les volutes de l'ethmoïde, le septum nasal ou encore l'os maxillaire dépend de la taille et de la localisation du kyste. Une obstruction des sinus et une sinusite secondaire peuvent apparaître. Après injection intraveineuse de produit de contraste, on voit bien la périphérie du kyste, mais le kyste lui-même n'est pas plus visible. (2)



**Figure 30 :** Image de scanner d'une coupe transversale d'un crâne de cheval au niveau des premières molaires supérieures. D'après (3)

Une masse irrégulière remplit la totalité du sinus maxillaire et comprime son bord médial contre le septum nasal. Les masses intrasinusales contiennent de multiples structures assimilables à des dents. Il y a aussi une accumulation de liquide dans la partie dorsale du sinus maxillaire, probablement suite à un défaut de drainage des sinus causé par la masse au-dessus. Il s'agit d'un kyste dentigère.

#### vi. Fractures du crâne

Le diagnostic des fractures du crâne peut être très difficile en utilisant la radiographie conventionnelle. (26) En effet, cela est principalement dû à des superpositions de multiples structures osseuses sur le site d'intérêt. Des fractures de n'importe quelle partie de la tête peuvent être visualisées par tomodensitométrie. Elle reste le meilleur outil pour une évaluation complète des structures impliquées. Dans des cas où la fracture est très légèrement déplacée ou incomplète, il est conseillé de faire des tranches d'épaisseur n'excédant pas 3mm et de permettre le chevauchement des tranches sur au moins 1mm. Cela permet une meilleure résolution spatiale lors de reconstruction planaire et en trois dimensions. (2) (6)

## **2. Comparaison de la tomodensitométrie avec d'autres techniques d'imagerie**

### *a. Comparaison avec la radiographie conventionnelle*

Les radiographies sont des représentations en deux dimensions d'objets en trois dimensions. Du fait de la complexité anatomique de la tête du cheval, de nombreux tissus mous et structures osseuses sont superposés les uns aux autres. Cela rend donc l'interprétation radiographique difficile et souvent inadaptée. Par conséquent, les radiographies apportent peu ou pas d'information sur l'anatomie interne d'une structure de la tête et seulement une information partielle pour des zones telles que les racines dentaires, les sinus paranasaux et les cavités nasales. Il faudrait réaliser de nombreuses projections radiographiques et les comparer une à une afin d'obtenir une image correcte d'une région précise de la tête du cheval. Et dans ce dernier cas, même avec des radiographies de qualité optimale, il serait très difficile d'identifier des modifications significatives dans la tête. (27) (28) (29)

A l'inverse, l'avantage principal du scanner de la tête de cheval est la capacité à produire des images détaillées des cavités nasales et des sinus paranasaux en s'affranchissant des superpositions dues aux structures anatomiques voisines. En effet, contrairement à la radiographie topographique, la tomodensitométrie excelle dans la représentation des structures anatomiques complexes de la tête car il n'y a pas de superposition de structures osseuses avec les tissus mous du calvarium et de la cavité nasale. (23) (27) (28)

De plus, la tomodensitométrie est souvent reconnue comme la technique d'imagerie la plus performante pour évaluer les maladies dentaires et les sinusites associées. En effet, la radiographie se révèle peu performante pour évaluer une érosion des racines dentaires, et encore moins lorsque celle-ci est entourée de liquide présent dans les sinus. La tomodensitométrie s'affranchit de ce liquide, permettant ainsi une bien meilleure évaluation. (28)

Bien que la tomodensitométrie ne soit disponible que dans un nombre limité d'institutions vétérinaires, son utilisation est en augmentation dans l'espèce équine, et notamment pour l'imagerie des structures de la tête. (28)

De plus, la tomодensitométrie permet d'obtenir un degré plus élevé de résolution de contraste des tissus mous que des radiographies simples et permet aussi la reconstruction d'images de la zone d'intérêt dans différents plans en fusionnant des images initialement acquises transversalement au grand axe de la tête. Même si ces images reconstruites sont de moins bonne résolution que les images originales, elles peuvent tout de même aider à localiser avec précision un processus pathologique ainsi qu'à déterminer son extension. Quand le traumatisme est étendu, des reconstructions en trois dimensions et quatre dimensions peuvent être utiles afin de fournir des informations complémentaires, par exemple pour aider un chirurgien à appréhender le type de correction à apporter. Toutes ces reconstructions ne sont pas réalisables en radiographie, car il s'agit d'images en deux dimensions. (23) (27) (28) (29)

Le scanner permet donc de localiser précisément des déformations osseuses et des masses dans la cavité nasale ainsi que dans les sinus paranasaux et décrit précisément l'extension du traumatisme aux tissus voisins. Il constitue donc une technique d'imagerie très performante pour le diagnostic des affections des cavités nasales et des sinus paranasaux. (23) (28) (29)

Parmi les nombreuses capacités de post-traitement d'images acquises par tomодensitométrie, la reconstruction d'images et la génération d'unités Hounsfield sont particulièrement utiles. En effet, les mesures de HU permettent une caractérisation supplémentaire des types de tissus scannés. (23)

Par ailleurs, certains processus pathologiques sont détectés en radiographie en identifiant des contours interrompus ou altérés, des changements de taille ou de forme, ou encore une radioopacité anormale. Des modifications de contour, de taille ou de forme sont plus facilement observés lorsque la structure est traversée par un faisceau de rayons X tangent ou parallèle à ses marges, sans interférence avec d'autres structures voisines. Ces altérations ne sont pas toujours facilement observées lorsque l'anatomie de la zone concernée est complexe. De plus, des modifications de radioopacité peuvent être difficiles à détecter radiographiquement tant que la perte minérale n'est pas profonde ou avancée. Une perte minérale de 30% à 50% est nécessaire pour qu'une ostéolyse ou une résorption osseuse soit visible à la radiographie. A l'inverse, le scanner permet de s'affranchir de toutes ces considérations. (27)

Les inconvénients du scanner par rapport à la radiographie conventionnelle sont le coût de l'équipement, les installations, l'anesthésie générale et des temps d'examen très longs

comparés à ceux nécessaires pour réaliser des radiographies de la tête. Il est donc important de prendre en compte la balance bénéfiques/risques avant de réaliser un tel examen. (23) (27) (28)

De plus, sur le marché vétérinaire, il y a un manque de disponibilités de tables mobiles durant la procédure de scanner et pouvant supporter le poids d'un cheval. (23)

### ***b. Comparaison avec l'Imagerie à Résonance Magnétique (IRM)***

L'IRM fournit des images diagnostiques basées sur les propriétés magnétiques différentes des tissus. L'imagerie actuelle utilise le dipôle magnétique du proton hydrogène, abondant dans les tissus. Elle fournit des informations anatomiques et physiologiques. Les études faites sur la tête de cheval sont en général réalisées par acquisition de différentes séquences d'images, dans au moins trois plans orthogonaux. Les plans standards sont orientés dans les plans anatomiques sagittal, transverse et dorsal, par rapport à l'axe central de la tête, mais des images supplémentaires peuvent être acquises dans n'importe quelle orientation. Le grand avantage de l'IRM par rapport au scanner est sa capacité à acquérir des images dans n'importe quel plan sans avoir besoin de repositionner le cheval. De plus, l'IRM s'affranchit du durcissement du faisceau, artéfact créé lors de tomographie et qui altère la qualité de l'image. (28)

Le coût d'une IRM de tête de cheval n'est pas négligeable, tout comme celui du scanner, mais il est justifié par un équipement onéreux ainsi que la nécessité d'une anesthésie générale pour la réalisation de l'examen. Tout comme le scanner, il s'agit d'un examen risqué pour le cheval, et il est donc nécessaire d'évaluer tout d'abord la balance bénéfiques/risques. (27) (28)

Le scanner et l'IRM fournissent tous deux des images transversales qui représentent l'anatomie à travers une série de tranches bidimensionnelles. Cela permet d'observer des structures internes de la tête sans être gêné par les tissus voisins. Cependant, les deux techniques d'imagerie ont leurs avantages et inconvénients qui doivent être compris et pris en considération lors de leur utilisation. (27)

Le scanner et l'IRM doivent être considérées comme des techniques complémentaires et non pas redondantes. Cependant, l'aspect financier fait que, dans de très nombreux cas, il vaut mieux limiter le choix à une seule technique, la plus adaptée au patient.

Tout comme la tomographie, l'IRM n'est disponible que dans un nombre limité d'institutions vétérinaires. Cependant, son utilisation est en augmentation dans l'espèce équine, et notamment pour l'imagerie des structures de la tête. (27) (28) (29)

En général, le scanner donne les meilleures images en matière d'anatomie osseuse et c'est un bon choix pour l'étude des fractures complexes ou des lésions ostéoprolifératives des régions osseuses difficiles à observer ou des dents. De plus, une étude réalisée en 2016 a mis en évidence le fait que le scanner fournit une meilleure distinction des contours de l'os cortical que l'IRM pour l'os vomer et le canal infraorbital, ce qui n'est pas le cas en revanche pour l'os nasal et l'os frontal. A l'inverse, l'IRM est généralement meilleure pour l'imagerie des tissus mous, car elle permet de les visualiser avec un meilleur contraste. La même étude que celle précédemment citée a montré que l'IRM était meilleure que le scanner pour la distinction entre l'air et la muqueuse, la muqueuse et l'os cortical ainsi qu'entre le plexus veineux de la muqueuse nasale et l'os cortical ou le cartilage. Cela est néanmoins à contraster car la tomodensitométrie fournit des informations sur les tissus mous, et de nombreuses informations utiles sur les structures osseuses peuvent dériver d'images IRM. (27) (28) (29)

En revanche, une comparaison des techniques d'IRM et de scanner a mis en évidence que les deux techniques présentent une résolution de détail anatomique similaire, lorsque les réglages sont correctement choisis. La tomodensitométrie présente un bruit d'image plus faible que l'IRM, une meilleure netteté d'image, et un temps d'acquisition beaucoup plus faible (environ 50 minutes de différence entre les deux techniques lorsqu'elles sont effectuées sur des têtes de chevaux sains). En revanche, l'IRM présente un meilleur contraste d'image que le scanner et permet de différencier les différents types de tissus mous.

De plus, contrairement, au scanner, l'IRM permet de reconstruire des images dans différents plans à partir des images d'origine, sans perte de qualité d'image.

Du fait de l'utilisation d'un champ magnétique très puissant, l'IRM peut s'avérer dangereux si du métal se trouve dans la zone d'acquisition. (27) (29)

En ce qui concerne les applications cliniques du scanner et de l'IRM pour la tête du cheval, on peut utiliser les deux techniques pour des maladies dentaires, des désordres dans les sinus paranasaux et les cavités nasales ainsi que pour des lésions sous-chondrales occultes. Le scanner peut de plus être utilisé pour évaluer des fractures complexes, des anomalies des os du crâne ainsi que des modifications de la qualité de l'os (remodelage, sclérose, résorption osseuse). L'IRM quant à elle, peut être utilisé pour l'évaluation de tumeurs des cavités nasales et des sinus paranasaux, ainsi que de kystes paranasaux. (27) (29)



## II. Examen de tomodensitométrie et applications cliniques pour le diagnostic des affections des cavités nasales et des sinus paranasaux

### A. Déroulement d'un examen tomodensitométrique


#### 1. Principe de la tomodensitométrie

L'appareil de tomodensitométrie est une chaîne radiologique fonctionnant grâce à un tube à rayons X et un ensemble de récepteurs disposés en couronne. Le principe fondamental de la tomodensitométrie repose sur l'atténuation d'un faisceau de rayons X qui traverse un segment du corps. Le tube à rayons X et les détecteurs tournent autour du sujet à examiner. Des profils d'atténuation sont alors obtenus à des angles de rotation différents. Ils sont échantillonnés et numérisés. Les données sont rétro-projetées sur une matrice de reconstruction puis transformés en image analogique composée de niveaux de gris sur l'écran. (30) (31)

Les images sont acquises par l'appareil de tomodensitométrie, grâce à une rotation de  $360^\circ$  autour du patient, d'un faisceau de rayons X finement calibré.

##### a. Principe général de l'image en tomodensitométrie

L'image obtenue par tomodensitométrie représente une fine section, ou coupe du corps, composée de petites sections cubiques (éléments de volume), connues sous le nom de voxels, qui sont représentés sur l'écran comme une matrice de pixels (éléments d'image). De cette façon, un objet en trois dimensions est converti en une image en deux dimensions. (30)

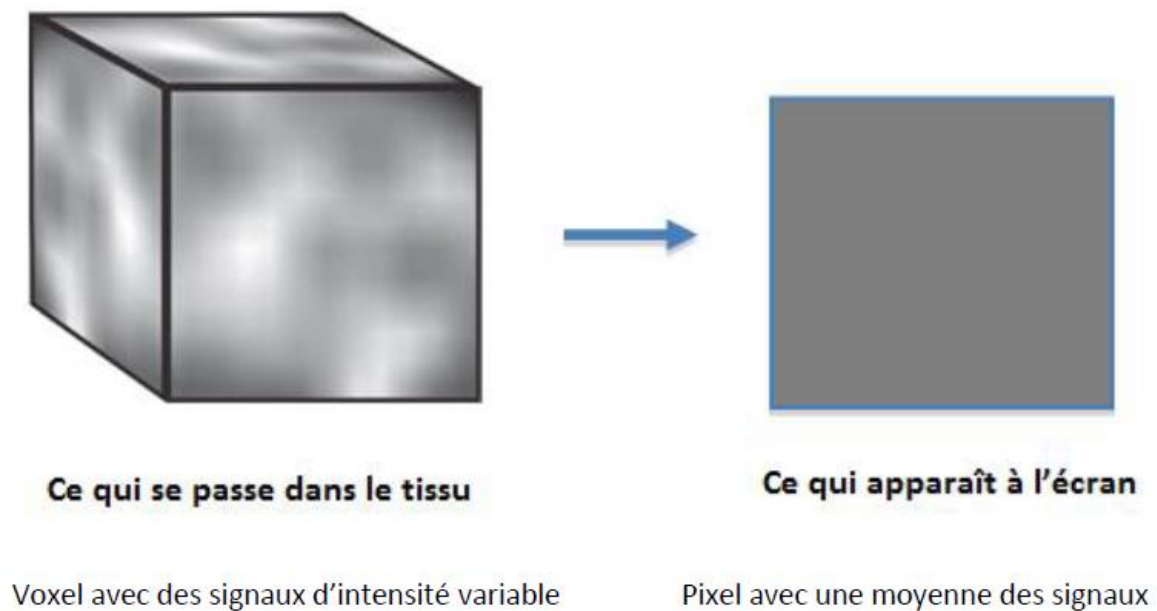


**Figure 31 :** Du voxel au pixel. D'après (28)

Chaque voxel de la matrice est associé à un courant électrique dont la localisation spatiale se situe quelque part dans le corps et qui est traité par un système informatique spécialisé. L'intensité du courant électrique issu d'un ensemble tissulaire est variable, et se traduit au niveau du système informatique, par une variation de l'intensité lumineuse des pixels de l'image, sur l'écran. (30)

Plus l'intensité du signal tissulaire sera élevée (plus l'atténuation des rayons X sera marquée), plus le pixel correspondant sera clair sur l'écran (blanc). A l'inverse, un signal tissulaire d'intensité faible sera à l'origine d'un pixel plus sombre (gris à noir). (2) (30)

Ainsi, chacun des pixels a un degré précis de noircissement représentant la moyenne du degré d'atténuation des tissus du patient dans une position donnée. (2)



**Figure 32 :** Signal tissulaire et traduction en pixel sur l'écran. D'après (28)

Le concept de conversion voxel-à-pixel est donc intimement lié aux notions de résolution de contraste et de résolution spatiale qui ont été évoqués précédemment.

Ainsi, un large voxel peut contenir un tissu composé de minuscules éléments de composition et caractéristiques biochimiques différentes. Cela implique qu'il peut contenir à la fois du tissu sain et du tissu anormal, limitant les capacités de détection. (30)

En général, le facteur limitant est l'épaisseur de coupe réalisée, qui est typiquement la dimension la plus large du pixel. Pour l'imagerie du cheval, les épaisseurs couramment utilisées sont de 4mm à 10mm, et chaque pixel représente une section de 1,5 à 3mm de côté. (27) Des coupes plus fines donnent une meilleure résolution spatiale mais elles correspondent aussi à un temps d'acquisition plus long. (2)

### ***b. Formation de l'image de tomodynamétrie***

L'atténuation du faisceau de rayons X à l'origine de l'image scanner est quantifiée en déterminant la différence entre l'intensité des rayons X du faisceau initial et celle captée par les récepteurs de la machine (23) (appelé taux d'absorption) lorsque ce dernier traverse une certaine épaisseur d'un matériau spécifique. Comme en radiographie conventionnelle, cette atténuation des rayons X dépend de l'énergie des rayons X, de la profondeur des tissus traversés, de la densité physique, de la densité électronique, et du numéro atomique des tissus pris individuellement dans le champ d'examen. (2) (27)

Le taux d'absorption est caractérisé par le coefficient d'atténuation linéaire ( $\mu$ ). L'équation suivante permet de rendre compte des interactions tissus-rayons X : (31)

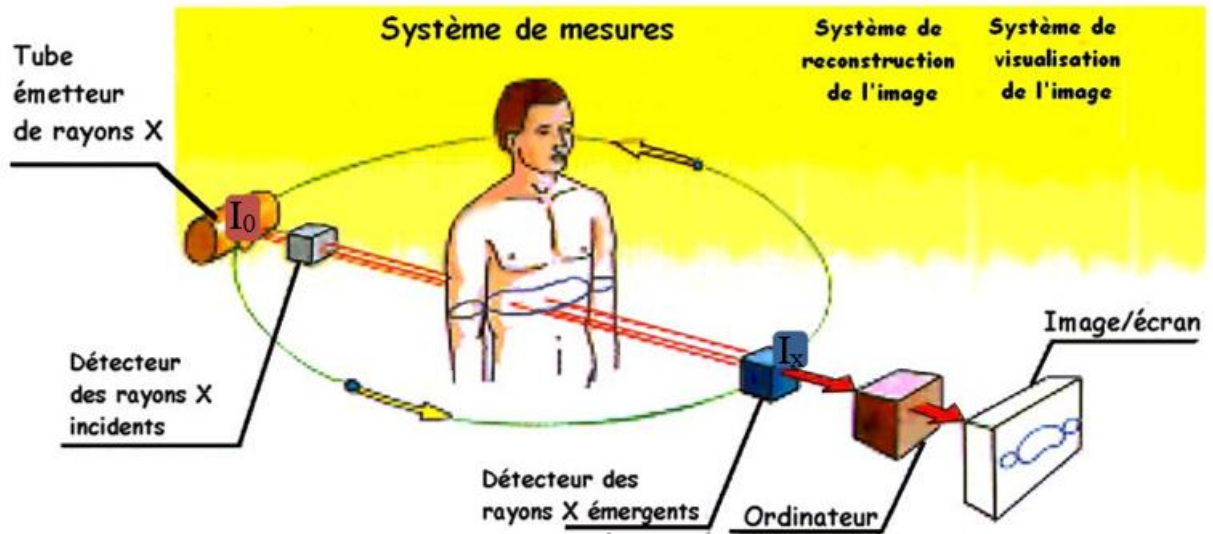
$$I_x = I_0 \cdot e^{-\mu_x x}$$

Avec  $I_x$  : intensité du faisceau de RX après traversée d'une épaisseur  $x$  de matière

$I_0$  : intensité initiale du faisceau de RX

$x$  : épaisseur du matériau traversé

$\mu_x$  : coefficient d'atténuation linéaire du matériau traversé (en  $\text{cm}^{-1}$ )



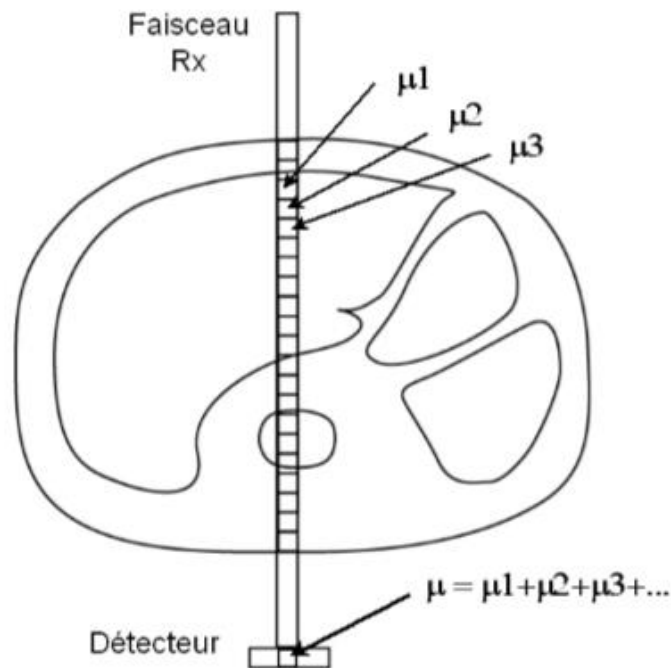
**Figure 33** : Schéma de fonctionnement du scanner chez l'homme. D'après <http://slideplayer.fr/slide/3696469/>

On peut alors exprimer le coefficient d'atténuation de la façon suivante :

$$\mu_x = \log (I_x/I_0)$$

Les valeurs  $I_x$  et  $I_0$  étant mesurées par le système, il est alors possible de calculer  $\mu_x$ .

De plus, le faisceau rencontre des structures de densité et d'épaisseur différentes sur son trajet. L'atténuation dépend donc de plusieurs inconnues  $\mu_{1x_1}, \mu_{2x_2}, \dots, \mu_{nx_n}$ . (31)



**Figure 34** : schéma de l'atténuation du faisceau de RX. D'après (29)

L'atténuation mesurée par un détecteur dépend de toutes les structures traversées et la valeur de  $\mu$  est une valeur moyenne.

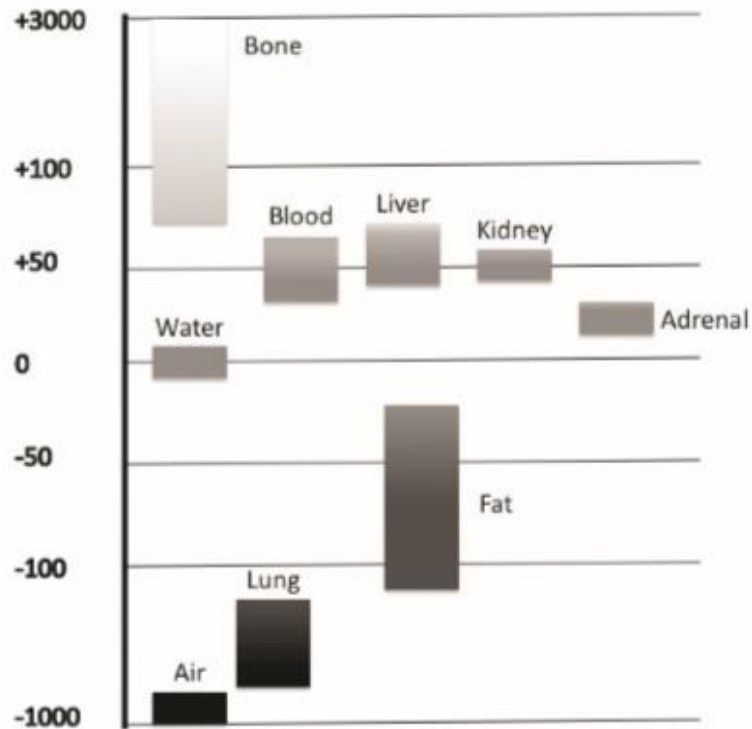
Des petites différences dans l'atténuation des tissus peuvent être détectées en utilisant la tomодensitométrie, qui est capable de différencier des tissus avec seulement 0,5% de différence de densité. Contrairement à la radiographie conventionnelle qui ne détecte pas d'atténuation à moins de 10%. (27)

Par la suite, le détecteur de l'appareil de tomодensitométrie transforme les photons du faisceau de rayons X atténué en signal électrique. Le signal est donc directement proportionnel à l'intensité du faisceau de rayons X.

Le profil d'atténuation ou projection correspond alors à l'ensemble des signaux électriques fournis par la totalité des détecteurs, pour un angle de rotation donné. Un mouvement de rotation autour du grand axe de l'objet à examiner permet d'enregistrer une série de profils d'atténuation, pour une même coupe, selon des angles de rotation différents (de l'ordre de 1000 mesures de  $\mu$  par rotation). (31)

Les projections sont ensuite échantillonnées et numérisées. Une fois tous les profils d'atténuation obtenus pour toutes les incidences ( $n$  incidences), les valeurs de  $\mu$  sont converties par l'ordinateur en Unités d'Hounsfield (HU), correspondant aux différentes nuances de gris. Ces valeurs reflètent les différentes densités tissulaires. La conversion précédente permet de reconstruire une image du plan de coupe étudié grâce aux  $n$  projections obtenues suivant  $n$  angles de rotation différents. (31)

Les valeurs obtenues sont normalisées au coefficient d'atténuation linéaire de l'eau, correspondant à la densité d'un voxel contenant de l'eau pure. L'eau représente donc la valeur zéro, alors que l'air a une valeur de -1000 HU et le calcium a une valeur de +1000 HU. L'éventail varie de -1000 à +4000 HU, et dans le corps, les différents tissus et organes ont une valeur HU caractéristique. (2) (31)



**Figure 35 :** L'échelle d'Hounsfield. D'après (30)

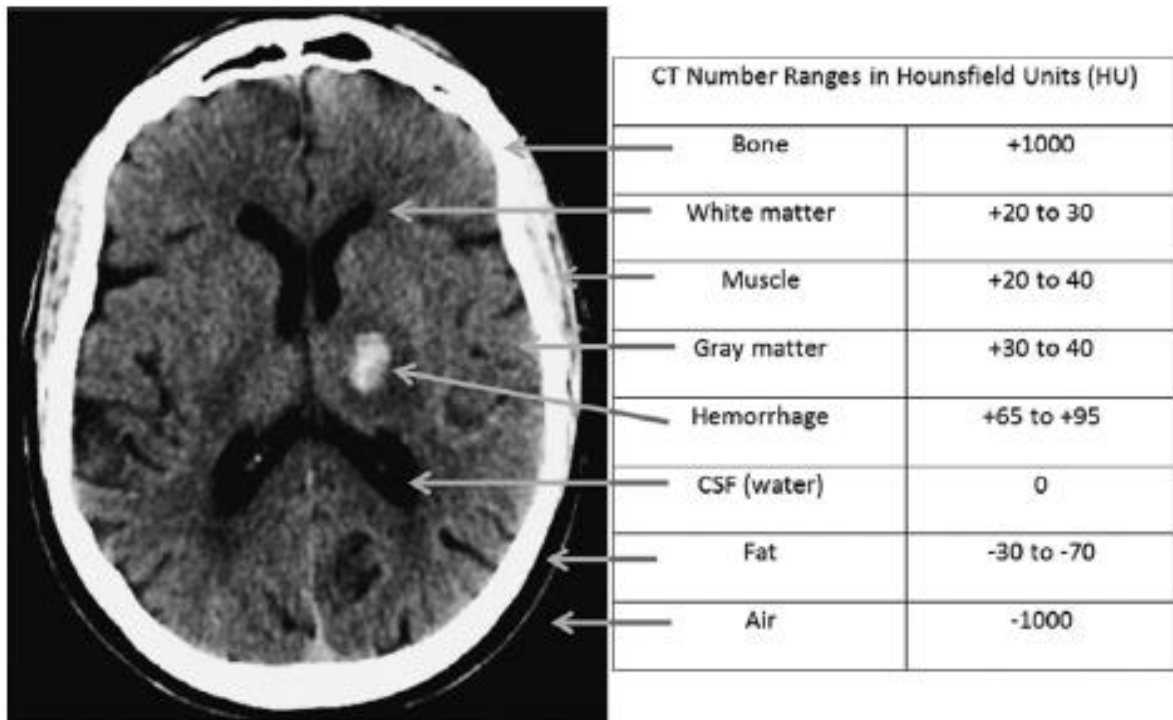
Les deux densités définies sur cette échelle sont l'eau (0 HU) et l'air (-1000 HU). Les autres tissus et matériaux sont plus variables. La moyenne de l'échelle de Hounsfield est déterminée par la sensibilité des détecteurs et la capacité de stockage du système informatique.

Les structures osseuses ou métalliques sont dans des nuances de blanc à gris clair, tandis que les fluides et les tissus mous sont dans des nuances de gris. (27)

Ainsi, pour tout tissu, on peut calculer  $\mu$  grâce à la formule suivante :

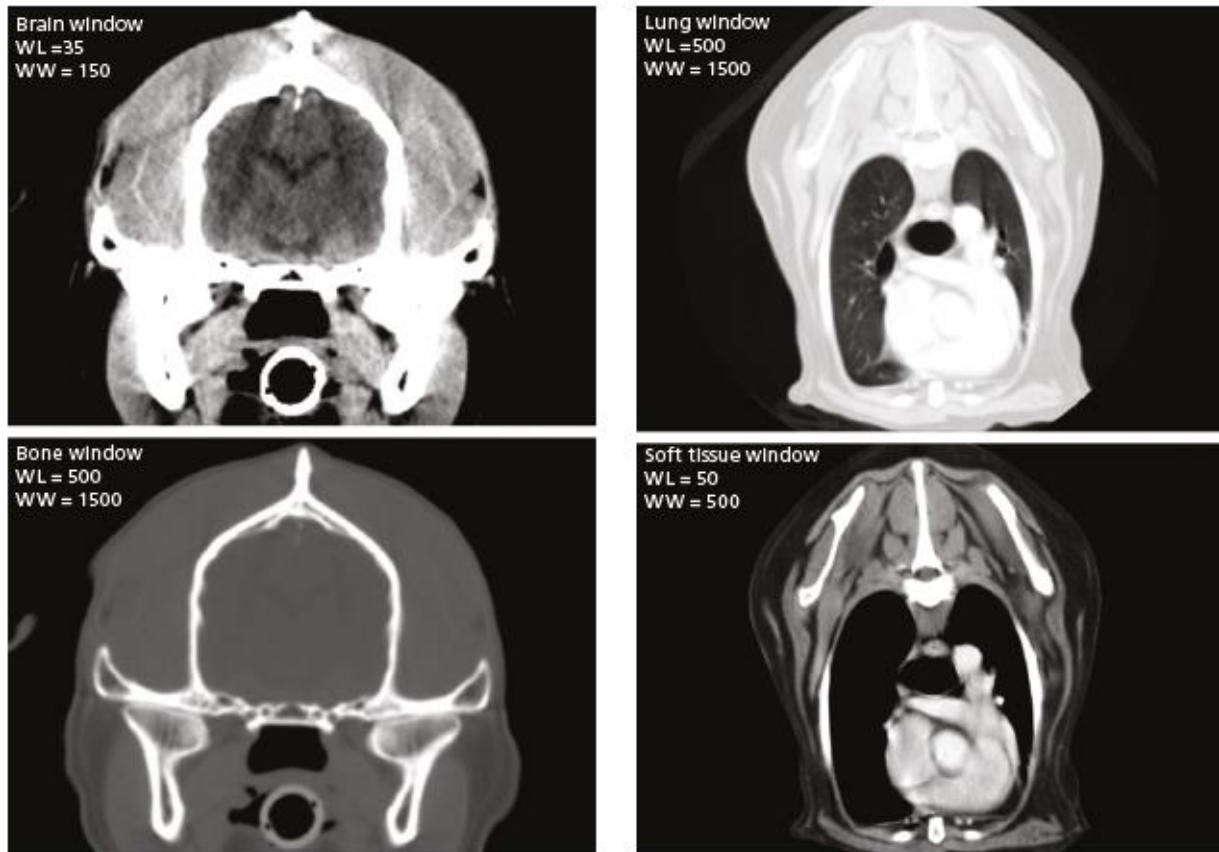
$$\text{HU d'un tissu} = [(\mu_{\text{tissu}} - \mu_{\text{eau}}) / \mu_{\text{eau}}] * 1000$$

De cette façon, on remarque que des différences de densité tissulaires, même subtiles, peuvent être détectées par le scanner, d'où la meilleure résolution de contraste par rapport à la radiographie conventionnelle. (32)



**Figure 36 :** exemples de valeurs de HU dans le cas d'une image tomодensitométrique d'un crâne. CSF : Liquide cébrospinal. D'après (31)

Cependant, l'œil humain ne distinguant que 20-30 niveaux de gris, les 4000 paliers de densité ne peuvent être vus simultanément sur l'écran. Pour cela, il est donc nécessaire d'ajuster l'image à une gamme précise de niveaux de gris, en s'adaptant au tissu examiné. C'est ce qu'on appelle une « fenêtre » technique. (32)



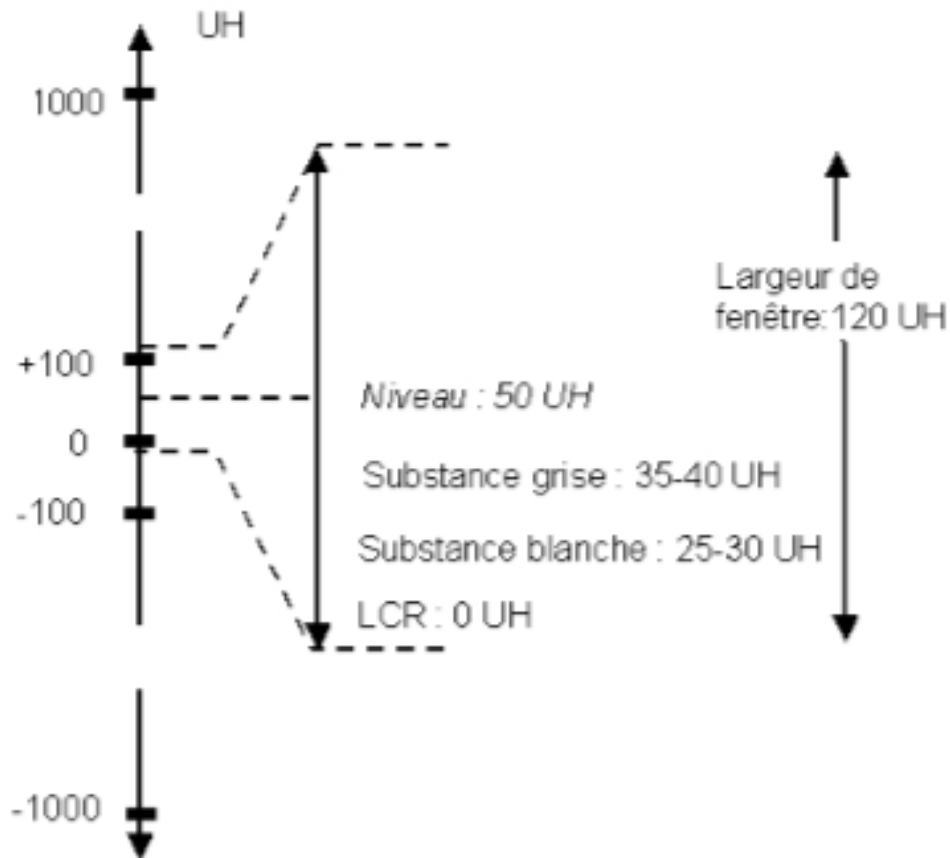
**Figure 37 :** effet du choix de la fenêtre sur l'interprétation d'images de tomodensitométrie. D'après (30)

Du fait de la trop grande quantité d'informations générées par le scanner, les imageurs sélectionnent un niveau de fenêtre (WL) centré sur la densité du tissu d'intérêt et une largeur de fenêtre (WW) suffisante pour inclure les densités du tissu d'intérêt. Par exemple, les réglages de fenêtre pour observer les poumons sont différents de ceux pour observer les tissus mous et les os. Les valeurs numériques sont données en Unités Hounsfield.

Deux paramètres modulables définissent la fenêtre technique :

- Le niveau (level) : valeur centrale des densités du tissu d'intérêt, détermine l'exposition de l'image
- La largeur de la fenêtre (width) : détermine le nombre de niveaux de densité et donc le contraste

En augmentant la fenêtre, l'image s'enrichit de niveaux de gris mais le contraste diminue entre les structures de l'image. En diminuant la fenêtre, le contraste augmente. (31)



**Figure 38 :** Exemple de niveau et de largeur de fenêtre pour l'étude du parenchyme cérébral. D'après (29)

**Le niveau est ici de +50 HU. La largeur de fenêtre est de 120 HU. Toutes les valeurs supérieures à +100 sont confondues dans le blanc et toutes les valeurs inférieures à 0 sont confondues dans le noir.**

On distingue en général deux types de fenêtres : les fenêtres de type « os » et les fenêtres de type « tissus mous » : (30)

- Les fenêtres de type « os » permettent de repérer les reliefs et la structure du tissu osseux. Elles sont en général choisies larges : toute la largeur de l'échelle de Hounsfield. Ainsi, on augmente au maximum la résolution spatiale mais on perd en résolution de contraste.
- Les fenêtres de type « tissus mous » sont utilisées lorsqu'on cherche à explorer des organes peu calcifiés. Elles sont en général assez étroites et centrées autour du coefficient d'absorption du tissu choisi.

### *c. Fonctionnement de l'appareil de tomodensitométrie*

L'appareil de tomodensitométrie fonctionne selon une chaîne radiologique qui se compose de :

- Un arceau : en forme d'anneau, permettant de scanner le patient, et composé d'un tube rotatif générateur de rayons X et d'un système de détection. Ces systèmes de détection sont de deux types : chambres d'ionisation au xénon ou détecteurs solides. (31)
- Une table motorisée sur laquelle repose le patient et qui se déplace horizontalement pour l'acquisition des données (27)
- Un système d'ajustement des paramètres d'acquisition et de reconstruction de l'image (ordinateur) relié à une console de visualisation de l'image

Il existe plusieurs types d'appareils de tomodensitométrie mais on peut les regrouper en deux catégories : (32)

- Les mono-coupes : pour ce type de scanner, seulement une rangée de détecteurs est présente. A chaque rotation du tube à rayons X, une coupe anatomique unique est réalisée.
- Les multi-coupes : pour ces scanners plus modernes, plusieurs rangées de détecteurs sont présentes, permettant l'acquisition de coupes anatomiques multiples à chaque rotation du tube à rayons X. Les premiers appareils multi-coupes comprenaient deux rangées de détecteurs. Par la suite, des appareils avec quatre, six, huit, seize..., 128 rangées et plus ont été développés. (32)

Chacun de ces appareils permet d'obtenir des images selon un mode séquentiel (axial) ou hélicoïdal.

- Le mode séquentiel permet d'acquérir des images avec une table immobile au cours de l'acquisition. La table se déplace ensuite légèrement après chaque rotation du tube à rayons X. Le processus est répété afin de créer une série d'images en tranche de la zone examinée. Dans le cas de scanners possédant 1 à 8 détecteurs, le mode séquentiel est celui qui permet d'obtenir la meilleure résolution d'image. (32) (27)
- Dans le mode hélicoïdal, la rotation du tube à rayons X et le mouvement de la table dans l'arceau sont continus et simultanés. Avec ce mode, l'acquisition des images est plus rapide, ce qui permet de balayer de larges zones en quelques secondes. Si le scanner possède 16 détecteurs ou plus, la qualité d'image obtenue est toujours supérieure à celle

acquise avec un mode séquentiel. Par ailleurs, ce mode permet de réaliser des coupes très fines (inférieures à 0,5mm), permettant de visualiser des détails. (2) (32)

Avant toute acquisition d'image, il est nécessaire de régler les paramètres d'acquisition suivants : (31)

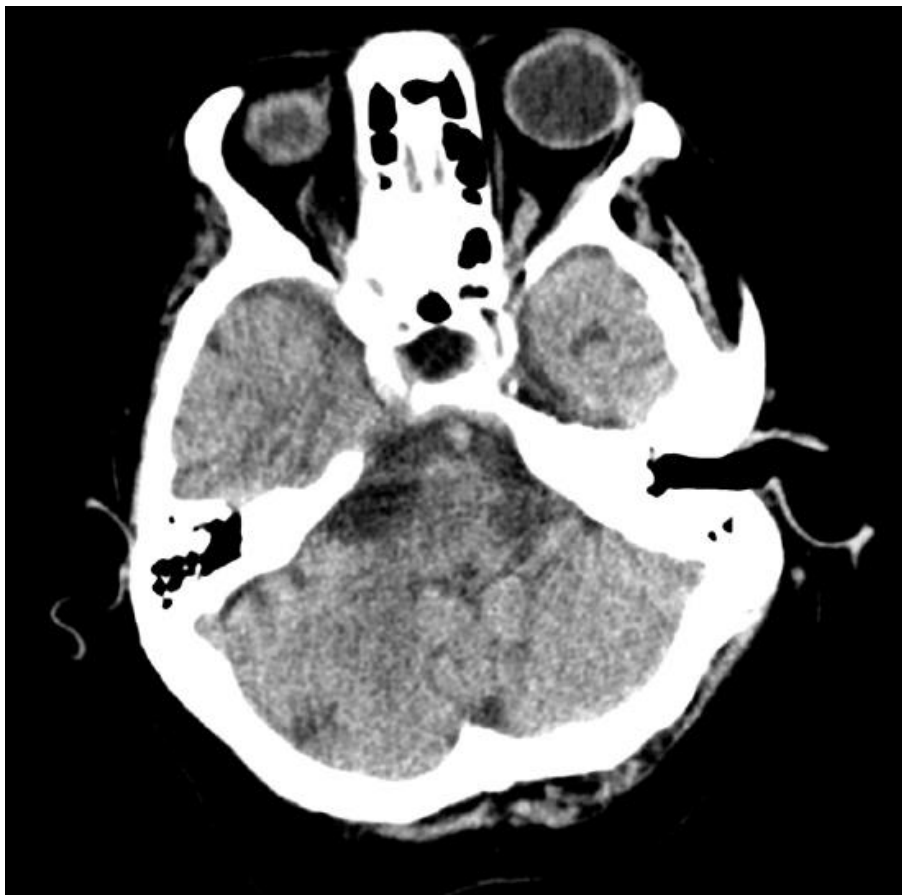- La collimation primaire : c'est la largeur de collimation du faisceau de rayons X à la sortie du tube. Elle détermine l'épaisseur de coupe. (31) Elle est déterminée par l'examineur et varie entre 1 et 10 mm. Des coupes plus fines donnent une meilleure résolution spatiale mais correspondent aussi à un temps d'acquisition plus long. Pour la tête de cheval, une coupe de 5mm d'épaisseur correspond à un réglage correct. (2)
- La tension (kV) qui permet de jouer sur le contraste (force de pénétration des rayons X)
- Le temps de rotation (s) : il conditionne le temps d'acquisition d'une séquence (résolution temporelle). Les scanners hélicoïdaux mono-coupe permettent d'atteindre des temps d'acquisition sur 360° de 0,75 à 0,8 secondes. Le temps de rotation est de 0,5 secondes pour 360° sur les appareils les plus récents multi-coupes et tous les examens peuvent bénéficier de cette vitesse de rotation. Si on augmente le temps de rotation, on bénéficie de plus de mesures (projections) par rotation, ce qui permet d'améliorer la qualité de l'image. (31)
- L'intensité du courant (mA) à l'origine du degré final de noircissement de l'image
- L'épaisseur des coupes : dépend de la collimation primaire
- Le pitch : c'est le rapport entre le pas de l'hélice (distance parcourue par la table pendant une rotation de 360° du tube) et la collimation du faisceau de rayons X. Il définit le nombre de coupes et leur espacement : si le pitch est supérieur à 1, deux coupes peuvent être séparées par une zone aveugle. S'il est égal à 1, elles sont jointives, s'il est inférieur à 1, elles sont chevauchantes. (31)
- La direction
- Le champ : diamètre de la tranche anatomique observée sur l'image.

#### *d. Les artéfacts*

Les artéfacts en tomodensitométrie résultent d'une discordance entre les valeurs de densité de l'image reconstruite et les valeurs réelles d'atténuation. Ils sont regroupés en quatre groupes : (31)

- Les artéfacts physiques :


- Durcissement du faisceau : résulte du fait que les photons de basse énergie sont plus absorbés que ceux de haute énergie et par conséquent, les rayons de faible énergie sont davantage atténués. De ce fait, l'énergie moyenne du faisceau augmente après passage dans un objet. On dit que le faisceau s'est durci. Il peut être limité en augmentant l'énergie du faisceau de rayons X pour homogénéiser le dépôt de dose dans le volume, mais cela augmente l'irradiation du patient. (33)



***Figure 39 :*** artéfact de durcissement du faisceau. D'après (33)

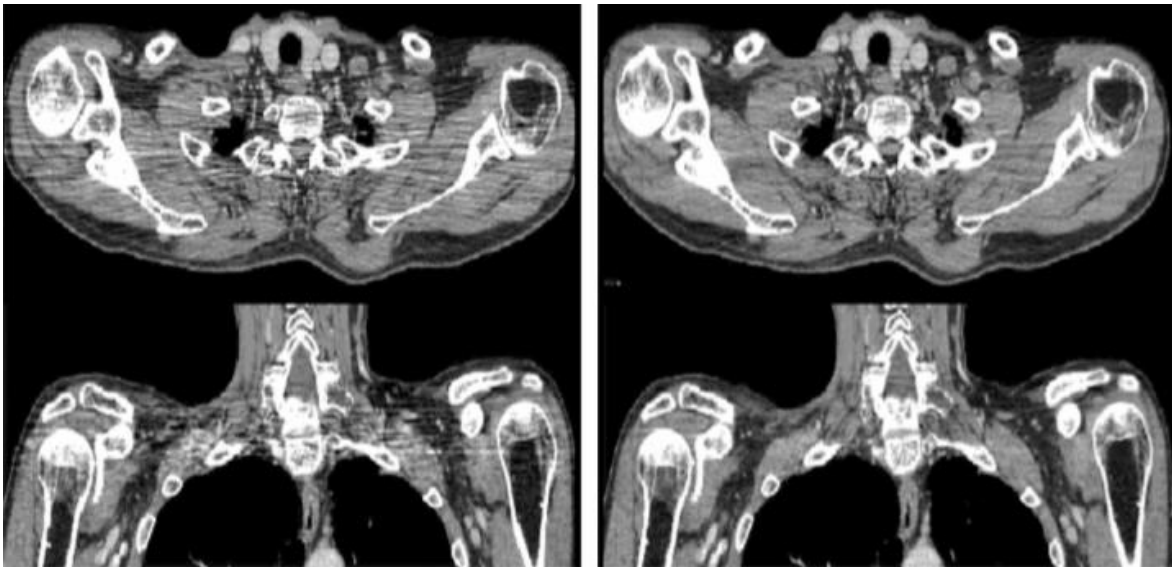
**L'artéfact provoque des stries au niveau des os temporaux pétreux avec des bandes sombres médialement au niveau du pont, au cours du scanner de la tête d'un patient humain.**

- Volume partiel : se produit lorsque le diamètre de l'objet observé est inférieur à l'épaisseur de la coupe (hauteur du voxel) et conduit à un flou partiel de l'image. Il peut être limité en diminuant l'épaisseur de coupe, ou en réduisant le chevauchement des coupes (pitch). (31) (33) (34)



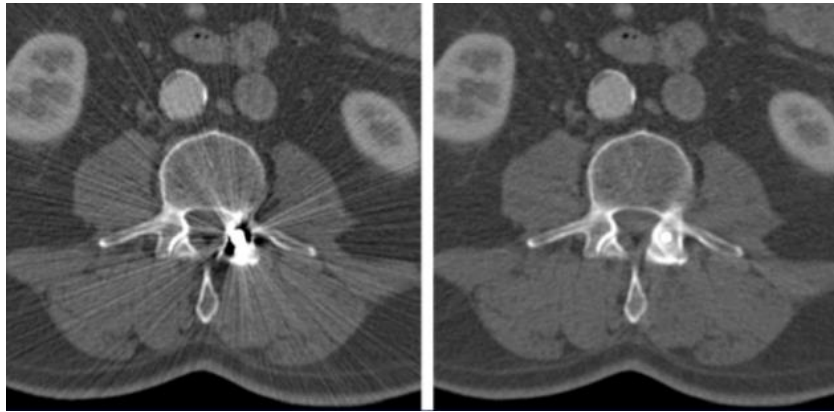
**Figure 40 :** artéfact de volume partiel sur une image test de scanner (à gauche), corrigé par la suite (à droite).  
D'après (32)

- Manque de photons : se produit du fait que l'atténuation est plus forte quand le faisceau est horizontal. (33)



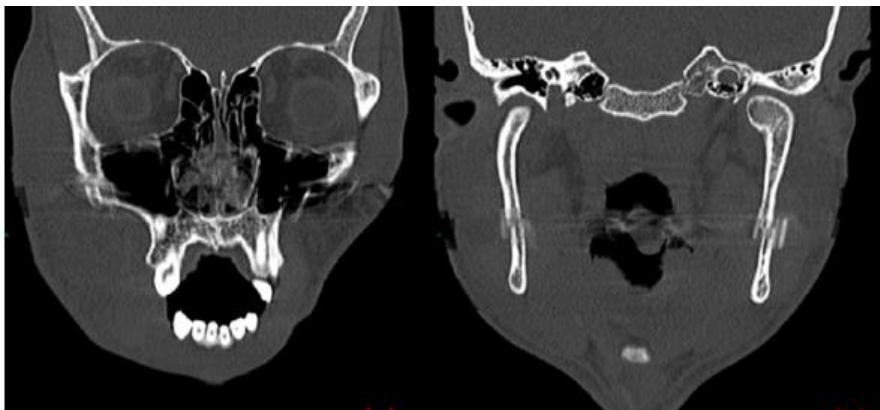**Figure 41 :** artéfact de manque de photons chez un patient humain, avant correction sur l'image scanner de gauche, et après correction sur l'image scanner de droite. D'après (32)

- Sous-échantillonnage : dû à une insuffisance de mesure, c'est-à-dire, à un nombre trop faible de projections utilisées pour reconstruire l'image. Il se traduit par des lignes fines au sein de l'image. Pour le corriger, on augmente le nombre de mesures en diminuant la vitesse de rotation ou en scanner multi-coupes, en diminuant le pitch. (31) (33)
- Les artefacts dus au patient :
  - Métal : la densité du métal est au-delà de la gamme admise. (33)



**Figure 42 :** artéfact métallique chez un patient humain, avant correction sur l'image scanner de gauche, et après correction sur l'image scanner de droite. D'après (32)

- Mouvement : dû au mouvement de l'animal au cours de l'acquisition des images. Cela entraîne des images doubles ou floues. Chez le cheval, cela est évité du fait de l'anesthésie générale du patient, mais peut arriver dans certains cas du fait des mouvements respiratoires. (33) (34)



**Figure 43 :** artéfact de mouvement au centre de l'image chez un patient humain, au cours d'un scanner de la tête. D'après (33)

- Les artefacts dus au scanner :
  - Ring artifact : se produit si un récepteur est mal calibré. Il se traduit par un anneau lumineux ou sombre autour du centre de rotation. Il faut alors étalonner de nouveau le détecteur. (34)
  
- Les artefacts dus au mode hélicoïdal et multi-coupes :
  - Hélicoïdal : se traduit par des distorsions de l'image et par des anomalies de densité linéaire. Des bandes peuvent apparaître aux interfaces de structures présentant des densités opposées. Pour les limiter, il faut d'abord réduire la collimation, et si cela ne suffit pas, le pitch. (31)
  - Cône : c'est le principal facteur limitant lors de l'acquisition de coupes simultanées avec des scanners multi-coupes. Avec ces derniers, le faisceau de rayons X présente un cône dans l'axe des z : les rayons X atteignent les rangées de détecteurs les plus externes de manière oblique. Cette obliquité dégrade la qualité de l'image en périphérie. (33)

## **2. Positionnement des équidés**

Le scanner des chevaux doit être réalisé sous anesthésie générale pour faciliter le positionnement précis du cheval et éviter tout mouvement durant l'acquisition d'images. Par conséquent, les bénéfices de l'examen doivent être supérieurs aux risques inhérents à la procédure.

Le temps d'acquisition dépend largement du réglage de l'épaisseur des coupes et du type de scanner utilisé comme vu précédemment. Le temps requis pour un scanner de la tête varie de 30 secondes à 30 minutes, selon que l'on utilise un scanner hélicoïdal ou un scanner basique. (2) (23)

De nombreux protocoles sont utilisés pour l'induction et la maintenance de l'anesthésie générale chez les chevaux. L'anesthésie fixe peut tout aussi bien être utilisée que l'anesthésie volatile. Un exemple de protocole d'anesthésie volatile utilisé chez le cheval est le suivant : les chevaux sont prémédiqués avec une injection intraveineuse de xylazine à une dose de 0,3 à 0,5 mg/kg de poids vif. L'induction est réalisée en injectant par voie intraveineuse une combinaison de 5% de guaïfénésine et de kétamine à une dose de 50mg/kg de poids vif. La maintenance anesthésique se fait à l'aide d'isoflurane à 3%. (2) (23)

Pour le scanner de la tête, le cheval est placé en décubitus dorsal. Il est positionné et maintenu dans cette position grâce à un rembourrage radiotransparent ainsi que du scotch ou des cordes. Il faut cependant prendre soin de ne pas provoquer une hyperextension de l'encolure du cheval durant l'anesthésie, car cela pourrait provoquer une paralysie laryngée.

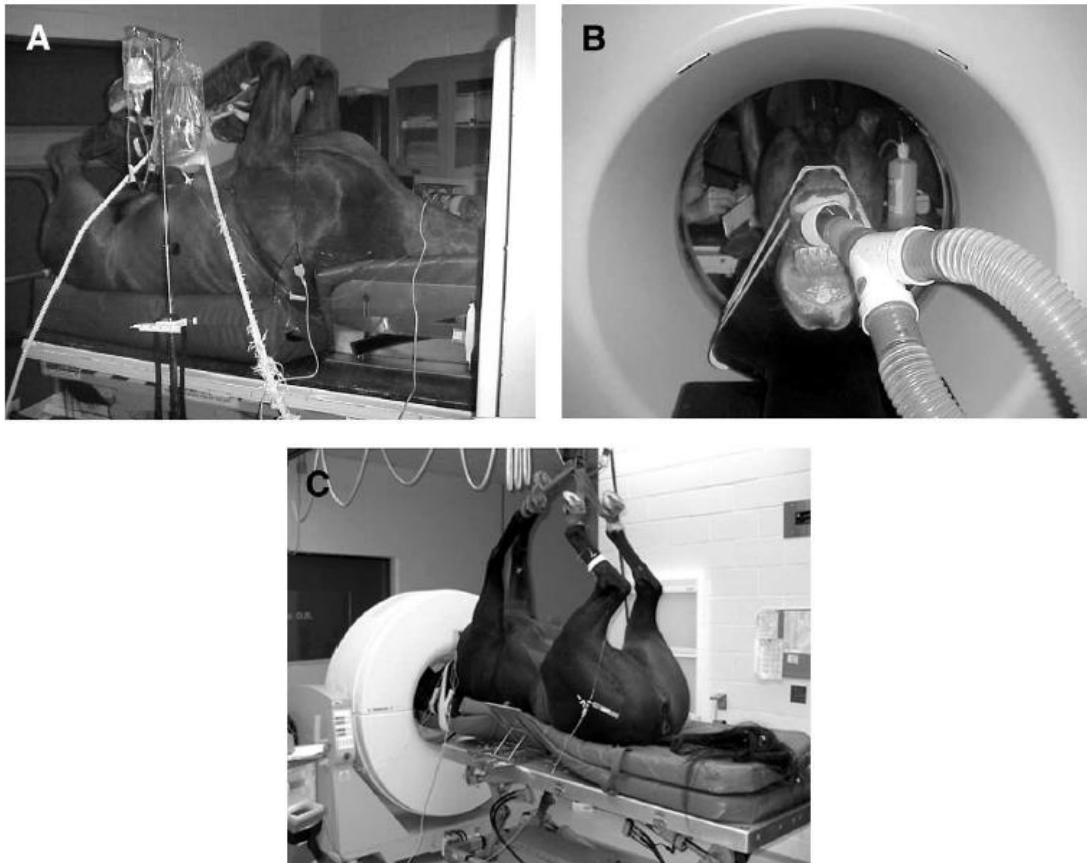
Si la salle de scanner est assez grande et que la taille du cheval le permet, l'animal peut également être placé en décubitus latéral. Cependant, les extrémités d'un cheval adulte ainsi que son abdomen peuvent limiter le placement complet de la tête dans le portique, car les membres buteront contre le scanner en décubitus latéral. (2) (23) (27)

Contrairement à d'autres parties du corps du cheval, il n'y a pas de limites en relation avec la taille du portique du scanner, ni avec les unités utilisées. (23)

Cependant, la taille et le poids du cheval nécessitent des tables adaptées. Trois techniques différentes peuvent être utilisées selon le type de scanner. La première utilise une table sur laquelle le cheval est fixé et qui est avancée manuellement dans le portique du scanner. Une autre technique utilise une table fixe avec un portique qui avance vers la table. Ces deux premières méthodes utilisent une table de chirurgie équine disponible sur le marché. D'autres compagnies utilisent un système plus élaboré, dans lequel la table s'avance automatiquement pendant que la machine effectue le scanner. De telles tables peuvent être adaptées à des scanners existant déjà. Cependant, des tables adaptées à supporter le poids d'un cheval et compatibles avec le scanner hélicoïdal ne sont pas ou très peu disponibles sur le marché à l'heure actuelle. (2) (23)

De plus, comme la table doit permettre un positionnement très précis et reproductible du patient, elle doit être robuste et assez sophistiquée afin de permettre la fixation du patient dans différentes positions, et avoir un rembourrage suffisant pour éviter les séquelles dues à un couchage prolongé du cheval. (2)

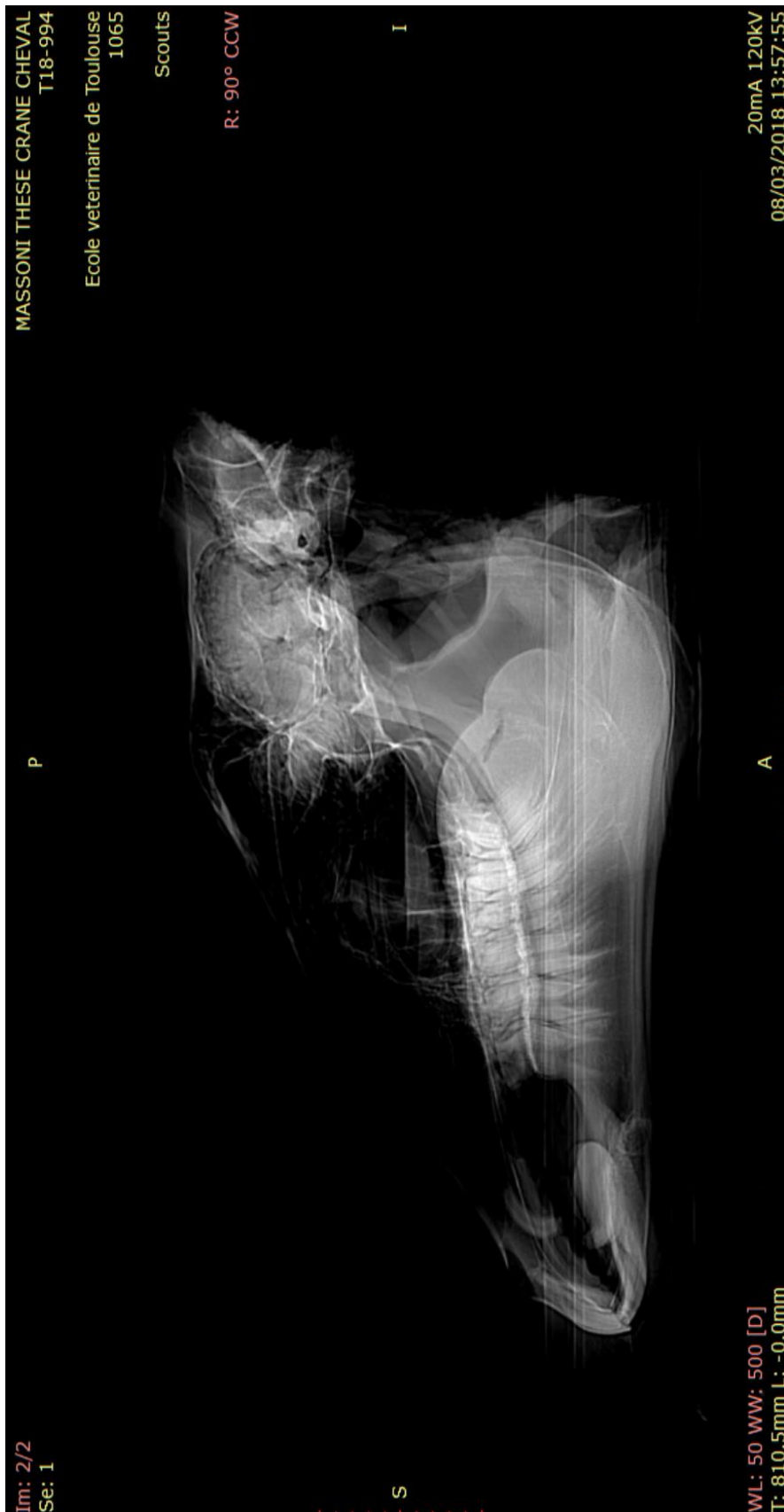Un positionnement très précis du cheval est crucial pour l'acquisition d'images diagnostiques. Le plan d'image doit être perpendiculaire à l'axe du cheval et au palais dur. Une bonne fixation du cheval est aussi nécessaire afin de minimiser les mouvements artéfactuels engendrés par la respiration. (2)



**Figure 44 :** *Positionnement du cheval dans le scanner. D'après (22)*

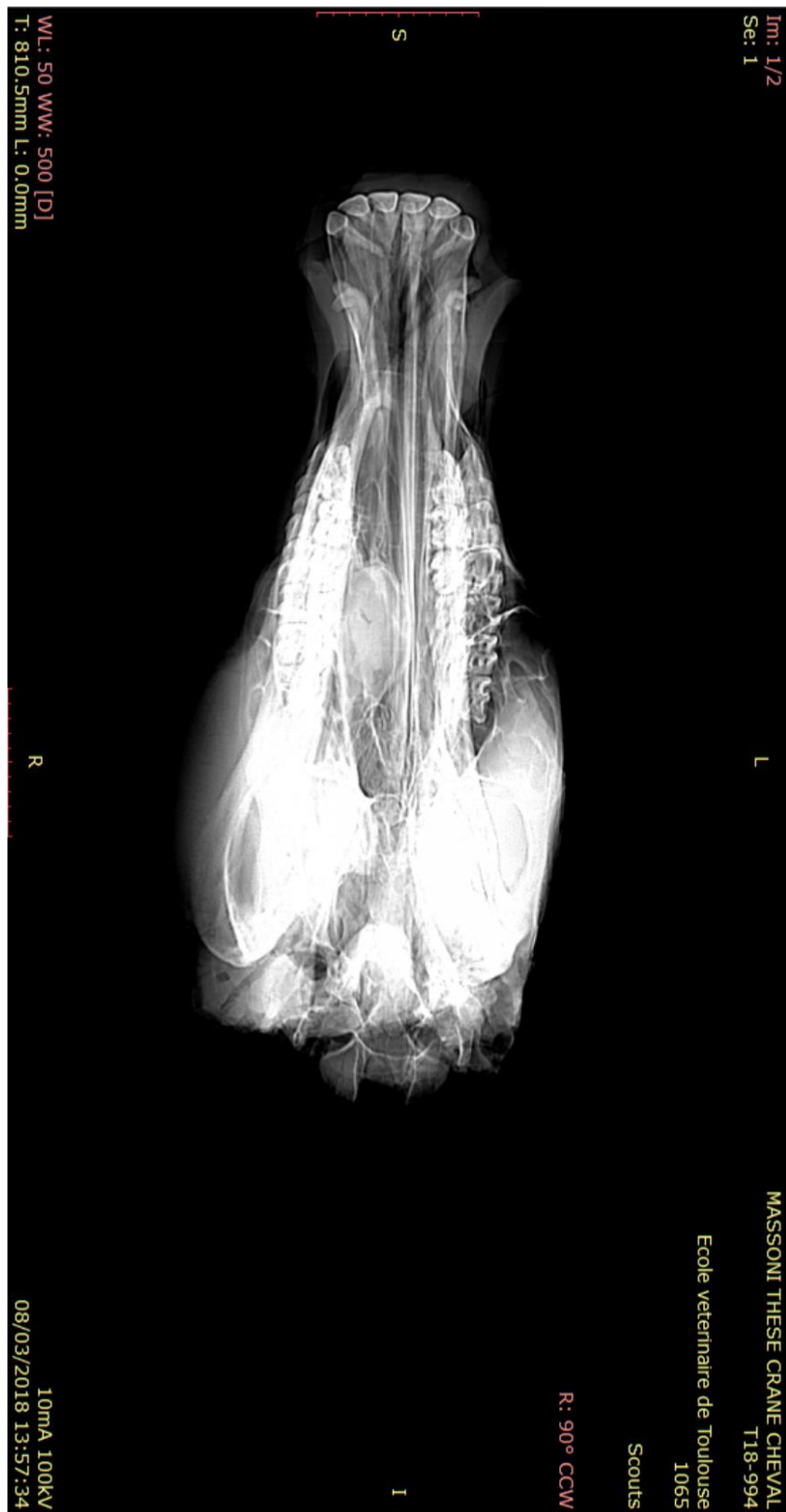**(A)** Le patient est en décubitus dorsal sur une table hydraulique ce qui permet d'avancer l'animal dans le portique à l'aide d'une manivelle manuelle. **(B)** La grande majorité des appareils de tomographie actuels peuvent fonctionner avec une tête de cheval, qui a été préalablement positionnée et maintenue dans le portique afin d'assurer un positionnement symétrique. **(C)** Le scanner hélicoïdal Phillips Tomoscan se déplace autour d'une table hydraulique pendant que l'animal est en décubitus dorsal.

La plupart des scanners ont la capacité de produire une vue simplifiée (topogramme) de la zone d'intérêt. Le topogramme est utilisé pour déterminer le nombre de coupes qui doivent être réalisées, l'aire qui doit être couverte mais il sert également de référence anatomique pour localiser avec précision une anomalie dans la tête. Après la production d'un topogramme, on réalise une acquisition d'images transversales contiguës de 5-10 mm, débutant au niveau du planum nasal et se terminant caudalement au niveau des condyles occipitaux. A cette épaisseur de tranche, des artefacts et un durcissement du faisceau peuvent être créés et ainsi assombrir des zones d'importance. Cependant, après l'acquisition des images scanner, des manipulations peuvent être réalisées afin de réduire la présence de ces artefacts. (23)



**Figure 45 :** Topogramme de profil de la tête d'un cheval présentant un abcès des cavités nasales.

Image issue d'un cas clinique de l'Ecole Nationale Vétérinaire de Toulouse



**Figure 46 :** Topogramme de face de la tête d'un cheval présentant un abcès des cavités nasales.

Image issue d'un cas clinique de l'Ecole Nationale Vétérinaire de Toulouse.

## B. Examen tomodensitométrique de la tête d'un cheval sain : images de référence

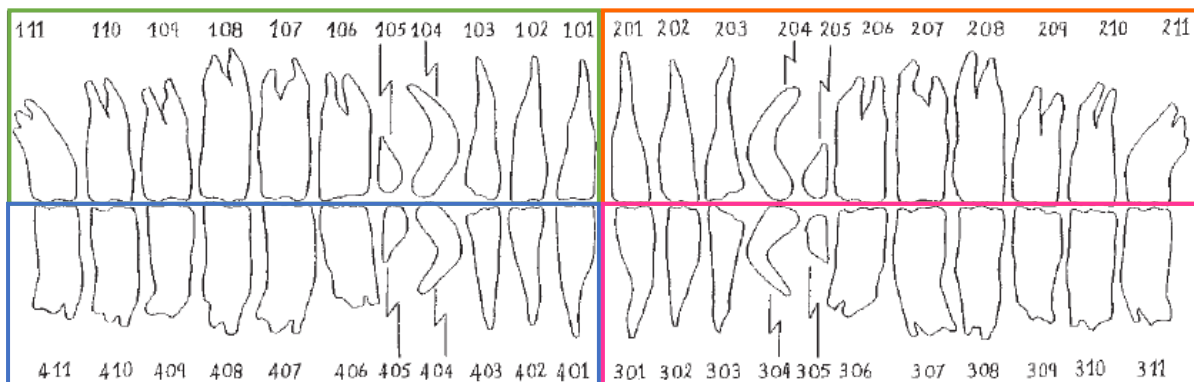
### a. Quelques notions préalables de dentisterie, utiles à la compréhension des images :

Les chevaux, comme tous les mammifères adultes, possèdent quatre types de dents : les incisives, les canines, les prémolaires et les molaires selon une direction rostro-caudale.

Les dents insérées dans l'os incisif, sont par définition nommées les incisives. Ce sont les dents 01 à 03. Les dents les plus rostrales insérées dans l'os maxillaire sont les canines (04). Les dents 05 représentent les dents de loup. Elles ne sont pas toujours présentes, et sont parfois considérées comme les premières prémolaires. A la suite, les dents 06 à 08 représentent les prémolaires et les dents 09 à 11 les molaires. (16)

Par ailleurs, les dents du cheval sont numérotées selon des quadrants, de la façon suivante : (16)

- 101-111 : dents de la moitié droite de l'arcade dentaire supérieure
- 201-211 : dents de la moitié gauche de l'arcade dentaire supérieure
- 301-311 : dents de la moitié gauche de l'arcade dentaire inférieure
- 401-411 : dents de la moitié droite de l'arcade dentaire inférieure

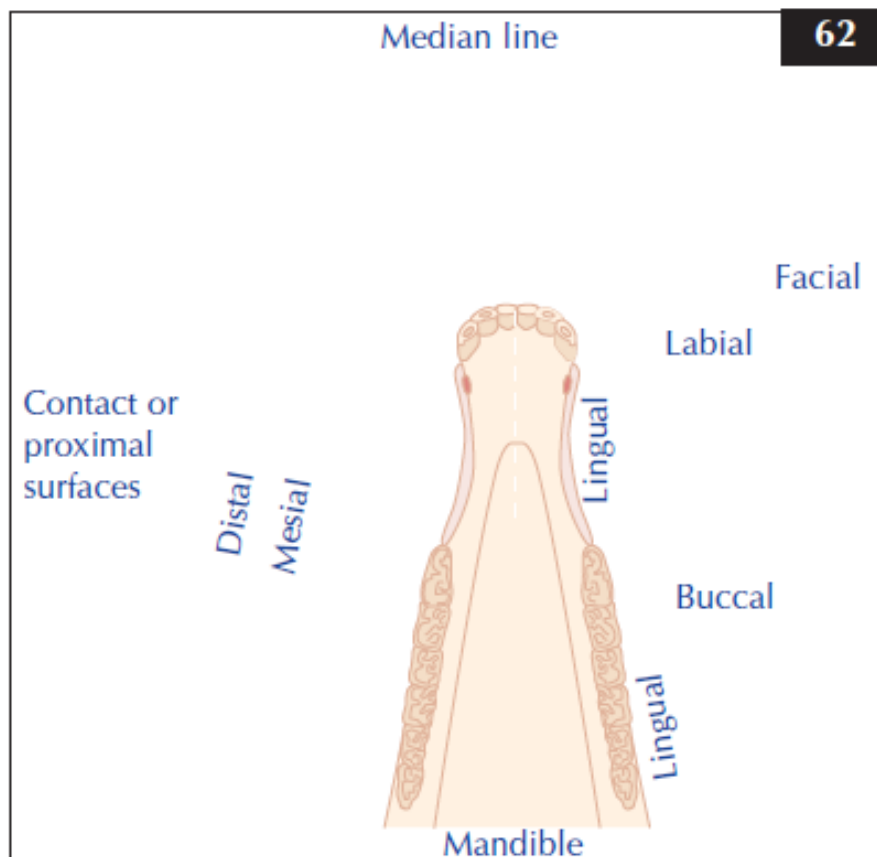


**Figure 47 :** Nomenclature des dents du cheval. D'après (16)

L'encadré vert représente les dents de la moitié droite de l'arcade dentaire supérieure, le bleu les dents de la moitié droite de l'arcade dentaire inférieure, l'orange les dents de la moitié gauche de l'arcade dentaire supérieure, le rose les dents de la moitié gauche de l'arcade dentaire inférieure.

De plus, une terminologie spécifique est utilisée pour décrire les relations entre la position et les surfaces dentaires au niveau des arcades. Ces termes sont présentés dans la **Figure 48** et leurs définitions sont les suivantes (35) :

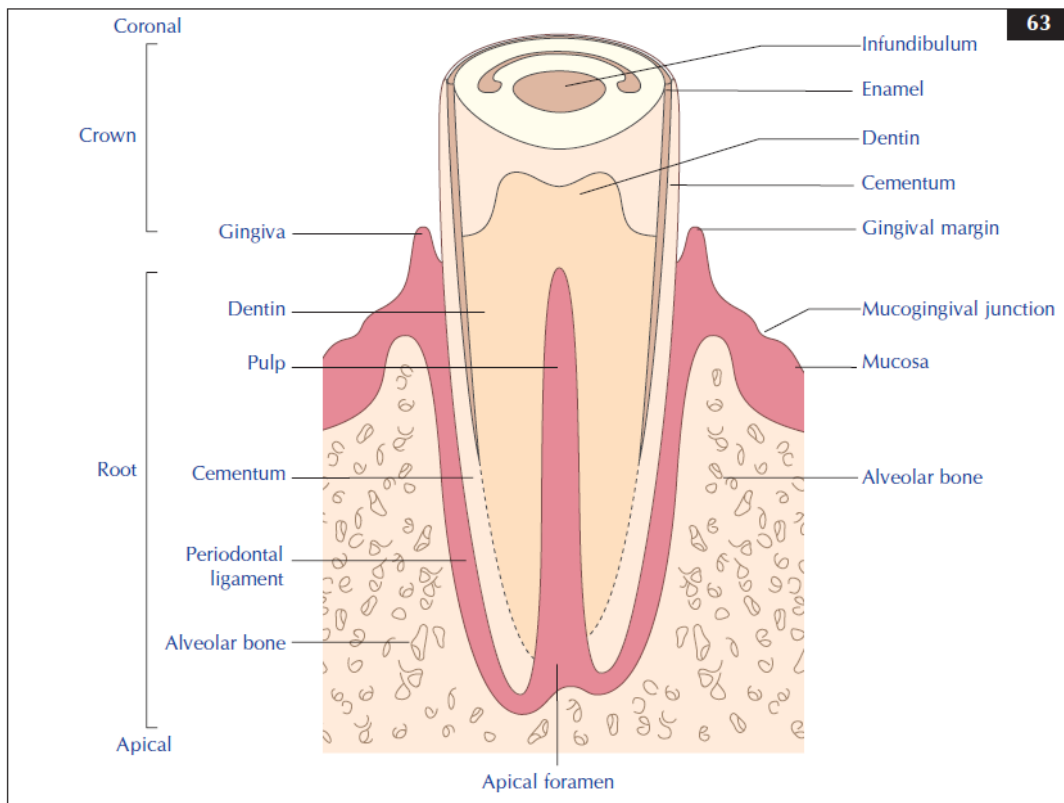
- **Labial** : surface du côté des lèvres pour les dents incisives et les canines
- **Buccal** : surface du côté des joues pour les dents prémolaires et molaires
- **Lingual** : surface du côté de la langue pour toutes les dents
- **Mésial** : surface interproximale (entre les dents adjacentes) située le plus proche de la ligne médiane
- **Distal** : surface interproximale (entre les dents adjacentes) située le plus loin de la ligne médiane



**Figure 48** : Schéma des termes directionnels en dentisterie. D'après (35)

**Mandible = mandibule, Median line = ligne médiane**

Par ailleurs, les termes anatomiques spécifiques aux dents et utiles pour la compréhension des images scanner sont présentés dans la **Figure 49**.



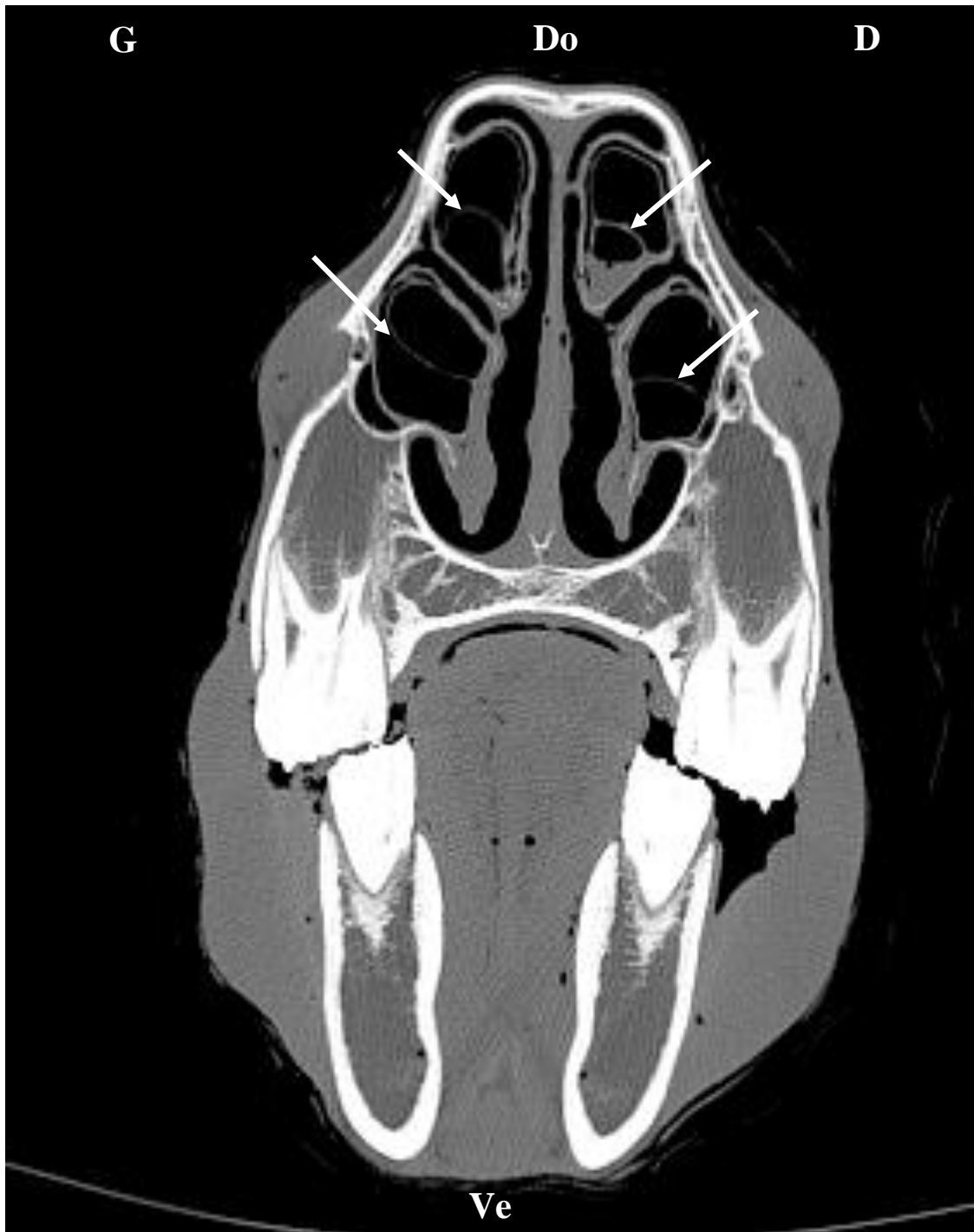**Figure 49** : Illustration des termes anatomiques d'une dent de cheval. D'après (35)

**Crown** : couronne, **Root** : racine, **Alveolar bone** : os alvéolaire, **Periodontal ligament** : ligament parodontal, **Cementum** : ciment, **Pulp** : pulpe, **Dentin** : dentine, **Gingiva** : gencive, **Mucosa** : muqueuse, **Mucogingival junction** : jonction muco-gingivale, **Gingival margin** : marge gingivale, **Enamel** : émail, **Infundibulum** : infundibulum, **Coronal** : coronaire, **Apical** : apical, **Apical foramen** : foramen apical.

## b. Images de référence

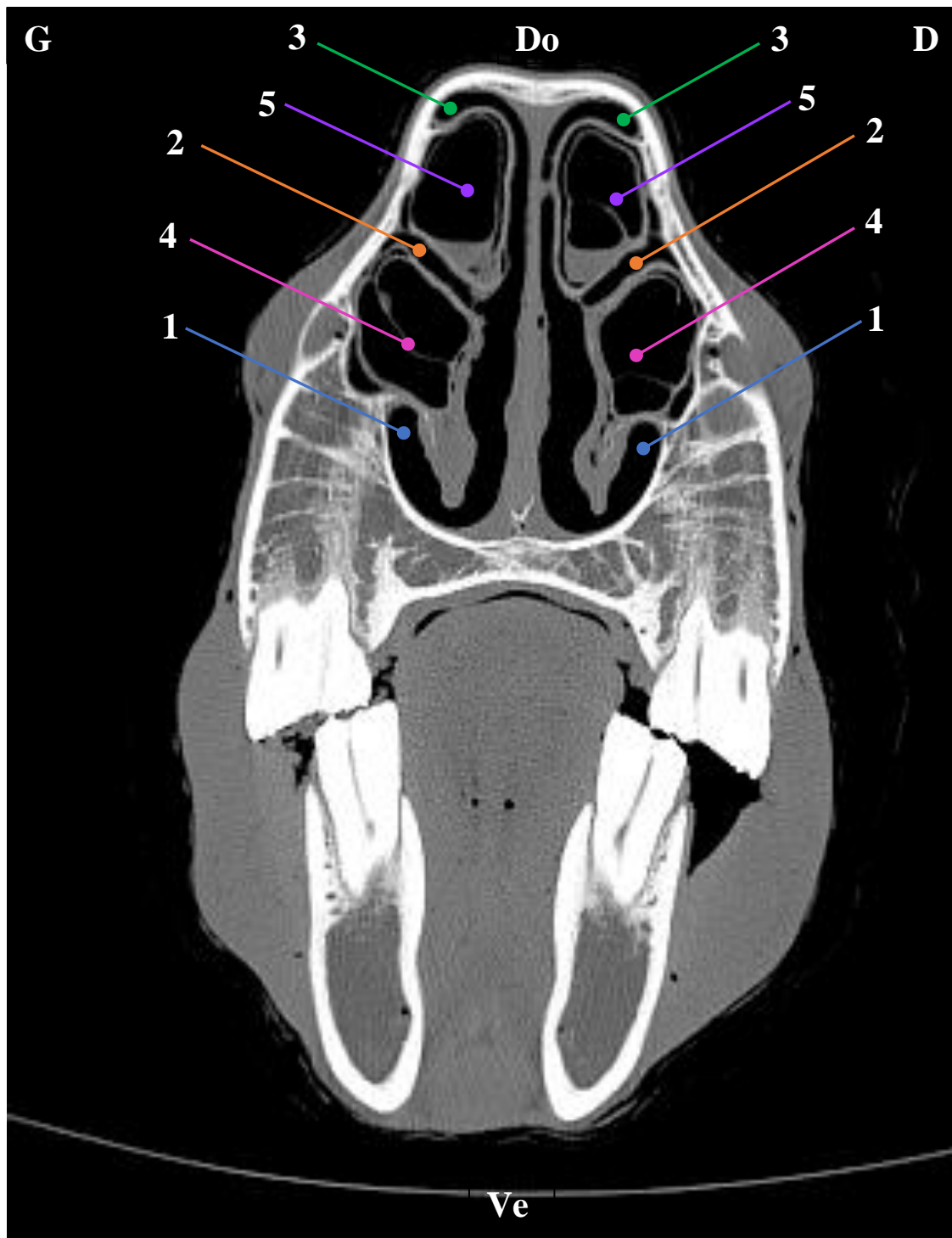
Toutes les images suivantes sont issues d'un examen de tomодensitométrie de la tête d'un cadavre de cheval sain, réalisé à l'Ecole Nationale Vétérinaire de Toulouse. Les images seront présentées à partir de l'extrémité crâniale de la tête et en direction de l'extrémité caudale.

A noter que du liquide est présent dans certains des sinus paranasaux mais cela est un artéfact dû au mode de conservation de la tête du cheval. Nous n'en tiendrons donc pas rigueur.



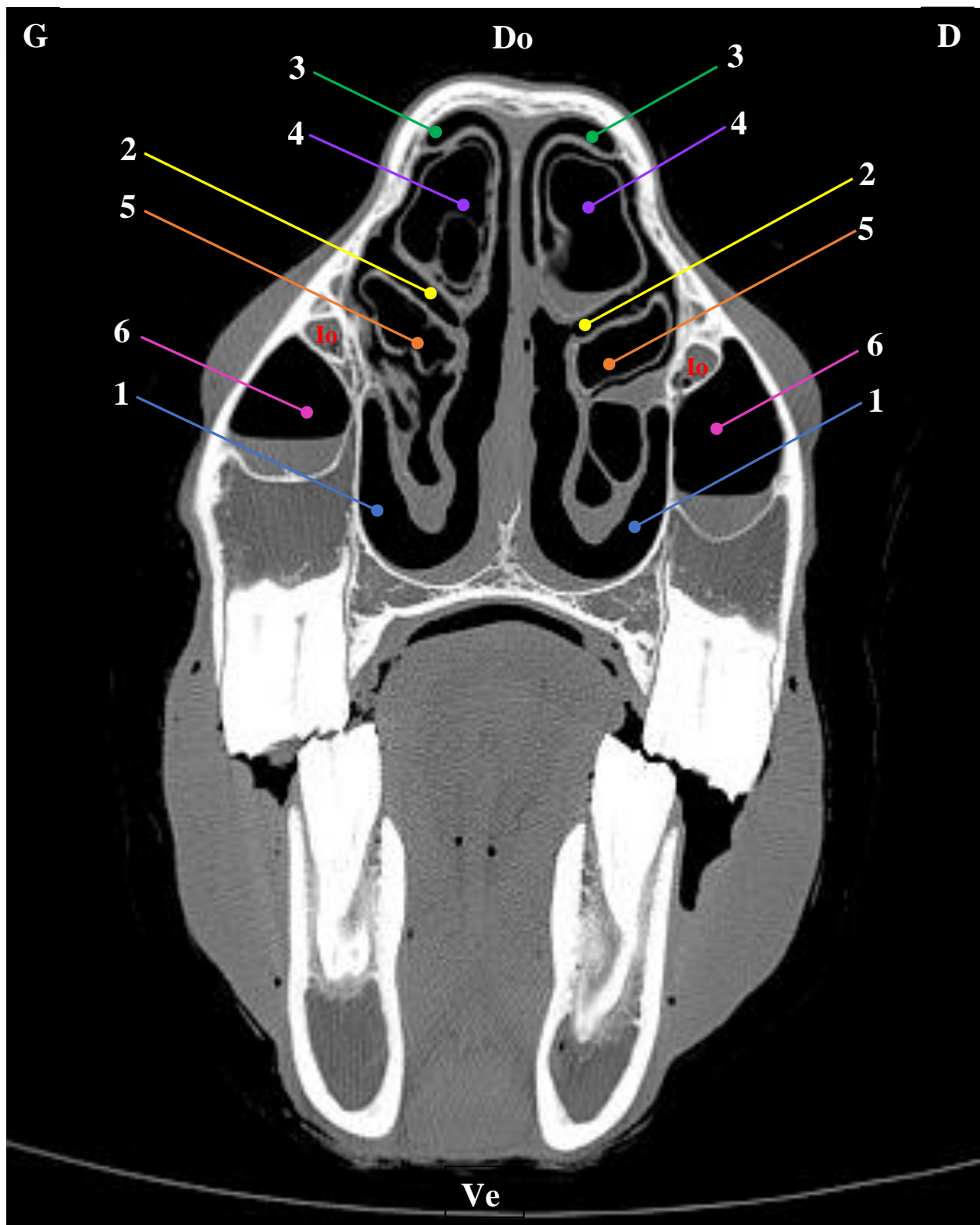
**Figure 50 :** image de tomodensitométrie de la tête d'un cadavre de cheval au niveau de la 2<sup>ème</sup> prémolaire (07)

**D, droite ; G, gauche ; Do, dorsal ; Ve, ventral). Les flèches blanches indiquent la formation du septum dans les bulla conchalis dorsalis et bulla conchalis ventralis.**



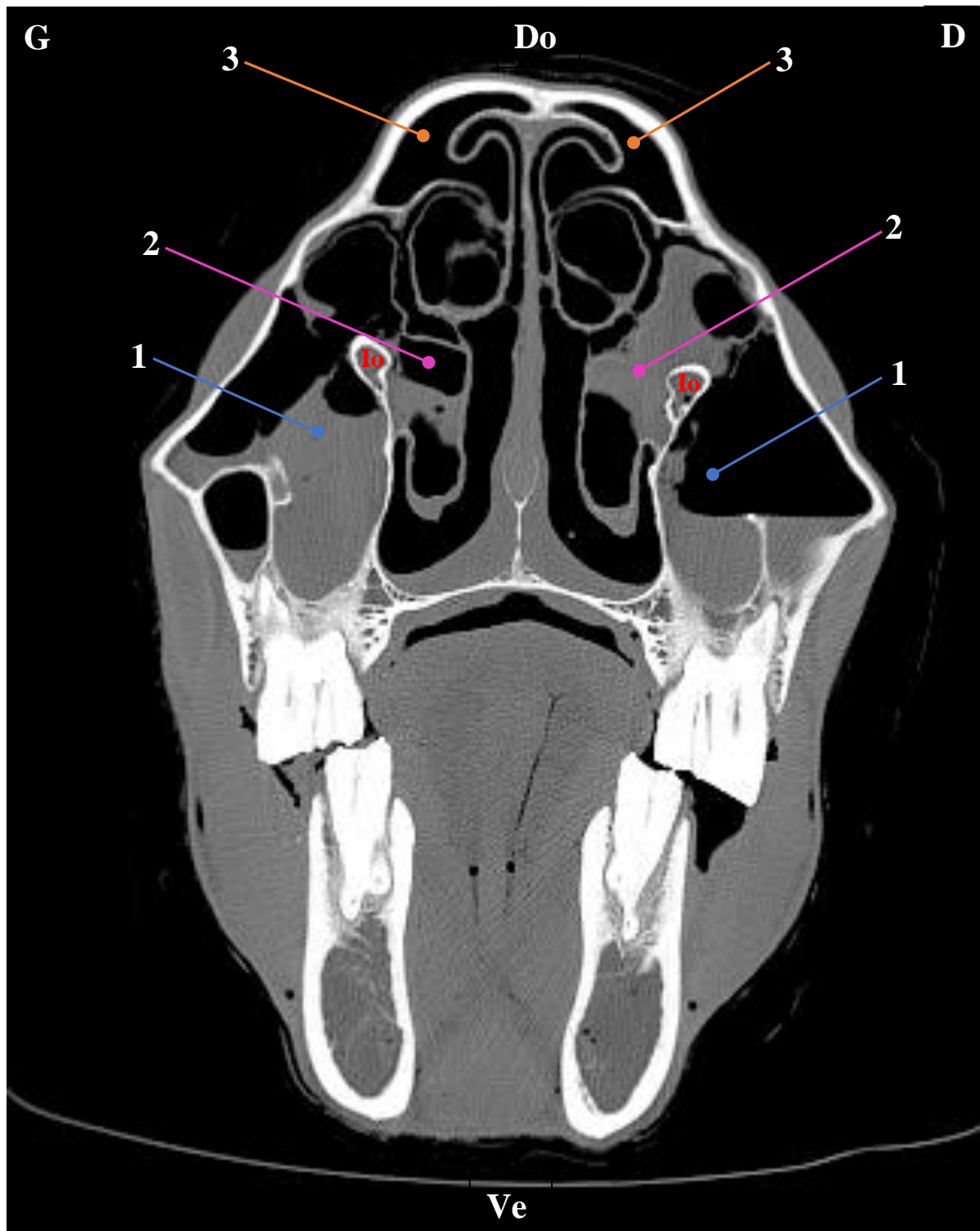**Figure 51** : image de tomodensitométrie de la tête d'un cadavre de cheval au niveau de la deuxième prémolaire (07)

(D, droite ; G, gauche ; Do, dorsal ; Ve, ventral). 1, méat nasal ventral ; 2, méat nasal moyen ; 3, méat nasal dorsal ; 4, cornet nasal ventral ; 5, cornet nasal dorsal.



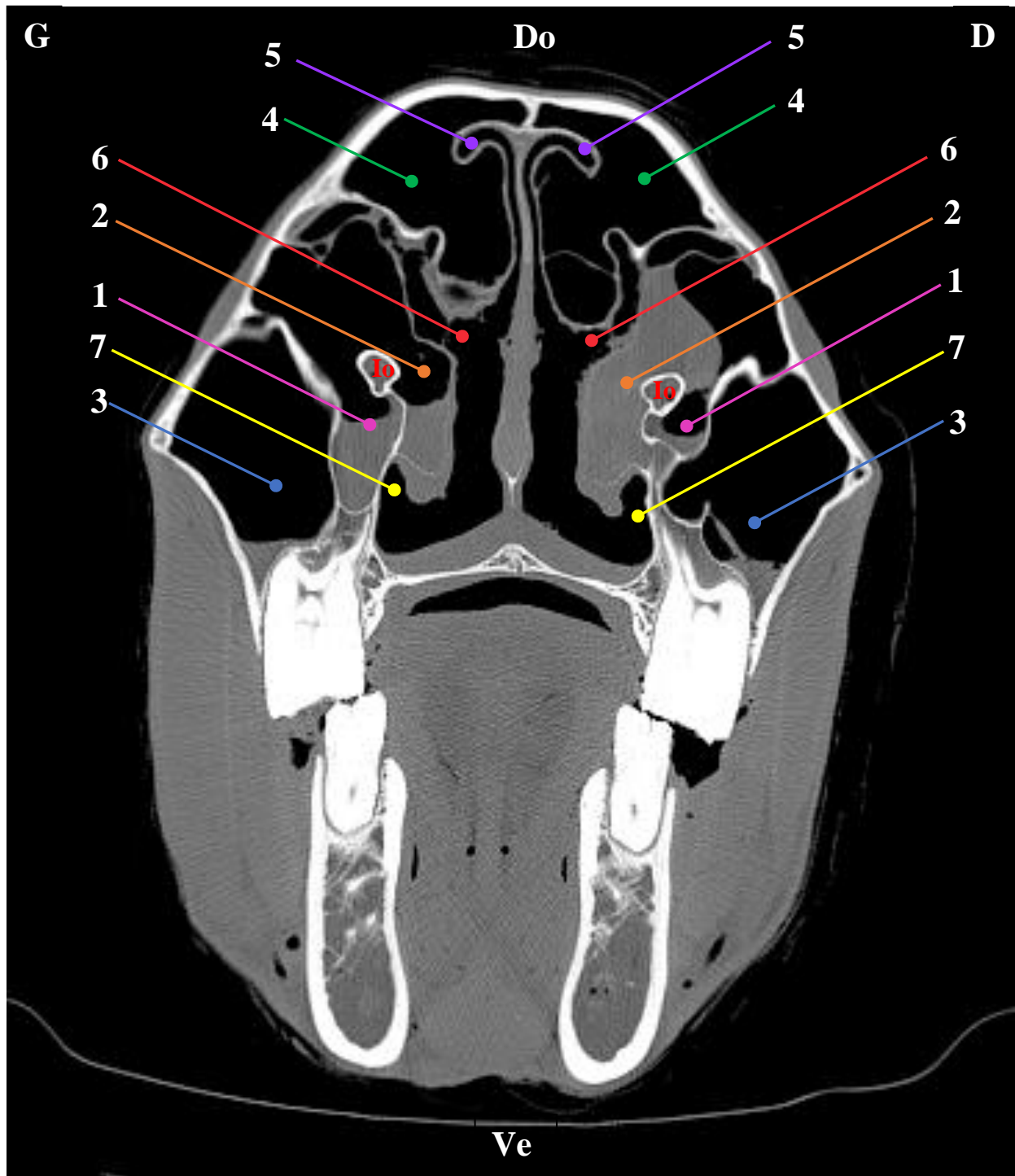
**Figure 52 :** image de tomodensitométrie de la tête d'un cadavre de cheval au niveau de la 3<sup>ème</sup> prémolaire (08)

(D, droite ; G, gauche ; Do, dorsal ; Ve, ventral). 1, méat nasal ventral ; 2, méat nasal moyen ; 3, méat nasal dorsal ; 4, cornet nasal dorsal ; 5, début du sinus maxillaire rostral médial (sinus conchal ventral) ; 6, sinus maxillaire rostral latéral ; Io : canal infra-orbitaire.



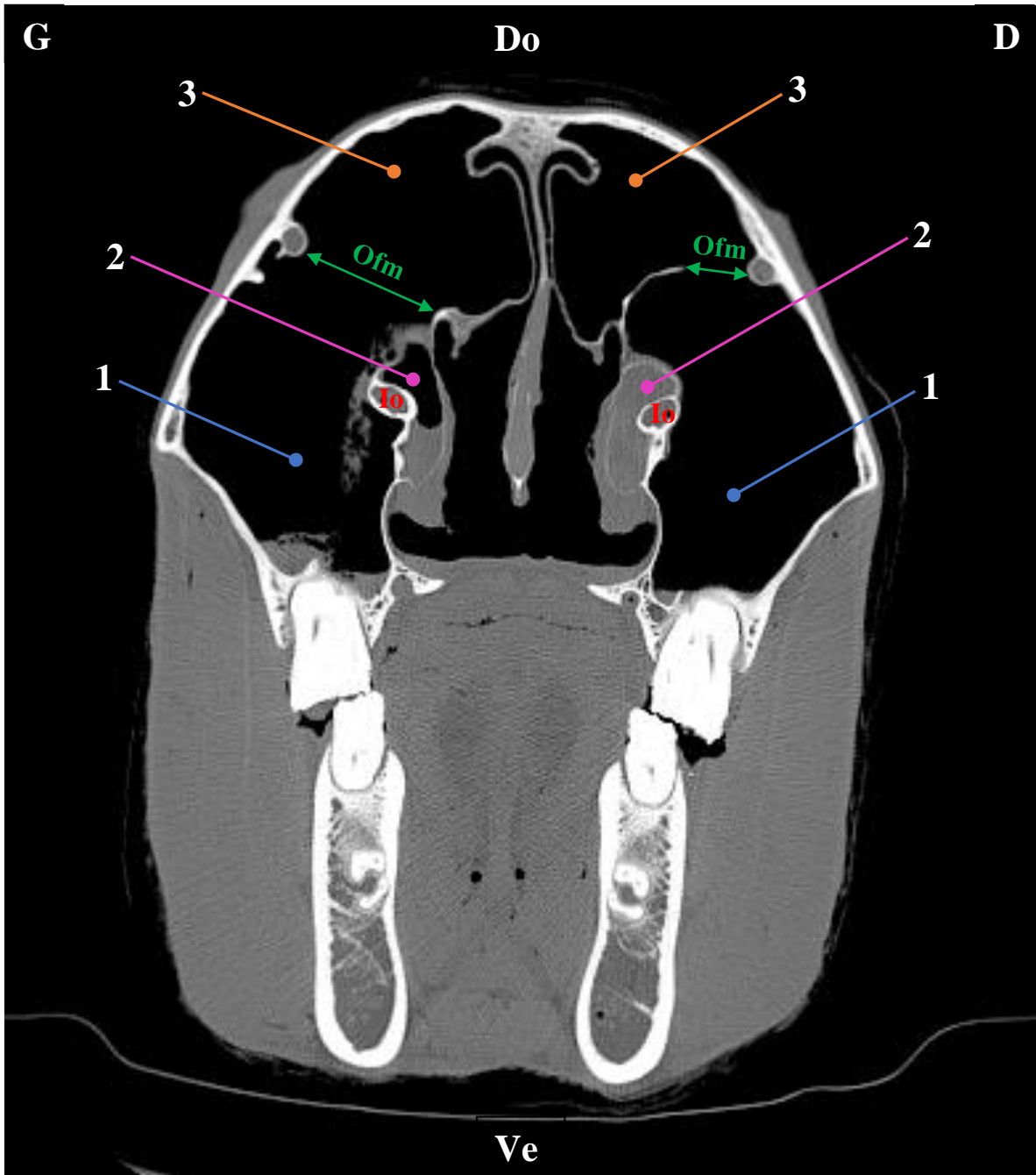
**Figure 53 :** image de tomodensitométrie de la tête d'un cadavre de cheval au niveau de la 1ère molaire (09)

(D, droite ; G, gauche ; Do, dorsal ; Ve, ventral). 1, sinus maxillaire rostral compartiment latéral ; 2, sinus maxillaire rostral compartiment médial (conchal ventral) ; 3, sinus conchal dorsal ; Io : canal infra-orbitaire.



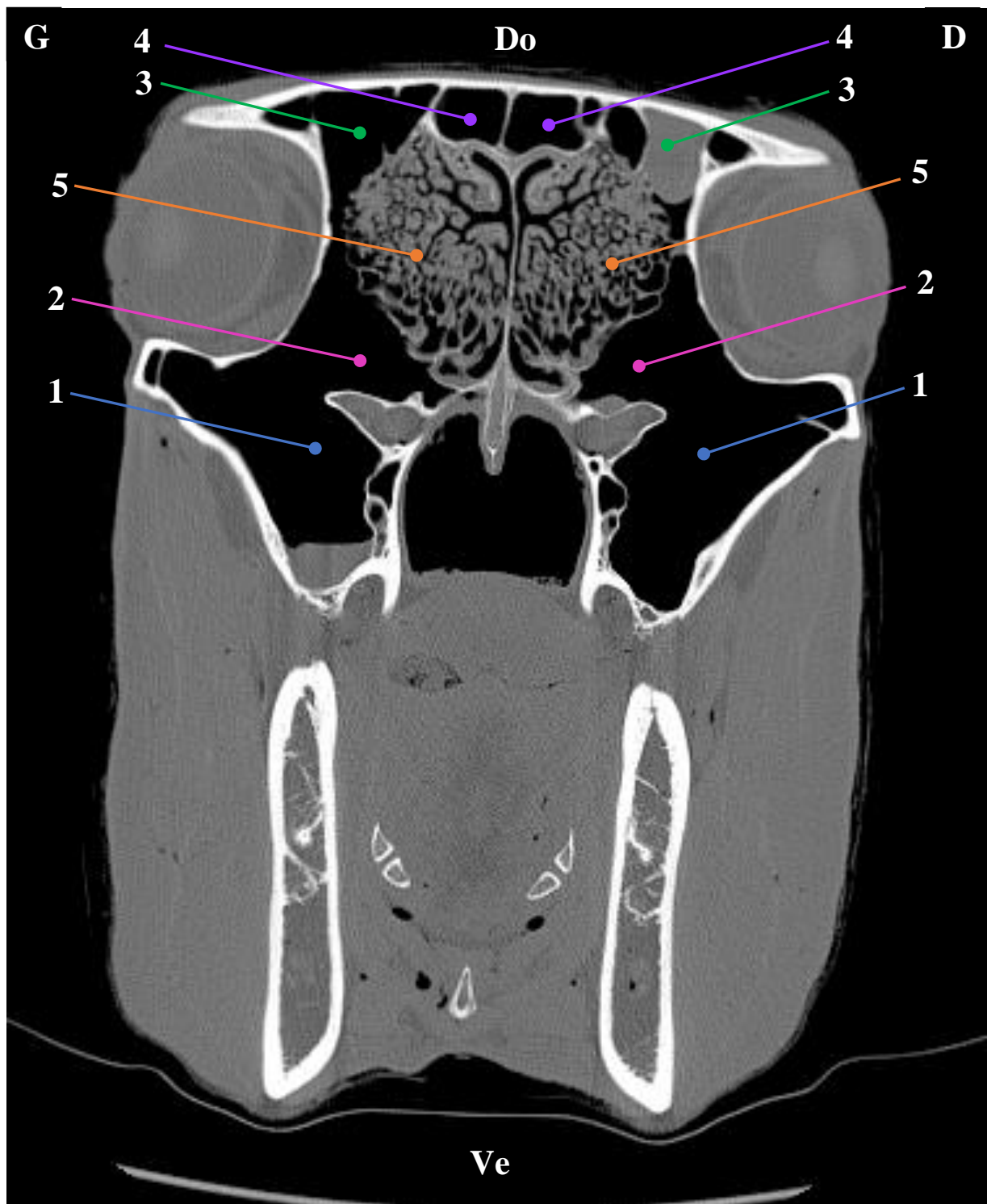**Figure 54 :** image de tomodensitométrie de la tête d'un cadavre de cheval au niveau de la 2ème molaire (10)

(D, droite ; G, gauche ; Do, dorsal ; Ve, ventral). 1, sinus maxillaire rostral compartiment latéral ; 2, sinus maxillaire rostral compartiment médial (conchal ventral) ; 3, sinus maxillaire caudal compartiment latéral ; 4, sinus conchal dorsal ; 5, méat nasal dorsal ; 6, méat nasal moyen ; 7, méat nasal ventral ; Io : canal infra-orbitaire ;



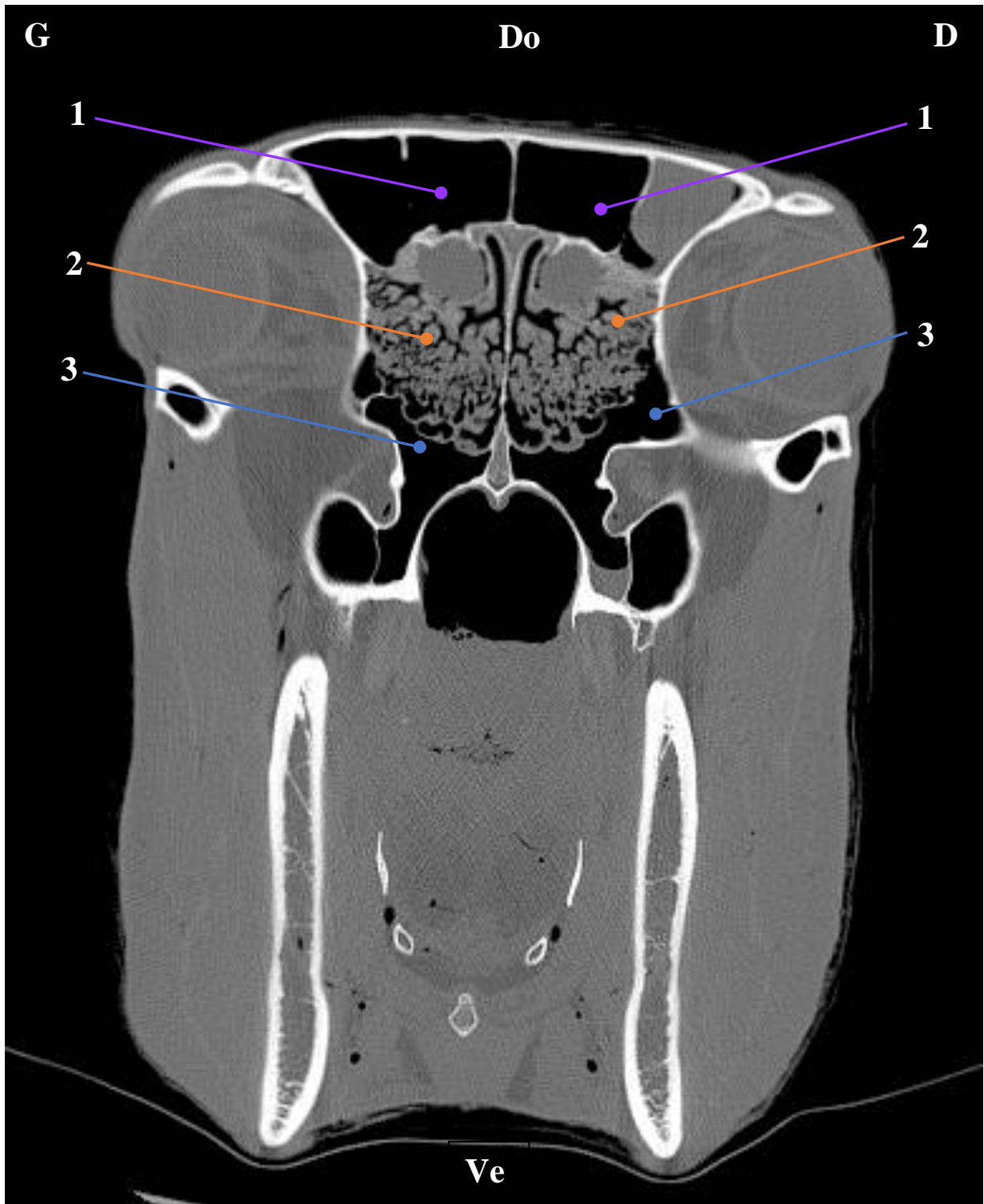
**Figure 55 :** image de tomodensitométrie de la tête d'un cadavre de cheval au niveau de la 3ème molaire (11)

(D, droite ; G, gauche ; Do, dorsal ; Ve, ventral). 1, sinus maxillaire caudal compartiment latéral ; 2, sinus maxillaire caudal compartiment médial ; 3, sinus conchal dorsal ; Io : canal infra-orbitaire ; Ofm : ouverture fronto-maxillaire.



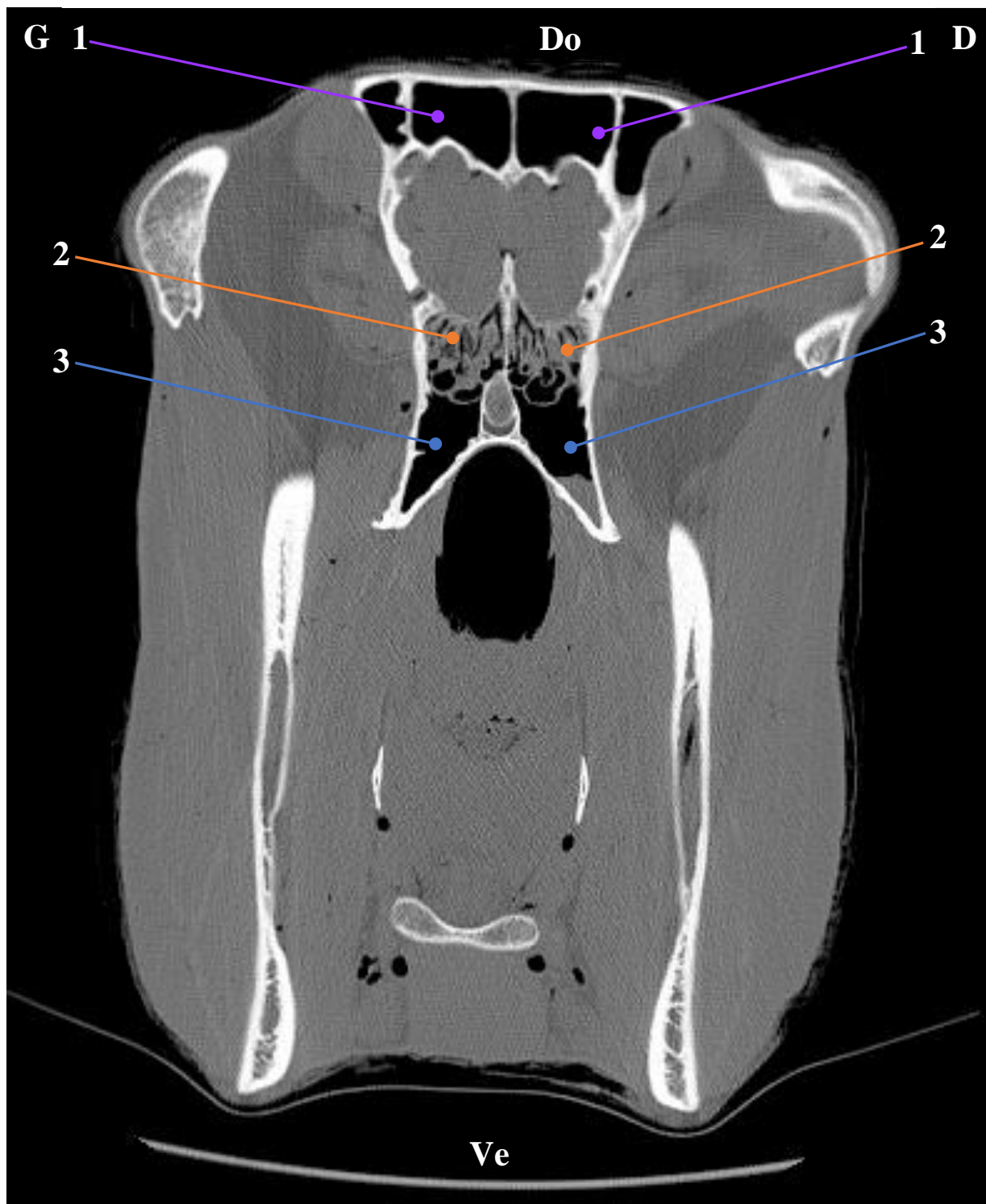
**Figure 56 :** image de tomodensitométrie de la tête d'un cadavre de cheval en arrière de la 3ème molaire (11)

(D, droite ; G, gauche ; Do, dorsal ; Ve, ventral). 1, sinus maxillaire caudal compartiment latéral ; 2, sinus maxillaire caudal compartiment médial ; 3, sinus conchal dorsal ; 4, petit sinus frontal ; 5, sinus conchal moyen (masse osseuse de l'ethmoïde) ;



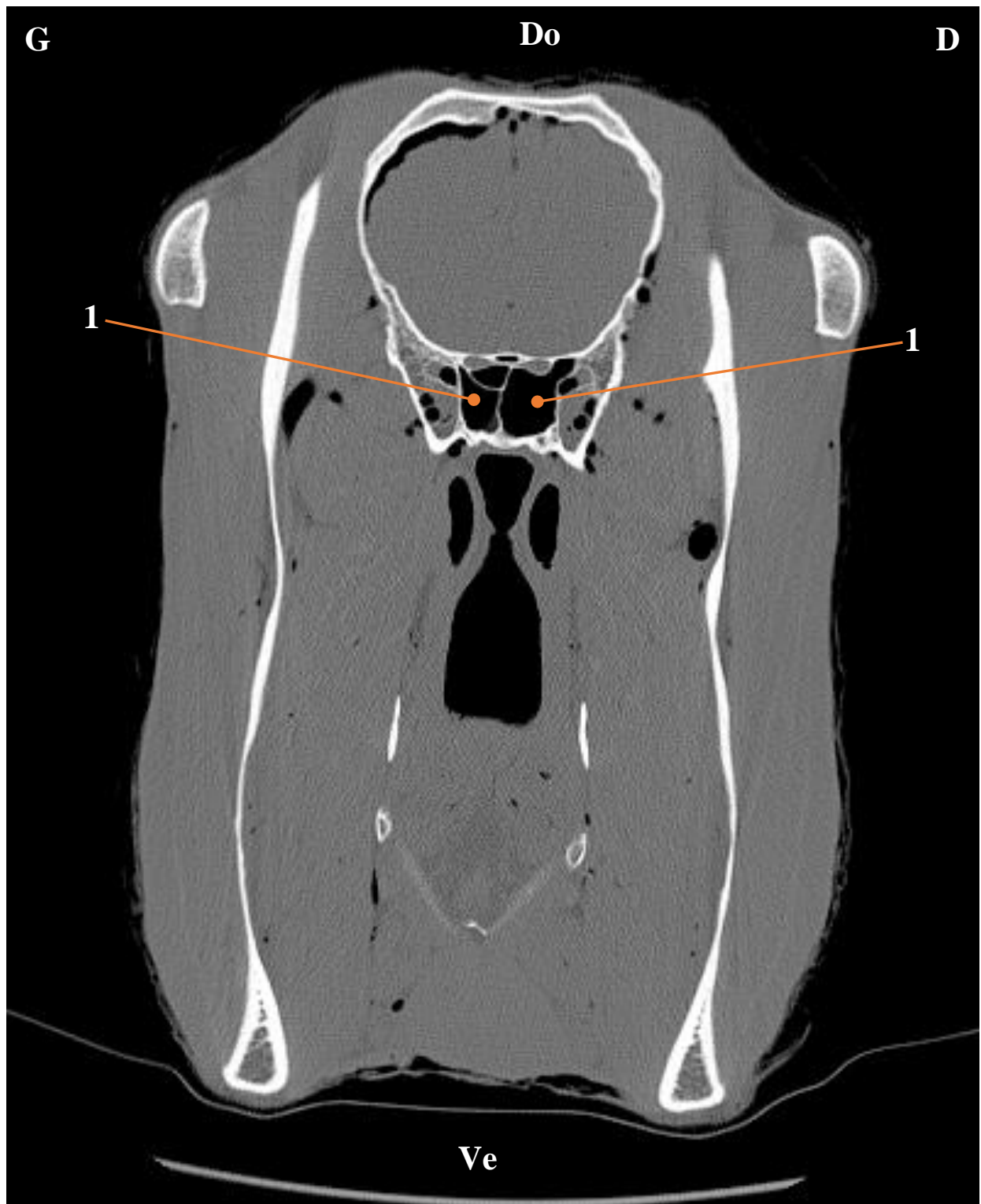
**Figure 57 :** image de tomodensitométrie de la tête d'un cadavre de cheval au niveau du tiers caudal des orbites

(D, droite ; G, gauche ; Do, dorsal ; Ve, ventral). 1, sinus frontal ; 2, sinus conchal moyen (masse osseuse de l'ethmoïde) ; 3, sinus maxillaire caudal.



**Figure 58** : image de tomodensitométrie de la tête d'un cadavre de cheval au niveau du tiers caudal des orbites

(D, droite ; G, gauche ; Do, dorsal ; Ve, ventral). 1, sinus frontal ; 2, sinus conchal moyen (masse osseuse de l'ethmoïde) ; 3, sinus sphénoïde.



**Figure 59** : image de tomodensitométrie de la tête d'un cadavre de cheval au niveau du tiers caudal des orbites (D, droite ; G, gauche ; Do, dorsal ; Ve, ventral). 1, sinus sphénoïde.

## **C. Cas cliniques pour lesquels l'examen de tomодensitométrie a permis un diagnostic**

Les six premiers cas de cette thèse ont été fournis par la clinique EquiTom à Meldert en Belgique. Pour chaque cas, un résumé bref de l'anamnèse et des commémoratifs est fourni.

### **Cas clinique et illustration de l'apport du scanner dans l'exploration de headshaking chez un cheval :**

#### Anamnèse-Commémoratifs :

Jument de 11 ans suivie pour headshaking depuis 5-6 semaines par son vétérinaire traitant. Celui-ci a par ailleurs diagnostiqué une uvéite de l'œil gauche qui a été traitée.

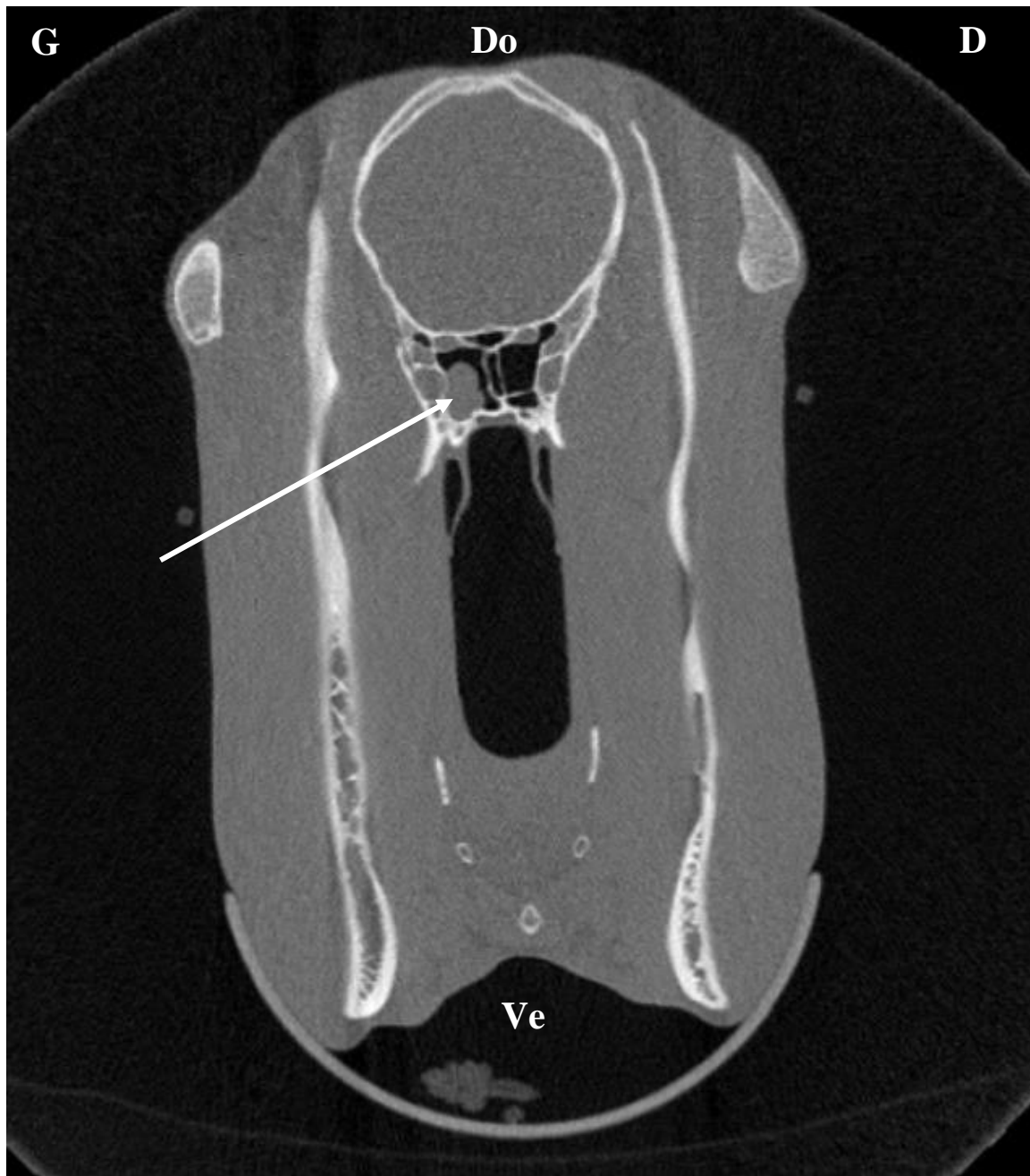
Les examens complémentaires suivants ont été réalisés :

- Endoscopie :
  - Poche gutturale droite : en latéral, sous la muqueuse, visualisation d'une masse qui bouge, cette masse est très dure
  - Reste de l'examen sans anomalie
  - Oreille : pas d'anomalie
  
- Radiographies : pas d'anomalie

Le headshaking s'est aggravé par la suite. La cause du problème n'étant pas élucidée et les moyens techniques ne permettant pas d'explorer davantage, la jument a été référée à EquiTom pour exploration et scanner de la tête.

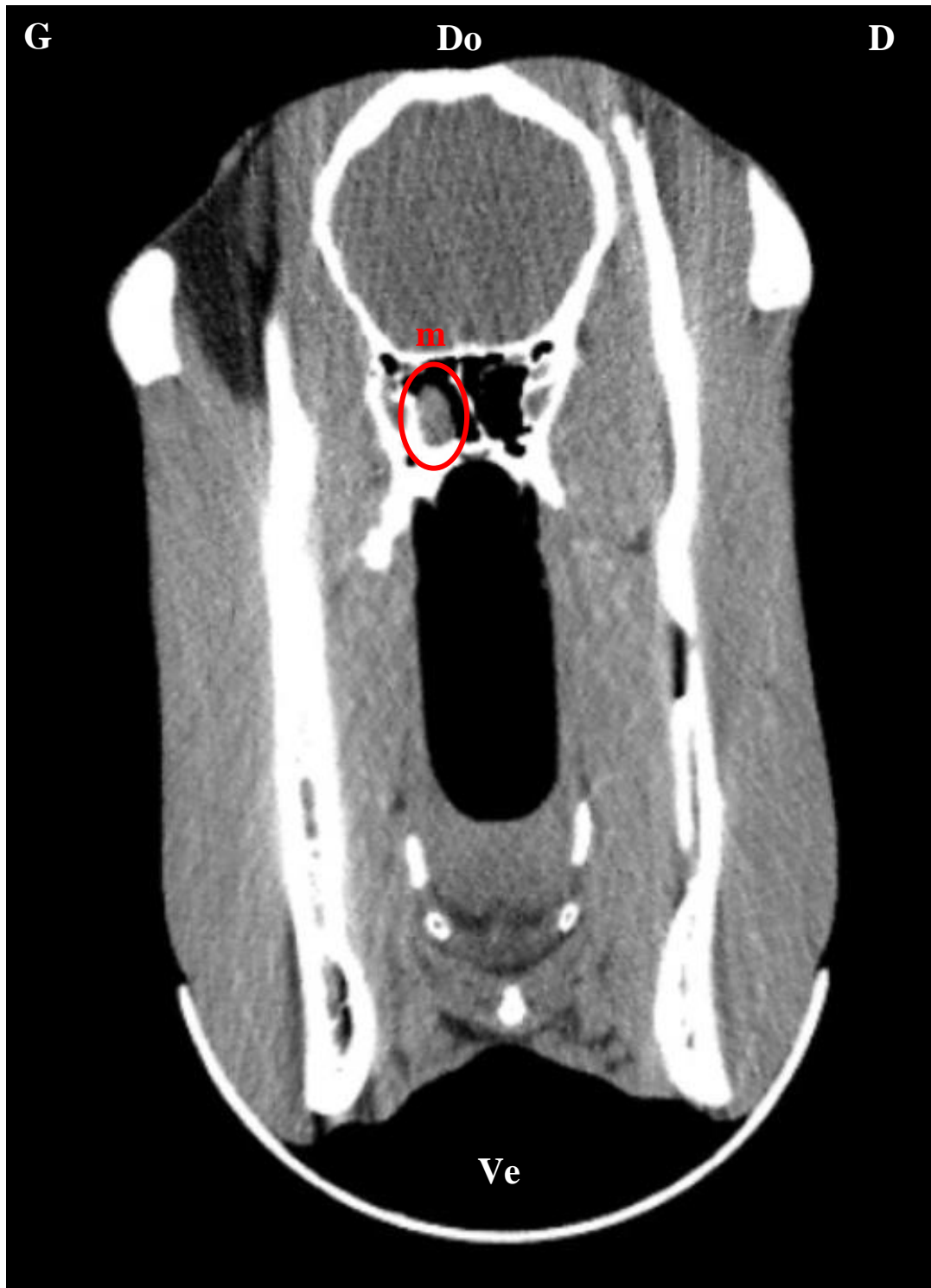Examens complémentaires réalisés à EquiTom :

- Endoscopie : pas d'anomalie
- Scanner :
  - Présence d'une masse avec une densité de tissu mou dans le sinus sphéno-palatinal gauche. Cette masse est visible avec la fenêtre « os », mais d'autant plus remarquable avec la fenêtre « tissus mous ».
  - Présence de gaz dans l'infundibulum de 210 et plus marqué en 109 et 209. Ce gaz est visualisable dans l'infundibulum de la dent par des « bulles noires » dans du tissu gris.
  - L'espace périodontal de la dent 109 est élargi, c'est-à-dire que l'espace entre la racine de la dent et la lamina dura est augmenté. De plus, il présente du gaz.
  - Présence de matériel avec une densité de tissu mou dans le sinus maxillaire rostral droit.
  - Présence de matériel avec une densité de tissu mou dans la partie caudale du sinus conchal ventral droit.



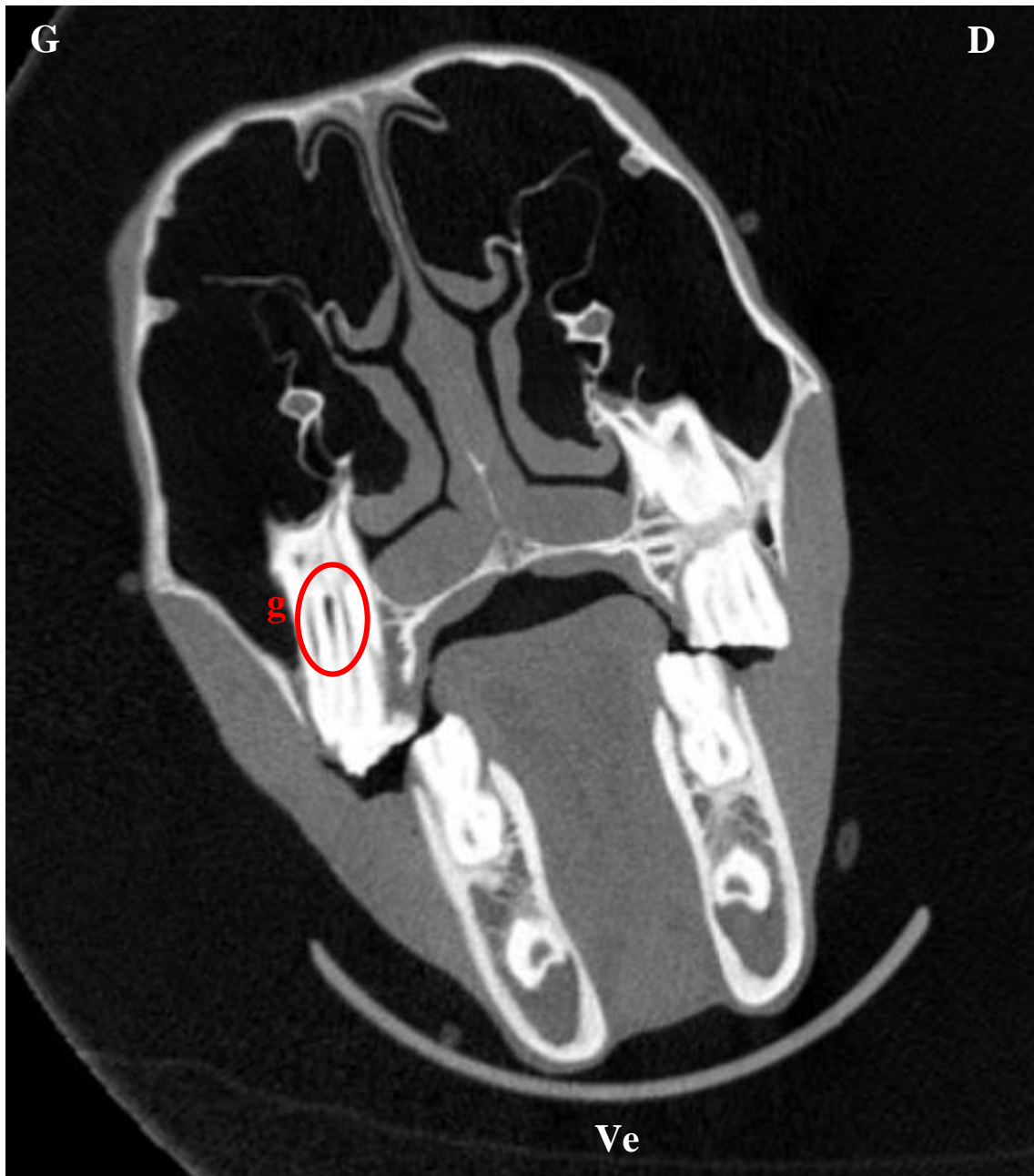
**Figure 60 :** image scanner en fenêtre « os » d'une tête de cheval référé à la clinique EquiTom pour headshaking depuis 5-6 semaines.

Présence d'une masse avec une densité de tissus mous dans le sinus sphéno-palatinal gauche. (Do, dorsal ; Ve, ventral ; D, droite ; G, gauche)



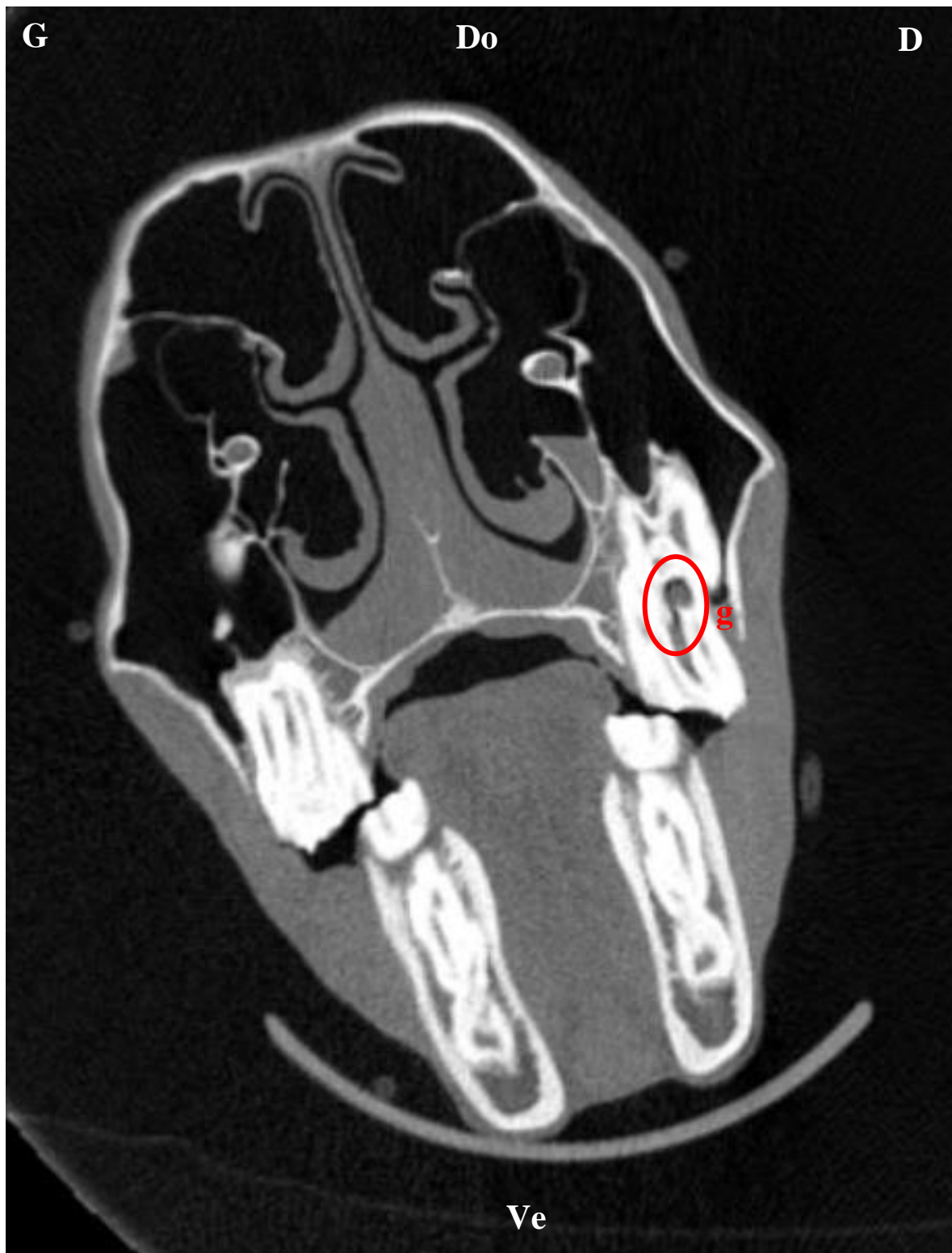
**Figure 61** : image scanner en fenêtre « tissus mous » d'une tête de cheval référé à la clinique EquiTom pour headshaking depuis 5-6 semaines.

Présence d'une masse avec une densité de tissus mous dans le sinus sphéno-palatinal gauche (m). (Do, dorsal ; Ve, ventral ; D, droite ; G, gauche)



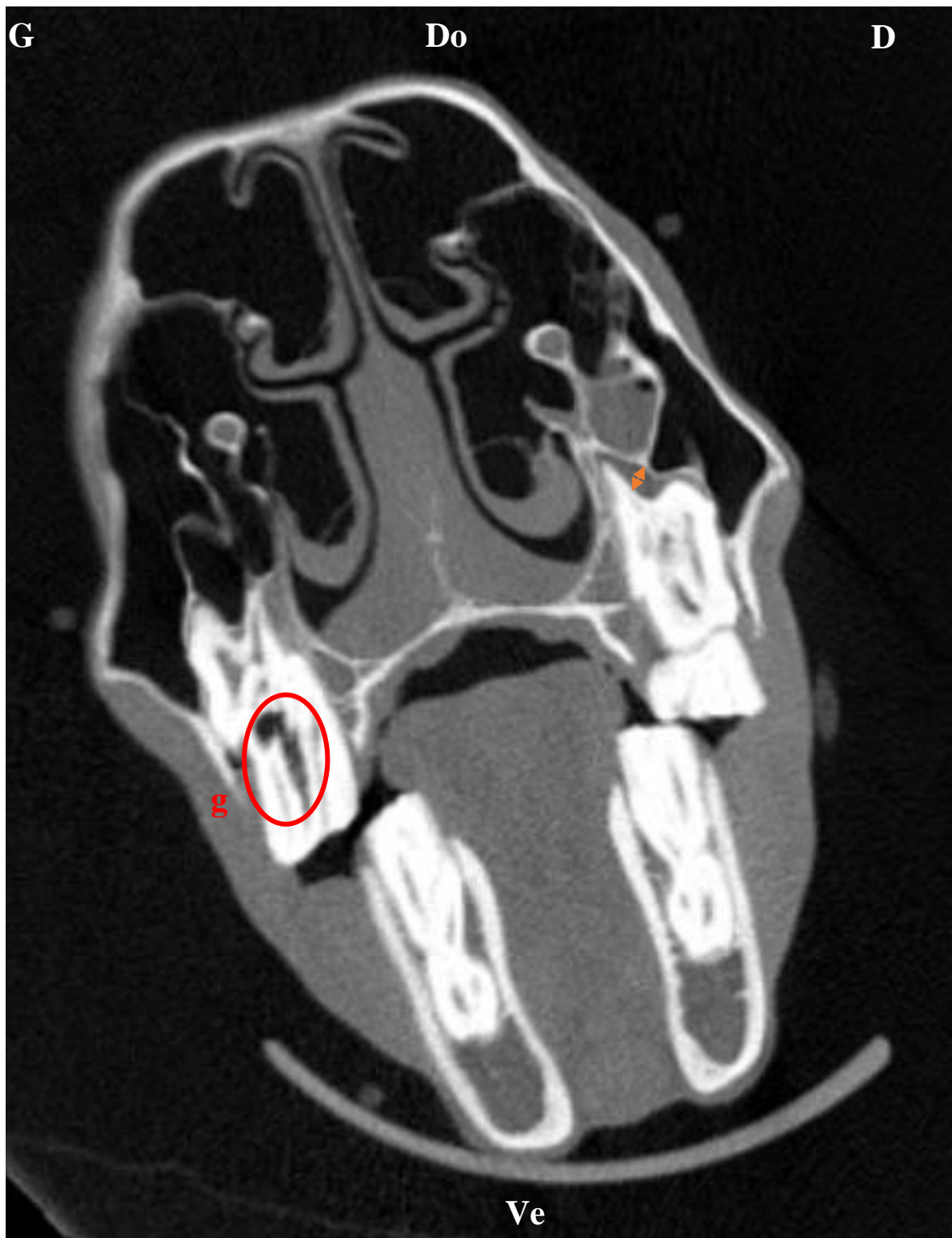**Figure 62 :** image scanner en fenêtre « os » d'une tête de cheval référé à la clinique EquiTom pour headshaking depuis 5-6 semaines.

Présence de gaz dans l'infundibulum de 210 (g). (Do, dorsal ; Ve, ventral ; D, droite ; G, gauche)



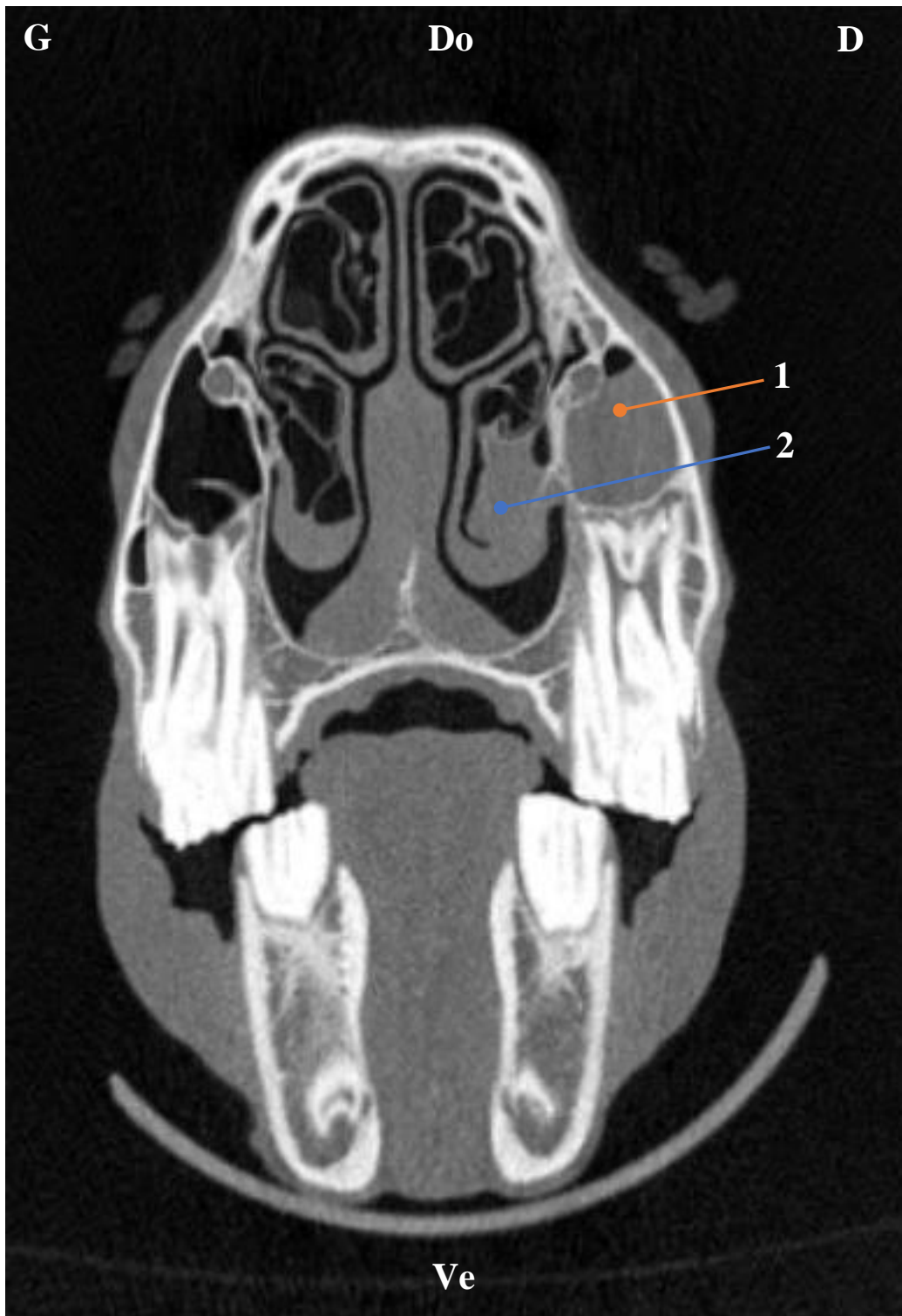
**Figure 63 :** image scanner en fenêtre « os » d'une tête de cheval référé à la clinique EquiTom pour headshaking depuis 5-6 semaines.

Présence de gaz dans l'infundibulum de 109 (g). (Do, dorsal ; Ve, ventral ; D, droite ; G, gauche)



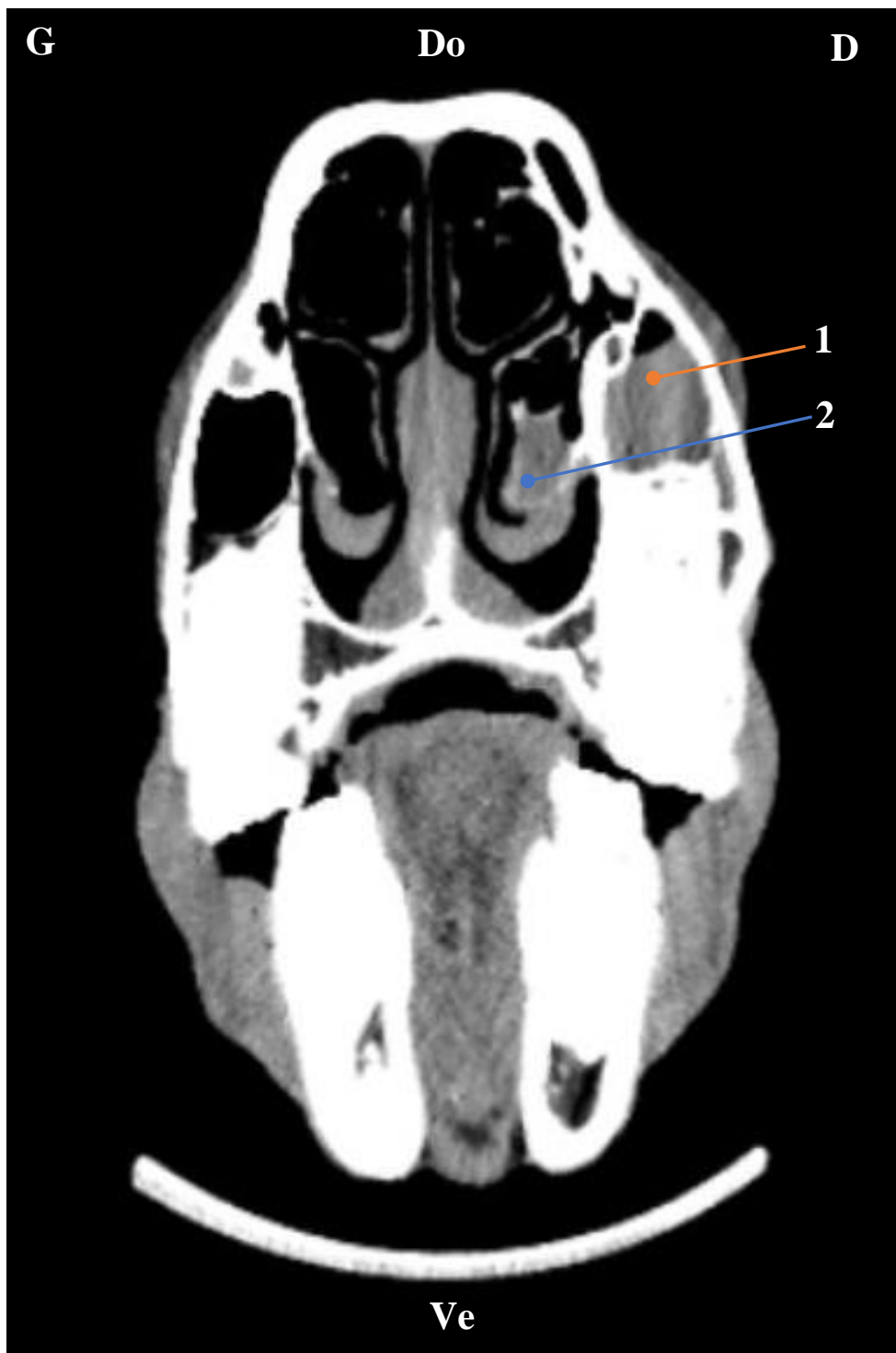**Figure 64 :** image scanner en fenêtre « os » d'une tête de cheval référé à la clinique EquiTom pour headshaking depuis 5-6 semaines.

Présence de gaz dans l'infundibulum de 209 (g) et élargissement de l'espace périodontal (double flèche) de la dent 109 (en comparaison avec celui de la dent 209). (Do, dorsal ; Ve, ventral ; D, droite ; G, gauche)



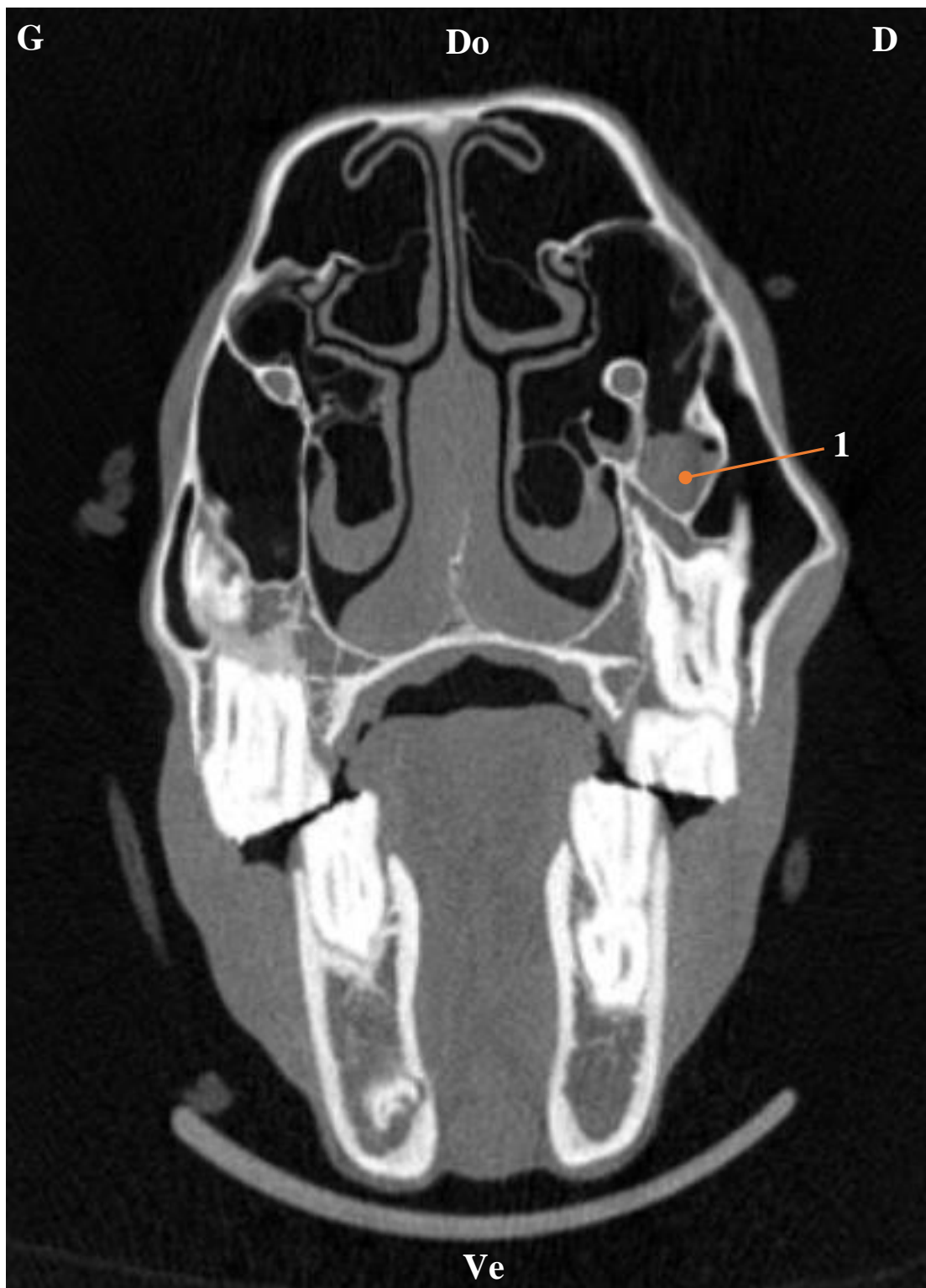**Figure 65** : image scanner en fenêtre « os » d'une tête de cheval référé à la clinique EquiTom pour headshaking depuis 5-6 semaines.

Présence de matériel avec une densité de tissu mou dans les sinus maxillaire rostral droit (1) et la partie caudale du sinus conchal ventral droit (2). (Do, dorsal ; Ve, ventral ; D, droite ; G, gauche)



**Figure 66 :** image scanner en fenêtre « tissus mous » d'une tête de cheval référé à la clinique EquiTom pour headshaking depuis 5-6 semaines.

Présence de matériel avec une densité de tissu mou dans les sinus maxillaire rostral droit (1) et la partie caudale du sinus conchal ventral droit (2). (Do, dorsal ; Ve, ventral ; D, droite ; G, gauche)



**Figure 67 :** image scanner en fenêtre « os » d'une tête de cheval référé à la clinique EquiTom pour headshaking depuis 5-6 semaines.

Présence de matériel avec une densité de tissu mou dans les sinus maxillaire rostral droit (1). (Do, dorsal ; Ve, ventral ; D, droite ; G, gauche)

### Conclusion :

1. Sinusite du sinus maxillaire crânial droit et du sinus conchal ventral droit, probablement en conséquence d'une infection discrète de la dent 109
2. Masse dans le sinus sphéno-palatinal gauche, probablement du pus ou éventuellement un hématome

Le headshaking du cheval peut être lié à la sinusite mais du headshaking idiopathique ne peut pas être exclu.

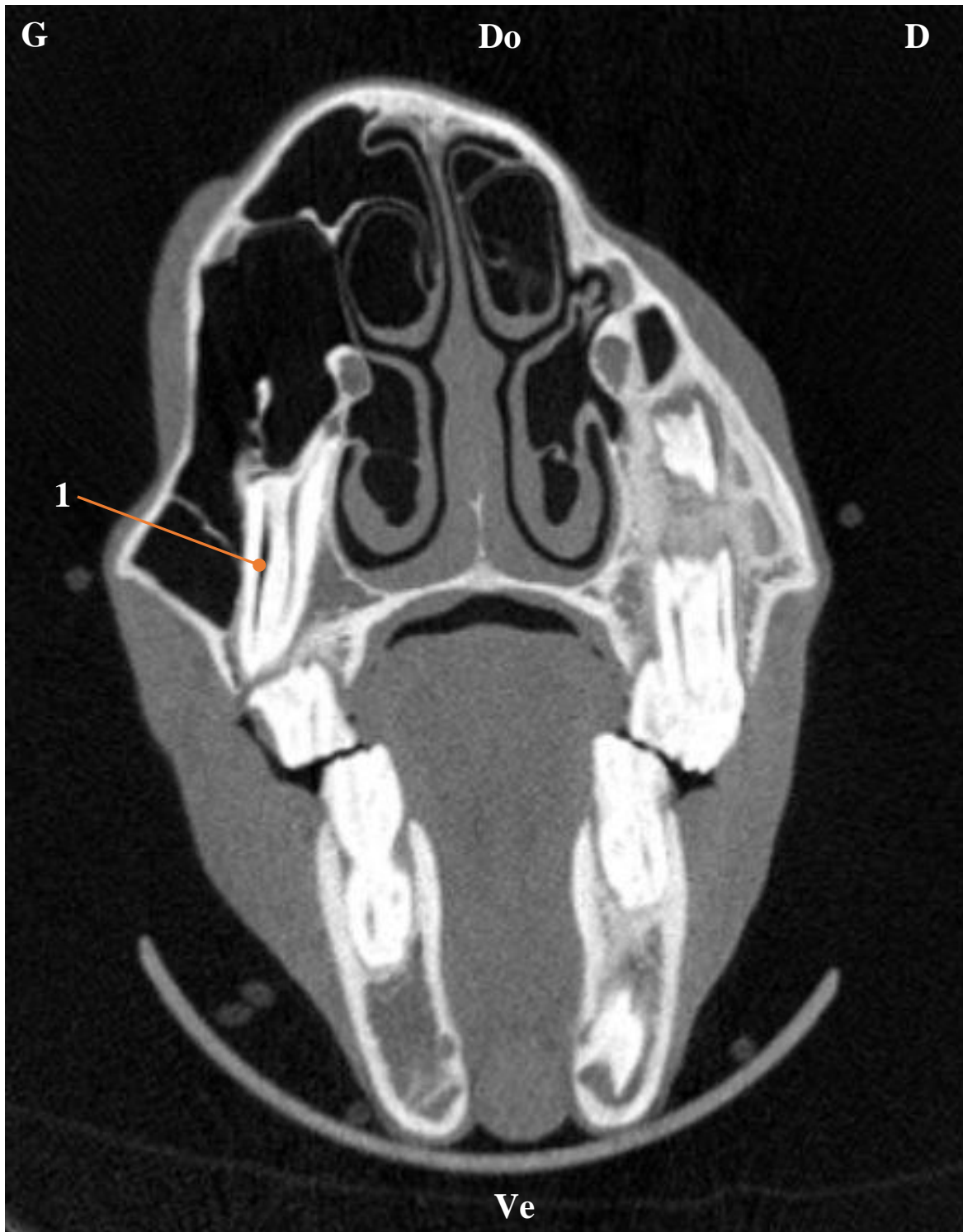## **Cas clinique et illustration de l'apport du scanner dans l'exploration d'un gonflement ventral à l'œil droit chez une jument :**

### Anamnèse-Commémoratifs :

Jument de 6 ans qui présente un gonflement ventral à l'œil droit depuis quelques mois, associé à un épiphora. Une exploration radiographique a été réalisée, mais n'a mis en évidence aucune anomalie. Un scanner de la tête a donc été demandé à EquiTom.

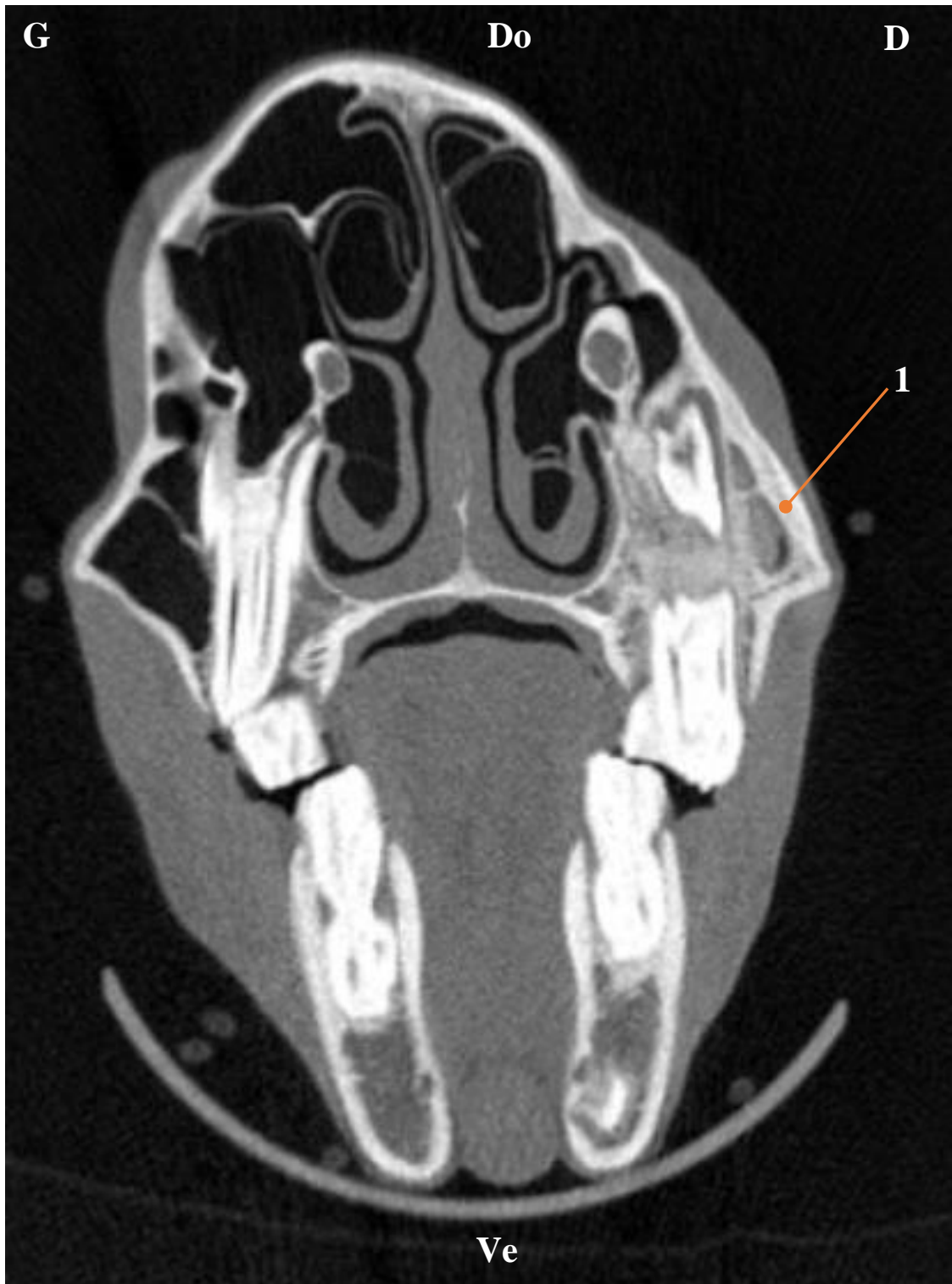### Scanner :

- Fracture de l'aspect vestibulaire de la couronne de 209. Présence de gaz dans la pulpe vestibulaire et mésiale de 209. L'espace périodontal de 209 est discrètement élargi.
- Fracture de l'aspect vestibulaire de la couronne de 109. Elargissement modéré de l'espace périodontal de 109 avec présence de gaz. Présence discrète de gaz dans la pulpe vestibulaire et mésiale de 109. Ostéolyse discrète de l'os alvéolaire avec présence d'une réaction périostée au niveau du sinus maxillaire rostral droit.
- Fracture de l'aspect vestibulaire de la couronne de 208. Présence de gaz dans l'aspect vestibulaire et distal de 208.
- Présence de gaz dans la pulpe vestibulaire et distale, et la pulpe vestibulaire et mésiale de 108, avec un élargissement de l'espace périodontal et présence de gaz dans l'espace périodontal. Une sclérose et un épaissement de l'os maxillaire sont présents à ce niveau. Suspicion d'une fracture de la racine vestibulaire et mésiale de 108.



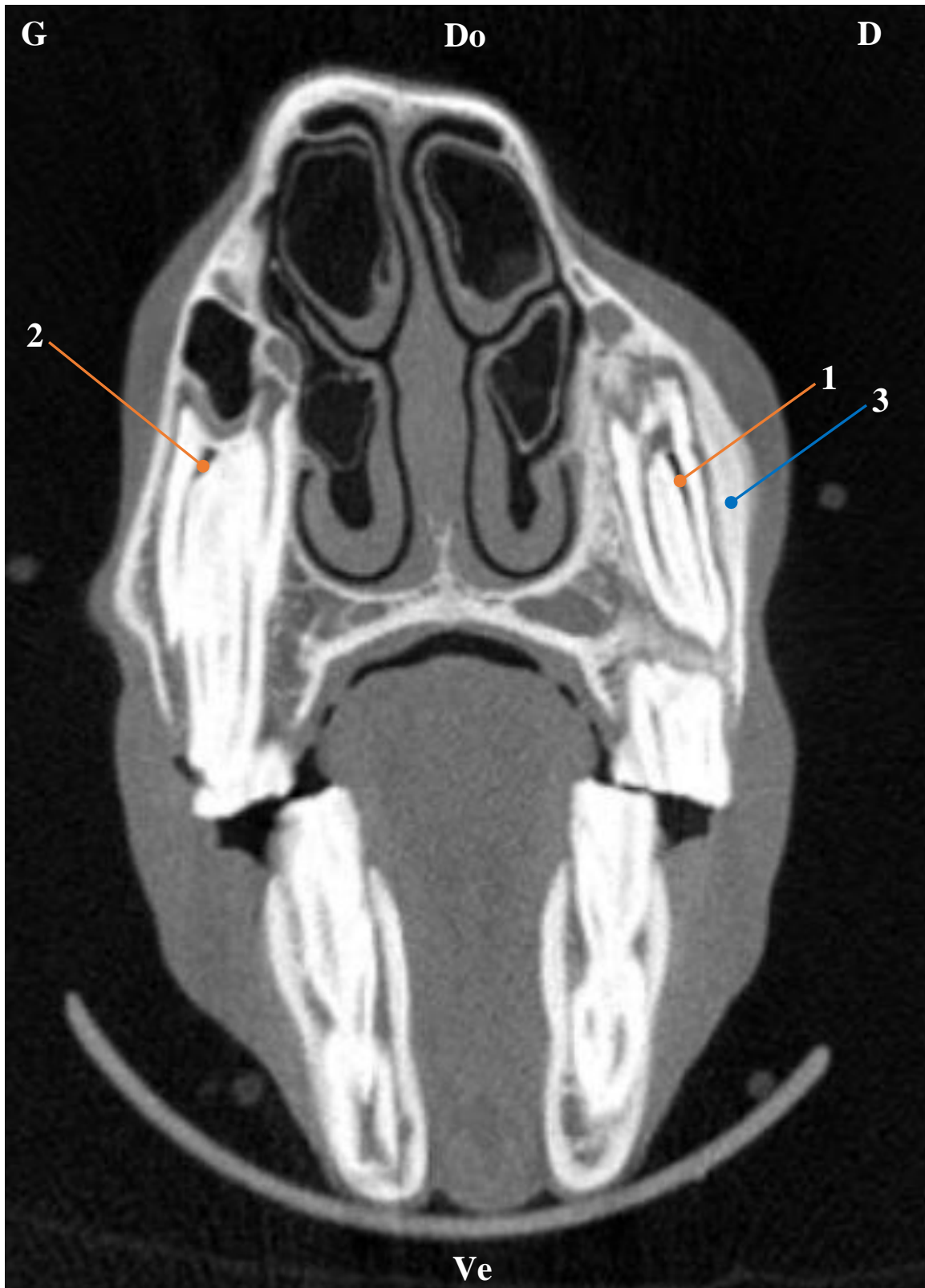
**Figure 68 :** image scanner en fenêtre « os » d'une tête de cheval référé à la clinique EquiTom pour gonflement ventral à l'œil droit depuis quelques mois.

Présence de gaz dans la pulpe mésiale de la dent 209 (1). (Do, dorsal ; Ve, ventral ; D, droite ; G, gauche)



**Figure 69 :** image scanner en fenêtre « os » d'une tête de cheval référé à la clinique EquiTom pour gonflement ventral à l'œil droit depuis quelques mois.

Ostéolyse discrète de l'os alvéolaire avec présence d'une réaction périostée au niveau du sinus maxillaire rostral droit (1). (Do, dorsal ; Ve, ventral ; D, droite ; G, gauche)



**Figure 70 :** image scanner en fenêtre « os » d'une tête de cheval référé à la clinique EquiTom pour gonflement ventral à l'œil droit depuis quelques mois.

Présence de gaz dans la pulpe mésiale de la dent 108 (1) et distale de la dent 208 (2). Sclérose et épaissement de l'os maxillaire (3). (Do, dorsal ; Ve, ventral ; D, droite ; G, gauche)

### Conclusion :

1. Fracture de la couronne de 109, avec infection de la pulpe dentaire et abcès périodontal. Infection de la pulpe et abcès périodontal de 108 avec suspicion de fracture de la racine vestibulaire et mésiale. L'infection de ces deux dents est la cause du gonflement ventral à l'œil droit observé, correspondant au sinus maxillaire. Au vu de l'ostéolyse de l'os alvéolaire de 109 avec présence d'une réaction périostée au niveau du sinus maxillaire crânial droit, une sinusite va probablement se développer dans le futur.
2. Fracture de la couronne et infection de la pulpe en 208 et 209. Absence de signes d'infection périodontale à ce moment.

## **Cas clinique et illustration de l'apport du scanner dans l'exploration d'un jetage sanguinolant chez un cheval :**

### Anamnèse-Commémoratifs :

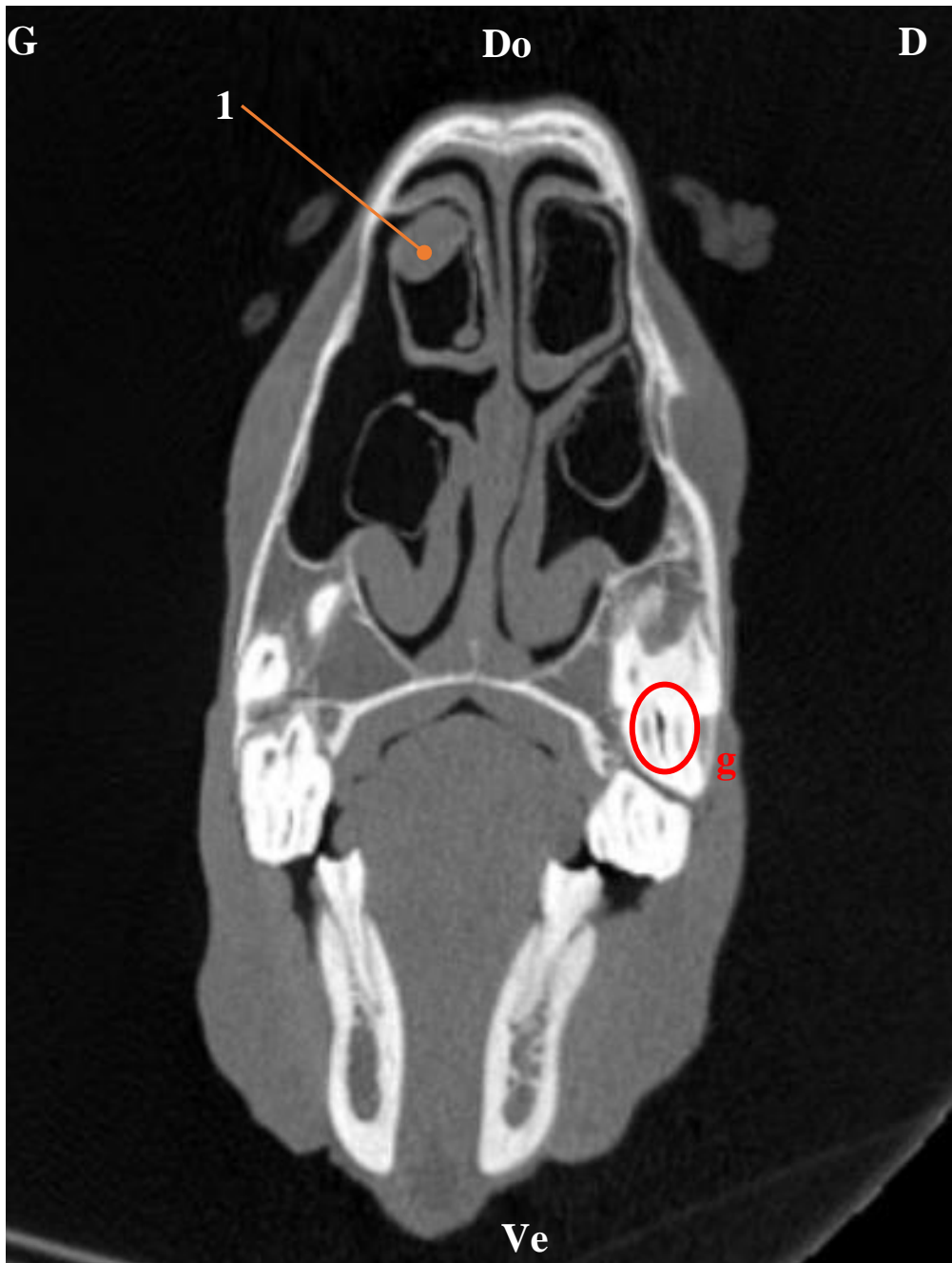
Hongre de 15 ans qui présente un jetage sanguinolant. Une endoscopie par son vétérinaire traitant a montré du tissu anormal dans la cavité nasale gauche. Le cheval est alors référé à EquiTom pour scanner de la tête.

### Scanner :

- Présence de gaz dans l'infundibulum de 107, 207, 108, 208, 109, 209, 110, 210.
- Le sinus sphéno-palatinal gauche est partiellement rempli de matériel avec une densité de 43 HU. Le sinus frontal gauche est complètement rempli de matériel avec une densité de 43 HU.
- Présence d'une ostéolyse et d'un déplacement en direction abaxiale de l'aspect interne de l'orbite gauche à cause de la masse et présence d'une exophtalmie discrète. A ce niveau, la masse a une densité de 99 HU. Plus près de l'ethmoïde, la masse est moins dense (25 HU). La lame cribreuse est intacte. Les sinus maxillaire caudal et rostral gauches sont remplis de matériel de densité hétérogène avec une densité moyenne de 27 HU. Le canal infraorbitaire n'est pas visible. Les sinus conchaux ventral et dorsal

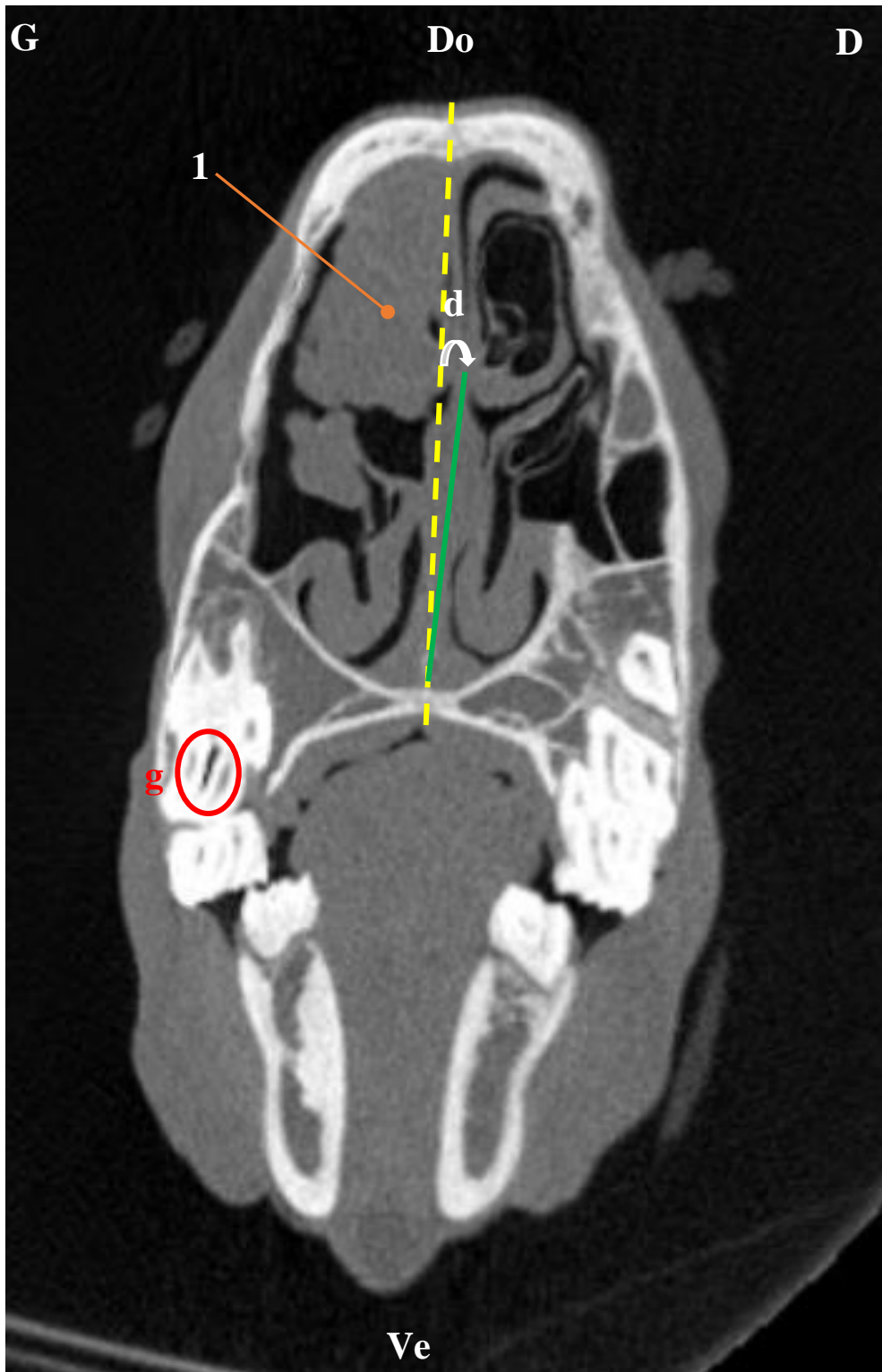
gauches sont remplis d'un matériel de densité 40 HU, avec une destruction de l'architecture normale des cornets nasaux.

- Obstruction complète du passage de l'air dans la cavité nasale gauche visible avec une déviation du septum à droite



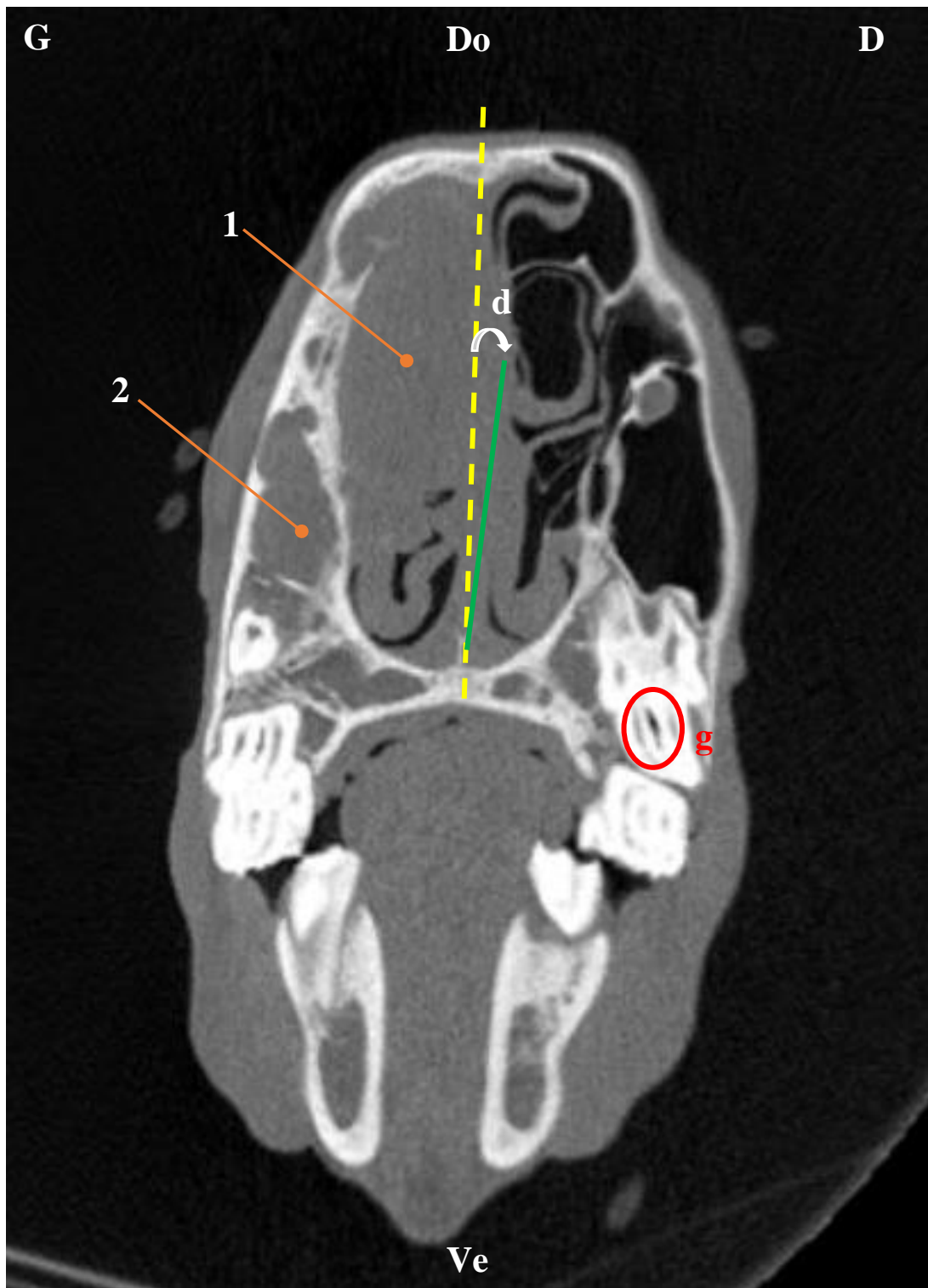
**Figure 71 :** image scanner en fenêtre « os » d'une tête de cheval référé à la clinique EquiTom pour jetage sanguinolant.

Présence de gaz dans l'infundibulum de 107 (g). Début de la masse du cornet nasal dorsal gauche. (1) (Do, dorsal ; Ve, ventral ; D, droite ; G, gauche)



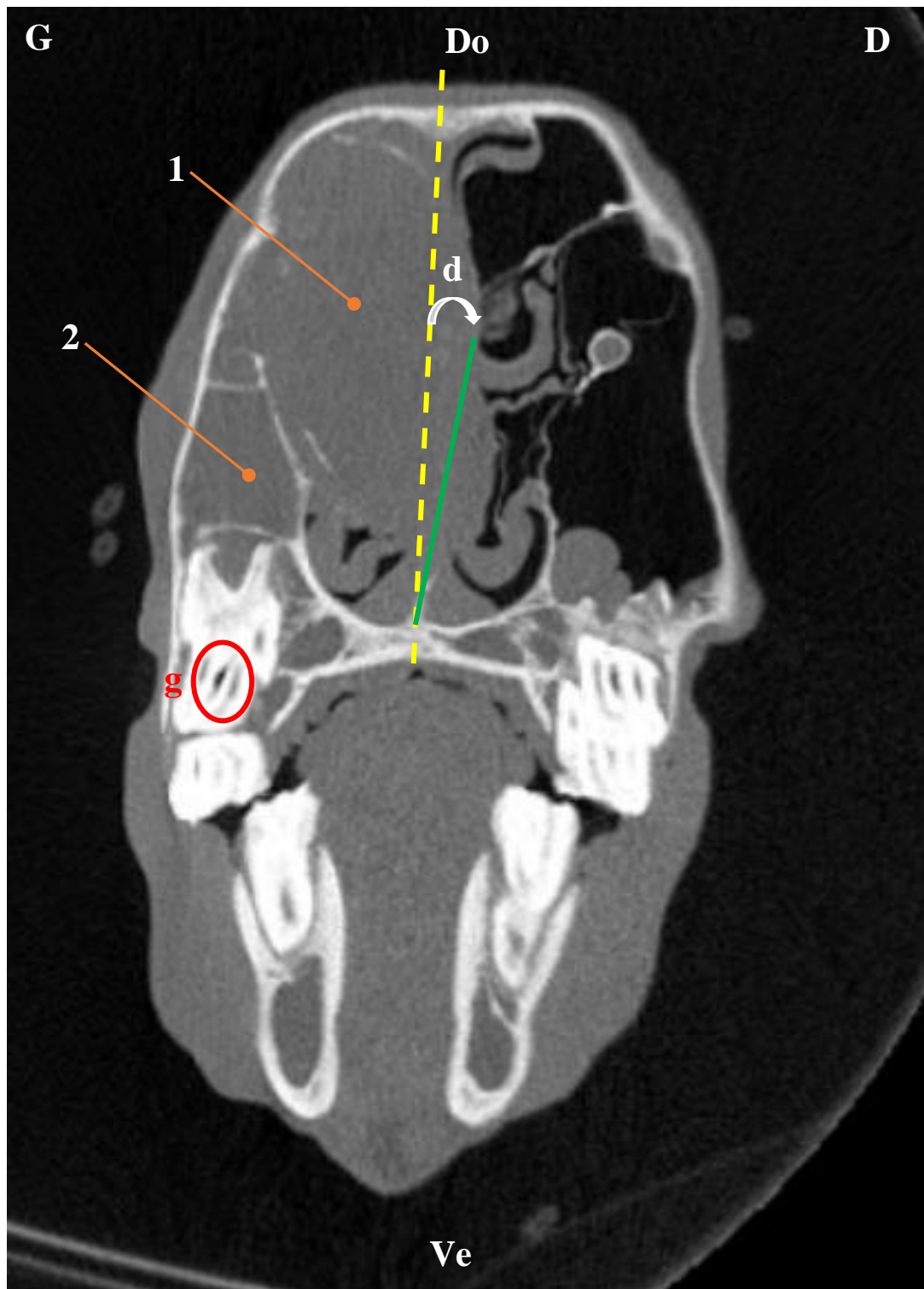
**Figure 72 :** image scanner en fenêtre « os » d'une tête de cheval référé à la clinique EquiTom pour jetage sanguinolant.

Présence de gaz dans l'infundibulum de 207 (g). Masse dans le sinus conchal dorsal gauche et destruction du cornet nasal dorsal gauche (1). Déviation du septum nasal à droite (d). (Do, dorsal ; Ve, ventral ; D, droite ; G, gauche)



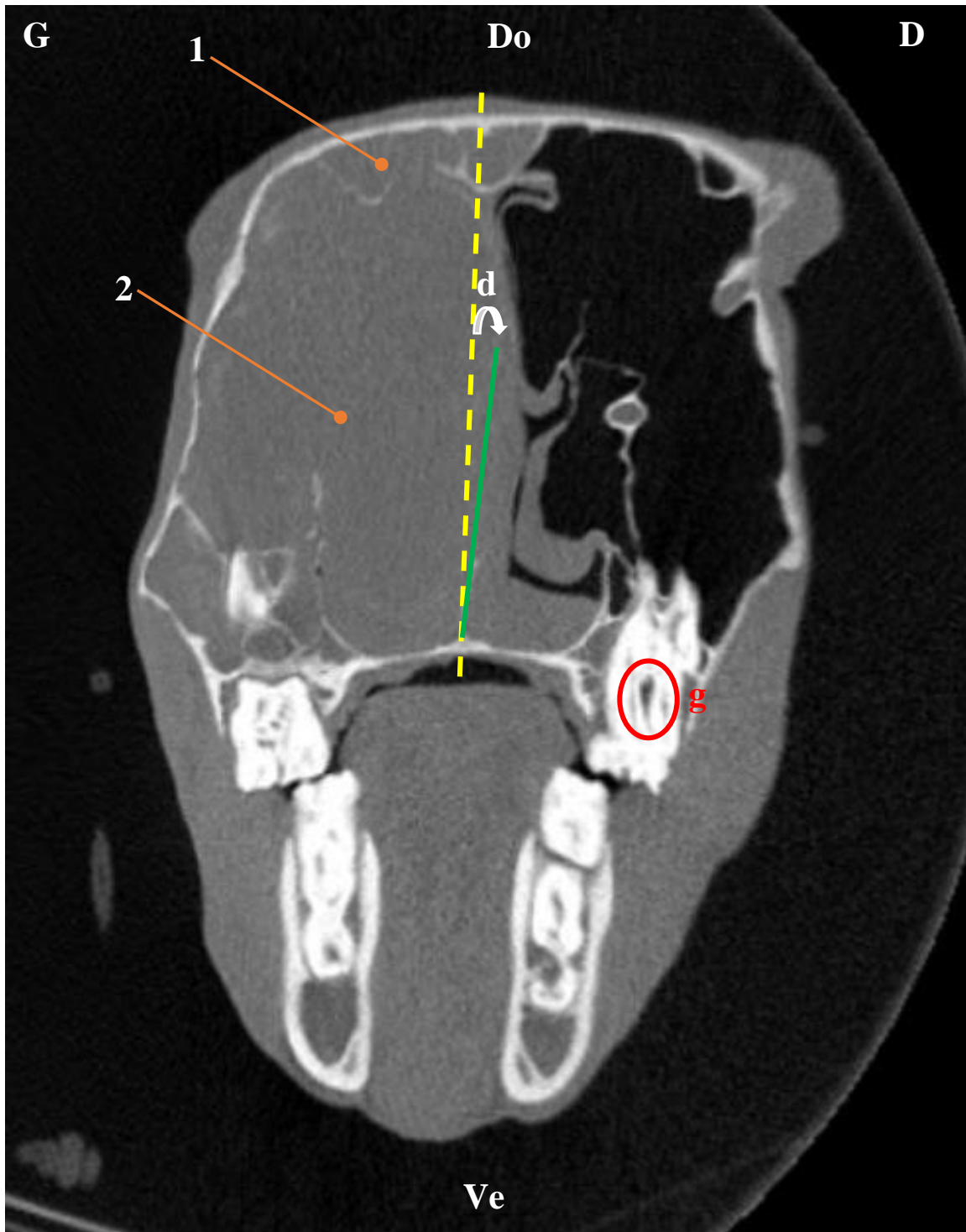
**Figure 73 :** image scanner en fenêtre « os » d'une tête de cheval référé à la clinique EquiTom pour jetage sanguinolant.

Présence de gaz dans l'infundibulum de 108 (g). Masse dans les sinus maxillaire rostral gauche (1) et caudal gauche (2), détruisant les cornets nasaux à gauche. Canal infra-orbitaire absent à gauche, déviation du septum nasal à droite (d). (Do, dorsal ; Ve, ventral ; D, droite ; G, gauche)



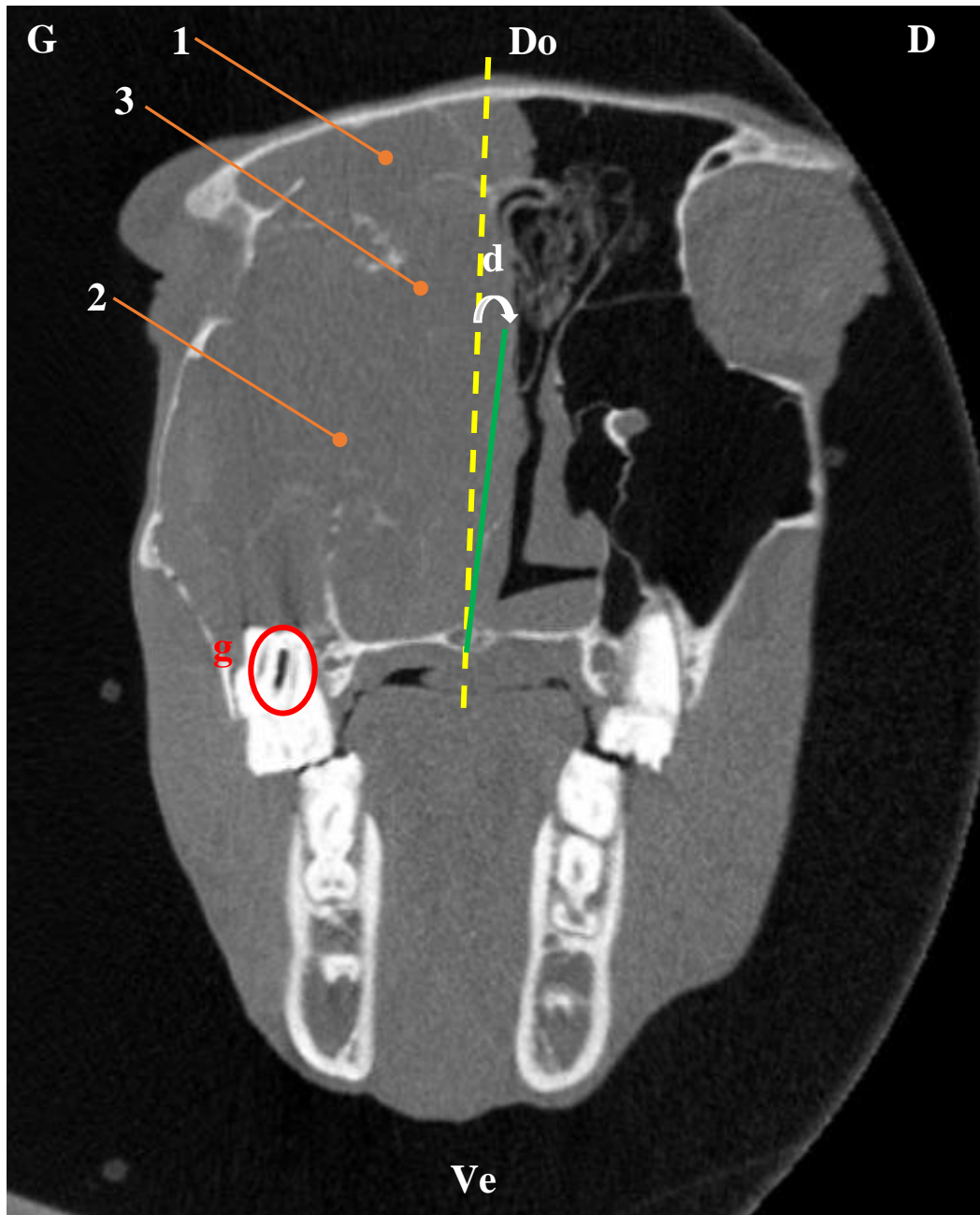
**Figure 74 :** image scanner en fenêtre « os » d'une tête de cheval référé à la clinique EquiTom pour jetage sanguinolant.

Présence de gaz dans l'infundibulum de 208 (g). Masse dans les sinus maxillaires rostral gauche (1) et caudal gauche (2), détruisant les cornets nasaux à gauche. Canal infra-orbitaire absent à gauche, déviation du septum nasal à droite (d). (Do, dorsal ; Ve, ventral ; D, droite ; G, gauche)



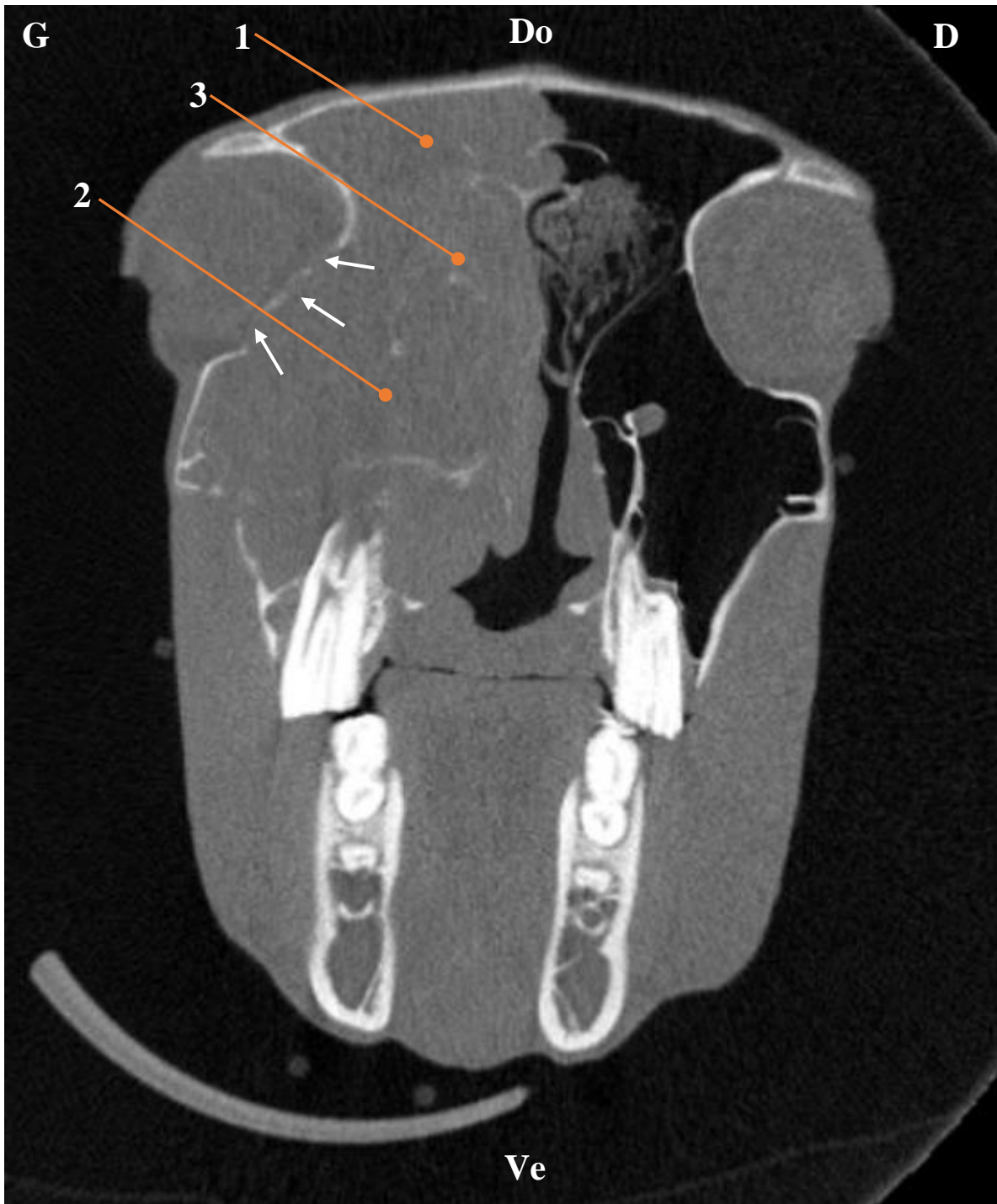**Figure 75 :** image scanner en fenêtre « os » d'une tête de cheval référé à la clinique EquiTom pour jetage sanguinolant.

Présence de gaz dans l'infundibulum de 110 (g). Masse dans le sinus conchal dorsal gauche (1) et les sinus maxillaires gauches (2). Canal infra-orbitaire absent à gauche, déviation du septum nasal à droite(d) . (Do, dorsal ; Ve, ventral ; D, droite ; G, gauche)



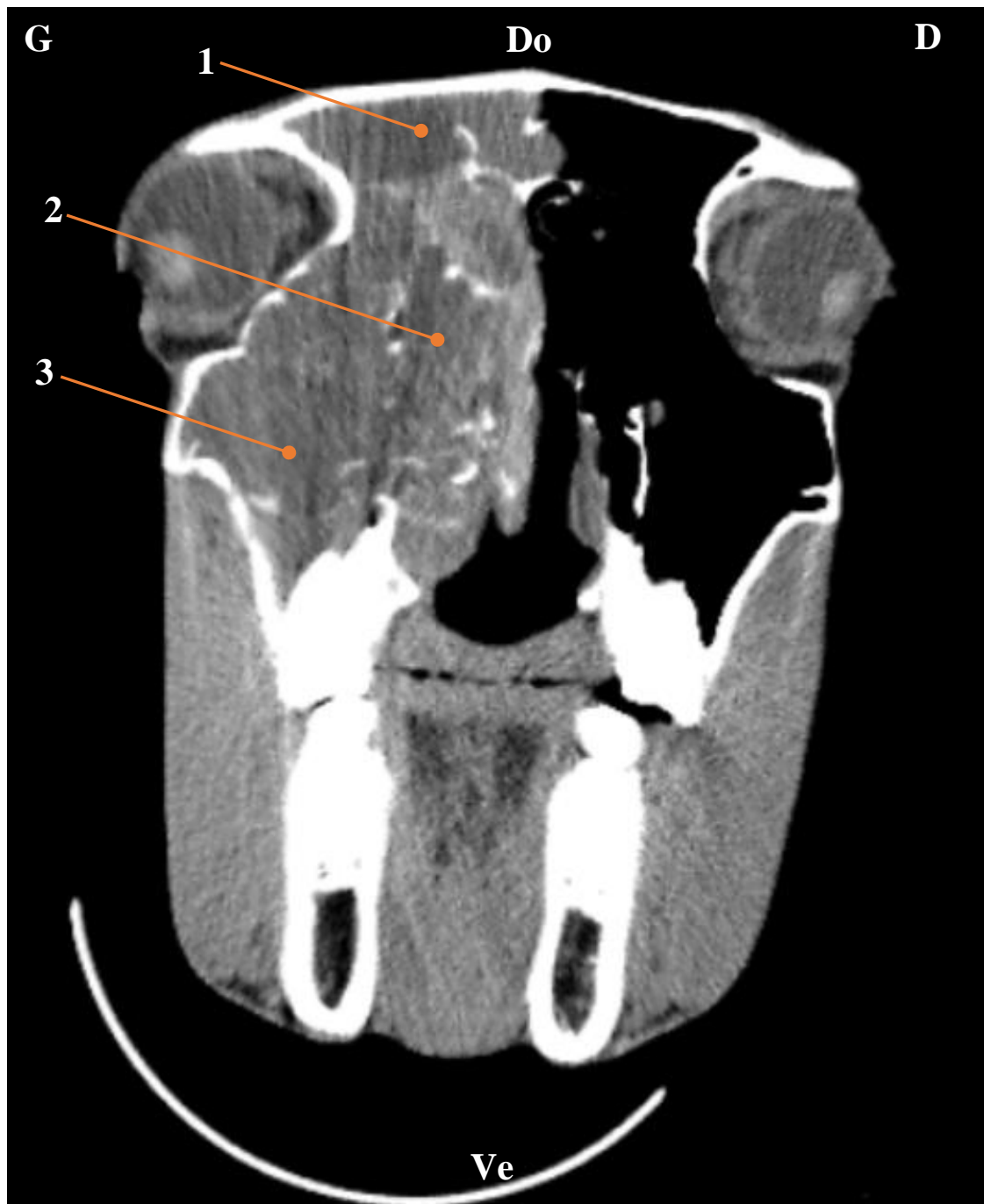
**Figure 76 :** image scanner en fenêtre « os » d'une tête de cheval référé à la clinique EquiTom pour jetage sanguinolant.

Présence de gaz dans l'infundibulum de 210 (g). Masse dans le sinus frontal gauche (1), les sinus maxillaires gauches (2) et l'ethmoïde gauche (3). Canal infra-orbitaire absent à gauche, déviation du septum nasal à droite (d). (Do, dorsal ; Ve, ventral ; D, droite ; G, gauche)



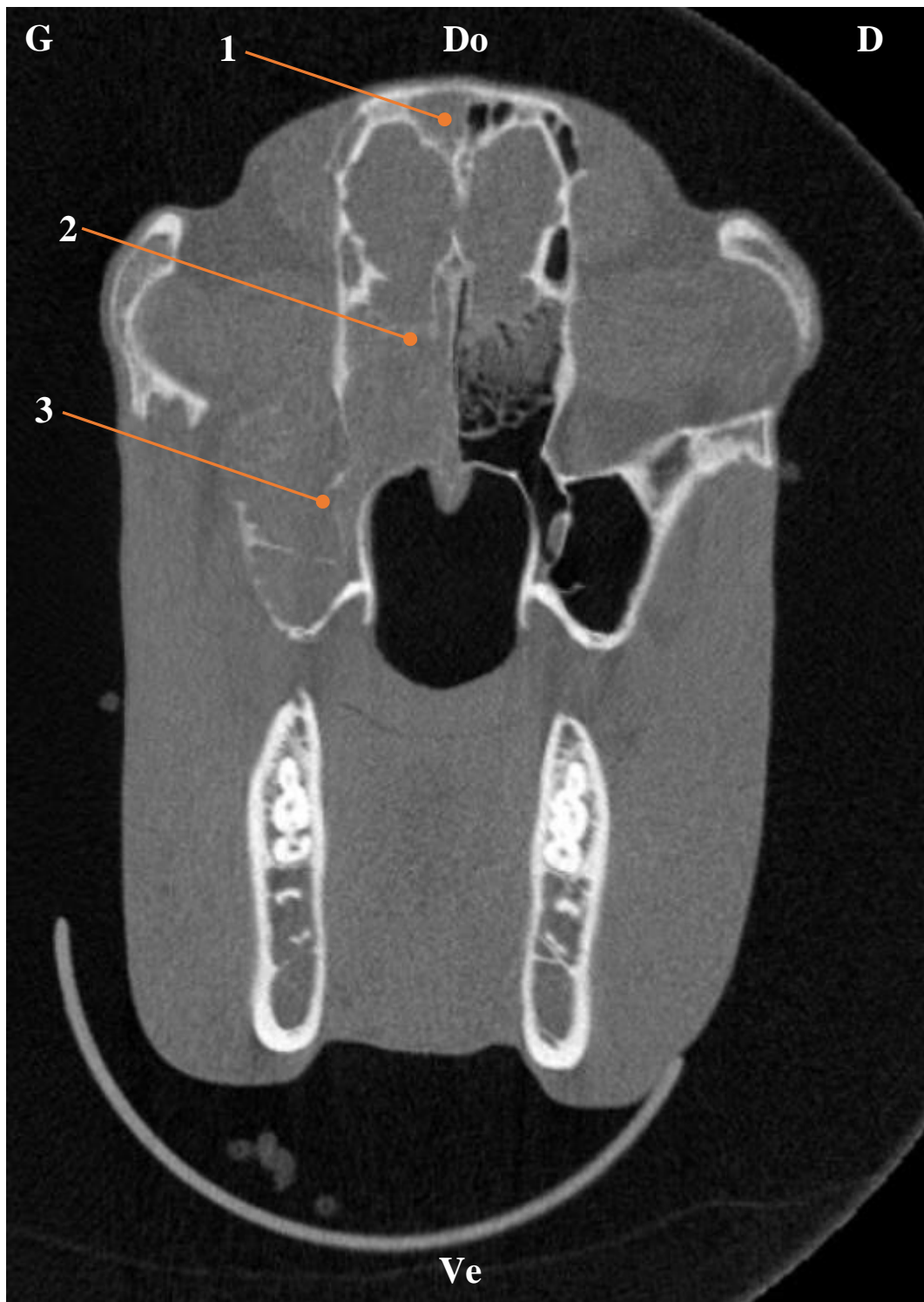
**Figure 77 :** image scanner en fenêtre « os » d'une tête de cheval référé à la clinique EquiTom pour jetage sanguinolant.

Au niveau des dents 11. Masse dans le sinus frontal gauche (1), le sinus maxillaire caudal gauche (2) et l'éthmoïde gauche (3). Ostéolyse (→) de l'aspect interne de l'orbite gauche. Canal infra-orbitaire absent à gauche. (Do, dorsal ; Ve, ventral ; D, droite ; G, gauche)



**Figure 78 :** image scanner en fenêtre « tissus mous » d'une tête de cheval référé à la clinique EquiTom pour jetage sanguinolant.

En arrière des dents 11. Masse dans le sinus frontal gauche (1), l'ethmoïde gauche (2) et le sinus sphéno-palatin gauche (3). Exophtalmie discrète à gauche à cause de la masse. (Do, dorsal ; Ve, ventral ; D, droite ; G, gauche)



**Figure 79 :** image scanner en fenêtre « os » d'une tête de cheval référé à la clinique EquiTom pour jetage sanguinolant.

En arrière des dents 11. Masse dans le sinus frontal gauche (1), l'ethmoïde gauche (2) et le sinus sphéno-palatin gauche (3). (Do, dorsal ; Ve, ventral ; D, droite ; G, gauche)

### Conclusion :

- Présence d'une masse dans les sinus paranasaux gauches, probablement d'origine tumorale. Les sinus conchaux dorsal et ventral, les sinus maxillaires rostral et caudal, le sinus frontal et partiellement le sinus sphéno-palatinal sont atteints avec destruction du canal infra-orbitaire et une ostéolyse est présente au niveau de l'orbite avec une exophtalmie discrète en conséquence.
- Un examen histopathologique est indiqué pour déterminer la nature de la masse : la masse est un fibrome ossifiant.

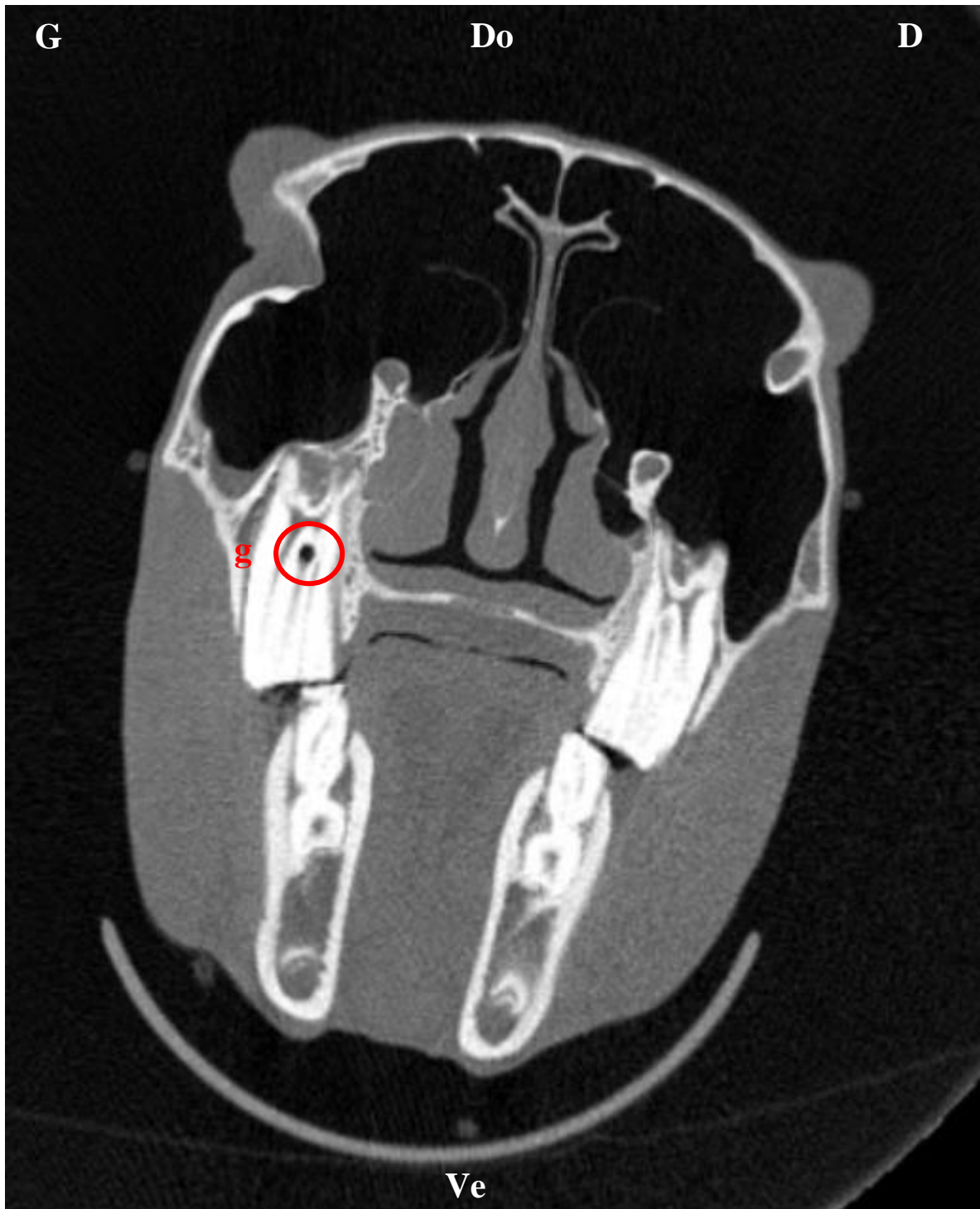
## **Cas clinique et illustration de l'apport du scanner dans l'exploration d'un jetage nasal gauche chez un cheval :**

### Anamnèse-Commémoratifs :

Hongre de 11 ans présentant un jetage nasal à gauche. Ses dents 109 et 209 ont été retirées précédemment. Il est référé à EquiTom pour scanner de la tête.

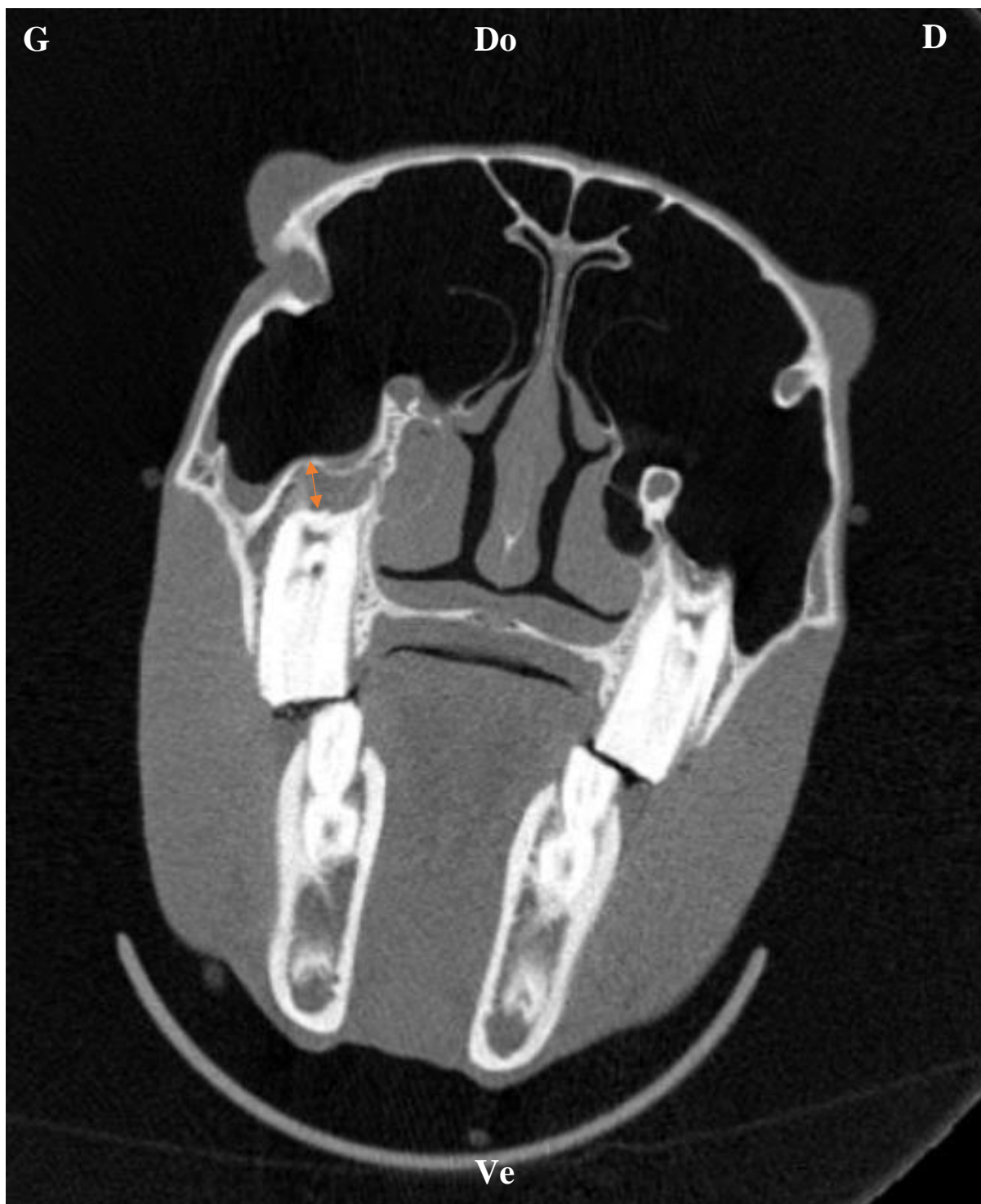
### Scanner :

- Présence de gaz dans l'infundibulum de 210. Elargissement modéré de l'espace périodontal. Sclérose et remodelage de l'os alvéolaire mais la lamina dura est intacte.
- La dent 209 a été retirée et l'os alvéolaire présente une cicatrisation incomplète avec un remodelage marqué de l'os périapical. Présence de gaz dans les tissus mous de l'alvéole et présence possible d'une fistule entre l'alvéole et le sinus maxillaire rostral gauche. Ostéolyse focale marquée de l'os maxillaire avec gonflement modéré des tissus mous qui entourent l'os maxillaire à ce niveau. Deux tout petits fragments sont visibles.
- La dent 109 a été retirée. L'os a complètement cicatrisé et un fragment est visible.
- Présence d'une quantité modérée de matériel hyperdense dans le sinus maxillaire rostral gauche et le cornet nasal dorsal gauche. Epaissement focal de la muqueuse sur l'aspect ventral du sinus maxillaire caudal gauche.



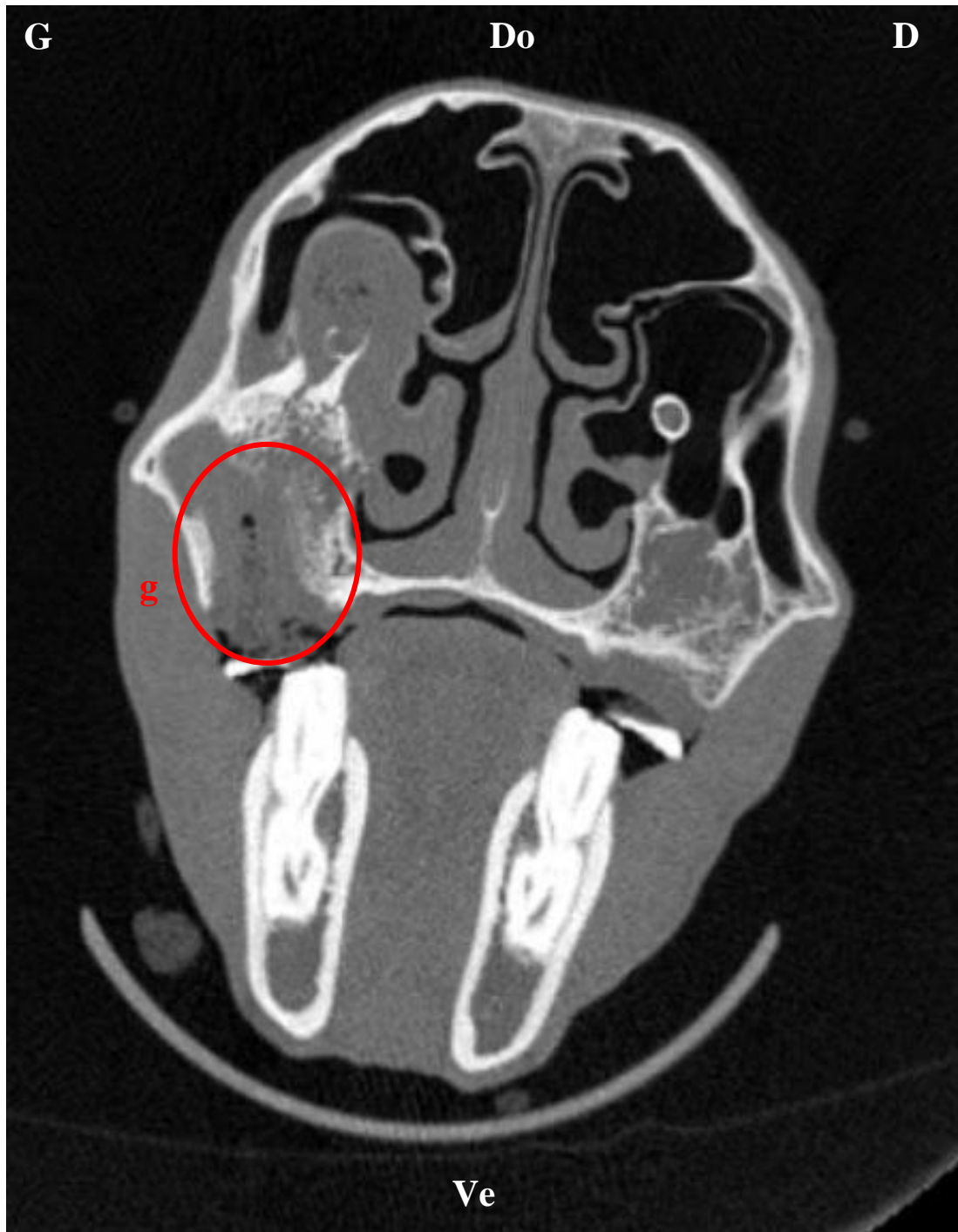**Figure 80 :** image scanner en fenêtre « os » d'une tête de cheval référé à la clinique EquiTom pour jetage nasal à gauche.

Présence de gaz dans l'infundibulum de 210 (g). (Do, dorsal ; Ve, ventral ; D, droite ; G, gauche)



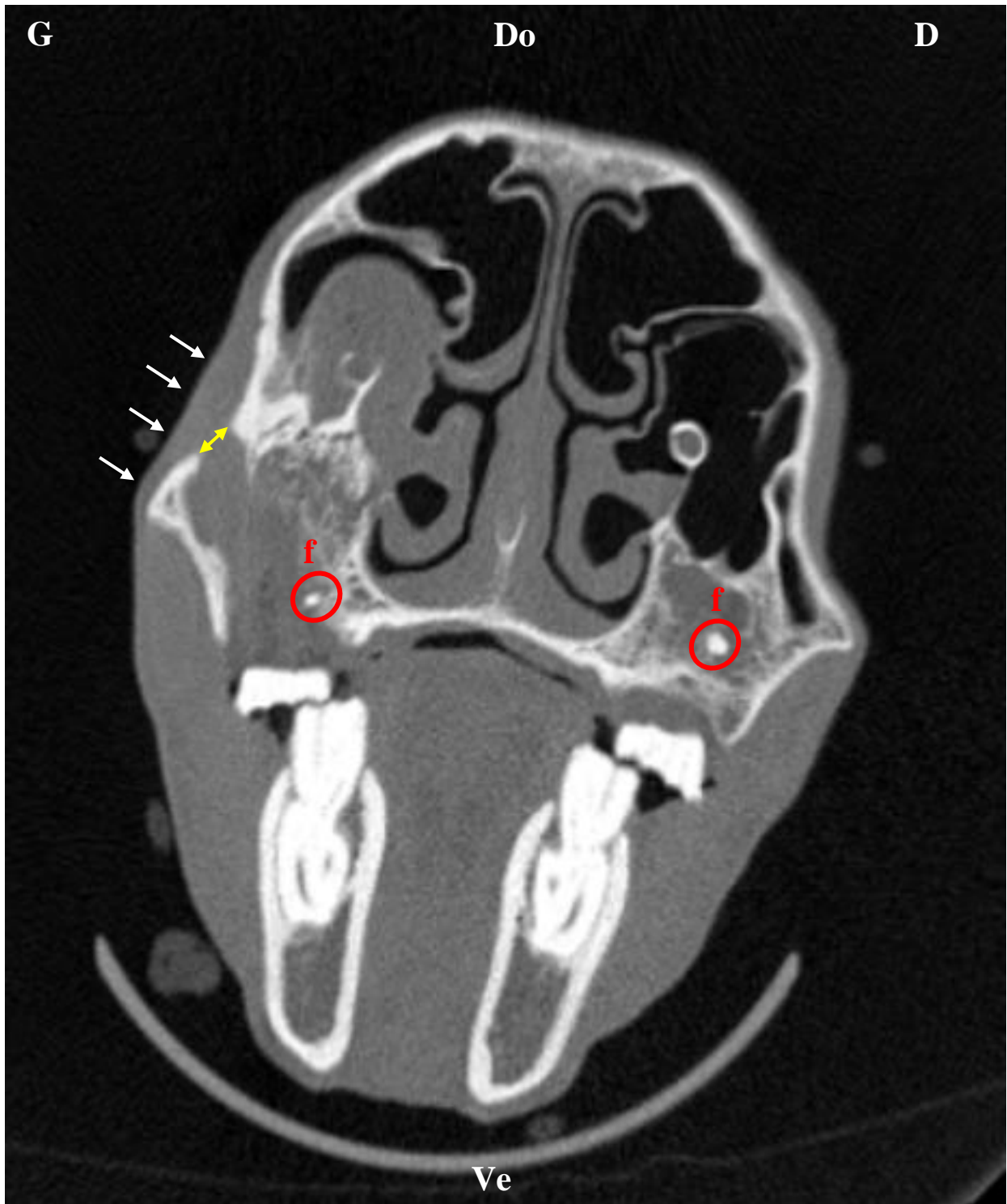**Figure 81 :** image scanner en fenêtre « os » d'une tête de cheval référé à la clinique EquiTom pour jetage nasal à gauche.

Elargissement modéré de l'espace périodontal de 210 (double flèche), mais la lamina dura est intacte. (Do, dorsal ; Ve, ventral ; D, droite ; G, gauche)



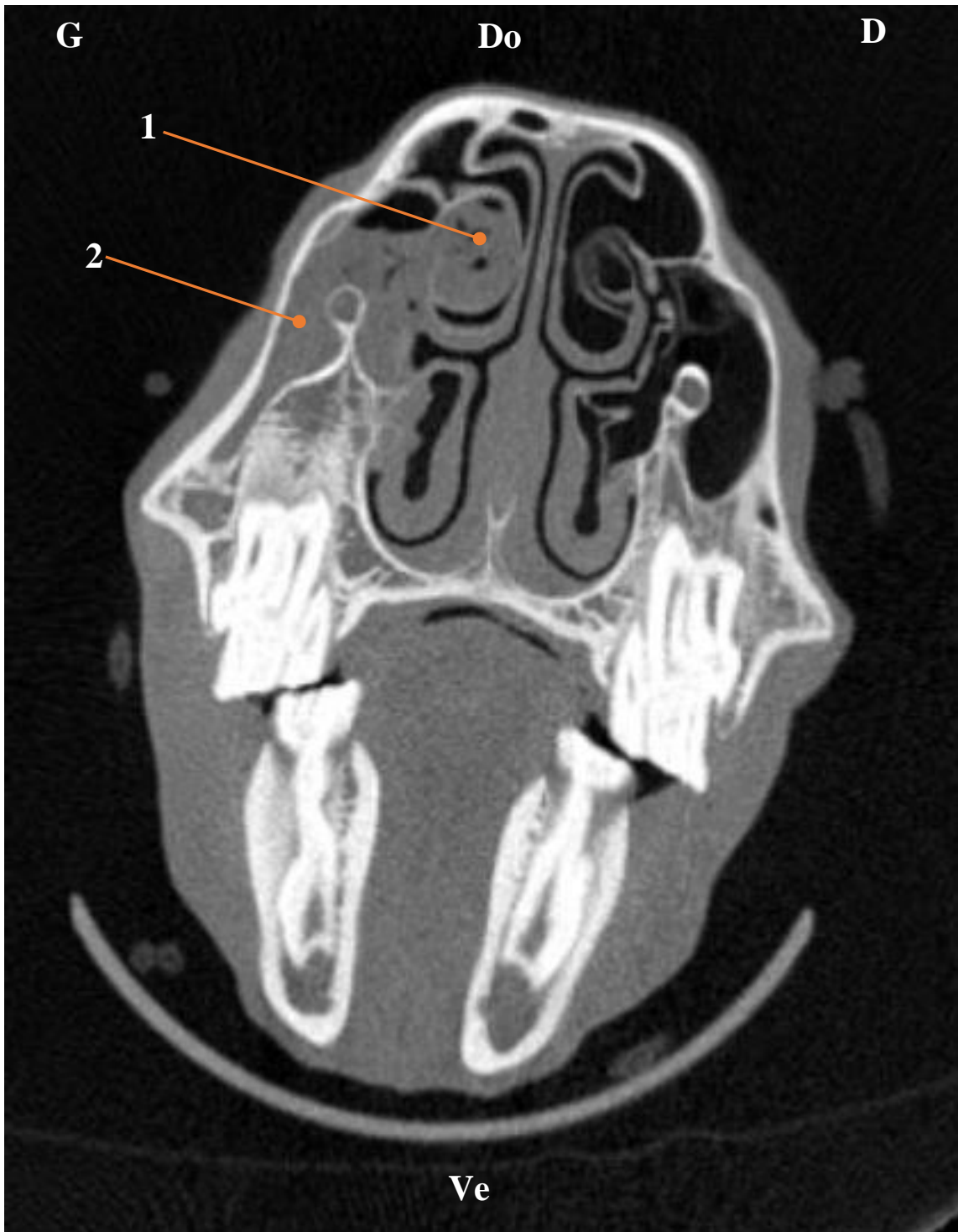**Figure 82 :** image scanner en fenêtre « os » d'une tête de cheval référé à la clinique EquiTom pour jetage nasal à gauche.

Cicatrisation incomplète de l'os alvéolaire de 209 avec remodelage marqué de l'os périapical et présence de gaz dans les tissus mous de l'alvéole (g). (Do, dorsal ; Ve, ventral ; D, droite ; G, gauche)



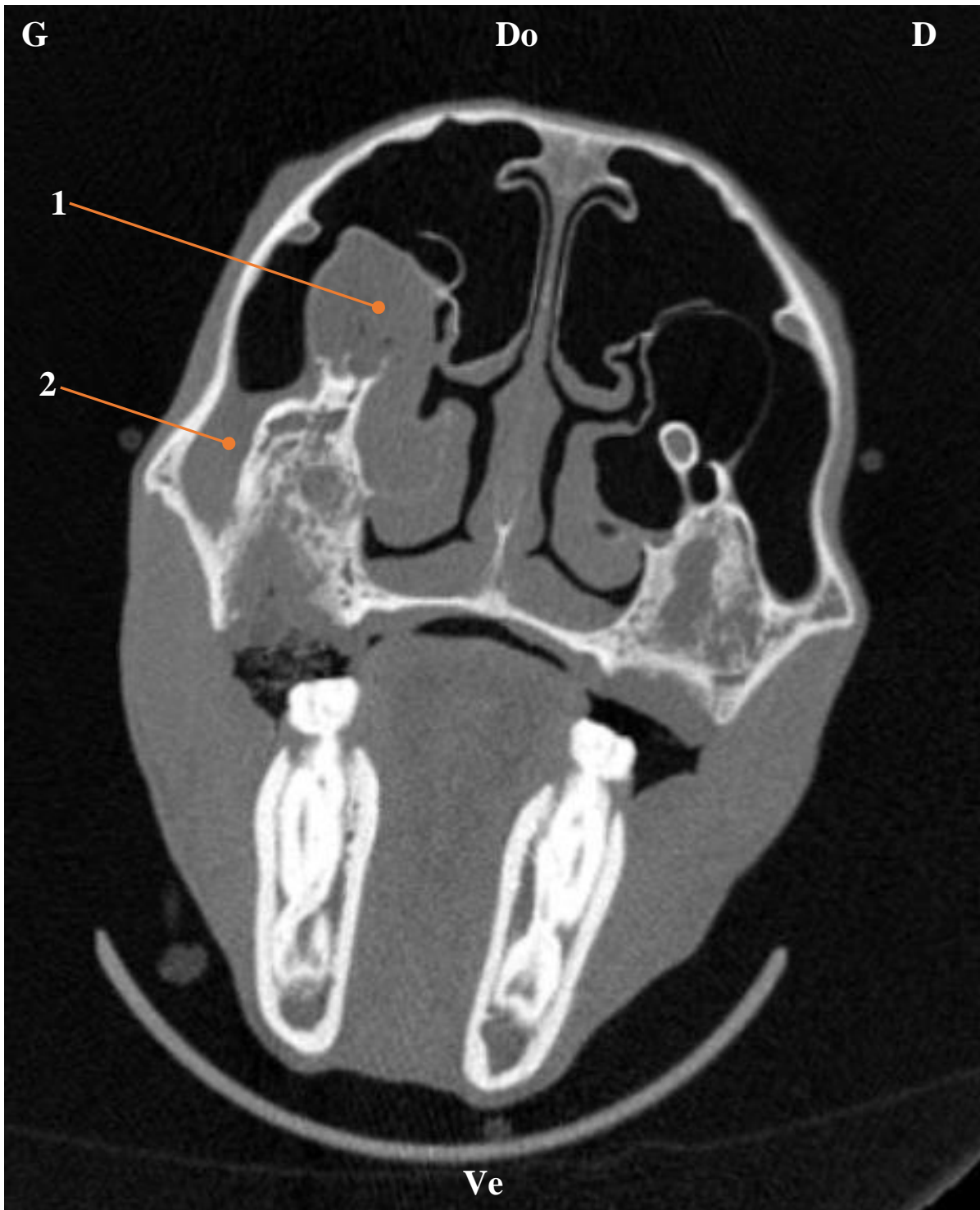
**Figure 83 :** image scanner en fenêtre « os » d'une tête de cheval référé à la clinique EquiTom pour jetage nasal à gauche.

Ostéolyse focale marquée de l'os maxillaire (↔) avec gonflement des tissus mous qui l'entourent à ce niveau (→). Présence de fragments dentaires restants suite à l'extraction des dents 109 et 209 (f). (Do, dorsal ; Ve, ventral ; D, droite ; G, gauche)



**Figure 84 :** image scanner en fenêtre « os » d'une tête de cheval référé à la clinique EquiTom pour jetage nasal à gauche.

Présence en quantité modérée de matériel hyperdense dans le sinus maxillaire rostral gauche (1) et le cornet nasal dorsal gauche (2). (Do, dorsal ; Ve, ventral ; D, droite ; G, gauche)



**Figure 85 :** image scanner en fenêtre « os » d'une tête de cheval référé à la clinique EquiTom pour jetage nasal à gauche.

Présence en quantité modérée de matériel hyperdense dans le sinus maxillaire rostral gauche (1) et épaissement focal de la muqueuse sur l'aspect ventral du sinus maxillaire caudal gauche (2). (Do, dorsal ; Ve, ventral ; D, droite ; G, gauche)

### Conclusion :

1. La dent 209 a été retirée et l'os alvéolaire présente une cicatrisation incomplète associée très probablement à une fistule entre la bouche et le sinus maxillaire rostral gauche. Présence d'ostéolyse de l'os maxillaire associée à un gonflement focal modéré des tissus mous à ce niveau. Sinusite chronique secondaire à une infection dentaire, des sinus maxillaire rostral gauche et conchal dorsal gauche. Il reste deux petits fragments dentaires dans l'alvéole.
2. La dent 109 a été retirée, l'alvéole est totalement cicatrisée.
3. Présence de gaz dans l'infundibulum de 210 et élargissement modéré de l'espace périodontal. Il n'y a pas de signe d'infection de la pulpe dentaire.

## **Cas clinique et illustration de l'apport du scanner dans l'exploration d'une exophtalmie marquée de l'œil gauche chez un cheval :**

### Anamnèse-Commémoratifs :

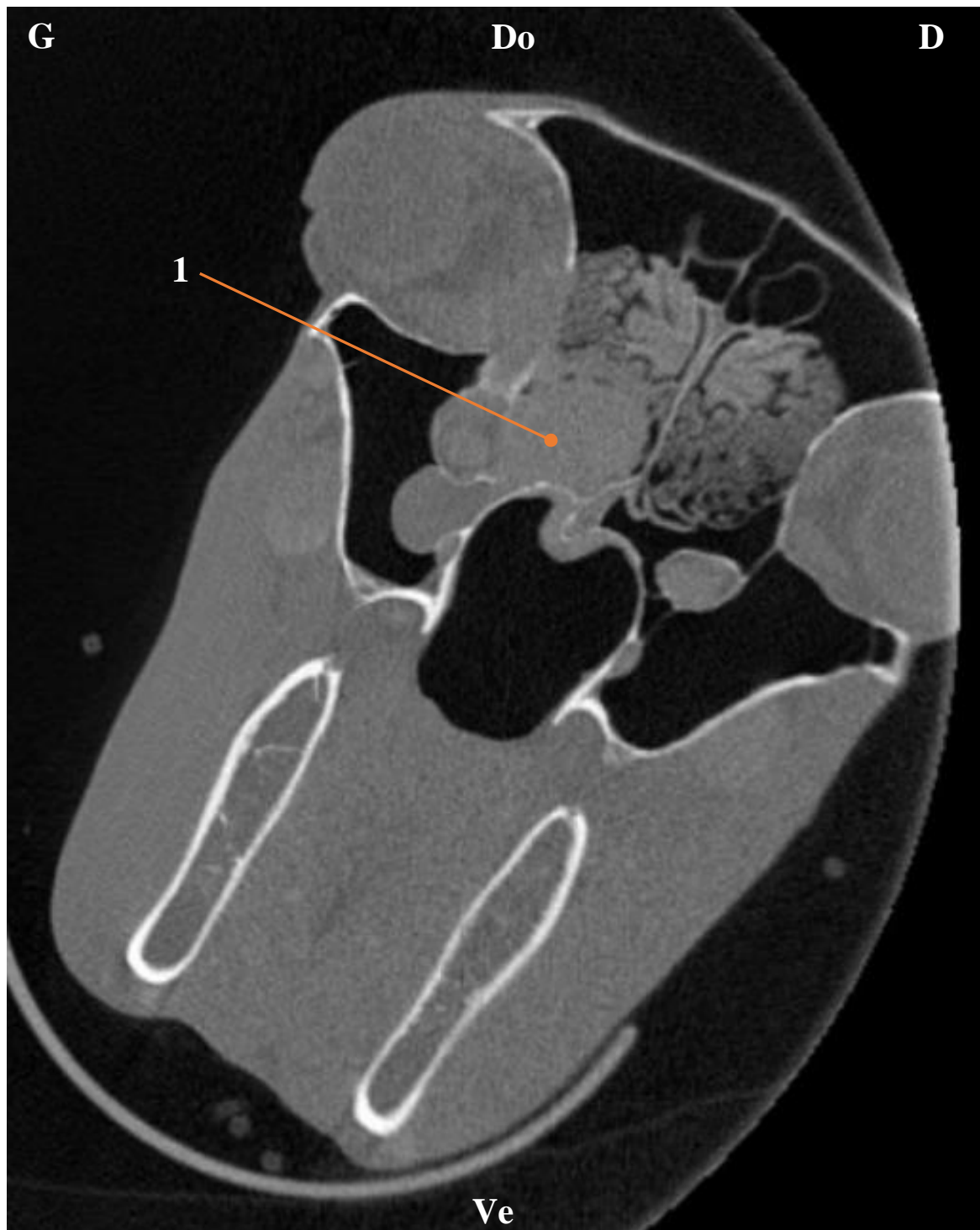Cheval de 15 ans qui présente une exophtalmie marquée de l'œil gauche. Demande de scanner avec produit de contraste intra-veineux.

### Scanner :

- Masse de tissus mous montrant une expansion diffuse infiltrante modérée à marquée, mal définie, de la portion médiale de l'espace rétrobulbaire gauche jusqu'au sinus sphénoïde et à l'ouverture frontomaxillaire ventralement à l'ethmoïde. La masse est responsable d'une lyse osseuse de la lame médiale de l'os frontal, de la lame cribreuse, de l'os pré-sphénoïde et notamment de tous les contours du sinus sphénoïde gauche, y compris le contour ventral de l'encéphale. La masse semble comprimer et/ou envahir le nerf optique gauche, à la fois dans l'espace rétrobulbaire et dans le canal optique. La masse envahit l'aspect le plus rostral de la fissure orbitaire gauche et du canal alaire gauche. Il n'y a cependant pas d'invasion du foramen ovale gauche. La

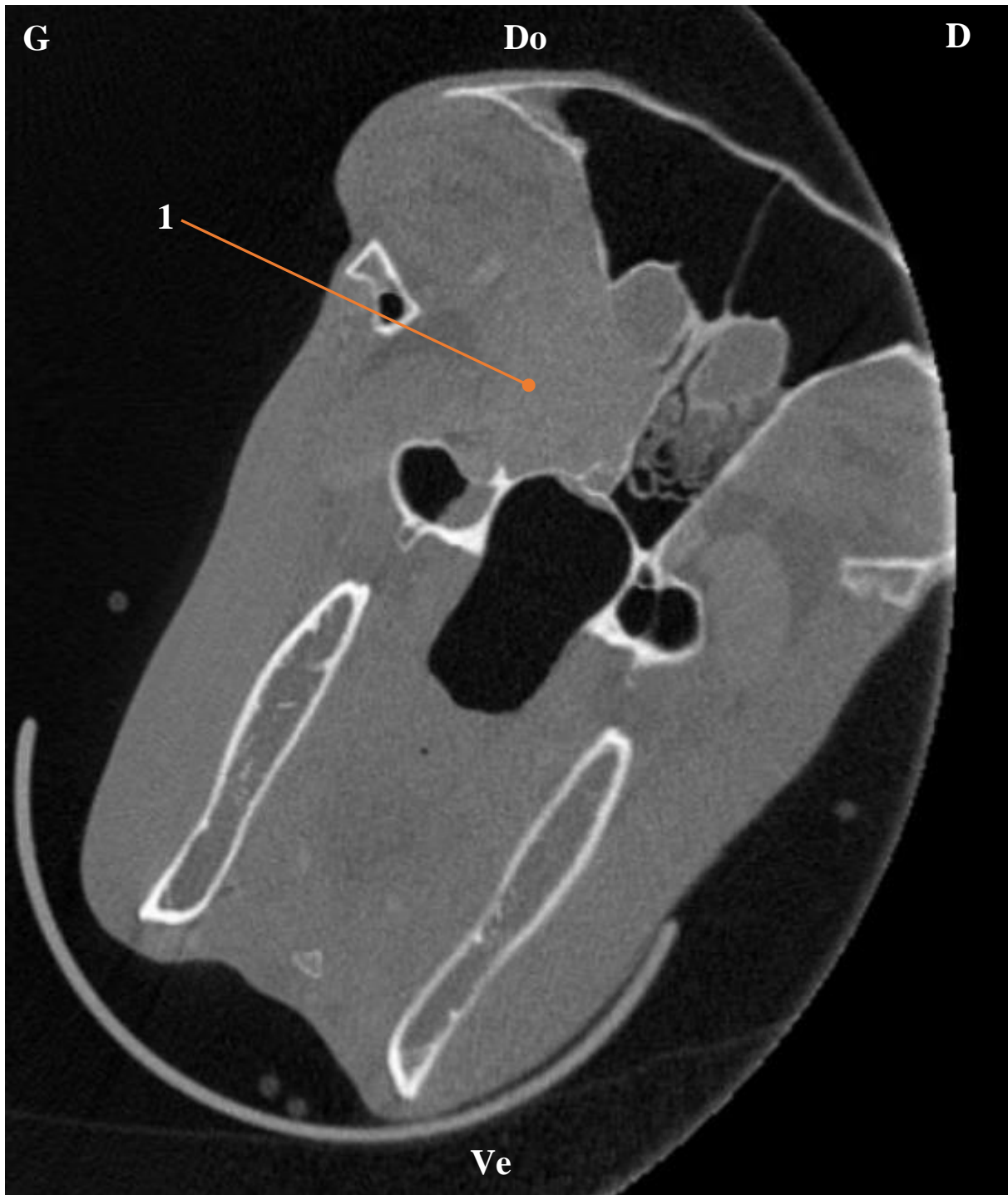masse est à l'origine d'une compression focale modérée extra-axiale du lobe frontal gauche du cerveau, ventralement.

- Le globe oculaire gauche est déplacé latéralement mais la masse n'est pas en contact avec la sclère médiale et de ce fait, la masse n'a probablement pas pour origine le globe oculaire.
- Ventralement à la masse, et s'étendant dans le compartiment caudal du sinus maxillaire gauche, il y a une lésion en forme de « larme », remplie de liquide, suggérant une composante cavitaire. Comme cette lésion est en contact avec la masse, il pourrait y avoir un lien entre les deux, mais cela ne représente pas une extension au sinus. Cela pourrait plutôt représenter une accumulation de liquide due à une obstruction des voies de communication normales entre le sinus sphénoïde et le sinus maxillaire.
- Toutes les dents sont courtes au vu de l'âge du patient. Toutes les dents mandibulaires présentent un élargissement dento-alvéolaire, plus sévère sur la 406 et sur toutes les molaires et prémolaires de l'arcade mandibulaire droite. De plus, le cheval présente des racines dentaires fracturées sur les dents 306 et 310 ainsi que les dents 406, 407 et 408. Il y a une résorption partielle de la dent 409 et presque totale des dents 410 et 411, à l'exception de quelques morceaux résiduels de racines.
- Les modifications au niveau des arcades maxillaires sont beaucoup moins sévères. On y retrouve seulement un élargissement de l'espace alvéolaire de 106 (racine caudale) du côté gauche et de 107 (racine rostrale) du côté droit ;



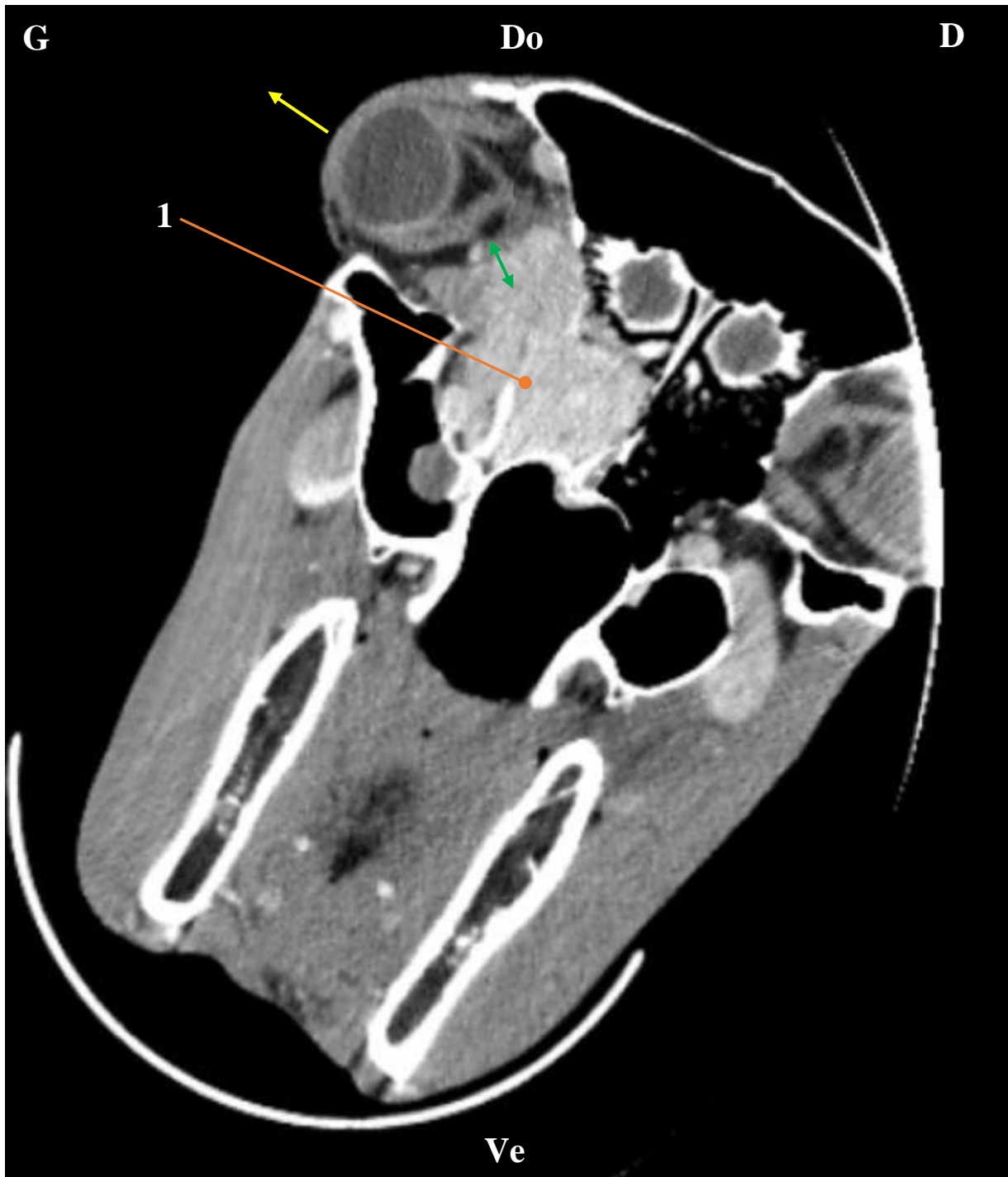**Figure 86 :** image scanner en fenêtre « os » d'une tête de cheval référé à la clinique EquiTom pour exophtalmie marquée de l'œil gauche.

Masse de tissus mous (1) montrant une expansion diffuse infiltrante modérée à marquée, mal définie, de la portion médiale de l'espace rétrobulbaire gauche au sinus sphénoïde et à l'ouverture frontomaxillaire ventralement à l'ethmoïde. La masse est responsable d'une lyse osseuse de la lame médiale de l'os frontal, de la lame cribreuse, de l'os pré-sphénoïde et notamment de tous les contours du sinus sphénoïde gauche, y compris le contour ventral de l'encéphale. (Do, dorsal ; Ve, ventral ; D, droite ; G, gauche)



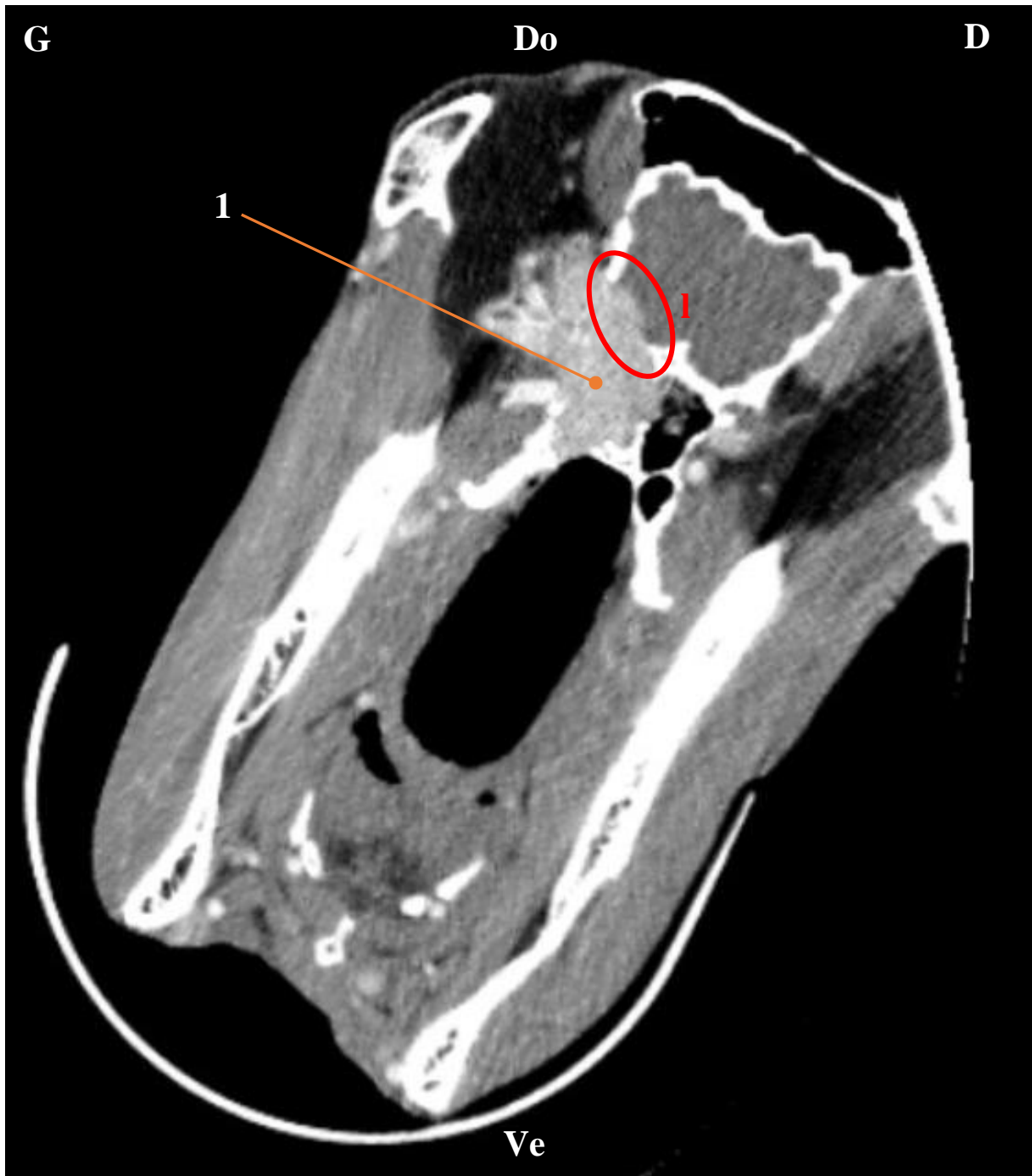**Figure 87 :** image scanner en fenêtre « os » d'une tête de cheval référé à la clinique EquiTom pour exophtalmie marquée de l'œil gauche.

**Masse de tissus mous (1) montrant une expansion diffuse infiltrante modérée à marquée, mal définie, de la portion médiale de l'espace rétrobulbaire gauche au sinus sphénoïde et à l'ouverture frontomaxillaire ventralement à l'éthmoïde. La masse est responsable d'une lyse osseuse de la lame médiale de l'os frontal, de la lame cribreuse, de l'os pré-sphénoïde et notamment de tous les contours du sinus sphénoïde gauche, y compris le contour ventral de l'encéphale. (Do, dorsal ; Ve, ventral ; D, droite ; G, gauche)**



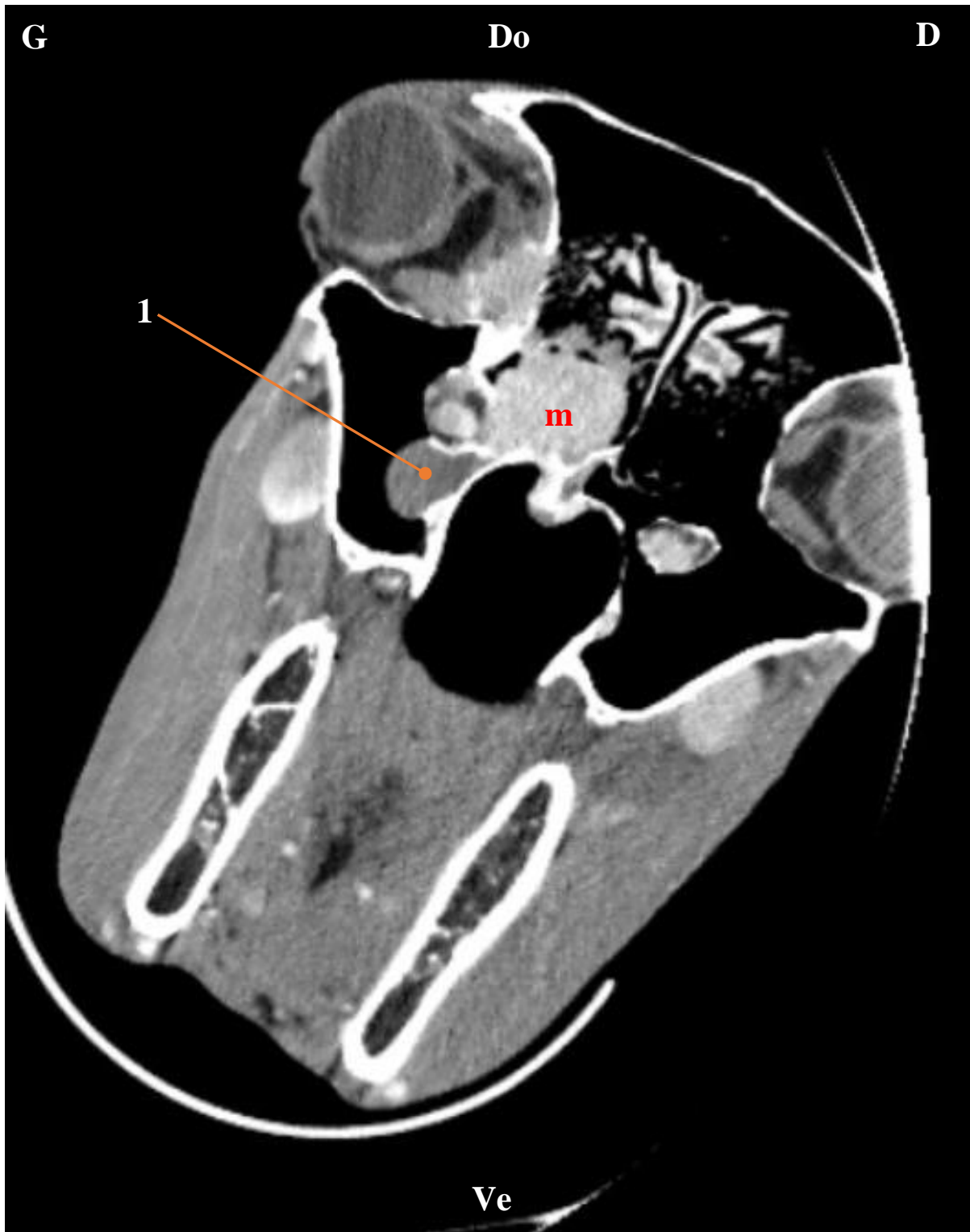
**Figure 88 :** image scanner en fenêtre « tissus mous » d'une tête de cheval référé à la clinique EquiTom pour exophtalmie marquée de l'œil gauche.

Masse de tissus mous (1) montrant une expansion diffuse infiltrante modérée à marquée, mal définie, de la portion médiale de l'espace rétrobulbaire gauche au sinus sphénoïde et à l'ouverture frontomaxillaire ventralement à l'ethmoïde. La masse semble comprimer et/ou envahir le nerf optique gauche, à la fois dans l'espace rétrobulbaire et dans le canal optique ( $\leftrightarrow$ ). Le globe oculaire gauche est déplacé latéralement ( $\rightarrow$ ). (Do, dorsal ; Ve, ventral ; D, droite ; G, gauche)



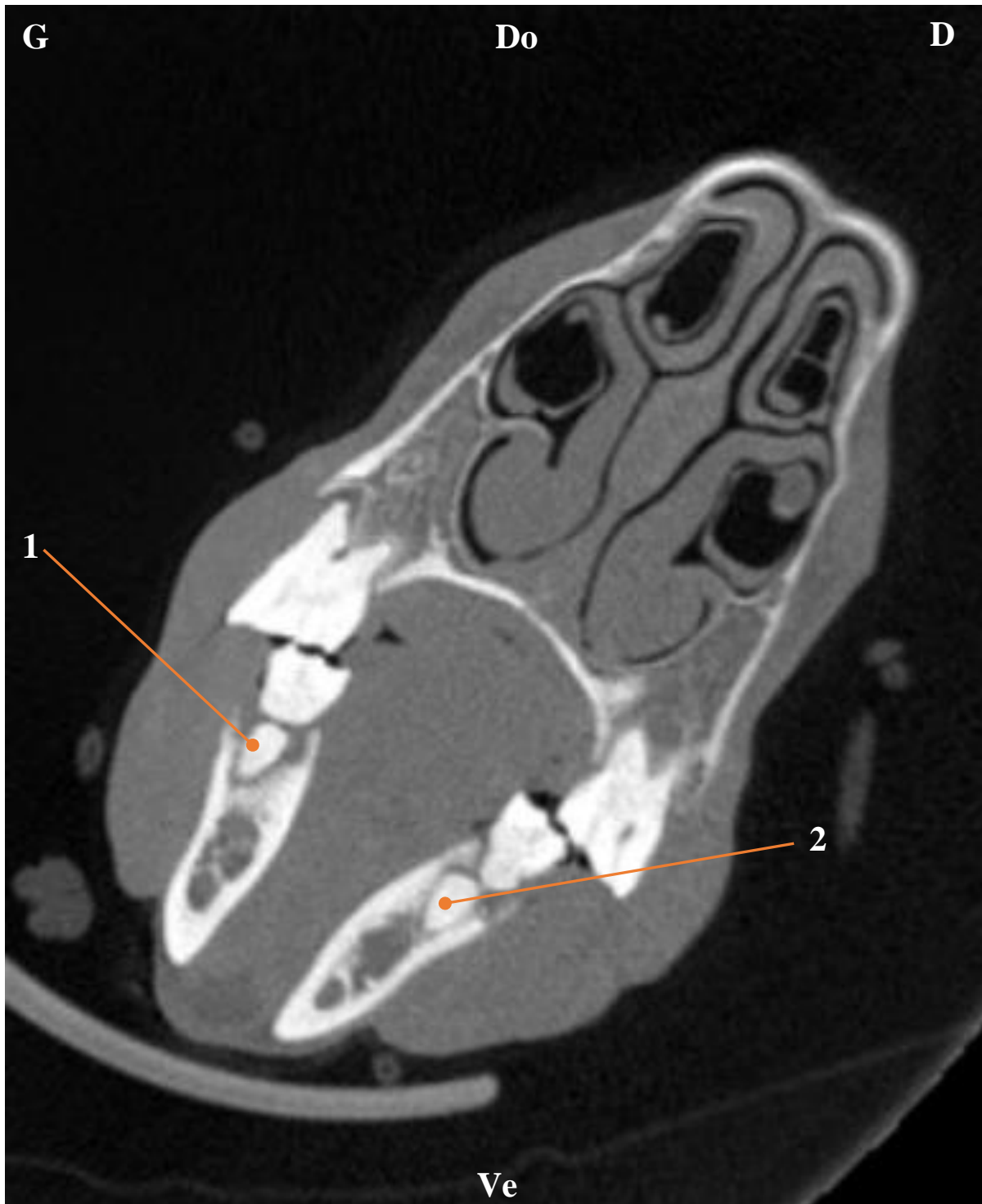
**Figure 89 :** image scanner en fenêtre « tissus mous » d'une tête de cheval référé à la clinique EquiTom pour exophtalmie marquée de l'œil gauche.

Masse de tissus mous (1) montrant une expansion diffuse infiltrante modérée à marquée, mal définie, de la portion médiale de l'espace rétrobulbaire gauche au sinus sphénoïde et à l'ouverture frontomaxillaire ventralement à l'éthmoïde. La masse est responsable d'une lyse osseuse du contour ventral de l'encéphale et d'une compression focale modérée extra-axiale du lobe frontal gauche du cerveau, ventralement (I). (Do, dorsal ; Ve, ventral ; D, droite ; G, gauche)



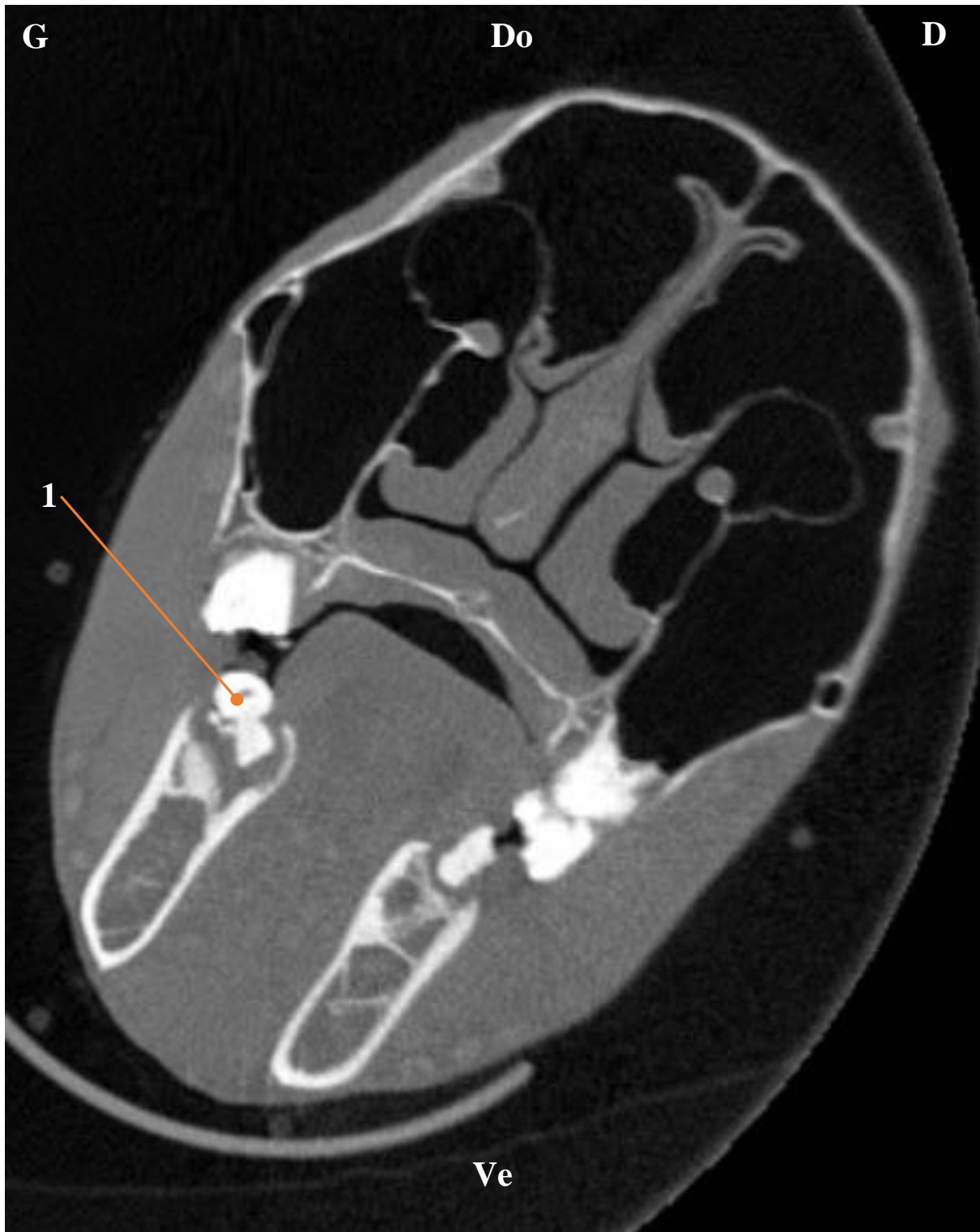
**Figure 90 :** image scanner en fenêtre « tissus mous » d'une tête de cheval référé à la clinique EquiTom pour exophthalmie marquée de l'œil gauche.

Ventralement à la masse précédemment observée (m) et s'étendant dans le compartiment caudal du sinus maxillaire gauche, il y a une lésion en forme de « larme », remplie de liquide (1). (Do, dorsal ; Ve, ventral ; D, droite ; G, gauche)



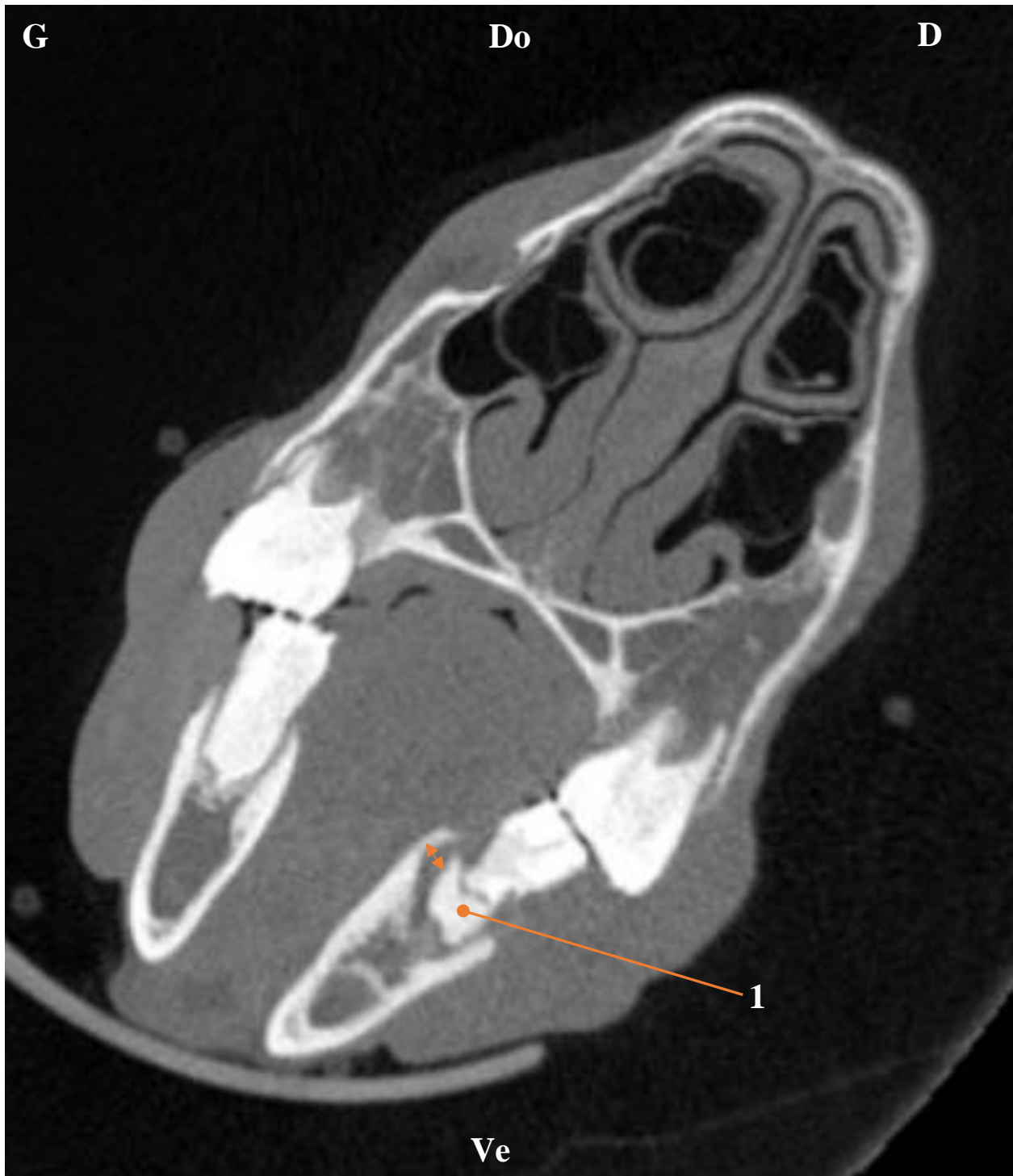**Figure 91 :** image scanner en fenêtre « os » d'une tête de cheval référé à la clinique EquiTom pour exophtalmie marquée de l'œil gauche.

Racines dentaires fracturées en 306 (1) et 406 (2). (Do, dorsal ; Ve, ventral ; D, droite ; G, gauche)



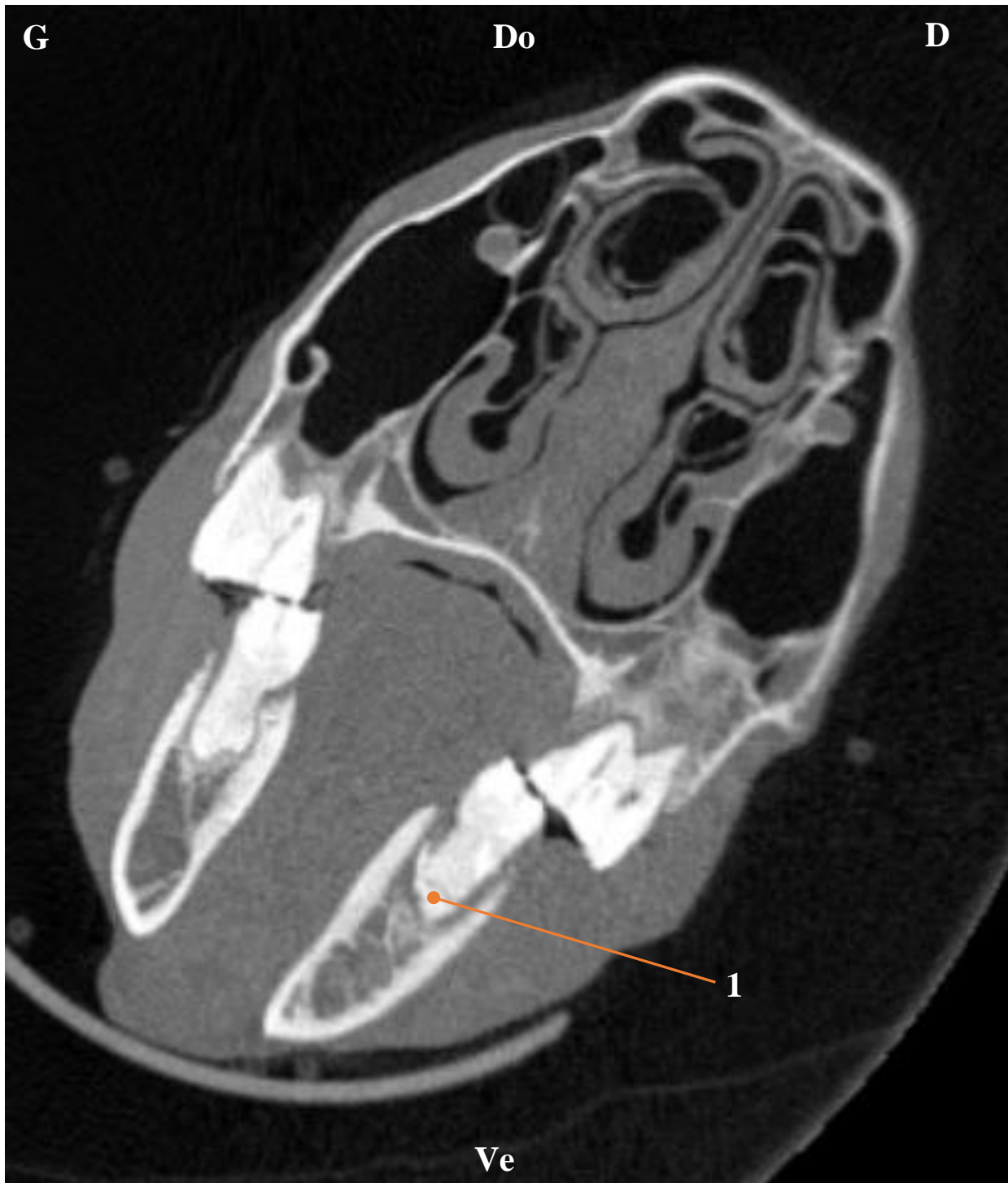
**Figure 92 :** image scanner en fenêtre « os » d'une tête de cheval référé à la clinique EquiTom pour exophtalmie marquée de l'œil gauche.

Racine dentaire fracturée en 310 (1). (Do, dorsal ; Ve, ventral ; D, droite ; G, gauche)



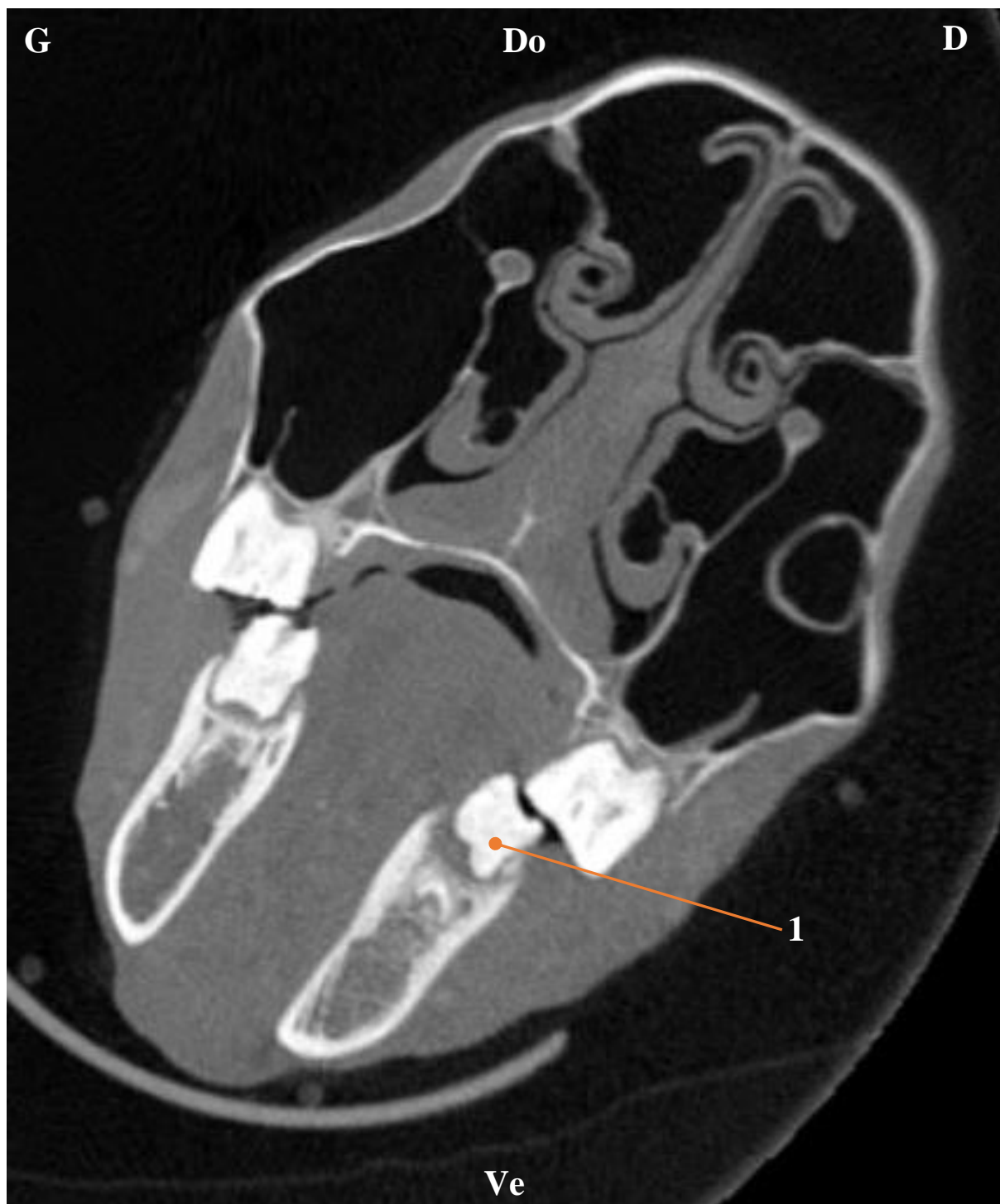**Figure 93 :** image scanner en fenêtre « os » d'une tête de cheval référé à la clinique EquiTom pour exophtalmie marquée de l'œil gauche.

Racine dentaire fracturée en 407 (1) et espace dento-alvéolaire élargi ( $\leftrightarrow$ ). (Do, dorsal ; Ve, ventral ; D, droite ; G, gauche)



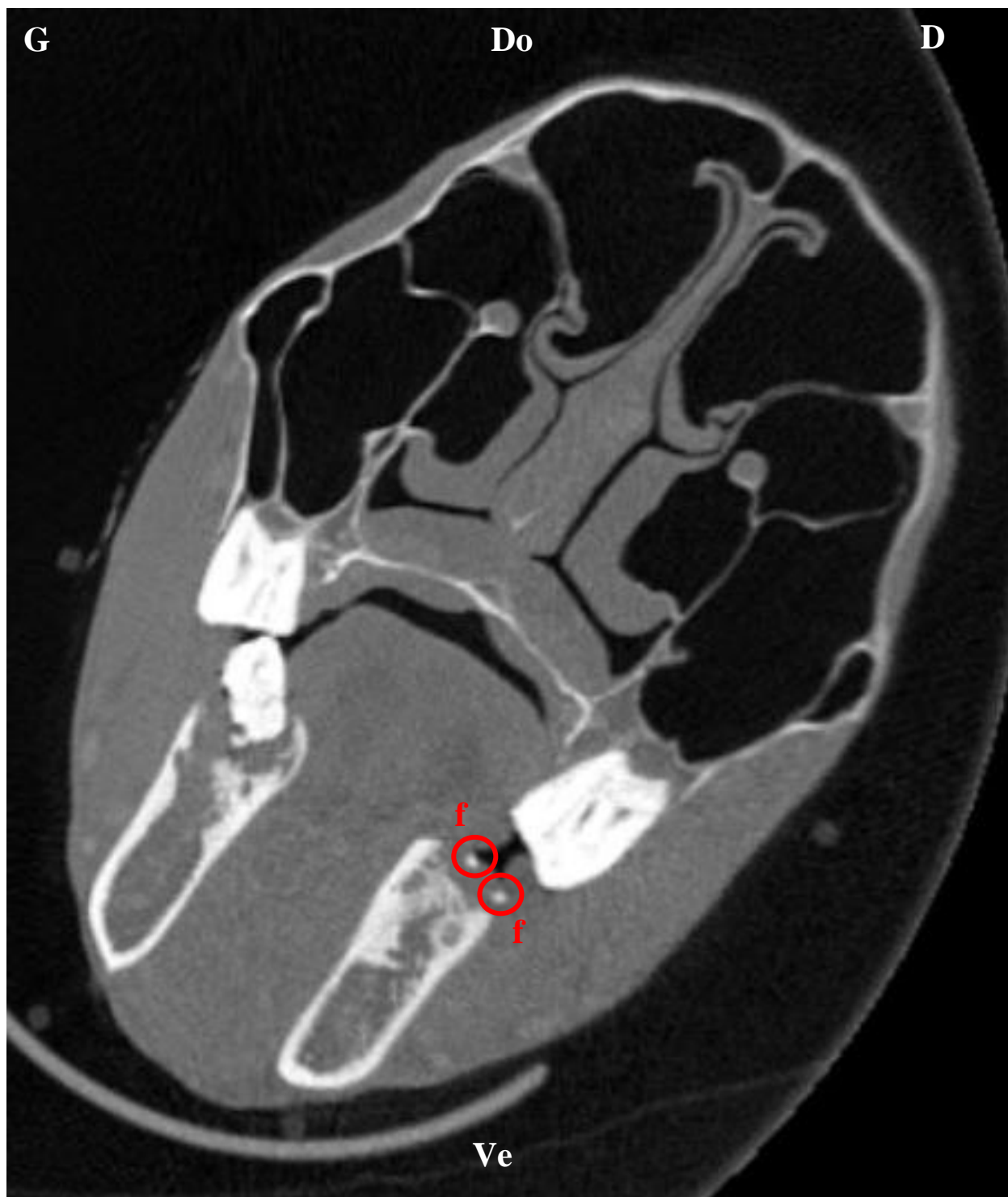**Figure 94 :** image scanner en fenêtre « os » d'une tête de cheval référé à la clinique EquiTom pour exophtalmie marquée de l'œil gauche.

Racine dentaire fracturée en 408 (1). (Do, dorsal ; Ve, ventral ; D, droite ; G, gauche)



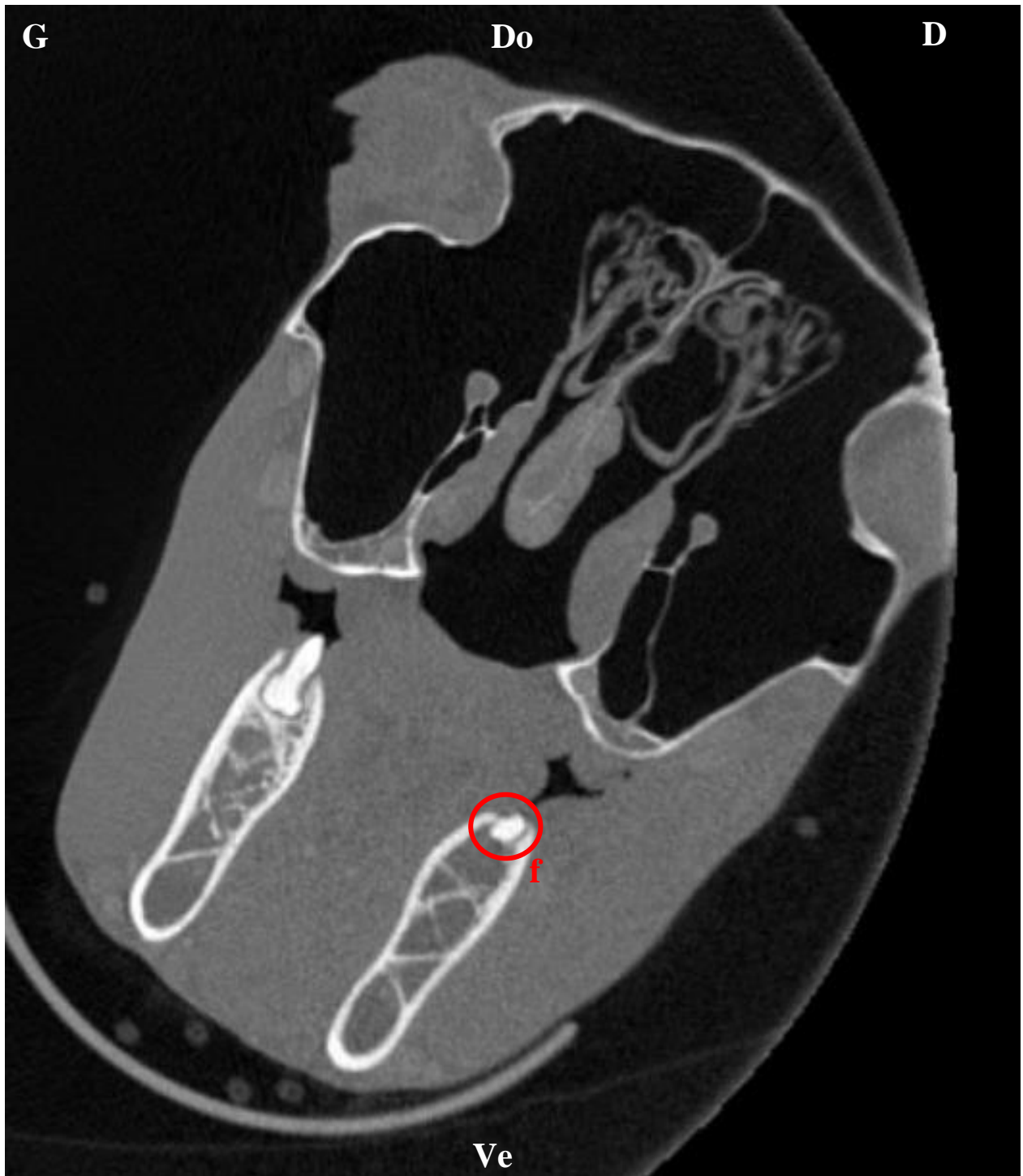**Figure 95 :** image scanner en fenêtre « os » d'une tête de cheval référé à la clinique EquiTom pour exophtalmie marquée de l'œil gauche.

Résorption partielle de la dent 409 (1). (Do, dorsal ; Ve, ventral ; D, droite ; G, gauche)



**Figure 96 :** image scanner en fenêtre « os » d'une tête de cheval référé à la clinique EquiTom pour exophtalmie marquée de l'œil gauche.

Résorption presque totale de la dent 410 à l'exception de fragments de racines (f). (Do, dorsal ; Ve, ventral ; D, droite ; G, gauche)



**Figure 97** : image scanner en fenêtre « os » d'une tête de cheval référé à la clinique EquiTom pour exophtalmie marquée de l'œil gauche.

Résorption presque totale de la dent 410 à l'exception de fragments de racines (f). (Do, dorsal ; Ve, ventral ; D, droite ; G, gauche)

### Conclusion :

1. Lésion agressive, localement invasive du côté gauche, impliquant l'espace rétrobulbaire gauche et commençant à envahir le cerveau. L'hypothèse la plus probable est une néoplasie ayant pour origine une structure nerveuse telle que le nerf optique, ou des nerfs composants la fissure orbitaire (III, IV, Va, VI), y compris un méningiome ou une tumeur de la gaine des nerfs périphériques, des structures vasculaires ou des annexes de l'œil, ou un sarcome non différencié des tissus mous provenant du tissu conjonctif local.
2. Lésions dentaires apicales multifocales, surtout très sévères au niveau des arcades mandibulaires comme décrites ci-dessus, avec de multiples sites de fractures dentaires et de chutes dentaires.

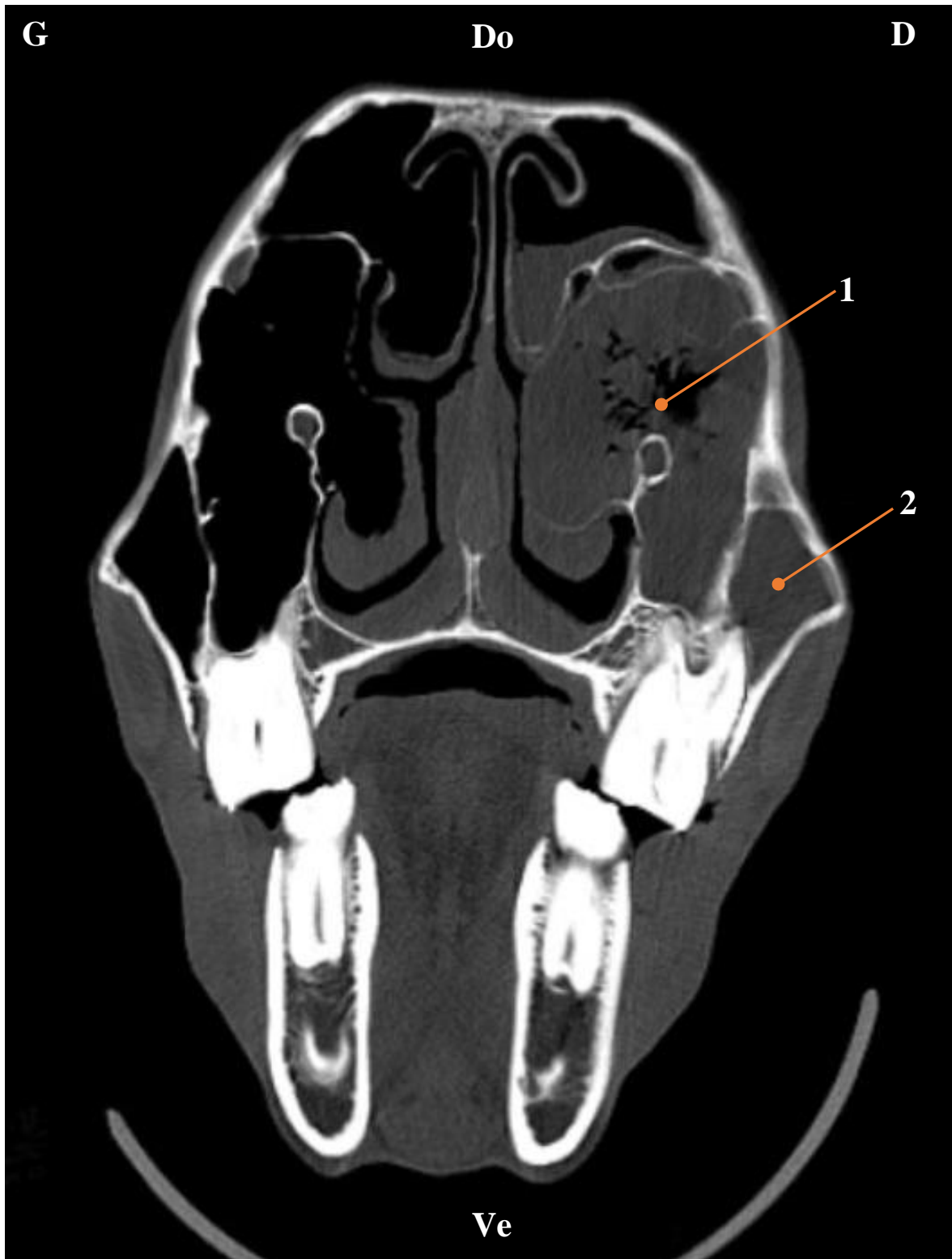
## **Cas clinique et illustration de l'apport du scanner dans l'exploration d'un jetage nasal droit causé par une sinusite secondaire à une infection dentaire chez un cheval :**

### Anamnèse-Commémoratifs :

Hongre de 15 ans qui a présenté un jetage unilatéral droit causé par une sinusite secondaire à une infection de la dent 110. Cette dent a été retirée mais le cheval présente toujours un jetage unilatéral droit. Demande de scanner de la tête à EquiTom.

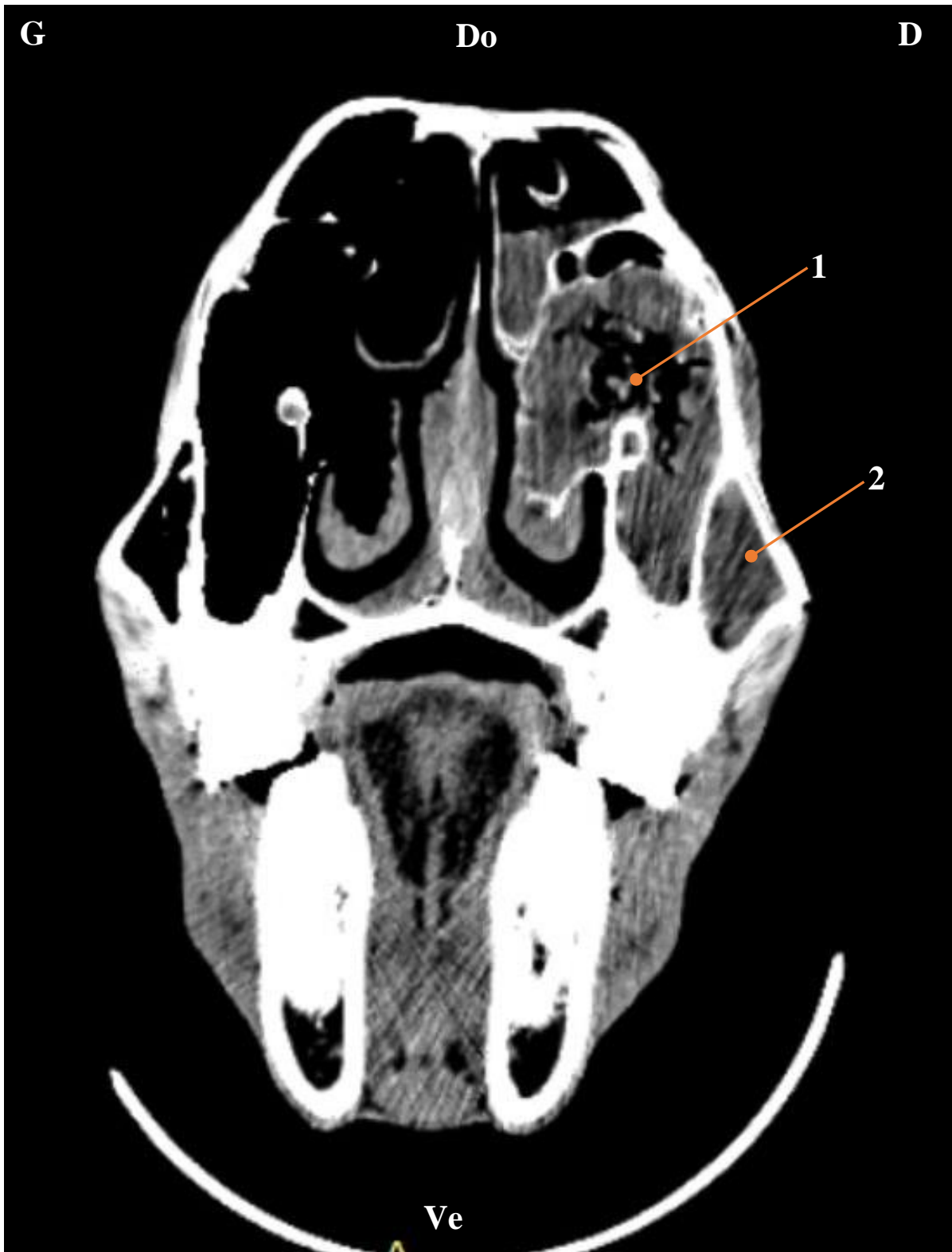
### Scanner :

- Accumulation de pus et/ou de matériel avec une densité de tissu mou (suspicion d'aliments), et présence de gaz dans les sinus maxillaires caudal et rostral droits.
- Présence de gaz dans la pulpe de la dent 206
- La dent 110 a été enlevée. Quelques fragments de racine sont encore visibles dans l'alvéole de 110. Suspicion d'une connexion persistante entre la bouche et le sinus maxillaire.
- Carie dentaire discrète des dents 109 et 209 marquée par la présence discrète de gaz dans l'infundibulum des dents



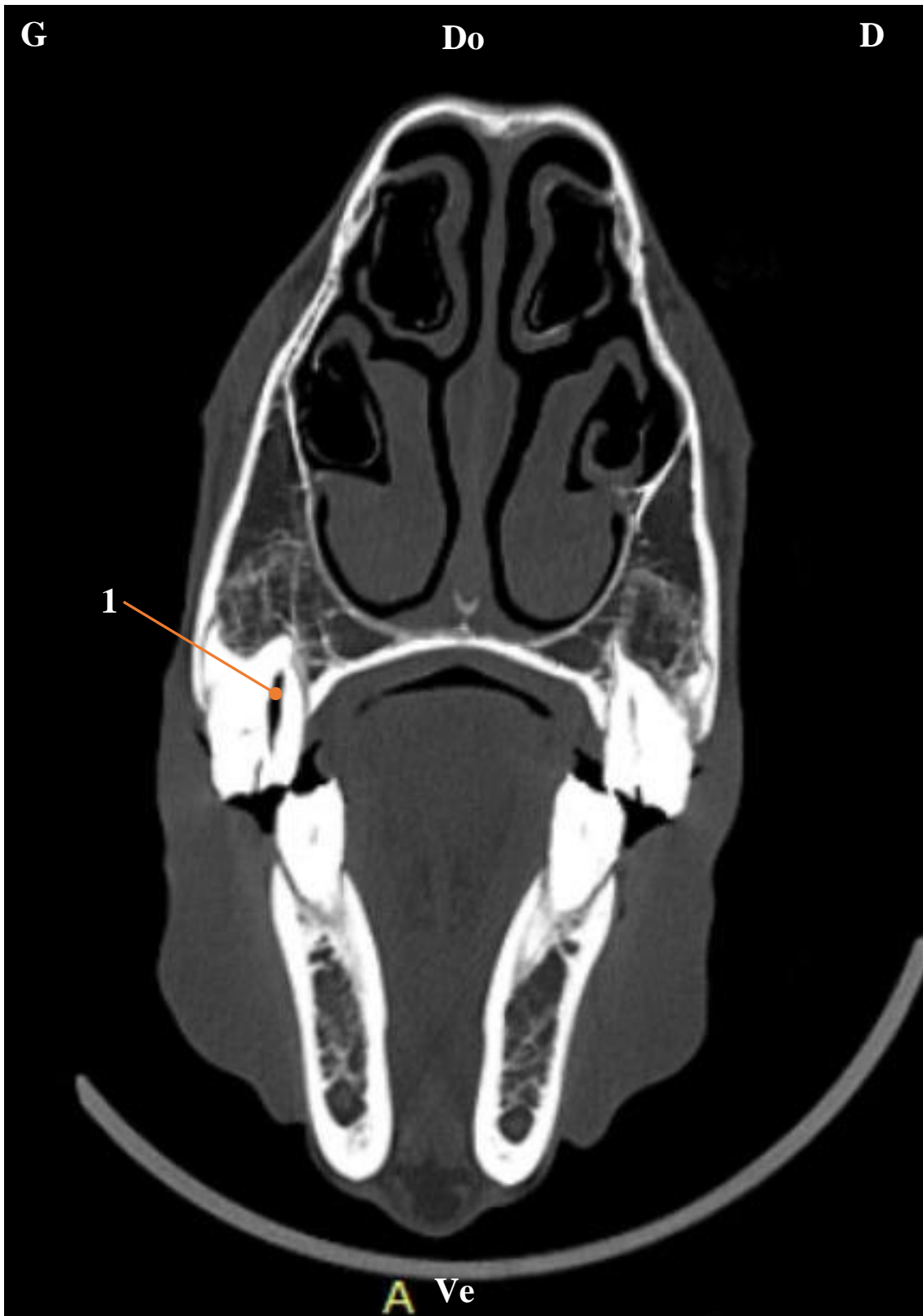**Figure 98 :** image scanner en fenêtre « os » d'une tête de cheval référé à la clinique EquiTom pour jetage nasal unilatéral à droite.

Accumulation de pus et/ou de matériel avec une densité de tissu mou et présence de gaz dans les sinus maxillaires rostral (1) et caudal droits (2). (Do, dorsal ; Ve, ventral ; D, droite ; G, gauche)



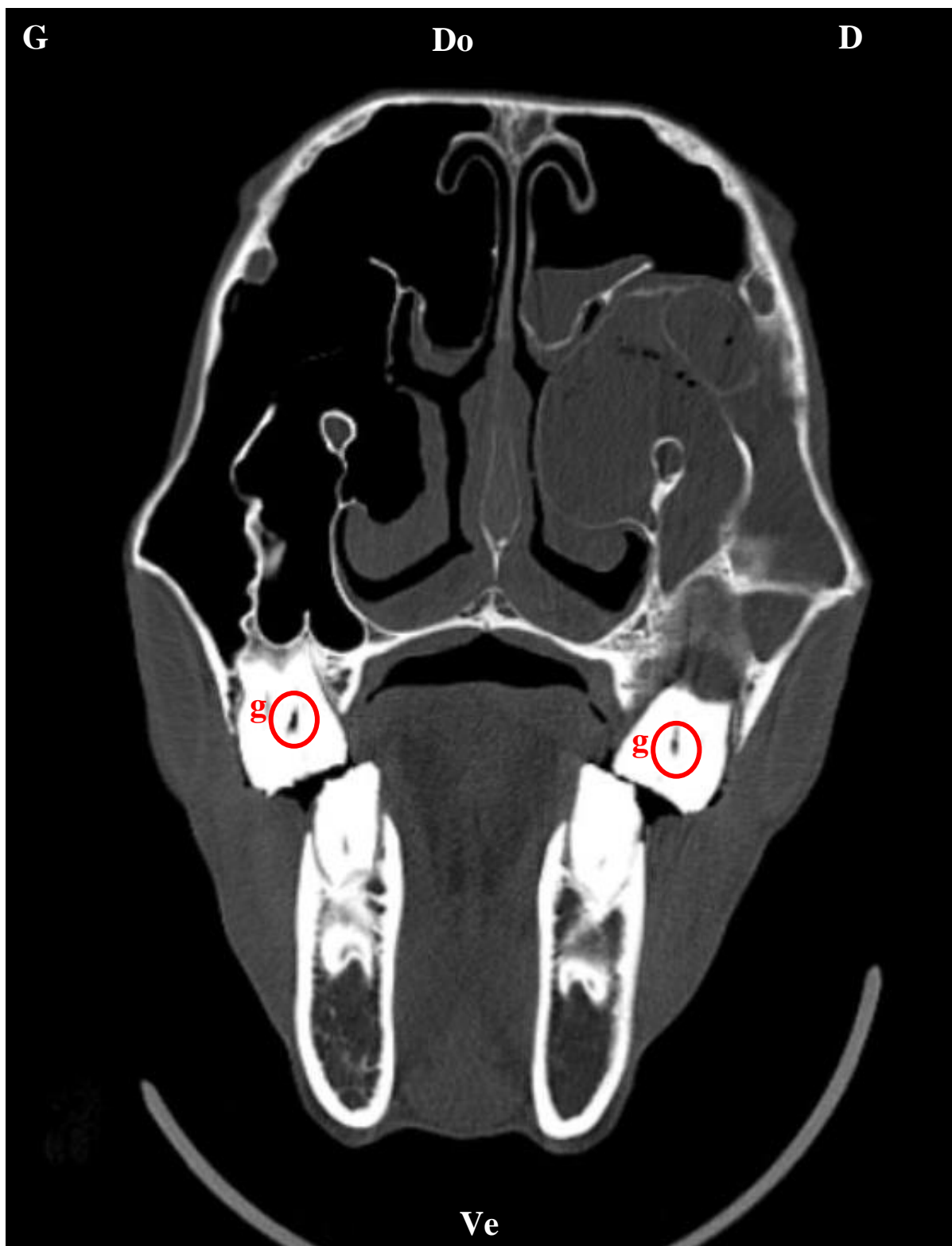
**Figure 99 :** image scanner en fenêtre « tissus mous » d'une tête de cheval référé à la clinique EquiTom pour jetage nasal unilatéral à droite.

Accumulation de pus et/ou de matériel avec une densité de tissu mou et présence de gaz dans les sinus maxillaires rostral (1) et caudal droits (2). (Do, dorsal ; Ve, ventral ; D, droite ; G, gauche)



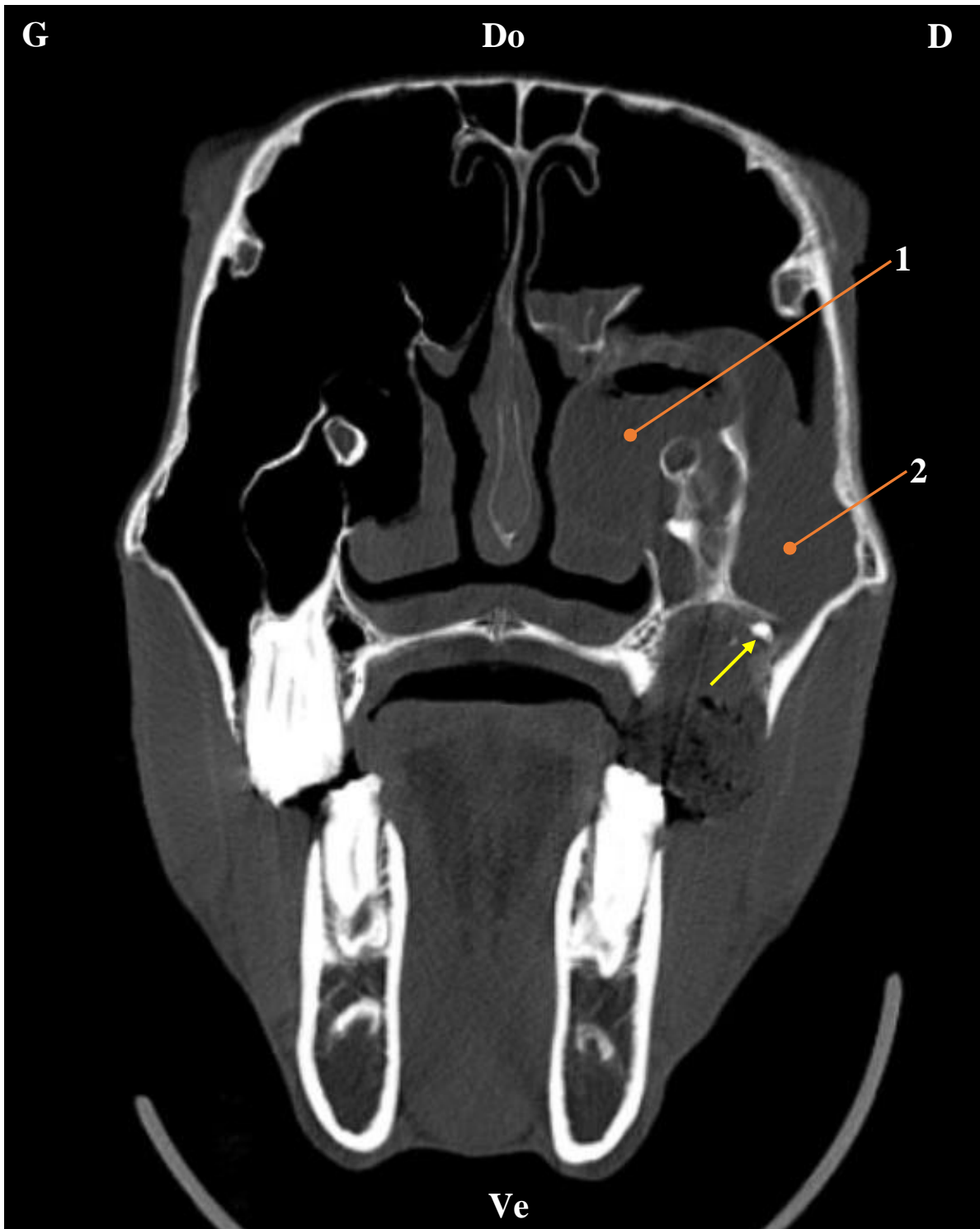
**Figure 100** : image scanner en fenêtre « os » d'une tête de cheval référé à la clinique EquiTom pour jetage nasal unilatéral à droite.

Présence de gaz dans la pulpe de la dent 206 (1). (Do, dorsal ; Ve, ventral ; D, droite ; G, gauche)



**Figure 101** : image scanner en fenêtre « os » d'une tête de cheval référé à la clinique EquiTom pour jetage nasal unilatéral à droite.

Carie discrète des dents 109 et 209 (c). (Do, dorsal ; Ve, ventral ; D, droite ; G, gauche)



**Figure 102 :** image scanner en fenêtre « os » d'une tête de cheval référé à la clinique EquiTom pour jetage nasal unilatéral à droite.

Absence de la dent 110 et fragment de racine (→). Accumulation de pus et/ou de matériel avec une densité de tissu mou et présence de gaz dans les sinus maxillaires rostral (1) et caudal droits (2). (Do, dorsal ; Ve, ventral ; D, droite ; G, gauche)

### Conclusion :

1. Sinusite maxillaire rostrale et caudale droite secondaire à une infection de la dent 110.  
La dent a été enlevée mais quelques fragments de la racine sont encore visibles dans l'alvéole. Une connexion entre la bouche et le sinus ne peut pas être exclue.
2. Infection de la racine de la dent 206

## **Cas clinique et illustration de l'apport du scanner dans l'exploration d'une sinusite chronique chez un cheval**

Toutes les illustrations suivantes sont issues d'un cas présenté à l'Ecole Nationale Vétérinaire de Toulouse et dont les examens post-mortem ont été réalisés dans un but diagnostic afin d'illustrer cette thèse.

### Anamnèse-Commémoratifs :

Hongre selle-français de 15 ans, référé le 26/02/2018 pour exploration chirurgicale d'une sinusite chronique avec jetage mucopurulent à droite évoluant depuis 3 ans.

-Cheval qui ne travaille plus depuis 6 mois (quelques ballades), mais avant l'arrêt du travail il était monté en CSO (avant acquisition) et en complet.

-Vit seul au paddock avec abri accessible toute la journée, pas de litière dans l'abri.

-Nourri avec 1-1,5 pli de foin matin et soir et du son 2 fois par jour à raison de 1 litre par repas et accès à une pierre à sel.

-Vaccinations Grippe Tétanos à jour

-Vermifugation tous les 4 mois

A son changement de propriétaire en 2014, le cheval présentait un mouchage mucopurulent unilatéral droit, qui évolue depuis par périodes de crises (1-2 fois par an) en un jetage unilatéral droit purulent, répondant transitoirement aux traitements antibiotiques (cures d'AVEMIX ND).

Une aggravation du jetage associée à une gêne respiratoire ont été constatés en octobre-novembre 2017.

Des examens complémentaires ont été réalisés par le vétérinaire traitant (analyse sanguine, radiographies, examen dentaire et endoscopie - avec biopsie d'une masse dans les cavités nasales). Ces examens ont révélé une sinusite droite et une masse ainsi qu'une rhinite chronique inflammatoire récidivante.

Un traitement antibiotique et anti-inflammatoire (Doxycycline et Dexadreson à doses dégressives) a permis une amélioration transitoire. Une exploration chirurgicale a été décidée à la récurrence du jetage en accord avec la propriétaire.

#### Examen clinique général :

-Cheval en bon état général, score corporel =4/9, poids = 480kg, Attitude : calme, T°=37,8

-Appareil cardiovasculaire : FC = 36 bpm, pas d'anomalie

-Appareil respiratoire : FR =8 mpm

Cavités nasales : jetage nauséabond purulent à droite

Percussion des sinus anormale : matité du sinus frontal et des sinus maxillaires à droite

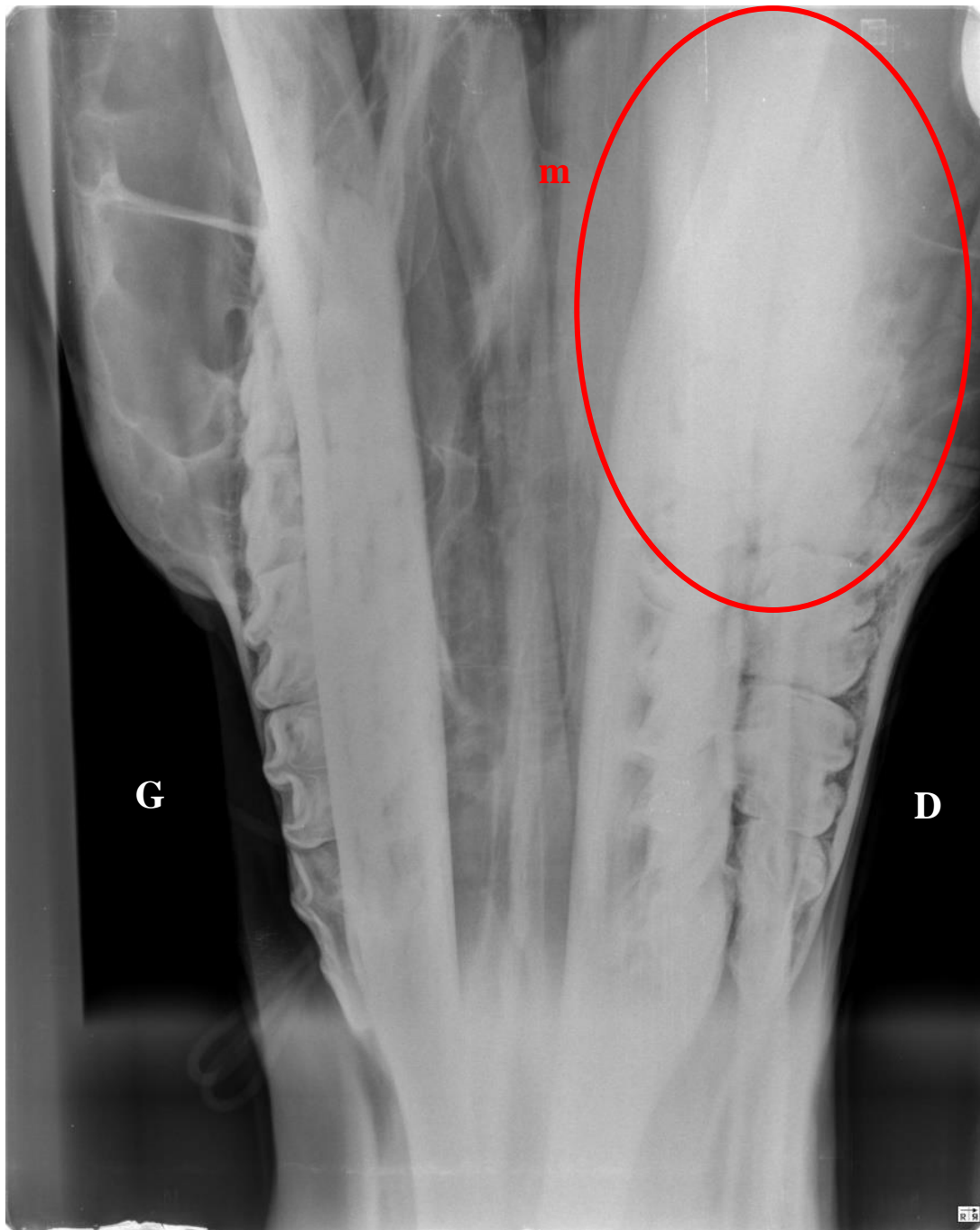
Colonne d'air issue du naseau droit quasi absente, colonne d'air à gauche normale.

-Appareil digestif : pas d'anomalie

#### Examens complémentaires :

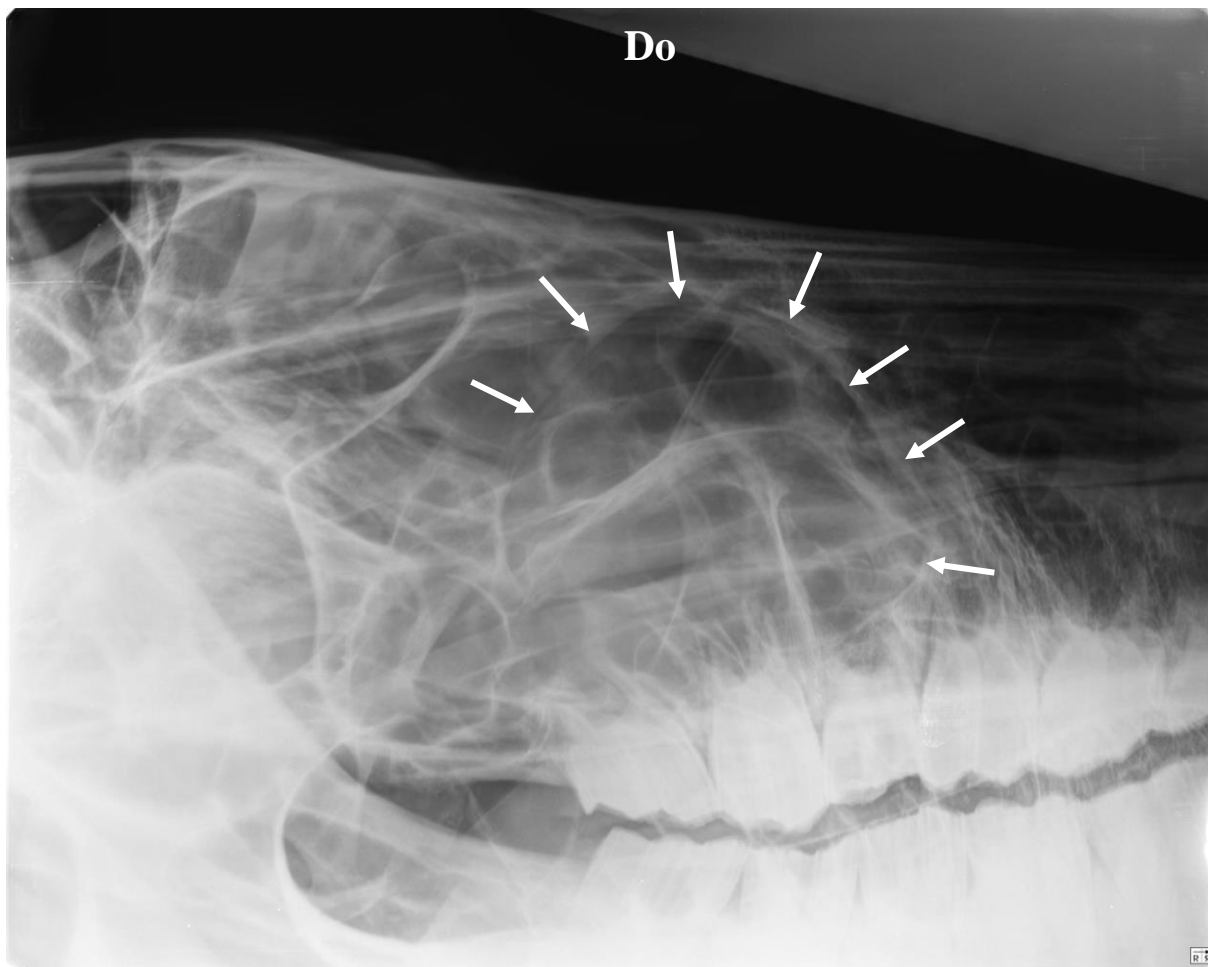
-Examen dentaire : Présence d'une érosion marquée en 109 et 209, sans gingivite ou douleur associée à la palpation

-Radiographies : Tête (face, profil, oblique descendante droite) : présence d'une opacité dans les sinus maxillaires et frontal droit, visualisation d'une ligne liquidienne dans le sinus frontal et le sinus maxillaire droits. Suspicion de masse dans la cavité nasale/ les sinus paranasaux à droite.



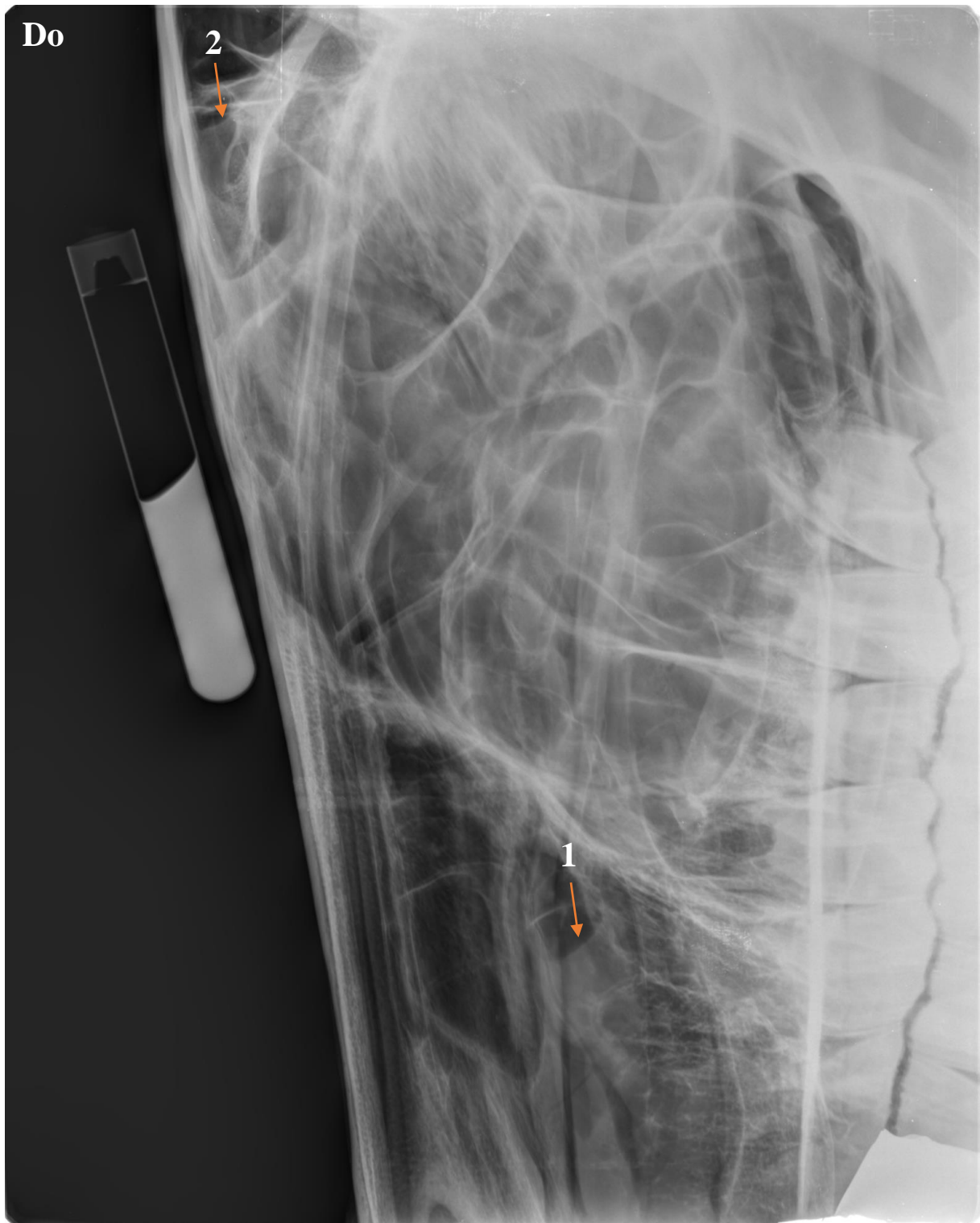**Figure 103 :** Image radiographique de face d'une tête de cheval présenté à la clinique Vétérinaire Equine de Toulouse pour sinusite chronique évoluant depuis 3 ans.

Sur cette radiographie, une opacité compatible avec une masse de tissus mous (m) est visible en arrière de la dent 108 et s'étend jusqu'en arrière de la dent 111. (Do, dorsal ; Ve, ventral ; D, droite ; G, gauche)



**Figure 104 :** Image radiographique de profil d'une tête de cheval présenté à la clinique Vétérinaire Equine de Toulouse pour sinusite chronique évoluant depuis 3 ans.

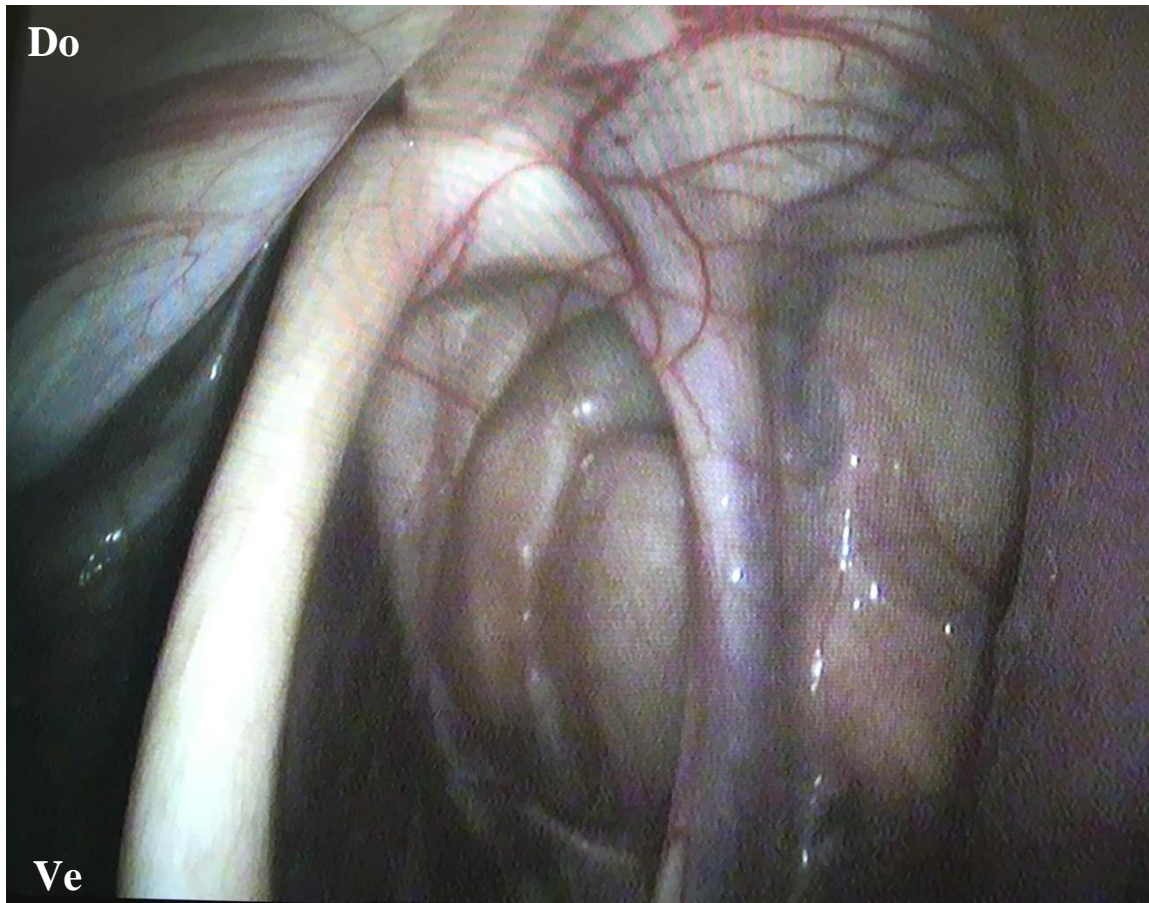
Sur cette radiographie, au-dessus des trois molaires supérieures, une masse (→) dont on devine les contours est suspectée. Cette masse peut se trouver dans la cavité nasale droite comme dans les sinus paranasaux droits (Do, dorsal).



**Figure 105 :** Image radiographique de profil d'une tête de cheval présenté à la clinique Vétérinaire Equine de Toulouse pour sinusite chronique évoluant depuis 3 ans.

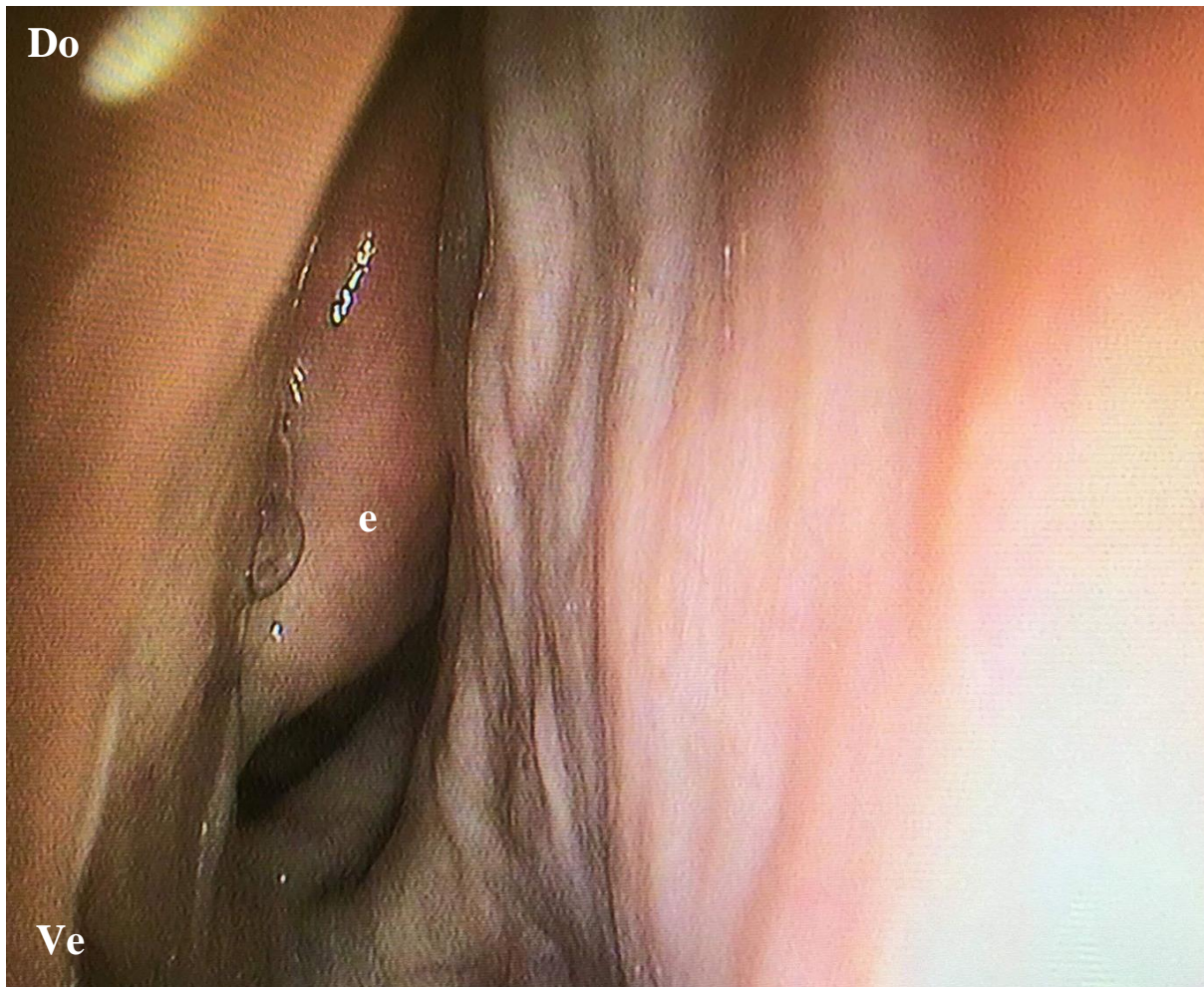
Sur cette radiographie, une ligne de liquide peut être visualisée dans les sinus maxillaire rostral (1) et conchofrontal (2) droits. (Do, dorsal).

-Endoscopie : Voies aériennes supérieures : absence d'anomalie dans les 2 poches gutturales. Présence d'une masse évoquant des vaisseaux très tortueux à l'aspect caudal du septum médian dans le pharynx. Le passage dans la cavité nasale droite est compliqué, une masse située caudalement obstrue une grande partie de la cavité. Beaucoup de pus est visualisé en amont.



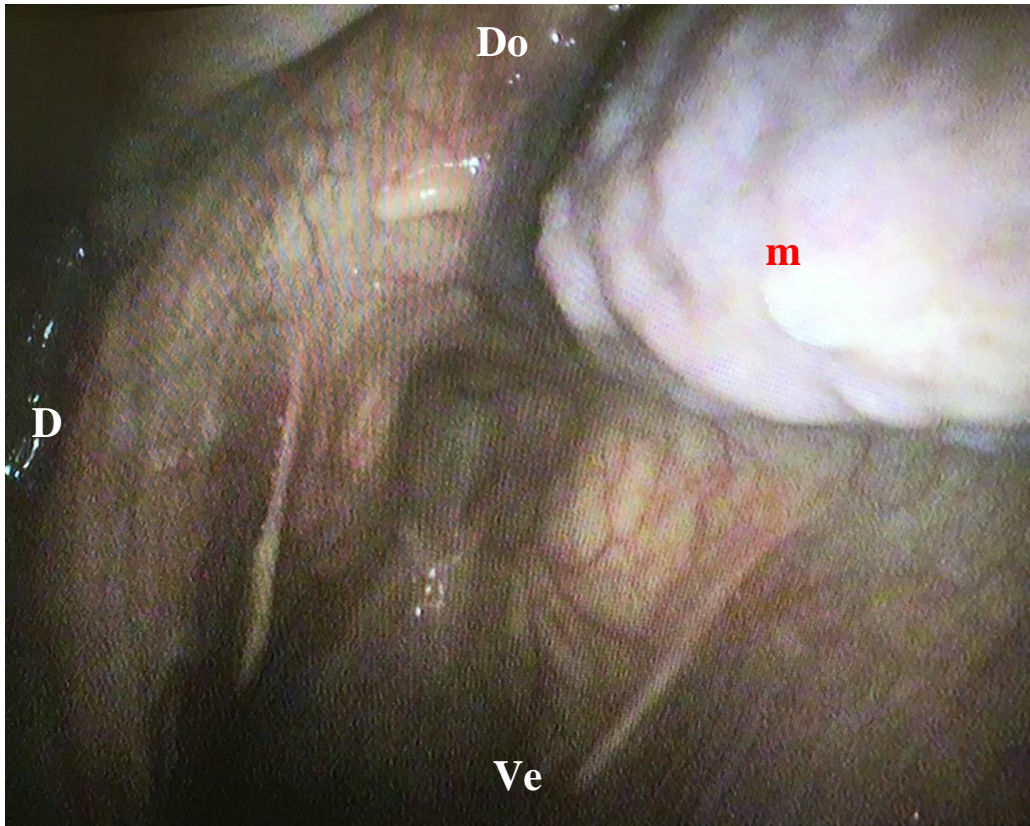
**Figure 106 :** Image endoscopique d'une tête de cheval présentée à la clinique Vétérinaire Equine de Toulouse pour sinusite chronique évoluant depuis 3 ans.

Sur cette image, on visualise l'intérieur de la poche gutturale gauche qui ne présente pas d'anomalie (Do, dorsal ; Ve, ventral).



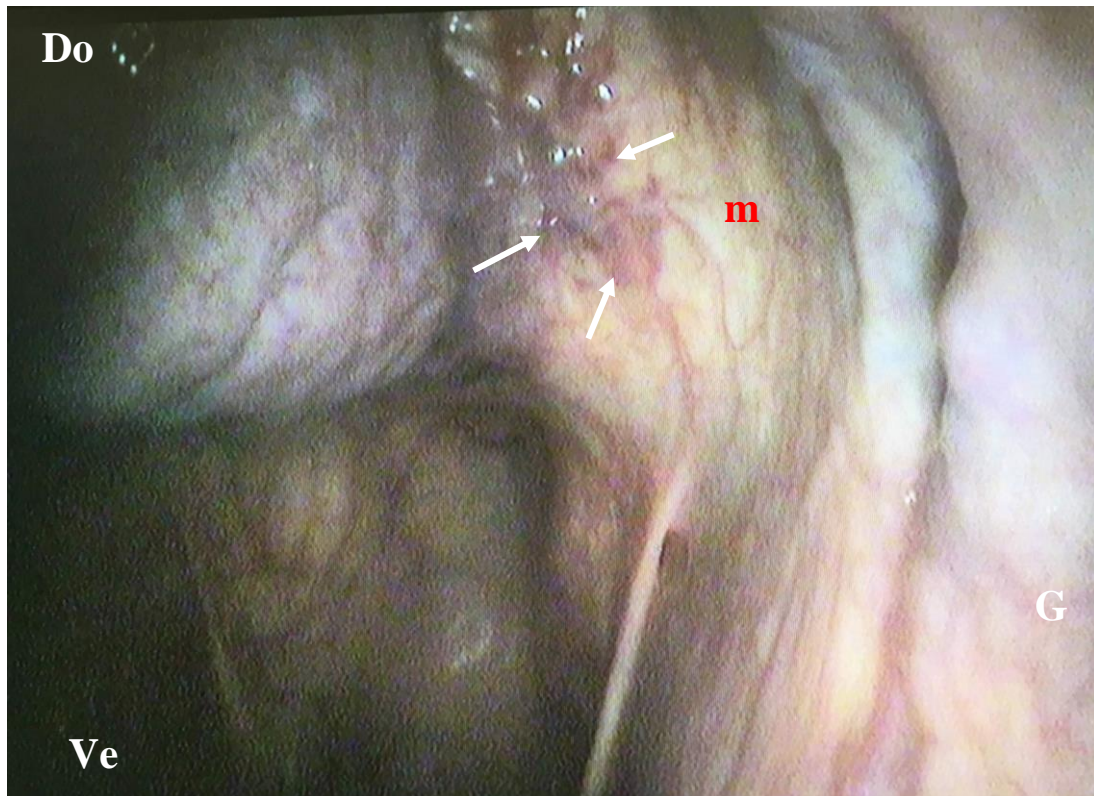
***Figure 107 :*** Image endoscopique d'une tête de cheval présenté à la clinique Vétérinaire Equine de Toulouse pour sinusite chronique évoluant depuis 3 ans.

**Sur cette image, on visualise une partie de l'ethmoïde gauche (e) qui ne présente pas d'anomalie (Do, dorsal ; Ve, ventral).**



**Figure 108 :** Image endoscopique d'une tête de cheval présenté à la clinique Vétérinaire Equine de Toulouse pour sinusite chronique évoluant depuis 3 ans.

Sur cette image on observe une masse (m) à l'aspect caudal du septum médian dans le pharynx (Do, dorsal ; Ve, ventral ; D, droite).



**Figure 109 :** Image endoscopique d'une tête de cheval présentée à la clinique Vétérinaire Equine de Toulouse pour sinusite chronique évoluant depuis 3 ans.

Sur cette image on observe une masse (m) évoquant des vaisseaux très tortueux (→) à l'aspect caudal du septum médian dans le pharynx (Do, dorsal ; Ve, ventral ; G, gauche).

Hypothèses diagnostiques retenues le 26/02/2018 :

Inflammation chronique de la muqueuse sinusale et nasale suite à une sinusite primaire ou secondaire à une infection dentaire, à un kyste sinusale, un abcès ou un kyste des cavités nasales, ou à un processus tumoral. Une exploration chirurgicale par trépanation du sinus frontal et maxillaire rostral droit a été proposée et acceptée.

Examens pré-opératoires :

L'auscultation au sac, l'ECG et les analyses hémato-biochimiques n'ont pas mis en évidence de contre-indication à l'intervention.

Description de l'intervention :

Sinusoscopie des sinus maxillaires et frontal droits sous sedanalgie le 27/02/2018

- Préparation chirurgicale standard
- Trépanation du sinus frontal droit :
  - Injection sous-cutanée puis sous-périostée de XYLOVET ND (lidocaïne)
  - Incision cutanée en croix du tissu cutané puis du périoste à la lame 23
  - Elévation du périoste avec un élévateur périosté
  - Apposition du trépan et trépanation, retrait du cercle osseux
- Visualisation et écoulement à travers l'orifice de trépanation d'un liquide purulent issu du sinus conchofrontal droit, aspiration du liquide soumis à analyse bactériologique
- Sinusoscopie après aspiration du liquide purulent : la muqueuse sinusale des sinus conchofrontal et maxillaire caudale est extrêmement œdématisée, le foramen frontomaxillaire fait le tiers du diamètre normal, pas de masse ni de signe d'infection dentaire visible
- Réalisation d'une biopsie et lavage du sinus
- Trépanation du sinus maxillaire rostral droit :
  - Injection sous-cutanée puis sous-périostée de XYLOVET ND (lidocaïne)
  - Incision cutanée et périostée sur 1.5cm
  - Elévation du périoste avec un élévateur périosté
  - Trépanation au foret de 3mm puis de 6mm en dégagant les bords tissulaires : écoulement d'un liquide séro-purulent à la sortie du foret une fois la trépanation réalisée
- Sinusoscopie après aspiration du liquide purulent : une grande quantité de pus est observée, sans particules alimentaires, mais la sinusoscopie est compliquée par la présence de liquide résiduel
- Endoscopie par les cavités nasales afin de réaliser des biopsies des masses observées la veille.
- Lavage des sinus droits à l'aide de 2 tubulures introduites au niveau des 2 sites de trépanations (5L de RINGER LACTATE par orifice de trépanation) : absence d'évacuation par la cavité nasale droite qui reste hermétique (la cavité nasale gauche et le sinus frontal drainent tout le liquide de nettoyage), le liquide instillé par le sinus maxillaire droit sort dans le sinus frontal droit
- Mise en place d'un pansement

### Analyse des prélèvements :

L'examen bactériologique a révélé une flore polymorphe peu abondante non pathogène.

L'examen cytologique a confirmé la présence d'un infiltrat inflammatoire nécroticopurulent septique.

L'examen histologique a révélé une rhinite/sinusite suppurée chronique d'intensité marquée ; cependant seules des biopsies superficielles ont été réalisées et elles ne sont peut-être pas représentatives de l'intérieur de la masse.

### Description de l'hospitalisation :

*Traitements* : le cheval a reçu un traitement antibiotique (DEPOCILLINE ND puis AVEMIX ND) et anti-inflammatoire (FINADYNE ND puis FLUNIXINE ND) ainsi qu'une injection de DEXADRESON ND le jour de la chirurgie et de l'OEDEX ND pendant 3 jours.

Soins locaux : un lavage des sinus droits et un changement de pansement ont été réalisés quotidiennement.

*Evolution* : dans les premiers jours postopératoires, la colonne d'air droite a discrètement augmenté et les lavages sinusaux ont permis de récolter un liquide très propre, avec un discret écoulement par le naseau droit. Cependant, un jetage purulent est réapparu en provenance du sinus maxillaire rostral droit en fin de week-end, malgré les lavages et l'antibiothérapie. Ceci révèle l'absence de drainage des sinus maxillaire rostral et conchal ventral droits dans la cavité nasale droite et suggère une récurrence incurable de la sinusite.

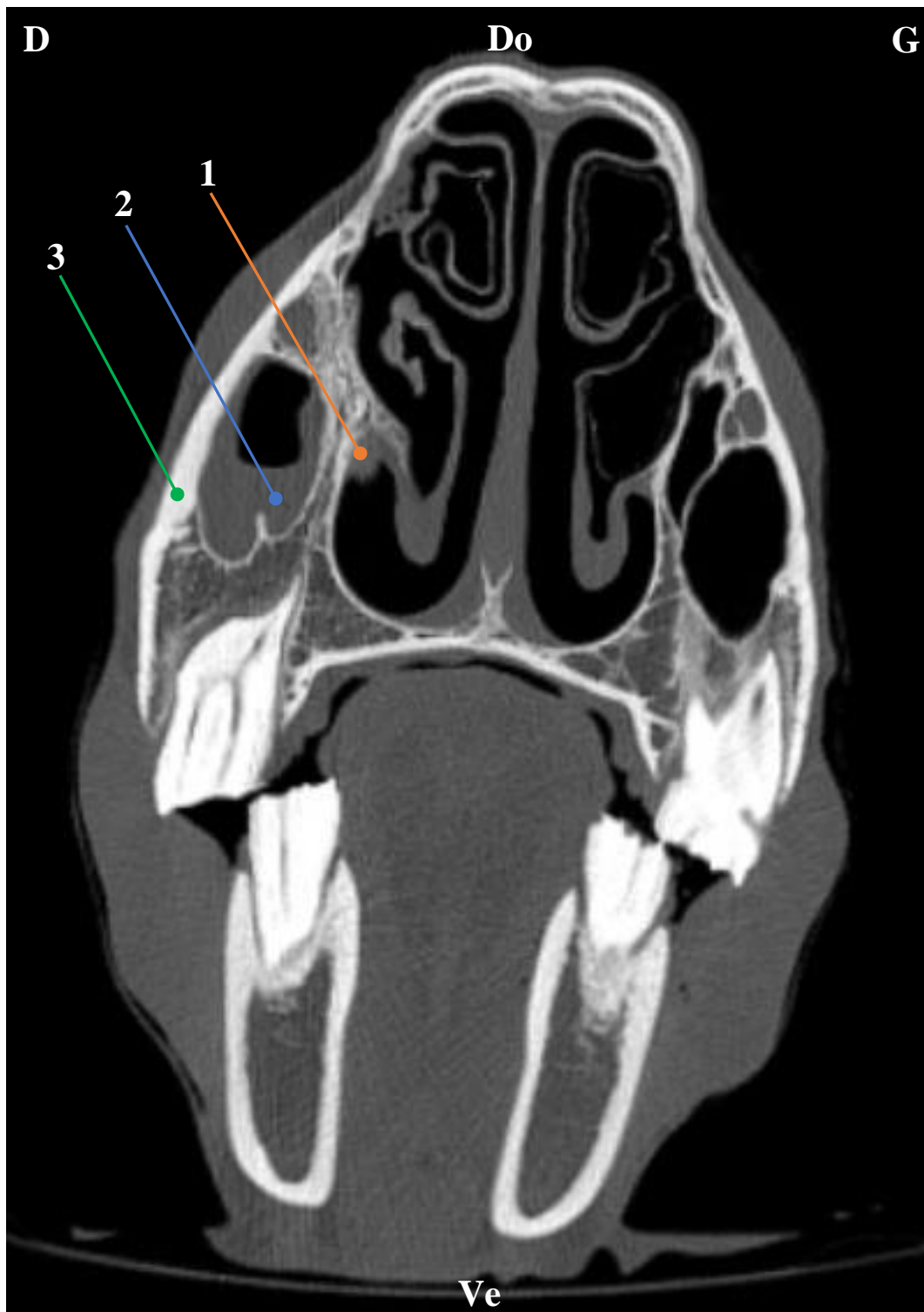
*Conclusion* : une imagerie par scanner de la tête qui aurait permis de poursuivre le diagnostic a été déclinée pour raisons financières.

Devant la récurrence de la sinusite sous traitement et la forte probabilité d'une tumeur nasale droite/pharyngée obstruant la communication nasomaxillaire qu'il ne serait pas possible de retirer sous anesthésie générale, l'euthanasie du cheval a été réalisée le 07/03/2018.

Tous les examens post-mortem évoqués par la suite ont été réalisés dans un but diagnostique afin d'illustrer cette thèse.

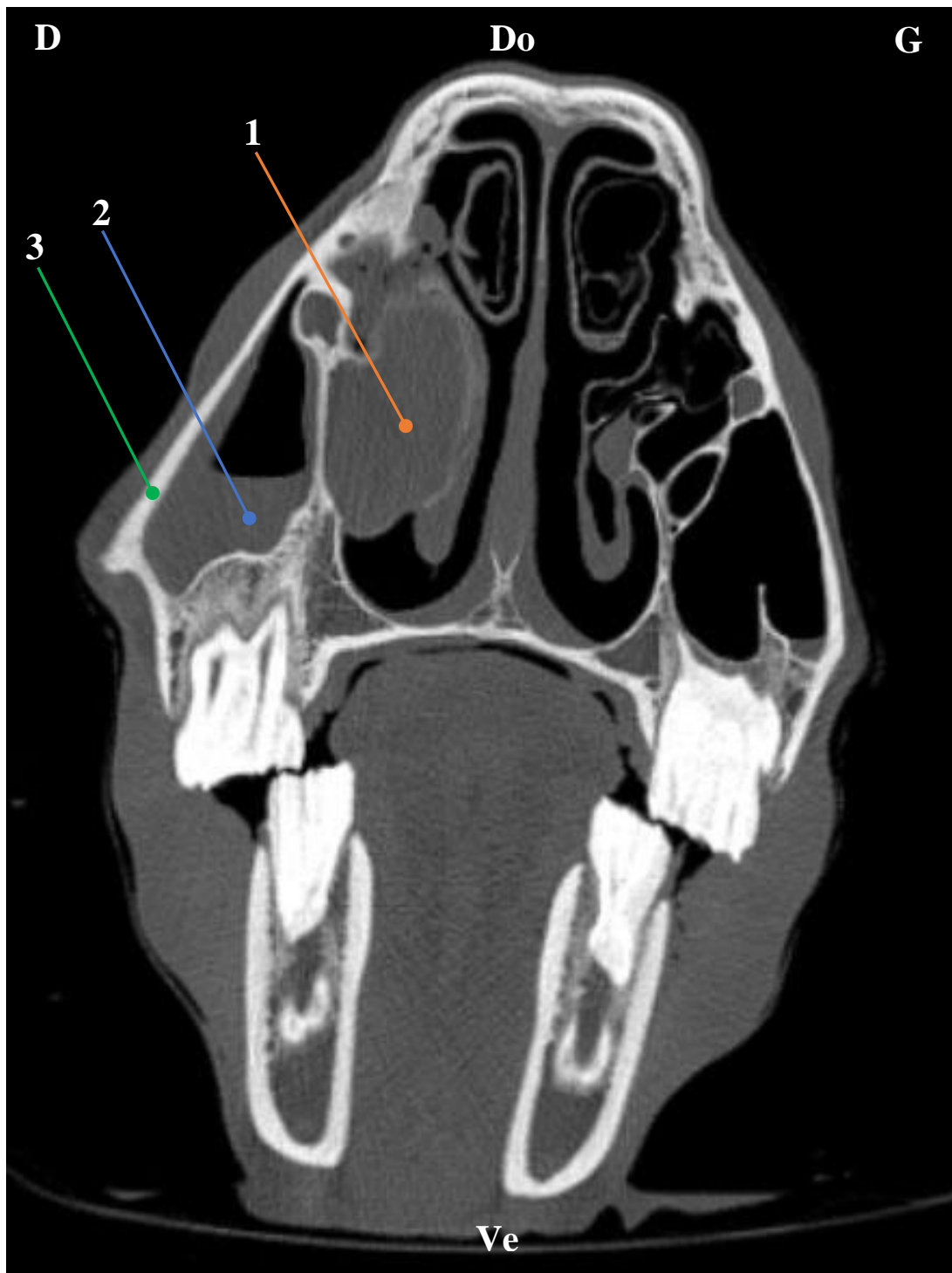
Scanner :

- Présence de gaz dans l'infundibulum de 109, 110 et 210. Présence de gaz dans les tissus mous de l'alvéole de 109.
- Présence de liquide dans le sinus maxillaire rostral latéral droit et sclérose de l'os maxillaire, associées à un gonflement des tissus mous en regard du sinus
- Présence de liquide dans le sinus maxillaire caudal droit
- Accumulation de pus ou de matériel avec une densité de tissu mou débutant dans la partie caudale du cornet nasal ventral droit, à l'origine d'une destruction de l'architecture normale du cornet nasal ventral droit en partie caudale, et se terminant au niveau des dents 11 (longueur environ 9 cm). Cette « masse » semble de plus entourée par une fine paroi minéralisée.



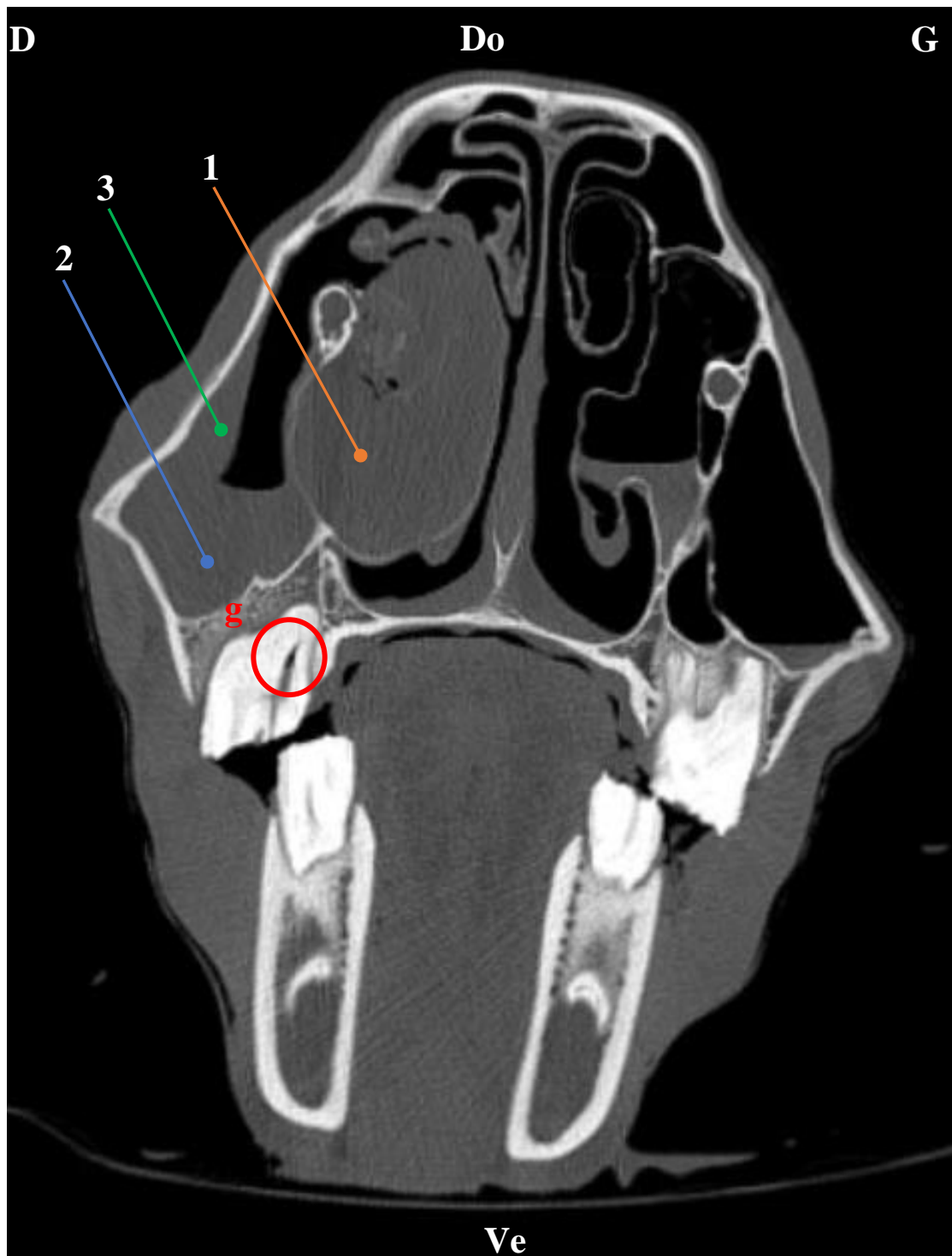
**Figure 110 :** image scanner en fenêtre « os » d'une tête de cheval présenté à la clinique Vétérinaire Equine de Toulouse pour sinusite chronique évoluant depuis 3 ans.

Accumulation de pus ou de matériel avec une densité de tissu mou débutant dans la partie caudale du cornet nasal ventral droit (1). Présence de liquide dans le sinus maxillaire rostral latéral droit (2) et sclérose de l'os maxillaire (3). (Do, dorsal ; Ve, ventral ; D, droite ; G, gauche)



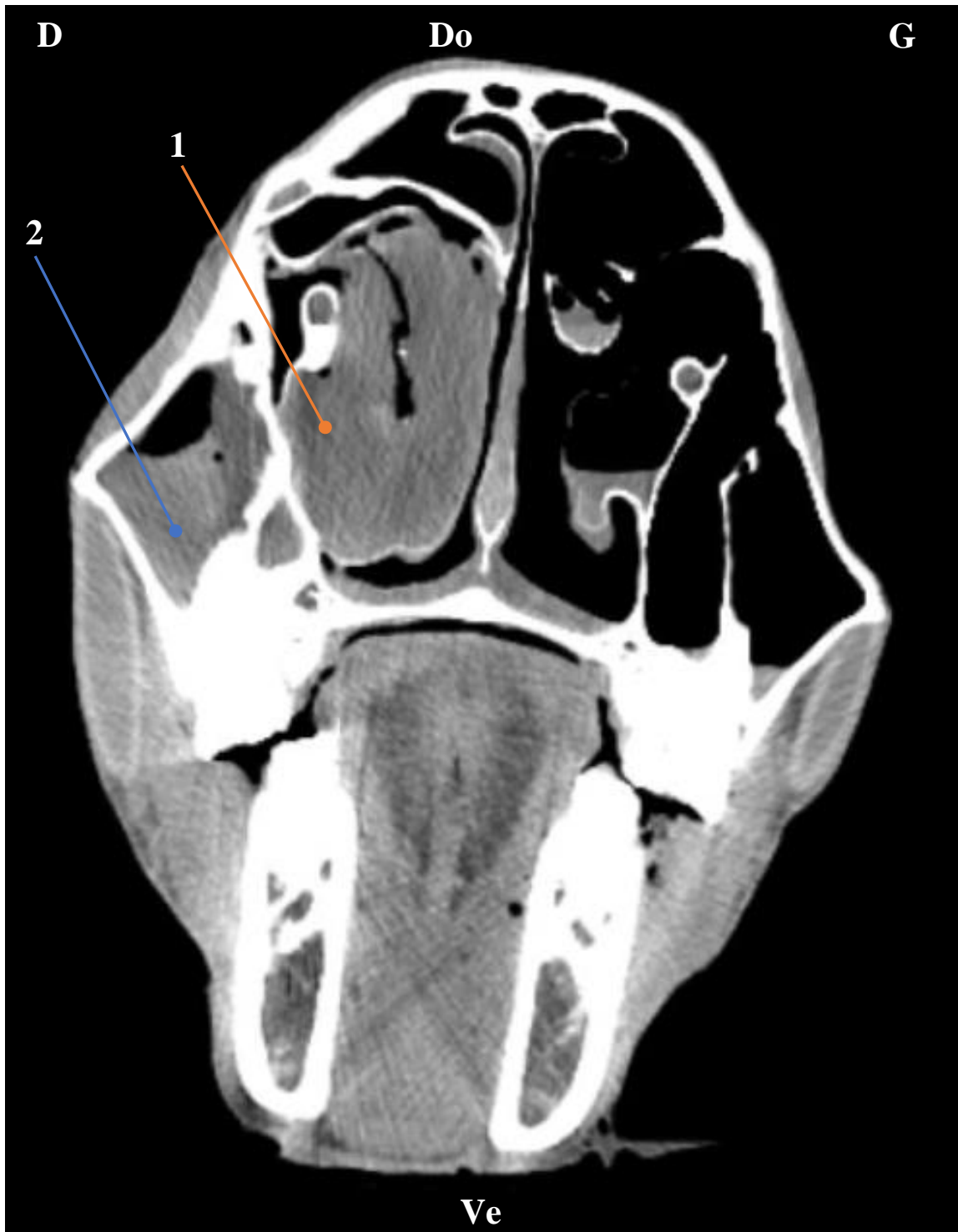**Figure 111 :** image scanner en fenêtre « os » d'une tête de cheval présenté à la clinique Vétérinaire Equine de Toulouse pour sinusite chronique évoluant depuis 3 ans

Accumulation de pus ou de matériel avec une densité de tissu mou débutant dans la partie caudale du cornet nasal ventral droit à l'origine d'une destruction de l'architecture normale du cornet nasal ventral droit en partie caudale (1). Présence de liquide dans le sinus maxillaire rostral latéral droit (2) associé à un épaissement de la muqueuse du sinus et sclérose de l'os maxillaire (3). (Do, dorsal ; Ve, ventral ; D, droite ; G, gauche)



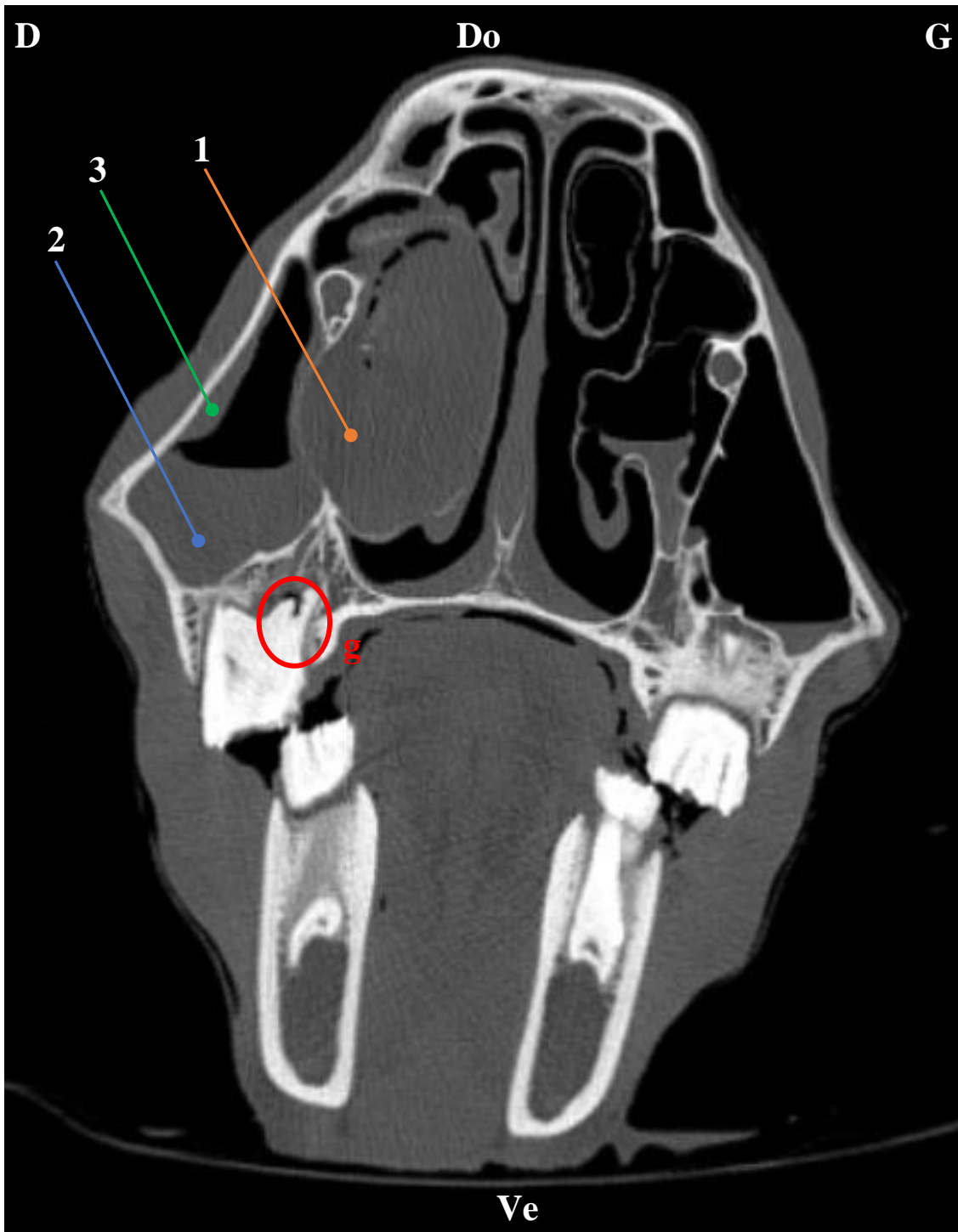
**Figure 112 :** image scanner en fenêtre « os » d'une tête de cheval présenté à la clinique Vétérinaire Equine de Toulouse pour sinusite chronique évoluant depuis 3 ans.

Accumulation de pus ou de matériel avec une densité de tissu mou débutant dans la partie caudale du cornet nasal ventral droit à l'origine d'une destruction de l'architecture normale du cornet nasal ventral droit en partie caudale (1). Présence de liquide dans le sinus maxillaire caudal droit (2) associé à un épaissement de la muqueuse du sinus (3). Présence de gaz dans l'infundibulum de 109 (g). (Do, dorsal ; Ve, ventral ; D, droite ; G, gauche)



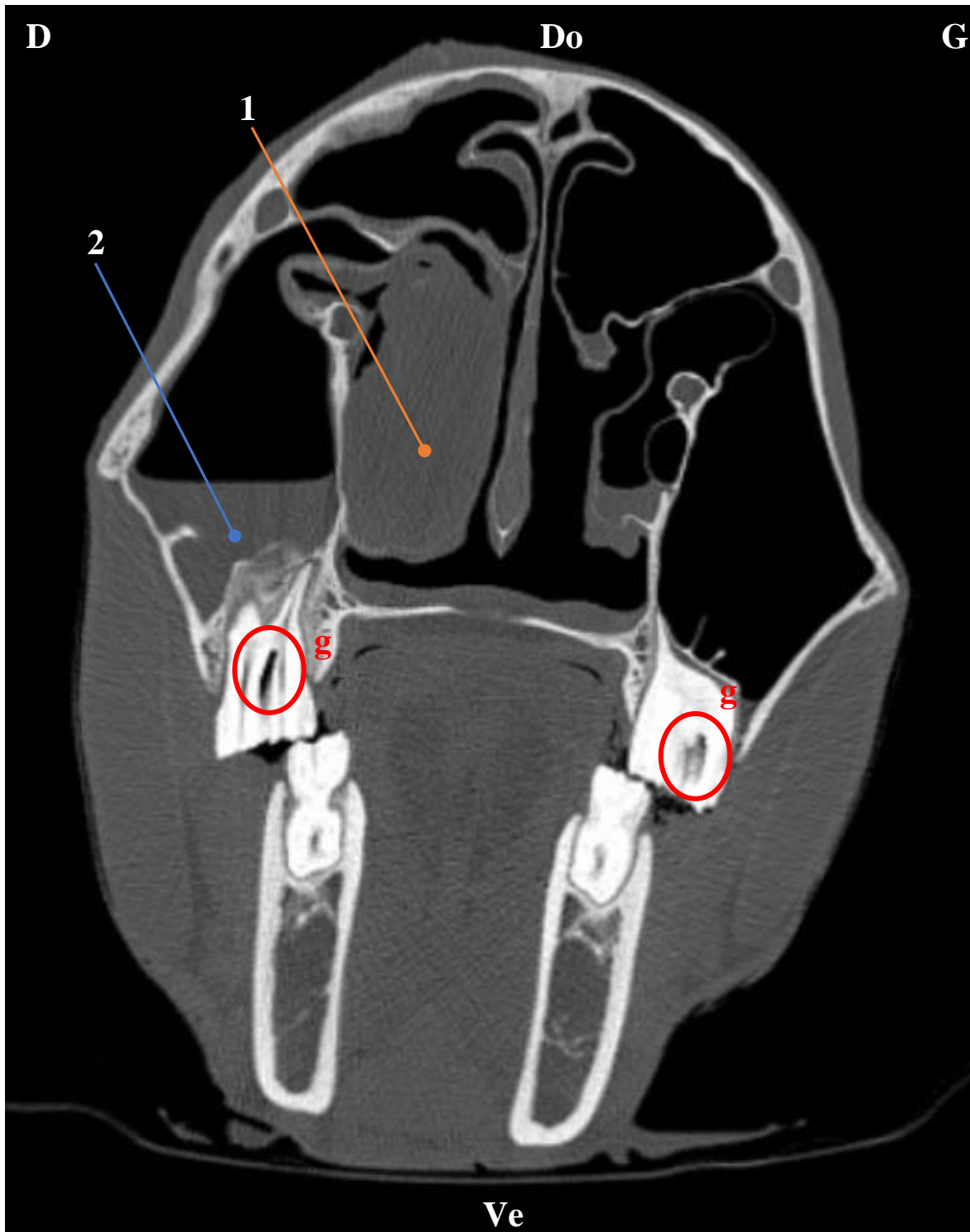
**Figure 113 :** image scanner en fenêtre « tissus mous » d'une tête de cheval présenté à la clinique Vétérinaire Equine de Toulouse pour sinusite chronique évoluant depuis 3 ans.

Accumulation de pus ou de matériel avec une densité de tissu mou débutant dans la partie caudale du cornet nasal ventral droit à l'origine d'une destruction de l'architecture normale du cornet nasal ventral droit en partie caudale (1). Présence de liquide dans le sinus maxillaire caudal droit (2). (Do, dorsal ; Ve, ventral ; D, droite ; G, gauche)



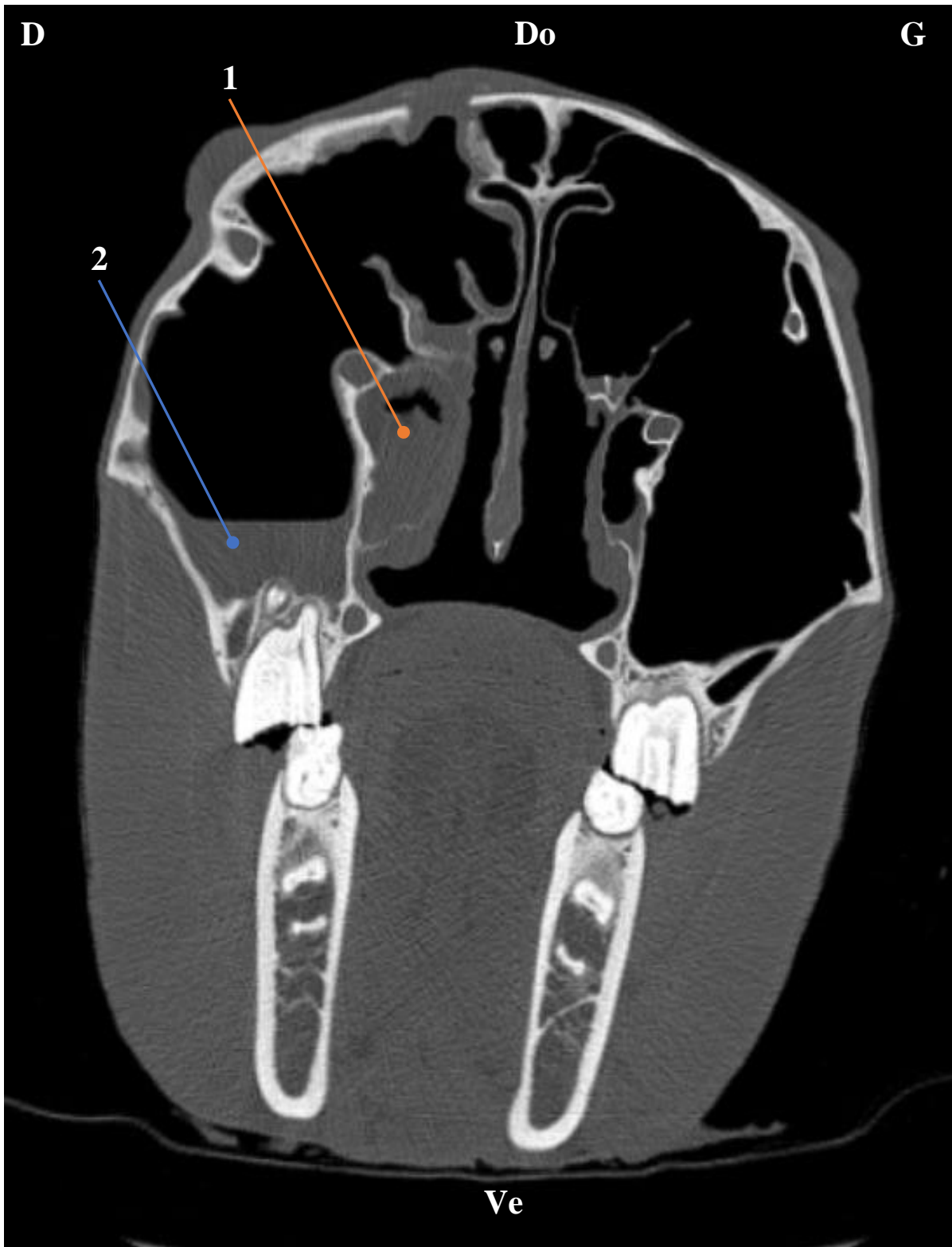
**Figure 114 :** image scanner en fenêtre « os » d'une tête de cheval présenté à la clinique Vétérinaire Equine de Toulouse pour sinusite chronique évoluant depuis 3 ans.

Accumulation de pus ou de matériel avec une densité de tissu mou débutant dans la partie caudale du cornet nasal ventral droit à l'origine d'une destruction de l'architecture normale du cornet nasal ventral droit en partie caudale (1). Présence de liquide dans le sinus maxillaire caudal droit (2) associé à un épaissement de la muqueuse du sinus (3). Présence de gaz dans les tissus mous de l'alvéole de 109 (g). (Do, dorsal ; Ve, ventral ; D, droite ; G, gauche)



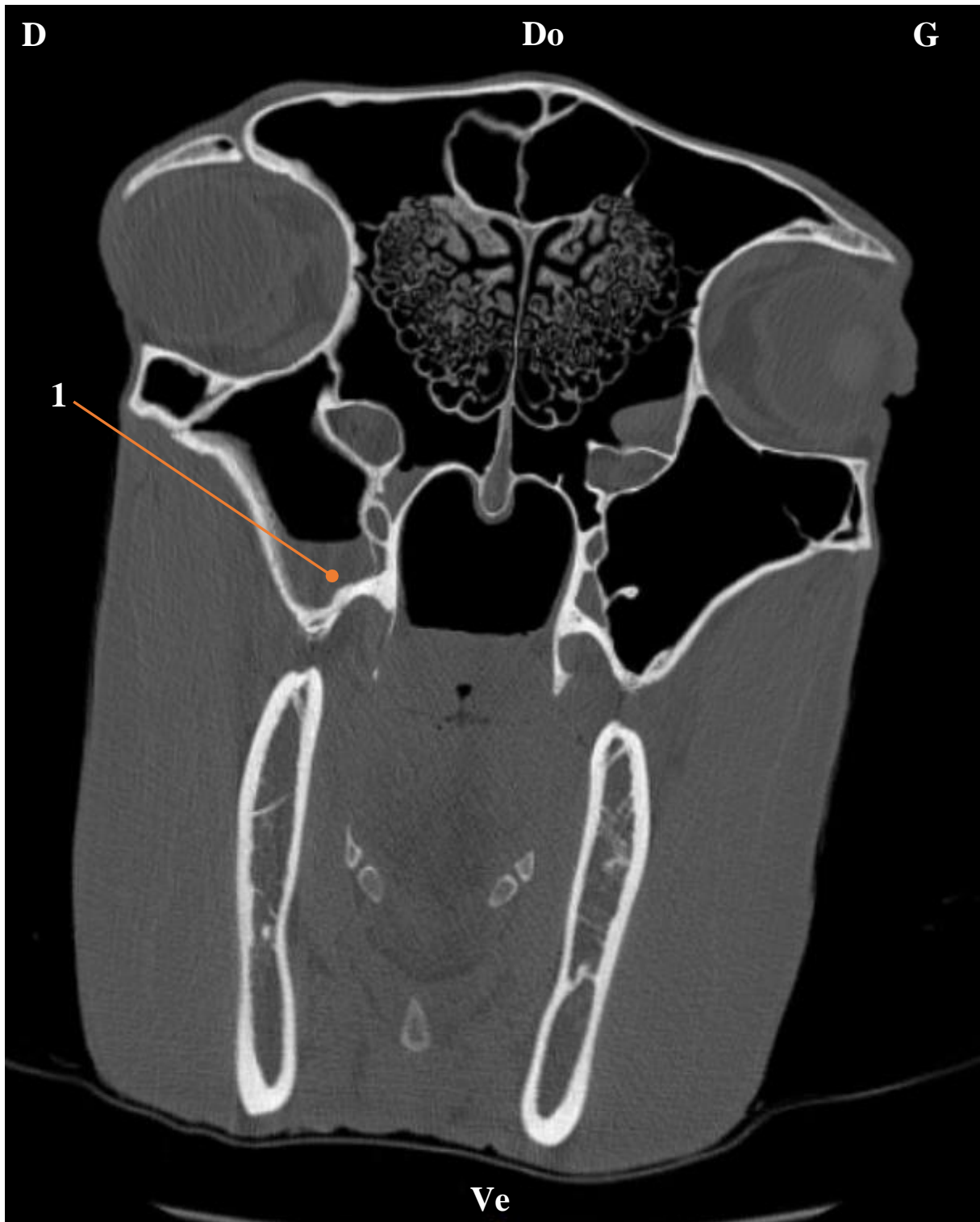
**Figure 115 :** image scanner en fenêtre « os » d'une tête de cheval présenté à la clinique Vétérinaire Equine de Toulouse pour sinusite chronique évoluant depuis 3 ans.

Accumulation de pus ou de matériel avec une densité de tissu mou débutant dans la partie caudale du cornet nasal ventral droit à l'origine d'une destruction de l'architecture normale du cornet nasal ventral droit en partie caudale (1). Présence de liquide dans le sinus maxillaire caudal droit (2). Présence de gaz dans l'infundibulum de 110 et 210 (g). (Do, dorsal ; Ve, ventral ; D, droite ; G, gauche)



**Figure 116 :** image scanner en fenêtre « os » d'une tête de cheval présenté à la clinique Vétérinaire Equine de Toulouse pour sinusite chronique évoluant depuis 3 ans.

Accumulation de pus ou de matériel avec une densité de tissu mou se terminant au niveau des dents 11 (1). Présence de liquide dans le sinus maxillaire caudal droit (2). (Do, dorsal ; Ve, ventral ; D, droite ; G, gauche)



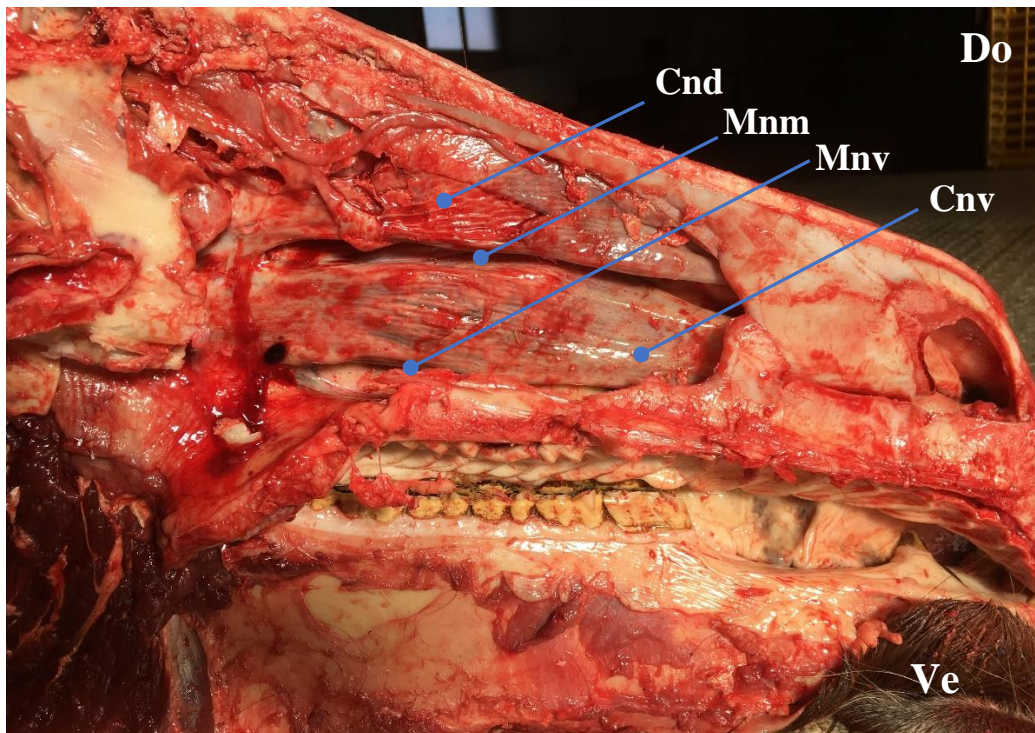
**Figure 117 :** image scanner en fenêtre « os » d'une tête de cheval présenté à la clinique Vétérinaire Equine de Toulouse pour sinusite chronique évoluant depuis 3 ans.

Présence de liquide dans le sinus maxillaire caudal droit (1). (Do, dorsal ; Ve, ventral ; D, droite ; G, gauche)

Conclusion du scanner :

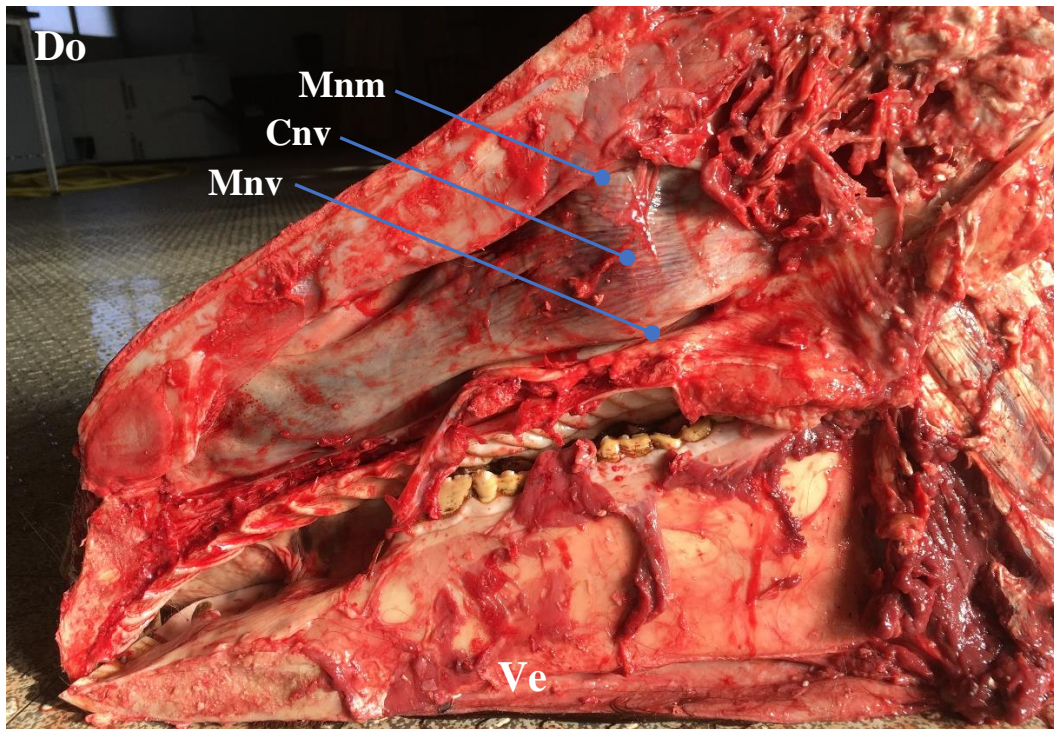
- Sinusite maxillaire rostrale et caudale probablement en conséquence d'une infection dentaire discrète des dents 109, 110 et 111
- Accumulation de pus ou de matériel avec une densité de tissu mou dans la partie caudale du cornet nasal ventral droit sur 9 cm. Une histopathologie est nécessaire pour déterminer la nature de la masse.
- La sinusite qui était visible dans le sinus frontal droit lors des radiographies n'a pas été retrouvée au scanner. Cependant, cela peut être dû à une efficacité partielle des lavages des sinus effectués au cours de l'hospitalisation du cheval.

Autopsie de la tête du cheval : coupe sagittale de la tête :



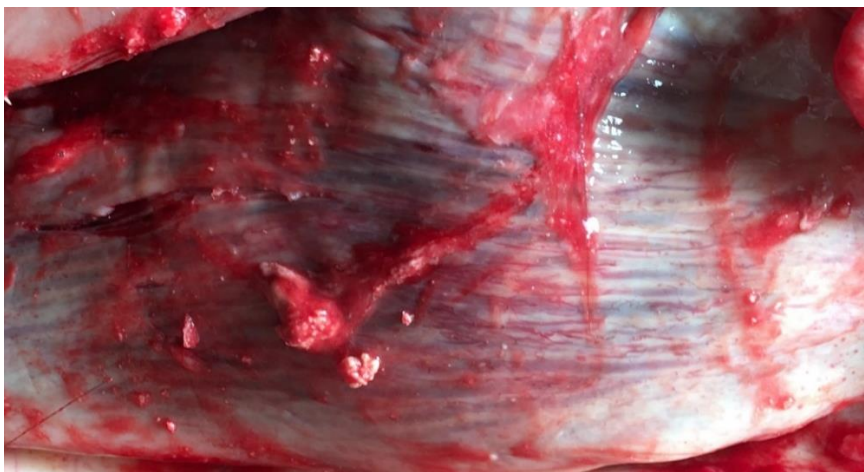
**Figure 118 :** coupe sagittale d'une tête de cadavre de cheval présenté à la clinique Vétérinaire Equine de Toulouse pour sinusite chronique évoluant depuis 3 ans.

Côté gauche de la tête, sans anomalie (Do, dorsal ; Ve, ventral). Cnv, cornet nasal ventral ; Cnd, cornet nasal dorsal gauche ; Mnv, méat nasal ventral ; Mnm, méat nasal moyen.



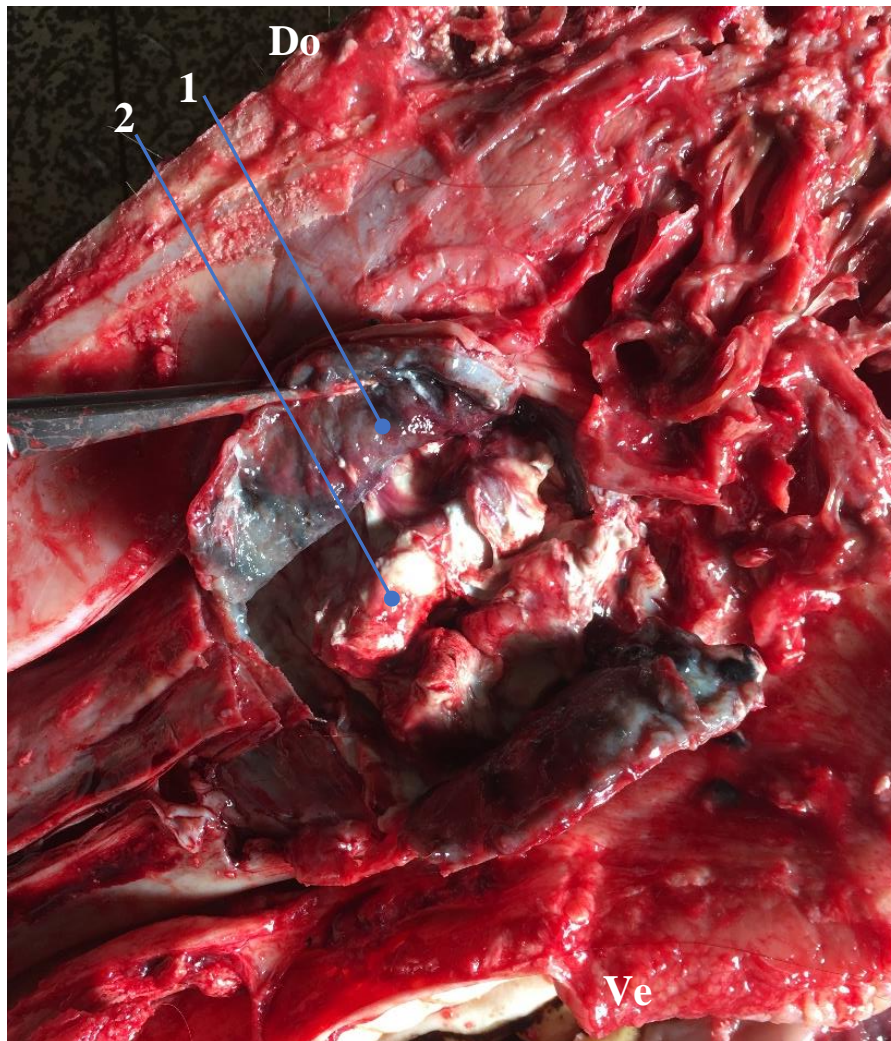**Figure 119 :** coupe sagittale d'une tête de cadavre de cheval présenté à la clinique Vétérinaire Equine de Toulouse pour sinusite chronique évoluant depuis 3 ans.

Côté droit de la tête, anormal, montrant un cornet nasal ventral droit dont l'extrémité caudale est très augmentée, et correspondant à la « masse » observée au scanner. Les méats nasaux ventral et moyen ont un diamètre réduit à ce niveau. (Do, dorsal ; Ve, ventral). Cnv, cornet nasal ventral droit ; Mnv, méat nasal ventral ; Mnm, méat nasal moyen.



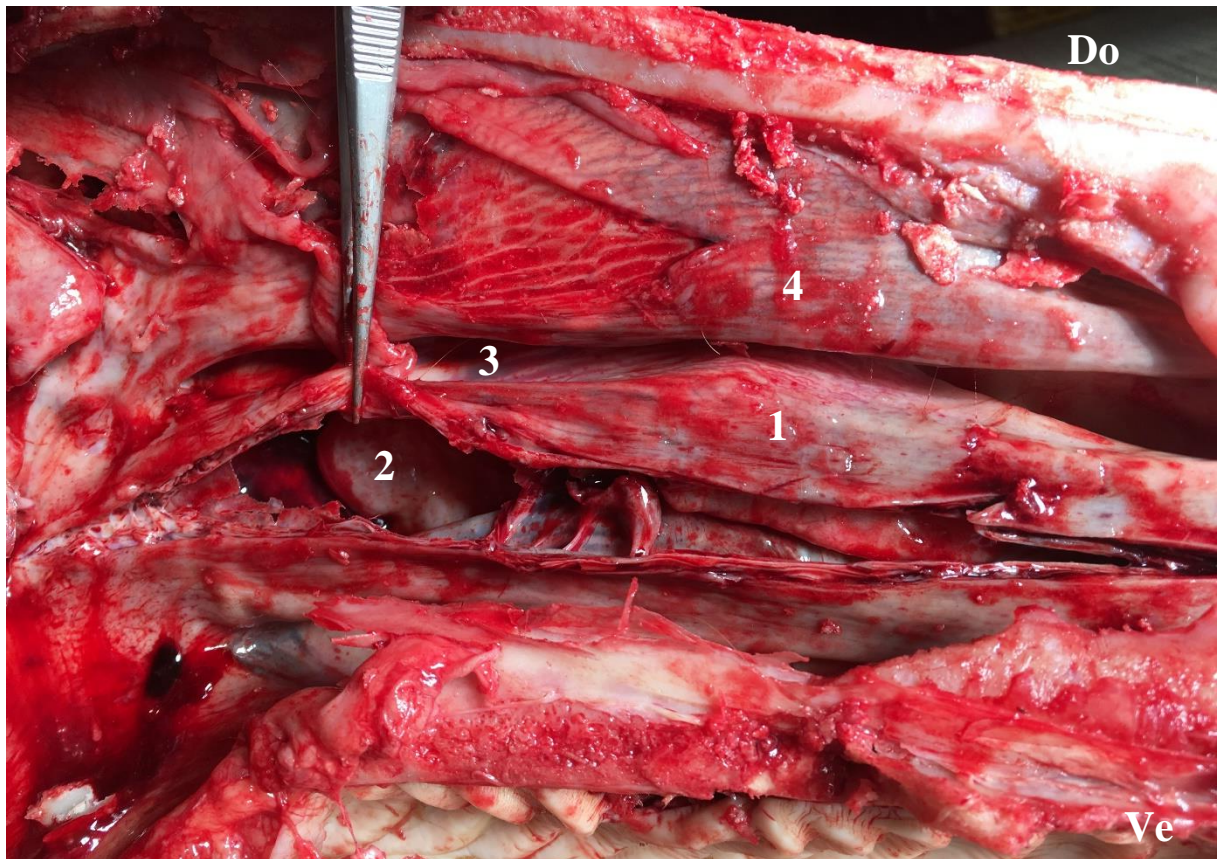
**Figure 120 :** coupe sagittale d'une tête de cadavre de cheval présenté à la clinique Vétérinaire Equine de Toulouse pour sinusite chronique évoluant depuis 3 ans.

Vue rapprochée de l'extrémité caudale anormale du cornet nasal ventral droit. A ce niveau, le cornet nasal est anormalement très irrigué. (Do, dorsal ; Ve, ventral).



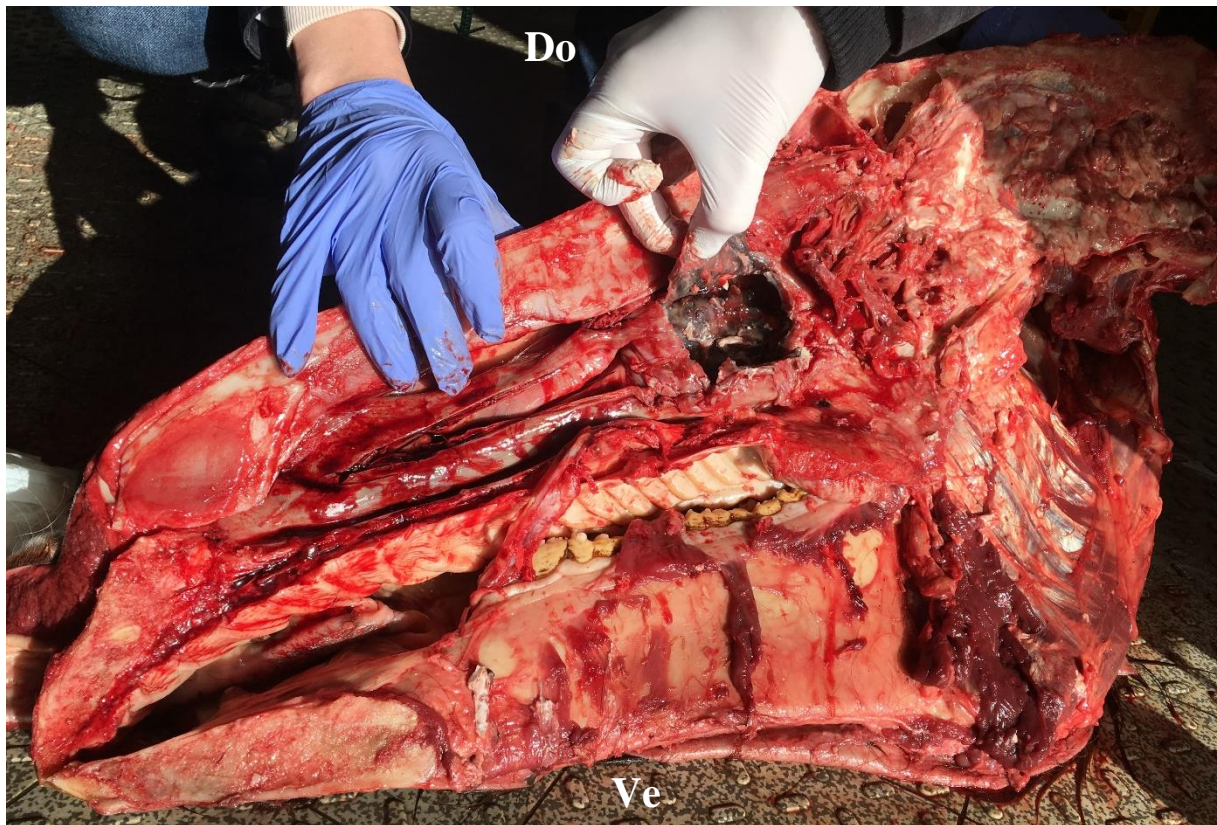
**Figure 121** : coupe sagittale d'une tête de cadavre de cheval présenté à la clinique Vétérinaire Equine de Toulouse pour sinusite chronique évoluant depuis 3 ans.

Côté droit de la tête, anormal. Le cornet nasal ventral droit a été ouvert, et montre une masse cavitaire dont la paroi est épaisse (5mm), noire sur sa face interne, comprenant une fine lame osseuse, et remplie d'un contenu nécrotique, nauséabond, caséeux. La masse ne communique cependant pas avec le cornet nasal ventral droit. (Do, dorsal ; Ve, ventral). 1, paroi de la masse ; 2, contenu de la masse.



**Figure 122 :** coupe sagittale d'une tête de cadavre de cheval présenté à la clinique Vétérinaire Equine de Toulouse pour sinusite chronique évoluant depuis 3 ans.

Côté gauche de la tête, sain. Le cornet nasal ventral gauche a été ouvert afin de la comparer au cornet nasal ventral droit. Sa paroi est fine (1mm) et on aperçoit la *bulla conchalis ventralis*. (Do, dorsal ; Ve, ventral). 1, cornet nasal ventral droit ; 2, *bulla conchalis ventralis* ; 3, méat nasal moyen ; 4, cornet nasal dorsal droit.



**Figure 123** : coupe sagittale d'une tête de cadavre de cheval présenté à la clinique Vétérinaire Equine de Toulouse pour sinusite chronique évoluant depuis 3 ans.

Côté droit de la tête, anormal. Le cornet nasal ventral droit a été ouvert, et montre une masse cavitaire dont la paroi est épaisse (5mm), noire sur sa face interne et remplie d'un contenu nécrotique, nauséabond, caséux. (Do, dorsal ; Ve, ventral).

#### Histopathologie :

Lésions inflammatoires chroniques et marquées à sévère de la muqueuse nasale, comportant un contingent leucocytaire à dominante plasmocytaire avec quelques neutrophiles dégénérés et des amas bactériens. L'infiltrat est associé à une importante fibrose et à une néovascularisation. Aspect compatible avec l'hypothèse clinique d'abcès ancien.

#### Conclusion du cas :

Sinusite maxillaire rostrale et caudale probablement en conséquence d'une infection dentaire discrète des dents 109, 110 et 111 associée à un abcès ancien de 9cm rempli de pus caséux, dans la partie caudale du cornet nasal ventral droit et ne communiquant pas avec celui-ci.

## CONCLUSION

Les cavités nasales du cheval sont le point de départ de l'appareil respiratoire supérieur. Elles sont associées à un système de sinus paranasaux essentiel dans l'allègement de la tête et qui communique avec elles par l'intermédiaire de l'ouverture nasomaxillaire.

Cependant, ces deux systèmes sont sujets à de nombreuses affections, pouvant compromettre le pronostic sportif mais également vital du cheval. C'est pourquoi il est important de les diagnostiquer à temps, et de la façon la plus précise possible.

La radiographie conventionnelle est un outil très intéressant pour certaines de ces affections, mais ses applications restent limitées du fait des nombreuses structures superposées dans la tête du cheval.

Afin d'aboutir à un diagnostic plus précis et éventuellement à une solution thérapeutique, la tomодensitométrie à rayons X est une technique plus sophistiquée, qui permet de visualiser l'intégralité des cavités nasales et des sinus paranasaux en trois dimensions.


Cependant, à l'heure actuelle, elle reste un outil encore trop peu utilisé du fait de son coût élevé et des risques inhérents à la procédure, notamment du fait de l'anesthésie générale que doit subir le cheval. Par ailleurs, pour interpréter des images scanner, le clinicien doit avoir une connaissance parfaite de l'anatomie du cheval, qui peut s'avérer très complexes notamment pour le système des sinus paranasaux.

**AGREMENT SCIENTIFIQUE**

**En vue de l'obtention du permis d'imprimer de la thèse de doctorat vétérinaire**

Je soussigné, Giovanni MOGICATO, Enseignant-chercheur, de l'Ecole Nationale Vétérinaire de Toulouse, directeur de thèse, certifie avoir examiné la thèse de MASSONI Cécilia intitulée « Intérêt de la tomодensitométrie par rayons X dans le diagnostic des affections des cavités nasales et des sinus paranasaux chez le cheval » et que cette dernière peut être imprimée en vue de sa soutenance.

Fait à Toulouse, le 22 juin 2018  
Professeur Giovanni MOGICATO  
Professeur  
de l'Ecole Nationale Vétérinaire de Toulouse



Vu :  
La Directrice de l'Ecole Nationale  
Vétérinaire de Toulouse  
Isabelle CHMITELIN



Vu :  
Le Président du jury :  
Professeur Isabelle BERRY



**Faculté de Médecine Rangueil**  
Biophysique Médicale - CHU Rangueil  
1, avenue Jean Poulhès - TSA 50032  
31059 TOULOUSE Cedex

Vu et autorisation de l'impression :  
Président de l'Université  
Paul Sabatier  
Monsieur Jean-Pierre VINEL

Le Président de l'Université Paul Sabatier  
par délégation,  
La Vice-Présidente de la CFVU



Régine AUBRE-OBRECHT

Conformément à l'Arrêté du 20 avril 2007, article 6, la soutenance de la thèse ne peut être autorisée qu'après validation de l'année d'approfondissement.

## **Bibliographie**

1. Brinkschulte M, Bienert-Zeit A, Lüpke M, Hellige M, Staszyc C, Ohnesorge B. USING SEMI-AUTOMATED SEGMENTATION OF COMPUTED TOMOGRAPHY DATASETS FOR THREE-DIMENSIONAL VISUALIZATION AND VOLUME MEASUREMENTS OF EQUINE PARANASAL SINUSES: 3D CT Renderings of Equine Paranasal Sinuses. *Vet Radiol Ultrasound*. juill 2013;n/a-n/a.
2. McGorum BC, éditeur. *Equine respiratory medicine and surgery*. Edinburgh: Saunders/Elsevier; 2007. 705 p.
3. Barone R. *Anatomie comparée des mammifères domestiques*. Paris: Vigot Frères; 2010.
4. Brinkschulte M, Bienert-Zeit A, Lüpke M, Hellige M, Ohnesorge B, Staszyc C. The sinonasal communication in the horse: examinations using computerized three-dimensional reformatted renderings of computed-tomography datasets. *BMC Vet Res*. 2014;10(1):72.
5. Budras K-D, Jahrmärker G, éditeurs. *Anatomy of the horse*. 5., ed. Hannover: Schlütersche; 2009. 199 p. (Vet).
6. Auer JA, Stick JA, éditeurs. *Equine surgery*. 4th ed. St. Louis, Mo: Elsevier; 2012. 1536 p.
7. Barone R. *Anatomie comparée des mammifères domestiques, Tome 3 Splanchnologie : Appareil digestif et respiratoire*. 3ème édition. Vol. 3. Paris: Vigot Frères; 1997. 853 p.
8. Liuti T, Reardon R, Smith S, Dixon PM. An anatomical study of the dorsal and ventral nasal conchal bullae in normal horses: Computed tomographic anatomical and morphometric findings. *Equine Vet J*. nov 2016;48(6):749-55.
9. Freeman DE. Sinus disease. *Vet Clin North Am Equine Pract*. avr 2003;19(1):209-43.
10. Dyce KM, Sack WO, Wensing CJG. *Textbook of veterinary anatomy*. 4th ed. St. Louis, Mo: Saunders/Elsevier; 2010. 834 p.
11. Gauchot J-Y, Chuit P. PARTICULARITÉS DES AFFECTIONS BUCCO-DENTAIRES CHEZ LE CHEVAL. *Bull Acad Vét France*. 2014;167(1):33-44.
12. Tucker R, Windley ZE, Abernethy AD, Witte TH, Fiske-Jackson AR, Turner S, et al. Radiographic, computed tomographic and surgical anatomy of the equine sphenopalatine sinus in normal and diseased horses. *Equine Vet J*. sept 2016;48(5):578-84.
13. Trotter GW. Paranasal sinuses. *Vet Clin North Am Equine Pract*. 1993;9(1):153–169.
14. Tatarskiuk DM, Bell C, Carmalt JL. A description of the relationship between the nasomaxillary aperture and the paranasal sinus system of horses. *Vet J*. nov 2010;186(2):216-20.

15. Probst A, Henninger W, Willmann M. COMMUNICATIONS OF NORMAL NASAL AND PARANASAL CAVITIES IN COMPUTED TOMOGRAPHY OF HORSES. *Vet Radiol Htmleht Glyphamp Asciiamp Ultrasound*. janv 2005;46(1):44-8.
16. Baker GJ, Easley J. *Equine Dentistry*. 2nd éd. Saunders/Elsevier; 2005. 353 p.
17. Rush B, Mair TS. *Equine respiratory diseases*. Repr. Oxford: Blackwell Science; 2006. 322 p.
18. Schumacher J, Brink P, Easley J, Pollock P. Surgical Correction of Wry Nose in Four Horses. *Vet Surg*. févr 2008;37(2):142-8.
19. Casteleyn C, Cornillie P, Tüllmann V, Van Cruchten S, Van Ginneken C. *Campylorhinus lateralis*, Bilateral *microphthalmia* and *odontoma temporalis* in an Oldenburg Foal. *Reprod Domest Anim*. avr 2016;51(2):330-4.
20. Richardson JD, Lane JG, Day M. Congenital choanal restriction in 3 horses. *Equine Vet J*. 1994;2:162-5.
21. Aylor MK, Campbell ML, Goring RL, Hillidge CJ. Congenital bilateral choanal atresia in a Standardbred foal. *Equine Vet J*. 1984;16(4):396-8.
22. Crijns CP, Baeumlin Y, De Rycke L, Broeckx BJG, Vlaminck L, Bergman EHJ, et al. Intra-arterial versus intra venous contrast-enhanced computed tomography of the equine head. *BMC Vet Res* [Internet]. déc 2016 [cité 13 déc 2017];12(1). Disponible sur: <http://www.biomedcentral.com/1746-6148/12/6>
23. Solano M, Brawer RS. CT of the Equine Head: Technical Considerations, Anatomical Guide, and Selected Diseases. *Clin Tech Equine Pract*. déc 2004;3(4):374-88.
24. Carmalt JL, Montgomery J. INTRAARTERIAL INJECTION OF IODINATED CONTRAST MEDIUM FOR CONTRAST ENHANCED COMPUTED TOMOGRAPHY OF THE EQUINE HEAD: Contrast-Enhanced CT Of The Equine Head. *Vet Radiol Ultrasound*. juill 2015;56(4):384-90.
25. Henninger W, Mairi Frame E, Willmann M, Simhofer H, Malleczek D, Kneissl SM, et al. CT features of alveolitis and sinusitis in horses. *Vet Radiol Ultrasound*. 2003;44(3):269–276.
26. Manso-Díaz G, García-López JM, Maranda L, Taeymans O. The role of head computed tomography in equine practice: The role of head computed tomography in equine practice. *Equine Vet Educ*. mars 2015;27(3):136-45.
27. Kraft SL, Gavin P. Physical principles and technical considerations for equine computed tomography and magnetic resonance imaging. *Vet Clin North Am Equine Pract*. 2001;17(1):115–130.
28. Tucker RL, Farrell E. Computed tomography and magnetic resonance imaging of the equine head. *Vet Clin North Am Equine Pract*. 2001;17(1):131–144.
29. Kaminsky J, Bienert-Zeit A, Hellige M, Rohn K, Ohnesorge B. Comparison of image quality and in vivo appearance of the normal equine nasal cavities and paranasal sinuses

in computed tomography and high field (3.0 T) magnetic resonance imaging. *BMC Vet Res* [Internet]. déc 2016 [cité 12 déc 2017];12(1). Disponible sur: <http://www.biomedcentral.com/1746-6148/12/13>

30. Thrall DE. *Principles of computed tomography and magnetic resonance imaging*. 6th éd. Missouri, USA: Elsevier Saunders; 2013. 853 p. (Textbook of veterinary diagnostic radiology).
31. Schouman C. Bases physiques des rayons X [Internet]. 2001 [cité 4 avr 2018]. Disponible sur: [www.imre.ucl.ac.be/rpr/RDGN3120/scanner.pdf](http://www.imre.ucl.ac.be/rpr/RDGN3120/scanner.pdf)
32. Labruyère J, Schwarz T. CT and MRI in veterinary patients: an update on recent advances. *In Pract*. nov 2013;35(10):546-63.
33. Hermoye L. Scanner : Principes et techniques [Internet]. Power Point présenté à: Journées Françaises de Radiologie; 2014 [cité 4 mai 2018]. Disponible sur: [www.imre.ucl.ac.be/rpr/RDGN3120/RDGN3120\\_CT\\_RX.pdf](http://www.imre.ucl.ac.be/rpr/RDGN3120/RDGN3120_CT_RX.pdf)
34. Chaudharhy SR, Smith LC, Chidambaram V. A resident's one-poster guide to common CT artifacts [Internet]. Educational Exhibit présenté à; 2016 [cité 4 mai 2018]. Disponible sur: [https://www.google.fr/url?sa=t&rct=j&q=&esrc=s&source=web&cd=14&ved=0ahUKEwjW3MrJ6aLaAhWP3KQKHUB6BPQQFgiFATAN&url=http%3A%2F%2Fpdf.posterng.netkey.at%2Fdownload%2Findex.php%3Fmodule%3Dget\\_pdf\\_by\\_id%26poster\\_id%3D133442&usg=AOvVaw1gzHYHar2SGDjH0P252eEs](https://www.google.fr/url?sa=t&rct=j&q=&esrc=s&source=web&cd=14&ved=0ahUKEwjW3MrJ6aLaAhWP3KQKHUB6BPQQFgiFATAN&url=http%3A%2F%2Fpdf.posterng.netkey.at%2Fdownload%2Findex.php%3Fmodule%3Dget_pdf_by_id%26poster_id%3D133442&usg=AOvVaw1gzHYHar2SGDjH0P252eEs)
35. Klugh DO. *Principles of equine dentistry*. London: Manson Publ; 2010. 240 p.

Toulouse, 2018,

**NOM : MASSONI**

**PRENOM : CECILIA**

**TITRE :**

Intérêt de la tomodensitométrie par rayons X dans le diagnostic des affections des cavités nasales et des sinus paranasaux chez le cheval.

**RESUME :**

Les affections des cavités nasales et des sinus paranasaux chez le cheval peuvent être diagnostiquées à l'aide d'examens complémentaires tels que la radiographie conventionnelle et l'endoscopie respiratoire. Cependant, certaines de ces affections peuvent passer inaperçue et nécessitent des examens plus sophistiqués, tels que la tomodensitométrie.

Les cavités nasales du cheval représentent le départ du système respiratoire du cheval. En parallèle des cavités nasales, le cheval possède un système complexe de sinus paranasaux, cavités creuses et remplies d'air dans la tête, communiquant avec l'appareil respiratoire.

Un examen complet et précis de ces cavités nasales et sinus paranasaux peut être réalisé à l'aide de la tomodensitométrie.

L'étude détaillée de l'anatomie des cavités nasales et des sinus paranasaux du cheval, ainsi que les affections de ceux-ci sont nécessaires à la compréhension et à l'interprétation des images obtenues avec les appareils de tomodensitométrie. C'est donc l'objet de la première partie de cette thèse.

Les principes physiques ainsi que le fonctionnement de la tomodensitométrie sont décrits en deuxième partie. Une étude détaillée des images normales de tomodensitométrie des cavités nasales et des sinus paranasaux du cheval y est incluse. Par ailleurs, des cas cliniques présentant des affections des cavités nasales et des sinus paranasaux du cheval diagnostiquées à l'aide d'un examen tomodensitométrique sont présentées à la suite.

**MOTS-CLES :**

Tomodensitométrie – Cavités nasales – Sinus paranasaux – Cheval

**TITLE:**

The interest of computed tomography in the diagnosis of the affections of the nasal cavities and paranasal sinuses in the horse.

**ABSTRACT:**

The disorders of the nasal cavities and paranasal sinuses in the horse can be diagnosed with further exams such as conventional radiography and respiratory endoscopy. However, some of these disorders may go unnoticed and require more sophisticated examinations, such as computed tomography.

The nasal cavities of the horse represent the departure of the horse's respiratory system. In parallel with the nasal cavities, the horse has a complex system of paranasal sinuses, which are hollow cavities filled with air in the head, communicating with the respiratory tract.

To fully explore and examine these nasal cavities and paranasal sinuses, it's necessary to use computed tomography scanning (CT-scan).

A detailed anatomical description of the nasal cavities and the paranasal sinuses of the horse, as well as the affections of these are necessary for the comprehension and the interpretation of the images obtained with the CT-scan. This is the purpose of the first part of this thesis.

The physical principles as well as the functioning of the computed tomography are described in the second part. A detailed study of the normal CT images of the nasal cavities and paranasal sinuses of the horse is included. In addition, clinical cases with disorders of nasal cavities and paranasal sinuses of the horse diagnosed with a CT-scan are presented below.

**KEYWORDS:**

Computed Tomography – Nasal cavities – Paranasal sinuses – Horse.