



HAL
open science

Les glomérulopathies juvéniles du chien

Evence Daure

► **To cite this version:**

Evence Daure. Les glomérulopathies juvéniles du chien. Médecine vétérinaire et santé animale. 2011. <dumas-04554496>

HAL Id: dumas-04554496

<https://dumas.ccsd.cnrs.fr/dumas-04554496v1>

Submitted on 22 Apr 2024

HAL is a multi-disciplinary open access archive for the deposit and dissemination of scientific research documents, whether they are published or not. The documents may come from teaching and research institutions in France or abroad, or from public or private research centers.

L'archive ouverte pluridisciplinaire **HAL**, est destinée au dépôt et à la diffusion de documents scientifiques de niveau recherche, publiés ou non, émanant des établissements d'enseignement et de recherche français ou étrangers, des laboratoires publics ou privés.



HAL Authorization



Open Archive TOULOUSE Archive Ouverte (OATAO)

OATAO is an open access repository that collects the work of Toulouse researchers and makes it freely available over the web where possible.

This is an author-deposited version published in : [http://oatao.univ-toulouse.fr/Eprints ID : 4967](http://oatao.univ-toulouse.fr/Eprints/ID/4967)

To cite this version :

DAURE, Evence. *Les glomérulopathies juvéniles du chien.*

Thèse d'exercice, Médecine vétérinaire, Toulouse 3, 2011, 110 p.

Any correspondance concerning this service should be sent to the repository administrator: staff-oatao@inp-toulouse.fr.

LES GLOMÉRULOPATHIES JUVÉNILES DU CHIEN

THESE
pour obtenir le grade de
DOCTEUR VETERINAIRE

DIPLOME D'ETAT

*présentée et soutenue publiquement
devant l'Université Paul-Sabatier de Toulouse*

par

DAURE Evence

Né, le 20 octobre 1986 à VELIZY (78)

Directeur de thèse : Mme Armelle DIQUELOU

JURY

PRESIDENT :

Mme Monique COURTADE-SAÏDI

Professeur à l'Université Paul-Sabatier de TOULOUSE

ASSESEURS :

Mme Armelle DIQUELOU

Mme Isabelle LETRON-RAYMOND

Maître de Conférences à l'Ecole Nationale Vétérinaire de TOULOUSE

Maître de Conférences à l'Ecole Nationale Vétérinaire de TOULOUSE

INVITE :

Mlle Rachel LAVOUE

Assistant d'enseignement et de recherche à l'Ecole Nationale Vétérinaire
de TOULOUSE

Ministère de l'Agriculture et de la Pêche
ÉCOLE NATIONALE VÉTÉRINAIRE DE TOULOUSE

Directeur : M. A. MILON

Directeurs honoraires : M. G. VAN HAVERBEKE.
M. P. DESNOYERS

Professeurs honoraires :

M. L. FALIU	M. J. CHANTAL	M. BODIN ROZAT DE MENDRES NEGRE
M. C. LABIE	M. JF. GUEIFI	M. DORCHIES
M. C. PAVAUX	M. EECKHOUTTE	
M. F. LESCURE	M. D.GRIESS	
M. A. RICO	M. CABANIE	
M. A. CAZIEUX	M. DARRE	
Mme V. BURGAT	M. HENROTEAUX	

PROFESSEURS CLASSE EXCEPTIONNELLE

M. BRAUN Jean-Pierre, *Physique et Chimie biologiques et médicales*
M. EUZEBY Jean, *Pathologie générale, Microbiologie, Immunologie*
M. FRANC Michel, *Parasitologie et Maladies parasitaires*
M. PETIT Claude, *Pharmacie et Toxicologie*
M. TOUTAIN Pierre-Louis, *Physiologie et Thérapeutique*

PROFESSEURS 1° CLASSE

M. AUTEFAGE André, *Pathologie chirurgicale*
Mme CLAUW Martine, *Pharmacie-Toxicologie*
M. CONCORDET Didier, *Mathématiques, Statistiques, Modélisation*
M. CORPET Denis, *Science de l'Aliment et Technologies dans les Industries agro-alimentaires*
M. DELVERDIER Maxence, *Anatomie Pathologique*
M. ENJALBERT Francis, *Alimentation*
M. MARTINEAU Guy, *Pathologie médicale du Bétail et des Animaux de Basse-cour*
M. REGNIER Alain, *Physiopathologie oculaire*
M. SAUTET Jean, *Anatomie*
M. SCHELCHER François, *Pathologie médicale du Bétail et des Animaux de Basse-cour*

PROFESSEURS 2° CLASSE

Mme BENARD Geneviève, *Hygiène et Industrie des Denrées alimentaires d'Origine animale*
M. BERTHELOT Xavier, *Pathologie de la Reproduction*
M. BOUSQUET-MELOU Alain, *Physiologie et Thérapeutique*
Mme CHASTANT-MAILLARD Sylvie, *Pathologie de la Reproduction*
M. DUCOS Alain, *Zootechne*
M. DUCOS DE LAHITTE Jacques, *Parasitologie et Maladies parasitaires*
M. FOUCRAS Gilles, *Pathologie des ruminants*
Mme GAYRARD-TROY Véronique, *Physiologie de la Reproduction, Endocrinologie*
M. GUERRE Philippe, *Pharmacie et Toxicologie*
Mme HAGEN-PICARD Nicole, *Pathologie de la Reproduction*
M. JACQUIET Philippe, *Parasitologie et Maladies Parasitaires*
M. LEFEBVRE Hervé, *Physiologie et Thérapeutique*
M. LIGNEREUX Yves, *Anatomie*
M. PICAVET Dominique, *Pathologie infectieuse*
M. SANS Pierre, *Productions animales*
Mme TRUMEL Catherine, *Pathologie médicale des Equidés et Carnivores*

PROFESSEURS CERTIFIES DE L'ENSEIGNEMENT AGRICOLE

- Mme MICHAUD Françoise, *Professeur d'Anglais*
M SEVERAC Benoît, *Professeur d'Anglais*

MAITRES DE CONFERENCES HORS CLASSE

- Mme BOURGES-ABELLA Nathalie, *Histologie, Anatomie pathologique*
M. JOUGLAR Jean-Yves, *Pathologie médicale du Bétail et des Animaux de Basse-cour*

MAITRES DE CONFERENCES (classe normale)

- M. ASIMUS Erik, *Pathologie chirurgicale*
M. BAILLY Jean-Denis, *Hygiène et Industrie des Denrées alimentaires d'Origine animale*
Mme BENNIS-BRET Lydie, *Physique et Chimie biologiques et médicales*
M. BERGONIER Dominique, *Pathologie de la Reproduction*
M. BERTAGNOLI Stéphane, *Pathologie infectieuse*
Mlle BIBBAL Delphine, *Hygiène et Industrie des Denrées alimentaires d'Origine animale*
Mme BOUCLAINVILLE-CAMUS Christelle, *Biologie cellulaire et moléculaire*
Mlle BOULLIER Séverine, *Immunologie générale et médicale*
M. BRUGERE Hubert, *Hygiène et Industrie des Denrées alimentaires d'Origine animale*
Mlle CADIERGUES Marie-Christine, *Dermatologie*
M. CONCHOU Fabrice, *Imagerie médicale*
M. CORBIERE Fabien, *Pathologie des ruminants*
Mlle DIQUELOU Armelle, *Pathologie médicale des Equidés et des Carnivores*
M. DOSSIN Olivier, *Pathologie médicale des Equidés et des Carnivores*
Mlle FERRAN Aude, *Physiologie*
M. GUERIN Jean-Luc, *Elevage et Santé avicoles et cunicoles*
M. JAEG Jean-Philippe, *Pharmacie et Toxicologie*
Mlle LACROUX Caroline, *Anatomie Pathologique des animaux de rente*
Mme LETRON-RAYMOND Isabelle, *Anatomie pathologique*
M. LIENARD Emmanuel, *Parasitologie et maladies parasitaires*
M. LYAZRHI Faouzi, *Statistiques biologiques et Mathématiques*
M. MAILLARD Renaud, *Pathologie des Ruminants*
M. MAGNE Laurent, *Urgences soins-intensifs*
M. MATHON Didier, *Pathologie chirurgicale*
M MEYER Gilles, *Pathologie des ruminants.*
Mme MEYNAUD-COLLARD Patricia, *Pathologie Chirurgicale*
M. MOGICATO Giovanni, *Anatomie, Imagerie médicale*
Mlle PALIERNE Sophie, *Chirurgie des animaux de compagnie*
Mme PRIYMENKO Nathalie, *Alimentation*
Mme TROEGELER-MEYNADIER Annabelle, *Alimentation*
M. VOLMER Romain, *Microbiologie et Infectiologie (disponibilité à cpt du 01/09/10)*
M. VERWAERDE Patrick, *Anesthésie, Réanimation*

MAITRES DE CONFERENCES et AGENTS CONTRACTUELS

- M. IRUBETAGOYENA Iban, *Chirurgie des animaux de compagnie*
M. SOUBIES Sébastien, *Microbiologie et infectiologie*

ASSISTANTS D'ENSEIGNEMENT ET DE RECHERCHE CONTRACTUELS

- M. DOUET Jean-Yves, *Ophthalmologie*
Mlle LAVOUE Rachel, *Médecine Interne*
M. NOUVEL Laurent, *Pathologie de la reproduction*
Mlle PASTOR Mélanie, *Médecine Interne*
M. RABOISSON Didier, *Productions animales*
Mlle TREVENNEC Karen, *Epidémiologie, gestion de la santé des élevages avicoles et porcins*
M. VERSET Michaël, *Chirurgie des animaux de compagnie*

Remerciements

A notre président de thèse,

Madame le Professeur Monique Courtade-Saïdi

Professeur des Universités

Praticien hospitalier

Histologie, Embryologie

Qui nous a fait l'honneur de présider notre jury de thèse,

Hommages respectueux.

A notre jury de thèse,

Madame le Docteur Armelle Diquelou

Maître de conférence de l'Ecole Nationale Vétérinaire de Toulouse

Pathologie médicale des équidés et des carnivores

Qui m'a fait l'honneur de diriger ma thèse, pour ses conseils avisés et sa disponibilité

Qu'elle veuille bien trouver ici l'expression de mes sincères remerciements

Madame le Docteur Isabelle Raymond-Letron

Maître de conférence de l'Ecole Nationale Vétérinaire de Toulouse

Anatomie pathologique

Qui m'a fait l'honneur d'accepter de participer au jury de cette thèse

Sincères remerciements

Mademoiselle le Docteur Rachel Lavoué

Assistant d'enseignement et de recherche

Médecine interne

Qui m'a accompagné dans la rédaction de ce travail, pour son aide et sa disponibilité sans réserve

Chaleureux remerciements

A mes parents,

Pour l'éducation et les valeurs que vous m'avez transmises qui m'ont permis d'être là où j'en suis aujourd'hui
Pour votre soutien et votre présence
Merci

A Aricie,

Pour ton optimisme incroyable qui s'est tout de même transformé en une grande réussite ! Et ceci malgré les batailles de notre jeunesse ! Bravo ! Je t'embrasse.

A Papy, Mamie, Papou et Minouk,

Pour votre présence à mes côtés depuis plus de 24 ans, le bricolage, les vacances, vos histoires qui ont bercé ma jeunesse et votre aide
Merci pour tout

A Samuel,

Pour toutes ces années, la Corse mais version SDF, ces délires, les branlées au badminton mais aussi pour les cessions lol....

A Olivier,

Mon géologue préféré, trinôme poweeeeeeeeer, tout nos délires et ton humour

A Benoît,

Pour nos discussions des plus sérieuses, ton sens du partage des informations te concernant (comment ca tout le monde est déjà au courant ?), l'accueil, l'afvac et tout le reste

A Jérôme,

Pour ces années qui commencent à s'accumuler, trinôme poweeeeeeeeer, ta vision des desserts québécois et l'année prochaine

A Marie,

Ma docteur préférée
Pour ton hospitalité, ta gentillesse, tes conseils et surtout....ton nouveau pays, la Réunion !

A Aurélie,

Pour ta joie permanente, ton attention, ton soutien et surtout pour Nouchnouch et sa vivacité

A Elise,

Pour avoir mis 3 ans à te parler et l'avoir regretté...., pour les discussions sur nos vies et ton avenir

A Mumu,

Pour ton maillot de meilleur grimpeur, l'aveyronnie et ton épaule

A Martin,

Pour tes gros mollets et la longueur de ton gala Lulu.....

A Julien,

Pour les branlées au ping pong, au tennis et au beer pong et..... ta barbe

A FX,

Pour tes homards au beurre salé et ton amour en boom

A Caro,

En souvenir de ces années.....

A Florence,

Pour nos discussions de boom et d'ailleurs, mais surtout tes connaissances en architecture

A Laura, Aurélie M., Emilie, Julie, Pinpin, Michou, Lulu, Romain, Pauline, Lasagne

A Bala, Hugues, Sophie, Julie, Bali, Loïc, Iban, Doudou, Taquet, La Dub et tous mes docs et mes
poulots

Sommaire

Table des illustrations	9
Introduction	15
1.1. L'organogénèse du rein	16
1.2. L'anatomie et l'histologie des reins	16
1.2.1. Localisation et description anatomiques des reins	16
1.2.2. L'architecture interne du rein	17
1.2.3. La description histologique du rein	18
1.2.4. La vascularisation du rein	19
1.3. Le rein, un organe au rôle émonctoaire et endocrinien	20
1.3.1. Le rôle du glomérule rénal	20
1.3.1.1. La structure fonctionnelle du glomérule rénal	21
1.3.1.2. La physiologie du glomérule : formation de l'urine primitive	27
1.3.1.2.1. La formation de l'ultrafiltrat dans le glomérule	27
1.3.1.2.2. La filtration des macromolécules : le rôle de filtre sélectif du glomérule	28
1.3.1.2.3. La détermination de la pression d'ultrafiltration	30
1.3.1.2.4. L'autorégulation rénale	34
1.3.2. Le rôle des tubules rénaux	36
1.3.3. Le rôle endocrinien du rein	38
2. Présentation clinique et biologique des glomérulopathies juvéniles	42
2.1. Définitions et données épidémiologiques	42
2.2. Les manifestations cliniques et biologiques des glomérulopathies juvéniles	43
2.2.1. Les manifestations cliniques des glomérulonéphropathies juvéniles	43
2.2.2. Les conséquences biologiques des glomérulopathies juvéniles	44
2.2.2.1. Modifications de l'analyse urinaire lors de glomérulopathie juvénile	44
2.2.2.2. Hypertension artérielle lors de glomérulopathie juvénile	47
2.2.2.3. Le syndrome néphrotique lors de glomérulopathies juvéniles	47
2.2.2.4. Les anomalies biologiques de l'insuffisance rénale	48
2.3. Le traitement non spécifique des glomérulonéphropathies juvéniles	51
2.3.1. La prise en charge de la protéinurie	52
2.3.2. La prise en charge de l'hypertension artérielle	53
2.3.3. La prise en charge globale lors du développement d'une insuffisance rénale	54
2.4. Le diagnostic étiologique des glomérulopathies juvéniles	54
2.4.1. La réalisation des biopsies rénales	54
2.4.2. La préparation et l'interprétation histologique des biopsies rénales	56
2.4.3. Le rôle de la microscopie électronique	57
3. Les différentes glomérulonéphropathies familiales	59
3.1. Glomérulopathies causées par une anomalie de développement ou une anomalie vasculaire	59
3.1.1. La dysplasie rénale	59
3.1.1.1. Description de la dysplasie rénale	59

3.1.1.2.	Caractéristiques cliniques et histologiques de la dysplasie rénale	60
3.1.1.3.	Epidémiologie et hérabilité	63
3.1.2.	La télangiectasie du Pembroke Welsh corgi	64
3.1.2.1.	Description et définition de la télangiectasie du Pembroke Welsh Corgi	64
3.1.2.2.	Caractéristiques cliniques et histologiques de la télangiectasie	64
3.2.	Les glomérulonéphrites	66
3.2.1.	Description des glomérulopathies membranoprolifératives	66
3.2.2.	La glomérulopathie membranoproliférative du Bouvier Bernois	66
3.2.3.	La glomérulonépathie du Soft Coaten Wheaten Terrier	69
3.2.4.	La glomérulopathie membranoproliférative de l'épagneul breton	69
3.3.	La néphropathie membraneuse du Doberman Pinscher	72
3.3.1.	Description	72
3.3.2.	Les caractéristiques cliniques et biologiques des néphropathies membraneuses du Doberman	73
3.3.3.	L'histologie des néphropathies membraneuse du Doberman	73
3.3.4.	La différenciation et l'hérabilité de la néphropathie membraneuse du Doberman	74
3.4.	Les amyloïdoses rénales	74
3.4.1.	Description de l'amyloïdose rénale canine	74
3.4.2.	L' amyloïdose rénale du Foxhound anglais	75
3.4.3.	L'amyloïdose rénale du Beagle	76
3.4.4.	L' amyloïdose rénale du Shar Pei chinois	77
3.5.	Glomérulopathies primaires et idiopathiques	78
3.5.1.	Les néphrites héréditaires : une anomalie de structure du collagène IV	78
3.5.1.1.	Description	78
3.5.1.2.	Les néphrites héréditaires liées au chromosome X	81
3.5.1.2.1	Les caractéristiques cliniques et biologiques des néphrites héréditaires liées au chromosome X	81
3.5.1.2.2.	L'analyse histologique des néphrites héréditaires liées au chromosome X	82
3.5.1.2.3.	La génétique des néphrites héréditaires liées au chromosome X	84
3.5.1.3.	Les néphrites héréditaires autosomales récessives	85
3.5.1.3.1.	Les caractéristiques cliniques et biologiques de la néphrite héréditaire du Cocker Anglais	85
3.5.1.3.2.	L'analyse anatomopathologique des néphrites héréditaires du Cocker Anglais	85
3.5.1.3.3.	La génétique de la néphrite héréditaire du Cocker Anglais	89
3.5.1.4.	Les néphrites héréditaires autosomales dominantes	90
3.5.1.4.1.	Les caractéristiques cliniques et biologique des néphrites héréditaires touchant les Dalmatiens et les Bull Terriers	90
3.5.1.4.2.	L'analyse histologique des néphrites héréditaires touchant les Dalmatiens et les Bull Terriers	90
3.5.1.4.3.	L'aspect génétique des néphrites héréditaires touchant les Dalmatiens et les Bull Terriers	95
3.5.2.	La glomérulopathie mésangioproliférative juvénile du Dogue de Bordeaux	95
3.5.3.	Autres glomérulopathies idiopathiques	98

Table des illustrations

Illustrations :

- Figure n° 4 : Topographie d'un néphron, d'après H.D.Dellmann, J. A. Eurell, Veterinary Histology, 5th ed., 1998 [68].....19
- Figure n° 5 : Topographie des néphrons, d'après Dr N. Bourgès-Abella 2006 [14].....20
- Figure n°6 : La vascularisation du néphron, d'après Dr N. Bourgès-Abella 2006, Histologie du tube urinaire [14].....20
- Figure n°9 : Cellule mésangiale entourée des capillaires glomérulaires, D'après W.J. Banks, Applied veterinary histology, 1993 [5].....22
- Figure n°10 : Structure du glomérule rénal, D'après Seldin, The Kidney 2nd ed., 1992 [50].....22
- Figure n°15 : Schéma d'un glomérule rénal et de l'appareil juxtaglomérulaire, illustration de Michał Komorniczak, 2009, http://fr.wikipedia.org/wiki/Fichier:Renal_corpuscle.svg26
- Figure n°17 : Dessin de la structure en fermeture éclair des diaphragmes des fentes de filtration, Dessin Yseult Noblecourt, d'après Tryggvason, [176], 201129
- Figure n°18 : Modèle hypothétique d'un diaphragme des fentes de filtration, dans The kidney 8th édition, Volume 1, page 821, Barry M. Brenner, Copyright Elsevier 2007 [19].....30
- Figure n°22 : Influence du réflexe myogénique artériel rénal sur le débit de filtration glomérulaire et le débit sanguin rénal, d'après Dibartola, [45], Copyright Elsevier.....35
- Figure n°24 : Schéma des tubules rénaux : concentration et dilution des urines, d'après Bruce Koeppen, Bruce Stanton, Renal physiology 4th édition, volume 1, page 82, 2006, Copyright Elsevier [26].....37
- Figure n°25 : Cascade d'activation du système Rénine-Angiotensine, dans Le Système Rénine Angiotensine, www.med.univ-angers.fr/cours/cours/physiologie/SRA.ppt, Dr G Lefthériotis, 2003.....38
- Figure n°26 : Schéma des rôles du système Rénine-Angiotensine, d'après Système Rénine Angiotensine, http://upload.wikimedia.org/wikipedia/commons/d/d6/Systeme_renine-angiotensine-aldosterone.png, Copyright A. Rad, 2010.....39

- Figure n°30 : Les différents stades d'insuffisance rénale selon la classification, d'après International renal interest society, <http://www.iris-kidney.com/pdf/IRIS%20A4%20Poster.pdf>, 2010.....50
- Figure n°31 : Sous-stades d'insuffisance rénale selon la classification IRIS, d'après International renal interest society, <http://www.iris-kidney.com/pdf/IRIS%20A4%20Poster.pdf>, 2010.....51
- Figure n°32 : Consensus de l'évaluation et du traitement de la protéinurie chez le chien sain et azotémique, d'après Lees et al. [112], Copyright John Wiley and sons.....52
- Figure n°33 : Approches correcte et incorrecte d'une biopsie rénale, dans Textbook of Veterinary Internal Medicine 7th edition, Volume 2, Stephen J. Ettinger, Edward C. Feldman, Copyright Elsevier 2010 [172].....55
- Figure n°45 : Schéma et microscopie électronique des 4 stades de néphropathie membraneuse, dans The kidney 8th edition, Volume 1, page 30, Barry M. Brenner, Copyright Elsevier 2007 et Jaenke et al [19, 88].....72
- Figure n°46 : Structure en feuillets beta-plissés des protéines amyloïdes, dessin Yseult Noblecourt, d'après Iwata et al. [84], 201075
- Figure n°47 : Structure et arrangement du collagène, d'après Liam Scheff, <http://liamscheff.com/wp-content/uploads/2010/02/collagen-molecule-fibril.jpg>, 2010.....78
- Figure n°48 : Structures des molécules de collagène IV, d'après Hudson et al. [81], Copyright 2003 Massachusetts Medical Society.....79
- Figure n°49 : Organisation et assemblage des chaînes de collagène IV en un réseau complexe, d'après Hudson et al. [81], Copyright 2003 Massachusetts Medical Society.....79
- Figure n°50 : Schéma physiopathologique des néphrites héréditaires : persistance des chaînes $\alpha 1$ et $\alpha 2$, d'après Hudson et al. [81], Copyright 2003 Massachusetts Medical Society.....80

Photographies

- Figure n°1 : Localisation radiographique des reins de chien, D'après Dr Zwingenberger 2006, Université de Davis [193].....17
- Figure n°2 : Anatomie externe du rein de chien, D'après J.S. Boyd, A colour atlas of clinical anatomy of the dog and cat, 1991, Copyright Elsevier [17].....17
- Figure n°3 : Architecture interne du rein : coupe longitudinale, d'après J.S. Boyd, A colour atlas of clinical anatomy of the dog and cat, 1991, Copyright Elsevier [17].....18

- Figure n°7 : Observation des pores de l'endothélium des capillaires glomérulaires au microscopie électronique à balayage X21,400, dans The kidney 8th edition, Volume 1, page 30, Barry M. Brenner, Copyright Elsevier 2007 [19].....21
- Figure n°8 : Photographie microscopique d'un glomérule canin injecté de silicone. On observe la dilatation de l'artériole efférente (E). X 360, dans The kidney 8th edition, Volume 1, page 30, Barry M. Brenner, Copyright Elsevier 2007 [19].....21
- Figure N°11 : Barrière de filtration glomérulaire : membrane basale glomérulaire vue en électronique microscopie X 80000, dans The kidney 8th edition, Volume 1, page 35, Barry M. Brenner, Copyright Elsevier 2007 [19].....23
- Figure n°12 : Photographie au microscope électronique des podocytes et des fentes de filtration (diaphragme indiqué par la flèche), dans The kidney 8th edition, Volume 1, page 30, Barry M. Brenner, Copyright Elsevier 2007 [19].....24
- Figure n°13 : Structure du diaphragme des fentes de filtration, dans The kidney 8th edition, Volume 1, page 33, Barry M. Brenner, Copyright Elsevier 2007 [19].....25
- Figure n°14 : Microscopie électronique d'une portion de glomérule rénal humain X 6700, dans The kidney 8th edition, Volume 1, page 29, Barry M. Brenner, Copyright Elsevier 2007 [19].....25
- Figure n°27 : Photographie en microscopie optique de cylindres de globules rouges (A, x900), hyalin (B, x900), hyalin et granulaire (C,E x400), lipidique et hyalin (F, x400), leucocytaire (G, x400), dans The kidney 8th edition, Volume 1, page 746, Barry M. Brenner, Copyright Elsevier 2007 [19].....46
- Figure n°34 : Amyloidoses rénales colorées respectivement à l'aide d'Emalun-éosine et de rouge congo, dans Textbook of Veterinary Internal Medicine 7th edition, Volume 2, Stephen J. Ettinger, Edward C. Feldman, Copyright Elsevier 2010 [19].....56
- Figure n°35 : Photo de reins dysplasiques, d'après Dr Willian Blevin, 2010, <http://www.vin.com/Members/Associate/Associate.plx?DiseaseId=4989>.....59
- Figure n°36 : Radiographie d'un cas d'ostéodystrophie de la mâchoire, d'après Lobetti et al. [121], Copyright John Wiley and sons.....60
- Figure n°37 : Coupe échographique sagittale d'un rein dysplasique chez une Bull Mastiff âgé de 15 semaines, d'après Abraham et al. [2], Copyright John Wiley and sons.....60
- Figure n°38 : Evolution de l'apparence échographique de reins dysplasique touchés de façon croissante (A correspond à un stade précoce, C un stade plus avancé), d'après Seiler et al. [165], Copyright John Wiley and sons.....61

- Figure n°39 : Coloration Emalun-Eosined'une biopsie rénale montrant un glomérule fœtal et une dilatation de la capsule de Bowman, d'après Seiler et al. [165], Copyright John Wiley and sons.....62
- Figure n°40 : Glomérules fœtaux sur une coupe histologique de reins dysplasiques, d'après Vilafranca et al. [180] et Hoppe et al. [79], Copyright John Wiley and sons.....62
- Figure n°41 : Coupe histologique d'un glomérule rénal touché par une glomérulopathie membranoproliférative. Noter la prolifération mésangiale et l'épaississement des parois capillaires, d'après Minkus e al. [129], Copyright Sage Publications.....67
- Figure n°42 : Membrane basale glomérulaire présentant les lésions de glomérulopathie membranoproliférative, d'après Minkus et al. [129], Copyright Sage Publications.....68
- Figure n°43 : Immunomarquage mettant en évidence respectivement l'absence et la présence d'Ig G dans le glomérule d'un chien sain et d'un malade., d'après Cork et al. [37], Copyright Elsevier.....70
- Figure n°44 : Microscopie électronique d'un glomérule d'un épagneul breton souffrant de glomérulopathie par défaut de protéines C3.On observe un effacement des pédicules podocytaires (flèches) et des dépôts denses sous-endothéliaux(S)., d'après Cork et al. [37], Copyright Elsevier.....71
- Figure n°51 : Prolifération mésangiale (flèche) chez un Cocker Spaniel, d'après Lees et al. [115], Copyright Nature Publishing Group.....86
- Figure n°52 : Membrane basale glomérulaire chez un Cocker Spaniel sain (A) et atteint de néphrite héréditaire (B). Noter la division de la lamina densa, le contour irrégulier et l'épaississement de la membrane basale., d'après Lees et al. [115], Copyright Nature Publishing Group.....87
- Figure n°53 : Coupe en microscopie électronique de la Membrane basale glomérulaire épaissie et feuilletée d'un Cocker Spaniel atteint de néphrite héréditaire. US : espace urinaire ; CL : lumière des capillaires, d'après Lees et al. [115], Copyright Nature Publishing Group.....87
- Figure n°54 : Immunomarquage des glomérules de Cocker Spaniel sains (A, C, E, G) et affectés (B, D, F, H). Chaînes $\alpha 1$ (A et B), $\alpha 3$ (C et D), $\alpha 4$ (E et F), $\alpha 5$ (G et H)., d'après Lees et al. [115], Copyright Nature Publishing Group.....88
- Figure n°55 : Microscopie électronique de glomérules normaux (A) et atteints (B, C, D).Noter la membrane basale feuilletée (B), les contours irréguliers et la fusion des pédicules podocytaires (C et D), d'après Hood et al. [75], Copyright Oxford University Press.....91
- Figure n°56 : Persistance de glomérules immatures (flèche) chez un Bull Terrier atteint de néphrite héréditaire, d'après Hood et al. [74], Copyright Oxford University Press.....92

- Figure n°57 : Epaissement et vacuoles au niveau des membranes basales glomérulaires d'un Bull Terrier atteint de néphrite héréditaire, d'après Hood et al. [78], Copyright Elsevier.....93
- Figure n°58: Vacuoles et épaisissements des membranes basales glomérulaires chez les Bull Terriers atteints d'une néphrite héréditaire, d'après Hood et al. [78], Copyright Elsevier.....94
- Figure n°59 : Coupe sagittale du rein d'un Dogue de Bordeaux atteint de glomérulopathie juvénile. Noter les nombreux kystes corticaux visibles, d'après Lavoué et al. [110], Copyright John Wiley and sons.....96
- Figure n°60 : Cortex rénal d'un Dogue de Bordeaux atteint de glomérulopathie juvénile. Noter l'atrophie kystique glomérulaire (*), la plus grande cellularité et la présence de synéchies (flèche). Trait = 100 µm, d'après Lavoué *et al.* [110], Copyright John Wiley and sons.....97
- Figure n°61 : Microscopie électronique d'un glomérule. On peut une division de la membrane basale (flèches), non publiée, crédit photographique autorisé par R. Lavoué et L. Aresu.....98
- Figure n°62 : Tissu conjonctif fibrillaire au sein de la membrane basale d'un Doberman, d'après Picut et al. [148], Copyright Elsevier 1987.....99

Graphiques

- Figure n°16 : Influence de la taille et de la charge sur la filtration des molécules de Dextran, D'après Seldin, *The Kidney* 2nd ed., 1992[50].....28
- Figure n°19 : Profils des pressions glomérulaires à l'équilibre et en déséquilibre chez le rat Munich-Wistar hypovolémique et normovolémique, dans *The kidney* 8th edition, Volume 1, page 119, Barry M. Brenner, Copyright Elsevier 2007 [19].....33
- Figure n°20 : Effets des différents paramètres (P, Qa, Kf et Πa) sur le débit de filtration glomérulaire d'un néphron, d'après Seldin, *The Kidney*, 2nd ed., 1992 [50].....33
- Figure n°21 : Autorégulation de débit sanguin rénal en fonction de la pression artérielle chez le chien et le rat, dans *The kidney* 8th edition, Volume 1, page 108, Barry M. Brenner, Copyright Elsevier 2007 [19].....34
- Figure n°23 : Sécrétion et absorption de molécules selon le niveau du tube urinaire, d'après Cunningham, *Textbook of veterinary physiology*, 2007 [89].....37
- Figure n°28 : Pourcentage de crises urémiques et de décès consécutifs à une insuffisance rénale chez les patients protéinuriques (rond noirs) et non protéinuriques (rond blancs), d'après Lees et al. [112], Copyright John Wiley and sons.....48

- Figure n°29 : Evolution de la créatininémie en fonction du débit de filtration glomérulaire, D'après Diagnose und Therapie der urologischen Krankheiten, Dr Manski, http://www.urologielehrbuch.de/nieren_glomerulaere_filtrationsrate.html49

Introduction

Le progrès de la médecine vétérinaire et la découverte continue de nouvelles affections rend de plus en plus complexe le travail du praticien généraliste en médecine des animaux de compagnie. Au cours des dernières années, la généralisation d'un matériel d'investigation de pointe associé à des mises en parallèle avec la médecine humaine a permis la découverte et la description précise de nombreuses affections vétérinaires.

En particulier, la mise en place de consensus est un des objectifs majeur de la communauté scientifique vétérinaire actuelle. Cela permet en effet une approche standardisée et plus rigoureuse de l'affection concernée.

De nos jours, une affection intéresse particulièrement le monde vétérinaire : l'insuffisance rénale chronique. C'est l'une des seules affections ayant une définition et un système de gradation spécifiquement vétérinaire. L'International Renal Interest Society est ainsi l'une des sociétés de réflexion les plus actives du monde vétérinaire. Un tel intérêt est justifié par le fait qu'environ 10% des chiens âgés qui sont accueillis dans une clinique vétérinaire de référé présentent une insuffisance rénale chronique. Parmi les insuffisances rénales chroniques du chien, une majorité d'entre elles sont la conséquence de lésions atteignant le glomérule rénale et sont qualifiées de glomérulopathies.

Depuis plusieurs dizaines d'années, des cas d'insuffisances rénales et en particulier de glomérulopathies touchant de jeunes chiens ont été mis en évidence chez plusieurs races : on les appelle glomérulopathies juvéniles. Leur identification et leur traitement est particulièrement important du fait du jeune âge des animaux atteints dans le but de préserver au mieux un taux de croissance normale et une fonction rénale adéquate. L'utilisation de la microscopie électronique a, entre autres, permis de préciser l'étiologie et les anomalies histopathologiques à l'origine de ces glomérulopathies.

Au cours de ce travail, un rappel de l'anatomie et de la physiologie rénale canine sera effectué puis une présentation clinique et biologique des glomérulopathies juvéniles sera faite. Enfin, la troisième partie détaille l'ensemble des affections glomérulaires juvéniles actuellement rapportées dans la littérature vétérinaire.

1. Rappels de physiologie rénale

1.1. L'organogénèse du rein

L'organogénèse de l'appareil urinaire du chien se déroule en trois phases embryonnaires: le pronéphros, le mésonéphros et le métanéphros.

Le pronéphros est considéré comme un appareil excréteur primitif. On le retrouve fonctionnel chez quelques poissons tels que la lamproie ou la myxine. Chez le chien c'est un organe transitoire qui dérive du mésoderme intermédiaire. Le mésoderme subit ensuite une segmentation qui produit les néphrotomes. Cette segmentation est de très courte durée voire même totalement absente chez les mammifères [7]. Suite à ce phénomène, des tubes pronéphrotiques s'unissent pour former un conduit commun appelé canal pronéphrotique. Ce dernier s'ouvre sur le cloaque.

Le mésonéphros succède au pronéphros. Le canal mésonéphrotique, dérivant de l'ectoderme, se canalise jusqu'à former les Canaux de Wolff. Le mésonéphros n'a lui aussi qu'une brève existence chez les mammifères domestiques et a disparu bien avant le milieu de la gestation.

Au stade métanéphros, les reins proviennent de deux ébauches distinctes qui apparaissent à la fin de la période embryonnaire et s'unissent rapidement. La première ébauche est tubulaire et provient d'un bourgeon du conduit mésonéphrotique ; elle formera l'essentiel de la médulla du rein. La seconde ébauche se développe à partir de la partie sacrée du cordon néphrogène. Elle fournit l'ensemble des néphrons et formera le cortex rénal. Les néphrons correspondent à l'unité structurelle et fonctionnelle du rein. Ils sont composés d'une partie vasculaire à partir de laquelle le sang est filtré et d'une partie tubulaire qui recueille l'urine primitive. Le diverticule métanéphrique se développe à partir du canal mésonéphrotique pour former les futurs uretères et les futurs tubules urinaires. Au contact du diverticule métanéphrique, le mésoderme intermédiaire produit le blastème métanéphrogène [53]. La partie externe de ce tissu forme la capsule rénale tandis que la partie profonde se différencie en vésicules néphrogènes. Le glomérule vasculaire apparaît progressivement et participe à la formation du pôle vasculaire des néphrons.

1.2. L'anatomie et l'histologie des reins

1.2.1. Localisation et description anatomiques des reins

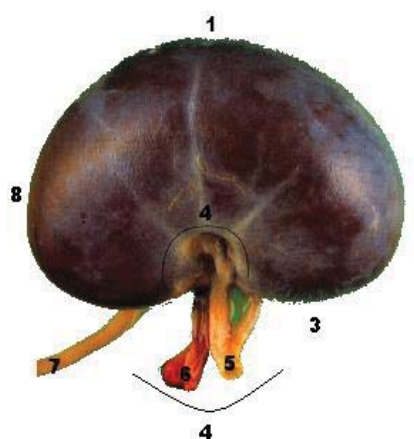
Les reins se situent entre la 13^{ème} vertèbre thoracique (T13) et la 2^{ème} vertèbre lombaire (L2). Le rein droit est classiquement plus crânial que le rein gauche (Figure n°1). Radiographiquement, on compare le plus souvent la taille des reins à la longueur de L2. Chez le chien, la taille moyenne d'un rein se situe entre 2.5 et 3.5 fois celle de L2. L'ensemble des deux reins représente environ 0.5% du poids vif chez le chien [7]. Les reins du chien, comme ceux de l'homme, ont une conformation unilobée. Les reins présentent un pôle crânial et un pôle caudal ainsi que des faces latérales et médiales. La face latérale est épaisse et convexe et la face médiale, plus courte, est interrompue par le hile rénal qui se prolonge par un espace appelé sinus rénal. (Figure n°2).

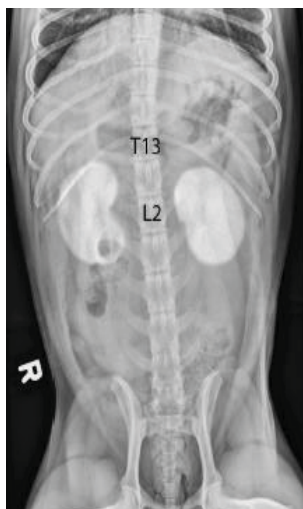

Figure n°1 :Localisation radiographique des rein de chien.

D'après Dr Zwingenberger

2006, Université de Davis
[193]



- 1 : Face latérale convexe
- 2 : Pôle crânial
- 3 : Face médiale
- 4 : Hile rénal
- 5 : Artère rénale
- 6 : Veine rénale
- 7 : Uretère
- 8 : Pôle caudal

Figure n°2 : Anatomie externe du rein de chien

D'après J.S. Boyd, A colour atlas of clinical anatomy of the dog and cat, 1991.[17]

Le rein est entouré par une capsule fibreuse qui couvre sa surface. Cette capsule est relativement aisée à retirer excepté au niveau du sinus rénal. Autour de cette capsule fibreuse on retrouve une capsule adipeuse qui s'étend de la loge rénale jusqu'au sinus rénal. Les reins sont situés dans le rétropéritoneum et sont fixés aux organes adjacents de la cavité abdominale par le fascia rénal. Les artères et veines, les vaisseaux lymphatiques et les uretères émergent du hile rénal, situé sur la face médiane des reins. Traditionnellement, l'artère rénale est plus dorsale que la veine [55].

1.2.2. L'architecture interne du rein

En coupe longitudinale, le rein est composé de trois régions, qui sont, de la plus externe à la plus interne : le cortex rénal, la médulla et le bassinet. Le cortex constitue la partie la plus externe du rein. Elle est rouge foncée, finement granulaire et représente environ la moitié du parenchyme rénal. [7] La médulla quant à elle entoure le sinus rénal et apparaît striée en coupe longitudinale. Chez le chien, l'unification des lobes rénaux est beaucoup plus poussée que chez l'homme. Les pyramides rénales qui sont bien distinctes et séparées par les colonnes rénales chez l'homme, sont fusionnées en une couche médullaire continue chez le chien. L'ensemble des pyramides rénales convergent au niveau du sinus rénal en une structure appelée crête rénale [7, 55] (Figure n°3).

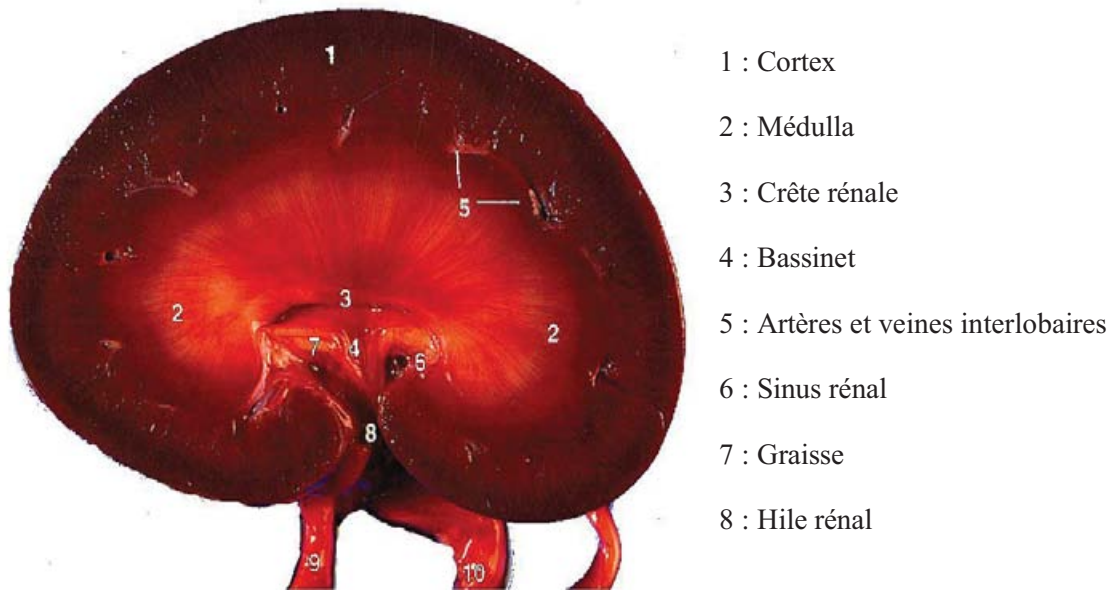


Figure n°3 : Architecture interne du rein : coupe longitudinale

D'après J.S. Boyd, A colour atlas of clinical anatomy of the dog and cat, 2nd ed., 1991. [17]

1.2.3. La description histologique du rein

L'unité structurale et fonctionnelle du rein est le tube urinaire qui se décompose en deux structures histologiques : le néphron et le tube collecteur. [5] Un rein de chien comprend un nombre de néphrons variable selon la taille de l'animal, d'environ 500000 néphrons [55]. Le néphron est responsable de la production d'urine. Il est constitué d'une double capsule glomérulaire entourant un réseau de capillaires sanguins appelés capillaires glomérulaires, du tube contourné proximal, de l'anse de Henlé et du tube contourné distal. Cette description de trois différents tubules est une description usuelle du néphron. Le glomérule et la capsule glomérulaire forment une structure appelée corpuscule rénal. Il existe deux types de néphrons : les néphrons dits « courts » et ceux dits « longs ». Les néphrons « longs » ou juxtamédullaires possèdent une anse de Henlé longue qui pénètre profondément la médulla et possède une capacité de concentration des urines plus importante. Les néphrons « courts » ou corticaux possèdent une anse de Henlé plus courte qui ne pénètre que la médulla externe. (Figure n°4)

Dans le cortex rénal, des rayons médullaires séparent les zones de labyrinthe cortical. Ces rayons médullaires correspondent aux tubules urinaires coupés longitudinalement et plongeant dans la médulla tandis que le labyrinthe cortical contient les corpuscules rénaux et les tubes contournés proximaux et distaux (figure n°5). La médulla est quant à elle constituée des anses de Henlé et des tubes collecteurs.

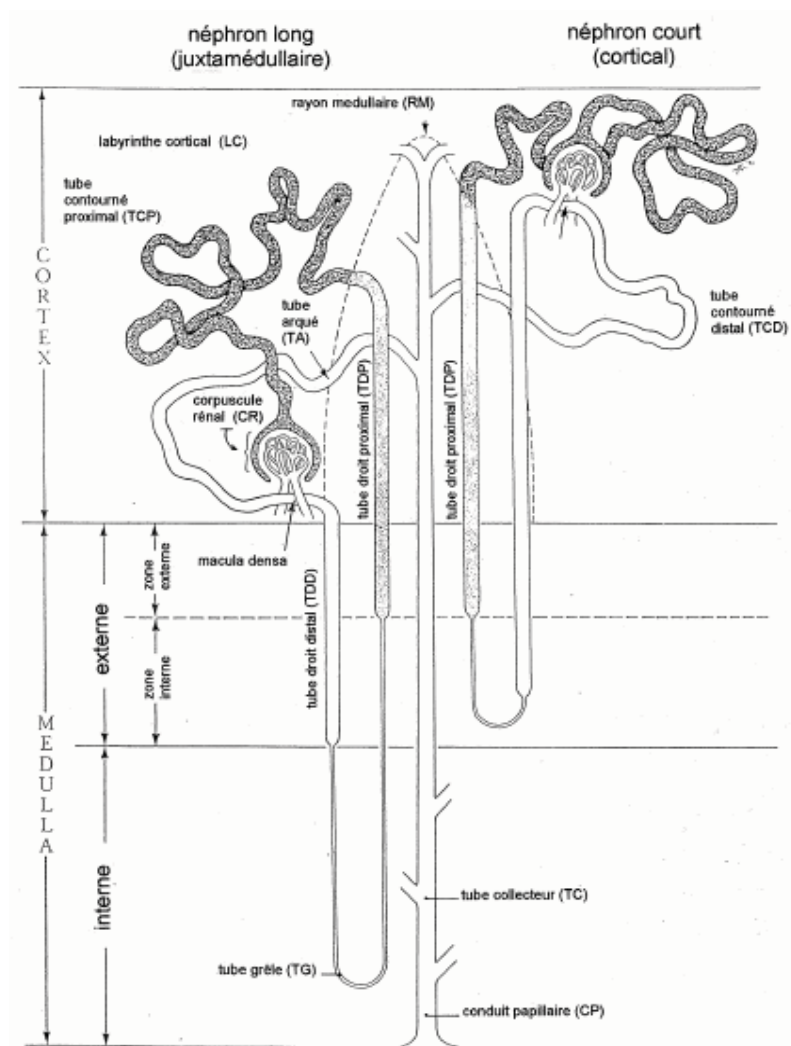


Figure n° 4 : Topographie d'un néphron.

D'après H.D.Dellmann, J. A. Eurell, Veterinary Histology, 5th ed., 1998 [68]

1.2.4. La vascularisation du rein

La vascularisation du rein est de type terminale, c'est-à-dire sans anastomose. L'artère rénale se subdivise en artère interlobaire pour donner l'artère arquée puis l'artère interlobulaire à la suite de ses subdivisions. Cette artère se divise ensuite pour former le glomérule constitué d'artéioles afférentes, glomérulaires et efférentes. Ce réseau sanguin renferme un système d'artéioles admirables c'est-à-dire la juxtaposition de deux réseaux capillaires de même nature. Ainsi, le réseau capillaire du glomérule se prolonge par l'artère efférente et forme un second réseau de capillaires appelé capillaires péri-tubulaires ou vasa recta pour les néphrons juxtamédullaires. (Figure n°6).

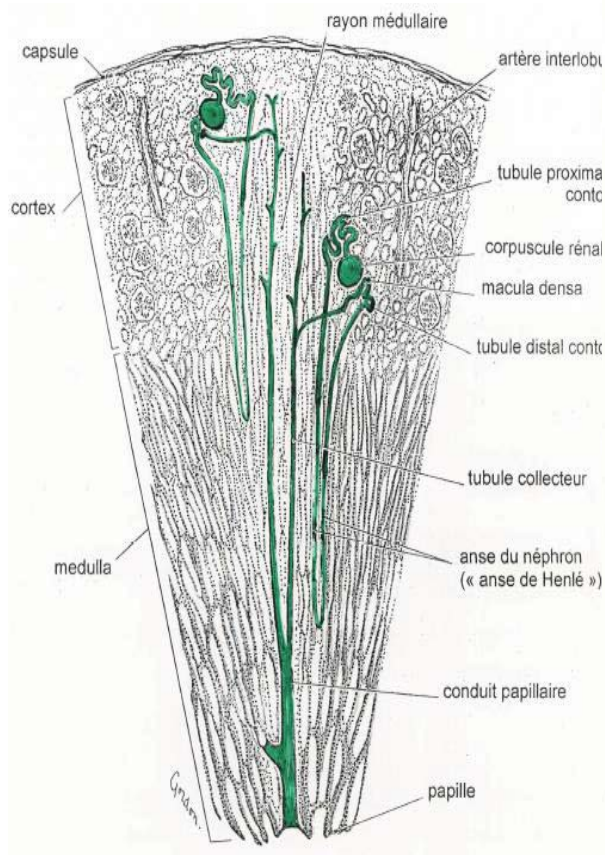


Figure n° 5 :Topographie des néphrons.

D'après Dr N. Bourgès-Abella 2006 [14]

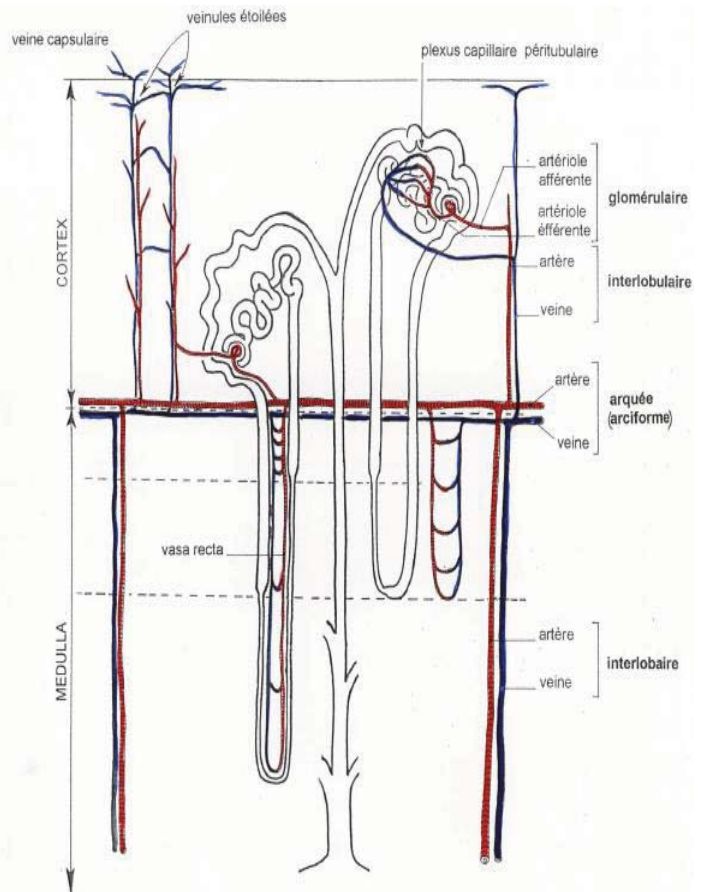


Figure n°6 : La vascularisation du néphron.

D'après Dr N. Bourgès-Abella 2006, [14]

1.3. Le rein, un organe au rôle émonctoïre et endocrinien

Le rein est un organe majeur essentiel au bon fonctionnement de l'organisme. Le rein est essentiel par son rôle de filtration et d'épuration du sang et permet d'éliminer une partie des substances toxiques pour l'organisme. Le rein joue aussi un rôle dans le maintien de la pression artérielle, de l'équilibre ionique et acido-basique, la conservation de l'eau, la régulation de la calcémie et phosphatémie ainsi que dans le catabolisme d'hormones telle que l'insuline ou la PTH [21]. Toutes ces fonctions peuvent être séparées en deux grandes fonctions indissociables l'une de l'autre : une fonction émonctoïre et une autre endocrine.

1.3.1. Le rôle du glomérule rénal

Le rôle majeur des reins est celui de la formation d'urine. Cette dernière débute dans le glomérule. Le glomérule rénal filtre le sang des capillaires glomérulaires pour former l'urine primitive.

1.3.1.1. La structure fonctionnelle du glomérule rénal

Le nom glomérule décrit originellement le réseau capillaire présent au niveau du corpuscule rénal. Cependant il est communément accepté d'utiliser le nom de glomérule pour décrire l'ensemble du corpuscule rénal. Il mesure entre 100 et 300 μm : sa taille variant selon la race du chien et sa position au niveau de la corticale du rein [7]. Le glomérule rénal est composé de deux pôles : le pôle vasculaire formé par le réseau des capillaires glomérulaires et le pôle tubulaire, appelé capsule glomérulaire ou de Bowman. (Figure n°10 et n°15).

Les capillaires glomérulaires sont alimentés par une artériole afférente et se divisent pour ensuite converger en une artériole efférente. Ce système de capillaires, entouré par les deux artérioles, est qualifié d'admirable et possède des propriétés particulières essentielles à la régulation et à la fonction du rein. Les capillaires glomérulaires ne sont formés que par un fin endothélium fenestré sans diaphragme pour la plupart. Les pores de cet endothélium mesurent entre 50 et 100 nm [50]. (Figure n°7) L'artériole afférente est relativement volumineuse et possède une couche élastique et une musculature de type lisse et annulaire. Elle est riche en terminaisons nerveuses et participe à la régulation du débit sanguin glomérulaire [7]. L'artériole afférente perd ces couches élastiques et musculaires juste avant de se diviser pour former l'arbre capillaire glomérulaire.

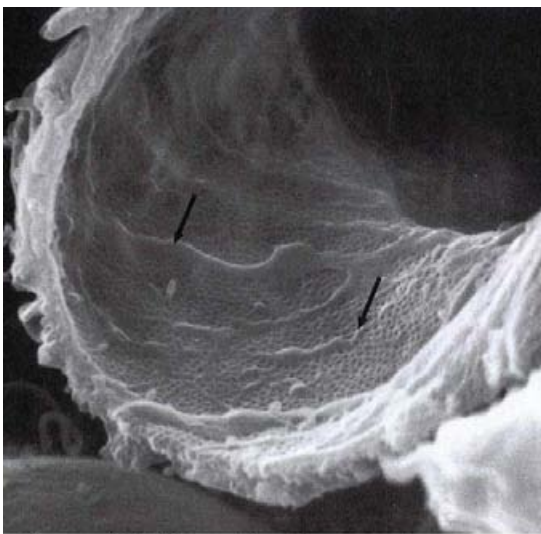


Figure n°7 : Observation des pores de l'endothélium des capillaires glomérulaires au microscope électronique à balayage, X 21,400
D'après Brenner, The kidney 8th ed. 2007 [19]

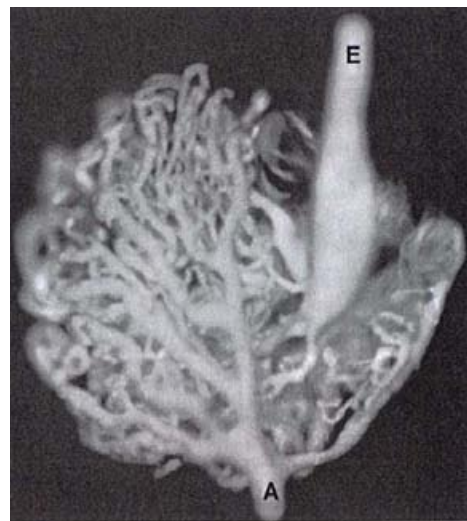


Figure n°8 : Photographie microscopique d'un glomérule canin injecté de silicone. On observe la dilatation de l'artériole efférente (E). (A) correspondant à l'artériole afférente. X 360

D'après Brenner, The kidney 8th, 2007 [19]

L'endothélium capillaire se modifie progressivement et, avant de confluer pour former l'artériole efférente, les fenestrations laissent place à un épithélium continu.

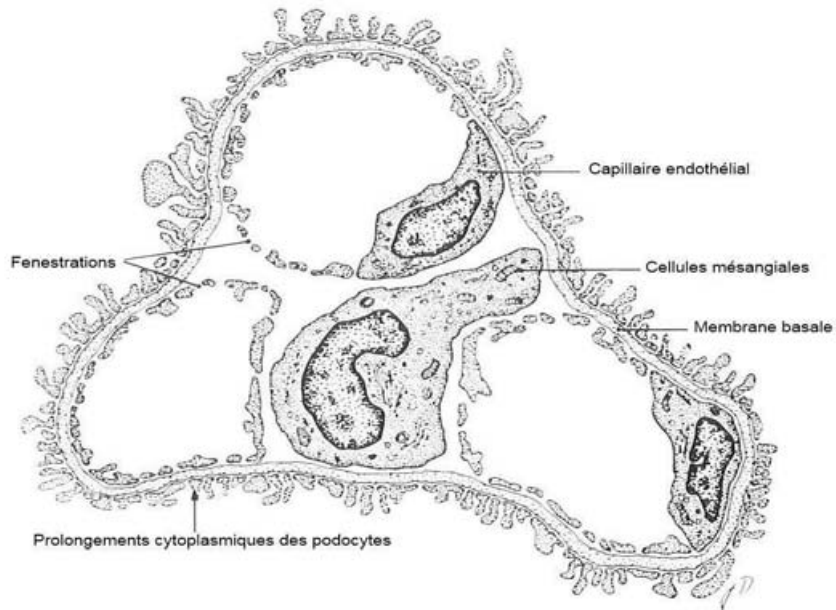


Figure n°9 : Cellule mésangiale entourée des capillaires glomérulaires.

D'après Banks. Applied veterinary histology. 1993

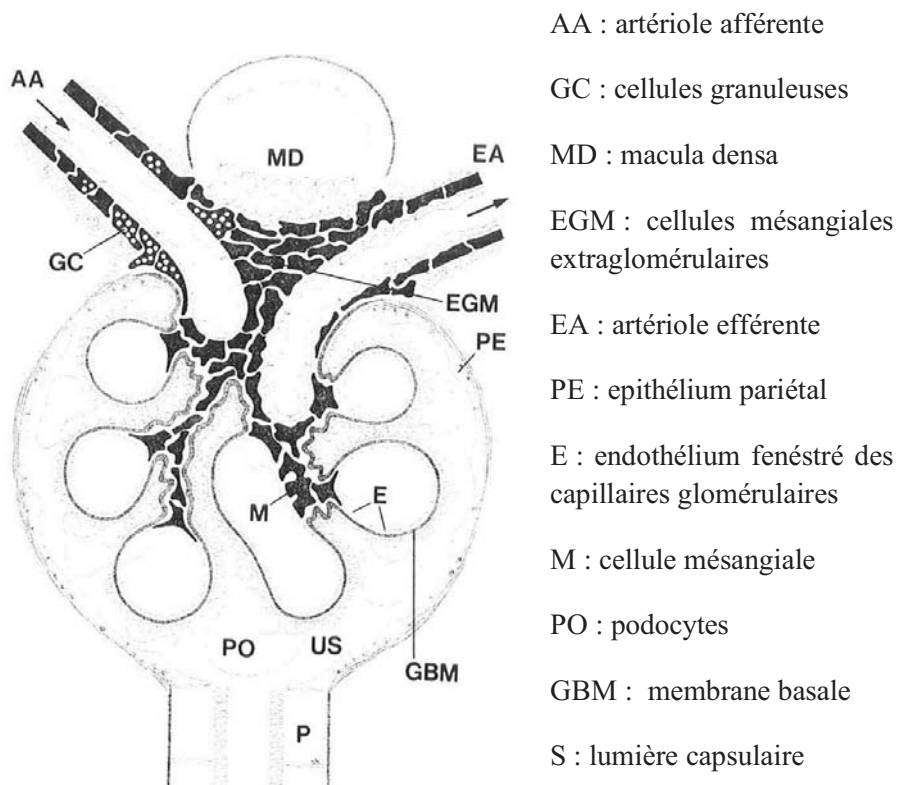


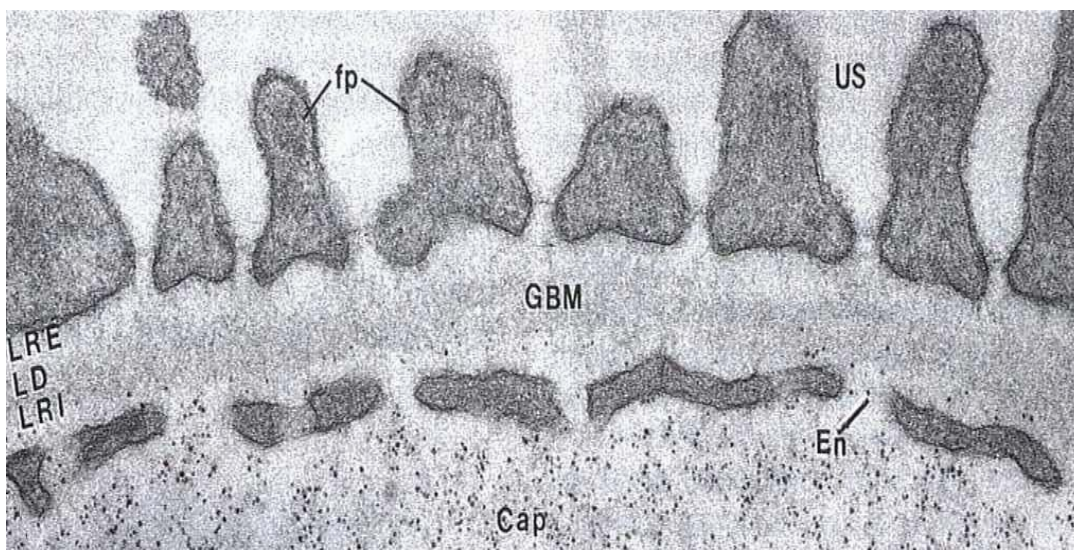
Figure n°10 : Structure du glomérule rénal

D'après Seldin, The Kidney 2nd ed., 1992

Un renflement de l'endothélium se forme au niveau de cette confluence et réduit la lumière de l'artériole efférente

Les capillaires glomérulaires se regroupent et forment un renflement visible qui marque le début de l'artériole efférente. (Figure n°8). Plusieurs études semblent montrer que l'agencement des capillaires glomérulaires et des artérioles efférentes varie au sein d'un même cortex rénal [50]. Il est désormais prouvé qu'un néphron n'est pas uniquement perfusé par le réseau vasculaire post-glomérulaire de son propre corpuscule rénal mais aussi par plusieurs réseaux vasculaires émergeant d'autres glomérules. Une partie du réseau de capillaires glomérulaires est entouré de cellules mésangiales qui forment un tissu appelé mésangium. (Figure n°9).

Le pôle tubulaire du glomérule rénal, appelé capsule glomérulaire ou encore capsule de Bowman, possède une forme particulière, déprimée en cupule. Cette capsule possède deux parties : une partie interne ou feuillet viscéral constituée de cellules appelées podocytes et une partie externe ou feuillet pariétal. Entre ces deux feuillets on retrouve une cavité étroite appelée lumière capsulaire ou espace de Bowman. Cette lumière est en continuité avec le tube contourné proximal et contient l'urine primitive.



LRE : lamina rara externa ; LD : lamina densa ; LRI : lamina rara interna ; GBM : membrane basale glomérulaire ; US : lumière capsulaire ; En : Endothélium fenestré ; fp : pédicellepodocytaires

Figure N°11 : Barrière de filtration glomérulaire : membrane basale glomérulaire vue en électronique microscopie X 80000

D'après Brenner. The kidney 8th. 2007

C'est au niveau de la dépression de la cupule que le réseau de capillaires glomérulaires vient se loger. Les capillaires glomérulaires sont ainsi en contact étroit avec le feuillet viscéral de la capsule glomérulaire (Figure n°9, n°10 et n°15).

Le feuillet pariétal de la capsule glomérulaire est constitué de cellules épithéliales squameuses de forme polygonale.

Ces cellules sont riches en microtubules et sont mécaniquement reliées à la membrane basale de la capsule de Bowman. La membrane basale de la capsule de Bowman possède une structure histologique particulière et se situe uniquement sur la face pariétale de la capsule glomérulaire. [19] Au niveau du pôle vasculaire, à savoir au niveau de l'invagination de la capsule glomérulaire, cette membrane basale particulière se modifie progressivement jusqu'à former la membrane basale glomérulaire. Cette zone de transition s'effectue au contact de cellules mésangiales extraglomérulaires (Figure n°10 et n°15). La membrane basale glomérulaire suit les circonvolutions des podocytes qui forment le feuillet viscéral de la capsule glomérulaire. Elle est donc d'un côté en contact avec les podocytes, et de l'autre en contact étroit avec l'endothélium des capillaires glomérulaires : cette zone est appelée « partie péricapillaire ». Une petite partie de cette membrane peut être localement en contact avec les cellules mésangiales. (Figure 10).

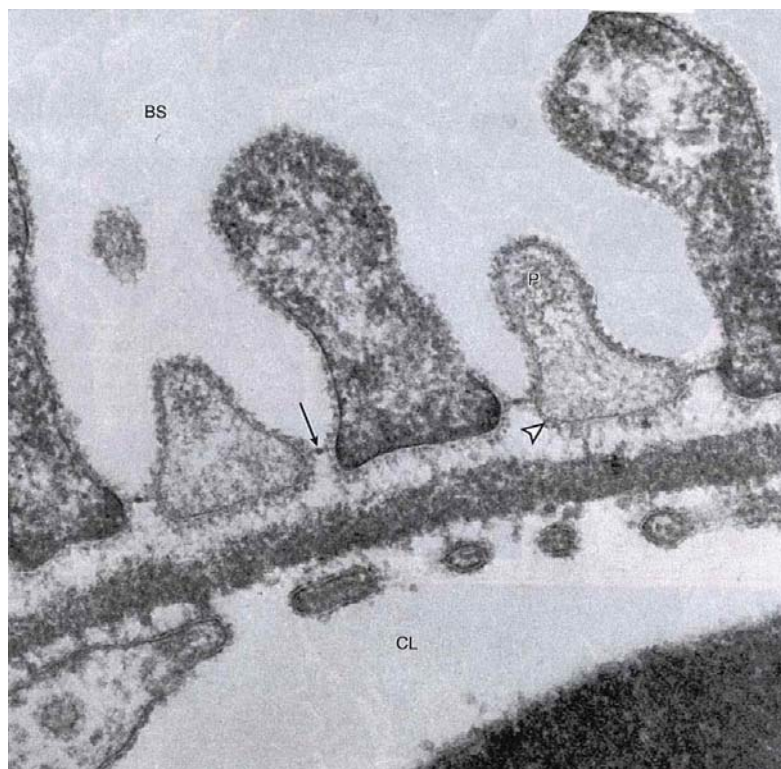


Figure n°12 : Photographie au microscope électronique des podocytes et des fentes de filtration (diaphragme indiqué par la flèche)

D'après Brenner. The kidney 8th. 2007

On appelle ces zones de contact « parties périmesangiales ». La membrane basale glomérulaire est composée de trois différentes couches : la lamina rara interna en contact avec l'endothélium vasculaire, la lamina rara densa au centre et la lamina rara externa au contact avec les podocytes. (Figure n°11). L'épaisseur de cette membrane est d'environ 330 nm chez l'homme, 150 nm chez le chien et de seulement 132 nm chez le rat [19]. La lamina densa est la partie la plus épaisse de la membrane basale ; les lamina rara ont une épaisseur inférieure, de l'ordre de la moitié de celle de la lamina densa. La composition de cette membrane basale est similaire à celle des membranes basales d'autres organes. Elle contient ainsi, principalement du collagène IV [81, 128], des laminines, entactines, fibronectines et protéoglycanes. Elle contient aussi des composants plus spécifiques tels que la laminine 11, des chaînes alpha de collagène IV particulières, et les protéoglycanes agrin et perlecan [128]. Le collagène IV est composé de 6 chaînes alpha numérotées de 1 à 6 [98]. Seules les chaînes $\alpha 1$ à $\alpha 5$ ont été identifiées dans les membranes basales normales. Les chaînes $\alpha 1$ et $\alpha 2$ sont présentes dans toutes les membranes basales mais la présence importante de chaînes $\alpha 3$, $\alpha 4$ et $\alpha 5$ semble jouer un rôle particulier dans la fonction propre à la membrane basale glomérulaire [98]. Les trois couches de la membrane basale glomérulaire possèdent des sites chargés négativement écartés d'environ 60 nm les uns des autres [32, 97]. Nous verrons dans la partie suivante que ces propriétés participent à la fonction de la membrane basale glomérulaire.

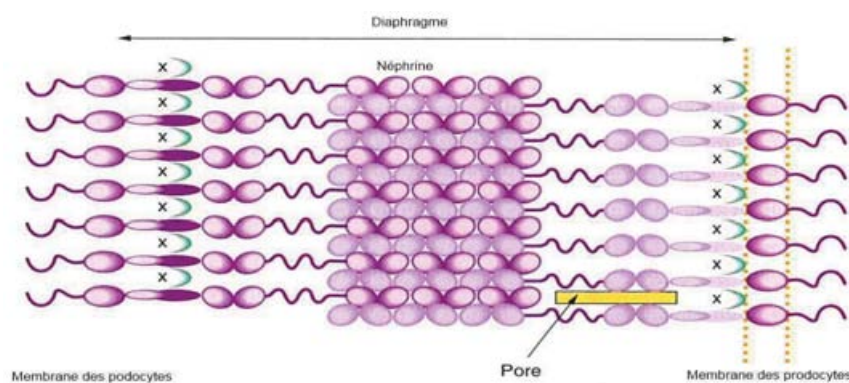
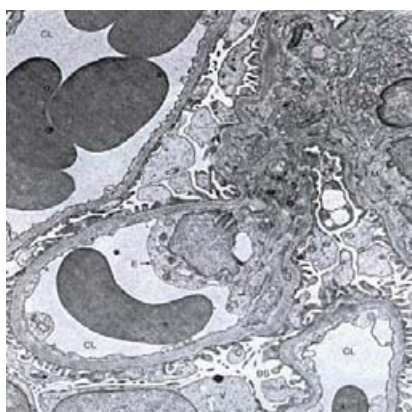


Figure n°13 : Structure du diaphragme des fentes de filtration

D'après Brenner, The kidney 8th, 2007



CL : capillaires glomérulaires

M : cellules mésangiales

E : cellules endothéliales

V : cellules de la face viscérale de la capsule de Bowman (podocytes)

BS : lumière capsulaire

Figure n°14 : Microscopie électronique d'une portion de glomérule rénal humain X 6700

25

D'après Brenner et al. [19]

Comme mentionné précédemment, la membrane basale glomérulaire est en contact étroit avec l'endothélium vasculaire des capillaires d'un côté et le feuillet viscéral ou podocytes de la capsule glomérulaire de l'autre. Les podocytes sont de grandes cellules très différenciées ayant perdues la faculté de se diviser [50].

Ces podocytes possèdent de longs prolongements cytoplasmiques. Ces derniers sont assez peu nombreux et épais. Ils se divisent ensuite en prolongements secondaires, très nombreux et très fins. Ces « pédicules podocytaires » viennent en contact avec la lamina rara externa de la membrane basale glomérulaire (figure n°12). Ils sont espacés de 25 à 60 nm et délimitent les fentes de filtration. Celles-ci sont recouvertes d'un mince diaphragme composé d'un filament central d'environ 11 nm chez l'homme et dérivé de jonctions serrées. Il possède une structure proche de celle d'une fermeture éclair [152] (Figure n°17). Des molécules spécifiques des jonctions serrées telle que la P-cadhérine forment le squelette du diaphragme tandis que d'autres molécules, plus spécifiques au diaphragme, possèdent des propriétés de filtration. C'est par exemple le rôle de la néphrine qui est désormais considérée comme un composant essentiel à la fonction de filtration rénale [176] (figure n°13).

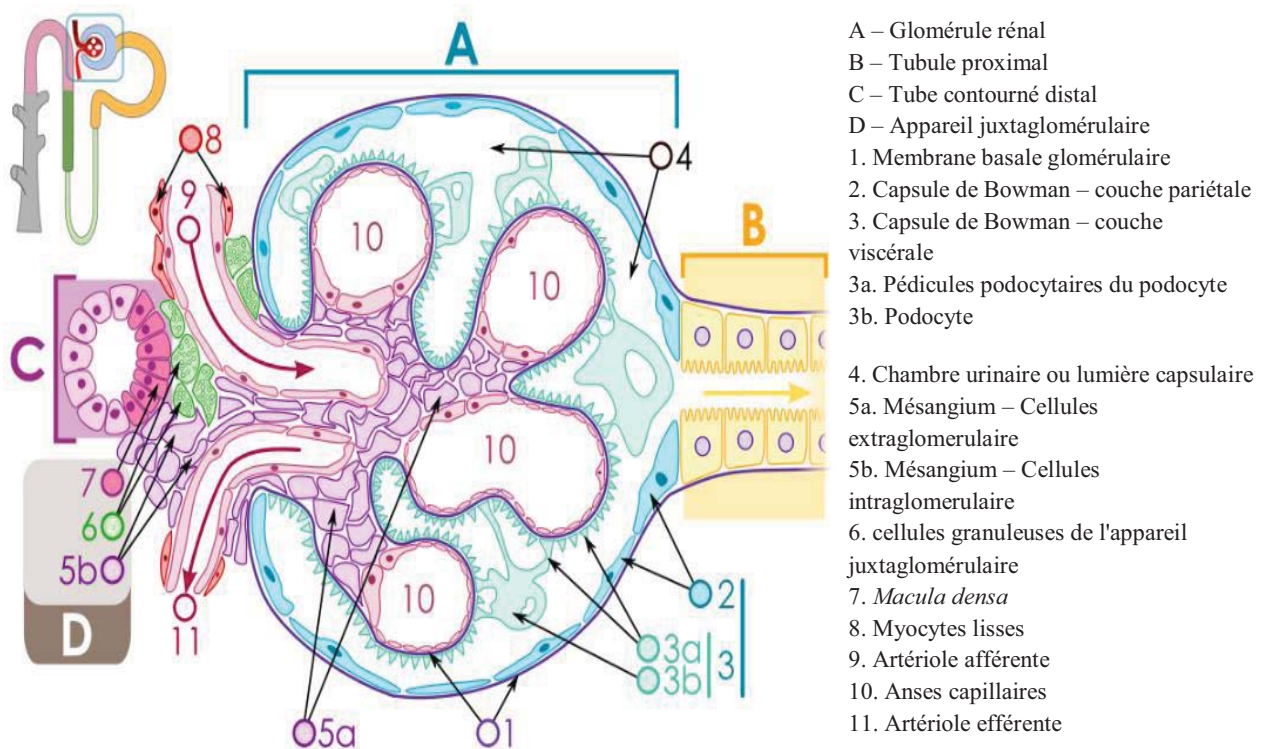


Figure n°15 : Schéma d'un glomérule rénal et de l'appareil juxtaglomérulaire.

D'après M.Komorniczak. Wikinédia 2009

Les pédicules podocytaires possèdent à leur surface de nombreuses autres molécules comme la podocalyxine qui sont chargées négativement pour la plupart et qui participent à la filtration sanguine [99].

Comme évoqué précédemment, les capillaires glomérulaires sont entourés de cellules particulières appelées cellules mésangiales. (Figure n°10). Ces cellules mésangiales et leur matrice forment un tissu appelé mésangium. On peut diviser le mésangium en deux parties : une partie glomérulaire qui se situe au sein de l'invagination de la capsule de Bowman et une partie extraglomérulaire qui se trouve à l'extérieur de cette invagination. Les cellules mésangiales glomérulaires peuvent être en contact avec deux types de tissus : la plupart sont liées à l'endothélium des capillaires glomérulaires tandis que les plus centrales sont en contact direct avec la membrane basale glomérulaire.

Les cellules mésangiales sont de formes irrégulières et possèdent des prolongements cytoplasmiques qui embrassent l'endothélium des capillaires glomérulaires jusqu'à pénétrer la membrane basale glomérulaire (Figure n°14). Ces cellules ont un cytosquelette développé, constitué d'actine, de myosine et d' α -actinine [51]. Les cellules mésangiales sont considérées comme des péricytes spécialisées : en plus de leur fonction de soutien structurel des capillaires glomérulaires, les cellules mésangiales ont des propriétés contractiles qui jouent un rôle dans la régulation du débit sanguin glomérulaire et résistent à l'importante pression présente dans les capillaires glomérulaires. Elles ont aussi des propriétés phagocytaires et participent à la dégradation des molécules s'accumulant dans le mésangium.

Enfin, au niveau du pôle vasculaire du glomérule rénal, une portion distale du néphron, la partie ascendante de l'anse de Henlé, vient au contact de son propre glomérule : cet ensemble s'appelle l'appareil juxtaglomérulaire (Figure n°15). Il a un rôle très important dans la régulation de débit sanguin rénal. C'est un lieu majeur d'activation du système Rénine-Angiotensine qui sera abordé dans la partie traitant de la fonction endocrine du rein.

1.3.1.2. La physiologie du glomérule : formation de l'urine primitive

1.3.1.2.1. La formation de l'ultrafiltrat dans le glomérule

La première étape de la fonction émonctoire du rein est la filtration du sang : elle se déroule dans le glomérule rénal. C'est au niveau des capillaires glomérulaires qu'une partie du plasma sanguin est filtré pour former l'urine primitive appelée ultrafiltrat. Dans les conditions normales, seuls 15 à 20% du plasma présent dans les capillaires glomérulaires est filtré : les 80 à 85% retournent à la circulation générale par l'artériole efférente [26]. Le plasma transformé en ultrafiltrat s'accumule dans l'espace de Bowman (ou lumière capsulaire) pour être progressivement transformé en urine au fur et à mesure de sa progression dans les tubules urinaires. L'ultrafiltrat est un fluide dérivé du plasma ne contenant aucune cellule et une quantité infime de protéine. Une très importante

quantité de cet ultrafiltrat faiblement concentré est produite chaque jour. On considère ainsi qu'environ 60-80L d'ultrafiltrat sont produits par les reins chez un chien de 25kg.

C'est la structure histologique même du glomérule qui participe à la filtration du plasma. En effet, le plasma filtré doit avant toute chose passer au travers de l'ensemble des tissus présent entre les capillaires glomérulaires et la lumière capsulaire. Les barrières anatomiques classiquement évoquées comme ayant un rôle de filtration sont : l'endothélium fenestré des capillaires glomérulaires, la membrane basale glomérulaire et les fentes de filtration des podocytes.

1.3.1.2.2. La filtration des macromolécules : le rôle de filtre sélectif du glomérule

Tout d'abord, les fenestrations présentent dans l'endothélium vasculaire des capillaires glomérulaires exercent une sélectivité de taille. Nous avons vu que la taille des pores variait entre 50 et 100 nm.

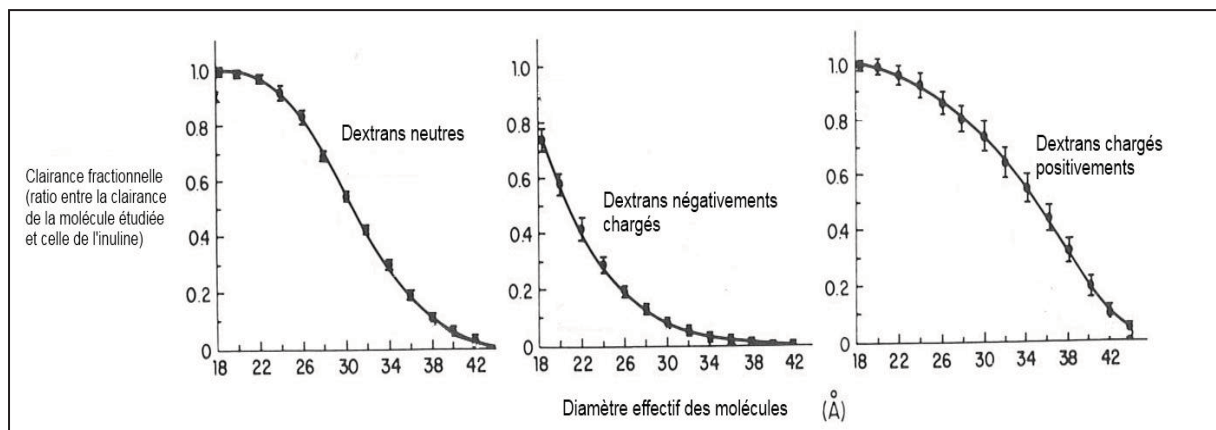


Figure n°16 : Influence de la taille et de la charge sur la filtration des molécules de Dextran

D'après Seldin. The Kidney 2nd ed., 1992 [50]

Cette restriction évite que les cellules du sang ou que les molécules de taille importante ne soient filtrées par le rein. Une étude basée sur la perméabilité de molécules de Dextran (i.e. polysaccharides ramifiés et non métabolisés) électriquement neutres à travers les capillaires glomérulaires de rat Munich-Visnar normaux a montré que leur clairance fractionnelle diminuait pour des molécules dont le diamètre était supérieur à 20 Å. Les molécules ayant un diamètre supérieur à 42 Å ne peuvent franchir les pores des capillaires glomérulaires. (Figure n°16). Des valeurs similaires ont été mesurées chez le chien.

Le modèle actuel décrivant les pores de l'endothélium vasculaire est le modèle dit hétéroporeux avec l'existence de deux types majeurs de taille de pore [43].

Avec certains modèles, une meilleure modélisation du phénomène était même obtenue avec la combinaison d'une distribution logarithmique de la taille des pores de l'endothélium et d'une « fuite » non sélective [145].

En plus de cette sélectivité de taille, l'endothélium vasculaire exerce une sélectivité en fonction de la charge électrique des molécules : les molécules chargées négativement sont moins facilement filtrées. (Figure n°16) L'endothélium des capillaires glomérulaires possède un glycocalyx négativement chargé à sa surface [93]. Ce glycocalyx repousse donc les molécules chargées négativement et évite de ce fait qu'elles soient filtrées par le glomérule. C'est le cas par exemple de l'albumine qui est une protéine polyanionique d'une taille d'environ 36 Å. L'albumine est beaucoup moins filtrée comparé à une molécule de même diamètre mais de charge positive.

La membrane basale glomérulaire a très tôt été identifiée comme une structure essentielle à la filtration glomérulaire [33]. En particulier, la présence de molécules chargées négativement au sein de la membrane basale glomérulaire est l'un des mécanisme essentiel à la filtration glomérulaire [153].

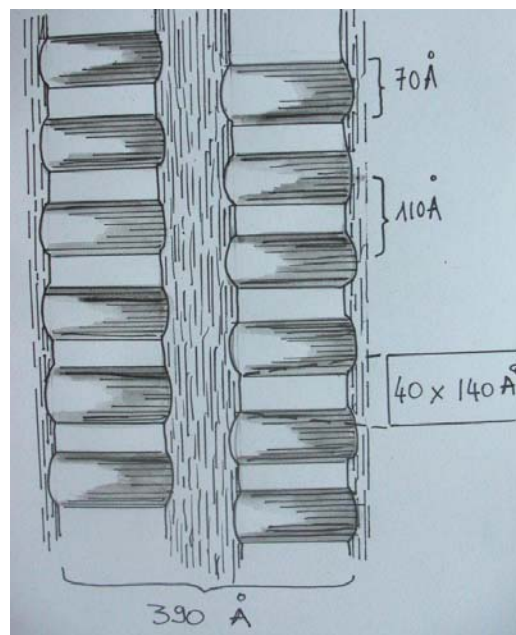


Figure n°17 : Schéma montrant la structure en fermeture éclair des diaphragmes des fentes de filtration.

Dessin Yseult Noblecourt, d'après Tryggvason, [176], 2011

Une controverse est apparue suite à une étude qui a décrit les diaphragmes des fentes de filtrations des podocytes comme le lieu de filtration principal [61]. Ces études contradictoires ont conduit à l'élaboration de différents modèles de filtration glomérulaire : tout d'abord l'hypothèse de la « barrière simple » considérant uniquement la membrane basale glomérulaire suivie ensuite par l'hypothèse de la « double barrière » qui considère la membrane basale comme un filtre grossier et les diaphragmes comme un filtre secondaire plus fin.

Cependant ces modèles ne permettent pas d'expliquer la diffusion particulière de certains traceurs. Il a été découvert que les podocytes et leurs pédicules sont recouverts eux aussi de glycoprotéines chargées négativement. Le principal type de glycoprotéine lié aux podocytes est la podocalyxine. En addition avec les charges négatives présentes dans la membrane basale glomérulaire, la podocalyxine joue un rôle important dans la sélectivité de charge du glomérule [99]. Concernant les diaphragmes des fentes de filtration, le modèle de la « double barrière » décrit une structure dite « en fermeture éclair ». Le diaphragme est assimilé à des pores de 4x14 nm environ, juste inférieur à la taille de l'albumine [160, 176] (Figure n°17). Bien que la structure des diaphragmes des fentes de filtration des podocytes ne soit pas complètement comprise, de plus récentes études montrent leur importance dans la filtration glomérulaire [39, 52].

Chez l'homme, la déficience en néphrine, une des protéines principales des diaphragmes des fentes de filtration (figure n°13 et 18), a été identifiée dans de nombreuses maladies rénales protéinuriques tels que les néphropathies diabétiques ou le syndrome néphrotique congénital de type finlandais [8, 101].

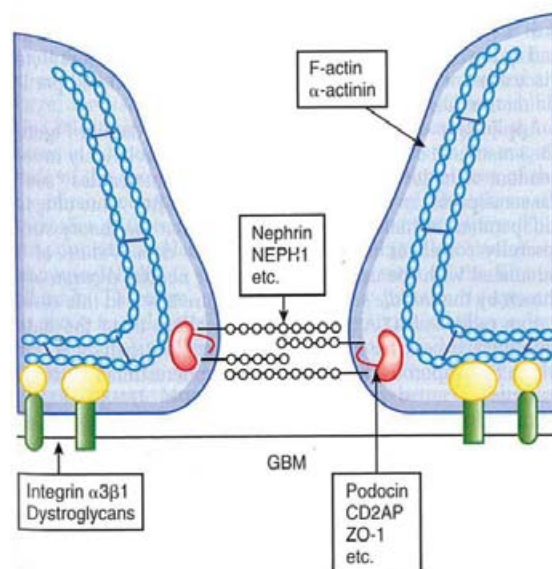


Figure n°18 : Modèle hypothétique d'un diaphragme des fentes de filtration

D'après Brenner, The kidney 8th, 2007

En plus de la taille et de la charge, la forme et la configuration des macromolécules influencent la filtration. Ainsi, Bohrer et al. [13] ont démontré que la clairance fractionnelle du Dextran 36 Å était deux fois plus importante que celle du Ficoll, plus rigide et moins déformable. Ils ont ainsi prouvé l'influence de la configuration moléculaire sur la filtration des macromolécules. Cette influence reste cependant minime comparée à la sélectivité de charge et de taille.

1.3.1.2.3. La détermination de la pression d'ultrafiltration

Malgré la présence de nombreux tissus régulant la filtration rénale, cette dernière ne pourrait avoir lieu si aucune force n'entraînait le plasma au travers du lit capillaire et de la lumière de la capsule de Bowman. L'action coordonnée du glomérule rénal et de forces mécaniques rend possible la séparation d'une partie du plasma de l'ultrafiltrat. Comme pour tous les mouvements de fluides au travers de capillaires sanguins, on retrouve, dans le processus de filtration glomérulaire, l'action des forces hydrostatiques et oncotiques. Ainsi, à tout moment, la pression nette d'ultrafiltration (P_{uf}) est donnée par la différence de pression hydrostatique entre les capillaires et la lumière capsulaire (ΔP) et le gradient de pression oncotique entre ces deux mêmes structures ($\Delta \Pi$). La ΔP est égale à la différence entre la pression hydrostatique dans les capillaires glomérulaires (P_{gc}) et la pression hydrostatique de la lumière capsulaire (P_{bs}). La différence de pression $\Delta \Pi$ correspond quant à elle à la différence entre la pression oncotique du sang des capillaires glomérulaires et la pression oncotique de l'ultrafiltrat [19].

La pression oncotique est attribuable à la présence de protéines dans un fluide biologique : plus ce fluide contient de protéines, plus la pression oncotique est importante et plus ce fluide « attire » l'eau. La pression oncotique de l'ultrafiltrat peut donc être considérée comme nulle puisque nous savons que l'ultrafiltrat ne contient qu'une infime quantité de protéine. Si l'on décompose l'équation des pressions, on obtient :

$$\begin{aligned} P_{uf} &= \Delta P - \Delta \Pi \\ &= (P_{gc} - P_{bs}) - (\Pi_{gc} - \Pi_{bs}) \\ &= P_{gc} - P_{bs} - \Pi_{gc} \text{ car } \Pi_{bs} = 0 \end{aligned}$$

La pression hydrostatique au sein des capillaires glomérulaires favorise donc la « sortie » du plasma vers la lumière capsulaire tandis que la pression oncotique sanguine et la pression hydrostatique de la lumière capsulaire limitent cette sortie [89]. La pression nette d'ultrafiltration dépend donc en permanence de la différence entre ces paramètres. Cependant pour déterminer le flux de plasma quittant les capillaires, il est nécessaire de calculer le débit local de filtration. On multiplie pour cela la pression d'ultrafiltration (P_{uf}) par un facteur de perméabilité (k) des capillaires glomérulaires. Pour obtenir la filtration glomérulaire d'un glomérule rénal entier, il est nécessaire d'ajouter la « notion de surface d'échange » c'est-à-dire la surface glomérulaire disponible à la filtration [19]. On multiplie alors le facteur k par ce facteur de surface S . Cette multiplication donne le coefficient glomérulaire d'ultrafiltration appelé K_f . Le débit de filtration d'un seul glomérule (SNGFR) est donc égale à :

$$\begin{aligned} \text{SNGFR} &= K_f \times P_{uf} \\ &= K_f \times (P_{gc} - P_{bs} - \Pi_{gc}) \\ &= k \times S \times (P_{gc} - P_{bs} - \Pi_{gc}) \end{aligned}$$

Dans le glomérule rénal, il apparaît que environ 2% de la résistance hydraulique à la filtration provient des capillaires tandis que presque 50% provient de la membrane basale glomérulaire. La résistance restante provient des fentes de filtrations et plus particulièrement des diaphragmes de ces fentes.[19, 52].

La pression hydraulique capillaire est proche de 60 mmHg pour un chien dans les conditions physiologiques [191]. Cette valeur est du même ordre de grandeur (46 mmHg) que celle déterminée chez des rats Munich-Wistar par Brenner et al. [20]. Cela correspond à environ 40 à 50% de la pression moyenne aortique. La pression hydraulique dans la lumière capsulaire étant d'environ 11 mmHg pour ces rats, on peut estimer la différence de pression hydraulique au sein du glomérule des rats comme étant proche de 35 mmHg [20, 50]. La pression oncotique subit une variation importante au sein des capillaires glomérulaires. En effet, la pression oncotique dans l'artériole afférente est assimilable à la pression oncotique systémique soit environ 24 mmHg chez le chien [49] et 20 mmHg chez le rat [50]. Suite à la filtration et le passage du plasma vers la capsule de Bowman, la "concentration" en protéines augmente le long des capillaires glomérulaires. Cela se traduit par une augmentation progressive de la pression oncotique. La pression oncotique au niveau de l'artériole efférente s'accroît ainsi jusqu'à une valeur d'environ 35 mmHg. Si l'on se réfère à ce modèle on obtient donc une pression nette d'ultrafiltration d'environ 15 mmHg au niveau de l'artériole afférente et de 0 mmHg au niveau de l'artériole efférente. Autrement dit, en conditions normales, la pression oncotique capillaire s'accroît jusqu'à ce que le flux de plasma devienne nul et que par conséquent la filtration au niveau de l'artériole efférente soit nulle. Ce phénomène est appelé équilibre des pressions de filtration [50]. Il n'est pas systématiquement observé chez les rats normo-volémiques et il n'est possible qu'en condition physiologique. Si le débit sanguin glomérulaire est relativement important, les pressions ne s'équilibrent pas totalement, menant à un déséquilibre des pressions de filtration glomérulaire [19] (Figure n°19).

La fonction émonctoire d'un rein est proportionnelle à sa capacité de filtration. C'est ce que l'on appelle le débit de filtration glomérulaire (DFG). Ce débit de filtration glomérulaire correspond à la somme des débits moyens de filtration glomérulaire d'un néphron (SNGFR).

Le débit de filtration glomérulaire des chiens varie selon la taille et la race. Des mesures de clairance plasmatique de Iohexol réalisées sur 118 chiens ont mise en évidence une corrélation négative entre le poids et le débit de filtration glomérulaire: plus un chien est petit plus son DFG/kg est important. Le DFG peut aussi être approximé de manière fiable et plus simplement par une mesure de la clairance de créatinine exogène [184]. De plus, l'âge semble être un facteur de diminution du DFG [11, 108]. Le DFG moyen d'un chien sain se situe autour de 2-3 ml/kg/min [45, 72, 109]. D'autres affections ont une influence sur le débit de filtration glomérulaire : de nombreux paramètres influencent le débit de filtration moyen d'un néphron et donc le DFG. Ainsi, chez le rat il est prouvé que le débit plasmatique (Q_a), la différence de pression hydrostatique, une variation de K_f ou de la pression oncotique systémique (Π_a) influencent le DFG. (Figure n°20)

Pression glomérulaire chez le rat Munich-Wistar

	Hypovolémique		Normovolémique	
	A. afférente (fin)	A. efférente (fin)	A. afférente (fin)	A. efférente (fin)
P_{GC}	46	46	50	50
P_T	12	12	14	14
π_{GC}	17	34	19	33
P_{UF}	17 mm Hg	0 mm Hg	17 mm Hg	3 mm Hg

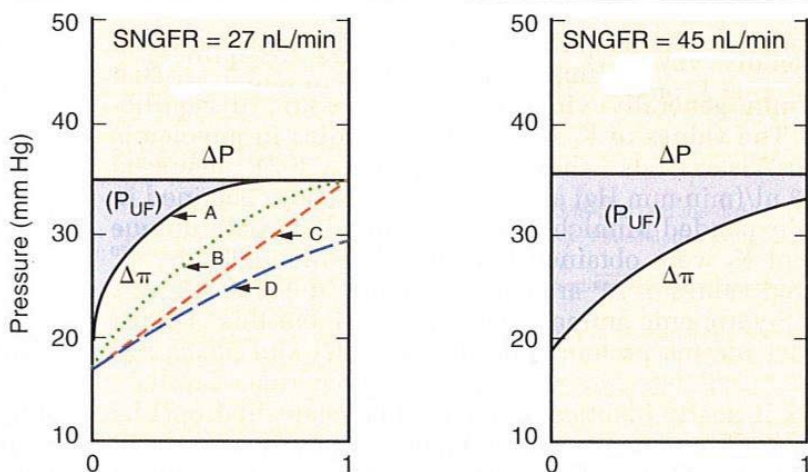


Figure n°19 : Profils des pressions glomérulaires à l'équilibre et en déséquilibre chez le rat Munich-Wistar hypovolémique et normovolémique

Courbes A, B et C correspondent à différentes possibilités d'un équilibre tandis que la courbe D montre un déséquilibre, SNGFR : débit de filtration glomérulaire d'un néphron

D'après Brenner, The kidney 8th, 2007

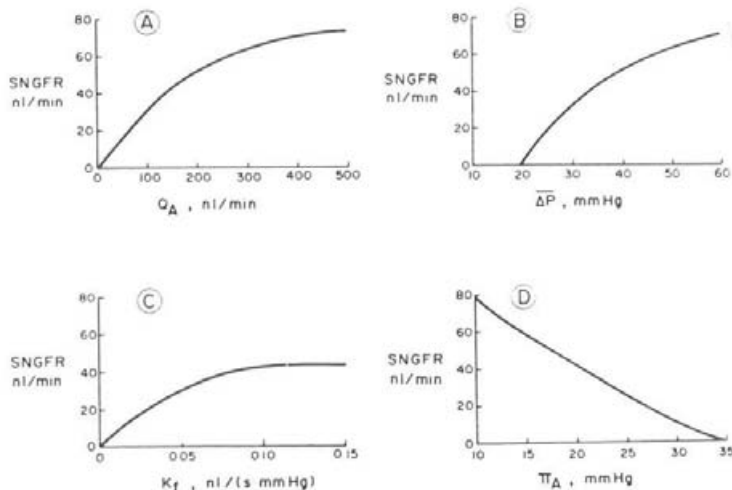


Figure n°20 : Effets des différents paramètres (P , Q_a , K_f et Π_a) sur le débit de filtration glomérulaire d'un néphron

D'après Seldin, The Kidney, 2nd ed., 1992

D'autres affections ont une influence sur le débit de filtration glomérulaire : Nicolle et al ont ainsi montré que plus les chiens souffrent d'une insuffisance mitrale sévère, plus leur débit de filtration glomérulaire est diminué [139].

1.3.1.2.4. L'autorégulation rénale

Physiologiquement le débit plasmatique et la pression hydrostatique glomérulaire sont essentiellement contrôlés par les artérioles afférentes et efférentes. Leurs variations de résistance ont des effets prévisibles sur le SNGFR.

L'augmentation de la résistance de l'artéριοle afférente produit une diminution du débit plasmatique glomérulaire, une chute de la pression hydrostatique des capillaires et par conséquent une diminution du SNGFR. Ces variations ont des effets diamétralement opposés à ceux de l'artéριοle efférente. (Figure n°22)

Les contractions des artérioles afférentes et efférentes sont principalement régulées par la fonction endocrine du rein et en particulier par le système Rénine-Angiotensine-Aldostérone. En particulier le rein est capable de maintenir un débit rénal approprié et par conséquent son DFG, même lorsque la pression artérielle systémique varie. Ce phénomène est appelé autorégulation rénale. Chez le chien, le rein est capable de maintenir un débit rénal quasi-constant pour une pression artérielle moyenne comprise entre 90 et 120 mmHg voire même entre 90 et 180 mmHg pour certains auteurs (Figure n°21) [19, 45]. Il apparait que cette régulation est majoritairement due à la vasodilatation ou à la vasoconstriction de l'artéριοle afférente [171].

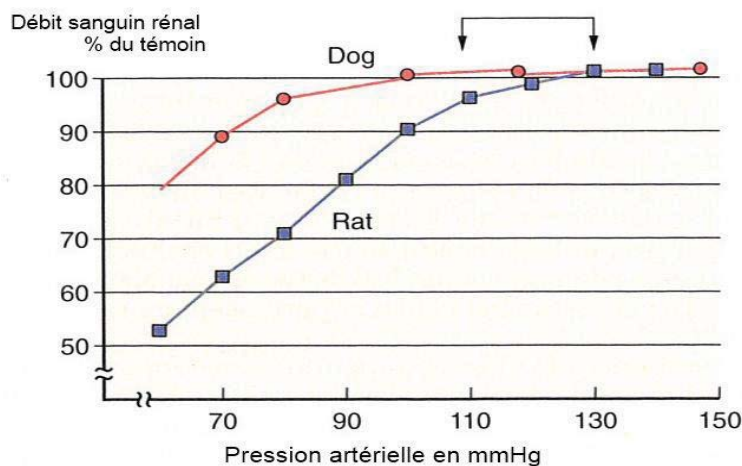


Figure n°21 : Autorégulation de débit sanguin rénal en fonction de la pression artérielle chez le chien et le rat

D'après Brenner, The kidney 8th, 2007

Une partie de l'autorégulation rénale est aussi attribuable au rétrocontrôle tubuloglomérulaire. Lors d'une augmentation de pression artérielle, le débit sanguin rénal augmente et provoque, par conséquent, une augmentation du DFG. Cette augmentation du DFG accroît le flux de filtrat au niveau du tubule distal. Cet accroissement du flux du filtrat est détecté par les cellules de la macula densa qui activent alors les mécanismes augmentant la résistance vasculaire de l'artériole afférente ce qui a pour conséquence de diminuer le débit sanguin rénal. Ce rétrocontrôle n'est présent que si le tubule distal contient un soluté chloré et si le transport ionique n'est pas bloqué par un diurétique [187]. Ce phénomène suggère que l'augmentation d'absorption des ions chlorures au niveau de la macula densa est essentielle à la mise en place de ce feedback. Une inhibition de ce rétrocontrôle par une injection de diurétique (i.e. furosémide) ou d'un bloc huileux (injection d'huile ou d'un dérivé limitant cette absorption) induit une chute de la contraction de l'artériole afférente en réponse à une augmentation de la pression artérielle : le rétrocontrôle tubuloglomérulaire est l'un des mécanisme essentiel à l'autorégulation rénale [132] en particulier en ce qui concerne les changements lents de pression artérielle[19].

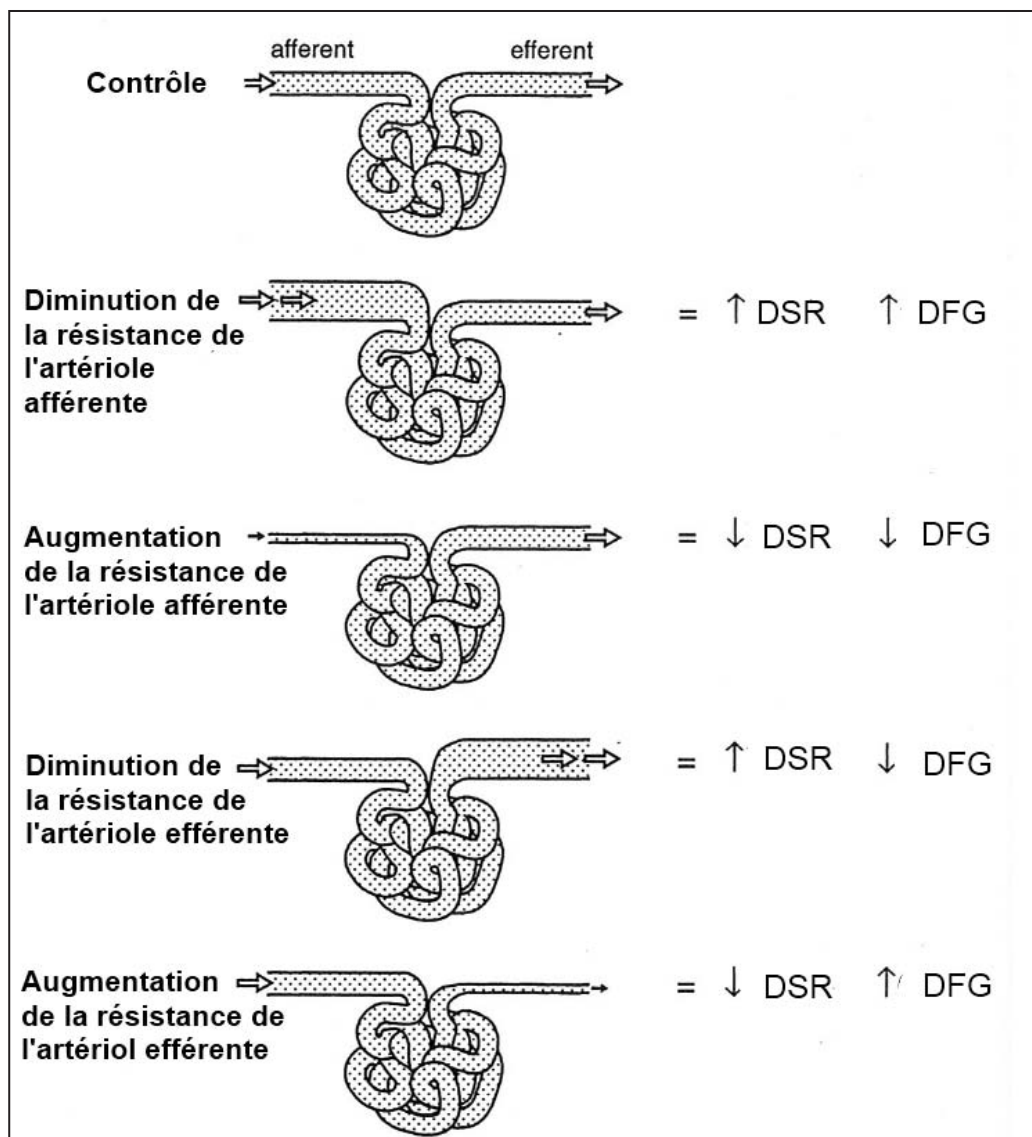


Figure n°22 : Influence du réflexe myogénique artériel rénal sur le débit de filtration glomérulaire (DFG) et le débit sanguin rénal (DSR)

D'après Dibartola, [45]

Ce rétrocontrôle tubuloglomérulaire n'est cependant pas le seul mécanisme en jeu. La régulation du débit rénal dépend aussi d'un réflexe myogénique. Ainsi, les muscles lisses des artérioles se contractent ou se relâchent en réponse à une augmentation ou une diminution de la tension de la paroi des vaisseaux. Ce réflexe se met en place très rapidement, même si le rétrocontrôle tubuloglomérulaire est inhibé ou si la macula densa ne reçoit aucun flux [95, 183]. Cette régulation ne joue un rôle important que pour l'artériole afférente et reste plus faible en ce qui concerne l'artériole efférente. Le réflexe myogénique apparaît comme essentiellement due à une variation de la différence de pression extravasculaire [60].

En plus des modifications du débit sanguin rénal et de la pression hydrostatique glomérulaire, la surface disponible à la filtration, peut être modifiée. Ainsi la contraction des cellules mésangiales, par exemple suite à la libération d'angiotensine 2 diminue la surface disponible à la filtration et induit une diminution de la filtration glomérulaire [4]. De nombreuses maladies rénales telles que les glomérulonéphrites, les insuffisances rénales aiguës, la néphrotoxicité due à la gentamycine provoquent une diminution de la surface d'échange disponible et donc du DFG [50].

De nombreux autres mécanismes moléculaires non développés dans ce paragraphe agissent sur le DFG et influencent la filtration rénale : on peut par exemple citer le monoxyde d'azote, de l'Adénosine triphosphate ou même des eicosanoïdes et les prostaglandines.

Le rôle du glomérule est essentiel à la formation de l'ultrafiltrat. Pour former l'urine définitive, il est nécessaire de transformer et concentrer cet ultrafiltrat : c'est le rôle des tubules rénaux.

1.3.2. Le rôle des tubules rénaux

Le rôle des tubules rénaux est de transformer l'ultrafiltrat en urine. Ils réabsorbent les nutriments essentiels tels que le glucose, les acides aminés ou vitamines et excrètent les métabolites tels que les bases ou acides organiques.

L'essentiel de la réabsorption des nutriments se déroule dans le tube contourné proximal. Le glucose est réabsorbé par un cotransport avec le sodium. Ce cotransport est saturable et il est possible de retrouver du glucose dans les urines d'un chien. La limite communément admise est de 10-12 mmol/l. La présence de glucose dans les urines peut être principalement attribuée à deux phénomènes : soit l'animal est hyperglycémique comme dans le cas d'un diabète sucré, soit il s'agit d'une atteinte tubulaire comme lors de syndrome de Fanconi que l'on retrouve chez les chiens de race Basenji (Figure n°23).

Les acides aminés sont réabsorbés le plus souvent par trans-amination ou transformation en ammonium.

Quantitativement, l'essentiel de la fonction des tubules rénaux est la réabsorption de l'eau et du NaCl. Près des deux tiers de l'eau et des ions Na⁺, Cl⁻ et K⁺ sont réabsorbés au niveau du tube contourné proximal [26]. Le sodium est tout d'abord réabsorbé avec les ions bicarbonates et

d'autres solutés tels que les lactates ou le glucose. Dans la deuxième partie du tube proximal c'est avec les ions chlorures que les ions sodium sont majoritairement absorbés.

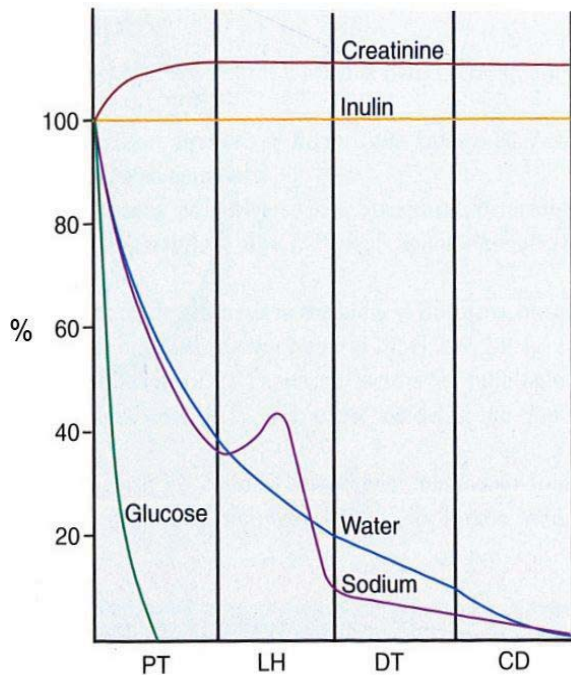


Figure n°23 : Sécrétion et absorption de molécules selon le niveau du tube urinaire

D'après Cunningham, Textbook of veterinary physiology, 2007

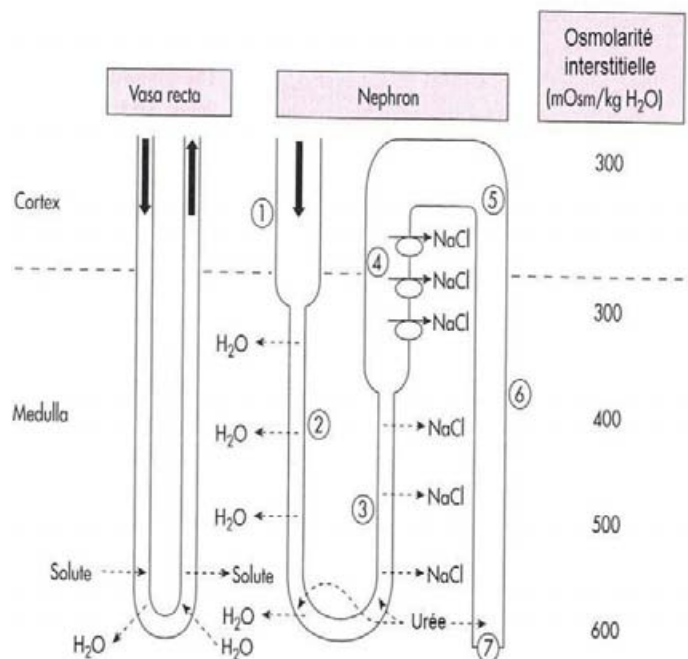


Figure n°24 : Schéma des tubules rénaux : concentration et dilution des urines

D'après Koeppen, Renal physiology, 2006 [26]

Le pôle apical des cellules du tube proximal est très riche en microvillosités qui augmentent la surface de contact et favorisent ainsi les échanges transcellulaires du tubule vers l'interstitium. Il existe aussi une voie passive extracellulaire au niveau des zonula occludens [89]. Les capillaires périlitubulaires proviennent de l'artériole glomérulaire efférente et ont donc une pression oncotique élevée et une faible pression hydrostatique : cette combinaison favorise la diffusion des fluides de l'interstitium riche en sodium vers la circulation sanguine. Même si de nombreux mécanismes tels que la diffusion passive, la diffusion par solvant ou par des transporteurs secondaires interviennent dans la réabsorption tubulaire, la majeure partie des ions sodium sont réabsorbés grâce aux pompes Na/K ATPasiques. Le tube proximal sécrète aussi une grande quantité d'ions organiques. Les sels biliaires, les ions urates, la créatinine, la morphine ou les pénicillines sont par exemple sécrétés par le tube proximal. Les urines primitives qui quittent le tube contourné proximal sont iso-osmolaires au plasma.

Dans l'anse de Henlé, 25% du NaCl et 15% de l'eau sont réabsorbés. La partie descendante de l'anse de Henlé possède la particularité d'être perméable à l'eau et de ne pas posséder de pompes Na/K/2Cl ATPasique tandis que la partie ascendante possède ces pompes mais est imperméable à l'eau. Cette particularité appelée mécanisme à contre-courant entraîne la formation d'un gradient osmotique interstitiel qui est drainé en permanence par un réseau capillaire appelé vasa recta. C'est ce gradient qui permet la réabsorption d'une partie de l'eau et du sodium dans l'anse de

Henlé mais aussi plus distalement dans le tube collecteur. Le tubule distal réabsorbe quant à lui le sodium activement : il rend l'urine hypo-osmolaire à environ 100 mosmol/kg (Figure n°24). La concentration finale de l'urine a lieu dans le tube collecteur : le gradient interstitiel et la réabsorption d'urée sont associés à l'action de diverses hormones antidiurétiques qui régulent finement la concentration finale de l'urine.

1.3.3. Le rôle endocrinien du rein

Les reins ont, en plus de leur fonction émonctoire, un rôle endocrine très important. Ils participent ainsi à la régulation de nombreux paramètres.

Le rein est le lieu de formation de plusieurs hormones ou substances paracrines : la rénine, l'érythropoïétine, le calcitriol, des prostaglandines et les substances du système kinine-kallicréine en sont les principales.

L'appareil juxtaglomérulaire est une structure endocrine située au pôle vasculaire du corpuscule rénal. C'est une région spécialisée de l'artériole afférente et du tube droit distal, constituée de trois composantes: la macula densa de la portion terminale du tube droit distal, les cellules mésangiales extraglomérulaires et les cellules juxtaglomérulaires ou «cellules granuleuses». Ces dernières sont des cellules musculaires lisses spécialisées de la média de la partie terminale de l'artériole afférente. (Figure n°15) Elles ont des propriétés contractiles, et endocrines car elles contiennent des granulations contenant de la rénine.

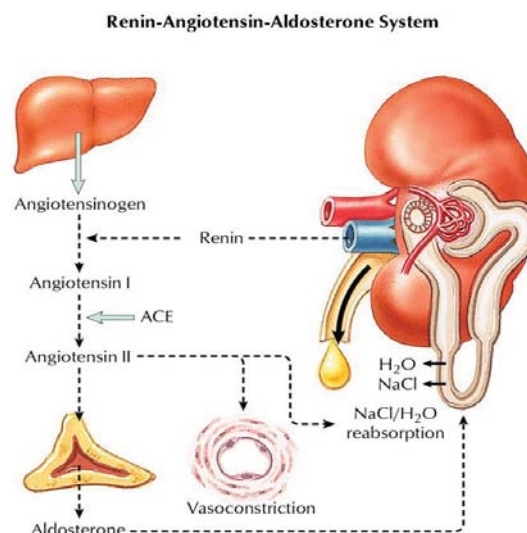


Figure n°25 : Cascade d'activation du système Rénine-Angiotensine

D'après Lefthériotis, 2006

www.med.univ-angers.fr/cours/cours/physiologie/SRA.ppt

Le système Rénine-Angiotensine-Aldostérone est un important régulateur des fonctions cardiaques et rénales ainsi que de la gestion de l'excrétion/absorption du sodium et de l'eau.

Plusieurs mécanismes sont impliqués dans le contrôle de la synthèse de Rénine [30] :

- Les barorécepteurs rénaux : une diminution de la pression artérielle, en particulier au niveau de l'artériole afférente augmente la sécrétion de Rénine.
- La macula densa régule la sécrétion de Rénine : une augmentation de la concentration en ions sodium et chlorures inhibe la sécrétion de rénine. La présence d'ions chlorures semble essentielle à cette régulation et conduit à la synthèse de substances paracrines qui circulent à travers les cellules mésangiales et agissent sur les cellules granuleuses et les muscles lisses [105].
- Le système nerveux en particulier via les fibres sympathiques et la sécrétion de catécholamines agissant sur les récepteurs β -1 augmentent la sécrétion de rénine.
- Des mécanismes paracrines et endocrines : les prostaglandines, l'acide arachidonique ou les prostacyclines stimulent la synthèse de rénine tandis que la présence d'angiotensine 2 l'inhibe.

La rénine est une enzyme qui, une fois sécrétée par le rein, déclenche une cascade de réactions appelé activation du système Rénine-Angiotensine-Aldostérone (SRAA). C'est la molécule limitant de ce système en conditions normales. La rénine clive une pro-hormone essentiellement synthétisée dans le foie appelée angiotensinogène en un décapeptide inactif appelé angiotensine 1. (Figure n°25) L'activation finale de ce système complexe se déroule majoritairement dans les poumons et les endothéliums vasculaires avec la transformation de l'angiotensine 1 en angiotensine 2 par une enzyme appelée enzyme de conversion de l'angiotensine. L'angiotensine 2 agit sur les cellules de la zone glomérulée des surrénales et stimule la production d'aldostérone [19].

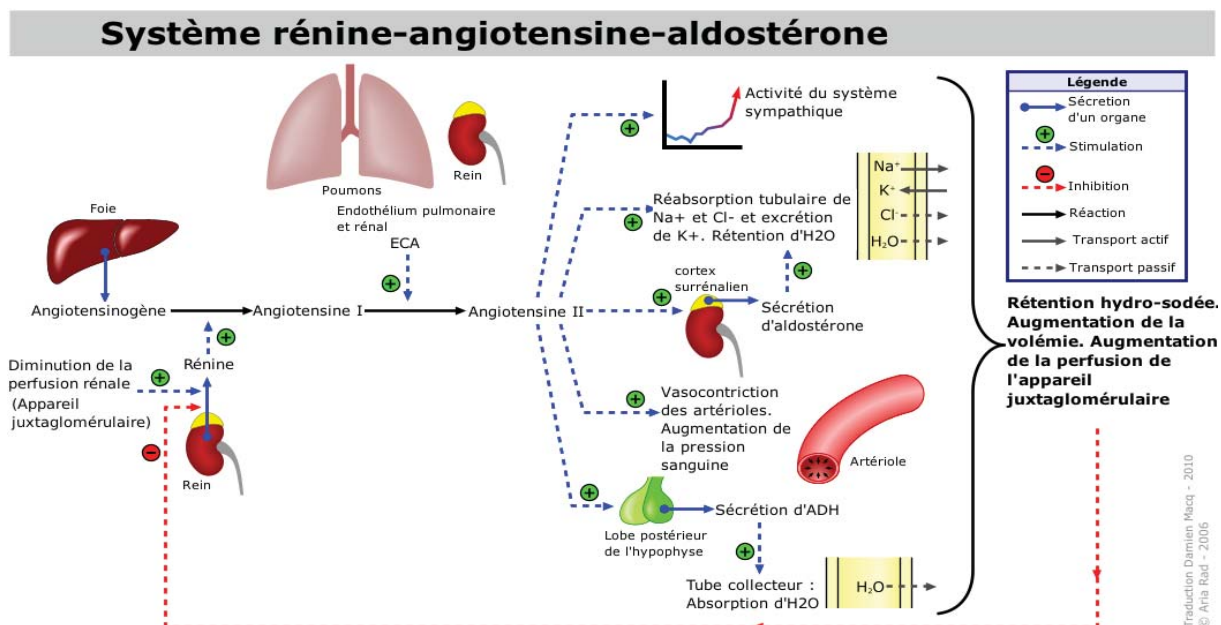


Figure n°26 : Schéma des rôles du système Rénine-Angiotensine

D'après Rad, 2010

http://upload.wikimedia.org/wikipedia/commons/d/d6/Systeme_renine-angiotensine-aldosterone.png

Le système Rénine-Angiotensine-Aldostérone est un régulateur majeur de la pression artérielle et de la perfusion rénale (Figure n°26). L'angiotensine 2 agit sur deux types de récepteurs: AT1 et AT2. La stimulation du récepteur AT1 favorise l'élévation de la pression artérielle systémique par différents mécanismes:

- l'augmentation de la sécrétion d'aldostérone, et donc la rétention sodée et l'effet antidiurétique concourent à l'augmentation de la volémie.
- la contraction des vaisseaux sanguins
- au niveau des cellules endothéliales et musculaires lisses, les effets directs de l'angiotensine 2 se traduisent par l'hypertrophie et la prolifération cellulaire
- au niveau central, l'angiotensine 2 et l'aldostérone provoquent une hypertension artérielle par stimulation du système sympathique et libération de noradrénaline, une augmentation de la sécrétion de vasopressine et d'hormone corticotrophine (ACTH).
- Elle possède un effet dipsogène.

L'aldostérone augmente la réabsorption de sodium au niveau des tubules collecteurs et agit sur un récepteur dit « minéralocorticoïde » situé au niveau des tubules contournés distaux. Il régule l'expression de gènes codants pour les protéines qui contrôlent la réabsorption de sodium et l'élimination du potassium.

Au niveau rénal, l'action de l'angiotensine 2 provoque une vasoconstriction de l'artériole afférente et efférente. Cependant l'artériole efférente est de 10 à 100 fois plus sensible à l'angiotensine 2 que l'artériole afférente [19]. De plus, de nombreuses molécules vasodilatatrices telles que le NO, les PGE2, les PGI2 ou des facteurs de relaxation endothéliaux [83, 163] agissent sur l'artériole afférente mais très peu sur l'artériole efférente. Cela diminue ainsi le débit sanguin glomérulaire tout en augmentant la pression hydrostatique capillaire glomérulaire et la fraction de filtration. L'angiotensine 2 provoque également une contraction des cellules mésangiales glomérulaires qui comportent des récepteurs spécifiques entraînant une baisse du coefficient de filtration glomérulaire (Kf).

La stimulation des récepteurs AT2 est plus rare et provoque l'effet inverse à la stimulation du récepteur AT1. Elle favorise ainsi la vasodilatation, l'apoptose et diminue la croissance cellulaire. Dans le même registre, les cellules tubulaires distales synthétisent la kallikréine qui aboutit à la formation de bradykinines et autres dérivés ayant une action vasodilatatrice.

Le rein participe aussi à la synthèse de prostaglandines. Elles sont synthétisées dans le cortex et la médulla rénale à partir de l'acide arachidonique et par la voie de la cyclo-oxygénase. Il existe principalement les prostaglandines E2, I2 (prostacycline), F2 et le thromboxane A2. Les cyclo-oxygénases 1 sont considérées comme responsables de la synthèse physiologique des prostaglandines tandis que les cyclo-oxygénases 2 sont souvent considérées comme inductibles et responsables de la synthèse des prostaglandines en cas d'inflammation. Au niveau rénal, les cyclo-oxygénase 2 sont cependant constitutives : elles sont synthétisées au niveau de la macula densa et participent à la régulation du DFG. L'expression rénale des cyclo-oxygénases 2 est ainsi

modulée par différents paramètres tels que la déshydratation et la présence d'endotoxines [82, 190].

Les prostaglandines agissent sur de nombreux organes : elles sont responsables de modifications du tonus vasculaire et bronchique. Elles augmentent la production de mucus gastrique, diminuent l'acidité de l'estomac ou encore stimulent les contractions utérines. Au niveau rénal, les prostaglandines jouent un rôle essentiel dans la régulation du débit de filtration glomérulaire. Lors d'hypovolémie l'autorégulation rénale est fortement dépendante des prostaglandines. C'est l'effet vasodilatateur des prostaglandines, en particulier sur les vaisseaux sanguins rénaux pré-glomérulaires (la partie proximale de l'artériole afférente) [171] qui joue un rôle majeur dans le maintien de la perfusion rénale pour des pressions artérielles moyennes entre 95 et 120 mmHg. En dessous de ces valeurs de pression, tous les vaisseaux préglomérulaires se dilatent à l'exception de la partie distale de l'artériole afférente et le diamètre de l'artériole efférente se réduit quelque peu.

Le rein synthétise une autre hormone au rôle totalement différent : l'érythropoïétine (EPO). L'érythropoïétine est une hormone de nature glycoprotéique dont 90% de la production vient du cortex rénal et plus précisément les cellules péritubulaires. Une petite quantité d'EPO est aussi produite par le foie. L'érythropoïétine est synthétisée lors d'hypoxie tissulaire et a pour rôle principal de prolonger la survie des globules rouges en les protégeant contre l'apoptose. L'érythropoïétine agit aussi en association avec des facteurs de croissance et promeut la multiplication et le développement des précurseurs des globules rouges présents dans la moelle osseuse. L'érythropoïétine peut être utilisée à des fins thérapeutiques dans les cas d'anémie secondaire à une insuffisance rénale chronique [107].

La dernière hormone synthétisée par les reins est le calcitriol appelé aussi 1,25-dihydroxycholecalciferol. Le calcitriol est produit par les cellules du tube proximal par l'action d'une alpha-1-hydrolase qui catalyse l'hydroxylation du 25 hydroxycholecalciferol. L'activité de l'alpha-1-hydrolase est stimulée par la parathormone, la prolactine et lors d'hypophosphatémie [45]. Le calcitriol augmente la concentration de calcium ionisé et de phosphate en favorisant la réabsorption intestinale et rénale tout en réduisant l'excrétion urinaire. Le calcitriol stimule aussi la libération du calcium osseux dans la circulation sanguine et l'inhibition de la synthèse de calcitonine. Il agit au niveau nucléaire en modifiant la synthèse de protéines de transport et des enzymes impliqués dans le métabolisme du calcium et du phosphate [189].

Le rôle du rein est multiple : il regroupe à la fois des fonctions d'élimination, de régulation et de synthèse. C'est un organe complexe et finement régulé ce qui permet de maintenir l'homéostasie de l'organisme. Comme la plupart des organes, la fonction rénale se dégrade généralement avec l'âge et les maladies. Il existe cependant un type d'affection particulière glomérulaire qui atteint les reins dès le plus jeune âge des animaux . On les appelle glomérulopathies juvéniles.

2. Présentation clinique et biologique des glomérulopathies juvéniles

2.1. Définitions et données épidémiologiques

Les néphropathies sont un motif fréquent de consultation des animaux de compagnie. Les maladies rénales sont souvent divisées en deux catégories : les insuffisances rénales aiguës et les insuffisances rénales chroniques. Malgré une présentation clinique souvent similaire, il existe de nombreuses différences entre ces deux types de troubles rénaux, que ce soit au niveau de l'étiologie, de la prise en charge et du pronostic. On considère généralement qu'une persistance des lésions rénales ou une réduction du DFG supérieure à 3 mois correspond à la description d'une insuffisance rénale chronique [172]. Dans le cas d'une insuffisance rénale chronique, les signes de la maladie n'apparaissent que lorsque qu'au moins 60% des néphrons deviennent non fonctionnels [96]. C'est le cas pour la PUPD en particulier. Une hypercréatinémie ne se développe quant à elle que lorsque 75% des néphrons sont atteints.

Une glomérulopathie se caractérise par une atteinte du glomérule rénal. Cela se traduit cliniquement par la présence d'une protéinurie plus ou moins importante et de signes cliniques variables selon le stade de la glomérulopathie. Cette atteinte glomérulaire est à différencier du terme d'insuffisance rénale qui est utilisé lorsque les capacités de filtration du rein diminuent. Même si les glomérulopathies peuvent évoluer en une insuffisance rénale, toutes les insuffisances rénales ne sont pas la conséquence d'une glomérulopathie. Par la suite on parlera d'insuffisance rénale lorsqu'elle est mesurable cliniquement par une hypercréatinémie. Le terme insuffisance rénale étant relativement peu sensible si l'on suit cette définition, il est possible qu'un animal souffre de glomérulopathie et donc d'une maladie rénale sans qu'une hypercréatinémie ne soit mesurable.

Les glomérulopathies représentent à elles seules chez le chien 50 à 90% des causes d'IR chez le chien. [123, 134].

L'insuffisance rénale chronique est un phénomène pathologique évoluant généralement sur plusieurs années. La prévalence de l'insuffisance rénale chez le chien s'accroît à partir de 5 à 6 ans [96]. En centre de référés environ 9% de la population totale et 10% des chiens âgés sont diagnostiqués comme ayant une insuffisance rénale chronique [96, 172]. Parallèlement à ces néphropathies gériatriques, on observe des cas d'insuffisance rénale chronique touchant des chiens plus jeunes. Si l'on exclut les causes extérieures d'une insuffisance rénale chez un jeune animal telles que les causes infectieuses ou toxiques, une insuffisance rénale juvénile peut avoir plusieurs causes : elle peut être congénitale, héréditaire ou familiale [172].

On qualifie une maladie de congénitale lorsqu'elle est présente à la naissance. Elle peut être causée par anomalie génétique ou par une atteinte *in utero*. Les maladies rénales familiales concernent un groupe entier de chiens ayant des liens familiaux entre eux et cela implique par conséquent la notion de transmission génétique. Seul un faible nombre d'entre elles ont été suffisamment bien étudiées pour en prouver l'origine génétique [177]. Les maladies rénales dites « héréditaires » sont obligatoirement congénitales puisque l'anomalie génétique est par définition

présente dès la naissance. Les maladies rénales héréditaires, familiales et congénitales se révèlent très souvent chez de jeunes animaux et sont donc souvent qualifiées de juvéniles. C'est la définition que nous prendrons pour la suite de ce travail.

Les signes cliniques d'insuffisance rénale chez les chiens souffrant de glomérulopathie juvénile apparaissent généralement entre 3 mois et 3 ans avec un pic autour de l'âge de 1 an [111]. Pour certaines glomérulopathies telles que l'amyloïdose, l'âge moyen d'apparition est plus tardif, variant entre 3 et 7 ans [111].

Les affections glomérulaires peuvent être classées en différentes catégories : les anomalies développementales du glomérule (i.e. la dysplasie rénale et la télangiectasie du Welsh Corgi Pembroke), les glomérulonéphrites provoquées par une accumulation anormale de complexes immuns au niveau de la membrane basale du glomérule et les glomérulopathies causées par un dépôt de protéine amyloïde. Il existe aussi des glomérulopathies primaires et idiopathiques parmi lesquelles on peut citer les néphrites héréditaires autrement appelées « syndrome d'Alport » chez l'homme [35]. De nombreuses races (e.g. samoyèdes, cocker anglais, bull terriers, dalmatiens et dobermans) sont prédisposées à ce type de maladies rénales [10, 12, 38, 66, 75, 77, 90-92, 114, 151, 172, 192]. La polykystose rénale ne sera pas développée ultérieurement car les kystes à l'origine des lésions rénales sont d'origine tubulaire et non glomérulaire.

La plupart de ces glomérulopathies évoluent progressivement vers une issue fatale pour l'animal. Le caractère génétique de ces glomérulopathies n'a été prouvé que pour peu d'entre elles. C'est cependant un des domaines où la recherche clinique est la plus active du fait de l'amélioration des connaissances du génome canin.

2.2. Les manifestations cliniques et biologiques des glomérulopathies juvéniles

2.2.1. Les manifestations cliniques des glomérulonéphropathies juvéniles

Contrairement aux insuffisances rénales chroniques qui se déclarent préférentiellement chez les animaux âgés, les glomérulopathies juvéniles provoquent souvent l'apparition de signes cliniques avant l'âge de 3 ans [111, 172]. Les manifestations cliniques des glomérulopathies juvéniles sont cependant similaires et sont le plus souvent la conséquence du développement concomitant d'une insuffisance rénale (i.e. présence d'une hypercréatinémie). Chez certains animaux, l'atteinte rénale est détectée avant l'apparition des premiers signes cliniques, suite par exemple à des analyses pré-anesthésiques. Cependant la majorité des chiens souffrant d'une glomérulopathie juvénile et présentés à un centre vétérinaire référé présentent des signes cliniques depuis plus d'un mois [34]. Les signes cliniques d'appel les plus fréquents d'une glomérulopathie sont une croissance réduite et une perte de masse musculaire [172]. Ces signes cliniques sont très importants car les chiens touchés par les glomérulopathies juvéniles sont des animaux en croissance. Ces signes d'appels sont tout d'abord la conséquence d'une glomérulopathie et pas nécessairement du développement d'une insuffisance rénale. En effet, la glomérulopathie s'accompagne d'une fuite urinaire de protéines qui, si elle est suffisamment importante, induit ces troubles de croissance et de

développement musculaire. Si la glomérulopathie est suffisamment avancée, une insuffisance rénale se met en place. D'autres signes cliniques se développent : les animaux deviennent le plus souvent polyuriques, polydypsiques et léthargiques. Selon le stade de l'azotémie et donc de l'insuffisance rénale, les propriétaires peuvent aussi rapporter une mauvaise haleine (halitose urémique), des vomissements et de la diarrhée [156].

A l'examen clinique, l'animal peut être déshydraté, amyotrophié et présenter des ulcères buccaux, des muqueuses pâles et une tachypnée. Les reins peuvent être de taille anormale : de taille augmentée dans certains cas d'amyloïdose et plutôt réduite dans les cas de dysplasie rénale. Les jeunes animaux âgés de moins de 6 mois et souffrant d'insuffisance rénale hypercréatinémiques peuvent très rarement présenter une ostéo-dystrophie fibreuse de la mâchoire [121, 172].

La fréquence et la sévérité de ces signes cliniques varient selon le degré de la protéinurie, le stade de l'insuffisance rénale et l'âge de l'animal. Ils ne sont pas observés de façon systématique chez tous les chiens atteints de glomérulopathie juvénile. Cependant, en présence d'un tableau clinique proche de celui décrit ci-dessus chez un animal jeune, d'autant plus si la race est sujette à ce type d'affection, il est nécessaire d'inclure les glomérulopathies juvéniles dans les hypothèses diagnostiques.

2.2.2. Les conséquences biologiques des glomérulopathies juvéniles

2.2.2.1. Modifications de l'analyse urinaire lors de glomérulopathie juvénile

Si le terme glomérulopathie juvénile est une dénomination générale faisant référence à de nombreuses affections, on observe cependant une relative constance des modifications des marqueurs biochimiques.

Lors de suspicion de glomérulopathie, une analyse urinaire comportant une bandelette urinaire et l'analyse du culot, une biochimie et une numération-formule font partie des analyses complémentaires de base.

La présence de protéines dans les urines est mise en évidence lors de glomérulopathies. La détection d'une protéinurie n'est cependant pas pathognomonique d'une glomérulopathie. De nombreuses autres causes peuvent être à l'origine de la présence anormale de protéines dans les urines. On peut ainsi observer une protéinurie dite pré-rénale lors d'une synthèse accrue de chaînes légères d'immunoglobulines qui sont filtrées par le rein (protéinurie de Bence Jones) dans le cas d'un myélome multiple par exemple, rénale dans certaines tubulopathies ou post-rénale lors d'inflammation du bas appareil urinaire [19]. Il est relativement facile d'exclure cette dernière hypothèse en réalisant le prélèvement par cystocentèse et en réalisant un culot urinaire. Il est aussi nécessaire de quantifier l'importance et la durée de cette protéinurie : la présence d'une protéinurie importante et persistante est indicatrice de dommages glomérulaires. La présence transitoire de protéines dans les urines en petite quantité peut être physiologique. En effet le glomérule rénal joue le rôle de filtre sélectif vis-à-vis des macromolécules. Il réduit sans annuler totalement la filtration de macromolécules de taille supérieure à 65kD et/ou chargées négativement telles que l'albumine. Cette sélectivité ne s'exerce pas pour les protéines de faible poids moléculaire [19]. Il est par conséquent normal de retrouver une faible quantité de ces protéines (e.g. α 2-macroglobulines, enzymes ou apoprotéines) dans les urines d'un chien sain.

Chez l'homme, la limite supérieure physiologique de protéinurie est d'environ 200 mg par jour [19]. Le terme microalbuminurie est utilisé lors d'une concentration d'albumine urinaire comprise entre 1 et 30 mg/dL. Cette concentration est considérée comme anormale tout en restant inférieure au seuil de détection des bandelettes urinaires [172]. Face à une protéinurie, il est nécessaire de prendre en compte la densité urinaire : la présence d'une protéinurie dans le cas d'une faible densité urinaire est plus significative que si la densité urinaire est élevée.

Il est possible de détecter une protéinurie de quatre manières principales: à l'aide d'une bandelette urinaire, par un test de turbidométrie à l'acide sulfosalicylique, un test de la microalbuminurie spécifique d'espèce ou encore en mesurant le rapport protéines/créatinine urinaire (RPCU). Ce dernier test est la seule méthode objective et quantitative. La bandelette urinaire est plus sensible à la présence d'albumine qu'à celle d'autres protéines et son seuil de détection est relativement haut : autour de 30 mg/dL, entraînant de faux négatifs. Un résultat faussement positif peut être obtenu si les urines sont très concentrées ou de pH alcalin [170]. Le test à l'acide sulfosalicylique est plus sensible avec un seuil de détection d'environ 5 mg/dL tandis que le test spécifique d'espèce est le plus sensible avec un seuil de 1 mg/dL. Il est spécifique de l'albumine. Le RPCU est la méthode la plus utilisée en médecine vétérinaire pour objectiver une protéinurie. C'est d'ailleurs sur la valeur du RPCU que se basent les recommandations de traitement ou le pronostic [112]. Chez l'homme, la mesure de la protéinurie s'effectue sur les urines recueillies pendant 24h, afin de s'affranchir de la variation de concentration des urines. En médecine vétérinaire, il est en pratique difficile de recueillir les urines sur une journée entière. La concentration urinaire en créatinine variant proportionnellement à la concentration globale des urines, le calcul du RPCU permet de s'affranchir de la dilution des urines et d'obtenir ainsi une valeur objective de la protéinurie. Le RPCU est très fortement corrélé à la protéinurie journalière [65]. Un RPCU inférieur à 0.2 est considéré comme normal tandis qu'une valeur comprise entre 0.2 et 0.5 chez le chien est qualifiée de douteuse. Le terme de protéinurie rénale pathologique est employé lorsqu'une perte de protéine est mise en évidence sur au moins 2 à 3 mesures espacées de 2 semaines [112]. Il a été prouvé que la protéinurie est un marqueur de pronostic négatif lors d'insuffisance rénale chronique [86, 112] (figure n°28).

En médecine humaine, la protéinurie est l'un des meilleurs indicateurs d'insuffisance rénale terminale [162]. Lors de glomérulopathies juvéniles, il est relativement courant d'observer précocement un RPCU > 2. Chez le chien, l'amyloïdose rénale et les néphropathies membraneuses sont les deux affections rénales à l'origine des protéinuries les plus importantes [172].

La présence de cylindres à l'analyse urinaire est un bon indicateur de souffrance rénale et, associé à de la protéinurie, un bon indicateur de son origine rénale. Les cylindres sont constitués de cellules piégées par un dépôt de glycoprotéines qui précipitent au niveau des tubes distaux et collecteurs. On retrouve en particulier des cylindres hyalins, granuleux et cellulaires dans le cas de glomérulopathie (Figure n°27). Même si la présence de cylindres est fortement indicatrice d'une affection rénale voire d'une glomérulopathie dans certains cas, elle n'est pas pathognomonique d'une atteinte glomérulaire [19].

La densité urinaire est variable chez un animal atteint de glomérulopathie, en particulier en fonction du stade de l'insuffisance rénale et de l'atteinte tubulaire associée.

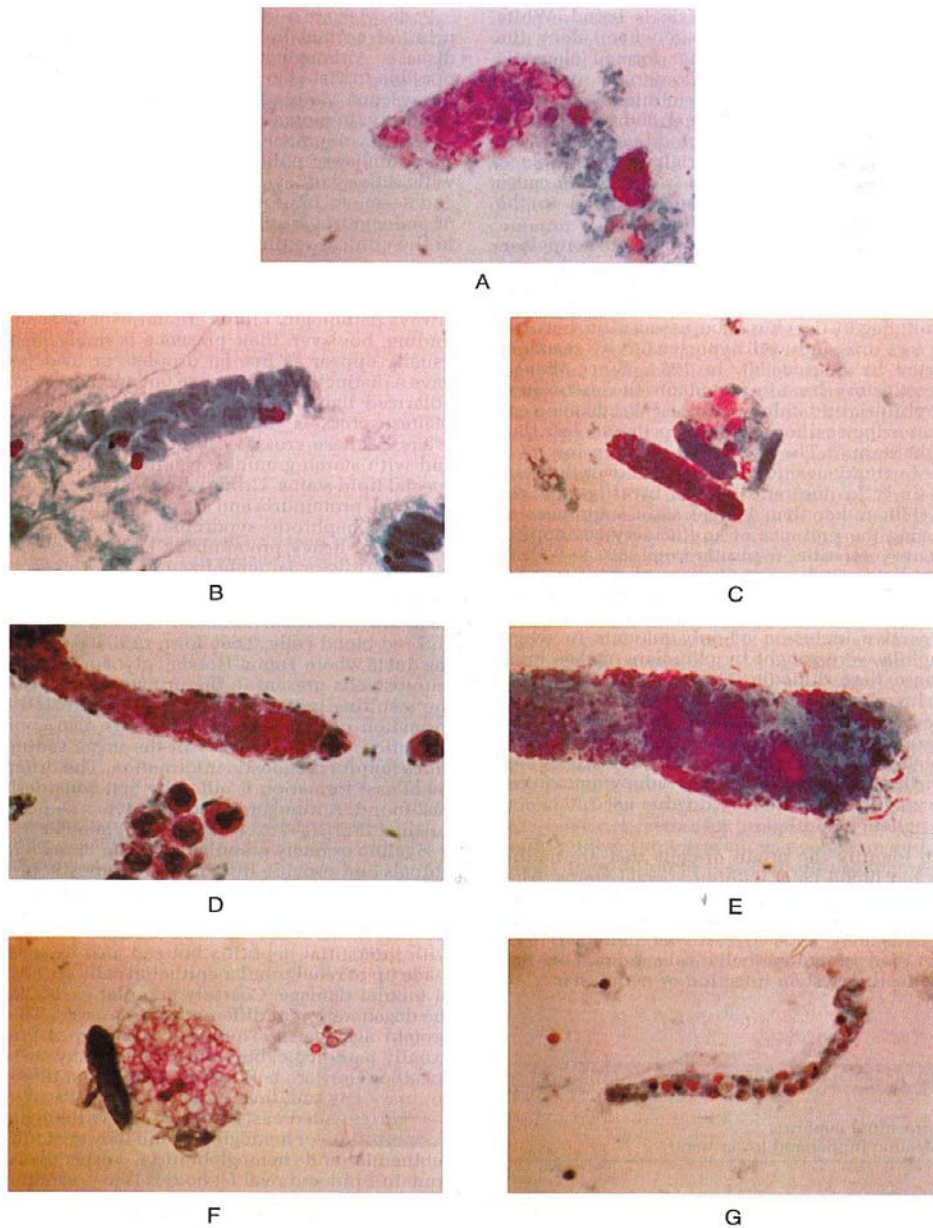


Figure n°27 : Photographie en microscopie optique de cylindres de globules rouges (A, x900), hyalin (B, x900), hyalin et granulaire (C,E x400), lipidique et hyalin (F, x400), leucocytaire (G, x400).

D'après Brenner, 2007 [19]

Certaines études rapportent une isosthénurie (i.e. urines n'ayant pas été concentrées par le rein et ayant une densité proche de celle du plasma) dans moins de 30% des cas d'atteinte glomérulaire tandis que d'autres révèlent une diminution de la densité urinaire dans plus de 63% des cas [34, 47]. La conservation de la capacité à concentrer les urines en présence d'azotémie est appelée déséquilibre glomérulo-tubulaire. Elle est caractéristique d'une atteinte glomérulaire [172].

2.2.2.2. Hypertension artérielle lors de glomérulopathie juvénile

La présence d'une hypertension artérielle est fréquemment rapportée chez l'homme et chez 80% des chiens atteints de glomérulopathies [106, 172]. Cette hypertension n'est pas corrélée à la présence ou non d'un syndrome néphrotique [103]. L'hypertension peut être causée par la combinaison d'une rétention sodée, la synthèse importante de molécules vasoactives telles que l'angiotensine 2 et la déficience en monoxyde d'azote. Il est possible d'observer le fond de l'œil en cas de suspicion : la présence d'hémorragies ou d'un décollement de rétine étant fortement indicateur d'une hypertension. L'hypertension artérielle est par ailleurs corrélée à une aggravation des lésions rénales et à un décès plus précoce des chiens [87].

2.2.2.3. Le syndrome néphrotique lors de glomérulopathies juvéniles

Les atteintes glomérulaires sont parfois à l'origine d'un syndrome appelé syndrome néphrotique. Il se définit en médecine humaine par : une protéinurie supérieure à 3.5 grammes par jour, la présence d'œdème, une hyperlipémie et une hypoprotéinémie [19]. En médecine vétérinaire, la définition du syndrome néphrotique est très proche de la précédente : la présence d'une hypoalbuminémie, d'une hypercholestérolémie, d'une protéinurie et d'œdème.

La relation entre la glomérulopathie et l'hypoalbuminémie, caractéristique des syndromes néphrotiques, se comprend aisément. En effet, les lésions glomérulaires dégradent les propriétés de filtre sélectif des glomérules. Ils ne sont donc plus capables de retenir les protéines de haut poids moléculaire telles que l'albumine. L'hypoalbuminémie est observée dès que les capacités de synthèse hépatique du foie sont dépassées et ne peuvent compenser ces pertes. On retrouve cette hypoalbuminémie uniquement dans les glomérulopathies les plus sévères ou les plus avancées.

Plusieurs hypothèses sont avancées pour expliquer l'hypercholestérolémie et la présence d'œdème. L'augmentation de la synthèse hépatique de lipoprotéines peut être à l'origine de l'hypercholestérolémie [94]. Cette production protéique viendrait compenser la chute de pression oncotique causée par l'hypoalbuminémie. Ces lipoprotéines ont la particularité d'être composées d'une partie protéique et de cholestérol. Leur synthèse participe donc à l'élévation de la cholestérolémie.

De nombreuses autres hypothèses telles que les modifications de l'expression d'enzymes responsables de la synthèse ou de la dégradation du cholestérol ou encore la perte d'enzyme au niveau urinaire semblent jouer un rôle dans l'hypercholestérolémie [19].

Les œdèmes périphériques sont présents chez environ 15% des chiens atteints de glomérulopathie tandis que 49% des ces animaux souffrent de syndrome néphrotique incomplet (i.e. sans œdème) [34]. La baisse de pression oncotique causée par la fuite des protéines peut expliquer la présence d'un œdème périphérique. Lorsque l'albuminémie est supérieure à 1.5 g/dL ce phénomène n'est pas suffisant pour expliquer la survenue d'œdème.

En effet, s'il est vrai que la pression oncotique vasculaire chute lors d'hypoalbuminémie, la pression oncotique interstitielle diminue elle aussi (de 15 mmHg à 2.6 mmHg chez l'homme ayant un syndrome néphrotique [19]). Cette diminution de la pression oncotique interstitielle, réduit la différence globale de pression oncotique et agit ainsi comme un facteur protecteur vis-à-vis de la

formation d'œdème périphérique [140]. L'existence d'une rétention sodée importante causée par une diminution de la sensibilité aux facteurs natriurétiques et à l'augmentation de la réabsorption tubulaire semble jouer un rôle important dans la formation d'œdème en médecine humaine [172].

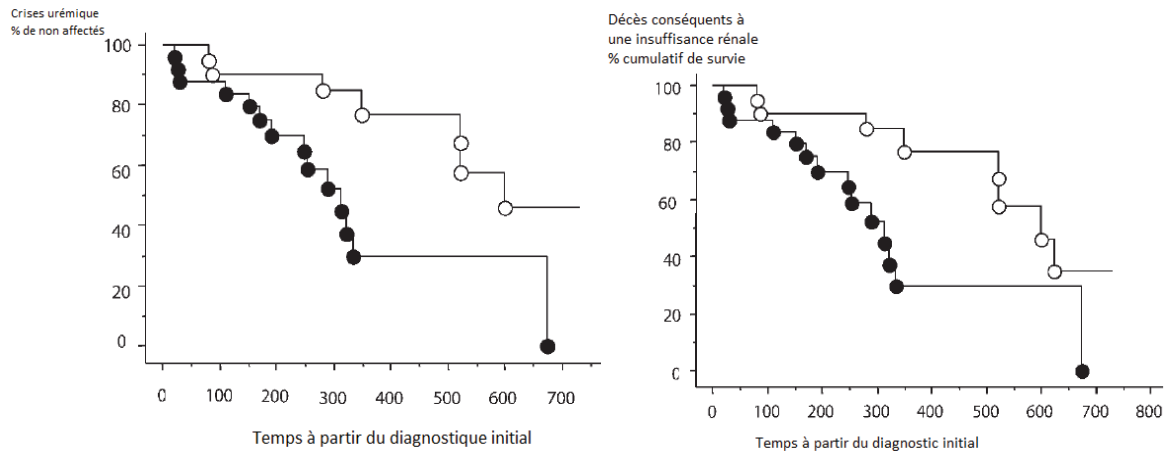


Figure n°28 : Pourcentage de crises urémiques et de décès consécutifs à une insuffisance rénale chez les patients protéinuriques (rond noirs) et non protéinuriques (rond blancs).

D'après Brenner . The kidney 8th edition. 2007 [19]

Lors de syndrome néphrotique, un état d'hypercoagulabilité est parfois mis en évidence : environ 20% des cas d'animaux souffrant de glomérulopathie présenteront des épisodes de thromboembolie [36]. Les embols sont souvent pulmonaires mais il est aussi possible que des caillots se forment au niveau des artères iliaques, mésentériques ou coronaires. Cet état d'hypercoagulabilité est multifactoriel : viscosité sanguine, fonctions plaquettaires et facteurs de fibrinolyse modifiés jouent un rôle dans la formation des embols. La perte d'antithrombine (AT) au niveau du glomérule rénal joue un rôle primordial dans ce phénomène. L'AT est une protéine antithrombotique qui inhibe la formation de thrombine en présence d'héparine ou d'héparanes sulfates. Sa taille et sa charge sont très proches de celle de l'albumine. Une étude a démontré que chez le chien, le risque de thromboembolie est corrélé à la concentration en albumine : plus la concentration en albumine est basse, en particulier en dessous de 20 g/L, plus le risque de thromboembolie est important [36].

2.2.2.4. Les anomalies biologiques de l'insuffisance rénale

Les anomalies mentionnées ci-dessus ne sont pas spécifiques des glomérulopathies juvéniles : on les retrouve dans la majorité des affections glomérulaires. En plus de ces anomalies, les glomérulopathies juvéniles progressent vers une insuffisance rénale. Le rein perd sa capacité à filtrer et à excréter les métabolites toxiques, les déchets azotés et le débit de filtration glomérulaire diminue. Cliniquement, on mesure l'urée et la créatinine plasmatiques qui sont des métabolites azotés non protéiques pour évaluer la fonction rénale globale. Ces paramètres sont cependant

influencés par d'autres facteurs que la fonction rénale tels que la masse musculaire pour la créatinémie et la fonction hépatique pour l'urémie.

La mesure de la créatinémie est la méthode la plus utilisée cliniquement pour évaluer la fonction rénale. En effet, la créatinine est une petite molécule librement filtrée par les reins et censément non réabsorbée. Cependant, certaines études ont montré qu'elle était aussi excrétée par les tubules rénaux. Plus la fonction rénale décroît plus l'excrétion tubulaire de la créatinémie augmente et par conséquent, plus le DFG est surestimé par la mesure de la créatinémie [167]. Même si la mesure de la créatinine est couramment utilisée en clinique vétérinaire pour évaluer la fonction rénale, ce n'est pas un marqueur précis de l'insuffisance rénale puisqu'environ 75% des néphrons doivent être non-fonctionnels pour qu'il y ait une variation significative du niveau de créatinine.(Figure n°29)

Par ailleurs de nombreux paramètres influencent la mesure de la créatinémie : un animal amyotrophié aura une créatinémie diminuée en comparaison avec un animal de développement musculaire normal et ceci même si sa fonction rénale est dégradée [172]. De même la race du chien influence la créatinémie [18, 127]. Il existe un système de classification des insuffisances rénales canines et félines reconnu internationalement : le système IRIS (International Renal Interest Society).

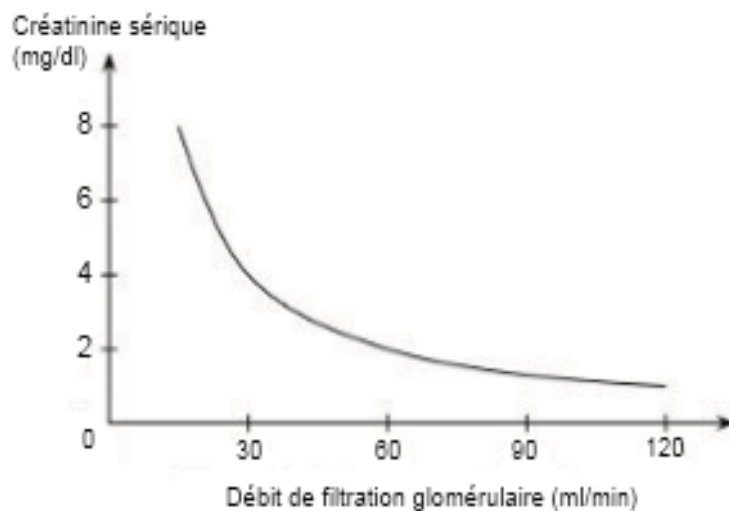


Figure n°29 : Evolution de la créatininémie en fonction du débit de filtration glomérulaire

D'après Diagnose und Therapie der urologischen Krankheiten, Dr Manski, 2011

http://www.urologielehrbuch.de/nieren_glomerulaere_filtrationsrate.html

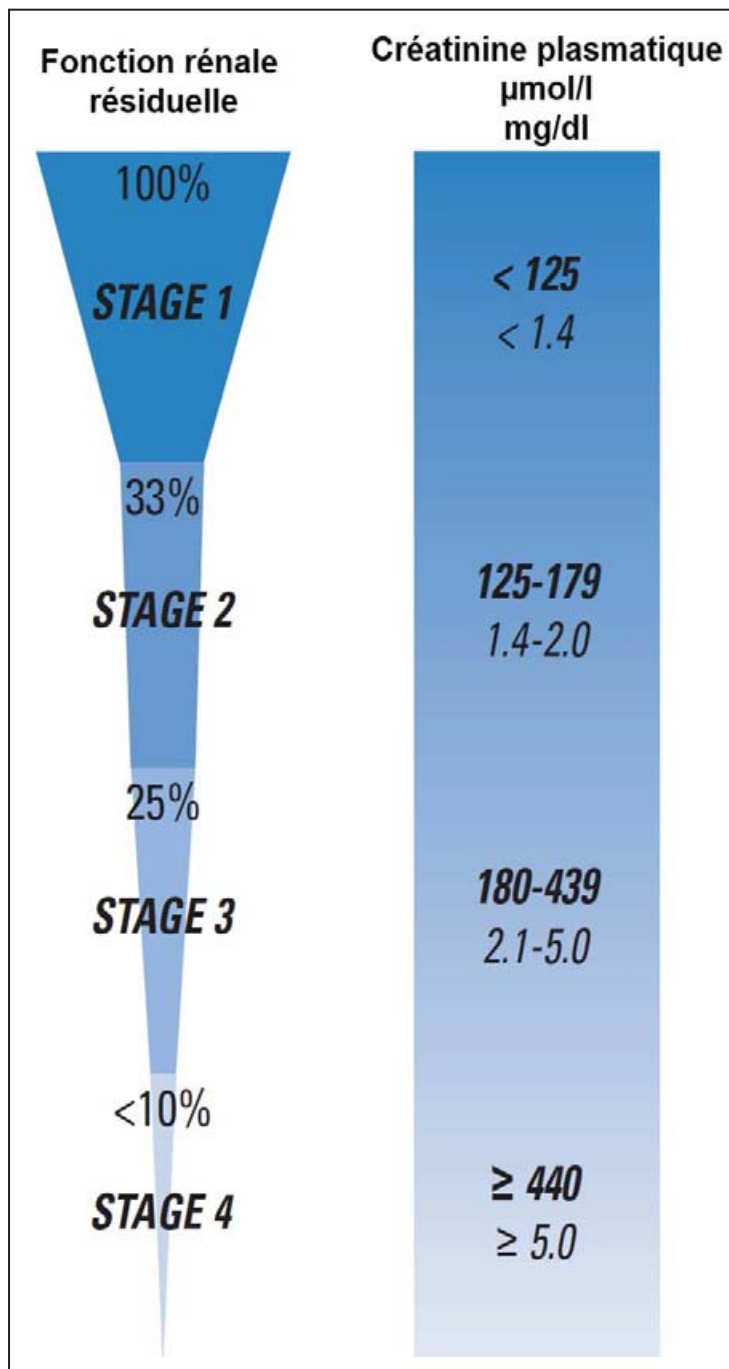


Figure n°30 : Les différents stades d'insuffisance rénale selon la classification

D'après International renal interest society, 2010
<http://www.iris-kidney.com/pdf/IRIS%20A4%20Poster.pdf>

Ce système se base sur la créatinémie pour grader l'insuffisance rénale. Il existe 4 stades IRIS reconnus par les sociétés américaine et européenne de néphrologie. (Figure n°30). Le stade est utilisé pour donner un pronostic et mettre en place un traitement approprié. Les seuils utilisés par le système IRIS sont dans certains cas inférieurs aux intervalles de références publiés : la sensibilité de ce système est importante mais la spécificité est plus faible. Il est donc nécessaire de réaliser plusieurs mesures de la créatinémie pour un animal à jeun et bien hydraté et d'évaluer d'autres paramètres tels que la densité urinaire.

Le système IRIS définit aussi des sous-stades d'insuffisance rénale en fonction de la protéinurie et de la pression artérielle. (Figure n°31). L'hypertension artérielle surtout combinée à une protéinurie aggrave le pronostic [87].

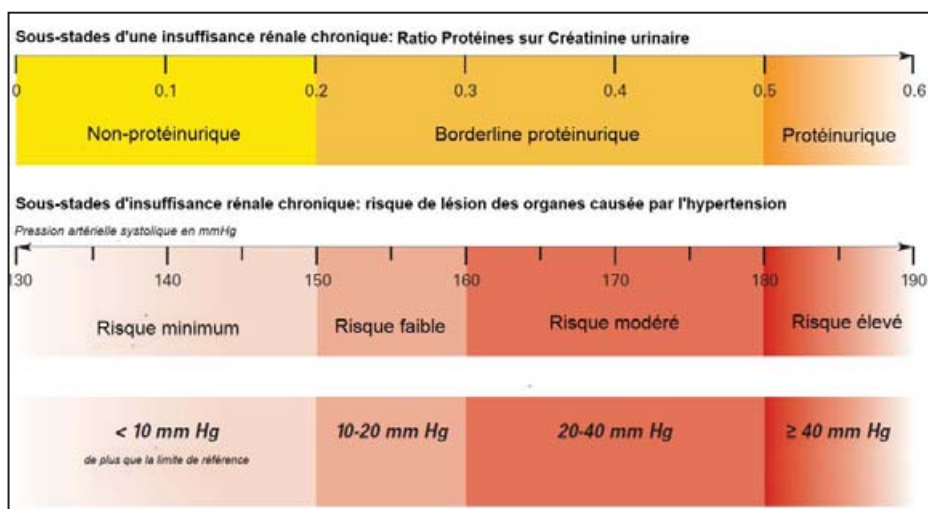


Figure n°31 : Sous-stades d'insuffisance rénale selon la classification IRIS

D'après International renal interest society, 2010
<http://www.iris-kidney.com/pdf/IRIS%20A4%20Poster.pdf>

D'autres analytes biochimiques sont altérés lors de glomérulopathies juvéniles du fait de la mise en place d'une insuffisance rénale. On peut ainsi observer une acidose métabolique, une hyperphosphatémie, une hypokaliémie et une anémie causée par la diminution de la production d'EPO.

2.3. Le traitement non spécifique des glomérulonéphropathies juvéniles

Le traitement d'une glomérulopathie peut se diviser en trois grandes catégories : le traitement de la cause sous-jacente, la diminution de la protéinurie et la gestion des complications de l'insuffisance rénale. Le traitement primordial reste le traitement étiologique.

2.3.1. La prise en charge de la protéinurie

La protéinurie est la conséquence majeure des glomérulopathies et la présence d'une protéinurie est un facteur pronostique négatif lors d'insuffisance rénale hypercréatinémique [86, 172]. Lorsqu'une protéinurie persistante et élevée est mise en évidence, il est nécessaire de mettre en place un traitement approprié. Il existe un consensus sur le traitement des protéinurie [112]. Chez un chien ayant une créatinémie normale, il est nécessaire de surveiller et d'investiguer la cause d'une protéinurie lorsque le RPCU est supérieur à 1 et de mettre en place un traitement si le RPCU est supérieur à 2. Si le chien est hypercréatinémique, une thérapie précoce doit être mise en place dès que le RPCU est supérieur à 0,5. (Figure n°32). Lorsqu'une thérapie est initiée, les inhibiteurs de l'enzyme de conversion de l'angiotensine (IECA) sont le traitement de base de la protéinurie [64, 112, 117]. Il est possible d'utiliser le bénazépril [174] ou l'énalapril à la dose de 0.5 mg/kg une à deux fois par jour.

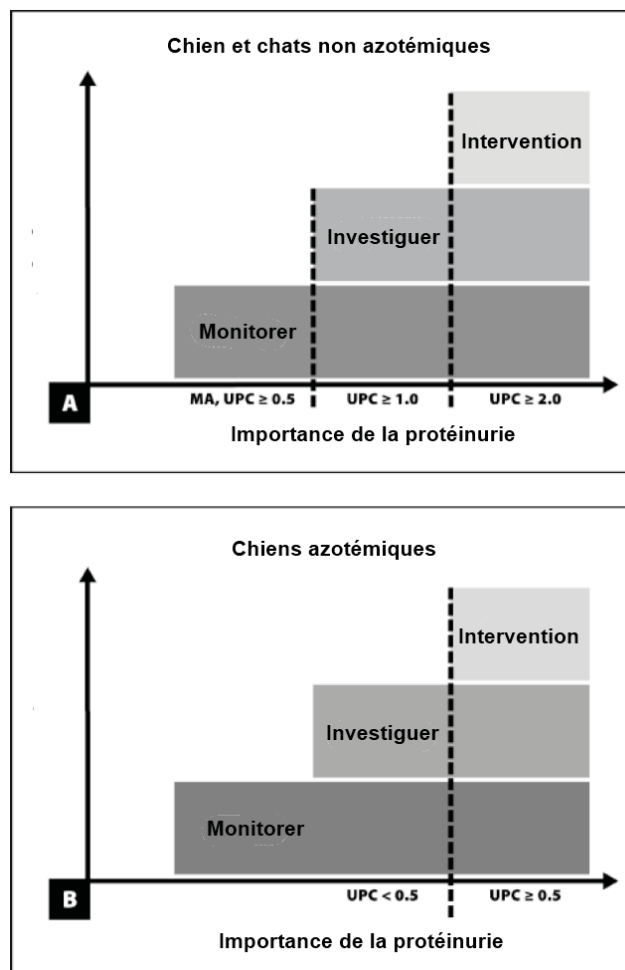


Figure n°32 : Consensus de l'évaluation et du traitement de la protéinurie chez le chien sain et azotémique

D'après Lees et al. [112]

Plusieurs mécanismes permettent d'expliquer l'efficacité des IECA. Les IECA agissent en bloquant l'action de l'enzyme de conversion de l'angiotensine, ce qui a pour effet de diminuer la résistance de l'artériole efférente et donc l'hypertension glomérulaire [25, 64]. Ils pourraient aussi diminuer la perte des glycoprotéines du glomérule, réduire la croissance des cellules mésangiales et limiter la dégradation de la bradykinine [27, 172]. L'administration d'IECA doit être surveillée, en particulier chez les animaux azotémiques, car elle peut induire une diminution de la filtration glomérulaire et donc de la capacité de filtration des reins. Si les IECA ne suffisent pas il est éventuellement possible d'ajouter un bloqueur des récepteur angiotensine. Cette thérapie n'a pas été cliniquement étudiée en médecine vétérinaire et son utilité reste discutée.

Il est aussi possible de mettre en place un traitement inhibiteur spécifique des thromboxanes qui a démontré des résultats dans certains cas isolés [63]. L'aspirine a très faible dose pourrait à ce titre jouer un rôle dans le traitement des protéinuries [62]. L'aspirine a de plus une action anti-agrégante et réduit ainsi les risques de thromboembolie.

En addition des IECA, la gestion d'une protéinurie nécessite la mise en place d'un régime alimentaire particulier [85]. Il a en effet été prouvé chez le chien qu'un régime riche en protéines augmente la protéinurie [29]. La mise en place d'un tel régime est relativement complexe pour les glomérulopathies juvéniles. En effet, les jeunes chiens qui souffrent de maladies glomérulaires sont en croissance et ont des besoins protéiques relativement importants.

Il est donc dangereux de restreindre fortement l'apport protéique de ces animaux et il est préférable d'opter pour une alimentation contenant une quantité raisonnable de protéines très digestibles et de haute qualité nutritionnelle. En plus des effets sur la protéinurie, la mise en place d'un régime spécifique fait partie de la thérapie de base de la gestion des chiens souffrant d'insuffisance rénale chronique. Ainsi, une teneur réduite en phosphore et la richesse en oméga-3 ont prouvé leur utilité dans la gestion des insuffisances rénales, notamment protéinuriques [24, 58]. Une teneur réduite en sodium, une densité énergétique augmentée et une teneur plus importante en vitamine B pourraient aussi limiter la progression et les complications des glomérulopathies. En particulier, un régime pauvre en sodium pourrait limiter la formation des œdèmes lors d'un syndrome néphrotique.

2.3.2. La prise en charge de l'hypertension artérielle

L'hypertension artérielle est aussi une complication des glomérulopathies juvéniles. Il existe un consensus sur le traitement de l'hypertension rédigé en 2007 par Brown et al [23]. Dans 80% des cas, chez le chien, l'hypertension artérielle n'est pas primaire mais est secondaire à un processus pathologique (insuffisance rénale, syndrome de cushing...) [23]. Une tension supérieure à 150 mmHg en phase systolique et 95 mmHg en phase diastolique est à confirmer par trois mesures dans les 7 jours suivant la première mesure suspecte. Le traitement pour une telle valeur de la pression artérielle est rarement recommandé mais peut et doit être mis en place si des signes de lésions d'un organe tel qu'au niveau de l'œil, du cœur ou du rein existent. Si la tension artérielle systolique est supérieure à 160 mmHg, en particulier en association avec une glomérulopathie, un

traitement doit être mis en place. Le traitement de l'hypertension artérielle ne doit pas être considéré comme une urgence. Il n'est pas nécessaire de diminuer rapidement cette hypertension, à l'exception de certains cas tels qu'une encéphalopathie hypertensive ou une choroïdopathie sévère et aigüe.

La diminution de l'apport en sel est une des recommandations de la gestion de l'hypertension artérielle. Cette recommandation n'est pas efficace seule et pourrait être délétère pour la fonction rénale en activant le système Rénine-Angiotensine [28]. Elle ne doit donc en aucun cas être mise en place seule, sans un médicament bloquant l'activation de ce système tel que les IECA ou les bloqueurs des récepteurs angiotensine. Les IECA sont par ailleurs la classe d'agents thérapeutiques la plus utilisée pour gérer l'hypertension artérielle chez les chiens atteints de glomérulopathie [25, 64]. De la même façon que pour la gestion de la protéinurie, l'administration d'IECA doit être surveillée et utilisée sur des patients correctement hydratés car elle peut induire une augmentation de la créatinémie du fait de la diminution de la résistance de l'artériole efférente et de la diminution de la filtration glomérulaire [23]. Lors d'hypertension persistante, l'ajout d'inhibiteurs calciques tel que l'amlodipine peut être nécessaire.

2.3.3. La prise en charge globale lors du développement d'une insuffisance rénale

Lors de glomérulopathies sévères, accompagnées d'insuffisance rénale de stade avancé, de nombreuses complications telles qu'une anémie, souvent multifactorielle, des troubles du métabolisme phosphocalcique ou des troubles digestifs apparaissent. Il faut ainsi le plus souvent associer des antiacides qui visent à limiter les ulcérations gastriques, un traitement hormonal substitutif à base d'EPO ou de Darbopoiétine qui vise à compenser la diminution de la synthèse de globules rouges voire même d'une transfusion sanguine lors de réaction immunitaire avec la synthèse d'anticorps anti-EPO.

Chez les chiens insuffisants rénaux chroniques de stade 3 et 4, l'administration de calcitriol est efficace pour réduire la concentration en parathormone (PTH). Elle est indiquée pour réduire la dégradation de la fonction rénale [136]. Une étude humaine a montré l'amélioration de la survie des patients traités avec du calcitriol [168].

2.4. Le diagnostic étiologique des glomérulopathies juvéniles

Les glomérulopathies peuvent être infectieuses, toxiques, congénitales ou héréditaires. Le traitement de base d'une glomérulopathie repose avant tout sur le traitement de la cause primaire. Des investigations poussées sont souvent nécessaires afin d'identifier l'étiologie sous jacente. Le plus souvent, bien que la clinique et l'anamnèse soient des indices de l'affection glomérulaire initiale, seule une biopsie rénale permet d'obtenir un diagnostic définitif.

2.4.1. La réalisation des biopsies rénales

Lorsqu'elles sont analysées dans de bonnes conditions, les biopsies rénales fournissent d'importantes informations sur le type et la sévérité des lésions glomérulaires. Cependant, même

en médecine humaine, des modifications thérapeutiques suivant un diagnostic par biopsie ne sont mises en place que dans 20 % à 42 % des cas [146, 157]. Les données récoltées sont essentiellement utiles au diagnostic et au pronostic de la maladie car une grande partie des traitements est commune à toutes les glomérulopathies.

Lors de glomérulopathies juvéniles, une aspiration à l'aiguille fine n'est pas suffisante : seule une biopsie tissulaire apporte des informations pertinentes. En effet, lors d'une ponction à l'aiguille fine, l'architecture du parenchyme n'est pas conservée ce qui rend difficile voir impossible le diagnostic précis de l'affection. Ce diagnostic est essentiel de manière à proposer une thérapie la plus adaptée possible mais aussi afin d'éliminer les reproducteurs porteurs sains dans le cadre d'une politique d'assainissement d'un élevage canin.

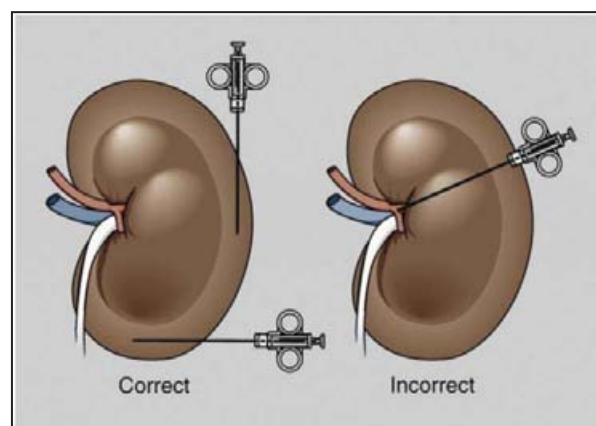


Figure n°33 : Approches correcte et incorrecte d'une biopsie rénale

D'après Ettinger, 2010 [172]

Plusieurs techniques existent pour réaliser une biopsie rénale chez le chien. Les biopsies percutanées à l'aveugle ou échoguidées, par laparoscopie, par la technique du trou de serrure et par laparotomie sont les plus fréquemment évoquées.

La technique utilisée varie selon l'expérience du clinicien, le matériel disponible et la taille du chien. La laparoscopie permet une visualisation de l'acte, du rein et la détection des éventuelles hémorragies. Elle nécessite cependant un équipement particulier.

La technique dite « en trou de serrure », qui consiste à réaliser une petite incision en arrière de la 13^{ème} côte associée à une stabilisation digitale du rein, peut être utilisée chez le chien. Lorsque cette technique est bien maîtrisée, elle fournit des prélèvements d'aussi bonne qualité et un taux de complication similaire à la biopsie par laparoscopie [186]. Il est conseillé de comprimer la zone de biopsie pendant 5 minutes après ce type de biopsie. La laparotomie est indiquée si le clinicien est peu expérimenté ou si un prélèvement de taille importante est nécessaire. Des biopsies percutanées échoguidées sont aussi communément obtenues sous sédation. Les matériels à biopsie les plus utilisés sont l'aiguille Vim-Silverman modifiée par Franklin, l'aiguille à biopsie Tru-cut et les pistolets à biopsie.

Afin de limiter les complications et de garantir une qualité de biopsie optimale, il est recommandé de diriger l'aiguille à biopsie le long de l'axe du rein. (Figure n°33) L'objectif est d'obtenir une biopsie de la corticale du rein. On considère généralement qu'une biopsie rénale réussie doit contenir au moins 5 glomérules.

La majorité des vaisseaux sanguins se situant au niveau de la médulla, la pénétration de l'aiguille majore les risques d'hémorragie. Cela représente l'une des difficultés de la biopsie des reins de chiens de petite taille. Les complications majeures qui font suite à une biopsie rénale sont les hémorragies qui se manifestent soit par une hémorragie sous capsulaire, un hématome ou une hématurie. En médecine humaine, la mortalité rapportée est de 0.2% tandis que des saignements étaient rapportés dans 30 à 35% des cas lors d'une biopsie percutanée [124, 147]. Le risque d'hydronéphrose est faible mais ne doit pas être négligé, en particulier si l'on observe un accroissement de la taille du rein suite à la biopsie. Pour limiter ces complications, il est nécessaire de mesurer les temps de coagulation et le nombre de plaquettes avant de réaliser une biopsie rénale. La mise en place d'une fluidothérapie, le suivi de l'hématocrite et des protéines plasmatiques suite à la biopsie est aussi important [172].

2.4.2. La préparation et l'interprétation histologique des biopsies rénales

Une partie du prélèvement doit être fixée dans du formol 10% tandis que l'autre est fixée dans une solution spéciale permettant l'analyse par microscope électronique : c'est le plus souvent une solution de formol à 4% associée avec 1% de glutaraldéhyde tamponé. La fixation des tissus pour une analyse en microscopie électronique doit s'effectuer dans les 5 minutes suivant la biopsie. Dans le cas des glomérulopathies il est très intéressant de réaliser aussi une congélation d'une partie des prélèvements permettant l'analyse par microscopie immunofluorescente. Une alternative à la congélation est de plonger le prélèvement dans une solution dite de Michel qui préserve les anticorps fixés sur les tissus.

La fixation dans le formol doit se faire dans un volume de formol 10 fois plus important que le volume de tissu à fixer pour éviter la nécrose et la dégradation des tissus. Les colorations à l'éosine et l'hématoxyline sont les plus utilisées pour déterminer l'apparence générale des glomérules lors de microscopie conventionnelle. La coloration à l'acide périodique de Schiff est aussi intéressante car elle permet de mettre en évidence les glycoprotéines et d'évaluer ainsi la membrane basale glomérulaire. D'autres colorations telles que le trichrome, qui est utilisé pour détecter les immunoglobulines en microscopie conventionnelle ou l'argent méthénamine, qui colore les membranes basales de la capsule de Bowman peuvent être utilisées. Bien entendu, certaines colorations spécifiques doivent être réalisées lors de forte suspicion d'affection précise: c'est le cas du rouge Congo qui permet de mettre en évidence les dépôts de substance amyloïde lors d'amyloïdose. (Figure n°34).

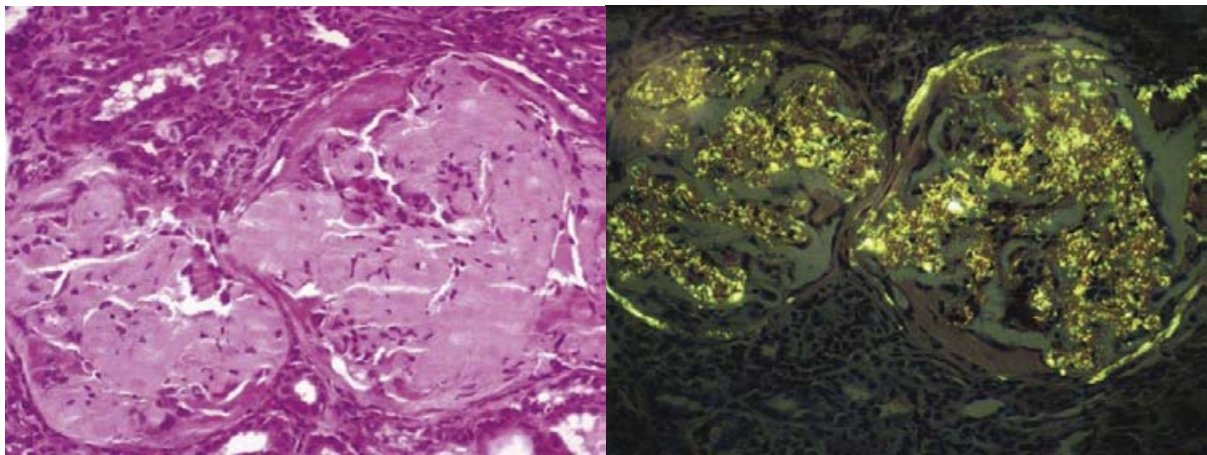


Figure n°34 : Amyloïdoses rénales colorées respectivement à l'aide d'Hemalun-éosine et de rouge congo.

D'après Ettinger, 2010 [172]

L'épaisseur des coupes des tissus à analyser par microscopie optique doit être comprise entre 2 et 4 μm afin de permettre une meilleure visualisation des glomérules. Ces coupes sont souvent réalisées au microtome à partir des tissus fixés dans un bloc de paraffine.

L'analyse par immunomarquage (immunohistochimie ou immunofluorescence) peut être particulièrement intéressante lorsqu'un dépôt d'immunoglobulines est suspecté, comme c'est le cas dans certaines glomérulonéphrites juvéniles.

2.4.3. Le rôle de la microscopie électronique

La microscopie électronique en transmission est très utilisée en médecine humaine pour obtenir un diagnostic précis de certaines affections glomérulaires. Comme nous l'avons évoqué précédemment, ce type de microscopie nécessite une fixation particulière à base de glutaraldéhyde tamponnée. L'épaisseur des coupes est de l'ordre du micron car elles doivent laisser passer le faisceau d'électrons émis par le microscope. La résolution d'un tel microscope est bien plus importante qu'en microscopie optique puisqu'elle peut atteindre 0.08 nm contre 0.2 μm pour le microscope optique. En effet, les électrons possèdent une longueur d'onde (environ 1 pm) inférieure à celle des photons (400 à 700 nm) ce qui permet d'améliorer le pouvoir de séparation du microscope. La microscopie électronique permet donc d'avoir une image bien plus précise des tissus analysés que la microscopie optique.

L'intérêt de la microscopie électronique dans le diagnostic des affections glomérulaires a été très largement discuté en médecine humaine. Une importante étude a montré que la microscopie électronique n'était nécessaire à l'établissement d'un diagnostic dans 11% des cas [169]. Avec le développement de la microscopie électronique et la découverte de nouvelles affections glomérulaires, l'intérêt de la microscopie électronique s'est accru. Il a désormais été démontré que la microscopie électronique était nécessaire dans 21% des cas pour établir un diagnostic et qu'elle apportait des informations essentielles dans 24% des analyses effectuées [69]. La microscopie électronique est particulièrement utile pour le diagnostic de néphrite héréditaire ou pour la

définition précise du type de glomérulopathies membranoprolifératives [69, 181]. Au contraire, l'établissement du diagnostic d'amyloïdoses, de dysplasie rénale ne nécessite pas, la plupart du temps, l'utilisation d'un microscope électronique en transmission.

3. Les différentes glomérulonéphropathies familiales

3.1. Glomérulopathies causées par une anomalie de développement ou une anomalie vasculaire

3.1.1. La dysplasie rénale

3.1.1.1. Description de la dysplasie rénale

La dysplasie rénale se définit comme un développement désorganisé du parenchyme rénal qui conduit à une différenciation anormale de l'organe. On retrouve fréquemment des glomérules et des tubules immatures à proximité de tissus normaux. Cette particularité est appelée différenciation asynchrone des néphrons. Les lésions microscopiques regroupent une persistance du mésenchyme, des tubes métanéphriques et un épithélium tubulaire anormal [149]. Secondairement, il est possible d'observer une hypertrophie compensatrice, une hyperplasie des glomérules, une fibrose interstitielle, des kystes rénaux et une lipidose glomérulaire. (Figure n°35)

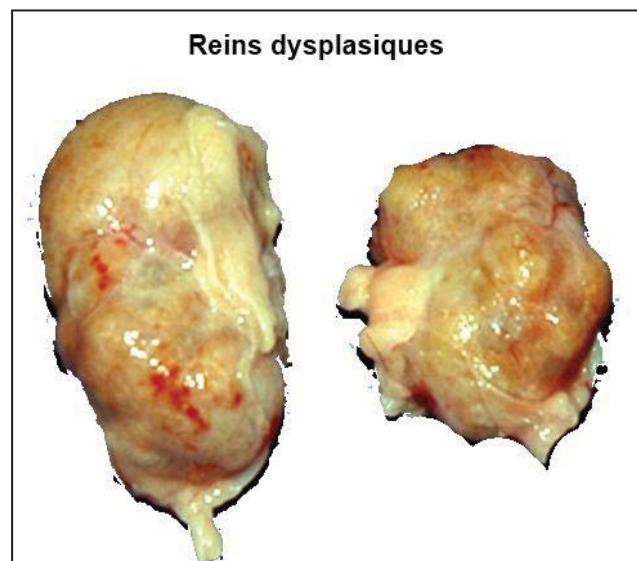


Figure n°35 : Photo de reins dysplasiques

D'après Dr Willian Blevin, 2010,

<http://www.vin.com/Members/Associate/Associate.plx?Disea seld=4989>

La dysplasie rénale a été rapportée chez plusieurs races : les Lhasa Apso, les Shih Tzu [80, 143], les Caniches standards [46], les Malamutes [180], les Soft-coated Wheaten terriers [137], les Golden retrievers [42, 100], les Chow Chow [22], les Schnauzers nains [133], les Rhodesian Ridgeback [121], les Border terrier [40], les Cockers Anglais [56], les Bouviers Bernois [144], un Braque de Weimar [161], un Bull mastiff [2], les Boxers, les Harriers Finish [79], les Cairn terrier [165] et les chiens de leurre néerlandais [164]. Il apparaît que la

dysplasie rénale touche sporadiquement un grand nombre de races. La dysplasie rénale est considérée comme une même entité pathologique chez les Lhasa Apso et les Shih Tzu [141].

3.1.1.2. Caractéristiques cliniques et histologiques de la dysplasie rénale

Une étude décrit les caractéristiques cliniques et histologiques de la dysplasie rénale chez 21 Lhasa Apso et 14 Shih Tzu [141]. Les animaux sont tous présentés pour des signes compatibles avec une insuffisance rénale. L'âge de présentation moyen est de 13 mois pour les Lhasa Apso et 10 mois pour les Shih Tzu. Ces âges de présentation sont compatibles avec les études similaires de dysplasie rénale que ce soit chez les Lhasa Apso ou les autres races [42, 80, 100, 141, 143, 180].

Les signes cliniques les plus fréquemment observés sont de l'abattement, de la polydipsie et des vomissements [79, 80, 141]. Quasiment tous les chiens souffrant de dysplasie rénale ont une numération formule, des analyses biochimiques et urologiques caractéristiques d'une insuffisance rénale chronique. On note ainsi à titre d'exemple, une anémie non régénérative, une hypercréatininémie, une faible densité urinaire et une hyperphosphatémie sans qu'aucune modification de ces paramètres ne soit spécifique de la dysplasie rénale. Lors de dysplasie rénale sévère et du fait du jeune âge des animaux atteints, des cas d'ostéodystrophie de la mâchoire sont rapportés. (Figure n°36) La protéinurie n'est pas systématique lors de dysplasie rénale.

Macroscopiquement, les reins dysplasiques sont petits, pâles et irréguliers. (Figure n°35) On observe un cortex très fin avec de multiples adhésions capsulaires et dans un certain nombre de cas, la présence de kystes corticaux.

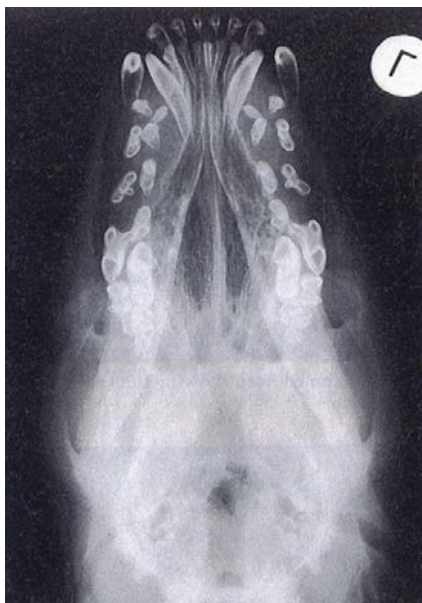

Figure n°36 : Radiographie d'un cas d'ostéodystrophie de la mâchoire.

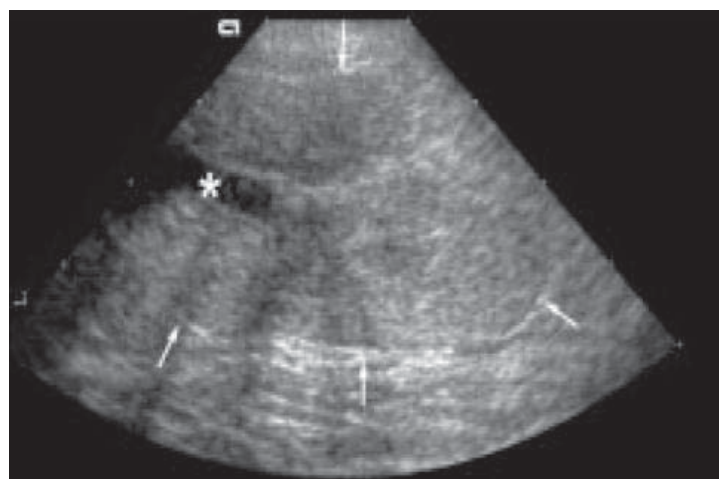


Figure n°37 : Coupe échographique sagittale d'un rein dysplasique chez une Bull Mastiff âgé de 15 semaines

D'après Abraham *et al.* [2]

D'après Lobetti *et al.* [121]

Lorsqu'une échographie abdominale est réalisée chez les animaux atteints [2, 42, 56, 79, 121, 130], les reins sont plus petits que la normale, asymétriques, irréguliers avec une mauvaise distinction cortico-médullaire dans la plupart des cas. Le pelvis est très souvent dilaté, le cortex plus fin que la normale et le parenchyme rénal hyperéchogène (figure n°37)

Une étude a évalué l'apparence échographique des reins de cinq Cairn terriers issus d'une lignée souffrant de dysplasie rénale [165]. Ces chiens étaient cliniquement sains, sans signe d'insuffisance rénale. Les anomalies les plus fréquemment observées sont, comme pour les animaux exprimant des signes cliniques, une diminution de la distinction cortico-médullaire avec la présence d'une hyperéchogénicité faible à modérée. (Figure n°38)

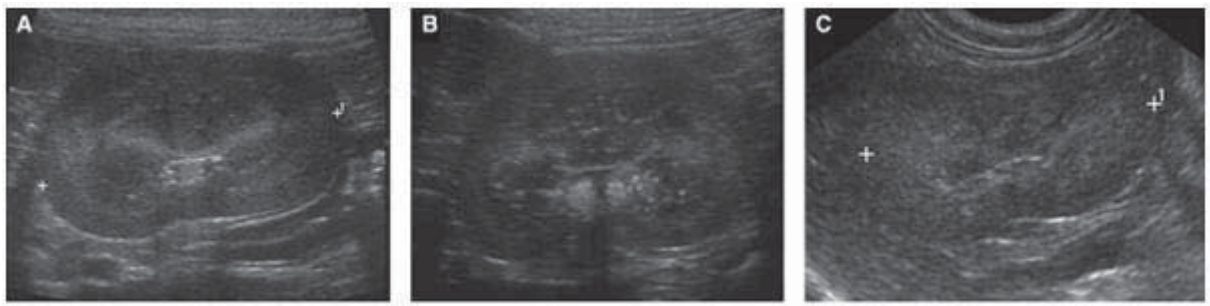

Figure n°38 : Evolution de l'apparence échographique de reins dysplasiques touchés de façon croissante (A correspond à un stade précoce, C un stade plus avancé).

D'après Seiler et al. [165]

Les reins étaient de taille normale à la première échographie (à l'âge de 4 mois pour la plupart) tandis qu'ils étaient considérés comme plus petits lorsque les chiens avaient plus de 12 mois. La sévérité des anomalies observées à l'échographie était corrélée au grade histopathologique de la maladie. L'échographie peut donc être considérée comme une méthode de diagnostic fiable lors d'une suspicion de dysplasie rénale.

Des biopsies rénales ont été réalisées dans toutes les études précédemment citées. Ces biopsies ont été analysées en microscopie optique uniquement, le plus souvent colorées avec de l'Eosine/Hématoxyline. Les anomalies observées sont relativement constantes. On classe ces anomalies en trois catégories : les anomalies dysplasiques primaires, les modifications compensatrices et les lésions inflammatoires [149]. On retrouve comme anomalie principale une persistance de glomérules fœtaux (comprise entre 10 et 50% selon les études) avec ce que l'on appelle une différenciation asynchrone des néphrons. La persistance du mésenchyme et de tubes métanéphriques est aussi fréquemment mise en évidence. On observe aussi une dilatation des capsules de Bowman et plusieurs glomérules atrophiés et sclérotiques (Figure n°39 et 40). Des zones de fibroses interstitielles et périglomérulaires plongeant vers la médulla sont mises en évidence. Le nombre de tubules est réduit et un certain nombre d'entre eux sont kystiques. Ponctuellement, des infiltrations inflammatoires lymphoplasmocytaires ou mononucléaires sont présentes.

La clinique et la sévérité de la maladie sont proportionnelles au nombre de néphrons anormaux. Dans le cas d'une atteinte sévère, l'état de santé des chiots se dégrade très rapidement. Ils meurent entre 3 et 6 mois d'une insuffisance rénale chronique sévère. Les animaux plus modérément atteints ont une croissance réduite et décèdent habituellement autour de 1 ou 2 ans [118]. Une grande partie du développement du rein s'effectue après la naissance et ceci jusqu'à l'âge de 3 mois. Lors d'une suspicion de dysplasie rénale, l'interprétation des biopsies rénales chez les jeunes animaux doit donc être minutieuse. Dans certains cas jusqu'à une centaine de glomérules sont nécessaires pour réaliser un diagnostic correct chez un très jeune animal [15, 165].

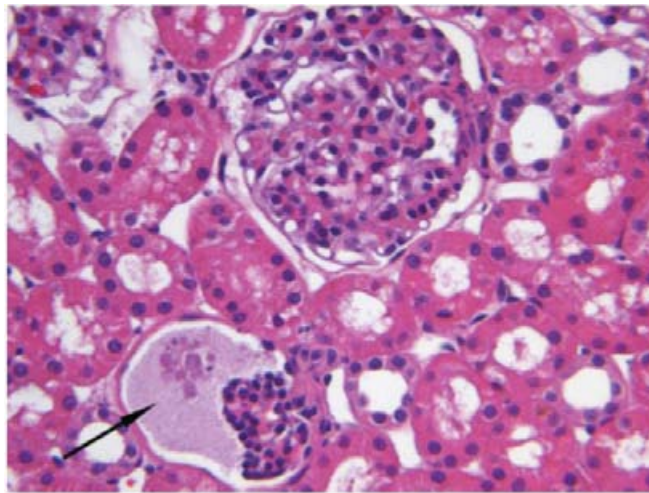


Figure n°39 : Coloration Hémalum-Eosine d'une biopsie rénale montrant un glomérule fœtal (flèche) et une dilatation de la capsule de Bowman

D'après Seiler et al. [165]

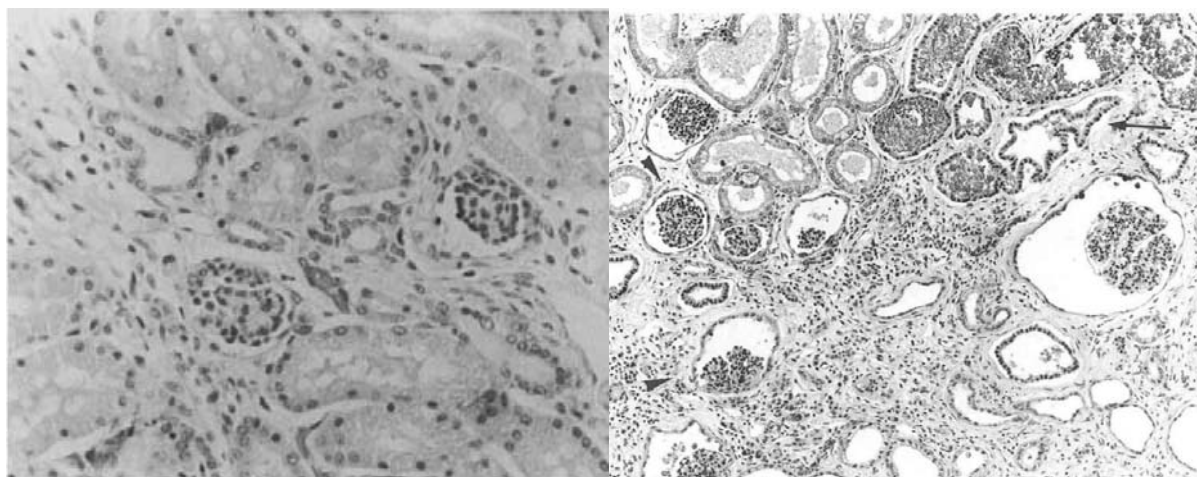


Figure n°40 : Glomérules fœtaux sur une coupe histologique de reins dysplasiques

D'après Vilafranca et al. [180] et Hoppe et al. [79]

L'analyse de biopsies, en particulier chez un animal plus âgé ou lorsqu'elle est réalisée par laparotomie, donne des résultats similaires au diagnostic post-mortem.

Dans la plupart des cas, le nombre de glomérules immatures ne progresse pas avec l'âge de l'animal et les deux reins sont souvent atteints dans des proportions similaires. La maladie progresse cependant du fait de la perte progressive de la fonction des glomérules restants.

Les signes cliniques dépendent essentiellement du pourcentage de glomérules immatures présents. Il semble que si 25% ou plus des glomérules sont immatures, l'animal est atteint de la forme sévère de la maladie [15, 165]. Si seulement 10% des glomérules sont touchés, l'animal est souvent asymptomatique. C'est pour cette raison que deux types de manifestations cliniques sont souvent évoqués. Dans la première, l'animal est en bonne santé apparente mais les analyses sanguines montrent une atteinte de la fonction rénale. Ces animaux peuvent vivre de nombreuses années, développant progressivement une insuffisance rénale chronique. La deuxième catégorie correspond aux chiens plus sévèrement atteints. Les signes cliniques apparaissent généralement très tôt et les animaux décèdent relativement rapidement d'une insuffisance rénale terminale. En médecine humaine, il est reconnu que la dysplasie rénale est un facteur favorisant la survenue d'une pyélonéphrite. Un cas de pyélonéphrite simultanée à la présence d'une dysplasie rénale a déjà été décrit chez un Bull Mastiff [2] et suspectée chez le Golden Retriever [42]. Le développement rénal se poursuivant quelques mois après la naissance des chiots, il est difficile de déterminer si cette pyélonéphrite est secondaire à la présence d'une dysplasie rénale ou si, au contraire, la pyélonéphrite a perturbé le développement rénal du chiot.

Aucune thérapie spécifique ou curative n'existe à l'heure actuelle. La seule possibilité thérapeutique est la mise en place d'un traitement conservateur visant à ralentir la progression de l'insuffisance rénale. Un certain nombre d'études anciennes, utilisant uniquement la microscopie optique décrivent des néphropathies familiales chez des chiens de différentes races, Norwegian elkhounds par exemple [57]. La comparaison de ces affections avec des cas de dysplasie rénale est cependant contestable car de nouvelles affections rénales ont été décrites depuis chez ces races, en particulier grâce à l'apport de la microscopie électronique. Ce type d'analyse n'étant pas courante à cette époque, il apparaît probable que ces affections rénales se réfèrent en réalité à une autre entité pathologique

3.1.1.3. Epidémiologie et hérabilité

La prévalence de la dysplasie rénale est relativement élevée en Amérique du Nord. Sur 74 biopsies de reins de chiens, 16% ne présentaient aucun glomérule immature, 52% avaient entre 1 et 5% de glomérules immatures tandis que 20% avaient entre 6 et 15% des glomérules affectés. Cette dernière part de la population est compatible avec celle d'animaux souffrant d'une dysplasie rénale [15]. La prévalence est particulièrement élevée chez les Lhasa Apso et les Shih Tzu sans être précisément connue. En effet, peu de chiens euthanasiés ou décédés d'insuffisance rénale subissent une analyse histopathologique rénale post-mortem. La dysplasie rénale touche les deux sexes avec la même fréquence.

Plusieurs hypothèses sont avancées pour expliquer l'héritabilité de la dysplasie rénale : un caractère autosomal récessif ou dominant avec pénétration incomplète est compatible avec le schéma de transmission de cette affection. Une étude chez le Shih Tzu a montré que des parents ayant un faible pourcentage de glomérules immatures donnent naissance à un certain nombre de chiot sévèrement atteints [15]. Ceci montre que le contrôle de la propagation de la dysplasie à l'aide de biopsies rénales, même si elle permet de limiter le nombre de nouveaux cas, ne permettra pas d'éradiquer la maladie. Il n'existe pas à ce jour de test ADN fiable permettant de dépister la maladie [165].

3.1.2. La télangiectasie du Pembroke Welsh corgi

3.1.2.1. Description et définition de la télangiectasie du Pembroke Welsh Corgi

En médecine vétérinaire, la télangiectasie rénale n'a été à ce jour décrite qu'une seule fois avec une série de huit cas touchant des chiens de race Pembroke Welsh Corgi [131]. La télangiectasie correspond à une anomalie vasculaire avec la présence de vaisseaux sanguins dilatés, le plus souvent, au niveau de la peau ou des muqueuses. Le caractère strictement glomérulaire est par conséquent contestable.

Ce type d'anomalie est décrit, en particulier, en médecine humaine sous le nom de télangiectasie hémorragique héréditaire. Elle se distingue par des lésions cutanéomuqueuses dans 96% des cas et une apparition des signes cliniques autour de 20 ans. Les manifestations cliniques principales correspondent à des saignements intempestifs touchant potentiellement de nombreux organes : le cerveau, les yeux, les intestins, les poumons ou les reins. Cette maladie est héréditaire avec un mode de transmission autosomal dominant à forte pénétrance [70].

La distinction entre la présence d'une tumeur bénigne de type hémangiome ou une anomalie du développement tel qu'un hamartome est relativement difficile. Plusieurs cas d'anomalies vasculaires ont été mis en évidence chez les animaux, mais aucun de ces cas n'a été sujet à une atteinte organique comme cela a été observé dans la télangiectasie rénale du Pembroke Welsh Corgi.

3.1.2.2. Caractéristiques cliniques et histologiques de la télangiectasie

Moore et al. a décrit en 1983 huit cas de télangiectasie rénale chez des chiens de race Pembroke Welsh Corgi. Étonnamment les animaux décédés ou euthanasiés étaient relativement âgés avec une médiane d'âge égale à 9 ans. Le pic des signes cliniques apparaît entre deux et huit ans. Il est très peu probable que cette affection soit acquise. En effet, même si aucune information généalogique n'était disponible pour établir des liens de parenté entre les atteints, les chiens appartiennent tous à la même race et ont tous un tableau clinique similaire. Aucun test ADN n'est disponible à ce jour et cette affection semble relativement rare puisque cette série de cas rapportés est la seule à ce jour. Du fait du peu d'informations disponibles, il est difficile de prouver le caractère héréditaire de la maladie même si l'atteinte d'une seule race ayant un tableau clinique très proche est en faveur de ce mode de transmission.

De plus, les signes cliniques pouvant être initialement relativement frustes, il est vraisemblable que la maladie soit présente dès le plus jeune âge de l'animal. Un parallèle avec la clinique de la télangiectasie hémorragique héréditaire décrite chez l'homme peut aussi se faire, où les signes cliniques se déclenchent souvent autour de 20 ans. L'hypothèse congénitale voire familiale est donc privilégiée.

Tous les animaux, à l'exception d'un seul, présentaient une hématurie macroscopique importante et intermittente. Cependant, même lors d'absence d'hématurie macroscopique, une hématurie microscopique était mise en évidence chez tous les chiens. Lors des épisodes d'hématurie macroscopique, la plupart des chiens souffraient simultanément d'infection du tractus urinaire. Les autres signes cliniques principalement rapportés sont de la dysurie, de la douleur abdominale et des vomissements.

A l'examen clinique, seules une douleur occasionnelle à la palpation et la petitesse et l'irrégularité des reins ont été mises en évidence. Des radiographies abdominales ont révélé des calculs et des calcifications rénales chez les chiens souffrant d'hématurie depuis plusieurs années.

Les traitements mis en place pour contrôler la maladie visaient à prévenir le développement des infections du tractus urinaire, la survenue de calculs urinaires (sans plus de précision mentionnées) et l'aggravation de l'anémie. Sur les huit chiens étudiés, trois ont été euthanasiés ou sont morts du fait d'une anémie trop importante, une suite à une hydronéphrose et les quatre autres sont décédés d'autres causes sans lien avec la télangiectasie.

Les deux reins étaient systématiquement touchés chez tous les animaux. Le poids relatif des reins était normal. Macroscopiquement, des nodules rouges-noirs étaient visibles au niveau de la capsule rénale mais aussi en coupe longitudinale du rein. Certains kystes contenant du sang coagulé étaient visibles au niveau de la médulla, de la jonction corticomédullaire et du bassinnet. Une hydronéphrose a aussi été mise en évidence chez quatre chiens.

Microscopiquement, les lésions vasculaires étaient entourées d'une simple couche endothéliale ce qui semble confirmer qu'elles étaient issues d'un défaut de développement des capillaires rénaux et non d'une prolifération anarchique des cellules endothéliales sanguines. Il est difficile de classer la télangiectasie du Pembroke Welsh Corgi en tant qu'affection glomérulaire *stricto sensu*. En effet les études histologiques réalisées en microscopie optique sont peu précises et ne permettent pas de trancher définitivement sur la localisation précise des lésions. Cependant une grande partie du réseau capillaire rénal draine les glomérules ce qui rend l'atteinte glomérulaire, même partielle, plus que probable.

En plus des lésions rénales, d'autres organes étaient aussi atteints de malformations vasculaires. A titre d'exemple, des lésions intestinales, sous-cutanées, spléniques et rétropéritonéales ont été mises en évidence chez plusieurs chiens.

3.2. Les glomérulonéphrites

3.2.1. Description des glomérulopathies membranoprolifératives

Les glomérulopathies membranoprolifératives (GNMP) sont les affections glomérulaires les plus fréquentes chez le chien, tous âges confondus [123]. Elles sont définies par un épaissement des parois des capillaires et une prolifération des cellules mésangiales [19, 172]. Il existe deux types de glomérulopathies membranoprolifératives : la première, de type I, est caractérisée par un dépôt de complexes immuns tandis que la deuxième, dite de type II, se caractérise par la présence d'un « dépôt dense » en microscopie électronique au niveau de la membrane basale. Chez le chien, seules les glomérulopathies membranoprolifératives de type I ont été décrites à ce jour. Généralement, le dépôt de complexes immuns conduit à une sécrétion de cytokines et donc une prolifération mésangiale associée à une infiltration leucocytaire.

Elles se déclarent souvent suite à une maladie infectieuse mais certaines études ont décrit des GNMP familiales. C'est le cas chez le Bouvier Bernois [129, 154], l'Épagneul breton [3, 37] et le Soft-Coated Wheaten terrier [119, 178, 179].

3.2.2. La glomérulopathie membranoproliférative du Bouvier Bernois

La glomérulonéphropathie membranoproliférative la plus étudiée et la mieux caractérisée est celle qui atteint les chiens de race Bouvier Bernois. Deux études de Reusch *et al.* et Minkus *et al.* en 1994 ont étudié deux séries de cas de respectivement 22 et 20 Bouviers Bernois souffrant d'insuffisance rénale juvénile [129, 154]. Dans ces deux études, des biopsies rénales et/ou nécropsies ont été réalisées. Les tissus prélevés ont ensuite subi un marquage immunohistochimique puis ont été observés en microscopie optique et électronique. Des analyses biochimiques, urinaires et une numération formule ont aussi été réalisées. Enfin, le taux d'anticorps contre *Borrelia burgdorferi* a été mesuré.

Cliniquement, les deux études décrivent les mêmes symptômes principaux lors de la présentation. Une perte de poids, une anorexie, une apathie, une polyurie/polydipsie (PUPD) et des vomissements étaient présents depuis plusieurs semaines. Dans les deux études, les animaux étaient âgés d'environ 3 ans et demi lors du diagnostic. Tous les animaux, à l'exception d'un seul, présentaient des analyses biochimiques compatibles avec une insuffisance rénale. Une anémie non régénérative a aussi été mise en évidence chez tous les chiens atteints. De même une protéinurie a été détectée avec un RPCU moyen de 10.5 pour l'étude menée par Reusch *et al.* et compris entre 4.1 et 30.1 dans l'étude menée par Minkus *et al.*. Par ailleurs, dans les deux études environ 50% des animaux souffraient d'un syndrome néphrotique (i.e. protéinurie, hypercholestérolémie, hypoalbuminémie et œdèmes périphériques). La protéinurie était non sélective, ce qui est caractéristique d'une atteinte glomérulaire [154]. La densité urinaire moyenne relevée était de 1.020 tandis que les bactériologies urinaires réalisées étaient négatives. Le tableau clinique présenté par les animaux souffrant d'une GNMP était fortement suggestif d'une insuffisance rénale chronique avancée avec atteinte glomérulaire.

Il est intéressant de noter que tous les Bouviers Bernois inclus dans l'étude de Reusch *et al.* et 17 chien sur 20 dans celle de Minkus *et al.* présentaient des titres d'anticorps anti-borrelia supérieurs à 1/256. La majorité de ces chiens était ou avait été infectée par *Borrelia burgdorferi*. Cette fréquence est supérieure à la prévalence moyenne chez les chiens sains qui est considérée comme étant comprise entre 4 et 24% selon la zone géographique [120, 154].

Sur les coupes microscopiques analysées en microscopie optique, tous les glomérules sont anormaux avec un important épaissement des parois des capillaires et une prolifération mésangiale significative (Figure n°41).

La lumière des capillaires est souvent réduite du fait de la prolifération des cellules endothéliales. La membrane basale séparée en deux est aussi une des caractéristiques de cette affection. (Figure n°42).

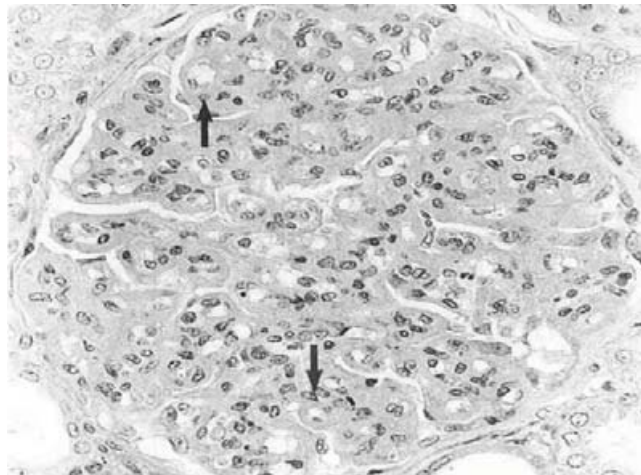


Figure n°41 : Coupe histologique d'un glomérule rénal touché par une glomérulopathie membranoproliférative. Noter la prolifération mésangiale et l'épaississement des parois capillaires

D'après Minkus e al. [129]

La microscopie électronique confirme les lésions décrites par la microscopie optique tout en précisant certains points : l'épaississement de la paroi des capillaires est due à la fois à un changement de la structure de l'endothélium vasculaire mais aussi à l'accumulation d'un tissu dont la composition est proche de celle d'une membrane basale. Un dépôt sous-endothélial et sous-épithélial de complexes immuns est mis en évidence. Les anticorps détectés sont majoritairement des immunoglobulines (Ig) de type M, même si quelques Ig A et G ont été détectées. Le complexe C3 du complément est aussi mis en évidence au niveau du mésangium et des capillaires glomérulaires. Les observations microscopiques des glomérules sont caractéristiques d'une glomérulonéphropathie membranoproliférative de type I.

Reusch *et al.* ont analysé le pedigree des Bouviers Bernois atteint de glomérulopathie membranoproliférative afin de déterminer si un mode de transmission pouvait être mis en évidence. Le fait que les animaux atteints soient relativement jeunes, de même race et que

plusieurs générations soient touchées rend la cause génétique hautement probable. Plusieurs points intéressants sont relevés par cette étude.

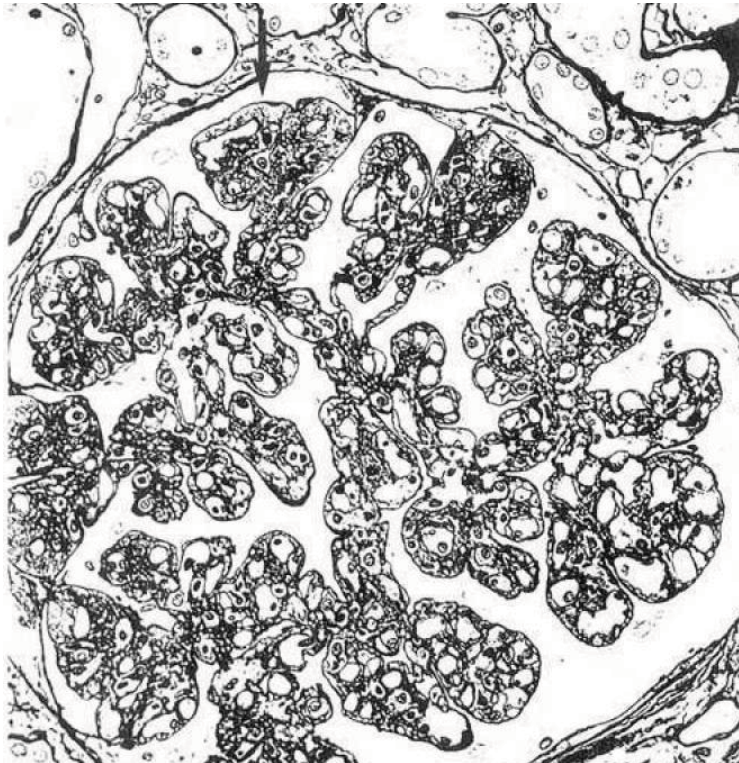


Figure n°42 : Membrane basale glomérulaire présentant les lésions de glomérulopathie membranoproliférative

D'après Minkus *et al.* [129]

Tout d'abord, les femelles sont bien plus fréquemment atteintes que les mâles puisque le ratio sexuel est de 1 : 4,5. C'est-à-dire que pour un mâle touché, 4,5 femelles le sont.

L'analyse du pedigree est incompatible avec une transmission par le chromosome sexuel X. De même un mode de transmission autosomal dominant est exclu par l'analyse du pedigree et le nombre d'animaux touchés. L'ensemble de ces données oriente vers une transmission autosomale récessive. En théorie, avec ce modèle de transmission, 25% des animaux issus de parents porteurs devraient être atteints. Sur 46 Bouviers Bernois issus de 7 portées 17% développèrent la maladie, ce qui est compatible avec l'hypothèse de transmission autosomale récessive et ceci d'autant plus que tous les animaux possédaient des ancêtres communs. Un même ancêtre commun a de plus été découvert pour la moitié des animaux atteints.

La répartition sexuelle peut être expliquée par un phénomène appelé « hérédité liées au sexe »: malgré une transmission autosomale identique, la manifestation phénotypique varie selon le sexe du fait de la présence d'un deuxième locus du gène soumis à une dominance liée au sexe. Ce type d'hérédité permet d'expliquer la prévalence plus élevée chez les femelles, mais doit être confirmé expérimentalement. Aucun test génétique n'est à ce jour disponible.

Enfin, même si l'analyse du pedigree met en relief une transmission autosomale récessive, il est difficile de statuer vis-à-vis d'une transmission directe ou d'une prédisposition à la maladie. D'autre part, même si la cause génétique semble la plus probable il convient d'envisager une explication concernant la positivité de tous les animaux vis-à-vis de *Borrelia burgdorferi* sans que cet agent pathogène n'ait été isolé dans les biopsies rénales.

Borrelia burgdorferi pourrait jouer un rôle dans le déclenchement de la maladie. Cependant, une étude menée par Gerber *et al.* en 2009 semble infirmer l'hypothèse causale liée à cet agent [59].

La théorie du « mimétisme moléculaire » développée par Aberer *et al.* en 1989 permettrait d'expliquer la concomitance entre la maladie génétique et le titre d'anticorps élevé chez les Bouviers Bernois. Ce phénomène de mimétisme moléculaire provient de la similitude entre les protéines antigéniques de *Borrelia burgdorferi* et des protéines du « soi », ce qui engendre une activation inopportune du système immunitaire chez les animaux prédisposés génétiquement.

3.2.3. La glomérulonéphropathie du Soft Coaten Wheaten Terrier

Une glomérulopathie membranoproliférative familiales a aussi été décrite chez les chiens de races Soft Coaten Wheaten Terrier (SCWT). Elle est décrite sous le nom de néphropathie protéinurique (en anglais « protein-losing nephropathy »). Elle est fréquemment associée à une entéropathie exsudative (en anglais « protein-losing enteropathy ») et est probablement d'origine héréditaire [178, 179]. Les lésions histologiques sont compatibles avec une glomérulopathie membranoproliférative et sont de même type que celles décrite chez le Bouvier Bernois. Cependant, cette glomérulopathie membranoproliférative ne sera pas développée dans cette partie car elle touche des animaux relativement âgés avec une moyenne d'âge lors de la présentation clinique aux alentours de 7 ans.

3.2.4. La glomérulopathie membranoproliférative de l'épagneul breton

En médecine vétérinaire, une glomérulonéphropathie membranoproliférative a aussi été mise en évidence chez une colonie d'épagneuls bretons de laboratoire. Dès 1976, les études menées sur cette colonie, révèlent que certains chiens ont une déficience en facteur C3 du complément. Une colonie de chien déficiente en facteur C3 du complément a par conséquent été créée. Du fait de cette déficience, les animaux appartenant à cette colonie sont particulièrement sensibles aux infections. Parmi les vingt épagneuls bretons étudiés, seuls cinq souffrent d'insuffisance rénale avec répercussion clinique (perte de poids, anorexie, dépression). L'étude menée par Cork *et al.* vise à explorer l'origine de cette insuffisance rénale [37]. Cette insuffisance rénale se déclare cliniquement après plusieurs années, le plus souvent autour de l'âge de 3 ans. Tous ces chiens étaient azotémiques et quatre sur cinq étaient protéinuriques et hypoprotéïnémiques. Tous les autres chiens inclus dans l'étude avaient un examen clinique et des analyses biochimiques normaux.

L'analyse histologique en microscopie optique du parenchyme rénal de 19 des 20 chiens a révélé la présence de lésions compatibles avec une glomérulonéphropathie

membranoproliférative : prolifération des cellules mésangiales, épaissement des parois des capillaires et des glomérules lobulés. Chez cinq des chiens parmi les plus âgés (âge moyen de 72 mois), un dépôt d'amyloïde a aussi été mis en évidence. Le marquage immunohistochimique confirme la suspicion puisque dix-sept animaux sur vingt ont un dépôt glomérulaire d'Ig G et Ig M significatif. Trois sur vingt ont aussi un dépôt d'Ig A. (Figure n°43). La microscopie électronique précise quelque peu le diagnostic puisque 18 chiens sur 20 ont des dépôts électroniquement denses au niveau de la matrice mésangiale mais aussi au niveau de l'espace sous-endothélial (Figure n°44).

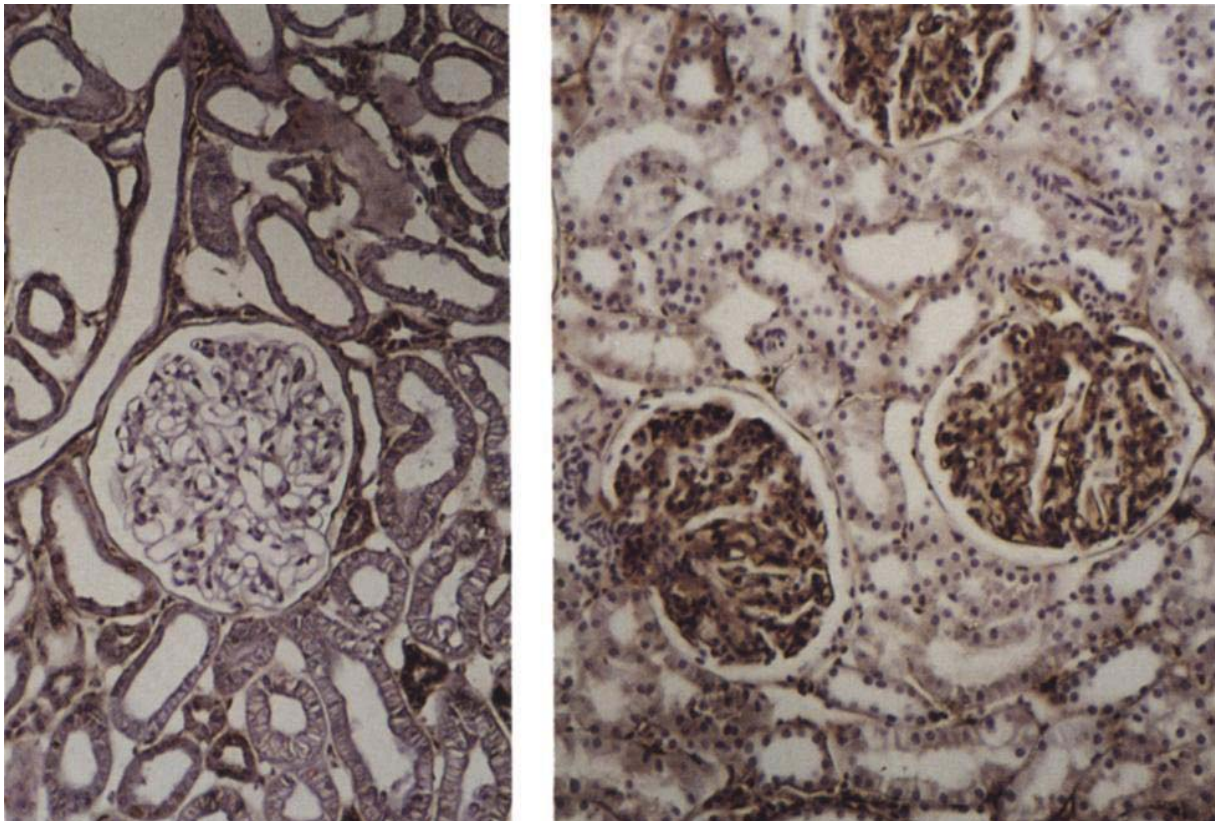


Figure n°43 : Immunomarquage mettant en évidence respectivement l'absence et la présence d'Ig G dans le glomérule d'un chien sain et d'un malade.

D'après Cork *et al.* [37]

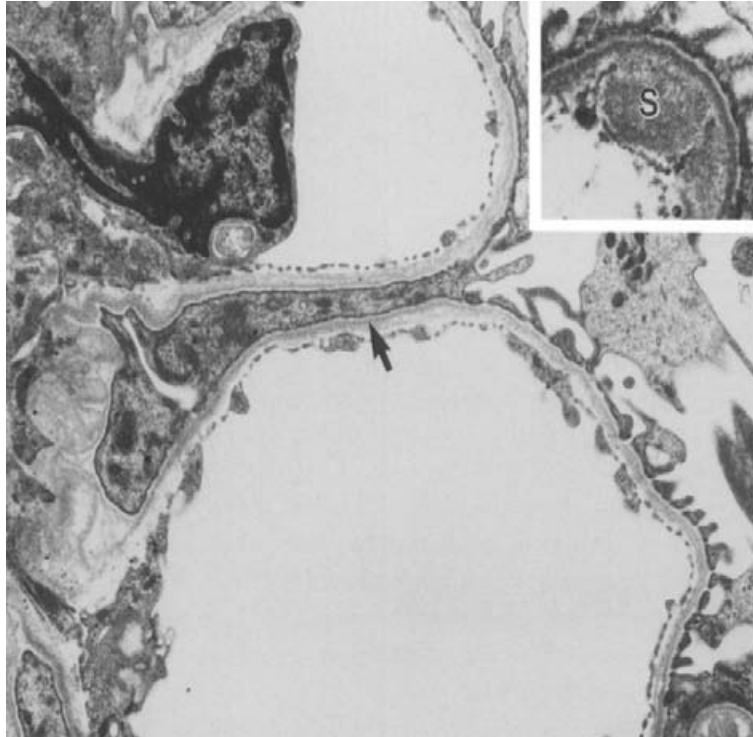


Figure n°44 : Microscopie électronique d'un glomérule d'un épagneul breton souffrant de glomérulopathie par défaut de protéine C3. On observe un effacement des pédicules podocytaires (flèches) et des dépôts denses sous-endothéliaux (S).

D'après Cork *et al.* [37]

La membrane basale est souvent dupliquée et des cellules mésangiales s'intercalent au niveau des capillaires glomérulaires. L'ensemble de ces lésions, associé au marquage immunohistochimique, met en évidence la présence d'une glomérulonéphropathie membranoproliférative de type I chez tous les épagneuls bretons souffrant de déficience en facteur C3 du complément. Même les animaux n'exprimant pas de signes cliniques ont des lésions rénales de type membranoprolifératif. Ces lésions sont similaires à celles retrouvées en médecine humaine chez les personnes souffrant d'une déficience en facteur C3.

La présence de substance amyloïde chez les chiens les plus âgés n'est pas bien comprise car les animaux étudiés ne présentaient pas de signes d'infections chroniques ou subcliniques qui sont souvent la cause d'un dépôt amyloïde. Une hypothèse concernant la physiopathologie de la maladie est un déséquilibre de la réponse immunitaire et inflammatoire menant au développement d'une glomérulonéphropathie membranoproliférative. Cette glomérulopathie pourrait aussi résulter d'un dépôt de complexes immuns dans le rein. Or le système du complément participe à la dégradation et à l'élimination des complexes immuns circulants. Une déficience en facteur C3 du complément peut donc favoriser le dépôt de ces complexes immuns au niveau du rein. Concernant la glomérulopathie membranoproliférative touchant les épagneuls bretons déficients en facteur C3, une transmission autosomale récessive a été

démontrée. La mutation génétique causale a été identifiée et consiste en une délétion d'une cytosine en position 2136 [3]. Aucun test génétique commercial n'a à ce jour été mis sur le marché.

3.3. La néphropathie membraneuse du Doberman Pinscher

3.3.1. Description

La néphropathie membraneuse est une maladie rénale progressive qui touche de nombreuses races de chiens mais qui est familiale et juvénile chez le Doberman Pinscher [88]. La définition de la néphropathie membraneuse correspond, en médecine humaine, au dépôt sous-épithélial de complexes immuns voire d'immunoglobulines. Le diagnostic définitif s'effectue grâce à la microscopie électronique. La microscopie optique associée aux marquages immuno-fluorescents peuvent cependant être fortement suggestifs de cette affection [19]. La prolifération mésangiale, fréquente dans les cas de glomérulopathies membranoprolifératives est absente lors de néphropathie membraneuse primaire. Lors de néphropathie membraneuse, c'est essentiellement la membrane basale qui est atteinte. On distingue 4 stades de néphropathie membraneuse en médecine humaine. Le stade 1 est caractérisé par un dépôt électriquement dense de complexes immuns entre la membrane basale et les cellules épithéliales (podocytes).

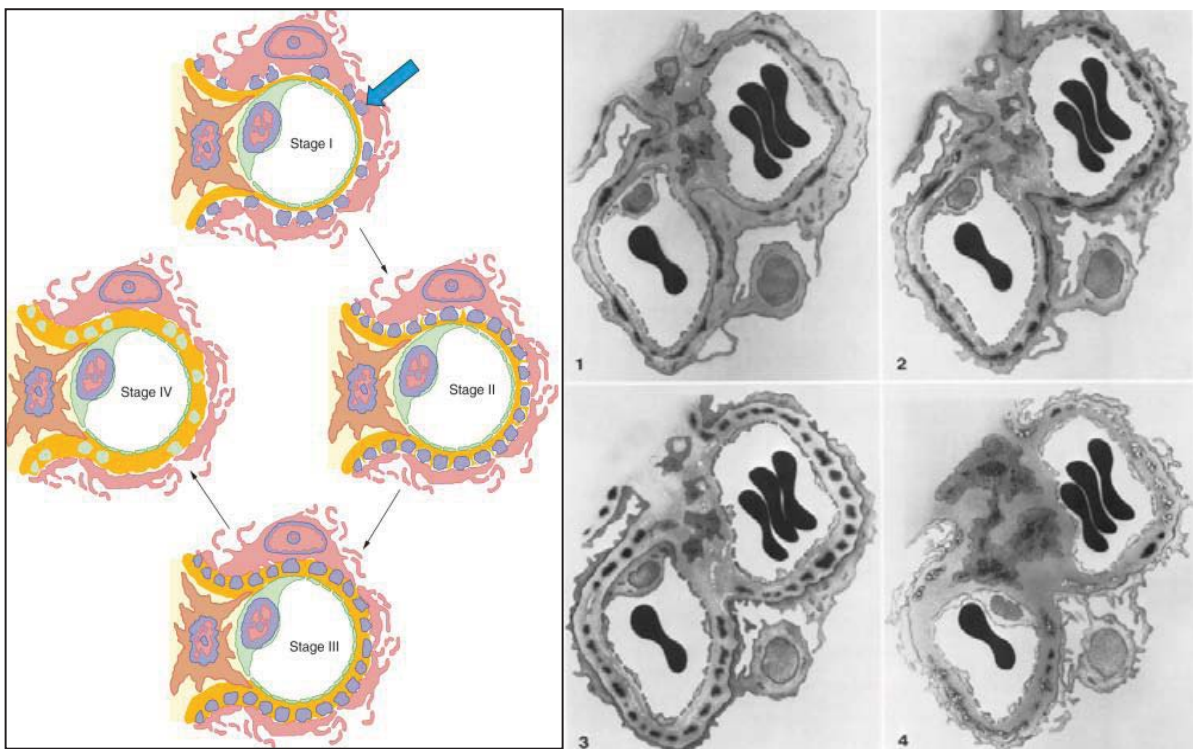


Figure n°45 : Schéma et microscopie électronique des 4 stades de néphropathie membraneuse

D'après Brenner. The Kidney [19] et Jaenke *et al* [88]

Au stade 2, des projections de la membrane basale se forment autour des dépôts de complexes immuns. Au stade 3, la membrane basale s'épaissit et entoure totalement les dépôts denses. Enfin, le stade 4 se caractérise par une perte de la densité électronique des dépôts et la présence d'une membrane basale d'épaisseur irrégulière. (Figure n°45) Chez l'homme adulte, les néphropathies membraneuses sont responsables de 25% des cas de syndrome néphrotique.

3.3.2. Les caractéristiques cliniques et biologiques des néphropathies membraneuses du Doberman

Sur les quatorze chiens diagnostiqués comme souffrant d'une néphropathie membraneuse dans l'étude menée par Jaenke *et al.* [88], cinq d'entre eux étaient des chiens de race Doberman. Cette race apparaît surreprésentée et est atteinte plus précocement que les autres races puisque quatre des Doberman touchés étaient âgés de moins de 3 ans. Comme en médecine humaine, ces animaux souffrent d'insuffisance rénale associée, chez les Doberman à une protéinurie dans tous les cas et à un syndrome néphrotique dans environ 75% des cas .

3.3.3. L'histologie des néphropathies membraneuse du Doberman

Parmi les cinq Doberman inclus dans cette étude, deux ont été diagnostiqués comme étant atteint du stade 1 de la maladie. La microscopie optique montre peu de lésions pour ces animaux. Les lames colorées au Trichrome révèlent de petits nodules rouge-orange répartis irrégulièrement autour de la paroi des capillaires. A ce niveau, le marquage immunohistochimique met en évidence la présence d'immunoglobulines G (Ig G). Une faible réaction vis-à-vis du complément est aussi observée tandis qu'aucune immunoglobuline de type A n'est détectée. La microscopie électronique est conforme à la description du stade 1 de la maladie. On observe ainsi un dépôt électroniquement dense sous-épithélial. La membrane basale glomérulaire est fine, régulière et les cellules endothéliales ne sont pas affectées.

Le diagnostic par microscopie optique des lésions touchant les deux Doberman atteints d'une néphropathie membraneuse de stade 2 est plus évident du fait de la visualisation de l'épaississement des parois des capillaires. Ces lésions ne sont cependant pas systématiquement retrouvées chez les chiens atteints de ce stade de l'affection. La coloration à l'acide périodique de Schiff met en évidence une membrane basale capillaire irrégulière, composée de multiples projections. Ces pics de la membrane basale capillaire sont positifs à un marquage des Ig G. En microscopie électronique, les dépôts électroniquement denses sont plus marqués et sont séparés par les projections de la membrane basale capillaire. Les cellules mésangiales conservent une apparence normale tandis que les podocytes sont systématiquement épaissis et remaniés (Figure n°47). Sur les deux Dobermans souffrants d'une néphropathie membraneuse de stade 2, le premier présentait un syndrome néphrotique et le second un syndrome néphrotique incomplet, sans œdème ni ascite. Aucun d'entre eux n'était azotémique.

Les deux derniers Doberman étudiés étaient atteints du stade 3 de la maladie. Les capillaires glomérulaires sont uniformément épaissis. Cet épaississement est la conséquence d'un

dédoublage de la membrane basale visible en microscopie optique. Ponctuellement, une sclérose et des adhésions capsulaires sont observées. Une légère expansion du mésangium est observée sans qu'aucune hypercellularité mésangiale ne soit présente. La microscopie électronique met en évidence que les dépôts électroniquement denses sont entièrement inclus dans la membrane basale. Même si la plupart des dépôts denses sont uniformes, certains commencent à montrer une perte de densité périphérique avec la présence de vacuoles. Des segments entiers des pédicules podocytaires sont fusionnés avec la paroi des capillaires. (Figure n°45).

Ces deux Doberman sont azotémiques et fortement protéinuriques. Il est intéressant de souligner qu'aucun Doberman n'a été classé en stade 4 de la maladie. Il est difficile de savoir si cela est la conséquence du fait du faible nombre de chien inclus dans cette étude, ou bien s'ils décèdent avant que les lésions ne soient compatibles avec l'histologie d'un stade 4.

3.3.4. La différenciation et l'héritabilité de la néphropathie membraneuse du Doberman

La néphropathie membraneuse se caractérise souvent par la présence simultanée d'un syndrome néphrotique, complet ou non, d'un épaissement de la paroi des capillaires, d'un dépôt sous-épithélial de complexes immuns et d'une absence de réaction des cellules mésangiales. Ce dernier point est important en microscopie optique afin de différencier les néphropathies membraneuses des glomérulopathies membranoprolifératives. La localisation des dépôts denses visibles en microscopie électronique est cependant un moyen plus fiable de différencier les deux maladies. La taille des complexes immuns joue un rôle dans cette différence. En effet, les complexes immuns les plus petits pénètrent profondément le glomérule et se logent au niveau sous-épithélial. Ils sont alors hors de portée des cellules médiatrices de l'inflammation circulantes. Au contraire, les complexes immuns de taille plus importante sont stockés au niveau sous-endothélial et peuvent être éliminés par les cellules immunitaires et mésangiales. Cela conduit alors à une prolifération mésangiale et une inflammation plus importante. Dans cette étude, l'origine génétique des néphropathies membraneuses touchant les Dobermans est plus que probable. Cependant aucune étude approfondie n'a été menée pour déterminer le mode de transmission de cette affection.

3.4. Les amyloïdoses rénales

3.4.1. Description de l'amyloïdose rénale canine

Le terme amyloïdose ou amylose fait référence à des maladies ayant en commun le dépôt de protéines insolubles dans un ou plusieurs organes. De nombreux organes peuvent être atteints d'amyloïdose : les reins et le foie sont les plus fréquemment touchés, mais le tube digestif ou le cœur sont parfois atteints chez l'homme. Certaines amyloïdoses se développent secondairement à un phénomène pathologique sous-jacent, le plus souvent de nature inflammatoire tandis que d'autres sont considérées comme un phénomène primaire indépendant.

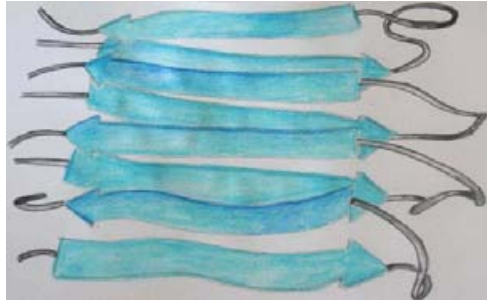

Figure n°46 : Structure en feuillets beta-plissés des protéines amyloïdes

Dessin Yseult Noblecourt, d'après Iwata [84], 2011

Les protéines formant le dépôt amyloïde ont une structure très particulière dite en « feuillets beta-plissés ». (Figure n°46) Ce dépôt correspond à une accumulation d'un précurseur de la protéine inflammatoire amyloïde A : le fragment terminal. Les dépôts amyloïdes ont la propriété de fixer la coloration Rouge Congo : ils apparaissent d'une couleur vert pomme caractéristique sous un microscope à lumière polarisée.

Ainsi, lorsque que le dépôt de substance amyloïde dans l'organe concerné est la cause primaire de la maladie, c'est le dépôt de ces protéines insolubles qui empêche son bon fonctionnement. En médecine humaine, il existe différents types d'amyloïdoses classées en fonction de la nature biochimique et des manifestations cliniques de celles-ci : les amyloïdoses de type AL caractérisée par une origine immunoglobulinique, des amyloïdoses de type AA, de nature inflammatoire, des amyloïdoses de type ATTR qui sont héréditaires [9]. Chez les chiens, à ce jour, seule l'amyloïde dite réactive de type AA a été mise en évidence. Plusieurs races de chiens sont atteintes précocement d'une amyloïdose rénale familiale : les Foxhound anglais, les Shar pei et les Beagles. Le plus souvent, ces amyloïdoses se limitent au rein mais elle peuvent aussi être observées, ponctuellement, dans la rate, le foie, le pancréas, les glandes surrénales et la sous muqueuse intestinale [47].

3.4.2. L' amyloïdose rénale du Foxhound anglais

En 1996, Mason *et al.* [125] décrit 6 cas d'amyloïdose chez des chiens de race Foxhound anglais provenant de deux chenils distincts. Les chiens atteints d'amyloïdose confirmée étaient âgés en moyenne de 5 ans et 10 mois ce qui peut être considéré comme trop tardif pour correspondre au critère de juvéniles retenu dans ce travail. Les signes cliniques majeurs sont ceux d'une insuffisance rénale avec une polydipsie, une léthargie et une perte d'appétit. Les analyses biochimiques sont limitées pour 5 des animaux mais mettent en évidence une azotémie et une leucocytose modérée. Chez un chien, les analyses sont plus complètes et mettent en évidence une protéinurie marquée (RPCU égal à 5.3) et une hypercholestérolémie.

L'analyse histologique des reins des six chiens inclus dans l'étude est réalisée. Les lames sont colorées à l'Hématoxyline et éosine ainsi qu'au Rouge Congo. Chez tous les animaux affectés, des dépôts amyloïdes sont mis en évidence au niveau glomérulaire et chez 5 chiens sur 6 des

dépôts interstitiels sont aussi visualisés. Un infiltrat lymphoplasmocytaire est aussi mis en évidence dans toutes les biopsies. Aucune trace d'immunoglobuline n'est détectée sur les biopsies rénales étudiées et les dépôts amyloïdes ont la propriété de perdre la coloration au Rouge Congo après une oxydation au permanganate de potassium. Ces propriétés sont en faveur d'un dépôt d'amyloïde réactive (type AA) [125, 188]. Cette étude ne permet pas de trancher sur l'origine de l'amyloïdose chez ces chiens de race Foxhound anglais même si une origine génétique est suspectée. Les auteurs mettent en avant l'origine multifactorielle probable de cette affection : la combinaison d'une exposition environnementale délétère, d'une susceptibilité génétique et de pyélonéphrites répétées peuvent expliquer le dépôt de substance amyloïde.

3.4.3. L'amyloïdose rénale du Beagle

Des cas d'amyloïdose familiale similaires ont été décrits par Bowles *et al.* en 1992 chez six Beagles d'un même chenil appartenant à la même lignée [16]. Les signes cliniques et les paramètres biochimiques sont ceux d'une insuffisance rénale associée à une protéinurie et une hypoalbuminémie. Ces anomalies sont en faveur d'une atteinte glomérulaire. L'analyse histologique est identique chez tous ces beagles. Les glomérules rénaux apparaissent fortement atteints : un grand nombre d'entre eux sont soit sclérotiques et atrophiés, soit remplis d'un dépôt de substance amyloïde. Les capsules de Bowman sont épaissies, associées à une atrophie tubulaire et à un infiltrat lympho-plasmocytaire interstitiel. Des dépôts amyloïdes interstitiels sont aussi observés chez deux chiens. Les dépôts amyloïdes apparaissent vert pomme lors de coloration Rouge Congo en lumière polarisée. Ces dépôts se limitent au rein puisqu'aucune trace d'amyloïde dans les autres organes analysés n'a été découverte. Aucune maladie intercurrente ou prédisposant à un dépôt de substance amyloïde n'a pu être mis en évidence chez ces chiens. Même si les analyses environnementales n'ont révélé aucune anomalie, le rôle de l'environnement ne peut être négligé car que tous ces animaux vivaient dans les mêmes chenils. Cependant, considérant que 25% des animaux appartenant à cette lignée ont été touchés, une prédisposition héréditaire semble probable.

Que ce soit chez les Foxhound anglais, les Beagles ou des chiens d'autres races et à l'exception des Shar pei, les lésions majoritairement observées correspondent à amyloïde glomérulaire sévère à modérée avec le plus souvent une faible amyloïdose interstitielle médullaire [16, 47, 125, 172]. Étonnamment, l'âge moyen de survenue des signes cliniques chez les Beagles est assez tardif (7.2 ans). Le plus souvent, lors de maladie familiale, l'affection se développe relativement précocement avec un âge moyen proche de 6 ans. Dans l'étude de Bowles *et al.*, 50% des chiens déclarent leur maladie avant l'âge de 5ans mais les 50% restants ne la déclarent qu'après 8 ans. Ce pic clinique chez les animaux âgés peut être expliqué par une accumulation progressive d'amyloïde suite à des dommages rénaux mineurs se cumulant au fil des années. Ces micro-traumas associés à un défaut de dégradation des protéines amyloïdes peuvent expliquer l'accumulation lente de protéine amyloïde A sérique chez certains animaux prédisposés.

3.4.4. L' amyloïdose rénale du Shar Pei chinois

Une autre race est particulièrement sujette aux amyloïdoses rénales : le Shar Pei. Dibartola *et al.* [48] ont étudié 14 Shar Pei souffrant d'amyloïdose rénale et appartenant à une même lignée. Cette affection bien que correspondant à un dépôt de protéines amyloïdes au niveau du rein semble quelque peu différente de l'amyloïdose décrite chez les Beagles ou les Foxhound anglais. Le premier point de divergence avec les amyloïdoses précédemment décrites est la présence, en plus des signes classiques d'insuffisance rénale, d'une fièvre intermittente chez 50% des chiens étudiés et de la présence, chez 3 des chiens, d'un gonflement de l'articulation tibiotarsienne. Une hypoprotéïnémie et/ou une protéinurie et/ou une isosthénurie sont détectées chez environ 50% des chiens. L'âge moyen des animaux au moment du diagnostic est d'environ 4 ans. Les colorations histologiques des biopsies rénales réalisées montrent que des dépôts amyloïdes médullaires interstitiels sont présents chez ces 14 Shar Pei tandis que seulement 64% d'entre eux ont aussi des dépôts glomérulaires. Cinq des chiens ont même une amyloïdose médullaire sans aucune atteinte glomérulaire.

Des lésions correspondant à une insuffisance rénale terminale sont aussi observées. Une fibrose sévère, une infiltration lympho-plasmocytaire, une atrophie tubulaire, des dépôts de cristaux d'oxalate sont mis en évidence. Sur neuf chiens dont les autres organes ont été biopsiés, sept d'entre eux possédaient des dépôts amyloïdes hépatiques et quatre avaient des dépôts spléniques. Ponctuellement, des traces de protéines amyloïdes ont été détectées dans le myocarde, le pancréas, la prostate, la lamina propria de l'estomac et des nœuds lymphatiques. Chez les cinq chiens dont les biopsies ont été colorées à l'aide de Rouge Congo, cette coloration a disparu après lavage au permanganate de potassium. Un des Shar pei est mort de thromboembolie tandis qu'un autre a souffert d'une embolie pulmonaire.

Dans cette étude, nous avons vu que 50% des chiens ont souffert de fièvre intermittente. Ceci est similaire à ce qui est observé en médecine humaine lors de fièvre méditerranéenne familiale. La fièvre méditerranéenne familiale est une maladie inflammatoire qui affecte des populations habitant sur le pourtour méditerranéen. Elle est caractérisée par des épisodes fiévreux récurrents et auto-limitants. Les personnes affectées par cette maladie déclarent souvent une insuffisance rénale associée à un syndrome néphrotique causé par le dépôt rénal d'amyloïde AA. Dibartola *et al.* mettent en parallèle la fièvre méditerranéenne familiale et la syndrome fiévreux observée chez les Shar Pei.

Le mode de transmission du syndrome fiévreux du Shar Pei a été étudié par Rivas *et al.* [158]. L'étude génétique a révélé qu'il existe une corrélation entre la survenue d'épisodes fiévreux récurrents et l'amyloïdose rénale chez les Shar Pei. Les différentes études ont aussi démontré que l'amyloïdose rénale se développe précocement chez les Shar Pei. Tous ces éléments, mis en relation avec l'étude des lignées de Shar Pei, ont mis en évidence un mode de transmission de type autosomal récessif. L'étude n'a pas permis de déterminer si la transmission découle d'un unique gène ou de la combinaison de plusieurs gènes.

3.5. Glomérulopathies primaires et idiopathiques

3.5.1. Les néphrites héréditaires : une anomalie de structure du collagène IV

3.5.1.1. Description

Les néphrites héréditaires aussi appelées néphropathies familiales touchant les chiens, sont très proches et similaires au syndrome décrit chez l'homme sous le nom de syndrome d'Alport. Le syndrome d'Alport est une affection humaine d'origine génétique, le plus souvent liée au chromosome X, à l'origine de lésions glomérulaires. Chez l'homme, ce syndrome est fréquemment associé à des troubles auditifs et visuels. Il est de plus responsable de 2.5% des insuffisance rénale terminales de l'enfant aux Etats Unis [1]. Chez l'homme, dans 85% des cas de néphrite héréditaire, cette maladie est liée à une anomalie génétique touchant le chromosome X et atteint essentiellement les hommes [192]. Ils meurent le plus souvent d'insuffisance rénale terminale entre 16 et 35 ans tandis que les femmes vivent relativement âgées et avec peu de signes cliniques [19].

Ce syndrome d'Alport est caractérisé par une anomalie du collagène IV, une macromolécule qui participe à la structure de la membrane basale glomérulaire.

Le collagène est la protéine la plus abondante du corps [44] et il joue un rôle primordial dans la structure du tissu conjonctif des organes tels que les tendons, les cartilages, les os, les vaisseaux sanguin.

Le collagène est constitué d'un ensemble de molécules identiques et liées entre elles : le tropocollagène. Ce tropocollagène a une structure particulière dite en « triple hélice » (Figure n°47).

Selon l'agencement et la composition de cette triple hélice, on peut classer le collagène en plusieurs types. Il existe au moins 27 types de collagène chez les vertébrés [135]. Les collagènes de type I, II et III sont les plus abondants et représentent 80 à 90 % de l'ensemble du collagène présent [71].

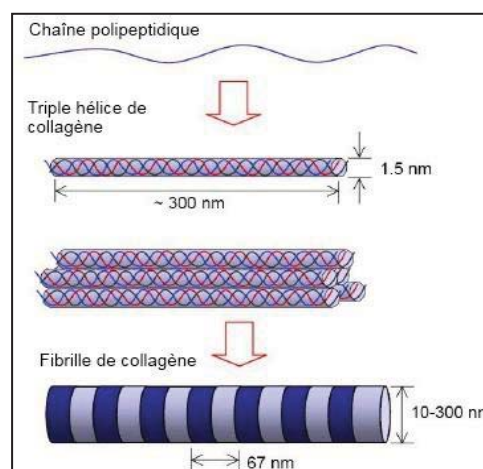


Figure n°47 : Structure et arrangement du collagène

D'après Liam Scheff, 2010

<http://liamscheff.com/wp-content/uploads/2010/02/collagen-molecule-fibril.jpg>

Le collagène de type IV est essentiellement présent dans les membranes basales. Six chaînes alpha (α -1 à α -6) composent le collagène IV. Chaque chaîne α est composée de trois parties : un domaine 7S court à l'extrémité N, une longue partie correspondant au domaine dit « collagène » et une partie terminale appelée NC1, positionnée à l'extrémité C-terminale de la molécule (Figure n°48). Ces chaînes s'assemblent de manière très particulière puisque, parmi toutes les combinaisons possibles, seuls les hétérotrimères suivants existent : α 1/ α 1/ α 2, α 3/ α 4/ α 5 et α 5/ α 5/ α 6 [102]. Les chaînes α 1 et α 2 sont présentes dans toutes les membranes basales. Les chaînes α 3, α 4 et α 5 ne sont exprimées que dans les membranes basales glomérulaires du rein, ainsi que dans les poumons et les yeux. Les chaînes α 5 et α 6 associées en trimère sont exprimées uniquement dans le rein, la peau et les muscles [81].

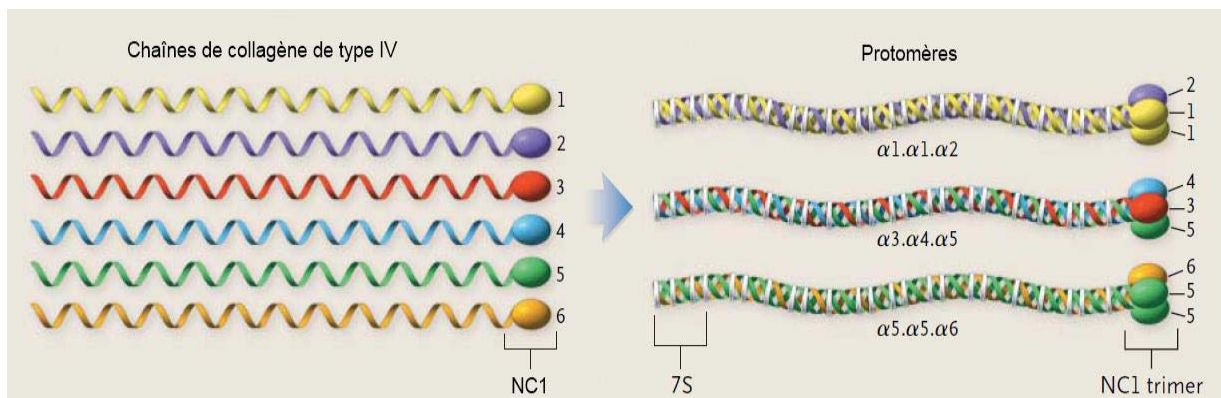


Figure n°48: Structures des molécules de collagène IV

D'après Hudson *et al.* [81]

Deux unités NC1 se lient et quatre domaines 7S s'assemblent pour former le réseau de collagène IV (Figure n°49).

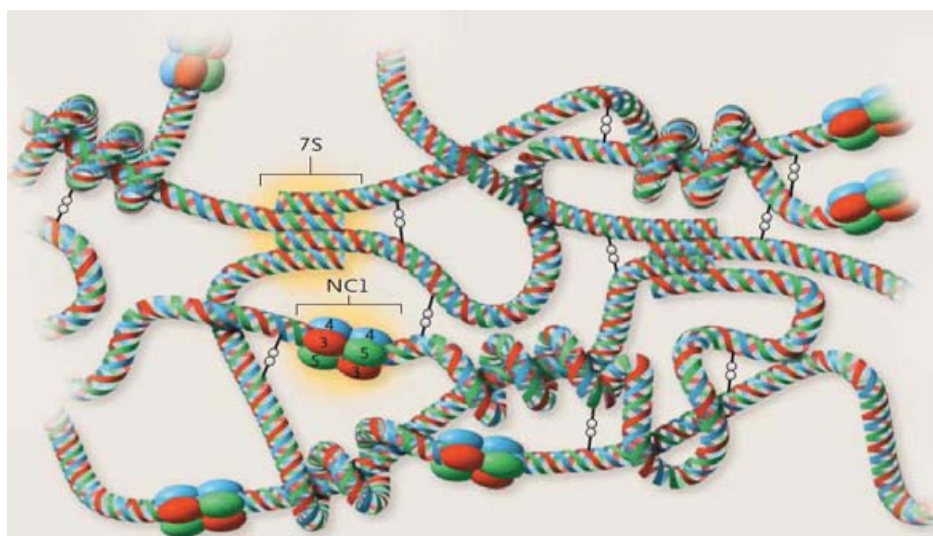


Figure n°49 : Organisation et assemblage des chaînes de collagène IV en un réseau complexe

D'après Hudson *et al.* [81]

L'agencement de ce réseau d'hétérotrimères est régulé au cours du développement embryonnaire. Ainsi, au niveau de la membrane basale glomérulaire, le réseau $\alpha 1 / \alpha 1 / \alpha 2$ laisse progressivement sa place à un réseau de collagène composé de chaînes $\alpha 3 / \alpha 4 / \alpha 5$. Au niveau de la capsule de Bowman, c'est un réseau composé de chaînes $\alpha 5 / \alpha 5 / \alpha 6$ qui se met en place. Ce développement est un point critique de la maturation et de l'acquisition de la fonction de filtration des reins [81, 102] (Figure n°50).

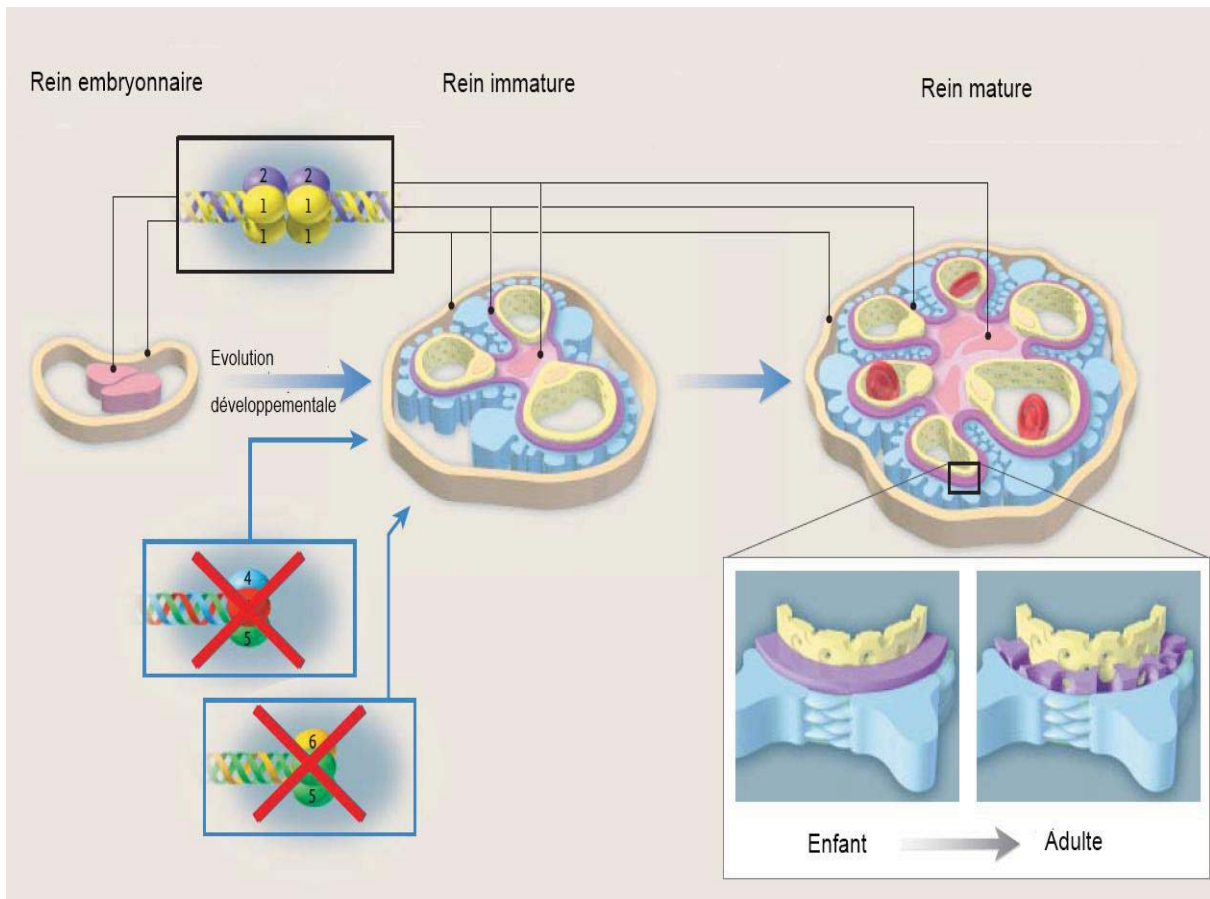


Figure n°50: Schéma physiopathologique des néphrites héréditaires : persistance des chaînes $\alpha 1$ et $\alpha 2$

D'après Hudson *et al.* [81]

Les néphrites héréditaires sont donc caractérisées par une anomalie structurelle du collagène de type IV des membranes basales glomérulaires. Plusieurs races de chiens sont sujettes à ces affections familiales juvéniles : les chiens de race Samoyède, Cocker Anglais, Bull terriers, Dalmatiens et des chiens de race américaine originaires de la ville de « Navasota ». Comme chez l'homme ces néphrites héréditaires ont un mode d'héritabilité variable : lié au chromosome X, autosomal récessif ou autosomal dominant [172].

3.5.1.2. Les néphrites héréditaires liées au chromosome X

3.5.1.2.1 Les caractéristiques cliniques et biologiques des néphrites héréditaires liées au chromosome X

De nombreux articles ont étudié les néphrites héréditaires liées au chromosome X, que ce soit en tant que modèle animal du syndrome d'Alport chez l'homme, afin de déterminer la génétique de cette maladie ou encore de décrire les caractéristiques cliniques, biochimiques ou histologiques [10, 12, 38, 66, 90-92, 114, 151, 192].

La néphrite héréditaire liée au chromosome X la plus étudiée est celle touchant les chiens de race Samoyède.

Dans toutes les études, les chiens Samoyèdes mâles déclarent les signes cliniques de la maladie très précocement. Ainsi, dans l'étude de Jansen *et al*, la croissance diminue dès l'âge de 3 mois et ces chiens décèdent ou sont euthanasiés autour de 12 mois [92]. Une protéinurie apparaît dès l'âge de deux mois. Cette protéinurie est plus importante et plus sélective chez les jeunes chiens. L'électrophorèse des urines révèle de multiples pics correspondant à la présence importante d'albumine, de pré-albumine et d'alpha et beta-globuline..

Les chiots mâles conservent leur capacité à concentrer les urines jusqu'à l'âge approximatif de 5 mois. La densité urinaire chute ensuite pour atteindre 1.009 en moyenne. Chez les 5 chiens ayant survécu jusqu'à 9 mois, trois d'entre eux souffraient de glycosurie persistante. Une hypoalbuminémie est systématiquement mise en évidence après 4 mois chez les mâles affectés tandis que l'hypercholestérolémie n'est observée qu'après 9 mois. Rapidement, la fonction rénale des chiots mâles se dégrade comme en témoigne l'élévation de la créatinémie et de la phosphatémie.

Cette dégradation de la fonction rénale est confirmée par la chute de la clairance rénale mesurée à l'aide d'une injection de sulfanilate de sodium. Contrairement aux chiots mâles, les femelles ne sont pas atteintes aussi sévèrement par cette affection. Seule la présence d'une protéinurie et un défaut de croissance est commun aux mâles et aux femelles. La clairance rénale et les marqueurs biochimiques restent dans les valeurs usuelles chez toutes les femelles. Rawdon et Bernard ont cependant décrit le développement d'une insuffisance rénale chez certaines femelles Samoyèdes atteintes de néphrite héréditaire [10, 151]. L'expression de la maladie reste très largement atténuée chez les femelles comparée aux mâles et ceci même si les anomalies telles qu'une protéinurie précoce et un poids plus faible que la normale sont mis en évidence chez ces dernières. La protéinurie, de moins en moins sélective chez les chiens mâles est fortement indicatrice de lésions de la membrane basale glomérulaire. La présence d'une glycosurie tardive sans hyperglycémie semble de plus être en faveur d'une atteinte progressive des tubules.

Dans l'étude de Lees *et al*. qui décrit des cas de néphrites héréditaires liées au chromosomes X chez une colonie de chiens croisés, la protéinurie est aussi la première anomalie observée [114]. Elle survient autour de 4 mois. Le RPCU est relativement élevé avec une médiane égale à 5.2. Une hématurie est très fréquemment associée à la protéinurie puisque des traces de sang sont retrouvées dans 95.8% des cas. En accord avec les études précédentes sur les néphrites héréditaires liées au chromosome X, les mâles sont touchés plus fréquemment et

plus sévèrement que les femelles. Une partie de ces dernières souffrent néanmoins à terme d'une insuffisance rénale. Les signes cliniques progressent rapidement chez les mâles touchés : la pente de la courbe de croissance ralentit, les urines deviennent progressivement isosthénuriques et la créatinémie augmente graduellement. Les mâles touchés décèdent ou sont euthanasiés vers l'âge de 10 mois tandis que les femelles ont une médiane de survie supérieure à 36 mois. Contrairement au syndrome d'Alport chez l'homme, les Samoyèdes atteints ne présentent pas de troubles auditifs ni oculaires.

3.5.1.2.2. L'analyse histologique des néphrites héréditaires liées au chromosome X

Jansen *et al.* ont réalisé des biopsies rénales ou des néphrectomies sur 11 chiens Samoyèdes affectés [90]. Jusqu'à l'âge d'un mois, les reins des mâles affectés apparaissent normaux en microscopie optique. En microscopie électronique, un accroissement de l'espace entre la lamina densa et l'endothélium vasculaire est observé. Cela est due à un épaissement de la lamina rara interna.

De plus, la membrane basale et, en particulier la lamina densa, apparaît focalement divisée en deux parties. Cette observation est aussi présente, mais dans une bien moindre mesure, chez les chiens sains et sont compatibles avec l'étude de Jansen *et al.* [91]. Ainsi 7.8% de la longueur de la membrane basale est modifiée chez les chiens atteints contre seulement 1.3% chez les chiens sains.

Autour de 2 et 3 mois, les reins apparaissent toujours normaux en microscopie optique. L'analyse plus détaillée en microscopie électronique montre cependant que la membrane basale glomérulaire est divisée en de multiples couches. Ces lésions touchent jusqu'à 16% de la membrane basale totale. Lorsque la lamina densa est divisée en deux parties, la partie sous-épithéliale se projette vers la lumière capsulaire tandis que la partie sous-endothéliale demeure en position normale.

A partir de 4 mois, les reins sont macroscopiquement normaux mais sont plus fermes à la coupe et le cortex rénal est plus pâle que la normale. La microscopie optique révèle un épaissement des capillaires glomérulaires et la présence d'un dépôt fibrineux dans 20 à 30% des espaces capsulaires. Les lésions observées en microscopie électronique sont plus sévères mais dans la continuité de celles trouvées précédemment : la membrane basale glomérulaire est divisée sur 36% de la longueur de la membrane basale glomérulaire. Les pédicules podocytaires ont totalement disparu : on appelle cela la fusion des pédicelles podocytaires.

Après 6 mois, les reins sont granuleux et atrophiés. La fibrine envahit 50% des espaces capsulaires et une sclérose des glomérules est observée dans 10% des cas. La capsule de Bowman est épaissie et un infiltrat inflammatoire est mis en évidence. Ces observations sont compatibles avec celles décrites par Bernard *et al.* dans leur étude sur cinq Samoyèdes atteints

de néphrite héréditaire [10]. En microscopie électronique, les membranes basales sont entièrement divisées en plusieurs couches. Des dépôts denses sont très occasionnellement observés.

Chez les femelles, les reins restent macroscopiquement normaux tout au long de l'étude. La microscopie optique met cependant en évidence une division et un épaissement des capillaires glomérulaires. L'apparence en microscopie électronique du parenchyme rénal de femelles âgées de 7 mois est similaire à celle du mâle âgé de 3 mois et ne s'aggrave pas avec le temps. Dans l'étude de Rawdon, l'analyse en microscopie électronique du parenchyme rénal d'une femelle touchée révèle cependant une apparence très similaire à celle des chiens mâles : une membrane basale divisée, épaissie et irrégulière [151].

Chez les femelles et les mâles Samoyèdes atteints, les marquages histochimiques ne révèlent aucun dépôt rénal de complexes immuns. Les dépôts denses correspondent probablement à un stockage non spécifique de protéines.

La caractéristique principale de cette maladie chez le Samoyède est la division en plusieurs couches de la membrane basale glomérulaire. Ce type de lésions est considérée comme pathognomonique de cette affection lorsqu'elles sont étendues et en l'absence de marquage immunohistochimique positif [104].

L'analyse histologique réalisée dans l'étude menée par Lees *et al.* sur les chiens dits « Navasota » met en évidence des lésions similaires à celles évoquées chez les chiens Samoyèdes [114]. En microscopie optique, 75% des glomérules sont anormaux avec des lésions s'étendant de la simple fibrose à une sclérose complète. En microscopie électronique, la membrane basale glomérulaire est épaissie, irrégulière et divisée au niveau de la lamina densa. Les pédicules podocytaires sont localement fusionnés au niveau de l'épaississement de la membrane basale.

Chez les chiens atteints par des stades plus avancés de la maladie, les lésions observées sont plus sévères : la membrane basale glomérulaire est plus épaissie, lamellée et elle contient parfois un dépôt électroniquement dense. Chez les femelles, les lésions sont de même type mais moins importantes et surtout plus focales que chez les mâles. En plus de la microscopie optique et électronique, Lees *et al.* ont réalisé un immunomarquage visant à révéler les différentes chaînes de collagène (de $\alpha 1$ à $\alpha 6$). Ces marquages ont mis en évidence la surexpression des chaînes $\alpha 1$ et $\alpha 2$ au niveau de la membrane basale glomérulaire des chiens mâles touchés par la maladie. Au contraire, les chaînes $\alpha 3$, $\alpha 4$ et $\alpha 5$ sont totalement absentes des membranes basales glomérulaire et tubulaire. Les chaînes $\alpha 5$ et $\alpha 6$ sont absentes de la capsule de Bowman et de la membrane basale. Chez les jeunes femelles, le marquage est positif uniquement sur une partie de la membrane basale glomérulaire et de la capsule de Bowman. Étonnamment, chez les femelles les plus âgées, le marquage est continu et similaire en tout point à celui des chiens sains.

3.5.1.2.3. La génétique des néphrites héréditaires liées au chromosome X

La synthèse des chaînes de collagène est un phénomène complexe comprenant de nombreuses étapes enzymatiques post-traductionnelles. Chez l'homme, la synthèse des chaînes α du collagène IV dépend de six gènes répartis en trois paires : les gènes COL4A1-COL4A2 situés sur le chromosome n°13, COL4A3-COL4A4 présents au niveau du chromosome n°2 et COL4A5-COL4A6 situés sur le chromosome X [102]. Chez le chien, COL4A1 et COL4A2 sont au niveau du chromosome 22, COL4A3 et COL4A4 se situent sur le chromosome 25 [122]. Ces paires de gènes ont la particularité de partager des promoteurs communs à l'exception de la chaîne $\alpha 6$. De nombreuses et complexes régulations interviennent au niveau de la transcription, traduction voire même la reconnaissance des chaînes de collagène.

Chez l'homme, le syndrome d'Alport est associé, dans 85% des cas, à la mutation du gène COL4A5 [6]. Les études tendent à montrer que la mutation du gène COL4A5 provoque un défaut post-traductionnel dans l'assemblage des chaînes α . Ces mutations stoppent la maturation normale des reins et provoquent la persistance des chaînes $\alpha 1 / \alpha 1 / \alpha 2$ dans la membrane basale glomérulaire [81] (Figure n°53).

Ces chaînes $\alpha 1 / \alpha 1 / \alpha 2$ sont beaucoup plus sensibles à la protéolyse que les hétérotrimères de chaînes $\alpha 3 / \alpha 4 / \alpha 5$. L'oxydation ou l'exposition à des protéases sanguines des chaînes de type $\alpha 1$ et $\alpha 2$ permet d'expliquer la détérioration et la division de la membrane basale glomérulaire. Si plus de 30 mutations du gène COL4A5 sont répertoriées, la plupart d'entre elles correspondent à des substitutions d'une seule base remplaçant la glycine par un acide aminé de taille plus importante. Cela a pour conséquence de déstabiliser la structure hélicoïdale du collagène [192]. Chez le Samoyède, Zheng *et al.* ont mis en évidence une très grande proximité génétique entre le gène COL4A5 humain et canin avec une similitude supérieure à 90% [192]. En comparant la séquence génétique de chiens sains avec celle de chiens affectés par la maladie, une mutation unique d'une base G en T a été mise en évidence au niveau de l'exon 35. Cette substitution modifie la traduction de la protéine et provoque l'apparition d'un codon Stop.

La quantité d'ARN messager à l'origine de la synthèse de chaînes $\alpha 5$ dans le rein s'en trouve réduite de 90%. Ceci est en accord avec l'étude menée par Thorner *et al.* qui a mis en évidence l'absence d'expression normale du domaine NC1 du collagène IV dans la membrane basale des Samoyèdes atteints par la maladie et ceci avant même que les premiers symptômes n'apparaissent [175]. L'absence de synthèse des chaînes $\alpha 5$ dans la membrane basale glomérulaire explique la perte de structure et de fonction de cette dernière chez les chiens atteints. Les chiens dits « Navasota » quant à eux ne possèdent pas cette mutation au niveau de l'exon 35 [38]. L'étude menée par Cox *et al.* met en évidence la déplétion de 10 bases qui provoque un décalage du cadre de lecture [38]. Du fait de cette mutation, 85% du domaine C-terminal est absent. Par conséquent, la séquence d'acide aminé et le domaine NC1 de la chaîne $\alpha 5$ sont tronqués significativement du fait de l'apparition prématurée d'un codon Stop. L'impossibilité d'une synthèse de chaîne $\alpha 5$ ayant un domaine NC1 normal empêche la stabilisation des hétérotrimères $\alpha 3 / \alpha 4 / \alpha 5$. Les chaînes $\alpha 3$ et $\alpha 4$, bien que normales, sont donc instables et dégradées dans le milieu intracellulaire [38]. Cette hypothèse est compatible avec

les observations de Lees *et al.* qui ont mis en évidence l'absence de chaînes $\alpha 3$ et $\alpha 4$ dans la membrane basale glomérulaire des chiens touchés et permet d'expliquer les lésions structurales de la membrane basale glomérulaire que l'on observe en microscopie électronique [114]. Un test génétique est disponible pour détecter la mutation génétique à l'origine de la néphrite héréditaire. Il est commercialisé par l'entreprise Veterinary Genetic Services.

3.5.1.3. Les néphrites héréditaires autosomales récessives

3.5.1.3.1. Les caractéristiques cliniques et biologiques de la néphrite héréditaire du Cocker Anglais

GE Lees (et ses collaborateurs) a été le premier à décrire et analyser de façon exhaustive, à l'aide de la microscopie électronique la glomérulopathie qui touche les jeunes chiens de race Cocker Anglais [116]. Cette maladie, initialement qualifiée d'« hypoplasie corticale », a été étudiée précocement par d'autres auteurs sans qu'elle ne soit définitivement caractérisée [54, 150, 173]. Cette néphropathie a très rapidement été considérée comme génétique. Les quatre Cocker Anglais étudiés dans cette étude souffrent d'insuffisance rénale et ont été euthanasiés peu de temps après leur admission. Sur les quatre chiens âgés de 10 à 27 mois, trois sont des mâles. Tous les chiens présentent des signes cliniques en faveur d'une insuffisance rénale : polyurie, polydipsie, léthargie, faible croissance voire des vomissements. Ils sont isosthénuriques et protéinuriques : leur densité urinaire est comprise entre 1.011 et 1.015 et le RPCU est compris entre 8.5 et 10.5. Les analyses biochimiques réalisées révèlent aussi une hypercréatinémie, une hyperphosphatémie et une hypoprotéinémie. Les quatre chiens présentent une anémie sévère, comme en témoigne l'hématocrite compris entre 11% et 34%. L'ensemble des signes cliniques et des analyses complémentaires sont en faveur d'une insuffisance rénale chronique précoce chez les quatre Cocker étudiés.

Ceci est en accord avec l'étude réalisée par la même équipe après que les animaux porteurs sains de la maladie aient été reproduits ensemble [115]. Sur les dix chiens malades issus de ces croisements inclus de cette étude, six sont des mâles et l'âge médian du décès était de 13 mois. Jusqu'à l'âge de 3 à 4 mois, les chiens sont apparemment sains. La protéinurie est la première anomalie observée autour de 5 à 8 mois (valeur médiane du RPCU = 8.4) : le rythme de croissance diminue, les chiots perdent progressivement leur capacité à concentrer les urines et deviennent azotémiques. Dans cette étude, l'hématurie n'est pas systématique et est fortement corrélée à la présence d'une protéinurie. Les anomalies hématologiques et biochimiques sont similaires à celles décrites dans l'étude précédente. Aucun trouble de l'audition ou de la vue n'a été mis en évidence dans les deux études.

3.5.1.3.2. L'analyse anatomopathologique des néphrites héréditaires du Cocker Anglais

Macroscopiquement, les reins des chiens azotémiques inclus dans les études de Lees *et al* sont d'une taille inférieure à la normale, fermes, de couleur pâle et les échographies révèlent un cortex hyperéchogène et aminci [113, 115, 116]. Le ratio cortico-médullaire est compris entre 1 :2.5 et 1 :3 (intervalle de référence : 1 :2). Au contraire, les échographies réalisées sur les

chiens sans hypercréatinémie sont normales et aucune anomalie au niveau de la taille, ou de l'architecture rénale n'est observée [115].

L'apparence en microscopie optique du parenchyme rénal varie en fonction du stade de la maladie. Chez les chiens âgés d'environ 6 mois, une expansion mésangiale est visible (Figure n°51). De rares adhérences entre les glomérules et les capsules de Bowman sont observées. Les membranes basales glomérulaires sont irrégulièrement épaissies. Chez les chiens plus âgés et par conséquent plus sévèrement touchés, une fibrose glomérulaire et interstitielle est visible. Elle se transforme parfois en sclérose complète des glomérules dans les cas les plus avancés. Des infiltrations non spécifiques lymphocytaires et de macrophages sont aussi présentes chez les animaux les plus âgés [115, 116].

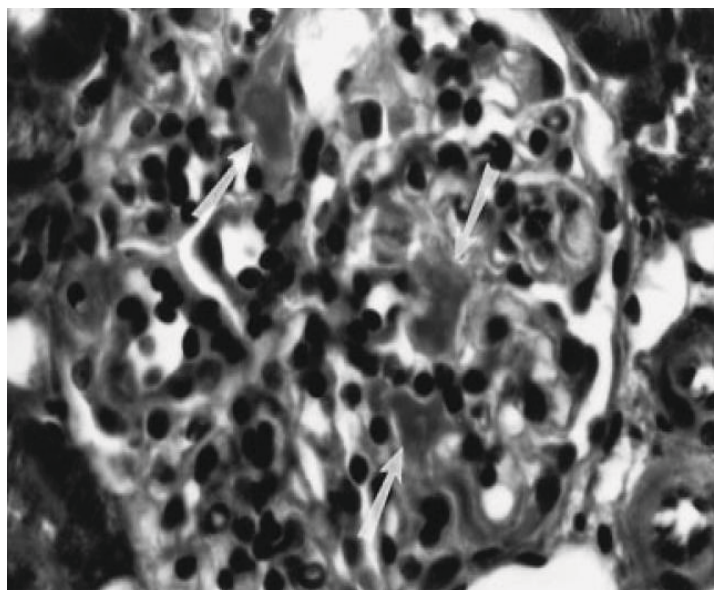


Figure n°51 : Prolifération mésangiale (flèche) chez un Cocker Spaniel

D'après Lees *et al.* [115]

En microscopie électronique, les chiens âgés de 6 mois protéinuriques ont une membrane basale glomérulaire alternativement amincie et épaissie (Figure n°52). Les parties épaissies de la membrane basale sont souvent divisées en deux feuillets et ont un contour irrégulier. Localement, les pédicules podocytaires sont fusionnés entre eux. Ces lésions sont cependant minimales comparées à celles observées dans les stades avancés de la maladie. La membrane basale est alors fortement épaissie, multi-lamellaire avec une fusion diffuse des pédicules podocytaires. (Figure n°53)

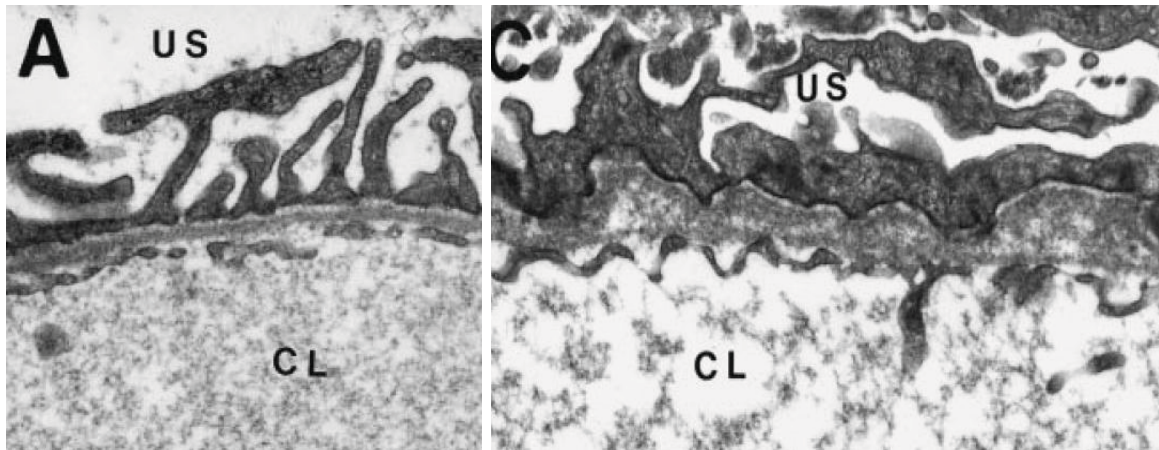


Figure n°52 : Membrane basale glomérulaire chez un Cocker Spaniel sain (A) et atteint de néphrite héréditaire (B). Noter la division de la lamina densa, le contour irrégulier et l'épaississement de la membrane basale.

D'après Lees *et al.* [115]

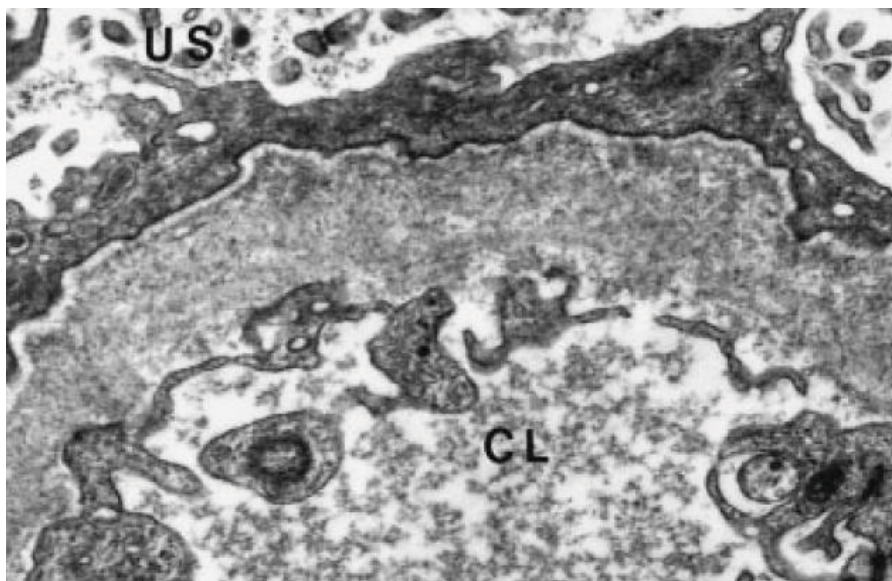


Figure n°53 : Coupe en microscopie électronique de la Membrane basale glomérulaire épaissie et feuilletée d'un Cocker Spaniel atteint de néphrite héréditaire. US : espace urinaire ; CL : lumière des capillaires

D'après Lees *et al.* [115]

Aucun dépôt électriquement dense pouvant signer la présence de complexes immuns n'est observé chez ces chiens. Cette description est identique aux lésions histologiques observées lors de néphrite héréditaire liée au chromosome X ou lors de syndrome d'Alport chez l'homme. Ils sont de plus conformes aux descriptions provenant d'études antérieures et qualifiant cette maladie de néphropathie familiale. On peut donc considérer que ces deux affections correspondent en réalité à la même maladie.

Dans la seconde étude, Lees *et al.* vont plus loin que l'observation en microscopie électronique [115]. Un marquage immunohistochimique des différentes chaînes α du collagène IV a été réalisé. Ces marquages sont identiques, que ce soit chez les chiens sains, les chiens atteints ou porteurs. Chez les chiens sains, les chaînes $\alpha 1$ et $\alpha 2$ sont présentes au niveau de toutes les membranes basales, les chaînes $\alpha 3$ et $\alpha 4$ sont observées dans la membrane basale glomérulaire et des tubules distaux uniquement. Les chaînes $\alpha 5$ et $\alpha 6$ sont quant à elles mises en évidence non seulement au niveau de la membrane glomérulaire mais aussi de la capsule de Bowman, des artérioles et des tubes collecteurs. Les chaînes $\alpha 6$ présentes dans la membrane basales glomérulaire le sont uniquement chez les chiens adultes âgés de plus de 30 mois.

Chez les chiens souffrant de néphrite héréditaire, le marquage immunohistochimique est relativement reproductible et diffère systématiquement de celui observé chez les chiens sains.

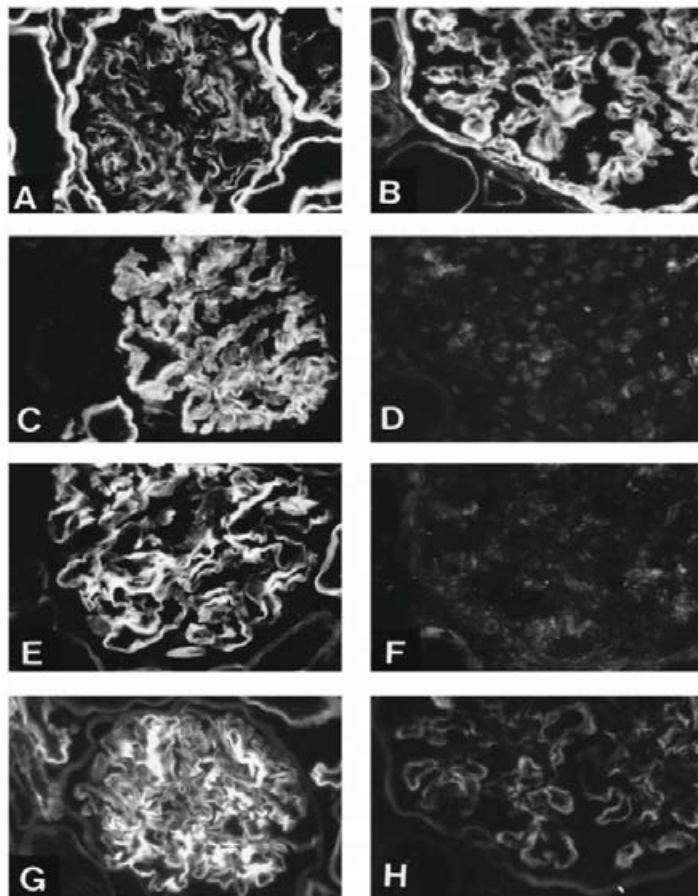


Figure n°54 : Immunomarquage des glomérules de Cocker Spaniel sains (A, C, E, G) et affectés (B, D, F, H). Chaînes $\alpha 1$ (A et B), $\alpha 3$ (C et D), $\alpha 4$ (E et F), $\alpha 5$ (G et H).

D'après Lees *et al.* [115]

Ainsi, l'expression des chaînes $\alpha 1$ et $\alpha 2$ est augmentée tandis que celle des chaînes $\alpha 3$ et $\alpha 4$ est totalement absente que ce soit au niveau de la membrane basale glomérulaire ou de la

membrane basale tubulaire. Des chaînes $\alpha 5$ sont présentes au niveau de la membrane basale glomérulaire mais en moins grande quantité que chez les chiens sains. Au niveau de la capsule de Bowman et dans la paroi des capillaires, les chaînes $\alpha 5$ sont aussi présentes que chez les chiens normaux. Enfin, les marquages mettant en évidence les chaînes $\alpha 6$ sont identiques chez les chiens atteints et chez les chiens témoins. (Figure n°54).

3.5.1.3.3. La génétique de la néphrite héréditaire du Cocker Anglais

Le caractère autosomal récessif de la néphrite héréditaire a très rapidement été mis en évidence par de nombreuses études. De plus, comme l'a démontrée l'étude réalisée par Lees *et al.*, cette affection se caractérise par un défaut de synthèse des $\alpha 3$ et $\alpha 4$ au niveau des membranes basales [115]. L'association de ces deux caractéristiques permet la mise en parallèle de cette affection touchant les Cocker Anglais et le syndrome d'Alport autosomal récessif décrit chez l'homme [67]. En effet, 15% des syndromes d'Alport sont attribués à une mutation des gènes COL4A3 ou COL4A4 qui permettent la synthèse des chaînes $\alpha 3$ et $\alpha 4$ [19]. Ces gènes sont situés sur le chromosome 2 chez l'homme et 25 chez le chien [19, 102, 122]. Davidson *et al.* a étudié l'aspect génétique de la néphrite héréditaire autosomale récessive touchant les Cocker Anglais [41]. Pour cela la quantité d'ARNm codant pour les chaînes $\alpha 3$, $\alpha 4$ et $\alpha 5$ a été évaluée à l'aide d'une PCR transcriptase inverse en temps réel.

La quantité d'ARNm provenant du gène COL4A4 est divisée par deux chez les Cockers souffrant de néphrite héréditaire comparés aux chiens sains. Dans cette étude, cette faible expression de COL4A4 n'est pas significative ($p=0.13$) mais elle est de même ordre que celle observée pour le gène COL4A5 des chiens témoins souffrant de néphrite héréditaire liée au chromosome X. La quantité d'ARNm du gène COL4A3 demeure quant à elle identique à la normale. Le séquençage du gène COL4A4 révèle la substitution au niveau de la base n°115 de l'exon n°3 entre une Adénine et une Thymine. Ce changement provoque l'apparition d'une mutation non-sens à savoir le remplacement de l'acide aminé Lysine par un codon Stop. Cette mutation se retrouve systématiquement chez tous les Cockers Anglais affectés par la maladie et ne touchent qu'un allèle sur les deux chez les chiens porteurs. Chez 134 Cockers Anglais provenant de différents pays, 26% des allèles séquencés sont touchés par cette mutation. La prévalence de la maladie dans ce groupe de Cocker Anglais est de 9% d'animaux atteints et 6% de porteurs sains.

Il n'y a pas de consensus expliquant la relation entre diminution éventuelle de la quantité d'ARNm et la mutation du gène COL4A4. Le mécanisme de dégradation des ARNm non-sens ou « Non-sens mediated decay » est cependant une piste sérieuse. Ce mécanisme est en effet un système de contrôle de la qualité des ARNm qui détruit les ARNm possédant un codon Stop prématuré.

De la même façon que pour les néphrites héréditaires liées au chromosome X, la production de chaînes $\alpha 4$ tronquées permet d'expliquer l'absence des chaînes $\alpha 3$ et $\alpha 4$ des membranes basales glomérulaire. En effet, cela rend impossible la formation d'hétérotrimères $\alpha 3/ \alpha 4/ \alpha 5$ stables. Jusqu'à présent, seuls les Cockers Anglais provenant des Etats Unis, du Canada et du Royaume Uni sont connus comme étant porteurs de cette mutation [41]. Un test génétique commercial existe et met en évidence cette mutation. Il est commercialisé en France par

Antagene (annexe 1). Ce test associé à une surveillance clinique sérieuse permettra sans aucun doute l'élimination des porteurs sains et des lignées affectées relativement rapidement.

3.5.1.4. Les néphrites héréditaires autosomales dominantes

3.5.1.4.1. Les caractéristiques cliniques et biologique des néphrites héréditaires touchant les Dalmatiens et les Bull Terriers

Une dernière forme de néphrite héréditaire a été décrite chez deux autres races de chiens: les Bull Terriers [73, 74, 77, 78, 138, 159] et les Dalmatiens [75]. Les caractéristiques cliniques de cette affection se rapprochent de ce qui a été observé dans les cas de néphrites héréditaires liées au chromosome X ou autosomales récessives. L'âge médian des Dalmatiens souffrant d'insuffisance rénale est de 18 mois dans l'étude menée par Hood *et al.* en 2002. Les femelles Dalmatien sont autant touchées par cette affection que les mâles. Chez les Bull Terrier, l'âge aux premières manifestations cliniques varie entre 1 et 8 ans dans l'étude menée par Robinson *et al.* [159] et autour de 3.6 ans pour les adultes et pour ceux touchés dans l'étude de Hood *et al.* [74]. Les chiens souffrant de néphrite héréditaire ont tous des signes d'insuffisance rénale progressive avec une léthargie, une perte de poids, des vomissements. Les anomalies biochimiques et urinaires sont similaires à celles précédemment décrites. Une protéinurie est isolée dans environ 50% des cas mais est systématiquement isolée chez les adultes [74, 75]. L'hématurie est très fréquemment mise en évidence chez les Dalmatiens puisque 80% des chiens affectés testés sont positifs. Chez le Bull Terrier, l'hématurie est moins systématique (seulement 33% de positifs). Aucun des Dalmatiens n'a de troubles de l'audition ou de lésions oculaires comme observé lors de syndrome d'Alport chez l'homme. Chez les Bull Terriers, des lésions oculaires typiques du syndrome d'Alport sont en revanche parfois visibles.

3.5.1.4.2. L'analyse histologique des néphrites héréditaires touchant les Dalmatiens et les Bull Terriers

Dans l'étude de Hood *et al.* [75], les analyses en microscopie optique des reins de fœtus ne révèlent aucune anomalie. Au contraire, les reins des Dalmatiens adultes sont fibrosés et une sclérose glomérulaire est mise en évidence.

En microscopie électronique, la membrane basale glomérulaire (GBM) apparaît feuilletée et contient des vacuoles. L'épaisseur de la membrane basale glomérulaire est augmentée et les pédicules podocytaires sont fusionnés. La description histologique est identique aux lésions observées dans les autres types de néphrite héréditaire (Figure n°55).

Le marquage immunologique du parenchyme rénal des Dalmatiens atteints par la maladie ne montre pas de différence d'expression des chaînes $\alpha 1$ à $\alpha 6$ comparées à celle d'un chien sain.

Une atrophie kystique glomérulaire est aussi observée en microscopie optique chez les Bull terriers [77]. Ces lésions sont dans certains cas confondues avec les kystes observés lors de dysplasie voire de polykystose rénale. Cependant, ces kystes ne progressent pas avec l'évolution de la maladie et les reins sont le plus souvent plus petits et nodulaires que les reins polykystiques [77]. Ces lésions semblent cependant moins sévères que celles observées chez les Bull Terriers [75].

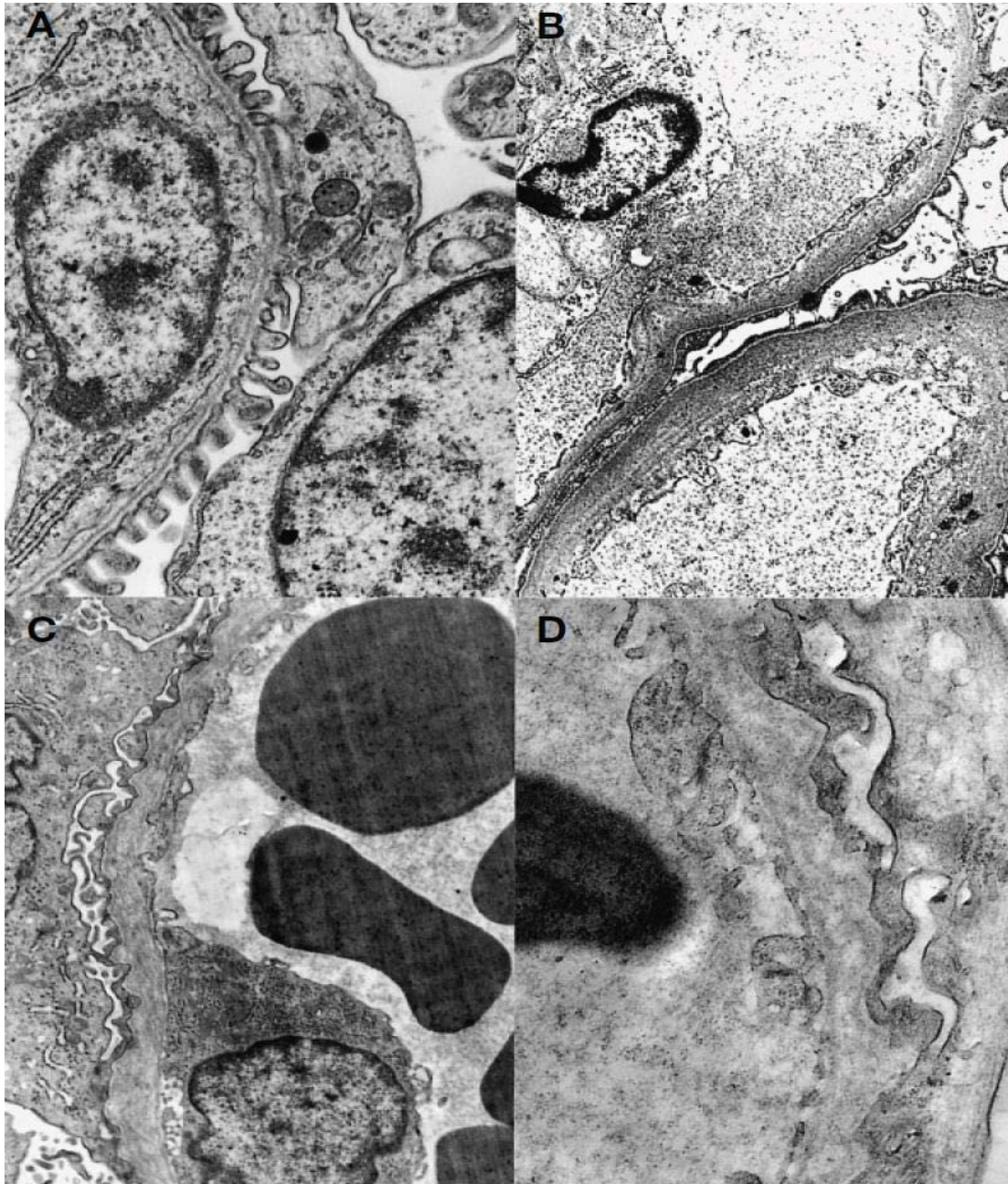


Figure n°55 : Microscopie électronique de glomérules normaux (A) et atteints (B, C, D). Noter la membrane basale feuilletée (B), les contours irréguliers et la fusion des pédicules podocytaires (C et D).

D'après Hood *et al.* [75]

Les lésions histologiques présentes lors de néphrite héréditaire chez les Bull Terrier ont été décrites précisément par de multiples études [74, 77, 78]. L'analyse histologique des reins de nouveaux nés et de chiots affectés et sains ne révèle pas de lésions caractéristiques.

Cependant, les nouveaux nés atteints de néphrite héréditaire, bien que n'ayant pas de signes macroscopiques ou cliniques de la maladie, ont un nombre de glomérules diminué comparé aux nouveaux nés sains. Chez les chiots plus âgés, c'est le pourcentage de glomérules immatures qui est significativement plus important chez ces chiots (Figure n°56).

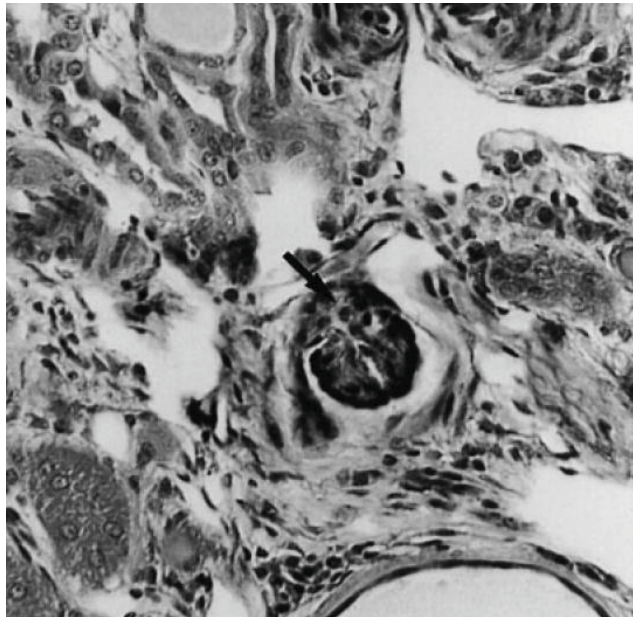


Figure n°56 : Persistance de glomérules immatures (flèche) chez un Bull Terrier atteint de néphrite héréditaire

D'après Hood *et al.* [74]

Chez les Bull Terrier adultes, deux types de présentations histologiques ont été mis en évidence dans l'étude de Hood *et al.* [74].

Le premier concerne les reins des Bull Terrier adulte atteints par la néphrite héréditaire mais ne montrant pas de signe d'insuffisance rénale. Dans ce cas, les reins sont macroscopiquement normaux. En microscope optique, le nombre de glomérules est diminué. Environ 50% des glomérules ont un espace capsulaire et un réseau capillaire de taille plus importante que la normale. De plus, le pourcentage de glomérules sclérotiques est plus important que chez les chiens sains. Une hypercellularité glomérulaire modérée associée à un épaissement du mésangium et une fibrose minime de l'interstitium sont aussi observés.

Au contraire, les Bull Terrier présentant des signes d'insuffisance rénale ont des reins macroscopiquement pâles, de taille réduite et de forme irrégulière. Les anomalies observées sont similaires mais significativement plus étendues et sévères que celles décrites chez les Bull Terrier ayant une fonction rénale normale. Même si le pourcentage de glomérules sclérotiques reste identique, le nombre de néphrons non fonctionnels est quant à lui beaucoup plus important et l'on observe de nombreux tubules et capsules de Bowman distendus.

Dans l'étude de Hood *et al.* sur l'ultrastructure de la GBM visible en microscopie électronique, la division de cette membrane basale en de multiples extensions sous-épithéliales est observée en premier lieu chez les chiots Bull Terrier [78]. Ceci est associé à la fusion des pédicules podocytaires et à la présence de vacuoles et de vésicules au sein de la membrane basale. (Figure n°57)

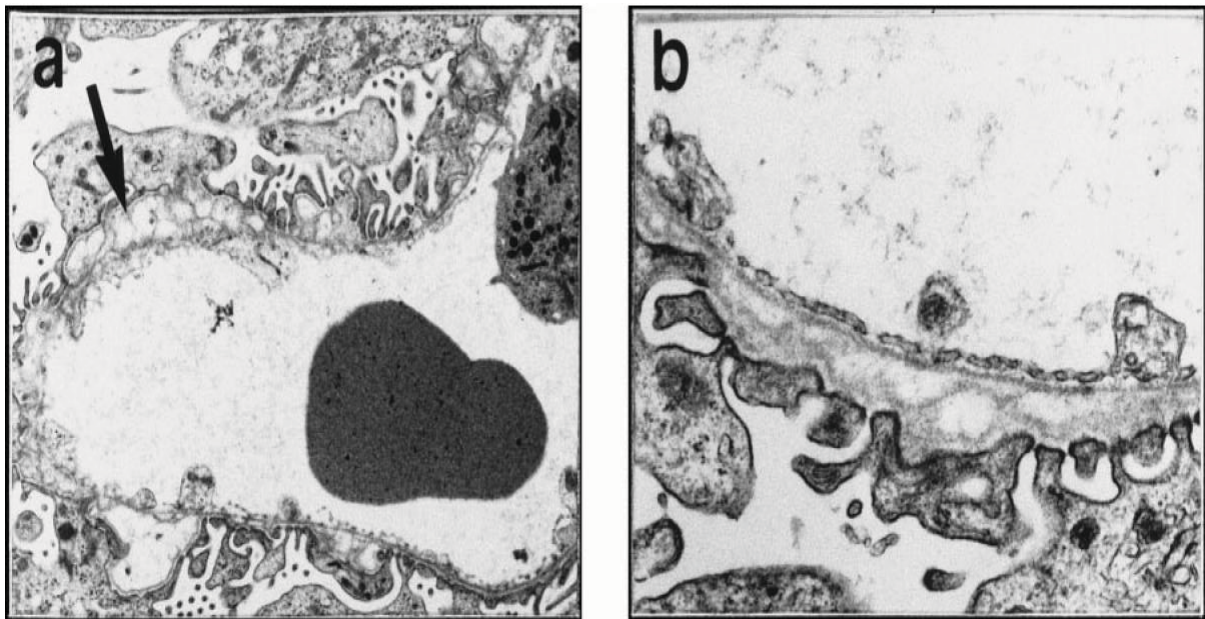


Figure n°57 : Epaissement et vacuoles au niveau des membranes basales glomérulaires d'un Bull Terrier atteint de néphrite héréditaire

D'après Hood *et al.* [78]

Ces lésions sont mises en évidence chez tous les chiots atteints de néphrite héréditaire inclus dans l'étude. Au contraire, la division en de multiples feuillets de la membrane basale glomérulaire, qui est une des caractéristiques chez l'adulte, n'est retrouvée que chez 17% des chiots nouveaux nés. L'épaisseur de la membrane basale est en moyenne plus importante chez les chiots atteints. Elle reste cependant dans les valeurs usuelles dans les zones où la membrane basale n'est pas lésée et ne possède pas d'extensions.

En microscopie électronique, on retrouve chez l'adulte les expansions, les vacuoles et la division en de multiples feuillets de la membrane basale glomérulaire. Ces expansions de la membrane basale sont plus étendues mais de taille moins importante que celles observées chez les chiots. Chez les plus jeunes adultes, des spicules sont présentes au niveau des GBM. Ces formes particulières sont en faveur de la production active par les podocytes d'une « nouvelle » couche de membrane basale glomérulaire. Les vacuoles sont plus petites et plus régulières que celles observées chez les chiots. Des zones de « transparence » attribuables à la

présence de vacuoles, de vésicules ou d'un feuilletage de la GBM sont mises en évidence. Elles se trouvent au centre de cette dernière dans 83% des cas. (Figure n°58).

L'importance des lésions est identique chez le mâle ou la femelle Bull Terrier. Elles touchent 100% des glomérules. Les épaisseurs moyennes des membranes basales glomérulaire et tubulaire ainsi que des capsules de Bowman sont significativement plus importantes chez les chiens atteints de néphrite héréditaire que chez les chiens sains.

Si les lésions décrites précédemment sont observées chez les Bull Terrier atteints de néphrites héréditaires, il reste cependant rare qu'un animal possède, à lui seul, l'ensemble de ces lésions.

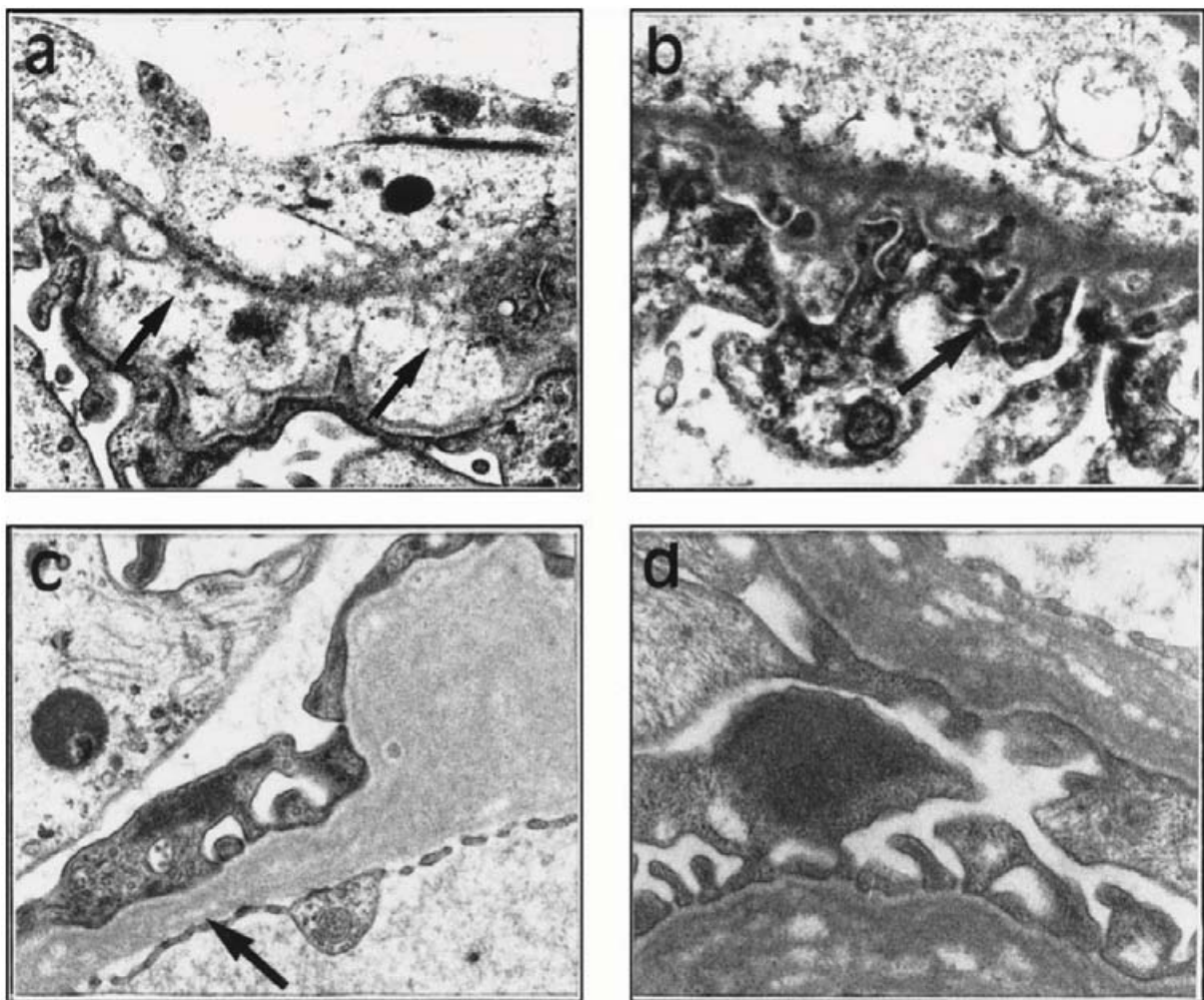


Figure n°58 : Vacuoles et épaissements des membranes basales glomérulaires chez les Bull Terriers atteints d'une néphrite héréditaire

D'après Hood *et al.* [78]

Les membranes basales des autres organes tels que la cornée, la peau, la rétine, les poumons ou les muscles ne présentent pas de lésion particulière et leurs épaisseurs restent similaires à celles observées chez les Bull Terrier sains.

3.5.1.4.3. L'aspect génétique des néphrites héréditaires touchant les Dalmatiens et les Bull Terriers

L'étude menée par Hood *et al.* en 1990 a démontré que les néphrites héréditaires des Bull terriers et des Dalmatiens sont héréditaires et se transmettent sur un mode autosomal dominant [76]. Les lésions microscopiques observées chez ces chiens sont similaires à celles précédemment décrites dans les cas de néphrites héréditaires liées au chromosome X ou autosomales récessives. Les analyses génétiques chez l'homme ou chez les chiens ont mis en évidence des mutations au niveau des gènes responsables de la synthèse des chaînes α du collagène IV [41, 192] : le gène COL4A5 pour la néphrite héréditaire liée au chromosome X et le gène COL4A4 pour la néphrite héréditaire touchant les Cocker Anglais. L'hypothèse formulée dans le cadre de la néphrite héréditaire autosomale dominante met en avant la possibilité d'une mutation d'un des gènes COL4A. L'étude menée par Hood *et al.* a prouvé que les chaînes α sont normalement exprimées dans les glomérules des Bull Terriers et ceci contrairement à ce qui a été observé chez les Cocker Anglais et les Samoyèdes [114, 115]. Ceci n'est pas en faveur de l'implication des gènes COL4A3 ou COL4A4 dans les néphrites héréditaires autosomales dominantes du Bull Terrier et du Dalmatien. Certains auteurs ont mis en parallèle ces néphrites héréditaires avec le syndrome de Fechtner décrit en médecine humaine [19]. Ce syndrome est causé par une mutation du gène MYH9 [166]. L'étude de O'leary *et al.* a cependant démontré que les gènes COL4A3, COL4A4 et MYH9 ne sont pas impliqués dans la néphrite héréditaire des Bull Terrier [142]. A ce jour, aucun gène précis n'est considéré comme étant responsable de la néphrite héréditaire de Bull Terrier ou des Dalmatiens et de nombreuses hypothèses demeurent plausibles. L'implication d'une autre protéine, une anomalie fonctionnelle ou une influence environnementale associée à un stress métabolique local font partie des hypothèses principales.

3.5.2. La glomérulopathie mésangioproliférative juvénile du Dogue de Bordeaux

Les premiers cas de glomérulopathies juvéniles touchant les chiens Dogue de Bordeaux ont été décrits en 2007 par Lavoué *et al.* [110]. Seize Dogues de Bordeaux apparentés, âgés de moins de 2 ans et souffrant d'insuffisance rénale ont été inclus dans cette étude.

Tous les Dogues de Bordeaux affectés ont une créatininémie, une urémie, une hypercholestérolémie et une phosphatémie supérieures à la normale. Leur densité urinaire moyenne est de 1.015 et le RPCU moyen est égal à 3.27. Chez les quatre chiens où elle est mesurée, la pression artérielle demeure dans les valeurs usuelles. Huit des chiens souffrent d'anémie et d'une hypoalbuminémie pour quatre d'entre eux. Tous ces signes sont en faveur d'une insuffisance rénale associée à des lésions glomérulaires.

Sur les 16 Dogues de Bordeaux, 10 sont des mâles et 6 des femelles. La plupart des signes cliniques se développent avant l'âge de 1 an. Une polyurie/polydipsie, des vomissements et des convulsions sont les signes principalement observés. Contrairement à ce qui est traditionnellement rapporté dans les cas d'insuffisance rénale juvénile, 50% des chiens atteints souffrent de convulsions. Une encéphalopathie urémique ou une encéphalopathie

hypertensive pourraient être à l'origine de tels symptômes, bien que l'hypothèse principale soit aussi génétique. La médiane de survie après diagnostic est d'environ 6 mois.

Macroscopiquement, les reins des Dogues de Bordeaux atteints sont pâles, irréguliers et d'une taille inférieure à la normale. La capsule rénale est adhérente et des kystes corticaux d'environ 1-2 mm sont visibles à la coupe. Il y a une perte de distinction cortico-médullaire en certains endroits. (Figure n°59)

En microscopie optique, les lésions observées sont similaires chez tous les animaux affectés. La sévérité et l'étendue de ces lésions sont par ailleurs variables d'un chien à l'autre. Trois types de lésions sont observés en microscopie conventionnelle au niveau des glomérules rénaux. La première correspond à une atrophie kystique glomérulaire : l'espace capsulaire est dilaté et contient des capillaires glomérulaires atrophiés. La capsule de Bowman est souvent épaissie et irrégulière. Ces glomérules sont entourés d'un tissu conjonctif qui contient des tubules atrophiés et un infiltrat lympho-plasmocytaire modéré et non spécifique.

Le deuxième type de lésion glomérulaire se caractérise par une distension glomérulaire et une prolifération mésangiale. La capsule de Bowman et les capillaires glomérulaires sont aussi épaissis. Des synéchies et des thrombus sont observés au niveau du pôle vasculaire des glomérules.

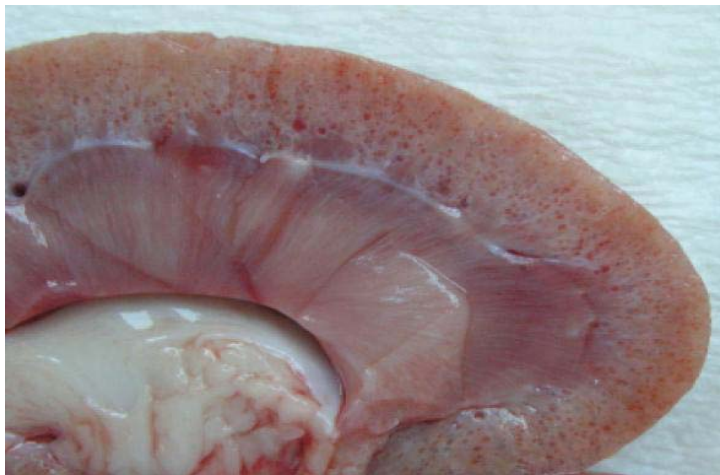

Figure n°59 : Coupe sagittale du rein d'un Dogue de Bordeaux atteint de glomérulopathie juvénile. Noter les nombreux kystes corticaux visibles.

D'après Lavoué *et al.* [110]

Un petit nombre de glomérules est sclérosé et atrophié. La médulla est globalement fibrosée avec la présence simultanée de tubules dilatés et atrophiés. (Figure n°60).

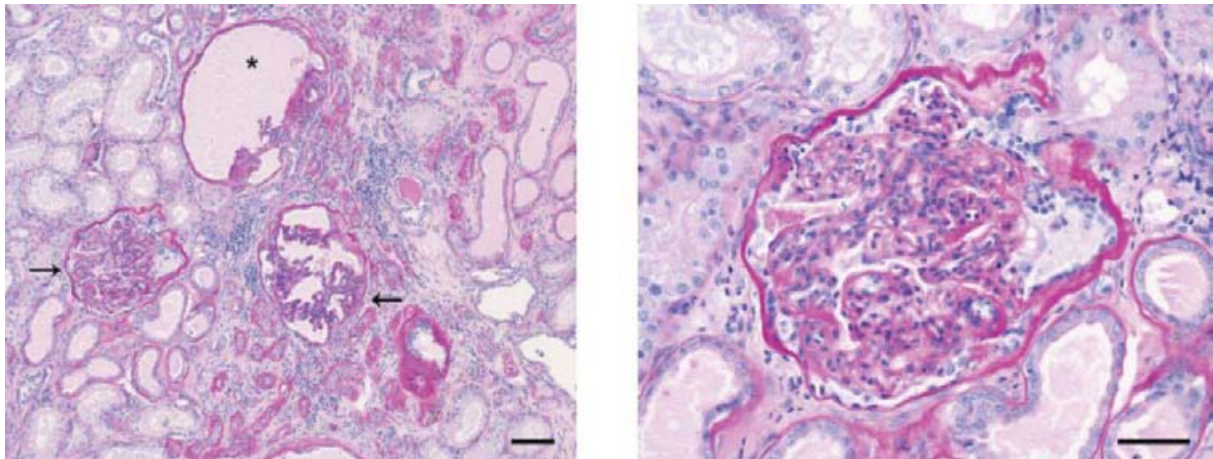


Figure n°60 : Cortex rénal d'un Dogue de Bordeaux atteint de glomérulopathie juvénile. Noter l'atrophie kystique glomérulaire (*), la plus grande cellularité et la présence de synéchies (flèche). Trait = 100 µm

D'après Lavoué *et al.* [110]

La microscopie électronique révèle une membrane basale glomérulaire d'épaisseur variable, irrégulière et qui contient ponctuellement des inclusions électroniquement denses. L'anomalie principale de la membrane basale glomérulaire, très récemment mise en évidence en microscopie électronique (donnée non publiée) consiste en une raréfaction de la lamina rara densa et de la lamina rara interna, anomalie détectable en face endothéliale de la membrane basale. (Figure n°61) Les pédicules podocytaires disparaissent, les capillaires glomérulaires sont collabés et une prolifération mésangiale est visible. Aucune immunoglobuline n'est mise en évidence, à l'exception d'un faible marquage Ig M chez un chien. Les lésions observées en microscopie électronique ne sont pas en faveur d'une néphrite héréditaire puisque la membrane basale glomérulaire n'apparaît pas feuilletée ni divisée. En revanche, les lésions pourraient être à rapprocher de celles décrites dans plusieurs maladies humaines connues sous les noms de glomérulosclérose focale héréditaire ou glomérulopathie par défaut de laminine 11.

L'analyse du pedigree révèle que tous les chiens sont consanguins et apparentés à un mâle commun. Aucune prédisposition sexuelle n'est mise en évidence et les animaux malades sont tous issus de parents cliniquement sains. Un mode de transmission lié au chromosome X ou autosomal dominant simple sont exclus tandis qu'une transmission autosomale récessive ou autosomale dominante avec pénétration incomplète sont plus probables et font l'objet d'une étude au sein de l'Unité de Génomique Animale de l'Université de Liège. Des facteurs environnementaux ou l'existence de gènes régulateurs semblent jouer un rôle dans l'expression de la maladie et permettraient d'expliquer la variabilité des caractéristiques cliniques de celle-ci.

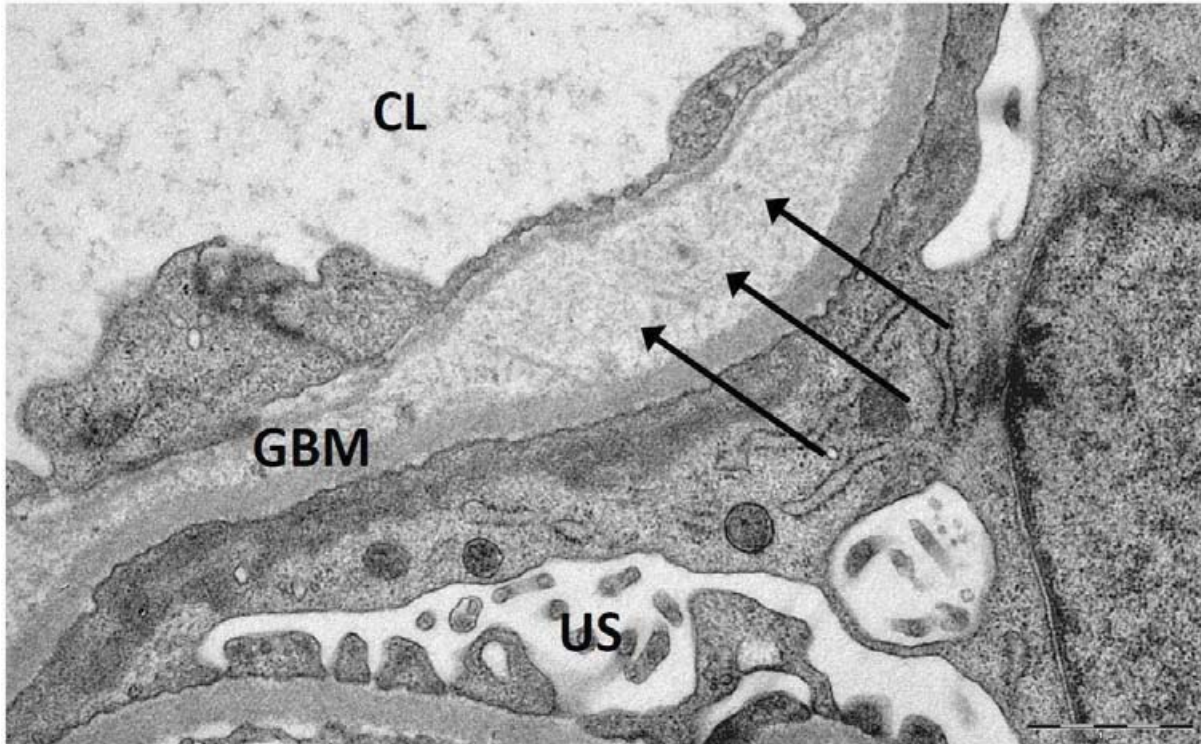


Figure n°61 : Microscopie électronique d'un glomérule. On peut observer une division de la membrane basale (flèches)

Photographie non publiée, crédit photographique autorisé par R. Lavoué et L. Aresu

D'autres études ont mis en évidence des affections rénales ayant des caractéristiques proches de celles des néphrites héréditaires décrites précédemment. Ainsi, Wilcock *et al.* [185] et Picut *et al.* [148] ont décrit une insuffisance rénale juvénile touchant dix Doberman pinscher. L'âge médian du décès de ces Dobermans est de 9 mois. L'analyse histologique en microscopie optique est en faveur d'une glomérulopathie membranoproliférative associée à la présence d'une fibrose interstitielle, de la distension des capsules de Bowman et d'une expansion mésangiale. Comme il a été exposé précédemment, seule la microscopie électronique permet de préciser le diagnostic histologique de certaines affections rénales. Dans l'étude de Picut *et al.*, deux types de lésions de la membrane basale glomérulaire sont visibles. La première est caractéristique des néphrites héréditaires et du syndrome d'Alport : la membrane basale glomérulaire est épaissie et lamellée. La seconde lésion observée est un épaississement de la GBM associé à une disparition focale de la lamina densa et à la présence de fibres tressées semblables au collagène. (Figure n°62)

L'ensemble de ces lésions sont en faveur d'un défaut structural des fibres de collagène. La disparition focale de la lamina densa n'a cependant jamais été mis en évidence chez le chien et a seulement été observée chez l'homme dans les cas de Syndromes Ongle-rotule. L'absence de dépôt d'immunoglobuline au sein de la GBM des Doberman Pinscher est aussi en faveur de la néphrite héréditaire. Le mode de transmission ou l'origine génétique n'ont pas encore été mises en évidence.

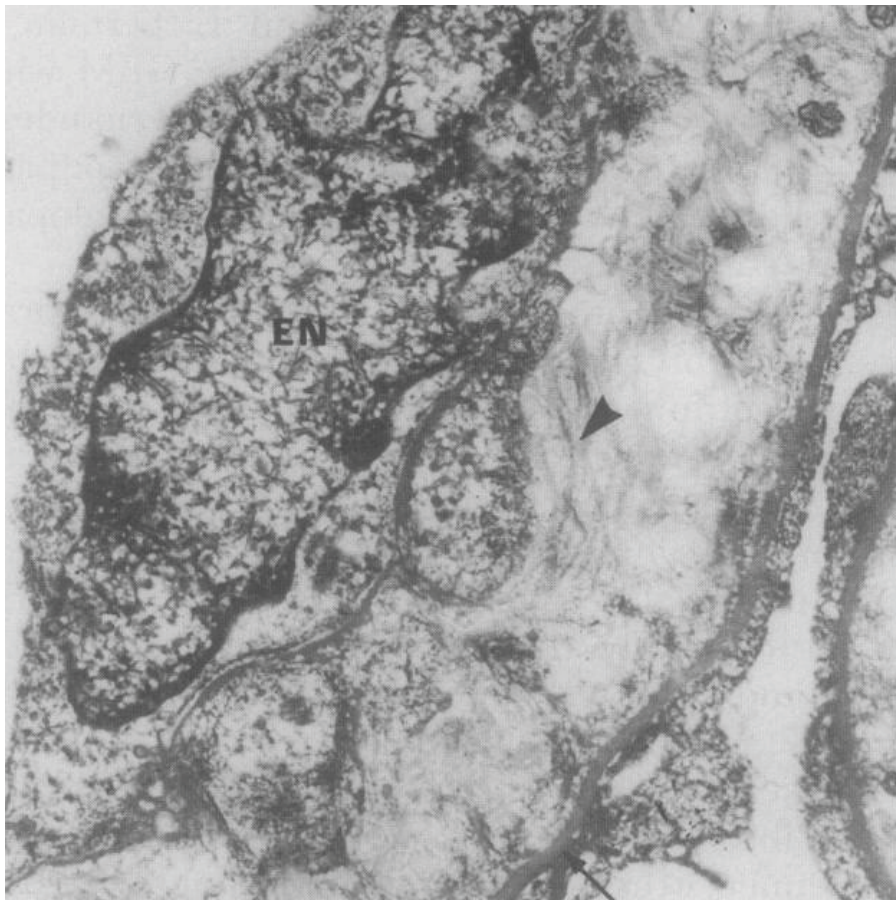


Figure n°62 : Tissu conjonctif fibrillaire au sein de la membrane basale d'un Doberman

D'après Picut et al. [148]

D'autres races de chiens sont suspectées d'être touchées par des néphrites héréditaires. Des études comprenant des Beagles [155], des Bull Mastiffs [31], des Pembroke Welsh Corgi [126] et les Rottweilers [182] ont mis en évidence des lésions histologiques compatibles avec une néphrite héréditaire sans que leur origine et leurs caractéristiques en microscopie électronique n'aient été déterminées.

Conclusion

Le glomérule rénal possède une fonction essentielle : la filtration du sang. Sa structure particulière constituée d'une juxtaposition de plusieurs filtres biologiques permet une filtration efficace du sang tout en conservant les molécules nobles comme les protéines. Lors de glomérulopathies juvéniles, les glomérules rénaux sont endommagés et ne jouent plus leur rôle de filtre sélectif. Il en découle une protéinurie plus ou moins importante associée ou non à la présence d'un syndrome néphrotique et d'hypercoagulabilité. En plus de ces signes cliniques, conséquences des lésions glomérulaires, une insuffisance rénale (au sens présence d'une hypercréatinémie) apparaît dans les cas les plus avancés et conduit progressivement à la mort de l'animal. Face à un jeune animal ayant des signes cliniques compatibles avec des lésions glomérulaires, il est donc nécessaire d'envisager la présence d'une glomérulopathie juvénile.

La plupart des ces glomérulopathies juvéniles sont familiales et touchent des individus apparentés sans qu'une cause génétique n'ait nécessairement été mise en évidence.

A ce jour, plusieurs types de glomérulopathies juvéniles ont été rapportées dans la littérature vétérinaire. On retrouve ainsi la dysplasie rénale qui touche particulièrement les Lhasa Apso et les Shih Tzu et qui est caractérisée essentiellement par la présence d'une différenciation asynchrone des néphrons et la persistance de glomérules immatures. La télangiectasie du Pembroke Welsh Corgi est une affection vasculaire relativement rare et spécifique puisqu'elle n'a été décrite qu'une seule fois dans une série de 8 cas. Les glomérulonéphrites et la glomérulopathie membraneuse font partie des glomérulopathies les plus fréquemment observées que ce soit en médecine humaine et vétérinaire : elles se caractérisent par un dépôt de complexes immuns au niveau du glomérule. Un troisième type de glomérulopathie émerge en médecine vétérinaire : ce sont les glomérulopathies primaires qui sont caractérisées par une anomalie de structure du collagène IV au niveau de la membrane basale glomérulaire. Enfin, quelques glomérulopathies sont difficilement classables à ce jour. Ainsi la récente découverte de la glomérulopathie mésangioproliférative du Dogue de Bordeaux ouvre de nouvelles perspectives d'investigations que ce soit au niveau de l'étiologie que de la mise en place d'un schéma de contrôle de ces affections.

Les glomérulopathies juvéniles sont donc particulièrement nombreuses et variées. L'étiologie de ces affections n'est à ce jour pas nécessairement connue comme dans le cas du Dogue de bordeaux ou des Bull Terriers. Le progrès du séquençage génétique et des techniques d'anatomopathologies sont sans conteste des pistes à explorer afin d'améliorer la connaissance, la compréhension et le contrôle des glomérulopathies juvéniles.

Bibliographie

1. *Excerpts from United States Renal Data System 1997 Annual Data Report*. American Journal of Kidney Diseases, 1997. **30**(2 Suppl 1): p. S1-213.
2. Abraham, L.A., C. Beck, and R.F. Slocombe, *Renal dysplasia and urinary tract infection in a Bull Mastiff puppy*. Australian Veterinary Journal, 2003. **81**(6): p. 336-9.
3. Ameratunga, R., J.A. Winkelstein, L. Brody, M. Binns, L.C. Cork, P. Colombani, and D. Valle, *Molecular analysis of the third component of canine complement (C3) and identification of the mutation responsible for hereditary canine C3 deficiency*. Journal of Immunology, 1998. **160**(6): p. 2824-30.
4. Ausiello, D.A., J.I. Kreisberg, C. Roy, and M.J. Karnovsky, *Contraction of cultured rat glomerular cells of apparent mesangial origin after stimulation with angiotensin II and arginine vasopressin*. Journal of Clinical Investigation, 1980. **65**(3): p. 754-60.
5. Banks, W.J., *Applied veterinary histology*. 3ème ed. 1993: Mosby. 526.
6. Barker, D.F., S.L. Hostikka, J. Zhou, L.T. Chow, A.R. Oliphant, S.C. Gerken, M.C. Gregory, M.H. Skolnick, C.L. Atkin, and K. Tryggvason, *Identification of mutations in the COL4A5 collagen gene in Alport syndrome*. Science, 1990. **248**(4960): p. 1224-7.
7. Barone, R., *Anatomie comparée des carnivores domestiques*. Vol. 4, Splanchnologie II, Appareil uro-génital, Foetus et ses annexes, Péritoine et topographie abdominale 1990: Vigot. 951.
8. Benigni, A., E. Gagliardini, S. Tomasoni, M. Abbate, P. Ruggenenti, R. Kalluri, and G. Remuzzi, *Selective impairment of gene expression and assembly of nephrin in human diabetic nephropathy*. Kidney International, 2004. **65**(6): p. 2193-200.
9. Benoît de Wazières, T.G., Olivier Lortholary, ed. *Médecine clinique*. ed. Abrégés. 2006, Masson. 548.
10. Bernard, M.A. and V.E. Valli, *Familial renal disease in Samoyed dogs*. Canadian Veterinary Journal, 1977. **18**(7): p. 181-9.
11. Bexfield, N.H., R. Heiene, R.J. Gerritsen, U. Risoen, K.A. Eliassen, M.E. Herrtage, and A.R. Michell, *Glomerular filtration rate estimated by 3-sample plasma clearance of iohexol in 118 healthy dogs*. Journal of Veterinary Internal Medicine, 2008. **22**(1): p. 66-73.
12. Bloedow, A.G., *Familial renal disease in samoyed dogs*. Veterinary Record, 1981. **108**(8): p. 167-8.
13. Bohrer, M.P., W.M. Deen, C.R. Robertson, J.L. Troy, and B.M. Brenner, *Influence of molecular configuration on the passage of macromolecules across the glomerular capillary wall*. Journal of General Physiology, 1979. **74**(5): p. 583-93.
14. Bourgès-Abella, N., *Tube urinaire, cours de A1*, 2006, Ecole Nationale Vétérinaire de Toulouse: Toulouse. p. 26.
15. Bovee, K.C. *Renal Dysplasia in Shih Tzu Dogs*. in *World Small Animal Veterinary Association World Congress*. 2003. Bangkok.
16. Bowles, M.H. and D.A. Mosier, *Renal amyloidosis in a family of beagles*. Journal of the American Veterinary Medical Association, 1992. **201**(4): p. 569-74.
17. Boyd, J.S., ed. *A colour atlas of clinical anatomy of the dog and cat*. 2nd ed., ed. Mosby. 1991. 224.
18. Braun, J.P., H.P. Lefebvre, and A.D. Watson, *Creatinine in the dog: a review*. Vet Clin Pathol, 2003. **32**(4): p. 162-79.
19. Brenner, B.M., *The Kidney*. 8ème ed. Brenner and Rector's. Vol. 1. 2007: Saunders. 2448.
20. Brenner, B.M., J.L. Troy, and T.M. Daugharty, *The dynamics of glomerular ultrafiltration in the rat*. Journal of Clinical Investigation, 1971. **50**(8): p. 1776-80.
21. Briec, F., *Circulation rénale et filtration glomérulaire*. 2010, Université de Nantes, UFR Médecine. p. 18.

22. Brown, C.A., W.A. Crowell, S.A. Brown, J.A. Barsanti, and D.R. Finco, *Suspected familial renal disease in chow chows*. Journal of the American Veterinary Medical Association, 1990. **196**(8): p. 1279-84.
23. Brown, S., C. Atkins, R. Bagley, A. Carr, L. Cowgill, M. Davidson, B. Egner, J. Elliott, R. Henik, M. Labato, M. Littman, D. Polzin, L. Ross, P. Snyder, and R. Stepien, *Guidelines for the identification, evaluation, and management of systemic hypertension in dogs and cats*. Journal of Veterinary Internal Medicine, 2007. **21**(3): p. 542-58.
24. Brown, S.A., C.A. Brown, W.A. Crowell, J.A. Barsanti, T. Allen, C. Cowell, and D.R. Finco, *Beneficial effects of chronic administration of dietary omega-3 polyunsaturated fatty acids in dogs with renal insufficiency*. Journal of Laboratory and Clinical Medicine, 1998. **131**(5): p. 447-55.
25. Brown, S.A., D.R. Finco, C.A. Brown, W.A. Crowell, R. Alva, G.E. Ericsson, and T. Cooper, *Evaluation of the effects of inhibition of angiotensin converting enzyme with enalapril in dogs with induced chronic renal insufficiency*. American Journal of Veterinary Research, 2003. **64**(3): p. 321-7.
26. Bruce M. Koeppen , B.A.S., *Renal physiology*. 4ème ed, ed. T.M.P.M. Series. 2006: Mosby. 248.
27. Buczko, W., K. Kramkowski, and A. Mogielnicki, *Are the endothelial mechanisms of ACE-Is already established?* Pharmacological Reports, 2006. **58 Suppl**: p. 126-31.
28. Buranakarl, C., S. Mathur, and S.A. Brown, *Effects of dietary sodium chloride intake on renal function and blood pressure in cats with normal and reduced renal function*. American Journal of Veterinary Research, 2004. **65**(5): p. 620-7.
29. Burkholder, W.J., G.E. Lees, A.K. LeBlanc, M.R. Slater, J.E. Bauer, C.E. Kashtan, B.A. McCracken, and S.S. Hannah, *Diet modulates proteinuria in heterozygous female dogs with X-linked hereditary nephropathy*. Journal of Veterinary Internal Medicine, 2004. **18**(2): p. 165-75.
30. Burns, K.D., T. Homma, and R.C. Harris, *The intrarenal renin-angiotensin system*. Seminars in Nephrology, 1993. **13**(1): p. 13-30.
31. Casal, M.L., D.M. Dambach, T. Meister, P.F. Jezyk, D.F. Patterson, and P.S. Henthorn, *Familial glomerulonephropathy in the Bullmastiff*. Veterinary Pathology, 2004. **41**(4): p. 319-25.
32. Caulfield, J.P. and M.G. Farquhar, *Distribution of anionic sites in glomerular basement membranes: their possible role in filtration and attachment*. Proceedings of the National Academy of Sciences of the United States of America, 1976. **73**(5): p. 1646-50.
33. Caulfield, J.P. and M.G. Farquhar, *The permeability of glomerular capillaries to graded dextrans. Identification of the basement membrane as the primary filtration barrier*. Journal of Cell Biology, 1974. **63**(3): p. 883-903.
34. Center, S.A., C.A. Smith, E. Wilkinson, H.N. Erb, and R.M. Lewis, *Clinicopathologic, renal immunofluorescent, and light microscopic features of glomerulonephritis in the dog: 41 cases (1975-1985)*. Journal of the American Veterinary Medical Association, 1987. **190**(1): p. 81-90.
35. Chugh, K.S., V. Sakhuja, A. Agarwal, V. Jha, K. Joshi, B.N. Datta, A. Gupta, and K.L. Gupta, *Hereditary nephritis (Alport's syndrome)--clinical profile and inheritance in 28 kindreds*. Nephrology, Dialysis, Transplantation, 1993. **8**(8): p. 690-5.
36. Cook, A.K. and L.D. Cowgill, *Clinical and pathological features of protein-losing glomerular disease in the dog: a review of 137 cases (1985-1992)*. Journal of the American Animal Hospital Association, 1996. **32**(4): p. 313-22.
37. Cork, L.C., J.M. Morris, J.L. Olson, S. Krakowka, A.J. Swift, and J.A. Winkelstein, *Membranoproliferative glomerulonephritis in dogs with a genetically determined deficiency of the third component of complement*. Clinical Immunology and Immunopathology, 1991. **60**(3): p. 455-70.
38. Cox, M.L., G.E. Lees, C.E. Kashtan, and K.E. Murphy, *Genetic cause of X-linked Alport syndrome in a family of domestic dogs*. Mammalian Genome, 2003. **14**(6): p. 396-403.

39. Daniels, B.S., W.M. Deen, G. Mayer, T. Meyer, and T.H. Hostetter, *Glomerular permeability barrier in the rat. Functional assessment by in vitro methods*. Journal of Clinical Investigation, 1993. **92**(2): p. 929-36.
40. Darrigrand-Haag, R.A., S.A. Center, J.F. Randolph, R.M. Lewis, and P.A. Wood, *Congenital Fanconi syndrome associated with renal dysplasia in 2 Border Terriers*. Journal of Veterinary Internal Medicine, 1996. **10**(6): p. 412-9.
41. Davidson, A.G., R.J. Bell, G.E. Lees, C.E. Kashtan, G.S. Davidson, and K.E. Murphy, *Genetic cause of autosomal recessive hereditary nephropathy in the English Cocker Spaniel*. Journal of Veterinary Internal Medicine, 2007. **21**(3): p. 394-401.
42. de Morais, H.S., S.P. DiBartola, and D.J. Chew, *Juvenile renal disease in golden retrievers: 12 cases (1984-1994)*. Journal of the American Veterinary Medical Association, 1996. **209**(4): p. 792-7.
43. Deen, W.M., C.R. Bridges, B.M. Brenner, and B.D. Myers, *Heteroporous model of glomerular size selectivity: application to normal and nephrotic humans*. American Journal of Physiology, 1985. **249**(3 Pt 2): p. F374-89.
44. Di Lullo, G.A., S.M. Sweeney, J. Korkko, L. Ala-Kokko, and J.D. San Antonio, *Mapping the ligand-binding sites and disease-associated mutations on the most abundant protein in the human, type I collagen*. Journal of Biological Chemistry, 2002. **277**(6): p. 4223-31.
45. DiBartola, S.P., ed. *Fluid, Electrolyte, and Acid-Base Disorders in Small Animal Practice*. Third edition ed. 2006, Saunders.
46. DiBartola, S.P., D.J. Chew, and J.T. Boyce, *Juvenile renal disease in related Standard Poodles*. Journal of the American Veterinary Medical Association, 1983. **183**(6): p. 693-6.
47. DiBartola, S.P., M.J. Tarr, A.T. Parker, J.D. Powers, and J.A. Pultz, *Clinicopathologic findings in dogs with renal amyloidosis: 59 cases (1976-1986)*. Journal of the American Veterinary Medical Association, 1989. **195**(3): p. 358-64.
48. DiBartola, S.P., M.J. Tarr, D.M. Webb, and U. Giger, *Familial renal amyloidosis in Chinese Shar Pei dogs*. Journal of the American Veterinary Medical Association, 1990. **197**(4): p. 483-7.
49. Dismukes, D.I., E.J. Thomovsky, F.A. Mann, and J.R. Middleton, *Effects of general anesthesia on plasma colloid oncotic pressure in dogs*. Journal of the American Veterinary Medical Association, 2010. **236**(3): p. 309-11.
50. Donald W. Seldin, G.G., *The Kidney: Physiology and Pathophysiology*. 2nd ed. Vol. 1. 1992: Raven Pr. 3952.
51. Drenckhahn, D., H. Schnittler, R. Nobiling, and W. Kriz, *Ultrastructural organization of contractile proteins in rat glomerular mesangial cells*. American Journal of Pathology, 1990. **137**(6): p. 1343-51.
52. Drumond, M.C. and W.M. Deen, *Structural determinants of glomerular hydraulic permeability*. American Journal of Physiology, 1994. **266**(1 Pt 2): p. F1-12.
53. Dubuis-Grieder, C. *Organogénèse de l'appareil urinaire*. 2006.
54. English, P.B. and H. Winter, *Renal cortical hypoplasia in a dog*. Australian Veterinary Journal, 1979. **55**(4): p. 181-3.
55. Evans, H.E., *Miller's Anatomy of the Dog*. 3ème ed. 1993: Saunders. 1113.
56. Felkai, C., K. Voros, T. Vrabely, F. Vetesi, F. Karsai, and L. Papp, *Ultrasonographic findings of renal dysplasia in cocker spaniels: eight cases*. Acta Veterinaria Hungarica, 1997. **45**(4): p. 397-408.
57. Finco D. R., H.J.K., D. G. Low, V. Perman, *Familial renal disease in Norwegian Elkhound dogs*. Journal of American Veterinary Medical Association, 1970. **156**: p. 747-760.
58. Finco, D.R., S.A. Brown, W.A. Crowell, R.J. Duncan, J.A. Barsanti, and S.E. Bennett, *Effects of dietary phosphorus and protein in dogs with chronic renal failure*. American Journal of Veterinary Research, 1992. **53**(12): p. 2264-71.
59. Gerber, B., S. Eichenberger, K. Haug, M.M. Wittenbrink, and C.E. Reusch, *Association of urine protein excretion and infection with *Borrelia burgdorferi sensu lato* in Bernese Mountain dogs*. Veterinary Journal, 2009. **182**(3): p. 487-8.

60. Gilmore, J.P., K.G. Cornish, S.D. Rogers, and W.L. Joyner, *Direct evidence for myogenic autoregulation of the renal microcirculation in the hamster*. *Circulation Research*, 1980. **47**(2): p. 226-30.
61. Graham, R.C., Jr. and M.J. Karnovsky, *Glomerular permeability. Ultrastructural cytochemical studies using peroxidases as protein tracers*. *Journal of Experimental Medicine*, 1966. **124**(6): p. 1123-34.
62. Grauer, G.F., *Canine glomerulonephritis: new thoughts on proteinuria and treatment*. *Journal of Small Animal Practice*, 2005. **46**(10): p. 469-78.
63. Grauer, G.F., D.D. Frisbie, P.S. Snyder, R.R. Dubielzig, and D.L. Panciera, *Treatment of membranoproliferative glomerulonephritis and nephrotic syndrome in a dog with a thromboxane synthetase inhibitor*. *Journal of Veterinary Internal Medicine*, 1992. **6**(2): p. 77-81.
64. Grauer, G.F., D.S. Greco, D.M. Getzy, L.D. Cowgill, S.L. Vaden, D.J. Chew, D.J. Polzin, and J.A. Barsanti, *Effects of enalapril versus placebo as a treatment for canine idiopathic glomerulonephritis*. *Journal of Veterinary Internal Medicine*, 2000. **14**(5): p. 526-33.
65. Grauer, G.F., C.B. Thomas, and S.W. Eicker, *Estimation of quantitative proteinuria in the dog, using the urine protein-to-creatinine ratio from a random, voided sample*. *American Journal of Veterinary Research*, 1985. **46**(10): p. 2116-9.
66. Grodecki, K.M., M.J. Gains, R. Baumal, D.H. Osmond, B. Cotter, V.E. Valli, and R.M. Jacobs, *Treatment of X-linked hereditary nephritis in Samoyed dogs with angiotensin converting enzyme (ACE) inhibitor*. *Journal of Comparative Pathology*, 1997. **117**(3): p. 209-25.
67. Gubler, M.C., B. Knebelmann, A. Beziau, M. Broyer, Y. Pirson, F. Haddoum, M.M. Kleppel, and C. Antignac, *Autosomal recessive Alport syndrome: immunohistochemical study of type IV collagen chain distribution*. *Kidney International*, 1995. **47**(4): p. 1142-7.
68. H. Dellman, J.A.E., ed. *Textbook of Veterinary Histology*. 5th ed., ed. Wiley-Blackwell. Vol. 1. 1998, Wiley-Blackwell. 380.
69. Haas, M., *A reevaluation of routine electron microscopy in the examination of native renal biopsies*. *Journal of the American Society of Nephrology*, 1997. **8**(1): p. 70-6.
70. Hamburger, J., *Traité de médecine*. Pierre Godeau ed. 1981: Flammarion.
71. Harvey Lodish, A.B., S Lawrence Zipursky, Paul Matsudaira, David Baltimore, and James Darnell, *Molecular Cell Biology*. 4th edition ed. 2000, New-york: W. H. Freeman.
72. Heiene, R., K.A. Eliassen, U. Risoen, L.A. Neal, and L.D. Cowgill, *Glomerular filtration rate in dogs as estimated via plasma clearance of inulin and iohexol and use of limited-sample methods*. *American Journal of Veterinary Research*, 2010. **71**(9): p. 1100-7.
73. Hood, J.C. and A.J. Craig, *Hereditary nephritis in a miniature bull terrier*. *Veterinary Record*, 1994. **135**(6): p. 138-40.
74. Hood, J.C., J. Dowling, J.F. Bertram, R.J. Young, C. Huxtable, W. Robinson, and J. Savige, *Correlation of histopathological features and renal impairment in autosomal dominant Alport syndrome in Bull terriers*. *Nephrology, Dialysis, Transplantation*, 2002. **17**(11): p. 1897-908.
75. Hood, J.C., C. Huxtable, I. Naito, C. Smith, R. Sinclair, and J. Savige, *A novel model of autosomal dominant Alport syndrome in Dalmatian dogs*. *Nephrology, Dialysis, Transplantation*, 2002. **17**(12): p. 2094-8.
76. Hood, J.C., W.F. Robinson, C.R. Huxtable, J.S. Bradley, R.J. Sutherland, and M.A. Thomas, *Hereditary nephritis in the bull terrier: evidence for inheritance by an autosomal dominant gene*. *Veterinary Record*, 1990. **126**(18): p. 456-9.
77. Hood, J.C., J. Savige, A. Hendtlass, M.M. Kleppel, C.R. Huxtable, and W.F. Robinson, *Bull terrier hereditary nephritis: a model for autosomal dominant Alport syndrome*. *Kidney International*, 1995. **47**(3): p. 758-65.
78. Hood, J.C., J. Savige, A.E. Seymour, J. Dowling, P. Martinello, D. Colville, R. Sinclair, I. Naito, G. Jennings, and C. Huxtable, *Ultrastructural appearance of renal and other basement membranes in the Bull terrier model of autosomal dominant hereditary nephritis*. *American Journal of Kidney Diseases*, 2000. **36**(2): p. 378-91.

79. Hoppe, A. and E. Karlstam, *Renal dysplasia in boxers and Finnish harriers*. Journal of Small Animal Practice, 2000. **41**(9): p. 422-6.
80. Hoppe A., L.S., L. Jonsson, A. Hedhammar, *Progressive nephropathy due to renal dysplasia in shih tzu dogs in Sweden: A clinical pathological and genetic study*. Journal of Samall Animal Practice, 1990. **31**: p. 83:91.
81. Hudson, B.G., K. Tryggvason, M. Sundaramoorthy, and E.G. Neilson, *Alport's syndrome, Goodpasture's syndrome, and type IV collagen*. New England Journal of Medicine, 2003. **348**(25): p. 2543-56.
82. Ichitani, Y., K. Holmberg, A.B. Maunsbach, J.Z. Haeggstrom, B. Samuelsson, D. De Witt, and T. Hokfelt, *Cyclooxygenase-1 and cyclooxygenase-2 expression in rat kidney and adrenal gland after stimulation with systemic lipopolysaccharide: in situ hybridization and immunocytochemical studies*. Cell and Tissue Research, 2001. **303**(2): p. 235-52.
83. Ito, S., C.S. Johnson, and O.A. Carretero, *Modulation of angiotensin II-induced vasoconstriction by endothelium-derived relaxing factor in the isolated microperfused rabbit afferent arteriole*. Journal of Clinical Investigation, 1991. **87**(5): p. 1656-63.
84. Iwata, K., T. Fujiwara, Y. Matsuki, H. Akutsu, S. Takahashi, H. Naiki, and Y. Goto, *3D structure of amyloid protofilaments of beta2-microglobulin fragment probed by solid-state NMR*. Proceedings of the National Academy of Sciences of the United States of America, 2006. **103**(48): p. 18119-24.
85. Jacob, F., D.J. Polzin, C.A. Osborne, T.A. Allen, C.A. Kirk, J.D. Neaton, C. Lekcharoensuk, and L.L. Swanson, *Clinical evaluation of dietary modification for treatment of spontaneous chronic renal failure in dogs*. Journal of the American Veterinary Medical Association, 2002. **220**(8): p. 1163-70.
86. Jacob, F., D.J. Polzin, C.A. Osborne, J.D. Neaton, C.A. Kirk, T.A. Allen, and L.L. Swanson, *Evaluation of the association between initial proteinuria and morbidity rate or death in dogs with naturally occurring chronic renal failure*. Journal of the American Veterinary Medical Association, 2005. **226**(3): p. 393-400.
87. Jacob, F., D.J. Polzin, C.A. Osborne, J.D. Neaton, C. Lekcharoensuk, T.A. Allen, C.A. Kirk, and L.L. Swanson, *Association between initial systolic blood pressure and risk of developing a uremic crisis or of dying in dogs with chronic renal failure*. Journal of the American Veterinary Medical Association, 2003. **222**(3): p. 322-9.
88. Jaenke, R.S. and T.A. Allen, *Membranous nephropathy in the dog*. Veterinary Pathology, 1986. **23**(6): p. 718-33.
89. James G. Cunningham, B.G.K., *Textbook of veterinary physiology*. 4ème ed. 2007: Saunders. 700.
90. Jansen, B., P. Thorner, R. Baumal, V. Valli, M.G. Maxie, and A. Singh, *Samoyed hereditary glomerulopathy (SHG). Evolution of splitting of glomerular capillary basement membranes*. American Journal of Pathology, 1986. **125**(3): p. 536-45.
91. Jansen, B., P.S. Thorner, A. Singh, J.M. Patterson, J.H. Lumsden, V.E. Valli, R. Baumal, and R.K. Basrur, *Animal model of human disease: hereditary nephritis in Samoyed dogs*. American Journal of Pathology, 1984. **116**(1): p. 175-8.
92. Jansen, B., V.E. Valli, P. Thorner, R. Baumal, and J.H. Lumsden, *Samoyed hereditary glomerulopathy: serial, clinical and laboratory (urine, serum biochemistry and hematology) studies*. Canadian Journal of Veterinary Research, 1987. **51**(3): p. 387-93.
93. Jeansson, M. and B. Haraldsson, *Morphological and functional evidence for an important role of the endothelial cell glycocalyx in the glomerular barrier*. American Journal of Physiology. Renal Physiology, 2006. **290**(1): p. F111-6.
94. Joven, J., C. Villabona, E. Vilella, L. Masana, R. Alberti, and M. Valles, *Abnormalities of lipoprotein metabolism in patients with the nephrotic syndrome*. New England Journal of Medicine, 1990. **323**(9): p. 579-84.

95. Just, A., H. Ehmke, L. Toktomambetova, and H.R. Kirchheim, *Dynamic characteristics and underlying mechanisms of renal blood flow autoregulation in the conscious dog*. American Journal of Physiology. Renal Physiology, 2001. **280**(6): p. F1062-71.
96. Kahn, C.M., *The Merck Veterinary manual*. 2008, Merck&co.
97. Kanwar, Y.S. and M.G. Farquhar, *Anionic sites in the glomerular basement membrane. In vivo and in vitro localization to the laminae rarae by cationic probes*. Journal of Cell Biology, 1979. **81**(1): p. 137-53.
98. Kashtan, C.E., *Alport syndrome and thin glomerular basement membrane disease*. Journal of the American Society of Nephrology, 1998. **9**(9): p. 1736-50.
99. Kerjaschki, D., D.J. Sharkey, and M.G. Farquhar, *Identification and characterization of podocalyxin--the major sialoprotein of the renal glomerular epithelial cell*. Journal of Cell Biology, 1984. **98**(4): p. 1591-6.
100. Kerlin, R.L. and T.J. Van Winkle, *Renal dysplasia in golden retrievers*. Veterinary Pathology, 1995. **32**(3): p. 327-9.
101. Kestila, M., U. Lenkkeri, M. Mannikko, J. Lamerdin, P. McCready, H. Putaala, V. Ruotsalainen, T. Morita, M. Nissinen, R. Herva, C.E. Kashtan, L. Peltonen, C. Holmberg, A. Olsen, and K. Tryggvason, *Positionally cloned gene for a novel glomerular protein--nephrin--is mutated in congenital nephrotic syndrome*. Molecular Cell, 1998. **1**(4): p. 575-82.
102. Khoshnoodi, J., V. Pedchenko, and B.G. Hudson, *Mammalian collagen IV*. Microscopy Research and Technique, 2008. **71**(5): p. 357-70.
103. Klosterman, E.S., G.E. Moore, J.F. de Brito Galvao, S.P. Dibartola, R.P. Groman, J.C. Whittemore, S.L. Vaden, T.L. Harris, J.K. Byron, S.R. Dowling, D.C. Grant, G.F. Grauer, and B.M. Pressler, *Comparison of Signalment, Clinicopathologic Findings, Histologic Diagnosis, and Prognosis in Dogs with Glomerular Disease with or without Nephrotic Syndrome*. Journal of Veterinary Internal Medicine, 2011. **25**(2): p. 206-214.
104. Kohaut, E.C., D.B. Singer, B.K. Nevels, and L.L. Hill, *The specificity of split renal membranes in hereditary nephritis*. Archives of Pathology and Laboratory Medicine, 1976. **100**(9): p. 475-9.
105. Komlosi, P., A. Fintha, and P.D. Bell, *Current mechanisms of macula densa cell signalling*. Acta Physiologica Scandinavica, 2004. **181**(4): p. 463-9.
106. Kuster, S., O. Mehls, C. Seidel, and E. Ritz, *Blood pressure in minimal change and other types of nephrotic syndrome*. American Journal of Nephrology, 1990. **10 Suppl 1**: p. 76-80.
107. Langston, C.E., N.J. Reine, and D. Kittrell, *The use of erythropoietin*. Veterinary Clinics of North America. Small Animal Practice, 2003. **33**(6): p. 1245-60.
108. Laroute, V., V. Chetboul, L. Roche, C. Maurey, G. Costes, J.L. Pouchelon, F. De La Farge, M. Boussouf, and H.P. Lefebvre, *Quantitative evaluation of renal function in healthy Beagle puppies and mature dogs*. Research in Veterinary Science, 2005. **79**(2): p. 161-7.
109. Laroute, V., H.P. Lefebvre, G. Costes, and P.L. Toutain, *Measurement of glomerular filtration rate and effective renal plasma flow in the conscious beagle dog by single intravenous bolus of iohexol and p-aminohippuric acid*. Journal of Pharmacological and Toxicological Methods, 1999. **41**(1): p. 17-25.
110. Lavoue, R., J.J. van der Lugt, M.J. Day, M. Georges, V. Busoni, A.C. Merveille, A. Poujade, and D. Peeters, *Progressive juvenile glomerulonephropathy in 16 related French Mastiff (Bordeaux) dogs*. Journal of Veterinary Internal Medicine, 2010. **24**(2): p. 314-22.
111. Lees, G.E. *Inherited Kidney Diseases in Dogs and Cats*. in *Tufts' canine and feline breeding and genetics conference*. 2005. College Station.
112. Lees, G.E., S.A. Brown, J. Elliott, G.E. Grauer, and S.L. Vaden, *Assessment and management of proteinuria in dogs and cats: 2004 ACVIM Forum Consensus Statement (small animal)*. Journal of Veterinary Internal Medicine, 2005. **19**(3): p. 377-85.
113. Lees, G.E., R.G. Helman, L.D. Homco, N.J. Millichamp, J.F. Hunter, and M.S. Frey, *Early diagnosis of familial nephropathy in English cocker spaniels*. Journal of the American Animal Hospital Association, 1998. **34**(3): p. 189-95.

114. Lees, G.E., R.G. Helman, C.E. Kashtan, A.F. Michael, L.D. Homco, N.J. Millichamp, Z.T. Camacho, J.W. Templeton, Y. Ninomiya, Y. Sado, I. Naito, and Y. Kim, *New form of X-linked dominant hereditary nephritis in dogs*. American Journal of Veterinary Research, 1999. **60**(3): p. 373-83.
115. Lees, G.E., R.G. Helman, C.E. Kashtan, A.F. Michael, L.D. Homco, N.J. Millichamp, Y. Ninomiya, Y. Sado, I. Naito, and Y. Kim, *A model of autosomal recessive Alport syndrome in English cocker spaniel dogs*. Kidney International, 1998. **54**(3): p. 706-19.
116. Lees, G.E., P.D. Wilson, R.G. Helman, L.D. Homco, and M.S. Frey, *Glomerular ultrastructural findings similar to hereditary nephritis in 4 English cocker spaniels*. Journal of Veterinary Internal Medicine, 1997. **11**(2): p. 80-5.
117. Lefebvre, H.P., S.A. Brown, V. Chetboul, J.N. King, J.L. Pouchelon, and P.L. Toutain, *Angiotensin-converting enzyme inhibitors in veterinary medicine*. Current Pharmaceutical Design, 2007. **13**(13): p. 1347-61.
118. Linda G. Shell, K.J., *Renal Dysplasia*, C.R.C.A. Database, Editor. 2010, VIN.
119. Littman, M.P., D.M. Dambach, S.L. Vaden, and U. Giger, *Familial protein-losing enteropathy and protein-losing nephropathy in Soft Coated Wheaten Terriers: 222 cases (1983-1997)*. Journal of Veterinary Internal Medicine, 2000. **14**(1): p. 68-80.
120. Littman, M.P., R.E. Goldstein, M.A. Labato, M.R. Lappin, and G.E. Moore, *ACVIM small animal consensus statement on Lyme disease in dogs: diagnosis, treatment, and prevention*. Journal of Veterinary Internal Medicine, 2006. **20**(2): p. 422-34.
121. Lobetti, R.G., J. Pearson, and M. Jimenez, *Renal dysplasia in a Rhodesian ridgeback dog*. Journal of Small Animal Practice, 1996. **37**(11): p. 552-5.
122. Lowe, J.K., R. Guyon, M.L. Cox, D.C. Mitchell, A.L. Lonkar, F. Lingaas, C. Andre, F. Galibert, E.A. Ostrander, and K.E. Murphy, *Radiation hybrid mapping of the canine type I and type IV collagen gene subfamilies*. Functional and Integrative Genomics, 2003. **3**(3): p. 112-6.
123. Macdougall, D.F., T. Cook, A.P. Steward, and V. Cattell, *Canine chronic renal disease: prevalence and types of glomerulonephritis in the dog*. Kidney International, 1986. **29**(6): p. 1144-51.
124. Manno, C., G.F. Strippoli, L. Arnesano, C. Bonifati, N. Campobasso, L. Gesualdo, and F.P. Schena, *Predictors of bleeding complications in percutaneous ultrasound-guided renal biopsy*. Kidney International, 2004. **66**(4): p. 1570-7.
125. Mason, N.J. and M.J. Day, *Renal amyloidosis in related English foxhounds*. Journal of Small Animal Practice, 1996. **37**(6): p. 255-60.
126. McKay, L.W., M.A. Seguin, J.W. Ritchey, and J.K. Levy, *Juvenile nephropathy in two related Pembroke Welsh corgi puppies*. Journal of Small Animal Practice, 2004. **45**(11): p. 568-71.
127. Medaille, C., C. Trumel, D. Concordet, F. Vergez, and J.P. Braun, *Comparison of plasma/serum urea and creatinine concentrations in the dog: a 5-year retrospective study in a commercial veterinary clinical pathology laboratory*. Journal of Veterinary Medicine. A, Physiology, Pathology, Clinical Medicine, 2004. **51**(3): p. 119-23.
128. Miner, J.H., *Renal basement membrane components*. Kidney International, 1999. **56**(6): p. 2016-24.
129. Minkus, G., W. Breuer, R. Wanke, C. Reusch, G. Leuterer, G. Brem, and W. Hermanns, *Familial nephropathy in Bernese mountain dogs*. Veterinary Pathology, 1994. **31**(4): p. 421-8.
130. Miyamoto, T., S. Wakizaka, S. Matsuyama, E. Baba, F. Ohashi, M. Kuwamura, J. Yamate, and T. Kotani, *A control of a golden retriever with renal dysplasia*. Journal of Veterinary Medical Science, 1997. **59**(10): p. 939-42.
131. Moore, F.M. and G.W. Thornton, *Telangiectasia of Pembroke Welsh Corgi dogs*. Veterinary Pathology, 1983. **20**(2): p. 203-8.
132. Moore, L.C. and D. Casellas, *Tubuloglomerular feedback dependence of autoregulation in rat juxtamedullary afferent arterioles*. Kidney International, 1990. **37**(6): p. 1402-8.
133. Morton, L.D., R.K. Sanecki, D.E. Gordon, R.L. Sopiartz, J.S. Bell, and P.S. Sakas, *Juvenile renal disease in miniature schnauzer dogs*. Veterinary Pathology, 1990. **27**(6): p. 455-8.

134. Muller-Peddinghaus, R. and G. Trautwein, *Spontaneous glomerulonephritis in dogs. I. Classification and immunopathology*. Veterinary Pathology, 1977. **14**(1): p. 1-13.
135. Myllyharju, J. and K.I. Kivirikko, *Collagens, modifying enzymes and their mutations in humans, flies and worms*. Trends in Genetics, 2004. **20**(1): p. 33-43.
136. Nagode, L.A., D.J. Chew, and M. Podell, *Benefits of calcitriol therapy and serum phosphorus control in dogs and cats with chronic renal failure. Both are essential to prevent of suppress toxic hyperparathyroidism*. Veterinary Clinics of North America. Small Animal Practice, 1996. **26**(6): p. 1293-330.
137. Nash, A.S. and J.A. Creswick, *Familial nephropathy in soft-coated wheaten terriers*. Veterinary Record, 1988. **123**(25): p. 654-5.
138. Nash, A.S. and I.A. McCandlish, *Chronic renal failure in young bull terriers*. Veterinary Record, 1986. **118**(26): p. 735.
139. Nicolle, A.P., V. Chetboul, T. Allerheiligen, J.L. Pouchelon, V. Gouni, D. Tessier-Vetzel, C.C. Sampedrano, and H.P. Lefebvre, *Azotemia and glomerular filtration rate in dogs with chronic valvular disease*. Journal of Veterinary Internal Medicine, 2007. **21**(5): p. 943-9.
140. Noddeland, H., S.M. Riisnes, and H.O. Fadnes, *Interstitial fluid colloid osmotic and hydrostatic pressures in subcutaneous tissue of patients with nephrotic syndrome*. Scandinavian Journal of Clinical and Laboratory Investigation, 1982. **42**(2): p. 139-46.
141. O'Brien, T.D., C.A. Osborne, B.L. Yano, and D.M. Barnes, *Clinicopathologic manifestations of progressive renal disease in Lhasa Apso and Shih Tzu dogs*. Journal of the American Veterinary Medical Association, 1982. **180**(6): p. 658-64.
142. O'Leary, C.A., X. He, J.A. Bolton, G. Gobe, and D. Duffy, *Haplotype sharing excludes orthologous COL4A3, COL4A4 or MYH9 loci in hereditary nephritis in bull terriers*. Animal Genetics, 2009. **40**(2): p. 252-3.
143. Ohara, K., Y. Kobayashi, N. Tsuchiya, H. Furuoka, and T. Matsui, *Renal dysplasia in a Shih Tzu dog in Japan*. Journal of Veterinary Medical Science, 2001. **63**(10): p. 1127-30.
144. Olenick, C.L., *Congenital renal dysplasia and psychogenic polydipsia in a Bernese mountain dog*. Canadian Veterinary Journal, 1999. **40**(6): p. 425-6.
145. Oliver, J.D., 3rd, S. Anderson, J.L. Troy, B.M. Brenner, and W.H. Deen, *Determination of glomerular size-selectivity in the normal rat with Ficoll*. Journal of the American Society of Nephrology, 1992. **3**(2): p. 214-28.
146. Paone, D.B. and L.E. Meyer, *The effect of biopsy on therapy in renal disease*. Archives of Internal Medicine, 1981. **141**(8): p. 1039-41.
147. Parrish, A.E., *Complications of percutaneous renal biopsy: a review of 37 years' experience*. Clinical Nephrology, 1992. **38**(3): p. 135-41.
148. Picut, C.A. and R.M. Lewis, *Juvenile renal disease in the Doberman Pinscher: ultrastructural changes of the glomerular basement membrane*. Journal of Comparative Pathology, 1987. **97**(5): p. 587-96.
149. Picut, C.A. and R.M. Lewis, *Microscopic features of canine renal dysplasia*. Veterinary Pathology, 1987. **24**(2): p. 156-63.
150. Potter, J.S., K.D. McSporran, and M.P. James, *A suspected case of familial nephropathy in the Cocker Spaniel*. New Zealand Veterinary Journal, 1985. **33**(5): p. 65-6.
151. Rawdon, T.G., *Juvenile nephropathy in a Samoyed bitch*. Journal of Small Animal Practice, 2001. **42**(5): p. 235-8.
152. Reiser, J., W. Kriz, M. Kretzler, and P. Mundel, *The glomerular slit diaphragm is a modified adherens junction*. Journal of the American Society of Nephrology, 2000. **11**(1): p. 1-8.
153. Rennke, H.G., R.S. Cotran, and M.A. Venkatachalam, *Role of molecular charge in glomerular permeability. Tracer studies with cationized ferritins*. Journal of Cell Biology, 1975. **67**(3): p. 638-46.
154. Reusch, C., A. Hoerauf, J. Lechner, M. Kirsch, G. Leuterer, G. Minkus, and G. Brem, *A new familial glomerulonephropathy in Bernese mountain dogs*. Veterinary Record, 1994. **134**(16): p. 411-5.

155. Rha, J.Y., M.A. Labato, L.A. Ross, E. Breitschwerdt, and J. Alroy, *Familial glomerulonephropathy in a litter of beagles*. Journal of the American Veterinary Medical Association, 2000. **216**(1): p. 46-50, 32.
156. Richard W. Nelson, C.G.C., *Small animal internal medicine*. 2nde ed. Vol. 1. 1998: Mosby. 1417.
157. Richards, N.T., S. Darby, A.J. Howie, D. Adu, and J. Michael, *Knowledge of renal histology alters patient management in over 40% of cases*. Nephrology, Dialysis, Transplantation, 1994. **9**(9): p. 1255-9.
158. Rivas, A.L., L. Tintle, V. Meyers-Wallen, J.M. Scarlett, C.P. van Tassell, and F.W. Quimby, *Inheritance of renal amyloidosis in Chinese Shar-pei dogs*. Journal of Heredity, 1993. **84**(6): p. 438-42.
159. Robinson, W.F., S.E. Shaw, B. Stanley, C.R. Huxtable, A.D. Watson, S.E. Friend, and R. Mitten, *Chronic renal disease in bull terriers*. Australian Veterinary Journal, 1989. **66**(7): p. 193-5.
160. Rodewald, R. and M.J. Karnovsky, *Porous substructure of the glomerular slit diaphragm in the rat and mouse*. Journal of Cell Biology, 1974. **60**(2): p. 423-33.
161. Roels, S., S. Schoofs, and R. Ducatelle, *Juvenile nephropathy in a Weimaraner dog*. Journal of Small Animal Practice, 1997. **38**(3): p. 115-8.
162. Ruggenti, P., A. Perna, L. Mosconi, R. Pisoni, and G. Remuzzi, *Urinary protein excretion rate is the best independent predictor of ESRF in non-diabetic proteinuric chronic nephropathies. "Gruppo Italiano di Studi Epidemiologici in Nefrologia" (GISEN)*. Kidney International, 1998. **53**(5): p. 1209-16.
163. Schnackenberg, C.G., F.C. Wilkins, and J.P. Granger, *Role of nitric oxide in modulating the vasoconstrictor actions of angiotensin II in preglomerular and postglomerular vessels in dogs*. Hypertension, 1995. **26**(6 Pt 2): p. 1024-9.
164. Schulze, C., H.P. Meyer, A.L. Blok, K. Schipper, and T.S. van den Ingh, *Renal dysplasia in three young adult Dutch kooiker dogs*. Veterinary Quarterly, 1998. **20**(4): p. 146-8.
165. Seiler, G.S., J. Rhodes, R. Cianciolo, and M.L. Casal, *Ultrasonographic findings in Cairn Terriers with preclinical renal dysplasia*. Veterinary Radiology and Ultrasound, 2010. **51**(4): p. 453-7.
166. Seri, M., R. Cusano, S. Gangarossa, G. Caridi, D. Bordo, C. Lo Nigro, G.M. Ghiggeri, R. Ravazzolo, M. Savino, M. Del Vecchio, M. d'Apolito, A. Iolascon, L.L. Zelante, A. Savoia, C.L. Balduini, P. Noris, U. Magrini, S. Belletti, K.E. Heath, M. Babcock, M.J. Glucksman, E. Aliprandis, N. Bizzaro, R.J. Desnick, and J.A. Martignetti, *Mutations in MYH9 result in the May-Hegglin anomaly, and Fechtner and Sebastian syndromes. The May-Hegglin/Fechtner Syndrome Consortium*. Nature Genetics, 2000. **26**(1): p. 103-5.
167. Shemesh, O., H. Golbetz, J.P. Kriss, and B.D. Myers, *Limitations of creatinine as a filtration marker in glomerulopathic patients*. Kidney International, 1985. **28**(5): p. 830-8.
168. Shoben, A.B., K.D. Rudser, I.H. de Boer, B. Young, and B. Kestenbaum, *Association of oral calcitriol with improved survival in nondialyzed CKD*. Journal of the American Society of Nephrology, 2008. **19**(8): p. 1613-9.
169. Siegel, N.J., B.H. Spargo, M. Kashgarian, and J.P. Hayslett, *An evaluation of routine electron microscopy in the examination of renal biopsies*. Nephron, 1973. **10**(4): p. 209-15.
170. Simerville, J.A., W.C. Maxted, and J.J. Pahira, *Urinalysis: a comprehensive review*. American Family Physician, 2005. **71**(6): p. 1153-62.
171. Steinhausen, M., M. Blum, J.T. Fleming, F.G. Holz, N. Parekh, and D.L. Wiegman, *Visualization of renal autoregulation in the split hydronephrotic kidney of rats*. Kidney International, 1989. **35**(5): p. 1151-60.
172. Stephen J. Ettinger, E.C.F., *Textbook of Veterinary Internal Medicine*. 7th ed. Vol. 2. 2010: Saunders. 2218.
173. Stockman, M.J., *Control scheme for familial nephropathy in cocker spaniels*. Veterinary Record, 1987. **121**(7): p. 154-5.

174. Tenhundfeld, J., P. Wefstaedt, and I.J. Nolte, *A randomized controlled clinical trial of the use of benazepril and heparin for the treatment of chronic kidney disease in dogs*. Journal of the American Veterinary Medical Association, 2009. **234**(8): p. 1031-7.
175. Thorner, P., R. Baumal, A. Binnington, V.E. Valli, P. Marrano, and H. Clarke, *The NC1 domain of collagen type IV in neonatal dog glomerular basement membranes. Significance in Samoyed hereditary glomerulopathy*. American Journal of Pathology, 1989. **134**(5): p. 1047-54.
176. Tryggvason, K., *Unraveling the mechanisms of glomerular ultrafiltration: nephrin, a key component of the slit diaphragm*. Journal of the American Society of Nephrology, 1999. **10**(11): p. 2440-5.
177. Vaden, S. *Familial Renal Disease in Dogs and Cats: Current Classification and Pathology*. in *14th ECVIM-CA congress*. 2004. Barcelone, Espagne.
178. Vaden, S.L., B. Hammerberg, D.J. Davenport, S.M. Orton, M.M. Trogdon, L.T. Melgarejo, S.D. VanCamp, and D.A. Williams, *Food hypersensitivity reactions in Soft Coated Wheaten Terriers with protein-losing enteropathy or protein-losing nephropathy or both: gastroscopic food sensitivity testing, dietary provocation, and fecal immunoglobulin E*. Journal of Veterinary Internal Medicine, 2000. **14**(1): p. 60-7.
179. Vaden, S.L., R.K. Sellon, L.T. Melgarejo, D.A. Williams, M.M. Trogdon, S.D. VanCamp, and R.A. Argenzio, *Evaluation of intestinal permeability and gluten sensitivity in Soft-Coated Wheaten Terriers with familial protein-losing enteropathy, protein-losing nephropathy, or both*. American Journal of Veterinary Research, 2000. **61**(5): p. 518-24.
180. Vilafranca, M. and L. Ferrer, *Juvenile nephropathy in Alaskan Malamute littermates*. Veterinary Pathology, 1994. **31**(3): p. 375-7.
181. Wagrowska-Danilewicz, M. and M. Danilewicz, *Current position of electron microscopy in the diagnosis of glomerular diseases*. Polish Journal of Pathology, 2007. **58**(2): p. 87-92.
182. Wakamatsu, N., K. Surdyk, K.P. Carmichael, and C.A. Brown, *Histologic and ultrastructural studies of juvenile onset renal disease in four Rottweiler dogs*. Veterinary Pathology, 2007. **44**(1): p. 96-100.
183. Walker, M., 3rd, L.M. Harrison-Bernard, A.K. Cook, and L.G. Navar, *Dynamic interaction between myogenic and TGF mechanisms in afferent arteriolar blood flow autoregulation*. American Journal of Physiology. Renal Physiology, 2000. **279**(5): p. F858-65.
184. Watson, A.D., H.P. Lefebvre, D. Concordet, V. Laroute, J.P. Ferre, J.P. Braun, F. Conchou, and P.L. Toutain, *Plasma exogenous creatinine clearance test in dogs: comparison with other methods and proposed limited sampling strategy*. Journal of Veterinary Internal Medicine, 2002. **16**(1): p. 22-33.
185. Wilcock, B.P. and J.M. Patterson, *Familial glomerulonephritis in Doberman pinscher dogs*. Canadian Veterinary Journal, 1979. **20**(9): p. 244-9.
186. Wise, L.A., T.A. Allen, and M. Cartwright, *Comparison of renal biopsy techniques in dogs*. Journal of the American Veterinary Medical Association, 1989. **195**(7): p. 935-9.
187. Wright, F.S. and J. Schnermann, *Interference with feedback control of glomerular filtration rate by furosemide, triflocin, and cyanide*. Journal of Clinical Investigation, 1974. **53**(6): p. 1695-708.
188. Wright, J.R., E. Calkins, and R.L. Humphrey, *Potassium permanganate reaction in amyloidosis. A histologic method to assist in differentiating forms of this disease*. Laboratory Investigation, 1977. **36**(3): p. 274-81.
189. Wu-Wong, J.R., J. Tian, and D. Goltzman, *Vitamin D analogs as therapeutic agents: a clinical study update*. Current Opinion in Investigational Drugs, 2004. **5**(3): p. 320-6.
190. Yang, T., J.B. Schnermann, and J.P. Briggs, *Regulation of cyclooxygenase-2 expression in renal medulla by tonicity in vivo and in vitro*. American Journal of Physiology, 1999. **277**(1 Pt 2): p. F1-9.

191. Youngberg, S.P., G.R. Marchand, W.S. Spielman, H. Osswald, and F.G. Knox, *Filtration dynamics in dogs: glomerular capillary pressure*. Federation Proceedings, 1977. **36**(12): p. 2609-13.
192. Zheng, K., P.S. Thorner, P. Marrano, R. Baumal, and R.R. McInnes, *Canine X chromosome-linked hereditary nephritis: a genetic model for human X-linked hereditary nephritis resulting from a single base mutation in the gene encoding the alpha 5 chain of collagen type IV*. Proceedings of the National Academy of Sciences of the United States of America, 1994. **91**(9): p. 3989-93.
193. Zwingenberger, A., *Kidneys, Ureters, Bladder*. 2006, University of Davis: Davis. p. 80.

AGREMENT SCIENTIFIQUE

En vue de l'obtention du permis d'imprimer de la thèse de doctorat vétérinaire

Je soussignée, *Armelle DIQUELOU*, Enseignant-chercheur, de l'Ecole Nationale Vétérinaire de Toulouse, directeur de thèse, certifie avoir examiné la thèse de *DAURE Evence* intitulée « *Les glomérulopathies juvéniles du chien* » et que cette dernière peut être imprimée en vue de sa soutenance.



Fait à Toulouse, le 16 mai 2011
Docteur **Armelle DIQUELOU**
Enseignant chercheur
de l'Ecole Nationale Vétérinaire de Toulouse



Vu :
Le Directeur de l'Ecole Nationale
Vétérinaire de Toulouse
Professeur **Alain MILON**

Vu :
Le Président du jury :
Professeur *Monique COURTADE SAÏDI*



Vu et autorisation de l'impression :
Le Président de l'Université
Paul Sabatier **31 MAI 2011**
Professeur **Gilles FOURTANIER**



Conformément à l'Arrêté du 20 avril 2007, article 6, la soutenance de la thèse ne peut être autorisée qu'après validation de l'année d'approfondissement.

Toulouse, 2011

NOM : DAURE

PRENOM : Evence

TITRE : Les glomérulopathies juvéniles du chien : étude bibliographique

RESUME : L'insuffisance rénale est une cause majeure de consultation en médecine vétérinaire. Les glomérulopathies précèdent souvent le développement d'une insuffisance rénale. Un type particulier de glomérulopathie touche les jeunes animaux : les glomérulopathies juvéniles.

Au cours des dernières années les connaissances et l'intérêt vis-à-vis de ces affections ont fortement progressés. Ce diagnostic reste cependant une véritable gageure. Les signes cliniques propres à ces glomérulopathies peuvent être mis en évidence : protéinurie, croissance réduite, oedème... La prise en charge de ces glomérulopathies juvéniles est essentielle dans le but de préserver au mieux la fonction rénale de ces jeunes animaux.

Dans ce travail, les bases anatomiques du rein et la physiologie sont abordées de même que la présentation clinique et biologique des glomérulopathies juvéniles canines au sens large. La troisième partie s'intéresse en détail aux glomérulopathies juvéniles rapportées dans la littérature vétérinaire : la dysplasie rénale et la télangiectasie, les glomérulonéphrites, la glomérulonéphropathie membraneuse, les amyloïdoses et les glomérulopathies primaires dont, entre autres, les néphropathies héréditaires et la glomérulopathie mésangioproliférative du Dogue de Bordeaux.

MOTS-CLES : chien, glomérulopathie, juvénile, insuffisance rénale

ENGLISH TITLE: Juvenile glomerulopathies in dogs: bibliographic synthesis

Kidney disorders are a major cause of consultation in veterinary medicine. Severe glomerulopathies often lead to renal failure. Juvenile glomerulopathies are defined as a type of glomerular disease that affects young dogs.

Over the last years, veterinarians have grown more and more interested in understanding these affections. However, diagnosing glomerulopathies is still very challenging. Specific clinical signs such as proteinuria, stunted growth rate or edema may be indicators of these affections. Offering cares to juvenile glomerulopathy patients is essential to preserve their renal functions.

This thesis first deals with the bases of the anatomy and the physiology of the kidney. The second part describes clinical signs and biological abnormalities observed in juvenile glomerulopathies. Finally, the third part gives details concerning juvenile glomerulopathies reported in veterinary medicine: renal dysplasia, telangiectasia, glomerulonephritis, membranous glomerulopathy, amyloïdosis and primary glomerulopathies including hereditary nephritis and mesangioproliferative glomerulopathy in the French Mastiff are detailed in this work.

KEY WORDS: dog, glomerulopathy, juvenile, kidney failure