



**HAL**  
open science

# Étude anatomique comparée du tendon poplité chez le cheval et l'Homme à partir de la dissection de onze cadavres équins

Mélanie Cova

► **To cite this version:**

Mélanie Cova. Étude anatomique comparée du tendon poplité chez le cheval et l'Homme à partir de la dissection de onze cadavres équins. Médecine vétérinaire et santé animale. 2019. dumas-04554977

**HAL Id: dumas-04554977**

**<https://dumas.ccsd.cnrs.fr/dumas-04554977>**

Submitted on 22 Apr 2024

**HAL** is a multi-disciplinary open access archive for the deposit and dissemination of scientific research documents, whether they are published or not. The documents may come from teaching and research institutions in France or abroad, or from public or private research centers.


L'archive ouverte pluridisciplinaire **HAL**, est destinée au dépôt et à la diffusion de documents scientifiques de niveau recherche, publiés ou non, émanant des établissements d'enseignement et de recherche français ou étrangers, des laboratoires publics ou privés.



OATAO is an open access repository that collects the work of Toulouse researchers and makes it freely available over the web where possible

This is an author's version published in: <http://oatao.univ-toulouse.fr/> 25616

**To cite this version:**

Cova, Mélanie . *Étude anatomique comparée du tendon poplité chez le cheval et l'Homme à partir de la dissection de onze cadavres équins*. Thèse d'exercice, Médecine vétérinaire, Ecole Nationale Vétérinaire de Toulouse – ENVT, 2019, 61 p.

Any correspondence concerning this service should be sent to the repository administrator: [tech-oatao@listes-diff.inp-toulouse.fr](mailto:tech-oatao@listes-diff.inp-toulouse.fr)

# ÉTUDE ANATOMIQUE COMPARÉE DU TENDON POPLITÉ CHEZ LE CHEVAL ET L'HOMME À PARTIR DE LA DISSECTION DE ONZE CADAVRES EQUINS

---

THESE  
pour obtenir le grade de  
DOCTEUR VÉTÉRINAIRE

DIPLOME D'ÉTAT

*présentée et soutenue publiquement  
devant l'Université Paul-Sabatier de Toulouse*

*par*

**COVA Mélanie**

Née, le 15 novembre 1993 à Epernay (51)

---

**Directeur de thèse : Mr Claude PETIT**

---

## JURY

PRESIDENT :

**Mme Isabelle BERRY**

Professeure à l'Université Paul-Sabatier de TOULOUSE

ASSESEURS :

**Mr Claude PETIT**

Professeur à l'Ecole Nationale Vétérinaire de TOULOUSE

**Mr Giovanni MOGICATO**

Professeur à l'Ecole Nationale Vétérinaire de TOULOUSE



**Ministère de l'Agriculture et de l'Alimentation  
ÉCOLE NATIONALE VÉTÉRINAIRE DE TOULOUSE**

**Directeur par Intérim** : **Monsieur Frédéric BOUSQUET**

**PROFESSEURS CLASSE EXCEPTIONNELLE**

- Mme **CHASTANT-MAILLARD Sylvie**, *Pathologie de la Reproduction*
- M. **BOUSQUET-MELOU Alain**, *Physiologie et Thérapeutique*
- Mme **CLAUW Martine**, *Pharmacie-Toxicologie*
- M. **CONCORDET Didier**, *Mathématiques, Statistiques, Modélisation*
- M. **DELVERDIER Maxence**, *Anatomie Pathologique*
- M. **ENJALBERT Francis**, *Alimentation*
- M. **PETIT Claude**, *Pharmacie et Toxicologie*
- M. **SHELCHER François**, *Pathologie médicale du Bétail et des Animaux de Basse-cour*

**PROFESSEURS 1° CLASSE**

- M. **BAILLY Jean-Denis**, *Hygiène et Industrie des aliments*
- M. **BERTAGNOLI Stéphane**, *Pathologie infectieuse*
- M. **BERTHELOT Xavier**, *Pathologie de la Reproduction*
- M. **BRUGERE Hubert**, *Hygiène et Industrie des aliments d'Origine animale*
- Mme **CADIERGUES Marie-Christine**, *Dermatologie Vétérinaire*
- M. **DUCOS Alain**, *Zootecnie*
- M. **FOUCRAS Gilles**, *Pathologie des ruminants*
- Mme **GAYRARD-TROY Véronique**, *Physiologie de la Reproduction, Endocrinologie*
- M. **GUERIN Jean-Luc**, *Aviculture et pathologie aviaire*
- Mme **HAGEN-PICARD, Nicole**, *Pathologie de la reproduction*
- M. **JACQUIET Philippe**, *Parasitologie et Maladies Parasitaires*
- M. **LEFEBVRE Hervé**, *Physiologie et Thérapeutique*
- M. **MEYER Gilles**, *Pathologie des ruminants*
- M. **SANS Pierre**, *Productions animales*
- Mme **TRUMEL Catherine**, *Biologie Médicale Animale et Comparée*

**PROFESSEURS 2° CLASSE**

- Mme **BOULLIER Séverine**, *Immunologie générale et médicale*
- Mme **BOURGES-ABELLA Nathalie**, *Histologie, Anatomie pathologique*
- M. **GUERRE Philippe**, *Pharmacie et Toxicologie*
- Mme **LACROUX Caroline**, *Anatomie Pathologique, animaux d'élevage*
- Mme **LETRON-RAYMOND Isabelle**, *Anatomie pathologique*
- M. **MAILLARD Renaud**, *Pathologie des Ruminants*
- M. **MOGICATO Giovanni**, *Anatomie, Imagerie médicale*

**PROFESSEURS CERTIFIÉS DE L'ENSEIGNEMENT AGRICOLE**

- Mme **MICHAUD Françoise**, *Professeur d'Anglais*
- M. **SEVERAC Benoît**, *Professeur d'Anglais*

**MAÎTRES DE CONFÉRENCES HORS CLASSE**

- M. **BERGONIER Dominique**, *Pathologie de la Reproduction*
- Mme **CAMUS Christelle**, *Biologie cellulaire et moléculaire*

- Mme **DIQUELOU Armelle**, *Pathologie médicale des Equidés et des Carnivores*
- M. **JAEG Jean-Philippe**, *Pharmacie et Toxicologie*
- M. **JOUGLAR Jean-Yves**, *Pathologie médicale du Bétail et des Animaux de Basse-cour*
- M. **LYAZRHI Faouzi**, *Statistiques biologiques et Mathématiques*
- M. **MATHON Didier**, *Pathologie chirurgicale*
- Mme **MEYNADIER Annabelle**, *Alimentation*
- Mme **PRIYMENKO Nathalie**, *Alimentation*
- M. **RABOISSON Didier**, *Productions animales (ruminants)*
- M. **VOLMER Romain**, *Microbiologie et Infectiologie*

#### MAITRES DE CONFERENCES (classe normale)

- M. **ASIMUS Erik**, *Pathologie chirurgicale*
- Mme **BENNIS-BRET Lydie**, *Physique et Chimie biologiques et médicales*
- Mme **BIBBAL Delphine**, *Hygiène et Industrie des Denrées alimentaires d'Origine animale*
- Mme **BOUHSIRA Emilie**, *Parasitologie, maladies parasitaires*
- M. **CONCHOU Fabrice**, *Imagerie médicale*
- M. **CORBIERE Fabien**, *Pathologie des ruminants*
- Mme **DANIELS Hélène**, *Microbiologie-Pathologie infectieuse*
- Mme **DAVID Laure**, *Hygiène et Industrie des aliments*
- Mme **DEVIERS Alexandra**, *Anatomie-Imagerie*
- M. **DOUET Jean-Yves**, *Ophthalmologie vétérinaire et comparée*
- Mme **FERRAN Aude**, *Physiologie*
- Mme **LALLEMAND Elodie**, *Chirurgie des Equidés*
- Mme **LAVOUE Rachel**, *Médecine Interne*
- M. **LE LOC'H Guillaume**, *Médecine zoologique et santé de la faune sauvage*
- M. **LIENARD Emmanuel**, *Parasitologie et maladies parasitaires*
- Mme **MEYNAUD-COLLARD Patricia**, *Pathologie Chirurgicale*
- Mme **MILA Hanna**, *Elevage des carnivores domestiques*
- M. **NOUVEL Laurent**, *Pathologie de la reproduction (en disponibilité)*
- Mme **PALIERNE Sophie**, *Chirurgie des animaux de compagnie*
- Mme **PAUL Mathilde**, *Epidémiologie, gestion de la santé des élevages avicoles et porcins*
- M. **VERGNE Timothée**, *Santé publique vétérinaire – Maladies animales réglementées*
- Mme **WASET-SZKUTA Agnès**, *Production et pathologie porcine*

#### MAITRES DE CONFERENCES CONTRACTUELS

- Mme **BORDE DORE Laura**, *Médecine interne des équidés*
- M. **GIANSETTO Thomas**, *Chirurgie*
- M. **JOLIVET Franck**, *Médecine interne*
- Mme **LECRU Line**, *Dermatologie*
- M. **LEYNAUD Vincent**, *Médecine interne*
- Mme **ROBIN Marie-Claire**, *Ophthalmologie*

#### ASSISTANTS D'ENSEIGNEMENT ET DE RECHERCHE CONTRACTUELS

- Mme **BLONDEL Margaux**, *Chirurgie des animaux de compagnie*
- M. **CARTIAUX Benjamin**, *Anatomie-Imagerie médicale*
- M. **COMBARROS-GARCIA Daniel**, *Dermatologie vétérinaire*
- M. **GAIDE Nicolas**, *Histologie, Anatomie Pathologique*
- M. **JOUSSERAND Nicolas**, *Médecine interne des animaux de compagnie*
- M. **LESUEUR Jérémy**, *Gestion de la santé des ruminants – Médecine collective de précision*

## Remerciements

### **A Madame le Professeur Isabelle BERRY**

Professeur de l'Université Paul Sabatier de Toulouse

Praticien hospitalier

*Médecine Nucléaire*

Qui m'a fait l'honneur d'accepter la présidence de mon jury de thèse,

Hommages respectueux.

### **A Monsieur le Professeur Claude PETIT**

Professeur de l'Ecole Nationale Vétérinaire de Toulouse

*Pharmacie et Toxicologie*

Pour avoir accepté de diriger ce travail et pour sa disponibilité,

Sincères remerciements.

### **A Monsieur le Professeur Giovanni MOGICATO**

Professeur de l'Ecole Nationale Vétérinaire de Toulouse

*Anatomie et Imagerie médicale*

Pour avoir accepté de juger ce travail et de faire partie de mon jury de thèse,

Sincères remerciements.

### **A Monsieur le Professeur Gabriel CUEVAS RAMOS**

Professeur associé de l'université de Copenhague

*Chirurgie des Grands Animaux*

Pour la confiance qui m'a été accordée, pour sa disponibilité et ses conseils dans la réalisation de ce travail,

Mes plus sincères remerciements.





# Table des matières

Table des illustrations.....	9
Table des abréviations.....	11
Introduction .....	13
Partie 1 : Les principales structures du point d'angle postérolatéral du genou chez l'Homme....	15
1. Les principaux stabilisateurs du genou .....	16
1.1. Tendon du muscle poplité .....	16
1.2. Ligament poplitéo-fibulaire .....	17
1.3. Ligament collatéral latéral .....	19
2. Autres structures stabilisatrices du genou .....	19
2.1. Ligament arqué.....	19
2.2. Ligament poplité oblique.....	20
2.3. Ligament fabellofibulaire.....	21
2. Variations anatomiques.....	22
2.1. De l'insertion proximale du muscle poplité .....	22
2.2. De l'insertion du tendon.....	25
3. Fonctions des structures du point d'angle postérolatéral .....	27
3.1. Généralités .....	27
3.2. Fonctions spécifiques du muscle poplité .....	28
4. Techniques d'exploration du tendon poplité.....	29
4.1. Radiographie.....	29
4.2. Echographie.....	30
4.3. Arthroscopie .....	30
4.4. IRM .....	31
5. Lésions du poplité.....	32
5.1. Lésions du tendon poplité .....	32
5.1.1. Sites préférentiels des lésions .....	32
5.1.2. Les déchirures.....	33
5.1.3. Les tendinites.....	33
5.1.4. Grade lésionnel de la jonction myotendineuse .....	33
5.2. Association avec des lésions d'autres structures .....	34
6. Traitement.....	35
6.1. Types de prise en charge .....	35
6.2. Traitement conservateur .....	36
6.2.1. Principes et exemples d'exercices de kinésithérapie .....	36
6.2.2. Pronostic sportif .....	37

Partie 2 : Anatomie du tendon poplité chez le cheval .....	39
1. Etat des données anatomiques .....	39
2. Etude anatomique du tendon poplité du cheval : dissections .....	41
2.1. Matériel et méthode .....	41
2.1.1 Population d'étude .....	41
2.1.2 Observations anatomiques .....	41
2.1.3 Mesures pour la détermination de la position de l'insertion du PT .....	42
2.2. Résultats .....	43
2.2.1. Type morphologique de tendon .....	44
2.2.2. Site d'insertion du tendon .....	46
2.2.2.1. Observations subjectives .....	46
2.2.2.2. Etude objective des positions du PT et LCL .....	50
2.3. Conclusion .....	50
2.4. Discussion.....	51
Partie 3 : Exploration du tendon poplité, lésions et réflexions sur la prise en charge .....	53
1. Exploration du tendon poplité.....	53
a. Radiographie .....	53
b. Echographie.....	53
c. Arthroscopie .....	56
2. Réflexion sur une prise en charge chez le cheval.....	57
Conclusion .....	59
Bibliographie .....	60

## Table des illustrations

### Figures

Figure 1 : Image informatique des composants du point d'angle postéro-latéral du genou (d'après Rosas, 2016).....	15
Figure 2 : Insertion et trajet du muscle poplité (d'après Jadhav, 2014) .....	16
Figure 3 : Image IRM pondérée en T2 avec image de la graisse supprimée, vue sagittale du genou d'un homme de 25 ans (d'après Rosas, 2006).....	17
Figure 4 : Le complexe poplité a) en vue postérieure, b) en vue latérale (D'après Landreau et al., 2003).....	18
Figure 5 : Insertions ligamentaires sur la tête de la fibula (d'après Landreau et al., 2003).....	18
Figure 6 : Vue postérieure du genou (d'après Jadhav, 2014) .....	19
Figure 7 : Représentation en 3 dimensions du ligament arqué (d'après Jadhav et al., 2014).....	20
Figure 8 : Vue postérieure du genou (D'après Netter, 2012) .....	21
Figure 9 : Différentes attaches proximales du muscle du poplité (d'après Feipel et al., 2003) .	22
Figure 10 : Photographie et schéma de l'insertion proximale du muscle poplité pour le type I (d'après Chuncharunee et al., 2012) .....	23
Figure 11 : Photographies et schémas de l'insertion proximale du muscle poplité pour le type II (d'après Chuncharunee et al., 2012) .....	24
Figure 12 : Photographie et schéma de l'insertion proximale du muscle poplité pour le type III (d'après Chuncharunee et al., 2012) .....	24
Figure 13 : Photographies et schémas de l'insertion proximale du muscle poplité pour le type IV (D'après Chuncharunee et al., 2012).....	25
Figure 14 : Emplacement schématique des différents sites d'insertion du tendon poplité (d'après Jung et al., 2010).....	26
Figure 15 : Image arthroscopique de tendon poplité « bifurqué », à 2 branches (d'après Perez Carro et al., 1999).....	26
Figure 16 : Image arthroscopique d'un tendon poplité à 3 branches (d'après Doral et al., 2006) .....	27
Figure 17 : Radiographie antéro-postérieure de l'articulation du grasset mettant en évidence une avulsion osseuse au site d'insertion du tendon poplité (d'après Jadhav, 2014) .....	29
Figure 18 : Images échographiques de a) l'insertion proximale normale du LCL (flèches) et du tendon poplité (*) dans la fossette poplitée, b) fossette poplitée vide (flèche) suite à une désinsertion du tendon du muscle poplité, (d'après Cotten, 2017).....	30
Figure 19 : Images IRM normales du tendon poplité, en coupe axiale pondérées en DP et avec saturation de graisse (d'après Jadhav et al., 2014).....	31
Figure 20 : Images IRM normales du tendon poplité, en coupe frontale pondérée en DP avec saturation de graisse (d'après Jadhav et al., 2014).....	32
Figure 21 : Images IRM de lésion de grade 2 de la jonction myotendineuse du muscle poplité (flèche) associée à une atteinte méniscale (d'après Cotten, 2017).....	34
Figure 22 : Images IRM de lésions de grade 3 de la jonction myotendineuse du muscle poplité : c,d) rupture de la jonction myotendineuse du muscle poplité avec rétraction tendineuse (flèche) et avulsion de la tête de la fibula (tête de flèche), e) avulsion du tendon poplité avec gouttière vide (flèche) (d'après Cotten, 2017).....	34
Figure 23 : Dessin d'un exemple d'exercice de rééducation au soutien (d'après www.sportsinjurybulletin.com) .....	36

Figure 24 : Dessins d'un exemple d'exercice de rééducation à l'appui : a) position de départ, b) mouvement droit devant, c) mouvement en diagonale devant, d) mouvement sur le côté (d'après <a href="http://www.sportsinjurybulletin.com">www.sportsinjurybulletin.com</a> ) .....	37
Figure 25 : Dessin de l'anatomie du plan profond du membre postérieur du cheval après ablation du muscle gastrocnémien (modifié d'après Barone, 2000).....	39
Figure 26 : Photographie en vue caudale d'une dissection de grasset de cheval (d'après Cauvin et al., 1996).....	40
Figure 27 : Dessin de l'extrémité distale du fémur mettant en évidence les mesures effectuées (modifié d'après Barone, 2000) .....	42
Figure 28 : Photographies après section du PT permettant de voir le tendon poplité en 1 partie .....	44
Figure 29 : Photographies après section du PT permettant de voir le tendon poplité en 2 parties, plus ou moins soudées, et épais pour différents chevaux .....	45
Figure 30 : Photographie après section du PT permettant de voir le tendon poplité en 3 parties du cheval 6 .....	46
Figure 31 : Photographies de la dissection montrant l'insertion du PT inférieure à celle du LCL pour le cheval 1.....	47
Figure 32 : Photographies de la dissection montrant l'insertion du PT antéro-inférieure à celle du LCL.....	47
Figure 33 : Photographies de la dissection montrant l'insertion du PT postéro-inférieure à celle du LCL.....	48
Figure 34 : Photographies de la dissection montrant l'insertion du PT postérieure à celle du LCL .....	49
Figure 35 : Photographies de la dissection après section du PT pour le cheval 11 .....	52
Figure 36 : Image échographique de l'articulation fémoro-tibiale latérale en coupe longitudinale (réalisée à l'ENVT) .....	54
Figure 37 : Image échographique de l'articulation fémoro-tibiale latérale en coupe longitudinale (réalisée à l'ENVT) .....	54
Figure 38 : Image échographique de l'articulation fémoro-tibiale latérale en coupe longitudinale (réalisée à l'ENVT) .....	55
Figure 39 : Image échographique de l'articulation fémoro-tibiale latérale (réalisée à l'ENVT) ....	55
Figure 40 : Images arthroscopiques du tendon poplité obtenues depuis le compartiment caudal de l'articulation fémorotibiale (d'après Watts, Nixon, 2006).....	56
Figure 41 : Images arthroscopiques du tendon poplité obtenues par approche dorsomédiale du compartiment crânial de l'articulation fémorotibiale latérale (D'après McIlwraith, Wright, Nixon, 2014) .....	57

## Tableaux

Tableau 1 : Résultats des observations faites pour le PT de chaque cheval.....	43
Tableau 2 : Résultats des mesures prises pour objectiver les variations de position de l'insertion du PT par rapport à celle du LCL .....	50

## Table des abréviations

PT : Tendon poplité

LCL : ligament collatéral latéral

LPF : ligament poplitéofibulaire

PAPL : point d'angle postéro-latéral

IRM : imagerie par résonance magnétique

Gabriel Cuevas Ramos a développé et dirigé ce travail de recherche clinique et d'anatomie, travail qui a été accepté pour publication dans le « Journal of Veterinary Science » sous la référence JVS-19-078

## Introduction

Chez l'Homme, l'anatomie de l'insertion proximale du muscle poplité est un élément clé dans le diagnostic et la prise en charge d'un patient présentant une lésion du point d'angle postérolatéral du genou. Celle-ci, ainsi que le rôle du muscle poplité chez l'Homme, a longtemps été controversée. C'est pourquoi ce muscle a fait l'objet de beaucoup d'études et est donc bien mieux connu maintenant. Son appartenance à la région complexe qu'est le point d'angle postérolatéral permet de comprendre qu'une lésion sur une structure a souvent des conséquences sur les autres. Cela explique que le diagnostic et le traitement soient difficiles. Par ailleurs, il est donc important de bien connaître l'anatomie de la région afin de savoir à quelles structures on a affaire et quelles sont leurs relations.

Chez le cheval, on a peu de données sur le muscle poplité et un unique cas d'avulsion osseuse du tendon poplité a été rapporté. L'anatomie du muscle poplité est sommairement décrite dans la littérature, évoquant une insertion proximale sur le condyle fémoral latéral avec un unique tendon. Cependant, chez l'Homme, l'insertion proximale est très variable et le tendon en lui-même peut également présenter diverses variations. Chez le cheval, aucune variation n'a jamais été décrite. Cependant, le tendon poplité est une structure à laquelle on s'intéresse peu. Il est visible lors d'un examen échographique de routine du grasset mais son exploration n'est alors pas complète. Or, chez l'Homme, il est décrit qu'une atteinte du muscle poplité peut avoir un effet sur l'instabilité du genou. Par analogie, on peut donc se demander quel est le rôle du muscle poplité chez le cheval dans les instabilités du grasset. Pour comprendre cela, il est nécessaire d'avoir, dans un premier temps, des données anatomiques détaillées afin de savoir si on peut retrouver le même type de variations que celles décrites chez l'Homme et de comprendre un peu mieux les relations entre les différentes structures du grasset.

Le but de cette étude est donc de présenter une comparaison entre le muscle poplité, et particulièrement le tendon, chez l'Homme et chez le cheval. Pour cela, on détaillera l'anatomie du point d'angle postérolatéral chez l'Homme ainsi que les techniques de diagnostic et de prise en charge d'une atteinte du tendon poplité. On détaillera ensuite les résultats obtenus sur l'anatomie du tendon poplité chez le cheval grâce à une étude de cette région par dissection de grassets sur 11 cadavres équins.

Enfin, on abordera les techniques de diagnostic d'atteinte du tendon poplité chez le cheval ainsi que des éléments de réflexion sur la prise en charge de telles lésions.



## Partie 1 : Les principales structures du point d'angle postérolatéral du genou chez l'Homme

L'anatomie de cette partie du genou est complexe et variable, ce qui peut rendre son étude délicate. Initialement, pour parler de ces structures, elles étaient classées en 3 plans : superficiel, moyen et profond. Les connaissances anatomiques ayant évolué, l'approche de ces structures est maintenant plus individuelle. Leurs rôles sont complémentaires à cause de la forte proximité de chacune, notamment au niveau de leurs insertions sur la tête de la fibula (Fig.1) (Rosas 2016).

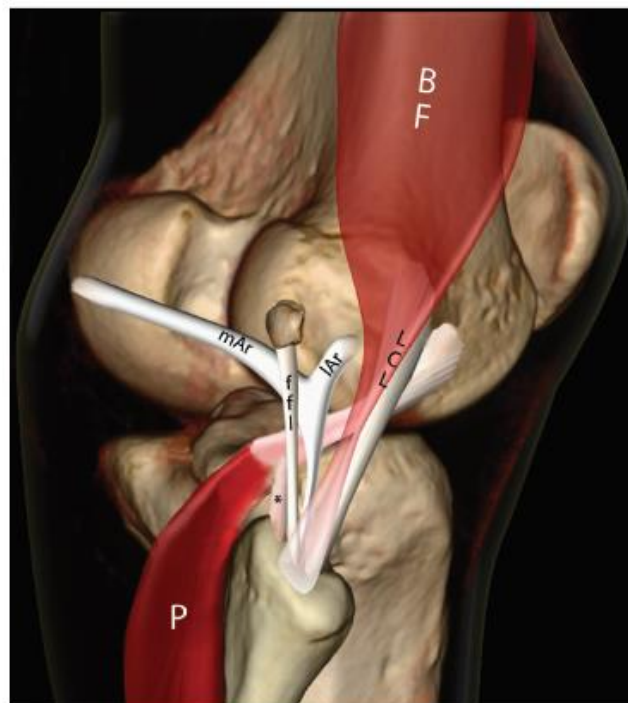


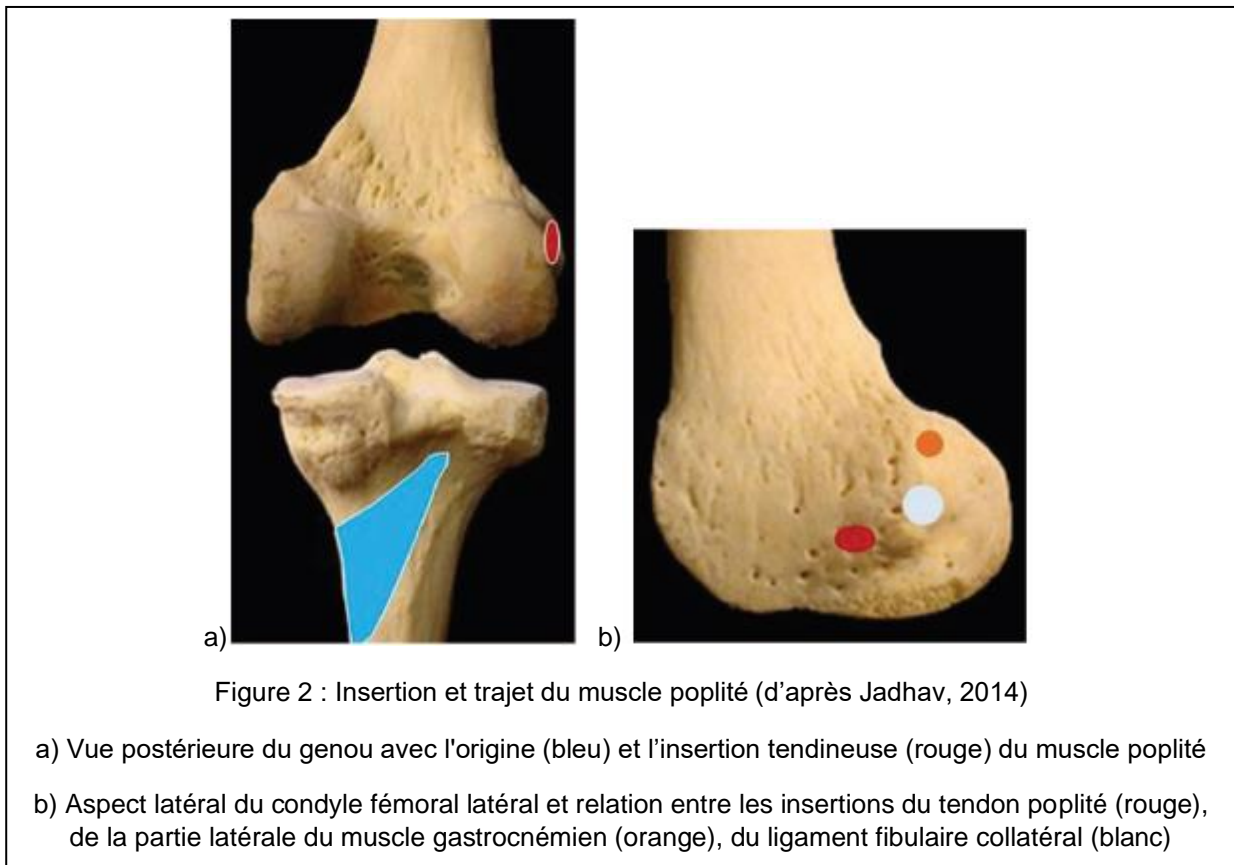
Figure 1 : Image informatique des composants du point d'angle postérolatéral du genou (d'après Rosas, 2016)

BF : biceps fémoral, ffl : ligament fabellofibulaire, LCL : ligament collatéral latéral, P : muscle poplité,  
\* : ligament poplitéo fibulaire, mAr : branche médiale du ligament arqué, lAr : branche latérale du ligament arqué)

## 1. Les principaux stabilisateurs du genou

### 1.1. Tendon du muscle poplité

Le tendon poplité constitue la principale insertion proximale du muscle poplité sur le fémur. L'insertion du tendon poplité est décrite, dans le cas général, comme étant en avant et sous l'insertion du ligament collatéral latéral sur le condyle fémoral latéral, dans la fossette poplitée (Fig.2). A son insertion proximale, le tendon poplité est intra-capsulaire mais extra-articulaire et extrasynovial. (Jadhav et al. 2014) Il s'étend ensuite entre le ménisque latéral et la capsule articulaire avant de sortir de l'articulation par le hiatus poplité. Le tendon se compose alors de deux faisceaux, un postérieur qui est tendu en extension et un antérieur qui est tendu en flexion (Rosas 2016).



Le tendon poplité peut s'attacher sur la face postérieure du ménisque latéral grâce à des fascias méniscopoplités (Fig.3). Le nombre exact de ceux-ci est débattu mais les fascias antéro-inférieur et postéro-supérieur sont ceux qui sont le plus souvent visualisés. Ils forment, respectivement, le plancher et le toit du hiatus poplité et participent à la stabilisation du genou (Rosas 2016).

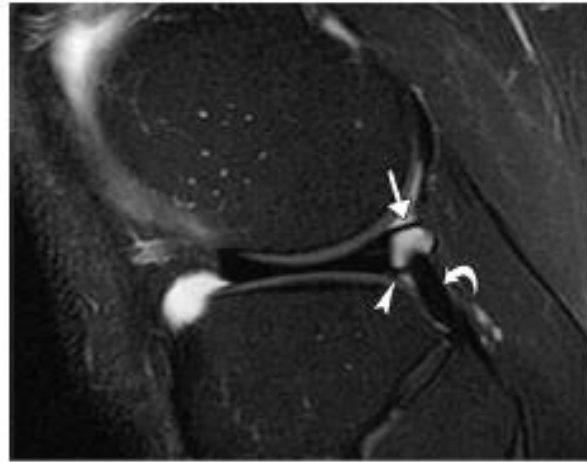


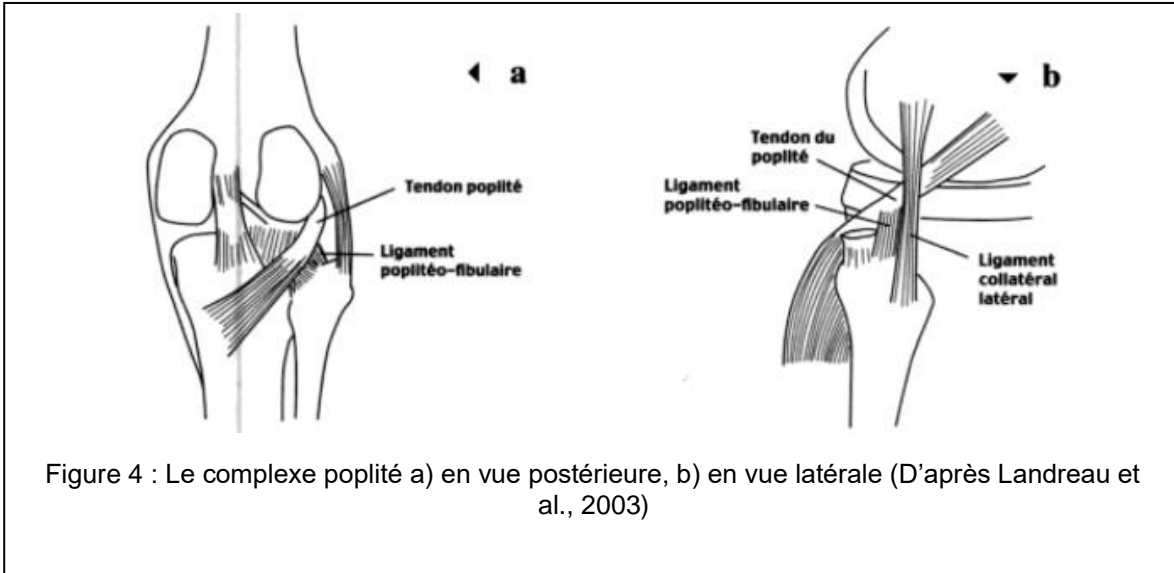
Figure 3 : Image IRM pondérée en T2 avec image de la graisse supprimée, vue sagittale du genou d'un homme de 25 ans (d'après Rosas, 2006)

L'IRM met en évidence les fascias méniscopoplités postérosupérieur (flèche) et antéroinférieur (tête de flèche). Le tendon du poplité (flèche incurvée) est visible au départ de son trajet dans le hiatus.

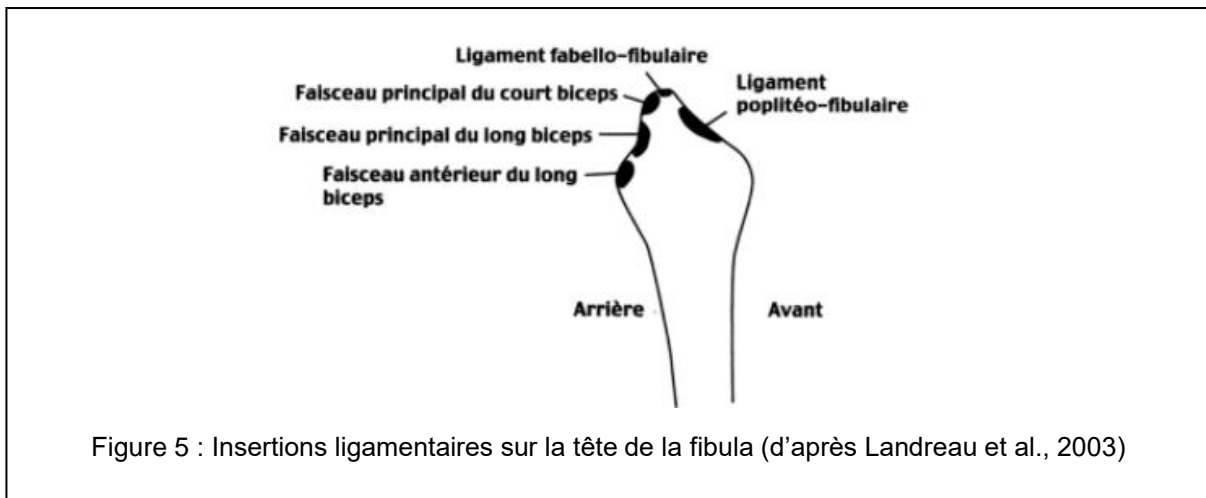
Il faut également noter que le tendon poplité peut contenir un os sésamoïde accessoire appelé la *cyamella*. Celui-ci est arrondi et régulier et ne doit pas être confondu avec une avulsion osseuse. (Jadhav et al. 2014)

## 1.2. Ligament poplitéo-fibulaire

Le ligament poplitéo-fibulaire est une attache du tendon poplité à la fibula. Il s'étend de la jonction myotendineuse du muscle poplité jusqu'au processus styloïde de la fibula (Fig.4).



L'insertion fibulaire est en position postéromédiale par rapport à l'insertion du tendon du biceps fémoral (Fig.5). Ce ligament est présent dans 94 à 98% des cas. Le LPF est l'un des plus forts stabilisateurs du genou (Jadhav et al. 2014).



### 1.3. Ligament collatéral latéral

Le ligament collatéral latéral, ou ligament collatéral fibulaire, s'insère proximale sur l'épicondyle latéral du fémur et va jusqu'à la tête de la fibula. Il est ainsi antérieur et distal au processus styloïde fibulaire. Son insertion est conjointe avec celle du tendon du biceps fémoral (Fig. 6).

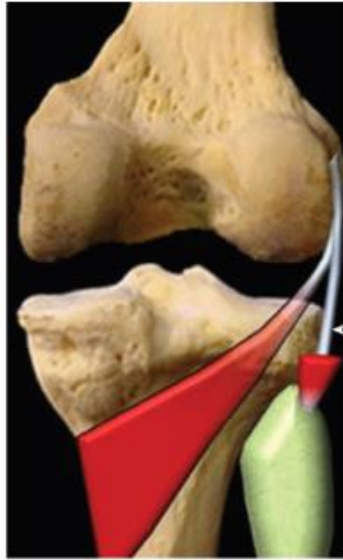

Figure 6 : Vue postérieure du genou (d'après Jadhav, 2014)

Rouge : muscle poplité, tête de flèche : LCL, tendon du biceps fémoral partiellement réséqué

Le LCL reste extracapsulaire et n'a pas d'attache méniscale. C'est une structure restrictive passive du genou qui en soutient la face externe (Jadhav et al. 2014).

## 2. Autres structures stabilisatrices du genou

### 2.1. Ligament arqué

Le ligament arqué n'est pas une structure constante. C'est un épaissement de la capsule postérolatérale. Il s'insère sur l'apex du processus styloïde de la fibula (Jadhav et al. 2014).

En forme de Y, il est constitué de deux branches. Proximale, la branche médiale s'insère sur le bord postérieur de l'aire intercondyloire alors que la branche latérale prend son insertion sur le condyle fémoral latéral (Hariqbal, Parvez 2011). Toutes deux s'insèrent distalement sur la tête de la fibula (Fig.7), médialement à l'insertion conjointe du LCL et du tendon du biceps fémoral (Jadhav et al. 2014).

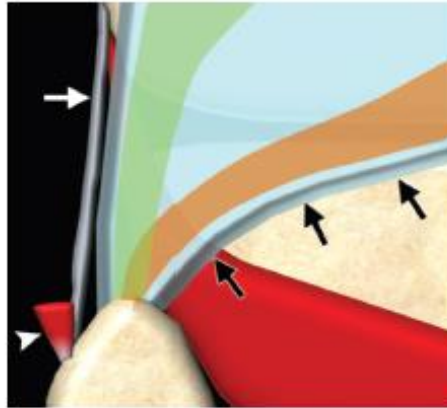
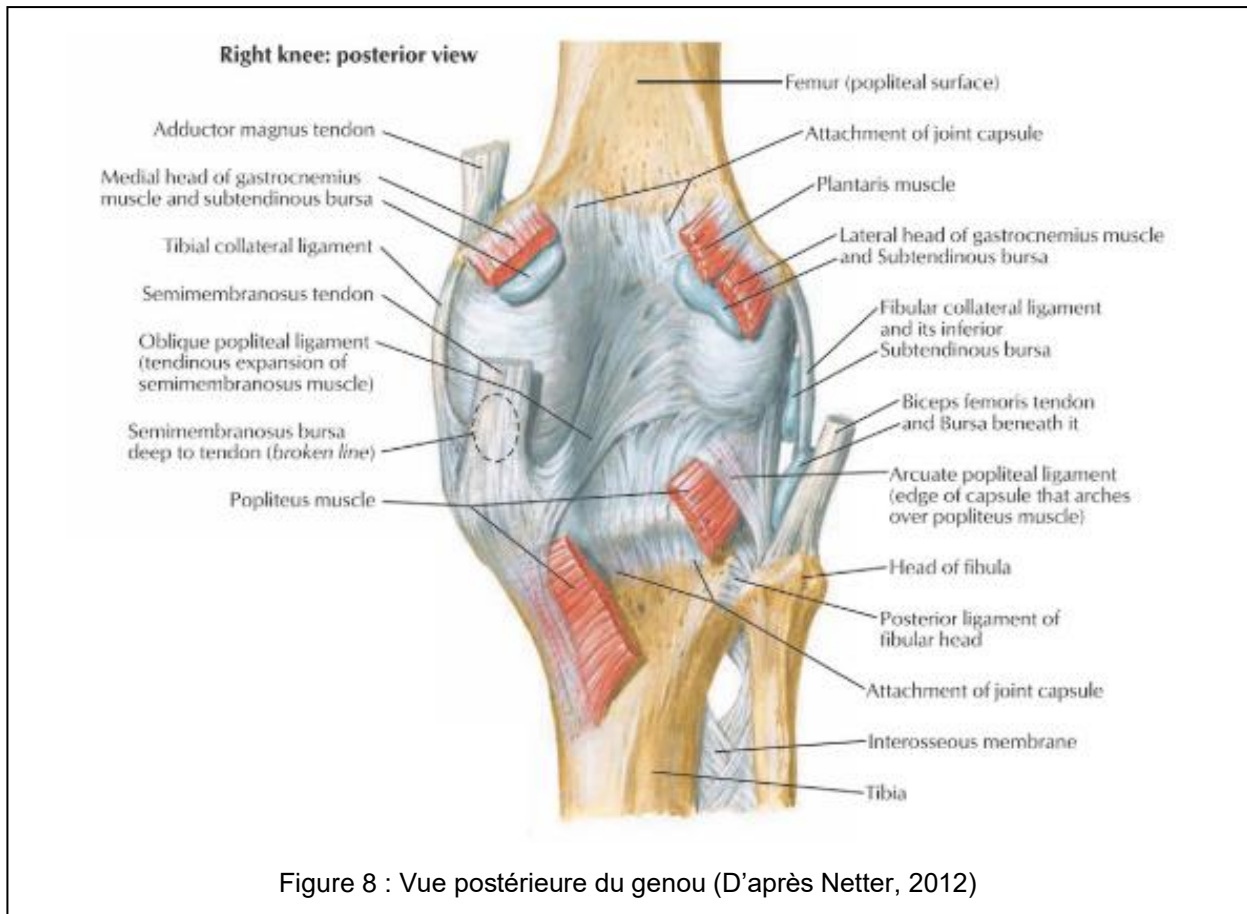


Figure 7 : Représentation en 3 dimensions du ligament arqué (d'après Jadhav et al., 2014)  
Flèches noires : limite médiale, aire rouge : muscle poplité, tête de flèche : tendon du biceps fémoral,  
flèche blanche : LCL, partie verte : partie latérale du ligament arqué, partie orange : partie médiale

## 2.2. Ligament poplité oblique

Médialement, ses fibres viennent du semi-membraneux et du faisceau capsulaire du ligament oblique postérieur. Latéralement, il s'insère sur la fabella, os sésamoïde situé dans le tendon du chef latéral du muscle gastrocnémien en arrière du condyle fémoral latéral, sur le condyle fémoral latéral et la capsule postérolatérale (Fig.8). Ses fibres se mêlent à celles du ligament arqué. Il permet notamment de limiter l'hyperextension du genou. (Cotten 2017)



### 2.3. Ligament fabellofibulaire

Il s'étend de la fabella au processus styloïde de la fibula, en passant latéralement par rapport au ligament poplitéofibulaire. Il est en position postérieure par rapport à la branche latérale du ligament arqué. Ce ligament n'est pas constant. Il a été étudié notamment par Tyler et al., qui l'ont retrouvé dans 24 à 80% des cas disséqués et jusqu'à 48% des cas étudiés à l'IRM. En l'absence de fabella, ce ligament peut être tout de même présent. Il s'insère alors sur le condyle fémoral latéral (Tyler, Datir, Saifuddin 2010).

## 2. Variations anatomiques

### 2.1. De l'insertion proximale du muscle poplité

Le tendon poplité a toujours une insertion principale, parfois unique, sur le condyle fémoral latéral. Cependant, il peut aussi avoir des insertions annexes.

Feipel et al. ont pu considérer les attaches annexes sur la tête de la fibula (retrouvée dans 98% des cas), le ménisque latéral (95% des cas) et le ligament arqué (90% des cas) comme des annexes quasi-constantes dans leur étude. En revanche, les attaches annexes sur la capsule postérieure (57% des cas), les ligaments poplité oblique (79% des cas), ménisconfémoral postérieur (ou ligament de Wrisberg) (33% des cas) et croisé postérieur (5% des cas) ont été trouvées de façon plus variable (Fig. 9).

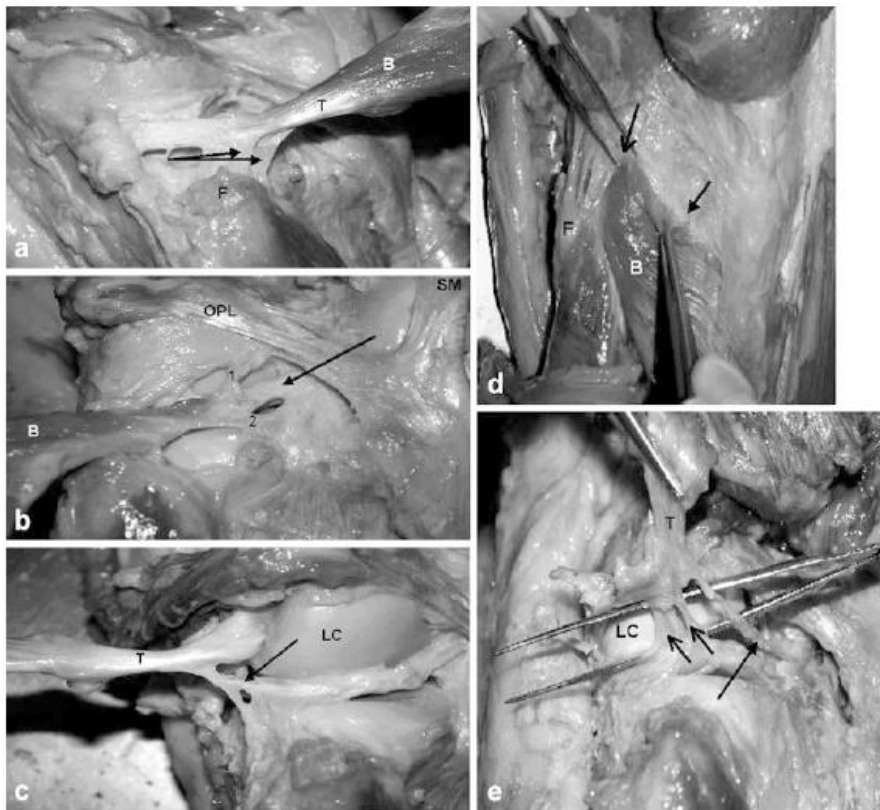


Figure 9 : : Différentes attaches proximales du muscle du poplité (d'après Feipel et al., 2003)

B : corps du muscle poplité, T : tendon poplité, F : tête de la fibula, OPL : ligament poplité oblique, SM : tendon du semi-membraneux, LC : condyle latéral

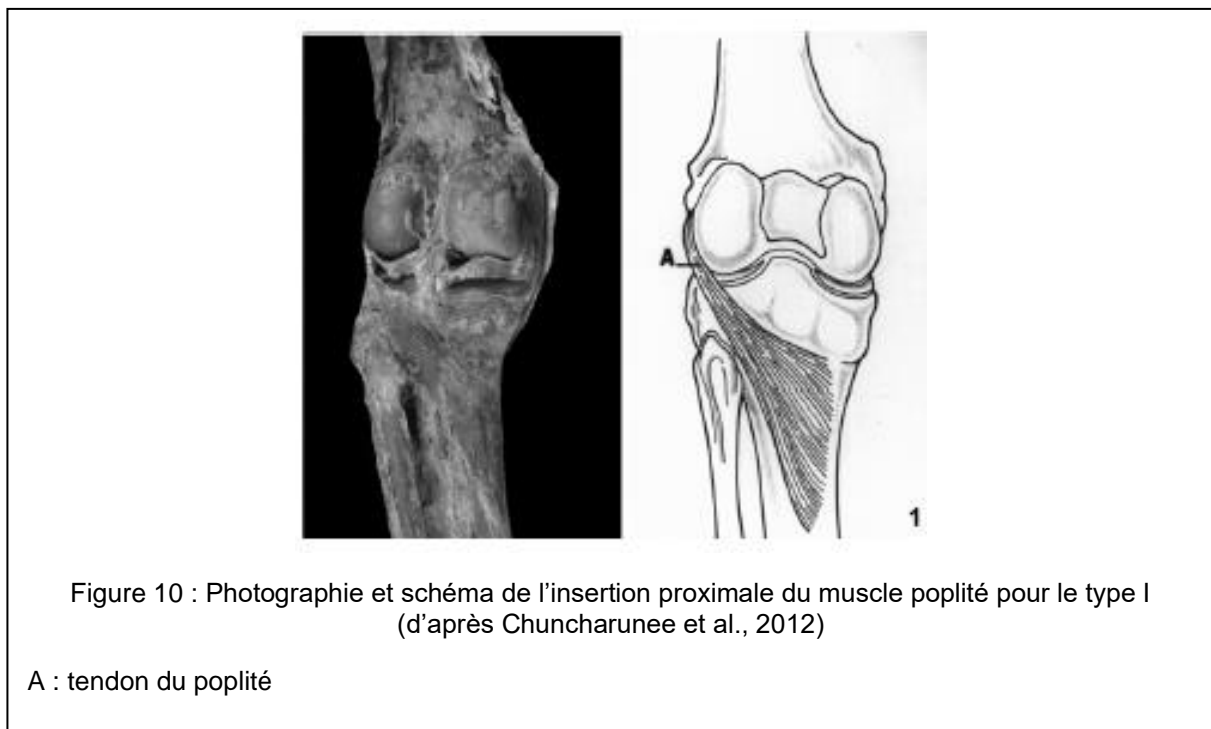a : Double insertion sur la tête de la fibula (flèches), b : Insertion sur la capsule articulaire postérieure (1,2) et sur le ligament croisé postérieur (flèche), c : Insertion sur le ménisque latéral (flèche), d : Insertion sur les ligaments arqué (flèche) et poplité oblique (flèche courte), e : Insertions sur le ménisque postéro-supérieure et postéro-inférieure (flèche) et insertion sur le ligament ménisconfémoral (double flèche)



Le nombre d'insertions du poplité sur le ménisque latéral est variable. En effet, Feipel et al. rapportent trois insertions différentes : postéro-supérieure, postéro-inférieure et latérale, qui peuvent être associées. L'insertion postéro-supérieure et l'insertion latérale, retrouvées respectivement dans 90 et 83% des cas, sont celles qui semblent prédominer. (Feipel, Simonnet, Rooze 2003)

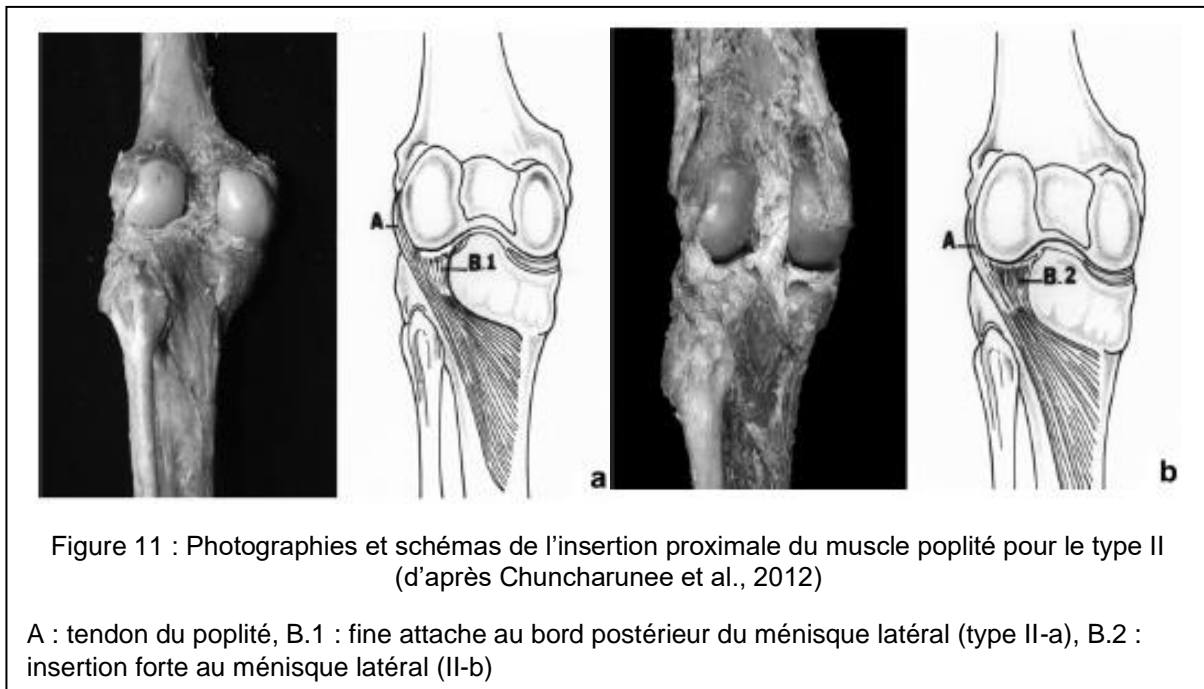
Dans l'étude de Chuncharunee et al., les insertions sur la tête de la fibula (52,1% des cas) et sur le ménisque latéral (63% des cas) étaient beaucoup moins souvent présentes. Les variations ont été classées en quatre types selon le nombre d'insertions proximales du muscle poplité (Chuncharunee, Chanthong, Lucksanasombool 2012).

Pour le type I (13,7% des cas), le muscle poplité a une unique insertion directement via le tendon poplité, sur le condyle fémoral latéral (Fig.10).

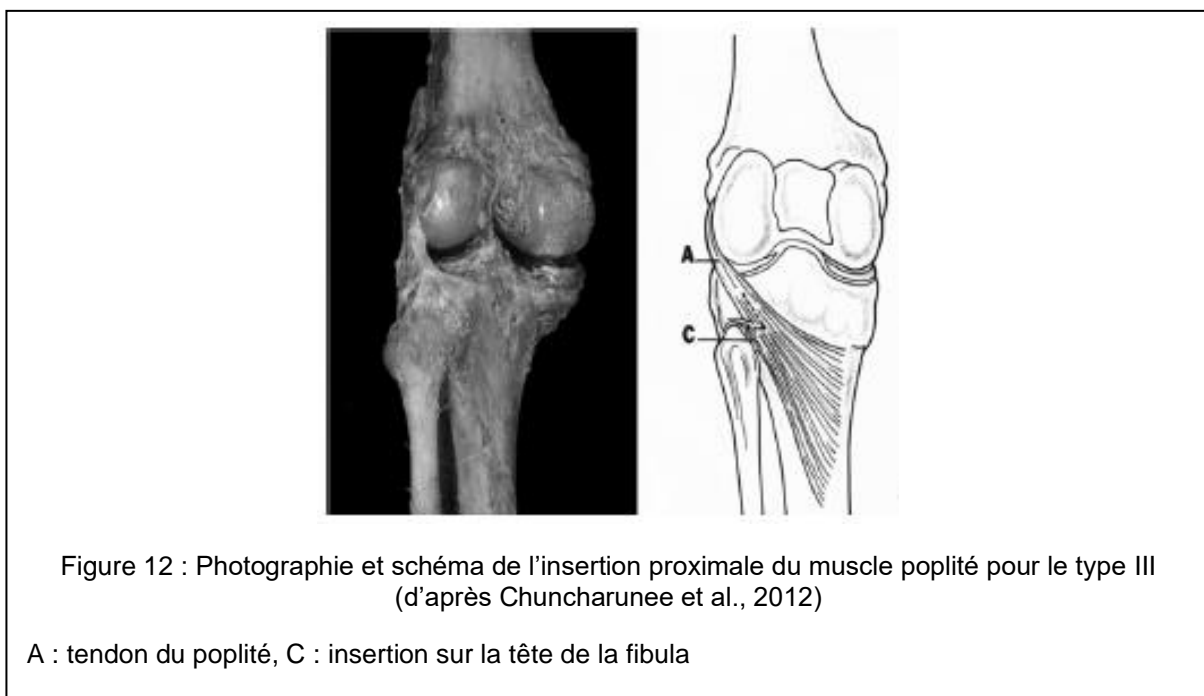


Dans le type II (34,2% des cas), le muscle poplité a deux insertions proximales. Celle sur le condyle fémoral latéral par le tendon poplité est constante. La seconde est une insertion sur le bord postérieur du ménisque latéral mais qui varie par son épaisseur.

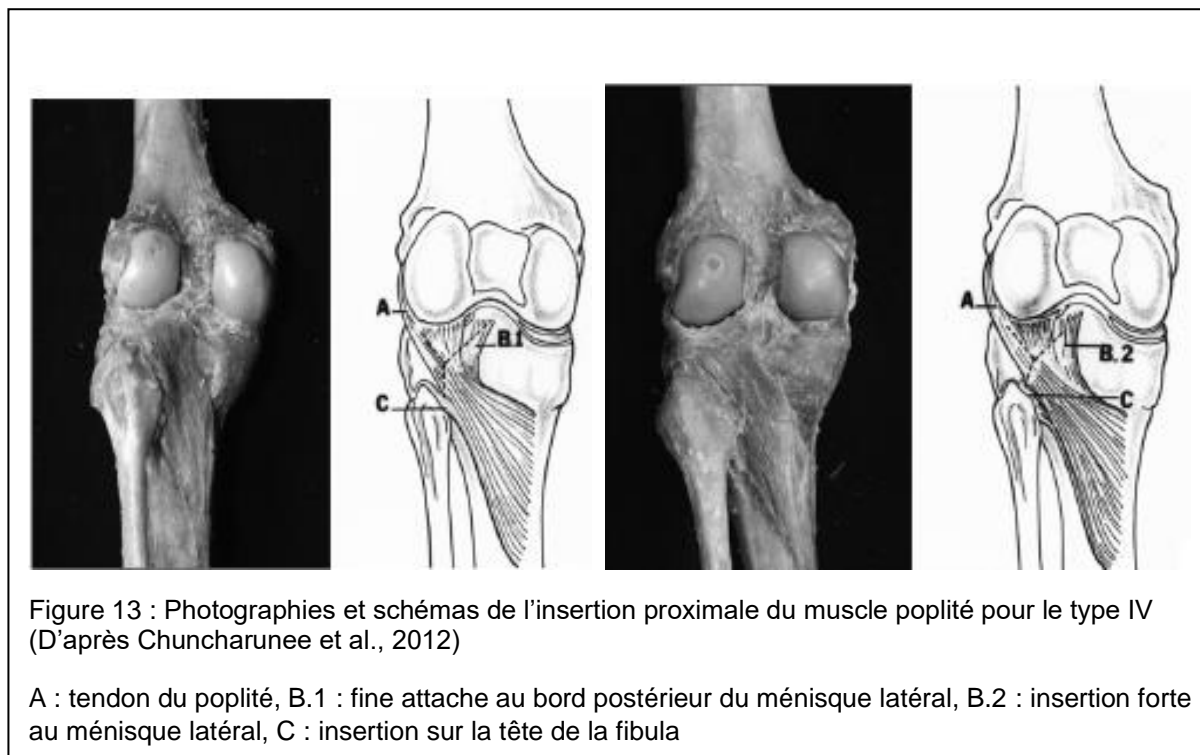
Dans le type II-a, elle est fine et translucide, dans le type II-b, c'est une insertion forte (Fig. 11).



Dans le type III (23,3% des cas), le muscle poplité a également deux insertions mais la seconde est sur la tête de la fibula (Fig.12).



Dans le type IV (28,8% des cas), les 3 types d'insertions sont réunis. Il est divisible en sous-groupe de la même façon que le type II (Fig.13).



Les proportions dans lesquelles sont retrouvées les différentes insertions du muscle poplité sont encore très discutées car très variables d'une étude à l'autre. Néanmoins, il est maintenant bien connu que le tendon du poplité au sens strict n'est pas toujours l'unique insertion du muscle poplité. De plus, l'insertion du tendon elle-même peut aussi varier.

## 2.2. De l'insertion du tendon

Alors que LaPrade et al., d'après une étude sur 10 cadavres, rapportaient une insertion systématique du tendon poplité antéro-inférieure à l'épicondyle fémoral latéral en position d'extension maximale (LaPrade et al. 2003), Jung et al. rapportent 3 sites d'insertion du tendon poplité sur le condyle fémoral latéral (Jung, Kim, Kim 2010). Ceux-ci ont été définis par rapport à l'insertion du ligament collatéral latéral, rapportée comme constante, en position d'extension maximale : postéro-inférieur, inférieur et une double insertion avec 2 faisceaux bifurqués autour du LCL (Fig.14).

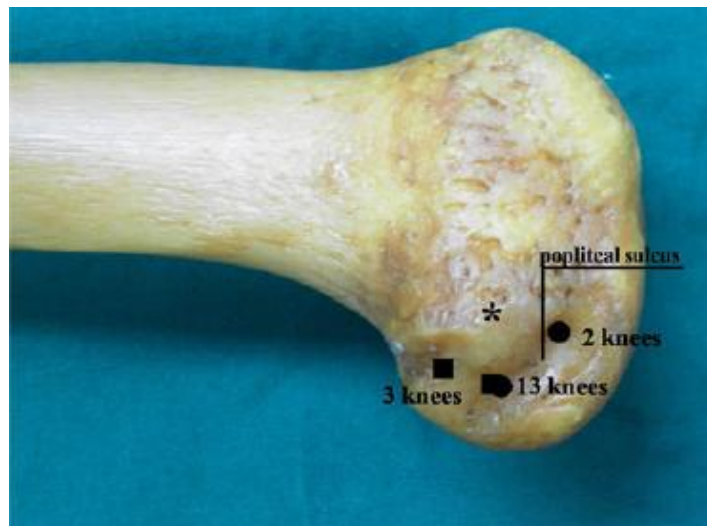


Figure 14 : Emplacement schématique des différents sites d'insertion du tendon poplité (d'après Jung et al., 2010)

\* : épicondyle latéral

Ce dernier type a aussi été rapporté chez Perez Carro et al., appelé « tendon bifurqué » (Fig.15), et n'avait pas de répercussion clinique (Perez Carro, Sumillera Garcia, Sunye Gracia 1999). Les branches observées au niveau du hiatus poplité convergeaient ensuite pour former un unique tendon.

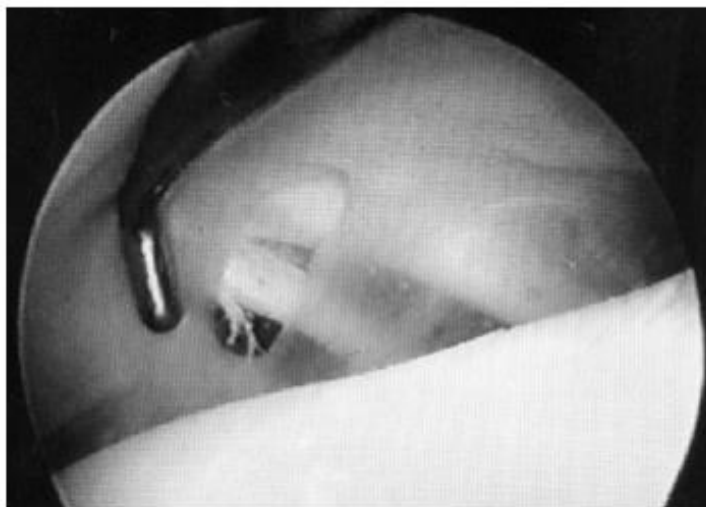

Figure 15 : Image arthroscopique de tendon poplité « bifurqué », à 2 branches (d'après Perez Carro et al., 1999)

On peut noter que la branche antérieure est plus fine que la postérieure.

Un cas non clinique d'insertion à 3 branches (Fig. 16) a également été rapporté (Doral et al. 2006). Celles-ci étaient bien visibles au niveau du hiatus poplité mais, comme rapporté par Perrez Carro et al. pour le « tendon bifurqué », celles-ci convergeaient ensuite pour former un unique tendon. Dans ce cas, cet aspect du tendon n'avait pas d'importance clinique non plus.

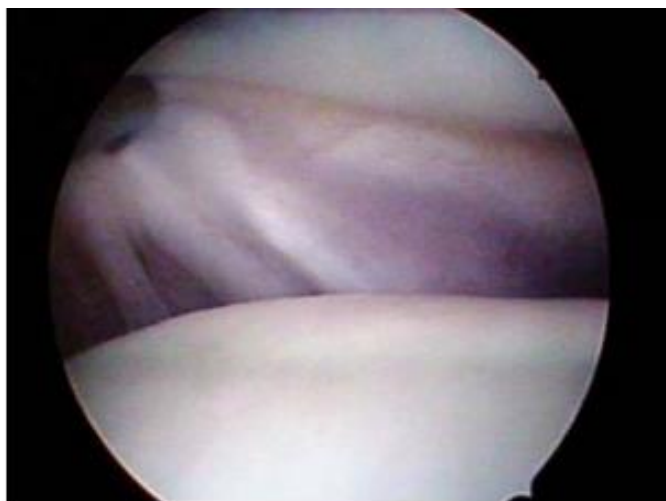

Figure 16 : Image arthroscopique d'un tendon poplité à 3 branches (d'après Doral et al., 2006)

Bien qu'elles soient rares, il est important de connaître l'existence de ces variations anatomiques du tendon poplité afin de ne pas les confondre en IRM avec des images de tendinite qui peuvent très ressemblantes (Doral et al. 2006).

### 3. Fonctions des structures du point d'angle postérolatéral

#### 3.1. Généralités

De façon générale, les structures du point d'angle postérolatéral du genou assurent la résistance au varus et à la rotation externe du tibia. Leur proximité anatomique permet aisément de comprendre qu'une lésion sur l'une d'entre elle altère la synergie et donc diminue l'efficacité du rôle des autres (Rosas 2016).

Elles n'ont cependant pas toutes le même poids dans ce rôle stabilisateur. En effet, les trois principales structures qui assurent celui-ci sont (Cotten 2017) :

- Le LCL : qui constitue le premier frein au varus (surtout à 30° de flexion) et, dans une moindre mesure, prévient la rotation latérale et médiale du tibia.

- Le muscle poplité : qui est le plus puissant stabilisateur latéral. Il prévient aussi l'excès de rotation latérale du tibia.
- Le ligament poplitéofibulaire : qui constitue le 2<sup>e</sup> frein au varus et prévient la rotation latérale du tibia.

Ce sont également des stabilisateurs secondaires, en lien avec les ligaments croisés, afin d'empêcher les translations antérieure et postérieure du tibia, notamment pendant le début de la phase de flexion du genou, allant de 0 à 30°(Rosas 2016). Il est donc important de vérifier leur intégrité lors d'atteinte des ligaments croisés nécessitant une reconstruction. En effet, une lésion de ces structures pourrait entraîner une instabilité et donc limiter les chances de réussite de la reconstruction.

Selon le type de mouvement, l'impact stabilisateur des structures change. Ainsi, la stabilité statique est assurée par le LCL, les ligaments arqué, poplitéofibulaire, fabellofibulaire et la capsule alors que la stabilité dynamique est assurée plutôt par le tendon du poplité, la bandelette iliotibiale et le tendon du biceps fémoral. (Cotten 2017)

### 3.2. Fonctions spécifiques du muscle poplité

Le tendon du poplité est un stabilisateur passif et actif du tibia. Pendant la marche, l'action du tendon poplité varie. En effet, lors de la phase de soutien, le tendon poplité est l'acteur principal de la rotation interne du tibia sur le fémur. Lors de la phase de mise en charge, il permet la rotation externe du fémur sur le tibia. (Jadhav et al. 2014) L'importance de ces rôles dépend notamment du degré de flexion du genou. En effet, la résistance à la rotation externe du tibia est maximale entre 20 et 130° de flexion et la résistance au varus du tibia l'est entre 0 et 90° de flexion. De façon générale, l'effet stabilisateur du tendon poplité augmente avec le degré de flexion du genou.

En position statique, le tendon poplité limite le varus et la rotation externe du tibia ainsi que la translation postérieure. (Nyland et al. 2005)

Il semblerait également qu'il permette la rétraction postérieure du ménisque latéral (Jadhav et al. 2014). Ce dernier rôle est assuré par l'ensemble des structures anatomiques du complexe poplité, comprenant le muscle poplité et ses annexes. Cependant, sa capacité à influencer directement le mouvement du ménisque latéral est

très variable d'un individu à l'autre notamment car celle-ci est en partie régie par les fascias méniscopoplités, qui ne sont pas constants. (Nyland et al. 2005)

#### 4. Techniques d'exploration du tendon poplité

Il est à noter qu'une atteinte du poplité ne se traduit pas toujours par une instabilité du genou, ni même une clinique spécifique. Celle-ci peut engendrer un tableau clinique discret, dominé par de la douleur, qui doit alors amener le clinicien à explorer le point d'angle postéro-latéral du genou. (Koong et al. 2018)

##### 4.1. Radiographie

La radiographie est assez peu informative dans le cadre de l'exploration du tendon poplité. Elle permet de rechercher une éventuelle avulsion en face latérale du condyle fémoral latéral au niveau du site d'insertion du tendon (Fig.17). Des avulsions peuvent également être recherchées aux sites d'insertions des annexes du poplité.

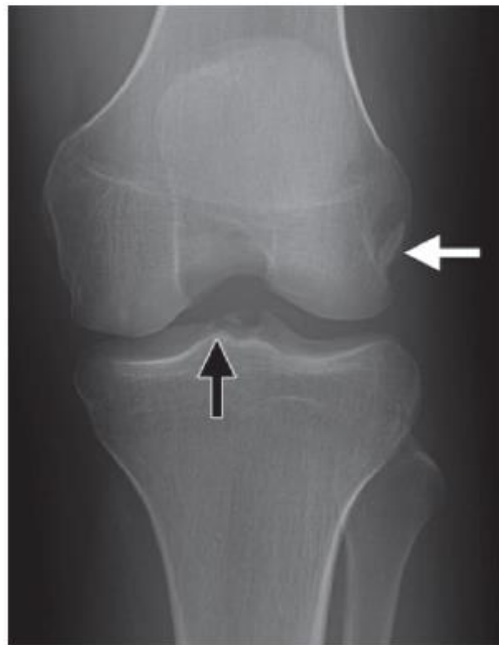


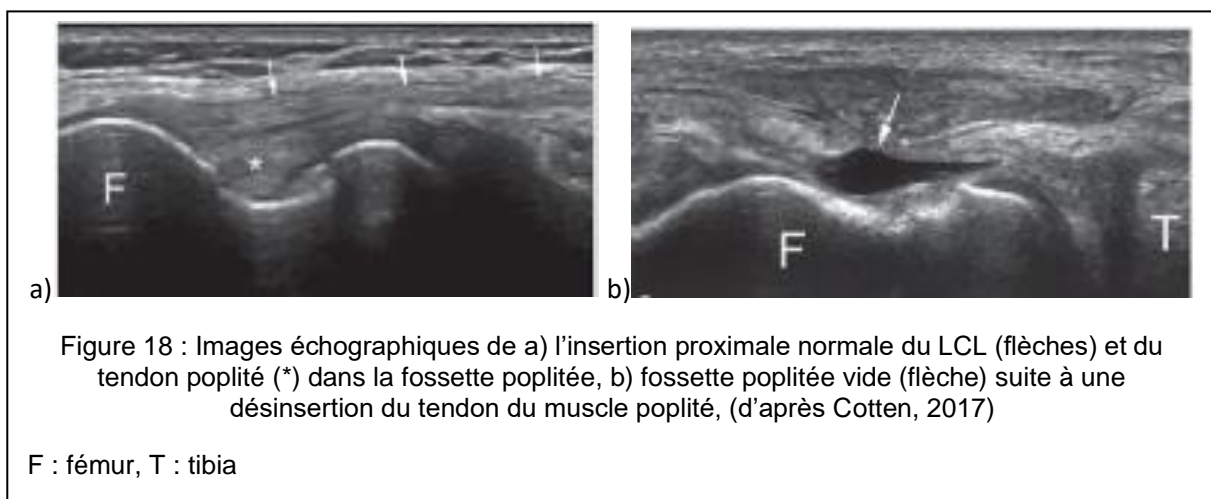
Figure 17 : Radiographie antéro-postérieure de l'articulation du grasset mettant en évidence une avulsion osseuse au site d'insertion du tendon poplité (d'après Jadhav, 2014)

Flèche blanche : avulsion osseuse au site d'insertion du PT, flèche noire : avulsion au niveau de l'éminence tibiale médiale, au site d'insertion du ligament croisé antérieur

Bien que cela soit rare, des cas de calcification du tendon du poplité ont déjà été rapportés et peuvent être détectés par radiographie. (Tibrewal 2002) (Doucet et al. 2017)

#### 4.2. Echographie

L'échographie, en position légèrement fléchie du genou et en rotation médiale de la hanche, permet l'exploration du compartiment latéral du genou. Le LCL est notamment bien visible à l'échographie et peut servir de repère. On peut évaluer une partie du tendon poplité par échographie (Fig. 18) (Cotten 2017).



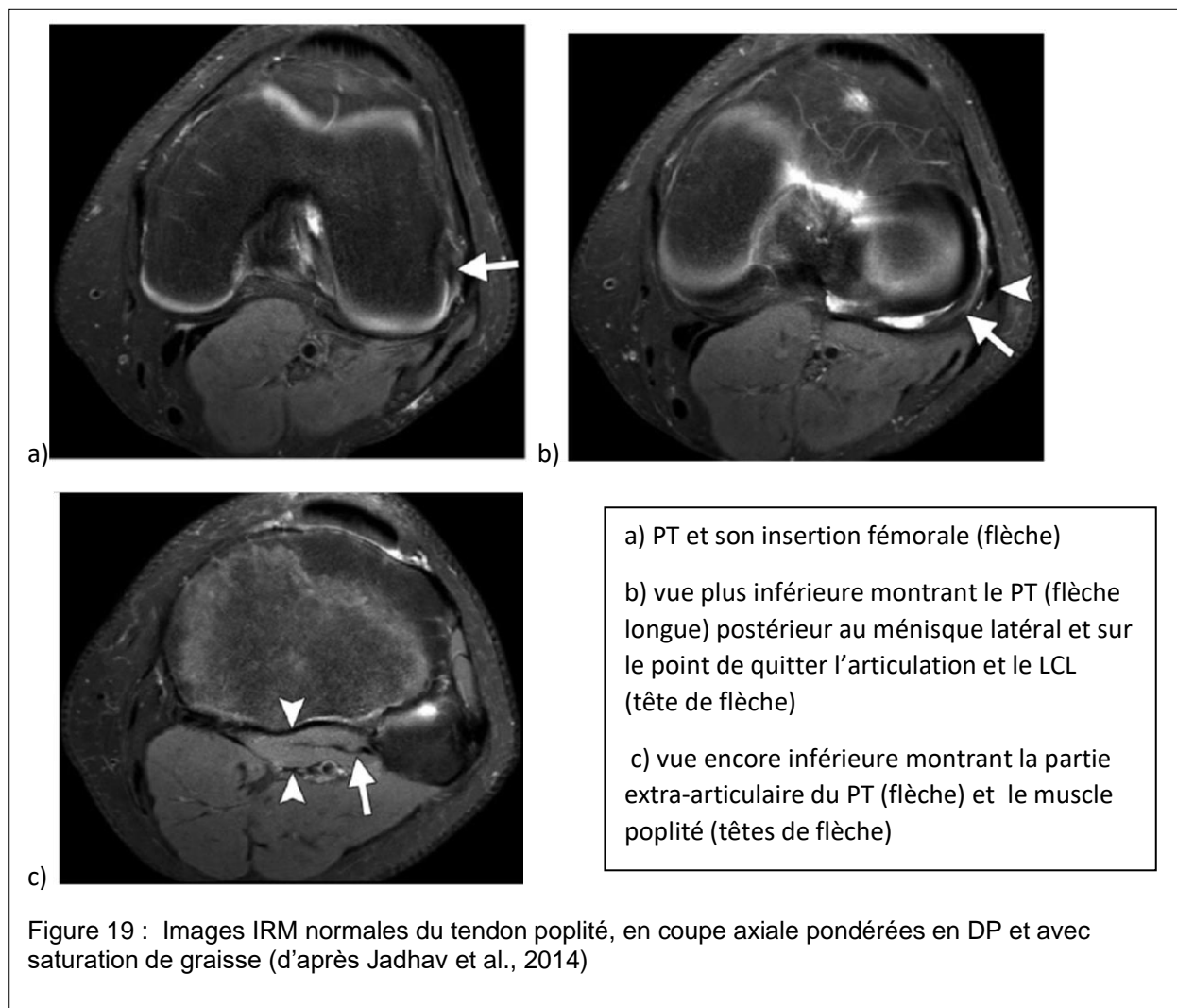
#### 4.3. Arthroscopie

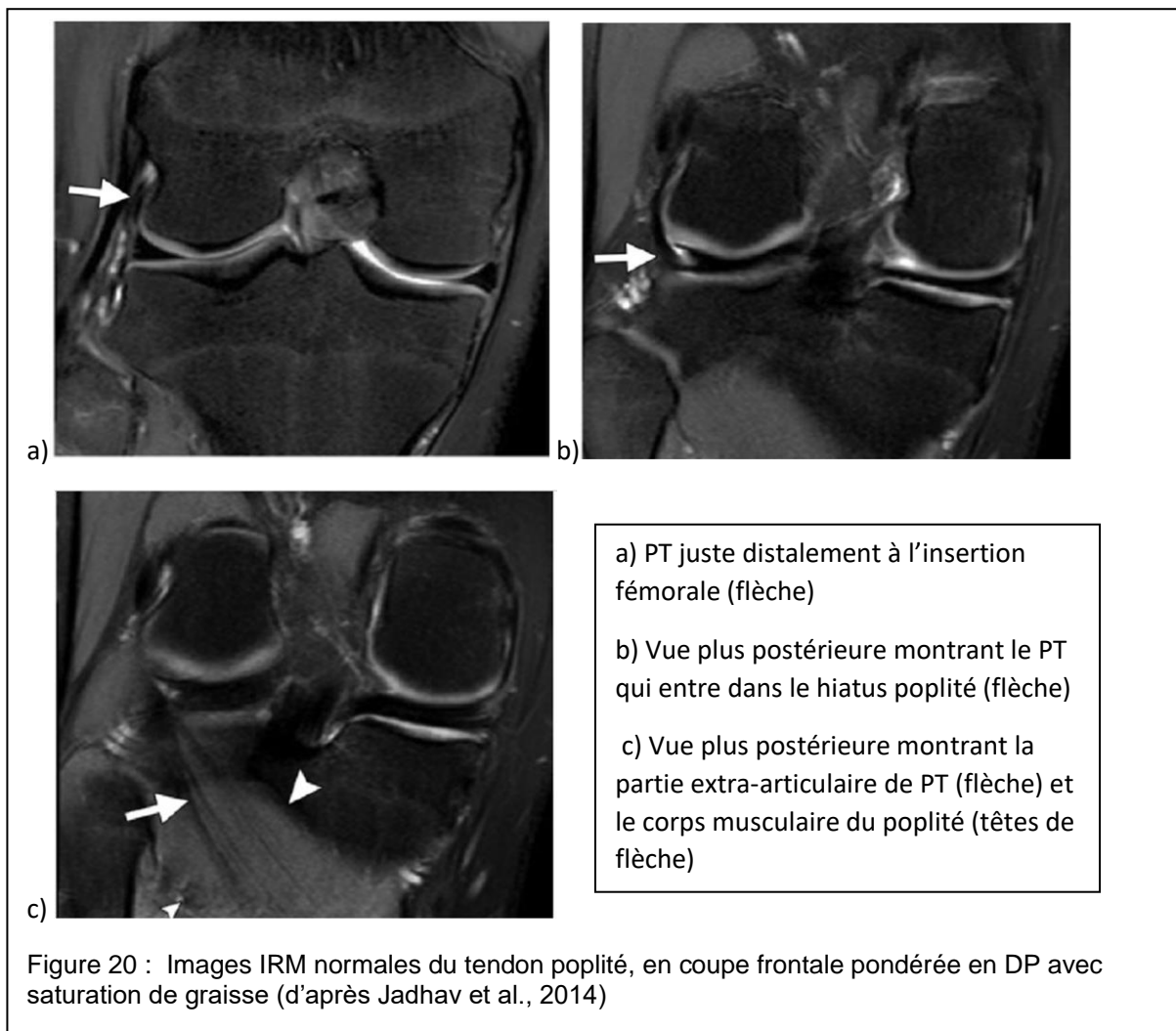
L'arthroscopie peut être intéressante mais ne permet de détecter qu'une partie des lésions tendineuses du poplité. Si la déchirure du tendon se trouve sur sa portion intra-articulaire, celle-ci sera visible par cette technique. Cependant, les cas de déchirure toucheraient préférentiellement la partie extra-articulaire du tendon. (Jadhav et al. 2014). En arthroscopie, plus de la moitié du tendon poplité n'est pas visible, dont l'insertion fémorale mais aussi la jonction musculo-tendineuse. Cette dernière étant le site le plus touché par les lésions, l'arthroscopie seule est assez peu intéressante. (Fineberg, Duquin, Axelrod 2008)



#### 4.4. IRM

L'IRM est la méthode d'exploration de choix dans les lésions du complexe poplité et en particulier du tendon poplité. Il est possible, selon différents plans, de faire plusieurs coupes afin de balayer l'ensemble du tendon, de son insertion fémorale jusqu'à la jonction myotendineuse. L'association de coupes axiales (Fig. 19) et frontales (Fig. 20) permet d'avoir une vue plus complète du tendon.





La connaissance de l'anatomie est essentielle pour l'interprétation des images. En effet, il ne faut notamment pas confondre une insertion en plusieurs parties avec une lésion du tendon.

## 5. Lésions du poplité

### 5.1. Lésions du tendon poplité

#### 5.1.1. Sites préférentiels des lésions

Les lésions du muscle poplité se retrouvent plus fréquemment sur le corps charnu ou sur la jonction myotendineuse que sur le tendon en lui-même. De plus, les lésions du tendon du poplité seules sont rares. Celles-ci sont préférentiellement dues à un

mouvement de rotation interne du tibia en situation de légère flexion. Les lésions se retrouvent plutôt sur la partie extra-articulaire, bien que la portion intra-articulaire puisse être également concernée. Il est important de savoir quelle partie est touchée. En effet, si c'est la partie intra-articulaire, une arthroscopie permettra d'intervenir alors qu'elle sera insuffisante si la lésion est extra-articulaire. (Jadhav et al. 2014)

#### *5.1.2. Les déchirures*

Les déchirures du tendon poplité peuvent se retrouver au niveau de son insertion fémorale, proche de celle-ci, ou au niveau du hiatus poplité pour les lésions intra-articulaires. Lors de déchirure du tendon poplité au niveau de son insertion fémorale, une avulsion condyloïde peut-être concomitante. La présence d'un fragment osseux attaché au tendon est alors notée. Chez l'Homme, il ne faut pas confondre ce fragment avec la *cyamella*, qui est un os sésamoïde, non pathologique. (Jadhav et al. 2014)

#### *5.1.3. Les tendinites*

Dans les cas de tendinite du tendon poplité, on retrouve plutôt une tendinose, soit une tendinite chronique, liée à un stress répété sur le muscle poplité. Une téno-synovite est également possible et a été reliée avec la pratique d'activité nécessitant une marche ou course en descente. (Jadhav et al. 2014)

#### *5.1.4. Grade lésionnel de la jonction myotendineuse*

Les lésions de la jonction myotendineuse peuvent être classées en 3 grades (Cotten 2017) :

- Grade 1 : infiltration œdémateuse de la jonction, peut s'étendre au corps musculaire
- Grade 2 : fissure visible sans rétraction musculaire, hématome à la jonction (Fig. 21)

- Grade 3 : rupture complète avec rétraction du corps musculaire (Fig. 22)

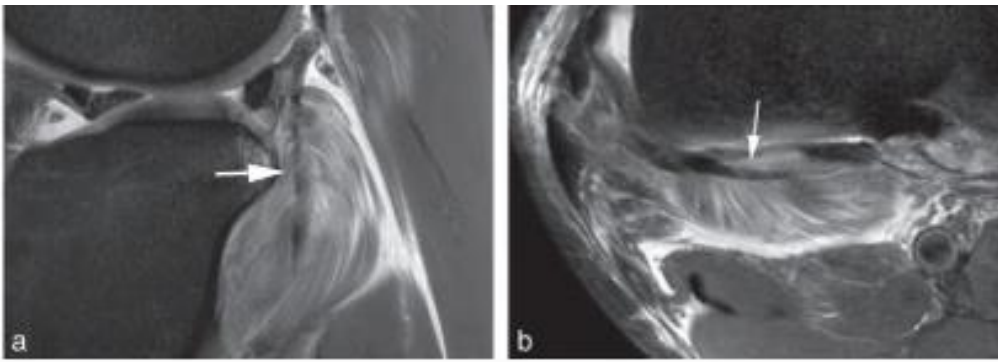


Figure 21 : Images IRM de lésion de grade 2 de la jonction myotendineuse du muscle poplité (flèche) associée à une atteinte méniscale (d'après Cotten, 2017)

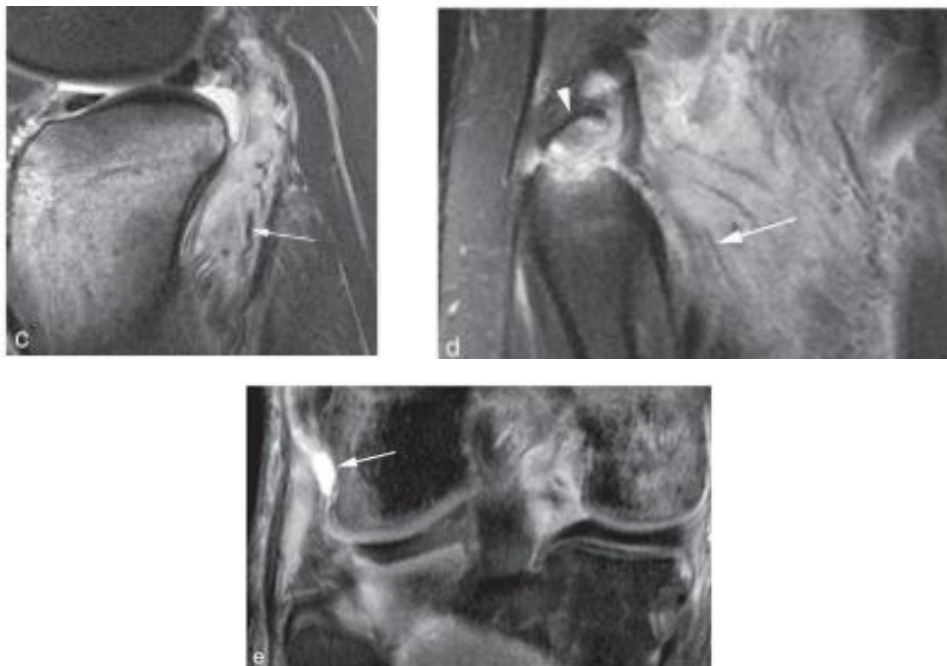


Figure 22 : Images IRM de lésions de grade 3 de la jonction myotendineuse du muscle poplité : c,d) rupture de la jonction myotendineuse du muscle poplité avec rétraction tendineuse (flèche) et avulsion de la tête de la fibula (tête de flèche), e) avulsion du tendon poplité avec gouttière vide (flèche) (d'après Cotten, 2017)

## 5.2. Association avec des lésions d'autres structures

Les lésions de la jonction myotendineuse du poplité sont isolées dans seulement 8% des cas (Cotten 2017). En effet, les lésions du tendon poplité s'inscrivent plus souvent dans une lésion « complexe » qui concerne le point d'angle postérolatéral du genou ou

sont associées à une luxation complète du genou. Souvent, les lésions du tendon poplité vont être associées à une rupture du ligament croisé antérieur ou postérieur, une déchirure du ménisque médial ou latéral ou une déchirure du complexe « ligament arqué – ligament collatéral latéral ».

D'autre part, la bourse du poplité communique avec l'articulation du genou. En effet, c'est une extension extra-articulaire de la membrane synoviale de cette articulation. Cette communication explique qu'une atteinte de la bourse du poplité puisse être en relation avec une autre pathologie du genou. (Jadhav et al. 2014)

## 6. Traitement

### 6.1. Types de prise en charge

Concernant la jonction myotendineuse, le type de prise en charge dépend notamment du grade lésionnel, du caractère aigu ou chronique de la lésion ainsi que de l'éventuelle association d'autres lésions. Evidemment, cela reste à moduler au cas par cas, notamment selon l'examen clinique et l'éventuelle présence d'une laxité du genou.

Les atteintes aiguës de grade 3 sont de meilleures indications à la chirurgie. Les lésions du tendon poplité peuvent être traitées par réparation, qui consiste à joindre les deux parties nées de la rupture, ou reconstruction, qui consiste à faire un renforcement ligamentaire. La prise en charge chirurgicale doit être rapide, ainsi que le traitement des lésions associées, afin d'éviter notamment une instabilité chronique ou des lésions méniscales. Souvent, on préférera réserver la réparation aux cas d'avulsion osseuse, les reconstructions par ligamentoplastie donnant de meilleurs résultats et un moindre taux de reprise.

Au contraire, les atteintes de grade 1 et 2 sont plutôt prises en charge de façon conservative, par immobilisation à l'aide d'une attelle, pendant 3 à 6 semaines, puis de la kinésithérapie. Cette dernière peut également faire partie du traitement en cas de tendinite, après un temps de repos. (Cotten 2017)

## 6.2. Traitement conservateur

### 6.2.1. Principes et exemples d'exercices de kinésithérapie

Bien que les lésions du tendon poplité, et surtout les ruptures, aient longtemps été prises en charge chirurgicalement, de plus en plus de cas sont traités de manière conservatrice. Des protocoles de rééducation ont été proposés dans des cas d'atteinte isolée de la jonction myotendineuse du poplité. Ceux-ci doivent être adaptés à chaque situation mais généralement, ils comportent une phase de repos, d'immobilisation, d'exercices de renforcement musculaire et une période d'augmentation graduelle de l'amplitude de mouvement du genou et de l'activité. Un des objectifs de la rééducation est d'assurer une stabilité secondaire du genou en renforçant les muscles périphériques (Koong et al. 2018).

De la kinésithérapie est possible selon un plan progressif de rééducation. Certains auteurs proposent des exercices afin de travailler l'action du complexe poplité au soutien et à l'appui. (Nyland et al. 2005)

Pour travailler le complexe poplité en position de soutien, le patient est à l'appui sur la jambe controlatérale, le genou à travailler en flexion. Associée à une rotation interne du tibia, le patient réalise une rotation externe de la hanche du côté à travailler afin de faire passer le pied derrière la jambe à l'appui (Fig. 23). Le mouvement concentrique peut être assez rapide et contrôlé mais le retour à la position de départ, selon le même mouvement en sens inverse, doit être fait plus lentement. L'exercice peut également être fait avec un élastique pour augmenter les contraintes.

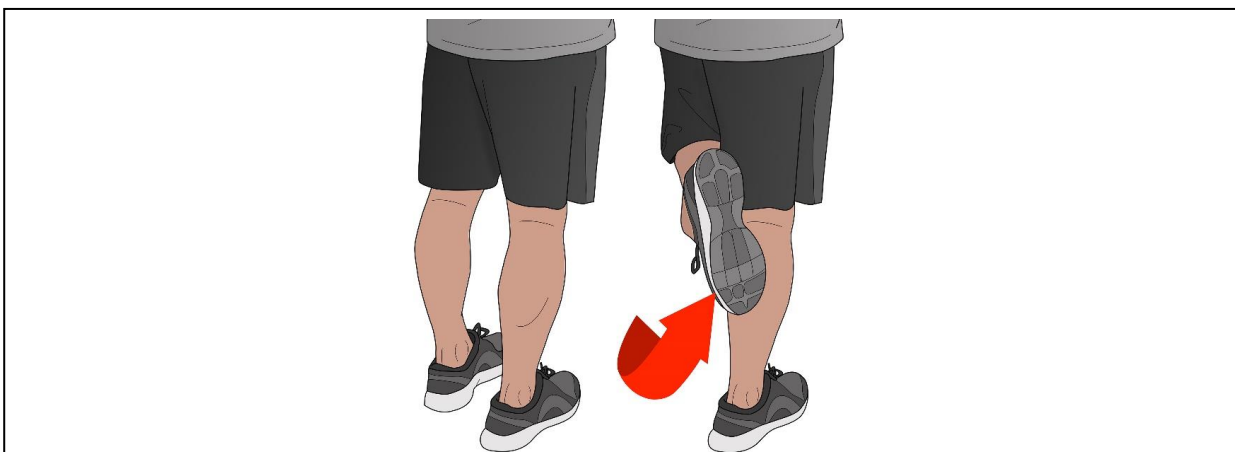
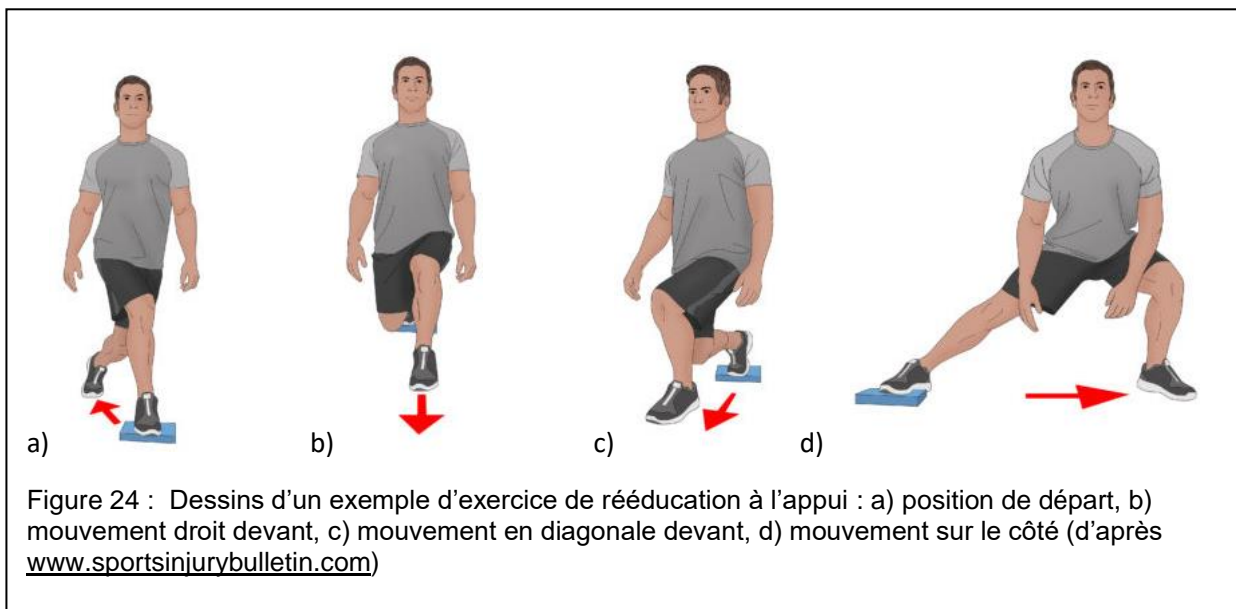


Figure 23 : Dessin d'un exemple d'exercice de rééducation au soutien (d'après [www.sportsinjurybulletin.com](http://www.sportsinjurybulletin.com))

Pour ce qui est du travail à l'appui, un step de 5 à 15 cm de haut peut être utilisé. La jambe posée dessus doit l'être en respectant un angle de flexion du genou d'environ 20 à 40°. L'exercice se découpe en plusieurs phases autour d'une position de départ : la jambe est en dehors du step, en arrière et en diagonale. (Fig 24a). La série se découpe en 3 positions, entre lesquelles le patient revient à la position de départ :

- 1) La jambe en diagonale devant (Fig 24b)
- 2) La jambe droite devant le step (Fig 24c)
- 3) La jambe sur le côté du step (Fig 24d)



Cet exercice permet de travailler la stabilité du genou et de la hanche. Il est à faire de chaque côté car il permet de solliciter la jambe de façon différente selon son rôle en recréant des situations que l'athlète rencontre dans sa pratique.

Quinlan et al. ont aussi intégré des mouvements de flexion/extension du genou selon un angle de 0 à 40° afin de travailler le muscle poplité. (Quinlan et al. 2011)

### 6.2.2. Pronostic sportif

Dans les cas d'atteinte du poplité seul, le traitement conservateur, incluant une partie de rééducation semble donner de bons résultats. En effet, différents cas ont été rapportés. Par exemple, un cas de rupture du tendon poplité chez un rugbyman professionnel a été géré de manière conservative, avec un programme de rééducation adaptée. Le joueur a pu reprendre son activité normale en 4 semaines. (Koong et al.

2018). Un cas similaire a été rapporté chez un footballeur professionnel qui a également pu retrouver son niveau 4 semaines après le diagnostic. Trois mois plus tard, le joueur rapporte cependant une douleur occasionnelle en partie latérale du genou. (Burstein, Fischer 1990). Un autre footballeur qui a été pris en charge de manière similaire a pu recommencer à jouer normalement 6 semaines après le diagnostic et un an plus tard, aucune instabilité ni douleur n'est rapportée. (Guha, Gorgees, Walker 2003). Le traitement conservateur semble donc donner de bons résultats et le pronostic sportif est *a priori* très bon. Cependant, un suivi sur le long terme de ces patients est encore nécessaire pour le confirmer.

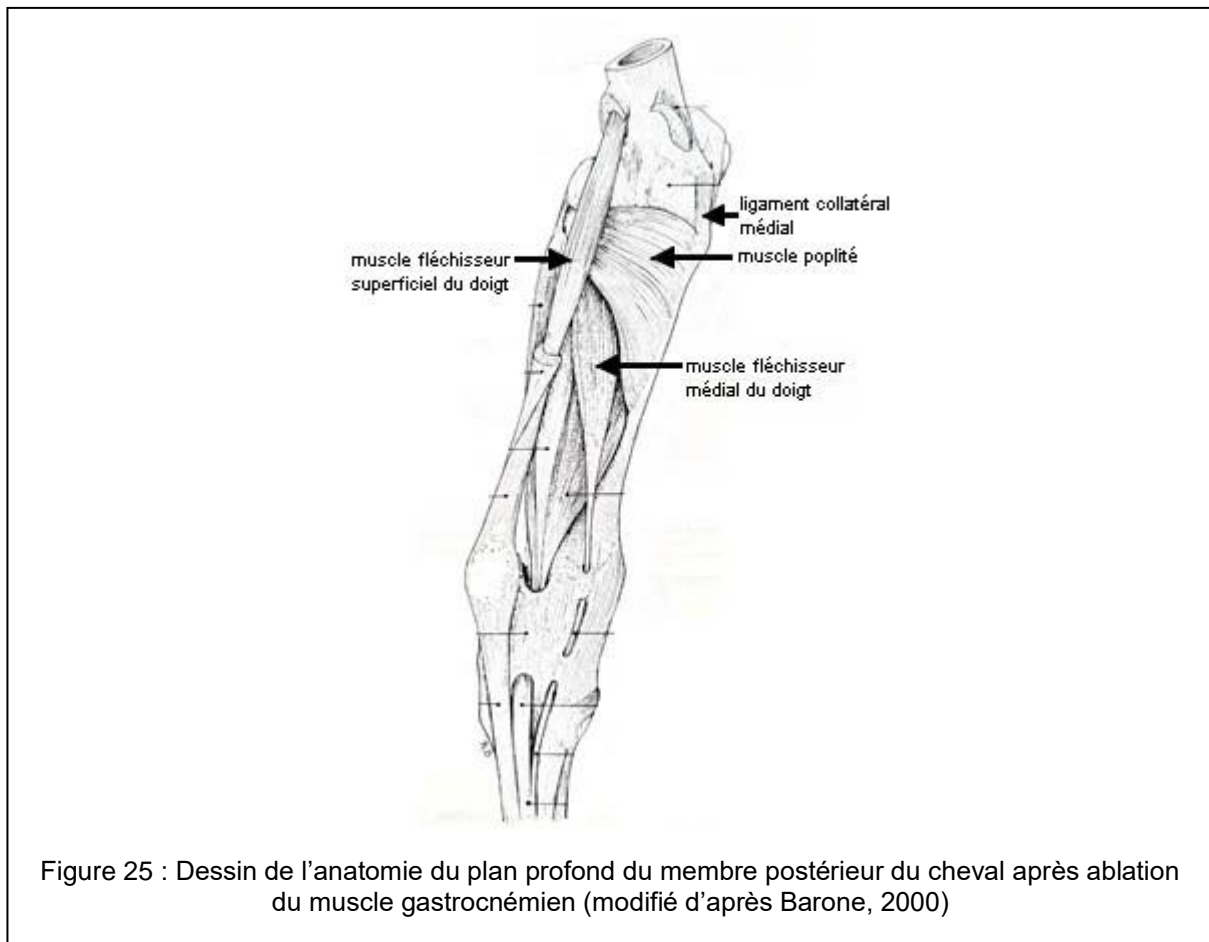
Par ailleurs, comme exposé précédemment, les lésions du poplité sont rarement isolées. Le pronostic va donc également dépendre des lésions associées ainsi que de leur prise en charge.



## Partie 2 : Anatomie du tendon poplité chez le cheval

### 1. Etat des données anatomiques

Le muscle poplité fait partie des muscles profonds de la jambe, visible après ablation du muscle gastrocnémien (Fig. 25). C'est un muscle court situé en face caudale de l'extrémité proximale du tibia, dans une direction oblique. Il est aplati, triangulaire et relativement épais (Barone 2000).



Son insertion proximo-latérale est formée par un tendon plat et fort, qui s'insère sur l'épicondyle fémoral latéral. Il passe sur le condyle latéral du fémur et s'élargit vers le corps charnu. Il passe entre le ligament collatéral latéral et le fémur, dans une extension de la membrane synoviale, et se prolonge le long du ménisque latéral en face caudale (Fig.26).

Comme chez l'Homme, le ligament collatéral latéral du grasset s'insère sur l'épicondyle latéral du fémur et se termine sur la tête de la fibula. Il recouvre le tendon du poplité dont l'origine est aussi l'épicondyle latéral. (Cauvin et al. 1996)

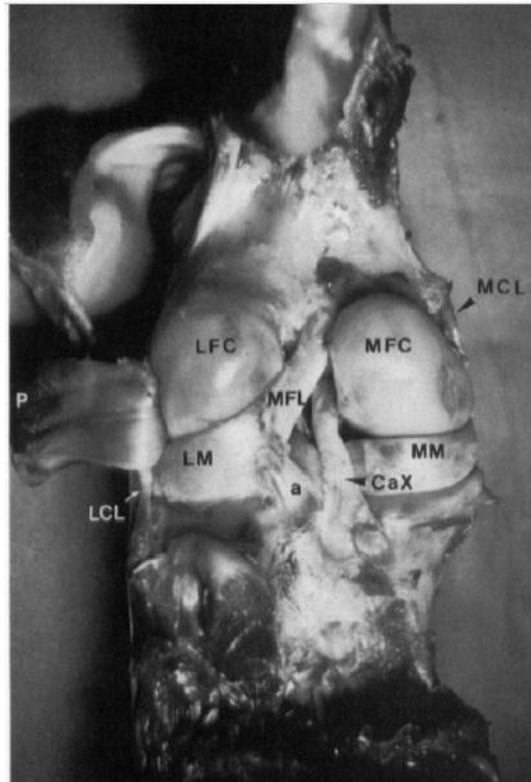


Figure 26 : Photographie en vue caudale d'une dissection de grasset de cheval (d'après Cauvin et al., 1996)

On peut voir la position du tendon poplité (P, qui a été rabattu latéralement) par rapport au LCL, au ménisque latéral (LM) et au condyle fémoral latéral (LFC).

L'anatomie du tendon poplité du cheval est peu décrite dans la littérature. Aucune sorte de variation n'a été rapportée, contrairement à ce qui est décrit chez l'Homme. De plus, il semble être l'unique structure d'insertion proximale du muscle poplité du cheval.

Chez les carnivores, comme chez l'Homme, un petit os sésamoïde près de l'insertion du tendon poplité est parfois présent. Cependant, chez le cheval, un tel sésamoïde n'a jamais été rapporté. (Ebling, Slack, Reef 2008)

La fonction du muscle poplité chez le cheval est peu connue. D'après Barone, il fléchit la jambe et est rotateur interne du rayon tibial. (Barone 2000).

## 2. Etude anatomique du tendon poplité du cheval : dissections

Afin de connaître davantage l'anatomie du tendon poplité chez le cheval, une étude sur cadavres a été réalisée.

### 2.1. Matériel et méthode

#### *2.1.1 Population d'étude*

Les dissections ont été réalisées sur des grassets de chevaux pour lesquels les propriétaires avaient autorisé une autopsie, à l'Ecole Nationale Vétérinaire de Toulouse (ENVT) et à Oniris (Ecole Nationale vétérinaire, agroalimentaire et de l'alimentation de Nantes).

Les dissections devaient être réalisées sur les deux grassets de chaque cheval. En effet, dans certaines études chez l'Homme, il y avait des variations entre les 2 genoux d'un même sujet. Cependant, les contraintes techniques ont permis de réaliser les dissections uniquement sur un postérieur par cheval.

#### *2.1.2 Observations anatomiques*

Pour chaque dissection, les muscles ont été réséqués jusqu'à la mise en évidence du LCL. Celui-ci servait de repère afin de trouver le PT. Une première observation était alors faite quant à la position du PT par rapport au LCL. Pour cela, des repères osseux facilement retrouvables et constants ont été choisis, tels que l'épicondyle et les marges du condyle fémoral latéral.

La section du LCL permet ensuite de mettre en évidence la totalité du PT afin de pouvoir suivre entièrement son trajet. L'étude de la position relative des insertions du PT et du LCL était faite à ce moment. Le PT est ensuite sectionné afin d'en examiner la face médiale. En effet, c'est cette face qui permet de déterminer le nombre de parties du tendon.

### 2.1.3 Mesures pour la détermination de la position de l'insertion du PT

Compte tenu des résultats sur les premiers chevaux, des mesures ont été réalisées sur les suivants afin d'objectiver les observations de variation de lieu d'insertion du tendon poplité sur le fémur. En effet, les chevaux n'étaient pas tous dans la même position, ce qui peut faire varier les conclusions tirées de l'observation du PT et de son insertion par rapport au LCL, qui peut se trouver décalé selon la position.

Les mesures ont été réalisées comme suit, avec XX = PT ou LCL (Fig.27) :

XX – ext vert (distance de XX à extrémité verticale) correspond à la mesure depuis le point central de l'insertion de XX jusqu'à la limite la plus distale du condyle fémoral latéral, si on considère l'os dans une orientation proximo-distale.

XX – ext horz (de XX à extrémité horizontale) correspond à la mesure depuis le point central de l'insertion de XX jusqu'à la limite postérieure du condyle fémoral latéral, selon la même orientation que précédemment.

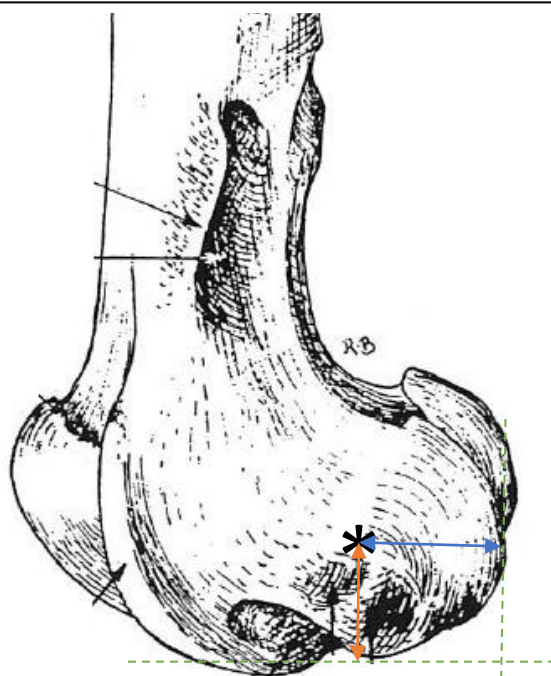


Figure 27 : Dessin de l'extrémité distale du fémur mettant en évidence les mesures effectuées (modifié d'après Barone, 2000)

\* : centre de l'insertion de XX, flèche bleue : mesure « XX – ext horz », flèche orange : mesure « XX – ext vert »

## 2.2. Résultats

Pour chaque cheval, le site d'insertion du PT est observé par rapport à celui du LCL et le PT est caractérisé par sa morphologie. La position du membre, lorsqu'il est isolé, ou du cheval est rapportée (Tabl. 1). On définit comme postérieure ou antérieure, la position du PT par rapport au LCL sur l'axe passant par le point le plus caudal du condyle fémoral latéral et par le point le plus crânial de la lèvre latérale de la trochlée fémorale. De la même façon, cette position est inférieure si l'insertion du PT se trouve sous celle du LCL sur un axe vertical perpendiculaire à l'axe précédent.

Tableau 1 : Résultats des observations faites pour le PT de chaque cheval

Cheval	Lieu d'insertion du PT par rapport au LCL	Morphologie du tendon à son insertion	Position du membre
1	Insertion inférieure	Epais, 2 parties soudées	Isolé et posé
2	Insertion postéro-inférieure	Fin, 1 partie large	Animal couché
3	Insertion antéro-inférieure	Epais, 2 parties soudées	Animal suspendu par le sabot
4	Insertion postéro-inférieure	Fin, 1 partie large	Animal suspendu par le sabot
5	Insertion postéro-inférieure	2 parties soudées	Isolé et posé
6	Insertion postéro-inférieure	3 parties soudées	Animal position debout reproduite
7	Insertion antéro-inférieure	Epais, 2 parties soudées que sur la moitié	Isolé et posé
8	Insertion postérieure	Epais, 2 parties	Animal suspendu par le sabot
9	Insertion postérieure	Fin, 1 partie	Isolé et posé
10	Insertion postérieure	Non évaluable	Isolé et posé, partiellement congelé
11	Insertion postéro-inférieure	Fin, 1 partie	Isolé et posé

### 2.2.1. Type morphologique de tendon

Différents types morphologiques de tendon ont ainsi pu être caractérisés. En effet, le tendon poplité peut être composé de plusieurs parties que l'on peut voir en face médiale. Celles-ci sont cependant toujours soudées, ce qui ne permet pas de le voir en face latérale du tendon. On peut ainsi avoir un tendon composé d'une, deux ou trois parties. Dans cette population d'étude, 4 chevaux présentaient un tendon poplité en une partie unique (Fig.28), 5 chevaux présentaient un tendon en 2 parties (Fig. 29) et 1 seul en 3 parties (Fig.30). Compte tenu de l'état du grasset pour le cheval 10, ce critère n'a pas pu être évalué.

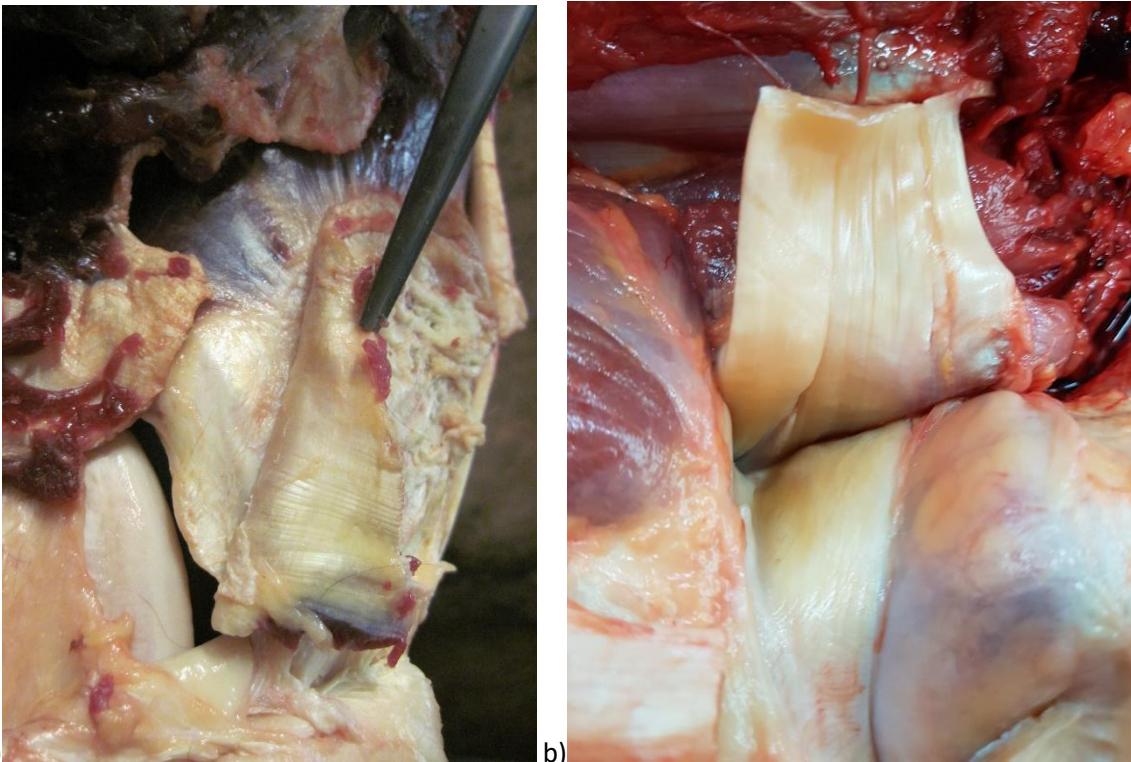
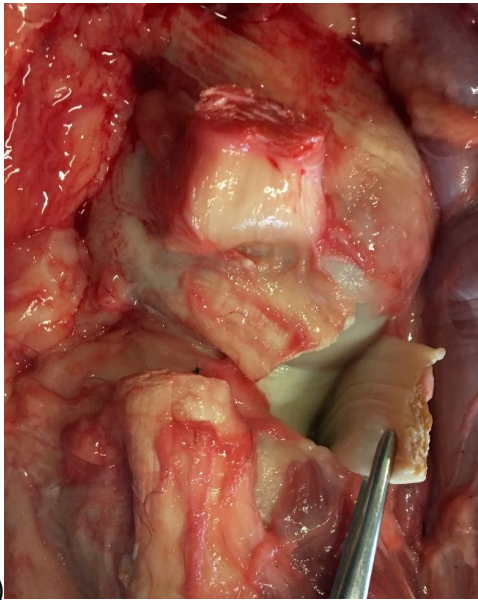
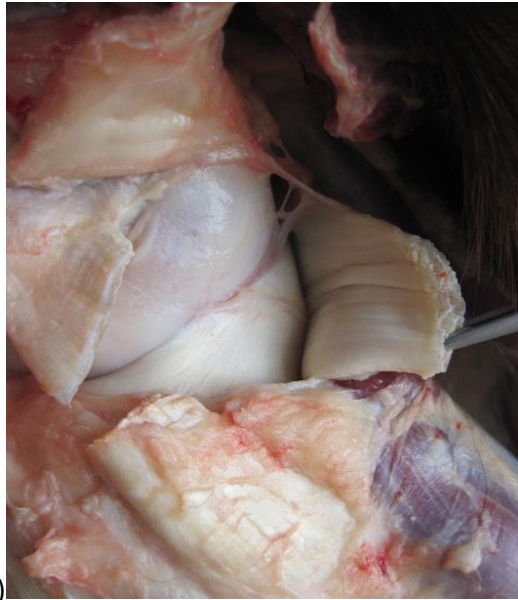

Figure 28 : Photographies après section du PT permettant de voir le tendon poplité en 1 partie

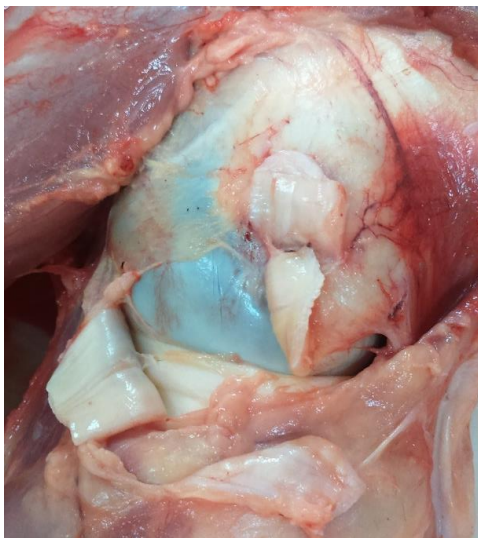
a) Cheval 2, b) Cheval 11



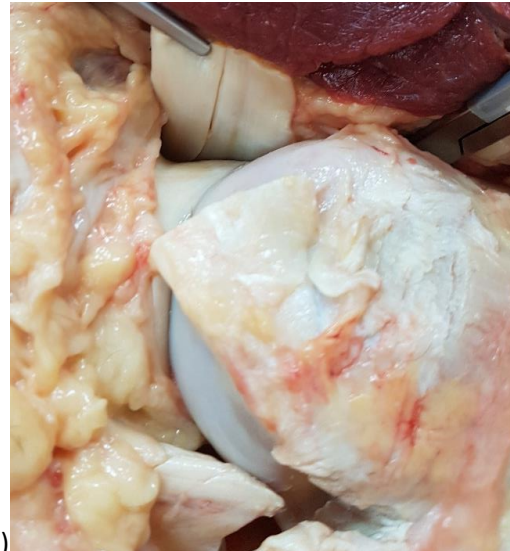a)



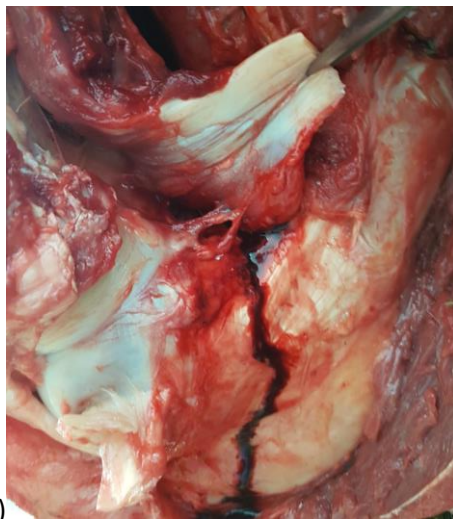
b)



c)



d)



e)

Figure 29 : Photographies après section du PT permettant de voir le tendon poplité en 2 parties, plus ou moins soudées, et épais pour différents chevaux

a) Cheval 1, b) Cheval 3, c) Cheval 5, d) Cheval 7, e) Cheval 8

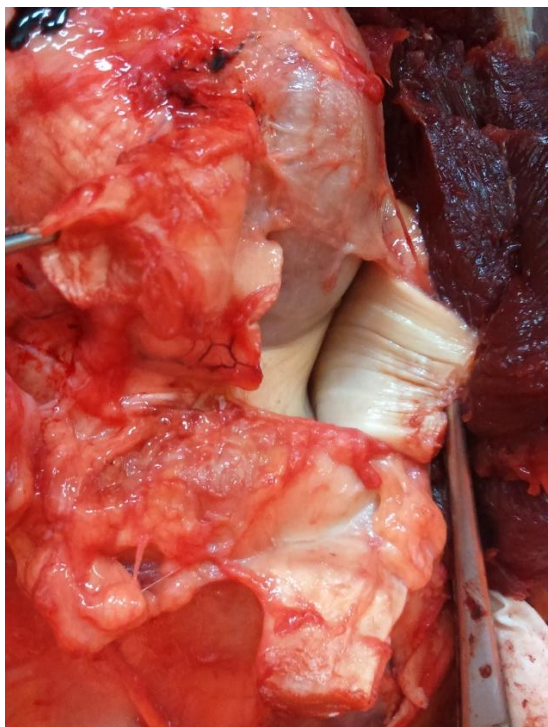

Figure 30 : Photographie après section du PT permettant de voir le tendon poplité en 3 parties du cheval 6

De plus, il semblerait que les tendons formés de plusieurs parties soient globalement plus épais que ceux en une partie unique.

### 2.2.2. Site d'insertion du tendon

#### 2.2.2.1. Observations subjectives

Concernant le site d'insertion du tendon poplité, on note une légère variation par rapport à la position de l'insertion du LCL. En effet, on peut caractériser cette insertion comme étant inférieure à celle du LCL pour un cheval (Fig. 31), antéroinférieure pour 2 chevaux (Fig. 32), postéroinférieure pour 5 chevaux (Fig. 33), ou postérieure pour 3 chevaux (Fig.34).



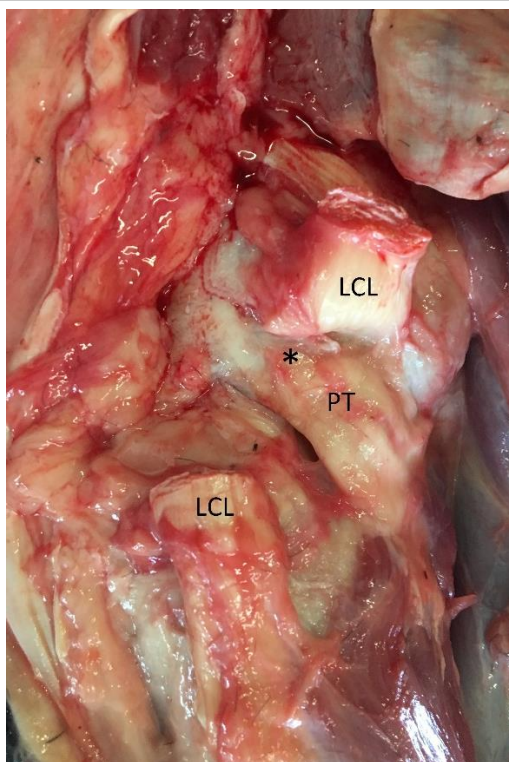
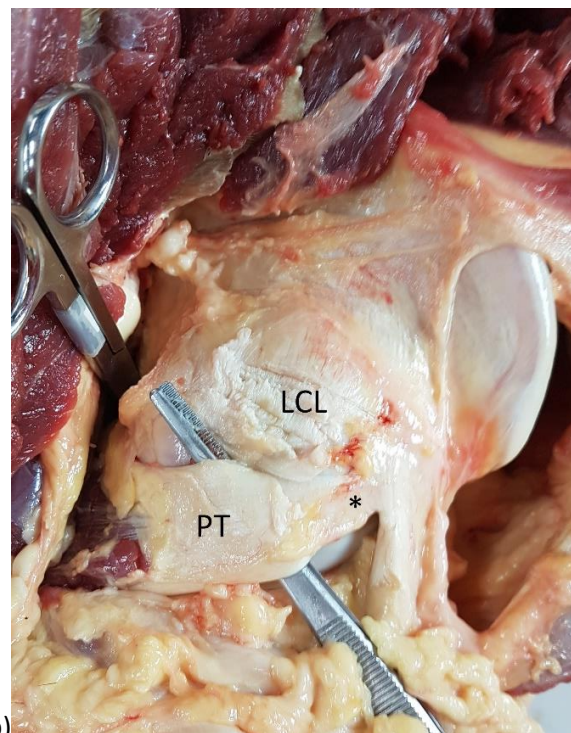
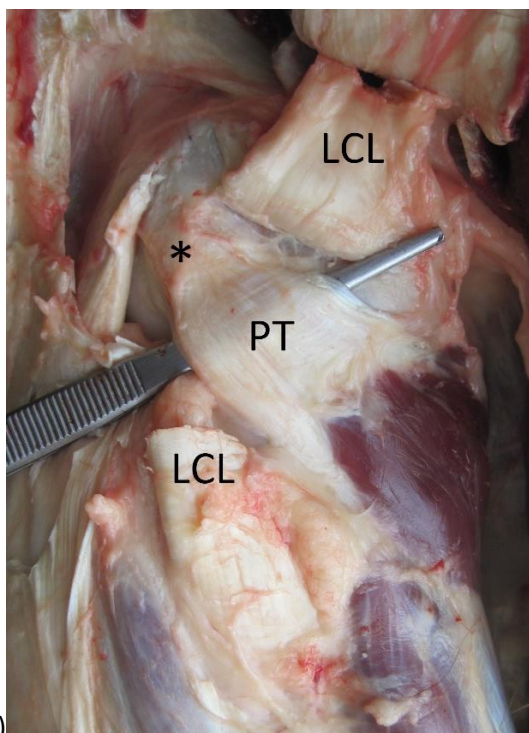


Figure 31 : Photographies de la dissection montrant l'insertion du PT inférieure à celle du LCL pour le cheval 1

\*: insertion du PT

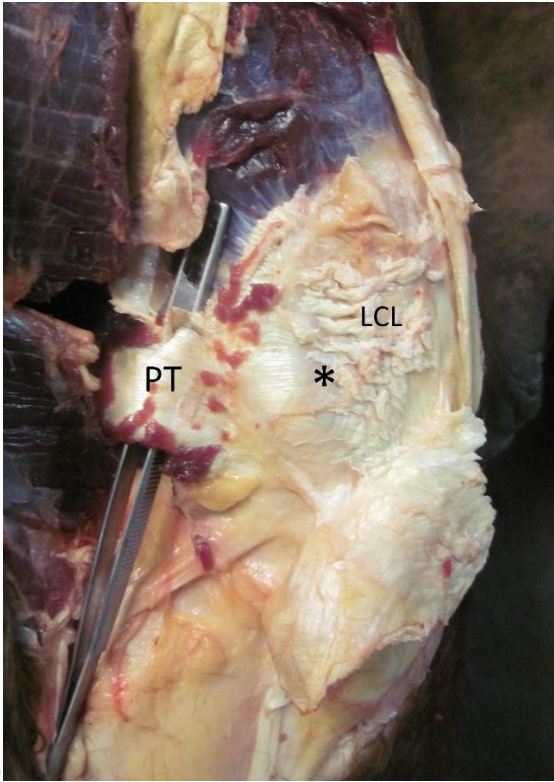


a)

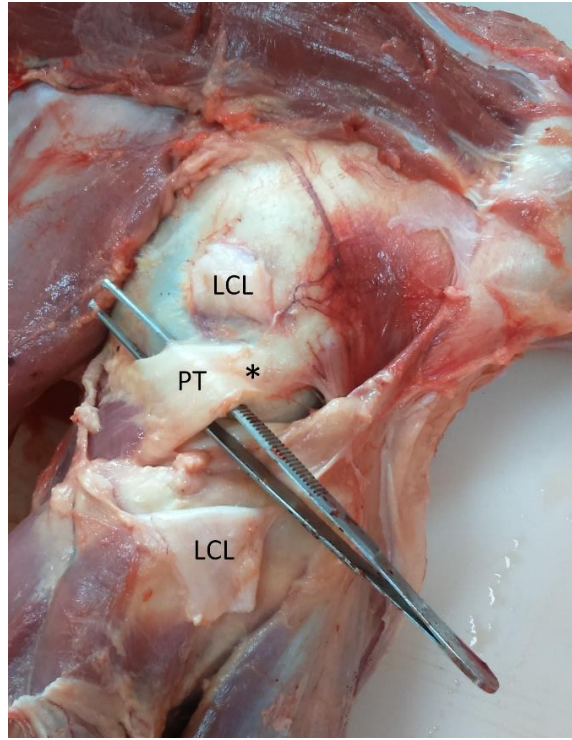
b)

Figure 32 : Photographies de la dissection montrant l'insertion du PT antéro-inférieure à celle du LCL

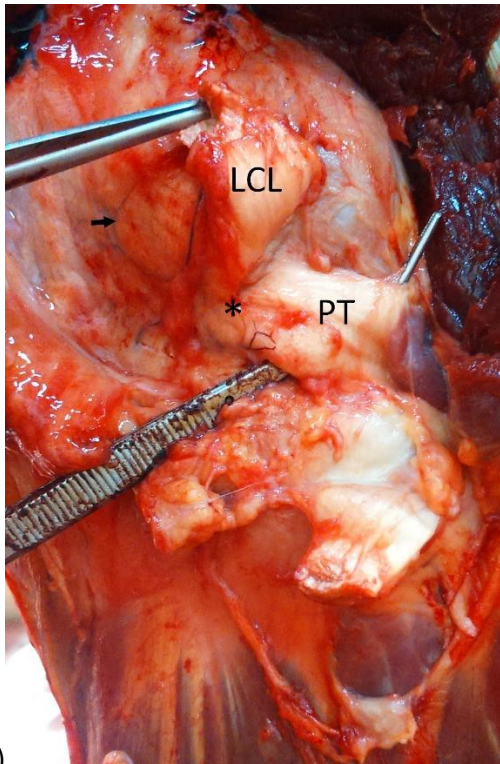
a) Cheval 3, b) Cheval 7 avec \* l'insertion du PT



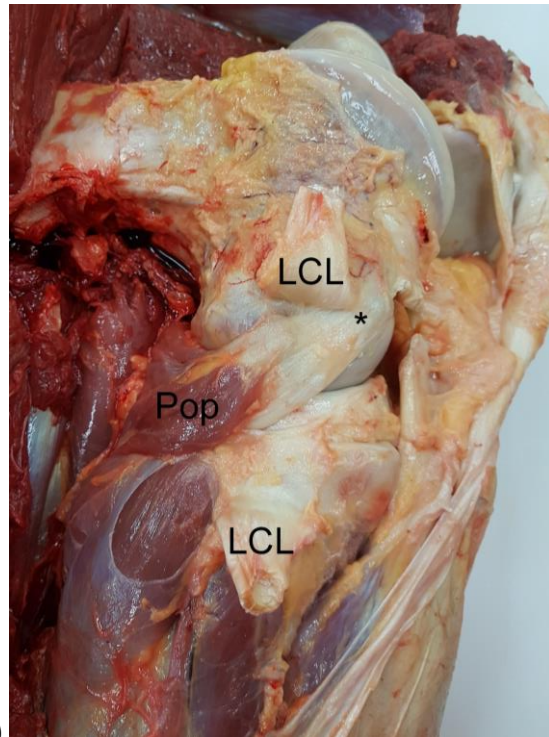
a)



b)



c)



d)

Figure 33 : Photographies de la dissection montrant l'insertion du PT postéro-inférieure à celle du LCL

a) Cheval 2, b) Cheval 5, c) Cheval 6 et d), Cheval 11 avec \* l'insertion du PT, flèche du cheval 6 : insertion du LCL

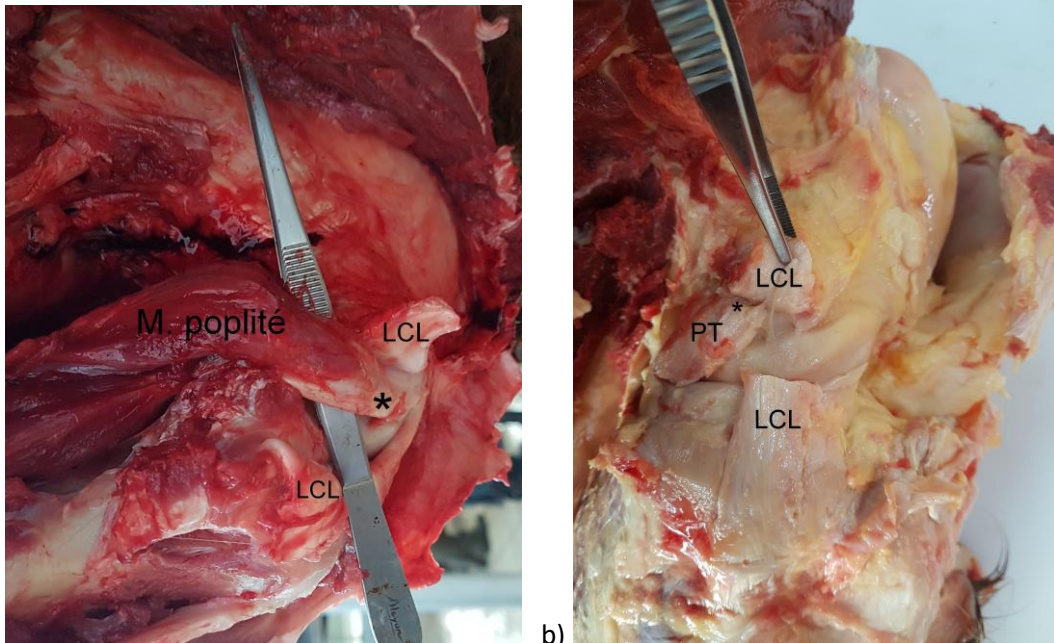


Figure 34 : Photographies de la dissection montrant l'insertion du PT postérieure à celle du LCL

a) Cheval 8, b) Cheval 9 avec \* l'insertion du PT

De plus, les dissections n'ont pas permis de mettre en évidence d'autres insertions proximales du muscle poplité que le tendon décrit ici, contrairement à ce qui est rapporté chez l'Homme.

### 2.2.2.2. Etude objective des positions du PT et LCL

Les mesures sont rapportées dans le tableau ci-dessous (Tabl. 2) avec, pour rappel, « XX – ext vert » la distance de « XX » à l'extrémité verticale du fémur et « XX – ext horz », la distance de « XX » à l'extrémité horizontale du fémur, lorsque l'on considère ce dernier dans une orientation proximo-distale.

Tableau 2 : Résultats des mesures prises pour objectiver les variations de position de l'insertion du PT par rapport à celle du LCL

Cheval	PT		LCL		Rapport LCL/PT	
	ext vert (cm)	ext horz (cm)	ext vert (cm)	ext horz (cm)	ext horz	ext vert
5	2	5,5	4	6	1,1	2
6	1,25	3,5	2,5	5	1,4	2
7	2,5	5	5,5	3,5	0,7	2,2
8	2	2,5	2	3,5	1,4	1
9	4	3	4	4	1,3	1
10	2,5	2,5	3,5	2,5	1,4	1
11	1,5	3,5	2,6	3,7	1,1	1,7

### 2.3. Conclusion

Le tendon du poplité semble être la seule insertion proximale du muscle poplité et peut en effet être formé de plusieurs parties chez le cheval. Cependant, celles-ci sont beaucoup moins distinctes au site d'insertion que ce qui est rapporté chez l'Homme puisqu'elles sont toujours soudées. Il est tout de même à noter la variation du degré de séparation entre les différentes parties. De plus, cela semble être corrélé à une variation d'épaisseur du tendon.

Par ailleurs, l'insertion du tendon poplité n'est pas toujours strictement inférieure à celle du LCL comme cela est rapporté dans la littérature.

#### 2.4. Discussion

Les limites de ces résultats résident principalement dans les marges d'erreur liées au facteur humain, bien que ce soit toujours la même personne qui ait fait les observations et les mesures. On peut cependant tirer des conclusions partielles de ces résultats qui permettent notamment de soulever certaines questions.

En effet, les variations du site d'insertion du tendon poplité permettent de questionner l'implication des lésions de LCL dans d'éventuelles lésions du PT. En effet, on pourrait s'attendre à ce que les conséquences soient moindres lorsqu'on est face à une insertion postérieure ou postéro-inférieure. Cependant, lorsque l'insertion est antérieure ou antéro-inférieure, le PT passe sous le LCL, et ce plus ou moins en avant de la jonction myotendineuse, rapportée chez l'Homme comme étant la plus touchée par les lésions. On pourrait alors se demander si une insertion antérieure ou antéro-inférieure du PT ne serait pas prédisposante pour avoir une lésion de celui-ci notamment en cas d'atteinte du LCL.

Par ailleurs, il est intéressant de noter qu'ici, on s'intéresse à la morphologie du tendon au plus près de son insertion fémorale. Cependant, l'examen attentif de celui-ci dans sa partie plus proche de la jonction myotendineuse permet de voir que, même si on obtient un unique tendon homogène au niveau de l'insertion, il peut être composé plus bas de plusieurs parties qui se rejoignent et finissent par se souder, comme chez le cheval 11 (Fig. 35).

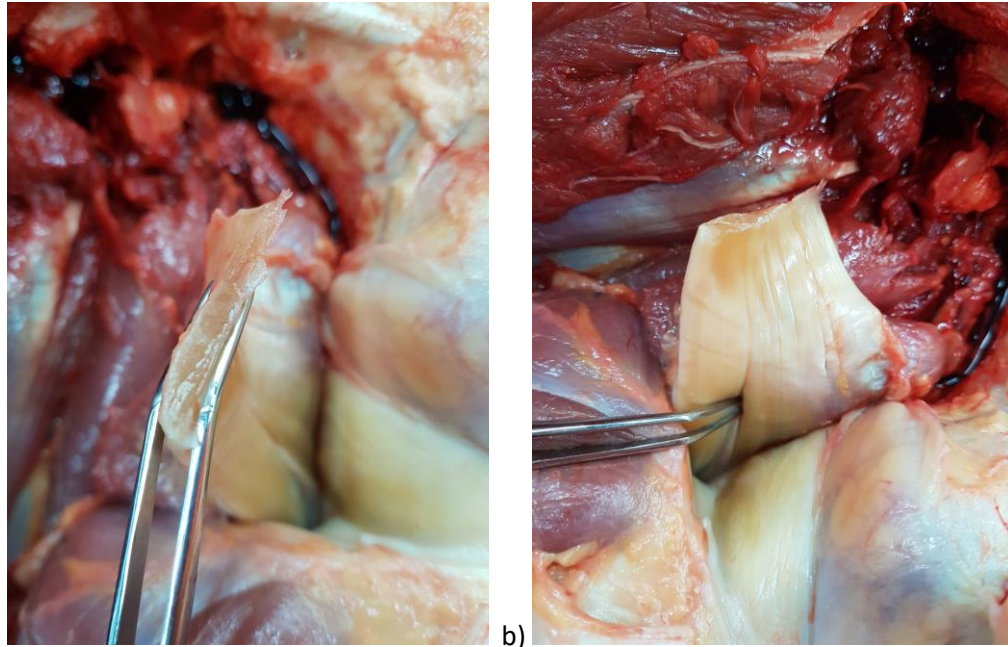


Figure 35 : Photographies de la dissection après section du PT pour le cheval 11

- a) Section du tendon mettant en évidence une partie unique
- b) Face médiale du tendon mettant en évidence une partie unique au plus près de l'insertion fémorale mais montrant 2 parties tendineuses distinctes plus distalement (pince)

Cela pourrait également être intéressant à noter car on peut penser que les variations de degré de séparation entre les parties du tendon du poplité pourraient être un facteur de risque de lésion de celui-ci lorsqu'elles sont davantage séparées. En effet, on peut s'attendre à ce qu'un unique tendon soit plus résistant que plusieurs parties. Il pourrait donc être intéressant de vérifier cette hypothèse. Cependant, on pourrait imaginer le même schéma pour les variations d'épaisseur du tendon, ce qui serait alors en plutôt en faveur de l'hypothèse selon laquelle les tendons en plusieurs parties seraient plus résistants. Il serait donc intéressant d'avoir un effectif plus grand pour vérifier que les tendons poplités en une seule partie sont toujours plus fins que ceux en plusieurs parties, mais également d'avoir des informations sur la fragilité associée à cette épaisseur, en terme d'incidence des lésions.

## Partie 3 : Exploration du tendon poplité, lésions et réflexions sur la prise en charge

### 1. Exploration du tendon poplité

#### a. Radiographie

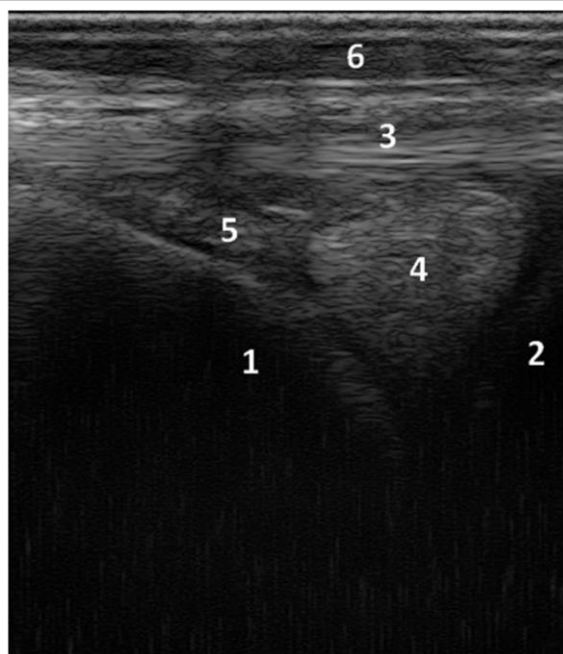
Chez le cheval, l'exploration radiographique de l'origine du tendon poplité est compliquée à cause de l'abondance des tissus qui l'entourent. De plus, contrairement au chien, il n'y a pas d'os sésamoïde dans le tendon poplité chez le cheval. Grâce au déplacement de celui-ci, lorsqu'il est présent, il est possible de diagnostiquer une rupture du tendon poplité chez le chien. Chez le cheval, ce n'est donc pas réalisable. On peut cependant faire des radiographies dans le but de chercher une éventuelle avulsion osseuse au site d'insertion du tendon poplité, sur le condyle fémoral latéral. (Ebling, Slack, Reef 2008) Cette technique n'est donc pas plus utile que chez l'Homme.

L'échographie et l'arthroscopie semblent être les techniques les plus indiquées dans l'exploration du tendon poplité chez le cheval.

#### b. Echographie

En première intention, on préférera donc réaliser un examen échographique. Celui-ci permet de visualiser le tendon poplité dans son ensemble. Il est nécessaire de bouger la sonde en suivant spécifiquement le tendon poplité, compte tenu de sa direction caudomédiale oblique. Les images qui suivent ont été réalisées sur un cheval à l'appui.

Lors de la visualisation de l'articulation fémoro-tibiale latérale en coupe longitudinale permettant de voir le ménisque latéral, on obtient une première image du tendon poplité, dans sa portion entre le LCL et le condyle fémoral latéral (Fig. 36).

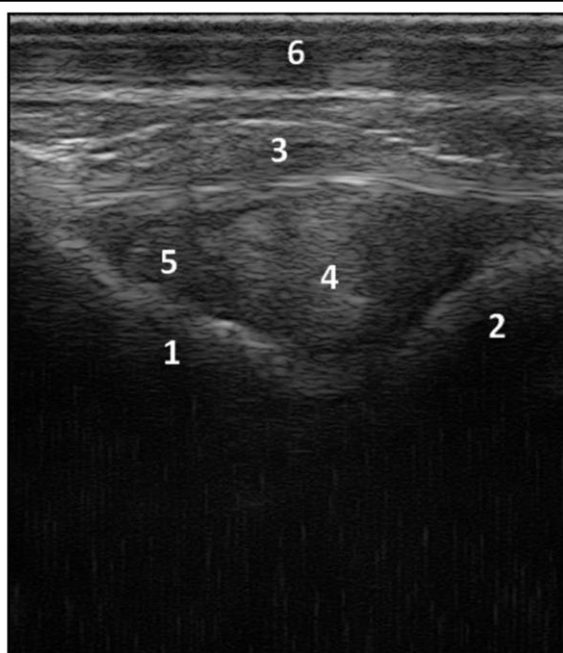


Légende :

- 1) Condyle fémoral latéral
- 2) Condyle tibial latéral
- 3) Ligament collatéral latéral de l'articulation fémoro-tibiale
- 4) Ménisque latéral
- 5) Tendon poplité
- 6) Peau

Figure 36 : Image échographique de l'articulation fémoro-tibiale latérale en coupe longitudinale (réalisée à l'ENVT)

Une faible variation de l'orientation de la sonde permet une exploration plus complète de cette portion du tendon (Fig.37).



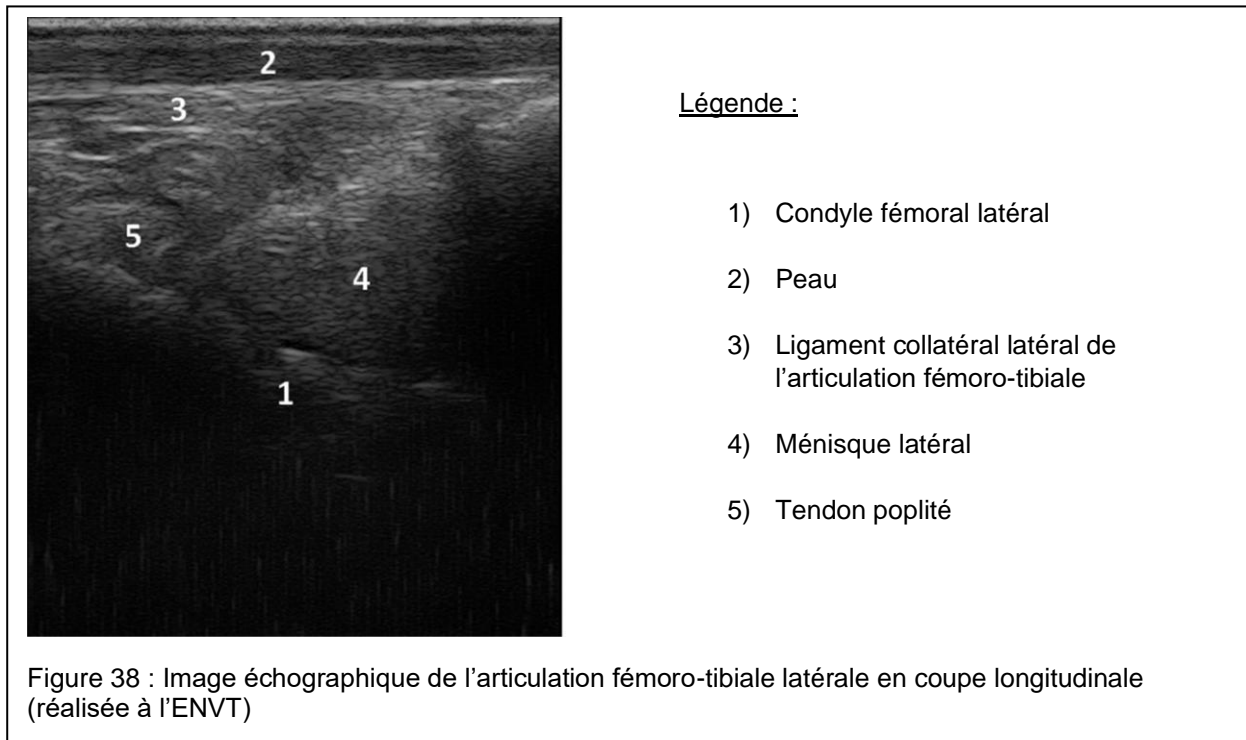
Légende :

- 1) Condyle fémoral latéral
- 2) Condyle tibial latéral
- 3) Ligament collatéral latéral de l'articulation fémoro-tibiale
- 4) Ménisque latéral
- 5) Tendon poplité
- 6) Peau

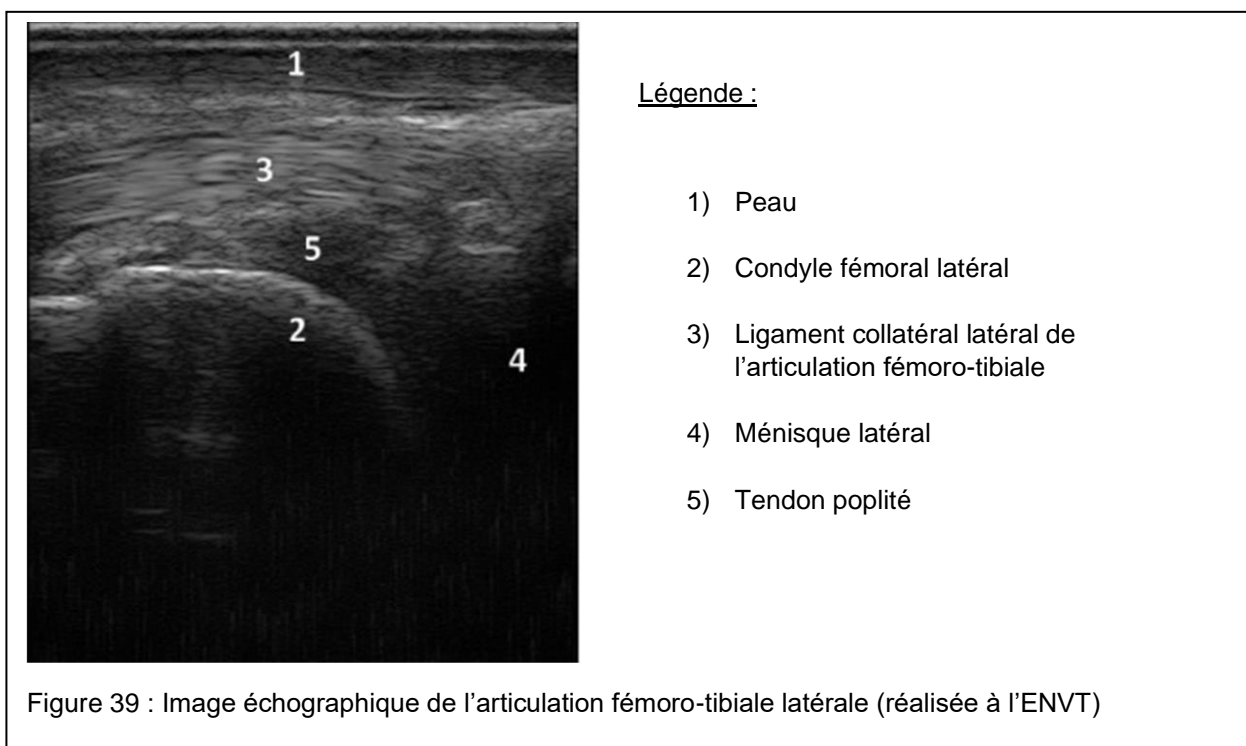
Figure 37 : Image échographique de l'articulation fémoro-tibiale latérale en coupe longitudinale (réalisée à l'ENVT)



Une légère variation de l'angulation de la sonde permet de changer de vue et de continuer l'exploration du tendon poplité dans le sens caudo-distal (Fig.38).



Enfin, on peut obtenir une image un peu plus longitudinale du tendon pour compléter l'exploration de celui-ci (Fig.39).

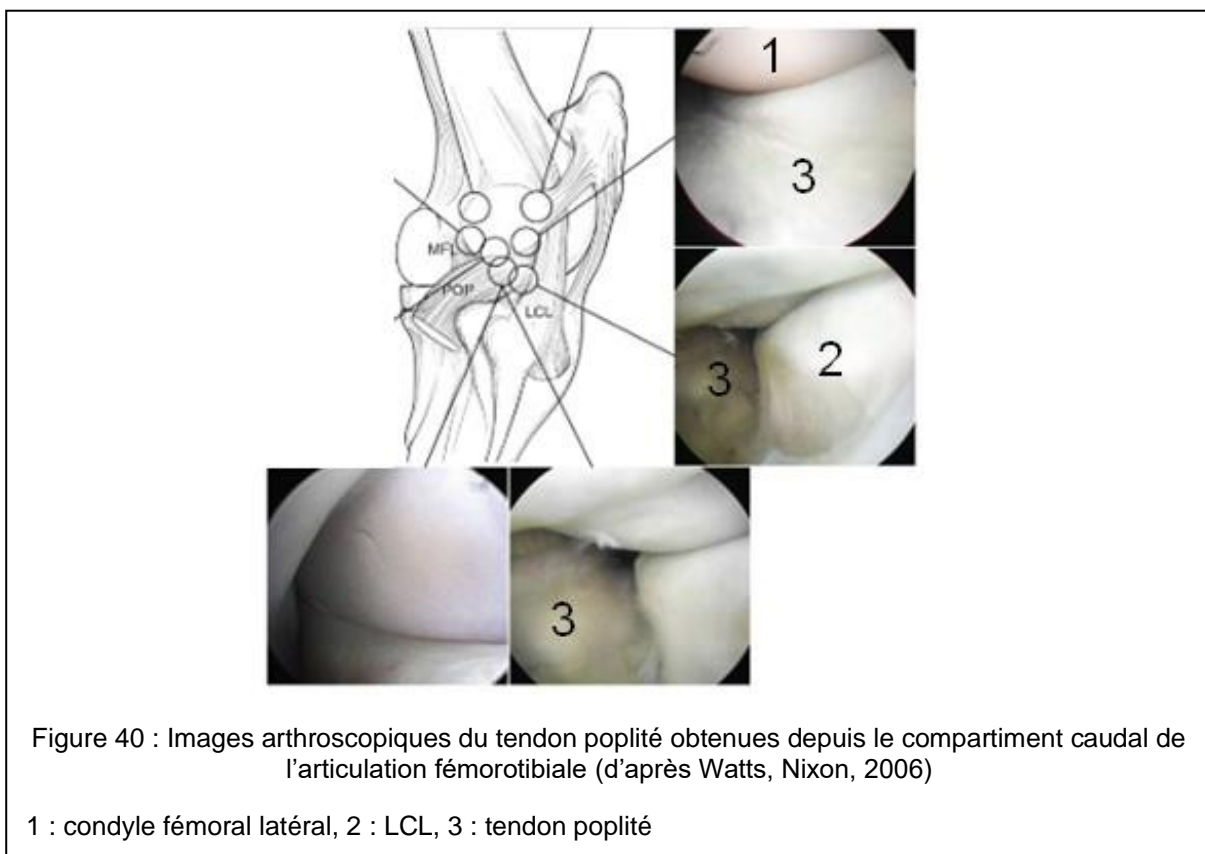


Il est ensuite possible de poursuivre l'exploration échographique du corps charnu du muscle poplité, en plaçant la sonde en face caudale du grasset.

c. Arthroscopie

L'exploration échographique peut être complétée par l'arthroscopie. Différentes approches permettent de visualiser les portions du tendon poplité. Une approche caudolatérale de l'articulation fémorotibiale latérale permet d'y avoir accès. L'examen du cul-de-sac synovial proximal de cette articulation permet de voir la portion proximo-caudale du condyle fémoral latéral et donc celle du tendon poplité. Cependant, les mouvements sont limités donc l'exploration l'est aussi. L'entrée dans le cul-de-sac synovial distal, en rentrant distalement au tendon poplité, permet uniquement l'observation de celui-ci. (Watts, Nixon 2006)

L'approche distale et caudolatérale de l'articulation permet notamment de visualiser la portion intraarticulaire du tendon poplité (Fig.40).



L'arthroscopie du compartiment crânial de l'articulation fémorotibiale latérale permet de visualiser l'aspect latéral du condyle fémoral latéral ainsi que le tendon du poplité et son diverticule synovial (Fig.41). (McIlwraith, Wright, Nixon 2014)

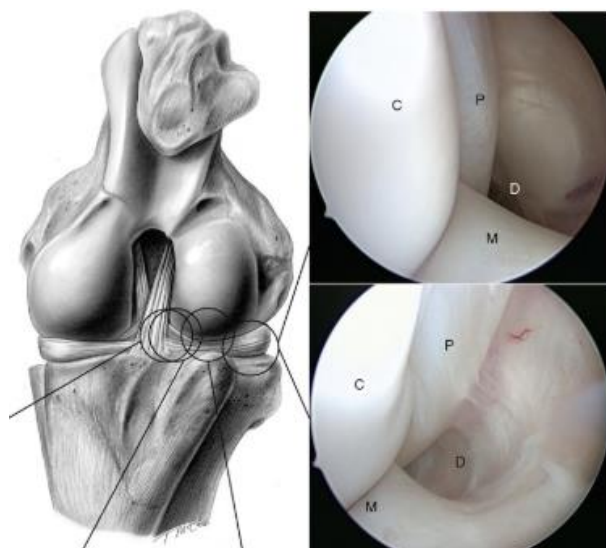


Figure 41 : Images arthroscopiques du tendon poplité obtenues par approche dorsomédiale du compartiment crânial de l'articulation fémorotibiale latérale (D'après McIlwraith, Wright, Nixon, 2014)

P : tendon poplité, M : ménisque latéral, C : condyle fémoral latéral, D : diverticule synovial

## 2. Réflexion sur une prise en charge chez le cheval

Il n'y a pas de prise en charge « type » des lésions du poplité chez le cheval. En effet, un unique cas de lésion du tendon poplité a été rapporté par Ebling et al. La jument présentait une avulsion osseuse au site d'insertion du tendon associée à une tendinite chronique. Ces lésions étaient associées à un kyste condyloire ainsi qu'une dégénérescence de l'articulation. Dans ce cas, le pronostic sportif de la jument étant réservé, elle a été traitée médicalement et retirée des courses.

Chez le chien, dans les cas d'avulsion rapportés, la prise en charge a été chirurgicale, soit avec une vis (Tanno et al. 1996), soit par suture du tendon poplité au tendon du long extenseur du doigt, aussi près que possible de l'insertion originelle, la pose de vis étant impossible (Eaton-Wells, Plummer 1978). On peut imaginer prendre en charge chirurgicalement une avulsion de tendon poplité chez le cheval lorsque c'est possible.

Cependant, on peut proposer une prise en charge conservative, comprenant une période de repos au box suivie d'une reprise de l'exercice contrôlé, notamment avec de la marche en main, selon ce qui a été proposé dans le cadre d'avulsion du tendon du 3<sup>ème</sup> péronier ou du long extenseur du doigt chez le cheval. C'est également ce qui a été fait pour l'unique cas rapporté d'avulsion du tendon poplité chez le cheval. (Ebling, Slack, Reef 2008)

Par ailleurs, les exercices de physiothérapie présentés chez l'Homme semblent difficilement applicables chez le cheval, hormis les mouvements de flexion/extension. Cependant, le principe reste de renforcer les muscles adjacents afin de garder une bonne stabilisation du grasset. On peut alors imaginer utiliser l'hydrothérapie afin de continuer à travailler la région sans mettre en charge l'articulation. C'est notamment utilisé chez les chiens qui ont été opérés des ligaments croisés, chez qui la problématique est donc similaire. Pour travailler la masse musculaire, le tapis roulant immergé serait cependant plus efficace que la nage. (Pinato 2003)

De nombreuses techniques de physiothérapie sont en cours de développement et pourraient être envisagées en complément d'un programme de repos et de reprise d'exercice adapté. On pourrait notamment envisager l'utilisation complémentaire de bandes de kinésithérapie. En effet, le contrôle neuromoteur semble aussi jouer un rôle important dans l'évolution après une blessure. De plus, elles permettraient de réduire la douleur, l'inflammation etc. Cependant, aucune étude scientifique n'appuie la technique chez le cheval pour l'instant (Bouissou 2017).

## Conclusion

Le tendon poplité chez le cheval présente bien des variations anatomiques, bien que moins marquées que celles rapportées chez l'Homme. En effet, l'insertion proximale de celui-ci est toujours unique mais ce tendon peut être composé d'une à 3 parties, soudées mais pas toujours totalement. Le site d'insertion de ce tendon n'est pas non plus constant puisque 4 types d'insertion ont pu être mis en évidence. Il serait intéressant de reproduire cette étude avec une population plus large afin de pouvoir étudier l'incidence de chaque type d'insertion et de tendon. De même, ces résultats pourraient être complétés avec des données échographiques et arthroscopiques afin de savoir si les images sont modifiées en fonction du type de tendon.

Par ailleurs, il serait intéressant de connaître l'incidence des lésions du tendon poplité chez le cheval, notamment dans les cas d'atteinte des autres structures du grasset. Peu d'études s'intéressent à la prévalence des lésions du grasset mais celle-ci pourrait être assez élevée chez les chevaux de sport. En effet, les atteintes du grasset représentent 42% des atteintes du membre postérieur chez le cheval de concours complet (Singer et al. 2008). Or, à ce jour, un unique cas de lésion du tendon poplité a été rapporté chez le cheval. Cependant, l'examen échographique de routine de la région du grasset ne permet pas d'évaluer correctement celui-ci. On peut alors se demander, par analogie avec l'Homme, si les lésions du tendon poplité ne sont pas sous-diagnostiquées compte tenu de la prévalence des lésions du grasset et du fait que les lésions du tendon poplité sont rarement isolées.

## Bibliographie

BARONE, R., 2000. *Anatomie comparée des mammifères domestiques –Tome 2 : Arthrologie et myologie*. 4eme édition. Editions Vigot Frères

BOUISSOU, Pauline, 2017. *Evaluation de l'intérêt d'une technique de kinésithérapie et de sa transposition au cheval : le kinesio taping*. Ecole nationale vétérinaire d'Alfort - Faculté de médecine de Créteil.

BURSTEIN, David B. et FISCHER, David A., 1990. Isolated rupture of the popliteus tendon in a professional athlete. *Arthroscopy*. 1 septembre 1990. Vol. 6, n° 3, pp. 238-241.

CAUVIN, E. R. J., MUNROE, G. A., BOYD, J. S. et PATERSON, C., 1996. Ultrasonographic examination of the femorotibial articulation in horses: imaging of the cranial and caudal aspects. *Equine veterinary journal*. 1996. Vol. 28, n° 4, pp. 285–296.

CHUNCHARUNEE, Aporn, CHANTHONG, Prakul et LUCKSANASOMBOOL, Prasit, 2012. The patterns of proximal attachments of the popliteus muscle: form and function. *Medical Hypotheses*. février 2012. Vol. 78, n° 2, pp. 221-224.

COTTEN, Anne, 2017. *Imagerie musculosquelettique : pathologies locorégionales*. Elsevier Health Sciences. ISBN 978-2-294-75245-2. Google-Books-ID: MOM2DwAAQBAJ

DORAL, Mahmut Nedim, ATAY, Ahmet Ozgur, BOZKURT, Murat, AYVAZ, Mehmet, TETIK, Onur et LEBLEBICIOGLU, Gursel, 2006. Three-bundle popliteus tendon: a nonsymptomatic anatomical variation. *The Knee*. août 2006. Vol. 13, n° 4, pp. 342-343.

DOUCET, Cédric, GOTRA, Akshat, REDDY, Santhosh Mauvva Venkatesh et BOILY, Mathieu, 2017. Acute calcific tendinopathy of the popliteus tendon: a rare case diagnosed using a multimodality imaging approach and treated conservatively. *Skeletal Radiology*. juillet 2017. Vol. 46, n° 7, pp. 1003-1006.

EATON-WELLS, R.D. et PLUMMER, G. V., 1978. Avulsion of the popliteal muscle in an Afghan Hound. *Journal of Small Animal Practice*. 1978. Vol. 19, n° 1-12, pp. 743–747.

EBLING, Alessia J., SLACK, JoAnn et REEF, Virginia B., 2008. Imaging diagnosis--avulsion of the origin of the popliteal tendon in a horse. *Veterinary Radiology & Ultrasound: The Official Journal of the American College of Veterinary Radiology and the International Veterinary Radiology Association*. décembre 2008. Vol. 49, n° 6, pp. 567-569.

FEIPEL, V., SIMONNET, M.-L. et ROOZE, M., 2003. The proximal attachments of the popliteus muscle: a quantitative study and clinical significance. *Surgical and radiologic anatomy: SRA*. avril 2003. Vol. 25, n° 1, pp. 58-63.

FINEBERG, Marc S., DUQUIN, Thomas R. et AXELROD, Jed R., 2008. Arthroscopic Visualization of the Popliteus Tendon. *Arthroscopy: The Journal of Arthroscopic & Related Surgery*. février 2008. Vol. 24, n° 2, pp. 174-177.

GUHA, A. R., GORGEES, K. A. et WALKER, D. I., 2003. Popliteus tendon rupture: a case report and review of the literature. *British journal of sports medicine*. 2003. Vol. 37, n° 4, pp. 358–360.

HARIQBAL, Singh et PARVEZ, Sheik, 2011. *Atlas of Human Anatomy on MRI Spine Extremities Joints*. JP Medical Ltd. ISBN 978-93-5025-233-8. Google-Books-ID: Ogs38ol5r4kC

- JADHAV, Siddharth P., MORE, Snehal R., RIASCOS, Roy F., LEMOS, Diego F. et SWISCHUK, Leonard E., 2014. Comprehensive Review of the Anatomy, Function, and Imaging of the Popliteus and Associated Pathologic Conditions. *RadioGraphics*. mars 2014. Vol. 34, n° 2, pp. 496-513.
- JUNG, Gu Hee, KIM, Jae Do et KIM, Hyun, 2010. Location and classification of popliteus tendon's origin: cadaveric study. *Archives of Orthopaedic and Trauma Surgery*. août 2010. Vol. 130, n° 8, pp. 1027-1032.
- KOONG, Denis Pak-Han, AN, Vincent Vinh Gia, LORENTZOS, Peter, MOUSSA, Peter et SIVAKUMAR, Brahman Shankar, 2018. Non-Operative Rehabilitation of Isolated Popliteus Tendon Rupture in a Rugby Player. *Knee Surgery & Related Research*. septembre 2018. Vol. 30, n° 3, pp. 269-272.
- LAPRADE, Robert, V LY, Thuan, WENTORF, Fred et ENGBRETSEN, Lars, 2003. The Posterolateral Attachments of the Knee A Qualitative and Quantitative Morphologic Analysis of the Fibular Collateral Ligament, Popliteus Tendon, Popliteofibular Ligament, and Lateral Gastrocnemius Tendon\*. *The American journal of sports medicine*. 1 novembre 2003. Vol. 31, pp. 854-60.
- MCILWRAITH, C. Wayne, WRIGHT, Ian et NIXON, Alan J., 2014. *Diagnostic and Surgical Arthroscopy in the Horse*. Elsevier Health Sciences. ISBN 978-0-7234-3817-5. Google-Books-ID: qODTBQAAQBAJ
- NYLAND, John, LACHMAN, Narusha, KOCABEY, Yavuz, BROSKY, Joseph, ALTUN, Remziye et CABORN, David, 2005. Anatomy, function, and rehabilitation of the popliteus musculotendinous complex. *Journal of Orthopaedic & Sports Physical Therapy*. 2005. Vol. 35, n° 3, pp. 165–179.
- PEREZ CARRO, L., SUMILLERA GARCIA, M. et SUNYE GRACIA, C., 1999. Bifurcate popliteus tendon. *Arthroscopy: The Journal of Arthroscopic & Related Surgery: Official Publication of the Arthroscopy Association of North America and the International Arthroscopy Association*. septembre 1999. Vol. 15, n° 6, pp. 638-639.
- PINATO, Mélanie, 2003. *Réhabilitation du cheval convalescent*. Ecole nationale vétérinaire de Lyon, Université Claude Bernard-Lyon 1.
- QUINLAN, John, WEBB, Sandra, MCDONALD, Karl, MEIKLE, Grant et MCMAHON, Simon, 2011. Isolated Popliteus Rupture at the Musculo-tendinous Junction. *Journal of Knee Surgery*. juin 2011. Vol. 24, n° 02, pp. 137-140.
- ROSAS, Humberto G., 2016. Unraveling the Posterolateral Corner of the Knee. *RadioGraphics*. octobre 2016. Vol. 36, n° 6, pp. 1776-1791.
- SINGER, Ellen R., BARNES, Jane, SAXBY, Fiona et MURRAY, Jane K., 2008. Injuries in the event horse: Training versus competition. *The Veterinary Journal*. janvier 2008. Vol. 175, n° 1, pp. 76-81.
- TANNO, F., WEBER, U., LANG, J. et SIMPSON, D., 1996. Avulsion of the popliteus muscle in a malinois dog. *Journal of small animal practice*. 1996. Vol. 37, n° 9, pp. 448–451.
- TIBREWAL, S. B., 2002. Acute calcific tendinitis of the popliteus tendon--an unusual site and clinical syndrome. *Annals of the Royal College of Surgeons of England*. septembre 2002. Vol. 84, n° 5, pp. 338-341.
- TYLER, Philippa, DATIR, Abhijit et SAIFUDDIN, Asif, 2010. Magnetic resonance imaging of anatomical variations in the knee. Part 1: ligamentous and musculotendinous. *Skeletal Radiology*. 1 décembre 2010. Vol. 39, n° 12, pp. 1161-1173.

WATTS, Ashlee E. et NIXON, Alan J., 2006. Comparison of Arthroscopic Approaches and Accessible Anatomic Structures During Arthroscopy of the Caudal Pouches of Equine Femorotibial Joints. *Veterinary Surgery*. 1 avril 2006. Vol. 35, n° 3, pp. 219-226.



**AGREMENT SCIENTIFIQUE**

**En vue de l'obtention du permis d'imprimer de la thèse de doctorat vétérinaire**

Je soussigné, Claude PETIT, Enseignant-chercheur, de l'Ecole Nationale Vétérinaire de Toulouse, directeur de thèse, certifie avoir examiné la thèse de **Mélanie COVA** intitulée « **Étude anatomique comparée du tendon poplité chez le cheval et l'Homme à partir de la dissection de onze cadavres équins** » et que cette dernière peut être imprimée en vue de sa soutenance.

Fait à Toulouse, le 08/07/2019  
Professeur Claude PETIT  
Enseignant chercheur  
de l'Ecole Nationale Vétérinaire de Toulouse



Vu :  
Le Directeur par intérim de l'Ecole  
Nationale Vétérinaire de Toulouse  
Frédéric BOUSQUET

*En délégué,*

**Caroline LACROUX**  
Directrice de l'enseignement  
et de la vie étudiante



Vu :  
Le Président du jury : **Biophysique Médicale - Faculté de Médecine Rangueil**  
Professeur Isabelle BERRERIE  
31059 TOULOUSE Cedex  
avenue Jean Poulhès - TSA 50032



Mme Mélanie COVA  
a été admis(e) sur concours en : 2014  
a obtenu son diplôme d'études fondamentales vétérinaires le : 18/07/2018  
a validé son année d'approfondissement le : 27/06/2019  
n'a plus aucun stage, ni enseignement optionnel à valider.

Vu et autorisation de l'impression :  
Président de l'Université Paul Sabatier  
Monsieur Jean-Pierre VINEL

Le Président de l'Université Paul Sabatier  
par délégation  
La Vice-Présidente de la CFVU

*En délégué,*  
Régine ANDRE-OBRECHT

## **ETUDE ANATOMIQUE COMPAREE DU TENDON POPLITE CHEZ LE CHEVAL ET L'HOMME A PARTIR DE LA DISSECTION DE 11 CADAVRES EQUINS**

**NOM et Prénom : COVA Mélanie**

### **Résumé**

Le muscle poplité est une des structures du point d'angle postérolatéral du genou chez l'Homme. Son anatomie et son implication dans les lésions de cette région sont très discutées et étudiées. Des variations de son insertion proximale et notamment de son tendon ont été rapportées. Chez le cheval, c'est une structure pour laquelle on dispose de très peu de données. Une étude anatomique a été menée sur 11 grassets issus de cadavres équins. Ainsi, il a été mis en évidence que ce tendon pouvait être composé de 1 à 3 parties, qui sont plus ou moins soudées. Il semblerait que le tendon soit la seule insertion fémorale du muscle poplité chez le cheval. De plus, le site d'insertion du tendon poplité n'est pas constant par rapport à celui du ligament collatéral latéral.

**Mots-clés : cheval / anatomie / tendon poplité / muscle poplité**

## **ANATOMICAL COMPARATIVE STUDY OF THE POPLITEAL TENDON IN HORSES AND HUMANS BASED ON THE DISSECTION OF 11 EQUINE CADAVERS**

**Author: COVA Mélanie**

### **Summary**

The popliteal muscle belongs to the posterolateral corner of the knee in humans. Its anatomy and implication in this area injuries are the objects of various studies but still unclear. Some variations of its proximal insertion and specifically of its tendon have been described. In the horse, little is known about the popliteal muscle. An anatomical study on 11 stifles of equine cadavers showed that the popliteal tendon in horse could have 1 to 3 parts, which can be merged in various degrees. It seems that this tendon is the only attachment of the popliteal muscle on the femur in the horse. Furthermore, this attachment site is variable in relation to the one of the collateral lateral ligament.

**Keywords: horse / anatomy / popliteal tendon / popliteal muscle**