



HAL
open science

La chirurgie plastique des paupières chez le chien : application aux plaies et tumeurs palpébrales

Emilie Thilliez

► **To cite this version:**

Emilie Thilliez. La chirurgie plastique des paupières chez le chien : application aux plaies et tumeurs palpébrales. Médecine vétérinaire et santé animale. 2009. <dumas-04557365>

HAL Id: dumas-04557365

<https://dumas.ccsd.cnrs.fr/dumas-04557365v1>

Submitted on 24 Apr 2024

HAL is a multi-disciplinary open access archive for the deposit and dissemination of scientific research documents, whether they are published or not. The documents may come from teaching and research institutions in France or abroad, or from public or private research centers.

L'archive ouverte pluridisciplinaire **HAL**, est destinée au dépôt et à la diffusion de documents scientifiques de niveau recherche, publiés ou non, émanant des établissements d'enseignement et de recherche français ou étrangers, des laboratoires publics ou privés.



HAL Authorization

LA CHIRURGIE PLASTIQUE DES PAUPIERES CHEZ LE CHIEN : APPLICATION AUX PLAIES ET TUMEURS PALPEBRALES

THESE
pour obtenir le grade de
DOCTEUR VÉTÉRINAIRE

DIPLOME D'ETAT

*présentée et soutenue publiquement en 2009
devant l'Université Paul-Sabatier de Toulouse*

par

Emilie, Raymonde THILLIEZ
Née le 13 mai 1983 à Paris

Directeur de thèse : M. le Professeur Alain REGNIER

JURY

PRESIDENT :
M. Jean-Louis ARNE

Professeur à l'Université Paul-Sabatier de TOULOUSE

ASSESEUR :
M. Alain REGNIER
M. Jean SAUTET

Professeur à l'Ecole Nationale Vétérinaire de TOULOUSE
Professeur à l'Ecole Nationale Vétérinaire de TOULOUSE

« *Les yeux*

Lanternes posées

Aux fenêtres

De la vie »

Marie-Claude Thilliez

« *Un chien est venu se coucher à mes pieds
comme si j'étais son maître, m'a regardé
longuement, a peut-être décelé en moi des
choses que j'ignore. Les yeux des chiens ont
toujours soif. »*

Les yeux des chiens ont toujours soif
(2006) – Georges Bonnet

Remerciements tout particuliers,

A notre Président de thèse,

Monsieur le Professeur Jean-Louis ARNE,
Professeur des universités,
Praticien hospitalier,
Service d'Ophtalmologie

Qui nous a fait l'honneur d'accepter la présidence de notre jury de thèse,
Hommages respectueux.

A notre jury de thèse,

Monsieur le Professeur Alain REGNIER,
Professeur de l'Ecole Nationale Vétérinaire de Toulouse,
Service d'Ophtalmologie

Qui nous a fait confiance pour l'élaboration de ce travail tout en nous guidant avec
bienveillance.
Qu'il trouve ici l'expression de ma grande reconnaissance et de mon sincère respect.

Monsieur le Professeur Jean SAUTET,
Professeur de l'Ecole Nationale Vétérinaire de Toulouse,
Service d'Anatomie et d'Embryologie

Qui nous a fait l'honneur de participer à ce jury,
Hommages respectueux.

Mes plus sincères remerciements,

Au Docteur Michel ROCA,

Pour sa passion communicative de l'Ophtalmologie, pour ces heures passées en « contention et contemplation photographiques ».

Au Professeur Alain REGNIER,

Pour m'avoir fait l'honneur de m'accepter dans son service,
Pour le bonheur qu'il m'a offert de pouvoir travailler auprès de lui cette année.
Pour l'exemple qu'il me donne chaque jour aux plans humain et professionnel.

Au Docteur Thomas DULAURENT,

Pour m'avoir guidé et encouragé dans mon aspiration à devenir ophtalmologiste.
Pour sa pédagogie et l'accueil bienveillant dont il a fait preuve à mon égard.

Au Docteur Jean-Yves DOUET,

Pour cette année réalisée à ses côtés, où savoir a rimé avec gentillesse et dynamisme.
Pour les connaissances qu'il m'apporte chaque jour.

A l'équipe d'Ophtalmologie, Séverine, Brice et Edouard,

Pour cette merveilleuse année accomplie ensemble.
Pour cette passion commune de l'Ophtalmologie qui, je l'espère, nous réunira tout au long de nos carrières respectives.

Aux Docteurs Michel ROCA et Paul FOURCASSIE,

Pour votre accueil chaleureux et tous les conseils que vous m'avez donné au cours du temps.
Parce que ce que j'ai appris auprès de vous m'assistera tout au long de ma vie.

Au Docteur Philippe CASAMITJANA,

Pour son exemple de courage, de maîtrise professionnelle et son amour du pays de Comminges.

Mes plus sincères remerciements,

A Fabrice, mon amour, mon compagnon,
Parce que tu es le seul à pouvoir être à la fois mon roc et mon extravagance.
Parce que ces dix dernières années ont été les plus belles, grâce à toi.

A Marie-Claude et Edouard, mes parents chéris,
Pour votre confiance et vos encouragements indéfectibles.
Votre aide et votre amour, tout au long de ces années, m'ont permis de réaliser mon rêve, merci.

A ma famille,
Monique, ma tante, pour avoir toujours cru en ma réussite.
Geneviève, ma grand-mère, pour son affection.
Caroline et Hélène, pour leur affection.
Nathalie et Pierre, pour l'exemple de réussite personnelle et professionnelle qu'ils représentent.

A ma belle famille,
Thierry et Mélanie, pour tous ces moments partagés depuis tant d'années.
Danielle et Jacques, pour avoir cru en ma réussite depuis le début.
Georgette et Jean, pour leur accueil et leur affection.

A ma famille de cœur,
Alain, mon parrain, si proche à mes yeux malgré la distance.
Maria de Lourdes, Susana et José-Eduardo, ma famille Portugaise, pour son soutien fidèle.
Jasou, Pierrette, Geneviève et Martine, mes marraines d'adoption.

A mes amis,
Anne-Sophie, Amélie, Solenne, Meige, Emilie, Catherine et François, Benjamin, Charles, Sébastien, Julien, Mikele, Jean-Philippe et Amandine, Guillaume et Fanny, Camille, Anthony, Gérard, pour tous les merveilleux moments passés en votre compagnie.
Arielle et Françoise, pour votre soutien.

A mes amis vétos,
Catherine, Sophie, Séverine, Aurélie, Bérengère, Carole, Déborah, Florence, Marion, Sabine, Virginie, Pierre, Yannick, pour votre bonne humeur et tous ces bons moments passés ensemble.

A Fleur, Patate et Hector,
Pour avoir initié ma vocation.
Afin que je n'oublie jamais pourquoi j'ai choisi ce chemin.

SOMMAIRE

INTRODUCTION	17
I. STRUCTURE DES PAUPIERES DU CHIEN	19
I.1. DEVELOPPEMENT NORMAL ET ANOMALIES DU DEVELOPPEMENT	19
I.1.1. Développement normal	19
I.1.2. Anomalies du développement	19
I.2. CONFORMATION	20
I.3. STRUCTURE	20
I.3.1. Tarses supérieur et inférieur	22
I.3.2. Revêtement cutanéomuqueux	22
I.3.3. Musculature palpébrale	26
I.4. VASCULO-INNervation	26
I.5. ANATOMIE FONCTIONNELLE	29
II. PLAIES ET TUMEURS PALPEBRALES CHEZ LE CHIEN	31
II.1. PRISE EN CHARGE DES PLAIES PALPEBRALES	31
II.2. LES TUMEURS PALPEBRALES CHEZ LE CHIEN	33
III. CHIRURGIE PLASTIQUE DES PAUPIERES	38
III.1. PREPARATION CHIRURGICALE	39
III.1.1. Matériel chirurgical	39
III.1.2. Préparation du patient	40
III.2. GESTION PERI ET POST CHIRURGICALE	42
III.2.1. Anesthésie et analgésie	42
III.2.2. Traitement post-chirurgical	43
III.3. TECHNIQUES CHIRURGICALES	44
III.3.1. PLAIES PALPEBRALES	45
III.3.1.1. Plaies perpendiculaires au bord palpébral	46
III.3.1.2. Plaies parallèles au bord palpébral	52
III.3.1.3. Plaies impliquant le canalicule nasolacrymal	52
III.3.2. CORRECTION CHIRURGICALE DES CICATRICES	58
III.3.2.1. Cicatrices entraînant un bord palpébral irrégulier	58

III.3.2.2. Entropion cicatriciel	60
III.3.2.3. Ectropion cicatriciel	64
III.3.3. TUMEURS PALPEBRALES	68
III.3.3.1. Tumeurs de petite taille n'impliquant pas le bord palpébral	68
III.3.3.2. Tumeurs de grande taille n'impliquant pas le bord palpébral	70
III.3.3.3. Tumeurs de petite taille impliquant le bord palpébral	77
III.3.3.3.1. Exérèse triangulaire (<i>V-shaped</i>)	79
III.3.3.3.2. Exérèse pentagonale (<i>Four sided</i>)	82
III.3.3.4. Tumeurs de grande taille impliquant le bord palpébral	85
III.3.3.4.1. Tumeurs localisées en région centrale de la paupière	87
III.3.3.4.1.1. LAMBEAU D'AVANCEMENT PEDICULE (<i>Single pedicle advancement skin flap</i>)	87
III.3.3.4.1.2. LAMBEAU TRANSVERSAL (<i>Cross lid flap</i>)	95
III.3.3.4.1.3. LAMBEAU SEMI-CIRCULAIRE (<i>Semicircular flap technique</i>)	99
III.3.3.4.1.4. CANTHOPLASTIE LATÉRALE PAR GLISSEMENT	103
III.3.3.4.1.5. METHODE DU TRIANGLE LATÉRAL DE RELACHEMENT OU DES TRIANGLES INVERSES (<i>Inverse triangle method</i>)	106
III.3.3.4.1.6. LAMBEAU DE ROTATION (<i>Rotating flap</i>)	109
III.3.3.4.2. Tumeurs de grande taille localisées en région centrale de la paupière	112
III.3.3.4.2.1. LAMBEAU RHOMBOÏDE (<i>Rhomboid flap</i>)	112
III.3.3.4.2.2. LAMBEAU DE PLEXUS SOUS DERMIQUE DE LA LEVRE SUPÉRIEURE POUR LA RECONSTRUCTION DE LA PAUPIÈRE INFÉRIEURE (<i>Lip to lid or Mucocutaneous subdermal plexus flap</i>)	116
III.3.3.4.2.3. METHODE DE CUTLER-BEARD (<i>Bucket-handle method</i>)	122
III.3.3.4.3. Tumeurs localisées en région latérale de la paupière	127

III.3.3.4.3.1. LAMBEAU DE GLISSEMENT EN Z POUR LES LESIONS PROCHES DU CANTHUS LATERAL	127
III.3.3.4.3.2. LAMBEAUX DE ROTATION ET LAMBEAUX PEDICULES (<i>Pedicle and rotating grafts</i>)	131
III.3.3.4.4. Tumeurs localisées en région médiale de la paupière à proximité du point lacrymal	142
III.3.3.4.5. Reconstruction par clivage palpébral (<i>Split eyelid flap</i>) : application à toutes les localisations tumorales	145
III.3.3.4.6. Traitement du trichiasis, complication de blépharoplastie, par la greffe de muqueuse buccale	149
CONCLUSION	153

INTRODUCTION

La plupart des techniques chirurgicales de la chirurgie plastique des paupières chez les carnivores domestiques a été adaptée de techniques développées par les ophtalmologistes et les chirurgiens esthétiques en médecine humaine. En effet la chirurgie plastique des paupières débuta dès le premier siècle de notre ère avec entre autre la technique de Celsus permettant le traitement de l'entropion [42, 44, 47, 51].

Le terme de blépharoplastie est issu de la langue grecque où le mot *blépharon* désigne les paupières et les cils et le mot *plassein* fait référence à leur formation ou reconstruction après une destruction ou une déformation cicatricielle. En médecine vétérinaire, la blépharoplastie comprend de nombreuses techniques chirurgicales traitant d'une part les défauts conformationnels et d'autre part les traumatismes et les processus tumoraux [51].

Les paupières font partie, avec la conjonctive et la membrane nictitante, des annexes du globe oculaire. Elles assurent grâce à leur fermeture une protection physique du globe oculaire et particulièrement de la cornée. La paupière supérieure étant plus mobile que la paupière inférieure elle doit couvrir l'ensemble de l'œil pendant les clignements et le sommeil. Elle contribue également à l'étalement du film lacrymal sur la cornée. La paupière inférieure, plus statique, participe au drainage des larmes en permettant de les évacuer vers le nez. Ces annexes de l'œil sont recouvertes d'une peau extrêmement fine et donc fragile. Par ailleurs, les tumeurs palpébrales sont fréquentes chez les carnivores domestiques, en particulier dans l'espèce canine.

Ainsi, une atteinte physique ou fonctionnelle de ces structures peut conduire à une perte de la fonction de protection, donc une possible atteinte de la cornée [40, 41].

Les lacérations ou traumatismes palpébraux sont fréquents chez les jeunes chiens et doivent être traités chirurgicalement ; en effet, la cicatrisation par seconde intention peut conduire à une fibrose et une déformation des paupières et des bords palpébraux qui devront être corrigées chirurgicalement [51].

Les tumeurs palpébrales sont fréquentes dans l'espèce canine, en particulier chez les chiens âgés. L'exérèse tumorale constitue la première phase incontournable du traitement des tumeurs palpébrales.

Les techniques de blépharoplasties reconstructrices mises en place à la suite de plaies ou d'exérèse tumorale sont nombreuses. Le choix d'une technique est dicté par les caractéristiques physiques de l'animal -la quantité de peau mobilisable sur la face-, le type tumoral -dictant les marges d'exérèse à réaliser-, mais surtout la topographie et la dimension de la lésion palpébrale [25, 51].

Lors d'une intervention chirurgicale palpébrale, outre l'aspect esthétique à préserver, il convient de garder à l'esprit que les fonctions des paupières sont primordiales pour la santé du globe oculaire.

Tout d'abord notre attention se portera sur l'anatomie et la physiologie des paupières du chien.

Dans un deuxième temps nous nous intéresserons à la conduite à tenir face à un traumatisme palpébral, ainsi qu'à l'épidémiologie et aux caractéristiques des tumeurs palpébrales chez le chien.

Enfin nous aborderons les différentes techniques de blépharoplastie permettant de traiter les plaies et les tumeurs palpébrales chez le chien.

I. STRUCTURE DES PAUPIERES DU CHIEN

L'organe visuel, pair, céphalique, est l'appareil sensoriel destiné à percevoir les influx lumineux en association avec le cortex cérébral occipital. Il est à proprement parler constitué de l'œil – entité réunissant le nerf optique et le bulbe de l'œil – entouré par ses organes accessoires regroupant les muscles du bulbe, la tunique conjonctive, l'appareil lacrymal, les fascias orbitaires et les paupières.

Une paupière supérieure (*Palpebra superior*) et une paupière inférieure (*Palpebra inferior*), replis musculo-membraneux mobiles, sont chargés de recouvrir temporairement la partie antérieure du bulbe - et en particulier la cornée - pour éviter sa dessiccation et la protéger des traumatismes [31].

I.1. DEVELOPPEMENT NORMAL ET ANOMALIES DU DEVELOPPEMENT

I.1.1. Développement normal

Les paupières apparaissent au vingt cinquième jour de gestation chez le chien sous la forme de replis ectodermiques épaissis, les plis palpébraux (*Plicae palpebrales*), contenant du mésenchyme. Ces plis se rencontrent et se soudent transitoirement devant la cornée. Chez certaines espèces nidicoles comme le chien, le chat et le lapin, les paupières ne s'ouvrent qu'après la naissance (entre le dixième et le quinzième jour chez le chien) [31].

I.1.2. Anomalies du développement

Il existe plusieurs anomalies du développement des paupières, dont la cryptophtalmie (petits globes oculaires situés sous le tégument, il n'y a pas de paupière), l'ablépharie (absence totale de paupière), la microblépharie (paupières trop petites), la symblépharie (adhérence entre les paupières et le bulbe de l'œil), le colobome palpébral (paupière inférieure divisée en deux due à un défaut de soudure des bourgeons frontal et maxillaire), la lagophtalmie (fente palpébrale trop grande), l'épicanthus (pli de peau masquant l'angle médial de l'œil), l'ectropion (éversion du bord libre des paupières), l'entropion (inversion du bord libre des paupières), le

trichiasis (cils surnuméraires mal implantés), le distichiasis (rangée de cils dédoublée) [31].

I.2. CONFORMATION

La paupière supérieure est, chez les mammifères, plus vaste (de 2 à 5mm de plus), plus épaisse et plus mobile que la paupière inférieure.

Les paupières s'affrontent par leur bord libre, limité par les limbes antérieurs et postérieurs (*Limbi palpebrales anteriores/posteriores*). La fente palpébrale (*Rima palpebrarum*) est l'espace délimité par le bord libre et les commissures latérale et médiale des paupières (*Commissura palpebrarum lateralis/medialis*). Ces commissures se situent dans les angles latéral et médial de l'œil (*Angulus oculi lateralis/medialis*) ou canthus externe et interne.

Sur le limbe postérieur de chaque paupière se trouve un point lacrymal (*Punctum lacrimale*), à quelques millimètres de leur commissure médiale ; ils apparaissent clairs et en léger relief. Le limbe postérieur des paupières montre par ailleurs les ouvertures des glandes tarsales (*Glandulae tarsales*).

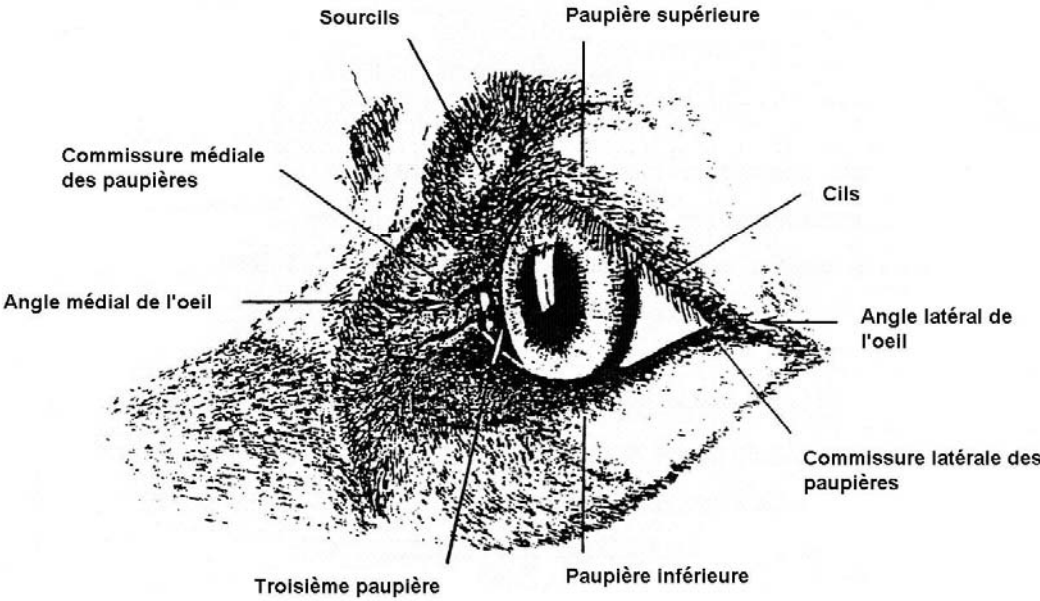
Le limbe antérieur des paupières est garni de cils (*Cilia*), poils longs et forts à rôle protecteur et tactile. La paupière inférieure des carnivores en est dépourvue.

La face antérieure des paupières (*Facies anterior palpebrarum*) est finement velue. La face postérieure (*Facies posterior palpebrarum*) s'adapte à la partie antérieure du bulbe de l'œil ; elle est recouverte par la tunique conjonctive palpébrale (*Tunica conjunctiva palpebrarum*) [31].

I.3. STRUCTURE

Quatre parties peuvent être distinguées: la couche superficielle constituée d'un revêtement cutané ; la couche musculaire constituée du muscle orbiculaire ; la couche stromale où se situe le tarse et la couche interne constituée de la conjonctive palpébrale [31, 33].

FIGURE 1 : CONFORMATION DES PAUPIERES (d'après [31])



I.3.1. Tarses supérieur et inférieur

Les tarses supérieurs et inférieurs (*Tarsus superior/inferior*), anciennement appelés « cartilages tarses », sont des lames fibreuses denses, constituées de fibres de collagène qui maintiennent les paupières tendues. Ils sont ancrés à l'orbite par le septum orbitaire (*Septum orbitale*) et les ligaments palpébraux médial et latéral (*Lig. palpebrale mediale/laterale*) [31]. Ces tarses constituent le squelette de la paupière. De forme légèrement concave, ils épousent celle de la surface oculaire et servent d'insertion aux structures musculaires et ligamentaires des paupières.

Sur la face bulbaire des paupières, vers le bord libre, le tarse contient les glandes tarsales ou glandes de Meibomius très régulièrement réparties sur la longueur palpébrale (de 25 à 40 environ) [40]. Ces glandes, de nature sébacée, ont des conduits excréteurs débouchant le long du limbe palpébral postérieur ; elles sont, de plus, visibles à travers la conjonctive palpébrale (lignes jaunes perpendiculaires au bord palpébral et mesurant 3 à 4mm de long). Le canal de la glande de Meibomius est bordé d'un épithélium squameux et kératinisé, visible à l'orifice de la glande. Chaque glande se compose de plusieurs acini holocrines organisés en colonnes verticales s'ouvrant sur un canal excréteur central. Ces glandes sont plus développées au niveau de la paupière supérieure. Chaque acinus possède un plexus nerveux, de fibres parasymphatiques, supposé stimuler sa sécrétion [45, 51].

La sécrétion de ces glandes, ou « sébum palpébral », très visqueuse, forme la couche superficielle lipidique du film liquide lacrymal.

Le canthus latéral constitué de la réunion des bords palpébraux supérieur et inférieur ne possède ni plateau tarsal, ni glandes de Meibomius sur une longueur de 2 à 3mm [51].

I.3.2. Revêtement cutané-muqueux

La face antérieure des paupières est recouverte d'un tissu cutané qui est en continuité avec la peau de la face tandis que leur face postérieure est recouverte d'une muqueuse, la tunique conjonctive palpébrale [40].

La couche externe des paupières possède des poils fins et denses. Des poils tactiles additionnels peuvent se rencontrer sur ou à proximité des paupières, ces vibrisses se

situent à la base de la paupière inférieure et en région médiale de la paupière supérieure [40, 45].

Le long du limbe antérieur, la paupière supérieure porte de deux à quatre rangées de cils débutant habituellement entre le quart et le tiers médial de celle-ci et se prolongeant jusqu'au canthus latéral ou s'arrêtant juste en avant du canthus [45]. Ces cils possèdent des glandes sébacées (*Glandulae sebaceae*) particulières, les «glandes de Zeiss ». Par ailleurs, des glandes sudoripares apocrines modifiées sont annexées aux cils : les glandes ciliaires (*Glandulae ciliares*) ou « glandes de Moll ». Ces dernières sont spiralées mais ne sont pas extrêmement enroulées en apparence. L'épithélium proche de l'orifice glandulaire est constitué d'une couche externe myoépithéliale et d'une couche interne pavimenteuse [31].

La paupière inférieure ne possède pas de cils et présente une zone glabre adjacente au bord palpébral d'environ deux millimètres de largeur et s'étirant jusqu'au pourtour du canthus latéral. Le canthus médial, quant à lui, possède un nombre variable de poils courts et souples dirigés vers l'extérieur de l'œil [45, 51].

La conjonctive palpébrale est située en regard de la face antérieure du bulbe de l'œil. Elle adhère à la face postérieure du tarse. Cette dernière est constituée d'une membrane basale et d'un chorion comportant une couche fibreuse profonde et une couche superficielle de tissu conjonctivo-vasculaire lâche recouverte d'un épithélium pseudo-stratifié cylindrique se transformant en épithélium stratifié pavimenteux non kératinisé vers le bord palpébral. La zone d'abouchement du canal excréteur des glandes de Meibomius, encore appelée ligne grise, définit le point de transition entre le revêtement épidermique kératinisé de la paupière et le début de la muqueuse conjonctive, non kératinisée [45].

Cette conjonctive palpébrale forme un repli sur le globe où elle devient alors la conjonctive bulbaire. Cette jonction entre les deux conjonctives est le fornix (ou cul-de-sac) dont la couche épithéliale est de type stratifié cubique.

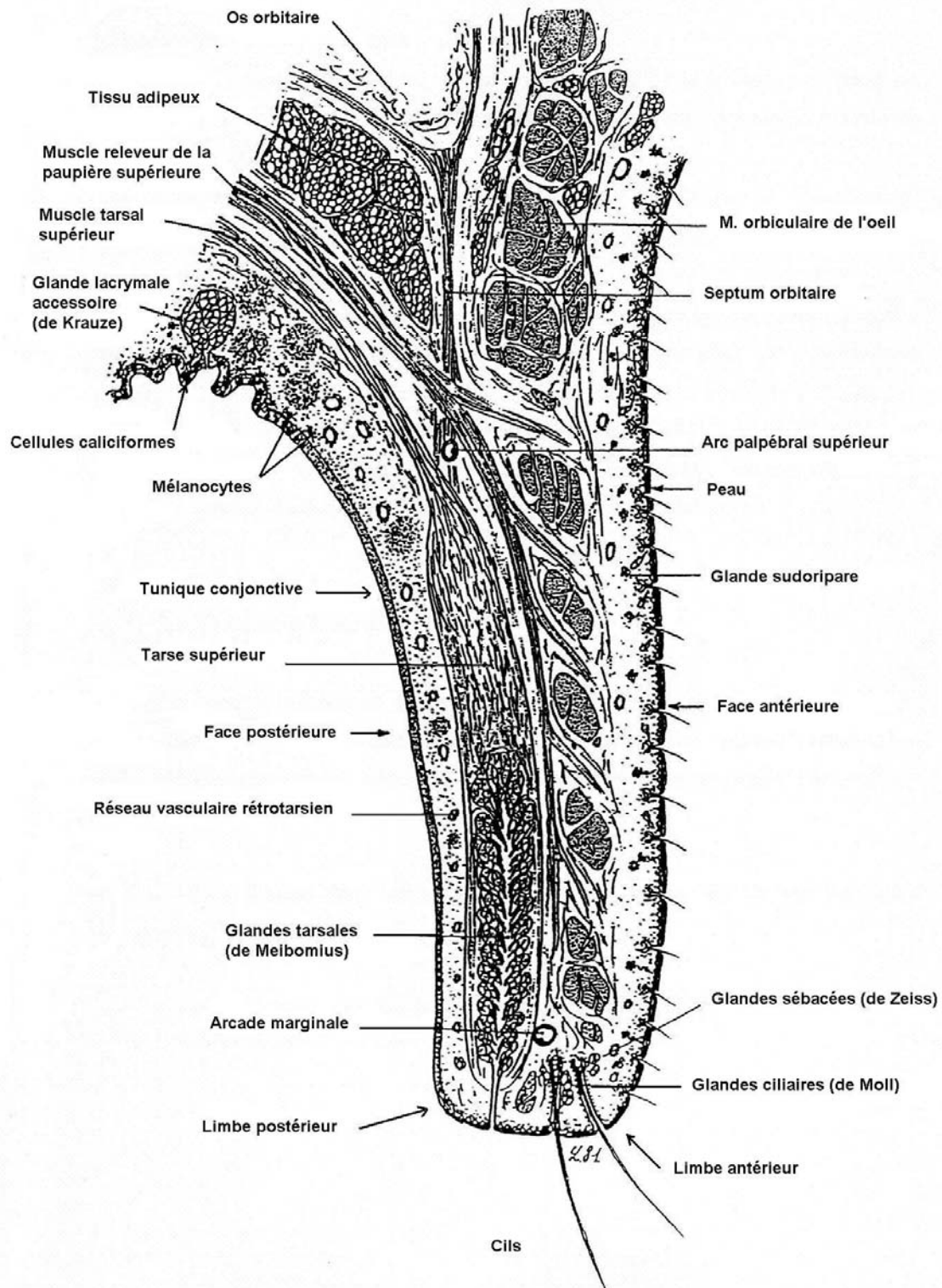
Toutes ces parties de conjonctive sont continues, cependant dans un souci de description, elles sont divisées en conjonctive palpébrale, bulbaire et fornix.

En s'approchant du limbe, l'épithélium de la conjonctive palpébrale se transforme peu à peu en épithélium stratifié cylindrique. A partir de cette zone, les cellules à mucus sont de plus en plus nombreuses, leur distribution est hétérogène chez le chien. La plus forte densité se trouve le long de la région nasale et médiane du fornix inférieur. En comparaison, la conjonctive bulbaire manque de cellules à mucus. La

conjonctive du fornix est formée de légers replis contenant des cellules à mucus faisant saillie et, dorso-latéralement, les orifices des glandes lacrymales. Dans les zones les plus profondes de la conjonctive, il est commun d'observer des agrégats de cellules lymphoïdes appartenant au C.A.L.T. (Conjunctival Associated Lymphoid Tissue) [45].

La membrane basale de la conjonctive se compose d'une couche superficielle adénoïde contenant, chez le chien, des follicules et des glandes lymphatiques et d'une couche fibreuse profonde contenant les vaisseaux et les nerfs [45].

FIGURE 2 : STRUCTURE SCHEMATIQUE DE LA PAUPIERE SUPERIEURE DU CHIEN (d'après [31])



I.3.3. Musculature palpébrale

Il existe deux muscles principaux :

Le muscle orbiculaire de l'œil (*M. orbicularis oculi*), situé dans la couche profonde des paupières et entourant la fente palpébrale, innervé par le nerf auriculo-palpébral (*N. auriculo palpebralis*) issu du nerf facial (VII) ;

Le muscle releveur de la paupière supérieure (*M. levator palpebrae superioris*), anciennement « releveur strié » qui s'insère sur le tarse supérieur, innervé par le nerf oculomoteur (III) [17, 31].

Les paupières sont, par ailleurs, mues par d'autres muscles moins importants : le muscle tarsal supérieur (*M. tarsalis superior*), anciennement « releveur lisse » et le muscle tarsal inférieur (*M. tarsalis inferior*), muscle lisse inséré sur la face inférieure du tarse [40] ; le muscle frontal (*M. frontalis*) ; le muscle releveur de l'angle médial de l'œil (*M. levator anguli oculi medialis*) ; le muscle rétracteur de l'angle latéral de l'œil (*M. retractor anguli oculi lateralis*) ; le muscle malaire (*M. malaris*), anciennement « muscle lacrymal ».

Au canthus médial, l'attache musculaire se fait par le ligament palpébral médial, court et fibreux, qui rattache le muscle au périoste de l'os nasal [40].

Au canthus latéral, le muscle rétracteur de l'angle latéral de l'œil ancre le muscle orbiculaire sur l'os zygomatique (sa contraction lors du clignement des paupières déplace le canthus latéral latéralement à sa position physiologique). La présence d'un ligament palpébral latéral (bande musculo-fibreuse) a été démontrée assez récemment chez le chien ; il contribue à la déformation des paupières par son attache au ligament orbitaire [31, 45].

I.4. VASCULO-INNervation

Chaque paupière est perfusée par une artère médiale (*A. palpebralis superior/inferior medialis*) et par une artère latérale (*A. palpebralis superior/inferior lateralis*). Ces artères s'anastomosent en un arc palpébral dit supérieur ou inférieur [31]. Sur chaque paupière deux arcades artérielles se situent sur la face antérieure du tarse, l'une vers le bord orbitaire (périphérique) et l'autre vers le limbe (marginale) [40].

Les veines forment deux réseaux, superficiel (sous-cutané) et profond (prétarsal), drainés par les veines ophtalmiques et faciales.

Les artères de la conjonctive sont issues des artères ciliaires antérieures. Ces dernières sont des ramifications de l'artère ophtalmique externe. Les veines de la conjonctive forment un réseau dense drainé par les veines palpébrales et par les veines ciliaires antérieures [31, 33, 40].

Les lymphatiques forment un réseau superficiel sous-cutané aboutissant au nœud lymphatique parotidien pour les deux tiers palpébraux temporaux et au nœud lymphatique mandibulaire pour le tiers palpébral médial [40].

L'innervation sensitive des paupières et de la conjonctive est assurée par les nerfs ophtalmique et maxillaire, issus du nerf trijumeau (V).

La sensibilité des paupières est assurée par les nerfs frontal, lacrymal et nasociliaire, issus du nerf ophtalmique, ainsi que par le nerf zygomatique, issu du nerf maxillaire.

La sensibilité de la conjonctive est assurée par les nerfs lacrymal et nasociliaire.

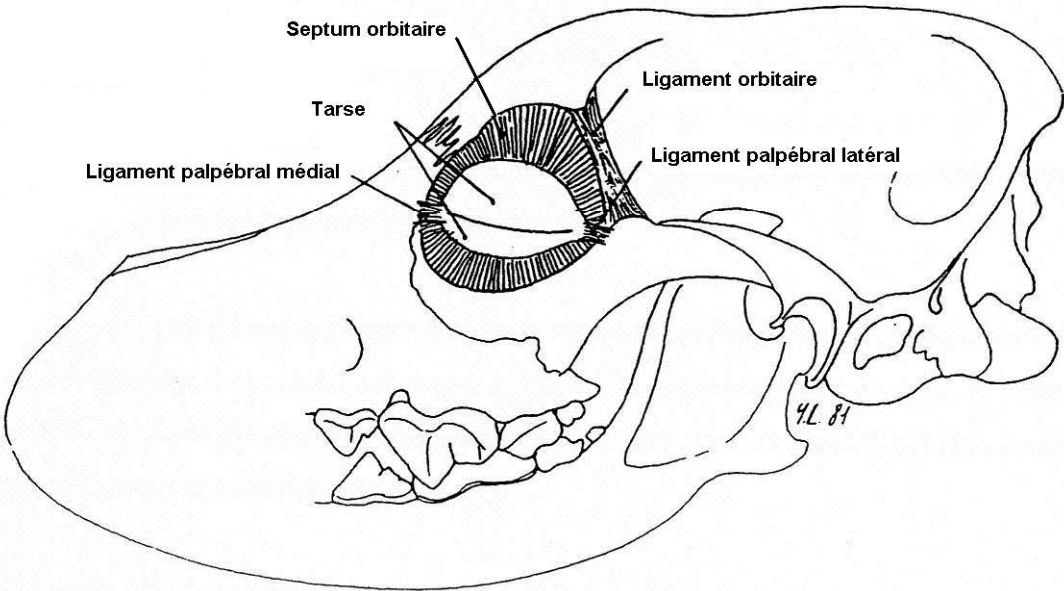
L'excito-sécrétion des glandes palpébrales dépend quant à elle de la partie parasympathique du système nerveux autonome (fibres d'emprunt apportées par le nerf lacrymal) [31].

L'innervation palpébrale motrice fait intervenir les nerfs facial et oculomoteur.

L'ouverture des paupières est assurée par : le nerf oculomoteur (III) qui commande le muscle releveur de la paupière supérieure (maintien tonique à l'état de veille) et plus accessoirement par le nerf facial (VII) qui commande les muscles frontal et malaire. Cette ouverture est aussi réalisée en partie par le relâchement du muscle orbiculaire [19, 31]. De plus, des fibres sympathiques issues du plexus carotidien viennent innerver les muscles tarsaux supérieur et inférieur, contribuant ainsi à l'ouverture tonique des paupières

La fermeture des paupières est assurée par les rameaux palpébraux du nerf auriculo-palpébral (issus du nerf facial) qui commandent le muscle orbiculaire de l'œil.

FIGURE 3 : CHARPENTE FIBREUSE DES PAUPIERES (d'après [31])



I.5. ANATOMIE FONCTIONNELLE

Les paupières protègent le segment antérieur de l'œil et plus spécialement la cornée contre les corps étrangers, les chocs, la lumière et la dessiccation.

Les glandes de Meibomius sécrètent, avec les glandes de Zeiss, la base lipidique lubrifiante de la phase externe du film lacrymal, limitent l'évaporation de celui-ci. Quelques glandes lacrymales accessoires peuvent aussi être présentes dans la conjonctive chez certaines espèces, tandis que chez d'autres c'est la glande de la membrane nictitante qui contribue, avec la glande lacrymale orbitaire, à la formation de la phase intermédiaire ou aqueuse du film lacrymal. Enfin les cellules à mucus sécrètent les mucoprotéines qui forment la phase profonde du film lacrymal précornéen, contribuant à la stabilité de ce dernier (la mucine forme une interface entre la couche aqueuse et les cellules épithéliales hydrophobes par un effet tensioactif) [19, 27, 33].

Les paupières clignent de façon spontanée, automatique et périodique. Ces clignements chassent le liquide lacrymal vers le lac lacrymal et maintiennent constante et uniforme l'épaisseur du film lacrymal sur la cornée. Enfin ils permettent l'élimination des petites particules pouvant se trouver sur la cornée et la surface conjonctivale. Le film lacrymal est contenu dans le cul-de-sac conjonctival par les sécrétions graisseuses notamment des glandes tarsales qui l'empêchent de déborder le limbe palpébral [17, 31, 33]. La paupière supérieure étant plus mobile que la paupière inférieure, elle participe davantage au clignement palpébral.

Chez le chien, la fréquence de clignement est approximativement de 3 à 5 fois par minutes, il n'est pas rare chez le chien contenu d'observer une fréquence de clignement de 10 à 20 fois par minute. Une autre étude indique que la fréquence de clignement normale chez le chien est d'environ 12,4 par minute ; 66% de ces clignements sont incomplets [19].

De plus, le réflexe de fermeture des paupières permet de protéger le segment antérieur des éventuels traumatismes. Une fois fermées les paupières délimitent en avant de la cornée le lac lacrymal qui confère une protection mécanique et visuelle et permet une oxygénation de la cornée baignée par le liquide lacrymal [40].

La conjonctive est la plus exposée de toutes les muqueuses. Ses fonctions primaires sont d'éviter la dessiccation de la cornée, d'augmenter la mobilité des paupières et du globe et de former une barrière contre les micro-organismes et les corps étrangers grâce à sa richesse en lymphonodules (ce dernier rôle a son importance si l'on considère que les sacs conjonctivaux hébergent une flore microbienne dans laquelle il y a des pathogènes potentiels) [19].

L'ouverture de la fente palpébrale (longue d'environ 33mm chez les chiens de races moyenne à grande et d'environ 39mm chez les races à fente palpébrale large) est déterminée par les paupières ainsi que les ligaments des canthus médial et latéral et les attaches musculaires. La forme de la fente palpébrale dépend aussi du rapport du globe oculaire à l'orbite : un globe oculaire de petite taille, situé dans une orbite profonde induit une fente palpébrale étroite, alors que l'inverse induit une fente palpébrale large. La membrane nictitante participe à la protection de la conjonctive et de la cornée par ses mouvements, actifs ou passifs, sur la surface cornéenne. Cette membrane nictitante contient la glande lacrymale accessoire, importante pour la formation de la partie aqueuse du film lacrymal [19, 51].

II. PLAIES ET TUMEURS PALPEBRALES CHEZ LE CHIEN

II.1. PRISE EN CHARGE DES PLAIES PALPEBRALES

Les lacérations palpébrales sont consécutives à des morsures ou blessures dues à des accidents de la voie publique. Les lacérations palpébrales doivent être traitées le plus rapidement possible, même si elles ne représentent pas, en général, le même degré d'urgence que d'autres interventions oculaires (perforation cornéenne par exemple). Lors de traumatisme palpébral, le globe oculaire doit être examiné attentivement afin d'écartier d'éventuelles lésions. Dans le cas où la région nasale des paupières est atteinte, un examen approfondi des points et canalicules lacrymaux doit être mené. On procède à un examen palpébral statique (profondeur et étendue de la plaie), puis à un examen palpébral dynamique (pour écartier un défaut d'occlusion ou un ptôsis). Toute lacération palpébrale doit être réparée, en particulier si le bord palpébral est concerné. Si la réparation n'est pas effectuée, la protection du globe peut être affectée. La première conséquence est un clignement inefficace et une exposition de la cornée. Toutefois, les chiens réussissent habituellement à maintenir une répartition homogène du film lacrymal jusqu'à l'intervention chirurgicale (par une production lacrymale normale ou augmentée et une adaptation des mouvements de la membrane nictitante).

Avant la chirurgie, les tissus endommagés doivent être protégés par l'application d'une pommade ophtalmique antibiotique ; l'œdème post-traumatique peut être réduit par l'application de compresses froides. Une antibiothérapie systémique doit être initiée le plus rapidement possible après le traumatisme. Dans les cas aigus, un anti-inflammatoire non stéroïdien donné par voie systémique peut s'avérer efficace dans la réduction de l'œdème.

Un nettoyage délicat et une irrigation complète des tissus lésés et de la surface oculaire doivent être effectués. Lors de la préparation des paupières pour la blépharoplastie, il est important de ne pas enlever de tissu sain ; un débridement minimal doit être effectué par scarification des bords nécrosés ; les bords entaillés sont redécoupés au minimum afin de les lisser.

Les paupières sont des structures très vascularisées avec une grande capacité de cicatrisation et de résistance aux infections ; il est donc inhabituel de rencontrer des plaies palpébrales victimes d'ischémie et de dévitalisation. Les paupières qui sont

avulsées presque dans leur totalité peuvent être réparées avec succès par simple suture, effectuée le plus tôt possible après le traumatisme, les ramenant à leur position de départ [52, 33, 27, 16].

La réparation palpébrale doit obéir aux règles suivantes :

- Les résultats les plus satisfaisants et les plus solides sont obtenus par une cicatrisation en première intention ;
- L'alignement du bord libre doit être parfait afin de restaurer la fente palpébrale ;
- La place des canthi doit être vérifiée ; on doit les repositionner lors de modifications de la sangle horizontale ;
- La suture doit concerner chaque lamelle (une suture conjonctivo-tarsale et une suture cutanée) si la perte tissulaire est importante ; le muscle orbiculaire ne nécessite pas de suture ;
- Les nœuds de sutures doivent se trouver à distance du bord libre de la paupière (nœud à point enfoui pour la lamelle postérieure, point de bottine pour la lamelle antérieure) ;
- Les points et les canalicules lacrymaux sont respectés et réparés si nécessaire ;
- Les déficits de taille importante nécessitant une blépharoplastie au moyen de lambeaux ou de greffes impliquent une protection de la cornée et un traitement topique jusqu'à ce que la reconstruction palpébrale soit achevée.

Il est primordial de réaliser une apposition très précise des berges de la plaie. Si la suture des paupières n'est pas parfaite (horizontalement et verticalement) et qu'une lagophtalmie apparaît, cela peut entraîner une kératite secondaire d'exposition.

Lors de la convalescence, un tissu cicatriciel peut se former et conduire à un entropion ou un ectropion secondaires. Dans le cas de cicatrisation par seconde intention, le tissu de granulation peut venir au contact de la cornée et provoquer une kératite ou un ulcère cornéen.

Les plaies de la lamelle antérieure sont sans conséquences graves car leur cicatrisation même granuleuse est efficace et rarement chéloïdienne sur les paupières. Les plaies de la lamelle postérieure s'avèrent, à l'inverse, de caractère plus sérieux si la cicatrisation est mal contrôlée [11, 16, 39].

II.2. LES TUMEURS PALPEBRALES CHEZ LE CHIEN

Les tumeurs palpébrales du chien se rencontrent assez fréquemment en pratique courante. Elles sont habituellement traitées par une exérèse chirurgicale.

Les tumeurs les plus fréquentes sont les tumeurs des glandes sébacées, les papillomes et les mélanomes. Selon une étude menée sur 202 chiens atteints de tumeurs palpébrales, les tumeurs précitées représentent 82% des tumeurs rencontrées (J.B. Krehbiel et R.F. Langham [26]). La majorité des tumeurs palpébrales sont des tumeurs bénignes (73,3% contre 26,7% de tumeurs malignes) ; les tumeurs malignes ont tendance à être localement envahissantes mais elles ne métastasent pas et récidivent rarement. Cependant, les adénocarcinomes sébacés, les carcinomes épidermoïdes, les mélanomes malins et les hémangiopéricytomes sont connus pour récidiver après exérèse chirurgicale. La classification histologique et la fréquence de chaque type tumoral sont présentées dans le Tableau 1.

Dans le cadre de cette étude de 202 cas [26], on observe, lors d'exérèse chirurgicale, un pourcentage plus important de tumeurs situées sur la paupière supérieure (40,2%) que de celles situées sur la paupière inférieure (30,2%). Les tumeurs des glandes sébacées et les mélanomes ont été plus souvent observés sur les paupières supérieures, alors que les histiocytomes ont été observés sur les paupières inférieures. Seulement 4% des tumeurs concernent les canthus médial ou latéral.

Une fréquence plus élevée, statistiquement significative, de tumeurs palpébrales a été observée chez les Boxers, les Colleys, les Cockers Spaniels, les Springers Spaniels, les Beagles, les Huskies et les Setters Anglais, tandis que les Bergers Allemands sont nettement moins touchés par les tumeurs palpébrales, si on les compare à une population normale (les chiens de race pure présentent un risque plus élevé de développer des tumeurs palpébrales en comparaison des chiens croisés).

L'âge moyen des chiens présentant des tumeurs palpébrales est de huit ans, alors que l'histiocytome se rencontre plutôt chez les jeunes chiens (âge moyen 3,5 ans) [11, 16, 26, 53, 43].

Adénome sébacé

L'adénome sébacé est la tumeur palpébrale la plus répandue chez le chien - la prévalence des tumeurs des glandes sébacées n'est pas surprenante si l'on considère l'importance des éléments glandulaires dans la paupière chez le chien - C'est une tumeur bénigne qui se développe à partir des glandes de Meibomius. Le plus souvent, seule une petite partie de la tumeur apparaît sur le bord palpébral et l'éversion de la paupière permet d'observer la base de la tumeur sur la face interne de la paupière. Cette tumeur peut devenir kystique ou se développer au-delà du bord palpébral à travers la conjonctive, causant une kératoconjonctivite et interférant avec le clignement des paupières.

Cette tumeur située sur la face conjonctivale de la paupière est souvent très pigmentée par de la mélanine (issue des mélanocytes de la jonction cutanéomuqueuse). Son aspect microscopique révèle un arrangement multi lobulaire où des cellules sébacées prolifératives s'agglutinent en paquets séparés par du tissu conjonctif.

Le développement de ces tumeurs peut se compliquer de chalazion, par enserrement du canal excréteur des glandes de Meibomius. La chirurgie donne d'excellents résultats en fonction de la taille de la tumeur [11, 16, 22, 26, 39].

Papillome

Le papillome est généralement superficiel et bien délimité ; il doit être enlevé si sa taille trop importante interfère avec la fonction palpébrale ou s'il irrite la cornée. Chez le jeune chien, il est souvent associé à des papillomes buccaux et régresse assez souvent spontanément.

Cette tumeur est caractérisée par des modifications histologiques de dyskératose, d'acanthose et d'hyperkératose. L'analyse histologique montre des projections papillaires faites de tissu conjonctif entouré d'épithélium squameux prolifératif. Le derme est le plus souvent peu altéré, mais présente une néo-vascularisation pouvant conduire à une hémorragie secondaire.

Elle est sensible à la cryothérapie. La simple cautérisation étant fréquemment suivie de récurrence, on doit procéder à une résection de la paupière dans toute son épaisseur, résection plus ou moins étendue selon la dimension de la tumeur. Toute technique essayant de préserver le bord libre de la paupière laisse fatalement un fragment de papillome qui se développera ultérieurement [11, 16, 22, 26, 39].

Mélanome

Les mélanomes des paupières chez le chien sont habituellement superficiels, bien délimités et de couleur foncée. De caractère bénin, ils apparaissent le plus souvent chez les chiens âgés de races à robe foncée. Ce type tumoral est à croissance lente et peut être multiple, il est rencontré le plus souvent près du bord palpébral.

Certains mélanomes sont pédiculés, cependant la majorité de ces tumeurs sont des nodules dermiques bien délimités. La forme bénigne est composée de nodules superficiels bien délimités dont les cellules contiennent un taux variable de mélanine ; cette forme ne présente pas de caractéristique invasive, ni d'anisocariose ou d'anisocytose. Une inflammation et une ulcération concomitantes sont rarement rencontrées dans cette forme. La forme maligne présente une densité cellulaire plus élevée et des bordures tumorales mal délimitées. La différenciation cellulaire est restreinte et les mitoses très fréquentes ; la quantité de pigment contenu dans cette forme est souvent moins importante que dans la forme bénigne [11, 21, 22, 26, 39].

Adénocarcinome sébacé

L'adénocarcinome est cliniquement identique à l'adénome sébacé, mais se rencontre beaucoup plus rarement. De taille plus importante que l'adénome, il présente une croissance plus rapide, ainsi qu'une diffusion plus importante aux tissus adjacents.

L'analyse histologique révèle un pourcentage plus élevé de cellules prolifératives. Une hypervascularisation est souvent présente et une pigmentation peut apparaître associée à une prolifération de mélanocytes.

Bien que son étude histologique présente des caractéristiques qui suggèrent une malignité (chromatine en motte et activité mitotique intense), il ne semble pas métastaser [8, 22, 26, 39].

Histiocytome

L'histiocytome se rencontre très fréquemment chez le jeune en croissance ; sa spécificité étant un développement rapide. Sa taille est habituellement de moins d'1cm de diamètre ; son aspect est rose et glabre. Ce nodule alopecique régresse souvent spontanément au bout de quelques semaines [11, 22, 39].

Fibrosarcome

Le fibrosarcome des paupières est une tumeur très agressive, souvent récurrente même après une exérèse large, donc difficile à traiter [33, 51].

Carcinome épidermoïde

Le carcinome épidermoïde est une tumeur palpébrale très rare chez le chien. Il se présente généralement comme une tumeur proliférative ou ulcéralive.

A l'analyse histologique le carcinome épidermoïde du chien est similaire à celui rencontré chez le chat et le cheval. On observe des cordons cellulaires d'infiltration. Les cellules néoplasiques sont habituellement polymorphes avec des noyaux de taille importante pouvant présenter de multiples nucléoles et une chromatine dense [3, 22].

Les **pseudotumeurs** sont des processus inflammatoires prolifératifs qu'il est difficile de différencier des tumeurs réelles. Elles se présentent habituellement sous la forme de masses sous-cutanées responsables d'une distorsion palpébrale. Le traitement adéquat est l'excision chirurgicale [51].

Lorsqu'il s'agit de tumeurs, il y a toujours une considération esthétique, cependant dans les cas de tumeurs accompagnées d'irritation cornéenne, de lagophtalmie, d'hémorragie ou lorsque l'on soupçonne une malignité, le traitement devient alors primordial. Dans tous les cas, la mise en œuvre thérapeutique est plus facile si la tumeur est de petite taille, c'est pourquoi il est conseillé d'intervenir le plus rapidement possible.

Les tumeurs à croissance rapide ou largement pigmentées subissent une exérèse large conduisant le plus souvent à une blépharoplastie reconstructrice [33].

L'exérèse tumorale doit être suivie d'une analyse histopathologique, en examinant les marges d'exérèse, pour s'assurer que celle-ci est complète. Si l'analyse histopathologique révèle une exérèse incomplète dans le cas d'une tumeur maligne, une nouvelle intervention chirurgicale est nécessaire [26].

TABLEAU 1 : CLASSIFICATION HISTOLOGIQUE ET FREQUENCE (%) DES TUMEURS PALPEBRALES CHEZ LE CHIEN

TYPE TUMORAL	N=202 ^a (%)	N=200 ^b (%)
Adénome sébacé	28.7	60
Papillome	17.3	10.6
Adénocarcinome sébacé	15.3	2
Mélanome bénin	12.9	17.6
Mélanome malin	7.9	2.8
Histiocytome	3.5	1.6
Mastocytome	2.5	1
Carcinome à cellules basales	2.5	1.2
Carcinome épidermoïde	2	1
Fibrome	2.1	
Fibropapillome	1	
Lipome	1	
Autres tumeurs	3	1
Tumeurs indéterminées	0.5	1.2
Tumeur bénigne	73.3	87.8
Tumeur maligne	26.7	8.2

^a données de Krehbiel, J.D., et Langham : Eyelid neoplasms of dogs dans Am. J. Vet. Res., 1975 [26].

^b données de Roberts, S.M., Severin, G.A., et Lavach, J.D. : Prevalence and treatment of palpebral neoplasms in the dog : 200 cases (1975-1983) dans J. Am. Vet. Med. Assoc., 1986 [43].

III. CHIRURGIE PLASTIQUE DES PAUPIERES

Les déficits palpébraux induits lors de traumatismes ou d'exérèse tumorale nécessitent souvent une reconstruction palpébrale à partir des tissus adjacents afin d'obtenir un résultat tant fonctionnel qu'esthétique. Lors de traumatisme des paupières, la reconstruction peut être immédiate ou reportée. Lors d'exérèse tumorale, la blépharoplastie est réalisée immédiatement, cependant une deuxième intervention est parfois nécessaire par la suite. Suite à une blessure ou une cryothérapie, il est préférable d'attendre entre quatre et six semaines avant d'effectuer une blépharoplastie, ceci permet d'intervenir lorsque la contraction cicatricielle des tissus est présente et ainsi de choisir un type de plastie adapté [48].

Le plateau tarsal est une structure palpébrale très importante en matière de chirurgie. C'est un support du bord palpébral qui permet de stabiliser la réparation d'un déficit de pleine épaisseur et assure une apposition correcte de la peau et de la conjonctive [33].

La richesse vasculaire des paupières peut conduire à un important œdème post-traumatique, mais elle permet aussi une cicatrisation rapide des traumatismes, qu'ils soient spontanés ou chirurgicaux. Une chirurgie reconstructrice est envisageable dans un délai de quelques jours après le traumatisme palpébral. De plus, compte tenu de cette vascularisation abondante, les paupières sont tolérantes vis-à-vis des différences de températures, ce qui permet d'utiliser la cryothérapie dans certains cas [33].

La conjonctive est une structure cicatrisant très rapidement ; beaucoup de plaies conjonctivales cicatrisent donc spontanément sans sutures préalables. Lors d'abrasions ou de plaies chirurgicales de petite importance, la conjonctive cicatrise en vingt quatre à trente six heures grâce aux mitoses des cellules épithéliales. Lors de plaies plus étendues, une cicatrisation par seconde intention se réalise en quatre à sept jours [33].

III.1. PREPARATION CHIRURGICALE

III.1.1 Matériel chirurgical

Lors de plaies ou de tumeurs palpébrales, une résection complète des tissus lésés ou anormaux doit être réalisée, cependant il faut préserver au maximum les tissus sains environnants.

L'utilisation de matériel adapté à la chirurgie palpébrale doit être systématique ; des pinces de Bishop-Harmon et d'Adson-Brown sont utilisées pour la manipulation, respectivement, du tissu conjonctival et du tissu cutané, ainsi que des pinces Mosquito sans dents ; des ciseaux de Mayo et des ciseaux de Metzenbaum droits et courbes sont aussi utiles [2,10]. Un manche de bistouri de Bard-Parker avec des lames N°11 et 15 est utile pour les incisions du plan cutané ou de pleine épaisseur car les incisions faites aux ciseaux écrasent les tissus et créent des berges qui ne sont pas perpendiculaires. Bien que ces instruments soient utilisés en chirurgie générale, il est indispensable de les employer pour effectuer les corrections les plus grossières afin de préserver les instruments de microchirurgie [2, 51].

De petits ciseaux à dissection tels que les ciseaux mousses de Severin-Stevens sont utiles lorsque la technique chirurgicale requiert une dissection conjonctivale.

Une plaque à paupières de Jaeger ou un abaisse langue stérile permet de stabiliser la paupière et protéger la cornée lors de l'incision palpébrale. Une pince à chalazion de Desmarres permet de contrôler l'hémostase en même temps qu'elle assure une contention large de la paupière, son utilisation est intéressante lors d'interventions à proximité du limbe palpébral [23, 55].

Un porte-aiguille à mors fins tel que le porte-aiguille de Castroviejo est nécessaire pour suturer le plan conjonctival.

Le crochet de Worst est utilisé dans la reconstruction des voies lacrymales.

Les instruments destinés à la chirurgie palpébrale doivent ainsi être à la fois petits (suffisamment maniables et précis) et résistants (chirurgie d'un tissu élastique mais kératinisé).

Enfin, un système optique grossissant (un grossissement x3 ou x5 est suffisant) tel qu'un microscope opératoire ou, à défaut, des lunettes loupes peut aider à placer les sutures palpébrales très fines. Une lampe chirurgicale autofocus peut aussi aider à réaliser la chirurgie [46, 51].

III.1.2. Préparation du patient

Une manipulation délicate des tissus lors de la préparation du patient est essentielle. Du fait de la finesse, de la mobilité et de la richesse vasculaire des paupières, un œdème très important peut apparaître, même lors d'un traumatisme tissulaire mineur.

La préparation chirurgicale de l'œil a pour but d'éliminer la microflore du site chirurgical pour parer aux infections oculaires post-chirurgicales.

Une antibioprophylaxie locale est souvent mise en place de un à trois jours avant la chirurgie, lorsque cette dernière n'est pas réalisée en urgence. Le choix de l'antibiotique doit être fondé sur les résultats de culture et de sensibilité bactérienne ou, à défaut, sur une évaluation du micro-organisme le plus probable. Si une infection oculaire est présente, une antibiothérapie locale, voire systémique est mise en place avant la chirurgie pendant une période suffisante pour assainir l'œil. Les plaies palpébrales sont considérées comme contaminées, dans ce cas-là, l'antibiothérapie est administrée directement après la chirurgie. Les pommades ophtalmiques ne doivent pas être utilisées dans les 12 heures précédant la chirurgie car les excipients et les conservateurs de ces préparations antibiotiques peuvent être potentiellement irritants [23, 32, 33].

Cependant, afin d'éliminer le plus de micro-organismes possibles avant la chirurgie, on réalise une irrigation de l'œil et de ses annexes. Il est important d'utiliser une quantité de fluide adaptée (habituellement 10 à 15 ml) et de réaliser un lavage par irrigation de la surface oculaire.

Une solution à 0,2% de polyvidone iodée est efficace dans l'élimination de la flore résidente de l'œil chez le chien, elle est donc utilisée pour le lavage pré-chirurgical de la conjonctive et de la peau des annexes de l'œil. La polyvidone iodée possède un large spectre d'activité et est très bien tolérée par les structures oculaires. Elle a cependant une activité résiduelle réduite et une efficacité diminuée en présence de matière organique. Les micro-organismes sont éliminés avec une solution de polyvidone iodée diluée à 1% ou 0,2%. Lors de la préparation chirurgicale, une solution à 1% est plus appropriée pour le nettoyage de la peau puisqu'il y a beaucoup de matière organique associée au tissu cutané ; une solution à 0,2% est adaptée à l'irrigation de la surface oculaire (conjonctive et cornée). La chlorhexidine

possède une activité résiduelle plus longue que la polyvidone iodée et est plus efficace en présence de matière organique, cependant cette solution antiseptique présente un risque d'irritation de la cornée et de la conjonctive ; elle n'est donc pas utilisée lors de préparation pour une chirurgie oculaire. De la même façon, la polyvidone iodée sous forme de savon ainsi que l'alcool ne doivent pas être utilisés à proximité des yeux car ils sont toxiques pour la cornée et l'irritation oculaire peut conduire à des automutilations [23, 32].

Il est impératif de raser les poils entourant l'œil afin de préparer la surface chirurgicale. La coupe des poils et des cils aux ciseaux est préférée à la tonte pour minimiser le prurit postopératoire. Les ciseaux peuvent être enduits de vaseline ou de pommade pour que les poils et les cils ne tombent pas sur l'œil. Certains chirurgiens préfèrent tondre les poils vingt quatre heures avant la chirurgie afin de réduire l'inflammation des paupières qui peut être causée par la tonte. Si les tissus sont manipulés délicatement, la tonte peut être réalisée immédiatement après l'induction anesthésique, juste avant la chirurgie. Lors de la tonte, la peau doit être étirée délicatement et la tondeuse est passée, sur la paupière, en sens inverse de la pousse des poils. La préparation peut être complétée par un rasage dans le sens du poil avec une lame de bistouri N°40.

Un protecteur cornéen peut être placé sous les paupières lors de la tonte et du nettoyage des tissus péri-oculaires. Il peut être lubrifié (gel hydrophile) pour faciliter sa mise en place et hydrater la cornée.

La surface de poils à tondre varie en fonction de la nature de l'intervention mais doit être, dans tous les cas, supérieure de 2cm environ à la surface qui sera délimitée par le champ chirurgical [32, 51].

Le chirurgien doit porter des gants stériles (en latex) pendant la préparation chirurgicale.

Après la coupe des poils, l'aire chirurgicale est irriguée avec du sérum physiologique à température ambiante. Il ne faut absolument pas frotter la peau lors du nettoyage pour ne pas l'endommager, dans le cas contraire, un gonflement et une irritation peuvent compliquer la chirurgie ou aboutir à une automutilation post-chirurgicale.

La peau de la paupière est alors nettoyée à l'aide d'une solution à 1% de polyvidone iodée et de sérum physiologique alternativement. La peau des paupières est désinfectée à partir du bord palpébral à l'aide de coton ou de gaze imbibés de

solution antiseptique ; en déroulant un cercle centrifuge. Les paupières sont désinfectées trois fois de cette manière. L'œil situé face à la table chirurgicale doit être surélevé pour éviter que les fluides de désinfection entrent dans cet œil. Des serviettes absorbantes sont placées sous la tête du patient afin de collecter les fluides d'irrigation et de désinfection.

Une fois les paupières désinfectées, le protecteur cornéen est enlevé et la cornée et les culs-de-sacs conjonctivaux sont rincés avec la solution de polyvidone iodée à 0,2%. Un coton-tige stérile imbibé de cette solution antiseptique est passé dans le fornix et à l'arrière de la membrane nictitante tout en veillant à ne pas frotter la cornée. Enfin la conjonctive et la cornée sont rincées par du sérum physiologique [32].

Les paupières sont séchées avec de la gaze stérile avant de placer le champ chirurgical, troué en son centre, que l'on suture à la peau en périphérie des paupières, afin d'éviter de placer des pinces à champ traumatisantes [13, 32].

Le patient est placé sur la table chirurgicale, en décubitus latéral, la tête à proximité du bord de la table. Lors de chirurgie unilatérale l'œil adelphe à l'œil opéré est protégé par un gel lubrifiant, appliqué immédiatement après l'induction anesthésique [23, 32].

III.2. GESTION PERI ET POST CHIRURGICALE

III.2.1. Anesthésie et analgésie

Le protocole décrit est le protocole standard mis en place pour l'anesthésie d'un chien sain, sans affections rénales ou cardiovasculaires. La prémédication se fait avec de l'acépromazine à 0.05mg/kg par voie intraveineuse. L'induction anesthésique se fait par une injection intraveineuse de propofol et la maintenance de l'anesthésie au moyen d'isoflurane délivrée sous forme gazeuse avec de l'oxygène en circuit réinhalatoire ou non réinhalatoire selon la taille de l'animal (respectivement pour les chiens de plus de 10kg et pour ceux de moins de 10kg) [29].

La morphine induit une bonne analgésie avec une durée d'action assez longue. Elle est indiquée dans le cas de douleurs sévères et sa dose chez le chien varie de 0,04

à 0,2mg/kg selon la taille de l'animal (il faut diminuer les doses chez les chiens de grande taille), en injection intraveineuse. Elle est administrée juste avant l'induction anesthésique.

Afin d'assurer un réveil agréable et de réduire le risque de traumatisme post-opératoire, l'administration d'un tranquillisant tel que l'acépromazine est bénéfique dans de nombreux cas. Lors d'utilisation postérieure à l'anesthésie, la dose intramusculaire d'acépromazine est de 0.05 à 0.1mg/kg ; cette dose peut être inférieure à celle utilisée en prémédication.

Le butorphanol est un analgésique à action centrale pouvant être utilisé avec ou sans tranquillisation lors de douleurs légères à modérées. La dose habituelle chez le chien est de 0.1 à 0.4mg/kg en voie sous-cutanée, intramusculaire ou intraveineuse. Enfin, les anti-inflammatoires stéroïdiens ou non stéroïdiens peuvent être administrés pour limiter l'œdème post-chirurgical et donc l'inconfort [33].

III.2.2. Traitement post-chirurgical

Le traitement post-chirurgical de base lors de chirurgie palpébrale reconstructrice se réalise avec une couverture antibiotique par une pommade topique à appliquer trois à quatre fois par jour pendant sept à dix jours.

Afin de réduire l'œdème palpébral post-chirurgical, des compresses froides peuvent être appliquées sur l'œil pendant les vingt-quatre premières heures suivant l'intervention.

Les automutilations sont évitées grâce au port de la collerette (ou collier élisabéthain), à la sédation de l'animal ou à la mise en place d'un bandage sur l'œil. La collerette est le plus souvent laissée en place jusqu'au retrait des points, dix à quatorze jours après la chirurgie. Elle évite ainsi un retrait prématuré des points.

Un inconfort oculaire doit être surveillé pendant les premières heures après la chirurgie ; s'il apparaît (blépharospasme et épiphora), un examen clinique ainsi qu'un test à la fluorescéine doivent être effectués pour vérifier l'intégrité cornéenne [33, 51].

III.3. TECHNIQUES CHIRURGICALES

Les déficits palpébraux, induits lors de traumatismes ou d'exérèse tumorale, nécessitent souvent une reconstruction palpébrale à partir des tissus adjacents afin d'obtenir un résultat tant fonctionnel qu'esthétique.

Lors de traumatisme des paupières la reconstruction peut être immédiate ou reportée. Lors d'exérèse tumorale la blépharoplastie est réalisée immédiatement, cependant une deuxième intervention est parfois nécessaire par la suite [48].

Techniques de suture

Lors de reconstruction palpébrale après une plaie ou une exérèse tumorale, les sutures se font sur deux plans : tarso-conjonctival et cutané.

Le plan conjonctival est suturé par du fil résorbable de petit diamètre (de 5-0 à 9-0 selon la taille de l'animal, les instruments chirurgicaux utilisés et la compétence du praticien).

Le plan cutané est suturé par des points simples de fil non résorbable de 4-0 à 6-0. Une aiguille sertie, de section triangulaire si possible, quart de cercle est utilisée.

La soie est très souvent choisie pour les sutures cutanées du fait de sa manipulation aisée, de la solidité qu'elle confère aux nœuds. Du fait de la douceur de la soie, ses chefs présentent moins de risques de blessure de la cornée ; de plus, *Staphylococcus epidermidis* adhère moins à la soie qu'aux sutures de nylon. Certains chirurgiens préfèrent cependant utiliser des sutures de polypropylène ou de nylon pour l'apposition des berges cutanées car ils provoquent une réaction tissulaire minimale par rapport à la soie.

La conjonctive palpébrale est suturée en premier, par un surjet simple ou des points simples en veillant à enfouir les nœuds pour ne pas irriter la cornée.

La première suture cutanée est placée au bord palpébral pour permettre une apposition anatomique précise, elle peut être réalisée par le point en 8 ou le point de bottine. Ces deux types de point réduisent les risques de traumatisme pour la cornée puisqu'ils placent le nœud à distance du bord palpébral tout en permettant un alignement de ce dernier.

Le point de bottine se réalise en 6 coups d'aiguille. L'aiguille est insérée à 5mm du bord palpébral, entrant dans la paupière, elle ressort dans la plaie puis entre dans la berge opposée de la plaie et ressort à la face extérieure de la paupière. Le troisième coup d'aiguille se réalise en piquant dans l'épaisseur de la paupière afin de faire

émerger l'aiguille d'une glande de Meibomius. La quatrième étape est faite en entrant l'aiguille dans la glande de Meibomius de la berge opposée (le fil de suture se trouve dans l'épaisseur de la paupière : la suture ne doit jamais traverser la paupière de part en part et donc se trouver au contact de la cornée), puis elle ressort à la face extérieure de la paupière et finit le point avec deux coups d'aiguille parallèles aux premier et deuxième coups d'aiguille (cf. figure 4).

Le point en 8 se réalise en 4 coups d'aiguille. Le premier coup d'aiguille se fait à 3mm du bord palpébral - à la jonction du limbe et du tissu palpébral cutané - et ressort sur le bord de la plaie. Le deuxième coup d'aiguille entre dans le bord opposé de la plaie en passant à travers une glande de Meibomius, puis émerge d'un orifice d'une glande de Meibomius sur le bord palpébral. Le troisième coup d'aiguille entre dans le limbe par l'orifice d'une glande de Meibomius (située du même côté de la plaie que le premier coup d'aiguille), et ressort dans la berge de la plaie par la glande de Meibomius. Ainsi le fil de suture est visible sur le limbe. Enfin, le quatrième coup d'aiguille est parallèle au premier, entrant dans le bord opposé de la plaie et sortant à travers la peau à la jonction du limbe et du tissu palpébral cutané (cf. figure 4).

Le reste de l'incision cutanée est suturé par des points simples, la distance entre deux points ne doit pas dépasser 1.5 à 2mm. Les deux chefs du point de bottine, ou du point en 8, peuvent être incorporés au nœud de la première suture afin d'éviter qu'ils touchent la cornée [23, 50].

III.3.1. PLAIES PALPEBRALES

D'éventuelles blessures sur le globe doivent être évaluées et réparées, si possible, avant de réparer la plaie palpébrale.

Les plaies palpébrales doivent toujours être suturées même dans les cas où nous intervenons plus de huit heures après le traumatisme. Le parage doit être fait à minima ; en effet les résultats post-chirurgicaux sont meilleurs lors de réapposition de structures palpébrales sévèrement endommagées, par rapport à l'excision de tissus lacérés et la réalisation de blépharoplastie reconstructrice. Cependant certains traumatismes accompagnés de pertes tissulaires importantes doivent faire l'objet d'une reconstruction chirurgicale, immédiate ou reportée selon l'état du patient. Dans ce cas les techniques de blépharoplasties mises en œuvre sont identiques à celles réalisées lors d'exérèse tumorale large (voir III.3.3.4.) [51].

III.3.1.1. Plaies perpendiculaires au bord palpébral

Il est conseillé de convertir les plaies perpendiculaires au bord palpébral en déficits en V qui n'incluent pas plus d'un tiers de la longueur du bord palpébral. Ceux-ci sont ensuite suturés directement. Si plus d'un tiers du bord palpébral est manquant, un simple lambeau d'avancement pédiculé peut être nécessaire ou toute autre procédure reconstructrice (voir III.3.3.4.).

Technique.

Il peut s'avérer judicieux de parer les bordures de la plaie et tout particulièrement les bords palpébraux ; ce geste doit se limiter au tissu contaminé ou dévitalisé de façon évidente. Un parage extensif (semblable à celui appliqué à de nombreuses autres plaies sur le corps) enlèverait la majorité du tissu palpébral normal qui doit être préservé pour assurer le fonctionnement normal des paupières. La vascularisation développée des paupières permet la préservation des tissus.

Lors d'une plaie palpébrale de pleine épaisseur, la suture doit être effectuée en deux plans. Une suture de la conjonctive et de la peau, qui sont plus élastiques que la couche musculaire de la paupière, peut permettre au remodelage de la paupière de compenser la majorité de la perte tissulaire. L'identification des couches tissulaires et la mise en place de sutures adaptées sont grandement facilitées par l'usage d'une loupe grossissante qui agrandit deux à trois fois.

La conjonctive est suturée par un surjet simple à l'aide de fil résorbable 6-0 ou 7-0. La suture conjonctivale sera initiée au fond de la plaie, le plus loin possible du bord palpébral et en se dirigeant vers le limbe. En travaillant depuis la face antérieure de la conjonctive les points peuvent être enfouis dans le tissu conjonctif, de manière à ce qu'ils n'irritent pas la cornée. La ligne de suture conjonctivale doit se terminer à hauteur du tarse, niveau où la conjonctive ne peut plus être aisément séparée des tissus sous-jacents. Bien que ces sutures traversent l'épaisseur de la conjonctive, on observe rarement un problème d'ulcération de la cornée ; la mise en place d'un surjet inversé protège la cornée.

La première suture cutanée est mise en place sur le bord palpébral. Une apposition parfaite du bord palpébral est essentielle pour le fonctionnement normal de la

paupière. De la soie non-résorbable 4-0 ou 6-0 peut être utilisée pour la peau. La plupart des chirurgiens ophtalmologistes préfèrent la soie car elle entraîne moins de risques de blessure de la cornée si, par hasard, l'un des chefs laissé long, venait à frotter la cornée. L'apposition des deux berges de la plaie au bord palpébral se fait soit par un point simple soit un point de bottine (ou un point en 8), cependant le second type de point est préféré, ceci pour un souci de sécurité vis-à-vis de la cornée. Le reste de l'incision cutanée est suturé à l'aide de points simples (cf. figures 4 et 5).

Suivi post-chirurgical

Une pommade ophtalmique antibiotique ou un collyre antibiotique sont appliqués localement toutes les six à huit heures jusqu'au retrait des points cutanés, dix à quatorze jours après l'intervention.

Une collerette est mise en place pour éviter les automutilations après l'intervention. La collerette doit aller jusqu'au bout de la truffe afin de protéger les yeux de façon efficace. Elle évite ainsi un retrait prématuré des points [11, 13, 30].

FIGURE 4 : REPARATION D'UNE PLAIE PALPEBRALE LINEAIRE (d'après [46, 48])

A : Plaie après parage à minima.

B : Suture du plan conjonctival par un surjet simple à points enfouis.

C : Suture du plan cutané par un point de bottine permettant un affrontement précis des lèvres de la plaie et un nœud de suture situé à distance du bord libre de la paupière.

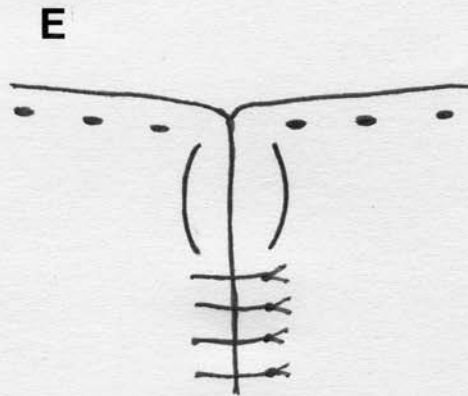
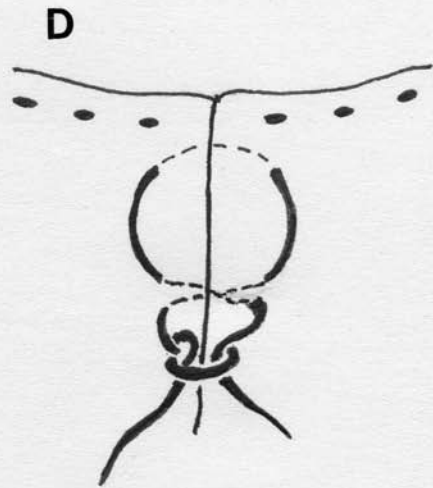
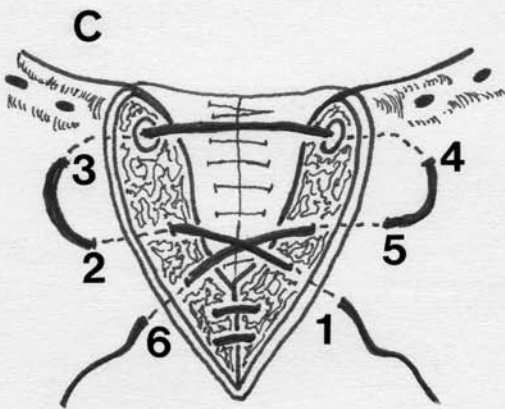
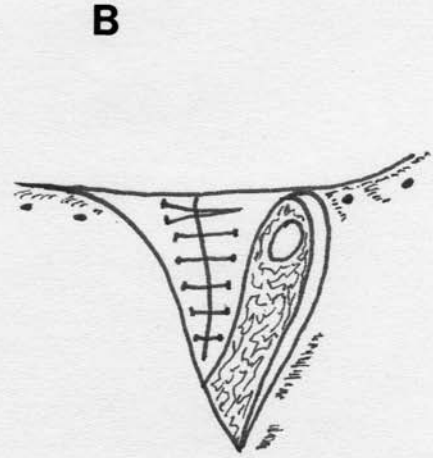
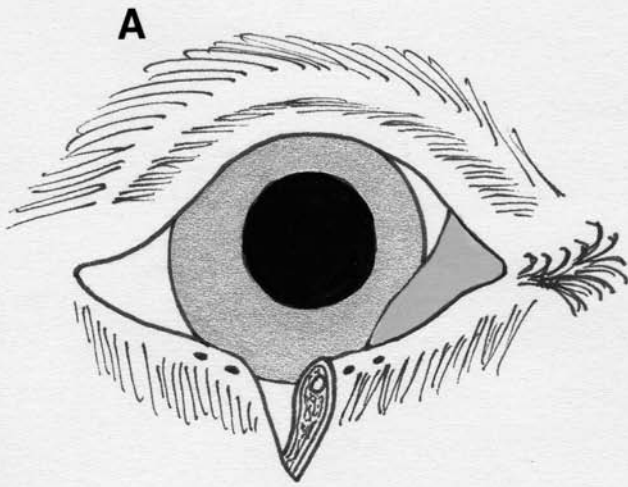
D : Suture du reste de la plaie par des points simples.

E : Résultat après suture.

C' : Suture du plan cutané par un point en 8, variante du point de bottine, où la suture est visible sur le limbe, le nœud de suture est situé à distance du bord libre de la paupière.

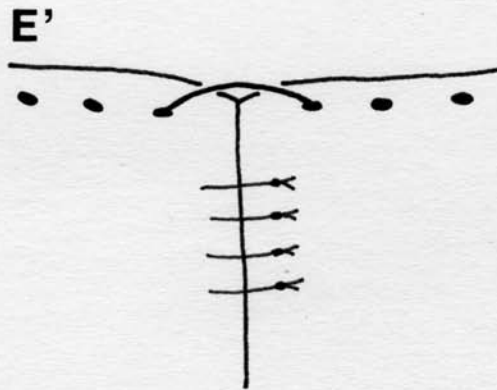
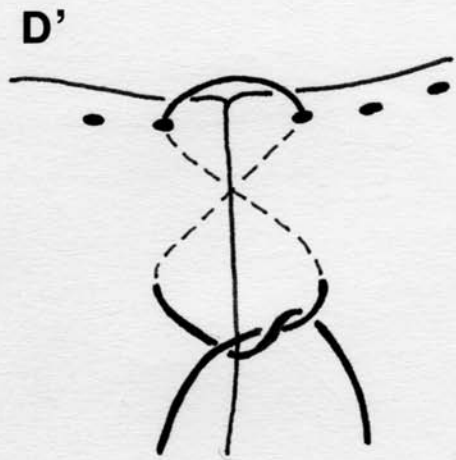
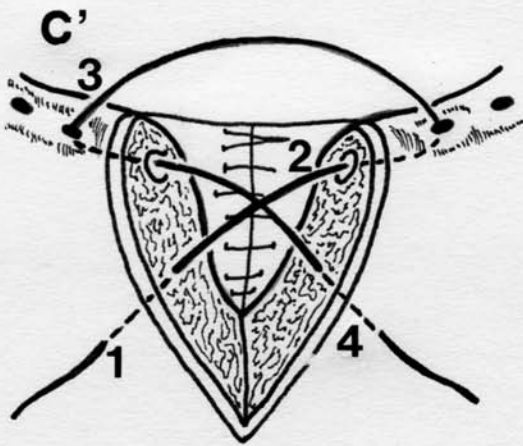
D' : Suture du reste de la plaie par des points simples.

E' : Résultat après suture.



Emilie Thilliez

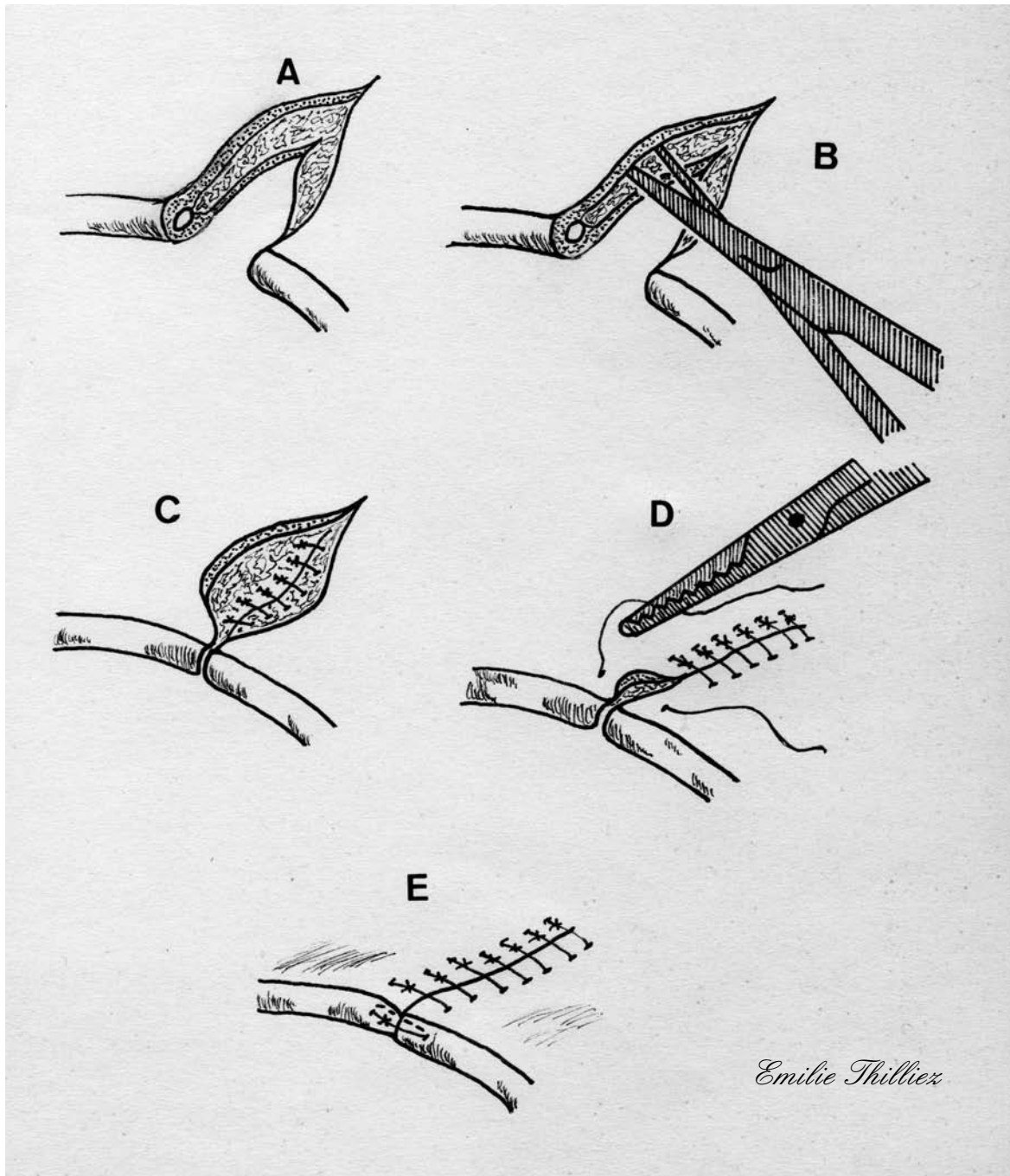
Variante : Point en 8



Emilie Thilliox

FIGURE 5 : DECHIRURE PALPEBRALE LONGUE ET ANFRACTUEUSE

(d'après [11])



A : Parage de la plaie et nettoyage.

B : Clivage de la paupière à l'aide de ciseaux pour permettre la suture en deux plans.

C et D : Suture du plan conjonctival par des points simples enfouis dans l'épaisseur de la paupière ; suture du plan cutané par des points simples.

E : Résultat après suture, le point simple situé sur le limbe est une alternative au point de bottine ou au point en 8.

III.3.1.2. Plaies parallèles au bord palpébral

Une plaie parallèle au bord palpébral entraîne souvent un lambeau long et mince qui, situé ailleurs, deviendrait probablement dévitalisé. Sur la paupière, ce lambeau est constitué de structures indispensables telles que le bord palpébral, le tarse, et les glandes de Meibomius. La gestion de la plaie doit viser à préserver ces structures.

Si le lambeau ne survit pas, le bord palpébral peut être reconstruit à l'aide de l'une des procédures existantes [30].

III.3.1.3. Plaies impliquant le canalicule lacrymal

Les plaies bordant le canthus médial peuvent endommager les canalicules lacrymaux. Le canalicule lacrymal inférieur est très fréquemment affecté [52].

Technique

La réparation du canalicule doit être effectuée minutieusement sous microscope opératoire. La portion du canalicule jouxtant la plaie peut habituellement être identifiée en cathétérissant son point lacrymal à l'aide d'un fil de monofilament 0 à 2-0. La portion distale du canalicule est plus difficile à trouver.

Le cathétérisme de l'autre point lacrymal à l'aide d'une canule lacrymale et l'instillation d'une petite quantité de nettoyant oculaire ou de sérum physiologique permettent le drainage de la portion distale du canalicule endommagé, et donc une meilleure identification de ce dernier.

Les parties proximale et distale sont cathétérisées à l'aide d'une sonde spiralée de Worst ou d'une sonde bicanaliculaire de Bodkin. Un cathéter en silicone (0.65mm) est ensuite mis en place jusqu'à la cicatrisation, qui est généralement rapide et sans sténose dès l'instant où elle s'effectue par première intention.

Le cathéter est ensuite introduit dans la portion distale du canalicule endommagé, puis on le fait descendre le long du conduit naso-lacrymal et ressortir à l'orifice nasal du conduit. La plaie palpébrale est suturée sur deux plans (voir III.3.1.1.). Le fil passant dans la canule est suturé à la peau près du canthus médial et latéralement à la plaie précédemment suturée. Le tout est laissé en place deux à quatre semaines (cf. figures 6 et 7).

Suivi post-chirurgical

Une solution combinée d'antibiotique ophtalmologique et de corticostéroïde est appliquée localement sur l'œil toutes les six à huit heures jusqu'à ce que le cathéter soit retiré dans les deux à quatre semaines suivant l'intervention [18, 28, 30, 48].

FIGURE 6 : REPARATION D'UNE LACERATION DU CANALICULE LACRYMAL INFERIEUR (d'après [30])

A : Lacération de la paupière inférieure impliquant le canalicule lacrymal.

B : Cathétérisme du point lacrymal inférieur par un monofilament de nylon 0 à 2-0.

C : Irrigation des canalicules à partir du point lacrymal supérieur ; une pression digitée est appliquée sur la jonction des canalicules lacrymaux, ce qui permet le drainage de la portion distale du canalicule endommagé afin de le visualiser correctement.

D : Le fil de nylon est alors passé dans la portion distale du canalicule endommagé ; la plaie palpébrale est suturée en deux plans.

E : Un cathéter est passé dans le point lacrymal inférieur autour du monofilament de nylon ; il est alors retenu par une pince hémostatique ; une deuxième pince hémostatique est utilisée à l'extrémité nasale du monofilament de nylon afin de tirer le cathéter à travers le système naso-lacrymal.

F : Le monofilament et le cathéter sont suturés à la peau à proximité du canthus médial.

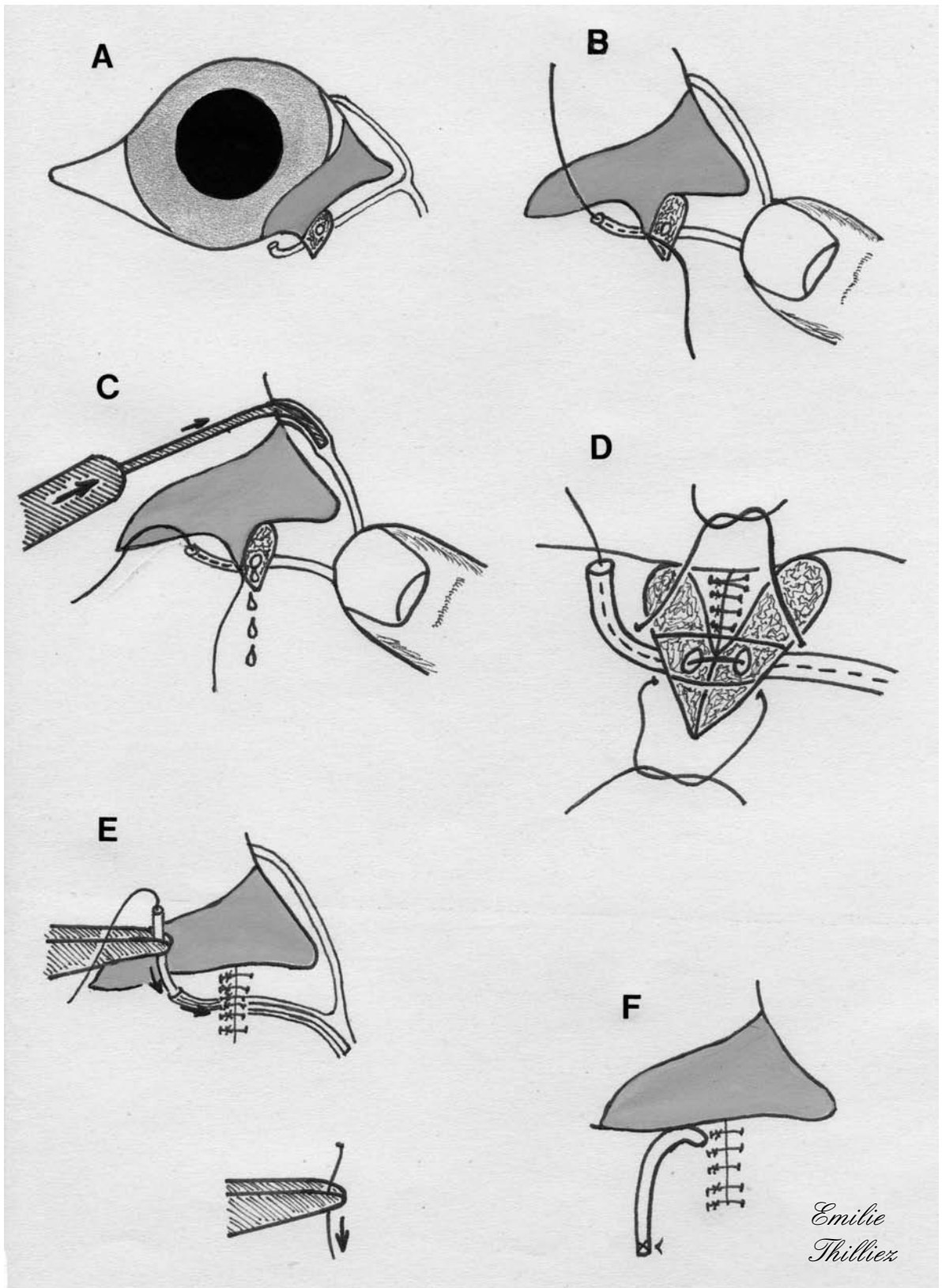


FIGURE 7 : REPARATION D'UNE LACERATION DU CANALICULE LACRYMAL INFERIEUR (VARIANTE) (d'après [48])

A : Lacération du bord palpébral et du canalicule lacrymal.

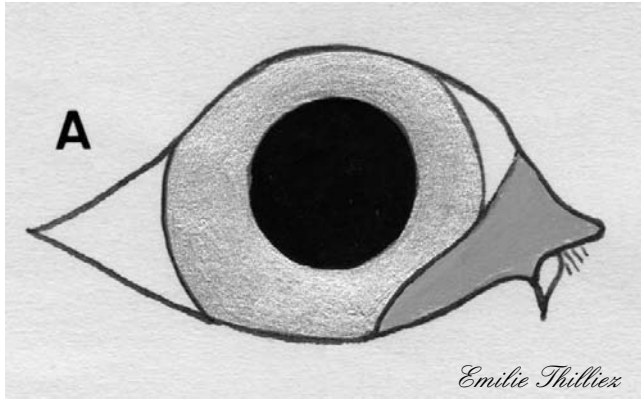
B : Un fil nylon (2-0) est passé dans le canal nasolacrymal à partir de l'ostium nasal ; le point lacrymal supérieur est obturé par une pression du doigt afin de conduire le fil vers l'ouverture lacérée du canalicule inférieur.

C et D : Une sonde queue de cochon est introduite dans le canalicule inférieur par le point lacrymal ; le fil est alors tiré jusqu'au point lacrymal.

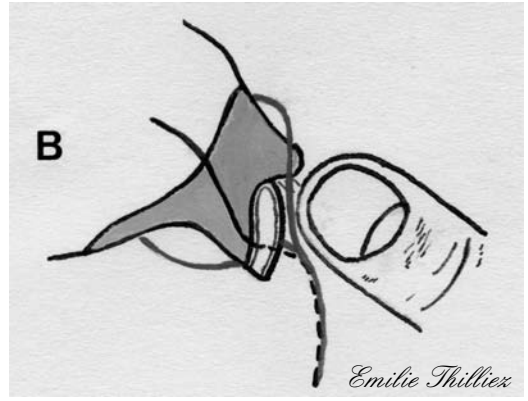
E : Un cathéter est passé délicatement dans le canal nasolacrymal puis à travers la lacération du canalicule ; il est maintenu en place par un clamp.

F : Le plan conjonctival est suturé par un surjet simple ; deux points simples sont placés aux bordures du canalicule lacéré.

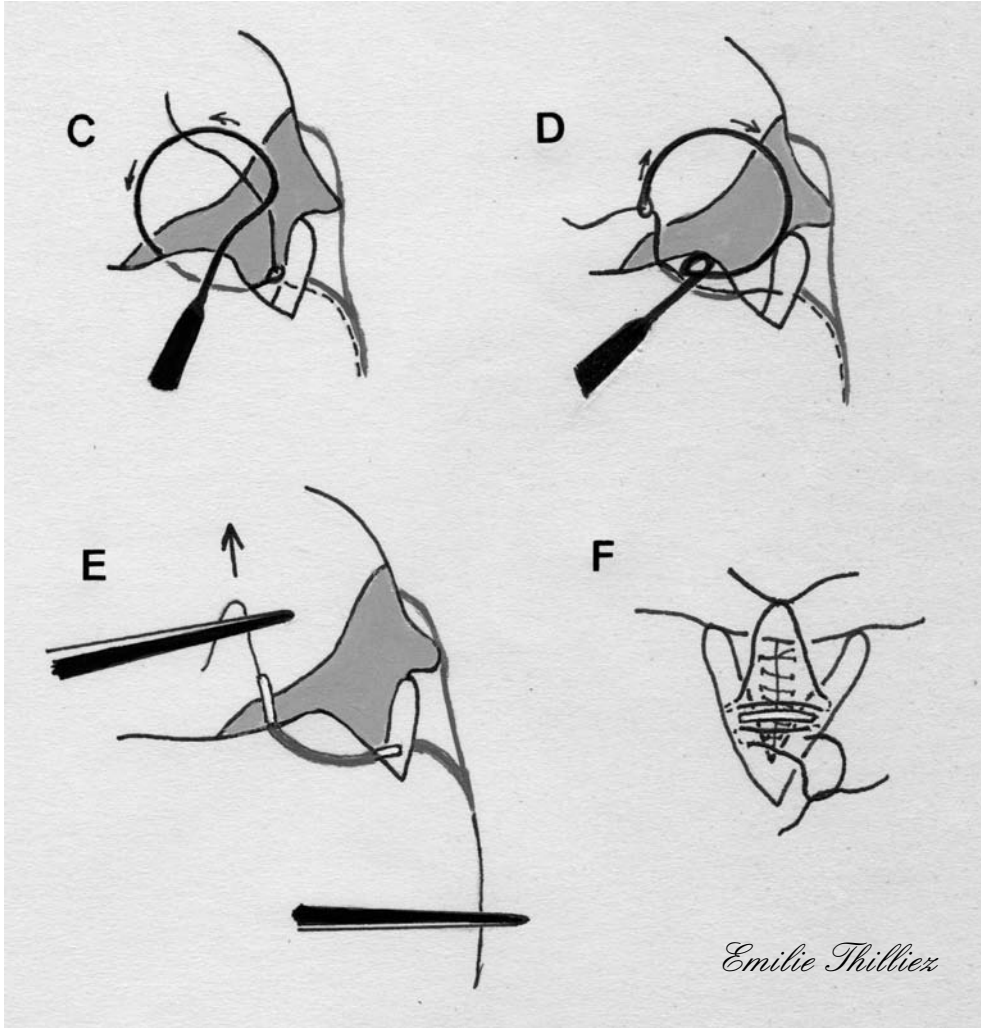
G : Le plan cutané est suturé par des points simples ; le cathéter est suturé à proximité du canthus médial et à proximité de la truffe (extrémité nasale du tube), puis il est laissé en place deux à trois semaines pendant la cicatrisation du canalicule.



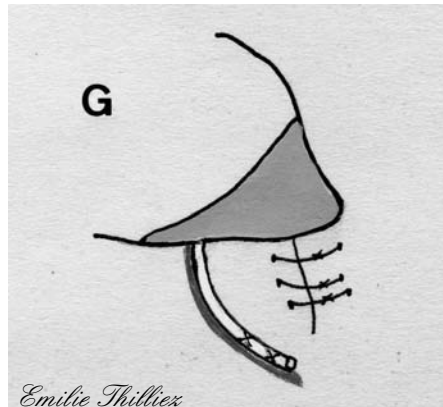
Emilie Thilliez



Emilie Thilliez



Emilie Thilliez



Emilie Thilliez

III.3.2. CORRECTION CHIRURGICALE DES CICATRICES

III.3.2.1. Cicatrices entraînant un bord palpébral irrégulier

Les plaies palpébrales qui cicatrisent par seconde intention, ou sont réparées sans apposition adéquate du bord palpébral, développent fréquemment une irrégularité ou entaille sur le bord palpébral parce que l'action du muscle orbiculaire crée des tensions sur les bords de la plaie. Les petites entailles inférieures au tiers de la longueur du bord palpébral peuvent être converties en défauts en V et donc suturées de la même façon que les plaies simples. Si plus d'un tiers du bord palpébral est endommagé ou ôté lors de la correction cicatricielle, un lambeau d'avancement pédiculé ou tout autre procédé de reconstruction peut être nécessaire.

Techniques

On peut souligner la zone à retirer et réaliser une hémostase partielle, en plaçant une pince hémostatique de part et d'autre de l'entaille, durant quelques secondes. Après avoir retiré les clamps, on utilise des ciseaux pour réaliser une exérèse triangulaire ou pentagonale du tissu lésé, en prenant soin de retirer les tissus écrasés par les clamps.

Une pince à chalazion peut être utilisée comme variante de la technique présentée ci-dessus ; elle stabilise la paupière tout en permettant une hémostase. La pince est sécurisée du côté de la conjonctive palpébrale par un plateau. L'exérèse triangulaire ou pentagonale est réalisée à l'aide d'une lame N° 64 (Beaver) ou N° 15 (Bard Parker).

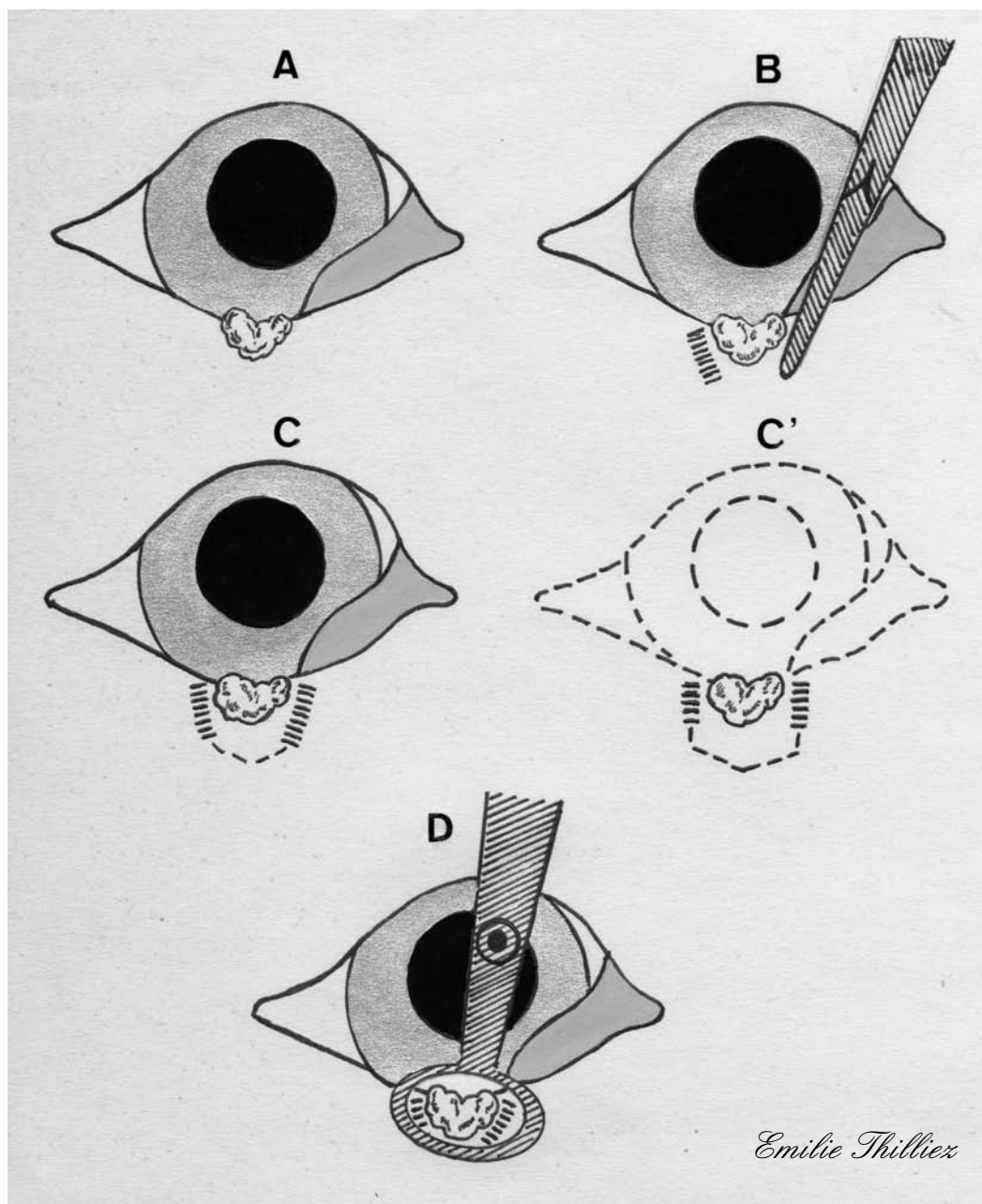
La plaie est ensuite suturée sur deux plans, conjonctival et cutané (cf. figure 8).

Suivi post-chirurgical

Un collyre ou une pommade antibiotique est instillé dans l'œil toutes les six à huit heures jusqu'au retrait des points, dix à quatorze jours après l'intervention.

Une collerette doit être mise en place afin d'éviter les automutilations [30].

FIGURE 8 : CORRECTION D'UNE CICATRICE SITUEE SUR LE BORD PALPEBRAL (d'après [30])



A : Cicatrice à l'origine d'une irrégularité sur le bord palpébral.

B : La partie de paupière à enlever est délimitée par des pinces hémostatiques utilisées pour clamper l'épaisseur de la paupière.

C et C' : Le tissu cicatriciel est enlevé par une exérèse triangulaire ou pentagonale.

D : Une pince à chalazion peut être utilisée comme variante à la technique précédente pour stabiliser la paupière et réaliser l'hémostase.

III.3.2.2. Entropion cicatriciel

L'entropion cicatriciel survient lorsque la contraction tissulaire post-inflammatoire conduit à l'enroulement du bord palpébral vers la cornée. Ceci induisant un blépharospasme, du larmoiement et une ulcération de la cornée. L'entropion cicatriciel est assez rare chez les animaux domestiques. Il peut faire suite à un trouble extensif de la conjonctive palpébrale et du fornix ; il peut aussi être iatrogène, résultant du traitement des distichiasis ou trichiasis, ou une complication de blépharoplastie. La plastie en Y-V est en général choisie pour les lésions de moins d'un tiers de la longueur du bord palpébral alors que l'excision elliptique est en général préférée lorsque plus d'un tiers du limbe est affecté.

Techniques

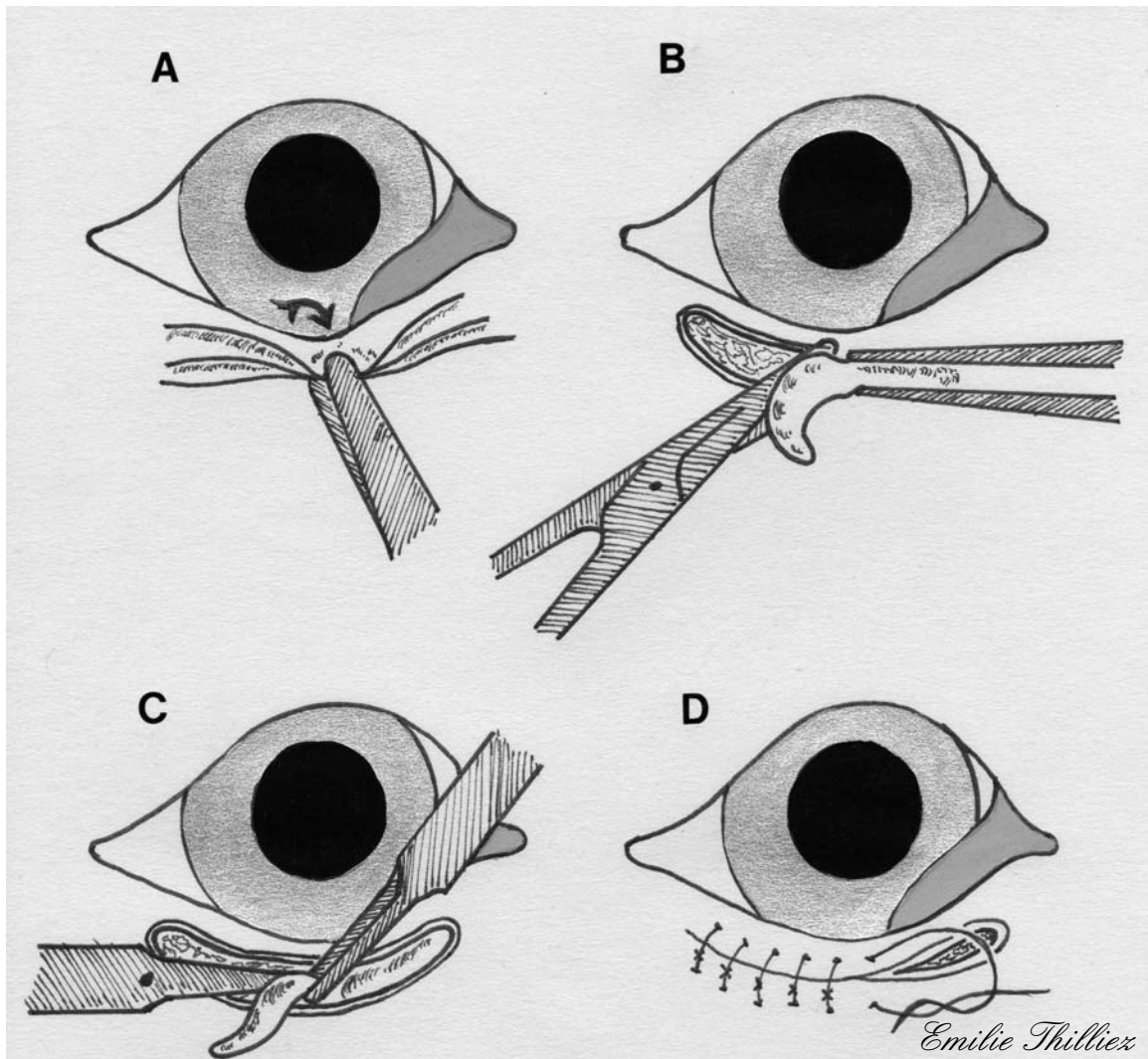
La **résection musculo-cutanée** est réalisée par l'ablation d'un pli de peau parallèle et distant de 2 à 3mm du bord palpébral. La longueur et la largeur de cette section de tissu dépendent de l'étendue de l'entropion. Dans la plupart des cas, l'incision doit dépasser de 1 à 2mm la longueur de l'entropion. La largeur de l'ellipse est déterminée en utilisant des pinces hémostatiques, ou des pinces d'Allis afin de soulever la peau et ainsi de ramener le bord palpébral dans une position physiologique.

Le pli de peau ainsi formé est ensuite excisé à l'aide de ciseaux de Mayo. Le tissu sous-cutané, s'il est rétracté, est enlevé à l'aide de ciseaux de Severin-Stevens.

Lors d'entropion sévère, il est habituellement nécessaire d'ôter, en même temps que le segment cutané, une bande de muscle orbiculaire.

Après l'excision cutanée et cicatricielle, les berges de la plaie sont réalignées par une pince de Bishop-Harmon. Seule la suture cutanée est réalisée par des points simples de fil non résorbable de 4-0 à 6-0. La soie est souvent préférée car elle est facile à manipuler et ne lèse pas la cornée (cf. figure 9) [30, 47].

FIGURE 9 : RESECTION MUSCULO-CUTANEE (d'après [30])



A : Un pli de peau est mobilisé par une pince d'Allis.

B : Le pli de peau est excisé à l'aide de ciseaux de Mayo.

C : Le tissu cicatriciel est excisé à l'aide de ciseaux de Severin-Stevens ; une bande musculaire du muscle orbiculaire est enlevée si nécessaire.

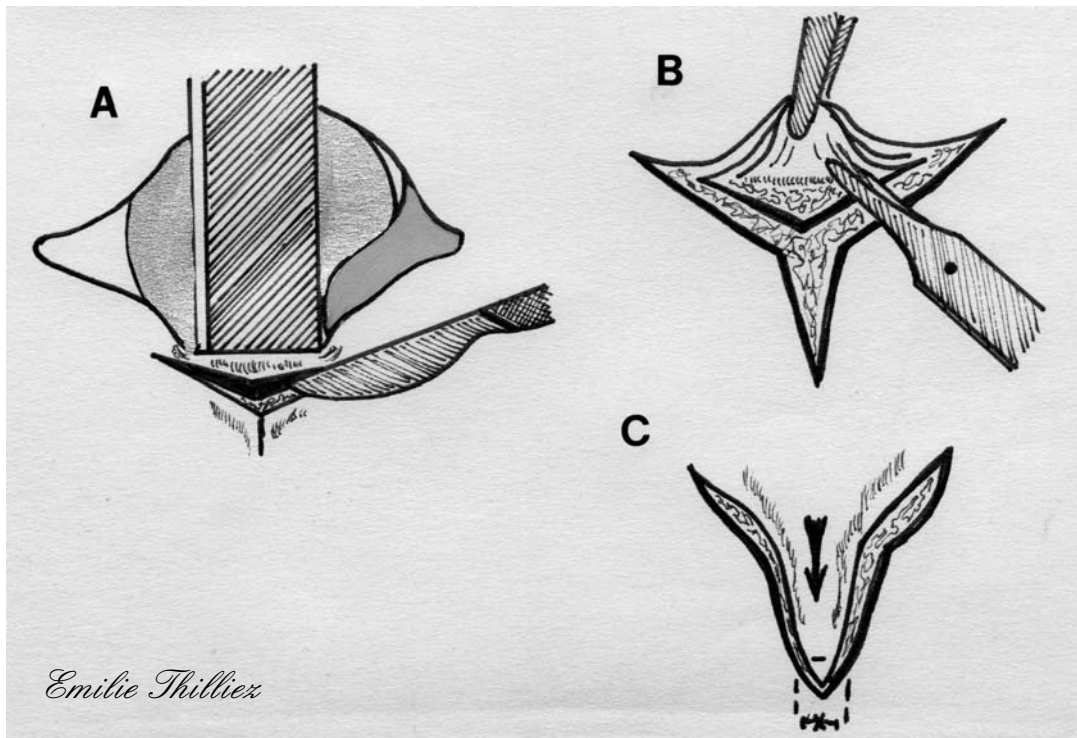
D : L'incision est suturée en un seul plan cutané par des points simples.

La **plastie en Y-V** est faite après mise en place d'une plaque palpébrale de Berke-Jaeger ou d'un abaisse langue stérile placé dans le fornix conjonctival inférieur en soutien de la paupière. Une incision en Y est faite dans la peau de la paupière. Les bras du Y doivent s'étendre en arrière du segment lésé et entourer tout le tissu cicatriciel. La longueur de la tige du Y est déterminée en manipulant la peau afin d'évaluer la traction nécessaire au retour du bord palpébral en position physiologique.

La peau est disséquée à l'aide de ciseaux de Severin-Stevens, le tissu cicatriciel est enlevé par une dissection mousse au ciseau et une dissection au scalpel. Les sutures sous-cutanées ne sont pas nécessaires dans ce cas.

La pointe du lambeau est suturée par un point horizontal partiellement enfoui afin de préserver la vascularisation de l'extrémité du lambeau. Les deux incisions restantes sont suturées par des points simples de soie de 4-0 à 6-0 (cf. figure 10) [30].

FIGURE 10 : PLASTIE EN Y-V (d'après [30])



A : Une plaque à paupières (ou un abaisse langue stérile) est utilisée pour stabiliser la paupière ; une incision en forme de Y est réalisée en-dessous de l'entropion cicatriciel.

B : Le plan cutané est disséqué et le tissu cicatriciel retiré.

C : La pointe du lambeau est suturée par un point horizontal partiellement enfoui afin de préserver la vascularisation de l'extrémité du lambeau ; les deux incisions restantes sont suturées par des points simples.

III.3.2.3. Ectropion cicatriciel

L'ectropion cicatriciel survient lorsque la contraction du tissu cicatriciel, causée par une blessure ou une inflammation, conduit à l'éversion de la paupière. Les signes cliniques sont alors le larmoiement, l'hyperhémie conjonctivale. Une kératite d'exposition peut apparaître. La correction de cet ectropion est réalisée soit par une plastie en V-Y, soit par une plastie en Z.

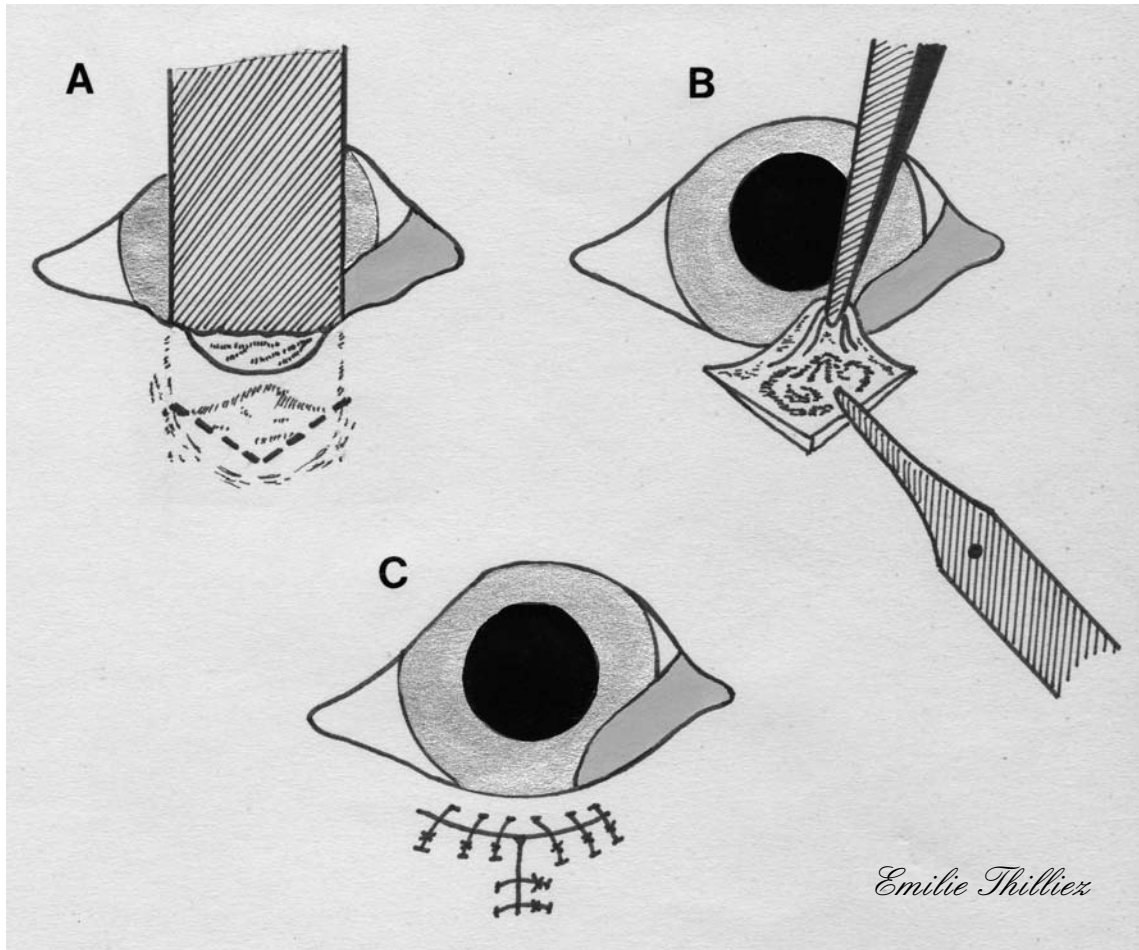
Techniques

La **plastie en V-Y** est réalisée après mise en place, comme soutien de la paupière, d'une plaque palpébrale de Berke-Jaeger ou un abaisse langue stérile, placé dans le fornix. Une incision en V est réalisée dans le tissu cutané palpébral de façon à entourer l'ensemble du tissu cicatriciel et doit être assez large pour s'étendre jusqu'à l'arrière de la partie lésée.

Le volet cutané est disséqué avec des ciseaux de Severin-Stevens tandis que le tissu cicatriciel est enlevé par une dissection mousse aux ciseaux.

Lorsque le bord palpébral peut revenir dans sa position physiologique, l'incision est suturée à partir de son extrémité adjacente au bord palpébral en plaçant chaque point alternativement sur les branches du Y. Lorsque la tension commence à se manifester, la tige du Y est suturée. Ce tissu cutané est suturé à l'aide de soie de 4-0 à 6-0 (cf. figure 11) [23, 30].

FIGURE 11 : PLASTIE EN V-Y (d'après [30])



A : Une plaque à paupières (ou un abaisse langue stérile) est utilisée pour stabiliser la paupière ; une incision en V de la peau est faite sur le tissu cicatriciel.

B : Le tissu cutané est disséqué et le tissu cicatriciel est excisé.

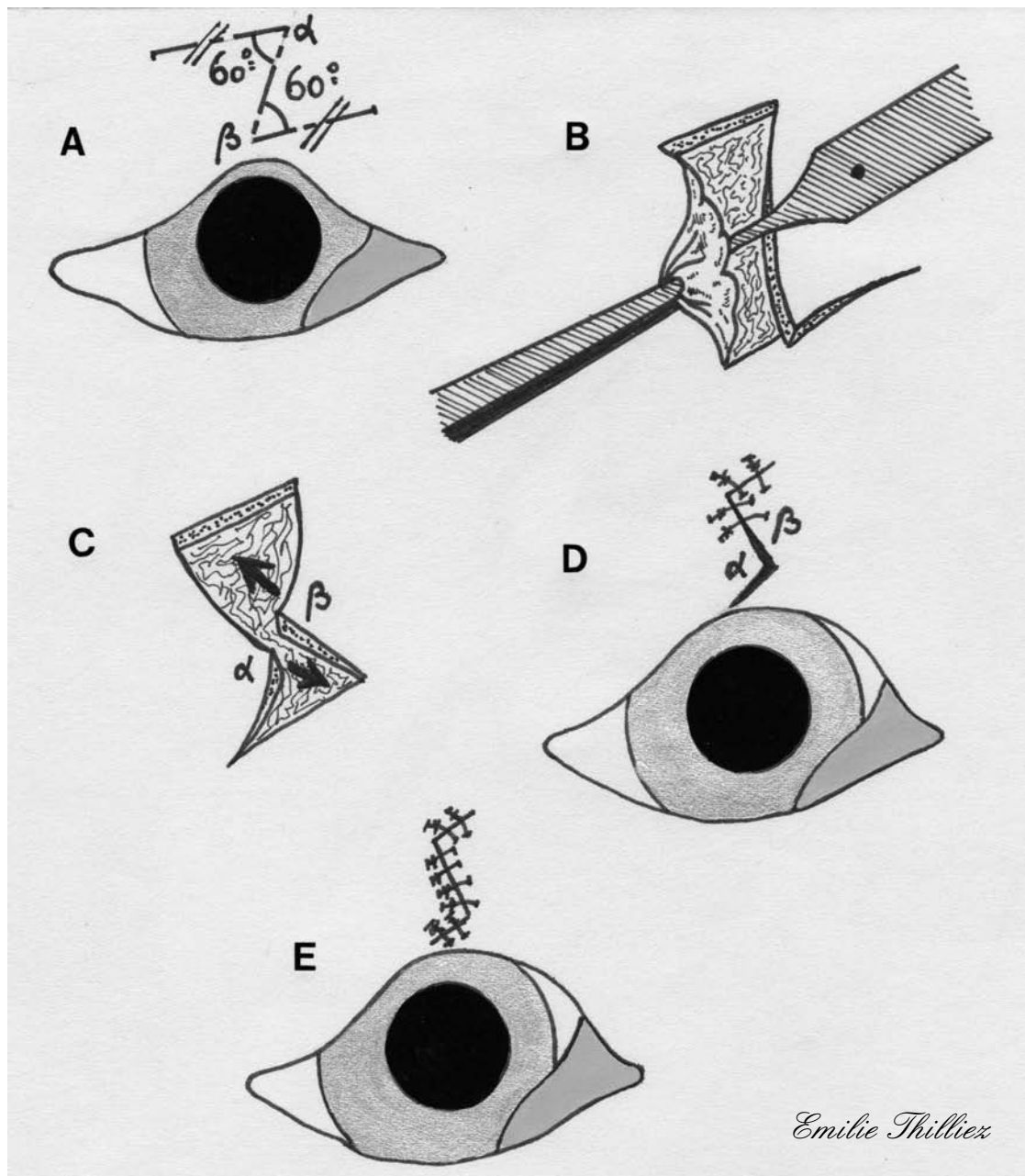
C : L'incision est suturée par des points simples placés alternativement sur les deux branches du Y ; lorsqu'une tension apparaît, le restant de l'incision est suturé pour former la tige du Y.

La **plastie en Z** doit être réalisée de façon à ce que la barre centrale du Z coïncide avec la ligne de tension de la cicatrice. Les deux bras du Z sont alors créés, de longueur égale, formant un angle de 60° (α et β) avec la barre centrale pour former deux lambeaux.

Le tissu cutané est disséqué et le tissu cicatriciel excisé. Les lambeaux sont alors transposés et l'incision est suturée.

Les pointes du lambeau sont suturées chacune par un point horizontal partiellement enfoui afin de préserver la vascularisation de l'extrémité du lambeau. Le reste de l'incision cutanée est suturé par des points simples de soie de 4-0 à 6-0. Une tarsorrhaphie temporaire peut être nécessaire afin d'éviter une contraction des lignes de suture durant la cicatrisation (cf. figure 12) [23, 30].

FIGURE 12 : PLASTIE EN Z (d'après [30])



A : Une incision en forme de Z du tissu cutané est réalisée de façon à ce que la barre centrale du Z soit placée sur la ligne de tension du tissu cicatriciel ; les deux bras du Z sont créés en formant un angle de 60° chacun avec la barre centrale du Z afin de former deux lambeaux cutanés.

B : La peau est disséquée et le tissu cicatriciel excisé.

C : Les deux lambeaux sont transposés.

D et E : L'incision cutanée est suturée par des points simples.

III.3.3. TUMEURS PALPEBRALES

III.3.3.1. Tumeurs de petite taille n'impliquant pas le bord palpébral

Les tumeurs n'impliquant pas le limbe ni la conjonctive, inférieures à 25% de la longueur de la paupière et d'une largeur inférieure à 5mm peuvent être excisées par une simple incision elliptique. Lorsque la tumeur n'est pas située sur le bord palpébral il y a moins de risque de compromettre la fonctionnalité de la paupière. Cependant, si une lésion trop large est excisée par simple incision elliptique, il y a un risque de développement d'un ectropion secondaire. Pour ce type de lésion, une technique chirurgicale par lambeau d'avancement pédiculé (voir III.3.3.4.1.1.) ou lambeau de rotation (voir III.3.3.2.) doit être mise en œuvre.

Techniques

Une pince à chalazion ou une plaque à paupières de Berke Jaeger ou un abaisse langue stérile est utilisé afin de stabiliser la paupière.

Une incision elliptique est réalisée autour de la tumeur et orientée de façon à ce que son grand axe soit parallèle au bord palpébral. Des ciseaux de Severin-Stevens servent à disséquer et retirer la tumeur, tandis que les bords de l'incision sont légèrement disséqués.

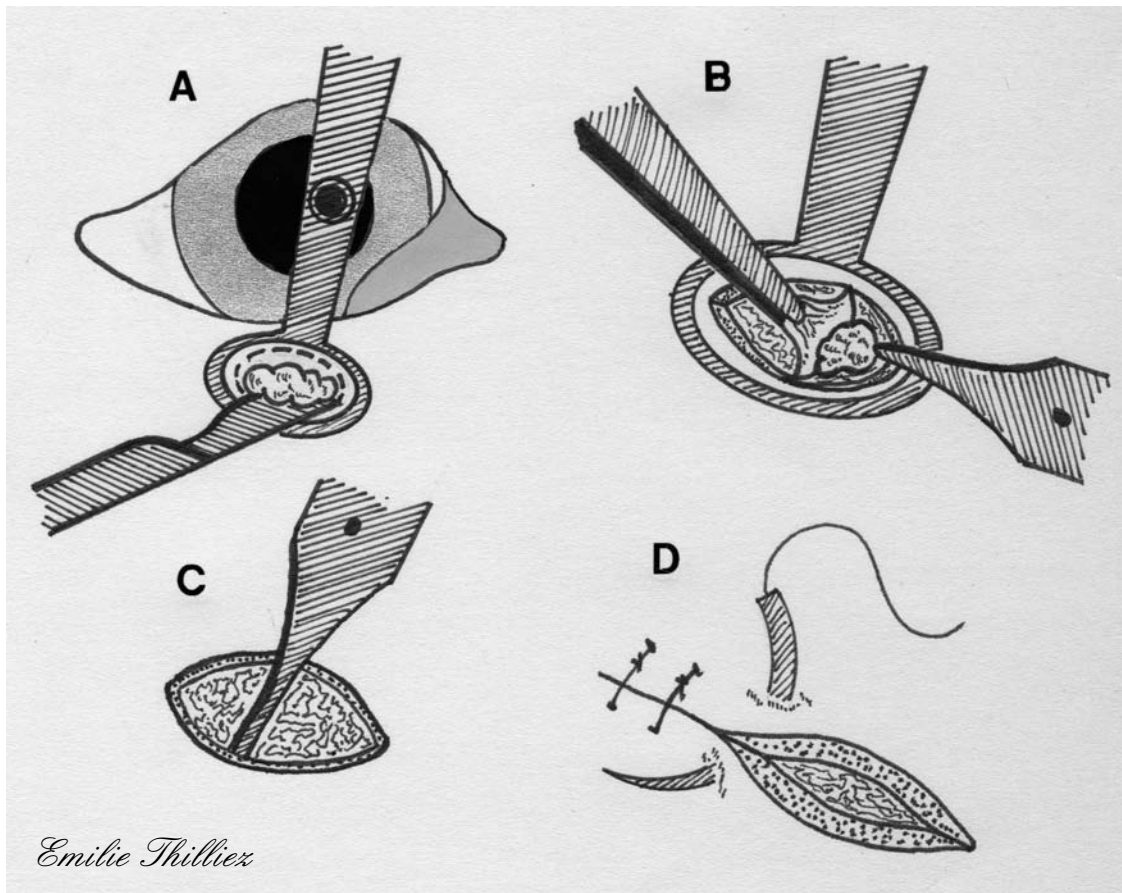
L'incision est suturée par des points cutanés simples à l'aide de soie de 4-0 à 6-0 (cf. figure 13).

Une variante à cette technique, appelée technique du O-T, consiste à faire une excision tumorale en forme de O, puis à créer une incision linéaire au sommet du O, parallèle au limbe et distant de ce dernier d'1 à 2mm, les bordures du O sont alors disséquées. Enfin le O est suturé par des points simples, créant une suture perpendiculaire au limbe, l'incision linéaire est à son tour suturée par des points simples. La suture ainsi obtenue dessine un T.

Suivi post-chirurgical

Seule une collerette est nécessaire afin de prévenir des automutilations jusqu'au retrait des points, dix à quatorze jours après l'intervention [30].

FIGURE 13 : EXERESE D'UNE PETITE TUMEUR N'IMPLIQUANT PAS LE BORD PALPEBRAL (d'après [30])



A : Une incision elliptique est réalisée autour de la tumeur de telle façon que le grand axe de l'ellipse soit parallèle au bord palpébral.

B : Dissection du plan cutané et exérèse de la tumeur.

C : Les berges de l'incision sont séparées des tissus sous-jacents au ciseau de Severin-Stevens.

D : L'incision cutanée est suturée par des points simples.

III.3.3.2. Tumeurs de grande taille n'impliquant pas le bord palpébral

Le lambeau de transposition est particulièrement utile parce qu'il permet de reconstruire la peau à partir de tissu cutané situé dans une autre direction tout en évitant de générer des tensions au moment de la suture. Ce lambeau est à considérer dans le cas où un lambeau d'avancement pédiculé subirait de trop grandes tensions. De plus, ce lambeau peut être utilisé à la fois lors de la reconstruction de la paupière supérieure et inférieure, par utilisation du tissu cutané de la région dorsale, temporale, ou jugale.

Un inconvénient de cette technique est son résultat esthétique moins intéressant que celui obtenu par le lambeau d'avancement pédiculé, si l'on considère le changement d'orientation des poils. Il est par contre nécessaire de faire attention à la direction des poils du lambeau afin d'éviter une irritation de la cornée secondaire à l'intervention.

Technique

Un lambeau cutané est créé avec un angle de 90 degrés par rapport à la plaie puis est tourné afin de combler le déficit.

Le lambeau est tout d'abord dessiné sur la peau à l'aide d'un stylo chirurgical stérile avant d'être incisé. Il doit servir à combler le déficit sans tensions : ainsi la largeur du lambeau correspond à celle du déficit, tandis que sa base vient se positionner directement sur un côté du déficit. La longueur du lambeau est mesurée en partant de l'extrémité de la base la plus éloignée du déficit (ou point pivot) et en allant jusqu'à la localisation finale de l'extrémité du lambeau.

Le lambeau est ensuite créé par une incision cutanée et une dissection des tissus sous-jacents. Il est alors tourné selon un angle de 90 degrés pour venir combler le déficit, puis est suturé en place par des points cutanés simples de fil non résorbable 6-0 ; le site donneur est suturé de la même façon (cf. figure 14).

Suivi post-chirurgical

Seule une collerette est nécessaire afin de prévenir des automutilations jusqu'au retrait des points, dix à quatorze jours après l'intervention [4, 24].

FIGURE 14 : LAMBEAU DE TRANSPOSITION (d'après [4])

A : La tension s'exerçant sur la peau est évaluée.

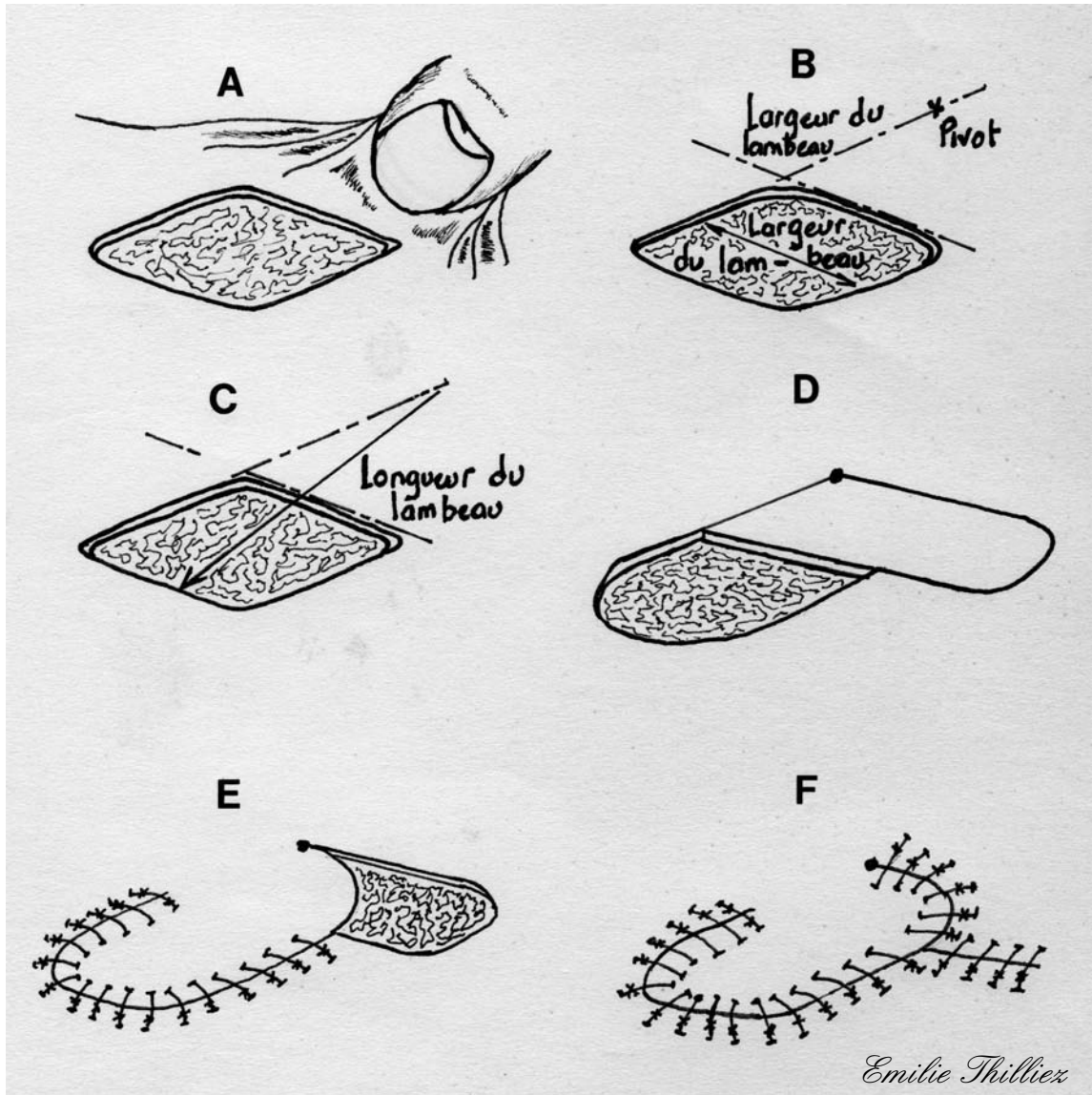
B : Les dimensions du lambeau sont calculées ; la largeur du lambeau est égale à celle du déficit cutané, elle est placée juste adjacente au lambeau.

C : La longueur du lambeau est déterminée en mesurant la distance qui sépare le point pivot du point le plus éloigné du déficit.

D : Deux lignes parallèles et formant un angle de 90° avec le déficit sont dessinées puis incisées ; le lambeau est ensuite séparé des tissus sous-jacents.

E : Le lambeau est tourné à 90° pour combler le déficit puis suturé en place.

F : Le site donneur est alors suturé.



Le lambeau de rotation est surtout utilisé pour les déficits palpébraux de forme triangulaire. Cependant lors de déficit de la paupière inférieure chez un chien ne possédant pas assez de peau adjacente à la lésion pour permettre un simple lambeau d'avancement, le lambeau de rotation s'avère utile.

Technique

Le lambeau peut être créé à partir de la région temporale ou jugale afin de combler le déficit.

La peau est incisée en forme d'arc de cercle. La longueur de cet arc de cercle devant correspondre à trois fois celle de la lésion.

Le lambeau est ensuite libéré des tissus sous-jacents par dissection. Il est alors tourné pour venir combler le déficit, puis est suturé en place par des points cutanés simples de fil non résorbable 6-0 (cf. figure 15).

Suivi post-chirurgical

Seule une collerette est nécessaire afin de prévenir des automutilations jusqu'au retrait des points, dix à quatorze jours après l'intervention [4].

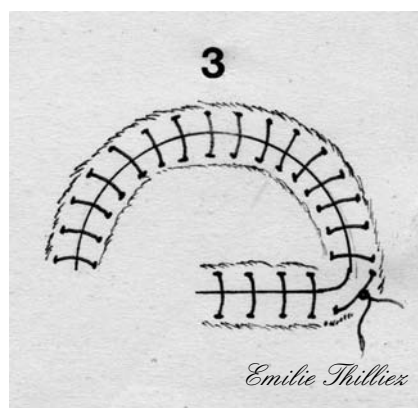
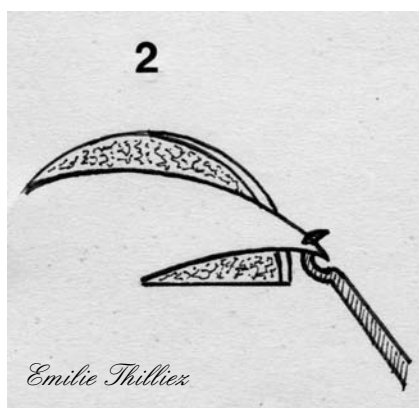
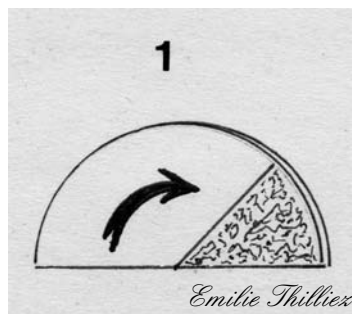

FIGURE 15 : LAMBEAU DE ROTATION LORS DE DEFICIT N'IMPLIQUANT PAS LE BORD PALPEBRAL (d'après [4])

Le lambeau de rotation est idéal lors de déficits de forme triangulaire situés sur les paupières.

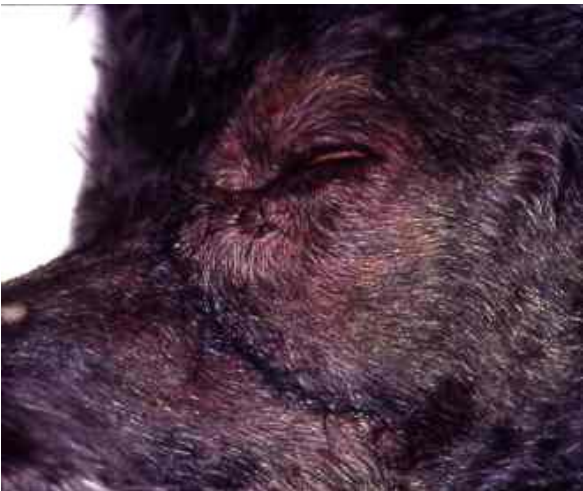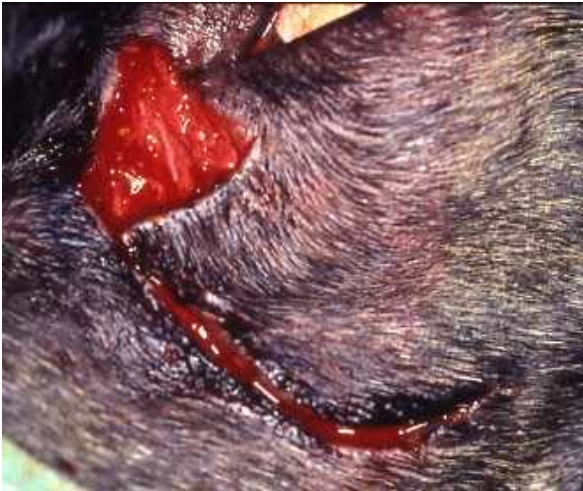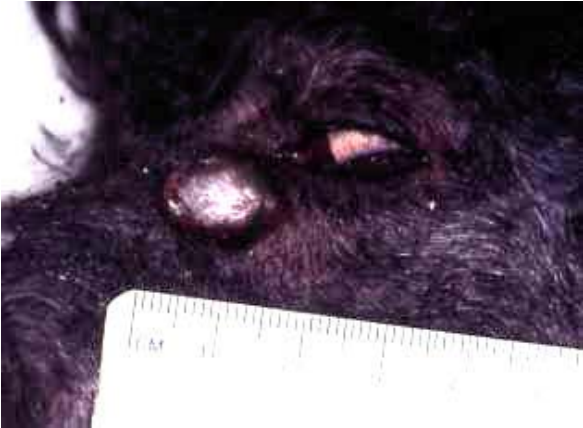1 : Le lambeau est réalisé en traçant un demi-cercle à partir de la berge la plus externe du déficit cutané ; la longueur du lambeau doit être égale à trois fois celle du déficit.

2 : Le lambeau est libéré des tissus sous-jacents puis avancé jusqu'à combler le déficit.

3 : Les sutures cutanées sont réalisées.



PHOTOGRAPHIE 1 : étapes pré-opératoire, per-opératoire et post-opératoire du lambeau de rotation (Photos Pr A.REGNIER)

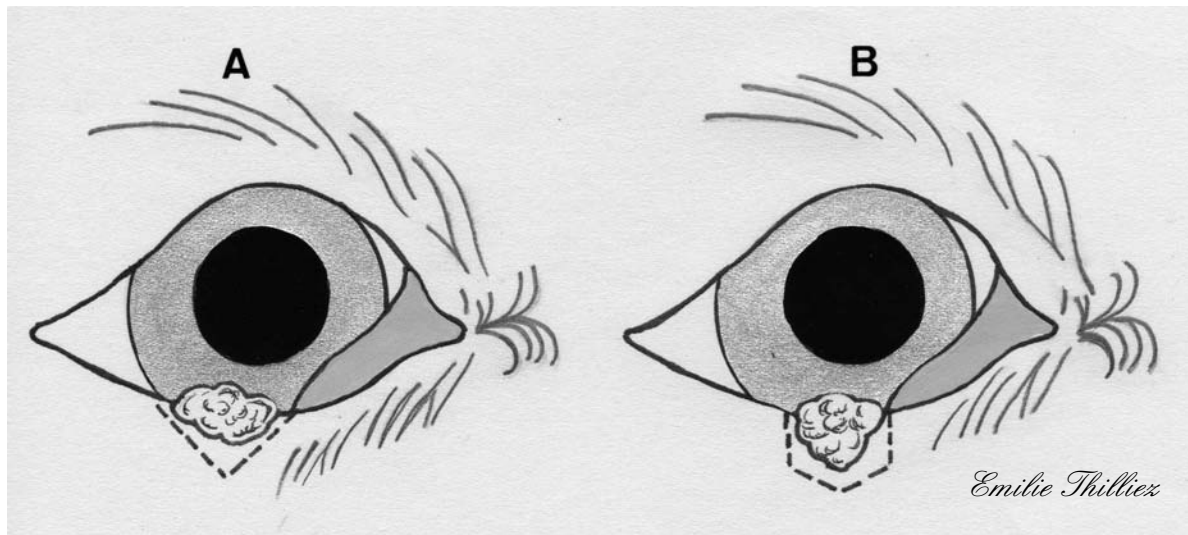


III.3.3.3. Tumeurs de petite taille impliquant le bord palpébral

Les tumeurs impliquant moins d'un tiers de la longueur du bord palpébral peuvent être ôtées par une résection palpébrale de pleine épaisseur de forme triangulaire ou pentagonale (cf. figure 16).

L'exérèse triangulaire est utilisée lorsque la portion tumorale la plus large est située sur le bord palpébral, alors que l'on choisira de préférence l'exérèse pentagonale lorsque la portion tumorale la plus large n'implique pas le bord palpébral. L'exérèse pentagonale permet une moindre perte du bord palpébral et une meilleure apposition des berges cutanées. Le remodelage de la paupière compensant les pertes tissulaires de faible importance, les sutures de la conjonctive et du tissu cutané sont suffisantes puisque ces deux plans ont une plus grande élasticité que le plan musculaire palpébral [23].

FIGURE 16 : COMPARAISON DES EXERESSES TRIANGULAIRE ET PENTAGONALE (d'après [23, 30, 46])



A : Exérèse triangulaire pour une tumeur dont le segment le plus large est sur le bord palpébral.
B : Exérèse pentagonale pour une tumeur dont le segment le plus large est situé à distance du bord palpébral ; l'importance de la plaie résiduelle est très différente, au bénéfice de la résection pentagonale.

III.3.3.3.1. Exérèse triangulaire (*V-shaped*)

Les petites tumeurs palpébrales peuvent être excisées par une résection simple de pleine épaisseur. Cette technique est généralement réservée aux tumeurs de moins de quatre millimètres ; ainsi la longueur de tissu excisé, en comptant des marges de 1 à 2mm de tissu sain, ne dépasse pas un quart de la longueur de la paupière.

Pour les masses plus larges (allant jusqu'à un tiers de la longueur de la paupière) situées sur le bord palpébral, une exérèse triangulaire est préférée [30].

Technique

La première étape consiste à placer une pince à Chalazion englobant la lésion palpébrale (cette pince assure une fixation idéale de la zone à inciser, protège l'œil et prévient les saignements durant l'intervention).

Une incision en V est réalisée dans l'épaisseur de la paupière à l'aide d'une lame N°11. La pince à Chalazion est ensuite légèrement desserrée et les deux bords de l'incision sont rapprochés délicatement à l'aide de deux pinces de Bishop-Harmon (cf. figure 17).

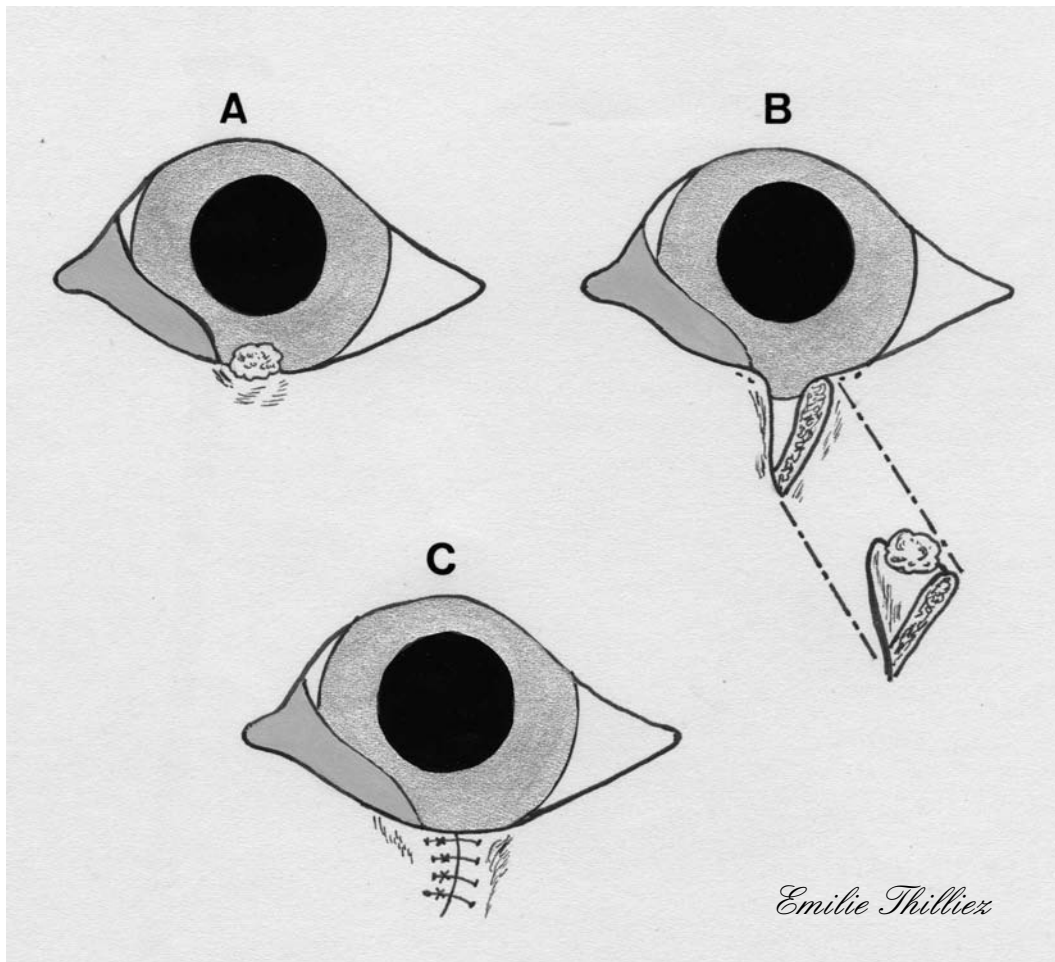
Une variante de cette technique consiste à placer une pince Mosquito de chaque côté de la tumeur, l'extrémité de chaque pince atteignant le fornix. La configuration d'ensemble est celle d'un triangle dont l'apex est à l'opposé du bord palpébral. Les pinces sont retirées l'une après l'autre et la paupière est coupée grâce à des ciseaux de Severin-Stevens suivant l'empreinte laissée par chaque pince Mosquito (cf. figure 18).

Le plan conjonctival est suturé par un surjet simple de fil résorbable 5-0 ou 6-0, en partant du fornix et en se dirigeant vers le bord palpébral, de sorte que les points soient enfouis entre la conjonctive et la peau. Le plan du muscle orbiculaire n'est pas suturé (ceci permet aux tissus conjonctival et cutané de s'étirer). La suture cutanée doit permettre un ajustement précis du bord palpébral par un premier point en lacet de bottine suivi de trois à cinq points simples de suture non résorbable 4-0 ou 5-0.

Suivi post-chirurgical

Une pommade antibiotique est appliquée pendant cinq jours et les points sont retirés douze jours après l'intervention. Le port de la collerette est conseillé pendant cette durée, pour éviter les automutilations et le retrait prématuré des points [1, 7, 12, 30, 48, 55].

FIGURE 17 : RESECTION TRIANGULAIRE (d'après [48])

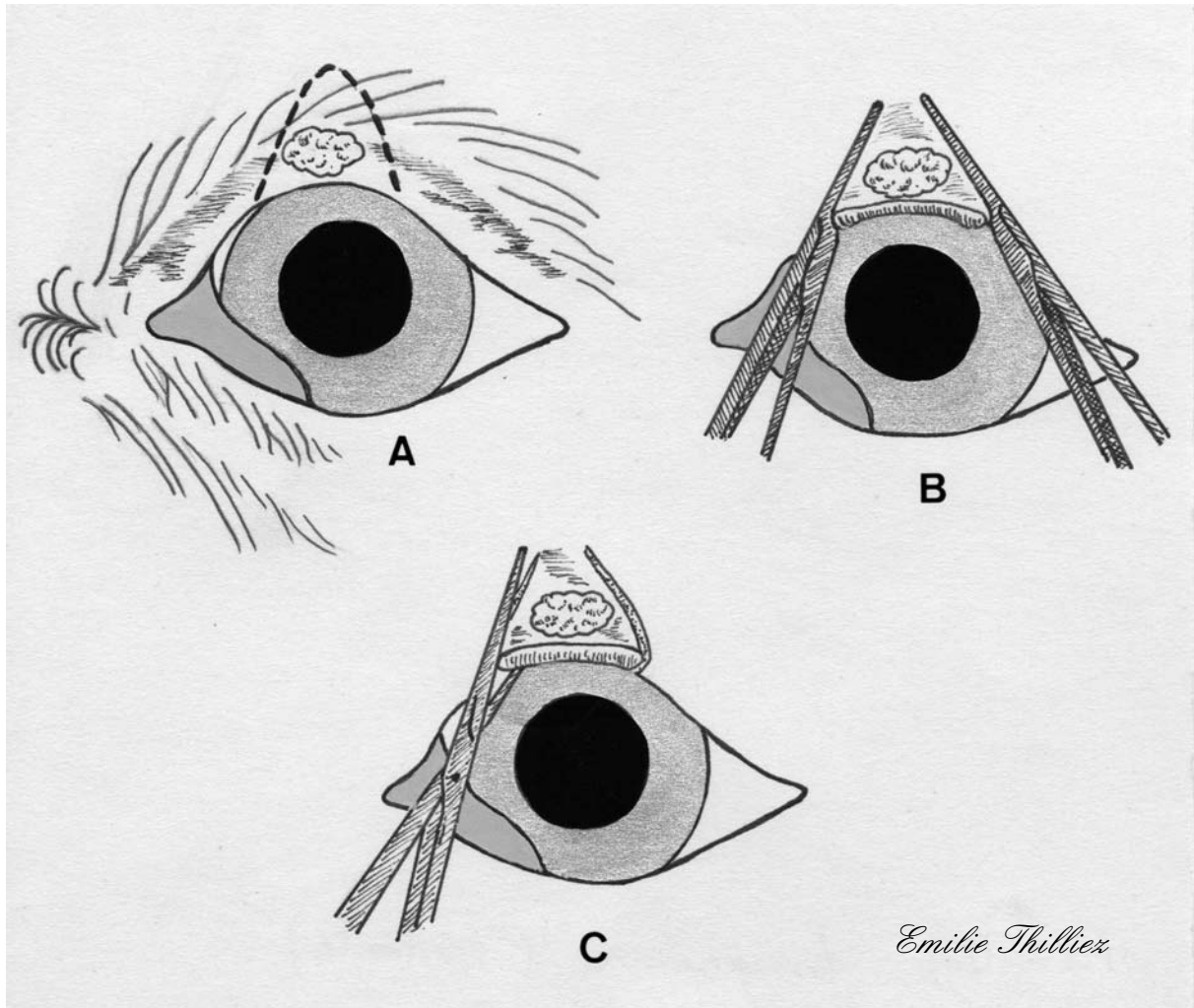


A : La tumeur est située sur le bord palpébral.

B : La tumeur et ses marges sont excisées par une exérèse triangulaire de pleine épaisseur ; la zone palpébrale à exciser peut être stabilisée par une pince à chalazion.

C : Le déficit palpébral est suturé en deux plans.

FIGURE 18 : RESECTION TRIANGULAIRE (VARIANTE) (d'après [55])



A : Visualisation de la zone palpébrale à exciser.

B : Deux pinces Mosquito permettent de délimiter l'incision à réaliser.

C : La tumeur est excisée par une résection de pleine épaisseur à l'aide de ciseaux de Severin-Stevens en suivant les empreintes laissées par les pinces Mosquito.

III.3.3.3.2. Exérèse pentagonale (*Four sided*)

Une exérèse pentagonale permet de réduire la longueur de bord palpébral prélevée tout en prélevant un maximum de tissu lésé. Cette technique est utile dans le cas de tumeurs palpébrales légèrement plus importantes dont la largeur maximale se situe à distance du bord palpébral ou dans le cas d'animaux dont la conformation palpébrale ne permet pas une exérèse triangulaire.

Technique

Une plaque à paupières de Jaeger est placée sous la paupière lésée afin de protéger le globe lors de l'incision en pleine épaisseur de la paupière.

Le tissu cutané adjacent à la tumeur (en respectant une marge de 2 à 3mm) est incisé à l'aide d'une lame N°15 par deux traits parallèles entre eux et perpendiculaires au bord palpébral se réunissant en pointe par deux incisions en biais et convergentes.

Cette incision cutanée est complétée, à l'aide de ciseaux pointus, à travers le muscle orbiculaire, le tarse et la conjonctive palpébrale pour permettre l'exérèse « en bloc » de la tumeur.

On peut aussi se servir de la pince à chalazion, ou des pinces Mosquito, pour stabiliser la paupière et permettre une hémostase de la même manière que lors de l'exérèse triangulaire.

Une suture en deux plans est réalisée de la même manière que pour l'exérèse triangulaire (cf. figure 19).

Suivi post-chirurgical

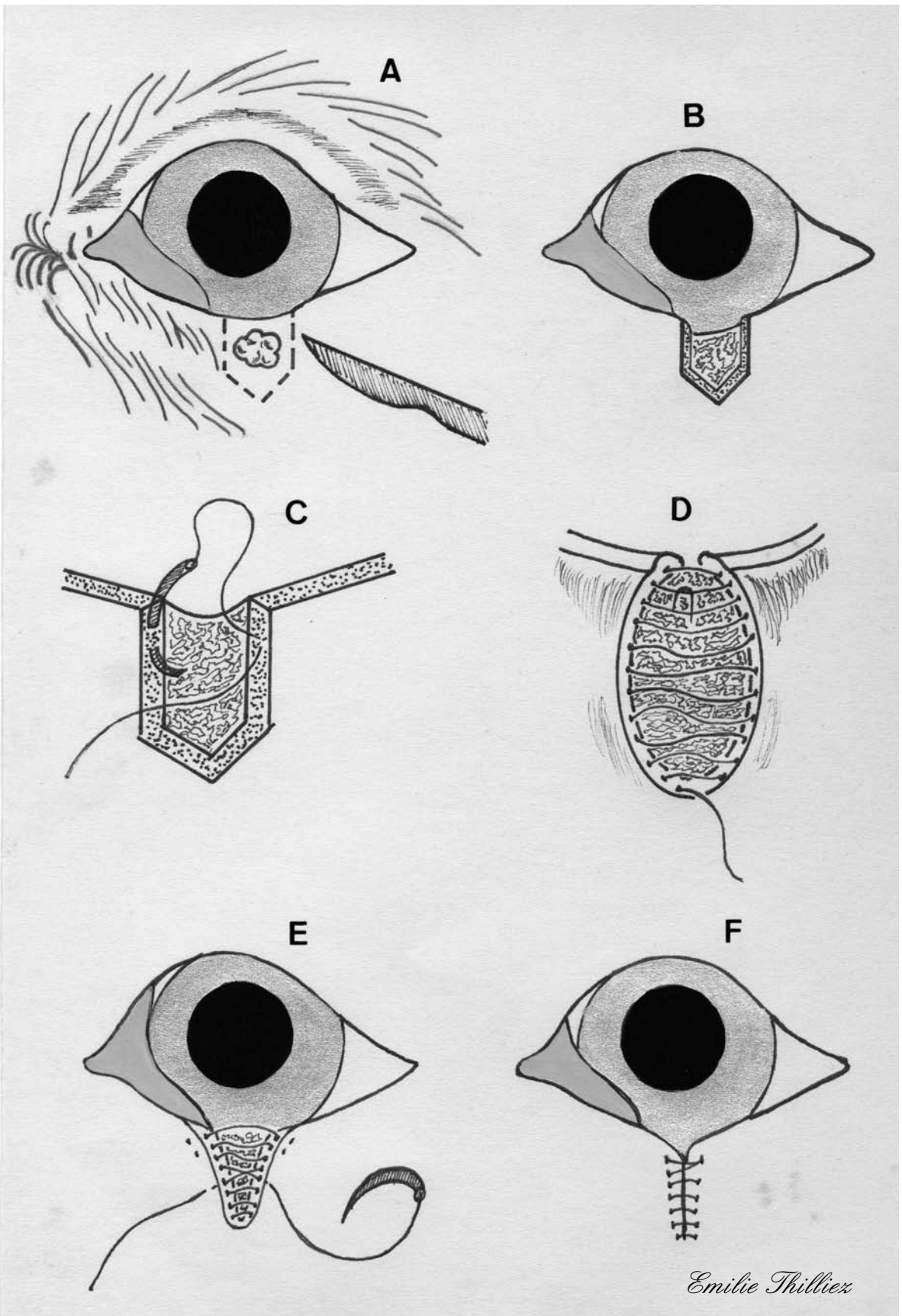
Une pommade antibiotique est appliquée pendant cinq jours et les points sont retirés douze jours après l'intervention. Le port de la collerette est conseillé pendant cette durée pour éviter les automutilations et le retrait prématuré des points [1, 6, 30, 33, 36].

FIGURE 19 : RESECTION PENTAGONALE (d'après [33])

A et B : La tumeur est excisée par une résection pentagonale de pleine épaisseur permettant de sauvegarder la majeure partie du bord palpébral.

C et D : Le plan conjonctival est suturé en veillant à enfouir les points, afin qu'ils ne blessent pas la cornée.

E et F : Le plan cutané est suturé en plaçant un point de bottine à proximité du bord palpébral ; le reste de l'incision cutanée est suturé par des points simples.



III.3.3.4. Tumeurs de grande taille impliquant le bord palpébral

Les néoformations impliquant plus du tiers de la longueur du bord palpébral exigent, en général, une reconstruction plastique pour préserver le fonctionnement palpébral après excision de la tumeur. Dans de nombreux cas, une cryothérapie préopératoire ou une radiothérapie peuvent être utilisées pour réduire la taille de la tumeur avant l'excision. Cette méthode permet une plus grande préservation du tissu palpébral ainsi que du fonctionnement physiologique de la paupière.

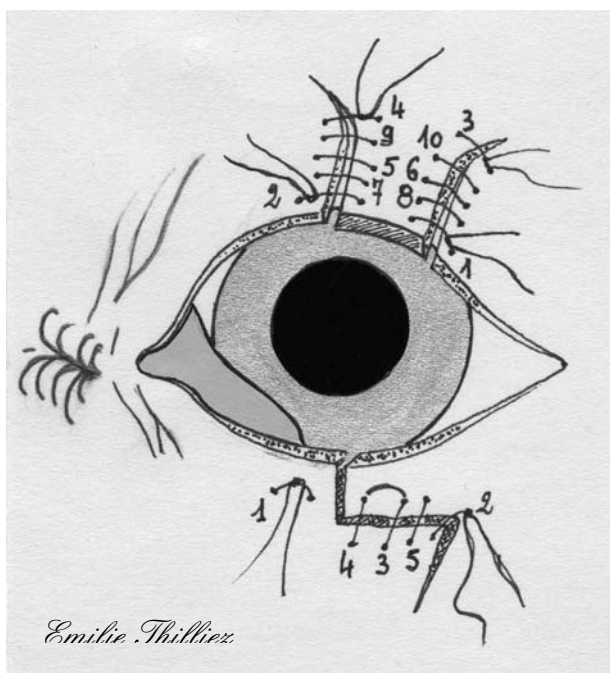
Les tissus marginaux sont importants pour le soutien et le fonctionnement des paupières chez le chien et chez le chat en raison d'un plateau tarsal peu développé chez ces espèces. Ceci est particulièrement vrai en ce qui concerne la paupière supérieure, qui est plus mobile et étendue que la paupière inférieure.

Le poids des tissus environnants de la paupière inférieure permet aux lambeaux cutanés, utilisés pour la reconstruction palpébrale, d'être maintenus légèrement hors de contact de la cornée ; à l'inverse, ces mêmes lambeaux utilisés pour la reconstruction de la paupière supérieure peuvent conduire à la formation d'un entropion ou d'un trichiasis par rétraction des tissus profonds.

Il ne doit pas s'exercer de tension sur les tissus proches des lignes de suture. Les tensions exercées sur les sutures doivent être placées le plus loin possible du bord palpébral ou de la base des lambeaux lors de blépharoplasties (cf. figure 20).

Les plissements ou les points non alignés doivent être évités ou enlevés lors de blépharoplastie. On doit également veiller à la direction qui sera prise par les poils, lors de leur repousse, afin d'éviter la formation de trichiasis secondaires à l'intervention [50].

FIGURE 20: LIGNES D'ATTENUATION DES TENSIONS DES SUTURES LORS DE DEFICIT PALPEBRAL MAJEUR (d'après [50, 51])



Lorsqu'une tension trop importante s'exerce sur les lignes de suture on peut placer une incision oblique (à l'extrémité de l'incision cutanée qui va être suturée) afin d'atténuer la tension qui s'exerce sur la suture, les points sont placés dans l'ordre indiqué sur le schéma.

III.3.3.4.1. Tumeurs localisées en région centrale de la paupière

III.3.3.4.1.1. LAMBEAU D'AVANCEMENT PEDICULE (*Single pedicle advancement skin flap*)

Cette technique, réalisable en un seul temps chirurgical, peut être utilisée à la fois lorsque la conjonctive palpébrale est intacte ou lorsque l'on prélève la conjonctive à partir d'un site donneur. Ce lambeau a l'avantage d'être extensible tout en conservant une orientation de poil inaltérée. Cette procédure est applicable pour une reconstruction palpébrale après une exérèse tumorale ayant ôté plus d'un tiers de la longueur de la paupière, elle est cependant inadaptée pour les déficits palpébraux de plus grande ampleur qui nécessitent des techniques particulières (voir III.3.3.4.2.).

LAMBEAU D'AVANCEMENT PEDICULE LORS DE DEFICIT PALPEBRAL PARTIEL

Après l'exérèse tumorale un lambeau cutané, dont la base est ventrale au déficit palpébral (ce dernier impliquant la paupière inférieure), est créé avec une largeur correspondant à celle du déficit. Grâce à la vascularisation abondante du tissu cutané palpébral, la longueur du pédicule peut atteindre jusqu'à deux fois celle du déficit si nécessaire.

Un triangle de peau, appelé triangle de Bürow, est excisé de chaque côté de la base du lambeau, afin de permettre à ce dernier d'avancer sans créer de plis cutanés ; sa base doit mesurer au minimum 20% de plus que la profondeur du déficit.

La peau est disséquée au niveau du tissu conjonctif lâche sous-cutané, puis le lambeau est mobilisé pour venir recouvrir le déficit. L'extrémité du lambeau doit dépasser le bord palpébral de 0.5 à 1mm en prévision de la contraction tissulaire postopératoire.

Les deux incisions situées sur le bord palpébral sont suturées en premier, en utilisant des points de bottine. La conjonctive est suturée à l'extrémité du lambeau cutané par un surjet simple de fil résorbable 6-0 ou 7-0. Il faut absolument éviter de créer des tensions sur la conjonctive, sinon un entropion cicatriciel peut se développer.

La peau est suturée par des points simples à l'aide de fil non résorbable 5-0 ou 6-0.

Ce lambeau est très efficace lors de reconstruction de la paupière supérieure ; si une immobilité partielle de la paupière apparaît la protection cornéenne reste cependant suffisante. Toutefois, cette technique est aussi applicable à la paupière inférieure chez le chien.

Si la conjonctive palpébrale ne peut être préservée, la face postérieure du lambeau cutané peut être doublée spontanément par des cellules conjonctivales ; un lambeau conjonctival créé dans la conjonctive adjacente, la conjonctive de la membrane nictitante ou de la paupière opposée peut aussi être utilisé pour doubler le lambeau cutané (cf. figure 21).

Suivi post-chirurgical

Un collyre ou une pommade antibiotique est instillé dans l'œil toutes les six à huit heures jusqu'au retrait des points, dix à quatorze jours après l'intervention.

Une collerette doit être mise en place afin d'éviter les automutilations [1, 16, 20, 30, 33, 48, 50].

FIGURE 21 : LAMBEAU D'AVANCEMENT PEDICULE LORS DE DEFICIT PALPEBRAL PARTIEL (d'après [48])

A : Le lambeau cutané est d'abord dessiné sur la paupière de telle façon que x soit supérieur de 20% à y (ceci permet aux tissus, une fois suturés, de se contracter légèrement).

B : Une incision de forme rectangulaire ou carrée est réalisée autour de la tumeur ; la tumeur est disséquée du plan conjonctival palpébral puis enlevée.

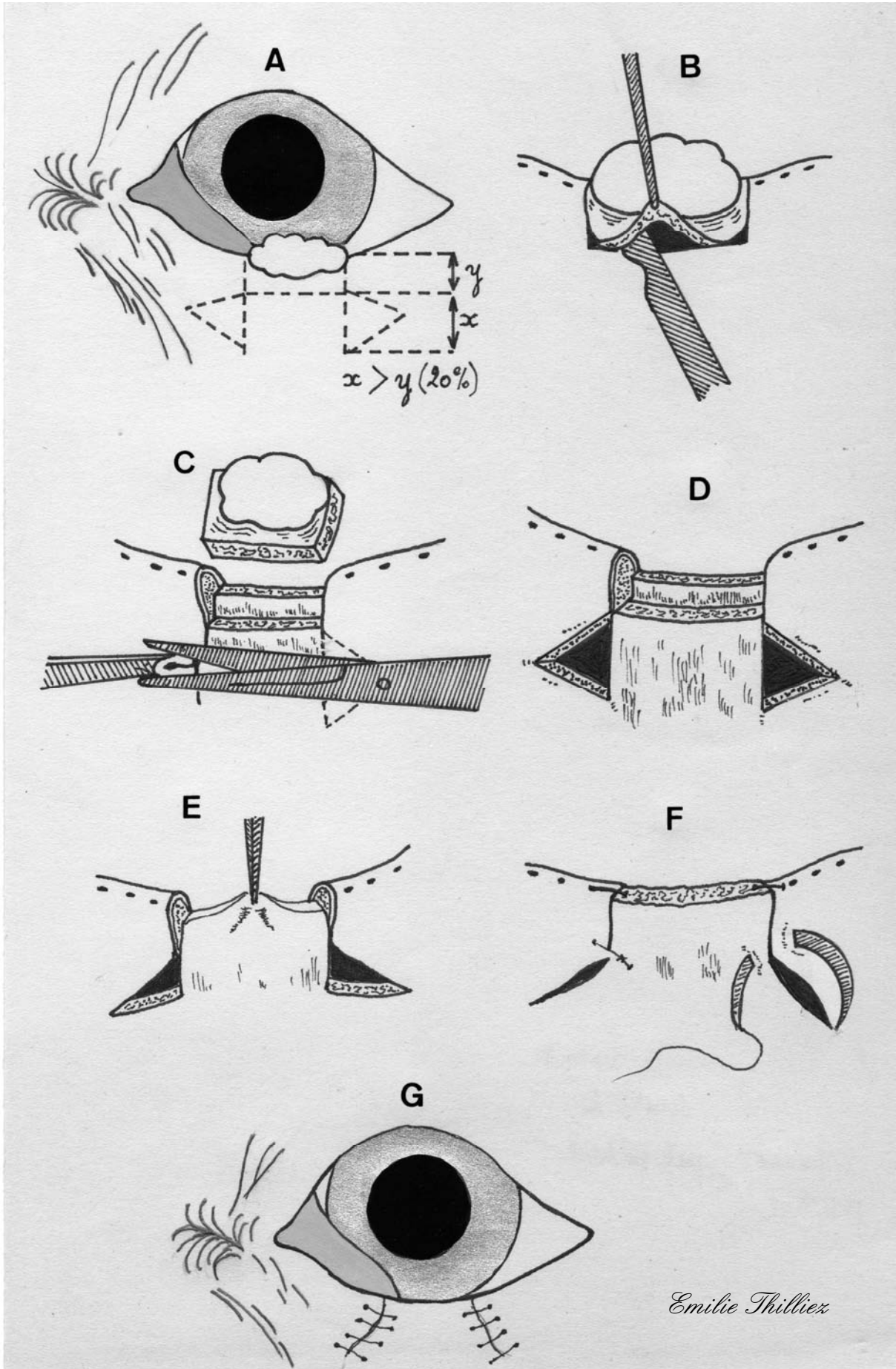
C : Deux triangles de Bürow sont créés afin de réduire les tensions exercées sur le lambeau.

D : Les deux triangles de Bürow sont enlevés.

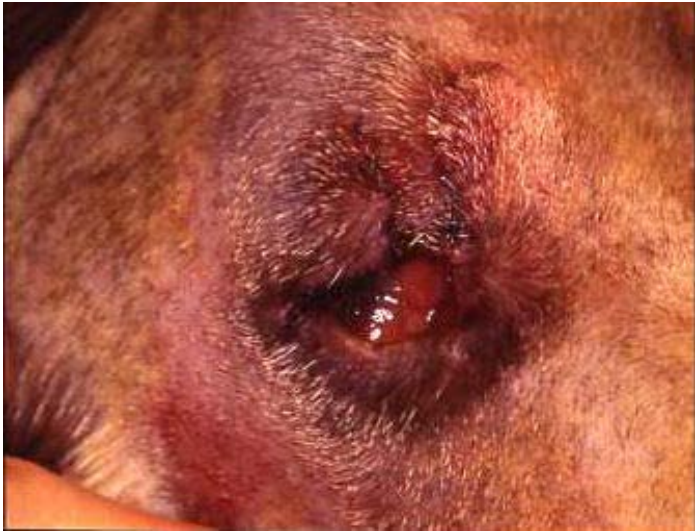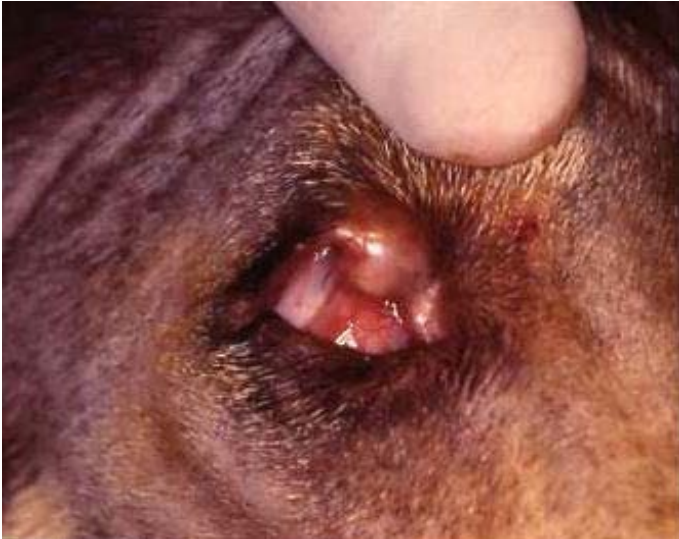E : Le lambeau est disséqué des tissus sous-jacents et adjacents afin d'être mobilisé sans tensions ; il est avancé dans le déficit.

F : Le plan cutané est suturé par un point de bottine à chaque extrémité du lambeau puis un point simple est placé à chaque coin de l'incision afin de permettre aux points suivants d'être alignés.

G : Les points restants sont espacés de 2mm ; si le plan conjonctival est assez mobile il est préférable de le suturer par un surjet simple au lambeau afin de prévenir une rétraction de ce dernier.



PHOTOGRAPHIE 2 : étapes pré-opératoire et post-opératoire du lambeau d'avancement pédiculé lors de déficit palpébral partiel (Photos Pr A.REGNIER)



LAMBEAU D'AVANCEMENT PEDICULE AVEC TRANSPOSITION DE LA CONJONCTIVE OPPOSEE LORS DE DEFICIT DE PLEINE EPAISSEUR.

L'exérèse tumorale crée un déficit palpébral de pleine épaisseur.

La conjonctive palpébrale de la paupière opposée est alors disséquée, à l'aide de ciseaux, à 2mm du limbe en s'orientant vers le fornix. Le lambeau conjonctival ainsi créé doit être légèrement plus grand que le déficit palpébral.

Le lambeau conjonctival est ensuite tourné vers la paupière opposée puis suturé en lieu et place de la lésion à l'aide de fil résorbable 6-0.

Deux triangles de Bürow sont excisés et le lambeau d'avancement cutané est disséqué. Le lambeau cutané est ensuite avancé sur la lésion et les sutures cutanées des extrémités sont réalisées par deux points de bottine, complétées par des sutures simples à l'aide de fil non résorbable 5-0.

Le lambeau conjonctival est alors suturé à la bordure du lambeau d'avancement par un surjet simple de fil résorbable 6-0 ou 7-0.

Les paupières sont immobilisées par une tarsorrhaphie partielle afin de limiter au maximum les tensions s'exerçant sur le lambeau conjonctival.

Dans les deux semaines suivant la chirurgie le pédicule du lambeau conjonctival est coupé.

Une greffe de muqueuse buccale peut aussi être utilisée pour remplacer la conjonctive. Cependant, il existe un risque de contraction et donc de formation d'un entropion cicatriciel (cf. figure 22).

Suivi post-chirurgical

Un collyre ou une pommade antibiotique est instillé dans l'œil toutes les six à huit heures jusqu'au retrait des points, dix à quatorze jours après l'intervention.

Une collerette doit être mise en place afin d'éviter les automutilations [4, 48].

FIGURE 22 : LAMBEAU D'AVANCEMENT PEDICULE LORS DE DEFICIT DE PLEINE EPAISSEUR (d'après [48])

A : Une exérèse palpébrale de pleine épaisseur est réalisée ; le plan conjonctival restant est alors séparé du plan cutané jusqu'au fornix.

B : Un lambeau conjonctival est formé dans le plan conjonctival de la paupière opposée (ici la paupière supérieure), légèrement plus large que le déficit conjonctival, puis avancé devant l'œil jusqu'à la paupière inférieure.

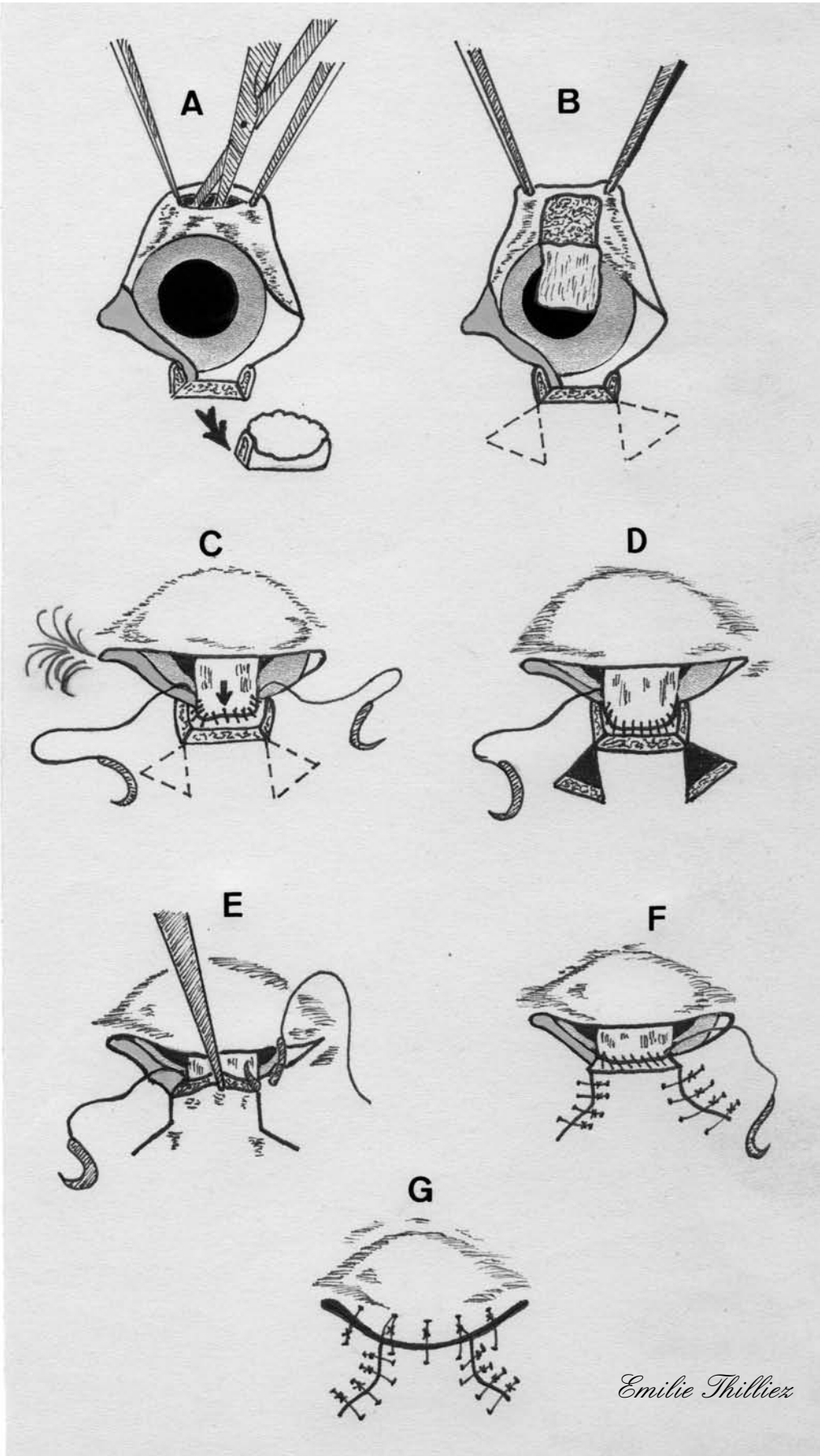
C : le lambeau conjonctival est suturé à la conjonctive palpébrale restante par un surjet à l'aide d'une suture double-aiguillée ; la suture doit se commencer au centre du déficit.

D : La suture du plan cutané est terminée ; deux triangles de Bürow sont exisés.

E : Le lambeau cutané est mobilisé ; un point de bottine est placé à chaque extrémité du lambeau.

F : La suture du plan cutané est complétée ; le lambeau conjonctival est suturé au lambeau cutané par un surjet simple.

G : Quelques sutures de blépharorrhaphie peuvent être mises en place afin de limiter les tensions exercées sur les lignes de suture.



III.3.3.4.1.2. LAMBEAU TRANSVERSAL (*Cross lid flap*)

La préservation d'un bord palpébral supérieur fonctionnel doit primer sur la préservation du bord palpébral de la paupière inférieure. La technique chirurgicale du lambeau transversal offre précisément une alternative permettant la préservation du bord palpébral supérieur.

Les déficits importants de paupière, concernant plus d'un quart de la longueur de la paupière, ne peuvent être corrigés convenablement par une suture simple sans compromettre la physiologie palpébrale.

Une méthode alternative doit alors être employée. La technique chirurgicale du lambeau transversal utilise le bord palpébral de la paupière inférieure, ainsi que les tissus adjacents, pour la reconstruction de la paupière supérieure.

Technique

Les canthi latéral et médial (avec l'appareil lacrymal) doivent être préservés pour un résultat chirurgical optimal.

Après résection large de la lésion palpébrale supérieure, le déficit palpébral peut être évalué de façon exacte.

Un lambeau pédiculé de pleine épaisseur, ayant pour dimension la profondeur totale et les trois-quarts de la largeur du déficit de la paupière supérieure -(un quart de la largeur du déficit peut être obturé en étirant les tissus)- est préparé dans la paupière inférieure. Le lambeau est légèrement médial ou latéral au déficit en fonction du tissu disponible ; la base du lambeau est quant à elle centrée sur la lésion, en dessous de cette dernière.

Le lambeau pédiculé ne doit pas mesurer moins de 4mm de large ; les lambeaux de grande taille doivent quant à eux mesurer au moins 6mm de large afin de préserver la vascularisation du lambeau.

Après avoir été découpé, le lambeau subit une rotation de 180 degrés en direction latérale puis dorso-médiale et est ensuite inséré en place du déficit palpébral.

La conjonctive est suturée avec du fil résorbable 5-0 ou 6-0, à l'aide de points simples. Les berges cutanées sont suturées par des points simples de monofilament non résorbable 4-0 ou 5-0. Un point de bottine au niveau du bord palpébral permet une apposition optimale en évitant un risque d'irritation de la cornée par les fils de suture.

Lorsque le déficit palpébral concerne les trois-quarts de la longueur de la paupière voire plus, le lambeau pédiculé commence au niveau du canthus latéral tandis que la berge médiale du lambeau borde le point lacrymal. La paupière inférieure est alors reconstruite à l'aide de lambeaux d'avancement (voir III.3.3.4.1.1.).

Dans les quatorze à vingt et un jours suivant la première étape chirurgicale, le pédicule est séparé de sa base au niveau de la paupière inférieure -(la vascularisation des tissus adjacents de la paupière supérieure a colonisé le lambeau)- la partie restante du lambeau subit alors une rotation afin de recréer un bord palpébral supérieur. Le précédent bord palpébral inférieur devient alors le nouveau bord palpébral supérieur.

La reconstruction de la paupière inférieure peut se cantonner à une simple suture lorsque le déficit créé est inférieur à un quart de la largeur de la paupière. Lors de déficit plus important, un lambeau cutané de la région infra-orbitaire est utilisé pour la reconstruction (lambeau d'avancement pédiculé ou lambeau de plexus sous dermique). De plus, une greffe à partir de la conjonctive palpébrale adjacente, de la conjonctive de la membrane nictitante ou de la muqueuse de la cavité nasale peut être suturée au volet sous-cutané du lambeau cutané, afin de remplacer la conjonctive palpébrale (cf. figure 23).

Une étape supplémentaire peut être nécessaire, dans le but d'ajuster la forme de la fente palpébrale, ou de corriger un léger entropion ou ectropion. Il est alors important de réaliser cette étape une fois que la cicatrisation du lambeau est complète.

Suivi post-chirurgical

Un collyre ou une pommade antibiotique est instillé dans l'œil toutes les six à huit heures jusqu'au retrait des points, dix à quatorze jours après l'intervention.

Une collerette doit être mise en place afin d'éviter les automutilations [1, 23, 30, 34].

FIGURE 23 : LAMBEAU TRANSVERSAL (d'après [34])

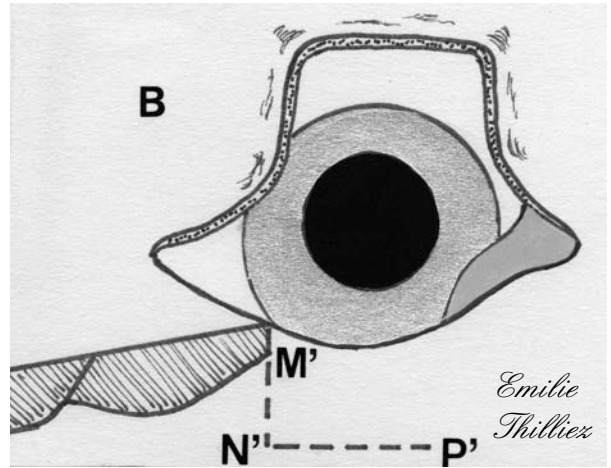
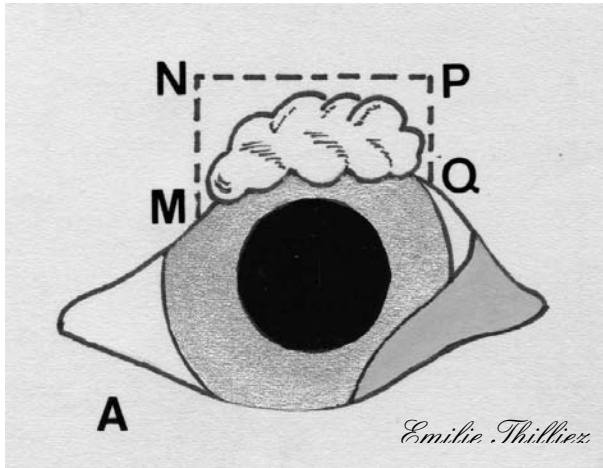
A : Exérèse tumorale par résection de pleine épaisseur de la paupière supérieure (MNQP)

B : Un lambeau de pleine épaisseur est réalisé dans la paupière inférieure (M'N'P') de telle façon que $M'N' = MN$ et $N'P' = \frac{3}{4} NP$; la base du lambeau doit mesurer au minimum 4mm de largeur.

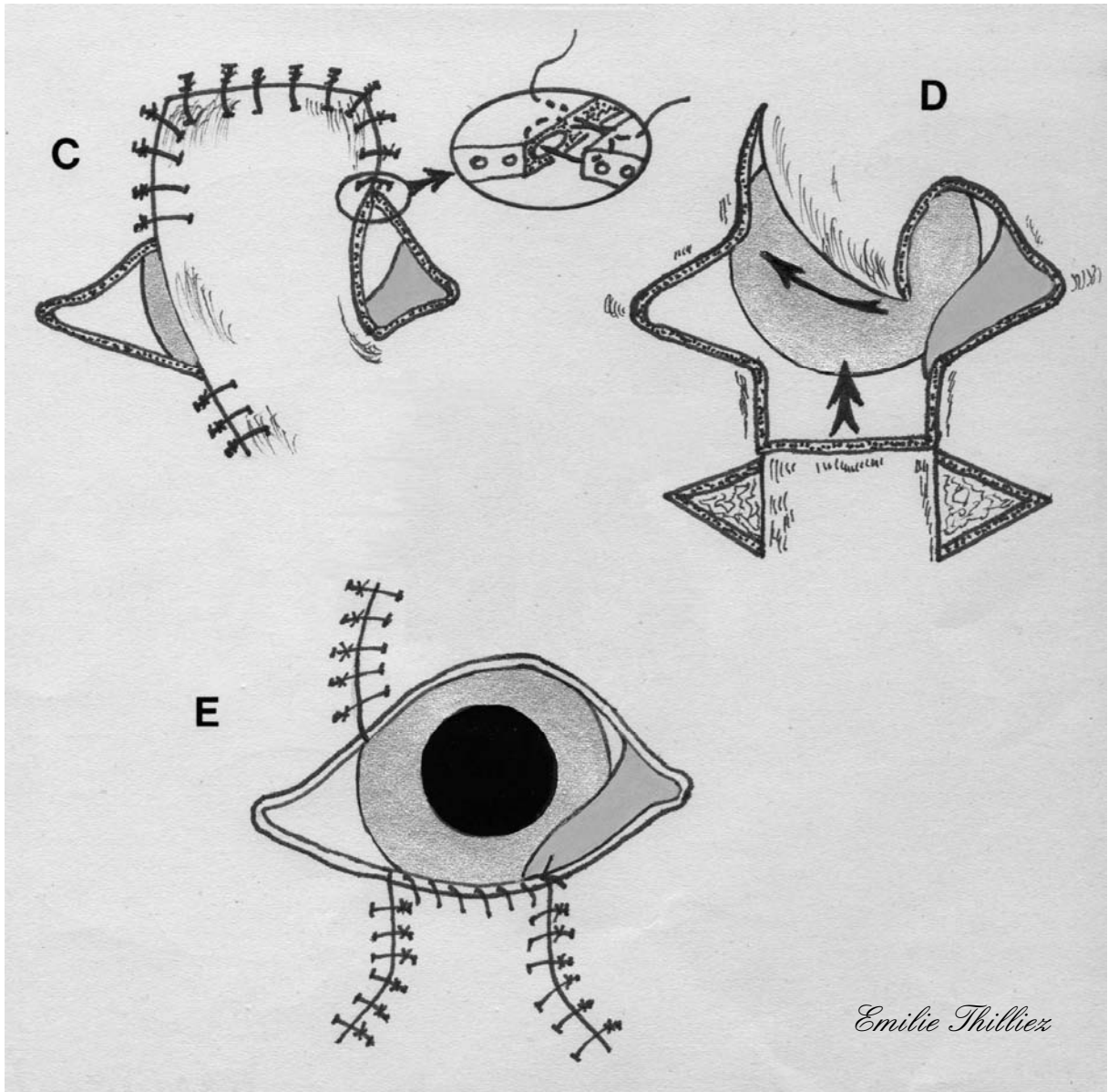
C : Le lambeau est tourné vers la paupière supérieure puis suturé en deux plans afin de combler le déficit palpébral ; la base du lambeau reste attachée à la paupière inférieure.

D : Le pédicule du lambeau est coupé après 14 à 21 jours ; le lambeau est alors tourné afin que l'ancien bord palpébral inférieur devienne le nouveau bord palpébral supérieur ; le lambeau est alors suturé. Un lambeau d'avancement pédiculé est alors créé afin de reconstruire la paupière inférieure si la largeur du lambeau dépasse un tiers de la longueur de la paupière inférieure.

E : Le lambeau d'avancement pédiculé est alors suturé.



$MN = M'N'$
 $N'P' = 3/4 \text{ de } NP$



III.3.3.4.1.3. LAMBEAU SEMI-CIRCULAIRE (*Semicircular flap technique*)

Le lambeau semi-circulaire, ou lambeau de rotation latérale, est réalisable en un seul temps opératoire, permettant la suture de déficits de pleine épaisseur pouvant aller d'un quart jusqu'aux trois quarts de la longueur de la paupière. Autant la paupière supérieure que la paupière inférieure peuvent être reconstruites par cette technique. De plus, cette technique est applicable aux déficits palpébraux centraux présentant au minimum 2mm de tarse restant médialement et latéralement. Elle peut aussi s'appliquer dans le cas de reconstructions médiales et latérales. Cependant, les lésions palpébrales latérales sont plus faciles à corriger, étant donné que la dissection nécessaire à la création du lambeau est moins importante dans ce cas. Cette technique chirurgicale permet d'optimiser la surface de bord palpébral normal situé en regard du centre de la cornée.

Technique

Prenons l'exemple d'une lésion située sur la paupière supérieure : la tumeur est retirée par deux incisions parallèles, perpendiculaires au bord de paupière et une incision de connexion, parallèle au bord de paupière, au-dessus de la tumeur. Durant cette exérèse un soin particulier doit être apporté à la conservation de la conjonctive saine afin de faciliter la future suture de la face postérieure de la paupière reconstruite. De la même façon le bord palpébral sain est préservé le plus possible. Une section triangulaire de tissu est ensuite excisée, afin de faciliter la fermeture de la plaie ; ceci créant un déficit pentagonal (de pleine épaisseur si la conjonctive n'a pu être préservée).

Un lambeau est créé à partir du canthus latéral, par une incision semi-circulaire incurvée vers le bas au départ puis remontant en s'éloignant de l'œil. La taille et l'inclinaison de la courbe varient selon les besoins de la reconstruction palpébrale. Cependant, dans la plupart des cas, une incision de la longueur du bord palpébral est suffisante. La cantholyse et la septolyse, prolongées par l'incision semi-circulaire, permettent de libérer le tissu situé au canthus latéral. Une association de dissections mousse aux ciseaux et nette au scalpel est ensuite effectuée pour dégager le lambeau, à l'aide de petits ciseaux de Severin-Stevens ou de ciseaux de Metzenbaum. Le plan de dissection est maintenu le plus superficiellement possible pour ne pas endommager les branches du nerf palpébral ainsi que l'artère palpébrale

inférieure. L'électro-cautérisation est évitée, si possible, afin de ne pas détruire les tissus des bords chirurgicaux et de prévenir les contractures post-opératoires.

Une fois dégagé, le lambeau est déplacé médialement, permettant ainsi la fermeture du déficit initial, par des points simples résorbables 4-0, 5-0 ou 6-0, espacés de 3 à 4mm pour la suture de la conjonctive. Les points conjonctivaux doivent être enfouis afin de ne pas léser la cornée. La suture cutanée démarre par un point de bottine, au niveau du bord palpébral, à l'aide de soie 4-0 à 6-0. Le point de bottine présente l'intérêt d'aligner parfaitement le limbe palpébral, sans fil ou nœud venant irriter la cornée lors des clignements palpébraux. Enfin le reste de l'incision cutanée est suturé par des points simples. Le canthus latéral est recréé en utilisant des points simples enfouis de fil résorbable 4-0, 5-0 ou 6-0 pour la conjonctive et de la soie 4-0 pour la suture cutanée (cf. figure 24).

La quantité de tissu, nécessaire à la reconstruction du nouveau bord palpébral, est estimée lors de la mise en place du lambeau par glissement (en évaluant la tension présente entre la région suturée et la commissure latérale). La longueur du lambeau cutané est majorée d'environ 1mm pour permettre une contracture post-chirurgicale sans induire d'ectropion ou d'entropion post-opératoire.

Dans la plupart des cas, le déficit palpébral concernant une partie importante de la paupière, une pièce cutanée triangulaire est donc retirée à l'extrémité temporale de l'incision semi-circulaire, afin d'éviter les plis cutanés. La taille de ce triangle varie selon le degré de rotation et de glissement du lambeau.

Les ciseaux de Severin-Stevens peuvent être utilisés pour retirer les poils présents sur le nouveau bord palpébral, issu du lambeau semi-circulaire, en taillant un biseau large de 1 à 2mm dans la couche externe de la peau, tout en intégrant les follicules pileux.

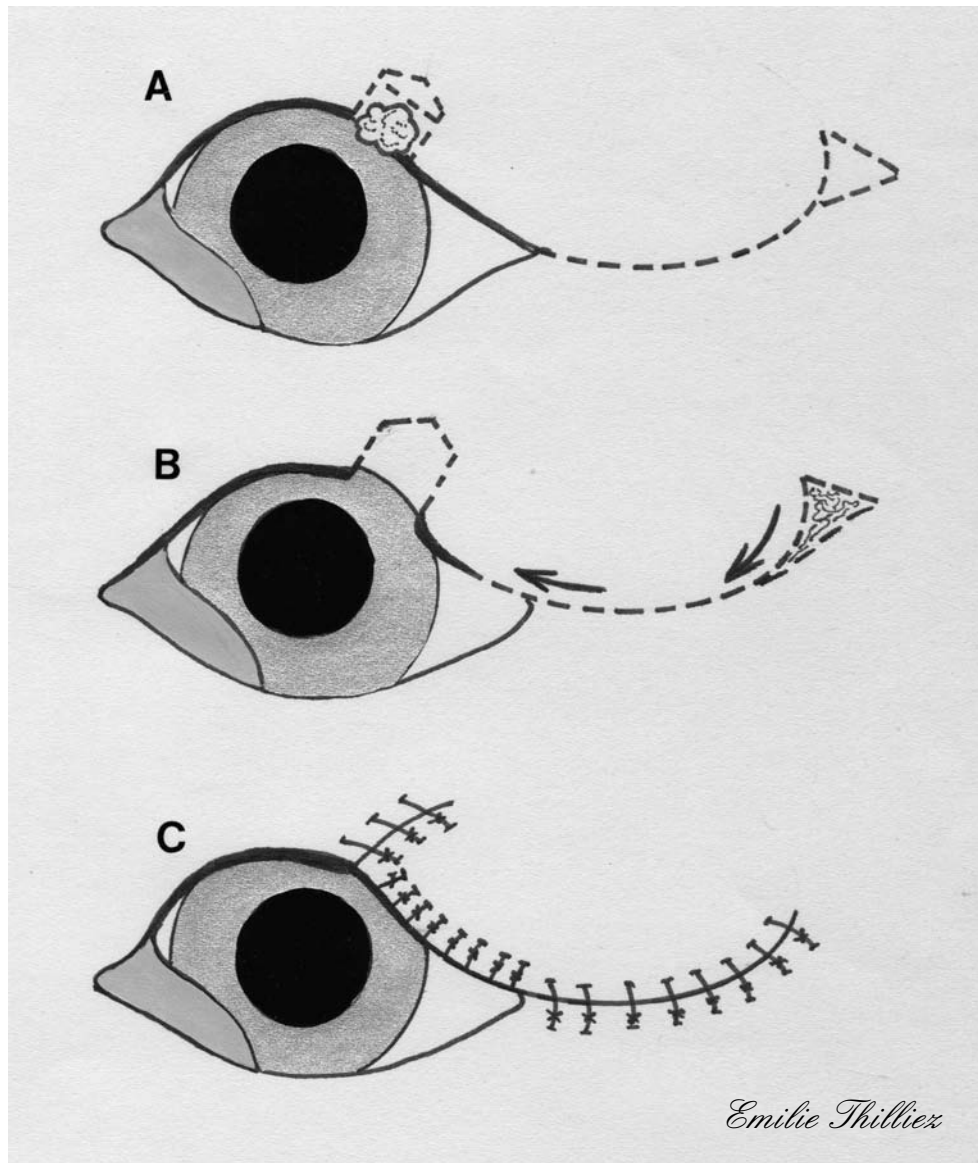
Un déficit de la paupière inférieure peut être corrigé de la même manière en inversant la courbure du lambeau semi-circulaire (courbé dorsalement cette fois) ainsi que le triangle cutané temporal.

Suivi post-chirurgical

Un collyre ou une pommade antibiotique est instillé dans l'œil toutes les six à huit heures jusqu'au retrait des points, dix à quatorze jours après l'intervention.

Une collerette doit être mise en place afin d'éviter les automutilations [1, 23, 30, 37, 54].

FIGURE 24 : LAMBEAU SEMI-CIRCULAIRE OU LAMBEAU DE ROTATION LATERALE (d'après [37])

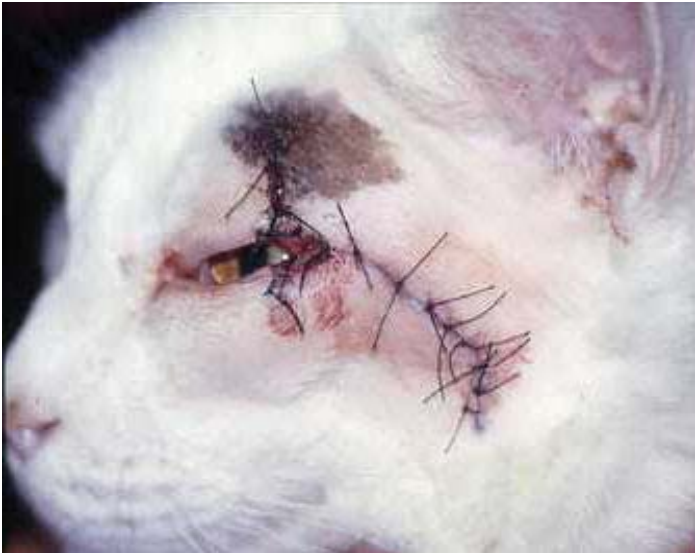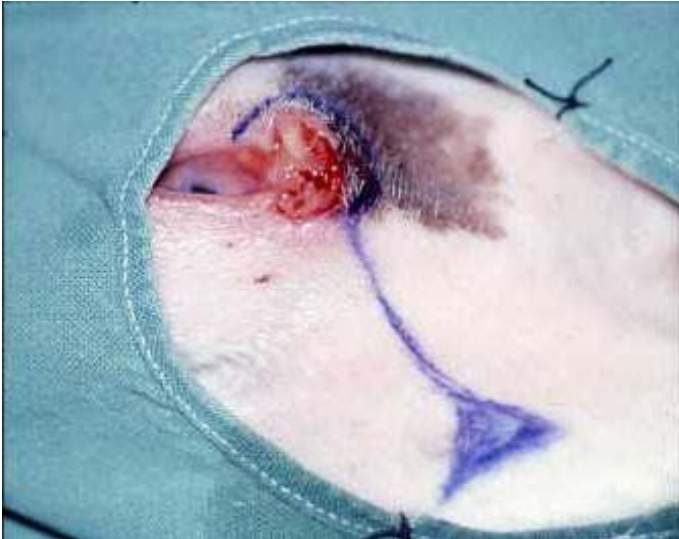


A : Une exérèse tumorale par résection pentagonale est réalisée ; une incision semi-circulaire dont la longueur est comparable à celle du bord palpébral est réalisée à partir du canthus latéral ; un triangle de Bürow est dessiné à l'extrémité de l'incision.

B : La cantholyse et la septolyse sont effectuées, puis le lambeau est disséqué afin de pouvoir être mobilisé sans créer de tension et déplacé jusqu'à combler le déficit.

C : Le plan conjonctival est suturé à la peau entre le déficit palpébral et le canthus latéral par des points simples ; le plan cutané est suturé par des points simples.

PHOTOGRAPHIE 3 : étapes pré-opératoire et post-opératoire du lambeau semi-circulaire ou lambeau de rotation latérale chez un chat (Photos Pr A.REGNIER)



III.3.3.4.1.4. CANTHOPLASTIE LATÉRALE PAR GLISSEMENT

La canthoplastie latérale par glissement peut être réalisée pour réduire des tensions et ainsi permettre la suture de déficits palpébraux, lors d'exérèse palpébrale large à très large.

Technique

La perte palpébrale engendrée par l'exérèse tumorale, lorsqu'elle dépasse un tiers de la longueur de la paupière, ne permet pas une suture directe de la plaie chirurgicale.

Une droite est dessinée à partir du canthus latéral, elle est dirigée temporalement et ventralement (temporalement et dorsalement) lorsque l'exérèse tumorale concerne la paupière supérieure (inférieure).

Un triangle de relâchement de tension est dessiné à l'extrémité de cette droite, le sommet du triangle devant pointer vers la paupière saine (vers le bas pour une tumeur de la paupière supérieure et inversement).

La cantholyse et la septolyse sont réalisées, puis la droite partant du canthus latéral est incisée et le triangle excisé, la paupière lésée est alors tirée médialement. La partie proximale de la droite constitue le nouveau bord palpébral, adjacent au canthus latéral nouvellement créé, par la réalisation d'un point de bottine ou d'un point en 8. Le plan cutané du lambeau de glissement est suturé par des points simples de fil non résorbable 5-0 ou 6-0.

La suture du déficit palpébral est réalisée en deux plans, avec une suture du plan conjonctival par des points simples de fil résorbable 6-0 et une suture du plan cutané par un point de bottine placé au bord palpébral, suivi de points simples de fil non résorbable 5-0, pour le reste de la suture cutanée (cf. figure 25).

Suivi post-chirurgical

Un collyre ou une pommade antibiotique est instillé dans l'œil toutes les six à huit heures jusqu'au retrait des points, dix à quatorze jours après l'intervention.

Une collerette doit être mise en place afin d'éviter les automutilations [39, 42, 49].

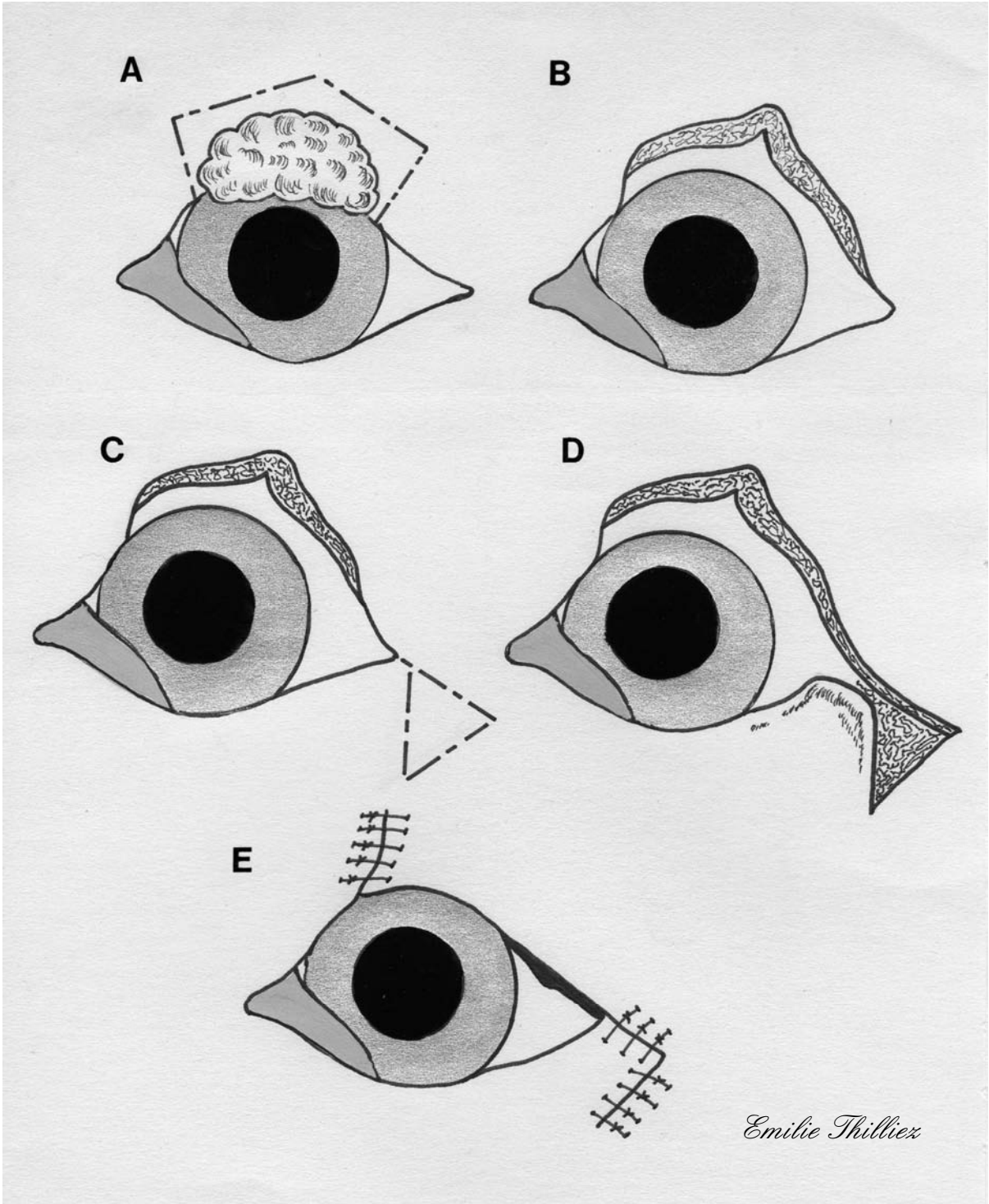
FIGURE 25 : CANTHOPLASTIE LATÉRALE PAR GLISSEMENT (d'après [39])

A et B : La tumeur excisée conduit à un déficit de plus d'un tiers de la longueur de la paupière.

C : Une droite est alors dessinée, partant du canthus latéral et dirigée ventro-latéralement, ainsi qu'un triangle situé à l'extrémité de cette droite.

D : La cantholyse et la septolyse sont effectuées, puis l'incision est réalisée en suivant le précédent dessin ; le triangle cutané terminal est excisé.

E : Le lambeau est tiré médialement puis suturé par des points simples ; le déficit palpébral est suturé.



III.3.3.4.1.5. METHODE DU TRIANGLE LATERAL DE RELACHEMENT OU DES TRIANGLES INVERSES (*Inverse triangle method*)

Lorsque le déficit est approximativement triangulaire, sur le bord palpébral, vers le centre de la paupière, et large d'environ 5 à 10mm, il est préférable de le suturer directement. Un nouveau bord palpébral est ensuite créé au canthus latéral, dans une zone où il n'endommagera pas le centre de la cornée lors du clignement de la paupière supérieure.

Technique

Le déficit palpébral est suturé en deux plans en utilisant une suture résorbable 6-0 pour le plan conjonctival. Le plan cutané est suturé, depuis le bord palpébral, avec un point de bottine puis des points simples de fil non résorbable 5-0 ou 6-0.

La forme de la fente palpébrale est alors modifiée, trop étroite il est donc nécessaire de l'agrandir.

Afin de créer le nouveau bord palpébral, une canthotomie latérale est réalisée au scalpel. Pour éviter un décrochement, à l'endroit où le bord palpébral se prolonge dans la partie nouvellement créée, cette canthotomie est réalisée en restant dans la continuité du limbe où se situe le déficit. La longueur de la canthotomie doit correspondre à la taille du déficit palpébral.

Un triangle de peau, ayant pour base l'incision de canthotomie et dont le sommet est dirigé vers la paupière saine, est excisé (si le triangle était dirigé vers la paupière lésée, le bord palpébral serait raccourci) (abc).

L'extrémité latérale de la paupière saine est suturée par un point simple, au sommet latéral du triangle précédemment cité. Le reste de l'incision est alors suturé par des points simples de fil non résorbable 5-0 ou 6-0.

Le bord palpébral nouvellement créé (ab) cicatrise par seconde intention (cf. figure 26).

Suivi post-chirurgical

Un collyre ou une pommade antibiotique est instillé dans l'œil toutes les six à huit heures jusqu'au retrait des points, dix à quatorze jours après l'intervention.

Une collerette doit être mise en place afin d'éviter les automutilations [11, 50, 51].

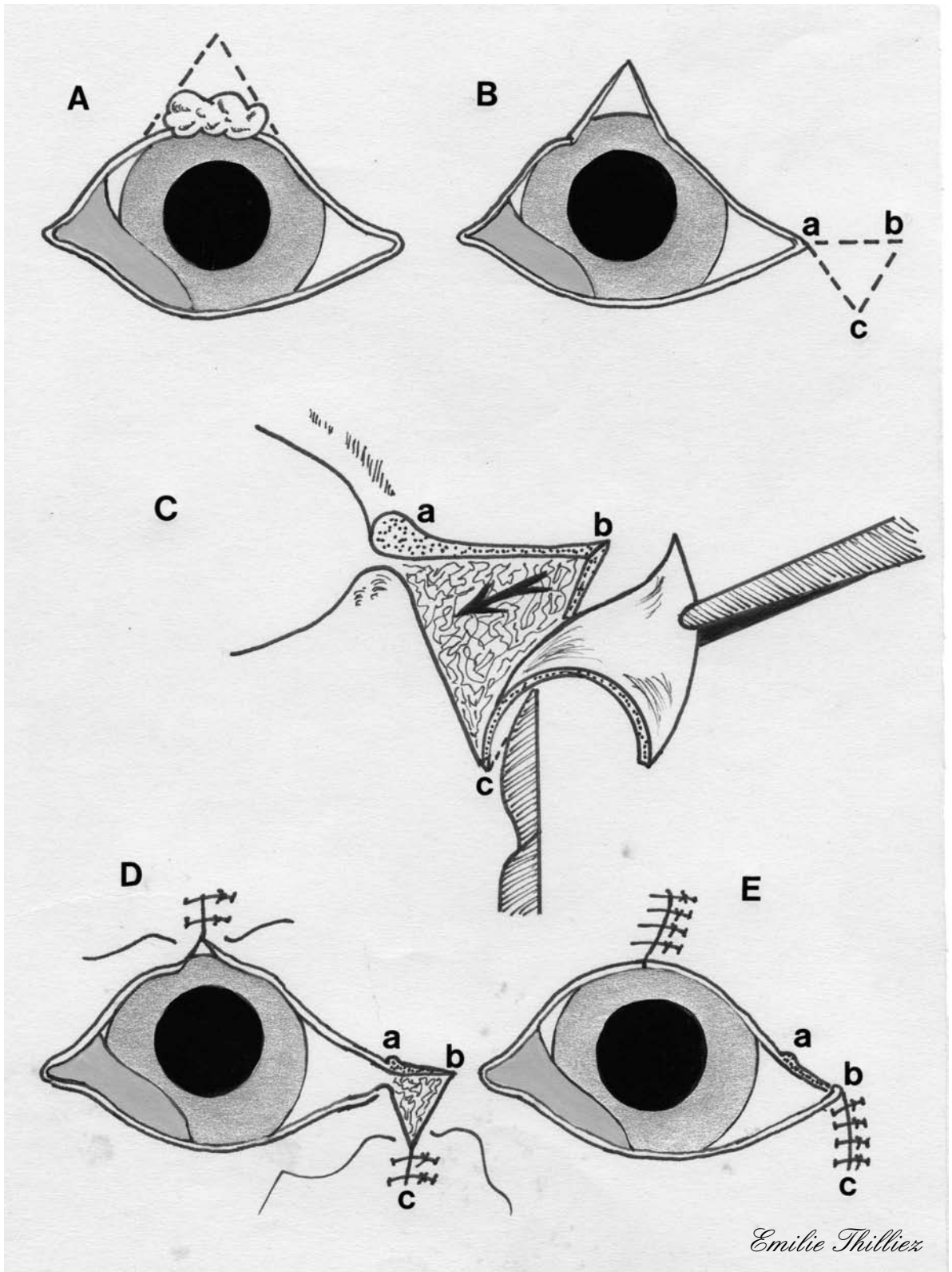
FIGURE 26 : METHODE DU TRIANGLE LATERAL DE RELACHEMENT OU DES TRIANGLES INVERSESES (d'après [50])

A : Ce lambeau est utile lors de tumeur palpébrale de plus d'un quart de la longueur de la paupière et dont le bord palpébral adjacent demeure intact.

B : Un triangle est dessiné au canthus latéral (abc) ; le triangle est orienté à l'opposé du déficit (ventralement pour un déficit de la paupière supérieure et dorsalement pour un déficit de la paupière inférieure).

C : Le triangle est disséqué pour former le lambeau.

D : Le déficit palpébral est suturé ; le triangle situé au canthus latéral est suturé en partant de son sommet (c) afin de libérer un de ses côtés (ab) pour créer le bord palpébral adjacent au canthus latéral.



III.3.3.4.1.6. LAMBEAU DE ROTATION (*Rotating flap*)

Dans le cas d'un déficit triangulaire, d'une largeur de plus de 10mm, impliquant le bord palpébral et localisé à proximité du centre de la paupière, le lambeau de rotation peut être choisi afin de créer un nouveau bord palpébral grâce au tissu cutané palpébral adjacent à la lésion. Cette technique est utilisée lorsque peu de peau est disponible au contact direct du déficit palpébral.

Technique

La berge cutanée latérale du déficit va former le nouveau bord palpébral (AD). A partir du sommet du triangle créé par l'exérèse tumorale, un arc de cercle est dessiné à l'aide d'un stylo chirurgical. La longueur de cet arc de cercle doit correspondre au quart de celle d'un cercle complet dont le rayon est deux fois égal à la longueur du bord palpébral qui va être créé ($= 2 \times AD$).

A l'aide de pinces, le lambeau de rotation qui va être créé est manipulé afin de s'assurer que sa taille est suffisante. L'arc de cercle est alors incisé par un scalpel de lame N° 15. A l'extrémité de cet arc, un triangle cutané (FGH) est incisé ; son sommet est dirigé temporairement en s'éloignant de l'œil. Si le sommet du triangle est dirigé vers le canthus latéral, la base du lambeau est alors trop étroite et ce dernier présente alors un risque de nécrose. Dans cette zone, un pli de peau peut se former lors de la rotation du lambeau si le triangle cutané (FGH) n'est pas ôté.

L'ensemble du lambeau et du triangle subit une dissection mousse superficielle en partant de l'incision du triangle précédent (GF). Le lambeau est alors mobilisé tandis que le triangle cutané est excisé au moyen de ciseaux. Durant ces étapes, il est important de veiller à ne pas toucher ou tirer l'extrémité du lambeau (AD) qui formera le nouveau bord palpébral. Si toutefois le nouveau bord palpébral n'est pas tout à fait droit et taillé de façon nette, il doit être refait immédiatement.

L'extrémité libre du lambeau (D) est alors suturée à l'extrémité médiale du déficit palpébral (C) tandis que les deux sommets du triangle cutané (F et H) sont suturés ensemble. Il est tout à fait possible de suturer d'abord les deux sommets du triangle afin de réduire les tensions s'exerçant sur le point de bottine réalisé au bord palpébral. Les incisions cutanées sont alors suturées par des points simples de fil non résorbable 5-0.

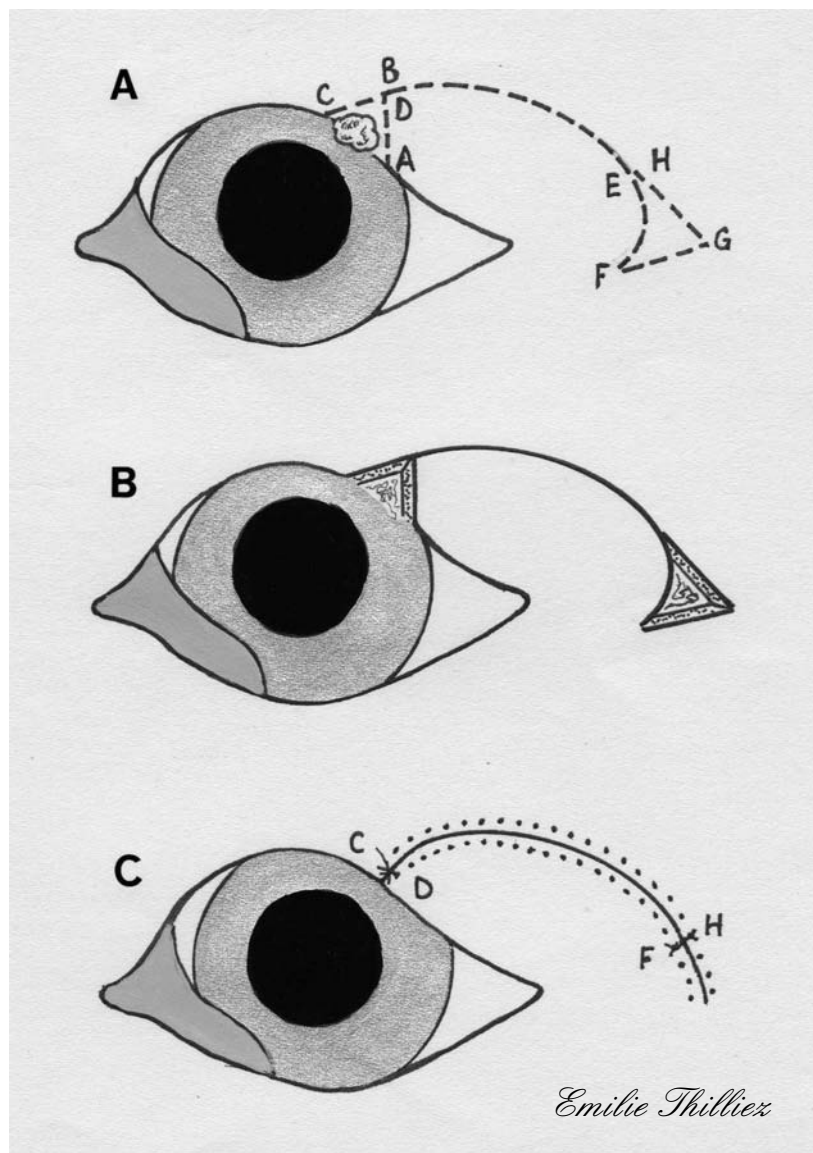
Il ne doit absolument pas y avoir de tensions sur le nouveau bord palpébral (cf. figure 27).

Suivi post-chirurgical

Un collyre ou une pommade antibiotique est instillé dans l'œil toutes les six à huit heures jusqu'au retrait des points, dix à quatorze jours après l'intervention.

Une collerette doit être mise en place afin d'éviter les automutilations [50, 51].

FIGURE 27: LAMBEAU DE ROTATION LORS DE DEFICIT IMPLIQUANT LE BORD PALPEBRAL (d'après [50])



A: Une exérèse triangulaire est réalisée (le triangle ABCD est ainsi formé); un arc de cercle est dessiné en partant du sommet du précédent triangle (BD); un triangle de relâchement de tension est créé à l'extrémité de l'arc de cercle.

B: Le lambeau est libéré des tissus sous-jacents tandis que le triangle est excisé.

C: Le lambeau est déplacé afin de combler le déficit, puis suturé.

III.3.3.4.2. Tumeurs de grande taille (>50% bord palpébral) localisées en région centrale de la paupière

III.3.3.4.2.1. LAMBEAU RHOMBOÏDE (*Rhomboid flap*)

Le lambeau rhomboïde est utilisé pour la reconstruction palpébrale lors de déficits très importants (50% ou plus de la longueur de la paupière).

Ce lambeau d'avancement est basé sur la figure géométrique rhomboïdale (losange dont les angles sont égaux à 60 et 120 degrés).

Technique

Le tissu tumoral est excisé à l'aide d'un scalpel de lame N° 15 avec une dissection mousse du plan cutané par rapport aux tissus sous-jacents. La conjonctive est identifiée et disséquée de façon à former la couche conjonctive interne du lambeau de remplacement. La conjonctive palpébrale adjacente, la membrane nictitante, et la conjonctive bulbaire pourront être utilisées pour former la couche conjonctive du lambeau.

Une fois l'exérèse tumorale réalisée, en préservant le plus de conjonctive palpébrale possible, le lambeau peut être réalisé.

L'utilisation du lambeau rhomboïde lors d'un déficit du bord palpébral doit placer un des côtés du losange de manière à ce qu'il épouse la position de ce dernier (cette position est le plus souvent théorique puisqu'une grande partie de ce bord palpébral est manquante, il faut donc se le représenter mentalement pour la réalisation du lambeau).

Le lambeau de remplacement est construit en traçant à partir de l'angle inférieur gauche du losange, un demi losange dont l'un des côtés est dans le prolongement de la grande diagonale (A_1) et dont le second côté a une inclinaison de 30 degrés par rapport à la dite diagonale (A_2).

Le lambeau est délimité par un stylo chirurgical. Il faut veiller à ce que ce lambeau de remplacement corresponde aux lignes normales de tension cutanée (lignes de Langer), afin de minimiser la tension exercée sur les sutures.

Le lambeau cutané qui sera greffé sur la partie pathologique, précédemment excisée, est découpé au scalpel à partir du demi-losange précédemment défini. Le lambeau subit une dissection mousse au niveau du tissu conjonctif lâche sous-cutané. Le glissement doit s'effectuer sans traction en force.

Le lambeau de remplacement subit une translation horizontale afin de venir recouvrir le déficit palpébral et de former le nouveau bord palpébral. Le lambeau est suturé dans cette position par un point de bottine au bord palpébral puis des points simples à l'aide de fil non résorbable 4-0 ou 5-0 pour l'ensemble de l'incision cutanée.

La jonction cutanéomuqueuse est reformée par suture de la conjonctive précédemment identifiée avec le nouveau bord palpébral par un surjet simple à l'aide de fil résorbable 5-0 ou 6-0 (cf. figure 28).

Suivi post-chirurgical

Le traitement post-chirurgical se fait par instillation de pommade antibiotique et corticoïde trois fois par jour. Le sac conjonctival et la ligne de suture sont nettoyés selon le besoin.

La première moitié des sutures cutanées est enlevée cinq jours après la chirurgie, tandis que les sutures restantes le sont dix jours après la chirurgie.

Une collerette doit être mise en place afin d'éviter les automutilations [5, 54].

FIGURE 28 : LAMBEAU RHOMBOIDE (d'après [5])

A : La tumeur palpébrale peut être supérieure à 50 % de la longueur de la paupière pour ce type de lambeau.

B : Le losange est positionné de façon à combler le déficit créé par l'exérèse tumorale, un de ses côtés étant placé à l'endroit du bord palpébral. Un demi-losange adjacent au premier est dessiné sur la paupière de telle façon que :

$$A_1 = A_2 = A_3, \alpha = 60^\circ \text{ et } \beta = 120^\circ$$

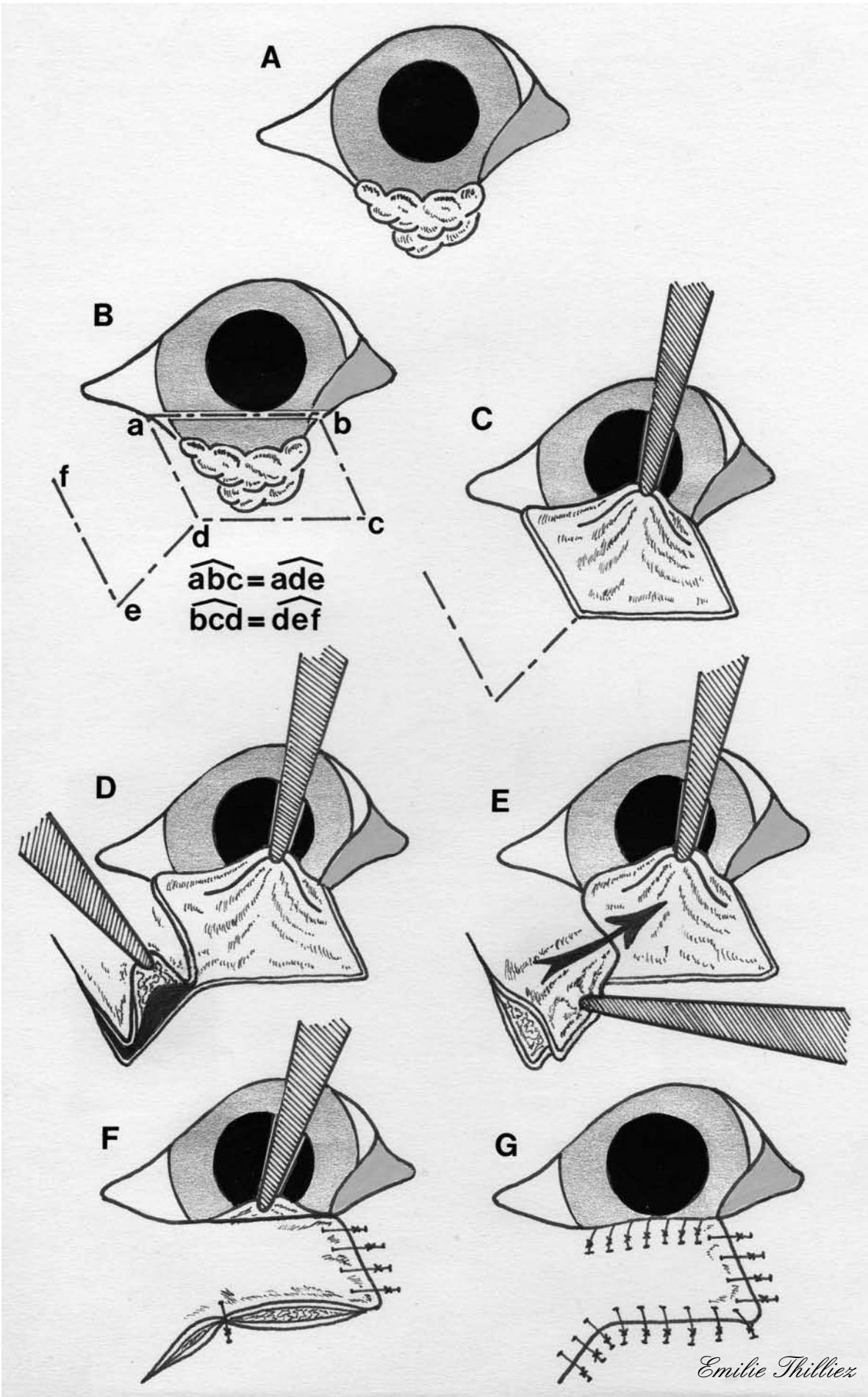
C : La tumeur est excisée au niveau du plan cutané palpébral de façon à créer un déficit de semi-épaisseur dans la paupière (une variante avec un déficit de pleine épaisseur peut aussi être corrigée par ce lambeau ; la conjonctive palpébrale adjacente ou une greffe conjonctivale de la conjonctive de la membrane nictitante ou de la conjonctive buccale permet de recréer le plan conjonctival sous le lambeau cutané).

D : Le lambeau est créé à partir des incisions en A_1 et A_2 .

E : Le lambeau est tiré jusqu'à combler le déficit palpébral.

F : Le lambeau est suturé par des points cutanés simples.

G : Le côté A_3 forme le nouveau bord palpébral, la conjonctive préservée (ou recréée) est suturée au plan cutané.



III.3.3.4.2.2. LAMBEAU DE PLEXUS SOUS DERMIQUE DE LA LEVRE SUPERIEURE POUR LA RECONSTRUCTION DE LA PAUPIERE INFERIEURE (*Lip to lid or Mucocutaneous subdermal plexus flap*)

Dans cette technique chirurgicale, la peau, la muqueuse buccale, et une partie des muscles orbiculaire des lèvres et buccinateur sont utilisées afin de remplacer un déficit de pleine épaisseur de la paupière inférieure. Ce lambeau de lèvre supérieure, possédant une couche musculaire centrale, donne donc une épaisseur et une rigidité naturelles en tant que substitut de paupière. De plus, la large jonction cutanéomuqueuse ainsi que le caractère glabre du bord de la lèvre permettent de créer une zone tampon naturelle entre la cornée et la peau palpébrale velue. Enfin, le chirurgien est libre d'utiliser l'intégralité de la paupière inférieure afin de reconstruire la paupière supérieure en étant assuré que le site donneur pourra être refermé par la technique du lambeau de plexus sous dermique de la lèvre supérieure.

Technique

Deux incisions parallèles, de largeur égale à la paupière inférieure, sont dessinées sur la lèvre supérieure, médialement à la commissure latérale et formant un angle de 45 à 50 degrés par rapport à une droite passant par les canthi médial et latéral.

Une lame de scalpel N° 15 est utilisée pour faire une incision de 3cm dans l'épaisseur totale de la lèvre. Le lambeau est alors réfléchi, afin de mettre à jour la muqueuse buccale ; une incision est alors réalisée dans la muqueuse ; la longueur du plan cutanéomuqueux du lambeau doit correspondre à celle du déficit conjonctival de la paupière inférieure.

De fins ciseaux de Metzenbaum sont utilisés pour séparer le lambeau cutané de la muqueuse buccale et des structures faciales sous-jacentes, à partir de l'incision précédente ; cette dissection se réalise sur une longueur permettant la rotation du lambeau jusqu'à son site receveur.

Le déficit de muqueuse buccale est ensuite suturé à l'aide de points simples enfouis avec du fil résorbable 3-0 à 5-0.

Du fait des anastomoses vasculaires entre la couche cutanée et la couche muqueuse du lambeau, il ne faut pas dilacérer ces deux couches. Pour maintenir une perfusion suffisante jusqu'à l'extrémité du lambeau et ainsi réduire le trauma, il est conseillé de manipuler le lambeau à l'aide de pinces placées le long de ses bords cutanés plutôt que sur sa bordure cutanéomuqueuse. Les plis cutanés pouvant

apparaître lors de la mise en place du greffon ne doivent pas être retirés, afin de ne pas compromettre la vascularisation de ce dernier. Durant la dissection du lambeau, il faut veiller à ne pas endommager les structures sous-jacentes telles que le canal parotidien et le nerf buccal.

La portion pathologique de paupière inférieure est excisée, créant un déficit de pleine épaisseur, tout en préservant le point lacrymal inférieur.

Une incision en pont est alors réalisée entre les sites donneur et receveur afin d'accueillir le pédicule du greffon, puis de le suturer.

Les berges de la couche muqueuse sont suturées à la conjonctive bulbaire restante par des points simples à l'aide de fil résorbable 4-0 ou 5-0.

La peau est suturée avec du fil non résorbable 3-0 à 5-0 par des points simples. Le plan cutané du site donneur est suturé de la même façon (cf. figure 29).

Suivi post-chirurgical

Les dix premiers jours, le greffon est examiné quotidiennement puis la surveillance s'opère tous les deux jours.

Les résultats esthétiques sont satisfaisants, cependant une chirurgie additionnelle peut être entreprise quatre à six semaines plus tard, afin d'obtenir un résultat esthétique optimal. La partie du lambeau constituée du seul plan cutané est alors excisée dans un deuxième temps chirurgical et de nouvelles sutures cutanées sont réalisées (cf. figure 29).

Les résultats fonctionnels sont satisfaisants, les études électromyographiques et histologiques suggèrent une réinnervation du muscle utilisé pour la greffe dans un délai de six mois suivant la chirurgie. Ce phénomène s'explique très probablement par la colonisation des fibres musculaires du greffon par des branches du nerf auriculo-palpébral voisin [1, 23, 30, 35, 39].

FIGURE 29 : LAMBEAU DE PLEXUS SOUS-DERMIQUE DE LA LEVRE SUPERIEURE POUR LA RECONSTRUCTION DE LA PAUPIERE INFERIEURE (d'après [30])

A : Deux incisions parallèles, espacées d'une largeur correspondant à celle du déficit palpébral à combler, sont dessinées à partir de la lèvre supérieure ; l'angle formé par ces deux droites et la bissectrice de l'œil passant par les canthus médial et latéral doit mesurer entre 45° et 50°.

B : La tumeur palpébrale de la paupière inférieure est excisée ; les deux droites précédemment dessinées sont incisées dans toute l'épaisseur de la lèvre. Une incision est réalisée sur la face de la muqueuse buccale du lambeau ; la portion du lambeau constituée de toute l'épaisseur de la lèvre doit avoir une dimension adaptée afin de combler le déficit palpébral. Le reste du lambeau n'est constitué que de la couche cutanée.

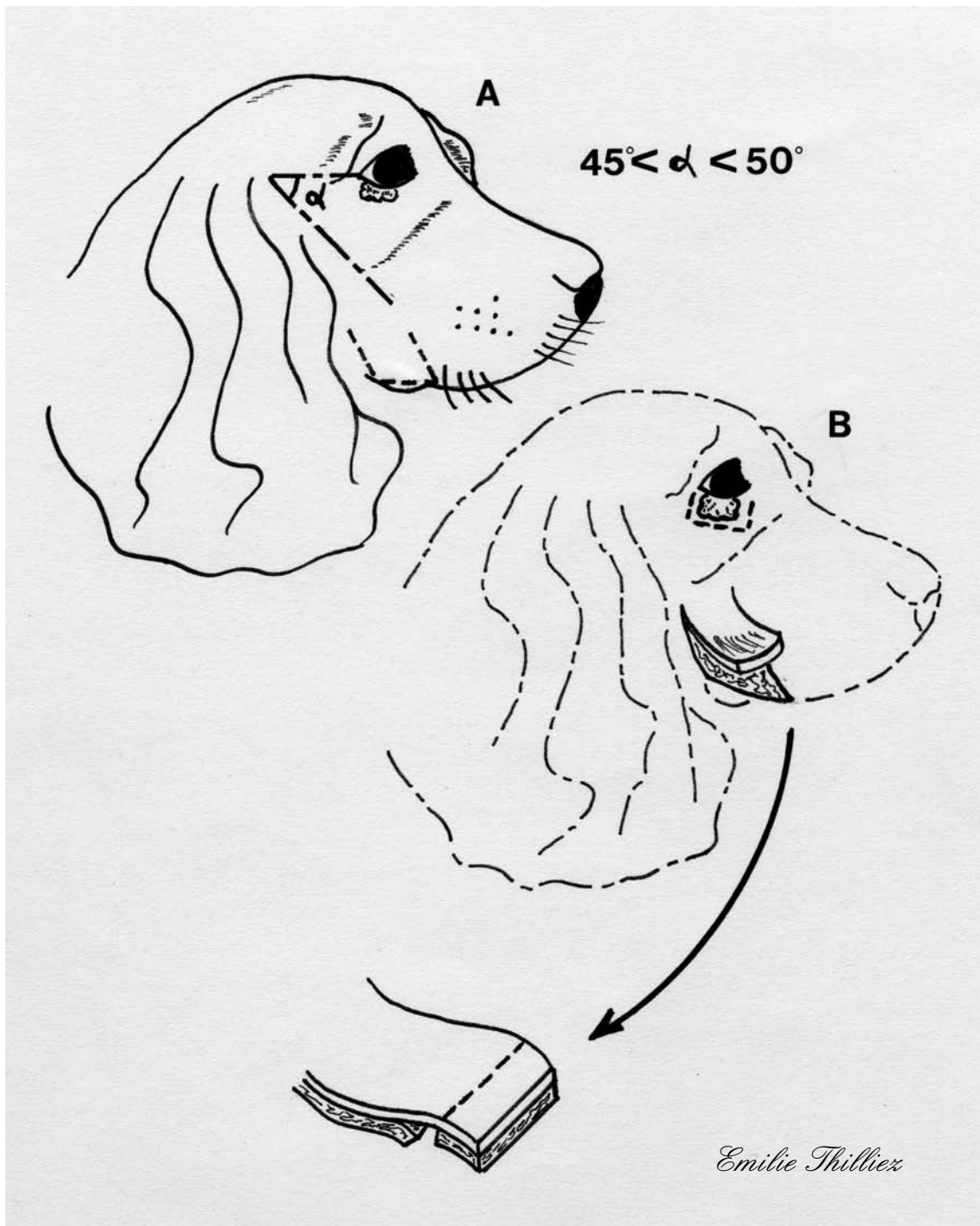
C : La muqueuse buccale est suturée ; une incision de liaison est effectuée entre le déficit palpébral et la base du lambeau.

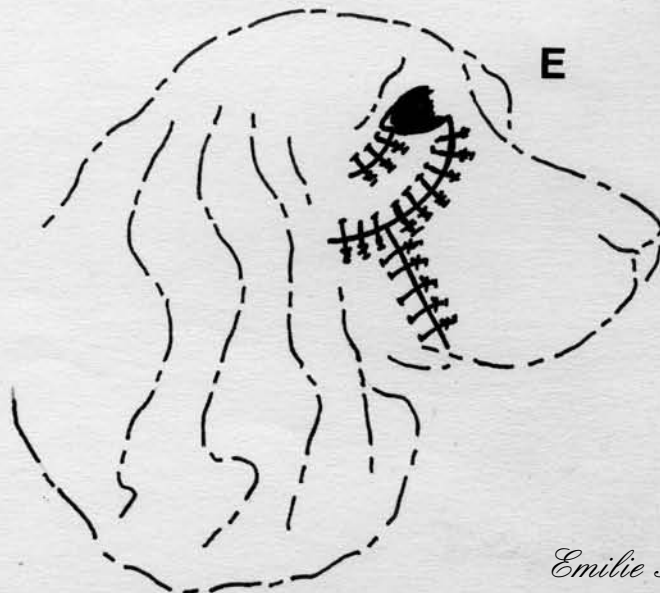
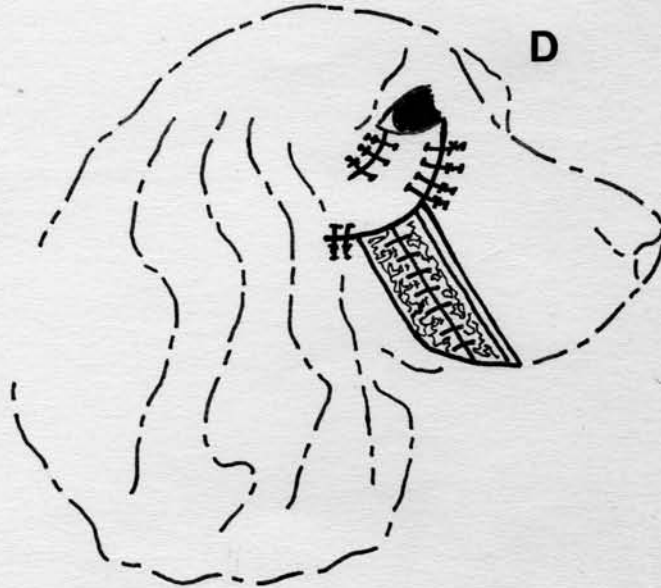
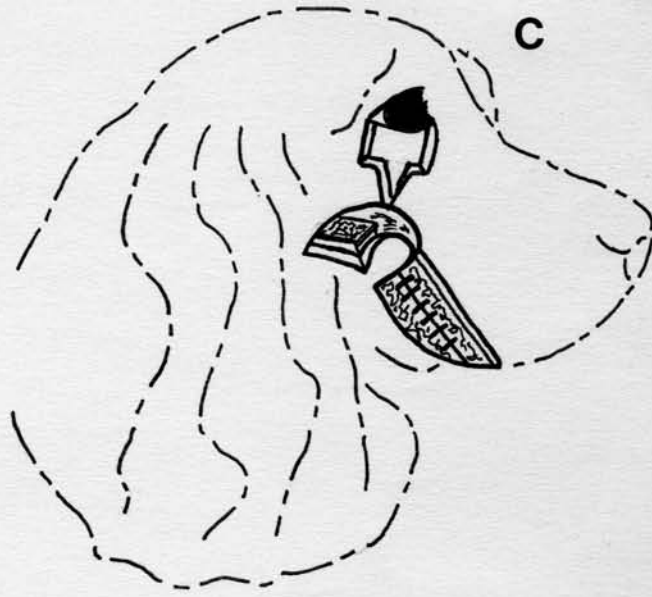
D : Le lambeau est tourné vers le site receveur puis suturé en veillant à suturer la muqueuse buccale présente sur le lambeau avec la conjonctive palpébrale adjacente au déficit. Le plan cutané du lambeau est suturé à la peau adjacente par des points simples.

E : Les berges cutanées du site donneur sont suturées par des points simples.

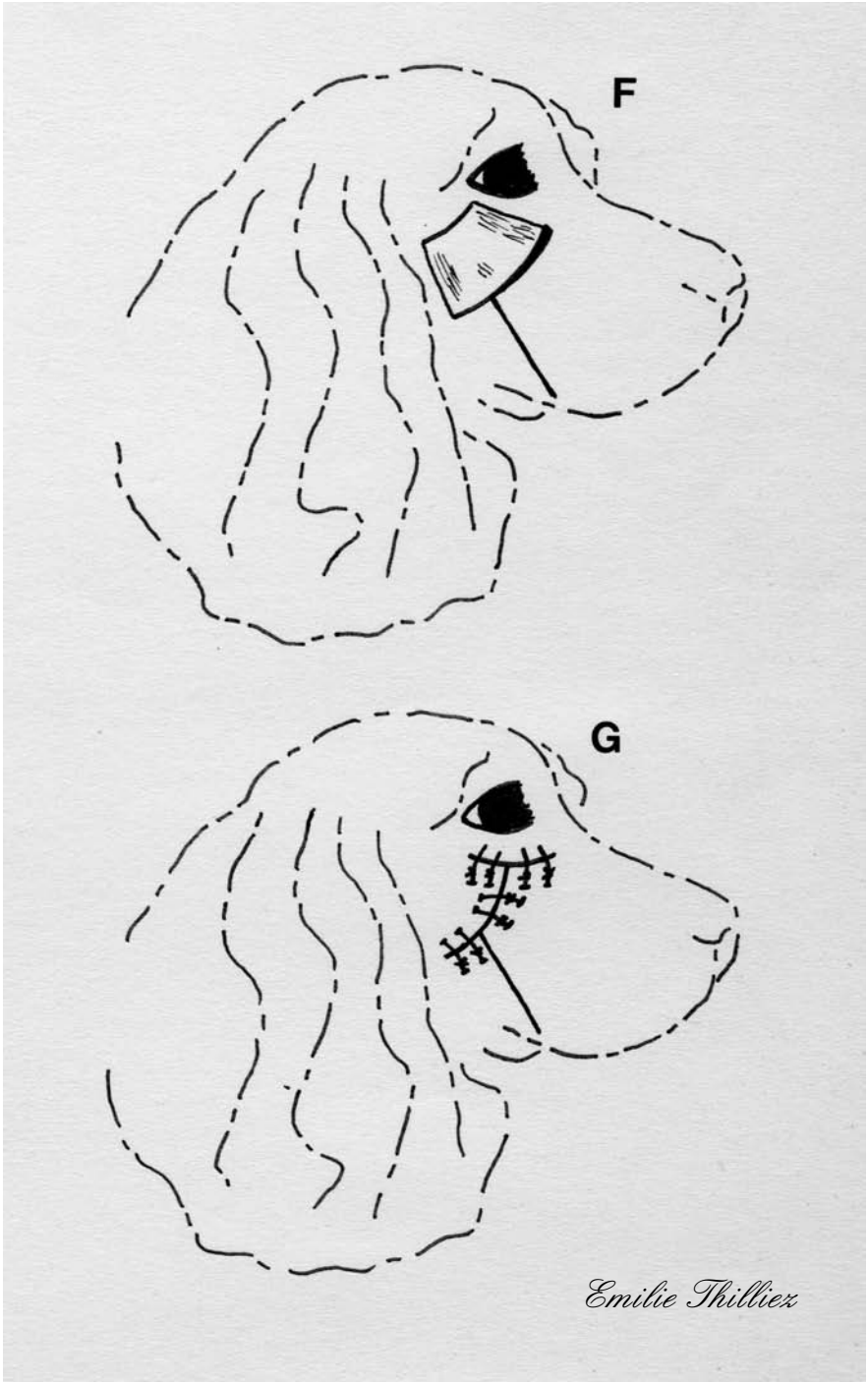
F : La partie du lambeau constituée du seul plan cutané est alors excisée dans un deuxième temps chirurgical.

G : Le déficit cutané ainsi créé est suturé par des points simples.





Emilie Thilliez



III.3.3.4.2.3. METHODE DE CUTLER-BEARD (*Bucket-handle method*)

La méthode de Cutler-Beard, appelée aussi « lambeau en pont » ou « en anse de seau », se réalise en deux étapes chirurgicales et utilise une partie de la paupière opposée, afin de reconstruire la paupière endommagée, lorsque le déficit palpébral est trop important pour réaliser un simple lambeau d'avancement pédiculé. Cette technique est très communément employée dans la reconstruction des lésions de la paupière inférieure, étant donné que la paupière supérieure jouit d'une assez grande quantité de tissu mobilisable. Mais il existe un risque de compromettre la mobilité de la paupière supérieure et ainsi d'interférer avec son fonctionnement normal. Cette méthode peut être utilisée lors de lésions de la paupière supérieure, cependant, dans la pratique on se heurte au fait que la paupière inférieure présente moins de tissu mobilisable.

Technique

Après exérèse de la tumeur, un lambeau d'avancement pédiculé est préparé de la même manière que précédemment (voir III.3.3.4.1.1.).

Un lambeau de pleine épaisseur est alors créé dans la paupière opposée, les bordures du lambeau sont situées à 5mm du bord palpébral. La largeur du lambeau doit être supérieure d'environ 2 à 3mm à la largeur du déficit palpébral. Les deux incisions de pleine épaisseur, perpendiculaires au bord palpébral, forment la longueur du lambeau, mesurant chacune 10 à 15mm.

Chacun des deux lambeaux ainsi créés est incisé, de façon à séparer la lamelle antérieure (tissu cutané et musculaire) et la lamelle postérieure (conjonctive palpébrale).

Les lamelles postérieures des deux lambeaux sont avancées, puis suturées ensemble par un surjet simple à points enfouis, de fil résorbable 6-0 ou 7-0.

La lamelle antérieure de la paupière saine est avancée, en passant sous son propre bord palpébral, vers le déficit de la paupière opposée. Elle est alors suturée à la lamelle antérieure de la paupière lésée par des points simples de fil non résorbable 4-0 à 6-0.

Les incisions restantes des lamelles antérieures de chaque paupière sont suturées au tissu cutané adjacent afin de réduire les tensions. Ces sutures sont réalisées par des points simples de fil non résorbable 4-0 à 6-0.

Une tarsorrhaphie temporaire est placée de chaque côté du lambeau afin de minimiser les tensions exercées sur le lambeau.

Après un délai de deux à trois semaines, le lambeau est coupé à 1mm au-dessus du bord palpébral receveur pour permettre une éventuelle contraction.

Le nouveau bord palpébral de la paupière receveuse est alors créé en étirant la conjonctive par-dessus la berge cutanée et suturé par un surjet simple à points enfouis, avec du fil résorbable 6-0 ou 7-0.

La portion restante du lambeau de la paupière donneuse est alors débridée à minima, replacée dans l'incision supérieure, puis suturée en deux plans par un surjet simple de fil résorbable 6-0 ou 7-0 pour le plan conjonctival et par des points simples de fil non résorbable 4-0 à 6-0 pour le plan cutané (cf. figure 30).

Suivi post-chirurgical

Un collyre ou une pommade antibiotique est instillé dans l'œil toutes les six à huit heures jusqu'au retrait des points, dix à quatorze jours après l'intervention.

Une collerette doit être mise en place afin d'éviter les automutilations [1, 20, 23, 30].

FIGURE 30 : METHODE DE CUTLER-BEARD (d'après [30])

A : La tumeur est excisée ; un lambeau d'avancement pédiculé est réalisé.

B : Un lambeau de pleine épaisseur est réalisé dans la paupière opposée.

C : Chaque lambeau est alors incisé afin d'obtenir un plan musculo-cutané et un plan tarso-conjonctival.

D : Le plan conjonctival de chaque lambeau est avancé dans le déficit palpébral ; les deux plans conjonctivaux sont suturés l'un à l'autre par un surjet simple.

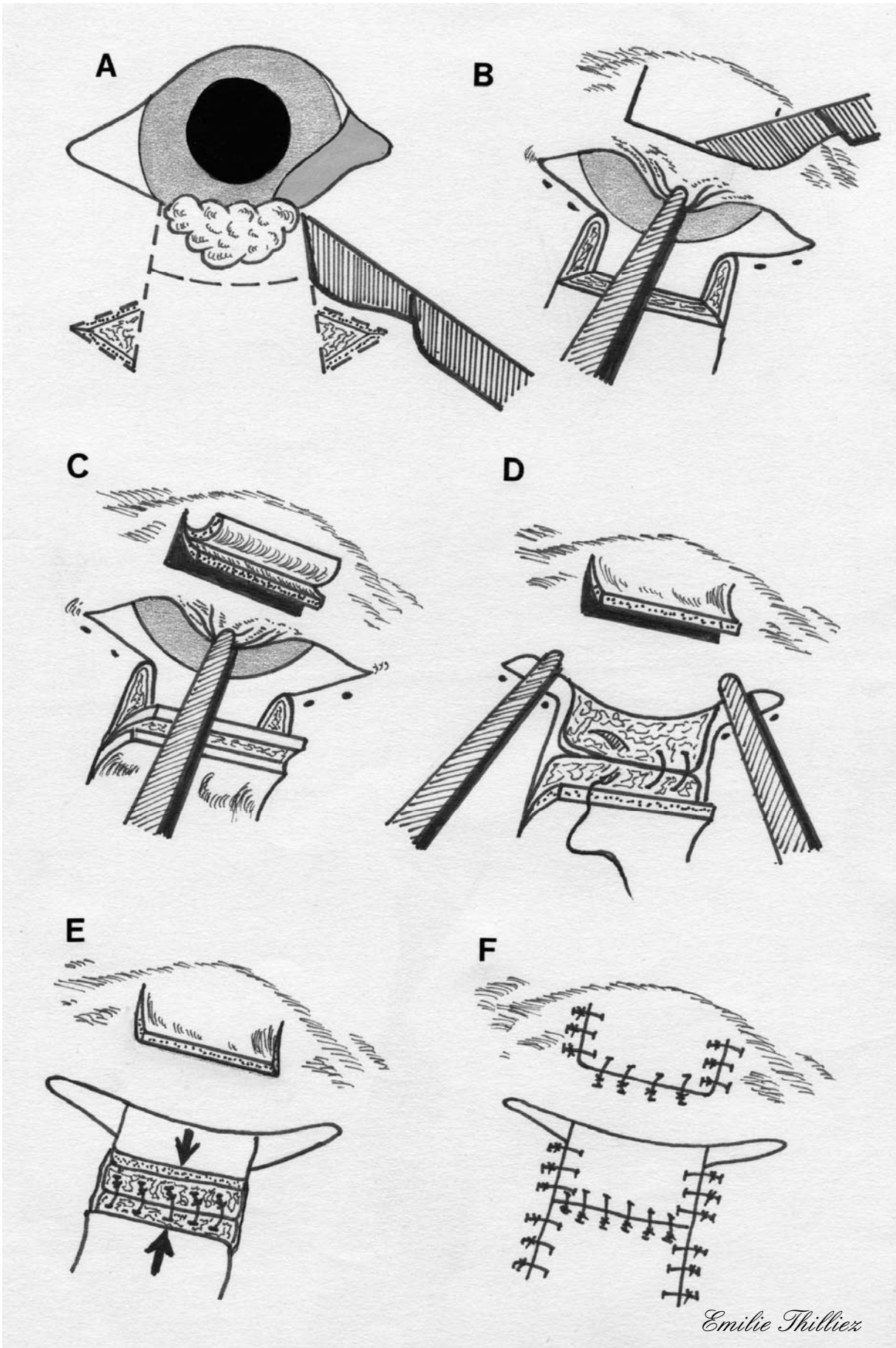
E : Le plan cutané du lambeau situé sur la paupière saine est tiré vers la paupière lésée, ceci en le faisant passer sous le bord palpébral de la paupière saine ; le plan cutané du lambeau d'avancement pédiculé est tiré vers le bord palpébral afin de le suturer au plan cutané cité en premier.

F : Les incisions cutanées restantes sont suturées par des points simples.

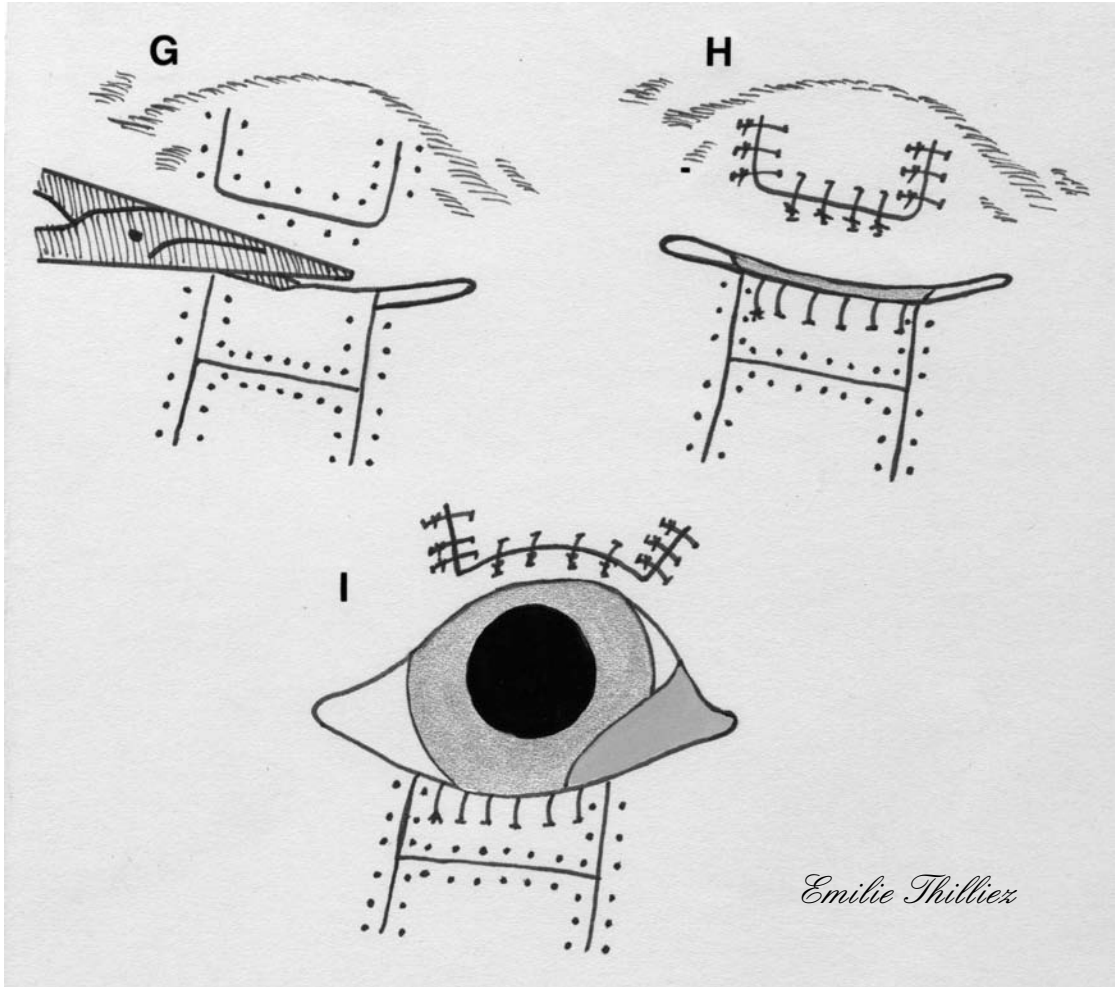
G : La seconde étape est réalisée 14 à 21 jours après la première ; après retrait des points cutanés le lambeau est coupé 1 ou 2mm au dessus du bord palpébral receveur.

H : La conjonctive du site receveur est alors tirée sur la berge cutanée pour créer le nouveau bord palpébral ; le reste du lambeau, issu de la paupière saine, est débridé, passé à travers l'incision de la paupière saine puis suturé en deux plans.

I : Aspect final de l'œil après la seconde étape de la procédure.



Emilie Thilliez



III.3.3.4.3. Tumeurs localisées en région latérale de la paupière

III.3.3.4.3.1. LAMBEAU DE GLISSEMENT EN Z POUR LES LÉSIONS PROCHES DU CANTHUS LATERAL

Le lambeau de glissement en Z est une variante de la plastie en Z, qui peut être utilisée lorsque la lésion palpébrale est située à proximité du canthus latéral.

Technique

Une portion carrée de la paupière, de pleine épaisseur, est excisée, incluant la tumeur et des marges suffisantes de tissu sain.

Les incisions précédentes sont prolongées, afin de former deux Z ayant pour base chacun un côté du carré excisé. Les deux triangles (abc et efg) ainsi créés sont excisés.

Les lambeaux ayant été disséqués sont alors transposés afin de combler le déficit et de créer un nouveau canthus latéral (d).

Les bords cutanés sont alors suturés avec des points simples de soie 4-0 à 6-0. Le lambeau est doublé du tissu conjonctival adjacent ayant pu être mobilisé. La conjonctive est alors suturée sur la partie externe du canthus latéral, à l'aide d'un surjet simple à points enfouis par du fil résorbable 6-0 ou 7-0 (cf. figure 31).

Suivi post-chirurgical

Un collyre ou une pommade antibiotique est instillé dans l'œil toutes les six à huit heures jusqu'au retrait des points, dix à quatorze jours après l'intervention.

Une collerette doit être mise en place afin d'éviter les automutilations [16, 30].

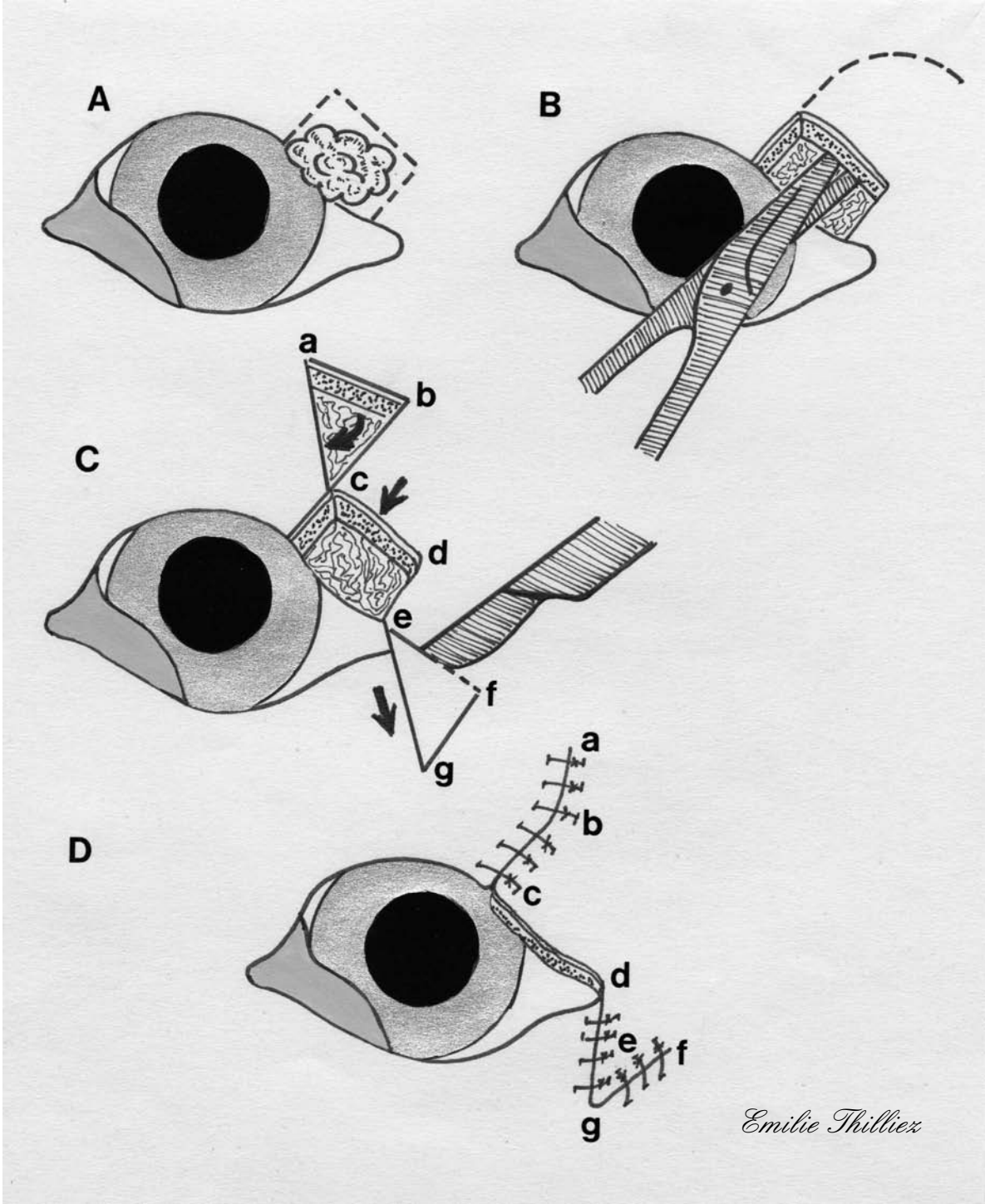
FIGURE 31 : LAMBEAU DE GLISSEMENT EN Z (d'après [30])

A : La tumeur palpébrale située en partie latérale de la paupière est enlevée par une exérèse de pleine épaisseur.

B : Le lambeau de glissement en Z est préparé par une dissection mousse du plan cutané adjacent au déficit palpébral.

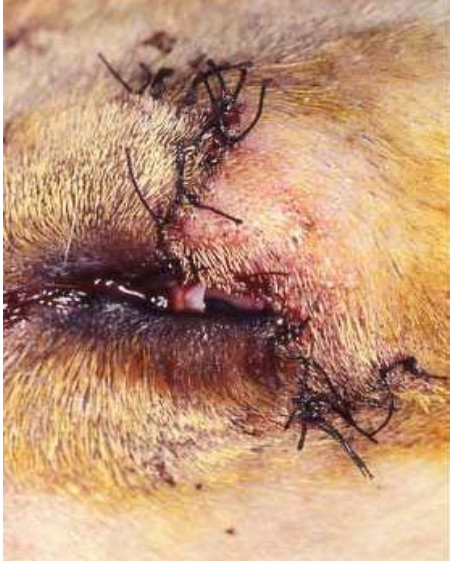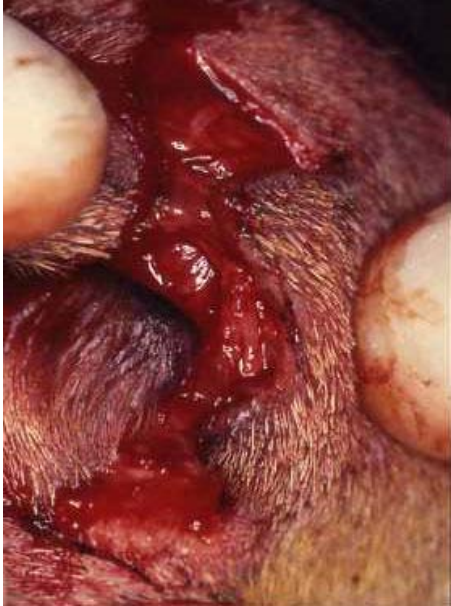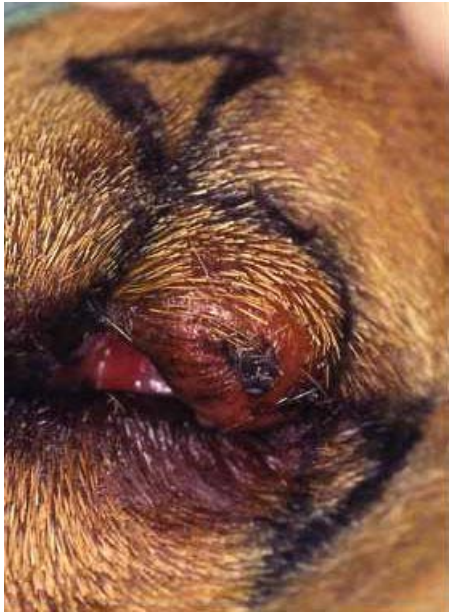C : Deux triangles cutanés sont dessinés puis excisés, leurs côtés devant être approximativement égaux à la largeur du déficit palpébral ; le lambeau est alors tiré vers le bord palpébral (ab et cd) et ventralement (ed).

D : Le lambeau est suturé par des points simples ; la conjonctive palpébrale adjacente si elle est disponible (ou une autogreffe de muqueuse dans le cas contraire) est utilisée pour former le plan conjonctival du lambeau.



Emilie Thilliez

PHOTOGRAPHIE 4 : étapes pré-opératoire, per-opératoire et post-opératoire du lambeau de glissement en Z (Photos Pr A.REGNIER)



III.3.3.4.3.2. LAMBEAUX DE ROTATION ET LAMBEAUX PEDICULES (*Pedicle and rotating grafts*)

La technique des lambeaux pédiculés permet de reconstruire la partie dorso-latérale des paupières grâce à un lambeau de rotation issu de la paupière inférieure qui vient combler le déficit palpébral de la paupière supérieure. Décrits à l'origine lors d'agénésie des paupières chez le chaton [46], les lambeaux pédiculés sont aussi utilisés dans la reconstruction de déficits de semi ou pleine épaisseur chez le chien. Le lambeau pédiculé peut être construit dans la paupière inférieure ou supérieure, mais ne doit pas inclure le bord palpébral. Ce procédé est particulièrement efficace dans le cas de déficits horizontaux allongés, permettant d'obtenir de très bons résultats fonctionnels et esthétiques.

Si trop peu de peau est disponible en-dessous de la paupière inférieure, ceci limite le recours à cette méthode pour des lésions verticales de 4 à 5mm de longueur, étant donné que la suture du lambeau risque d'entraîner un ectropion de la paupière inférieure. Il peut arriver que des poils soient mal orientés sur le site greffé ; ceci nécessite alors un traitement ultérieur du trichiasis.

Techniques

Après avoir effectué une exérèse tumorale, de forme rectangulaire ou carrée - dans le cas présent, située sur la paupière supérieure -, le lambeau pédiculé est créé à partir d'une incision cutanée située à 7mm du bord palpébral et parallèle à celui-ci.

La base du lambeau doit être latérale au canthus latéral. La longueur globale du lambeau doit mesurer quelques millimètres de plus que la lésion pour permettre la rotation du lambeau. La seconde incision est parallèle à la première, de sorte que la largeur du lambeau soit légèrement supérieure à celle de la lésion. La peau du lambeau est alors disséquée avant d'être tournée pour venir couvrir la lésion de la paupière supérieure.

Le lambeau pédiculé est suturé au tissu cutané du site receveur par des points simples de fil non résorbable 5-0 ou 6-0. La conjonctive palpébrale est suturée à la bordure du lambeau pédiculé, par un surjet simple de fil résorbable 6-0 pour créer un nouveau bord palpébral.

Le déficit cutané créé dans la paupière saine par la réalisation du lambeau est alors suturé par des points simples de fil non résorbable. Lors de cette suture, la formation

« d'oreilles de chien » peut être évitée en prolongeant l'incision cutanée rectangulaire pour lui donner une forme en fuseau (cf. figures 32 et 33) [23, 46].

Le lambeau pédiculé peut aussi être prélevé sur la paupière supérieure, lors de lésions de la paupière supérieure. Le lambeau est réalisé par une incision parallèle au bord palpébral lésé et située à 10 ou 12mm au-dessus de la lésion. La base du lambeau est dorso-temporale à la lésion, la longueur et la largeur du lambeau sont légèrement supérieures à celles de la lésion palpébrale. Le lambeau est tourné vers le bas pour combler la lésion, puis suturé de la même manière que précédemment (cf. figure 32) [23].

Dans le cas de lésions palpébrales de pleine épaisseur, il y a rarement assez de conjonctive pour créer un nouveau bord palpébral ; la membrane nictitante et la muqueuse buccale sont les sites où la greffe conjonctivale est prélevée.

Le lambeau pédiculé est créé à partir de la paupière inférieure, pour une lésion de la paupière supérieure, par une incision de la peau et du muscle orbiculaire. La première incision est parallèle au bord palpébral et située à 7mm de ce dernier. Le lambeau est légèrement plus long et plus large que la lésion ; la seconde incision est parallèle à la première. Ces deux incisions se réunissent du côté nasal du pédicule.

A proximité du canthus latéral, on réalise une excision étroite du tissu cutané depuis le bord palpébral de la paupière inférieure jusqu'au lambeau pédiculé afin de créer un site receveur favorable à la base du lambeau.

Le lambeau est alors prélevé, puis tourné en direction dorso-temporale et mis en place sur la lésion.

Le lambeau mis en place sur la paupière supérieure et l'incision de la paupière inférieure sont suturés par des points simples de soie 4-0.

Une bande de tissu conjonctival est ensuite prélevée sur la face palpébrale de la membrane nictitante, légèrement plus large que le lambeau cutané et assez longue pour permettre sa rotation vers le site receveur sans induire de tension sur la conjonctive. La base du greffon est gardée la plus large possible pour préserver sa vascularisation. Les incisions conjonctivales sont prolongées, depuis la membrane nictitante sur la conjonctive bulbaire, pour adapter la longueur de la greffe.

La greffe conjonctivale est alors tournée sur elle-même à 180 degrés, à partir de sa base, puis insérée sous le lambeau cutané pour combler le déficit. Le côté le plus profond du greffon conjonctival est suturé à la conjonctive bulbaire au niveau du

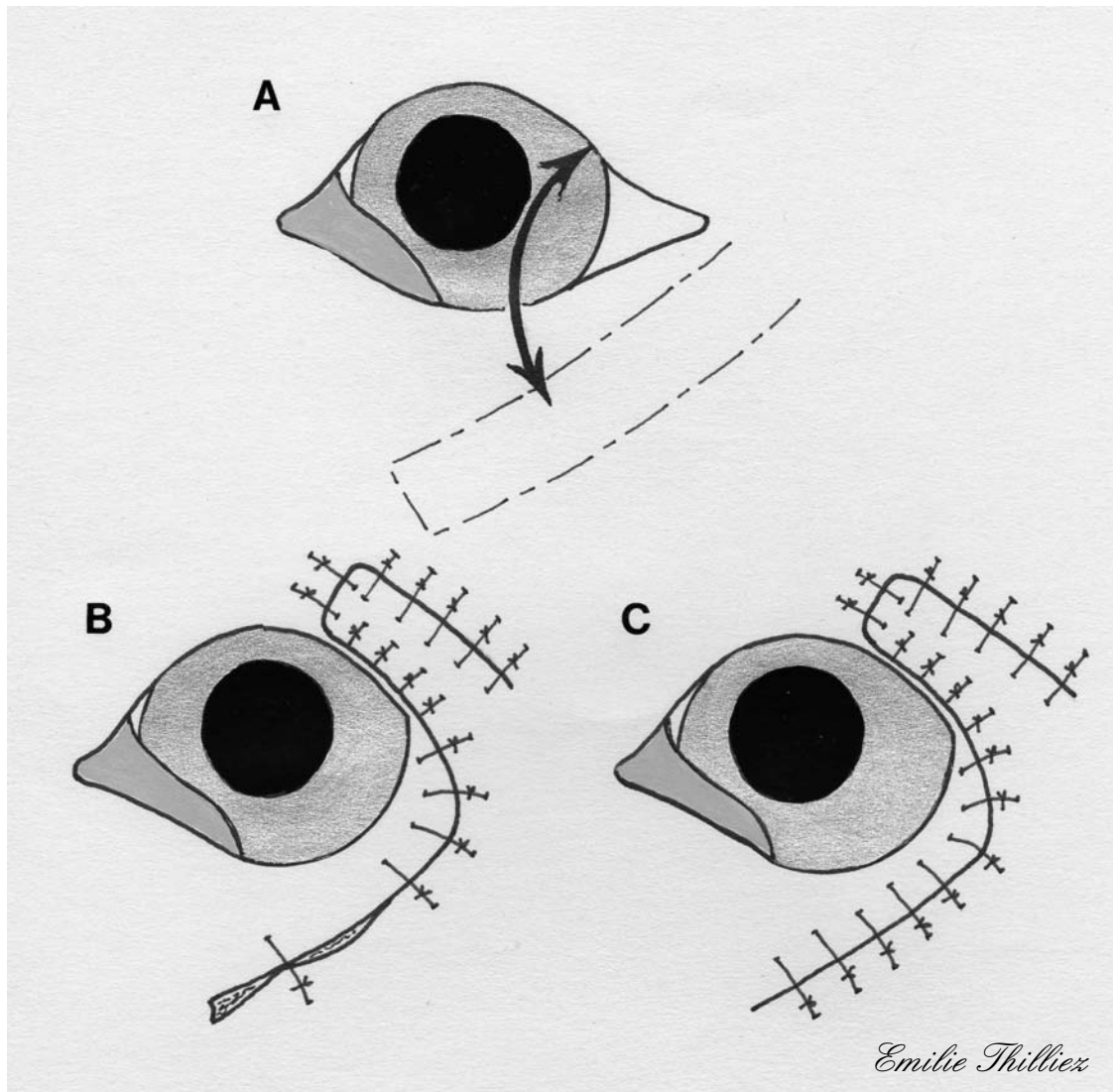
limbe, l'autre côté est suturé à la bordure du lambeau cutané afin de créer un nouveau bord palpébral totalement glabre. Ces sutures sont réalisées par des surjets simples de fil résorbable 7-0. Le site donneur du greffon est laissé sans suture (cf. figures 34 et 35) [14, 33].

Suivi post-chirurgical

Un collyre ou une pommade antibiotique est instillé dans l'œil toutes les six à huit heures jusqu'au retrait des points, dix à quatorze jours après l'intervention.

Une collerette doit être mise en place afin d'éviter les automutilations.

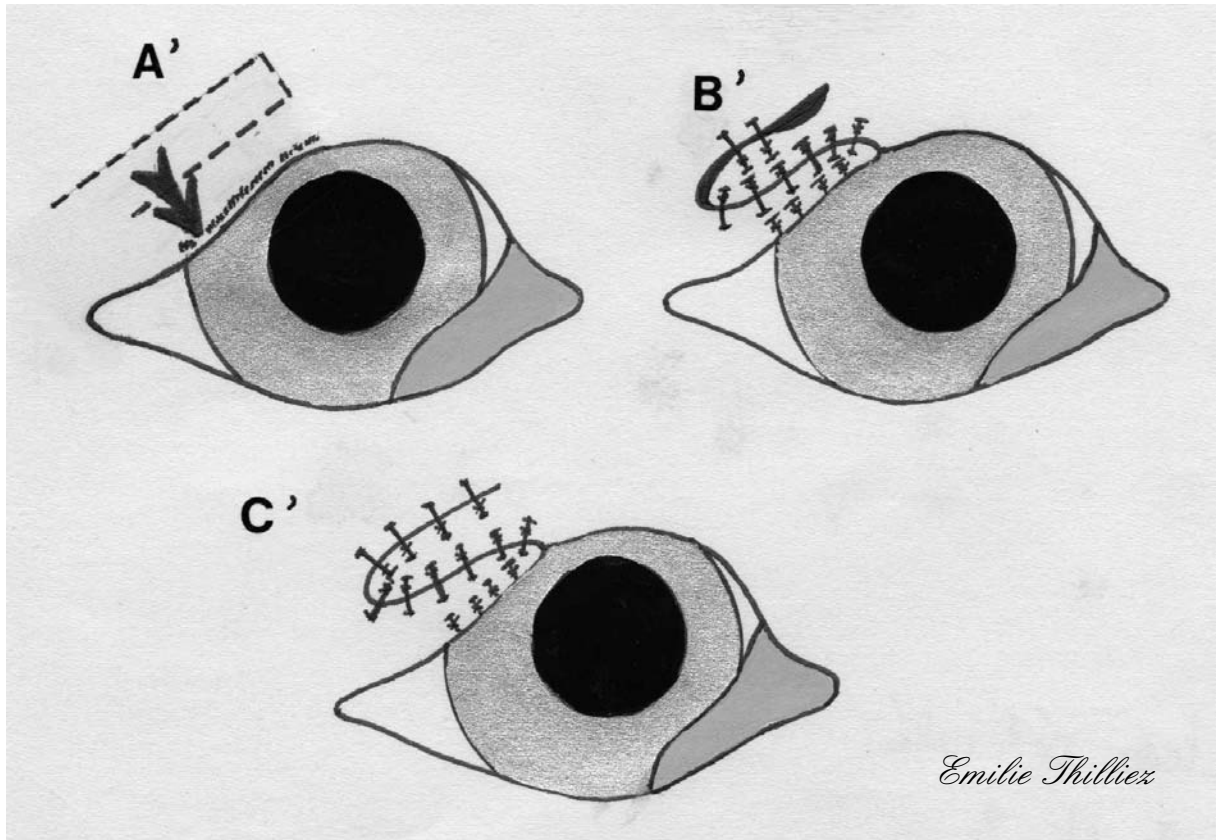
FIGURE 32 : LAMBEAU PEDICULE DE TRANSPOSITION (d'après [23])



A : Lors de déficit palpébral important situé à proximité du canthus latéral un lambeau cutané créé dans la paupière opposée est réalisé ; le lambeau cutané rectangulaire est d'abord tracé sur la paupière saine en partant du canthus latéral est en préservant le bord palpébral de cette paupière, puis il est incisé et séparé des tissus sous-jacents par dissection mousse.

B : Le lambeau est tourné vers la paupière lésée afin de venir recouvrir le déficit palpébral induit par l'exérèse tumorale ; il est suturé en place par des points cutanés simples ; la conjonctive est tirée sur la bordure du lambeau puis suturée à ce dernier afin de créer un nouveau bord palpébral.

C : Le site donneur est alors suturé lui aussi par des points simples en partant du centre de l'incision.



Emilie Thilliez

A' : Un déficit palpébral proche du canthus latéral peut être corrigé par un lambeau cutané créé dans la paupière où se situe le déficit ; le lambeau rectangulaire est dessiné temporairement au déficit et dont la base est proche du canthus, puis il est incisé et séparé des tissus sous-jacents par dissection mousse.

B' : Le lambeau est tourné médialement pour combler le déficit palpébral ; il est suturé en place par des points cutanés simples ; la conjonctive est tirée sur la bordure du lambeau puis suturée à ce dernier afin de créer un nouveau bord palpébral.

C' : Le site donneur est alors suturé lui aussi par des points simples en partant du centre de l'incision.

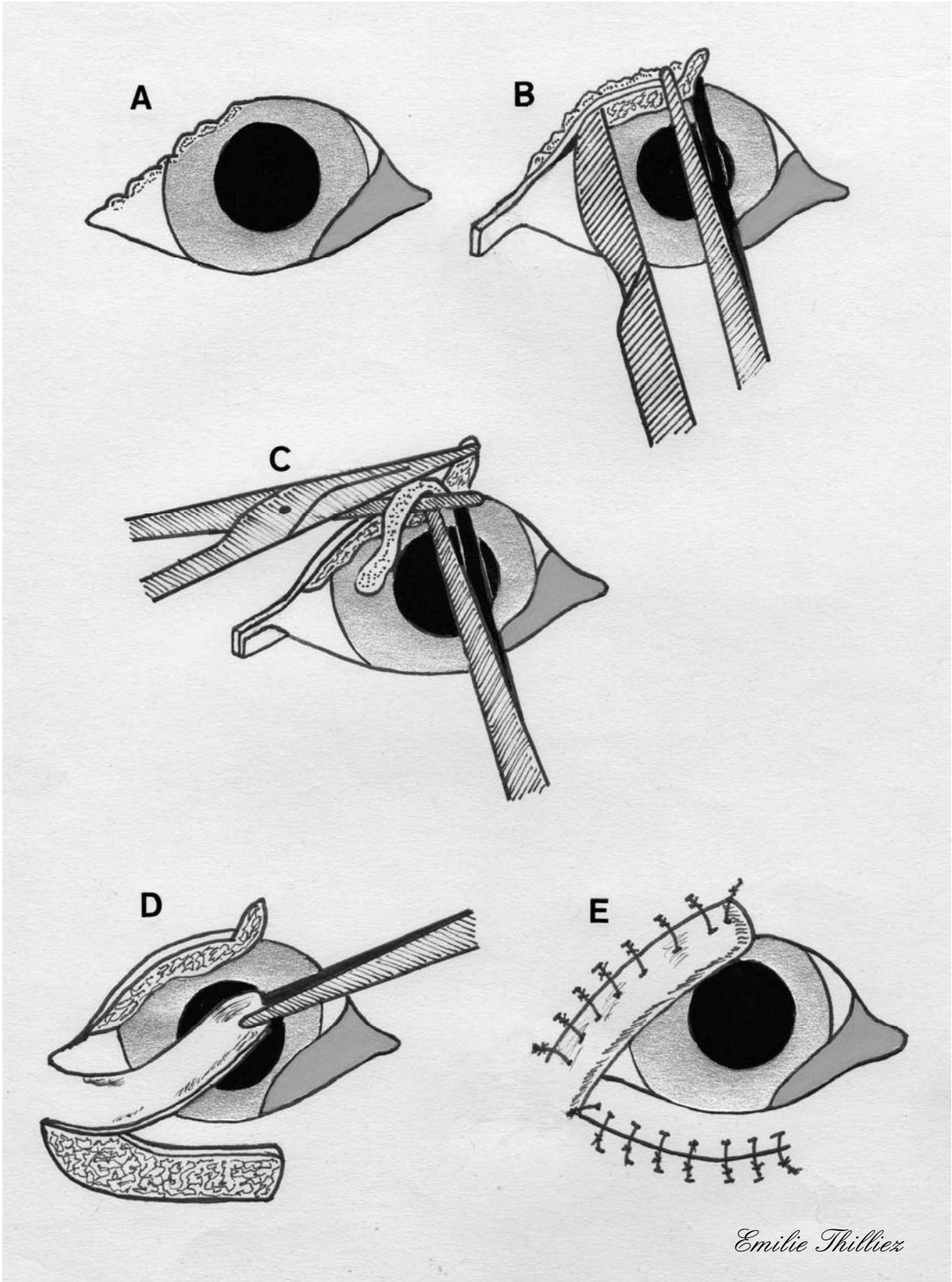
FIGURE 33 : LAMBEAU PEDICULE LORS DE DEFICIT PALPEBRAL PARTIEL
(d'après [46])

A : Lors de cicatrisation d'une plaie chirurgicale ou non conduisant à un trichiasis ou lors de déficit palpébral partiel situé à proximité du canthus latéral le lambeau pédiculé est recommandé.

B et C : Lors de cicatrisation conduisant à un trichiasis le plan cutané est séparé du plan conjonctival par une incision dans l'épaisseur de la paupière jusqu'au canthus latéral ; un rectangle de peau est enlevé dans l'angle externe de l'œil pour permettre la rotation du lambeau ; puis le plan cutané velu en regard de la cornée est coupé.

D : Le lambeau rectangulaire est créé dans la paupière opposée à environ 3 à 4mm du bord palpébral et dont la base se situe au canthus latéral ; il est ensuite tourné pour venir combler le déficit palpébral.

E : Le lambeau est suturé par des points simples tout comme le site donneur.



Emilie Thilliez

FIGURE 34 : LAMBEAU PEDICULE LORS DE DEFICIT DE PLEINE EPAISSEUR
(d'après [14])

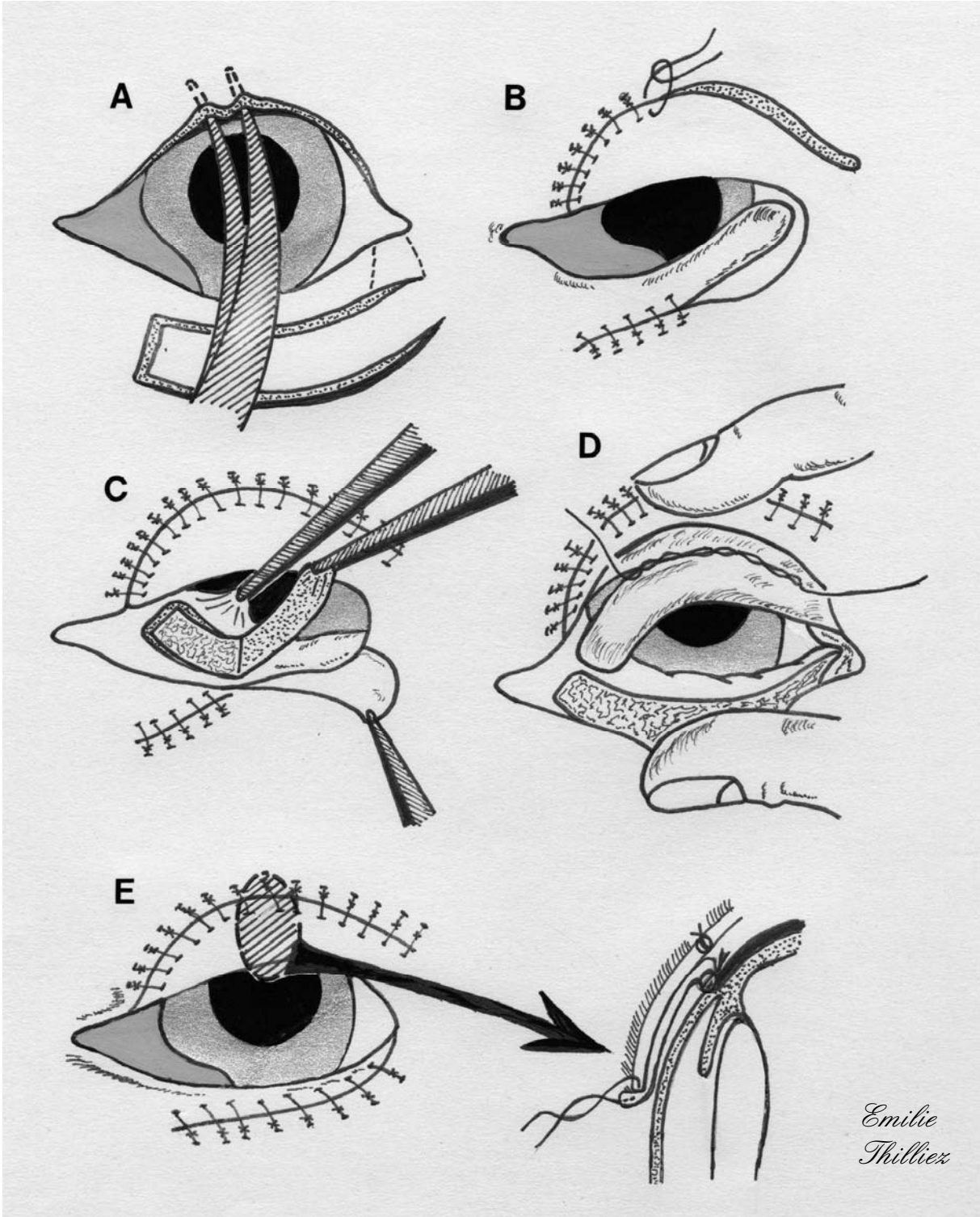
A : On procède à une incision dans l'épaisseur de la paupière adjacente à la tumeur après exérèse de cette dernière ; le lambeau pédiculé rectangulaire est créé dans la paupière opposée en prenant soin de réaliser une excision cutanée triangulaire ou en forme de trapèze au canthus latéral afin de créer un site receveur adapté à la base du lambeau.

B : Le lambeau est tourné vers le déficit palpébral puis suturé par des points simples ; le site donneur est lui aussi suturé par des points simples.

C : Le lambeau conjonctival est réalisé dans l'épaisseur de la membrane nictitante, il peut se poursuivre dans l'épaisseur de la conjonctive bulbaire si la longueur requise nous y contraint.

D : Le lambeau conjonctival est tourné à 180° à sa base puis incéré sous le lambeau cutané ; le bord supérieur du lambeau conjonctival est suturé à la conjonctive palpébrale restante.

E : Le bord inférieur du lambeau conjonctival est suturé à la bordure du lambeau cutané afin de créer un nouveau bord palpébral ; une coupe transversale du site chirurgical permet d'observer la suture du lambeau conjonctival au lambeau cutané de façon à créer un bord palpébral glabre.



*Emilie
Thillies*

FIGURE 35 : LAMBEAU PEDICULE LORS DE DEFICIT DE PLEINE EPAISSEUR (VARIANTE) (d'après [33])

A : Le lambeau pédiculé rectangulaire est créé dans la paupière opposée en prenant soin de réaliser une excision cutanée triangulaire ou en forme de trapèze au canthus latéral afin de créer un site receveur adapté à la base du lambeau.

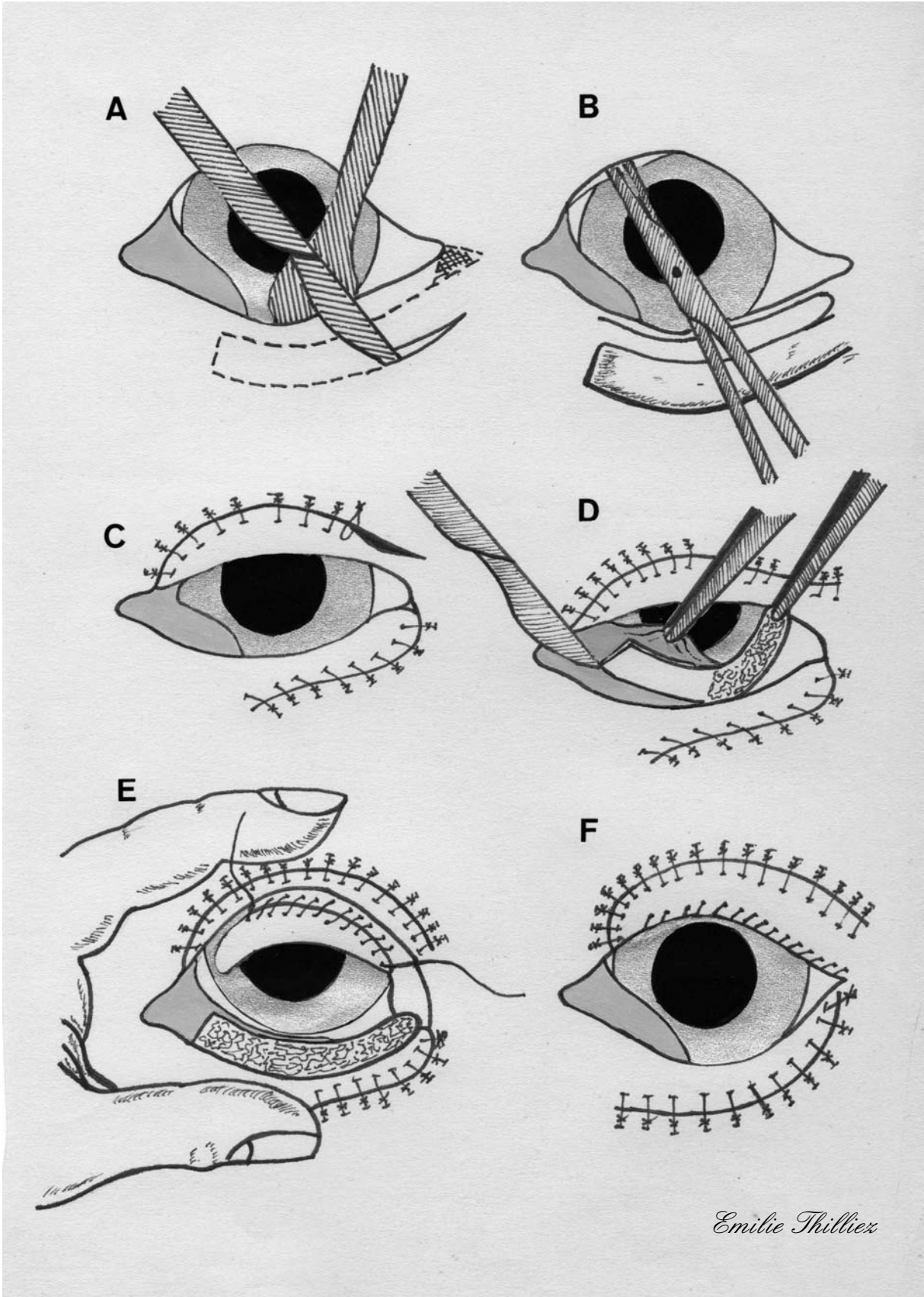
B : On procède à une incision dans l'épaisseur de la paupière adjacente à la tumeur après exérèse de cette dernière.

C : Le lambeau est tourné vers le déficit palpébral puis suturé par des points simples ; le site donneur est lui aussi suturé par des points simples.

D : Le lambeau conjonctival est réalisé dans l'épaisseur de la membrane nictitante, il peut se poursuivre dans l'épaisseur de la conjonctive bulbaire si la longueur requise nous y contraint.

E : Le lambeau conjonctival est tourné à 180° à sa base puis incéré sous le lambeau cutané ; le bord supérieur du lambeau conjonctival est suturé à la conjonctive palpébrale restante.

F : Le bord inférieur du lambeau conjonctival est suturé à la bordure du lambeau cutané afin de créer un nouveau bord palpébral glabre.



Emilie Thilliez

III.3.3.4.4. Tumeurs localisées en région médiale de la paupière à proximité du point lacrymal

La technique reconstructive choisie par le chirurgien lors d'exérèse tumorale doit être celle préservant la fonction naso-lacrymale afin d'éviter un épiphora post-chirurgical. La technique chirurgicale présentée permet, lors de tumeurs jouxtant le point lacrymal, de préserver le drainage lacrymal.

Technique

L'exérèse complète de la tumeur se réalise par une incision de pleine épaisseur de la paupière ; la tumeur, le point lacrymal et une portion du canalicule lacrymal inférieur sont alors enlevés. La portion de canalicule lacrymal inférieur préservée est localisée à l'aide d'une canule naso-lacrymale de calibre 23. On incise alors cette portion de canalicule lacrymal sur 2mm de longueur vers le canthus médial. Deux points de suture résorbable 6-0 sont placés afin d'unir la lumière du canalicule à la conjonctive palpébrale.

La conjonctive palpébrale est ensuite incisée pour la libérer du tarse sur une longueur de 3mm. Le plan conjonctival est ensuite suturé à l'aide de fil résorbable 6-0 tout en veillant à enfouir les points.

La tension provoquée sur la paupière inférieure peut être réduite par la réalisation d'une canthotomie latérale. Le plan cutané palpébral est quant à lui suturé par de la soie 4-0. Deux sutures résorbables 6-0, supplémentaires, sont réalisées sur le bord palpébral pour réunir la conjonctive palpébrale et le plan cutané palpébral.

La canthotomie latérale est suturée ; il est à noter que la portion incisée qui a été transposée vers le canthus médial n'est pas suturée.

La réunion chirurgicale du canalicule lacrymal incisé avec la conjonctive palpébrale à la suite de l'exérèse tumorale crée une « gouttière » qui entraîne les larmes jusqu'au canal lacrymal inférieur où elles s'écoulent (cf. figure 36).

Suivi post-chirurgical

Un collyre antibiotique ophtalmologique est instillé localement sur l'œil toutes les six à huit heures jusqu'au retrait des points dans les deux semaines suivant l'intervention. Une collerette doit être mise en place afin d'éviter les automutilations [9].

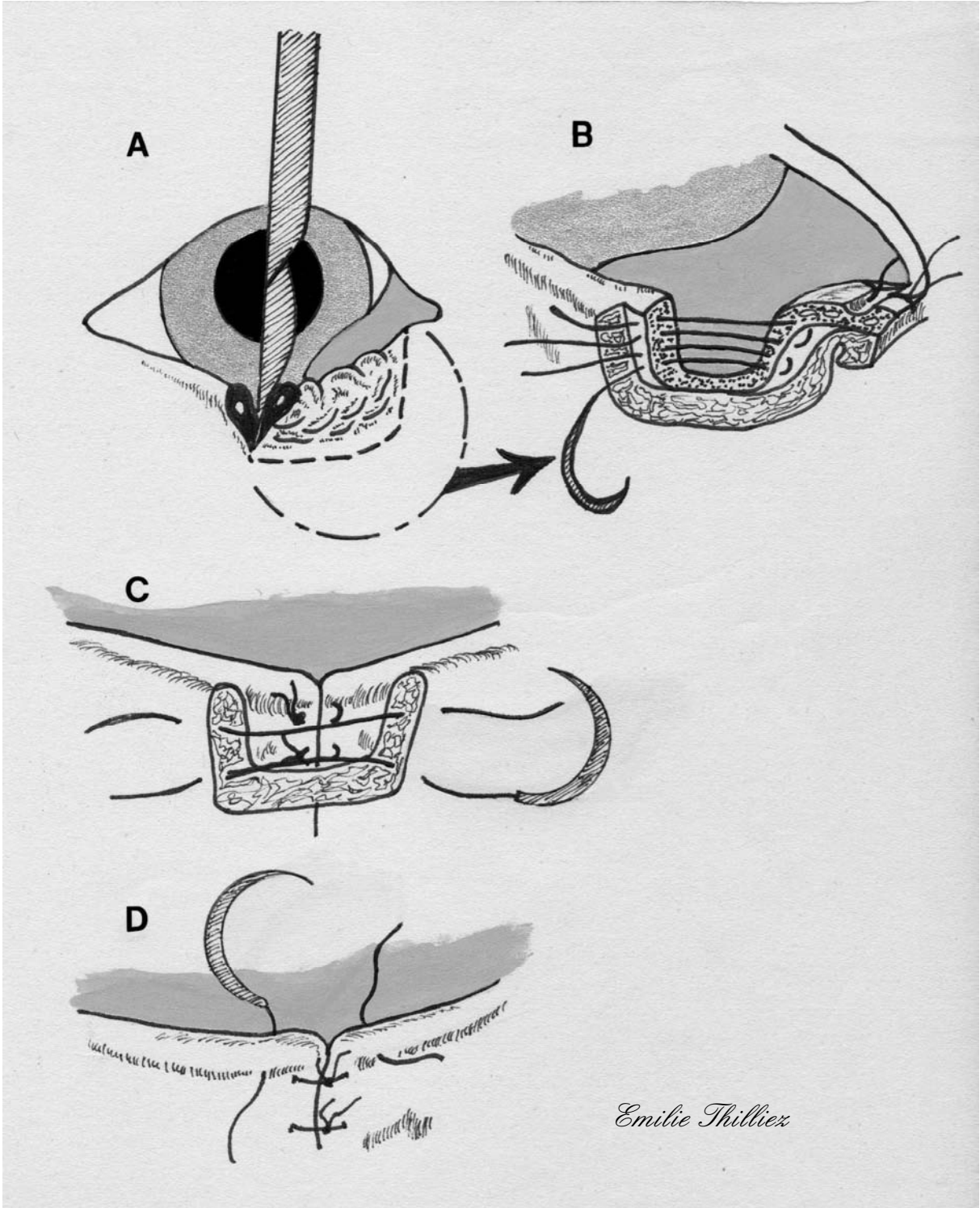
**FIGURE 36 : RECONSTRUCTION PALPEBRALE LORS DE TUMEUR
ADJACENTE AU POINT LACRYMAL (d'après [9])**

A : L'incision initiale est réalisée avec une marge d'environ 3mm autour de la tumeur.

B : Le canalicule lacrymal préalablement incisé est suturé afin de ne pas compromettre son étanchéité ; le plan conjonctival est suturé par des points enfouis.

C : Le plan cutané est suturé par des points simples.

D : Les plans conjonctival et cutané sont unis par deux points simples.



Emilie Thilliez

III.3.3.4.5. Reconstruction par clivage palpébral (*Split eyelid flap*) : application à toutes les localisations tumorales

Le lambeau par clivage palpébral est utilisé dans la correction des déficits palpébraux intéressant plus de la moitié de la longueur de la paupière. La paupière est incisée le long du limbe pour créer un lambeau à bord lisse qui sera transposé sur une lésion palpébrale adjacente. Cette technique chirurgicale, relativement simple, a l'avantage d'être réalisable en un seul temps opératoire ; de plus, c'est la seule technique permettant d'augmenter la longueur de bord palpébral physiologique afin de créer une interface normale entre la lamelle antérieure et la cornée, sur l'ensemble de la paupière. Enfin, ce lambeau peut être utilisé dans la reconstruction d'une lésion palpébrale située à n'importe quel endroit des paupières supérieure ou inférieure.

Techniques

Dans le cas d'une **lésion située sur la paupière supérieure**, la peau et la conjonctive sous-jacente sont incisées de 2 à 3mm autour de la lésion dans le cas d'une tumeur, tout en préservant au maximum le bord palpébral.

La paupière est incisée le long de son limbe, à travers les orifices des glandes de Meibomius, à partir de la bordure latérale de la lésion jusqu'au canthus latéral. La distance de l'incision correspond alors à la longueur du déficit palpébral. Cette incision est approfondie à travers les glandes de Meibomius par une dissection au scalpel. La lamelle antérieure contigüe est ensuite détachée de la lamelle postérieure par dissection mousse afin de créer un lambeau cutané, présentant les caractéristiques d'un bord palpébral normal (ab).

Le lambeau cutané est ensuite incisé à son extrémité latérale (bc) afin de le mobiliser. Il est transporté médialement pour combler le déficit palpébral et suturé à la lamelle antérieure médialement à la lésion. Le plateau tarsal et la conjonctive sont alors visibles latéralement au déficit palpébral.

L'incision bc est prolongée en suivant un arc latéral jusqu'au point d, la peau latérale et ventrale à cette incision est alors disséquée. Le lambeau cutané ainsi créé est translaté médialement et ventralement afin de recouvrir le plateau tarsal et la conjonctive précédemment mis à jour. Ce lambeau cutané est suturé d'une part à la lamelle tarso-conjonctivale sous-jacente – à 1mm du bord palpébral-, d'autre part au lambeau adjacent (cf. figure 37).

Dans le cas d'une **lésion centrale de la paupière inférieure**, l'incision de la paupière se réalise à partir du côté latéral de la lésion et jusqu'au canthus latéral, l'incision se prolonge alors au delà du canthus pour former un arc.

Cette incision est approfondie à travers les glandes de Meibomius par une dissection au scalpel. La lamelle antérieure adjacente est ensuite détachée de la lamelle postérieure et du tissu sous-cutané latéral au canthus précité par dissection mousse. Le lambeau est tourné dans le sens des aiguilles d'une montre afin de recouvrir le déficit palpébral puis est suturé au volet cutané palpébral au bord médial de la lésion. Le volet cutané transposé recouvre alors la lamelle postérieure latérale au déficit palpébral, le lambeau est donc suturé dans cette position à 1mm du bord palpébral, l'incision cutanée dessinant un arc à partir du canthus latéral est elle aussi suturée (cf. figure 37).

Dans le cas d'une **lésion de la paupière supérieure englobant le canthus latéral**, la paupière est incisée du bord médial de la lésion vers le canthus médial sur une distance correspondant à la longueur du déficit palpébral. L'incision s'écarte alors du bord palpébral pour former une ligne tangente à ce bord, au départ, puis dessine un arc dorsal.

Cette incision est approfondie à travers les glandes de Meibomius par une dissection au scalpel. La lamelle antérieure adjacente est ensuite détachée de la lamelle postérieure et du tissu sous-cutané contigu.

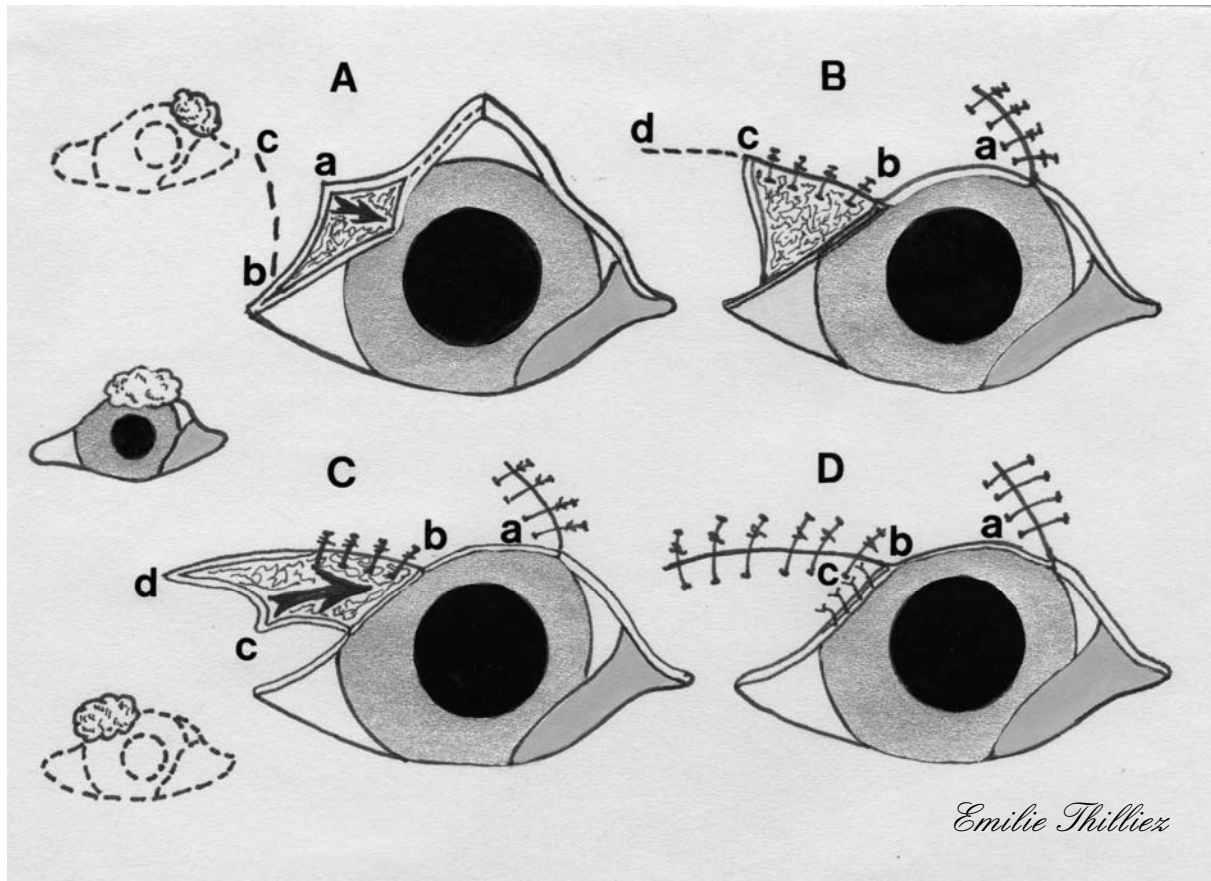
Le lambeau semi-circulaire ainsi créé est alors tourné en sens inverse des aiguilles d'une montre pour combler le déficit palpébral, tout en couvrant la lamelle postérieure adjacente à la lésion. La bordure latérale du lambeau est suturée au volet cutané latéral, tandis que le bord du lambeau est suturé à la lamelle postérieure à 1mm du bord palpébral.

Du fait de l'étendue de la lésion dans ce cas, l'exérèse s'étend ventralement au canthus latéral ce qui nécessite la reconstruction de ce canthus à partir du tissu cutané du bord latéral de la lésion (cf. figure 37).

Suivi post-chirurgical

Le traitement post-chirurgical est réalisé à l'aide d'un collyre antibiotique large spectre instillé deux fois par jour durant une semaine. Une collerette doit être mise en place afin d'éviter les automutilations [29, 54].

FIGURE 37 : LAMBEAU PAR CLIVAGE PALPEBRAL (d'après [29])



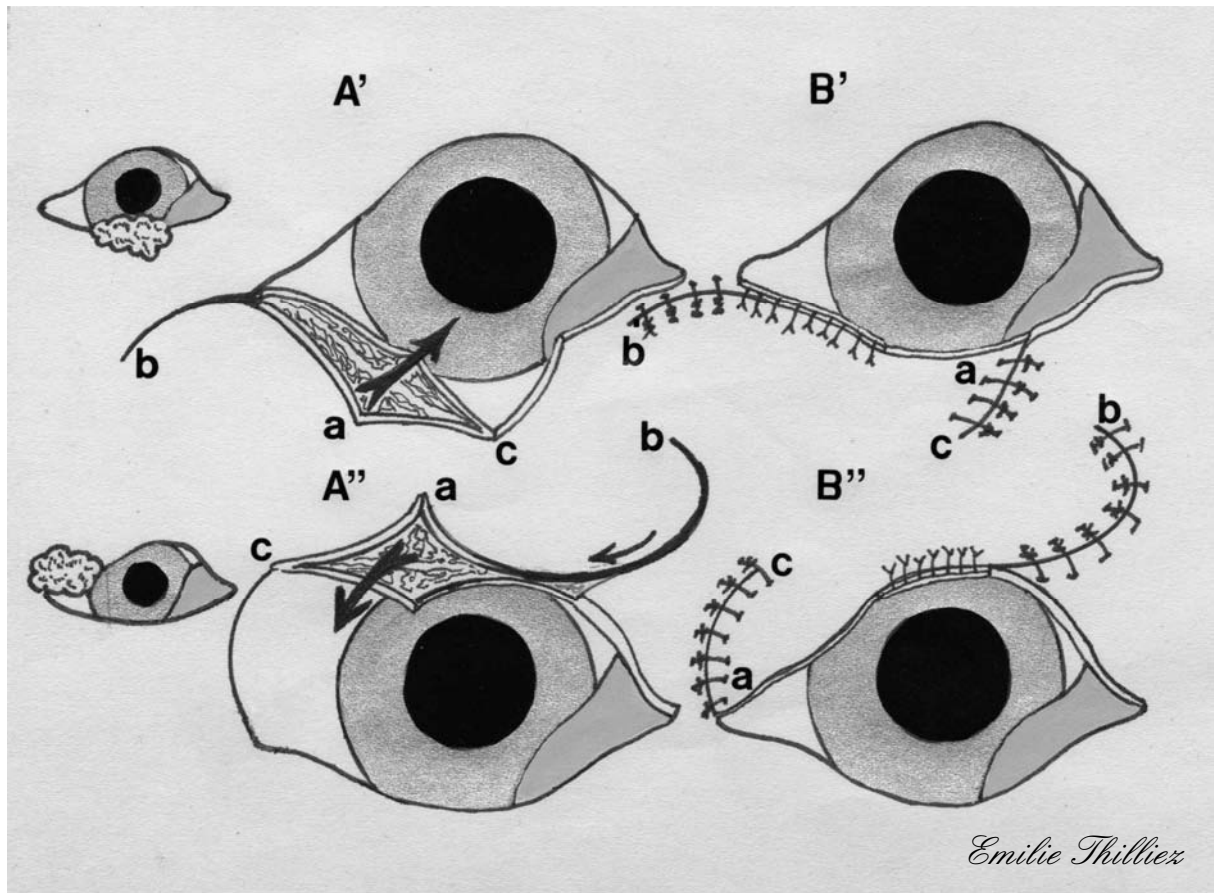
La position des tumeurs pouvant conduire à une blépharoplastie par ce lambeau est indiquée à la gauche du schéma.

A : Les deux plans palpébraux sont incisés à partir de l'ouverture des glandes de Meibomius sur le bord palpébral (a-b) et le plan cutané est incisé (b-c) puis séparé du plan conjonctival afin de créer le lambeau.

B : Le lambeau cutané est déplacé vers le centre de la paupière afin de combler le déficit puis suturé à la peau palpébrale au niveau de la bordure médiale du déficit. Une incision est réalisée sur la paupière (c-d) en continuité de la bordure latérale du lambeau (b-c).

C : Le plan cutané adjacent au lambeau est alors séparé de sa conjonctive sous-jacente et l'extrémité c est déplacée jusqu'à atteindre le bord b du précédent lambeau.

D : Aspect de la paupière après sa reconstruction complète.



A' : Le lambeau, constitué de la paupière préalablement scindée en un plan conjonctival et un plan cutané, est déplacé afin de combler le déficit ; une incision est réalisée à partir du canthus latéral afin de permettre au lambeau d'être mobilisé sans tension.

B' : Le plan cutané du lambeau est suturé par des points simples.

A'' : Le lambeau, constitué de la paupière préalablement scindée en un plan conjonctival et un plan cutané, est déplacé afin de combler le déficit . une incision tangente au bord palpébral puis s'éloignant dorsalement est réalisée à partir de l'extrémité médiale du lambeau afin de permettre au lambeau d'être mobilisé sans tension.

B'' : Le plan cutané du lambeau est suturé par des points simples.

III.3.3.4.6. Traitement du trichiasis, complication de blépharoplastie, par greffe de muqueuse buccale

Plusieurs techniques de blépharoplastie existent lors de lésions palpébrales de grande importance. Dans ces techniques, soit le bord palpébral n'est pas totalement reconstruit, soit le bord palpébral d'une paupière est utilisé afin de reconstruire l'autre paupière.

La reconstruction du bord palpébral à l'aide d'une greffe de la muqueuse buccale est une technique simple qui confère une rigidité et une épaisseur adéquates au bord palpébral. La muqueuse buccale étant glabre, elle sert ici de zone de transition entre la cornée et la surface velue de la peau. Les résultats esthétiques de cette greffe sont pleinement satisfaisants quelques mois après la chirurgie lorsque la muqueuse s'est repigmentée.

Technique

Les paupières ainsi que la muqueuse buccale sont lavées avec une solution de polyvidone iodée à 0.5 % ainsi qu'une solution salée stérile.

Après avoir placé les champs chirurgicaux, on mesure la longueur de paupière devant être reconstruite.

La lamelle antérieure de la paupière est séparée de la lamelle postérieure par une dissection mousse au ciseau.

Un repli de la muqueuse buccale, pigmenté, est soulevé à l'aide de pinces puis sectionné. Ce repli est plus long que la longueur de la paupière à reconstruire afin d'obtenir 1mm de marge de chaque côté du greffon.

La muqueuse buccale ainsi prélevée est mise en place, tout d'abord par son bord inférieur qui est suturé à la conjonctive palpébrale à l'aide d'un surjet simple de fil résorbable 7-0; puis par son bord supérieur qui est suturé au volet cutané palpébral par des points simples, commençant au canthus médial, en utilisant un monofilament de nylon 7-0.

Cette dernière étape doit être réalisée en veillant à éviter les tensions au niveau du greffon, la portion de muqueuse buccale restante est ensuite coupée après avoir terminé la suture au canthus latéral (cf. figure 38).

Suivi post-chirurgical

Le traitement post-chirurgical est réalisé à l'aide d'un collyre antibiotique large spectre instillé deux fois par jour durant une semaine. Une collerette doit être mise en place afin d'éviter les automutilations.

Une semaine après la chirurgie, l'aspect du greffon est optimal, il apparaît dépigmenté en raison de l'inflammation mais présente une couleur rosée prouvant sa bonne adhésion et sa vascularisation. Le résultat esthétique est totalement satisfaisant environ deux mois après la chirurgie, lorsque la pigmentation est en partie réapparue [38].

FIGURE 38 : GREFFE DE MUQUEUSE BUCCALE (d'après [38])

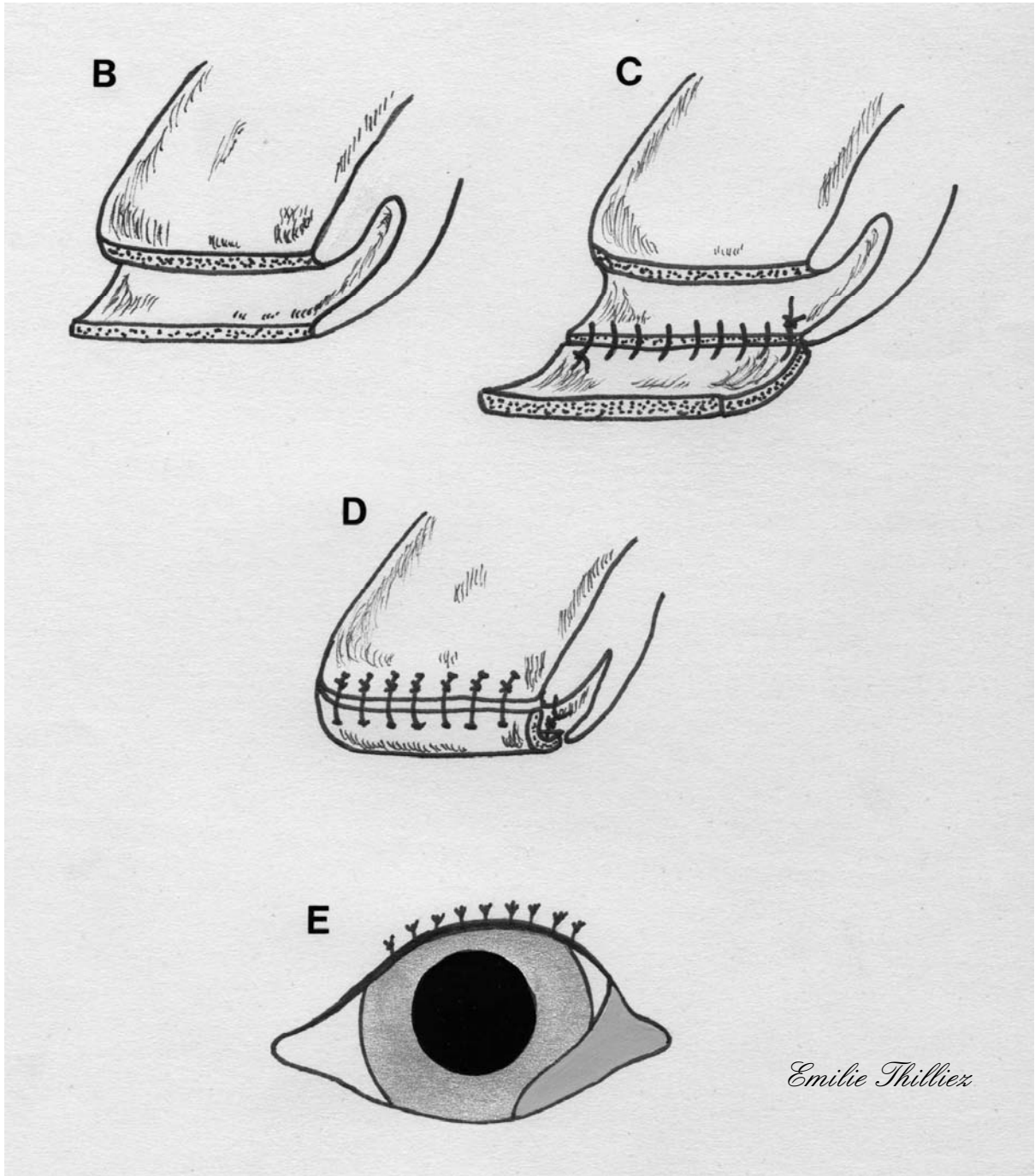
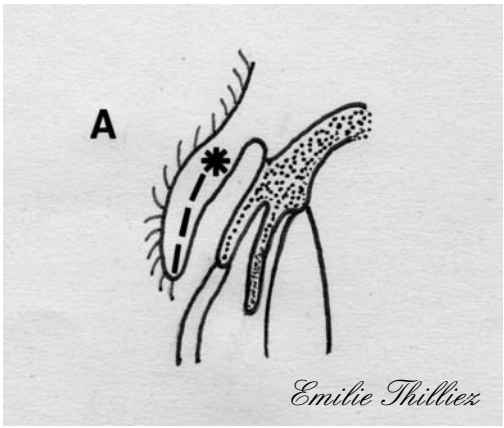
A : Coupe transversale d'une paupière dont les poils irritent la cornée ; visualisation de l'incision à réaliser dans l'épaisseur de la paupière (*).

B : La paupière incisée entre son plan cutané et son plan conjonctival va pouvoir accueillir la greffe.

C : Après constitution de la greffe dans la muqueuse buccale, d'une longueur correspondant au déficit palpébral, la greffe est suturée au plan conjonctival de la paupière par un surjet simple.

D : L'extrémité, restée libre, de la greffe est alors suturée au plan cutané palpébral par des points simples.

E : Aspect de l'œil après sa reconstruction.



CONCLUSION

Les paupières du chien sont constituées d'une couche superficielle faite d'un revêtement cutané ; d'une couche musculaire où se rencontre le muscle orbiculaire ; d'une couche stromale où se situe le tarse et d'une couche interne constituée de la conjonctive palpébrale.

Les paupières font partie, avec la conjonctive et la membrane nictitante, des annexes du globe oculaire. Les paupières protègent le segment antérieur de l'œil et plus spécialement la cornée contre les corps étrangers, les chocs, la lumière et la dessiccation. La paupière supérieure couvre l'ensemble de l'œil pendant le clignement et le sommeil ; elle contribue également à l'étalement du film lacrymal sur la cornée. La paupière inférieure, quant à elle, participe au drainage des larmes en permettant de les évacuer vers le nez. Ainsi, toute atteinte physique ou fonctionnelle de ces structures peut conduire à une perte de la fonction de protection, donc une possible atteinte de la cornée.

Les lacérations palpébrales sont communément associées à des plaies par morsure et des blessures dues à des accidents de la voie publique chez le chien. Les lacérations palpébrales doivent être traitées le plus rapidement possible, tout en préservant le plus de tissus palpébraux possible.

Les tumeurs palpébrales les plus fréquentes chez le chien sont les tumeurs des glandes sébacées, les papillomes et les mélanomes ; elles sont le plus souvent de pleine épaisseur ; la majorité des tumeurs palpébrales sont des tumeurs bénignes et les tumeurs malignes ont tendance à être localement invasives mais ne métastasent pas et récidivent rarement ; enfin l'âge moyen d'apparition des tumeurs palpébrales chez le chien est de huit ans. Il est conseillé d'intervenir le plus rapidement possible lors de diagnostic de tumeur palpébrale, étant donné que la mise en œuvre thérapeutique est plus facile si la tumeur est de petite taille.

Lors de plaies ou de tumeurs palpébrales, une résection complète des tissus lésés ou anormaux doit être réalisée, cependant il faut préserver au maximum les tissus sains environnants. Les principes de réalisation des blépharoplasties sont similaires à ceux rencontrés dans les autres chirurgies plastiques et reconstructives. Les tensions pouvant s'exercer sur le tissu cutané doivent être évitées. L'anatomie et la

physiologie palpébrales doivent être impérativement préservées. La reconstruction doit aboutir une réapposition palpébrale sur deux plans : tarso-conjonctival et cutané. L'utilisation de matériel et de sutures adaptés à la chirurgie palpébrale doit être systématique. Enfin une manipulation délicate des tissus lors de la chirurgie est essentielle. Du fait de la finesse, de la mobilité et de la richesse vasculaire des paupières, un œdème très important peut apparaître, même lors d'un traumatisme tissulaire mineur, pouvant compromettre la cicatrisation future.

Les plaies et excrèses tumorales palpébrales de petite taille sont corrigées par suture directe de la paupière en deux plans. Les lésions palpébrales de plus grande importance font l'objet de techniques de blépharoplasties spécifiques -mettant en œuvre différents lambeaux et greffons cutanés et conjonctivaux- en fonction de l'étendue et de la localisation du déficit palpébral. En effet, de nombreux critères interviennent dans le choix de la technique chirurgicale mise en place, mais l'élément le plus pertinent semble être la taille de la lésion palpébrale. Enfin, les défauts cicatriciels pouvant succéder à un traumatisme ou une reconstruction palpébrale doivent être traités par des techniques de blépharoplastie spécifiques.

TABLE DES ILLUSTRATIONS

FIGURE 1 : CONFORMATION DES PAUPIERES.....	21
FIGURE 2 : STRUCTURE SCHEMATIQUE DE LA PAUPIERE SUPERIEURE DU CHIEN.....	25
FIGURE 3 : CHARPENTE FIBREUSE DES PAUPIERES.....	28
FIGURE 4 : REPARATION D'UNE PLAIE PALPEBRALE LINEAIRE.....	48
FIGURE 5 : DECHIRURE PALPEBRALE LONGUE ET ANFRACTUEUSE.....	51
FIGURE 6 : REPARATION D'UNE LACERATION DU CANALICULE LACRYMAL INFERIEUR.....	54
FIGURE 7 : REPARATION D'UNE LACERATION DU CANALICULE LACRYMAL INFERIEUR (VARIANTE).....	56
FIGURE 8 : CORRECTION D'UNE CICATRICE SITUEE SUR LE BORD PALPEBRAL.....	59
FIGURE 9 : RESECTION MUSCULO-CUTANEE.....	61
FIGURE 10 : PLASTIE EN Y-V.....	63
FIGURE 11 : PLASTIE EN V-Y.....	65
FIGURE 12 : PLASTIE EN Z.....	67
FIGURE 13 : EXERESE D'UNE PETITE TUMEUR N'IMPLIQUANT PAS LE BORD PALPEBRAL.....	69
FIGURE 14 : LAMBEAU DE TRANSPOSITION.....	71
FIGURE 15 : LAMBEAU DE ROTATION LORS DE DEFICIT N'IMPLIQUANT PAS LE BORD PALPEBRAL.....	74
FIGURE 16 : COMPARAISON DES EXERESES TRIANGULAIRE ET PENTAGONALE.....	78
FIGURE 17 : RESECTION TRIANGULAIRE.....	80
FIGURE 18 : RESECTION TRIANGULAIRE (VARIANTE).....	81
FIGURE 19 : RESECTION PENTAGONALE.....	83
FIGURE 20: LIGNES D'ATTENUATION DES TENSIONS DES SUTURES LORS DE DEFICIT PALPEBRAL MAJEUR.....	86
FIGURE 21 : LAMBEAU D'AVANCEMENT PEDICULE LORS DE DEFICIT PALPEBRAL PARTIEL.....	89
FIGURE 22 : LAMBEAU D'AVANCEMENT PEDICULE LORS DE DEFICIT DE PLEINE EPAISSEUR.....	93
FIGURE 23 : LAMBEAU TRANSVERSAL.....	97
FIGURE 24 : LAMBEAU SEMI-CIRCULAIRE OU LAMBEAU DE ROTATION LATERALE.....	101
FIGURE 25 : CANTHOPLASTIE LATERALE PAR GLISSEMENT.....	104
FIGURE 26 : METHODE DU TRIANGLE LATERAL DE RELACHEMENT OU DES TRIANGLES INVERSES.....	107
FIGURE 27: LAMBEAU DE ROTATION LORS DE DEFICIT IMPLIQUANT LE BORD PALPEBRAL.....	111
FIGURE 28 : LAMBEAU RHOMBOIDE.....	114
FIGURE 29 : LAMBEAU DE PLEXUS SOUS-DERMIQUE DE LA LEVRE SUPERIEURE POUR LA RECONSTRUCTION DE LA PAUPIERE INFERIEURE.....	118
FIGURE 30 : METHODE DE CUTLER-BEARD.....	124
FIGURE 31 : LAMBEAU DE GLISSEMENT EN Z.....	128
FIGURE 32 : LAMBEAU PEDICULE DE TRANSPOSITION.....	134
FIGURE 33 : LAMBEAU PEDICULE LORS DE DEFICIT PALPEBRAL PARTIEL.....	136
FIGURE 34 : LAMBEAU PEDICULE LORS DE DEFICIT DE PLEINE EPAISSEUR.....	138
FIGURE 35 : LAMBEAU PEDICULE LORS DE DEFICIT DE PLEINE EPAISSEUR (VARIANTE).....	140
FIGURE 36 : RECONSTRUCTION PALPEBRALE LORS DE TUMEUR ADJACENTE AU POINT LACRYMAL.....	143
FIGURE 37 : LAMBEAU PAR CLIVAGE PALPEBRAL.....	147
FIGURE 38 : GREFFE DE MUQUEUSE BUCCALE.....	151
PHOTOGRAPHIE 1 : étapes pré-opératoire, per-opératoire et post-opératoire du lambeau de rotation.....	76
PHOTOGRAPHIE 2 : étapes pré-opératoire et post-opératoire du lambeau d'avancement pédiculé lors de déficit palpébral partiel.....	91
PHOTOGRAPHIE 3 : étapes pré-opératoire et post-opératoire du lambeau semi-circulaire ou lambeau de rotation latérale chez un chat.....	102
PHOTOGRAPHIE 4 : étapes pré-opératoire, per-opératoire et post-opératoire du lambeau de glissement en Z.....	130

REFERENCES BIBLIOGRAPHIQUES

1. AQUINO, S. M.
Management of eyelid neoplasms in the dog and cat.
Clinical Techniques in Small Animal Practice, 2007, 22: 46-54.
2. AZOULAY, T.
L'équipement de base pour la chirurgie des paupières chez le chien et le chat.
Le Nouveau Praticien Vétérinaire – canine, féline, 2008 : 14-16.
3. BARRIE, K.P. and GELATT, K.N., PARSHALL, C.P.
Eyelid squamous cell carcinoma in four dogs.
Journal of the American Animal Hospital Association, 1982, 18: 123-127.
4. BASHER, T.
Surgery of the eyelids.
In: SLATTER, D.
Textbook of small animal surgery (3rd ed.) (WB Saunders, Philadelphia), 1997:
1304-1339.
5. BLANCHARD, G.L. and KELLER, W.F.
The rhomboid graft-flap for the repair of extensive ocular adnexal defects.
Journal of the American Animal Hospital Association, 1976, 12: 576-580.
6. BRIGHTMAN, A.H.
Eyelids.
In: SLATTER, D.
Textbook of small animal surgery (2nd ed.) (WB Saunders, Philadelphia), 1993:
1157-1172.
7. BRIGHTMAN, A.H. and HELPER, L.C.
Full thickness resection of the eyelid.
Journal of the American Animal Hospital Association, 1978, 14: 483-485.
8. BUYUKMIHEI, N. and KARPINSKI, L.G.
Cosmetic removal of a sebaceous adenocarcinoma of the eyelid.
Veterinary Medicine/Small Animal Clinician, 1975, 9: 1091-1093.
9. CARTER, J.D.
Reconstructive surgery for juxtapuntal neoplasms of the lower eyelid.
Journal of the American Veterinary Medical Association, 1970, 157: 199-202.
10. CHAUDIEU, G.
Comment faire une plastie palpébrale de glissement.
Pratique Vet, 2008, 45 : 34-37.
11. CLERC, B. et JONGH, O.
Tumeurs de l'œil et de ses annexes.
In: CLERC, B.
Ophtalmologie vétérinaire (Point Vétérinaire), 1998, chapitre 20: 497-499.

12. COSENZA, S.F.
Tumors of the eyelids.
Canine Practice, 1983, 10: 25-27.
13. DEAN, E. ET JEGOU, J.P.
La chirurgie des paupières.
Le Point Vétérinaire, 1992, 24 : 113-123.
14. DZIEZYC, J. and MILLICHAMP, N.J.
Surgical correction of eyelid agenesis in a cat.
Journal of the American Animal Hospital Association, 1989, 25: 513-516.
15. ESSON, D.W.
A modification of the Mustardé technique for the surgical repair of a large feline eyelid coloboma.
Veterinary Ophthalmology, 2001, 4: 159-160.
16. GELATT, K. N.
The canine eyelids.
In: GELATT, K.N.
Veterinary Ophthalmology (2nd ed.) (Lea & Febiger), 1991, chapter 6: 256-274.
17. GELATT, K.N.
Diseases and surgery of the canine eyelids.
In: GELATT, K.N.
Essentials of Veterinary Ophthalmology (Blackwell Publishing, Iowa), 2000, chapter 3, 47-72.
18. GRAHN, B.H. and SANDMEYER, L.S.
Diseases and surgery of the canine nasolacrimal system.
In: GELATT, K.N.
Veterinary Ophthalmology (4th ed.) (Blackwell Publishing, Iowa), 2007, 2, chapter 12: 618-632.
19. GUM, G.G. and GELATT, K.N., ESSON, D.W.
Physiology of the eye.
In: GELATT, K.N.
Veterinary Ophthalmology (4th ed.) (Blackwell Publishing, Iowa), 2007, 1, chapter 3: 149-182.
20. GWIN, R.M.
Selected blepharoplastic procedures of the canine eyelid.
The Compendium on Continuing Education, 1980, 2: 267-272.
21. GWIN, R.M. and ALSAKER, R.D., GELATT, K.N.
Melanoma of the lower eyelid of a dog.
Veterinary Medicine/Small Animal Clinician, 1976: 929-931.
22. GWIN, R.M. and GELATT, K.N., WILLIAMS, L.W.
Ophthalmic neoplasms in the dogs.
Journal of the American Animal Hospital Association, 1982, 18: 853-866.

23. HAMILTON, H.L. and WHITLEY, R.D., Mc LAUGHLIN, S.A., SWAIM, S.F.
Basic blepharoplasty techniques.
Compendium Small Animal/Exotics, 1999, 21: 946-953.
24. ISARD, P-F.
Exérèse d'une tumeur palpébrale chez un chat.
L'Action Vétérinaire, 2004, 1669 : 8-10.
25. JONGH, O.
Conduite à tenir chirurgicale lors de tumeurs palpébrales chez le chien et le chat.
Le Nouveau Praticien Vétérinaire – canine, féline, 2008, 37 : 37-42.
26. KREHBIEL, J.B. and LANGHAM, R.F.
Eyelid neoplasms of dogs.
American Journal of Veterinary Research, 1975, 36: 115-119.
27. LACKNER, P. A.
Techniques for surgical correction of adnexal disease.
Clinical Techniques in Small Animal Practice, 2001, 16: 40-50.
28. LAFORGE, H. et MAISONNEUVE, P.
Affections du système lacrymal chez les petits animaux.
In : Encyclopédie Vétérinaire (Elsevier SAS, Paris), 2004, Ophtalmologie 2100 : 19-21.
29. LEWIN, G.
Eyelid reconstruction in seven dogs using a split eyelid flap.
Journal of Small Animal Practice, 2003, 44: 346-351.
30. Mc LAUGHLIN, S.A. and WHITLEY, R.D.
Eyelid wounds.
In: SWAIM, S.F. and HENDERSON, R.A.
Small Animal Wound Management (Second edition) (Lea & Febiger, Philadelphia), 1997, chapter 11: 403-430.
31. MONNEREAU, L.
L'organe visuel des mammifères domestiques.
Document pédagogique du cours d'Esthésiologie, deuxième cycle, deuxième année, 2003 : 63-72.
Ecole Nationale Vétérinaire de Toulouse, France.
32. MOORE, C.P.
Preparation of the eye for ophthalmic surgery.
Veterinary Technician, 1992, 6: 371-375.
33. MOORE, C.P. and CONSTANTINESCU, G.M.
Surgery of the adnexa.
Veterinary Clinics of North America: Small Animal Practice, 1997, 27: 1011-1066.
34. MUNGER, R.J. and GOURLEY, I.M.
Cross lid flap for repair of large upper eyelid defects.
Journal of the American Veterinary Medical Association, 1981, 178: 45-48.

35. PAVLETIC, M.M. and NAFE, L.A., CONFER, A.W.
Mucocutaneous subdermal plexus flap from the lip for lower eyelid restoration in the dog.
Journal of the American Veterinary Medical Association, 1982, 180: 921-926.
36. PEIFFER, Jr, R.L.
Four-sided excision of canine eyelid neoplasms.
Canine Practice, 1979, 6: 35-38.
37. PELLICANE, C.P. and MEEK, L.A., BROOKS, D.E., MILLER, T.R.
Eyelid reconstruction in five dogs by the semicircular flap technique.
Veterinary and Comparative Ophthalmology, 1994, 4: 93-103.
38. PENA, T. M. and GARCIA, F. A.
Reconstruction of the eyelids of a dog using grafts of oral mucosa.
Veterinary Record, 1999, 144: 413-415.
39. PETERSEN-JONES, S. and CRISPIN, S.
The eyelids and nictitating membrane.
In: BSAVA Manual of Small Animal Ophthalmology (2nd ed.), 2002: 94-98.
40. RAYMOND-LETRON, I. et DULAURENT, T., GUERY, E., BOURGES-ABELLA, N.
Bien connaître la structure des paupières chez le chien et le chat.
Le Nouveau Praticien Vétérinaire – canine, féline, 2008, 37 : 8-13.
41. REGNIER, A.
Les affections des paupières.
Document pédagogique du cours d'Ophtalmologie vétérinaire, deuxième cycle, troisième année, 2007.
Ecole Nationale Vétérinaire de Toulouse, France.
42. RITLENG, P.
Blépharoplasties inférieures.
Journal Français d'Ophtalmologie, 2004, 27 : 651-657.
43. ROBERTS, S.M. and SEVERIN, G.A., LAVACH, J.D.
Prevalence and treatment of palpebral neoplasms in the dog: 200 cases.
Journal of the American Veterinary Medical Association, 1986, 189: 1355-1359.
44. RUBAN, J.M. et BAGGIO, E.
Examen et indications opératoires des blépharoplasties.
Journal Français d'Ophtalmologie, 2004, 27 : 635-643.
45. SAMUELSON, D.A.
Ophthalmic anatomy.
In: GELATT, K.N.
Veterinary Ophthalmology (4th ed.) (Blackwell Publishing, Iowa), 2007, 1, chapter 2: 37-147.

46. SCHMIDT-MORAND, D.
Pathologie des paupières.
In : Encyclopédie Vétérinaire (Elsevier Masson SAS, Paris), 2006, Ophtalmologie 2000 : 4-21.
47. SERRA, F.
Blépharoplastie esthétique supérieure et sourcil.
Journal Français d'Ophtalmologie, 2004, 27 : 644-650.
48. SLATTER, D.
Eyelids.
In: SLATTER, D.
Fundamentals of Veterinary Ophthalmology (2nd ed.) (WB Saunders, Philadelphia), 1990: 175-193.
49. SPREULL, J. S. A.
Surgery of the eyelids in small animals.
Veterinary Annual, 1981,1: 279-297.
50. STADES, F.C.
Reconstructive eyelid surgery.
Tijdsehr-Diergeneeskunde, 1987, 112 : 58S-63S.
51. STADES, F.C. and GELATT, K.N.
Diseases and surgery of the canine eyelid.
In: GELATT, K.N.
Veterinary Ophthalmology (4th ed.) (Blackwell Publishing, Iowa), 2007, 2, chapter 11: 563-617.
52. STADES, F.C. and WYMAN, M.
Ocular emergencies.
In: STADES, F.C. and WYMAN, M.
Ophthalmology for the Veterinary Practitioner (Iowa State University Press), 1998: 36-39.
53. SZENTIMREY, D.
Principles of reconstructive surgery for the tumor patient.
Clinical Techniques in Small Animal Practice, 1998, 13: 70-76.
54. VAN DER WOERDT, A.
Adnexal surgery in dogs and cats.
Veterinary Ophthalmology, 2004, 7: 284-290.
55. WYMAN, M.
Ophthalmic surgery for the practitioner.
Veterinary Clinics of North America: Small Animal Practice, 1979, 9: 311-348.

Toulouse, 2009

NOM : THILLIEZ

Prénom : Emilie

TITRE : La chirurgie plastique des paupières chez le chien : application aux plaies et tumeurs palpébrales.

RESUME : Les paupières, annexes du globe oculaire, protègent la cornée des chocs et de la dessiccation. Toute altération de l'anatomie palpébrale – induite par un traumatisme ou une exérèse tumorale - peut conduire à une perte de la fonction de protection des paupières envers l'œil. Il est alors primordial de restaurer l'intégrité fonctionnelle de la paupière lésée en réalisant une blépharoplastie. Plusieurs techniques, exposées dans ce travail, sont à la disposition du praticien. Le critère de choix prépondérant de ces techniques chirurgicales est la taille de la lésion palpébrale. Ainsi les lésions de petite taille sont traitées par suture directe de la paupière, tandis que les lésions plus étendues sont corrigées par des techniques de spécifiques de chirurgie plastique (mettant en œuvre différents lambeaux et greffons cutanés et conjonctivaux).

MOTS-CLES : chien, paupières, plaies, tumeurs.

ENGLISH TITLE : Eyelids' reconstructive surgery in dog: concerning wounds and neoplasms.

ABSTRACT : Eyelids protect the cornea from trauma and desiccation. Palpebral disorders -caused by trauma or neoplasm's ablation- can lead to loss of protective functions of the eyelids. Consequently to restore the eyelids' integrity it is necessary to perform blepharoplastic procedures. The surgeon can choose between several surgical techniques witch are presented in this review. The best way to choose between all these procedures is based on the size of the palpebral's defect. Small palpebral's defects are treated by direct eyelid's suture. Langers palpebral's defects are corrected by specific blepharoplastic procedures.

KEYWORDS : dog, eyelids, neoplasms, wounds.