



HAL
open science

Les affections dentaires chez le cheval

Benoît Boyer

► **To cite this version:**

Benoît Boyer. Les affections dentaires chez le cheval. Médecine vétérinaire et santé animale. 2007.
dumas-04558989

HAL Id: dumas-04558989

<https://dumas.ccsd.cnrs.fr/dumas-04558989v1>

Submitted on 25 Apr 2024

HAL is a multi-disciplinary open access archive for the deposit and dissemination of scientific research documents, whether they are published or not. The documents may come from teaching and research institutions in France or abroad, or from public or private research centers.

L'archive ouverte pluridisciplinaire **HAL**, est destinée au dépôt et à la diffusion de documents scientifiques de niveau recherche, publiés ou non, émanant des établissements d'enseignement et de recherche français ou étrangers, des laboratoires publics ou privés.

LES AFFECTIONS DENTAIRES CHEZ LE CHEVAL

THESE
pour obtenir le grade de
DOCTEUR VETERINAIRE

DIPLOME D'ETAT

*présentée et soutenue publiquement en 2007
devant l'Université Paul-Sabatier de Toulouse*

par

Benoît BOYER

Né, le 5 novembre 1980 à BEZIERS (Hérault)

Directeur de thèse : Monsieur le Professeur Youssef TAMZALI

JURY

PRESIDENT :

M. Bettina COUDERC

Professeur à l'Université Paul-Sabatier de TOULOUSE

ASSESEUR :

M. Youssef TAMZALI
M. Patrick VERWAERDE

Professeur de l'Ecole Nationale Vétérinaire de TOULOUSE
Maître de Conférences de l'Ecole Nationale Vétérinaire de TOULOUSE

MEMBRE INVITE :

Mr Jean-Yves GAUCHOT

Docteur Vétérinaire à SARLAT

MINISTERE DE L'AGRICULTURE ET DE LA PECHE
ECOLE NATIONALE VETERINAIRE DE TOULOUSE

Directeur	: M.	A. MILON
Directeurs honoraires	M.	G. VAN HAVERBEKE
	M.	J. FERNEY
	M.	P. DESNOYERS
Professeurs honoraires	M.	L. FALIU
	M.	C. LABIE
	M.	C. PAVAU
	M.	F. LESCURE
	M.	A. RICO
	M.	D. GRIESS
	M.	A. CAZIEUX
	Mme	V. BURGAT
	M.	J. CHANTAL
	M.	J.-F. GUELF
	M.	M. ECKHOUTTE

PROFESSEURS CLASSE EXCEPTIONNELLE

- M. **BRAUN Jean-Pierre**, *Physique et Chimie biologiques et médicales*
- M. **CABANIE Paul**, *Histologie, Anatomie pathologique*
- M. **DARRE Roland**, *Productions animales*
- M. **DORCHIES Philippe**, *Parasitologie et Maladies Parasitaires*
- M. **EUZEBY Jean**, *Pathologie générale, Microbiologie, Immunologie*
- M. **TOUTAIN Pierre-Louis**, *Physiologie et Thérapeutique*

PROFESSEURS 1^{ère} CLASSE

- M. **AUTEFAGE André**, *Pathologie chirurgicale*
- M. **BODIN ROZAT DE MANDRES NEGRE Guy**, *Pathologie générale, Microbiologie, Immunologie*
- M. **CORPET Denis**, *Science de l'Aliment et Technologies dans les industries agro-alimentaires*
- M. **DELVERDIER Maxence**, *Anatomie pathologique*
- M. **ENJALBERT Francis**, *Alimentation*
- M. **FRANC Michel**, *Parasitologie et Maladies Parasitaires*
- M. **HENROTEAUX Marc**, *Médecine des carnivores*
- M. **MARTINEAU Guy-Pierre**, *Pathologie médicale du Bétail et des Animaux de basse-cour*
- M. **PETIT Claude**, *Pharmacie et Toxicologie*
- M. **REGNIER Alain**, *Physiopathologie oculaire*
- M. **SAUTET Jean**, *Anatomie*
- M. **SHELCHER François**, *Pathologie médicale du Bétail et des Animaux de basse-cour*

PROFESSEURS 2^e CLASSE

- Mme **BENARD Geneviève**, *Hygiène et Industrie des Denrées Alimentaires d'Origine Animale*
- M. **BERTHELOT Xavier**, *Pathologie de la Reproduction*
- M. **CONCORDET Didier**, *Mathématiques, Statistiques, Modélisation*
- M. **DUCOS Alain**, *Zootecnie*
- M. **DUCOS de LAHITTE Jacques**, *Parasitologie et Maladies parasitaires*
- M. **GUERRE Philippe**, *Pharmacie et Toxicologie*
- Mme **HAGEN-PICARD Nicole**, *Pathologie de la Reproduction*
- Mme **KOLF-CLAUW Martine**, *Pharmacie - Toxicologie*
- M. **LEFEBVRE Hervé**, *Physiologie et Thérapeutique*
- M. **LIGNEREUX Yves**, *Anatomie*
- M. **PICAVET Dominique**, *Pathologie infectieuse*

INGENIEUR DE RECHERCHES

- M. **TAMZALI Youssef**, *Responsable Clinique équine*

PROFESSEURS CERTIFIES DE L'ENSEIGNEMENT AGRICOLE

- Mme **MICHAUD Françoise**, *Professeur d'Anglais*
- M. **SEVERAC Benoît**, *Professeur d'Anglais*

MAÎTRE DE CONFERENCES HORS CLASSE

- M. **JOUGLAR Jean-Yves**, *Pathologie médicale du Bétail et des Animaux de basse-cour*

MAÎTRES DE CONFERENCES CLASSE NORMALE

- M. **ASIMUS Erik**, *Pathologie chirurgicale*
- M. **BAILLY Jean-Denis**, *Hygiène et Industrie des Denrées Alimentaires d'Origine Animale*
- M. **BERGONIER Dominique**, *Pathologie de la Reproduction*
- M. **BERTAGNOLI Stéphane**, *Pathologie infectieuse*
- Mme **BOUCRAUT-BARALON Corine**, *Pathologie infectieuse*
- Mlle **BOULLIER Séverine**, *Immunologie générale et médicale*
- Mme **BOURGES-ABELLA Nathalie**, *Histologie, Anatomie pathologique*
- M. **BOUSQUET-MELOU Alain**, *Physiologie et Thérapeutique*
- Mme **BRET-BENNIS Lydie**, *Physique et Chimie biologiques et médicales*
- M. **BRUGERE Hubert**, *Hygiène et Industrie des Denrées Alimentaires d'Origine Animale*
- Mlle **CADIERGUES Marie-Christine**, *Dermatologie*
- Mme **CAMUS-BOUCLAINVILLE Christelle**, *Biologie cellulaire et moléculaire*
- Mme **COLLARD-MEYNAUD Patricia**, *Pathologie chirurgicale*
- Mlle **DIQUELOU Armelle**, *Pathologie médicale des Equidés et des Carnivores*
- M. **DOSSIN Olivier**, *Pathologie médicale des Equidés et des Carnivores*
- M. **FOUCRAS Gilles**, *Pathologie du bétail*
- Mme **GAYRARD-TROY Véronique**, *Physiologie de la Reproduction, Endocrinologie*
- M. **GUERIN Jean-Luc**, *Elevage et Santé Avicoles et Cunicoles*
- M. **JACQUIET Philippe**, *Parasitologie et Maladies Parasitaires*
- M. **JAEGER Jean-Philippe**, *Pharmacie et Toxicologie*
- M. **LYAZRHI Faouzi**, *Statistiques biologiques et Mathématiques*
- M. **MATHON Didier**, *Pathologie chirurgicale*
- M. **MEYER Gilles**, *Pathologie des ruminants*
- Mme **MEYNADIER-TROEGELER Annabelle**, *Alimentation*
- M. **MONNEREAU Laurent**, *Anatomie, Embryologie*
- Mme **PRIYMENKO Nathalie**, *Alimentation*
- Mme **RAYMOND-LETRON Isabelle**, *Anatomie pathologique*
- M. **SANS Pierre**, *Productions animales*
- Mlle **TRUMEL Catherine**, *Pathologie médicale des Equidés et Carnivores*
- M. **VERWAERDE Patrick**, *Anesthésie, Réanimation*

MAÎTRES DE CONFERENCES CONTRACTUELS

- Mlle **BIBBAL Delphine**, *Hygiène et Industrie des Denrées Alimentaires d'Origine Animale*
- M. **CASSARD Hervé**, *Pathologie du bétail*
- Mlle **LACROUX Caroline**, *Anatomie pathologique des animaux de rente*
- M. **NOUVEL Laurent-Xavier**, *Pathologie de la reproduction*
- M. **REYNOLDS Brice**, *Pathologie médicale des Equidés et Carnivores*
- M. **VOLMER Romain**, *Infectiologie*

ASSISTANTS D'ENSEIGNEMENT ET DE RECHERCHE CONTRACTUELS

- M. **CONCHOU Fabrice**, *Imagerie médicale*
- M. **CORBIERE Fabien**, *Pathologie des ruminants*
- M. **MOGICATO Giovanni**, *Anatomie, Imagerie médicale*
- Mlle **PALIERNE Sophie**, *Chirurgie des animaux de compagnie*
- M. **RABOISSON Didier**, *Productions animales*

A notre président de thèse

A Madame le Professeur Bettina Couderc,
Professeur des Universités
Praticien hospitalier

Médecin biologiste

Qui nous a fait l'honneur d'accepter la présidence de notre Jury de Thèse
Hommage respectueux

A notre jury de thèse

A Monsieur le Professeur Associé Youssef TAMZALI
Professeur de L'Ecole Nationale Vétérinaire de Toulouse
Responsable de la *Clinique équine*
Pour sa grande disponibilité, sa patience et ses conseils précieux.
Très sincères remerciements

A Monsieur le Docteur Patrick VERWAERDE
Maître de Conférences de l'Ecole Nationale Vétérinaire de Toulouse
Anesthésie, Réanimation
Qui a accepté d'être notre assesseur de thèse,
Sincères remerciements

A Monsieur le Docteur Jean-yves GAUCHOT,
Docteur Vétérinaire à Sarlat, Président de l'AVEF
Pour avoir participé à la correction de ce travail, pour son soutien et ses conseils avisés.
Très sincères remerciements.

A Monsieur le Docteur Pierre CHUIT
Docteur Vétérinaire (Essex, Suisse)
Pour avoir participé à la correction de ce travail, pour toute son œuvre, son soutien et ses conseils avisés.
Très sincères remerciements.

A Monsieur le Docteur Louis-Marie DESMAIZIERES
Docteur Vétérinaire à la Clinique équine de la brousse
Pour avoir été à l'origine de ce travail.
Très sincères remerciements.

Dédicaces

A mes parents, pour tout l'amour et le soutien que vous m'avez donné, sans qui je ne serais pas là aujourd'hui.
A mon frère qui a su me montrer la voie, me motiver et à nos escapades New Yorkaise et Puissaliconnesque.
A mes grands pères Marcel et Albert
A Agathe, je sais toujours pas si c'est ma cousine ou ma sœur ?
A ma cousine Marie-Bénédictte, à sa piscine...courage pour l'internat
A Chloé mon autre cousine et ses coups de poêle
A Adélaïde pour la rudesse de son crâne
A toute ma famille

A Guillaume, ami d'enfance inoubliable et incomparable
A Pétrus, co-renard des steppes, co-aficionados, grand confident, fidèle parmi les fidèles, y aurait pas assez de pages pour écrire toutes les dédicaces à son sujet et le remercier de tout ce qu'il a fait pour moi !!
A PO, ce bon vieux loup de mer breton dans ses rêves mais tu me fais bien marrer ! Vive le Queen, le queen est mort ! A notre collaboration, colocation Yvelinesque, Montronesque et chevaline s...
Au Ché, clochard au cœur d'or, à sa Skoda, à son apart à la cité mais apparemment pas celui de Sète...
A Walst le magnifique, aux courses d'endurance et autres « frites party » Vive le Queen, le queen est mort !
A ce bon vieux Romanie, pilier de la septimanie, artiste, gastronome, réserve d'alcool en tout genre sans qui les pantoufles ne seraient pas des pantoufles.
A Ko : Co-renard des steppes, à son œil avisé de chasseur mais pas comme le mien anyway.
A Zorb, Pucheux et le chef pour leur vetotel 2005 vraiment merci !
A Peluche, je te promets j'avais un papier à faire signer au ski
A Kader la plus grande vétérinaire du monde et à sa grande famille
A Bide, à son Lit, à sa bidothèque et surtout à son humour hors du commun
A Cuq le rat pour ses entourloupes et autre vols de nourriture, de viandes pas très fraîche S ! A Quentin, tu me dois toujours un resto U !
A Laura pour ses beaux yeux bleus incroyables !
A Sarah pour ses talents de cavalière, à son amour du rose et à tout le reste !
A toutes les Carolines : La Blonde c'est Lemieux et la brune : gravé à vie !
A Julie D avec qui j'ai connu l'ivresse des voitures épaves et l'aficion tauromachique
A Julie Delasalle, dédicace très très spéciale
A Amanda pour son élégance et sa classe naturelle
A Manon pour s'occuper de mes copains Sud Ouest en féria et pour son amitié !
A Merguez pour son penchant pour les barbecues très orientaux
A SGC tellement gracile !
A Fripp444 pour ses jeux de cache cache, peut être un jour je serais rendu Québécois, mézant !
A Guiguouille pour son amour auprès de son groupe de TP hype à mort j'avoue !
A Marie prupru pour notre escapade estivale au Québec
A Vovo pour son amour pour les soirées long terme...
A Mat Crémoux pour ses rappels à l'ordre dès qu'il l'ouvre sauf les lendemains de fête...
A Laure P., Maud D. et bien sûr Géraldine S. pour leurs finesses.
A Tiffanie A St A: pour l'ensemble de son œuvre.
A Adélaïde pour tous ses conseils, à son mari le nain
A 2V pour les nuits Vicoises et les préchauffes d'anthologie, Suerte !
A Scotch pour la découverte des jeux de piscine nocturne en course d'endurance S
A Bronx pour sa sagacité légendaire
A Seronimo pour son sourire
A ben Sraka pour montrer l'exemple inaccessible
A Clément Rieu pour nos discussions chasse, chiens et traditions
A Clément Daure pour notre passion commune de la pêche aux raies dorées
A Raph pour montrer le deuxième exemple à suivre
A mimi la boum, le troisième exemple à suivre
A bubble Roinac, Isabelle et la tante de Tiff pour le week end de brimade dantesque
A tous mes docteurs
A Courtney pour m'avoir fait découvrir les US à Paris
A Guilhem, pour ses quelques virées en engin motorisé en tout genre toujours dans le respect de la loi
A Yann, à sa famille et à tous nos étés en pays Agathois.

A Cédric, pour m'avoir fait découvrir la richesse de la culture Européenne surtout anglaise et Hollandaise s
Au 2, à sa faune, sa flore et à sa paillotte
A Mich Mich-que et Lyneque, cofétards inoubliableque: yes i am talking to you...que
A Floreneque et Tarama, merci pour tout et bon vent pour votre mariage...
A tous mes amis co-internes et résidents: Guitou sacré co-interne, Marionnette : si seulement ça c'était passé plus
tôt..., Mlo, Julie Delasalle my god !, Sarah Poitras-right, Mich Mich, Fabien, Peggy la cochonne, Laureline
A Soso lala et notre passion commune de la tauromachie en 2004 !!
A Bruno et à Grégoire pour les stratégies de chope.
A Jean-Yves pour nos trip wind, fly...
A Mattieu Daure pour mon initiation au monde vétérinaire
A toute l'équipe du Domaine La Croix belle
A mes routes
Aux white stripes version « dauphin »
A l'Opus café, lieu de pèlerinage légendaire
A Normand Normandin, Jo patate, Marco Lafleur, Suzie Lachance, Réal Métivier et leur immense sympathie.

TABLE DES MATIERES

TABLE DES MATIERES	1
TABLES DES ILLUSTRATIONS	6
INTRODUCTION	10
<u>1. MORPHOLOGIE DENTAIRE</u>	11
<u>1.1 Préambule</u>	11
1.1.1 Nomenclature	11
1.1.2 Evolution de la dentition du cheval	12
<u>1.2 Les structures dentaires</u>	14
1.2.1 L'émail	14
1.2.2 La dentine	16
1.2.3 Le ciment	19
1.2.4 La pulpe dentaire	20
1.2.5 Le périodonte	21
1.2.6 Les gencives	21
1.2.7 Vaisseaux des dents	22
1.2.8 Nerfs des dents	23
<u>1.3 Etude spécifique des différents types de dents des équidés</u>	24
1.3.1 Formule dentaire caduque	25
1.3.2 Formule dentaire et dentition définitive	26
1.3.3 Numérotation universelle des dents de cheval: schéma de Triadan	27
1.3.4 Les incisives	27
1.3.4.1 Incisives du cheval adulte	27
1.3.4.1.1 Conformation externe	27
1.3.4.1.2 Conformation interne	28
1.3.4.1.3 Fixation à la mâchoire	31
1.3.4.2 Incisives déciduales	32
1.3.4.2.1 Conformation	32
1.3.4.2.2 Effets de l'usure	32
1.3.4.2.3 Remplacements des incisives	32

1.3.4.3 Incisives de l'âne et du mulet	33
1.3.5 Canines	34
1.3.6 Prémolaires et molaires	34
1.3.6.1 Apparition	35
1.3.6.1.1 Formule déciduale	35
1.3.6.1.2 Formule permanente	35
1.3.6.2 Morphologie	35
1.3.6.2.1 Arcade maxillaire	35
1.3.6.2.2 Arcade mandibulaires	39
1.3.6.2.3 dent de loup	39
1.3.6.2.2.4 dent de cochon	40
1.3.7 Cavité dentaire	40

1.4 Diagnose de l'âge par la lecture des tables dentaires 40

1.4.1 L'époque de l'éruption des incisives de première dentition	42
1.4.2 L'époque du rasement et déchaussement des incisives de première dentition	43
1.4.3 L' L'époque de la chute des incisives lactéales et de leur remplacement	44
1.4.4 L' époque du rasement des incisives de dentition permanente	47
1.4.5 l'époque du nivellement et des formes successives que prend leur table	50
1.4.6 Les autres critères	52

1.5 Physiologie dentaire et applications 55

1.5.1 L'agencement inter-arcade	55
1.5.2 Dispositions anatomique entre les arcades	56
1.5.3 Les cycles masticatoires	58
1.5.4 Problèmes de superposition des tables dentaires	59

2.AFFECTIONS ET MALADIES DENTAIRES

2.1 Anomalies dentaires du développement 61

2.1.1 Hypoplasie du cément	62
2.1.2 L'Oligodontie	62
2.1.3 Les Polyodonties	63
2.1.4 Les dents hétérotopiques	63
2.1.5 L'Hypoplasie de l'émail	63
2.1.6 Le bec de Perroquet	64
2.1.7 La mâchoire de bouledogue	65
2.1.8 Inégalité, torsion des arcades	65
2.1.9 Les versions	66

2.1.10	Campylorrhinus lateralis	67
2.1.11	Les dents rudimentaires	67
2.2	<u>Anomalie de l'éruption</u>	68
2.2.1	Les Impactions dentaires	68
2.2.2	les Coiffes déciduales	70
2.2.3	Le lampas	70
2.3	<u>Les affections dentaires acquises</u>	71
2.3.1	L'exposition de la pulpe	71
2.3.2	Les denticules ou « pulp stones »	71
2.3.3	Les abcès apicaux	72
2.3.4	Les problèmes inflammatoires	74
2.3.5	Les caries dentaires (caries dentium)	76
2.3.6	Fistule dentaire et fracture dentaire partielle	77
2.3.7	Les affections dentaires iatrogènes	80
2.4	<u>Anomalie d'usure</u>	81
2.4.1	Les incisives	81
2.4.2	La bouche en cuillère	82
2.4.3	La dentition en escalier	83
2.4.4	La dentition ondulée	84
2.4.5	La dentition lisse	84
2.4.6	La formation de diastème	85
2.5	<u>Les Parodontopathies</u>	85
2.5.1	La plaque dentaire - Le tartre	87
2.5.2	La gingivite- la parodontite	87
2.5.3	La Pyorrhée et la périostite alvéolaire	87
2.6	<u>Les tumeurs dentaires</u>	89
2.6.1	Améloblastome	89
2.6.2	Les Odontomes	89
2.6.3	Les Cémentomes	90
2.6.4	Les kystes dentigeres	90

2.7 Les Attitudes Vicieuses 92

2.7.1 Le jeu du frottement des dents sur un objet
92

2.7.2 Le tic à l'appui 92

3. DIAGNOSTIC 94

3.1 Examen du cheval 94

3.1.1 Reconnaissance d'une denture pathologique 94

3.1.2 Ouverture de la bouche 95

3.1.2.1 Avec spéculum 95

3.1.2.2 Sans spéculum 97

3.1.2.3 Contention 98

3.1.2.4 Contention physique 98

3.1.2.5 Contention chimique 99

3.1.2.6 Réalisation 102

3.1.2.6.1 Examen visuel 102

3.1.2.6.2 Examen manuel 102

3.1.3 Matériel disponible 103

3.1.3.1 Pour niveler 103

3.1.3.1.1 Râpes 103

3.1.3.1.2 Rabots 106

3.1.3.2 Pour extraire 106

3.1.3.2.1 Dents de loup 106

3.1.3.2.2 Autres dents 106

3.1.3.2.2.1 Les élévateurs 106

3.1.3.2.2.2 Les daviers 106

3.1.3.3 Pour couper 108

3.2 Examens complémentaires 108

3.2.1 Imagerie dentaire 108

3.2.2 Utilisation de la radiographie dans le diagnostic d'affections dentaires 110

3.2.2.1 Rappel d'anatomie 110

3.2.2.2 Les incisives et les canines 110

3.2.2.3 Molaires et prémolaires mandibulaires 114

3.2.2.4 Prémolaires et molaires maxillaires 117

3.2.3 Utilisation de l'endoscopie 118

<u>4. TRAITEMENTS</u>	119
<u>4.1 Interventions courantes</u>	119
4.1.1 Intervention sur molaires et prémolaires	119
4.1.1.1 Nivellement des tables dentaires	119
4.1.1.2 Nivellement des excroissances	122
4.1.1.3 Mise à niveau des pointes dentaires	123
4.1.1.3.1 Nivellement des pointes se développant sur la partie caudale de la dernière molaire inférieure (311-411)	
4.1.1.3.2 Nivellement- arrondissement de la 2 ^{ème} prémolaire supérieure (106-206)	
4.1.1.4 Extraction des molaires et des prémolaires	126
4.1.1.5 Avulsion des dents de loups (105-205)	129
4.1.2 Intervention sur les incisives	131
4.1.2.1 Raccourcissement des dents incisives trop longues	132
4.1.2.2 Extraction des incisives déciduales	133
4.1.2.3 Correction des différences d'angulation entre les incisives supérieures et inférieures	134
4.1.3 Traitements des diastèmes	136
4.1.4 Intervention sur les canines	139
<u>4.2 Fréquence des contrôles</u>	139
4.2.1 Pour un cheval de sport, de club ou de promenade	139
4.2.2 Pour un cheval à la retraite	139
4.2.3 Pour les chevaux de course	140
<u>4.3 Chirurgie dentaire</u>	140
4.3.1 Protocoles anesthésiques	141
4.3.1.1 Cheval debout	
4.3.1.1.1 Contention physique	142
4.3.1.1.2 Contention chimique	142
4.3.1.1.3 Anesthésie locale	143
4.3.1.1.4 Anesthésie tronculaire	142
4.3.1.2 Cheval couché	144
4.3.2 Techniques chirurgicales	144
4.3.2.1 Extraction des prémolaires et molaires	144
4.3.2.1.1 L'extraction dentaire par voie buccale	146
4.3.2.1.2 L'excision chirurgicale par buccotomie	150
4.3.2.2 Repoussement dentaire	154
4.3.2.2.1 Trépanation	154
4.3.2.2.2 Repoussement dentaire par sinusotomie	160
4.3.2.3 Diastème	164

4.3.2.3.1 Chez le cheval âgé de moins de 18 mois	164
4.3.2.3.2 Chez le cheval adulte	165
4.3.2.4 Fractures des incisives	165
4.3.2.4.1 Diagnostic	165
4.3.2.4.2 Traitement	166
4.3.3 Traitements conservateurs	170
4.3.3.1 Traitement des dents à pulpe vivante	170
4.3.3.1.1 Obturation à l'amalgame	170
4.3.3.1.2 Coiffage pulpaire	170
4.3.3.1.3 Pulpotomie	174
4.3.3.1.4 Pulpectomie	176
4.3.3.2 Traitement des dents à pulpe non vivante	179
4.3.3.2.1 Traitement endodontique	179
4.3.3.2.2 Apexification	188
4.3.3.2.3 Orthopédie dento-faciale (O.D.F)	190
CONCLUSION	191
BIBLIOGRAPHIE	193

TABLE DES ILLUSTRATIONS

FIG 1 : INCISIVE INFÉRIEURE DE CHEVAL (BARONE) DENT HYPSONDONTÉ SIMPLE.....	13
FIG 2 : INNERVATION DES DENTS DU CHEVAL (BARONE).....	24
FIG 3 : DENTURE D'UN CHEVAL ADULTE , VUE LATÉRALE (BARONE).....	25
FIG 4 : CLASSIFICATION DE TRIADAN (BAKER).....	27
FIG 5 : CONFORMATION DES INCISIVES DU CHEVAL (CHATELAIN).....	30
FIG 6 : RELATION ENTRE LA RACINE DENTAIRE ET LES STRUCTURES ENVIRONNANTES (MARCoux).....	31
FIG 7 : CANINES DU CHEVAL (BARONE).....	34
FIG 8 : DERNIÈRE PREMOLAIRE SUPÉRIEURE D'UN CHEVAL ADULTE (BARONE).....	37
FIG 9 : RELATION DES RACINES DES DENTS JUGALES SUPÉRIEURES AVEC LES SINUS MAXILLAIRES (KAINER).....	38
FIG 10 : STRUCTURE ET ÉVOLUTION D'UNE INCISIVE DE CHEVAL ADULTE (BARONE).....	41
FIG 11 : ÉRUPTION DES INCISIVES DÉCIDUALES DU CHEVAL (BARONE).....	43
FIG 12 : RASEMENT DES INCISIVES DE PREMIÈRE DENTITION (BARONE).....	44
FIG 13 : CHUTE DES INCISIVES LACTÉALES ET LEUR REMPLACEMENT (BARONE).....	46
FIG 14 : RASEMENT ET ROTONDITÉ DES INCISIVES INFÉRIEURES DE CHEVAL (BARONE).....	49
FIG 15 : NIVELLEMENT, TRIANGULARITÉ ET BIANGULARITÉ DES INCISIVES INFÉRIEURES DU CHEVAL (BARONE).....	51
FIG 16 : QUEUE D'ARONDE (CHUIT).....	53
FIG 17 : ÉVOLUTION DE L'ANGLE INCISIF AU COURS DU TEMPS (CHUIT).....	53
FIG 18 : AGENCEMENT INTER-ARCADE CHEZ LE CHEVAL (CHUIT).....	56
FIG 19 : EFFETS DU PROGNATHISME SUPÉRIEUR SUR L'USURE DE M3 MANDIBULAIRE, PM2 ET LES INCISIVES MAXILLAIRES (CHUIT).....	58
FIG 20 : LES CYCLES MASTICATOIRES DU CHEVAL (BAKER).....	59
FIG 21 : BEC DE PERROQUET (CHUIT).....	64
FIG 22 : LA MACHOIRE DE BOULEDOGUE (CHUIT).....	65
FIG 23 : INÉGALITÉ, TORSION DES ARCADES (CHUIT).....	66
FIG 24 : CONSÉQUENCES ET SÉQUELLES DE LA PULPITE (HARVEY).....	74
FIG 25 : PORTION MOLLAIRE GAUCHE DE LA MANDIBULE D'UN CHEVAL ÂGE DE 4 ANS VUE MÉDIALE (PIÈCE 342 COLLECTIONS DU MUSÉE D'ANATOMIE DE BERNE).....	78
FIG 26 : PORTION MOLLAIRE DROITE DE LA MANDIBULE D'UN CHEVAL ÂGE DE 4 ANS VUE LATÉRALE (PIÈCE 266 COLLECTIONS DU MUSÉE D'ANATOMIE DE BERNE).....	78
FIG 27 : ANOMALIES D'USURE DES INCISIVES (CHUIT).....	81
FIG 28 : BOUCHE EN CUILLIÈRE (CHUIT).....	81
FIG 29 : DENTITION « EN ESCALIER » ONDULÉES (P. d'AUTHEVILLE E.BARRAIRON) ODONTO-STOMATOLOGIE VÉTÉRINAIRE, MALOINE 1985.....	82
FIG 30 : DENTS ONDULÉES (CHUIT).....	83

FIG 31 : EXEMPLE DE DETARTRAGE A L' AIDE D' UN DAVIER (CHUIT).....	84
FIG 32 : CONSEQUENCES CLINIQUES D' UNE AFFECTION DENTAIRE SUR LES STRUCTURES ANATOMIQUES VOISINES (DEREK C KNOTTENBELT).....	87
FIG 33: FROTTEMENT DES DENTS SUR UN OBJET (GOUBAUX ET BARRIER).....	89
FIG 34 : EXEMPLE DE TIC A L' APPUI (CHUIT).....	92
FIG 35 : EXEMPLES D' ECARTEURS (EXTRAITS DU CATALOGUE JETTER & SCHERRER A TUTTLINGEN 1926).....	93
FIG 36 : EXEMPLES DE PAS D' ANE (EXTRAITS DU CATALOGUE JETTER & SCHERRER A TUTTLINGEN 1926).....	95
FIG 37 : PAS D' ANE DE HAUSSMANN (EXTRAITS DU CATALOGUE JETTER & SCHERRER A TUTTLINGEN 1926).....	96
FIG 38 : EXAMEN DE LA CAVITE BUCCALE (CHUIT).....	97
FIG 39 : PRINCIPAUX TYPES DE RAPES (CATALOGUE AESCULAP).....	98
FIG 40 : MODELES DE RABOT (CATALOGUE AESCULAP).....	104
FIG 41 : EXEMPLES D' ELEVATEURS (CHUIT).....	105
FIG 42 : EXEMPLES DE DAVIER (EXTRAITS DU CATALOGUE JETTER & SCHERRER A TUTTLINGEN 1926).....	106
FIG 43 : PINCE A SECTIONNER AVEC MANCHE DEMONTABLE (CHUIT).....	107
FIG 44 : RADIOGRAPHIE DES INCISIVES EN INCIDENCE DORSO-VENTRALE INTRAORALE.....	108
FIG 45 : SCHEMA DES DIFFERENTES INCIDENCES RADIOGRAPHIQUES DES INCISIVES (MENDENHAM).....	112
FIG 46 : SCHEMA DES DIFFERENTES INCIDENCES RADIOGRAPHIQUES DES DENTS MANDIBULAIRES (PARK).....	113
FIG 47 : ASPECT RADIOGRAPHIQUE DES DENTS JUGALES MANDIBULAIRES (PARK).....	115
FIG 48 : NIVELLEMENT DES TABLES DENTAIRE (SAMPSON).....	116
FIG 49 : DIFFERENTS TYPES DE RAPES MANUELLES (CHUIT).....	120
FIG 50 : NIVELLEMENT DES EXCROISSANCES (CHUIT).....	123
FIG 51 : NIVELLEMENT DES SURDENTS SUR LA DERNIERE MOLAIRE (CHUIT).....	125
FIG 52 : RAPE MANUELLE SPECIFIQUE (CHUIT).....	126
FIG 53 : UTILISATION DU RABOT ODONTRITEUR (CHUIT).....	127
FIG 54 : SURDENT SUR LA PREMIERE PREMOLAIRE INFERIEURE (CHUIT).....	128
FIG 55 : MISE EN EVIDENCE DE PM1 (CHUIT).....	129
FIG 56 : DIFFERENTS MODELES D' ELEVATEURS (CHUIT).....	131
FIG 57 : RAPE CIRCULAIRE (CHUIT).....	132
FIG 58 : TECHNIQUE DE CORRECTION DE MALOCCLUSION INCISIVALE DECRITE PAR MORIATY (SCRUTCHFIELD).....	135
FIG 59 : DIFFERENTS TYPES DE FRAISE (RACH).....	136
FIG 60 : TRAITEMENT D' UN DIASTEME GRACE A UNE FRAISE CONIQUE (RACH).....	137
FIG 61 : TRAITEMENT D' UNE IMPACTION DUE A UNE INCISIVE DECIDUALE GRACE AU TRAVAIL D' UNE FRAISE (RACH).....	138
FIG 62 : SITES D' INJECTION POUR DESENSIBILISER LES NERFS SUPRAORBITAL (1), INFRAORBITAL (2), MENTAL (3) ET MANDIBULAIRE (4) : (FORD).....	143
FIG 63: DIFFERENTS TYPES DE DAVIER (EXTRAITS DU CATALOGUE JETTER & SCHERRER A TUTTLINGEN 1926).....	146
FIG 64 : DAVIER UNIVERSEL COMBINE ET CISEAUX A DENTS, MODELE AMERICAIN (EXTRAITS DU CATALOGUE JETTER & SCHERRER A TUTTLINGEN 1926).....	146

FIG 65: PIÈCES DU SUPPORT POUR DAVIERS (EXTRAITS DU CATALOGUE JETTER & SCHERRER A TUTTLINGEN 1926).....	147
FIG 66: EXTRACTION DENTAIRE SIMPLE AVEC UTILISATION D'UN BILLOT (PIERRE D'AUTHEVILLE).....	148
FIG 67: SCHEMA DES DIFFERENTES STRUCTURES POUVANT LIMITER L'ABORD LORS DE CHIRURGIE DENTAIRE (MARCOUX).....	150
FIG 68: BUCCOTOMIE LATÉRALE (EVANS).....	151
FIG 69 : DENTS LE PLUS SOUVENT EXTRAITES CHEZ LE CHEVAL (PRICHARD).....	153
FIG 70 : MATERIEL NECESSAIRE A LA TREPANATION (EXTRAITS DU CATALOGUE JETTER & SCHERRER A TUTTLINGEN 1926).....	155
FIG 71 : SITE D'INCISION D'UN REPOUSSEMENT MANDIBULAIRE (C.WAYNE, Mc ILWRAIGHT, A. SIMON).....	156
FIG 72 : ABORD RECOMMANDE POUR UN REPOUSSEMENT DENTAIRE MAXILLAIRE (LANE).....	157
FIG 73: PRINCIPAUX SITES DE TREPANATION (HICKMANN, ROBERT, WALKER).....	158
FIG 74: EXEMPLES DE MATERIELS NECESSAIRES A LA SINUSOTOMIE(EXTRAITS DU CATALOGUE JETTER & SCHERRER A TUTTLINGEN 1926).....	161
FIG 75 : LIMITES CHIRURGICALES DES SINUS MAXILLAIRE ET CONCHOFRONTAL : (KAINER).....	163
FIG 76: EXEMPLES DE REPARATION DE FRACTURES MANDIBULAIRES ROSTRALES : (DENIS).....	168
FIG 77: OBSTRUCTION DE L'ALVEOLE AVEC UN ACRYLIQUE DENTAIRE (MARCOUX).....	170
FIG 78: EXEMPLES DE REPARATION ENDODONTIQUE (EISENMENGER).....	180
FIG 79: REMPLISSAGE DU CANAL PULPAIRE (EISENMENGER).....	183
FIG 80: DENTURE EN ESCALIER SUITE A UNE CHIRURGIE D'EXTRACTION SANS COMPLEMENT DE L'ESPACE ANTAGONISTE (PIERRE D'AUTHEVILLE).....	185

INTRODUCTION

Les débuts de l'enseignement de l'art dentaire vétérinaire datent du XVII^{ème} siècle avec les écrits de Sieur de Solleysel intitulé « le parfait Maréchal » où il est entre autre question d'affections dentaires.

Au cours du XIX^{ème} siècle et début du XX^{ème} siècle, l'histoire de l'art dentaire équin connaît une époque de créativité majeure où bon nombre d'instruments et de techniques chirurgicales voient le jour. On ne peut avoir que beaucoup de respect pour nos prédécesseurs qui ont fondé les bases de la dentisterie équine encore largement utilisé de nos jours.

Par la suite, après la deuxième guerre mondiale, les progrès en matière de motorisation annonce le déclin du cheval utilitaire. En conséquence, l'art dentaire équin connaîtra une période de désintéressement. Ce n'est que depuis une trentaine d'année que la dentisterie équine connaît un regain d'intérêt. Ceci se traduit par de nombreuses publications qui ont attiré la curiosité du praticien pour de nouvelles techniques chirurgicales et pour une nouvelle démarche thérapeutique face aux différentes pathologies d'origine dentaire.

Dans cet ouvrage, après un rappel de la morphologie dentaire et de la physiologie dentaire, nous aborderons de façon pragmatique l'étude des pathologies dentaire avant de terminer sur les progrès en matière de diagnostic et de traitement.

CHAPITRE1 : MORPHOLOGIE DENTAIRE

1-1 Préambule

1-1.1 Nomenclature

Les mammifères adultes ont quatre types de dent: les incisives définitives, les canines, les prémolaires et les molaires dans le sens rostro-caudal. Les dents implantées dans l'os incisif sont appelées par définition : les dents incisives. Les dents les plus rostrales dans l'os maxillaire sont les canines. Dans l'espèce équine, les trois prémolaires principales sont devenues plus complexes et morphologiquement proches des molaires (molarisation des prémolaires) pour faciliter la mastication des aliments. En conséquence, les prémolaires II à IV et les trois molaires peuvent être collectivement appelé : les dents jugales.

Chaque type de dent possède certaines caractéristiques morphologiques et une fonction spécifique. Ainsi, les incisives sont spécialisés dans la préhension et la coupe de nourriture, les canines dans la défense et l'attaque et, les dents jugales dans la mastication. La face occlusale est la surface libre en contact avec la dent opposé. La couronne anatomique est la partie de la dent couverte par l'émail. Chez l'homme et chez les autres espèces brachyodontes elle correspond à la couronne clinique c'est à dire à la partie visible de la dent. Dans l'espèce équine (espèce hypsodonte), surtout pour les dents déciduales, la disposition de la couronne dentaire est différente avec une forte proportion de couronne anatomique par rapport à la couronne clinique. Plus récemment il a été proposé de diviser la couronne anatomique en couronne alvéolaire et en couronne gingivale.

Le terme apical correspond à l'aire de la dent la plus éloigné de la surface occlusale où les racines dentaires se développent. Le terme lingual se réfère à l'aspect médial de toutes les dents inférieures tandis que le terme palatin fait référence à l'équivalent pour l'arcade supérieure. Le terme buccal indique la surface latérale aussi bien pour l'arcade supérieure que pour l'arcade inférieure alors que labial se réfère à l'aspect rostral et rostro-latéral des dents (incisives et canines chez le cheval) proche des lèvres. Le terme inter-dentaire ou inter-

proximal correspond à la surface de contact reliant une dent à ses dents adjacentes. Les termes mésial et distal font référence respectivement à la surface des dents qui font face en direction et loin d'une ligne imaginaire passant entre les incisives centrales.

Cependant, ces termes sont insatisfaisant pour les dents jugales parce qu'elles ne forment pas une arcade continue comme elles sont séparés des incisives par un espace interdentaire : la barre.

1-1.2 Evolution de la dentition du cheval

L'évolution de la dentition équine est compréhensible par la nature de l'alimentation du cheval. En effet, il doit être capable de transformer un fourrage grossier en des particules de petites taille afin de permettre une digestion microbienne efficace, ceci implique un travail conséquent des dents jugales. Cependant, contrairement aux ruminants qui peuvent plus tard régurgiter leur nourriture pour plus de mastication, les chevaux n'ont qu'une occasion de brouter leurs aliments.

Les dents brachyodontes correspondant à une dentition permanente sont complètement éruptées avant de subir une maturité et sont normalement assez longues et assez dures pour survivre le long de la vie de l'individu. Elles ne sont pas sujettes à des forces abrasives intenses et prolongés comme le sont les dents hypsodontes d'herbivores. En effet, les dents hypsodontes éruptent quasiment tout le long de la vie du cheval à une vitesse de 2-3 mm/an, ce qui est équivalent à l'usure à la surface occlusale de la dent à condition que le cheval soit à un régime à l'herbe ou à tout autre alternative riche en fibres (foin, fourrage ensilé...) plutôt que d'être nourri avec une ration riche en concentré car celui-ci va réduire le niveau d'usure de la surface occlusale et aussi restreindre la mastication latérale cependant les dents vont continuer à érupter à la vitesse normale et ainsi les pointes dentaires pourront apparaître. Rappelons ici que les dents brachyodontes comme les dents hypsodontes ont des périodes de croissance limités (bien que plus prolongé dans le cas des hypsodontes) et sont ainsi appelés : « dents anélodonte ». A l'inverse il existe d'après Miles AEW et Grigson C des dents dites : « élodonte » qui sont des dents à croissance continue tout le long de la croissance de l'animal et qui sont une adaptation plus poussé de l'animal face à la nature très abrasive de son alimentation.

Les dents brachyodontes ont une séparation anatomique entre la racine et la couronne, un trait qui ne peut être présent sur les dents hypsodontes (FIG 1) qui ont une période d'éruption prolongé et qui d'ailleurs n'ont pas de véritables racines du fait de leur croissance quasi-permanente.

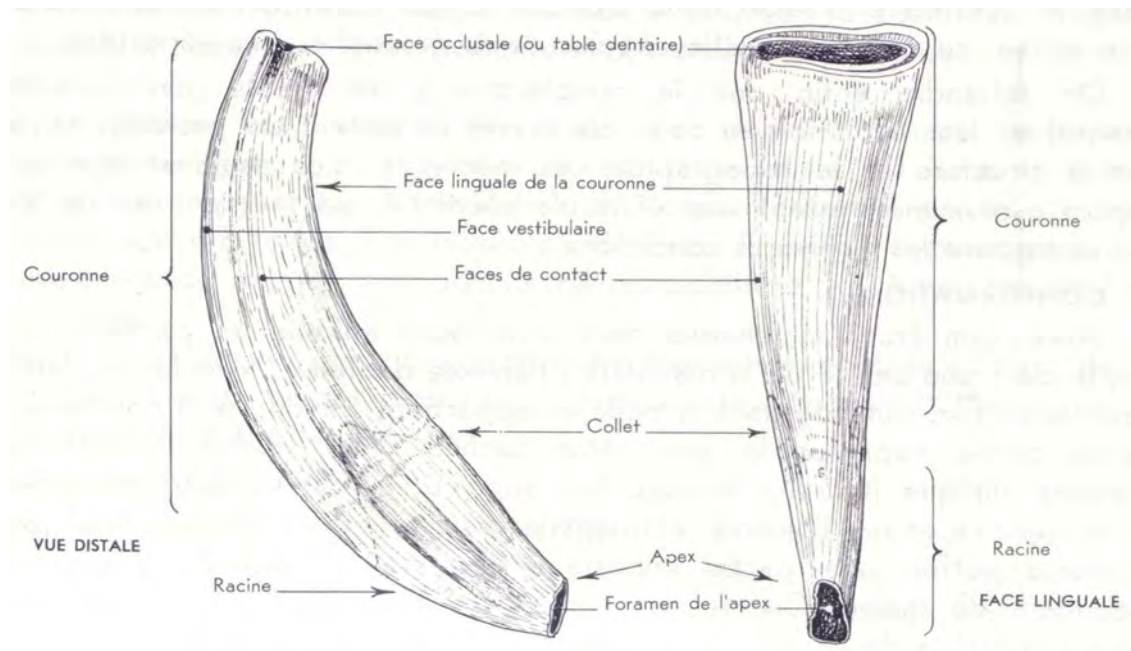


FIG 1 : INCISIVE INFÉRIEURE DE CHEVAL (BARONE)
DENT HYPSONDANTE SIMPLE

Les termes « apical » et « péri apical » sont les plus appropriés pour décrire les surfaces dentaires sujettes fréquemment aux infections telle que les dents mandibulaires avant même le développement des racines. Environ 25% des dents mandibulaires de cheval n'ont toujours pas de développement de racine même un an après l'éruption.

A cause de l'importante usure à la surface occlusale des dents hypsodontes, l'émail, la dentine et le cément sont atteints et conduisent à différentes couches composés de ces trois tissus calcifié à la surface occlusale. Ceci est en contraste avec la présence unique d'émail à la

surface des dents brachyodontes. De même la présence d'émail périphérique irrégulier et de cuvettes d'émail dans les dents jugales supérieures augmentent l'hétérogénéité de la répartition de l'émail à la surface occlusale. Cette caractéristique associée au fait que les tissus dentaires calcifiés s'usent de façon différentes : l'émail s'use doucement, la dentine et le ciment plus rapidement confère aux dents hypsodontes une série d'avantages en maintenant ainsi une surface occlusale pleines d'irrégularité plus efficace pour mastiquer les fourrages et auto-affûté au cours du temps.

1-2 Les structures dentaires

Toute dent est constituée par l'assemblage de parties dures et de parties molles. Les premières sont produites par les secondes, qui les sécrètent en quelque sorte et maintiennent ensuite la vitalité de l'organe. Les parties dures sont : l'émail, le ciment, la dentine. Les parties molles sont : la pulpe dentaire et le périodonte: nous y ajouterons les gencives qui concourent à la fixité des dents et enfin les vaisseaux et les nerfs.

1-2.1 L'émail

L'émail est la plus dure et la plus dense structure du corps. Elle est translucide et composé à 96-98 % de minéraux. Sa couleur apparente blanc-jaunâtre est due à la dentine sous-jacente. D'origine embryonnaire ectodermique, ses composants organiques sont des protéines de la famille des kératines à la différence de la dentine et du ciment qui sont composée de protéines plutôt collagéniques. Les dents de cheval sont recouvertes de ciment terne et ressemblant à de la craie mis à part au niveau de la surface occlusale. Cependant au niveau rostral des incisives ce ciment périphérique est généralement limé exposant ainsi l'émail brillant sous-jacent. Les incisives déciduales ont souvent un cémentum conséquent et ainsi laissent apparaître ces incisives plus blanches et plus brillantes que les incisives permanentes. L'émail, avec un fort pourcentage de minéraux et peu d'inclusions cellulaires peut être comparé à une structure morte ou à un tissu mort. Ainsi, les améloblastes dégénèrent dès que toutes les dents sont complètement formé, l'émail n'a donc pas la capacité à se régénérer. L'émail est composé de cristaux impurs d'hydroxyapatite qui sont plus gros que les cristaux équivalent de dentine, ciment et os. Ces cristaux sont assemblés sous formes de prismes engainé et parfois dans des assemblages moins structurés que le prisme. Chez un

même individu, il y a de différentes sorte d'émail, sur une même dent il y a même des régions différentes avec des conformations prismatique et inter prismatique différentes ce qui peut être la base de la classification de l'émail.

L'émail des dents des chevaux est composé de deux types principaux : l'Email équin de type 1 et 2 et une faible proportion de type 3. L'émail équin de type 1 est présent à la face médiale des plis d'émail à la jonction dentino-émailleuse. Il est composé de prismes arrondie ou ovale en coupe transversale et allongé en rangée parallèle entre les colonnes dense d'émail inter prismatique. L'émail équin de type 2 est présent à la périphérie de la couche d'émail à la jonction cémento-émailleuse. Il est composé seulement de prisme d'émail sans conformation inter prismatique allant de la forme d'un fer à cheval à celui d'un trou de serrure. L'émail équin de type 3 est composé de prismes largement intégré dans des structures inter prismatiques du type nid d'abeille présent de façon mineure au sein d'une fine couche au niveau de la jonction dentino-émailleuse et la jonction cémento-émailleuse.

La distribution d'émail équin de type 1 et 2 varient au sein de la dent avec une forte proportion d'émail de type 2 dans l'épaisseur à la périphérie des rangées d'émail et en faible proportion là où ces rangées s'invaginent en direction du centre de la dent. Presque tous les les plis d'émail contiennent les types 1 et 2. Cependant, les dents jugales supérieures possèdent une plus forte proportion d'émail de type 1 et à peu près la même quantité d'émail de type 1 et 2 pour les dents inférieures. Quant aux incisives elles sont composés quasi uniquement d'émail de type 2. Les prismes de l'émail équin de type 1 sont orientés avec un angle de 45° pour la jonction dentino-émailleuse comme pour la surface occlusale. Les amas d'émail équin de type 2 sont orientés de façon oblique avec des angles très variable.

Bien que ce soit la structure la plus dure du corps des mammifères, l'émail est fragile. L'organisation très compacte des prismes de l'émail de type 1 forme une structure composite avec des couches inter prismatique dense, ce qui confère à cet émail une grande résistance à l'usure. Cependant, les rangées parallèles des prismes d'émail et les liens inter prismatiques sont susceptibles de se briser le long des rangées et des lignes inter prismatiques. Un des procédé de prévention de ces risques de cassure qui est particulièrement visible avec l'émail de type 2 est l'existence de décussation : les lignes d'émail sont entrelacés et les amas d'émail ont des directions différentes renforçant ainsi la solidité générale de la structure. En revanche, l'émail équin de type 1 n'a pas de décussation. Les incisives de cheval sont plus plates et plus

petites que les dents jugales, elles ont moins de soutien de la part des dents adjacentes et enfin elles sont soumises à d'importants stress mécaniques durant la préhension ce qui peut causer rapidement des altérations de l'émail. C'est pourquoi les incisives possèdent quasi-exclusivement de l'émail de type 2. Concernant les dents jugales, elles ont pour fonction principale la mastication donc la présence d'un émail résistant à l'usure est essentielle d'où la forte proportion d'émail de type 1. Un examen poussé de l'émail de ces dents jugales montrera très fréquemment des micro fractures transverses à travers l'émail périphérique qui toutefois ne semble pas avoir de répercussion clinique significative. La dentine et le ciment adjacent pourraient prévenir la progression de ces lésions.

Dans l'espèce équine, l'émail périphérique et infandibulaire sont trois fois plus épais dans les zones où les trames d'émail sont parallèles à l'axe de la mandibule ou de l'os maxillaire que dans les zones où elles sont perpendiculaires à cet axe. Cependant, l'épaisseur de l'émail reste constant tout le long de la dent . Ainsi, l'épaisseur de l'émail reste constant aux différents niveaux de la dent quelque soit l'âge de l'animal selon un plan transverse. Il apparaît que l'émail a évolué pour devenir plus fin dans certaines régions moins soumises aux contraintes masticatoires.

1-2.2 La dentine

La dentine ou ivoire constitue la majeure partie de la dent, à laquelle elle donne sa forme. Elle limite le cavum de la dent et porte l'émail et le ciment. Elle est dure, blanchâtre ou blanc jaunâtre, plus dure que l'os mais analogue à lui par l'aspect comme par la composition chimique. On y trouve en effet 28% de matières organiques et 72 % de matières minérales en moyenne. Les premières forment de minces fibres de collagène à orientation longitudinale, noyées dans une substance fondamentale glycoprotéique analogue à l'osséine. Les secondes sont comme dans l'os, où leur proportion est un peu plus faible, constituées par de petites quantités de carbonates de calcium et de magnésie et essentiellement par une variété d'hydroxyapatite à laquelle l'association d'ions fluor communique une plus grande dureté. La cristallisation radiaire de cette substance la fait apparaître comme un ensemble de sphérules noyées dans la substance fondamentale et qui se tassent les unes contre les autres avant de fusionner. En certains points et tout particulièrement près de la surface dentaire, cette fusion

est moins complète et laisse persister des espaces inter globulaires, où la substance fondamentale n'est pas minéralisée.

Bien que comparable à l'os par sa composition et son mode de développement, la dentine en diffère par son organisation. Sa substance fondamentale, au lieu d'envelopper les cellules, renferme seulement les prolongements de celle-ci. Les corps cellulaires sont les odontoblastes situés dans la papille, donc hors de la dentine, qui présente de ce fait une allure spéciale. La substance fondamentale est parcourue d'un très grand nombre de canalicules dentaires flexueux, qui vont de la cavité dentaire vers la surface extérieure. Au voisinage de celle-ci, ces canalicules se ramifient et s'anastomosent ; ils se terminent en culs-de-sac dans les espaces interglobulaires et dans la jonction dentino-émailleuse. Ils ont quatre à cinq microns de diamètre au voisinage de la papille, puis diminuent de calibre en se divisant et leurs ramifications ultimes sont d'une extrême ténuité. Ils possèdent une mince paroi propre, dense et bien visible sur les coupes : la dentine pérítubulaire. Chacun d'eux enferme une fibre cytoplasmique qui le parcourt dans toute sa longueur et n'est autre chose que le prolongement d'un odontoblaste : c'est un processus odontoplastique.

Formée autour de la pulpe, la dentine s'y dépose en couches concentriques et peut garder la marque des changements nutritionnels survenus au cours de leur développement. La couche superficielle, formée avant l'éruption, constitue la dentine primaire ou manteau de la dentine d'une couleur différente du reste et en général plus claire. C'est à sa profondeur que se développe la couche des espaces interglobulaires. Les couches plus internes montrent sur la coupe des lignes concentriques marquant des changements de teinte et nommées lignes incrémentales. C'est la trace des dépôts successifs de dentine de seconde formation ou dentine secondaire, dont l'épaisseur s'accroît pendant toute la vie. Cette dentine secondaire peut être divisée en deux types : régulière et irrégulière. Même si ils sont en position de repos les odontoblastes restent capables de synthétiser la dentine tout au long de la vie si ils sont correctement stimulés.

La dentine primaire est de couleur blanchâtre parce qu'elle contient un important réseau de dentine pérítubulaire minéralisé, elle a aussi une apparence translucide similaire à l'émail. En revanche, la dentine secondaire régulière moins minéralisé a une apparence bien plus opaque. Celle-ci absorbe aussi des pigments provenant de la nourriture comme l'herbe ce qui donne une couleur brune sombre que l'on retrouve au niveau de l'étoile dentaire des

incisives ou au niveau des zones linéaires marron brunâtre de la dentine secondaire des dents jugales à la table d'usure.

Dans l'espèce équine, la dentine secondaire régulière à la périphérie de la cavité pulpaire oblitèrent progressivement la cavité pulpaire au cours de la vie. Ce processus a une importance capitale dans l'espèce équine car il protège l'usure de la pulpe au niveau de la surface occlusale. En réponse aux différentes agressions comme les traumatismes, les infections ou bien encore l'usure excessive, la dentine primaire peut développer de la sclérose sur les tubules primaires de dentine afin de prévenir la pénétration de micro-organismes ou leur molécules au sein de la pulpe dentaire. Ceci s'ajoute au rôle protecteur de la dentine secondaire.

Dans les espèces brachyodontes, les processus odontoblastiques ou les fluides environnants peuvent convoier des signaux de douleurs de la dentine lésée vers la pulpe par un mécanisme encore mal connu. Chez le cheval, où la dentine constitue la majeure partie de la surface occlusale, il est peu probable que ce genre de mécanisme existe sur une surface occlusale normale. Mais, il est intéressant de constater qu'à la surface occlusale apparemment normale d'un cheval des processus semblables à ceux odontoblastiques existent. Ils se développent à partir des tubules de dentine primaire et secondaire régulière même si cette région est constamment exposée aux infections et aux contraintes biomécaniques. Une des explications possibles de leur apparence intacte est le fait qu'ils soient calcifiés. Cependant, même si des germes peuvent s'introduire dans des tubules de dentine altérée à la surface occlusale, ils n'atteindront pas la cavité pulpaire car les tubules de dentine sont scellés dans une couche de tissu dentaire et également, par le flux rétrograde de liquide venant des tubules de dentine ce qui prévient la descente des microorganismes vers les tubules. La dentine secondaire irrégulière est moins organisée que la primaire et ne contient pas de processus odontoblastiques et comme ses tubules de dentine sont complètement oblitérés l'accès à la pulpe est donc entièrement condamné.

Enfin, la dentine pérítubulaire contient plus de minéraux que la dentine intertubulaire et ainsi a une plus grande résistance à l'usure. Il existe chez le cheval une zone transitoire entre la dentine primaire et secondaire où la dentine pérítubulaire est absente. De façon similaire, la dentine secondaire régulière ne contient pas de dentine pérítubulaire, elle est donc susceptible d'être plus sensible à l'usure que la dentine primaire. En outre, la dentine proche

de la jonction avec les améloblastes contient le taux le plus faible de dentine péri-tubulaire et devrait donc théoriquement s'user plus vite, cependant elle est protégée par l'émail adjacent.

1-2.3 Le ciment

Le ciment est une substance dure, opaque, de coloration blanc-grisâtre, très semblable au tissu osseux. Il revêt les racines de toutes les dents. Il fait pratiquement défaut sur la couronne des dents brachyodontes mais revêt par contre plus ou moins largement celle des dents hypsodontes. Dans ces dernières, il forme une mince couche sur certaines parties de la surface et s'accumule dans les infractuosités de la couronne, en si grande quantité parfois qu'il arrive à être presque aussi abondant que la dentine.

La composition chimique du ciment est à quelque chose près, celle de l'os. La structure des deux tissus est d'ailleurs très comparable. Le ciment présente la même substance fondamentale que l'os compact, avec des canalicules osseux nombreux et très irréguliers, ainsi que des ostéocytes de type particulier. Chacun de ces derniers est un cémentocyte, cellule volumineuse pourvue de prolongements anastomotiques l'unissant à ses voisines. A la différence de l'os, le ciment n'a généralement pas une organisation lamellaire et les cémentocytes sont organisés sans ordre. Aussi les canaux de Havers font-ils défaut dans les zones où le ciment reste mince. Mais ils se montrent, et avec eux des vaisseaux et des nerfs, sur les racines où celui-ci atteint une certaine épaisseur. Sur les racines, également, le ciment est en outre abordé perpendiculairement par des fibres pénétrantes anciennement appelé « fibres de Sharpey » et analogue à celle de l'os. Celles-ci viennent du périodonte, auquel elles solidarisent le ciment. Ce dernier devient acellulaire au voisinage du collet. Il fait étroitement corps avec la dentine sur les racines, mais n'adhère pas toujours aussi bien à l'émail, dont il se détache parfois en petites plaques. Il perd en effet toute vitalité en quittant le périodonte qui constitue sa matrice.

Chez le cheval, il y a peu de ciment périphérique sur les incisives et les canines, et plus sur les molaires et prémolaires. Sur celle-ci, l'épaisseur varie sensiblement en fonction de l'importance de l'émail périphérique. Le ciment est plus épais dans les zones profondes et plus précisément à la base des dents jugales en médial. A cet endroit et plus précisément à

l'apex de la dent le ciment périphérique épais peut être entièrement entouré par l'émail et ces zones de ciment peuvent ressembler à des zones infandibulaires.

L'infandibulum est en général incomplètement entouré par le ciment. Killic et collaborateurs ont trouvé en outre que 24 % des dents jugales avaient de grossières caries (dissolution du tissu dentaire minéralisé) de leur ciment infandibulaire. De plus, 65 % des chevaux ont un ou plusieurs canaux vasculaires au centre du ciment. Ces canaux s'étendent de la surface occlusale à une profondeur variable et ont des canaux latéraux plus petits s'étendant jusqu'à l'émail infandibulaire. Ce type d'hypoplasie cémentale a été nommé : « hypoplasie cémentale infandibulaire centrale ». De plus, quelques zones infandibulaires ont des lignes d'hypoplasie du ciment à la jonction avec l'émail. Comme cette deuxième hypoplasie cémentale a été fréquemment découverte sur l'infandibulum des incisives ceci met peu en évidence les caries. En conséquence, l'hypoplasie cémentale jonctionnelle n'est pas retenu comme cliniquement significative.

1-2.4 La pulpe dentaire

La pulpe dentaire est un tissu mou, rougeâtre ou rosé, qui occupe la cavité dentaire et la remplit entièrement. C'est la persistance chez l'adulte de la papille dentaire de la vie fœtale. Elle diminue progressivement avec l'âge et peut même disparaître chez les très vieux sujets.

Elle est constitué par un tissu conjonctif très délicat, d'aspect gélatineux, dont la substance fondamentale est fluide, peu collagénique, fortement alcaline. Dans cette substance sont dispersées de nombreuses et très fines fibres collagènes, isolées et non groupés en faisceau. Les fibres élastiques font défaut. Les cellules sont de plusieurs sortes : les plus nombreuses sont de type conjonctif embryonnaire. Chacune d'elle, étoilée et pourvue de fins prolongements, est un pulpocyte. Il existe d'autre part , en petit nombre, des macrophages et des cellules lymphoïdes. Enfin, près de la dentine s'ordonnent de façon régulière des odontoblastes, cellules volumineuses, ovoïdes ou piriformes, à grand axe perpendiculaire à la surface pulpaire. Ces cellules sont richement anastomosés par de nombreux et grêles prolongements. D'autres processus plongent dans la pulpe tandis que des prolongements externes beaucoup plus importants, s'engagent dans les tubes de l'ivoire, où ils constituent les processus odontoblastiques ou fibres de Tomes. La pulpe renferme en outre un très riche réseau hémocapillaire qui lui permet d'assurer la nutrition de la dent et dans maintenir la

vitalité. Elle possède aussi des fibres nerveuses nombreuses qui constituent sous la couche des odontoblastes un riche plexus subodontoblastique. Des terminaisons nerveuses ont été décrites dans la couche des odontoblastes.

1-2.5 Le périodonte

Le périodonte comporte deux parties bien distinctes : la paroi osseuse de l'alvéole et le ligament périodontal, qui en est en quelque sorte le périoste. C'est cette membrane fibreuse qui unit la racine de la dent à l'alvéole. Elle adhère beaucoup plus à la première, de sorte qu'elle s'arrache d'ordinaire avec la dent. Continue à l'entrée de l'alvéole avec le périoste de la mâchoire et avec la propria mucosae de la gencive, elle se met d'autre part en continuité avec la pulpe au niveau du foramen de l'apex. Dépourvu de fibres élastiques, le ligament périodontal est principalement formé de forts trousseaux de fibres de collagènes qui se portent de la paroi alvéolaire au ciment, dont elles constituent les fibres pénétrantes déjà citées. Dans l'ensemble perpendiculaire aux parois sur lesquelles elles s'attachent, les fibres ont néanmoins un trajet onduleux. Ces inflexions sont presque nulles au niveau du collet, où les fibres sont grosses et réalisent une fixation particulièrement solide de la dent. Ailleurs, elles sont plus ou moins marquées selon le niveau et le type de dent. Le ligament périodontal se comporte comme un véritable moyen d'union articulaire, au point que la jonction alvéolo-dentaire est décrite comme un type particulier d'articulation, nommé gomphose. Le ligament périodontal fonctionne en outre comme un périoste à l'égard de la dent qu'il est chargé de cémenter ; sa couche ostéogène est d'autant plus épaisse que le ciment doit être plus abondant. Enfin, il est riche en micro-vaisseaux et en nerfs, surtout au voisinage du ciment. Ces formations sont accompagnés de petites quantités de conjonctif lâche et de débris épithéliaux provenant du sac dentaire. L'innervation a un rôle particulièrement important dans la proprioception nécessaire à la mastication.

1-2.6 Les gencives

Les gencives ne sont que des annexes des dents, auxquelles elles apportent une fixité supplémentaire, sans intervenir vraiment dans leur constitution. Elles sont formées par une partie de la muqueuse orale qui se relève contre la dent et contribue à la sceller dans son alvéole. Epaisse, complètement dépourvue de glandes, cette muqueuse possède une propria

mucosae presque entièrement formée de faisceaux collagènes serrés, avec de très rare éléments élastiques et des cellules peu nombreuses. Les papilles sont hautes, noyées dans un épithélium épais. Au voisinage immédiat de la dent, elles disparaissent et un sillon très étroit et peu profond (sillon gingival) existe entre les deux organes. Entre les dents adjacentes, la gencive délègue en outre un petit prolongement qui comble la base de cet intervalle : c'est la papille inter dentaire.

1-2.7 Vaisseaux des dents

Le sang est apporté aux dents par les rameaux dentaires de l'artère alvéolaire inférieure pour l'arcade inférieure et de l'artère infra-orbitaire pour l'arcade supérieure, artères qui viennent toutes deux de la maxillaire. La première chemine dans le canal mandibulaire, où elle émet au passage les rameaux destinés aux molaires et aux prémolaires. Au niveau du trou mentonnier, elle se divise en une branche superficielle qui sort par ce trou et une branche profonde qui passe dans le canal alvéolaire pour se distribuer à la canine et aux incisives du même côté.

Chaque rameau dentaire gagne l'apex d'une racine pour s'engager dans la pulpe et s'y diviser. Le réseau qu'il produit est souvent renforcé par de grêles branches issues du périodonte, branches qui pénètrent dans le canal de la racine par de minuscules apex secondaires. Les ultimes divisions de l'ensemble constituent le réseau hémocapillaire de la pulpe, déjà cité. Très dense, ce dernier est limité à la couche sous-odontoblastique : la dentine et l'émail sont complètement avasculaires.

La disposition des veines est exactement calquée sur celle des artères. Les efférents qui sortent par les apex sont drainés par les veines alvéolaires inférieures et infra-orbitaires.

Un réseau lymphatique pulpaire, très difficile à mettre en évidence, est drainé par des efférents apexiens qui cheminent dans les canaux mandibulaire et infra-orbitaire. Ces vaisseaux collectent au passage ceux du périodonte et sortent principalement par les orifices rostraux de ces canaux, accessoirement par les orifices caudaux. Ils se rendent aux nœuds lymphatiques mandibulaires et accessoirement aux nœuds lymphatiques rétro pharyngiens.

1-2.8 Nerfs des dents

Les dents possèdent une très riche innervation, qui leur donne une sensibilité très délicate et les propriétés de véritables papilles tactiles. Tous les nerfs proviennent du trijumeau par l'intermédiaire de deux des branches terminales de celui-ci : le nerf mandibulaire et le nerf maxillaire, lesquels apportent également des fibres végétatives comme le montre la figure 2. Le premier délègue dans le canal mandibulaire le nerf alvéolaire inférieur, lequel fournit des rameaux alvéolaires inférieurs caudaux pour les molaires et moyens pour les prémolaires. Il se divise en regard du trou mentonnier et fournit un ou plusieurs nerfs superficiels et un nerf profond, dit rameau alvéolaire inférieur rostral, pour les canines et les incisives. Le nerf maxillaire fournit, de façon un peu comparable, le nerf infra-orbitaire qui émet des rameaux alvéolaires supérieurs caudaux, passe dans le canal infra-orbitaire et donne des rameaux moyens, avant de produire une division superficielle qui sort par le trou infra-orbitaire et une ou plusieurs branches profondes, destinées à la canine et aux incisives, quand ces dents existent.

Les divers rameaux alvéolaires s'anastomosent dans chaque mâchoire pour constituer un plexus dentaire d'où procèdent des rameaux gingivaux et des rameaux dentaires proprement dits. Ces derniers pénètrent dans la pulpe par les apex dentaires en accompagnant les vaisseaux. Ils s'y divisent et s'anastomosent en un plexus subodontoblastique extrêmement riche, déjà cité. Le lieu de terminaison des fibres est encore controversé. Il est acquis que certaines vont jusqu'entre les odontoblastes, mais il n'est pas prouvé qu'elles se prolongent jusque dans la dentine. Il est possible que quelques-unes accompagnent les processus odontoblastiques jusqu'au début des canalicules dentaires, mais peu probable qu'elles aillent au-delà. Les descriptions de fibres nerveuses observées dans la dentine par différentes méthodes classiques de neuro-histologie restent fort discutées. Il semble que les odontoblastes, sans être eux-mêmes des cellules nerveuses, puissent assurer indirectement la sensibilité de la dentine en excitant par leurs réactions propres les délicates fibres nerveuses qui les entourent.

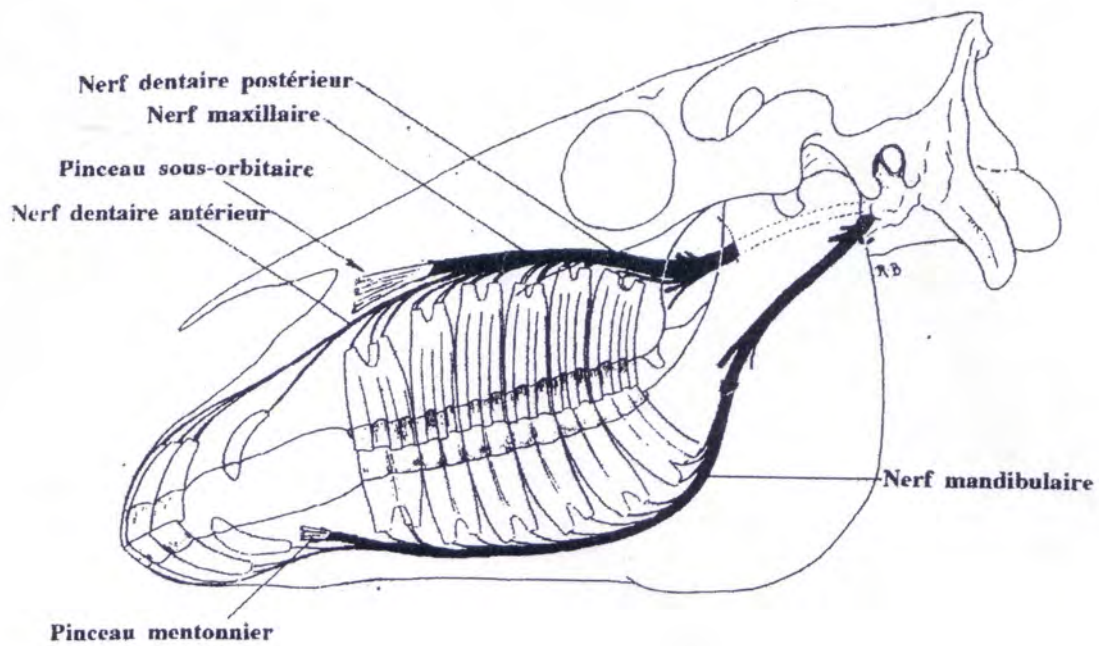


FIG 2 : INNERVATION DES DENTS DU CHEVAL (BARONE)

1-3 Etude spécifique des différents types de dents des équidés

La denture des Equidés est hautement spécialisée. Elle présente un type herbivore parfait, avec disparition des canines, disjonction des arcades incisives et molaires, hypsodontie extrême chez l'adulte et réalisation dans les deux dentitions de tables triturantes d'une très grande efficacité comme le montre la figure 3. Les incisives ont une évolution complexe, dont la connaissance revêt un grand intérêt pour la diagnose de l'âge même si cette technique manque de spécificité.

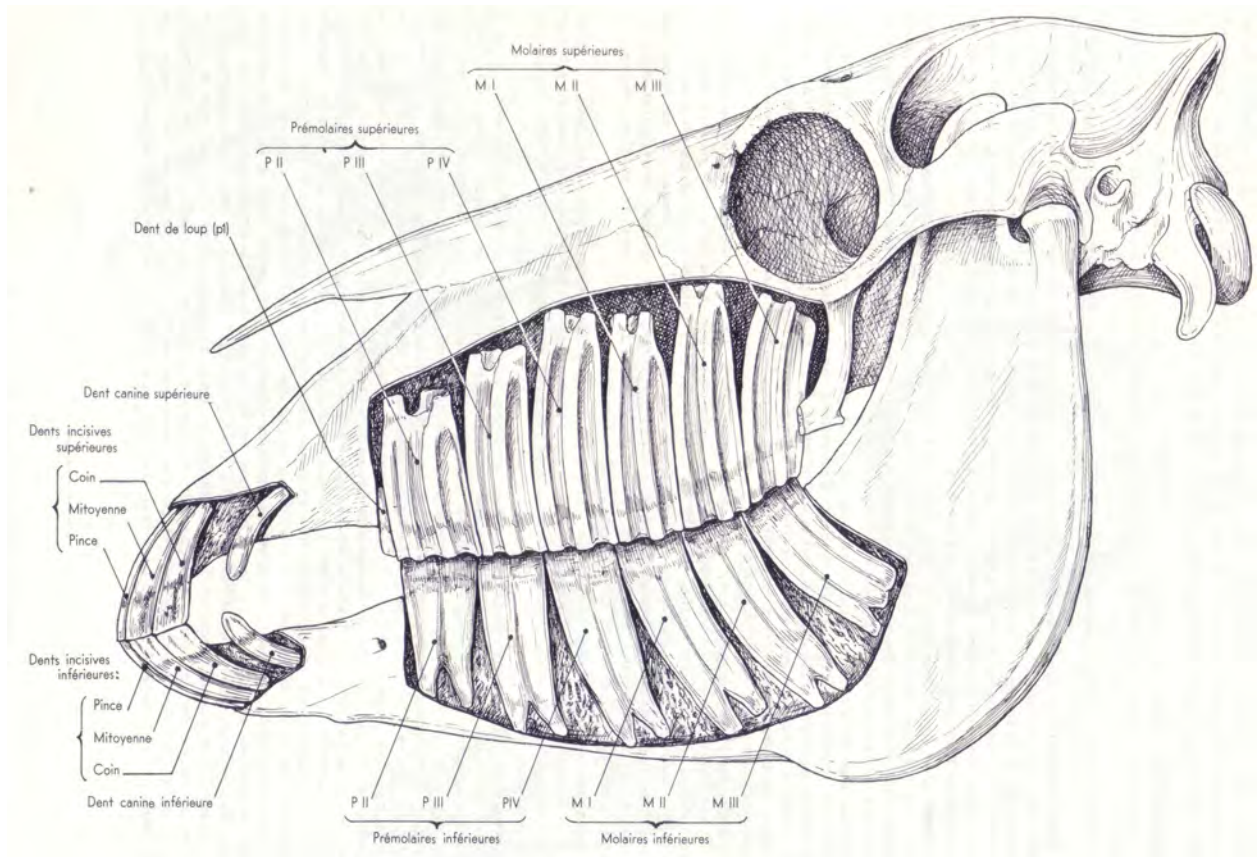


FIG 3 : DENTURE D'UN CHEVAL ADULTE , VUE LATÉRALE (BARONE)

1-3.1 Formule dentaire caduque

La denture temporaire comprend 26 dents réparties selon la formule suivante :

$$\begin{array}{l}
 I = \underline{I \ II \ III} \qquad C = \underline{0} \qquad PM = \underline{I \ II \ III \ IV} \\
 \quad I \ II \ III \qquad \quad 0 \qquad \quad 0 \ II \ III \ IV
 \end{array}$$

Les incisives de lait sont plus petites que leurs futures remplaçantes ; leur couronne est aplatie d'avant en arrière, d'un blanc laiteux, à peine striée longitudinalement, leur collet est bien marqué, leur racine est courte, mince et cannelée. Leur table dentaire est analogue à celle des dents définitives mais reste toujours organisée en ovale.

Les canines déciduales peuvent faire éruption dans les premiers six mois, mais comme le rappelle ELLENBERG et BAUM, ne parviennent pas à sortir, d'où l'omission de la plupart des auteurs de les mentionner dans la formule dentaire caduque.

Seule la première prémolaire supérieure peut persister chez l'adulte, les autres prémolaires ressemblent à leurs futures remplaçantes avec un volume moindre, une couronne moins haute, des racines plus longues. Elles occupent la place qui reviendra plus tard aux prémolaires adultes.

1-3.2 Formule dentaire et dentition définitive

Elle comprend 42 dents réparties selon la formule suivante :

$$\begin{array}{cccc} I = \underline{3} & C = \underline{1} & P = \underline{4 \text{ ou } 3} & M = \underline{3} \\ 3 & 1 & 3 & 3 \end{array}$$

Ce total théorique descend d'une part à 40 chez la plupart des sujets normaux par absence de la première paire de prémolaires supérieures : dent de loup ou inférieures : dent de cochon; il tombe à 36 chez la plupart des femelles et chez de rares males par absence supplémentaire de canines.

1-3.3 Numérotation universelle des dents de cheval: schéma de Triadan

La classification de Triadan (FIG 4) utilise trois nombres pour identifier chaque dent ; le premier nombre correspond au quadrant, 1 correspond au quadrant supérieur droit, 2 correspond au quadrant supérieur gauche, 3 correspond au quadrant inférieur gauche et 4 au quadrant inférieur droit. Les dents déciduales sont identifiés de façon similaires pour les quatre quadrants en utilisant un préfixe allant de 5 à 8.

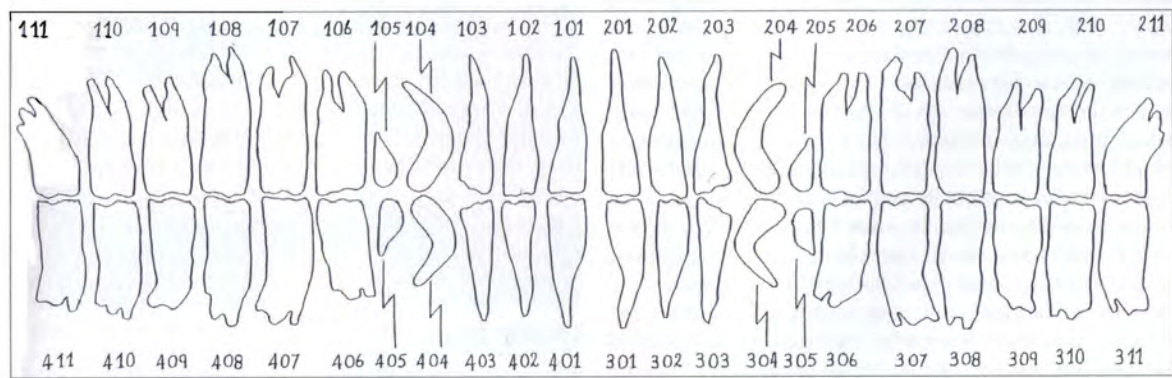


FIG 4 : CLASSIFICATION DE TRIADAN (BAKER)

1-3.4 Les incisives

Ces dents sont au nombre de six à chaque mâchoire et dans les deux dentitions. Chacune d'elles a reçu en France un nom consacré par plusieurs siècles d'usage : les deux centrales de chaque arcade sont les pinces ; leurs voisines immédiates sont les mitoyennes ; les plus externes sont les coins.

Nous les décrirons d'abord chez le cheval adulte, qui nous servira de type, puis chez le poulain et enfin chez l'Ane et le Mulet. Nous récapitulerons ensuite la chronologie des modifications qu'elles subissent au cours de la vie et termineront par l'exposé des différentes anomalies.

1.3.4.1 Incisives du cheval adulte

Ces incisives sont fortement hypsodontes et leur évolution est particulièrement lente. Il en résulte des modifications presque incessantes de la table d'usure, qui font de ces dents de véritables chronomètres de l'âge.

1.3.4.1.1 Conformation externe

Les incisives permanentes des équidés ne sont jamais complètes. Quand l'usure commence, elles sont formées seulement d'une couronne dont l'édification est à peine en voie

d'achèvement. Le développement de la racine dure encore plusieurs années et lorsqu'il est achevé, une grande partie de la couronne a disparu du fait de l'usure.

Le corps de la dent est formé de la couronne et de la racine. La largeur des incisives diminue à l'extrémité à la racine tandis que l'épaisseur augmente.

Nous avons six incisives à chaque mâchoire formant un arc de cercle. La courbure diminue avec l'âge prenant une forme en anse de panier surbaissé puis une forme rectiligne. On assiste également à une diminution de l'angle incisif et au passage d'un angle inter-incisif divergent à un angle convergent.

Les incisives mesurent environ 7 cm (moyenne calculée chez des chevaux de six ans). Elles sont légèrement plus grande sur la mâchoire supérieure que sur son homologue inférieur.

Elles présentent quatre faces : une face vestibulaire convexe dans les deux sens et sillonnée de stries parallèles, cette structure va se polir avec l'âge et se blanchir, une face linguale concave en longueur, légèrement convexe transversalement, une face mésiale à peu près parallèle au plan médian et une face distale qui s'élargit vers le collet. Elles possèdent également deux extrémités : l'extrémité occlusale et l'extrémité enchâssée. L'extrémité occlusale est étirée transversalement et aplatie dans le sens vestibulo-lingual. Elle montre l'entrée d'un profond infundibulum aplatie et limitée par deux bords, entre ces deux bords se trouvent une cavité, la cavité dentaire externe. Le bord antérieur est plus long que le postérieur, c'est ce bord qui perce en premier la gencive. La partie enchâssée est pourvue d'une *cavité intérieure* ou *pulpeuse*.

1.3.4.1.2 Conformation interne

Cette conformation est également modifiée par l'âge, du fait de l'apposition de dentine et de cément et du fait de l'usure.

La dentine est relativement mince au moment de l'éruption. Elle s'épaissit rapidement, jusqu'à former la quasi-totalité de la dent. Elle est creusé de deux cavités : l'une, ouverte à l'extrémité occlusale, est l'infundibulum, décrit plus loin ; l'autre est le cavum de la dent,

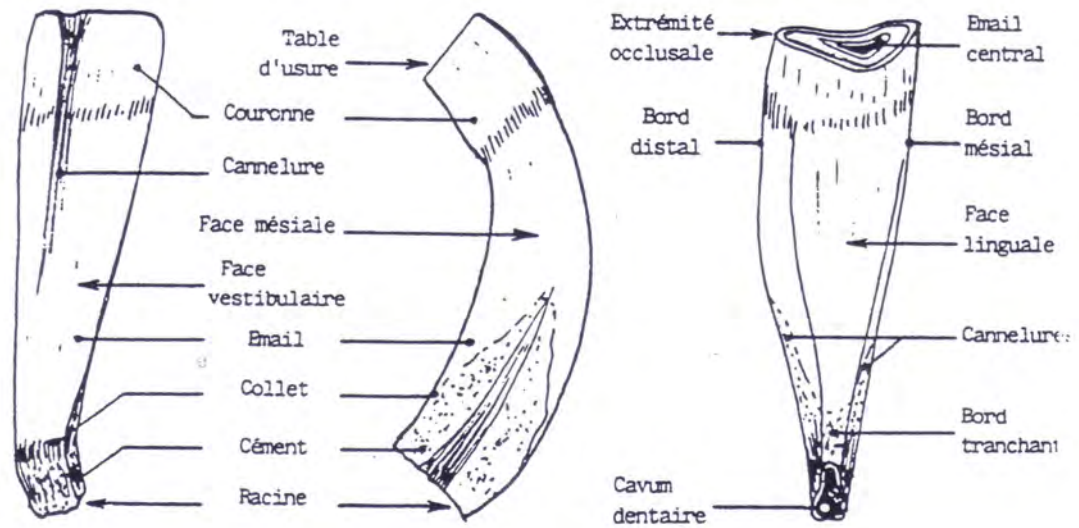
vaste et ouvert à l'extrémité enchâssée. Cette dernière cavité se comble peu à peu de dentine secondaire, de teinte généralement plus sombre sur la table d'usure.

L'émail revêt à la fois l'extérieur de la couronne et les parois de l'infundibulum. Il s'amincit beaucoup au niveau du collet où sa ligne d'arrêt est oblique par rapport à l'axe de la dent.

Dans l'infundibulum, l'émail est plus mince qu'à la surface et il ne présente aucun épaissement au fond de cette cavité. Le cornet qu'il constitue est profond et se rétrécit progressivement, en restant toujours plus proche de la face linguale que de la face vestibulaire, dont le sépare dans le jeune âge la cavité dentaire.

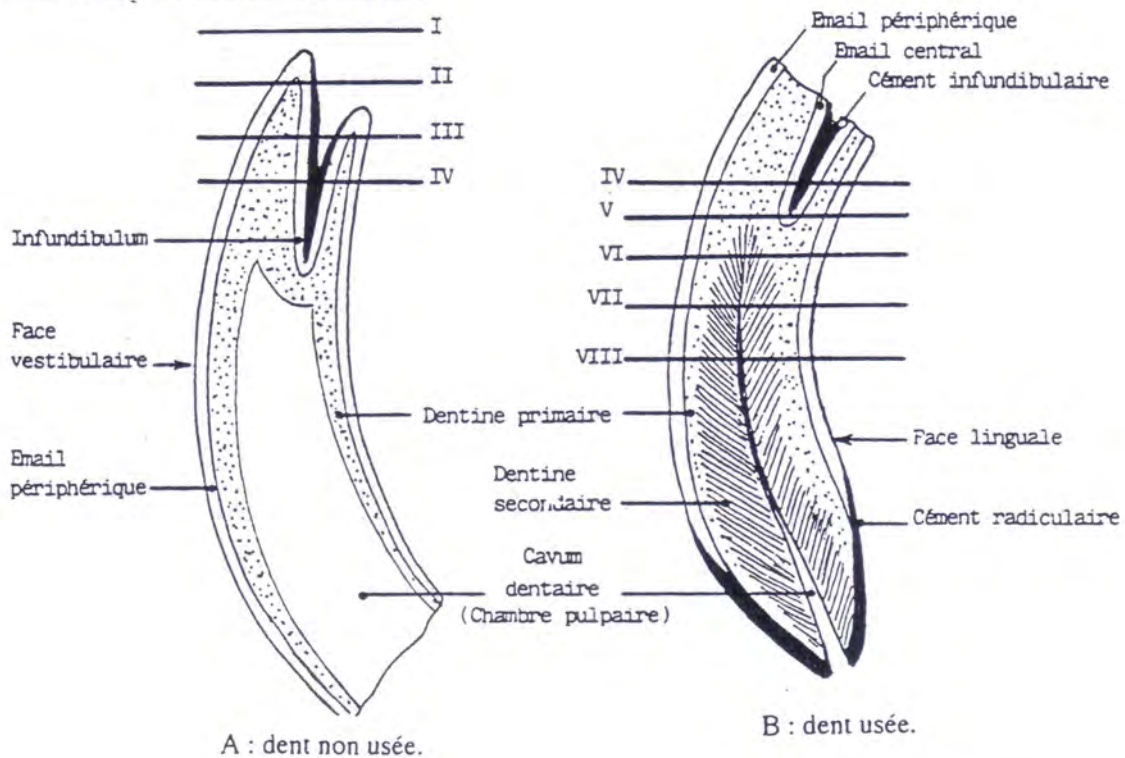
Le ciment se trouve en quantité variable sur la couronne au niveau de la cannelure de la face vestibulaire et dans l'infundibulum. Son accumulation dans ce dernier est très variable et peut rendre difficile la diagnose de l'âge. Notons que le dépôt de ciment devient important avec l'âge.

L'usure des dents va conduire à la mise à nu de la dentine primaire puis à l'apparition de la dentine secondaire suivie par la disparition du ciment infundibulaire accompagné de l'émail central : nous sommes alors au stade du nivellement. La présence d'un infundibulum plus profond pour les dents de la mâchoire supérieure conduit à un retard d'usure de celle-ci.



Pince inférieure gauche d'un cheval de sept ans. (CHATELAIN)

Structure : Coupes sagittales



Coupes sagittales d'une incisive. (CHATELAIN)

FIG 5 : CONFORMATION DES INCISIVES DU CHEVAL (CHATELAIN)

1.3.4.1.3 Fixation à la mâchoire

Ceci reste valable pour toutes les dents. La seule différence vient de la taille de l'alvéole qui varie en fonction de la dent considérée. Chaque dent est maintenue dans une cavité osseuse appelée alvéole. La cavité est limitée par une fine couche d'os compact (la lamina) qui est contiguë avec l'os cortical des mandibules ou du maxillaire (FIG 6). La lamina est maintenue dans la mâchoire par des filets d'os trabéculaire radiant de la structure osseuse environnante. Des perforations multiples de la lamina procurent un passage pour les vaisseaux et les nerfs qui approvisionnent l'alvéole et la dent.

Chaque dent est ancrée dans l'alvéole par la membrane parodontale composée de nombreuses fibres de collagène liant le cément à l'os alvéolaire. Ces fibres à l'allure de tendon évitent à la dent d'être comprimée dans l'alvéole pendant la mastication.

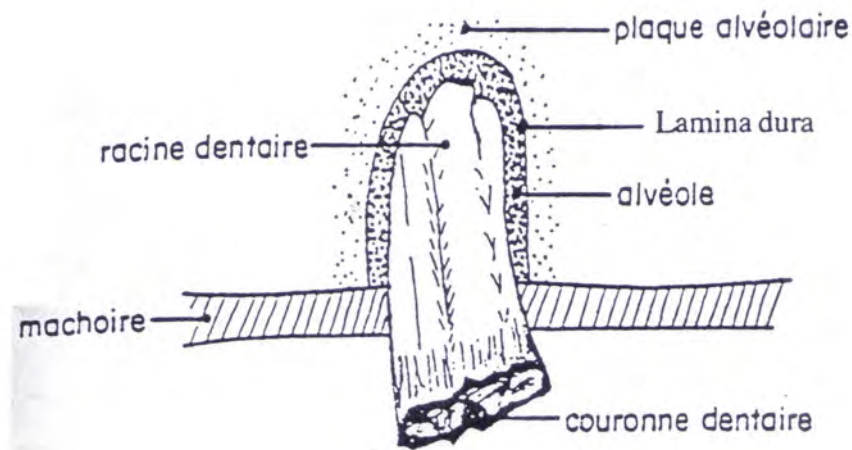


FIG 6 : RELATION ENTRE LA RACINE DENTAIRE ET LES STRUCTURES ENVIRONNANTES (MARCOUX)

1.3.4.2 Incisives déciduales

Les incisives de lait sont en même nombre que celle de l'adulte et ont reçu les mêmes noms. Elles en diffèrent cependant beaucoup, non seulement par leurs dimensions plus réduites, mais surtout par leur couronne brève, leur collet très marqué et leur éruption précocement limitée : elles sont en effet brachyodontes.

1.3.4.2.1 Conformation

Extraite alors que l'usure l'atteint à peine, une pince inférieure déciduale montre une couronne et une racine nettement délimitées.

La couronne est aplatie dans le sens vestibulo-lingual, de sorte que son épaisseur ne dépasse nulle part 7 mm. Quel que soit le degré d'usure, sa table restera donc elliptique.

La racine est étroite, de section triangulaire, et progressivement rétrécie vers l'apex. Celui-ci montre l'entrée largement ouverte du cavum dentaire, qui ne tardera pas à se combler.

Il faut noter un infundibulum peu profond et peu rempli de ciment.

1.3.4.2.2 Effets de l'usure

L'usure attaque rapidement les bordures vestibulaires puis linguale de l'infundibulum et crée une table dentaire caractéristique avec toujours la même forme. On y retrouve un émail central et un émail périphérique, mais le rasement et le nivellement surviendront dans des délais beaucoup plus court que chez l'adulte. De même, l'éruption étant rapidement terminée, l'usure réduira la hauteur de la couronne. Ajoutons que la racine est elle-même attaquée par l'incisive remplaçante qui se développe au-dessous et un peu caudalement à elle.

1.3.4.2.3 Remplacements des incisives

Les incisives déciduales, dévitalisées et rongées à leur racine par le développement de leurs remplaçantes, sont en quelque sorte expulsées par celles-ci. Pourtant leurs remplaçantes

ne se développent pas immédiatement au dessous, mais un peu en arrière d'elles : elles s'arc-boutent contre la face linguale des racines lactéales, les rongent et les refoulent.

L'incisive permanente se présente un peu de travers en arrière de la déciduale. Il arrive que la dent déciduale persiste plus ou moins longtemps au devant de sa remplaçante. L'arcade perd alors en partie sa régularité.

1.3.4.3 Incisives de l'âne et du mulet

L'anatomie des incisives est remarquablement uniforme dans les diverses espèces d'Equidés. Seuls, des caractères de détails, souvent difficiles à apprécier, permettent une diagnose différentielle.

Chez l'âne, ces dents sont plus étroites transversalement : il en résulte que leur table prend plus tôt la forme ronde puis triangulaire. Leur dureté est plus grande et leur usure plus lente que chez le cheval. En conséquence, le rasement et le nivellement sont plus tardifs et les dents paraissent plus longues quand l'animal avance en âge. Enfin, les coins inférieurs ont un infundibulum à paroi linguale plus mince, souvent fissurée et incomplète. Leur rasement est particulièrement irrégulier.

Les Mulets ont une conformation des incisives plus asienne que caballine.

1-3.5 CANINES

Les canines, aussi appelées crochets, sont uniquement présentes chez le mâle et les juments bréhaignes au nombre de deux par mâchoire au niveau de la barre, zone séparant les coins des molaires. Les canines de la mâchoire supérieure sont légèrement plus caudales que celles de la mandibule, ce qui n'implique aucun contact entre les canines des deux mâchoires.

L'éruption des canines se fait vers 4-5 ans et leur croissance se fait en trois ans. Ce sont des dents incurvées n'intervenant pas dans la mastication (et à croissance limitée). L'extrémité libre s'émousse avec le temps. Elles mesurent 5 à 6 cm de long avec une petite couronne (2,5 cm). La séparation couronne –collet-racine est peu marquée comme on peut le

constater sur la figure 7. La face linguale est lisse et dépourvue d'émail sauf au niveau du tubercule dentaire alors que la face vestibulaire, convexe, est recouverte d'émail.

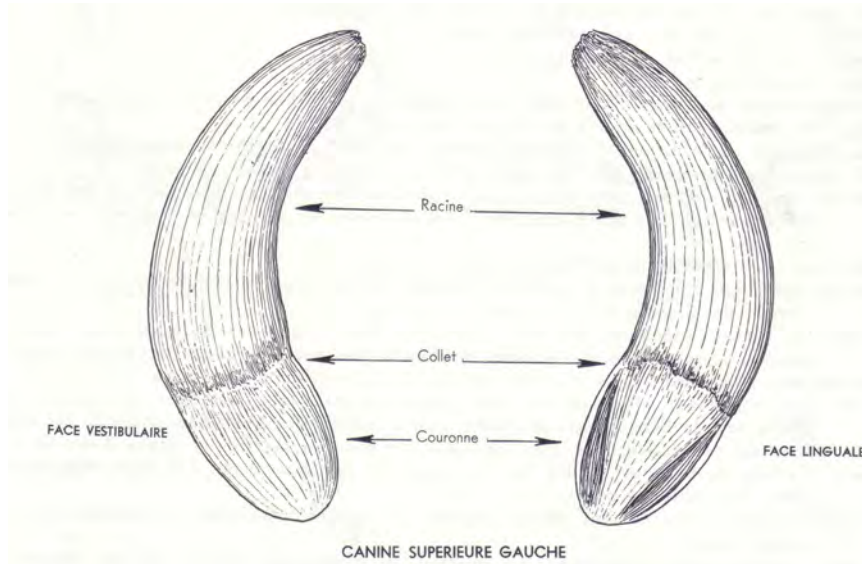


FIG 7 : CANINES DU CHEVAL (BARONE)

I-3.6 PREMOLAIRES ET MOLAIRES

Les prémolaires et les molaires se ressemblent étrangement et offrent les mêmes caractéristiques morphologiques. Ce processus pendant lequel les prémolaires deviennent anatomiquement similaires aux molaires est appelé molarisation. Toutes ces dents à l'exception de la deuxième prémolaire présentent la forme d'un prisme à 4 côtés légèrement inclinés de la base vers le haut. Il conviendrait d'ailleurs par soucis de clarté de simplifier en parlant comme le font les anglais et les allemands respectivement de « cheek teeth » ou « dents jugales » ou de « Backzähne ».

1.3.6.1 Apparition

1.3.6.1.1 Formule déciduale

La première et la deuxième prémolaire sont présentes à la naissance ou sortent au cours des deux premières semaines. La troisième prémolaire suit à l'âge d'un mois.

1.3.6.1.2 Formule permanente

La première prémolaire apparaît à 5-6 mois ; la seconde plus tard à deux ans et demi ; la troisième à trois ans et la quatrième à quatre ans.

La première molaire quant à elle fait son éruption à 10-12 mois, la deuxième à deux ans et la troisième aux environs de trois ans et demi-quatre ans.

Tout ceci reste valable pour les dents maxillaires. Les éruptions des prémolaires et molaires de la mandibule se font environ six mois plus tôt.

1.3.6.2 Morphologie

Elles sont différentes pour l'arcade maxillaire et la mandibulaire.

1.3.6.2.1 Arcade maxillaire

◆ **Conformation externe**

A l'exception de la PM1, petite dent fortement atrophiée, ce sont des dents de 7-8 cm de longueur à croissance qui semble continue mais en réalité leur croissance s'arrête vers 6-7 ans puis c'est l'avulsion de la racine qui assure le croissance. Chaque dent à la forme d'un prisme à quatre côté légèrement incurvé. La face vestibulaire présente deux cannelures et trois reliefs ; la face linguale un seul relief médian alors que les deux autres faces sont planes.

La dent est en fait composée de deux parties soudées entre elles formant par conséquent des infundibula distincts, très profonds et remplis de ciment.

La face masticatoire n'est pas perpendiculaire aux surfaces labiales et linguales, ce qui entraîne la formation d'une table dentaire oblique par rapport à l'axe de la dent avec une face vestibulaire plus haute que la face linguale. L'usure de l'émail provoque l'apparition d'un dessin en forme de B avec orientation de la barre verticale du côté vestibulaire. Les vraies racines des molaires sont courtes comparées à la longueur totale de la dent. Ces racines sont généralement au nombre de trois avec de petites racines latérales et une grande racine médiale. Une partie importante de la couronne (zone émaillée de la dent) est enfouie sous la gencive : on appelle communément cette partie cachée couronne de réserve. Au fur et à mesure de l'usure d'après Carmalt, la couronne de réserve est poussée et la longueur des racines augmentent. Chez le cheval adulte, la première prémolaire (PM2), inclinée légèrement vers l'avant mesure 6,8 cm de long en moyenne. La deuxième est verticale et mesure 8,3 cm. A partir de la troisième, l'angle d'inclinaison est postérieur et augmente. Les tailles sont respectivement de 9 ; 7,8 ; 8,7 et 7,6 cm de long.

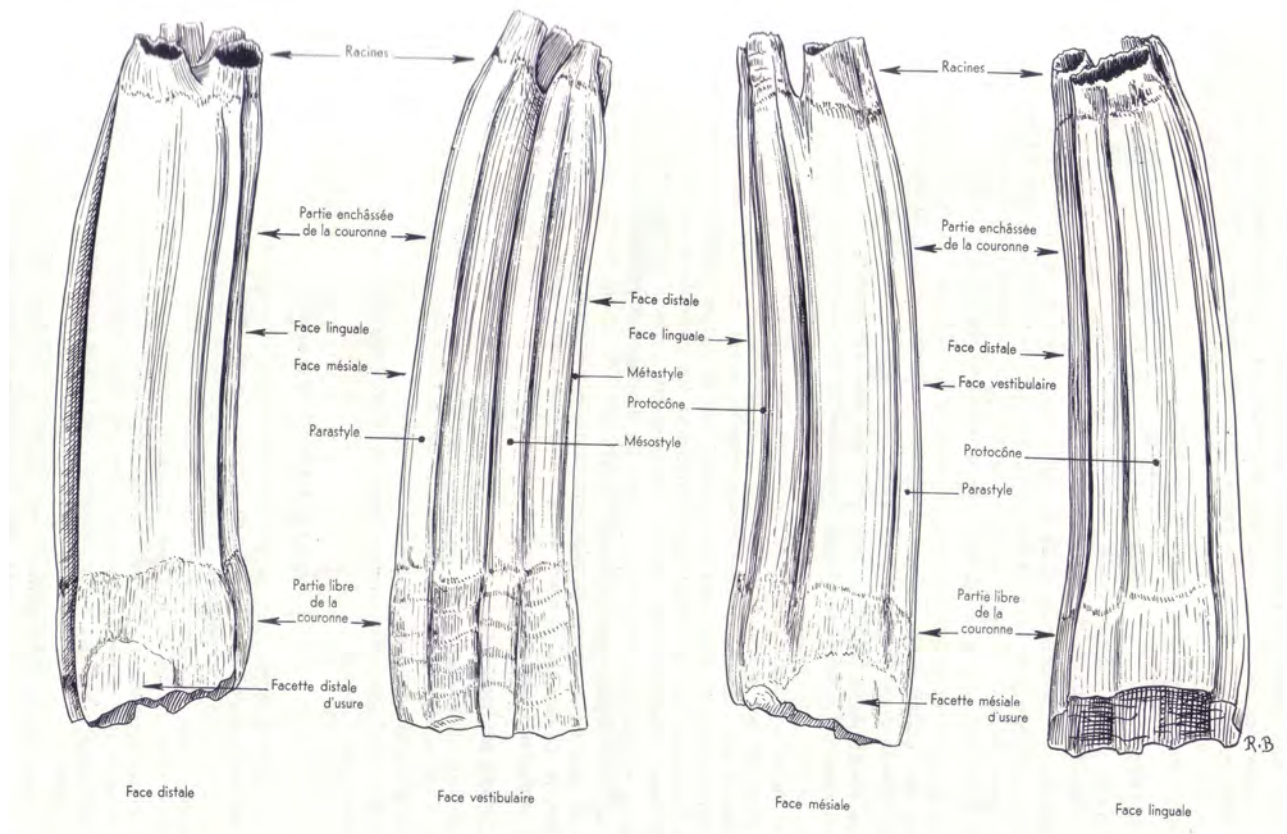
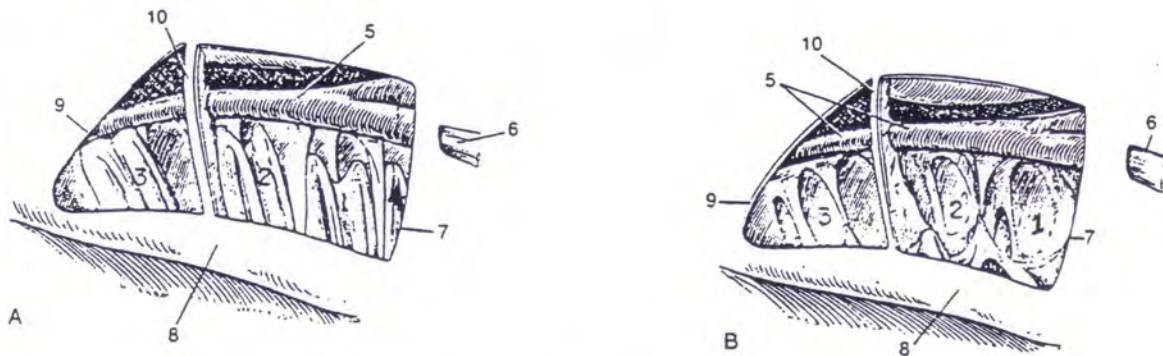


FIG 8 : DERNIERE PREMOLAIRE SUPERIEURE D'UN CHEVAL ADULTE (BARONE)

◆ **Relations avec le sinus maxillaire (FIG 9)**

Le sinus maxillaire, le plus large des sinus est divisé en deux compartiments par un septum oblique, le compartiment rostral et le compartiment caudal. La marge latérale de ce septum est localisée approximativement 5 cm caudalement à la fin rostrale de la crête faciale. Les deux compartiments communiquent avec le méat ventral grâce aux foramens nasomaxillaires. Ces deux compartiments sont aussi partiellement divisés dans le plan sagittal par le canal infraorbital et par une lame verticale osseuse qui attache le canal à l'alvéole dentaire. Le compartiment rostral communique avec le sinus conchal ventral au dessus du canal infraorbital à travers le foramen conchomaxillaire. Le compartiment caudal, plus large, communique avec le sinus frontal à travers l'ouverture fronto-maxillaire située dorsalement, avec le sinus conchal à travers une ouverture médiale et avec le sinus sphéno-palatin.

Le volume de ce sinus augmente avec l'âge. Il est le plus prédisposé aux affections car d'une part, il communique directement avec la cavité nasale et d'autre part, il est le siège de quatre alvéoles dentaires. La portion enfouie des troisième, quatrième, cinquième et sixième prémolaires et molaires se situe en effet dans le sinus maxillaire. Chez le cheval, la position de la dent change à cause de la présence de la couronne de réserve et de la variation de taille du sinus : à la naissance, une ligne imaginaire perpendiculaire partant du bord rostral de l'orbite coupe l'arcade molaire entre les deux molaires déciduales. A deux ans, la ligne passe derrière M2, les dents avançant dans la bouche. A 19 ans, la ligne se trouvant derrière M3.



Paroi latérale du maxillaire ôtée pour visualiser les sinus maxillaires. (KAINER)

A : cheval de trois ans.

B : cheval de treize ans.

1-2-3 Racines de M1, M2, M3 respectivement

4 Racines de PM4

5 Canal infraorbital

6 Nerf infraorbital

7 Sinus maxillaire rostral

8 Crête faciale

9 Sinus maxillaire caudal

10 Septum

FIG 9 : RELATION DES RACINES DES DENTS JUGALES SUPERIEURES AVEC LES SINUS MAXILLAIRES (KAINER)

◆ Conformation interne

L'émail revêt toute la couronne et se replie dans les infundibulums, très profonds. Comme pour les incisives, la cavité laissée par la dentine primaire se comble par la dentine secondaire. Le ciment remplit à la fois les cannelures et les infundibulums.

1.3.6.2.2 Arcade mandibulaires

◆ Conformation externe

Les molaires mandibulaires apparaissent aussi longues que les maxillaires mais leur moindre largeur leur confère une surface masticatoire non pas carrée mais oblongue. Nous avons un sillon longitudinal sur la face vestibulaire des cinq premières molaires alors que la sixième possède des sillons longitudinaux.

La face linguale des molaires, quant à elle, striée longitudinalement mais de façon irrégulière, est plus haute que la face vestibulaire. Par conséquent, comme pour la mâchoire supérieure la surface masticatoire est disposée obliquement.

Nous trouvons toujours deux infundibulums mais qui ne sont pas fermés du côté lingual tant le cément est en quantité importante. Après usure, l'émail dessine un E ouvert du côté lingual. Chaque dent a deux racines relativement courtes à l'exception de M3 qui en possède habituellement 3. L'arcade molaire est plus droite que celle du maxillaire. En conséquence, en période de repos masticatoire, le bord labial des molaires inférieures entre en contact avec le bord lingual des molaires supérieures : on parle d'anisognathisme.

◆ Conformation interne

Elle est identique à celle des PM et M maxillaires.

1.3.6.2.3 Dent de loup (104-204-304-404)

On appelle communément dent de loup la première prémolaire maxillaire, petite dent fortement atrophiée. Le plus souvent accolée à PM2, elle peut néanmoins se rencontrer à plus ou moins grande distance de PM2. Chez la plupart des chevaux, elle tombe rapidement. Quant elle reste, elle peut provoquer une gêne notamment lors de l'utilisation d'une embouchure.

1.3.6.2.2.4 Dent de cochon (105- 205-305-405)

Il s'agit d'une prémolaire surnuméraire atrophiée, non numérotée et localisée au niveau mandibulaire entre la canine et la PM1. Lorsque elle est présente, elle est souvent accolé à PM2.

I-3.7 CAVITE BUCCALE

Les lèvres sont des organes préhensiles et tactiles: leur muqueuse est lisse avec abondance de glandes labiales près des commissures surtout à la lèvre supérieure.

Les gencives, roses et dures contribuent à sceller fermement les dents dans leurs alvéoles. Les joues, longues et étroites, couvrent toute l'étendue des arcades molaires. Sur la face interne, parfaitement lisse, débouche le conduit parotidien en regard de la dernière prémolaire supérieure.

Le palais très dur, mesure en moyenne 27 ou 28 cm. Le raphé est bien marqué jusqu'au niveau de l'arcade palatine. On compte environ 17 ou 18 paires de crêtes palatines. L'extrême richesse du réseau veineux forme dans la moitié rostrale une véritable couche érectile. Dans le plancher sublingual, au niveau des caroncules sublinguales, débouche le canal mandibulaire. La langue, longue de 40 cm environ possède un apex très mobile. La face dorsale molle, montre un net sillon médian. La face ventrale porte un frein médian simple. Le dos, convexe et blanchâtre est couvert comme la face dorsale de l'apex par un gazon de papilles filiformes molles et relativement courtes.

1.4 DIAGNOSE DE L'AGE PAR LA LECTURE DES TABLES DENTAIRES

[32,34,36]

De même que l'éruption, les changements que subissent les incisives s'effectuent selon une chronologie à peu près fixe, dont la connaissance est précieuse pour l'estimation de l'âge. Ainsi, parmi les travaux les plus complets et tenant compte de la complexité de cette lecture, il existe celui d'Armand GOUBAUX et de Gustave BARRIER.

Selon une classification décrite dans leur livre de référence « L'EXTERIEUR DU CHEVAL », on dénombre 5 périodes :

1. L'époque de l'éruption des incisives de première dentition
2. L'époque du rasement et déchaussement des incisives de première dentition
3. L'époque de la chute des incisives lactéales et de leur remplacement
4. L'époque du rasement des incisives de dentition permanente
5. l'époque du nivellement et des formes successives que prend leur table

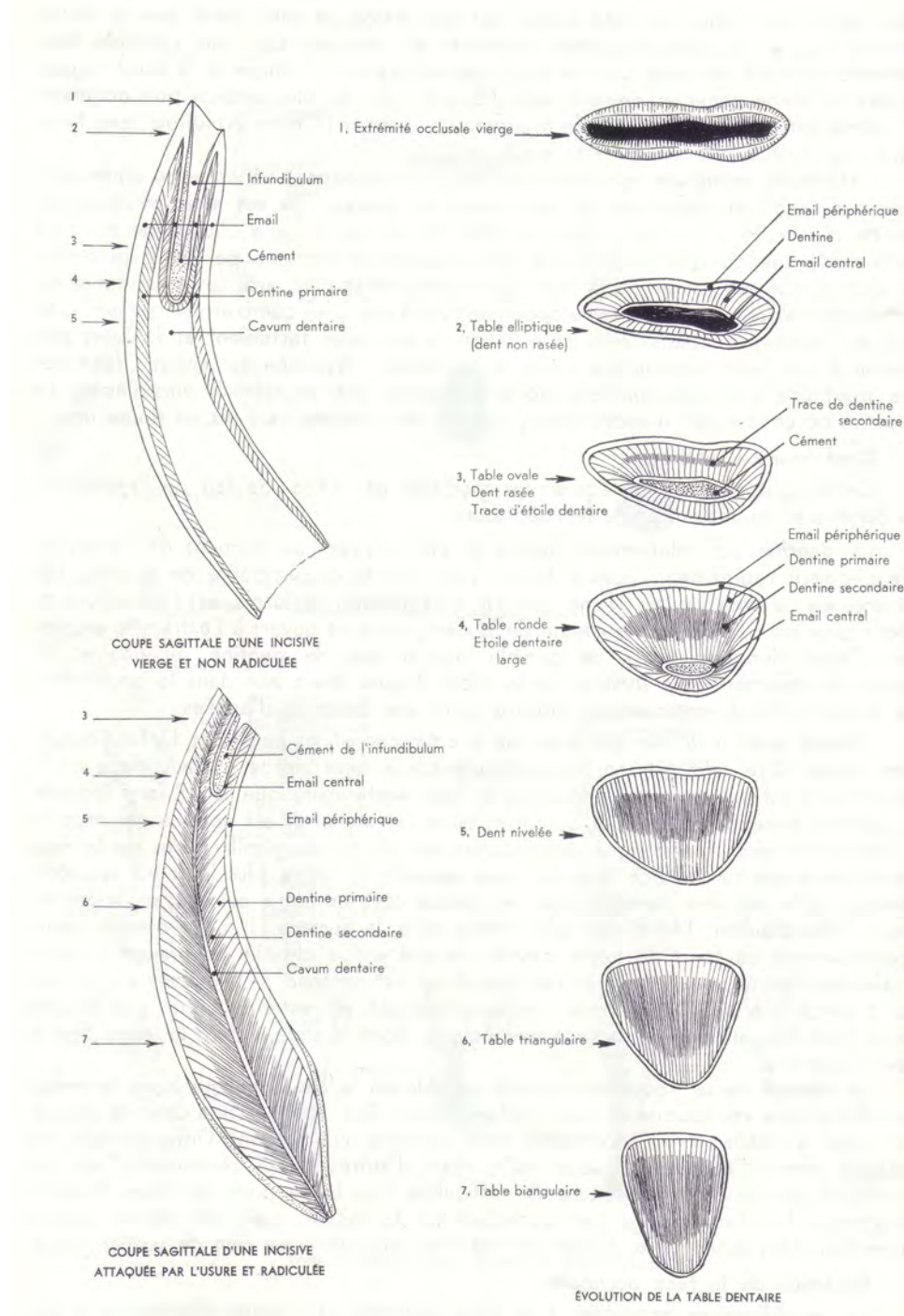


FIG 10 : STRUCTURE ET EVOLUTION D'UNE INCISIVE DE CHEVAL ADULTE

(BARONE)

Les caractéristiques les plus précises nous sont offertes par les incisives de l'arcade inférieure, les signes que nous donnent les incisives de l'arcade supérieures bien qu'identiques sont plus tardifs.

1.4.1 L'EPOQUE DE L'ERUPTION DES INCISIVES DE PREMIERE DENTITION **(FIG11)**

La forme de l'incisive lactéale sera toujours celle d'un ovale allongé. Tout comme les dents permanentes, elles présentent un cornet dentaire externe peu profond. Leur racine, unique, est triangulaire.

A la naissance, il est possible que le nouveau né soit pourvu d'incisives, mais le plus souvent on devine les pinces supérieures sous la gencive. A une semaine les pinces font leur éruption. Les mitoyennes sortent entre 30 et 40 jours pour Messieurs GOUBAUX et BARRIER, 15 à 30 jours pour Ebrhard ACKERKNECHT.

A trois mois, le poulain se reconnaît à ses 4 incisives, deux en haut et deux en bas.

Entre cinq et dix mois, le coin fait son apparition, presque toujours le supérieur en premier. Mais attention aux variations.

A six mois, l'arc incisif inférieur forme un demi cercle, quant à l'angle incisif, lorsque l'on apprécie les mâchoires de profil, il est quasi de 180° !

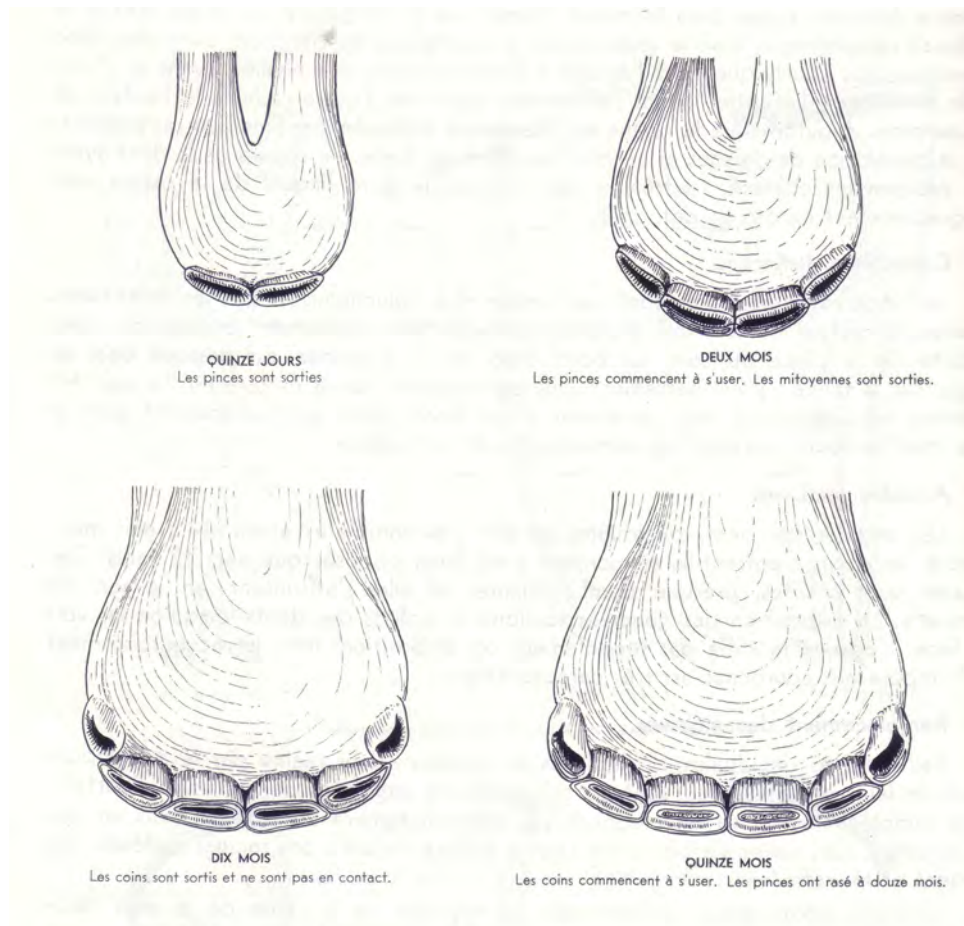


FIG 11 : ERUPTION DES INCISIVES DECIDUALES DU CHEVAL (BARONE)

1.4.2. L'EPOQUE DU RASEMENT ET DECHAUSSEMENT DES INCISIVES DE PREMIERE DENTITION (FIG 12)

Douze mois, les coins sont bien sortis, en revanche les coins inférieurs ne sont pas encore franchement au contact des supérieures. Les pinces inférieures sont rasées. On entend par le rasement, le fait que la cavité dentaire externe disparaisse.

Seize mois, les pinces inférieures sont habituellement rasées, du cément rempli de plus en plus la cavité dentaire. Les coins commencent leur usure.

Attention au piège, face à un animal de bonne taille, bien développé, on peut être amené à le confondre à 5 ans ! Toutes les incisives sont présentes, déjà en phase d'être rasées. Les

bords latéraux des incisives lactéales convergent vers leur racine, alors que les bords latéraux des incisives permanentes convergent vers leur racine, alors que les bords latéraux des incisives permanentes sont presque parallèles. La taille de l'incisive est naturellement bien différente, mais en l'absence de pouvoir comparer il est possible de se tromper !

A 24 mois, les pinces supérieures commencent à marquer leur déchaussement.

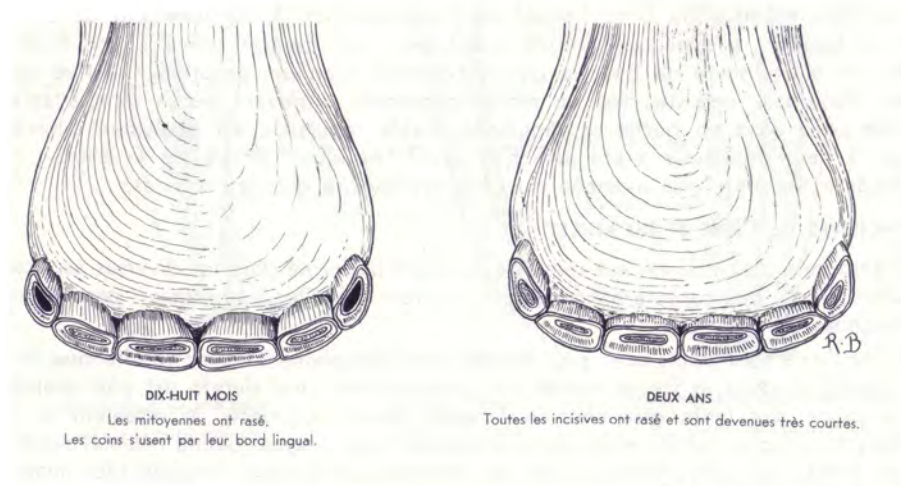


FIG 12 : RASEMENT DES INCISIVES DE PREMIERE DENTITION (BARONE)

1.4.3. L'EPOQUE DE LA CHUTE DES INCISIVES LACTEALES ET DE LEUR REMPLACEMENT (FIG 13)

Deux ans et demi, les pinces supérieures de dentition lactéale sont chassés par les pinces de dentition définitive. Cette règle n'est pas absolue, un retard de 6 mois est souvent observé.

Trois ans faits, les quatre pinces de dentition d'adulte sont présentes, le bord supérieur de la face vestibulaire des pinces inférieures marque une usure, le bord supérieur de la face linguale est encore indemne de toute usure, souvent on peut y remarquer une petite cannelure en son milieu. L'observateur est frappé par l'importance des pinces de dentition permanente par rapport aux mitoyennes et coins de lait, tous petits.

Entre trois ans et demi et quatre on assiste au repoussement des mitoyennes lactéales, à nouveau les supérieures en premier.

Quatre ans faits, huit grosses dents permanentes et des coins de lait qui se déchaussent, s'ébranlent. Parfois on devine le coin définitif poindre sous la gencive. Les pinces et les mitoyennes montrent une usure avancée.

Prenant cinq ans, ce qui frappe, ce sont les coins de dentition permanente qui percent à travers la gencive ou qui sont percé. Le cornet dentaire est souvent couvert par la gencive. Toutes les dents de lait sont tombées. Cependant, il peut arriver que des dents de lait soient restées, d'où une fausse polyodontie.

Cinq ans faits, les coins sont en contact. Selon l'expression consacrée, la bouche est faite.

Face à un animal peu développé ou des espèces plus difficiles à apprécier le développement (âne ou poney), on fera attention de ne pas confondre avec deux ans...

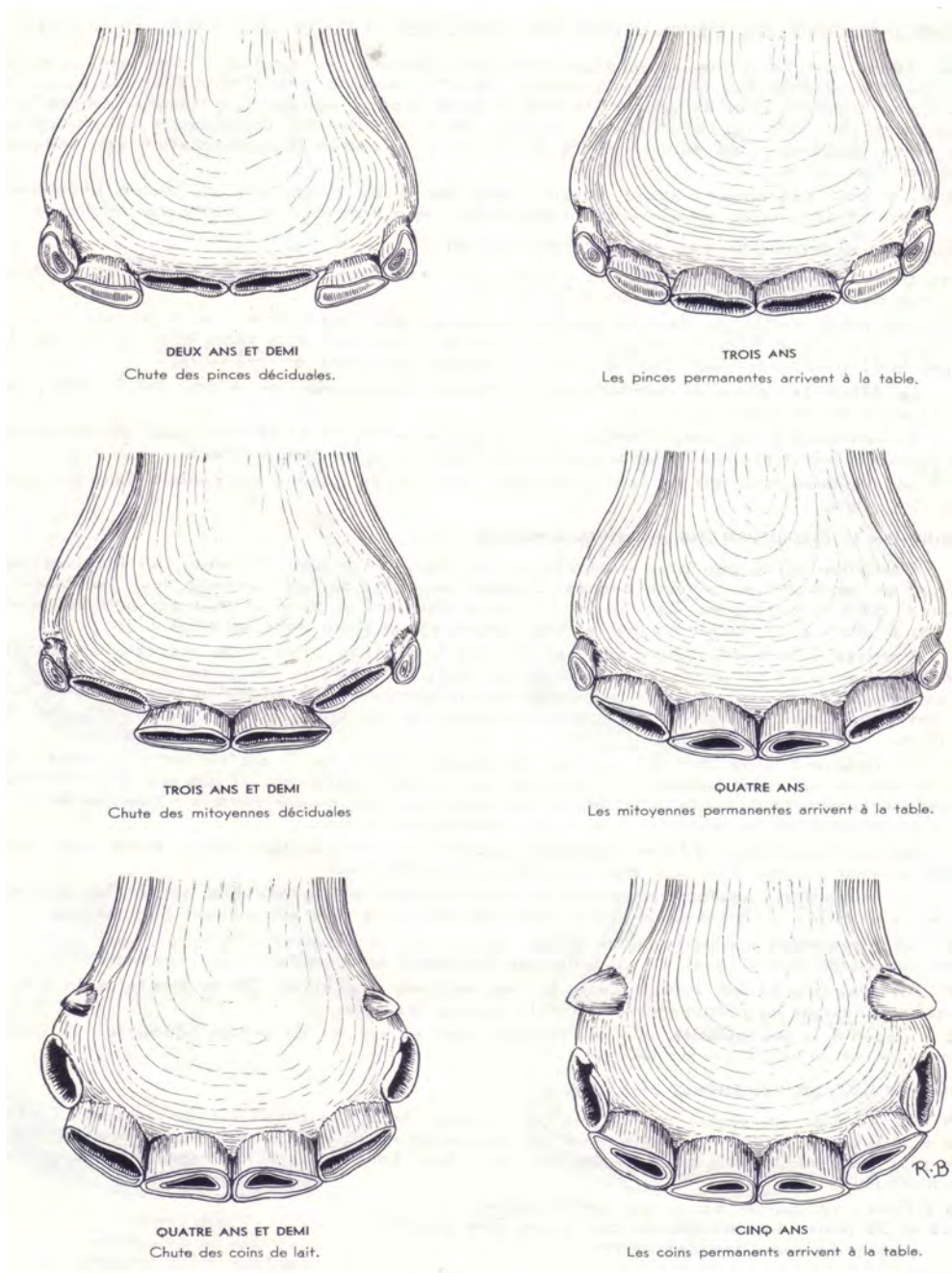


FIG 13 : CHUTE DES INCISIVES LACTEALES ET LEUR REMPLACEMENT
(BARONE)

1.4.4. L'EPOQUE DU RASEMENT DES INCISIVES DE DENTITION PERMANENTE (FIG 14)

On parle de rasement, lorsque le cornet dentaire bordé de son bord d'émail est à niveau et qu'il est rempli de ciment.

Il est parfois bien difficile d'apprécier le rasement, en effet si l'observateur distingue bien cet flot, il lui est en revanche plus difficile d'avoir des critères précis, mesurables pour apprécier l'émergence ou non de cette fine structure.

Des récents travaux ont montré que d'estimer l'âge des chevaux est une science très imprécise.

Dans l'appréciation de l'usure des tables dentaires, il faut tenir compte de bien des facteurs :

- Nature du fourrage
- Variation selon les races
- Variations selon les régions géographiques

Essayons cependant d'en donner les grandes lignes.

Six ans, la forme de la table pour les pinces est encore ovale. Pour Goubaux et BARRIER, c'est le rasement des pinces inférieures, pour RICHARDSON et Col., les extrêmes se situent entre 4 et 8 ans.

Sept ans, la forme de la table pour les mitoyennes est encore ovale. Les mitoyennes inférieures sont rasées.

Pour beaucoup c'est la présence d'une première queue d'aronde sur les coins supérieurs. La valeur du signe de la queue d'aronde ou queue d'hirondelle, est fortement contesté par WALMSEY et RICHARDSON, leurs études ont montré que ce signe corroborait dans seulement 14 % des cas, les travaux de MUYLLE et les observations photographiques

du Dr Pierre Chuit le confirme. L'étoile radicale devrait faire son apparition entre sept et huit ans pour certains, neufs pour d'autres. MUYLLE, toujours dans la même étude, a montré qu'elle pouvait être présente à cinq ans déjà sur les pinces et 6 sur les mitoyennes.

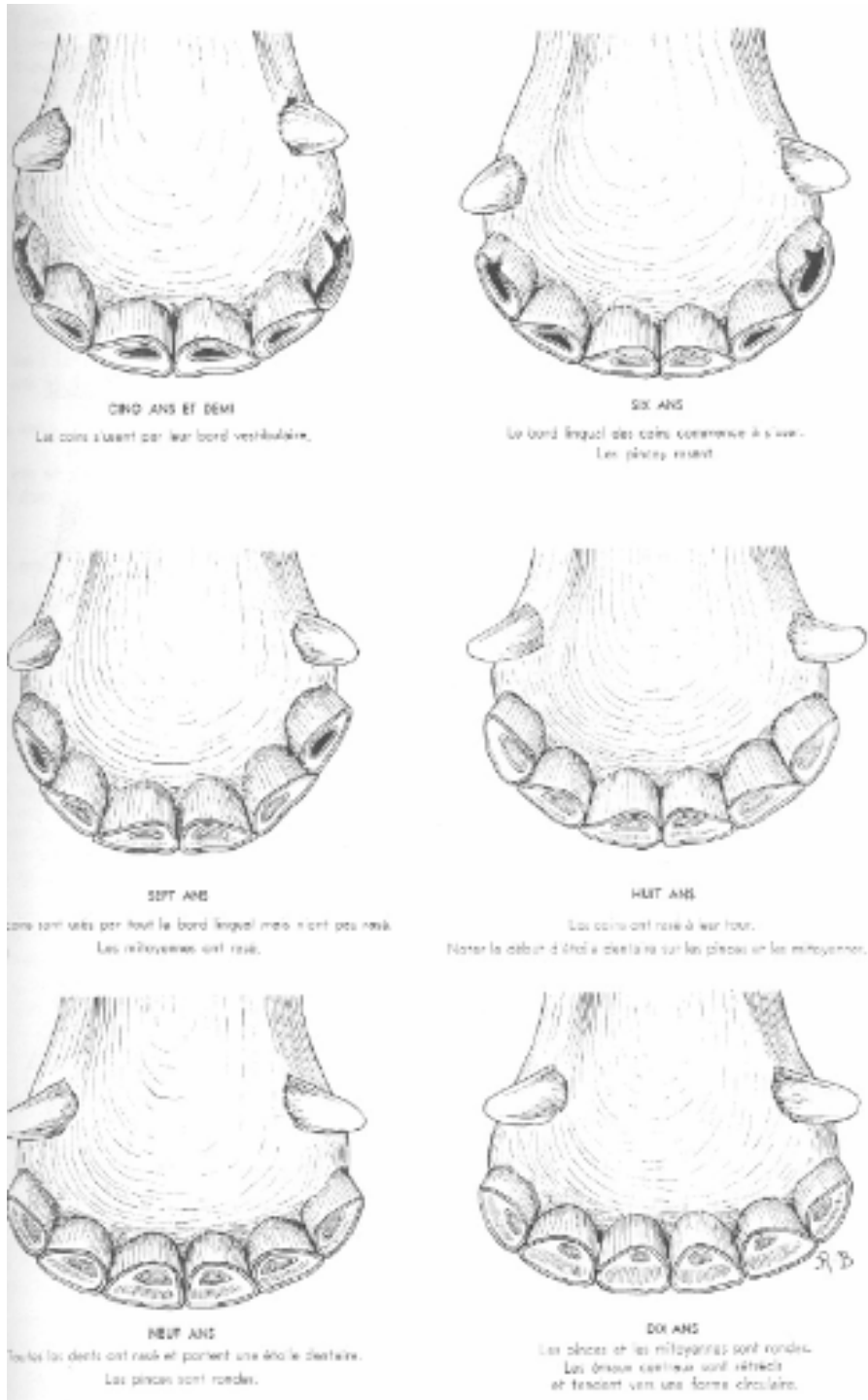
Huit ans, toutes les incisives devraient être rasées. Un signe intéressant est la disposition du cornet dentaire par rapport à la face occlusale, il est à 3 ans au milieu de la pince et la partage en deux moitiés égales et ce sur toute la longueur de la face occlusale. Au fil des ans, toujours en prenant la forme de la face occlusale de la dent. Au fil des ans, toujours en prenant la forme de la face occlusale de la dent, il recule vers le bord postérieur jusqu'à ce qu'il disparaisse, entre 12 et 17 ans. Seule l'étoile radicale, qui elle aussi modèlera sa forme sur celle de la face occlusale, va rester au milieu de la face occlusale.

Neuf ans, les pinces rondes, le cornet dentaire rasé prend la forme d'un triangle, l'étoile radicale est au milieu de la face occlusale, les mitoyennes s'arrondissent.

Dix ans, pinces toujours plus rondes, l'émail est triangulaire et se déplace vers le bord postérieur, quant à l'étoile radicale elle tend à se placer au centre.

Onze ans, toutes les dents sont rondes, elles devraient être nivelées, l'étoile radicale est au centre de la table.

Douze ans, toutes les dents sont rondes, en majorité nivelées, mais restes d'émail central sont possibles.



**FIG 14 : RASEMENT ET ROTONDITE DES INCISIVES INFÉRIEURES DE CHEVAL
(BARONE)**

1.4.5. L'EPOQUE DU NIVELLEMENT ET DES FORMES SUCCESSIVES QUE PREND LEUR TABLE (FIG 15)

Par nivellement, on entend la disparition de l'émail central. A ce stade, seule l'étoile radicale se distingue au milieu de la face occlusale, son contour épousant celui de cette face occlusale.

Si cette période commence vers 13 ans pour les pinces, 14 pour les mitoyennes et 15 pour les coins, MUYLLE le conteste dans son étude démontrant par ses photographies que le nivellement apparaît plus tard, à 17-18 ans pour les pinces, 18 à 19 pour les mitoyennes et 19-20 ans pour les coins.

De plus, si on tient compte de la béguité de certains individus, cette appréciation devient très difficile et peu fiable.

Quinze ans, la triangularité des pinces touche aussi les mitoyennes, l'étoile radicale ronde est centrée. Parfois un reste d'émail signale les restes du cornet dentaire repoussé contre la face linguale.

Vingt ans, de triangulaire la table évolue en biangulaire.

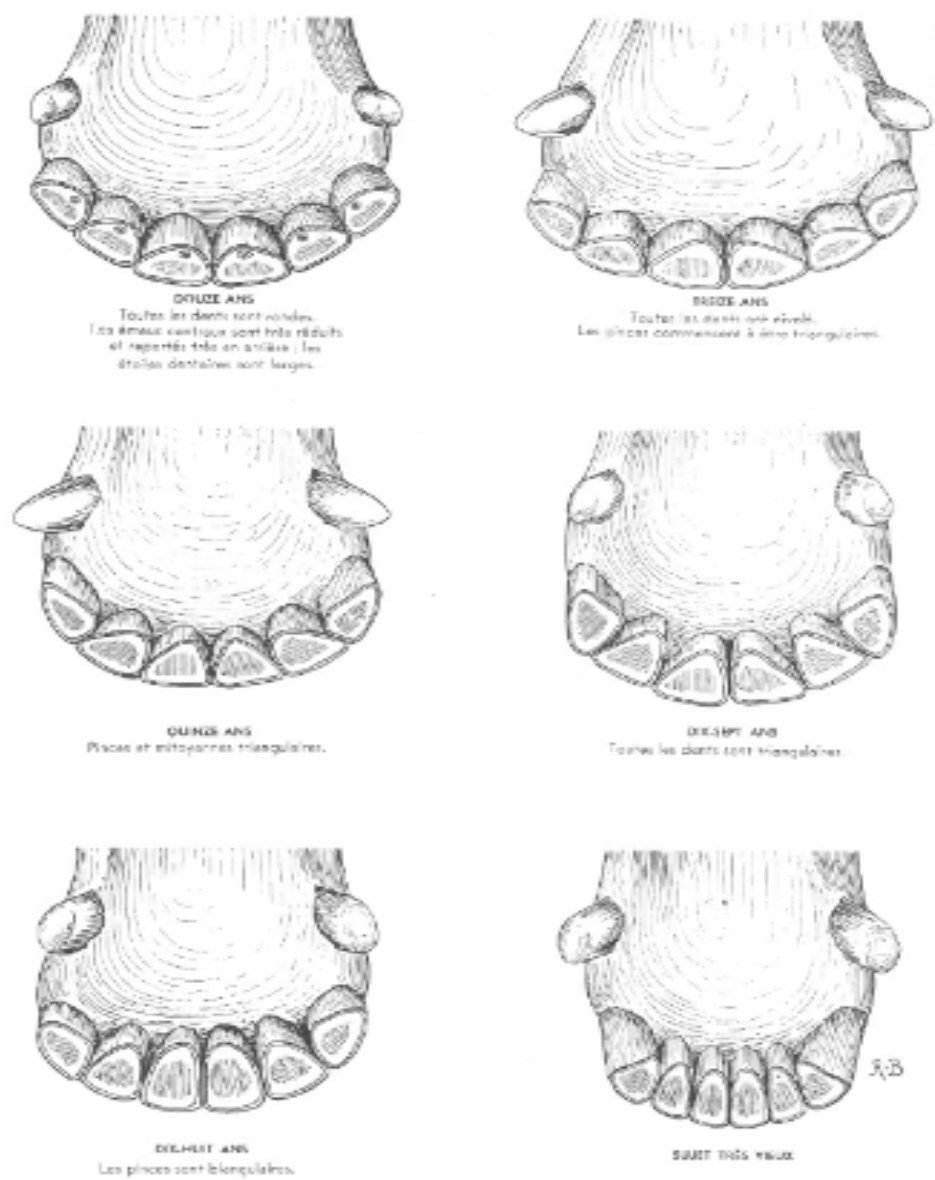


FIG 15 : NIVELLEMENT, TRIANGULARITE ET BIANGULARITE DES INCISIVES INFERIEURES DU CHEVAL (BARONE)

1.4.6. LES AUTRES CRITERES

- Forme de la face occlusale des incisives permanentes inférieures

Forme ovale pour les pinces jusque vers 6 ans, 7 ans pour les mitoyennes et 10 ans pour les coins, puis la face postérieure tend à se bomber.

Forme arrondie (les deux diamètres sont égaux) de 6 à 12 ans pour les pinces, de 6 à 13 pour les mitoyennes et 7 à 14 pour les coins.

Forme triangulaire, le sommet du triangle est situé en arrière, de 8 à 18 ans, 6 à 19 pour la mitoyenne et 9 à 20 pour les coins. Forme biangulaire, dès 18 ans pour la pince.

L'appréciation, tributaire de la subjectivité humaine, et les définitions font que ce critère de la forme permet de ne donner que des estimations floues, d'où les chevauchements que l'on observe.

Certains auteurs parlent également de l'appréciation de la face occlusale des incisives permanentes supérieures, l'expérience et les photographies consultées démontrent combien ce critère est encore moins fiable.

- Queue d'aronde, queue d'hirondelle, échancrure du coin supérieur (FIG 16)

De part la différence de superposition des maxillaires supérieures et inférieures, il peut arriver que le coin supérieur (103 ou 203) voit la partie postérieure de son extrémité libre s'user exagérément et former ainsi une échancrure. Pour beaucoup d'auteurs, cette particularité surviendrait vers 7-8 ans, puis vers 12-13 ans, parfois vers 16-18 ans et vers 21-22 ans. Comme on la déjà vu plus haut ce signe est fortement contesté par plusieurs auteurs modernes (WALMSEY, RICHARDSON et MUYLLE).

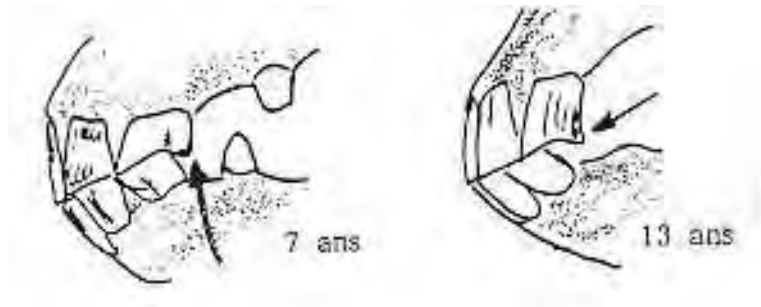


FIG 16 : QUEUE D'ARONDE (CHUIT)

- Angle incisif ou la direction des incisives par rapport au plan de rencontre des mâchoires

Tout le monde a remarqué à l'instar de la figure 17, que l'on observe un angle incisif de presque 180° chez le sujet jeune et un angle de 100 à 110° parmi les trentenaires. Ceci est dû d'une part à la forme de la dent dans sa longueur, qui présente une courbure plus marquée sur sa moitié libre que sur sa moitié radicale ou inférieure et, d'autre part, à l'instabilité des incisives qui s'installe au fil des ans par le raccourcissement de leur racines. Sur photographies il est possible de se faire une idée très approximative de la valeur de ces angles : $180-170^\circ$ pour 2 ans, 160° pour 3 ans, 140° pour 6 ans, 135° pour 7 ans, 130° pour 10 ans, jusqu'à 90° dans les cas extrêmes.

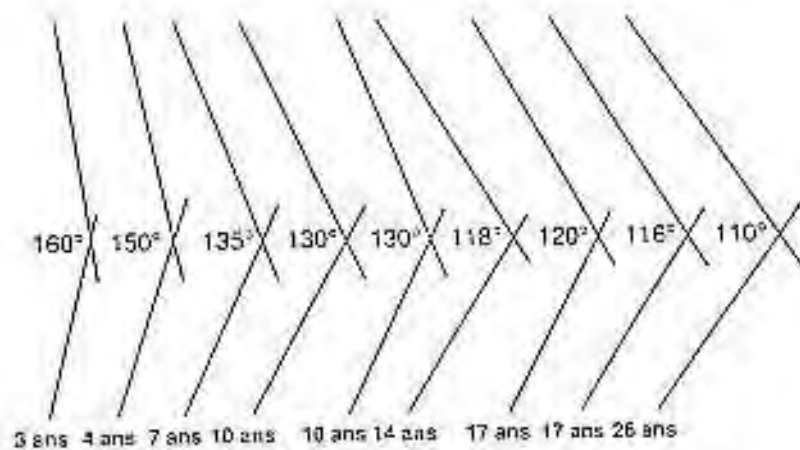


FIG 17 : EVOLUTION DE L'ANGLE INCISIF AU COURS DU TEMPS (CHUIT)

Il faut apporter une grande prudence à l'interprétation de ces valeurs, en effet elles sont tributaires de divers facteurs :

- méthode de mesure de l'angle face à la courbure plus ou moins accentuée des incisives
- longueur des incisives
- mal occlusion des incisives
- dentition incomplète

Comme on le voit, ce critère nous donne un élément approximatif de l'âge et ne nous permet que de sérier entre jeunes et vieux !

- Arc incisif ou la direction des incisives par rapport au plan médian

Les racines tout d'abord convergentes vont devenir parallèles puis divergentes avec les années.

L'espace inter dentaire à la hauteur du collet sur un jeune est inexistant, en revanche avec l'âge, on observe un écartement à la base des incisives.

L'arc incisif va évoluer en passant d'un beau cercle large, bien rond, pour finir presque complètement aplati et plus étroit.

Là également, il ne s'agit que d'un critère de plus à apprécier avec prudence.

- La cannelure, le signe de Galvayne

D'après les observations de GALVAYNE, une rainure, une cannelure devrait se faire remarquer sur la face externe du collet des coins supérieurs dès la dixième année et atteindre le bord inférieur vers 20 ans. Les récents travaux de RICHARDSON et MUYLLE permettent de démontrer le peu de fiabilité de ce signe.

- Différence dans la lecture des tables dentaires selon les races

Dans de récents travaux Muylle met très clairement en évidence les différences qu'il peut exister selon les races, ce que les anciens avaient déjà décrits.

- Facteurs rendant la détermination de l'âge difficile

Les vices de comportement tels que le tic à l'appui, le frottement des arcades contre un mur, une paroi ou une mangeoire, les pathologies dentaires (caries), les accidents dentaires (fractures) vont perturber l'appréciation de la lecture des tables.

- Irrégularité de profondeur du cornet dentaire ou béguité

Si le cheval présente un retard de rasement, on le dira bégu. Il peut s'agir soit d'un manque de cémentation dans le cornet dentaire trop long. Cette affection ne se rencontre pas avant l'âge de 8 ans.

On parle de faux bégu lors d'un retard de nivellement, donc de la persistance du cul de sac du cornet dentaire. La dureté des tissus dentaires en est responsable.

1.5 PHYSIOLOGIE DENTAIRE ET APPLICATIONS

1.5.1 L'AGENCEMENT INTER-ARCADE [73]

En vue occlusale, l'arcade supérieure est légèrement convexe en dehors, l'arcade inférieure plus resserrée, est rectiligne et divergent vers l'arrière.

1.5.2 DISPOSITIONS ANATOMIQUE ENTRE LES ARCADES (FIG 18)

Dans le sens vestibulo-lingual, la face occlusale n'est pas perpendiculaire aux faces vestibulaire et linguale de la dent. Au maxillaire la face vestibulaire des dents est nettement plus haute que la face linguale. Cette particularité se retrouve de manière inversée à la mandibule. Le contact entre les faces occlusales des molaires s'établit donc suivant deux plans obliquement inclinés de haut en bas et de dedans en dehors. On parle alors d'*anisognathisme mandibulaire* : le bord vestibulaire des molaires mandibulaires entre en contact avec le bord lingual des molaires maxillaires en phase de repos mandibulaire. Il faudra un mouvement latéral dans les deux sens pour assurer une mastication complète et une superposition des molaires à tour de rôle.

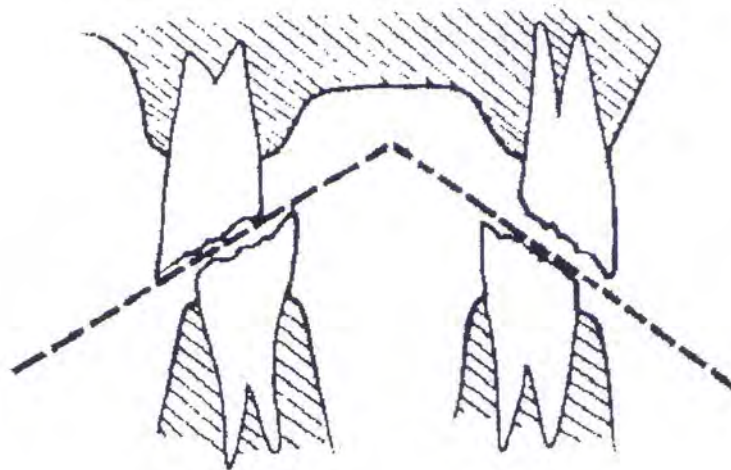


FIG 18 : AGENCEMENT INTER-ARCADE CHEZ LE CHEVAL (CHUIT)

Il suffit alors que la mastication ne s'opère que partiellement pour que les mouvements normaux de latéralité soient insuffisants : le bord vestibulaire des tables dentaires maxillaires et le bord lingual des tables mandibulaires deviennent peu à peu exubérants et acérés comme le montre la figure 19. Ces bords sont en outre particulièrement rebelles à l'usure, en raison de la présence d'une cuticule d'émail extrêmement résistante. Les *pointes* ou *surdents* ainsi formées peuvent blesser la muqueuse vestibulaire ou linguale et gêner mécaniquement les mouvements mandibulaires, d'où la nécessité de les niveler.

Dans le sens mésio-distal, on assiste généralement à une très légère avance du maxillaire sur la mandibule, accompagnée d'une discrète courbure des arcades. Lors de sa croissance, la dernière molaire mandibulaire va développer une pointe vers le haut car ce décalage la prive d'antagoniste sur sa partie distale. Cette anomalie très distale dans la cavité buccale est fréquemment non détectée.

Le phénomène inverse est observé sur la deuxième prémolaire maxillaire, placée un peu plus mésialement que son homologue mandibulaire. Sa partie mésiale n'a pas d'antagoniste et une procidence peut se former. On peut alors assister à une hypertrophie mésiale des deuxièmes prémolaires maxillaires.

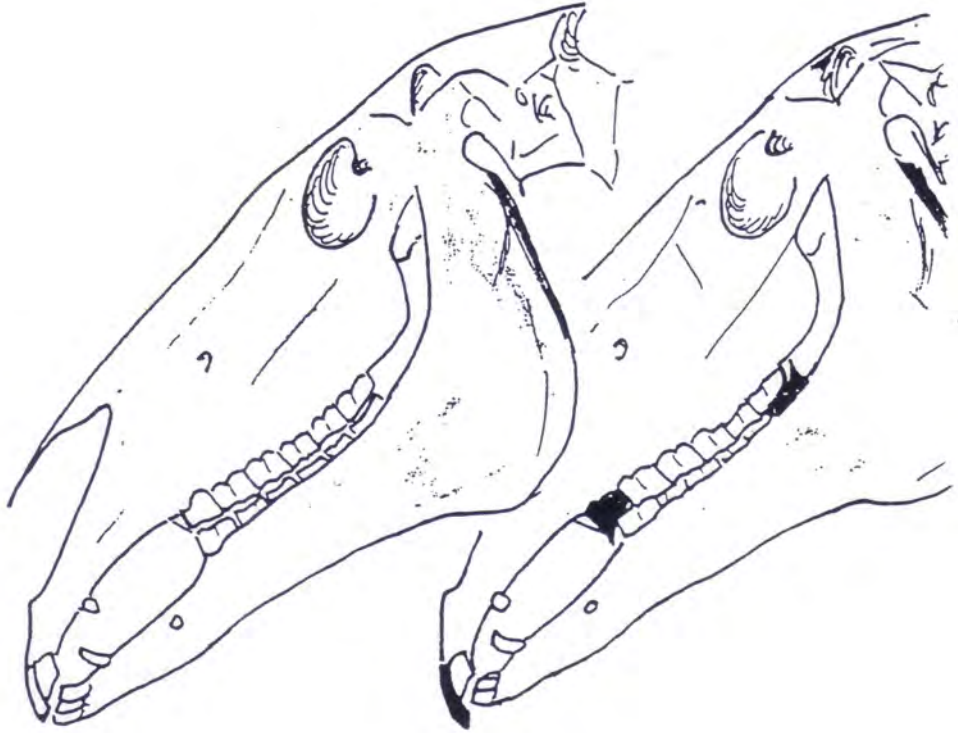


FIG 19 : EFFETS DU PROGNATHISME SUPERIEUR SUR L'USURE DE M3 MANDIBULAIRE, PM2 ET LES INCISIVES MAXILLAIRES (CHUIT)

1.5.3 LES CYCLES MASTICATOIRES (FIG 20)

Bruno PIZZETA a remarquablement bien décrit les différentes phases de la mastication dans sa thèse pour l'obtention de diplôme d'Etat de docteur en chirurgie dentaire :

« Ils suivent un protocole bien décrit qui est le suivant :

Après l'ouverture, de faible amplitude, de la bouche lors de l'admission des aliments, il y a, presque simultanément une translation latérale qui provoque l'alignement des faces vestibulaires des molaires antagonistes, à droite ou à gauche.

La fermeture qui met en contact les tables dentaires est suivie d'un mouvement de translation, opposé au précédent, qui assure le broyage et le retour à l'occlusion de repos. Le broyage ne s'effectue donc que d'un côté à la fois. Il y a alternance des périodes masticatoires, tantôt à droite, tantôt à gauche, par période de cinq minutes.

L'ensemble des molaires d'une hémi-arcade réalise une table triturante de 19 cm de long représentant une surface d'abrasion de 40 cm² au maxillaire supérieur et de 30 cm² à la mandibule.

La face occlusale des molaires n'est jamais parfaitement plane. Elle présente des crêtes saillantes, très coupantes qui vont assurer l'écrasement, l'abrasion et la division des aliments. On peut donc dès à présent se rendre compte de l'importance de l'intégralité des tables dentaires. En effet, le cheval étant un monogastrique non ruminant, une mastication insuffisante peut être à l'origine de son amaigrissement, voire de l'apparition de coliques par coprostases ou fermentations digestives. »

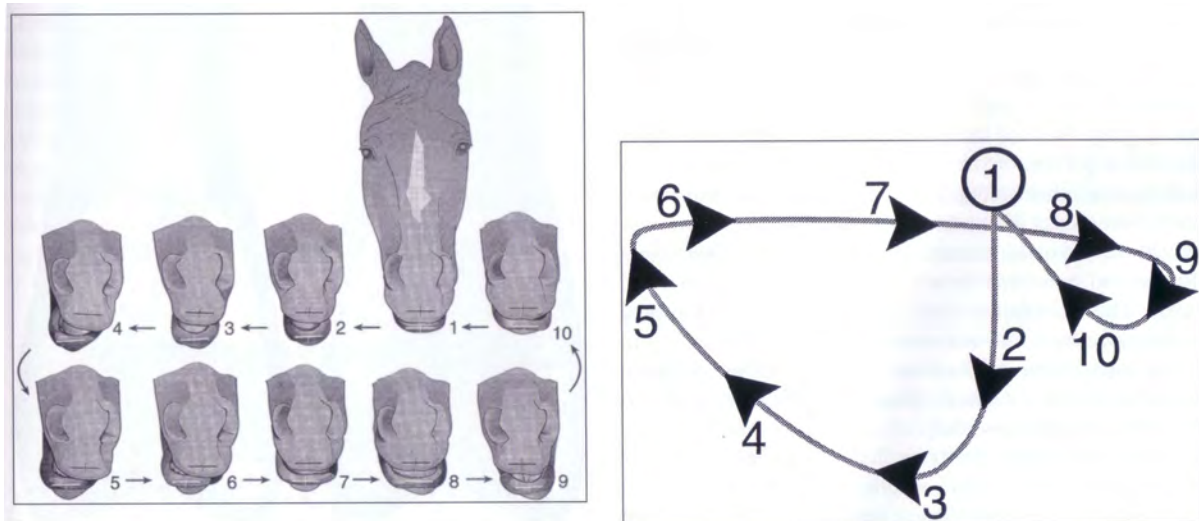


FIG 20 : LES CYCLES MASTICATOIRES DU CHEVAL (BAKER)

1.5.4 PROBLEMES DE SUPERPOSITION DES TABLES DENTAIRES

L'anisognathisme de la mâchoire inférieure fait que lors de la mastication, seul un mouvement latéral important permet l'usure homogène des molaires. Mais il suffit que le cheval précipite ses mouvements latéraux, le plus souvent sous l'effet de la glotonnerie, et les mouvements latéraux normaux se réduisent en amplitude. Ceci conduit à une mauvaise usure des tables dentaires des prémolaires et des molaires avec formation à long terme de pointes au niveau de la face linguale des arcades mandibulaires et de la face labiale des arcades maxillaires. Une fois les pointes formées, le cheval ne peut plus effectuer correctement sa mastication, les mouvements latéraux se trouvant constamment réduits. Ces surdents peuvent également blesser la langue ou la joue de l'animal.

Dans la majorité des cas, on assiste à une très légère avance de la mâchoire supérieure sur la mandibule inférieure, le tout accompagné d'une discrète courbure des arcades. Ce déplacement fait en sorte que la dernière molaire inférieure (M1) n'a pas de dent antagoniste sur sa partie caudale, avec la croissance de la dent une pointe va se former vers le haut.

Le phénomène inverse est observé sur la deuxième prémolaire supérieure, déplacée un peu plus en avant, sa partie crâniale n'a pas d'antagoniste et une procidence va se former. On peut assister à une hypertrophie des deuxièmes prémolaires supérieures à la suite de leur longueur exagérée.

Beaucoup plus rarement on observe le phénomène inverse, la deuxième prémolaire de la mandibule plus forte que sa congénère et/ou la dernière molaire supérieure faisant une pointe vers le bas en sa partie caudale.

2.AFFECTIONS ET MALADIES DENTAIRES

Pendant longtemps, la connaissance des pathologies dentaires équine a été très limitée. William Dick, éminent vétérinaire en 1862 disait : « des maladies dentaires des chevaux nous ne connaissons très peu ». En effet, jusqu'à une époque toute récente, on pensait que le cheval avait une faible incidence de pathologies dentaires comparées aux autres espèces. Ceci est sans doute due à la difficulté qu'a le praticien à examiner la cavité buccale chez le cheval.

L'impact des facteurs environnementaux et génétique peuvent conduire aussi bien à un développement anormal des dents qu'à des problèmes de mal éruption.

2.1 Anomalies dentaires du développement

2.1.1 Hypoplasie du ciment

L'hypoplasie du ciment est vu sur toutes les dents incisives et sur les prémolaires et molaires maxillaires. Il n'y a pas d'évidence que ce soit pathologique pour les incisives, mais cela peut prédisposer quelques prémolaires et molaires à des affections endodontales. Il est peu fréquent de voir des défauts de ciment bien que les processus inflammatoires associés à des pathologies périodontales résultent soit de la lyse du ciment soit de l'hyperplasie du ciment soit de la formation de nodules de ciment.

Le processus de cimentogénèse en parallèle de l'invagination de l'émail au niveau des prémolaires et molaires maxillaires peut être reconnu histologiquement d'après Dixon 160 jours avant l'éruption. Ces cimentoblastes ont pour origine les cellules mésenchymateuses de la papille dentaire dont ils sortent à travers la gaine épithéliale et se logent sous la couche d'améloblaste. Au départ, le ciment formé est spongieux en apparence mais, il subit une maturation et devient plus dense avec le temps tant qu'il est vascularisé. Une fois que les dents ont éruptés, cette vascularisation se casse donc la formation de ciment s'arrête en conséquence. Seul des coupes transversales à travers les couches d'émail permettent de diagnostiquer une hypoplasie du ciment.

Dans le passé, ne connaissant pas les détails de la cémentogénèse, l'hypoplasie du ciment a été sous-estimé et souvent confondu avec les caries et la nécrose de l'infundibulum. Les conditions d'apparition sont la plupart du temps bénignes. Dans beaucoup de cas, durant la mastication, la nourriture peut être comprimé dans la profondeur des tissus hypoplasique due comme vu précédemment à une nécrose vasculaire. Ainsi, une fermentation microbienne et une dissolution du ciment présent sont possibles.

Les dents avec une exposition étendue du ciment hypoplasique à leur surface occlusale peuvent avoir une usure anormale et ainsi développer des concavités à la surface occlusale. Ces changements peuvent si ils ne sont pas corrigés, initier des mouvements de langue anormaux. De même, ces modifications de forme de la surface occlusale peuvent résulter d'un stress trop important pendant la mastication et peuvent créer des forces de cisaillement qui prédisposent la dent affectée aux fractures.

Comme vu précédemment, la plupart du temps, l'hypoplasie du ciment est bénigne et la pulpe est protégé car même si la surface occlusale s'use, les zones de ciment plus profondes sont exposés. Finalement, ce sont les invaginations d'émail et le ciment qui sont usés.

2.1.2 L'Oligodontie

Elle est rare chez le cheval. Si cela arrive et que ce n'est pas tout simplement une chute, une inclusion, c'est la troisième molaire inférieure qui peut être absente.

Cette anomalie entraîne obligatoirement la formation d'une dentition en escalier ou ondulée. Ces anomalies ne doivent être traitées que si elles nuisent à l'occlusion normale ou si elles permettent une régression de la dent dépourvue d'antagoniste.

2.1.3 Les Polyodonties

La présence de dents surnuméraires est relativement fréquente, plus particulièrement à la mâchoire supérieure. Les molaires surnuméraires siègent généralement sur l'axe, soit en dehors ou en dedans de l'axe. Les crochets surnuméraires sont extrêmement rares à la

différence des incisives surnuméraires beaucoup plus fréquentes. Elle concerne en général une ou deux dents bien que certains chevaux puissent parfois présenter une arcade complète d'incisives surnuméraires. Il est préférable de ne pas toucher à ces dents si elles présentent une usure normale et ne provoquent pas de trouble ; il y a lieu par contre de les sectionner ou mieux de procéder à leur avulsion en cas d'allongement anormal.

2.1.4 Les dents hétérotopiques

Les dents hétérotopiques sont aussi appelées *kystes dentigènes* ou *kystes dentifères*. Il s'agit d'une anomalie, la dent peut alors se localiser à la base de l'oreille ou au niveau du rocher, pour les sites les plus fréquents. Les premiers symptômes sont une tumeur molle avec sécrétion. L'ablation précoce est vivement recommandée pour éviter toutes complications.

2.1.5 L'Hypoplasie de l'émail

Le défaut de formation de l'émail est présent dans bon nombre de tumeur dentaire. Le défaut partiel ou hypoplasie de l'émail peut être idiopathique ou le résultat de l'effet de certaines substances tératogène. C'est l'une des premières manifestations de la fluorose, affection générale appelée « darmous » en Afrique du Nord, également constatée dans les Alpes. Elle est provoquée par l'ingestion de fourrages trop riche en Fluor. Dans ce cas, presque toutes les dents de première dentition et plus visiblement les incisives sont typiquement ternes, dépolies, bigarrées, considérablement abrasées du fait de la décalcification. La dentine peut également être attaquée par le processus, avec la formation d'un abcès dentaire qui finit par se fistuler. Le traitement, essentiellement préventif et diététique, met en œuvre toutes les mesures susceptibles d'éviter une surconsommation de fluor, ou s'efforce de neutraliser ce dernier en renforçant les doses de calcium et de phosphore dans la ration alimentaire.

2.1.6 Le bec de Perroquet (FIG 21)

D'après JONES et BOGART il s'agit d'une anomalie héréditaire à déterminisme dominant, caractérisée par une maxillaire plus grand que la mandibule. Les petits écarts sont fréquents, les grandes différences de longueur, plus rares. Il peut s'agir soit d'une brachygnathie mandibulaire soit plus rarement d'une prognathie maxillaire ou d'un mélange

des deux. Quelle que soit sa cause, elle modifie l'usure des incisives qui, ne s'opposant plus les unes aux autres, s'allongent excessivement à la façon de celle du lapin. En même temps, elle peut permettre le développement d'une volumineuse surdent sur la première prémolaire supérieure qui se trouve trop en avant de son antagoniste et de la dernière molaire mandibulaire. En de tels cas, il faut couper ou meuler les excès.



FIG 21 : BEC DE PERROQUET (GOUBAUX ET BARRIER)

2.1.7 La mâchoire de bouledogue (FIG 22)

La mandibule est plus grande que le maxillaire, la prognathie mandibulaire est l'origine la plus retenue. Les pinces présenteront un excès de longueur, les mitoyennes également mais de manière moins prononcée. Cette anomalie beaucoup plus rare que la précédente peut parfois être traitée chirurgicalement chez le jeune.

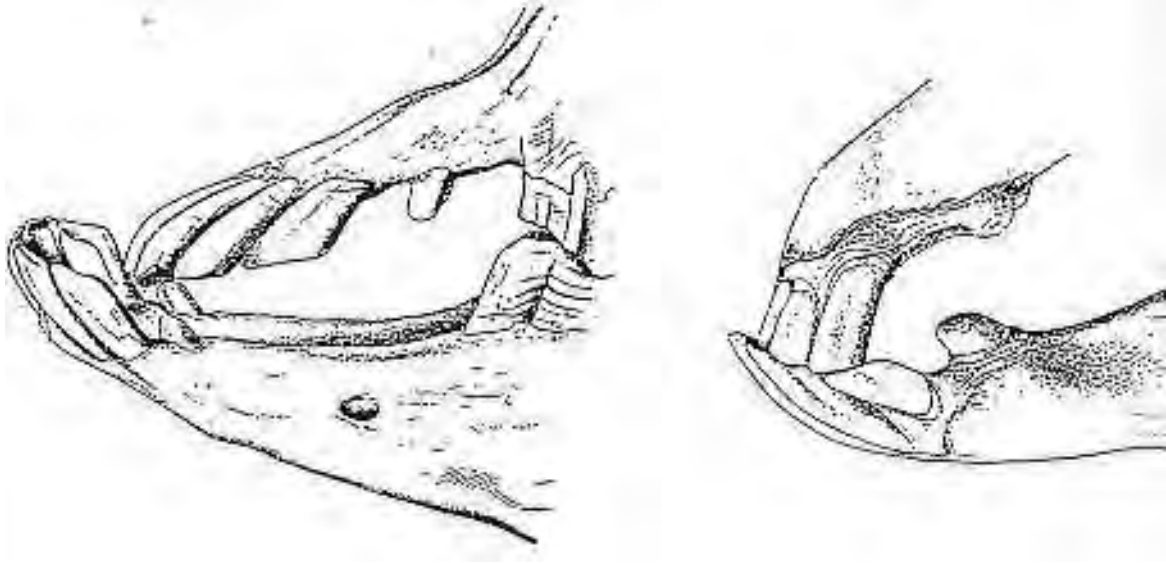


FIG 22 : LA MACHOIRE DE BOULEDOGUE (GOUBAUX ET BARRIER)

2.1.8 Inégalité, torsion des arcades

Les arcades n'ont pas la même longueur et sont recourbées dans leur axe. Cette anomalie peut survenir à la naissance ou n'être constaté que plus tardivement.

Prenons l'exemple qui aurait les arcades gauches plus courtes, les arcades droites légèrement incurvées à gauche comme sur la figure 23. En pleine phase d'éruption des prémolaires et molaires, une dentition en escalier est observée sur les arcades droites, en ciseaux sur les arcades gauches. Après 3 interventions à 6 mois d'intervalle, la dentition en ciseau est presque revenue à un état normal, la table dentaire reste encore très inclinée. A droite une surface d'abrasion presque correcte s'est reconstituée.

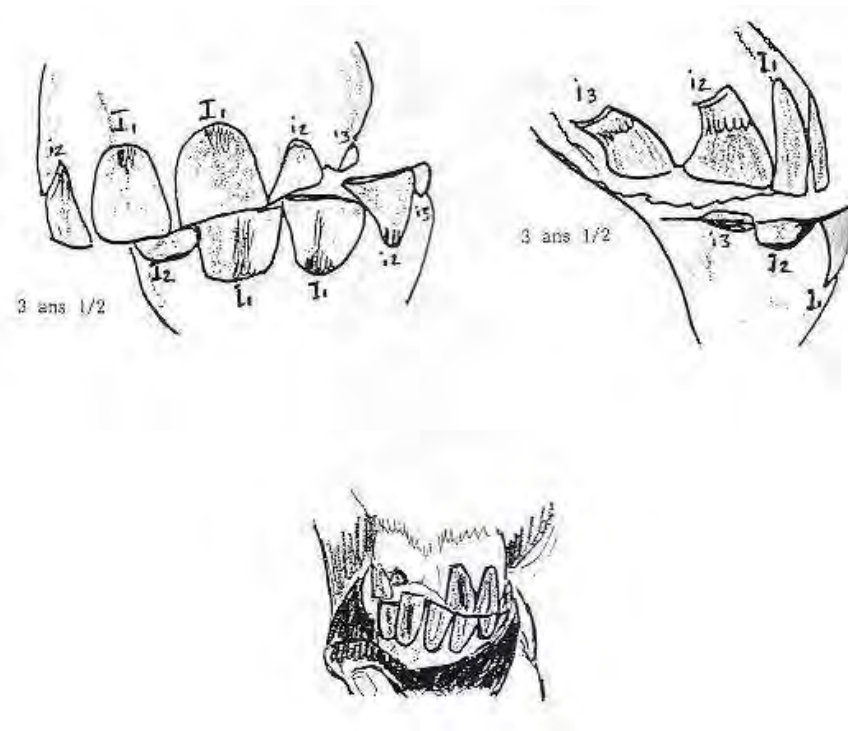


FIG 23 : INEGALITE, TORSION DES ARCADES (CHUIT)

2.1.9 Les versions

Des versions, des rotations vestibulaires ou linguales peuvent exister de manière isolée ou en groupe.

2.1.10 Campylorrhinus lateralis

Il s'agit d'une déformation majeure apparue pendant le développement sur un côté de la région de la face. Une dysplasie d'un côté de l'os maxillaire conduit à une déviation latérale du nez du côté de la dysplasie et généralement à un rehaussement de la concavité de l'os palatin dans la zone rostrale aux prémolaires. Ceci affecte également la congruité des narines, le septum nasal et parfois entraîne une obstruction des naseaux causé par la déviation septale.

Cette anomalie peut arriver dans toutes les races et semble lié à une malposition foetale. Cependant, l'incidence la plus importante est dans la race arabe ce qui suggère une origine génétique.

Un traitement envisageable consiste en une reconstruction faciale entraînant une division du plan frontal de la face au niveau de la première prémolaire. Les incisions réalisées permettent de réajuster la muqueuse palatine et les artères palatines. L'os palatin et le septum nasal sont ensuite divisés. Le nez peut ensuite être réaligné et stabilisé avec des fixateurs externes. En traitement post-opératoire, une trachéotomie est essentielle et une rhinoplastie pourrait être envisagé afin de soulager des obstructions nasales résiduelles.

2.1.11 Les dents rudimentaires

Les dents qui ne subissent pas une maturité normale et qui n'ont pas leur forme définitive sont définies comme rudimentaire. Chez les juments, les canines sont généralement absentes, il y a un contrôle génétique lié au sexe. Dans quelques cas, il y a formation d'une ou de deux canines rudimentaires. Elles sont plutôt petite, de 2 à 6 mm de circonférence de 3 à 8 mm en longueur. La prémolaire lactéale en cause, connue sous le nom de « dent de loup », apparaît entre 6 et 14 mois et reste implantée contre le bord antérieur de la première prémolaire définitive. En principe bilatéralement au maxillaire, moins souvent à la mandibule sous l'appellation vulgaire de « dent de cochon ». Son éruption est rapide ; elle est pointue, tranchante, parfois à peine recouverte par la gencive, peu solide, débordante sur la barre, avec une couronne brève. Notons que son incidence est très variable selon la race.

La dent de loup, très nettement visible au simple examen visuel, est parfois simplement gênante pour la mastication mais peut aussi présenter de graves inconvénients chez le cheval porteur d'une embouchure. Sous l'effet des actions de main du cavalier, le mors prend appui sur la dent de loup en provoquant une vive douleur et des défenses du cheval. Le traitement consiste en une avulsion, qui est sans difficulté. Cette opération améliore sensiblement le confort et les performances des chevaux concernés.

Dans les cas où la dent est développée, on la dit molarisée et elle ne provoque généralement aucune gêne. Il est alors judicieux de mesurer le pour et le contre de l'avulsion,

compte tenu que selon la longueur de la racine, l'extraction risque d'être traumatisante. Une dent de loup franchement ectopique peut également être à l'origine de troubles du comportement, voire de blessures.

2.2 Anomalie de l'éruption [51]

Les principales forces qui entraînent les dents à traverser la gencive peuvent être décrits en 6 étapes :

- Etape 1 : étape de préparation
- Etape 2 : migration de la dent à travers l'épithélium oral
- Etape 3 : émergence de la couronne dans la cavité buccale
- Etape 4 : premier contact occlusal
- Etape 5 : contact occlusal complet
- Etape 6 : éruption et mouvement permanent

Ces anomalies de l'éruption peuvent arriver à n'importe quel stade et peuvent avoir une origine traumatique, génétique, virale ou tératogène. On distingue deux anomalies principales : Les impactions dentaires et les couches d'émail déciduales.

2.2.1 Les Impactions dentaires

Dans le mécanisme d'éruption dentaire, les étapes II à IV sont mutuellement dépendantes. Ainsi, si le processus d'éruption n'est pas complet, si il y a des changements mineurs dans la position des dents permanentes par rapport à l'espace cédé par leurs prédécesseurs ou si l'espace disponible est trop petit il y a alors un risque d'affection résultant de cette impaction.

Dans le cas des incisives, les dents permanentes éruptent souvent caudalement aux dents lactéales. Généralement ces changements de position sont corrigés spontanément quand les dents déciduales tombent. Dans les autres cas, une extraction de l'incisive déciduale est

nécessaire (souvent 302 et 402) et même parfois une avulsion des marges mésiales et distales de la dent adjacente.

Chez les chevaux, il y a souvent 6 à 8 mois de délai entre l'éruption de la première et de la seconde paire de canine. Ceci peut être responsable d'une réaction inflammatoire fibreuse au-dessus de la dent impacté. Ceci peut être douloureux à la palpation ou causer des réactions anormales tel que des attitudes vicieuses.

La première option consiste en une dissection mousse afin d'aider l'éruption de la dent impacté. Si cela est inefficace il faudra extraire cette dent.

Des réactions locales similaires sont occasionnellement observé au dessus de dent de loup impacté ou mal placé. Là aussi, l'extraction est recommandé.

Les sites les plus fréquents d'impaction sur les molaires et prémolaires sont vu au moment de l'éruption des dents 108, 208, 308 ou 408. Le résultat est une expansion du site d'éruption et dans beaucoup de cas une étendue de la zone inflammatoire aux structures environnantes. Ceci peut aboutir à la formation d'une fistule dentaire, à des affections racinaires ou à des sinusites selon la localisation de la dent en question.

L'impaction de 108 et de 208 peuvent être le résultat d'un déplacement du palais au niveau de la dent permanente affecté. Ceci va conduire à une arcade irrégulière et à la formation d'une poche buccale au niveau des dents molaire et prémolaire. Comme les fourrages sont mâchés, ils s'étaleront latéralement à travers cet espace et finira par créer des lésions aux niveau du tissu périodontal local. Ceci peut être évité en limant les marges distales de 107 et 207 et les marges mésiales de 109 ou 209. De cette façon, la forme de la poche est modifié et l'accumulation de nourriture évité. Cependant, il faut parfois extraire la dent déplacé.

D'après Baker, les problèmes d'impaction des dents du rang 8 est la principale cause d'ostéite apicale et de formation de fistule mandibulaire. Les éruptions retardées, les impactions et les éruptions pathologiques sont plus fréquentes chez les poneys et chez les chevaux miniatures. En conséquence, les intervalles d'éruption des dents donnés dans la littérature ne peuvent être appliqué à ces groupes.

2.2.2 les Coiffes déciduales

Comme les dents déciduales sont usées et que les dents permanentes éruptent pour les remplacer, la partie présente à la surface occlusale des dents déciduales sont qualifiés de « coiffes déciduales ». Normalement ces coiffes tombent sans poser de difficultés, parfois elles peuvent devenir instable, changer de position et causer un inconfort buccal. Les coiffes détachées, déplacées ou tournées devraient être enlevées. Il est important de garder en tête que si les coiffes tombent tôt, la cémentogénèse sera stoppé tôt au niveau des couches d'émail des dents prémolaires et molaires maxillaire et ainsi augmenteront l'hypoplasie de ciment à ce niveau.

2.2.3 le lampas

Le lampas ou « la fêve » se manifeste vers 2 ans et demi 3 ans, parfois jusqu'à 4 ans, on remarque une enflure physiologique et non une entité pathologique du palais dur juste en arrière des pincés et mitoyennes supérieures. Cette condition peut également être observé sur des sujets âgés.

En plus des réactions des racines lors de l'éruption des incisives permanentes, on admet également que la gingivite, la parodontose qui sont présentes vont disparaître une fois la dent en place et en contact avec son antagoniste¹. Chez certains vieux chevaux ces même gingivite et parodontose vont favoriser la formation de cette protubérance du palais, l'image est en plus renforcée par des incisives usées à ras.

Une alimentation en fourrages grossiers et en grains trop dur favorise cette affection. Pour remédier, il est recommandé de passer à une alimentation plus légère à mastiquer comme par exemple les mashes, les barbotages et donner un foin moins ligneux.

2.3 Les pathologies dentaires acquises

2.3.1 L'exposition de la pulpe

Afin d'éviter l'exposition de la pulpe à la surface occlusale, la dentine est continuellement synthétisée par les odontoblastes pendant toute la vie de la dent. L'usure excessive de la dentine conduit donc à exposer la pulpe et, ce serait une voie d'infection des tissus apicaux. Le taux de formation de dentine dépend de la bonne santé de la couche d'odontoblastes présent à la périphérie de la pulpe et toute altération de celle-ci facilite l'exposition de la pulpe. Dans ce cas, il y a un risque d'infection important et c'est la capacité de la dent à maintenir cette infection qui limitera ou pas son expansion aux tissus voisins.

Certains chevaux ont des expositions pulpaires spontanée à la surface occlusale de leurs dents jugales. Erwin Becker a reporté trois cas mandibulaires et un maxillaire et a aussi cité trois auteurs précédents qui avaient trouvé des incidences de 2,8 à 3,5 % sur ces dents jugales. D'autres travaux ont confirmés ces résultats et ont aussi permis de constater que si les vétérinaires ne faisaient pas un examen spécifique afin de déceler ce problème, il était difficile de les diagnostiquer.

Les jeunes chevaux résistent plus facilement à l'infection pulpaire et à l'inflammation suivant l'exposition pulpaire car ils ont sur leurs dents hypsodontes de larges foramens apicaux et une large vascularisation présente qui permet aux pulpites de ne pas être suivi d'un œdème qui bloquerait l'arrivée des éléments du sang et qui provoquerait une nécrose ischémique.

2.3.2 Les denticules ou « pulp stones »

Les denticules sont des zones de dentine calcifiée. Elles ont été observé sur les dents de cheval à deux niveaux : au sein de la pulpe viable et dans des zones modifié de la dentine secondaire. Leur présence est synonyme d'irritation pulpaire ou d'inflammation. Ces inflammations peuvent résulter d'une pulpite focale ou de différents stimuli comme les bactéries, les stimuli thermiques ou mécaniques. Leur formation entraîne une diminution de la partie fonctionnelle de la pulpe ce qui peut compromettre la microcirculation pulpaire et

affecter le niveau de production de la dentine. Ces denticules sont assez fréquentes sur des dents dans un état correct ce qui laisse supposer que ces denticules peuvent exister sans pour autant compromettre la vitalité de la pulpe.

2.3.3 Les abcès apicaux [11, 16]

Les termes « abcès dentaire », « infection apicale », « abcès péri apicaux », « infection dento-alvéolaire », « abcès de la couronne dentaire » et « sepsis dentaire » ont été utilisés sans préférence car aucun ne définit complètement l'affection en question. Les abcès apicaux correspondent aux abcès résultant d'une nécrose pulpaire ischémique et résultant d'une occlusion vasculaire du foramen apical pour les dents brachyodontes. L'infection dento-alvéolaire signifie que la dent et l'alvéole sont touchés, or ceci n'est pas toujours le cas du moins au début. Cependant, pour les dents hypsodontes, dans les cas avancés l'infection s'étend toujours aux tissus environnants dont l'os. Un « sepsis dentaire » peut signifier infection dentaire mais aussi une dent cariée. Le terme « abcès de la couronne dentaire » est également inapproprié car les abcès apicaux chez le cheval peuvent arriver avant le développement de véritables racines et plus particulièrement pour les dents mandibulaires.

Mis à part leur fréquence dans l'espèce équine, les abcès apicaux sont importants cliniquement pour trois raisons principales d'après Dixon. Premièrement, ils affectent le plus souvent les jeunes chevaux (la moyenne se situe entre 5 et 7 ans). Deuxièmement ils atteignent l'alvéole dentaire et l'os facial adjacent. Troisièmement parce que le traitement de ces abcès est l'extraction dentaire avec quasi systématiquement des séquelles post-opératoires et soumet le cheval à une prophylaxie dentaire soutenue jusqu'à la fin de ces jours.

Ces abcès peuvent être classés en primaire ou secondaire à d'autres affections que l'on peut qualifier d'acquise ou d'innée. Parmi les affections apparues au cours du développement qui peuvent secondairement causer un abcès il y a : la polyodontie, l'hypoplasie et la dysplasie dentaire, les déplacements dentaires. Parmi les affections acquises, il y a : les fractures idiopathiques et post-traumatiques, les caries, les anomalies d'usure, les maladies périodontales et les pulpites. Cette classification récente est une réflexion sur les différentes étiologies à ces abcès.

L'exposition de la pulpe à la surface dentaire est une étiopathogénie majeure au développement de cette affection. Bon nombre d'infections apicales mandibulaires se produisent juste après l'éruption dentaire quand des pulpites peuvent être présentes. Sur ces nouvelles dents, peu de dentine secondaire a été déposé et donc la pulpe est plus proche de la surface occlusale que des dents plus matures. Les dents classées comme possédant un abcès dentaire apical primaire ont très souvent une exposition pulpaire à leur surface occlusale. Ceci pose le problème de savoir quel est le phénomène qui cause l'autre. Dans une étude réalisée par Baker, 44% des dents molaires et prémolaires maxillaires extraites pour abcès apicaux primaires, avaient de multiples expositions pulpaires. Comme aucune de ces dents n'a été trouvée avec une seule exposition, il est vraisemblable que l'exposition pulpaire est la conséquence plutôt que la cause de l'abcédation apicale. Quand la production de dentine est soit altérée soit diminuée par l'infection pulpaire, la dentine est incapable de rattraper les dégâts dus à l'attrition dentaire et aboutit à l'exposition des cavités pulpaires. Ceci pourrait expliquer pourquoi d'après Dixon des douleurs dentaires soudaines qui peuvent être dues à l'exposition soudaine de la pulpe, ne sont pas souvent prises en compte chez des chevaux souffrant d'abcès apicaux. Les expositions pulpaires peuvent aussi survenir en cas de fracture idiopathique ou traumatique. Les infections apicales induites par un trauma peuvent être causées par une fracture dentaire, une fracture de l'os sous-jacent dessinant une voie d'entrée pour les bactéries ou par l'exposition pulpaire iatrogène suite à un traitement.

La présence de nourriture au sein du ciment infundibulaire favorisera certains degrés de caries infundibulaire, qui, dépendant de la bactérie présente, de la quantité et du type de nourriture, du temps présent, a été suggérée comme cause d'infection apicale. Quand les caries pénètrent à travers le ciment infundibulaire résiduel, l'émail infundibulaire, et dans le complexe dentino-pulpaire, une pulpite bactérienne peut s'installer.

De façon alternative, la dent peut être structurellement usée par la destruction du ciment et de l'émail infundibulaire. Ainsi les fractures sagittales médianes peuvent se produire exposant ainsi les tissus apicaux profonds. Ensuite, ces cas évolueront vers l'abcédation apicale. Malgré le fait que beaucoup de dents jugales maxillaires ont des caries visibles à leur surface occlusale, il est rare que cela évolue vers une abcédation à moins qu'il y ait des fractures au sein de cette zone d'usure.

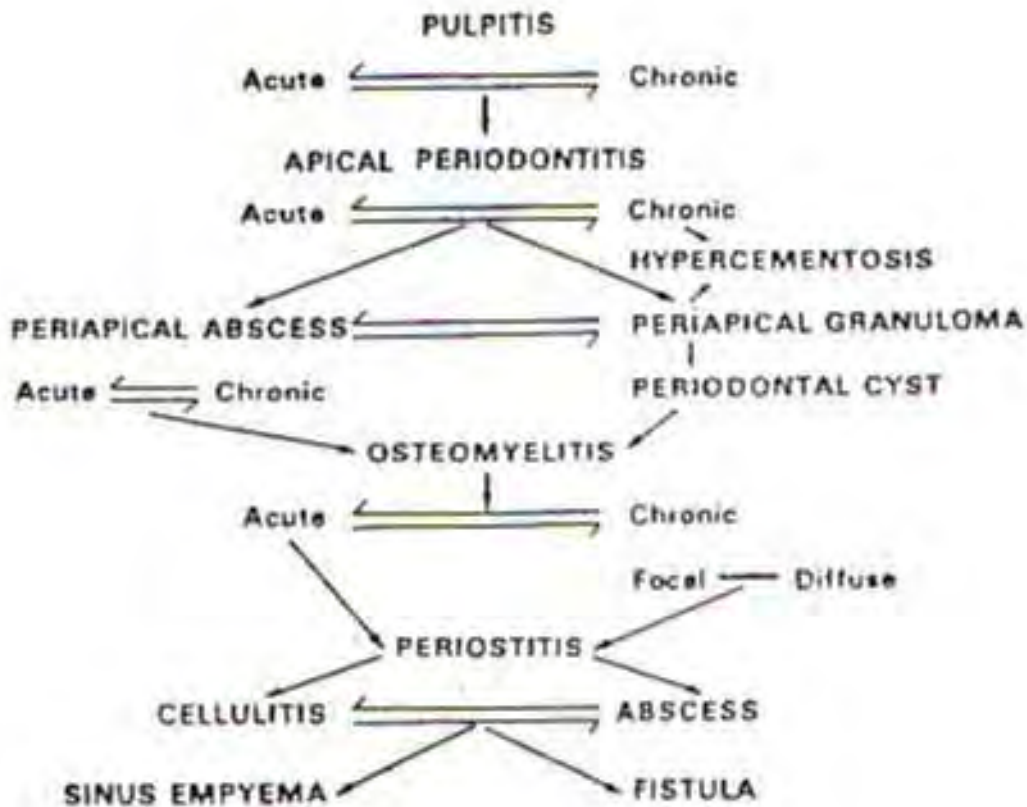


FIG 24 : CONSEQUENCES ET SEQUELLES DE LA PULPITE (HARVEY)

2.3.4 Les problèmes inflammatoires

La flore buccale du cheval est en nombre, en variété importante et les bactéries rencontrées appartiennent aussi bien aux gram positifs qu'au Gram négatifs. Toutes ces bactéries ont plus moins un pouvoir pathogène qui s'exprime lors d'affection dentaire. Il convient d'ailleurs de noter qu'aucun virus ne possède en l'état actuel des connaissances un réel tropisme pour les tissus dentaires. Ce seront donc les bactéries et pratiquement uniquement elles qui vont créer et entretenir une inflammation.

Les streptocoques non hémolytiques et les staphylocoques coagulase négative composent le plus gros de cette flore, suivis par les Staphylocoques et les Streptocoques avec parfois intervention des E.coli, Klebsiella et Proteus.

Dans de nombreux cas, aucune trace des bactéries aérobies et l'infection apparaît provoquée uniquement par des germes anaérobies tels que ceux-cités ci-dessus. Une étude réalisée en 1984 par Brook et Walker a montré en reproduisant un modèle d'abcès sous-cutané chez la souris que non seulement les germes anaérobies agissent plus ou moins en symbiose pour activer la propagation des dégâts. Trop souvent, lors de prélèvement sur un site dentaire infecté, on ne recherche pas ou on recherche mal les anaérobies conduisant à des statistiques erronées.

les affections dentaires sont dues comme nous l'avons vu ci-dessus à de nombreux germes mais qui possèdent le point commun de présenter une bonne sensibilité aux principaux antibiotiques employés en première intention chez le cheval.

L'antibiothérapie utilisée classiquement s'appuie donc sur un spectre large avec les β -lactamines d'une part et les aminosides d'autre part. Souvent, on associe le métronidazole pour combattre tous les développements de germes anaérobies fréquemment rencontrés. Il serait intéressant de pouvoir se servir des macrolides grâce à leur importante ré-excrétion salivaire mais leur usage conduit malheureusement à des troubles digestifs graves.

Nature	Posologie	Protocole	Durée de traitement
Pénicilline G	25000 UI/kg	Sodique : 4 fois/j en IV Procaïne : 1 fois/j en IM	5-7 jours
Amoxicilline	20-40 mg/kg/j	Trihydrate: en IM 2 fois/jour; Sodique :2fois/jour IV	5-7 jours
Gentamicine	5-10 mg/kg/j	1 prise IV	3-5 jours
Dihydrostreptomycine	5-10 mg/kg/j	1 à 2 prises IM (efficacité médiocre)	5-7 jours
Métronidazole	40-50 mg/kg/j	2 prises PO ou IV	5-7 jours

L'association de base se fait avec la pénicilline G et la streptomycine ; on utilise également la synergie pénicilline G-gentamicine dans les cas les plus graves. Le mélange amoxicilline-gentamicine est à réserver pour les bactéries résistantes (surtout du fait de son coût élevé) telles que *Escherichia coli* et *Klebsiella pneumoniae*. Le ceftiofur (EXCENEL*) à la dose de 2 mg/kg deux fois par jour en IV, récent sur le marché, possède à lui seul une efficacité excellente mais ne s'emploie lui-aussi souvent qu'en deuxième intention.

2.3.5 Les caries dentaires (caries dentium)

Affection caractérisée par la destruction progressive des tissus durs de la dent, en premier lieu c'est le ciment, puis l'ivoire qui sont touchés. Elle est due à l'action de micro-organismes sur les hydrates de carbone, en provoquant une déminéralisation et une destruction des tissus durs de la dent.

Rare au niveau des incisives, la lésion débute au niveau de la dentine et/ou du ciment, atteint l'émail qu'elle perfore, puis poursuit son chemin dans l'ivoire en direction de la pulpe. Cette affection peut rester bénigne par apposition de dentine au niveau pulpaire, soit elle peut atteindre la pulpe.

D'après Cadiot et Almy, elle apparaîtrait entre la 8^{me} et 10^{me} année, toujours d'après ces auteurs, la carie des molaires est toujours dans le ciment dans 75% des cas. Il s'agit soit du ciment des faces latérales de la dent soit du ciment des cornets.

Malheureusement, chez les équidés la carie n'est découverte que lorsque l'on est en présence de phénomènes secondaires, à savoir lésions de l'alvéole dentaire, radicaire ou en présence d'une périostite alvéolaire avec ou sans fistule. En effet, la destruction du ciment des cornets est indolore, la destruction de l'ivoire n'est douloureuse qu'en présence du froid, voilà pourquoi on ne découvre l'affection que sous l'odeur nauséabonde caractéristique de l'abcès dentaire périapical.

A ce stade là, il est encore fréquent que le cheval ne montre aucune difficulté à la mastication !

Une fois le stade de périodontite apicale, d'abcès périapical, les stades suivants sont l'ostéomyélite, la périostite, la fistulisation à travers la mandibule vers l'extérieur, soit vers le sinus maxillaire pour concrétiser un empyème.

On démontre nombre de cas de chevaux atteints au niveau maxillaire, qui présentent une cavité, remplie de particules alimentaires, située dans le cément au centre de la dent. Dans cette cavité on assiste à une fermentation des aliments, à une production d'acides et à la désagrégation du cément, de l'émail et de la dentine ; certes de vraies caries, la plupart du temps bénignes et comme on le décrivait plus haut, le processus passe inaperçu.

2.3.6 Fistule dentaire et fracture dentaire partielle

La fistule dentaire se rencontre fréquemment en région de la 4^{ème} prémolaire (308-408) et de la 1^{ère} molaire (309-409) sur la mandibule inférieure. Les figures 25 et 26 illustre la vue médiale et latérale de cette région chez un jeune cheval.

Dans une communication, Barrairon, Blin et Molinier font part d'une étude portant sur de nombreux cas de fistules de la mandibule ou du maxillaire en regard des prémolaires permanentes. L'étude est faite sur les chevaux âgés de 3 à 8 ans (plus fréquemment de 4 à 6 ans). Les animaux présentent un kyste ou une tuméfaction unilatérale de la mâchoire (le plus souvent inférieur) situé contre la table externe de l'os mandibulaire ou maxillaire, en face des racines de la troisième (P3) ou quatrième prémolaire (P4) permanente.

De nombreuses manifestations cliniques peuvent être décrites, allant de la simple croûte cutanée située au débouché d'une fistule et plus ou moins adhérente au tissu osseux sous jacent, jusqu'à une ostéomyélite suppurée, déformante, s'étendant quelque fois à une portion considérable de la mâchoire atteinte. L'examen des tables dentaires montre soit une légère proéminence de la dent prémolaire concernée, soit sa position en retrait.

Professeur Marcoux fait part également de chiffres assez semblables, à savoir une fréquence plus élevée au niveau mandibulaire que maxillaire (65% contre 35%) et les dents les plus atteintes sont P3, P4 et M1 pour le maxillaire et au niveau mandibulaire, ce sont P3 et

P4 qui sont les plus atteintes (80%). Au niveau maxillaire : P4 se fait « coincer » par P3 et M1 et occasionne ainsi des difficultés d'éruption. La pathologie retenue est un lyse alvéolaire accompagnée d'une infection.

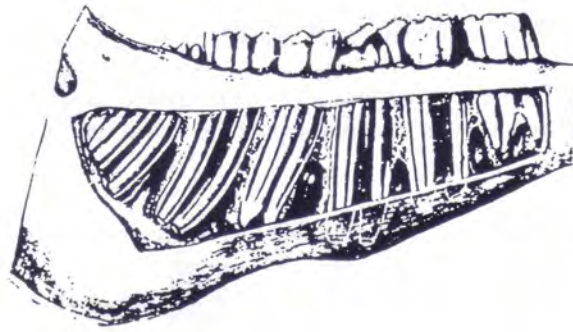

FIG 25 : PORTION MOLLAIRE GAUCHE DE LA MANDIBULE D'UN CHEVAL AGE DE 4 ANS VUE MEDIALE (PIERCE 342 COLLECTIONS DU MUSEE D'ANATOMIE DE BERNE)

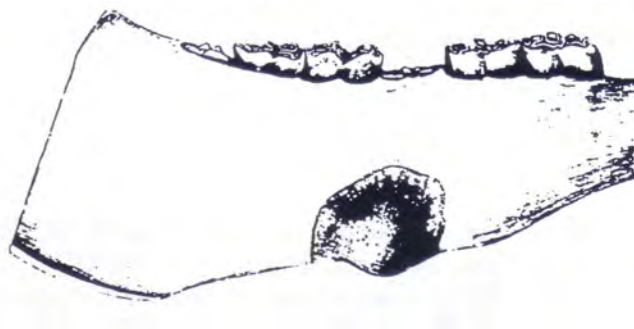

FIG 26: PORTION MOLLAIRE DROITE DE LA MANDIBULE D'UN CHEVAL AGE DE 4 ANS VUE LATERALE (PIERCE 266 COLLECTIONS DU MUSEE D'ANATOMIE DE BERNE)

D'après les observations du Docteur Chuit, il semble qu'il y ait bon nombre de fractures partielles de la face jugale de la 2^{ème} molaire inférieure (M2) et qu'elles sont rarement accompagnées soit d'une odeur fétide soit d'anomalie de la mastication. En tout cas, les fractures infectées compliquées de fistules sur les molaires doivent faire l'objet d'une extraction.

Les signes cliniques sont :

- une odeur fétide au niveau buccal, (l'odeur de l'abcès dentaire est caractéristique)
- une mastication lente, la tête inclinée
- la présence d'un magasin, d'une chique le long des arcades
- une fistule apparente
- un écoulement nasal unilatéral accompagné d'une odeur fétide
- la face déformé par un empyème des sinus
- une dent atrophiée noirâtre
- le refus de manger son foin
- le refus de boire de l'eau glacée

S'il est possible d'extraire une vieille dent « pourrie » avec un davier, le cheval debout, cela devient beaucoup plus compliqué lorsque l'affection est encore fraîche. La mise sur une table opératoire et une bonne narcose est de rigueur. L'extraction est dans ce cas particulièrement difficile.

Les fractures partielles des incisives présentent quant à elle beaucoup moins de symptômes. La plupart du temps, on s'en aperçoit en faisant une prophylaxie sur les dents.

Le cheval en s'amusant avec ses lèvres va se faire prendre une ou plusieurs incisives, les inférieures de préférence, dans un maillon de chaîne, dans un loquet de porte, dans un nœud formé par un fil ou dans un autre piège. Sa réaction se sentant pris, sera de tirer au renard, une fracture ou des fractures de la mandibule en prime.

Attention, il faut se rappeler que la dent des équidés poussera régulièrement jusque vers 15 ans, il est donc peut-être futile de prévoir des bridges et admettons que d'autres part il s'accommode très bien d'avoir une ou deux incisives en moins.

2.3.7 Les affections dentaires iatrogènes

En 1943, époque où les affections dentaires étaient une préoccupation majeure, Erwin Becker a réalisé une étude sur 30 000 chevaux de l'armée Allemande, visant à connaître la fréquence des différentes affections dentaires iatrogènes. Les chevaux souffrant de surdents, blessures et cicatrices représentaient 94% des chevaux, 76% des chevaux avaient des lésions aux muqueuses, 20 % avaient des excroissances avec soit des dentitions ondulées soit en escalier, 3% avaient des affections du type polyodontie, dentition lisse, hypoplasie de l'émail et enfin, 3 % avaient soit des caries soit des fractures dentaires.

Ensuite pendant de nombreuses années il y a eu un désintérêt pour les pathologies dentaires jusqu'à un regain d'intérêt depuis quelques années. De nouveaux matériels spécifiques souvent motorisés ont vu le jour afin d'affiner nos traitements dentaires. Cependant, ce genre de matériel peut causer des atteintes à la pulpe dentaire de différentes façons : par choc, par pression, par vibration, par dessiccation, par exposition médicamenteuse et infection bactérienne. Le fait de léser la pulpe peut causer différents changements histopathologiques comme des réactions de brûlure à la périphérie de la pulpe avec : formation de cloques, coagulation protoplasmique et sortie de liquide contenue dans les tubules de dentine et de pulpe avec comme résultat augmentation du flux de liquide hors des tubules. Ceci peut conduire à des blessures vasculaires au niveau de la pulpe et finalement à la nécrose des tissus.

La pulpe est également sensible à une forte variation de température. Ainsi, il faut prendre d'importantes précautions quant on utilise du matériel dentaire motorisé afin d'éviter cette augmentation de température et également pour éviter des chocs mécaniques. En effet, ces chocs peuvent créer des micro-fractures visibles uniquement au microscope au moment de l'intervention mais qui peuvent se conclure par une pulpite douloureuse quelques mois plus tard. C'est pourquoi, beaucoup de vétérinaires équins sont particulièrement attentif aux chevaux avec des comportements anormaux comme une anorexie après une opération dentaire importante et qui n'ont pas de signes évident d'atteinte pulpaire. Ceci était habituellement attribué à une atteinte de l'articulation temporo-mandibulaire quand en réalité il s'agissait d'une douleur d'origine dentaire. Ces cas doivent être traité avec un traitement antibiotique afin de prévenir la pulpite bactérienne et à l'aide d'anti-inflammatoires non stéroïdien pour lutter contre le processus inflammatoire.

2.4 Anomalie d'usure

2.4.1 Les incisives (FIG 27)

Au niveau des incisives, on constate des irrégularités dans la longueur des extrémités libres, soit que l'alignement soit diagonal, en arc ou encore en escalier. Ces anomalies d'occlusion, suite à une mauvaise usure, suite à des fractures partielles, suite à des extractions entraînent une gêne du mouvement masticatoire.

Le traitement consiste à ré-aligner le niveau des incisives qu'elles soient le plus possible sur un plan horizontal.




FIG 27 : ANOMALIES D'USURE DES INCISIVES (GOUBAUX ET BARRIER)

2.4.2 La bouche en cuillère (FIG 28)

Cette appellation se caractérise par une mandibule anormalement étroite. Elle se rencontre principalement chez les sujets âgés où les tables des molaires et des prémolaires maxillaires ont une obliquité telle que ces dents se garnissent peu à peu de rebords vestibulaires anormalement longs et tranchants. Unie ou bilatérale, portant sur une, deux ou même sur toutes les molaires, cette anomalie provoque des lésions plus sévères que les pointes dentaires classiques. Le traitement consiste en la rectification de la ou des dents en cause et la distribution d'aliments très durs. Cependant, cela ne permet pas une amélioration durable.

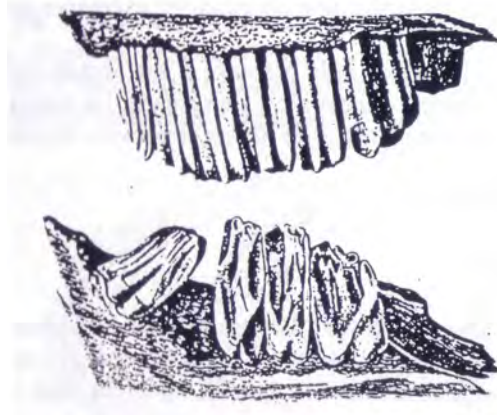


FIG 28 : BOUCHE EN CUILLEIRE (CHUIT)

2.4.3 La dentition en escalier (FIG 29)

Un escalier se crée lorsque la dureté de la dent est plus forte que celle de son antagoniste. Cela peut arriver si la dent antagoniste souffre de carie, d'une fracture dentaire, d'un espace inter dentaire important ou tout simplement en l'absence de l'antagoniste.

Cette dentition occasionne, en plus des ennuis de mastication, des blessures plus ou moins importantes dans la joue, plus rarement sur la langue.

Plus l'intervention est précoce, plus le pronostic est favorable. Lors de dentition particulièrement affectée, les interventions sont à répéter à intervalles brefs (6 mois maximum).

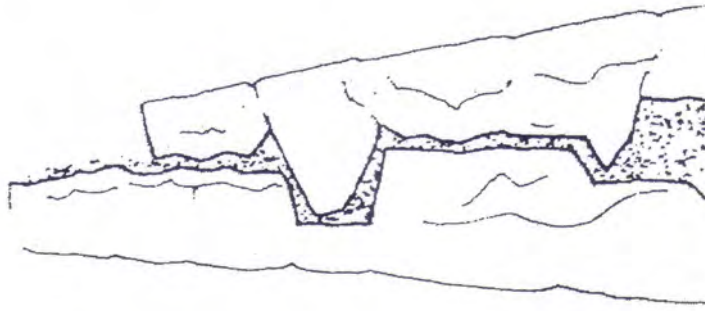


FIG 29 : DENTITION « EN ESCALIER » (P. d'AUTHEVILLE E.BARRAIRON)
ODONTO-STOMATOLOGIE VETERINAIRE, MALOINE 1985

2.4.4 La dentition ondulée (FIG 30)

La table dentaire présente une ondulation sur toute la longueur des arcades. Ce genre de dentition doit être contrôlés à de brefs intervalles également, sinon l'amplitude de l'ondulation peut augmenter. En procédant à des interventions rapprochées, les amplitudes s'atténueront.

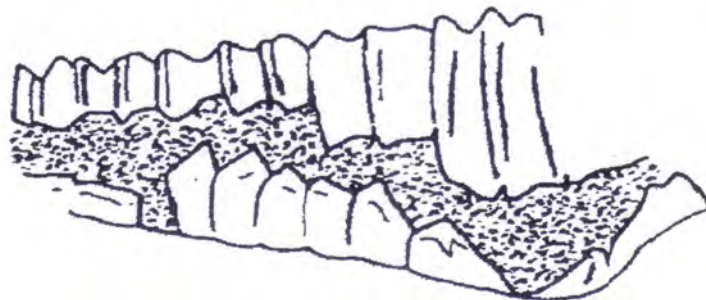


FIG 30 : DENTS ONDULEES (P. d'AUTHEVILLE E.BARRAIRON)
ODONTO-STOMATOLOGIE VETERINAIRE, MALOINE 1985

2.4.5 La dentition lisse

On rencontre ce genre de dentition sur des chevaux âgés. On entend par dentition lisse, une usure excessive des molaires, accompagnée le plus souvent d'une cémentation excessive propre aux phénomènes de vieillissement.

Le stade suivant étant la chute des molaires et la présence d'une arcade totalement lisse. Généralement on rencontre un à deux « chicots » sur une arcade, les restes de l'arcade étant lisse. A ce stade, le cheval doit avaler des bouillies de grains et pouvoir disposer de fourrage frais, ne nécessitant aucune mastication. Ceci se rencontre quasi exclusivement chez les vieux chevaux.

2.4.6 La formation de diastème [51]

La définition anatomique de diastème est un espace entre les dents. Dans l'espèce équine, cela correspond à l'espace physiologique entre les incisives et les prémolaires ou plus fréquemment à l'espace présent de façon pathologique entre deux dents adjacentes. Dans bon nombre de diastème concernant les dents prémolaires et molaires, c'est une insuffisance d'angulation caudale de la couronne érupté de la première dent jugale ou une angulation rostrale insuffisante des deux dernières dents jugales. Ceci résulte d'une compression insuffisante des surfaces occlusales au niveau de la dernière molaire qui cède alors un espace entre les deux dernières dents. Il y a également un rapprochement des racines des dents adjacentes ce qui en surface conduit à un écartement des dents chez les vieux chevaux.

Dans la plupart des espèces, les maladies périodontales sont sans symptômes. Il a été récemment suggéré que la formation de diastème et les maladies périodontales associés chez le cheval sont le résultat d'une cavité buccale douloureuse. Le traitement consiste à améliorer la qualité de la surface occlusale en râpant les surdents et en enlevant les dents qui ont tourné ou qui ont bougé, en modifiant l'alimentation, et en particulier en utilisant un concentré complet mouillé.

2.5 Les Parodontopathies

Les maladies parodontales représentent les affections concernant les tissus au contact des dents. Au sens large, ces structures sont la gencive, le cément alvéolaire et le ligament parodontal. Ces affections sont connues depuis l'antiquité et sont difficiles à classer car elles commencent toutes de la même façon avec une modification locale légère qui, si elle est mal traitée, empire jusqu'à ce que l'os alvéolaire soit résorbé et que la dent subisse une exfoliation. Ceci signifie que différents stimuli étiologiques peuvent produire des pathologies similaires en fin d'évolution et donc la véritable éthio-pathogénie n'est pas toujours identifiée.

Il est possible de classer les affections parodontales en 4 groupes :

1. Inflammation (gingivite et périodontite)
2. Dystrophie (gingivose et périodontose)
3. Les processus néoplasiques
4. Les anomalies

Ces quatre catégories sont connues pour affecter les chevaux avec une forte prévalence de la première catégorie. En général, les lésions débutent dans les espaces inter dentaires et se situent le plus souvent dans les espaces caudaux mandibulaires. Une étude sur 50 chevaux a montré dans les années 30 une prévalence de maladies parodontales de 30% et a conclu que les traumatismes gingivaux causés par des fourrages abrasifs étaient responsables de ces affections. Des études similaires ont été réalisées en Angleterre et aux Etats-Unis dans les années 70 et 90 sur des effectifs plus importants. Elles ont abouti aux mêmes conclusions mais précisent que la prévalence de ces affections dépend de l'âge. En effet, elle est de 40 % pour les chevaux de 3 à 5 ans, puis diminue de 5 à 10 ans pour enfin augmenter jusqu'à 60% après 15 ans.

Des travaux sur d'autres espèces, les chiens en particulier, a montré que l'activité dentaire est nécessaire au maintien d'une muqueuse gingivale fonctionnelle. Des travaux sur les furets et les chiens ont montré que des forces répétées associées à la mastication de substances dures sont suffisantes pour éviter le dépôt de tartre et de maintenir les gencives dans un bon état.

Le processus physiologique d'éruption des dents permanentes chez les jeunes chevaux est responsable de la fréquence des affections parodontales. Ceci suggère que bon

nombre de ces pathologies sont résolues une fois que le mécanisme normal d'éruption des dents permanentes est terminé. Ainsi, si la détection et la correction des anomalies d'usure est amélioré, la prévention des pathologies périodontales en sera amélioré d'autant.

Cependant, il existe d'autres facteurs qui influencent le développement et la progression des maladies parodontales: les plaques alimentaires, la microflore orale, l'âge, la santé générale, la qualité des aliments mastiqués, les embouchures, le statut immun et la présence d'irritants locaux.

A l'exception des entités traitées ci-après, les parodontopathies équine semblent donc suivre des processus sans originalité, et si l'on n'en tient généralement pas compte dans la clinique courante, c'est sans doute parce qu'on ignore la possibilité de leur existence ou qu'on les confond avec d'autres affections dentaires.

2.5.1 La plaque dentaire - Le tartre

La plaque dentaire est un dépôt constitué de micro-organismes mélangé dans une substance organique interbactérienne (carbonate de calcium). Chez le cheval, on découvre le tartre principalement sur le pourtour des crochets, à la base des incisives sur les faces antérieures. Chez le cheval, ce tartre n'est que rarement une pathologie ennuyeuse.

Le plus simple comme le montre la figure 31 est de prendre un davier ou une pince quelconque pour entourer les canines, sur les incisives un élévateur fera l'affaire. Les gingivites occasionnées ne méritent pas de soins particuliers.

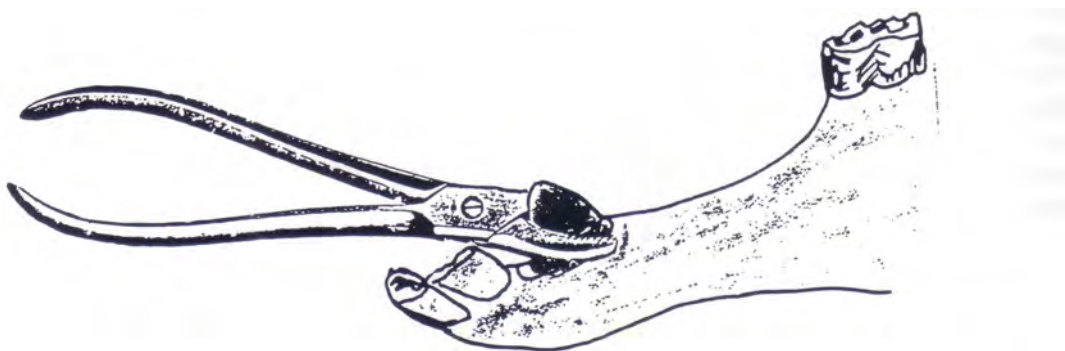


FIG 31 : EXEMPLE DE DETARTRAGE A L'AIDE D'UN DAVIER (CHUIT)

Chez les chevaux âgés, on rencontre parfois des coins «branlants», généralement les coins inférieurs, qui sont entourés de tartre provoquant une parodontopathie importante avec déchaussement, à cela s'ajoutent des racines devenues courtes par la force de l'âge et complètement rongées par le mal. Lors de la préhension des aliments, les coins inférieurs sont déplacés et créent des douleurs, le cheval refuse alors tout aliment. L'extraction est de rigueur.

2.5.2 La gingivite- la parodontite

La gingivite est le stade initial des parodontopathies, on la reconnaît à une gencive marginale rouge, tuméfiée et hyperhémique. Ses origines sont les traumatismes, les caries, les fractures ou des phénomènes de malocclusion. La gingivite évolue le plus souvent vers une parodontite avec formation d'une poche parodontale et destruction du ligament alvéolo-dentaire, lyse de l'os alvéolaire. Cette pathologie évolue vers la fistulisation, c'est du moins à ce stade qu'elle est découverte.

2.5.3 La Pyorrhée et la périostite alvéolaire

La pyorrhée alvéolo-dentaire se caractérise par une accumulation de pus dans la poche parodontale. Des signes de douleurs et une gêne masticatoire peuvent être décelés. Le patient boude sa nourriture durant quelques jours. Si le cheval est examiné de près, un bon nez devrait assez vite reconnaître l'odeur nauséabonde, très particulière. Si l'examen se poursuit, le doigt qui aura palpé le site sera imprégné de cette odeur. Si la pathologie se développe et qu'elle atteint l'os alvéolaire, on parle alors de périostite alvéolaire. L'examen minutieux de la bouche permet de constater des molaires supérieures basculées vers l'intérieur et des molaires inférieures basculées du côté vestibulaire.

Il s'ensuit une fistulisation vers le sinus ou le long de la face interne de la branche horizontale de la mandibule. A ce stade, la dent s'expulse spontanément ou est restée coincée par les dents adjacentes. Il faut alors la cureter ou l'extraire.

Il existe une périostite alvéolaire ossifiante chez des chevaux âgés de moins de 5 ans. Elle se rencontre en général au moment de l'éruption d'une dent de lait ou de remplacement,

par une lente évolution d'exostoses qui se forment sur le périoste de l'os alvéolaire et qui gênent ou empêchent la sortie de la dent.

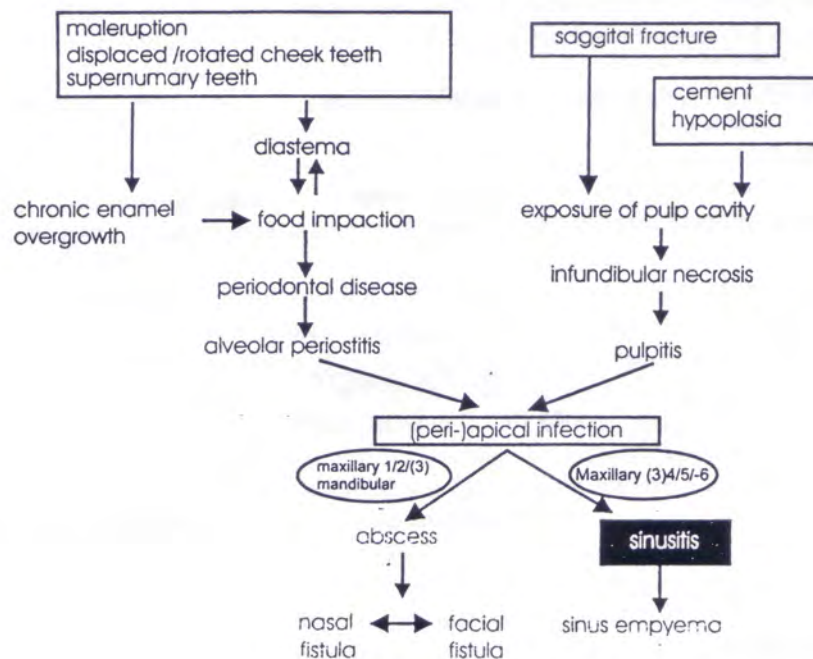


FIG 32 : CONSEQUENCES CLINIQUES D'UNE AFFECTION DENTAIRE SUR LES STRUCTURES ANATOMIQUES VOISINES (DEREK C KNOTTENBELT)

2.6 LES TUMEURS DENTAIRES

Les tumeurs odontogéniques sont rares chez le cheval à l'instar des autres espèces d'animaux domestiques. En fonction des types de tissus embryonnaires impliqués, on distingue les tumeurs épithéliales ou améloblastomes, les tumeurs épithélio conjonctives ou odontomes et les tumeurs mésodermiques ou cémentomes.

2.6.1 Améloblastome

Les améloblastomes sont des tumeurs dures, non calcifiées, faisant corps avec l'os, sa structure rappelle celle du carcinome. Elles envahissent principalement la mandibule et présentent une forme sphérique ou multiloculaire. Ces tumeurs affectent localement les tissus environnants mais restent des tumeurs bénignes. On les retrouve à tout âge mais la plupart du temps chez les animaux âgés. Radiologiquement, on rencontre des images radiotransparentes, destructrices et parfois kystiques.

2.6.2 Les Odontomes [18, 46, 58, 98]

Ils prennent leur origine du germe dentaire et, à la différence des tumeurs précédentes il sont composés de dentine, de ciment et d'émail dans des proportions différentes. Elles affectent surtout les animaux jeunes, en particulier les prémolaires et molaires maxillaires, avec implication du sinus dans 90% des cas. Bien qu'également bénins et de croissance lente, ils envahissent tous les tissus environnants. Radiologiquement, ils se manifestent sous forme de lésions agressives, radiotransparentes ou partiellement minéralisées.

L'odontome « simple » peut se développer sur la couronne et les racines. Il faut le différencier de l'odontome « complexe » qui contient tous les éléments d'une dent normale, c'est à dire la dentine, l'émail, le ciment et la pulpe mais la structure est désorganisée. Radiologiquement, ils apparaissent comme une masse ossifiée parfois kystique. Enfin, il faut distinguer l'odontome « composé » qui lui, possède tous les éléments des odontomes complexes mais ici on retrouve l'organisation d'une véritable dent, visible radiologiquement.

2.6.3 Les Cémentomes

Ces tumeurs d'origine mésodermique ne comportent aucun composant épithélial. Elles se composent d'une structure minérale très dense; souvent associées aux apex dentaires, elles contiennent des tissus proches du ciment. Elles peuvent être déminéralisées à leur périphérie. En général, elles sont bénignes.

2.6.4 Les kystes dentigeres

Ces kystes sont une curiosité chez le cheval car un tissu dentaire se développe à l'extérieur de la mâchoire. Le site le plus souvent rencontré est la région temporale près de l'oreille. Ainsi, il est parfois possible d'observer une véritable structure dentaire bordée d'un épithélium stratifié souvent glandulaire. La dent est souvent attachée à l'os temporal ou quelquefois libre à l'intérieur de la cavité kystique. Ces éléments peuvent varier d'un morceau d'émail à une véritable dent ressemblant à une molaire ectopique. D'après toutes les études réalisées, aucune prédisposition particulière n'a été mise en évidence.

Ce kyste provient d'un défaut de fermeture du premier arc branchial ou de débris cellulaires. La localisation typique est la région temporale. Cependant, on peut rencontrer ces kystes dans d'autres régions comme les os frontaux et les sinus paranasaux.

L'examen clinique du cheval atteint révèle la présence d'une dilatation ferme sur le côté dorso-latéral du crâne, ventralement à l'oreille. Très souvent, un écoulement séro-muqueux est présent, résultat du développement d'un trajet fistuleux entre le kyste et la peau. La palpation de la masse ne révèle pas de douleur particulière tant qu'elle n'est pas secondairement infectée. Typiquement, le kyste, présent à la naissance, grossit la plupart du temps avant deux ans et parfois dès les premières semaines de vie. Cependant, aucune limitation d'âge n'est rencontrée.

Le diagnostic peut également se préciser au moyen d'une sonde stérile introduite dans le kyste pour aspirer les composants. L'aspiration montre un exsudat blanc-jaunâtre à consistance muqueuse. La biopsie, quant à elle, révèle un épithélium stratifié adjacent à du matériel calcifié. Enfin, la radiographie a une très forte valeur diagnostique si l'on multiplie les incidences pour exclure les superpositions. On peut arriver à reconnaître une dent mais l'opacité des tissus suggère au moins la présence de tissus minéralisés. On peut s'aider grâce à l'injection de produit de contraste qui permet de délimiter le kyste et sa fistule ; Le traitement fait appel à une résection chirurgicale de tous les éléments dentaires et épithéliaux. Il ne faut s'attendre à aucune régression spontanée. Il faut lors de l'opération préserver les tissus de la région en particulier les branches auriculaires et zygomatiques du nerf facial qui passent près de la base de l'oreille. Ceci est d'autant plus difficile que beaucoup de kystes sont fermement

fixés aux os sous-jacents et qu'il faut donc ruginer l'os pour détacher le kyste en prenant garde à ne pas fracturer l'os sous-jacent.

2.7 Les Attitudes Vicieuses

2.7.1 Le jeu du frottement des dents sur un objet (FIG 33)

Certains chevaux, dans l'ennui ou par amour du bruit, cherchent à se frotter les dents avec vigueur, certains le font sur des bords de mangeoire en ciment de préférence, sur des barreaux de box, ils semblent alors apprécier le bruit qu'ils occasionnent. D'autres le feront, tout en mangeant leur avoine, en lançant de grands coup de tête contre un mur, en usant ainsi la face latérale de leur coin supérieur.

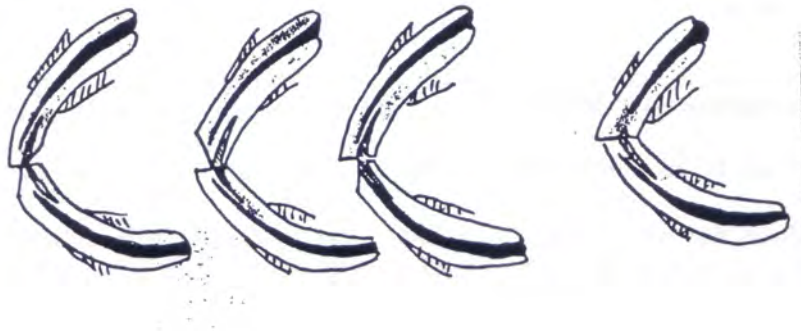

FIG 33: FROTTEMENT DES DENTS SUR UN OBJET (GOUBAUX ET BARRIER)

2.7.2 Le tic à l'appui (FIG 34)

Le cheval cherchera, dans l'ennui, toute surface dure sur laquelle il peut s'appuyer. Dans l'ordre de préférence, citons le bord de mangeoire, le bord d'un abreuvoir, le bord supérieur de leur porte, de leur paroi, un bas flanc ou tout simplement le sommet d'un piquet. La répétition de ce geste provoquera une usure sur la face antérieure des incisives.

Dans ce cas là, la seule chose à faire est de supprimer les zones et les occasions d'appui. Il faudra par exemple mettre un ballon ou tout autre chose qui occupera le cheval et lui coupera l'envie de tiquer.



FIG 34 : EXEMPLE DE TIC A L'APPUI (CHUIT)

3. DIAGNOSTIC

3.1 EXAMEN DU CHEVAL

3.1.1 Reconnaissance d'une denture pathologique

L'approche de la dentisterie équine au sens large n'est pas une chose facile et seule une maîtrise de l'anatomie, de la physiologie, de l'embryologie permet un diagnostic juste et précis. L'affection peut prendre de nombreuses formes. Le diagnostic doit se fonder sur des commémoratifs complets. Il faut savoir qu'environ 80% des chevaux en alimentation traditionnelle ont une denture anormale nécessitant une correction et 8% présentent des problèmes graves. Le propriétaire doit renseigner le vétérinaire sur des modifications des habitudes alimentaires :

- lenteur inhabituelle à finir son grain, excitation, boulimie
- perte, chute du bol alimentaire
- contorsion de la tête lors de la mastication
- formation de chique
- hyperptyalisme

Il doit également le prévenir des modifications du comportement au travail :

- comportement sous la selle, comportement attelé
- encensements
- grincements des dents
- tics, mouvements stéréotypés de la tête
- défense à la main, défense sur l'embouchure
- blessure à la commissure des lèvres, hémorragies

Enfin, il doit indiquer les modifications extérieures :

- enflures sur les joues, sur les masséters, sur les mandibules
- jetage nasal uni- ou bilatéral
- fistules mandibulaires
- vestiges, coiffes, dents retrouvées dans les environs
- amoncellement de salive devant la porte
- haleine nauséabonde

3.1.2 Ouverture de la bouche

Il convient dans un premier temps de laver la bouche du cheval avec une grande seringue remplie d'eau tiède. Ceci permet d'une part un nettoyage de la bouche et d'autre part d'apprécier les réactions du cheval face à l'insertion d'instruments dans sa cavité buccale.

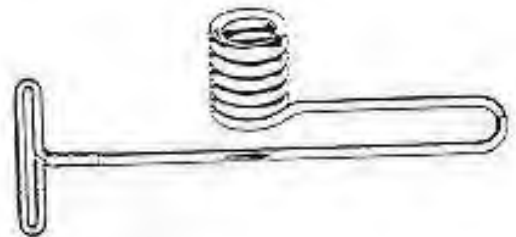
Deux grandes méthodes sont utilisées pour inspecter la cavité buccale des chevaux :

3.1.2.1 Avec spéculum

Le plus simple et le moins onéreux est l'écarteur de Schoupé (FIG 35). Il est facile à utiliser mais n'est pas sans inconvénients : il n'ouvre pas assez la bouche rendant l'examen des dernières molaires difficile voire impossible. De plus beaucoup de chevaux ont la fâcheuse tendance à mâcher le pas d'âne, ce dernier pouvant provoquer des fractures dentaires ou encore plus grave des lésions du palais mou avec rupture de l'artère palatine.



Ecarteur de Baver



Ecarteur de Schoupé

FIG 35: EXEMPLES D'ECARTEURS (CHUIT)

Les pas d'âne peuvent prendre appui sur les barres, ce qui n'est guère agréable pour le cheval, surtout si l'examen doit se prolonger, ou sur les incisives, ce que le cheval semble supporter sans problème.

Le pas d'âne de Günther Hepke est à déconseiller pour toute intervention sur cheval debout. Il est lourd et ne tient pas dans la bouche du cheval. Il conserve tout son intérêt lors du couchage car c'est le pas-d'âne idéal pour intuber.

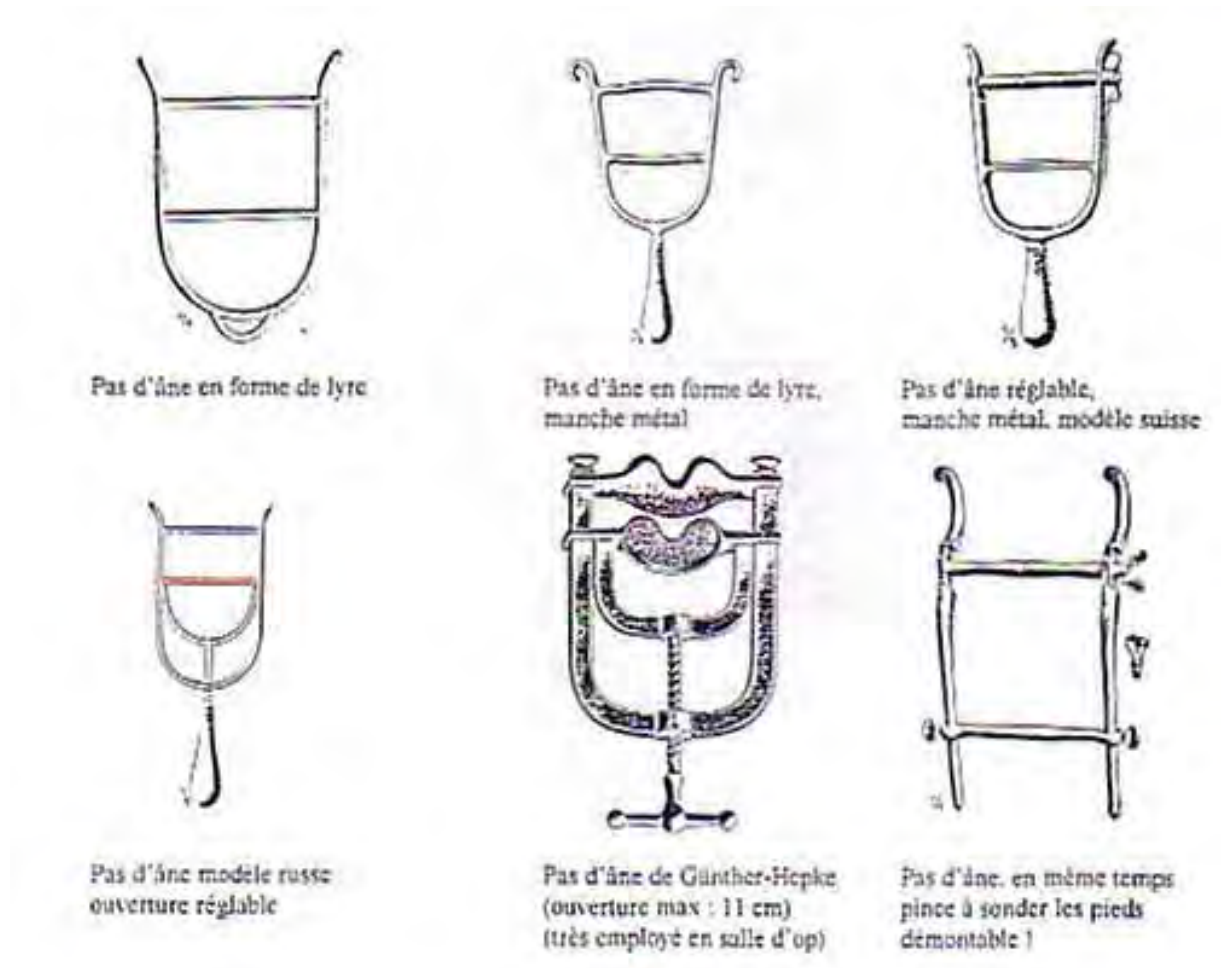


FIG 36 : EXEMPLES DE PAS D'ANE (EXTRAITS DU CATALOGUE JETTER & SCHERRER A TUTTLINGEN 1926)

Enfin, nous avons le pas-d'âne de Hausmann comme représenté sur la figure 37 qui, comme celui de Günther Hepke, prend appui sur les incisives. Ce pas-d'âne communément appelé climax est le plus efficace. Grâce aux différents crans, la bouche peut être ouverte de façon importante de manière à examiner à fond toutes les dents même les plus éloignées. Il est cependant peu pratique à installer et constitue une arme terrible chez un cheval mal tenu.

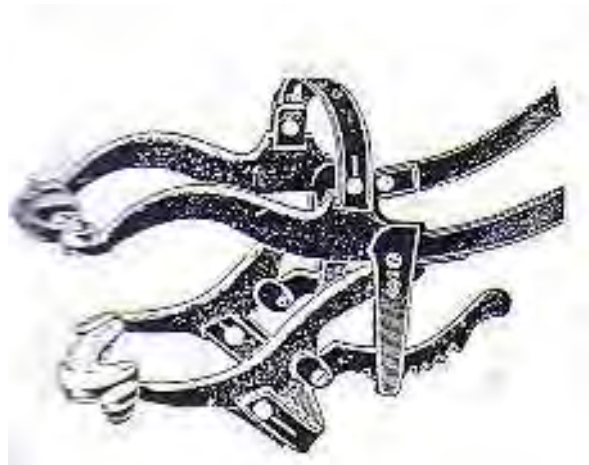


FIG 37 : PAS D'ANE DE HAUSSMANN D'ANE (EXTRAITS DU CATALOGUE
JETTER & SCHERRER A TUTTLINGEN 1926)

3.1.2.2 Sans spéculum

De nombreux vétérinaires, surtout dans les pays anglo-saxons n'utilisent aucun spéculum pour procéder à leurs interventions. La technique classique d'ouverture buccale représenté sur la figure 38 consiste à attraper la langue avec le pouce et les trois doigts tandis que l'auriculaire attrape la commissure des lèvres de manière à bouger la main en même temps que le cheval si ce dernier se met en défense. L'extrémité du pouce de cette même main pousse le palais dur pour augmenter l'ouverture. La main opposée libre peut éclairer la cavité buccale et pousser la joue pour mieux visualiser les arcades dentaires des molaires. Bien souvent, avec cette méthode, les molaires ne peuvent être palpées et le recours à un assistant devient nécessaire. L'opérateur introduit sa main dans les barres, les doigts portés vers le haut et il progresse ainsi jusqu'aux molaires. La palpation de la face labiale se fait en passant entre la joue et les dents.

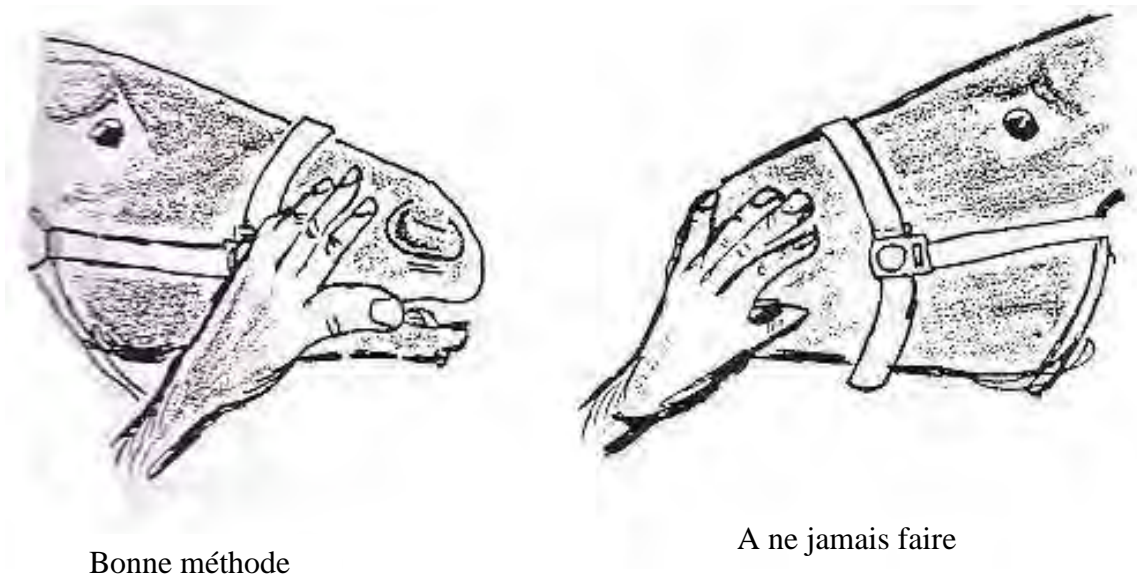


FIG 38 : EXAMEN DE LA CAVITE BUCCALE (CHUIT)

Ces interventions sans spéculum sont intéressantes mais ne permettent pas une exploration poussée de la cavité buccale et d'examen visuel de l'intérieur. De plus, cette méthode pratiquée sans grande habitude conduit tôt ou tard à un écrasement de doigt entre deux molaires.

3.1.2.3 Contention

3.1.2.3.1 Contention physique

Tout examen buccal doit avant tout se passer dans le calme. Le vétérinaire requiert un aide qui se place à la tête du cheval. Celui-ci doit être quelqu'un d'expérimenté avec beaucoup de sang froid. Le cheval est placé en licol dans une boxe, son arrière-main dans un coin et sa tête environ au milieu de la boxe en direction de la porte. Le licol ne doit pas être trop ajusté au niveau de la muserolle pour permettre l'ouverture de la bouche.

Si le cheval bouge, il convient d'employer soit une chaîne passée à la lèvre supérieure soit un tord-nez. L'inconvénient de ces moyens plus sévères est la douleur qu'ils procurent au

cheval. Il ne faut pas oublier qu'une séance de dentisterie passée dans la violence et la souffrance pour l'animal laisse à celui-ci de très mauvais souvenirs qui ressortiront instantanément lors de la visite suivante.

3.1.2.3.2 Contention chimique

Plus les années passent plus les exigences de la clientèle sont telles que la prémédication devient systématique, d'une part pour le confort de l'opérateur, comme pour celui du teneur, sans oublier le bien être du patient.

Toute la difficulté réside dans le dosage. A un dosage trop important le cheval laisse tomber sa tête et l'intervention doit se faire accroupie. A un dosage trop léger l'effet est nul.

Plusieurs protocoles sont utilisables, le plus important étant que chaque vétérinaire maîtrise le sien. Le mélange Xylazine-polamidon (ROMPUN*-POLAMIVET*) apporte de bons résultats à la dose de 2 ml/100kg IV pour chaque produit. Le polamidon étant introuvable en France car considéré comme stupéfiant, on peut également utiliser la Xylazine individuellement à la dose de 400 à 800 µg/kg IV ou en association avec l'acépromazine (VETRANQUIL*) à la dose respectivement de 100 à 200 µg/kg IV et de 20 à 50 µg/kg IV. L'inconvénient de l'acépromazine est une sédation longue(8 heures environ) qui rend le cheval inutilisable pour la journée et le danger de priapisme pour les étalons. Son avantage réside surtout dans le faible coût. La détomidine (DOMOSEDAN*) est également très utilisé en pratique à la dose de 6 µg/kg IV. A cette dose, les conditions de travail sont excellentes, le cheval acceptant facilement le pas-d'âne et les interventions dans la cavité buccale. Il faut cependant rester vigilant e ne pas oublier que les réactions du cheval sous DOMOSEDAN* restent imprévisible et peuvent devenir dangereuses et très brutales.

Enfin, la romifidine (SEDIVET*) est employé à la dose de 0,04 à 0,08 mg/kg IV. L'effet obtenu est excellent, le cheval se montrant coopératif mais il convient comme pour le DOMOSEDAN* de se méfier des réactions paradoxales, ces dernières pouvant survenir à tout moment. A cette dose, le coût de l'intervention reste tout à fait intéressant.

Association d'anesthésiques les plus courantes en intraveineux	Nom déposé	mg/kg	ml/100kg cheval de 500kg/env	ml/100kg cheval de 500kg/env
Xylazine/ L-Polamidon	Rompun 2%®/ Polamivet®	0.4/0.05	2/2	10ml/10ml
Détomidine/ L-Polamidon	Domosedan®/ Polamivet®	0.02/0.05	0.20/2	1ml/10ml
Romifidine/ L-Polamidon	Sedivet®/L-Polamidon®	0.04/0.05	0.4/2	2ml/10ml
Xylazine/Butorphanol	Rompun 2%®/ Torbugesic®	0.4/0.03	2/0.4	10ml/2ml
Acépromazine/ L-Polamidon	Vétranquill 1%®/ Polamivet®	0.1/0.05	1/2	5ml/10ml
Propionylpromazine/ L- Polamidon	Combelen®/Polamivet®	0.1/0.05	1/2	5ml/10ml
	Hydrate de chloral/ Xylazine/L-polamidon	Rompun 2%®/ Polamivet®		2.6/0.6/0.1

Anesthésiques les plus utilisés en solution pure en intraveineux	Nom déposé	mg/kg	ml/100kg cheval de 500kg/env
Alpha 2-Agonistes :			
Xylazine	Rompun 2%®, Xylapan 2%®...	0.45 à 1.1	10 à 20
Détomidine	Domosedan®, Dormosedan®	0.01 à 0.02	0.5 à 1
Romifidine	Sedivet®	0.04 à 0.08	2 à 4
Dérivés des phénothiazines :			
Acétylpromazine	Acépromazine®, Vétranquil®...	0.01 à 0.1	0.5 à 5
Propionylpromazine	Combelen®, Promanyl®	0.05 à 0.1	5 à 8

Ces doses sont issues d'un numéro spécial du RECUEIL DE MEDECINE VETERINAIRE sur l'anesthésiologie du cheval dans laquelle claire SCICLUNA présente tous les cocktails possibles.

L'important est le calme et la tranquillité lors de l'application, il est reconnu par tous que pratiquer une sédation sur un cheval excité est rarement efficace. Ajouter une dose ne sert le plus souvent à rien, il est de loin préférable de reporter l'intervention et de doser « mieux » la fois suivante et peut être dans de meilleures conditions.

Pour les ânes et les mulets, vu le peu de littérature existante sur la pharmacocinétique, on est contraint à quelques empirismes. Bon nombre de vétérinaire utilise le mélange de

Xylazine et L-polamidon à la dose de 0.4/0.05 mg/kg, c'est à dire 2 ml de chaque en intraveineuse. Si l'on ne peut disposer de L-Polamidon, la Xylazine dosée à 1 mg/kg est indiquée. Rappelons que l'estimation du poids des ânes est difficile il faut donc les peser autant que possible.

Pour les actes simples, l'anesthésie locale est en principe suffisante lorsqu'elle porte sur des sujets dociles ou convenablement tranquilisés. Les anesthésiques locaux sont tous des dérivés de la cocaïne ; les plus utilisés sont : la procaine et la lidocaïne avec ou sans adrénaline. Pratiquées de façon empirique à la dose de 10ml, par site, ces injections permettent en général d'éviter les risques de l'anesthésie générale.

3.1.2.6 Réalisation

Une fois les commémoratifs expliqués, la contention appliquée et le pas-d'âne en place, l'inspection de la cavité buccale peut commencer. Elle se fait en deux temps. Il est important qu'elle soit systématique et complète.

3.1.2.6.1 Examen visuel

Au moyen d'une lampe stylo ou frontale, il est plus ou moins rapidement fait mais présente tout son intérêt chez les petits patients où l'examen reste délicat. Toute la cavité orale doit être inspectée en incluant lèvres, langue, gencives, papilles, conduits salivaires, molaires et prémolaires sans oublier ni les crochets, ni les incisives. En profiter pour vérifier l'âge du cheval au moyen des arcades dentaires.

3.1.2.6.2 Examen manuel

Le vétérinaire passe la main dans le pas-d'âne, l'autre main restant posée sur le chanfrein afin de suivre tout mouvement de la tête du cheval. Il palpe systématiquement tous les tissus mous afin de déceler toute déformation, douleur ou chaleur anormale. Puis il inspecte les molaires et prémolaires en vérifiant leur nombre, leur forme et leur solidité. La main reste le meilleur moyen d'examen, la plupart des dentistes équins n'employant que cette méthode.

3.1.3 Matériel disponible

La dentisterie équine de tous les jours connaît un regain d'intérêt récent d'où une augmentation du nombre de râpes ou d'autres instruments disponible dans le commerce. Il convient d'essayer de s'équiper avec un matériel dont voici un aperçu non exhaustif.

3.1.3.1 Pour niveler

3.1.3.1.1 Râpes (FIG 39)

On utilise des râpes à dents démontables afin de changer les lames périodiquement. La râpe est en acier inoxydable avec une poignée confortable, la lime, mobile ou fixe suivant les cas et les lames en acier ou en carbone de tungstène.


Aujourd'hui, il est commode d'utiliser une râpe électrique à meule interchangeable qui permet une plus grande efficacité avec moins d'efforts. Celle-ci se compose d'un manche avec une meule fixée au bout. De l'autre côté, une perceuse sert de moteur. Le seul inconvénient réside dans son coût élevé. Le gros avantage provient de la précision et de la rapidité d'exécution.



Râpe à main à tête articulée :



Râpe à main non articulée :



Modèle de râpe électrique :

FIG 39 : PRINCIPAUX TYPES DE RAPES (CATALOGUE AESCULAP)

3.1.3.1.2 Rabots (FIG 40)

Les rabots sont des outils puissants difficiles à se procurer dont le principal représentant est le rabot odontriteur de Brogniez composé d'un tube en acier avec à une extrémité une partie coupante. Dans l'autre coulisse un manche en acier plein. Le rabot sert à aplanir une surdent très importante. On place la partie coupante sur la dent à niveler et on produit un coulissement rapide de la poignée dans le tube. Le poids de la poignée et du manche provoque lors de l'arrivée de ceux-ci en bout de course le départ d'une onde de choc transmise à la dent par l'extrémité coupante, tout ceci conduisant à la section de la surdent. Outil puissant mais dangereux, une certaine habitude est nécessaire dans son maniement. L'usage est déconseillé car la section obtenue n'est pas maîtrisable et risque de provoquer une fracture partielle de la dent avec exposition de la pulpe.




FIG 40 : MODELES DE RABOT (CATALOGUE AESCULAP)

3.1.3.2 Pour extraire

3.1.3.2.1 Dents de loup

On peut utiliser de nombreux outils tels que les daviers mais l'outil de luxe reste l'élévateur selon Burgess. Il se comporte d'un manche démontable en plusieurs parties. L'extrémité distale est creuse et coupante permettant à la fois l'élévation de la gencive et l'extraction de la prémolaire.

3.1.3.2.2 Autres dents

3.1.3.2.2.1 Les élévateurs (FIG 41)

Il en existe de nombreux types de toutes les tailles. Ils servent surtout à élever les gencives lors d'extraction dentaire.



FIG 41 : EXEMPLES D'ELEVATEURS (CHUIT)

3.1.3.2.2.2 Les Daviers (FIG 42)

Ils trouvent leur utilité dans l'extraction des dents déciduales ou définitives. Le plus utilisé est le davier de Günther que l'on a décliné sous de nombreuses formes en fonction des dents à extraire.

il est essentiel de placer le davier adéquat, en prenant garde que les mors du davier descende bien jusqu'à l'os de la mâchoire pour pincer la dent, afin d'avoir le plus de prise possible.

Selon le davier utilisé, il est possible de lier solidement les manches du davier, afin de donner une bonne fixité à l'ensemble.

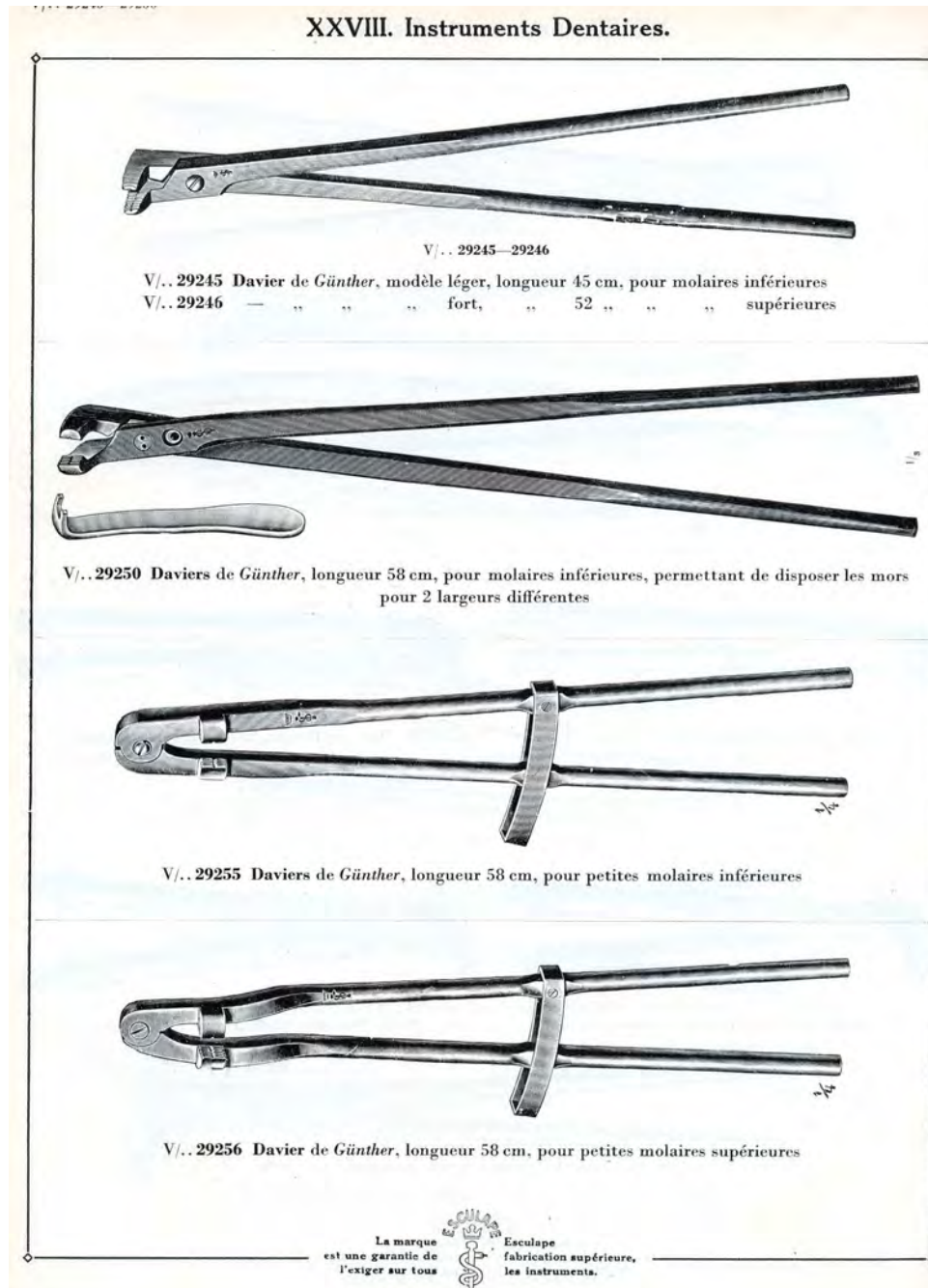


FIG 42 : EXEMPLES DE DAVIER (EXTRAITS DU CATALOGUE JETTER & SCHERRER A TUTTLINGEN 1926)

3.1.3.3 Pour couper (FIG 43)

On utilise de grosses pinces coupantes. Il en existe de nombreux modèles mais pour être efficaces, elles doivent avoir un long manche et un écartement suffisant pour sectionner une molaire. Il est essentiel de noter que la ligne de coupe est rarement respectée.



FIG 43 : PINCE A SECTIONNER AVEC MANCHE DEMONTABLE (CHUIT)

3.2 EXAMENS COMPLEMENTAIRES

3.2.1 IMAGERIE DENTAIRE

L'imagerie est une aide précieuse au diagnostic en pratique courante et, il est particulièrement indiqué dans les affections de la tête car certains de ces composants dont certaines dents, ne sont pas ou sont difficilement visibles à l'examen clinique usuel. Ceci est particulièrement vrai pour les dents prémolaires et molaires maxillaire et mandibulaire. De plus, l'amélioration de la connaissance des anesthésiques permet une plus large exploration des dents par imagerie sur cheval debout en particulier et a amélioré nos capacités diagnostique de ce fait.

Bien que les appareils radiologiques vétérinaires modernes sont capables de fournir des clichés radiologiques de la tête de bonne qualité, les vétérinaires équins sont réticents à

utiliser la radiographie de la tête en routine car ils appréhendent la complexité anatomique de la région, les projections adéquates et l'interprétation des clichés. Cependant, la tête de cheval avec un ensemble de zones aérées et de zones minéralisées procure un excellent contraste radiologique qui permet de diagnostiquer assez facilement des affections majeures à condition que les projections soient correctes. Les modifications du nombre, de la taille, de la forme et de la configuration de la dent aussi bien que des altérations de l'os peuvent être identifiées. Les accumulations de fluide ou de tissus mous dans les sinus paranasaux ou dans les voies nasales peuvent aussi être détectés.

Cependant, la radiographie à l'instar de toute autre technique, possède des limites d'exploration d'où l'utilisation de techniques d'imagerie alternatives. La scintigraphie est maintenant bien connue pour être une technique complémentaire à la radiographie afin de localiser des changements osseux ou vasculaire mineurs associés à des affections dentaires. Elle est plus sensible mais moins spécifique pour détecter des anomalies des dents jugales. Le scanner permet d'obtenir des images d'excellentes qualités dans de multiples plans mais nécessite un équipement rare, onéreux et une anesthésie générale prolongée. Cette technique donne sans aucun doute les meilleures informations diagnostiques et, elle est de plus en plus utilisée en routine dans des centres d'imagerie vétérinaire mais reste l'apanage de quelques spécialistes. Mais, il ne faut pas sous-estimer les progrès réalisés par une technique bien moins onéreuse et qui permet de diagnostiquer bon nombre d'affections: l'échographie. En effet, bien que la tête soit une structure où l'air et les structures osseuses prédominent, elle permet de détecter des affections dentaires avec une inflammation des tissus mous ou une altération de l'os alvéolaire. L'imagerie par résonance magnétique est un outil diagnostique très puissant pour l'exploration des tissus mous, particulièrement ceux du système nerveux et du système locomoteur mais son utilisation limitée pour explorer des structures riches en gaz et en os explique le fait qu'elle ne soit utilisée en première intention en imagerie dentaire.

Malgré l'intérêt croissant pour les techniques alternatives, la radiographie reste aujourd'hui la technique d'imagerie la plus communément utilisée. D'ailleurs, avec beaucoup de pratique et une bonne connaissance théorique elle permet à elle seule de diagnostiquer un large éventail de pathologies dentaires.

3.2.2 Utilisation de la radiographie dans le diagnostic d'affections dentaires [5, 19, 95, 97]

3.2.2.1 Rappel d'anatomie

Il y a des variations considérables dans l'apparence radiographique de chaque dent spécialement en ce qui concerne les racines qui changent avec l'âge. Les principaux traits anatomiques pouvant être identifiés sur une radiographie sont la forme de la dent, l'espace parodontal, la lamina dura et l'os trabéculaire environnant. Avec un bon cliché, on distingue le foramen apical et la cavité pulpaire.

Quant on s'intéresse à PM4, M1 M2 et M3 maxillaires, il est également nécessaire d'évaluer les sinus à cause de l'association entre les racines dentaires et la cavité sinusale. Le terme de lamina dura est utilisé pour décrire l'os compact qui forme la limite de l'alvéole. Radiographiquement, il apparaît comme une ligne blanche le long (mais séparée) de la racine dentaire. La zone radio transparente entre la silhouette de la dent et la lamina dura est l'espace parodontal qui contient la membrane parodontale.

3.2.2.2 Les incisives et les canines

On visualise l'extrémité rostrale de la mandibule et du maxillaire et par conséquent les incisives, les canines et leurs racines respectives. Les incidences utilisées en pratique sont les suivantes : latérale, dorsoventrale, oblique et intraorale ventrodorsale et dorsoventrale. Les constantes utilisées sont facilement accessibles pour un appareil portable.

Projection latérale : Lors de l'incidence latérale, la cassette est placée contre la joue du côté à radiographier et l'appareil est aligné de l'autre côté de telle façon à ce que le faisceau primaire soit perpendiculaire à la cassette. Le faisceau est centré juste au dessus de la commissure des lèvres et caudalement au naseau.

L'os cortical du maxillaire et de la mandibule est uni avec l'os alvéolaire rostralement. L'os trabéculaire est présent sauf au niveau d'une zone située dans l'extrémité rostrale de la mandibule au niveau des incisives. Cette incidence présente l'inconvénient de superposer les dents de droite et de gauche.

Projection oblique : dans ce cas, la cassette est maintenue le long du rameau mandibulaire droit ou gauche avec un angle de 45° par rapport au plan sagittal de la tête. L'appareil est placé au dessus et latéralement à la tête de façon à centrer les faisceaux sur le naseau et perpendiculairement à la cassette. Cette projection dessine la superposition des incisives permettant une meilleure vue des racines dentaires et des branches de la mandibule.

Projection dorsoventrale : la cassette est positionnée du côté ventral de la mandibule et l'appareil se trouve au dessus du nez et centré sur la ligne médiane des naseaux juste derrière ceux-ci. Sur cette vue, on retrouve la structure décrite dans l'incidence latérale. L'os alvéolaire et la structure de la dent sont visibles mais la superposition des incisives supérieures et inférieures complique la lecture.

Projection intraorale dorsoventrale ou ventrodorsale : la cassette est introduite dans la bouche du cheval entre les incisives. L'insertion maximale est obtenue en plaçant un coin dans le plan sagittal de la tête dans la bouche et en poussant la cassette le plus possible jusqu'à toucher l'extrémité rostrale des premières molaires. L'appareil est positionné au dessus du nez et centré sur l'arcade incisive perpendiculairement à la cassette.

Pour obtenir une image ventrodorsale des incisives mandibulaires, on installe l'appareil en dessous de la mandibule, toujours perpendiculairement à la cassette, cette dernière faisant face au sol.

Ces deux incidences requièrent cependant une grande coopération du cheval et/ou une sédation sévère associée à la pose du tord nez.

Le principal avantage de ces clichés est qu'ils suppriment la superposition des structures de l'arcade opposée et qu'ils permettent d'obtenir un maximum de détail concernant les dents et leurs racines comme sur la radiographie représenté sur la figure 44. L'os interalvéolaire présente une matrice trabéculaire régulière. La lamina dura est visible comme une fine ligne radio opaque autour de la dent. On distingue également la membrane parodontale.

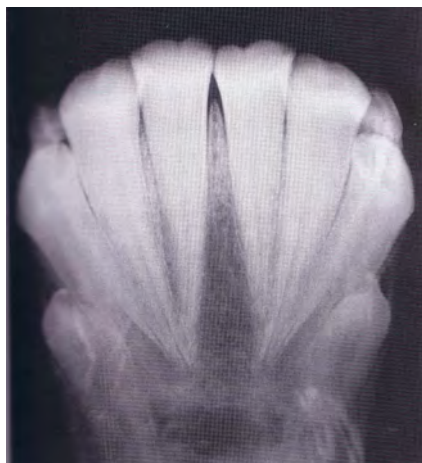


FIG 44 : RADIOGRAPHIE DES INCISIVES EN INCIDENCE DORSO-VENTRALE
INTRAORALE

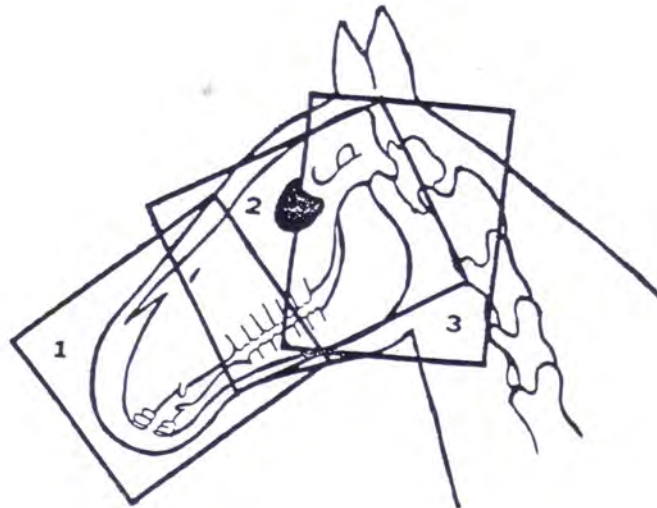


Schéma d'incidences radiographiques latérales. (MENDENHALL)

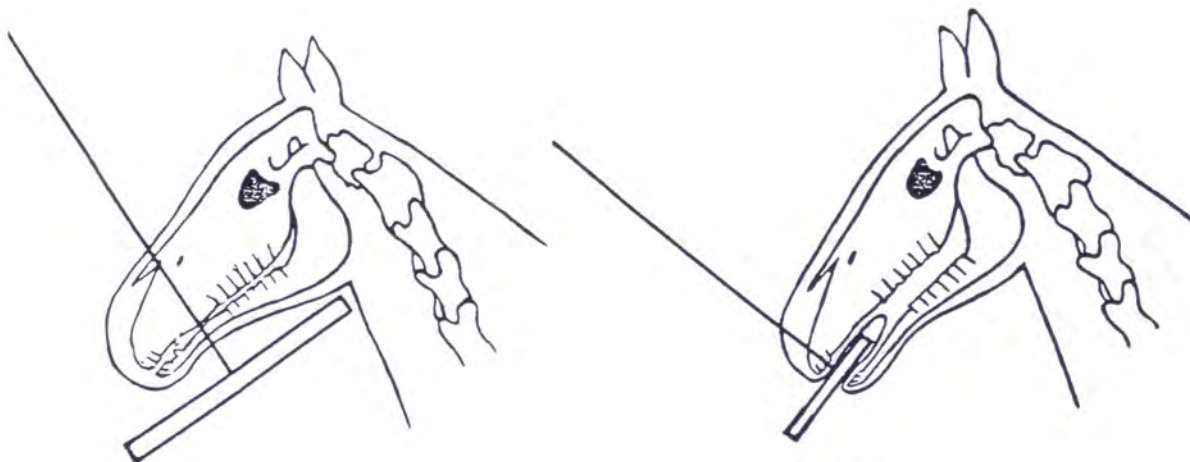


FIG 62

Schéma d'incidence radiographique

dorso-ventrale (MENDENHALL)

Schéma d'incidence radiographique

dorso-ventrale intraorale (MENDENHALL)

FIG 45: SCHEMA DES DIFFERENTES INCIDENCES RADIOGRAPHIQUES DES INCISIVES (MENDENHAM)

3.2.2.3 Molaires et prémolaires mandibulaires

Technique : dans ce cas, on s'intéresse aux trois molaires et aux trois prémolaires de l'arcade mandibulaire. Trois incidences sont réalisables comme représenté sur la figure 46 :

Projection latérale : la cassette est plaquée contre la face avec le côté à radiographier contre la cassette. Le rayon est centré sur le sommet rostral de la crête faciale perpendiculairement à la cassette. La difficulté de la lecture vient du fait de la superposition des prémolaires et molaires mandibulaires droites et gauches. On peut s'aider à repérer la dent atteinte en plaçant près de la dent suspecte un marqueur en plomb.

Projection dorsoventrale : la cassette est positionnée contre la surface ventrale de la mandibule et poussée caudalement jusqu'à la gorge. L'appareil est orienté de façon à centrer le faisceau sagittalement au niveau rostral de la crête faciale. L'utilisation d'une grille améliore les détails mais requière un parallélisme parfait entre l'appareil et la cassette. Cette utilisation s'avère difficile avec un appareil portable du fait des grandes quantités d'énergie nécessaires.

L'anisognathisme se retrouve par la superposition de la surface buccale de l'arcade mandibulaire avec la surface linguale de l'arcade maxillaire. Les détails parodontaux sont faibles concernant les molaires mandibulaires mais correctes pour la surface buccale des molaires maxillaires. Si un problème maxillaire est suspecté, il convient d'inclure les sinus maxillaires sur le cliché en centrant le faisceau juste rostralement aux orbites.

Projection oblique : la cassette est positionnée contre la branche mandibulaire saine et l'appareil dorso-latéralement sur le côté atteint. Il est également incliné de telle façon que le rayon frappe la cassette avec un angle de 45 °. Le marqueur est placé en bas de la cassette et identifie le côté le plus proche de l'appareil. Une autre incidence consiste à placer la cassette latéralement contre le coté atteint et à incliner le rayon vers le haut de façon à passer entre les branches mandibulaires. Dans les deux cas, il est intéressant de faire le cliché opposé à des fins de comparaison. Cette incidence permet l'inspection des racines de chaque dent et l'identification des lignes de fracture.

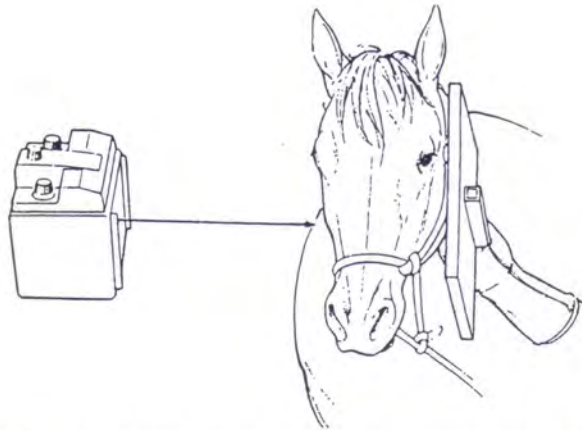


Schéma d'incidence radiographique latérale mandibulaire ou maxillaire.(PARK)

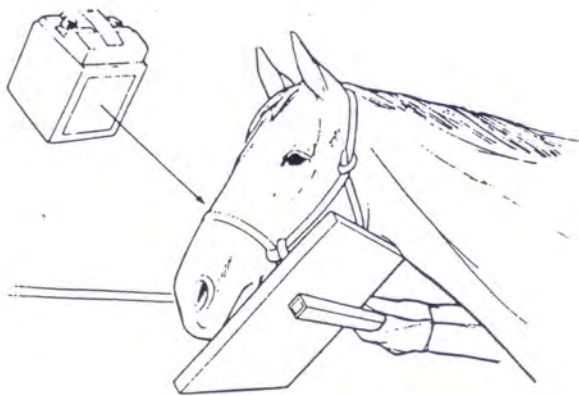


Schéma d'incidence radiographique mandibulaire oblique.(PARK)

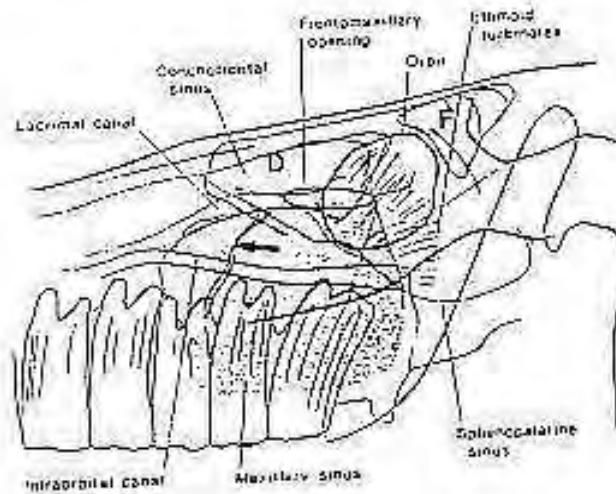
FIG 46 : SCHEMA DES DIFFERENTES INCIDENCES RADIOGRAPHIQUES DES DENTS MANDIBULAIRES (PARK)

Interprétation : le cortex ventral et la cavité médullaire sont vus comme des structures séparées. La lamina dura et la membrane parodontale sont distinguables autour des premières prémolaires.

Chez les jeunes chevaux, l'augmentation de la vascularisation dentaire se traduit par une zone cystique autour de la racine dentaire. On note également une différence d'opacité Entre les parties caudale et rostrale de la branche mandibulaire. Ceci est causé par la superposition entre l'os et les dents est moins visible sur la partie caudale à cause du rapprochement des branches mandibulaires rostralement.



Radiographie des PM et M mandibulaires en incidence latérale réalisée sur une hémimandibule de sauclette. De ce fait on ne retrouve pas la superposition des PM et M des 2 hémimandibules.



Structures radiologiquement visibles lors d'incidence latérale.(PARK)

FIG 47 : ASPECT RADIOGRAPHIQUE DES DENTS JUGALES MANDIBULAIRES (PARK)

3.2.2.4 Prémolaires et molaires maxillaires

Projection latérale : la cassette est maintenue contre la joue et le rayon centré sur l'extrémité rostrale de la crête faciale. Un marqueur formé d'un tube sec type Vacutainer* rempli à moitié d'une solution radio opaque style Tenebrix* et scotché sur la cassette aide à visualiser l'horizontalité et à en déduire toute ligne liquidienne suspecte dans les sinus maxillaires.

Sur le cliché, on retrouve les molaires et prémolaires maxillaires, les sinus maxillaires et la surface occlusale des dents. Sur cette vue le sinus maxillaire est dorsal aux molaires et à la racine caudale de PM4. La localisation du septum osseux entre les compartiments rostraux et caudaux du sinus varie du milieu de la première molaire au milieu de la troisième. Par conséquent, la deuxième molaire peut se rencontrer dans le compartiment rostral, le caudal ou les deux. Le septum osseux n'est pas toujours retrouvé sur les clichés.

Projection dorsoventrale : on procède comme pour les dents mandibulaires. On retrouve sur le cliché les sinus maxillaires.

Projection oblique : la cassette est placée contre le côté affecté faisant contact en même temps avec l'orbite et l'os nasal. Le marqueur est scotché sur le sommet de la cassette pour indiquer le côté du crâne placé contre la cassette. Le rayon subit un angle de 30° latérocaudalement et est centré sur la crête faciale rostrale. La radiographie doit être effectuée des deux cotés de façon à pouvoir comparer les deux clichés. Ces incidences sont les plus efficaces pour préciser les détails des racines dentaires en projetant celles-ci loin des autres structures et tissus environnants.

La partie dorsale du sinus maxillaire se superpose à la partie rostrale du sinus conchofrontal. On visualise facilement (surtout en superposant les sinus) les racines dentaires, la lamina dura et la membrane parodontale.

3.2.3 Utilisation de l'endoscopie

L'endoscopie se révèle être un examen complémentaire de choix lors de tout écoulement nasal suspect ou de déformation extérieure au niveau de la face. L'intervention nécessite un fibroscope flexible et doit être standardisé afin d'assurer une exploration complète des zones à observer.

La contention du cheval est variable en fonction de son attitude. A minima, elle consiste en la pose d'un tord-nez mais il faut parfois avoir recours aux tranquillisants tels que l'acépromazine, la xylazine, la romifidine ou la détomidine. L'utilisation de ces produits n'interfère pas avec l'exploration des zones qui nous préoccupent et doit être décidée aussi souvent que nécessaire.

4.TRAITEMENTS

4.1 Interventions courantes

4.1.1 Intervention sur molaires et prémolaires

4.1.1.1 Nivellement des tables dentaires (FIG 48)

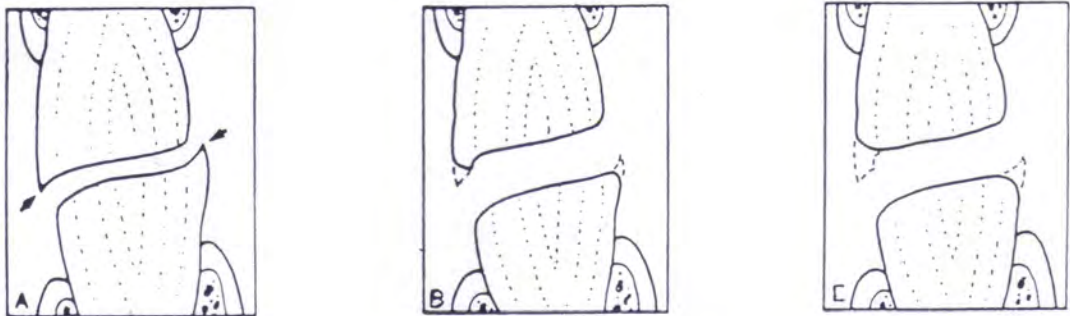
Afin de compenser l'usure inéluctable, les dents ont une croissance active en longueur jusqu'à l'âge de 6-8 ans et la pulpe, à l'intérieur de l'organe dentaire, formant de la dentine. Cette formation de dentine fait régresser la pulpe. A la fin de la croissance active se développe une à trois courtes racines courbées et dépourvues d'émail dans lesquelles passent de fins canaux pulpaire. La diminution de la longueur (par usure) entre 8 et 15 ans est compensée par une modification de la paroi alvéolaire et par une formation osseuse pour déjeter la dent vers la lumière orale. C'est une éruption dentaire.

Le dépôt continu de dentine de remplacement et de ciment amène la disparition complète de la pulpe vers l'âge de 18-20 ans. Le cheval, âgé de plus de 20 ans, demeure avec ce qu'il lui reste d'organe dentaire pour le reste de sa vie. Il y a alors éjection de la dent par l'os au fur et à mesure de l'abrasion. C'est alors une égression dentaire.

A partir du moment où la dent n'est plus soutenue par de l'os, la dent devient mobile et tombe. Chez le cheval sénescence, la perte de ses dents le condamne au long terme à mourir de faim. A noter que ceci est valable chez les chevaux vivant complètement en liberté avec de nombreuses heures de mastication par jour. En effet, un cheval vivant en semi liberté, avec une alimentation composée de granulés et de céréales broyées, aura des repas plus courts et un bol alimentaire qui demandera moins de trituration. Ainsi, l'abrasion sera fortement diminuée.

Le nivellement dentaire est une nécessité pour le cheval domestique : on a d'ailleurs constaté que l'absence de prophylaxie chez les chevaux sauvages avait entraîné certaines morts par épuisement. Ce travail est facile, peu douloureux et n'exige qu'un matériel très

simple. Dans les élevages, il est d'ailleurs effectué systématiquement. Les généraux d'AUTHEVILLE et BARRAIRON préconisent des contrôles 2 à 3 fois par an. En guise d'argument, une expérience menée en 1938 sur 30000 chevaux de l'armée allemande. Le simple fait de contrôler systématiquement les dents à ces chevaux avait permis de rétablir leur état général, d'accroître leur activité et leur rendement au travail, tout en diminuant la ration habituelle de 1 kg d'avoine et de 1 kg de foin par tête et par jour.



Rectification des tables dentaires des PM.(SAMPSON)

A : Présence de surdents

B : Légère amélioration au moyen d'un râpage rapide

C : Ablation totale des surdents grâce à un râpage plus important

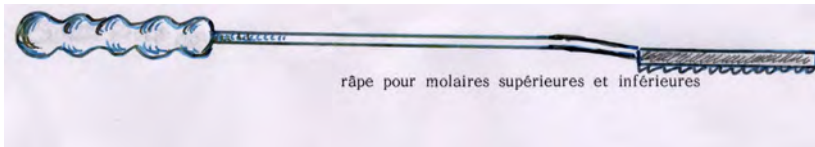
FIG 48 : NIVELLEMENT DES TABLES DENTAIRES (SAMPSON)

* Travail à la râpe manuelle (FIG 49)

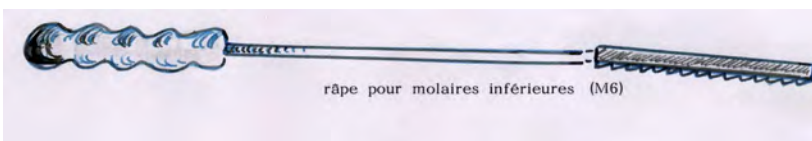
Après avoir apprécié manuellement les crêtes des pans jugaux des molaires supérieures et des pans linguaux des molaires inférieures, à l'aide de l'instrument le plus approprié, on nivelle, on arrondi légèrement les bords.

Lors du travail à l'aide d'une râpe manuelle, on prend soin de bien placer la râpe sur l'arcade voulue en donnant l'inclinaison désirée à la râpe pour bien arrondir l'angle. On

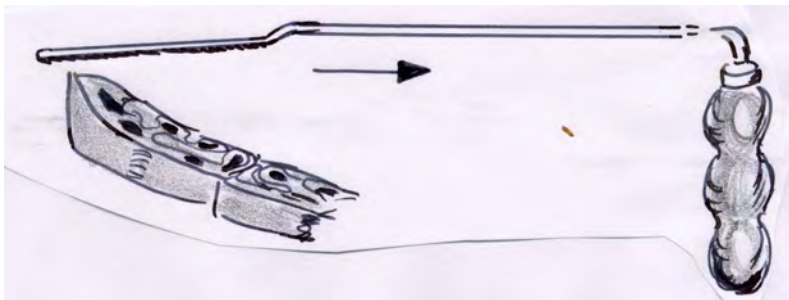
dispose généralement de râpe pour « pousser » et de râpe pour « tirer », ceci permettant de poser la râpe sur la dernière molaire et de tirer.



Râpe pour les tables supérieures comme inférieure, avec dents ou lames dans les 2 sens



Râpe légèrement inclinée pour les dernières molaires inférieures, avec lames ou dents dans les 2 sens



Râpe inclinée avec lames ou dents pour tirer, pour la dernière molaire inférieure avec poignée ergonomique

FIG 49 : DIFFERENTS TYPES DE RAPES MANUELLES (CHUIT)

* Travail au rabot odontriteur

Si l'on emploie un rabot odontriteur, on prend soin de donner également une légère inclinaison au couteau du rabot. Le rabot présente également deux lames à son couteau pour permettre de tirer ou pousser, ces lames sont protégées. Cet instrument a pour inconvénient d'effectuer un travail imprécis et causer des fractures fréquentes.

* Travail à la meule dentaire avec flexible et protège-meule

Petites meules allongées qui tournent au bout d'un flexible, elles sont généralement protégées par un cuiller pour ne pas léser la joue. Avec une bonne dextérité manuelle, on peut faire un bon travail mais cet instrument a pour inconvénient de beaucoup chauffer.

* Travail à la râpe électrique MAKITA

Le mouvement de cette râpe est longitudinal, il est donc nécessaire de rester dans l'axe des arcades. Le nivellement de la dernière molaire n'est pas toujours facile. La courbure des mandibules peut parfois gêner la mise en place de la râpe.

* Travail à la râpe électrique EISENHUT-VET ou SWISSFLOAT

Le mouvement rotatif de la râpe électrique EISENHUT autorise une très grande liberté dans son maniement. On commence le nivellement en plaçant la tête de la râpe, franchement de biais, à la hauteur de la commissure des lèvres, afin de suivre facilement l'arcade, cette position évitant que la langue ne déplace la râpe. Cette position est particulièrement adéquate pour « attaquer » le pan externe des molaires supérieures. Pour faciliter l'emploi de cette râpe, il est conseillé de retourner le moteur de la perceuse de 180°, la prise est plus ergonomique.

4.1.1.2 Nivellement des excroissances (FIG 50)

Lors de dentition ondulée, lors de dentition en escalier ou d'excroissance provoquée par la perte d'une dent antagoniste, il faudra procéder à des nivellements importants. Si la majorité des râpes manuelles ou électriques ne suffisent pas ou sont peu adéquates, le rabot odontriteur, la râpe Power float et les coupe-dents sont les instruments idéaux. Si on doit travailler avec une râpe électrique EISENHUT, on peut s'aider, lors de longues heures de meulage, par un appui sur l'arcade opposée. Des rouleaux de bande ou autres peuvent permettre un appui plus confortable pour le patient. Ne pas omettre de nettoyer fréquemment la meule dentaire, voir de la remplacer si l'agressivité, le mordant se perdent.

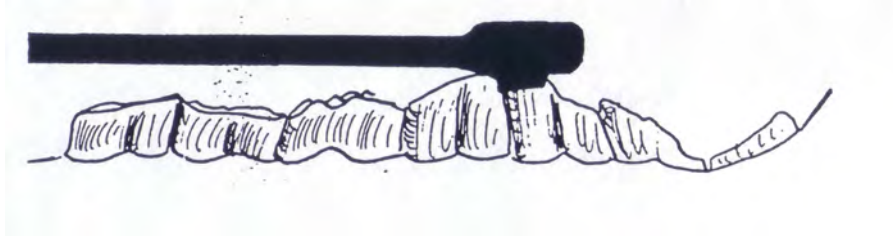

FIG 50 : NIVELLEMENT DES EXCROISSANCES (CHUIT)

4.1.1.3 Mise à niveau des pointes dentaires

Des crochets se forment usuellement sur le bord mésial de la première prémolaire maxillaire PM2 et sur le bord distal de la 3^{ème} molaire mandibulaire M3. Le crochet de PM2 peut blesser plus ou moins gravement la commissure des lèvres suite au pincement avec le mors.

4.1.1.3.1 Nivellement des pointes se développant sur la partie caudale de la dernière molaire inférieure (311-411) (FIG 51)

Le coupe-dent est l'instrument de choix, lorsque l'on ne parvient pas à niveler à la râpe rotative ou à la fraise ou lorsque la pointe dentaire est trop importante. Si l'on ne peut avoir à disposition plusieurs coupe-dent à écartement de mâchoires différentes, il faut choisir un coupe-dent avec un écartement de 4 ou 6 mm.

Un aide maintient la langue, en fixant sa main au pas d'âne ou à la commissure des lèvres pour éviter de tirer sur la langue, attention aux fractures de l'os de la langue, os hyoïde ; l'opérateur pose les mâchoires du coupe-dent bien à plat sur la table dentaire jusqu'à ce qu'il butte sur l'excroissance ; il ouvre les mâchoires, s'engage sur le pourtour de l'excroissance et serre le coupe-dent de toutes ses forces. Un claquement indique l'opération achevée. Il contrôle alors le site et le résultat obtenu. En général 80 % de la racine est détruite.

Dans le meilleur cas, la dent est coupée en faisant une ligne presque horizontale, très souvent, en revanche cette ligne descend et se prolonge sur une partie plus ou moins importante de la racine. Il est parfois possible que le morceau cassé soit retenu par un bout de

gencive, généralement un peu de travail du bout des doigts en viendra à bout et le décrochera, sinon il faut prendre des ciseaux. Dans de très rares cas, le morceau coupé ou cassé est accompagné d'un morceau de gencive plus ou moins sanguinolente sans grande importance pour le patient. Dans tous les cas de figure, on achève par un meulage de la surface masticatoire et des crêtes.

Le rabot odontriteur, s'il est bien manié, est un excellent outil pour casser ces excroissances. Les coups de buttoir, soit en avant, soit en arrière, restent cependant peu agréables pour le patient. Le premier coup est plus facile que les retouches.

La meule électrique avec flexible n'est pas l'instrument de choix pour intervenir avec la sécurité désirée, son guidage est rendu difficile par l'exiguïté du site. La râpe électrique EISENHUT et surtout la POWERFLOAT permettent presque toujours de niveler ces excroissances.

Placée bien à plat sur la dernière molaire inférieure, le patient se fait un plaisir de mordre la tête et sa râpe, ce qui facilite grandement le travail. De temps à autres on prend soins de lever un peu le manche de la râpe pour créer un plan incliné de haut en bas en direction de l'arrière gorge.

Il arrive cependant que le passage entre les arcades soit trop exigü, dans un tel cas on « attaque » cette dernière molaire complètement de travers, quitte à d'abord façonner un pan incliné, à la manière d'un toit, puis une fois ce toit formé, se poser dessus. Seul inconvénient les séances peuvent être longues, la joue, la gencive peuvent être plus ou moins irritées par l'échauffement de la râpe.

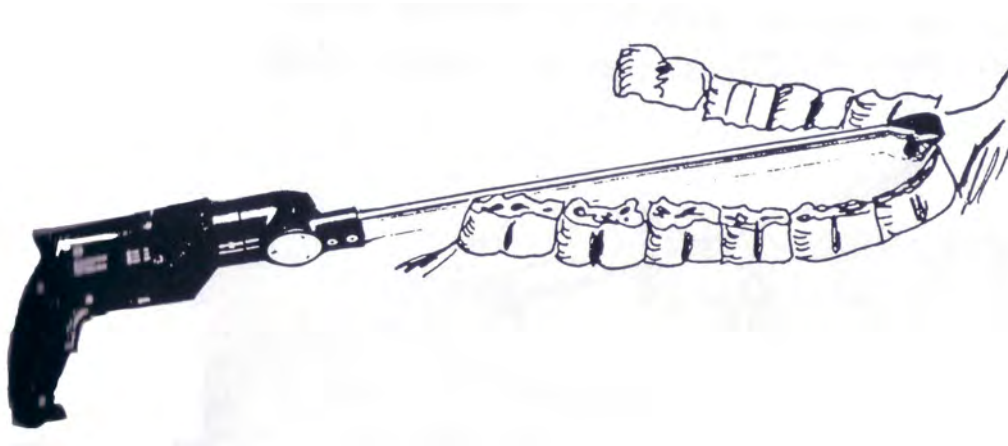


FIG 51 : NIVELLEMENT DES SURDENTS SUR LA DERNIERE MOLAIRE (CHUIT)

4.1.1.3.2 Nivellement- arrondissement de la 2^{ème} prémolaire supérieure (106-206)

Le discret déplacement en avant du maxillaire supérieur fait que la partie crâniale de la deuxième prémolaire supérieure, sans dent antagoniste, développe une procidence, une pointe plus ou moins forte vers le bas. Souvent on assiste également à la présence d'une 1^{ère} prémolaire, d'une dent de loup, qui « protège » la 2^{ème} prémolaire supérieure de l'usure.

Après avoir palpé la faciale crâniale de cette 2^{ème} prémolaire, on cherchera à arrondir cette face, qu'elle devienne agréable à caresser. Les aciers de l'embouchure ne doivent en aucun cas meurtrir la commissure des lèvres, voire blesser plus ou moins profondément. Lors de chaque action de main, l'embouchure va pincer la commissure des lèvres contre cette 2^{ème} prémolaire ou une dent de loup, il faut absolument que ce pincement soit le moins douloureux possible, qu'il devienne confortable.

Intervention à l'aide de râpe manuelle

Choisir une râpe « à pousser » à manche court, auquel on aura donné un angle de 20° avec la râpe comme représenté sur la figure 52.

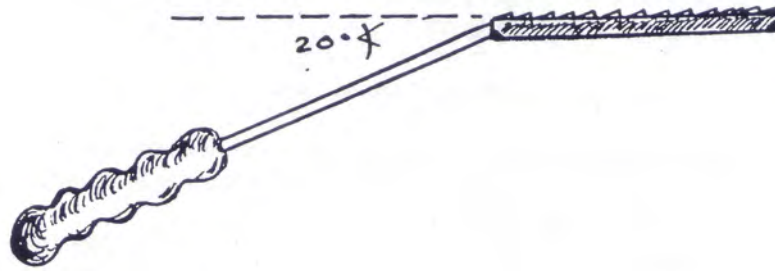


FIG 52 : RAPE MANUELLE SPECIFIQUE (CHUIT)

#Intervention à l'aide du rabot odontriteur (FIG 53)

Lors de forte procidence, c'est l'instrument de choix. On place le couteau du rabot à l'endroit précis où l'on désire que la dent casse, tout en donnant un léger angle de « coupe » de haut en bas, afin de ne pas partager la dent en 2. Une fois bien placé, donner le coup de butoir avec la force voulue. Si le coup est trop faible, seuls de petits bouts auront été cassés, la surface crâniale n'étant plus indemne, on doit renoncer le plus souvent à poursuivre l'intervention avec le rabot, en revanche la finir avec une râpe manuelle ou électrique. Si le coup est trop violent, mal dirigé, la dent se casse mal, les fractures sont possibles. Dans un tel cas, bien meuler les aspérités et attendre que ça pousse.



FIG 53 : UTILISATION DU RABOT ODONTRITEUR (CHUIT)

Intervention à l'aide d'une meule électrique à flexible.

Cet instrument est adapté pour ce genre d'intervention, son maniement en cette région est aisé.

Intervention à l'aide de la râpe électrique EISENHUT

L'emploi de ce long instrument peut paraître inadéquat à première vue, avec l'expérience du maniement de cette râpe, on s'aperçoit que la technique de l'intervention est aisée. L'intervention a lieu la bouche fermée, sans pas d'âne. On glisse la tête de la râpe dans la commissure des lèvres et on se place sur la 2^{ème} prémolaire, tout d'abord par le côté, puis franchement de face en cherchant à arrondir cette face crâniale. Selon les situations, il est préférable de travailler sur cette dent depuis l'espace interlabial opposé et traverser ainsi tout le bas de la bouche. Les croquis seront plus explicites.

4.1.1.3.3 Nivellement-arrondissement de la 1^{ère} prémolaire inférieure (306-406) (FIG 54)

Comme vu précédemment, une procidence de la 1^{ère} prémolaire inférieure est beaucoup plus rare, de même que les actions de mains se font rarement sentir en cette

direction, exceptés peut-être les poneys de polo, qui souvent enrênés vers le bas, voient leurs commissures des lèvres se blesser à cause de prémolaires inférieures faisant une pointe. En revanche, il n'est pas sot d'arrondir quelque peu sa face frontale. Les mêmes instruments et les mêmes techniques peuvent être utilisés.

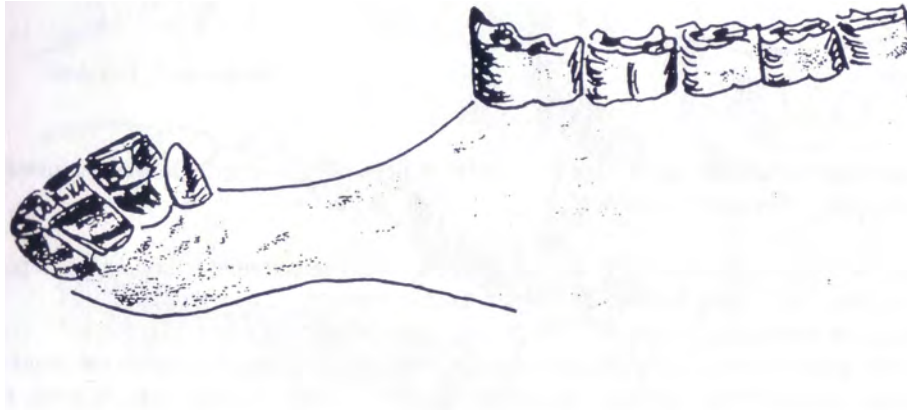


FIG 54 : SURDENT SUR LA PREMIERE PREMOLAIRE INFERIEURE (CHUIT)

4.1.1.4 Extraction des molaires et des prémolaires

Comme décrit précédemment les dates d'éruption des prémolaires et des molaires du maxillaire et de la mandibule sont décalées dans le temps et se font dans l'ordre suivant : molaires de la rangée 09, molaires de la rangée 10, prémolaires de la rangée 05, prémolaires de la rangée 06 puis celles de la rangée 07 et enfin les molaires de la rangée 11.

La rétention des dents de lait cause non seulement une douleur dentaire mais également un problème mécanique de mastication. Les dents de lait peuvent être plus ou moins détachées de la gencive, bouger lors de la mastication et causer un grand inconfort. C'est pour cela qu'il convient d'examiner consciencieusement toutes les molaires et prémolaires chez les poulains. La présence de dents déciduales se détecte par palpation, la table dentaire des dents de lait étant beaucoup plus lisse que celle des dents permanentes ; les racines des dents de lait plus courtes et la plupart du temps on sent facilement sous les doigts

la division avec la dent d'adulte. Cette sensation est importante car l'extraction ne doit pas se faire précocement. En effet, il faut attendre jusqu'à l'émergence de la dent d'adulte au dessus de la gencive. Parfois, on rencontre des dents surnuméraires. Suivant leur localisation, on peut soit les laisser en place, soit les extraire au moyen de daviers. Pour procéder, on agit sous sédation. Plus on progresse dans la bouche, plus l'extraction est délicate.

Pour les premières prémolaires un tournevis bien employé et glissé entre la dent de lait et celle de l'adulte peut suffire. Pour les autres, l'utilisation d'un davier tel que celui de Günther s'avère obligatoire. Les modèles de davier diffèrent suivant le type de dent à extraire. La plus grande difficulté réside dans la préhension de la bonne dent et non pas de la voisine.

4.1.1.5 Avulsion des dents de loups (105-205) ou des dents de cochon (305-405)

Sur certains chevaux on constate la présence d'une 1^{ère} prémolaire supérieure (105-205), dent de loup. Petite dent située sur les barres supérieures, tout contre la 2^{ème} prémolaire. IL arrive parfois que cette dent soit ectopique comme sur la figure 55. Souvent acérée, elle occasionne le plus souvent des blessures facilement reconnaissables à la commissure des lèvres sur les chevaux bridés. La commissure des lèvres se trouve le plus souvent coincée entre l'acier de l'embouchure et cette 1^{ère} prémolaire ou dans l'espace entre PM1 et PM2.



FIG 55 : MISE EN EVIDENCE DE PM1 (CHUIT)

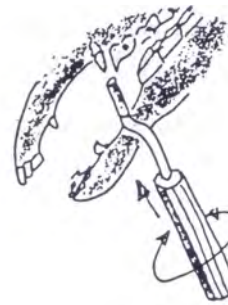
Pour de nombreux auteurs, cette dent doit être avulsée dès que le cheval est admis à son premier entraînement. Elle ne peut qu'être à l'origine de défense au débouillage. En revanche, rencontrée sur un vieux cheval qui se porte à merveille et dont personne ne se plaint, on la laissera le plus souvent, non sans avoir contraint le cavalier à un sérieux questionnaire quant à la qualité de ses aides.

Parfois cette dent est très développée, dans un tel cas, elle ne provoque généralement aucune gêne. Il est alors judicieux de mesurer le pour et le contre de l'avulsion, compte tenu que l'extraction risque fort d'être plus traumatisante, selon la longueur de racine. Dans le cas d'une dent de loup franchement ectopique, on peut également se poser la question, si la dent peut être à l'origine de troubles de comportement, voire de blessure. L'extraction se fait le plus simplement du monde, à l'aide d'un élévateur simple ou mieux d'un élévateur de Burgess.

La technique consiste à repousser la gencive et ébranler la dent et ce, le mieux, la bouche fermée ou presque. Une fois bien mobile, on emploie un davier. Avec l'élévateur de Burgess, on place la dent de loup, après avoir sélectionné le bon emporte-pièce, dans l'élévateur et on imprime un mouvement de rotation avec le manche. Le coup est parfaitement réussi, lorsque la dent de loup se retrouve dans l'emporte-pièce. Cependant, il arrive parfois que la racine casse plus ou moins profondément, avec un élévateur on cherchera à extraire les débris, les séquestres radiculaires autant que faire ce peut. Aucune complication, si ce nettoyage radiculaire n'est pas parfait. Il arrive fréquemment qu'un bout de gencive reste accroché à la dent et la retienne, il est préférable de sectionner ce bout de gencive à l'aide de ciseaux que de chercher à l'arracher, le risque de déchirement gingival est très élevé mais n'a pas véritablement de conséquence pathologique.



Elévateur simple



Elévateur de Burgess

FIG 56 : DIFFERENTS MODELES D'ELEVATEURS (CHUIT)

Attaquer la dent de loup ou une dent de cochon avec un davier spécialement conçu, comme celui représenté sur la figure 56 sans l'avoir préalablement désolidarisée avec un élévateur, est source de risque de fracture radiculaire. Une fois la dent de loup avulsée, il est toujours opportun et nécessaire d'arrondir la 2^{ème} prémolaire juxtaposée.

Dans le cas d'une dent de loup sous gingivale, on procède de la même manière que pour la dent extériorisée. Certains font une incision, d'autres appliquent l'élévateur de Burgess sur le site.

La technique est exactement la même pour extraire une dent de cochon.

4.1.2 Intervention sur les incisives

Autant les interventions sur les molaires restent délicates à réaliser et nécessitent un certain équipement autant les corrections sur les incisives impliquent simplicité et bon sens.

4.1.2.1 Raccourcissement des dents incisives trop longues

Il est assez commun de rencontrer des incisives manquantes suite à des accidents. Les incisives opposées en profitent pour croître exagérément et interfèrent avec les mouvements latéraux de la mandibule. La grande incisive doit être ramenée au niveau de l'arcade dentaire. Deux cas se présentent. Si la différence de niveau est faible, un râpage dentaire suffit mais si une grande quantité de dent doit être enlevée, il convient d'employer des ciseaux. Avant de sectionner la dent, un rainurage s'impose pour ne pas la faire craquer dans le sens longitudinal. Ce rainurage peut se faire avec le coin d'une râpe ou au moyen d'un tournevis pointu. Le niveau de la coupe doit être distal par rapport à celui désiré permettant de réaliser la finition à la râpe non articulée.

Le travail peut se faire à l'aide d'un disque à couper (FIG 57) :

Un moteur type DREMEL équipé d'un disque à couper diamanté ou en fibre de verre légèrement creuse pour recevoir la pointe dentaire est l'instrument de choix pour couper les incisives. Cet instrument convient particulièrement bien aux incisives. Attention tout de même à bien rincer la bouche avec de l'eau froide car les disques chauffent.

Il faut faciliter l'accès soit avec un pas d'âne unilatéral (sans plaque dentaire) soit en écartant les mâchoires après avoir placé sa main encerclant la langue du patient dans la bouche. Un linge épais autour de la main ajoute au confort, un aide écarte une lèvre.

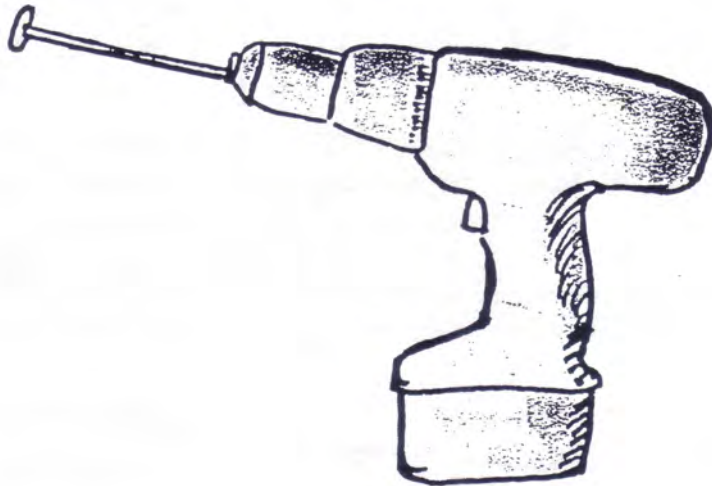


FIG 57 : RAPE CIRCULAIRE (CHUIT)

4.1.2.2 Raccourcissement Extraction des incisives déciduales

La rétention des incisives de lait est assez fréquente. Une incisive déciduale doit être enlevée uniquement si son opposée est permanente et en place, si la controlatérale est permanente et en place ou si la dent d'adulte a fait son éruption derrière l'incisive déciduale.

Si l'incisive d'adulte est déjà apparue derrière la dent de lait, cette dernière est enlevée à l'aide d'un davier, mais bien souvent la racine, non extraite, peut empêcher la dent permanente de reprendre sa place en avant dans l'alignement de l'arcade dentaire. La racine est facilement palpée comme une lame dure de consistance osseuse juste en dessous de la gencive labiale. L'extrémité distale de la racine peut être aperçue après l'extraction de la couronne. Une incision verticale est faite à travers la gencive et à l'aide d'un élévateur à dent de loup la racine extraite : pour la désolidariser de ses attachements gingivaux, la racine peut être saisie avec un davier manœuvré en rotation. Attention à bien l'extraire en totalité. Bien évidemment cette procédure reste douloureuse pour le cheval et c'est pourquoi une sédation combinée à une anesthésie locale s'impose.

Les soins post extraction et les complications sont rares bien que l'opération ait mis à nu une partie de la racine de la dent permanente. Il suffit de laver la zone deux fois par jour au jet d'eau avec une bonne pression.

4.1.2.3 Correction des différences d'angulation entre les incisives supérieures et inférieures

Beaucoup de chevaux présentent une différence d'angulation entre les incisives de la mâchoire supérieure et celles de la mâchoire inférieure, celles de la mâchoire supérieure poussées par les incisives inférieures ont tendance à prendre un angle de plus en plus oblique. La surface occlusale des incisives (en vue rostro-caudale) n'est plus parallèle à celle des molaires. On arrive à une situation où l'occlusion des molaires ne se fait plus ou se fait mal. Les chevaux qui souffrent de cette malocclusion ont tendance à avoir une mandibule sériée qui favorise une pousse excessive de la face labiale des molaires supérieures et de la face linguale des molaires inférieures. Ceci conduit à des lacérations buccales, des difficultés de mastication ainsi que d'autres problèmes discutés plus loin. Cette malocclusion se traduit également par une chute d'aliments de la bouche du cheval lors de la mastication. On confirme ceci en provoquant une excursion latérale forcée de la mandibule bouche fermée. Le mouvement latéral facile et l'absence de sons provenant des prémolaires ou des molaires est plus ou moins total. La malocclusion est connue pour être un caractère à hérédité forte et elle ressort régulièrement dans certaines lignées de trotteurs ou de Quarter Horse. D'après les premières observations, tout apparaît comme si le maxillaire était de plus grande taille mais en fait l'anomalie est plutôt liée à un raccourcissement de la mandibule. La correction la plus fréquemment est la coupe des incisives supérieures ce qui rétablit l'occlusion incisivale et molaire.

Une technique de correction de non occlusion des incisives décrites par Moriarty en 1970 représenté sur la figure 58 est intéressante : il commence par râper les molaires et corriger leurs défauts éventuels puis il coupe les deux coins supérieurs en biseau. Ensuite c'est au tour des coins inférieurs de subir le même sort en prenant garde de laisser un espace entre les deux et en restant parallèle au coin supérieur. Il trace une ligne partant rostralement du coin supérieur et coupe les mitoyennes et les pinces du maxillaire en suivant cette ligne. A la fin de l'opération un petit espace doit être présent entre les incisives supérieure et inférieure. Cet espace crée une assise pour les molaires. L'amélioration de l'occlusion des

arcades molaires est rapidement mise en évidence en mobilisant latéralement la mandibule. Le son sourd d'une meule à grain s'entend facilement. La pousse des incisives conduit rapidement à une occlusion et rétablit leur rôle.

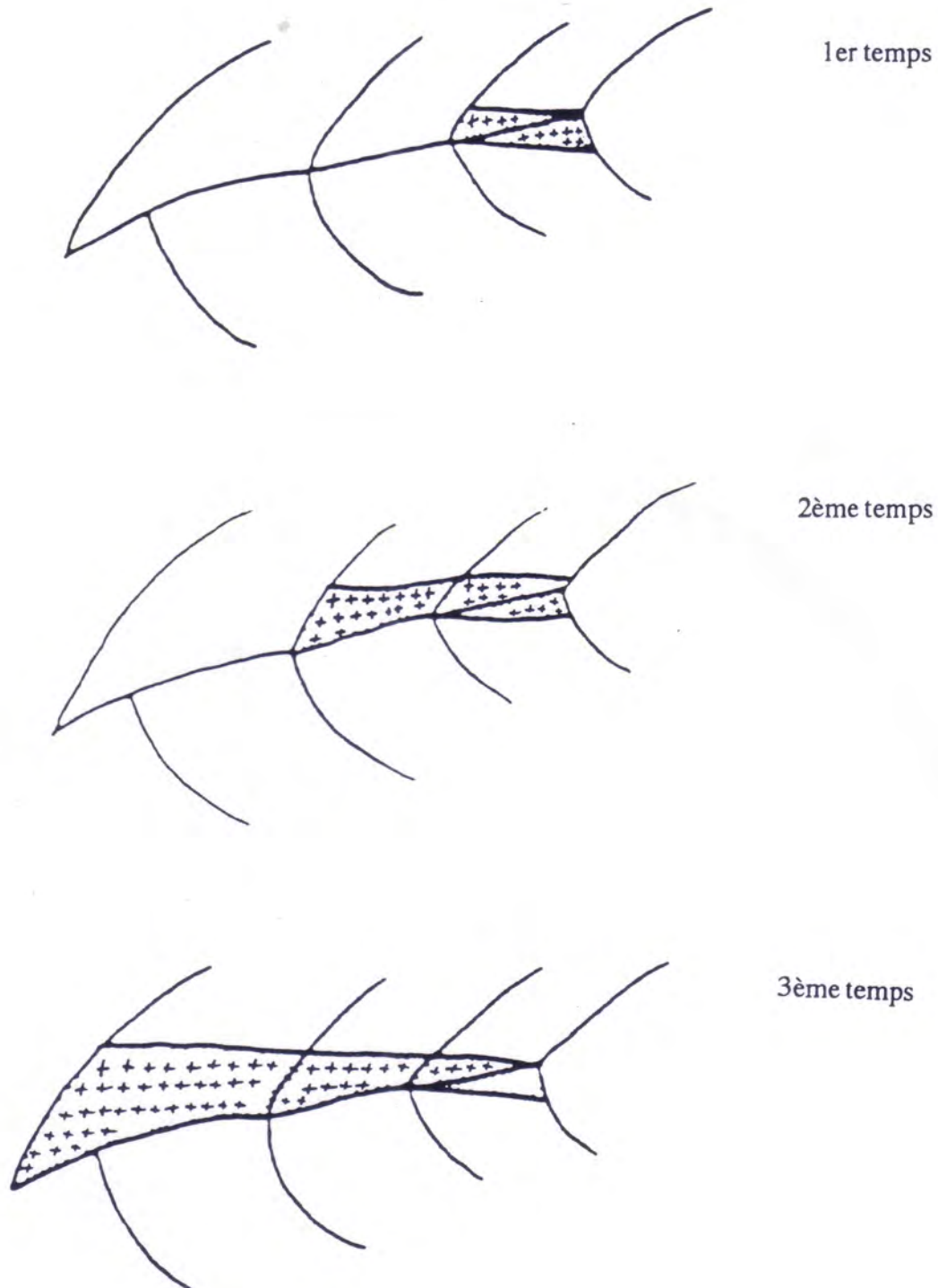


FIG 58 : TECHNIQUE DE CORRECTION DE MALOCCLUSION INCISIVALE DECRITE
PAR MORIATY (SCRUTCHFIELD)

4.1.3 Traitement des diastèmes

Lorsque la nourriture est impacté dans un diastème, cela peut être très douloureux. Il s'agit d'une cause majeure de gingivite chez les vieux chevaux. Le traitement consiste à élargir le diastème avec une râpe électrique munie de fraise spécifique (FIG 59) principalement de type : conique, cylindrique ou en fuseau. Le design de ces fraises est tel qu'il permet d'élargir l'espace surtout au niveau de la surface occlusale, c'est à dire là où l'espace entre les dents est trop étroit empêchant les aliments d'être libéré. Face à la douleur engendrait par le diastème, il est parfois nécessaire de faire des blocs anesthésiques loco-régionaux. Une fois le diastème élargi, le cheval est capable d'enlever la nourriture grâce à sa langue et à la salive. Ainsi, ceci permettra d'éviter par la suite une infection gingivale ou une abcédation de la racine dentaire correspondante.

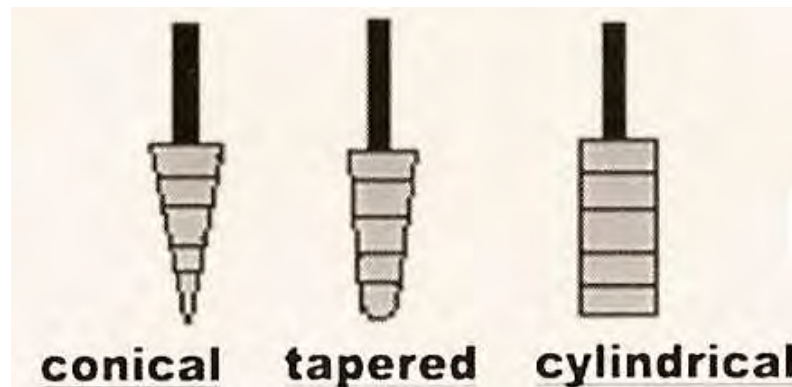


FIG 59 : DIFFERENTS TYPES DE FRAISE (RACH)

Au niveau des dents jugales, la migration des dents peut créer des espaces où la nourriture va s'accumuler. Pour y remédier, la fraise conique va plus élargir la partie proximale du diastème et la partie la plus distale va être libéré de la nourriture impacté à la surface de la gencive. Le fraisage débute du coté lingual de la surface occlusale de la dent vers son côté buccal. Ensuite, progressivement, la fraise descend dans l'espace libre jusqu'à la surface gingivale sans l'altérer comme le montre la figure 60. Il est important de flusher régulièrement la zone avec de l'eau car la râpe chauffe beaucoup et pourrait causer des brûlures. Dans le cas où l'espace créé ne semble pas suffisant, il faut recommencer avec la même fraise de diamètre légèrement plus grand.

Enfin, il faut prévenir le propriétaire qu'il est possible d'intervenir à nouveau périodiquement afin de maintenir l'espace correctement ouvert.

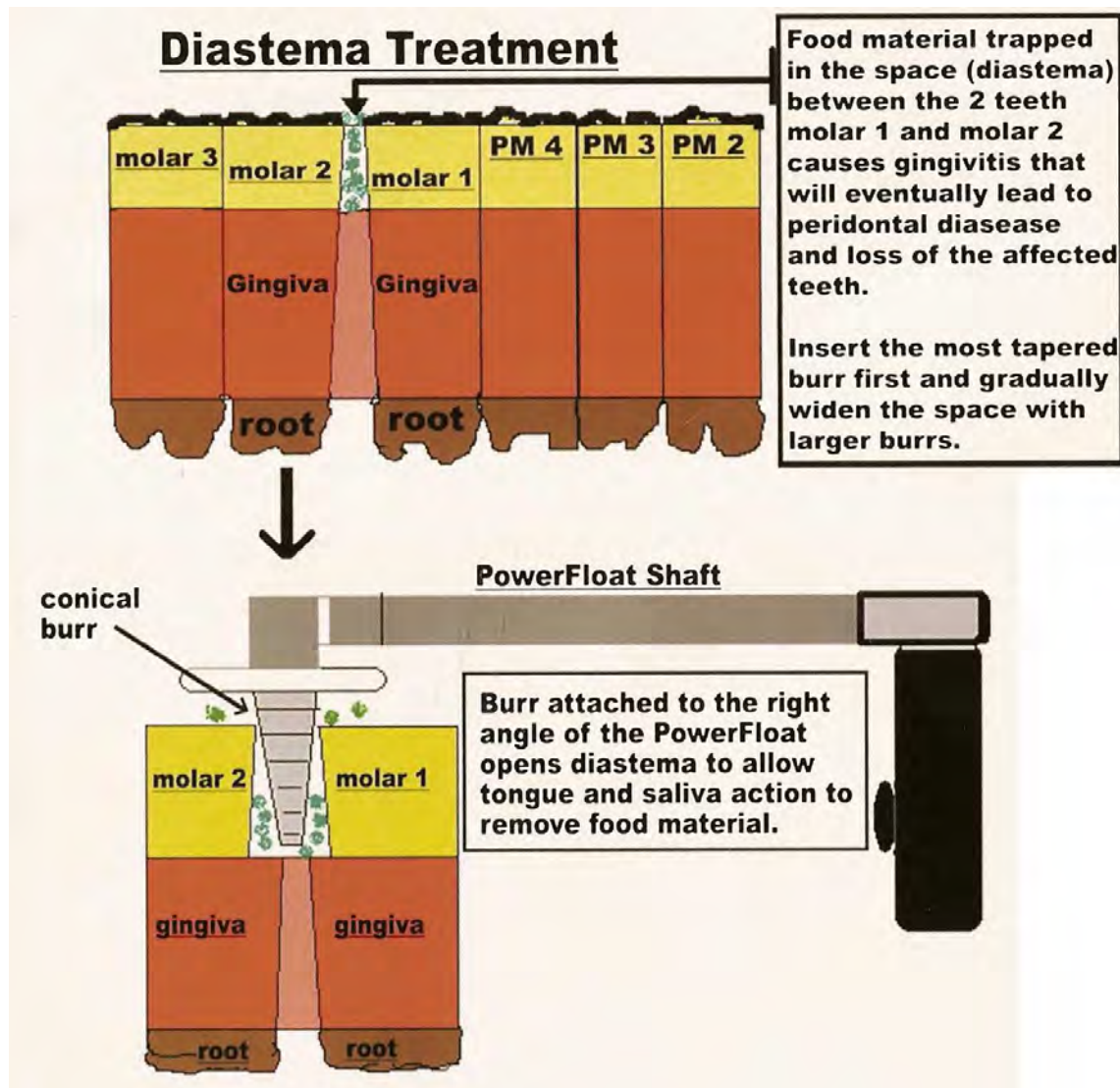


FIG 60 : TRAITEMENT D' UN DIASTEME ENTRE DEUX MOLAIRES GRACE AU TRAVAIL A LA FRAISE CONIQUE (RACH)

Pendant la période d'éruption des incisives permanentes parfois, les incisives déciduales adjacentes mal positionnées, empêchent ces dents de suivre correctement leur trajet à la surface occlusale. Dans ce cas comme le montre la figure 61, il est important d'élargir le lieu d'éruption en travaillant à la fraise afin de libérer l'espace obstrué par la dent déciduale comme le montre les lignes verticales sur le schéma. Si ce travail n'est pas réalisé, l'incisive aura une éruption soit derrière les restes de la dent déciduale soit elle sera détournée de son axe longitudinal et sa position sera modifiée. Là encore, il est nécessaire de flusher très régulièrement la dent afin d'éviter des brûlures de celle-ci.

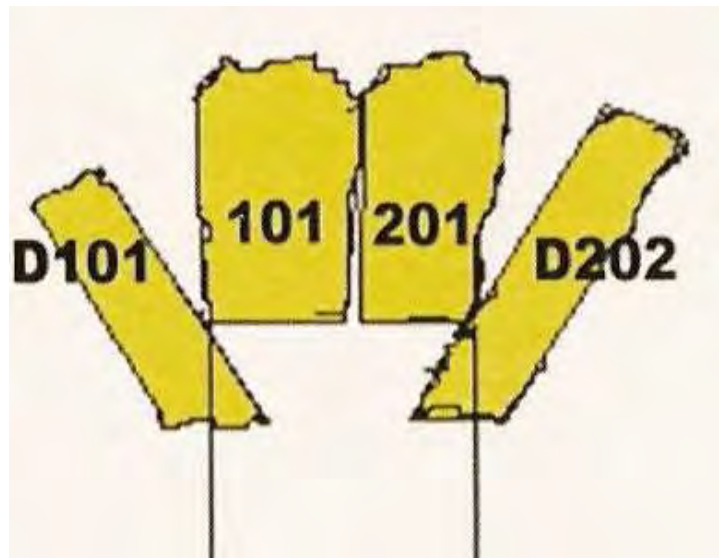


FIG 61: TRAITEMENT D'UNE IMPACTION DUE A UNE INCISIVE DECIDUALE
GRACE AU TRAVAIL D'UNE FRAISE (RACH)

4.1.4 Intervention sur les canines

Les canines posent relativement peu de problèmes en dentisterie. On rencontre le plus souvent des canines pointues ou trop grandes. La procédure classique consiste en un râpage afin d'arrondir leur extrémité distale et de les rapprocher autant que possible de la gencive.

Pour cela, on emploie une râpe fixe ou une râpe circulaire. La râpe circulaire composée d'une perceuse à vitesse réglable et d'une mèche à râpe circulaire est l'outil idéal pour raccourcir et arrondir les canines trop longues ou trop agressives.

Cette intervention va permettre d'une part d'éviter au cheval de se blesser en attrapant un objet fixe avec sa grande canine et d'autre part de blesser sérieusement un de ses congénères lors d'un règlement de comptes.

4.2 Fréquence des contrôles

4.2.1 Pour un cheval de sport, de club ou de promenade

1 ^{er} examen	Lors du débouillage : 3-3,5 ans
2 ^{ème} examen	4-4,5 ans
Examen de contrôle	Tous les ans si aucune anomalie ou affection particulière

4.2.2 Pour un cheval à la retraite

Les examiner lors de leur accueil à la maison de retraite, le cas échéant les revoir tous les 2 ans pour ceux qui ont une bonne bouche et une dentition vieillissant bien. Les autres sont à revoir plus fréquemment.

4.2.3 Pour les chevaux de course

1 ^{er} examen	Au débouillage en tant que yearling en novembre- décembre (recherche de dent de loup, arasement des surdents, arrondir la face frontale de PM2 supérieure et inférieure)
2 ^{ème} examen	A 24 mois, l'idéal au printemps de leur 2 ans (arasement des surdents, revoir et corriger PM2 supérieure et inférieure)
3 ^{ème} examen	A l'automne des 2 ans (évulsion de PM2 et des incisives lactéales supérieure et inférieure, arasement des surdents)
4 ^{ème} examen	Au printemps des 3 ans (arasement des surdents, arrondir la face frontale de P2 supérieure et inférieure)
5 ^{ème} examen	A l'automne des 3 ans (évulsion de PM3 supérieure et PM2 inférieure, arasement des surdents, arrondir PM2 supérieure et inférieure)
6 ^{ème} examen	Au printemps des 4 ans (recherche et évulsion des PM4 supérieures et PM3 inférieures, arasement des surdents, arrondir PM2 supérieure et inférieure)
7 ^{ème} examen	A l'automne des 4 ans (arasement des surdents, arrondir la face frontale de PM2 supérieure et inférieure)
Examens suivant	Contrôle annuel est recommandé

Comme nous l'avons vu précédemment, les généraux d'AUTHEVILLE et BARRAIRON préconisent des contrôles beaucoup plus fréquents, de l'ordre de 2 à 3 fois par an (cf. IV-1.1 A). certains praticiens expérimentés comme le docteur Chuit pense qu'un contrôle par an est suffisant.

4.3 CHIRURGIE DENTAIRE

Pratiquement toutes les interventions dentaires restent plus aisées à pratiquer sur un cheval sous anesthésie générale bien que la simplicité d'accès à la tête conduise naturellement à la réalisation de nombreux actes sur cheval debout. La facilité de la chirurgie cependant n'est qu'un des nombreux facteurs qui déterminent une intervention sur cheval debout ou sous anesthésie générale. Entrent également en compte, la technique employée, la capacité des assistants, les risques inhérents à l'anesthésie générale en pré, per et post-opératoire. Le chirurgien doit cependant lui-même évaluer le tempérament de son patient avant de se lancer dans tel ou tel type d'anesthésie.

4.3.1 Protocoles anesthésiques

4.3.1.1 Cheval debout [22, 45]

4.3.1.1.1 Contention physique

Le but de la manœuvre est d'immobiliser la tête du cheval sans pour autant gêner l'accès au site chirurgical. Les moyens de contention physiques sont les mêmes que ceux utilisés lors de dentisterie courante : ils comprennent le tord nez, la torsion de l'oreille et le pli de peau en région préscapulaire.

Le cheval est également placé dans un travail qui permet une limitation de l'espace autour de l'animal et potentialise la contention chimique. Il faut cependant veiller à un bon positionnement du cheval dans le travail et prévenir aussi certains type d'accidents : respiratoire par compression de la trachée sur la porte,...

4.3.1.1.2 Contention chimique

Les protocoles de tranquilisation des chevaux debout sont multiples comme vu précédemment. Nous pouvons rajouter les protocoles suivants :

Xylazine (ROMPUN*): 0,45 à 1,1 mg/kg IV ou 10 –25 ml/cheval + Butorphanol (TEMGESIC*): 0,02 à 2 mg/kg IV en ne dépassant pas 50 mg/cheval.

On obtient une neuroleptanalgie d'excellente qualité de trente minutes environ.

Xylazine (ROMPUN*): 0,66 à 1,1 mg/kg IV ou 16 à 25 ml/cheval + FENTANYL* : 0,005 % : 1 à 2 ampoules de 10 ml par animal IV.

Les deux produits injectés ensemble procurent également une neuroleptanalgie de très bonne qualité permettant des interventions douloureuses sans risques.

4.3.1.1.3 Anesthésie locale

L'anesthésie locale apporte une aide précieuse pour l'insensibilisation des zones d'intervention même si cela reste totalement empirique pour le moment. Les techniques varient d'un praticien à l'autre. Les produits utilisables sont également nombreux : on rencontre le plus fréquemment la lidocaïne (Xylocaïne*) et la Procaïne (Sylvocaïne*).

L'infiltration locale est pratiquée pour les zones difficiles à insensibiliser par une analgésie tronculaire. Après nettoyage et désinfection locale, on injecte en sous-cutané environ 1 ml d'anesthésique par centimètre d'incision.

4.3.1.1.4 Anesthésie tronculaire (FIG 62)

* Nerf infraorbital :

Le nerf infraorbital est la continuation de la division maxillaire du trijumeau lorsqu'il pénètre dans le canal infraorbital. On pratique l'insensibilisation soit directement dans le canal soit à la sortie de celui-ci. Le foramen se situe un centimètre rostralement et 5 à 7 centimètres

dorsalement à la crête faciale. Une aiguille de 0,6 mm de diamètre et de 3 à 5 cm de long sert à déposer 3 à 5 ml à l'intérieur du canal. On obtient une analgésie maxillaire des incisives, des naseaux de la lèvre supérieure et de toutes les prémolaires et également de la première molaire maxillaire.

* Nerf mandibulaire :

Il provient lui aussi d'une division du nerf trijumeau et assure l'innervation sensorielle de la mandibule. Il est classiquement anesthésié au niveau du foramen mandibulaire à la surface médiale du rameau vertical de la mandibule. Le foramen se situe à l'intersection d'une ligne imaginaire le long de la surface occlusale des molaires mandibulaires et d'une ligne verticale passant sur le canthus latéral de l'œil. Avant l'insertion de l'aiguille, la profondeur de pénétration doit être estimée en notant la distance séparant le bord ventral du rameau vertical de la mandibule du foramen mandibulaire. Une aiguille de 0,5 – 0,6 mm de diamètre et de 15 cm de long est introduite en face médioventrale du rameau vertical de la mandibule et dirigée le long de la surface médiale de l'os en direction du foramen. 15 à 20 ml de solution suffisent à insensibiliser le nerf et par conséquent les incisives, les prémolaires et molaires mandibulaires. Cependant la sensibilité cutanée reste présente du fait qu'elle dépend du nerf temporal superficiel.

* Nerf mental :

Il prolonge le nerf mandibulaire après son entrée dans le canal mandibulaire. Il est repéré 2,5 cm caudalement à la commissure des lèvres au niveau du foramen du menton. Celui-ci est palpé en déplaçant dorsalement le tendon du muscle déprimeur des lèvres inférieures. L'insensibilisation concerne les incisives et peut être étendue jusqu'à la première molaire si l'injection d'anesthésique se fait dans le canal mandibulaire. On utilise une aiguille de 0,7 mm de diamètre et de 2 à 5 cm de long pour déposer 5 à 10 ml d'anesthésique local.

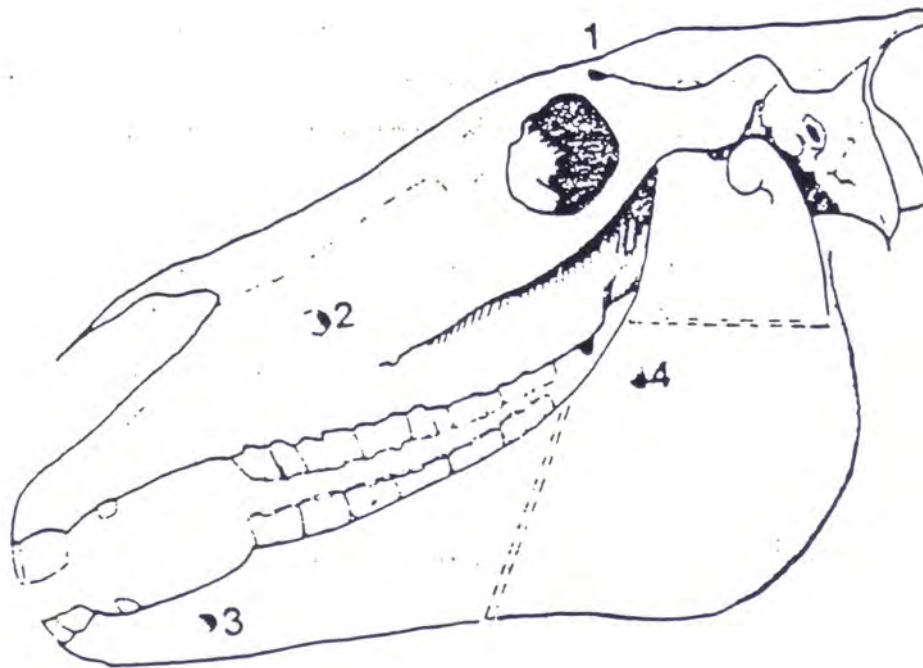


FIG 62 : SITES D'INJECTION POUR DESENSIBILISER LES NERFS SUPRAORBITAL (1), INFRAORBITAL (2), MENTAL (3) ET MANDIBULAIRE (4) : (FORD)

4.3.1.2 Cheval couché

L'anesthésie générale procure un confort appréciable pour toutes les interventions mais sa lourdeur de mise en œuvre, les risques inhérents au protocole et son prix font que son emploi doit être réservé aux cas non traitables sur un cheval debout.

4.3.2 Techniques chirurgicales

4.3.2.1 Extraction des prémolaires et molaires [1]

La question qui se pose souvent lorsque l'on aborde l'extraction d'une molaire est de savoir s'il faut faire diligence ou si l'on peut temporiser.

Le critère majeur est savoir s'il y a correspondance avec les sinus maxillaires, c'est à dire si les racines touchent les sinus, cela peut-être le cas pour P4, M1, M2 et M3. Si la plaque alvéolaire est encore intacte au moment de notre réflexion, on prendra le risque de voir une lyse se former et favoriser un empyème des sinus. L'avantage d'être patient est que l'effet ostéoclasique à 8-10 jours favorisera l'extraction...Mises à part les complications d'infection des sinus, il n'y a guère de complications à craindre en se montrant patient.

On dispose actuellement de trois techniques : l'extraction à l'aide d'un davier, le repoussement à l'aide d'un marteau et d'un repoussoir, l'excision chirurgicale (buccotomie).

4.3.2.1.1 L'extraction dentaire par voie buccale [48, 55]

Mise en œuvre :

L'extraction dentaire par voie buccale, décrite dès le siècle dernier, revient aujourd'hui à la mode du fait de sa relative facilité de mise en œuvre. Elle se pratique la plupart du temps sur un cheval debout en neuroleptanalgie combinée à une contention physique à laquelle on peut associer une anesthésie tronculaire. Elle consiste à enlever la dent infectée par l'abord oral au moyen de pinces. On l'utilise en cas de rétention de dent de lait, d'infection dentaire ou de pousse dentaire anarchique. La technique est plus facilement réalisable sur les vieux chevaux chez qui la couronne de réserve est de plus petite taille que chez les poulains. Néanmoins avec un peu d'habitude, les extractions de dents chez les jeunes chevaux se pratiquent sans encombre. A cause du mauvais abord fourni par ce type d'intervention, il est beaucoup plus évident d'extraire une prémolaire qu'une molaire, la difficulté augmentant caudalement. Ce type d'intervention doit être également réservé à des dents n'ayant pas subi de dégradations trop importantes de leur structure. En cas de carie dentaire très évoluée, d'abcès dentaire avec fistule et de sinusite maxillaire, il faut envisager une autre technique. En effet, l'abord alvéolaire délicat ne permet pas d'aller récupérer efficacement des morceaux fracturés lors de l'extraction d'une dent déjà très atteinte, ni de procéder à un curetage efficace et complet de l'alvéole en cas de besoin. Une étude réalisée sur 100 chevaux opérés debout pour extraction d'une dent jugale a montré que 89 d'entre eux ont été traités avec succès et que parmi les onze échecs, neuf étaient dus à une dégradation de la couronne dentaire clinique pendant l'extraction, un due à un problème de comportement et un due à un fragment extrait qui s'est bloqué dans l'alvéole dentaire de la dent correspondante.

Matériel nécessaire

Afin de réaliser cette extraction il est nécessaire d'avoir :

- a. Un spéculum buccal de type « climax » qui s'appuie sur les incisives et laisse le champ libre pour aborder les arcades dentaires.
- b. Un élévateur à périoste ou ostéome plat. Il peut être remplacé simplement par un long tournevis plat aiguisé légèrement à son extrémité.
- c. Des daviers pour extraction de molaires. Attention à prendre un davier avec un manche assez long et si possible avec un système de crans au niveau des manchons. Les figures 63 et 64 montrent quelques exemples de daviers.
- d. Un séparateur de molaires
- e. Une seringue de rinçage pour nettoyer la bouche
- f. Un cathéter urinaire de jument ou même un tuyau d'eau. C'est un plus qui augmente la visibilité. On l'utilise en écartant la joue au niveau de la dent atteinte de manière à faciliter la pose des pinces.
- g. Un miroir éclairé et incliné à 45° ou mieux un endoscope avec un objectif au moins de 30°. Ce miroir va servir à visualiser l'alvéole une fois l'extraction terminée.
- h. Une lampe frontale pour éclairer la cavité buccale ou une lampe halogène fixée sur la plaque du pas d'âne.




FIG 63 : DIFFERENTS TYPES DE DAVIER (EXTRAITS DU CATALOGUE JETTER & SCHERRER A TUTTLINGEN 1926)

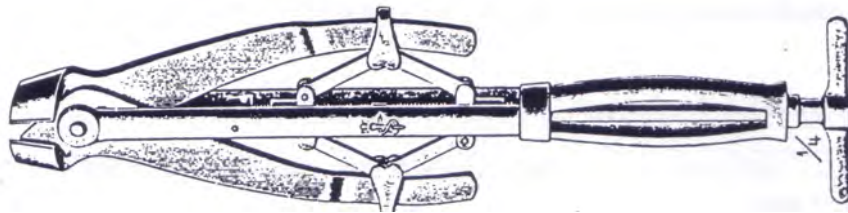


FIG 64 : DAVIER UNIVERSEL COMBINE ET CISEAUX A DENTS, MODELE AMERICAIN(EXTRAITS DU CATALOGUE JETTER & SCHERRER A TUTTLINGEN 1926)




FIG 65 : PIÈCES DU SUPPORT POUR DAVIERS (EXTRAITS DU CATALOGUE
JETTER & SCHERRER A TUTTLINGEN 1926)

Réalisation (FIG 66)

On place le pas d'âne puis on illumine la cavité buccale de manière à repérer la dent atteinte. On repousse la gencive le plus loin possible au moyen de l'élevateur à périoste. Puis on saisit la dent avec l'extracteur en plaçant les mâchoires 5 mm environ au dessus de la gencive. Il faut faire attention surtout pour les dents les plus caudales à ne placer l'appareil que sur la dent atteinte. On ferme alors le manche au moyen des crans. Un assistant placé à la tête maintient fermement celle-ci verticalement tandis que le chirurgien imprime de manière lente, graduelle et patiente un mouvement de rotation latéromédial de manière à essayer de la désolidariser de son alvéole. Chez les jeunes sujets, le ligament parodontal très solide et la couronne de réserve très importante maintiennent la dent fermement fixée dans l'alvéole. Les mouvements de mobilisation avec l'extracteur peuvent durer jusqu'à trente ou quarante minutes avant d'obtenir des résultats. Ils se traduisent par l'apparition d'une laxité dentaire et d'un bruit de succion de plus en plus marqué lors de la mobilisation. On enlève alors l'extracteur et on utilise le séparateur à molaire pour désinsérer les attaches du périoste. On le place entre la dent à extraire et la suivante puis rostralement de manière à bien désolidariser la dent. Il convient de se méfier lors de l'utilisation d'un séparateur car il peut endommager la dent adjacente. Lors de l'extraction de molaires mandibulaires, les lames de l'appareil doivent

être angulées à cause de l'inclinaison importante de la racine de ces dents. Puis on reprend l'élévateur afin de procéder à la complète libération de la dent vis-à-vis des tissus environnants. Le bruit de succion devient très facilement audible. La dent est ensuite palpée pour s'assurer de son déchaussement. On replace enfin l'extracteur une dernière fois. Un davier ou un morceau de bois nommé support de pièces ou Fulcrum en anglais placé le plus près possible de la dent atteinte sert à créer un bras de levier pour l'extracteur. On procède ainsi facilement à l'application d'une force verticale qui permet de la soulever hors de son alvéole et de la sortir ainsi de la cavité buccale. Chez les jeunes chevaux l'extraction de leurs molaires d'adulte est réalisée en deux temps car la taille très importante de la couronne de réserve associée au peu d'espace disponible ne permet pas de tout enlever en une fois. On coupe alors au moyen de ciseaux la partie déjà extraite et on procède à l'enlèvement du reste de la racine. Une fois la dent sortie, il faut vérifier son intégrité. Le miroir permet de contrôler l'aspect de l'alvéole, examen complété par une inspection directe à la main. Tous les fragments d'os ou de dent restant sortis délicatement. En fin de chirurgie, une radiographie de contrôle permet de vérifier l'absence de fragments résiduels.

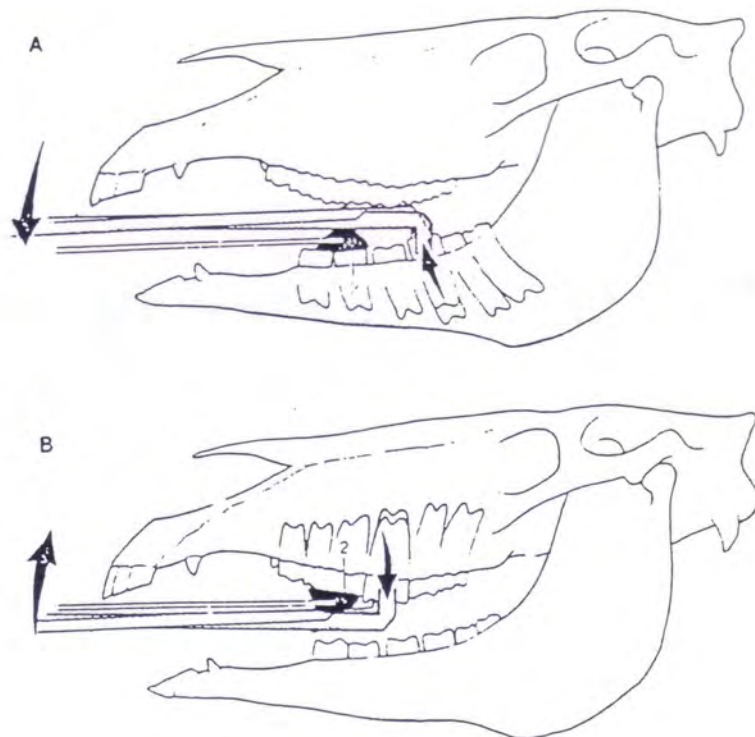


FIG 66 : EXTRACTION DENTAIRE SIMPLE AVEC UTILISATION D'UN BILLOT
(D'AUTHEVILLE)

Soins postopératoires

Il y a deux éventualités : si c'est une dent mandibulaire, on peut placer dans l'alvéole soit une compresse imbibée de iodoforme de zinc et d'huiles minérales, laisser l'alvéole nue se combler d'elle-même. Dans un article de 1997, Paddy M. Dixon préfère placer 400 mg de métronidazole dans l'alvéole afin de contrôler toute multiplication de germes anaérobies. Lors d'extraction de dent maxillaire dont la racine est située dans un sinus, il convient de boucher l'espace ainsi créé pour éviter le passage de nourriture dans les sinus et l'installation d'une sinusite. On bouche alors l'alvéole avec des compresses de gaze qui sont changées périodiquement (2-3 jours). Une autre solution réside dans l'utilisation du méthylmétacrylate (Hoof Repair Kit*) initialement commercialisé pour combler les défauts de corne des sabots des ongulés. Il se présente sous la forme d'une poudre et d'un liquide que l'on mélange en extemporané et qui durcissent au contact de l'air tout en laissant le temps de leur donner la forme désirée. Dans le cas présent, on pousse la pâte dans l'alvéole en essayant d'être le plus hermétique possible pour abolir tout passage entre la cavité buccale et les sinus. Le bouchon est placé au niveau de la gencive dans la cavité buccale. On laisse le bouchon en place pendant deux semaines.

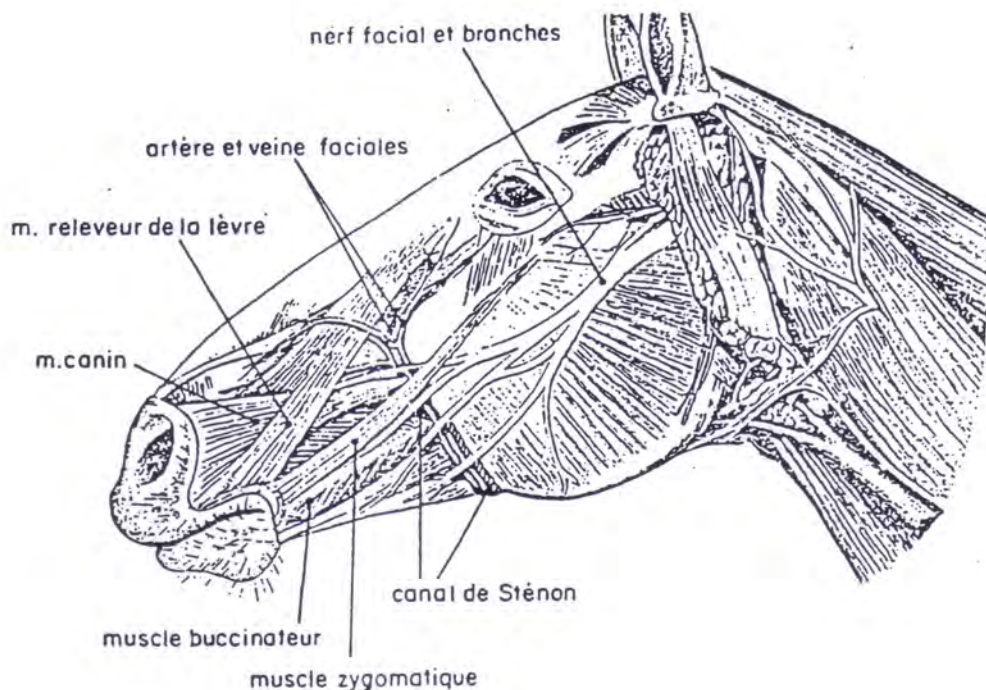
Une antibiothérapie classique en dentisterie est utilisée à base d'une association de β lactamines-aminosides combinée au métronidazole. On commence le plus souvent 2 à 3 jours avant la chirurgie et on poursuit 3 à 4 jours après. Le tissu de granulation dans tous les cas remplit l'alvéole en 2 à 3 semaines. L'épithélialisation se termine quant à elle au bout d'un mois environ.

4.3.2.1.2 L'excision chirurgicale par buccotomie

Cette technique chirurgicale, d'abord connue comme l'opération de William's a été revue et modifiée par Evans en 1981. Elle consiste à approcher la dent atteinte à travers une buccotomie latérale suivie d'une ablation du volet osseux contigu à la racine de la dent affectée.

Ses avantages par rapport à une extraction dentaire classique sont nombreux. Premièrement, si on veut enlever une dent qui communique avec les sinus mais que la plaque

alvéolaire n'est pas perforée (donc pas de sinusite) cette technique, contrairement à la répulsion ou repoussement dentaire, permet de conserver son intégrité à la plaque alvéolaire et la récupération post-chirurgicale est très courte. Elle peut être mise en œuvre même lors d'infection avancée avec fragilisation associée. A cause de l'anatomie locorégionale, il faut réserver cette intervention aux prémolaires et aux premières ou deuxièmes molaires maxillaires et mandibulaires. En effet, le masséter, les sinus maxillaires, l'innervation et la vascularisation locale gênent considérablement l'abord pour les autres dents. Deuxièmement, lorsqu'une dent est bloquée entre deux autres dents à cause de leur angle de pousse, cette technique semble la plus valable. Troisièmement, lorsqu'une dent est très décalcifiée ou fracturée l'extraction ou la répulsion sont très difficiles (s'appliquent aux dents qui ne communiquent pas avec le sinus). Quatrièmement, la mâchoire inférieure puise sa force dans l'angle en forme de U à la base des racines. Le fait d'aller trépaner cet angle affaiblit la mâchoire et prédispose aux fractures. Cinquièmement, cette technique permet un temps de récupération beaucoup plus court comparé à la trépanation.



**FIG 67 : SCHEMA DES DIFFERENTES STRUCTURES POUVANT LIMITER L'ABORD
LORS DE CHIRURGIE DENTAIRE (MARCOUX)**

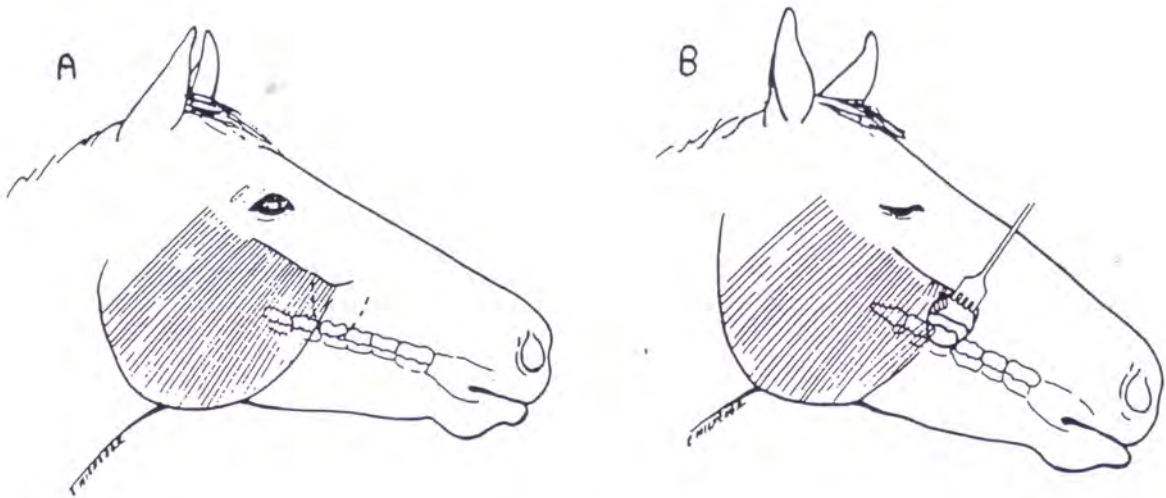
Réalisation

Le cheval est placé en anesthésie générale en décubitus latéral, le côté atteint en partie supérieure. Ce même côté est préparé pour la chirurgie en centrant la zone sur la projection de la racine atteinte. L'utilisation d'un spéculum pour la chirurgie (intubation) permet de garder la bouche ouverte. Un assistant compte les dents de façon à bien identifier celle diagnostiquée au préalable comme atteinte. Puis la bouche est lavée avec une solution diluée de chlorhexidine.

Une incision ventralement courbe est réalisée en la centrant sur la dent atteinte. Cette incision débute au niveau de la crête faciale et s'étend ventralement à la surface occlusale de la dent comme décrit sur la figure 68. Le lambeau de peau ainsi découpé et disséqué est repoussé dorsalement laissant apparaître le muscle zygomatique. Suivant les cas, le muscle est soit sectionné, soit récliné dorsalement ou ventralement. Il faut faire attention de ne pas léser la branche dorsale du nerf facial. On découvre aussi le muscle masséter lui aussi sectionné 2 cm à 2,5 cm en dessous de la crête faciale. La veine faciale ainsi mise à nue est disséquée, ligaturée et coupée. La gencive est ensuite incisée horizontalement permettant d'atteindre la cavité buccale. Un volet de gencive centré sur la dent visée est découpé et repoussé comme la peau dorsalement.

Au moyen d'un ostéotome et d'un marteau, on enlève ensuite 2 cm d'os latéralement à la dent en se méfiant de ne pas trop en ôter de manière à ne pas pénétrer dans le sinus maxillaire. Ceci est surtout vrai chez les vieux chevaux. Une scie oscillante est utilisée pour couper la couronne de la dent en deux ou trois morceaux sans abîmer les tissus mous et plus particulièrement l'artère palatine. Un petit ostéotome permet de briser la portion centrale ainsi découpée. Les deux autres morceaux sont eux aussi cassés pour permettre une division totale jusqu'à la racine. On enlève doucement la portion centrale en premiers puis les deux autres. Une vérification radiographique de l'absence de fragments osseux ou dentaires dans l'alvéole est indispensable. Celle-ci est ensuite nettoyée avec une curette et remplie de gaze imbibée d'un mélange de quatre parts d'iodoforme, de quatre parts d'oxyde de zinc et d'une part d'huile minérale. Le volet gingival n'est pas suturé contrairement à la cavité buccale refermée avec un surjet de Lembert au catgut chromé n°0. Le muscle masséter est suturé avec un surjet simple au catgut chromé n°1. Le muscle zygomatique est remis en place ou suturé lui aussi

par un surjet simple de catgut chromé n°00. La peau est refermé avec du nylon ou tout autre fil irrésorbable.



A : l'incision est faite directement sur la dent affectée.

B : une incision horizontale est pratiquée pour accéder à la cavité buccale.

FIG 68 : BUCCOTOMIE LATÉRALE (EVANS)

Temps postopératoire

Une antibiothérapie est mise en œuvre à base du mélange classique bêtalactamine-aminoside pendant sept jours. Des anti-inflammatoires non stéroïdiens sont les bienvenus tels que la phénylbutazone pendant une semaine. Au bout de cinq à sept jours, la bande de gaze est enlevée sous sédation et une nouvelle est mise en place. Cette dernière tombera d'elle-même. La cicatrisation est rapide avec une granulation en deux à trois semaines et une épithélialisation en un mois environ. Les résultats restent assez favorables avec très peu de complications en général. Les principales difficultés résident dans le temps d'opération (environ deux heures), le coût de l'intervention et le matériel nécessaire.

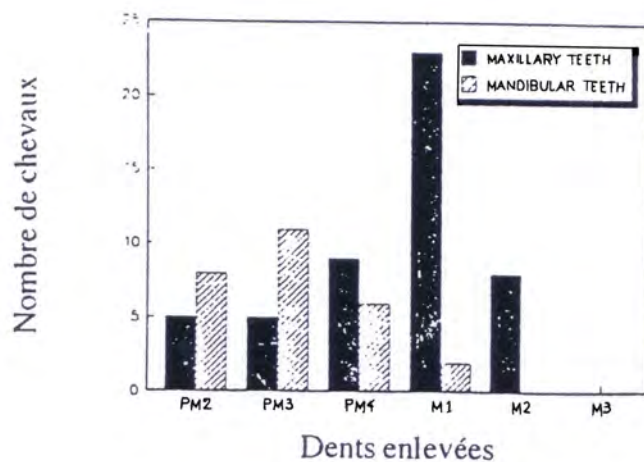


FIG 69 : DENTS LE PLUS SOUVENT EXTRAITES CHEZ LE CHEVAL (PRICHARD)

La figure 69 représente la répartition des dents extraites chez le cheval sur une étude comprenant 78 extractions. Les dents le plus souvent extraites sont 107-207 pour l'arcade mandibulaire et 309-409 pour l'arcade maxillaire. Bien que les deux techniques soient utilisées dans l'étude pour des dents semblables, Les dents 309-409 sont plutôt retirées par buccotomie alors que les dents 107-207 sont extraites plus fréquemment par repoussement dentaire.

4.3.2.2 Repoussement dentaire

La répulsion dentaire consiste à repousser la dent dans la cavité buccale au moyen d'une ouverture dans l'os au niveau de la racine dentaire. C'est la technique chirurgicale dentaire la plus fréquemment pratiquée. Elle est indiquée lorsque la couronne dentaire, trop courte, ne permet pas l'utilisation d'un extracteur ou lorsque la racine dentaire a été fracturée. La difficulté de cette méthode réside dans la création d'un abord correct sans produire des dégâts à l'os ou aux structures vitales du voisinage comme les nerfs ou les vaisseaux. La technique diffère suivant la localisation anatomique de la dent. Pour une dent dont la racine ne se trouve pas dans le sinus maxillaire, on procède par trépanation classique. Lors de racine placée dans le sinus, on emploie la sinusotomie.

4.3.2.2.1 Trépanation [67]

On procède en créant soit un trou au trépan osseux soit un volet au moyen d'un ostéotome.

Matériel (FIG 70)

- i. Un ostéotome plat
- j. Un marteau et un repoussoir
- k. Un trépan manuel ou motorisé

La difficulté principale consiste à repérer la zone d'incision qui se trouve au niveau de la racine de la dent dans l'axe de celle-ci. Le chirurgien peut être grandement aidé en cas de fistule, cette dernière guidant naturellement le repoussoir. Il faut se souvenir que les secondes prémolaires sont verticales avec des racines dans l'axe de la partie visible dans la cavité buccale. Les autres dents s'inclinent caudalement. Dans tous les cas, une radiographie avec un marqueur s'impose de manière à apporter une localisation précise. Bien évidemment, on utilise une incidence latérale franche.



Tête de trépan :



Trépan manuel :



Trépan électrique :

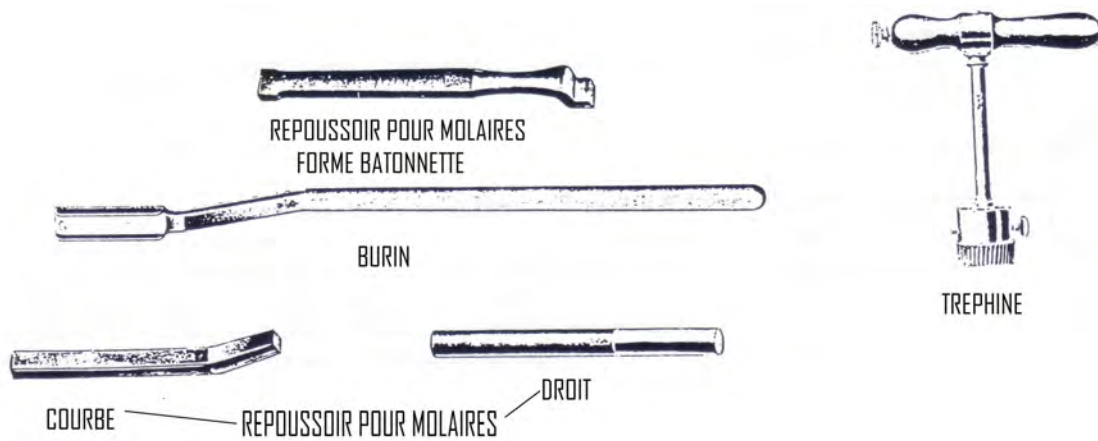


FIG 70: MATERIEL NECESSAIRE A LA TREPANATION (EXTRAITS DU CATALOGUE JETTER & SCHERRER A TUTTLINGEN 1926)

Opération (FIG 71- 72)

Le déroulement de cette opération sera décrit en prenant exemple du repoussement de la 3^{ème} molaire inférieure gauche (311).

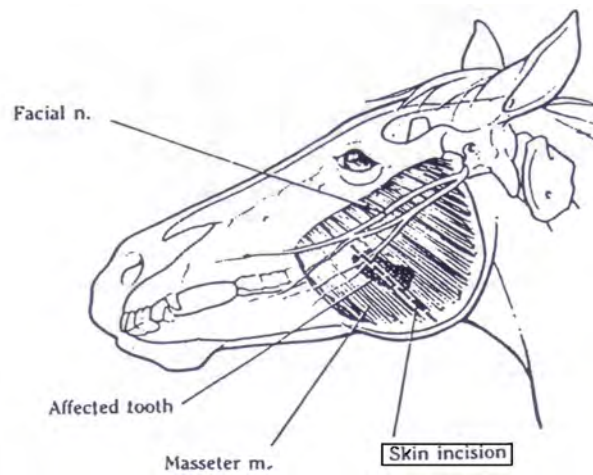


FIG 71: SITE D'INCISION D'UN REPOUSSEMENT MANDIBULAIRE (C.WAYNE, Mc ILWRAIGHT, A. SIMON)

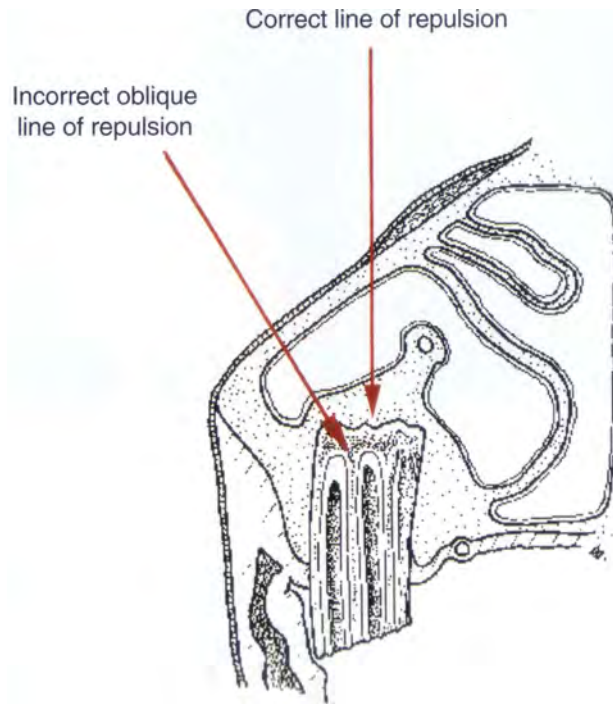


FIG 72: ABORD RECOMMANDE POUR UN REPOUSSEMENT DENTAIRE
MAXILLAIRE (LANE)

L'emplacement de la 3^{ème} molaire inférieure nécessite de procéder à une trépanation sur la face latérale de la mandibule. On trace une ligne dans l'axe formé par l'extrémité libre de la dent et le milieu de l'angle de la mandibule, à sa plus grande courbure.

On pratique une incision et dissèque les fibres du masséter, sans les couper. Cette incision doit être suffisamment généreuse pour permettre par la suite un bon écartement du site et de pouvoir séparer le masséter de l'os. L'incision s'arrête à 4 cm du bord de l'angle mandibulaire pour éviter de toucher au nerf facial et à l'artère maxillaire. La racine de la 3^{ème} molaire est identifiée par l'aspect bombé du site. On accède à l'aide d'un ciseau.

L'ouverture est agrandie de manière à pouvoir placer dans la bonne direction le repoussoir. Cette approche peut se faire également avec un trépan, instrument plus facile à guider. Une fois la plaque dentaire ouverte, il est possible de placer le repoussoir. Un assistant contrôle manuellement, en posant un doigt sur l'extrémité libre de la molaire, les effets produits par les petits coups de marteau que l'opérateur donne. Un cliché radiographique est

toujours apprécié. Une fois persuadé de la position correcte du repoussoir, l'opérateur donne un grand coup pour désolidariser la dent. Il arrive fréquemment que le repoussoir glisse le long de la dent, voire traverse la gencive et heurte le doigt de l'assistant. Dans un tel cas, il faudra se replacer !

Une fois la dent extraite à l'aide de davier et d'habileté, la place en cet endroit n'est pas généreuse, on procède au nettoyage du site, en cherchant les fragments. Un tampon dentaire est placé dans la cavité. Selon, on peut employer des tampons de gaze bien serrés, de la pâte dentaire acrylique (méthyl-méthacrylate) ou du gutta percha. Si l'on utilise un tampon de gaze, on fera en sorte de laisser deux fils, afin de pouvoir récupérer le tampon.

On suture les 2 tiers supérieurs du masséter. Les 2 tiers supérieurs de la peau sont suturés et on laisse la partie distale pour recevoir un drain. Une guérison de première intention après une suture complète est presque toujours vouée à l'échec à cause du milieu ambiant. Le patient est placé sous antibiothérapie pendant au moins 10 jours et sous AINS. Le tampon de gaze est changé chaque jour, la cavité abondamment nettoyée avec de l'eau chaude, le jet d'eau tiède est parfaite, puis on remplace le tampon. Ces soins sont à faire pendant au moins 15 jours. Certains auteurs dont Mc ILWRAIGHT, trouvent que les tampons en acrylique ont une utilisation peu pratique car ils sont difficiles à fixer, à ancrer et, pour les changer il faut repasser en salle d'opération.

Cette technique peut-être appliquée à toute la mandibule si l'on connaît parfaitement l'anatomie de la région. Il faut notamment éviter de léser le canal de Sténon (ductus parotidicus) ou en région médiane dans l'espace intermaxillaire, le canal de Wharton (ductus mandibullaris), sans oublier les ramifications vasculaires et nerveuses importantes.

Les sites recommandés de trépanation sont (FIG 73):

- 2^{ème} PM inférieure : depuis le bord mandibulaire ventral, juste sous la dent.
- 3^{ème} PM inférieure : depuis le bord mandibulaire ventral, légèrement plus en arrière de la dent.
- 4^{ème} PM inférieure : depuis le bord mandibulaire ventral, légèrement plus en arrière de la dent.

- 1^{ère} molaire inférieure : depuis la face latérale mandibulaire, légèrement plus en arrière de la dent.
- 2^{ème} molaire inférieure : depuis la face latérale mandibulaire, légèrement plus en arrière de la dent.
- 3^{ème} molaire inférieure : depuis la face latérale mandibulaire : sur une ligne passant du centre de la dent au point de la plus grande courbure mandibulaire.

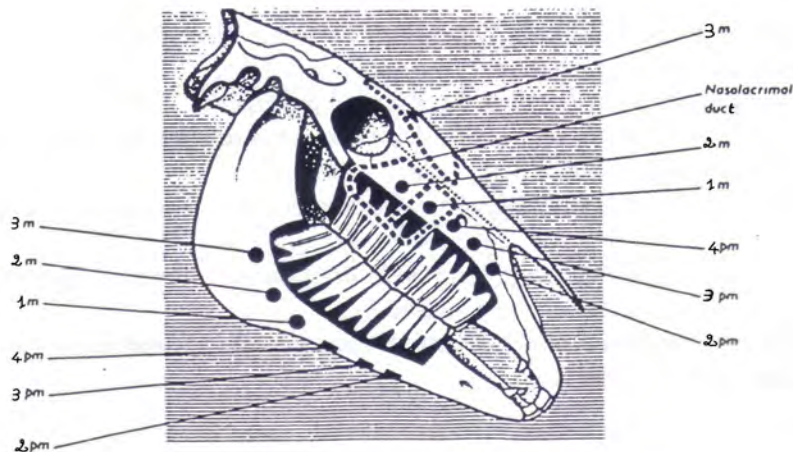


FIG 73 : PRINCIPAUX SITES DE TREPANATION (HICKMANN, ROBERT, WALKER)

4.3.2.2 Repoussement dentaire par sinusotomie

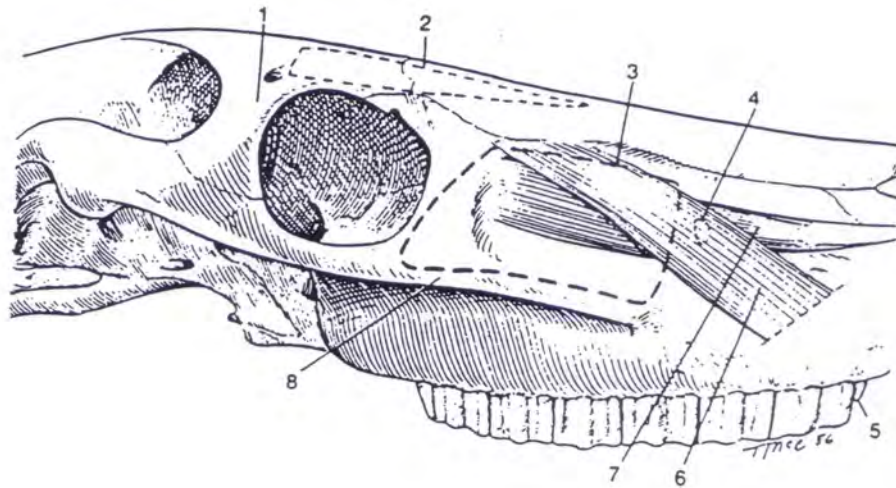
Indications

La sinusotomie est pratiquée lors de répulsion des trois molaires et de la dernière prémolaire maxillaire. Le diagnostic d'abcès dentaire est souvent posé suite à un écoulement nasal unilatéral purulent. Dans ce cas, la lyse de la plaque alvéolaire a transformé l'abcès dentaire en sinusite. Il conviendra de traiter la dent et les sinus. Deux techniques sont utilisées en pratique : la trépanation de la manière décrite ci-dessus et la technique du volet osseux.

Cette dernière offre des avantages indéniables sur la trépanation. La création de ce volet se fait dans le sinus maxillaire pour la répulsion de PM4, M1, M2 et dans le sinus frontal pour M3.

Topographiquement, les limites chirurgicales du volet du sinus maxillaire sont déterminées afin de produire une visibilité maximale en évitant les canaux infraorbital et naso-lacrymal. Une ligne partant de l'extrémité rostrale de la crête faciale au foramen infraorbital trace la limite rostrale. Une ligne du foramen infraorbital au canthus médial de l'œil forme la limite dorsale, une ligne du canthus médial à l'extrémité caudale de la crête faciale elle-même constituent respectivement les limites caudale et ventrale.

Les limites du volet du sinus frontal sont les suivantes : la limite caudale est formée par une ligne à angle droit avec la ligne sagittale à mi-chemin entre le foramen supra-orbital et le canthus médial de l'œil. La limite latérale commence à 2 cm médialement au canthus médial et s'étend jusqu'au 2/3 de la distance du canthus médial de l'œil au foramen infraorbital. La limite rostrale se trouve à angle droit au plan sagittal. Le volet mesure approximativement 10 cm de long et 8 cm de large.



- 1: Processus zygomatique de l'os frontal.
- 2: Limite chirurgicale du sinus conchofrontal.
- 3: Limite chirurgicale du sinus maxillaire.
- 4: Localisation du foramen infraorbital.
- 5: Dent de loup.
- 6: Muscle levator nasolabialis.
- 7: Muscle levator labii supérieur.
- 8: Crête faciale du maxillaire.

FIG 75 : LIMITES CHIRURGICALES DES SINUS MAXILLAIRE ET CONCHOFRONTAL : (KAINER)

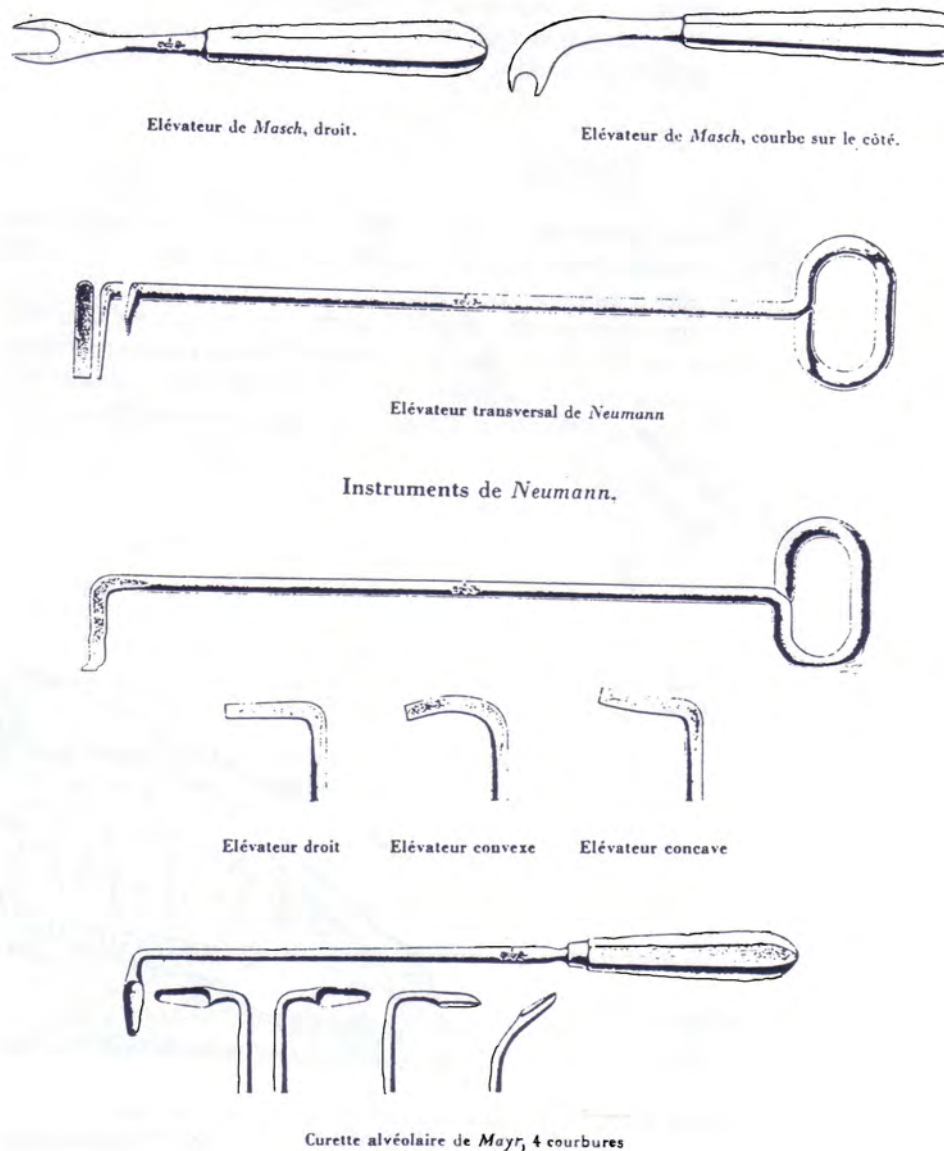
Temps opératoire

Le cheval est placé en décubitus latéral sous anesthésie générale, le côté atteint face au chirurgien. L'incision cutanée se pratique à 5 mm des limites décrites ci-dessus avec des bords arrondis et en forme de U. Les tissus sous-cutanés sont disséqués et le périoste, une fois incisé, est élevé. L'ostéotomie est mise en œuvre soit au moyen d'une scie oscillante, soit

d'un marteau et d'un ostéome. Une fois les trois côtés découpés, on soulève le volet osseux jusqu'à ce qu'il se fracture le long de la ligne médiale.

L'ouverture du sinus donne un bon accès aux racines. Les sites de sinusotomie sont les suivants :

- 2^{ème} PM inférieure : cavité nasale, juste en dessus de la dent
 - l. 3^{ème} PM inférieure : cavité nasale, le long d'une ligne partant du bord postérieur de la couronne allant sur la ligne du canal naso-lacrymal.
 - m. 3^{ème} PM supérieure : idem
 - n. 1^{ère} molaire supérieur : sinus maxillaire inférieur
 - o. 2^{ème} molaire inférieure : sinus maxillaire supérieur
 - p. 3^{ème} molaire inférieure : sinus frontal, sur une ligne liant le canthus médial de l'œil et à environ 3,8 cm de la ligne médiane.



**FIG 74 : EXEMPLES DE MATERIELS NECESSAIRES A LA SINUSOTOMIE
(EXTRAITS DU CATALOGUE JETTER & SCHERRER A TUTTLINGEN 1926)**

En entrant dans le sinus, on place un aspirateur pour enlever rapidement tout le pus présent. Souvent l'os alvéolaire autour de la dent atteinte est de taille augmentée devenant soit plus dur, soit plus friable que la normale. Cet os anormal doit être enlevé avec l'ostéotome et des curettes pour permettre le dégagement des racines dentaires. Attention à ne pas endommager la séparation osseuse entre la dent atteinte et sa voisine, ceci conduisant à long

terme à un abcès sur l'autre dent. Parfois, on tombe sur un abcès bien localisé sur les racines avec une membrane pyogène plus ou moins calcifiée. L'aspiration du contenu de l'abcès limite la contamination environnante. Puis une fois celui-ci éliminé, on découvre les racines de la dent.

La répulsion est pratiquée de la manière décrite précédemment. Une fois celle-ci terminée, on lave abondamment le sinus avec du NaCl à 0,9% ou de povidone iodé dilué à 20%. Une radiographie de contrôle aide à vérifier l'absence de tout morceau de dent dans l'alvéole ou le sinus. Souvent l'hémorragie per-opératoire est importante et l'intervention doit se dérouler aussi rapidement que possible.

On place ensuite dans l'alvéole un matériel pour éviter toute contamination des sinus par des débris alimentaires. On utilise fréquemment du méthylmétacrylate avec un fil d'acier incorporé dans le bouchon ; le fil d'acier passe dans l'alvéole, le sinus et ressort à l'extérieur de la plaie. Parfois en cas de sinusite très importante, l'ouverture nasomaxillaire est élargie pour permettre des drainages importants.

4.3.2.3 Diastèmes

4.3.2.3.1 Chez le cheval âgé de moins de 18 mois

Si cette population présente des diastèmes, il est important de cureter et de nettoyer les intervalles dentaires qui généralement se situe de part et d'autre de la deuxième molaire inférieure, puis de les combler avec de la gutta-percha préalablement ramollie dans l'eau chaude. Ceci constitue une solution provisoire pour quelques mois qui permettra d'attendre éventuellement une intervention comme chez l'adulte.

4.3.2.3.2 Chez le cheval adulte

Deux cas peuvent se présenter chez l'adulte : Soit les intervalles sont multiples, le cas est vraisemblablement d'origine congénitale et n'est pas curable car plusieurs avulsions seraient trop incapacitantes et la gutta-percha partirait au bout de trois mois environ soit les intervalles sont isolés et le cas est alors traitable. Il faut soit agir comme chez le sujet jeune bien que l'opération soit provisoire et qu'elle soit difficile dans les « profondeurs » de la

bouche, ou l'on procède par avulsion afin d'agrandir les intervalles que l'auto-nettoyage buccal assainira en permanence ; en ce cas, on extraira soit la molaire la plus antérieure si l'intervalle est unique, soit la dent intermédiaire si elle se dresse entre deux intervalles, ce qui est le cas le plus fréquent.

Une dizaine de jour après l'intervention, la plaie est cicatrisée et l'animal mange normalement, en revanche les molaires antagonistes vont librement s'allonger à l'excès et devront être périodiquement raccourcies.

4.3.2.4 Fractures des incisives

Nous ne nous intéresserons dans ce paragraphe qu'aux fractures du crâne impliquant les incisives et les canines. Il apparaît clairement que beaucoup de fractures intéressent l'extrémité rostrale de la mandibule et du maxillaire. Les causes de fractures les plus fréquentes sont les coups de pied, les tics à l'appui et l'insertion d'une mâchoire dans un trou à travers un objet solide. Les incisives et les canines possèdent une très grande longueur de racine. Lors de trauma, les dents cassent très rarement et la fracture a lieu sur l'os mandibulaire ou maxillaire.

4.3.2.4.1 Diagnostic

En cas de fracture mandibulaire ou maxillaire rostrale, le diagnostic ne pose pas de problèmes particuliers. L'examen physique suffit le plus souvent car les déplacements importants ne sont pas rares.

La radiographie ne présente aucune difficulté, ni de mise en œuvre, ni de lecture dans cette région. Les incidences utilisées sont la vue latérale, et la vue dorso-ventrale ou ventro-dorsale avec la cassette placée dans la bouche. Les radiographies révèlent des signes pronostiques importants tels qu'une séquestration osseuse, l'implication d'une ou de plusieurs alvéoles dentaires ou encore le nombre de dents atteintes.

4.3.2.4.2 Traitement

Traitement médical

Les traumatismes en région rostrale de la tête conduisent souvent à des fractures ouvertes dans la cavité buccale. Une antibiothérapie doit être mise en place le plus tôt possible. On recommande une couverture à base de procaine-pénicilline G associée à de la streptomycine pendant dix jours.

Si la découverte de la fracture ne se fait que longtemps après le trauma, il convient d'alimenter l'animal par voie nasogastrique et de le perfuser de manière convenable. La réparation de la fracture ne représente pas dans ce cas la priorité numéro un. Il est important de nettoyer la plaie soigneusement et de laisser un panier en place jusqu'à la chirurgie.

Traitement chirurgical [3]

Une trachéotomie est pratiquée si le tube endotrachéal gêne la voie d'abord. Pour l'intubation, on utilise un pas d'âne de Günther. Le positionnement du cheval varie en fonction de la zone considérée. Le plus souvent, on emploie le décubitus dorsal mais il faut se tenir toujours prêt à modifier l'abord face à toute mauvaise surprise.

Il faut tout d'abord débrider la zone et enlever les hématomes, les dépôts de fibrine et de nourriture qui vont empêcher une réduction correcte de la fracture. On nettoie soit directement avec les doigts soit avec une compresse de gaze qui va accrocher les petits morceaux. On complète par un lavage abondant avec une solution à 1% de povidone iodée (Vétédine solution*) et par un curetage léger des tissus jusqu'à obtenir un léger saignement.

Les dents cassées ou non fixées fermement dans leur alvéole sont enlevées mécaniquement avec des pinces. La stabilisation des fractures se fait à l'aide de fils d'acier et/ou de broches à l'instar de la figure 77 : c'est la technique la plus employée. On perce des trous à travers les fragments osseux au niveau des gencives en évitant les dents. Les fils sont passés soit entre les dents soit au niveau de ces trous et solidement fixés pour permettre une

bonne stabilisation de la fracture. Dans la plupart des cas, le fil est rapidement recouvert par un bourgeonnement gingival. Les plaies des tissus mous peuvent être suturées (le Prolène semble être le fil le mieux toléré en chirurgie orale) ou laissées cicatrisées en seconde intention. En cas de besoin, les broches de Steinman servent à compléter le moyen de fixation. Il faut faire attention lors de leur introduction à ne pas léser les racines ou les alvéoles dentaires. Les moyens restent simples à mettre en œuvre, peu onéreux et de bon pronostic.

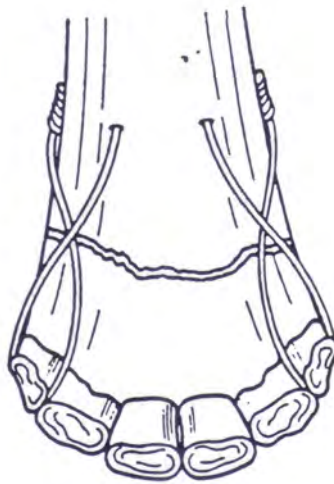
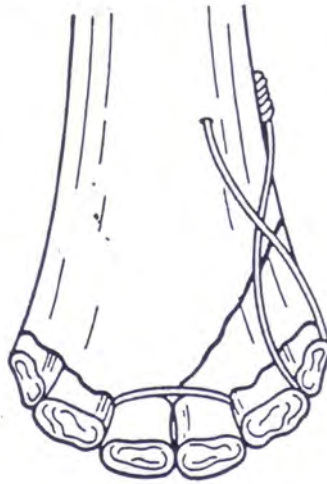


FIG 76 : EXEMPLES DE REPARATION DE FRACTURES MANDIBULAIRES
ROSTRALES : (DENIS)

Temps postopératoire

Les soins postopératoires incluent une antibiothérapie à base de Pénicilline-Procaïne associée à une administration de phénylbutazone (4 à 8 mg/kg/Jour) afin de réduire l'inflammation locale et de favoriser la reprise de l'appétit. La plaie buccale est flushée quotidiennement à base de solution de NaCl à 0,9% mélangée à de la Vétédine.

4.3.3 Traitements conservateurs

Le traitement conservateur est aujourd'hui marginal car il est très couteux. Bien qu'il soit encore peu développé, il n'en est pas moins dépourvu d'avenir.

4.3.3.1 Traitement des dents à pulpe vivante

4.3.3.1.1 Obturation à l'amalgame

Suite à l'élimination des tissus carieux, on donne une anatomie rétentive à la cavité. La préparation utilisée doit tenir compte de la prédominance de la composante horizontale de la mastication chez le cheval. Une fois que la cavité est nettoyée et séchée, on l'obture à l'amalgame comme représenté sur la figure 76 puis on vérifie l'occlusion. Le problème résulte dans l'usure compensée de la dent qui ne laisse qu'une faible épaisseur de matériau.

L'obturation des cavités mésiales des deuxièmes prémolaires nécessite l'utilisation d'un composite car les animaux ont généralement une sensibilité accrue au galvanisme buccal par rapport à l'homme notamment au contact d'un mors.

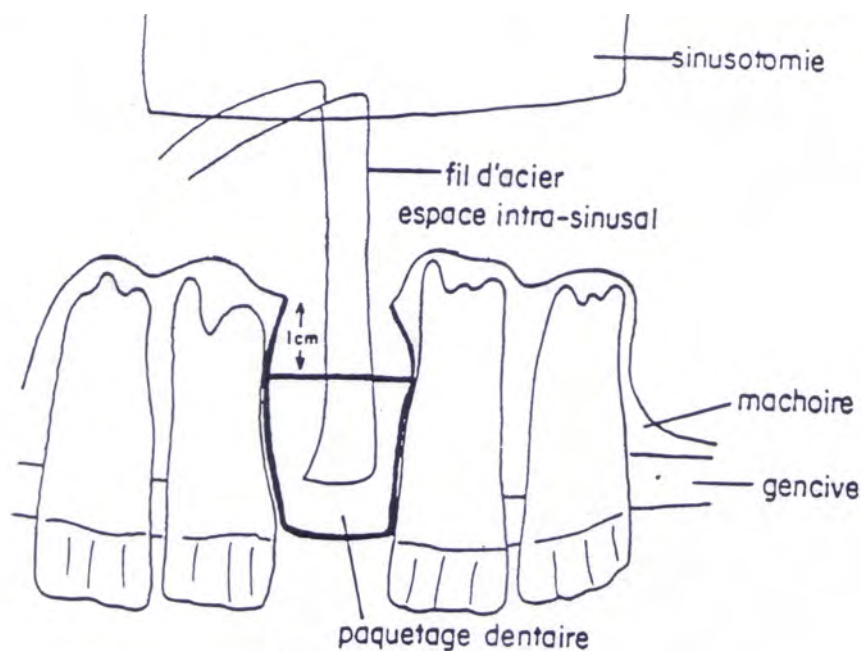


FIG 77 : OBSTRUCTION DE L'ALVEOLE AVEC UN ACRYLIQUE DENTAIRE
(MARCOUX)

4.3.3.1.2 Coiffage pulpaire [115, 116]

L'objectif du traitement est de préserver la vitalité de la pulpe exposée et sa fonction. Ce traitement est aléatoire mais il apparaît que si les critères cliniques sont réunis et que le traitement est mené correctement la pulpe exposée n'est pas inévitablement perdue. D'après Brannan, les facteurs qui vont déterminés la réussite du coiffage est l'état de la pulpe, le matériau utilisé et la réalisation d'une protection hermétique et définitive de la pulpe contre les bactéries.

Il ne faut intervenir que si la pulpe exposée est saine et indemne de toute inflammation ce qui est particulièrement difficile à diagnostiquer. Néanmoins, même lorsque la dent est saine au moment de l'exposition pulpaire, celle-ci va bientôt s'enflammer si elle reste exposée à l'environnement buccal. Des bactéries vont coloniser la surface de la blessure et envahir les couches superficielles de la pulpe à la faveur du caillot de sang qui s'y est constitué. Dans les

deux jours qui suivent l'exposition, les cellules inflammatoires sont nombreuses dans la pulpe sous-jacente. Il est donc essentiel d'intervenir dans les deux jours pour que le pronostic soit bon. Il permet ainsi aux dents encore incomplètement formées d'achever de se développer tant que la pulpe reste vivante.

Avec de l'hydroxyde de calcium, on obtient une pulpe saine, indemne de toute inflammation et recouverte de tissu dur, un pont de dentine, recouvrant la zone exposée de la pulpe. En effet, son application sur une pulpe provoque la nécrose superficielle du tissu pulpaire au contact de la pâte. La zone nécrosée de la pulpe est parfaitement localisée et la pulpe sous-jacente, vivante, n'est pas enflammée ou ne l'est que très modérément. Entre les deux, une couche intermédiaire sans véritable démarcation va apparaître quelques jours après. Cette couche riche en collagène va se minéraliser progressivement : c'est le début de la formation de la barrière minéralisée. Ce tissu ne contient pas de tubules dentinaires mais, après dix jours environ, des odontoblastes apparaissent en bordure de cette pulpe et la formation de dentine tubulaire commence sur la dentine sans tubules. La formation de dentine se poursuit jusqu'à ce que le pont de dentine ait atteint une certaine épaisseur et puis elle cesse, généralement après deux mois environ. La pulpe est alors partout entourée de tissu dur et, dans les cas de guérison, indemne de toute inflammation.

Parfois le pont dentinaire formé par dessus la blessure pulpaire n'est pas toujours en elle-même la garantie de la réparation pulpaire, et la pulpe peut se nécroser alors que le processus de réparation dentinaire est en cours. Lorsqu'on utilise pour le coiffage pulpaire un autre matériau que l'hydroxyde de calcium, par exemple l'oxyde de magnésium, on constate habituellement que la nécrose pulpaire survient après la réparation dentinaire.

Outre l'évaluation exacte de l'état pré-opératoire de la pulpe et le choix du pansement pulpaire, la fermeture hermétique et bactériostatique de la cavité pulpaire est nécessaire, au moins jusqu'à complète édification du couvercle dentinaire et complète réparation pulpaire. Lorsque l'exposition de la pulpe s'est produite dans une cavité, la fermeture hermétique est aisée. L'hydroxyde de calcium est appliqué sur la plaie pulpaire et la cavité est remplie d'une pâte oxyde de zinc eugénol qui assure le scellement hermétique indispensable. Mais lorsque la plaie pulpaire se trouve au niveau qu'une surface dentinaire (dent fracturée) il est alors très difficile de réaliser une fermeture hermétique de la cavité pulpaire.

Afin de fermer hermétiquement et durablement la cavité pulpaire, il est possible de réaliser une mini-amputation pulpaire. Avant de procéder au coiffage, il est important de diminuer la hauteur de la couronne dans le but de supprimer les forces de pression exercées par les surfaces occlusales antagonistes sur la chambre pulpaire. Ceci afin de laisser le temps au processus réparateur de dentinogénèse de se développer. Avec une fraise à fissure parfaitement affûtée dans une pièce à main à grande vitesse et à faible couple de rotation, on enlève 3 mm d'épaisseur de tissu pulpaire là où la pulpe est exposée. Le saignement pulpaire est arrêté par irrigation avec du sérum physiologique puis par une légère pression avec des boulettes de coton stérile. Une mince couche d'hydroxyde de calcium est alors appliquée sur la plaie pulpaire et le reste de la cavité est rempli d'une pâte d'oxyde de zinc eugénol qui assure la fermeture hermétique nécessaire. Il faut alors restaurer la dent d'une façon permanente avec de la résine composite en recourant au etching, c'est à dire au mordantage de l'émail par l'acide. La surface de dentine fracturée qui entoure le couvercle pulpaire en eugénate est alors recouverte d'un matériau à base d'hydroxyde de calcium qui durcit lors de sa prise, l'émail est biseauté, et après sa décalcification à l'acide (etching) la dent est restaurée.

Malgré toutes les précautions mises en place, le coiffage pulpaire ne réussit pas toujours. Les échecs sont visiblement cliniquement parfois après une longue période pouvant se compter en année car l'inflammation évolue généralement de façon silencieuse. La surveillance des dents qui ont subi un coiffage pulpaire est donc nécessaire. Des examens devront être pratiqués 3, 6 et 12 mois après le traitement puis une fois par an si nécessaire. Ces contrôles comportent un examen clinique et un examen radiographique. La radiographie permet d'apprécier le diamètre du canal radiculaire et de le comparer à celui de la dent controlatérale ou à la rigueur adjacente. L'échec du traitement est parfois visible uniquement par la radioclarité périapicale.

Lors de ces contrôles il faut impérativement vérifier que la restauration coronaire de la dent est intacte. En effet, les bactéries ont la possibilité d'atteindre ce pont de dentine, de coloniser sa surface et de pénétrer cette dentine grâce à des substances bactériennes. Ces substances vont provoquer l'inflammation de la pulpe à l'instar de celle observable sous les restaurations non jointives.

Ensuite d'autres facteurs sont importants pour la réussite de l'opération tel que les dimensions de l'ouverture de la chambre pulpaire. Mais une pulpe non inflammatoire reconstruira un grand pont de dentine aussi facilement qu'un petit. Par contre, pour les dents complètement édifiées, si leur pulpe vient à être exposée, les autres méthodes de traitement, aux taux de succès plus élevés, sont tout à fait envisageables tel la pulpectomie.

Dans les cas de pulpe inflammatoire, il apparaît que la réaction de la pulpe à l'hydroxyde de calcium est irrégulière et imprévisible et le pourcentage d'échecs du coiffage est alors trop important. C'est la pâte d'oxyde de zinc et d'eugénol qui a donné les meilleurs résultats. Cependant, la reconstruction d'un couvercle de dentine ne se fait pas sous eugénate et par conséquent, si la restauration coronaire vient à se détacher, la pulpe est de nouveau exposée ainsi face au taux de réussite faible du coiffage pulpaire, cette technique est à déconseiller. Pour les dents à apex fermés c'est la pulpectomie qui est indiquée, tandis que pour les dents plus jeunes, dont l'achèvement radiculaire est souhaitable, la pulpotomie est le traitement de choix.

En fait, le facteur déterminant dans la cicatrisation pulpaire après coiffage direct est l'étanchéité de la restauration, qui évite la contamination bactérienne du tissu pulpaire. Le matériau de coiffage pulpaire idéal doit être biocompatible, bactéricide, étanche et induire une dentinogénèse de réparation. L'hydroxyde de calcium n'est pas étanche ce qui constitue pour certains une raison pour expliquer les échecs rencontrés avec ce matériau. Avec le temps, l'hydroxyde de calcium est dissous, et si la reconstitution coronaire sous-jacente perd de son étanchéité, la pulpe est directement exposée aux bactéries ou à leurs toxines. D'autre part, histologiquement, le pont de dentine formé sous l'hydroxyde de calcium est irrégulier, d'épaisseur inconstante, et présente des « défauts tunnel », permettant la conduction des toxines jusqu'au contact de la pulpe. De plus, de nombreux polynucléaires persistent au niveau de la zone lésée, signant une inflammation pulpaire superficielle au niveau de la pulpe résiduelle. L'étanchéité coronaire est donc la condition sine qua none pour mener ce type de traitement à terme, car il s'agit de la seule barrière physique pour stopper la pénétration bactérienne. Les adhésifs actuels, par leurs performances, sont donc prometteurs pour le maintien de la vitalité pulpaire dans les cas de coiffage. L'étanchéité étant recherchée, un nouveau matériau est utilisé : le Mineral Trioxyde Aggregate désigné sous le sigle MTA. Une étude comparant l'hydroxyde de calcium au MTA [116] montre dans tous les cas traités au MTA l'absence systématique d'inflammation pulpaire au contact du matériau, ainsi que la

formation d'un pont de dentine tubulaire, sans défaut, en continuité avec la dentine adjacente, et plus épais qu'avec l'utilisation de l'hydroxyde de calcium. Le MTA semble donc présenter les conditions requises du matériau idéal pour le coiffage pulpaire : un PH basique à 12,5 qui lui confère un certain pouvoir bactéricide, stimulation de la dentinogénèse, adhésion aux tissus durs, son étanchéité prévenant la contamination bactérienne, résistance mécanique finale proche de celle de la dentine, pas de solubilité contrairement à l'hydroxyde de calcium.

Cette poudre fine doit être mélangée à de l'eau stérile. Le temps de travail est d'environ 5 minutes et son temps de prise est de 4 à 6 heures en milieu humide. Sa résistance mécanique finale est proche de celle de la dentine. Son PH basique le rend bactéricide après prise, son étanchéité est très supérieure à l'amalgame, ou égale à celle d'autres matériaux utilisés pour l'obturation canalaire d'une dent par voie apicale, tels que l'IRM ou le Super EBA. D'autre part, histologiquement, une cémentogénèse et l'adhésion de cellules à ce matériau ont été mis en évidence plusieurs fois. Même si certains matériaux utilisés en endodontie pour le coiffage pulpaire ou pour le traitement de perforation, ou en chirurgie endodontique pour l'obturation canalaire, le MTA est le premier matériau à regrouper toutes les propriétés requises au coiffage pulpaire.

4.3.3.1.3 Pulpotomie

La pulpotomie ou amputation pulpaire implique une ablation partielle de la pulpe. De façon générale la pulpe coronaire est enlevée jusqu'à l'orifice du canal radiculaire, mais parfois lorsque la pulpe est visiblement altérée dans la région radiculaire il vaut mieux amputer la pulpe jusque dans le canal, là où le tissu paraît plus sain. Cette technique est dite amputation haute.

Suite à des coiffages de pulpes enflammées, la solution thérapeutique de seconde intention est la pulpotomie. L'objectif de la pulpotomie est donc d'enlever la partie de la pulpe qui est enflammée puis d'appliquer un pansement d'hydroxyde de calcium sur la pulpe restante supposée saine. La réussite du traitement dépend de la capacité de l'opérateur à estimer la profondeur de l'inflammation.

La pulpotomie indiqué en cas de traitements des dents encore incomplètement formées a pour objectif de préserver autant de tissu pulpaire que possible, c'est à dire généralement la

pulpe radiculaire jusqu'à ce que le développement de la racine soit achevé même si le reste de la pulpe est chroniquement enflammée. Mais en raison de complications tardives une pulpotomie devrait être systématiquement suivie de la pulpectomie et de l'obturation canalair, soit quand l'édification dentaire est terminée, soit dès l'apparition du moindre symptôme.

Dans les dents sujettes à une pulpotomie, la pulpe est généralement atteinte de lésions localisées inflammatoires sévères et éventuellement nécrotiques et infectées. Après préparation de la cavité d'accès à la pulpe, un isolement est mis en place et le champ opératoire qui comprend la couronne de la dent et sa pulpe exposée est désinfecté. La pulpe coronaire est alors enlevée au moyen d'une fraise ronde fixée dans une pièce à main à grande vitesse et à couple de rotation faible, ou au moyen d'un excavateur tranchant. Le saignement est contrôlé par irrigation avec du sérum physiologique et par compression avec de la gaze. La chambre pulpaire est alors remplie d'eugénate et, à la différence de ce qui est souvent le cas après coiffage pulpaire, la fermeture hermétique antibactérienne de la chambre pulpaire est facilement réalisée après pulpotomie, puisque l'épaisseur de l'obturation provisoire est alors suffisante et que cette obturation est facilement retenue et protégée dans la cavité d'accès.

Après une pulpotomie, les dents doivent être examinés cliniquement et radiographiquement après 3, 6 et 12 mois, puis 1 fois par an jusqu'à ce que surviennent signes de complications apparaissent ou jusqu'à ce qu'une pulpectomie soit pratiquée. Le meilleur indicateur de l'état de la pulpe est la comparaison du diamètre du canal en cause avec le diamètre du canal de la dent controlatérale, ou de la dent voisine. Parfois, on observe une résorption interne dans ces dents. C'est un signe certain de nécrose et d'infection dans la partie la plus coronale de la pulpe résiduelle, et signe d'inflammation chronique dans le canal au niveau de la lacune de résorption.

Il est essentiel d'admettre que même après les examens les plus poussés, il n'est parfois pas possible de déterminer si une pulpotomie est une réussite ou ne l'est pas. C'est pour cela qu'une pulpectomie est une bonne pratique après une pulpotomie lorsque survient une complication ou que le développement de la racine est achevé.

Il n'est pas préférable d'effectuer une pulpectomie d'emblée car les dents d'un jeune cheval ont des racines telles que si la pulpe est enlevée et le canal obturé, avec de la gutta et

un scellement, la dent se fracturera tôt ou tard horizontalement ou verticalement. Au contraire, si la pulpe radiculaire de ces dents est préservée au moins temporairement jusqu'au développement plus complet de la racine, les racines de ces dents seront solides, et lorsque les canaux seront obturés ces racines pourront résister.

4.3.3.1.4 Pulpectomie

La pulpectomie consiste en l'ablation de la pulpe vivante. Cette technique s'est développée pour traiter les échecs des coiffages pulpaire et des pulpotomies sur les dents à pulpe inflammatoire. Lors de cette intervention la pulpe est sectionnée près du foramen apical afin d'enlever le maximum de tissu inflammatoire. Ainsi, dans le cas du traitement des pulpes exposées et enflammées la pulpectomie est la technique de choix.

Lors d'une pulpectomie, le tissu pulpaire est complètement enlevé et le canal radiculaire est rempli d'un matériau ou de matériaux biocompatibles qui assurent une herméticité parfaite et définitive du canal notamment vis à vis des bactéries. Ainsi, seul la couche superficielle de la pulpe exposée au milieu buccal contiendra des micro-organismes et la dent restera saine et fonctionnelle. Par conséquent, lors d'une pulpectomie, le problème n'est pas de combattre une infection mais de prévenir la contamination du canal radiculaire pendant le traitement. Les seules limites de cette technique seront d'ordre pratique comme une morphologie atypique de la dent.

En présence d'une pulpite qui a provoqué la nécrose de la partie coronale de la pulpe, le tissu nécrosé généralement infecté doit être enlevé d'abord. La chambre pulpaire est alors désinfectée avant que ne soit extirpée la pulpe radiculaire vivante. Il arrive parfois qu'une dent pluriradiculé présente une partie des racines avec une pulpe nécrosée et une autre avec une pulpe vivante. Il convient alors de rappeler que le front infectieux se trouve toujours à la limite entre le tissu nécrosé et le tissu vivant et la règle clinique qui en découle est que dans le doute quant à la présence de bactéries dans une dent celle-ci doit toujours être considérée septique et traitée comme telle.

Lors de l'ablation de la pulpe, il faut sectionner celle-ci dans le canal près du foramen apical or, sa situation ne peut être déterminée avec précision ainsi, afin de rester à l'intérieur du canal il faut appliquer la règle quelque peu approximative selon laquelle la section doit se

situer à quelques mm en deçà de l'apex radiographique. On détermine alors par l'étude des radiographies des dents la limite optimale pour chaque racine. Dans le cas où la pulpectomie est trop profonde, en l'absence de contamination bactérienne du canal, le tissu conjonctif formé par les liquides tissulaires et le sang va se calcifier à l'intérieur du canal apical sous la forme d'un tissu dur cémentoïde qui va donc obturer le foramen apical.

Après extirpation de la pulpe et complète préparation instrumentale du canal il faut obturer le canal. Par principe, le canal doit être rempli d'un matériau biocompatible, parfaitement hermétique vis-à-vis des bactéries, qui ne se rétracte pas, qui ne se dissout pas dans les liquides tissulaires ni ne soit résorbé, faute de quoi des infiltrations et l'infection poseraient des problèmes ultérieurement. La cicatrisation se fait de la même façon qu'après implantation d'un matériau inerte dans un tissu conjonctif quelconque. Au contact du matériau se forme une capsule fibreuse et l'inflammation engendrée par l'ablation de pulpe se résorbe normalement en quelques semaines si le matériau d'obturation est toléré par les tissus.

Cependant les matériaux utilisés actuellement provoquent tous une réaction tissulaire temporaire lorsqu'ils sont au contact des tissus apicaux. Il a alors été question de créer un séparateur biocompatible entre la pulpe restante et le matériau proprement obturateur du canal mais la solution retenue est l'utilisation des copeaux de dentine nés de l'alésage instrumental du canal pour en faire un bouchon apical de quelques mm avant d'obturer le canal. Ces copeaux de dentine ont la capacité d'induire la formation de tissu dur, ce qui fait que ces fragments de dentine sont progressivement « cimentés » entre eux. De plus, un néo-cément se forme au-dessus du bouchon de dentine au contact de la pulpe restante ou du ligament ce qui protège le foramen et les tissus apicaux de tout contact avec les matériaux d'obturation canalaire et, empêche le dépassement apical de ces matériaux. Cependant, à l'inverse du matériau d'obturation, il n'assure pas une herméticité aux bactéries.

De même, les fragments de dentine peuvent assurer un rôle important dans le processus de cicatrisation des lésions périapicales provoquées par la pulpectomie car pendant la préparation instrumentale du canal des copeaux de dentine sont automatiquement refoulés vers l'extrémité pulpaire des canaux latéraux et accessoires. La formation de tissu dur est alors induite et les ouvertures pulpaires des canaux sont scellées. Ainsi, le tissu à la périphérie du bouchon de dentine reste dans les canaux latéraux demeure vivant et sain.

Une barrière apicale de tissu dur peut aussi être induite par l'hydroxyde de calcium. Cependant, la formation d'un couvercle de tissu dur à l'apex d'une dent dépulpée prend plusieurs mois au lieu de quelques semaines pour celle du pont de dentine formé après un coiffage pulpaire. Dans le cas d'une dent dont les racines sont incomplètement formées, il est avantageux de différer l'obturation du canal jusqu'à ce qu'une barrière apicale de tissu dur se soit constituée.

Une fois la pulpe coronaire enlevée, il faut désinfecter consciencieusement la pulpe exposée et la chambre pulpaire. Une radiographie de la dent est faite avec une sonde fine en place dans le canal pour évaluer la longueur de ce dernier et, après mesures précises faites sur la radiographie, la pulpe est enlevée avec une lime jusqu'à la profondeur optimale du canal. Le canal est alésé sous irrigation avec du sérum physiologique ou une solution faible d'un antiseptique. Le canal est alors séché avec des cônes de papier et obturé de façon permanente. La qualité de l'obturation est contrôlée par la radiographie.

La pulpectomie a un bon pronostic à condition qu'elle assure une limite apicale et une bonne obturation c'est à dire une bonne frontière contre les bactéries. Il faut effectuer des examens de contrôle 6 mois et un an après l'intervention puis une fois par an. Parfois, il est possible d'observer un élargissement temporaire de l'image ligamentaire périapicale qui doit disparaître au terme de la première année.

4.3.3.2 Traitement des dents à pulpe non vivante

Les dents à pulpe non vivante correspondent à des dents à pulpe nécrosée diagnostiquée après examen de la chambre pulpaire et du canal radiculaire. Il s'agit presque toujours de l'infection de la pulpe nécrosée et de l'espace du canal radiculaire même si la dent paraît cliniquement saine. L'évolution de ce processus infectieux conduit généralement à l'inflammation des tissus parodontaux puis à la formation d'un granulome ou d'un kyste apical.

4.3.3.2.1 Traitement endodontique [10]

L'objectif du traitement endodontique des dents mortifiées est d'enlever le tissu nécrosé et les substances libérées par les tissus altérés dans le canal radiculaire, de supprimer l'infection, de fermer le canal aux bactéries de façon hermétique et ainsi de conserver la fonctionnalité d'une dent altérée dans un parodonte sain après intervention appropriée.

La première tentative de traitement conservateur est pratiquée chez l'homme déjà au 11^{ème} siècle a marquée le développement avec succès de ces techniques aujourd'hui très au point chez l'homme et même en dentisterie vétérinaire canine et féline. Leur application chez le cheval est en plein développement.

Population cible

La méthode endodontique est une intervention lourde, onéreuse et qui apporte parfois des résultats décevants. Il convient donc de s'assurer de la volonté du client à accepter financièrement le coût de l'opération. Il faut également ne pas intervenir en cas de fracture dentaire, d'empyème sinusal, de fragmentation de la racine, d'ostéoprolifération osseuse et préférer alors une extraction ou une répulsion.

Les dents immatures possèdent des cavités pulpaires dans chaque racine qui communiquent entre elles et rendent le traitement inefficace la plupart du temps. On considère que l'intervention doit être réservée à des dents ayant fait éruption depuis trois ans au moins. Il est intéressant de ne pas oublier que malheureusement beaucoup de cas de pulpites se retrouvent chez des jeunes sujets. L'intervention se déroule plus facilement sur les dents mandibulaires qui n'ont que deux racines contrairement aux molaires et prémolaires qui en ont trois.

Matériel

Il se compose d'une association de matériel de dentisterie humaine et vétérinaire :

- q. Un trépan : il est utilisé pour permettre un accès à la racine de la dent impliquée.
- r. Une roulotte avec un disque de diamant

- s. Un aspirateur chirurgical
- t. Un lot de curettes
- u. Des spatules en plastique
- v. Des tire-nerfs

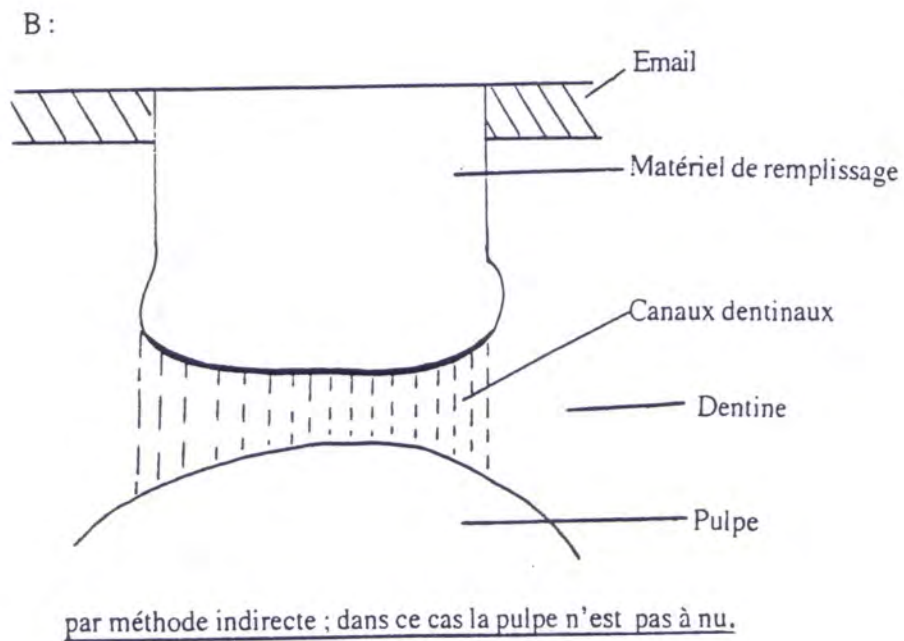
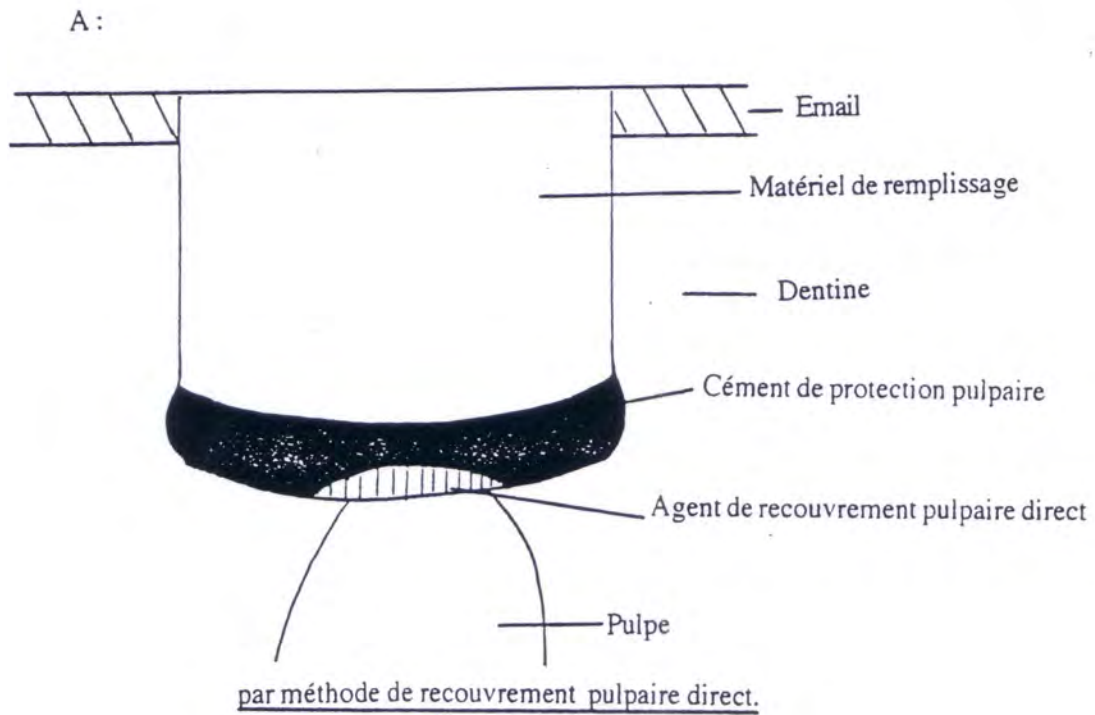


FIG 78 : EXEMPLES DE REPARATION ENDODONTIQUE (EISENMENGER)

Médicaments

Afin de nettoyer, il faut tout : de l'hypochlorite de sodium à 5% : il est employé pour nettoyer chimiquement le canal pulpaire, de l'eau oxygénée à 3%: elle sert à neutraliser l'hypochlorite et joue également un rôle de lavage. En effet, la mousse formée au contact des tissus enlève les débris du canal pulpaire. De plus l'oxygène libéré du peroxyde d'hydrogène détruit les organismes anaérobies, fréquemment impliqués dans les abcès dentaires.

Ensuite, le remplissage du canal dentaire se fait grâce aux gutta-percha biocompatibles et non résorbables. L'hydroxyde de calcium sert à recouvrir directement ou indirectement la pulpe non infectée. L'oxyde de Zinc sous forme de ciment, va permettre de faire une couche intermédiaire entre l'hydroxyde de calcium et le matériel de remplissage du canal. Il est souvent employé mélangé à du formocrésol de manière à former un ciment. Le matériel de remplissage doit avoir un coefficient thermique d'expansion et des caractéristiques abrasives identiques à ceux du tissu dentaire. L'imperméabilité aux bactéries, la résistance à la corrosion et le faible degré d'absorption d'eau sont également indispensables. En cas de conductivité thermique élevée comme avec les amalgames ou en cas de d'incompatibilité chimique avec les tissus environnants, il convient de disposer un matériau isolant pour protéger la pulpe comme vu précédemment.

On trouve deux types de matériel :

- Les amalgames: le plus employé est l'amalgame d'argent. Il se prépare en mélangeant 50 à 70 % d'argent avec du mercure de manière à obtenir une pâte homogène.
- Les matériaux plastiques: les plus employés sont les acrylates tels que le méthylmétacrylate (vu précédemment comme bouchon alvéolaire) et les dérivés des résines d'éponge. Ils possèdent une faible conductivité thermique bien que leur densité n'atteigne jamais celle des amalgames.

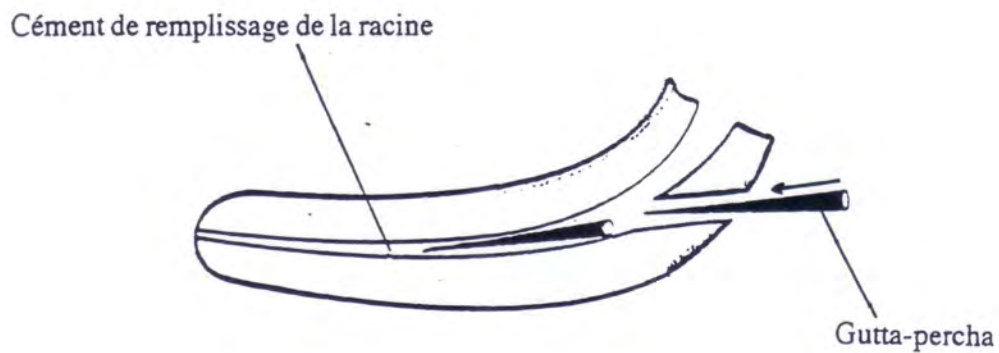
Intervention

Nous allons prendre l'exemple de l'ablation pulpaire dans le cas d'une importante infection. Le cheval est placé sous anesthésie générale en décubitus latéral. Le début de l'intervention ressemble à une répulsion avec repérage de la racine au moyen d'une

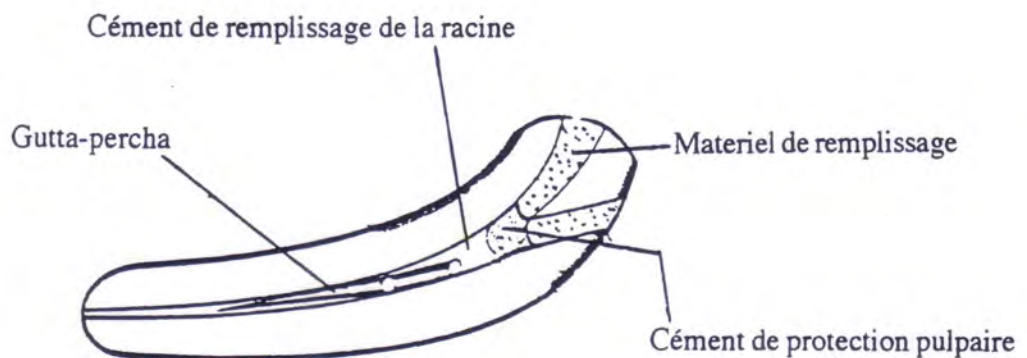
radiographie, incision cutanée et trépanation. Une fois dans l'alvéole, tous les tissus devitalisés et infectés sont enlevés à l'aide de l'aspirateur et de curettes.

Puis on procède à l'apicoectomie, c'est à dire qu'au moyen d'un disque de diamant, on sectionne l'apex de la racine (ou des racines) infectée. Il faut faire attention de ne pas brûler les tissus périapicaux lors de cette intervention. Une fois dans le canal, la pulpe est extraite avec des crochets tire-nerfs ou une aiguille à l'extrémité recourbée. Toute la pulpe doit être extraite du canal et ceci conditionne en grande partie le succès de l'opération.

Le canal est ensuite consciencieusement lavé avec une solution d'hypochlorite de sodium à 5%, puis neutralisée avec de l'eau oxygénée à 3%. On termine par un rinçage soigné avec une solution de NaCl à 0,9%. Chez l'homme et le chien, on utilise des fines pointes de papier pour sécher le canal mais chez le cheval, le meilleur résultat est obtenu au moyen d'un compresseur à air chaud. Le canal ainsi séché peut être rempli de différents matériaux : le plus souvent, on utilise de l'oxyde de zinc mélangé à des gutta percha, l'un poussant les autres et remplissant hermétiquement le canal pulpaire qui est ensuite bouché avec une amalgame en argent comme le montre la figure 79. Ceci supprime tout échange entre la cavité buccale et les tissus périapicaux. Le tissu inerte se substitue à la pulpe et évite tout affaiblissement de la structure et de la solidité dentaire.



Introduction de gutta percha dans le canal pulpaire. (EISENMENGER)



Remplissage terminé de la cavité pulpaire (EISENMENGER)

FIG 79 : REMPLISSAGE DU CANAL PULPAIRE (EISENMENGER)

On refait ensuite une radiographie de contrôle puis on referme le site chirurgical après un dernier lavage avec du sérum physiologique. Les soins post-opératoires restent classiques avec une antibiothérapie et du métronidazole associés à des anti-inflammatoires non stéroïdiens.

Discussion

Les études statistiques publiées sur les traitements endodontiques rapportent un pourcentage favorable d'environ 70% mais on manque encore du recul. A l'université d'Illinois, 42 cas de traitement endodontique ont été réalisés sur 12 années. Il s'agit de 38 chevaux, dont deux avaient deux dents différentes atteintes (306 et 307 ou 406 et 407). Sur les 42 traitements, deux concernaient des chevaux âgés de moins de trois ans, et neuf portaient sur des dents maxillaires. Pour les cinq dents maxillaires qui étaient associées à un empyème sinusien lors du traitement initial, quatre ont été extraites par la suite et le dernier cas a subi deux drainages parodontaux supplémentaires avec succès. Quatre chevaux atteints d'affections parodontales sur 108 ou 208 ont eu une issue favorable. Les 33 autres dents étaient toutes des dents mandibulaires. Sept étaient atteintes dans la racine distale de 308 et de 408 et deux étaient atteints dans la racine de 309 et de 409. Sur les dents mandibulaires, la durée moyenne des signes cliniques étaient de six mois (de 2 à 14 mois). Sur les 33 traitements mandibulaires suivis sur huit mois, seules trois dents ont nécessité une chirurgie ultérieure. Sur ces trois dernières, une dent a été préservée et deux ont été extraites. Le taux global de succès, défini comme l'absence de complications et la conservation de la dent, était de 32 sur 38 chevaux (84%). De plus les matériaux utilisés pour remplacer la pulpe ne donnent pas toujours des résultats très favorables. Beaucoup de progrès restent à faire également dans les méthodes de nettoyage efficace de la pulpe. Il apparaît en effet que fréquemment les échecs sont dus à des vidages incomplets des cavités pulpaires. Ils se traduisent par l'apparition de fistules, de sinusites qui se soldent par une réopération avec ablation classique de la dent.

Complications chirurgicales

Le propriétaire doit toujours être informé des nombreuses complications pouvant survenir lors d'une chirurgie dentaire. La plus stupide mais assez classique est l'ablation d'une mauvaise dent, confondue avec sa voisine. Les complications incluent également une infection alvéolaire chronique et une sinusite. Cependant le cas le plus fréquent reste un enlèvement incomplet de la dent ou la création d'un séquestre osseux dans l'alvéole. L'affection associée va se développer sur des semaines ou des mois. C'est pour cette raison qu'une radiographie de contrôle doit être systématiquement prise après l'ablation.

Parfois les curettes ou les repousseurs enlèvent l'os entourant l'alvéole ou créent des dommages sur la dent voisine. Le tissu de granulation, incapable de boucher l'ouverture ainsi pratiquée accidentellement, laisse se former une fistule entre la cavité buccale et l'apex de la dent touchée. De temps en temps, un geste un peu trop brusque conduit à une fracture mandibulaire. Lors de l'enlèvement d'une prémolaire ou d'une molaire maxillaire, il faut se méfier de ne pas fracturer le palais dur et surtout de ne pas sectionner ou entamer une artère palatine. Dans ce dernier cas, la suture de l'artère s'impose car l'hémostase spontanée ne suffit pas à stopper l'hémorragie. L'hypovolémie est alors compensée par la perfusion massive de solutés d'électrolytes pendant l'opération.

A la suite de toute avulsion dentaire, la croissance de la prémolaire ou de la molaire opposée n'est plus stoppée et donne une arcade dentaire dite « en escalier » comme représenté sur la figure 80. Après la chirurgie, un examen dentaire de routine s'impose par conséquent tous les six mois avec rectification de la hauteur de la dent. Il faut insister sur cette nécessité de voir le cheval deux fois par ans.

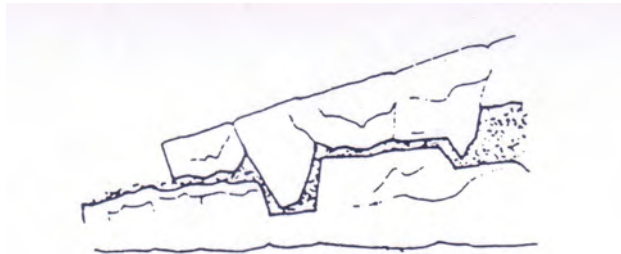


FIG 80 : DENTURE EN ESCALIER SUITE A UNE CHIRURGIE D'EXTRACTION SANS COMPLEMENT DE L'ESPACE ANTAGONISTE (PIERRE D'AUTHEVILLE)

Une autre complication sérieuse provient de la sinusite créé par une fistule oro-sinusale. La contamination bactérienne remonte via l'alvéole vide dans le sinus. Pour prévenir

tout risque, le bouchon de cire placé dans l'alvéole doit absolument être hermétique pour permettre aux tissus de granulation de combler l'alvéole sans laisser passer les débris alimentaires. En cas de sinusite, la seule solution consiste à pratiquer une sinusotomie.

L'ostéomyélite de la mâchoire se produit surtout après des trépanations. Il faut alors procéder à un curetage de l'os sous anesthésie générale associée à une antibiothérapie agressive à base d'EXCENEL* (ceftiofur 2mg/Kg deux fois par jour en IV).

Dans tous les cas, les complications ne sont pas rares et concernent à long terme environ 20% des chevaux. Les bactéries périapicales peuvent être la cause de l'échec du traitement conventionnel, il faut donc rechercher une alternative thérapeutique dans l'antibiothérapie générale. Cependant, bon nombre de bactéries sont devenues résistantes à un ou plusieurs antibiotiques de sorte que le choix de l'antibiotique s'avère souvent difficile. Il faut alors effectuer un prélèvement bactérien tout en se souvenant que la flore de l'endonte est en principe anaérobie et que la culture de ces germes doit toujours être conduite en milieu anaérobie. Le prélèvement est effectué grâce à des pointes de papier stériles introduites dans le foyer en direction de l'apex puis c'est avec ces pointes de papier stérile qu'est absorbé l'exsudat dans le canal puis ces pointes sont placées dans des tubes remplis d'un milieu de transport pour bactéries anaérobies et ces échantillons sont portés au laboratoire pour identification des bactéries et antibiogramme.

Souvent les résultats de la culture indiquent l'association de deux antibiotiques. Comme dit précédemment, l'antibiotique de choix est la pénicilline associée à d'autres antibiotiques comme le métronidazole si la pénicilline seule ne suffit pas. En général, le traitement est très efficace.

Parfois, l'antibiothérapie n'a pas d'effet appréciable. Ces échecs sont dus soit aux bactéries restées dans la dent ou le foyer périapical malgré l'exérèse du granulome et de l'apex, soit à des bactéries introduites par l'opérateur dans la plaie opératoire. A ce sujet, il faut mettre les opérateurs en garde contre les irrigations du champ opératoire avec de l'eau du robinet où des bactéries comme des *Pseudomonas aeruginosa* peuvent survivre longtemps dans l'eau, et si elles sont portées dans une plaie opératoire elles risquent de s'y développer à la faveur d'une résistance aux antibiotiques.

4.3.3.2 Apexification

Le traitement des dents immatures à pulpe mortifiée ne diffère de celui des dents complètement formées mortifiées. Le tissu nécrosé infecté endocanalair est éliminé par les méthodes habituelles, le canal est désinfecté et lorsque le canal est sec, il est obturé. Par contre, l'obturation du canal d'un canal d'une dent immature est particulièrement difficile à cause de sa forme en tromblon, avec son plus grand diamètre à l'apex. Pour de telles dents le traitement de choix est l'induction d'une barrière de tissu dur à l'extrémité apicale du canal radiculaire pour en faciliter l'obturation ultérieure sans espaces vides ni dépassement de pâte obturatrice dans les tissus périapicaux. Ce processus de fermeture naturelle de l'apex est dit « apexification ».

L'apexification des dents immatures mortifiées se fait grâce à l'utilisation d'hydroxyde de calcium qui induit la formation de tissu calcifiés. Elle agit sur le tissu apical des dents concernées qui peut être du tissu parodontal ou du tissu de granulation. Le plus souvent c'est un tissu cémentoïde que l'on observe dans cette barrière apicale néoformée. Le tissu est parfois si irrégulier que tout ce que l'on peut en dire est qu'il est minéralisé. Il est possible d'observer des inclusions de tissu mou en quantité variable au sein de ce tissu dur en fonction du type de tissu apical en contact avec l'hydroxyde de calcium. Ainsi lorsqu'il reste du tissu pulpaire vivant à l'apex, il se forme de la dentine, et dans ces cas la gaine radiculaire peut être plus ou moins intacte, et le développement radiculaire peut se poursuivre. Sinon la barrière de tissu dur apical sera une sorte de couvercle, plus ou moins complet, de l'orifice du canal au niveau de la racine, correspondant au moment où la nécrose de la pulpe et de la gaine radiculaire a interrompu le développement de la racine.

Contenu de ce qui précède, nous pouvons conclure que le tissu dur formé à l'apex de la dent constitue seulement une barrière contre les germes et qu'il ne scelle pas entièrement le canal.

Techniquement, il s'agit de tasser l'hydroxyde de calcium d'une dent dans le canal en s'assurant de son contact étroit avec les tissus périapicaux. Il faut remplacer la pâte après 3 semaines puis après 3 mois et, au bout de 6 mois, la barrière apicale de tissu devient en général assez solide pour que l'on puisse obturer le canal définitivement. Du fait de lenteur de ce processus, la guérison du foyer périapical est généralement acquise bien avant que la dent immature ne soit prête à être obturée.

Toutefois, ce n'est pas parce qu'il y a une barrière périapicale de tissu dur que qu'il y a guérison du périapex. Il arrive que des lésions méconnues comme une fracture radiculaire verticale ou une étroite poche parodontale permettent aux bactéries buccales de venir entretenir l'inflammation périapicale. Il n'y a alors pas de guérison du périapex malgré la barrière apicale.

De nombreux auteurs préconisent l'utilisation de au long terme jusqu'à obtenir la formation d'une barrière de tissu dur à l'apex. Ensuite, le canal est obturé selon la technique conventionnelle de compaction verticale à chaud de gutta percha. Mais cela implique trois contraintes. Tout d'abord il faut renouveler l'hydroxyde de calcium pendant plusieurs mois. Ensuite, le canal étant très large il est difficile de contrôler la mise en place de l'hydroxyde de calcium qui peut en cas de dépassement important et répété devenir toxique engendrant parfois une réaction inflammatoire des tissus parodontaux. Enfin, les dents concernées présentent en général des parois dentinaires très fines. Or, tant que l'obturation n'est pas définitive, il n'est pas possible de reconstituer la dent et la consolider.

Ainsi, il est intéressant d'utiliser le MTA dans ce type de traitement. Il est déposé dans le canal puis il est amené à l'apex et sur les parois. Dans une seconde séance très rapprochée, une remontée à la gutta chaude permet de finir d'obturer le canal. La dent peut être reconstitué immédiatement. Ce matériau permet d'éviter le risque de fracture d'une dent très fragilisée.

SIMON et PERTOT en 2002 ont comparé le MTA, l'osteogenetic-protein 1 (protéine morphogène osseuse) et l'hydroxyde de calcium dans le cas d'apexification sur les chiens. Les résultats ont permis de montrer que le pourcentage de racines avec fermeture apicale par un tissu minéralisé était plus élevé avec le MTA qu'avec les autres matériaux testés.

4.3.3.3 Orthopédie dento-faciale (O.D.F)

L'orthopédie dento-faciale permet de corriger des anomalies d'implantation dentaire ainsi que des bases osseuses.

Ces techniques ne font appel qu'à des forces intra-buccales que l'animal doit supporter pendant toute la durée du traitement. Elles s'utilisent déjà chez le chien or cet animal peut enlever les appareils plus facilement que le cheval grâce à ses pattes.

Néanmoins, il semble que seules les techniques de chirurgie maxillo-faciale puissent être utilisées, car elles nécessitent souvent qu'une contention de courte durée. Elles permettent de corriger certains brachygnathismes ou prognathismes. Elles peuvent se réaliser dès 2-3 mois. Cependant d'un point de vue éthique, ces corrections ne doivent pas être envisagé pour des chevaux destinés à la reproduction.

CONCLUSION

L'un des objectifs de la dentisterie équine passe par l'amélioration des soins dentaires et des chirurgies dentaires grâce à des instruments plus facile à manipuler et plus sûr. Les avancées dans la recherche sur la métallurgie permettent le développement de ces nouveaux instruments plus petits, plus résistants et plus pratiques. De même, l'utilisation des supports de tête devraient être utilisé plus régulièrement plutôt que de faire supporter la tête du cheval par son aide.

En outre l'utilisation de la radiographie en dentisterie équine est en train d'évoluer. Des dispositifs pour faire des radiographies intra orale vont commencer à apparaître. Ceci permettra de supprimer l'effet de superposition et donc d'isoler plus spécifiquement chaque dent.

Les chevaux, sujets aux maladies périodontales, sont une espèce hypsodonte unique car l'attachement du ligament périodontal sur la dent se fait pendant l'éruption. Les praticiens ont aujourd'hui tous les moyens de traiter et de mieux prévenir les maladies périodontales.

L'état actuel des connaissances en dentisterie équine a permis la description des procédures endodontiques, des maladies périodontales, d'aborder l'orthodontie et les techniques chirurgicales. La recherche s'oriente maintenant dans les domaines de l'analgésie, de l'application d'acrylique en orthodontie, de la reconstruction dentaire, de la thérapie antimicrobienne locale, des effets de la dentisterie sur les coliques, de la correction des malocclusions précoce, de l'assimilation des nutriments, de l'impact sur les performances et les effets des instruments motorisés sur la santé des dents.

Le suivi régulier de la santé dentaire des chevaux et le diagnostic précoce de pathologies dentaires dès le jeune âge sont nécessaires si l'on veut agir rapidement et ainsi éviter que des malocclusions se développe.

Le marché de la dentisterie vétérinaire équine en Europe était occupé majoritairement depuis les années 1980 par des « dentistes équins » non vétérinaires qui se sont engouffrés dans la brèche créée par le désintérêt des vétérinaires pour cette discipline à cette époque. La

AGREMENT ADMINISTRATIF

Je soussigné, A. MILON, Directeur de l'Ecole Nationale Vétérinaire de Toulouse, certifie que

Mr BOYER Benoît, Antoine, Marie

a été admis(e) sur concours en : 2001

a obtenu son certificat de fin de scolarité le : 6/07/2006

n'a plus aucun stage, ni enseignement optionnel à valider.

AGREMENT SCIENTIFIQUE

Je soussigné, Youssef TAMZALI, Professeur de l'Ecole Nationale Vétérinaire de Toulouse,


autorise la soutenance de la thèse de :

Mr BOYER Benoît, Antoine, Marie

intitulée :

« *Les affections dentaires chez le cheval* »

**Le Professeur
de l'Ecole Nationale Vétérinaire de Toulouse
Professeur Youssef TAMZALI**



**Vu :
Le Directeur
de l'Ecole Nationale Vétérinaire de Toulouse
Professeur Alain MILON**



**Vu :
Le Président de la thèse :
Professeur Bettina COUDERC**



**Vu le : 13 JUL. 2007
Le Président
de l'Université Paul Sabatier
Professeur Jean-François SAUTEREAU**



compétence de ces dentistes est très hétérogène, certains sont doués, habiles et bien formés alors que d'autres sont incompetents mais tous possèdent soit des titres soit des références, difficilement contrôlables. Depuis quelques années, la renaissance de cet art comble petit à petit le vide créé et la corporation vétérinaire a su reprendre progressivement les choses en main avec notamment un enseignement plus approfondi dans les écoles nationales vétérinaires, des ateliers pratiques adressés aux praticiens et une commission spécifique créée par l'association des vétérinaires équins Français.

La dentisterie équine va inexorablement prendre une place plus importante dans l'activité du vétérinaire équin. Ainsi, les vétérinaires qui ne sont pas intéressés par cet aspect de leur profession devront référer leurs cas comme ils le font pour d'autres spécialisations à des confrères compétents en la matière et non à des dentistes équins non vétérinaires interdits d'exercice dans notre pays.

Ceci nécessite comme toute autre discipline une formation continue, un investissement personnel et financier important. Les honoraires doivent bien évidemment être ajustés en conséquence. Bon nombre de vétérinaires équins réalisent l'importance de ces actes qui occupent désormais pleinement de plus en plus d'entre eux. La dentisterie équine représente donc un secteur d'avenir offrant des revenus rémunérateurs et permettant aux jeunes praticiens de développer leurs clientèles.

BIBLIOGRAPHIE

[1] AUER. (1992)

Equine surgery.

Ed Sanders, Philadelphia, 1214 pp.

[2] AUTHEVILLE P. D', BARRAIRON E. (1985)

Odonto Stomatologie Vétérinaire.

Ed Maloine, Paris, 386 pp.

[3] ASQUITH R.L. (1979)

External fixation of a fractured mandible with cerclage wire.

Equine practice, 1, 3, 37-39.

[4] BAKER G.J. (1970)

Some aspects of equine dental disease.

Equine Vet. J., 2, 105-120.

[5] BAKER G.J. (1971)

Some aspects of equine dental radiology.

Equine Vet. J., 3, 46-51.

[6] BAKER G.J. (1974)

Some aspects of equine dental decay.

Equine Vet. J., 6, 3, 127-130.

[7] BAKER G.J. (1982)

Dental disorders in the horse.

Comp. On Cont. Ed. for the Practicing Veterinarian, 4, 12, 507-515.

[8] BAKER G.J.(1991)

Past, present, and future of equine dentistry.

American Assoc. of Equine Practitioners: 147-151, 1991.

[9] BAKER G.J, BLAKE-CADDEL L. (1992)

Dental morphology, function, and pathology.

Proceeding of the Thirty-seventh Annual Convention of the Am. Assoc. of Equine Pract., San Francisco, December 1-4, 83-93.

- [10] BAKER G.J., KIRKLAND K.D. (1993)
Endodontic therapy in the horse.
Proceedings of the annual Convention of the Am. Assoc. of Equine Pract., 38, 329-335.
- [11] BAKER G.J.(1999)
Dentogenic pulpitis in equine dentistry
Proceeding of the 13th annual veterinary dental and veterinary dentistry'99, 269-270,1999.
- [12] BAKER G.J. (1999)
Endodontic disease in the horse: preservation versus extraction.
Proceeding of the 13th annual veterinary dental and veterinary dentistry'99, 272-276,1999.
- [13] BAKER G.J. (1999)
Equine dentistry/ G.J. Baker et J.Easley.- London : W.B.
Saunders company, 1999.-278 p.
- [14] BARBOUR-HILL Evelyn. (2001)
DEFRA's proposals on equine dentistry.
Vet Rec., 149, 219,2001.
- [15] BARONE R. (1976)
Anatomie comparée des mammifères domestiques. Tome III : Splanchnologie.
Ecole Nationale Vétérinaire de Lyon. 879 pp.
- [16] BARRAIRON P., BLIN P.C., MOLINIER F. (1980)
Contribution à l'étude du mécanisme de formation de fistules des prémolaires chez le jeune cheval.
Bulletin de l'académie Vétérinaire de France, 53, 1, 47-54.
- [17] BECKER E., professeur de chirurgie dès 1938, directeur de l'institut de radiologie, odontostomatologie et d'orthopédie vétérinaire de la faculté de médecine vétérinaire de l'université libre de Berlin de 1951 à 1965.
- [18] BELLANY J.J. (1991)
Maxillary ameloblastic odontoma in a mature horse.
Equine Practice, 13, 11-14.
- [19] BERTONE J.J, BILLER D.S., RUGGLES A. (1993)
Radiographic examination of the equine head.
The equine head.
Vet. Clinics of North America: Large animal practice, 9, 1, 75-90.

- [20] BRANNAN R (2000)
Restorative dentistry.
Proceeding 14th Annual Veterinary Dental Forum, pp. 296-297.
- [21] BROUNTS SH., HAWKINS JF., BLEVINS WE. (2005)
What is your diagnosis? Periapical root infection of the right maxillary third premolar.
J Am Vet Med Assoc. 2005 Jan 15;226(2):201-2.
- [22] BRUNSON D.B., MAJORS L.J. (1987)
Comparative analgesia of xylazine, xylazine/morphine, xylazine/butorphanol and xylazine/nalbuphine in the horse using dental dolorimetry.
Am. J. of Vet. Research, 48, 7, 1082-1091.
- [23] BRUNSON D.B., COLLIER M.A., SCOTT E.A. et MAJORS L.J. (1987)
Dental dolorimetry for the evaluation of an analgesic agent in the horse.
Am. J. of Vet. Research, 48, 7, 1082-1086.
- [24] BUTLER J.A., COLLES C.M., DYSON S.J., KOLD S.E., POULOS P.W. (1993)
The equine head.
In: Blackwell Scientific Publications, clinical Radiology of the horse, Oxford, 285-343.
- [25] CABASSU H. (1975)
Persistence des coins de lait sur les chevaux de moins de cinq ans.
Prat. Vet. Equine, 7, 1, 23.
- [26] CAMP MA. (2001)
Clinical use of newly-developed MTA-carrier devices.
Table clinique, congrès AAE Nouvelle Orléans, Mars 2001.
- [27] CARMALT J.L., TOWNSEND HG, JANZEN ED., CYMBALUK NE. (2004)
Effect of dental floating on weight gain, body condition score, feed digestibility, and fecal particle size in pregnant mares.
J Am Vet Med Assoc. 2004 Dec 15;225(12):1889-93.
- [28] CARMALT JL., CARMALT KP. (2004)
Equine dentistry--what do we really know?
J Vet Dent. 2004 Sep;21(3):134-5.
- [29] CARMALT JL. (2004)
Observation of the cheek teeth occlusal angle in the horse
Journal of vet. Dentistry, 2004, 21(2): 70-75

- [30] CEBRA M.L. (1996)
Tooth root abscess in New World camelids: 23 cases.
J. of the Am. Vet. Med. Assoc., 209, 4, 819-822.
- [31] COOK R.,
Feeding, management and equine dentistry.
Vet Rec. 2005 Jun 4;156(23):751.
- [32] CHATELAIN E. (1992)
Dents: diagnose de l'âge des animaux domestiques.
Laboratoire d'anatomie, Ecole Nationale Vétérinaire de Lyon, 89 p.
- [33] CHUIT P.A., ZOGMAL A. (1990)
Dentistes équins et vétérinaires.
Prat. Vet. Equine, 21, 1, 4-6.
- [34] CHUIT P.A (1991)
Diagnose de l'âge chez les équidés.
Bulletin des GTV, 1, 71-79.
- [35] CHUIT P.A. (1991)
Anomalies dentaires : La dentisterie équine de tous les jours.
Bulletin des GTV, 1, 81-89.
- [36] CHUIT P.A. (2000)
Détermination de l'âge à la lecture de la table dentaire.
Pratique Vétérinaire équine. 32 : 59-65, 2000.
- [37] CHUIT P.A. (2006)
Renaissance of equine dentistry, an abandoned discipline, which one tries to recover]
Schweiz Arch Tierheilkd. 2006 Jan;148(1):23-30. French.
- [38] CLAYTON H.M, FLOOD P.F. (1996)
Color atlas of large animal applied anatomy.
Times Minor International Publishers Ltd, 160 pp.
- [39] COFFMAN J.R. (1969)
Diagnosis of disease of the teeth and sinuses of the horse.
Vet. Med. Small Animal Clin., 64, 497.

[40] COFFMAN J.R., HAMMOND L.S. (1979)
Weight loss and the digestive system in the horse : a problem specific data base.
Vet. Clinics of North America: Large Animal Practice, 1, 2, 237- 249.

[41] COLYERS'S (First edition 1936, revised 1990)
Variations and diseases of the teeth of animals.
Cambridge university press, Cambridge, 672 pp.

[42] DAVID O., KLUGH. (2004)
Acrylic bite plane for treatment of malocclusion in a young horse.
J. Vet. Dent., 21(2), 84-87, 2004.

[43] DENIS Xavier. (1998)
Le cheval, ses dents et le vétérinaire: De la dentisterie à la chirurgie.
Thèse vétérinaire: lyon, 1998.

[44] DENNY H.R. (1989)
Treatment of equine fractures.
Butterworth and Co. Ltd, 186 pp.

[45] DEBROSSES F. et SCICLUNA C. (1991)
Tranquilisation debout chez le cheval.
Prat. Vet. Equine., 23, 2, 33-52.

[46] DILLEHAY D.L., SCHOEB T.R. (1986)
Complex odontoma in a horse.
Vet. Pathology, 23, 3, 341-342.

[47] DIXON P. (1991)
Swellings of the head region in the horse.
In Practice, 13, 6, 257-263.

[48] DIXON P. (1997)
Dental extraction and endodontic techniques in horse.
Comp. On Cont. Ed., 19, 5, 628-637.

- [49] DIXON P.M. (1997)
Examination and pathology of the oral cavity.
5th Geneva Congress of Equine Medicine and Surgery.
Genève: 9-14, 1997.
- [50] DIXON P.M., TREMAINE WH., PICKLES K., KUHNS L., HAWE C., Mc CANN J.,
Mc GORUM BC., RAILTON DI. BRAMMER S. (1999)
Equine dental disease part 1: a long-term study of 400 cases: disorders of incisor, canine and
first premolar teeth.
Equine Vet J., 31, 369-377, 1999.
- [51] DIXON P.M., TREMAINE WH., PICKLES K., KUHNS L., HAWE C., Mc CANN J.,
Mc GORUM BC., RAILTON DI. BRAMMER S. (2000)
Equine dental disease part 2: a long-term study of 400 cases: disorders of development and
eruption and variations in position of the cheek teeth.
Equine Vet J., 31, 519-528, 1999.
- [52] DIXON P.M., TREMAINE WH., PICKLES K., KUHNS L., HAWE C., Mc CANN J.,
Mc GORUM BC., RAILTON DI. BRAMMER S. (2000)
Equine dental disease part 3: disorders of wear, traumatic damage and idiopathic fractures,
tumors and miscellaneous disorders of the cheek teeth.
Equine Vet J., 32, 9-18, 2000.
- [53] DIXON P.M., TREMAINE WH., PICKLES K., KUHNS L., HAWE C., Mc CANN J.,
Mc GORUM BC., RAILTON DI. BRAMMER S. (2000)
Equine dental disease part 4: a long-term study of 400 cases: apical infections of cheek teeth.
Equine Vet J., 32, 182-194, 2000.
- [54] DIXON P.M., ANDREW R., BRANNON H., BURGESS R., GIBSON A., LITTLE JC.,
ORANGE B., ROSS. L., RUDOLPH T., SHAW DJ. (2002)
Survey of the provision of prophylactic dental care for horses in Great Britain and Ireland
between 1999 and 2002.
Vet Rec. 2004 Nov 27;155(22):693-8.
- [55] DIXON PM, DACRE I., DACRE K., TREMAINE WH, Mc CANN, J. BARAKZAI S.
(2005)
Standing oral extraction of cheek teeth in 100 horses (1998--2003).
Equine Vet J. 2005 Mar;37(2):105-12.
- [56] DIXON PM., DACRE I. (2005)
A review of equine dental disorders.
Vet J. 2005 Mar;169(2):165-87.
- [57] DUBIELZIG R.R., WILSON J.W. et ROBBINS T. (1986)
Dental dysplasia and epitheliogenesis imperfecta in a foal.
Vet. Pathology, 23, 3, 325-327.

[58] DUBIELZIG R.R., WILSON J.W. et ROBBINS T. (1986)

Complex odontoma in a stallion.

Vet. Pathology, 23, 5, 633-635.

[59] EASLEY K.J., BLAKE-CADDEL L. (1991-1992)

Recognition and management of the diseased equine tooth.

Proceeding of the thirty-seventh Annual convention of am. Assoc. of Equine Pract., San Francisco, December 1-4, 129-139.

[60] EDWARDS G.B. (1993)

Retention of permanent cheek teeth in 3 horses.

Equine Vet. Ed., 5, 6, 299-302.

[61] EISENMENGER E., ZELTNER K. (1984)

Précis de dentisterie vétérinaire.

Maisons-Alfort: Point vétérinaire, 1984, 149 pp.

[62] EVANS L.H., TATE L.P. et LADOW C.S (1982)

Extraction of the fourth upper premolar and first and second upper molars through a lateral buccotomy.

Proceedings of the Annual Convention of the Am. Assoc. of Equine Pract., 27, 249-252.

[63] FARAGALLA F. (2005)

Views dental study as flawed.

J Am Vet Med Assoc. 2005 Mar 15;226(6):868

[64] FORD T.S. (1991)

Standing surgery and procedures of the head.

Vet. Clinics off North America: Equine Practice, 7, 3, 583-602.

[65] FORMSTON C. (1987)

Reminiscences of equine surgery at the Royal Veterinary College in the 1920s and early 1930s.

Equine Vet. J., 19, 4, 276-278.

[66] FOSTER D.L., BLAKE-CADDEL L. (1991-1992)

Equine dental instruments.

Proceedings of the Thirty-seventh Annual Convention of the Am. Assoc. of Equine Pract., San Francisco, December 1-4, 113-116.

[67] FREEMAN D.E.(1990)

A large frontonasal bone flap for sinus surgery in the horse.
Vet. Surg., 19, 2, 122-130.

[68] FRENCH D.A. (1984)

Mandibular adamantinoma in a horse. Radical surgical treatment.
Vet. Surg., 13, 3, 165-171.

[69] GARCIS F., SAN ROMAN F., LLONENS M.P. (1990)

Endodontics in horses. An experimental study.
J. Vet. Med., 37, 205-214.

[70] GIBBS C., LANE J.G., MEAYNINK S.E et STEELE F.C. (1987)

Radiographic examination of the facial, nasal and paranasal sinus regions of the horse, I,
Indications and procedures in 235 cases.
Equine Vet. J., 19, 5, 466-473.

[71] GOLDSTEIN G. (1995)

Standart endodontic treatment.
Proceedings of the fourth world dental congress and Vet. Dentistry, Vancouver, 36-38.

[72] GREENE SK., (2001)

Equine dental advances.
Vet Clin North Am Equine Pract. 2001 Aug;17(2):319-34.

[73] JAMES L., CARMALT, MA, VetMB, MvetSc, MRCVS. (2004)

Observations of the Cheek Tooth Occlusal Angle in the Horse
J. Vet. Dent., 21(2), 70-75, 2004.

[74] HANCE S.R. et BERTONE A.L. (1993)

The equine head : neoplasia.
Vet. Clinics of North America: Equine Practice, 9, 213-234.

[75] HARVEY C.E. (1995)

Vet Dentistry: oral disease of the horses.
WB Saunders Company, Canada, 322 PP.

[76] HENNET P. (1991)
Endodontie vétérinaire chez les carnivores domestiques.
Rec. Med. Vet., 167, 10, 1041-1053.

[77] HOWARTH S. (1995)
Equine Dental surgery.
In Practice, 17, 4, 178-187.

[78] KAINER S.P. (1993)
The equine head.
Vet. Clinics of North America: Equine Practice, 9, 19-23.

[79] KIELY R.G. (1986)
Ptyalism in a horse.
Equine Practice, 8, 3, 23-24.

[80] KIRKLAND K.D., BAKER G.J., MARRETTA S.M., EURELL J.A.C., LOSONSKY J.M. (1996)
Effects on aging on the endodontic system, reserve crown, and roots of equine mandibular cheek teeth.
Am. J. of Vet. Research, 57, 1, 31-38.

[81] KNOTTENBELT DC. (2005)
Equine dentistry--"the state of the art and the state of the science".
Vet J. 2005 Mar;169(2):159-61.

[82] LANE J.G. (1994)
A review of dental disorders of the horse, their treatment and possible fresh approaches to management.
Equine. Vet. Ed., 6, 1, 13-21.

[83] LOWDER M.Q. (1997)
Who is teaching equine dentistry?
Comp. On Cont. Ed. for the Practicing Veterinarian, 19, 5, 624-626.

[84] Mc. Dowell. DM.,
Teeth, bones and brushing.
Vet Rec. 2005 Apr 16;156(16):523.

[85] MACCLURE S.R., SCHUMACHER J., MORRIS E.L. (1993)
Dentigerous cyst in the ventral conchal sinus of a horse.
Veterinary-Radiology and Ultrasound, 34, 5, 334-335.

[86] MACKINTOSH M.E., COLLES C.M. (1987)
Anaerobic bacteria associated with dental abscesses in the horse and donkey.
Equine Vet. J., 19, 4, 360-362.

[87] MACMULLAN W.C. (1983)
Dental criteria for estimating age in the horse.
Equine Practice, 5, 10, 38-43.

[88] MAKADY F.M., AHMED I., ALI S.E.M., (1991)
Alveolar periostitis complicated with a dental fistula in a horse.
Assiut Vet. Med. J., 25, 49, 259-262.

[89] MARCOUX M. (1993)
Traitement chirurgical par enlèvement lors d'abcès odonto-alvéolaire chez le cheval.
Congrès annuel AVEF, p.17

[90] MEAGHER D.M., TROUT D.R. (1980)
Fractures of the mandible and premaxilla in the horse.
Proceedings of the Annual Convention of the Am. Assoc. of Equine Pract., 26, 181-192.

[91] Miles AEW et Grigson C (1990)
Colyer's Variations and Diseases of the teeth of animals.
Cambridge University Press, Cambridge, pp. 2-15, 482.

[92] MUELLER-POE (1991)
Equine dental disorders: cause, diagnosis, and treatment.
Comp. on Cont. Ed. for the Practicing Veterinarian, 13, 9, 1451-1460.

[93] MUYLLE S., VAN LOON G., SIMOENS P., LAWERS H. (1996)
Ageing horses by an examination of their incisor teeth: an (im)possible task?
Vet. Rec., 138, 13, 295-301.

- [94] OTHMAN G.M., ISMAIL S.F., OBEAD A.S. (1991)
Teeth affections in equines.
Assuit Vet. Med. J., 25, 50, 193-204
- [95] PARK R.D. (1993)
Radiographic examination of the equine head.
Vet. Clinics of North America: Equine Practice, 9, 1, 49-74.
- [96] PASCOE J.R., BLAKE-CADDEL L., (1991-1992)
Complications of dental surgery.
Proceedings of the thirty-seventh Annual Convention of Am. Assoc. of Equine Pract., San Francisco, December 1-4, 141-146.
- [97] PASCOE J.R., BLAKE-CADDEL L., (1992)
Dental radiography/radiology.
Proceedings of the thirty-seventh annual Convention of Am. Assoc. of Equine Pract., San Francisco, December 1-4, 99-111.
- [98] PIRIE R.S., DIXON P.M., (1993)
Mandibular tumours in the horse : a review of the litterature and 7 case reports.
Equine Vet. Ed., 5, 6, 287-294.
- [99] PRICHARD M.A., HACKETT R.P., ERB H.N. (1992)
Long-term outcome of tooth repulsion in horses: a retrospective study of 61 cases.
Vet. Surg., 21, 2, 145-149.
- [100] PUYT J.D. (1990)
Antibiothérapie chez le cheval.
Bulletin des GTV, SNGTV, Paris, 138.
- [101] QUICK C.B., RENDANO V.T; (1979)
Radiographic interpretation. The equine teeth.
Modern Veterinary Practice, 60, 7, 561-567.
- [102] RALSON SL., FOSTER DL., DIVERS T., HINTZ HF. (2001)
Effect of dental correction on feed digestibility in horses.
Equine Vet J., 33: 390-393, 2001.

- [103] RAMZAN PH, PAYNE RJ.
Periapical dental infection with nasolacrimal involvement in a horse.
Vet Rec. 2005 Feb 5;156(6):184-5.
- [104] RICHARDSON J.D., CRIPPS P.J., HILLYER M.H., O'BRIEN J.K. (1995)
An evaluation of the accuracy of ageing horses by their dentition: a matter of experience ?
Vet. Rec., 137, 5, 117-121.
- [105] RICHARDSON J.D., CRIPPS P.J., HILLYER M.H., O'BRIEN J.K. (1995)
An evaluation of the accuracy of ageing horses by their dentition; Can a computer model be accurate ?
Vet. Rec., 137, 6, 139-140
- [106] RUGGLES A.J., ROSS M.W., FREEMAN D.E (1991)
Endoscopic examination and treatment of paranasal sinus disease in 16 horses.
Vet. Surg., 20, 6, 418-423.
- [107] RUGGLES A.J., ROSS M.W., FREEMAN D.E (1993)
Endoscopic examination and treatment of paranasal sinus disease in 16 horses.
Vet. Surg., 22, 6, 508-514.
- [108] SAMPSON S., (1991)
Vaulted ceiling of occlusion in equine cheek teeth.
Equine Practice, 13, 6, 26-27.
- [109] SCHUMACHER J., HONNAS C.M. (1993)
Dental surgery.
Vet. Clinics of North America: Equine Practice, 9, 1, 133-152.
- [110] SCHUMACHER J. (2001)
The present state of equine dentistry.
Equine vet J., 33: 2-3, 2001.
- [111] SCOGGINS R.D. (1979)
Dental dentistry.
Equine practice, 1, 5, 19-21.

- [112] SCOGGINS R.D., BLAKE-CADDELL L. (1992)
Restraint and the dental exam.
Proceeding of the Thirty-seventh Annual Convention of the Am. Assoc. of Equine Pract., San Francisco, December 1-4, 95-97.
- [113] SCOTT E.A. (1982)
Surgery of the oral cavity.
Vet. Clinics of North America: Large Animal Practice, 4, 1, 3-31.
- [114] SCRUTCHFIELD W.L., SCHUMACHER J. (1993)
Examination of the oral cavity and routine dental care.
Vet. Clinics of North America: Equine practice, 9, 1, 123-131.
- [115] SIMON S., PERTOT W.J.
Utilisation en omnipratique du Mineral trioxyde Aggregate (MTA)
Inf. Dent., 15, 981-993: 2002.
- [116] STEENKAMP G., OLIVIER-CARSTENS A., VAN HEERDEN W.F.P., CROSSLEY D.A, BOY S.C.
In vitro comparison of three materials as apical sealants of equine premolar and molar teeth.
Equine Vet. J., 37, 2, 136-136, 2005.
- [117] STALARS Franck.(1997)
Contribution à l'étude de la dentisterie equine en clientele traditionnelle.
Thèse: Médecine Vétérinaire, Lyon, 1997.
- [118] SWANSTROM O.G., WOLFORD H.A. (1997)
Prosthetic filling of a cement defect in a premolar tooth necrosis in a horse.
Vet. Med. Small Animal Clin., 72, 9, 1475-1477.
- [119] UHLINGER C., BLAKE-CADDELL L., (1991-1992)
Common abnormalities of the premolars and molars.
Proceedings of the Thirty-seventh Annual Convention of the Am. Assoc. of Equine Pract., San Francisco, December 1-4, 1991-1992, 123-127.
- [120] VAIL C.D. (1979)
Equine dentistry.
Modern Veterinary Practice, 60, 7, 551.

[121] WALMSLEY J.P. (1993)
Some observations on the value ageing 5-7 year old horses by examination of their incisor teeth.
Equine Vet. Ed., **5**, 6, 295-298.

[122] WHEAT J.D. (1974)
Sinus drainage and tooth repulsion.
J. of the Am. Vet. Med. Assoc., **164**, 4, 363-364.

[123] WILLIAMS B.L., MAC CANN G.F. et SCHOENKNECHT (1983)
Bacteriology of dental abscesses of endodontic origine.
J. Chir. Microbiology, **22**, 229-302.

[124] WINTZER H.J. (1986)
Equine diseases.
Ed Verlag Paul Parey, Berlin and Hamburg, 439 pp.

[125] WYN- JONES G. (1985)
Interpreting radiographs 6: the head.
Equine Vet. J., **17**, 6, 417-425.

TOULOUSE, 2006-05-06

AUTEUR :

NOM : Boyer

PRENOM : Benoît

LES AFFECTIONS DENTAIRES CHEZ LE CHEVAL

RESUME :

Ce travail vise à présenter de façon pragmatique les affections dentaires les plus fréquentes chez le cheval afin d'en faciliter le diagnostic et d'en améliorer le traitement. Le premier chapitre aborde la morphologie dentaire afin de décrire rigoureusement les structures dentaires, prélude essentiel à la détermination de l'âge par lecture des tables dentaires et à la compréhension de la physiologie dentaire. La deuxième partie présente les anomalies dentaires et les maladies dentaires dans leur détail suivi dans une troisième partie de leur diagnostic. Enfin dans une quatrième partie, il est question des traitements réalisés en clientèle vétérinaire traditionnelle, des fréquences des contrôles et des soins chirurgicaux envisageables et en devenir.

MOTS CLES :

Affection, Dentaire, Cheval.

DENTAL AFFECTION IN HORSES

SUMMARY:

The purpose of this report is to present the most frequent dentals affection in horses in order to facilitate their diagnosis and improve their treatment. The first section present the dental morphology to clearly describe the dentals structures, essential to determine the age by examining teeth and to tackle dental physiology. The second section describes the dental anomalies and diseases in depth and in a third part their diagnosis. Then, the last part present the current treatments, frequency of check up and at last surgical possibilities nowadays and coming soon.

KEY WORDS:

Affection, Dental, Horse