



HAL
open science

Contribution à l'étude radiographique et ostéologique du singé laineux (*Lagothrix lagotricha*)

Caroline Noiret

► To cite this version:

Caroline Noiret. Contribution à l'étude radiographique et ostéologique du singé laineux (*Lagothrix lagotricha*). Médecine vétérinaire et santé animale. 2008. dumas-04576958

HAL Id: dumas-04576958

<https://dumas.ccsd.cnrs.fr/dumas-04576958>

Submitted on 15 May 2024

HAL is a multi-disciplinary open access archive for the deposit and dissemination of scientific research documents, whether they are published or not. The documents may come from teaching and research institutions in France or abroad, or from public or private research centers.

L'archive ouverte pluridisciplinaire **HAL**, est destinée au dépôt et à la diffusion de documents scientifiques de niveau recherche, publiés ou non, émanant des établissements d'enseignement et de recherche français ou étrangers, des laboratoires publics ou privés.

Contribution à l'étude radiographique et ostéologique du singe laineux (*Lagothrix lagotricha*)

THESE
pour obtenir le grade de
DOCTEUR VÉTÉRINAIRE

DIPLOME D'ETAT

*présentée et soutenue publiquement en 2008
devant l'Université Paul-Sabatier de Toulouse*

par

Caroline, Marie NOIRET
Née le 01/05/1984 à Argenteuil (95)

Directeur de thèse : M. le Professeur Jacques DUCOS DE LAHITTE

JURY

PRESIDENT :
M. Alexis VALENTIN

Professeur à l'Université Paul-Sabatier de TOULOUSE

ASSESEUR :
M. Jacques DUCOS DE LAHITTE
M. Yves LIGNEREUX

Professeur à l'Ecole Nationale Vétérinaire de TOULOUSE
Professeur à l'Ecole Nationale Vétérinaire de TOULOUSE

--

Ministère de l'Agriculture et de la Pêche
ECOLE NATIONALE VÉTÉRINAIRE DE TOULOUSE

Directeur : M. A. MILON

Directeurs honoraires : M. G. VAN HAVERBEKE
M. P. DESNOYERS

Professeurs honoraires :

M. L. FALIU	M. J. CHANTAL	M. BODIN ROZAT DE MENDRES NEGRE
M. C. LABIE	M. JF. GUEFI	
M. C. PAVAU	M. EECKHOUTTE	
M. F. LESCURE	M. D. GRIESS	
M. A. RICO	M. CABANIE	
M. A. CAZIEUX	M. DARRE	
Mme V. BURGAT	M. HENROTEAUX	

PROFESSEURS CLASSE EXCEPTIONNELLE

M. BRAUN Jean-Pierre, *Physique et Chimie biologiques et médicales*
M. DORCHIES Philippe, *Parasitologie et Maladies Parasitaires*
M. EUZEBY Jean, *Pathologie générale, Microbiologie, Immunologie*
M. TOUTAIN Pierre-Louis, *Physiologie et Thérapeutique*

PROFESSEURS 1^{re} CLASSE

M. AUTEFAGE André, *Pathologie chirurgicale*
Mme CLAUW Martine, *Pharmacie-Toxicologie*
M. CORPET Denis, *Science de l'Aliment et Technologies dans les Industries agro-alimentaires*
M. DELVERDIER Maxence, *Anatomie Pathologique*
M. ENJALBERT Francis, *Alimentation*
M. FRANC Michel, *Parasitologie et Maladies parasitaires*
M. MARTINEAU Guy, *Pathologie médicale du Bétail et des Animaux de Basse-cour*
M. PETIT Claude, *Pharmacie et Toxicologie*
M. REGNIER Alain, *Physiopathologie oculaire*
M. SAUTET Jean, *Anatomie*
M. SCHELCHER François, *Pathologie médicale du Bétail et des Animaux de Basse-cour*

PROFESSEURS 2^e CLASSE

Mme BENARD Geneviève, *Hygiène et Industrie des Denrées alimentaires d'Origine animale*
M. BERTHELOT Xavier, *Pathologie de la Reproduction*
M. BOUSQUET-MELOU Alain, *Physiologie et Thérapeutique*
M. CONCORDET Didier, *Mathématiques, Statistique, Modélisation*
M. DUCOS Alain, *Zootecnie*
M. DUCOS DE LAHITTE Jacques, *Parasitologie et Maladies parasitaires*
Mme GAYRARD-TROY Véronique, *Physiologie de la Reproduction, Endocrinologie*
M. GUERRE Philippe, *Pharmacie et Toxicologie*
Mme HAGEN-PICARD Nicole, *Pathologie de la Reproduction*
M. LEFEBVRE Hervé, *Physiologie et Thérapeutique*
M. LIGNEREUX Yves, *Anatomie*
M. PICAVET Dominique, *Pathologie infectieuse*
M. SANS Pierre, *Productions animales*
Mme TRUMEL Catherine, *Pathologie médicale des Equidés et Carnivores*

INGENIEUR DE RECHERCHEM. TAMZALI Youssef, *Responsable Clinique Equine***PROFESSEURS CERTIFIES DE L'ENSEIGNEMENT AGRICOLE**Mme MICHAUD Françoise, *Professeur d'Anglais*M. SEVERAC Benoit, *Professeur d'Anglais***MAITRES DE CONFERENCES HORS CLASSE**M. JOUGLAR Jean-Yves, *Pathologie médicale du Bétail et des Animaux de Basse-cour***MAITRES DE CONFERENCES (classe normale)**M. ASIMUS Erik, *Pathologie chirurgicale*M. BAILLY Jean-Denis, *Hygiène et Industrie des Denrées alimentaires d'Origine animale*Mme BENNIS-BRET Lydie, *Physique et Chimie biologiques et médicales*M. BERGONIER Dominique, *Pathologie de la Reproduction*M. BERTAGNOLI Stéphane, *Pathologie infectieuse*Mme BOUCLAINVILLE-CAMUS Christelle, *Biologie cellulaire et moléculaire*Mme BOULLIER Severine, *Immunologie générale et médicale*Mme BOURGES-ABELLA Nathalie, *Histologie, Anatomie pathologique*M. BRUGERE Hubert, *Hygiène et Industrie des Denrées alimentaires d'Origine animale*Mle CADIERGUES Marie-Christine, *Dermatologie*M. CORBIERE Fabien, *Pathologie des ruminants*Mle DIQUELOU Armelle, *Pathologie médicale des Equidés et des Carnivores*M. DOSSIN Olivier, (DISPONIBILITE) *Pathologie médicale des Equidés et des Carnivores*M. FOUCRAS Gilles, *Pathologie du Bétail*M. GUERIN Jean-Luc, *Elevage et Santé avicoles et canicolas*M. JACQUIET Philippe, *Parasitologie et Maladies Parasitaires*M. JAEG Jean-Philippe, *Pharmacie et Toxicologie*Mle LACROUX Caroline, *Anatomie Pathologique des animaux de rente*M. LYAZRHI Faouzi, *Statistiques biologiques et Mathématiques*M. MATHON Didier, *Pathologie chirurgicale*M. MEYER Gilles, *Pathologie des ruminants*Mme MEYNAUD-COLLARD Patricia, *Pathologie Chirurgicale*M. MOGICATO Giovanni, *Anatomie, Imagerie médicale*M. MONNEREAU Laurent, *Anatomie, Embryologie*Mle PALIERNE Sophie, *Chirurgie des animaux de compagnie*Mme PRYMENKO Nathalie, *Alimentation*Mme LETRON-RAYMOND Isabelle, *Anatomie pathologique*Mme TROGELER-MEYNADIER Annabelle, *Alimentation*M. VOLMER Romain, *Microbiologie et Infectiologie*M. VERWAERDE Patrick, *Anesthésie, Réanimation***MAITRES DE CONFERENCES CONTRACTUEL**Mlle BUCK-ROUCH, *Médecine interne des animaux de compagnie*M. CASSARD Hervé, *Pathologie du bétail*M. DOUET Jean-Yves, *Ophthalmologie*M. SEGUELA Jérôme, *Médecine interne des animaux de compagnie*M. VERSET Michaël, *Chirurgie des animaux de compagnie***ASSISTANTS D'ENSEIGNEMENT ET DE RECHERCHE CONTRACTUELS**Mle BIBBAL Delphine, *Hygiène et Industrie des Denrées alimentaires d'Origine animale*M. CONCHOU Fabrice, *Imagerie médicale*M. GIN Thomas, *Production et pathologie porcine*M. LIENARD Emmanuel, *Parasitologie et maladies parasitaires*M. NOUVEL Laurent, *Pathologie de la reproduction*M. RABOISSON Didier, *Productions animales*Mle TREVENNEC Karen, *Epidémiologie, gestion de la santé des élevages avicoles et porcins*

À Monsieur le Professeur Alexis VALENTIN

Professeur à l'université Paul Sabatier

Zoologie- Parasitologie

qui nous a fait l'honneur d'accepter la présidence de notre jury de thèse,

Hommages respectueux,

À Monsieur le Professeur Jacques DUCOS DE LAHITTE

Professeur à l'École Nationale Vétérinaire de Toulouse

Parasitologie- Maladies parasitaires

Qui nous a fait l'honneur d'accepter la direction de cette thèse,

Sincère reconnaissance,

À Monsieur le Professeur Yves LIGNEREUX

Professeur à l'École Nationale Vétérinaire de Toulouse

Anatomie

Qui nous a fait l'honneur de prendre part à notre jury de thèse,

Sincères remerciements,

À Monsieur Pascal VERSIGNY, pour son aide précieuse tout au long de ce travail, pour le temps qu'il m'a consacré (de la réalisation des clichés à la préparation du squelette), pour tous ses conseils et sa gentillesse.

À Monsieur Richard REY, pour son temps et son aide pour la réalisation des clichés.

À Gueric, qui embellit ma vie chaque jour. Merci pour ton amour, ta compréhension, ton intelligence et tout le reste. Merci pour tous les moments géniaux passés ensemble et pour tout ce qu'il nous reste à vivre et à construire.

À mes parents, qui m'ont permis de réaliser mes rêves, à Marion, ma frangine préférée, tu sais que je serai toujours là.

À ma mamie Michelle, qui m'a offert tout son amour, j'espère que tu serais fière de moi.

À Marcelle et Bernard qui m'ont toujours encouragée, j'aimerais tellement que Bernard, tu sois là aujourd'hui pour me voir devenir vétérinaire.

À la famille Belaunza (enfin une partie !!) : Vincent (désolée pour tous les coups de râteaux !!) et Maëlis, Lilou et sa Lilas (et bien sûr Fabien), Sandrine, Pascal et Fred (et vos deux petits anges), ainsi que Annie et Jean-Pierre.

À Maia, pour cette amitié hors norme et inébranlable dont tu me fais cadeau. J'espère en être à la hauteur et qu'on continuera toujours à cultiver ce précieux lien.

À Marie, nous seules savons ce que nous avons traversé ensemble. J'espère que tu sais que tu pourras toujours compter sur moi.

À tous les gens formidables que j'ai rencontrés pendant ces années : on va commencer par les docteurs et en particulier notre « patriarche », Romu, pour ta sagesse (!). La promo Laborde : Maud et le pseudo-docteur Simon, Mag (espèce de JCA), Guillaume et Sophie, Ben, Adrien et les autres. Naturellement je remercie aussi mes poulots : Timothée (espèce de sale gosse), Julien et tous les autres. Il reste les autres promos, qu'on aime bien quand même : Val, pas besoin de grands discours entre nous pour savoir à quel point on tient l'une à l'autre, un type génial : Marco et son humour (« Ah si j'étais un homme »), Yo, l'éternel poulot et Elise mais je n'oublie pas non plus les « extérieurs », notamment Caro et Tristan, pour tous les fous rires passés et à venir...

À tous ceux dont la route malheureusement s'est séparée de la mienne... je ne vous oublie pas pour autant...

Et à Johnny, notre singe laineux !!

Table des matières

Introduction	p 19
I- Présentation du singe laineux (<i>Lagothrix lagotricha</i>)	p 21
A- Classification	p 21
B- Biologie de <i>Lagothrix lagotricha</i>	p 23
1- Morphologie	p 23
2- Habitat	p 23
3- Alimentation	p 24
4- Reproduction	p 25
5- Vie sociale	p 25
C- Importance économique – Statut – Conservation	p 26
1- Utilisation	p 26
2- Statut CITES	p 26
3- Classification par l’IUCN	p 26
II- Matériel et méthodes	p 29
A- Animal	p 29
B- Matériel radiographique	p 30
C- Radioprotection	p 30
D- Préparation du squelette	p 30

III- Anatomie radiographique du singe laineux p 33

A- Radiographie du thorax	p 33
1- Indications	p 33
2- Technique	p 33
3- Incidence latérale gauche	p 35
4- Incidence ventro-dorsale	p 43
B- Radiographie de l'abdomen	p 46
1- Indications	p 46
2- Technique	p 46
3- Incidence ventro-dorsale	p 47
4- Incidence latérale	p 53
C- Radiographie des membres	p 55
1- Indications	p 55
2- Technique	p 55
3- Membre thoracique	p 57
3-1 Épaule	p 57
a- Incidence médio-latérale	p 57
b- Incidence ventro-dorsale	p 58
3-2 Bras	p 62
a-Incidence médio-latérale	p 62
b-Incidence cranio-caudale	p 64
3-3 Coude	p 66
a-Incidence médio-latérale	p 66
b-Incidence cranio-caudale	p 68

3-4	Avant-bras	p 70
	a-Incidence médio-latérale	p 70
3-5	Main	p 73
	a-Incidence médio-latérale	p 73
	b-Incidence dorso-palmaire	p 75
4-	Membre pelvien	p 78
4-1	Bassin et hanche	p 78
	a-Incidence latérale	p 78
	b-Incidence ventro-dorsale	p 80
4-2	Cuisse	p 82
	a-Incidence médio-latérale	p 82
	b-Incidence cranio-caudale	p 84
4-3	Genou	p 86
	a-Incidence médio-latérale	p 86
	b-Incidence cranio-caudale	p 88
4-4	Jambe	p 90
	a-Incidence médio-latérale	p 90
	b-Incidence cranio-caudale	p 92
4-5	Pied	p 94
	a-Incidence médio-latérale	p 94
	b-Incidence dorso-plantaire	p 96
D-	Radiographies de la colonne vertébrale	p 98
1-	Indications	p 98
2-	Technique	p 99
3-	Région cervicale	p 100
	a-Incidence latérale	p 100
	b-Incidence ventro-dorsale	p 102

4- Région thoracique	p 104
a-Incidence latérale	p 104
b-Incidence ventro-dorsale	p 106
5- Région lombaire	p 108
a-Incidence latérale	p 108
b-Incidence ventro-dorsale	p 110
6- Région lombo-sacrée	p 112
a-Incidence latérale	p 112
b-Incidence ventro-dorsale	p 114
7- Région caudale	p 116
E- Radiographies de la tête	p 118
1- Technique	p 118
2- Incidence latérale	p 118
3- Incidence dorso-ventrale	p 112

Conclusion	p 125
-------------------	-------

Bibliographie	p 127
----------------------	-------

Liste des clichés radiographiques	p 15
--	------

Table des illustrations	p 17
--------------------------------	------

Liste des clichés radiographiques

Radiographie n°1 : Thorax, incidence latérale gauche	p 42
Radiographie n°2 : Thorax, incidence dorso-ventrale	p 45
Radiographie n°3 : Abdomen, incidence ventro-dorsale	p 52
Radiographie n°4 : Abdomen, incidence latérale	p 54
Radiographie n°5 : Épaule gauche, incidence médio-latérale	p 58
Radiographie n°6 : Épaules, incidence ventro-dorsale	p 59
Radiographie n°7 : Épaule gauche, membre en extension, incidence ventro-dorsale	p 61
Radiographie n°8 : Bras gauche, incidence médio-latérale	p 63
Radiographie n°9 : Bras gauche, incidence cranio-caudale	p 65
Radiographie n°10 : Coude gauche, incidence médio-latérale	p 67
Radiographie n°11 : Coude droit, incidence cranio-caudale	p 69
Radiographie n°12 : Avant-bras gauche, incidence médio-latérale	p 72
Radiographie n°13 : Main gauche, incidence médio-latérale	p 74
Radiographie n°14 : Main gauche, incidence dorso-palmaire	p 76
Radiographie n°15 : Bassin, incidence latérale	p 79
Radiographie n°16 : Bassin, incidence ventro-dorsale	p 81
Radiographie n°17 : Cuisse gauche, incidence médio-latérale	p 83
Radiographie n°18 Cuisse gauche, incidence cranio-caudale	p 85
Radiographie n°19 : Genou gauche, incidence médio latérale	p 87
Radiographie n°20 : Genou gauche, incidence cranio-caudale	p 89
Radiographie n°21 : Jambe gauche, incidence médio-latérale	p 91
Radiographie n°22 : Jambe gauche, incidence cranio-caudale	p 93
Radiographie n°23 : Pied gauche, incidence médio-latérale	p 95
Radiographie n°24 : Pied gauche, incidence dorso-plantaire	p 97

Radiographie n°25 : Région cervicale, incidence latérale	p 101
Radiographie n°26 : Région cervicale, incidence ventro-dorsale	p 103
Radiographie n°27 : région thoracique, incidence latérale	p 105
Radiographie n°28 : région thracique, incidence ventro-dorsale	p 107
Radiographie n°29 : Région lombaire, incidence latérale	p 109
Radiographie n°30 : Région lombaire, incidence ventro-dorsale	p 111
Radiographie n°31 : Région lombo-sacrée, incidence latérale	p 113
Radiographie n°32 : Région lombo-sacrée, incidence ventro-dorsale	p 115
Radiographie n°33 : Région caudale, incidence latérale	p 117
Radiographie n°34 : Tête, incidence latérale	p 121
Radiographie n°35 : Tête, incidence dorso-ventrale	p 123

Table des illustrations

Photo n° 1 : Singe laineux	p 21
Photo n°2 : Main gauche d'un singe laineux, face dorsale	p 22
Photo n°3 : Main gauche d'un singe laineux, face palmaire	p 22
Photo n°4 : Répartition géographique du singe laineux	p 24
Photo n°5 : Singe laineux utilisé pour la réalisation de l'atlas	p 29
Schéma n°1 : Schéma anatomique de l'épaule gauche, vue crâniale	p 59
Schéma n°2 : Schéma anatomique de l'humérus gauche, vue médiale	p 63
Schéma n°3 : Schéma anatomique de l'humérus gauche, vue crâniale	p 65
Schéma n°4 : Schéma anatomique du coude gauche, vue latérale	p 67
Schéma n°5 : Schéma anatomique du coude droit, vue crâniale	p 69
Schéma n°6 : Schéma anatomique du radius et de l'ulna gauches, vue médiale	p 72
Schéma n°7 : Schéma anatomique de la main gauche, vue dorsale	p 77
Schéma n°8 : Schéma anatomique de l'os coxal, vue latérale	p 81
Schéma n°9 : Schéma anatomique du fémur gauche, vue médiale	p 83
Schéma n°10 : Schéma anatomique du fémur gauche, vue crâniale	p 85
Schéma n°11 : Schéma anatomique du genou droit, vue latérale	p 87
Schéma n°12 : Schéma anatomique du genou gauche, vue crâniale	p 89
Schéma n°13 : Schéma anatomique du tibia et de la fibula gauches, vue médiale	p 91
Schéma n°14 : Schéma anatomique du tibia et de la fibula gauches, vue crâniale	p 93
Schéma n°15 : Schéma anatomique du pied gauche	p 97
Schéma n°16 : Schéma anatomique de la tête, vue latérale	p 121

INTRODUCTION

Cet ouvrage a pour but de contribuer à accroître nos connaissances concernant *Lagothrix lagotricha*, ou singe laineux.

Pour cela, après un rappel de la biologie du singe laineux, il nous est apparu intéressant de réaliser une étude radiographique en constituant un atlas d'images normales pouvant servir de référence. L'interprétation d'un cliché radiographique nécessite en effet au préalable une bonne connaissance de l'aspect normal.

L'examen radiographique est un examen très accessible. Son interprétation suppose une bonne connaissance de l'anatomie. Pour faciliter cette interprétation, les radiographies sont accompagnées de schémas légendés réalisés à partir de photographies des os d'un singe laineux. Cet atlas se voulant le plus pratique possible, pour chaque région du corps, un paragraphe est consacré aux aspects techniques tels que les paramètres d'exposition recommandés et les qualités requises pour qu'un cliché soit correctement interprétable.

I- Présentation du singe laineux (*Lagothrix lagotricha*)



Photo n°1 : Singe laineux (source : www.fr.wikipedia.org)

A-Classification

Classe : Mammifère

Ordre : Primates

Sous-ordre : *Simioidea*

Infra ordre : *Platyrhini*

Superfamille : *Ceboidea*

Famille : *Cebidae*

Sous-famille : *Atelinae*

Genre : *Lagothrix*

Espèce : *Lagothrix lagotricha*

Le singe laineux appartient à l'ordre des primates, à l'infra ordre des *Simioidea* qui regroupe les primates les plus évolués.

Les singes platyrhiniens, ou singes du Nouveau Monde, sont arboricoles exclusivement, grimpeurs normaux ou suspendus. Ils se distinguent des autres singes notamment par une cloison nasale large et des orifices nasaux écartés. Ce sont des primates de petite taille possédant une queue au moins aussi longue que le corps.

Les *cebidae* possèdent un hallux opposable et un pouce réduit et susceptible seulement de mouvements d'abduction et d'adduction. Il peut même manquer chez certains *Atelinae*. Leurs ongles sont plats ou carénés et n'ont jamais de griffes.

Les *Atelinae* sont arboricoles suspendus et leur tronc est plus court que celui des autres singes platyrrhiniens. Les membres pelviens sont plus longs que les membres thoraciques.



Photo n°2 : Main gauche d'un singe laineux, face dorsale (cliché : P. Versigny)

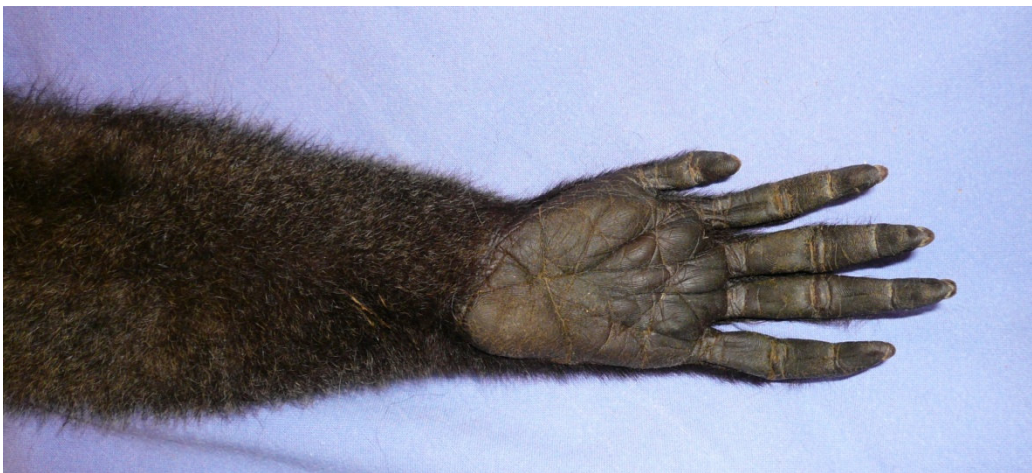

Photo n°3 : Main gauche de singe laineux, face palmaire. (cliché : P. Versigny)

B- Biologie de *Lagothrix lagotricha*

1- Morphologie

Le singe laineux figure parmi les plus grands primates du Nouveau Monde. La plupart pèsent entre 3 et 10 kg et mesurent de la tête à la base de la queue entre 55,8 et 68,6 cm, les mâles étant généralement plus gros que les femelles. Les individus en captivité peuvent être légèrement plus gros.

Le poil est dense, court et très largement composé de sous poil. Chez les vieux individus on peut observer une frange à l'arrière des membres et sous le ventre. La couleur du pelage peut varier grandement d'un individu à l'autre et peut aller du marron clair au marron foncé ou bien du gris clair au gris foncé. Habituellement le bas du corps est légèrement plus clair que le reste. La couleur peut également varier en fonction de la localisation géographique : en Equateur et en Colombie, on peut trouver des individus de couleurs différentes dans un même groupe, le long de la Cordillère des Andes on peut voir des animaux gris presque noirs alors qu'en Amazonie au Brésil et en Bolivie on peut trouver des animaux de couleur olive presque noirs. Au Pérou et au Nord de l'Amazonie brésilienne prédominent des animaux bruns. Les nouveau-nés sont quant à eux généralement de couleur paille.

Le singe laineux possède une tête ronde et massive et sa face noire est nue, le front bombé. Les oreilles ne sont pas visibles.

La queue préhensile, qui mesure de 60 à 72 cm, est musclée à la base et nue sur la partie ventrale de son extrémité.

2- Habitat

Le singe laineux vit dans le Nord de l'Amérique du Sud : Colombie, Équateur, Pérou, Bolivie, Brésil et dans les collines et les pentes orientales des Andes. On peut les trouver jusqu'à 3000 m d'altitude.

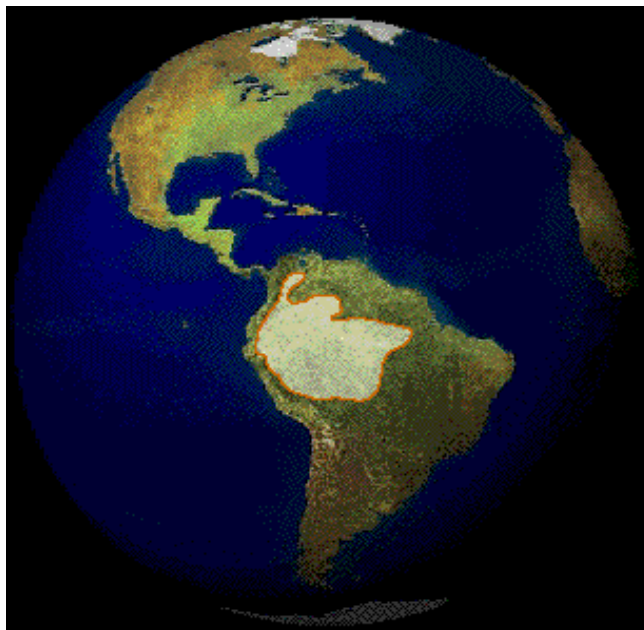


Photo n°4 : Répartition géographique du singe laineux (source : www.geocities.com)

Le singe laineux ne descend que très rarement sur le sol. Il reste en effet la plupart du temps dans les arbres entre 7 et 12 m au dessus du sol.

3- Alimentation

Le régime alimentaire du singe laineux est principalement composé de fruits mais il peut aussi comprendre des feuilles, des graines ou des insectes. Le singe laineux se nourrit en effet de graines principalement au début de la saison des pluies quand les fruits ne sont pas encore mûrs. De même, les insectes prennent une place importante de l'alimentation du singe laineux en juillet dans l'Amazonie brésilienne.

En captivité, des femelles ont été observées en train d'attaquer des moineaux et partager une partie de la proie.

De plus, il existe une hiérarchie et les animaux de plus haut rang s'octroient souvent la nourriture des animaux de rang inférieur.

4- Reproduction

Les femelles mettent bas en moyenne tous les 2 ans un seul petit pesant environ 140 grammes après 225 jours environ de gestation. La lactation dure de 9 à 12 mois. Le petit singe reste accroché à l'abdomen de sa mère pendant 1 mois puis grimpe sur le dos et y reste jusqu'à l'âge de 8 semaines environ. Il devient plus indépendant après le cinquième mois.

La maturité sexuelle est atteinte chez les femelles entre 6 et 8 ans et à l'âge de 5 ans chez le mâle.

5- Vie sociale

Les singes laineux vivent dans des groupes comptant de 10 à 70 individus, certains grands groupes pouvant être composés de plusieurs familles qui peuvent s'alimenter et voyager ensemble ou séparément, se retrouvant alors seulement pour dormir.

Ces groupes ne semblent pas disposer d'un territoire propre. Il leur arrive de se mélanger à d'autres singes comme l'alouate et le capucin lorsqu'ils cherchent de la nourriture. Cette cohabitation ne semble pas entraîner de compétition, au contraire, elle assure une meilleure protection contre les prédateurs tels que les rapaces ou les serpents.

La communication entre les singes se fait par des vocalises ou des expressions faciales : les singes laineux peuvent en effet montrer de subtils changements d'humeur en utilisant leur large variété d'expressions faciales. Les vocalises peuvent quant à elles servir par exemple à alerter le groupe en cas de danger.

C- Importance économique – Statut – Conservation

1- Utilisation

Le singe laineux est très recherché par les tribus indigènes pour sa viande.

Au Brésil, leurs peaux servent à la décoration. Les singes empaillés sont également très populaires.

D'autres singes sont achetés en tant qu'animaux de compagnie.

2- Statut CITES

La convention de Washington, ou convention sur le commerce international des espèces de faune et de flore sauvage menacées d'extinction (Convention on International Trade in Endangered Species of wild fauna and flora) a pour objectif de garantir que le commerce des espèces inscrites dans ses annexes ne nuit pas à la biodiversité et repose sur une utilisation durable des espèces sauvages. Elle a été ratifiée par la France en 1978. Les espèces se répartissent en trois annexes.

Le singe laineux est inscrit dans l'annexe II. Cette annexe est la liste des espèces qui, bien que n'étant pas nécessairement menacées d'extinction pour le moment pourraient le devenir si leur commerce ne faisait pas l'objet d'une surveillance étroite.

3- Classification par l'IUCN

Le singe laineux a ainsi été considéré comme une espèce vulnérable jusqu'en 1994 par l'IUCN (International Union for Conservation of Nature). Ces singes sont en effet considérés comme les plus intensément chassés en Amérique du sud et ont disparu de beaucoup de régions. Ces singes ne peuvent pas maintenir une population stable sous une telle pression de chasse, leur faible taux de reproduction les rendant vulnérables. De plus, des

mères sont tuées pour capturer des petits en bas âge et on estime que pour un singe sur le marché environ 10 femelles ont été sacrifiées.

Ainsi, nombreux sont ceux qui réclament que le singe laineux soit inscrit sur la liste des animaux en voie de disparition.

II- Matériel et méthodes

A- Animal

L'animal utilisé pour la constitution de cet atlas était suivi en consultation à la clinique de faune sauvage de l'École Nationale Vétérinaire de Toulouse.

Les radiographies du thorax et de l'abdomen ont été réalisées lors d'une consultation. Les autres clichés ont été réalisés avec le cadavre de ce singe, confié à la Clinique de Faune Sauvage à la mort de l'animal.

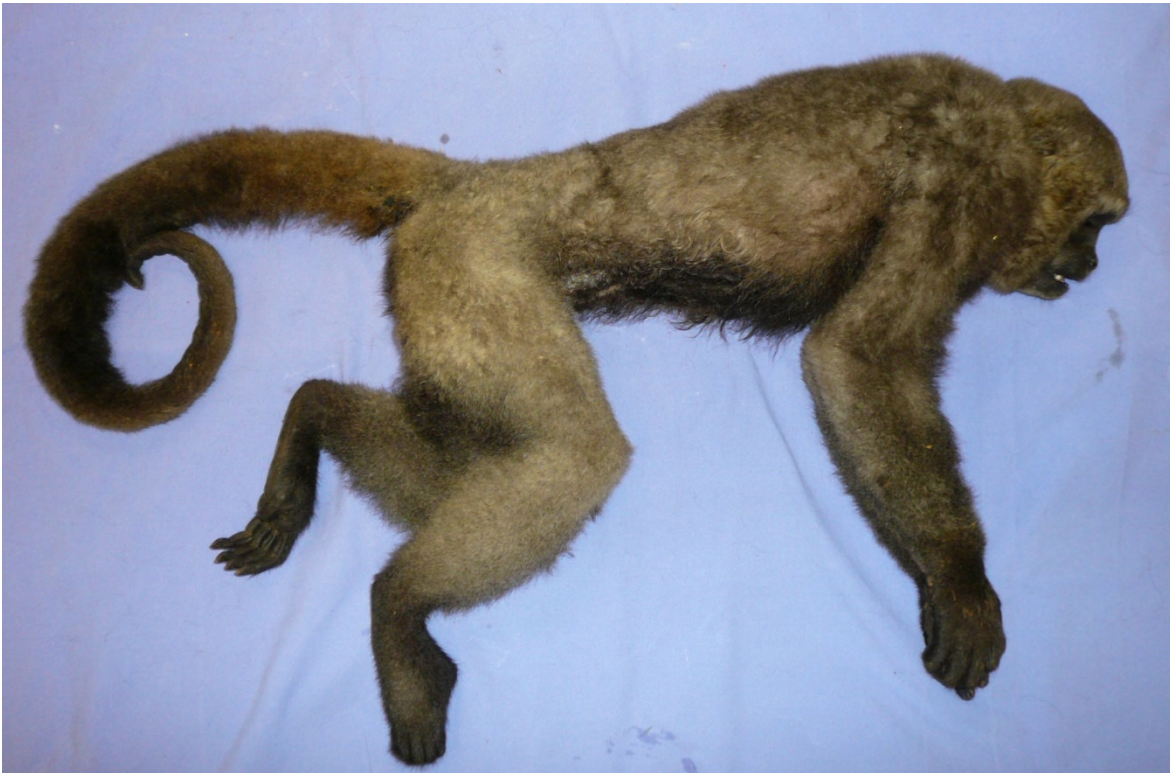

Photo n°5 : Singe laineux utilisé pour la réalisation de l'atlas (cliché : P. Versigny)

B-Matériel radiographique

Les clichés radiographiques ont été effectués au sein de l'École Nationale Vétérinaire de Toulouse à l'aide d'un appareil de radiologie de type Siemens tube Opti 150/30/500 ainsi que de cassettes numériques.

C- Radioprotection

La radioprotection désigne l'ensemble des moyens mis en œuvre afin de limiter l'exposition du ou des opérateurs aux radiations ionisantes. Le respect de certaines règles de base est donc indispensable afin de minimiser les risques liés à l'utilisation de ces rayons :

- le matériel employé et les locaux doivent être conformes aux normes françaises 15-160 et 15-161
- l'emploi de ces rayons doit se faire encadré par une personne compétente en radioprotection c'est-à-dire ayant suivi une formation spécifique.
- toute personne non indispensable à la prise du cliché ne doit pas rester dans la salle
- ne jamais s'exposer aux rayons primaires, même protégé par du plomb,
- toute personne exposée doit se protéger du rayonnement diffusé en portant un tablier, des gants, un protège thyroïde et des lunettes plombés,
- l'exposition des manipulateurs est surveillée grâce à des dosimètres radiographiques qui possèdent plusieurs zones qui simulent les différentes zones du corps. Ils se portent au niveau de la poitrine ou du poignet.

D- Préparation du squelette

La préparation du squelette débute par le dépeçage et l'éviscération du cadavre. Les membres et le crâne sont séparés du tronc. Chaque partie du corps est placée dans des moustiquaires de maille de 1 mm cousues pour constituer des sachets. Ces sachets sont ensuite mis à tremper pendant dans de l'eau à 35°C additionnée de papaïne (enzyme issue de

la papaye qui permet de digérer les fibres musculaires) et de bactéries qui vont détruire les graisses. Les sachets sont laissés dans ce bain jusqu'à décharnage et dégraissage complets, ce qui peut nécessiter de 15 jours à un mois, l'eau étant renouvelée au bout de 15 jours.

Ensuite, le tout est rincé est trempé dans de l'eau contenant 2-3% d'ammoniac. Au bout de 48 heures, on y ajoute du peroxyde d'hydrogène à 30% afin de blanchir les os. 48 heures plus tard, les os sont mis à sécher à l'air.

III- Anatomie radiographique du singe laineux

A- Radiographie du thorax

1- Indications

Bien que souvent délicate à interpréter, la radiographie thoracique peut être fort utile dans le diagnostic d'affections respiratoires ou cardiaques. Les indications sont donc principalement :

- Toux
- Dyspnée
- Maladie cardiovasculaire, tant pour le diagnostic que pour le suivi
- Traumatisme thoracique, notamment en cas de suspicion de pneumothorax ou de pyothorax...
- Bilan d'extension
- Régurgitations
- Toute anomalie détectée à l'auscultation ou à la percussion du thorax

2- Technique

En raison de la présence d'air en grande quantité dans les poumons, les clichés radiographiques thoraciques possèdent en général un excellent contraste. Afin d'optimiser ce contraste naturel, il est préférable d'obtenir des clichés pris en fin de phase d'inspiration, ce qui n'est pas toujours facile avec des animaux peu manipulables. L'anesthésie est pour cette raison à éviter le plus possible. En effet, chez un animal anesthésié, le volume pulmonaire est diminué. L'opacité pulmonaire peut paraître faussement augmentée et les détails pulmonaires sont en général plus difficiles à distinguer. L'anesthésie peut aussi induire une parésie de l'œsophage entraînant une dilatation aérique de ce dernier et ainsi conduire à un diagnostic erroné de mégaoesophage. En revanche, une tranquillisation peut permettre une contention plus aisée et permet l'obtention de clichés de qualité acceptable.

Comme pour toutes les régions, l'examen radiographique du thorax comprend deux incidences perpendiculaires : une projection de face (dorso-ventrale ou ventro-dorsale) et de profil (décubitus latéral gauche ou droit). Le choix de l'incidence lors de projection latérale n'a en général pas d'importance mais il convient de conserver la même lorsqu'on réalise un suivi. Toutefois, la réalisation des deux incidences latérales peut améliorer la visualisation d'une lésion pulmonaire. En effet, une lésion est d'autant plus visible qu'elle est entourée d'air. Quand l'animal est couché sur le côté, le poumon contre la table est beaucoup moins ventilé. Le choix de l'incidence lors de projection de face dépend de l'affection suspectée : pour visualiser le cœur, une incidence dorso-ventrale sera préférable alors qu'en cas d'affection pulmonaire, il vaudra mieux choisir une incidence ventro-dorsale.

L'interprétation du cliché nécessite au préalable d'en apprécier la qualité. L'observation des détails osseux des côtes permet de confirmer l'absence de flou cinétique. La netteté s'apprécie en examinant la colonne vertébrale thoracique sur la projection de face: elle est correcte lorsque les espaces intervertébraux sont facilement observables en région thoracique caudale et beaucoup plus difficilement en région thoracique crâniale. Le contraste est jugé correct lorsque la densité des côtes (densité osseuse) se rapproche de celle du cœur (densité liquidienne).

Pour ne pas augmenter le contraste naturel de cette région, il convient de travailler avec des valeurs élevées de kilovoltage. Cela permet d'obtenir des clichés avec une large palette de gris, ce qui permet une bonne appréciation des détails interstitiels et vasculaires. L'usage de valeurs élevées de kilovoltage (supérieures à 80 kV) permet également de diminuer le temps d'exposition (inférieur à 0,06 s) et par conséquent de diminuer le flou cinétique lié aux mouvements cardiaques et respiratoires. Il paraît peu utile d'utiliser une grille anti-diffusante. En effet, une technique en direct donne des résultats acceptables, alors que l'augmentation des constantes imposée par l'utilisation d'une grille entraîne une augmentation du flou cinétique, souvent plus préjudiciable que ne l'est l'augmentation du rayonnement diffusé. La grande quantité d'air contenue dans le thorax génère moins de rayonnements diffusés que d'autres régions telles que l'abdomen pour une même épaisseur. Sans grille, il convient d'utiliser des écrans renforçateurs lents qui permettent d'obtenir des images de bonne résolution.

3- Incidence latérale gauche

Position de l'animal

L'animal est placé en décubitus latéral gauche, le cou en extension, les membres thoraciques en extension ramenés vers l'avant. Un coussin de mousse peut être placé sous le sternum pour diminuer le degré de rotation du thorax et garder le plan sternum rachis parallèle à la cassette radiographique. Les membres pelviens ne doivent pas être tirés trop caudalement car cela favorise les mouvements de cambrure de la partie caudale du thorax.

Critères de qualité

- L'ensemble du thorax doit être contenu sur le cliché.
- La radiographie doit être centrée sur la bifurcation trachéo-bronchique.
- Les côtes doivent se superposer à leur base.

Anatomie radiographique

Structures extra-thoraciques

Elles doivent faire partie intégrante de l'évaluation du cliché.

La cage thoracique est constituée de la colonne thoracique, du sternum, des côtes et des tissus mous pariétaux (peau, musculature).

Les cartilages costaux, invisibles sur un cliché radiologique, se minéralisent souvent avec l'âge. Cette minéralisation se fait dans le sens caudo-crânial. On peut aussi observer un gonflement et une minéralisation physiologiques des jonctions chondro-costales. Ce gonflement peut prendre un aspect nodulaire et se projeter sur l'aire pulmonaire et être confondu avec des nodules tumoraux.

La limite dorsale de la cavité thoracique est constituée par la colonne thoracique. Il est à noter que la cavité thoracique peut s'étendre un peu dorsalement par rapport au rachis.

Ainsi, une partie des lobes pulmonaires caudaux peut se projeter sur le rachis, donnant la fausse impression que ce dernier est anormalement transparent.

Les tissus mous peuvent également générer des images pièges. Chez les animaux maigres, par exemple, on peut avoir l'impression d'une transparence exagérée du champ pulmonaire. La peau peut aussi générer des erreurs : des débris ou de l'eau dans le pelage ou les plis de peau peuvent en effet être à l'origine d'images difficiles à interpréter.

Trachée

La trachée est un organe tubulaire conduisant l'air du larynx jusqu'aux bronches. Elle est constituée d'anneaux cartilagineux incomplets fermés par une membrane trachéale dorsale et reliés entre eux par des structures ligamentaires.

La trachée apparaît comme un tube de diamètre régulier et d'opacité aérique, elle est donc facilement reconnaissable. Les anneaux trachéaux étant cartilagineux, ils ne sont pas normalement visibles.

Dans le médiastin crânial, elle répond dorsalement à l'œsophage. Dans le médiastin moyen, la trachée se place dorsalement à la base du cœur. Elle est accompagnée à sa face dorsale par l'œsophage et à sa face gauche par l'aorte. La terminaison de la trachée est située un peu caudalement à l'aorte, au niveau de la cinquième côte.

Elle est un marqueur d'importance majeure en radiographie thoracique, car son opacité aérique la rend facilement visible, et les rapports anatomiques qu'elle entretient font qu'elle est facilement déplacée lors de masse médiastinale, pulmonaire ou cardiaque.

Le diamètre de la trachée est régulier. Il existe une variation de contraintes en pression sur la trachée au cours du cycle respiratoire. Mais chez des animaux normaux, indemnes d'obstruction des voies respiratoires supérieures, ces variations phasiques ne sont qu'à peine visibles.

Diaphragme

Le diaphragme est une structure musculo-tendineuse qui limite caudalement la cavité thoracique. Embryologiquement, il est formé par le *septum transversum* ventralement et le méso de soutien de l'intestin crânial et deux replis pleuro-péritonéaux dorsalement.

Il est composé d'un centre tendineux et de trois portions périphériques musculaires :

- la portion lombaire est constituée de 2 hémicoupoles diaphragmatiques qui viennent s'insérer sur les vertèbres lombaires, ce qui leur donne parfois un contour mal défini sur le cliché de profil à ne pas confondre avec une lyse osseuse

- la portion costale qui s'insère obliquement sur les côtes.

- la portion sternale qui s'insère sur le processus xiphoïde.

Le diaphragme est une structure en forme de dôme légèrement asymétrique. Cette forme convexe en direction crâniale ménage des récessus costo-diaphragmatiques et lombo-diaphragmatiques. Il est percé de trois hiatus :

- le hiatus aortique dorsalement qui laisse passage à l'aorte, à la veine azygos, aux veines hémiazygos et à la citerne lombaire du canal thoracique

- le hiatus œsophagien, central, qui laisse passage à l'œsophage et aux troncs vago-sympathiques

- le hiatus de la veine cave caudale.

Le diaphragme est difficilement individualisable à la radiographie car il est en contact caudalement avec le foie de même opacité. Seul son profil thoracique est donc visible, limité par les poumons.

L'aspect du diaphragme est variable en fonction de la projection radiographique. Sur les projections latérales la coupole ventrale du diaphragme est projetée au tiers ventral du thorax. Elle est en général séparée du foie par une opacité grasseuse correspondant au ligament falciforme. Les hémicoupoles se trouvent dorsalement et forment deux lignes légèrement décalées. L'hémicoupole qui se projette le plus crânialement est celle qui se trouve du côté de la table car elle est déplacée par la pression de la masse abdominale. L'hémicoupole droite se reconnaît par sa continuité avec la veine cave caudale, tandis que la

gauche est en contact étroit avec le *fundus* gastrique, situé en partie cranio-dorsale de la cavité péritonéale.

L'aspect radiographique du diaphragme est soumis à de très nombreux facteurs de variation tels que :

- la phase respiratoire,
- le degré d'embonpoint,
- l'âge de l'animal,
- le positionnement,
- le degré de réplétion de l'estomac,
- la direction et le centrage du faisceau de rayons X,
- le volume de l'abdomen (exemple : gestation).

Médiastin

Le médiastin est une cloison qui divise le thorax en deux moitiés. Anatomiquement, il est limité par les feuillets médiastinaux de la plèvre.

Dorsalement, il est limité par la colonne vertébrale, et ventralement par le sternum. Il est en rapport crânialement avec les fascias profonds de la musculature de l'encolure. Caudalement, il est en relation avec l'espace rétropéritonéal par l'intermédiaire du hiatus aortique.

Le médiastin contient un certain nombre d'organes importants. On peut le diviser en trois régions principales : le médiastin crânial, crânialement au cœur, le médiastin moyen, correspondant à l'aire cardiaque, et enfin le médiastin caudal, caudalement au cœur. Chacune de ces parties peut à son tour être divisée en une région ventrale et une région dorsale.

Le médiastin cranio-dorsal contient la trachée, en contact dorsalement avec l'œsophage. Ventralement à la trachée, on trouve un certain nombre de structures vasculaires : tronc brachio-céphalique, veine cave crâniale, artère sous-clavière gauche. Dans cette partie du médiastin, c'est-à-dire ventralement à la trachée, on trouve aussi les nœuds lymphatiques médiastinaux crâniens.

Le médiastin cranio-ventral contient également quelques structures vasculaires telles que les artères et veines thoraciques internes ainsi que des vaisseaux lymphatiques. Enfin, c'est dans le médiastin cranio-ventral que se trouve le thymus chez les jeunes animaux.

Le médiastin moyen contient essentiellement le cœur. Dorsalement à ce dernier on trouve la bifurcation trachéo-bronchique et les nœuds lymphatiques trachéo-bronchiques.

Le médiastin caudal contient dorsalement l'aorte et la portion caudale de l'œsophage.

Les lignes d'insertion du médiastin dorsal et ventral ne sont pas les mêmes. Le médiastin ventral ne s'insère pas strictement sur le plan médian mais de façon oblique, ce qui explique la formation de certains replis visibles radiographiquement.

Sur la vue de profil, le médiastin cranio-dorsal forme une zone relativement opaque à l'intérieur de laquelle la transparence tubulaire de la trachée est visible. La zone cranio-ventrale est relativement transparente du fait de sa finesse, ce qui contraste avec sa partie dorsale beaucoup plus épaisse et donc plus opaque.

Chez le jeune, le thymus est souvent visible dans le médiastin cranio-ventral. Il apparaît sous la forme d'une image liquidienne oblique dans une direction cranio-dorsale caudo-ventrale, en avant de l'ombre cardiaque.

De l'air est parfois contenu dans l'œsophage. Il se situe généralement dans la région du médiastin cranio-dorsal. Par ailleurs, l'anesthésie peut conduire à une parésie de l'œsophage et provoquer une dilatation de ce dernier, à ne pas confondre avec une réelle affection de son organe.

Cœur

Le muscle cardiaque et le sang ayant la même opacité radiographique, il n'est pas possible de les différencier sur un cliché. Par ailleurs, le cœur est entouré par le péricarde, les structures pulmonaires hilaires, les nœuds lymphatiques trachéo-bronchiques, des gros vaisseaux de la base du cœur. Toutes ces structures contribuent à former la silhouette cardiaque telle qu'elle est visible radiographiquement. Il existe de plus un certain degré d'agrandissement radiographique dépendant des distances foyer-objet et objet film. Les

dimensions du cœur telles qu'elles sont visibles ne correspondent donc pas à ses dimensions absolues.

L'aire cardiaque s'étend des deux tiers ventraux de la deuxième côte au sommet de la convexité du diaphragme, dans le cinquième espace intercostal. L'axe cardiaque, oblique en direction ventro-caudale, forme un angle de 20 à 25° avec le sternum.

Les variations de la silhouette cardiaque en fonction du cycle cardiaque sont très modérées. Le cycle respiratoire influe lui aussi sur l'apparence radiographique du cœur : pour une même phase du cycle respiratoire, le cœur est plus gros de quelques millimètres à la phase expiratoire qu'à la phase inspiratoire. Cette différence est d'autant plus notable que le volume thoracique diminue lors de cette phase. La phase de la respiration joue aussi sur la netteté du contour de la silhouette cardiaque : en pleine inspiration, la grande quantité d'air qui entoure le cœur en rend le contour particulièrement net.

Oesophage

L'oesophage est un conduit tubulaire qui achemine les aliments du pharynx à l'estomac. Il entre dans le thorax à gauche de la trachée. Au niveau de l'arc aortique, il croise la ligne médiane pour se placer à droite.

L'oesophage normal n'est en général pas visible sur des radiographies sans préparation. Il est cependant possible que de l'air marque la partie crâniale de l'oesophage thoracique, dorsalement à la trachée.

Par ailleurs, chez les animaux relativement maigres, il arrive que l'oesophage soit visible, formant une bande faiblement opaque entre le cœur et le diaphragme, dorsalement à la veine cave caudale.

Poumons

La cavité thoracique contient deux poumons qui ne sont pas symétriques exactement en taille, forme et lobation. Le poumon gauche est composé de deux lobes principaux : un lobe crânial et un lobe caudal. Le lobe crânial est lui-même subdivisé en deux

parties : une partie crâniale et une partie caudale. Le poumon droit est composé de quatre lobes : un lobe crânial, un lobe moyen, un lobe caudal et un lobe accessoire.

Les lobes pulmonaires ne peuvent pas être distingués les uns des autres radiographiquement car ils sont d'opacités identiques et en contact les uns avec les autres.

Lorsque le poumon est correctement rempli d'air, le lobe crânial gauche s'étend en avant de la première paire de côtes, en dehors du thorax, formant là une zone de transparence. Le lobe moyen droit, en pleine inspiration, peut s'interposer entre le bord ventral du cœur et le sternum et former un espace transparent aux rayons X, à ne pas confondre avec un pneumothorax.

Les bronches contiennent de l'air dans les conditions normales et sont donc difficilement différenciables du tissu alvéolaire également aérique et transparent aux rayons X. Les artères et veines pulmonaires sont étroitement accolées aux parois bronchiques et permettent ainsi de délimiter les trajets des lumières bronchiques en région hilare et moyenne. Sur l'incidence de profil, il est possible d'identifier les bronches des lobes crâniaux.

Les artères et les veines pulmonaires sont visibles radiographiquement. Elles forment des images tubulaires d'opacité liquidienne lorsqu'elles sont projetées selon leur grand axe et forment des images nodulaires d'opacité liquidienne et de contour net lorsqu'elles sont projetées selon leur petit axe. Sur la projection de profil, les artères sont situées dorsalement aux bronches et les veines ventralement. Seules les portions proximales des vaisseaux sont visibles car ils diminuent de calibre lorsqu'ils s'éloignent de la base du cœur.

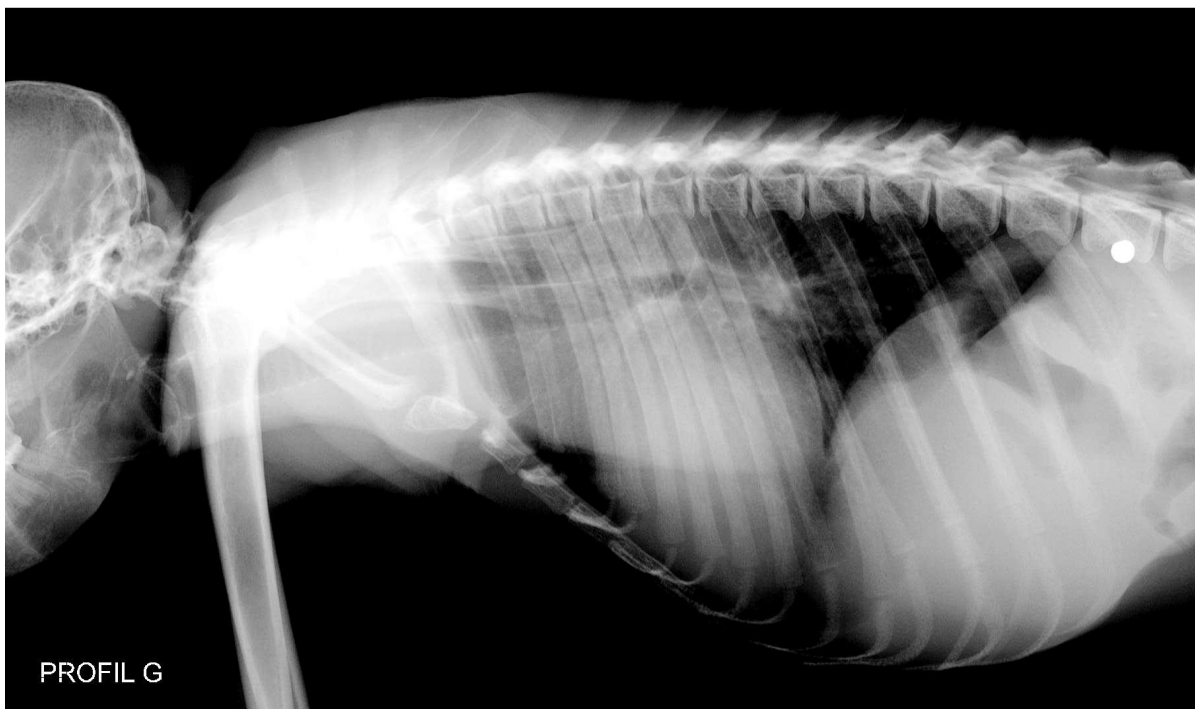
Le tissu interstitiel est le tissu de soutien des structures vasculaires, lymphatiques et broncho-alvéolaires. Il ne génère pas d'opacité radiographique, en particulier chez les animaux jeunes. Chez les animaux âgés, il peut cependant se fibroser et contribuer à augmenter l'opacité thoracique. Il forme même parfois une trame réticulo-nodulaire surajoutée.

Espace pleural

L'espace pleural est virtuel chez l'animal sain, du fait de l'apposition de la plèvre pariétale et de la plèvre viscérale. Cet espace contient une très faible quantité de liquide séreux qui sert de lubrifiant.

Dans des conditions normales, les plèvres ne sont pas distinguées radiographiquement des tissus sous-jacents. Chez l'animal âgé, des dépôts de calcium peuvent venir épaissir la plèvre et la rendre plus opaque aux rayons X. Lorsqu'elles sont visibles, elles forment des lignes fines, opaques, aux limites entre les lobes pulmonaires, allant du cœur à la paroi thoracique.

On note la présence d'une tache radio-opaque due à un plomb de chasse.



Radiographie n°1 : Radiographie thoracique, incidence latérale gauche (cliché ENVT. R. Rey)

4- Incidence ventro-dorsale

Position de l'animal

L'animal est en décubitus dorsal, les membres thoraciques ramenés vers l'avant.

Critères de qualité

L'ensemble du thorax doit être contenu dans le cliché. Les vertèbres et les sternèbres doivent se superposer et diviser le thorax en deux hémithorax symétriques.

Anatomie radiographique

Trachée

Sur la projection de face, il est classique d'observer un déplacement vers la droite de la trachée dans le médiastin crânial. Ce déplacement est en rapport avec la présence de l'arc aortique.

Diaphragme

Sur la projection dorso-ventrale, le diaphragme prend la forme d'un dôme dont le sommet est légèrement excentré sur la droite du plan médian. Cette image correspond à la coupole ventrale du diaphragme.

Médiastin

Sur la vue de face, le médiastin cranio-dorsal forme une bande radio opaque s'étendant de part et d'autre de la colonne vertébrale. Le bord gauche du médiastin caudo-dorsal est formé par le bord gauche de l'aorte descendante. Une portion du médiastin caudo-ventral est visible comme une ligne opaque s'étendant de l'apex cardiaque au diaphragme, à

ne pas confondre avec le ligament phréno-péricardique qui lui n'est pas visible radiographiquement.

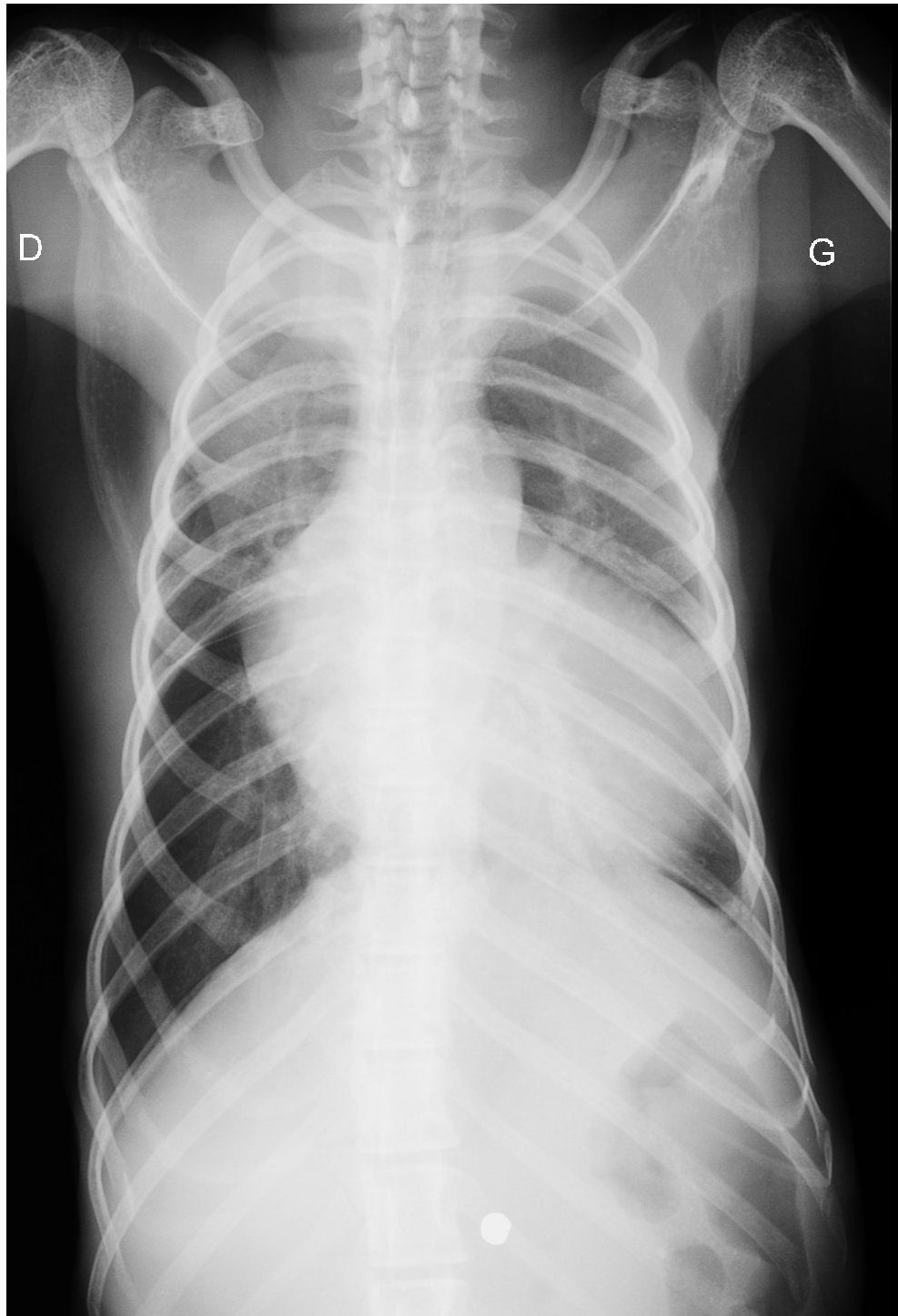
Le thymus est souvent visible chez les jeunes animaux, dans la zone de projection du médiastin crânial. Il forme une image triangulaire en forme de voile de bateau à gauche du plan médian.

Cœur

Le cœur gauche est projeté à gauche de l'axe médian et vice versa. L'apex dépasse à gauche du plan médian. Les oreillettes se projettent crânialement et les ventricules caudalement.

Poumons

Comme décrit précédemment, le poumon droit contient un lobe supplémentaire par rapport au poumon gauche. Le poumon droit, qui a un volume supérieur de 25% au volume du poumon gauche, s'étend modérément du côté gauche de la cavité thoracique. Les artères sont situées latéralement aux bronches et les veines médialement.



Radiographie n°2 : Radiographie du thorax, incidence dorso-ventrale (cliché ENVT R. Rey)

B-Radiographie de l'abdomen

1- Indications

Les indications de la radiographie abdominale sont nombreuses. En voici une liste non exhaustive :

- Vomissements à répétitions
- Douleur abdominale
- Hématurie/ dysurie
- Évaluation d'une masse abdominale ressentie à la palpation
- Distension abdominale
- Ictère
- Diarrhée persistante
- Incontinence urinaire...

2- Technique

Un examen standard de l'abdomen doit comporter au minimum deux incidences orthogonales : une projection de face, en général ventro-dorsale et une projection latérale.

Pour améliorer la qualité de l'examen, il est préférable que l'estomac soit vide. Une diète hydrique est donc conseillée 6 à 12 heures avant d'effectuer les clichés. De même, une vessie trop pleine peut empêcher la visualisation de certains organes et/ou les repousser. Il est donc conseillé, dans la mesure du possible, de faire uriner les animaux avant la prise des clichés. Il est également important de retirer les débris du pelage de l'animal qui pourraient entraîner des images suspectes.

L'abdomen est une région possédant un faible contraste naturel car la différence d'opacité entre les viscères et la graisse présente dans la cavité est limitée. Pour pallier ce défaut, il convient d'utiliser un bas kilovoltage, généralement inférieur à 80 kV. Pour compenser ce faible kilovoltage et obtenir un noircissement correct du film radiographique, il faut sélectionner une valeur élevée de milliampérage. Le temps d'exposition doit quant à lui rester faible pour limiter le flou cinétique lié aux mouvements respiratoires et au péristaltisme.

La qualité du cliché est évaluée en fonction du cadrage, du centrage, de l'exposition, de la netteté et du contraste. Le cadrage est correct si l'ensemble de l'abdomen est visible, depuis l'ombre diaphragmatique jusqu'à la filière pelvienne. Le centrage doit être fait de manière à ce que le centre de la cavité abdominale et le centre du film radiographique se superposent. En ce qui concerne l'exposition, la pénétration doit être suffisante pour voir les viscères abdominaux, les vertèbres lombaires doivent être modérément sous exposées (trabéculations discrètement visibles), la région de l'image où il n'y a pas d'objet radiographique (en dehors de l'abdomen) doit être complètement noire. La netteté est appréciée en observant le contour des organes abdominaux. Le contraste est bon si la palette de gris est suffisante pour permettre de distinguer des structures d'opacité voisines (graisse ou liquide) ou de distinguer des tissus de même opacité mais d'épaisseur différente.

3- Incidence ventro-dorsale

Position de l'animal

L'animal est placé en décubitus dorsal. Les membres pelviens sont étirés modérément caudalement et les membres thoraciques sont tirés crânialement. Le faisceau de rayons X est centré en avant de l'ombilic et le champ est ouvert de l'appendice xiphoïde jusqu'aux hanches. Des coussins peuvent être placés de part et d'autre de l'animal afin d'éviter tout mouvement de rotation.

Critères de qualité

L'ensemble de l'abdomen doit figurer sur le cliché, du diaphragme à l'entrée du bassin. Les parties gauche et droite de l'abdomen doivent être symétriques.

Anatomie radiographique

Paroi abdominale

La paroi abdominale est constituée par du tissu cutané et sous cutané, des couches graisseuses et musculaires et du péritoine pariétal. Une bonne projection de face est obtenue lorsque les rayons X sont tangentiels à la paroi. Ainsi, la projection de face permet une bonne visualisation des parois abdominales latérales.

Les parois latérales comprennent, de l'extérieur vers l'intérieur, les muscles oblique externe, oblique interne et transverse de l'abdomen. La graisse présente sur les deux faces du muscle oblique externe permet de le distinguer sur la radiographie. Le contour interne du péritoine pariétal est également visualisable car il est bien contrasté par la graisse intra-péritonéale.

Foie

Le foie est un organe volumineux, parenchymateux, plein, occupant la partie crâniale de l'abdomen, débordant plus du côté droit que du côté gauche. Il comporte une face diaphragmatique (crâniale) fortement convexe et une face viscérale (caudale) fortement concave.

Le foie est composé de 6 lobes. Sa nature parenchymateuse lui confère une opacité liquidienne homogène.

Les lobes hépatiques ne peuvent pas être distingués les uns des autres du fait de leur opacité identique et qu'ils sont en contact les uns avec les autres. La vésicule biliaire n'est pas non plus visible car elle est également d'opacité liquidienne.

La respiration a peu d'influence sur la position du foie, avec seulement un déplacement caudal modéré en fin d'inspiration. En revanche, lors d'épanchement pleural volumineux ou de maladie cardio-vasculaire grave, le déplacement caudal de l'ombre hépatique peut être plus marqué.

Rate

La rate est un organe parenchymateux plein et a donc une opacité liquidienne homogène. Elle est composée de deux faces (une face pariétale et une face viscérale), deux extrémités (une cranio-dorsale encore appelée tête et l'autre caudo-ventrale encore appelée queue) et un corps.

La position de la rate est variable en fonction de son degré d'engorgement sanguin et du volume de l'estomac : sur un animal ayant l'estomac vide et une rate non engorgée, la rate se trouve souvent entièrement sous le cercle de l'hypochondre et son grand axe est perpendiculaire au rachis. Dans ce cas, elle n'est pas toujours bien visible radiographiquement.

Sur la projection de face, la tête est souvent visible dans l'abdomen crânial gauche, caudalement et latéralement au *fundus* gastrique.

Le corps de la rate est plus difficilement identifiable en raison de la superposition avec d'autres organes abdominaux.

La taille de la rate est assez variable. Il est fréquent et anodin d'observer une rate assez volumineuse surtout lors de l'administration de substances médicamenteuses comme les barbituriques ou les dérivés de la phénothiazine, qui sont à l'origine d'une séquestration sanguine. Dans ce cas, la rate s'étend largement caudalement et à droite du plan médian.

Tube digestif

La partie abdominale du tube digestif est constitué par l'estomac, le duodénum, le jéjuno-iléon, le côlon et le rectum.

L'estomac est un organe cavitaire à paroi musculo-glandulaire. Il est situé dans la partie crâniale de la cavité abdominale, caudalement au foie. On le divise en plusieurs parties : le *fundus* gastrique, le corps, l'antrum pylorique et le canal pylorique. L'estomac communique avec l'œsophage par l'intermédiaire du cardia et avec le duodénum par l'intermédiaire du pylore.

L'aspect radiographique de l'estomac varie beaucoup en fonction de la projection, du contenu gastrique, du degré de distension, de l'administration de médicaments ayant une

action sur la motilité gastrique. L'opacité de l'estomac, de même que sa visibilité dépendent de son contenu. Lorsqu'il est complètement vide ou bien s'il ne contient que du liquide, sa silhouette se confond alors avec l'ombre hépatique et ses contours sont difficiles à définir hormis sa face caudale. Lorsqu'il contient des aliments, il est plus facilement visible et son contenu prend alors un aspect granuleux, assez hétérogène.

Le plus grand facteur de variation de l'apparence radiographique de l'estomac est la projection radiographique qui influe sur la répartition relative du gaz et du liquide dans la lumière. Sous l'effet de la gravité les liquides tombent en région déclive et les gaz remontent, modifiant ainsi l'aspect de la bulle gazeuse telle qu'elle est vue radiographiquement. Sur un cliché en incidence ventro-dorsale, l'air se trouve dans le corps et l'antrum pylorique, et la bulle d'air prend la forme d'une image tubulaire transparente s'étendant à droite et à gauche de la colonne vertébrale.

Le *fundus* et le corps gastrique se trouvent à gauche du plan médian. Les portions pyloriques (antrum et canal) se trouvent superposées à la colonne vertébrale et à droite de celle-ci.

L'intestin grêle est composé du duodénum et du jéjuno-iléon. L'intestin grêle occupe tous les espaces de la cavité abdominale qui ne sont pas occupés par des organes solides comme le foie ou la rate, par la graisse ou par des organes extensibles comme l'estomac ou la vessie. Une variation de taille de ces organes va donc influencer sur la position de l'intestin grêle. La taille de l'intestin grêle est un paramètre important à évaluer lors de l'examen radiographique car l'un des signes fréquents associé aux affections intestinales est la dilatation. Chez les carnivores domestiques, on considère que la largeur des anses intestinales ne devrait pas dépasser la hauteur de la partie centrale du corps d'une vertèbre lombaire. Cependant, chez les animaux présentant une faible quantité de graisse intra-péritonéale, la masse intestinale est très peu visible à moins que celui-ci ne contienne un peu d'air apparaissant sous forme de bulles, circulaires, ovales ou tubulaires selon la position de l'anse par rapport aux rayons X. Si une petite quantité d'air, de liquide ou de mucus est présente, celle-ci va se confondre avec la paroi intestinale qui apparaîtra épaissie. La radiographie sans préparation n'est donc pas une bonne technique pour évaluer l'épaisseur de la paroi intestinale.

Le gros intestin se compose du cæcum, du colon, du rectum et du canal anal. Il est en général bien visible sur les clichés sans préparation, du fait qu'il contient du gaz et des selles. Les selles lui donnent un aspect granuleux et hétérogène. Le volume du colon est très variable en fonction de la quantité de selles qu'il contient.

Appareil urinaire

Les reins sont des organes pairs situés de part et d'autre du plan médian. Le rein droit se projette plus crânialement que le rein gauche. Les deux reins sont situés dans l'espace rétropéritonéal. Le rein droit est assez fixement attaché à la voûte lombaire tandis que le rein gauche est beaucoup plus mobile. Les reins sont des organes en forme de haricot, dont le grand axe est approximativement parallèle au rachis. Ils possèdent deux pôles (crânial et caudal), deux faces et un hile. Le hile se situe au niveau de la concavité de ces organes, en partie médiale. Radiographiquement, les reins sont visibles lorsque la quantité de gras est suffisante ce qui est rarement le cas chez le singe laineux. Lorsqu'ils sont visibles, ils apparaissent comme des organes d'opacité liquidienne homogène. Les différentes parties du rein (cortex, médulla et système collecteur) ne peuvent être différenciés sur une radiographie sans préparation car elles présentent la même opacité.

Les uretères ne sont pas visibles sur des clichés sans préparation.

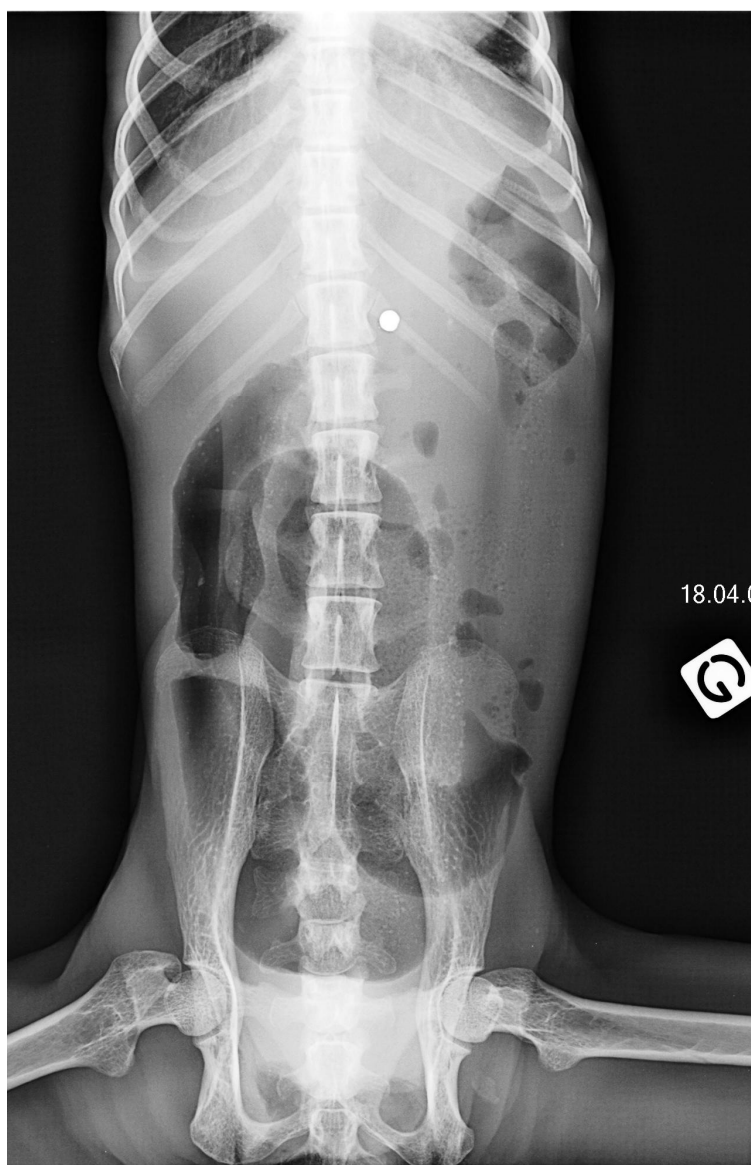La vessie est située en partie caudo-ventrale de la cavité abdominale. Elle comprend l'apex (crânialement), le corps et le col (caudalement) et se prolonge par l'urètre. Lorsqu'elle est vide elle peut être située entièrement dans la cavité pelvienne et ainsi ne pas être visible radiographiquement alors que lorsqu'elle est pleine, elle peut s'étendre jusqu'au niveau de l'ombilic.

L'urètre n'est pas visible sur un cliché sans préparation.

Appareil génital

La prostate est située immédiatement caudalement au col vésical, ventralement au rectum, dorsalement au pubis.

L'utérus est constitué d'un corps et de deux cornes. Le corps utérin est situé entre le rectum et la vessie. L'utérus normal chez la femelle non gravide est en principe non visible radiographiquement ainsi que les ovaires, en raison de leur petite taille.



Radiographie n°3 : Radiographie de l'abdomen, incidence ventro-dorsale (cliché ENV T R. Rey)

4- Incidence latérale

Position de l'animal

L'animal est placé en décubitus latéral, les membres pelviens en extension. Le faisceau de rayons X est centré en avant de l'ombilic et le champ ouvert de l'appendice xiphoïde jusqu'aux hanches.

Critères de qualité

- L'ensemble de l'abdomen doit être contenu sur le cliché, du diaphragme à l'entrée du bassin.
- On ne doit pas avoir de rotation, ce que l'on peut juger par la superposition des côtes à leur base.
- Les membres pelviens doivent être dégagés de la partie caudale de l'abdomen.

Anatomie radiographique

Paroi abdominale

La projection latérale permet de voir la paroi abdominale ventrale. Elle est constituée, de l'intérieur vers l'extérieur, du péritoine pariétal, du muscle droit de l'abdomen, du muscle transverse de l'abdomen, des muscles obliques interne et externe. La paroi abdominale ventrale s'amincit progressivement de la région pelvienne jusqu'à la région hépatique. Elle n'est souvent plus visible ventralement au foie.

Rate

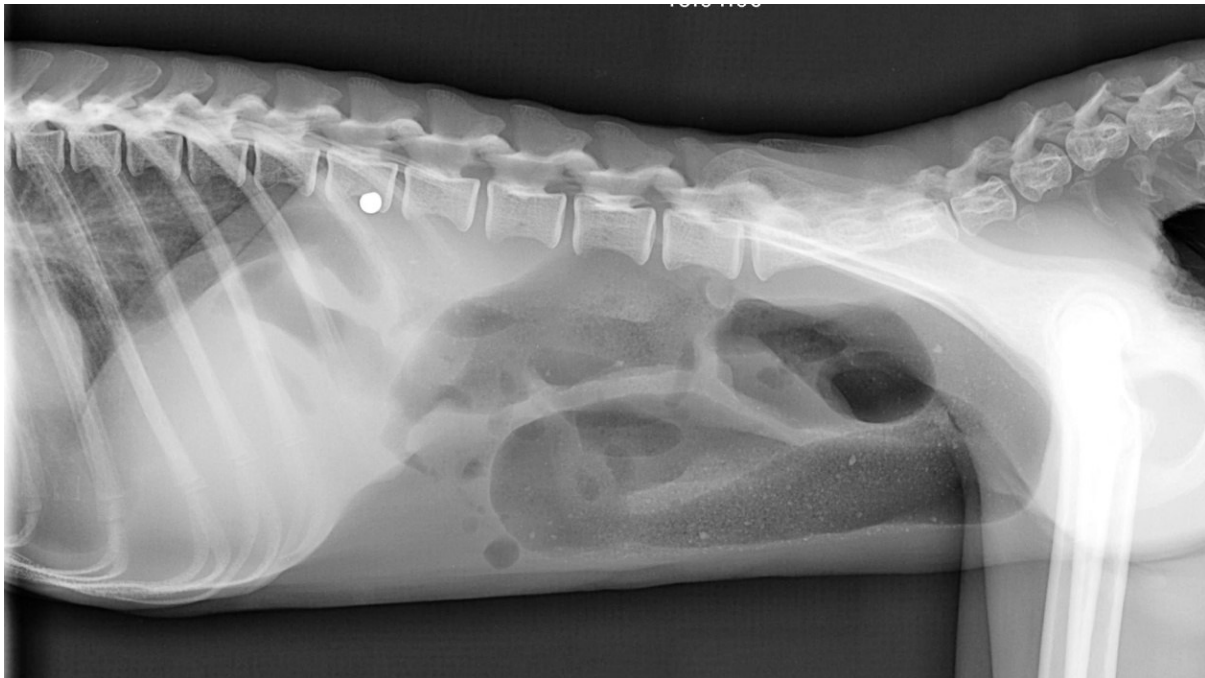Sur la projection latérale, la partie la plus ventrale de la rate est visible le long de la paroi abdominale ventrale, caudalement à l'ombre hépatique.

Tube digestif

Sur la projection latérale, l'axe de l'estomac est modérément oblique dans une direction cranio-dorsale caudo-ventrale. Le pylore se projette sur cette vue un peu crânialement par rapport au corps gastrique ou superposé à ce dernier. Le *fundus* correspond à la partie la plus dorsale de l'organe.

Appareil urinaire

Le corps de la vessie repose sur le plancher pelvien ou abdominal caudal. Elle est en contact dorsalement avec le colon descendant et le rectum chez le mâle et avec l'utérus et les ligaments larges chez la femelle. Ventralement, elle entretient des rapports anatomiques avec le muscle droit de l'abdomen.



Radiographie n°4 : Radiographie de l'abdomen, incidence latérale gauche (cliché ENVT R. Rey)

C-Radiographie des membres

1- Indications

Il existe un grand nombre d'indications aux radiographies de squelette appendiculaire :

- Traumatisme/ blessure touchant un segment osseux ou une articulation.
- Boîterie aiguë ou chronique.
- Douleur.
- Déformation au niveau d'un membre.
- Maladie osseuse d'origine métabolique.
- Radiographies pré et post opératoires en cas de fracture.
- Etc...

Lors de l'interprétation, il faudra porter une attention tant au tissu osseux qu'aux tissus mous.

2- Technique

L'examen radiographique du squelette appendiculaire est centré soit sur les rayons osseux, soit sur les articulations.

Lors de radiographie d'un os entier (ex : fémur, tibia et fibula...) il est nécessaire d'obtenir deux projections orthogonales. Les articulations proximale et distale doivent être incluses dans le cliché.

Lors de radiographie d'une articulation, une portion des os situés de part et d'autre de l'articulation est si possible incluse dans le cliché.

La partie à radiographier doit être placée le plus près possible de la table de radiographie pour éviter le flou géométrique.

Enfin il ne faut pas oublier que chez le jeune animal, les cartilages de croissance apparaissent comme des zones radio transparentes à ne pas confondre avec des traits de fracture. En outre, il existe parfois des centres d'ossification secondaire à ne pas confondre

avec des fractures. C'est le cas parfois au niveau du bord caudal de la cavité glénoïde de la scapula ou au niveau des tubérosités ischiatiques. Par ailleurs, certaines parties de l'os en croissance peuvent prendre un aspect irrégulier et parfois assez hétérogène qu'il ne faut pas confondre avec des lésions d'infection osseuse ou d'ostéochondrose. Si un doute subsiste sur le caractère pathologique d'une image visible, il est conseillé de radiographier le membre controlatéral pour comparaison.

L'os est une structure de grande densité. Il contient d'une part un tissu compact d'opacité osseuse et de la moelle d'opacité grasseuse. Il est entouré de tissus mous d'opacité liquidienne. Le contraste naturel de l'os est donc assez bon. Malgré cela, on utilise en général pour l'os un kilovoltage assez bas (de 50 à 70 kV) ce qui augmente encore le contraste de cette structure. En effet, la radiographie osseuse doit permettre de visualiser les détails les plus fins de la trame osseuse.

Ces structures osseuses ne présentent pas de mouvement comme pour le thorax par exemple où les mouvements respiratoires et cardiaques empêchent d'utiliser de longs temps d'exposition. Le temps d'exposition dépend donc de la mobilité du sujet et en cas de besoin, on peut avoir recours à l'anesthésie ou à la tranquillisation afin d'utiliser des temps d'exposition plus longs.

Pour obtenir une image d'une bonne finesse avec une bonne visualisation de la trame osseuse, des écrans lents ou de vitesse intermédiaire sont utilisés ainsi qu'une grille lorsque l'épaisseur de la zone à radiographier dépasse 10 cm. Pour les extrémités distales fines, il est également possible d'utiliser des films monocouches dans des cassettes ne comportant qu'un écran. Le flou d'écran est moins important et la résolution de l'image très bonne.

3- Membre thoracique

3-1 Épaule

La ceinture thoracique est constituée de deux os : la scapula dorsalement et la clavicule ventralement.

a- Incidence médio-latérale

Position de l'animal

L'animal est en décubitus latéral, le membre à radiographier contre la table, en extension, ramené vers l'avant. Le membre opposé est ramené vers l'arrière.

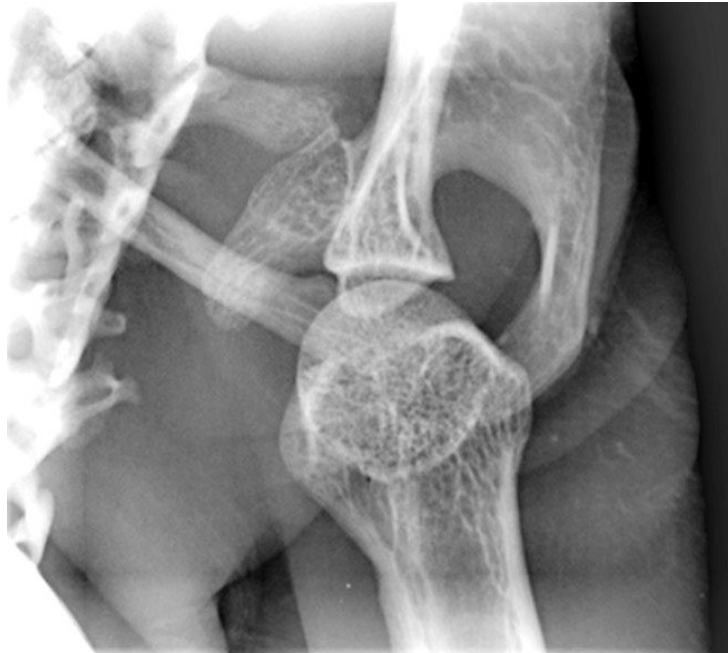
Critères de qualité

- L'épaule doit être séparée de la colonne vertébrale, de l'épaule contro-latérale et du sternum.

Anatomie radiographique

Sur ce cliché, on peut voir l'articulation scapulo-humérale avec la tête humérale et la cavité glénoïdale de la scapula. On voit également l'extrémité distale de la clavicule qui vient s'articuler avec la scapula au niveau de l'acromion sur la facette claviculaire.

L'humérus présente une tête, séparée du corps par un col peu marqué et épais. On peut voir également latéralement le grand tubercule et médialement le petit tubercule.



(éch 1 :0,5)

Radiographie n°5 : Radiographie de l'épaule, incidence médio-latérale (cliché ENVT R. Rey)

b- Incidence ventro-dorsale

Position de l'animal

L'animal est placé en décubitus dorsal, sans aucune rotation, les bras en abduction.

Critères de qualité

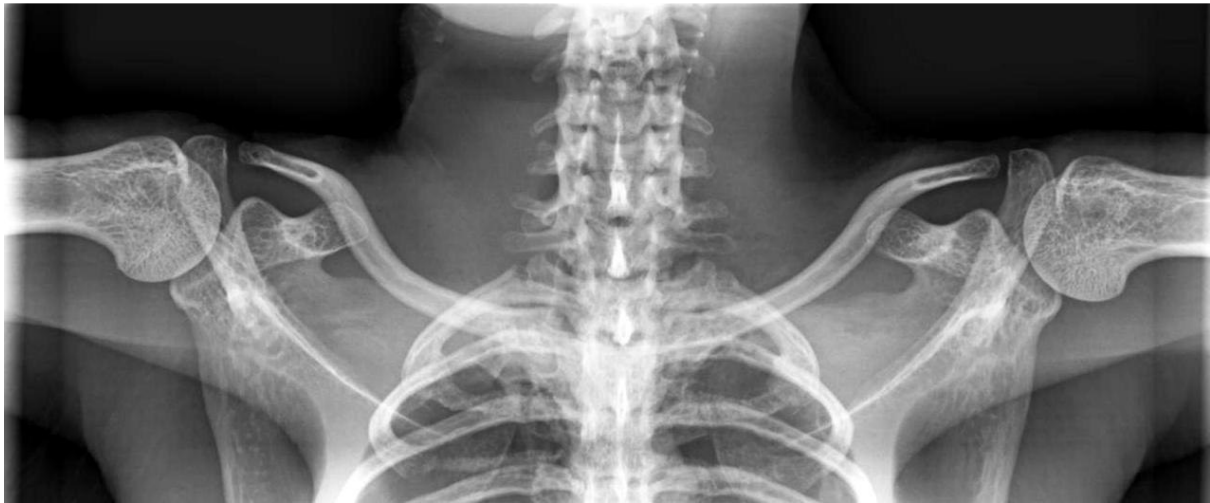- L'axe des humérus doit être perpendiculaire à celui du rachis.
- Les clavicules doivent être bien visibles.
- Les sternèbres doivent se superposer aux vertèbres thoraciques.

Anatomie radiographique

On voit très nettement sur ce cliché la clavicule qui s'articule au manubrium sternal et à l'acromion de la scapula. La clavicule présente une double incurvation : une incurvation sternale à convexité caudale et une courbure acromiale à convexité crâniale.

Au niveau de la scapula, on peut voir sur ce cliché la cavité glénoïdale qui s'articule avec l'humérus, le processus coracoïde et on aperçoit l'acromion qui vient s'articuler avec la clavicule.

Au niveau de l'humérus, on peut voir la tête remplir la cavité glénoïdale de la scapula, séparée du corps de l'humérus par un col peu marqué, et surmontée dorsalement par le grand tubercule sur lequel se superpose le petit tubercule.



Radiographie n°6 : Radiographie des épaules, incidence ventro-dorsale (cliché ENVT R. Rey) (éch 1 :1)

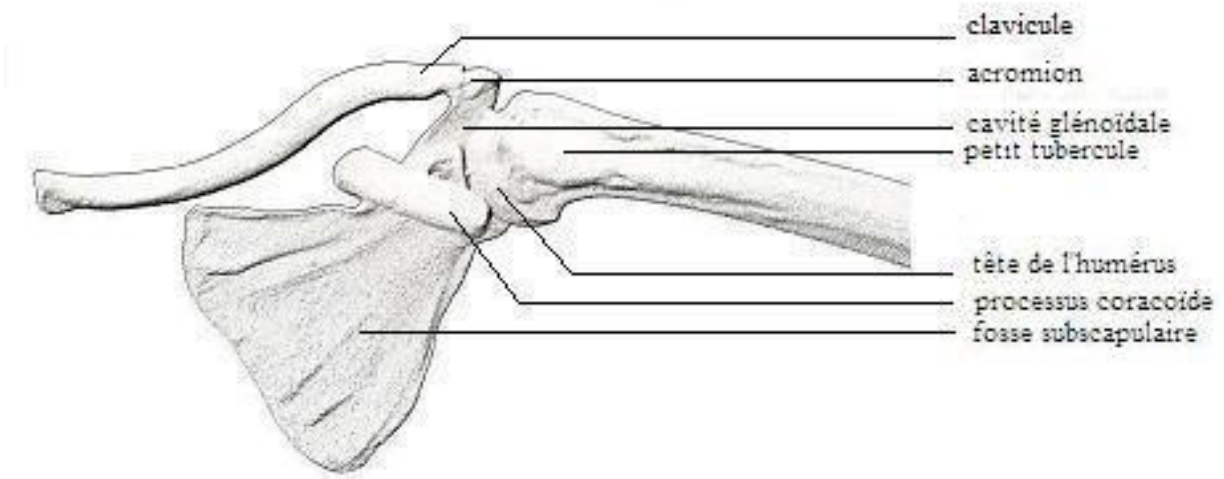


Schéma n°1 : Schéma anatomique de l'épaule gauche, vue crâniale

Position de l'animal

L'animal est en décubitus dorsal, le membre à radiographier est en extension. Le faisceau de rayons X est centré sur l'épaule.

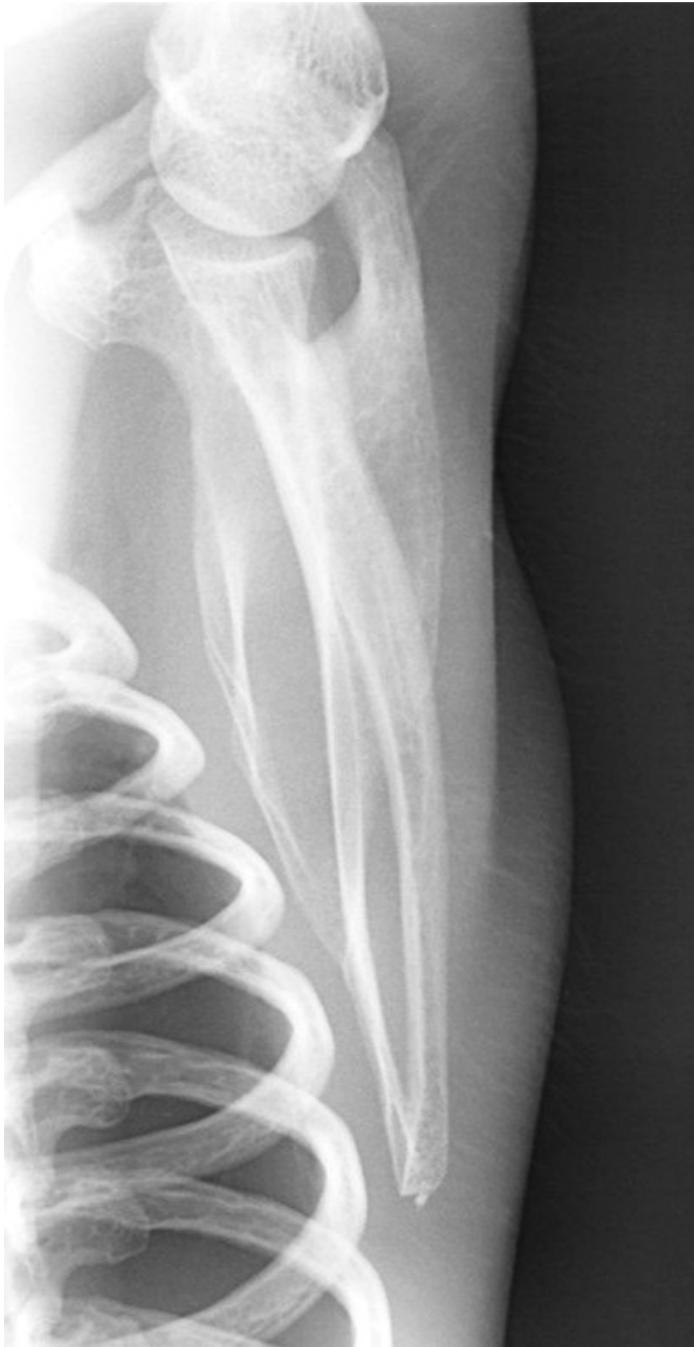Critères de qualité

- Le grand axe de la scapula et de l'humérus doivent être alignés.
- L'épaule doit être isolée de la cage thoracique.
- L'épine scapulaire doit être bien détachée.

Anatomie radiographique

Sur ce cliché on voit la tête humérale s'articuler avec la cavité glénoïdale de la scapula. On peut aussi distinguer sur l'humérus le grand tubercule latéralement et le petit tubercule médialement.

On aperçoit également sur ce cliché les fosses infra et supra épineuses séparées par l'épine scapulaire à laquelle s'attache l'acromion de la scapula. On aperçoit l'extrémité de la clavicule qui vient s'articuler avec l'acromion.



**Radiographie n°7 : Radiographie de l'épaule gauche, incidence ventro dorsale (cliché ENVT R. Rey)
(éch 1 :0,6)**

3-2 Bras

Le squelette du bras ne comporte qu'un seul os : l'humérus. L'humérus est un os long, pair et asymétrique. Son extrémité proximale est articulée à la scapula et son extrémité distale aux os de l'avant bras.

a- Incidence médio-latérale

Position de l'animal

L'animal est placé en décubitus dorsal, le membre à radiographier ramené vers l'avant, en extension sur la table, le cou en extension et le membre controlatéral est ramené vers l'arrière.

Critères de qualité

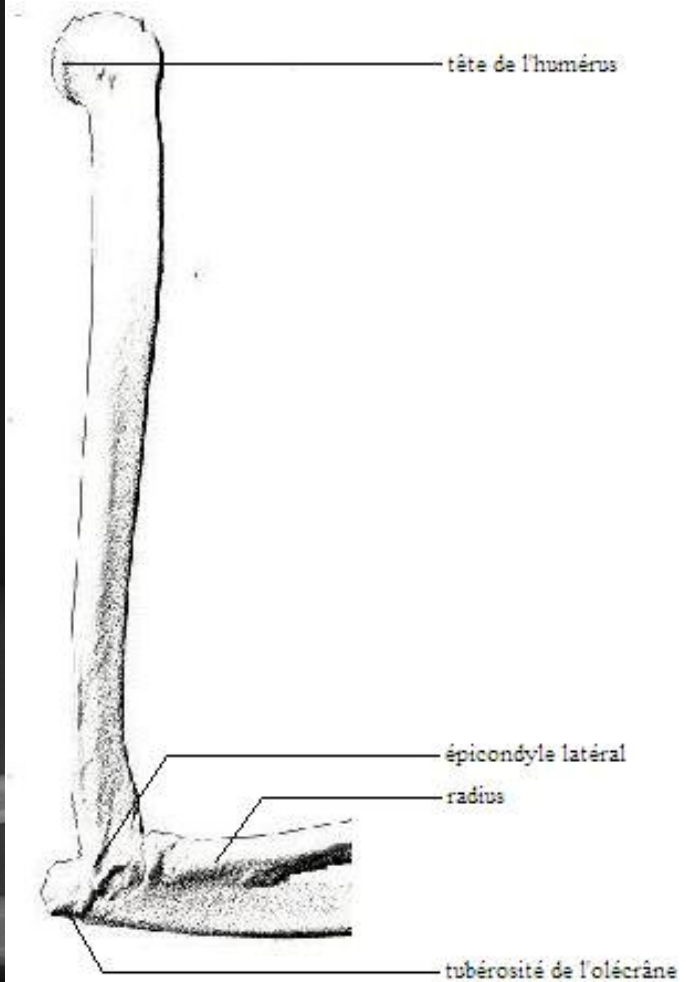
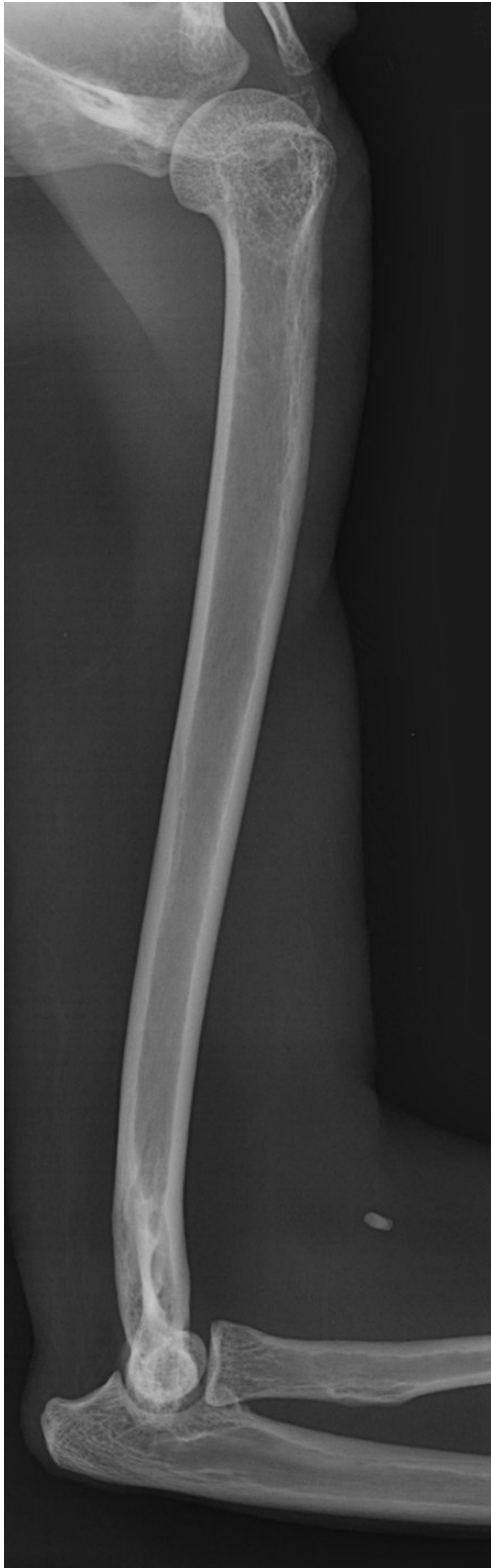- L'épaule et le coude doivent figurer sur le cliché.
- Les deux parties du condyle huméral doivent se superposer.
- L'espace huméro-ulnaire doit être visible.

Anatomie radiographique

L'humérus présente deux extrémités, proximale et distale, et une partie moyenne, le corps.

L'extrémité proximale, la plus grosse, est orientée médialement. Elle répond à la cavité glénoïdale de la scapula par une volumineuse tête articulaire portée par un col. La tête de l'humérus est encadrée crânialement par deux saillies, l'une latérale et l'autre médiale. Le relief latéral est le plus volumineux et le plus saillant : c'est le grand tubercule, par opposition au relief médial appelé petit tubercule.

L'extrémité caudale est légèrement recourbée en direction crâniale. Elle porte une surface articulaire large et complexe destinée à répondre aux os de l'avant-bras.



Radiographie n°8 : Radiographie de l'humérus Gauche, incidene médio-latérale (cliché ENVT R. Rey) (éch 1 :1) **Schéma n°2 : Schéma anatomique de l'humérus gauche, vue médiale**

b- Incidence cranio-caudale

Position de l'animal

L'animal est placé en décubitus dorsal avec le membre à radiographier en extension sur la table.

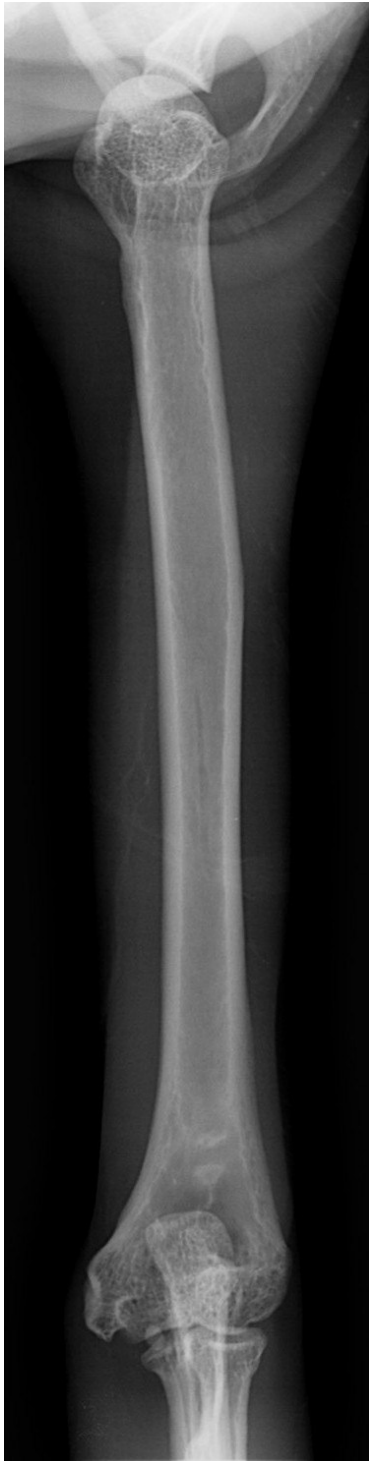Critères de qualité

- L'épaule et le coude doivent apparaître sur le cliché.
- L'olécrane doit être centré sur le condyle huméral

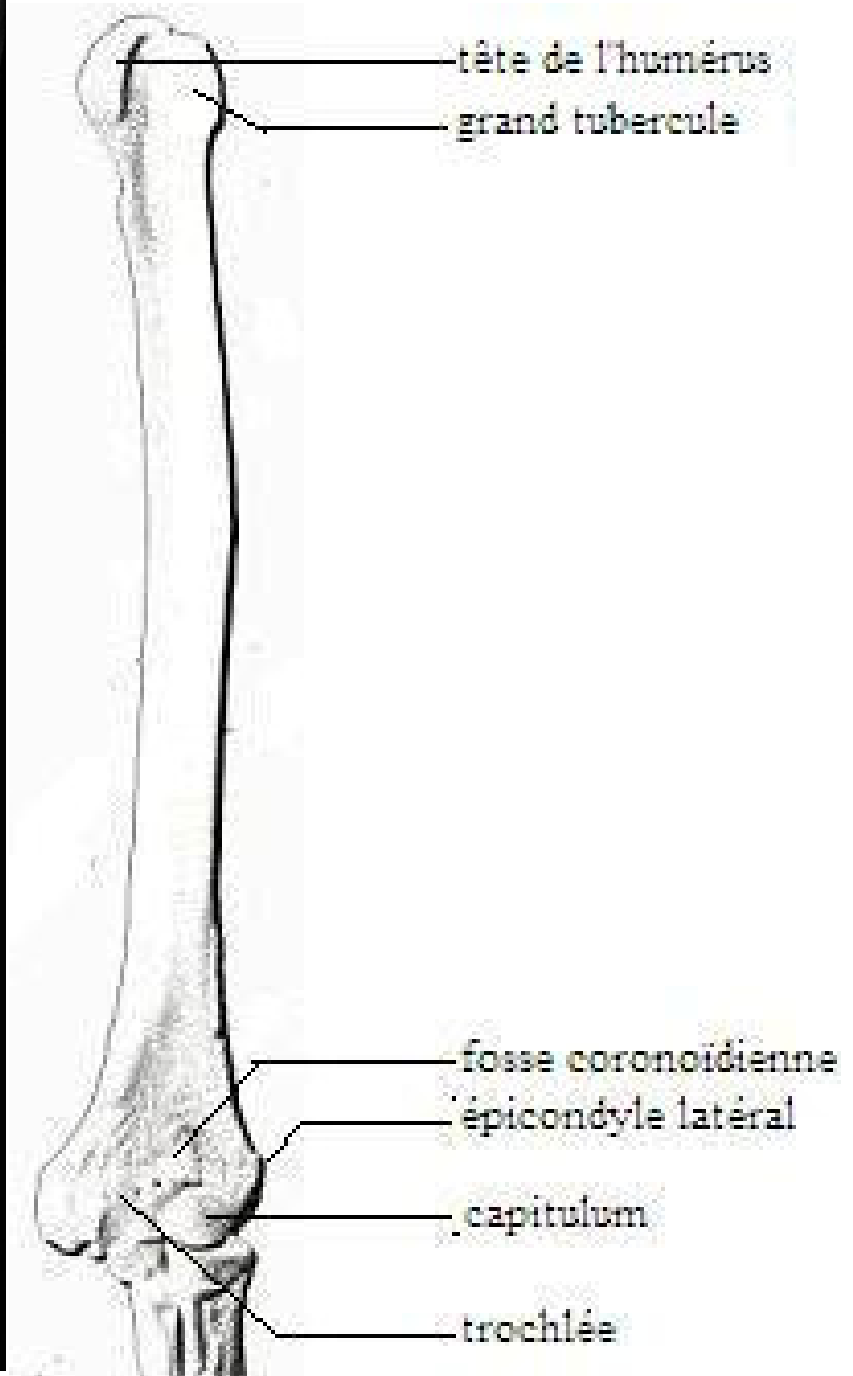
Anatomie radiographique

Sur l'extrémité proximale, entre les deux tubercules, se trouve un large et profond sillon vertical qui donne passage au tendon du biceps brachial, d'où son ancien nom de coulisse bicipitale. C'est le sillon intertuberculaire.

L'extrémité distale est formée de deux parties très inégales. Du côté médial, la partie la plus large constitue la trochlée de l'humérus qui présente une gorge médiane peu profonde, bordée par deux lèvres dont la médiale est la plus large. Du côté latéral se trouve le *capitulum* de l'humérus. Crânialement, la gorge de la trochlée est surmontée par une dépression transversale : la fosse coronoïdienne qui reçoit lors de la flexion du coude le processus coronoïde des os de l'avant-bras. Caudalement, la trochlée est surmontée par une dépression beaucoup plus profonde et plus vaste : la fosse olécrânienne dans laquelle vient buter la tubérosité de l'olécrâne de l'ulna.



**Radiographie n°9 : Radiographie du bras,
Incidence cranio-caudale (cliché ENVT R. Rey)
(éch 1 :1,1)**



**Schéma n° 3 : Schéma anatomique de l'humérus gauche,
vue crâniale**

3-3 Coude

a- Incidence médio-latérale

Position de l'animal

L'animal est placé en décubitus latéral avec le membre à radiographier contre la table en position neutre et ramené vers l'avant. Le membre controlatéral est ramené en arrière.

Critères de qualité

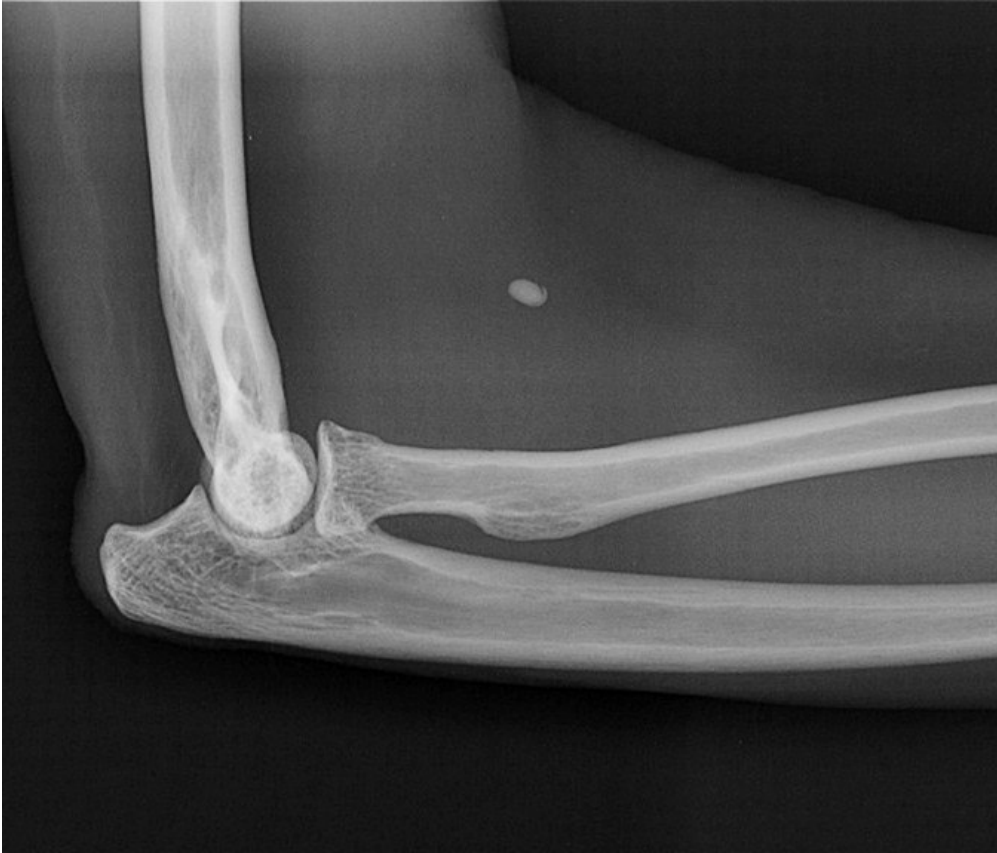- Les deux parties du condyle huméral doivent se superposer.
- L'espace huméro-ulnaire doit être visible.

Anatomie radiographique

L'articulation du coude comprend l'articulation huméro-ulnaire, l'articulation huméro-radiale et l'articulation radio-ulnaire proximale. Cette distinction est particulièrement valable chez le singe chez qui le radius est mobile par rapport à l'ulna.

La surface humérale est convexe dans le sens cranio-caudal et plus vaste du côté crânial, c'est-à-dire dans le sens de la flexion du coude. La surface antébrachiale s'adapte assez exactement à la précédente pour qu'il n'existe aucune formation complémentaire. Elle est donc fortement concave dans le sens crânio-caudal et remonte beaucoup plus haut du côté caudal.

Par ailleurs, on note la présence d'un projectile dans le pli du coude.



**Radiographie n°10 : Radiographie du coude gauche, incidence médio-latérale (cliché ENVT R. Rey)
(éch 1 :0,7)**

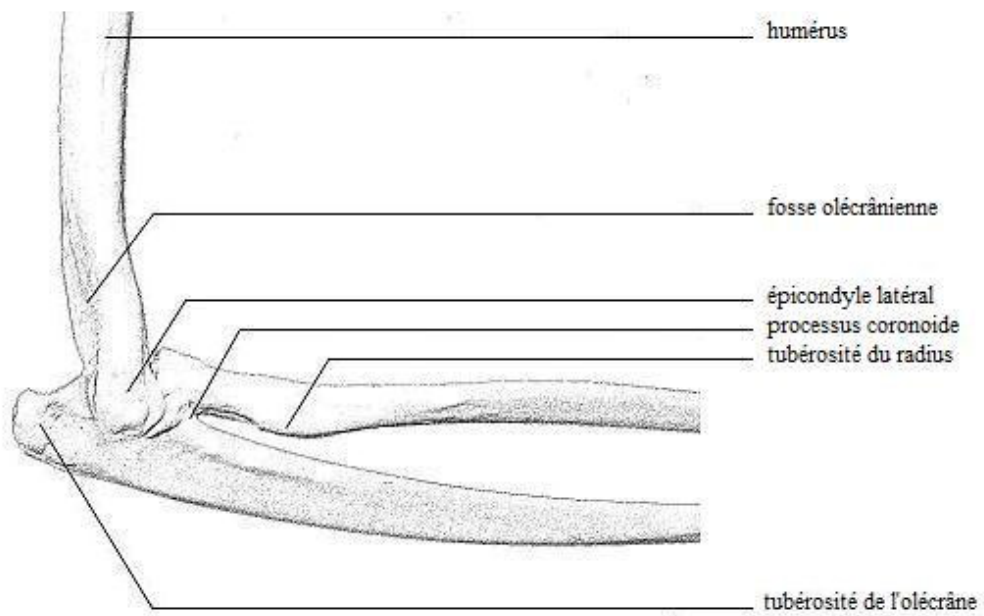


Schéma n° 4 : Schéma anatomique du coude, vue latérale.

b- Incidence cranio-caudale

Position de l'animal

L'animal est placé en décubitus dorsal avec le membre à radiographier en extension contre la table.

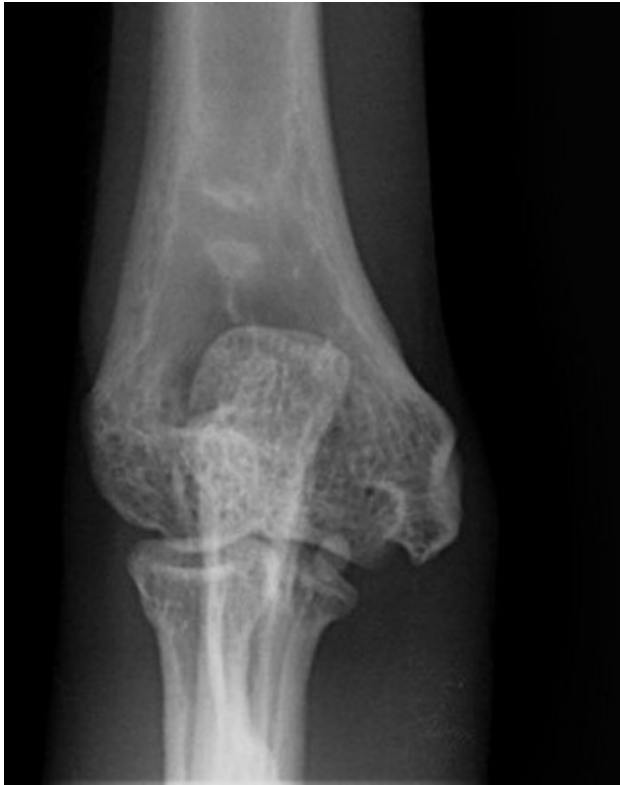Critères de qualité

- L'olécrane doit être superposé au milieu du condyle huméral.

Anatomie radiographique

Sur ce cliché on peut voir les condyles et épicondyles huméraux, le *capitulum* latéralement et la trochlée médialement. La fosse olécrânienne est superposée à l'olécrâne.

Ce cliché permet aussi de voir le processus coronoïde du radius qui est peu marqué.



Radiographie n°11 : Radiographie du coude droit, incidence cranio-caudale (cliché ENVT R. Rey) (éch 1 :0,7)

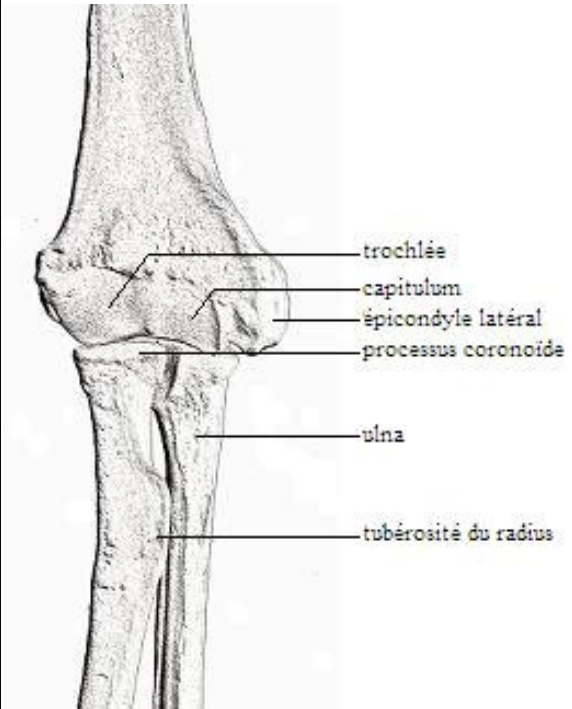


Schéma n°5 : Schéma anatomique du coude droit, vue crâniale

3-4 Avant-bras

a- Incidence médio-latérale

Les os de l'avant-bras, le radius et l'ulna, ont une disposition et un développement directement en rapport avec l'utilisation de la main. En effet, chez le singe, ces deux os sont mobiles l'un par rapport à l'autre ce qui permet des mouvements de pronation et de supination.

Position de l'animal

L'animal est placé en décubitus latéral, le membre à radiographier contre la table. Le membre contro-latéral est ramené vers l'arrière.

Critères de qualité

- Le coude et le carpe doivent figurer sur la radiographie.
- Les deux parties du condyle huméral doivent se superposer.
- L'espace huméro-ulnaire doit être visible.
- Les métacarpiens doivent se superposer.

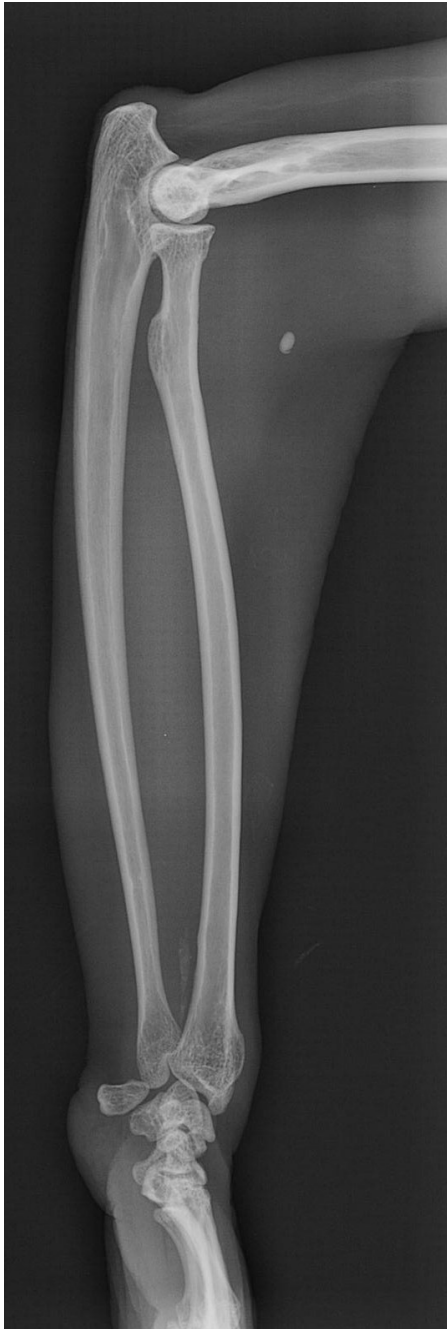Anatomie radiographique

Le radius est l'os crânial de l'avant-bras. Son extrémité proximale, la tête du radius, porte une surface articulaire répondant à l'humérus et une autre à l'ulna. La première forme une simple cupule circulaire, ce qui permet les mouvements de flexion et d'extension du coude. La seconde forme une circonférence articulaire cylindrique : la surface articulaire ulnaire pivote dans la gaine formée par la circonférence articulaire du radius. Cette articulation permet un mouvement de rotation axial.

On peut également observer sur ce cliché le col du radius qui porte la tête et la tubérosité du radius face caudale.

L'extrémité distale, ou trochlée du radius, porte une surface articulaire pour l'ulna et une autre pour le carpe. Cette dernière est bordée du côté médial, comme on peut le voir sur la radiographie qui suit, par une forte saillie qui constitue le processus styloïde.

L'ulna est l'os caudal de l'avant-bras. L'extrémité proximale est la plus fore. Elle forme derrière et au-dessus du coude une forte saillie, l'olécrâne qui porte à son sommet une tubérosité. Le bord crânial est divisé en deux par une forte saillie : le processus anconé qui répond à la fosse olécrânienne de l'humérus. À ce processus anconé fait suite l'incisure trochléaire qui s'étend jusqu'à une autre saillie : le processus trochléaire. L'extrémité distale de l'ulna est prismatique. Elle est bordée latéralement par une saillie : le processus styloïde de l'ulna, également visible sur la radiographie ci-après.



Radiographie n°12 : Radiographie de l'avant-bras gauche, incidence médio-latérale (cliché ENVT R. Rey) (éch 1 :1,2)

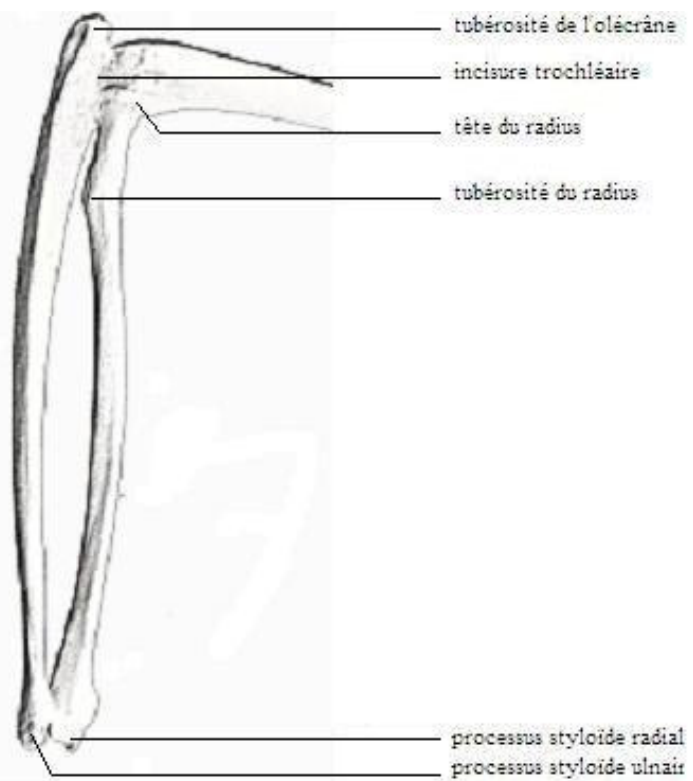


Schéma n°6 : schéma anatomique du radius et de l'ulna vue médiale

3-5 Main

a- Incidence médio-latérale

Position de l'animal

L'animal est placé en décubitus latéral avec le membre à radiographier contre la table. Le membre opposé est ramené en arrière.

Critères de qualité

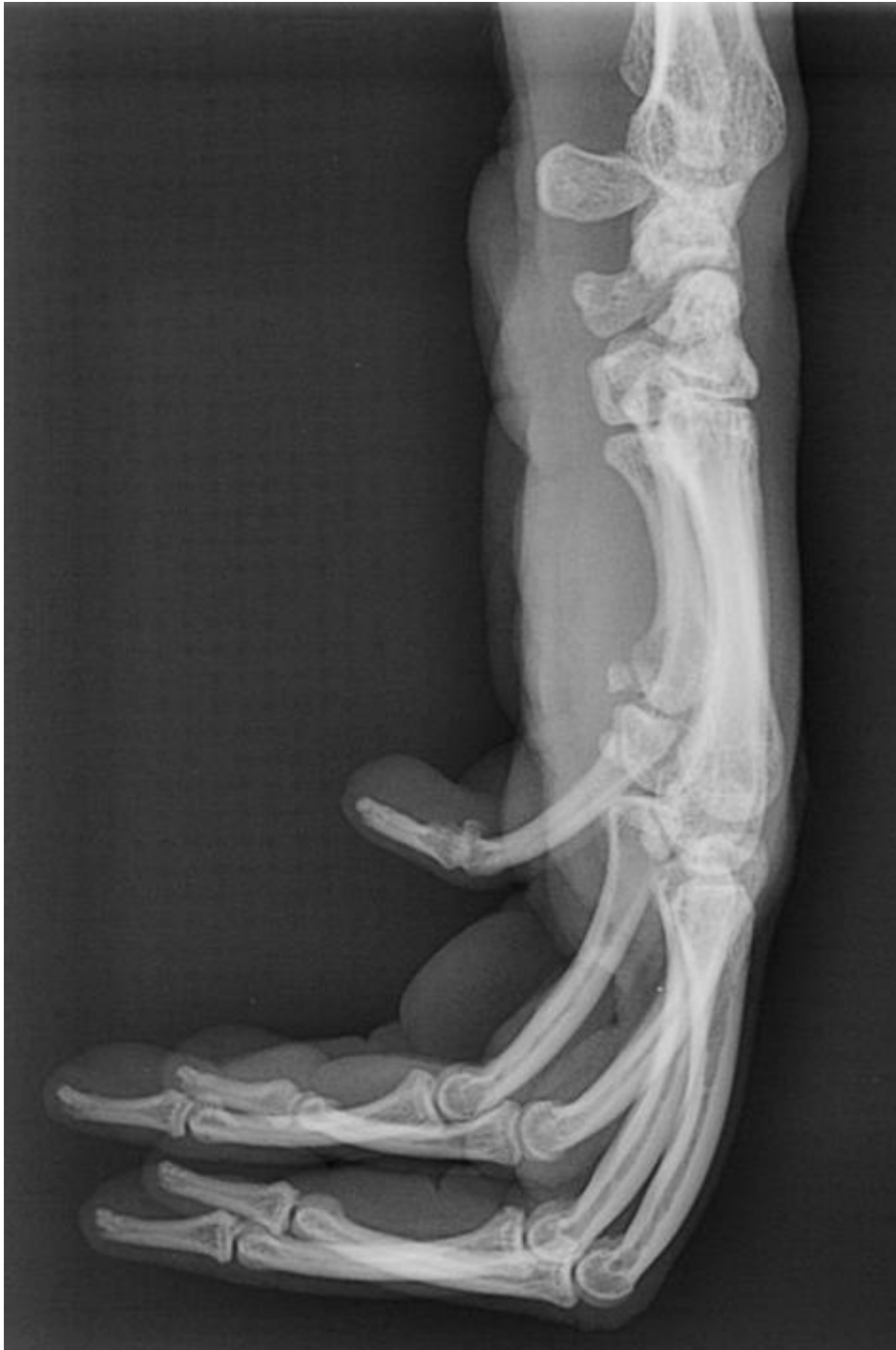- Les métacarpiens doivent se superposer.

Anatomie radiographique

Le carpe constitue le premier segment de la main. Son squelette est formé de pièces multiples, courtes et peu volumineuses, assurant souplesse et solidité à l'union qu'elles établissent entre le métacarpe et l'avant-bras.

Les os du carpe sont disposés en deux rangées superposées. Sur ce cliché, seul l'os pisiforme ou os accessoire, est distinct car dégagé des autres.

Les métarpes et les doigts étant superposés sur cette projection, il est difficile d'y évaluer le fût osseux. On peut toutefois distinguer les deux phalanges du pouce (doigt I) et son os sésamoïde proximal.



**Radiographie n°13: Radiographie de la main gauche, vue médio-latérale (cliché ENVT R. Rey)
(éch 1 :0,5)**

b- Incidence dorso-palmaire

Position de l'animal

L'animal est placé en décubitus dorsal et le membre à radiographier est positionné de manière à ce que la face palmaire de la main soit sur la table de radiographie.

Critères de qualité

- Le radius et l'ulna doivent être séparés.
- Les métacarpiens doivent être séparés.

Anatomie radiographique

Cette incidence permet de visualiser les deux rangées d'os du carpe.

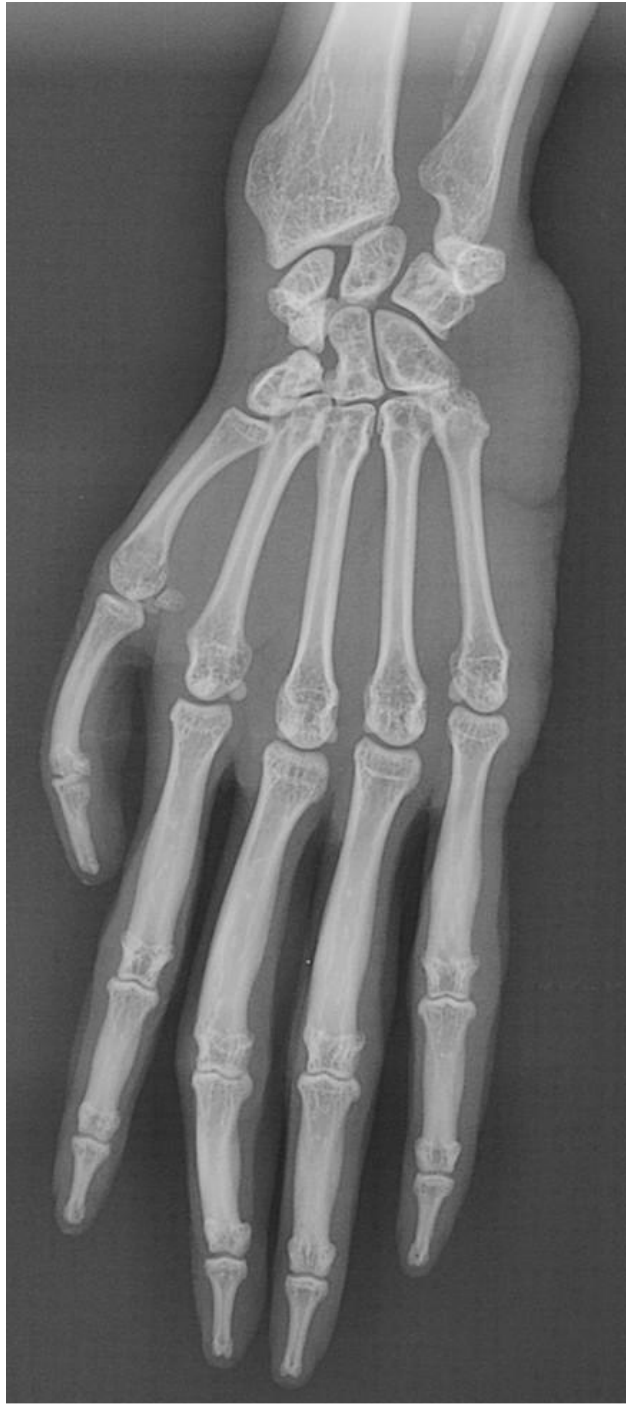La rangée proximale comprend quatre os :

- l'os radial du carpe ou os scaphoïde, le plus volumineux de la rangée,
- l'os intermédiaire du carpe ou os *lunatum* (anciennement semi-lunaire),
- l'os ulnaire du carpe ou os pyramidal,
- l'os pisiforme, latéral, qui est hors rang, articulé avec l'os pyramidal.

La rangée distale est constituée elle-aussi de quatre os numérotés de I à IV, du côté radial au côté ulnaire :

- l'os carpal I ou os trapèze,
- l'os carpal II ou os trapézoïde,
- l'os carpal III ou os capitatum,
- l'os carpal IV ou os crochu.

Second segment de la main, le métacarpe est formé de cinq os métacarpiens, dont chacun répond par son extrémité proximale à l'un des os de la rangée distale du carpe et s'articule à un doigt à son extrémité distale. Ces doigts sont formés de trois articles bout à bout : les phalanges et de petits os complémentaires : les os sésamoïdes. Le pouce quant à lui ne comporte que deux phalanges qui ressemblent aux deux dernières des autres doigts.



Radiographie n°14 : Radiographie de la main gauche, incidence dorso-palmaire (cliché ENVT R. Rey)

(éch 1 :0,7)

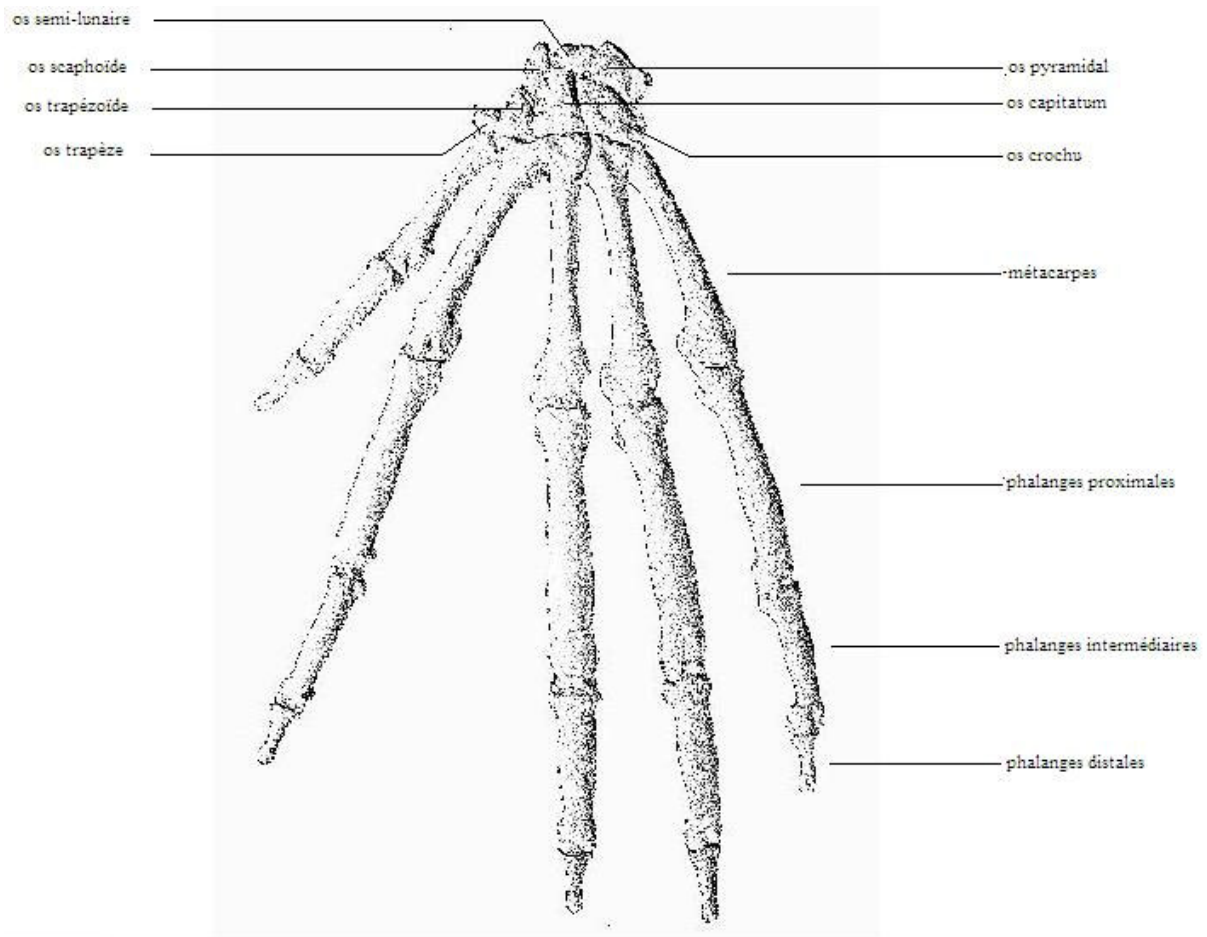


Schéma n°7 : Schéma anatomique de la main gauche, vue dorsale

4- Membre pelvien

4-1 Bassin et hanche

Le bassin, ou pelvis, est l'ensemble constitué par les deux os coxaux et l'os sacrum. Il délimite la cavité pelvienne. Il s'articule avec le fémur au niveau de l'*acétabulum*.

a. Incidence latérale

Position de l'animal

L'animal est en décubitus latéral, sans rotation du corps.

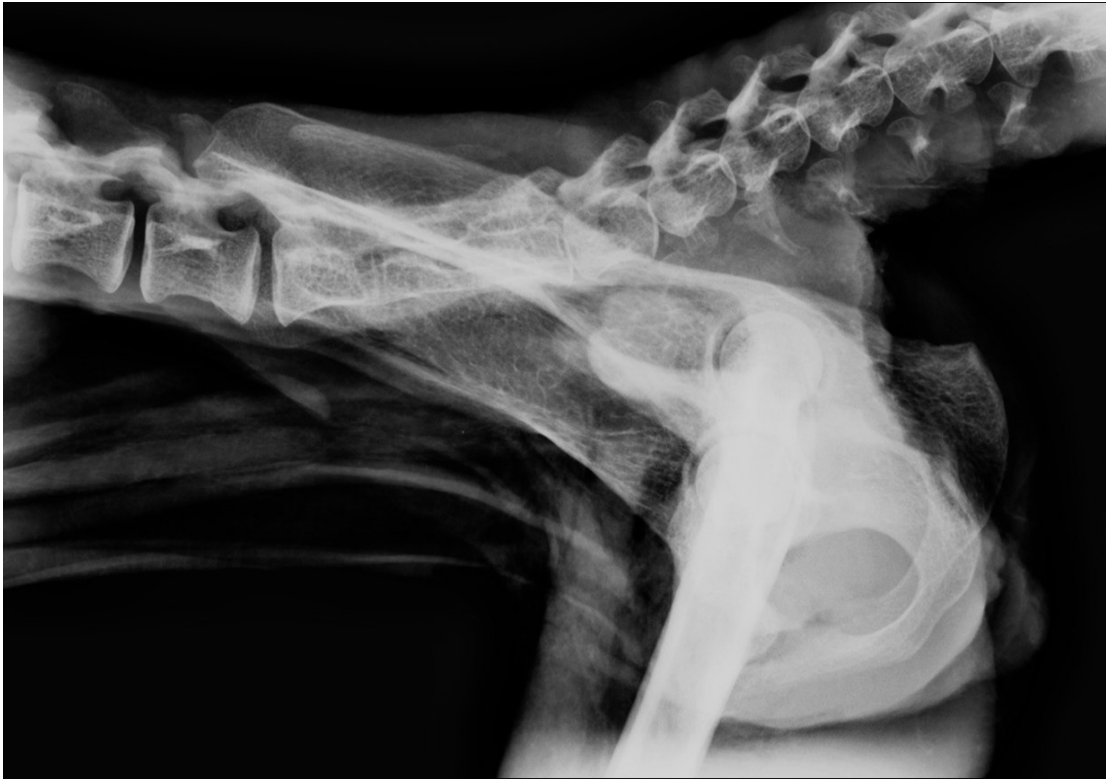Critères de qualité

- L'ensemble du bassin doit être inclus sur le cliché, du bord crânial de l'ilium au bord caudal de l'ischium.

Anatomie radiographique

Crânialement on peut observer l'os ilium avec les épines dorso-crâniale et ventro-crâniale puis en progressant caudalement on voit le col de l'os ilium la grande échancrure sciatique et enfin caudalement l'os ischium et notamment la tubérosité ischiatique. On observe également le trou obturé fermé ventralement par la branche de l'os pubis.

Cette incidence ne permet pas une bonne évaluation de l'articulation de la hanche mais peut être utile notamment en cas de luxation, car elle permet de décrire le sens de déplacement ou en cas de fractures du bassin.



Radiographie n° 15 : Radiographie du bassin, vue latérale (cliché ENVT R. Rey) (éch 1 :1)

b. Incidence dorso-ventrale

Position de l'animal

L'animal est en décubitus dorsal.

Critères de qualité

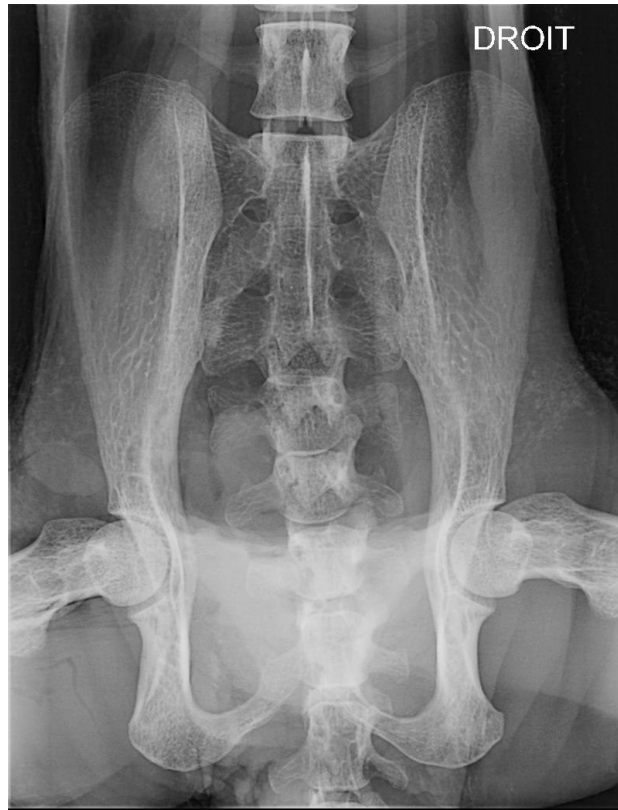- Le bassin doit être symétrique. Pour l'évaluer, on regarde les ailes de l'ilium et les trous obturés.

Anatomie radiographique

Sur ce cliché, on peut voir les deux os coxaux, le sacrum ainsi que l'articulation de la hanche.

L'os coxal est constitué de trois os : l'os ilium dorsal, l'os pubis crânio-ventral et l'os ischium caudo-ventral. Les deux os coxaux s'unissent grâce à la symphyse ischio-pubienne. L'os coxal est un os plat de forme très irrégulière, tordu en hélice.

On observe que l'ilium est long et grêle. Sa partie dorsale couvre l'aile de l'os sacrum avec laquelle elle s'articule.



**Radiographie n° 16 : Radiographie du bassin, incidence ventro-dorsale (cliché ENVT R. Rey)
(éch 1 :1,4)**

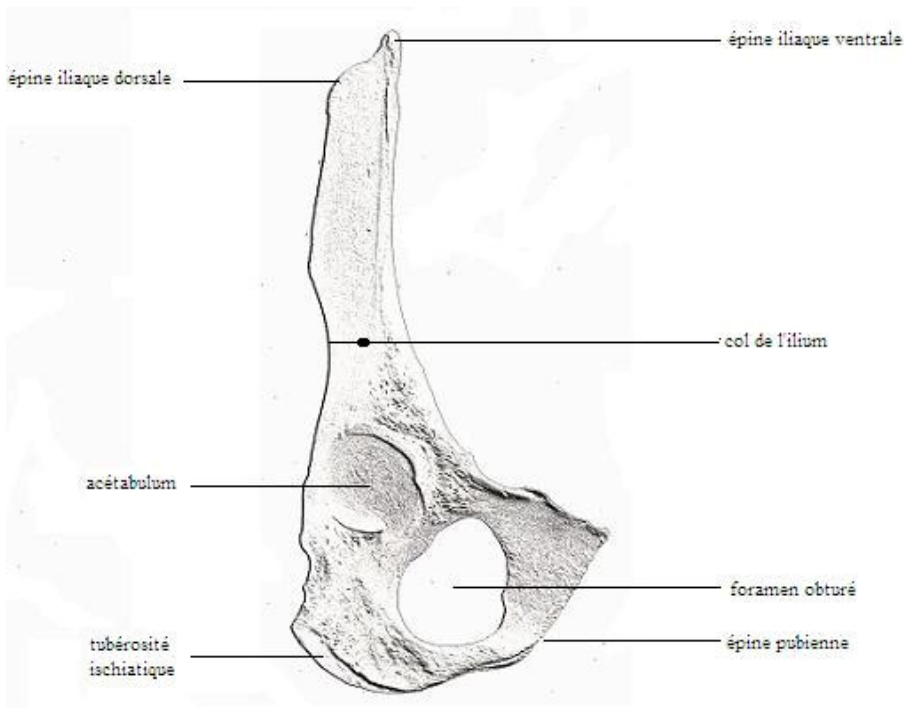


Schéma n°8 : Schéma anatomique de l'os coxal gauche, vue latérale

4-2 Cuisse

a- Incidence médio-latérale

Position de l'animal

L'animal est en décubitus latéral, le membre à radiographier au contact de la table. Le membre controlatéral est tiré caudalement et placé en abduction pour dégager l'articulation de la hanche. Le tarse est surélevé de quelques centimètres pour éviter la rotation du grasset.

Critères de qualité

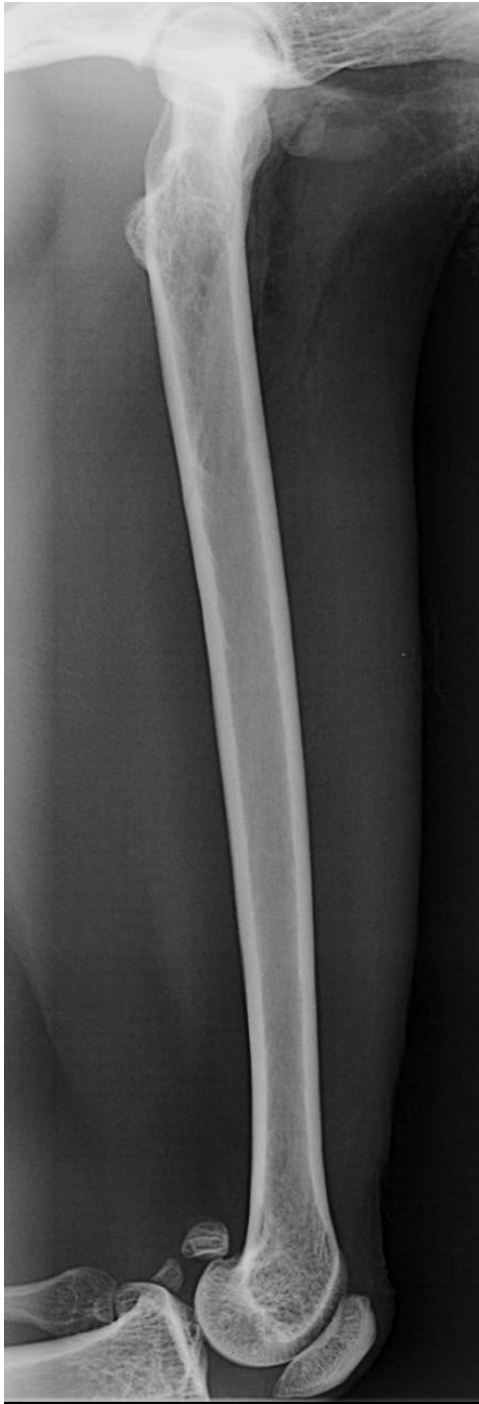- La hanche et le grasset doivent être visibles.
- Les condyles fémoraux doivent se superposer.

Anatomie radiographique

Le fémur est un os long articulé par sa tête, à son extrémité proximale, à l'*acétabulum* de l'os coxal et par ses condyles, à son extrémité distale, aux os de la jambe. Son corps, très allongé, est légèrement arqué et cylindrique.

Sur ce cliché, on peut voir en région proximale la tête fémorale, le grand trochanter qui se projette juste en dessous mais qui en réalité se trouve sur la face latérale, et le petit trochanter, situé sur la face médiale du corps. En région distale, on voit l'épicondyle médial et le condyle médial, ainsi que les os sésamoïdes supracondyloires et la patelle.

Outre l'évaluation du fût osseux fémoral, cette projection permet aussi d'évaluer l'angulation du col du fémur par rapport à la diaphyse (angle cervico-diaphysaire).



Radiographie n°17 : Radiographie de la cuisse gauche, incidence médio-latérale (cliché ENVT R. Rey) (éch 1 :1)

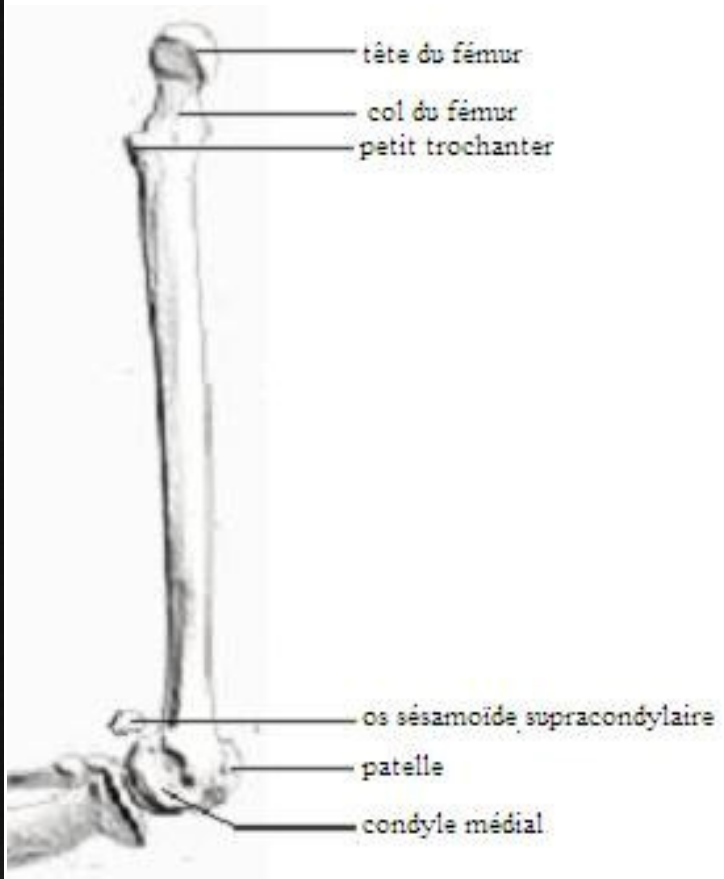


Schéma n° 9 : Schéma anatomique du fémur gauche, vue médiale

b- Incidence cranio-caudale

Position de l'animal

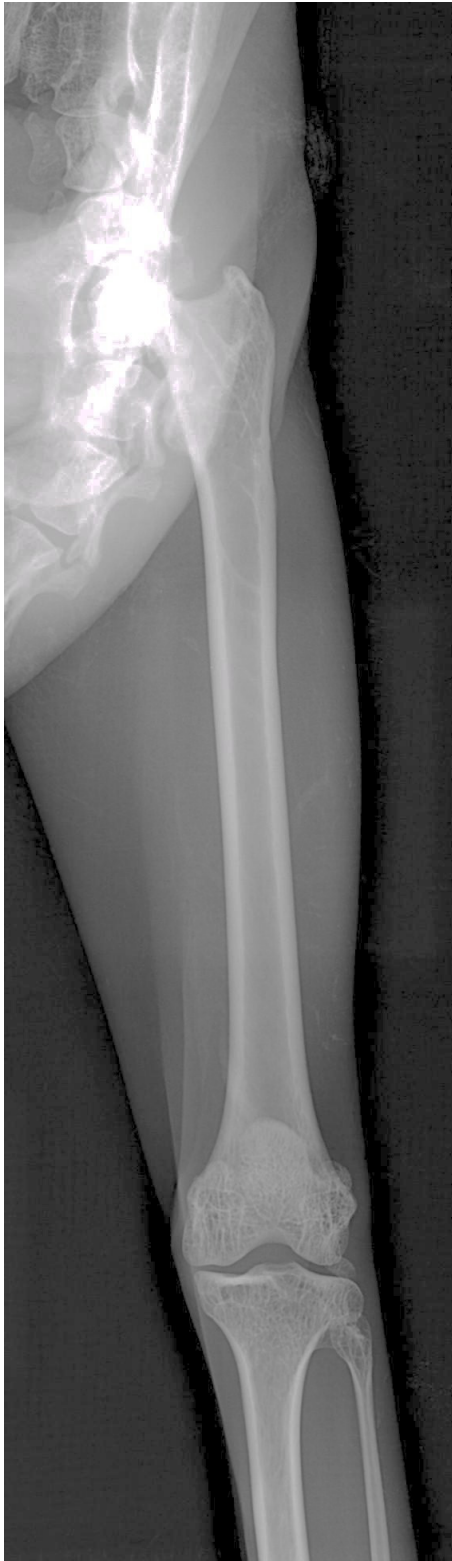L'animal est en décubitus dorsal. Le membre à radiographier est placé en extension sur la table de façon à ce que le fémur soit parallèle à la table.

Critères de qualité

- La hanche et le grasset doivent apparaître sur le cliché.

Anatomie radiographique

Sur ce cliché on peut voir la tête du fémur portée médialement par le col. On voit bien le grand trochanter sur la face latérale et le petit trochanter sur la face médiale. Distalement, on voit les deux épicondyles, médial et latéral, et les deux condyles, médial et latéral, séparés par la fosse intercondyloire.



Radiographie n° 18 : Radiographie de la cuisse gauche, incidence cranio-caudale (cliché ENVT R. Rey) (éch 1 :1,3)

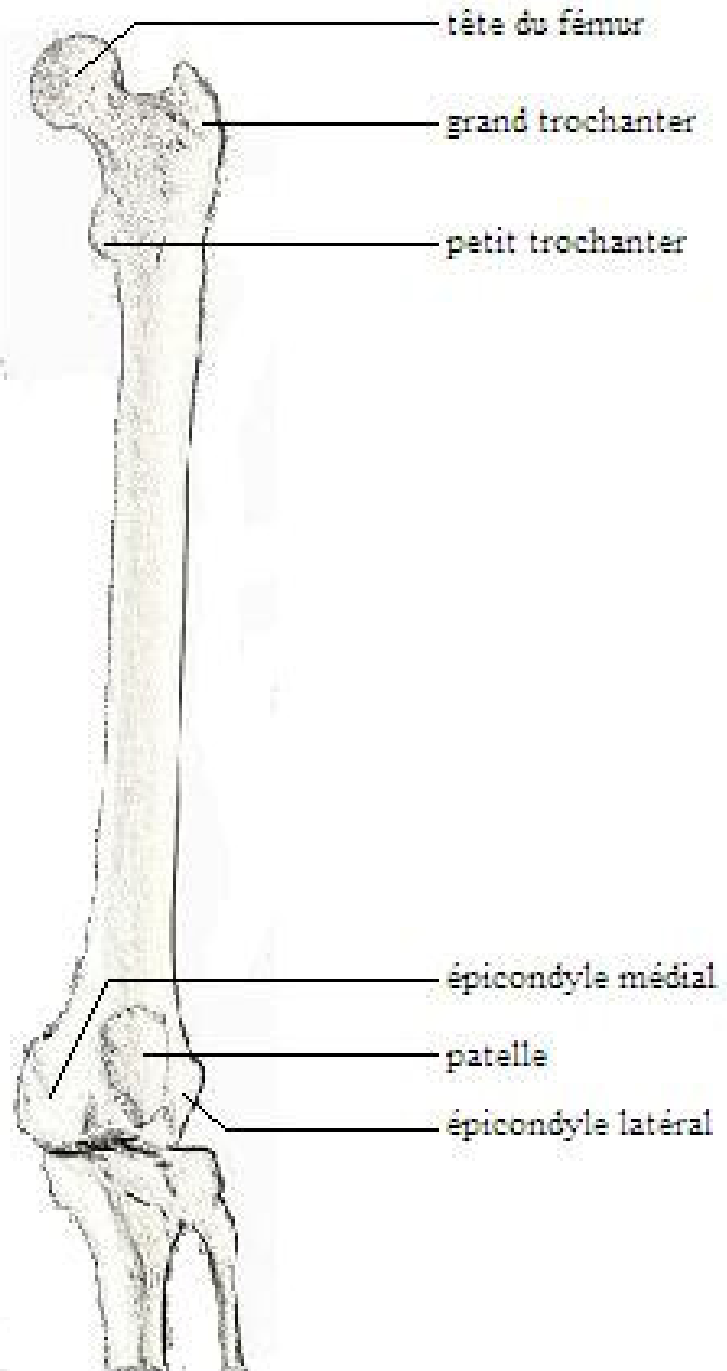


Schéma n°10 : Schéma anatomique de la cuisse gauche, vue crâniale

4-3 Genou

L'articulation du genou est constituée de plusieurs os : proximale le fémur, la patelle et distalement le tibia et la fibula.

a- Incidence médio-latérale

Position de l'animal

L'animal est en décubitus latéral, le membre à radiographier en position neutre contre la table. Le membre opposé est mis en abduction et en arrière.

Critères de qualité

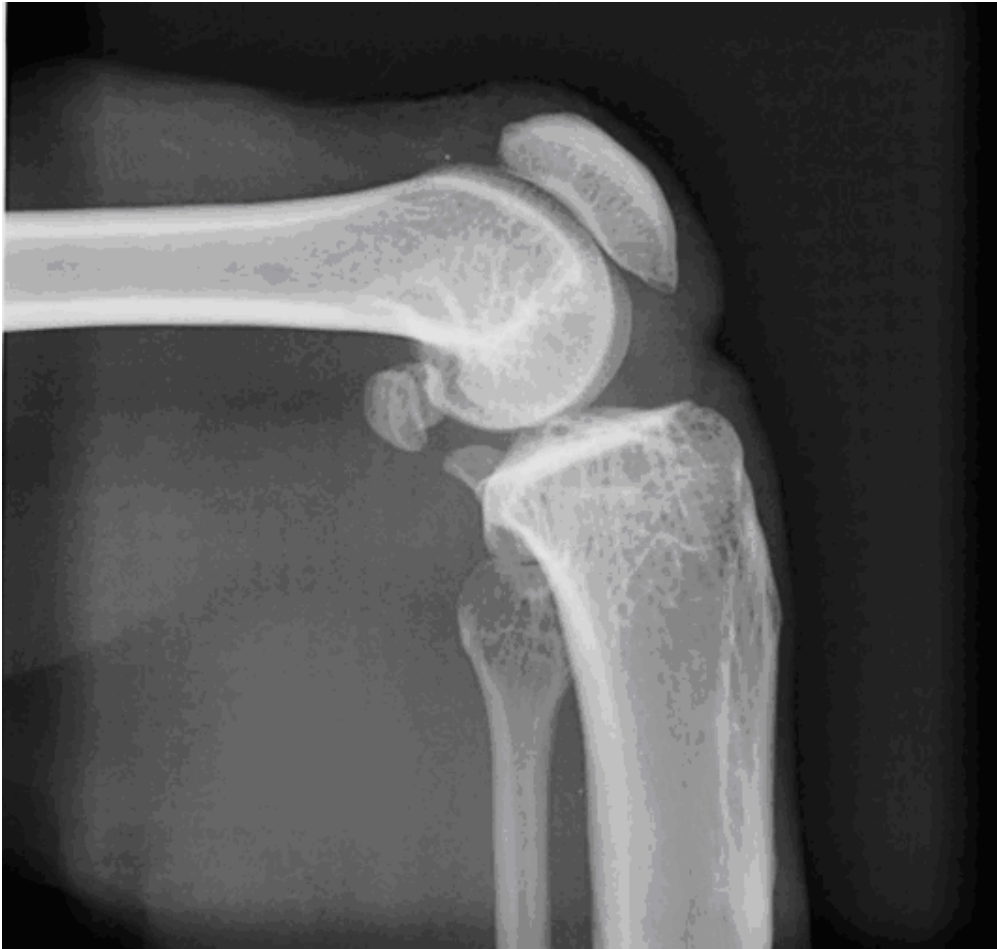- Les condyles fémoraux doivent se superposer.

Anatomie radiographique

Sur ce cliché on peut voir la patelle logée dans la trochlée fémorale. Le fémur s'articule par ses condyles avec le plateau tibial. Les condyles fémoraux ont un contour lisse et régulier et une opacité homogène.

Caudalement aux condyles fémoraux, se profilent les os sésamoïdes supra-condylaires.

Au niveau de l'extrémité proximale du tibia, on peut voir l'éminence intercondylaire. La tête de la fibula s'articule latéralement au tibia.



**Radiographie n°19 : Radiographie du genou gauche, incidence médio-latérale (cliché ENVT R. Rey)
(éch 1 :0,7)**

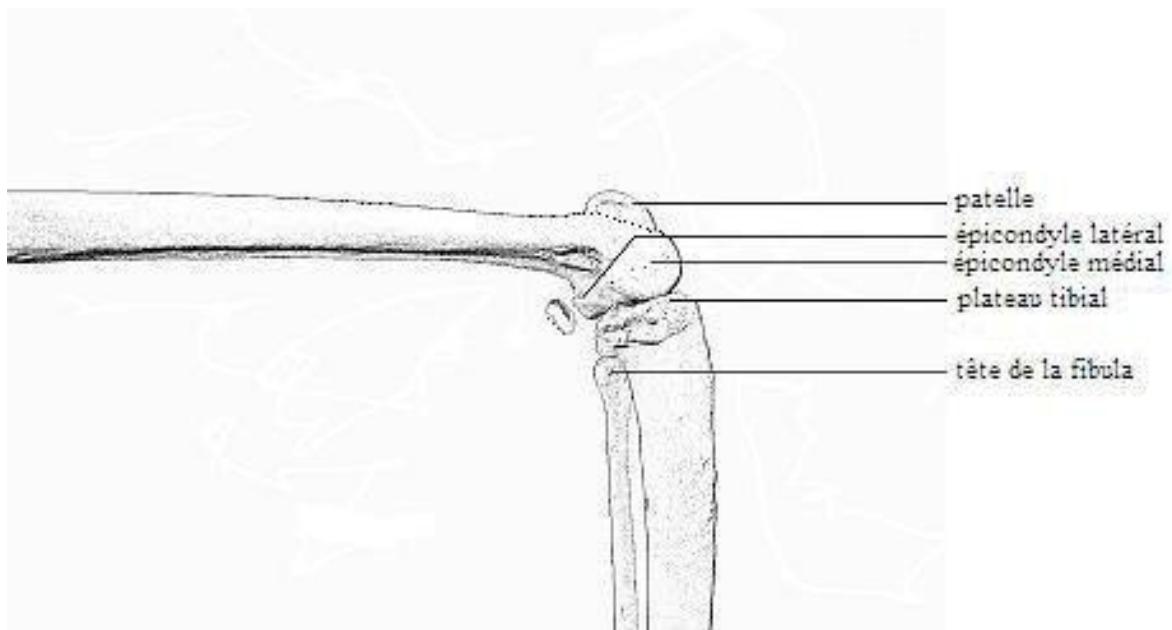


Schéma n° 11 : Schéma anatomique du genou droit, vue latérale

b- Incidence cranio-caudale

Position de l'animal

L'animal est placé en décubitus dorsal. Le membre à radiographier est en extension contre la table.

Critères de qualité

- La patelle doit être superposée au centre des deux condyles fémoraux.

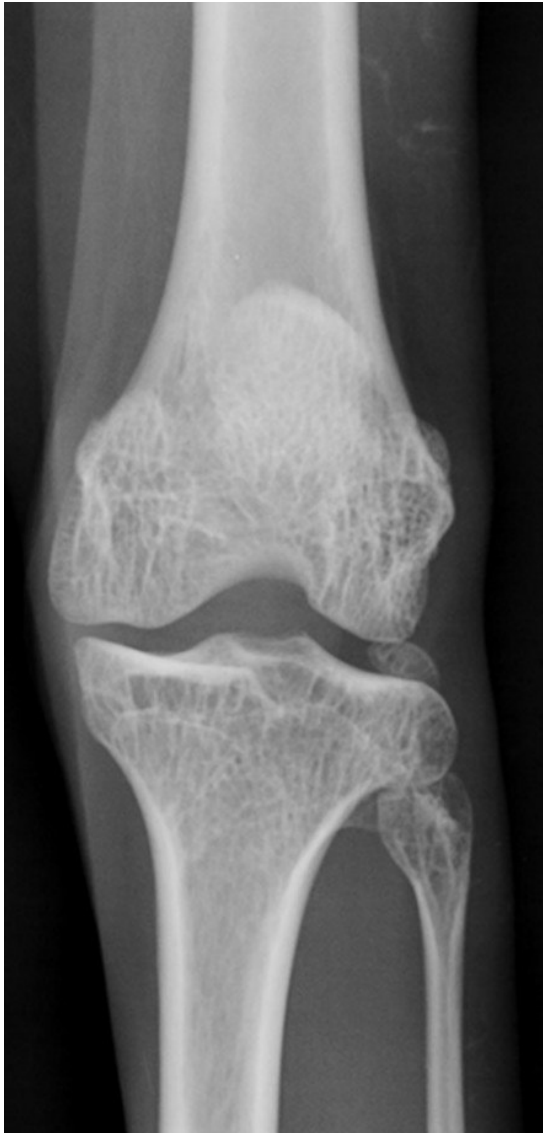Anatomie radiographique

Cette incidence permet une bonne visualisation de l'espace articulaire fémoro-tibial.

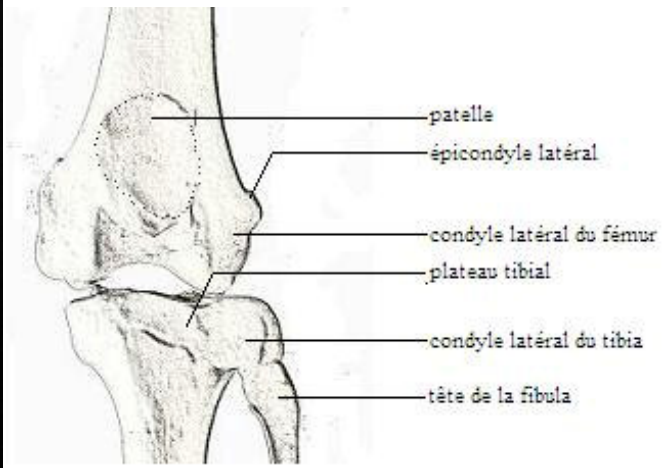
Sur cette incidence, on peut observer les condyles fémoraux. On peut d'ailleurs se rendre compte que le condyle fémoral médial est plus large que le latéral. Au niveau de la trochlée fémorale, on peut voir la patelle.

Au niveau du plateau tibial, on peut voir que l'éminence intercondyloire répond à la fosse intercondyloire du fémur.

La tête de la fibula s'articule avec le tibia au niveau de sa tubérosité latérale.



**Radiographie n°20 : Radiographie du genou gauche
incidence crano-caudale (cliché ENVT R. Rey)
(éch 1 :2)**



**Schéma n°12 : Schéma anatomique du genou
gauche, vue crâniale**

4-4 Jambe

a- Incidence médio-latérale

Position de l'animal

L'animal est placé en décubitus latéral, le membre à radiographier contre la table.

Critères de qualité

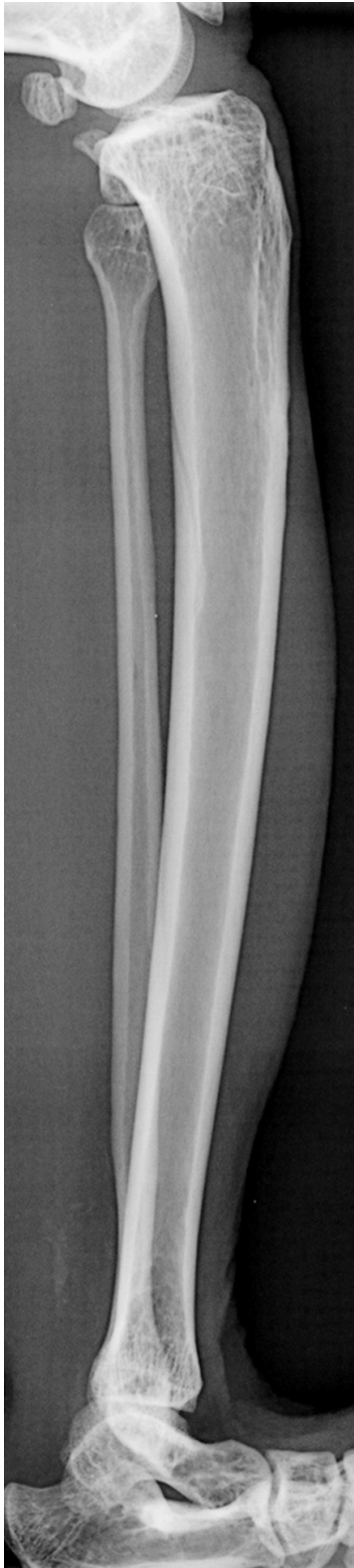
- Le grasset et le tarse doivent être visibles.
- Les condyles fémoraux doivent se superposer.

Anatomie radiographique

Le tibia est articulé au niveau de son extrémité proximale avec le fémur, avec la fibula latéralement et avec le tarse au niveau de son extrémité distale.

Concernant la partie proximale du tibia, on voit ici crânialement la crête tibiale avec l'éminence intercondyloire, caudalement le condyle médial. La partie distale constitue la malléole médiale.

La fibula est un os long, fin et incurvé qui longe le tibia latéralement. Elle s'articule proximalelement au niveau de sa tête avec le condyle latéral du tibia. Distalelement, elle se superpose sur ce cliché avec le tibia et constitue la malléole latérale qui s'articule avec le tarse.



Radiographie n°21 : Radiographie de la jambe gauche, incidence médio-latérale (cliché ENVT R. Rey)

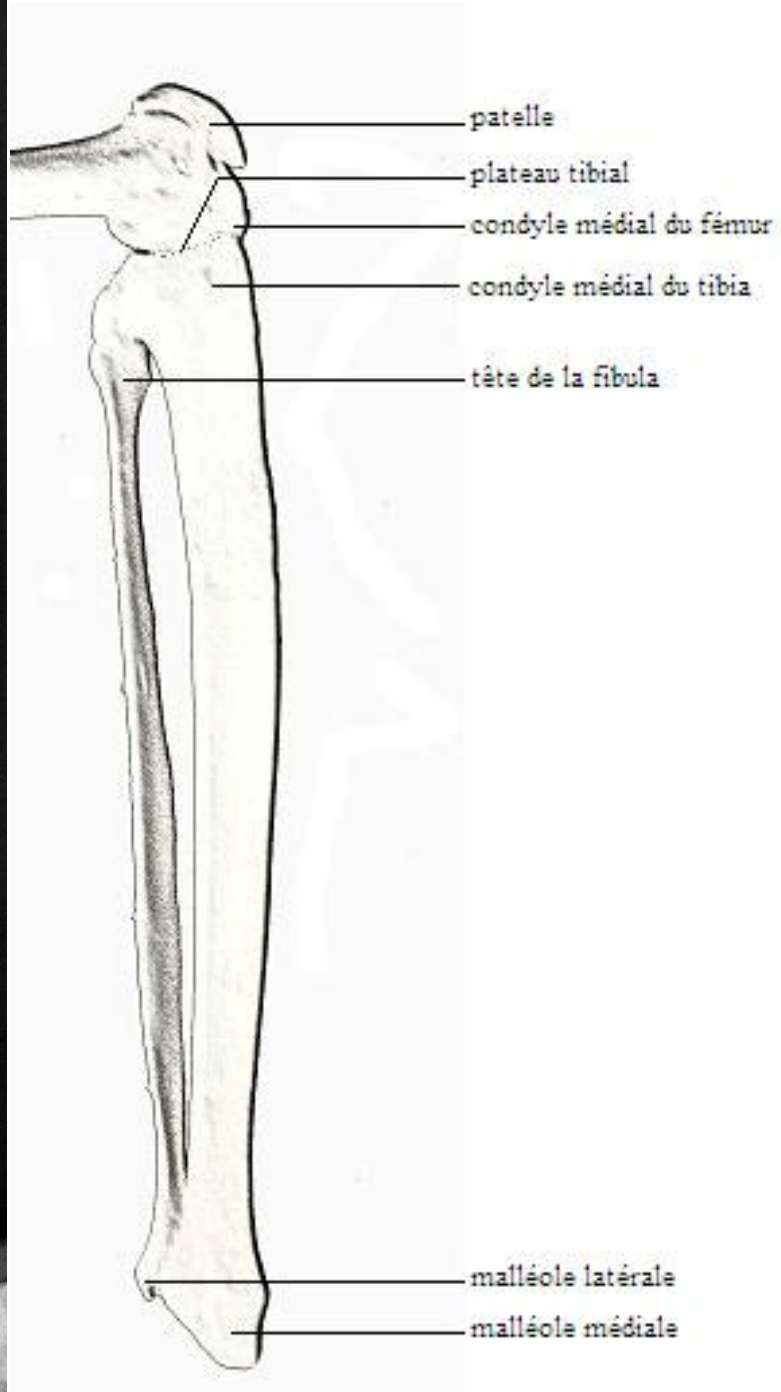


Schéma n°13 : Schéma anatomique du tibia et de la fibula gauches, vue médiale

b- Incidence cranio-caudale

Position de l'animal

L'animal est en décubitus dorsal, le membre à radiographier en extension contre la table.

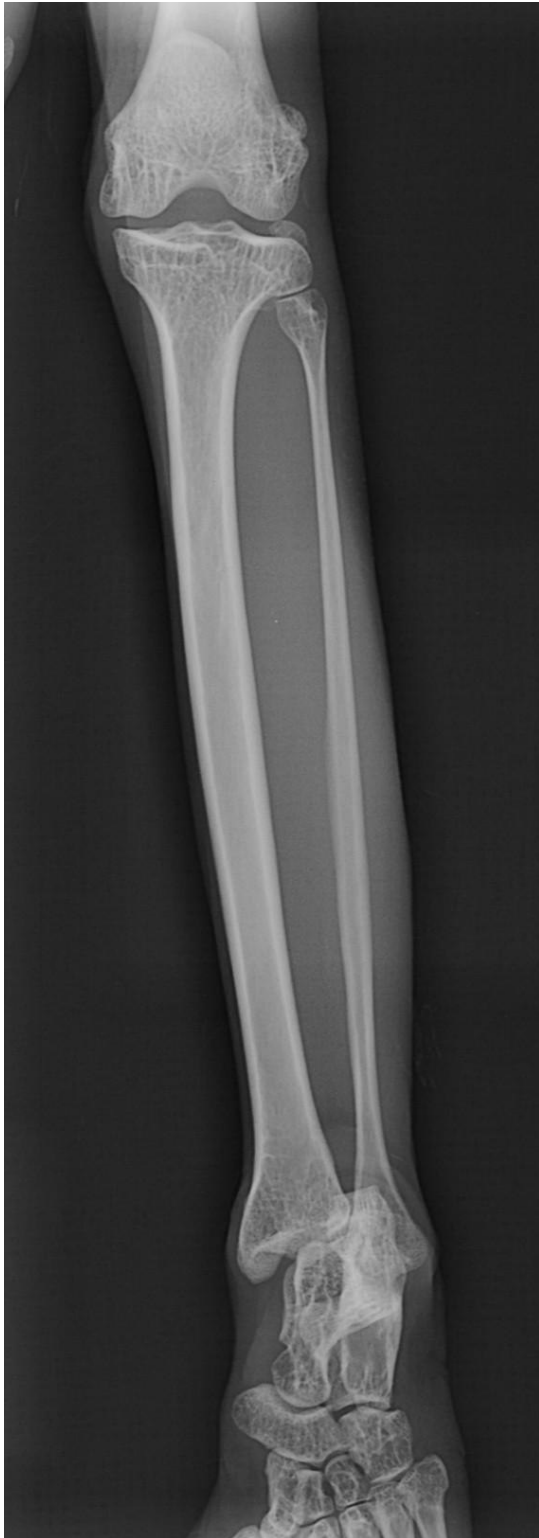Critères de qualité

- Le grasset et le tarse doivent être visibles.
- La rotule doit être superposée au centre des deux condyles.

Anatomie radiographique

Sur ce cliché, on voit nettement le plateau tibial portant l'éminence intercondyloire qui répond aux condyles fémoraux, le condyle latéral qui s'articule avec la tête de la fibula. Le condyle médial est plus épais mais moins saillant que le condyle latéral. L'extrémité distale du tibia est formée par la cochlée tibiale, surface articulaire répondant aux os du tarse, principalement le talus. Médialement, on peut voir une tubérosité : la malléole médiale.

La fibula est constituée proximale par une tête qui s'articule avec le tibia et portée par un col. L'extrémité distale constitue la malléole latérale. Elle s'articule médialement avec le tibia au niveau de l'incisure fibulaire du tibia et latéralement avec le tarse.



Radiographie n°22 : Radiographie de la jambe gauche, incidence cranio-caudale (cliché ENVT R. Rey) (éch 1 :1,1)

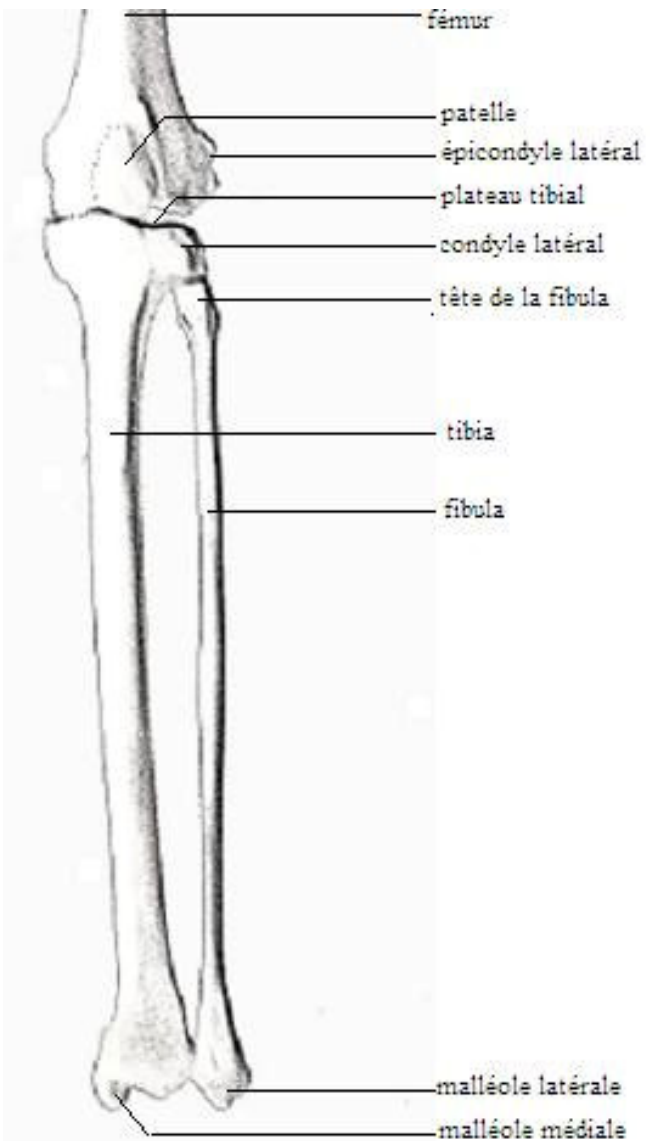


Schéma n°14 : Schéma anatomique de la jambe gauche, vue crâniale

4-5 Pied

a- Incidence médio-latérale

Position de l'animal

L'animal est en décubitus latéral, le membre à radiographier contre la table en position neutre.

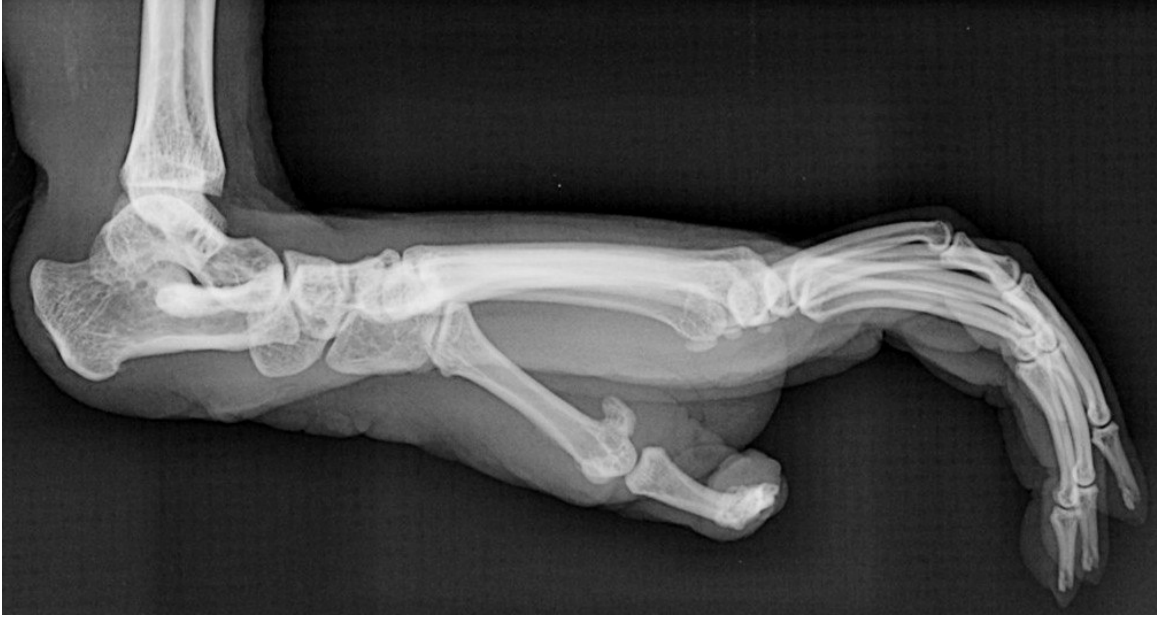Critères de qualité

- Les deux trochlées du talus doivent se superposer.

Anatomie radiographique

Le tarse est constitué de deux rangées d'os entre lesquelles existe une pièce intercalaire. Au niveau de la rangée proximale, on peut voir le talus dont la trochlée s'articule avec le tibia, caudalement le calcaneus qui s'articule avec la fibula. Le calcaneus porte proximo-caudalement un fort prolongement qui sert de bras de levier pour l'action des muscles extenseurs du pied. Ce prolongement forme la pointe du talon. Les os de la rangée distale se superposent ce qui rend difficile l'interprétation du cliché.

Les os métatarsiens et les phalanges ne sont pas différenciables à l'exception du doigt I.



Radiographie n°23 : Radiographie du pied gauche, incidence médio-latérale (cliché ENVT R. Rey)

b- Incidence dorso-plantaire

Position de l'animal

L'animal est en décubitus dorsal, le membre à radiographier en extension contre la table.

Critères de qualité

- Le calcanéus doit être superposé au tibia.
- Les os du métatarse doivent être isolés les uns des autres.

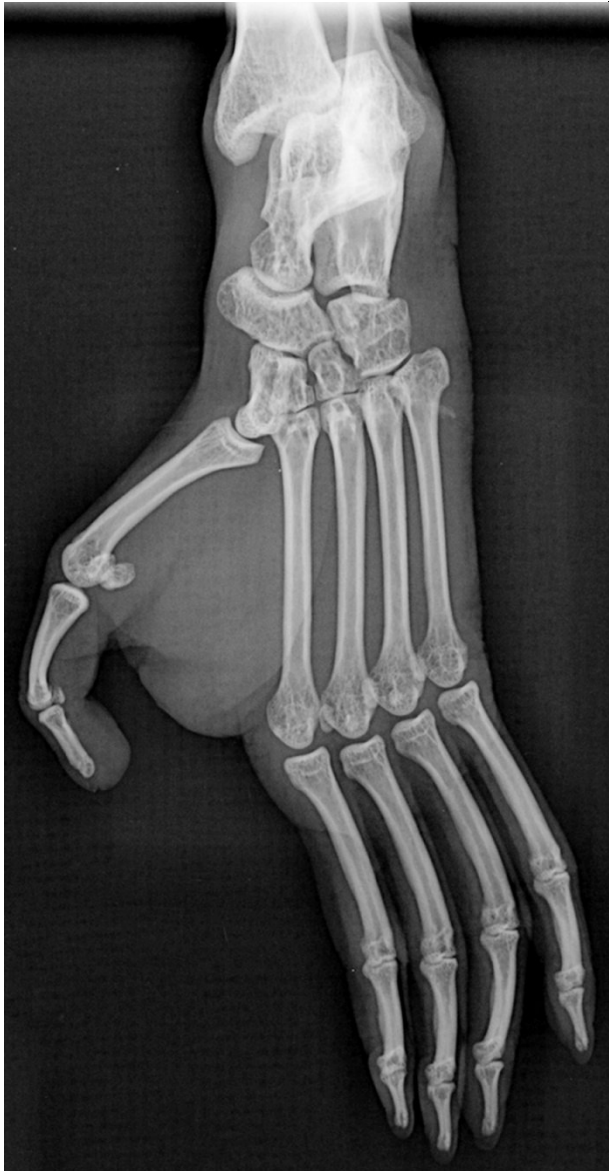Anatomie radiographique

Sur ce cliché on peut distinguer les deux rangées des os du tarse.

Au niveau de la première rangée, on voit le calcanéus et le talus. La deuxième rangée est constituée de quatre os, qualifiés de tarsaux et numérotés de I à IV, les os correspondant aux os métatarsiens IV et V ayant fusionné en un gros os cuboïde. Entre ces deux rangées se situe l'os central du tarse ou os naviculaire, qui répond proximale-ment au talus, latéralement à l'os cuboïde et distalement aux os tarsaux de I à III.

Le métatarse est formé des os métatarsiens, os allongés dont chacun répond par son extrémité proximale à un os de la rangée distale du tarse et porte un doigt à son extrémité distale. Ces os sont numérotés de I à V du côté médial au côté latéral.

Comme pour la main, les doigts comportent trois phalanges à l'exception du hallux qui n'en possède que deux.



Radiographie n°24 : Radiographie du pied gauche, incidence dorso-plantaire (cliché ENVT R. Rey)

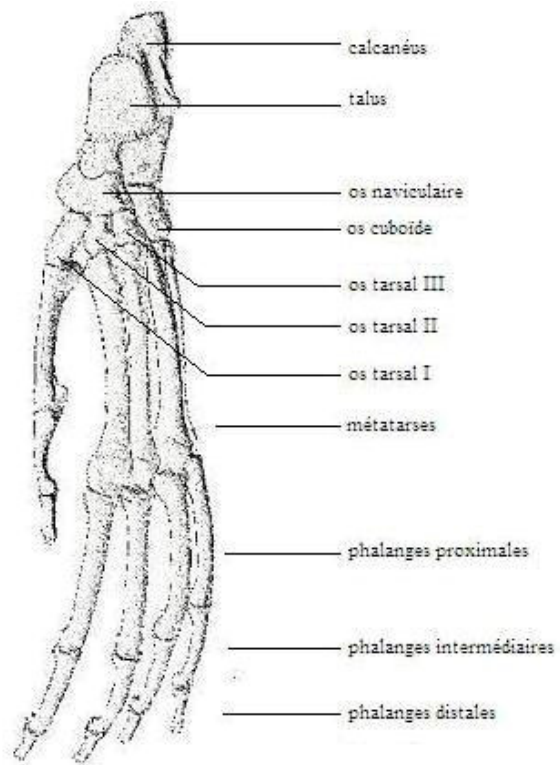


Schéma n°15 : Schéma anatomique du pied gauche

D- Radiographies de la colonne vertébrale

1- Indications

L'examen radiographique de la colonne vertébrale comprend les examens sans préparation et les examens avec injection de produit de contraste. Nous n'aborderons ici que les examens sans préparation. Bien qu'ils ne puissent pas objectiver une compression médullaire, contrairement à la myélographie, les clichés sans préparation permettent néanmoins de diagnostiquer un certain nombre d'affections osseuses ou articulaires.

Bien que rarement suffisante, une radiographie de la colonne vertébrale est réalisée dans les cas suivants :

- Douleur à la palpation/pression d'un segment rachidien
- Anomalie à l'examen neurologique sur un ou plusieurs membres
- Incontinence urinaire et /ou fécale

En ce qui concerne les vertèbres, l'examen radiographique sans préparation permet de voir :

- Des anomalies de nombre. Ce type d'anomalie est le plus souvent sans conséquence clinique.

- Des anomalies de taille. Cela peut être le cas lors de fracture par compression, lors de lésions d'ostéolyse du plateau vertébral (lésions de spondylodiscite) ou lors de blocs vertébraux (fusion des corps, des arcs ou des processus vertébraux, isolés ou en association).

- Des anomalies de forme. Différentes causes peuvent entraîner une modification de la forme des vertèbres : dégénératives (ex : spondylose, arthrose intervertébrale), congénitales, infectieuses (spondylodiscite, ostéomyélite vertébrale), tumorales (primitives ou métastatiques), métaboliques ou traumatiques.

- Des anomalies de position, en général dues à un traumatisme (fractures, subluxations ou luxations) ou congénitales.

- Des anomalies d'opacité. Une augmentation de l'opacité d'une vertèbre peut résulter d'une fracture, d'une tumeur produisant du tissu osseux ou d'une réaction périostée consécutive à une infection. Outre les causes techniques (surexposition, faible contraste...),

une diminution diffuse de l'opacité vertébrale peut être liée à des anomalies métaboliques (hyperparathyroïdisme, hypercorticisme) ou sous forme de lésions lytiques lors de certaines tumeurs comme le lymphome ou le myélome multiple. Parmi les causes de diminution focale d'opacité, l'ostéopénie de non-utilisation et les lésions lytiques d'origine infectieuse.

Au niveau des espaces intervertébraux, il est également possible de noter des anomalies de taille, de forme ou d'opacité. Une diminution de la taille ou de la forme peut se rencontrer lors de hernie discale ou de spondylodiscite. Une augmentation de l'espace intervertébral est possible lorsque le disque est minéralisé.

Les anomalies sont en général rencontrées lors de hernie discale.

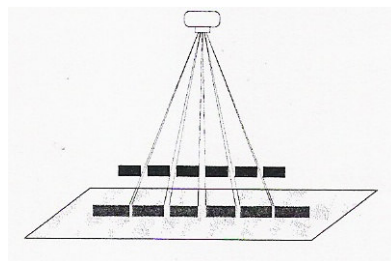
Le canal vertébral peut être de calibre augmenté (croissance d'une masse dans la moelle épinière) ou diminué (instabilité vertébrale ou lorsqu'un tissu anormal réduit le diamètre apparent (disque minéralisé, masse tumorale...)).

2- Technique

Les caractéristiques techniques lors de radiographie de la colonne vertébrale sont dans l'ensemble les mêmes que lors de radiographie du squelette appendiculaire.

Un examen comprend deux vues orthogonales (une incidence de face et une incidence de profil).

L'examen radiographique de la colonne vertébrale doit se faire sur une longueur réduite. En effet, l'examen des espaces intervertébraux ne peut se faire correctement que lorsque l'axe des rayons X est perpendiculaire à celui de la colonne vertébrale. Les espaces intervertébraux apparaissent de plus en plus étroits lorsqu'on s'éloigne du centre de la radiographie.



3- Région cervicale

a- Incidence latérale

Position de l'animal

L'animal est en décubitus latéral, la tête et le cou en extension. Les membres thoraciques sont ramenés vers l'arrière afin de dégager l'entrée de la poitrine.

Critères de qualité

- Les ailes de l'atlas doivent être superposées.
- Les processus articulaires et ventraux doivent être superposés.

Anatomie radiographique

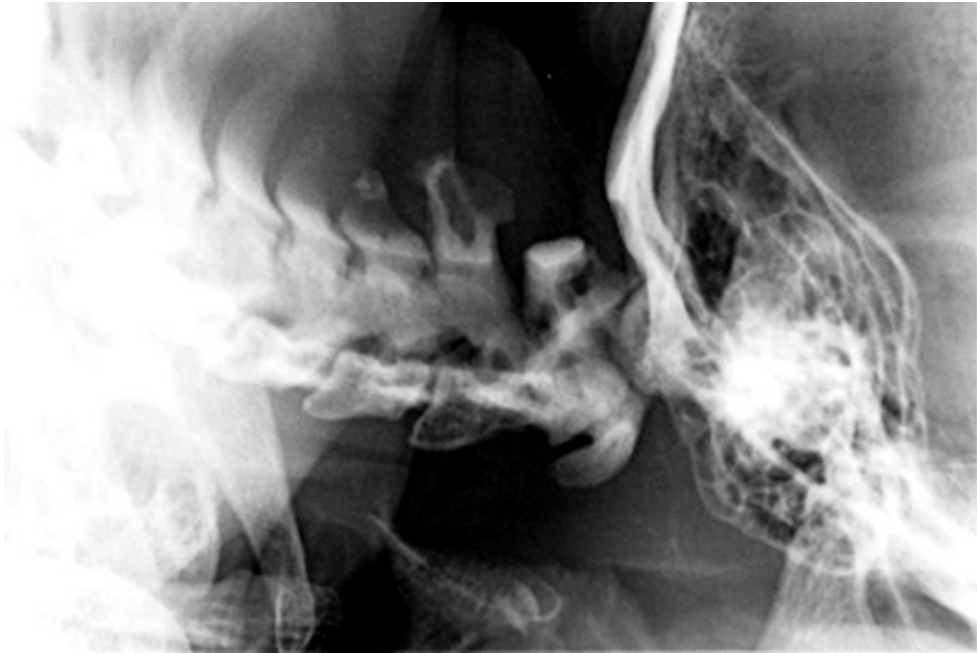La région cervicale est constituée de sept vertèbres thoraciques.

On voit que ces vertèbres ont un corps relativement fin et un arc relativement développé.

La première vertèbre, l'atlas, s'articule crânialement avec les condyles occipitaux et caudalement avec la dent de l'axis. Elle apparaît plus courte que les autres vertèbres cervicales. Elle ne possède pas de corps, remplacé ici par un arc ventral. L'espace intervertébral entre l'atlas et l'axis est peu visible du fait de la présence de la dent de l'axis.

La deuxième vertèbre, l'axis, possède un important processus épineux.

Les autres vertèbres ont un processus épineux plus court mais qui augmente en hauteur de la troisième à la septième vertèbre cervicale.



Radiographie n°25 : Radiographie des vertèbres cervicales, incidence latérale (cliché ENV T R. Rey)

b- Incidence ventro-dorsale

Position de l'animal

L'animal est en décubitus dorsal, sans aucune rotation du corps.

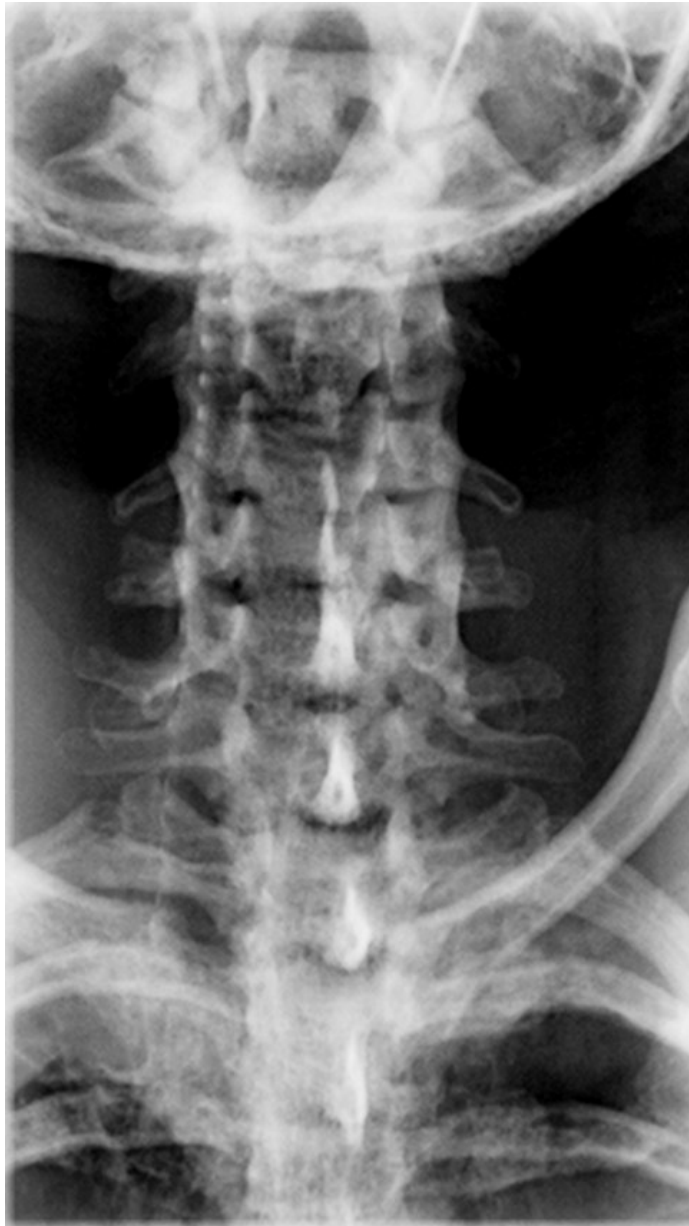Critères de qualité

- Les processus épineux doivent se superposer au milieu ces corps vertébraux.
- Les processus articulaires doivent être symétriques.

Anatomie radiographique

Sur ce cliché on peut voir l'atlas qui se superpose au crâne. On peut y observer les foramen alaires. On remarque qu'il est plus large que les autres vertèbres cervicales.

A partir de la troisième vertèbre, on peut noter les processus transverses. Les espaces intervertébraux sont également mieux visibles. Ces vertèbres sont courtes et très larges.



Radiographie n°26 : Radiographie des vertèbres cervicales, incidence ventro-dorsale.

4- Région thoracique

a- Incidence latérale

Position de l'animal

L'animal est en décubitus latéral, sans aucune rotation du corps. Les membres thoraciques sont en extension et le champ est réduit à la colonne vertébrale. Le déclenchement doit se faire de préférence entre deux mouvements respiratoires.

Critères de qualité

- Les côtes doivent se superposer à leur base.

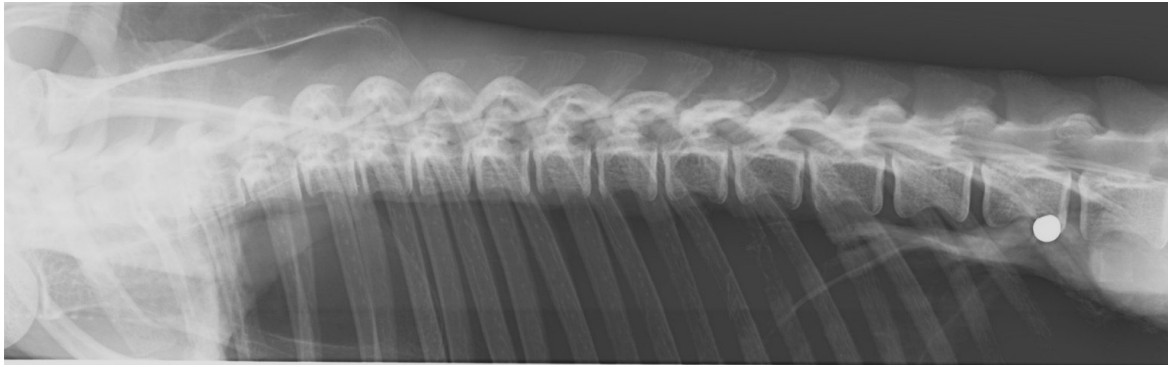
Anatomie radiographique

Le segment thoracique de la colonne vertébrale comporte douze vertèbres. Les premières vertèbres sont difficilement observables du fait de la superposition avec la scapula quelle que soit la position du membre thoracique.

Les vertèbres thoraciques possèdent un corps assez court et des processus épineux proéminents. On peut d'ailleurs remarquer l'allongement de ces corps vertébraux ainsi qu'une diminution de la taille des processus épineux dans le sens crânio-caudal.

Les espaces vertébraux sont bien visibles.

La « tache » radio-opaque visible ventralement à la dernière vertèbre thoracique correspond à un plomb situé dans les tissus sous-cutanés.



Radiographie n°26 : Radiographie des vertèbres thoraciques, incidence latérale (cliché ENV T R. Rey)

b- Incidence ventro-dorsale

Position de l'animal

L'animal est en décubitus dorsal, sans mouvement de rotation. Les membres thoraciques sont tirés vers l'avant. Le faisceau de rayons X est centré sur le milieu de la colonne thoracique et le champ est réduit à la colonne vertébrale. Le déclenchement doit se faire de préférence entre deux mouvements respiratoires.

Critères de qualité

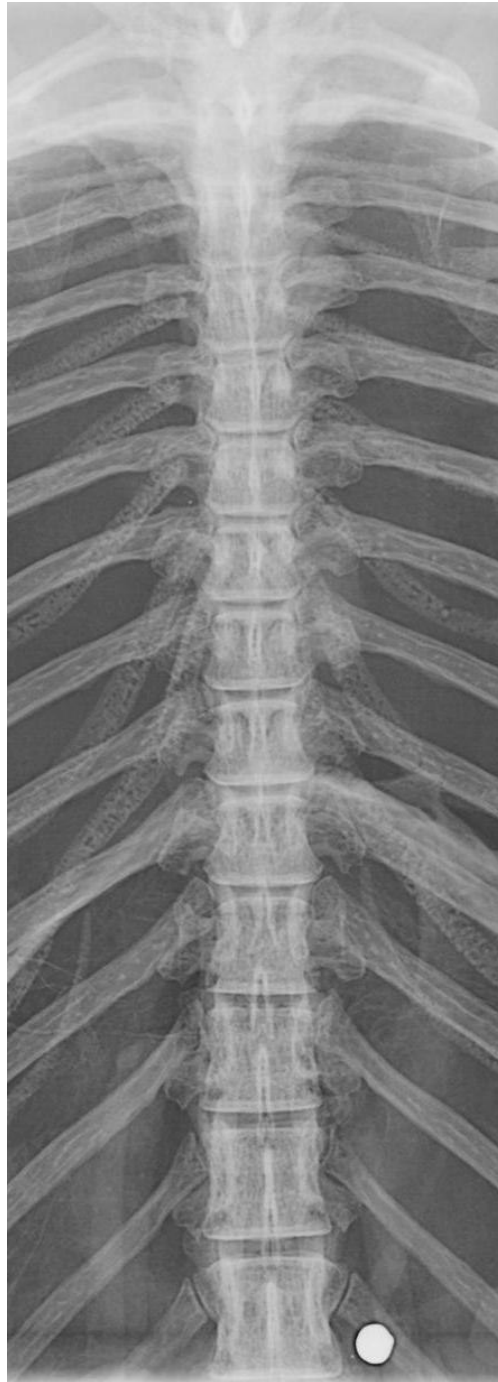- Les processus épineux doivent se superposer au milieu ces corps vertébraux.
- Les processus articulaires doivent être symétriques.
- Les vertèbres doivent être superposées aux sternèbres.

Anatomie radiographique

La projection ventro-dorsale permet de visualiser le contour des corps vertébraux. On peut remarquer la projection des processus épineux au milieu de ces corps vertébraux.

Cette projection permet d'observer la jonction avec les côtes. À chaque vertèbre correspond une paire de ces os, chaque côte s'articulant par son tubercule avec le processus transverse de la vertèbre de même rang et par sa tête avec une cupule creusée entre le corps de cette même vertèbre et celui de la vertèbre qui précède.

On remarque la tache radio-opaque, due à la présence d'un plomb de chasse.



**Radiographie n°27 : Radiographie des vertèbres thoraciques, incidence ventro-dorsale
(cliché ENVT R. Rey)**

5- Région lombaire

a- Incidence latérale

Position de l'animal

L'animal est en décubitus latéral, sans aucune rotation du corps. Le champ est limité à la colonne vertébrale et ouvert de la jonction thoraco-lombaire au sacrum. Le déclenchement doit se faire de préférence entre deux mouvements respiratoires.

Critères de qualité

- Les côtes doivent se superposer à leur base.
- Les processus latéraux des vertèbres lombaires doivent se superposer.
- Les ailes de l'ilium doivent se superposer.

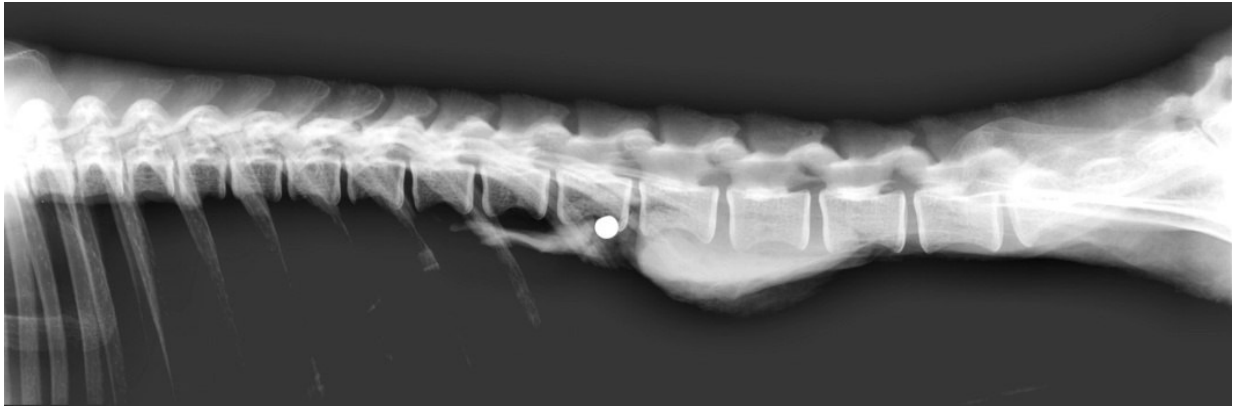
Anatomie radiographique

La région lombaire de la colonne vertébrale comporte ici cinq vertèbres mais les variations individuelles sont plus nombreuses que dans les autres régions. Ces vertèbres sont remarquables par le volume de leur corps et le développement de leurs processus transverses. Ces derniers sont forts, aplatis dorso-ventralement.

Les processus articulaires caudaux sont larges et saillants et répondent aux processus articulaires crâniens de la vertèbre qui précède.

Les processus épineux sont plats et larges, bien marqués mais leur hauteur n'excède pas celle des derniers de la région thoracique.

Les espaces intervertébraux sont nettement visibles.



Radiographie n°29 : Radiographie des vertèbres lombaires, incidence latérale (cliché ENVT R. Rey)

b- Incidence ventro-dorsale

Position de l'animal

L'animal est en décubitus dorsal, sans aucune rotation du corps. Les membres thoraciques sont fléchis le long du thorax et les membres pelviens sont maintenus en extension ou en abduction.

Critères de qualité

- Les processus épineux doivent se superposer au milieu des corps vertébraux.
- Les processus articulaires et latéraux doivent être symétriques.

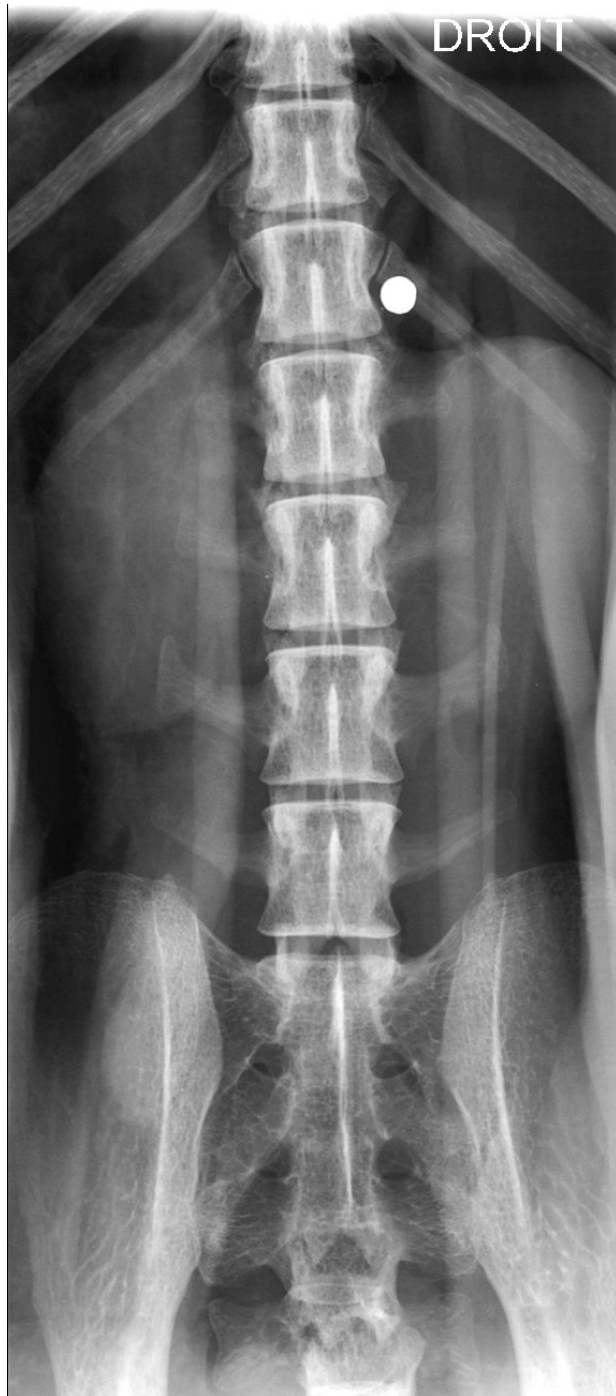Anatomie radiographique

Sur cette projection on peut apprécier le contour des corps vertébraux. On voit qu'ils sont rectangulaires avec des angles arrondis et des faces latérales légèrement concaves. On remarque que la largeur de ces corps vertébraux augmente dans le sens crânio-caudal.

La dernière vertèbre s'inscrit dans un carré, son corps étant plus court, et ses processus transverses sont bien développés.

Les processus transverses forment un V à ouverture crâniale.

Les processus épineux ainsi que les processus mamillaires se superposent aux corps des vertèbres.



**Radiographie n°30 : Radiographie des vertèbres lombaires, incidence ventro-dorsale
(cliché ENVT R. Rey)**

6- Région lombo-sacrée

a- Incidence latérale

Position de l'animal

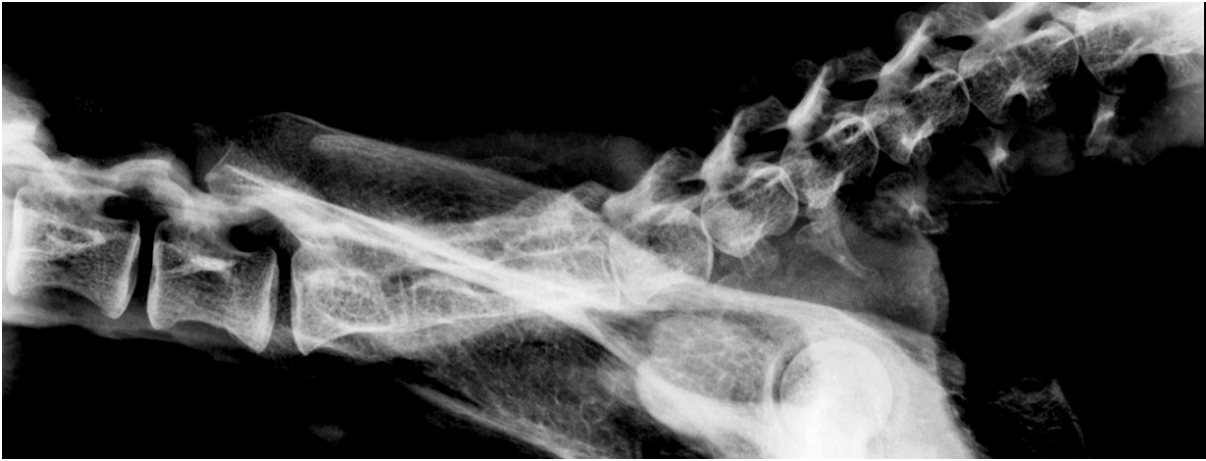L'animal est en décubitus latéral. Le faisceau de rayons X est centré sur la jonction lombo-sacrée. Le champ est limité aux dernières vertèbres lombaires et au sacrum.

Critères de qualité

- Les processus latéraux des vertèbres lombaires doivent se superposer.
- Les ailes de l'ilium doivent se superposer.

Anatomie radiographique

L'os sacrum, plafond du bassin, résulte de la fusion des vertèbres sacrées. Il est articulé crânialement à la dernière vertèbre lombaire et caudalement à la première vertèbre coccygienne. Il s'unit latéralement aux os coxaux. La face pelvienne de l'os sacrum est légèrement concave. Les processus transverses forment la crête sacrée latérale. Les processus épineux. L'alignement des vestiges des processus articulaires forme la crête sacrée intermédiaire.



Radiographie 31 : Radiographie des vertèbres lombo-sacrées, incidence latérale (cliché ENVT R. Rey)

b- Incidence ventro-dorsale

Position de l'animal

L'animal est en décubitus dorsal, sans rotation du corps. Le faisceau de rayons X est centré sur la jonction lombo-sacrée et le champ est limité à la colonne vertébrale.

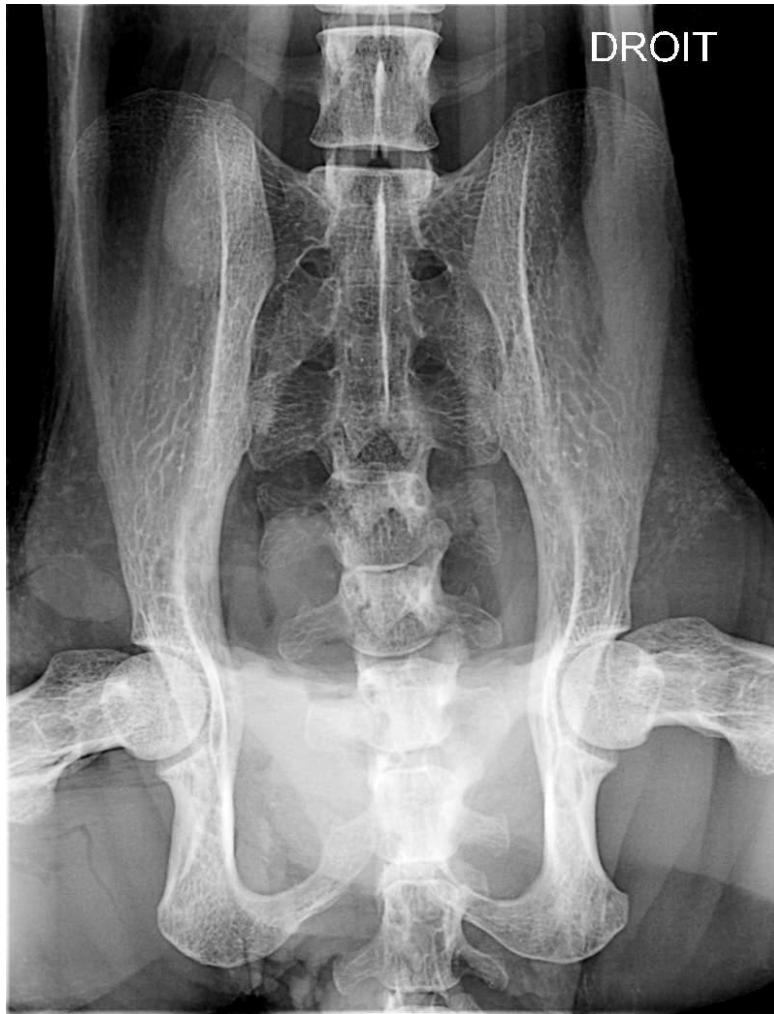Critères de qualité

- Les processus épineux doivent se superposer au milieu des corps vertébraux.
- Les processus articulaires et latéraux, ainsi que les ailes de l'ilium doivent être symétriques.

Anatomie radiographique

Cette projection permet de constater que le sacrum a une forme de trapèze, élargi à sa partie crâniale et légèrement rétréci caudalement. Les processus transverses sont soudés et leur étendue décroît en direction caudale. Ceux de la première vertèbre sont plus larges et plus épais que les autres. Ils forment deux expansions nommées ailes de l'os sacrum dont la face dorsale porte une surface auriculaire qui répond à la surface correspondante de l'os ilium.

Les foramens sacrés sont bien visibles.



**Radiographie n°32 : Radiographie des vertèbres lombo-sacrées, incidence ventro dorsale
(cliché ENV T R. Rey)**

7- Région caudale

Position de l'animal

L'animal est en décubitus latéral. Le faisceau de rayons X est centré sur la région caudale et le champ limité à la colonne vertébrale.

Critères de qualité

- Les vertèbres caudales doivent être alignées sans rotation.

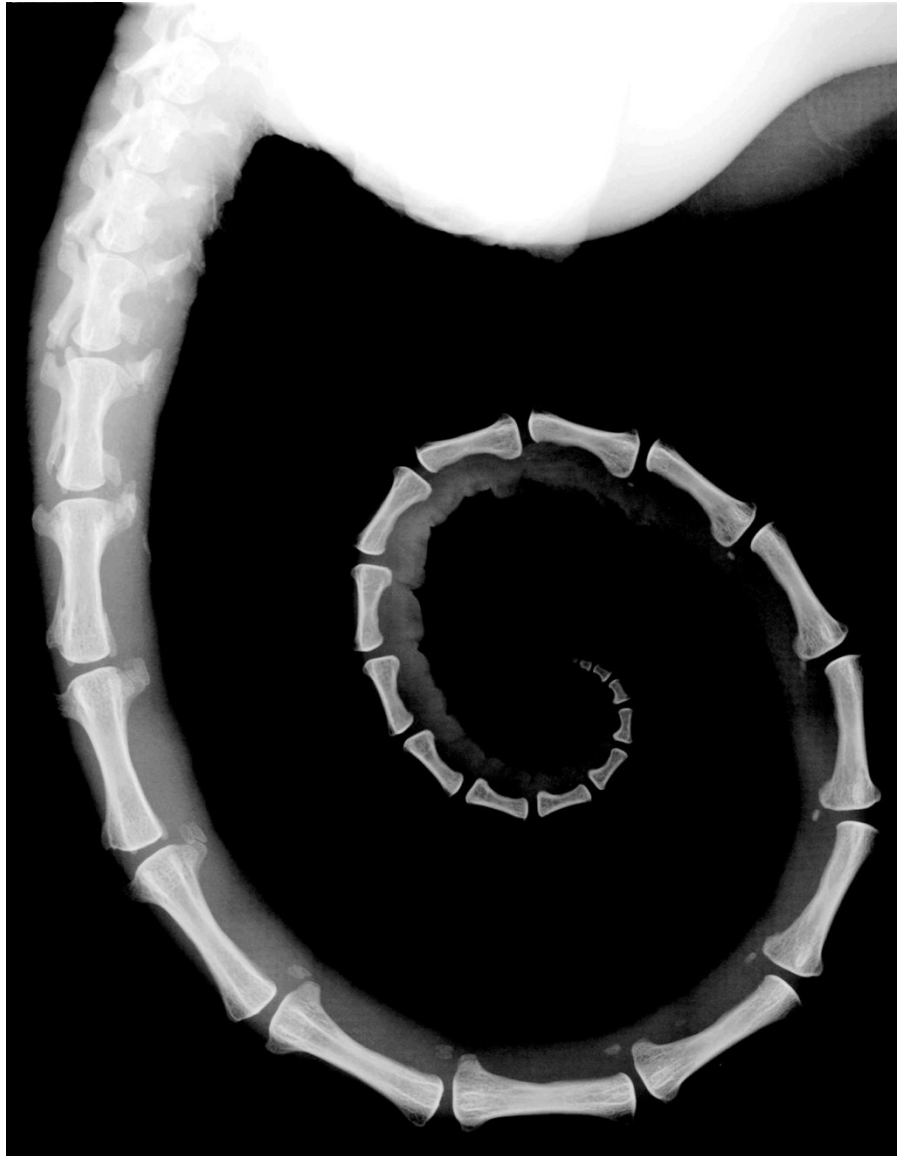Anatomie radiographique

Le nombre de vertèbres coccygiennes varie d'un individu à l'autre.

Seules les premières vertèbres sont complètes et ressemblent à celles des segments présacrés. Leur corps est long, cylindroïde et étranglé en son milieu. Il porte à leur surface ventrale deux tubercules latéraux qui sont des vestiges de lames ventrales : les processus hémaux. Ces vertèbres sont convexes à leurs deux extrémités. L'arc présente dans les premières vertèbres un processus épineux, mais très vite ces reliefs deviennent plus faibles et les lames vertébrales ne se rejoignent plus. Le canal vertébral se transforme en une gouttière de plus en plus largement ouverte et qui ne tarde pas à s'effacer.

Les dernières vertèbres de la queue sont réduites à de simples petites pièces en forme de sablier, étranglées en leur milieu et élargies à leurs extrémités.

On remarque au bout de la queue une zone dépilée.



Radiographie n°33 : Radiographie des vertèbres caudales, incidence latérale (cliché ENV T R. Rey)

E-Radiographies de la tête

1- Technique

La tête est une structure complexe à étudier par les techniques radiographiques en raison du grand nombre d'os qui la composent et les superpositions qui en découlent. Il est donc nécessaire de multiplier le nombre d'incidences afin de localiser d'une façon certaine une lésion. Une anesthésie générale est nécessaire afin de s'affranchir du flou cinétique, éviter de mauvais positionnements ainsi que pour des raisons de radioprotection.

La radiographie ne permet de voir que les lésions en dehors de la boîte crânienne. L'examen des structures internes telles que l'encéphale n'est possible qu'avec des techniques d'imagerie « en coupe » comme la tomodensitométrie ou l'imagerie par résonance magnétique.

L'examen du crâne nécessite l'utilisation d'écrans fins avec des films monocouches ou bicouches ainsi qu'une tension basse de l'ordre de 50 à 70 kV.

2- Incidence latérale

Position de l'animal

L'animal est en décubitus latéral.

Critères de qualité

- Les mandibules doivent se superposer.
- Les maxillaires doivent se superposer.
- Les bulles tympaniques doivent se superposer.

Anatomie radiographique

La tête est constituée de deux parties : le crâne, dans lequel se loge l'encéphale et la face, située rostralement

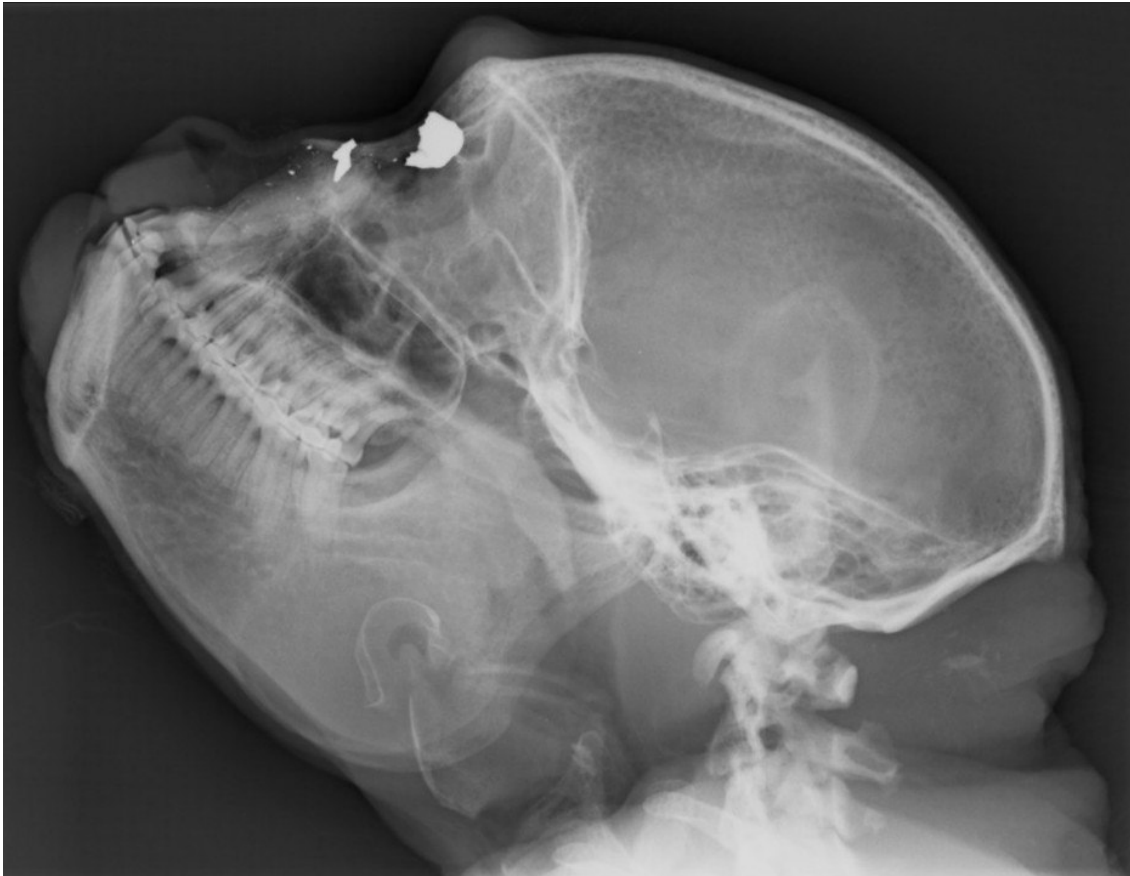Le crâne est constitué des os occipital, sphénoïde et ethmoïde, ainsi que des os pariétaux, temporaux et frontaux. L'os occipital occupe toute la surface nuchale de la tête. Il s'articule à la première vertèbre cervicale, l'atlas. Rostralement à l'os occipital se trouve l'os temporal, base de la région de la tempe. Cet os s'unit aussi aux os pariétal, frontal et zygomatique. Il est en outre articulé de façon mobile à la mandibule. Enfin, il renferme les organes essentiels de l'audition, ce qui lui donne une importance particulière. L'os pariétal, os pair, est situé dorsalement à l'os temporal, entre l'os occipital et frontal. Il est uni à son opposé sur le plan médian de la voûte du crâne. L'os frontal, base de la région du front, constitue la partie dorso-rostrale du crâne et la partie adjacente de la face. L'os ethmoïde est situé à l'intérieur de la tête, à la limite du crâne et de la face. Il forme la paroi antérieure ou rostrale de la cavité du crâne et constitue en partie le fond des cavités du nez. Il est constitué d'une lame perpendiculaire, médiane, et d'une lame criblée sur lesquelles sont insérées des volutes ici visibles.

La face contient un os impair, le vomer, et des os pairs : les os nasaux, lacrymaux, zygomatiques, ptérygoïdes, palatins, incisifs, les maxillaires et les mandibules. Le vomer forme la partie caudo-ventrale du septum nasal. Il est peu visible sur ce cliché. Les cornets nasaux, situés au niveau des parois latérales des cavités nasales, ne sont pas non plus visibles sur ce cliché. L'os nasal est un os plat et pair, joint sur le plan médian à son opposé pour former le plafond des cavités du nez. L'os lacrymal, est un petit os plat situé au bord médio-rostral de l'orbite qu'il concourt à former. Il est enclavé entre les os frontal, nasal, zygomatique et le maxillaire. L'os zygomatique forme le bord latéro-ventral de l'orbite. Il se trouve entre l'os temporal, l'os lacrymal et le maxillaire. L'os palatin complète la voûte du palais caudalement au maxillaire et concourt à former l'ouverture gutturale de la cavité nasale. Il n'est pas différenciable sur ce cliché. Le maxillaire est l'os le plus volumineux du massif facial. Il donne implantation aux dents molaires, prémolaires et à la canine. Complété rostralement par l'os incisif, il constitue la partie essentielle de la mâchoire supérieure. L'os

incisif porte les dents incisives supérieures et la mandibule les dents inférieures. Elle est unie à l'os temporal par une articulation synoviale et est le seul os mobile de la tête.

Ce cliché permet également de visualiser les sinus paranasaux : les sinus frontaux et maxillaire.

Sur ce cliché, deux « taches » sont visibles près de l'orbite. Elles correspondent à deux plombs découverts lors de la dissection dans l'os nasal.



Radiographie n°34 : Radiographie du crâne, incidence latérale (cliché ENVT R. Rey)

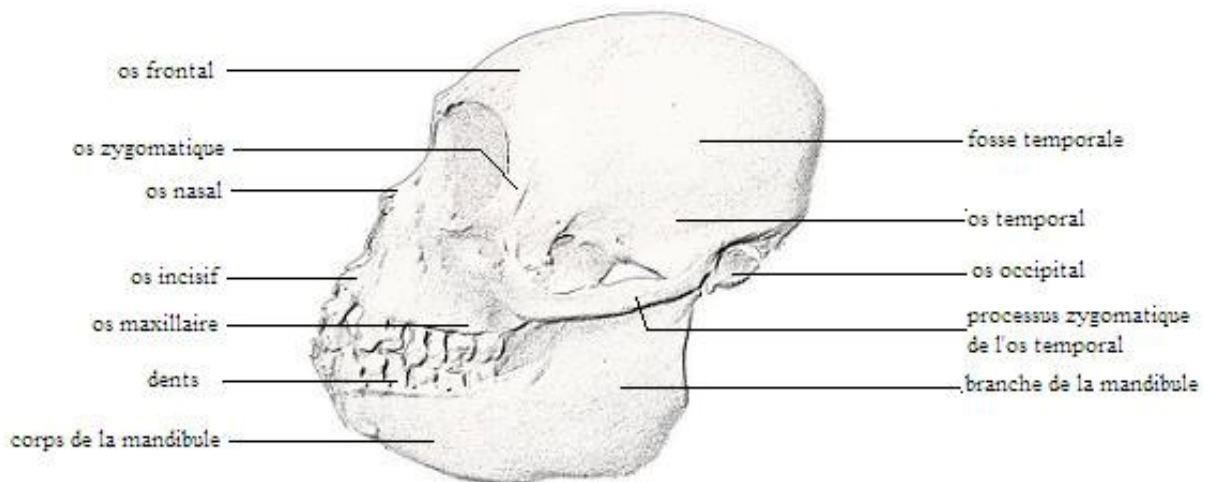


Schéma n°16 : Schéma anatomique du crâne, vue latérale gauche

3- Incidence dorso-ventrale

Position de l'animal

L'animal est en décubitus dorsal ou ventral.

Critères de qualité

- Les arcades zygomatiques doivent être symétriques.

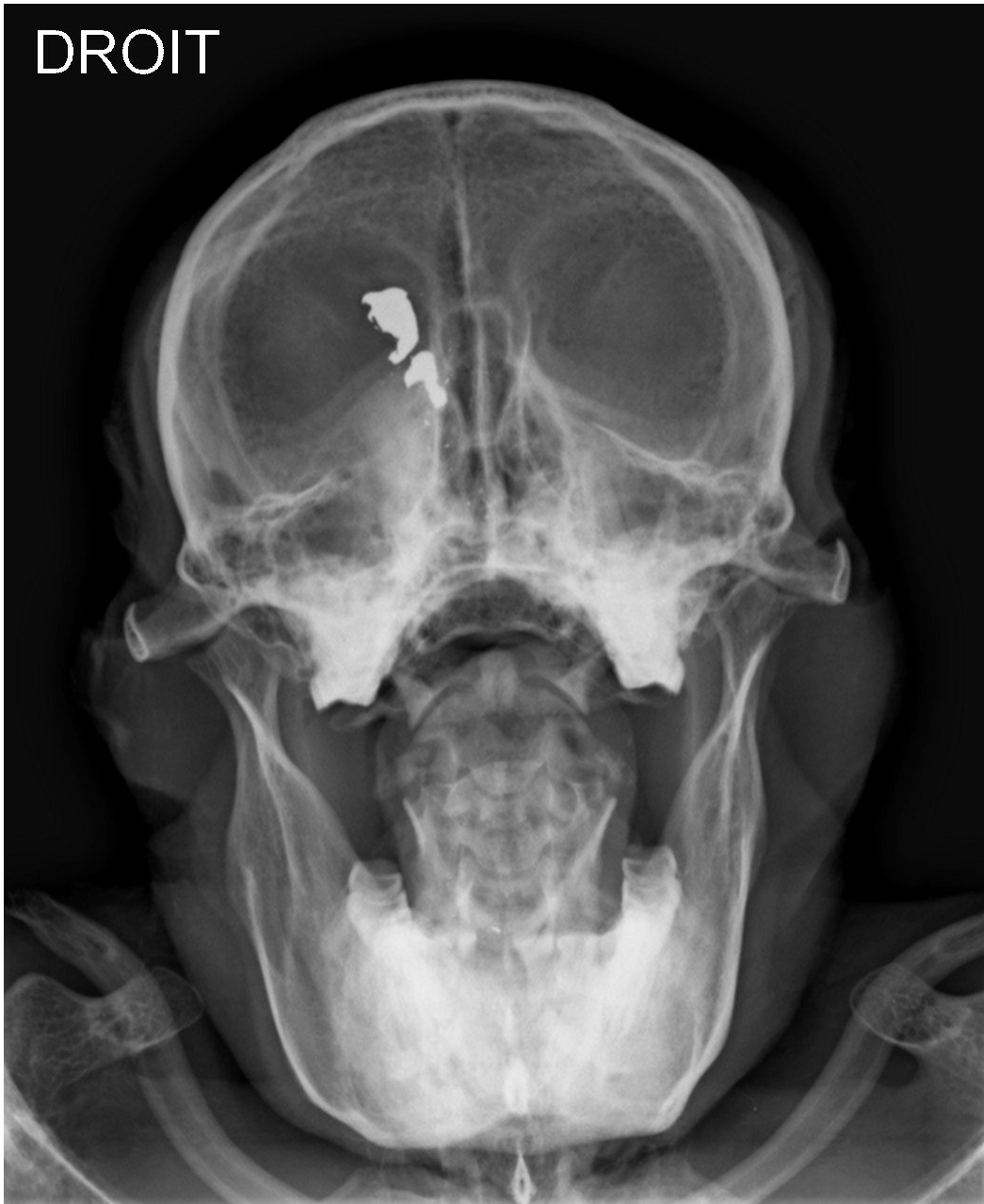Anatomie radiographique

Ce cliché permet d'observer la cavité nasale. Séparée en deux parties par un septum nasal constitué de l'os vomer et de la lame perpendiculaire de l'ethmoïde, elle renferme les cornets nasaux et les volutes de l'ethmoïde. On peut aussi voir le sinus maxillaire.

Les dents et les mandibules sont également bien observables sous cette incidence. On peut distinguer le corps de la mandibule qui porte les dents inférieures, de la branche qui s'articule à l'os temporal par une articulation synoviale.

On peut remarquer l'os hyoïde.

Cette radiographie permet d'évaluer le processus zygomatique de l'os temporal.



Radiographie n°35 : Radiographie de la tête, incidence cranio-dorsale (cliché ENV T R. Rey)

Conclusion

L'examen radiographique donne une vision particulière de l'anatomie : il correspond en effet à une représentation en deux dimensions de structures tridimensionnelles. Son interprétation nécessite donc une bonne connaissance en anatomie ainsi que des qualités telles que la minutie et la rigueur.

L'examen radiographique a l'avantage d'être facilement accessible et utilisable en pratique quotidienne. D'autres techniques d'imagerie sont possibles pour concourir, par exemple, à un diagnostic, tels que l'échographie, la tomodensitométrie ou l'imagerie par résonance magnétique. Bien que plus performantes, ces techniques nécessitent du matériel plus onéreux et beaucoup moins accessible. La radiographie reste donc l'examen d'imagerie de première intention.

Nous aimerions que cet atlas serve de base dans l'interprétation de clichés radiographiques en permettant de comparer à des images normales.

Bien que provenant d'un seul animal, nous espérons que cet atlas reste représentatif possible et qu'il aidera l'interprétation de clichés radiographiques de singe laineux.

AGREMENT ADMINISTRATIF

Je soussigné, A. MILON, Directeur de l'Ecole Nationale Vétérinaire de Toulouse, certifie que

Mlle Caroline, Marie NOIRET

a été révisé(e) sur concours en : 2002

a obtenu son certificat de fin de scolarité le : 14 Juin 2007

n'a plus aucun stage, ni enseignement optionnel à valider.

AGREMENT SCIENTIFIQUE

Je soussigné, Monsieur Jacques DUCOS de LAHITTE, Professeur de l'Ecole Nationale Vétérinaire de Toulouse, autorise la soutenance de la thèse de :

Mlle Caroline, Marie NOIRET

intitulée :

« Contribution à l'étude radiographique et ostéologique du singe laineux (*Lagothrix lagotricha*). » »

**Le Professeur
de l'Ecole Nationale Vétérinaire de Toulouse
Professeur Jacques DUCOS de LAHITTE**



**Vu :
Le Directeur
de l'Ecole Nationale Vétérinaire de Toulouse
Professeur Alain MILON**



**Vu :
Le Président de la thèse :
Professeur Alexis VALENTIN**



**Vu le : 13 NOV. 2008
Le Président
de l'Université Paul Sabatier
Professeur Gilles FOURTANIER**



Bibliographie

1. BARONE R.

Anatomie comparée des mammifères domestiques, tome 1, ostéologie, 3^o édition
Paris : Vigot, 1984,761 p.

2. BARONE R.

Anatomie comparée des mammifères domestiques, tome 2, arthrologie et myologie,
3^oédition
Paris : Vigot, 1984,984 p.

3. BARTHEZ P.

Technique en radiologie des petits animaux
Paris : CNVSPA-PMCAC, 1997. 180 p

4. BAZILE C.

Anatomie systématique topographique de la cavité abdomino-pelvienne du macaque
cynomolgus.
Th. : med.vet. : Lyon :1995 ;071,117 p

5. GRASSE P.P.

Traité de zoologie : anatomie, systématique, biologie
Paris : Masson et Cie Editeurs,1973.TomeXVI,fasciculeV,volume1,1063 p.

6. GRASSE P.P.

Traité de zoologie : anatomie, systématique, biologie
Paris : Masson et Cie Editeurs,1955.TomeXVII,fasciculeII,1125 p.

7. **GRASSE P.P.**
Traité de zoologie : anatomie, systématique, biologie
Paris : Masson et Cie Editeurs,1967.TomeXVI,fasciculeI,1161 p.
8. **KAHLE W., LEONHARDT H., PLATZER W.**
Anatomie, volume 1, appareil locomoteur. 2° édition.
Paris:Flammarion-Médecine-Sciences,1982.434 p.
9. **KAHLE W., LEONHARDT H., PLATZER W.**
Anatomie, volume 2, viscères. 2° edition.
Paris:Flammarion-Médecine-Sciences,1981.349 p.
10. **KEALY J.K.**
Diagnostic radiology of the dog and cat, 2° edition
Philadelphia : W. B. Saunders company, 1987. 547 p
11. **MAI W.**
Guide pratique de radiographie canine et féline
Paris : Editions MED'COM, 2003. 350 p
12. **PROT N.**
Anatomie systématique topographique de la cavité thoracique du macaque cynomolgus.
Th.: med.vet.:Lyon:1994 ;062,118 p
13. **THRALL D.E.**
Textbook of veterinary diagnostic radiology, 4° edition
Philadelphia : W.B. Saunders Company, 2002.758 p

14. WIKIPEDIA, L'ENCYCLOPEDIE LIBRE, 2008

[En ligne]. Adresse: <http://fr.wikipedia.org>

15. WILDWORD-TERRESTRIAL ECOREGIONS OF THE WORLD, 2008

[En ligne]. Adresse: <http://www.nationalgeographic.com/wildworld/terrestrial.html>

