

TRAITEMENT ORTHOPEDIQUE DES FRACTURES DES MEMBRES CHEZ LES OISEAUX

THESE
pour obtenir le grade de
DOCTEUR VETERINAIRE

par

Arnaud, Pierre, Jean MERCIER
Né, le 22 avril 1978 à NANTES (Loire Atlantique)

Directeur de thèse : Monsieur le Docteur Jean-Yves Jouglar

JURY

PRESIDENT :

M. Gérard CAMPISTRON

Professeur à l'Université Paul-Sabatier de
TOULOUSE

ASSESEURS :

M. Jean-Yves JOUGLAR

Maître de conférence à l'Ecole Nationale
Vétérinaire de TOULOUSE

Mme. Patricia MEYNAUD – COLLARD

Maître de conférence à l'Ecole Nationale
Vétérinaire de TOULOUSE

Partie 2/2

exotiques ; ces broches présentent un pouvoir de fixation très important dans les corticales des os [78, 79]. Ces broches ont leur autre extrémité irrégulière pour servir de point d'ancrage aux résines ou autres matériaux de fixation placés entre les broches. Les broches filetées négativement peuvent être utilisées comme broches de soutien secondaire dans un assemblage complexe, mais elles ne devraient pas être utilisées dans des zones soumises à de fortes tensions car elles ont tendance à se casser au niveau du filetage. Il existe également des broches filetées en leur centre qui servent dans les systèmes de fixation de type II. Elles ont leur utilité essentiellement pour des os pesant plus de 4 à 5 kg. Pour des os plus petits, il existe néanmoins des broches filetées à leur extrémité uniquement d'un diamètre aussi petit que 2mm, surtout utilisées pour des hémifixations.

Les résines, comme le méthacrylate ou les résines époxy, s'utilisent pour connecter des broches entre elles dans un Système de Fixation Externe (SFE). Parmi les résines acryliques, les résines dentaires et les résines de réparation des sabots peuvent faire l'affaire [79]. Les résines peuvent être modelées soit par la chaleur soit lors du mélange de deux composants, en fonction de la disposition des broches. La plupart du temps, on reconnaît de plus grands avantages aux résines acryliques qu'aux résines époxy.

On utilise également les bandes thermoformables, qui présentent une résistance et un pouvoir d'adhésion satisfaisant. Elles sont sans odeur et modelables très aisément mais nécessitent un bain d'eau chaude pour être utilisées. On peut augmenter leur adhérence aux broches en couvrant ces dernières de colle acrylique avant application.

On utilise plus rarement des plaques d'ostéosynthèse car il est peu facile d'en trouver des suffisamment fines et adaptées à l'anatomie des os. Les vis de ce genre de matériel sont susceptibles de faire éclater l'os sur lequel on essaye de les fixer et présentent un pouvoir d'ancrage plus faible dans la corticale des os que dans celle des mammifères.

III.2.3. Voies d'abord chirurgicales selon la localisation des fractures :

Lors des voies d'abord, s'il s'avère nécessaire de couper un muscle, mieux vaut le couper aussi près que possible de son origine, de manière à optimiser le fonctionnement du membre concerné après suture et cicatrisation de ce muscle.

III.2.3.1. Le coracoïde et la clavicule : [59, 63, 64]

Indications :

On utilise une approche ventrale pour réduire les fractures du coracoïde et de la clavicule. La clavicule est plus superficielle que le coracoïde et donc plus facile à aborder chirurgicalement. On utilise le plus souvent des cerclages métalliques pour limiter les rotations axiales.

Démarche :

- L'oiseau est placé en décubitus dorsal et son bréchet est plumé de manière à révéler la partie proximale de l'humérus et la zone proche de la clavicule dans le cou.
- La peau est incisée latéralement à la clavicule et au bréchet (**Figure 31**).
- La ligne d'incision est poursuivie à travers le muscle pectoral superficiel qui est récliné. Cela révèle le muscle pectoral profond, plus médial, que l'on trouve chez les cathartidés. Les rapaces et les psittacidés possèdent une grande masse pectorale indivise. On pourra observer les vaisseaux et les nerfs pectoraux qui courent entre les muscles pectoraux superficiels et profonds.

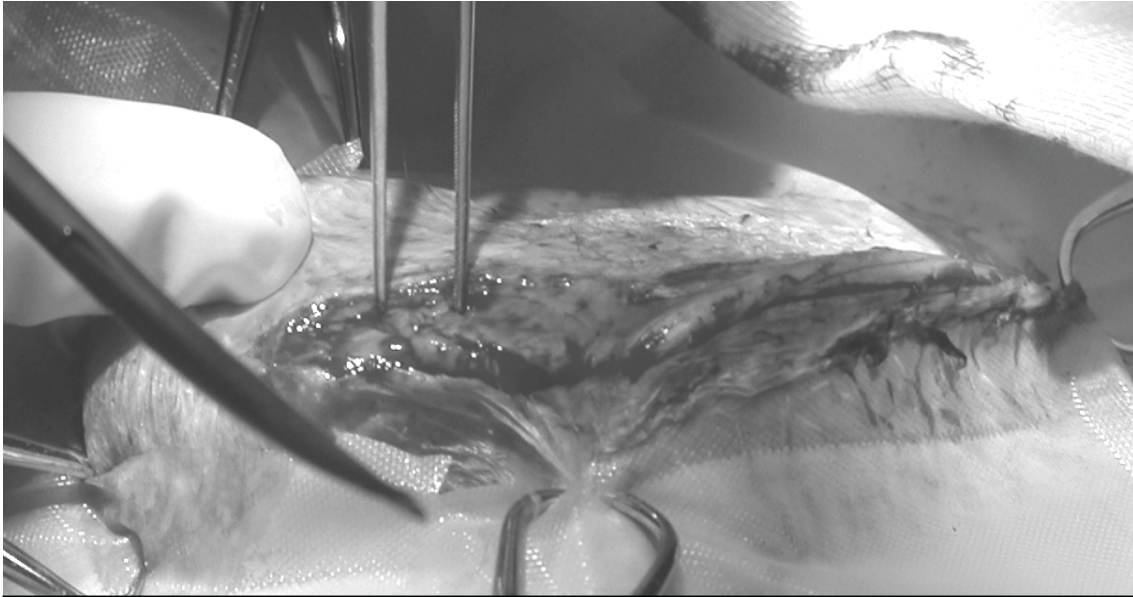


Figure 31 : Incision cutanée le long du bréchet lors de l'abord du coracoïde (Photo C. Feix).

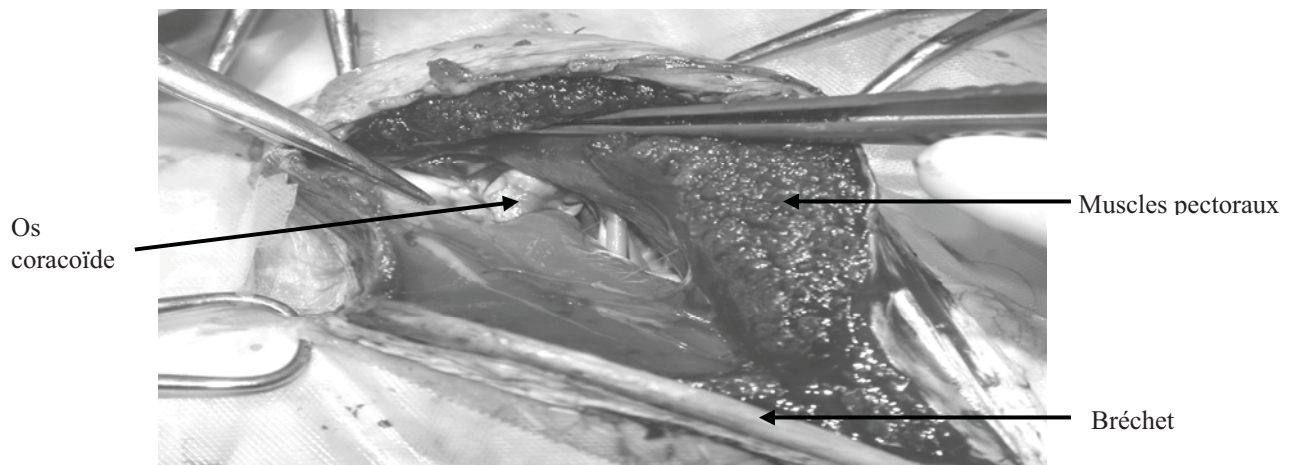


Figure 32 : Visualisation de l'os coracoïde après réclinaison des muscles pectoraux (Photo C. Feix).

- La ligne d'incision doit être poursuivie à travers l'origine du muscle pectoral profond. Récliner ce muscle, permet une mise en évidence plus complète de la clavicule. A ce niveau, les muscles entourant l'os coracoïde sont visibles (**Figure 32**). Le muscle le plus important qui prend son origine sur les plaques sternales est le muscle supracoracoïde. Ce muscle possède un tendon circulant à travers le canal triosseux. Le muscle plus petit et plus profond est le muscle coracobrachial caudal. Une incision entre ces deux muscles puis leur rabattement permet de mieux visualiser le coracoïde. Les vaisseaux et les nerfs pectoraux se retrouvent en profondeur du muscle coracobrachial caudal d'où ils émergent de l'artère thoracique externe et du plexus brachial plus médialement. La tête de l'humérus se situe en profondeur de l'os coracoïde.

Fermeture :

Les muscles supracoracoïde et coracobrachial caudal doivent être suturés entre eux s'ils sont réséqués. Les muscles pectoraux profond et superficiels sont suturés à leurs fascias ou au périoste en couches séparées. La peau est suturée séparément.

Commentaires :

L'oiseau peut être bandé après opération si on lui connaît un penchant pour s'arracher les plumes. Ce bandage doit être changé aussi souvent que nécessaire. La zone centrale du brechet peut être utilisée comme site donneur pour une greffe osseuse. Il est alors nécessaire de réséquer les muscles pectoraux superficiel et profond des deux côtés du sternum. Le muscle supracoracoïde doit lui aussi être réséqué de son origine du sternum.

III.2.3.2.L'humérus proximal : [64]

Indications :

On utilise une approche dorsale pour la réduction de fractures situées sur le tiers proximal de l'humérus. Les clous centromédullaires utilisés sont positionnés de manière rétrograde dans l'humérus jusqu'à sortir par la crête pectorale puis enfoncés de manière normograde dans la médulla jusqu'au condyle huméral.

Démarche :

- L'oiseau est positionné en décubitus ventral avec l'aile en extension. L'humérus proximal est plumé. Si un clou centromédullaire est utilisé, l'humérus ventral ou médial doit être plumé également. Le reste de l'aile doit être enveloppé dans une chaussette (**Figure 33**).
- Une incision est faite le long du corps de l'humérus (**Figure 34**). Le complexe propatagial est plus important chez les oiseaux de grande taille et les psittacidés, rendant l'exposition de l'os plus délicate. Le nerf axillaire se trouve en profondeur du complexe propatagial dans le tiers proximal. Une branche de l'artère souscapulaire se situe médialement et crânialement au nerf. Le nerf radial croise l'os approximativement aux deux tiers de l'humérus, généralement près du site d'insertion distale du muscle deltoïde majeur.
- L'exposition peut être augmentée en sectionnant le muscle propatagial dans son tiers distal et en réclinant les deux moignons proximale et distalement (**Figure 35**). Il faut toujours veiller à ne pas sectionner la branche musculaire du nerf axillaire. Une autre technique pour exposer l'extrémité proximale de l'humérus est de disséquer à travers le complexe propatagial dans le sens des fibres. Le muscle deltoïde peut être rabattu proximale si nécessaire.


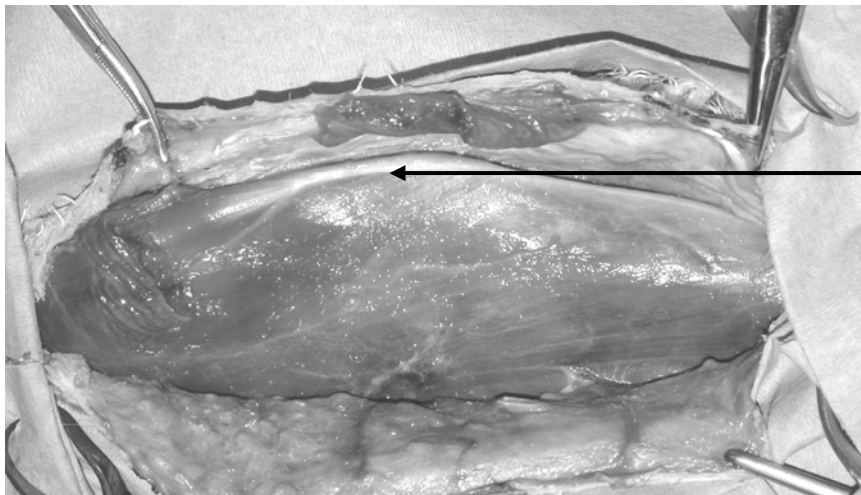


Figure 33 : Préparation de la voie d'abord de l'humérus proximal dorsal sur un vautour de Ruppell (*Gyps rueppellii*) (Photo A. Mercier).



Crête humérale

Figure 34 : Ouverture du plan cutané pour une voie d'abord de l'humérus proximal dorsal (Photo A. Mercier).

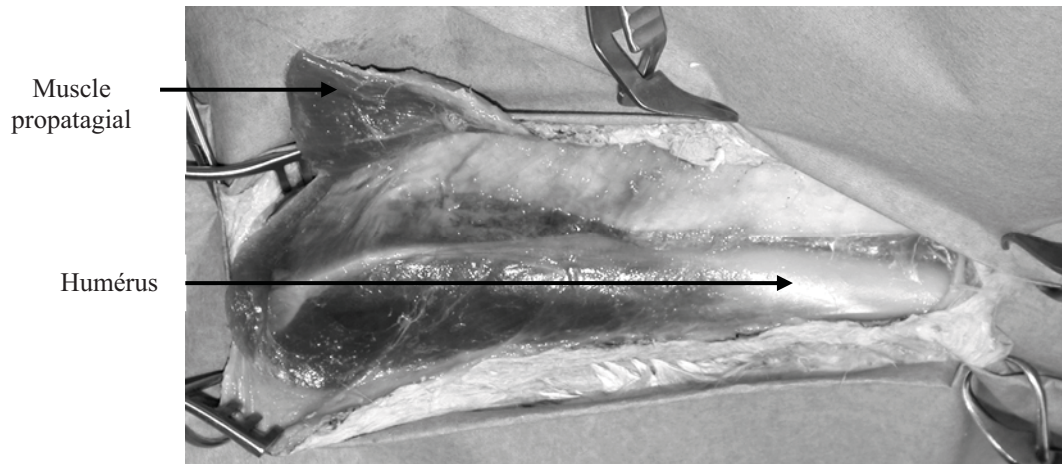


Figure 35 : Incision distale du muscle propatagial permettant un meilleur accès à l'humérus (Photo A. Mercier).



Figure 36 : Préparation d'une voie d'abord de l'humérus distal dorsal (Photo A. Mercier).

Fermeture :

Si les muscles deltoïdes ont été désinsérés, un trou doit être pratiqué dans l'humérus pour réattacher ces muscles à l'os. Les extrémités sectionnées du complexe propatagial doivent être suturées l'une à l'autre. Redig et Roush suggèrent que l'extrémité caudale du deltoïde majeur soit suturée au muscle triceps ; mais la position du nerf radial peut rendre cette opération délicate. La peau est suturée séparément. Après opération, l'aile est bandée en flexion puis attachée au corps pour 3 à 4 semaines maximum.

Commentaires :

L'abord dorsal est beaucoup plus difficile que l'abord ventral à cause de la position du complexe propatagial. Chez certains oiseaux, cette masse musculaire peut être suffisante pour stabiliser une fracture dans le tiers proximal de l'humérus. Dans ce cas l'aile est immobilisée en flexion et attachée au corps pour 3 à 4 semaines. Le pronostic d'une fracture fermée est bon. Pour des oiseaux plus gros qu'une perruche, les fractures ouvertes devraient être stabilisées avec des clous centromédullaires.

III.2.3.3.L'humérus distal (approche dorsale) : [18, 59, 64, 65]

Indications :

L'approche dorsale de l'humérus est utilisée pour la réduction des fractures distale et moyenne (**Figure 36**). Cependant pour ce type de fractures, une incision ventrale ou dorsale peut être réalisée. Les clous centromédullaires utilisés sont positionnés de manière rétrograde dans l'humérus jusqu'à sortir par la crête pectorale puis ils sont enfoncés de manière normograde dans la médulla jusqu'au condyle huméral.

Démarche :

- L'oiseau doit être placé en décubitus ventral avec l'aile en extension. Les plumes doivent être retirées depuis la crête pectorale jusqu'au condyle huméral. Si besoin est, le radius et l'ulna peuvent être plumé également.

Pour les fractures du milieu de l'humérus, l'incision doit se faire le long de l'os depuis l'extrémité distale du tiers proximal jusqu'à un point proximement proche de la fosse olécranienne.

Pour les fractures distales, l'incision doit se faire caudalement vers l'épicondyle ventral. Diriger l'incision caudalement évite de ligaturer plusieurs muscles de l'avant-bras et le tendon du muscle tenseur du propatagial qui s'insère par sa pars brevis sur l'ulna dorsal.

Avec des incisions dorsales ou ventrales, des précautions toutes particulières doivent être prises pour ne pas toucher au nerf radial (**Figure 37**). Ce nerf doit être palpé pour déterminer sa localisation précise avant de réaliser l'incision. Il passe par-dessus l'humérus au niveau de l'insertion distale du muscle deltoïde majeur. Normalement on le retrouve dans le deuxième tiers ou dans la partie proximale du tiers distal de l'humérus en fonction de l'espèce.

- Après avoir rabattu la peau, les extrémités distales du tendon du muscle tenseur du propatagial, pars brevis et du biceps brachial sont visibles crânialement à l'humérus. La large insertion des muscles deltoïde majeure et du triceps brachial se trouvent le long de la surface caudale de l'humérus. Le nerf radial émerge entre les marges d'insertion du muscle deltoïde majeur et du triceps brachial, lors de son parcours le long du bord caudal de l'humérus. Le nerf radial doit être manipulé avec précautions et gardé humide à l'aide de liquide physiologique stérile.

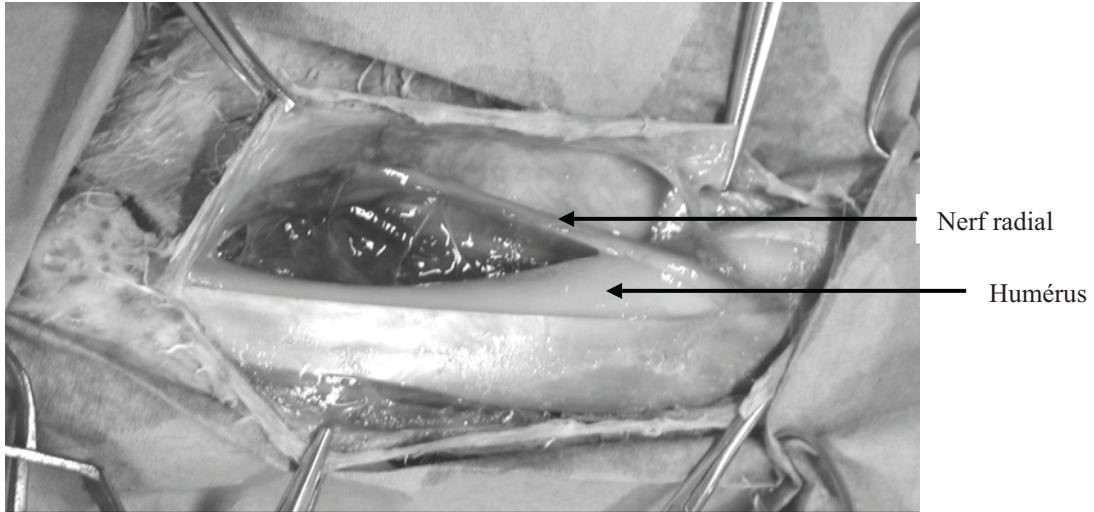


Figure 37 : Voie d'abord de l'humérus distal dorsal. A noter le nerf radial circulant obliquement par-dessus l'humérus (Photo A. Mercier).




Figure 38 : Visualisation ventrale de l'humérus d'un vautour de Ruppell (*Gyps rueppellii*) (Photo A. Mercier).

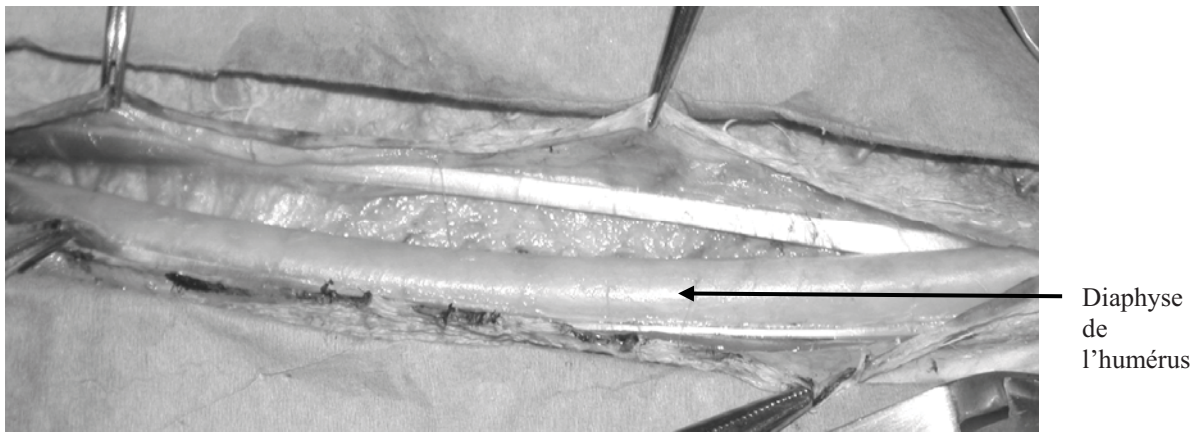


Figure 39 : Visualisation de l'humérus lors d'une voie d'abord ventrale (Photo A. Mercier).

- Pour mettre en évidence l'extrémité distale de l'humérus, l'incision doit être étendue caudalement vers l'épicondyle ventral. La réclinaison de la peau révèle trois tendons originaires des muscles de l'avant bras. Le plus crânial appartient au muscle extenseur radial des métacarpiens, le second est la fusion des tendons des muscles supinateur et extenseur commun des doigts. Le tendon le plus caudal représente le tendon du muscle extenseur ulnaire des métacarpiens et l'enveloppe musculaire du muscle anconé. Légèrement plus distal sur l'avant bras, se trouvent les insertions tendineuses du muscle tenseur du propatagial, pars brevis.

Fermeture :

La peau et les fascias les plus superficiels sont suturés ensemble. On doit prendre soin de ne pas abîmer le nerf radial. Après opération, l'aile doit recevoir un bandage en 8 et attachée au corps. Une fois qu'on est sûr de la solidité du cal de fracture, on peut retirer le bandage attachant l'aile au corps. On doit changer le bandage en 8 et mobiliser les articulations au moins toutes les semaines, tout spécialement quand on souhaite rétablir une capacité de vol complète.

Commentaires :

Les fractures déplacées de l'humérus distal nécessitent une réparation chirurgicale.

III.2.3.4.L'humérus distal (approche ventrale) : [64]

Indications :

L'approche ventrale de l'humérus est utilisée pour réduire les fractures situées dans les deux tiers médiaux de cet os. Les clous centromédullaires utilisés sont positionnés de manière rétrograde dans l'humérus jusqu'à sortir par la crête pectorale puis enfoncés de manière normograde dans la médulla jusqu'au condyle huméral. Des cerclages peuvent être utilisés pour stabiliser des fractures en spirale. Cet abord peut être utile pour la réduction d'une dislocation du coude ou une fracture ulnaire proximale.

Démarche :

- L'oiseau est placé en décubitus dorsal et les plumes au-dessus des deux tiers distaux de l'humérus ventral et de la crête humérale dorsalement et crânialement sont retirées (**Figure 38**). Le reste de l'aile est placé dans une chaussette. L'incision doit se faire le long de l'os, en prenant soin de ne pas léser les structures décrites ci-dessous.

- Le muscle biceps brachial doit être palpé crânialement au corps de l'humérus. Les vaisseaux ulnaire et radial et le nerf médio-ulnaire courent en profondeur ou sur le bord caudal de ce muscle. La veine basilique, superficielle, court le long de l'humérus, caudalement à ces structures. Pour éviter ces structures, l'incision cutanée doit se faire le long de la partie charnue du biceps brachial ou de la diaphyse de l'humérus caudalement à la veine. Pour les fixations internes, il est préférable de continuer l'incision jusqu'au coude.

- La diaphyse de l'humérus est exposée plus complètement en élevant et en rétractant le biceps brachial avec le nerf médio-ulnaire et les vaisseaux brachiaux (**Figure 39**). Du fait des connexions des vaisseaux et des nerfs près du coude, une exposition complète de cette zone peut s'avérer délicate.



Figure 40 : Visualisation de l'abord proximal dorsal du radius et de l'ulna sur un vautour de Ruppell (*Gyps rueppellii*) (Photo A. Mercier).

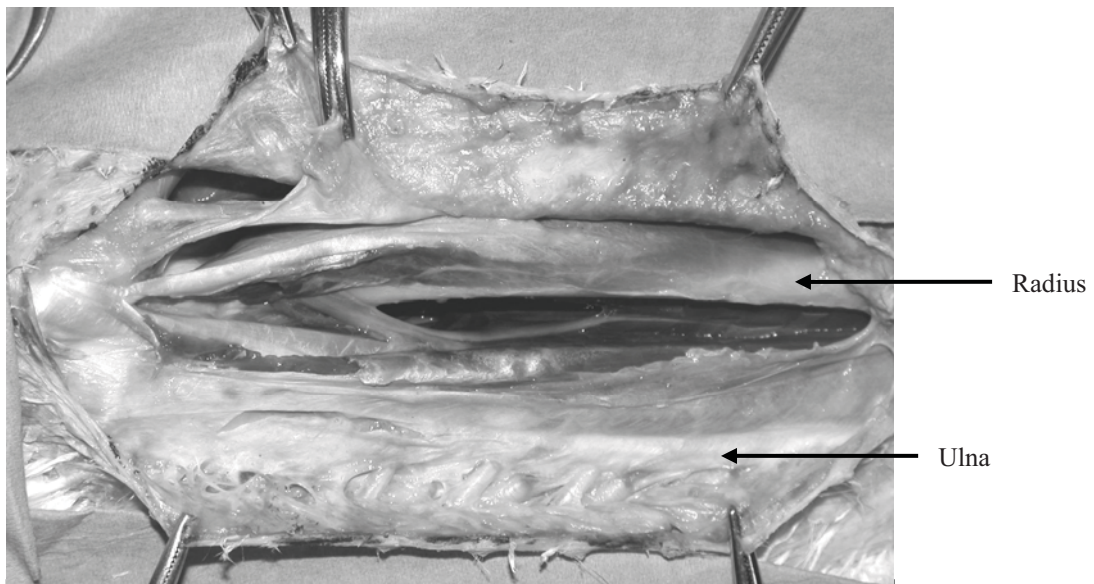


Figure 41 : Voie d'abord proximale dorsale du radius et de l'ulna (Photo A. Mercier).

Fermeture :

La peau et les fascias superficiels sont suturés ensemble. Après la chirurgie, l'aile doit être bandée en flexion à l'aide d'un bandage en 8 et attachée au corps de l'animal. Le bandage doit être retiré dès les premiers signes de stabilisation de la fracture. Le bandage en 8 peut être retiré 1 à 2 semaines après.

Commentaires :

Les fractures de l'humérus nécessitent souvent une intervention chirurgicale à cause de l'instabilité induite par la rétraction exercée par les muscles pectoraux. Les fractures diaphysaires sont souvent spiroïdales, avec le fragment proximal se projetant dorsalement et le fragment distal se déplaçant ventralement à travers la peau.

Les muscles fléchisseurs de la ceinture thoracique et du coude contribuent probablement au déplacement des abouts osseux et à l'ouverture de la fracture. Les fractures de l'humérus distal sont souvent fléchies à cause de la traction exercée par le biceps brachial. Une stabilisation et un alignement convenable de l'humérus sont indispensables chez des espèces plus grosses que des perruches. Les clous doivent remplir le plus de cavité médullaire que possible mais la courbure de l'humérus peut rendre l'opération plus difficile. Les fractures comminutives ouvertes ont un pronostic mauvais à très mauvais.

III.2.3.5. Le radius et l'ulna proximaux : [59, 64]

Indications :

On utilise un abord dorsal pour les fractures du radius et de l'ulna proximal et pour les dislocations du coude.

Démarche :

- L'oiseau est placé en décubitus ventral et les plumes sont retirées du milieu de l'humérus jusqu'au milieu de l'avant bras dorsal (**Figure 40**).
- Une incision curviligne doit être faite par-dessus l'extrémité distale de l'humérus, s'étendant distalement entre le radius et l'ulna aussi loin que nécessaire. On doit prendre soin de ne pas couper les branches du nerf radial ou l'insertion du muscle tenseur du propatagial, *pars brevis* car il s'insère sur l'ulna dorsalement.
- Pour exposer le radius proximal, le muscle supinateur doit être rétracté crânialement et le muscle extenseur commun de doigts caudalement. Toujours est-il que pour une exposition complète du radius proximal, le tendon d'insertion du muscle tenseur du propatagial, *pars brevis* doit être sectionné entre le radius et l'ulna (**Figure 41**). La petite taille du muscle supinateur rend la séparation de ses fibres difficile pour l'exposition de la tête du radius. C'est pourquoi, si la tête du radius doit être visualisée, le muscle supinateur doit être sectionné dans son tiers distal. Avant de sectionner ce muscle, le nerf radial profond et ses branches musculaires pour l'avant bras doivent être identifiés. Ils émergent par dessus le cou du radius, en profondeur du tendon des muscles extenseur radial des métacarpiens et supinateur. Le nerf continu distalement le long du bord caudal du radius. Deux ligaments sont associés à la tête du radius dorsalement : le plus proximal passe par dessus le ménisque radio-ulnaire, et le second, le ligament radio-ulnaire transverse passe un peu plus distalement.

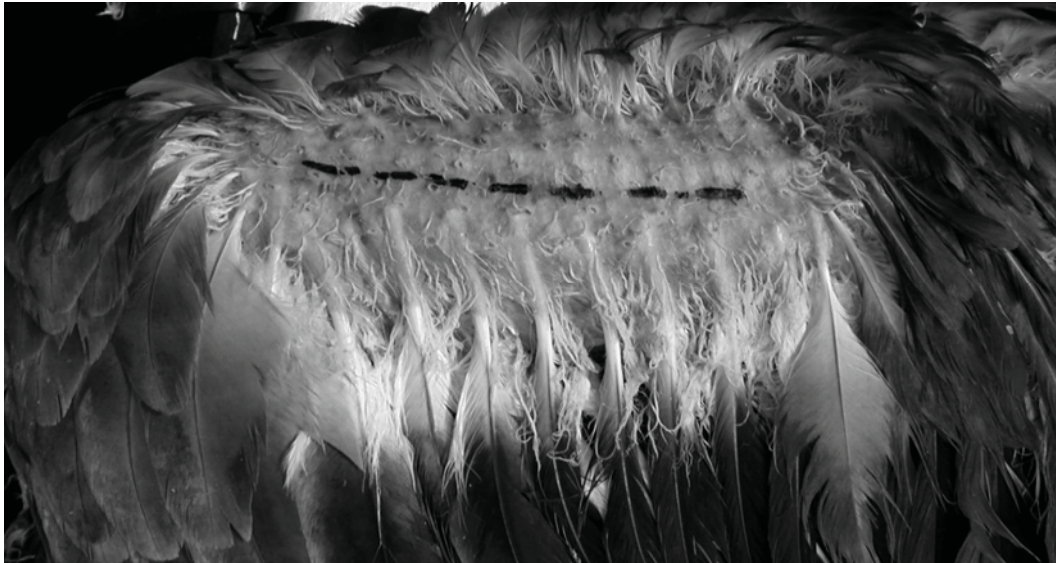

Figure 42 : Vue dorsale de l'avant bras distal d'un vautour de Ruppell (*Gyps rueppellii*) (Photo A. Mercier).

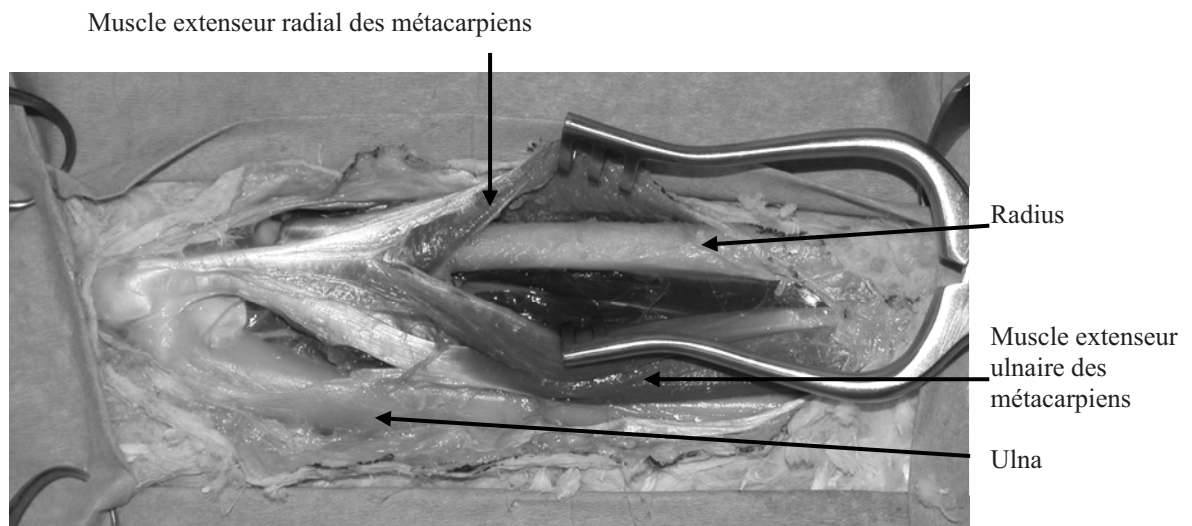


Figure 43 : Visualisation du radius par écartement du muscle extenseur radial des métacarpiens, lors d'une voie d'abord dorsale du radius et de l'unla (Photo A. Mercier).

- L'exposition de l'ulna proximal est moins difficile que celle du radius. Une incision peut être faite entre le retinaculum du muscle extenseur ulnaire des métacarpiens et le muscle lui-même. Parce que le tendon du muscle tenseur du propatagial, pars brevis qui va jusqu'à l'ulna dorsal, s'insère sur ce retinaculum, il risque d'être sectionné si l'incision est poursuivie jusqu'à ce point ou plus loin. On doit prendre soin d'éviter une branche du nerf radial profond et de l'artère et de la veine interosseuses profondes. Ce faisceau neurovasculaire émerge le long du bord caudal du muscle extenseur ulnaire des métacarpiens et se divise en deux branches qui courent le long de la surface caudale de l'ulna. Le tendon du muscle triceps brachial s'insère sur la tête de l'ulna et doit être identifié. L'ulna peut être exposé en réclinant le muscle extenseur ulnaire des métacarpiens crânialement et son retinaculum caudalement. Les follicules plumeux doivent être coupés et dépériostés pour une exposition plus importante de l'os. Cela ne doit cependant être fait que si c'est nécessaire.

Fermeture :

Si le muscle supinateur a été sectionné, il doit être réuni. Le retinaculum du muscle extenseur ulnaire des métacarpiens doit être suturé à son muscle respectif s'il a été incisé. Les extrémités sectionnées du muscle tenseur du propatagial doivent être suturées. L'aile doit être bandée en flexion et si nécessaire, attachée au corps de l'oiseau.

Commentaires :

L'abord dorsal évite les différents nerfs, artères et veines qui se séparent et se croisent sur le coude ventralement.

III.2.3.6. Le radius et l'ulna distaux : [64]

Indications :

L'abord dorsal est utilisé pour réduire les fractures du radius et de l'ulna et les dislocations de ces os (**Figure 42**) [2]. Avant de décider d'une technique orthopédique, on doit garder à l'esprit que le radius et l'ulna distaux sont incurvés un certain degré.

Procédure :

- L'oiseau est placé en décubitus ventral et ses plumes sont retirées le long de l'os laissant les rémiges secondaires intactes. L'incision cutanée doit être faite entre le radius et l'ulna car des branches profonde et superficielle du nerf radial courent le long de, respectivement le bord caudal du radius et le bord crânial de l'ulna.
- Le muscle extenseur radial des métacarpiens court le long de la surface crâniale du radius et peut être récliné si nécessaire. Le muscle extenseur ulnaire des métacarpiens et son tendon se trouvent sur la surface dorsale de l'ulna et peut également être rabattu si nécessaire (**Figure 43**).
- Pour réparer l'ulna, il est parfois nécessaire de retirer les rémiges secondaires. Dans ce cas, Redig et Roush suggèrent de couper le calamus à sa base entre l'os et la peau pour éviter d'endommager le follicule.

Fermeture :

La peau doit être suturée seule. L'aile est ensuite enveloppée en position repliée et est attachée au corps pour à peu près 2 à 3 semaines ; les bandages étant changés quand cela s'avère nécessaire.




Figure 44 : Visualisation ventrale du radius d'un aigle vocifer (*Haliaeetus vocifer*) par plumage (Photo A. Mercier).




Figure 45 : Visualisation du radius par une voie d'abord ventrale chez un aigle vocifer (*Haliaeetus vocifer*). Le muscle pronateur superficiel est récliné crânialement (Photo A. Mercier).

Commentaires :

Si seulement l'un des deux os est fracturé, l'os intact peut agir comme une attelle stabilisant ce premier. Le pronostic est généralement bon dans ces cas, sauf si la fracture survient proche d'une articulation.

Des clous centromédullaires ou un appareil modifié de Kirshner-Ehmer est nécessaire si les deux os sont fracturés. L'introduction d'un clou centromédullaire prend généralement de la place dans l'articulation du coude et/ou l'articulation carpienne. Pour cette raison, Redig recommande un appareil modifié de K-E sauf en cas de comminution importante des fractures. Un clou centromédullaire en polyéthylène conjugué à des broches d'un appareil de K-E peut être utilisé en stabilisation sans endommager les articulations. Ces broches sont assemblées par des bandes orthopédiques ou de la résine après que l'aile ait été repliée en position physiologique contre le corps. L'aile doit être bandée après opération pour 10 jours et contenue avec le système de fixateurs externes pour le reste de la période de guérison.

III.2.3.7. Le radius : [64, 81]

Indications :

L'abord ventral est utilisé pour la réduction interne des fractures du radius. Les fractures du radius proximal ou de l'ulna sont mieux réparées par un abord dorsal.

Procédure :

- L'oiseau est placé en décubitus dorsal et les plumes le long de l'avant bras ventral sont retirées (**Figure 44**). L'artère ulnaire superficielle doit être palpée distalement à l'articulation du coude.
- L'incision doit commencer juste en arrière du coude, distalement à ce vaisseau et se poursuivre le long du bord caudal du radius, s'étendant le long de la diaphyse aussi loin que nécessaire.
- Le rabattement de la peau montre un certain nombre de structures importantes. Les muscles pronateurs superficiel et profond s'insèrent le long du bord caudal du radius proximal. Le muscle extenseur long du doigt majeur, son tendon, et le muscle ulnométacarpien ventral s'étendent le long du bord caudal du radius. Le nerf médian et l'artère radiale profonde courent sur la surface crâniale des muscles ci-dessus. Les tendons des muscles fléchisseurs des doigts profond et superficiel, se trouvent caudalement au muscle ulnométacarpien ventral, avec les tendons superficiels les plus caudaux. Les ventres et les tendons du muscle fléchisseur ulnaire du carpe couvrent la surface ventrale de l'ulna, rendant l'abord chirurgical de cet os difficile selon cette orientation.

Proximale, un certain nombre de nerfs, d'artères et de veines doit être identifié lorsqu'on travaille sur cette zone. Le nerf médio-ulnaire se divise en nerfs médian et ulnaire distalement le long de la diaphyse de l'humérus ventral. Le nerf médian court les muscles extenseur radial du métacarpe et pronateur superficiel, alors que le nerf ulnaire passe par dessus l'articulation du coude plus distalement pour courir le long de la bordure caudale de l'ulna. L'artère ulnaire superficielle peut donner naissance à une branche radiale profonde avant de continuer sa course entre le radius et l'ulna. Chez certains oiseaux (gallinacés et cathartidés) le vaisseau reste superficiel alors que chez divers rapaces le vaisseau s'enfonce sous les tendons fléchisseurs et émerge crânialement à ces structures au niveau du carpe. La veine basilique court médialement aux nerfs ulnaires et médio-ulnaires.

- Pour exposer la diaphyse proximale du radius, le ventre du muscle pronateur superficiel doit être récliné crânialement du muscle pronateur profond (**Figure 45**). L'artère ulnaire superficielle doit être évitée car elle passe par-dessus le radius proximement. On doit également prendre soin d'éviter l'artère radiale profonde, qui plonge entre les muscles extenseur radial du métacarpe et pronateur superficiel. Quand on travaille sur l'extrémité distale de cet os, le nerf médian et l'artère radiale profonde sur sa surface caudale ne doivent pas être endommagés.

Fermeture :

Le muscle pronateur superficiel doit être réattaché au muscle pronateur profond. La peau et les fascias superficiels doivent être suturés séparément. L'aile doit être bandée en flexion en utilisant un bandage en 8 et attachée au corps pour plusieurs semaines ou jusqu'à visualisation radiographique d'une consolidation suffisante de la fracture. Les bandages doivent être changés aussi souvent que nécessaire, ils doivent également être relâchés régulièrement pour éviter l'ankylose des articulations immobilisées.

III.2.3.8. Le métacarpe : [59, 64]

Indications :

Une approche ventrale est utilisée pour réduire les fractures du métacarpe chez les grands oiseaux ou les dislocations du carpe (**Figure 46**). Des clous centromédullaires ou un appareil de K-E peuvent également être utilisés mais peuvent conduire à des non-unions.

Procédures :

- Un abord ventral est préférable à cause de l'insertion des rémiges primaires sur la surface dorsale de l'os métacarpien. L'oiseau est placé en décubitus dorsal et les plumes de la surface ventrale des métacarpiens sont retirées.
- La ligne d'incision doit se faire soigneusement entre les deux os métacarpiens.
- Deux tendons majeurs se situent sur la surface palmaire des deux os métacarpiens partiellement fusionnés. Le plus crânial appartient au fléchisseur profond des doigts, le plus caudal appartient au fléchisseur superficiel des doigts. Le muscle abducteur majeur des doigts passe entre ces deux tendons. Le muscle interosseux ventral se situe dans l'espace intermétacarpien. L'artère et la veine métacarpienne ventrales passent entre ce muscle et le muscle interosseux dorsal. Ces vaisseaux courent habituellement le long du bord crânial de l'os métacarpien mineur mais cette disposition peut varier. Le prolongement de l'artère radiale profonde et du nerf médian passe sur le métacarpe gagner une position crâniale à l'os métacarpien majeur.
- Pour aborder l'os métacarpien majeur proximal, les deux tendons du muscle fléchisseur des doigts doivent être réclinés crânialement (**Figure 47**). Le muscle abducteur majeur des doigts peut éventuellement être sectionné puis récliné pour obtenir une meilleure visualisation de l'os. L'exposition de l'os métacarpien mineur, ne nécessite pas de manipulations supplémentaires. Le muscle fléchisseur caudal du métacarpe se trouve caudalement à l'os métacarpien mineur.

Fermeture :

Le ventre du muscle abducteur majeur des doigts est suturé. La peau est suturée séparément. L'aile peut être bandée en flexion jusqu'à guérison.

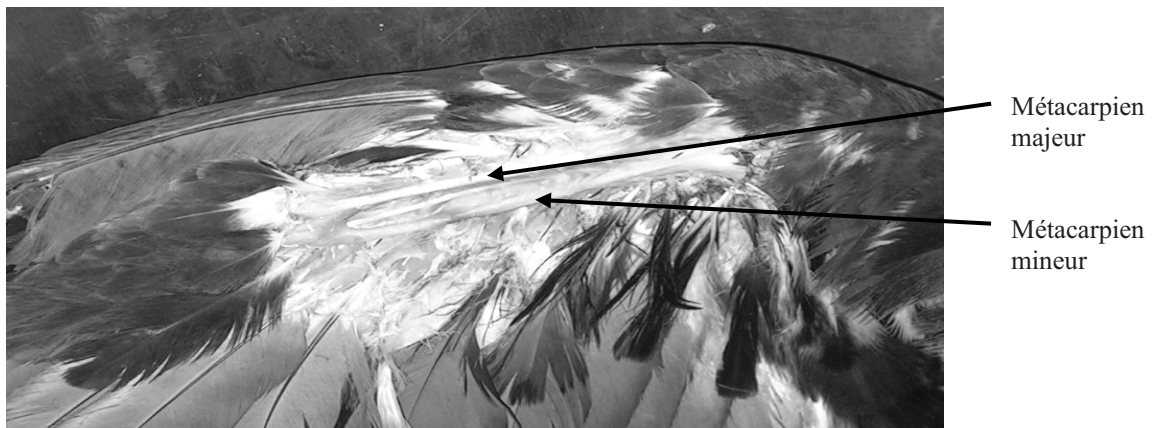


Figure 46 : Visualisation du métacarpe d'un aigle vocifer (*Haliaeetus vocifer*) par plumage (Photo A. Mercier).

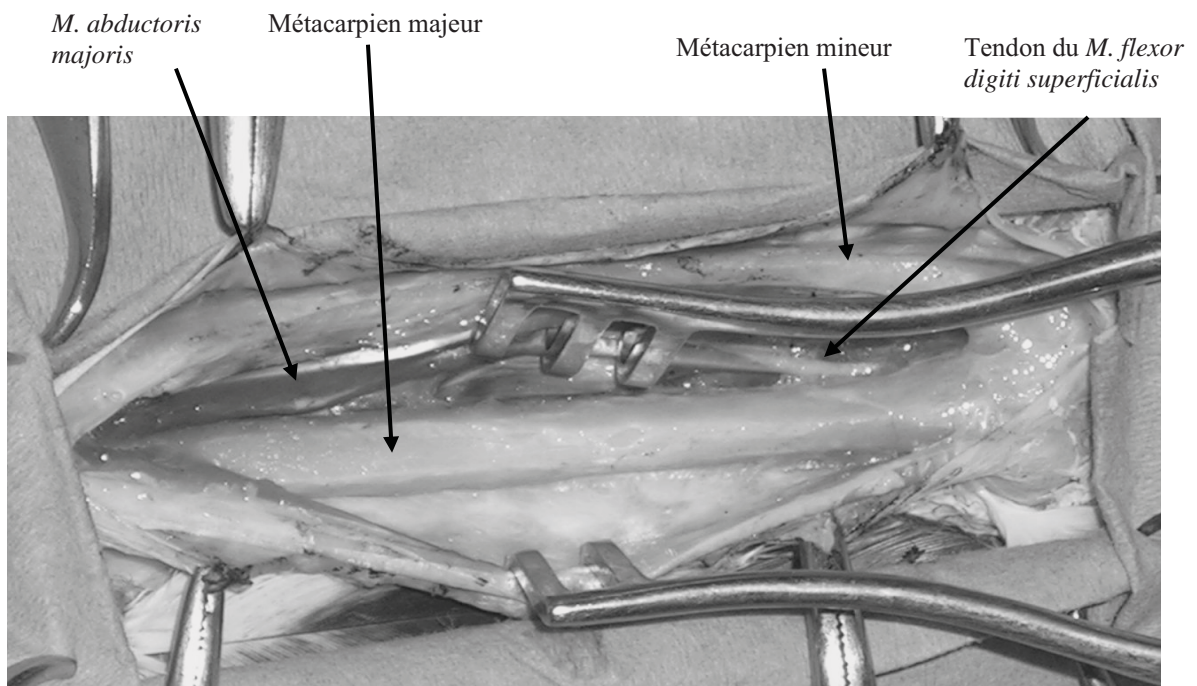


Figure 47 : Mise en évidence du métacarpien majeur lors d'un abord ventral chez un aigle vocifer (*Haliaeetus vocifer*) (Photo A. Mercier).

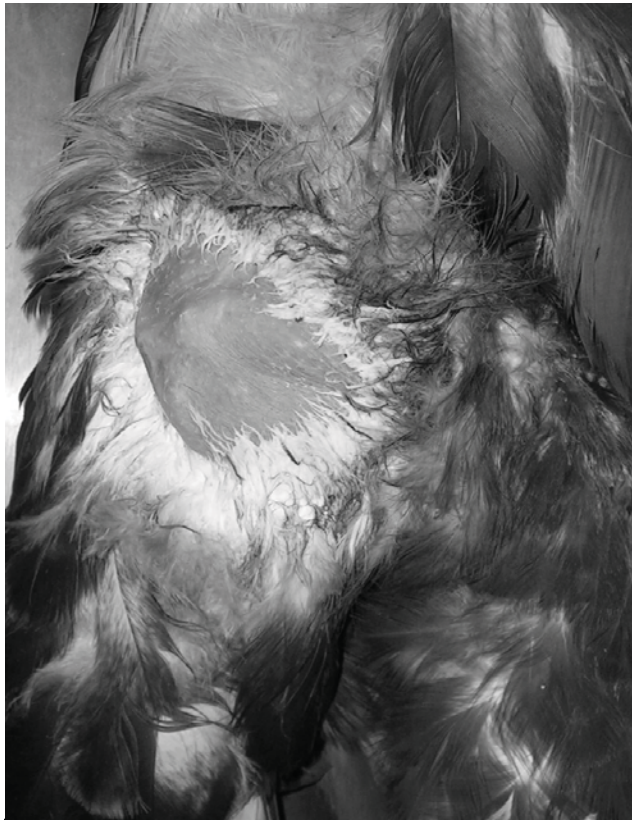
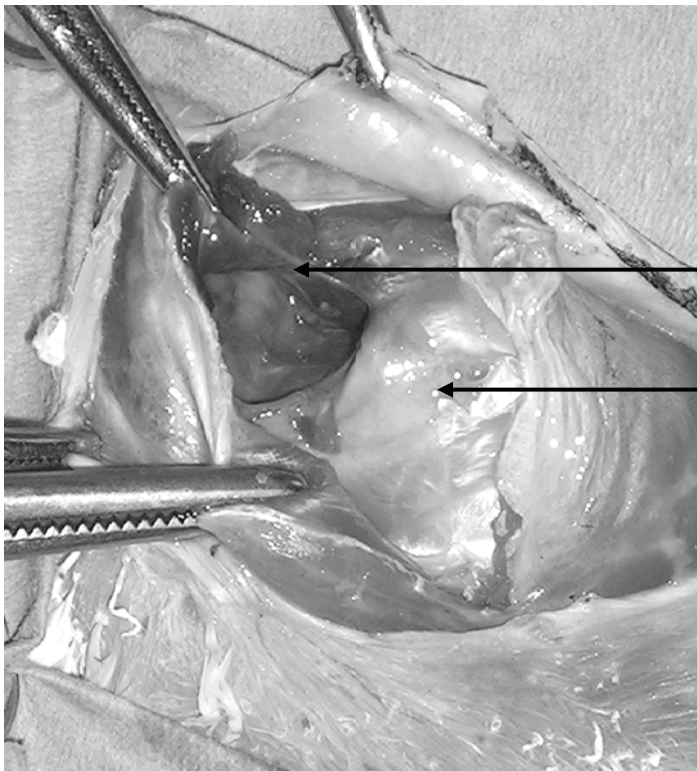


Figure 48 : Repérage de l'articulation coxofémorale droite d'un aigle vocifer (*Haliaeetus vocifer*) par plumage (Photo A. Mercier).



Capsule de l'articulation de la hanche

Tête fémorale

Figure 49 : Cavité coxofémorale ouverte par abord latéral (Photo A. Mercier).

Commentaires :

Les fractures du métacarpe sont très dures à traiter à cause du manque de tissus mou et de vascularisation importante dans cette région. Les fractures peuvent être traitées de manière non chirurgicale en plaçant un bandage en 8 pendant près de 3 à 4 mois. Le pronostic est plus mauvais si la blessure est ouverte ou comminutive. Des cas de non-union peuvent survenir avec des fractures fermées. Dans tous les cas un clou centromédullaire ou un appareil de K-E peut être utilisé pour augmenter la stabilité avec ou sans greffe osseuse.

III.2.3.9. L'articulation coxofémorale : [64]

Indications :

Un abord latéral est utilisé pour réduire ou stabiliser les fractures affectant l'articulation coxofémorale ou pour les excisions arthroplastiques de la tête fémorale.

Procédure :

- L'oiseau est placé en décubitus latéral avec les ailes en dehors du champ opératoire. Les plumes sont retirées depuis le fémur dorsolatéral jusqu'à la région pelvienne et le site est préparé chirurgicalement (**Figure 48**). L'incision doit commencer au-dessus de la crête dorsolatérale de l'ilium et s'étendre sur le trochanter fémoral aussi loin le long de la face caudolatérale du fémur que nécessaire.

- Le rabattement de la peau révèle le muscle iliotibial latéral crânialement et le muscle iliofibulaire caudalement. Ces deux muscles doivent être séparés, distalement à proximatement. L'incision doit suivre cette ligne de séparation jusqu'à la crête iliaque dorsolatérale. Cela nécessite de couper le tendon de ces deux muscles à leur point d'insertion sur la crête iliaque.

Une fois la peau réclinée, un certain nombre de structures peuvent être visualisées. Le muscle iliofémoral externe s'insère dorsalement sur le trochanter fémoral. Le muscle glutéal moyen s'insère juste crânialement au muscle iliofémoral externe alors que le muscle glutéal profond s'insère sur le bord crânioventral du trochanter. Le tendon obturateur se combine avec le tendon ischiofémoral pour s'insérer sur le bord caudal du fémur proximal.

Une incision peut être faite à travers l'insertion musculotendineuse des muscles iliotrochantérien caudal et iliofémoral externe laissant ainsi assez de tissus pour la suture.

- Une fois que ces muscles ont été réclinés, on aperçoit une fine membrane transparente superficielle au col fémoral. Elle peut représenter une protrusion du sac aérien abdominal caudal. Cependant l'oiseau doit être retourné à 180° pour visualiser le col du fémur.

- Un petit vaisseau sanguin passe sur le bord crânial de cette membrane transparente ; il prend son origine en profondeur sur l'artère fémorale. Le nerf, l'artère et la veine fémorale passent en ce lieu. La capsule articulaire se trouve entre le bord dorsal du trochanter au pourtour de l'acétabulum crânialement (**Figure 49**).

- La tête fémorale est maintenue dans l'acétabulum par un certain nombre de ligaments. Une traction exercée sur le membre va luxer partiellement la tête fémorale en dehors de l'acétabulum. Les luxations de la tête fémorale peuvent être réduites en plaçant des sutures irrésorbables à travers le trochanter du fémur et la crête iliaque dorsolatéralement, caudalement au centre de l'axe du fémur. Une autre suture est ensuite placée à travers le trochanter et le bord crânial de l'acétabulum. Les deux sutures doivent être faites en utilisant un nœud de chirurgien.



Figure 50 : Visualisation du fémur par plumage chez un vautour de Ruppell (*Gyps rueppellii*) (Photo A. Mercier).

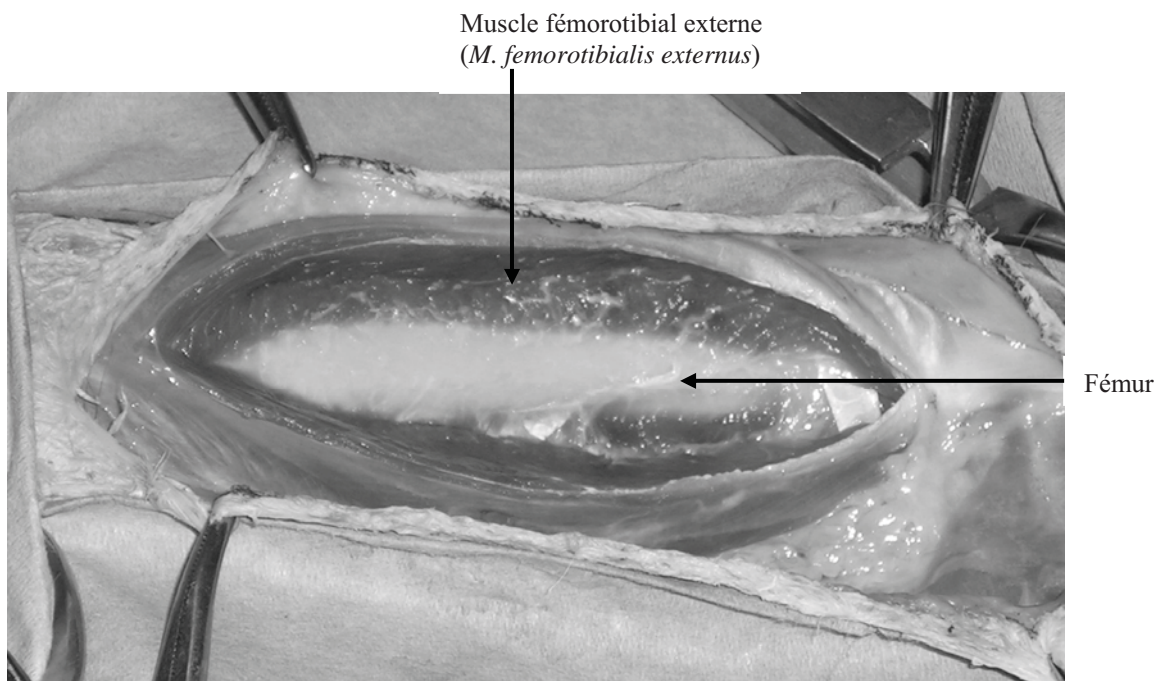


Figure 51 : Visualisation de la diaphyse fémorale lors d'une voie d'abord latérale (Photo A. Mercier).

Fermeture :

La capsule articulaire peut être fermée en utilisant un surjet simple interrompu. L'extrémité sectionnée des muscles iliotrochantérien caudal et iliofémoral externe doit être suturée avec un surjet simple continu. Ce même surjet peut être utilisé pour suturer le tendon d'origine des muscles iliotibial latéral et iliofibulaire. Une attelle incluse dans un bandage peut être utilisée pour protéger et soutenir le membre pour plusieurs semaines.

Commentaire :

Les oiseaux se luxent généralement leur tête fémorale crâniodorsalement à l'acétabulum, même si une luxation crânioventrale peut survenir.

III.2.3.10. Le fémur : [59, 63, 64, 65, 77]**Indications :**

Un abord latéral est utilisé pour réduire les fractures du fémur. Dû au fait que le fémur soit très proche de la peau, une fixation externe est pour le moins difficile sur cet os. Un clou centromédullaire peut être utilisé pour apporter une stabilité longitudinale et s'il remplit la cavité médullaire, il peut également apporter une stabilité rotationnelle. Le clou doit être enfoncé de manière rétrograde vers le trochanter et de manière normograde vers les condyles.

Procédure :

- Cette procédure est adaptée aux oiseaux qui ont une grande masse musculaire couvrant le fémur. Les vautours, divers gallinacés et les grues disposent d'un chef, du muscle iliotibial latéral, important qui doit être divisé pour accéder au fémur.

L'oiseau est placé en décubitus sternal ou latéral avec l'aile glissée sous le membre abordé, de manière à la garder en dehors du champ opératoire. Les plumes sont retirées depuis l'ilium dorsal jusqu'au tibia proximal avant de préparer le site chirurgicalement (**Figure 50**). La palpation de la diaphyse fémorale est importante pour déterminer la localisation de l'incision cutanée. Cette incision doit se faire au-dessus du fémur pour éviter tout dommage aux vaisseaux sanguins sous-jacent.

- Le muscle iliotibial latéral peut être visualisé en rabattant la peau. Ce muscle doit être séparé le long de la diaphyse fémorale. On doit prendre soin, surtout si la séparation du muscle est caudale, à la veine ischiatique qui se trouve sous le muscle iliofibulaire.

- La réclinaison de du muscle iliotibial latéral révèle un certain nombre de structures importantes. Crânialement, le muscle fémorotibial externe couvre la diaphyse fémorale. Le muscle iliofibulaire se trouve caudalement au muscle fémorotibial externe.

- Le chef accessoire du muscle semitendineux est caudal mais en profondeur par rapport au muscle iliofibulaire. Le muscle fémorotibial externe peut ensuite être rabattu crânialement pour exposer le fémur. Une plus grande exposition peut être obtenue en dépériostant ce muscle (**Figure 51**). La veine, l'artère et le nerf ischiatique se trouvent caudaux par rapport au fémur, dans cet ordre.

Fermeture :

Si le muscle fémorotibial externe a été dépériosté, plusieurs sutures peuvent être nécessaires pour le réattacher à l'os. Le muscle iliotibial latéral peut nécessiter une suture pour réapposer ses bords convenablement avant de refermer la peau. Même si cela peut s'avérer difficile, la pose d'un pansement peut être utile jusqu'à la guérison de la peau.

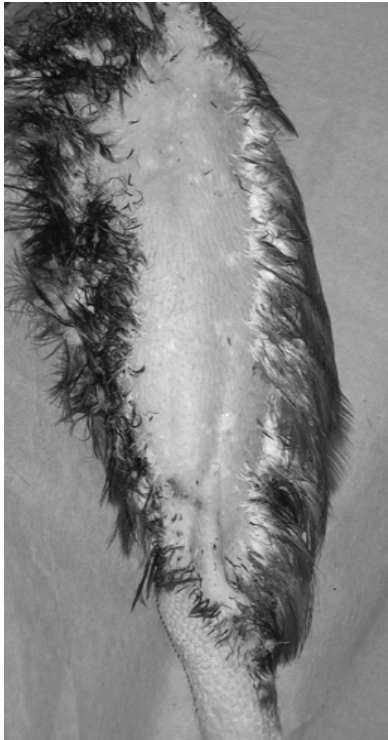
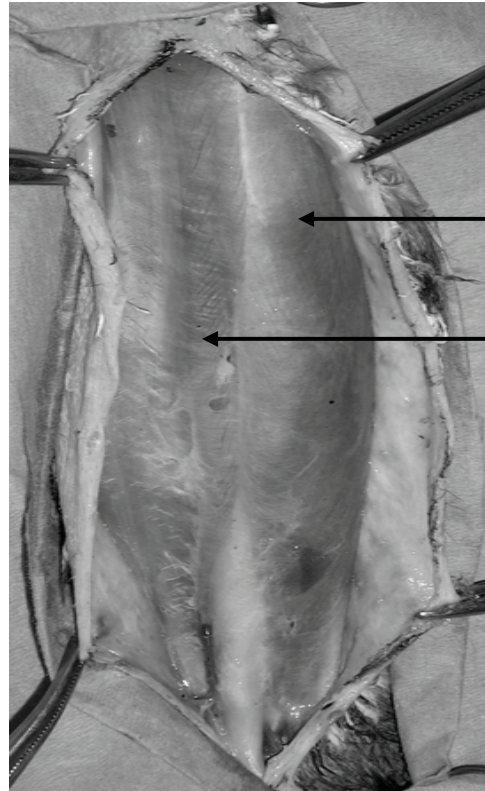
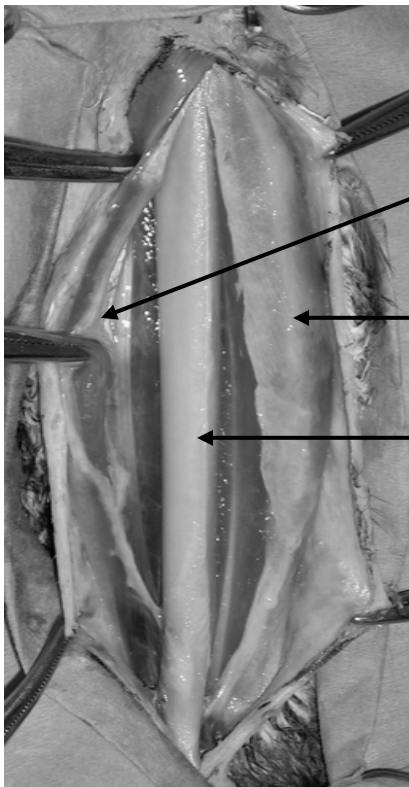


Figure 52 : Visualisation du tibiotarse d'un aigle vocifer (*Haliaeetus vocifer*) par plumage (Photo A. Mercier).



Muscle fibulaire long (*M. fibularis longus*)
Muscle gastrocnémien (*M. gastrocnemius*)

Figure 53 : Masses musculaires à l'ouverture de la jambe lors d'une voie d'abord médiale du tibiotarse (Photo A. Mercier).



Veine métatarsale médiale
Muscle fibulaire long (*M. fibularis longus*)
Tibiotarse

Figure 54 : Visualisation de la diaphyse tibiotarsienne lors d'une voie d'abord médiale (Photo A. Mercier).

Commentaires :

La traction exercée par les muscles soutenus par le fémur va souvent aboutir en un chevauchement des abouts osseux. Le degré d'incurvation de la diaphyse fémorale varie selon l'espèce, le fragment distal du fémur devrait être aligné avec le tibia au moment de l'opération. Après opération, l'oiseau doit être gardé en cage pour à peu près 3 semaines pour éviter d'éventuelles complications. Chez de petits oiseaux et en présence d'une fracture fermée, ce traitement seul sans chirurgie peu suffire à soigner la fracture. Les pansements et les bandages s'avèreront, la plupart du temps, inefficaces dans cette région du corps. Le pronostic de ces fractures est bon mais s'altère si elles sont comminutives. Les pododermatites sont des effets secondaires fréquents chez les rapaces qui ne se tiennent plus que sur une jambe.

III.2.3.11. Le tibiotarse : [17, 59, 63, 64, 65, 77, 87]

Indications :

Un abord médial est utilisé pour la réduction des fractures du tibiotarse. Les clous centromédullaires sont placés de manière rétrograde à travers le genou et de manière normograde à travers le poignet. Un appareil de K-E modifié peut également être utilisé.

Procédure :

- A cause de la grosse masse musculaire sur la jambe latérale, un abord médial du tibiotarse est préférable à un abord latéral. L'oiseau est placé en décubitus latéral avec la jambe saine tirée en arrière du champ opératoire. Les plumes sont retirées le long du tibiotarse médial en incluant le condyle fémoral médial et le tarsométatarse proximal (**Figure 52**).

- Plusieurs structures doivent être repérées avant d'effectuer l'incision initiale. La veine métatarsale médiale court par-dessus le genou, passe caudalement puis remonte dans le compartiment fléchisseur en tant que veine tibiale caudale. Le muscle fibulaire long et tibial crânial se situent crânialement au chef médial du gastrocnémien. La position du muscle fibulaire long varie en fonction de l'espèce ; chez les vautours, il est superficiel au muscle tibial crânial ; chez les buses et les psittacidés, il est en profondeur.

Une fois que les structures décrites ci-dessus ont été repérées, la peau est incisée le long de la diaphyse du tibiotarse. L'incision doit commencer juste crânialement à la veine métatarsale médiale et se poursuivre proximale entre le muscle fibulaire long et le chef médial du muscle gastrocnémien et se terminer au condyle médial (**Figure 53**).

- La diaphyse médiale du tibiotarse peut être exposée en séparant les fascias situés entre le complexe musculaire crânial (m. fibulaire long et m. tibial crânial) et le chef médial du gastrocnémien (**Figure 54**). La distinction entre les muscles crâniens et le gastrocnémien est facile à voir chez les rapaces et les psittacidés.

Fermeture :

Les ventres du muscle fibulaire long (ou tibial crânial) et le chef médial du muscle gastrocnémien sont suturés les uns aux autres avant que la peau ne soit refermée séparément.

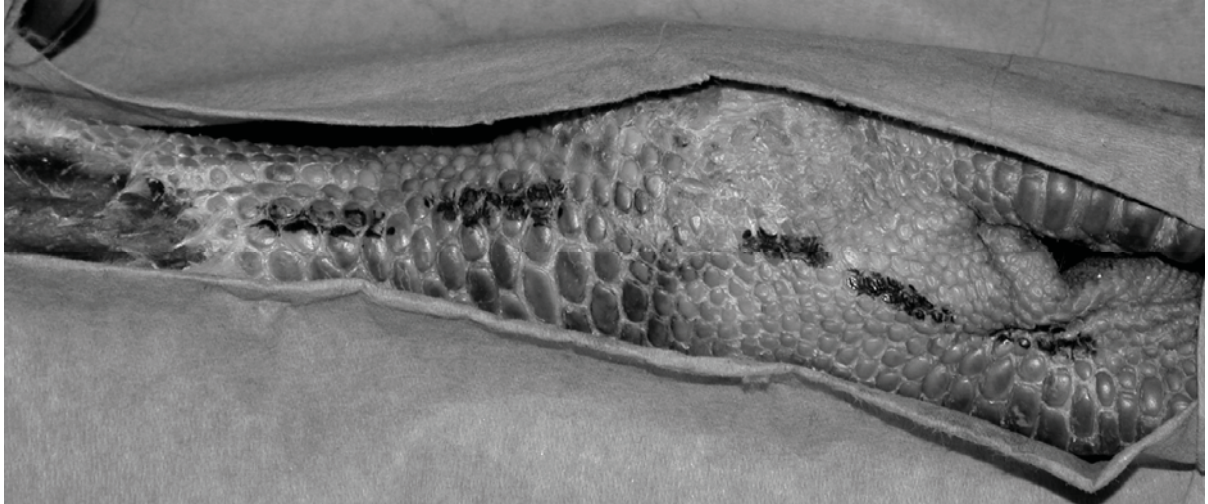


Figure 55 : Ligne d'abord latérale du tarsométatarse d'un vautour de Ruppell (*Gyps rueppellii*) (Photo A. Mercier).

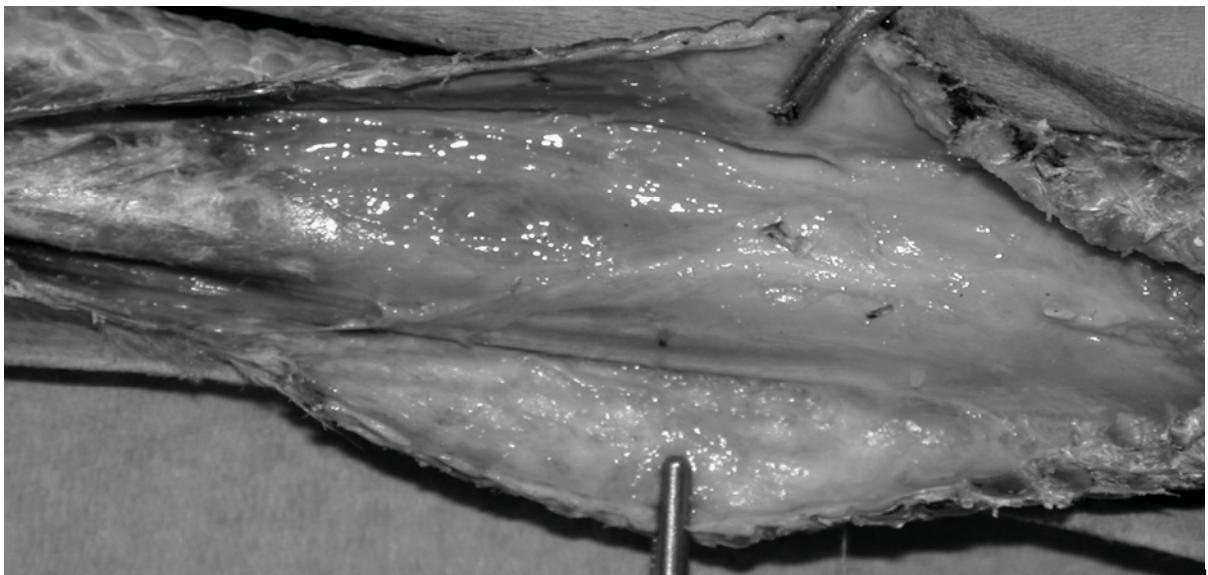


Figure 56 : Ouverture cutanée lors d'une voie d'abord latérale du tarsométatarse (Photo A. Mercier).

Commentaires :

Chez les oiseaux qui ont une fracture simple, un simple clou centromédullaire peut être placé dans la cavité médullaire pour apporter de la stabilité. La jambe peut ensuite être bandée par un bandage de Schroeder - Thomas modifié à la façon Redig ou n'importe quelle méthode de coaptation comparable pour éviter les rotations axiales. Les résultats avec ce type de fixation sont bons à excellent et permettent à l'oiseau de faire porter un peu de poids sur son membre blessé après opération. Une fracture comminutive du tibiotarse a une plus grande chance de guérir sans non union si elle est stabilisée par un système de fixation externe seulement. Une attelle d'Altman peut être utilisée avec succès pour la fixation externe chez des oiseaux de moins de 150g.

III.2.3.12. Le tarsométatarse et les phalanges : [59, 63, 64]**Indications :**

Un abord latéral est utilisé pour réduire les fractures du tarsométatarse ou des phalanges. Un appareil modifié de K-E peut être utilisé pour réparer une fracture située sur le tarsométatarse.

Procédure :

- L'oiseau est placé en décubitus latéral avec le côté latéral du tarsométatarse faisant face dorsalement et la jambe indemne dirigée caudalement en dehors du champ opératoire. Les plumes sont retirées le long de la surface latérale de l'os depuis le poignet jusqu'au doigt (**Figure 55**).
- L'incision cutanée est faite le long de la diaphyse de l'os (**Figure 56**). Les tendons extenseurs et les vaisseaux sanguins se trouvent sur le bord crânial de l'os alors que les tendons fléchisseurs sont caudaux. A l'extrémité proximale de la diaphyse se trouve le petit muscle extenseur du quatrième doigt qui est situé crânialement et le muscle abducteur du doigt IV situé caudalement. Lorsqu'on place les broches du système K-E à travers l'os, il faut garder en mémoire que la veine métatarsale médiale se trouve le long de l'extrémité médiale de l'os légèrement crânialement aux tendons fléchisseurs.
- L'arrangement en orientation crâniale des tendons extenseurs et l'orientation caudale des tendons fléchisseurs requière une approche latérale ou médiale des phalanges pour la fixation de broches. Après que l'incision cutanée a été faite le long du côté latéral de l'os, un clou centromédullaire peut être introduit de manière rétrograde jusqu'en dehors du condyle proximal et ancré dans le condyle distal.

Fermeture :

La peau est suturée seule et un pansement protecteur est mis en place. Le bandage doit être changé aussi souvent que nécessaire.

Commentaires :

Pour les fractures des phalanges, un bandage en balle qui maintient les doigts avec un certain degré d'extension peut être adéquat pour la fixation.

III.2.4. Réalisation des différentes techniques employées :

III.2.4.1. Utilisation de fixateurs externes :

La fixation externe consiste à placer deux, préférablement trois ou plus, broches à travers les tissus mous et les deux corticales d'un os de part et d'autre du foyer de fracture.

Cette méthode est souvent utilisée en conjonction avec une méthode de fixation interne, comme un clou centromédullaire ou une broche en navette et/ou avec un comblement de méthyl-métacrylate [8, 9, 51, 78]. Elle permet de réparer avec efficacité les os présentant les incurvations les plus marquées, les os larges, les os présentant des fractures comminutives ou pour aider à la guérison des os infectés [8, 35, 59, 90]. Cela est dû à la grande adaptabilité anatomique des systèmes et à l'importante immobilisation des fractures qu'ils procurent [9]. On peut ainsi limiter les déplacements dans toutes les directions, y compris les rotations longitudinales et empêcher l'oiseau de retirer les fixateurs externes. L'inconvénient est que ce système de fixation peut être assez lourd, surtout en ce qui concerne les appareils de K-E. Il ne peut pas être utilisé chez tous les patients, d'autant plus qu'on avance dans le type de système de fixateurs [8, 27, 51, 59]. Néanmoins lorsque cela reste possible, on constate qu'il ne gêne en rien la mobilisation des articulations autour du foyer de fracture [8, 51]. La première cause d'échec de cette technique est le manque de tenue des broches, avec leur glissement en dehors de l'os. Les SFE peuvent ne pas remplir leur rôle de stabilisation si leur configuration n'est pas adaptée aux forces s'exerçant sur le site de fracture. Les broches risquent de plier si leur diamètre est trop fin et le SFE risque de se disloquer si le nombre de broches implantées est insuffisant ou si la barre de connexion se détache ou se rompt [27].

Une autre cause d'échec potentiel peut être le manque de tenue des broches dans l'os. Cela survient s'il y a nécrose par brûlure du tissu osseux suite à l'implantation des broches à l'aide d'une perceuse à rotation rapide ou si une ostéomyélite est présente sur le site d'implantation des broches [27].

On obtient grâce à cette technique un retour rapide de l'utilisation du membre avec une mise en charge progressive ; ce qui conduit à un temps de guérison raccourci par rapport aux autres techniques de coaptation [8, 51, 78]. La première cause Une bonne connaissance de l'anatomie de la région fracturée est utile pour rendre cette technique pleinement efficace.

On distingue les systèmes de fixation par hémifixation (type I), montage en cadre (type II ou montage plan) et montage biplan (type III), comme chez les carnivores domestiques (**Figure 57**).

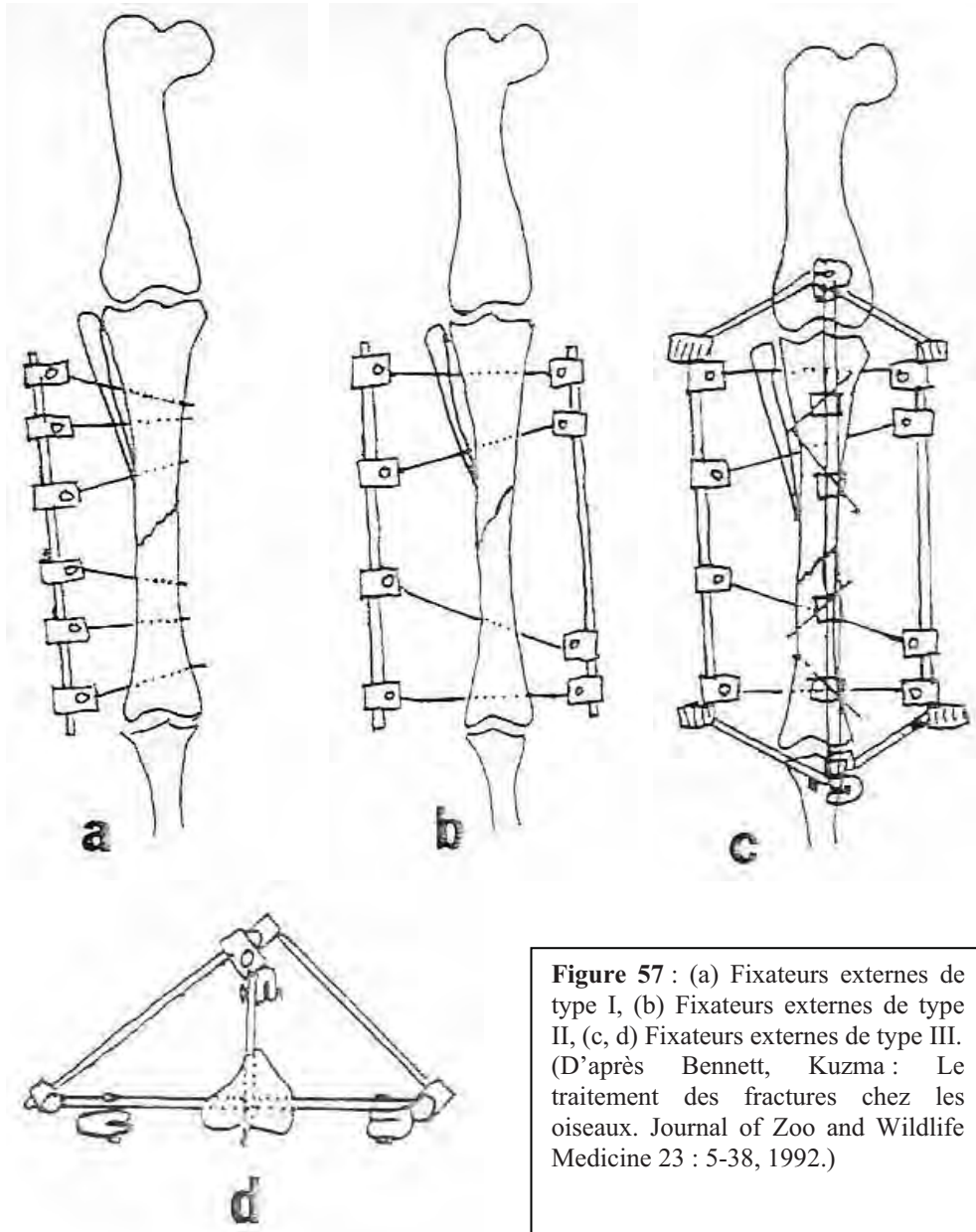


Figure 57 : (a) Fixateurs externes de type I, (b) Fixateurs externes de type II, (c, d) Fixateurs externes de type III. (D'après Bennett, Kuzma : Le traitement des fractures chez les oiseaux. *Journal of Zoo and Wildlife Medicine* 23 : 5-38, 1992.)

Le système de Kirschner-Ehmer n'est qu'une variante supplémentaire faisant référence à un système comportant des barres de connexion métalliques attachées aux broches par des coaptateurs. Les SFE de type I sont les plus légers et les plus simples à mettre en œuvre, ils ne gênent pas non plus les mouvements de l'oiseau mais, en revanche, la stabilité conférée est moindre que pour les autres types. Pour les renforcer, on double souvent leur barre de connexion. Les SFE de type II sont plus rigides, ils luttent plus efficacement contre les forces de torsion et donc les pertes ou glissements consécutifs de broches. Ils sont plus lourds que les types I et peuvent gêner les mouvements physiologiques du patient. Les SFE de type III, enfin, apportent une stabilité encore plus grande, notamment en ce qui concerne les forces de compressions. Etant donné leur poids et leur encombrement, ils sont plus adaptés au traitement de fractures extrêmement instables chez des oiseaux de grande taille.

Ces techniques sont utiles en permettant de mettre le membre en appui dès la fin de l'opération sans bloquer d'articulations. Pour les fractures comminutives, les connaissances actuelles en orthopédie préconisent de ne pas toucher le site de fracture pour ne pas perturber

plus la vascularisation des fragments osseux, ce qui fait du SFE une technique de première intention. Les broches, pour être convenablement implantées, doivent pénétrer les deux corticales de l'os fracturé pour assurer une tenue optimale [8, 27, 35, 60, 68, 77, 78, 79, 80, 87].

Les broches dépassant de la peau, elles sont réunies par une barre de connexion perpendiculaire et des coopteurs à flasques ou plus simplement par un tube de PVC, de la résine thermoformable ou un drain de Penrose rempli de méthylmétacrylate ou de résine [56, 59, 90]. Pour plus d'efficacité, on peut incorporer un clou centromédullaire et/ou un cerclage au montage (**Figure 58** et **59**). Cette technique, aussi appelée technique de Doyle, est adaptée de l'orthopédie des animaux domestiques. Le clou centromédullaire, implanté le plus souvent de manière rétrograde, doit être plié à angle droit à la sortie de la peau et relié au SFE où il peut servir de barre de connexion [35, 39, 59, 69, 79, 80, 87]. Cet assemblage permet de contrecarrer toutes les forces s'exerçant sur le foyer de fracture et d'y appliquer une compression optimale. Il peut également être démonté progressivement pour permettre une mise en charge dynamique de l'os, favorable à sa cicatrisation. La morbidité associée au positionnement du clou centromédullaire proche d'une articulation et à l'inhibition de la formation d'un cal endosté semble être diminuée par rapport à l'usage d'un clou centromédullaire associé à une coaptation externe [59, 80]. L'ensemble SFE-CCM est d'après certains auteurs la meilleure méthode de traitement des fractures chez les oiseaux permettant près de 65% de guérisons complètes [59, 79, 82].

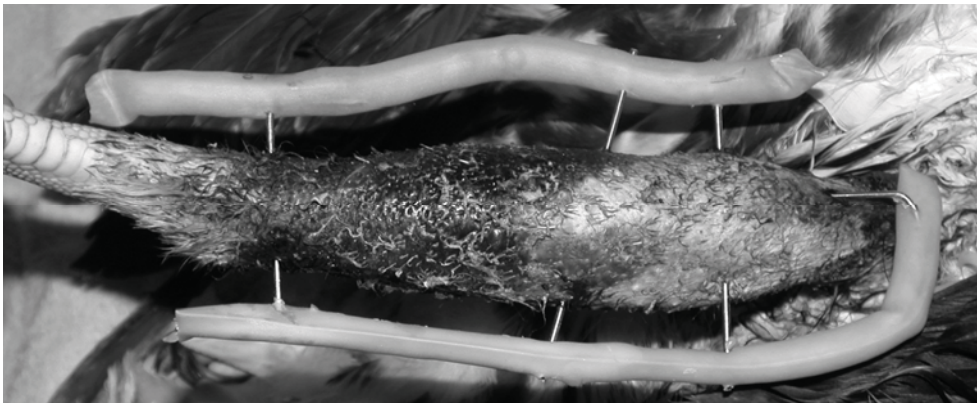


Figure 58 : SFE de type II relié à un CCM. De la résine a été utilisée comme barre de connexion (Photo C. Feix).

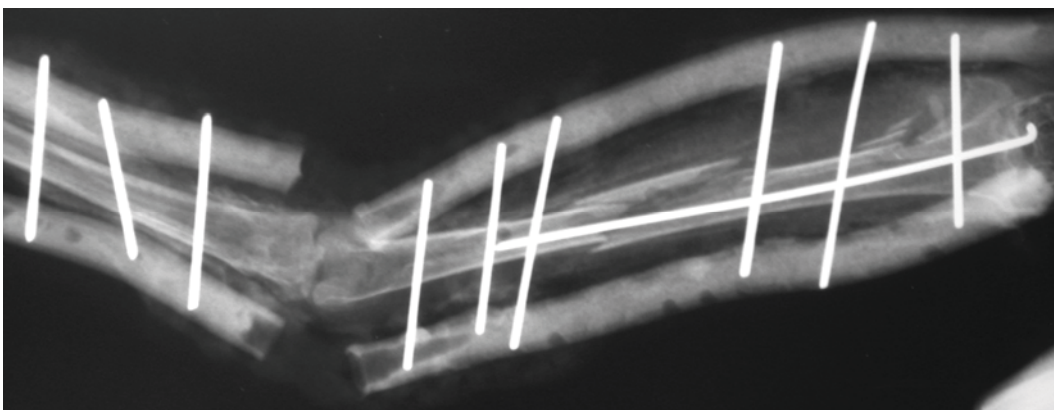


Figure 59 : Exemple de radiographie illustrant l'utilisation d'un système de fixateurs externes de type II avec un CCM et des barres de connexion en résine (Photo C. Feix).

Les tissus mous situés au-dessus de l'os doivent être écartés pour pouvoir implanter les broches [60, 77]. De manière optionnelle on peut replier toutes les broches selon un angle de 90° et les incorporer dans une résine pour constituer la barre de connexion (**Figure 60**) [51]. Il faut faire attention d'isoler les résines de la peau, car elles chauffent en durcissant et peuvent provoquer des brûlures. Les lésions de nerfs ou de tendons restent possibles, aussi faut-il soigneusement repérer la topographie des tissus avant d'implanter les broches. Au moins deux broches doivent être placées de part et d'autre du foyer de fracture. Pour les oiseaux de moins de 400g, seul un système de type I, n'utilisant qu'une hémifixation s'avère le plus efficace [77]. On peut employer la radiographie pour être sûr de la qualité de la réduction en la visualisant.

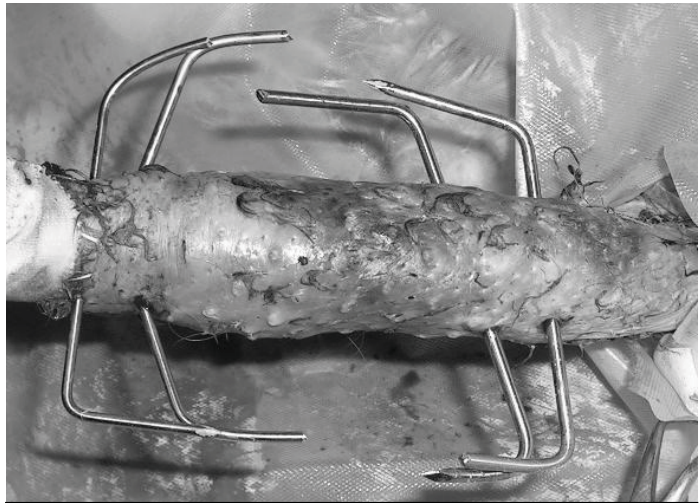


Figure 60 : Les broches d'un SFE de type II sont repliées avant d'être reliées entre elles par de la résine (Photo C. Feix).

- Positionnement des broches d'un SFE :

Il faut éviter de pénétrer les grands muscles couissant avec des broches transfixantes car cela cause de la douleur, de l'inconfort, provoque la chute prématurée des broches et un retour tardif à la fonction du membre [78].

Trois catégories de zone d'implantation des broches dans le fémur et le tibiotarse ont été faites par Redig et al [78] : zone sûre, zone risquée et zone dangereuse.

Le fémur : Il n'existe pas de zone sûre pour ce segment osseux. Crânialement, caudalement et médialement, les muscles *iliotibialis*, *fémorotibialis medius*, *flexor cruris* et *puboischiofemorales pars medialis* empêchent toute transfixion. Il est donc préférable de placer les broches latéralement dans le fémur. Dans cette zone il faut faire attention au nerf, à l'artère et à la veine ischiatique, ainsi qu'à leurs rameaux.

Le tibiotarse : La fibula et le muscle gastrocnémien limitent le positionnement latéral et médial de broches et interdisent tout positionnement caudal. Sur le tibiotarse proximal, il existe une grande zone dangereuse latéralement et caudalement due au passage des nerfs fibulaire et tibial, de l'artère et de la veine tibiales crâniales et de l'artère et de la veine poplitées. Seules deux zones peuvent être considérées comme sûres, distalement latéralement et distalement médialement. Les zones les plus intéressantes pour le positionnement de broches se trouvent latéralement et médialement en zone risquée.

Les broches les plus distales au site de fracture sont positionnées en premier puis les broches les plus proximales. Cela implique de placer au minimum 4 broches, 2 de part et d'autre du foyer de fracture. Toutes ces broches doivent être placées dans un même plan mais pas forcément parallèles les unes aux autres. Pour un montage de type II, les broches traversent l'os et la peau de part et d'autre. Pour un montage de type III, l'opération d'implantation des broches est répétée dans un plan perpendiculaire au premier.

Toutes les broches sont placées après une ponction de la peau avec un bistouri et pas sur une plaie ou une incision [8, 90]. Lorsqu'on utilise des broches lisses, il faut les implanter selon différents angles pour qu'elles aient une meilleure tenue sur l'os [27].

Redig [80, 82] donne des indications quant au placement exact des broches sur certains os longs des oiseaux :

- Pour l'humérus, la première broche est placée dorso-ventralement à travers l'épicondyle distal. La seconde est placée dans l'extrémité proximale, juste sous le tubercule dorsal. Les deux autres broches éventuelles sont positionnées dans la diaphyse loin des structures vitales, comme le nerf radial, et loin de tous fragments osseux.
- Pour l'ulna, une broche est placée à l'extrémité distale et l'autre en région proximale, immédiatement après l'olécrane.
- Pour les métacarpiens, les broches sont placées de manière régulière le long de la diaphyse.
- Pour le fémur, les broches sont insérées à travers les condyles distaux et l'extrémité proximale.

● Positionnement de barres de connexion : [60, 77]

+ Barre de connexion en résine acrylique :

On ne plie pas les broches, comme décrit précédemment, lorsqu'on utilise cette technique. Par contre on coupe les broches à environ 5cm de la peau avant de les insérer dans un tube plastique ou un drain de Penrose. Il doit y avoir au moins 3 à 5mm entre la peau et le tube de connexion pour éviter de futurs problèmes. On remplit ensuite ce tube de résine acrylique. Il faut prévoir des compresses froides enroulées autour des broches pour absorber l'excès de chaleur dégagé par le durcissement de la résine acrylique.

+ Barre de connexion en résine thermoformable :

La résine thermoformable doit être placée 20 à 30 secondes minimum, dans de l'eau chaude pour la rendre souple et modelable. Une fois les broches pliées à environ 3cm de la peau, nous appliquons la résine sur les parties repliées des broches de manière à les relier entre elles. Il faut attendre 3 à 5 minutes pour que la résine durcisse et se refroidisse.

On utilise aussi des fixateurs externes pour réparer des luxations, lorsque celles ci se révèlent incoercibles ou irréductibles [2, 10, 60].

III.2.4.2. Méthodes de fixation interne :

Ces méthodes de fixation exigent du matériel onéreux, un équipement sophistiqué et une expérience importante. Lorsqu'on a recours à ce type de technique, l'ouverture du foyer de fracture est nécessaire, on a donc de plus grands risques d'ostéomyélite ou de défaut d'irrigation sanguine. De manière générale, en orthopédie, tous les systèmes de fixation interne doivent être retirés dès qu'on constate une union osseuse radiographique ; à l'exception des fils de cerclage qui peuvent être laissés en place. Certaines techniques de fixation nécessitant la pose définitive de matériels irrésorbables, sont toujours possibles, mais étant données que les complications dans ce genre de cas se traitent par retrait du matériel implanté, ce genre de techniques est à utiliser avec précaution et lors de procédures électives.

III.2.4.2.1. Fixation par pose de clou centromédullaire et par cerclage :

Cette méthode de fixation d'une fracture présente un certain nombre d'avantages et d'inconvénients. Elle a l'avantage d'être peu onéreuse, d'assez peu exposer le foyer de fracture, assez facile à réaliser et adaptable à un grand nombre de situations [8]. Un clou centromédullaire permet de lutter efficacement contre les forces de courbure s'exerçant sur le foyer de fracture [6, 8, 59]. En revanche, il ne fixe pas totalement une fracture car il ne contrecarre pas les forces de rotation et de rétraction s'exerçant au foyer de fracture [39, 59, 90]. De plus il interrompt, au moins temporairement, la circulation sanguine intramédullaire, retardant ainsi la formation d'un cal endosté. Il y a un risque supplémentaire d'invasion d'une cavité articulaire proximale ou distale au site de fracture (**Figure 61**) [6, 9, 51, 90].



Figure 61 : Exemple d'utilisation de clous centromédullaires lors d'une fracture radius-ulna (Photo A. Mercier).

Cette technique de fixation de fractures est souvent associée à

d'autres telles que les coaptations externes, les cerclages et les fixateurs externes [6, 8].

Utiliser une broche de 0,8 à 2mm de diamètre en l'implantant dans la cavité médullaire d'un os, est une méthode simple et pratique de réparation de fracture [35]. Le diamètre du clou est choisi de telle manière qu'il remplit 50 à 75% de la cavité médullaire [8, 80, 87, 90]. Parfois cela ne suffira pas, les corticales des os des oiseaux donnant peu de possibilités d'ancrage, on associera alors au clou la pose d'un autre matériel d'orthopédie.

Pour forer un trou dans l'os d'un oiseau, il est recommandé d'utiliser une perceuse d'orthopédie ou de dentisterie. Le faire à la main avec un mandrin peut créer des fissures dans l'os, voir le faire éclater ; c'est pourquoi on évitera ce genre de technique chez les oiseaux [35]. Après réparation d'un os avec un CCM, on doit vérifier qu'il ne s'est produit aucune rotation longitudinale. Si on détecte ou si on suspecte une rotation, elle doit être corrigée avec un système de fixateurs externes ou une attelle. Cette attelle doit être maintenue en place pendant 7 à 10 jours, temps nécessaire à la formation d'un cal de fracture suffisant pour stabiliser la fracture. Après cette période, le matériel externe peut être retiré après contrôle radiographique.

On peut également utiliser plusieurs clous centromédullaires en croisant leur direction dans la cavité médullaire pour stabiliser des fractures métaphysaire ou épiphysaire du fémur ou du tibiotarse [6, 8, 39]. Cela permet de contrecarrer dans une certaine mesure les forces de rotation s'exerçant sur le site de fracture. Les os du membre thoracique subissent trop de traction de la part des muscles qui les entourent pour n'être réparé que par cette technique. Pour les petits patients, des aiguilles hypodermiques peuvent être utilisées comme broches si aucune à disposition n'est assez fine. Si possible, après guérison, toutes les broches implantées doivent être retirées [6, 35]. Si un CCM entre dans la formation d'un système de fixateurs externes, on le retire avant le SFE dès la deuxième semaine de convalescence [8]. La

proximité des clous centromédullaires avec les articulations, cause fréquemment de la fibrose péri-articulaire [8]. Il faut éviter de laisser dépasser des clous de la peau pour ne pas que le patient puisse les retirer.

Un cerclage permet d'éviter l'éclatement de l'os s'il y a des fissures ou de faire tenir une grosse esquille osseuse [6, 35, 59]. Il est aussi utilisé pour maintenir les fractures obliques. Placer un fil de cerclage ne constitue qu'une technique complémentaire de fixation de fracture. Seul, un cerclage ne lutte que contre les forces d'écartement s'exerçant sur la fracture et ne permet donc pas une immobilisation convenable. Il faut faire attention lorsqu'on place un cerclage de ne pas prendre dans sa boucle un nerf ou une structure vasculaire. On peut utiliser des techniques d'hémicerclage sur des os de gros diamètre. Cela revient à faire passer le fil de cerclage de part et d'autre de l'os et à faire un nœud d'un côté de la diaphyse.

Méthodologie :

Il existe deux manières d'implanter un CCM :

Nous insérons le clou dans l'extrémité accessible de l'os et nous le faisons glisser dans la cavité médullaire jusqu'à l'insérer dans le cortex du fragment osseux opposé.

Une petite incision est effectuée dans la peau et le clou non fileté est introduit jusque dans la cavité médullaire. La fracture est réduite et le clou est poussé jusqu'au cortex de l'autre fragment osseux.

Le clou est inséré dans la cavité médullaire via la fracture puis repositionné dans la totalité de la longueur de la diaphyse de manière rétrograde lorsque la fracture est réduite.

Cette méthode est recommandée pour les fractures ouvertes [82]. Le CCM est introduit dans le fragment osseux via le site de fracture, la fracture est réduite puis le clou est glissé dans le fragment opposé.

III.2.4.2.2. Fixation par pose de plaque à vis :

Lorsqu'on utilise des plaques à vis sur des os d'oiseaux, on craint toujours d'en faire éclater la fine corticale ou de perdre le matériel d'ostéosynthèse à cause du faible ancrage des vis dans cet os cortical [6, 8, 9, 39, 51, 59]. Des plaques ont déjà été utilisées avec succès chez des oiseaux possédant des os épais comme les ratites [6]. Avec ce type d'appareillage, on gagne une fixation interne solide, un alignement anatomique optimal et aucune gêne articulaire, permettant une remise en fonction du membre rapide [6, 8]. On peut ainsi obtenir une guérison de l'os par première intention avec un cal très réduit [8, 59]. Les opérations de pose de plaque vissée sont en revanche plus longues que la plupart des autres interventions de réduction de fracture (90 minutes en moyennes), ce qui pose les problèmes de mortalité liés aux anesthésies longues [6]. La pose d'une plaque osseuse à vis nécessite un appareillage et des compétences spécialisées, c'est une opération techniquement délicate et coûteuse. On peut employer des plaques semi-tubulaires ou des plaques sécables vétérinaires, les premières présentant l'avantage de mieux s'adapter aux contours des os des oiseaux, mais présentent une moins grande résistance. Les plaques vétérinaires sécables de l'« American Society for Internal Fixation » (ASIF) peuvent s'utiliser avec des vis de 1,5 ou 2mm (plaque 243.99) ou de 2,7mm (plaque 242.99). Elles sont assez légères, avec des trous assez rapprochés et superposables pour accroître la rigidité de l'ensemble.

Lors de la pose d'une plaque il faut faire attention à un certain nombre de points. Il faut examiner l'os attentivement à la recherche de fissures. La pose concomitante d'un cerclage permettra de stabiliser les éventuelles fissures ou de retenir une esquille. Le foret utilisé pour le percement de l'os doit être tranchant, droit et ne pas vibrer. Sinon les vis risquent de ne pas tenir dans l'os, l'os risque de se fissurer ou de se briser. Pour les mêmes raisons il faut serrer ses vis avec précautions. Lorsqu'on utilise un taraud, on pourra faire un demi-tour dans le

sens inverse de celui utilisé, tous les tours pour dégager ses sillons. Avant la pose de chaque vis le foret et le taraud doivent être soigneusement nettoyés.

Il est possible de fabriquer un écrou au cas où la vis dériverait, avec un corps de seringue en polypropylène [6]. On constate que plus une plaque est longue, plus elle est résistante à la flexion. Il peut donc être utile de couvrir la longueur d'un os avec une plaque.

On peut utiliser du polyméthacrylate (PMM) pour remplir la cavité médullaire en conjonction avec la pose d'une plaque. On constate alors que les vis ont un plus grand pouvoir de fixation [6, 8, 104]. Pour ce faire, on peut poser des cerclages pour retenir les éventuelles esquilles ou fissures présentes, puis on lave le canal médullaire avec une solution physiologique tiède, on le sèche à l'aide de compresses ou mieux de cotons-tiges, puis on le remplit de PMM à l'aide d'une seringue. Il est important de remplir le canal médullaire 1 cm plus loin que l'extrémité du système de fixation mais il ne doit pas déborder sur la section de l'os fracturé pour ne pas gêner la réduction ou la cicatrisation. Tout excédent de ciment devra être retiré, à l'aide d'une pince gouge par exemple. La plaque est ensuite posée sur la fracture réduite. Le PMM augmente ainsi la sécurité du forage, du taraudage et du vissage. On peut recouvrir des fils de cerclage par une plaque d'ostéosynthèse en suivant la technique ASIF. On posera une coaptation externe pendant les 24 premières heures pour éviter l'apparition d'œdème. L'oiseau est gardé confiné pendant deux semaines environ avec rééducation contrôlée puis on mobilisera le membre de façon physiologique (vol ou marche) deux semaines après l'intervention [8, 104]. Il est préférable de retirer les plaques après guérison, car elles provoquent des douleurs suivies d'automutilations dues à une sensation de froid [6, 8]. De plus, on constate parfois des fractures se produisant aux extrémités des plaques [6, 59, 104]. Le retrait de la plaque est pratiqué 8 semaines minimum à plus d'un an après la pose, mais chez certains patients captifs ou dont l'état de santé rend une longue anesthésie générale hasardeuse, il peut être préférable de laisser le matériel en place.

III.2.4.2.3. Fixation par « shuttle pinning » ou broche-navette : [77]

On utilise des baguettes de polymère de forte densité ou des baguettes à souder en polypropylène, seules ou en association avec des fixations externes ou du polyméthacrylate dans le traitement des fractures aviaires. Ces baguettes sont légères, facilement stérilisables, peu chères, sécables à la bonne longueur, biologiquement inertes et très stables [6, 59]. De plus la pose de ce genre de matériel ne présente pas de difficultés particulières, mais l'opération peut prendre un peu de temps. Leurs extrémités étant arrondies et mousses, elles n'interfèrent pas avec le fonctionnement articulaire ni ne lèsent les tissus périarticulaires.

En revanche, tout comme les clous centromédullaires, elles ne permettent pas de réduire les forces de rotation à elles seules. On les combinera donc avec un autre système de fixation : fixateurs externes, broches transversales, coaptation externe ou l'usage de PMM intramédullaire [6, 17]. Ces broches n'étant pas aussi rigides que celles en acier, il peut se produire des micromouvements au niveau du site de fracture retardant la cicatrisation. L'adjonction de PMM dans la cavité médullaire lors de l'implantation de la broche-navette pourra régler ce désagrément [17, 39, 59]. La guérison des fractures traitées par broches-navettes est tout de même meilleure que celles traitées par clous médullaires [6]. Cette technique s'emploie pour traiter des fractures affectant les os longs comme l'humérus, le radius, l'ulna, le métacarpien majeur, le fémur et le tibia. La taille de l'oiseau est un facteur limitant et il peut s'avérer délicat d'appliquer cette technique à un oiseau de moins de 500g [17]. Si quelques esquilles osseuses sont présentes il peut être nécessaire d'avoir recours

à un cerclage pour les retenir lorsqu'on implante une broche-navette [17]. Il ne faut pas employer cette technique pour des fractures ouvertes ou infectées [39].

La mise en place de ces broches se fait selon la technique de la navette [6, 8, 17] :

La broche est coupée à la longueur du fragment osseux le plus long,

Un petit trou est percé au centre de cette broche et on y introduit un fil de suture. (**Figure 62**)

Le canal médullaire de l'os fracturé est nettoyé en essayant de retirer autant de débris, sang et moelle que possible.

On enfonce ensuite la broche dans le fragment le plus long. (**Figure 63**)

La fracture est réduite et on ramène la navette dans le canal médullaire du fragment osseux le plus court en tirant sur les deux extrémités du fil de suture. Il est préférable de ramener le trou central de la broche au niveau du trait de fracture. (**Figure 64**)

On retire enfin le fil de suture en tirant sur l'une de ses extrémités.

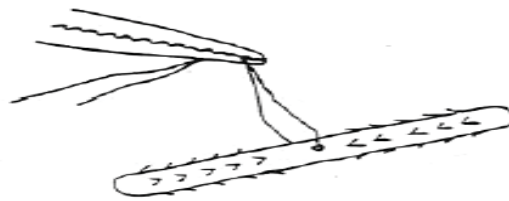


Figure 62 : Préparation de la broche-navette par percement d'un trou en son centre et par passage d'un fil de nylon dans ce trou. En option, si du PMM est utilisé, des encoches sont faites dans ses extrémités.

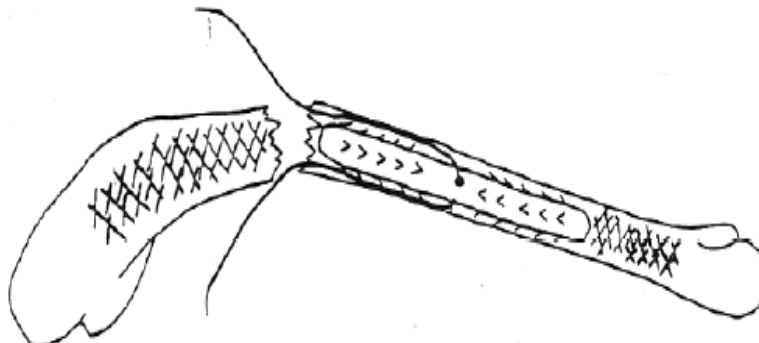


Figure 63 : Insertion de la broche-navette dans le canal médullaire. La fracture est réduite en tirant simultanément sur les deux brins du fil.

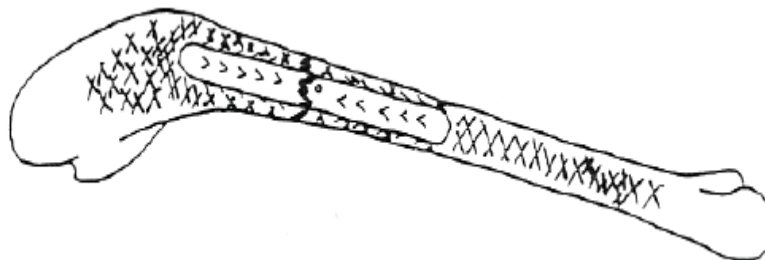


Figure 64 : En utilisant le fil de suture, la broche-navette est centrée sur le site de fracture. Le fil est ensuite retiré.

Figures 62 à 65 : d'après Degernes 1989 [17].

Si on utilise du ciment osseux de type PMM, il faut ajouter les étapes suivantes et les inclure entre les étapes 3) et 4).

Le ciment osseux est préparé en mélangeant 1ml de monomère à 1,5 à 2g de poudre de polymère. Il nécessite un pétrissage de 30 secondes à 1 minute avec un abaisse-langue.

Il est placé dans une petite seringue correspondant à la quantité à utiliser, dans la plupart des cas une seringue de 5ml suffira.

Immédiatement après le ciment osseux est injecté dans les deux moitiés de la cavité médullaire. Il faut faire attention de ne pas mettre du ciment osseux hors de l'os et essuyer tout ce qui a pu se répandre sur les tissus mous ou la surface de l'os. (**Figure 65**)

Les deux fragments osseux sont maintenus en position pendant quelques minutes pour laisser le temps au PMM de durcir.

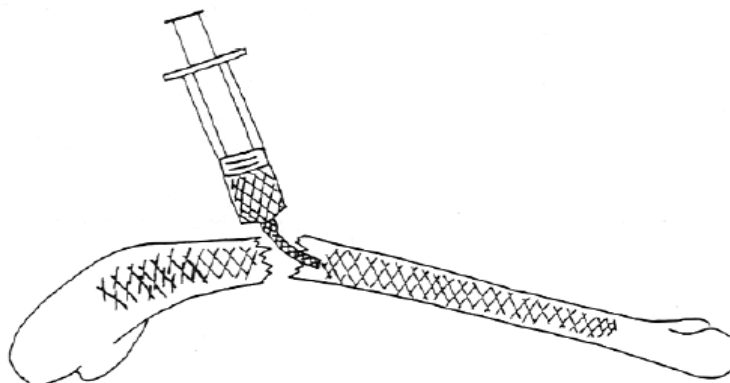


Figure 65 : injection du PMM dans les deux moitiés de l'os fracturé

Ces broches, une fois en place, ne se retirent pas aisément. Leur longueur est limitée par la longueur du fragment osseux le plus long, mais sur une fracture plus métaphysaire, où elle ne sera introduite que sur une petite longueur d'os, elle peut n'apporter qu'une stabilité précaire. Tout comme pour les plaques vissées, les broches navettes ne protègent l'os des forces transversales que sur une partie seulement de la diaphyse, c'est pourquoi on constate aussi des fractures aux extrémités de la broche.

Cette technique seule est donc plus indiquée pour les fractures diaphysaires présentant un faible degré de contamination et de comminution.

III.2.4.2.4. Utilisation de polyméthylméthacrylate intramédullaire :

Le polyméthylméthacrylate (PMM) est un ciment osseux non toxique, ne collant pas et agissant par friction mécanique aboutissant à un resserrement des interstices de l'os [6]. Il est conditionné en monomère liquide de 20ml et en polymère en poudre de 40g. La poudre présente une radiodensité importante due au sulfate de baryum qui y est incorporé. La quantité nécessaire à la réparation de l'os d'un oiseau est faible, c'est pourquoi on peut reconditionner les deux produits en des lots stériles de plus petite taille, par exemple 1ml de monomère et 2g de poudre [6, 8, 104]. Cette proportion, de 2 fois plus de monomère que de polymère (en équivalent masse), est toujours conservée pour une réaction optimale [8, 9]. La réaction de polymérisation se produit lors du mélange du monomère au polymère. Cette réaction est catalysée par un peroxyde dans la poudre et une amine tertiaire dans la solution. C'est une réaction très exothermique, montant à des températures de plus de 100°C, il faut donc faire attention à dissiper la chaleur produite en excès à l'aide d'un liquide d'irrigation froid. On risque sinon des destructions tissulaires et une nécrose osseuse par brûlures [6, 8, 59, 104].

Lors du processus de solidification le PMM augmente légèrement de volume, aux alentours de 3%, ce qui lui donne un meilleur pouvoir adhésif [6, 8]. Cette solidification se produit en moyenne en une dizaine de minutes. Il est recommandé de laver les surfaces d'os spongieux à l'eau et d'ajouter au mélange des excipients tels que le sucre ou le phosphate tricalcique [6]. Il existe bien d'autres types de ciments osseux assurant cohésion et adhérence mais leur usage n'est pas courant en médecine aviaire.

Le PMM a été employé seul ou en association avec d'autres techniques pour réparer les fractures des oiseaux [6, 104], on peut l'employer pour les os pneumatés tout comme pour les os contenant de la moëlle. Il peut aussi servir à maintenir des esquilles osseuses [6]. Ses avantages sont les mêmes que ceux d'une plaque d'ostéosynthèse avec des inconvénients différents. Il est léger, rapidement stable et n'interfère pas avec les articulations, permettant un retour rapide à leur fonctionnement. La présence de cette résine dans la cavité médullaire interférerait, cependant, avec la formation d'un cal endosté et donc avec la guérison de l'os [59, 80, 104]. Les ostéomyélites, sont nettement plus graves avec le PMM car il sert alors de support sur lequel les bactéries peuvent proliférer [6, 8, 59]. Il est donc contre-indiqué en cas de fracture ouverte ou contaminée. Nous pouvons ainsi ajouter divers antibiotiques au mélange, ce qui provoque une perte de résistance du ciment. Nous sommes limités dans le choix des antibiotiques à ceux qui sont thermostables, par exemple la céfalotine, la gentamicine et la pénicilline [6, 59]. Nous les mélangerons à hauteur de 1g pour 40g de poudre de polymère [8]. Il arrive cependant que cette adjonction ne soit pas suffisante pour éviter une infection. Il faut donc faire attention d'utiliser cette méthode de fixation sur des patients présentant des fractures les moins contaminées possibles.

On peut réparer une fracture au moyen de PMM intramédullaire par deux méthodes différentes [6]. La première consiste à introduire dans le canal médullaire la pâte du mélange et la laisser se solidifier in situ après réduction de la fracture. Il faut faire attention à ne pas laisser le PMM s'échapper du canal médullaire car il pourrait gêner la formation du cal. Il faut aussi veiller à garder la pâte de PMM la plus homogène possible pour éviter qu'il ne se casse dans les zones de moindre densité.

La deuxième méthode consiste à forer des trous dans le cortex osseux de part et d'autre du foyer de fracture et à injecter le mélange par ces trous jusqu'à remplir la cavité médullaire. La fracture est maintenue réduite le temps que le mélange durcisse. Plusieurs trous sont nécessaires pour laisser l'air s'échapper de la cavité médullaire.

III.2.5. Recommandations particulières quant au choix du type de fixation en fonction de l'os et du type de fracture : (cf. Tableau 2)

III.2.5.1. Fractures du membre thoracique :

Ce sont les fractures les plus fréquentes chez les oiseaux. Il existe deux approches de la fixation de ces fractures :

- La restauration de la fonctionnalité du membre s'avère nécessaire pour des oiseaux de vol tels que les rapaces : dans ce genre de cas nous envisagerons les techniques chirurgicales en première intention.

La restauration du vol n'a pas ou peu d'importance pour les oiseaux de cage : dans ce cas, nous effectuerons la réparation la moins invasive possible. Les techniques chirurgicales ne sont alors envisagées qu'en seconde intention.

Nous ferons la distinction lorsque cela sera nécessaire dans les traitements entre les oiseaux de vol et les oiseaux de volière.

III.2.5.1.1. La clavicule :

Une fracture de cet os est assez difficile à détecter, les symptômes qui y sont liés étant frustes, car cet os n'a pas de grande importance dans le vol et la mobilisation de l'aile. La plupart du temps aucune chirurgie n'est nécessaire mais un bandage en attelle peut être utilisé. Ce type de fracture est mieux traité par une limitation des mouvements de l'oiseau en le plaçant dans une cage par exemple [13, 39, 63]. Si un déplacement de la fracture est détecté, une réduction ouverte est recommandée [56].

III.2.5.1.2. L'os coracoïde :

Cet os massif est le premier à supporter l'aile, aussi une fracture l'affectant est caractérisée par une impossibilité de l'oiseau à soulever son aile au-dessus de l'horizontale. Il n'existe pas de moyen de fixer une telle fracture par un système externe. S'il n'y a ni comminution, ni déplacement, restreindre les mouvements de l'oiseau peut suffire pour des oiseaux de volière. Cela peut néanmoins prendre plusieurs mois [13, 39]. Une attelle et un bandage en écharpe peuvent être utilisés avec succès chez des oiseaux de moins de 400g, s'il n'y a pas de déplacement de la fracture [56, 63, 90]. Mais s'il s'agit d'un oiseau de vol, un oiseau pesant plus de 400g ou si la fracture est compliquée, il est alors nécessaire d'envisager une fixation interne [8]. La pose d'un clou centromédullaire et/ou de PMM est la meilleure méthode de traitement interne de ce genre de fracture [63, 90].

III.2.5.1.3. L'humérus :

Cet os se fracture le plus souvent en son milieu ou dans son tiers distal, là où il est moins protégé par les masses musculaires environnantes [56]. Il se produit généralement un déplacement important de ces fractures du fait des tractions et de la rotation exercées par les muscles pectoraux et extenseurs de la main [56, 63, 79]. Les fractures du premier tiers de l'humérus sont difficiles à traiter autrement que par coaptation externe, à l'aide d'un bandage en écharpe et d'un bandage en 8 [63].

Il est possible de les traiter par fixation interne grâce à la technique des fils de tension [79] mais cette technique est plus délicate à mettre en œuvre. Deux broches intramédullaires sont implantées dans la portion proximale de l'humérus. Leur extrémité proximale dépassant de l'os et servant d'appui à un fil de cerclage. Le fil de cerclage utilisé forme un 8 avec d'une part les deux extrémités des broches dans la boucle proximale et d'autre part la corticale de l'humérus distal, qu'il traverse, dans sa boucle distale.

Les fractures diaphysaires ont un bon pronostic s'il y a un minimum de dégât sur les muscles ou le nerf radial ou si la circulation sanguine n'est pas interrompue. Elles sont cependant très souvent obliques et déplacées et il faut donc veiller à leur choisir un système de fixation adapté. Un soin tout particulier doit être apporté à la manipulation du nerf radial, lors de réduction ouverte, qui circule de caudalement à crânialement dans la partie diaphysaire de l'humérus [79].

Pour les oiseaux de volière et lorsque la fracture est simple, un bandage en 8 associé à un bandage en écharpe peut suffire [13, 56]. La guérison peut cependant, prendre beaucoup de temps : 6 à 8 semaines, et des mal-unions sont possibles.

Dans tous les autres cas, la fracture est mieux traitée par pose d'un clou centromédullaire avec ou sans PMM ou en utilisant la technique de la broche-navette [63, 79, 90]. Les SFE de type I

sont également très efficaces pour traiter une telle fracture [63] mais ont tendance à se détacher prématurément [79]. Les SFE de type II et III ne sont généralement pas utilisables du fait du faible espace entre le bras et le corps. On peut incorporer un clou centromédullaire au un SFE de type I, ce qui s'avère encore plus efficace et tout aussi facile à réaliser [63, 79].

L'humérus étant un os pneumatifié, un soin tout particulier doit être porté à la prévention ou au traitement d'une infection. Pour cette même raison, la pose d'une plaque orthopédique est déconseillée [28].

Les fractures distales de l'humérus ont un pronostic réservé au mieux, du fait de la proximité de l'articulation du coude. Aucune coaptation externe ne donne de résultat pleinement satisfaisant, les SFE sont difficiles à positionner et les autres techniques sont susceptibles d'avoir des conséquences néfastes à moyen terme sur la fonction articulaire. Les complications sont nombreuses et fréquentes [63]. Un SFE transarticulaire est recommandé pour traiter ce genre de fracture mais pose de gros problèmes de complications [63].

III.2.5.1.4. Le radius et l'ulna :

Dans près de la moitié des cas, seul l'un de ces deux os est fracturé. Pour un oiseau de volière, un bandage en 8 et laisser l'oiseau au repos pendant 3 à 4 semaines peut suffire, l'autre os servant d'attelle au premier [39, 63, 79, 81, 90]. Cela est contre-indiqué s'il n'y a pas de bon alignement des fragments osseux.

Si les deux os sont brisés, il est possible de fixer les fractures grâce à une attelle externe suturée au-dessus en faisant passer les fils de suture autour des ligaments interosseux. Bien sûr, un bandage en 8 vient compléter cette fixation [13].

Pour un oiseau de vol et si la fracture est simple et non déplacée, cette technique est utilisable si seul l'ulna est concerné. Le radius soutenant la ligne d'attaque durant le vol, toute déformation ou angulation l'affectant risque de perturber le vol, voire de le rendre impossible [81]. Le radius et l'ulna ont la possibilité de glisser l'un par rapport à l'autre. Une synostose entre eux rend le vol impossible, en limitant l'extension de l'aile et en empêchant la supination [56, 63, 79].

On traite alors tous les autres cas de fracture par fixation interne. Un clou centromédullaire ou une broche-navette associée ou non à un système de fixateurs externes de type I sont adaptés pour cette tâche [56, 63, 79, 90]. Nous leur associerons une coaptation externe sous forme d'un bandage en 8. Lorsque le radius et l'ulna sont fracturés, le meilleur traitement est la pose d'un CCM dans le radius et un SFE fixant l'ulna [63, 79, 81].

Lorsqu'on introduit un clou centromédullaire dans le radius, il est préconisé de le faire de manière rétrograde [79, 81]. Dans l'ulna, au contraire, il est introduit de manière normograde juste sous l'insertion du tendon du triceps. De manière rétrograde, il endommagerait l'olécrane et poserait ainsi de trop importants problèmes articulaires [79, 81].

Une fracture proximale des deux os est de pronostic réservé, à cause de la possibilité de synostose et de dégât aux nerfs et au coude [79]. Une fracture diaphysaire des deux os est également de pronostic réservé, à cause de la possibilité de synostose et de dégât aux structures vasculaires. Presque toutes les méthodes de fixation peuvent être utilisées avec succès dans cette configuration, tout dépend du type exact de la fracture. Enfin les fractures distales des deux os sont de pronostics médiocres, du fait des risques de synostose et de dommages neurovasculaires et articulaires. Un SFE de type II ou au pire une coaptation externe sont alors recommandés [56, 63].

III.2.5.1.5. Les os carpiens, le carpométacarpe et les doigts :

Chez les oiseaux de cage, dans la majorité des cas, les fractures de ces os sont simples, fermées et assez facilement réduite. Lorsqu'un seul des deux os est brisé, l'autre servant d'attelle, les coaptations externes donnent de bons résultats. La méthode de fixation de choix est alors la pose d'une attelle externe associée à un bandage [13, 39, 90]. Il est possible de recourir à une fixation interne, mais la petitesse des os limite ce choix de fixation. Si les deux os carpiens sont brisés, il est possible de fixer les fractures grâce à une attelle externe suturée au-dessus en faisant passer les fils de suture autour des ligaments intertarsaux. Cette technique est parfois appelée la technique du sandwich. Bien sûr, un bandage en 8 vient compléter cette fixation [13, 81].

Chez les oiseaux de vol au contraire se sont des fractures à haute énergie, causées le plus souvent par la percussion d'un objet durant le vol ou par des plombs de chasse. Ce qui fait que ces fractures sont généralement comminutives et ouvertes [79, 81].

La réduction par coaptation externe donne des résultats d'autant meilleur sur les fractures des métacarpiens si un seul os est atteint. Nous incluons alors deux attelles au bandage, de part et d'autre de l'os brisé. En cas de fracture comminutive ou avec d'important dégâts tissulaires, la pose d'un SFE avec ou sans clou centromédullaire est recommandée [63, 81, 90]. La pose d'un CCM seule est par contre déconseillée, car la stabilité obtenue n'est pas suffisante à la guérison et aucun autres os que les métacarpiens ne nécessitent plus d'attention, dans le traitement de leur fracture, qu'eux au respect de l'intégrité de leurs articulations [63, 81].

De manière générale, les fractures de ces os sont de mauvais pronostic quant au retour fonctionnel à cause des dommages articulaires ou vasculaires et des complications possibles [56].

III.2.5.2. Fractures du membre pelvien :

III.2.5.2.1. Le fémur :

Les fractures du fémur sont le plus souvent médiadiaphysaires ou diaphysaires distales [56]. Le pronostic pour un retour à une fonction normale est bon. Les attelles et bandages externes peuvent suffire à traiter ce genre de fractures du fait des importantes masses musculaires présente, et cela est d'autant plus vrai que l'oiseau est petit [56, 79, 90].

Il est possible de traiter ces fractures à l'aide d'un clou centromédullaire introduit de manière normograde en passant par la fosse trochantérienne. On utilise cette technique lorsqu'on souhaite éviter d'endommager le nerf ischiatique [63, 90]. Un SFE de type I à barre de connexion doublée ou non en fonction de la taille du patient est le plus efficace [56, 63]. Cet appareillage est particulièrement intéressant en cas de fracture comminutive, car il évite d'intervenir et de perturber le site de fracture [63]. L'adjonction d'un clou centromédullaire au SFE donne des résultats encore meilleurs [79, 82, 90].

III.2.5.2.2. Le tibiotarse :

Le plus souvent ces fractures sont obliques et des problèmes de rotation se rencontrent donc lors de la réparation [63]. Le pronostic des fractures diaphysaires du tibiotarse est bon tant qu'il n'y a pas de dégâts vasculaires. La réparation de ces fractures peut s'effectuer par tout type de fixation : la coaptation externe, les clous centromédullaires ou les broches-navettes, les plaques osseuses ou les SFE types I, II ou III en fonction de la taille de l'oiseau et de la complexité de la fracture [56, 90]. Les SFE de type II latéro-médiaux sont préconisés pour les oiseaux pesant plus de 3kg [63, 79, 90]. L'adjonction d'une broche-navette ou de PMM

intramédullaire est conseillée. Les fractures transverses du tiers distal sont celles qui répondent le mieux à un traitement par coaptation externe [79]. Les fractures distales ont un pronostic réservé du fait de l'atteinte potentielle de la vascularisation et de l'articulation tibiotarsienne. Une fixation interne par clou centromédullaire et/ou par SFE de type I ou II est dans ce cas recommandé [56, 82, 87]. L'adjonction à un SFE d'un clou centromédullaire est déconseillée du fait de l'inévitable intervention potentiellement délétère sur une articulation. Par contre il est possible d'employer à la place de ce clou une broche-navette ou du PMM intramédullaire. Cette première garantissant un bon alignement osseux avant pose du SFE [63].

Il est important qu'il s'effectue une mise en charge rapide du membre fracturé afin d'éviter les complications telles que les pododermatites sur le membre opposé [79].

III.2.5.2.3. Le tarsométatarse :

Les fractures du tarsométatarse sont les plus fréquentes de toutes les fractures de la jambe chez les oiseaux [56]. Très peu de tissu mou entoure cet os. Le pronostic et le traitement de ces fractures sont semblables à ceux du tibiotarse. Il faut faire attention, lors de la pose d'un SFE, à ne pas endommager les tendons et les vaisseaux situés sur la face plantaire [63]. Le traitement par enclouage est peu recommandé du fait du passage obligé par une articulation et du fait des dégâts et complications potentielles qui s'ensuivent [56]. L'idéal étant, pour les oiseaux pesant jusqu'à 550g, une fixation par coaptation externe et pour les oiseaux au-delà, une fixation par SFE de type I ou II [79, 82, 90].

Tableau 2 : Récapitulatif des traitements envisagés chez des oiseaux de vol et de cage lors de fractures des membres thoraciques et pelviens.

Os impliqué	Type de fracture	Traitement chez les oiseaux de vol	Traitement chez les oiseaux de cage	Remarques
Clavicule	Fractures peu déplacées	broche-navette, CCM, PMM.	Bandages en 8 et en écharpe.	Diagnostic difficile, SFE inapplicables.
	Fractures peu déplacées	Broche-navette, CCM, PMM	Broche-navette, CCM, PMM.	Réduction ouverte
coracoïde	Fractures non déplacées	Bandages en 8 et en écharpe.	Repos ou bandages en 8 et en écharpe.	Oiseaux pesant moins de 400g
	Fractures déplacées	CCM ou PMM.	CCM ou PMM	Oiseaux pesant plus de 400g.
Humérus	Fractures proximales.	Bandages en 8 et en écharpe ou fils de tensions.	Bandages en 8 et en écharpe.	Toute autre technique est inapplicable.
	Fractures médiales.	CCM, PPM, broche-navette, SFE type I.	Bandage en 8 et en écharpe.	Pas de SFE de type II ou III.
	Fractures distales	SFE transarticulaire.	SFE transarticulaire.	Complications, pronostic sombre.
Radius seul	Fractures non déplacées	CCM, broche-navette.	Bandage en 8, repos, CCM.	
	Fractures déplacées.	CCM, broche-navette, PMM.	Bandage en 8 + repos.	
Ulna seul	Fractures non déplacées.	Bandage en 8 + repos	Bandage en 8 + repos.	
	Fractures déplacées.	CCM, broche-navette, PMM.	CCM, broche-navette, PMM.	

Os impliqué	Type de fracture	Traitement chez les oiseaux de vol	Traitement chez les oiseaux de cage	Remarques
Radius + Ulna	Fractures non déplacées.	CCM, PMM ou broche-navette + SFE.	Attelle + bandage en 8.	
	Fractures déplacées.	CCM ± PMM + SFE.	CCM, PMM ou broche-navette + SFE.	
Carpométacarpe	Fractures simples.	CCM ou broche-navette ± PMM.	Attelle + bandage, technique du sandwich.	Si 1 seul os brisé, pronostic bon.
	Fractures comminutives.	SFE ± CCM.	SFE ± CCM.	Pas de CCM seul. Complications.
Fémur	Fractures simples.	Attelles + bandages.	Attelles + bandages.	Bon pronostic.
	Fractures comminutives.	SFE et/ou CCM, PMM ou broche-navette.	SFE et/ou CCM, PMM ou broche-navette.	Complications par pododermatites.
Tibiotarse	Fractures proximales ou médiales.	Coaptations externes, ou fixations internes.	Coaptations externes, ou fixations internes.	SFE type II pour oiseaux pesant plus de 3kg.
	Fractures distales.	Broche-navette ± PMM + SFE.	Broche-navette ± PMM + SFE	CCM déconseillé, pronostic réservé.
Tarsométatarse	Tout type.	Coaptation externe.	Coaptation externe.	Oiseaux de moins de 550g.
	Tout type.	Coaptation externe.	Coaptation externe.	Oiseaux de plus de 550g.
Doigts	Tout type.	Attelle en boule ou SFE.	Attelle en boule.	Pronostic réservé.

III.2.5.2.4. Les doigts :

Le pronostic d'une fracture des phalanges dépend grandement de l'atteinte des vaisseaux sanguins et des tendons [56]. Le meilleur traitement pour la plupart des espèces se fait à l'aide d'une attelle en forme de boule placée sous la patte [90]. Pour les plus grandes espèces, un traitement à l'aide de SFE peut être tenté avec succès.

III.2.6. Fermetures et sutures chez les oiseaux :

La peau des oiseaux est plus fine et fragile que la peau des mammifères, car elle contient moins de fibres élastiques [13, 28]. La peau n'est attachée que de manière lâche aux tissus sous-jacents excepter pour le crâne, le sacrum, le carpe et le métacarpe où elle est adhérente à l'os. Ainsi, la peau se déchire facilement surtout là où elle s'attache à l'os. Des vaisseaux sanguins assez gros circulent dans la peau des oiseaux et les hémorragies liées à leur section peuvent se révéler problématiques. Il est préférable de placer ses sutures sur les manchons plumeux, là où la peau est plus solide. L'usage d'aiguilles à corps rond est préférable à celles à corps triangulaire car la peau a ainsi moins tendance à se déchirer.

Nous utiliserons des fils de tailles 3-0 à 10-0 en fonction du type de tissu et de suture à réaliser. Pour les sutures résorbables nous préférons les fils en polydioxanone et pour les sutures irrésorbables, les fils en nylon [28]. Certains auteurs préfèrent le Vicryl Ethicon 3-0 car ce fil de nylon en monofilament a moins tendance à couper la peau et à servir de support aux bactéries [7, 13, 28]. De même, ils emploient plus volontiers des surjets que des points

simples [7, 28, 91]. Le fil résorbable en polyglactine 910 semble induire une très forte réaction inflammatoire et est déconseillé par plusieurs auteurs [7, 28]. Lorsqu'il y a perte de grands lambeaux de peau, la plaie peut n'être refermée que partiellement pour la laisser se drainer. Elle est ensuite recouverte de compresses à solution colloïdale pour favoriser la réépithélialisation.

IV. Complications et traitements post-opératoires :

La qualité de la réduction et de la fixation d'une fracture n'assure pas à elle seule une récupération optimale du patient. Il faut veiller à poursuivre le traitement et la surveillance du patient tout au long de sa convalescence et ce jusqu'à guérison totale.

IV.1. Soins post-opératoires :

IV.1.1. Gestion post-opératoire d'un oiseau :

Après une fracture il convient de suivre le patient tout au long du processus de guérison. Les facteurs influençant la guérison d'une fracture sont multiples et comprennent la localisation, le type et la complexité de la fracture, la mobilité résiduelle des fragments osseux les uns par rapport aux autres, l'importance du flux sanguin au foyer de fracture, la présence concomitante d'une infection, l'âge et l'espèce du patient. Comparativement aux mammifères, la plupart des os des oiseaux se guérissent en peu de temps. Deux à trois semaines suffisent à stabiliser une fracture convenablement réduite et fixée chez un oiseau [13, 59, 80]. La guérison radiographique se produit quant à elle après 3 à 6 semaines. D'après Redig, le temps moyen de guérison d'une fracture humérale est de 3 semaines, 4 semaines pour le radius et l'ulna et 4 à 6 semaines pour une fracture du fémur [51, 82]. Les os métacarpiens, quant à eux, mettraient 6 à 8 semaines pour guérir ; à cause de leur vascularisation relativement faible. Quel que soit l'os concerné, Redig [80] décrit une guérison survenant en moyenne à 22 jours si la réparation a été faite à l'aide d'un SFE-CCM.

- Les examens cliniques :

Ils doivent être réguliers et complets. On surveillera plus attentivement l'oiseau durant les 2 à 3 jours suivant l'intervention, puis, on le reverra tous les 7 jours en moyenne. On essaye ainsi de détecter, prévenir ou traiter d'éventuelles complications. Pour des oiseaux ayant une jambe fracturée, par exemple, on surveille l'apparition éventuelle d'une pododermatite sur le membre opposé [73]. La pesée de l'oiseau est aussi un élément important à prendre en considération, elle doit être réalisée quotidiennement dans la première semaine et lors des examens cliniques par la suite [37].

- Les nettoyages :

A 24 et 48h après opération, les plaies chirurgicales et les broches doivent recevoir un nettoyage à l'aide d'antiseptiques. Puis à chaque fois que cela semble nécessaire, lorsque le pansement est changé.

- La physiothérapie :

Restreindre l'activité d'un oiseau après le traitement apporté à une fracture, au moins pour quelques temps, est très souvent utile [63, 81, 104]. Nous pouvons le faire en plaçant une coaptation externe lors de fixation interne ou plus simplement en plaçant l'oiseau au repos dans une petite cage. Pour éviter les conséquences néfastes liées à ce manque d'activité il est nécessaire de faire une physiothérapie permettant une récupération plus rapide par stimulation de la circulation sanguine.

Dès un à deux jours après opération, on mobilise le membre fracturé pour les fractures de l'humérus ou du radius réparées à l'aide de fixateurs externes [68, 78, 81, 82], pour tous les autres types de fracture, on réalise cela 10 jours après opération [80, 81]. Le rythme des traitements doit être d'à peu près 2 par semaines de 5 minutes chaque session durant lesquelles l'oiseau est anesthésié [8, 81, 82]. Le rythme et le programme de la physiothérapie

doivent être adaptés au cas par cas en fonction de la fracture et du patient. Durant ces exercices, il faut mobiliser le membre en extension, en flexion mais aussi dans toutes les autres directions physiologiques sans jamais forcer l'un de ces mouvements [63, 68, 78]. La physiothérapie permet ainsi un retour en fonction du membre plus rapide et plus progressif tout en évitant les complications comme les scléroses ou les amyotrophies.

- Les clichés radiographiques :

Outre les clichés pré et immédiatement post-opératoires, l'idéal serait de faire une radio du membre fracturé toutes les deux à quatre semaines après intervention, en commençant 12 jours après intervention [6, 8, 63, 73, 78]. Le rythme exact dépendant de la localisation et de l'importance de la fracture.

- Le retrait des implants chirurgicaux :

Cette opération doit être faite lorsqu'on constate une guérison clinique et radiographique de la fracture. Il faut que la zone où se trouve la fracture soit indolore et ne présente aucune mobilité à la palpation. Radiographiquement, le trait de fracture doit avoir disparu et un cal d'union des deux fragments osseux doit être présent.

La mise en charge progressive de l'os est appelée déstabilisation dynamique ou dynamisation, elle permet d'induire la formation du cal de fracture en stimulant l'ostéosynthèse par les ostéoblastes [80]. Ceci doit être fait en échangeant les systèmes de fixation rigides initiaux par des systèmes plus lâches et plus souples dès que des signes de guérison apparaissent. On stimule ainsi la guérison de l'os tout en le protégeant de tensions trop importantes. Par exemple, dans le cas d'un appareillage comportant un SFE relié à un CIM, nous commençons par couper la fixation reliant le clou au SFE. Chez les oiseaux, la déstabilisation dynamique s'effectue dès le 21^e jour après l'opération ; le retrait partiel ou total du matériel implanté se produisant une semaine plus tard [78, 81]. Il faut naturellement adapter ces dates au patient et aux résultats des examens réalisés. Après retrait du matériel, l'oiseau doit être gardé dans un endroit confiné pendant encore environ deux semaines.

IV.1.2. L'antibiothérapie :

De nombreuses fractures chez les oiseaux sont ouvertes soit par perforation de la peau, soit via les sacs aériens parce qu'affectant un os pneumatisé ; il faut donc porter une attention particulière à la prévention de l'infection par l'administration d'antibiotiques. Cette antibiothérapie doit être faite en routine. Les administrations d'antibiotiques doivent débuter le jour même de l'intervention chirurgicale et si possible avant même le début de l'opération. Elles doivent se poursuivre 8 à 16 heures après intervention [7, 28]. De cette manière, l'effet antibactérien est au pic de son efficacité lors de la période de risque maximum, c'est à dire l'opération elle-même. Cette antibiothérapie doit être initiée par voie parentérale. Si la fracture présentait déjà des signes d'infection avant fixation, il convient d'adapter l'antibiothérapie au germe incriminé en réalisant un antibiogramme [90]. Des prélèvements de caséum ou autres débris témoignant d'une infection peuvent être effectués lors de l'intervention chirurgicale. Toute opération de réduction ouverte de fracture entraîne une plaie chirurgicale qu'il convient de traiter par antibiothérapie locale [81].

La plus souvent les germes responsables d'infection chez les oiseaux sont Gram-, aussi il est bon d'administrer en première intention des antibiotiques les atteignant. Parmi les germes le plus souvent rencontrés, nous pouvons citer : *Escherichia coli*, *Enterobacter* spp., *Klebsiella* spp. et *Pseudomonas* spp. [75]. Les antibiotiques les plus fréquemment utilisés sont les pénicillines, les céphalosporines (céphalexine), les fluoroquinolones (enrofloxacin), les aminoglycosides et les sulfamides (sulfaméthoxazole + triméthoprime). Les voies d'administration en première intention sont en IV ou IM, les voies SC et orale étant réservées

pour la maintenance [49]. On débute le plus souvent le traitement par un bolus par voie IV [75].

Des céphalosporines sont administrées par voie intramusculaire durant la préparation du patient et à la fin de l'opération. Alternativement on peut également administrer de l'ampicilline à 80mg/kg en IV ou 400mg/kg en IM par exemple [6, 104]. D'aucun recommande de l'amoxicilline (Clamoxyl™) à 50mg/kg deux fois par jour pendant 5 à 10 jours après opération, [51] ou de la gentamicine (8mg/kg) deux fois par jour également. Si une infection osseuse est suspectée nous traitons à l'enrofloxacin (Baytril™), 10mg/kg 2fois par jours, seul ou associé soit au métronidazole (30mg/kg) soit à la clindamycine (50mg/kg) [6, 78, 80].

De nombreux antibiotiques sont utilisables chez les oiseaux et leurs posologies sont répertoriées dans l'annexe 3.

IV.1.3. Les bandages et pansements : [18]

Les bandages et les pansements ont trois fonctions : la contention, la compression et la protection des tissus sous-jacents. Les pansements contentifs ont déjà été mentionnés dans le chapitre précédent, nous ne parlerons donc que des pansements de type protecteur.

Leur fonction inclue :

- La protection des plaies après chirurgie en empêchant la dessiccation des tissus, en empêchant l'oiseau d'intervenir sur ces plaies avec son bec ou ses pattes et d'empêcher la contamination de ces plaies par des micro-organismes pathogènes.
- La compression des plaies pour prévenir les hémorragies, les œdèmes et les épanchements éventuellement provoqués par la chirurgie.
- L'absorption des exsudats, ce qui favorise la granulation des tissus cicatriciels et la réépithélialisation.
- Apporter un certain confort au patient. Un pansement bien fait réduit la douleur provoquée par une plaie ou un traumatisme.

Ces pansements doivent comporter trois couches :

- La première est celle qui est en contact avec les plaies, aussi doit-elle être stérile. Elle peut être adhérente (comme le tulle gras) ou non (comme de la gaze) en fonction de la plaie à traiter.
- La seconde couche : elle doit être absorbante et suffisamment rembourrée pour protéger les plaies des chocs et protéger les fractures situées dessous.
- La troisième couche est destinée au maintien. Elle garde toutes les autres couches en position et sert à leur fixation au corps du patient. On utilise le plus souvent des bandes autoadhésives en médecine vétérinaire pour remplir ce rôle.

Les pansements doivent recevoir un soin particulier. Ils doivent être protégés de l'humidité et de la poussière. Ils doivent être également vérifiés régulièrement pour détecter la présence d'odeurs anormales, d'imbibitions ou de glissements. On doit empêcher l'oiseau d'intervenir sur son pansement ; l'usage d'une collerette pour les psittacidés peut s'avérer nécessaire. Un bandage est également fait pour être changé régulièrement lorsque cela est nécessaire [41, 55]. Il est préconisé d'éviter la couleur rouge chez les rapaces pour ne pas pousser leur intérêt vers le pansement.

IV.2. Les traitements analgésiques :

La douleur ou ses conséquences peuvent entraîner l'échec d'un traitement voire la mort du patient. Les fractures et, peut être plus encore leur réduction et leur fixation, sont des

événements particulièrement douloureux. De plus, les praticiens sont de nos jours de plus en plus formés à la gestion de la douleur chez leur patient. Il convient donc de s'en préoccuper au même titre que la gestion de l'antiseptie.

IV.2.1. Reconnaître la douleur chez un oiseau :

Dans la nature tout oiseau présentant des signes de faiblesse est rapidement dévoré par un prédateur. C'est pourquoi les oiseaux cachent le plus longtemps possible leurs handicaps et leurs affections ; cela explique que la douleur est difficile à détecter chez eux. Néanmoins, lorsqu'un oiseau, tout comme n'importe quel autre animal, souffre, plusieurs symptômes physiologiques et comportementaux qu'il convient de reconnaître, apparaissent. L'expérience du praticien en la matière joue également un rôle important dans la reconnaissance de la douleur et de ses symptômes [73, 95].

Signes comportementaux :

C'est la manière traditionnelle de reconnaître la douleur chez un animal. Mais à cause de notre tendance naturelle à l'anthropomorphisme, certains comportements observables chez un oiseau peuvent être mal interprétés. De plus il faut s'intéresser à la douleur au cas par cas, chaque animal réagira de manière différente face à la douleur. Il faut être un tant soit peu familier avec le comportement habituel de l'oiseau pour détecter les signes de douleur.

Un oiseau peut répondre à la douleur en tentant de s'enfuir ou de fuir le stimulus douloureux. Lorsque la fuite est impossible, l'oiseau peut devenir anxieux et agité, faire des vocalises ou devenir agressif. La douleur peut conduire un oiseau à diminuer ses comportements sociaux, à réduire sa mobilité ou à la modifier. On peut voir apparaître de l'anorexie, de la perte de poids, une absence de nettoyage ou au contraire un nettoyage excessif au site douloureux ou de l'automutilation. Un aspect ébouriffé doit être un signe d'appel [73]. L'arrachage des plumes ou autre comportement compulsif indique la présence de douleur [70].

L'immobilité peut être une manifestation de la douleur chez les oiseaux, souvent mal interprétée par le passé.

Signes physiologiques :

Plusieurs paramètres physiologiques varient en présence de douleur, comme les rythmes cardiaque et respiratoire. Chez les oiseaux ces paramètres varient aussi en fonction des facteurs affectant le système nerveux autonome : la lumière, le bruit, la température, les manipulations ou les contentions, l'état d'hydratation, etc... ils ne sont donc pas de bons indicateurs de douleur.

Le seul indicateur fiable de douleur chez les oiseaux est le taux sanguin de glucocorticoïde, car il augmente considérablement chez les oiseaux subissant un stress [70]. Un bon moyen d'évaluer le taux de corticostérone sanguin, sans recourir à une prise de sang, elle-même stressante, est de doser la corticostérone fécale [70].

IV.2.2. Traitement de la douleur :

Traiter la douleur est un acte important en soi, non seulement pour des raisons éthiques mais aussi parce qu'on constate qu'un animal traité contre la douleur se remet plus vite d'une opération et présente moins de complications qu'un animal non traité [73, 95].

De manière générale, placer le patient dans un environnement calme, chaud et sans stress est le début de tout traitement à la douleur. Les cages doivent être confortables, en limitant les mouvements douloureux et en ayant un accès facile à l'eau et à la nourriture. Si cela s'avère nécessaire, il est possible d'ajouter des anxiolytiques ou des tranquillisants au traitement du

patient. Il faut garder en mémoire qu'aucune classe d'analgésique ne peut traiter la douleur au niveau périphérique et central en même temps de manière absolue.

Les analgésiques sont d'autant plus efficace qu'ils sont administrés avant la survenue de la douleur, il a été constaté que la douleur s'anticipe mieux qu'elle ne se traite [73, 95].

IV.2.2.1. Les opioïdes :

Les opioïdes ont une action à la fois sur le système nerveux central (SNC) et à la fois périphérique [95]. Ce sont des molécules utilisées depuis longtemps chez l'homme et les mammifères domestiques pour leurs effets analgésiques. Cependant, les résultats d'études concernant l'usage d'opiacés chez les oiseaux sont contradictoires. En fait les opioïdes se divisent en plusieurs catégories caractérisées par leurs récepteurs : μ (récepteurs aux morphiniques), κ (récepteurs aux butorphanol-likes) et δ (dont nous ne nous occuperons pas ici) [7, 95]. Les résultats d'études s'expliquent par la présence, chez les oiseaux, de plus de récepteurs sensibles aux κ -agonistes que de récepteurs sensibles aux μ -agonistes.

Les opioïdes μ -agonistes, comme la morphine ou la buprénorphine n'ont pas d'effet analgésique notable chez les oiseaux, à moins d'être utilisés à forte dose. D'après certains, une dose de 30mg/kg de morphine bloque quand même la douleur. La durée d'effet des opioïdes de type morphine chez les oiseaux, apparaît être inférieure à 4h. L'efficacité de la buprénorphine chez les oiseaux paraît discutable [73].

Le fentanyl est un μ -agoniste pur. Il est puissant, liposoluble et est caractérisé par un délai d'action et des effets brefs avec un pic entre 30 et 45minutes [73]. Il est utilisé le plus souvent en perfusion ou en patch. Ses effets secondaires fréquents sont de la bradycardie, de la sensibilisation auditive mais aussi moins fréquemment, de la dépression respiratoire, de la sédation, des vomissements, des rétentions urinaires, du prurit et de l'érythème [73].

Les opioïdes κ -agonistes, comme le butorphanol, ont donné des résultats beaucoup plus satisfaisant que les morphiniques. Il semblerait qu'une dose de 1 à 3mg/kg de butorphanol est analgésiante chez des perroquets [70]. On peut ainsi l'utiliser de manière assez sûr et efficace à 2mg/kg/j en IM [30]. Le butorphanol est actuellement recommandé pour les analgésies opiacées chez les oiseaux, en traitement des douleurs aiguës qui accompagnent les traumatismes [28, 70]. Il semble que l'efficacité du butorphanol ait un fonctionnement en seuil, c'est à dire que son effet est proportionnel à la posologie jusqu'à un seuil à partir duquel il ne donne pas d'effet supplémentaire.

Tableau 3 : Usage des opioïdes chez les oiseaux :

Produits	Posologie	Voie d'administration	commentaires
Buprénorphine	0,01-0,05mg/kg	IM	[7, 36]
Butorphanol	0,05-0,4mg/kg	SC, IM	[7]
	0,5-2mg/kg	IM	[Jenkin 1993]
	1mg/kg	IM	Psittacidés [Curro 1994]
	1-3mg/kg	IM	Psittacidés [28, 70]
	3-4mg/kg	IM	La plupart des espèces [87]
Fentanyl	0,2mg/kg	SC	[70]

IV.2.2.2. Les anti-inflammatoires non stéroïdiens (AINS) :

L'effet analgésique des AINS s'explique par leur capacité à bloquer les médiateurs de l'inflammation en agissant sur une catégorie d'enzyme : les cyclo-oxygénases (Cox). Ces enzymes transforment l'acide arachidonique en eicosanoïdes tels que les prostacyclines ou les thromboxanes. Les eicosanoïdes sont responsables de la vasodilatation et de l'œdème lié à l'inflammation. Ils sensibilisent également les terminaisons nerveuses au site inflammatoire, causant ainsi la douleur inflammatoire. Les cyclo-oxygénases existent sous deux formes isomériques : la Cox1 et la Cox2. La Cox1 est responsable de mécanismes homéostatiques alors que la Cox2 est responsable de l'inflammation. L'inconvénient des AINS est que l'inhibition qu'ils induisent porte sur les deux isomères des Cox, alors que seule la Cox2 est à l'origine de la sensation douloureuse. Les AINS sont donc indiqués en cas de douleurs liées à des inflammations aiguës ou chroniques. Ces analgésiques ont un effet synergique avec d'autres classes d'analgésiques, notamment les opioïdes. Le pic plasmatique est atteint entre une et deux heures après injection SC, pour le carprofène par exemple, et la durée d'effet moyenne a été évaluée à 18h [35]. L'administration des AINS est plus efficace avant intervention, ils diminuent alors la sensibilité des tissus aux traumatismes chirurgicaux [69, 95].

On reporte les mêmes effets secondaires chez les oiseaux que chez les mammifères, ainsi on note des effets néphropathiques chez les oiseaux ayant reçu des AINS [73]. Ils sont donc contre-indiqués en cas d'insuffisance rénale, d'hypovolémie sévère, d'hypotension ou d'ulcérations gastro-intestinales. On emploie parfois des antihistaminiques ou des inhibiteurs des pompes à protons, comme la cimétidine ou l'oméprazole, pour contrer leurs effets délétères sur l'estomac [73]. Il est également conseillé de s'assurer de la bonne hydratation du patient, par perfusion sanguine par exemple, lors de leur administration.

Les AINS les plus utiles et les plus utilisés chez les oiseaux sont le carprofène, le kétoprofène et la flunixin-méglumine. Ils sont disponibles sous une grande variété de formes galéniques tant injectables que per os.

La flunixin-méglumine est un puissant analgésique et antipyrétique, mais ses effets semblent plus efficaces sur les douleurs des tissus mous que sur les douleurs orthopédiques [73]. On évite de l'utiliser à cause de ses effets ischémiant sur le rein et irritant sur l'estomac, des régurgitations et du ténesme qu'elle induit.

Le carprofène et le kétoprofène sont deux anti-inflammatoires, analgésiques et antipyrétiques. Le carprofène semble donner moins d'effets secondaires sur le tube digestif que les autres AINS [73].

Tableau 4 : usage des AINS chez les oiseaux :

Produits	Posologie	Voie d'administration	commentaires
Phénylbutazone	20mg/kg	VO	rapaces
	3,5 à 7mg/kg		psittacidés
Acide acétylsalicylique	5mg/kg	VO	[7]
Flunixin méglumine	0,5mg/kg	IM	pas à long terme (Heard 1997)
	1mg/kg		néphrotoxicité possible [7]
Ibuprofène	5-10mg/kg	VO	
Kétoprofène	2mg/kg	IM, SC	
	2-4mg/kg	IM	[30]
carprofène	2-4mg/kg 2x/j	IM	[87]
	40mg/kg	VO	(Danbury, et al.)
Piroxicam	0,5mg/kg	VO	Ostéoarthrites chroniques
Méloxicam	0,1mg/kg	VO	[87]

IV.2.2.3. Les corticostéroïdes :

Les oiseaux sont très sensibles aux effets secondaires des corticoïdes et les doses employées doivent être les plus réduites possible. Ils permettent de réduire la douleur et l'œdème mais inhibent les premiers stades de la cicatrisation. L'usage en bolus de corticoïdes à courte durée d'action comme le succinate sodique d'hydrocortisone (10mg/kg en IV) ou de prédnisolone (11 à 25mg/kg en IV) minimise ces risques. Si de la dexaméthasone est utilisée, les doses ne devraient pas excéder 2 à 4mg/kg/j en IV ou en IM. Une corticothérapie ne devrait pas se poursuivre au-delà de 48h [30]. L'usage des corticoïdes chez les oiseaux doit être le plus limité possible. Leur effet immunosuppresseur est très vite atteint et il n'est pas rare de voir des aspergilloses se développer chez des oiseaux ainsi traités [43].

IV.2.2.4. Les anesthésiques locaux :

La lidocaïne et ses dérivés sont déconseillés chez les oiseaux [13]. Leur marge de sécurité est très faible et des cas d'arrêts cardiaques ont été reportés suite à son utilisation [69]. Il convient donc de les diluer de manière appropriée si l'on souhaite les employer en instillation [28]. La benzocaïne et la bupivacaïne s'utilisent assez bien en application locale.

IV.3. Les complications après opérations :

La guérison idéale d'une fracture est difficile à obtenir et il faut prendre en considération de nombreux paramètres pour y aboutir. La complication la plus fréquente en ce qui concerne les fractures chez les oiseaux est l'ostéomyélite ou l'infection des tissus osseux et environnant par des germes pyogènes. Mais l'immobilisation nécessaire à la guérison conduit-elle aussi, si elle est trop poussée à toute une gamme de complications parmi lesquelles nous pouvons citer : l'ankylose articulaire, l'amyotrophie conduisant toutes deux à des parésies et parfois des

paralysies, la gangrène sèche suite à une perte de la vascularisation d'une partie d'un membre, les retards d'union osseuse, les malunions, non-unions ou pseudarthroses [8]. Tout cela pouvant mener à la perte définitive d'un membre par amputation.

IV.3.1. Les ostéomyélites :

Beaucoup de fractures chez oiseaux sont ouvertes dues à la finesse et à l'inextensibilité de leur peau. Les infections des os se mettent en place rapidement chez les oiseaux après fracture, tout spécialement sur les fractures affectant les os pneumatisés. Néanmoins, les ostéomyélites ne semblent pas fréquemment donner de septicémie chez les oiseaux [6, 8, 59]. Les causes d'ostéomyélites après fractures sont les fractures ouvertes ou infectées, les fragments osseux avasculaires ou les hématomes, les causes iatrogènes résultent le plus souvent d'un défaut d'asepsie, d'un débridage ou d'une désinfection insuffisante des sites lésionnels [59, 73]. Lors de la chirurgie, il est préférable de retirer toute portion d'os infectée, mais le plus souvent l'infection a déjà gagnée la cavité médullaire ce qui fait qu'on ne peut empêcher le pus de se former. Les ostéomyélites empêchent la guérison en provoquant de la nécrose tissulaire, qui crée encore plus de débris sur le site de fracture et empêche le processus de bourgeonnement cicatriciel [27]. Les ostéomyélites résultent en un agrandissement radiographique de l'espace fracturaire et dans la formation d'un cal périosté excessif. Cliniquement le membre affecté paraît douloureux, amyotrophié et on peut observer des contractures des tendons ou des ligaments. Il peut également y avoir de la fièvre, de l'anorexie ou de la léthargie dans les cas les plus graves.

Chez les oiseaux, le pus se collecte en masses caséuses qui ne s'écoulent pas par drainage ; il se forme rarement de fistule d'écoulement comme chez les mammifères. Dans les os longs, l'os cortical se déforme sous la pression des masses purulentes occupant la cavité médullaire. Ces masses sont alors visibles en radiographie comme une densité anormale de la cavité médullaire [62, 73]. Le drainage est inefficace et l'irrigation peut repousser l'infection plus loin dans la cavité médullaire [35], une aspiration est alors plus efficace.

Les masses purulentes doivent être soignées par retrait chirurgical suivi d'une irrigation à l'aide d'un antibiotique approprié et l'administration d'une antibiothérapie par voie générale [73]. La pose d'implants de PMM contenant des antibiotiques peut être efficace pour traiter ce genre de problèmes [28, 73]. Il faut commencer par un antibiotique à large spectre en première intention puis adapter le traitement en fonction d'une mise en culture des germes isolés. La clindamycine ou la lincomycine à 50mg/kg deux fois par jour par voie orale ont donné toutes deux des résultats probants [35]. Le traitement est long et peut atteindre 4 à 6 semaines. Lorsqu'on répare un os sachant qu'il est infecté, on doit utiliser un SFE qui permet de soutenir l'os en cours de guérison [59]. Cette technique permet de rétablir la longueur de l'os si on est obligé de couper des morceaux d'os infectés. Si on se trouve en présence de plusieurs masses purulentes, l'extraction chirurgicale est d'ordinaire impossible et le pronostic est alors sombre. Les ostéomyélites qui ne répondent pas aux traitements doivent faire l'objet d'une bactérioscopie pour rechercher la présence éventuelle de *Mycobacterium avium*. Il est possible qu'une ostéomyélite soit à l'origine d'une fracture, la bactériologie et la mise en culture du germe sont alors fortement recommandé. On peut trouver des ostéomyélites causées par *Aspergillus* sp, dans ce cas l'oiseau est déjà affaibli par une infection sévère localisée ailleurs. La contamination peut se faire par voie hématogène ou via les sacs aériens pour les os pneumatisés [35]. La meilleure prévention consiste à retirer tout fragment dévascularisé ou nécrotique durant l'intervention chirurgicale, de ne pas malmener les tissus mous, d'irriguer abondamment et d'utiliser des antibiotiques en périopératoire [73].

IV.3.2. Les pseudarthroses, les non-unions et les séquestres :

Les malunions, les non-unions et les pseudarthroses sont des affections de l'os en guérison après une fracture. Elles se caractérisent toutes par la persistance d'une solution de continuité entre deux segments osseux d'une fracture.

+ Les non-unions :

Ce sont des fractures qui ne se sont pas cicatrisées. Elles sont bien souvent le stade ultime d'un retard de cicatrisation. Un défaut de vascularisation, de réduction ou de stabilisation de la fracture, une infection, une mise en charge trop importante ou un écartement trop important des fragments osseux peuvent être à l'origine de cette affection [35, 39, 73]. Si la guérison ne survient pas dans un certain délai, le processus de cicatrisation s'arrête de lui-même. Seule une intervention chirurgicale permet de traiter cette affection [8, 27].

Il en existe deux grands types : les viables et les non viables. Elles se différencient par une vascularisation adaptée ou non à leur cicatrisation. Les non-unions avasculaires ne présentent pas de cal fracturaire alors que les non-unions vasculaires ont un cal excessif. Dans les cas traînant en longueur cela ressemble à la non-union atrophique observée chez les chiens et les chats. Les mouvements constants provoquent le lissage, l'arrondissement et la réduction de diamètre des extrémités des os, ce qui aboutit à la formation d'une pseudarthrose. Les extrémités des abouts osseux ont une cavité médullaire comblée par du tissu fibreux en cas de pseudarthrose. Aucune prolifération périostée ne se met en place ni sur l'extrémité proximale ni sur la distale. La guérison peut être induite en retirant les tissus fibreux et cartilagineux et en immobilisant adéquatement les os avec une compression maximale [8, 59].

Les non-unions sont plus facilement traitées si elles sont reprises précocement. Lorsqu'un cal actif est présent, la fracture peut être stabilisée et le cal prélevé à l'aide d'une rugine et utilisé comme greffon osseux [6, 50]. Cela permet également de restaurer la longueur totale de l'os qui est autrement compromise. Les non-unions atrophiques de longue date et les pseudarthroses nécessitent une greffe osseuse. Pour des raisons de disponibilité et de praticité le greffon provient généralement de la carène du sternum. Un morceau de la carène est alors prélevé, découpé en petits morceaux, si nécessaire, et positionné dans le site de la non-union. En tant qu'autogreffes d'os cortico-spongieux, ces morceaux de carène ont 3 effets. Ils induisent une ostéogenèse ou synthèse d'os, une ostéoinduction ou recrutement et différenciation de cellules mésenchymateuses en chondroblastes et ostéoblastes et une ostéoconduction ou fusion du greffon dans le cal osseux. De plus de grands morceaux de carène en tant que greffon sont possible et donnent des résultats surprenant [8, 35, 59].

+ les malunions :

Une malunion est une fracture qui s'est guérie mais dans une position anormale du fait d'une perte de l'alignement des fragments osseux. Une malunion fonctionnelle pourra être asymptomatique, au quel cas elle ne nécessite pas de traitement. Lorsqu'elle est non fonctionnelle, elle peut être associée avec de la douleur, une déformation angulaire ou de rotation du membre ou un raccourcissement qui pouvant conduire à une ankylose articulaire [73].

+ les séquestres :

Les séquestres sont des fragments d'os ou d'autres matériaux nécrotiques, avasculaires et instables présents dans l'espace fracturaire qui fragilisent le cal en formation et perturbent la guérison de l'os. Ils apparaissent souvent secondairement au traumatisme initial. L'association d'un séquestre avec une ostéomyélite est fréquente. Les séquestres bloquent physiquement la guérison osseuse et peuvent agir comme un foyer infectieux qui ne se guérit

pas. Bien souvent un fragment osseux, même dévascularisé, agit comme support pour le cal de fracture, tant qu'il est stérile et stable. C'est pourquoi lors de réduction ouverte, on retire les fragments osseux dévascularisés, instables et contaminés pour éviter leur transformation en séquestres [27, 73]. Lors de cette procédure il faut éviter de manipuler trop brutalement les esquilles osseuses encore vascularisées. Les séquestres sont traités par un débridement, une irrigation abondante et l'implantation de PMM imprégné d'antibiotiques. Un gel d'hydrocolloïdes est appliqué sur la plaie qui elle-même est recouverte d'un pansement semi-occlusif [81]. Les morceaux de PMM pourront indifféremment être retirés ou laissés en place. Le pansement doit être changé au minimum toutes les semaines jusqu'à réépithélialisation.

IV.3.3. Les gangrènes sèches :

Si une chirurgie s'est avérée trop extensive, il est possible que la vascularisation cutanée soit affectée et qu'un lambeau de peau se nécrose. Cette lésion peut être également due à un traumatisme [35]. Ce genre de complication est fréquent pour les fractures affectant un segment osseux entouré de très peu de tissus mous comme le métacarpe ou le tarsométatarse [63]. Cette perte de vascularisation apparaît brutalement et provoque une gangrène sèche qui peut parfois atteindre les tissus plus profonds. Les signes cliniques sont une décoloration et une sensation de froid sur les extrémités et l'absence de saignement en cas de plaie. Les patients présentant des lésions affectant les muscles et les articulations devraient être euthanasiés, les cas moins sévères sont traités par débridement des tissus dévitalisés et par l'application de pansements hydrophiles. De grande zone de perte cutanée peuvent être soignée à l'aide de Granuflex™ qui peut être incorporé à un pansement ou suturé. Le rythme de changement se fait en fonction de la quantité de fibrine et d'exsudats qui se dépose sous le Granuflex™, soit un rythme d'environ 3 à 7 jours [35].

IV.3.4. Les paralysies et parésies :

Une parésie est une diminution de la capacité motrice, et une paralysie, une absence totale de motricité. L'observation d'une parésie après guérison d'une fracture n'est pas rare chez les oiseaux. Elle est due le plus souvent à une ankylose des articulations et à une amyotrophie des masses musculaires environnantes qui ont été immobilisées lors du processus de guérison. Des lésions iatrogènes des cavités articulaires suite à la pose de clous centromédullaires, le maintien d'un bandage contentif trop longtemps et l'absence de physiothérapie expliquent cette ankylose. Parfois c'est le processus de guérison lui-même qui provoque la parésie. Si un cal périosté excessif se met en place, il peut emprisonner ou déplacer un ou plusieurs tendons [51] ou nerfs [73]. Le traitement de ces parésies n'est pas évident et leur pronostic toujours réservé. L'oiseau est pris en charge par physiothérapie et on l'amènera progressivement à se resservir de son membre. S'il s'agit d'un membre pelvien, une pododermatite est toujours à craindre sur le membre sain qui se retrouve en surcharge permanente.

Les os des oiseaux étant très fragiles et éclatants facilement, les fractures rencontrées chez eux sont souvent esquilleuses et les dégâts aux tissus mous avoisinant importants. Il arrive ainsi dans certains cas que des lésions traumatiques lèsent un nerf. Cependant les origines de cette lésion peuvent également être iatrogènes, lors de la réparation d'une fracture ou comme complication d'une ancienne fracture ouverte par gangrène sèche [35].

Lorsque le membre thoracique est affecté, il peut s'agir d'une avulsion du plexus brachial ou de lésions du nerf radial [7]. Redig décrit ainsi une contracture irrécouvrable du propatagium,

due à une lésion supposée du nerf radial, rencontrée sur une fracture ouverte avec d'importantes lésions des tissus mous [80].

Si le nerf ne présente de nécrose que sur une petite portion de sa longueur, on peut tenter d'en faire l'exérèse et ensuite de le resuturer bout à bout. Du matériel et de précises connaissances en neurochirurgie sont alors conseillées mais le pronostic reste toujours sombre [28].

IV.3.5. Les amputations :

Parfois, l'évolution de la réparation d'une fracture peut aboutir à des phénomènes de dévascularisation et donc à la formation d'importantes zones de nécrose, rendant ainsi peu viable ou fonctionnel toute une partie d'un membre d'un oiseau. L'amputation dans ces cas est un dernier recours pour éviter des complications plus étendues (**Figure 66**). De manière générale on réalisera l'amputation en retirant le moins de matière possible. L'amputation d'une partie ou de la totalité d'une aile est une opération délicate à aborder, peu de propriétaires acceptent que leur oiseau se retrouve avec une aile en moins mais l'opération est plus facile pour les oiseaux de cage ou les reproducteurs. L'oiseau risque d'être déséquilibré par la différence de poids entre l'aile indemne et le moignon si l'exérèse est trop importante. L'amputation de la jambe est rarement recommandée chez les oiseaux car le membre restant tendra à développer des pododermatites dues à un appui exclusif [35]. Si chaque pied présente des lésions importantes laisser un moignon permettant l'appui peut être réalisé au niveau du tarsométatarse proximal. Comme pour toute amputation, la peau et si possible une bonne couche de muscle doit être laissée sur l'extrémité du moignon pour protéger l'os sous-jacent.

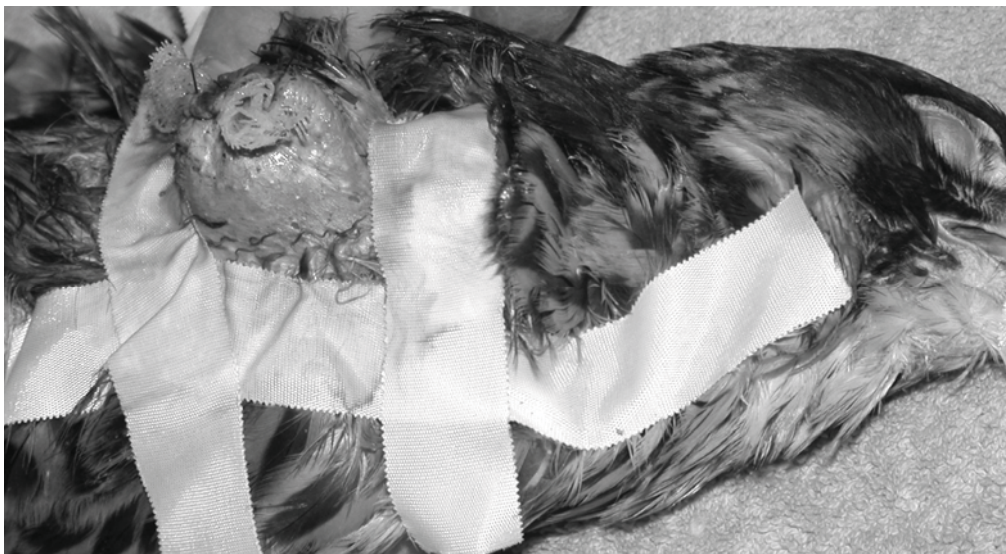

Figure 66 : Amputation de l'aile d'un faucon crécerelle (*Falco tinnunculus*) (Photo C. Feix).

L'amputation que l'on peut entreprendre sans trop de conséquences sur un oiseau de chasse est l'amputation d'un doigt. On entreprend ce genre d'opération, lorsque des lésions nerveuses ou tendineuses irréversibles ne permettent plus un fonctionnement convenable, lorsqu'une perte de peau est trop importante ou lorsqu'une arthrite septique jusque là incurable menace de s'étendre. Le doigt doit être amputé de manière à laisser la plus grande partie de l'appendice possible ; les articulations restantes doivent être fonctionnelles ou être retirées. La peau, le tissu sous-cutané et les tendons doivent être sectionnés et réclinés

proximalement pour découvrir l'os. On coupe alors l'os en prenant soin de ne laisser aucune partie de l'articulation. Les tendons fléchisseurs et extenseurs sont alors suturés entre eux au-dessus de l'extrémité de l'os sectionné. La peau est ensuite appliquée sur l'extrémité et suturée en utilisant du fil 3-0 ou 4-0. On recouvre ensuite le moignon d'une bombe cicatrisante ou d'un pansement.

CONCLUSION :

Les progrès en matière de médecine et de chirurgie aviaire n'ont cessé d'être observés depuis maintenant plus de vingt ans grâce au travail de nombreux chercheurs et surtout d'associations de vétérinaires recueillant les connaissances des uns et des autres, mais la médecine aviaire reste encore en marge de celle des carnivores domestiques et l'accès en est encore difficile. Même si les principes de la médecine aviaire sont les mêmes que ceux des médecines des autres espèces, une bonne connaissance des oiseaux et des techniques de réduction et de fixation de leurs fractures sont la clef du succès d'une guérison rapide et la plus totale possible. L'étape la plus importante du processus de traitement est l'évaluation et les examens initiaux du patient et de sa blessure. Ils orienteront le praticien à rechercher une infection ou non, à choisir un protocole anesthésique donné, à choisir une technique chirurgicale ou non et à adapter le traitement post-opératoire de façon adéquate. Il est bien connu que la biologie est une science où l'exactitude est pour le moins aléatoire, aussi l'expérience du vétérinaire lui permettra de s'adapter en fonction de chaque animal.

Bibliographie :

1. **Abou-Madi** Noha: Avian Anesthesia. *In* Veterinary Clinics of North America: Exotic Animal Practice, W.B. Saunders Company, 4-1, pp 147-167, January 2001.
2. **Ackermann** Janette, Redig Patrick: Surgical Repair of Elbow Luxation in Raptors. *Journal of Avian Medicine and Surgery*, 1997, 11 (4), pp 247-254.
3. **Altman** Robert B.: General Surgical Considerations. *In* Avian Medicine and Surgery, Altman RB, Clubb SL, Dorrestein GM et Quesenberry K (eds). W.B. Saunders Company. 1997, pp 691-703.
4. **Andre** J.P. : Examen clinique. *Dans* Les maladies des oiseaux de cage et de volière, JP André, éditions du Point Vétérinaire. 1990, pp 55-114.
5. **Bailey** TA: Capture and Handling. *In* Avian Medicine Jaime Samour (ed), Mosby. 2000, pp 1-14.
6. **Bennett** Avery R. and Kuzma Alan B. : Le traitement des fractures chez les oiseaux. *Journal of Zoo and Wildlife Medicine* , 1992, 23(1) : pp 5-38.
7. **Bennett** R.A.: Surgical Consideration. *In* Avian Medicine: Principles and Application, Ritchie, Harrison and Harrison, Wingers Publishing, 40, 1994, pp 1081-1095.
8. **Bennett** Avery R.: Orthopedic Surgery. *In* Avian Medicine and Surgery, Altman RB, Clubb SL, Dorrestein GM and Quesenberry K (eds). W.B. Saunders Company. 1997, pp 733-766.
9. **Bernardo** Enrico S. and Garcia Nathaniel P.: Avian Ulnar Fracture Fixation Using Pins or Spinal Needle with Polymethylmethacrylate. *Phil. J. Vet. Med.*, 1997, 34 (1&2): pp 19-23.
10. **Bowles** Heather L. And Zantop Donald W.: A Novel Surgical Technique for Luxation Repair of the Femorotibial Joint in a Monk Parakeet (*Myopsitta monachus*). *Journal of Avian Medicine and Surgery*, 2002, 16 (1): pp 34-38.
11. **Clarke** KW: Desflurane and sevoflurane new volatile anesthetic agents. *Vet. Clin. North Am. Small Anim. Practice*, 1999, 29: p 793.
12. **Clutton** RE: Anaesthetic equipment. *In* Manual of Small Animal Anaesthesia and Analgesia, Seymour Chris, Gleed Robin (eds), BSAVA. 1999, pp 19-41.
13. **Coles** B.H.: Anaesthesia *in* Manual of Parrots, Budgerigars and other Psittacine Birds. British Small Animal Veterinary Association, C.J. Price, (17-23), 1992.
14. **Coles** B.H.: Surgery. *In* Manual of Parrots, Budgerigars and other Psittacine Birds. British Small Animal Veterinary Association, C.J. Price, (49-67), 1992.
15. **Cribier** Nicolas : Myologie de l'aile chez la buse variable, *Buteo buteo* linné. Thèse de doctorat vétérinaire. Université Paul Sabatier, Toulouse, 2003.
16. **Croce** Amerio : Fractures in exotic species: a critical review of the most common orthopedic techniques and a proposal for a new dynamic technique. Third Scientific Meeting of the European Association of Zoo and Wildlife Veterinarians, 2000 May 31th – June 4th: pp 333-338.
17. **Degernes** Laurel A. and Lind Paula J.: Methylmethacrylate Bone Cement in Avian Orthopedics. Proceedings of the Association of Avian Veterinarians, 1989, pp. 268-273.
18. **Degernes** Laurel A.: Trauma Medicine. *In* Avian Medicine: Principles and Applications, Ritchie, Harrison and Harrison, Wingers Publishing, 1994, pp 417-433.
19. **Degernes** Laurel A., Roe Simon C. and Abrams Franck Jr.: Holding Power of Different Pin Designs and Pin Insertion Methods in Avian Cortical Bone. *Veterinary Surgery*, 1998, 27: pp 301-306.

20. **Degernes** Laurel A., Crosier Michelle L., Harrison Lori D., Dennis Patricia M. and Diaz Duarte E. : Autologous, Homologous, and Heterologous Red Blood Cell Transfusions in Cockatiels (*Nymphicus hollandicus*). *Journal of Avian Medicine and Surgery*, 1999, 13(1): pp 2-9.
21. **Degernes** Laurel A., Harrison Lori D., Smith Debbie W., Newton Heide M., Ross Christine E. and Diaz Duarte E.: Autologous, Homologous, and Heterologous Red Blood Cell Transfusions in Conures of the Genus *Aratinga*. *Journal of Avian Medicine and Surgery*, 1999, 13(1): pp 10-14.
22. **Dressen** Priscilla J., Wimsatt Jeffrey and Burkhard Mary Jo : The Effect of Isoflurane Anesthesia on Hematologic and Plasma Biochemical Values of American Kestrels (*Falco sparverius*). *Journal of Avian Medicine and Surgery*, 1999, 13(3) : pp 173-179.
23. **Echols** Scott M.: Anesthesia and Analgesia in the Avian Patient. Proceedings of the 23rd annual Conference in Avian Medicine and Surgery, MASAAV, 2002, pp 10-19.
24. **Echols** Scott M.: Basic and Advanced Avian Surgical Procedures. Proceedings of the 23rd annual Conference in Avian Medicine and Surgery, MASAAV, 2002, pp 36-45.
25. **Edling** Thomas M., Degernes Laurel A., Flammer Keven and Horne William A.: Capnographic monitoring of anesthetized African grey parrots receiving intermittent positive pressure ventilation. *Journal of Avian Veterinary Medicine Association*, December 15 2001, 219-12: pp 1714-1718.
26. **Edling** Thomas M: Gas Anesthesia – How to successfully Monitor and Keep Them Alive. *In Proceedings of the 22nd Annual AAV Conference*, 2001, pp 289-301.
27. **Egger** Erik L.: Complications of External Fixation: a problem-oriented approach. *Veterinary Clinics of North America Small Animal Practice*, July 1991, 21 (4), pp 705-733.
28. **Feix** Christophe: communications personnelles.
29. **Ferrell** Shannon T.: Avian integumentary Surgery. *Seminars in Avian and Exotic Pet Medicine*, 2002, 11 (3): pp 125-135.
30. **Forbes** Neil A: Anaesthesia and analgesia for exotic species: birds. *In Manual of Small Animal Anaesthesia and Analgesia*, Seymour Chris, Gleed Robin (eds), BSAVA. 1999, pp 283-293.
31. **Gabrisch** K, Grimm F, Isenbügel E et al.: Atlas of Diagnostic Radiology of Exotic Pets: Small Mammals, Birds, Reptiles and Amphibians. Philadelphia, WB Saunders, 1991.
32. **Gleed** Robin: Preoperative Assessment. *In Manual of Small Animal Anaesthesia and Analgesia*, Seymour Chris, Gleed Robin (eds), BSAVA. 1999, pp 9-13.
33. **Gleed** RD and Ludders JW: Inhaled Anesthesia for Birds. *In Recent Advances in Veterinary Anesthesia and Analgesia: Companion Animals*, Gleed R.D. and Ludders J.W. (Eds). From International Veterinary Information Service (www.ivis.org), 2001.
34. **Guintard** C. : Rappels d'anatomie des oiseaux : généralités et particularités adaptatives. Cours de T1 pro « faune sauvage autochtone et non captive : gestion, environnement et pathologie, école nationale vétérinaire de Nantes, 2002.
35. **Harcourt-Brown** Nigel H.: Orthopedic Conditions that Affect the Avian Pelvic Limb. *Veterinary Clinics of North America: Exotic Animal Practice*, W.B. Saunders Company, January 2002, 5-1: pp 49-81.
36. **Harrison** Greg J., Ritchie B.W.: Making distinctions in the Physical Examination. *In Avian Medicine: Principles and Applications*, Ritchie, Harrison and Harrison, Wingers Publishing, 1994, pp 144-175.
37. **Harrison** Greg J.: Evaluation and support of the Surgical Patient. *In Clinical Avian Medicine and Surgery*. Philadelphia, WB Saunders, 1986, pp 543-548.

38. **Heard** Darryl J.: Anesthesia and Analgesia. *In Avian Medicine and Surgery*, Altman RB, Clubb SL, Dorrestein GM et Quesenberry K (eds), W.B. Saunders Company. 1997, pp 807-827.
39. **Heidenreich** Manfred: The Musculoskeletal system. *In Birds of Prey: Medicine and Management*. Blackwell Science Ltd, 1997, pp 203-218.
40. **Heidenreich** Manfred: Anesthesia. *In Birds of Prey: Medicine and Management*. Blackwell Science Ltd, 1997, pp 221-226.
41. **Holden** Daniel: Postoperative care. *In Manual of Small Animal Anaesthesia and Analgesia*, Seymour Chris, Gleed Robin (eds), BSAVA. 1999, pp 15-18.
42. **Howlett** Judith C.: Bandages and Dressings. *In Avian Medicine*, Jaime Samour (ed), Mosby. 2000, pp 113-116.
43. **Huckabee** John R.: Raptor Therapeutics. *Veterinary Clinics of North America : Exotic Animal Practice*, January 2000, 3(1) : pp 91-116.
44. **Huff** David G.: Avian Fluid Therapy and nutritional therapeutics. *Seminars in Avian and Exotic Pet Medicine*, W.B. Saunders Company, 1993, 2 (1): pp 13-16.
45. **Jaensch** Susan M., Cullen Len and Raidal Shane R.: Comparative Cardiopulmonary Effects of Halothane and Isoflurane in Galahs (*Eolophus roseicapillus*). *Journal of Avian Medicine and Surgery*, 1999, 13(1): pp 15-22.
46. **Jaensch** Susan M., Cullen Len and Raidal Shane R. : Comparison of Endotracheal, Caudal Thoracic Air Sac, and Clavicular Air Sac Administration of Isoflurane in Sulphur-Crested Cockatoos (*Cacatua galerita*). *Journal of Avian Medicine and Surgery*, 2001, 15(3): pp 170-177.
47. **Jaensch** Susan M., Cullen Len and Raidal Shane R. : Air Sac Functional Anatomy of the Sulphur-Crested Cockatoo (*Cacatua galerita*) During Isoflurane Anesthesia. *Journal of Avian Medicine and Surgery*, 2002, 16(1): pp 2-9.
48. **Johnson** Craig: Patient Monitoring. . *In Manual of Small Animal Anaesthesia and Analgesia*, Seymour Chris, Gleed Robin (eds), BSAVA. 1999, pp 43-55.
49. **Jones** Michael P. and Pollock Christal G.: Supportive Care and Shock. *In Manual of Avian Medicine*, GH Olsen, SE Orosz, 2000, pp 17-46.
50. **Jones** Richard: Autogenous Callus for Repair of a Humeral Cortical Defect in a Red-tailed Hawk (*Buteo jamaicensis*). *Journal of Avian Medicine and surgery*, 2001, 15 (4): pp 302-309.
51. **Kavanagh** M.: Tibiotarsal Fracture Repair in a scarlet Macaw using External Skeletal Fixation. *Journal of Small Animal Practice*, 1997, 38: pp 296-298.
52. **Langlois** I., Harvey C.R., Jones M.P. and Schumacher J.: Applications and Limitations of Propofol in Psittacine species. *In Proceedings of the 22nd Annual AAV Conference*, 2001, pp 23-25.
53. **Lawton** Martin PC. And Howlett Judith C.: Anesthesia. *In Avian Medicine*, Jaime Samour (ed), Mosby. 2000, p 80-97.
54. **Loveridge** N., Thomson B.M., Farquharson C.: Bone Biology and skeletal Disorders in Poultry: Poultry Science Symposium N°23. Wittehead CC (ed), Carfax Publishing, 1993, pp 3-17.
55. **MacCluggage** David M.: Bandaging. *In Avian Medicine and Surgery*, Altman RB, Clubb SL, Dorrestein GM et Quesenberry K (eds), W.B. Saunders Company. 1997, pp 828-835.
56. **Mac Coy** Douglas M.: Treatment of Fractures in Avian Species. *Veterinary Clinics of North America Small Animal Practice*, 1992, 22 (1)
57. **MacMillan** MC: Imaging Techniques. *In Avian Medicine: Principles and Application*, Ritchie BW, Harrison GJ, Harrison LR (eds): Wingers Publishing, 1994, pp 246-326.

58. **Machin** Karen L. and **Caulkett** Nigel A.: Cardiopulmonary Effects of Propofol Infusion in Canvasback Ducks (*Aythya valisineria*). *Journal of Avian Medicine and Surgery*, 1999, 13(3): pp 167-172.
59. **Martin** H.D., **Ritchie** B.W.: Orthopedic Surgical Techniques. *In Avian Medicine: Principles and application*, Ritchie, Harrison and Harrison (eds). Wingers Publishing, 1994, pp 1137-1169.
60. **Meij** Björn P., **Hazewinkel** Herman A. and **Westerhof** Ineke: Treatment of Fractures and Angular Limb Deformities of the Tibiotarsus in Birds by Type II External Skeletal Fixation. *Journal of Avian Medicine and Surgery*, 1996, 10 (3): pp 153-162.
61. **Morrissey** James K.: Avian Transfusion Medicine. Proceedings of the 23rd annual Conference in Avian Medicine and Surgery, MASAAV, 2002, pp 105-109.
62. **Naldo** Jesus: Radiology. . *In Avian Medicine*, Jaime Samour (ed), Mosby. 2000, pp 50-60.
63. **Olsen** H. Glenn, **Redig** T. Patrick and **Orosz** E. Susan: Limb dysfunction. *In Manual of Avian Medicine*, Olsen GL, Orosz SE (eds), Mosby, 2000, pp 493-526.
64. **Orosz** Susan E., **Ensley** Philip K. and **Haynes** Carol J.: Avian Surgical Anatomy: Thoracic and Pelvic Limbs, Orosz, Ensley, Haynes (eds), W.B. Saunders Company, 1992.
65. **Orosz** Susan E.: Surgical Anatomy of the Pelvic Limb. Proceedings of the 20th annual Conference of Avian Medicine and Surgery. MASAAV, 1999, pp 46-55.
66. **Orosz** Susan E.: Surgical Anatomy of the Antebrachium and the Manus. *In Proceedings of the 22nd Annual AAV Conference*, 2001, pp 303-306.
67. **Orosz** Susan E.: Avian Surgical Anatomy of the Proximal Pelvic Limb. *In Proceedings of the 23rd Annual AAV Conference*, 2002, pp 317-321.
68. **Orosz** Susan E.: Clinical Considerations of the Thoracic Limb. *Veterinary Clinics of North America: Exotic Animal Practice*, W.B. Saunders Company, January 2002, 5-1: pp 31-48.
69. **Paul-Murphy** J. and **Fialkowski** J.: Injectable Anesthesia and Analgesia of Birds. *In Recent Advances in Veterinary Anesthesia and Analgesia: Companion Animals*, Gleed R.D. and **Ludders** J.W. (Eds). From International Veterinary Information Service (www.ivis.org), 2001.
70. **Paul-Murphy** Joanne and **Ludders** John W.: Avian Analgesia. *Veterinary Clinics of North America: Exotic Animal Practice*, W. B. Saunders Company, January 2001, 4-1: pp 35-45.
71. **Phalen** David N., **Mitchell** Marilyn E. And **Cavazos-Martinez** Monica Liane : Evaluation of Three Heat Sources for Their Ability to Maintain Core Body Temperature in the Anesthetized Avian Patient. *Journal of Avian Medicine and Surgery*, 1996, 10(3): pp 174-178.
72. **Pollock** Christal G., **Schumacher** J., **Orosz** Susan E. And **Ramsay** E.C.: Sedative Effects of Medetomidine in Pigeons (*Colomba livia*). *Journal of Avian Medicine and Surgery*, 2001, 15(2): pp 95-100.
73. **Pollock** Christal : Postoperative Management of the Exotic Animal Patient. *Veterinary Clinics of North America: Exotic Animal Practice*, W.B. Saunders Company, January 2002, 5-1: pp 183-212.
74. **Quant** JE, **Greenacre** CB: sevoflurane anesthesia in psittacines. *J. Zoo Wildl. Med.*, 1999, 30: pp 308-309.
75. **Quesenberry** K., **Hillyer** E.V.: Supportive Care and Emergency Therapy. *In Avian Medicine: Principles and Application*, Ritchie BW, Harrison GJ, Harrison LR (eds): Wingers Publishing, 1994, pp 382-416.

76. **Quesenberry K:** Disorders of the musculoskeletal system. *In Avian Medicine and Surgery* Altman RB, Clubb SL, Dorrestein GM et al (eds). Philadelphia, WB Saunders, 1997, pp 523-539.
77. **Redig Patrick T.:** Description of Laboratory Procedures for a Wet Lab in Avian Orthopedics : Pelvic Limb. Proceedings of the 20th Annual Conference in Avian Medicine and Surgery. Mid-Atlantic States Association of Avian Veterinarians, 1999, pp 167-175.
78. **Redig Patrick T.:** General aspects of Avian Orthopedic Surgery. Proceedings of the 20th Annual Conference in Avian Medicine and Surgery. Mid-Atlantic States Association of Avian Veterinarians, 1999, pp 56-63.
79. **Redig Patrick:** Fractures. *In Avian Medicine* Jaime Samour (ed), Mosby. 2000, pp 131-165.
80. **Redig Patrick T.:** The Use of an External Skeletal Fixator-Intramedullary Pin Tie-in (ESF-IM Fixator) for Treatment of Longbone Fractures in Raptors. *In Raptor Biomedicine III*, J.T. Lumeij, J. David Remple, Patrick T. Redig, Michael Lierz, John E. Cooper (eds). Zoological Education Network, 2000, pp 239-253.
81. **Redig Patrick T., Suzuki Yazuko, Jalila Abu and Jones Richard:** Management of Orthopedic Problems of the Avian Forelimb. *In Proceedings of the 22nd Annual AAV Conference*, 2001, pp 307-322.
82. **Redig Patrick T.:** Orthopedic Fixation for Long Bone Fractures of Raptors and Other Large Birds: Pelvic Limb. *In Proceedings of the 23rd Annual AAV Conference*, 2002, pp 323-335.
83. **Rembert Melanie S., Smith Julie A., Hosgood Giselle, Marks Steven L. and Tully Thomas N., Jr.:** Comparison of Traditional Thermal Support Devices with the Forced-Air Warmer System in Anesthetized Hispaniolan Amazon Parrots (*Amazona ventralis*). *Journal of Avian Medicine and Surgery*, 2001, 15(3): pp 187-193.
84. **Rembert Melanie S, Smith Julie A, Hosgood Giselle, Marks Steven L and Tully Thomas N:** Comparison of Traditional Thermal Support with the Forced Air Warmer System in Hispaniolan Amazon Parrots (*Amazona ventralis*). *In Proceedings of the 22nd Annual AAV Conference*, 2001, pp 215-217.
85. **Risi E. :** Notions d'anesthésie des oiseaux. Cours de D3, école nationale vétérinaire de Nantes.
86. **Robertson Sheilah A.:** Analgesia and Analgesic Techniques. *Veterinary Clinics of North America: Exotic Animal Practice*. W.B. Saunders Company, January 2001, 4-1: pp 1-18.
87. **Rodriguez-Quiros Jesus :** Réduction d'une fracture tibiotarsienne chez une buse de Harris (*Parabuteo unicinctus*) à l'aide d'un fixateur externe avec broche intramédullaire. *Pratique des animaux sauvages et exotiques*, 2002, 2.1 : pp 3-6.
88. **Rosenthal Karen :** Avian Radiography : How to Interpret What You are Seeing. . *In Proceedings of the 23rd Annual AAV Conference*, 2002, pp 297-300.
89. **Rupley Agnes E.:** Capture and Restraint. *In Manual of Avian Practice*, Rupley AE (ed), W.B. Saunders Company. 1997, pp 4-7.
90. **Rupley Agnes E.:** Musculoskeletal Signs. *In Manual of Avian Practice*, Rupley AE (ed), W.B. Saunders Company. 1997, pp 198-225.
91. **Rupley Agnes E.:** Surgery. *In Manual of Avian Practice*, Rupley AE (ed), W.B. Saunders Company. 1997, pp 431-464.
92. **Ryan Thomas:** Physical Restraint. Proceedings of the 20th Annual Conference in Avian Medicine and Surgery. Mid-Atlantic States Association of Avian Veterinarians, 1999, pp 32.
93. **Ryan Thomas:** Anesthesia for the technician. Proceedings of the 20th Annual Conference in Avian Medicine and Surgery. Mid-Atlantic States Association of Avian Veterinarians, 1999, pp 33-39.

94. **Samour** Jaime: Clinical Examination. *In Avian Medicine* Jaime Samour (ed), Mosby. 2000, pp 15-23.
95. **Samour** Jaime: External Splinting. *In Avian Medicine* Jaime Samour (ed), Mosby. 2000, p 117.
96. **Schmitt** Petra M., Göbel Thomas and Trautvetter Eberhard : Evaluation of Pulse Oximetry as a Monitoring Method in Avian Anesthesia. *Journal of Avian Medicine and Surgery*, 1998, 12(2): pp 91-99.
97. **Sinn** L.C.: Anesthesiology. *In Avian Medicine: Principles and application*, Ritchie BW, Harrison GJ and Harrison LR (eds.), Wingers Publishing, 1994, pp 1066-1080.
98. **Smith** SA, Smith B.J.: Radiographic Evaluation of general avian anatomy. *In Atlas of Avian Radiographic Anatomy*, Smith SA, Smith BJ (eds). Philadelphia, WB Saunders, 1992, pp 5-18.
99. **Steinohrt** Lani A.: Avian Fluid Therapy. *Journal of Avian Medicine and Surgery*, 1999, 13(2): pp 83-91.
100. **Tully** Thomas N. Jr.: Psittacine Therapeutics. *Veterinary Clinics of North America: Exotic Animal Practice*, January 2000, 3(1): pp 59-90.
101. **Tully** Thomas N.: Basic Avian Bone Growth and Healing. *Veterinary Clinics of North America: Exotic Animal Practice*. W.B. Saunders Company, January 2002, 5-1: pp 23-30.
102. **Walsh** MT: Radiology. *In Harrison GJ, Harrison LR (eds): Clinical Avian Medicine and Surgery*. Philadelphia, WB Saunders, 1986, pp 201-233.
103. **Williams** Jamie: Orthopedic Radiography in Exotic Animal Practice. *Veterinary Clinics of North America: Exotic Animal Practice*. W.B. Saunders Company, January 2002, 5-1: pp 1-22.
104. **Yamazoe** Kazuaki, Hibino Chisato, Kudo Tadaaki and Yanai Tokuma : The Reduction of Humeral Fracture in Pigeons with Intramedullary Polymethylmethacrylate and Neutralisation Plate Fixation. *Journal of Vet. Med. Sci.*, 1994, 56(4): pp 739-745.

ANNEXE 1 : Posologie des anesthésiques injectables utilisables chez les oiseaux :

Anesthésiques injectables				
Molécules	Posologie	Espèces	Remarques	Inconvénients
Kétamine	30mg/kg 20mg/kg 10mg/kg 5mg/kg 10 – 30mg/kg en IV 50mg/kg IM	< 150g 200 – 400g 400g – 2kg 2kg Rapaces Pigeons	30min d'AG 3h avant réveil complet [79] L'isomère (+) est 3 fois plus actif que l'isomère (-)[Redig]. [104]	Analgésie -, réveil agité, perfusion pour éviter IR.
Kétamine + Diazépam	10 – 30mg/kg en IV + 1 – 1,5mg/kg en IM		Induction et réveil doux [79]	
Kétamine + Diazépam	75mg/kg en IM + 2,5mg/kg en IV	Poules	Le diazépam est injecté 10min après la kétamine [64].	Bradycardie.
Kétamine + médétomidine	1,5 – 2mg/kg en IM + 60 – 85µg/kg en IM	Toute espèce	Bonne sédation, analgésie et myorelaxation [79]	Hypotension, bradycardie et hypothermie.
Kétamine + Xylazine	18,5mg/kg + 1,5mg/kg	Rapaces	Induction douce, bonne myorelaxation [38, 79]	Réveil long et en dépression.
Kétamine + Xylazine	4,4mg/kg + 2,2mg/kg en IV	Autres oiseaux	[79]	
Kétamine + Xylazine	30mg/kg IM + 5mg/kg IM	Pigeons	[9]	
Médétomidine	2mg/kg en IM	Colubridés, Psittacidés	Sédation légère [64]	
Propofol	1,33mg/kg en IV		Induction rapide [79]	Anesthésie courte.
Tilétamine + Zolazépam (Zolétil™)	5 – 10mg/kg en IM 35 – 50mg/kg en IM 10 – 20mg/kg en IM	Toute espèce, Rapaces [64] Anséridés Rapaces	Bonne sédation avec bonne sécurité [79]	

Antidotes des anesthésiques		
Molécules	Posologie	Remarques
Atipamézole	250 – 380µg/kg IM	Antagonise l'effet de la médétomide, la posologie s'adapte parfois jusqu'à 5 fois la dose de médétomidine administrée. [64, 79]
Yohimbine	0,1mg/kg en IV 0,275mg/kg en IM	Antagonise la xylazine et son mélange avec la kétamine. [38, 64, 79]

ANNEXE 2 : Fluides de réhydratation utilisés chez les oiseaux :

Type de Fluide	Indications	Contre-indications
Lactate de Ringer	Bon choix pour le choc, la réhydratation et la diurèse.	Contient des ions Ca ⁺⁺ , hypercalcémies, peut exacerber une hyperkaliémie ou une hypernatrémie.
NaCl 0,9%	Traitement du choc, des hypercalcémies, hyponatrémies et hyperkaliémies.	Insuffisance hépatique, hypertension, peut entraîner une hypervolémie.
NaCl 0,45% + Glucose 2,5%	Hypernatrémie, diurèse, insuffisance hépatique, sepsis.	Choc hypovolémique
Glucose 5%	Traitement à court terme d'une insuffisance cardiaque.	Voie sous-cutanée, pas de grande quantité en IV.
Solution saline hypertonique	Choc hypovolémique, traumatisme crânien sans hémorragie, sepsis, choc, brûlures.	Déshydratation, choc cardiogénique, hémorragie intracrânienne.

ANNEXE 3 : Posologies des antibiotiques utilisables chez les oiseaux.

Antibiotique	Posologies et voies d'administration	Commentaires
Amoxicilline	100mg/kg/j PO 150-175mg/kg/8h PO 150mg/kg/8h IM	Rapaces, bon antibiotique de premier choix [43]. Psittacidés [100] Psittacidés [100].
Amoxicilline + Acide clavulanique	150mg/kg/j PO ou 50mg/kg 2/J PO	[43]
Ampicilline	15mg/kg IM	[43]
Céfazoline	50-100mg/kg 2/J IM	[43]
Ceftiofur	50-100mg/kg/6h IM	Large spectre [100].
Céphalexine	35-50mg/kg/6-8h PO ou 40-100mg/kg/6-8h IM ou PO 50-100mg/kg/6-8h PO	Large spectre, bon antibiotique de premier choix [43]. [100]
Chloramphénicol	50mg/kg/j IM, IV ou PO 30-50mg/kg/6-8h PO 50mg/kg/6-8h IM	Anémies par aplasies [43]. Gram+ et Gram- mais beaucoup de résistance chez les Gram- [100]. [100]
Clindamycine	100mg/kg/j PO 150mg/kg/j PO	Efficace contre les Gram+ et les anaérobies. Traitement des ostéomyélites [43].
Doxycycline	25-50mg/kg/j PO 25-50mg/kg/5-7j IM pendant 45j 25-50mg/kg/j IV pendant 3j	Utilisé en cas de chlamydie [43, 100]. [100] [100]
Enrofloxacin	5-15mg/kg/j IM, SC ou PO 7,5-15mg/kg/12h IM ou PO 30mg/kg/j IM ou PO	Rapaces peut causer de l'anorexie [43]. Psittacidés [100]. Psittacidés [100].
Erythromycine	60mg/kg/j PO	[43]
Gentamicine	2,5mg/kg/j IM	Néphrotoxique [43].
Lincomycine	100mg/kg/j PO	Utilisé en cas de mycoplasmoses [43].
Métronidazole	50mg/kg/j PO 10mg/kg/j IM pendant 2j 10-30mg/kg/12h PO pendant 10j 30mg/kg/j PO pendant 5-7j	Rapaces, contre les anaérobies [43]. [100] [100] Dose antiprotozoaires [43].
Oxytétracycline	16mg/kg/j IM ou 48mg/kg/48h IM	Nécroses au site d'injection [43].
Pipéracilline	100mg/kg/j IM, IV ou PO 100-200mg/kg/6-8h IM ou IV	[43] [100]
Tobramycine	2,5-5mg/kg/12h IM	Contre les <i>pseudomonas spp</i> résistantes [100].
Triméthoprime + Sulfaméthoxazole	48mg/kg/j IM ou PO	Peut causer de l'anorexie ou des régurgitations [43].
Tylosine	30mg/kg/12h IM	Mycoplasmoses [43].