



**HAL**  
open science

# Physiopathologie et prise en charge des hyperpigmentations cutanées courantes

Aurélie Blanc

► **To cite this version:**

Aurélie Blanc. Physiopathologie et prise en charge des hyperpigmentations cutanées courantes. Sciences pharmaceutiques. 2024. dumas-04619692

**HAL Id: dumas-04619692**

**<https://dumas.ccsd.cnrs.fr/dumas-04619692v1>**

Submitted on 21 Jun 2024

**HAL** is a multi-disciplinary open access archive for the deposit and dissemination of scientific research documents, whether they are published or not. The documents may come from teaching and research institutions in France or abroad, or from public or private research centers.

L'archive ouverte pluridisciplinaire **HAL**, est destinée au dépôt et à la diffusion de documents scientifiques de niveau recherche, publiés ou non, émanant des établissements d'enseignement et de recherche français ou étrangers, des laboratoires publics ou privés.



Distributed under a Creative Commons Attribution - NonCommercial - ShareAlike 4.0 International License



UNIVERSITÉ DE MONTPELLIER  
UFR des Sciences Pharmaceutiques et Biologiques



# PHYSIOPATHOLOGIE ET PRISE EN CHARGE DES HYPERPIGMENTATIONS CUTANÉES COURANTES

## **Thèse**

présentée à la Faculté de Pharmacie de Montpellier  
en vue d'obtenir  
le Diplôme d'État de Docteur en Pharmacie

par

*Aurélie BLANC*

soutenue le 17 mai 2024

Présidente:

**Dr. Anne AUBERT**

Maître de Conférences - Pharmacien

Faculté des Sciences Pharmaceutiques et Biologiques - Montpellier

Asseseurs:

**Pr. Sylvie BÉGU**

Professeur des Universités - Pharmacien

Faculté des Sciences Pharmaceutiques et Biologiques - Montpellier

**Dr. Florence SMANIOTTO**

Docteur en Pharmacie

Titulaire de la Pharmacie de la Piscine - Montpellier



## REMERCIEMENTS

*Aux membres du jury,*

À ma Présidente et Directrice, Docteur Anne Aubert,

Je vous remercie d'avoir accepté d'encadrer ce manuscrit de fin d'études, très symbolique pour moi. Vous êtes une enseignante que je ne pourrai oublier. Votre sympathie, votre attention (jusqu'aux petits détails) et votre douceur ont été pour moi des piliers importants durant l'écriture de cette thèse. Vous êtes formidable et j'espère que l'on gardera contact pendant de longues années.

À ma rayonnante titulaire, Docteur Florence Smaniotto,

Je vous remercie pour tout ce que vous m'avez appris dans le milieu officinal mais aussi pour votre bonne humeur quotidienne, votre gentillesse et surtout votre incontestable bienveillance. Vous m'avez transmis votre amour pour l'officine, et je suis ravie d'avoir choisi aujourd'hui cette voie professionnelle à vos côtés. C'est un vrai bonheur de travailler pour vous, j'espère que vous le savez.

À mon enseignante, Professeur Sylvie Bégu,

Merci d'être présente pour moi jusqu'à la fin de mon parcours. Merci également de m'avoir accordé votre confiance en me recrutant au sein de votre master, et surtout, en m'ayant permis de me challenger durant une année d'alternance remplie de défis. Votre accompagnement et votre façon de toujours me pousser vers le meilleur m'ont beaucoup aidée : je ne peux que vous en remercier grandement aujourd'hui.

*Aux membres de ma petite famille,*

Maman, merci d'avoir toujours cru en moi et de m'avoir soutenue durant toutes ces années d'études. Le chemin a été long mais nous y sommes arrivées. Merci pour cet amour inconditionnel, cette gentillesse incommensurable et cette confiance que tu as toujours su nous donner.

July, ma petite sœur, mon petit po et tant d'autres surnoms parfois dénués de sens mais si chers à mes yeux. Tu es ma confidente et ma meilleure amie. Je te remercie d'avoir toujours été là pour moi, de m'avoir épaulée quand ça n'allait pas, de m'avoir fait rire quand j'en avais besoin, et surtout d'avoir traversé avec moi toutes ces émotions indénombrables durant ces longues années.

Nico, Coco, mon grand frère. Merci pour ta sagesse, ta gentillesse, mais aussi pour ton sens de l'humour inégalable. De loin comme de près, ton amour m'a toujours encouragée tout au long de mon

parcours et je t'en suis reconnaissante. Hâte que l'on fête ça dans ta nouvelle maison et que l'on partage de beaux moments en vadrouille dans le monde.

Papa, je souhaite te remercier pour la force d'esprit que tu m'as inculquée. J'espère que tu sais que je tiens beaucoup à toi, et que ta présence pour ce moment si précieux à mes yeux est très importante. Merci.

*À mes ami(e)s,*

Les filles, ou dirais-je même les plus bonnes de mes mamies : Laure, Emma et Camille. Merci pour tout ce que l'on a pu partager pendant ces années cadencées par des rires, des secrets, des potins et des pleurs. Notre amitié est très précieuse à mes yeux, je suis vraiment ravie de vous compter dans ma vie. Restons amies pour longtemps encore. Votre amazone adoptée.

Rodayna, ma honey, ma chimiste préférée mais surtout, ma soeur. Je ne sais comment ni combien te remercier pour tout ce que l'on a vécu ensemble durant ce parcours universitaire. Je te remercie de toujours me donner confiance en moi, peu importe les situations auxquelles je suis confrontée. Merci d'avoir rendu ce projet industriel si exceptionnel, d'embellir ma vie quotidiennement, de me faire rire bien que des fois ton extravagance m'embarrasse, et simplement, merci d'être toi. J'attends avec impatience ton Prix Nobel.

Chloé, merci d'être toujours là malgré les centaines de kilomètres qui nous séparent bien souvent. Nos discussions nocturnes jusqu'à n'en plus finir sur toute sorte de sujets, de la philosophie à la politique de santé en passant par les ragots du moment, sont incontestablement des moments que j'ai beaucoup appréciés. Tu comptes beaucoup pour moi. Hâte de venir t'apporter le matcha dans ton bureau à l'OMS.

Kenza, ma petite kenzo, quelquefois un peu trop loco. Merci de m'avoir accompagnée tout au long de ce chemin étudiantin, des Emirats jusqu'à la Pharmacie de la Piscine en passant par les GOAT, le bureau de la crème et le faubourg Saint Jaumes. On a tant partagé pendant ces années. Merci pour le réconfort que tu as toujours su m'apporter, et surtout, d'avoir réussi à passer au-dessus de mon caractère parfois difficile.

Hugo, merci pour toutes ces soirées et ces bêtises que l'on a faites ensemble et ce depuis la toute première soirée de P2. J'espère que tu sais que je serai toujours là pour toi. Hâte que l'on aille conduire dans les Cévennes, un quad, une moto ou une voiture, je te laisse choisir.

Théo et Baptiste, mes bébés GOAT, merci d'avoir considérablement égayé ces années d'études. Vous comptez beaucoup pour moi et j'espère que vous le savez.

Mali, merci d'être toujours à l'écoute, si généreuse et bienveillante. Merci aussi pour les paillettes que tu mets dans nos vies (et aussi sur mon sol avant les manades).

À mes copines associatives et aux autres copains de la fac, Marion, Alice, Flory et les GOAT notamment : merci d'avoir rendu ces années si folles et inoubliables.

À mes amis d'enfance, Gregos et Théo : merci d'être vous et de combler ma mémoire de si nombreux souvenirs. Malgré les chemins de vie différents et la distance, je sais que je pourrai toujours compter sur vous.

*À toute l'équipe de la Pharmacie de la Piscine,*

Jean-Baptiste, Valérie, Nathalie, Hélène, Marie, Mariam, Sofiane mais aussi Mathilde et Laurent: merci pour tout ce que l'on partage ensemble au quotidien (ou ce que l'on a pu partager), des fous rires aux confidences en passant évidemment par le travail et la joie du rangement. C'est un véritable plaisir de travailler avec vous. Vous êtes une fabuleuse équipe, encore merci de rendre ces longues journées du début de semaine plus qu'agréables.

*À Théo,*

Comme on dit : le meilleur pour la fin. Théo, je ne sais par où commencer mais je vais essayer d'être brève, bien que j'aurais aimé t'accorder une grande place dans ce manuscrit que tu as presque autant vécu que moi. Merci d'être le pilier de ma vie, de me soutenir dans tout ce que j'entreprends et même dans mes idées les plus nulles (oui je sais, "le DIY ça suffit mimi!"). Merci pour ta gentillesse, ta stabilité émotionnelle et ton doux caractère qui sont les seuls à pouvoir m'apaiser quand mon monde intérieur s'emballe. Tu représentes aujourd'hui tout pour moi : mon meilleur ami, mon confident, mon acolyte de beuverie et de voyages mais surtout, mon précieux partenaire de vie. J'ai hâte de voir ce que l'avenir nous réserve car je suis définitivement prête à le partager avec toi.

Merci aussi à ta formidable famille avec qui j'apprécie de partager tous ces moments.

## TABLE DES MATIÈRES

<b>REMERCIEMENTS.....</b>	<b>3</b>
<b>TABLE DES ABRÉVIATIONS.....</b>	<b>8</b>
<b>TABLE DES FIGURES.....</b>	<b>11</b>
<b>LISTE DES TABLEAUX.....</b>	<b>13</b>
<b>INTRODUCTION.....</b>	<b>15</b>
<b>I. La peau.....</b>	<b>16</b>
I.1. L'épiderme.....	17
I.1.I. Les kératinocytes.....	17
I.1.II. Les mélanocytes.....	20
I.1.III. Les cellules de Langerhans.....	21
I.1.IV. Les cellules de Merkel.....	21
I.2. La jonction dermo-épidermique.....	22
I.3. Le derme.....	22
I.4. L'hypoderme.....	25
I.5. Les annexes cutanées.....	25
I.6. Les fonctions de la peau.....	27
<b>II. La pigmentation constitutive de la peau.....</b>	<b>29</b>
II.1. Évolution de la pigmentation constitutive.....	29
II.2. Les mélanocytes et les pigments mélaniques.....	30
II.3. Biogenèse des mélanosomes.....	33
II.4. Synthèse des pigments mélaniques.....	36
II.5. Transport des mélanosomes vers les kératinocytes.....	38
II.6. Devenir des pigments mélaniques au sein des kératinocytes et différences phénotypiques observées.....	42
II.7. Modèles de classification de la pigmentation constitutive.....	45
II.8. Principales voies et facteurs impliqués dans la régulation de la pigmentation.....	51
II.8.I. La voie AMPc.....	52
II.8.II. La voie WNT.....	55
II.8.III. La voie MAPK.....	56
II.8.IV. Les facteurs inflammatoires et le rayonnement solaire.....	57
<b>III. Les hyperpigmentations cutanées.....</b>	<b>62</b>
III.1. Le mélasma.....	63
III.2. Les lentigines.....	67
III.3. Les hyperpigmentations post-inflammatoires.....	69
III.4. Les autres types d'hyperpigmentations cutanées mélaniques.....	72
III.4.I. D'origine génétique.....	72
III.4.I.1. Les éphélides.....	72
III.4.I.2. Les macules café-au-lait.....	73
III.4.I.3. À composante dermique.....	74

III.4.II. D'origine pathologique.....	75
III.4.III. Induites par des agents chimiques.....	77
III.5. Hyperpigmentations dites non mélaniques.....	79
<b>IV. Prise en charge des hyperpigmentations cutanées et stratégies préventives.....</b>	<b>81</b>
IV.1. Approches topiques.....	82
IV.1.I. Solutions dermocosmétiques.....	82
IV.1.I.1. La vitamine C.....	83
IV.1.I.2. La niacinamide.....	85
IV.1.I.3. L'acide azélaïque.....	86
IV.1.I.4. L'arbutine ( $\alpha$ -arbutine et $\beta$ -arbutine) et ses dérivés.....	88
IV.1.I.5. Extraits de réglisse (glabridine, liquiritine).....	90
IV.1.I.6. Les rétinoïdes autorisés en cosmétique.....	91
IV.1.I.7. Les hydroxyacides.....	94
IV.1.I.8. Autres actifs utilisés.....	95
IV.1.II. Solutions médicamenteuses.....	98
IV.1.II.1. L'hydroquinone.....	98
IV.1.II.2. Les rétinoïdes.....	100
IV.1.II.3. Les dermocorticoïdes et leurs associations.....	103
IV.1.II.4. L'acide tranexamique.....	106
IV.2. Approches dermatologiques.....	109
IV.2.I. Les peelings chimiques.....	109
IV.2.II. Les lasers et la lumière pulsée.....	112
IV.2.III. Le microneedling.....	116
IV.3. Stratégies préventives générales.....	118
IV.3.I. La protection solaire.....	118
IV.3.II. La dépigmentation médicale vs la dépigmentation volontaire.....	124
<b>CONCLUSION.....</b>	<b>126</b>
<b>BIBLIOGRAPHIE.....</b>	<b>127</b>



## TABLE DES ABRÉVIATIONS

2SCD	2-S-Cysteinyl-dopa
5SCD	5-S-Cysteinyl-dopa
$\alpha$ -MSH	Alpha-melanocyte-stimulating hormone
AA	Acide azélaïque
AC	Adénylate cyclase
ACTH	Adreno CorticoTropic Hormone (hormone adrénocorticotrope)
ADN	Acide désoxyribonucléique
AG	Acide glycolique
AHA	Alpha-hydroxy acides (acide alpha-hydroxylé)
AL	Acide lactique
AMPc	Adénosine-monophosphate cyclique
ANSM	Agence nationale de sécurité du médicament et des produits de santé
AR	Acide rétinoïque
AS	Acide salicylique
ASIP	Agouti Signaling Protein
ATX	Acide tranexamique
BHA	Beta-hydroxy acid (acide bêta-hydroxylé)
CaMKII	Calcium/calmodulin-stimulated protein kinase II
CIE	Commission Internationale de l'Eclairage
CREB	C-AMP Response Element-binding protein
CS	Cellule souche
DAG	Diacylglycérol
DEM	Dose érythémateuse minimale
DCT	Dopachrome tautomerase
DGCCRF	Direction générale de la concurrence, de la consommation et de la répression des fraudes
DHI	5,6-dihydroxyindole
DHICA	5,6-dihydroxyindole-2-carboxylic acid
DKK1	Dickkopf-related protein 1
DQ	L-Dopaquinone
DVP	Dépigmentation volontaire de la peau
EDNRB	Endothelin receptor type B
EM	Eumélanine
EP	Epinephrine
ERK	Extracellular signal-regulated kinase
ET-1	Endothéline-1
FGF	Fibroblast growth factor
FPS	Facteur de protection solaire
GPER	G protein-coupled estrogen receptor
GSA	Glande sudorale apocrine
GSK-3 $\beta$	Glycogen synthase kinase 3 beta
HA	Hydroxyacide
HAP	Hydrocarbures aromatiques polycycliques
HGF	Hepatocyte growth factor
HPI	Hyperpigmentation post-inflammatoire

HQ	Hydroquinone
IE	Indice d'érythème
IM	Indice de mélanine
INCa	Institut national du cancer
IP3	Inositol-1,4,5-trisphosphate
IPL	Intense Pulsed Light (ou lumière pulsée intense)
ITA	Individual Typology Angle (Angle Typologique Individuel)
JDE	Jonction dermo-épidermique
JS	Solution de Jessner
KGFR	Keratinocyte growth factor receptor
L-DOPA	L-3,dihydroxyphénylalanine
LASER	Light Amplification by Stimulated Emission of Radiation
LP	Libération prolongée
LRO	Lysosome-related organelles (organites liés aux lysosomes)
LT	Lymphocytes T
MAPK	Mitogen-activated protein kinase
MASI	Melasma Area and Severity Index
MC1R	MelanoCortin 1 Receptor
ME	Microscopie électronique
MEC	Matrice extracellulaire
MELASQOL	Melasma Quality of Life Scale
MITF	Microphthalmia-associated transcription factor
MN	Microneedling
NAG	N-acétylglucosamine
NEP	Norépinéphrine
OCA1	Albinisme oculo-cutané de type 1
OCA4	Albinisme oculo-cutané de type 4
OMS	Organisation mondiale de la santé
OPN3	Opsin-3
PAQR7	Progesterin And AdipoQ Receptor Family Member 7
PAR-2	Protease-Activated Receptor-2
PC	Produit cosmétique
PHA	Polyhydroxy acid (acide poly-hydroxylé)
PIP2	Phosphatidylinositol 4,5-bisphosphate
PKA	Protéine kinase A
PKC	Protéine kinase C
PLC	Phospholipase C
PM	Phéomélanine
PMEL	Premelanosome protein
POMC	Pro-opiomélanocortine
PUVA	Psoralène UltraViolet A
QS	Q-switched
RCPG	Récepteur couplé à la protéine G
ROS	Reactive oxygen species (espèces réactives de l'oxygène)
SCCS	Comité scientifique pour la sécurité des consommateurs
SCF	Stem cell factor
SPF	Sun Protection Factor

TCA	Acide trichloroacétique
TLR3	Toll-like receptor-3
TRT	Temps de relaxation thermique
TYR	Tyrosinase
TYRP1	Tyrosinase-related protein-1
TYRP2	Tyrosinase-related protein-2
uPA	Activateur du plasminogène de type urokinase
UV	Ultraviolets
VEGF	Vascular endothelial growth factor (facteur de croissance de l'endothélium vasculaire)

## TABLE DES FIGURES

Figure 1. Coupe transversale de la peau.

Figure 2. Les différentes couches de l'épiderme.

Figure 3. Schéma du renouvellement cellulaire (turn-over) cutané.

Figure 4. Représentation schématique du derme et de ses principaux constituants.

Figure 5. Représentation schématique des annexes cutanées.

Figure 6. Schéma d'une unité de pigmentation épidermique.

Figure 7. Structures chimiques des eumélanines et des phéomélanines.

Figure 8. Biogenèse des eumélanosomes et leurs différents stades de maturation.

Figure 9. Voies de biosynthèse menant à la production d'eumélanine et de pheomélanine.

Figure 10. Transport des mélanosomes du centre vers l'extrémité dendritique du mélanocyte.

Figure 11. Transfert de mélanine des mélanocytes aux kératinocytes selon quatre mécanismes distincts.

Figure 12. Différences dans la distribution des pigments mélaniques selon le type de peau.

Figure 13. Classification des phototypes cutanés par l'OMS (adoptée par l'INCa).

Figure 14. Classification du phototype cutané en lien avec la photosensibilité par l'ANSM.

Figure 15. Représentation de l'espace  $L^*a^*b$ .

Figure 16. Volume des couleurs de peau sur le plan  $L^*$  et  $b^*$  et représentation du phototype en fonction de l'ITA.

Figure 17. Exemples de nuanciers créés pour servir l'industrie cosmétique.

Figure 18. Les principales voies de régulation de la mélanogénèse.

Figure 19. Régulation des gènes pigmentaires par le récepteur MC1R.

Figure 20. Modèle schématique de la signalisation des œstrogènes et de la progestérone dans les mélanocytes.

Figure 21. Voie de signalisation pour l'inhibition de la synthèse mélanique par DKK1.

Figure 22. Facteurs paracrines sécrétés lors d'une exposition aux UV ou à un autre stress influençant positivement ou négativement la mélanogénèse.

Figure 23. Voie de signalisation utilisée par la lumière bleue pour stimuler la mélanogénèse chez les individus de phototype III à IV selon la classification de Fitzpatrick.

Figure 24. Photographie d'un mélasma.

Figure 25. Schémas cliniques du mélasma facial.

Figure 26. Schéma résumant les facteurs impliqués dans la survenue du mélasma.

Figure 27. Photographie d'un lentigo solaire.

Figure 28. Mise en évidence de l'expression altérée des facteurs de croissance, des médiateurs et de leurs récepteurs dans le lentigo solaire et le mélasma.

Figure 29. Photographie d'une HPI chez un sujet à peau foncée.

Figure 30. Schéma illustrant les mécanismes conduisant à l'HPI.

Figure 31. Photographie d'éphélides faciales chez un sujet à phototype clair.

Figure 32. Photographie d'une macule café-au-lait sur un avant-bras.

Figure 33. Dermite ocre chez un sujet atteint d'insuffisance veineuse.

Figure 34. Structures chimiques de l'acide ascorbique et de ses dérivés.

Figure 35. Classement des rétinoïdes en fonction de leur puissance, de leur potentiel irritant et de leur stabilité.

Figure 36. Mécanisme d'action des différents agents dépigmentants utilisés en cosmétique.

Figure 37. Comparaison des structures chimiques entre la L-tyrosine et les agents dépigmentants dont l'hydroquinone.

Figure 38. Profondeur de pénétration des différents peelings dermatologiques.

Figure 39. Spectres d'absorption combinés de la mélanine (en violet), de l'eau (en bleu), de l'oxyhémoglobine (en rouge) et de l'hémoglobine (en vert).

Figure 40. Illustration schématique de la profondeur de pénétration des lasers dans la peau humaine, dépendante de la longueur d'onde.

Figure 41. Illustration schématique de la différence entre l'IPL et le LASER dans un contexte d'épilation.

Figure 42. Représentation schématique du microneedling.

Figure 43. Mécanisme d'action des filtres solaires minéraux et chimiques.

Figure 44. Recommandations de l'ANSM pour le choix d'un produit de protection solaire adapté.

## LISTE DES TABLEAUX

Tableau 1. Les principales fonctions de la peau.

Tableau 2. Classification phototypique de Fitzpatrick.

Tableau 3. Facteurs inflammatoires impliqués dans la modulation de la mélanogénèse.

Tableau 4. Modalités de calcul du Score MASI.

Tableau 5. Autres formes de lentigo pouvant être rencontrées en dermatologie.

Tableau 6. Hyperpigmentations dermiques d'origine génétique.

Tableau 7. Tableau des hypermélanoses provoquées par des pathologies.

Tableau 8. Exemples d'hypermélanoses provoquées par des agents chimiques.

Tableau 9. Classification des troubles (hyper)pigmentaires en fonction de l'origine (comprend aussi les pigmentations d'origine non mélanique).

Tableau 10. Études cliniques portées sur l'utilisation en monothérapie de la vitamine C (ou de ses dérivés) dans la prise en charge des hyperpigmentations cutanées.

Tableau 11. Études cliniques portées sur l'utilisation de la niacinamide dans la prise en charge des hyperpigmentations cutanées.

Tableau 12. Études cliniques portées sur l'utilisation de l'acide azélaïque dans la prise en charge des hyperpigmentations cutanées.

Tableau 13. Études cliniques portées sur l'utilisation de l'arbutine dans la prise en charge des hyperpigmentations cutanées.

Tableau 14. Étude clinique portée sur l'utilisation de la liquiritine dans la prise en charge des hyperpigmentations cutanées.

Tableau 15. Études cliniques portées sur l'utilisation des rétinoïdes cosmétiques dans la prise en charge des hyperpigmentations cutanées.

Tableau 16. Études cliniques portées sur l'utilisation des AHA dans la prise en charge des hyperpigmentations cutanées.

Tableau 17. Mécanisme d'action et applications cliniques d'autres actifs dépigmentants utilisés dans les produits cosmétiques.

Tableau 18. Études cliniques portées sur l'utilisation en dermatologie des rétinoïdes topiques dans la prise en charge des hyperpigmentations cutanées.

Tableau 19. Études cliniques portées sur l'utilisation du trio de Kligman (et ses variantes) dans la prise en charge des hyperpigmentations cutanées.

Tableau 20. Études cliniques portées sur l'utilisation topique ou orale de l'ATX dans la prise en charge du mélasma.

Tableau 21. Les peelings superficiels : agents couramment utilisés, généralités et recommandations pratiques.

Tableau 22. Indications et précautions générales des LASERs et IPL dans le cadre de la prise en charge des hyperpigmentations cutanées.

Tableau 23. Études cliniques portées sur le microneedling associé à un traitement topique dans la prise en charge du mélasma.

Tableau 24. Niveau de protection des produits cosmétiques en fonction de leur indice SPF.

Tableau 25. Études cliniques portées sur les produits de protection solaire dans la prévention et la prise en charge des hyperpigmentations cutanées.

## INTRODUCTION

Au-delà de son rôle d'interface entre l'organisme et le milieu environnant, la peau est le messager du bien-être intérieur et révèle les émotions de chacun d'entre nous sans que nous puissions le contrôler. Véritable reflet de notre identité, l'apparence de la peau nous importe d'autant plus qu'elle façonne nos relations (familiales, amicales, amoureuses, professionnelles et sexuelles). La moindre altération peut conduire à des conséquences non négligeables sur la qualité de vie des individus (honte, peur de la stigmatisation, perte de confiance en soi).

Il est difficile dans la société actuelle, immergée par les réseaux sociaux, d'affronter le regard des autres lorsque l'on n'apprécie pas soi-même son apparence. Bien que la peau reflète le chemin de notre existence, nombreuses sont les personnes qui sont à la quête d'un idéal de beauté dans l'espoir d'améliorer leur acceptation. Dans ce contexte, les troubles pigmentaires et particulièrement les taches cutanées peuvent être citées. Considérées comme une préoccupation beauté majeure, les hyperpigmentations cutanées sont la conséquence d'étiologies et de mécanismes variés et complexes ce qui complique bien souvent leur prise en charge. Les formes les plus rencontrées aujourd'hui sont les lentigines solaires, les hyperpigmentations post-inflammatoires et le mélasma. La forte demande de soins vis-à-vis de ces affections a fait naître un environnement concurrentiel important sur le marché cosmétique ce qui rend difficile, pour le consommateur, le choix du produit le plus adapté à son trouble pigmentaire. De ce fait, le pharmacien d'officine, confronté quotidiennement aux problématiques cutanées, peut jouer un rôle certain, tant dans la prévention que dans la prise en charge de ces affections.

Ce manuscrit a pour objectif d'appréhender les mécanismes physiologiques propres à la pigmentation cutanée humaine, de comprendre les causes et la pathogenèse des principales affections pigmentaires et finalement, de donner des clés pour entreprendre et accompagner la prise en charge de celles-ci.



## I. La peau

La peau, essentielle à la protection de l'organisme, représente le plus lourd et le plus étendu organe du corps humain. Sa surface est estimée à 2m<sup>2</sup> chez l'adulte pour un poids d'environ 3,5 kg et son épaisseur peut varier de 0,5 mm (au niveau des paupières) à environ 4 mm (au niveau palmaire et plantaire). Indispensable à notre survie, elle agit comme un véritable bouclier pour protéger le corps des agressions extérieures, qu'elles soient de nature chimique, physique ou encore biologique. En plus d'assurer cette fonction primordiale de protection, la peau intervient dans différents mécanismes essentiels à la vie humaine : elle garantit la thermorégulation de l'organisme, la détection de stimuli sensoriels et de nombreuses fonctions métaboliques, endocriniennes mais aussi immunologiques.

D'un point de vue anatomique (Figure 1), la peau est divisée en 3 tissus superposés qui se distinguent par leur localisation, leur composition cellulaire mais également par leurs fonctions. On retrouve du plan le plus superficiel au plus profond, l'épiderme (épithélium pluri-stratifié en contact direct avec le milieu externe), le derme (tissu conjonctif intermédiaire) et l'hypoderme (tissu adipeux). Au sein de ces couches sont imbriquées les annexes cutanées (glandes sudoripares, follicules pilo-sébacés et phanères) : cet ensemble forme ce que l'on appelle le système tégumentaire.

Dans cette partie, les caractéristiques propres aux différentes structures anatomiques de la peau seront abordées en plus de leurs fonctions afin de mieux appréhender la suite de ce manuscrit.

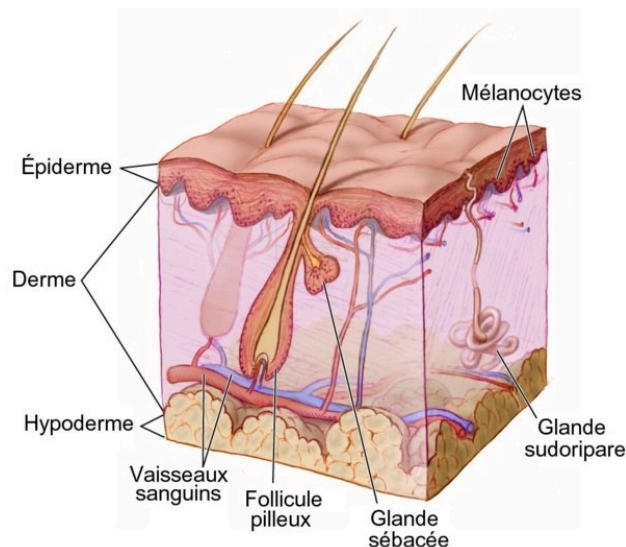


Figure 1. Coupe transversale de la peau. <sup>1</sup>

## I.1. L'épiderme

L'épiderme correspond à un épithélium de revêtement squameux qui recouvre l'intégralité de la surface du corps humain et qui a la particularité d'être en constant renouvellement. C'est une couche non vascularisée, contenant des terminaisons nerveuses libres et séparée du derme par l'intermédiaire de la jonction dermo-épidermique (JDE). L'épiderme est dit pluristratifié et pavimenteux car il contient plusieurs assises cellulaires et les cellules de sa couche la plus superficielle sont anatomiquement aplaties. Différentes populations cellulaires aux fonctions distinctes cohabitent au sein de cette couche (Figure 2).

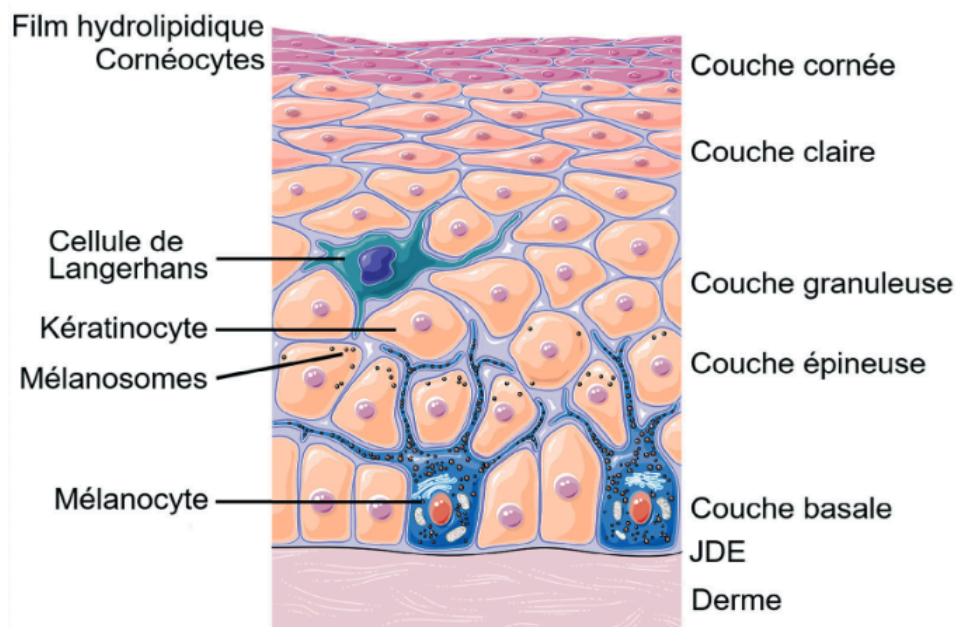


Figure 2. Les différentes couches de l'épiderme. <sup>2</sup>

### I.1.I. Les kératinocytes

Les kératinocytes correspondent à la population cellulaire majoritaire dans l'épiderme. Ils sont capables de se différencier et d'assurer la synthèse de la kératine, une protéine fibreuse et particulièrement résistante, ce qui permet entre autres à l'épiderme d'assurer cette fonction essentielle de protection contre les agressions extérieures (pathogènes, rayonnements ultraviolets (UV), conditions climatiques etc.). En fonction de l'état de différenciation de ces kératinocytes (correspondant au processus de kératinisation), on distingue plusieurs couches superposées au sein de l'épiderme.

On retrouve ainsi selon la localisation et en fonction de l'épaisseur de la peau, 4 voire 5 strates différentes. Du plan profond au plan superficiel :

- la couche basale (ou couche germinative ou encore *stratum germinativum*)
- la couche épineuse (ou *stratum spinosum*)
- la couche granuleuse (ou *stratum granulosum*)
- la couche claire (ou *stratum lucidum*) ; uniquement présente dans la peau dite épaisse.
- la couche cornée (ou *stratum corneum*)

La **couche basale** correspond à la couche la plus profonde de l'épiderme qui est étroitement liée au derme sous-jacent par la membrane basale, aussi appelée jonction dermo-épidermique (JDE). Elle est composée d'une monocouche de kératinocytes, de forme cylindrique voire cubique, imbriqués de façon perpendiculaire à la membrane basale et accrochés à celle-ci par des jonctions nommées hémidesmosomes, assurant une certaine solidité mécanique du tissu. Les kératinocytes sont quant à eux liés par des jonctions intercellulaires dénommées desmosomes.<sup>3</sup> Les kératinocytes basaux appartenant à cette couche possèdent un cytoplasme riche en organites et comprennent des noyaux de forme ovale et sombres, du fait de leur contenu en pigment mélanique. Ce pigment leur a été transféré par les mélanocytes voisins, et leur permet, grâce à leur localisation spécifique autour du noyau, de protéger celui-ci et notamment son contenu génétique de l'action nocive des rayonnements UV.

Cette couche représente l'emplacement principal où les kératinocytes ont une activité mitotique intense. En effet, c'est à partir de ce lieu et à partir de leur caractéristique de cellule souche (CS) qu'ils vont commencer à se diviser activement pour donner naissance à des cellules filles qui vont pouvoir migrer vers les couches les plus superficielles de l'épiderme en passant d'abord par la couche épineuse. Pendant que certaines de ces cellules filles migrent, d'autres resteront dans cette couche basale pour pouvoir à nouveau se diviser plus tard : on parle de capacité d'auto-renouvellement (l'une des cellules filles possède les mêmes caractéristiques que la CS initiale). Toutes les cellules basales n'ont pas le potentiel de se diviser : certaines entreront en apoptose à cause d'une programmation intrinsèque, indispensable pour le maintien de l'homéostasie épidermique, ou d'un défaut de signalisation moléculaire. Également, c'est grâce à la présence de ces CS que l'équilibre épidermique et la préservation de celui-ci est assuré : elles permettent de remplacer continuellement les cellules qui meurent à la surface cutanée et de réparer les tissus endommagés à la suite de divers traumatismes ou blessures.<sup>4</sup>

La **couche épineuse** représente une couche épaisse qui comprend de nombreuses assises cellulaires. Les cellules qui la composent sont assez volumineuses, de forme irrégulière comprenant des processus cytoplasmiques (pouvant ressembler à des "épines") qui entrent en contact avec les cellules voisines via les desmosomes. De plus, ces cellules contiennent de nombreux ribosomes leur permettant de synthétiser de façon abondante la kératine (par rapport aux cellules de la couche basale). Ceci permet ainsi de conférer une grande résistance mécanique à cette couche épidermique. Dans les assises les plus superficielles, on peut observer un aplatissement des cellules. L'arrêt de la prolifération des kératinocytes et leur entrée en phase de différenciation, qui s'accompagne de nombreux changements morphologiques, caractérise cette couche.

La **couche granuleuse** correspond à la dernière stratification qui contient des cellules dites vivantes : c'est ici qu'apparaissent les marqueurs de la différenciation terminale de l'épiderme. Elle contient 3 à 5 assises cellulaires aplaties et les cellules de celles-ci se distinguent par leur cytoplasme pauvre en organites mais contenant des granules volumineux et basophiles de kératohyaline (produisant des protéines impliquées dans les dernières étapes du processus de kératinisation épidermique) et des petits granules lamellaires, aussi appelés "kératinosomes" (contenant des lipides qui ont des propriétés de "ciment intercellulaire" et qui seront excrétés dans l'espace extracellulaire pour maintenir fermement les cellules entre-elles).<sup>5 6</sup>

La **couche claire** quant à elle ne peut s'observer que dans le cas où la peau est particulièrement épaisse comme au niveau de la paume de la main ou encore de la plante du pied. Elle comprend plusieurs strates de cellules homogènes mortes, plates, et d'aspect clair car leur cytoplasme contient une substance transparente, l'éléidine, qui est un produit de dégradation de la kératohyaline. Elle est considérée comme une zone de transition entre la couche granuleuse et la couche cornée.<sup>5</sup>

La **couche cornée**, la plus superficielle de l'épiderme, est constituée selon sa localisation de 4 à plus de 20 couches de cellules de forme aplatie et surtout, complètement kératinisées. Les kératinocytes ont ici perdu leurs noyaux ainsi que l'ensemble des organites cellulaires : on parle alors de cornéocytes qui sont des cellules mortes anucléées. Il faut environ 3 à 4 semaines pour que les kératinocytes de la couche basale puissent migrer au niveau de la couche cornée afin de se transformer en cornéocytes (Figure 3). Ces derniers sont étroitement

soudés entre eux par des cornéodesmosomes et par un ciment intercellulaire composé de lipides provenant des kératinosomes de la couche granuleuse. On y retrouve principalement du cholestérol, des acides gras libres et des céramides<sup>3,4,7</sup>. Cette couche forme une véritable barrière insoluble et imperméable, indispensable à la protection de l'intérieur de l'organisme. En plus des cornéocytes, l'ensemble des protéines, lipides, sels (provenant de la sueur) et acides aminés (provenant de la protéolyse de la filaggrine, protéine qui permet de former une matrice dense enrobant les faisceaux de kératine) contribuent au maintien de l'effet barrière. Ils permettent de limiter la déshydratation des couches superficielles épidermiques ainsi que de maintenir un pH optimal pour la peau (situé autour de 5,5). Au fur et à mesure que les cellules progressent vers l'extérieur, les jonctions intercellulaires subissent des dégradations afin d'aboutir au phénomène de desquamation correspondant à l'excrétion des cornéocytes. Cette perte en cornéocytes est compensée par l'arrivée des kératinocytes en différenciation (issus des CS de la couche basale) ce qui permet d'assurer le maintien d'un nombre constant de cellules dans l'épiderme : on parle ainsi d'homéostasie épidermique.

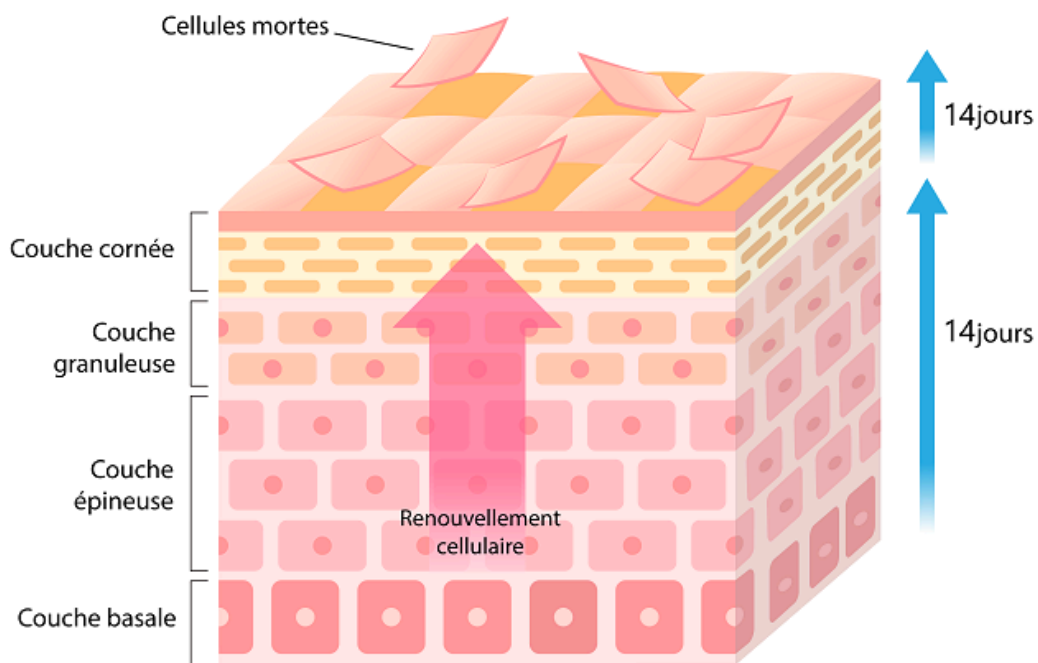


Figure 3. Schéma du renouvellement cellulaire (turn-over) cutané.<sup>8</sup>

### I.1.II. Les mélanocytes

On retrouve également dans l'épiderme les mélanocytes qui sont des cellules dérivées des CS totipotentes de la crête neurale (origine ectodermique) capables de synthétiser des pigments protecteurs importants et responsables de la couleur de la peau, les mélanines. Ils sont principalement retrouvés au niveau de la couche basale de l'épiderme, là où ils sont étroitement liés aux kératinocytes. En effet, les mélanocytes synthétisent les mélanines à partir d'organites intracellulaires spécialisés, les mélanosomes, puis les transfèrent aux kératinocytes voisins pour assurer la protection de leur matériel génétique. Ces cellules et leurs fonctions seront détaillées plus spécifiquement en partie II.

### I.1.III. Les cellules de Langerhans

Des cellules dendritiques appartenant au système immunitaire sont présentes au sein de l'épiderme : ce sont les cellules de Langerhans. On les retrouve principalement au niveau des couches supra-basales de l'épiderme et au sein des muqueuses (buccale, oesophagienne, rectale, vaginale). Elles communiquent avec les cellules environnantes telles que les kératinocytes non pas par l'intermédiaire de jonctions intercellulaires comme les desmosomes mais à partir de leurs dendrites, qui leur permettent d'établir un véritable réseau de protection. Au sein de l'épiderme, elles ont pour rôle principal d'assurer la défense de l'organisme contre les agents pathogènes. En effet, lors d'une agression extérieure, les cellules de Langerhans sont capables de capturer les antigènes par un mécanisme d'endocytose, puis de les transporter jusqu'aux ganglions lymphatiques pour in fine les présenter aux lymphocytes T (LT) : on parle alors de cellules présentatrices d'antigènes. Ceci permet d'une part, d'induire une tolérance ou une réaction immunitaire secondaire si nécessaire et d'autre part, de sauvegarder ce contact avec un antigène spécifique en générant des LT mémoires. <sup>3,6</sup>

### I.1.IV. Les cellules de Merkel

D'origine nerveuse, les cellules de Merkel représentent une population cellulaire minoritaire de l'épiderme mais importante du fait qu'elle assure la fonction sensorielle de la peau. Ces cellules interagissent avec des terminaisons nerveuses et possèdent des prolongements cytoplasmiques qui leur permettent d'être liées aux kératinocytes adjacents par des jonctions desmosomales. Elles fonctionnent comme des mécanorécepteurs de type I et permettent ainsi

de détecter des contacts légers induits par des vibrations à l'intérieur de la peau. Elles sont présentes au niveau basal de l'épiderme dans des sites anatomiques de haute sensibilité tactile tels que les bras, le visage, les lèvres, les paumes des mains, les plantes des pieds et particulièrement au niveau des pulpes des doigts. <sup>4,5</sup>

## I.2. La jonction dermo-épidermique

La JDE (ou membrane basale) correspond à une interface complexe et poreuse qui permet d'une part de séparer anatomiquement l'épiderme du derme et d'autre part, d'assurer les échanges moléculaires et cellulaires entre ces deux compartiments cutanés. Élaborée par les kératinocytes basaux épidermiques et les fibroblastes dermiques, elle apparaît comme une ligne ondulée où l'on retrouve des projections de l'épiderme dans le derme, appelées les crêtes épidermiques, et des invaginations dermiques dans l'épiderme, appelées les papilles dermiques. Cette jonction est importante car elle sert d'ancrage aux cellules de la couche basale de l'épiderme, établit la polarité des kératinocytes lors de leur prolifération, régule la migration cellulaire et permet la réépidermisation lors du processus de cicatrisation cutanée. Elle permet aussi de contrôler la diffusion des nutriments provenant des vaisseaux sanguins dermiques vers les kératinocytes basaux et la filtration sélective de certaines molécules. Composée notamment de collagène de type IV, elle assure un certain soutien mécanique et élastique à l'épiderme. <sup>2,6</sup>

## I.3. Le derme <sup>3,4,6</sup>

Le derme correspond à un tissu conjonctif dit fibreux et élastique, bien plus épais que l'épiderme sus-jacent, et richement vascularisé et innervé. Il représente la véritable charpente de la peau et a également pour rôle primordial de nourrir l'épiderme. De plus, il participe activement aux mécanismes de défense de l'organisme contre les pathogènes du fait de son contenu en cellules immunitaires, et son implication est particulièrement importante dans les processus de réparation et de remodelage tissulaires. Un rôle sensoriel lui est aussi attribué grâce à la présence de récepteurs formés de terminaisons encapsulées tels que les corpuscules de Meissner (pour la perception tactile) et les corpuscules de Pacini (pour la perception de la pression). C'est au sein de ce compartiment que s'implantent les annexes cutanées (follicules pilosébacés, glandes sudoripares).

Le derme peut être décomposé en 2 parties qui se différencient par leur densité et par l'orientation de leurs constituants fibreux:

- le **derme papillaire** (ou derme superficiel) : situé dans la région des papilles dermiques soit au niveau de la JDE, de mince épaisseur et très vascularisé, il permet les échanges nourriciers et cellulaires avec l'épiderme et le contrôle de la thermorégulation. On y retrouve, en plus de nombreuses et fines fibrilles de collagène de type I et III souvent orientées de façon perpendiculaire à la JDE, des fibres élastiques (élastine), des plexus lymphatiques et veineux ainsi que des terminaisons nerveuses.
- le **derme réticulaire** (ou derme profond) : bien plus épais que le derme superficiel, il est constitué d'un réseau fibreux dont les fibres sont plus volumineuses, entrelacées et orientées de façon parallèle à l'épiderme. Il constitue le véritable soutien structurel et mécanique de la peau et est en contact direct avec le compartiment sous-jacent, l'hypoderme.

Le derme peut être caractérisé par deux éléments: d'un côté, des cellules et de l'autre, une matrice extracellulaire (MEC) dans laquelle ces dernières sont dispersées (Figure 4).

Les constituants cellulaires majoritaires de cette couche sont les fibroblastes. Ces derniers sont responsables de la synthèse et du renouvellement de la MEC : ils assurent principalement la production du collagène, de l'élastine, de la substance fondamentale et des glycoprotéines de structure. Si besoin, ils sont également capables de dégrader cette matrice en sécrétant des enzymes protéolytiques (collagénases, gélatinases etc). De cette manière, les fibroblastes sont indispensables aux mécanismes de cicatrisation cutanée mais sont aussi précieux pour la défense antimicrobienne de par leur faculté à sécréter des chimiokines. Des cellules mobiles et provenant des vaisseaux sont également retrouvées au sein du derme et plus précisément au niveau papillaire : elles sont impliquées dans la réponse et la surveillance immunitaire (dont les réactions allergiques) de l'organisme. On retrouve notamment des leucocytes, des mastocytes ainsi que des macrophages.



La MEC, véritable ciment intercellulaire du derme, est formée par :

- la **substance fondamentale** : composante amorphe et acellulaire de la matrice, elle correspond à un mélange protéique complexe, comprenant des protéoglycanes et des glycosaminoglycanes dont l'acide hyaluronique, qui permet la formation d'un gel souple et hydraté où peuvent diffuser différents métabolites (nutriments, substances de signalisation cellulaire etc.). Elle occupe l'espace entre les cellules et les fibres du derme, et lui confère une certaine résistance face aux forces de compression.
- des **protéines fibreuses** :
  - Le collagène (principalement de type I et III) : la protéine la plus abondante du corps humain. Elle est qualifiée comme inextensible ce qui permet à la peau de résister au stress mécanique.
  - L'élastine : une protéine élastique et ainsi extensible qui octroie à la peau une très grande résistance face aux agressions physiques et chimiques et lui permet aussi de retrouver sa forme initiale après un étirement.
- des **glycoprotéines structurelles** : la fibronectine et les ténascines. Ces glycoprotéines permettent de moduler les interactions entre les constituants dermiques, mais aussi de guider les migrations cellulaires. La fibronectine est également impliquée dans les processus de cicatrisation.

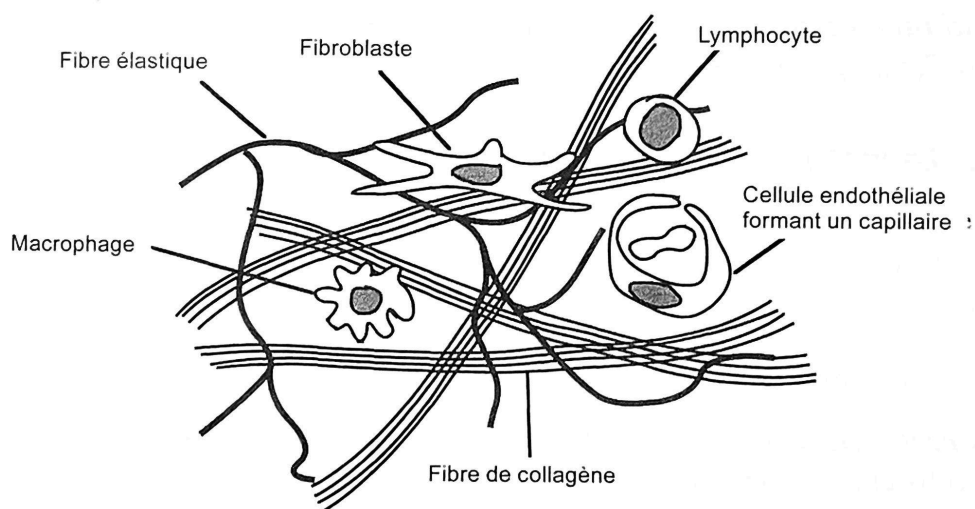


Figure 4. Représentation schématique du derme et de ses principaux constituants. <sup>3</sup>

#### I.4. L'hypoderme

Défini comme un tissu grasseux et vascularisé, l'hypoderme est rattaché à la partie profonde du derme par des extensions de fibres de collagène et de fibres élastiques qui le séparent ainsi des structures sous-jacentes (os, muscles etc.) On retrouve dans ce compartiment des adipocytes matures, dont le volume peut rapidement varier en fonction d'une prise ou d'une perte de poids, organisés en lobules et délimités par des cloisons de tissu conjonctif fibreux, les septums. À travers ces derniers, de nombreux nerfs et vaisseaux cheminent. Également, une autre population cellulaire est retrouvée : la fraction stromale vasculaire, qui est composée de cellules progénitrices (CS du tissu adipeux), de cellules endothéliales (qui participent à la néovascularisation du tissu grasseux), de fibroblastes (qui permettent ici aussi la synthèse de collagène) et de cellules immunitaires (lymphocytes, macrophages). Ce tissu adipeux blanc et sous-cutané voit son épaisseur varier en fonction de l'état nutritionnel des individus et en fonction du site anatomique. Il existe également une différence de répartition entre les sexes : chez les hommes il pourra être plus important au niveau de la ceinture abdominale et des épaules, tandis que chez les femmes, il pourra être prépondérant au dessous de la ceinture abdominale ou encore au niveau des hanches et de la région fessière. Ce tissu constitue un véritable isolant thermique pour l'organisme mais aussi, un important amortisseur de chocs entre les compartiments cutanés sus-jacentes et les structures dures sous-jacentes (os). Cependant, son rôle principal est de servir de réservoir énergétique à l'organisme: il est capable, en fonction du besoin, de capter et de stocker les graisses (phénomène de lipogenèse, notamment en post-prandial) et de les mobiliser pour libérer de l'énergie (lipolyse).

#### I.5. Les annexes cutanées

Les annexes cutanées peuvent être séparées en deux grands groupes comprenant les glandes cutanées et les phanères. Concernant les glandes cutanées, on distingue les glandes pilo-sébacées, les glandes sudoripares de type apocrine et de type eccrine en fonction de leur localisation, de leur forme anatomique et de leur sécrétion (Figure 5).

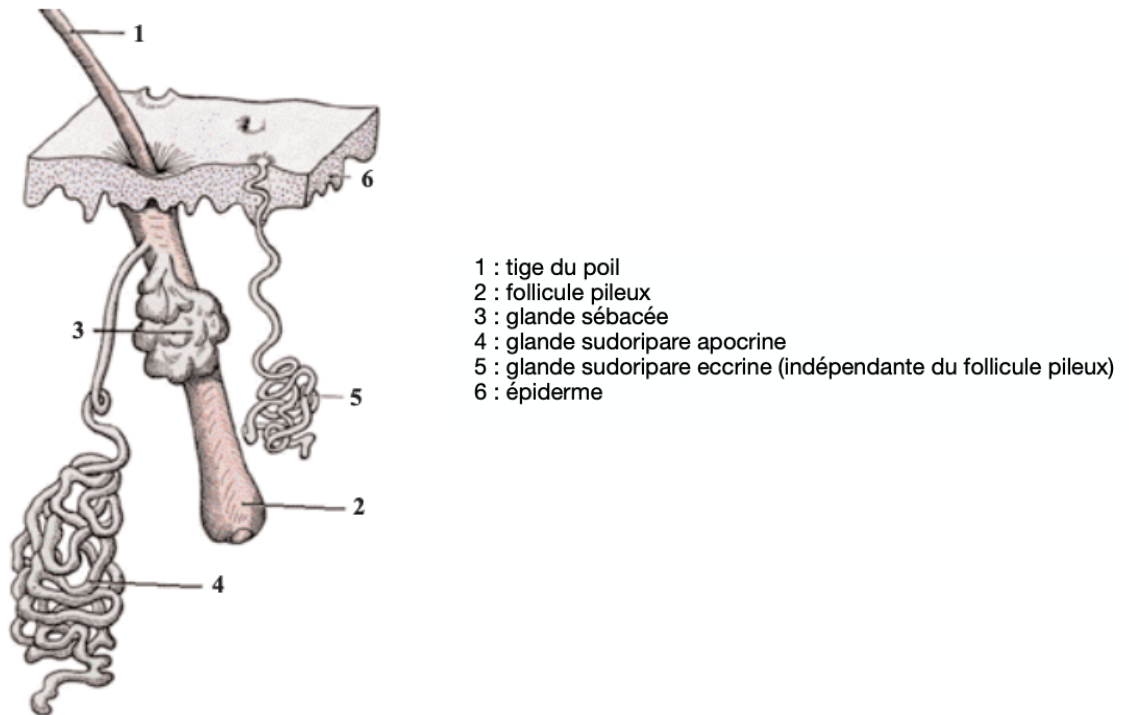


Figure 5. Représentation schématique des annexes cutanées. <sup>9</sup>

Les **glandes sudoripares eccrines** sont présentes sur toute la surface corporelle à l'exception des lèvres, du lit unguéal et des organes génitaux externes. Elles sont responsables de la majorité des sécrétions sudorales. Leur densité varie en fonction des zones : la zone palmo-plantaire en comporte le plus. Elles sont constituées d'un glomérule sécrétoire dermique et d'un conduit excréteur qui s'ouvre au niveau de l'épiderme par l'intermédiaire d'un pore. Leur rôle essentiel est d'assurer la thermorégulation de l'organisme par le biais de la sécrétion abondante de sueur, un liquide aqueux incolore et de pH acide.

Les **glandes sudorales apocrines (GSA)** sont quant à elles généralement annexées aux glandes pilo-sébacées dans les régions pileuses (aisselles, plis inguinaux, régions pubienne et péri-anale, aréoles mammaires etc.) ainsi que dans le conduit auditif externe, où des glandes spécifiques permettent la sécrétion du cérumen. Leur zone sécrétoire est retrouvée dans le derme profond, voire au niveau de l'hypoderme, et à la différence des glandes eccrines leur canal excréteur passe par le conduit pilo-sébacé pour s'ouvrir vers l'extérieur. Les GSA ne répondent pas aux stimuli thermiques mais plutôt à des stimuli de l'ordre émotionnel. Leur sécrétion se caractérise par un liquide alcalin opaque et visqueux, inodore lors de l'émission mais devenant malodorant lors de la dégradation par la flore bactérienne cutanée ou encore, lors de l'oxydation par l'air.

Habituellement, les **glandes sébacées** sont annexées aux poils et forment ce que l'on appelle les follicules pilo-sébacées. Ces derniers sont distribués sur l'ensemble du corps excepté certaines zones (paumes des mains, plantes des pieds, gland et prépuce, petites lèvres). Dans quelques régions anatomiques, les glandes sébacées ne sont pas annexées aux poils : lèvres, gland, petites lèvres, aréoles mammaires et paupières. La partie sécrétrice de ces glandes est située dans le derme et s'abouche dans le conduit pilo-sébacé. Brièvement, elles permettent la sécrétion du sébum, une substance riche en lipides contribuant à la formation du film hydrolipidique en surface de la peau et permettant d'assurer les fonctions suivantes : maintien de l'hydratation de la peau et de sa souplesse, maintien du pH acide cutané et imperméabilisation ce qui garantit une certaine protection contre les facteurs externes.

Concernant les phanères, on retrouve :

- les **ongles** : structures spécialisées et hautement kératinisées dont les fonctions principales sont la protection, la préhension et la sensibilité tactile par le biais d'une contre-pression pulpaire.
- les **poils ou cheveux** : structures ici aussi kératinisées, comportant des pigments mélaniques issus des mélanocytes qui leur confèrent leur couleur. Ils assurent la protection de l'organisme contre les agents extérieurs, comme les conditions climatiques (froid, soleil) et les pathogènes.

## I.6. Les fonctions de la peau

La peau, en plus de garantir un rôle de fonction barrière entre le milieu extérieur et intérieur, assure de nombreuses autres fonctions tout aussi importantes. Ces dernières sont regroupées dans le tableau ci-dessous (Tableau 1).

Tableau 1. Les principales fonctions de la peau.

Fonction	Détails
Protectrice	<ul style="list-style-type: none"> <li>- <u>contre les traumatismes physiques</u> (frottements, coups/chocs...) grâce aux propriétés mécaniques (souplesse, résistance, élasticité) de la peau apportées notamment par la couche cornée kératinisée, les fibres dermiques et la couche grasseuse de l'hypoderme.</li> <li>- <u>contre les agressions chimiques</u> grâce à la couche cornée et au film hydrolipidique de surface formé par le sébum et la sueur (limite la pénétration de ces agents)</li> <li>- <u>contre les pathogènes</u> grâce à la couche cornée comprenant la flore cutanée de surface et le film hydrolipidique ainsi qu'aux cellules immunitaires épidermiques (cellules de Langerhans) (prévient la pénétration des micro-organismes, neutralise ou limite le développement des germes pathogènes)</li> <li>- <u>contre le rayonnement solaire</u> grâce aux pigments mélaniques épidermiques qui limitent sa pénétration et ainsi, les dommages à l'ADN.</li> </ul>
Thermorégulatrice	<ul style="list-style-type: none"> <li>- <u>maintien de la température corporelle (environ 37°C)</u> : conservation de la chaleur (vasoconstriction, arrêt de la transpiration, horripilation, augmentation du métabolisme cellulaire, frissons: augmentation de l'activité musculaire → production de chaleur) et élimination de la chaleur (vasodilatation, diminution du métabolisme cellulaire, sécrétion de sueur).</li> </ul>
Sensorielle	<ul style="list-style-type: none"> <li>- <u>assure la sensibilité tactile, la sensibilité à la pression, à la chaleur et à la douleur</u> grâce aux terminaisons nerveuses (disques de Merkel, corpuscules de Meissner et de Pacini notamment) et aux récepteurs (nocicepteurs, mécanorécepteurs etc.).</li> </ul>
Immunitaire	<ul style="list-style-type: none"> <li>- <u>assure l'immunité contre les pathogènes infiltrés</u> grâce aux cellules immunitaires (cellules de Langerhans, macrophages, kératinocytes, etc.).</li> </ul>
Métabolique	<ul style="list-style-type: none"> <li>- <u>assure la synthèse de la vitamine D3</u> (unique site de synthèse du cholécalciférol) : impliquée notamment dans l'homéostasie phosphocalcique et l'immunité.</li> <li>- <u>assure la production d'endorphines</u> suite à une exposition aux UV : régulation thymique et donc de l'humeur positive.</li> <li>- <u>assure un réservoir énergétique</u> pour l'organisme grâce au tissu adipeux hypodermique.</li> </ul>
Vasculaire	<ul style="list-style-type: none"> <li>- <u>assure l'apport sanguin aux muscles</u> (lors d'un effort physique), en lien avec la thermorégulation.</li> <li>- <u>assure la nutrition et l'oxygénation de l'épiderme</u> grâce aux vaisseaux dermiques, nécessaires à son métabolisme.</li> </ul> <p>→ assure la thermorégulation, le maintien de l'équilibre tensionnel, la mobilisation des défenses immunitaires via les réseaux lymphatiques et l'équilibre hydrique de l'organisme.</p>

## **II. La pigmentation constitutive de la peau**

La pigmentation constitutive correspond à la couleur naturelle de la peau. Elle résulte particulièrement de la quantité et du type de pigments mélaniques produits au sein du compartiment épidermique par les cellules spécialisées, les mélanocytes, mais pas seulement. En effet, de nombreux facteurs sont finement impliqués dans la modulation et la régulation de ce processus pigmentaire et peuvent de ce fait considérablement l'affecter. Il s'agira dans cette partie de présenter en détails les mécanismes conduisant à la diversité pigmentaire observable entre les populations humaines. Ces notions permettront d'appréhender la physiopathologie des hyperpigmentations cutanées étudiée en partie III.

### II.1. Évolution de la pigmentation constitutive

La couleur de peau constitue l'un des caractères phénotypiques les plus variables chez l'être humain. À travers le temps, de nombreuses études ont été menées afin de mieux comprendre les facteurs qui ont pu influencer directement ou indirectement l'évolution de ce caractère notable de la variabilité humaine. De nombreuses hypothèses ont ainsi été émises et ont permis de mettre en avant l'importance de la sélection naturelle. Il semblerait qu'historiquement, le tégument des premiers hominidés soit légèrement pigmenté et recouvert entièrement de poils noirs. Au fil de l'évolution, la migration des hominidés des régions tropicales vers des régions plus arides aurait entraîné la perte de leurs poils dans l'objectif de lutter contre la surchauffe du milieu interne, liée à l'intensité des rayonnements UV. C'est ainsi que leur peau se serait pigmentée dans le but de protéger leur organisme et d'assurer leur survie face aux lésions causées par les rayonnements solaires d'une part, et par les agents infectieux d'autre part : la peau nue étant la principale limite entre le corps et l'environnement extérieur.<sup>10</sup> Puis, lorsque l'homo sapiens a migré hors du continent Africain il y a de cela environ 120 000 ans, l'état pigmentaire de sa peau a subi une évolution vers des tons plus clairs afin de s'adapter aux nouvelles circonstances géographiques. Plusieurs hypothèses ont été émises suite à ce changement phénotypique qui s'est opéré durant de très nombreuses années. L'intensité du rayonnement UV et la latitude semblent être les facteurs environnementaux les plus influents : la peau pigmentée permet une meilleure photoprotection de l'organisme dans les régions où les niveaux de radiations UV sont élevés

mais aussi, une moindre dégradation des folates plasmatiques nécessaires à la régulation et à la synthèse de l'ADN, ainsi qu'à la fertilité. S'ajoutent à ces facteurs de nombreux polymorphismes dans les gènes responsables de la pigmentation, l'influence du mélange des populations ainsi que le changement des pratiques culturelles (constructions d'abris, port de vêtements etc.). Les habitudes alimentaires et notamment le fait que les hommes se nourrissaient à cette période exclusivement de poissons et de viandes (riches en vitamine D) pourraient également contribuer au fait que la perte de pigmentation se serait développée au cours de l'évolution pour pouvoir permettre une meilleure photosynthèse de la vitamine D, notamment dans des régions exposées à des niveaux plus faibles d'UV. <sup>11-13</sup>

## II.2. Les mélanocytes et les pigments mélaniques

Les mélanoblastes, précurseurs des mélanocytes, ont pour origine la crête neurale embryonnaire. Au cours de leur migration à travers le mésenchyme et de leur colonisation au niveau de la couche basale de l'épiderme et des follicules pileux, ils acquièrent leur caractère dendritique et deviennent des mélanocytes : des cellules spécialisées dans la synthèse et la distribution des pigments mélaniques. <sup>14</sup>

Les mélanocytes constituent une population minoritaire au sein de l'épiderme dont l'importance est notable pour la détermination du phénotype de chaque être humain car ils sont responsables de la couleur de la peau et des cheveux. Dans l'épiderme, ce sont des cellules possédant de nombreux prolongements dendritiques leur permettant de communiquer mais surtout de transférer les pigments mélaniques à un ensemble de kératinocytes avoisinants à travers les différentes couches (environ 36 kératinocytes pour un mélanocyte interfolliculaire) : on parle d'unité de pigmentation épidermique (ou unité épidermique de mélanisation) ce qui suggère une coopération importante entre ces deux types cellulaires dans le processus de pigmentation cutanée (Figure 6). En plus de leur présence dans la peau, les mélanocytes sont également retrouvés au niveau de l'oreille interne mais aussi au niveau des yeux (choroïde, iris, rétine) auxquels ils confèrent leur couleur. <sup>3</sup>

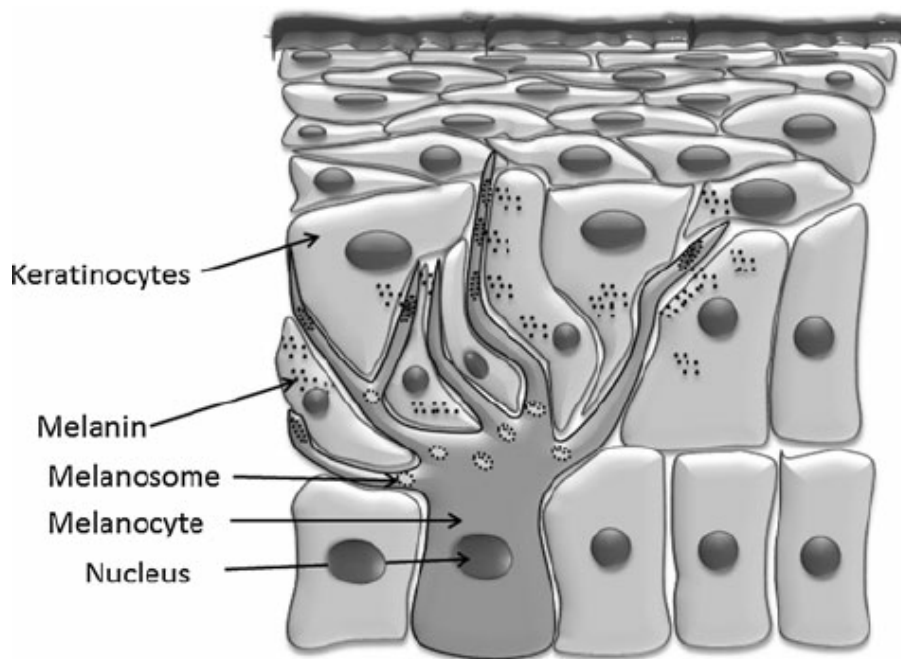


Figure 6. Schéma d'une unité de pigmentation épidermique. <sup>15</sup>

La synthèse des pigments mélaniques dans les mélanocytes se déroule dans des organites ovoïdes spécialisés, les mélanosomes, appartenant à la famille des organites liés aux lysosomes (LRO) du fait qu'ils partagent des caractéristiques communes comme la présence de protéines associées aux lysosomes (protéines membranaires, hydrolases) et un pH acide à un certain stade de maturation. Cependant, leurs structures et leurs fonctions diffèrent. Les mélanosomes permettent de protéger les mélanocytes des résidus oxygénés toxiques libérés lors de la synthèse des pigments. Une fois synthétisés, les pigments localisés dans les mélanosomes migrent le long des dendrites jusqu'aux kératinocytes voisins, où ils se positionnent au niveau supra-nucléaire pour protéger le matériel génétique du stress génotoxique induit par les rayonnements UV. Ceci est permis grâce aux propriétés optiques de la mélanine, qui lui octroient la capacité d'absorber principalement des rayonnements appartenant au domaine UV-visible et donc d'être le système de photoprotection humain le plus important <sup>6-9</sup>. Même si la détermination exacte de son spectre d'absorption relève d'une certaine complexité, les études suggèrent que les longueurs d'ondes comprises entre 300 et 700 nm sont préférentiellement absorbées par la mélanine (avec un pic maximal autour de 335 nm). <sup>18,19</sup>



On distingue deux types de pigments mélaniques qui diffèrent principalement par leur composition chimique et leurs fonctions (Figure 7) :

- les **eumélanines (EM)** : ce sont des pigments insolubles, de couleur brune à noire, et dont la présence prédomine chez les personnes à peau foncée et aux cheveux noirs. Ils se composent d'un mélange de deux monomères : la 5,6-dihydroxyindole-mélanine (DHI-mélanine) et l'acide 5,6-dihydroxyindole-2-carboxylique (DHICA-mélanine). Ils sont en grande partie responsables de la photoprotection : ils atténuent la pénétration des rayonnements UV à la surface de la peau et piègent les espèces réactives de l'oxygène (ROS) limitant ainsi le photovieillissement et les risques de cancers cutanés.<sup>13,16,20</sup>
- les **phéomélanines (PM)** : ce sont des pigments solubles en solution alcaline, riches en composés soufrés et de couleur jaune à rougeâtre qui sont prépondérants chez les sujets à peau claire et/ou aux cheveux roux. Ils sont constitués d'un squelette d'unités de benzothiazines. Ces pigments sont connus pour leur très faible effet photoprotecteur et leur caractère photolabile pouvant entraîner un effet phototoxique : ils produisent des ROS suite à leur exposition aux UV qui endommagent d'autant plus les cellules du fait de l'induction d'un stress oxydatif.<sup>13,20</sup>

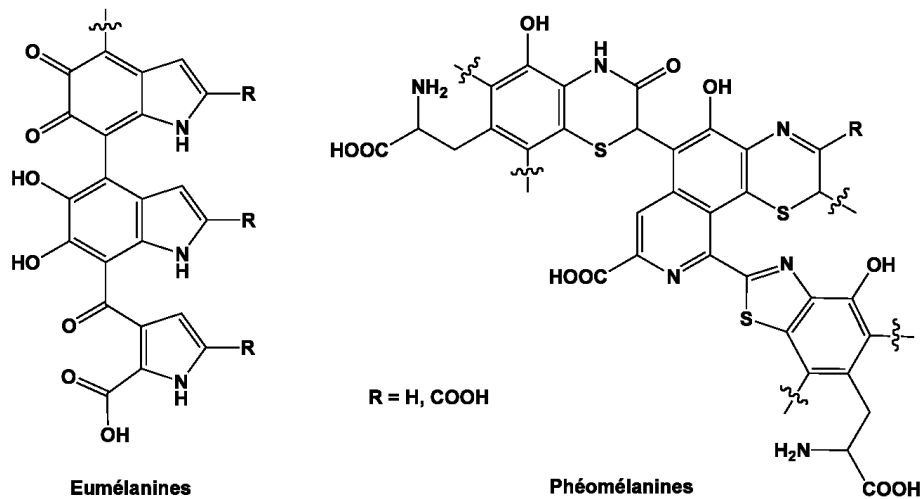


Figure 7. Structures chimiques des eumélanines et des phéomélanines.<sup>21</sup>

C'est le mélange de ces deux types de mélanine qui confère à la peau sa pigmentation visible. La variabilité de ce trait phénotypique est ainsi dûe à des différences de type, de quantité et de qualité concernant les mélanines, ainsi qu'à la taille, au nombre, à la distribution et au

recyclage des mélanosomes. Ce n'est donc pas le nombre de mélanocytes qui influent sur la coloration de la peau, celui-ci étant généralement comparable entre les peaux de populations provenant de différentes ethnies avec différents degrés de pigmentation.<sup>14</sup>

### II.3. Biogenèse des mélanosomes

La mélanogénèse correspond au processus global comprenant la synthèse des pigments de mélanine à partir de la formation et de la maturation des mélanosomes, le transport et le transfert de ces derniers aux kératinocytes adjacents et leur dégradation. Ce sont toutes ces étapes clés, hautement régulées par un certain nombre de facteurs intrinsèques et extrinsèques qui permettent d'aboutir à la pigmentation visible de la peau. La mélanogénèse débute ainsi par la formation des mélanosomes au sein des mélanocytes qui peut être classifiée en 4 stades distincts, selon leur morphologie et leur degré de maturation en lien avec l'intensité de leur mélanisation, soit leur contenu en mélanine (Figure 8). Les hypothèses divergent quant à l'origine de la formation de ces organites. Il semblerait que ceux-ci proviennent d'une voie endosomale plutôt que du réticulum endoplasmique. En se basant sur cette supposition, les mélanosomes se formeraient à partir d'endosomes précoces, un processus commun à la voie de synthèse des lysosomes.

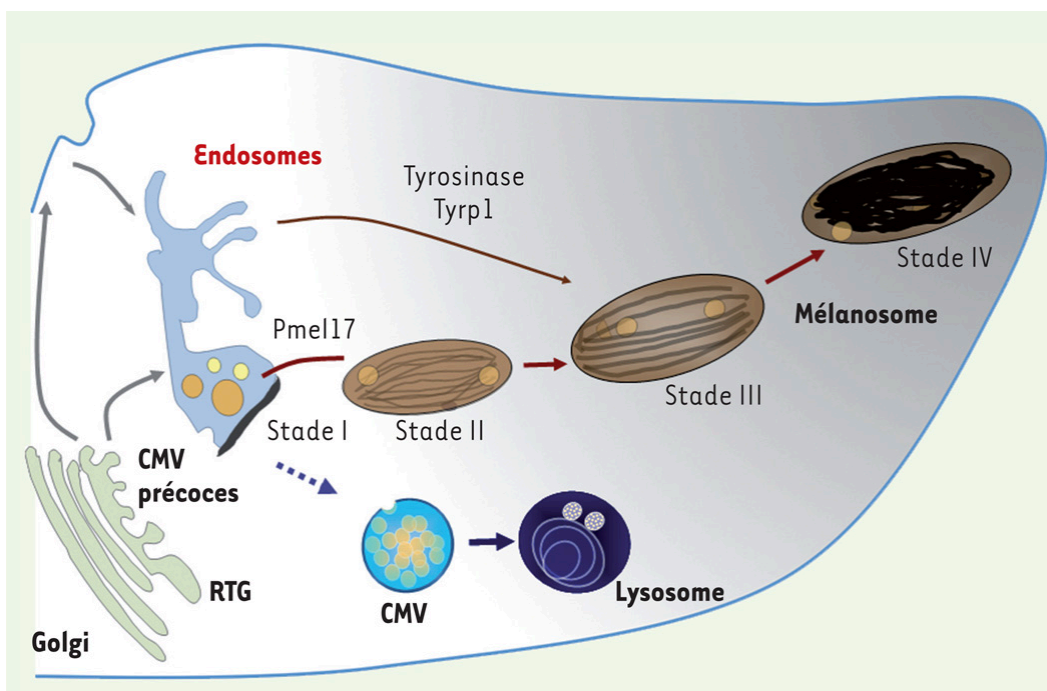


Figure 8. Biogenèse des eumélanosomes et leurs différents stades de maturation.<sup>17</sup>

Le **stade I** correspond à une structure sphérique située en région périnucléaire et contenant des vésicules membraneuses intraluminales ainsi qu'une couche plane de clathrine (une protéine constituant l'enveloppe de la structure) : on parle de pré-mélanosome ou de mélanosome immature <sup>22</sup>. La lumière des eumélanosomes à cette étape apparaît transparente aux électrons en microscopie électronique (ME), du fait qu'aucun pigment mélanique ne soit synthétisé <sup>23</sup>. Dans ces EM, on retrouve une matrice interne caractérisée par la présence de fibres protéiques de type amyloïde, principalement constituée de la protéine structurelle PMEL17 (premelanosome protein aussi appelée gp100), qui commencent à s'assembler de façon longitudinale pour donner à l'organite une forme plus ovoïde : c'est le pré-mélanosome de **stade II**. <sup>22,24</sup> Cette conformation a lieu notamment grâce à la présence d'une autre protéine importante, MART-1, dont la liaison à PMEL17 permet de faciliter la stabilité de cette dernière, et ainsi d'assurer la maturation structurelle du mélanosome. <sup>25</sup> Concernant les PM, ils ne possèdent aucune structure interne fibrillaire ce qui expliquerait le fait qu'ils conservent une forme sphérique tout au long de leur maturation. <sup>26</sup> Également à ce stade, les PM, contrairement aux EM, contiendraient déjà des pigments mélaniques. Dans les EM, les fibres de la matrice continuent de s'organiser en feuillets pour pouvoir in fine servir de support physique aux pigments mélaniques ultérieurement synthétisés. À cette étape, la synthèse des EM commence à bas rythme : les organites n'apparaissent toujours pas mélanisés en ME et laissent apparaître un aspect strié lié à la présence des fibres matricielles. Cette synthèse est permise grâce à des voies protéiques complexes qui permettent l'adressage des enzymes mélanogènes provenant du réseau trans-Golgi ou des endosomes précoces vers les pré-mélanosomes. <sup>22</sup> On retrouve notamment une enzyme clé de la mélanogénèse, la tyrosinase (TYR) dont l'activité croît progressivement à chaque stade. Le **stade III** correspond à un mélanosome pigmenté : on peut y apercevoir des dépôts de mélanine le long des stries matricielles des EM. L'activité enzymatique de la TYR est à son maximum, et d'autres enzymes interviennent, telles que la Tyrosinase-related protein 1 (TYRP1) ou encore la Tyrosinase-related protein 2 (TYRP2, également connue sous le nom de Dopachrome tautomérase, DCT) pour permettre la formation des différents types de mélanines. <sup>3,13,22</sup> Au **stade IV**, les EM paraissent denses aux électrons en ME du fait de leur contenu important en mélanine qui recouvre entièrement la structure matricielle. L'activité des enzymes mélanogènes à cette étape est réduite voire nulle. Les mélanosomes ayant atteint leur dernier stade de maturation vont ainsi commencer à migrer à la périphérie des mélanocytes pour pouvoir être ensuite transférés aux kératinocytes environnants jusqu'aux couches superficielles de l'épiderme. <sup>27</sup>

Pour pouvoir mener à bien la synthèse pigmentaire, le pH mélanosomal représente un paramètre critique qui doit être correctement régulé tout au long des étapes de maturation. En effet, durant les premiers stades, les mélanosomes ont besoin d'un environnement acide pour assurer le traitement de PMEL17, et ainsi, l'organisation de la structure fibrillaire du mélanosome.<sup>23,25</sup> La pompe à protons V-ATPase, exprimée sur la membrane mélanocytaire, permet cette acidification aux stades I/II en faisant entrer les protons dans la lumière mélanosomale. Lors des stades tardifs, soient aux stades III et IV, les mélanosomes doivent moduler leur pH vers la neutralité pour assurer le fonctionnement optimal de la TYR qui nécessite un pH autour de 6,8 pour produire préférentiellement des EM.<sup>25,28</sup> Cette augmentation du pH est notamment permise par le canal chlorure OCA2, qui induit un courant d'ions Cl<sup>-</sup> vers l'extérieur empêchant ainsi l'apport d'ions H<sup>+</sup> par la pompe V-ATPase vers le mélanosome, ou encore par le co-transporteur SLC45A2 qui favorise l'efflux de protons à partir des mélanosomes.<sup>23</sup>

Le pH mélanosomal contrôle ainsi activement la mélanogénèse, et par conséquent, la proportion d'EM et/ou de PM produites. De ce fait, le dysfonctionnement des protéines impliquées dans la régulation de ce processus peut mener à des troubles pigmentaires acquis, tel que l'albinisme oculo-cutané de type 4 (OCA4) causé par la perte ou la mutation de SLC45A2.

## II.4. Synthèse des pigments mélaniques

Le type de mélanine synthétisé dans les mélanosomes dépend de deux facteurs principaux : la disponibilité des substrats et la fonction de certaines enzymes. La synthèse se déroule en parallèle de la maturation des mélanosomes, et particulièrement durant le stade III, selon ces réactions (Figure 9).

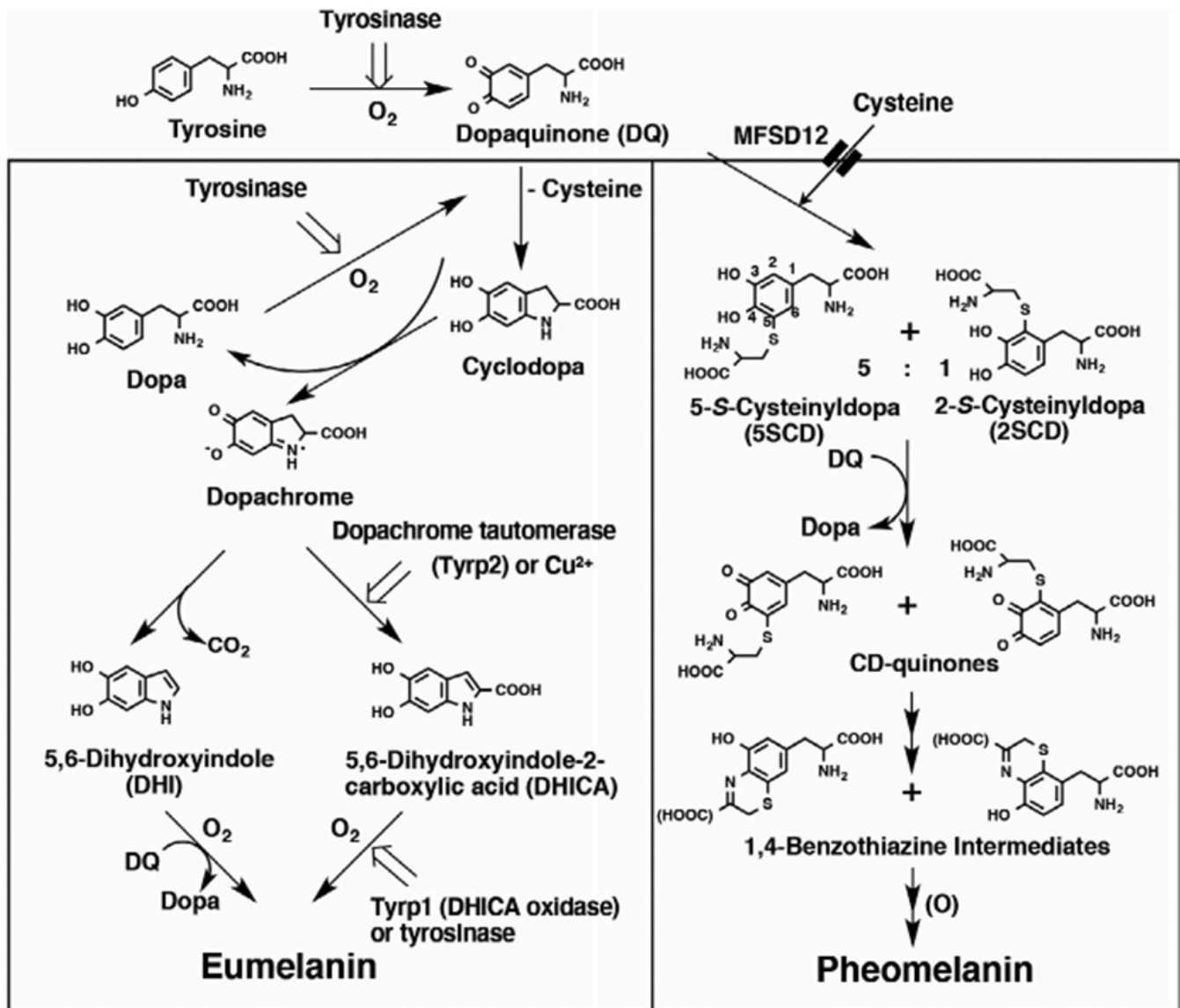


Figure 9. Voies de biosynthèse menant à la production d'eumélanine et de pheomélanine.<sup>28</sup>

La première étape, commune à la synthèse des EM et des PM, implique l'enzyme clé tyrosinase (TYR) et consiste en l'hydroxylation de l'acide aminé L-tyrosine (issu du sang circulant) en L-3, dihydroxyphénylalanine (L-DOPA) puis à l'oxydation de celui-ci en L-Dopaquinone (DQ). La TYR est une métalloenzyme : son fonctionnement nécessite la présence de l'ion cuivre pour catalyser la réaction menant au L-DOPA. Cette étape est dite limitante pour la synthèse de mélanine car en effet, les mutations de cette enzyme sont responsables de la forme la plus importante d'albinisme, soit l'albinisme oculo-cutané de type 1 (OCA1) qui se définit par l'absence totale de mélanine (peau et cheveux blancs).<sup>14</sup>

C'est à partir de la DQ que les voies conduisant à la production de PM et d'EM diffèrent. En présence de dérivés soufrés comme la cystéine, la DQ qui interagit avec les composés thiols permet la formation de 5-S-Cysteinyl-dopa (5SCD) et de 2-S-Cysteinyl-dopa (2SCD). Ces derniers seront ensuite oxydés par la DQ pour former des intermédiaires benzothiazines qui conduiront in fine à la synthèse de PM. Cette dernière peut aussi être permise par la présence de glutathion.<sup>20</sup>

Après épuisement du contenu en cystéine soit en l'absence de composés thiols, une cyclisation intramoléculaire spontanée de la DQ a lieu pour former la Cyclodopa qui se convertira ensuite en Dopachrome et en L-DOPA. Deux intermédiaires sont ensuite produits :

- le **5,6-Dihydroxyindole (DHI)** suite à une décarboxylation spontanée du Dopachrome, qui va ensuite s'oxyder grâce à la présence de DQ et se polymériser pour générer des polymères de haut poids moléculaire, insolubles et foncés : la DHI-mélanine.<sup>24,27</sup>
- le **5,6-Dihydroxyindole-2-carboxylic acid (DHICA)** suite à l'intervention de la tyrosinase-related protein-2 (TYRP2, aussi connue sous le nom de Dopachrome tautomérase, DCT) ou des ions cuivre à partir du Dopachrome. Le DHICA pourra s'oxyder grâce à la tyrosinase-related protein-1 (TYRP1) ou la TYR et se polymériser pour in fine former des polymères de taille intermédiaire, plus clairs et modérément solubles : la DHICA-mélanine.<sup>3,27,29</sup>

Le rapport entre les proportions de DHI-mélanine et de DHICA-mélanine permettent l'obtention d'EM bruns foncés à noirs. Également, il est important de noter que les eumélanosomes et les phéomélanosomes cohabitent ensemble au sein du mélanocyte.

## II.5. Transport des mélanosomes vers les kératinocytes

Une fois la synthèse des pigments terminée, les mélanocytes contenant les mélanosomes matures de stade IV doivent distribuer les mélanines aux kératinocytes adjacents. Ce transfert est autant essentiel que l'étape de biogénèse des pigments pour assurer une dispersion homogène au niveau cutané mais surtout pour fournir à l'organisme une photoprotection efficace. En effet, les kératinocytes basaux chargés en mélanines continueront leur progression vers la surface épidermique ce qui confèrera à la peau sa coloration visible et le positionnement supranucléaire des pigments empêchera les effets génotoxiques de certains rayonnements solaires.<sup>30,31</sup>

Pour pouvoir être distribués aux kératinocytes avoisinants, les mélanosomes de stade IV doivent s'éloigner de la région périnucléaire, correspondant à la zone de synthèse, pour rejoindre l'extrémité dendritique du mélanocyte, en contact avec les kératinocytes et formant l'unité épidermique de mélanisation (Figure 10).

Ce premier et long trajet intracellulaire est médié par les microtubules et leurs protéines motrices associées, les dynéines et les kinésines qui permettent un déplacement bidirectionnel. Les kinésines assurent un transport centrifuge, soit vers la périphérie cellulaire tandis que les dynéines permettent le transport rétrograde des mélanosomes, en direction du centre de la cellule.<sup>22</sup> Ces dernières semblent jouer un rôle important pour permettre aux mélanosomes d'acquérir une signature sécrétoire, c'est-à-dire un stade de maturation correct, avant leur transfert aux kératinocytes et permettent également d'éviter d'éventuels embouteillages sur le réseau de microtubules.<sup>32</sup>

Une fois arrivés dans l'extrémité dendritique, les mélanosomes sont pris en charge par les filaments d'actine constituant le réseau sous-membranaire. Ceci est permis grâce au complexe Rab27a/Melanophilin/Myosin-Va : Rab27a (protéine appartenant à la famille des GTPase) se lie au mélanosome et recrute de l'autre côté la melanophilin, qui à son tour va établir une interaction avec la protéine motrice du réseau d'actine, la Myosine-Va.<sup>17,22,24,26,30,33</sup> Le mélanosome se retrouve alors au niveau de la membrane plasmique, prêt à être transféré au kératinocyte voisin.

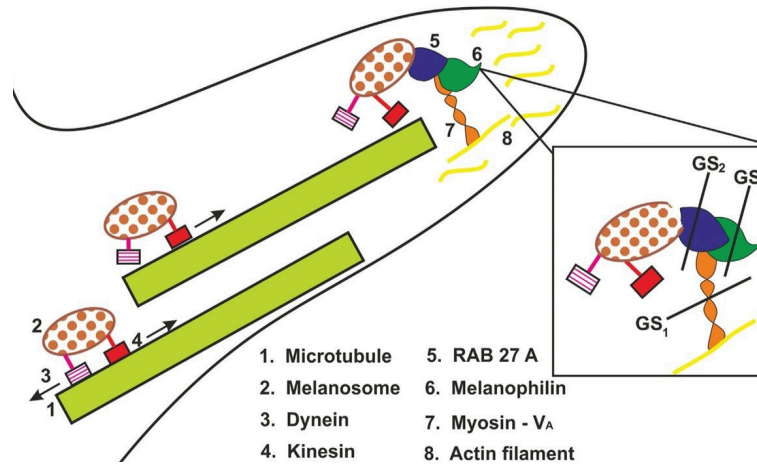


Figure 10. Transport des mélanosomes du centre vers l'extrémité dendritique du mélanocyte.<sup>34</sup>

Les mécanismes impliqués dans le transfert des mélanosomes restent encore à ce jour controversés et pas entièrement élucidés. Quatre concepts différents ont été étudiés pour expliquer ce phénomène (Figure 11) :

- 1) **Modèle de cytophagocytose**
- 2) **Modèle de fusion membranaire direct**
- 3) **Modèle de transfert de vésicules**
- 4) **Modèle d'exocytose couplée à une phagocytose**

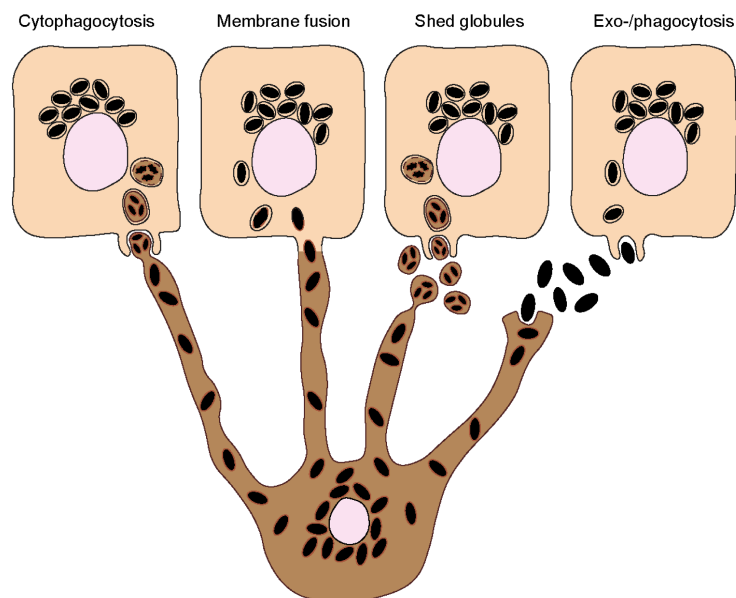


Figure 11. Transfert de mélanine des mélanocytes aux kératinocytes selon quatre mécanismes distincts.<sup>35</sup>



Dans le **modèle de cytophagocytose**, le pouvoir phagocytaire des kératinocytes démontré dans des études antérieures est mis en avant. Ce processus consiste en la phagocytose d'une cellule viable ou d'une partie intacte de celle-ci, soit dans ce cas la dendrite du mélanocyte. Les dendrites mélanocytaires riches en mélanosomes entrent en contact direct avec la membrane plasmique du kératinocyte voisin. Ce dernier va englober et pincer la pointe de la dendrite via ses projections cytoplasmiques ce qui va entraîner la formation d'une vésicule cytoplasmique remplie de mélanosomes. Les pigments mélaniques phagocytés par le kératinocyte vont finalement être englobés dans un compartiment délimité par trois membranes distinctes : celle du mélanosome d'abord, celle dérivée de la membrane plasmique du mélanocyte puis celle dérivée de la membrane du kératinocyte. Par la suite, cet ensemble va fusionner avec un lysosome pour former un phagolysosome. Les trois membranes vont alors être dégradées et le phagolysosome va se fragmenter en de petites vésicules contenant un seul ou plusieurs granules de mélanines (agrégats) qui vont alors se distribuer dans le cytoplasme . <sup>26,33,35-37</sup>

Dans le **modèle de fusion membranaire**, les membranes plasmiques du mélanocyte et du kératinocyte fusionnent ensemble pour créer un canal (ou tunnel) transitoire reliant les cytoplasmes de ces deux cellules et facilitant ainsi le passage des mélanosomes d'une cellule à l'autre. <sup>33,35-37</sup>

Le **modèle de transfert de vésicules** stipule que les mélanosomes sont d'abord conditionnés dans des globules qui proviendraient de la membrane plasmique des mélanocytes. Une fois dans le milieu extracellulaire, ils seraient alors phagocytés par les kératinocytes voisins et les membranes (celles provenant du mélanocyte et du kératinocyte) seraient là aussi digérées très rapidement pour libérer leur contenu en mélanosomes dans le cytosol du kératinocyte. <sup>35,36</sup>

Quant au **modèle d'exocytose couplée à une phagocytose**, il met en avant le fait que la membrane des mélanosomes présents à l'extrémité de la dendrite mélanocytaire fusionnent avec la membrane plasmique du mélanocyte ce qui entraîne l'exocytose des pigments mélaniques nus (mélanocores) vers l'espace extracellulaire. Les kératinocytes internalisent ensuite ces mélanocores par le biais d'une phagocytose : les mélanocores sont ainsi retrouvés entourés d'une seule membrane (celle du kératinocyte qui les a pris en charge) qui a pour rôle de les protéger de la dégradation dans le milieu intracellulaire. <sup>31,36</sup>

La divergence des modèles présentés dans les études est liée aux différents systèmes expérimentaux utilisés (explants de peaux plus ou moins pigmentés et provenant de différentes espèces, co-cultures cellulaires de mélanocytes et kératinocytes etc.) ainsi qu'aux nombreuses techniques utilisées et leurs limites inhérentes. Cependant, les études les plus récentes sur les modes d'internalisation de la mélanine mettent particulièrement en avant le modèle d'exocytose couplée à la phagocytose et, dans une moindre mesure, celui du transfert de vésicules.<sup>33,35</sup> Elles suggèrent notamment que la mélanine sécrétée, sous forme de mélanocores ou de globules contenant les mélanosomes, représente les modes de transfert les plus plausibles et ayant montré le plus de preuves.

Pour ce qui est des mélanocores, le récepteur PAR-2, présent sur la membrane du kératinocyte, a été largement étudié et son implication dans la stimulation de la capacité phagocytaire de cette population cellulaire a été démontrée. Il permettrait ainsi d'augmenter l'activité phagocytaire des kératinocytes et de ce fait, d'internaliser préférentiellement les mélanocores dans ces derniers.<sup>38-40</sup> Ceci soutient l'idée que les mélanocores représentent l'une des formes de transfert de la mélanine les plus probables dans des conditions d'homéostasie et ainsi que ce modèle semble cohérent, une étude récente sur modèle de peau reconstruit en trois dimensions l'appuyant<sup>41</sup>. La stimulation des récepteurs kératinocytaires TLR3 et KGFR a également permis de montrer leur implication dans l'amélioration et la régulation de l'activité phagocytaire des kératinocytes.<sup>42,43</sup> Quant aux mélanosomes chargés, les études suggèrent en plus du processus de phagocytose, un possible mécanisme d'absorption par macropinocytose : un mécanisme constitutif largement utilisé par l'ensemble des cellules eucaryotes et paraissant indépendant de l'activité du récepteur PAR-2. Ce mode d'internalisation permettrait un transfert plus important de pigments, qui pourrait être adapté dans des conditions particulières de stress comme le bronzage, mais ces hypothèses restent encore incertaines.<sup>38</sup>

Néanmoins, il est très important de noter que l'ensemble des auteurs travaillant sur ce sujet insistent sur le fait que ces différents mécanismes ne peuvent s'exclure entre eux, et pourraient même coexister dans le même organisme pour assurer la pigmentation cutanée. De nombreuses études continuent d'être menées et sont attendues pour mieux appréhender la complexité de ce transfert. À ce jour, il semblerait donc que chacun des mécanismes ait sa place dans ce processus et puisse être mis en œuvre en fonction des conditions

physiologiques (localisation cutanée, phototype de l'individu, exposition au rayonnement solaire) et pathologiques (inflammation).<sup>31,35</sup>

Ces faits renforcent l'idée qu'un dialogue important a lieu entre les deux types cellulaires principalement impliqués dans la pigmentation, soient les mélanocytes et les kératinocytes. Il ne s'agit pas que d'un simple transfert de pigment, mais bien d'une diapasonie complexe entre ces cellules semblable à une synapse et laissant également supposer que les kératinocytes ont la capacité de moduler le mode d'internalisation des pigments provenant des mélanocytes en fonction des conditions et de la façon dont ils sont présentés.<sup>33,36</sup>

## II.6. Devenir des pigments mélaniques au sein des kératinocytes et différences phénotypiques observées

Cette étape correspond au devenir des pigments mélaniques une fois internalisés dans les kératinocytes : elle comprend le transport des pigments vers la région supranucléaire du kératinocyte, ainsi que le processus de dégradation de ceux-ci. Les mécanismes sont là aussi encore aujourd'hui incertains.

Une fois internalisés, le transport des mélanines semble dépendre du cytosquelette et particulièrement des microtubules et de leurs protéines associées, dont la dynéine et la dynactine, ainsi que des protéines liées aux centrosomes de ces microtubules. Ces complexes protéiques permettent d'aboutir au positionnement des pigments au-dessus du noyau, formant ainsi la coiffe supra-nucléaire, déterminante pour la photoprotection du matériel génétique.<sup>36,44,45</sup>

Les différences de coloration cutanée observées dans les peaux appartenant à différents phénotypes semblent être liées aux processus de dégradation qui ont lieu au sein du kératinocyte. Les études suggèrent qu'une fois internalisés dans les kératinocytes, les pigments mélaniques sont stockés dans un compartiment endocyttaire particulier comprenant une seule membrane limitante et pouvant être qualifié de "mélanokérasome". Bien que l'origine exacte de cette membrane soit encore floue, l'absence de marqueurs liés aux mélanosomes permet de supposer qu'elle est probablement dérivée du kératinocyte lui-même. Cette suggestion appuie fortement le modèle d'exo/phagocytose où les mélanocores sont retrouvés entourés d'une unique membrane provenant des kératinocytes. Cependant, il n'est pas exclu que dans les autres modèles, les membranes dérivées des mélanosomes et/ou des

mélanocytes entourant les pigments mélaniques ne peuvent être digérées lors du traitement dans le kératinocyte. <sup>36</sup> Il est aussi possible qu'une toute nouvelle membrane soit créée dans le cytosol du kératinocyte. Ce mélanokérasome correspond à un organe nouveau, lui aussi lié aux lysosomes (LRO) car il comporte des marqueurs membranaires communs aux lysosomes tels que CD63. <sup>33,35</sup> Cet organe endocyttaire à la lumière modérément acide et possédant des capacités limitées de dégradation pourrait ainsi correspondre à un compartiment de stockage optimal qui permettrait de protéger la mélanine, particulièrement l'EM, de la dégradation. <sup>36,40</sup> Cette suggestion permettrait d'expliquer pourquoi l'EM persiste dans les kératinocytes lors du processus de différenciation épidermique et ainsi, de justifier son observation dans les couches supra-basales chez les personnes au phototype foncé (Figure 12). <sup>33,35,46</sup> Également, elle laisse supposer que la différenciation des kératinocytes exercée lors de leur traversée jusqu'aux couches supérieures de l'épiderme a une certaine implication dans la dégradation des pigments mélaniques, notamment chez les sujets à peau claire. <sup>26,45</sup>

Une autre hypothèse stipule que la dégradation de la mélanine est due à un processus d'autophagie, qui semble être inversement corrélé à la couleur de peau : plus le phototype est foncé, et moins l'activité autophagique est élevée. <sup>33,35,47</sup>

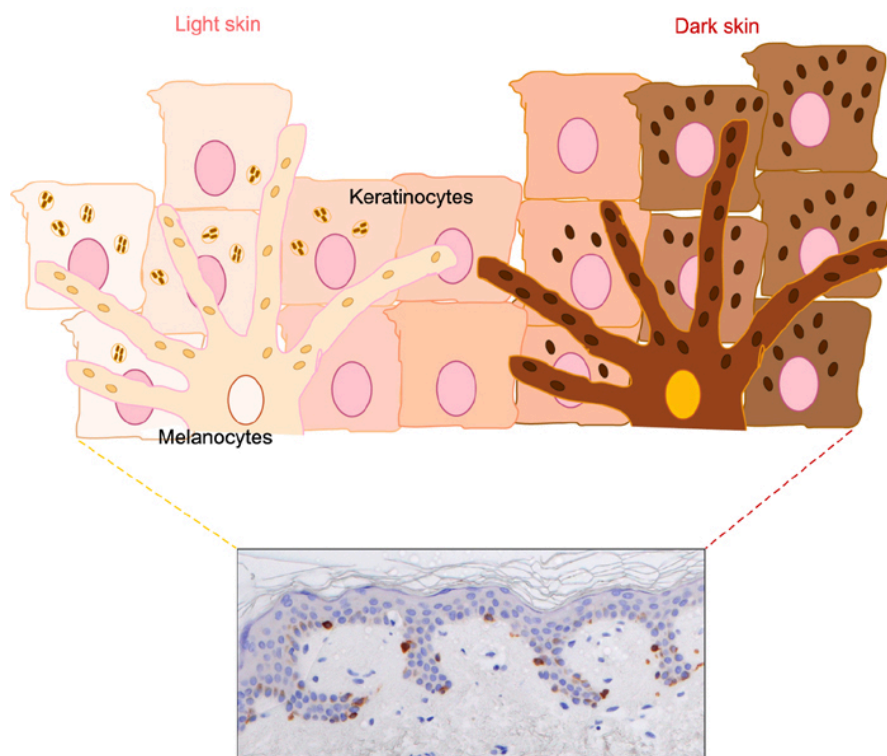


Figure 12. Différences dans la distribution des pigments mélaniques selon le type de peau. <sup>12</sup>

D'autres dissemblances sont observées dans les peaux de pigmentation variable. Chez les peaux foncées de type afro-américaine, il est démontré que les organites kératinocytaires contiennent essentiellement un seul et unique mélanocore, de taille importante. <sup>26,35,36</sup> Également pour ce type de peau, les mélanocores s'avèrent être plus nombreux dans le cytoplasme des kératinocytes. Localisés principalement dans la couche basale épidermique mais également dans les couches supra-basales (jusqu'à la couche cornée), ils paraissent donc être dans une certaine mesure épargnés de la dégradation soit par la formation d'un mélanokérasome plus résistant, soit par le biais d'un processus d'autophagie contrôlé.

Tandis que dans les peaux claires de type caucasienne, on observe un nombre moins important d'organites mais comportant majoritairement, à la différence des phototypes foncés, des amas de petits mélanocores. <sup>26,35,36,46</sup> Dans ce cas, les pigments sont localisés quasi-uniquement au niveau des kératinocytes basaux : l'activité autophagique étant plus intense, les mélanocores sont plus rapidement dégradés et l'on n'en retrouve que très peu en superficie de l'épiderme ce qui fait que la peau paraît plus claire soit moins pigmentée. <sup>36,47</sup> Également, il est possible que le mécanisme d'autophagie puisse expliquer la génération de mélanines sous forme de grappes retrouvées dans les phototypes clairs. <sup>46</sup>







On se demande encore à ce jour si la distribution des pigments mélaniques de façon individuelle ou en amas et leur dégradation sont liées à une signalisation biochimique provenant du mélanocyte donneur ou bien du kératinocyte receveur. Il se pourrait que ces deux types cellulaires jouent chacun un rôle important dans ces processus et probablement différent en fonction du phototype de l'individu. Néanmoins aujourd'hui il semble que les différences en termes de pigmentation constitutive entre les populations ne soient pas liées au nombre de mélanocytes dans l'épiderme, qui s'avère être similaire entre les différentes ethnies, mais bien à la nature du dépôt des mélanosomes (type, qualité et quantité de mélanine, disposition individuelle ou en groupe), au degré de mélanisation des mélanosomes mais aussi, à la distribution et à la dégradation de ceux-ci dans les kératinocytes. <sup>14,26,48</sup>

## II.7. Modèles de classification de la pigmentation constitutive

La couleur de peau, particulièrement variable entre les individus, est principalement déterminée par les pigments mélaniques. Toutefois, elle peut être dans une moindre mesure conditionnée par d'autres chromophores endogènes tels que les carotènes, l'hémoglobine et la bilirubine ou encore, par des conditions physiologiques particulières comme l'épaississement ou le vieillissement cutané. Afin de répondre aux besoins de la dermatologie qui sont de *“définir les niveaux de risque de survenue de cancer cutané et d'appréhender la progression d'une maladie cutanée”*, de l'industrie pharmaceutique qui est de *“donner des informations sur la réponse aux traitements”* ou encore de l'industrie cosmétique qui consistent à *“mesurer l'apparence des couleurs pour générer des nuanciers et évaluer l'efficacité des produits cosmétiques”*, la détermination de la couleur de peau doit être objective. De ce fait, plusieurs modèles de classification de la pigmentation constitutive ont été élaborés au cours du temps.

En 1975, la classification des phototypes de Fitzpatrick (Tableau 2) a été créée dans le but initial de doser les traitements de photochimiothérapie (PUVA, Psoralène UltraViolet A) contre le psoriasis et particulièrement chez les sujets à peau claire. Elle a permis d'établir en premier lieu, 4 phototypes différents pour classer les peaux caucasiennes en fonction de leur réactivité face aux UV. Pour se faire, un auto-questionnaire s'appuyant sur la survenue d'un érythème 24 heures après une exposition solaire non protégée et sur la capacité propre de l'individu à bronzer 7 jours après cette exposition est réalisé. En fonction des réponses, le sujet peut ainsi catégoriser sa couleur de peau et sa photosensibilité à partir d'un phototype défini. Plus tard, deux phototypes sont entrés dans la classification : le phototype IV, correspondant à une peau brune, et le phototype V, correspondant à une peau noire. Ces deux nouvelles catégories ont été basées sur la couleur de peau des individus, en lien avec leur origine ethnique plutôt que sur leur véritable réactivité à l'exposition solaire.<sup>13,49,50</sup>

Tableau 2. Classification phototypique de Fitzpatrick.

Phototype	Couleur de peau	Caractéristiques
I	 Blanche, très claire/pâle	Brûle toujours, ne bronze jamais
II	 Pâle, claire	Brûle facilement, bronze difficilement
III	 Peau moyennement claire	Brûle parfois, bronze assez facilement
IV	 Légèrement brune ou modérément brune	Brûle rarement, bronze très facilement
V	 Brune à brune foncée	Brûle très rarement, bronze intensément
VI	 Brune foncée à noire	Ne brûle jamais, fortement pigmentée

La classification de Fitzpatrick est restée pendant de nombreuses années et est encore aujourd'hui le système le plus couramment utilisé pour l'identification de la couleur de peau. De plus, on la retrouve souvent dans des études de prédiction du risque de cancer cutané. D'autres classifications basées sur ce modèle ont été établies dans le but identique de mesurer le niveau de risque face au rayonnement solaire et ont en plus inclus dans leurs critères la couleur des yeux et des cheveux : c'est le cas de la classification proposée par l'Organisation Mondiale de la Santé (OMS) et adoptée par l'Institut National du Cancer (INCa) (Figure 13) ainsi que de celle proposée par l'Agence Nationale de Sécurité du Médicament et des produits de santé (ANSM) (Figure 14). Cette dernière constitue aussi une aide pour le choix du produit de protection solaire le plus adapté à sa couleur de peau.







-  **Phototype I** : peau très blanche, cheveux blonds ou roux, yeux bleus/verts – Vous ne bronzez jamais et attrapez très facilement des coups de soleil.
-  **Phototype II** : peau claire, cheveux blonds, roux ou châtain, yeux verts/marron – Vous bronzez à peine et attrapez facilement des coups de soleil.
-  **Phototype III** : peau moyennement claire, cheveux châtain ou bruns, yeux marron – Vous bronzez progressivement et attrapez occasionnellement des coups de soleil.
-  **Phototype IV** : peau mate, cheveux bruns/noirs, yeux marron/noirs – Vous bronzez facilement et attrapez rarement des coups de soleil.
-  **Phototype V** : peau très mate, cheveux noirs, yeux noirs – Vous bronzez vite et beaucoup, vous attrapez très rarement des coups de soleil.
-  **Phototype VI** : peau noire, cheveux noirs, yeux noirs – Jamais de coups de soleil.

Figure 13. Classification des phototypes cutanés par l'OMS (adoptée par l'INCa) <sup>51</sup>





<b>Sujet extrêmement sensible au soleil</b>		<ul style="list-style-type: none"> <li>- Sujet à peau « blanc-laiteux » avec de nombreuses taches de rousseur, des cheveux roux.</li> <li>- Sujet prenant toujours des coups de soleil lors de l'exposition solaire et ne bronzant que très difficilement.</li> <li>- Sujet ayant des antécédents de cancers cutanés ou de pathologies s'accompagnant d'une photosensibilité.</li> </ul>
<b>Sujet sensible au soleil</b>		<ul style="list-style-type: none"> <li>- Sujet à peau claire, avec souvent quelques taches de rousseur et/ou cheveux blond vénitien ou auburn.</li> <li>- Sujet prenant souvent des coups de soleil lors de l'exposition solaire, mais pouvant obtenir un hâle.</li> </ul>
<b>Sujet à peau intermédiaire</b>		Peau claire bronzant assez facilement, ne prenant des coups de soleil que lors des expositions intenses.
<b>Sujet à peau assez résistante</b>		Peau mate bronzant facilement sans prendre de coups de soleil.

Figure 14. Classification du phototype cutané en lien avec la photosensibilité par l'ANSM. <sup>52</sup>

Cependant, de nombreuses limites ont été attribuées à la classification de Fitzpatrick dont particulièrement son caractère subjectif et qualitatif. L'auto-évaluation basée sur les souvenirs des individus laisse place à des biais d'interprétation et de mémoire qui peuvent entraîner un phototypage erroné et de ce fait, une sous-estimation de leur véritable sensibilité cutanée face aux UV. Aussi, cette classification a été réalisée en faveur des peaux caucasiennes et ne prend pas en compte le fait que les personnes ayant une peau plus pigmentée peuvent elles aussi être exposées à des facteurs de risque de cancer cutané face aux rayonnements UV (brûlures et/ou desquamations répétitives). Ceci entraîne une mauvaise évaluation du risque de cancer et peut également conduire à des dosages non appropriés lors de la réalisation de photothérapies. En conséquence, l'importance de séparer l'évaluation de la pigmentation constitutive de la photosensibilité cutanée s'est avérée être nécessaire pour proposer des soins et des outils de prévention appropriés. Des modèles de classifications plus objectifs ont ainsi été développés pour mesurer quantitativement la couleur de peau de chaque individu en prenant en compte ses fluctuations (comme l'érythème). Ils sont essentiellement basés sur deux principes : la spectrophotométrie et la colorimétrie. Ces derniers sont aujourd'hui fréquemment utilisés pour déterminer l'efficacité des produits cosmétiques dépigmentants et ainsi, appuyer leurs allégations.



De manière générale, la spectrophotométrie de réflectance permet de mesurer la proportion de lumière réfléchiée par la peau sur le spectre des longueurs d'onde du domaine visible (400-800 nm environ) et par conséquent, de quantifier la couleur de peau. La spectroscopie de réflectance à bande étroite ne permet pas d'obtenir des valeurs chromatiques à la différence de la spectroscopie à réflectance diffuse, mais permet d'estimer les indices d'érythème (IE) et de mélanine (IM) en se basant respectivement sur la réflectance verte liée au spectre d'absorption de l'hémoglobine et sur la réflectance rouge liée au spectre d'absorption de la mélanine. <sup>50</sup>

Concernant la colorimétrie, le système colorimétrique normalisé CIE LAB a été développé en 1976 par la Commission Internationale de l'Eclairage (CIE) dans le but de servir d'outil de quantification de la couleur de façon conforme à la vision humaine. Actuellement, son utilisation sert à de nombreuses industries pour le contrôle et la gestion des couleurs. Il correspond à un espace chromatique tridimensionnel qui caractérise les couleurs de surface. Ces dernières peuvent être définies par 3 grandeurs (Figure 15) :

- L'axe  $L^*$  : correspond à la luminosité et est représenté par une échelle de gris avec des valeurs allant de 0 (noir) à 100 (blanc). Il peut être corrélé au niveau de pigmentation cutanée.
- L'axe  $a^*$  : correspond à l'axe rouge/vert qui peut être exprimé par des valeurs négatives (nuances de vert) et des valeurs positives (nuances de rouge). L'érythème cutané peut être représenté par un déplacement sur le plan  $L^*a^*$  <sup>53</sup>. Il peut être impacté par la composition en mélanine et le flux sanguin. <sup>50</sup>
- L'axe  $b^*$  : correspond à l'axe jaune/bleu qui peut être exprimé par des valeurs négatives (nuances de bleu) et des valeurs positives (nuances de jaune). Il peut être corrélé au niveau de bronzage (en lien avec la mélanine, les caroténoïdes et l'oxydation provoquée par l'exposition aux UV) ainsi qu'à la pigmentation constitutive basale.

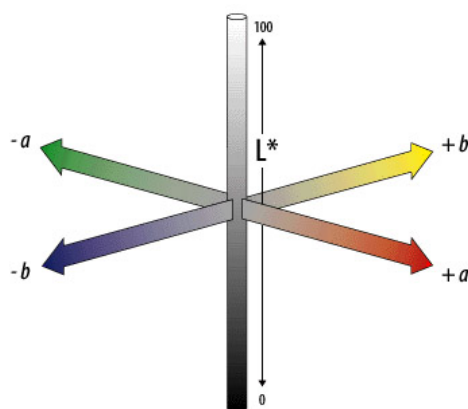
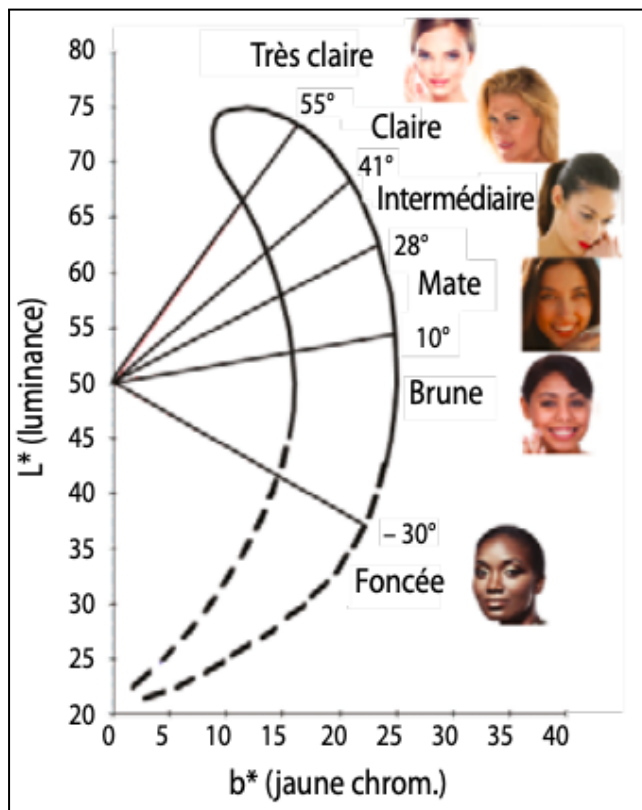


Figure 15. Représentation de l'espace  $L^*a^*b^*$  <sup>54</sup>

À partir de ces grandeurs, et notamment du  $L^*$  et du  $b^*$ , une nouvelle mesure a pu être mise au point et paraît plus pertinente pour définir le degré de pigmentation cutanée des individus. Il s'agit de l'angle typologique individuel (ITA), déterminé par la formule suivante :  $ITA = [\text{Arc tan}((L^*-50)/b^*)] \times 180 / \pi$ . Cette valeur colorimétrique, démontrée comme corrélée négativement à l'IM selon une étude <sup>55</sup> et ainsi à la pigmentation cutanée, permet de catégoriser la couleur de peau en 6 groupes distincts.

Cet ensemble de données a permis de définir un volume nommé "volume de couleur de peau" dans l'espace couleur CIE LAB, représentant qu'une partie de celui-ci mais pouvant contenir l'ensemble des couleurs individuelles de chaque peau et ce de façon plus précise (*il correspond au volume délimité par des contours noirs dans la Figure 16*).



ITA°	Classification
ITA° > 55°	Très claire
41° < ITA° < 55°	Claire
28° < ITA° < 41°	Intermédiaire
10° < ITA° < 28°	Mate
-30° < ITA° < 10°	Brune
ITA° < -30°	Foncée

Figure 16. Volume des couleurs de peau sur le plan  $L^*$  et  $b^*$  et représentation du phototype en fonction de l'ITA. <sup>56</sup>

La mesure de l'ITA se présente aujourd'hui comme une méthode reconnue pour son objectivité et sa pertinence : elle est exclusivement exigée pour constituer le choix des sujets d'essais éligibles lors des tests in vivo de détermination du facteur de protection solaire (SPF) des produits cosmétiques solaires et est également utilisée pour définir la plage de doses DEM (dose érythémateuse minimale) sur la peau non protégée pour la détermination de la DEM provisoire, selon la norme ISO 24444:2019.<sup>57</sup>

Finalement, le développement de ces différentes techniques a mené à la création de nuanciers pouvant représenter la diversité des teintes de peaux humaines. Ils accompagnent l'industrie cosmétique dans la conception de produits répondant aux besoins de chaque couleur de peau, principalement dans le domaine du maquillage, et ce grâce à une évaluation visuelle de la pigmentation (Figure 17).

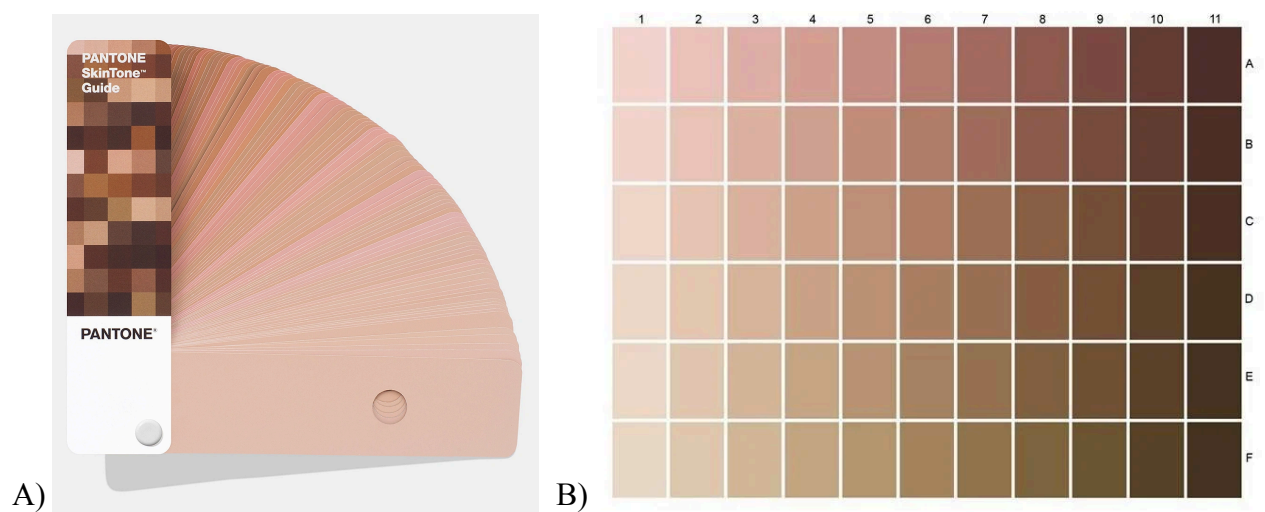


Figure 17. Exemples de nuanciers créés pour servir l'industrie cosmétique. A) Pantone SkinTone™ par PANTONE comportant 138 nuances de couleur de peau.<sup>58</sup> B) L'Oréal Skin Color Chart comportant 66 nuances de couleur de peau basées sur 11 niveaux de luminosité (de 1 à 11) et 6 niveaux de couleurs (de A à F).<sup>59</sup>

## II.8. Principales voies et facteurs impliqués dans la régulation de la pigmentation

Le processus de mélanogénèse est particulièrement complexe et résulte de l'interaction entre un grand nombre de facteurs pouvant provenir de l'environnement interne (facteurs autocrines, paracrines, hormonaux, inflammatoires) ou de l'environnement externe (UV, pollution, agents chimiques tels que les médicaments) en plus de facteurs prédéterminés tels que l'origine ethnique ou l'âge. Ces derniers impliquent plusieurs types cellulaires, dont les mélanocytes, les kératinocytes et les fibroblastes qui coopèrent finement pour mener à bien le mécanisme de pigmentation. À ce jour, plus d'une centaine de gènes ont été identifiés comme étant impliqués dans la régulation de ce processus. Ceux-ci interviennent à tous les stades de la mélanogénèse, de la différenciation des mélanoblastes en mélanocytes jusqu'à la synthèse des mélanines.

Parmi cet ensemble de facteurs, MITF (Microphthalmia-associated transcription factor) représente le facteur de transcription le plus important dans le mécanisme de pigmentation cutanée. Son rôle est déterminant pour la fonction mélanocytaire car il contrôle l'expression génique des enzymes mélanogènes, qui peuvent s'avérer être critiques pour le processus (TYR, TYRP1, TYRP2), mais aussi l'expression des protéines structurelles des mélanosomes (PMEL17, MART-1).<sup>60,61</sup> Ce facteur, et particulièrement l'isoforme MITF-M spécifique de la lignée mélanocytaire, est primordial pour le développement, la régulation et également la survie des mélanocytes. Son activité est contrôlée par d'autres facteurs de transcription comme PAX3, CREB ou SOX9 qui sont eux aussi d'une grande importance.<sup>62</sup> C'est en amont de ces derniers que plusieurs voies de signalisation se mettent en place pour permettre in fine la synthèse d'un grand nombre de protéines essentielles au fonctionnement normal du système pigmentaire. Les principales voies de signalisation et leurs facteurs associés seront explicitées dans cette partie et illustrées dans la Figure 18.

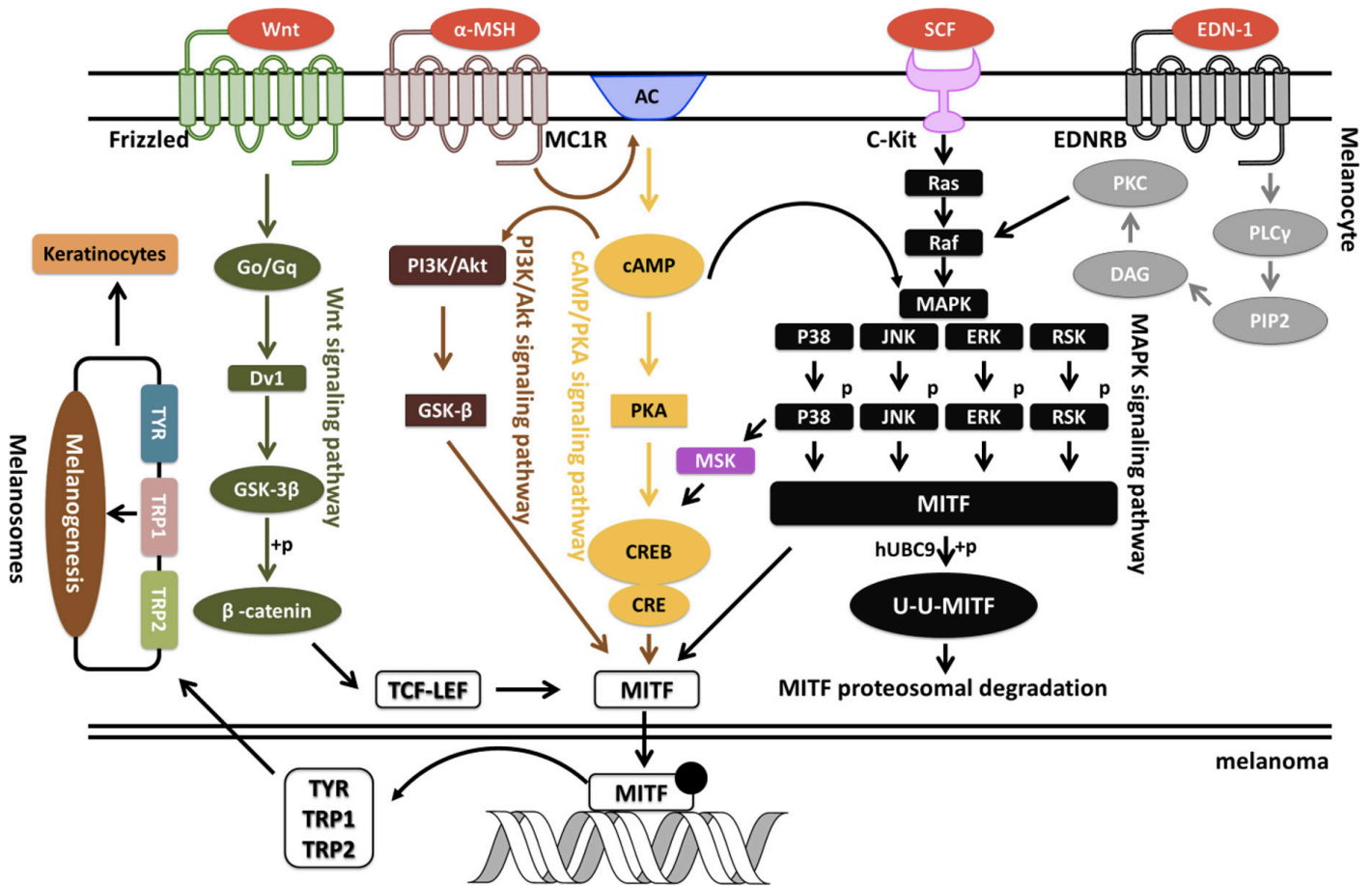


Figure 18. Les principales voies de régulation de la mélanogénèse. <sup>63</sup>

### II.8.I. La voie AMPc

La voie AMPc (adénosine-monophosphate cyclique) qui implique la PKA (Protéine kinase A) est considérable pour le processus de pigmentation car elle mobilise un récepteur prédominant dans les mélanocytes et déterminant pour le phénotype : le récepteur MC1R (MelanoCortin 1 Receptor) couplé à la protéine G (RCPG). Ce dernier est impliqué dans la formation préférentielle d'EM ou de PM. En effet, lorsque ses agonistes principaux, l'ACTH (Adreno CorticoTropic Hormone) et l' $\alpha$ -MSH (alpha-melanocyte-stimulating hormone), des peptides dérivés de la pro-hormone hypophysaire POMC (pro-opiomélanocortine) et pouvant être sécrétés par les kératinocytes et les mélanocytes, se lient à lui, cela entraîne l'activation de l'AC (adénylate cyclase) qui conduit à une synthèse accrue d'AMPc (Figure 19). L'AMPc

va ensuite activer la PKA qui va ensuite phosphoryler CREB (C-AMP Response Element-binding protein) qui à son tour va stimuler la transcription de MITF. In fine, la stimulation de MITF permettra la transcription accrue de TYR qui entraînera la mélanogénèse, et préférentiellement la synthèse d'EM.<sup>24,26,27</sup> Des polymorphismes génétiques concernant ce récepteur ont été étudiés, et notamment chez les sujets roux/ à peaux claires où des mutations peuvent altérer les réponses cellulaires à l' $\alpha$ -MSH et ainsi, diminuer la production d'EM. Aussi, lorsque la protéine antagoniste ASIP (Agouti Signaling Protein) se lie au récepteur MC1R, cela déclenche la production de PM par la diminution de la transcription des enzymes mélanogènes.<sup>14,64</sup>

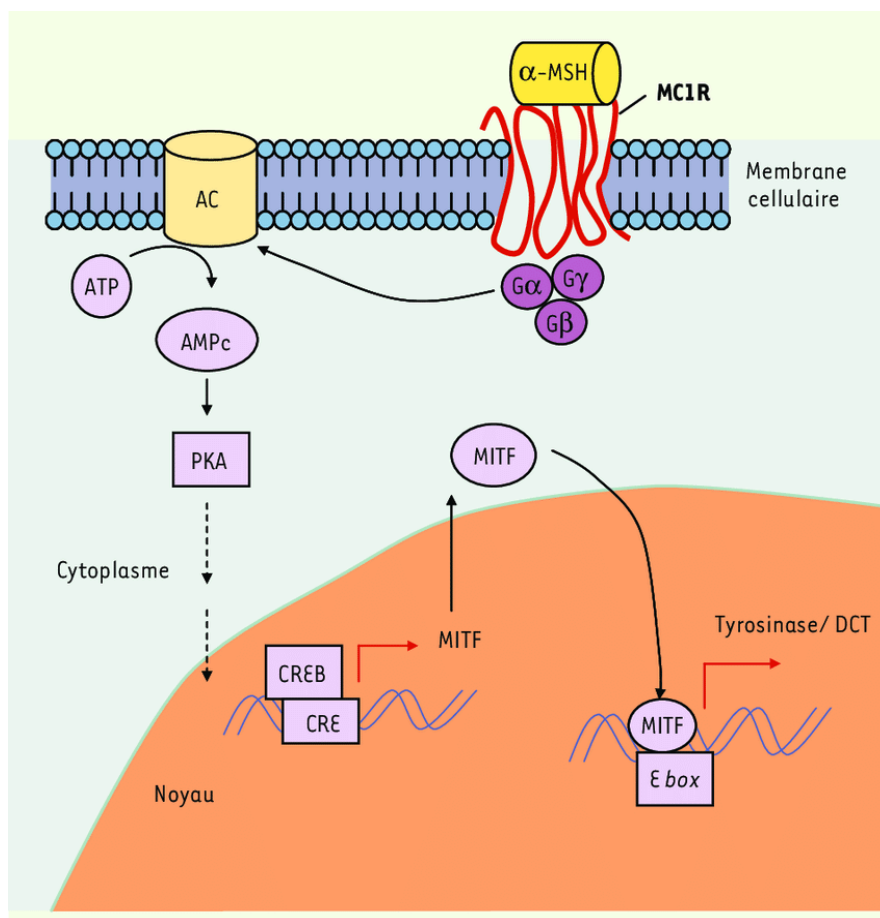


Figure 19. Régulation des gènes pigmentaires par le récepteur MC1R.<sup>65</sup>

Les catécholamines, l'épinéphrine (EP) et la norépinéphrine (NEP) peuvent aussi emprunter cette voie pour stimuler la mélanogénèse. Ces facteurs sont synthétisés en amont par la L-DOPA, précurseur commun avec la mélanine, et sont sécrétés par les kératinocytes

environnants. Ils se lient aux récepteurs adrénérgiques présents sur la membrane du mélanocyte et stimulent la cascade de l'AMPc jusqu'à l'activation du MITF.<sup>66,67</sup>

Les hormones sexuelles utilisent également cette voie pour moduler la pigmentation. Les oestrogènes se lient à leur récepteur GPER (G protein-coupled estrogen receptor) situé au niveau de la membrane du mélanocyte, et activent l'AC qui finalement stimule le système pigmentaire. La progestérone quant à elle, diminue la synthèse pigmentaire en se liant au récepteur PAQR7 (Progestin And AdipoQ Receptor Family Member 7) qui bloque le fonctionnement de l'AC (Figure 20).<sup>24,25</sup>

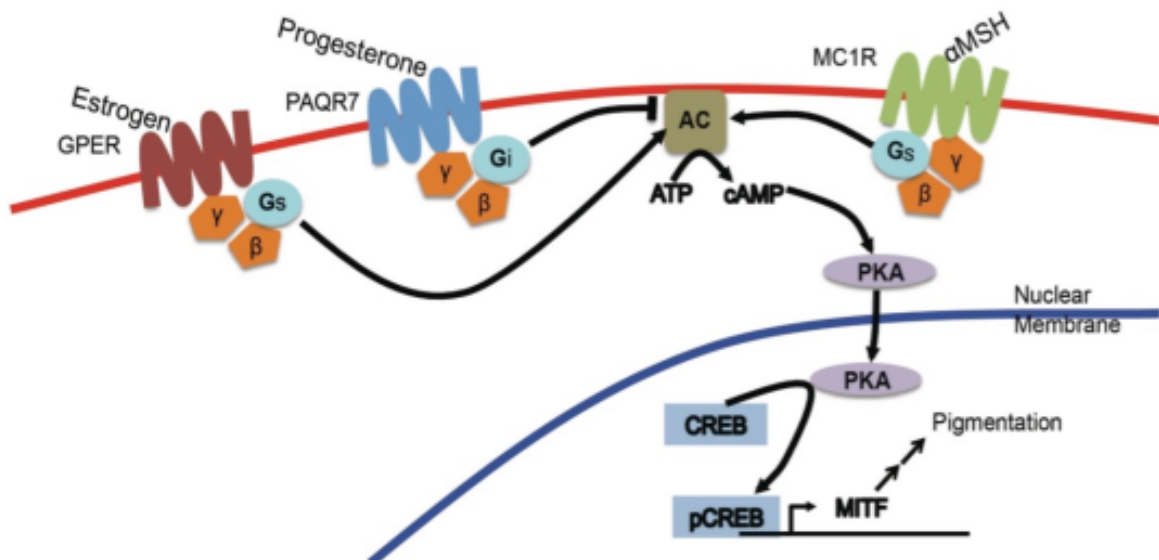


Figure 20. Modèle schématique de la signalisation des œstrogènes et de la progestérone dans les mélanocytes.<sup>68</sup>

L'AMPc peut également emprunter une autre voie pour permettre la transcription des protéines pigmentaires en plus d'assurer l'homéostasie des mélanocytes, et notamment la survie de ceux-ci face au stress oxydatif : c'est la voie PI3K/AKT.<sup>69</sup>

## II.8.II. La voie WNT

Les récepteurs des glycoprotéines WNT sont des RCPG nommés Frizzled. Les WNT sont importantes car elles sont impliquées dans le bon développement des mélanocytes : elles participent au développement des cellules de la crête neurale et à leur différenciation en mélanocytes. Pour stimuler la pigmentation, les WNT sécrétées par les fibroblastes se lient à leur récepteur et conduisent à différents signaux qui vont mener à l'inhibition de la protéine GSK-3 $\beta$  (glycogen synthase kinase 3 beta). Ceci va permettre de protéger la  $\beta$ -caténine cytoplasmique qui va alors être stabilisée et transportée dans le noyau pour réguler la transcription du MITF, via une interaction directe avec les facteurs de transcription de la famille LEF/TCF. <sup>64,70</sup>

À contrario, des facteurs solubles inhibiteurs de cette voie, tels que DKK1 (Dickkopf-related protein 1), peuvent être sécrétés par les fibroblastes dermiques (Figure 21). C'est notamment le cas des fibroblastes situés dans les régions palmo-plantaires qui sécrètent de façon plus importante ce facteur. L'inhibition de la voie WNT entraîne ainsi la suppression de la fonction des mélanocytes, et par conséquent, de la mélanogénèse via la régulation négative du MITF. Ceci explique pourquoi les zones palmoplantaires sont physiologiquement hypopigmentées par rapport aux autres zones corporelles. <sup>71</sup>

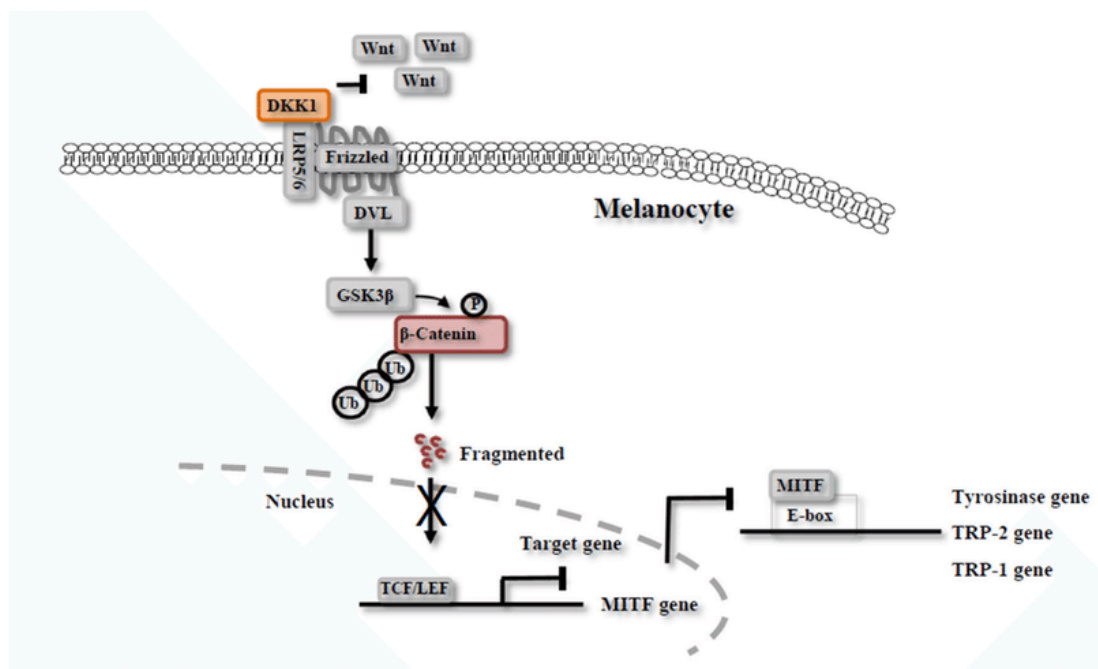


Figure 21. Voie de signalisation pour l'inhibition de la synthèse mélanique par DKK1. <sup>72</sup>



### II.8.III. La voie MAPK

La voie MAPK (Mitogen-activated protein kinase) implique un grand nombre de facteurs paracrines pouvant provenir de différents types cellulaires (Figure 18).

Le SCF (Stem cell factor) est un facteur de croissance sécrété par les fibroblastes et les kératinocytes. Son récepteur tyrosine kinase C-kit est exprimé par les mélanocytes. Lors de la liaison avec son ligand, C-kit s'active et subit une autophosphorylation. Ceci conduit à une cascade de phosphorylations qui in fine aboutit à la phosphorylation de CREB, à l'activation du MITF et à la stimulation de la mélanogénèse via la transcription des enzymes mélanogènes: c'est la voie MAPK/p38/MSK. C-kit est également capable d'activer ERK (Extracellular signal-regulated kinase) qui peut entraîner la synthèse des pigments via la phosphorylation de CREB mais aussi, conduire à la dégradation du MITF. Ce dernier mécanisme est utilisé comme système de rétroaction pour réguler la synthèse pigmentaire.<sup>47,62,73</sup>

Les facteurs FGF (fibroblast growth factor), HGF (hepatocyte growth factor) sécrétés par les kératinocytes et/ou les fibroblastes agissent également sur cette voie pour favoriser la mélanogénèse. La neuréguline-1, produite par les fibroblastes dermiques de peaux foncées, semblerait aussi utiliser la voie MAPK pour accentuer le processus pigmentaire.<sup>24</sup>

L'endothéline-1 (ET-1) est un facteur synthétisé et sécrété par les cellules endothéliales et les kératinocytes qui peut se lier à son récepteur de type RCPG, l'EDNRB (Endothelin receptor type B). Leur liaison va entraîner l'activation de la PLC (phospholipase C) qui va permettre l'hydrolyse du PIP2 (phosphatidylinositol 4,5-bisphosphate) en deux seconds messagers : l'inositol-1,4,5-trisphosphate (IP3) et le DAG (diacylglycérol). Le DAG va ainsi permettre l'activation de la protéine kinase C (PKC) qui va phosphoryler Raf qui à son tour va activer la cascade de phosphorylation MAPK. Finalement, la mélanogénèse sera stimulée notamment grâce à l'action de la TYR.<sup>24,73</sup>

Les catécholamines citées précédemment, soient l'épinéphrine et la norépinéphrine, peuvent également emprunter cette voie MAPK par le biais de la PKC pour activer le MITF et ainsi, le processus de mélanogénèse.<sup>14,74</sup>

#### II.8.IV. Les facteurs inflammatoires et le rayonnement solaire

Les facteurs inflammatoires locaux sont d'une grande importance dans le processus de pigmentation cutanée car ils participent eux aussi à la régulation de ce mécanisme en modulant positivement ou négativement la mélanogénèse. Leur sécrétion implique différents types cellulaires comprenant les cellules dermiques (monocytes, macrophages, lymphocytes, fibroblastes, cellules endothéliales) et les cellules épidermiques (kératinocytes, cellules de Langerhans).

Tableau 3. Facteurs inflammatoires impliqués dans la modulation de la mélanogénèse.

<b>Facteur</b>	<b>Sécrété par</b>	<b>Impact sur la mélanogénèse</b>	<b>Mécanisme et/ou voie(s) utilisée(s)</b>	<b>Réf.</b>
<b>IL-18</b>	Kératinocytes, Macrophages, Mastocytes	Positif	Augmente l'activité de TYR et régule positivement TYRP1, TYRP2 via MITF (voie AMPc)	67,75
<b>IL-33</b>	Kératinocytes, Fibroblastes	Positif	Favorise l'expression de MITF et des enzymes en aval (voies MAPK/ AMPc)	76
<b>PGE2</b>	Kératinocytes, Fibroblastes, Mélanocytes (après stimulation UV)	Positif	Accentue la formation dendritique : facilite le transfert de mélanine + favorise la mélanogénèse (voie AMPc)	12,24, 25,75
<b>PGF2</b>		Positif		
<b>TNF<math>\alpha</math></b>	Kératinocytes	Négatif	Inhibe la synthèse mélanique (réprime MITF ou TYR? réprime voie AMPc/MAPK?)	60,67
<b>IL-4</b>	Lymphocytes T auxiliaires	Négatif	Régule négativement l'expression de MITF et des enzymes mélanogènes en aval (voie inhibitrice: JAK2-STAT6)	77
<b>NO</b>	Cellules endothéliales, Kératinocytes	Positif	Améliore la dendricité et l'expression de MITF (et donc des enzymes en aval)	25,73

Les rayonnements UV représentent environ 5% du spectre solaire parvenant à la surface de la Terre. Ils sont généralement considérés comme les facteurs externes les plus influents sur la pigmentation constitutive : on parle alors de pigmentation facultative (ou induite). Cette dernière peut varier en fonction de la sensibilité individuelle, et ainsi, en fonction du phénotype du sujet. Les rayonnements UV qui atteignent la surface de la Terre sont les UVA et les UVB, dont les longueurs d'onde vont de 320 à 400 nm et de 280 à 320 nm respectivement. Les UVA sont par rapport aux UVB, moins énergétiques mais plus pénétrants car ils sont capables d'atteindre le derme profond. Ils ne sont pas absorbés par l'ADN mais ils peuvent l'affecter indirectement en générant un stress oxydatif important, c'est-à-dire en produisant des ROS (anion superoxyde, peroxyde d'hydrogène etc.) par le biais de réactions photochimiques. Quant aux UVB, ils peuvent atteindre le derme superficiel, et peuvent également être absorbés par l'ADN ce qui fait d'eux des agents mutagènes importants.<sup>78</sup> La réponse cutanée face à une exposition solaire peut être divisée en deux étapes : la pigmentation immédiate et la pigmentation retardée.

La **pigmentation immédiate** résulte de l'action des UVA principalement. Elle provoque un assombrissement quasi-immédiat de la peau, pouvant survenir quelques minutes après une exposition et pouvant disparaître en quelques heures voire quelques jours. Cette pigmentation transitoire non photo-protectrice ne résulte pas de l'augmentation de la synthèse pigmentaire, mais bien de la photo-oxydation de la mélanine existante ou de ses précurseurs.<sup>26,27,78</sup> Également, elle implique la redistribution des mélanosomes de la zone périnucléaire : ces derniers vont se répartir uniformément dans le cytoplasme des kératinocytes et certains d'entre eux vont migrer vers les kératinocytes de l'épiderme supérieur afin d'assurer la protection des couches sous-jacentes. De plus, un érythème peut être induit dans cette phase par les UVB. Il apparaît en général dans les 4 heures suivant l'exposition et peut parfois persister pendant quelques jours : c'est le "coup de soleil". Ce dernier phénomène implique l'apparition de kératinocytes apoptotiques qui finissent souvent par entraîner une desquamation importante.

La **pigmentation retardée** se caractérise par un assombrissement plus important et persistant de la peau, pouvant disparaître après quelques semaines. Ce phénomène est particulièrement dû aux UVB, même si les UVA sont également impliqués, et résulte de la fonction mélanocytaire qui peut prendre 3 à 4 jours post-exposition pour s'activer. L'activité des mélanocytes, leur nombre ainsi que la quantité et le transfert des mélanosomes sont alors

augmentés. La pigmentation produite s'avère être plus photoprotectrice que lors de la phase précédente, notamment chez les sujets à peaux foncées du fait de la présence en quantité plus importante d'EM. Cette synthèse mélanique est principalement initiée par les dommages sur l'ADN, eux-mêmes provoqués par les ROS mais aussi par des facteurs paracrines sécrétés par les cellules environnantes. En effet, les dégâts causés à l'ADN par les UV vont entraîner l'activation du gène p53 dans les kératinocytes, un gène suppresseur de tumeur impliqué dans la régulation du cycle cellulaire, dans la réparation des dommages à l'ADN ainsi que dans l'induction de l'apoptose des cellules considérablement endommagées dont les kératinocytes.<sup>27,79</sup> Ceci va conduire à l'augmentation de l'expression de POMC qui va ensuite être clivée en  $\alpha$ -MSH pour in fine entraîner la production d'EM par le biais du récepteur mélanocytaire MC1R et de l'activation du MITF. Également, les kératinocytes vont être eux-mêmes capables d'accentuer la production d' $\alpha$ -MSH et d'ACTH ainsi que celle des facteurs FGF, HGF, SCF et ET-1 qui, grâce à leurs liaisons sur leurs récepteurs mélanocytaires, vont activer MITF et induire la mélanogénèse.<sup>12,24,26,73</sup> Qui plus est, le transfert des mélanosomes vers les kératinocytes par le mécanisme de phagocytose va être influencé positivement par les UV du fait de l'activation du récepteur kératinocytaire PAR-2.<sup>36,37</sup>

Les fibroblastes du derme ont également un rôle important dans l'induction du processus de pigmentation sous l'influence des UV (Figure 22). La sécrétion des facteurs HGF, KGF (stimulée par la libération d'IL-1 par les kératinocytes) et SCF est accentuée afin d'activer la mélanogénèse. D'autre part, ils permettent eux-aussi d'améliorer le transfert des mélanosomes en favorisant la capacité phagocytaire des kératinocytes par le biais du facteur KGF et de son récepteur kératinocytaire, KGFR.<sup>12,25,75</sup>

Quant aux mélanocytes, ils peuvent agir de façon autocrine sur leur production de mélanine à la suite d'une exposition aux UV. En effet, ils seraient capables, comme les kératinocytes et les fibroblastes, de sécréter la prostaglandine PGE2. Cette dernière est impliquée non seulement dans la mélanogénèse mais aussi dans l'amélioration de la formation dendritique, soit dans l'accentuation du transfert des pigments.<sup>80</sup> De plus, les dégâts causés par les UV au niveau des membranes mélanocytaires entraînent la libération de DAG qui conduit à l'activation de la TYR par le biais de la PKC, et ainsi, à la synthèse pigmentaire.<sup>14,64,78</sup>

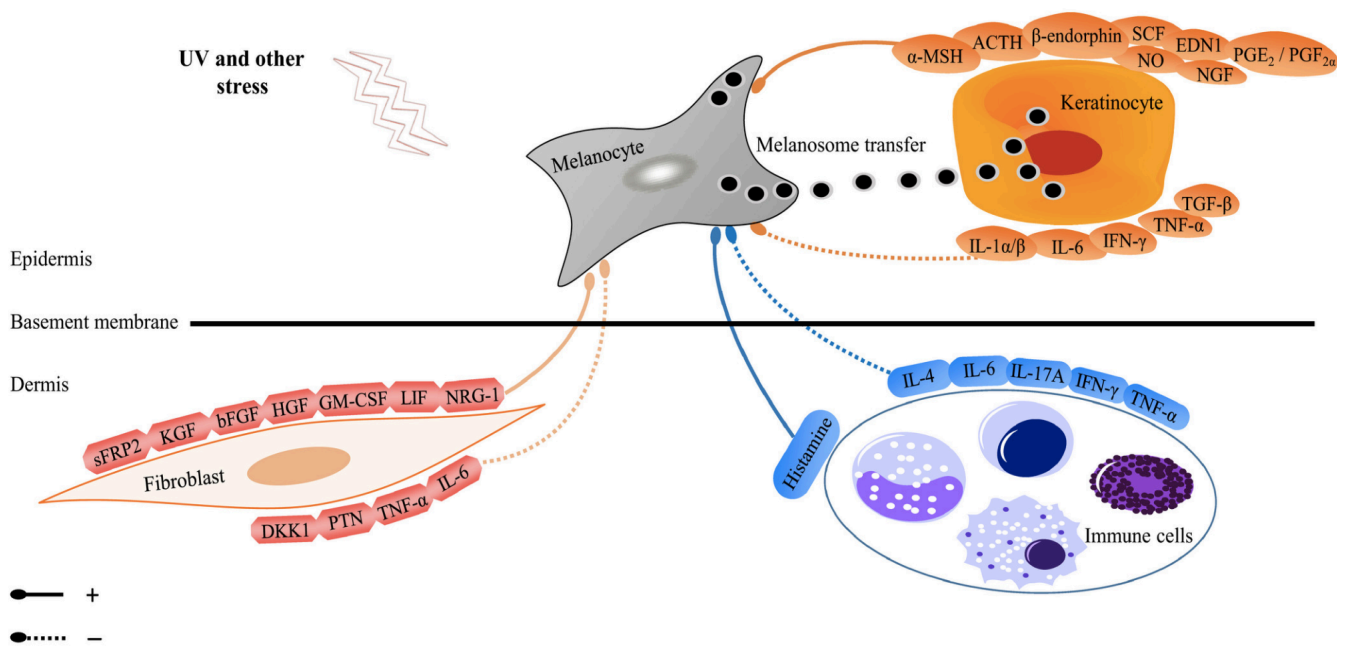


Figure 22. Facteurs paracrines sécrétés lors d'une exposition aux UV ou à un autre stress influençant positivement ou négativement la mélanogénèse.<sup>81</sup>

Les rayonnements UV ne sont pas les seuls à être mis en cause dans l'induction de la pigmentation facultative. En effet, les rayonnements visibles (400-700 nm), représentant près de 50% du spectre solaire, sont depuis quelques années reconnus comme étant impliqués dans ce mécanisme de par leur capacité de pénétration cutanée élevée. Concernant la lumière visible de façon générale, des études ont montré qu'elle pouvait induire une pigmentation plus durable par rapport à celle provoquée par les UVA, et dépendante du type de peau car elle toucherait particulièrement les sujets ayant des phototypes dits foncés (III et plus).<sup>82</sup> Quant à la lumière bleue (400-465 nm), des chercheurs ont mis en avant le rôle des opsines, des protéines RCPG capables de réagir à la lumière, et notamment celui de l'opsine 3 (OPN3) exprimée par les mélanocytes au niveau membranaire (Figure 23). L'OPN3 serait ainsi capable d'absorber les longueurs d'ondes les plus faibles du spectre visible, correspondantes à la lumière bleue, ce qui entraînerait son activation. Par la suite, une entrée de calcium dans le cytosol mélanocytaire serait générée, entraînant la stimulation de la protéine kinase II dépendante du calcium/calmoduline (CaMKII), qui à son tour activerait les facteurs ERK1/2, p38 et CREB. Cette cascade intracellulaire, comparable à la voie MAPK, permettrait la phosphorylation du MITF et de ce fait, conduirait à l'augmentation de la mélanogénèse

notamment chez les sujets à peaux foncées. De plus, l'activation de l'OPN3 serait capable de conduire à la formation de complexes protéiques comprenant les enzymes mélanogènes dont notamment la TYR, ce qui pourrait justifier l'activité soutenue de cette dernière chez ces sujets.<sup>83</sup>

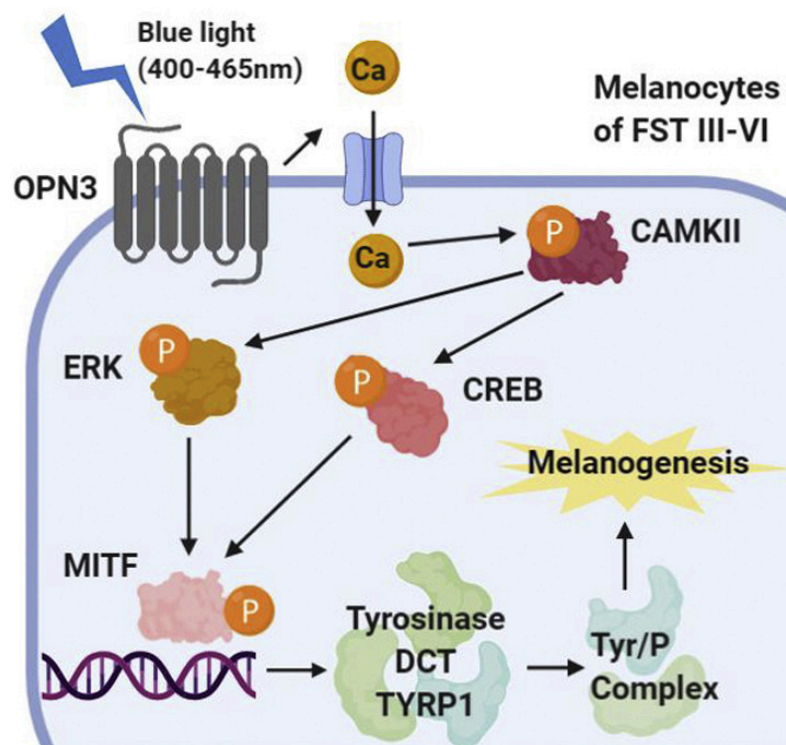


Figure 23. Voie de signalisation utilisée par la lumière bleue pour stimuler la mélanogénèse chez les individus de phototype III à IV selon la classification de Fitzpatrick.<sup>84</sup>

### III. Les hyperpigmentations cutanées

Bien que les mécanismes du système pigmentaire soient hautement régulés, des perturbations peuvent être rencontrées et par conséquent, des troubles dermatologiques peuvent survenir. On distingue deux grandes catégories de désordres pigmentaires : les hypopigmentations et les hyperpigmentations cutanées.

Les hyperpigmentations et plus précisément celles liées au système pigmentaire mélanique se caractérisent par un assombrissement cutané sous forme de taches localisées ou diffuses qui apparaissent souvent au niveau des zones photo-exposées. Elles peuvent être de nature épidermique (brunes à noires), de nature dermique (plutôt bleutées à cause de l'effet Tyndall voire grises) ou mixtes. Histologiquement, ces désordres pigmentaires peuvent être caractérisés par un nombre inchangé ou accru de mélanocytes au niveau de la couche basale (hypermélanocytose) ou par une hyperactivité des mélanocytes conduisant à une augmentation du contenu mélanique (hypermélanose). On les distingue d'autres types d'hyperpigmentations cutanées à savoir celles engendrées par un dépôt anormal de pigments ou d'agents d'origine endogène ou exogène (par exemple : la caroténodermie, l'hémossidérose ou bien l'argyrie)<sup>85</sup>. Les troubles d'origine mélanique peuvent être acquis dès la naissance, mais peuvent aussi et bien souvent être la conséquence de nombreux facteurs internes et externes auxquels chaque individu peut être exposé tout au long de sa vie (rayonnement solaire, médicaments, changements hormonaux, pathologies cutanées telles que l'acné ou l'eczéma, inflammation cutanée, vieillissement cutané etc.). Quoiqu'ils puissent affecter la population générale et ainsi l'ensemble des phototypes, ils constituent un problème cutané plus fréquent chez les personnes à peaux foncées.

En 2016, une étude nationale portée par la Société Française de Dermatologie et des industries du médicament et de la cosmétique a rapporté que la problématique des taches brunes était en septième position et concernait environ 1,8 millions de français dont une majorité féminine.<sup>86</sup> En 2023, La Roche-Posay (du groupe L'Oréal) a dévoilé les résultats de son étude, la première mondiale consacrée aux troubles pigmentaires et menée auprès de 48 000 personnes dans 34 pays.<sup>87</sup> Il en est ressorti que les troubles pigmentaires cutanés sont très répandus dans la population générale mondiale et qu'ils nuisent fortement à la qualité de vie des personnes qui en sont atteintes. Effectivement, en fonction de leur localisation ou de leur étendue, ces troubles peuvent être stigmatisants et représenter un fardeau psychologique

important pour ces individus : leur bien-être émotionnel et leur confiance en eux sont impactés, ce qui les conduit parfois à une éviction sociale.

Dans cette partie, seront essentiellement détaillés les troubles pigmentaires d'origine mélanique les plus fréquemment rencontrés en consultation dermatologique et pouvant être améliorés par des traitements : le mélasma, les lentigines solaires et les hyperpigmentations post-inflammatoires. S'en suivra la présentation d'autres affections cutanées hyperpigmentaires plus rares mais qu'il peut être utile de connaître notamment au sein du milieu officinal.

### III.1. Le mélasma

Le mélasma, connu également sous le nom de chloasma ou encore "masque de grossesse", est une affection dermatologique acquise caractérisée par des taches pigmentaires brunes claires à foncées, souvent symétriques aux bords irréguliers et touchant principalement la zone du visage (Figure 24). Il affecte particulièrement les personnes ayant un phototype foncé (III à VI) et surtout les femmes en âge de procréer, hors ou pendant une période de grossesse. La survenue de ces taches durant la grossesse peut aussi s'accompagner d'hyperpigmentations localisées au niveau des aréoles mammaires, de la ligne sous-ombilicale et des organes génitaux externes.<sup>85,88,89</sup>

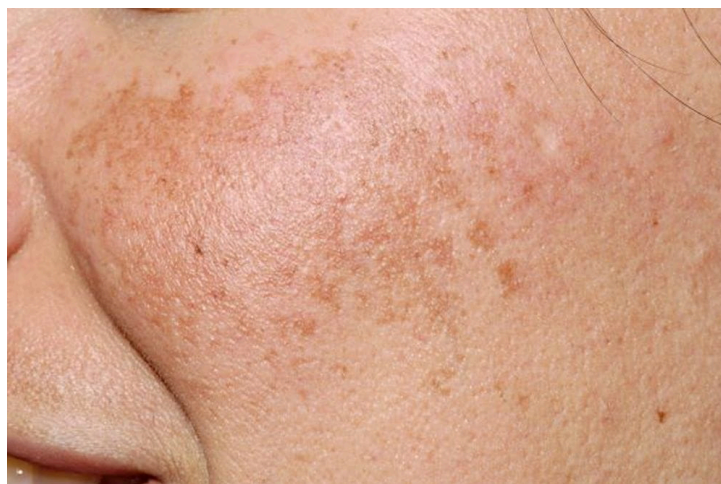

Figure 24. Photographie d'un mélasma.<sup>90</sup>



Ce trouble bénin n'est pas le résultat d'une augmentation du nombre de mélanocytes mais bien de l'hyperactivité mélanocytaire entraînant ainsi une synthèse accrue de pigments (notamment d'EM) et un transfert important de ceux-ci vers les kératinocytes épidermiques.

<sup>26</sup> Dans certains cas, voire dans tous selon certains auteurs, il peut être considéré comme un trouble hyperpigmentaire mixte, c'est-à-dire qu'un dépôt important de mélanine peut également être retrouvé au niveau du derme conduisant à une coloration brune à grise.

Il existe trois localisations générales qui permettent de distinguer le type de mélasma, bien qu'il puisse aussi se développer au niveau de l'avant-bras (Figure 25) :

- Type centro-facial (le plus courant) : touche le front, le nez, les joues, le menton, la lèvre supérieure.
- Type malaire : affecte les joues et le nez.
- Type mandibulaire : touche l'ensemble de la mâchoire

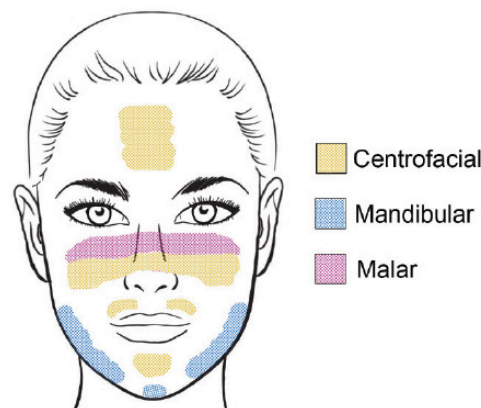


Figure 25. Schémas cliniques du mélasma facial.<sup>91</sup>

La pathogenèse du mélasma n'est pas encore complètement comprise, toutefois la cause majeure est une forte imprégnation hormonale, et notamment une hyperoestrogénie qui peut être rencontrée durant la grossesse (surtout au cours du dernier trimestre) ou suite à un traitement contraceptif ou substitutif hormonal (exemple: tamoxifène).<sup>92</sup> D'autre part, les rayonnements UV et plus récemment, la lumière visible, ont eux-aussi largement été impliqués dans le déclenchement voire l'exacerbation du mélasma. Ces rayonnements conduisent à un environnement pro-inflammatoire caractérisé par l'augmentation de nombreux facteurs paracrines, à savoir l' $\alpha$ -MSH (également stimulée par la grossesse), le SCF, l'ET-1 et le KGF, tous sécrétés par les kératinocytes et/ou les fibroblastes environnants (Figure 26). Ceci conduit, par le biais de l'activation des enzymes mélanogènes, à une

pigmentation prononcée.<sup>12,93,94</sup> De cette façon, le mélasma n'est plus strictement considéré aujourd'hui comme une maladie pigmentaire affectant uniquement les mélanocytes mais bien comme un trouble lié au photovieillessement cutané, impliquant divers types cellulaires appartenant aussi bien à l'épiderme qu'au derme. De même, les lésions de mélasma révèlent histologiquement une augmentation des cellules inflammatoires tels que les mastocytes, une vascularisation importante associée à l'expression soutenue du VEGF (Vascular endothelial growth factor) et une altération de la membrane basale. Par conséquent, les mélanocytes sus-jacents migrent dans le derme et d'autres populations dermiques, dont les cellules endothéliales, peuvent sécréter des facteurs, comme l'ET-1, qui influencent positivement la mélanogénèse et entretiennent localement ce processus.<sup>93</sup>

La localisation sélective du mélasma sur certaines zones du visage, riches en glandes sébacées, a permis d'approfondir les études et de conduire au rôle significatif d'un autre type cellulaire peu abordé dans les articles antérieurs, les sébocytes. Ces derniers sont capables, sous l'influence des rayons UVA notamment, de sécréter des cytokines (IL-1, IL-6), de libérer des médiateurs lipidiques (acide arachidonique) et de stimuler les fibroblastes. Cet ensemble va concourir à l'entretien de l'environnement inflammatoire décrit dans le mélasma.<sup>94</sup> Finalement, ces mécanismes pathologiques révèlent des interactions dermo-épidermiques excessives et complexes, en plus de la participation de multiples facteurs externes, ce qui complique dans de nombreux cas la disparition de ces lésions mais aussi l'efficacité des traitements topiques.

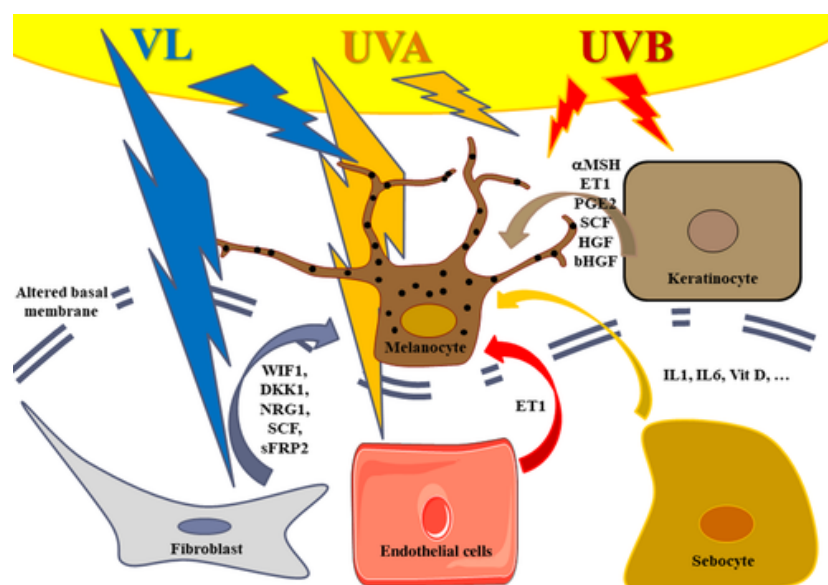


Figure 26. Schéma résumant les facteurs impliqués dans la survenue du mélasma.<sup>93</sup>

Des facteurs prédisposants s'ajoutent à ces mécanismes physiopathologiques. C'est le cas notamment des antécédents familiaux (prédisposition génétique), de l'origine ethnique (en lien avec le phototype), de l'âge, de la localisation géographique (notamment la période estivale ensoleillée), des maladies thyroïdiennes auto-immunes, de l'exposition prolongée à la chaleur, de la prise de certains médicaments ou encore, de l'application de produits cosmétiques contenant des substances irritantes.<sup>89,91,95</sup>

Afin d'évaluer la sévérité clinique et l'efficacité des traitements proposés, le Score MASI (Melasma Area and Severity Index) est couramment utilisé par les cliniciens bien qu'il soit hautement subjectif. Celui-ci est calculé à partir de 4 zones précises : le front (F), la région malaire gauche (RMG) et droite (RMD) représentant chacune 30% du score et le menton (M), représentant 10% du score (Tableau 4).<sup>96</sup>

Tableau 4. Modalités de calcul du Score MASI.

Mesure de la surface (S)	Degré de pigmentation (P) et homogénéité (H)
0 = aucune atteinte 1 = <10% de la surface atteinte 2 = 10-29% de la surface atteinte 3 = 30-49% de la surface atteinte 4 = 50-69% de la surface atteinte 5 = 70-89% de la surface atteinte 6 = 90-100% de la surface atteinte	0 = absent 1 = léger 2 = modéré 3 = marqué 4 = maximal
<b>Score MASI = 0,3 S (F) [P(F) + H(F)] + 0,3 A(RMD) [P(RMD) + H(RMD)] + 0,3 A(RMG) [P(RMG) + H(RMG)] + 0,1 A(M) [P(M) + H(M)]</b>	

Également, un autre outil basé cette fois-ci sur un auto-questionnaire a été développé afin d'évaluer l'impact du mélasma sur la qualité de vie du patient : c'est le MELASQOL (Melasma Quality of Life Scale). Il permet de donner au clinicien une idée du bien-être émotionnel du patient et d'évaluer la répercussion de cette affection dermatologique sur la vie sociale et professionnelle de celui-ci. La stratégie de prise en charge du mélasma et les mesures préventives associées seront abordées en partie IV.

### III.2. Les lentigines

Les lentigines (au singulier : le lentigo) se présentent sous la forme de macules de couleur brun-clair à brun foncé et de petite taille (diamètre inférieur à 5 mm). Elles peuvent être de forme arrondie, ovale ou ronde et leurs bords sont habituellement réguliers. Les lentigines sont généralement dues à une augmentation numéraire légère de la population mélanocytaire (hypermélanocytose épidermique) ainsi que des pigments mélaniques (hypermélanose). Leur classification repose sur leur apparence, leur localisation et les facteurs mis en cause.<sup>97,98</sup>

Les **lentigines solaires** également appelées “taches de vieillesse” ou encore “taches hépatiques” bien qu’elles n’aient aucun lien avec un dysfonctionnement du foie, représentent une des formes les plus couramment rencontrées (Figure 27). Acquises au cours de la vie, elles touchent principalement les adultes (>40 ans) à la peau claire qui constituent la population la plus vulnérable au rayonnement solaire. En effet, ces taches apparaissent surtout sur les zones photo-exposées comme le visage, le dos des mains, le décolleté ou les avant-bras. Leur persistance durant la période hivernale permet de les distinguer d’autres affections cutanées, notamment des éphélides (communément appelées taches de rousseur).

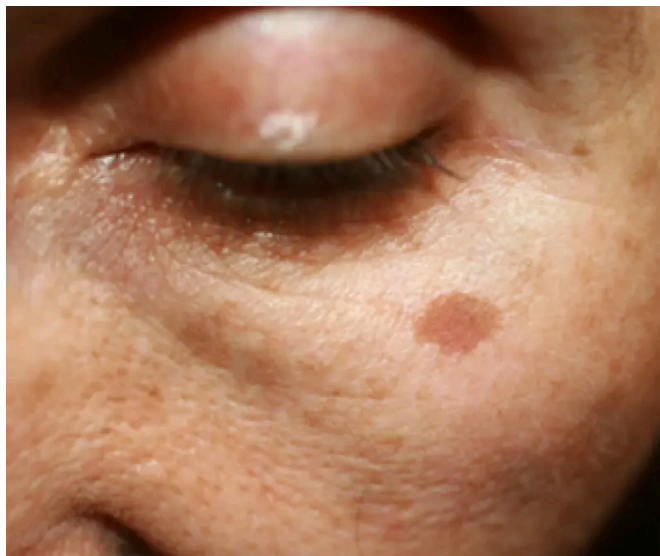

Figure 27. Photographie d’un lentigo solaire.<sup>99</sup>

Au niveau histologique, un dépôt important de pigment est retrouvé au niveau de la couche basale épidermique où de grands mélanosomes peuvent également être observés. L'hyperactivité mélanocytaire est engendrée par un ensemble de facteurs paracrines dérivés des kératinocytes et des fibroblastes et résultant de photo-dommages répétés. En effet, l'ET-1, le SCF, l' $\alpha$ -MSH et l'activation du p53 jouent un rôle crucial dans l'activation et le maintien de la synthèse pigmentaire.<sup>12,98,100</sup> Le facteur KGF a aussi été mis en évidence dans ce trouble, notamment pour son implication dans la prolifération et l'hyperactivité mélanocytaire au sein des lésions précoces et intermédiaires (Figure 28). Dans les lésions tardives, l'activité de la TYR reste élevée malgré une diminution du KGF ce qui explique la persistance de ces taches tout au long de la vie.<sup>101</sup> Outre les rayonnements solaires, les polluants atmosphériques comme les HAP (hydrocarbures aromatiques polycycliques) semblent pouvoir être à l'origine de l'apparition de ces hyperpigmentations.<sup>102</sup> Une fois de plus, cette pathologie pigmentaire résulte d'une diaphonie altérée entre les mélanocytes d'un côté, et les kératinocytes et les fibroblastes de l'autre. De la même manière que le mélasma, cette affection est liée à la sénescence cutanée et doit être prise en charge de façon globale pour améliorer l'efficacité des traitements (cf partie IV).

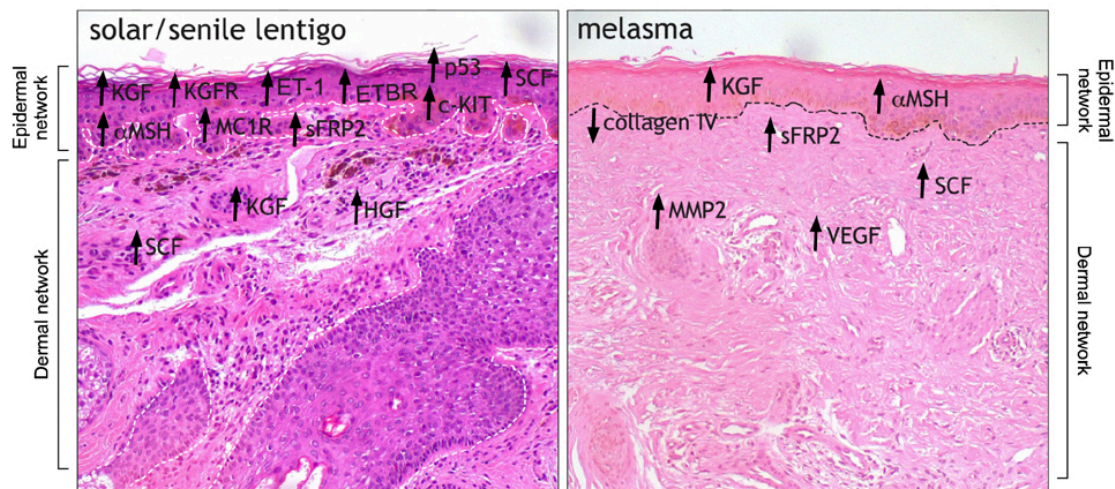

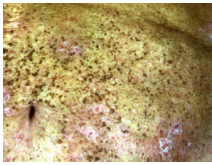



Figure 28. Mise en évidence de l'expression altérée des facteurs de croissance, des médiateurs et de leurs récepteurs dans le lentigo solaire et le mélasma.<sup>12</sup>

D'autres formes de lentigo sont résumées dans le tableau ci-dessous.

Tableau 5. Autres formes de lentigo pouvant être rencontrées en dermatologie. <sup>103</sup>

Type de lentigo		Caractéristiques
Lentigo simplex (autre forme courante)		Apparaît généralement pendant l'enfance N'est pas lié à l'exposition solaire Couleur foncée Lésions isolées aux bords irréguliers
Lentigo PUVA		Fait suite à un traitement PUVA : touche la/les zone(s) exposée(s) au traitement Forme irrégulière Persiste +/- après arrêt du traitement
Lentigo tache d'encre		Variante du lentigo solaire Couleur brun foncé à noir Forme irrégulière/ réticulée Lésions isolées dans un contexte de lentigines solaires

### III.3. Les hyperpigmentations post-inflammatoires (HPI)

L'HPI constitue une affection dermatologique courante qui fait suite à un traumatisme (blessure, brûlure, infection) ou à une inflammation pouvant éventuellement être causée par une pathologie cutanée sous-jacente (acné, dermatite atopique, lichen plan) ou des actes esthétiques (peelings chimiques, lasers). Elle est caractérisée par la présence de macules hyperpigmentées, localisées sur les zones corporelles précédemment enflammées, et sa couleur peut varier. Initialement, elle peut prendre une coloration rose qui après un certain temps foncera vers le brun, si elle touche uniquement l'épiderme, ou encore vers le bleu-gris si le derme est atteint.<sup>88,101,104</sup> Ces lésions peuvent persister de nombreuses semaines, parfois même quelques années, notamment quand elles sont d'origine dermique. Elles occasionnent elles-aussi un certain préjudice esthétique, notamment chez les individus ayant de l'acné et des HPI. Tous les types de peaux peuvent être concernés par ce trouble pigmentaire, mais les phototypes foncés sont les plus couramment affectés (Figure 29). À la différence du mélasma, l'âge et le sexe ne sont pas des facteurs prédisposants. Cependant les études démontrent dans

ce cas aussi, l'implication du rayonnement solaire (lumière visible et ultraviolette) dans le déclenchement et l'aggravation de cette affection cutanée.<sup>84,101</sup>

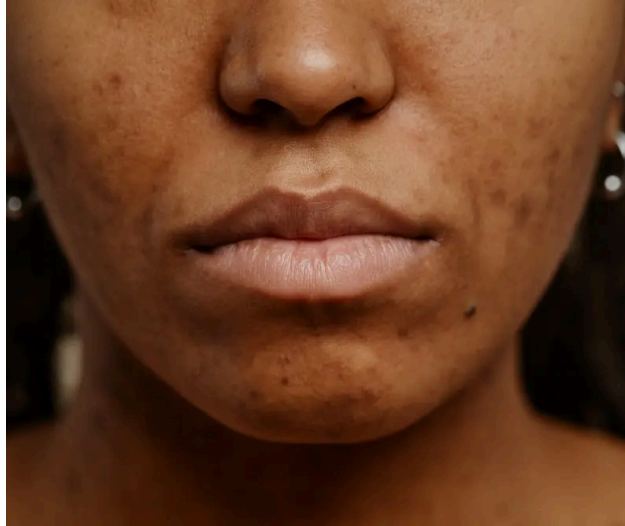

Figure 29. Photographie d'une HPI chez un sujet à peau foncée.<sup>105</sup>

Histologiquement au niveau épidermique, l'environnement inflammatoire créé par les traumatismes, les pathologies cutanées ou bien par l'énergie solaire implique la sécrétion de facteurs promélanogènes par les cellules épidermiques dont les kératinocytes. Sont le plus souvent mis en avant dans la littérature : les prostaglandines PGE2 et PGD2, les leucotriènes LTC4, les cytokines IL-33 et TNF $\alpha$ , le NO ainsi que les ROS (notamment suite à l'exposition solaire) (Figure 30). La plupart de ces facteurs vont directement activer la mélanogénèse par le biais du MITF et ainsi, des enzymes mélanogènes telles que TYR et TYRP1.<sup>95,101</sup> Aussi, les kératinocytes peuvent induire indirectement la mélanogénèse en sécrétant des cytokines, à savoir le TNF $\alpha$  et l'IL-1 $\beta$ , qui vont stimuler les fibroblastes. Ces derniers vont libérer à leur tour des facteurs connus pour favoriser la mélanogénèse (HGF, SCF et KGF). De la même manière, la PGE2 semble être impliquée dans la maturation des mélanosomes et dans l'élévation du nombre de dendrites mélanocytaires : la synthèse pigmentaire est alors accélérée tout comme le transfert de ces pigments aux kératinocytes adjacents qui se trouve facilité.<sup>24,101</sup> Finalement, un assombrissement de la peau dans cette zone marquée par l'inflammation survient. Qui plus est, il est possible que cette coloration ne soit pas la conséquence d'une hypermélanose mais plutôt d'une disposition irrégulière du pigment après une inflammation.<sup>95</sup>

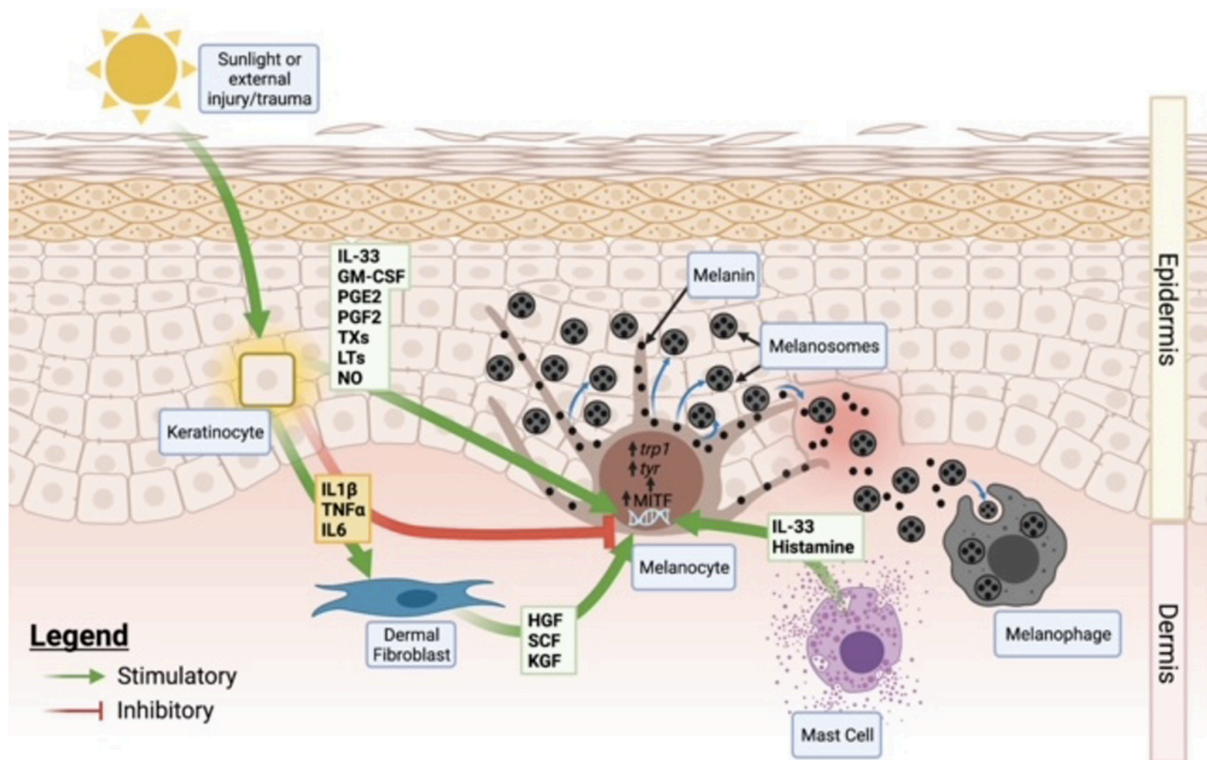


Figure 30. Schéma illustrant les mécanismes conduisant à l'HPI. <sup>101</sup>

Les lésions bleues-grises quant à elles, résultent du phénomène d'incontinence pigmentaire qui peut également être caractérisé d'hypermélanose dermique. Les kératinocytes basaux endommagés par l'environnement inflammatoire libèrent des quantités importantes de mélanine qui vont être phagocytées par les macrophages sous-jacents. Ces derniers, nommés mélanophages, vont ensuite migrer vers le derme supérieur et y persister.<sup>88,95,101</sup> Par ailleurs, la phagocytose de ces mélanosomes peut être facilitée par l'endommagement de la membrane basale qui peut survenir dans certaines pathologies inflammatoires comme le lichen plan ou le lupus érythémateux systémique : les mélanosomes, directement déposés dans le derme par le biais de la membrane basale altérée, se retrouvent phagocytés instantanément dans ce compartiment. <sup>101</sup>

La localisation de l'affection détermine les options thérapeutiques envisageables. Les traitements topiques peuvent être efficaces uniquement si l'HPI est d'origine épidermique. Dans le cas contraire, des techniques dermatologiques seront proposées pour atténuer ces lésions mais devront être considérées en fonction du phototype de l'individu. En effet, les



peaux colorées étant plus sujettes aux HPI, les options thérapeutiques entraînent bien souvent des difficultés et des disparités en termes de traitement (cf partie IV).

### III.4. Les autres types d'hyperpigmentations cutanées mélaniques

#### III.4.I. D'origine génétique

##### III.4.I.1. Les éphélides

Les éphélides, communément nommées “taches de rousseur”, sont caractérisées par des petites et multiples taches (<3 mm de diamètre) de couleur rougeâtre à brun clair se développant le plus souvent au niveau du visage, du torse et du dos des bras chez les sujets à phototype clair (I et II) (Figure 31). Elles apparaissent au cours de l'enfance et peuvent être provoquées ou accentuées par l'exposition solaire, d'où leur localisation préférentielle au niveau des zones exposées. Il est également possible qu'elles s'atténuent avec l'âge ou encore, pendant la période hivernale malgré leur caractère permanent.

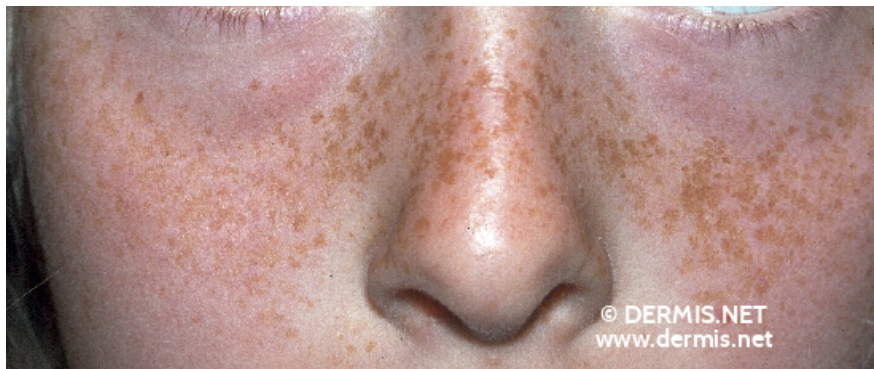

Figure 31. Photographie d'éphélides faciales chez un sujet à phototype clair.<sup>106</sup>

Au niveau histologique, ces macules émanent d'une accumulation de pigments mélaniques dans les kératinocytes de la couche basale épidermique. Les mélanocytes restent en nombre constant malgré une activité accrue (hypermélanose) et un nombre de dendrites plus élevé.<sup>107</sup>

### III.4.I.2. Les macules café-au-lait



Figure 32. Photographie d'une macule café-au-lait sur un avant-bras.<sup>108</sup>




Les macules café-au-lait se présentent sous la forme de taches solitaires brunes claires, de forme ovale ou ronde et aux bordures relativement nettes (Figure 32). Leur taille varie jusqu'à plusieurs dizaines de centimètres et est donc généralement plus importante que celle des éphélides ou des lentigines. Elles n'ont pas de localisation préférentielle, c'est-à-dire qu'elles peuvent être retrouvées sur n'importe quelle zone corporelle. Également, elles peuvent affecter la population générale, sans prédisposition phénotypique. Présentes le plus souvent à la naissance d'où le fait qu'elles puissent être appelées "taches de naissance", leur développement peut également survenir durant les premières années de vie et leur taille peut évoluer au cours de la croissance de l'individu.<sup>88</sup> Néanmoins, ces macules peuvent être le signe de maladies systémiques d'origine génétique, notamment quand elles sont nombreuses ( $\geq 6$ ), comme la neurofibromatose de type 1.<sup>85</sup>

Histologiquement, les macules café-au-lait résultent principalement d'une augmentation de la teneur en mélanine (hypermélanose) dans les cellules kératinocytaires et mélanocytaires du compartiment épidermique. Cette augmentation n'est aucunement liée à une variation du nombre de mélanocytes. Elle peut être due à un emballement de la production pigmentaire ou encore, à un défaut d'élimination de ces pigments.<sup>109</sup>

### III.4.I.3. À composante dermique

Les principales hyperpigmentations dermiques ont une origine génétique. Leurs caractéristiques sont résumées dans le tableau ci-dessous.

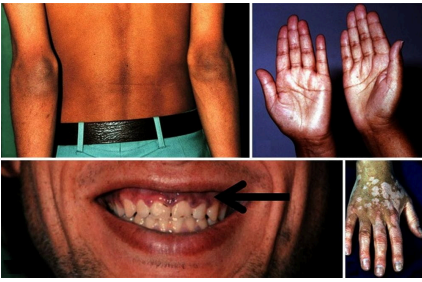
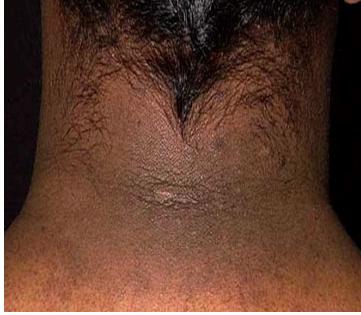

Tableau 6. Hyperpigmentations dermiques d'origine génétique.

Type		Caractéristiques
<b>Tache mongoloïde</b> <sup>110</sup>		Tache cutanée de couleur bleuâtre voire gris-bleu, souvent isolée et retrouvée dans la zone lombo-sacrée (fesses et bas du dos). Fréquente dans les populations méditerranéennes (peaux pigmentées) et asiatiques. Apparaît à la naissance puis disparaît (ou s'atténue grandement) durant l'enfance. Résulte de la présence de cellules pigmentées dans le compartiment dermique profond dû à un trouble de la migration des mélanoblastes durant l'embryogénèse.
<b>Naevus d'Ota</b>		Macules unilatérales de couleur gris-bleu touchant principalement le trajet du nerf trijumeau pour le naevus d'Ota (zones ophtalmique et maxillaire) et la zone acromio-claviculaire pour le naevus d'Ito. Touche particulièrement les populations asiatiques avec une prédominance féminine. Apparaissent le plus souvent à la naissance ou lors de la puberté. Liées à la présence de mélanocytes en grand nombre dans le derme superficiel. <sup>111,112</sup>
<b>Naevus d'Ito</b>		

### III.4.II. D'origine pathologique

Les hyperpigmentations d'origine pathologique sont nombreuses et leurs étiologies sont variées. Quelques exemples sont présentés dans le tableau ci-dessous.

Tableau 7. Tableau des hypermélanoses provoquées par des pathologies.


Pathologie	Caractéristiques
<p><b>Maladie d'Addison</b> <sup>113</sup></p> 	<p>Insuffisance surrénalienne primaire (maladie endocrinienne rare) → déficit en glucocorticoïdes (cortisol) et minéralocorticoïdes (aldostérone) compensé par la sécrétion massive d'ACTH par l'hypophyse → augmentation d'ACTH et d'α-MSH → hypermélanoase = hyperpigmentation brunâtre (voie AMPc/MC1R) localisée sur les zones photo-exposées/soumises aux frottements/de plis cutanés et/ou sur les muqueuses (buccale, rectale).  <u>Autres pathologies avec le même mécanisme</u> : tumeurs sécrétrices d'ACTH (Syndrome Nelson, Maladie de Cushing), administration prolongée d'ACTH.</p>
<p><b>Acanthosis nigricans</b> <sup>114-116</sup></p> 	<p>Dermatose rare aux étiologies multiples en fonction du type: génétique, insulino-résistance (<i>obésité, diabète de type II</i>), troubles hormonaux (<i>Syndrome des ovaires polykystiques</i>), médicaments (<i>glucocorticoïdes, estroprogestatifs oraux</i>) ou cancers (<i>gastro-intestinaux, génito-urinaires</i>) → développement de taches cutanées hyperkératosiques de couleur gris-brun généralement dans des zones de plis cutanés (arrière du cou, aisselles) et causées par l'activation de récepteurs hormonaux (comme les récepteurs à l'IGF-1) agissant sur la prolifération des fibroblastes et des kératinocytes.</p>
<p><b>Lupus érythémateux systémique/ cutané chronique</b> <sup>117</sup></p> 	<p>Maladie systémique auto-immune évoluant par poussées et pouvant conduire, dès le début de la pathologie, à l'apparition de macules pigmentées et réticulées rougeâtres à brunes au niveau du visage, des mains, et d'autres régions photo-exposées. Dûes à une hypermélanoase pouvant être accompagnée d'incontinence pigmentaire (coloration gris-ardoise)</p>





<p><b>Dermatosis papulosa nigra<sup>118,119</sup></b></p> 	<p>Maladie cutanée bénigne qui apparaît au cours de la puberté généralement, et qui prend la forme de petites et multiples papules hyperpigmentées et hyperkératosiques (&lt;5 mm). Ressemble à la kératose séborrhéique. Survient le plus fréquemment chez des individus féminins avec un phototype élevé (IV-VI) et au niveau du visage, du cou, de la poitrine et du dos. Étiologie génétique. Dûes à la remontée et à la persistance des pigments mélaniques au niveau épidermique supérieur.</p>	
<p><b>Autres pathologies pouvant provoquer des hypermélanoses<sup>85</sup></b></p>		
<p><b>Pathologies carencielles</b></p>	<p>Pellagre (déficit en vit B3) Scorbut (déficit en vit C) Syndromes de malabsorption (maladie coeliaque)</p>	<p>Carence en folates et/ou en vitamine B12 Avitaminose A Kwashiorkor (déficit nutritionnel protéique)</p>
<p><b>Pathologies infectieuses</b></p>	<p>VIH Endocardite Tuberculose</p>	<p>Paludisme Leishmaniose viscérale Bilharziose</p>
<p><b>Pathologies d'origine neurologique</b></p>	<p>Maladie de Parkinson post encéphalitique Mélanose neurocutanée</p>	<p>Schizophrénie Maladie de Wilson Maladie de Schilder</p>
<p><b>Pathologies systémiques</b></p>	<p>Polyarthrite rhumatoïde</p>	<p>Sclérodermie systémique</p>
<p><b>Pathologies métaboliques</b></p>	<p>Hémochromatose Maladie de Gaucher</p>	<p>Cirrhose biliaire</p>
<p><b>Pathologies endocriniennes</b></p>	<p>Hyperthyroïdie</p>	<p>Phéochromocytome</p>

### III.4.III. Induites par des agents chimiques

Ce type d'hyperpigmentations est relativement fréquent et incrimine un grand nombre d'agents chimiques dont particulièrement les substances médicamenteuses et les ingrédients des produits cosmétiques. L'aspect et la coloration que peuvent prendre ces hyperpigmentations sont variables et quelques fois spécifiques des agents mis en cause. Quant aux mécanismes physiopathologiques de ces troubles pigmentaires, ils sont nombreux, parfois liés et souvent partiellement compris. Il peut s'agir d'une stimulation ou d'une modulation de la synthèse mélanique, d'une hypersécrétion d'hormones corticotropes (ACTH,  $\alpha$ -MSH) pouvant notamment être causée par une toxicité surrénale, d'une formation de complexes stables entre l'agent chimique (ou son métabolite) et la mélanine ou encore, d'une pigmentation suite à une inflammation provoquée par exemple par une réaction phototoxique. De par ce dernier mécanisme, elles peuvent souvent être considérées comme des HPI. En général, ces hyperpigmentations apparaissent quelques jours voire quelques semaines après l'exposition à l'agent causal. Bien que la pigmentation puisse s'éclaircir voire disparaître après l'arrêt du médicament ou du contact avec le composé incriminé, il est également possible qu'elle puisse persister, ce qui rend encore plus difficile le diagnostic. Le traitement repose essentiellement sur l'éviction de la substance (si possible), et pour les lésions les plus résistantes, un traitement par laser peut être recommandé (cf Partie IV.2.II).

Tableau 8. Exemples d'hypermélanoses provoquées par des agents chimiques.

<b>Type d'hyperpigmentation et/ou agent causal</b>	<b>Caractéristiques <sup>85</sup></b>	
<b>Dermatite en "breloque"<sup>120</sup></b>  (causée par les fucocoumarines (bergaptènes, psoralènes, xanthotoxines) retrouvées dans les huiles essentielles d'agrumes comme la bergamote ou le citron)		Phytophotodermatose associée à une réaction phototoxique (impliquant rayonnement solaire) suite à l'application d'un produit cosmétique (notamment parfums). Après une phase initiale (éruption érythémateuse, +/- vésiculo-bulleuse) survient une hyperpigmentation résiduelle +/- persistante sous forme de taches brunes (hypermélanose post-exposition solaire) et pouvant se réactiver après une exposition ultérieure.

<p><b>Dermatite de contact pigmentée</b><sup>85,121</sup></p> <p>(causée par les agents cosmétiques: conservateurs, pigments, parfums...)</p>		<p>Dermatite de contact (non eczémateuse) caractérisée par une hyperpigmentation (brune voire gris-ardoise) accompagnée d'une légère inflammation. Touche les phototypes élevés surtout (IV-VI). Causée par inflammation entraînant +/- incontinence pigmentaire si couleur ardoisée.</p>
<p><b>Érythème pigmenté fixe</b> 122,123</p> <p>(en France, surtout causé par le paracétamol, les AINS, les bêta-lactamines/quinolones/sulfamides/cyclines/macrolides, carbamazépine...)</p>		<p>Toxidermie initialement sous forme de macule ronde/ovale érythémateuse à bords nets (voire bulleuse) évoluant vers une pigmentation violacée à brunâtre séquellaire. Pas de localisation préférentielle. Récurrence à chaque nouvelle prise du médicament incriminé, au même site anatomique. Causée par hypersensibilité retardée impliquant incontinence pigmentaire.</p>
<p><b>TÉTRACYCLINES (Minocycline +++)</b><sup>124</sup></p>		<p>Pigmentation brune voire bleu-grise liée à l'augmentation de la mélanogénèse et/ou à la formation de complexes médicament-mélanine dans les compartiments épidermique et dermique des zones photo-exposées (hyperpigmentations dite de type III).</p>
<p><b>ANTIPALUDIQUES</b> 88,125</p> <p>(Chloroquine, Hydroxychloroquine)</p>		<p>Pigmentation bleu-grise touchant visage/membres (inférieurs ++)/ongles, due à une teneur élevée en hémossidérine qui peut engendrer une mélanogénèse accrue. Des dépôts élevés de fer et de mélanine sont retrouvés dans le derme. Persistance importante de la pigmentation même après arrêt du traitement. <i>NB: la pigmentation peut également résulter d'un dépôt de fer uniquement (soit non liée à la mélanine).</i></p>
<p><b>ANTICANCÉREUX (Bléomycine, 5-fluorouracile, Méthotrexate...)</b><sup>126</sup></p>	 <p>Hyperpigmentation flagellée caractéristique de la Bléomycine.</p>	<p>Étiopathologie incertaine (repose sur l'un ou plusieurs des mécanismes évoqués précédemment).</p>

### III.5. Hyperpigmentations dites non mélaniques

Des hyperpigmentations peuvent également apparaître en impliquant très faiblement voire pas du tout le système pigmentaire. En effet, il est possible de retrouver des hyperpigmentations d'origine hématiche dont l'exemple le plus courant est la dermite ocre (Figure 33). Cette dernière, touchant un grand nombre de patients atteints d'insuffisance veineuse chronique, est caractérisée par une coloration rouge à brunâtre au niveau des membres inférieurs provoquée par l'accumulation d'hémosidérine (pigment dérivé de l'hémoglobine) dans le derme <sup>85</sup>. De la même manière, le dépôt d'une substance exogène au sein du tissu cutané peut également être lié à l'apparition de taches cutanées hyperpigmentées: c'est le cas notamment des métaux lourds (par exemple le fer suite à une transfusion sanguine ou l'argent suite à une exposition topique prolongée sur peau lésée provoquant une argyrie localisée) ou encore, des médicaments (comme l'utilisation de clofazimine qui peut entraîner une coloration initialement rougeâtre et secondairement noire-bleutée ou l'utilisation prolongée d'hydroquinone topique entraînant une coloration bleutée voire noire appelée ochronose exogène)<sup>88,127</sup>.

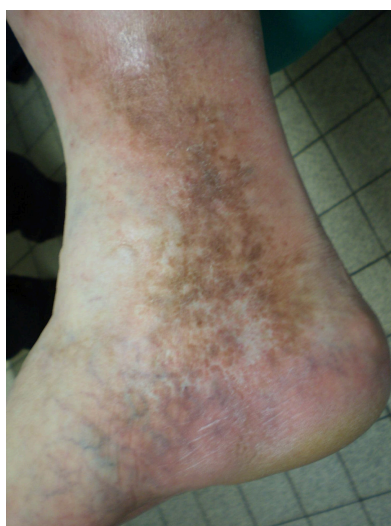

Figure 33. Dermite ocre chez un sujet atteint d'insuffisance veineuse. <sup>128</sup>

Finalement, l'apparition de taches hyperpigmentées au niveau cutané repose sur un ensemble de mécanismes complexes et variés, quelquefois incomplètement compris. Un tableau regroupant l'ensemble de ces troubles classés en fonction de leur origine est proposé ci-dessous.



Tableau 9. Classification des troubles (hyper)pigmentaires en fonction de l'origine (comprend aussi les pigmentations d'origine non mélanique).

TROUBLES (HYPER)PIGMENTAIRES <sup>34,85,88,89,109,127</sup>		
D'origine génétique	<ul style="list-style-type: none"> <li>• Éphélides (taches de rousseur)</li> <li>• Macules café au lait</li> <li>• Lentigines simplex</li> <li>• Tâches mongoliques</li> </ul>	<ul style="list-style-type: none"> <li>• Naevi d'Ota et d'Ito</li> <li>• Acanthosis nigricans</li> <li>• Hémochromatose</li> <li>• Dermatoses papulosa nigra</li> </ul>
D'origine endocrinienne, métabolique ou neurologique	<ul style="list-style-type: none"> <li>• Mélasma / Maladie d'Addison/ Syndrome de Cushing</li> <li>• Ictère / Xanthodermie</li> <li>• Maladie de Parkinson post-encéphalitique</li> <li>• Acanthosis nigricans (diabète, maladie endocrinienne)</li> <li>• Schizophrénie</li> </ul>	<ul style="list-style-type: none"> <li>• Hyperthyroïdie</li> <li>• Hémosidérose</li> <li>• Dermopathie diabétique</li> <li>• Stase et insuffisance veineuse (dermite ocre, cyanose)</li> <li>• Neurofibromatose (taches café-au-lait)</li> </ul>
D'origine carencielle	<ul style="list-style-type: none"> <li>• Pellagre : déficit en vitamine PP</li> <li>• Avitaminose A</li> <li>• Carence en folates et/ou vitamine B12</li> </ul>	<ul style="list-style-type: none"> <li>• Anémie de Biermer</li> <li>• Scorbut : carence en vitamine C</li> </ul>
D'origine infectieuse	<ul style="list-style-type: none"> <li>• <u>Bactériennes</u> : endocardite, tuberculose</li> <li>• <u>Virale</u> : virus de l'immunodéficience humaine (VIH)</li> </ul>	<ul style="list-style-type: none"> <li>• <u>Parasitaires</u>: Paludisme, leishmaniose viscérale, bilharziose</li> </ul>
Induits par des agents médicamenteux, chimiques ou des métaux	<ul style="list-style-type: none"> <li>• <u>Anti-infectieux</u> : Minocycline/Doxycycline, Zidovudine, Rifampicine, Clofazimine</li> <li>• <u>Anti-épileptiques</u> : acide valproïque, phénytoïne</li> <li>• <u>Antipsychotiques/antidépresseurs</u> : phénothiazines (Chlorpromazine), antidépresseurs tricycliques (amitriptyline), olanzapine, clonazepam</li> <li>• <u>Antipaludéens</u> : Chloroquine, Hydroxychloroquine</li> <li>• <u>Agents chimiothérapeutiques/anticancéreux</u>: Bléomycine, Cyclophosphamide, 5-Fluorouracile, Méthotrexate, Daunorubicine, Doxorubicine, Capécitabine, Trastuzumab, Docétaxel</li> </ul>	<ul style="list-style-type: none"> <li>• <u>Autres</u>: amiodarone, diltiazem, contraceptifs hormonaux, hydroquinone topique (ochronose exogène)</li> <li>• Parfums/pigments (dermite en breloque, mélanose de Riehl)</li> <li>• Plantes (phytophotodermatose : dermite des prés)</li> <li>• <u>Métaux lourds</u>: arsenic, bismuth, or (chrysocyanose), fer, argent (argyrie)</li> <li>• Érythème pigmenté fixe (Paracétamol, AINS, bêta-lactamines/cyclines/macrolides/sulfamides/quinolones, carbamazépine etc)</li> </ul>
Induits par des agents physiques	<ul style="list-style-type: none"> <li>• Soleil : lentigines solaires</li> <li>• Radiothérapie</li> </ul>	<ul style="list-style-type: none"> <li>• Traumatismes répétées/ grattages excessifs (mélanose de friction), chaleur (dermite des chauffettes)</li> </ul>
D'origine systémique	<ul style="list-style-type: none"> <li>• Polyarthrite rhumatoïde</li> <li>• Lupus érythémateux</li> </ul>	<ul style="list-style-type: none"> <li>• Sclérodermie</li> </ul>
Post-inflammatoires	<ul style="list-style-type: none"> <li>• Acné</li> <li>• Lichen plan</li> <li>• Dermatoses bulleuses (pemphigus)</li> </ul>	<ul style="list-style-type: none"> <li>• Dermatite atopique / eczéma / psoriasis</li> <li>• Infections (impétigo) / brûlures</li> <li>• Traitements dermatologiques: lasers, cryothérapie, peelings...</li> </ul>

#### **IV. Prise en charge des hyperpigmentations cutanées et stratégies préventives**

Comme vu précédemment, les hyperpigmentations cutanées ont des étiologies et des caractéristiques histologiques différentes en fonction du type de taches. Afin de pouvoir correctement agir sur celles-ci, il faut dans un premier temps savoir les distinguer par le biais d'un interrogatoire qui peut être réalisé à l'officine. Plusieurs questions peuvent alors être posées :

- Depuis quand date l'apparition de ces taches ?
- Existe-t'il un contexte de survenue de ces taches (grossesse, traitement médicamenteux, expositions solaires/traumatismes répétés ou autre facteur) ?
- Cette pigmentation évolue-t-elle rapidement ou lentement ?

Cet entretien permettra de comprendre le contexte de survenue de ces hyperpigmentations et d'orienter le patient vers des produits adaptés à sa peau. Également, il permettra de voir s'il est possible d'agir sur celles-ci, à savoir qu'il est difficile de traiter des taches qui sont liées à des prédispositions génétiques telles que les macules café-au-lait. Pour les autres et quand cela est bien évidemment possible, le traitement consiste à éviter l'agent mis en cause ou les facteurs aggravants (par exemple : médicament ou produit photosensibilisant incriminé, exposition solaire sans protection appropriée, frottements répétés sur une zone cutanée sensible...). Si cela n'est pas suffisant, et notamment dans le cas où ces taches provoqueraient un préjudice psychologique important lié à leur localisation, différentes solutions sont possibles. La première consiste à utiliser des produits cosmétiques à visée éclaircissante.

Ce marché est aujourd'hui très largement exploité par les industries cosmétiques, et de nombreux produits aux formulations variées sont facilement accessibles. Il faut comprendre que ces traitements cosmétiques nécessitent une certaine régularité pour pouvoir agir efficacement, et que l'effet attendu requiert un certain temps avant d'être observable. Dans les cas les plus complexes, des alternatives médicamenteuses par voie topique pourront être proposées et pourront également être accompagnées de techniques dermatologiques afin d'optimiser les résultats.

## IV.1. Approches topiques

### IV.1.I. Solutions dermocosmétiques

Les produits cosmétiques (PC) représentent la solution de premier recours pour débiter un traitement sur des taches cutanées. Par définition, un PC est une « substance ou un mélange destiné à être mis en contact avec les parties superficielles du corps humain (l'épiderme, les systèmes pileux et capillaire, les ongles, les lèvres et les organes génitaux externes) ou avec les dents et les muqueuses buccales, en vue, exclusivement ou principalement, de les nettoyer, de les parfumer, d'en modifier l'aspect, de les protéger, de les maintenir en bon état ou de corriger les odeurs corporelles ».

Au cours de ces dernières années, le marché cosmétique mondial s'est largement concentré sur l'atténuation des taches hyperpigmentées. D'après la société d'études The Brainy Insights, le marché mondial des produits éclaircissants a été évalué à 10 milliards de dollars en 2022 et pourrait atteindre 17,9 milliards de dollars en 2032.<sup>129</sup> Même si la France ne domine pas ce marché et que cette tendance vient majoritairement des pays asiatiques et africains, de nombreux produits font leur apparition sur ce territoire et créent un environnement concurrentiel important.

Les actifs les plus populaires dans les PC à visée éclaircissante seront explicités dans cette partie, accompagnés d'études cliniques qui justifieront leur pertinence dans la prise en charge des hyperpigmentations cutanées courantes. Il est important de noter que les études résumées dans cette section ne seront pas critiquées. De ce fait, elles peuvent présenter un certain nombre de défauts méthodologiques qui doivent être considérés au regard de leurs résultats.

#### IV.1.1.1. La vitamine C (acide ascorbique)

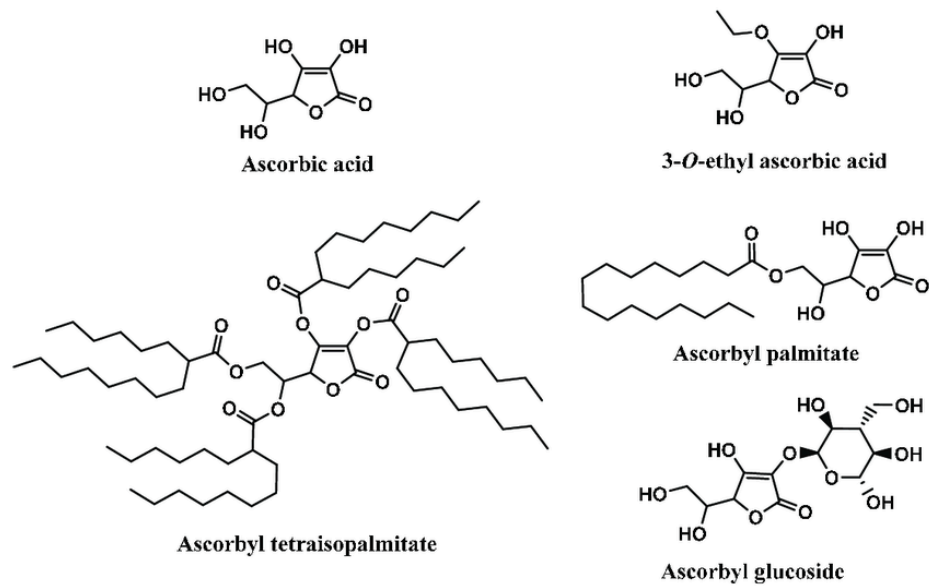


Figure 34. Structures chimiques de l'acide ascorbique et de ses dérivés.

L'acide ascorbique est une vitamine hydrosoluble, isolée la plupart du temps des agrumes et apportée dans l'organisme humain par l'alimentation (légumes verts, fruits) et/ou par supplémentation vitaminique. Elle a pour rôle physiologique d'assurer la synthèse du collagène et la défense des tissus contre le stress oxydant. À ce jour, la vitamine C est l'actif cosmétique anti-oxydant le plus populaire. Connue pour raviver l'éclat du teint, elle se hisse aussi parmi les actifs les plus retrouvés dans les produits à visée éclaircissante. La forme biologiquement active de la vitamine C, l'acide L-ascorbique, et ses dérivés (Sodium ascorbyle phosphate, Ascorbyl Tetraisopalmitate, Ethyl Ascorbic Acid, Magnesium ascorbyle phosphate etc) agissent sur la mélanogénèse en : <sup>34,130,131</sup>

- inhibant l'activité de la TYR par le biais d'une interaction avec les ions cuivre au niveau du site actif de l'enzyme.
- bloquant l'activité de la TYR par acidification intra-mélanocytaire. <sup>132</sup>
- empêchant la synthèse mélanique par réduction de la DOPA-quinone.
- empêchant la synthèse mélanique induite par les UVA par modulation des ROS (renforce effet photoprotecteur des écrans solaires).

La vitamine C est généralement utilisée à des concentrations pouvant aller jusqu'à 20%. Au-delà de celle-ci, un risque d'irritation cutanée peut être constaté. En raison de sa stabilité limitée, de nombreux dérivés ont été développés : ils permettent de pallier l'instabilité en

milieux aqueux (liée à la lumière, à l'oxygène et à la chaleur) et d'améliorer la pénétration dans la peau sans nécessiter un pH trop acide dans les formulations. La plupart agissent comme des pro-vitamines, c'est-à-dire qu'ils sont dégradés dans la peau par les phosphatases cutanées pour in fine libérer la vitamine C. Outre ces dérivés, des formulations topiques basées sur la nanotechnologie permettent de s'affranchir des problèmes de stabilité rencontrés avec l'acide L-ascorbique, notamment en encapsulant la substance active dans des liposomes afin de la protéger de la dégradation.

Ces agents topiques peuvent être utilisés en cosmétique pour raviver l'éclat de la peau saine mais aussi pour atténuer les taches pigmentaires, dont les lentigines solaires et le mélasma (Tableau 10).

Tableau 10. Études cliniques portées sur l'utilisation en monothérapie de la vitamine C (ou de ses dérivés) dans la prise en charge des hyperpigmentations cutanées.

Étude	Caractéristiques	Résultats
<b>Ishikawa et al. (2019)</b> <sup>133</sup> : 27 patientes japonaises atteintes de <i>lentigines solaires</i>	Application sur la moitié du visage d'une lotion à <b>6% de sel trisodique de L-ascorbate-2-phosphate</b> vs placebo (2 applications/jour pendant 24 semaines).	Mesures avec mexamètre : diminution significative de l'IM dans le groupe test sur les lentigines solaires et sur la peau environnante non lésionnelle → <b>effet dépigmentant faible mais significatif (même sur peau saine)</b> .
<b>Espinal-Pérez et al. (2004)</b> <sup>134</sup> : 16 femmes atteintes de <i>mélasma</i>	Application sur la moitié du visage d'une crème à <b>5% d'acide L-ascorbique</b> vs une crème à 4% d'hydroquinone (1 application/jour pendant 16 semaines) + application quotidienne d'un écran solaire.	Amélioration subjective observée pour l'hydroquinone avec 93% de bons/excellents résultats vs 62,5% pour l'acide L-ascorbique. Hors, effets secondaires présents dans 68,7% dans le groupe hydroquinone contre 6,2% dans le groupe acide-L-ascorbique → <b>effet dépigmentant inférieur à l'hydroquinone mais moins d'effets secondaires</b> .
<b>Kameyama and al. (1996)</b> <sup>135</sup> : 34 patients présentant <i>éphélides, mélasma, lentigines séniles, naevus d'Ota</i> + 25 patients sans troubles pigmentaires.	Utilisation d'une crème avec <b>10% de magnésium L-ascorbyl -2-phosphate</b> . Application 2 fois/jour pendant 12 semaines.	Effet éclaircissant significatif chez 19 des 34 patients présentant un trouble hyperpigmentaire (mélasma, lentigines ou éphélides exclusivement) et chez seulement 3 des 25 patients ne présentant aucun trouble → <b>possible effet sélectif de cet actif sur les enzymes mélanogènes à haute activité</b> .

#### IV.1.1.2. La niacinamide

La niacinamide (ou nicotinamide) correspond à la forme amide et hydrosoluble de la vitamine B3. Elle est apportée par l'alimentation (viandes, levures, produits laitiers, légumes) et participe à de nombreuses réactions enzymatiques cellulaires dans l'organisme. Cet actif est devenu de plus en plus populaire notamment grâce à ses multiples applications cosmétiques (acné vulgaire, rides, taches pigmentaires, dermatite atopique) et à sa grande tolérance cutanée. Son action anti-taches est due au fait qu'il est capable de réduire voire d'inhiber le transfert des mélanosomes entre les mélanocytes et les kératinocytes environnants, en plus de perturber le dialogue entre ces deux types cellulaires.<sup>136</sup>

Il peut donc être utilisé en toute sécurité dans le traitement des troubles pigmentaires tels que le mélasma ou les lentigines solaires, et particulièrement chez les peaux sensibles. Qui plus est, ses propriétés anti-inflammatoires et séborégulatrices font de lui un actif de choix dans la prise en charge des peaux acnéiques ayant des tendances à l'HPI.<sup>137,138</sup>

Tableau 11. Études cliniques portées sur l'utilisation de la niacinamide dans la prise en charge des hyperpigmentations cutanées.

Étude	Caractéristiques	Résultats
<b><u>Navarrete-Solis et al. (2011)</u></b> <sup>139</sup> : 27 patients atteints de <i>mélasma</i>	Application sur la moitié du visage d'une crème à <b>4% de niacinamide</b> vs une crème à 4% d'hydroquinone (1 application /jour pendant 8 semaines) + application quotidienne d'un écran solaire.	Amélioration dans les deux groupes sans différences colorimétriques statistiques. Évaluation subjective excellente/bonne avec la niacinamide chez 44% des patients vs 55% avec l'hydroquinone mais effets secondaires chez 29% des patients avec HQ contre 18% avec niacinamide.
<b><u>Bissett et al. (2004)</u></b> <sup>140</sup> : 50 patientes de phototype clair âgées de 40 à 60 ans (étude sur <i>vieillessement cutané</i> )	Application sur la moitié du visage d'une crème à <b>5% de niacinamide</b> vs une crème hydratante contrôle (2 applications/jour pendant 12 semaines)	Réduction légère mais significative des signes de l'âge (rides, ridules) et réduction de la survenue de taches hyperpigmentées durant la saison estivale dans le groupe test. Bonne tolérance cutanée.

<p><b>Greatens et al. (2005)</b><sup>141</sup> : 79 femmes japonaises présentant plusieurs types d'hyperpigmentation brune bilatérale (<i>lentigines solaires légers à modérés, mélasma, éphélides...</i>)</p>	<p><u>Groupe 1 (n=39)</u>: application sur la moitié du visage d'une crème à <b>5% de niacinamide</b> vs une crème hydratante témoin</p> <p><u>Groupe 2 (n=40)</u>: application sur la moitié du visage d'une crème à <b>2% de niacinamide</b> vs un crème hydratante témoin</p> <p>2 applications/jour pendant 8 semaines +application quotidienne d'un écran solaire</p>	<p>Effet éclaircissant dose-dépendant : réduction plus élevée et significative des taches dans le groupe 1 après 4 et 8 semaines de traitement. Mise en avant du fait qu'après arrêt du traitement, les taches peuvent revenir (effet temporaire de l'inhibition du transfert des mélanosomes par la niacinamide).</p>
<p><b>Hakozaki et al. (2002)</b><sup>136</sup> : 120 femmes japonaises présentant une <i>hyperpigmentation modérée à élevée</i></p>	<p><u>Groupe 1 (n=40)</u>: crème hydratante témoin vs écran solaire SPF 15</p> <p><u>Groupe 2 (n=40)</u>: écran solaire SPF15 vs <b>écran solaire hydratant avec 2% niacinamide</b></p> <p><u>Groupe 3 (n=40)</u>: crème hydratante témoin vs <b>écran solaire hydratant avec 2% niacinamide</b></p> <p>Application 2 fois/jour pendant 8 semaines.</p>	<p>Diminution significative des zones hyperpigmentées et augmentation de la clarté (valeur colorimétrique L*) sur le côté traité avec la niacinamide par rapport au côté traité avec agent hydratant après 4 semaines de traitement (augmentation de la clarté retrouvée aussi sur côté traité avec SPF 15 après 4 semaines de traitement).</p>

#### IV.1.1.3. L'acide azélaïque (AA)

L'acide azélaïque est un acide dicarboxylique naturel provenant de céréales comme le blé, mais principalement retrouvé sous forme synthétique dans les produits cosmétiques (issu d'un procédé de fermentation) pour assurer sa stabilité et de ce fait, son efficacité. Très longtemps utilisé dans le traitement des peaux acnéiques grâce à ses propriétés antibactériennes et anti-inflammatoires, il est aujourd'hui retrouvé dans de nombreux produits cosmétiques à visée éclaircissante. En plus d'agir comme un inhibiteur compétitif de l'enzyme TYR, il possède un pouvoir anti-oxydant lui permettant de réduire la formation de radicaux libres et donc de limiter l'apparition de taches hyperpigmentées. Également, il est capable d'induire un effet anti-prolifératif et cytotoxique sur les mélanocytes hyperactifs et donc anormaux, notamment en inhibant les enzymes impliquées non seulement dans la synthèse d'ADN mais aussi dans la chaîne respiratoire mitochondriale.<sup>142,143</sup> Appliqué localement à une faible concentration (souvent  $\leq 15\%$ ), il est relativement bien toléré malgré

de possibles effets secondaires se limitant à une irritation locale, un érythème et un prurit (généralement légers et transitoires). En France, on peut également retrouver cet actif à des concentrations plus élevées dans des spécialités médicamenteuses listées et indiquées principalement dans le traitement de l'acné et/ou de la rosacée (SKINOREN® contenant 20% d'acide azélaïque micronisé et FINACEA® contenant 15% d'acide azélaïque).<sup>144</sup>

L'AA est, comme la niacinamide, un actif de choix chez les patients souffrant d'acné vulgaire et d'HPI. Du fait de son action dépigmentante sélective, de bons résultats ont aussi été rapportés concernant l'utilisation de cet actif, seul ou en combinaison, dans le traitement du mélasma. (Tableau 12).

Tableau 12. Études cliniques portées sur l'utilisation de l'acide azélaïque dans la prise en charge des hyperpigmentations cutanées.

Étude	Caractéristiques	Résultats
<b>Balina et al. (1991)</b> <sup>145</sup> : 329 femmes atteintes de <i>mélasma épidermique ou mixte</i> . (phototypes non précisés)	<u>Groupe 1 (n=164)</u> : crème avec <b>20% d'AA</b> . <u>Groupe 2 (n=165)</u> : crème avec 4% d'hydroquinone. Application 2 fois/jour pendant 24 semaines + utilisation quotidienne d'un écran solaire.	Amélioration globale (réduction de la taille et de l'intensité pigmentaire) sans différence statistiquement significative entre les deux groupes. Moins d'effets secondaires avec AA.
<b>Lowe et al. (1998)</b> <sup>146</sup> : 52 adultes avec un phototype foncé (IV, V et VI) atteints de <i>mélasma modéré</i> ou d'un autre type d'hyperpigmentation faciale ( <i>HPI, mélanose idiopathique et médicamenteuse</i> )	<u>Groupe 1 (n=25)</u> : crème contenant <b>20% d'AA</b> . <u>Groupe 2 (n=27)</u> : crème témoin Application 2 fois/jour pendant 24 semaines	Amélioration globale et significative des taches pigmentaires dans le groupe traité après 24 semaines de traitement (échelle subjective + colorimétrie). Quelques désagréments: sensations de brûlures et/ou picotements.



<p><b>Sarkar et al. (2002)</b> <sup>147</sup> : 30 patients indiens (21-45 ans) avec la peau foncée (phototypes non précisés) atteints de <b>mélasma</b></p>	<p>Application sur la moitié du visage d'une crème à 0,05% de propionate de clobétasol (pendant 8 semaines) puis d'une crème à 20% d'AA (pendant 16 semaines) vs une <b>crème à 20% d'AA</b> seule (pendant 24 semaines). Application 2 fois/jour + utilisation quotidienne d'un écran solaire à large spectre.</p>	<p>Jusqu'à 16 semaines de traitement : corticothérapie significativement plus efficace que la crème à 20% d'AA seule bien qu'elle montre des résultats satisfaisants. À 24 semaines de traitement, les deux groupes ont une réponse excellente au traitement → <b>réponse plus lente mais efficace de l'AA à 20%</b></p>
<p><b>Farshi et al. (2011)</b> <sup>148</sup> : 29 patientes atteintes de <b>mélasma épidermique</b> (phototypes non précisés)</p>	<p><u>Groupe 1 (n=14)</u>: crème à <b>20% d'AA</b> <u>Groupe 2 (n=15)</u>: crème à 4% d'hydroquinone Application 2 fois/jour pendant 8 semaines + utilisation d'un écran solaire (toutes les 3h).</p>	<p>Diminution statistiquement significative des scores MASI pour les 2 groupes après 1 mois de traitement (plus élevée chez patientes traitées à l'AA après 2 mois de traitement et avec moins d'effets secondaires).</p>
<p><b>Kircik et al. (2011)</b> <sup>149</sup> : 20 adultes présentant acné légère à modérée et une <b>HPI modérée à sévère</b> (phototype IV à VI)</p>	<p>Application d'un gel à <b>15% d'AA</b> (Finacea®). Application deux fois/jour pendant 16 semaines.</p>	<p>Réduction statistiquement significative des lésions acnéiques et de l'HPI après 16 semaines de traitement. Effets secondaires légers (érythème, sécheresse).</p>

#### IV.1.1.4. L'arbutine ( $\alpha$ -arbutine et $\beta$ -arbutine) et ses dérivés

Dérivé naturel de l'hydroquinone extrait des feuilles de certaines plantes (busserole, canneberge, bleuet), l'arbutine est un actif populaire depuis quelques années dans les soins anti-taches. Principalement utilisé sous sa forme synthétique alpha, plus stable par rapport à la forme naturelle bêta, il présente une toxicité inférieure à celle de l'hydroquinone bien qu'il puisse engendrer des effets secondaires légers (irritation cutanée, allergie). Le mécanisme d'action de l'arbutine repose sur l'inactivation dose-dépendante de l'enzyme TYR, par un mécanisme d'inhibition compétitive avec la L-tyrosine, et sur l'inhibition de la maturation des mélanosomes. <sup>150,151</sup> Cet actif possède également des propriétés anti-oxydantes qui participent à l'inhibition de la synthèse mélanique. Il peut ainsi s'avérer intéressant dans la prise en charge des troubles pigmentaires liés à la photo-exposition comme le mélasma ou les lentigines solaires (Tableau 13). Toutefois, des auteurs signalent qu'il est possible qu'au contact de la peau et de la flore microbienne ou sous l'influence du rayonnement UV,

l'arbutine puisse se décomposer en glucose et en hydroquinone, ce qui pourrait contribuer à l'inhibition de la synthèse mélanique ou à l'inactivation de l'enzyme TYR dans les mélanocytes. De ce fait, le comité scientifique pour la sécurité des consommateurs (SCCS) considère que l' $\alpha$ -arbutine et la  $\beta$ -arbutine sont sans danger s'ils sont, dans les produits cosmétiques à visée éclaircissante et destinés au visage, utilisés à des concentrations allant jusqu'à 2 et 7% respectivement.<sup>152</sup> La recherche a conduit au développement de dérivés de l'arbutine avec des effets inhibiteurs similaires voire plus puissants. Parmi eux, la deoxyarbutine a pu démontré un potentiel inhibiteur important et plus réversible que l'arbutine. Cependant ici aussi, le problème de sécurité concernant l'utilisation de cet ingrédient pouvant se décomposer in vivo en hydroquinone a inquiété les autorités européennes qui ont finalement décidé de l'interdire dans les produits cosmétiques en 2021. Par conséquent, un accent particulier doit être mis sur la pureté et la formulation de ces actifs, dérivés ou non de l'arbutine, afin d'assurer leur stabilité et leur innocuité dans les PC.

Tableau 13. Études cliniques portées sur l'utilisation de l'arbutine dans la prise en charge des hyperpigmentations cutanées.

Étude	Caractéristiques	Résultats
<b>Morag et al. (2015)</b> <sup>153</sup> : 102 femmes atteintes de <i>mélasma</i> (n=50) et de <i>lentignes solaires</i> (n=52) (phototypes non précisés)	<u>Groupe 1 (n=54)</u> : crème avec extrait de feuilles de <i>Serratulae quinquefolia</i> ( <b>2,5% d'arbutine</b> ) <u>Groupe 2 (n=48)</u> : crème placebo. Application 2 fois/jour pendant 8 semaines.	Groupe <i>mélasma</i> (n=29) et groupe <i>lentignes</i> (n=25) traités : effet éclaircissant significatif dans les deux groupes bien qu'il y ait des meilleurs résultats dans le groupe <i>mélasma</i> (évalué par mexamètre et dermatoscope).
<b>Ertam et al. (2008)</b> <sup>154</sup> : 30 patientes atteintes de <i>mélasma épidermique ou mixte</i> (phototypes III>II>IV)	<u>Groupe 1 (n=10)</u> : crème à <b>1% d'arbutine</b> <u>Groupe 2 (n=10)</u> : crème à 1% d'acide ellagique synthétique <u>Groupe 3 (n=10)</u> : crème à 1% d'acide ellagique+extrait végétal. Application 2 fois/jour pendant 6 mois+utilisation quotidienne d'un écran solaire.	Diminution significative du niveau de mélanine (mesuré par l'IM) dans les 3 groupes sans différence statistique notable entre elles mais diminution supérieure dans le groupe arbutine.

#### IV.1.1.5. Extraits de réglisse (glabridine, liquiritine)

La glabridine est un composé flavonoïde naturel issu de la fraction hydrophobe de la racine de réglisse (*Glycyrrhiza glabra*). Elle est de plus en plus utilisée en cosmétique en raison de ses multiples propriétés bénéfiques pour la peau. Concernant son action sur l'hyperpigmentation, la glabridine agirait comme un puissant inhibiteur de la TYR (plus que l' $\alpha$ -arbutine), en plus de réguler négativement l'expression des facteurs clés de la mélanogénèse tels que TYRP1, TYRP2 ou MITF, notamment lorsqu'ils sont stimulés par des facteurs paracrines comme  $\alpha$ -MSH (voie de signalisation PKA)<sup>155</sup>. De plus, la glabridine présente un potentiel anti-inflammatoire, antioxydant et apaisant qui peut être complémentaire au mécanisme précédemment énoncé pour limiter l'apparition de taches cutanées suite à de l'acné (HPI) ou à une exposition solaire (mélasma).

D'autres extraits de la réglisse tels que la liquiritine ou encore moins connue, l'isoliquiritine, semblent également avoir des propriétés éclaircissantes (Tableau 14). Cependant, la liquiritine n'aurait peu voire pas d'effet direct sur la TYR : elle agirait sur l'hyperpigmentation en dispersant ou en éliminant la mélanine et en exerçant un effet anti-inflammatoire.<sup>150,156</sup> De nouvelles études sont attendues pour étayer le rôle de ces extraits de réglisse dans la prise en charge des taches cutanées.

Tableau 14. Étude clinique portée sur l'utilisation de la liquiritine dans la prise en charge des hyperpigmentations cutanées.

Étude	Caractéristiques	Résultats
<b>Zubair et al. (2009)</b> <sup>157</sup> : 90 patients pakistanais atteints de <i>mélasma</i> (phototypes non précisés)	<u>Groupe 1 (n=30)</u> : crème à 4% d'hydroquinone <u>Groupe 2 (n=30)</u> : crème à <b>4% de liquiritine</b> <u>Groupe 3 (n=30)</u> : crème à <b>2% de liquiritine</b>  Application 1 fois/jour pendant 8 semaines.	Amélioration significative du mélasma dans les 3 groupes (plus importante dans le groupe liquiritine 4%). Moins d'effets secondaires avec la liquiritine par rapport à l'hydroquinone.

#### IV.1.I.6. Les rétinoïdes autorisés en cosmétique

Comme leur nom l'indique, les rétinoïdes sont des dérivés naturels ou synthétiques de la vitamine A (acide rétinoïque) qui partagent des similitudes structurelles et/ou fonctionnelles avec celle-ci. Dans cette catégorie d'agents dépigmentants, il faut distinguer les substances pouvant être utilisées dans les produits cosmétiques de celles pouvant être utilisées uniquement dans des formules médicamenteuses, du fait de leur pouvoir irritant important.

En cosmétique, les rétinoïdes dits doux les plus couramment utilisés sont les suivants:

- le **rétinol** : dérivé naturel liposoluble de la vitamine A, il est à ce jour le plus populaire dans les soins de la peau. Une concentration maximale de 0,3% de rétinol dans les produits de soin non rincés est préconisée par le SCCS.<sup>158</sup> Toutefois, une concentration inférieure peut être largement suffisante pour obtenir un effet biologique, notamment si le rétinol est bien stabilisé dans la formule.
- le **rétinal (ou rétinaldéhyde)** : métabolite intermédiaire entre le rétinol et l'acide rétinoïque, il est le plus puissant des rétinoïdes autorisés en cosmétique et nécessite donc des concentrations moindres (0,05 à 1%) pour assurer ses fonctions biologiques.
- les **esters de rétinyle (Retinyl acetate, Retinyl propionate, Retinyl palmitate)** : rétinoïdes naturels les plus stables et les moins irritants mais aussi les moins puissants. Les données sur ces substances sont plus rares mais de nombreux auteurs pensent qu'ils ont une certaine utilité aux côtés du rétinol ou d'autres agents dépigmentants dans les formules cosmétiques.

Ces molécules sont autorisées en cosmétique car elles agissent comme précurseurs de l'acide rétinoïque (AR)<sup>159</sup> : leur conversion *in vivo* en AR est quasi indispensable pour qu'elles puissent exercer une activité biologique. Il est important de relever que plus elles subissent de transformations dans la peau, moins elles sont puissantes et irritantes (Figure 35). Également, leur stabilité influence particulièrement leur efficacité : le rétinol par exemple est très sensible à la lumière, à l'oxygène et à la chaleur. La formulation est donc un paramètre important qui doit être considéré dans le choix d'un produit cosmétique contenant un rétinoïde afin d'assurer la stabilité de l'actif, sa bonne distribution cutanée et ainsi, son efficacité. Comme pour la vitamine C, l'utilisation de véhicules, tels que les nanoparticules et les liposomes, permettent d'améliorer l'efficacité des formules cosmétiques, en plus de minimiser la survenue d'effets secondaires.<sup>160</sup>

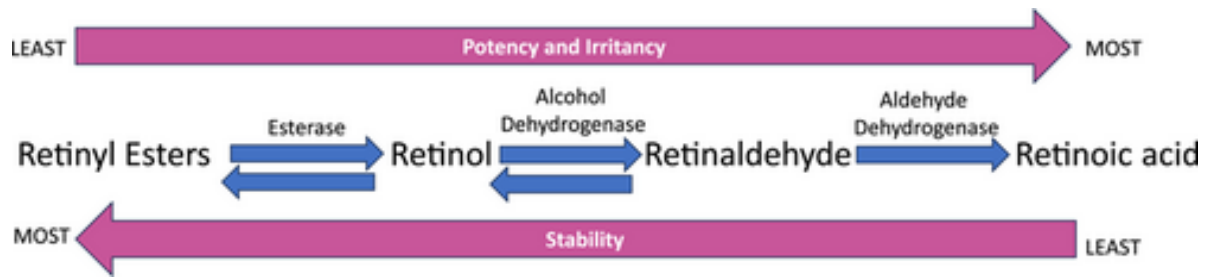


Figure 35. Classement des rétinoïdes en fonction de leur puissance, de leur potentiel irritant et de leur stabilité.<sup>159</sup>

Les rétinoïdes représentent des actifs phares dans les produits cosmétiques à visée anti-âge, particulièrement grâce à leur effet régénérant de la MEC qui contribue à l'amélioration des peaux chroniquement photo-endommagées (Tableau 15). Depuis quelques années, les produits à visée éclaircissante introduisent ces actifs dans leur formule car les rétinoïdes sont aussi capables de moduler la pigmentation cutanée grâce aux mécanismes suivants:

150,159,161,162

- effet anti-inflammatoire et antioxydant : atténuation de la production de cytokines pro-inflammatoires (après une exposition solaire ou un phénomène inflammatoire) + inhibition du stress oxydatif → limite la survenue/l'entretien des taches hyperpigmentées.
- effet sur la transcription de la TYR : blocage de l'induction de la TYR → réduction/inhibition de la production de mélanine.
- effet sur le transfert des mélanosomes : réduction du transfert des pigments mélaniques vers les kératinocytes du compartiment épidermique → réduction de l'apparence des taches hyperpigmentées.
- effet sur la prolifération/différenciation des kératinocytes : augmentation du renouvellement des kératinocytes entraînant une desquamation plus rapide et plus importante → la mélanine accumulée dans les couches profondes est dispersée et celle emmagasinée dans la couche cornée est éliminée. Aussi, la perméabilité de la couche cornée est améliorée ce qui permet d'optimiser la pénétration et donc la biodisponibilité et l'efficacité d'autres agents dépigmentants.

Les précautions d'emploi ainsi que les effets secondaires inhérents aux rétinoïdes topiques seront explicités en partie IV.1.II.2.

Tableau 15. Études cliniques portées sur l'utilisation des rétinoïdes cosmétiques dans la prise en charge des hyperpigmentations cutanées.

Étude	Caractéristiques	Résultats
<p><b>Babcock and al. (2015)</b><sup>163</sup> : 65 sujets présentant des <i>photodommages faciaux modérés à sévères</i> (rides/ridules, luminosité du teint, pigmentation marbrée)</p>	<p><u>Groupe 1 (n=24): 0,25% de rétinol en libération prolongée (LP)</u> vs 0,025% de trétinoïne  <u>Groupe 2 (n=20): 0,5% de rétinol en LP</u> vs 0,05% de trétinoïne  <u>Groupe 3 (n=21): 1% de rétinol en LP</u> vs 0,1% de trétinoïne                      Application 1 fois/jour sur chaque côté du visage pendant 12 semaines.</p>	<p>Amélioration statistiquement significative de tous les paramètres y compris l'hyperpigmentation après 12 semaines de traitement. Aucune différence significative entre les groupes.</p>
<p><b>Tucker-Samaras and al. (2009)</b><sup>164</sup> : 64 femmes présentant des <i>photodommages modérés dont pigmentation faciale</i></p>	<p><u>Groupe 1 (n=36): crème hydratante avec 0,1% de rétinol stabilisé</u>  <u>Groupe 2 (n=28): crème placebo</u>                      Application 1 fois/jour sur chaque côté du visage pendant 8 semaines.</p>	<p>La crème à base de rétinol est statistiquement plus efficace que le placebo sur l'atténuation des hyperpigmentations faciales après 4 et 8 semaines.</p>
<p><b>Kwon et al. (2018)</b><sup>165</sup> : 40 femmes présentant des <i>signes de vieillissement cutané</i></p>	<p>Utilisation d'une crème contenant <b>0,1% de rétinaldéhyde</b> vs une crème contenant <b>0,05% de rétinaldéhyde</b>                      Application 2 fois/jour pendant 12 semaines</p>	<p>Amélioration significative dans les 2 groupes après 3 mois de traitement (rides, rugosité et hydratation cutanée, perte d'eau transépidermique) sans différence. Hors, la pigmentation représentée par l'IM est uniquement significativement diminuée dans le groupe utilisant la crème à 0,1% de rétinaldéhyde.</p>

#### IV.1.1.7. Les hydroxyacides (HA)

Les HA, largement utilisés en cosmétique en tant qu'agents "peeling", peuvent être décomposés en trois groupes: <sup>166</sup>

- **Les acides alpha-hydroxylés (ou AHA)** : souvent dérivés de fruits, ils sont aussi connus sous le nom d'acides de fruits. Sont retrouvés dans ce groupe : l'acide glycolique (le plus petit, dérivé de la canne à sucre), l'acide lactique (dérivé de fruits ou de produits fermentés, adapté aux peaux sensibles grâce à ses propriétés hydratantes), l'acide mandélique (dérivé de l'amande), l'acide malique et l'acide citrique (dérivés respectivement de la pomme et du citron). Ces acides sont majoritairement utilisés dans les produits anti-âge : ils sont capables de faciliter le renouvellement cellulaire, de stimuler la synthèse de collagène et de favoriser la synthèse de lipides épidermiques (comme les céramides) ce qui confère à la peau élasticité et fermeté, en plus de la protéger de la déshydratation. Du fait de leur hydrosolubilité, ils agissent principalement à la surface de la peau.
- **Les acides bêta-hydroxylés (ou BHA)** : l'acide salicylique est particulièrement connu pour ses propriétés anti-inflammatoire, antibactérienne et kératolytique. Il est capable d'agir plus profondément que les AHA, et ainsi de pénétrer dans les pores, d'où son intérêt dans les produits cosmétiques destinés aux peaux acnéiques.
- **Les acides polyhydroxylés (ou PHA)** : dérivés de sucres naturels, ils sont de plus en plus appréciés dans les produits de soin adaptés aux peaux sensibles grâce à leurs propriétés apaisantes, hydratantes et antioxydantes. Les plus rencontrés sont : l'acide lactobionique et le gluconolactone.

Ces actifs sont principalement connus pour leur pouvoir exfoliant : au contact de la peau, ils vont être capables de perturber la cohésion des cornéocytes en agissant sur les desmosomes, ce qui va entraîner leur détachement et finalement le phénomène de desquamation. La peau sera alors plus lisse, moins rugueuse et les pigments de mélanine seront dispersés voire éliminés de la surface cutanée. (Tableau 16). Également, elle sera plus perméable ce qui facilitera la pénétration et l'efficacité d'autres substances. Ceci peut expliquer pourquoi les HA sont souvent retrouvés aux côtés d'autres agents dans les produits cosmétiques à visée éclaircissante. S'ils ne le sont pas, il est tout de même intéressant de les introduire de manière indépendante dans une routine de soins anti-taches.

Tableau 16. Études cliniques portées sur l'utilisation des AHA dans la prise en charge des hyperpigmentations cutanées.

Étude	Caractéristiques	Résultats
<u>Majeed et al. (2018)</u> <sup>167</sup> : 100 femmes atteintes de <b>mélasma (épidermique, dermique ou mixte)</b>	<u>Groupe 1 (n=50)</u> : crème à 4% d'hydroquinone le soir <u>Groupe 2 (n=50)</u> : crème à 4% d'hydroquinone le soir + lotion peeling à <b>10% d'acide mandélique</b> 1 fois/semaine <u>Durée</u> : 20 semaines + application quotidienne d'une écran solaire SPF $\geq$ 30	50% des patientes du groupe 2 ont montré une amélioration >50% du MASI contre 20% dans le groupe 1 → <b>la combinaison est plus efficace contre mélasma que l'hydroquinone topique seule.</b> Effets secondaires post-peeling transitoires: érythème, sécheresse, desquamation, sensations de brûlures.
<u>Kakita and al</u> <sup>168</sup> : 65 patients présentant des hyperpigmentations ( <b>mélasma, HPI, induite par médicament etc</b> ), majorité phototype III Fitzpatrick).	<u>Groupe 1 (n=31)</u> : crème avec 20% d'AA + lotion à <b>15% d'acide glycolique</b> remplacée par une lotion à <b>20% d'acide glycolique</b> après 1 mois. <u>Groupe 2 (n=34)</u> : utilisation d'une crème avec 4% d'hydroquinone + lotion placebo <u>Durée</u> :24 semaines + application quotidienne d'un écran solaire	Réduction des scores de sévérité des pigmentations (intensité et taille des lésions) dans les 2 groupes sans différences significatives après 24 semaines de traitement (évaluation par cliniciens). Le groupe AA/Acide glycolique a ressenti plus d'effets secondaires que le groupe hydroquinone (brûlures, picotements).

Dans cette catégorie, les AHA sont les plus puissants et sont par conséquent utilisés comme agents de peeling superficiel en dermatologie (cf Partie IV.2.I). C'est notamment le cas de l'acide lactique et de l'acide glycolique, qui présentent en plus de leur faculté à stimuler le renouvellement épidermique, un potentiel pouvoir inhibiteur sur la TYR. Les HA doivent être utilisés avec prudence, particulièrement chez les peaux sensibles qui peuvent facilement rencontrer des effets secondaires (irritations, rougeurs, sensations de brûlures). Il faut savoir que l'efficacité des HA varie considérablement en fonction du type d'acide, de sa concentration dans la formule et du pH de celle-ci. D'autre part, les HA peuvent engendrer une sensibilité accrue aux UV : l'utilisation d'un écran solaire est donc fortement recommandée suite à l'utilisation d'un PC en contenant.

#### IV.1.I.8. Autres actifs utilisés

D'autres actifs fréquemment rencontrés dans les PC éclaircissants sont présentés dans le tableau suivant (Tableau 17).



Tableau 17. Mécanisme d'action et applications cliniques d'autres actifs dépigmentants utilisés dans les produits cosmétiques.

Nom	<b>BAKUCHIOL</b> <sup>169</sup>	<b>ACIDE KOJIQUE (AK)</b> <sup>170</sup> (concentration maximale recommandée dans les PC: 1%)	<b>ALOESINE</b> <sup>171</sup>	<b>DÉRIVÉS DU RÉSORCINOL</b> (4-BUTYLRESORCINOL, ISOBUTYLAMIDO THIAZOLYL RESORCINOL ou THIAMIDOL) <sup>169,172</sup>	<b>N-ACETYL GLUCOSAMINE (NAG)</b> <sup>173</sup>	<b>EXTRAIT DE SOJA</b> <sup>150,173</sup>
Caractéristiques	Terpène isolé des graines de <i>Psoralea corylifolia</i> considéré comme un analogue fonctionnel naturel du rétinol.	Sous-produit fongique ( <i>Acetobacter, Aspergillus, Penicillium</i> ). Potentiel de perturbateur endocrinien récemment suspecté.	Extrait le plus actif de l'aloé vera mais faible pénétration de la couche cornée (hydrophilie, haut poids moléculaire).	Dérivés synthétiques d'un isomère de l'hydroquinone : le réSORCINOL.	Molécule naturellement présente dans nos tissus (articulations, peau..), précurseur d'acide hyaluronique.	Contient des protéines inhibitrices de protéases, des isoflavones, des acides gras.
Propriétés	- anti-inflammatoire - antioxydante - bloque l'activation de l' $\alpha$ -MSH - inhibiteur de la TYR	-antioxydante -antimicrobienne -capture l'ion cuivre (empêche activité de la TYR)	-inhibiteur de la TYR	-inhibiteur de la TYR (+ puissant que l'hydroquinone ou l'AK (surtout thiamidol)) -inhibiteur de la TYRP1 (4-n-butylrésorcinol)	-inhibiteur de l'activation de la TYR (inhibe glycosylation qui permet l'activation de la TYR)	-antioxydante -inhibe le transfert des mélanosomes par phagocytose (potentielle interaction avec PAR2) -inhibiteur de l'activité de la TYR
Étude(s)	<u>Dhaliwal et al. (2019)</u> <sup>174</sup> : Effets du <b>bakuchiol</b> à <b>0,5%</b> appliqué 2 fois/jour comparables à ceux du rétinol à 0,5% appliqué 1 fois/jour pendant 12 semaines (n=44) : diminution significative de la surface des rides et de l' <b>hyperpigmentation</b> dans les 2 groupes avec moins d'effets secondaires (desquamation, picotement) dans le groupe bakuchiol.	<u>Garcia et al. (1996)</u> <sup>175</sup> : amélioration du <b>mélasma</b> sans différence statistique entre le gel contenant <b>2% d'AK + 10% d'acide glycolique</b> vs le gel contenant 2% d'hydroquinone + 10% d'acide glycolique (n=39). AK s'est révélé plus irritant.	<u>Ghafarzadeh et al. (2017)</u> <sup>176</sup> : Amélioration significative du score MASI ( <b>mélasma</b> ) après 5 semaines chez des femmes enceintes utilisant <b>0,25% de gel d'aloé vera encapsulé</b> dans liposomes (n=90) vs une crème contrôle à base de gel d'aloé vera (n=90) (32 vs 10% respectivement).	<u>Mohan et al. (2016)</u> <sup>177</sup> : crème à <b>0,3% de 4-n-butylrésorcinol</b> appliquée 2 fois/jour (n=52) : diminution significative du score MASI ( <b>mélasma</b> ) après 8 semaines de traitement. Bonne tolérance cutanée. <u>Arrowitz and al. (2019)</u> <sup>178</sup> : Crème à <b>0,2% thiamidol</b> vs crème 2% hydroquinone + utilisation régulière d'écran solaire (n=80): Amélioration du score MASI plus significative avec le thiamidol après 12 semaines de traitement.	<u>Bissett et al. (2007)</u> <sup>179</sup> : Amélioration significative de l'hyperpigmentation ( <b>lentignes solaires</b> ) après 8 semaines d'utilisation d'une crème contenant <b>2% de NAG + 4%</b> de niacinamide vs une crème à 4% de niacinamide (n=35)	<u>Wallo et al. (2007)</u> <sup>180</sup> : Amélioration significative de la <b>pigmentation liée au vieillissement</b> après 12 semaines d'utilisation d'une crème hydratante à base de soja. (n=65)

Pour résumer, les agents dépigmentants cosmétiques peuvent agir en (Figure 36) :

- bloquant la formation de ROS, NO et/ou de facteurs inflammatoires/hormonaux conduisant à la synthèse de pigments mélaniques
- inhibant directement ou indirectement l'enzyme critique de ce processus : la TYR (inhibition compétitive, blocage du site actif, blocage de sa transcription ou de son activité).
- inhibant le transfert des mélanosomes des mélanocytes vers les kératinocytes.
- dégradant directement les pigments mélaniques et/ou en entraînant une desquamation accélérée conduisant à l'élimination de ces pigments.

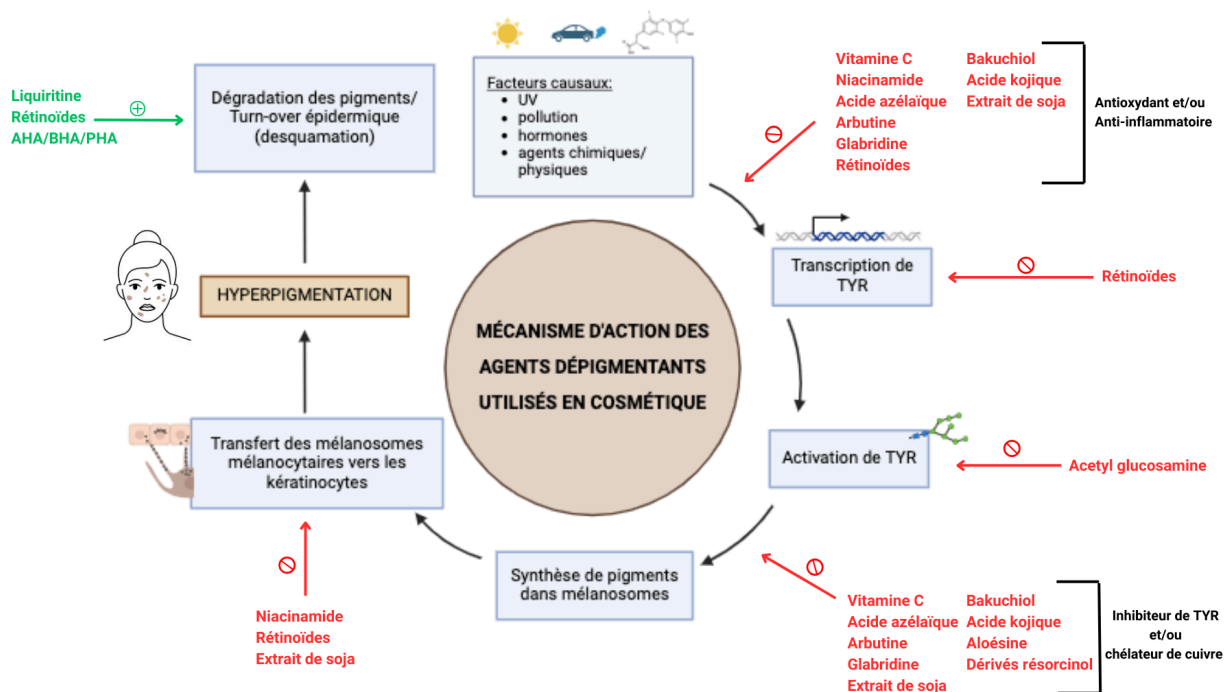


Figure 36. Mécanisme d'action des différents agents dépigmentants utilisés en cosmétique.

Une routine de soins, adaptée à la sensibilité cutanée de l'individu et incluant des agents agissant sur chacun de ces mécanismes, est ainsi particulièrement recommandée pour atténuer efficacement les taches cutanées. Elle permettrait l'obtention de meilleurs résultats, grâce à la synergie de ces actifs prenant en charge de façon globale l'emballement du processus pigmentaire impliqué dans ces affections, en plus de limiter les effets secondaires propres à certains composés. Également, une photoprotection appropriée au phototype de l'individu doit être préconisée pour compléter cette routine de soins et surtout, pour diminuer le risque de rechutes (cf Partie IV.3.I.).

## IV.1.II. Solutions médicamenteuses

Le Code de la Santé Publique (article L.5111-1) définit le médicament comme : « toute substance ou composition présentée comme possédant des propriétés curatives ou préventives à l'égard des maladies humaines ou animales, ainsi que toute substance ou composition pouvant être utilisée chez l'homme ou chez l'animal ou pouvant leur être administrée, en vue d'établir un diagnostic médical ou de restaurer, corriger ou modifier leurs fonctions physiologiques en exerçant une action pharmacologique, immunologique ou métabolique. »

De ce fait, les médicaments représentent des substances réglementées qui nécessitent une prescription préalable par un professionnel de santé habilité afin de pouvoir être délivrés. De nombreuses substances pharmaceutiques appliquées par voie topique ont une action sur les taches cutanées : les plus utilisées à ce jour seront présentées dans cette partie.

### IV.1.II.1. L'hydroquinone

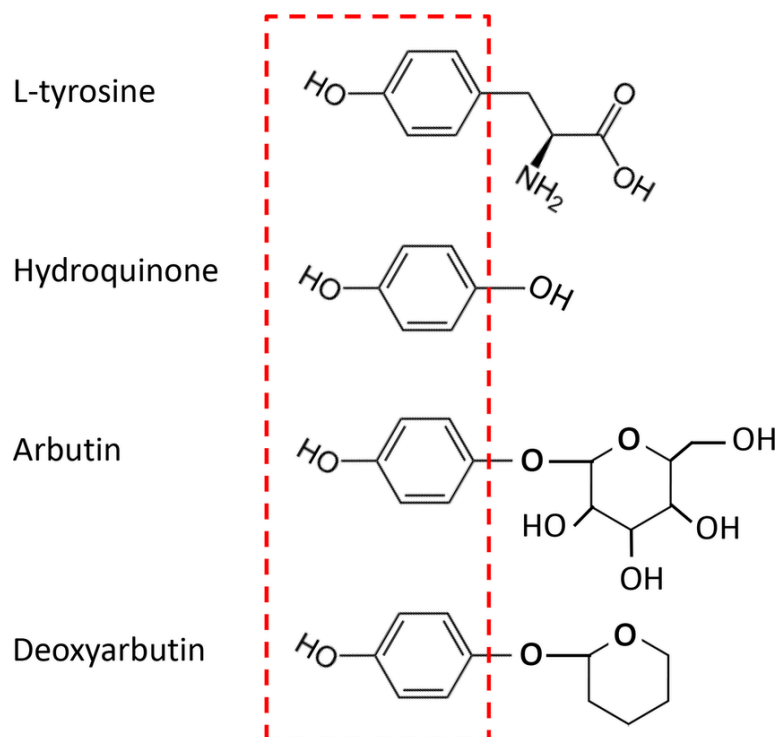


Figure 37. Comparaison des structures chimiques entre la L-tyrosine et les agents dépigmentants dont l'hydroquinone.<sup>181</sup>

L'hydroquinone (HQ) est l'agent dépigmentant de référence en matière de traitement des hyperpigmentations : son utilisation remonte à plus de 50 ans.<sup>182</sup> Depuis 2001, l'HQ est interdite dans la composition des produits cosmétiques européens (Règlement n° 1223/2009, Annexe II/entrée 1339) excepté dans les préparations pour ongles artificiels à usage professionnel. Sont la cause de cette interdiction, les effets indésirables importants (stress oxydatif prolongé, altération des acides nucléiques, sensibilisation cutanée accrue) et le potentiel pouvoir cancérigène et mutagène de cette substance, malgré le fait que ce dernier n'ait pas encore été démontré sur l'homme après des décennies d'utilisation.<sup>183</sup>

Au niveau chimique, l'HQ présente des analogies structurelles avec la L-tyrosine (Figure 37) ce qui lui permet d'agir comme inhibiteur compétitif au niveau de l'enzyme TYR et donc d'empêcher la conversion de ce composé en L-DOPA.<sup>184</sup> De plus, son action dépigmentante va reposer sur la libération de radicaux quinones au cours cette réaction qui vont, en causant des dommages oxydatifs, détériorer les mélanosomes et détruire les mélanocytes (action cytotoxique). La puissance de ses effets varient en fonction de sa concentration : elle est aujourd'hui le plus souvent utilisée à une concentration variant de 2 à 5%. Par précaution, l'utilisation de l'HQ n'est pas recommandée chez la femme enceinte à cause de son passage systémique.

L'utilisation en monothérapie de l'HQ est de moins en moins courante à cause des nombreux effets secondaires qu'elle provoque : dermatite de contact allergique, érythème, brûlure, prurit, desquamation. Utilisée à long terme (>6 mois), l'HQ peut provoquer un phénomène d'ochronose exogène qui se définit par un assombrissement cutané accompagné d'un changement dans le derme papillaire. De ce fait, l'HQ utilisée en combinaison avec d'autres agents est préconisée afin de réduire ces effets indésirables et d'améliorer l'observance et l'efficacité du traitement. Il est également recommandé de limiter la durée du traitement contenant de l'HQ (6 mois maximum) en incluant des phases dégressives et d'introduire, après cette période, une phase d'interruption durant laquelle des agents plus doux tels que des agents cosmétiques pourront être utilisés afin d'assurer l'entretien des effets. L'utilisation d'un écran solaire à large spectre est fortement recommandée, pendant et après la période de traitement avec de l'HQ, qu'il soit en monothérapie ou en thérapie combinée.

Le méquinol est le seul dérivé d'HQ commercialisé en France. Son mécanisme d'action est semblable à l'HQ : il semble agir comme inhibiteur de la TYR. De plus, après application sur

la peau, son oxydation libère des radicaux libres toxiques qui endommagent les mélanocytes et entraîne ainsi la dépigmentation. Ce composé, pourtant décrit comme étant moins irritant que l'HQ, présente quelques effets indésirables pouvant être importants: irritation, sensibilisation allergique, hyperpigmentation paradoxale, hypopigmentation à distance du site d'application. Les deux spécialités médicamenteuses qui contiennent ce composé sont : la pommade Any® (contenant 8% de méquinol) et la pommade LEUCODININE B® (contenant 10% de méquinol). Elles sont toutes deux indiquées pour traiter les hyperpigmentations localisées (comme le mélasma).<sup>185</sup>

#### IV.1.II.2. Les rétinoïdes

Les principaux rétinoïdes médicamenteux utilisés par voie topique dans la prise en charge des hyperpigmentations sont :

- la **trétinoïne (acide tout-trans rétinoïque)** : rétinoïde de première génération (naturel), forme la plus bioactive et la plus étudiée notamment dans le contrôle du photovieillissement cutané.
- le **tazarotène** et l'**adapalène** : rétinoïdes de troisième génération (synthétiques), plus stables et mieux tolérés au niveau cutané grâce à leur sélectivité pour certains récepteurs.

Les effets des rétinoïdes sur la prolifération, la différenciation et le renouvellement cellulaire, mais aussi sur l'inflammation (pouvant être causée entre autres par l'exposition UV répétée) permettent d'une part, de provoquer une desquamation accélérée facilitant la pénétration des agents qui l'accompagnent, et d'autre part, de limiter la pigmentation en dispersant et en éliminant la mélanine contenue dans les kératinocytes. Également, d'autres effets leurs sont associés : accélération de l'élimination du sébum séquestré dans l'épiderme, amélioration de la rugosité de la peau et atténuation des rides et ridules. Tous ces bienfaits cutanés appuyés par une multitude d'études cliniques justifient l'intérêt de ces agents dans la prise en charge des troubles dermatologiques, qu'ils soient liés au photovieillissement ou à des pathologies (acné vulgaire, psoriasis, rosacée etc.) (Tableau 18).

Tableau 18. Études cliniques portées sur l'utilisation en dermatologie des rétinoïdes topiques dans la prise en charge des hyperpigmentations cutanées.

Étude	Caractéristiques	Résultats
<p><b>Rafal et al. (1992)</b><sup>186</sup>: 58 patients présentant des hyperpigmentations dont <i>lentigines</i></p>	<p><u>Groupe 1 (n=28)</u> : utilisation d'une crème à <b>0,1% de trétinoïne</b>  <u>Groupe 2 (n=30)</u> : utilisation d'une crème véhicule            Application le soir sur la zone atteinte (visage, bras, avant-bras, dos des mains ou autre zone) pendant 10 mois + application quotidienne d'un écran solaire SPF15.</p>	<p>Éclaircissement statistiquement significatif des lésions hyperpigmentées du visage et des membres supérieurs dans le groupe trétinoïne par rapport au groupe véhicule à partir d'1 mois de traitement mais encore plus après 10 mois. Érythème ou desquamation d'une gravité modérée survenus plus d'une fois chez 82% des patients du groupe 1.</p>
<p><b>Bulengo-Ransby et al. (1993)</b><sup>187</sup>: 54 sujets noirs (phototype non précisé) présentant <i>lésions modérées à sévères d'HPI</i> sur visage, bras ou les deux zones.</p>	<p><u>Groupe 1 (n=24)</u> : utilisation d'une crème à <b>0,1% de trétinoïne</b>  <u>Groupe 2 (n=30)</u> : utilisation d'une crème véhicule            Application le soir pendant 40 semaines sur le visage/les bras ou les deux zones + application quotidienne d'un écran solaire SPF15.</p>	<p>Éclaircissement statistiquement significatif des HPI dans le groupe trétinoïne par rapport au groupe véhicule (évaluation clinique et par colorimétrie) après 40 semaines. Plus d'effets secondaires dans le groupe trétinoïne (50% des sujets) : érythème, desquamation modérée.</p>
<p><b>Kang et al (2001)</b><sup>188</sup>: 349 sujets présentant des photodommages faciaux modérés (rides, <i>hyperpigmentation marbrée, lentigines, dépigmentation irrégulière</i> etc).</p>	<p><u>Groupe 1 (n=59)</u> : utilisation d'une crème à <b>0,01% de tazarotène</b>  <u>Groupe 2 (n=58)</u> : utilisation d'une crème à <b>0,025% de tazarotène</b>  <u>Groupe 3 (n=58)</u> : utilisation d'une crème à <b>0,05% de tazarotène</b>  <u>Groupe 4 (n=58)</u> : utilisation d'une crème à <b>0,1% de tazarotène</b>  <u>Groupe 5 (n=58)</u> : utilisation d'une crème à <b>0,05% de trétinoïne</b>  <u>Groupe 6 (n=58)</u>: utilisation d'une crème véhicule            Application le soir pendant 24 semaines + utilisation quotidienne d'un écran solaire avec SPF15 min.</p>	<p>Amélioration statistiquement significative de l'hyperpigmentation marbrée dans les groupes 4 (0,1% de tazarotène) et 5 (0,05% de trétinoïne) par rapport au véhicule à partir de la semaine 8 et jusqu'à la fin du traitement, sans différence significative entre les 2 groupes.</p>
<p><b>Grimes et al. (2006)</b><sup>189</sup> : 74 patients avec un phototype élevé (III à VI) présentant des <i>HPI induites par l'acné</i>.</p>	<p><u>Groupe 1 (n=36)</u> : utilisation d'une crème à <b>0,1% de tazarotène</b>  <u>Groupe 2 (n=38)</u> : utilisation d'une crème véhicule            Application le soir, pendant 18 semaines + utilisation quotidienne d'un écran solaire SPF30.</p>	<p>Amélioration significative de tous les paramètres des HPI (gravité globale, intensité pigmentaire des lésions, taille des lésions) plus importante dans le groupe 1 par rapport au groupe véhicule après 18 semaines de traitement.</p>

<p><b>Kang et al. (2003)</b><sup>190</sup> : 90 patients atteints de kératose actinique et de <i>lentiginos solaires</i>.</p>	<p><u>Groupe 1 (n=30)</u> : utilisation d'un gel à <b>0,1% d'adapalène</b>  <u>Groupe 2 (n=30)</u> : utilisation d'un gel à <b>0,3% d'adapalène</b>  <u>Groupe 3 (n=30)</u> : utilisation d'un gel véhicule  Application le soir initialement, puis si bonne tolérance après 4 semaines : application matin et soir.  Durée de l'étude: 9 mois.</p>	<p>Éclaircissement statistiquement significatif des lentiginos solaires après 9 mois de traitement dans les groupes 1 et 2 (57% et 59% respectivement) par rapport au groupe véhicule (36%).  Amélioration statistiquement significative de l'hyperpigmentation marbrée dans les groupes 1 et 2 (55% et 65% respectivement) par rapport au véhicule (25%). Bonne tolérance globale.</p>
<p><b>Bagatin et al. (2018)</b><sup>191</sup> : 114 sujets présentant des signes légers à modérés de photovieillessement (rides, <i>éphélides/mélanose</i>, kératose actinique).</p>	<p><u>Groupe 1 (n=57)</u> : utilisation d'un gel à <b>0,3% d'adapalène</b>  <u>Groupe 2 (n=57)</u> : utilisation d'une crème à <b>0,05% de trétinoïne</b>   Application le soir pendant 24 semaines + utilisation quotidienne d'un écran solaire à large spectre</p>	<p>Amélioration significative des éphélides/mélanoses dans les deux groupes de traitement sans différence significative entre les groupes après 24 semaines de traitement. (64,9% pour le groupe 1 contre 71,9% pour le groupe 2).</p>

Malgré leur certaine efficacité, les rétinoïdes doivent être utilisés avec précaution car ils peuvent être responsables d'effets indésirables notables, particulièrement ceux soumis à prescription. La dermatite rétinoïde (ou "réaction rétinoïde") fait partie de ces effets : sa fréquence est plus élevée avec la trétinoïne ou le tazarotène, bien qu'elle puisse survenir suite à l'application d'adapalène, de rétinaldéhyde ou encore de rétinol.<sup>159,161</sup> Cette dernière apparaît généralement dans les premiers jours suivant l'utilisation topique du rétinoïde et se caractérise par un érythème, un prurit et une sensation de brûlure au niveau du site d'application, accompagnés d'une desquamation plus ou moins importante. Cette réaction transitoire mais particulièrement désagréable est la conséquence d'une libération de cytokines inflammatoires, tels que l'IL-8 et le TNF- $\alpha$ , induisant un phénomène inflammatoire local. Pour minimiser ces effets, il est conseillé d'introduire progressivement le rétinoïde topique en l'utilisant 1 à 2 fois par semaine initialement et en augmentant la fréquence d'application les semaines suivantes, seulement si la tolérance est bonne. Aussi, il est possible d'utiliser un produit hydratant avant et après l'application d'un rétinoïde afin de limiter la sécheresse cutanée et les désagréments.

Pareillement, les rétinoïdes topiques doivent être appliqués le soir afin d'éviter leur photodégradation mais aussi, de limiter le possible phénomène de photosensibilisation

cutanée : l'application quotidienne d'un écran solaire est de ce fait recommandée. Par précaution, ces agents médicamenteux ne doivent pas être utilisés chez les femmes enceintes ou allaitantes.

#### IV.1.II.3. Les dermocorticoïdes et leurs associations

Les dermocorticoïdes représentent une classe thérapeutique largement utilisée et prescrite en dermatologie pour leurs puissants effets anti-inflammatoires, anti-prolifératifs et immunosuppresseurs. Cependant, malgré leur effets bénéfiques pour la peau, il est nécessaire de les utiliser avec prudence car ils peuvent engendrer un grand nombre d'effets secondaires cutanés dont un effet dépigmentant, plus important chez les personnes à phototype foncé. Ce dernier explique pourquoi les dermocorticoïdes sont bien souvent détournés de leur usage à des fins de blanchiment cutané, notamment dans les populations africaines (phénomène de dépigmentation volontaire, partie IV.3.II). La dangerosité des dermocorticoïdes utilisés en monothérapie réside dans le fait qu'ils puissent engendrer des effets indésirables plus délétères, tels que l'atrophie cutanée (amincissement de l'épiderme conduisant à une altération de la barrière cutanée), l'apparition de télangiectasies, l'éruption acnéiforme, le retard de cicatrisation ou encore, la sensibilité accrue aux infections cutanées.<sup>192</sup> Ces effets sont d'autant plus marqués si le dermocorticoïde utilisé est puissant (classe I surtout : clobétasol et bétaméthasone) et si son utilisation est prolongée.

Concernant son action sur la pigmentation cutanée, les mécanismes sont encore aujourd'hui mal compris. Plusieurs possibilités peuvent être proposées:<sup>193,194</sup>

- induction d'une vasoconstriction locale diminuant l'apport en nutriments aux mélanocytes → impression de réduction immédiate de la pigmentation cutanée + perturbation du fonctionnement normal des mélanocytes sur la durée.
- réduction des médiateurs inflammatoires (induits par les UV par exemple) activant la mélanogénèse → diminution de la synthèse pigmentaire.
- effet anti-prolifératif sur les mélanocytes et les kératinocytes ou phénomène d'atrophie cutanée → diminution du nombre de mélanocytes et donc de la pigmentation.

Paradoxalement, il est possible de développer une hyperpigmentation plus ou moins réversible suite à une utilisation prolongée de ces agents : le ralentissement du turn-over



épidermique augmentant le temps de contact entre les mélanocytes et les kératinocytes, soit le temps de transfert des mélanosomes, pourrait en être la cause.<sup>195</sup>

Par conséquent, les dermocorticoïdes ne sont jamais prescrits en monothérapie dans le cadre d'une prise en charge de troubles hyperpigmentaires, mais plutôt en trithérapie aux côtés des rétinoïdes et de l'hydroquinone : c'est le trio dépigmentant, initialement proposé par Kligman et Willis en 1975.<sup>196</sup> La préparation magistrale comprend : 5% d'HQ, 0,1% de trétinoïne (acide rétinoïque) et 0,1% de dexaméthasone dans un onguent hydrophile et est aujourd'hui disponible en France sur prescription médicale (non remboursée). Chaque agent a un rôle particulier pour agir efficacement contre les tâches cutanées :

- L'HQ agit en inhibant la TYR.
- La trétinoïne empêche l'oxydation de l'HQ, inhibe la transcription de la TYR, stimule le renouvellement cellulaire et de ce fait, améliore la pénétration et l'efficacité de l'HQ en plus d'atténuer les effets secondaires du dermocorticoïde (dont l'atrophie).
- La dexaméthasone aide à réduire l'irritation causée par l'HQ.

Bien que cette formulation associant ces 3 agents thérapeutiques soit globalement mieux tolérée par rapport à leur utilisation en monothérapie, des effets secondaires peuvent tout de même être retrouvés : irritation, érythème, desquamation, picotements, brûlures. D'autres formules, échangeant certaines molécules (dexaméthasone → fluocinolone, bétaméthasone, hydrocortisone, triamcinolone) ou modifiant la concentration de certaines d'entre elles (acide rétinoïque, HQ) ont ainsi été développées dans le but de limiter la survenue de ces derniers. Également, toujours dans cet objectif de minimiser les événements indésirables, il est recommandé de débiter le traitement en l'appliquant qu'une à deux fois par semaine afin d'évaluer la tolérance cutanée. Si celle-ci est bonne, les applications pourront ensuite être rapprochées (un soir sur deux, voire quotidiennes) pendant une période minimale de 3 mois. L'évitement du soleil est grandement conseillé pour maximiser l'efficacité du traitement, en plus de l'application quotidienne et répétée d'un écran solaire à large spectre (pendant et après la période de traitement).

Tableau 19. Études cliniques portées sur l'utilisation du trio de Kligman (et ses variantes) dans la prise en charge des hyperpigmentations cutanées.

Étude	Caractéristiques	Résultats
<p><b>Taylor et al. (2003)</b><sup>197</sup>: 641 patients atteints de <i>mélasma</i></p>	<p><u>Groupe 1 (n=161)</u>: utilisation d'une crème avec <b>0,05% de tretinoïne, 4% d'HQ et 0,1% d'acétonide de fluocinolone</b>  <u>Groupe 2 (n=158)</u>: utilisation d'une crème avec <b>0,05% de trétinoïne + 4% d'HQ</b>  <u>Groupe 3 (n=161)</u>: utilisation d'une crème avec <b>0,05% de trétinoïne + 0,1% d'acétonide de fluocinolone</b>  <u>Groupe 4 (n=161)</u>: utilisation d'une crème avec <b>4% d'HQ + 0,1% d'acétonide fluocinolone</b></p> <p>Application uniquement le soir pendant 8 semaines.</p>	<p>Amélioration significative du mélasma uniquement dans le groupe traité avec la trithérapie après 8 semaines de d'utilisation. Effets secondaires moins fréquents dans ce groupe par rapport au groupe trétinoïne/HQ →  <b>la combinaison des 3 agents apportent de meilleurs résultats par rapport à la bithérapie</b></p>
<p><b>Torok et al. (2008)</b><sup>198</sup>: 174 patients atteints de <i>mélasma facial</i></p>	<p>Utilisation d'une crème contenant <b>4% d'HQ + 0,01% d'acétonide de fluocinolone + 0,05% de trétinoïne</b></p> <p>Application uniquement le soir pendant 12 mois + utilisation quotidienne d'un écran solaire SPF30</p>	<p>76% et 97% des patients ont été complètement ou presque débarrassés des lésions hyperpigmentées après 6 et 12 mois respectivement (évaluation par un clinicien). Des effets secondaires légers et transitoires ont été rapportés dans les premiers mois de traitement (pour 57% des patients): desquamation, érythème.</p>
<p><b>Chan et al. (2008)</b><sup>199</sup>: 247 patients asiatiques présentant un <i>mélasma modéré à sévère</i>, majoritairement épidermique (phototypes III à IV majoritairement)</p>	<p><u>Groupe 1 (n=121)</u>: utilisation d'une crème contenant <b>4% d'HQ + 0,05% de trétinoïne + 0,01% d'acétonide de fluocinolone</b> (1 application: le soir)  <u>Groupe 2 (n=126)</u>: utilisation d'une crème à <b>4% d'HQ</b> (2 applications: matin et soir)  Durée de l'étude: 8 semaines</p>	<p>64% des patients traités avec la trithérapie ont eu un score global de sévérité léger ou nul après 8 semaines de traitement contre 39% dans le groupe HQ (différence statistiquement significative dès la semaine 4). Réduction du MASI statistiquement supérieure dans le groupe 1 par rapport au groupe 2 dès la semaine 4.</p>

#### IV.1.II.4. L'acide tranexamique

Dérivé synthétique de l'acide aminé lysine, l'acide tranexamique (ATX) est surtout utilisé aujourd'hui en tant que médicament pour induire l'hémostase lors de saignements abondants (liés à la menstruation, à un traumatisme ou bien à une intervention chirurgicale). Son mécanisme d'action repose sur l'inhibition de la plasmine : en bloquant les sites de liaison de la lysine sur le plasminogène, la fibrine ne peut plus convertir ce dernier en plasmine ce qui impacte la fibrinolyse et limite les saignements importants. Depuis quelques années, il gagne en popularité dans les soins cosmétiques à visée éclaircissante, notamment dans la prise en charge du mélasma. Bien qu'il soit autorisé en cosmétique, sa classification initiale en médicament appuie son entrée dans cette partie. Le mécanisme d'action de l'ATX sur la pigmentation cutanée est encore flou, mais les auteurs supposent qu'il agit en <sup>.95,143,169,200,201</sup>

- perturbant le dialogue entre les mélanocytes et les kératinocytes par le biais de l'inhibition du système plasminogène/plasmine : les kératinocytes produisent un activateur du plasminogène de type urokinase (uPA) qui permet la conversion du plasminogène (présent au niveau basal de l'épiderme et pouvant être augmenté pendant la grossesse ou la prise de contraceptifs oraux) en plasmine. En plus d'être impliqué dans la croissance, la différenciation et la migration des kératinocytes, l'uPA permet l'activation et la stimulation des mélanocytes entraînant l'hyperpigmentation.  
→ diminution de la stimulation des mélanocytes et par conséquent, de la mélanogénèse.
- limitant les phénomènes inflammatoires (post-exposition aux UV) impliqués dans l'entretien de l'hyperpigmentation : l'ATX, en inhibant la formation de plasmine, empêche la libération d'acide arachidonique et donc de prostaglandines mais aussi d' $\alpha$ -MSH → diminution de l'activité de la TYR et donc de la mélanogénèse.
- inhibant la surexpression du VEGF, impliqué dans l'angiogénèse et activé par la plasmine → limite l'angiogénèse et la néovascularisation qui entretiennent le mélasma.
- inhibant directement la TYR : la structure de l'ATX est proche de celle de la tyrosine  
→ inhibition de la TYR et donc diminution de la mélanogénèse.
- activant l'autophagie des mélanosomes → l'élimination de la mélanine contenue dans ces derniers provoque un éclaircissement cutané.

Les propriétés dépigmentantes de l'ATX cumulées à ses propriétés anti-inflammatoires et vasculaires font de lui un agent intéressant pour la prise en charge du mélasma. D'autre part, son utilisation par voie topique, principalement entre 2 et 5%, n'entraîne que peu d'effets indésirables par rapport à d'autres actifs dépigmentants : il semble seulement induire de façon transitoire et légère un érythème, une desquamation et une sécheresse cutanée. Ceci est encourageant pour améliorer le confort de l'utilisateur mais surtout son observance, indispensable pour obtenir de bons résultats. De même, une utilisation topique à long terme pourra être recommandée à la différence d'autres agents topiques qui nécessitent d'être utilisés pendant une période limitée afin d'éviter les risques de complications (par exemple, l'hydroquinone et/ou le trio dépigmentant).

Plus récemment, de nombreuses études ont été menées en utilisant l'ATX par voie orale et ont mis en évidence ses propriétés éclaircissantes chez des patients atteints de mélasma (Tableau 20). Cette nouvelle voie pourrait bien être utilisée en complément ou en relai des autres traitements topiques et/ou procédures dermatologiques afin d'accélérer et d'améliorer les résultats. Pour cette indication (actuellement sans autorisation de mise sur le marché), les études emploient en moyenne une dose de 500 milligrammes répartie en plusieurs prises.<sup>202</sup> En comparaison, la posologie recommandée dans les troubles hémorragiques est de l'ordre de 1500 à 3000 milligrammes par jour, ce qui appuie le profil d'innocuité de cet agent dans cette nouvelle indication. Qui plus est, les effets indésirables sont aussi ici mineurs : on retrouve principalement des douleurs abdominales, une hypoménorrhée et une irritation cutanée passagère. Ne doit cependant pas être exclu le risque thrombotique : les personnes à risque (tumeur maligne, grossesse, sous contraceptif oral) ou ayant des antécédents d'accidents thrombotiques doivent être traitées avec précaution. Les études se montrent encourageantes, bien qu'elles mettent aussi en avant comme pour de nombreux traitements, des taux de rechutes importants rendant la prise en charge de cette affection particulièrement compliquée. Sera toujours conseillé après des résultats probants, un entretien par des traitements de relais (cosmétiques, médicamenteux). Même s'il manque encore à ce jour un certain nombre de preuves pour étayer l'efficacité de l'ATX par voie orale dans la prise en charge du mélasma, sa disponibilité, son profil de sécurité et son prix abordable font de lui un candidat prometteur pour cette affection cutanée. Également, l'instauration d'un traitement oral à base d'ATX pourrait être utile dans la prévention ou la résolution des HPI, particulièrement chez les phototypes élevés. Pris en amont d'un acte dermatologique ou directement après un

traumatisme, il pourrait freiner l’HPI sans attendre que la peau soit un minimum réépithélialisée pour introduire un traitement topique.<sup>203</sup>

Tableau 20. Études cliniques portées sur l’utilisation topique ou orale de l’ATX dans la prise en charge du mélasma.

Étude	Caractéristiques	Résultats
<b>Atefi et al. (2017)</b> <sup>204</sup> : 60 femmes atteintes de <i>mélasma</i>	<u>Groupe 1 (n=30)</u> : utilisation topique de <b>5% d’ATX</b> . <u>Groupe 2 (n=30)</u> : utilisation topique de 2% d’HQ.  Application locale 2 fois/jour + utilisation quotidienne d’un écran solaire SPF30 pendant 12 semaines.	Diminution significative du MASI après 12 semaines de traitement dans les 2 groupes (sans différence statistique entre eux). Plus d’effets indésirables (érythème, irritation) dans le groupe HQ.
<b>Janney et al. (2019)</b> <sup>205</sup> : 100 patients indiens atteints de <i>mélasma</i> (phototypes IV > V > III).	<u>Groupe 1 (n=50)</u> : utilisation d’une solution topique à <b>5% d’ATX</b> <u>Groupe 2 (n=50)</u> : utilisation d’une crème à 3% d’HQ  Application locale 1 fois/jour + utilisation quotidienne d’un écran solaire SPF30 pendant 12 semaines.	Diminution significative du MASI après 4, 8 et 12 semaines de traitement dans les 2 groupes (sans différence statistique entre eux). Plus d’effets indésirables avec HQ (érythème, irritation).
<b>Karn et al. (2012)</b> <sup>206</sup> : 260 patients atteints de <i>mélasma</i> (phototypes III-V)	<u>Groupe 1 (n=130)</u> : traitement topique (HQ + crème solaire) + <b>ATX par voie orale (250 mg 2 fois/jour)</b> <u>Groupe 2 (n=130)</u> : traitement topique uniquement  Durée de l’étude : 3 mois	Diminution statistiquement significative du MASI après 8 et 12 semaines de traitement dans le groupe 1 alors que dans le groupe 2 elle était significative uniquement après 8 semaines (et pas à 12 semaines). Effets secondaires légers avec TXA oral: oligoménorrhées, éructations et crampes abdominales surtout.
<b>Padhi et al. (2015)</b> <sup>207</sup> : 40 patients atteints de <i>mélasma</i>	<u>Groupe 1 (n=20)</u> : application le soir de la crème (2%HQ, 0,05% trétinoïne, 0,01% acétonide de fluocinolone). <u>Groupe 2 (n=20)</u> : application de la même crème le soir + <b>ATX par voie orale (250 mg 2 fois/jour)</b> Durée de l’étude:8 semaines	Diminution significative et plus rapide et de la pigmentation dans le groupe 2 par rapport au groupe 1 à partir de la semaine 4. Diminution significative et supérieure dans le groupe 2 de la semaine 4 à 8 par rapport au groupe 1 (différences significatives à ces deux périodes).

## IV.2. Approches dermatologiques

Dans le cas où les taches cutanées sont réfractaires aux approches topiques cosmétiques et/ou médicamenteuses, la seconde intention de traitement repose sur des procédures dermatologiques encadrées par des médecins (dermatologues ou médecins esthétiques). Ces dernières comprennent aujourd'hui : les peelings chimiques, les lasers et le microneedling.

### IV.2.I. Les peelings chimiques

Plus puissants que les peelings cosmétiques, ils agissent en provoquant une desquamation contrôlée de l'épiderme (voire du derme) ce qui permet de déclencher le renouvellement cutané et de corriger les irrégularités et/ou les troubles pigmentaires (notamment en évacuant les dépôts mélaniques superficiels). De plus, ils améliorent grandement la pénétration des agents topiques : c'est pourquoi ils sont souvent utilisés en association. Leur intensité varie en fonction de l'agent chimique utilisé, de sa concentration en solution et du pH de celle-ci. Sont distingués les peelings dits superficiels qui éliminent la couche cornée épidermique des peelings dits moyens voire profonds qui eux agiront jusqu'au derme (Figure 38). Cette intervention dermatologique permet d'obtenir de bons résultats mais des précautions doivent être prises notamment chez les sujets à phototype élevé (IV-VI) : les peelings superficiels sont préférés car ils limitent le phénomène inflammatoire post-acte pouvant laisser place à une HPI. Aussi, un pré-traitement topique à l'HQ pourra être proposé pour minimiser ce risque dans cette population.<sup>143</sup> Les agents de peeling superficiel les plus utilisés pour les troubles pigmentaires (mélasma et HPI surtout) sont présentés dans le Tableau 21.

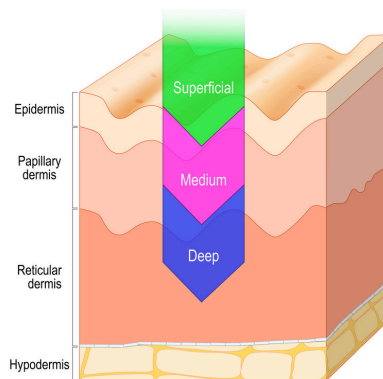


Figure 38. Profondeur de pénétration des différents peelings dermatologiques.

Tableau 21. Les peelings superficiels : agents couramment utilisés, généralités et recommandations pratiques. <sup>208-212</sup>

Agent utilisé	Étude(s)	Généralités et recommandations
<p><b><u>ACIDE GLYCOLIQUE (AG):</u></b></p> <p>La concentration débute généralement à 20% et peut être augmentée au fil des séances à 70% (ou augmentation du temps de pose) en fonction de la profondeur désirée. Semble être un des plus efficaces dans la prise en charge du <i>mélasma</i>, <i>notamment chez les peaux à phototypes élevés</i> : moins de risques d'HPI post-peeling.</p>	<p><b><u>Sarkar et al. (2002)</u></b><sup>213</sup>: 40 patients atteints de <b>mélasma épidermique</b> (phototypes IV-V). Groupe 1 (n=20): Peelings à 30-40%AG toutes les 3 semaines + crème trithérapie (5% HQ, 0,05% trétinoïne, 1% hydrocortisone) vs Groupe 2 (n=20): crème trithérapie. Durée: 21 semaines. <b>Résultats</b> : Diminution significative du MASI dans les 2 groupes. Amélioration plus importante dans le groupe 1 mais plus d'effets indésirables.</p> <p><b><u>Grover et al. (2003)</u></b><sup>214</sup>: 41 patients atteints d'acné (et d'HPI), de <b>mélasma</b> (surtout épidermique) et d'HPI (post-brûlures superficielles ou liées aux médicaments), phototypes III-V: pré-traitement avec 0,025% de trétinoïne pendant 2 semaines suivie d'une série de peeling à l'AG tous les 15 jours pendant 16 semaines (10% pendant 1-2 minutes au début jusqu'à 30% pendant 5 minutes par la suite) + application quotidienne d'un écran solaire. <b>Résultats</b> : Amélioration des HPI (post-acné) mais moindre pour les autres HPI. Réponse légère à bonne dans le groupe mélasma pour 90% des patients.</p>	<p>- Faciles d'accès, relativement peu coûteux (par rapport aux lasers), ne nécessitent pas d'éviction sociale.</p> <p>- <u>Préparation de la peau en amont de l'acte (2-4 semaines avant, arrêt généralement 1 semaine avant)</u>: Utilisation d'une crème exfoliante pour optimiser les effets (avec rétinoïdes, AHA ou BHA) ET/OU d'une crème ayant pour objectif de mettre au repos les mélanocytes (avec 2-4% d'HQ, sinon AA ou AK) ET utilisation quotidienne d'une protection solaire à large spectre → accentue l'efficacité du peeling + réduit le risque d'HPI (<i>réduction du temps de cicatrisation, facilite pénétration uniforme de l'agent peeling, détecte en amont une intolérance, réduit les risques de complications et de récurrences</i>). Éviter les gommages mécaniques, crèmes dépilatoires/ épilation à la cire avant l'acte.</p>
<p><b><u>ACIDE SALICYLIQUE (AS):</u></b></p> <p>Concentration utilisée: 20-30%. Globalement bien toléré malgré des effets secondaires transitoires (brûlures, picotements). Propriétés kératolytiques et anti-inflammatoires intéressantes pour la prise en charge de l'acné et des HPI associées.</p>	<p><b><u>Ravikumar et al. (2022)</u></b><sup>215</sup>: 40 patients avec <b>HPI</b> (post acné). Groupe 1 (n=20): peeling 50%AG vs Groupe 2 (n=20): peeling 30%AS. Procédure répétée toutes les 2 semaines jusqu'à 6 semaines. <b>Résultats</b> : Amélioration significative dans les 2 groupes après le 1<sup>er</sup> peeling. Amélioration statistiquement plus élevée dans le groupe 1.</p> <p><b><u>Bari et al. (2002)</u></b><sup>216</sup>: 40 patients atteints de <b>mélasma</b> (épidermique &gt; mixte), phototypes IV-V. Groupe 1 (n=20): Pré-traitement avec 0,1% de trétinoïne (1x/jour) pendant 2 semaines puis protocole peeling de chaque côté du visage (40%AG vs 20%AS pour les 3 premiers puis 60%AG vs 30%AS les 3 suivants). Groupe 2(n=20): protocole peeling sans pré-traitement. Utilisation quotidienne dans les 2 groupes d'un écran solaire. <b>Résultats</b> : Amélioration significative du MASI et de la taille des lésions dans les 2 groupes (57% groupe 1 vs 48,1% groupe 2 et 47,9% groupe 1 vs 40% groupe 2 respectivement) sans différences statistiques.</p>	<p>- <u>Peelings superficiels (faible concentration, pH moins acide, temps de pose court)</u> : préférés pour les mélasmas et les HPI épidermiques, les éphélides, les lentigines solaires et chez les phototypes élevés (IV et plus).</p> <p>- <u>Peeling moyens à profonds</u> : préférés pour les troubles du photovieillessement modérés à sévères, troubles pigmentaires (mélasma et HPI mixtes) chez les phototypes clairs (I-III car risque important d'HPI si phototype élevé) et</p>

<p><b><u>ACIDE LACTIQUE (AL) :</u></b></p> <p>Concentration utilisée: 80-92%. Préconisé chez les peaux plus sensibles. S'avère mieux toléré par rapport aux peelings à l'AG et au TCA (moins d'effets secondaires) mais aussi moins efficace.</p>	<p><b><u>Sharquie et al (2005)</u></b><sup>217</sup>: 20 patients atteints de <b>mélasma épidermique</b>, phototype IV. Peeling 92%AL (pH:3,5) toutes les 3 semaines (maximum 6). <b>Résultats</b> : Amélioration significative du MASI après le traitement (pour les 12 patients ayant terminé l'étude).  <b><u>Singh et al. (2014)</u></b><sup>218</sup>: 20 patients atteints de <b>mélasma</b> (phototype V&gt;IV). Pré-traitement avec 4%HQ 2 semaines avant peeling (1x/jour). Peeling 82% AL (temps de contact augmenté au cours des séances) toutes les 2 semaines pendant 12 semaines + utilisation quotidienne d'un écran solaire. <b>Résultats</b> : diminution significative du MASI après 12 semaines de traitement, et jusqu'à 3 mois après.</p>	<p>les cicatrices.</p> <p>- <b><u>Effets secondaires possibles</u></b> : brûlures et/ou irritations cutanées transitoires voire cicatrices, pigmentation indésirable (HPI), infections → obligation du professionnel de santé d'informer le patient en amont de l'acte.</p>
<p><b><u>ACIDE TRICHLOROACÉTIQUE (TCA) :</u></b></p> <p>Concentration utilisée: 10 à 30%. Souvent utilisé dans les peelings superficiels mais aussi moyens à profonds (concentration &gt;30%). Aussi efficace pour la prise en charge du mélasma que l'AG mais aussi plus irritant. Agent caustique qui entraîne la coagulation (dénaturation) des protéines cutanées (kératine).</p>	<p><b><u>Kalla et al. (2001)</u></b><sup>219</sup>: 100 patients atteints de <b>mélasma</b>, phototype III-V. Groupe 1(n=68): peeling à 55-70%AG vs Groupe 2 (n=38): peeling à 10-15%TCA. Application tous les 15 jours jusqu'à amélioration significative (4 peelings pour TCA et 6 pour AG) + utilisation quotidienne d'un écran solaire conseillée. Suivi de 3 mois post-traitement. <b>Résultats</b> : Amélioration &gt;50% pour 54% des patients. Réponse avec TCA plus rapide mais associée à plus de réactions locales et à un taux de rechute &gt; par rapport à l'AG.  <b><u>Sachdeva et al. (2006)</u></b><sup>220</sup>: 60 patients atteints de <b>mélasma, éphélides, lentigines et HPI</b>. Pré-traitement avec 3%HQ pendant 2 semaines. Groupe 1(n=30): peeling à 10-20%TCA vs Groupe 2(n=30): peeling à 35-70%AG. Au total, 4 peelings (tous les 15 jours). Suivi de 3 mois post-traitement. <b>Résultats</b>: AG montre une meilleure efficacité par rapport au TCA après 4 peelings (mais sans différence significative). Plus d'effets indésirables avec TCA (érythème, brûlures, HPI).</p>	<p>- <b><u>Résultats</u></b> : nécessitent quelques séances (min 3) espacées d'au moins 15 jours. Sont plus probants quand le peeling est associé à une thérapie topique. Dépendent aussi de la localisation de l'affection (épidermique, dermique ou mixte) et de son ancienneté (meilleurs si &lt; 1 an).</p> <p>- <b><u>Conseils post-acte</u></b> : Photoprotection quotidienne à large spectre et traitement(s) topique(s) de relai (cosmétique, dermatologique) pour éviter les récives (relativement fréquentes) et améliorer l'efficacité du traitement. Possible d'utiliser une crème hydratante le soir après l'acte et pendant toute la durée du traitement pour limiter les désagréments.</p>
<p><b><u>SOLUTION DE JESSNER (JS) (14% d'AS + 14% d'AL + 14% résorcinol) :</u></b></p> <p>Formulation qui permet de minimiser les réactions au résorcinol (allergie), améliorer l'effet kératolytique et donc la pénétration cutanée des agents formulés à faible concentration (AL et AS). Elle peut être utilisée seule ou servir d'adjuvant à d'autres peelings superficiels afin d'améliorer leur pénétration (TCA par exemple).</p>	<p><b><u>Ejaz et al. (2008)</u></b><sup>221</sup>: 57 patients atteints de <b>mélasma épidermique</b> (phototype V &gt; IV &gt; III). Groupe 1 (n=32): pré-traitement avec 0,05% de trétinoïne + utilisation quotidienne d'un écran solaire pendant 2 semaines puis peeling avec JS toutes les 2 semaines. Groupe 2 (n=25): pré-traitement + peeling 30% AS toutes les 2 semaines. Utilisation crème hydratante tous les soirs + crème solaire tous les jours. Durée de l'étude: 12 semaines + suivi de 12 semaines post-traitement. <b>Résultats</b>: Diminution statistiquement significative du MASI dans les 2 groupes après les 12 semaines de traitement (mais sans différence significative entre eux).  <b><u>How et al. (2020)</u></b><sup>222</sup>: 34 sujets atteints d'<b>HPI post-acné</b> (phototype IV &gt; V &gt; III). Peeling sur la moitié du visage avec JS vs 30%AS sur l'autre moitié tous les 15 jours (soit 3 peelings au total). <b>Résultats</b>: diminution significative de l'hyperpigmentation post-acnéique dans les 2 groupes à la fin de l'étude (réponse plus précoce avec JS).</p>	<p>- <b><u>Contre-indications</u></b> : traitement en cours avec l'isotrétinoïne, antécédents d'herpès très fréquents (possible de prendre un traitement antiviral en pré- et post-acte), infections bactériennes cutanées.</p>



## IV.2.II. Les lasers et la lumière pulsée

Le principe des LASERs (Light Amplification by Stimulated Emission of Radiation) repose sur l'émission d'un faisceau lumineux caractérisé par une longueur d'onde (monochromatique) dans une seule direction. Quant aux systèmes à lumière pulsée intense (IPL), ils émettent une lumière polychromatique à large spectre (300-1200 nm) dans plusieurs directions. Généralement, ces méthodes sont utiles pour les troubles pigmentaires et l'épilation car elles permettent de cibler plus ou moins spécifiquement les pigments mélaniques et d'entraîner leur destruction ou leur élimination. Bien qu'elles soient aujourd'hui très populaires, elles doivent être utilisées avec précaution et de manière adaptée à chaque individu, ce qui implique un large éventail de paramètres et une bonne maîtrise de ces derniers par le praticien. Elles doivent être préconisées en dernier recours, lorsque les taches pigmentaires sont résistantes aux traitements topiques et aux peelings, et préférentiellement chez les sujets à peau claire (risque élevé d'HPI chez les sujets à peau foncée).

Les lasers permettent de cibler spécifiquement les chromophores cutanés : ces derniers absorbent la longueur d'onde prédéterminée de l'appareil. Néanmoins, la sélectivité n'est pas complète : il faut choisir la longueur d'onde qui soit majoritairement absorbée par la cible plutôt que par les autres chromophores. Comme vu précédemment, la mélanine absorbe principalement les rayonnements du domaine UV-visible. Toutefois, elle est capable d'absorber de façon moindre les rayonnements de l'infrarouge jusqu'à environ 1100 nm. Ainsi, la fenêtre utilisée pour cibler préférentiellement la mélanine se situe globalement entre 500 et 1200 nm (Figure 39).

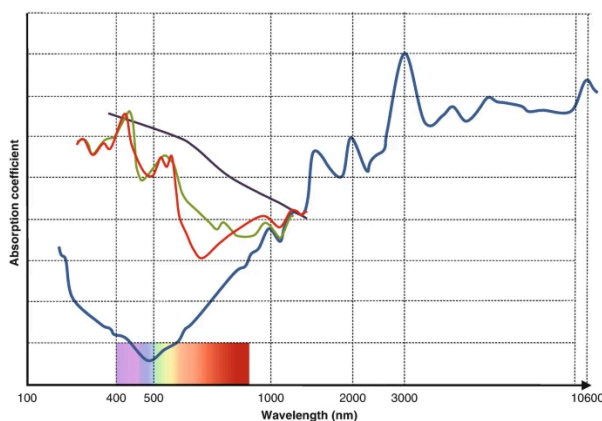


Figure 39. Spectres d'absorption combinés de la mélanine (en violet), de l'eau (en bleu), de l'oxyhémoglobine (en rouge) et de l'hémoglobine (en vert).<sup>223</sup>

Les lasers Q-switched (QS) (dits déclenchés) sont les plus utilisés de nos jours. Ils agissent en délivrant une forte énergie lumineuse impulsée de façon ultra-courte (entre 5 et 100 nanosecondes) qui cible les pigments mélaniques.<sup>224</sup> Une fois absorbée par ces derniers, une augmentation rapide de la chaleur a lieu dans le mélanosome (principe de la photothermolyse sélective) et est accompagnée d'une augmentation de la pression interne. Une onde de choc va alors se produire et va conduire à la destruction de l'organite (effet dit photomécanique ou photoacoustique)<sup>224-226</sup>. Les résidus pourront ensuite être éliminés par les macrophages et le réseau lymphatique, ou encore, par voie transépidermique. In fine, la peau sera plus uniforme. Le fait de produire de courtes impulsions permet d'assurer la sélectivité du laser pour la mélanine intracellulaire et surtout, d'éviter les dommages collatéraux engendrés par une augmentation importante de chaleur dans les structures cutanées adjacentes. En effet avec ces lasers, les mélanosomes n'ont pas le temps d'évacuer cette chaleur, ni de la diffuser aux tissus voisins ce qui entraîne rapidement leur destruction : c'est la notion de temps de relaxation thermique (TRT, temps nécessaire à la cible pour obtenir une diminution de 50% de la chaleur maximale) qui est, pour les mélanosomes, de l'ordre de 250 à 1000 nanosecondes. De plus, l'intensité de leur action varie en fonction de 3 paramètres principaux : la durée du faisceau (détermine le temps d'interaction entre le tissu et le laser), son diamètre (corrélé à la profondeur d'action dans la peau) et la quantité d'énergie libérée par  $\text{cm}^2$  (la fluence). Également, le choix de la longueur d'onde conditionnera la pénétration cutanée : les plus élevées sont les plus pénétrantes et peuvent donc atteindre les lésions dermiques (Figure 40).

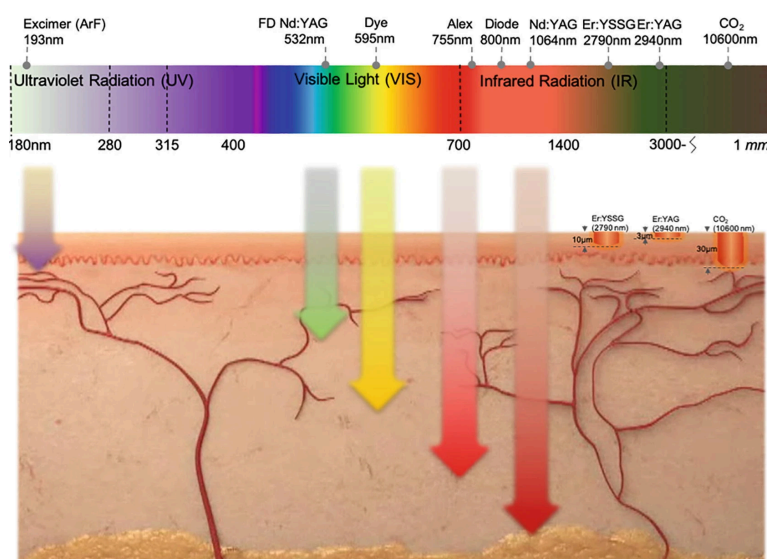


Figure 40. Illustration schématique de la profondeur de pénétration des lasers dans la peau humaine, dépendante de la longueur d'onde.<sup>223</sup>

Concernant les systèmes IPL, ils peuvent être considérés comme moins efficaces que les lasers sur les taches cutanées car ils sont moins sélectifs vis-à-vis des pigments mélaniques.<sup>225,227</sup> Ceci est lié au fait qu'ils produisent un rayonnement polychromatique (de l'UV à l'infrarouge) pouvant cibler tous les chromophores cutanés (Figure 41). Toutefois, des filtres de coupure peuvent être utilisés pour affiner le spectre : ils agissent en bloquant les longueurs d'onde plus courtes qui peuvent être inutilement absorbées par d'autres chromophores non ciblés (dans ce cadre, l'hémoglobine) et provoquer un échauffement important. Les impulsions sont ici plus longues (de l'ordre de la milliseconde) mais le délai entre celles-ci est allongé pour permettre à l'épiderme de se refroidir naturellement (TRT de l'épiderme : environ 10 millisecondes). Par conséquent, les systèmes IPL fonctionnent quelque peu différemment des lasers<sup>228</sup> : l'énergie lumineuse émise est absorbée par la mélanine confinée dans les cellules épidermiques et est rapidement convertie en chaleur ce qui conduit à la dénaturation de ces cellules (photo-thermolyse non sélective). Les kératinocytes vont alors rapidement se différencier ce qui va entraîner un phénomène de desquamation, caractérisé cliniquement par l'apparition de petites croûtes sur les zones les plus pigmentées. Les cellules chargées en mélanine seront finalement éliminées de la surface cutanée et un éclaircissement de la peau sera visible. Cette méthode est particulièrement réservée aux sujets à peau claire, du fait qu'elle cible de manière moins spécifique la mélanine : le risque de brûlures ou d'HPI, induites par la génération importante de chaleur dans l'épiderme où la teneur et la dispersion de mélanine sont plus élevées, est accru chez les phototypes foncés. Quelques exemples d'application des lasers Q-switched et de l'IPL sont décrits dans le tableau ci-dessous (Tableau 22).

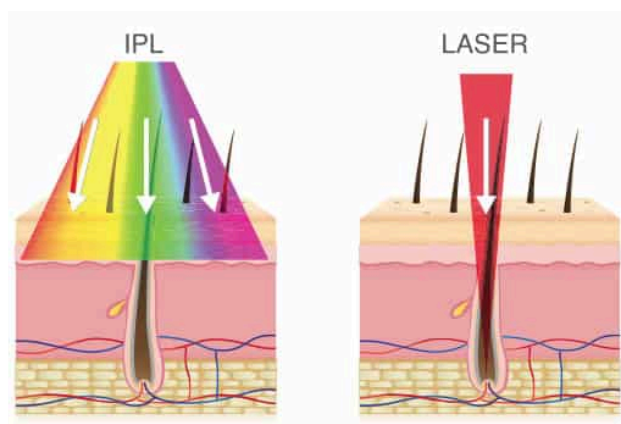


Figure 41. Illustration schématique de la différence entre l'IPL et le LASER dans un contexte d'épilation.

Tableau 22. Indications et précautions générales des LASERs et IPL dans le cadre de la prise en charge des hyperpigmentations cutanées.<sup>224,226,227,229,230</sup>

Type d'appareil et longueur d'onde utilisée		Indications	Recommandations	Précautions générales
<b>QS Nd :YAG</b> (yttrium-aluminium-grenat)	1064 nm	Lentignes solaires Mélasma ( <i>réponse imprévisible/rechutes, traitement topique préféré</i> ) Macule café-au-lait ( <i>rechutes fréquentes</i> ) Naevus d'Ota Éphélides HPI épidermique Hyperpigmentation médicamenteuse	Préférés pour les phototypes élevés ( $\geq$ IV) avec une faible fluence : interfère moins avec la mélanine des couches superficielles.	<u>Avant acte</u> : ne pas s'exposer, ne pas utiliser d'autobronzant ou de médicament photosensibilisant, se raser. Consentement éclairé du patient (avantages, inconvénients, risques potentiels) et signature obligatoires. Test au préalable sur une petite zone recommandée.  <u>Après acte</u> : refroidissement (IPL++), topiques apaisants, photoprotection à large spectre, éviter exposition/ peelings/ autobronzants.
<b>QS KTP</b> (potassium titanyl phosphate) ou Nd:YAG à fréquence doublée	532 nm	Lentignes solaires Éphélides Macule café-au-lait ( <i>rechutes fréquentes</i> ) HPI épidermique	Pour phototypes clairs ( $\leq$ III)	<u>Peaux foncées</u> : risque HPI élevé → adaptation des paramètres à la baisse, refroidissement accentué, traitement topique dépigmentant avant/pendant/après séances +/- corticothérapie locale.
<b>QS Alexandrite</b>	755 nm	Lentignes Éphélides Hyperpigmentation médicamenteuse Naevus d'Ota	Pour phototypes clairs ( $\leq$ III)	<u>Effets indésirables</u> : brûlures, HPI et hypopigmentation si chevauchement excessif du spot (chez peaux foncées), croûte(s), infection(s), cicatrice(s).
<b>QS Alexandrite ou Nd :YAG picoseconde</b>	755nm	Mélasma	Pour patients à risques d'HPI.	<u>Contre-indications</u> : mélanome, maladie cutanée photo-aggravée, infection cutanée active (herpès), grossesse (précaution), médicaments photosensibilisants, isotrétinoïne orale dans les 6 mois précédant l'acte.
<b>IPL avec filtre de coupure 560,590 ou 635 nm</b>	> à celle du filtre de coupure	Lentignes solaires Éphélides ( <i>récidives fréquentes</i> ) Mélasma ( <i>risque HPI/rechutes</i> ) HPI épidermique	Préférés pour les affections épidermiques chez les phototypes clairs ( $\leq$ III).	<u>Résultats</u> : plusieurs séances (surtout si affection mixte ou dermique) espacées d'au moins 4 semaines. Plus probants en thérapie combinée avec topiques dépigmentants.

### IV.2.III. Le microneedling

Le microneedling (MN), défini comme une procédure légèrement invasive, consiste à créer des perforations au niveau de la peau en utilisant des micro-aiguilles stériles (Figure 42). Cette technique conduit à la stimulation des cellules cutanées et donc à une régénération de la peau, en plus d'améliorer l'administration transcutanée des substances topiques : apportés dans les couches plus profondes, les agents pourront y exercer de façon optimale leurs effets.<sup>231</sup> Le MN se présente comme une solution de choix pour la prise en charge des troubles pigmentaires compliqués et/ou récalcitrants, comme le mélasma mixte, surtout lorsqu'il est utilisé en tant qu'adjuvant aux agents topiques.<sup>143,232,233</sup> De plus, du fait que le MN n'affecte que peu l'épiderme et n'entraîne pas l'activation thermique des mélanocytes, le risque d'HPI est moindre.<sup>234</sup> Compte tenu de ceci, cette méthode constitue une alternative plus sûre aux autres techniques dermatologiques (lasers et peelings) pour les personnes présentant un phototype élevé, bien qu'elle doit être toujours accompagnée d'une protection solaire adéquate.

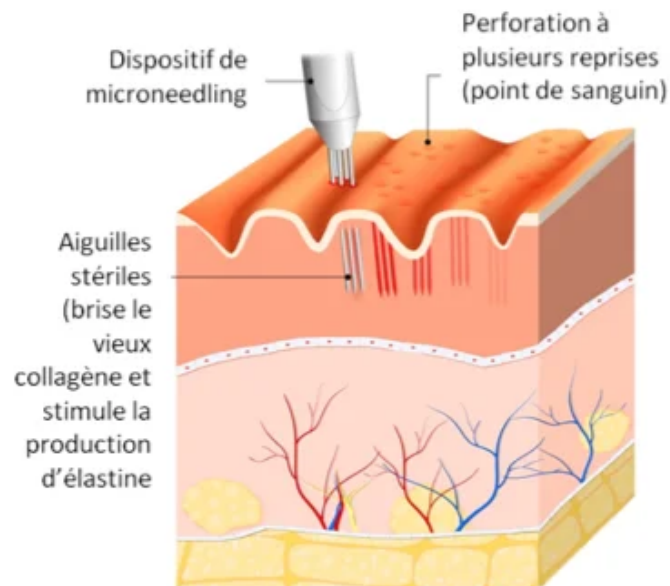


Figure 42. Représentation schématique du microneedling.

Tableau 23. Études cliniques portées sur le microneedling associé à un traitement topique dans la prise en charge du mélasma.

Étude	Caractéristiques	Résultats
<p><b>Budamakuntla et al. (2013)</b><sup>235</sup>: 60 patients atteints de <i>mélasma mixte &gt; épidermique</i> (phototypes IV-V)</p>	<p><u>Groupe 1 (n=30)</u> : mésothérapie soit microinjections d'ATX (4 mg/mL)</p> <p><u>Groupe 2 (n=30)</u> ; MN puis application d'ATX topique (4mg/mL)</p> <p>Procédures répétées 3 fois avec 1 mois d'intervalle puis suivi pendant 3 mois pour rechercher amélioration ou rechute.</p>	<p>Diminution plus significative du MASI à la fin du suivi dans le groupe 2 (44,41%) par rapport au groupe 1 (35,72%) sans différence statistique.</p> <p>Amélioration plus importante du mélasma dans le groupe 2 (&gt;50% pour 41,98% contre 26,09% dans le groupe 1).</p> <p>Effets indésirables légers et comparables dans les 2 groupes (érythème surtout). Pas d'HPI évoquée.</p>
<p><b>Saleh et al. (2019)</b><sup>236</sup>: 42 patientes atteints de <i>mélasma épidermique et mixte</i> (phototypes III et IV)</p>	<p><u>Groupe 1 (n=21)</u> : MN puis application topique d'ATX (100mg/mL)</p> <p><u>Groupe 2 (n=21)</u> : MN seul</p> <p>Procédure répétée 6 fois avec 2 semaines d'intervalle.</p> <p>Utilisation d'acide fusidique post-acte + utilisation quotidienne d'un écran solaire SPF50 2 semaines avant et tout au long de l'étude.</p>	<p>Diminution significative du MASI dans les 2 groupes après la 6<sup>ème</sup> séance par rapport au MASI de base. Diminution statistiquement plus élevée dans le groupe 1 → % moyen de réduction du MASI dans le groupe 1 supérieur au groupe 2 (62,1% contre 22,5%). Amélioration clinique dans groupe 1 supérieure : &gt;50% pour 47,6% des patients.</p>
<p><b>Meymandi et al. (2020)</b><sup>237</sup>: 60 patientes atteints de <i>mélasma</i> (phototypes IV &gt; V &gt; III).</p>	<p><u>Groupe 1 (n=30)</u> : MN puis application d'ATX topique à 4% 1fois/mois</p> <p><u>Groupe 2 (n=30)</u> : Crème avec 4% d'HQ tous les soirs pendant 3 mois + utilisation quotidienne d'un écran solaire SPF30 toutes les 2 heures.</p>	<p>Diminution statistiquement significative du MASI après 1, 2 et mois de traitement dans les 2 groupes (sans différence statistique entre eux). Érythème important dans le groupe 1 (lié à la procédure) mais disparaissant rapidement. HPI plus élevée dans groupe 2 mais sans différence statistique avec le groupe 1.</p>

### IV.3. Stratégies préventives générales

#### IV.3.I. La protection solaire

La photoprotection relève d'une importance capitale dans la prévention des troubles pigmentaires cutanés. En effet, il est aujourd'hui admis que les UV émis par le soleil sont impliqués dans le déclenchement voire l'aggravation des taches pigmentaires, que ce soit dans la physiopathologie du mélasma, des lentigines solaires ou de l'HPI. De ce fait, la protection solaire doit être introduite au plus tôt lorsque des taches surviennent pour en limiter leur développement, mais aussi pendant et après les traitements topiques et/ou dermatologiques pour accélérer leurs effets et éviter les rechutes. Également, ces dernières années ont mis en évidence le rôle de la lumière visible dans la pathogenèse de ces affections cutanées, dont particulièrement dans le mélasma. Il s'agit donc de choisir la photoprotection la plus adaptée pour limiter l'exacerbation des taches cutanées.

Les filtres UV sont encadrés en Europe par le règlement cosmétique 1223/2009 (liste des substances autorisées en Annexe VI). Sont retrouvés dans les produits solaires deux types de filtres (Figure 43): <sup>238,239</sup>

- les filtres chimiques (ou organiques) : après avoir pénétré l'épiderme, ils agissent en absorbant les rayonnements UV à sa place. Appréciés dans la formulation de produits de protection solaire, ils permettent d'obtenir des galéniques à la texture fluide (étalement facilité) et ne laissant pas de traces blanches.
- les filtres physiques (ou minéraux) (tels que l'oxyde de zinc et le dioxyde de titane) : mieux tolérés par les peaux sensibles car moins allergisants, ils agissent principalement en formant sur la peau un film barrière capable de réfléchir les rayonnements UV. Leur inconvénient majeur réside dans le fait qu'ils induisent des formulations plus opaques et donc difficiles à étaler, laissant souvent des traces blanches sur la peau (pour les formes non nanométriques). Cependant, ils s'avèrent plus intéressants que les filtres chimiques pour bloquer la lumière émanant du domaine visible (concerne surtout les particules les plus grosses).<sup>240</sup>

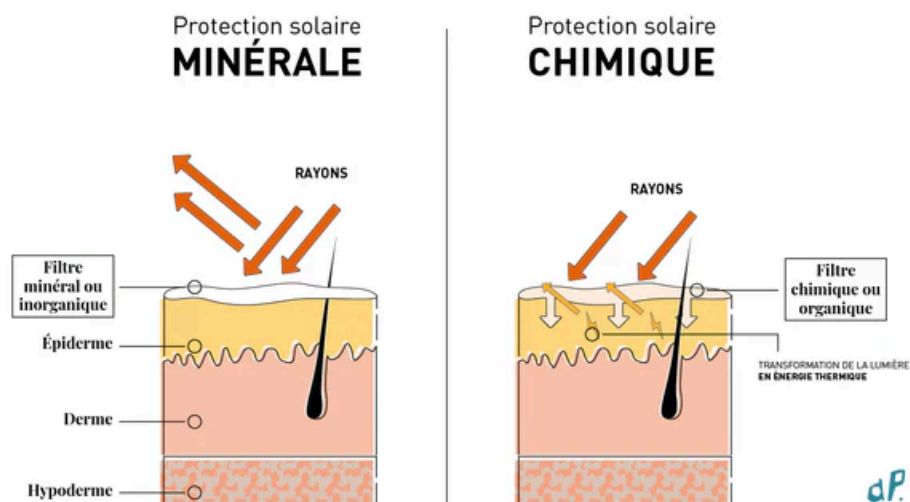


Figure 43. Mécanisme d'action des filtres solaires minéraux et chimiques.<sup>241</sup>

Selon leur composition, les produits de protection solaire sont classifiés en fonction du niveau de protection contre les dommages induits par les UVB. Celui-ci est représenté par la valeur SPF du produit, calculée à partir de la formule suivante :  $SPF = (DEM \text{ avec protection solaire}) / (DEM \text{ sans protection solaire})$ . La DEM correspond à la plus petite dose de rayonnement UVB qui produit le premier érythème perceptible : le SPF sera donc uniquement proportionnel au taux d'UVB qui pourra être retenu par la crème en question. Quatre niveaux de protection peuvent être retrouvés sur le marché cosmétique, en lien avec le SPF mesuré. (Tableau 24). Pour assurer une protection contre les UVA, le produit peut afficher sur son packaging la mention "UVA" encadrée, après avoir répondu aux tests réglementaires confirmant cette allégation : il doit justifier d'une protection UVA égale à au moins  $\frac{1}{3}$  de la protection UVB (soit le SPF affiché).

Tableau 24. Niveau de protection des produits cosmétiques en fonction de leur indice SPF.

SPF mesuré	SPF affiché sur le packaging	Niveau de protection	% de transmission des UVB = 100/SPF
6 à 9,9	6	Faible protection	16,67%
10 à 14,9	10		10%
15 à 19,9	15	Protection moyenne	6,67%
20 à 24,9	20		20%
25 à 29,9	25		4%
30 à 49,9	30	Haute protection	3,33%
50 à 59,9	50		2%
>60	50+	Très haute protection	<1,67%



Le choix du produit solaire le plus adapté à son phototype et à sa sensibilité vis-à-vis du rayonnement solaire dépend du SPF mais aussi du niveau d'ensoleillement du milieu où se trouve le sujet. Pour cela, l'ANSM a émis des recommandations (Figure 44).




Phototype	Exposition modérée (vie passée au grand air en pays tempérés) 	Plages, expositions extérieures de longue durée (sport, randonnée, etc.) 	Sports de neige, randonnées sur glaciers, séjours sous les tropiques 
Peau extrêmement sensible au soleil	Haute protection (FPS 30 ou 50)	Très haute protection (FPS 50+)	Très haute protection (FPS 50+)
Peau sensible au soleil	Moyenne protection (FPS 15, 20 ou 25)	Haute protection (FPS 30 ou 50)	Très haute protection (FPS 50+)
Peau intermédiaire	Faible protection (FPS 6 ou 10)	Moyenne protection (FPS 15, 20 ou 25)	Haute protection (FPS 30 ou 50)
Peau assez résistante	Faible protection (FPS 6 ou 10)	Faible protection (FPS 6 ou 10)	Moyenne protection (FPS 15, 20 ou 25)

Figure 44. Recommandations de l'ANSM pour le choix d'un produit de protection solaire adapté.<sup>52</sup>

Afin de sensibiliser correctement la population aux dommages généraux causés par le soleil, le pharmacien d'officine doit accompagner sa délivrance des conseils suivants:<sup>51</sup>

- Application d'une quantité adéquate de produit : la dose recommandée, soit celle utilisée dans les tests de détermination du SPF, est de 2 mg/cm<sup>2</sup>. Cette quantité équivaut à environ 6 cuillères à café pour recouvrir le corps d'un adulte, dont environ 2 seront réservées pour le visage. Utiliser une quantité moindre revient à réduire drastiquement le niveau de protection affiché sur le packaging. Une protection solaire SPF50+ à large spectre doit être appliquée avant et après toute procédure dermatologique pouvant sensibiliser la peau. Un écran solaire à large spectre avec un SPF d'au minimum 30 (pour les phototypes élevés) doit être utilisé en cas de traitement topique dépigmentant (cosmétique ou médicamenteux).

- Application du produit de protection solaire au minimum 20 minutes avant l'exposition (surtout pour les filtres chimiques qui ont besoin d'être absorbés par l'épiderme pour pouvoir correctement agir).
- Réapplication du produit de protection solaire toutes les 2 heures ou directement après une baignade ou un exercice physique conduisant à une transpiration excessive.
- Éviter l'exposition aux heures d'ensoleillement intense (entre 11 heures et 15 heures) et penser à porter un chapeau et/ou des vêtements couvrants qui stoppent plus efficacement les UV.
- Ne pas se fier aux idées reçues : penser à se protéger contre les UV même lorsque le temps est nuageux. Tous les types de peau doivent être protégés : ce n'est pas parce qu'une peau est plus mate/foncée qu'elle ne doit pas être protégée contre le rayonnement solaire. Éviter les appareils de bronzage artificiels (ils aggravent les hyperpigmentations cutanées).

L'éducation concernant la protection solaire est importante pour la population générale, en plus de l'être pour les personnes sujettes aux taches cutanées ou susceptibles d'en être touchées (femmes enceintes, peaux sensibilisées/sujettes à des affections dermatologiques, personnes utilisant des médicaments photosensibilisants etc.). Un accent particulier doit être mis sur l'intérêt de la photoprotection pendant la période de grossesse : à elle seule, elle pourrait prévenir le mélasma, voire l'atténuer s'il est déjà existant.

La protection solaire s'avère finalement être la référence en termes de prévention et de prise en charge des hyperpigmentations cutanées. Elle est même dans certains cas, comme l'HPI ou le mélasma, considérée comme traitement de première intention (Tableau 25). Il est important d'ajouter l'importance de la protection solaire à large spectre, incluant la protection contre les rayonnements UVA et surtout le domaine visible: ces formules sont d'autant plus intéressantes pour la prise en charge des affections pigmentaires chez les sujets présentant un phototype élevé (>III), du fait de leur sensibilité accrue à ces rayonnements. De la même façon, les formulations teintées incluant des pigments à base d'oxyde de fer, reconnu pour son effet protecteur contre la lumière visible bien que non classé comme filtre UV, sont recommandées pour ces personnes particulièrement sujettes aux taches cutanées.<sup>240,242</sup>

Tableau 25. Études cliniques portées sur les produits de protection solaire dans la prévention et la prise en charge des hyperpigmentations cutanées.

Étude	Caractéristiques	Résultats
<p><b>Lakhdar (2007)</b><sup>243</sup>: 185 femmes enceintes de moins de 3 mois (phototypes III &gt; IV &gt; II &gt; V)</p>	<p>Utilisation d'une crème solaire contenant des filtres chimiques (drometrizole trisiloxane, terephthalylidene dichamphor sulfonic acid, octocrylene, butylmethoxy dibenzoylmethane) et un filtre minéral (titanium dioxide). SPF in vivo : 69,4 → SPF 50+/protection UVA. Application toutes les 2 heures. Durée de l'étude: 12 mois.</p>	<p>Pour 79% des cas, la luminosité de la peau a augmenté ou est restée stable (mesure de L*). Pour 69% des cas, l'ITA a augmenté (signe éclaircissement de la peau). Amélioration clinique pour 8 patientes sur 12 déjà atteintes de chloasma au début de l'étude. Seuls 5 nouveaux cas de chloasma ont été constatés (2,7%) et 2 cas de chloasma pré-existants ont été aggravés → <b>efficacité préventive de la crème solaire à large spectre contre le développement du chloasma pendant la période de grossesse.</b></p>
<p><b>Castanedo-Cazares et al (2014)</b><sup>244</sup>: 61 patientes atteintes de <b>mélasma</b> (phototypes IV &gt; V &gt; III).</p>	<p><u>Groupe 1 (n=32)</u> : traitement topique avec 4% d'HQ tous les soirs + <b>crème solaire anti-UV</b> (SPF50+: drometrizole trisiloxane, titanium dioxide, bis-ethylhexyloxyphenol methoxyphenyl triazine, avobenzone, ethylhexyl triazone) toutes les 2-3 heures sur les lésions.  <u>Groupe 2 (n=29)</u> : traitement topique le soir + <b>crème solaire anti-UV et lumière visible</b> (SPF 60 : benzophénone-3, ethylhexyl methoxycinnamate, octocrylene, titanium dioxide, zinc oxide, iron oxide) toutes les 2-3 heures sur les lésions.  Durée de l'étude : 8 semaines.</p>	<p>Diminution significative du MASI par rapport au MASI initial dans les 2 groupes. Amélioration relative du MASI significativement plus élevée dans le groupe 2 par rapport au groupe 1 (77,8% vs 61,9%) → la <b>protection contre la lumière visible en plus des UV a un impact positif sur la réduction du mélasma.</b></p>
<p><b>Boukari et al. (2015)</b><sup>245</sup>: 39 patients atteints de <b>mélasma</b> épidermique &gt; mixte (phototypes III &gt; IV &gt; V).</p>	<p><u>Groupe 1 (n=19)</u>: écran solaire (octocrylene, methylene-bis-benzotriazolyl tetramethylbutylphenol, butyl methoxydibenzoylmethane, bis-ethylhexyloxyphenol methoxyphenyl triazine, titanium dioxide) <b>avec oxydes de fer = crème solaire teintée</b>  <u>Groupe 2 (n=20)</u>: écran solaire de même composition mais <b>sans oxyde de fer = non teintée</b>  Application toutes les 2 heures.</p>	<p>Augmentation du MASI entre l'inclusion et le 6ème mois de l'étude plus importante dans le groupe 2 par rapport au groupe 1 (différence significative) → <b>l'oxyde de fer présent dans les formules teintées de protection solaire limite l'aggravation/les rechutes du mélasma par rapport à une protection solaire non teintée.</b></p>

<p><b>Martini et al. (2018)</b><sup>246</sup>: 40 patientes atteintes de <b>lentignes solaires</b> (phototypes II et III).</p>	<p>Groupe1 (n=20) : écran solaire contenant des filtres UV et chimiques → <b>protection UV uniquement</b>  Groupe 2 (n=20) : écran solaire contenant des filtres UV et chimiques + un mélange de pigments (oxyde de fer, trioxyde de fer, tétraoxyde de fer, dioxyde de titane) → <b>protection UV et visible</b>  Pas de données sur la fréquence d'application.</p>	<p>Diminution significative de l'IM dans le groupe 2 dès 30 jours par rapport au groupe 1 qui n'a montré aucune différence significative après 30 ou 60 jours. Réduction significative de l'accumulation de mélanine au niveau épidermique observée dans le groupe 2 après 60 jours mais pas dans le groupe 1. Diminution significative du % de zone hyperpigmentée dans le groupe 2 après 60 jours mais pas dans le groupe 1. → <b>Intérêt de l'oxyde de fer (pigments) dans la protection solaire pour la prise en charge des lentignes solaires.</b></p>
<p><b>Sarkar et al. (2019)</b><sup>247</sup>: 100 patients atteints de <b>mélasma mixte &gt; épidermique &gt; dermique</b> (phototypes III-IV).</p>	<p>Application 3 fois/jour (toutes les 3 heures) d'une crème solaire à large spectre (UVA/UVB) sur le visage (octocrylene, butyl methoxydibenzoylmethane, drometrizole trisiloxane, phenylbenzimidazole sulfonic acid, hydroxyethyl acrylate/sodium acryloyldimethyltaurate copolymer) SPF19 (protection moyenne).  Dose/application: 3 mL  Durée de l'étude: 12 semaines</p>	<p>Diminution statistiquement significative du MASI et du MELASQOL après 12 semaines pour les mélasmas épidermiques (n=42) et dermiques (n=14) mais pour les mélasma mixtes représentés par 44 patients, seul le MELASQOL a diminué significativement → <b>amélioration objective et subjective du mélasma suite à l'utilisation d'un écran solaire à large spectre (UVA/UVB).</b></p>

### IV.3.II. La dépigmentation médicale vs la dépigmentation volontaire

Cette pratique ne s'inscrit pas dans la prévention primaire à proprement parler, c'est-à-dire dans le cas où l'on cherche à prévenir la survenue de taches cutanées, mais plutôt dans une autre forme de prévention dans laquelle les professionnels de santé, dont les pharmaciens d'officine, ont un rôle important à jouer lors de la délivrance de produits dépigmentants.

Le concept de dépigmentation volontaire de la peau (DVP) peut se définir comme une pratique dans laquelle une personne applique sur sa peau des agents actifs contre les mélanocytes dans le but d'éclaircir voire complètement blanchir son teint naturel, souvent en l'absence de troubles dermatologiques identifiables. Sont appliqués sur tout le corps au cours de cette pratique, des agents cosmétiques mais aussi et plus gravement, des agents médicamenteux (hydroquinone, dermocorticoïdes) et ce à une fréquence déraisonnable (plusieurs fois par jour et pendant de longues périodes). La DVP peut faire suite à une dépigmentation médicale, c'est-à-dire qu'elle peut découler d'une prescription justifiée et initiée par un professionnel de santé quand des taches sont déjà présentes. Cette première consultation médicale peut dans certains cas être utilisée comme prétexte pour initier une DVP. Autrement et plus couramment, elle découle de l'achat intentionnel de produits dépigmentants présents de manière illégale sur le territoire français (marchés clandestins, boutiques dites "ethniques" ou sur internet). L'usage abusif et incontrôlé des produits détournés de leur usage médical ou des produits illicites (souvent des produits importés à la composition et à l'étiquetage douteux) est de plus en plus fréquent en France. Cependant, l'estimation de sa fréquence reste difficile : ce sujet est souvent très tabou pour les personnes pratiquant la DVP et constitue rarement un motif de consultation primaire en dermatologie. Les populations les plus touchées par ce phénomène sur le territoire français sont les personnes à peau noire, d'ascendance africaine et particulièrement les femmes. En 2009, d'après les chiffres énoncés par la mairie de Paris, environ 20% des femmes d'origine africaine et vivant dans cette ville avaient recours à la DVP.<sup>248</sup> Cette pratique représente depuis plusieurs années un problème de santé publique de l'ordre mondial : les sujets à peau noire des pays africains la pratiquent grandement, et les populations plus claires des pays asiatiques voire américains s'y adonnent également. Beaucoup de questionnements peuvent être soulevés afin de comprendre pourquoi ces personnes ont recours à cette pratique nocive pour leur santé. Sont souvent mis en avant, l'héritage du colonialisme et la discrimination liée à la peau noire. Peuvent également être proposés, le culte de la blancheur comme symbole de

réussite et de supériorité ainsi que la pression publicitaire, exercée notamment dans les pays africains, qui prône la peau plus claire comme un idéal de beauté.

Bien que la délivrance de crèmes dépigmentantes soit encadrée en France par les professionnels de santé et que l'accès à ces soins illégaux soit moins répandu qu'ailleurs grâce aux contrôles réguliers de la DGCCRF (Direction générale de la concurrence, de la consommation et de la répression des fraudes), ce phénomène est bien présent.<sup>249-251</sup> Il est donc du rôle du pharmacien d'officine d'informer des risques liés au mésusage de ces préparations éclaircissantes, notamment dans le cas où l'on soupçonne que la personne serait susceptible d'avoir recours par la suite à des produits illégaux et peu coûteux pour entretenir voire généraliser au corps entier les effets éclaircissants. Dans près de 70% des cas, des complications associées à l'utilisation déraisonnée des substances éclaircissantes (particulièrement l'HQ et les dermocorticoïdes) sont retrouvées. Sont observées:<sup>250,252,253</sup>

- des complications dermatologiques : acné inflammatoire sévère, brûlures, vergetures (larges, inesthétiques et définitives), ochronose exogène (pigmentation bleue à noire irréversible), atrophie cutanée (fragilité sévère de la peau entraînant des hématomes au moindre traumatisme et un retard de cicatrisation important), dyschromies (zones d'hyper- ou d'hypopigmentation), infections cutanées d'origine parasitaire/mycosique/bactérienne, hirsutisme local.
- des complications systémiques : insuffisance surrénalienne aiguë, syndrome de Cushing, hypertension artérielle ou diabète (notamment liées aux dermocorticoïdes).

Le pharmacien d'officine a donc un rôle important à exercer lors de la délivrance de ces produits éclaircissants, particulièrement chez les populations à peau foncée. Il doit accompagner sa dispensation de conseils et de précautions d'emploi concernant ces puissants agents dépigmentants. Également, il doit se former pour transmettre des recommandations cosmétiques adaptées aux caractéristiques cutanées de ces populations à risque. Ces éléments sont essentiels pour endiguer cette pratique inquiétante à dimension non seulement traditionnelle mais aussi et plus gravement, addictive. Il est ainsi fondamental de sensibiliser le public aux risques associés à la DVP et de promouvoir une approche de la beauté qui valorise la diversité.

## CONCLUSION

Les taches cutanées sont des troubles dermatologiques fréquents qui concernent un grand nombre de personnes, indépendamment de l'âge et de l'origine ethnique. Souvent perçues comme inesthétiques, elles affectent considérablement la confiance en soi et le bien-être de ces individus. En tant que professionnel de santé accessible et souvent en première ligne de contact avec les patients, le pharmacien d'officine est un acteur particulièrement bien placé pour transmettre des conseils et des recommandations sur la prévention et la prise en charge de ces troubles pigmentaires. En ayant une bonne connaissance des mécanismes cellulaires et moléculaires ainsi que des principaux facteurs de risques impliqués dans la survenue de ces taches, il peut suggérer une approche holistique et personnalisée pour accompagner ses patients dans la prise en charge de ces affections. La sensibilisation concernant les risques liés à l'exposition solaire et l'importance d'une photoprotection adaptée constituent le premier pilier de cette prise en charge. S'en suivent les produits cosmétiques et leurs différents agents dépigmentants dont l'engouement prend de plus en plus de place dans notre société actuelle. Le choix du produit de soin doit être le plus approprié au type d'hyperpigmentation mais aussi à la sensibilité cutanée de l'individu. Ces produits apportent à eux seuls de bons résultats s'ils sont utilisés correctement, c'est-à-dire à une fréquence régulière et sur le long terme. Quant aux traitements dermatologiques topiques, ils sont particulièrement efficaces mais doivent être encadrés par des conseils adéquats que le pharmacien d'officine se doit d'apporter afin d'éviter la survenue d'événements indésirables, dont la gravité peut être importante notamment lorsqu'un phénomène de dépigmentation volontaire a lieu. De la même façon, ce professionnel de santé peut aider à accompagner les actes dermatologiques afin d'optimiser et de faire perdurer leurs résultats. De plus, il se doit de rester informé sur cette problématique car l'avenir proche promet de nouvelles options thérapeutiques, et potentiellement l'avènement de thérapies orales (contenant de l'acide tranexamique, du glutathion ou encore de la mélatonine) pour la gestion de ces affections.<sup>232,254,255</sup>

Finalement, la connaissance des différentes stratégies de prise en charge des hyperpigmentations cutanées peut permettre aujourd'hui au pharmacien d'officine de jouer un rôle crucial dans l'amélioration de la qualité de vie des patients atteints de ces troubles dermatologiques.

## BIBLIOGRAPHIE

1. Anatomie fonctionnelle de la peau -. <https://microbiologiemedicale.fr/peau-anatomie/>.
2. Bessagnet, F., Seuve, É. & Desmoulière, A. La peau. *Actual. Pharm.* **61**, 57–61 (2022).
3. Méliopoulos, A. & Levacher, C. *La peau: structure et physiologie*. (Éd. Tec & doc-Lavoisier, Paris, 2012).
4. Gilaberte, Y., Prieto-Torres, L., Pastushenko, I. & Juarranz, Á. Chapter 1 - Anatomy and Function of the Skin. in *Nanoscience in Dermatology* (eds. Hamblin, M. R., Avci, P. & Prow, T. W.) 1–14 (Academic Press, Boston, 2016). doi:10.1016/B978-0-12-802926-8.00001-X.
5. Yousef, H., Alhajj, M. & Sharma, S. Anatomy, Skin (Integument), Epidermi. (2022).
6. Kolarsick, P. A. J., Kolarsick, M. A. & Goodwin, C. Anatomy and Physiology of the Skin. *J. Dermatol. Nurses Assoc.* **3**, 203 (2011).
7. Dréno, B. Anatomie et physiologie de la peau et de ses annexes. *Ann. Dermatol. Vénérologie* **136**, S247–S251 (2009).
8. +32 61 58 89 25, +32 475 89 62 43 & Info@spinee.be. Pourquoi stimuler le renouvellement de la peau? *Spinée* <https://spinee.be/2022/10/19/pourquoi-stimuler-le-renouvellement-de-la-peau/> (2022).
9. Comprendre la peau - Histologie et histophysiologie de la peau et de ses annexes - Structure des annexes cutanées. *Ann Dermatol Venereol* 2005;132:8S5-48.
10. Jablonski, N. G. The evolution of human skin pigmentation involved the interactions of genetic, environmental, and cultural variables. *Pigment Cell Melanoma Res.* **34**, 707–729 (2021).
11. Lucock, M. D. The evolution of human skin pigmentation: A changing medley of vitamins, genetic variability, and radiation during human expansion. *Am. J. Biol. Anthropol.* **180**, 252–271 (2023).
12. Bastonini, E., Kovacs, D. & Picardo, M. Skin Pigmentation and Pigmentary Disorders: Focus on Epidermal/Dermal Cross-Talk. *Ann. Dermatol.* **28**, 279 (2016).



13. Del Bino, S., Duval, C. & Bernerd, F. Clinical and Biological Characterization of Skin Pigmentation Diversity and Its Consequences on UV Impact. *Int. J. Mol. Sci.* **19**, 2668 (2018).
14. Videira, I. F. dos S., Moura, D. F. L. & Magina, S. Mechanisms regulating melanogenesis. *An. Bras. Dermatol.* **88**, 76–83 (2013).
15. Gupta, A., Avci, P., Dai, T., Huang, Y.-Y. & Hamblin, M. R. Ultraviolet Radiation in Wound Care: Sterilization and Stimulation. *Adv. Wound Care* **2**, 422–437 (2013).
16. Brenner, M. & Hearing, V. J. The Protective Role of Melanin Against UV Damage in Human Skin†. *Photochem. Photobiol.* **84**, 539–549 (2008).
17. Delevoye, C., Giordano, F., Van Niel, G. & Raposo, G. La biogenèse des mélanosomes: L'échiquier de la pigmentation. *médecine/sciences* **27**, 153–162 (2011).
18. Kollias, N. The spectroscopy of human melanin pigmentation. (1995).
19. Zonios, G. *et al.* Melanin absorption spectroscopy: new method for noninvasive skin investigation and melanoma detection. *J. Biomed. Opt.* **13**, 014017 (2008).
20. Slominski, A., Tobin, D. J., Shibahara, S. & Wortsman, J. Melanin pigmentation in mammalian skin and its hormonal regulation. *Physiol. Rev.* **84**, 1155–1228 (2004).
21. Société Chimique de France (SCF). Mélanine - Produits SCF - Société Chimique de France (SCF). (2019).
22. Ohbayashi, N. & Fukuda, M. Recent advances in understanding the molecular basis of melanogenesis in melanocytes. *F1000Research* **9**, F1000 Faculty Rev-608 (2020).
23. Le, L., Sirés-Campos, J., Raposo, G., Delevoye, C. & Marks, M. S. Melanosome Biogenesis in the Pigmentation of Mammalian Skin. *Integr. Comp. Biol.* **61**, 1517–1545 (2021).
24. Serre, C., Busuttil, V. & Botto, J.-M. Intrinsic and extrinsic regulation of human skin melanogenesis and pigmentation. *Int. J. Cosmet. Sci.* **40**, 328–347 (2018).
25. Tian, X., Cui, Z., Liu, S., Zhou, J. & Cui, R. Melanosome transport and regulation in development and disease. *Pharmacol. Ther.* **219**, 107707 (2021).
26. Lambert, M. W., Maddukuri, S., Karanfilian, K. M., Elias, M. L. & Lambert, W. C. The

- physiology of melanin deposition in health and disease. *Clin. Dermatol.* **37**, 402–417 (2019).
27. Yamaguchi, Y., Brenner, M. & Hearing, V. J. The Regulation of Skin Pigmentation \*. *J. Biol. Chem.* **282**, 27557–27561 (2007).
  28. Wakamatsu, K., Zippin, J. H. & Ito, S. Chemical and biochemical control of skin pigmentation with special emphasis on mixed melanogenesis. *Pigment Cell Melanoma Res.* **34**, 730–747 (2021).
  29. Bino, S. del. Relation entre la pigmentation constitutive de la peau et la réponse aux expositions ultraviolettes. (Sorbonne Université, 2021).
  30. Hearing, V. J. Biochemical Control of Melanogenesis and Melanosomal Organization. *J. Investig. Dermatol. Symp. Proc.* **4**, 24–28 (1999).
  31. Wu, X. & Hammer, J. A. Melanosome transfer: it is best to give and receive. *Curr. Opin. Cell Biol.* **29**, 1–7 (2014).
  32. Aktary, Z. *et al.* A role for Dynlt3 in melanosome movement, distribution, acidity and transfer. *Commun. Biol.* **4**, 423 (2021).
  33. Moreiras, H., Seabra, M. C. & Barral, D. C. Melanin Transfer in the Epidermis: The Pursuit of Skin Pigmentation Control Mechanisms. *Int. J. Mol. Sci.* **22**, 4466 (2021).
  34. Gupta, M., Sharma, R. K., Kumari, S. & Thakur, S. Griscelli syndrome 3: a rare and mild variant. *Pigment Int.* **6**, 102 (2019).
  35. Bento-Lopes, L. *et al.* Melanin's Journey from Melanocytes to Keratinocytes: Uncovering the Molecular Mechanisms of Melanin Transfer and Processing. *Int. J. Mol. Sci.* **24**, 11289 (2023).
  36. Benito-Martínez, S., Salavessa, L., Raposo, G., Marks, M. S. & Delevoye, C. Melanin Transfer and Fate within Keratinocytes in Human Skin Pigmentation. *Integr. Comp. Biol.* **61**, 1546–1555 (2021).
  37. Van Den Bossche, K., Naeyaert, J.-M. & Lambert, J. The Quest for the Mechanism of Melanin Transfer. *Traffic* **7**, 769–778 (2006).
  38. Moreiras, H. *et al.* Melanocore uptake by keratinocytes occurs through phagocytosis and

- involves protease-activated receptor-2 internalization. *Traffic* **23**, 331–345 (2022).
39. Sharlow, E. R. *et al.* The protease-activated receptor-2 upregulates keratinocyte phagocytosis. *J. Cell Sci.* **113 ( Pt 17)**, 3093–3101 (2000).
  40. Correia, M. S. *et al.* Melanin Transferred to Keratinocytes Resides in Nondegradative Endocytic Compartments. *J. Invest. Dermatol.* **138**, 637–646 (2018).
  41. Hall, M. J. *et al.* Reconstructed human pigmented skin/epidermis models achieve epidermal pigmentation through melanocore transfer. *Pigment Cell Melanoma Res.* **35**, 425–435 (2022).
  42. Koike, S. *et al.* TLR3 stimulation induces melanosome endo/phagocytosis through RHOA and CDC42 in human epidermal keratinocyte. *J. Dermatol. Sci.* **96**, 168–177 (2019).
  43. Belleudi, F. *et al.* Expression and signaling of the tyrosine kinase FGFR2b/KGFR regulates phagocytosis and melanosome uptake in human keratinocytes. *FASEB J.* **25**, 170–181 (2011).
  44. Castellano-Pellicena, I., Morrison, C. G., Bell, M., O'Connor, C. & Tobin, D. J. Melanin Distribution in Human Skin: Influence of Cytoskeletal, Polarity, and Centrosome-Related Machinery of Stratum basale Keratinocytes. *Int. J. Mol. Sci.* **22**, 3143 (2021).
  45. Hossain, M., Kimura-Sashikawa, M. & Komine, M. Genetic Abnormalities, Melanosomal Transfer, and Degradation Inside Keratinocytes Affect Skin Pigmentation. in (2022). doi:10.5772/intechopen.103943.
  46. Lopes, L. & Bento-Lopes, L. Molecular mechanisms of melanin secretion by melanocytes and processing within keratinocytes. (2022).
  47. Lee, K. W., Kim, M., Lee, S. H. & Kim, K. D. The Function of Autophagy as a Regulator of Melanin Homeostasis. *Cells* **11**, 2085 (2022).
  48. Lin, J. Y. & Fisher, D. E. Melanocyte biology and skin pigmentation. *Nature* **445**, 843–850 (2007).
  49. Dadzie, O. E., Sturm, R. A., Fajuyigbe, D., Petit, A. & Jablonski, N. G. The Eumelanin Human Skin Colour Scale: a proof-of-concept study. *Br. J. Dermatol.* **187**, 99–104

- (2022).
50. Ly, B. C. K., Dyer, E. B., Feig, J. L., Chien, A. L. & Del Bino, S. Research Techniques Made Simple: Cutaneous Colorimetry: A Reliable Technique for Objective Skin Color Measurement. *J. Invest. Dermatol.* **140**, 3-12.e1 (2020).
  51. INCa. Comment mieux se protéger du soleil ? - Exposition aux rayonnements UV. <https://www.e-cancer.fr/Comprendre-prevenir-depister/Reduire-les-risques-de-cancer/Exposition-aux-rayonnements-UV/Mieux-se-protoger-du-soleil> (2023).
  52. ANSM Agence Nationale de Sécurité du Médicament et des Autres Produits de Santé. Bon usage des produits de protection solaire.
  53. Wu, Y., Tanaka, T. & Akimoto, M. Utilization of Individual Typology Angle (ITA) and Hue Angle in the Measurement of Skin Color on Images.
  54. A space of possibilities: CIELAB. *MiMoriarty* <https://mimoriarty.wordpress.com/2011/11/21/a-space-of-possibilities-cielab/> (2011).
  55. Wilkes, M., Wright, C. Y., du Plessis, J. L. & Reeder, A. Fitzpatrick Skin Type, Individual Typology Angle, and Melanin Index in an African Population: Steps Toward Universally Applicable Skin Photosensitivity Assessments. *JAMA Dermatol.* **151**, 902–903 (2015).
  56. Bino, S. D. Diversité des peaux du monde : de la clinique à la chimie, en passant par les peaux reconstruites.
  57. ISO 24444:2019(fr), Cosmétiques — Méthodes d'essai de protection solaire — Détermination in vivo du facteur de protection solaire (FPS). <https://www.iso.org/obp/ui/#iso:std:iso:24444:ed-2:v1:fr:ref:3>.
  58. Pantone. Présentation du guide Pantone® SkinTone™ 2023. *Pantone* <https://www.pantone.com/eu/fr/articles/product-spotlight/presentation-du-guide-pantone-skintone-2023>.
  59. Expert In Skin And Hair Types Around The World. <https://www.loreal.com/en/articles/science-and-technology/expert-inskin/>.
  60. Kawakami, A. & Fisher, D. E. The master role of microphthalmia-associated transcription factor in melanocyte and melanoma biology. *Lab. Invest.* **97**, 649–656 (2017).

61. Li, C., Kuai, L., Cui, R. & Miao, X. Melanogenesis and the Targeted Therapy of Melanoma. *Biomolecules* **12**, 1874 (2022).
62. Qian, W. *et al.* Natural skin-whitening compounds for the treatment of melanogenesis (Review). *Exp. Ther. Med.* **20**, 173–185 (2020).
63. Pillaiyar, T., Namasivayam, V., Manickam, M. & Jung, S.-H. Inhibitors of Melanogenesis: An Updated Review. *J. Med. Chem.* **61**, 7395–7418 (2018).
64. D'Mello, S. A. N., Finlay, G. J., Baguley, B. C. & Askarian-Amiri, M. E. Signaling Pathways in Melanogenesis. *Int. J. Mol. Sci.* **17**, 1144 (2016).
65. Dalle, S., Martin-Denavit, T. & Thomas, L. Genotypic variability of melanoma: A therapeutic challenge. *Médecine Sci. MS* **22**, 178–82 (2006).
66. Choi, M.-H. & Shin, H.-J. Anti-Melanogenesis Effect of Quercetin. *Cosmetics* **3**, 18 (2016).
67. Hossain, M. R., Ansary, T. M., Komine, M. & Ohtsuki, M. Diversified Stimuli-Induced Inflammatory Pathways Cause Skin Pigmentation. *Int. J. Mol. Sci.* **22**, 3970 (2021).
68. Natale, C. A. *et al.* Sex steroids regulate skin pigmentation through nonclassical membrane-bound receptors. *eLife* **5**, e15104.
69. Teng, Y. *et al.* The PI3K/Akt Pathway: Emerging Roles in Skin Homeostasis and a Group of Non-Malignant Skin Disorders. *Cells* **10**, 1219 (2021).
70. Wang, Y. Melanocytes, melanin-synthesis, and related signaling pathway.
71. Yamaguchi, Y., Morita, A., Maeda, A. & Hearing, V. J. Regulation of skin pigmentation and thickness by dickkopf 1 (DKK1). *J. Investig. Dermatol. Symp. Proc. Soc. Investig. Dermatol. Inc Eur. Soc. Dermatol. Res.* **14**, 73–75 (2009).
72. Hwang, I. & Hong, S. Neural Stem Cells and Its Derivatives as a New Material for Melanin Inhibition. *Int. J. Mol. Sci.* **19**, 36 (2017).
73. Pillaiyar, T., Manickam, M. & Jung, S.-H. Recent development of signaling pathways inhibitors of melanogenesis. *Cell. Signal.* **40**, 99–115 (2017).
74. Grando, S. A., Pittelkow, M. R. & Schallreuter, K. U. Adrenergic and Cholinergic Control in the Biology of Epidermis: Physiological and Clinical Significance. *J. Invest. Dermatol.*

- 126**, 1948–1965 (2006).
75. Fu, C. *et al.* Roles of inflammation factors in melanogenesis (Review). *Mol. Med. Rep.* **21**, 1421–1430 (2020).
76. Zhou, J., Song, J., Ping, F. & Shang, J. Enhancement of the p38 MAPK and PKA signaling pathways is associated with the pro-melanogenic activity of Interleukin 33 in primary melanocytes. *J. Dermatol. Sci.* **73**, 110–116 (2014).
77. Choi, H. *et al.* IL-4 Inhibits the Melanogenesis of Normal Human Melanocytes through the JAK2–STAT6 Signaling Pathway. *J. Invest. Dermatol.* **133**, 528–536 (2013).
78. Maddaleno, A. S., Camargo, J., Mitjans, M. & Vinardell, M. P. Melanogenesis and Melasma Treatment. *Cosmetics* **8**, 82 (2021).
79. Yamaguchi, Y. & Hearing, V. J. Physiological factors that regulate skin pigmentation. *BioFactors* **35**, 193–199 (2009).
80. Starnes, R. J., McClelland, L., Abdel-Malek, Z., Fricke, A. & Scott, G. PGE<sub>2</sub> is a UVR-inducible autocrine factor for human melanocytes that stimulates tyrosinase activation. *Exp. Dermatol.* **19**, 682–684 (2010).
81. Yuan, X. H. & Jin, Z. H. Paracrine regulation of melanogenesis. *Br. J. Dermatol.* **178**, 632–639 (2018).
82. Mahmoud, B. H. *et al.* Impact of Long-Wavelength UVA and Visible Light on Melanocompetent Skin. *J. Invest. Dermatol.* **130**, 2092–2097 (2010).
83. Regazzetti, C. *et al.* Melanocytes Sense Blue Light and Regulate Pigmentation through Opsin-3. *J. Invest. Dermatol.* **138**, 171–178 (2018).
84. Cohen, L. *et al.* Cutaneous interaction with visible light: What do we know? *J. Am. Acad. Dermatol.* **89**, 560–568 (2023).
85. Lipsker, D. & Lenormand, C. Post-inflammatory - Hyperpigmentations. *Ann. Dermatol. Vénéréologie* **146**, 666–682 (2019).
86. Dossier de Presse SFD - Le Cri d'alerte Lancé Par La Société Française de Dermatologie 2017.  
<https://www.sfdermato.org/upload/presse/sfd-dossier-de-presse-dans-la-peau-des-franc>

ais-698b341f63725ea142271ed9b39e0980.pdf.

87. *Communiqué de Presse L'Oréal - Congrès Mondial de Dermatologie 2023.*  
<https://www.loreal.com/-/media/project/loreal/brand-sites/corp/master/lcorp/press-release/s/congress-of-dermatology/dossier-de-presselorealwcd2023fr.pdf>.
88. Wang, R. F., Ko, D., Friedman, B. J., Lim, H. W. & Mohammad, T. F. Disorders of hyperpigmentation. Part I. Pathogenesis and clinical features of common pigmentary disorders. *J. Am. Acad. Dermatol.* **88**, 271–288 (2023).
89. Hyperpigmentation - Troubles dermatologiques. *Édition professionnelle du Manuel MSD*  
<https://www.msmanuals.com/fr/professional/troubles-dermatologiques/troubles-de-la-pigmentation/hyperpigmentation>.
90. Mélasma - Troubles cutanés. *Manuels MSD pour le grand public*  
<https://www.msmanuals.com/fr/accueil/troubles-cutan%C3%A9s/troubles-pigmentaires/m%C3%A9lasma>.
91. Doolan, B. J. & Gupta, M. Melasma. *Aust. J. Gen. Pract.* **50**, 880–885 (2021).
92. Xia, L.-L. & Tan, C. Acquired Hypermelanoses. in *Atlas of Pigmentary Skin Disorders* (eds. Tan, C. & Zhu, W.-Y.) 253–274 (Springer Nature, Singapore, 2023).  
doi:10.1007/978-981-19-5634-8\_11.
93. Passeron, T. & Picardo, M. Melasma, a photoaging disorder. *Pigment Cell Melanoma Res.* **31**, 461–465 (2018).
94. Flori, E. *et al.* Sebocytes contribute to melasma onset. *iScience* **25**, (2022).
95. Moolla, S. & Miller-Monthrope, Y. Dermatology: how to manage facial hyperpigmentation in skin of colour. *Drugs Context* **11**, 2021-11–2 (2022).
96. MASI (Melasma Area and Severity Index) (Echelle de MASI) (Pour les professionnels)  
« Globale Dermatologie.  
<https://www.globale-dermatologie.com/masi-melasma-area-and-severity-index-echelle-de-masi-pour-les-professionnels.html>.
97. Lentigo pathology | DermNet. <https://dermnetnz.org/topics/lentigo-pathology>.
98. Imokawa, G. Melanocyte Activation Mechanisms and Rational Therapeutic Treatments

- of Solar Lentigos. *Int. J. Mol. Sci.* **20**, 3666 (2019).
99. Le lentigo solaire, taches brunes dues au soleil | Ducray.  
<https://www.ducray.com/fr-fr/hyperpigmentation/causes/lentigo-solaire>.
  100. Yoon, J. E. *et al.* Senescent fibroblasts drive ageing pigmentation: A potential therapeutic target for senile lentigo. *Theranostics* **8**, 4620–4632 (2018).
  101. Maghfour, J., Olayinka, J., Hamzavi, I. H. & Mohammad, T. F. A Focused review on the pathophysiology of post-inflammatory hyperpigmentation. *Pigment Cell Melanoma Res.* **35**, 320–327 (2022).
  102. Nakamura, M. *et al.* Environment-induced lentigines: formation of solar lentigines beyond ultraviolet radiation. *Exp. Dermatol.* **24**, 407–411 (2015).
  103. Vanessa Ngan, A. O. Lentigo simplex.
  104. Fatima, S., Braunberger, T., Mohammad, T. F., Kohli, I. & Hamzavi, I. H. The Role of Sunscreen in Melasma and Postinflammatory Hyperpigmentation. *Indian J. Dermatol.* **65**, 5–10 (2020).
  105. Piere Fabre digital finger. L'hyperpigmentation post inflammatoire | Ducray.  
<https://www.ducray.com/fr-fr/hyperpigmentation/causes/post-inflammatoire-cicatrices>.
  106. Ephélides - DermIS. *DermIS.net* <https://dermis.net/dermisroot/fr/37759/diagnose.htm>.
  107. Li, H. & Tan, C. Generalized and Localized Genetic Hyperpigmentation. in *Atlas of Pigmentary Skin Disorders* (eds. Tan, C. & Zhu, W.-Y.) 145–174 (Springer Nature, Singapore, 2023). doi:10.1007/978-981-19-5634-8\_6.
  108. Jha, S. K. & Mendez, M. D. Cafe Au Lait Macules. in *StatPearls [Internet]* (StatPearls Publishing, 2023).
  109. Ortonne, J.-P. La couleur de la peau normale ou anormale. *Ann. Dermatol. Vénérologie* **139**, S73–S77 (2012).
  110. Dermato-Info. la peau du nouveau né. *dermato-info.fr*  
<https://dermato-info.fr/fr/c-est-quoi-la-peau/la-peau-du-nouveau-n%C3%A9-%C3%A0-terme> (2019).
  111. Society, P. C. D. Naevus of Ota and Ito. *Primary Care Dermatology Society*



- <https://www.pcds.org.uk/clinical-guidance/naevus-of-ota-and-ito>.
112. Agarwal, P. & Patel, B. C. Nevus of Ota and Ito. in *StatPearls [Internet]* (StatPearls Publishing, 2023).
  113. Maladie d'Addison - Troubles endocriniens et métaboliques. *Édition professionnelle du Manuel MSD*  
<https://www.msmanuals.com/fr/professional/troubles-endocriniens-et-m%C3%A9taboliques/pathologies-surr%C3%A9naliennes/maladie-addison>.
  114. Image: Acanthosis nigricans. *Édition professionnelle du Manuel MSD*  
<https://www.msmanuals.com/fr/professional/multimedia/image/acanthosis-nigricans>.
  115. Brady, M. F. & Rawla, P. Acanthosis Nigricans. in *StatPearls [Internet]* (StatPearls Publishing, 2023).
  116. Guo, S. & Tan, C. Acquired Hyperpigmentation with Keratotic Abnormalities. in *Atlas of Pigmentary Skin Disorders* (eds. Tan, C. & Zhu, W.-Y.) 309–335 (Springer Nature, Singapore, 2023). doi:10.1007/978-981-19-5634-8\_13.
  117. Zhong, P. & Tan, C. Acquired Hyperpigmentation with Dermal Alterations. in *Atlas of Pigmentary Skin Disorders* (eds. Tan, C. & Zhu, W.-Y.) 337–369 (Springer Nature, Singapore, 2023). doi:10.1007/978-981-19-5634-8\_14.
  118. Mann, D. P. Treatment For Dermatitis Papulosa Nigra San Diego. *Mole Removal*  
<https://moleremovalsandiego.com/dermatitis-papulosa-nigra/> (2020).
  119. Morand, J.-J. & Lightburne, E. Dermatologie des peaux génétiquement hyperpigmentées (dites « peaux noires »). *EMC - Dermatol.* **4**, 1–16 (2009).
  120. Photodermatoses exogènes. *Dermatologie Pratique*  
<https://www.dermatologie-pratique.com/journal/article/008249-photodermatoses-exogenes> (2018).
  121. Subburaj, K., Vinay, K., Bishnoi, A., Kumaran, M. S. & Parsad, D. Pigmented contact dermatitis: A brief review. *CosmoDerma* **2**, (2022).
  122. Bourrain, J.-L. Toxidermies. *Ann. Dermatol. Vénérologie* **146**, 740–755 (2019).
  123. Un médicament qui fait tache. *Dermatologie Pratique*

- <https://www.dermatologie-pratique.com/journal/article/008973-medicament-qui-fait-tache> (2020).
124. Shute, L., Walkty, A. & Embil, J. M. Minocycline-induced cutaneous hyperpigmentation. *CMAJ* **192**, E981–E981 (2020).
125. Bahloul, E. *et al.* Hydroxychloroquine-induced hyperpigmentation in systemic diseases: prevalence, clinical features and risk factors: a cross-sectional study of 41 cases. *Lupus* **26**, 1304–1308 (2017).
126. Sibaud, V., Fricain, J.-C., Baran, R. & Robert, C. Anomalies pigmentaires induites par les traitements anticancéreux. Première partie : les chimiothérapies. *Ann. Dermatol. Vénéréologie* **140**, 183–196 (2013).
127. García, R. M. G. & Molina, S. C. Drug-Induced Hyperpigmentation: Review and Case Series. *J. Am. Board Fam. Med.* **32**, 628–638 (2019).
128. Dermato-Info. l'insuffisance veineuse chronique. *dermato-info.fr* <https://dermato-info.fr/fr/les-maladies-de-la-peau/l%E2%80%99insuffisance-veineuse-chronique-des-membres-inf%C3%A9rieurs> (2019).
129. Rapport sur la taille et la part du marché des produits éclaircissants pour la peau, 2032 | Les idées intelligentes. <https://www.thebrainyinsights.com/report/skin-lightening-products-market-13683>.
130. Sanadi, R. M. & Deshmukh, R. S. The effect of Vitamin C on melanin pigmentation – A systematic review. *J. Oral Maxillofac. Pathol. JOMFP* **24**, 374–382 (2020).
131. Kanlayavattanukul, M. & Lourith, N. Skin hyperpigmentation treatment using herbs: A review of clinical evidences. *J. Cosmet. Laser Ther. Off. Publ. Eur. Soc. Laser Dermatol.* **20**, 123–131 (2018).
132. Miao, F. *et al.* Intramelanocytic Acidification Plays a Role in the Antimelanogenic and Antioxidative Properties of Vitamin C and Its Derivatives. *Oxid. Med. Cell. Longev.* **2019**, 2084805 (2019).
133. Ishikawa, Y. *et al.* Whitening effect of l-ascorbate-2-phosphate trisodium salt on solar lentigos. *Arch. Dermatol. Res.* **311**, 183–191 (2019).

134. Espinal-Perez, L. E., Moncada, B. & Castanedo-Cazares, J. P. A double-blind randomized trial of 5% ascorbic acid vs. 4% hydroquinone in melasma. *Int. J. Dermatol.* **43**, 604–607 (2004).
135. Kameyama, K. *et al.* Effet inhibiteur du magnésium I -ascorbyl-2-phosphate (VC-PMG) sur la mélanogenèse in vitro et in vivo. *J. Am. Acad. Dermatol.* **34**, 29–33 (1996).
136. Hakozaki, T. *et al.* The effect of niacinamide on reducing cutaneous pigmentation and suppression of melanosome transfer. *Br. J. Dermatol.* **147**, 20–31 (2002).
137. Forbat, E., Al-Niimi, F. & Ali, F. R. Use of nicotinamide in dermatology. *Clin. Exp. Dermatol.* **42**, 137–144 (2017).
138. Khoo, Y. & Halim, A. Treatment modalities for hyperpigmented skin lesions: A brief overview. *J. Surg. Dermatol.* **1**, (2016).
139. Navarrete-Solís, J. *et al.* A Double-Blind, Randomized Clinical Trial of Niacinamide 4% versus Hydroquinone 4% in the Treatment of Melasma. *Dermatol. Res. Pract.* **2011**, 1–5 (2011).
140. La niacinamide topique réduit le jaunissement, les rides, les taches rouges et les taches hyperpigmentées sur la peau vieillissante du visage<sup>1</sup> - Bissett - 2004 - International Journal of Cosmetic Science - Wiley Online Library. <https://onlinelibrary-wiley-com.ezpum.scdi-montpellier.fr/doi/10.1111/j.1467-2494.2004.00228.x>.
141. Greatens, A. *et al.* Effective inhibition of melanosome transfer to keratinocytes by lectins and niacinamide is reversible. *Exp. Dermatol.* **14**, 498–508 (2005).
142. Sauer, N. *et al.* The multiple uses of azelaic acid in dermatology: mechanism of action, preparations, and potential therapeutic applications. *Adv. Dermatol. Allergol. Dermatol. Alergol.* **40**, 716–724 (2023).
143. Ko, D., Wang, R. F., Ozog, D., Lim, H. W. & Mohammad, T. F. Disorders of hyperpigmentation. Part II. Review of management and treatment options for hyperpigmentation. *J. Am. Acad. Dermatol.* **88**, 291–320 (2023).

144. Acide azélaïque : substance active à effet thérapeutique. VIDAL  
<https://www.vidal.fr/medicaments/substances/acide-azelaique-4532.html>.
145. Baliña, L. M. & Graupe, K. The Treatment of Melasma 20% Azelaic Acid versus 4% Hydroquinone Cream. *Int. J. Dermatol.* **30**, 893–895 (1991).
146. Lowe, N. J., Rizk, D., Grimes, P., Billips, M. & Pincus, S. Azelaic acid 20% cream in the treatment of facial hyperpigmentation in darker-skinned patients. *Clin. Ther.* **20**, 945–959 (1998).
147. Sarkar, R., Bhalla, M. & Kanwar, A. J. A Comparative Study of 20% Azelaic Acid Cream Monotherapy versus a Sequential Therapy in the Treatment of Melasma in Dark-Skinned Patients. *Dermatology* **205**, 249–254 (2002).
148. Farshi, S. Comparative study of therapeutic effects of 20% azelaic acid and hydroquinone 4% cream in the treatment of melasma: Azelaic acid and hydroquinone in melasma. *J. Cosmet. Dermatol.* **10**, 282–287 (2011).
149. Kircik, L. H. Efficacy and safety of azelaic acid (AzA) gel 15% in the treatment of post-inflammatory hyperpigmentation and acne: a 16-week, baseline-controlled study. *J. Drugs Dermatol. JDD* **10**, 586–590 (2011).
150. Searle, T., Al-Niaimi, F. & Ali, F. R. The top 10 cosmeceuticals for facial hyperpigmentation. *Dermatol. Ther.* **33**, (2020).
151. Boo, Y. C. Arbutin as a Skin Depigmenting Agent with Antimelanogenic and Antioxidant Properties. *Antioxid. Basel Switz.* **10**, 1129 (2021).
152. SCCS Opinion on the Safety of Alpha-Arbutin and Beta-Arbutin in Cosmetic Products (SCCS/1642/22).  
[https://health.ec.europa.eu/document/download/66cdc38f-68e7-4e47-b06a-7ba73b027fb6\\_en?filename=sccs\\_o\\_264.pdf](https://health.ec.europa.eu/document/download/66cdc38f-68e7-4e47-b06a-7ba73b027fb6_en?filename=sccs_o_264.pdf) (2023).
153. Morag, M. *et al.* A double-blind, placebo-controlled randomized trial of *Serratulae quinquefoliae folium*, a new source of  $\beta$ -arbutin, in selected skin hyperpigmentations. *J. Cosmet. Dermatol.* **14**, 185–190 (2015).
154. Ertam, I. *et al.* Efficiency of ellagic acid and arbutin in melasma: A randomized,

- prospective, open-label study. *J. Dermatol.* **35**, 570–574 (2008).
155. Pan, C. *et al.* The mechanisms of melanogenesis inhibition by glabridin: molecular docking, PKA/MITF and MAPK/MITF pathways. *Food Sci. Hum. Wellness* **12**, 212–222 (2023).
156. Liyanage, A., Liyanage, G., Sirimanna, G. & Schürer, N. Comparative Study on Depigmenting Agents in Skin of Color. *J. Clin. Aesthetic Dermatol.* **15**, 12–17 (2022).
157. Zubair, S. & Mujtaba, G. Comparison of efficacy of topical 2% liquiritin, topical 4% liquiritin and topical 4% hydroquinone in the management of melasma. *J. Pak. Assoc. Dermatol.* **19**, 158–163 (2009).
158. Rétinol - Retinol - Ingrédients cosmétiques - CosmeticOBS - L'Observatoire des Cosmétiques. <https://cosmeticobs.com/fr/ingredients/retinol-1423>.
159. Vitamine A : son rôle dans les produits cosméceutiques anti-âge - Farris - 2023 - Dermatological Reviews - Wiley Online Library. <https://onlinelibrary-wiley-com.ezpum.scdi-montpellier.fr/doi/10.1002/der2.218>.
160. Tangau, M. J., Chong, Y. K. & Yeong, K. Y. Advances in cosmeceutical nanotechnology for hyperpigmentation treatment. *J. Nanoparticle Res.* **24**, 155 (2022).
161. Mukherjee, S. *et al.* Retinoids in the treatment of skin aging: an overview of clinical efficacy and safety. *Clin. Interv. Aging* **1**, 327–348 (2006).
162. Zasada, M. & Budzisz, E. Retinoids: active molecules influencing skin structure formation in cosmetic and dermatological treatments. *Postepy Dermatol. Alergol.* **36**, 392–397 (2019).
163. Babcock, M., Mehta, R. C. & Makino, E. T. A randomized, double-blind, split-face study comparing the efficacy and tolerability of three retinol-based products vs. three tretinoin-based products in subjects with moderate to severe facial photodamage. *J. Drugs Dermatol. JDD* **14**, 24–30 (2015).
164. Tucker-Samaras, S. *et al.* A stabilized 0.1% retinol facial moisturizer improves the appearance of photodamaged skin in an eight-week, double-blind, vehicle-controlled study. *J. Drugs Dermatol. JDD* **8**, 932–936 (2009).

165. Kwon, H. S., Lee, J. H., Kim, G. M. & Bae, J. M. Efficacy and safety of retinaldehyde 0.1% and 0.05% creams used to treat photoaged skin: A randomized double-blind controlled trial. *J. Cosmet. Dermatol.* **17**, 471–476 (2018).
166. Karwal, K. & Mukovozov, I. Topical AHA in Dermatology: Formulations, Mechanisms of Action, Efficacy, and Future Perspectives. *Cosmetics* **10**, 131 (2023).
167. Majeed, S., Mahmood, N. & Ahmed, S. Comparative efficacy of topical 4% hydroquinone vs. 4% hydroquinone plus 10% mandelic acid in the treatment of melasma. *J. Pak. Assoc. Dermatol.* **28**, 311–314 (2018).
168. Kakita, L. S. & Lowe, N. J. Azelaic acid and glycolic acid combination therapy for facial hyperpigmentation in darker-skinned patients: a clinical comparison with hydroquinone. *Clin. Ther.* **20**, 960–970 (1998).
169. Resende, D. I. S. P., Ferreira, M. S., Lobo, J. M. S., Sousa, E. & Almeida, I. F. Skin Depigmenting Agents in Anti-Aging Cosmetics: A Medicinal Perspective on Emerging Ingredients. *Appl. Sci.* **12**, 775 (2022).
170. Phasha, V. *et al.* Review on the Use of Kojic Acid—A Skin-Lightening Ingredient. *Cosmetics* **9**, 64 (2022).
171. Choi, S., Park, Y.-I., Lee, S.-K., Kim, J.-E. & Chung, M.-H. Aloesin inhibits hyperpigmentation induced by UV radiation: Aloesin inhibits hyperpigmentation induced by UV radiation. *Clin. Exp. Dermatol.* **27**, 513–515 (2002).
172. Mann, T. *et al.* Inhibition of Human Tyrosinase Requires Molecular Motifs Distinctively Different from Mushroom Tyrosinase. *J. Invest. Dermatol.* **138**, 1601–1608 (2018).
173. Zein Obagi, Jeffrey M Kenkel. A Review of Novel Substances That Can Restrict Excess Melanin Production and Accelerate Cell Turnover.
174. Dhaliwal, S. *et al.* Prospective, randomized, double-blind assessment of topical bakuchiol and retinol for facial photoageing. *Br. J. Dermatol.* **180**, 289–296 (2019).
175. Garcia, A. & Fulton, J. E. The Combination of Glycolic Acid and Hydroquinone or Kojic Acid for the Treatment of Melasma and Related Conditions: *Dermatol. Surg.* **22**, 443–447 (1996).

176. Ghafarzadeh, M. & Eatemadi, A. Clinical efficacy of liposome-encapsulated Aloe vera on melasma treatment during pregnancy. *J. Cosmet. Laser Ther.* **19**, 181–187 (2017).
177. Madan Mohan, N. *et al.* Assessment of efficacy, safety, and tolerability of 4-n-butylresorcinol 0.3% cream: an Indian multicentric study on melasma. *Clin. Cosmet. Investig. Dermatol.* **9**, 21–27 (2016).
178. Arrowitz, C. *et al.* Effective Tyrosinase Inhibition by Thiamidol Results in Significant Improvement of Mild to Moderate Melasma. *J. Invest. Dermatol.* **139**, 1691-1698.e6 (2019).
179. Bissett, D. L. *et al.* Reduction in the appearance of facial hyperpigmentation by topical N-acetyl glucosamine. *J. Cosmet. Dermatol.* **6**, 20–26 (2007).
180. Wallo, W., Nebus, J. & Leyden, J. J. Efficacy of a soy moisturizer in photoaging: a double-blind, vehicle-controlled, 12-week study. *J. Drugs Dermatol. JDD* **6**, 917–922 (2007).
181. Miao, F. *et al.* Deoxyarbutin Possesses a Potent Skin-Lightening Capacity with No Discernible Cytotoxicity against Melanosomes. *PLOS ONE* **11**, e0165338 (2016).
182. Nordlund, J., Grimes, P. & Ortonne, J. The safety of hydroquinone. *J. Eur. Acad. Dermatol. Venereol.* **20**, 781–787 (2006).
183. Scientific Committee on Consumer Safety (SCCS) - OPINION ON deoxyarbutin Tetrahydropyranyloxy Phenol - 25 June 2015.
184. Schwartz, C., Jan, A. & Zito, P. M. Hydroquinone. in *StatPearls* (StatPearls Publishing, Treasure Island (FL), 2024).
185. Méquinol: substance active à effet thérapeutique. VIDAL <https://www.vidal.fr/medicaments/substances/mequinol-2317.html>.
186. Rafal, E. S. *et al.* Topical tretinoin (retinoic acid) treatment for liver spots associated with photodamage. *N. Engl. J. Med.* **326**, 368–374 (1992).
187. Bulengo-Ransby, S. M. *et al.* Topical Tretinoin (Retinoic Acid) Therapy for Hyperpigmented Lesions Caused by Inflammation of the Skin in Black Patients. *N. Engl. J. Med.* **328**, 1438–1443 (1993).

188. Kang, S. *et al.* Tazarotene Cream for the Treatment of Facial Photodamage: A Multicenter, Investigator-Masked, Randomized, Vehicle-Controlled, Parallel Comparison of 0.01%, 0.025%, 0.05%, and 0.1% Tazarotene Creams With 0.05% Tretinoin Emollient Cream Applied Once Daily for 24 Weeks. *Arch. Dermatol.* **137**, (2001).
189. Grimes, P. & Callender, V. Tazarotene cream for postinflammatory hyperpigmentation and acne vulgaris in darker skin: a double-blind, randomized, vehicle-controlled study. *Cutis* **77**, 45–50 (2006).
190. Kang, S. *et al.* Assessment of adapalene gel for the treatment of actinic keratoses and lentigines: A randomized trial. *J. Am. Acad. Dermatol.* **49**, 83–90 (2003).
191. Bagatin, E., Gonçalves, H. de S., Sato, M., Almeida, L. M. C. & Miot, H. A. Comparable efficacy of adapalene 0.3% gel and tretinoin 0.05% cream as treatment for cutaneous photoaging. *Eur. J. Dermatol. EJD* **28**, 343–350 (2018).
192. Coondoo, A., Phiske, M., Verma, S. & Lahiri, K. Side-effects of topical steroids: A long overdue revisit. *Indian Dermatol. Online J.* **5**, 416 (2014).
193. González-Molina, V., Martí-Pineda, A. & González, N. Topical Treatments for Melasma and Their Mechanism of Action. *J. Clin. Aesthetic Dermatol.* **15**, 19–28 (2022).
194. Oakley, A. Bleaching cream. *DermNet* (2008).
195. Hadri, C. C.-E. Les dermocorticoïdes en pratique officinale. (1996).
196. Kligman, A. M. A New Formula for Depigmenting Human Skin. *Arch. Dermatol.* **111**, 40 (1975).
197. Taylor, S. C. *et al.* Efficacy and Safety of a New Triple-Combination Agent for the Treatment of Facial Melasma.
198. Torok, H. M., Jones, T., Rich, P., Smith, S. & Tschén, E. Hydroquinone 4%, tretinoin 0.05%, fluocinolone acetonide 0.01%: a safe and efficacious 12-month treatment for melasma. *Cutis* **75**, 57–62 (2005).
199. Chan, R. *et al.* A randomized controlled trial of the efficacy and safety of a fixed triple combination (fluocinolone acetonide 0.01%, hydroquinone 4, tretinoin 0.05) compared with hydroquinone 4 cream in Asian patients with moderate to severe melasma. *Br. J.*



- Dermatol.* (2008) doi:10.1111/j.1365-2133.2008.08717.x.
200. Maeda, K. & Tomita, Y. Mechanism of the Inhibitory Effect of Tranexamic Acid on Melanogenesis in Cultured Human Melanocytes in the Presence of Keratinocyte-conditioned Medium. *J. Health Sci.* **53**, 389–396 (2007).
  201. Mohiuddin, A. K. Abdul Kader Mohiuddin. Skin Lightening & Management of Hyperpigmentation. *Pharma Sci Analytical Res J* 2019, 2(2): 180020. *Pharm. Sci.*
  202. Diehl, C. Use of tranexamic acid in melasma. *Ukr. J. Dermatol. Venerol. Cosmetol.* **0**, 104–112 (2019).
  203. Lindgren, A., Austin, A. & Welsh, K. The Use of Tranexamic Acid to Prevent and Treat Post-Inflammatory Hyperpigmentation. *J. Drugs Dermatol.* **20**, 344–345 (2021).
  204. Atefi, N., Dalvand, B., Ghassemi, M., Mehran, G. & Heydarian, A. Therapeutic Effects of Topical Tranexamic Acid in Comparison with Hydroquinone in Treatment of Women with Melasma. *Dermatol. Ther.* **7**, 417–424 (2017).
  205. Janney, M. S. *et al.* A Randomized Controlled Study Comparing the Efficacy of Topical 5% Tranexamic Acid Solution versus 3% Hydroquinone Cream in Melasma. *J. Cutan. Aesthetic Surg.* **12**, 63–67 (2019).
  206. Karn, D., Kc, S., Amatya, A., Razouria, E. A. & Timalisina, M. Oral tranexamic acid for the treatment of melasma. *Kathmandu Univ. Med. J. KUMJ* **10**, 40–43 (2012).
  207. Padhi, T. & Pradhan, S. Oral Tranexamic Acid with Fluocinolone-Based Triple Combination Cream Versus Fluocinolone-Based Triple Combination Cream Alone in Melasma: An Open Labeled Randomized Comparative Trial. *Indian J. Dermatol.* **60**, 520 (2015).
  208. Soleymani, T., Lanoue, J. & Rahman, Z. A Practical Approach to Chemical Peels: A Review of Fundamentals and Step-by-step Algorithmic Protocol for Treatment. *J. Clin. Aesthetic Dermatol.* **11**, 21–28 (2018).
  209. Sarkar, R. *et al.* Chemical Peels in Melasma: A Review with Consensus Recommendations by Indian Pigmentary Expert Group. *Indian J. Dermatol.* **62**, 578–584 (2017).

210. Boivin, S. Les peelings : mise au point. *Dermatologie Pratique* <https://www.dermatologie-pratique.com/journal/article/008053-peelings-mise-point> (2018).
211. Sahu, P. & Dayal, S. Most worthwhile superficial chemical peel for melasma of skin of color: Authors' experience of glycolic, trichloroacetic acid, and lactic peel. *Dermatol. Ther.* **34**, e14693 (2021).
212. Dayal, S., Sahu, P., Sangal, B. & Sharma, S. Role of chemical peels in postinflammatory hyperpigmentation: a comprehensive review. *Pigment Int.* **6**, 59 (2019).
213. Sarkar, R., Kaur, C., Bhalla, M. & Kanwar, A. J. The combination of glycolic acid peels with a topical regimen in the treatment of melasma in dark-skinned patients: a comparative study. *Dermatol. Surg. Off. Publ. Am. Soc. Dermatol. Surg. AI* **28**, 828–832; discussion 832 (2002).
214. Grover, C. & Reddu, B. S. The therapeutic value of glycolic acid peels in dermatology. *Indian J. Dermatol. Venereol. Leprol.* **69**, 148–150 (2003).
215. Ravikumar, B., R, I. & Pillai, D. Efficacy of Alpha and Beta Hydroxy Acid Chemical Peels in Postacne Pigmentation: A Double Blinded, Randomized, Controlled Trial. *J. Clin. Aesthetic Dermatol.* **15**, 48–52 (2022).
216. Bari, A., Iqbal, Z., Sohail, M. & Rahman, S. Skin priming and efficacy of glycolic acid and salicylic acid in treatment of melasma. *J Coll Physicians Surg Pak* 2002 (2002).
217. Sharquie, K. E., Al-Tikreety, M. M. & Al-Mashhadani, S. A. Lactic acid as a new therapeutic peeling agent in melasma. *Dermatol. Surg. Off. Publ. Am. Soc. Dermatol. Surg. AI* **31**, 149–154; discussion 154 (2005).
218. Singh, R., Goyal, S., Ahmed, Q. R., Gupta, N. & Singh, S. Effect of 82% Lactic Acid in Treatment of Melasma. *Int. Sch. Res. Not.* **2014**, 407142 (2014).
219. Kalla, G., Garg, A. & Kachhawa, D. Chemical peeling--glycolic acid versus trichloroacetic acid in melasma. *Indian J. Dermatol. Venereol. Leprol.* **67**, 82–84 (2001).
220. Sachdeva, M. Comparative efficacy of 10-20% trichloroacetic acid and 35-70% glycolic acid peel in 60 cases of melasma, freckles, lentiginos and postinflammatory

- hyperpigmentation. *Journal of Pakistan Association of Dermatologists* 2006.
221. Ejaz, A., Raza, N., Iftikhar, N. & Muzzafar, F. Comparison of 30% salicylic acid with Jessner's solution for superficial chemical peeling in epidermal melasma. *J. Coll. Physicians Surg.--Pak. JCPSP* **18**, 205–208 (2008).
222. How, K. N., Lim, P. Y., Wan Ahmad Kammal, W. S. L. & Shamsudin, N. Efficacy and safety of Jessner's solution peel in comparison with salicylic acid 30% peel in the management of patients with acne vulgaris and postacne hyperpigmentation with skin of color: a randomized, double-blinded, split-face, controlled trial. *Int. J. Dermatol.* **59**, 804–812 (2020).
223. Brown, E. R. Fundamentals of Lasers and Light Devices in Dermatology. in *Practical Introduction to Laser Dermatology* (ed. Madan, V.) 1–52 (Springer International Publishing, Cham, 2020). doi:10.1007/978-3-030-46451-6\_1.
224. Aurangabadkar, S. Pigment Specific Lasers and Light Devices. in *Practical Introduction to Laser Dermatology* (ed. Madan, V.) 91–117 (Springer International Publishing, Cham, 2020). doi:10.1007/978-3-030-46451-6\_3.
225. Mordon, S. & Michaud, T. Théorie des lasers et des lampes. *Ann. Dermatol. Vénérologie* **136**, S306–S310 (2009).
226. Passeron, T. Lasers. *Ann. Dermatol. Vénérologie* **139**, S108–S114 (2012).
227. Hills, S. & Montero, M. Intense Pulsed Light in Dermatology. in *Practical Introduction to Laser Dermatology* (ed. Madan, V.) 219–230 (Springer International Publishing, Cham, 2020). doi:10.1007/978-3-030-46451-6\_9.
228. Yamashita, T. *et al.* Intense Pulsed Light Therapy for Superficial Pigmented Lesions Evaluated by Reflectance-Mode Confocal Microscopy and Optical Coherence Tomography. *J. Invest. Dermatol.* **126**, 2281–2286 (2006).
229. Kalil, C. L. P. V., Reinehr, C. P. H. & Milman, L. D. M. Intense Pulsed Light: review of clinical indications. *Surg. Cosmet. Dermatol.* **9**, (2017).
230. Paasch, U. *et al.* S2k guideline: Laser therapy of the skin. *JDDG J. Dtsch. Dermatol. Ges.* **20**, 1248–1267 (2022).

231. Thawabteh, A. M., Jibreen, A., Karaman, D., Thawabteh, A. & Karaman, R. Skin Pigmentation Types, Causes and Treatment—A Review. *Molecules* **28**, 4839 (2023).
232. Nautiyal, A. & Wairkar, S. Management of hyperpigmentation: Current treatments and emerging therapies. *Pigment Cell Melanoma Res.* **34**, 1000–1014 (2021).
233. Lima, E. de A. Microneedling in facial recalcitrant melasma: report of a series of 22 cases. *An. Bras. Dermatol.* **90**, 919–921 (2015).
234. Cohen, B. E. & Elbuluk, N. Microneedling in skin of color: A review of uses and efficacy. *J. Am. Acad. Dermatol.* **74**, 348–355 (2016).
235. Budamakuntla, L. *et al.* A randomised, open-label, comparative study of tranexamic acid microinjections and tranexamic acid with microneedling in patients with melasma. *J. Cutan. Aesthetic Surg.* **6**, 139 (2013).
236. Saleh, F., Abdel-Azim, E., Ragaie, M. & Guendy, M. Topical tranexamic acid with microneedling versus microneedling alone in treatment of melasma: clinical, histopathologic, and immunohistochemical study. *J. Egypt. Womens Dermatol. Soc.* **16**, 89 (2019).
237. Shamsi Meymandi, S., Mozayyeni, A., Shamsi Meymandi, M. & Aflatoonian, M. Efficacy of microneedling plus topical 4% tranexamic acid solution vs 4% hydroquinone in the treatment of melasma: A single-blind randomized clinical trial. *J. Cosmet. Dermatol.* **19**, 2906–2911 (2020).
238. DGCCRF. Produits de protection solaire. <https://www.economie.gouv.fr/dgccrf/Publications/Vie-pratique/Fiches-pratiques/Protection-solaire>.
239. VIDAL. Comment choisir un écran solaire? VIDAL <https://www.vidal.fr/maladies/peau-cheveux-ongles/coup-soleil-erytheme-solaire/ecran-solaire.html> (2022).
240. Schalka, S., De Paula Corrêa, M., Yumi Sawada, L., Canale, C. C. & De Andrade, T. N. A novel method for evaluating sun visible light protection factor and pigmentation protection factor of sunscreens. *Clin. Cosmet. Investig. Dermatol.* **Volume 12**, 605–616

- (2019).
241. Zoom sur comment préserver sa peau au soleil. *Atelier Populaire B2C*  
<https://www.atelierpopulaire.fr/blog/nos-tutos-14/zoom-peau-soleil-533> (2022).
242. Passeron, T. *et al.* Photoprotection according to skin phototype and dermatoses: practical recommendations from an expert panel. *J. Eur. Acad. Dermatol. Venereol.* **35**, 1460–1469 (2021).
243. Lakhdar, H. *et al.* Evaluation of the effectiveness of a broad-spectrum sunscreen in the prevention of chloasma in pregnant women. *J. Eur. Acad. Dermatol. Venereol.* **21**, 738–742 (2007).
244. Castanedo-Cazares, J. P., Hernandez-Blanco, D., Carlos-Ortega, B., Fuentes-Ahumada, C. & Torres-Álvarez, B. Near-visible light and photoprotection in the treatment of melasma: a double-blind randomized trial. *Photodermatol. Photoimmunol. Photomed.* **30**, 35–42 (2014).
245. Boukari, F. *et al.* Prevention of melasma relapses with sunscreen combining protection against UV and short wavelengths of visible light: A prospective randomized comparative trial. *J. Am. Acad. Dermatol.* **72**, 189-190.e1 (2015).
246. Martini, A. P. M. & Maia Campos, P. M. B. G. Influence of visible light on cutaneous hyperchromias: Clinical efficacy of broad-spectrum sunscreens. *Photodermatol. Photoimmunol. Photomed.* **34**, 241–248 (2018).
247. Sarkar, R. *et al.* Role of broad-spectrum sunscreen alone in the improvement of melasma area severity index (MASI) and Melasma Quality of Life Index in melasma. *J. Cosmet. Dermatol.* **18**, 1066–1073 (2019).
248. La mairie de Paris met en garde contre le blanchiment de la peau. *Premium Beauty News* <https://www.premiumbeautynews.com/fr/la-mairie-de-paris-met-en-garde,1399> (2009).
249. DGCCRF. Fiches pratiques - Blanchiment de la peau. (2020).
250. La dépigmentation volontaire : fréquente et dangereuse ! *Dermatologie Pratique*  
<https://www.dermatologie-pratique.com/journal/article/la-depigmentation-volontaire-freque>

- ente-et-dangereuse (2011).
251. Agence française de sécurité sanitaire des produits de santé. Rapport d'expertise - Évaluation des risques liés à la dépigmentation volontaire. (2011).
252. Produits de blanchiment de la peau : l'alerte de la DGCCRF - L'Observatoire des Cosmétiques - Actualités.  
<https://cosmeticobs.com/fr/articles/actualites-34/produits-de-blanchiment-de-la-peau-lale-rtte-de-la-dgccrf-3481> (2016).
253. Risques liés à la dépigmentation volontaire - ANSM : Agence nationale de sécurité du médicament et des produits de santé.  
[https://archive.anism.sante.fr/Dossiers/Securite-des-produits-cosmetiques/Risques-lies-a-la-depigmentation-volontaire/\(offset\)/2](https://archive.anism.sante.fr/Dossiers/Securite-des-produits-cosmetiques/Risques-lies-a-la-depigmentation-volontaire/(offset)/2).
254. Shimshak, S. J. E. *et al.* A Review of Oral Therapies for the Treatment of Skin Hyperpigmentation. *J. Cutan. Med. Surg.* **26**, 169–175 (2022).
255. Grimes, P. E., Ijaz, S., Nashawati, R. & Kwak, D. New oral and topical approaches for the treatment of melasma. *Int. J. Womens Dermatol.* **5**, 30–36 (2019).



## **RÉSUMÉ DE LA THÈSE EN FRANÇAIS**

Les hyperpigmentations cutanées représentent aujourd'hui une préoccupation de beauté majeure pour de nombreuses personnes, indépendamment de leur âge ou de leur origine ethnique. Le fardeau psychologique qu'elles entraînent est d'autant plus impacté par notre société actuelle, immergée par les réseaux sociaux qui prônent le teint uniformisé comme un idéal de beauté. En conséquence, l'industrie cosmétique ne cesse d'innover afin de répondre à la demande croissante de ces personnes atteintes sur le plan esthétique mais également sur le plan psychique. Le pharmacien d'officine, en tant qu'acteur de santé de proximité, joue ainsi un rôle crucial pour améliorer le bien-être global de ces dernières. Pour cela, il doit d'abord comprendre les mécanismes physiopathologiques sous-jacents aux différents types d'hyperpigmentations cutanées ainsi que leurs causes inhérentes (exposition solaire, traitement médicamenteux, traumatismes cutanés, pathologies dermatologiques, fluctuations hormonales). Également, une connaissance globale et approfondie des différentes stratégies de prise en charge de ces affections cutanées (approches topiques cosmétiques/médicamenteuses et interventions dermatologiques) lui permettra d'apporter des conseils appropriés et personnalisés afin d'améliorer non seulement les résultats mais surtout, le quotidien des personnes concernées par ces troubles.

## **TITRE DE LA THÈSE EN ANGLAIS**

PATHOPHYSIOLOGY AND MANAGEMENT OF COMMON CUTANEOUS HYPERPIGMENTATIONS

## **RÉSUMÉ DE LA THÈSE EN ANGLAIS**

For many people nowadays, regardless of age or ethnic origin, hyperpigmentation of the skin is a major beauty concern. They cause a psychological burden, which is all the more acute in today's society driven by social media promoting a perfect uniform complexion as the beauty standard. Consequently, the cosmetics industry is constantly innovating in its quest to meet the growing demand from patients affected both aesthetically and psychologically by these skin disorders. As healthcare providers, pharmacists play a crucial role in improving the overall well-being of these patients. However in order to succeed, they must first understand the pathophysiological mechanisms underlying the different types of skin hyperpigmentation and their inherent causes (sun exposure, drug treatment, trauma to the skin, dermatological pathologies, hormonal disorders). In-depth knowledge of the various strategies for treating these skin conditions (topical cosmetic/medicinal approaches and dermatological procedures) will also enable them to provide adequate and personalized advice to improve not only the complexion of patients but most importantly the day-to-day lives of those affected by these disorders.

## **PROPOSITION DE MOTS-CLÉS:**

Mélanine, mélanosome, hyperpigmentation cutanée, mélasma, hyperpigmentation post-inflammatoire, taches brunes, lentigines solaires, agent dépigmentant, trio dépigmentant, pharmacien, prévention solaire, dépigmentation volontaire.