



**HAL**  
open science

# La réhabilitation prothétique chez le patient édenté après une perte de substance mandibulaire interruptrice : une revue systématique

Nadine Saoud

## ► To cite this version:

Nadine Saoud. La réhabilitation prothétique chez le patient édenté après une perte de substance mandibulaire interruptrice : une revue systématique. Sciences du Vivant [q-bio]. 2024. <dumas-04623250>

**HAL Id: dumas-04623250**

**<https://dumas.ccsd.cnrs.fr/dumas-04623250v1>**

Submitted on 25 Jun 2024

HAL is a multi-disciplinary open access archive for the deposit and dissemination of scientific research documents, whether they are published or not. The documents may come from teaching and research institutions in France or abroad, or from public or private research centers.

L'archive ouverte pluridisciplinaire HAL, est destinée au dépôt et à la diffusion de documents scientifiques de niveau recherche, publiés ou non, émanant des établissements d'enseignement et de recherche français ou étrangers, des laboratoires publics ou privés.



HAL Authorization

U.F.R. D'ODONTOLOGIE

Année : 2024

Thèse n°56

THÈSE POUR L'OBTENTION DU  
DIPLOME D'ÉTAT de DOCTEUR EN CHIRURGIE  
DENTAIRE

Présentée et soutenue publiquement

Par SAOUD Nadine

Née le 28/05/1995 à Saint John's

ANTIGUA

Le 18 Juin 2024

**La réhabilitation prothétique chez le patient édenté après une perte de  
substance mandibulaire interruptrice : une revue systématique**

Sous la direction du Docteur Adrien NAVEAU

Membres du jury :

M. CATROS Sylvain

Professeur des Universités

Président

M. NAVEAU Adrien,

Maître de conférences des universités

Directeur

M. BOU Christophe

Maître de conférences des universités

Rapporteur

Mme. KAWCHAGIE Sarah

Maître de conférences des universités

Assesseur



## REMERCIEMENTS

A notre Président de thèse

Monsieur le Professeur Sylvain CATROS  
Professeur des Universités – Praticien Hospitalier  
Section Chirurgie Orale 57-01

*C'est un véritable honneur de vous avoir comme président de mon jury de thèse et je tiens à vous en remercier. Merci pour la clarté de vos enseignements qui ont posé les bases de ma pratique clinique en chirurgie orale.*

*Veillez trouver dans ce travail l'expression de ma plus haute considération.*

A notre Directeur de thèse

Monsieur le Docteur Adrien NAVEAU

Maître de Conférences des Universités – Praticien Hospitalier

Section Prothèse dentaire – 58-01

*Je ne vous remercierai jamais assez d'avoir accepté de diriger cette thèse. Vous avez été patient et disponible tout au long de ce travail. Je vous prie de bien vouloir trouver ici le témoignage de ma profonde gratitude et l'expression de mes plus sincères remerciements. Vous avez su nous transmettre votre passion pour la prothèse maxillo-faciale qui a fait naître en moi un amour pour cette discipline.*

*Veillez trouver dans ce travail l'expression de ma profonde gratitude.*

A notre Rapporteur de thèse

Monsieur le Docteur Christophe BOU

Maître de Conférences des Universités – Praticien Hospitalier

Section Prévention épidémiologie – Économie de la santé – Odontologie légale 56-02

*Je vous remercie d'avoir gentiment accepté d'être le rapporteur de ma thèse. Je suis reconnaissante pour votre enseignement tout au long de mon cursus. Vous êtes une personne toujours disponible pour vos étudiants et je garderai un excellent souvenir de vous. Votre humour, amabilité et investissement font partie des qualités que je retiendrai de vous.*

*Veillez trouver dans ce travail l'expression de ma plus grande reconnaissance.*

A notre Assesseur

Madame le Docteur Sarah KAWCHAGIE

Assistante des Hôpitaux

Section Prothèse dentaire 58-01

*Je vous remercie sincèrement d'avoir accepté de faire partie de mon jury de thèse.*

*Votre savoir-faire, allié à une gentillesse constante, témoignent non seulement de votre compétence professionnelle, mais aussi des qualités humaines remarquables qui vous définissent en tant que praticienne*

*Veillez trouver dans ce travail l'expression de ma profonde considération.*

## Remerciements personnels

### **À ma famille :**

À ma Maman, *Les mots ne suffiront pas pour te remercier pour tout ce que tu as fait pour moi. Tu m'as appris à être unique, déterminée, à croire en moi et à toujours persévérer. Dans tes yeux, je trouve la force de surmonter les obstacles de la vie et la confiance pour suivre mes rêves.*

À mon Papa, *Tu as toujours été un soutien pour moi, m'encourageant à croire en moi-même ainsi qu'en mes rêves. Je suis reconnaissante de l'éducation que tu m'as donnée et pour les valeurs que tu m'as transmises.*

À ma Jano, *Merci d'être la meilleure grande sœur que l'on puisse imaginer, celle qui offre son cœur sans rien attendre en retour. Tu es une vraie petite lumière qui illumine tout sur ton chemin. Merci d'être toujours là pour moi. Que notre complicité et amour continuent de grandir.*

À Aunty Sveta, *Je te remercie de ta présence constante à mes côtés. Je suis chanceuse d'avoir une tatie aussi aimante et toujours à l'écoute. Je chéris tous les bons moments que l'on a passé ensemble. Tu m'as transmis l'amour de l'art dentaire et a semé en moi les graines de ma propre passion.*

À Kholo Adel, mon tonton jumeau, *Ta joie de vivre et ton humour ajoutent une touche de bonheur à chaque moment passé en ta compagnie. Merci d'être toujours là pour moi. Je suis reconnaissante d'avoir un kholo comme toi dans ma vie .*

À Kholo Adib et Aunty Hind, *Malgré la distance, vous m'accompagnez dans toutes les étapes majeures de ma vie. Vos conseils bienveillants me sont très précieux. Chaque fois que j'ai eu besoin de réconfort, de soutien ou d'une oreille attentive, vous avez toujours été là pour m'épauler et m'écouter. Je vous aime.*

*À Vala, Tu es bien plus qu'une simple cousine, tu es une amie véritable sur qui je peux toujours compter. Ta présence dans ma vie est si précieuse. Que notre lien continue de grandir et de s'épanouir.*

*À ma petite Titi, Un petit mot pour toi pour te dire à quel point ton humour pétillant est contagieux. Je suis contente pour tous les bons moments partagés. Continue de briller fort.*

**À mes amis,**

*À ma Prissou, Il est rare de rencontrer une âme aussi belle que la tienne. Je suis reconnaissante d'avoir une amie aussi exceptionnelle que toi. Ta présence constante et ta gentillesse ont été des rayons de soleil dans les jours sombres.*

*À ma Nenette, Merci d'être cette amie précieuse sur qui je peux toujours compter, et dont la compagnie rend chaque journée encore plus merveilleuse.*

*À Dr Berthon, Tes qualités remarquables et ton éthique professionnelle sont une source d'inspiration pour moi. Merci pour tout ce que tu as fait pour moi et pour ton impact positif sur ma trajectoire professionnelle.*

*Et surtout merci à Toi, mon cher Ami, de toujours me rappeler que tout est possible avec toi. Merci pour l'amour et la protection que tu me donnes chaque jour.*

**La réhabilitation prothétique chez le patient édenté  
après une perte de substance mandibulaire  
interruptrice : une revue systématique**

# UNIVERSITE DE BORDEAUX

08/01/2024

**Président** M. LEWIS Dean  
**Directeur de Collège des Sciences de la Santé** M. PELLEGRIN Jean-Luc

## **COLLEGE DES SCIENCES DE LA SANTE UNITE DE FORMATION ET DE RECHERCHE DES SCIENCES**

**Directrice** Mme BERTRAND Caroline 58-01  
**Directeur Adjoint à la Pédagogie** M. DELBOS Yves 56-01  
**Directeur Adjoint – Chargé de la Recherche** M. CATROS Sylvain 57-01  
**Directeur Adjoint – Chargé des Relations Internationales** M. SEDARAT Cyril 57-01

### **ENSEIGNANTS DE L'UFR**

#### **PROFESSEURS DES UNIVERSITES**

Mme	Caroline	BERTRAND	Prothèse dentaire	58-01
Mme	Marie-José	BOILEAU	Orthopédie dento-faciale	56-01
M.	Sylvain	CATROS	Chirurgie orale	57-01
M.	Raphaël	DEVILLARD	Dentisterie restauratrice et endodontie	58-01
M.	Emmanuel	D'INCAU	Prothèse dentaire	58-01
M.	Bruno	ELLA NGUEMA	Sciences anatomiques et physiologiques - Biomatériaux	58-01
M.	Jean- Christophe	FRICAIN	Chirurgie orale	57-01

#### **MAITRES DE CONFERENCES DES UNIVERSITES**

Mme	Elise	ARRIVÉ	Prévention épidémiologie – Economie de la santé – Odontologie légale	56-02
Mme	Audrey	AUSSEL	Sciences anatomiques et physiologiques	58-01
M.	Etienne	BARDINET	Orthopédie dento-faciale	56-01
M.	Michel	BARTALA	Prothèse dentaire	58-01
M.	Cédric	BAZERT	Orthopédie dento-faciale	56-01
M.	Christophe	BOU	Prévention épidémiologie – Economie de la santé – Odontologie légale	56-02
Mme	Sylvie	BRUNET	Chirurgie orale	57-01
M.	Jacques	COLAT PARROS	Sciences anatomiques et physiologiques	58-01
M,	Jean- Christophe	COUTANT	Sciences anatomiques et physiologiques	58-01
M.	François	DARQUE	Orthopédie dento-faciale	56-01
M.	François	DE BRONDEAU	Orthopédie dento-faciale	56-01
M.	Yves	DELBOS	Odontologie pédiatrique	56-01
Mme	Mathilde	FENELON	Chirurgie Orale	57-01
Mme	Hélène	FRON-CHABOUIS	Dentisterie restauratrice et endodontie	58-01
Mme	Elsa	GAROT	Odontologie pédiatrique	56-01
M.	Dominique	GILLET	Dentisterie restauratrice et endodontie	58-01
Mme	Olivia	KEROUREDAN	Dentisterie restauratrice et endodontie	58-01
M.	Jean-François	LASSERRE	Prothèse dentaire	58-01
M.	Yves	LAUVERJAT	Parodontologie	57-01
M.	Adrien	NAVEAU	Prothèse dentaire	58-01
M.	Philippe	POISSON	Prévention épidémiologie – Economie de la santé – Odontologie légale	56-02

M.	Patrick	ROUAS	Odontologie pédiatrique	56-01
M.	François	ROUZÉ L'ALZIT	Prothèse dentaire	58-01
M.	Johan	SAMOT	Biologie Orale	57-01
Mme	Maud	SAMPEUR	Orthopédie dento-faciale	56-01
M.	Cyril	SEDARAT	Parodontologie	57-01
Mme	Rawen	SMIRANI	Parodontologie	57-01
Mme	Noélie	THEBAUD	Biologie Orale	57-01
M.	Eric	VACHEY	Dentisterie restauratrice et endodontie	58-01

#### **PRATICIENS HOSPITALIER-UNIVERSITAIRE**

Mme	Virginie	CHUY	Prévention épidémiologie – Economie de la santé – Odontologie lécale	56-02
M.	Pierre-Hadrien	DECAUP	Prothèse dentaire	58-01
Mme	Julia	ESTIVALS	Odontologie pédiatrique	56-01

#### **AUTRES ENSEIGNANTS**

M.	Maxime	BOITEAUD	CDD 2e degré Santé publique	56-02
----	--------	----------	-----------------------------	-------

#### **CCU-AH (Chefs de Clinique Universitaires - Assistant des Hôpitaux)**

M.	Adrien	AMELINE	Orthopédie dento-faciale	56-02
M.	William	AUMAILLEY	Prothèse dentaire	58-01
M.	Rémi	BAGNARIOL	Dentisterie restauratrice et endodontie	58-01
M.	Baptiste	BERGES	Prothèse dentaire	58-01
Mme	Diane	DELADRIERE	Dentisterie restauratrice et endodontie	58-01
M.	Mathieu	DELOLME	Parodontologie	57-01
M.	Quentin	DESPERIEZ	Prothèse dentaire	58-01
Mme	Laurie	FUCHS	Odontologie pédiatrique	56-01
M.	Joran	GARDIN	Parodontologie	57-01
M.	Paul	GIRARDEAU	Sciences anatomiques et physiologiques	58-01
M.	Pierre-André	GUILLAUD	Parodontologie	57-01
M.	Jean-Benoit	HOCKE	Orthopédie dento-faciale	56-01
M.	Louis	HUAULT	Sciences anatomiques et physiologiques	58-01
Mme	Sarah	KAWCHAGIE	Prothèse Dentaire	58-01
Mme	Claire	LAFOURCADE	Dentisterie restauratrice et endodontie	58-01
M.	Adrien	LARAN	Prothèse dentaire	57-01
M.	Clément	LEBRET	Chirurgie Orale	57-01
Mme	Mathilde	LEVRIER	Prothèse dentaire	58-01
Mme	Léa	MASSE	Prothèse dentaire	58-01
Mme	Chiara	PASCALI	Prothèse dentaire	58-01
Mme	Imane	RAMDANI	Dentisterie restauratrice et endodontie	58-01
Mme	Ana	RIBEIRO MAGALHES	Odontologie pédiatrique	56-01
Mme	Mathilde	SAINT-JEAN	Biologie Orale	57-01
Mme	Aurore	VENENCIE	Dentisterie restauratrice et endodontie	58-01

## Table des matières

<b>I. INTRODUCTION</b> .....	<b>16</b>
<b>II. GENERALITES</b> .....	<b>17</b>
A. CLASSIFICATION DE CANTOR ET CURTIS .....	17
B. CONSEQUENCES DE LA CHIRURGIE D'EXERESE : .....	18
1) <i>Séquelles anatomiques</i> .....	18
2) <i>Incidences fonctionnelles</i> .....	21
3) <i>Conséquences esthétiques</i> :.....	23
4) <i>Les incidences de la radiothérapie</i> :.....	24
<b>III. MATERIELS ET METHODES</b> .....	<b>27</b>
A. STRATEGIE DE RECHERCHE : .....	27
B. METHODE DE SELECTION DES ARTICLES : .....	28
1) <i>Critères d'inclusion</i> .....	28
2) <i>Critères de non-inclusion</i> : .....	29
<b>IV. RESULTATS:</b> .....	<b>29</b>
A. EXTRACTION DES DONNEES : .....	31
B. DONNEES CONTEXTUELLES : .....	45
1) <i>Choix de la prothèse mandibulaire</i> :.....	46
C. EMPREINTE PRIMAIRE : .....	47
1) <i>Choix du porte-empreinte</i> :.....	47
2) <i>Choix du matériau</i> : .....	47
D. EMPREINTE SECONDAIRE : .....	48
1) <i>Choix du porte-empreinte pour l'empreinte secondaire</i> :.....	48
2) <i>Enregistrement du joint périphérique</i> : .....	48
3) <i>Choix des matériaux d'empreinte</i> :.....	48
E. RAPPORT MAXILLO-MANDIBULAIRE : .....	49
1) <i>Réglage des bourrelets d'occlusion</i> : .....	49
2) <i>Détermination de la dimension verticale</i> : .....	50
3) <i>Enregistrement de « la relation centrée »</i> :.....	50
4) <i>Concept occluso-prothétique</i> :.....	51
F. MONTAGE EN ARTICULATEUR, CHOIX ET MONTAGE DES DENTS : .....	51
1) <i>Montage en articulateur</i> : .....	51
2) <i>Choix des dents</i> :.....	51
3) <i>Montage des dents</i> :.....	51

G.	MISE EN BOUCHE, EQUILIBRATION, REBASAGE ET ENTRETIEN : .....	52
H.	EXERCICES DE KINESITHERAPIE : .....	53
I.	SUIVI : .....	53
J.	SATISFACTION PATIENT .....	53
<b>V.</b>	<b>DISCUSSION: .....</b>	<b>53</b>
A.	CONCEPTION PROTHETIQUE : .....	54
B.	EMPREINTE PRIMAIRE : .....	57
1)	<i>Choix du matériau</i> : .....	57
2)	<i>Technique d'empreinte</i> : .....	58
C.	EMPREINTE SECONDAIRE : .....	58
1)	<i>Marginage</i> : .....	60
2)	<i>Techniques d'empreinte</i> : .....	60
3)	<i>Choix du matériau de l'empreinte de surfaçage</i> : .....	61
D.	LA PIEZOGRAPHIE : .....	63
1)	<i>Définition</i> : .....	63
2)	<i>Espace Piézologique</i> : .....	64
3)	<i>Protocole de mise en œuvre</i> : .....	64
E.	ENREGISTREMENT DU RIM ET MONTAGE EN ARTICULATEUR : .....	65
1)	<i>Réglage des bases d'occlusion</i> .....	65
2)	<i>Évaluation de la DV</i> : .....	66
3)	<i>Enregistrement de la relation centrée</i> : .....	67
4)	<i>Montage en articulateur</i> : .....	67
F.	CHOIX ET MONTAGE DES DENTS : .....	68
1)	<i>Choix des dents</i> : .....	68
2)	<i>Montage des dents</i> : .....	68
G.	VERIFICATION DES SUREXTENSIONS : .....	69
H.	REBASAGE, SUIVI ET EXERCICES DE KINESITHERAPIE : .....	70
1)	<i>Rebasage</i> : .....	70
2)	<i>Suivi</i> : .....	71
3)	<i>Exercices de kinésithérapie</i> .....	72
I.	BIAIS DE L'ETUDE : .....	73
<b>VI.</b>	<b>CONCLUSION .....</b>	<b>75</b>

## Liste des Abréviations

DVO : Dimension verticale d'occlusion

DVR : Dimension verticale de repos

ORN : Ostéoradionécrose

PAC : Prothèse Amovible Complète

PE : Porte Empreinte

PEI : Porte empreinte Individualisé

PDS : Perte de substance

PDSIL : Perte de Substance Interruptrice Latérale

PDSILM : Perte de Substance Interruptrice Latérale Mandibulaire

VADS : Voies Aéro-Digestives Supérieures

VPS : VinylPolySiloxane

## I. Introduction

La mandibule est une structure faciale importante qui, avec les muscles de la mastication, forme le tiers inférieur du visage. Cet os forme les limites périphériques de la cavité buccale et du plancher de la bouche. Les muscles intervenant dans la mastication sont attachés bilatéralement à la mandibule. Ainsi, lorsque certaines pathologies buccodentaires modifient cette anatomie, elles vont également avoir un impact direct sur les diverses fonctions comme la déglutition, la mastication, la phonation et la respiration (1). Parmi ces pathologies, les tumeurs et leur traitement peuvent bouleverser les fonctions orales. La tumeur maligne la plus fréquente des voies aériennes digestives supérieures (VADS) est le carcinome épidermoïde (2). Son traitement consiste en une exérèse chirurgicale, et/ou de la radiothérapie associée ou non à de la chimiothérapie.

Ainsi à la mandibule, il arrive fréquemment que le protocole de traitement tumoral consiste en une mandibulectomie partielle (résection mandibulaire). Cette exérèse est suivie d'une reconstruction chirurgicale, qui malheureusement n'est pas toujours possible. Chaque cas est unique et la décision de faisabilité d'une reconstruction doit être prise en tenant compte des circonstances cliniques, de l'état de santé du patient et de ses préférences. Les raisons qui peuvent pousser à se passer de chirurgie reconstructive sont (3–5) :

- Les préférences du patient : Peur ou fatigue des interventions chirurgicales, craintes vis-à-vis des complications, difficultés dans le rétablissement post-opératoire, manque de compréhension de l'intervention.
- Âge avancé ou comorbidités
- Radiothérapie antérieure ou concomitante pouvant affecter la vascularisation et la cicatrisation des tissus, rendant la reconstruction difficile ou impossible.
- Ressources ou compétences limitées (petites villes, manque de moyen). Dans certains contextes médicaux, l'accès à des équipes et à des installations peuvent être limités.
- Limitation financière du patient, dans certains pays.
- Risque de récurrence ou d'exérèse incomplète indéterminé.

Après interruption de la continuité mandibulaire, qu'elle ait été suivie ou non de reconstruction, vient la réhabilitation prothétique dentaire. Cependant, l'anatomie orale après mandibulectomie compromet le pronostic fonctionnel prothétique. Ceci est d'autant plus marqué chez les patients édentés, car la stabilisation, la sustentation et la rétention de la prothèse mandibulaire sont compromises. Or bien souvent, les patients sont complètement édentés à la mandibule, en raison de l'exérèse osseuse, de l'état initial, et de la nécessité d'éliminer les foyers infectieux latents et patents avant la radiothérapie. Par ailleurs, la perte de continuité induit une asymétrie du mouvement et de la fonction, avec une déviation plus ou moins importante vers le côté réséqué qui entraîne des relations maxillo-mandibulaires peu fonctionnelles. De plus, les patients présentent également une ouverture limitée de la bouche, des brides cicatricielles, et une diminution du flux salivaire.

Notre hypothèse de recherche cherche à mettre en avant que la réhabilitation prothétique par prothèse complète amovible (PAC) est complexe, et requiert l'adaptation des étapes conventionnelles. Notre objectif a été de réaliser une revue systématique de la littérature afin de répertorier les aménagements des étapes de PAC conventionnelle chez des patients ayant subi une mandibulectomie (suivie ou non de reconstruction).

## II. Généralités

### **A. Classification de Cantor et Curtis**

Une mandibulectomie consiste en l'ablation chirurgicale de tout ou d'une partie de la mandibule. Cantor et Curtis (1) ont établi une classification des résections mandibulaires pour les patients édentés ou édentés partiellement, en fonction de la quantité d'os mandibulaire enlevée. Cette classification, qui fait office de référence dans la littérature internationale, divise les procédures de mandibulectomie en six catégories :

- Classe I : Seule une partie de la mandibule est enlevée. La résection porte généralement sur moins d'un tiers de la longueur de la mandibule. Ce type de

mandibulectomie est considéré comme le moins étendue, et il y a préservation de la continuité mandibulaire.

- Classe II : La résection est distale à la canine. Une plus grande partie de la mandibule est enlevée, généralement entre un tiers et deux tiers de sa longueur. Ce niveau de résection peut nécessiter une reconstruction plus importante pour restaurer la fonction et l'apparence de la mâchoire du patient.
- Classe III : La résection implique l'ablation jusqu'à la médiane, et concerne plus des deux tiers, mais pas de la totalité, de la mandibule. Ce niveau de résection nécessite souvent des techniques de reconstruction complexes, telles que des greffes osseuses ou des transferts de tissus libres, pour restaurer la fonction et l'apparence de la mâchoire.
- Classe IV : Similaire à la classe III, mais ici la continuité est rétablie par une greffe et une chirurgie reconstructrice.
- Classe V : La résection concerne la région symphysaire et para symphysaire seulement de la mandibule. La continuité est rétablie afin de préserver une articulation bilatérale.
- Classe VI : Cette catégorie est identique à la classe V seulement, la continuité n'est pas rétablie.

Chez les patients n'ayant pas pu bénéficier d'une reconstruction, il y a formation de tissus cicatriciels qui se fibrosent et rendent la réhabilitation encore plus complexe.

## **B. Conséquences de la chirurgie d'exérèse :**

Une mandibulectomie peut entraîner plusieurs séquelles anatomiques et fonctionnelles dont l'ampleur et la nature dépendent de la quantité d'os enlevée et de la technique chirurgicale utilisée. Les séquelles les plus courantes sont les suivantes :

### **1) Séquelles anatomiques**

#### *a) Perte de substance :*

Une mandibulectomie consiste en l'ablation de tout ou d'une partie de la mandibule. Cette exérèse touche toutes les structures et entraîne une modification des tissus osseux, muqueux et dentaires. Ces remaniements auront des conséquences anatomiques et représentent des difficultés à la réhabilitation prothétique (2,3).

*b) Brides cicatricielles :*

Les incisions chirurgicales réalisées au cours de l'intervention déclenchent une réponse inflammatoire immédiate à la blessure des tissus. La formation des brides se produit lorsque les bords de l'incision subissent des tensions constantes et perpendiculaires à l'axe principal de la suture. Elles apparaissent généralement 15 jours après l'intervention et se développent au cours du temps. Elles peuvent être douloureuses ou non, rigides ou souples (4).

*c) Latérodéviations :*

La perte de continuité mandibulaire entraîne une déviation du segment mandibulaire restant vers le côté réséqué et une rotation du plan occlusal mandibulaire vers l'intérieur. Sans reconstruction, la perte de tissus mandibulaire entraîne toujours une déformation importante, qui survient peu après l'excision chirurgicale sans traitement préventif.

La résection de la mandibule implique une section des muscles environnants. Le déséquilibre musculaire entraîne une déviation de la portion mandibulaire restante du côté opéré, ainsi que des troubles occlusaux plus ou moins importants (3). D'autres facteurs participent également à la déviation mandibulaire, comme la nécessité de rapprocher les marges du défaut afin d'obtenir une fermeture primaire du site chirurgical, ainsi que l'éventuelle dissection cervicale qui réduit la quantité de tissu disponible pour la fermeture de lésion. La perte de la continuité entraîne également une rotation verticale du segment mandibulaire résiduel dans une direction inférieure. Cette rotation est causée par deux choses :

- La traction des muscles supra-hyoïdiens sur le fragment mandibulaire résiduel provoque un déplacement inférieur et une rotation autour du point d'appui du condyle restant.
- La perte d'ancrage des muscles élévateurs et du ligament temporo-mandibulaire du côté de la résection permet à la mandibule de descendre verticalement et de s'éloigner de sa position normale.

Les conséquences fonctionnelles de la déviation et de la rotation sont la perte de l'harmonie du visage, la perte de rapport occlusal entre le maxillaire et la mandibule ainsi que la perte de capacité du patient à rapprocher les lèvres pour contrôler la salive et initier la déglutition (5).

En l'absence de reconstruction, la mise en place de kinésithérapie est indiquée dès le début de la résection pour repositionner le fragment mandibulaire vers une position plus correcte et afin de minimiser l'effet des brides cicatricielles. Les exercices de kinésithérapie consistent à demander au patient d'éloigner doucement la mandibule dans une position saine, et tout en maintenant cette position, d'ouvrir la bouche aussi grande que possible pour étirer les muscles. L'ouverture et la fermeture répétées dans l'alignement normal de la mandibule sont bénéfiques pour limiter ou prévenir l'effet des brides cicatricielles.

Ces exercices d'étirement sont très importants au début de la phase de réhabilitation. Si le temps suivant la chirurgie augmente (après la phase de cicatrisation post-opératoire soit 6 à 8 semaines), les exercices de kinésithérapie et de repositionnement de la mandibule deviennent beaucoup moins efficaces.

#### *d) Innervation :*

La mandibule est innervée par le nerf trijumeau, dont les branches jouent un rôle crucial dans les fonctions sensorielles et motrices. En fonction du degré de résection, l'innervation sera plus ou moins atteinte. La perte sensorielle de la muqueuse buccale et de la lèvre inférieure diminue la capacité du patient à gérer la mastication et la continence salivaire.

Il peut y avoir une atteinte d'une branche du nerf mandibulaire, le nerf lingual, qui est un nerf sensoriel. La perte de l'innervation sensorielle affecte considérablement la fonction de la langue et le pronostic de la réhabilitation prothétique. Elle aura des conséquences sur l'élocution, la mastication, la stabilité et le maintien de la prothèse du côté réséqué. La mastication est alors très difficile (3). La prothèse a un but esthétique et permet le maintien d'un contour facial et éventuellement au déplacement vertical des dents maxillaires ou à la stabilisation d'une prothèse complète opposée. La perte de l'innervation motrice de la langue est plus rare que l'innervation sensorielle

car le nerf hypoglosse se trouve plus profondément dans le plancher buccal et est moins souvent touché dans une mandibulectomie.

## 2) Incidences fonctionnelles

La mandibule joue un rôle crucial dans divers aspects de la fonction orale et la physiologie est considérablement altérée après une perte de substance interruptrice latérale (PDSIL).

Celle-ci aussi a pour conséquence d'altérer négativement, en plus des mouvements mandibulaires, la trajectoire mandibulaire, la phonation, mastication, déglutition et le contrôle salivaire. Le praticien doit prendre tous ces éléments en compte lors de la conception de la prothèse et adapter ses connaissances de la prothèse amovible conventionnelle classique afin d'appareiller le patient avec une mandibulectomie.

Il est essentiel de considérer tous ces éléments lors de la conception de la prothèse et adapter les connaissances et les règles de conception de la PAC classique afin d'appareiller au mieux le patient avec une perte de substance osseuse.

### *a) Mastication :*

La fonction masticatoire normale implique une synergie harmonieuse des tissus durs et mous. La mastication est un processus complexe impliquant les dents, les articulations temporo-mandibulaires, la langue et les muscles masticateurs. Toutes ces structures travaillent pour effectuer une série de cycles pour manipuler, triturer et consolider le bol alimentaire avant déglutition.

Lors de la chirurgie d'exérèse, la section des muscles masticateurs a un impact sur la cinématique mandibulaire, car elle entraîne des perturbations dans la reproductibilité des mouvements, une asymétrie des mouvements, mais aussi des difficultés à maintenir un rapport intermaxillaire correct (6). D'autres phénomènes perturbent la mastication, comme la limitation d'ouverture, les brides cicatricielles et l'hyposialie causée par la radiothérapie.

Il est déconseillé aux patients de mastiquer du côté de la résection. Les patients peuvent ressentir une fatigue ou une douleur accrue pendant la mastication. Il leur est recommandé de modifier leurs habitudes de mastication pour en optimiser l'efficacité.

Par ailleurs, les patients peuvent développer des mécanismes compensatoires pour s'adapter aux changements musculaires. Les muscles doivent travailler davantage pour atteindre un niveau d'efficacité de mastication (7). Une rééducation peut être mise en place avec des kinésithérapeutes pour permettre aux patients de s'adapter aux changements et améliorer leur qualité de vie.

*b) Déglutition :*

La déglutition se décompose en trois phases distinctes : la phase buccale, la phase pharyngienne et la phase œsophagienne. Les deux premières phases impliquent la coordination des muscles de la langue, des parois latérales du pharynx et de la musculature pharyngienne. La déglutition est une fonction physiologique complexe qui peut être altérée par de multiples facteurs. Le type et le degré d'atteinte des troubles dépendra du site et de l'étendue de la résection. Lors de la mastication, le patient peine à former le bol alimentaire et, lors de la chirurgie d'exérèse tumorale, il y a une section des muscles, dont ceux de la langue et de la musculature péri pharyngienne. La désinsertion des muscles génioglosse et géniohyoïdien peut causer une bascule de la langue vers l'arrière, compliquant ainsi bascule du bol alimentaire (8), conduisant à des troubles de la déglutition. Ainsi, toute altération de la structure mandibulaire aura des répercussions sur la capacité du patient à déglutir de manière efficiente. Certains patients peuvent avoir recours à une reconstruction par lambeau libre micro-anastomosé, mais celle-ci ne rétablit pas toujours les fonctions normales de mastication et de déglutition (9).

*c) Phonation :*

La production de la parole dépend du mouvement maîtrisé de l'air des poumons vers le larynx, l'hypopharynx et la cavité orale. La production de divers sons et sibilants dépend grandement de la forme des structures anatomiques lorsque l'air passe à travers les différentes chambres.

Les voyelles sont formées par le son au niveau du larynx et sont articulées par la voix buccale libre. En revanche, la formation des consonnes dépend surtout de l'activité musculaire de la langue, du palais mou, des lèvres et des muscles.

En général, après une PDSIL, la cavité buccale peut être réduite et une partie de la langue peut être excisée. L'innervation sensorielle et motrice de la langue peuvent être compromises ainsi que l'innervation de la lèvre inférieure et de la joue.

En plus de l'altération de la mobilité linguale, la section des muscles insérés au plancher lingual et les muscles insérés sur la mandibule a un impact sur la prononciation de certaines consonnes comme les palatales antérieures : « le », « de », « te » et les palatales postérieures : « ke » « ge ». La langue façonne les cavités buccale et pharyngée pour la production des voyelles. Elle restreint la circulation de l'air dans la cavité buccale pour produire les sons (10).

#### *d) Incontinence salivaire :*

L'incontinence salivaire ou l'incapacité à contrôler le flux salivaire peut être un problème potentiel après une mandibulectomie. La mandibule joue un rôle dans le soutien et le fonctionnement des glandes salivaires et les altérations dans sa structure peuvent avoir un impact sur le contrôle normal de la salive.

Après résection, des remaniements tissulaires ont lieu. Lors de la fermeture de la lésion, souvent la muqueuse linguale est suturée à la muqueuse labiale, entraînant donc la traction de la lèvre inférieure, entravant ainsi la fermeture de la bouche.

Il arrive qu'une bride cicatricielle se forme, celle-ci présente une faible quantité de fibres élastiques. Sous l'effet de la musculature labiale inférieure, le patient aura des difficultés à s'opposer à la traction de la lèvre.

Un autre élément favorisant l'écoulement involontaire de la salive est la section du nerf alvéolaire inférieur. Le patient perd la sensibilité des tissus permettant la fermeture labiale habituel (11).

### **3) Conséquences esthétiques :**

L'ablation d'une partie de la mandibule peut avoir des répercussions esthétiques en raison des changements dans la symétrie du visage, l'apparence de la mâchoire et la structure faciale dans sa globalité. Ces conséquences vont dépendre de l'emplacement et de la taille du segment retiré, mais aussi de possibles interventions chirurgicales reconstructives et des variations anatomiques individuelles. Les

changements osseux sous-jacents peuvent avoir un impact sur les tissus environnants, modifiant ainsi les contours naturels du visage. La projection, l'alignement et le volume du menton ont également une influence sur l'esthétique et l'harmonie du visage.

Il arrive fréquemment que ces patients ne retrouvent pas le niveau d'interactions sociales qu'ils avaient avant la chirurgie.

Les progrès de la chirurgie reconstructive ont permis de restaurer l'esthétique chez les patients ayant eu une PDSIL. Ils visent à améliorer les résultats fonctionnels et à minimiser l'impact esthétique.

#### 4) Les incidences de la radiothérapie :

##### a) *L'hyposialie :*

La radiothérapie en adjuvant aux traitements des cancers de la tête et du cou peuvent altérer les glandes salivaires, ce qui réduit de la production de salive. L'hyposialie peut affecter divers aspects de la santé bucco-dentaire (phonation, déglutition, risque carieux), mais également la réhabilitation prothétique du patient, tant sur les étapes cliniques, dans le choix du matériau d'empreinte que sur le confort du patient lors du port de son appareil. La quantité et la qualité de la salive sont des facteurs importants dans l'adaptation et l'acceptation de la prothèse. Moins il y aura de salive, plus le patient aura des difficultés à tolérer sa prothèse à cause de la friction engendrée par l'interface prothèse/muqueuse (7).

La sévérité de l'hyposialie est fonction de la dose de rayonnement et de la proximité des glandes salivaires dans la zone de traitement.

##### b) *Le trismus :*

Le trismus est une restriction de l'ouverture de la bouche et représente une séquelle fréquente de la radiothérapie chez les patients atteints d'un cancer de la tête et du cou. Il résulte des effets délétères des rayonnements sur les muscles masticateurs (irradiation des muscles ptérygoïdiens) et l'articulation temporo-mandibulaire, ce qui provoque une fibrose et une diminution de l'ouverture de la bouche. Ces fibroses ne sont pas seulement une restriction physique, mais sont aussi responsables d'une

inflammation tissulaire, d'une atrophie musculaire et de la douleur. Cette limitation altère l'alimentation, le maintien d'une hygiène bucco-dentaire, les possibilités de réhabilitation prothétique et a un impact non négligeable sur la qualité de vie de ces patients (13). Le trismus est une affection complexe qui est influencée par divers facteurs tels que la radiothérapie, la dose d'irradiation, les muscles et articulations spécifiques altérés.

La compréhension de ces facteurs est essentielle pour élaborer des stratégies efficaces de prévention et de gestion (12).

L'amplitude de l'ouverture buccale normale est de 46 mm, plus ou moins 7 mm. Plusieurs thérapies peuvent être mises en place pour réduire la limitation de l'ouverture. Parmi celles-ci, on retrouve la gymnastique faciale avec des exercices de propulsion, de diduction et d'ouverture maximale. Il est possible d'utiliser la mécanothérapie avec des mobilisateurs pour améliorer la rééducation des muscles masticateurs (14,15).

Il existe également des traitements médicamenteux comme des myorelaxants, des anti-inflammatoires ou des antibiotiques (si l'origine est infectieuse) ainsi que des injections de toxine botulique. La mécanothérapie n'est pas aussi efficace chez les patients édentés que chez les patients dentés.

Ces approches ont pour objectif de favoriser la mobilité des articulations temporo-mandibulaires, de réduire la douleur associée au trismus et d'améliorer la qualité de vie de ces patients.

Une rééducation efficace au début de la période post-opératoire est la clé dans la prévention et l'aggravation du trismus (14,16).

### *c) L'Ostéoradionécrose :*

L'Ostéoradionécrose est définie comme un retard de cicatrisation de l'os dans le champ d'irradiation, qui persiste trois mois ou plus. Il y a une détérioration progressive des tissus due à la baisse de la microvascularisation. Lorsque l'apport en oxygène des tissus est diminué, le tissu sain est remplacé par un tissu fibreux, qui se nécrose. Il s'agit d'une complication très redoutée de la radiothérapie, car elle peut être à l'origine d'une douleur insupportable et une fracture pathologique de la mandibule. Elle est souvent accompagnée de fistules oro-cutanées et peut nécessiter la résection d'une

partie de la mandibule. L'ORN est secondaire aux effets des doses tumoricides de la radiothérapie qui entraînent un tissu hypoxique, hypovasculaire et hypocellulaire. Les lésions tissulaires causées par les radiations ne sont pas liées à un processus infectieux habituel, mais plutôt à des plaies chroniques non cicatrisantes où les demandes métaboliques et biologiques dépassent l'offre.

La nécrose osseuse peut être spontanée ou induite par un traumatisme. La nécrose osseuse spontanée est secondaire à l'incapacité des tissus durs et mous à maintenir le renouvellement cellulaire et la synthèse du collagène après radiothérapie. Elle est souvent associée à une grande irradiation à la mandibule avec une dose d'irradiation supérieure à 70 Gray (avec un fractionnement conventionnel) et lorsque la chimiothérapie est concomitante à la radiothérapie (17). Après le diagnostic de l'ORN, il est important d'initier le traitement rapidement. Plusieurs choix thérapeutiques sont disponibles pour traiter cette affection comme des approches conservatrices telles que l'irrigation locale et les antibiotiques, l'utilisation d'oxygénothérapie hyperbare seule ou en combinaison avec un débridement chirurgical (séquestration) du tissu non vascularisé. L'oxygénothérapie hyperbare favorise la croissance néovasculaire dans les tissus marginalement nécrosés, la prolifération fibroblastique, l'activité bactéricide des globules blancs et la production de matrice osseuse (18–21). Il a été démontré qu'elle augmenterait l'expression du facteur de croissance endothélial vasculaire qui est un des facteurs de croissance responsable de l'angiogenèse lors de la cicatrisation des plaies (22).

Il est légitime de s'interroger sur le risque d'ORN chez les patients édentés ayant subi une PDSIL mandibulaire et de la radiothérapie. Ce risque est faible dans le cas de réhabilitation par prothèse amovible complète, surtout si le patient a été édenté depuis plus de six mois avant la radiothérapie (23). Un examen clinique initial permettra de relever les manifestations cliniques de la radiothérapie (aspect de la muqueuse buccale, cicatrisation / fibrose au niveau du site chirurgical, qualité et quantité du flux salivaire, présence de trismus)

En cas d'altération importante de la muqueuse, la réalisation des prothèses dentaires doit être reportée.

#### d) *Mucite* :

Elle se manifeste par une inflammation aigüe de la muqueuse buccale due aux effets de la radiothérapie et/ou de la chimiothérapie. Son apparition est fréquente et se manifeste au quinzième jour de traitement par radiothérapie avec des atteintes plus ou moins importantes (24). L'apparition et la gravité des mucites sont influencées par plusieurs facteurs (25) :

- La quantité de radiothérapie reçue par le patient : une dose cumulative supérieure à 50Gy.
- La technique d'irradiation. La radiothérapie à intensité modulée est préférable pour limiter celle-ci,
- Le champ d'irradiation
- Un fractionnement correct des séances.
- Une chimiothérapie concomitante
- L'état de santé général du patient.

Une mucite aggrave les troubles de mastication et de déglutition qui obligent le patient à une alimentation parentérale ou entérale. Il est possible qu'elle entraîne des risques de surinfection. Dans ces conditions, la réhabilitation prothétique doit être différée jusqu'à la guérison de la muqueuse. Cela peut durer jusqu'à six mois, voire plus, en fonction de la gravité des tissus atteints (26).

### III. Matériels et méthodes

#### **A. Stratégie de Recherche :**

Cette revue de la littérature a été réalisée en respectant les directives établies par la méthode PRISMA-P (Preferred Reporting Items for Systematic Reviews and Meta-Analyses) (27).

Les mots clés présentés dans le Tableau 1 ont été associés sous forme d'algorithme pour effectuer la recherche dans les bases de données MEDLINE (PubMed) et Scopus. Une seule équation a été utilisée dans les deux bases de données :

**((complete AND denture) OR (edentulous) OR (complete AND rehabilitation)) AND (mandibulectomy)**

Tableau 1 : Mots clés utilisés pour la recherche

1	2	3
Complete denture or edentulous	Complete and rehabilitation	Mandibulectomy

La recherche a été lancée dans les titres et les résumés. Aucun filtre n'a été utilisé (langue ou limite de temps). À la suite de cette phase, une recherche complémentaire a été réalisée manuellement.

Dans un premier temps, les doublons ont été retirés, puis une sélection à partir de l'analyse des titres et résumés a été faite. Ces articles ont été gardés ou éliminés selon des critères d'exclusion et d'inclusion présentés ci-après. La sélection finale des articles est faite après une lecture intégrale de l'article. Les articles intégrés à la revue de littérature ont été ensuite analysés.

## **B. Méthode de sélection des articles :**

### **1) Critères d'inclusion**

Les articles qui répondaient positivement à ces critères ont été inclus :

- Étude de cas ;
- Articles en anglais et français ;
- Patients ayant eu une perte de substance interruptrice latérale mandibulaire reconstruite ou non ;

- Réhabilitation par prothèse complète mandibulaire ;
- Articles dont le patient est réhabilité par prothèse complète et over denture.

## 2) Critères de non-inclusion :

Les articles ayant au moins un des critères suivants n'ont pas été inclus dans la revue :

- Études observationnelles
- Études expérimentales
- Articles non disponibles dans leur intégralité
- Résection marginale de la mandibule, c'est-à-dire sans perte de la continuation de la mandibule
- Réhabilitation par prothèse mandibulaire partielle avec présence de dents restantes.

## IV. Résultats:

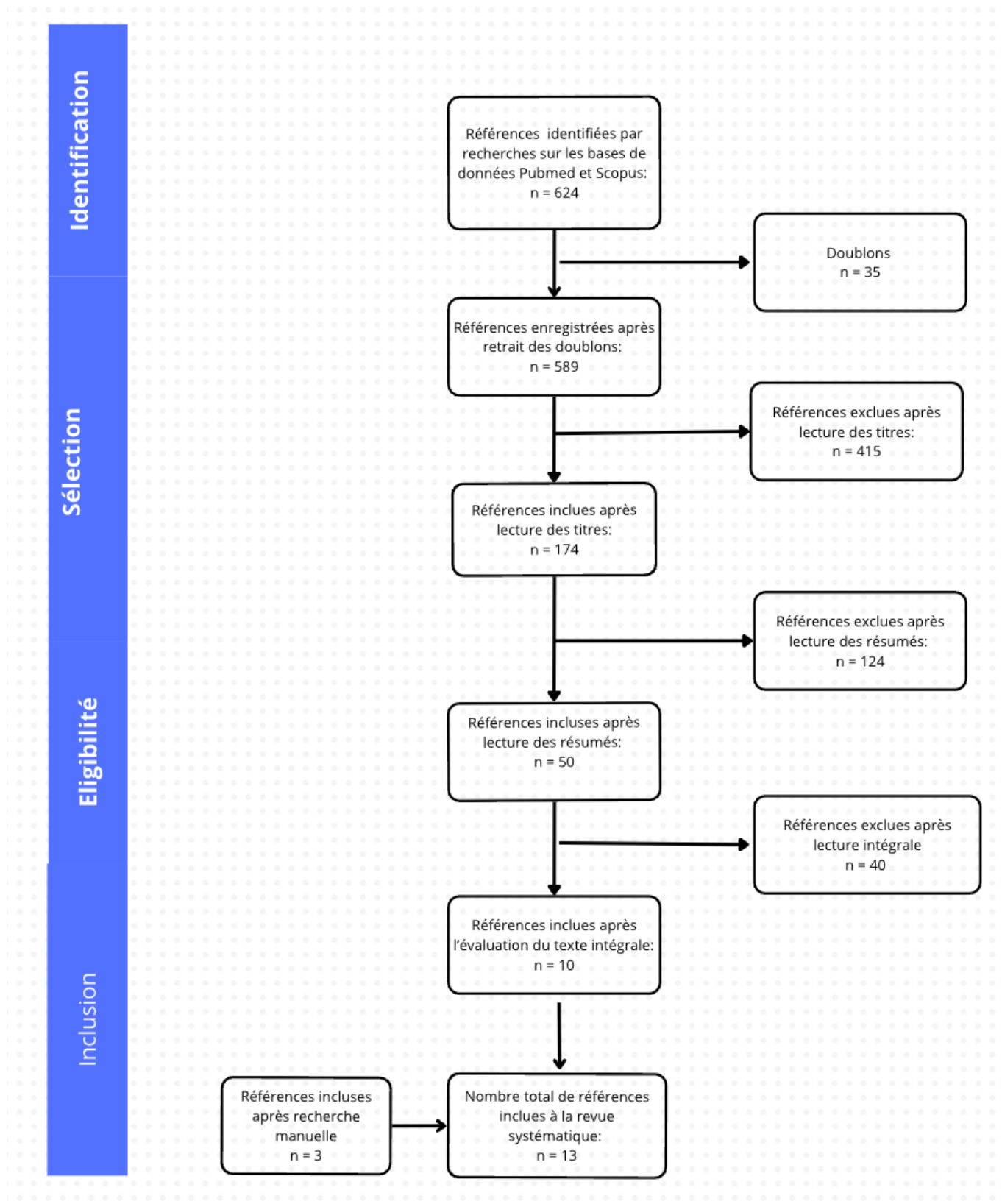
En se basant sur l'équation de recherche dans PubMed et Scopus, un total de 624 articles ont été trouvés. Après élimination des doublons, il y a 589 articles. Une première étape a permis de sélectionner les articles à partir des titres et 174 articles ont été retenus. La seconde sélection sera effectuée en lisant les résumés des articles sélectionnés, et en fonction des critères de sélection, ils seront inclus ou exclus de la recherche. Cette étape a permis d'inclure 50 articles.

La troisième étape consistait à lire intégralement les articles sélectionnés à la dernière étape et à décider de les inclure ou non dans la revue de la littérature. Lors de la sélection finale des articles (à la lecture des résumés), les articles ont été exclus car la prothèse réalisée n'était pas une prothèse complète ou l'article n'était pas une étude de cas avec des étapes de réalisation prothétique. Ainsi, 10 articles ont été retenus pour l'analyse.

Une autre recherche a été effectuée manuellement et trois autres articles correspondants ont été inclus. Au cours de la quatrième étape, les articles qui répondaient aux critères d'inclusion ont été analysés.

Le diagramme de flux ci-dessous permet de synthétiser la démarche d'identification des articles.

Figure 1 : Diagramme de flux



## **A. Extraction des données :**

Les informations ci-dessous ont été extraites et répertoriées dans des tableaux récapitulatifs :

- Données contextuelles : le nom de l'auteur, le type d'étude, l'année de publication, le nombre de patients, l'étiologie de la chirurgie d'exérèse, la classification de la mandibulectomie selon Cantor et Curtis, la réalisation d'une reconstruction ou non, le laps de temps entre la chirurgie et le début de la réhabilitation prothétique.
- Enregistrement des arcades : La situation dentaire de l'arcade maxillaire et la prothèse envisagée à la mandibule ont été renseignés. En ce qui concerne l'empreinte primaire : le type de porte empreinte utilisé et le matériau pour la réalisation de l'empreinte primaire. Les étapes de réalisation de l'empreinte secondaire à savoir : le porte-empreinte utilisé, le matériau d'empreinte, réalisation d'un marginage.
- Enregistrement de la relation intermaxillaire : spécificités du réglage des bases d'occlusion, enregistrement du RIM, enregistrement de la relation centrée, utilisation d'un arc facial, montage en articulateur, le choix des dents et les spécificités du montage des dents.
- Insertion et suivi : Les réglages et modifications lorsqu'il y en a, les consignes de maintien, la rééducation par kinésithérapie lorsque cela a été prescrit, les jours de suivi, et les doléances et satisfaction des patients lorsqu'elles ont été mentionnées.

Tableau 2 : Synthèse des données contextuelles

<b>Auteur et al.</b>	<b>Pays de l'étude</b>	<b>Année de Publication</b>	<b>Type d'étude</b>	<b>Nombre de patients</b>	<b>Étiologie</b>	<b>Type de mandibulectomie (Cantor and Curtis)</b>	<b>Reconstruction</b>	<b>Laps de temps</b>
Atodaria et al.(33)	Inde	2014	Rapport de cas	1	Carcinome épidermoïde	Classe III	Lambeau Myocutané	Environ 11mois
Banerjee et Banerjee (34)	Inde	2010	Rapport de cas	1	Carcinome épidermoïde	Classe II	Lambeau Libre de Fibula	Environ 2ans
Cheng et al.(35)	Singapore	2006	Rapport de cas	1	Carcinome épidermoïde	Classe II	Lambeau Pectoral myocutané	Environ 1an
Coutinho et al.(36)	Inde	2020	Rapport de cas	1	Carcinome épidermoïde	Classe III	Aucune	Environ 1an
Goiato et al.(37)	Brazil	2015	Rapport de cas	1	Carcinome épidermoïde	Classe II	Aucune	Environ 1an et 3 mois

Gupta et al.(38)	Inde	2013	Rapport de cas	1	Carcinome épidermoïde	Classe II	Lambeau pectoral myocutané	Environ 9mois
Hindocha et Dudani (39)	Inde	2015	Rapport de cas	1	Carcinome épidermoïde	Classe II	Aucune	Environ 6mois
Mou al.(40)	Taiwan	2001	Rapport de cas	1	Carcinome épidermoïde	Classe II	Lambeau iliaque ostéocutané et mise en place d'une plaque osseuse.	N/R
Patil P.(41)	Inde	2009	Rapport de cas	1	Carcinome épidermoïde	Classe II	Lambeau Libre de Fibula	Environ 2 ans et demi
Prakash V.(42)	Inde	2008	Rapport de cas	1	Carcinome épidermoïde	Classe II	Lambeau pectoral myocutané	Environ 2ans et demi
Rani et al.(43)	Inde	2017	Rapport de cas	2 dont 1 PAC	Carcinome épidermoïde	Classe III	Aucune	Environ 4 ans

Sahu et al.(44)	Inde	2017	Rapport de cas	1	Carcinome épidermoïde	Classe II	Lambeau pectoral myocutané	Environ 2 ans
Shashidhara H.S.(45)	Inde	2015	Rapport de cas	1	Carcinome épidermoïde	Classe II	Lambeau Pectoral myocutané	Environ 1an

Tableau 3 : Enregistrement des arcades

		Empreinte Primaire			Empreinte Secondaire		
Auteur	Arcade Maxillaire	Prothèse envisagée	Porte empreinte utilisé	Matériau	Porte empreinte utilisé	Matériau	Marginage
Atodaria et al.(33)	Édentement complet	PAC conventionnelle	PE sectorielle perforé	Hydrocolloïde irréversible	Résine	Putty /silicone light	N/R

Banerjee et Banerjee (34)	Édentement complet	PAC avec over-dentures et plan guide maxillaire.	N/R	Hydrocolloïde irréversible	Résine	« Élastomère »	Oui
Cheng et al. (35)	Édentement complet	PAC conventionnelle	N/R	Hydrocolloïde irréversible	Résine	Silicone de viscosité moyenne	Oui : Putty
Coutinho et al.(36)	Édentement complet	PAC avec double rangée de dents	N/R	Hydrocolloïde irréversible	Résine	Pâte à l'oxyde de zinc eugénol	Oui
Goiato et al.(37)	Kennedy Cl II	PAC conventionnelle	PEI commerciale modifiée avec cire à modeler.	VPS	N/R	Pâte à l'oxyde de zinc eugénol	N/R
Gupta et al. (38)	Édentement complet	PAC avec double rangée de dents	N/R	Hydrocolloïde irréversible	Résine	Putty /silicone light	Oui : matériau thermoplastique

Hindocha et Dudani (39)	Édentement complet	PAC avec double rangée de dents	N/R	Silicone Putty	N/R	Putty /silicone light	Putty
Mou et al. (40)	Édentement complet	PAC conventionnelle	N/R	N/R	N/R	Polyéther	N/R
Patil P.(41)	Kennedy Cl IV (2IC)	PAC conventionnelle	PE métallique plein modifié par taillage	Matériau d'empreinte thermoplastique	Résine	Pâte à l'oxyde de zinc eugénol	Matériau thermoplastique. Enregistrement du coté sain, puis le coté réséquer. Réalisation de mouvements fonctionnels.
Prakash V. (42)	Édentement complet	PAC avec double rangée de dents	PE en polycarbonate	Hydrocolloïde irréversible	Résine	Silicone de viscosité moyenne	Oui : matériau thermoplastique

Rani et al.(43)	Édentement complet	PAC conventionnelle	N/R	Hydrocolloïde irréversible	N/R	Silicone de viscosité moyenne	Oui : matériau thermoplastique
Sahu et al.(44)	Édentement complet	PAC avec double rangée de dents	Plein métallique	Composition thermique de fluage moyen	Résine	Putty /silicone de viscosité moyenne	Oui : Putty
Shashidhara H.S.(45)	Édentement complet	PAC avec double rangée de dents	N/R	« Élastomère »	N/R	Silicone	Oui : matériau thermoplastique

Tableau 4 : Enregistrement du RIM

Auteur	Spécificités du réglage des bases d'occlusion	Évaluation de la DV	Particularités d'enregistrement du RIM	Utilisation d'un arc facial	Montage en Articulateur	Choix des Dents	Montage des Dents
Atodaria et al.(33)	N/R	N/R	Déplacement latéral de la mandibule du coté sain puis abaissement en « relation centré "confortable" »	N/R	N/R	Non anatomique	Double rangée maxillaire

Banerjee et Banerjee (34)	Stabilité obtenue par tests fonctionnels et mise en forme des bourrelets avec la technique de la zone neutre.	N/R	Mandibule guidée en position statique centrée.	Oui	Semi ajustable	Anatomique	Montage des dents mandibulaires jusqu'à la 2eme prémolaire.
Cheng et al. (35)	N/R	Valeur sous-estimée.	N/R	N/R	N/R	Non anatomique	N/R
Coutinho et al. (36)	Cire supplémentaire au palais. Enregistrement dans une position fonctionnelle	Estimation hors norme, mais évaluée selon le confort du patient	N/R	N/R	N/R	Non anatomique	N/R
Goiato et al. (37)	N/R	N/R	N/R	N/R	N/R	N/R	N/R

Gupta et al. (38)	De la cire supplémentaire est ajoutée au palais. Enregistrement dans une position fonctionnelle	Estimation hors norme, mais évaluée selon le confort du patient	Déplacement latéral de la mandibule du coté sain puis abaissement en relation centrée "confortable"	Oui	Semi-Ajustable de type non Arcon F12	N/R	Double rangée maxillaire
Hindocha et Dudani(39)	De la cire supplémentaire ajoutée au palais. Élargissement du bourrelet mandibulaire.	Valeur sous-estimée.	Enregistrement de la relation centrée dans une position confortable.	Oui	Semi ajustable	Semi anatomique mais modifications des fosses md	Une rangé de dents est ajoutée au maxillaire du coté reséqué au moment du montage
Mou et al. (40)	N/R	N/R	N/R	N/R	N/R	Non anatomique	N/R

Patil P. (41)	Modification du bourrelet mandibulaire par la technique de la zone neutre.	N/R	N/R	Oui	Semi ajustable inclinaison H : 30° Latéral : 15°	Anatomique	Dents mandibulaires plus vestibulo-versé qu'un montage classique. Montage jusqu'à la 2eme prémolaire et occlusion équilibrée du coté sain de la mandibule.
Prakash V. (42)	N/R	N/R	Déplacement latéral de la mandibule du coté sain puis abaissement en relation centrée "confortable"	Oui	Semi ajustable Horizontal : 30° et latéral 0°	Semi anatomique	Double rangée de dents au maxillaire.
Rani et al. (43)	N/R	N/R	Déplacement latéral de la mandibule du coté sain puis abaissement en relation centrée "confortable"	N/R	NR	Semi anatomique mais modifications occlusales	N/R

Sahu et al.(44)	N/R	Évaluation par méthodes phonétique et fonctionnelle.	La mandibule est manipulée dans la position la plus confortable	N/R	N/R	Non anatomique	Double rangée de dents au maxillaire et le montage des dents du côté de la résection est vestibulo-versé.
Shashidhara et al. (45)	N/R	Méthode phonétique de Niswonger	Marquage des lignes inter incisives et des canines. La mandibule est guidée afin que les lignes coïncident.	Oui	Semi ajustable	Anatomique	Double rangée de dents maxillaire.

Tableau 5 : Remise, suivi et entretien de la prothèse

Auteur	Adjonctions/ Modifications	Poses / consignes	Kinésithérapie	Suivi	Doléances/ satisfaction
Atodaria et al. (33)	Régalage occlusal.	N/R	Exercices d'étirements : mouvements d'ouverture et fermeture.	Les rdvs ont été périodiques.	Patient "très satisfait".

Banerjee et Banerjee (34)	Rebasage	Conseils d'entretien.	N/R	Le suivi a été réalisé à intervalle régulier de 2 mois.	A J+30, la satisfaction est de 90% en termes de confort. Évaluée selon la méthode décrite par "Loney et al".
Cheng et al. (35)	N/R	N/R	N/R	N/R	N/R
Coutinho et al. (36)	N/R	Conseils d'hygiène et d'entretien de la prothèse.	Exercices d'étirements : mouvements d'ouverture et fermeture.	Suivi effectué à J+1, J+7, a un mois puis à 3 mois.	Au 3ème mois le patient est satisfait sur le plan esthétique et fonctionnel
Goiato et al. (37)	Réglage occlusal.	Consignes d'hygiène	N/R	N/R	Après 1 an de suivi : le patient est "satisfait".
Gupta et al. (38)	Réglage occlusal	Conseils d'hygiène et d'entretien	N/R	N/R	N/R

Hindocho et Dudani (39)	Régalage occlusal	Conseils d'hygiène et instructions de maintenance pour la rampe détachable.	Oui mais aucune précision sur les mouvements.	Suivi a J+1, J+3, J+7, J+15.	Au 6ème mois de suivi, le patient est satisfait. Sans la rangée de dents supplémentaire détachable : le patient dit avoir une meilleure élocution. Et avec la rangée de dent, la mastication est améliorée.
Mou et al. (40)	Réglage occlusal et rebasage.	N/R	N/R	N/R	N/R
Patil P. (41)	Régalage occlusal et rebasage.	N/R		Suivi à J+1 et puis un suivi régulier a intervalle de 2 mois a été fait, pendant 1 an.	Après 1 mois de port de la prothèse, le patient est satisfait en termes de confort a 90% selon Lonney et al.
Prakash V. (42)	Régalage occlusal.	N/R	Oui mais aucune précision sur les mouvements.	N/R	Après une semaine de port, le patient s'adapte et

					en est satisfait de son élocution et la mastication.
Rani et al. (43)	Régalage occlusal.	Conseils d'hygiène et entretien.	Oui mais aucune précision sur les mouvements.	N/R	Le patient est « satisfait".
Sahu et al. (44)	N/R	Conseils d'hygiène et entretien.	Oui mais aucune précision sur les mouvements.	N/R	Après 6 mois de port de la prothèse : le patient est satisfait sur le plan fonctionnel et psychologique.
Shashidhara et al. (45)	N/R	N/R	N/R	N/R	N/R

## **B. Données contextuelles :**

Il a été obtenu un total de 13 articles après élimination selon les critères d'inclusion et non-inclusion établis.

Tous sont des rapports de cas qui décrivent et recensent les étapes de réalisation prothétique nécessaire à la réhabilitation mandibulaire.

Ces articles ont été publiés entre 2001 et 2020 sans fréquence ni tendance particulière. Ils ont été menés majoritairement en Inde (76,9%), puis au Brésil, à Singapour et à Taïwan.

Tous les patients ont un antécédent de carcinome épidermoïde.

Une classification des défauts mandibulaires a été décrite par Cantor et Curtis en 1971. Ce système classe les défauts en fonction des structures restantes. Bien que le système de classification soit suggéré principalement pour les patients édentés, il est également applicable aux patients partiellement édentés (1). La majorité des patients ayant subi une mandibulectomie, soit 76,9%, présente une Classe II de Cantor et Curtis. Cela implique que la résection est distale à la canine et entraîne une perte de la continuité mandibulaire. Les autres résections appartiennent à la Classe III de Cantor et Curtis : ce défaut de résection est plus étendu, ceci implique une perte jusqu'à la région de la ligne médiane mandibulaire. Ces résections peuvent être reconstruites ou non, cependant, les résections reconstruites présentent moins de séquelles, comme les brides cicatricielles et la latérodéviation.

La majorité des patients, soit 46,2%, ont eu des reconstructions par des lambeaux myo-cutanés avec des délais très variés et des lieux différents (33,35,38,42,44,45). Il y a deux cas reconstruits par lambeau libre de fibula, soit 15,4% des articles (34,41). Ils sont de la même ville, Nagpur, la troisième plus grande ville de Maharashtra, la treizième ville la plus peuplée de l'Inde.

L'exérèse chirurgicale tumorale peut inclure une partie de la langue. Plus d'un tiers des patients mentionnés ont subi une glossectomie partielle et indiquent une réduction d'environ 15% du volume de la langue (33,35,37,40,41). D'une manière générale, la chirurgie entraîne une diminution de la taille et de mobilité linguale.

En suivant la chronologie du déroulé des évènements tels qu'ils ont été décrits, il a été estimé l'intervalle de temps entre la chirurgie d'exérèse, la phase de chimio/radiothérapie et le début de la réhabilitation prothétique. Près de la moitié des patients ont été réhabilités en moins d'un an suivant la chirurgie (33,35,36,38,39,45). La réhabilitation a été effectuée entre un et 4 ans pour les autres patients (34,37,41–44).

Il est cependant à noter que lorsqu'une perte de substance n'est pas réhabilitée, la déformation se fixe et les séquelles sont davantage marquées. Cela a pour conséquence de rendre la réhabilitation plus difficile (1).

La radiothérapie et la chimiothérapie sont souvent associées au traitement après l'exérèse du carcinome épidermoïde ce qui a un impact sur le degré d'ouverture buccale en général. Les étapes de réalisation de la prothèse peuvent être compliquées par une microstomie. L'évaluation quantitative de la limitation d'ouverture buccale est réalisée en mesurant l'espace entre les points inter-incisifs inférieur et supérieur à l'aide d'un pied à coulisse. Dans 30,8% des auteurs, la valeur d'ouverture buccale est relevée. Ils sont de : 22mm (28), 32mm (29), 35mm (30) et 48mm (31). Selon Placko et al., la valeur de référence correspond à une ouverture buccale normale de  $50,7 \pm 7$  mm (32) dans la population française adulte et de  $47,7 \pm 7$  mm selon Chassagne et al. (33). Si la valeur obtenue est supérieure à 20 mm, on parle de limitation légère. Elle est dite modérée pour des valeurs comprises de 10 à 20 mm. Si l'amplitude d'ouverture est inférieure à 10 mm, on la qualifiera de serrée.

### 1) Choix de la prothèse mandibulaire :

Le choix de la prothèse dépend de plusieurs facteurs :

- La nature de la perte de substance
- La radiothérapie (dose reçue),
- La motivation du patient ;
- La dentition de l'arcade maxillaire.

La majorité des cas étudiés présentent un édentement total maxillaire, ce qui permet le choix d'une PAC classique ou une PAC avec une double rangée de dents maxillaire du côté non réséqué.

La majorité des auteurs, soit 46,15% ont fait le choix de réaliser une prothèse complète conventionnelle (30,34–38).

D'après l'analyse des résultats, 38,4% des auteurs ont choisi de réaliser une prothèse complète maxillaire avec une double rangée de dents maxillaire du côté non réséqué (28,29,39–41).

Dans l'article de Banerjee. et Banerjee., les auteurs ont fait le choix de réaliser une PAC avec des over dentures et un plan guide sur l'appareil maxillaire (42).

La prothèse réalisée pour le patient dans l'article de Hindocha et Dudani, est une prothèse complète maxillaire avec une double rangée de dents supplémentaires détachable par un système d'attachement prothétique (31). Les patients ayant une PAC avec une double rangée de dents, rencontrent des difficultés avec la phonation car il y'a un espace réduit de la cavité orale, en raison de l'encombrement des dents supplémentaires. En raison de la glossectomie partielle, les mouvements linguaux sont réduits et les difficultés sont plus marquées.

### **C. Empreinte Primaire :**

#### **1) Choix du porte-empreinte :**

Dans 61,5% des cas, le choix du porte-empreinte n'est pas renseigné (34–36,38–40,43,45).

Patil P. et Sahu et al., choisissent des porte-empreintes métalliques plein (41,44).

Prakash et al. est le seul auteur à utiliser des porte-empreintes en polycarbonate (41).

#### **2) Choix du matériau :**

Les hydrocolloïdes irréversibles sont les matériaux les plus utilisés pour les empreintes primaires, étant utilisés dans 53,8% des articles (33–36,38,42,43) et les élastomères dans 23,1% des cas (37,45). Les auteurs ne donnent aucun argument pour justifier leur préférence pour un matériau particulier.

## **D. Empreinte Secondaire :**

### **1) Choix du porte-empreinte pour l'empreinte secondaire :**

Dans 61,5% des cas, les auteurs ont utilisé un porte empreinte individualisé en résine. Dans le reste des cas, il n'a pas été mentionné (33–36,38,41,42,44).

### **2) Enregistrement du joint périphérique :**

Afin d'enregistrer le joint périphérique, 38,5% des auteurs utilisent un matériau thermoplastique (38,41–43,45), du silicone putty a été utilisé dans 23,1% des cas (35,39,44).

Parmi les articles étudiés, 15,4% des auteurs ont répondu positivement à la réalisation de cette étape prothétique, mais n'ont donné aucun détail sur les matériaux utilisés (34,36). Enfin, pour 23,1% des auteurs, il n'y a aucune mention sur cette étape (33,37,40).

Patil P. est le seul auteur qui fournit des détails sur la technique d'enregistrement (41). Il utilise un matériau thermoplastique et enregistre le joint de manière sectorielle. Il commence par le côté sain, puis le côté réséqué et fait des mouvements fonctionnels au patient. Cette étape du marginage a été répétée trois à quatre fois jusqu'à l'obtention d'un PEI stable.

### **3) Choix des matériaux d'empreinte :**

D'après l'analyse des articles, les matériaux les plus utilisés pour l'empreinte secondaire appartiennent à la famille des élastomère, il s'agit principalement des silicones et les polyéthers, ils sont utilisés dans 76,9% des articles (33–35,38–40,42–45). Les procédés d'empreintes varient également. Atodaria et al., Cheng et al., Gupta et al., Sahu et al. et Hindocha et Dudani, utilisent deux silicones de viscosité éloignée : un silicone putty avec un silicone light ou de viscosité moyenne (33,35,38,39,44).

La perte d'une partie de la mandibule et la présence de tissus post exérèse cicatricielle, rendent l'obtention d'une prothèse stable plus difficile, donc l'empreinte doit être la plus anatomo-fonctionnelle possible.

Dans 23,1%, les auteurs ont fait le choix d'utiliser une pâte à l'oxyde de zinc eugénol (36,37,41).

Les techniques d'empreintes varient aussi, dans 38,5% des cas, une empreinte en silicone, en double viscosité a été réalisée (33,35,38,39,44). Ces auteurs utilisent le silicone putty dans un premier temps pour l'enregistrement du joint périphérique, puis un silicone de viscosité plus faible pour réaliser l'empreinte de surfaçage.

Atodaria et al., explique de manière plus explicite leur technique d'empreinte en deux temps, qui s'apparente à une wash technique (34). Tout d'abord, une empreinte en silicone putty est réalisée, des événements sont ménagés puis dans un second temps une empreinte de surfaçage avec un silicone light est réalisé.

Il n'y a pas d'explications concernant choix de réaliser d'une technique en particulier. Il est conseillé d'utiliser un matériau hydrophobe comme les élastomères et non des matériaux hydrophiles comme l'oxyde de zinc eugénol, car il y a un risque de blesser les muqueuses fragiles. Cependant, il est possible que les silicones soient très élastiques, ce qui peut déformer le joint périphérique.

Le choix des matériaux repose sur l'utilisation d'un matériau qui ne déforme pas les tissus support de prothèse.

Aucun lien n'a pu être établi entre les matériaux utilisés et le type de prothèse qui sera envisagée.

## **E. Rapport Maxillo-Mandibulaire :**

### **1) Réglage des bourrelets d'occlusion :**

En règle générale, dans le cas d'édentement total bimaxillaire, les bourrelets maxillaire et mandibulaire sont réglés et les bases d'occlusion sont vérifiées et contrôlées en bouche. Banerjee et Banerjee et Patil P. modifient la forme du bourrelet mandibulaire en suivant la technique de la zone neutre (37,42).

Hindocha et Dudani font l'adjonction au palais du côté non réséqué, d'un bourrelet en cire, et le bourrelet mandibulaire est élargi afin de permettre un contact le plus stable possible avec la rangée de dents jumelées au palais lors de l'occlusion en raison de la déviation mandibulaire (39).

Au lieu d'ajouter un bourrelet supplémentaire, Sahu et al. élargit le bourrelet maxillaire du côté non réséqué afin de faciliter l'occlusion avec la trajectoire mandibulaire déviée (40).

## 2) Détermination de la dimension verticale :

D'une manière générale, les auteurs ne s'attardent pas dans la description des étapes prothétiques sur la méthode employée pour déterminer la DV.

Coutinho et al., Gupta et al., Sahu et al., Shashidhara et al. utilisent une méthode basée sur une DV dite « de convenance » (28,29,39). Le sens clinique du praticien et le sens tactile du patient sont sollicités. L'estimation de cette valeur est hors norme dans sa prise.

Cheng et al. et Hindocha et Dudani établissent une valeur « sous-estimée ». Cela permet un meilleur contact entre la langue et le palais, facilitant ainsi le mouvement du bol alimentaire et améliore la phonation lorsque la prothèse sera en bouche (35,39).

Cette technique, qui consiste à légèrement sous-évaluer la dimension verticale, permettrait aussi de réduire les forces occlusales qui peuvent déstabiliser la prothèse. Sahu et al. et Shashidhara et al. utilisent « une méthode phonétique », mais aucun descriptif n'est fait quant à la méthode d'évaluation (44,45).

Aucune précision n'a été donnée dans 53,8% des cas concernant la méthode employée (33,34,37,40–43). Cependant, on suppose que la dimension verticale a été enregistrée de manière optimale pour le patient.

## 3) Enregistrement de « la relation centrée » :

Dans 38,5% des cas la mandibule est déplacée, en latérale, du côté sain puis est abaissée dans une position de relation centrée dite « fonctionnelle » (34,36,38,42,43).

Un seul auteur, Shashidhara et al., en marquant les lignes inter-incisives et la position des futures canines sur le bourrelet maxillaire, puis guide la mandibule pour afin que les repères coïncident (45).

Hindocha et Dudani, enregistrent la relation centrée en gardant la mandibule dans sa position initiale déviée (39). Il s'agit d'une position dans laquelle le patient pouvait effectuer des mouvements d'ouverture et fermeture répétés sans assistance ni inconfort.

L'enregistrement du RIM chez les patients ayant une PDSIL reconstruite ou non est complexe en raison de la déviation latérale et de la rupture de l'équilibre musculo-osseux. Différentes méthodes sont employées, mais toutes ne peuvent se baser que sur l'occlusion en « relation centrée de convenance ».

#### 4) Concept occluso-prothétique :

Selon Sahu et al., du côté non réséqué, une occlusion bilatéralement équilibrée a été obtenue lors des mouvements protrusifs et latéraux excursifs uniquement, les patients n'étaient supposés mastiquer que sur ce côté (44).

### **F. Montage en articulateur, choix et montage des dents :**

#### 1) Montage en articulateur :

Le montage en articulateur semi-ajustable avec utilisation de l'arc facial a été réalisé chez 46,2% des cas reportés par les auteurs (34,38,39,41,42,45). Les autres auteurs ne renseignent pas l'étape du montage en articulateur.

#### 2) Choix des dents :

Les auteurs ont choisi des dents non anatomiques dans 38,5% des cas (33,35,36,40,44). Les dents anatomiques ont été utilisées dans 23,1% des cas (34,41,45) et les dents semi-anatomiques dans 23,1% des cas (39,42,43). Parmi ceux qui ont fait le choix de dents semi-anatomiques, 15,4% réduisent les cuspidés sur les molaires (39,43).

Selon Prakash V., l'utilisation de dents semi-anatomiques avec un fraisage occlusal à minima permet un contrôle de la déviation (42). Il en résultera une réduction des forces latérales et une amélioration de la stabilité prothétique.

#### 3) Montage des dents :

Cheng et al., Sahu et al. et Patil P.G, décrivent un montage des dents mandibulaires, du côté non réséqué, plus vestibuloversé et celui des dents maxillaires plus palatoversé qu'un montage conventionnel (35,41,44).

Cette configuration permet de réduire la béance due à la rétrusion mandibulaire et de configurer le patient dans une occlusion qui s'approche d'une occlusion bilatéralement équilibrée.

Dans le cas où les patients ont une PAC avec une double rangée dentaire, la première rangée de dents est disposée en suivant le contour de la crête du patient, tandis que l'autre rangée jumelée est placée en position palatine par rapport à la première rangée du côté non réséqué. Ce montage permet l'occlusion des arcades malgré la déviation mandibulaire.

Comme la surface d'appui prothétique est limitée soit par l'absence de tissus, soit par des tissus flottants et non soutenus, 46,2% des auteurs ont choisi de réaliser une arcade mandibulaire plus courte, du côté de la résection avec un montage dentaire s'arrêtant à la seconde prémolaire (33–35,39,41,44).

Coutinho et al., Goiato et al. et Prakash V. réalisent aussi une prothèse mandibulaire avec une arcade courte, mais remplacent la deuxième prémolaire par une molaire (36,37,42).

### **G. Mise en bouche, équilibration, rebasage et entretien :**

A la remise de la prothèse, dans 61,5% des cas, le praticien réalise des réglages occlusaux (33,37–43). Il n'y a pas eu de précisions concernant cette étape.

Les conseils d'hygiène et d'entretien ont été donnés chez 53,9% des patients (34,36–38,43,44). Il est important d'expliquer à tous les patients porteurs de PAC la nécessité de bien entretenir leurs prothèses. Plus particulièrement pour ceux ayant eu une hémimandibulectomie, car les sites postopératoires sont plus fragiles.

Un rebasage de la prothèse a été réalisé chez 23,1% des patients, soit directement à la remise ou après les doléances du patient (34,40,41).

Chez les patients ayant subi une chirurgie de résection mandibulaire, les changements dans le tissu sous-jacent sont encore plus importants et plus rapides qu'un patient édenté.

Chez le patient ayant une perte de substance interruptrice latérale, l'occlusion est difficile à équilibrer et la stabilité de la prothèse dépendra des rapports occlusaux et du contact entre la prothèse et les tissus sous-jacents.

### **H. Exercices de kinésithérapie :**

Des exercices de kinésithérapie ont été prescrits aux patients dans 46,2% des études (33,36,39,42–44). Il a été décrit des mouvements d'ouverture et de fermeture buccale.

### **I. Suivi :**

Des rendez-vous de suivi ont été donnés aux patients et rapportés dans 38,5% des articles étudiés (33,34,36,39,41). Souvent, cela a été fait à J+1, J+7 puis à des intervalles réguliers, tous les 2 ou 3 mois. Dans les études restantes, cela n'a pas été renseigné.

Le suivi doit être fait de manière régulière pour les patients ayant eu une PDSIL. Dans le cas contraire, les patients ont plus de chance d'avoir une prothèse inadaptée à cause du remaniement des tissus mous et osseux qui se fait plus rapidement.

### **J. Satisfaction Patient**

Les patients ont exprimé être satisfaits de leur prothèse dans 69,2% des cas étudiés (33,34,36,37,39,41–44). Parmi ces auteurs, 15,4%, expriment une amélioration dans l'élocution et la mastication des patients, donc une amélioration fonctionnelle. Ces patients ont tous une PAC avec une double rangée de dents maxillaire (39,42).

Coutinho et al. et Sahu et al. expriment une satisfaction de leurs patients sur le plan fonctionnel et psychologique (36,44).

### **V. Discussion:**

Notre hypothèse de recherche a été confirmée, car la réhabilitation prothétique par PAC apparaît complexe, et requiert l'adaptation des étapes conventionnelles. L'étude des articles de cette revue de la littérature permet de comprendre comment les étapes

de fabrication d'une prothèse conventionnelle sont conservées mais modifiées pour s'adapter aux contraintes anatomiques post chirurgicales pouvant complexifier la réhabilitation. Brièvement, l'utilisation de l'empreinte piézographique et de la zone neutre permet d'augmenter le confort et la stabilité de la PAC. La détermination du RIM est difficile à cause de la rétrusion mandibulaire, de la coordination neuromusculaire insuffisante et de la diminution de la proprioception du patient. La phonétique et l'évaluation de l'espace de parole la plus proche et confortable, sont les meilleurs moyens de déterminer la DVO. L'absence d'un mouvement de fermeture précis et les forces latérales déstabilisatrices exercées sur la prothèse pendant la fonction favorise l'utilisation de dents non anatomiques. Dans de nombreux cas, l'adjonction d'une rangée de dents maxillaires, en palatin du côté non réséqué permet souvent une liberté de mouvement de la mandibule à la DV établie. Parallèlement à la réhabilitation prothétique, la kinésithérapie sous forme d'exercices légers est essentielle car elle permet d'améliorer la coordination neuromusculaire, et d'améliorer la mastication et la phonation du patient.

### **A. Conception prothétique :**

La conception de la prothèse chez des patients ayant subi une PDSIL reprend les mêmes paramètres que la conception d'une prothèse conventionnelle. Différentes variations prothétiques existent pour réhabiliter les patients en fonction des signes cliniques et besoins de chaque patient.

Selon NaBadalung, la méthode de réhabilitation dépend du site, de l'étendue de l'exérèse, de l'étiologie, de la gravité, de l'âge et des attentes du patient (47).

La majorité des patients étudiés n'ont pas voulu de chirurgie supplémentaire, souvent à cause de facteurs socio-économiques difficiles ou simplement qu'ils ne souhaitent pas d'intervention supplémentaire. La plupart des patients ont eu recours à la radiothérapie après la chirurgie, ce qui ne permet pas toujours une reconstruction chirurgicale. La réhabilitation fonctionnelle des patients qui n'ont pas eu de chirurgie reconstructive est plus contraignante à cause de la latérodéviation qui sera plus marquée.

Les études de NaBadalung, Parr et Gardner, et Rodrigues et al. ont montré que l'état de santé général du patient, la complexité anatomique, la possibilité de récurrence, l'apparence de la zone à réhabiliter, la complexité de la procédure chirurgicale et le refus du patient de subir d'autres interventions chirurgicales peuvent être des contre-indications à la reconstruction chirurgicale d'un défaut majeur (47–49). Ces études permettent de comprendre les réticences des patients à une intervention chirurgicale supplémentaire.

Cheng et al. ont rapporté que le défaut chirurgical médio facial pouvait influencer l'estime de soi du patient ainsi que son image corporelle (50). La réhabilitation par prothèse mandibulaire permet une amélioration de la qualité de vie des patients. Différentes variations prothétiques existent pour réhabiliter les patients en fonction des signes cliniques et besoins de chaque patient.

Swoope propose l'utilisation d'une rampe palatine et Rosenthal propose l'adjonction d'une double rangée de dents maxillaire, du côté non réséqué, pour palier à la perte de fonctionnalité due à la latérodéviation (51,52). L'utilisation d'une double rangée de dents au maxillaire après une mandibulectomie peut apporter divers avantages au patient. Elle permet une meilleure intercuspitation des dents et améliore la mastication. La rangée supplémentaire de dents au palais assure une relation occlusale favorable (rôle fonctionnel) et la rangée classique buccale soutient les joues, et joue un rôle plus esthétique. Elle permet de stabiliser les prothèses complètes. Cette surface consent à focaliser la pression masticatoire au centre de la prothèse maxillaire pour éviter le déséquilibre prothétique. Ce type de montage permet d'allier fonctionnalité et esthétique, mais la rangée supplémentaire peut être encombrant pour le patient qui peut avoir un espace prothétique réduit. Lors de la résection tumorale, il y a très souvent une résection d'une partie de la langue ayant pour conséquence l'immobilisation de celle-ci.

Hindocha et Dudani innove en matière de rampe palatine (39). Ils réalisent une rampe détachable par un système d'attachement prothétique que le patient peut clipser au moment de la mastication. Ce système d'attache est intéressant à étudier, cependant, c'est ne pas encore une technique étudiée d'avantage dans la littérature. Banerjee et Banerjee et Patil P. ont réalisé des prothèses classiques, avec une arcade plus courte s'arrêtant à la deuxième prémolaire mandibulaire du côté réséqué en

raison de l'instabilité prothétique qui serait engendrée par un manque de tissus de soutien (34,41).

La réhabilitation prothétique joue un rôle crucial dans l'amélioration de la qualité de vie de ces patients (53).

Quelques éléments qui interviennent dans la conception de ces prothèses post-mandibulectomie (1,54) sont :

- La crête résiduelle : après une mandibulectomie, la crête résiduelle peut fortement être résorbée ou bien inégale. Cela peut compliquer la rétention des prothèses ainsi que leur réalisation.
- La stabilité et la rétention : en raison de l'anatomie modifiée, il est plus difficile d'assurer la stabilité et la rétention de la prothèse. Il faudra exploiter toutes les structures restantes.
- Le conditionnement des tissus : le site chirurgical après la mandibulectomie peut être sensible. Des matériaux de mise en condition tissulaires peuvent être utilisés pour faciliter la cicatrisation et amortir la prothèse.
- Parole et déglutition : ces fonctions peuvent sévèrement être affectées après une mandibulectomie. La conception de la prothèse doit faciliter la parole et la déglutition autant que possible.
- Esthétique : La perte d'une partie de la mandibule peut affecter la symétrie du visage. La conception de la prothèse doit viser à restaurer le contour perdu pour donner une apparence naturelle.
- Ajustements fréquents : en raison des changements dans la cicatrisation du site chirurgical et du remodelage osseux potentiel, des ajustements fréquents de la prothèse peuvent s'avérer nécessaires.
- Suivi et entretien : un suivi régulier est essentiel pour contrôler la santé des tissus, l'adaptation de la prothèse et pour effectuer les ajustements nécessaires.
- Éducation du patient : il est essentiel d'éduquer le patient sur l'entretien de la prothèse, les difficultés potentielles et l'importance d'un suivi régulier.

La réhabilitation des patients après une mandibulectomie est difficile et nécessite une planification et une exécution minutieuse pour restaurer la fonction et l'esthétique.

La perte de substance importante impose le plus de justesse que possible des étapes cruciales, que sont la prise d'empreinte et l'enregistrement du RIM.

Une attention particulière devra être donnée aux mandibules où il n'y a pas eu de reconstruction, la qualité et le volume de la crête osseuse et des tissus mous restants sont affectés. Certaines zones anatomiques permettant la stabilité de la prothèse sont effondrées, la réhabilitation est alors compromise (2,3,52). Le praticien devra choisir les matériaux d'empreinte et les techniques de mise en œuvre les mieux adaptés.

## **B. Empreinte Primaire :**

### **1) Choix du matériau :**

Le matériau le plus utilisé pour réaliser l'empreinte primaire, d'après l'analyse des articles est l'alginate. Il est couramment utilisé pour sa facilité de mise en œuvre, son coût faible et sa précision acceptable. Il permet aussi une expérience confortable pour le patient, car c'est un matériau moins rigide et possède un temps de prise plus rapide que d'autres matériaux.

Les PVS et les polyéthers ont été davantage utilisés pour l'empreinte secondaire que pour l'empreinte primaire. Cependant, ils ont de nombreux avantages à être utilisés chez les patients ayant eu une résection mandibulaire pour l'empreinte primaire :

- Reproductibilité des détails :
- Résistance à la déchirure
- Stabilité dimensionnelle : le PVS et le polyéther sont deux matériaux avec une bonne stabilité dimensionnelle. Ils peuvent conserver leur forme et leur taille dans le temps. Ceci est crucial pour des impressions précises, en particulier après une mandibulectomie segmentaire où des mesures précises sont nécessaires.
- Temps de travail plus long, ce qui permet un enregistrement anatomo-fonctionnelle (et réaliser une empreinte piézographique)

Le but ultime de l’empreinte primaire est de réaliser un modèle primaire d’étude et un PEI pour l’empreinte secondaire, l’alginate est suffisant pour l’exactitude et la précision attendues.

Les articles que nous avons étudiés sont quasiment tous issus de pays en voie de développement, surtout l’Inde qui présente de grandes inégalités sociales et économiques, le coût faible de l’alginate peut expliquer son emploi fréquent.

## 2) Technique d’empreinte :

La technique du « porte-empreinte modifié » peut être utilisée pour les empreintes primaires. Le porte empreinte est modifié en ajoutant de la matière, comme la cire ou en retirant, pour en faire un support plus court et adapté.

Un hydrocolloïde irréversible est utilisé avec un porte-empreinte modifié. Il est possible d’utiliser de la cire ou un matériau thermoplastique pour étendre le porte-empreinte dans les zones difficiles d’accès, ce qui est particulièrement intéressant pour le rebord lingual du côté non réséqué. Souvent, la langue se rapproche intimement de la crête et le placement du matériau d’empreinte dans le sillon lingual est difficile.

Il convient également d’accorder une attention particulière à l’enregistrement des tissus mous postérieures à la résection, tel que le trigone rétro-molaire (la zone de l’outrigger). Une seringue jetable est souvent utilisée pour injecter le matériau d’empreinte dans ces zones difficiles d’empreinte (51).

Cette empreinte primaire à l’alginate peut manquer de définition ou peut présenter des défauts ponctuels. En présence de crêtes flottantes, elle peut être trop compressive. Pour éviter cela, il est possible de réaliser une empreinte rebasée avec un alginate de plus faible viscosité appelé un lait d’alginate. Elle permet une plus grande fidélité de reproduction et un meilleur enregistrement des détails (53,54). Le choix du porte empreinte et de la technique de prise d’empreinte dépend de la situation clinique du patient et du matériau utilisé.

## C. Empreinte secondaire :

L’empreinte secondaire anatomo-fonctionnelle, est une étape cruciale dans la réalisation des prothèses complètes, la précision de l’enregistrement des tissus affecte

la rétention et la stabilité de la future prothèse. Les modifications importantes de l'anatomie buccale entraînent de nombreux défis pour cette prise d'empreinte finale :

- Limitation de l'ouverture buccale
- Cicatrices et tissus fragilisés, mobilités du lambeau
- Anatomie modifiée
- Divergences/ disharmonies entre les tissus mous et tissus durs affectent la prise d'empreinte. Le matériau devra pouvoir s'adapter aux deux.
- Zones de contre-dépouille : le matériau devra suffisamment avoir de souplesse pour capturer ces zones sans se déchirer.
- Confort du patient : la prise d'empreinte peut être un réel défi pour ces patients qui peuvent peiner à garder la bouche ouverte pendant une longue période.
- Changements musculaires, positions/mouvements linguaux et profondeur vestibulaire : ces éléments auront un impact sur l'étape du marginage et sur les extensions de la future prothèse.

En considérant toutes ces difficultés, le praticien devra adopter une approche individualisée à la situation du patient, en s'appuyant sur des techniques et des approches. La technique de l'empreinte avec bouche fermée s'avère efficace pour les cas de réhabilitation prothétique présentant une résorption importante de la crête (55).

La technique de l'empreinte piézographique consiste à utiliser des matériaux d'empreinte en silicone, de 2 viscosités différentes. Elle permet d'enregistrer avec précision l'ensemble de la zone d'appui de la prothèse et de déterminer l'espace prothétique (56).

#### Choix du PEI

Les PEI sont faits classiquement, en résine, puis, ils sont réglés en bouche, en fonction de l'anatomie du patient et des zones à enregistrer.

Après une PDSIL, il est fréquent de rencontrer des crêtes flottantes ou du tissu non adhérent. Afin de ne pas comprimer ces zones et créer une distorsion de l'empreinte secondaire, il est possible de réaliser un PEI espacé au niveau de ces zones (60).

## 1) Marginage :

L'analyse des articles révèle que dans plus d'un tiers des cas étudiés, un matériau thermoplastique est utilisé, tandis que le silicone putty est utilisé dans les autres cas. Bien que largement utilisé en raison de son coût abordable et de sa facilité d'utilisation, le matériau thermoplastique est déconseillé pour l'enregistrement du fond vestibulaire irrégulier post-mandibulectomie en raison de son manque de précision et des risques de brûlures et des blessures associées.

Atodaria et al. décrivent une technique d'empreinte au silicone putty avec un évidement partiel au niveau de la crête puis, l'empreinte de surfaçage est faite avec un silicone de viscosité légère (33).

Les études de Rady et El Naby et d'Amman et al. suggèrent que le silicone putty permet un modelage plus rapide et plus aisé que le matériau thermoplastique (61,62).

D'une manière générale, le silicone putty a donné de bons résultats en termes de réduction du temps et de confort pour les patients (63–65).

La rétention et la stabilité sont des facteurs cruciaux de réussite d'une prothèse complète. Le polyéther est recommandé pour sa facilité de mise en œuvre et une rétention optimale par rapport à d'autres matériaux couramment utilisés, ce qui permet d'obtenir une rétention optimale de la prothèse (66). Les matériaux thermoplastiques ne sont pas recommandés pour les contre-dépouilles fréquent après une résection, et un matériau élastique comme le silicone ou le polyéther est préférable. Des résultats similaires ont été observés pour l'enregistrement avec des polyéthers et la pâte de Kerr (55).

Le choix du matériau et de la technique doit être basé sur les besoins et les préférences du praticien, sur la disponibilité des matériaux et sur les limites du patient.

## 2) Techniques d'empreinte :

Il existe différentes techniques de la prise d'empreinte.

Plusieurs auteurs ont fait le choix de réaliser une empreinte en deux temps, avec deux matériaux de plasticité différente, avec des silicones de viscosités éloignées.

Une empreinte périphérique réalisée avec du silicone putty qui permet d'enregistrer les insertions ligamentaires et le mouvement des tissus périphériques et permet d'établir le joint périphérique.

Puis une empreinte dite centrale qui permet d'enregistrer la surface d'appui prothétique.

Chez les patients concernés par une PDSIL, ce type d'empreinte permet le recours à une technique d'empreinte dite piézographique, elle permet de limiter les déformations. Elle consiste à utiliser des silicones de 2 viscosités différentes, elle peut être utilisée pour déterminer l'espace prothétique pour un patient ayant subi une glossectomie partielle et une mandibulectomie partielle (63).

La technique de la zone neutre peut être utilisée pour enregistrer avec précision l'ensemble de la zone d'appui de la prothèse et produit une prothèse stable et rétentive, tout en préservant le confort et l'esthétique du patient (57,58). Elle servira à créer une clé en silicone unique au patient en modelant l'espace délimité par les muscles péribuccaux. Ce couloir prothétique permettra de monter les futures dents de la prothèse.

Après une PDSIL, il n'est pas rare de rencontrer chez les patients des crêtes flottantes ou du tissu non adhérent. Afin de ne pas comprimer ces zones et créer une distorsion de l'empreinte secondaire, il est possible de réaliser un PEI espacé au niveau de ces zones (63).

### 3) Choix du matériau de l'empreinte de surfaçage :

Les élastomères présentent plusieurs avantages pour la prise d'empreinte secondaire. Leurs propriétés permettent de prendre des empreintes précises de l'espace prothétique assurant une bonne stabilité et rétention de la future prothèse (37).

Ces matériaux sont simples à manipuler et ne présentent aucun risque de réaction indésirable lorsqu'ils sont combinés à d'autres matériaux, comme les matériaux thermoplastiques. Prakash V., Rani et al. et Shashidhara et al. ont choisi ces matériaux pour réaliser l'enregistrement du joint périphérique et l'empreinte secondaire (28,38,41).

Les élastomères ont une grande résistance à la déchirure, ce qui permet de retirer facilement l’empreinte de la bouche sans la déformer (60). Ils peuvent être utilisés pour enregistrer avec précision les contours périphériques de la zone d'appui de la prothèse, ce qui est important pour assurer une bonne adaptation de la base de la prothèse à la muqueuse(68)

Ces matériaux peuvent également être utilisés dans les techniques d'impression numérique, ce qui permet de transférer facilement les informations au laboratoire dentaire.

Ces matériaux sont réputés pour leur précision et sont généralement indiqués pour les patients nauséux, âgés ou ayant subi une mandibulectomie.

Après une PDSIL, les patients peuvent présenter certaines limitations qui peuvent être un obstacle à la prise d’empreinte

- Un déséquilibre de la symétrie condylienne, section des nerfs.
- Microstomie : Le PEI est difficilement inséré, l’empreinte en silicone de 2 viscosités permettent de s’en passer, (68).
- Certains patients ont du mal à garder la bouche ouverte longtemps, ce qui rend la prise relativement courte des PVS très pratique.

D’autres matériaux peuvent être utilisés pour la prise d’empreinte secondaire, comme les polyéthers qui ont un temps de prise court, une bonne stabilité dimensionnelle et sont thixotropes. La sangle musculaire est remodelée chez les patients mandibulectomisés, le matériau sera capable de fuser et de se modeler. Cependant, ils sont plus onéreux que les autres matériaux. Il n'existe pas de consensus clair sur le meilleur matériau d'empreinte pour les prothèses complètes après PDSIL (70). Cependant, certaines études ont montré que les matériaux d'empreinte en silicone de différentes viscosités, associés aux techniques d’empreinte par piézographie, peuvent être efficaces.

## D. La Piézographie :

### 1) Définition :

Klein utilise le terme de piézographie pour décrire le façonnage d'un matériau plastique par des pressions. Ces pressions seront modelées de manière naturelle par le patient lors de la phonation et de la déglutition sans intervention du praticien. Ces forces vont créer un volume qui va définir l'espace prothétique ou le couloir prothétique. C'est dans cette zone que la prothèse doit se placer pour être la plus stable possible (71).

Cette méthode permet de reproduire en trois dimensions l'espace prothétique mandibulaire d'un patient édenté total. A l'aide d'une maquette piézographique, elle met en avant la tonicité musculaire buccale spécifique à chaque individu. En d'autres termes, elle permet de réaliser des prothèses dentaires adaptées aux besoins de chacun et est indiquée particulièrement dans le cas de crêtes mandibulaires résorbées (71,72).

Cette technique permet de capturer avec précision la zone neutre, qui est une région où les forces déstabilisatrices exercées par la langue, les joues et les lèvres sur les prothèses sont neutralisées. Cette zone joue un rôle crucial dans le maintien de la stabilité des prothèses, assurant leur confort et une fonctionnalité optimale pour le patient. Une bonne disposition des dents dans l'espace neutre permet de répartir les forces musculaires et d'améliorer la rétention et la stabilité de la prothèse (73,74).

Geerts considère que le montage des dents et le contour de la PAC (surfaces polies stabilisatrices) sont des facteurs importants pour la stabilité de la prothèse (75). Lott et Levin ont observé que les surfaces polies des prothèses dentaires sont généralement sculptées dans une forme idéale établie sans tenir suffisamment compte de la position et de la fonction des joues, de la langue et des lèvres avec lesquelles elles sont constamment en contact étroit et doivent fonctionner en harmonie (76).

Selon Fahmy et Kharat, les prothèses conventionnelles placent les dents au centre des crêtes alvéolaires afin d'améliorer la mastication. Cependant, leur étude a montré que tous les participants préféraient la zone neutre, car elle offrait un confort supérieur lors de l'élocution ainsi qu'une amélioration de la fonction musculaire (77). En effet, grâce au montage des dents dans cette zone, la prothèse est plus stable (73).

Après une intervention chirurgicale, le patient se retrouve avec un nouvel espace qui était occupé par l'alvéole et les dents. Cette perte d'espace qui en résulte, permet à la muqueuse buccale et à la langue de s'étendre, ce qui réduit la zone neutre (74).

Lors du montage des dents, les dents devraient être montées au centre de cet espace, où des surfaces polies stabilisatrices seront également incluses dans la conception grâce à la zone neutre.

## 2) Espace Piézologique :

L'espace entre la sangle musculaire, entre les lèvres et le buccinateur, et la langue est un espace qui évolue tout au long de la vie.

Il existe trois types d'espaces : l'espace dentaire, l'espace neutre et l'espace prothétique. L'espace dentaire est occupé par les dents et les tissus de soutien, tandis que l'espace neutre est présent chez les personnes sans appareil dentaire, où seule une zone virtuelle subsiste après la perte des dents, entre la langue et la sangle musculaire. Le couloir prothétique se forme lorsque la zone neutre est repoussée par les prothèses pour prendre un certain volume.

Le couloir prothétique en zone neutre est délimité par la réalisation de clés en silicone. Le silicone putty est souvent choisi pour la réalisation de l'empreinte fonctionnelle parce qu'il permet un modelage efficace de la zone neutre (75).

L'enregistrement se fait par le fragment mandibulaire, guidé à travers l'ouverture buccale, jusqu'à la position la plus proche de l'occlusion centrée, et des mouvements fonctionnels sont effectués pour mouler le putty. Une clé en silicone est créée à partir de cet enregistrement, et les dents sont placées sur le bourrelet d'occlusion précédemment fabriqué, conformément au plan occlusal et à l'esthétique établi.

Les inconvénients de cette technique sont le nombre élevé de visites et la nécessité d'un soutien complet de la part du laboratoire (78).

## 3) Protocole de mise en œuvre :

L'enregistrement piézographique se fait avec une plaque base surmontée d'un fin bourrelet appelé lame de Brill. Elle est recouverte d'une résine à prise retardée ou d'un

élastomère (thiocol ou silicone). Pour modeler ce matériau, la phonation est utilisée comme vecteur pour modeler l'espace prothétique disponible. En effet, cette fonction permet au jeu musculaire vestibulaire et lingual de se synchroniser pour sculpter et laminier le matériau. Une empreinte de surfaçage est ensuite réalisée. Après coffrage, l'empreinte piézographique est coulée et les clés en silicone sont fabriqués. Cette technique présente plusieurs avantages pour le patient ayant subi une mandibulectomie partielle. Elle est plus sûre que d'autres méthodes qui utilisent la déglutition, où il y a un risque d'aspiration. De plus, avec la méthode phonétique les patients peuvent s'entraîner en lisant le texte avant la prise de l'empreinte (63). Ces clés permettent de déterminer la sculpture de l'extrados prothétique, couloir, prothétique, et l'orientation du plan d'occlusion.

### **E. Enregistrement du RIM et montage en articulateur :**

L'enregistrement de la relation maxillo-mandibulaire est une étape cruciale dans la réalisation de la future prothèse.

Après la résection, les patients n'ont plus de mouvement de charnière condylienne. Lorsque le patient ouvre la bouche, les attaches musculaires unilatérales, restées intactes du côté sain entraînent une déviation du menton, ainsi que de la ligne médiane du visage et il y a une rotation de 1 à 2 cm vers le côté réséqué.

Lorsque le patient ferme la bouche, la trajectoire antérieure de la mandibule n'est pas verticale, mais suit plutôt une trajectoire en diagonale vers le côté non chirurgical. Outre le problème des attaches musculaires unilatérales, la zone chirurgicale présente souvent des brides cicatricielles qui empêchent la mandibule de retrouver sa position normale sur la ligne médiane et sa relation correcte avec le maxillaire (7).

#### **1) Réglage des bases d'occlusion**

Les bases d'occlusion et les bourrelets en cire sont fabriqués de manière conventionnelle à quelques exceptions près. Lors du réglage du bourrelet maxillaire, il est possible de réduire le soutien de la lèvre supérieure pour ne pas accentuer l'apparence de classe II du patient ayant subi une mandibulectomie. Cette apparence

est due à une déviation mandibulaire posturale, à l'affaissement et au retrait du menton. Le bourrelet en cire est élargi du côté non réséqué, de sorte que les bourrelets puissent s'affronter en accord avec la latérodéviation .

Banerjee et Banerjee (42), Patil P. (37), ont réglé et placé le bourrelet mandibulaire dans l'espace disponible par la zone neutre.

Hindocha et Dudani (31) ont élargi le bourrelet maxillaire. Les auteurs qui réalisent une double rangée de dents maxillaires mettent en place un bourrelet de cire supplémentaire afin d'enregistrer l'occlusion en accord avec la latérodéviation post chirurgicale.

## 2) Évaluation de la DV :

Pour les patients ayant eu une mandibulectomie, il est préférable de sous-estimer la DV. L'analyse des articles montre que la majorité des auteurs ont suivi le même protocole. Cette valeur est difficile à évaluer chez le patient ayant subi une PDSIL car il y a une altération réelle de la proprioception, un déséquilibre dans l'enveloppe musculaire qui rend l'enregistrement imprécis et difficilement reproductible.

Le sens tactile du patient ou son seuil de confort seront utilisés pour guider le praticien à déterminer la DV. La compétence labiale, l'apparence faciale et l'espace de parole le plus proche sont aussi des guides pour l'estimer. La fermeture des lèvres et une apparence faciale sans tension peuvent être les meilleurs déterminants de la dimension verticale correcte de l'occlusion. L'espace de parole le plus proche peut être un paramètre utile également (80). Cependant, il est difficile à interpréter en raison des problèmes d'articulation possibles et de la déviation mandibulaire (12).

Si le patient a un volume, une mobilité et un contrôle de la langue, presque normaux, la DVR et la DVO sont mieux évaluées avec la phonétique et l'espace de parole le plus proche. La déglutition peut également être un outil d'évaluation complémentaire (12).

Un seul auteur, Shashidhara et al., a recours à une technique phonétique dite « de Niswonger » pour déterminer cette valeur, mais aucune recherche n'a permis de comprendre plus en détail cette technique. L'auteur n'a pas expliqué comment se déroule cette étape pour mieux comprendre la méthode utilisée.

Une autre technique pour l'enregistrement du rapport intermaxillaire lorsqu'il y eu une reconstruction mandibulaire est l'homotropie linguo-mandibulaire. Lors de cette étape

le patient met la pointe de sa langue vers l'arrière du palais (81). Au fur et à mesure du temps, le patient peut présenter différentes occlusions de convenance (80).

### 3) Enregistrement de la relation centrée :

Le segment mandibulaire résiduel est impossible à guider dans une relation maxillo-mandibulaire précise. Il a donc fallu sacrifier un schéma occlusal équilibré pour une occlusion uniquement en position centrique, libre de tout contact en latéralité mais qui permet une liberté de mouvement. Cette position, bien qu'elle ne soit pas réellement reproductible comme la relation centrique, est au moins confortablement atteignable par le patient. Le patient ayant eu une PDSIL possède la proprioception pour une position répétable dans une zone occlusale. Cette position répétée ne sera pas exacte comme celle d'une position en relation centrée d'une mandibule intacte. Le praticien devra adapter les cires avec cette position (12).

Les patients doivent déplacer la mandibule vers le côté chirurgical, le praticien devra évaluer où le bourrelet supplémentaire pourrait être positionné. Cette position générée par le patient sera utilisée comme position d'occlusion. Le praticien ne doit pas « pousser » la mandibule latéralement pour obtenir un alignement « normal » entre le maxillaire et la mandibule, sinon il est peu probable que le patient puisse retrouver cette position seul (80).

### 4) Montage en articulateur :

Les articulations temporo-mandibulaires permettent une combinaison de mouvements de rotation et de translation de la mandibule. Ils sont conçus pour faciliter les procédures prothétiques basées en simulant les mouvements d'une articulation temporo-mandibulaire saine. Lorsqu'il y a une perte de la continuation mandibulaire, il est nécessaire de prendre en compte de nouvelles considérations occlusales.

L'articulation temporo-mandibulaire sur le côté non réséqué permet des mouvements de la mandibule résiduelle qui ne correspondent plus à la rotation et à la translation habituelles. Toute tentative de reproduire les mouvements mandibulaires avec un articulateur conventionnel est inefficace et les schémas occlusaux conventionnels ne

sont plus applicables. Néanmoins, le montage du maxillaire à l'aide d'un arc facial dans sa relation correcte avec l'élément supérieur de l'articulateur permet au clinicien d'apprécier la rotation de la mandibule (7,50,80).

A@

## **F. Choix et montage des dents :**

### **1) Choix des dents :**

D'après l'analyse des articles, le choix des dents s'est porté principalement sur des dents non anatomiques. Lorsque des dents semi-anatomiques ont été choisies, les pentes cuspidiennes du côté de la résection ont été aplaties. Après une mandibulectomie, le choix des dents et des schémas occlusaux sont des éléments importants à considérer pour la stabilité, le confort et la fonction des prothèses (81).

Une étude réalisée par Hafezqoran et al., compare les différents schémas occlusaux et la contrainte exercée par chacun des montages sur les tissus de soutien des prothèses. Les résultats ont montré que le schéma occlusal avec des dents monoplanes entraîne une contrainte plus faible sur les tissus de soutien de la prothèse par rapport aux dents anatomiques (83).

Une étude menée par Swoope et Kydd a montré que la réduction de l'angle des cuspidés des dents postérieures, avait pour effet de réduire la pression sur les tissus de soutien des prothèses complètes (84).

La relation anormale entre le maxillaire et la mandibule, et la trajectoire déviée en mouvement de fermeture, favorise l'utilisation de dents monoplanes et la mise en place d'une occlusion en position neutre, centrée basée essentiellement sur la proprioception du patient. Cette position est celle acquise naturellement dans le temps par le patient. La disposition des dents de la prothèse nécessite une certaine variation par rapport aux directives prothétiques conventionnelles.

### **2) Montage des dents :**

Le montage des dents doit s'écarter quelque peu des directives prothétiques conventionnelles. Il est modifié en raison de l'extension des brides cicatricielles, de la perte du tonus de la musculature bordant la résection et de la déviation mandibulaire (75).

Il est recommandé de placer les dents antérieures maxillaires plus lingualisées et les dents antérieures mandibulaires plus vestibuloversé par rapport à la crête, en raison de la déviation et de la rétrusion mandibulaire. D'une manière générale, chez les patients ayant subi une PDSIL, les dents mandibulaires postérieures, du côté de la résection sont plus lingualisée par rapport à la crête. Ce montage facilite l'occlusion avec les dents maxillaires (12).

Certains auteurs modifient la rampe occlusale décrit par Rosenthal et ajoutent une rangée supplémentaire de dents lorsque la situation clinique le permet. La double rangée palatine a été développée sur la prothèse maxillaire, du côté sain pour guider la mandibule dans une position optimale et fournir une zone de contact occlusale plus large (85). Elle permet une meilleure intercuspitation et la rangée classique crestale, soutient les joues. Cette surface consent à focaliser la pression masticatoire au centre de la prothèse maxillaire pour éviter le déséquilibre prothétique.

Ce type de montage permet d'allier fonctionnalité et esthétique, mais la rangée supplémentaire peut être encombrant pour le patient qui peut avoir un espace prothétique réduit.

### **G. Vérification des surextensions :**

Une fois les prothèses validées à l'essayage esthétique et fonctionnel, elles sont traitées selon les procédures habituelles. Les prothèses sont délivrées et ajustées conformément aux directives prothétiques conventionnelles.

La surextension de la prothèse au niveau des tissus non soutenus et mobiles diminue fortement la stabilité. Les tissus déplacés de manière excessive par la résection mandibulaire peuvent être identifiés à l'aide d'une méthode fonctionnelle. Les forces générées pendant la fonction/ le mouvement, auront tendance à déplacer la prothèse latéralement vers le côté réséqué. Les surextensions peuvent être vérifiées avec de la cire thermoplastique ou un autre matériau élastique comme un PVS (12).

## **H. Rebasage, Suivi et Exercices de kinésithérapie :**

### **1) Rebasage :**

Lors de l'insertion de la prothèse, pour améliorer le contact avec les tissus, un rebasage de la prothèse peut être réalisé en maintenant la mandibule dans la position d'intercuspidation maximale. Banerjee et Banerjee, Mou et al. et Patil P. indiquent avoir recours à cette étape dans leur protocole (34,40,41).

Mou et al, réalisent une mise en condition tissulaire durant 1 semaine avant de réaliser le rebasage définitif car la prothèse se délogeait lors de la mastication (40).

Banerjee et Banerjee, indiquent conserver l'adaptation de la prothèse en renouvelant le rebasage tous les ans (42).

L'un des principaux avantages de l'utilisation d'un matériau de mise en condition tissulaire avant le rebasage est qu'il permet d'évaluer l'ajustement et l'adaptation de la prothèse. Après une mandibulectomie, il peut y avoir des changements dans la forme et le contour de la crête résiduelle. L'application d'un conditionneur de tissus permet au dentiste d'évaluer la réaction des tissus et de procéder aux ajustements nécessaires pour garantir une adaptation et une stabilité optimales de la prothèse.

Les matériaux de mise en condition tissulaire peuvent contribuer à améliorer le processus de cicatrisation et à réduire la gêne postopératoire quand cela est nécessaire. La nature souple et flexible de ces matériaux a un effet « amortisseur » qui peut aider à répartir plus uniformément les forces masticatoires et à réduire la pression sur les tissus sous-jacents. Cela peut minimiser la douleur et l'inconfort pour le patient pendant la phase de guérison après la mandibulectomie et même de s'habituer à son nouvel appareil. Ces matériaux sont mis en place avant le rebasage définitif. Les changements tissulaires sous une prothèse maxillo-faciale peuvent être plus rapides que dans ceux sous une prothèse complète classique/ordinaire. C'est pourquoi l'occlusion et l'adaptation de la base prothétique ont été réévaluées fréquemment (85). L'adaptation de la base de la prothèse a été maintenue en changeant le revêtement tous les ans. En termes de satisfaction du patient et de qualité de vie, il a été démontré que le rebasage des prothèses avec un revêtement souple à base de silicone avait des effets positifs. Une étude a montré que le rebasage des prothèses avec un revêtement souple améliorerait la qualité de vie liée à la santé

bucco-dentaire des patients édentés (86). Cette technique de rebasage peut contribuer à soulager l'anxiété, à réduire la douleur et à améliorer la rétention de la prothèse, ce qui se traduit par une amélioration de la mastication et du confort général (87). Tous ces facteurs contribuent à la réussite globale et à la fonctionnalité de ces prothèses complètes.

## 2) Suivi :

Les patients doivent être surveillés de près pendant la période post-insertion, particulièrement si le patient a reçu de la radiothérapie. En outre, de nombreux patients ont besoin d'un soutien supplémentaire et d'un encouragement par des suivis réguliers. L'utilisation de la prothèse pour la mastication doit être différée d'au moins une semaine. Lorsque cela a été renseigné, les instructions de maintien et d'hygiène sont classiques. La mastication se limite exclusivement au côté non réséqué, et ces contacts occlusaux bilatéraux servent davantage de force de sauvetage ou de stabilisation. Les muscles intervenant dans la mastication n'étant plus attachés à la mandibule du côté opéré, l'occlusion bilatéralement équilibrée pendant la fonction est impossible au sens classique du terme.

Les rendez-vous de suivi sont essentiels pour les patients portant des prothèses complètes après une mandibulectomie afin de garantir leur santé bucco-dentaire et de leur bien-être. Ces rendez-vous de suivi permettent d'évaluer l'adaptation et la fonction des prothèses complètes car l'anatomie buccale du patient subit des changements importants qui peuvent affecter la stabilité et la rétention des prothèses. Des rendez-vous réguliers permettent aux dentistes de surveiller le processus de cicatrisation, de détecter les complications potentielles et de fournir des ajustements si nécessaires.

Les patients portant des prothèses complètes doivent maintenir une bonne hygiène bucco-dentaire afin de prévenir une stomatite ou infection fongique. Ils peuvent rencontrer des difficultés d'élocution, de mastication ou de confort général avec leurs prothèses. Des visites de suivi réguliers permettent au dentiste de répondre à ces préoccupations et de procéder aux ajustements nécessaires pour améliorer la qualité de vie du patient. En fournissant des soins et un soutien moral, les rendez-vous de suivi contribuent au bien-être général et à la satisfaction des patients.

### 3) Exercices de kinésithérapie

Parmi les articles sélectionnés, 46,2% indiquent prescrire à leur patient des exercices de kinésithérapie (33,36,39,42–44). Des précisions ont été données pour 15,4% d'entre eux en indiquant qu'il s'agit essentiellement des mouvements d'ouverture et de fermeture (33,36).

Après une résection segmentaire, il est fréquent que le patient ne soit pas en mesure d'effectuer certains exercices comme des mouvements latéraux protrusifs. Le mouvement d'ouverture et de fermeture est dévié du côté de la résection, la diduction du côté sain est très réduit et même parfois impossible.

Cette limitation des mouvements peut être attribuée à l'action unilatérale du muscle mylohyoïdien, entraînant aussi un déséquilibre du hamac musculaire et du plancher lingual que l'on retrouve après une résection segmentaire.

La kinésithérapie joue un rôle crucial dans la rééducation de ces muscles, mais aura aussi une action préventive pré-chirurgical. Elle vise à améliorer les résultats fonctionnels comme les brides, la limitation d'ouverture et latérodéviations mandibulaires et la qualité de vie de ces patients. Certains exercices seront enseignés au patient avant l'exérèse tumorale et seront débutés rapidement après, notamment ceux qui corrigent la latérodéviations afin d'apporter une correction « réflexe » et encourager la récupération neuromotrice des muscles (88). La kinésithérapie permet d'éviter l'installation de certains troubles fonctionnels qui nuisent à la qualité de vie du patient. Ils permettent aussi d'améliorer la souplesse et l'élasticité tissulaire et limiter l'apparition des œdèmes et des cicatrices par le biais de massages (89).

Le kinésithérapeute va mobiliser les muscles en 3 temps. Tout d'abord, la mobilisation est dite passive. Elle permet d'augmenter la souplesse et l'amplitude articulaire en mobilisant des muscles qui n'interviennent pas habituellement lors du mouvement. Il n'y a pas de contraction musculaire, la mandibule sera mobilisée manuellement par le praticien. Puis le mouvement est répété, par le patient aidé du praticien, le mouvement devient alors actif. Enfin on parlera d'un mouvement « actif contrarié » une résistance

est appliquée lors de l'exécution du mouvement. Celle-ci permet d'augmenter la tonicité des muscles (90,91).

## **I. Biais de l'étude :**

Certains biais peuvent être relevés lors l'analyse de cette revue de la littérature :

- La grande majorité des articles inclut dans la revue proviennent majoritairement de l'Inde. Ceci peut influencer sur les méthodes/matériaux employés pour la réalisation des PAC. (Moins de diversité)
- Il n'a pas été mentionné si les patients avaient déjà de l'expérience du port d'une PAC mandibulaire. Celle-ci peut être un indicateur du succès de la réhabilitation, c'est d'autant plus important avec les patients édentés.
- L'évaluation de la langue et des tissus musculaires n'a pas été assez mentionnée (motricité, perte d'une partie lors de l'exérèse tumorale mandibulaire). La motricité des muscles jugales et des lèvres est crucial dans le processus de planification du traitement. Ils auront un impact direct sur la future prothèse. L'évaluation de la phonation(parole), de la qualité et de la quantité de la salive n'a pas été réalisée. Comme pour les patients porteurs de prothèse conventionnelle, la position de la langue est un facteur important de pronostic prothétique. Si la résection s'étend jusqu'à la base de la langue, la partie restante de la langue orale peut être immobilisée dans une position rétractée et ne pas avoir la capacité de s'élever et d'interagir avec les structures restantes.
- La qualité et la quantité de tissus dur et mou résiduel et/ou reconstruit sont aussi des éléments considérables dans l'établissement du plan de traitement. La classe à laquelle la résection appartient a été précisée mais plus d'informations auraient pu être données.
- Certaines étapes réalisées n'ont pas été assez explicites, tant au niveau des choix de réalisation du praticien qu'au niveau déroulement en lui-même. Tout comme l'utilisation de la zone neutre, elle a été mentionnée mais peu, voire aucune d'explication n'a été donnée sur cette étape.

- Très souvent les protocoles de mise en œuvre n'ont pas été explicites sur les étapes de réalisation.
- Lors de l'étape de contrôle post insertion, les praticiens ont souvent rapporté que tout allait bien et que les patients étaient satisfaits, or même en prothèse conventionnelle il y a souvent des doléances rapportées. De plus, il y a peu de données sur la méthode d'évaluation de la satisfaction.
- Très peu d'auteurs développent la prescription de mouvements de kinésithérapie.

## VI. Conclusion

La réhabilitation prothétique mandibulaire chez les patients édentés ayant eu une résection mandibulaire avec une PDSIL, peut être optimisée en suivant les règles de conception de la prothèse complète décrites mais parfois peu connues. Elle nécessite de se concentrer, non pas sur les structures qui ont été sacrifiées mais plutôt à exploiter pleinement les structures restantes.

Certaines étapes majeures ont pu être relevées lors de l'analyse des études de cas. Une anamnèse détaillée est nécessaire ainsi qu'une empreinte anatomo-fonctionnelle précise, la moins compressive possible afin de ne pas déplacer les tissus mous post chirurgical. L'enregistrement du RIM se fait dans une position de convenance en raison de la déviation mandibulaire, la forme des bourrelets mandibulaire peut être modifiée selon la technique de la zone neutre. Dans la majorité des cas, la dimension verticale a été sous-évaluée afin de diminuer les forces déstabilisatrices. Une modification de la prothèse maxillaire avec l'utilisation d'une rangée supplémentaire a été souvent réalisée. L'occlusion est généralement développée dans une zone de position centrée statique qui peut ne pas être répétée comme l'est la relation centrée. Près de la moitié des auteurs ont fait le choix de réaliser une prothèse mandibulaire avec une arcade plus courte s'arrêtant à la deuxième prémolaire du côté réséqué.

Aucune technique spécifique n'est plus avantageuse qu'une autre dans la construction des prothèses dentaires complètes pour ces patients. Le praticien doit utiliser les méthodes qui lui sont familières et suivre les principes classiques de réalisation en les adaptant au patient.

## **Table des Illustrations**

Figure 1 : Diagramme de flux	30
Tableau 1 : Mots clés utilisés pour la recherche	28
Tableau 2 : Synthèse des données contextuelles	32
Tableau 3 : Enregistrement des arcades	34
Tableau 4 : Enregistrement du RIM	37
Tableau 5 : Remise, suivi et entretien de la prothèse	41

## **Bibliographie:**

1. Jacob RF. Prosthodontic rehabilitation of mandibulectomy patient. In: Taylor TD, editor *Clinical Maxillofacial Prosthetics*. Quintessence Pub. Co; 2000. p. 171-88.
2. Gormley M, Creaney G, Schache A, Ingarfield K, Conway DI. Reviewing the epidemiology of head and neck cancer: definitions, trends and risk factors. *Br Dent J*. 2022;233(9):780-6.
3. Dimmock M, Alshehri S, Delanoë F, Pradines M, Georg S, Lauwers F, et al. Oral rehabilitation after squamous cell carcinoma mandibular resection. *J Oral Med Oral Surg*. 2021;27(4):52.
4. Oh H, Kwon D, Ahn J, Paeng JY. Reconstruction of mandibular defects in osteoradionecrosis and medication-related osteonecrosis of the jaw using fibula free flap and management of postoperative wound infections. *Maxillofac Plast Reconstr Surg*. 9 déc 2022;44(1):37.
5. Torabi SJ, Chouairi F, Dinis J, Alperovich M. Impact of advanced age on microvascular reconstruction of the lower facial third: An American College of Surgeons NSQIP study. *Microsurgery* 2019 ;39(6). D
6. Cantor R, Curtis TA. Prosthetic management of edentulous mandibulectomy patients. Part I. Anatomic, physiologic, and psychologic considerations. *J Prosthet Dent*. 1 avr 1971;25(4):446-57.
7. Benoist M. Appareillages des hémi-résections mandibulaires. *Rev Fr Prothèse Maxillofac*. 1973;(2):217-22.
8. Vigarios E, Pradines M, Fusano S, Toulouse E. Réhabilitation prothétique des pertes de substances mandibulaire d'origines carcinologiques. *Encyclopédie Médico-Chirurgicale, stomatologie (article 28-555, V-10)*, 2008.
9. Szwarc D, Breton-Torres I, Jammet P, Souyris F. Brides cicatricielles de la face endo-buccale de la joue. *Kinésithérapie Sci*. 1996;(357):2-3.
10. Taylor TD. Diagnostic Considerations for Prosthodontic Rehabilitation of the Mandibulectomy Patient. In: *Clinical Maxillofacial Prosthetics*. Quintessence Publishing Co. Inc.; 2000. p. 155-70.
11. Hannam AG, Stavness IK, Lloyd JE, Fels SS, Miller AJ, Curtis DA. A

comparison of simulated jaw dynamics in models of segmental mandibular resection versus resection with alloplastic reconstruction. *J Prosthet Dent.* 1 sept 2010;104(3):191-8.

12. Beumer J, Marunick MT, Esposito S. *Maxillofacial Rehabilitation: Prosthodontic and Surgical Management of Cancer-Related, Acquired, and Congenital Defects of the Head and Neck.* 3rd Revised edition. U.S: Quintessence Publishing Co. Inc.; 2011.

13. Féki A, Abi Najm S, Descroix V, Gauzeran D, Gourmet R, Guichard M, et al. *Le chirurgien-dentiste face au cancer. Du diagnostic précoce du cancer buccal à la prise en charge du patient cancéreux.* Doss L'ADF. 2008;

14. Nkenke E, Agaimy A, St. Pierre M, Gratzki N, Stockmann P, Wilmowsky C von. *Intraoral Microvascular Anastomosis for Segmental Mandibular Reconstruction Following Removal of an Ameloblastoma.* *J Craniofac Surg* [Internet]. 2013 [cité 19 déc 2023];24(3).

15. FOUCAUD C. *Place de la kinésithérapie dans la prise en charge des complications de la bucco-pharyngectomie transmandibulaire interruptrice.* Université de Clermont I; 2003.

16. Grellet M, Ferrand D. *Séquelles fonctionnelles et esthétiques des hémiréséqués mandibulaires sans reconstitution. Essai d'appareillage immédiat.* *Rev Fr Prothèse Maxillo-Faciale.* 1973;2(3):169-72.

17. Scott B, Butterworth C, Lowe D, Rogers SN. *Factors associated with restricted mouth opening and its relationship to health-related quality of life in patients attending a Maxillofacial Oncology clinic.* *Oral Oncol.* mai 2008;44(5):430-8.

18. Stubblefield MD. *Radiation Fibrosis Syndrome: Neuromuscular and Musculoskeletal Complications in Cancer Survivors.* *PM&R.* 2011;3(11):1041-54.

19. Kamstra JI, Leeuwen M van, Roodenburg J, Dijkstra PU. *Exercise therapy for trismus secondary to head and neck cancer: A systematic review.* *Head Amp Neck* 2016 ;39(1).

20. Dijkstra PU, Sterken MW, Pater R, Spijkervet FKL, Roodenburg JLN. *Exercise therapy for trismus in head and neck cancer.* *Oral Oncol.* avr 2007;43(4):389-94.

21. Scherpenhuizen A, van Waes AMA, Janssen LM, Van Cann EM, Stegeman I. The effect of exercise therapy in head and neck cancer patients in the treatment of radiotherapy-induced trismus: A systematic review. *Oral Oncol.* 1 août 2015;51(8):745-50.
22. Vissink A, Burlage FR, Spijkervet FKL, Jansma J, Coppes RP. Prevention and Treatment of the Consequences of Head and Neck Radiotherapy. *Crit Rev Oral Biol Med.* 1 mai 2003;14(3):213-25.
23. Marx RE. Osteoradionecrosis: A new concept of its pathophysiology. *J Oral Maxillofac Surg.* 1 mai 1983;41(5):283-8.
24. Marx RE. A new concept in the treatment of osteoradionecrosis. *J Oral Maxillofac Surg Off J Am Assoc Oral Maxillofac Surg.* juin 1983;41(6):351-7.
25. Hunt TK, Pai MP. The effect of varying ambient oxygen tensions on wound metabolism and collagen synthesis. *Surg Gynecol Obstet.* oct 1972;135(4):561-7.
26. Nilsson P, Albrektsson T, Granstrom G, Rockert HO. The effect of hyperbaric oxygen treatment on bone regeneration: an experimental study using the bone harvest chamber in the rabbit. *Int J Oral Maxillofac Implants.* 1988;3(1):43-8.
27. Fok TCO, Jan A, Peel SAF, Evans AW, Clokie CML, Sándor GKB. Hyperbaric oxygen results in increased vascular endothelial growth factor (VEGF) protein expression in rabbit calvarial critical-sized defects. *Oral Surg Oral Med Oral Pathol Oral Radiol Endodontology.* 1 avr 2008;105(4):417-22.
28. Beumer J, Curtis TA, Morrish RB. Radiation complications in edentulous patients. *J Prosthet Dent.* août 1976;36(2):193-203.
29. Bozec A, Poisonnet G, Converset S, Lattes L, Charmorey E, Vallicioni J, et al. La reconstruction mandibulaire par lambeaux libres osseux : résultats fonctionnels. *Ann Fr Oto-Rhino-Laryngol Pathol Cervico-Faciale.* mars 2007;124(1):16-24.
30. Kumar PSS, Balan A, Sankar A, Bose T. Radiation induced oral mucositis. *Indian J Palliat Care [Internet].* 2009 [cité 18 janv 2024];15(2). Disponible sur: <https://doi.org/10.4103/0973-1075.58452>
31. Jiang R, Liu Y, Zhang H, Chen Y, Liu T, Zeng J, et al. Distinctive microbiota of delayed healing of oral mucositis after radiotherapy of

nasopharyngeal carcinoma. *Front Cell Infect Microbiol* 2022;12.

32. Shamseer L, Moher D, Clarke M, Ghersi D, Liberati A, Petticrew M, et al. Preferred reporting items for systematic review and meta-analysis protocols (PRISMA-P) 2015: elaboration and explanation. *BMJ*. 2 janv 2015;350:g7647.

33. Atodaria V, Duseja S, Shah D, Vaishnav K, Budhiraja S. Prosthetic Rehabilitation of Edentulous Mandibulectomy Patient: A Case Report. :6.

34. Banerjee R, Banerjee S. Guiding Flange Prosthesis for a Patient with a HemiMandibulectomy Defect: A clinical report. *J Clin Diagn Res*. avr 2010;4:2347-53.

35. Cheng AC, Leong EWJ, Tee-Khin N, Shu YC, Wee AG. Prosthodontic Management of Acquired Partial Mandibulectomy Discontinuity Defects: A Clinical Report. *Singapore Dent J*. 2006;28(1):8.

36. Coutinho CA, Hegde D, Vijayalakshmi CR, Iyer R, Priya A. Twin-occlusion Prosthesis in a Class III Hemimandibulectomy Patient. *Int J Prosthodont Restor Dent*. mars 2020;10(1):35-8.

37. Goiato MC, de Medeiros RA, Vechiato Filho AJ, da Silva EVF, Sônego MV, de Carvalho KHT, et al. Prosthetic rehabilitation of a patient after a partial mandibulectomy. *Ann Med Surg*. juin 2015;4(2):200-3.

38. Gupta H, Bhat AM, Prasad D. K, Hegde R. Prosthetic Rehabilitation of Edentulous Segmental Mandibulectomy Patient: A Case Report. *Indian J Public Health Res Dev*. 03 2013;4,(1):110-3.

39. Hindocha AD, Dudani MT. Detachable Palatal Ramp of Teeth to Improve Comfort in a Completely Edentulous Patient with a Segmentally Resected Mandible: Detachable Palatal Ramp for Segmental Mandibulectomy Patient. *J Prosthodont*. juill 2017;26(5):474-80.

40. Mou SH, Chai T, Shiao YY, Wang JS. Fabrication of conventional complete dentures for a left segmental mandibulectomy patient: A clinical report. *J Prosthet Dent*. déc 2001;86(6):582-5.

41. Patil PG. Conventional complete denture for a left segmental mandibulectomy patient: A clinical report. *J Prosthodont Res*. oct 2010;54(4):192-7.

42. Prakash V. Prosthetic rehabilitation of edentulous mandibulectomy patient:

A clinical report. Indian J Dent Res. 2008;19(3):257.

43. Rani G, Gambhir A, Assistant Professor, Department of Dental & Oral Surgery, Lady Hardinge Medical College & Hospital, New Delhi, India. Prosthetic Rehabilitation of Partially Resected Edentulous Mandible Using Twin-Occlusion- A Case Report. J Dent Sci Res Rev Rep. 31 déc 2020;2(2):1-3.

44. Sahu SK, Motwani BK, Dani A. Prosthetic rehabilitation of edentulous hemimandibulectomy patient: a clinical report. Clin Case Rep. nov 2017;5(11):1739-42.

45. Shashidhara HS. Modified Occlusal Table - An Aid to Enhance Function of Hemimandibulectomy Patient: A Case Report. J Clin Diagn Res 2015 ;

46. Chassagne JF, Cassier S, Simon E, Wang C, Chassagne S, Stricker C. Limitations d'ouverture de bouche. Encycl Med Chir, Médecine Buccale. Paris: Elsevier; 2009.

47. NaBadalung DP. Prosthetic rehabilitation of a total rhinectomy patient resulting from squamous cell carcinoma of the nasal septum: A clinical report. J Prosthet Dent. 1 mars 2003;89(3):234-8.

48. Parr GR, Gardner LK. The evolution of the obturator framework design. J Prosthet Dent. juin 2003;89(6):608-10.

49. Rodrigues S, Shenoy VK, Shenoy K. Prosthetic rehabilitation of a patient after partial rhinectomy: a clinical report. J Prosthet Dent. févr 2005;93(2):125-8.

50. Cheng AC, Morrison D, Wee AG, Maxymiw WG, Archibald D. Maxillofacial prosthodontic management of a facial defect complicated by a necrotic frontal bone flap: A clinical report. J Prosthet Dent. 1 juill 1999;82(1):3-7.

51. Swoope CC. Prosthetic management of resected edentulous mandibles. J Prosthet Dent. févr 1969;21(2):197-202.

52. Rosenthal LE. The Edentulous Patient with Jaw Defects. Dent Clin North Am. 1 nov 1964;8(3):773-9.

53. Kalaigan P, Mohan J shree. Oral Health Related Quality of Life with Mandibular Resection Prosthesis. Biomed Pharmacol J. 21 sept 2018;11(3):1423-8.

54. John Beumer III / Mark T. Marunick / Salvatore J. Esposito (Editor) | Maxillofacial Rehabilitation Quintessence Publishing Company, Ltd.
55. Detrait C, Postaire M. Prothèse maxillo-faciale chez le patient totalement édenté. Cah Proth. 2002;(119):17-28.
56. Mariani P, Pons G. Les empreintes primaires corrigées en prothèse totale. 1984;
57. Preckel B, Stephan G, Mariani P. Preckel B, Stephan G, Mariani P. Technique d'empreinte primaire corrigée en prothèse amovible bimaxillaire. Strath Proth 2004.
58. Kikui M. A case report of complete denture fabrication using closed mouth impression to an edentulous patient with severe alveolar ridge resorption. Ann Jpn Prosthodont Soc 2019;11(4).
59. Awuti S, Wang TM, Ariani N, Naveau A, Somogyi-Ganss E, Hattori M, et al. Piezography approach to denture fabrication for a partial glossectomy patient: A clinical report. Int J Maxillofac Prosthet 2021;4(1).
60. Rignon-Bret C, Rignon-Bret JM. Empreintes secondaires mandibulaires. In : Prothèse amovible complète, prothèse immédiate, prothèses supraradiculaire et implantaire. Wolters Kluwer France; 2002. (JPIO).
61. Rady AA, El Naby NA. The influence of border molding on retention and time of complete denture impression. Egypt Dent J. 1 juill 2017;63(Issue 3-July (Fixed Prosthodontics, Dental Materials, Conservative Dentistry&Endodontics)):2863-9.
62. Ammar M, Mustafa Z, Abd El-Haleim E. Comparative Analysis of the Effect of Border Molding Using Different Molding and Final Impression Materials on the Retention of Complete Denture Bases. Al-Azhar Assiut Dent J. 7 oct 2020;3(2):139-43.
63. Awuti S, Wang TM, Ariani N, Naveau A, Somogyi-Ganss E, Hattori M, et al. Piezography approach to denture fabrication for a partial glossectomy patient: A clinical report. Int J Maxillofac Prosthet. 6 oct 2021;4:37-42.
64. Raj KS, Suganya S, Malode GP. Prosthodontic rehabilitation of compromised upper and lower residual alveolar ridges: A case report. IP Ann Prosthodont Restor Dent 2021;7(2).

65. Wilson T, R NR, K HK, Nair V. Prosthetic management of severely resorbed mandibular ridge using neutral zone technique in complete dentures: a case report. *Int J Dent Mater* 2022 ;04(03).
66. Pachar RB, Singla Y, Kumar P. Evaluation and Comparison of the Effect of Different Border Molding Materials on Complete Denture Retention: An *in vivo* Study. *J Contemp Dent Pract* 2018 ;19(8).
67. Solomon EGR. Single Stage Silicone Border Molded Closed Mouth Impression Technique—Part II. *J Indian Prosthodont Soc.* 1 sept 2011;11(3):183-8.
68. Bazvand SN, Moghaddam FK, Dizaji NN, Lahijani SS. The role of different impression methods for complete denture prosthodontics. *Biosci Biotechnol Res Commun.* 25 sept 2017;10(3):410-4.
69. Louis J, Archien C, Ludwig H. Une méthode de rééducation originale pour les totalement édentés. 1. Impressions primaires. *Cah Prothèse.* 1990;(70):88-97.
70. Jayaraman S, Singh BP, Ramanathan B, Pazhaniappan Pillai M, MacDonald L, Kirubakaran R. Final-impression techniques and materials for making complete and removable partial dentures. *Cochrane Database Syst Rev.* 4 avr 2018;2018(4):CD012256.
71. Klein P. La piézographie: modelage dynamique ou volume prothétique. *Actual Odonto-Stomatol.* 1974;106:266-77.
72. Nabid A. Piézologie. Applications cliniques. *Encycl Méd Chir, Stomatologie-Odontologie ;* 23-325-M-10, 1996.
73. Rajdey S, Parashar H, Rani S, Poduval S. Neutral zone technique: An aid of the prosthodontist- A case series. *J Dent Spec.* 28 oct 2021;9(1):36-41.
74. Kar S. Using neutral zone and mandibular guidance concepts to restore aesthetics and function in a hemi- mandibulectomy patient. *Indian J Dent Adv.* 1 août 2012;4:875.
75. Geerts G a. VM. Neutral zone or conventional mandibular complete dentures: a randomised crossover trial comparing oral health-related quality of life. *J Oral Rehabil.* 2017;44(9):702-8.
76. Lott F, Levin B. Flange technique: An anatomic and physiologic approach

to increased retention, function, comfort, and appearance of dentures. *J Prosthet Dent.* mai 1966;16(3):394-413.

77. Fahmy FM, Kharat DU. A study of the importance of the neutral zone in complete dentures. *J Prosthet Dent.* oct 1990;64(4):459-62.

78. Beresin VE, Schiesser FJ. A study of the importance of the neutral zone in complete dentures. *J Prosthet Dent.* nov 1991;66(5):718.

80. Tram Nguyen C, Saoud N, Plaire V, Decaup PH, Naveau A. Manibulectomie partielle : étapes prothétiques pour la réalisation d'une prothèse complète conventionnelle. *Clinic (Paris).* déc 2022;(420-421):907-14.

81. McCracken's removable partial prosthodontics. 12th edition. St.Louis, Mo: Elsevier Mosby; 2011. 385p p.

82. Curtis TA, Taylor RC, Rositano SA. Physical problems in obtaining records of the maxillofacial patient. *J Prosthet Dent.* nov 1975;34(5):539-54.

83. Hafezeqoran A, Koodaryan R, Noorazar SG, Hajjalilue-Bonab M, Hassanzadeh M, Yasamineh N. Evaluation of strain in mandibular denture-supporting area in three different occlusal schemes during jaw movements. *J Dent Res Dent Clin Dent Prospects.* 14 mars 2018;12(1):18-25.

84. Swoope CC, Kydd WL. The effect of cusp form and occlusal surface area on denture base deformation. *J Prosthet Dent.* 1 janv 1966;16(1):34-43.

85. Curtis TA, Cantor R. The forgotten patient in maxillofacial prosthetics. *J Prosthet Dent.* juin 1974;31(6):662-80.

86. Principles, concepts, and practices in prosthodontics 1994. Academy of Prosthodontics. *J Prosthet Dent.* janv 1995;73(1):73-94.

87. Pisani MX, Malheiros-Segundo A de L, Balbino KL, Souza R de F, Paranhos H de FO, Lovato da Silva CH. Oral health related quality of life of edentulous patients after denture relining with a silicone-based soft liner. *Gerodontology.* 2012;29(2):e474-80.

88. Bialas C. Rôle de la kinésithérapie maxillo-faciale dans la prise en charge d'un cancer oro-pharyngé. *Réhabil Anat Fonct Après Trait Cancers Bucco-Pharyngés EDK Jortay Paris.* 1998;131-5.

89. Deschaumes C, Huard C, Foucaud C, Devoize L, Siou P, Baudet-Pommel

M. Place de la kinésithérapie dans le traitement des troubles cinématiques après résection mandibulaire interruptrice sans reconstruction. *Médecine Buccale Chir Buccale*. 2006;12(2):101-7.

90. Psaume-Vandebeek D. La kinésithérapie en pratique maxillo-faciale. *Actual Odonto-Stomatol Encycl Prat*. 1991;(174):171-90.

91. Psaume-Vandebeek D, Benoist M. Principes et applications de la kinésithérapie maxillo-faciale. *Encycl Méd Chir Stomatol*. 1990;22014:T10.

## Collège des Sciences de la Santé

### UFR des Sciences Odontologiques

En présence de mes Maîtres et de mes condisciples, je promets et je jure d'être fidèle aux lois de l'honneur et de la probité dans l'exercice de l'art dentaire.

Je donnerai mes soins gratuits à l'indigent et n'exigerai jamais un honoraire au-dessus de mon travail. Ma langue taira les secrets qui me seront confiés. Admis à l'intérieur des maisons, mes yeux ne verront pas ce qui s'y passe.

Mes connaissances et mon état ne serviront ni à diffuser des propos non avérés, ni à corrompre les mœurs, ni à favoriser le crime.

Je ne permettrai pas que des conditions de croyance, de nation et de race viennent s'interposer entre mon devoir et mon patient.

Je promets et je jure de conformer strictement ma conduite professionnelle aux principes et aux règles prescrites par le code de déontologie.

Si je remplis ce serment sans l'enfreindre, qu'il me soit donné de jouir heureusement de la vie et de ma profession, honoré à jamais parmi les hommes. Si je le viole et que je me parjure, puissé-je avoir un sort contraire.



Vu, Le Président du Jury,

Date, Signature :

Vu, la Directrice de l'UFR des Sciences Odontologiques,

Date, Signature :

Vu, le Président de l'Université de Bordeaux,

Date, Signature :

## **Titre : La réhabilitation prothétique chez le patient édenté après une perte de substance mandibulaire interruptrice : une revue systématique**

### **Résumé :**

**Objectif :** Après une mandibulectomie partielle, les patients nécessitent souvent une réhabilitation prothétique, généralement avec des prothèses amovibles complètes. Compte tenu des particularités anatomiques et fonctionnelles de ces patients, cette revue de littérature vise à identifier les règles de conception spécifiques à l'élaboration de ces prothèses,

**Matériels et Méthodes :** La recherche a suivi les directives du protocole PRISMA-P. Une recherche numérique a été menée dans les bases de données PubMed et Scopus grâce à une combinaison de mots clés. Une première sélection des articles a été effectuée en fonction du type, du titre et de la lecture des résumés. Seules les études qui semblaient répondre aux critères d'inclusion et d'exclusion ont été retenues pour une étude plus approfondie.

**Résultats :** 13 articles ont été inclus dans la revue. Les différentes étapes de réalisation des prothèses complètes ont été étudiées et comparées dans des tableaux pour comprendre les protocoles utilisés par chaque auteur. Les choix thérapeutiques ont été orientés et adaptés en fonction de la situation clinique unique à chaque patient. Des arsenaux thérapeutiques ont été utilisés comme l'empreinte piézographique, l'utilisation de la proprioception du patient pour la détermination de la DVO et la mise en place d'une double rangée de dents au palais.

**Conclusion :** La conception d'une prothèse complète pour les patients ayant subi une mandibulectomie partielle nécessite une approche spécialisée dépassant les principes prothétiques conventionnels, en raison des considérations anatomiques et fonctionnelles uniques.

**Mots clés :** Ostéotomie mandibulaire, Prothèse complète, Reconstruction mandibulaire, Tumeurs buccales, Prise en charge personnalisée du patient ou Prise en charge thérapeutique

---

**Title :** Prosthetic rehabilitation of the edentulous patient after segmental mandibulectomy: a systematic review.

**Abstract :**

**Aim:** After partial mandibulectomy, patients often require prosthetic rehabilitation, usually with complete removable dentures. Due to the anatomical and functional peculiarities of these patients, this literature review aims to identify the specific prosthetic design guidelines required for these dentures.

**Materials and methods:** This research followed the guidelines of the Prisma-P protocol. Numerical research was carried out in the PubMed and Scopus databases using a combination of keywords. An Initial selection of articles was made on the grounds of type, title, and abstract reading. Only studies that appeared to meet the inclusion and exclusion criteria were considered for further study.

**Results:** 13 articles were included in this review. The different steps involved in making complete dentures were studied and compared in charts to understand the protocols used by each author. The treatment choices were oriented and adapted to each patient's unique clinical situation. Therapeutic arsenals were used, such as piezographic impressions, the use of patient proprioception to determine VDO and the placement of a double row of teeth on the palatal surface.

**Conclusion:** The design of a complete denture for patients who have undergone partial mandibulectomy requires a specialized approach that goes beyond conventional prosthetic principles, due to unique anatomical and functional considerations.

**Keywords :** Mandibular Osteotomy, Denture, complete removable, Mandibular reconstruction, Mouth neoplasms, Case managemen