



HAL
open science

Échecs de l'anesthésie locale et loco-régionale dans le cas d'une pulpite irréversible : données actualisées et pistes d'amélioration

Benjamin Beignon

► To cite this version:

Benjamin Beignon. Échecs de l'anesthésie locale et loco-régionale dans le cas d'une pulpite irréversible : données actualisées et pistes d'amélioration. Sciences du Vivant [q-bio]. 2024. dumas-04638954

HAL Id: dumas-04638954

<https://dumas.ccsd.cnrs.fr/dumas-04638954>

Submitted on 8 Jul 2024

HAL is a multi-disciplinary open access archive for the deposit and dissemination of scientific research documents, whether they are published or not. The documents may come from teaching and research institutions in France or abroad, or from public or private research centers.

L'archive ouverte pluridisciplinaire **HAL**, est destinée au dépôt et à la diffusion de documents scientifiques de niveau recherche, publiés ou non, émanant des établissements d'enseignement et de recherche français ou étrangers, des laboratoires publics ou privés.

IMPORTANT : OBLIGATIONS DE LA PERSONNE CONSULTANT CE DOCUMENT

Conformément au *Code de la propriété intellectuelle*, nous rappelons que le document est destiné à un **usage strictement personnel**. Les "analyses et les courtes citations justifiées par le caractère critique, polémique, pédagogique, scientifique ou d'information" sont autorisées sous réserve de mentionner les noms de l'auteur et de la source (article L. 122-4 du *Code de la propriété intellectuelle*). Toute autre représentation ou reproduction intégrale ou partielle, faite sans le consentement de l'auteur ou de ses ayants droit, est illicite.

De ce fait, nous vous rappelons notamment que, **sauf accord explicite** de l'auteur de la thèse ou du mémoire, **vous n'êtes pas autorisé** à rediffuser ce document sous quelque forme que ce soit (impression papier, transfert par voie électronique, ou autre). Tout contrevenant s'expose aux peines prévues par la loi.

NANTES UNIVERSITÉ
UNITÉ DE FORMATION ET DE RECHERCHE D'ODONTOLOGIE

Année 2024

N°

**ÉCHECS DE L'ANESTHÉSIE LOCALE ET LOCO-
RÉGIONALE DANS LE CAS D'UNE PULPITE
IRRÉVERSIBLE : DONNÉES ACTUALISÉES ET PISTES
D'AMÉLIORATION**

THÈSE POUR LE DIPLÔME D'ÉTAT DE
DOCTEUR EN CHIRURGIE DENTAIRE

Présentée et soutenue publiquement par

BEIGNON Benjamin

le 27 mai 2024 devant le jury ci-dessous



Président : Monsieur le Professeur GAUDIN Alexis

Assesseur : Madame la Professeure CHAUX Anne-Gaëlle

Assesseur : Madame la Docteure ARMENGOL Valérie

Assesseur : Madame la Docteure BECHINA Camille

Directeur de thèse : Madame la Docteure ENKEL Benedicte

 Nantes Université	Présidente Pr. BERNAULT Carine
 Pôle Santé UFR Odontologie	Doyen Pr. SOUEIDAN Assem
	Vice-Doyens Pr GAUDIN Alexis (1 ^{er} vice-doyen) Pr LE GUEHENNEC Laurent (Pédagogie) Pr LESCLOUS Philippe (Recherche)

Professeurs des Universités - Praticiens Hospitaliers (x11)	
ALLIOT-LICHT Brigitte AMOURIQ Yves CHAUX Anne-Gaëlle GAUDIN Alexis LABOUX Olivier LE GUEHENNEC Laurent	LESCLOUS Philippe LOPEZ Serena PEREZ Fabienne SOUEIDAN Assem WEISS Pierre

Professeur des Universités (x1)
BOULER Jean-Michel

Maitre de conférences (x1)
VINATIER Claire

Professeur Emérite (x1)
GIUMELLI Bernard

Enseignants Associés (x3)	
GUIHO Romain (Professeur Associé) LOLAH Aoula (MCU Associé)	AMICHIA ALLOH Yomin Cécile (Assistante Associée)

Maitres de conférences des Universités - Praticiens Hospitaliers (x20)	Chef de Clinique des Universités - Assistant des Hôpitaux des (x14)
AMADOR DEL VALLE Gilles ARMENGOL Valérie BLERY Pauline BODIC François CLOITRE Alexandra DAJEAN-TRUDAUD Sylvie ENKEL Bénédicte HASCOET Emilie HOORNAERT Alain HOUCHMAND-CUNY Madline JORDANA Fabienne MAITRE Yoann NIVET Marc-Henri PRUD'HOMME Tony RENARD Emmanuelle RENAUDIN Stéphane RETHORE Gildas SERISIER Samuel STRUILLOU Xavier VERNER Christian	BECHINA Camille BLEU Oriane CETINKAYA Volkan EVRARD Lucas HEMMING Cécile IBN ATTYA Zakarie LEROY Camille LIEPPE Thibault LUCAS Juliette MORCEL Marion PREVOT Diane QUEMARD Valentin QUINSAT Victoire Eugenie REMAUD Thomas

Praticiens Hospitaliers Universitaires
CLOUET Roselyne

Praticiens Hospitaliers	
DUPAS Cécile	HYON Isabelle

SD - le 21/09/23

Par délibération, en date du 6 décembre 1972, le Conseil de la Faculté de Chirurgie Dentaire a arrêté que les opinions émises dans les dissertations qui lui seront présentées doivent être considérées comme propres à leurs auteurs et qu'il n'entend leur donner aucune approbation, ni improbation.

Remerciements

À Monsieur le Professeur Alexis GAUDIN

Professeur des Universités – Praticien Hospitalier

Docteur de Nantes Université, habilité à diriger les recherches

Département de Dentisterie Restauratrice et d'Endodontie

-NANTES-

Pour m'avoir fait l'honneur de présider et co-diriger ce travail,

Pour votre disponibilité et votre réactivité quant à sa relecture,

Pour votre bienveillance et votre pédagogie tout au long de mon cursus universitaire,

Je vous prie de recevoir mes plus sincères remerciements.

Recevez également, je vous prie, le témoignage de mon plus profond respect et de mon admiration.

À Madame la Docteure Bénédicte ENKEL,

Maître de Conférences des Universités – Praticien Hospitalier

Docteur de Nantes Université

Responsable de l'Unité Fonctionnelle Douleur Orofaciale Chronique

Département Dentisterie Restauratrice et d'Endodontie

-NANTES-

Pour m'avoir fait le plaisir d'accepter la direction de ce travail,

Pour avoir su me guider avec bienveillance,

Pour votre gentillesse et vos enseignements théoriques et pratiques,

Je vous prie de recevoir l'expression de mon respect le plus sincère et de ma gratitude.

À Madame la Professeure CHAUX Anne-Gaëlle

Professeur des Universités – Praticien Hospitalier

Docteur de l'Université de Grenoble, habilitée à diriger les recherches

Département de Chirurgie Orale

-NANTES-

Pour m'avoir fait l'honneur de faire partie de ce jury,

Pour votre relecture,

Pour votre réactivité,

Pour votre bienveillance,

Pour ces vacations de clinique qui m'ont tant apporté,

Je vous transmets tout mon respect, ma reconnaissance et mille mercis.

À Madame la Docteure ARMENGOL Valérie,

Maître de Conférences des Universités – Praticien Hospitalier

Docteur de Nantes Université

Département de Dentisterie Restauratrice et d'Endodontie

- NANTES -

Pour m'avoir fait l'honneur d'accepter de siéger en ce jury,

Pour votre relecture,

Pour votre bénignité,

et votre pédagogie au cours de ces sessions de travaux pratiques,

Je vous prie de recevoir tout mon respect et mes remerciements les plus sincères.

À Madame la Docteure BECHINA Camille

Assistant des Hôpitaux

Département de Parodontologie

- NANTES -

Pour avoir accepté de prendre part à ce jury,

Pour votre relecture,

Je vous prie de croire en ma reconnaissance,

et au plaisir, peut-être, d'échanger professionnellement avec vous dans cet avenir proche !

Table des matières

I. Pulpite Irréversible.....	11
A. Définition	11
B. Processus inflammatoire	11
C. Symptomatologie	13
D. Diagnostic de la pulpite irréversible.....	14
1. Diagnostic clinique	14
2. Tests	14
3. Diagnostics étiologiques.....	16
4. Diagnostics différentiels	17
E. Traitement de la pulpite irréversible.....	18
II. Anesthésies locales et locorégionales en odontologie : définition, molécules et principales techniques employées.....	19
A. Définition	19
B. Mécanisme d'action	19
C. Contenu d'une carpule anesthésiante	21
1. Molécules anesthésiantes.....	22
2. Vasoconstricteurs	24
3. Agents conservateurs	25
D. Principales techniques employées	26
1. Anesthésie locale	26
2. Anesthésie loco-régionale.....	31
A. Processus inflammatoire	38
1. Hypothèse des ions piégés.....	38
2. Hypothèse de l'absorption systémique	39
3. Hypothèse des nocicepteurs altérés	39
4. Hypothèse de la sensibilisation centrale	40
5. Phénomène de Tachyphylaxie	40
6. Le Peroxynitrite	41
B. Anxiété	42
1. Conséquences de l'anxiété dentaire sur le succès de l'anesthésie lors d'une pulpite	42

IV. Solutions actuelles et pistes d'amélioration quant au succès de l'anesthésie per-opératoire	44
A. Solutions actuelles.....	44
1. Prémédication à base d'antalgiques.....	44
2. Prise en charge comportementale du patient	48
3. Mélange Equimolaire d'Oxygène et de Protoxyde d'Azote.....	50
4. Choix de la molécule anesthésiante.....	50
5. Absence de consensus sur une méthode anesthésiante universelle	52
6. Tamponner la solution anesthésiante	53
7. Cryothérapie	54
B. Pistes d'améliorations	55
1. Prémédication à base d'anxiolytiques	55
2. Varier la concentration en vasoconstricteurs	56
3. Agents véhiculant la molécule anesthésiante	56
4. Nouvelles molécules anesthésiantes	58
5. Le sulfate de magnésium	58
6. Acupuncture et électro-acupuncture	59
7. Aromathérapie	60
8. Photobiomodulation.....	61
V. Conclusion	62
Bibliographie.....	63
Table des figures.....	72

I. Pulpite Irréversible

A. Définition

La pulpite, contraction de « pulp- », signifiant pulpe, et « -ite », inflammation, constitue l'inflammation de l'organe pulpaire dentaire (1).

En fonction de la symptomatologie clinique, cette inflammation peut être qualifiée de pulpite aigue dite réversible ou irréversible, ou de pulpite chronique. La pulpite sera dite aigue et réversible si l'éviction du stimulus inflammatoire suffit à stopper l'inflammation. Si cela ne suffit pas et que l'inflammation persévère, elle sera alors qualifiée de pulpite aigue irréversible (1,2).

Des classifications histologiques sont également proposées. Elles ne sont toutefois pas transposables aux classifications cliniques basées sur la symptomatologie (1). Nous nous pencherons uniquement sur le cas de la pulpite (aigue) irréversible.

B. Processus inflammatoire

Lors d'une pulpite, quelqu'en soit la cause, on retrouve la mise en place d'un processus inflammatoire, dans lequel se retrouvent impliquées de nombreuses cellules et molécules (1).

Étant localisés à la jonction dentino-pulpaire, les odontoblastes constituent la première barrière cellulaire à laquelle les pathogènes, dans le cas d'une cause bactérienne, font face. Les odontoblastes vont identifier différents marqueurs bactériens tels que l'acide lipoteichoïque (LTA) ou le lipopolysaccharide (LPS) via différents récepteurs tels que les Toll Like Receptor ou Nod Like Receptor. Ils stimulent alors l'attraction des cellules immunitaires par libération de molécules pro-inflammatoires et chimiotactiques telles que les interleukines IL-6 et IL-8, et les chimiokines CXCL1, CXCL2, CXCL8, CXCL10, et CCL2 (3). De même, les fibroblastes pulpaires vont détecter les pathogènes via les Toll Like Receptor et Nod Like Receptor. En plus de la sécrétion de cytokines et de chémokines, ces fibroblastes ont la capacité de synthétiser l'ensemble des composants système du complément (3).

Cette agression se traduit par une lyse cellulaire libérant de l'acide arachidonique. Cet acide gras va constituer la base des leucotriènes, via la lipoxigénase, et celle des prostanoïdes via la cyclo-oxygénase. Cette cyclo-oxygénase possède deux isoformes, dont COX-2. Cet isoforme est présent uniquement dans une pulpe pathologique, et sécrété par les cellules de l'immunité innée présentes dans la pulpe (4–6).

Les leucotriènes ont un rôle de chimiotactisme, attirant ainsi les cellules de l'immunité innée vers la zone d'agression.

Parmi les prostanoïdes que l'enzyme COX-2 produit, on compte les prostaglandines, qui sont des molécules vasodilatatrices (6). La prostaglandine E2 (PGE2) se démarque en particulier. Elle est en effet présente en concentration environ 9 fois supérieure dans une pulpe enflammée par rapport à une pulpe saine. On note toutefois que cette forte concentration de PGE2 est surtout perceptible lors d'une pulpite réversible. La transition d'une pulpite réversible à une pulpite irréversible serait identifiable par une chute de cette concentration en PGE2 (7).

La protéolyse entraîne également la sécrétion de bradykinine, une puissante molécule pro-inflammatoire et pro-algique. On la retrouve au sein d'une pulpe enflammée de manière irréversible dans des concentrations 13 fois supérieures à celles d'une pulpe saine. Elle est en partie responsable, avec la PGE2, de l'hyperalgie et de l'allodynie de la pulpite irréversible en abaissant le seuil de stimulation des nocicepteurs (6,8).

L'inflammation se caractérise par une vasodilatation. Cette vasodilatation a pour objectif une meilleure élimination des produits pro-inflammatoires. Elle facilite également la diapédèse des cellules immunitaires par augmentation de la perméabilité vasculaire. Elle est responsable, en partie, de la douleur typiquement pulsatile de la pulpite, augmentant la pression intra-pulpaire de 10mm/Hg à environ 34mm/Hg (1).

En plus du rôle établi des prostaglandines, la vasodilatation est également stimulée par la production de monoxyde d'azote, induite par les enzymes dites « Nitric Oxyde Synthase » (NOs), elles-mêmes synthétisées par les cellules nerveuses, endothéliales, et immunitaires. Cette surexpression de monoxyde d'azote, combiné à des ions superoxyde O₂⁻, conduit à la synthèse d'une molécule oxydante appelée peroxy-nitrite dont nous détaillerons l'impact par la suite (3).

Les odontoblastes jouent également un rôle dans cette vasodilatation par la libération de

VGEF, un puissant vasodilatateur (3).

L'œdème, provoqué par la vasodilatation au sein d'une cavité aux parois rigides, stimule les fibres nerveuses pulpaire. Ces dernières sécrètent alors à leur tour de la substance P, et du CGRP. Il s'agit de deux neuropeptides pro-inflammatoires que l'on retrouve de manière significative en plus forte concentration dans une pulpe enflammée que dans une pulpe saine. Ils stimulent alors davantage la sécrétion de prostanoïdes et de leucotriènes, entraînant ainsi un rétrocontrôle positif entretenant cet état inflammatoire (6,9,10).

La stimulation des fibroblastes par les bactéries cariogènes entraîne une libération de Nerve Growth Factor, responsable d'une augmentation du volume des terminaisons nerveuses. On observe ainsi une stimulation plus importante de ces dernières, qui sécrèteront alors davantage de neuropeptides entretenant cette inflammation pulpaire (11).

C. Symptomatologie

La symptomatologie de la pulpite irréversible est locale. Elle se traduit par des signes fonctionnels, principalement douloureux. Les douleurs perçues sont intenses, lancinantes, pulsatiles, avec des crises paroxystiques plus ou moins espacées dans le temps, et allant de plusieurs par heures à une à deux par jour. De plus, la stimulation par variation de température entraîne immédiatement l'apparition d'une crise douloureuse ne cédant pas à l'arrêt du stimulus. Si l'intégralité du tissu pulpaire est atteinte, des douleurs de type desmodontite sont également présentes. La dent réagit alors douloureusement aux percussions axiales et à la pression (12).

Si la dent causale peut, la plupart du temps, être facilement identifiée par différents tests que nous allons détailler par la suite, cette tâche peut s'avérer parfois plus difficile pour le patient. La douleur de la pulpite peut en effet s'avérer diffuse, irradiante, sensibilisant tout un secteur dentaire, voire une partie de la face, du cou, et de l'épaule (12).

D. Diagnostic de la pulpite irréversible

1. Diagnostic clinique

Chaque examen doit en premier lieu prendre compte des potentiels pathologies et traitements du patient, et de ses allergies afin de potentiellement devoir adapter notre prise en charge.

Le patient, dans un contexte d'urgence va nous faire part de son motif de consultation et de ses symptômes, décrits au paragraphe précédent. Après écoute de sa demande, nous allons procéder de manière classique à l'examen clinique exobuccal et endobuccal, ainsi qu'à différents tests afin de confirmer ou d'infirmer le diagnostic de pulpite irréversible. A travers l'examen clinique, on cherche à identifier la dent causale, et l'étiologie de la pulpite irréversible par l'identification de lésions carieuses, de fractures, abrasions, de soins non étanches (12).

Cet examen clinique est également complété d'un ou deux clichés radiographiques intrabuccaux rétro-alvéolaire avec angulateur.

2. Tests

2.1. Tests de sensibilité pulpaire

Associé à cet examen initial, la pulpite se diagnostique également à l'aide de tests de sensibilité pulpaire, évaluant la réponse sensorielle du patient face au test. On compte parmi eux les tests de sensibilité au froid, les tests de sensibilité au chaud et les tests électriques. Ils doivent être réalisés avec délicatesse, après information du patient. On évalue en premier lieu des dents à priori saines, alors utilisées en tant que témoins réalisant ainsi un contrôle du test. Les dents suspectées seront testées dans un second temps (13).

Le test de sensibilité pulpaire au froid est réalisé via une boulette de coton préalablement refroidie à l'aide de spray réfrigérants à base de difluorodichlorométhane ou de tétrafluoroéthane. Cette boulette de coton est appliquée au niveau de la région cervicale de la

dent à tester, préalablement séchée.

Le test de sensibilité pulpaire au chaud est réalisé par l'application de gutta-percha chauffée sur la dent ciblée.

Le test de sensibilité pulpaire électrique constitue, en complément du test de sensibilité au froid, le test le plus discriminant à notre portée. Un gel conducteur est placé sur la dent à tester, une électrode est appliquée au plus proche de la pulpe dentaire, et une électrode labiale ferme le circuit électrique. Le test s'avère positif lorsque le patient ressent de la chaleur et, ou des fourmillements au niveau de la dent testée.

On note de manière générale, dans le cas de la pulpite aigue irréversible, une réponse aux tests de sensibilité pulpaire positive douloureuse, ne cédant à l'arrêt du stimulus (1).

La présence de restaurations métalliques, les traumatismes récents, un traitement orthodontique, des calcifications, un apex immature, sont autant de situations qui peuvent fausser les tests de sensibilités pulpaire. On relève en effet 10 à 16% de résultats non fiables.

Associé à ces résultats parfois faussés, on note un diagnostic en partie basé sur l'interprétation du praticien. Cette interprétation est elle-même basée sur la perception douloureuse et donc relativement subjective du patient (14).



Figure 1 : Photographies d'exemples de tests de sensibilité pulpaire électrique (gauche) et au froid (droite) (13).

2.2. Autres tests

Parmi les autres tests à notre disposition, nous pouvons également nous servir :

- Des tests de percussions : des percussions axiales douloureuses nous informent d'une inflammation desmodontale. Ces douleurs peuvent intervenir lors d'une pulpite

complète, ou encore dans d'autres pathologies infectieuses. Des percussions transversales douloureuses sont le signe d'une inflammation pulpaire (12).

- Du test de morsure, qui pourra nous permettre de mettre en évidence la présence d'une fêlure pouvant être une source de pulpite. Ce test vise à faire mordre le patient sur, par exemple, un rouleau de coton salivaire. Le test est jugé positif si la douleur survient au moment de la morsure et lors du relâchement, tandis qu'elle est soulagée en occlusion.
- Du test de transillumination, pouvant mettre en évidence la présence de fêlures ou de lésions carieuses. Il est réalisable à l'aide d'une lampe à photopolymériser appliquée perpendiculairement à l'axe de la dent.
- Du bleu de méthylène, permettant également de mettre en évidence de potentielles fêlures (15).

Dans une moindre mesure, on peut également se servir :

- Du test par anesthésie sélective, visant à anesthésier la dent suspecte. Si la douleur est réduite, voire cesse, on peut en déduire que la dent anesthésiée est la dent causale. Ce test nécessite donc une anesthésie très localisée, ne visant qu'une unique dent (15).
- Du test de cavité. Il s'agit d'un test invasif visant à cureter, voire à réaliser une effraction pulpaire, sans anesthésie. Toute douleur pendant le test nous informe d'une dent non nécrosée. Ce test n'est bien évidemment applicable qu'en présence d'une lésion identifiée, faute de quoi il s'agirait d'une mutilation volontaire (15).

3. Diagnostics étiologiques

La pulpite irréversible peut être de plusieurs origines, provenant d'agressions infectieuses, physiques, ou chimiques. Parmi ces trois catégories, on compte majoritairement des origines locales.

a. Etiologies infectieuses

La plus fréquente des étiologies de pulpites est la cause infectieuse locale par la progression de lésions carieuses. Autres que les lésions carieuses, on note parmi les causes infectieuses locales les parodontites, dont la flore peut entraîner exceptionnellement des

pulpites dites *a retro* (12). On note également les fractures et fêlures, l'érosion, l'abrasion, toutes représentant des portes d'accès aux bactéries à la dentine et à la pulpe dentaire.

b. Etiologies physiques

On compte également les causes physiques telles que les traumatismes dentaires accidentels, ou microtraumatismes via les troubles occlusaux et le bruxisme. On peut également mentionner des causes physiques iatrogènes telles qu'une taille excessive de la dentine, l'absence de spray lors de l'usage de rotatifs, ainsi qu'une forte pression exercée, élevant la température de la pulpe (16). L'électro-galvanisme entre deux matériaux de reconstitution peuvent également causer des pulpites, par dégradation du matériau concerné, et par phénomènes électriques (16). L'élévation thermique causée par la photopolymérisation a également été évoquée comme potentielle cause de pulpite iatrogène (16). De même, une surcharge occlusale peut entraîner une inflammation pulpaire, par la flexion causée sur l'émail et la dentine (16). Certains traitements par laser exposent à des risques de pulpites par élévation de la température de celle-ci (16).

c. Etiologies chimiques

Parmi les causes chimiques, la restauration composite a été réputée iatrogène si appliquée à proximité de la pulpe. Les études les plus récentes montrent qu'un bon usage du mordantage, des adhésifs et du composites ne compromettent pas l'état pulpaire (17).

4. Diagnostics différentiels

Parmi les diagnostics différentiels que l'on peut retrouver, on note différentes pathologies dentaires telles que :

- La pulpite aigue réversible, où on note une douleur provoquée modérée et une réponse aux tests de sensibilité pulpaire positive douloureuse, cédant à l'arrêt du stimulus.
- L'hypersensibilité dentinaire, aux douleurs vives, causées par des variations de températures aussi bien froides que chaudes, à l'exposition au sucre, aux acides, et non spontanées.

- Le syndrome du septum, aux douleurs parfois spontanées, et reproductibles au sondage du septum enflammé. L'absence de douleurs aux tests de sensibilité pulpaire permettent de mettre en évidence l'absence de douleurs d'origine dentaire, tandis que le sondage douloureux met en évidence leur origine desmodontale.

Mais également des pathologies extradentaires telles que les pathologies nerveuses, notamment du nerf trijumeau, les lésions oculaires telles que les glaucomes, les otalgies ou les sinusites (12,15).

E. Traitement de la pulpite irréversible

Le traitement de la pulpite irréversible consiste majoritairement en une pulpectomie. Il s'agit de l'éviction complète du tissu pulpaire. De récentes études visant à préciser le diagnostic de l'étendue de l'inflammation pulpaire tendent à nuancer ce propos (18).

Associé à ces études, de nouvelles thérapeutiques visant conserver la vitalité pulpaire lors d'une pulpite jugée irréversible se développent. Ces thérapeutiques incluent le coiffage pulpaire direct, la pulpotomie partielle et la pulpotomie complète. Des études ont démontré un taux de succès de 85% de la pulpotomie partielle. La pulpotomie complète présente quant à elle un taux de succès de 93% sur 3 ans. Ces thérapeutiques ont été appliquées sur des dents jugées en pulpite irréversible. Ces taux de succès sont dépendants des conditions de réalisation des différentes thérapeutiques, du choix de matériaux de coiffage utilisés, et de la bonne évaluation de l'état inflammatoire. Celui-ci doit être jugé notamment par l'hémostase (18).

La pulpectomie reste une option thérapeutique. Elle sera indiquée lorsqu'aucune hémostase n'est obtenue après pulpotomie complète, ou échec de cette dernière par persistance de signes douloureux. La nécrose pulpaire se traite également par l'éviction de la totalité du tissu pulpaire.

Quelque soit le traitement envisagé, ces interventions nécessitent un silence opératoire, obtenu par une anesthésie locale et/ou loco-régionale.

II. Anesthésies locales et locorégionales en odontologie : définition, molécules et principales techniques employées

A. Définition

L'anesthésie, du grec « an », absence de ; et de « esthesie », sensation, est la suspension momentanée de la sensibilité dans une partie ou dans l'ensemble du corps, provoquée en vue d'une intervention chirurgicale (19). Elle est définie par l'ADA par l'élimination de la sensation, notamment la douleur, dans une partie du corps par l'application topique ou l'injection régionale d'un médicament (20).

B. Mécanisme d'action

La transmission d'une information douloureuse entre les cellules nerveuses s'effectue le long de l'axone via le déclenchement d'un potentiel d'action. Ce dernier correspond à une modification brutale et importante, suite à une stimulation, du potentiel de membrane d'une fibre nerveuse. Ce potentiel de membrane, au repos, est de -70mV (phase 1).

Le potentiel d'action répond à un seuil fixe, dit d'excitabilité, toujours identique sur un neurone donné. Une fois que ce seuil dit d'excitabilité, ou de dépolarisation, est atteint, le potentiel d'action atteint le seuil d'excitabilité maximale : c'est la loi dite du « tout ou rien ». La propagation de ce potentiel d'action se fait tout au long de l'axone du neurone stimulé.

Deux types de canaux sont principalement impliqués dans la génération d'un potentiel d'action : les canaux sodiques et les canaux potassiques. La dépolarisation s'effectue via une entrée intracellulaire d'ions sodiques, inversant le potentiel membranaire (phase 2). La repolarisation s'effectue par une sortie extracellulaire d'ions potassiques, tandis que les canaux sodiques sont alors inactivés (phase 3). Tous ces canaux sont voltages dépendants. La repolarisation s'effectue jusqu'à réatteinte du potentiel de repos (phase 4) (21).

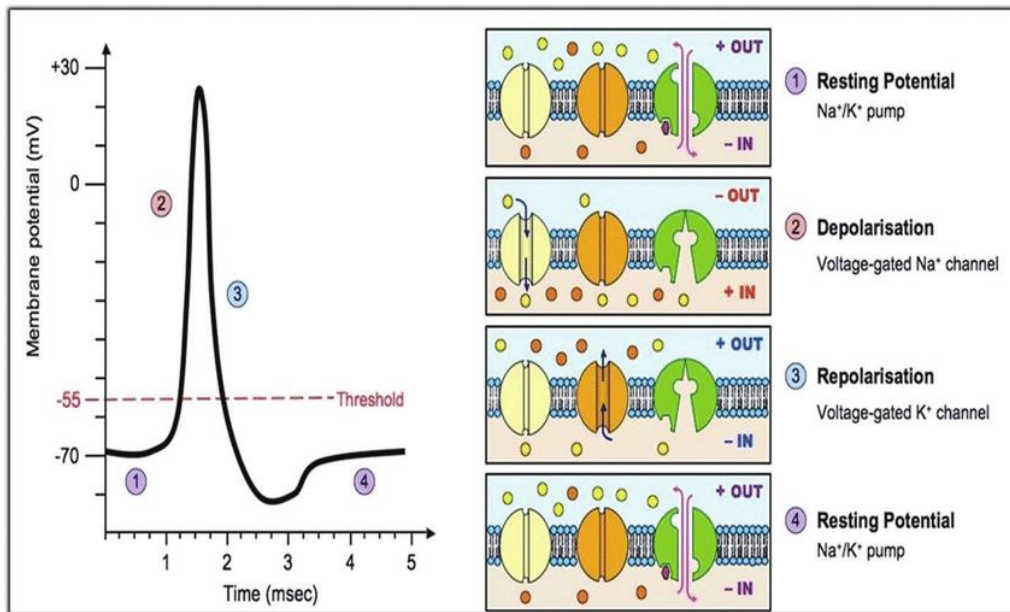


Figure 2 : Schéma représentant les quatre phases du potentiel d'action (20).

L'agent anesthésiant a pour rôle, au niveau cellulaire, de bloquer le passage des ions sodiques. Il n'a pas d'impact significatif sur les canaux potassiques (21).

Lors de l'injection de la solution anesthésiante, les molécules se retrouvent, selon le pH du milieu, sous forme chargée ou non (Figure 3, phase 1). Pour bloquer les canaux, les molécules anesthésiantes se fixent au niveau de la bouche interne, intracellulaire, du canal sodique et ce, sous forme de cations (Figure 3, phase 4). Mais cette même molécule ne doit pas être ionisée avant son passage intra canalaire afin de pouvoir pénétrer la cellule ciblée (Figure 3, phase 2). Sans le passage d'ions sodique en intra-cellulaire, la dépolarisation membranaire ne s'effectue pas, le potentiel d'action ne se déclenche pas, l'information douloureuse n'est pas transmise (Figure 3, phase 4) (20,22)

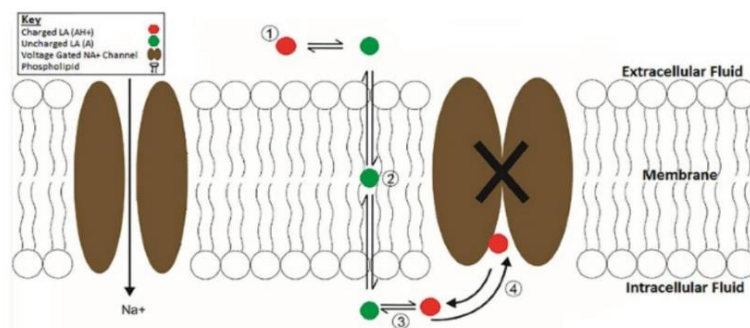


Figure 3 : Schéma illustrant le mécanisme d'action de l'anesthésie au sein de la membrane d'une cellule nerveuse (22).

Chez l'Homme, les canaux sodiques dits voltages dépendants existent sous neuf formes différentes. Chacune de ces formes est constituée d'une sous unité principale dite alpha et d'une ou plusieurs sous unités dites beta. Ces canaux sodiques sont nommés de 1.1 à 1.9, selon la structure de leur sous unité alpha. Parmi eux, les canaux NaV 1.5, 1.8 et 1.9 sont dits « tetrodotoxine résistants » tandis que les six autres isoformes y sont sensibles. On retrouve les canaux NaV 1.1, 1.2, 1.3, 1.6 au sein du système nerveux central, les canaux NaV 1.4 et 1.5 au sein du système cardiaque et des muscles squelettiques, et les canaux NaV 1.7, 1.8 et 1.9 au niveau du système nerveux périphérique. Les cibles principales des molécules anesthésiantes sont principalement les canaux NaV 1.7 et 1.8 (23).

C. Contenu d'une carpule anesthésiante

En odontologie, les solutions anesthésiantes sont contenues au sein de cartouches, ou carpules de 1,8mL, présentant :

- la molécule anesthésiante,
- des agents conservateurs,
- souvent, des vasoconstricteurs.

Le tout étant dilué dans une solution de remplissage stérile, saline et isotonique.

Une molécule anesthésiante, pour être jugée efficace, doit présenter :

- une liposolubilité importante, lui permettant de franchir les membranes cellulaires pour atteindre les récepteurs ciblés.
- une liaison protéique importante, limitant ainsi la fraction libre de molécules anesthésiantes et augmentant la durée d'efficacité de l'anesthésie.
- un pKa, ou degré d'ionisation, faible, lui permettant de rester sous forme non ionisée et de pouvoir traverser les membranes cellulaires (21).

A ce jour, il existe deux grandes familles de molécules anesthésiantes utilisées en odontologie : les amino-esters et les amino-amides. Ces molécules anesthésiantes sont constituées de trois parties, à savoir un cycle aromatique, une chaîne intermédiaire hydrophobe, et une fraction hydrophile représentée par une terminaison amine. Il s'agit donc de molécules amphiphiles. Les esters et les amides se différencient au niveau de leur chaîne intermédiaire, présentant soit une fonction ester, soit une fonction amine. Parmi les amino-esters, seule la

procaïne est encore utilisée en odontologie en France. Les amino-esters ont été abandonnés au profit des amino-amides qui présentent moins de risques allergisants, une meilleure stabilité chimique et une efficacité supérieure.

1. Molécules anesthésiantes

1.1. Procaïne

Synthétisée pour la première fois en 1904, la procaïne est le seul amino-ester utilisé en France en odontologie. Elle est disponible sous forme de chlorhydrate à 2% de concentration, sans vasoconstricteurs, uniquement en milieu hospitalier.

La procaïne a été indiquée dans le cadre de la prise en charge bucco-dentaire chez les patients atteints de porphyrie hépatique. Il a cependant été reconnu que ces patients pouvaient être pris en charge avec n'importe quelle molécule anesthésiante à usage dentaire sans risque de complications liées à leur état pathologique (24).

Elle possède un pKa de 8,9, une liaison protéique de 6%, et des propriétés vasodilatatrices les plus importantes des différentes molécules anesthésiantes à notre disposition. Il faut compter 6 à 10 minutes pour voir apparaître l'effet analgésiant (21,25,26). Ses propriétés en font une molécule quasiment sans intérêt dans le cadre de l'anesthésie en odontologie.

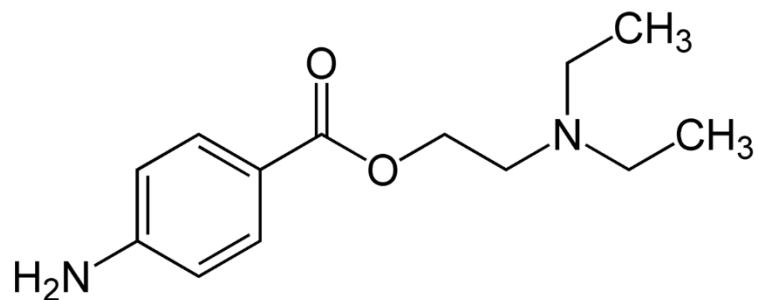


Figure 4 : Schéma de la formule chimique de la procaïne.

1.2. Lidocaïne

Synthétisée en 1943, la lidocaïne est une molécule fréquemment utilisée, disponible en

concentration de 2% sans, ou avec vasoconstricteurs à différentes concentrations (1/80 000, 1/100 000, 1/200 000). La dose maximale chez l'adulte sain est de 7mg/kg, sans dépasser 500mg par séance.

Elle présente un pKa de 7,9, une liaison protéique de 65%, et une action vasodilatatrice non négligeable, bien que moindre que celle de la procaine. Son effet analgésiant apparaît au bout de 3 à 5 minutes (21,25,26).

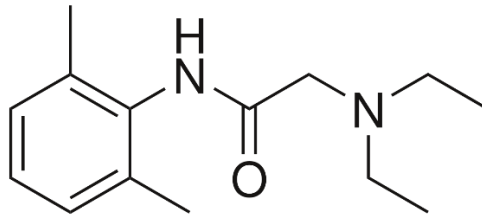


Figure 5 : Schéma de la formule chimique de la lidocaïne.

1.3. Mépivacaïne

Synthétisée en 1957, la mépivacaïne est la troisième molécule anesthésiante la plus utilisée en odontologie. Elle se trouve en concentration à 3% sans vasoconstricteurs ou à 2% avec vasoconstricteurs à 1/200 000. Chez un adulte sain, la dose maximale est de 6,6mg/kg, sans dépasser 400mg par séance.

Son pKa est de 7,9, son taux de fixation protéique de 75% et elle présente d'elle-même une action vasoconstrictrice. Son effet analgésiant s'installe en 3 à 5 minutes (21,25,26).

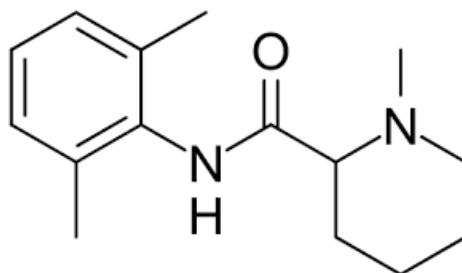


Figure 6 : Schéma de la formule chimique de la mépivacaïne.

1.4. Articaine

De par sa liposolubilité et sa liaison aux protéines supérieures aux autres amino-amides, l'articaine est actuellement la molécule par excellence. Sa première synthèse remonte à 1969.

Elle est disponible en concentration de 4% ou de 2% avec vasoconstricteurs à 1/100 000 ou 1/200 000. Sa dose maximale est de 7mg/kg sans dépasser 500mg par séance chez l'adulte sain.

Son pKa est de 7,8, son taux de fixation protéique est de 95%, et elle présente un effet vasodilatateur similaire à celui de la lidocaïne. Son temps d'installation est variable, ayant été mesuré en moins d'une minute, et parfois jusqu'à 9 minutes (21,26).

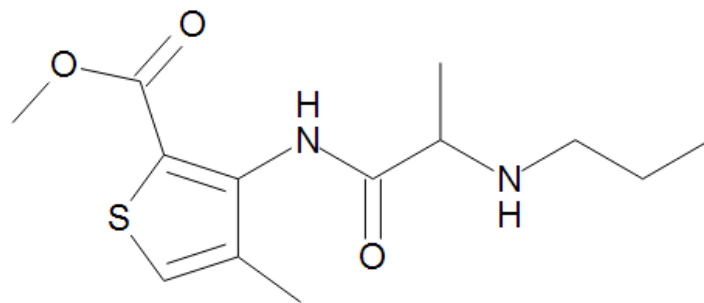


Figure 7 : Schéma de la formule chimique de l'articaine.

2. Vasoconstricteurs

En France, deux vasoconstricteurs sont autorisés. Il s'agit de catécholamines, à savoir de l'adrénaline ou de la noradrénaline, en concentration variables de 1/100 000 ou 1/200 000.

Leurs avantages sont multiples :

- Par la vasoconstriction qu'ils entraînent, ils permettent de limiter la diffusion de l'agent anesthésiant au sein de la circulation systémique, augmentant ainsi la durée et l'efficacité de l'anesthésie
- La restriction de la diffusion de la solution anesthésiante permet de réduire le dosage utilisé. On limite ainsi les effets toxiques de la molécule anesthésiante.

Les vasoconstricteurs présentent toutefois quelques effets secondaires d'ordre général, évitables en ne dépassant pas les concentrations recommandées. On compte notamment :

- Des palpitations,
- Une hypertension artérielle,
- Des céphalées,
- Une dyspnée,

Selon le Guide de prise en charge par le chirurgien-dentiste de l'Association Dentaire de France de 2013 (27), les vasoconstricteurs sont absolument contre-indiqués chez les patients :

- Atteints de phéochromocytome,
- Ayant consommé de la cocaïne dans les 24 heures précédant l'injection de vasoconstricteurs.

Une mise à jour de ce même guide de 2016 (28) recommande de limiter l'usage des vasoconstricteurs à quatre carpules d'anesthésies adrénalinées à 1/200 000 en cas :

- D'hypertension, qu'elle soit de grade I, II, ou III,
- De maladies coronariennes (angor ou infarctus du myocarde),
- D'arythmies cardiaques,
- D'insuffisance cardiaque.

Si d'autres carpules sont nécessaires, elles ne doivent pas présenter de vasoconstricteurs.

L'usage de vasoconstricteurs est également à évaluer en fonction de la technique d'anesthésie utilisée. En effet, pour les anesthésies locales intra-ligamentaires et intra-septales, on note un risque plus important de nécrose, notamment du septum. En opposition, ce risque de nécrose n'a pas été mis en évidence pour les anesthésies ostéo-centrales, l'os spongieux étant suffisamment vascularisé pour compenser ce risque (29).

3. Agents conservateurs

Les agents conservateurs permettent de garantir la qualité de la solution anesthésiante jusqu'à sa date de péremption. Leurs propriétés antibactériennes et antifongiques permettent d'assurer une solution aseptique. Ils ont également un rôle dans la stabilisation du pH de la solution anesthésiante, ainsi qu'une fonction antioxydante envers le vasoconstricteur. On retrouve principalement parmi les agents conservateurs les parahydroxybenzoates de méthyle et de propyle, les métrasulfites de sodium et de potassium, ainsi que de l'EDTA. Leur principal désavantage est le risque allergisant qu'ils présentent. Pour ces raisons, les parahydroxybenzoates viennent à disparaître.

D. Principales techniques employées

En vue d'une pulpotomie dans le cadre d'une pulpite irréversible, on cherche à obtenir un silence opératoire via une anesthésie dite locale, et/ou loco-régionale.

1. Anesthésie locale

L'anesthésie locale est définie par l'American Dental Association comme étant : "l'élimination de la sensation, notamment la douleur, dans une partie du corps par l'application topique ou l'injection régionale d'un médicament » (20).

En odontologie, les différentes techniques d'anesthésies locales principalement employées dans le cadre de la pulpite irréversible vont être : l'anesthésie para-apicale, différentes anesthésies intra-osseuses que sont l'anesthésie intra-ligamentaire, l'anesthésie intra-septale et l'anesthésie ostéo-centrale, et l'anesthésie intra-pulpaire.

1.1. Anesthésie para-apicale

C'est une anesthésie locale réalisée en pénétrant la muqueuse en direction de la table osseuse, sans en rechercher le contact. L'injection se fait lentement et progressivement en regard de l'apex dentaire. Elle est réalisée en vestibulaire de la dent à anesthésier, et peut être complétée d'un rappel en regard d'une racine palatine au niveau de la muqueuse palatine pour les dents pluriradiculées maxillaires (21). L'aiguille mesure entre 16mm pour un diamètre de 30/100ème (20).

C'est une anesthésie simple d'exécution, rapide et sans contre-indications, mais limitée sur une à deux dents ciblées au maximum. Elle trouve son intérêt majoritairement lors de soins unitaires en maxillaire et au niveau des incisives mandibulaires. L'anesthésie du bloc du nerf alvéolaire inférieur au foramen mentonnier visant à anesthésier les prémolaires mandibulaires, qui sera détaillée par la suite, peut techniquement s'apparenter à une anesthésie para-apicale.

Lors de soins visant plusieurs dents, la nécessité de multiplier les injections par voie para-apicale nous incite à favoriser les techniques loco-régionales. La présence d'infections et, ou, de phénomènes inflammatoires aigus peut également être problématique quant au succès de cette technique locale. On relève en effet près de 50% d'échecs de la technique para-apicale

seule sur les molaires maxillaires en pulpite (30).

La forte densité de la corticale mandibulaire rend le plus souvent insuffisante la technique para-apicale dans l'anesthésie des molaires mandibulaires. Elle est même rendue inefficace dans le cadre d'une pulpite irréversible sur ces dites molaires. D'autres techniques d'anesthésie seront alors davantage indiquées.

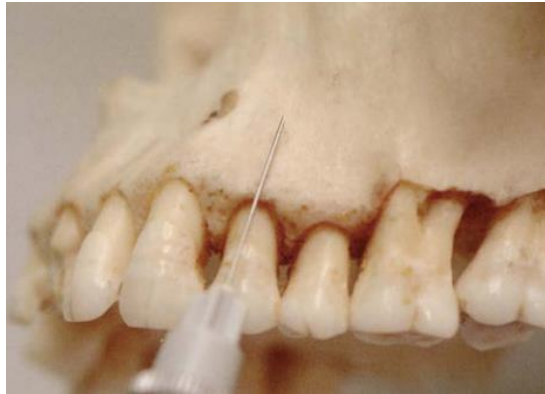


Figure 8 : Photographie d'une technique para-apicale en regard de la première prémolaire maxillaire gauche (21).

1.2. Anesthésies intra-osseuses

Les techniques d'anesthésies intra-osseuses, ou parfois appelées diploïques, regroupent différentes méthodes d'anesthésies locales visant à analgésier une ou deux dents ciblées en injectant la solution directement au sein de l'os spongieux. On y retrouve les anesthésies intra-ligamentaire, intra-septale et ostéo-centrale. Ces techniques d'anesthésie intra-osseuses sont toutes contre-indiquées chez les patients présentant un haut risque d'endocardite infectieuse (28).

1.2.1. Anesthésie intra-ligamentaire

Cette anesthésie locale consiste à injecter la solution anesthésique directement au sein du ligament alvéolo-dentaire de la dent ciblée. Elle est réalisée à l'aide d'une aiguille de 30/100ème de diamètre présentant un double biseau aigu permettant une incision aisée des tissus et une insertion la moins douloureuse possible. L'aiguille, rigide et de 8 à 12mm de

longueur, est insérée dans le sillon gingival d'environ 2 à 4mm de profondeur selon un angle d'environ 30°. L'injection se faisant en plusieurs points autour de la dent sous une pression contrôlée (20).

Si l'anesthésie intra-ligamentaire a été réputée pour être à risque d'entraîner des lésions parodontales telles que des résorptions osseuses, ainsi que des résorptions radiculaires, il semblerait que ces risques ne soient pas plus fréquents qu'avec d'autres méthodes d'anesthésie, si les bonnes recommandations sont suivies. Ces recommandations visent principalement le respect de l'injection sous pression contrôlée et une bonne concentration en vasoconstricteurs. Cette concentration en vasoconstricteurs doit idéalement être limitée à 1/200 000. De même, des systèmes d'injection spécifiques à l'anesthésie intra-ligamentaire permettent de contrôler la pression d'injection. On restreint ainsi la quantité de solution anesthésiante injectable en un point à idéalement 0,2mL. Plusieurs études sur modèles animaux ont en effet montré l'intérêt de ces recommandations (31–33).

L'anesthésie intra-ligamentaire trouve son principal intérêt dans l'anesthésie des molaires mandibulaires. Elle est favorisée par près de 75% des patients aux anesthésies loco-régionales, pour des raisons de confort. L'anesthésie locale évite en effet la sensation d'engourdissement étendue, typique de l'anesthésie loco-régionale. Elle évite également l'inconfort lors de la déglutition et de l'alimentation (21).

Elle reste toutefois contre-indiquée chez les patients à haut risque d'endocardite infectieuse (34).

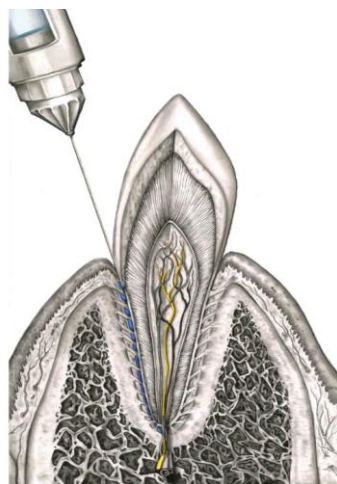


Figure 9 : Schéma d'une anesthésie intra-ligamentaire (35).

1.2.2. Intra-septale

L'anesthésie intra-septale est une technique locale intra-osseuse. Elle consiste en l'infiltration de la substance anesthésiante après perforation de la corticale osseuse au niveau du septum interdentaire, zone anatomique où la corticale est moins épaisse. Elle est réalisée à l'aide d'une aiguille de 8 à 12mm (36). La perforation s'effectue perpendiculairement à la corticale osseuse. L'injection doit laisser apparaître un blanchiment de la papille interdentaire. Afin de la rendre plus confortable pour le patient, une anesthésie de la muqueuse papillaire est réalisable en amont.

Cette technique, bien qu'efficace, ne se limite généralement qu'à une dent. Le risque de nécrose du septum ou de la papille étant présent, il convient de limiter l'usage de vasoconstricteurs à une concentration de 1/200 000. Elle trouve particulièrement son intérêt en région mandibulaire postérieure, où la corticale osseuse ne permet que difficilement l'efficacité de l'anesthésie para-apicale. Elle peut également se révéler une bonne alternative à l'anesthésie loco-régionale. Elle nécessite toutefois un temps d'apprentissage, à l'aide d'une seringue spécifique (21).

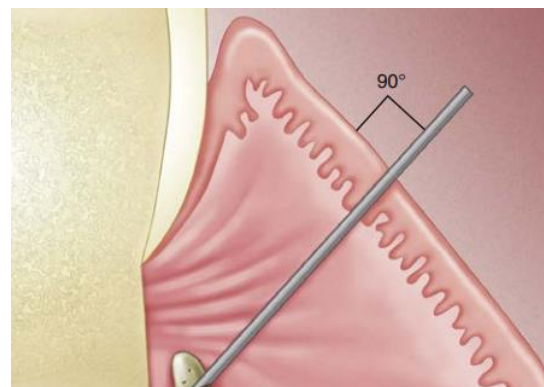
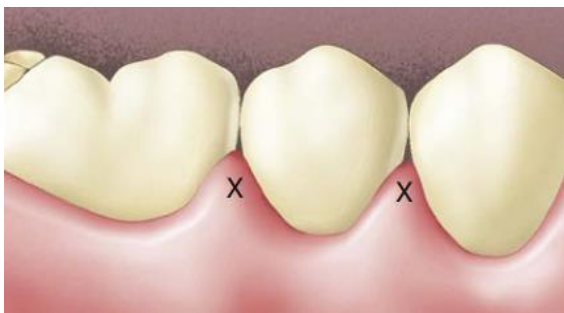

Figure 10 : Schémas indiquant les sites d'injections et l'angulation de l'aiguille lors d'une anesthésie intra-septale (21).

1.2.3. Anesthésie ostéo-centrale

L'anesthésie ostéo-centrale a pour but d'injecter la solution anesthésiante directement au

sein de l'os spongieux après perforation de la corticale osseuse.

Après avoir réalisé une anesthésie de la gencive en regard du site d'infiltration, la corticale est perforée selon un angle de 30 à 45° par rapport à sa surface, au niveau du trigone rétro-molaire. La perforation peut également être réalisée en interdentaire. L'aiguille, de 16mm pour un diamètre de 30/100ème, présente un double biseau, permettant de perforer les trabéculations osseuses (20,37).

Un examen clinique et radiographique est indispensable avant toute mise en œuvre. Si le risque de perforation radiculaire a été évoqué, il a été montré qu'il était impossible d'en arriver à cette extrémité d'un point de vue mécanique. Ajouté à cela, la perforation radiculaire implique de traverser le ligament alvéolo-dentaire. Cet acte, qui serait alors douloureux pour le patient, est un indicateur nous invitant à rebrousser chemin (38).

Tout comme les autres techniques d'anesthésies intra-osseuses, l'anesthésie ostéo-centrale se pratique principalement au niveau des molaires mandibulaires. On cherche à injecter la solution anesthésiante au plus proche des apex. Elle constitue avec l'anesthésie intra-septale, une alternative à l'anesthésie loco-régionale, et peut être utilisée soit en anesthésie de première intention, soit en guise d'anesthésie complémentaire (21). Elle reste cependant contre-indiquée dans le cadre de maladies parodontales.

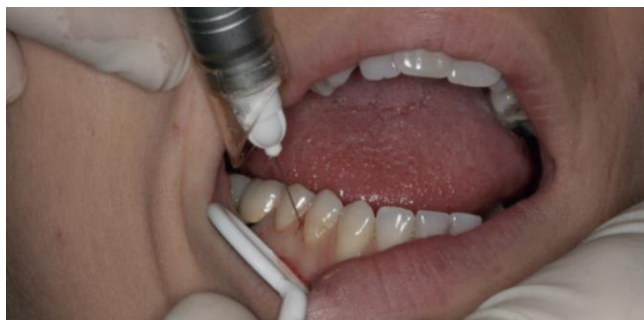

Figure 11 : Photographie d'une anesthésie ostéo-centrale (37).

1.3. Intra-pulpaire

Cette technique anesthésiante vise à infiltrer directement le tissu pulpaire et provoque

une anesthésie très efficace et à effet immédiat. Il s'agit donc d'une anesthésie complémentaire réalisée en per-opératoire, après trépanation de la chambre pulpaire. Une aiguille de 16mm et de 30/100ème de diamètre est indiquée, permettant d'injecter profondément la solution anesthésiante au sein du tissu pulpaire (21).

Elle est cependant très douloureuse pour le patient, car elle nécessite un contact direct avec la pulpe dentaire, ainsi qu'une forte pression d'injection. La seule indication encore valable de cette technique serait l'échec de toute autre méthode d'anesthésie à notre disposition (21).

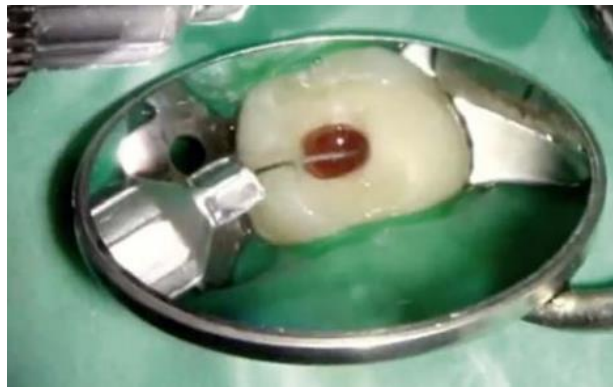


Figure 12 : Photographie d'une injection intra-pulpaire (21).

2. Anesthésie loco-régionale

L'anesthésie loco-régionale, comparé à l'anesthésie locale, vise à insensibiliser tout un tronc, un plexus nerveux (39).

En odontologie, on parle d'anesthésies tronculaires. Elles regroupent plusieurs techniques visant à anesthésier différents troncs nerveux. Elles sont indiquées lorsque plusieurs dents ciblées sont à traiter simultanément, ou lorsqu'un foyer infectieux et, ou, inflammatoire contre-indique ou rend inefficace une anesthésie locale.

a. Anesthésies loco-régionales maxillaires

i. Anesthésie du nerf alvéolaire supéro-postérieur

Cette technique vise à anesthésier le nerf alvéolaire supéro-postérieur avant son passage au sein de la tubérosité maxillaire. L'aiguille de 16mm doit être insérée selon un angle d'environ 45° par rapport au plan d'occlusion du patient, dans le fond du vestibule, en regard de la deuxième molaire maxillaire.

Cette technique d'anesthésie a pour avantage d'anesthésier entièrement tout un secteur molaire, sans nécessité de rappels palatins jugés douloureux par les patients. Il existe cependant, chez 28% des individus, un nerf alvéolaire supéro-moyen innervant la racine mésio-vestibulaire de la première molaire maxillaire, ainsi que les prémolaires maxillaires. Chez ces patients, une anesthésie du nerf alvéolaire supéro-moyen sera alors nécessaire pour assurer le silence opératoire lors d'un traitement sur la première molaire maxillaire, ou les prémolaires maxillaires (21).

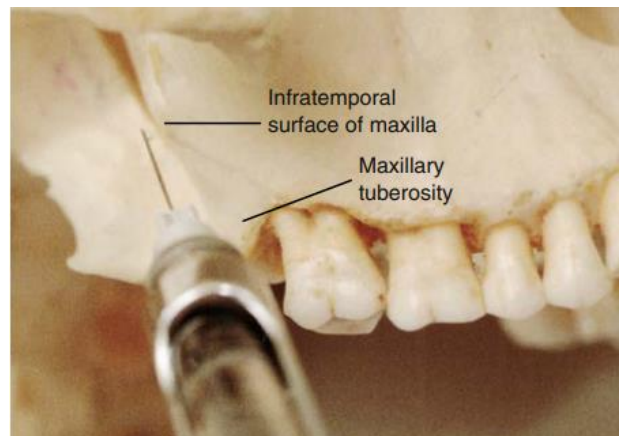


Figure 13 : Photographie d'une technique d'anesthésie du nerf alvéolaire postéro-supérieur (21).

ii. Anesthésie du nerf alvéolaire supéro-moyen

Le nerf alvéolaire supéro-moyen est un nerf inconstant que l'on retrouve chez environ 28% de la population. Il innerve la racine mésio-vestibulaire de la première molaire maxillaire ainsi que les prémolaires maxillaires. Son anesthésie se réalise à l'aide d'une aiguille de 16mm et 30/100ème de diamètre. Elle est insérée au fond du vestibule, en regard de la racine de la deuxième prémolaire (21).

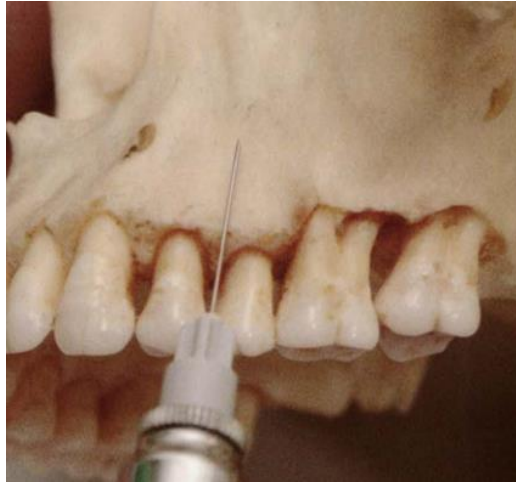

Figure 14 : Photographie d'une technique d'anesthésie du nerf alvéolaire supéro-moyen (21).

iii. Anesthésie du nerf alvéolaire supéro-antérieur - Canine Haute

L'infiltration canine haute vise à anesthésier les nerfs alvéolaires supéro-antérieurs au niveau du foramen infra-orbitaire. Elle permet une analgésie des incisives, de la canine et, dans 72% des cas, des prémolaires du secteur anesthésié. Les prémolaires sont en effet, chez 28% de la population, innervées par le nerf alvéolaire supéro-moyen inconstant. Elle se réalise à l'aide d'une aiguille de 16mm et de 30/100eme de diamètre, insérée selon l'axe de la canine dans le fond du vestibule (21).

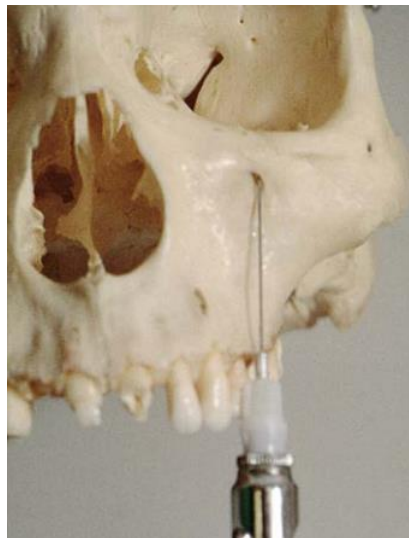


Figure 15 : Photographie d'une technique canine haute (21).

iv. Anesthésies loco-régionales maxillaires à abord palatin

Nous faisons également mention des anesthésies du nerf alvéolaire supérieur à abord palatin. On compte deux différentes techniques :

- Le bloc des nerfs alvéolaires supéro-antérieurs bilatéraux par abord palatin, anesthésiant tout le bloc incisivo-canin. L'injection se fait sur le versant palatin de la papille inter-incisive.
- Le bloc des nerfs alvéolaires supéro-antérieurs et supéro-moyen par abord palatin, visant à anesthésier les incisives, canine et prémolaires du secteur visé. Il consiste en l'injection de la solution anesthésiante au sein du palais dur, en prenant pour point de repère le milieu de la ligne imaginaire débutant au niveau du point de contact des deux prémolaires et la suture palatine (21).

b. Anesthésies loco-régionales mandibulaires

i. Anesthésie du nerf alvéolaire inférieur au foramen mandibulaire

Anesthésie loco-régionale de première intention pour les soins sur molaires mandibulaires, on la retrouve sous plusieurs appellations telles que « bloc du nerf alvéolaire inférieur », et plus fréquemment encore « anesthésie tronculaire ». Il s'agit de la deuxième anesthésie la plus fréquente en termes d'utilisation après l'anesthésie para-apicale (21). Elle a pour but d'infiltrer le nerf alvéolaire inférieur avant sa pénétration dans la corticale osseuse par le foramen mandibulaire, où il devient alors inatteignable car entouré d'une corticale osseuse épaisse, imperméable aux solutions anesthésiantes injectées par technique para-apicale.

Plusieurs techniques, avec ou sans guide, ont été décrites. Classiquement, elle se fait avec un angle de 45° environ en prenant appui sur les prémolaires controlatérales. On cherche à atteindre l'épine de Spix. Pour ce faire, trois repères sont à prendre. En dehors, on repère le bord antérieur de la branche montante de la mandibule. En dedans, on cherche le muscle ptérygoïdien médial, et en bas le bord inférieur du muscle ptérygoïdien latéral. L'aiguille présente un diamètre de 50/100ème et une longueur de 35mm (20). Le double biseau équilibré de celle-ci permet de limiter le phénomène de déflexion (20).

Le nerf lingual et buccal sont également anesthésiés lors de la réalisation de cette technique. Il en résulte une anesthésie des tissus mous, jugée désagréable par bon nombre de patients. Elle en rassure cependant d'autres, imaginant une anesthésie efficace puisqu'ils en ressentent davantage les effets. Toutefois, les fibres A beta, responsables de la proprioception, sont plus sensibles à la solution anesthésiante que les fibres nociceptives A delta et C. Le signe de Vincent, soit l'analgésie de la lèvre inférieure homolatérale, reste donc un indicateur simple, mais ne confirmant pas systématiquement le silence opératoire dentaire (30).

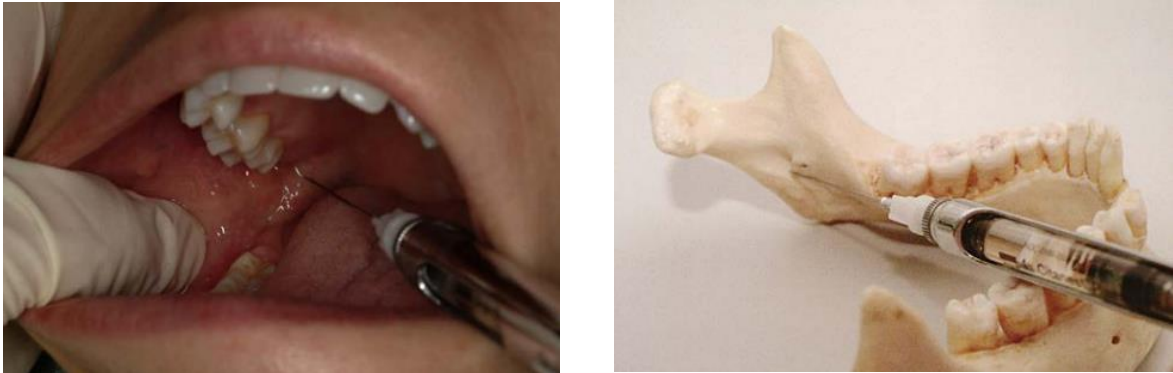


Figure 16 : Photographies illustrant la technique du bloc du nerf alvéolaire inférieur (21).

ii. Anesthésie du nerf mandibulaire - Technique de Gow-Gates

Proposée en 1973, la technique de Gow-Gates vise à anesthésier toutes les branches délivrées par le nerf mandibulaire. Il s'agit du nerf alvéolaire inférieur, du nerf mental et incisif, du nerf lingual, du nerf mylohyoïdien, du nerf auriculo-temporal, et dans 75% des cas, du nerf buccal (21).

La solution anesthésiante doit être déposée, après insertion de l'aiguille sur environ 20mm, au plus proche du col du condyle mandibulaire, sous le muscle ptérygoïdien latéral (21).

Cette technique est délaissée par bon nombre de praticiens. Elle présente pourtant de bien meilleurs taux de succès que la technique du bloc du nerf alvéolaire inférieur, avoisinant les 95% (21).

Elle reste toutefois compliquée à réaliser et gênante pour les patients au vu du nombre de nerfs visés. La courbe d'apprentissage qu'elle nécessite est probablement la principale raison de son abandon par certains praticiens. Ajouté à cette courbe d'apprentissage, on peut également évoquer des facteurs anatomiques. En effet, un risque accru d'injection intravasculaire a été relevé au cours de certains travaux (40). Gow-Gates (1992) soutient toutefois sa proposition. En association avec Watson, ils affirment que si correctement exécutée, cette technique présente un risque d'injection intravasculaire de moins de 2%. Ce taux est bien inférieur à celui qu'ils évaluent pour le block du nerf alvéolaire inférieur, allant de 3,6 à 22% (41).

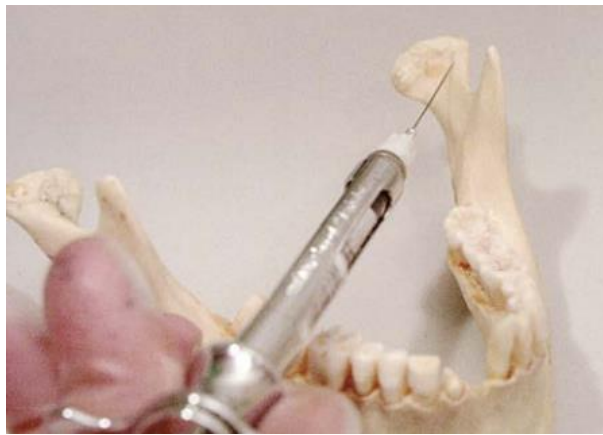


Figure 17 : Photographie illustrant l'anesthésie du nerf mandibulaire selon la technique de Gow-Gates (21).

iii. Anesthésie du nerf mandibulaire – Technique d'Akinosi-Vazirani

En 1979, Akinosi propose une nouvelle technique d'anesthésie loco-régionale. Elle vise à anesthésier le nerf mandibulaire et ses différents rameaux hors le nerf auriculo-temporal et le nerf buccal, le tout face à un patient en occlusion. Cette technique semble reprise d'une proposition de Vazirani au cours des années 1960 (21).

L'aiguille doit être insérée, parallèlement au plan d'occlusion, en regard de la ligne muco-gingivale de la deuxième, ou troisième molaire maxillaire si elle existe, sur environ 20mm (21).

L'intérêt majoritaire de cette technique va être de pouvoir anesthésier le patient souffrant d'un trismus, et même de lever celui-ci. C'est une situation que l'on peut retrouver dans certains cas de pulpites irréversibles sur molaires mandibulaires (21). Elle nécessite toutefois encore une

phase d'apprentissage, la position bouche fermée du patient compliquant l'accès visuel. L'absence de repère osseux complique également la tâche.

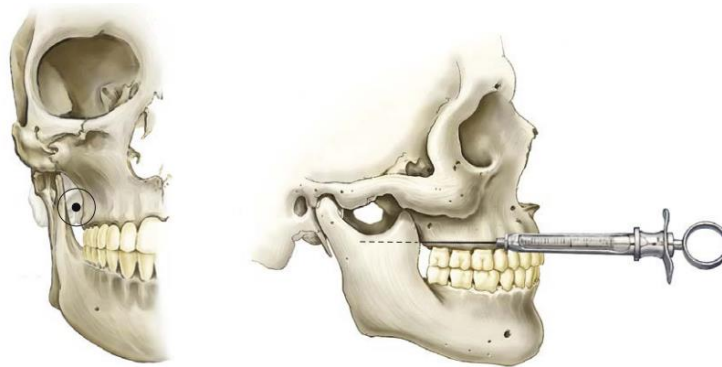


Figure 18 : Illustration décrivant l'anesthésie du nerf mandibulaire selon la technique de Vazirani-Akinosi (21).

iv. Anesthésie du nerf alvéolaire inférieur et incisif au foramen mentonnier

Le foramen mentonnier est situé en regard de l'apex de la deuxième prémolaire mandibulaire. Il constitue le foramen de sortie du nerf alvéolaire inférieur de la corticale mandibulaire. Il innerve alors les prémolaires mandibulaires. L'un de ses rameaux est le nerf incisif, qui innerve la canine et les incisives du secteur visé. Cette technique a donc pour but d'anesthésier les prémolaires, la canine et les incisives mandibulaire du secteur visé (21).

L'injection de la solution anesthésiante à l'aide d'une aiguille de 16mm pour 30/100eme de diamètre, parallèlement à l'os mandibulaire, à proximité de ce foramen mentonnier (20). Techniquement, on se rapproche de l'anesthésie para-apicale.

Cette technique présente pour principal avantage sa facilité d'exécution, le foramen mentonnier étant simple d'accès. Le nerf lingual n'étant pas impliqué, la langue ne s'en retrouve pas anesthésiée. On limite alors l'anesthésie des tissus mous, souvent jugée désagréable (21).

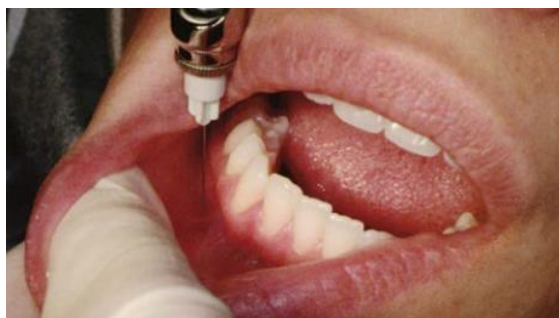

Figure 19 : Photographie d'une anesthésie au foramen mentonnier (21).

III. Causes des échecs d'anesthésie locale et loco-régionales directement liés à la pulpite irréversible

On convient de définir un échec d'anesthésie par une situation où l'acte thérapeutique envisagé est marqué par des douleurs modérées et, ou intenses. Des douleurs légères n'empêchant pas la bonne réalisation du soin, ou l'absence de douleurs, seront considérées comme un succès. Au cours de certaines études, ces potentielles douleurs sont évaluées à l'aide d'échelles visuelles analogiques. D'autres protocoles réalisent des tests de vitalité pulpaire avant tout geste technique afin de confirmer ou non les bons signes de l'anesthésie.

Dans le cadre de la pulpite irréversible, les échecs d'anesthésie rapportés oscillent entre 30 et 90%. Des chiffres plus que vastes, dépendants de facteurs sans lien avec l'état pulpaire tels que le choix de la méthode d'anesthésie, la localisation de la dent à traiter, la prise de médicaments ou autres substances en amont du traitement. Nous faisons également face à d'autres facteurs directement liés à la pulpite elle-même, à savoir le contexte inflammatoire, et l'état psychologique du patient, que nous allons détailler ci-dessous.

A. Processus inflammatoire

Les causes et les conséquences de l'inflammation vont avoir différents impacts sur la structure de l'organe pulpaire, car bouleversant la physiologie vasculaire, nerveuse et biochimique. Plusieurs hypothèses se sont dressées pour expliciter ces perturbations et les conséquences qui pourraient leur être attribuées.

1. Hypothèse des ions piégés

Le contexte inflammatoire de la pulpe va créer une acidose du milieu pulpaire. Cette acidose est causée par les déchets métaboliques bactériens tels que l'acide lactique, qui viennent acidifier le tissu pulpaire. Ajouté à cela, on note la libération du contenu cellulaire par les cellules lysées, et la sécrétion d'acide par les cellules immunitaires. On observe alors une diminution du pH d'environ une unité, passant de 7,2 à 6,2 (22).

L'hypothèse des ions piégés suggère que l'acidose inflammatoire va faciliter l'ionisation sous la forme de cations des molécules anesthésiques. Leur nature d'ion les rend incapables de traverser les parois des cellules nerveuses, condition pourtant nécessaire pour effectuer leur fonction. La situation est telle que dans ce contexte, moins de molécules anesthésiques pénétreront les gaines nerveuses. Le silence opératoire ne sera alors pas obtenu (22).

Cette théorie est aujourd'hui remise en question de par sa simplicité. Elle ne serait pas suffisante pour expliquer l'absence de silence opératoire lors d'une anesthésie loco-régionale. Puisque réalisée ainsi à distance de l'inflammation et de l'acidose, ses taux de succès ne devraient pas être impactés. Or nous avons vu précédemment que l'anesthésie par bloc du nerf alvéolaire inférieur voit ses taux de succès chuter dans le cadre d'une pulpite irréversible.

Ajouté à cela, la comparaison du succès de l'anesthésie loco-régionale du bloc du nerf alvéolaire inférieur et de l'anesthésie locale ostéo-centrale vont en faveur de cette dernière. Ceci met d'autant plus à mal cette théorie. L'anesthésie ostéo-centrale étant par définition une anesthésie locale, son injection se fait à proximité du site inflammatoire. Selon cette théorie, le taux de succès de cette méthode devrait chuter, même davantage que celui de l'anesthésie loco-régionale, ce qui n'est pas le cas (42).

2. Hypothèse de l'absorption systémique

L'hypothèse de l'absorption systémique suggère que l'hyperémie causée par le processus inflammatoire et ses acteurs tels que PGE2, entraîne une augmentation du flux vasculaire entre la circulation systémique et la pulpe. Ainsi, si les apports sanguins sont plus importants, la circulation de la pulpe vers la circulation systémique augmente aussi. La solution anesthésique a alors davantage de risques d'être absorbé par celle-ci et ce, avant d'avoir le temps d'agir sur les fibres nerveuses (22).

3. Hypothèse des nocicepteurs altérés

Il est bien connu que les molécules anesthésiantes diffusent à travers la paroi cellulaire via des canaux sodiques. Des études ont prouvé le rôle essentiel d'une classe de canaux sodiques

dit tétrotoxine résistants (TTXr) notamment les canaux NaV 1.8 et 1.9. Le processus inflammatoire va partiellement modifier leur fonctionnement. La prostaglandine PGE2, entre autres, abaisse leur seuil de dépolarisation jusqu'à près du double de leur activité.

Il a de plus été mis en évidence une surexpression de cette sous famille de canaux sodiques dans le cadre d'une pulpite irréversible. On se retrouve donc, d'un point de vue physiologique, avec une multiplication de l'expression de canaux rendus plus complexes à bloquer par la solution anesthésiante (22).

4. Hypothèse de la sensibilisation centrale

La sensibilisation centrale a été découverte chez l'animal lors d'une application d'un stimulus nociceptif suffisamment longue pour déclencher un phénomène inflammatoire. Cette inflammation a pu générer une excitabilité accrue des motoneurones. Ces neurones ne sont initialement sensibles qu'aux stimuli nociceptifs dans le cadre d'un réflexe de flexion de la patte arrière. Dans ce contexte inflammatoire, ils présentaient un seuil d'excitabilité abaissé, ainsi qu'un champ réceptif élargi. Ils ne limitaient alors plus à la patte arrière. Par ce seuil d'excitabilité abaissé, un simple stimulus non algique, tel qu'un toucher, déclenchait une réponse douloureuse. On se retrouve dans un phénomène d'hyperalgie et d'allodynie (43).

Lors d'une pulpite, la surstimulation des fibres périphériques de la pulpe et péri-apicales entraîne un barrage d'impulsion et la libération de substance P et de glutamate. Cette hypothèse suggère que ce phénomène entraîne une stimulation des fibres de la douleur au sein du système nerveux central via l'augmentation de leur excitabilité (43). Si une partie des fibres périphériques échappent à l'anesthésie, elles continueront à transmettre ce barrage d'impulsions qui stimulera les fibres du système nerveux central, maintenant alors cet état algique (22).

5. Phénomène de Tachyphylaxie

Selon le Dictionnaire Médical de l'Académie de Médecine de 2024, le phénomène de tachyphylaxie est la « diminution rapide de l'effet d'un médicament lors d'administrations successives. » (44). En d'autres termes, il s'agit de l'adaptation de l'organisme face à une substance administrée à plusieurs reprises. Dans le cas où cette substance est un médicament, on parle également d'échappement thérapeutique. Ce phénomène s'applique également aux

solutions anesthésiantes, expliquant l'effet moindre de ces dernières lors d'injections répétées.

Ce phénomène se retrouve également en dehors du cadre de la pulpite irréversible, et peut être dû à un œdème, une hémorragie, un caillot sanguin, ou encore une hypernatrémie (21). On peut toutefois faire le lien entre la pulpite et la tachyphylaxie. En effet, la tachyphylaxie est explicable également par le fait que le contenu d'une carpule d'anesthésie présente un pH se situant entre 3 et 4. Ainsi, l'administration d'une première carpule va avoir tendance à réduire le pH d'un milieu déjà acide et enflammé, entretenant l'hypothèse de la recapture des ions.

6. Le Peroxynitrite

Le peroxynitrite est une molécule oxydante qui se forme en excès lors des processus inflammatoires. Elle est produite par les cellules inflammatoires à partir de monoxyde d'azote NO qui, en forte concentration dans un contexte inflammatoire, interagit avec l'ion superoxyde O₂⁻. Leur potentiel oxydatif important leur donne un rôle majeur dans le déclenchement de la mort cellulaire par apoptose ou nécrose (45).

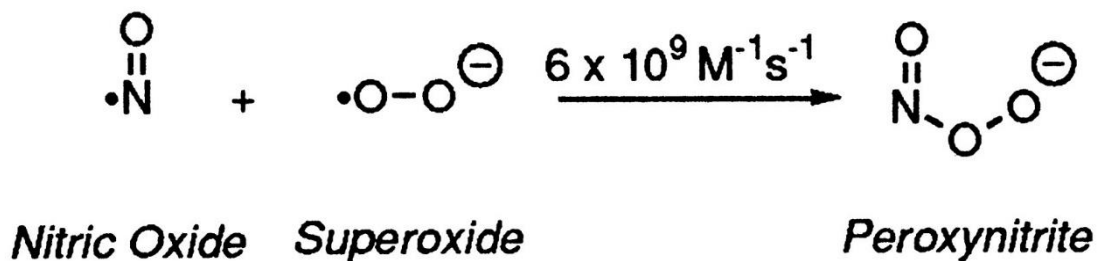


Figure 20 : Schéma de la formation de peroxynitrite à base d'ion superoxyde et de monoxyde d'azote (46).

6.1. Implication du peroxynitrite dans les échecs d'anesthésie

Le peroxynitrite est connu pour inhiber l'activité de la Na⁺/K⁺ ATPase et par conséquent, la fluidité des membranes cellulaires. Cette propriété a fait suggérer à différents auteurs l'hypothèse que le peroxynitrite pourrait également perturber les interactions entre les molécules anesthésiantes et les membranes cellulaires (47).

A l'aide d'essais in vitro, il a été relevé que le peroxynitrite, dans des concentrations similaires à celles d'un milieu inflammatoire, interagissait et impactait à la fois les molécules

anesthésiques et les membranes cellulaires nerveuses (23,47–49). Le prétraitement des molécules anesthésiantes avec du peroxy-nitrite a conduit à une inhibition des interactions entre celles-ci et les membranes cellulaires (48).

De même, le peroxy-nitrite agit en dégradant les membranes cellulaires. Il cible plus précisément les lipides membranaires en soustrayant un électron aux acides gras polyinsaturés des membranes. Ces modifications de la membrane cellulaire inhibent l'interaction entre ces dernières et les molécules anesthésiantes (49). Ces observations ont été faites avec la lidocaïne, ainsi qu'avec la prilocaïne et la bupivacaïne, deux molécules anesthésiantes non disponibles en France (23). On ajoute que ces phénomènes sont d'autant plus observables dans un milieu au pH neutre ou acide, typique de la pulpite irréversible.

B. Anxiété

La pulpite irréversible, par les douleurs qu'elle cause, se trouve être un motif de consultation d'urgence. Ce contexte est une source d'anxiété pour bon nombre de patients. C'est ce qu'a montré une étude allemande, où 58% des patients consultant en urgence présentaient une anxiété sévère (50).

Dans le cadre de l'urgence pour motif de pulpite irréversible, près de 80% des patients présentent de l'anxiété dentaire, et près de 16% d'entre eux entraînent dans la définition de phobiques dentaires (51).

1. Conséquences de l'anxiété dentaire sur le succès de l'anesthésie lors d'une pulpite

Une étude de 2020 a prouvé le lien entre l'anxiété dentaire et le faible taux succès de l'anesthésie. Les patients souffrants d'anxiété dentaire présentent un risque d'échec d'anesthésie, ou d'anesthésie difficile 30,9 fois plus important que les patients ne l'étant pas (52). Or comme on l'a vu précédemment, dans près de 80% des cas, les patients consultant en urgence pour une pulpite sont anxieux. Cette anxiété entraîne une activation du système hippocampique, abaissant alors le seuil de tolérance à la douleur (53). Les patients phobiques et, ou anxieux, rapportent en effet davantage de douleur, et de durée plus longue pendant l'anesthésie et le soin, que les patients ne l'étant pas.

Ajouté à cela, les patients anxieux ont tendance à surexprimer leur douleur et leur peur,

et à les dramatiser (52). Cette tendance à la surexpression entretient et conforte l'anxiété du patient (54-56).

La pulpite irréversible crée des douleurs le plus souvent insomniantes. Le patient consulte alors dans un contexte de fatigue intense, situation dans laquelle la tolérance à la douleur est significativement diminuée (57). Le tout créant alors un « cocktail » d'émotions, de ressentis, où douleur inflammatoire, fatigue et anxiété rendent la réalisation de l'anesthésie plus complexe et douloureuse. Ce terrain entretient alors l'anxiété, et où le patient sera, durant tout le soin, en éveil à la moindre sensation de vibration, au moindre bruit anxiogène, accentuant alors davantage son ressenti.

IV. Solutions actuelles et pistes d'amélioration quant au succès de l'anesthésie per-opératoire

A. Solutions actuelles

Pour faire face aux difficultés que nous venons de mettre en évidence, plusieurs solutions actuellement admises s'offrent à nous. Nous allons les énumérer selon la chronologie d'un rendez-vous d'urgence en vue de traiter une pulpite irréversible.

1. Prémédication à base d'antalgiques

Les antalgiques représentent un groupe de molécules appartenant à différentes catégories, notamment celles décrites ci-dessous que sont les anti-inflammatoires et les opioïdes. La pulpite étant, par définition, une pathologie inflammatoire, la prise d'anti-inflammatoires semble logique pour la soulager. Différents auteurs ont proposé de réduire l'état inflammatoire et ainsi de rendre l'anesthésie dentaire plus facile en prescrivant des anti-inflammatoires non stéroïdiens en préopératoire.

1.1. Ibuprofène

L'ibuprofène est un anti-inflammatoire non stéroïdien, dérivé de l'acide arylcarboxylique (58). Par son effet inhibiteur de la cyclo-oxygénase et donc sur la synthèse des prostaglandines, il a un effet anti-inflammatoire, antalgique, et antipyrétique. Il est également inhibiteur des fonctions plaquettaires, à courte durée (58).

Il s'agit de l'antalgique le plus vendu en France. Bien qu'il puisse soulager nombre de douleurs dentaires, il est plutôt déconseillé en automédication en odontologie. Son effet anti-inflammatoire peut en effet causer la prolifération d'infections aux conséquences parfois graves telles que des cellulites.

1.1.1. Posologie

Il est prescrit chez les individus de plus de 12 ans et de plus de 30kg, sous forme de comprimés de 400mg, allant de 1 à 3 prises par jour (58).

1.1.2. Contre-indications

Il est déconseillé chez la femme enceinte et absolument contre indiqué à partir de six mois de grossesse (58).

1.1.3. Résultats d'études

Plusieurs études ont cherché à démontrer qu'une prise d'ibuprofène en pré-opératoire avait un effet positif quant au succès de l'anesthésie, notamment du block alvéolaire inférieur. Certaines y sont parvenues, passant d'un taux de succès de l'anesthésie du nerf alvéolaire inférieur sur molaires mandibulaires en pulpites irréversibles de 36% à 72% (59).

D'une manière globale, ces études vont dans le sens que cette prémédication nécessite au moins 400mg d'ibuprofène une heure avant l'intervention, faute de quoi le succès de l'anesthésie n'est pas significativement amélioré (60–62). On relève malgré tout certains échecs qui n'entachent toutefois pas l'efficacité de cette solution (63).

1.2. *Autres anti-inflammatoires stéroïdiens*

1.2.1. Indométacine

L'indométacine est un anti-inflammatoire non stéroïdien ayant une fonction inhibitrice de la synthèse des prostaglandines (64).

Des études ont suggéré l'indométacine en prémédication dans le cadre d'une pulpite irréversible. Il a fait preuve de son succès, sans pour autant être significativement plus efficace que l'ibuprofène (65).

1.2.2. Kétorolac

Le kétorolac, qui agit également par inhibition de la synthèse des prostaglandines, a également été testé (66).

Il n'a pas su montrer d'efficacité significative s'il est administré par injection. Il a de plus été relevé des douleurs lors de l'injection du kétorolac, ce qui pousse à déconseiller cette stratégie (67). En revanche, l'administration par voie orale de kétorolac a apporté des résultats plus satisfaisants (68,69).

1.3. *Anti-inflammatoires stéroïdiens*

Les anti-inflammatoires stéroïdiens inhibent la phospholipase A2, enzyme nécessaire à la libération d'acide arachidonique. Il en résulte ainsi une inhibition de la synthèse des prostaglandines et des leucotriènes. Leur effet anti-inflammatoire et immunosuppresseur s'en retrouvent d'autant plus importants en comparaison aux anti-inflammatoires non stéroïdiens où seule la synthèse des prostaglandines est impactée (70).

1.3.1. Dexaméthasone

La dexaméthasone est un glucocorticoïde de synthèse, classé donc parmi les anti-inflammatoires stéroïdiens. Il inhibe l'inflammation en limitant la vasodilatation, le chimiotactisme et la production de molécules pro-inflammatoires telles que les prostaglandines.

La dexaméthasone a également été proposée en prémédication et semble faciliter la prise de l'anesthésie lors d'une pulpite irréversible. Les retours d'études indiquent en effet une amélioration du succès du bloc du nerf alvéolaire inférieur suite à une prémédication à base de dexaméthasone par voie orale. Ces résultats n'ont cependant pas été obtenus par injection locale de dexaméthasone (61,69,71).

1.3.2. Prednisolone

La prednisolone est un anti-inflammatoire stéroïdien fréquemment prescrit. Une étude a cherché à comparer le taux de succès du bloc du nerf alvéolaire chez des patients souffrant de pulpite irréversible suite à une prise de différents anti-inflammatoires. La prednisolone et la dexaméthasone ont été comparés au kétorolac et à un placebo. Il en résulte une amélioration suite à la prise de prednisolone. Le bloc du nerf alvéolaire présentait en effet un taux de succès de 56,52% contre 21,73% pour le placebo. Toutefois, il n'y a pas de succès significativement supérieur de la prednisolone par rapport à la dexaméthasone ou le kétorolac (69).

1.4. Opioïdes

1.4.1. Tramadol

Les opioïdes sont des substances psychotropes apparentées à l'opium. Parmi eux, on retrouve le tramadol, un antalgique de pallier 2. Il a été testé en prémédication en vue du traitement d'une pulpite irréversible.

Une action anesthésiante du tramadol a été relevée sur des nerfs sciatiques de rongeurs, ainsi que dans certaines procédures de chirurgie cutanée. Une propriété d'autant plus intéressante dans le cadre du traitement de la pulpite irréversible (72).

Là encore les études vont dans les deux sens. Certaines suggèrent que l'injection sous muqueuse de 50mg de tramadol, dix minutes avant une anesthésie tronculaire, peut aider à obtenir une anesthésie plus efficace sur de molaires mandibulaires en pulpite irréversible. D'autres n'y trouvent pas de différence significative. La balance semble pencher davantage dans le sens d'une augmentation du succès de l'anesthésie (73,74).

Bien que certaines études encouragent l'utilisation du tramadol en prémédication, il présente cependant l'inconvénient de ses effets indésirables. Les principaux effets relevés sont les nausées, les vertiges et la bradycardie. Leur faible gravité et leur fréquence d'apparition rare ne semblent toutefois pas contre-indiquer la prémédication par injection de tramadol (72).

2. Prise en charge comportementale du patient

Suite à la prescription pré-opératoire, le patient va devoir se présenter à son rendez-vous. Dès son arrivée au sein du cabinet dentaire, une prise en charge comportementale va avoir lieu. Elle doit contribuer à réduire l'anxiété du patient en passant notamment par le gain de sa confiance. C'est une nécessité qui engage l'action de toute l'équipe du cabinet. Pour ce faire, plusieurs éléments sont à prendre en compte.

2.1. Environnement

Lors de son rendez-vous au cabinet dentaire, le patient va passer par l'accueil et la salle d'attente, avant de se rendre en salle de soins pour son rendez-vous à proprement parler. La confiance du patient s'obtient également dès ces moments préalables, où les stimuli agressifs, qu'ils soient de nature visuelle ou sonore, doivent être évités.

2.1.1. Accueil du patient/Secrétariat

La mise en confiance du patient commence dès lors qu'il franchit la porte du cabinet, par un accueil bienveillant, poli, souriant, professionnel.

2.1.2. Salle d'attente

Dans la mesure du possible, limiter le temps d'attente du patient lui permet d'éviter de ressasser des stimuli négatifs. Celle-ci doit, toujours dans la mesure du possible, être ouverte, insonorisée, proposer des distractions hors du cadre dentaire. On pense notamment à des jouets pour enfants, de la littérature ou de la diffusion de musique apaisante (75).

2.1.3. Salle de soins

Dans la salle de soins, les patients semblent favoriser un cabinet avec des lumières non vives, avec une aération fraîche (75). On peut également détourner l'attention du patient par des aides visuelles telles qu'un écran de télévision situé au plafond, des aides auditives telles que de la musique apaisante ou en lui proposant d'écouter sa propre musique via ses écouteurs.

Une fois le patient installé et l'acte de soins débuté, on peut le mettre en confiance en lui donnant le pouvoir de contrôler le soin en décidant quand le praticien peut démarrer ou stopper son acte de soins, en levant la main, par exemple (30).

2.2. Communication verbale

La communication verbale doit être franche et honnête, tout en étant rassurante. Le ton employé doit être calmé, posé. On cherchera à éviter la négation car les patients ont tendance à ne pas en tenir compte. Il faut parler aux patients avec des termes compréhensibles, éviter le jargon médical, utiliser des termes rassurants et éviter le vocabulaire anxiogène tel que « aiguille », « piqûre », « douleur »...

Ce qui crée également de l'anxiété chez le patient, c'est la peur de l'inconnu. On réalise chez lui un acte qu'il ne connaît pas, qu'il ne voit pas, le tout en position allongée, de faiblesse. C'est pourquoi la technique du tell-show-do, très utilisée chez les enfants, peut s'avérer très utile même chez un adulte. On lui explique, toujours en des termes compréhensibles, la pathologie dont il souffre, et les différentes étapes nécessaires au traitement. On lui montre le matériel avec les sensations qu'il procure, le bruit qu'il génère, le tout avant de démarrer l'acte de soins (76).

2.3. Communication non verbale

C'est par la communication non verbale que l'on transmet le plus d'informations. On cherche à établir un contact visuel, à avoir un sourire franc, et ce avant d'allonger le patient qui va se trouver en position de soumission, d'impuissance. On tâchera également d'éviter les mouvements rapides ou brusques. Cette communication non verbale s'applique également au reste de l'équipe du cabinet qui doit faire preuve d'écoute, de patience et d'empathie (76).

3. Mélange Equimolaire d'Oxygène et de Protoxyde d'Azote

Le MEOPA est un mélange de protoxyde d'azote (NO₂) et d'oxygène (O) en quantités égales. Il est utilisé à des fins de sédation par inhalation, permettant une anxiolyse et une analgésie de surface tout en laissant le patient dans un état vigile. Le MEOPA peut également avoir des effets euphorisants et provoquer une amnésie légère au cours de l'inhalation. Son action analgésique restant de surface, une anesthésie locale ou loco-régionale reste indispensable pour prodiguer les soins endodontiques nécessaires. Elle limite toutefois, voire couvre entièrement la douleur causée par l'injection de la solution anesthésiante (21).

Il a été suggéré que l'administration de MEOPA permettait de réduire l'anxiété des patients et d'augmenter le seuil de tolérance à la douleur (21). De même, une étude de Stanley a montré l'intérêt de l'usage du MEOPA pour anesthésier une dent en pulpite irréversible, passant le succès du bloc du nerf alvéolaire inférieur de 30% à 50% (77).

4. Choix de la molécule anesthésiante

Notre patient se trouve alors en salle de soin, le diagnostic de pulpite irréversible est posé, un soin d'urgence est indiqué. Nous arrivons donc à l'étape cruciale de l'anesthésie.

4.1. En fonction de son degré d'ionisation

Pour rappel, un acide est une substance définie comme étant capable de céder un proton, tandis qu'une base peut en capter un. Pour mesurer la puissance d'un acide au sein d'une solution, on utilise une unité de mesure appelée constante d'acidité ou constante de dissociation acide, représentée par K_a . Plus un acide est fort, plus la dissociation acide au sein de la solution se réalise, plus K_a est élevée.

La dissociation acide s'écrit telle que AH étant l'acide : $AH \rightarrow A^- + H^+$ et K_a se calcule selon la formule suivante : $K_a = \frac{[A^-][H^+]}{[AH]}$

La valeur de K_a est très variable car dépendante de la concentration de l'acide, mais également du solvant, et de la température du milieu. Pour faire face à cette problématique, il est courant d'utiliser une échelle logarithmique dite pK_a , étant égal à $-\log_{10}(K_a)$. Un acide fort a donc une valeur de K_a élevée, et par conséquent une valeur de pK_a faible (inférieure à -1,74 dans de l'eau à 25°C).

On a vu précédemment qu'une molécule anesthésiante, pour franchir la bicouche lipidique cellulaire, devait se trouver sous une forme non ionisée. Les molécules anesthésiantes utilisées étant des bases faibles, elles réagissent dans un milieu (dans l'exemple ci-dessous, de l'eau) de telle sorte : $B + H_2O \rightarrow BH^+ + OH^-$

A partir de cette formule, on obtient : $K_b = \frac{[OH^-][BH^+]}{[B]}$.

On souhaite avoir une concentration B la plus importante possible, donc que K_b soit le plus faible possible. pK_b étant une échelle logarithmique, on cherche par extension une valeur élevée de pK_b . On sait également que $pK_a + pK_b = 14$, ainsi $pK_a = 14 - pK_b$.

Ainsi, une valeur de pK_b élevée implique une valeur de pK_a faible. Dans le cas des molécules anesthésiantes utilisées en odontologie, il s'agit de bases faibles ayant les pK_a suivants : Lidocaïne : 7,9 ; Mèpivacaïne : 7,9 ; Articaïne : 7,8

Jusqu'ici, la théorie dit que l'articaïne devrait être la molécule la plus efficace pour une anesthésie efficace. Ajouté à cela, le potentiel de liaison protéique, et la liposolubilité de l'articaïne jouent également en sa faveur (21).

4.2. En fonction de son potentiel anti-oxydant

Nous avons précédemment relevé l'effet oxydant du peroxy-nitrite, reconnu comme une cause possible des échecs d'anesthésie. La lidocaïne et la bupivacaïne sont reconnues comme étant les deux molécules anesthésiantes les plus efficaces pour lutter contre cet effet oxydant. Leur usage peut donc permettre, hypothétiquement, une meilleure analgésie lors de l'anesthésie (23).

Malgré tout, il n'existe à ce jour aucune preuve tangible mettant en avant une molécule anesthésiante par rapport à une autre vis-à-vis de l'efficacité de leur potentiel antioxydant.

4.3. Supériorité clinique de l'articaine ?

Comme nous l'avons souligné précédemment, les propriétés de l'articaine en font actuellement la molécule excellente, en théorie.

Dans la pratique, une méta-analyse confirme la supériorité de l'articaine dans le cadre d'un bloc du nerf alvéolaire inférieur dans le cadre d'une pulpite irréversible. Parmi les 16 études retenues sur 7981, le taux de succès de l'anesthésie avec de l'articaine atteint alors 73%, surpassant la prilocaïne (57%), la mépivacaïne (55%), la bupivacaïne (53%) et la lidocaïne (12%) (78). L'articaine a également été démontrée plus efficace que la lidocaïne dans le cadre d'un bloc au foramen mentonnier, et ce pour toutes les dents ciblées, allant donc de la deuxième prémolaire mandibulaire à l'incisive latérale mandibulaire. L'incisive centrale mandibulaire n'a pas été prise en compte dans cette étude (79). Dans le cas d'une anesthésie maxillaire par para-apicale, les études sont divisées, bien qu'on retrouve davantage de résultats en faveur de l'articaine par rapport à la lidocaïne (80).

L'articaine présente donc des propriétés physico-chimiques des plus favorables, associé à une mise en pratique mettant en valeur son efficacité. Il semblera donc judicieux de privilégier l'articaine quant au choix de la molécule anesthésiante à utiliser dans le cadre d'une pulpite irréversible.

5. Absence de consensus sur une méthode anesthésiante universelle

Une multitude d'études ont comparé le succès de l'analgésie per-opératoire lors d'une pulpite irréversible. Il en ressort des résultats extrêmement variés, bien qu'on puisse, d'une manière générale, y relever plusieurs observations :

- Les injections répétées suite à un échec d'anesthésie sur une zone déjà infiltrée ne sont que peu utiles. C'est le phénomène de tachyphylaxie, que l'on détaillera dans la section suivante. On note toutefois, dans le cadre de la pulpite irréversible, un meilleur succès du bloc du nerf alvéolaire inférieur lorsqu'il est réalisé à l'aide de deux carpules d'articaine à 4%. De tels résultats n'ont pas été obtenus avec lidocaïne (21).
- Un foyer infectieux, ou dans le cas de la pulpite irréversible, un foyer inflammatoire, doivent nous inciter à privilégier des techniques à distance de ces dits foyers. Cela

revient à privilégier théoriquement les anesthésies loco-régionales. L'inconfort qu'elles prodiguent nous incite cependant à ne pas délaisser les techniques locales.

- L'utilisation de solutions anesthésiantes tamponnées est vivement recommandée, que ce soit dans le cadre d'une pulpite ou non. Les preuves restent cependant encore faibles quant à l'amélioration apportée dans le cadre de la pulpite irréversible. Les effets recherchés seraient une anesthésie plus rapide à s'installer, plus profonde et plus longue dans le temps. L'injection serait également rendue moins douloureuse (21,81).
- Prodiguer une anesthésie efficace est un défi ciblant majoritairement les molaires mandibulaires en pulpite irréversibles. En plus des difficultés propres à cette inflammation, les molaires sont innervées au sein d'un os présentant une corticale relativement imperméable aux solutions anesthésiantes.
- Le bloc du nerf alvéolaire inférieur est toujours recommandé en première intention pour une analgésie de ces dites molaires. Ses taux de succès face à une pulpite irréversible ne sont toutefois pas convaincants, car n'avoisinant que les 50% de silence opératoire (21,30,42).
- Néanmoins, on observe un regain d'intérêt au cours de ces quinze dernières années pour les anesthésies intra-osseuses. Et pour cause, plusieurs études mettent en valeur leurs forts taux de succès d'analgésie des dents en pulpite irréversible, que ce soit en anesthésie complémentaire suite à un block du nerf alvéolaire inférieur ou en injection primaire (42,82).
- Se baser sur des signes d'anesthésie des tissus mous ne peut garantir une anesthésie du tissu pulpaire (21).
- L'anesthésie intra-pulpaire, de par la douleur qu'elle cause, ne doit être utilisée qu'en cas d'échec de toute autre technique d'anesthésie à notre disposition. Cela représente environ 5 à 10% des cas de pulpites irréversibles (21).

6. Tamponner la solution anesthésiante

La carpule contient une solution anesthésiante ayant un pH entre 3,5 et 5,5. L'injection de cette solution entraîne donc une acidification temporaire du milieu, qui, dans le cas de la pulpite irréversible, se révèle déjà acidifié. Par conséquent, on peut logiquement supposer que tamponner le milieu afin de le faire repasser à un pH neutre de 7,4 peut améliorer l'efficacité de l'anesthésie.

Le bicarbonate de sodium, déjà utilisé dans le traitement des acidoses métaboliques, semble être la molécule de choix pour ce rôle. A ce jour, les résultats sont mitigés. Certaines études ont pu montrer des résultats encourageants, où la réhausse du pH du milieu avant une anesthésie a pu rendre cette dernière moins douloureuse et à effet plus rapide (83,84). Une autre étude a pu mettre en avant l'efficacité de l'anesthésie tronculaire sur des dents en pulpite irréversible, après injection de bicarbonate de sodium, passant le taux de succès de cette anesthésie de 44% à 78% (85). Toutefois, d'autres études ne montrent aucune amélioration après injection de bicarbonate de sodium (86,87).

7. Cryothérapie

La cryothérapie est littéralement définie par le traitement par le froid. Par son effet vasoconstricteur, elle est utilisée dans de nombreux domaines médicaux dans le traitement de douleurs musculaires et tendineuses, des hématomes et de l'inflammation (88).

Plusieurs protocoles ont été proposés pour faciliter l'anesthésie de molaires mandibulaires présentant une pulpite irréversible. Le premier consiste en un bloc du nerf alvéolaire inférieur, suivi de cinq minutes d'application de compresses enveloppant de la glace sur la face vestibulaire de la dent ciblée. Le traitement endodontique débute quinze minutes après l'injection du bloc du nerf alvéolaire inférieur (89). Le second protocole propose, suite à un bloc du nerf alvéolaire inférieur, l'application d'une boulette de coton sur chaque face de la dent ciblée pendant dix secondes. Elle est complétée par une deuxième application de quatre minutes, cette fois-ci d'un bâtonnet de glace, directement au contact de la pulpe après ouverture de la chambre (90).

Les deux études ci-dessus ont montré l'efficacité de la cryothérapie intraorale après administration d'un bloc du nerf alvéolaire inférieur. Les résultats sont en faveur d'une amélioration du succès de l'anesthésie. La première étude a en effet présenté un taux de succès du bloc du nerf alvéolaire inférieur avec cryothérapie de 55,8%, contre 30,8% pour un bloc du nerf alvéolaire inférieur seul. Ces résultats pourraient s'expliquer par une diminution de la vitesse de conduction du signal douloureux, ainsi qu'une augmentation seuil d'activation des nocicepteurs. Le signal douloureux est ainsi plus difficilement déclenché et diffusé (91).

On peut toutefois noter, dans le cadre du second protocole proposé, que l'application de glace au contact pulpaire nécessite une ouverture de chambre et donc, une anesthésie déjà bien installée.

Cette thérapie s'avèrerait utile puisque facilement applicable en cabinet à la fois d'un point de vue matériel et temporel.

B. Pistes d'améliorations

Nous allons aborder dans cette partie les différentes suggestions visant à améliorer le succès de l'anesthésie lors d'une pulpite irréversible. A ce jour, elles n'ont pas encore apporté de preuves cliniques suffisantes pour être considérées comme acceptables. Elles constituent cependant des pistes qui sauront, peut-être, élargir notre arsenal thérapeutique et améliorer nos prises en charge.

1. Prémédication à base d'anxiolytiques

La prescription préopératoire de substances visant à réduire le stress du patient concerne différentes molécules anxiolytiques ou hypnotiques. Il s'agit de psychotropes, plus précisément de psycholeptiques, c'est à dire des molécules n'ayant pas d'effet sur les maladies psychotiques. Cette prescription va sédaté le patient, toujours de manière consciente.

Les traitements les plus prescrits en odontologie sont les benzodiazépines et les antihistaminiques H1. Ils sont prescrits par voie orale/per os.

1.1. Benzodiazépines

Les benzodiazépines sont des molécules présentant de nombreuses propriétés, plus ou moins dominantes selon les molécules employées. Ils sont en effet anxiolytiques, anticonvulsivants, myorelaxants et sédatifs. L'intérêt de la prescription préopératoire en odontologie est de sédaté le patient. De nombreuses benzodiazépines répondent à ce critère.

L'alprazolam a été proposé en prémédication à hauteur de 0,5mg, 45 minutes avant l'administration d'un bloc du nerf alvéolaire inférieur. Il n'a cependant pas été relevé d'amélioration significative du succès de l'anesthésie par rapport aux patients ayant reçu un placebo (92). De même, l'administration sublinguale de 0,25mg de triazolam n'a pas montré d'amélioration significative quant au succès du bloc du nerf alvéolaire inférieur.

A l'heure actuelle, les benzodiazépines ne sont donc pas reconnues efficaces dans l'amélioration du succès de l'anesthésie face à une pulpite irréversible. Le peu d'études sur le sujet nous incite à étudier davantage cette piste, afin de l'infirmier ou non (93).

Par ailleurs, aucune étude ne semble avoir été actuellement menée concernant l'intérêt des antihistaminiques dans l'éventuelle aide qu'ils pourraient apporter quant au succès de l'anesthésie.

2. Varier la concentration en vasoconstricteurs

En réponse à la théorie de l'absorption systémique, il a été proposé que le rajout des vasoconstricteurs pourrait permettre de limiter la diffusion de la molécule anesthésiante dans la circulation systémique par une constriction vasculaire plus importante. Là encore, à ce jour, les études sont partagées, mais elles ont tendance à infirmer cette hypothèse (23,94).

3. Agents véhiculant la molécule anesthésiante

Dans l'idée de faciliter l'accès de la molécule anesthésiante à la cellule nerveuse, il a été proposé de l'encapsuler au sein de différentes structures. Parmi elles, on relève les liposomes, les nanoparticules et les cyclodextrines. La protection de la molécule anesthésiante face au milieu acide et la libération lente de celle-ci au travers des bicouches lipidiques permettrait une efficacité accrue de l'anesthésie (23).

3.1. Liposomes

Le liposome est une structure biocompatible, biodégradable et amphiphile. Elle est constituée d'un milieu aqueux, hydrophile et cerclé par une ou plusieurs bicouches lipidiques.

Dans le cadre des anesthésies dentaires, cette méthode n'a pas encore montré de preuves chez l'Homme. Elle l'a cependant déjà fait chez le rat, en augmentant la durée et l'efficacité de l'anesthésie (23).

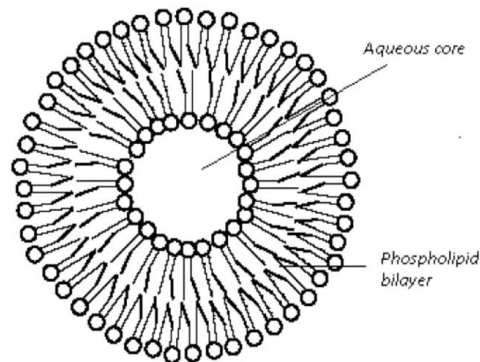


Figure 21 : Schéma d'un liposome, présentant une bicouche de phospholipides encerclant un milieu aqueux (95).

3.2. Nanoparticules

Les nanoparticules regroupent un ensemble de particules qui, par définition, mesure moins de 100nm de diamètre. Dans le cadre de l'encapsulation, elles se doivent d'être biocompatibles et biodégradables. A l'heure actuelle, ce sont les nanoparticules à base de poly(acide lactique) (dit PLA), de poly(acide glycolique) (ditPGA) et de poly(acide lactique-co-glycolique) (dit PLGA) qui répondent le plus à ces critères.

Cependant, à ce jour, la charge médicamenteuse supportée par les nanoparticules à base de PGLA est encore faible, à hauteur de 1% de la charge totale. Associé à cela, la libération du médicament est rapide, et peut ainsi parfois se produire avant atteinte du site à administrer. L'efficacité espérée n'est alors pas apportée. Des études sont en cours afin de palier à ces problématiques et d'apporter des résultats satisfaisant quant à l'encapsulation et à la libération contrôlée d'agents anesthésiants locaux (23).

3.3. Cyclodextrines

Les cyclodextrines sont des oligosaccharides dont la structure cyclique forme une cavité

centrale hydrophobe et une structure externe hydrophile. Ces propriétés permettent le transport de la molécule anesthésiante et sa libération progressive (23).

Là encore, les études montrent une augmentation de la durée de l'anesthésie chez le rat, mais aucune augmentation de l'efficacité de l'anesthésie n'a encore été mise en évidence chez l'Homme (96).

A ce jour, les techniques faisant appel à un agent véhiculant semblent davantage aller dans le sens d'une anesthésie aux effets prolongés. L'intérêt est donc pour l'instant mitigé en odontologie. En effet, même si elles peuvent potentiellement limiter les douleurs post-opératoires suite à un traitement endodontique ou une simple pulpotomie, elles ne répondent actuellement pas à la problématique qu'est celle d'assurer un silence per-opératoire.

4. Nouvelles molécules anesthésiantes

Des problèmes de cardiotoxicité mis en lien avec l'utilisation de bupivacaïne ont conduit au développement, au cours des années 1990, de nouvelles molécules anesthésiantes moins cardiotoxiques, dérivées de cette dernière, à savoir la ropivacaïne et la lévobupivacaïne (23).

Une étude a cherché à comparer l'efficacité de la ropivacaïne par rapport à la lidocaïne dans le cadre de l'anesthésie d'une pulpite irréversible. Si les résultats montrent un meilleur succès de l'anesthésie avec la ropivacaïne, cette différence reste non significative (97).

Ces deux molécules n'existent actuellement pas sous forme de carpules à usage dentaire. On leur suppose toutefois un intérêt réel, notamment la ropivacaïne. De par son action vasoconstrictrice, elle pourrait être utilisée sans complément d'agents vasoconstricteurs.

5. Le sulfate de magnésium

Le sulfate de magnésium est connu comme étant un antagoniste non compétiteur des récepteurs NDMA, jouant un rôle dans l'hypothèse de la sensibilisation centrale (98,99).

Différentes études ont montré l'intérêt du sulfate de magnésium, que ce soit en prémédication une heure avant l'intervention, soit en injection combinée à l'anesthésie. La combinaison de 1% de sulfate de magnésium à un bloc du nerf alvéolaire inférieur avec de la lidocaïne engendrait un succès de 83% de l'anesthésie. Sans ce sulfate de magnésium, le groupe témoin avait un silence opératoire dans 54% des cas (100). Le manque d'études fait que cette piste reste à explorer et à confirmer, bien qu'elle soit encourageante.

6. Acupuncture et électro-acupuncture

D'après le Ministère de la Santé et de la Prévention, l'acupuncture est « une pratique issue de la tradition médicale chinoise » qui « consiste en la stimulation de « points d'acupuncture » sur divers endroits du corps à l'aide de techniques qui peuvent être physiques », telles que l'implantation d'aiguilles (101).

Un essai clinique a tenté de démontrer l'efficacité de l'acupuncture à améliorer l'efficacité du bloc du nerf alvéolaire inférieur sur des dents en pulpite irréversible. Il en est ressorti une amélioration significative du bloc du nerf alvéolaire inférieur suite à quinze minutes d'acupuncture, dont le taux de succès est passé de 20% chez le groupe contrôle à 60% chez le groupe ayant été prétraité par acupuncture (102).

En plus de l'acupuncture dite traditionnelle, une étude s'est penchée sur l'électroacupuncture. C'est une forme d'acupuncture dans laquelle un courant électrique passe entre les aiguilles d'acupuncture (103). Cette étude a démontré, sur sujet animal, que les douleurs d'origine dentaire activent la microglie et les astrocytes au sein du nerf trigéminal. Ces modifications de la microglie et des astrocytes favorise la production de molécules pro-inflammatoires qui entretient ainsi l'inflammation et la douleur. Cette même étude a démontré que l'électroacupuncture réduisait ces modifications nerveuses, régulant ainsi la synthèse des molécules pro-inflammatoires (104). On imagine ainsi que cette régulation, et par conséquent la réduction du contexte inflammatoire, peut favoriser la bonne mise en place de l'anesthésie dentaire.

Bien que constituant une piste intéressante, la mise en place de l'acupuncture reste difficilement envisageable en cabinet dentaire. Elle nécessite en effet un plateau technique et une adaptation temporelle peu compatible avec l'exercice du métier de chirurgien-dentiste. Ajouté à cela, les études actuelles sont encore peu nombreuses pour affirmer l'efficacité réelle de cette piste d'amélioration (105).

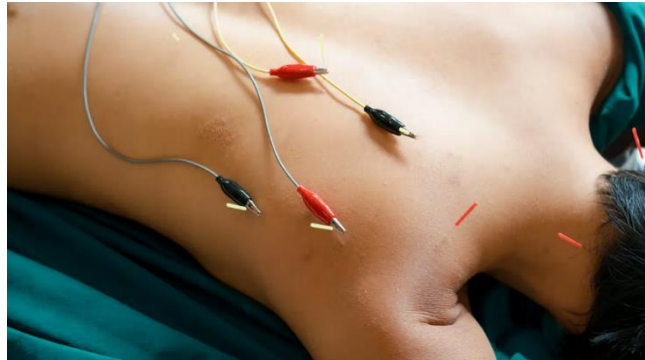

Figure 22 : Photographie illustrant la pratique de l'électroacupuncture (105).

7. Aromathérapie

L'aromathérapie, littéralement le soin par l'arôme, est une branche de la phytothérapie, le soin par les plantes. Elle regroupe l'ensemble des soins administrés via les huiles essentielles et essences aromatiques. Ces huiles et essences peuvent être administrées par voie interne, par inhalation, par voie cutanée, par diffusion et via les aérosols (106).

Une étude a cherché à évaluer l'intérêt de l'aromathérapie par huile essentielle de lavande dans le cadre du traitement d'urgence de la pulpite irréversible. Il a été démontré que le bloc du nerf alvéolaire inférieur présentait un meilleur taux de succès chez les patients exposés à l'huile essentielle de lavande. Ces patients présentaient également un niveau d'anxiété plus faible que ceux du groupe témoin (107).

Actuellement, l'aromathérapie semble avoir fait ses preuves concernant son action anxiolytique (108). Cependant, il n'y a pas encore de lien explicite entre cette réduction de l'anxiété et l'augmentation du succès de l'anesthésie dans le cadre d'une pulpite irréversible. Le faible nombre d'études sur ce point nous invite à explorer davantage cette piste avant de pouvoir confirmer son efficacité. L'intérêt est d'autant plus présent dans le fait que cette solution serait facilement applicable en cabinet dentaire.

8. Photobiomodulation

La photobiomodulation, aussi appelée thérapie par laser de faible intensité, est une forme de photothérapie, soit le soin par la lumière. La stimulation cellulaire par la lumière a été reconnue efficace dans de nombreux domaines médicaux tels que les maladies dégénératives et les myopathies pour ses effets antalgiques, anti-inflammatoires et pro-cicatriciels (109). Par ces propriétés, il a été proposé une application de la photobiomodulation en odontologie. On pense assez logiquement qu'elles peuvent contribuer au bon traitement d'une pulpite irréversible.

Une étude a en effet cherché à démontrer l'efficacité de la photobiomodulation en appliquant une irradiation par laser de 980nm, pendant 20 secondes avant la réalisation de l'anesthésie par bloc du nerf alvéolaire inférieur. Il en ressort une amélioration du succès du bloc du nerf alvéolaire inférieur sur les pulpites irréversibles. La mesure du succès de l'anesthésie a été réalisée par la mesure de la douleur selon une échelle visuelle analogique. D'une manière générale, les patients ayant été prétraités par photobiomodulation présentent moins de douleur lors du curetage dentinaire et du traitement endodontique (110).

Pour souligner l'intérêt de la photobiomodulation, des études ont également rapporté qu'il y a significativement moins de douleurs post-opératoires chez les patients exposés à la photobiomodulation avant le traitement de la pulpite irréversible sur molaires mandibulaires (111). Pour voir encore plus loin, la photobiomodulation pourrait être un outil supplémentaire dans les thérapeutiques de régénération endodontiques.

D'autres études doivent cependant être réalisées afin d'explicitier le fonctionnement physiologique de la photobiomodulation sur le tissu pulpaire et ses composants (112).

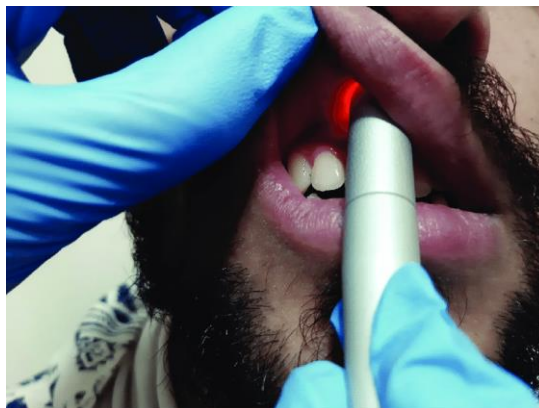


Figure 23 : Photographie d'un traitement par photobiomodulation avant injection anesthésiante (112).

V. Conclusion

La pulpite irréversible constitue actuellement une urgence délicate, autant pour le patient en souffrance que pour le praticien en proie aux éventuelles difficultés d'anesthésie. Les échecs d'anesthésie évoqués au cours de ce travail s'ajoutent à d'autres facteurs de risques indépendants de la pulpite. On pense notamment aux facteurs anatomiques, à l'automédication, mais également à la dextérité du praticien quant à la bonne réalisation de l'anesthésie qu'il aura préalablement choisie.

Comme nous l'avons constaté, de multiples propositions sont faites quant au choix des techniques d'anesthésie les plus optimales, que ce soit en première, seconde, ou énième intention. De même, de nombreuses pistes en vue d'améliorer les taux de succès de l'anesthésie lors d'une pulpite irréversible sont proposées. Les études associées à ces propositions sont parfois à prendre avec du recul, présentant parfois des échantillons faibles, et des faiblesses méthodologiques. Le grand nombre de facteurs, parfois difficilement mesurables tels que l'anxiété, l'automédication, la dextérité du praticien, ou encore l'anatomie, viennent complexifier le travail de ces études et peuvent amener à des biais.

L'objectif de ce travail fut donc de synthétiser les problématiques et les données actuelles liées aux échecs d'anesthésie directement causés par la pulpite irréversible, tout en explorant de nouvelles pistes. Certaines d'entre elles sauront, peut-être, se révéler d'une aide cruciale à l'avenir, si de nouvelles études parviennent à confirmer leur efficacité clinique.

Bibliographie

1. Marchi V, Simon S. La pulpite irréversible. La comprendre pour mieux la prendre en charge en urgence. *Inf Dent.* 99(13):14-23.
2. Hennessy BJ. Le Manuel MSD Version pour professionnels de santé. 2023. Pulpite. Disponible sur: <https://www.msmanuals.com/fr/professional/troubles-dentaires/pathologies-dentaires-fr%C3%A9quentes/pulpite>.
3. Galler KM, Weber M, Korkmaz Y, Widbiller M, Feuerer M. Inflammatory Response Mechanisms of the Dentine-Pulp Complex and the Periapical Tissues. *Int J Mol Sci.* 2 févr 2021;22(3):1480.
4. Okiji T, Morita I, Kobayashi C, Sunada I, Murota S. Arachidonic-acid metabolism in normal and experimentally-inflamed rat dental pulp. *Arch Oral Biol.* 1987;32(10):723-7.
5. Nakanishi T, Shimizu H, Hosokawa Y, Matsuo T. An immunohistological study on cyclooxygenase-2 in human dental pulp. *J Endod.* juin 2001;27(6):385-8.
6. Widjiastuti I, Saraswati W, Rahma A. The Role of Propolis in Pulp Pain by Inhibiting Cyclooxygenase-2 Expression. *Conserv Dent J.* 30 juin 2021;11(1):11.
7. Petrini M, Ferrante M, Ciavarelli L, Brunetti L, Vacca M, Spoto G. Prostaglandin E2 to diagnose between reversible and irreversible pulpitis. *Int J Immunopathol Pharmacol.* 2012;25(1):157-63.
8. Lepinski AM, Hargreaves KM, Goodis HE, Bowles WR. Bradykinin levels in dental pulp by microdialysis. *J Endod.* déc 2000;26(12):744-7.
9. Bowles WR, Withrow JC, Lepinski AM, Hargreaves KM. Tissue levels of immunoreactive substance P are increased in patients with irreversible pulpitis. *J Endod.* avr 2003;29(4):265-7.
10. Sattari M, Mozayeni MA, Matloob A, Mozayeni M, Javaheri HH. Substance P and CGRP expression in dental pulps with irreversible pulpitis. *Aust Endod J J Aust Soc Endodontology Inc.* août 2010;36(2):59-63.
11. Rukhsaar AG, Ajitha P, Haripriya S. Evaluation of the Secretion of Nerve Growth Factor by Dental Pulp Fibroblasts that have been Stimulated by Caries Related Bacteria. *Ann Med Health Sci Res.* 2021;11:73-7.
12. Hess J, Médioni E, Vené G. Pathologie endodontique. Ensemble dentino-pulpaire. Clinique pulpaire [Internet]. Éditions Scientifiques et Médicales Elsevier SAS; 1989. Disponible sur: <https://docplayer.fr/60132033-Pathologie-endodontique-ensemble-pulpo-dentinaire-clinique-pulpaire.html>
13. Paladino F, Toledano C, Serfaty R. Estimer l'état pulpaire. *Réal Clin.* 2013;24(4):253-64.
14. Galicia JC, Peters OA. Proposal for a new diagnostic terminology to describe the status of the dental pulp. *Int Endod J.* août 2021;54(8):1415-6.

15. Romieu G, Bertrand C, Panayotov I, Romieu O, Levallois B. Conduite à tenir face à une urgence endodontique. *Actual Odonto-Stomatol.* sept 2012;(259):231-44.
16. Chazel J, Esber S, Kouassi M, Péliissier B. *Pulpopathies iatrogènes. Étiologies, prévention et traitements.* Elsevier SAS; 2008.
17. Jawad K, Bennani A, Lahlou K. *Le courrier du dentiste.* 2023. Système adhésif et composite : Répercussions sur l'organe dentinopulpaire. Disponible sur: <https://www.lecourrierdudentiste.com/dossiers-du-mois/systeme-adhesif-et-composite-repercussions-sur-lorgane-dentinopulpaire.html>
18. Bérès F, Boukpepsi T, Drossart M, Pradelle-Plasse N. *Idwebformation.* 2023. Coiffage pulpaire direct, pulpotomie, pulpectomie : où en sommes-nous ? Disponible sur: <https://www.idwebformation.fr/coiffage-pulpaire-direct-pulpotomie-pulpectomie-ou-en-sommes-nous/>
19. Centre National de Ressources Textuelles et Lexicales [Internet]. Anesthésie - Définition. Disponible sur: <https://www.cnrtl.fr/definition/anesth%C3%A9sie>
20. Ouadnassi EL, Elhouari B, Kiss J. *Le Courrier du Dentiste.* 2022. Les techniques d'anesthésie locale en odontologie. Disponible sur: <https://www.lecourrierdudentiste.com/dossiers-du-mois/les-techniques-d-anesthesie-locale-en-odontologie.html>
21. Malamed SF. *Handbook of local anesthesia.* 7th edition. St. Louis, MO: Elsevier; 2019.
22. Virdee SS, Seymour D, Bhakta S. Effective anaesthesia of the acutely inflamed pulp: part 1. The acutely inflamed pulp. *Br Dent J.* 23 oct 2015;219(8):385-90.
23. Tsuchiya H. Dental Anesthesia in the Presence of Inflammation: Pharmacological Mechanisms for the Reduced Efficacy of Local Anesthetics. *Int J Clin Anesthesiol.* 2016;4(3):1059.
24. Wilson-Baig N, Badminton M, Schulenburg-Brand D. Acute hepatic porphyria and anaesthesia: a practical approach to the prevention and management of acute neurovisceral attacks. *BJA Educ.* févr 2021;21(2):66-74.
25. Beloeil H, Mazoit JX. *Pharmacologie des anesthésiques locaux* [Internet]. EMC (Elsevier Masson SAS, Paris). 2010. Disponible sur: https://sofia.medicalistes.fr/spip/IMG/pdf/pharmacologie_des_anesthesique_locaux_beloeil-mazoit_.pdf
26. Verpaux P. *Le Fil Dentaire.* 2015. L'anesthésie : clé de la relation avec le patient. Disponible sur: <https://www.lefildentaire.com/articles/clinique/omnipratique/l-anesthesie-cle-de-la-relation-avec-le-patient/>
27. Laurent F, Alantar A, Baranes M, Bouaziz F, Doucet P, Mauprivez C. *Risques médicaux : Guide de prise en charge par le chirurgien dentiste.* ADF. 2013.
28. Laurent F, Alantar A, Baranes M, Bouaziz F, Doucet P, Mauprivez C. *Risques médicaux – Mise à jour 2016 sur 14 risques* [Internet]. ADF. 2016. Disponible sur:

https://snohp.fr/wp-content/uploads/2020/04/Guide-ADF_RISQUES-MEDICAUX_MAJ2016.pdf

29. Gerdol D, Mortie E. Le Fil Dentaire. 2012. Restorative and aesthetic dentistry and intraosseous anesthesia: clinical applications (implementation of the Quicksleeper S4 ®). Disponible sur: <https://quicksleeper.de/artikel/Restorative%20and%20aesthetic%20dentistry%20and%20intraosseous%20anesthesia.pdf>
30. Zanini M, Toledo R, Couderc G. Gestion de la douleur lors des soins d'urgence bucco-dentaires. Réal Clin. 15 mars 2021;(1):12-3.
31. Pertot WJ, Déjou J. Bone and root resorption. Effects of the force developed during periodontal ligament injections in dogs. Oral Surg Oral Med Oral Pathol. sept 1992;74(3):357-65.
32. Walton RE, Garnick JJ. The periodontal ligament injection: histologic effects on the periodontium in monkeys. J Endod. janv 1982;8(1):22-6.
33. Fuhs QM, Walker WA, Gough RW, Schindler WG, Hartman KS. The periodontal ligament injection: histological effects on the periodontium in dogs. J Endod. oct 1983;9(10):411-5.
34. HAS. HAS. 2021. Prise en charge des patients à haut risque d'endocardite infectieuse. Disponible sur: https://www.has-sante.fr/upload/docs/application/pdf/2021-11/cadrage_pec_buccodentaire_17_11_21_coi_mel.pdf
35. Schenkel JS, Lübbers HT, Metzler P. Anesthésie intraligamentaire, une alternative intéressante aux méthodes classiques? Swiss Dent Journal SSO. 126(2):1162-3.
36. Gazal G, Fareed WM, Zafar MS. Role of intraseptal anesthesia for pain-free dental treatment. Saudi J Anaesth. 2016;10(1):81-6.
37. Villette A, Greaud PY, Pasquier E. Le Fil Dentaire. 2014. La technique ostéocentrale: une innovation en anesthésie dentaire. Disponible sur: <https://www.lefiledentaire.com/articles/clinique/omnipratique/la-technique-osteocentrale-une-innovation-en-anesthesie-dentaire/>
38. Villette A, Collier T, Greaud PY. Idées vraies fausses sur l'anesthésie dentaire. Les réponses pour moins d'anxiété et plus d'efficacité. Inf Dent. 2009;38:1-12.
39. Wildenberg L, Blanié A, Benhamou D. [Local, locoregional and general anesthesia]. Rev Prat. déc 2020;70(10):e335-41.
40. Madrid C. Etude critique de la technique des Gow-Gates pour l'anesthésie du nerf mandibulaire à la lumière de l'anatomie topographique de la région pterygo-mandibulaire [Internet]. [Toulouse]: Toulouse 3; 1991. Disponible sur: <https://www.theses.fr/1991TOU30240>
41. Watson JE, Gow-Gates GA. Incidence of positive aspiration in the Gow-Gates mandibular block. Anesth Pain Control Dent. 1992;1(2):73-6.

42. Terrer E, Talbi F, Couderc G, Vialatte L, Tramini P, Tassery H. Anesthésie ostéo-centrale versus locorégionale du bloc du nerf dentaire inférieur. *Inf Dent*. 2014;35:12-9.
43. Latremoliere A, Woolf CJ. Central sensitization: a generator of pain hypersensitivity by central neural plasticity. *J Pain*. sept 2009;10(9):895-926.
44. Besredka A, Champy C, Gley E. Dictionnaire médical de l'Académie de Médecine – version 2024. Tachyphylaxie - Définition. Disponible sur: <https://www.academie-medecine.fr/le-dictionnaire/index.php?q=tachyphylaxie>
45. Liaudet L. Biologie oxydative et implications cliniques du peroxy-nitrite. *Rev Médicale Suisse*. 2003;3(137):2840-3.
46. Landino LM, Crews BC, Timmons MD, Morrow JD, Marnett LJ. Peroxynitrite, the coupling product of nitric oxide and superoxide, activates prostaglandin biosynthesis. *Proc Natl Acad Sci U S A*. 24 déc 1996;93(26):15069-74.
47. Ueno T, Tsuchiya H, Mizogami M, Takakura K. Local anesthetic failure associated with inflammation: verification of the acidosis mechanism and the hypothetic participation of inflammatory peroxy-nitrite. *J Inflamm Res*. 2008;1:41-8.
48. Ueno T, Mizogami M, Takakura K, Tsuchiya H. Membrane effect of lidocaine is inhibited by interaction with peroxy-nitrite. *J Anesth*. 2008;22(1):96-9.
49. Ueno T, Mizogami M, Takakura K, Tsuchiya H. Peroxynitrite affects lidocaine by acting on membrane-constituting lipids. *J Anesth*. 2008;22(4):475-8.
50. Rauch A, Hahnel S, Schierz O. Pain, Dental Fear, and Oral Health-related Quality of Life-Patients Seeking Care in an Emergency Dental Service in Germany. *J Contemp Dent Pract*. 1 janv 2019;20(1):3-7.
51. Dou L, Vanschaayk MM, Zhang Y, Fu X, Ji P, Yang D. The prevalence of dental anxiety and its association with pain and other variables among adult patients with irreversible pulpitis. *BMC Oral Health*. 7 juin 2018;18(1):101.
52. Esmaeili H, Malekzadeh M, Esmaeili D, Nikeghbal F. Dental anxiety and the effectiveness of local anesthesia. *Braz J Oral Sci*. 14 août 2020;19:e208127.
53. Ploghaus A, Narain C, Beckmann CF, Clare S, Bantick S, Wise R, et al. Exacerbation of pain by anxiety is associated with activity in a hippocampal network. *J Neurosci Off J Soc Neurosci*. 15 déc 2001;21(24):9896-903.
54. van Wijk AJ, Hoogstraten J. Anxiety and pain during dental injections. *J Dent*. sept 2009;37(9):700-4.
55. van Wijk AJ, Makkes PC. Highly anxious dental patients report more pain during dental injections. *Br Dent J*. 9 août 2008;205(3):E7; discussion 142-143.
56. Okawa K, Ichinohe T, Kaneko Y. Anxiety may enhance pain during dental treatment. *Bull Tokyo Dent Coll*. août 2005;46(3):51-8.

57. Krause AJ, Prather AA, Wager TD, Lindquist MA, Walker MP. The Pain of Sleep Loss: A Brain Characterization in Humans. *J Neurosci Off J Soc Neurosci.* 20 mars 2019;39(12):2291-300.
58. Vidal [Internet]. Substance active ibuprofène. Disponible sur: <https://www.vidal.fr/medicaments/substances/ibuprofene-1844.html>
59. Noguera-Gonzalez D, Cerda-Cristerna BI, Chavarria-Bolaños D, Flores-Reyes H, Pozos-Guillen A. Efficacy of preoperative ibuprofen on the success of inferior alveolar nerve block in patients with symptomatic irreversible pulpitis: a randomized clinical trial. *Int Endod J.* nov 2013;46(11):1056-62.
60. Khademi A, Iranmanesh P, Mosayebi N, Heydari M, Bagherieh S. Effect of premedication on the success of inferior alveolar nerve block in patients diagnosed with irreversible pulpitis: An umbrella review. *Dent Res J.* 2023;20:75.
61. Nagendrababu V, Pulikkotil SJ, Veettil SK, Teerawattanapong N, Setzer FC. Effect of Nonsteroidal Anti-inflammatory Drug as an Oral Premedication on the Anesthetic Success of Inferior Alveolar Nerve Block in Treatment of Irreversible Pulpitis: A Systematic Review with Meta-analysis and Trial Sequential Analysis. *J Endod.* juin 2018;44(6):914-922.e2.
62. Pulikkotil SJ, Nagendrababu V, Veettil SK, Jinatongthai P, Setzer FC. Effect of oral premedication on the anaesthetic efficacy of inferior alveolar nerve block in patients with irreversible pulpitis - A systematic review and network meta-analysis of randomized controlled trials. *Int Endod J.* sept 2018;51(9):989-1004.
63. Parirokh M, Hatami N, Nakhaee N, Abbott PV. Comparing the Efficacy of Premedication with Ibuprofen in Combination with an Inferior Alveolar Nerve Block and Primary Buccal Infiltration in Mandibular Molars with Irreversible Pulpitis: A Triple-blinded Randomized Clinical Trial. *Iran Endod J.* 2022;17(4):165-71.
64. Vidal [Internet]. Substance active indométacine. Disponible sur: <https://www.vidal.fr/medicaments/substances/indometacine-1865.html>
65. Parirokh M, Ashouri R, Rekabi AR, Nakhaee N, Pardakhti A, Askarifard S, et al. The effect of premedication with ibuprofen and indomethacin on the success of inferior alveolar nerve block for teeth with irreversible pulpitis. *J Endod.* sept 2010;36(9):1450-4.
66. Vidal [Internet]. Substance active kétorolac. Disponible sur: <https://www.vidal.fr/medicaments/substances/ketorolac-10859.html>.
67. Mellor AC, Dorman ML, Girdler NM. The use of an intra-oral injection of ketorolac in the treatment of irreversible pulpitis. *Int Endod J.* nov 2005;38(11):789-92; discussion 792-794.
68. Sivaramakrishnan G, Sridharan K. Oral Ketorolac with Inferior Alveolar Nerve Block for Irreversible Pulpitis: A Systematic Review and Meta-analysis. *Open Dent J.* 2018;12:340-6.
69. Hegde V, Shanmugasundaram S, Shaikh S, Kulkarni V, Suresh N, Setzer FC, et al. Effect of Preoperative Oral Steroids in Comparison to Anti-inflammatory on Anesthetic

Success of Inferior Alveolar Nerve Block in Mandibular Molars with Symptomatic Irreversible Pulpitis-A Double-blinded Randomized Clinical Trial. *J Endod.* avr 2023;49(4):354-61.

70. Site du Collège National de Pharmacologie Médicale [Internet]. 2018. *Corticoides : Les points essentiels. Disponible sur: <https://pharmacomedicale.org/medicaments/par-specialites/item/corticoides-les-points-essentiels>
71. Franco-de la Torre L, Gómez-Sánchez E, Serafin-Higuera NA, Alonso-Castro AJ, López-Verdín S, Molina-Frechero N, et al. Dexamethasone Increases the Anesthetic Success in Patients with Symptomatic Irreversible Pulpitis: A Meta-Analysis. *Pharm Basel Switz.* 16 juill 2022;15(7):878.
72. Gómez-Sánchez E, Franco-de la Torre L, Bologna-Molina RE, Molina-Frechero N, Serafin-Higuera NA, Hernández-Gómez A, et al. Local Tramadol Improves the Anesthetic Success in Patients with Symptomatic Irreversible Pulpitis: A Meta-Analysis. *Healthc Basel Switz.* 25 sept 2022;10(10):1867.
73. De Pedro-Muñoz A, Mena-Álvarez J. The effect of preoperative submucosal administration of tramadol on the success rate of inferior alveolar nerve block on mandibular molars with symptomatic irreversible pulpitis: a randomized, double-blind placebo-controlled clinical trial. *Int Endod J.* déc 2017;50(12):1134-42.
74. Rodríguez-Wong L, Pozos-Guillen A, Silva-Herzog D, Chavarría-Bolaños D. Efficacy of mepivacaine-tramadol combination on the success of inferior alveolar nerve blocks in patients with symptomatic irreversible pulpitis: a randomized clinical trial. *Int Endod J.* avr 2016;49(4):325-33.
75. Appukuttan DP. Strategies to manage patients with dental anxiety and dental phobia: literature review. *Clin Cosmet Investig Dent.* 2016;8:35-50.
76. Kida Minja I, Kokulengya Kahabuka F. Dental Anxiety and Its Consequences to Oral Health Care Attendance and Delivery. In: Kocabaşoğlu N, Hülya Bingöl Çağlayan R, éditeurs. *Anxiety Disorders - From Childhood to Adulthood* [Internet]. IntechOpen; 2019 [cité 14 févr 2024]. Disponible sur: <https://www.intechopen.com/books/anxiety-disorders-from-childhood-to-adulthood/dental-anxiety-and-its-consequences-to-oral-health-care-attendance-and-delivery>
77. Stanley W, Drum M, Nusstein J, Reader A, Beck M. Effect of nitrous oxide on the efficacy of the inferior alveolar nerve block in patients with symptomatic irreversible pulpitis. *J Endod.* mai 2012;38(5):565-9.
78. Larocca de Geus J, Nogueira da Costa JK, Wambier LM, Maran BM, Loguercio AD, Reis A. Different anesthetics on the efficacy of inferior alveolar nerve block in patients with irreversible pulpitis: A network systematic review and meta-analysis. *J Am Dent Assoc* 1939. févr 2020;151(2):87-97.e4.
79. Batista da Silva C, Berto LA, Volpato MC, Ramacciato JC, Motta RHL, Ranali J, et al. Anesthetic efficacy of articaine and lidocaine for incisive/mental nerve block. *J Endod.* mars 2010;36(3):438-41.

80. Nagendrababu V, Duncan HF, Whitworth J, Nekoofar MH, Pulikkotil SJ, Veettil SK, et al. Is articaine more effective than lidocaine in patients with irreversible pulpitis? An umbrella review. *Int Endod J.* févr 2020;53(2):200-13.
81. Krishnamachari J, Kavalipurapu VT, Harini K, Kaligotla Apoorva V, Jerry J. Tackling Local Anesthetic Failure in Endodontics. In: *Topics in Regional Anesthesia* [Internet]. 2022. Disponible sur: <https://www.intechopen.com/chapters/78272>
82. Vilette A, Collier T, Delannoy T. Les techniques diploïques, en première intention, peuvent-elles anesthésier les dents présentant une pulpite ? *Chir Dent Fr.* 2014;1367:67-72.
83. Malamed SF, Tavana S, Falkel M. Faster onset and more comfortable injection with alkalized 2% lidocaine with epinephrine 1:100,000. *Compend Contin Educ Dent Jamesburg NJ* 1995. févr 2013;34 Spec No 1:10-20.
84. Kashyap VM, Desai R, Reddy PB, Menon S. Effect of alkalisation of lignocaine for intraoral nerve block on pain during injection, and speed of onset of anaesthesia. *Br J Oral Maxillofac Surg.* déc 2011;49(8):e72-75.
85. Saatchi M, Farhad AR, Shenasa N, Haghighi SK. Effect of Sodium Bicarbonate Buccal Infiltration on the Success of Inferior Alveolar Nerve Block in Mandibular First Molars with Symptomatic Irreversible Pulpitis: A Prospective, Randomized Double-blind Study. *J Endod.* oct 2016;42(10):1458-61.
86. Saatchi M, Khademi A, Baghaei B, Noormohammadi H. Effect of sodium bicarbonate-buffered lidocaine on the success of inferior alveolar nerve block for teeth with symptomatic irreversible pulpitis: a prospective, randomized double-blind study. *J Endod.* janv 2015;41(1):33-5.
87. Schellenberg J, Drum M, Reader A, Nusstein J, Fowler S, Beck M. Effect of Buffered 4% Lidocaine on the Success of the Inferior Alveolar Nerve Block in Patients with Symptomatic Irreversible Pulpitis: A Prospective, Randomized, Double-blind Study. *J Endod.* juin 2015;41(6):791-6.
88. Gotter A. Healthline. 2023. Benefits of Cryotherapy. Disponible sur: <https://www.healthline.com/health/cryotherapy-benefits>
89. Topçuoğlu HS, Arslan H, Topçuoğlu G, Demirbuga S. The Effect of Cryotherapy Application on the Success Rate of Inferior Alveolar Nerve Block in Patients with Symptomatic Irreversible Pulpitis. *J Endod.* août 2019;45(8):965-9.
90. Koteeswaran V, Ballal S, Natanasabapathy V, Kowsky D. Efficacy of Endo-Ice followed by intrapulpal ice application as an adjunct to inferior alveolar nerve block in patients with symptomatic irreversible pulpitis-a randomized controlled trial. *Clin Oral Investig.* sept 2019;23(9):3501-7.
91. Singla M, Jain S. Cryotherapy: A new paragon in the field of endodontics. *Int Dent J Stud Res.* 28 oct 2023;11(3):99-102.
92. Khademi AA, Saatchi M, Minaiyan M, Rostamizadeh N, Sharafi F. Effect of preoperative alprazolam on the success of inferior alveolar nerve block for teeth with irreversible pulpitis. *J Endod.* oct 2012;38(10):1337-9.

93. Karapinar-Kazandag M, Tanalp J, Ersev H. Effect of Premedication on the Success of Inferior Alveolar Nerve Block in Patients with Irreversible Pulpitis: A Systematic Review of the Literature. *BioMed Res Int.* 2019;2019:6587429.
94. Pereira LAP, Groppo FC, Bergamaschi C de C, Meechan JG, Ramacciato JC, Motta RHL, et al. Articaine (4%) with epinephrine (1:100,000 or 1:200,000) in intraosseous injections in symptomatic irreversible pulpitis of mandibular molars: anesthetic efficacy and cardiovascular effects. *Oral Surg Oral Med Oral Pathol Oral Radiol.* août 2013;116(2):e85-91.
95. Waterhouse D, Patankar N. Nano-particulate Drug Delivery Systems for Camptothecins Research Article. *Cancer Ther.* 2012;8:90-104.
96. Serpe L, Franz-Montan M, Santos CP dos, Silva CB da, Nolasco FP, Caldas CS, et al. Anaesthetic efficacy of bupivacaine 2-hydroxypropyl- β -cyclodextrin for dental anaesthesia after inferior alveolar nerve block in rats. *Br J Oral Maxillofac Surg.* mai 2014;52(5):452-7.
97. Senthilkumar V, Ramesh S. Comparative evaluation of ropivacaine and lidocaine as dental pulp anaesthesia. *Bioinformation.* 2021;17(1):229-39.
98. Parirokh M, Abbott PV. Present status and future directions-Mechanisms and management of local anaesthetic failures. *Int Endod J.* oct 2022;55 Suppl 4:951-94.
99. Liu YJ, Li YL, Fang ZH, Liao HL, Zhang YY, Lin J, et al. NMDARs mediate peripheral and central sensitization contributing to chronic orofacial pain. *Front Cell Neurosci.* 2022;16:999509.
100. Mousavi SA, Sadaghiani L, Shahnasari S, Zandian A, Farnell DJJ, Vianna ME. Effect of magnesium sulphate added to lidocaine on inferior alveolar nerve block success in patients with symptoms of irreversible pulpitis: a prospective, randomized clinical trial. *Int Endod J.* févr 2020;53(2):145-53.
101. DGS. Sante.gouv. Acupuncture. Disponible sur: https://sante.gouv.fr/IMG/pdf/fiche_acupuncture.pdf
102. Jalali S, Moradi Majd N, Torabi S, Habibi M, Homayouni H, Mohammadi N. The Effect of Acupuncture on the Success of Inferior Alveolar Nerve Block for Teeth with Symptomatic Irreversible Pulpitis: A Triple-blind Randomized Clinical Trial. *J Endod.* sept 2015;41(9):1397-402.
103. Dictionnaire Le Robert [Internet]. Electroacupuncture. Disponible sur: <https://dictionnaire.lerobert.com/definition/electroacupuncture>
104. Ballon Romero SS, Lee YC, Fuh LJ, Chung HY, Hung SY, Chen YH. Analgesic and Neuroprotective Effects of Electroacupuncture in a Dental Pulp Injury Model-A Basic Research. *Int J Mol Sci.* 9 avr 2020;21(7):2628.
105. Raypole C. Healthline. 2023. Try This: Electroacupuncture. Disponible sur: <https://www.healthline.com/health/electroacupuncture>

106. Vidal [Internet]. 2012. Qu'est-ce que l'aromathérapie ? Disponible sur: <https://www.vidal.fr/parapharmacie/utilisation/bon-usage-phytotherapie-plantes/aromatherapie.html>
107. Jadhav GR, Mittal P. Evaluation of aromatherapy on success rate of inferior alveolar nerve block in teeth with irreversible pulpitis: a prospective randomized clinical trial. *Quintessence Int Berl Ger* 1985. 2020;51(10):864-70.
108. Purohit A, Singh A, Purohit B, Shakti P, Shah N. Is aromatherapy associated with patient's dental anxiety levels? A systematic review and meta-analysis. *J Dent Anesth Pain Med.* août 2021;21(4):311-9.
109. Carroll JD, Milward MR, Cooper PR, Hadis M, Palin WM. Developments in low level light therapy (LLLT) for dentistry. *Dent Mater Off Publ Acad Dent Mater.* mai 2014;30(5):465-75.
110. Ghabraei S, Chiniforush N, Bolhari B, Aminsobhani M, Khosarvi A. The Effect of Photobiomodulation on the Depth of Anesthesia During Endodontic Treatment of Teeth With Symptomatic Irreversible Pulpitis (Double Blind Randomized Clinical Trial). *J Lasers Med Sci.* 2018;9(1):11-4.
111. Farhad-Mollashahi N, Saberi EA, Aramesh B, Faramarzian F. Effect of Photobiomodulation on Pain Following Single Visit Non-surgical Root Canal Treatment of Molar Teeth with Symptomatic Irreversible Pulpitis. *Pesqui Bras Em Odontopediatria E Clínica Integrada.* 2023;23:e220180.
112. Yong J, Gröger S, Wu Z, Ruf S, Ye Y, Chen X. Photobiomodulation Therapy and Pulp-Regenerative Endodontics: A Narrative Review. *Bioeng Basel Switz.* 17 mars 2023;10(3):371.

Table des figures

Figure 1 : Photographies d'exemples de tests de sensibilité pulpaire électrique (gauche) et au froid (droite) (13).	15
Figure 2 : Schéma représentant les quatre phases du potentiel d'action (20).	20
Figure 3 : Schéma illustrant le mécanisme d'action de l'anesthésie au sein de la membrane d'une cellule nerveuse (22).	20
Figure 4 : Schéma de la formule chimique de la procaïne.	22
Figure 5 : Schéma de la formule chimique de la lidocaïne.	23
Figure 6 : Schéma de la formule chimique de la mépivacaïne.	23
Figure 7 : Schéma de la formule chimique de l'articaïne.	24
Figure 8 : Photographie d'une technique para-apicale en regard de la première prémolaire maxillaire gauche (21).	27
Figure 9 : Schéma d'une anesthésie intra-ligamentaire (35).	28
Figure 10 : Schémas indiquant les sites d'injections et l'angulation de l'aiguille lors d'une anesthésie intra-septale (21).	29
Figure 11 : Photographie d'une anesthésie ostéo-centrale (37).	30
Figure 12 : Photographie d'une injection intra-pulpaire (21).	31
Figure 13 : Photographie d'une technique d'anesthésie du nerf alvéolaire postéro-supérieur (21).	32
Figure 14 : Photographie d'une technique d'anesthésie du nerf alvéolaire supéro-moyen (21).	33
Figure 15 : Photographie d'une technique canine haute (21).	33
Figure 16 : Photographies illustrant la technique du bloc du nerf alvéolaire inférieur (21). ...	35
Figure 17 : Photographie illustrant l'anesthésie du nerf mandibulaire selon la technique de Gow-Gates (21).	36
Figure 18 : Illustration décrivant l'anesthésie du nerf mandibulaire selon la technique de Vazirani-Akinosi (21).	37
Figure 19 : Photographie d'une anesthésie au foramen mentonnier (21).	37
Figure 20 : Schéma de la formation de peroxyde d'azote à base d'ion superoxyde et de monoxyde d'azote (46).	41
Figure 21 : Schéma d'un liposome, présentant une bicouche de phospholipides encerclant un milieu aqueux (95).	57
Figure 22 : Photographie illustrant la pratique de l'électroacupuncture (105).	60
Figure 23 : Photographie d'un traitement par photobiomodulation avant injection anesthésiante (112).	61

NANTES UNIVERSITÉ
UNITÉ DE FORMATION ET DE RECHERCHE D'ODONTOLOGIE

Vu le Président du Jury,

VU ET PERMIS D'IMPRIMER

Vu le Doyen,

Pr Assem SOUEIDAN

BEIGNON (Benjamin). – Échecs de l’anesthésie locale et loco-régionale dans le cas d’une pulpite irréversible : données actualisées et pistes d’amélioration – 23f ; 112ref. ; 30 cm (Thèse : Chir. Dent. ; Nantes ; 2024)

RESUME

La pulpite irréversible représente une urgence fréquente en dentisterie, souvent accompagnée d'une difficulté notable à obtenir un silence opératoire adéquat durant le traitement. Cette thèse vise à synthétiser les connaissances actuelles afin d'améliorer l'efficacité de l'anesthésie et de faciliter la gestion de cette pathologie inflammatoire. En outre, elle explore les nouvelles approches en développement qui pourraient élargir les options thérapeutiques pour mieux gérer à cette urgence à l’avenir.

RUBRIQUE DE CLASSEMENT : Odontologie-Endodontie

MOTS CLEFS MESH :

Pulpite – Pulpitis

Echec d’anesthésie – Anaesthesia failure

Inflammation – Inflammation

Anxiété – Anxiety

JURY :

Président et Co-directeur : Pr. GAUDIN A.

Directeur : Dr. ENKEL B.

Assesseur : Pr. CHAUX A.

Assesseur : Dr. ARMENGOL V.

Assesseur : Dr. BECHINA C.