



**HAL**  
open science

# Intérêt de l'examen radiographique en cardiologie chez le chien et le chat : étude bibliographique

Lucile Michelland

► **To cite this version:**

Lucile Michelland. Intérêt de l'examen radiographique en cardiologie chez le chien et le chat : étude bibliographique. Sciences du Vivant [q-bio]. 2024. dumas-04651871

**HAL Id: dumas-04651871**

**<https://dumas.ccsd.cnrs.fr/dumas-04651871>**

Submitted on 17 Jul 2024

**HAL** is a multi-disciplinary open access archive for the deposit and dissemination of scientific research documents, whether they are published or not. The documents may come from teaching and research institutions in France or abroad, or from public or private research centers.

L'archive ouverte pluridisciplinaire **HAL**, est destinée au dépôt et à la diffusion de documents scientifiques de niveau recherche, publiés ou non, émanant des établissements d'enseignement et de recherche français ou étrangers, des laboratoires publics ou privés.

**CAMPUS VÉTÉRINAIRE DE LYON**

Année 2024 - Thèse n° 020

**INTERET DE L'EXAMEN RADIOGRAPHIQUE EN  
CARDIOLOGIE CHEZ LE CHIEN ET LE CHAT :  
ÉTUDE BIBLIOGRAPHIQUE**

**THESE**

Présentée à l'Université Claude Bernard Lyon 1  
(Médecine – Pharmacie)

Et soutenue publiquement le 26 juin 2024  
Pour obtenir le titre de Docteur Vétérinaire

Par

MICHELLAND Lucile



**CAMPUS VÉTÉRINAIRE DE LYON**

Année 2024 - Thèse n° 020

**INTERET DE L'EXAMEN RADIOGRAPHIQUE EN  
CARDIOLOGIE CHEZ LE CHIEN ET LE CHAT :  
ÉTUDE BIBLIOGRAPHIQUE**

**THESE**

Présentée à l'Université Claude Bernard Lyon 1  
(Médecine – Pharmacie)

Et soutenue publiquement le 26 juin 2024  
Pour obtenir le titre de Docteur Vétérinaire

Par

MICHELLAND Lucile



## Liste des enseignants du Campus vétérinaire de Lyon (13/03/2024)

Mme	ABITBOL	Marie	Professeur
M.	ALVES-DE-OLIVEIRA	Laurent	Maître de conférences
Mme	ARCANGIOLI	Marie-Anne	Professeur
Mme	AYRAL	Florence	Maître de conférences
Mme	BECKER	Claire	Professeur
Mme	BELLUCO	Sara	Maître de conférences
Mme	BENAMOU-SMITH	Agnès	Maître de conférences
M.	BENOIT	Etienne	Professeur
M.	BERNY	Philippe	Professeur
Mme	BLONDEL	Margaux	Maître de conférences
M.	BOURGOIN	Gilles	Maître de conférences
Mme	BRASSARD	Colline	Maître de conférences (stagiaire)
M.	BRUTO	Maxime	Maître de conférences
M.	BRUYERE	Pierre	Maître de conférences
M.	BUFF	Samuel	Professeur
M.	BURONFOSSE	Thierry	Professeur
M.	CACHON	Thibaut	Maître de conférences
M.	CADORE	Jean-Luc	Professeur
Mme	CALLAIT-CARDINAL	Marie-Pierre	Professeur
Mme	CANNON	Leah	Maître de conférences (stagiaire)
M.	CHABANNE	Luc	Professeur
Mme	CHALVET-MONFRAY	Karine	Professeur
M.	CHANOIT	Guillaume	Professeur
M.	CHETOT	Thomas	Maître de conférences
Mme	DE BOYER DES ROCHES	Alice	Professeur
Mme	DELIGNETTE-MULLER	Marie-Laure	Professeur
Mme	DJELOUADJI	Zorée	Professeur
Mme	ESCRIOU	Catherine	Maître de conférences
M.	FRIKHA	Mohamed-Ridha	Maître de conférences
M.	GALIA	Wessam	Maître de conférences
M.	GILLET	Benoit	Maître de conférences
Mme	GILOT-FROMONT	Emmanuelle	Professeur
M.	GONTHIER	Alain	Maître de conférences
Mme	GREZEL	Delphine	Maître de conférences
Mme	HUGONNARD	Marine	Maître de conférences
Mme	JEANNIN	Anne	Inspecteur en santé publique vétérinaire
Mme	JOSSON-SCHRAMME	Anne	Chargée d'enseignement contractuelle
M.	JUNOT	Stéphane	Professeur
M.	KODJO	Angeli	Professeur
Mme	KRAFFT	Emilie	Maître de conférences
Mme	LAABERKI	Maria-Halima	Maître de conférences
Mme	LAMBERT	Véronique	Maître de conférences
Mme	LE GRAND	Dominique	Professeur
Mme	LEBLOND	Agnès	Professeur
Mme	LEDOUX	Dorothee	Maître de conférences
M.	LEFEBVRE	Sébastien	Maître de conférences
Mme	LEFRANC-POHL	Anne-Cécile	Maître de conférences
M.	LEGROS	Vincent	Maître de conférences
M.	LEPAGE	Olivier	Professeur
Mme	LOUZIER	Vanessa	Professeur
M.	LURIER	Thibaut	Maître de conférences
M.	MAGNIN	Mathieu	Maître de conférences
M.	MARCHAL	Thierry	Professeur
Mme	MOSCA	Marion	Maître de conférences
M.	MOUNIER	Luc	Professeur
Mme	PEROZ	Carole	Maître de conférences
M.	PIN	Didier	Professeur
Mme	PONCE	Frédérique	Professeur
Mme	PORTIER	Karine	Professeur
Mme	POUZOT-NEVORET	Céline	Professeur
Mme	PROUILLAC	Caroline	Professeur
M.	RACHED	Antoine	Maître de conférences
Mme	REMY	Denise	Professeur
Mme	RENE MARTELLET	Magalie	Maître de conférences
M.	ROGER	Thierry	Professeur
M.	SAWAYA	Serge	Maître de conférences
M.	SCHRAMME	Michael	Professeur
Mme	SERGENTET	Delphine	Professeur
M.	TORTEREAU	Antonin	Maître de conférences
Mme	VICTONI	Tatiana	Maître de conférences
M.	ZENNER	Lionel	Professeur



## **Remerciements au jury**

**A Monsieur le Professeur Jean-Luc CADORE,**

*De VetAgro Sup, Campus vétérinaire de Lyon,*

Pour m'avoir fait l'honneur d'accepter la présidence de ce jury de thèse,

Mes hommages respectueux.

**A Madame la Docteure Emilie KRAFFT,**

*De VetAgro Sup, Campus vétérinaire de Lyon*

Pour votre encadrement rigoureux, vos précieux conseils et votre implication tout au long de ce travail,

Mes sincères et chaleureux remerciements.

**A Madame la Docteure Emilie TREHIOU,**

*De VetAgro Sup, Campus vétérinaire de Lyon*

Pour avoir accepté de prendre part à ce travail en tant que jury de cette thèse,

Mes sincères remerciements.





## Table des matières

<i>Liste des figures</i> .....	11
<i>Liste des tableaux</i> .....	13
<i>Liste des abréviations</i> .....	15
<b>INTRODUCTION</b> .....	17
<b>I.....GENERALITES – TECHNIQUE DE RÉALISATION D’UN EXAMEN RADIOGRAPHIQUE THORACIQUE ET ASPECT NORMAL DE L’APPAREIL CARDIOVASCULAIRE</b> .....	19
<b>A) Technique de réalisation d’un examen radiographique thoracique</b> .....	19
1. Rappels sur le principe de la radiographie.....	19
2. Réglage des paramètres pour une bonne qualité de cliché .....	19
1) Réglage des facteurs d’exposition .....	19
a. Réglage de l’intensité.....	19
b. Réglage du temps d’exposition.....	19
c. Réglage de la tension .....	20
2) Centrage du faisceau .....	20
3. Positionnement correct de l’animal en fonction de l’incidence du cliché .....	20
1) Choix des incidences .....	20
2) Positionnement idéal de l’animal.....	21
a. Sur une vue latérale .....	22
b. Sur une vue dorso-ventrale.....	23
c. Sur une vue ventro-dorsale.....	24
<b>B) Aspect radiographique normal de la silhouette cardiaque et facteurs de variation chez un animal sain</b> .....	25
1. Aspect radiographique normal de la silhouette cardiaque et identification des cavités chez un animal sain .....	25
1) Sur une vue de profil.....	25
a. Aspect radiographique de la silhouette cardiaque chez le chien et différences avec le chat.....	25
b. Identification des cavités cardiaques .....	26
2) Sur une vue dorso-ventrale.....	27
a. Aspect radiographique de la silhouette cardiaque chez le chien et différences avec le chat.....	27
b. Identification des cavités cardiaques .....	27
2. Facteurs de variation physiologiques de l’aspect radiographique de la silhouette cardiaque chez un animal sain.....	28
1) Facteurs de variation intrinsèques à l’animal .....	28
a. Influence de la race et de la conformation du thorax sur l’aspect radiographique de la silhouette cardiaque.....	28
i. Aspect radiographique de la silhouette cardiaque chez les chiens de conformation longiligne.....	29
ii. Aspect radiographique de la silhouette cardiaque chez les chiens de conformation bréviligne.....	29
iii. Aspect radiographique de la silhouette cardiaque chez les chiens de conformation médioligne.....	30
b. Influence de l’âge de l’animal sur l’aspect radiographique de la silhouette cardiaque.....	31
c. Influence de l’état d’embonpoint de l’animal sur l’aspect radiographique de la silhouette cardiaque.....	32
2) Facteurs de variation liés au moment de la prise du cliché.....	33
a. Influence du cycle respiratoire sur l’aspect radiographique de la silhouette cardiaque.....	33

b. Influence du cycle cardiaque sur l'aspect radiographique de la silhouette cardiaque.....	34
---	----

**C) Aspect radiographique normal des gros vaisseaux du thorax et du parenchyme pulmonaire..... 35**

1. Aspect radiographique normal des gros vaisseaux du thorax chez un animal sain .....	35
1) Aspect radiographique des gros vaisseaux partant du cœur.....	35
a. Aspect radiographique de l'aorte.....	35
b. Aspect radiographique du tronc pulmonaire.....	36
2) Aspect radiographique des gros vaisseaux rejoignant le cœur.....	36
a. Aspect radiographique de la veine cave caudale .....	36
b. Aspect radiographique de la veine cave crâniale .....	37
c. Aspect radiographique de la veine azygos .....	38
2. Aspect radiographique normal du parenchyme pulmonaire chez un animal sain.....	38
1) Apparence des poumons sur les clichés radiographiques .....	38
2) Apparence des vaisseaux pulmonaires périphériques sur les clichés radiographiques ..	39

**II.....METHODES D'ÉVALUATION DE LA TAILLE ET DE LA FORME DE LA SILHOUETTE CARDIAQUE SUR DES CLICHÉS RADIOGRAPHIQUES..... 42**

**A) Evaluation de la taille globale de la silhouette cardiaque et mise en évidence d'une cardiomégalie ..... 42**

1. Evaluation qualitative de la taille de la silhouette cardiaque .....	42
1) Mise en évidence subjective d'une cardiomégalie.....	42
2) Déplacement dorsal de la trachée en cas de cardiomégalie .....	43
3) Limites de l'évaluation qualitative de la taille de la silhouette cardiaque.....	45
2. Evaluation quantitative de la taille de la silhouette cardiaque.....	47
1) Méthode du « Vertebral Heart Score » (VHS).....	47
a. Présentation de la méthode .....	47
b. Facteurs de variation inhérents à la méthode du VHS.....	50
i. Influence de la race .....	50
ii. Variabilité inter- et intra-observateur .....	53
iii. Influence du décubitus .....	55
iv. Influence du cycle respiratoire et du cycle cardiaque.....	55
v. Autres facteurs de variation individus-dépendants .....	56
vi. Influence de la présence de maladies extra-cardiaques.....	57
c. Intérêt clinique et limites du VHS.....	59
i. Chez le chien.....	59
ii. Chez le chat.....	61
2) Méthode du « Manubrium Heart Score » (MHS) .....	63
a. Présentation de la méthode .....	63
b. Intérêt clinique et limites du MHS.....	64
3) Méthode de l'indice de sphéricité cardiaque (ISC) .....	65
4) Méthode du « Thoracic Inlet Heart Size » (TIHS).....	66
a. Présentation de la méthode .....	66
b. Intérêt clinique et limites du TIHS.....	67
5) Méthode du « Heart to Single Vertebra Ratio » (HSVR).....	68
6) Méthode du rapport cardiothoracique bidimensionnel (two-dimension cardio-thoracic ratio « CTR »).....	69
a. Présentation de la méthode .....	69
b. Intérêt clinique et limites du CTR bidimensionnel .....	70

**B) Evaluation de la taille et de la forme de l'atrium gauche et mise en évidence d'une dilatation atriale..... 74**

1. Evaluation qualitative de la taille et de la forme de l'atrium gauche.....	74
1) Mise en évidence subjective d'une dilatation atriale gauche .....	74
2) Mise en évidence d'une modification de la position et de la forme des bronches en cas de dilatation atriale .....	75

3)	Mise en évidence d'une dilatation atriale à l'aide de la méthode des lignes croisées.....	77
4)	Fiabilité, intérêt et limites de l'évaluation qualitative de la taille de l'atrium gauche .....	78
2.	Evaluation quantitative de la taille de l'atrium gauche.....	81
1)	Méthode du « Vertebral Left Atrial Size » (VLAS).....	81
a.	Présentation de la méthode .....	81
b.	Intérêt clinique et limites du VLAS.....	82
2)	Méthode du m-VLAS.....	86
3)	Méthode du « Radiographic Left Atrial Dimension » (RLAD).....	87
a.	Présentation de la méthode .....	87
b.	Intérêt clinique et limites du RLAD .....	88
4)	Méthode du « Modified Vertebral Left Atrial Size » (M-VLAS).....	90
a.	Présentation de la méthode .....	90
b.	Intérêt clinique et limites du M-VLAS.....	91
6)	Méthodes de la distance entre la silhouette cardiaque et la colonne vertébrale.....	94
7)	Méthode du « Thoracic Inlet Left Atrial Size » (TILAS).....	96
8)	Comparaison des outils quantitatifs afin de mettre en évidence une dilatation de l'atrium gauche chez des chiens atteints de MVDM.....	97

**C) Evaluation de la taille et de la forme des autres cavités cardiaques et mise en évidence de leur hypertrophie ..... 102**

1.	Evaluation de la taille et de la forme du ventricule gauche.....	102
2.	Evaluation de la taille et de la forme de l'atrium droit.....	103
3.	Evaluation de la taille et de la forme du ventricule droit.....	104

**III. INTÉRÊT DE LA RADIOGRAPHIE THORACIQUE DANS UN CONTEXTE DE CARDIOPATHIE CHEZ LE CHIEN ET LE CHAT ..... 107**

**A) Détection et caractérisation des principales cardiopathies grâce à l'examen radiographique chez le chien et le chat ..... 107**

1.	Détection et caractérisation des principales cardiopathies congénitales .....	107
1)	Aspect radiographique de la silhouette cardiaque pour les principales cardiopathies congénitales.....	107
a.	Persistance du canal artériel (PDA).....	107
i.	Cas d'un shunt gauche-droit .....	108
ii.	Cas d'un shunt droit-gauche .....	110
b.	Sténose pulmonaire.....	110
c.	Sténose aortique.....	112
d.	Communication interventriculaire (CIV).....	113
e.	Communication inter-atriale (CIA).....	114
f.	Dysplasie des valves atrio-ventriculaires .....	114
i.	Cas d'une dysplasie de la valve mitrale .....	115
ii.	Cas d'une dysplasie de la valve tricuspide .....	115
g.	Tétralogie de Fallot.....	116
2)	Bilan sur la détection et différenciation des cardiopathies congénitales grâce à l'examen radiographique.....	117
3)	Conduite à tenir en cas d'identification d'un souffle chez un chiot ou un chaton.....	121
2.	Détection et caractérisation des cardiopathies acquises chez le chat grâce à un examen radiographique.....	123
1)	Aspect radiographique de la silhouette cardiaque en cas de cardiomyopathie chez le chat.....	123
a.	Cas d'une cardiomyopathie hypertrophique (CMH) .....	123
b.	Cas d'une cardiomyopathie restrictive (CMR).....	125
c.	Cas d'une cardiomyopathie dilatée (CMD).....	126
d.	Cas d'une cardiomyopathie ventriculaire droite arythmogène (ARVC) .....	127
e.	Cas d'une cardiomyopathie non classée (CMU).....	127
2)	Bilan sur la détection et la différenciation des cardiomyopathies chez le chat grâce à l'examen radiographique.....	127

3.	Détection et caractérisation des cardiopathies acquises chez le chien grâce à un examen radiographique.....	132
1)	Aspect radiographique de la silhouette cardiaque en cas de cardiopathie chez le chien.....	132
a.	Cas de la maladie valvulaire dégénérative mitrale (MVDM) .....	133
b.	Cas de la maladie valvulaire dégénérative (MVD) tricuspide.....	134
c.	Cas d'une endocardite .....	135
d.	Cas d'une cardiomyopathie dilatée (CMD) .....	135
2)	Bilan sur l'intérêt de l'examen radiographique dans un contexte de cardiopathie acquise chez le chien.....	137
a.	Intérêt de l'examen radiographique dans un contexte de MVDM.....	137
i.	Présentation des différents stades de la MVDM.....	137
ii.	Différenciation entre le stade A et le stade B1.....	139
iii.	Différenciation entre le stade B1 et le stade B2 .....	139
iv.	Identification du stade C ou D .....	145
b.	Intérêt de l'examen radiographique dans un contexte de CMD.....	146
c.	Intérêt de l'examen radiographique lors de souffle apexien gauche chez le chien adulte.....	147
d.	Intérêt de l'examen radiographique lors de toux chez le chien.....	149
4.	Intérêt de l'examen radiographique en cas d'autres maladies affectant la silhouette cardiaque.....	150
1)	Cas de l'épanchement péricardique .....	150
2)	Cas des tumeurs cardiaques .....	153
3)	Cas de l'infestation parasitaire à <i>Dirofilaria immitis</i> .....	154

## **B) Intérêt de l'examen radiographique dans un contexte de décompensation cardiaque chez le chien et le chat..... 156**

1.	Mise en évidence de signes d'une insuffisance cardiaque sur les clichés radiographiques.....	156
1)	Cas d'une insuffisance cardiaque congestive gauche .....	156
a.	Signes radiographiques de la congestion veineuse pulmonaire.....	156
b.	Signes radiographiques de l'œdème pulmonaire cardiogénique .....	158
c.	Signes radiographiques de l'épanchement pleural.....	161
d.	Signes radiographiques de l'hypertension pulmonaire .....	162
2)	Cas d'une insuffisance cardiaque congestive droite .....	164
3)	Cas d'une insuffisance cardiaque à bas débit.....	164
2.	Utilisation de l'examen radiographique afin de déterminer l'origine d'un œdème pulmonaire ou d'un épanchement pleural.....	165
1)	Rappels sur les différentes causes d'œdème pulmonaire.....	165
2)	Identification de la cause d'un œdème pulmonaire grâce à l'examen radiographique ..	165
a.	Utilisation de la forme et de la taille de la silhouette cardiaque .....	166
b.	Utilisation de la taille des vaisseaux pulmonaires.....	168
3)	Détermination de la cause d'un épanchement pleural grâce à l'examen radiographique chez le chat.....	169
3.	Utilisation de l'examen radiographique afin de prédire l'apparition d'une décompensation cardiaque et de déterminer un pronostic.....	171
1)	Utilisation du VHS pour prédire une décompensation cardiaque.....	171
2)	Utilisation des indicateurs spécifiques de l'atrium gauche pour prédire une décompensation cardiaque.....	173
3)	Estimation du pronostic clinique chez des chiens présentant une insuffisance cardiaque congestive à l'aide de l'examen radiographique.....	176

## **C) Discussion : Limites actuelles de la radiographie thoracique et perspectives d'avenir en incluant l'intelligence artificielle..... 177**

**Conclusion..... 183**

**Bibliographie..... 185**

## Liste des figures

FIGURE 1 : SCHEMATISATION DU POSITIONNEMENT ET DU CENTRAGE DU FAISCEAU CORRECTS SUR UNE VUE LATERALE DROITE CHEZ UN CHIEN .....	22
FIGURE 2 : ZOOM SUR L'EXTREMITÉ CAUDO-DORSALE D'UN CLICHE RADIOGRAPHIQUE THORACIQUE LATERAL D'UN ROTTWEILER DE 4 ANS (A) ET D'UN CROISE DOBERMAN DE 6 ANS (B) .....	23
FIGURE 3 : SCHEMATISATION DU POSITIONNEMENT ET DU CENTRAGE DU FAISCEAU CORRECTS SUR UNE VUE DORSO-VENTRALE CHEZ UN CHIEN.....	23
FIGURE 4 : SCHEMATISATION DU POSITIONNEMENT ET DU CENTRAGE DU FAISCEAU CORRECTS SUR UNE VUE VENTRO-DORSALE CHEZ UN CHIEN.....	24
FIGURE 5 : CLICHE RADIOGRAPHIQUE THORACIQUE DE PROFIL DROIT D'UN LEVRIER GREYHOUND SAIN DE 8 ANS .....	25
FIGURE 6 : SCHEMATISATION DE L'ANALOGIE AVEC UN CADRAN HORAIRE AFIN D'IDENTIFIER LES CAVITES CARDIAQUES SUR UNE VUE DE PROFIL CHEZ LE CHIEN .....	26
FIGURE 7 : SCHEMATISATION DE L'ANALOGIE AVEC UN CADRAN HORAIRE AFIN D'IDENTIFIER LES CAVITES CARDIAQUES SUR UNE VUE DORSO-VENTRALE CHEZ LE CHIEN. ....	28
FIGURE 8 : CLICHES RADIOGRAPHIQUES THORACIQUES DE PROFIL DROIT ET DORSO-VENTRAL D'UN CHIEN DE CONFORMATION LONGILIGNE .....	29
FIGURE 9 : CLICHES RADIOGRAPHIQUES THORACIQUES DE PROFIL DROIT ET DORSO-VENTRAL D'UN CHIEN DE CONFORMATION BREVILIGNE .....	30
FIGURE 10 : CLICHE RADIOGRAPHIQUE THORACIQUE DE PROFIL DROIT D'UN GOLDEN RETRIEVER SAIN DE 7 ANS. ....	31
FIGURE 11 : CLICHE RADIOGRAPHIQUE THORACIQUE DE PROFIL D'UN CHAT AGE .....	32
FIGURE 12 : CLICHE RADIOGRAPHIQUE THORACIQUE DORSO-VENTRAL D'UN CHAT EUROPEEN OBESE .....	33
FIGURE 13 : CLICHES RADIOGRAPHIQUES THORACIQUES DE PROFIL D'UN MEME CHIEN OBTENUS DURANT L'EXPIRATION (A) ET DURANT L'INSPIRATION (B).....	34
FIGURE 14 : CLICHE RADIOGRAPHIQUE THORACIQUE DE PROFIL D'UN CHIEN METTANT EN EVIDENCE LES DELIMITATIONS DE L'AORTE DESCENDANTE (FLECHES ORANGES) ET DE LA VEINE CAVE CAUDALE (LIGNE ROUGE).....	37
FIGURE 15 : SCHEMATISATION DES DIFFERENTES ZONES PULMONAIRES SUR UN CLICHE DE PROFIL (A) ET DE FACE (B). ....	39
FIGURE 16 : SCHEMATISATION DE L'EMERGENCE ET DU TRAJET DES VAISSEAUX PULMONAIRES PERIPHERIQUES SUR UNE VUE DE PROFIL CHEZ UN CHIEN .....	40
FIGURE 17 : PORTION DE CLICHE RADIOGRAPHIQUE THORACIQUE DORSO-VENTRAL D'UN COCKER AMERICAIN DE 11 ANS AVEC DELIMITATION D'UNE ARTERE (A) ET D'UNE VEINE (V) CAUDALES. ....	41
FIGURE 18 : CLICHE RADIOGRAPHIQUE THORACIQUE DE PROFIL D'UN CHIEN CROISE PRESENTANT UNE CARDIOMEGALIE GENERALISEE .....	43
FIGURE 19 : SCHEMATISATION DE LA POSITION DE LA TRACHEE (EN BLEU) ET DE LA SILHOUETTE CARDIAQUE (EN ROUGE) SUR DES CLICHES DE PROFIL.....	44
FIGURE 20 : SCHEMATISATION DE LA MESURE DU VHS CHEZ UN CHAT A PARTIR D'UN CLICHE DE PROFIL DROIT .....	48
FIGURE 21 : SCHEMATISATION DE LA MESURE DU VHS CHEZ UN CHAT A PARTIR D'UN CLICHE VENTRO-DORSAL. ....	49
FIGURE 22 : DETERMINATION DE LA LONGUEUR DES AXES COURT ET LONG DU CŒUR AINSI QUE DE LA LONGUEUR DU MANUBRIUM SUR UNE VUE THORACIQUE LATERALE DROITE D'UN BERGER ALLEMAND .....	64
FIGURE 23 : MESURE DU TIHS CHEZ UN CHIEN ATTEINT DE MVDM DE STADE B1. ....	66
FIGURE 24 : DELIMITATION DE LA CAVITE THORACIQUE ET DE LA SILHOUETTE CARDIAQUE CHEZ UN BERGER ALLEMAND SAIN AU MOMENT DU PIC D'INSPIRATION SUR UNE VUE LATERALE DROITE ET SUR UNE VUE VENTRO-DORSALE .....	70
FIGURE 25 : DETERMINATION DU RAPPORT CARDIO-THORACIQUE CHEZ UN CHAT PERSAN SUR UNE VUE DORSOVENTRALE. ....	72
FIGURE 26 : CLICHE RADIOGRAPHIQUE THORACIQUE EN VUE DORSO-VENTRALE D'UN CHIEN PRESENTANT UNE DILATATION MARQUEE DE L'ATRIUM GAUCHE .....	76
FIGURE 27 : APPLICATION DE LA METHODE DES LIGNES CROISEES A PARTIR D'UN CLICHE RADIOGRAPHIQUE THORACIQUE DE PROFIL GAUCHE D'UN CHIEN SANS DILATATION ATRIALE (A) ET D'UN CHIEN PRESENTANT UNE DILATATION ATRIALE GAUCHE (B). ....	77
FIGURE 28 : DETERMINATION DE LA VALEUR DU VLAS A PARTIR D'UN CLICHE RADIOGRAPHIQUE THORACIQUE DE PROFIL DROIT D'UN CHIEN ATTEINT DE MVDM.....	82

FIGURE 29 : DETERMINATION DE LA VALEUR DU RLAD A PARTIR D'UN CLICHE RADIOGRAPHIQUE THORACIQUE DE PROFIL DROIT D'UN CHIEN ATTEINT DE MVDM.....	87
FIGURE 30 : DETERMINATION DE LA VALEUR DU M-VLAS A PARTIR D'UN CLICHE RADIOGRAPHIQUE THORACIQUE DE PROFIL DROIT D'UN CHIEN ATTEINT DE MVDM DE STADE B2 .....	91
FIGURE 31 : DETERMINATION DE LA VALEUR DU LAWIDTH A PARTIR D'UN CLICHE RADIOGRAPHIQUE THORACIQUE DE PROFIL DROIT D'UN CHIEN ATTEINT D'UNE MVDM DE STADE B2 .....	93
FIGURE 32 : DETERMINATION DU BR-SPINE (A GAUCHE) ET DU RLAD-SPINE (A DROITE) A PARTIR DE CLICHES RADIOGRAPHIQUES THORACIQUES DE PROFIL DROIT DE CHIENS .....	95
FIGURE 33 : DETERMINATION DU TILAS A PARTIR D'UN CLICHE RADIOGRAPHIQUE THORACIQUE DE PROFIL DROIT D'UN CHIEN SAIN.....	96
FIGURE 34 : MISE EN EVIDENCE D'UNE HYPERTROPHIE DU VENTRICULE DROIT SUR DES CLICHES RADIOGRAPHIQUES DE PROFIL (A) ET DE FACE (B) D'UN MEME CHIEN .....	105
FIGURE 35 : SCHEMATISATION DE L'ASPECT RADIOGRAPHIQUE DE LA SILHOUETTE CARDIAQUE SUR UNE VUE LATERALE (A) ET DORSO-VENTRALE (B) EN CAS DE PERSISTANCE DU CANAL ARTERIEL AVEC UN SHUNT GAUCHE-DROIT .....	109
FIGURE 36 : CLICHES RADIOGRAPHIQUES THORACIQUES DE PROFIL (A GAUCHE) ET DE FACE (A DROITE) D'UN CHIEN PRESENTANT UN PDA.....	109
FIGURE 37 : SCHEMATISATION DE L'ASPECT RADIOGRAPHIQUE DE LA SILHOUETTE CARDIAQUE EN CAS DE STENOSE PULMONAIRE SUR UNE VUE LATERALE (A) ET DORSO-VENTRALE(B).....	111
FIGURE 38 : CLICHES RADIOGRAPHIQUES THORACIQUES DE PROFIL (A GAUCHE) ET DE FACE (A DROITE) D'UN CHIEN PRESENTANT UNE STENOSE PULMONAIRE.....	111
FIGURE 39 : CLICHES RADIOGRAPHIQUES THORACIQUES DE PROFIL (A GAUCHE) ET DE FACE (A DROITE) D'UN CHIEN PRESENTANT UNE STENOSE AORTIQUE TRES SEVERE. ....	113
FIGURE 40 : CLICHE RADIOGRAPHIQUE THORACIQUE EN VUE VENTRO-DORSALE D'UN CHIEN PRESENTANT UNE DYSPLASIE DE LA VALVE TRICUSPIDE.....	115
FIGURE 41 : CLICHES RADIOGRAPHIQUES THORACIQUES DE PROFIL (A) ET DE FACE (B) D'UN CHIEN PRESENTANT UNE TETRALOGIE DE FALLOT. ....	116
FIGURE 42 : CLICHE RADIOGRAPHIQUE THORACIQUE VENTRO-DORSAL D'UN CHAT DE 13 ANS PRESENTANT UNE CMH NON DECOMPENSEE .....	124
FIGURE 43 : CLICHES RADIOGRAPHIQUES THORACIQUES DE PROFIL DROIT (A) ET DE FACE (B) D'UN CHAT ATTEINT DE CMR.....	125
FIGURE 44 : SCHEMATISATION DE L'APPARENCE RADIOGRAPHIQUE DE LA SILHOUETTE CARDIAQUE D'UN CHAT EN CAS DE CMD. ....	126
FIGURE 45 : SCHEMATISATION DE L'APPARENCE RADIOGRAPHIQUE DE LA SILHOUETTE CARDIAQUE SUR DES VUES DE PROFIL (A) ET DE FACE (B) EN CAS DE MVDM. ....	134
FIGURE 46 : CLICHE RADIOGRAPHIQUE THORACIQUE DE PROFIL (A GAUCHE) ET DE FACE (A DROITE) D'UN CHIEN PRESENTANT UNE CMD.. ....	136
FIGURE 47 : CLICHE RADIOGRAPHIQUE THORACIQUE DE PROFIL (A GAUCHE) ET DE FACE (A DROITE) D'UN CHIEN PRESENTANT UN EPANCHEMENT PERICARDIQUE. ....	152
FIGURE 48 : CLICHES RADIOGRAPHIQUES THORACIQUES DE PROFIL DROIT ET DORSO-VENTRAL D'UN CHIEN DE 11 ANS PRESENTANT UNE TUMEUR DE LA BASE DU CŒUR. ....	153
FIGURE 49 : CLICHE RADIOGRAPHIQUE THORACIQUE EN VUE DORSO-VENTRALE D'UN CHIEN PRESENTANT UNE INFESTATION PARASITAIRE A DIROFILARIA IMMITIS. ....	155
FIGURE 50 : MISE EN EVIDENCE DE LA DILATATION DE LA VEINE PULMONAIRE CAUDALE DROITE SUR UN CLICHE RADIOGRAPHIQUE THORACIQUE EN VUE VENTRO-DORSALE CHEZ UN CHAT PRESENTANT UNE INSUFFISANCE CARDIAQUE DROITE. ....	157
FIGURE 51 : CLICHE RADIOGRAPHIQUE THORACIQUE EN VUE VENTRO-DORSALE D'UN CHIEN ATTEINT DE MVDM AVEC MISE EN EVIDENCE D'UN OEDEME PULMONAIRE ASYMETRIQUE.....	160
FIGURE 52 : CLICHE RADIOGRAPHIQUE THORACIQUE DE PROFIL GAUCHE D'UN CHAT PRESENTANT UN EPANCHEMENT PLEURAL SUITE A LA DECOMPENSATION D'UNE CMH.....	162

## Liste des tableaux

TABLEAU I : TABLEAU RECAPITULATIF DES PRINCIPAUX FACTEURS DE VARIATION PHYSIOLOGIQUES DE L'ASPECT RADIOGRAPHIQUE DE LA SILHOUETTE CARDIAQUE ET DE LEURS CONSEQUENCES SUR LA SILHOUETTE. ...	35
TABLEAU II : RECAPITULATIF DES VALEURS MOYENNES DE VHS DETERMINEES DANS DIFFERENTES RACES A L'AIDE DE LA METHODE DU VHS DE BUCHANAN. ....	51
TABLEAU III : TABLEAU RECAPITULATIF DES OUTILS QUANTITATIFS, AUTRES QUE LE VHS, PERMETTANT DE DETERMINER LA TAILLE GLOBALE DE LA SILHOUETTE CARDIAQUE ET D'IDENTIFIER UNE CARDIOMEGALIE CHEZ LE CHIEN A PARTIR D'UNE VUE DE PROFIL. ....	73
TABLEAU IV : TABLEAU RECAPITULATIF DES PRINCIPAUX OUTILS QUANTITATIFS PERMETTANT DE DETERMINER LA TAILLE DE L'ATRIUM GAUCHE ET D'IDENTIFIER SA DILATATION CHEZ LE CHIEN. ....	98
TABLEAU V : TABLEAU RECAPITULATIF DES CARACTERISTIQUES DE CHAQUE MARQUEUR UTILISE AFIN DE DETECTER UNE DILATATION ATRIALE ( $Ag/Ao \geq 1,6$ ) DANS DIFFERENTES ETUDES. ....	101
TABLEAU VI : DIAGNOSTIC DIFFERENTIEL DES DIFFERENTES CARDIOPATHIES CONGENITALES COMPATIBLES AVEC CERTAINES MODIFICATIONS RADIOGRAPHIQUES IDENTIFIABLES. ....	119
TABLEAU VII : TABLEAU RECAPITULATIF DES CARACTERISTIQUES DE CHAQUE MARQUEUR RADIOGRAPHIQUE UTILISE AFIN DE DIFFERENCIER LES CHIENS PRESENTANT UN REMODELAGE CARDIAQUE DE CEUX N'EN PRESENTANT PAS LORS DE MVDM DANS DIFFERENTES ETUDES. ....	142
TABLEAU VIII : TEMPS MEDIAN AVANT LA DECOMPENSATION CARDIAQUE CHEZ DES CHIENS PRESENTANT UNE MVDM DE STADE B2, DETERMINE EN FONCTION DU RESULTAT DES INDICATEURS QUANTITATIFS (UTILISES SEULS OU AU SEIN D'UNE EQUATION) PAR RAPPORT A UNE VALEUR SEUIL. ....	175





## Liste des abréviations

ACVIM : *American College of Veterinary Internal Medicine*

Ag/Ao : rapport échocardiographique entre le diamètre de l'atrium gauche et celui de l'aorte

aHVI : indice de volume cardiaque ajusté

ARVC : « arrhythmogenic right ventricular cardiomyopathy, cardiomyopathie ventriculaire droite arythmogène

AUC : « *area under the curve* », aire sous la courbe

Br-Spine : distance entre l'extrémité dorsale de l'axe long du cœur et le bord ventral du corps vertébral le plus proche

CCI : coefficient de corrélation intra-classe

CIA : communication inter-atriale

CIV : communication inter-ventriculaire

CKCS : Cavalier King Charles spaniel

CMD : cardiomyopathie dilatée

CMH : cardiomyopathie hypertrophique

CMR : cardiomyopathie restrictive

CMU : cardiomyopathie non classée

CNN : réseau neuronal convolutif

CTR : « *cardio-thoracic ratio* », rapport cardio-thoracique

ECG : électrocardiogramme

EIC : espace intercostal

ESV : extrasystoles ventriculaires

HSVR : « *heart to single vertebra ratio* »

IC95% : intervalle de confiance à 95%

ICC : insuffisance cardiaque congestive

IQR : écart inter-quartile

ISC : Index de sphéricité cardiaque

LAS : « *left atrium size* », taille de l'atrium gauche

LA-VHS : « *left atrium vertebral heart score* », score cardio-vertébral de l'atrium gauche

LAwidth : largeur de l'atrium gauche

LVIDDN : « *diastolic left ventricular normalized dimensions* », dimensions normalisées du ventricule gauche en diastole.

MHS : « *manubrium heart score* », score cardiaque manubrial

MRSI : indice de sévérité de la régurgitation mitrale

MVD : maladie valvulaire dégénérative

MVDM : maladie valvulaire dégénérative mitrale

m-VLAS : « *modified vertebral left atrial size* », taille modifiée de l'atrium gauche rapportée aux vertèbres

M-VLAS : « *Modified vertebral left atrial size* », taille modifiée de l'atrium gauche rapportée aux vertèbres

NEC : note d'état corporel

PDA : « *patent ductus arteriosus* », persistance du canal artériel

RLAD : « *radiographic left atrium dimension* », dimension radiographique de l'atrium gauche

RLAD-Spine : distance entre le bord dorsal de l'atrium gauche et le corps vertébral le plus proche

ROC : « *receiver operating characteristic* »

SCP : score de congestion pulmonaire

SD : déviation standard

Se : sensibilité

Sp : spécificité

TEA : thrombo-embolie aortique

TI : « *thoracic inlet* », longueur de l'entrée de la poitrine

TIHS : « *thoracic inlet heart size* », taille du cœur rapportée à l'entrée de la poitrine

TILAS : « *thoracic inlet left atrial size* », taille de l'atrium gauche rapportée à l'entrée de la poitrine

v : vertèbre(s)

VCCd : veine cave caudale

VHS : « *vertebral heart score* », index vertébral de Buchanan

VLAS : « *vertebral left atrial size* », taille de l'atrium gauche rapporté aux vertèbres

VPN : valeur prédictive négative

VPP : valeur prédictive positive

## INTRODUCTION

Les cardiopathies sont des maladies fréquentes chez le chien et le chat et constituent une préoccupation majeure dans ces espèces, notamment en cas de développement d'une insuffisance cardiaque car cette dernière engage le pronostic vital de l'animal. Il s'agit en outre de maladies chroniques dont le suivi et le traitement requièrent un engagement important de la part des propriétaires et du vétérinaire. Les cardiopathies sont fréquemment diagnostiquées suite à la détection d'un souffle lors de l'auscultation cardiaque ou à l'apparition de signes cliniques respiratoires chez un animal, ce qui motive la réalisation d'examen complémentaires.

L'examen de référence pour le diagnostic et la détermination du pronostic d'une cardiopathie chez le chien et le chat est l'échocardiographie. Cependant, cette dernière nécessite du matériel adapté, qui n'est pas disponible dans toutes les cliniques généralistes, et une qualification supplémentaire de la part du vétérinaire pour l'acquisition et l'interprétation des images. Elle représente également un coût plus important pour les propriétaires. Dans ce contexte, l'examen radiographique thoracique constitue une alternative d'autant plus intéressante qu'il permet l'évaluation conjointe de la silhouette cardiaque, des voies respiratoires et du parenchyme pulmonaire des animaux. De nombreuses cardiopathies sont en effet à l'origine de modifications de l'apparence radiographique de tout ou partie de la silhouette cardiaque ainsi que des vaisseaux pulmonaires. Il s'agit également de l'examen de référence pour la mise en évidence de signes d'une insuffisance cardiaque congestive et pour son monitoring. L'examen radiographique constitue en outre un examen complémentaire de routine, facilement disponible, rapidement réalisable, peu invasif pour l'animal et plus abordable pour les propriétaires.

Ce travail se consacre à présenter l'intérêt et les limites de l'examen radiographique pour le diagnostic et le suivi des cardiopathies congénitales et acquises chez les chiens et les chats. Dans un premier temps, la technique de réalisation permettant l'obtention d'un cliché interprétable sera rappelée ainsi que l'aspect radiographique normal de la silhouette cardiaque, des gros vaisseaux et du parenchyme pulmonaire chez des animaux sains. Différentes méthodes permettant d'appréhender la taille et la forme du cœur et des différentes cavités cardiaques seront ensuite présentées, y compris les plus récentes. Enfin, l'intérêt concret de la radiographie thoracique, en fonction des maladies cardiaques et dans un contexte d'insuffisance cardiaque, sera détaillé.

Ce travail repose par ailleurs sur l'étude bibliographique de nombreuses études ayant utilisé différents tests diagnostiques afin de distinguer des animaux sains d'animaux présentant une cardiopathie ; tests généralement basés sur des valeurs chiffrées (longueur, ratio, etc.) servant à évaluer la taille de la silhouette cardiaque ou de l'atrium gauche. Dans ces études, la capacité discriminatoire du test, et donc sa performance diagnostique, est évaluée à l'aide d'une courbe ROC (*receiver operating curve*) et de l'aire sous cette courbe (*area under the curve* « AUC »).(1) La courbe ROC est une représentation graphique du couple (1 – spécificité ; sensibilité) pour différentes valeurs seuil, elle présente ainsi le taux de vrais positifs (sensibilité) en fonction du taux de faux positifs (1-spécificité) obtenus pour différentes valeurs seuils possibles d'un marqueur. L'analyse de cette courbe permet également de déterminer la valeur seuil diagnostique optimale pour un test donné, permettant d'optimiser la

sensibilité et/ou la spécificité de ce test. Dans ce travail, la valeur de l' AUC sera souvent désignée sous le terme de « précision diagnostique » ; en précisant que plus la valeur est proche des 100% et plus le test est performant.

# I. GENERALITES – TECHNIQUE DE RÉALISATION D'UN EXAMEN RADIOGRAPHIQUE THORACIQUE ET ASPECT NORMAL DE L'APPAREIL CARDIOVASCULAIRE

## A) Technique de réalisation d'un examen radiographique thoracique

### 1. Rappels sur le principe de la radiographie

L'examen radiographique consiste en l'exposition d'un sujet à un faisceau homogène de rayons X, générés par un tube à rayons X, afin de créer une image exploitable à but diagnostique. Au cours de la traversée du sujet, les rayons sont plus ou moins atténués en fonction de l'épaisseur et du coefficient d'atténuation et donc de la nature des tissus rencontrés avant d'être enregistrés sur une cassette, sur laquelle l'image se forme avec différents niveaux de gris en fonction du degré d'atténuation.

L'exploitation d'un examen radiographique repose bien évidemment sur la qualité du cliché obtenu. Cette dernière dépend de trois critères(2) :

- Le noircissement qui dépend lui-même de l'exposition du cliché. Un cliché trop blanc (sous-exposé) ou trop noir (sur-exposé) ne sera pas exploitable.
- Le contraste qui correspond à la différence de noircissement entre deux structures adjacentes de densité différente.
- Le détail du cliché et notamment sa netteté.

### 2. Réglage des paramètres pour une bonne qualité de cliché

#### 1) Réglage des facteurs d'exposition

Afin d'obtenir une image de bonne qualité, il est possible et fortement recommandé de régler les paramètres inhérents au faisceau de rayons X. Les paramètres à prendre en compte sont l'intensité du faisceau, sa tension et la durée d'exposition.(3)

##### a. Réglage de l'intensité

L'intensité du courant est exprimée en milliampères (mA). Elle correspond à la quantité de photons émis par le tube à rayons X. Plus ce paramètre est élevé et plus le faisceau de rayons X est de forte intensité car chargé en photons et plus l'exposition du cliché et donc sa noirceur augmentent. Pour un cliché thoracique, l'intensité doit rester faible afin de ne pas perdre les détails du parenchyme pulmonaire à cause d'une sur-exposition.(3)(4)

##### b. Réglage du temps d'exposition

Le temps d'exposition est exprimé en secondes (s). Plus l'exposition est rapide et moins il y aura d'artefacts sur les clichés thoraciques à cause des mouvements respiratoires ou des battements cardiaques, ce qui améliore la netteté de l'image obtenue. Cependant, une durée d'exposition trop faible ne permet pas d'enregistrer

avec assez de précision chaque détail.(3)(4) Pour les clichés thoraciques, des temps d'exposition courts sont recommandés, inférieurs à 1/60 de seconde.(4)

La combinaison de ces deux premiers paramètres forme la constante « mAs » qui correspond à la quantité de rayons X émis et envoyés sur l'animal pour réaliser un cliché. Il convient d'utiliser un mAs bas pour des clichés thoraciques.(3) On aura toutefois tendance à augmenter légèrement le mAs pour des animaux très grands ou gros afin que tous les tissus soient traversés par une quantité suffisante de rayons.(4)

### c. Réglage de la tension

La tension du courant électrique, exprimée en kilovolts (kV), correspond à l'énergie de chaque photon au sein du rayon X. Le réglage des kV permet de moduler le contraste de l'image obtenue, ce dernier diminue à mesure que la tension augmente.(3) Le thorax possède intrinsèquement un bon contraste, notamment entre les côtes, structures osseuses, et le parenchyme pulmonaire rempli d'air. Pour un cliché thoracique, on favorise donc l'obtention d'une image à faible contraste avec une large gamme de tons de gris afin de bien mettre en évidence les détails pulmonaires. Il convient ainsi d'utiliser un kV élevé (>60 kV).(3)(5) De plus, un kV élevé permet de contrebalancer le mAs faible afin de ne pas obtenir une image ni sur-exposée ni sous-exposée.

En résumé, pour un cliché thoracique de bonne qualité avec un bon contraste, il convient d'utiliser :

- **Un mAs faible** (2,5-5 mAs)
- **Un Kv élevé** (>60 kV)

## 2) Centrage du faisceau

Il est également nécessaire de bien centrer le faisceau sur la zone d'intérêt, ici le cœur, pour obtenir une bonne collimation de la zone et limiter la dispersion des rayons, afin d'obtenir une image radiographique la plus fidèle à la réalité possible.(3)(5) Le phénomène de dispersion est favorisé lorsque l'épaisseur de la zone à radiographier augmente. Lorsque le thorax dépasse les 10 cm d'épaisseur, il est conseillé d'utiliser une grille anti-diffusante de type Potter-Bucky. Cette grille absorbe les rayons X déviés et permet une meilleure qualité d'image.(3) En cas d'utilisation d'une grille, il convient d'augmenter légèrement les paramètres d'exposition.(4)

## 3. Positionnement correct de l'animal en fonction de l'incidence du cliché

### 1) Choix des incidences

L'incidence correspond à la position de l'animal par rapport à la direction du faisceau de rayons X et à l'emplacement de la cassette. Pour l'examen radiographique du thorax, il est conseillé d'utiliser trois incidences ou vues différentes, dont au moins deux sont orthogonales : deux vues latérales et une vue de face. Ceci permet de visualiser le maximum de structures et de lésions thoraciques.(6) Dans le cas où on

ne peut réaliser que deux clichés, et où l'objectif principal est d'évaluer la silhouette cardiaque, deux vues orthogonales sont privilégiées : la vue latérale droite et la vue dorso-ventrale (DV).(3)(6)(7)

En effet, la silhouette cardiaque apparaît légèrement plus arrondie sur une vue de profil gauche et l'apex est légèrement surélevé par rapport au sternum. Elle est de forme plus ovale et plus fidèle sur une vue de profil droit. Par ailleurs, le diaphragme se superpose moins à l'extrémité caudo-dorsale des poumons sur une vue de profil droit. Il convient cependant de noter que les vaisseaux pulmonaires se chevauchent plus sur cette vue et ils sont donc plus difficiles à distinguer que sur une vue de profil gauche.(3)(8)

Concernant la vue de face, la silhouette cardiaque apparaît plus fidèle sur une vue dorso-ventrale car le cœur est alors en position plus physiologique. Globalement, elle est plus ronde et large que sur une vue ventro-dorsale.(9) Le contact avec le diaphragme est généralement étendu sur une vue dorso-ventrale car ce dernier remonte plus crânialement à cause de la pression abdominale plus importante dans cette position. Il en résulte un apex dévié vers la gauche. De plus, les vaisseaux pulmonaires caudaux sont plus facilement visibles et identifiables sur cette vue.(3)(8) Elle est également particulièrement recommandée en cas de détresse respiratoire car moins contraignante pour l'animal.(3)

Cependant, cette position peut être difficile à réaliser chez les grands chiens avec un thorax profond, chez les animaux souffrant de dysplasie coxo-fémorale ou chez les chats.(3)(9) Il convient alors de réaliser une vue ventro-dorsale afin d'obtenir un cliché exploitable.(10) La silhouette cardiaque apparaît alors plus longue, l'axe long du cœur est davantage parallèle à la colonne vertébrale et le contact avec le diaphragme est limité, et ceci d'autant plus que le poids de l'animal augmente.(11) Les différences entre les deux vues de face sont moins perceptibles chez le chat. Chez ce dernier, l'extrémité crâniale droite de la silhouette cardiaque est tout de même plus arrondie sur une vue ventro-dorsale.(9)

Par ailleurs, la vue ventro-dorsale est préférée pour l'exploration du parenchyme pulmonaire et en routine il s'agit de la vue la plus souvent réalisée.(3)

Il est important de garder en tête ces différences entre les deux vues de face au moment d'interpréter les clichés.

## 2) Positionnement idéal de l'animal

Un positionnement optimal de l'animal est une condition indispensable pour que l'interprétation des clichés thoraciques soit pertinente. Un défaut de positionnement peut en effet entraîner une modification de la position du cœur au sein de la cavité thoracique ; ce qui peut être à l'origine d'une mauvaise interprétation de la taille et de la forme de celui-ci, ainsi que de ses relations anatomiques avec les structures avoisinantes.(12)



#### a. Sur une vue latérale

L'animal est placé en décubitus droit avec ses membres antérieurs étendus crânialement afin d'éviter la superposition du triceps avec le champ pulmonaire. Le sternum et les vertèbres doivent être à même hauteur et parallèles, quitte à utiliser des cales en mousses sous le sternum pour le surélever. Ceci permet d'éviter toute rotation du thorax. La tête doit être étendue vers l'avant en position naturelle.(3)(10)

Le champ du cliché doit inclure l'entrée de la poitrine, le sternum, l'extrémité du diaphragme et les vertèbres thoraciques (figure 1). Le centrage se fait caudalement au bord caudal de la scapula à mi-hauteur du thorax chez le chien et un pouce caudalement à la scapula chez les chats.(6) Un marqueur doit être visible sur le cliché afin de préciser le décubitus choisi. Le cliché se prend en fin d'inspiration.(3)(7)

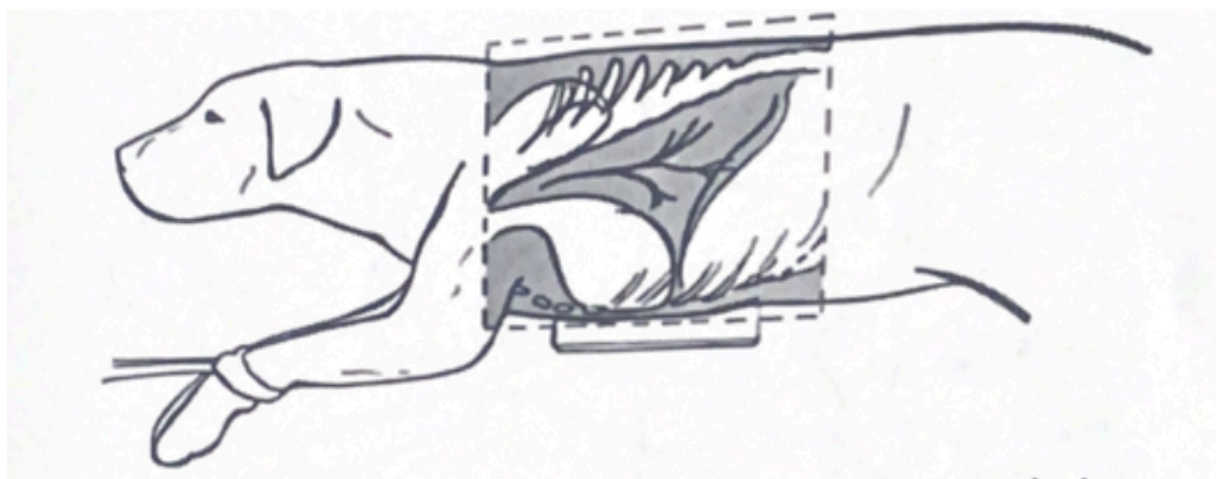


Figure 1 : Schématisation du positionnement et du centrage du faisceau corrects sur une vue latérale droite chez un chien, d'après (10).

Afin de s'assurer que le cliché obtenu soit exploitable, il convient de vérifier que les têtes costales, notamment les plus caudales, sont presque parfaitement superposées pour chaque paire et que les jonctions costo-chondrales sont au même niveau (figure 2).(4)(12) Ceci indique que le plan sagittal de l'animal est bien perpendiculaire au faisceau de rayons X et donc que son thorax n'est pas en rotation.(6) Il faut également vérifier qu'il n'y a pas de superposition entre les membres thoraciques, notamment au niveau de la scapula, et le champ pulmonaire et que ce dernier est entièrement visible.(4) Enfin, il convient de vérifier que l'exposition du cliché soit bonne ; sur une vue de profil, les espaces intervertébraux doivent être plus visibles caudalement que crânialement.(6)

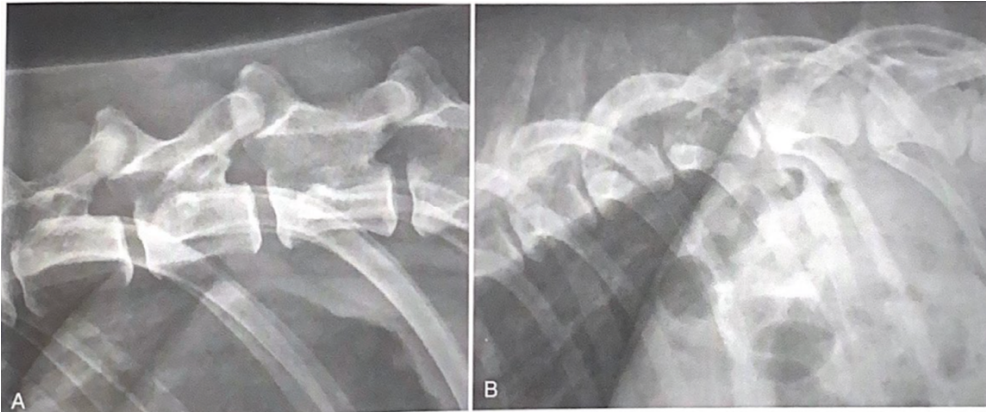


Figure 2 : Zoom sur l'extrémité caudo-dorsale d'un cliché radiographique thoracique latéral d'un Rottweiler de 4 ans (A) et d'un croisé Doberman de 6 ans (B), d'après(6).

Sur le premier cliché, les têtes costales sont correctement superposées et le cliché est exploitable. Sur le second cliché, les têtes costales ne sont pas bien superposées et une partie du poumon se retrouve superposé à la colonne vertébrale, l'animal a été mal positionné.

### b. Sur une vue dorso-ventrale

L'animal est placé en décubitus sternal, le plus droit possible avec les antérieurs étirés vers l'avant et les postérieurs fléchis en position naturelle. Le sternum et les vertèbres doivent être superposés et le cou et la tête alignés avec le reste du corps.

Le champ du cliché doit inclure l'entrée de la poitrine, l'entièreté du diaphragme ainsi que l'abdomen crânial (figure 3). Le faisceau est centré entre les deux épaules à l'extrémité caudale des scapulas. Il convient de rajouter un marqueur afin de latéraliser la radiographie. Le cliché se prend en fin d'inspiration. (3, 10)(7)

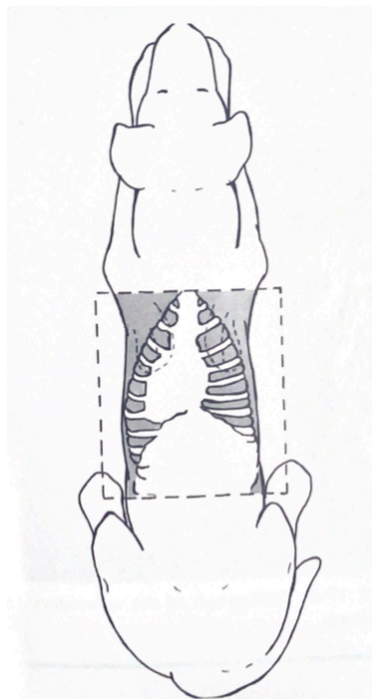


Figure 3 : Schématisation du positionnement et du centrage du faisceau corrects sur une vue dorso-ventrale chez un chien, d'après (10).

### c. Sur une vue ventro-dorsale

L'animal est placé en décubitus dorsal dans un « doggy bag », les antérieurs étirés crânialement. Les postérieurs peuvent être étirés caudalement ou être laissés en position naturelle mais ils doivent rester symétriques. Le sternum et les vertèbres doivent également être superposés.(3, 10)

Le champ du cliché doit inclure l'entrée de la poitrine, l'entièreté du diaphragme et l'abdomen crânial (figure 4). Le faisceau est centré au milieu du sternum. Il faut également rajouter un marqueur afin de latéraliser le cliché. Le cliché se prend en fin d'inspiration.(7)

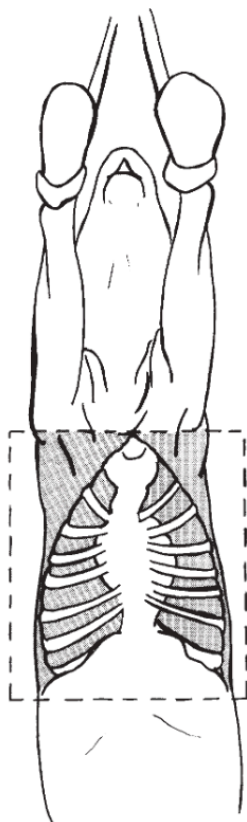


Figure 4 : Schématisation du positionnement et du centrage du faisceau corrects sur une vue ventro-dorsale chez un chien, d'après (10).

Quel que soit le cliché de face obtenu, il faut vérifier la bonne superposition du sternum avec le rachis et que ce dernier sépare bien le thorax en deux héli-thorax symétriques ; la distance entre le centre de la colonne vertébrale et la paroi thoracique latérale doit être égale des deux côtés.(6)(12) Il convient également de vérifier que l'exposition est bonne, le cliché ne doit apparaître ni trop blanc ni trop noir. On considère que sur une vue de face, les espaces intervertébraux ne doivent pas être visible dans la région de la silhouette cardiaque.(6)

## B) Aspect radiographique normal de la silhouette cardiaque et facteurs de variation chez un animal sain

La silhouette cardiaque visible sur les clichés thoraciques se compose du cœur avec ses quatre cavités, du péricarde avec plus ou moins de graisse péricardique et des gros vaisseaux présents à la base du cœur, notamment le départ de l'aorte et de l'artère pulmonaire et l'abouchement de la veine cave crâniale. Toutes ces structures ont en effet la même opacité liquidienne, il est donc très difficile de définir les contours exacts du cœur, notamment au niveau de sa base.(3)(8)

### 1. Aspect radiographique normal de la silhouette cardiaque et identification des cavités chez un animal sain

#### 1) Sur une vue de profil

##### a. Aspect radiographique de la silhouette cardiaque chez le chien et différences avec le chat

Sur une vue de profil, le cœur se situe entre le 3<sup>ème</sup> et le 6<sup>ème</sup> espace intercostal chez le chien. Sa largeur est de 2,5 à 3,5 espaces intercostaux (EIC) et sa hauteur correspond aux deux tiers du thorax environ. Il est de forme ovale ou elliptique. Sa partie la plus dorsale est appelée la base et son extrémité caudo-ventrale est l'apex. Ce dernier est situé caudalement à la base en raison de l'angulation naturelle du cœur dans la cavité thoracique ; l'axe long du cœur, entre la base et l'apex, forme ainsi un angle de 45° avec le sternum. L'extrémité caudale de la silhouette cardiaque peut être légèrement superposée avec le diaphragme, surtout en expiration. Sur une vue de profil droit, les deux hémicoupoles de ce dernier sont d'ailleurs parallèles (figure 5). (8, 13)

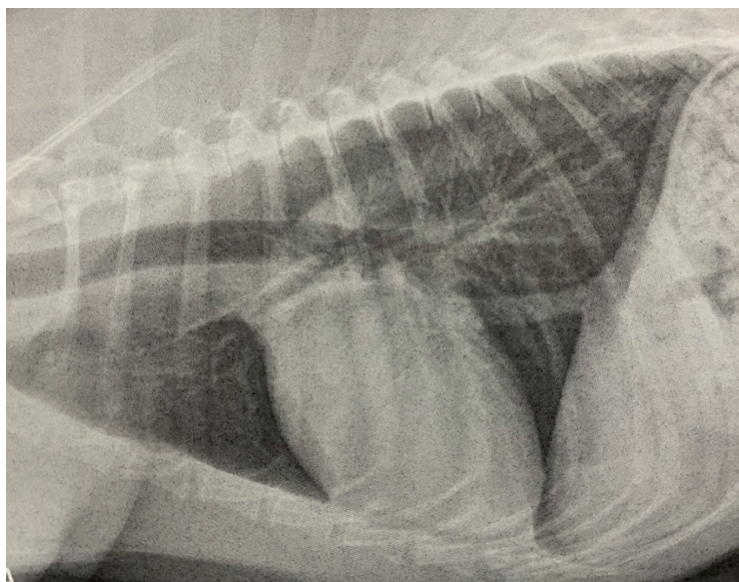


Figure 5 : Cliché radiographique thoracique de profil droit d'un Lévrier Greyhound sain de 8 ans, d'après(6).

Le cœur est situé entre le 4<sup>ème</sup> et le 6<sup>ème</sup> espace intercostal, il occupe les 2/3 de la hauteur du thorax et sa largeur équivaut à 3 EIC. Les deux hémicoupoles diaphragmatiques sont parallèles.

Le cœur apparaît proportionnellement plus petit chez le chat. Il a une forme plus effilée sur une vue de profil avec un apex de forme plus pointue. Le contact avec le sternum est augmenté, notamment chez les chats âgés (14, 15) ; l'angle formé entre l'axe long du cœur et le sternum est en effet plus faible que chez le chien.(16)

#### b. Identification des cavités cardiaques

Il est difficile d'identifier les différentes cavités cardiaques sur les clichés thoraciques car le sang, le muscle cardiaque ou encore les artères coronaires possèdent la même opacité. On peut néanmoins retenir que, sur une vue de profil, l'axe long du cœur sépare les cavités droites (crânialement) et gauches (caudalement) du cœur et que l'axe court, perpendiculaire à l'axe long à hauteur de la veine cave caudale, sépare les atriums (dorsalement) et les ventricules (ventralement).(6, 8)

Une analogie avec un cadran horaire est utilisée lors de l'interprétation de clichés thoraciques afin de repérer avec plus de précision l'emplacement des différentes cavités cardiaques et des gros vaisseaux qui en partent. Pour que cette analogie fonctionne, l'animal doit être parfaitement positionné.(8)(13)

L'analogie est la suivante (figure 6) (13) :

- 12h-2h : Atrium gauche
- 2h-5h : Ventricule gauche
- 5h-9h : Ventricule droit
- 9h-10h : Tronc pulmonaire et auricule droit
- 10h-11h : Aorte

L'atrium gauche des chats est situé plus crânialement, juste en dessous de la carène bronchique. Il est plus difficile à identifier que celui des chiens sur une vue de profil. (13, 15)

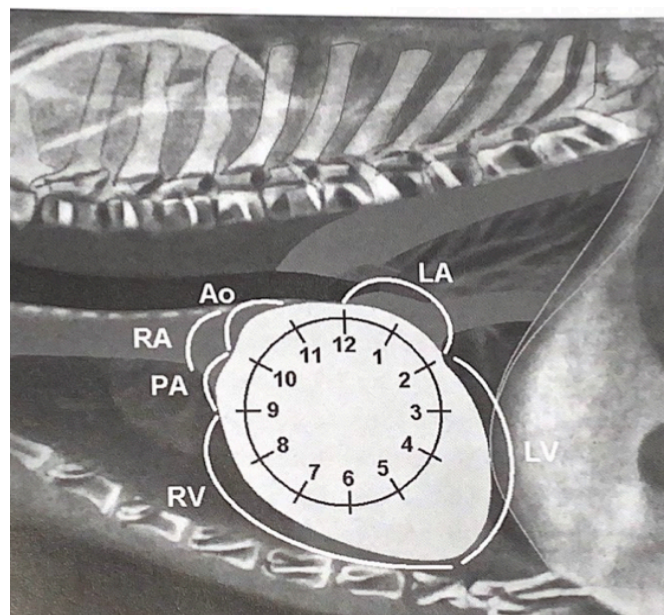


Figure 6 : Schématisation de l'analogie avec un cadran horaire afin d'identifier les cavités cardiaques sur une vue de profil chez le chien, d'après(8).

Ao=aorte, LA=atrium gauche, LV=ventricule gauche, RV=ventricule droit, RA=atrium droit, PA=artère pulmonaire

## 2) Sur une vue dorso-ventrale

### a. Aspect radiographique de la silhouette cardiaque chez le chien et différences avec le chat

Le cœur est de forme globalement ovalaire sur les clichés de face et il est superposé avec le rachis. Il s'étend entre la troisième et la huitième vertèbre thoracique chez le chien et sa largeur ne dépasse généralement pas les 2/3 de la cavité thoracique. Sa base est située à l'extrémité crâniale et son apex à l'extrémité caudale. Cette dernière est plus ou moins arrondie et pointe généralement vers la gauche ; l'axe long du cœur forme ainsi un angle d'environ 30° avec le rachis.(13)

Dans certains cas, l'apex pointe vers la droite. On parle de dextroposition lorsque seulement l'apex est situé à droite du plan médian. Ceci peut être causé par un déplacement médiastinal à cause d'une atteinte extracardiaque ou être dû à une malposition congénitale, notamment chez les races chondrodystrophiques.(6) On parle de dextroversion lorsque la majorité du cœur est située dans l'hémithorax droit, avec l'apex pointant vers la droite mais sans inversion des cavités cardiaques entre la droite et la gauche. Enfin, on parle de dextrocardie lorsque la majorité du cœur est située dans l'hémithorax droit et que les cavités cardiaques droites et gauches sont inversées. L'apex pointe alors vers la droite et la veine cave caudale est située à gauche. L'image obtenue sur les clichés est une image miroir de ce qu'on a l'habitude de retrouver. La dextroversion et la dextrocardie sont des malpositions congénitales.(8)(13)

La silhouette cardiaque apparaît également proportionnellement plus petite chez le chat. Elle occupe environ la moitié de la largeur de la cavité thoracique sur une vue de face. L'apex est généralement plus médial dans cette espèce.(13)

### b. Identification des cavités cardiaques

Sur une vue dorso-ventrale, les cavités gauches sont situées à droite et les cavités droites à gauche par rapport au grand axe cardiaque ; les atriums et les vaisseaux sont situés crânialement et les ventricules caudalement.(6, 8)

Plus précisément, une analogie avec un cadran horaire afin d'identifier la position des différentes cavités et des vaisseaux principaux est également possible (figure 7) (13) :

- 11h-1h : Aorte
- 1h-2h : Tronc pulmonaire
- 2h-3h : Auricule gauche
- 3h-6h : Ventricule gauche
- 6h-9h : Ventricule droit
- 9h-11h : Atrium droit

L'atrium gauche se projette entre les bronches souches caudales, au centre de la silhouette, chez le chien. Il se projette plus crânialement chez le chat, entre 1h et 2h. Le ventricule gauche est par conséquent situé entre 2h et 5h et le ventricule droit entre 5h et 9h dans cette espèce.(15)

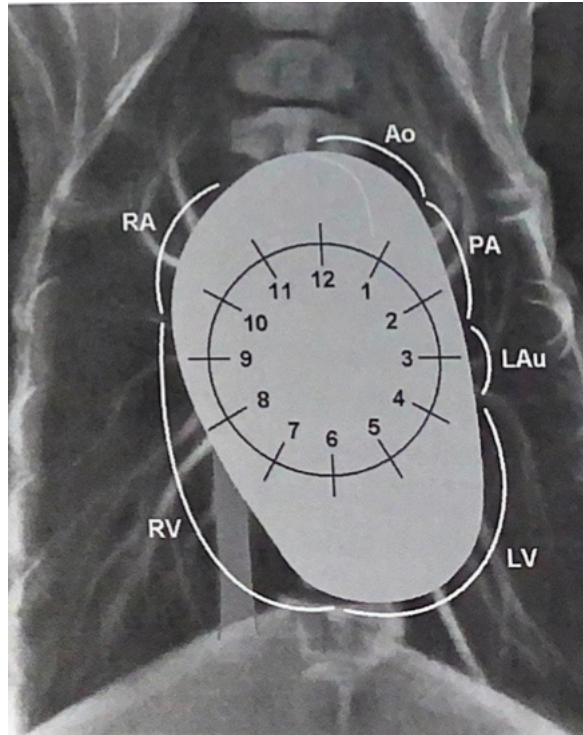


Figure 7 : Schématisation de l'analogie avec un cadran horaire afin d'identifier les cavités cardiaques sur une vue dorso-ventrale chez le chien, d'après (8).

Ao=Aorte, Lau=auricule gauche, LV=ventricule gauche, PA=artère pulmonaire, RA=atrium droit  
RV=ventricule droit

## 2. Facteurs de variation physiologiques de l'aspect radiographique de la silhouette cardiaque chez un animal sain

Plusieurs facteurs peuvent faire varier l'apparence radiographique de la silhouette cardiaque, sans que cela soit signe d'une quelconque maladie.

### 1) Facteurs de variation intrinsèques à l'animal

- a. Influence de la race et de la conformation du thorax sur l'aspect radiographique de la silhouette cardiaque

La conformation du thorax chez le chat est assez uniforme quelle que soit la race considérée.(17) L'apparence de la silhouette cardiaque sur les clichés est donc peu impactée par ce facteur dans cette espèce.(13)

Au contraire, chez le chien, il est important de prendre en considération la race, et surtout la conformation du thorax qui en dépend, avant d'interpréter un cliché thoracique. Il existe trois grandes catégories de conformation du thorax chez le chien : longiligne, médioligne et bréviligne.(13)

i. Aspect radiographique de la silhouette cardiaque chez les chiens de conformation longiligne

Cette conformation concerne les chiens à thorax profond, court et étroit comme les Lévrier, les Colleys ou les Dobermans par exemple. La silhouette cardiaque apparaît très effilée sur un cliché de profil avec une position plus verticale et moins de contact avec le sternum. Elle ne dépasse généralement pas 2,5 EIC de largeur. Sur une vue de face, le cœur prend une orientation plus dorso-ventrale. Il en résulte une silhouette qui apparaît arrondie et superposée à la colonne avec un apex dans le plan médian (figure 8).(6)(13)

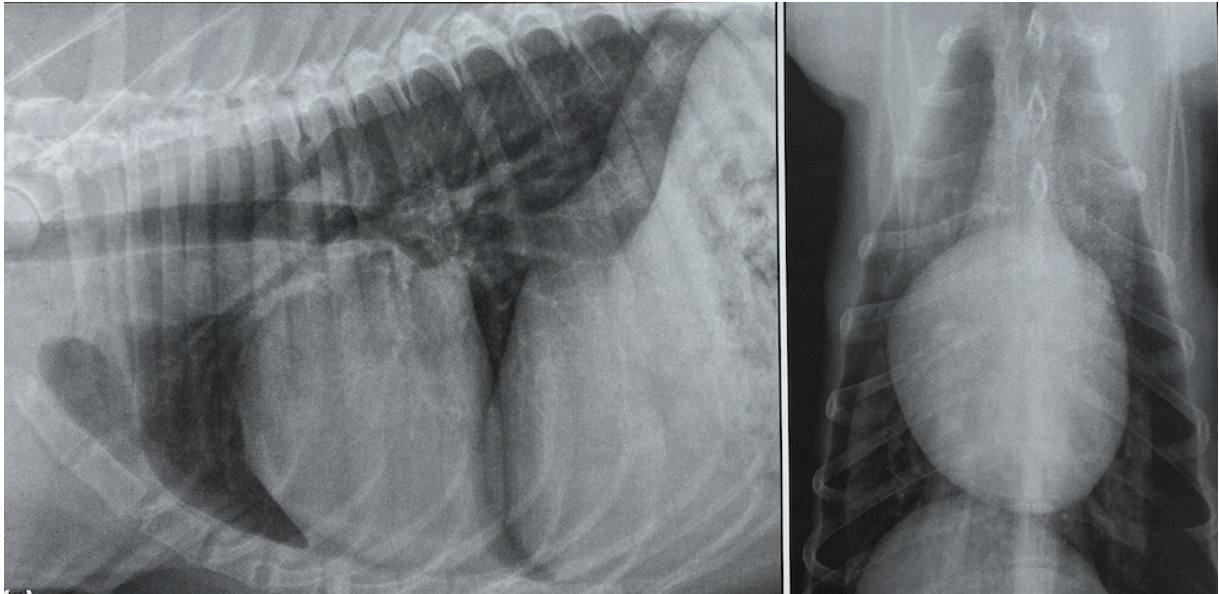


Figure 8 : Clichés radiographiques thoraciques de profil droit et dorso-ventral d'un chien de conformation longiligne, d'après(13).

*Sur la vue de profil, le cœur prend une position plus verticale qu'à l'accoutumée au sein de la cavité thoracique et l'angle entre l'axe long du cœur et le sternum est augmenté. Sur la vue de face, la silhouette cardiaque est plus arrondie et l'angle entre l'axe long et la colonne vertébrale est également diminué.*

ii. Aspect radiographique de la silhouette cardiaque chez les chiens de conformation bréviline

Cette conformation concerne les chiens à thorax peu profond et large comme les bouledogues, les Boston terriers ou encore les samoyèdes. Sur une vue de profil, la silhouette cardiaque apparaît plus ronde et globuleuse. Il existe une large zone de contact avec le sternum, l'extrémité caudale de la silhouette peut se superposer au diaphragme et son aire de projection dépasse généralement les 3 EIC. Ceci peut donner une fausse impression de cardiomégalie chez ces chiens. Sur une vue de face, le cœur prend généralement une position plus oblique au sein de la cavité thoracique et l'apex est plus fortement dévié à gauche. Les contours cardiaques peuvent apparaître arrondis.(figure 9)(6)(13)



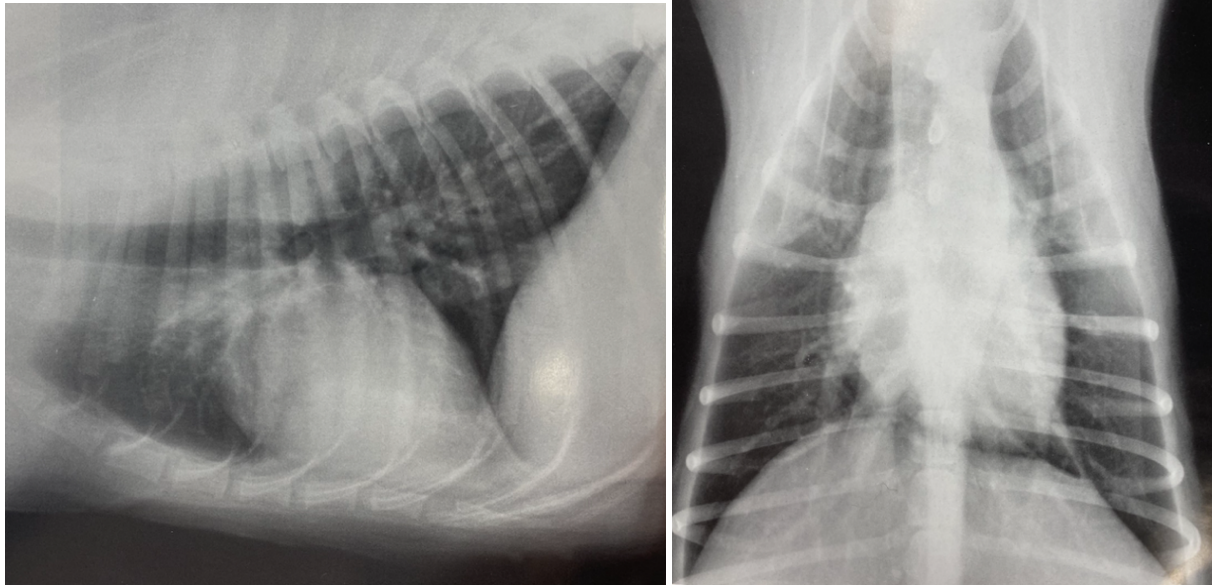


Figure 9 : Clichés radiographiques thoraciques de profil droit et dorso-ventral d'un chien de conformation bréviligne, d'après(18).

*La silhouette cardiaque apparaît arrondie, le contact avec le sternum est augmenté et le bord caudal du cœur se superpose au diaphragme sur la vue de profil. L'apex cardiaque est arrondi et dévié vers la gauche sur la vue de face.*

### iii. Aspect radiographique de la silhouette cardiaque chez les chiens de conformation médioligne

Il s'agit de la conformation thoracique intermédiaire qui caractérise notamment les Labradors retrievers ou les bergers allemands. La silhouette cardiaque est ovoïde, fidèle à ce qui a été décrit plus haut et son aire de projection est équivalente à 3 EIC.

La conformation du thorax explique certaines différences de l'aspect radiographique typique de la silhouette cardiaque entre les races. Cependant, au sein d'une même conformation thoracique, il existe également des variations propres à chaque race. Ainsi, il est rapporté que les chiens de race border collie, Springer spaniel, Saint-Bernard ou encore Labrador retriever ont des silhouettes de taille plus importante et de forme plus globuleuse, par rapport à ce qui est attendu chez des chiens médiolignes, sans que cela soit signe d'une maladie (figure 10).(18)

L'interprétation d'un cliché thoracique doit donc toujours se faire en ayant en tête les caractéristiques de l'aspect radiographique normal de la silhouette cardiaque propres à chaque race.

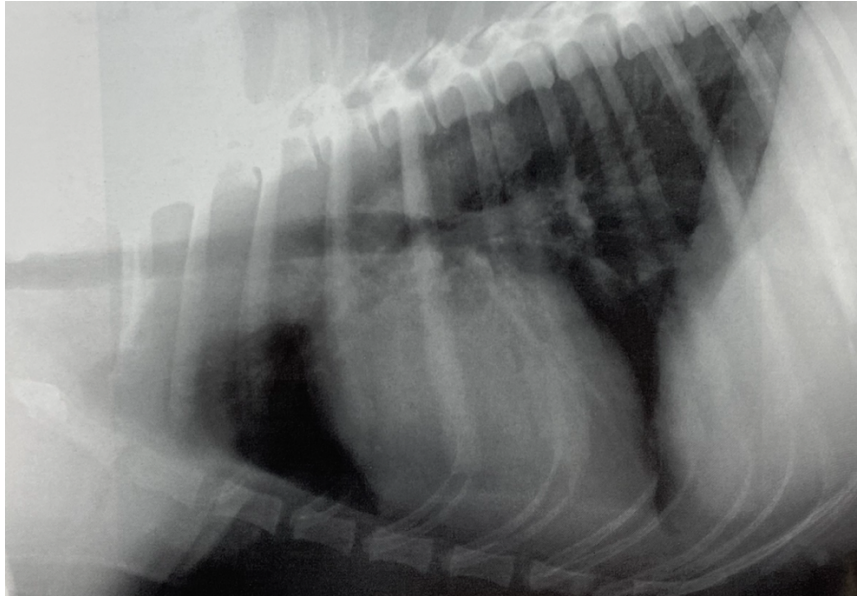


Figure 10 : Cliché radiographique thoracique de profil droit d'un golden retriever sain de 7 ans, d'après(18).

*La silhouette cardiaque apparaît de taille augmentée et de forme plus globuleuse que ce qui est attendu pour des chiens à thorax intermédiaire. Le contact entre la silhouette cardiaque et le sternum ainsi que la hauteur du cœur au niveau de la cinquième côte sont également augmentés.*

#### b. Influence de l'âge de l'animal sur l'aspect radiographique de la silhouette cardiaque

Chez les très jeunes animaux, le cœur apparaît proportionnellement plus gros au sein de la cavité thoracique car le volume pulmonaire est plus faible. Ses contours sont arrondis, surtout crânialement sur la vue de face, et le contact avec le sternum est augmenté sur la vue de profil.(15, 18)

Par ailleurs, le thymus est visible sur les clichés thoraciques parfois jusqu'à l'âge de 6 mois, ce qui donne l'impression d'un élargissement du médiastin crâniale en région caudo-latérale gauche sur une vue de face et d'une protubérance crânialement au cœur sur une vue de profil. Ces images ne doivent pas être confondues avec la présence d'une masse ou d'un élargissement d'une cavité cardiaque spécifique.(19)

Il convient également de noter que le tissu pulmonaire apparaît plus radio-opaque chez les très jeunes animaux sans que cela soit témoin d'une affection pulmonaire.(18)

En outre, chez environ 40% des chats de plus de 10 ans, la silhouette cardiaque s'horizontalise sur une vue de profil, l'angle entre l'axe long du cœur et le sternum devient inférieur à 30° et la zone de contact entre ces deux structures augmente.(20) Chez 28% des chats de plus de 10 ans, l'aorte descendante peut également apparaître plus ondulée et l'arc aortique allongé et proéminent.(20) Ceci donne une protrusion crâniale marquée sur une vue de profil sans qu'elle soit signe d'une cardiopathie pour autant (figure 11).(13) Malgré ce léger changement de position au sein de la cavité thoracique, les dimensions de la silhouette cardiaque n'évoluent pas avec l'âge chez le chat.(20)

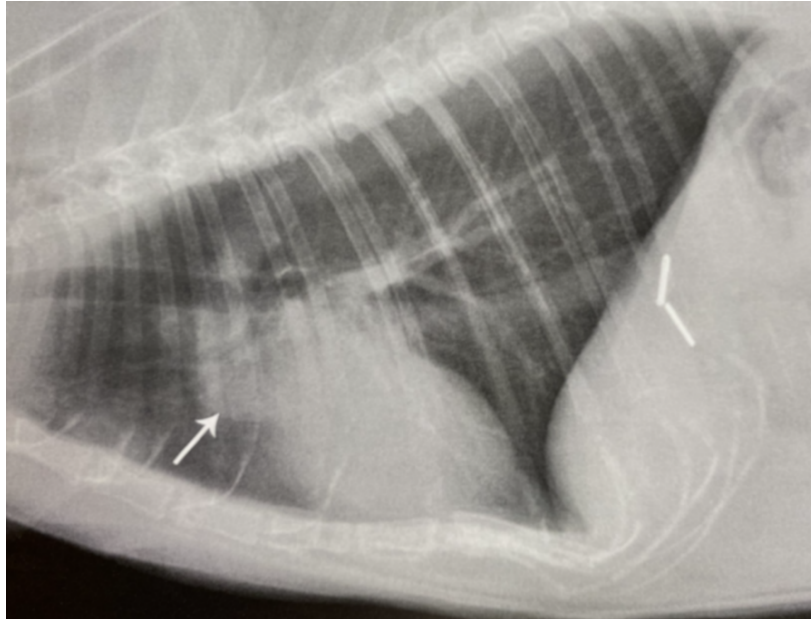


Figure 11 : Cliché radiographique thoracique de profil d'un chat âgé, d'après (19).

La flèche montre la proéminence de l'arc aortique qui est responsable d'une protrusion marquée crânialement à la silhouette cardiaque. Le contact entre la silhouette cardiaque et le sternum est également augmenté sur ce cliché.

#### c. Influence de l'état d'embonpoint de l'animal sur l'aspect radiographique de la silhouette cardiaque

La silhouette cardiaque des animaux obèses apparaît élargie à cause de l'accumulation de graisse péricardique qui possède une opacité proche de celle du cœur. Le médiastin crânial apparaît également élargi sur une vue de face à cause de la graisse, ce qui peut mimer un effet de masse.(15)

Avec les bons réglages et de l'entraînement, il est cependant possible de discerner le cœur de la graisse car l'opacité de cette dernière est légèrement plus faible que celle du cœur et les contours de la silhouette apparaissent moins nets lorsque l'animal est gras.(13) Il est également possible de s'appuyer sur les structures extra-cardiaques et extra-thoraciques afin d'appréhender la note d'état corporel (NEC) de l'animal pour interpréter correctement le cliché. La silhouette cardiaque est en effet souvent surélevée dorsalement par une couche opaque grise qui lui fait perdre le contact avec le sternum chez les animaux obèses sur une vue latérale.(18)

Chez le chat, il est également possible de s'appuyer sur la présence d'une grande quantité de graisse falciforme à proximité du foie, identifiable à l'extrémité caudo-ventrale du champ sur une vue de profil. Par ailleurs, la graisse péricardique est facilement identifiable sur une vue de face dans cette espèce car elle est à l'origine d'un renflement triangulaire caractéristique en regard du bord crânial droit du cœur (figure 12).(13)

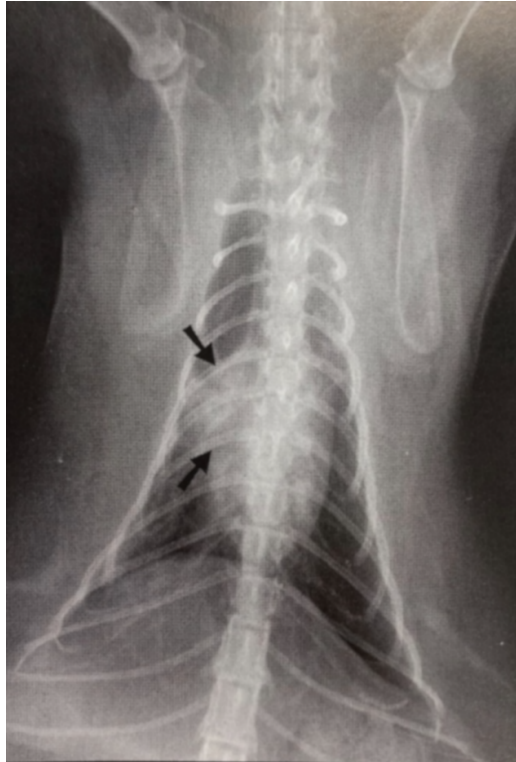

Figure 12 : Cliché radiographique thoracique dorso-ventral d'un chat européen obèse, d'après (13).

Les flèches montrent le renflement triangulaire crânial caractéristique des chats obèses. Cette protrusion, causée par un excès de graisse péricardique, ne doit pas être confondue avec une masse ou un élargissement marqué de l'atrium droit.

## 2) Facteurs de variation liés au moment de la prise du cliché

### a. Influence du cycle respiratoire sur l'aspect radiographique de la silhouette cardiaque

Les clichés thoraciques doivent être pris dans la mesure du possible au moment du pic d'inspiration. Les poumons sont alors remplis d'air ce qui permet un meilleur contraste entre les structures vasculaires, les bronches et le cœur et une meilleure définition de ces structures et de leurs détails. Durant l'expiration, les contours de la silhouette cardiaque sont plus flous et l'opacité du parenchyme pulmonaire est plus proche de celle visible en cas de processus pathologique.(3, 6)

Afin de s'assurer que le cliché a bien été pris en inspiration, il convient de vérifier que l'extrémité caudo-dorsale du champ pulmonaire dépasse le bord crânial de la treizième vertèbre thoracique sur une vue latérale et que l'extrémité crâniale du diaphragme est située caudalement à la onzième côte sur une vue de face.(16)

Concernant l'aspect radiographique de la silhouette cardiaque, elle apparaît proportionnellement légèrement plus petite durant l'inspiration car les poumons sont plus gonflés d'air et donc la cavité thoracique apparaît comparativement plus grande. En outre, sur une vue de profil, le contact avec le sternum et avec le diaphragme est plus faible durant l'inspiration. Ceci accentue l'impression d'un cœur plus petit par rapport à l'expiration (figure 13).(3)

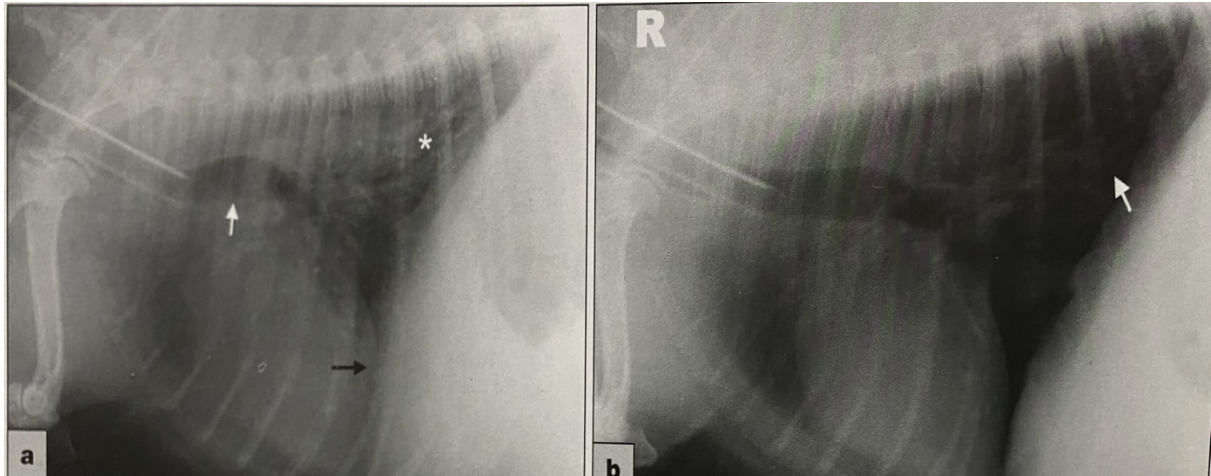


Figure 13 : Clichés radiographiques thoraciques de profil d'un même chien obtenus durant l'expiration (a) et durant l'inspiration (b), d'après (21).

Sur le cliché pris en expiration, le cœur et le diaphragme sont largement en contact (flèche noire), le parenchyme pulmonaire apparaît plus radio-opaque (étoile blanche) et le cœur apparaît globalement plus gros que pendant l'inspiration.

Chez le chat, les effets du cycle respiratoire sur l'aspect radiographique de la silhouette cardiaque sont comparables à ce qui est rapporté chez le chien mais les différences entre l'inspiration et l'expiration sont moins marquées.(15)

#### b. Influence du cycle cardiaque sur l'aspect radiographique de la silhouette cardiaque

L'influence du cycle cardiaque sur la taille de la silhouette cardiaque sur les clichés thoraciques des chiens et des chats est assez faible et ne peut pas être à l'origine de diagnostic erroné de cardiomégalie lors de l'évaluation subjective de la taille du cœur.(22) Elle est surtout perceptible chez les chiens de grande race et en vue dorso-ventrale. La silhouette apparaît plus arrondie et large en diastole qu'en systole.(3, 22)

Concernant les changements de forme de la silhouette, en fin de systole ventriculaire, les ventricules sont plus petits et les atriums bombés. Le tronc pulmonaire est légèrement plus visible. En fin de diastole, les ventricules sont plus gros et les atriums moins visibles, donnant au cœur une forme plus incurvée.(3, 22) Ces changements sont toutefois minimes et difficiles à discerner.

Toal *et al.*(22) ont avancé une hypothèse expliquant que les changements de forme et de taille du cœur soient plus perceptibles en vue dorso-ventrale qu'en vue ventro-dorsale. Entre les deux décubitus, le cœur subit une légère rotation. Le ventricule droit est plus facilement visualisable et prend plus de place sur la silhouette sur les clichés dorso-ventraux. Or ce dernier est responsable d'une grande partie des changements observés entre la diastole et la systole. *A contrario*, en cas de décubitus dorsal, l'atrium gauche prend proportionnellement plus de place sur les clichés. Or il est moins sujet à des variations de volume et de forme au cours du cycle cardiaque.(22)

Pour résumer les principaux facteurs de variation physiologiques de l'aspect radiographique de la silhouette cardiaque sont repris dans le tableau suivant (tableau I).

Tableau I : Tableau récapitulatif des principaux facteurs de variation physiologiques de l'aspect radiographique de la silhouette cardiaque et de leurs conséquences sur la silhouette.

Facteurs de variation		Conséquences sur l'aspect radiographique de la silhouette
Conformation du thorax	Bréviligne	Silhouette globuleuse vue de profil Largeur > 3 EIC
	Longiligne	Silhouette effilée vue de profil Largeur < 3 EIC
Etat d'embonpoint	Animaux obèses	Silhouette apparaît élargie
Age	Jeunes animaux	Silhouette apparaît élargie
	Chats âgés	Silhouette s'horizontalise Protrusion crânialement à la silhouette
Cycle respiratoire	Inspiration	Silhouette apparaît plus petite qu'à l'expiration
Cycle cardiaque	Diastole	Silhouette légèrement plus arrondie qu'en systole.

EIC : Espace Inter-Costal

### C) Aspect radiographique normal des gros vaisseaux du thorax et du parenchyme pulmonaire

#### 1. Aspect radiographique normal des gros vaisseaux du thorax chez un animal sain

Les principaux vaisseaux du thorax, identifiables sur les clichés thoraciques, comprennent l'aorte et le tronc pulmonaire, qui quittent le cœur afin d'apporter du sang respectivement aux organes de la circulation générale et aux poumons, et les veines caves qui permettent le retour du sang au cœur.(13)

#### 1) Aspect radiographique des gros vaisseaux partant du cœur

##### a. Aspect radiographique de l'aorte

L'aorte est divisée en trois sections(13) :

- L'aorte ascendante, courte, émerge du milieu de la base du cœur en suivant l'axe du ventricule gauche.
- L'arc aortique, court, prolonge l'aorte ascendante et se dirige dorso-caudalement et vers la gauche.
- L'aorte descendante, partie la plus longue, prend une direction caudale, traverse le diaphragme et se prolonge par la suite dans l'abdomen.

L'aorte ascendante n'est pas bien identifiable sur un cliché thoracique car elle se superpose avec d'autres structures de même opacité situées à la base du cœur.(13) Sa position et son aire de projection sont cependant estimées à l'aide de l'analogie avec le cadran horaire. Les deux autres segments sont par contre identifiables sur les clichés.(13)

Sur une vue de profil, l'arc aortique est visible cranio-dorsalement à la silhouette cardiaque. L'aorte descendante forme ensuite une structure tubulaire d'opacité liquidienne qui chemine ventralement et parallèlement à la colonne vertébrale jusqu'à rejoindre le diaphragme (figure 14). Sur une vue dorso-ventrale, l'aorte descendante est située juste à gauche de la colonne vertébrale, parallèlement à cette dernière. Son bord gauche reste identifiable même lors de sa superposition avec la silhouette cardiaque.(13)

Le diamètre de l'aorte est égal à la hauteur des corps vertébraux adjacents sur une vue de profil. Il ne fluctue pas au cours du cycle cardiaque ou en cas d'hypovolémie ou de surcharge volémique.(8)(13)

Chez les chats âgés, un renflement de l'aorte peut être visible à la jonction entre la crosse aortique et l'aorte descendante, ce qu'il ne faut pas confondre avec une modification de la forme de la silhouette cardiaque.(13) L'aorte descendante peut également apparaître plus tortueuse ou ondulée.(8)

#### b. Aspect radiographique du tronc pulmonaire

Le tronc pulmonaire émerge également de la base du cœur, à gauche de l'aorte. Il n'est pas clairement identifiable sur les clichés, surtout de profil, car il se superpose également avec les autres structures de même opacité de la base du cœur. De même que pour l'aorte ascendante, sa position peut tout de même être estimée à l'aide de l'analogie avec le cadran horaire.(8)(13) Sur une vue ventro-dorsale, généralement en systole, il peut être responsable d'un petit renflement de la silhouette cardiaque, localisé en région crâniale gauche, entre 1h et 2h, chez 25% des chiens.(13)

Il se sépare ensuite rapidement en une artère pulmonaire gauche et une artère pulmonaire droite, caudalement à l'arc aortique. Ces deux branches peuvent être identifiables sur une vue de profil, la gauche étant légèrement plus crâniale et dorsale que la droite.(13)

### 2) Aspect radiographique des gros vaisseaux rejoignant le cœur

#### a. Aspect radiographique de la veine cave caudale

La veine cave caudale entre dans le thorax en traversant le diaphragme au niveau du pli de la veine cave. Elle passe ensuite entre les lobes pulmonaires accessoire et caudal droit avant de pénétrer dans le cœur par l'atrium droit.(13)

Elle est facilement identifiable sur les clichés radiographiques, quelle que soit l'incidence. Sur une vue de profil, il s'agit d'une structure tubulaire, généralement horizontale, d'opacité liquidienne, qui dénote facilement du parenchyme pulmonaire environnant d'opacité aérienne. Elle coupe le ventricule gauche puis le droit caudalement en son milieu et reste parfois visible en étant superposée à ce dernier jusqu'à rejoindre l'atrium droit (figure 14). Sur une vue de face, elle présente une orientation crânio-caudale. Elle est identifiable à droite du plan médian entre l'extrémité caudale droite de la silhouette cardiaque et le diaphragme.(13)

Le diamètre de la veine cave caudale varie en fonction du cycle respiratoire et du cycle cardiaque. Elle est ainsi plus large au moment du pic d'inspiration.(8) Son diamètre varie également rapidement lors de situations pathologiques, d'origine cardiaque ou non : sténose pulmonaire, insuffisance cardiaque droite, péricardite constrictive, présence d'une masse, hypovolémie, hypocorticisme, hyperinsufflation pulmonaire, etc.(13) Le diamètre est évalué en fonction d'une autre structure thoracique dont la taille ne varie pas et qui est proportionnelle à la taille et au poids de l'animal, comme le diamètre d'une côte, d'une vertèbre ou de l'aorte. Normalement, le diamètre de la veine cave caudale doit rester inférieur à la longueur du corps vertébral présent en regard de la bifurcation trachéobronchique, généralement T5, et à 1,5 fois le diamètre de l'aorte mesuré au niveau du même espace intercostal sur une vue de profil.(8)

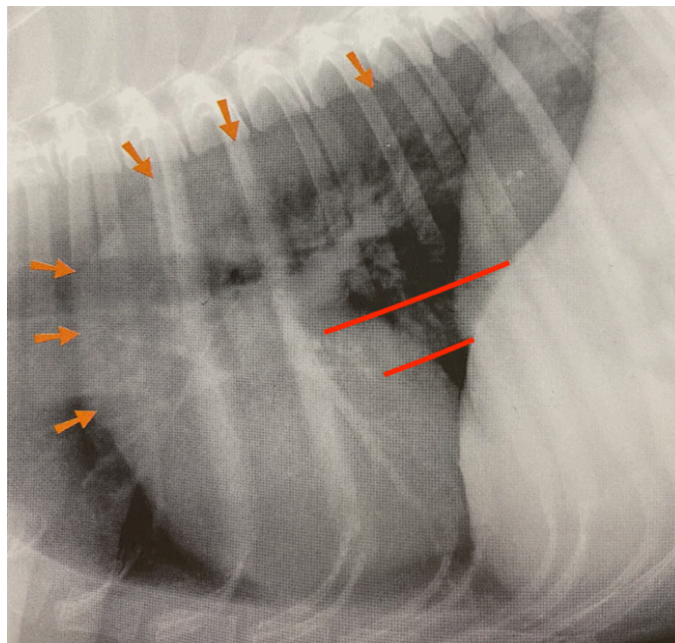


Figure 14 : Cliché radiographique thoracique de profil d'un chien mettant en évidence les délimitations de l'aorte (flèches oranges) et de la veine cave caudale (ligne rouge), modifié d'après(13).

#### b. Aspect radiographique de la veine cave crâniale

La veine cave crâniale s'abouche également dans l'atrium droit. Sur une vue de profil, elle forme le bord ventral du médiastin crânial. Elle est cependant bien moins identifiable que la veine cave caudale, à part en cas de pneumo-médiastin, car entourée de structures de même opacité en regard de la silhouette cardiaque.(13)



### c. Aspect radiographique de la veine azygos

La veine azygos entre dans le thorax par le même hiatus diaphragmatique qu'emprunte l'aorte puis elle chemine ventralement à la colonne vertébrale et dorsalement à l'aorte, avant de rejoindre la veine cave crâniale. Elle n'est normalement pas visible sur les clichés sauf en cas de pneumo-médiastin marqué. Elle forme alors une structure tubulaire légèrement ondulée visible sur une vue de profil dorsalement à l'aorte. Elle est également visible physiologiquement dans de rares cas chez certaines races à thorax profond et étroit comme les lévriers greyhound par exemple.(13)

## 2. Aspect radiographique normal du parenchyme pulmonaire chez un animal sain

### 1) Apparence des poumons sur les clichés radiographiques

Les carnivores domestiques possèdent deux poumons : un droit et un gauche, divisés en plusieurs lobes. Le poumon gauche est ainsi divisé en deux lobes : un lobe crânial, lui-même divisé en deux lobes et un lobe caudal. Le poumon droit est divisé en quatre lobes : un lobe crânial, un lobe moyen, un lobe caudal et un lobe accessoire.(13) Le parenchyme pulmonaire est constitué d'une part d'espaces remplis d'air : les alvéoles et les bronches et d'autre part d'un interstitium ne contenant pas d'air mais composé par le tissu conjonctif, les vaisseaux sanguins et lymphatiques et les nerfs.(8)

On distingue plusieurs régions au sein du poumon (figure 15)(8) :

- La région hilare : elle est située à la base du cœur et elle comprend les origines des gros vaisseaux du thorax et les bronches souches et lobaires.
- La région centrale : elle comprend les vaisseaux pulmonaires identifiables sur les clichés et les plus grosses bronches segmentaires.
- La région périphérique : elle comprend majoritairement de l'air et les vaisseaux sanguins y sont bien moins visibles.

Le parenchyme pulmonaire doit s'étendre jusqu'aux structures osseuses délimitant la cavité thoracique, notamment durant l'inspiration. Il est d'opacité globalement aérique, et apparaît donc majoritairement noir sur les clichés. Les contours des différents lobes ne sont pas identifiables sur les clichés. Il est cependant possible de distinguer à certains endroits, surtout à proximité de la silhouette cardiaque, les vaisseaux le composant, qui sont d'opacité liquidienne, grâce au bon contraste existant avec l'air environnant.(8)

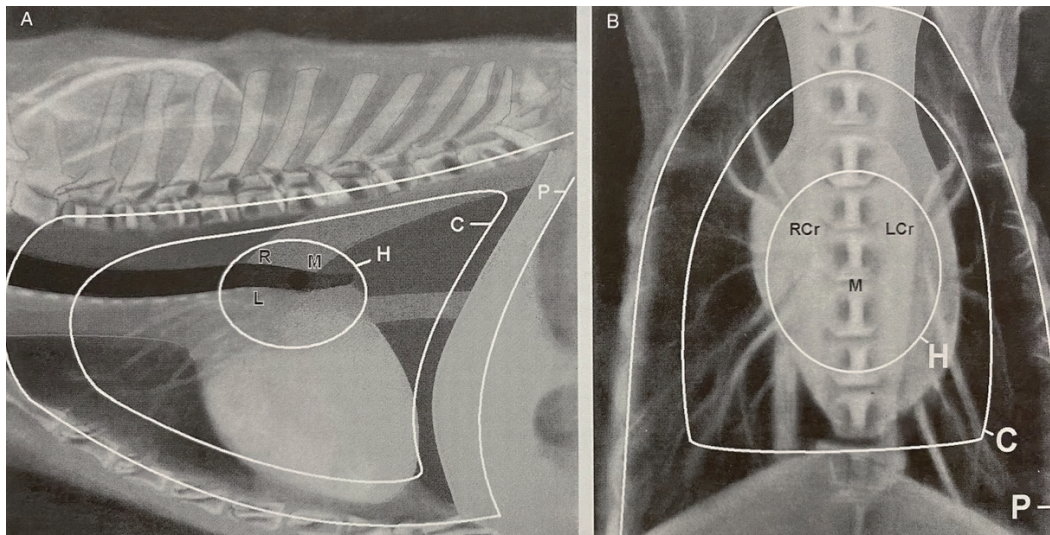


Figure 15 : Schématisation des différentes zones pulmonaires sur un cliché de profil (A) et de face (B), d'après (8).

C : région centrale ; H : région hilare et P : région périphérique.

L'opacité pulmonaire globale est généralement plus importante sur des clichés de profil que sur les clichés de face à cause de l'atélectasie pulmonaire qui se produit rapidement en décubitus latéral. Elle est également plus importante durant l'expiration et lorsque l'animal est sédaté ou obèse.(6)

## 2) Apparence des vaisseaux pulmonaires périphériques sur les clichés radiographiques

Les vaisseaux pulmonaires (artères et veines) sont des structures tubulaires à bords lisses, d'opacité liquidienne et dont la taille diminue progressivement à mesure qu'ils s'éloignent du cœur.(23) Ces vaisseaux sont jumelés et chaque paire est séparée par une bronche au milieu. Les deux vaisseaux d'une paire sont de taille et de trajet similaire.(8, 24)(25) Globalement, il s'agit de structures dynamiques dont la taille varie facilement et rapidement en fonction de la pression et du volume intraluminaux.(17) Les vaisseaux pulmonaires sont plus difficiles à identifier chez le chat par rapport au chien, notamment à mesure qu'ils s'éloignent de la base du cœur.(16)

Sur une vue de profil, ce sont les artères et veines pulmonaires crânielles qui sont identifiables, plus facilement sur une vue latérale gauche car elles y apparaissent moins superposées que sur la vue contro-latérale. Elles s'étendent en direction crânio-ventrale à partir de la base du cœur. Les artères et veines caudales ne sont pas différenciables sur une vue latérale.(8) Au sein d'une paire, les artères sont situées dorsalement aux veines. Elles sont légèrement plus incurvées et mieux définies que les veines car elles épousent mieux la forme de la bronche adjacente (figure 16).(13) Concernant leur diamètre, au niveau du 4<sup>ème</sup> espace intercostal, il doit être inférieur au plus petit diamètre du tiers proximal de la quatrième côte, chez le chien comme chez le chat. Hayward *et al.*(24) ont ainsi déterminé une valeur moyenne (+/- déviation standard (SD)) du rapport entre une artère ou une veine pulmonaire crâniale droite et le diamètre de la 4<sup>ème</sup> côte, mesuré à son tiers proximal, de 0,70 +/-0,13 chez le chat,

avec un intervalle de confiance à 95% (IC95%) compris entre 0,66 et 0,73. Des résultats similaires ont été obtenus chez les chiens par *Oui et al.*(25). Ces vaisseaux sont ainsi considérés dilatés lorsque leur diamètre est supérieur à 1,2 fois le diamètre du tiers proximal de la quatrième côte mesuré au quatrième espace intercostal.(13)(17)

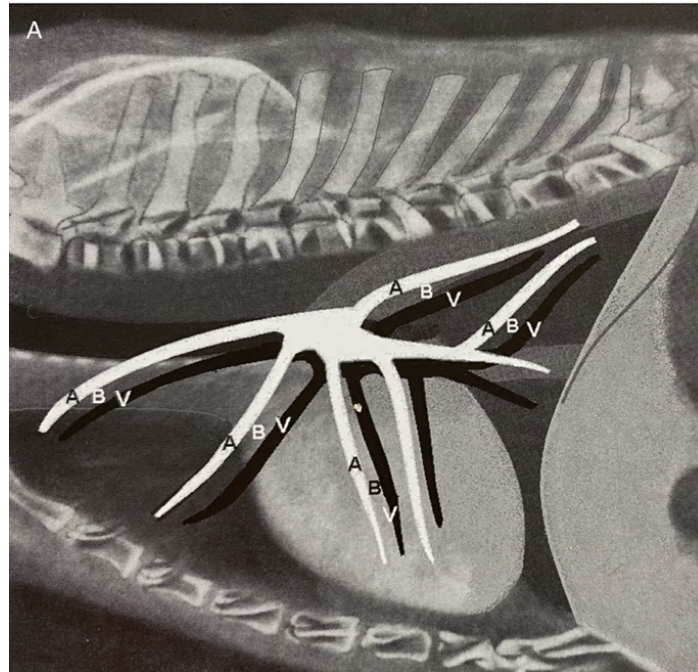


Figure 16 : Schématisation de l'émergence et du trajet des vaisseaux pulmonaires périphériques sur une vue de profil chez un chien, d'après (8).

Les artères crâiales (A) sont situées dorsalement aux veines (V) et une bronche (B) sépare ces deux structures. Leur diamètre est globalement égal et il diminue à mesure que les vaisseaux s'éloignent du cœur.

La vue dorso-ventrale permet quant à elle de visualiser les vaisseaux périphériques des lobes pulmonaires caudaux, y compris lorsqu'ils se superposent à la silhouette cardiaque ou au diaphragme (figure 17). Ils s'étendent caudo-latéralement par rapport à la silhouette cardiaque et leur diamètre diminue progressivement.(8) Les artères sont situées latéralement aux veines et il est couramment rapporté que leur diamètre ne doit pas excéder la largeur de la 9<sup>ème</sup> côte à leur intersection avec cette dernière chez le chien et le chat.(13) Cependant, en 2014, une étude de *Oui et al.*(25) incluant 40 chiens sains a montré que pour plus de la moitié des cas, les vaisseaux pulmonaires caudaux avaient un diamètre supérieur à la largeur de la 9<sup>ème</sup> côte à leur intersection avec cette dernière. Dans leur étude, le rapport médian entre le diamètre de la veine pulmonaire caudale droite et celui de la 9<sup>ème</sup> côte était de 1,11 avec un intervalle de confiance à 95% compris entre 1,01 et 1,17. Des résultats similaires ont été obtenus en comparant le diamètre de l'artère pulmonaire caudale droite à celui de la 9<sup>ème</sup> côte à leur intersection. D'après cette étude, l'utilisation d'une valeur seuil de 1,22 fois la largeur de la 9<sup>ème</sup> côte pour détecter une augmentation du diamètre de la veine pulmonaire caudal droite, et donc une possible congestion veineuse, est associée à une meilleure spécificité (73%) mais à une sensibilité moindre (73%) par rapport à la valeur seuil classique de 1 (spécificité 63,8% et sensibilité 89,7%) chez le chien.(25)

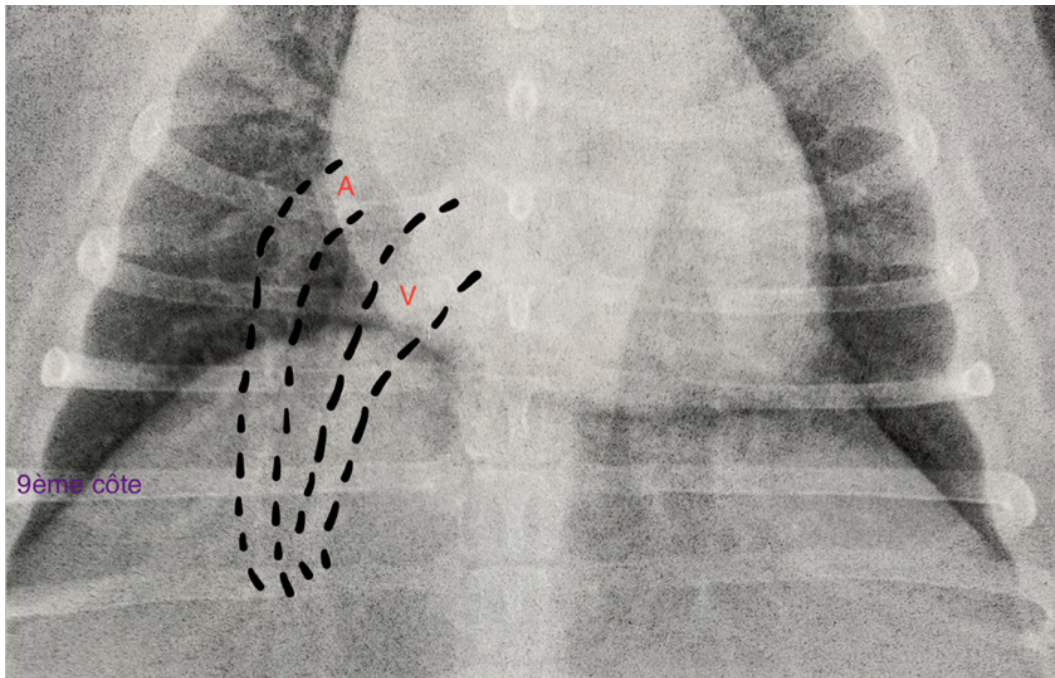


Figure 17 : Portion de cliché radiographique thoracique dorso-ventral d'un Cocker américain de 11 ans avec délimitation d'une artère (A) et d'une veine (V) caudales, modifié d'après (6).

L'artère se situe latéralement à la veine. A leur intersection avec la 9<sup>ème</sup> côte, leur diamètre correspond à la largeur de la côte.

## II. METHODES D'ÉVALUATION DE LA TAILLE ET DE LA FORME DE LA SILHOUETTE CARDIAQUE SUR DES CLICHÉS RADIOGRAPHIQUES

Dans un contexte de maladie cardiaque, l'intérêt de l'examen radiographique repose d'abord sur la mise en évidence de changements de forme et de taille de la silhouette cardiaque induits par la maladie sous-jacente. Initialement, seule une évaluation subjective de cette silhouette était réalisée par les cliniciens. Depuis la fin du XXème siècle, de nombreuses méthodes quantitatives, permettant d'évaluer le plus précisément possible la taille du cœur et de ses cavités, ont été mises au point et proposées pour un usage en pratique courante. L'ensemble de ces méthodes, leur intérêt et leurs limites, seront détaillées dans cette partie.

### A) Evaluation de la taille globale de la silhouette cardiaque et mise en évidence d'une cardiomégalie

#### 1. Evaluation qualitative de la taille de la silhouette cardiaque

La première façon d'appréhender la taille de la silhouette cardiaque est une évaluation subjective de cette dernière, d'autant plus simple que l'observateur possède de l'expérience ou qu'il existe des clichés de référence préalablement obtenus pour un animal donné. Cette évaluation subjective est à réaliser systématiquement.(8)

Il est essentiel d'être capable de détecter une cardiomégalie à partir de clichés radiographiques car de nombreuses cardiopathies s'accompagnent d'une cardiomégalie et l'importance de cette dernière traduit généralement celle de la maladie.(15)(16)(26) Il convient néanmoins de toujours garder en tête les causes physiologiques de variation de la taille de la silhouette cardiaque, exposées précédemment, au moment de son évaluation.

#### 1) Mise en évidence subjective d'une cardiomégalie

Les principales modifications subjectives de l'aspect de la silhouette cardiaque en cas de cardiomégalie sont (figure 18) (8)(13) :

- Un arrondissement de la silhouette qui peut prendre un aspect globuleux plutôt qu'ovoïde sur les clichés.
- Une augmentation de la longueur de toutes les dimensions cardiaques.
- Une augmentation du contact entre la silhouette et le sternum et le diaphragme, y compris en inspiration.
- Un apex plus arrondi et déplacé vers la gauche sur une vue de face.

Il est également possible de s'appuyer sur quelques indices semi-quantitatifs afin d'évaluer la taille du cœur des chiens et des chats. D'emblée, sur une vue de profil prise en inspiration, le diamètre crânio-caudal de la silhouette cardiaque d'un chien doit être compris entre 2,5 EIC, chez les chiens longilignes, et 3,5 EIC, chez les chiens brévillignes.(8) De plus, sur cette même vue, l'axe long du cœur, entre la base et l'apex, ne doit pas excéder 70% de la hauteur de la cavité thoracique.(13) Sur une vue de face, le diamètre latéro-latéral de la silhouette cardiaque, à son maximum de largeur,

ne doit pas excéder les 2/3 de la largeur de la cavité thoracique, mesurée au même espace intercostal.(13)

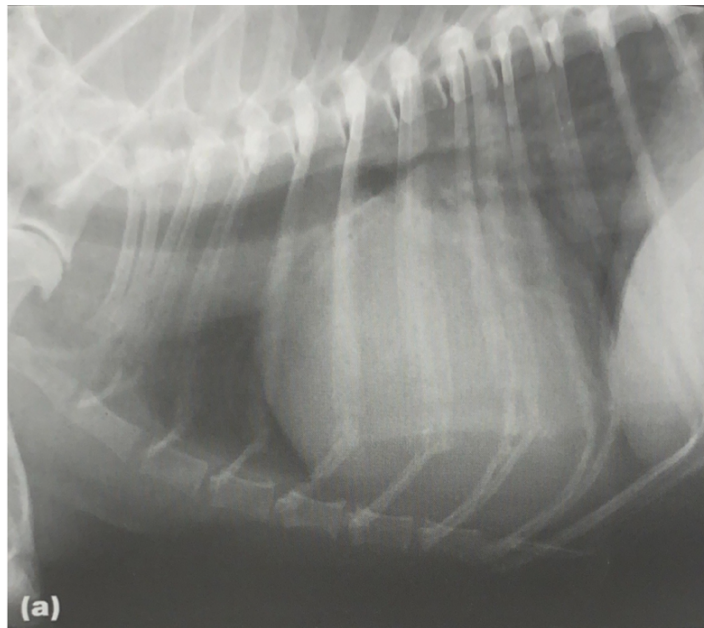

Figure 18 : Cliché radiographique thoracique de profil d'un chien croisé présentant une cardiomégalie généralisée, d'après (13).

*La silhouette cardiaque apparaît élargie, le contact avec le sternum et le diaphragme est augmenté. Le diamètre crânio-caudal de la silhouette dépasse les 4 EIC et elle occupe la cavité thoracique sur presque toute sa hauteur. La trachée est déplacée dorsalement.*

Chez le chat, le diamètre crânio-caudal de la silhouette cardiaque sur une vue de profil doit être compris entre 2 et 2,5 espaces intercostaux, ce qui correspond à la distance entre le bord crânial de la 5<sup>ème</sup> côte et le bord caudal de la 7<sup>ème</sup> côte.(13, 27) L'axe long du cœur doit également représenter 70% de la hauteur de la cavité thoracique dans cette espèce.(16) Sur une vue de face, le diamètre latéro-latéral maximal de la silhouette ne doit pas excéder la moitié de la largeur maximale de la cavité thoracique ou les 2/3 de la largeur de la cavité thoracique mesurée au même espace intercostal.(13, 27)

Par ailleurs, aucune cavité ne doit paraître proéminente, déformant la silhouette cardiaque. Si tel est le cas, le cadran horaire permet de préciser la cavité probablement élargie.

## 2) Déplacement dorsal de la trachée en cas de cardiomégalie

La trachée est un organe facilement identifiable sur les clichés car, remplie d'air, elle apparaît comme un tube radiotransparent de plusieurs centimètres de diamètre sur les vues latérales. Elle se termine caudalement par la carène bronchique où elle se divise en deux bronches principales. Cette bifurcation se situe au niveau du 4<sup>ème</sup> ou 5<sup>ème</sup> espace intercostal chez les carnivores domestiques.(13)

La trachée forme un angle physiologique avec la colonne vertébrale à mesure qu'elle progresse caudalement au sein de la cavité thoracique ; elle présente notamment une courbure ventrale remarquable juste crânialement à la carène bronchique (figure 19).(13) Cet angle est globalement constant chez le chat mais varie en fonction de la race chez le chien. Ainsi, les chiens de conformation longiligne présentent un angle de divergence par rapport à la colonne vertébrale plus important que les chiens brévilignes ou que les chiens présentant une compression dorso-ventrale du thorax comme les Teckels.(6) Dans cette race par exemple, la trachée apparaît parfois parallèle au rachis sur presque toute sa longueur.(13)

En cas de cardiomégalie, la courbure naturelle de la trachée disparaît et l'angle entre cette dernière et le rachis est réduit car le cœur repousse la trachée dorsalement. La trachée est donc visible parallèle au rachis sur toute sa longueur.(8) Dans les cas les plus marqués, il existe même une convergence entre la trachée et le rachis au niveau de la bifurcation trachéobronchique (figure 19).(6)

Ainsi, une trachée parallèle ou presque à la colonne vertébrale chez le chat ou chez des chiens longilignes ou médiolignes doit alerter l'observateur sur la présence probable d'une cardiomégalie ; mais il convient d'être plus prudent lors de l'interprétation de cet angle chez les chiens brévilignes ou à thorax long.

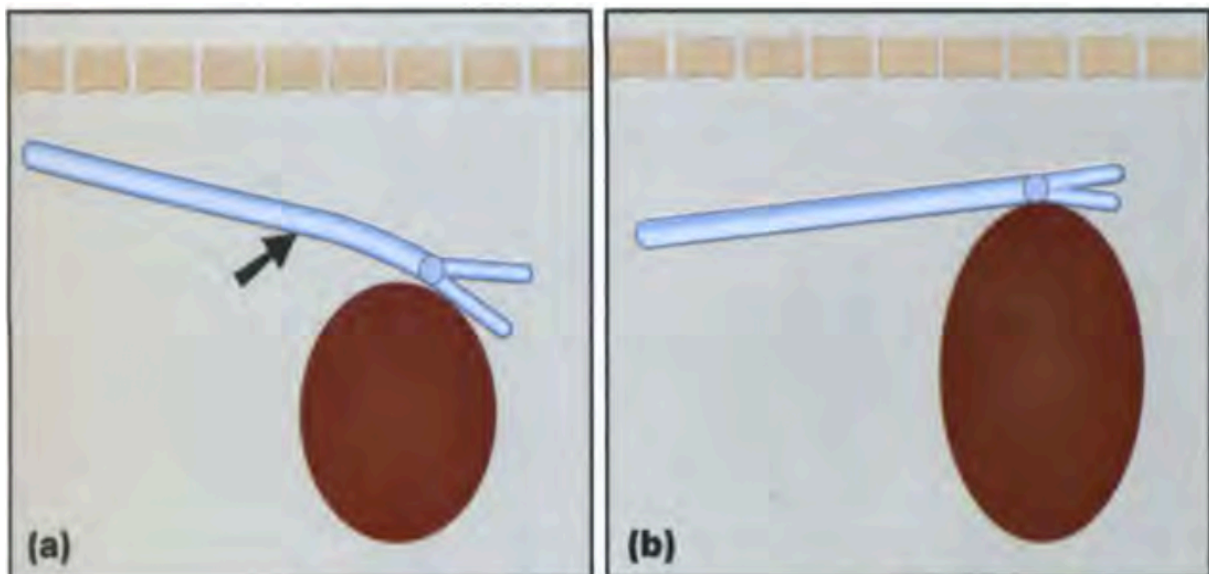


Figure 19 : Schématisation de la position de la trachée (en bleu) et de la silhouette cardiaque (en rouge) sur des clichés de profil, d'après(13).

(a) : Position physiologique, la trachée forme un angle avec la colonne vertébrale et il existe une courbure ventrale de la trachée juste crânialement à la bifurcation trachéo-bronchique.  
 (b) : Le cœur, de taille augmentée, déplace la trachée et les bronches principales dorsalement, ce qui entraîne une perte de l'angle formé entre la trachée et le rachis.

### 3) Limites de l'évaluation qualitative de la taille de la silhouette cardiaque

Globalement, l'évaluation subjective de la taille de la silhouette cardiaque manque de précision. Inconsciemment, de nombreux cliniciens comparent leurs clichés à des clichés de référence pour l'espèce en question. Cependant, il existe de nombreuses variations physiologiques de la taille de la silhouette à prendre en compte, surtout chez le chien (conformation thoracique, influence du cycle respiratoire, légère rotation à cause d'une malposition, influence de la NEC), qui peuvent tromper l'observateur. Afin que l'interprétation soit pertinente, les clichés devraient être comparés *a minima* à des clichés de référence pour la race considérée et dans l'idéal à des clichés préalablement obtenus du même animal.(28)

La principale limite de la détection subjective d'une cardiomégalie à partir de clichés radiographiques est son manque de sensibilité ; en général les cardiomégalies sont sous-évaluées par cette méthode.(23) Ceci est particulièrement vrai en cas de cardiomégalie légère. Subjectivement, il est en effet très difficile de savoir si la légère augmentation de taille que l'on pense déceler, notamment dans un contexte de dépistage ou de tableau clinique non spécifique, est liée à une réelle cardiopathie débutante ou aux facteurs de variations physiologiques individuels de l'animal. Il existe un grand chevauchement entre les images obtenues dans les deux cas.(13)(29)

En outre, bien que des cardiomégalies marquées soient généralement associées à des cardiopathies sous-jacentes, l'examen radiographique manque tout de même de spécificité pour leur diagnostic. En effet, la différenciation entre le cœur et le péricarde au sein de la silhouette cardiaque n'est pas possible à partir de clichés radiographiques. Ainsi, toute augmentation du contenu ou de l'épaisseur du péricarde, notamment lors d'un épanchement péricardique, peut mimer une cardiomégalie sur les clichés, sans qu'une cardiopathie sous-jacente ne soit impliquée. Une fausse impression de cardiomégalie peut également être donnée en cas d'excès de graisse péricardique voire en cas de présence d'une hernie phrénico-péricardique.(13)(16)

Dans une étude, Lamb *et al.*(28) ont demandé à trois observateurs de déterminer subjectivement si une cardiopathie était présente sur des clichés thoraciques de 50 chiens sains et 50 chiens avec une maladie cardiaque, de différentes races. La capacité discriminatoire des observateurs s'est révélée modérée et variait entre 76 et 83% ; l'observateur le plus expérimenté ayant obtenu les meilleurs résultats. Des résultats légèrement supérieures ont été obtenus par Hansson *et al.*(29) dans une étude n'incluant que des cavalier King Charles spaniels (CKCS). Dans cette étude, 16 observateurs différents ont lu des clichés thoraciques de 50 CKCS et ont dû conclure subjectivement quant à la présence ou non d'une cardiomégalie. La précision diagnostique moyenne obtenue était de 89%. Les CKCS étant prédisposés à la maladie valvulaire dégénérative mitrale (MVD), pour laquelle les modifications morphologiques cardiaques sont particulièrement visibles sur les clichés, ceci peut expliquer la différence de résultats avec l'étude de Lamb.(29) Par ailleurs, tous les chiens étant de la même race, les observateurs ont pu s'affranchir des variations physiologiques liées aux différences races et morphotypes et ainsi comparer directement les chiens entre eux, facilitant la distinction entre les sains et les malades. Enfin, la capacité de discrimination de l'évaluation subjective dépend du degré de cardiomégalie sur les clichés. Des cardiomégalies modérées à marquées seront



identifiées plus facilement et avec plus de justesse par les observateurs. La proportion d'animaux présentant une cardiomégalie débutante a pu varier d'une étude à l'autre et donc influencer différemment leurs résultats.

Les observateurs de l'étude d'Hansson ont également rapporté les modifications radiographiques qui, selon eux, étaient les plus utiles afin de mettre en évidence une cardiomégalie. Ils se sont ainsi principalement reposés sur l'impression d'une augmentation de la longueur et de la largeur des axes cardiaques, sur le déplacement dorsal de la trachée et sur un nombre augmenté d'EIC correspondant au diamètre crânio-caudal maximal de la silhouette.(29)

Une étude de Wortman *et al.*(30) s'est quant à elle intéressée à la précision diagnostique de l'évaluation subjective de clichés thoraciques de 45 chats sains et de 33 chats présentant une cardiopathie par 6 observateurs différents dont 5 expérimentés. Les résultats obtenus étaient meilleurs que ceux de Lamb chez le chien ; les observateurs expérimentés sont en effet parvenus à correctement distinguer les chats sains des chats malades dans 91% des cas. Ceci peut s'expliquer par une conformation thoracique plus uniforme chez le chat et par une influence moindre des facteurs de variation physiologiques.(15)(30)

Par ailleurs, l'évaluation subjective de la taille de la silhouette cardiaque s'accompagne également d'une variabilité inter-individuelle non négligeable. Dans son étude confrontant les résultats obtenus par 16 observateurs différents pour la détection subjective d'une cardiomégalie, Hansson a obtenu un coefficient de corrélation kappa compris entre 0,53 et 0,67.(29) Cet intervalle reflète une concordance modérée des résultats entre les différents observateurs ; la meilleure concordance ayant été obtenue entre les observateurs les plus expérimentés.(29) D'après Wortman, certains observateurs avaient tendance à souvent sous-estimer les cardiomégalies sur les clichés anormaux tandis que d'autres avaient tendance à toujours surestimer la présence d'une cardiomégalie.(30) En effet, chaque clinicien possède une subjectivité qui lui est propre lors de l'évaluation qualitative d'un cliché radiographique et certains auront tendance à catégoriser un cliché comme anormal beaucoup plus facilement que d'autres. Les observateurs sont en effet en permanence inconsciemment influencés par la connaissance qu'ils ont de la prévalence de la maladie dans la population et par l'impact de leur décision sur la prise en charge thérapeutique de l'animal. Certains observateurs voudront à tout prix éviter de passer à côté d'un animal malade et auront tendance à surestimer leur proportion. *A contrario*, si l'animal n'appartient pas à une population au sein de laquelle la prévalence de la maladie est élevée, il y a généralement une tendance à la sous-estimation des indices de cardiomégalie.(30) Les observateurs sont également biaisés par les autres anomalies radiographiques. Ainsi, si des images radiographiques compatibles avec la présence d'une insuffisance cardiaque congestive (ICC) sont identifiables, les cliniciens auront plus tendance à conclure à la présence d'une cardiomégalie sur les clichés et avec plus de certitude qu'en l'absence de ces signes.(23)

Enfin, l'influence de l'expérience sur l'évaluation subjective de la taille du cœur reste questionnée. Dans l'étude de Wortman, l'observateur inexpérimenté a obtenu des résultats significativement moins bons que les personnes expérimentées.(30) Cependant, d'après Hansson, l'expérience des observateurs permet d'augmenter la confiance qu'ils ont en leur diagnostic mais pas nécessairement sa justesse.(29)

Toutefois, dans son étude, les observateurs avec le moins d'expérience ont obtenu le plus grand pourcentage de résultats faussement négatifs, ce qui laisse supposer que l'expérience a une influence sur la sensibilité de l'évaluation subjective d'une cardiomégalie, notamment dans les cas difficiles de cardiomégalie peu marquée.

Il est possible de conclure que l'évaluation subjective d'un cliché radiographique afin de mettre en évidence des signes de cardiomégalie, bien que nécessaire, n'est pas optimale, notamment pour des observateurs non entraînés. Elle manque en effet de sensibilité et est grandement impactée par les variations physiologiques de la taille de la silhouette cardiaque, surtout chez le chien. Une importante variabilité inter-individuelle est également inhérente à la subjectivité de la méthode. D'après Hansson, la question de savoir si une cardiomégalie est présente ou non est celle à laquelle les observateurs ont le plus de mal à répondre subjectivement lors de l'évaluation d'un cliché dans un contexte de suspicion de cardiopathie chez le chien.(23)

## 2. Evaluation quantitative de la taille de la silhouette cardiaque

Des méthodes objectives et quantitatives d'évaluation de la taille du cœur à partir de clichés thoraciques ont donc été développées afin de mettre en évidence une cardiomégalie avec plus de précision.

Une simple mesure de la taille de la silhouette cardiaque en millimètres ne permet pas de l'objectiver en fonction de la taille du corps ou de la conformation du thorax de l'animal. On cherche donc à quantifier la taille de la silhouette cardiaque par le biais de calculs d'indices, en rapportant sa taille à celle d'autres structures thoraciques, supposées proportionnelles à la taille de l'animal et invariables en cas de cardiopathie.(31)

### 1) Méthode du « Vertebral Heart Score » (VHS)

#### a. Présentation de la méthode

En 1995, considérant que la taille du cœur est corrélée à la longueur du corps et plus précisément à la longueur des vertèbres thoraciques, quelle que soit la conformation du thorax, Buchanan *et al.*(31) ont mis au point une méthode permettant d'obtenir une mesure objective de la taille de la silhouette cardiaque sur les clichés : le Vertebral Heart Score (VHS). Cette méthode est applicable chez le chien et chez le chat.

Elle consiste à mesurer, à l'aide d'un pied à coulisse, la longueur des axes long et court du cœur sur des clichés de profil ou de face pris en inspiration puis à reporter leur somme le long de l'axe vertébral, à partir de l'extrémité crânio-ventrale de T4 et en direction caudale. Ceci permet d'exprimer la taille du cœur en unités vertébrales à 0,1 vertèbre près ; une unité vertébrale correspondant à la longueur d'une vertèbre et du disque intervertébral qui lui fait suite.(31) L'axe long du cœur correspondait initialement au segment entre le bord ventral de la bronche principale gauche, situé au niveau de la base de la silhouette cardiaque, et l'extrémité ventrale de l'apex (figure 20). Jepsen-Grant *et al.*(32) ont ensuite proposé une version très légèrement modifiée,

le point de référence à la base du cœur étant le bord ventral de la carène bronchique. Il reflète la taille combinée de l'atrium gauche et du ventricule gauche. L'axe court, perpendiculaire à l'axe long et mesuré au niveau du tiers central de la silhouette cardiaque, correspond à sa largeur maximale. Il coupe fréquemment l'intersection entre le bord caudal de la silhouette et le bord ventral de la veine cave caudale (figure 20).(31, 33) Il reflète la taille combinée de l'atrium droit et du cœur gauche.(34)

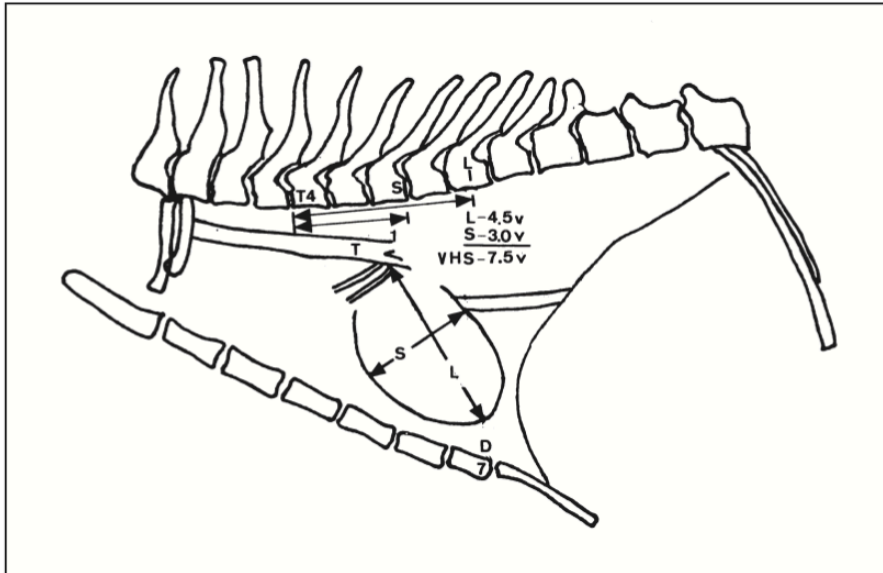


Figure 20 : Schématisation de la mesure du VHS chez un chat à partir d'un cliché de profil droit, d'après (33).

L : axe long du cœur, entre le bord ventral de la bronche principale gauche et l'apex.  
 S : axe court du cœur, perpendiculaire à l'axe long, à l'endroit où le cœur est le plus large.  
 T4 : 4<sup>ème</sup> vertèbre thoracique  
 VHS : Vertebral, Heart Scale : indice de Buchanan.

Buchanan a testé sa méthode lors d'une étude réalisée à partir de clichés radiographiques de profil droit de 100 chiens sains de races différentes. Il a déterminé une valeur moyenne +/- écart-type pour le VHS de 9,7 +/-0,5 vertèbres (v), avec une valeur de référence supérieure de 10,5 v.(31) Cette dernière a été considérée par Buchanan comme la limite au-delà de laquelle une cardiomégalie doit être fortement suspectée ; 98% des chiens de son étude ayant un VHS inférieur à 10,5 v.(31) D'autres études ont par la suite déterminé des valeurs moyennes dans le même ordre de grandeur voire légèrement supérieures pour le VHS chez le chien. Par exemple, dans une étude de Lamb *et al.*(28), l'observateur le plus expérimenté a obtenu une valeur moyenne pour le VHS de 10,3 +/-0,8 v à partir de vues de profil droit de 50 chiens sains. L'étude la plus récente sur ce sujet, datant de 2023, a quant à elle mis en évidence une valeur moyenne de 10,12 +/-0,92 v, avec un intervalle de confiance à 95% compris entre 9,95 et 10,29 v à partir d'une population mixte de chiens.(35)

La même étude a été menée par Litster et Buchanan chez 100 chats sains et a montré un VHS moyen de 7,5 v avec un écart type de 0,3 v.(33) Une valeur de référence supérieure de 8,0 v a été définie, au-delà de laquelle une cardiomégalie est fortement suspectée d'après les auteurs.(33) La valeur moyenne de Litster et Buchanan a ensuite été confirmée par des études ultérieures. Par exemple, en 2008, Ghadiri *et al.*(36) ont déterminé le VHS chez 50 chats européens sains et ont observé

une valeur moyenne de 7,3 v avec un écart type de 0,5 v, tandis qu'en 2014, Guglielmini *et al.*(37) ont obtenu une valeur moyenne de 7,56 v avec un écart type de 0,54 v à partir de 22 chats sains.

Par ailleurs, bien que moins répandue, la mesure du VHS peut également se faire à partir d'un cliché de face, avec une incidence ventro-dorsale ou dorso-ventrale. L'axe long correspond également au segment le plus long entre la base et l'apex du cœur et l'axe court désigne le segment perpendiculaire à l'axe long où le cœur est le plus large (figure 21).(31)(33) La somme de la longueur des deux axes, mesurée à l'aide d'un pied à coulisse ajustable, est également rapportée le long de l'axe vertébral sur un cliché de profil du même animal, à partir de l'extrémité crâniale de T4 et en direction caudale. Ceci permet à nouveau d'exprimer la taille de la silhouette cardiaque en unités vertébrales.(33)

Les valeurs moyennes retenues par Buchanan et Litster, à partir de 100 clichés de chiens et de chats respectivement, sont les suivantes (31)(33) :

- A partir des vues ventro-dorsale : 10,2 +/-0,83 v chez les chiens et 8,2 +/-0,43 v chez les chats.
- A partir des vues dorso-ventrales : 10,2 +/-1,45 v chez les chiens et 8,1 +/-0,45 v chez les chats.

Tandis que, chez le chien, Buchanan a mis en évidence un coefficient de variation plus élevé pour le VHS obtenu à partir de vues de face plutôt que de profil, Litster a montré l'inverse chez le chat.(31)(33)

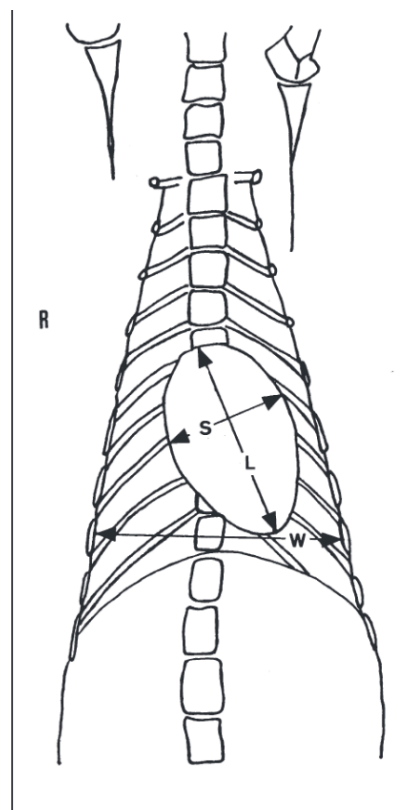


Figure 21: Schématisation de la mesure du VHS chez un chat à partir d'un cliché ventro-dorsal, d'après (33).

L : axe long du cœur ; S : axe court du cœur ; W : largeur de la cavité thoracique.

Il convient de préciser qu'aujourd'hui le calcul du VHS se fait en grande majorité à partir d'une vue de profil droit. La suite de ce travail détaillera donc majoritairement les facteurs de variation inhérents à cette méthode lorsqu'elle est obtenue à partir de vues latérales.

b. Facteurs de variation inhérents à la méthode du VHS

i. Influence de la race

Lors de son étude initiale, Buchanan avait hypothétisé que des études supplémentaires seraient nécessaires afin de préciser des intervalles de référence spécifiques à chaque race pour le VHS des chiens sains.(31) Ainsi, depuis le début des années 2000, de nombreuses études se sont succédées et ont montré des différences plus ou moins significatives de la valeur moyenne du VHS obtenue, aussi bien entre les différentes races qu'en comparaison avec la valeur de Buchanan.

Les valeurs moyennes obtenues en fonction des races sont résumées dans le tableau ci-dessous (tableau II).

Tableau II : Récapitulatif des valeurs moyennes du VHS déterminées dans différentes races à l'aide de la méthode du VHS de Buchanan.

Race	VHS moyen +/- écart-type (v)	Nombre de chiens dans l'étude	Référence bibliographique
American Pitbull terrier	10,9+/-0,4*	20	(38)
American Staffordshire terrier	10,9+/-0,6*	27	(39)
Beagle	10,3+/-0,4*	30	(40)
Berger allemand	9,7+/-0,7	20	(41)
	9,8+/-0,5	100	(42)
Berger d'Anatolie	9,7+/-0,67	120	(43)
Berger belge malinois	9,58+/-0,53	19	(44)
Bichon maltais	9,53+/-0,46	81	(45)
	9,69+/-0,51	50	(46)
Boston terrier	11,7+/-1,4*	19	(32)
Bouvier australien	10,5+/-0,4*	20	(47)
Boxer	11,6+/-0,8*	20	(41)
	10,9+/-0,8*	46	(48)
Bulldog	12,7+/-1,7*	30	(32)
Caniche	9,72+/-0,73	40	(49)
	10,12+/-0,51*	30	(50)
Caniche nain	9,94+/-0,6*	45	(46)
Carlin	10,7+/-0,9*	30	(32)
	11,25+/-0,62*	30	(51)
Cavalier King Charles spaniel	10,6+/-0,5*	20	(41)
Chihuahua	10,0+/-0,6*	30	(52)
Doberman	10,0+/-0,6	20	(41)
	10,1+/-0,5	26	(48)
Epagneul breton	10,6+/-0,2*	28	(53)
Labrador retriever	10,8+/-0,6*	25	(41)
	10,39+/-0,19*	20	(54)
Lévrier Greyhound	10,5+/-0,1*	42	(55)
Lhasa Apso	9,6+/-0,8	18	(32)
Loulou de Poméranie	10,5+/-0,9*	18	(32)
	10,69+/-0,62*	47	(46)
Norwich terrier	10,6+/-0,6*	61	(56)
Rottweiler	9,8+/-0,1	38	(55)
Shih Tzu	9,5+/-0,6	30	(32)
Spitz indien	10,21+/-0,13*	20	(54)
Teckel	9,7+/-0,5	29	(32)
	10,3+/-1,1*	51	(57)
Welsh Corgi	9,36+/-0,27	20	(58)
Whippet	11,0+/-0,5*	44	(59)
Yorkshire terrier	9,9+/-0,6	30	(32)
	9,7+/-0,5	22	(41)

\* Significativement supérieure à la valeur moyenne définie par Buchanan(31) ; v : vertèbre(s)

Ces différences de la valeur moyenne du VHS entre les différentes races peuvent s'expliquer par différents facteurs. Tout d'abord, cette méthode consiste à exprimer la taille de la silhouette cardiaque en fonction de la longueur des corps vertébraux. Toute anomalie de ces derniers a donc des conséquences sur la valeur du VHS. C'est notamment le cas lors de malformations vertébrales, comme par exemple des hémivertèbres, des vertèbres papillons, cunéiformes ou tout autre type de déformation pouvant mener à une altération de l'angulation de la colonne vertébrale(51), ou encore en cas d'altérations vertébrales acquises comme une spondylose déformante ou des dégénérescences discales entraînant une diminution de l'espace intervertébral.(60) Ces malformations, assez largement répandues dans plusieurs races, notamment chez les races brachycéphales comme le carlin ou le bulldog(51, 61), augmentent artificiellement le VHS, ce qui peut mener à un diagnostic erroné de cardiomégalie.(32) Il convient donc de toujours vérifier la forme des vertèbres thoraciques et de la colonne lors de la détermination du VHS afin que son interprétation soit pertinente.

Cependant, d'autres races que les brachycéphales présentent également un VHS moyen supérieur à la moyenne ; ce qui laisse supposer l'existence d'autres sources de variabilité du rapport entre la taille du cœur et la longueur des corps vertébraux intrinsèques aux races.(62) Les Labradors, par exemple, possèdent des vertèbres thoraciques plus petites en comparaison de la taille de leur cœur par rapport à de nombreuses autres races.(63) De même, une étude de Lamb *et al.*(41), comparant le VHS moyen entre plusieurs races, a montré que les boxers sains ont un VHS moyen significativement plus élevé que les chiens sains d'autres races, sans pour autant présenter d'anomalies vertébrales. Au contraire, une étude récente menée sur des corgis(58) a montré que leurs vertèbres thoraciques sont de forme significativement plus allongée que la moyenne. Cela explique que le VHS moyen déterminé pour cette race soit significativement plus faible que la valeur de référence.

Finalement, aucune corrélation n'a été démontrée entre la conformation du thorax des chiens (bréviligne, médioligne ou longiligne) et la valeur moyenne du VHS, contrairement à la méthode des espaces intercostaux.(56, 64, 65)

Lors de l'interprétation de la valeur du VHS chez le chien, il est donc essentiel de prendre en considération sa race et de se référer à l'intervalle de référence propre à cette dernière avant de conclure, afin d'éviter toute sur-estimation ou sous-estimation de la présence d'une cardiomégalie.(34) Généralement, la limite supérieure de l'intervalle de référence correspond à la somme de la moyenne et de deux fois l'écart-type lorsque la distribution suit une loi normale, ce qui était le cas dans les études sur le VHS spécifique par race.(66) Lorsqu'aucun intervalle de référence existe pour une race considérée, le VHS présente alors une limite importante car des valeurs légèrement supérieures ou inférieures à la valeur de référence supérieure limite de Buchanan seront difficilement interprétables. On peut supposer qu'une solution est de comparer la valeur obtenue à l'intervalle de référence d'une race présentant les caractéristiques morphologiques les plus similaires possibles. Par défaut et, pour les chiens croisés, il est conseillé de s'en tenir à une valeur proche de celle initialement proposée par Buchanan et de considérer une cardiomégalie pour un VHS >10,7 v.(28)(66)

Chez le chat, il a été montré par Sak *et al.*(14) que le VHS moyen des Persans, race brachycéphale, est significativement supérieur au VHS moyen déterminé par Litster et Buchanan(33). Une valeur moyenne de 8,16 v avec un écart-type de 0,44 v a ainsi été déterminée par les auteurs à partir de 30 clichés de profil pris au pic d'inspiration. Dans cette race, le VHS doit donc être considéré comme augmenté lorsque la valeur obtenue dépasse 9 v et non pas 8. Il n'a cependant pas été déterminé si le VHS plus élevé chez les persans est lié à la conformation de leur thorax, à la présence plus fréquentes d'altérations vertébrales ou à une simple singularité de la race.(14) Dans une autre étude menée chez 63 Maine coon sains, le VHS moyen établi à partir de clichés de profil droit (7,61v +/-0,34) a montré une très légère différence significative par rapport à la moyenne Buchanan ( $p=0,03$ ).(67) Une des hypothèses avancées pour expliquer cette légère différence serait leur taille supérieure à la moyenne.

La silhouette cardiaque, la conformation thoracique et les corps vertébraux sont bien plus uniformes entre les différentes races chez le chat par rapport au chien, l'influence de la race est donc moindre.(15)(17) D'autres études sont toutefois nécessaires afin de s'assurer que la valeur de référence supérieure définie par Litster et Buchanan(33) puisse être utilisée pour toutes les races, en dehors du Persan et dans une moindre mesure du Maine coon.

## ii. Variabilité inter- et intra-observateur

En 2005, une étude d'Hansson *et al.*(62) s'est intéressée spécifiquement à la variabilité inter-observateur pour la mesure du VHS. Pour cela, ils ont demandé à 16 observateurs, appartenant à quatre niveaux d'expérience différents, de déterminer le VHS sur 50 clichés radiographiques de CKCS. Ces derniers étaient répartis en cinq groupes suivant l'importance de la cardiomégalie sur le cliché. Cette étude a mis en évidence une variabilité inter-observateur non négligeable puisque la différence moyenne obtenue entre les 16 observateurs pour la détermination du VHS sur l'ensemble des 50 clichés était de 1,05 +/-0,32 v.(62) En excluant l'un des observateurs dont les résultats étaient très différents, la différence moyenne obtenue entre les 15 autres était tout de même de 0,9 +/-0,2 v. De plus, au sein de chaque groupe d'expérience, la différence moyenne entre les individus était supérieure à 0,5 v.

Hansson *et al.*(62) ont ensuite montré que cette variabilité provient principalement de la sélection individuelle des points de référence anatomiques sur les clichés thoraciques au moment de déterminer la longueur des axes cardiaques. Plus précisément, la détermination de la longueur du grand axe cardiaque est la source la plus fréquente de variations. Ceci est dû à la difficulté à évaluer précisément le point de référence à la base du cœur, point de départ du grand axe, notamment car plusieurs structures de même opacité se superposent dans cette zone. La variabilité inter-individuelle était d'ailleurs la plus élevée au sein du groupe d'observateurs les moins expérimentés, qui ont donc moins l'habitude d'identifier le bord ventral des bronches et les limites de la silhouette cardiaque sur les clichés.(62) Le point de départ anatomique précis de l'axe long du cœur reste d'ailleurs encore soumis à débat. Tandis que Buchanan définissait le bord ventral de la bronche principale gauche comme point de référence, des études plus récentes ont utilisé le bord ventral de la carène



bronchique comme point de départ de la mesure du grand axe.(32)(35, 62) Toutefois, la différence anatomique entre ces deux repères est minime et ne peut expliquer à elle seule les différences mises en évidence ; les 16 observateurs de l'étude de Hansson ayant en outre déterminé le VHS selon la même méthode. Une autre source de variation est le choix du point de référence de l'apex dont l'extrémité peut être difficile à définir à cause d'une petite quantité d'épanchement pleural, d'une superposition avec les côtes ou avec l'extrémité crâniale du foie chez des animaux présentant une cardiomégalie marquée.(62)(68) Enfin, la transformation des longueurs des axes cardiaques en unités vertébrales est également source d'erreurs, notamment le choix du point de référence au niveau de T4 lors du report de la somme des axes le long de la colonne. Il existe aussi des approximations lors de l'estimation de la décimale du VHS lorsque la somme de la longueur des axes cardiaques ne s'arrête pas précisément à la fin d'une vertèbre thoracique.(62, 69)

Toutefois, cette différence moyenne entre les observateurs déterminée par Hansson paraît particulièrement élevée et supérieure à ce que des études ultérieures ont montré, en incluant certes un nombre moins élevé d'observateurs. Par exemple, une étude de Levicar *et al.*(70), évaluant la variabilité inter-observateur du VHS entre trois observateurs de niveaux d'expérience différents à l'aide d'un coefficient de corrélation intraclasse (CCI), a montré un accord presque parfait pour la mesure du VHS entre les différents observateurs (CCI=0,962). Des résultats du même ordre de grandeur ont été obtenus par Lam *et al.*(71), Vezzosi *et al.*(72) ou encore Bagardi *et al.*(69). Globalement, toutes ces études considèrent que le VHS est un outil reproductible et également répétable puisque la variabilité intra-observateur était négligeable dans toutes les études.(56)(70)(71)

Le VHS a été beaucoup moins étudié chez le chat, et notamment sa variabilité inter-observateur. Toutefois, dans une étude de Sleeper *et al.*(73) incluant 67 chats présentant des signes de détresse respiratoire, deux observateurs ont mesuré le VHS afin de déterminer si cet outil pouvait s'avérer utile afin d'identifier l'origine des signes cliniques respiratoires. La concordance globale des deux observateurs pour l'évaluation d'une cardiomégalie grâce au VHS était de 83% et il n'y avait pas de différence significative de la mesure du VHS entre eux deux.(73) Une étude plus récente de Laudhittirut *et al.*(74) a quant à elle montré un coefficient de variation de 6,63% pour le VHS suite à sa détermination par 5 observateurs à partir de clichés radiographiques de 38 chats présentant une cardiopathie et de 20 chats sains. Il est ainsi probable que, dans cette espèce également, la sélection individuelle des points de référence pour la mesure des axes cardiaques possède une influence sur la valeur du VHS et soit à l'origine d'une concordance inter-observateur non optimale.(73)

En outre, contrairement à ce que l'on aurait pu penser, plusieurs études ont montré que l'expérience des observateurs n'a pas d'influence significative sur la mesure du VHS, chez le chien comme chez le chat.(62)(75)(69)(70)(73) En effet, dans l'étude d'Hansson(62), la moyenne des VHS obtenue par les quatre groupes d'observateurs de niveaux d'expérience différents était très similaire, quelle que soit l'ampleur de la cardiomégalie. Le coefficient de variation entre les différents niveaux d'expérience était compris entre 1,5 et 3,2%.(62) Par ailleurs, une étude de Szatmari *et al.*(75) a mis en évidence une très forte corrélation positive entre les résultats obtenus par des étudiants de quatrième année et un résident en imagerie lors de la détermination du VHS sur 90 clichés radiographiques de chiens différents ( $r=0,97$ ).

Globalement, le VHS est donc considéré comme un outil reproductible, répétable et facilement utilisable même chez des vétérinaires inexpérimentés ou encore en formation.(56)(69)(70) Il est cependant tout de même influencé par la sélection individuelle des points de référence anatomiques des axes cardiaques, ainsi que par la conversion de la longueur des axes cardiaques en unités vertébrales. Il est ainsi vivement recommandé que ce soit toujours le même observateur qui interprète des examens de manière séquentielle sur un même animal car la variabilité inter-observateur pourrait mener à sur ou sous-estimer des variations de la taille du cœur d'un cliché à l'autre.(34)(62)

### iii. Influence du décubitus

Concernant l'influence du décubitus chez le chien, certaines études ont montré que la valeur moyenne du VHS obtenue en décubitus latéral droit est significativement plus élevée que celle obtenue en décubitus latéral gauche, avec une différence moyenne de 0,3 v entre les deux valeurs.(40)(59)(64) Ceci peut s'expliquer par la plus grande distance entre le cœur et la cassette en décubitus droit entraînant une divergence accrue du faisceau de rayons X, ce qui est à l'origine d'un agrandissement de la silhouette cardiaque sur les clichés.(54, 59, 64) Il convient de garder en mémoire cette différence au moment d'interpréter le VHS d'un animal afin de comparer la valeur obtenue à des valeurs usuelles obtenues sur le même profil et d'utiliser le même décubitus d'un examen radiographique à l'autre sur un même animal. Une valeur mesurée à partir d'un cliché de profil droit mais comparée à une référence obtenue en décubitus latéral gauche pourrait apparaître supérieure et conduire à un diagnostic erroné de cardiomégalie. Cependant, l'influence du décubitus latéral reste discutée avec des résultats divergents selon les études.(31, 56, 58)(55)

Chez le chat, aucune différence significative n'a été mise en évidence entre les VHS obtenus sur des clichés latéral gauche et droit.(14)(36)

### iv. Influence du cycle respiratoire et du cycle cardiaque

Une influence significative des cycles cardiaque et respiratoire sur le VHS a été montrée chez des Beagles en utilisant la fluoroscopie.(76) La moyenne des VHS obtenus en diastole s'est révélée supérieure à la moyenne des VHS en systole pour un même moment du cycle respiratoire ; cette différence étant significativement plus importante au moment de l'expiration. La moyenne des VHS en inspiration s'est également révélée supérieure à celle obtenue en expiration. La combinaison maximale de l'influence des cycles cardiaque et respiratoire peut induire une différence sur la valeur du VHS allant jusqu'à 1,11 v.(76)

Dans un contexte d'examens radiographiques séquentiels chez un même animal, il est donc conseillé de toujours prendre les clichés au même moment du cycle respiratoire, l'idéal étant au moment du pic d'inspiration(76), et de garder en tête que la différence moyenne du VHS entre la systole et la diastole en fin d'inspiration est d'environ 0,3 v.(76, 77)

#### v. Autres facteurs de variation individus-dépendants

La plupart des études n'ont pas montré de différence significative en fonction du sexe ou du poids corporel des animaux.(14, 40, 54, 59, 64)

Cependant, un facteur de variation à prendre en compte est la note d'état corporel (NEC). Par exemple, chez les Lhasa Apso, il existe une différence significative entre la valeur moyenne du VHS chez les chiens ayant une NEC inférieure à 5/9 et chez ceux ayant une NEC supérieure à 5/9.(32) Ceci s'explique par un excès de graisse stockée dans le péricarde, qui donne l'impression que la silhouette cardiaque est élargie sur les clichés et qui est à l'origine d'un VHS faussement augmenté.(56) Litster et Buchanan ont toutefois montré qu'une augmentation du contraste radiographique, en utilisant un kV plus faible et un mAs plus élevé, permet de mieux distinguer la différence d'opacité entre la graisse et les tissus ou liquides et donc de discerner la silhouette cardiaque au sein du péricarde élargi par la graisse chez des chats obèses, notamment sur un cliché en décubitus latéral.(78) L'influence de la NEC reste cependant discutée et n'est pas retrouvée dans toutes les races(32, 52, 54) ; certaines étant surement plus disposées à stocker de la graisse péricardique que d'autres.(57)

Une étude de Sleeper *et al.*(79) portant sur l'influence de la croissance sur le VHS n'a pas montré de différence significative entre les valeurs moyennes obtenues aux âges de 3, 6, 12 et 36 mois chez 11 chiots sans cardiopathie congénitale. Par ailleurs, les valeurs obtenues se situent dans l'intervalle initialement déterminé par Buchanan qui n'avait pris en compte que des chiens adultes.(79) Au cours de la croissance, il y a donc une augmentation proportionnelle de la longueur des axes cardiaques et des vertèbres thoraciques chez le chien. Entre 3 et 6 mois, une augmentation de 21 à 30% de ces valeurs a été rapportée.(79) Il est donc possible d'utiliser le VHS afin d'évaluer la taille du cœur sur des examens radiographiques thoraciques chez les chiots.

Au contraire, une étude menée chez des chatons a montré un VHS moyen significativement plus élevé à 3 mois (>8,5 v) qu'à 6 mois (>8,0 v)(80) ; cette dernière valeur étant elle-même significativement plus élevée que celle obtenue chez des chats adultes.(33) Ces résultats ont été confirmés dans une étude de Gunther-Harrington *et al.*(81) incluant 88 chatons âgés entre 6 et 16 semaines. Les auteurs ont obtenu dans cette population et à partir de vues latérales droites un VHS médian de 9,5 v, avec un intervalle de confiance à 95% compris entre 8,0-10,9 v. Cette valeur est significativement supérieure à la valeur de référence rapportée chez les chats adultes et montre que la silhouette cardiaque des chatons est proportionnellement plus grande par rapport aux vertèbres thoraciques. Une explication avancée à ce phénomène est la prédominance du cœur droit chez les chatons, conséquence de la circulation sanguine fœtale.(81) Il est important de garder ceci en tête lors de l'interprétation d'un cliché thoracique de chaton, compte tenu également de la prévalence élevée des souffles physiologiques chez les jeunes animaux, afin de ne pas conclure à un diagnostic erroné de cardiomégalie.

Il convient également de prendre en compte la génétique et la condition physique des animaux. Une étude menée sur des Whippets a montré un VHS moyen significativement plus élevé chez les chiens sélectionnés et entraînés pour la course par rapport aux autres chiens de la même race.(59) Il est cependant difficile de discerner l'influence de la génétique de celle de l'entraînement chez ces chiens.

L'influence de l'anesthésie sur la taille du cœur et notamment du type de ventilation est également à prendre en compte. Webster *et al.*(82) ont mis en évidence une diminution significative du VHS, de 0,24 v en moyenne, lors de ventilation mécanique par rapport à une ventilation spontanée sur des clichés radiographiques de profil droit de 206 chiens. Il convient donc de prendre en compte la technique de ventilation utilisée en cas d'examen radiographique sous anesthésie générale et de garder si possible la même technique en cas d'examen de suivi.

#### vi. Influence de la présence de maladies extra-cardiaques

Wiegel *et al.*(51) se sont intéressés à la relation pouvant exister entre la sévérité du syndrome obstructif des voies respiratoires supérieures chez le carlin et la taille de leur silhouette cardiaque. Leur étude n'a pas montré d'influence significative de la sévérité du syndrome sur la valeur moyenne du VHS obtenue.

Lamb *et al.*(41) ont quant à eux montré une absence de différence significative de la valeur moyenne du VHS au sein d'une même race entre des chiens sains et des chiens présentant une maladie respiratoire.

L'influence de la sévérité d'une anémie sur la taille de la silhouette cardiaque chez le chat est quant à elle discutée. L'anémie est en effet à l'origine d'une réduction de l'oxygénation des tissus, ce qui entraîne le déclenchement de mécanismes compensatoires hémodynamiques complexes impliquant entre autres le fonctionnement cardiaque. Une vasodilatation se produit, entraînant une augmentation de la précharge du cœur gauche et son hypertrophie par surcharge volumique.(83) Une étude de Wilson *et al.*(83) incluant 8 chats fortement anémiés (hématocrite <18%) et 7 chats légèrement anémiés (hématocrite compris entre 18 et 24%) a ainsi montré une hypertrophie significative du cœur gauche chez les chats sévèrement anémiés grâce à l'examen échocardiographique. De même, le VHS moyen des chats anémiés était significativement supérieur à la valeur de référence supérieure de Litster et Buchanan.(33) Toutefois, bien que le VHS moyen des chats sévèrement anémiés ait été plus élevé que celui des chats légèrement anémiés, la différence n'était pas significative entre les deux groupes.(83) Bien que la tendance soit en faveur d'une augmentation de la taille du cœur en cas d'anémie marquée, d'autres études incluant plus de chats sont nécessaires afin de préciser l'influence de la sévérité et de la chronicité de l'anémie sur le VHS.

Inversement, des atteintes systémiques responsables d'une hypovolémie, notamment la maladie d'Addison, peuvent être à l'origine d'une diminution transitoire de la taille du cœur à cause de l'hypovolémie. Il en résulte une diminution de la taille de la silhouette cardiaque sur les clichés radiographiques.(84) Une étude incluant 22 chiens en crise addisonienne et 22 chiens sains a ainsi montré un VHS moyen

significativement plus faible pour les chiens en crise addisonienne.(84) Une diminution significative de la taille de la silhouette cardiaque était ainsi identifiable chez 45% d'entre eux ; la veine cave caudale et les artères pulmonaires crânielles étant également de taille significativement diminuée dans respectivement 54% et 36% des cas. Globalement, au moins une anomalie radiographique compatible avec une maladie d'Addison était identifiable dans 81,8% des cas.(84) Ainsi, chez des animaux fortement déshydratés ou présentant une quelconque cause d'hypovolémie, la taille estimée de la silhouette cardiaque à partir des clichés radiographiques ne reflète pas la taille habituelle du cœur en situation physiologique. Dans ce cas, si le VHS est mesuré, il est possible que sa valeur se situe dans l'intervalle de référence alors que les animaux présentent une cardiomégalie discrète associée à une cardiopathie débutante.

Pour résumer, la valeur moyenne du VHS initialement rapportée chez le chien à partir de 100 clichés radiographiques de profil droit est de **9,7 +/-0,5 v** et elle est de **7,5 +/-0,3 v** chez le chat. Une cardiomégalie est suspectée lorsque le VHS est supérieur à **10,7 v** chez le chien et à **8 v** chez le chat.

Les principaux facteurs de variation du VHS chez des animaux indemnes de cardiopathie sont :

- La **race** : elle constitue le principal facteur de variation et des tables de référence sont disponibles répertoriant la valeur moyenne du VHS pour de nombreuses races de chien (tableau II).
- La présence de **malformations vertébrales**.
- La **sélection individuelle des points de référence anatomiques** pour la mesure sur les clichés par les observateurs.
- Le **cycle respiratoire** avec un VHS moyen supérieur en inspiration qu'en expiration.
- Le **cycle cardiaque** avec un VHS moyen supérieur en diastole qu'en systole.
- L'**âge** de l'animal chez le **chat** avec un VHS moyen qui décroît au cours de la croissance jusqu'à l'âge adulte.
- La **génétique** et la **condition physique** chez le chien.
- La présence de certaines **atteintes extra-cardiaques** a aussi un impact sur le VHS, une **anémie** et une **hypovolémie** peuvent ainsi s'accompagner respectivement d'une augmentation et d'une diminution du VHS.

On note une **absence d'influence** de l'**expérience des observateurs**, du **sex**, du **poids corporel**, de l'**âge** chez le **chien** ou encore de la présence de **maladies respiratoires** sur la valeur du VHS.

L'influence de certains facteurs restent par ailleurs discutée en fonction des études notamment le **décubitus** ou la **note d'état corporel**.

### c. Intérêt clinique et limites du VHS

#### i. Chez le chien

Il a été prouvé à de multiples reprises que le VHS augmente significativement chez le chien en cas de cardiomégalie et donc de cardiopathie entraînant une cardiomégalie.(28)(41)(68) Il existe en effet une corrélation entre le VHS et des mesures échocardiographiques reflétant la taille du cœur chez des chiens présentant une cardiomégalie plus ou moins marquée.(68)(85)

En 2000, Lamb *et al.*(28) se sont pour la première fois intéressés à l'utilité clinique du VHS et à sa précision pour le diagnostic des cardiopathies dans une population mixte de chiens. Ils ont inclus dans leur étude des clichés thoraciques de 50 chiens de races différentes et présentant tout type de cardiopathie et de 50 chiens ne présentant pas de maladie cardiaque. Trois observateurs de niveaux d'expérience différents ont dû analyser ces clichés et déterminer, d'abord subjectivement puis en utilisant le VHS, si la taille de la silhouette cardiaque était normale ou anormale. Cette étude a montré que le VHS moyen des chiens présentant une cardiopathie était bien significativement plus élevé que celui des chiens sains.(28) Cependant, les auteurs ont également mis en évidence un chevauchement important des valeurs individuelles du VHS obtenues entre certains chiens sains et certains chiens présentant une cardiopathie. Ainsi, dans cette étude, un VHS >10,7 v sur une vue de profil était considéré comme un indicateur modérément précis de maladie cardiaque.(28) Il permettait d'identifier les chiens présentant une cardiopathie avec une précision de 78%, une sensibilité de 76% et une spécificité de 80%. Les auteurs ont également utilisé la vue dorso-ventrale mais le VHS était un indicateur bien moins précis et utile dans ce cas.(28)

Cette étude incluait cependant tout type de cardiopathie, y compris, dans plus d'un tiers des cas, des maladies n'entraînant pas de surcharge volumique du cœur et de dilatation de ses cavités, comme des dysrythmies ou des sténoses aortiques. Ces chiens présentaient d'ailleurs pour la plupart un VHS inférieur à la valeur de référence supérieure déterminée par Buchanan. Ceci est cohérent puisque ces maladies ne sont pas à l'origine de changements importants de taille ou de forme de la silhouette cardiaque.(28) De plus, cette sensibilité moyenne peut également s'expliquer par la difficulté de discrimination du VHS entre les chiens sains et les chiens présentant une cardiopathie lorsque cette dernière est débutante et que ses conséquences sur la taille du cœur restent faibles. Il n'y a par exemple pas de différence significative rapportée de la valeur moyenne du VHS entre des CKCS sains et ceux ayant une cardiomégalie peu marquée à l'échocardiographie.(62) Le VHS ne devrait donc pas être utilisé dans un contexte de dépistage chez des animaux ne présentant pas de signes cliniques particuliers, car, même si une maladie débutante est présente, les changements morphologiques de la silhouette cardiaque ne seront pas détectables sur les clichés. Cette méthode est ainsi bien plus fiable pour la mise en évidence d'une cardiomégalie à minima modérée.(62)

Par ailleurs, la spécificité modérée du VHS dans l'étude de Lamb *et al.*(28) peut s'expliquer par la mixité de la population en termes de race. Les auteurs ont déterminé une valeur seuil unique de 10,7 v sans prendre en compte les spécificités de chaque

race. Or, plusieurs races de chiens présentent naturellement un VHS supérieur à cette valeur, ce qui a pu être à l'origine de diagnostic erroné. Il a par exemple été rapporté que la valeur seuil optimale afin de détecter une cardiomégalie chez le CKCS serait de 11,1 v tandis qu'elle serait de 10,4 v chez le Yorkshire terrier.(41) En outre, une seconde étude de Lamb *et al.*(41) portant sur 6 races différentes et incluant au moins 20 chiens sains et 19 chiens présentant une cardiopathie dans chaque race, a montré une capacité de discrimination du VHS entre les chiens sains et les chiens malades et des valeurs de sensibilité et de spécificité associées significativement différentes en fonction des races. Ceci s'explique en partie par des prévalences différentes des cardiopathies en fonction des races dans cette étude, qui reflétait ce que l'on peut retrouver dans un contexte clinique. Par exemple, le VHS était un outil plus précis et utile chez le Yorkshire terrier ou chez le CKCS que chez le boxer.(41) Le Yorkshire et le CKCS sont des races de petite taille prédisposées à la MVDM, qui entraîne une hypertrophie excentrique généralement marquée des cavités cardiaques gauches. A l'inverse, le boxer est prédisposé à la sténose sous-aortique qui est à l'origine principalement d'une hypertrophie concentrique du ventricule gauche non identifiable sur les clichés et pour laquelle le VHS possède donc une capacité discriminatoire très faible.

Ainsi, non seulement des intervalles de référence incluant une valeur limite supérieure propre à chaque race sont indispensables afin d'interpréter pertinemment le VHS et de gagner en précision mais ces valeurs pourraient également être modulées en fonction de la maladie cardiaque considérée et de son mécanisme pathogénique.(28)(41)

Finalement, dans la première étude de Lamb *et al.*(28), la capacité des observateurs à identifier correctement la présence ou non d'une maladie cardiaque à partir de clichés radiographiques n'augmentait pas significativement en utilisant le VHS par rapport à une interprétation purement subjective. De plus, lorsque les deux méthodes étaient utilisées l'une après l'autre, un nombre similaire de diagnostics subjectifs incorrects ont été transformés en diagnostics corrects grâce à l'application du VHS que l'inverse (diagnostics subjectifs corrects transformés en diagnostics incorrects suite à l'utilisation du VHS).(28) Toutefois, le VHS étant une méthode quantitative, il permet de suivre précisément et objectivement l'évolution de la taille de la silhouette cardiaque d'un chien au fil du temps grâce à des examens radiographiques séquentiels, à condition que la mesure soit effectuée par le même observateur et que le cliché soit pris au même moment du cycle respiratoire et dans la même position.(23)(31) Il pourrait ainsi permettre une détection plus précoce d'une cardiomégalie que l'évaluation subjective, lorsqu'une augmentation significative est mise en évidence d'un examen à l'autre pour un même chien.(23) Par ailleurs, lorsque les cliniciens suspectent subjectivement la présence d'une cardiomégalie sur des clichés, la mesure du VHS, lorsqu'elle coïncide avec leur hypothèse, permet de les conforter, y compris pour les observateurs les moins expérimentés.(28). Enfin, le VHS peut aussi permettre d'évaluer la réponse à un traitement, sans avoir besoin de systématiser la réalisation d'un examen échocardiographique de suivi. Par exemple, une étude de Woolley *et al.*(86) a montré une réduction significative du VHS moyen de 21 chiens avec une MVDM traités avec du pimobendane 1 mois après l'initiation du traitement.

De nombreuses études ont d'ailleurs évalué plus spécifiquement l'utilisation du VHS en cas de MVDM. Cette maladie est caractérisée par un élargissement progressif du cœur gauche et notamment par une dilatation de l'atrium gauche. Il a été montré que le VHS augmente significativement à mesure que la maladie se développe, notamment car il est capable de refléter la dilatation atriale gauche.(68) Il existe en effet une corrélation significative entre le VHS et le marqueur échocardiographique de la taille de l'atrium gauche.(71)(87) Une étude d'Ito *et al.*(88) incluant une centaine de Chihuahuas présentant une MVDM avec différents degrés de dilatation atriale a ainsi montré une différence significative de la valeur moyenne du VHS en fonction du degré de cette dilatation. Les auteurs ont ainsi proposé plusieurs valeurs seuils pour le VHS permettant de renseigner sur le degré de dilatation de l'atrium et donc sur la sévérité de la maladie. Un VHS >10,5 v permettait ainsi de mettre en évidence des dilatations atriales discrètes avec une sensibilité de 64% et une spécificité de 93%, tandis qu'un VHS >11,1 v permettait de mettre en évidence une dilatation modérée à marquée avec une sensibilité de 82% et une spécificité de 78%.(88) La sensibilité du VHS est donc moindre en cas de changements peu marqués de la silhouette cardiaque. Toutefois, dans cette étude, l'analyse ROC n'a pas montré de différence significative dans les capacités globales de discrimination du VHS entre une dilatation atriale discrète (AUC=0,87) et une dilatation atriale modérée à marquée (AUC=0,89).(88)

Le VHS est également un outil utile et globalement fiable afin de caractériser le stade de la MVDM auquel appartient un chien. Ce propos sera argumenté et détaillé dans la partie de ce travail traitant spécifiquement de cette maladie (III. A.3.2), page 139).

Enfin, le VHS permettrait également de déterminer l'origine de la toux chez le chien(89) et est particulièrement utile afin de détecter l'apparition d'une décompensation cardiaque.(90) Ces deux éléments seront détaillés dans la suite de ce travail, respectivement dans les parties III.A)3.2)d. et III.B)3.1).

Ainsi, le VHS est une méthode standardisée et cliniquement utile chez le chien dans un contexte de cardiopathie provoquant une surcharge volumique du cœur et la dilatation de ses cavités, comme par exemple la MVDM. Cette méthode présente tout de même des limites : elle est fortement influencée par la race des chiens et elle est peu sensible en cas de modifications discrète de la silhouette cardiaque, ne permettant donc pas le dépistage d'une cardiopathie débutante dans les races prédisposées. L'interprétation d'une valeur de VHS proche de la valeur de référence supérieure propre à la race doit par ailleurs se faire avec beaucoup de précaution.

## ii. Chez le chat

A l'instar de ce qui a été montré chez le chien, le VHS chez le chat est en moyenne significativement plus élevé en cas de cardiopathie.(37)(91)

Une étude de Guglielmini *et al.*(37) incluant 105 chats, dont 83 présentaient différents types de cardiopathie, a ainsi montré une bonne précision diagnostique pour le VHS obtenu à partir d'un cliché de profil droit. Par exemple, pour discriminer des chats présentant une cardiopathie des chats sains, l'aire sous la courbe ROC était de



0,879 +/-0,036. Une valeur seuil optimale de 7,9 v, proche de celle déterminée initialement par Litster et Buchanan(33), a montré le meilleur compromis entre la sensibilité (86%) et la spécificité (82%) afin de distinguer les deux populations.(37) Ces résultats, meilleurs que ce qui avait été observés chez le chien avec un effectif semblable(28), peuvent s'expliquer par la plus grande uniformité de la conformation thoracique et de l'apparence radiographique de la silhouette cardiaque chez le chat.(37)(91)

Par ailleurs, dans cette espèce également, le VHS permet d'appréhender le degré de dilatation atriale qui reflète la gravité de la maladie.(92) Ainsi, l'étude de Guglielmini a montré une corrélation significative entre le VHS et le rapport échocardiographique entre la taille de l'atrium gauche et celle de l'aorte (Ag/Ao) et une valeur moyenne du VHS significativement plus élevée chez les chats présentant une cardiopathie gauche avec une dilatation atriale modérée à marquée que chez les chats présentant une cardiopathie gauche avec une dilatation atriale discrète voire absente.(37) Une valeur seuil optimale de 8,2 v a ainsi été proposée par les auteurs pour mettre en évidence une dilatation atriale marquée avec une sensibilité de 78% et une spécificité de 92%.(37) Les chats présentant un VHS supérieur à cette valeur sont donc plus susceptibles de présenter une cardiopathie avancée.

En outre, le VHS s'est révélé être plus performant pour la détection des dilatations atriales modérées à marquées que pour des dilatations discrètes chez le chat. L'analyse ROC de l'étude de Guglielmini *et al.*(37) a ainsi montré une AUC de 0,885 +/-0,046 lorsque le VHS était utilisé pour détecter une dilatation atriale marquée et une AUC significativement inférieure pour détecter une dilatation discrète (0,776 +/-0,048). Ceci est cohérent avec la plus faible sensibilité du VHS en cas de changements morphologiques cardiaques peu marqués.

Or, chez le chat, la cardiopathie la plus fréquente est la cardiomyopathie hypertrophique (CMH), qui se caractérise dans un premier temps par une hypertrophie concentrique du ventricule gauche puis par une dilatation atriale. En cas de maladie débutante, l'hypertrophie du ventricule est très difficilement identifiable sur les clichés et le VHS ne pourra pas être utilisé de façon fiable afin de détecter ce type d'atteinte. Il ne doit donc pas être utilisé chez le chat comme outil de dépistage d'une cardiopathie car sa sensibilité est insuffisante.(37)

Les résultats obtenus par Guglielmini *et al.*(37), et énoncés plus haut, montrant une bonne capacité de discrimination du VHS entre les chats sains et les chats présentant une cardiopathie dans une population mixte pourraient s'expliquer par la proportion assez importante de chats présentant une cardiopathie avancée dans cette étude. Des résultats moins bons ont été observés plus récemment par Laudhittirut *et al.*(74) dans une plus petite population ; l'étude incluant 58 chats dont 38 présentaient une cardiopathie de nature variée. Les auteurs n'ont mis en évidence qu'une précision diagnostique d'environ 50% pour différencier les chats sains des chats présentant une cardiopathie en utilisant le VHS. Un VHS >8,0 v permettait de distinguer ces deux populations avec une sensibilité de 44% et une spécificité de 65%. D'après l'étude de Laudhittirut *et al.*(74), un VHS dans l'intervalle de référence ne permet notamment pas d'exclure la présence d'une cardiopathie chez un chat. Les auteurs ne discutent pas ces différences avec les résultats de Guglielmini *et al.*(37) mais ils pourraient être une conséquence de la plus petite population d'étude et de différences dans la proportion

des différentes cardiopathies et dans leur degré de sévérité. Comme chez le chien, la précision diagnostique du VHS dépend forcément de la maladie concernée et de ses conséquences sur l'apparence de la silhouette cardiaque.

Ainsi, malgré une silhouette cardiaque d'apparence plus uniforme sur les clichés, le VHS n'est pas un marqueur plus fiable pour mettre en évidence une cardiomégalie chez le chat que chez le chien. Sa principale limite reste sa faible sensibilité en cas d'élargissement peu marqué de la silhouette cardiaque, ce qui est fréquemment le cas chez le chat en cas de cardiopathie.

## 2) Méthode du « Manubrium Heart Score » (MHS)

### a. Présentation de la méthode

En 2017, considérant que deux des principales sources de variation limitant la fiabilité du VHS chez le chien étaient la présence de malformations vertébrales(32) et le manque de précision de certains observateurs au moment de transformer la longueur de la somme des axes cardiaques en unités vertébrales(62), Mostafa *et al.*(63) ont exprimé la longueur des axes cardiaques en fonction d'un repère anatomique autre que les vertèbres thoraciques. Ils ont ainsi choisi comme référence la longueur du manubrium sternal, mesurée sur une vue de profil droit (figure 22). Il s'agit en effet d'un os long, facilement identifiable et mesurable sur les vues latérales et dont la taille est supposée proportionnelle au poids des chiens et à la longueur des axes cardiaques.(63)

En normalisant les valeurs de l'axe court et de l'axe long de la silhouette cardiaque, obtenues selon la méthode de Buchanan(26), par rapport à la longueur du manubrium on obtient respectivement le « Manubrium Heart Score » court (MHSc) et le « Manubrium Heart Score » long (MHSl). En normalisant la somme des deux axes par rapport au manubrium on obtient le MHS global (MHS).(63) Ce dernier permettrait d'obtenir une mesure quantifiable et objective de la taille de la silhouette cardiaque en s'affranchissant de l'influence du poids des chiens et de possible(s) anomalie(s) vertébrale(s).

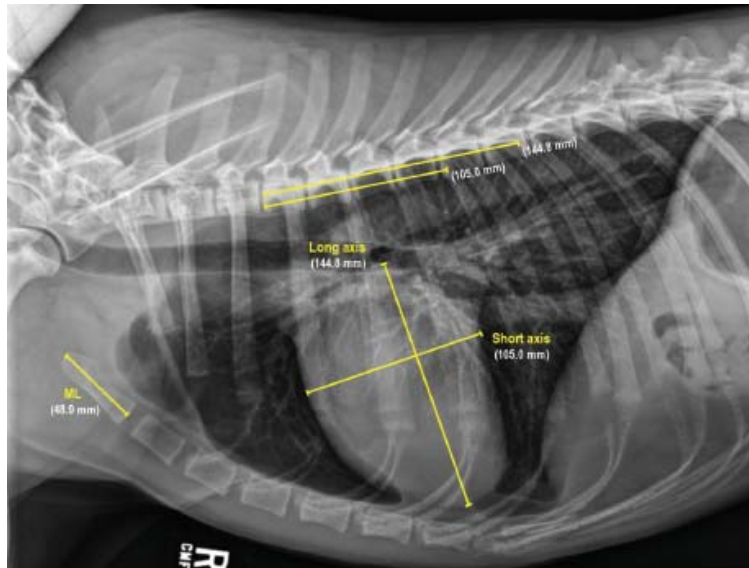


Figure 22 : Détermination de la longueur des axes court et long du cœur ainsi que de la longueur du manubrium sur une vue thoracique latérale droite d'un berger allemand, d'après (63).

ML = Manubrium sternal

#### b. Intérêt clinique et limites du MHS

Une seconde étude menée par Mostafa *et al.*(93) utilisant des clichés de profil d'une population mixte de 120 chiens sains et de 64 chiens atteints de cardiopathies, congénitales ou acquises, et possédant un manubrium bien identifiable et sans anomalie anatomique, a montré une différence significative entre les valeurs des MHS<sub>c</sub>, MHS<sub>l</sub> et MHS<sub>g</sub> des deux groupes de chiens. D'après les auteurs, ces outils sont utiles afin d'objectiver une cardiomégalie dans cette espèce et donc une cardiopathie lorsque cette dernière entraîne un élargissement de la silhouette cardiaque.(93)

Aucune différence significative n'a pour l'instant été mise en évidence en fonction du sexe ou de la conformation thoracique des chiens.(63) Il existait cependant une différence significative des valeurs moyennes du MHS obtenues par les auteurs entre les chiens de petites races (moins de 12 kg) et les chiens de grandes races (plus de 16 kg), qu'ils soient atteints d'une cardiopathie ou non.(63, 93) Ceci indique que ce marqueur est finalement dépendant du poids des animaux, ce qui rend difficile la définition d'une valeur seuil unique au-delà de laquelle une cardiomégalie serait probablement présente chez le chien. On ignore également si le MHS fluctue d'une race à l'autre au sein des petites et des grandes races, en lien notamment avec des variations de la longueur du manubrium propres à chaque race, comme ce qui a été mis en évidence pour les corps vertébraux.(63) D'autres études seraient donc nécessaires afin de déterminer une valeur moyenne et des intervalles de référence pour chaque race afin que l'utilisation du MHS puisse être pertinente.(93)

Par ailleurs, dans les études de Mostafa *et al.*(63, 93), les variabilité intra- et inter-observateur n'ont pas été déterminées. Or, cette méthode s'appuie sur la mesure des axes cardiaques, dont la sélection des points de référence est source de variabilité entre les observateurs(62), mais également sur la mesure d'un nouveau repère

anatomique auquel les observateurs ne sont pas habitués. Il est cohérent de penser que la variabilité inter-individuelle de cette méthode serait probablement plus importante que pour le VHS.

En outre, cette méthode d'évaluation de la taille du cœur repose bien évidemment sur l'absence d'anomalie du manubrium sternal. Des études incluant des chiens présentant des déformations du manubrium devraient donc également être menées afin de préciser l'influence de la conformation du manubrium sur la valeur du MHS.

Cette méthode présente toutefois un autre intérêt puisqu'elle permet de renseigner le clinicien sur les cavités cardiaques probablement élargies en cas de cardiomégalie et donc de l'aider dans la hiérarchisation des hypothèses diagnostiques. Il a ainsi été montré que la combinaison d'une valeur élevée des MHS court, long et global est en faveur d'une cardiopathie gauche ; tandis qu'une valeur élevée du seul MHS<sub>c</sub> est en faveur d'une atteinte du cœur droit.(93) En effet, seul l'axe court, dont la longueur est ici normalisée par le manubrium, reflète en partie les dimensions du cœur droit.

Enfin, Mostafa *et al.*(63) ont mis en évidence une corrélation entre le VHS et le MHS chez les chiens de grande race mais pas chez les chiens de petite race. Or, ils ont montré qu'il existait une très forte corrélation entre la longueur du manubrium et les dimensions des axes cardiaques chez tous les chiens, tandis que la corrélation entre le VHS et les axes cardiaques était bien plus faible. Selon eux, l'utilisation du MHS serait préférable à celle du VHS pour les chiens de petite race car, en permettant de s'affranchir des anomalies vertébrales plus fréquentes dans ces races, elle donnerait une valeur plus fiable de la taille de la silhouette cardiaque.(63) Pour les chiens de grande race, le VHS reste l'outil de choix car il donne des résultats similaires au MHS tout en étant plus familier d'utilisation pour les observateurs.(63) D'autres études sont cependant nécessaires afin d'étayer ces observations et de comparer plus précisément la précision diagnostique du MHS afin de discriminer les chiens atteints de diverses cardiopathies à celle du VHS.

### 3) Méthode de l'indice de sphéricité cardiaque (ISC)

Parallèlement au MHS, Mostafa *et al.*(63, 93) se sont également intéressés à l'indice de sphéricité cardiaque afin de déterminer la taille et la forme de la silhouette cardiaque. Cet indice correspond au rapport entre l'axe court et l'axe long de la silhouette cardiaque (C/L). Pour rappel, l'axe court du cœur reflète la taille de l'atrium droit et des cavités du cœur gauche tandis que l'axe long reflète seulement la taille de l'atrium et du ventricule gauches. La valeur moyenne de l'indice de sphéricité cardiaque obtenue par Mostafa à partir de clichés de profil droit de 120 chiens sains était de 79,0 +/-6,0%, avec un intervalle de confiance à 95% compris entre 78,0 et 80,0%.(63)

Une étude de Nakayama *et al.*(68) a montré que l'ISC n'était pas un bon indicateur en cas de cardiomégalie généralisée car les deux axes cardiaques augmentent alors sans que leur rapport ne change. Toutefois, lorsque sa valeur varie, l'ISC permet de renseigner le clinicien sur le côté du cœur ayant principalement subi

les modifications morphologiques. Mostafa *et al.*(93) ont ainsi montré que l'ISC augmentait significativement en cas de cardiopathie touchant le cœur droit et entraînant une dilatation de l'atrium droit. En effet, dans ce cas, l'axe court de la silhouette augmente de taille sans augmentation concomitante de l'axe long. En cas de cardiopathie gauche, le rapport entre l'axe court et l'axe long ne change pas significativement car les deux axes varient alors dans le même sens. Il n'est donc pas possible de différencier une cardiomégalie n'affectant que le côté gauche du cœur d'une cardiomégalie généralisée.(93) Ces résultats concordent avec ce qui a été mis précédemment en valeur pour les différentes variantes du MHS.(93)

#### 4) Méthode du "Thoracic Inlet Heart Size" (TIHS)

##### a. Présentation de la méthode

Plus récemment, en 2023, des chercheurs ont exprimé la somme des longueurs des axes cardiaques en fonction d'une autre mesure radiographique : la longueur correspondant à l'entrée du thorax, mesurée de l'extrémité cranio-dorsale du manubrium à l'extrémité cranio-ventrale de la première vertèbre thoracique, sur une vue latérale droite.(35, 94) Une forte corrélation a en effet été démontrée d'une part entre la longueur de l'entrée du thorax et la somme des axes cardiaques, ces deux valeurs étant proportionnelles, et d'autre part entre la longueur de l'entrée du thorax et le poids du chien.(35, 94) En divisant la somme de la longueur des axes cardiaques, obtenue selon la méthode de Buchanan(26), par la longueur de l'entrée du thorax on obtient alors une nouvelle mesure objective permettant de normaliser la taille du cœur en fonction de la taille du corps de l'animal : le TIHS (figure 23).(35)

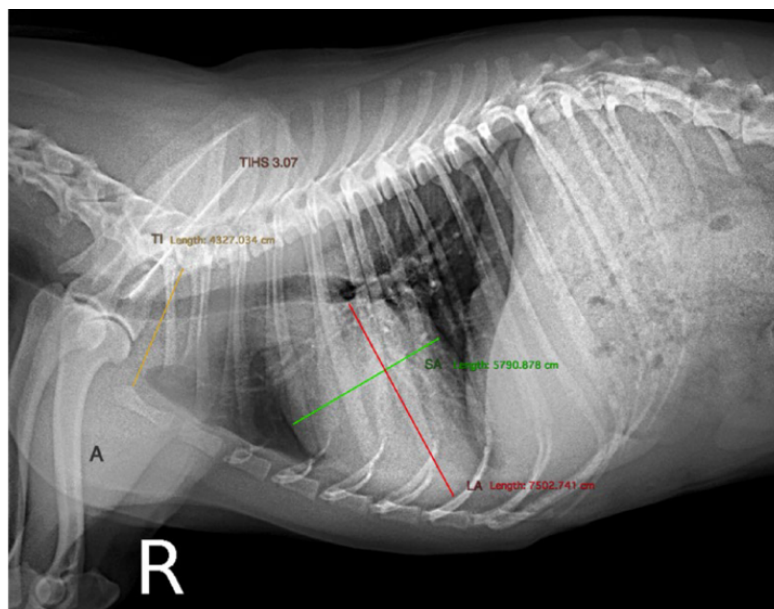


Figure 23 : Mesure du TIHS chez un chien atteint de MVDM de stade B1, d'après (94).

La somme des axes longs et courts du cœur est divisée par la longueur correspondant à l'entrée du thorax, ce qui donne le TIHS.

LA : axe long du cœur ; SA : axe court du cœur ; TI : Thoracic inlet, longueur de l'entrée du thorax ; TIHS : Thoracic Inlet Heart Size

Dans une première étude incluant une population de 122 chiens sains de différentes races, Marbella Fernandez *et al.*(35) ont déterminé une valeur moyenne pour le TIHS, à partir de clichés de profil droit, de 2,86 +/-0,27 avec un intervalle de confiance à 95% compris entre 2,81 et 2,91. Une valeur seuil de 3,2 au-delà de laquelle une cardiomégalie était fortement suspectée a été fixée par les auteurs ; 90% des chiens de l'étude ayant un TIHS inférieur à cette valeur.(35)

#### b. Intérêt clinique et limites du TIHS

Dans une seconde étude, les mêmes auteurs ont voulu déterminer l'utilité clinique du TIHS dans une population de chiens de différentes races présentant une MVDM de sévérité variable, et plus précisément sa capacité à détecter des hypertrophies cardiaques.(94) Ils ont montré que la valeur moyenne du TIHS obtenue à partir de clichés de profil droit de 106 chiens malades était significativement supérieure à celle obtenue à partir de clichés de 50 chiens sains. D'après l'analyse ROC, le TIHS présentait une capacité de discrimination de 82% pour différencier les chiens présentant une hypertrophie cardiaque secondaire à une MVDM des chiens sans remodelage cardiaque. Une valeur seuil optimale de 3,3 a été définie permettant de détecter cette hypertrophie avec une sensibilité de 69% et une spécificité de 81%.(94) A titre de comparaison, dans cette étude, le VHS avait une précision diagnostique de 83% et un VHS  $\geq 11$  v était en faveur d'une hypertrophie cardiaque avec une spécificité de 66% et une sensibilité de 73%. Toutefois, le TIHS n'a montré qu'une faible corrélation avec le rapport Ag/Ao ( $r=0,42$ )(94) ; ce marqueur ne serait donc pas assez fiable pour mettre en évidence précisément une dilatation atriale gauche mais permettrait de détecter un élargissement du cœur gauche dans sa globalité. A noter qu'un élargissement du cœur gauche n'est pas spécifique d'une MVDM mais, si cette dernière en est la cause, sa présente reflète un stade ACVIM B2 ou plus, ce qui peut justifier la mise en place d'un traitement.(95)

Aucune différence significative n'a pour l'instant été mise en évidence en fonction du sexe, du poids des chiens ou de leur race.(35, 94)

La variabilité intra-individuelle de la méthode s'est révélée négligeable (coefficient kappa=0,93)(35) ; cependant, la variabilité inter-individuelle s'est révélée plus importante que ce qui est communément retrouvé dans les études portant sur le VHS(70). Le coefficient kappa, reflétant la concordance entre les observateurs, du TIHS dans l'étude n'incluant que des chiens sains était en effet de 0,77.(35) Ceci pourrait s'expliquer par le fait que le calcul du TIHS nécessite de déterminer une nouvelle longueur radiographique, pour laquelle les observateurs doivent encore se familiariser avec les points de référence. Un même observateur devrait donc systématiquement mesurer le TIHS pour un même chien dans un contexte d'exams radiographiques séquentiels.(94)

Par ailleurs, ce marqueur peut être mesuré et interprété chez des chiens présentant des malformations vertébrales ou autres anomalies de la colonne car il ne nécessite pas le report de la longueur des axes cardiaques le long de l'axe vertébral. Ceci limite donc le risque de diagnostic erroné, notamment par excès, chez ces chiens. De plus, dans la première étude de Marbella Fernandez, 34% des chiens avaient un manubrium de forme anormale et 26% des chiens avaient un sternum avec une

courbure très proéminente. Cependant, la valeur moyenne du TIHS de ces chiens n'était pas significativement différente de celle des chiens présentant un manubrium et un sternum de forme classique.(35) D'autres études plus poussées seraient tout de même nécessaires afin de confirmer l'absence d'influence de la forme du sternum sur la valeur du TIHS. Une malformation de la première vertèbre thoracique pourrait également être source d'erreur.

Enfin, bien qu'aucune différence significative n'ait été observée entre la valeur moyenne du TIHS chez le Chihuahua et dans la population générale, d'autres études sont nécessaires afin de préciser la possible influence de la race sur ce marqueur.(35, 94)

Le TIHS est donc une méthode facile et relativement reproductible permettant de mettre en évidence une hypertrophie cardiaque dans un contexte de MVDM, y compris chez des chiens présentant des malformations vertébrales. Elle permet également de renseigner le clinicien sur le stade de la maladie et éventuellement de suivre son évolution en fonction du temps chez un même chien.(94) D'autres études sont cependant nécessaires afin d'objectiver l'utilité du TIHS en cas de cardiopathies autres que la MVDM.

#### 5) Méthode du "Heart to Single Vertebra Ratio" (HSVR)

En 2022, toujours dans l'optique de limiter l'impact de la présence d'altérations vertébrales sur les performances de détection d'une cardiomégalie chez le chien, Costanza *et al.*(60) ont exprimé la taille de la silhouette cardiaque en fonction de la longueur d'une unique vertèbre thoracique ; cette dernière ne devant présenter aucune malformation ou altération. A partir de clichés de profil droit, ils ont divisé la somme des longueurs des axes cardiaques, toujours déterminées selon la méthode de Buchanan(26), par la longueur de chaque corps vertébral, entre T4 et T8, en incluant le disque intervertébral caudal à chaque fois. Ils ont ainsi obtenu le Heart to Single Vertebra Ratio (HSVR<sup>Tn</sup>) de la vertèbre n correspondante.(60)

La meilleure corrélation a été obtenue entre le VHS et le HSVR<sup>T7</sup> suivi par le HSVR<sup>T8</sup> et le HSVR<sup>T5</sup> à partir de clichés radiographiques de 80 chiens ne présentant pas de malformation ou d'altération vertébrale. Les auteurs conseillent donc d'utiliser le rapport entre la somme des axes cardiaques et la longueur du corps vertébral de T7 ou de T8 afin d'évaluer objectivement la taille de la silhouette cardiaque.(60) Ceci permettrait d'utiliser un indice comparable au VHS tout en s'affranchissant de la présence d'altérations vertébrales ailleurs sur la colonne.

Cette méthode présentait en outre une faible variabilité intra et inter-observateur, avec des coefficients de corrélation intraclasses respectifs compris entre 0,87 et 0,99 et 0,87 et 0,92, en fonction de la vertèbre impliquée. Elle semble donc fiable, reproductible et facile à réaliser afin d'objectiver la taille de la silhouette cardiaque.(60)

D'autres études sont cependant nécessaires afin de déterminer avec précision des valeurs de référence pour le HSVR, notamment en fonction de la vertèbre utilisée, ainsi qu'une valeur seuil en faveur d'une cardiomégalie. Par ailleurs, il est fortement

probable que ces valeurs diffèrent d'une race à l'autre comme pour le VHS, ce qui nécessiterait la détermination de valeurs spécifiques pour chaque race.

## 6) Méthode du rapport cardiothoracique bidimensionnel (two-dimension cardio-thoracic ratio « CTR »)

### a. Présentation de la méthode

Outre la présence d'altérations vertébrales, une autre limite du VHS est que cette méthode ne repose que sur deux mesures linéaires et perpendiculaires de la silhouette cardiaque afin d'estimer objectivement sa taille. Elle ne prend donc pas en compte l'ensemble de la circonférence cardiaque, le cœur étant une structure en trois dimensions. Ceci participe à diminuer la sensibilité de la méthode car une augmentation de la taille de la silhouette dans un certain plan de l'espace pourrait ne pas être pris en compte par le VHS.

En 2014, Torad et Hassan(42) ont voulu mettre au point une nouvelle méthode permettant d'évaluer la taille du cœur en prenant en compte l'ensemble de la silhouette cardiaque. Ceci serait plus précis pour détecter des changements subtils de la forme ou de la taille du cœur et permettrait également de s'affranchir de l'influence du cycle cardiaque car la contraction de certaines cavités au cours du cycle est compensée par la dilatation des autres.

Les auteurs ont ainsi défini un rapport cardiothoracique (CTR) en deux dimensions qui correspond au pourcentage de la surface du thorax occupé par la silhouette cardiaque.

Pour chaque chien de leur étude, ils ont donc délimité les contours de la cavité thoracique et de la silhouette cardiaque sur des vues latérales et ventro-dorsales.

Les repères sur un cliché de profil sont les suivants (figure 24) (42) :

- Pour la cavité thoracique : bords ventraux des vertèbres thoraciques, angle lombo-diaphragmatique, coupole diaphragmatique la plus caudale, angle sterno-diaphragmatique, bord dorsal du sternum et l'entrée de la poitrine.
- Pour la silhouette cardiaque : ensemble de la silhouette en passant par l'extrémité dorsale de sa base, son bord crânial, l'extrémité caudo-ventrale de son apex et son bord caudal.

Sur une vue ventro-dorsale, la délimitation de la cavité thoracique est constituée par l'entrée du thorax, les parois thoraciques latérales gauche et droite, les angles costo-diaphragmatiques gauche et droit et la coupole diaphragmatique (figure 24).(42)

Les deux aires sont ensuite calculées en mm<sup>2</sup> par un logiciel et on obtient le CTR en divisant l'aire cardiaque par l'aire thoracique puis en multipliant par 100.



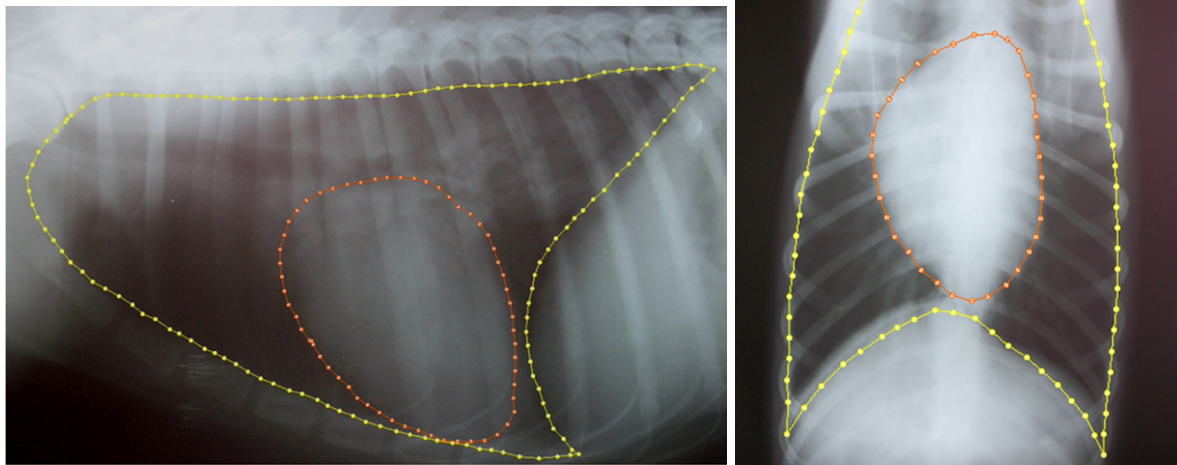


Figure 24: Délimitation de la cavité thoracique et de la silhouette cardiaque chez un berger allemand sain au moment du pic d'inspiration sur une vue latérale droite et sur une vue ventro-dorsale, d'après (42).

#### b. Intérêt clinique et limites du CTR bidimensionnel

A partir de clichés de profil obtenus chez 100 bergers allemands sains, Torad et Hassan(42) ont déterminé un CTR moyen de  $27,60 \pm 1,10\%$  au moment du pic d'inspiration. Ils ont défini une valeur seuil inférieure de  $22,98\%$ , en deçà de laquelle une microcardie est fortement suspectée, et une valeur seuil supérieure de  $30,28\%$ . A partir des vues ventro-dorsales, le CTR moyen était de  $30,45 \pm 1,39\%$  au moment du pic d'inspiration, les valeurs seuils inférieure et supérieure étant respectivement de  $25,03\%$  et de  $36,80\%$ .(42) D'après les auteurs, les valeurs seuils supérieures peuvent être considérées comme des indicateurs précoces de changements subtils de la taille ou de la forme du cœur chez les bergers allemands.(42)

Les valeurs obtenues étaient par ailleurs toutes significativement supérieures au moment du pic d'expiration. Ceci s'explique par une avancée du diaphragme au moment de l'expiration et par une réduction de l'aire de la cavité thoracique. L'aire de cette dernière diminue donc. Il faut ainsi bien s'assurer que le cliché ait été pris au pic d'inspiration afin de comparer le résultat du CTR bidimensionnel aux valeurs de référence définies précédemment. Il a également été montré que le cycle cardiaque a une influence significative sur le CTR avec une différence moyenne de  $2,2\%$  entre les valeurs obtenues en systole et celles obtenues en diastole.(77)

La même méthode a été appliquée chez le chat par Birsan *et al.*(96) dans une étude incluant une population de 125 chats de différentes races dont 43 présentaient une cardiomégalie et 31 une microcardie sur base du VHS. La valeur moyenne du CTR sur les clichés de profil des chats sains était de  $19,79 \pm 2,41\%$ . Il existait une bonne corrélation entre le CTR et le VHS pour l'ensemble de la population. Une différence significative a par ailleurs été montrée par les auteurs entre le CTR moyen des chats sains et celui des chats présentant une cardiomégalie, ce qui laisse

supposer que le CTR bidimensionnel est également une méthode valable dans cette espèce afin d'identifier les chats présentant une cardiomégalie.(96) Toutefois, dans cette étude, la présence d'une cardiomégalie n'était objectivée que par la valeur du VHS et non pas par une méthode plus fiable comme l'échocardiographie, ce qui constitue une limite.

Bien que cette méthode semble être précise, elle reste bien plus longue et compliquée à utiliser que le VHS et nécessite un logiciel adapté afin de déterminer les différentes aires. Par ailleurs, elle est particulièrement difficile à utiliser chez des animaux présentant un œdème péri-hilaire ou un épanchement péricardique car les bords de la silhouette cardiaque sont alors bien plus difficiles à déterminer.(42) Elle reste donc très peu utilisée en pratique.

Par ailleurs, l'influence de certains facteurs sur la valeur du CTR chez un animal sain, notamment la race et la conformation du thorax, n'a pas encore été évaluée et il n'est pas déterminé à l'heure actuelle si les intervalles de référence présentés ici sont applicables quel que soit l'animal. Nous manquons également actuellement de recul quant à la précision diagnostique du CTR pour la détection de différentes cardiopathies chez les carnivores domestiques.

En outre, le principe de cette méthode s'inspire du CTR unidimensionnel que l'on retrouve en médecine humaine(97) et qui consiste à comparer sur une vue de face la largeur maximale du cœur (A) avec la largeur maximale de la cavité thoracique (B), mesurée entre les parois thoraciques à hauteur de la 8<sup>ème</sup> côte (figure 25).(14, 49) Une variante consiste à comparer la largeur maximale du cœur à celle de la cavité thoracique, mesurée au même EIC.

De bonnes corrélations entre le CTR unidimensionnel et le VHS ont été montrées chez le chien(49) et le chat(14). Cependant, elle ne permet pas de bien prendre en compte des modifications focales de la silhouette cardiaque et elle est surtout particulièrement influencée par le cycle respiratoire et les variations de conformation du thorax ; elle ne sera pas plus détaillée dans ce travail.

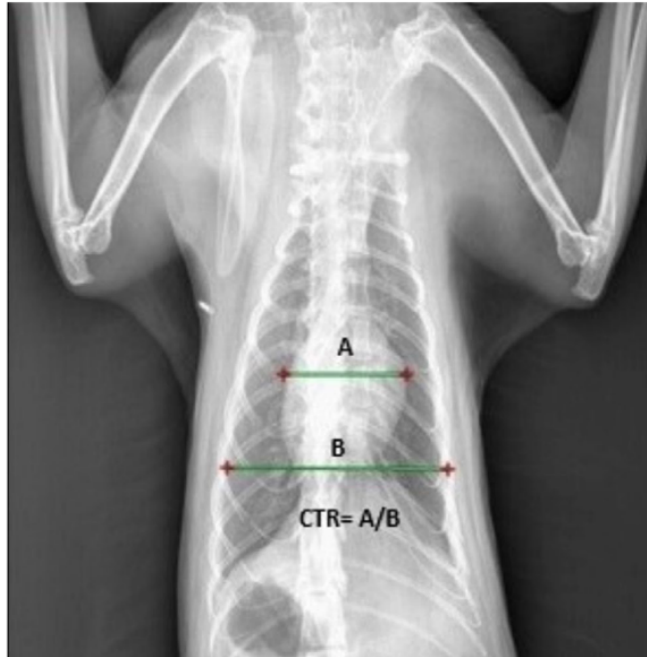

Figure 25: Détermination du rapport cardio-thoracique chez un chat Persan sur une vue dorsoventrale, d'après (14).

A : largeur maximale de la silhouette cardiaque ; B : largeur maximale de la cavité thoracique, obtenue à hauteur de la 8<sup>ème</sup> côte ; CTR : Rapport cardio-thoracique.

Il existe donc aujourd'hui des alternatives au VHS chez le chien permettant de détecter une cardiomégalie à partir de clichés radiographiques. Les différents outils et leurs principaux intérêts et limites sont répertoriés dans le tableau suivant (tableau III). L'utilisation combinée du VHS et de l'une ou l'autre de ces méthodes pourrait apporter une plus grande précision diagnostique aux cliniciens, en comparaison à l'utilisation du VHS seul, notamment pour les races présentant des malformations vertébrales fréquentes. Cependant, à l'instar de ce qui a été montré pour le VHS, ces différentes méthodes ne sont véritablement utiles pour détecter une cardiopathie qu'en cas d'augmentation à *minima* modérée de la silhouette cardiaque.

Par ailleurs, tandis que les facteurs de variation et les limites du VHS ont été bien documentés depuis deux décennies, peu d'études se sont intéressées aux autres marqueurs précédemment présentés et ils ne sont pour l'instant pas couramment employés en pratique clinique. Nous manquons ainsi de recul quant à leur véritable valeur ajoutée par rapport au VHS.

A noter que les études sur ces méthodes additionnelles n'ont concerné dans la plupart du temps que des chiens et qu'elles ne sont pour l'instant pas transposables chez le chat.

Tableau III : Tableau récapitulatif des outils quantitatifs, autres que le VHS, permettant de déterminer la taille globale de la silhouette cardiaque et d'identifier une cardiomégalie chez le chien à partir d'une vue de profil.

Outil quantitatif	Valeur moyenne animal sain et valeur seuil cardiomégalie	Intérêts	Limites
<b>MHS</b>	5,1 +/-0,7 Non renseignée mais valeur moyenne chiens cardiopathie : 5,7 +/-0,8	-Taille du cœur exprimée en fonction du manubrium et non des vertèbres thoraciques -Renseigne sur le côté du cœur probablement élargi -Aucune différence significative en fonction du sexe ou de la conformation thoracique	-Différence significative en fonction du poids des chiens -Influence de la race, de la variabilité inter-observateur et de la présence de malformation du manubrium non évaluée
<b>ISC</b>	79,0 +/-6,0%	-Renseigne sur le côté du cœur probablement élargi	-Mauvais indicateur de cardiomégalie généralisée
<b>TIHS</b>	2,86 +/-0,27 3,2	-Taille du cœur exprimée en fonction de l'entrée de la poitrine et non des vertèbres thoraciques -Utilité pour définir le stade d'une MVDM -Aucune différence significative en fonction du sexe, du poids ou de la race des chiens -Variabilité intra-observateur négligeable	-Variabilité inter-observateur supérieure à celle du VHS
<b>HSVR</b>	Non renseigné	-Taille du cœur exprimée en fonction d'une unique vertèbre ne présentant pas d'altérations -Faible variabilité intra- et inter-observateur	-Performance diagnostique dépendant de la vertèbre utilisée -Influence de la race non évaluée
<b>CTR bidimensionnel</b>	Vue de profil : 27,60 +/-1,10% 30,28%	-Prise en compte de l'ensemble de la circonférence cardiaque	-Nécessite un logiciel adapté pour le calcul des aires -Différence significative en fonction des cycles respiratoire et cardiaque -Influence de la race et de la conformation du thorax non évaluée et étude menée uniquement chez des bergers allemands

CTR : Rapport Cardio-thoracique ; ISC : Indice de Sphéricité Cardiaque ; HSVR : « Heart to Single Vertebra Ratio » ; MHS : « Manubrium Heart Score » ; MVDM : Maladie valvulaire dégénérative mitrale ; TIHS : « Thoracic Inlet Heart Size » ; VHS : « Vertebral Heart Score »

## B) Evaluation de la taille et de la forme de l'atrium gauche et mise en évidence d'une dilatation atriale

En cas de cardiopathies, l'élargissement de l'atrium gauche constitue l'une des modifications morphologiques cardiaques les plus courantes avec la cardiomégalie généralisée. Cet élargissement est causé en grande majorité par une dilatation et reflète une augmentation chronique de la pression dans l'atrium suite à un dysfonctionnement cardiaque.(17) Il est donc indispensable de pouvoir évaluer la taille de l'atrium gauche sur les clichés radiographiques ainsi que de pouvoir identifier une dilatation le plus précisément possible car il s'agit d'un indicateur pronostique et thérapeutique chez le chien et chez le chat.(92, 95)

Le « gold standard » pour l'évaluation de la taille de l'atrium gauche est l'examen échocardiographique.(92, 95) Il existe plusieurs techniques afin de la mesurer ; la plus utilisée en clinique chez le chien étant la détermination du rapport entre le diamètre de l'atrium gauche et de celui de l'aorte (Ag/Ao) sur une vue parasternale droite en mode bi-dimensionnel. Cette méthode permet d'obtenir une quantification de la taille de l'atrium grâce à un rapport interne au système cardiovasculaire et indépendant du poids corporel de l'animal. Cette mesure se fait principalement à partir d'une coupe petit axe transaortique pour l'évaluation simultanée des deux diamètres. On considère que l'atrium est dilaté pour un rapport Ag/Ao  $\geq 1,6$  à partir d'une coupe petit axe en début de diastole, juste après la fermeture de la valve aortique.(95)(98)(99)

Chez le chat, il est également possible d'utiliser le rapport entre le diamètre de l'atrium gauche et celui de l'aorte sur une vue parasternale droite (coupe petit axe transaortique) en mode bi-dimensionnel. Cette mesure est réalisée au début de la diastole, lorsque le diamètre de l'atrium est censé être maximal. Il est également possible de mesurer directement le diamètre maximal crânio-caudal de l'atrium gauche, entre le septum inter-atrial et la paroi libre de l'atrium, à partir d'une vue parasternale droite en coupe grande axe 4 cavités en fin de systole. Dans ce cas, elle est considérée élargie lorsque la mesure est supérieure à 16 mm.(100)(101)

Cependant, en l'absence de recours possible à l'échocardiographie, le clinicien doit pouvoir appréhender les changements de taille et de forme de l'atrium gauche lors d'un examen radiographique. La suite de ce travail présente les différentes méthodes possibles afin de détecter une dilatation atriale.

### 1. Evaluation qualitative de la taille et de la forme de l'atrium gauche

#### 1) Mise en évidence subjective d'une dilatation atriale gauche

A l'instar de l'évaluation de la taille globale de la silhouette cardiaque, l'évaluation de la taille et de la forme de l'atrium gauche sur des clichés radiographiques est d'abord directe et subjective.

Les principales modifications de l'aspect de la silhouette cardiaque sur une vue de profil en cas de dilatation atriale gauche sont les suivantes (13) :

- Un renflement focal plus ou moins marqué d'opacité tissulaire est visible au bord caudo-dorsal de la silhouette cardiaque, entre 12h et 2h. La base du cœur peut paraître élargie, surtout chez le chat.
- Le bord caudal de la silhouette cardiaque apparaît plus rectiligne et il monte plus haut.
- La courbure naturelle caudo-dorsale, entre l'atrium et le ventricule, est perdue.

La dilatation de l'atrium gauche est plus facilement identifiable sur des clichés radiographiques de profil chez le chien que chez le chat en raison d'une aire de projection plus crâniale de l'atrium chez le chat.(13)(17)

Sur un cliché de face, les principales modifications de la silhouette cardiaque en cas de dilatation atriale gauche sont les suivantes :

- Mise en évidence d'une zone d'opacité augmentée superposée à la silhouette cardiaque à la bifurcation trachéo-bronchique, qui donne l'impression d'un cœur avec une « double paroi » (figure 26).(13)
- Présence d'un renflement focal du bord gauche de la silhouette, entre 2h et 3h chez le chien et entre 1h et 3h chez le chat (figure 26). Il est causé par une dilatation de l'auricule gauche ou par son déplacement latéral suite à une dilatation marquée de l'ensemble de l'atrium gauche.(17)
- Chez le chat, une dilatation marquée de l'atrium gauche peut entraîner un déplacement de l'atrium droit ; la base de la silhouette cardiaque est alors élargie et cette dernière prend alors une forme typique appelée « cœur en Saint Valentin ».(17)
- Chez le chat, l'apex a tendance à être déplacé vers la droite.(16)

## 2) Mise en évidence d'une modification de la position et de la forme des bronches en cas de dilatation atriale

Sur une vue de profil, une dilatation atriale gauche peut entraîner un déplacement dorsal de la bifurcation trachéo-bronchique ainsi que de la bronche lobaire caudale gauche. Cette dernière est également comprimée par l'atrium ; ce qui lui donne un aspect plus fin.(13) Ce phénomène est favorisé en cas de bronchomalacie chez le chien.(17) Il a été supposé que le déplacement dorsal de la bronche caudale gauche était plus facilement identifiable sur une vue de profil gauche que droite. Il s'agit d'un critère peu fiable sur une vue de profil droit.(102) Chez le chat, le déplacement dorsal de cette bronche n'est pas observé mais la trachée peut tout de même apparaître légèrement surélevée en cas de dilatation atriale.(16)

Sur une vue de face, chez le chien, l'aire de projection de l'atrium gauche se situe juste caudalement à la bifurcation trachéo-bronchique, entre les bronches lobaires caudales. Un élargissement de l'atrium gauche entraîne alors un déplacement latéral de ces deux bronches et donc une augmentation de la valeur de l'angle de bifurcation trachéale, ce dernier étant normalement compris entre 60 et 90° chez les

chiens sains. L'augmentation de cet angle donne un aspect caractéristique de « jambes de cow-boy » aux bronches caudales lobaires (figure 26).(17)

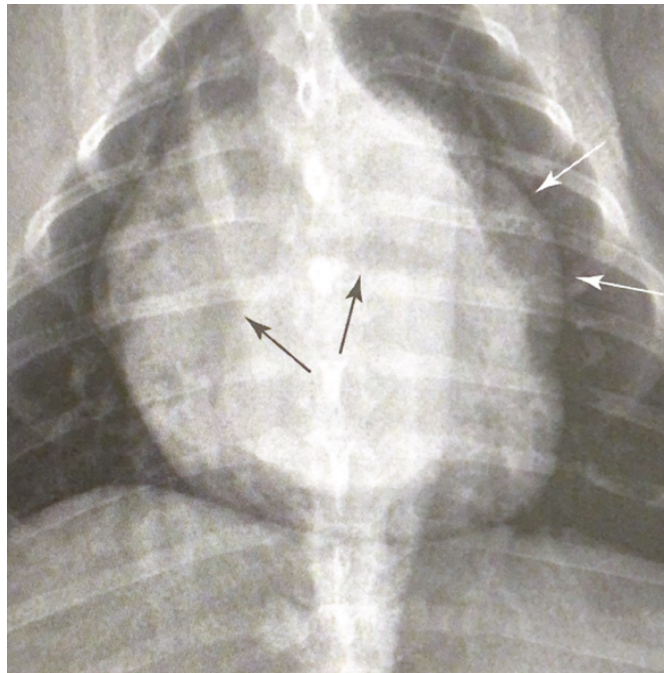


Figure 26 : Cliché radiographique thoracique en vue dorso-ventrale d'un chien présentant une dilatation marquée de l'atrium gauche, d'après(17).

Les deux bronches lobaires sont désignées par les flèches noires. L'angle de bifurcation trachéale est ici supérieur à 90°, ce qui témoigne d'une dilatation atriale marquée. Juste caudalement à la bifurcation, une zone ovale d'opacité augmentée est également visible superposée sur la silhouette cardiaque. Enfin, un renflement est présent entre 2h et 3h (flèches blanches).

En 2012, Le Roux *et al.*(103) ont ainsi voulu déterminer une valeur de l'angle de bifurcation trachéale permettant de différencier un atrium gauche de taille normale d'un atrium élargi sur une vue dorso-ventrale. Bien que la valeur moyenne de cet angle soit significativement supérieure chez les chiens présentant une dilatation atriale confirmée à l'échocardiographie, avec une valeur d'autant plus élevée que la dilatation est marquée, les auteurs ont montré un chevauchement important entre les valeurs obtenues chez les chiens sains et chez les chiens présentant une MVDM avec dilatation atriale ; la grande majorité des animaux présentant un angle compris entre 60 et 90°. L'angle de bifurcation trachéale ne dépend en effet pas seulement de la taille de l'atrium gauche mais pourrait être influencé par la conformation du thorax des chiens, leur note d'état corporel, leur positionnement ou encore par le cycle respiratoire.(103) De plus, il a été montré qu'une augmentation de l'angle de bifurcation trachéale pouvait aussi être causée par une hypertrophie du nœud lymphatique trachéo-bronchique.(17)

Cette méthode d'identification d'une dilatation atriale s'est donc révélée très peu sensible et ne peut pas être utilisée en routine. Toutefois, un angle de bifurcation supérieur à 90° est assez spécifique d'une dilatation atriale et doit être considéré comme un signe d'appel d'un élargissement important de l'atrium gauche.(17)

### 3) Mise en évidence d'une dilatation atriale à l'aide de la méthode des lignes croisées

En 2023, Szatmari *et al.*(75) ont proposé une nouvelle méthode afin de différencier simplement un atrium gauche de taille normale d'un atrium gauche élargi chez le chien à partir de clichés de profil. Sur une vue latérale gauche, une ligne est tracée entre le bord dorsal de la bifurcation trachéale et le point de jonction entre le bord dorsal de la veine cave caudale et la coupole diaphragmatique la plus crâniale (figure 27). Les auteurs ont considéré qu'il existe une dilatation atriale gauche si une partie de la silhouette cardiaque dépasse dorsalement cette ligne.(75)

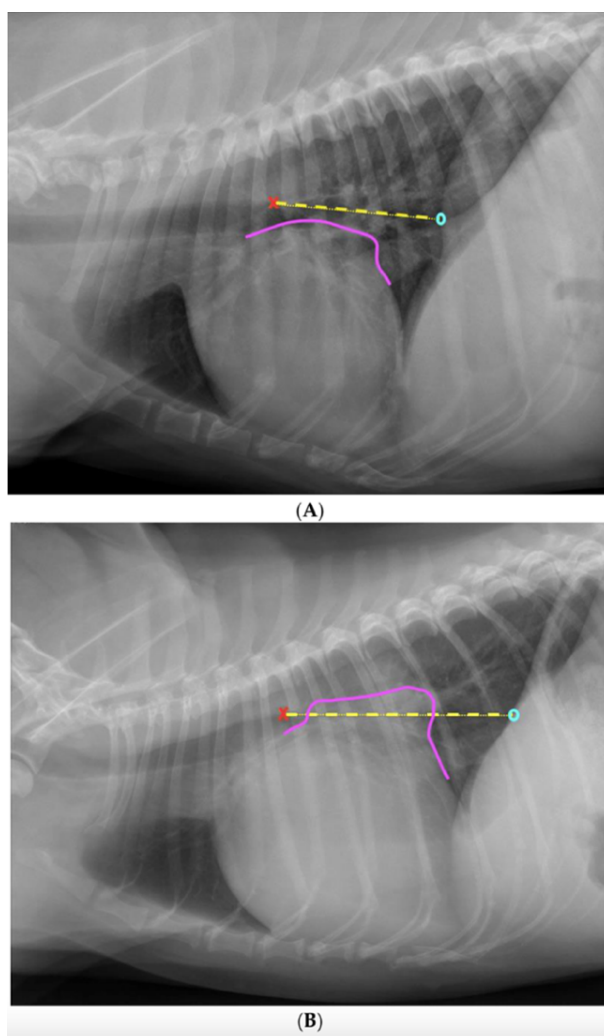


Figure 27 : Application de la méthode des lignes croisées à partir d'un cliché radiographique thoracique de profil gauche d'un chien sans dilatation atriale (A) et d'un chien présentant une dilatation atriale gauche (B), d'après(75).

Une ligne est tracée entre le bord dorsal de la bifurcation trachéo-bronchique (marquée par une croix rouge) et l'intersection entre le bord dorsal de la veine cave caudale et le diaphragme (marquée par un rond bleu). Le contour de l'extrémité caudo-dorsale de la silhouette cardiaque est également tracé (ligne rose).

(A) : Absence de chevauchement entre les deux lignes donc absence de dilatation atriale.  
(B) : Les deux lignes se chevauchent largement donc l'atrium gauche est considéré dilaté.



Cependant, leur étude menée sur une population de 90 chiens de différentes races, dont 48 présentaient une dilatation de l'atrium gauche à l'échocardiographie, n'a montré qu'une corrélation modérée entre le rapport Ag/Ao et la méthode des lignes croisées, qu'elle soit utilisée par des étudiants vétérinaires ( $r=0,56$ ) ou des vétérinaires généralistes ( $r=0,66$ ). L'analyse ROC de cette méthode a ainsi montré une AUC de 0,72 pour des étudiants en dernière année, preuve d'une précision diagnostique modérée de cette méthode pour détecter une dilatation atriale.(75)

Les principales limites de cette méthode sont (75) :

- La difficulté à distinguer précisément les bords de la silhouette cardiaque au niveau de sa base.
- L'impossibilité de prendre en compte la structure tri-dimensionnelle de l'atrium gauche.
- Le manque de sensibilité pour les dilatations atriales discrètes qui ne sont pas assez marquées pour que le bord dorsal de l'atrium chevauche la ligne tracée. Ceci est exacerbé par la binarité du résultat.

Par ailleurs, aucune différence significative de précision, de sensibilité ou de spécificité n'ont été mises en évidence entre cette nouvelle méthode et l'évaluation purement subjective de la taille de l'atrium gauche pour l'ensemble des observateurs.(75) En effet, dans un contexte de dilatation atriale, le croisement des deux lignes tracées est dû au renflement caudo-dorsal de la silhouette cardiaque. Ce dernier constitue également le principal critère d'objectivation d'une dilatation atriale lors de l'observation purement subjective du cliché(29) ; ce qui explique que des résultats similaires aient été mis en évidence entre les deux méthodes. Par ailleurs, la méthode des lignes croisées a été mise au point dans l'objectif de faciliter le diagnostic d'un élargissement de l'atrium gauche chez des observateurs avec peu d'expérience. Or, les étudiants en 4<sup>ème</sup> année ont obtenus des résultats comparables en utilisant l'évaluation purement subjective (72% de diagnostics corrects) par rapport à la méthode des lignes croisées (70% de diagnostics corrects).(75)

Ainsi, bien que rapide à réaliser, moins dépendante de l'expérience des observateurs et reproductible d'après les auteurs(75), cette méthode possède une utilité limitée et aucune réelle valeur ajoutée par rapport à l'observation directe des clichés afin de détecter une dilatation atriale. Elle permet tout de même de rassurer des observateurs avec peu d'expérience quant à la pertinence de leur diagnostic après une simple observation du cliché. Des études supplémentaires sont par ailleurs nécessaires afin de déterminer précisément l'influence du type de cardiopathie sous-jacente, de la conformation du thorax des chiens ou encore du décubitus sur la capacité de discrimination de cette méthode.

#### 4) Fiabilité, intérêt et limites de l'évaluation qualitative de la taille de l'atrium gauche

L'évaluation subjective d'une dilatation atriale repose donc principalement sur la mise en évidence de modifications de la forme de la silhouette cardiaque dans l'aire de projection de l'atrium gauche ainsi que de modifications de la position des structures adjacentes. D'après une étude d'Hansson *et al.*(29), les signes radiographiques les plus utilisés pour conclure à une dilatation atriale gauche chez le

chien étaient ainsi la présence d'un renflement dorso-caudal de la silhouette cardiaque sur une vue de profil, d'un renflement latéral gauche sur une vue de face et du déplacement dorsal de la trachée et de la bronche souche gauche.

Il a été prouvé que cette évaluation subjective d'une dilatation atriale gauche n'était que modérément précise chez le chien par rapport à une évaluation échocardiographique. Dans l'étude de Szatmari *et al.*(75) présentée ci-dessus, la précision diagnostique moyenne des vétérinaires généralistes pour la détection subjective d'un élargissement de l'atrium gauche était de 77%. Une étude de Duler *et al.*(102) incluant un effectif similaire de chiens présentant diverses cardiopathies a montré des résultats dans le même ordre de grandeur puisque les 6 observateurs de l'étude parvenaient à établir un diagnostic correct de dilatation atriale dans environ 70% des cas.

A l'instar de ce qu'ils avaient fait pour l'évaluation de la mise en évidence subjective d'une cardiomégalie, Hansson *et al.*(29) ont demandé aux mêmes 16 observateurs d'évaluer la présence ou non d'une dilatation atriale sur les mêmes clichés thoraciques de 50 CKCS présentant une régurgitation mitrale de sévérité variable. La précision diagnostique moyenne des observateurs dans ce cas était de 93%, ce qui est significativement meilleur que ce qui avait été obtenu pour l'évaluation de la présence d'une cardiomégalie.(29) Par ailleurs, les observateurs étaient également plus confiants en leur diagnostic de dilatation atriale par rapport à celui d'une cardiomégalie. Selon les auteurs, il paraît en effet plus simple de mettre en évidence un changement de forme plus ou moins localisé de la silhouette cardiaque plutôt qu'une augmentation globale de sa taille sans grand changement de ses proportions.(29) Par ailleurs, l'évaluation d'une dilatation atriale est également moins dépendante de facteurs de variation physiologiques comme la conformation thoracique des chiens, leur positionnement ou leur NEC.(29) Il a toutefois été montré que le bombement de l'atrium gauche était subjectivement plus marqué à l'expiration chez les chiens présentant une régurgitation mitrale.(104) Hansson *et al.*(29) considèrent ainsi que la mise en évidence subjective d'une dilatation atriale est un indicateur plus fiable de cardiopathie, lors de MVDM, que la mise en évidence subjective d'une cardiomégalie.

De nouveau, la capacité de discrimination de l'évaluation subjective entre un atrium dilaté ou non dépend de l'importance de cette dilatation ; la concordance des observateurs avec les résultats échocardiographiques étant meilleurs en cas de dilatation modérée à marquée.(102) Cette méthode manque ainsi de fiabilité en cas de dilatation discrète puisqu'il est très difficile de distinguer un atrium légèrement élargi d'un atrium normal à partir de clichés radiographiques. Par ailleurs, l'atrium gauche est une structure tridimensionnelle complexe dont l'élargissement peut se produire dans plusieurs plans de l'espace. Or, seules deux dimensions sont appréciables lors de l'examen radiographique ; ce qui laisse supposer que des dilatations atriales, notamment peu marquées, peuvent passer inaperçues sur les clichés.(75) Ainsi, dans l'étude de Duler *et al.*(102), presque tous les cas d'erreurs diagnostiques ou de sources de désaccord entre les observateurs les plus expérimentés provenaient de la différenciation entre une absence de dilatation atriale et une dilatation discrète. Une observation similaire a été faite par Hansson *et al.*(29). Par ailleurs, la faible sensibilité de l'examen radiographique en cas d'évaluation subjective d'une dilatation atriale discrète peut également expliquer les différences de résultats obtenus entre les études

d'Hansson *et al.*(29) et de Szatmari *et al.*(75) ou de Duler *et al.*(102). En effet, l'étude d'Hansson n'incluait que des chiens présentant une MVDM à l'origine d'une dilatation progressive de l'atrium gauche qui peut être très marquée. Dans les deux autres études, les chiens inclus présentaient diverses cardiopathies dont certaines ne sont à l'origine que de dilatations atriales discrètes voire absentes (sténoses pulmonaires, arythmies, etc.).

Ainsi, la précision diagnostique de l'évaluation subjective d'une dilatation atriale gauche afin de diagnostiquer une cardiopathie dépend de la nature de cette dernière. Certaines cardiopathies ne sont en effet pas à l'origine d'une dilatation atriale ou alors seulement tardivement. Dans ce cas, l'évaluation de la taille de l'atrium gauche, qu'elle soit subjective ou objective, ne permettra pas de détecter ces maladies. Cependant, dans le cas où une dilatation atriale est identifiée sur les clichés, elle permet au clinicien de réduire les hypothèses diagnostiques en ciblant des maladies provoquant un élargissement de l'atrium gauche.

Concernant la variabilité inter-observateur de l'évaluation subjective d'une dilatation atriale, l'étude de Duler *et al.*(102) a montré une plutôt bonne concordance entre les résultats des six observateurs de niveaux d'expérience différents (CCI=0,783). Des résultats légèrement moins bons, mais tout de même supérieurs à ceux de l'évaluation subjective d'une cardiomégalie, ont été obtenus par Hansson *et al.*(29) dans une étude incluant plus d'observateurs. Enfin, l'influence de l'expérience des observateurs a également été étudiée. Dans l'étude de Szatmari *et al.*(75), lorsque 4 spécialistes en cardiologie ou en radiologie ont évalué la présence ou non d'une dilatation atriale sur les clichés, ils ont obtenu un résultat correct dans 91% des cas, tandis que la précision diagnostique moyenne était de 72% pour des étudiants vétérinaires, avec une sensibilité significativement plus faible chez ces derniers. Une meilleure concordance avec les résultats échocardiographiques ont également été obtenus par les observateurs les plus expérimentés dans l'étude de Duler *et al.*(102).

En conclusion, l'évaluation subjective d'une dilatation atriale gauche chez le chien est plus précise que l'évaluation subjective d'une cardiomégalie généralisée. Elle est en effet moins soumise à des facteurs de variation physiologique. Toutefois, ces deux méthodes présentent globalement les mêmes limites. Elles sont notamment peu sensibles en cas de changements morphologiques peu marqués du cœur et sont donc à l'origine de nombreux diagnostics par défaut, surtout lorsque l'évaluation est réalisée par un observateur peu expérimenté.

Chez le chat, l'atrium gauche n'a pas exactement la même projection sur les clichés radiographiques que chez le chien ; il se superpose plus à la base du cœur sur une vue de profil.(15)(105) Son élargissement est ainsi plus difficile à mettre en évidence car il est plus rarement à l'origine d'un renflement dorso-caudal facilement identifiable de la silhouette cardiaque et peut se superposer à d'autres structures de même opacité dans la région de la base du cœur.(100) Les études divergent quant à la meilleure incidence à utiliser afin d'identifier subjectivement une dilatation atriale sur les clichés. La vue de face permet en effet de mettre en évidence un cœur en Saint-Valentin, qui est assez spécifique d'une dilatation atriale gauche chez le chat.(16) Toutefois, cette forme n'est pas systématiquement présente sur les clichés, c'est

pourquoi Diana recommande tout de même l'utilisation conjointe d'une vue de profil droit afin d'évaluer une possible dilatation de l'atrium droit.(106)

Une étude de Schober *et al.*(100) incluant 28 chats avec une dilatation atriale et 24 chats sans dilatation, a montré que les observateurs parvenaient au bon diagnostic grâce à une évaluation subjective des clichés dans 73% des cas. Cette méthode présentait une sensibilité de 72% et une spécificité de 74% pour la détection d'une dilatation atriale gauche. La précision diagnostique s'améliorait significativement en ne prenant en compte que les dilatations modérées à marquée, puisque le pourcentage de diagnostic exacte était alors de 77%.(100) De plus, dans ce cas, la sensibilité de la méthode était bien meilleure (Se=93%) mais la spécificité plus modérée (Sp=69%).

Chez le chat également, l'évaluation subjective d'un élargissement de l'atrium gauche possède majoritairement des limites de sensibilité lorsque cette dernière est peu marquée.(91)(100)(105) Par ailleurs, plus encore que chez le chien, des cardiopathies peuvent se développer chez le chat sans dilatation atriale concomitante(105) ; ce qui limite l'utilisation de l'examen radiographique et notamment de l'évaluation subjective de la taille de l'atrium gauche dans cette espèce.(100) Par ailleurs, l'évaluation subjective d'une dilatation atriale chez le chat présente une importante variabilité inter-individuelle. Schober *et al.*(100) ont mis en évidence une concordance faible à modérée entre leurs observateurs quant à leur diagnostic de dilatation atriale (coefficient kappa compris en 0,25 et 0,48). Ceci provient principalement de la difficulté marquée des observateurs à déterminer précisément les limites de l'atrium gauche chez le chat.

## 2. Evaluation quantitative de la taille de l'atrium gauche

Récemment, des méthodes radiographiques quantitatives ont également été mises au point afin d'obtenir une mesure objective de la taille de l'atrium gauche, de détecter plus précisément son élargissement et de suivre son évolution au cours du temps sur des clichés séquentiels. Ces méthodes ont surtout été testées sur des populations de chiens de petite taille présentant une MVDM. En effet, cette maladie est la principale cause de dilatation atriale gauche chez le chien(17) et la sévérité de cette dilatation reflète la sévérité de la régurgitation mitrale et donc celle de la maladie. La quantification de la taille de l'atrium gauche est donc particulièrement importante dans ce contexte.(107) Dans ces études, le « gold standard » d'une dilatation atriale est un rapport Ag/Ao  $\geq 1,6$ .

### 1) Méthode du « Vertebral Left Atrial Size » (VLAS)

#### a. Présentation de la méthode

En 2018, en s'inspirant du VHS, Malcolm *et al.*(108) ont exprimé la taille de l'atrium gauche en unités vertébrales. Leur méthode consiste à mesurer, sur une vue de profil droit, la distance entre la partie ventrale du centre de la bifurcation trachéo-bronchique et le bord caudal de l'atrium à son intersection avec le bord dorsal de la

veine cave caudale. Cette distance, reflétant le diamètre crânio-caudal de l'atrium, est ensuite reportée le long de l'axe vertébral à partir de l'extrémité crâniale du corps vertébral de T4 et exprimée en unités vertébrales arrondie à 0,1 v près (figure 28).

Les auteurs ont établi une valeur médiane (écart inter-quartile (IQR)) chez des chiens sains de différentes races de 2,1 (1,8-2,3) v.(108)

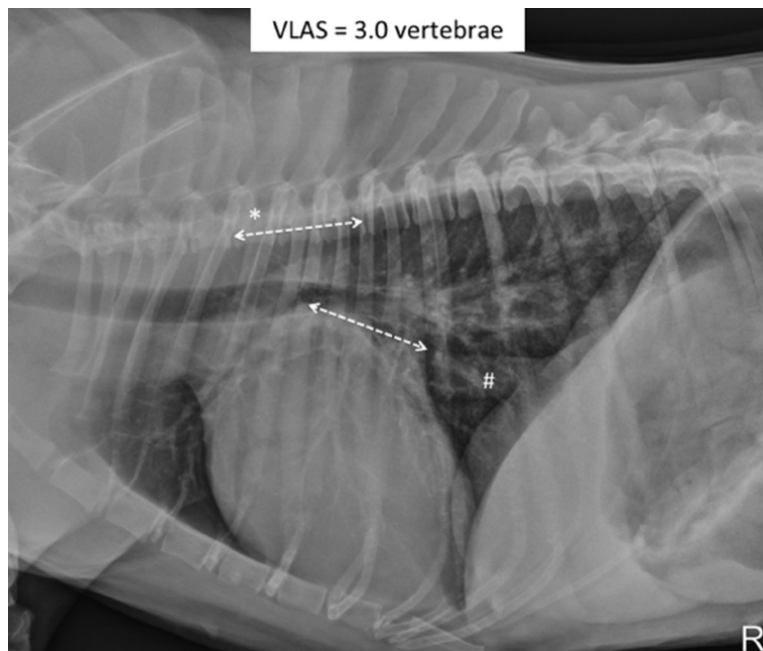


Figure 28 : Détermination de la valeur du VLAS à partir d'un cliché radiographique thoracique de profil droit d'un chien atteint de MVDM, d'après(108).

Une ligne est tracée entre le bord ventral du centre de la bifurcation trachéo-bronchique jusqu'à l'extrémité caudale de l'atrium gauche à son intersection avec la veine cave caudale. Cette distance est ensuite reportée sur l'axe vertébral et arrondie à 0,1 vertèbre près afin d'obtenir le VLAS. Il est de 3,0 vertèbres ici.

#### b. Intérêt clinique et limites du VLAS

Leur étude, menée sur une population de 103 chiens de races différentes présentant un souffle systolique gauche, physiologique pour 15 d'entre eux et causé par une MVDM de sévérité variable pour les autres, a montré une différence significative de la valeur médiane du VLAS entre les chiens présentant une dilatation atriale et les chiens n'en présentant pas.(108) Le VLAS est ainsi corrélé avec le rapport Ag/Ao même si la corrélation reste modérée ( $r=0,70$ ). (108) Ces observations ont été confirmées dans plusieurs études ultérieures.(69)(71)(87)(109)(110)

D'après les auteurs, le VLAS peut donc être utilisé afin de détecter une dilatation atriale chez le chien. Ils ont réalisé une analyse ROC qui a montré une AUC de 0,84, preuve d'une bonne capacité de discrimination de ce marqueur entre la présence d'une dilatation atriale ou non.(108) Ils ont également défini plusieurs valeurs seuils cliniquement utiles pour le VLAS en fonction du paramètre échocardiographique de référence (Ag/Ao en coupe grand axe ou petit axe). Ainsi, selon leur étude, un VLAS  $\geq 2,3$  v permet de détecter une dilatation atriale gauche définie comme Ag/Ao  $\geq 1,6$  avec

une sensibilité de 67% et une spécificité de 84%.(108) Plusieurs autres études ont déterminé la valeur seuil optimale permettant de détecter une dilatation atriale dans diverses populations de chiens.(69)(71)(87)(111)(109)(110) Leurs résultats sont présentés dans le tableau V. Globalement, la valeur seuil optimale discriminante se situe entre 2,2 et 2,5 v ; sa valeur dépend notamment de la sévérité moyenne de la dilatation atriale dans la population d'étude.

De plus, différentes valeurs seuils peuvent être définies afin de renseigner sur la sévérité de la dilatation.(87)(110) Par exemple, Vezzosi *et al.*(110) ont montré à l'aide d'une analyse ROC que, dans leur population d'étude, la valeur seuil optimale pour différencier les chiens sans dilatation atriale de ceux présentant n'importe quel degré de dilatation était de 2,2 v. Cependant, en ne prenant en compte que les dilatations modérées à marquées, la valeur discriminante optimale était de 2,4 v. Des résultats similaires mais avec des valeurs seuils plus élevées ont été obtenus par Baisan *et al.*(87) à partir d'une population de 103 chiens atteints de MVDM. Ils ont ainsi montré qu'un VLAS  $\geq 2,5$  v présentait le meilleur compromis entre sensibilité et spécificité pour détecter une dilatation atriale discrète tandis qu'un VLAS  $\geq 2,7$  v présentait le meilleur compromis pour détecter une dilatation atriale modérée.(87) De plus, l'AUC obtenue en cas de dilatation modérée était supérieure à celle obtenue en cas de dilatation légère, ce qui montre que le VLAS est un marqueur plus fiable afin de détecter les dilatations atriales à *minima* modérées. Ceci est cohérent avec les limites de sensibilité précédemment établies de l'examen radiographique en cas de changements morphologiques cardiaques peu marqués. Toutefois, les AUC des différentes études sur le sujet, répertoriées dans le tableau V, toutes supérieures à 0,80, montrent tout de même que l'utilisation d'un outil quantitatif comme le VLAS permet d'obtenir des meilleurs résultats et une discrimination plus fiable de la présence ou non d'une dilatation atriale que lors de son évaluation subjective.(75)

Par ailleurs, il a également été prouvé que le VLAS possède un intérêt particulier chez les chiens atteints de MVDM car il permet de différencier les stades de la maladie et notamment le stade B1 du stade B2. Ce propos sera étayé dans la suite de ce travail (partie III. A.3.2), page 140).

Enfin, le VLAS étant un marqueur quantitatif, il permet de suivre facilement l'évolution de la taille de l'atrium gauche dans le temps sur un même animal, à condition que les clichés soient pris dans les mêmes conditions. En 2020, une étude de Kim *et al.*(112) s'est intéressée à l'évolution du VLAS chez 24 chiens non traités et 17 chiens traités pour une MVDM. Ils ont montré que le VLAS est significativement plus élevé après plusieurs mois de progression de la maladie lorsque cette dernière n'est pas traitée mais qu'il est significativement plus faible après plusieurs mois de traitement. Le VLAS est donc un bon indicateur permettant d'évaluer une réponse thérapeutique.

La variabilité inter-observateur du VLAS s'est révélée faible dans plusieurs études se consacrant à ce marqueur (CCI compris entre 0,89 et 0,93), mais il n'était alors déterminé que par des observateurs expérimentés. Il en était de même pour la variabilité intra-observateur.(71)(72, 108, 109) Deux études, l'une de Bagardi *et al.*(69) et l'autre de Levicar *et al.*(70), se sont ensuite penchées plus spécifiquement sur la variabilité inter-observateur du VLAS et sur l'influence de l'expérience et de la formation de l'observateur sur les résultats de ce marqueur. Dans l'étude de Bagardi,

6 observateurs représentant trois niveaux d'expertise différents ont évalué des clichés radiographiques de 74 chiens et ont déterminé, entre autres, le VLAS sur chaque cliché. Ils ont montré des différences significatives de résultats entre leurs 6 observateurs et donc une variabilité inter-observateur non négligeable ; le coefficient de variation entre leurs résultats de mesure étant de 0,21.(69) Par ailleurs, et contrairement au VHS, ils ont également montré des résultats significativement différents en fonction de l'expérience des observateurs.(69) Cette tendance a été confirmée dans l'étude de Levicar *et al.*(70) où l'observateur avec le plus d'expérience a obtenu des résultats légèrement plus précis pour définir le stade lors de MVDM en fonction de la valeur du VLAS et était plus confiant dans son diagnostic que les autres observateurs. Toutefois, la différence entre les deux niveaux d'expérience n'était pas significative dans cette étude.(70) Par ailleurs, une influence du type de formation a également été démontrée par Bagardi, avec des résultats significativement différents entre des cardiologues et des radiologues.(69)

En outre, l'étude de Levicar *et al.*(70) a montré une meilleure concordance inter-observateur pour le VHS (CCI=0,962) que pour le VLAS (CCI=0,858). Ceci peut s'expliquer en partie par la nouveauté de la méthode ; les observateurs étant moins habitués à l'utiliser, les erreurs de mesure peuvent être plus fréquentes.(45) Par ailleurs, la distance mesurée étant assez petite, de légères erreurs de mesures auront de plus grands impacts sur le résultat que pour le VHS.(70) Levicar a également avancé qu'il est sans doute plus facile d'identifier l'intersection entre la silhouette cardiaque et le bord ventral de la veine cave caudale, qui sert généralement de repère pour l'axe court du VHS, plutôt que celle entre la silhouette cardiaque et le bord dorsal de la veine, notamment en cas d'œdème pulmonaire.(70)

Enfin, Levicar a montré une moins bonne concordance entre les observateurs pour la détermination du VLAS chez des animaux sains ou présentant une MVDM de stade B1 par rapport aux animaux présentant une dilatation atriale.(70) Ceci laisse supposer que la détermination du VLAS est facilitée en cas d'élargissement de l'atrium puisque les points de repère de la mesure sont alors plus faciles à identifier.

Malgré ces observations, il n'est pour le moment pas possible de conclure quant à l'importance et à l'impact clinique concret de cette variabilité inter-observateur. D'ailleurs, les auteurs des deux études s'accordent à dire que le VLAS est un marqueur globalement reproductible et assez fiable pour être utilisé.(69)(70) Levicar conseille tout de même de privilégier l'utilisation du VHS pour des observateurs très peu expérimentés afin de déterminer le stade de la MVDM, et ce pour limiter au maximum l'influence de l'expérience.(70)

Les deux études ont par ailleurs montré une excellente concordance intra-observateur, prouvant la répétabilité de la méthode.(69, 70)

Par ailleurs, l'influence de la race sur la valeur moyenne du VLAS a également été évaluée. Une étude menée sur 30 Chihuahuas sains a montré un VLAS moyen de  $1,8 \pm 0,2$  v avec un intervalle de confiance à 95% compris entre 1,3 v et 2,1 v(52) ; ce qui est selon eux significativement inférieur à la valeur initiale déterminée par Malcolm *et al.*(108) à partir d'une population de 15 chiens sains de différentes races. Des résultats similaires ont été obtenus par Bagardi *et al.*(113) à partir de 30 CKCS. Suite à ces observations, Vezzosi *et al.*(72) ont souhaité établir un intervalle de référence

plus fiable pour le VLAS chez le chien en incluant une population d'étude plus grande. A partir de clichés de 80 chiens, ils ont ainsi obtenu une valeur médiane de 1,9 v avec un intervalle de référence compris entre 1,4 et 2,2 v. Une étude de 2022 menée sur cinq petites races de chiens n'a ainsi pas montré de différence significative entre les valeurs médianes du VLAS obtenues en comparant les différentes races entre elles et avec la valeur de référence de Vezzosi.(114) Les auteurs ont donc considéré que le VLAS n'était pas dépendant de la race, du moins pour les chiens de petit gabarit.(114) Cependant, Na *et al.*(46) ont quant à eux montré une différence significative entre le VLAS moyen obtenu chez des loulous de Poméranie et chez des caniches nains ou des bichons maltais. Pour ces trois races, la valeur était par ailleurs significativement supérieure à la valeur de référence de Vezzosi.(72) Considérant l'ensemble de ces études, il n'est pas possible d'exclure une influence de la race sur le VLAS. Les mêmes hypothèses que pour le VHS peuvent être avancées afin d'expliquer cette influence puisque le VLAS repose sur le même principe que ce dernier (anomalies vertébrales, corps vertébraux plus ou moins longs). Des tables de référence pour chaque race de chien seraient donc nécessaires afin d'interpréter le VLAS correctement.(45)

Les différentes études n'ont pas montré de corrélation entre le VLAS et l'âge des chiens, leur sexe, leur note d'état corporel ou la conformation de leur thorax.(52, 72, 114) Il n'a pas non plus été montré d'influence du cycle cardiaque sur la mesure du VLAS.(71, 77) Toutefois, l'influence du décubitus reste discutée. En effet, tandis que l'étude de Malcolm *et al.*(108) ne montre pas de différence significative entre le VLAS mesuré sur une vue de profil droit ou gauche, Bagardi *et al.*(113) ont montré une valeur moyenne du VLAS significativement plus importante en décubitus gauche. La description de la méthode a été faite initialement à partir d'une vue de profil droit, qui reste l'incidence à utiliser.(108) Enfin, l'influence du poids des chiens est également soumise à débat. Plusieurs études ont montré une absence de différence significative en fonction du poids des chiens(72)(113)(114), tandis que d'autres ont montré des valeurs significativement différentes en fonction de la catégorie de poids des chiens.(45)(51)(115) Il n'est pas exclu que ces différences soient plus liées à l'influence de la race qu'à celle du poids ou de la taille des chiens à proprement parler.(115)

La mesure du VLAS est donc une méthode quantitative, simple, bien documentée et présentant assez peu de facteurs de variations. Elle permet de détecter des dilatations de l'atrium gauche, notamment lorsqu'elles sont modérées à marquées, de suivre objectivement l'évolution de la taille de cet atrium et de différencier les différents stades de la MVDM, notamment le stade B1 du stade B2, avec une bonne précision.

Toutefois, les études se concentrant sur cet outil ont principalement évalué son intérêt clinique dans des populations de chiens de petite race et dans un contexte de MVDM. Nous manquons actuellement de recul quant à l'utilité et aux limites du VLAS dans d'autres cardiopathies provoquant une dilatation de l'atrium gauche. En 2021, une étude de Duler *et al.*(111) a évalué la précision diagnostique de cet outil afin de détecter une dilatation atriale dans une population large de chiens, dont 56% étaient atteints de MVDM et 25% d'une autre maladie cardiaque. Cette étude a confirmé la bonne capacité de discrimination du VLAS entre un atrium de taille normale et un atrium dilaté chez le chien. Une valeur seuil de 2,3 v a ainsi permis de détecter un



élargissement de l'atrium gauche avec une précision de 89%, une sensibilité de 90,3% et une spécificité de 73,6%, résultats du même ordre de grandeur que ceux des études n'incluant que des chiens atteints de MVDM.(111) Des résultats comparables ont été obtenus en 2022 par Wesselowski *et al.*(48) chez des chiens de grande race présentant une MVDM ou une cardiomyopathie dilatée (CMD). Des études supplémentaires sont toutefois encore nécessaires afin de déterminer l'utilité clinique du VLAS dans des populations de chiens présentant uniquement des cardiopathies autre qu'une MVDM (cardiopathies congénitales, cardiomyopathies dilatées, etc.). Ces maladies n'ont en effet pas le même processus pathogénique que la MVDM et pourraient être plus difficiles à diagnostiquer en utilisant un marqueur spécifique de la taille de l'atrium gauche.

En 2023, une étude de Kim *et al.*(91) a utilisé le VLAS chez des chats afin de déterminer la taille de l'atrium gauche et de différencier les animaux sains de ceux atteints d'une CMH. Cette étude n'a pas montré de différence significative de la moyenne du VLAS entre 35 chats sains et 43 chats présentant une CMH, contrairement à ce qui a été obtenu lorsque les observateurs ont évalué subjectivement les clichés.(91) Ceci laisse supposer que le VLAS n'est pas un outil applicable chez le chat, du moins dans un contexte de CMH. D'autres études sont cependant nécessaires afin de s'assurer que le VLAS n'est pas utile dans cette espèce afin de détecter une dilatation de l'atrium gauche.

## 2) Méthode du m-VLAS

Dans certains cas, la mesure du VLAS n'est pas possible car l'intersection entre le bord caudal de l'atrium et l'extrémité dorsale de la veine cave caudale n'est pas visible, notamment en présence d'un œdème pulmonaire. En 2023, An *et al.*(116) ont ainsi présenté une nouvelle méthode pouvant servir d'alternative au VLAS : le VLAS modifié (m-VLAS). Ce dernier correspond à la distance mesurée entre le bord ventral de la bifurcation trachéo-bronchique et l'extrémité la plus caudale possible de l'atrium gauche. Cette distance est ensuite reportée le long de l'axe vertébral afin d'être exprimée en unités vertébrales arrondie à 0,1 v près.(116)

Cette méthode a été testée chez 57 chiens de petites races présentant une MVDM de sévérité variable. Une différence significative de la valeur moyenne du m-VLAS entre les chiens présentant une hypertrophie du cœur gauche détectée à l'échocardiographie ( $Ag/Ao \geq 1,6$  et diamètre interne normalisé du ventricule gauche en diastole  $\geq 1,7$ ) et les chiens n'en présentant pas (aucun ou un seul des critères susmentionnés présent) a été mise en évidence dans cette étude.(116) Les auteurs ont ensuite proposé une valeur seuil de 2,7 v permettant de mettre en évidence une hypertrophie du cœur gauche avec une sensibilité de 68% et une spécificité de 86% chez des chiens de petite race.(116) Par ailleurs, le m-VALS pourrait être applicable même lorsque le VLAS n'est pas mesurable, et d'après les auteurs, cette méthode pourrait même être plus spécifique et fiable que le VLAS.(116)

Cependant, cette étude n'a pas montré de différence significative de la valeur moyenne du VHS, du VLAS et du m-VLAS en fonction des différents stades de la MVDM. Ces observations vont à l'encontre des études publiées préalablement sur ce sujet pour le VHS et le VLAS.(117)(118)(110) Par ailleurs, cette étude a pour principale

limite des effectifs de petite taille (8 chiens pour les stades B1 et B2) et l'inclusion de chiens avec un  $Ag/Ao \geq 1,6$  dans le groupe « sans hypertrophie » gauche.

De plus, le m-VLAS n'a été testée que dans une étude et sur une population de chiens de petites races. D'autres études sont aussi nécessaires afin de statuer sur l'influence des facteurs de variation que l'on retrouve chez les autres marqueurs (race, décubitus, variabilité inter-observateur, etc.)

### 3) Méthode du « Radiographic Left Atrial Dimension » (RLAD)

#### a. Présentation de la méthode

En 2018 également, Sanchez Salguero *et al.*(119) ont proposé une autre méthode afin d'évaluer la taille de l'atrium gauche et notamment sa dimension oblique, à partir d'une vue de profil droit : le RLAD. Cette méthode nécessite dans un premier temps de tracer les axes cardiaques utilisés pour déterminer le VHS(31). Toutefois, pour le RLAD, l'extrémité caudale de l'axe court du cœur doit correspondre à l'intersection entre la silhouette cardiaque et le bord dorsal et non ventral de la veine cave caudale. La bissectrice de l'angle de  $90^\circ$  formé par les deux axes est ensuite tracée en direction dorso-caudale jusqu'au bord dorsal de l'atrium gauche. La longueur de cette bissectrice est ensuite reportée le long de l'axe vertébral à partir du bord crânial du corps vertébral de T4 et exprimée en unités vertébrales, arrondie à 0,1 v près (figure 29).(119)

A partir de clichés de 31 chiens sains de différentes races, les auteurs ont déterminé un RLAD moyen  $\pm$  SD de  $1,41 \pm 0,23$  v.(119)

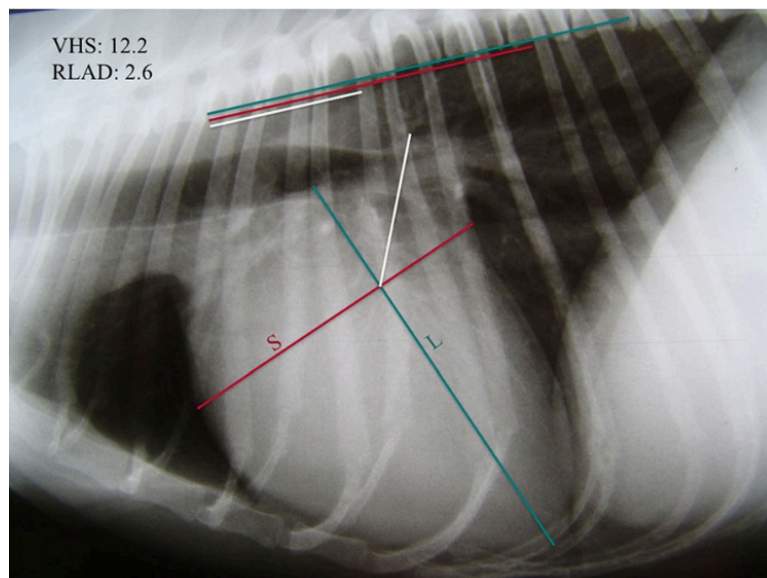


Figure 29 : Détermination de la valeur du RLAD à partir d'un cliché radiographique thoracique de profil droit d'un chien atteint de MVDM, d'après(119).

La bissectrice de l'angle de  $90^\circ$  formé par les axes cardiaques est tracée jusqu'à l'extrémité dorsale de l'atrium gauche. Cette mesure est ensuite reportée le long de l'axe vertébral et exprimée en unités vertébrales pour donner le RLAD. Il est de 2,6 vertèbres ici.

## b. Intérêt clinique et limites du RLAD

Comme pour le VLAS, les auteurs ont montré, à partir d'une étude incluant une population de 31 chiens présentant une dilatation atriale et de 46 chiens n'en présentant pas, de différences racées, que la valeur moyenne du RLAD augmente significativement en cas de dilatation atriale.(119) De plus, il existe une forte corrélation entre ce marqueur et le rapport Ag/Ao ( $r=0,82$ )(119) ; ce qui a été confirmée dans des études ultérieures.(71)(110)(120)

De plus, dans l'étude de Sanchez Salguero *et al.*(119), l'AUC lors de l'analyse ROC était de 0,97(IC95%=0,93-1,0) ; ce qui montre une excellente capacité de discrimination du RLAD entre la présence et l'absence d'une dilatation atriale.(119) Cette analyse a également montré qu'une valeur seuil optimale de 1,8 v permettait de détecter une dilatation atriale avec une sensibilité de 93,5% et une spécificité de 96,8%.(119) Plusieurs autres études ont également évalué la précision diagnostique et la valeur seuil optimale du RLAD, associée à ses valeurs de sensibilité et de spécificité, pour la mise en évidence d'un élargissement de l'atrium gauche.(69)(71)(110) Comme pour le VLAS, ces résultats sont présentés dans le tableau V. Globalement, la valeur seuil discriminante optimale rapportée est comprise entre 1,7 et 1,9 v. Les excellentes valeurs de sensibilité et de spécificité du RLAD, initialement mises en évidence par Sanchez Salguero *et al.*(119) ont par la suite été revues légèrement à la baisse dans des études incluant une plus faible proportion de chiens présentant une MVDM de stade C, et donc une dilatation atriale moyenne moins marquée et des diagnostics radiographiques plus difficiles à émettre.(69, 71) Ceci souligne une nouvelle fois l'importance de la prise en compte des caractéristiques de la population d'une étude au moment d'en interpréter les résultats.

Par ailleurs, l'étude de Vezzosi *et al.*(110) a montré qu'un RLAD  $\geq 2$  v indiquait la présence d'une dilatation modérée à marquée de l'atrium avec une très bonne valeur prédictive positive ; ce qui laisse supposer que le RLAD puisse également être utilisé afin de déterminer plus précisément la sévérité de la dilatation atriale.

Dans le cas du RLAD également, il a été montré qu'il pouvait être utilisé afin de distinguer les différents stades de la MVDM. Une nouvelle fois, ces résultats seront présentés dans la partie de ce travail se consacrant à cette maladie (partie III. A.3.2), page 141).

Malgré de très bons résultats d'ensemble et une utilité clinique non négligeable, cette méthode possède également plusieurs limites. Elle est particulièrement difficile à utiliser et peu fiable en cas de dilatation atriale peu marquée car le bord dorsal de l'atrium est alors difficile à identifier. Ceci est dû à la superposition dans cette zone de l'atrium avec les bronches principales mais également avec les veines pulmonaires ou encore l'aorte de même opacité.(119)(110) De plus, en cas de décompensation cardiaque, l'œdème pulmonaire a tendance à se développer en premier lieu en région péri-hilaire, autour de l'atrium gauche, ce qui masque le bord dorsal de ce dernier et rend la mesure du RLAD impossible.(110)

Par ailleurs, les études de Bagardi *et al.*(69) et de Levicar *et al.*(70) ont mis en évidence une variabilité inter-observateur non négligeable pour le RLAD. Un coefficient de variation de 0,26, obtenu à partir des résultats de 6 observateurs, a ainsi

été déterminé par Bagardi(69), tandis que Levicar a objectivé un CCI de 0,78(70). De plus, il a été montré une influence significative de l'expérience de l'observateur avec une meilleure précision diagnostique obtenue par l'observateur le plus expérimenté dans l'étude de Bagardi *et al.*(69) D'après cette étude, il existe également une influence du type de formation sur le RLAD avec des résultats une nouvelle fois différents entre les radiologues et les cardiologues.

De plus, la variabilité inter-observateur est plus importante pour le RLAD que pour le VHS ou même que pour le VLAS.(51)(70) Ceci peut une nouvelle fois s'expliquer par la nouveauté de la méthode ; ce qui est à l'origine d'erreurs de mesure plus fréquentes que lors de l'application d'une méthode largement répandue comme le VHS. Une autre explication est sa complexité car elle nécessite plus de lignes à tracer sur le cliché que pour le VLAS, ce qui entraîne plus de sources possibles d'erreur de mesure. Il a également été rapporté que la plus grande variabilité inter-observateur du RLAD est surtout due à la difficulté pour les observateurs de définir le bord dorsal de l'atrium gauche, notamment lorsque ce dernier n'est pas beaucoup dilaté(69)(70) ; la concordance inter-observateur dans l'étude de Levicar *et al.*(70) étant d'ailleurs moins bonne pour les chiens sains ou en stade B1 par rapport à ceux ayant un atrium dilaté. Par ailleurs, cette concordance s'est révélée particulièrement faible dans une étude de Wiegel *et al.*(51) (CCI=0,22) incluant 30 carlins ; race pour laquelle le chevauchement entre le bord dorsal de l'atrium gauche et les veines pulmonaires peut être particulièrement important à cause de la conformation de leur thorax.

Cependant, tout comme pour le VLAS, il n'est pas possible de conclure à l'heure actuelle quant à l'importance clinique de cette variabilité inter-observateur ; les auteurs considérant par ailleurs que cette méthode est assez reproductible pour être utilisée.(69)(70) Toutes les études s'accordent par ailleurs à dire que la variabilité intra-observateur est négligeable, preuve de la répétabilité de la méthode.(69)(70)(71)(119)

Concernant l'influence de la race sur ce marqueur, elle a été moins étudiée que pour le VLAS. Une étude de Bagardi *et al.*(113) incluant 30 CKCS sains a tout de même montré une valeur moyenne du RLAD significativement inférieure (1,2 +/-0,34 v) à la valeur de référence proposée par Sanchez Salguero (1,41 +/-0,23 v)(119). A *contrario*, dans leur étude incluant 30 carlins, Wiegel *et al.*(51) ont déterminé une valeur moyenne plus élevée (1,59 +/-0,34 v) que celle des CKCS ou de la population mixte de Sanchez Salguero. D'autres études portant sur d'autres races sont nécessaires afin de préciser son influence sur la valeur du RLAD mais il est probable qu'elle soit non négligeable et que des tables de référence pour toutes les races soient à nouveau nécessaires afin d'utiliser ce marqueur le plus pertinemment possible. Ceci semble inhérent à l'utilisation de méthodes exprimant la taille d'une structure cardiaque en unités vertébrales.

L'âge, le sexe ou encore la NEC des chiens n'ont pas montré d'influence significative sur la valeur du RLAD.(51)(113) En ce qui concerne le décubitus, l'étude de Bagardi *et al.*(113) a montré une moyenne significativement plus élevée du marqueur en décubitus gauche. Il est par ailleurs conseillé de toujours réaliser les mesures à partir de clichés pris avec l'animal en décubitus droit.(119)

Le RLAD est donc un marqueur quantitatif et précis permettant de mettre en évidence une dilatation modérée à marquée de l'atrium gauche chez des chiens atteints de MVDM avec une bonne sensibilité et une bonne spécificité. Il permet également de distinguer les chiens en stade B1 des chiens en stade B2 et de suivre l'évolution de la dilatation atriale lors d'examens séquentiels. Des études plus approfondies sont encore nécessaires afin de préciser les influences concrètes de ses facteurs de variation et de déterminer son utilité clinique en cas de maladie cardiaque autre que la MVDM.

#### 4) Méthode du « Modified Vertebral Left Atrial Size » (M-VLAS)

##### a. Présentation de la méthode

Les méthodes précédemment exposées n'utilisent qu'une seule mesure et donc qu'une dimension de l'espace afin de quantifier la taille de l'atrium gauche. Or, le remodelage de l'atrium est un processus complexe et l'élargissement de ce dernier peut se faire selon plusieurs plans de l'espace. Il peut ainsi passer inaperçu lors d'un examen radiographique s'il ne se fait pas selon la dimension considérée par la mesure.

En 2021, Lam *et al.*(71) ont ainsi proposé une nouvelle méthode permettant la quantification de la taille de l'atrium gauche grâce à un nouveau marqueur, le M-VLAS, qui prend en compte deux dimensions de l'espace : le diamètre transversal (crânio-caudal) de l'atrium et sa dimension dorso-ventrale. Il correspond à la somme de deux distances mesurées sur un cliché de profil droit. La première correspond au VLAS (distance entre l'extrémité ventrale de la carène bronchique jusqu'à l'intersection entre l'extrémité caudale de l'atrium gauche et le bord dorsal de la veine cave caudale(108)). La seconde correspond à la distance entre l'extrémité dorsale de l'atrium gauche et l'intersection avec la première mesure, perpendiculaire à cette dernière. La somme de ces deux distances est ensuite une nouvelle fois reportée sur la colonne vertébrale à partir de l'extrémité crânial de T4 et exprimée en unités vertébrales (figure 30).(71)

Les auteurs ont par ailleurs établi une valeur moyenne +/-SD pour les chiens sains de 2,6 +/-0,30 v. Leur population contrôle de chiens sains n'incluait cependant que 6 chiens.(71)

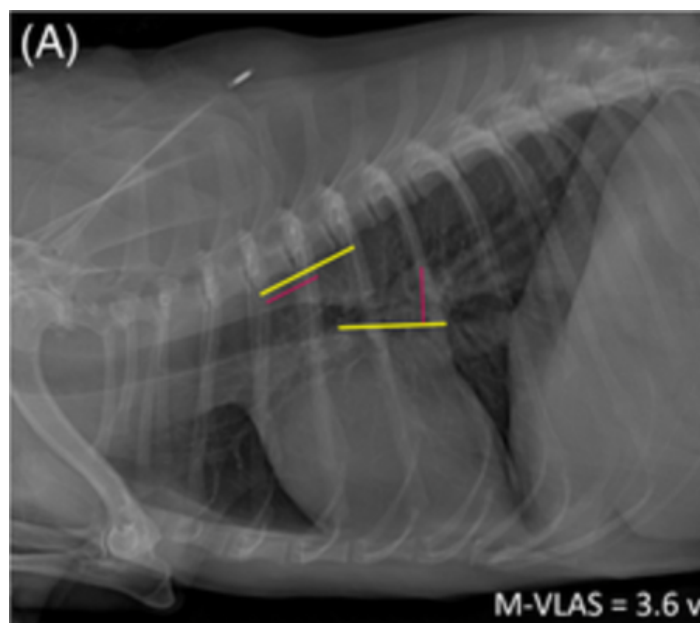


Figure 30 : Détermination de la valeur du M-VLAS à partir d'un cliché radiographique thoracique de profil droit d'un chien atteint de MVDM de stade B2, d'après(71).

La ligne jaune correspond au VLAS et la ligne rouge correspond à la distance entre l'extrémité dorsale de l'atrium et la ligne du VLAS. Ces deux mesures sont reportées le long de l'axe vertébral et leur somme, exprimée en unités vertébrales, donne le M-VLAS. Il est de 3,6 v ici.

#### b. Intérêt clinique et limites du M-VLAS

L'étude de Lam *et al.*(71), incluant 70 chiens de moins de 20 kg dont 64 présentant une MVDM de sévérité variable, a montré une bonne corrélation entre le M-VLAS et le rapport Ag/Ao ( $r=0,77$ ) ainsi qu'une différence significative pour la valeur moyenne du M-VLAS entre les chiens présentant une dilatation atriale et les chiens n'en présentant pas. L'analyse ROC de cette étude a mis en évidence une excellente capacité discriminante du M-VLAS pour la dilatation atriale ( $AUC=0,97$ ). (71) Les auteurs ont ainsi défini qu'un M-VLAS  $\geq 3,4$  v est diagnostique d'une dilatation atriale gauche avec une sensibilité de 92,7% et une spécificité de 93,1% chez des chiens atteints de MVDM (tableau V).(71)

A l'instar de ce qui a déjà été renseigné pour le VLAS et le RLAD, le M-VLAS peut être utilisé afin de distinguer les chiens présentant une MVDM de stade B1 de ceux présentant une MVDM de stade B2. Ce propos sera également argumenté plus loin dans ce travail (partie III. A.3.2), page 141).

Par ailleurs, les variabilités intra et inter-observateurs se sont révélées faibles dans l'étude de Lam *et al.*(71), bien que cette dernière ne prenne en compte que des résultats d'observateurs expérimentés. Considérant ce qui a été montré par Bagardi *et al.*(69) et Levicar *et al.*(70) à propos de la variabilité inter-observateur du VLAS et sachant que la mesure de ce dernier fait partie de la détermination du M-VLAS, il est toutefois raisonnable de penser que la variabilité de ce marqueur n'est pas négligeable et qu'il est sûrement influencé par l'expérience et la formation des observateurs. Cette méthode utilise par ailleurs deux mesures au lieu d'une, ce qui lui permet de gagner en précision et en sensibilité mais ce qui augmente également le risque d'une erreur

de mesure et donc probablement la variabilité inter-observateur. D'autres études sont nécessaires afin de confirmer ces hypothèses.

L'influence de la race n'a été testée que chez des CKCS sains pour l'instant. Une étude de Bagardi *et al.*(113) a montré une différence significative entre la valeur moyenne du M-VLAS obtenue dans cette race (2,23 +/-0,44 v) et la valeur moyenne observée par Lam *et al.*(71) (2.6 +/-0.3 v) à partir de 6 chiens sains. Cette dernière valeur a par ailleurs récemment été confirmée par Fernandez *et al.*(115) à partir d'un effectif beaucoup plus élevé de 135 chiens sains, puisque les auteurs ont obtenu un M-VLAS moyen de 2.62 +/-0.47 v. L'étude de Bagardi *et al.*(113), ainsi que la ressemblance entre le M-VLAS et le VLAS, laissent donc supposer que des tables de référence pour le M-VLAS spécifiques à chaque race seraient nécessaires afin d'utiliser correctement cet outil.

En outre, pour l'instant, il n'a pas été montré d'influence significative du sexe, de l'âge ou du poids corporel des chiens sur le M-VLAS.(115)(113) Il a cependant été mis en évidence une valeur significativement plus élevée du M-VLAS en décubitus gauche.(113) Globalement, les facteurs de variation du M-VLAS nécessitent d'être investigués plus en détail dans d'autres études.

Le M-VLAS est donc un outil quantitatif permettant de mettre en évidence assez facilement une dilatation de l'atrium gauche en utilisant deux plans de l'espace. Rajouter une dimension permet de gagner en sensibilité par rapport au VLAS(71). Cette méthode reste cependant très récente et d'autres études sont nécessaires afin de préciser la valeur seuil permettant de détecter un élargissement de l'atrium gauche et d'identifier les chiens en stade B2. Par ailleurs, l'utilité de cette méthode doit également être testée chez des chiens présentant une autre cardiopathie que la MVDM.

#### 5) Méthode du « Left Atrium Width » (LAWidth), largeur de l'atrium gauche

La mesure du LAWidth s'obtient en traçant l'axe long du cœur, de la même manière que pour le VHS(31), puis une ligne perpendiculaire à cet axe, entre ce dernier et le point d'intersection entre l'extrémité caudale de l'atrium gauche et le bord dorsal de la veine cave caudale (figure 31). La longueur de cette deuxième ligne est ensuite reportée le long de l'axe vertébral à partir de l'extrémité crâniale de T4 afin d'être exprimée en unités vertébrales et arrondie à 0,1 v près.(121)

La première étude ayant utilisé ce marqueur chez le chien est une étude de Stepien *et al.*(121). Elle a montré une corrélation modérée entre ce marqueur et le rapport Ag/Ao ( $r=0,54$ ), ainsi que son augmentation significative en cas de dilatation atriale chez des chiens atteints de MVDM.

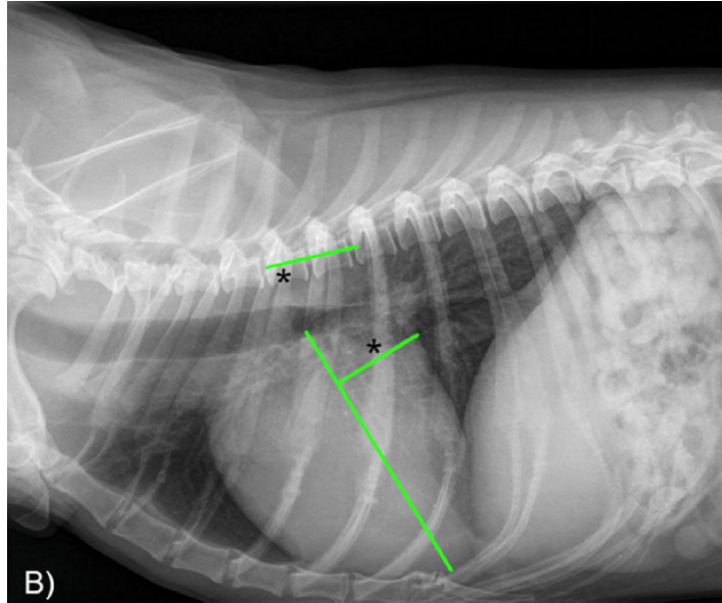


Figure 31 : Détermination de la valeur du LAwidth à partir d'un cliché radiographique thoracique de profil droit d'un chien atteint d'une MVDM de stade B2, d'après (118).

L'axe long du cœur est d'abord défini, puis une perpendiculaire est tracée (\*) jusqu'à l'intersection entre le bord caudal de l'atrium gauche et le bord dorsal de la veine cave caudale. Cette longueur est reportée le long de la colonne vertébrale à partir de T4 et exprimée en unités vertébrales.

Par ailleurs, il a de nouveau été rapporté que le LAwidth permettrait de différencier les chiens présentant une MVDM de stade B1 des chiens en stade B2, ce que nous montrerons plus loin dans ce travail (partie III. A.3.2), page 141).

Cependant, cette méthode s'inspirant une nouvelle fois du VHS, les mêmes limites que pour ce dernier sont suspectées (influence de la race et du décubitus notamment). L'étude de Levicar *et al.*(70) évaluant la variabilité inter-observateur de différents marqueurs a par ailleurs montré un CCI de 0,772 pour le LAwidth, ce qui est supérieur à ce qu'ils ont obtenu pour le VHS ou même que pour le VLAS.

Ce marqueur reste en outre peu étudié chez le chien et son utilité clinique, notamment comparée aux autres marqueurs précédemment décrits, ainsi que ses limites concrètes, y compris l'influence de la race, doivent encore être évaluées.

Le LAwidth avait initialement été testé chez le chat par Schober *et al.*(100) en 2007. Dans cette étude, ce marqueur est appelé « LA-VHS ». Elle incluait 21 chats sains et 31 chats avec une cardiomyopathie dont 28 présentaient une dilatation de l'atrium gauche à l'échocardiographie. Les auteurs ont tout d'abord établi une valeur médiane (2,5-97,5 percentiles) pour le LA-VHS chez les chats sains de 1,10 (0,75-1,30).(100) Ils ont également montré une corrélation modérée entre le LA-VHS ( $r=0,70$ ) et leur marqueur échocardiographique de la taille de l'atrium gauche ainsi qu'une valeur médiane du LA-VHS significativement plus élevée chez les chats présentant un élargissement de l'atrium gauche que chez les chats sains.(100) Ils ont proposé une valeur seuil supérieure de 1,30 v, au-delà de laquelle les chats auraient une dilatation de l'atrium gauche.



Cependant, l'utilisation du LA-VHS n'a permis de différencier correctement les chats présentant une dilatation atriale des chats n'en présentant pas que dans 57% des cas de cette étude. Il a montré une bonne spécificité (95%) afin de détecter une dilatation atriale gauche mais une sensibilité faible et insuffisante (28%), ce qui est à l'origine de nombreux diagnostics erronés. La valeur prédictive négative (VPN) de ce marqueur était ainsi de 50%, ce qui signifie que dans la moitié des cas où ce marqueur n'était pas augmenté, les chats présentaient tout de même une dilatation atriale.(100) En ne prenant en compte que les dilatations modérées à marquées de l'atrium gauche, les résultats étaient supérieurs puisque l'utilisation du LA-VHS permettait de discriminer correctement les deux catégories de chats dans 77% des cas avec une sensibilité de 40% et une spécificité de 97%.(100)

Par ailleurs, dans cette étude de Schober *et al.*(100), l'évaluation subjective d'une dilatation atriale s'est révélée plus précise et plus sensible que l'utilisation du LA-VHS, ce qui donne à penser que ce marqueur ne possède pas de réelle valeur ajoutée et peut au contraire mener à plus d'erreurs diagnostiques. Une étude de Diana *et al.*(106) confirme cette hypothèse, puisque chez 71 chats présentant une dilatation atriale, cette dernière a été détectée dans 80% des cas grâce à l'évaluation subjective mais dans seulement 40% des cas en utilisant le LA-VHS.

Schober *et al.*(100) ont également évalué la variabilité inter-observateur du LA-VHS en utilisant trois observateurs indépendants. Ils ont obtenu un coefficient kappa de 0,80, indiquant une bonne concordance de résultats entre les observateurs, bien meilleure que pour l'évaluation subjective de la dilatation atriale.(100) Ils ont fait l'hypothèse que les erreurs diagnostiques et la variabilité inter-observateur pourraient être expliquées par la difficulté à identifier clairement le bord caudal de l'atrium gauche chez le chat à cause de la superposition avec des structures adjacentes de même opacité dans cette zone.(37)(100)

Globalement, il ne s'agit pas d'une méthode assez fiable pour évaluer la taille de l'atrium gauche et détecter sa dilatation chez le chat, notamment lorsque cette dernière est discrète. L'évaluation quantitative spécifique de la taille de l'atrium gauche reste très peu utilisée chez le chat et les études sur le sujet n'ont pas montré qu'elle présentait une utilité supérieure à l'évaluation subjective du cliché ou à l'application du VHS dans un contexte de cardiopathie chez le chat.(37)(91)(100)

## 6) Méthodes de la distance entre la silhouette cardiaque et la colonne vertébrale

Dans la continuité du RLAD, Sanchez Salguero *et al.*(122) ont présenté deux autres méthodes quantitatives afin de déterminer la taille de l'atrium gauche et de détecter sa dilatation à partir d'un cliché de profil droit.

La première correspond à la mesure de la distance entre la bronche souche principale et le rachis : il s'agit de la méthode du Br-Spine. Elle consiste donc à mesurer la distance entre le bord ventral de la bronche souche principale gauche (point de départ de l'axe long du cœur(31)) et le bord ventral du corps vertébral situé juste en arrière de la base du cœur, généralement T5.(122) La seconde méthode

correspond à la mesure de la distance entre le bord dorsal de l'atrium gauche et le rachis : il s'agit de la méthode du RLAD-Spine. Comme son nom l'indique, elle consiste à tracer sur le cliché les lignes utilisées pour déterminer le RLAD. Ensuite, une nouvelle ligne, perpendiculaire au rachis, est tracée et mesurée entre l'extrémité dorsale de la bissectrice du RLAD et le bord ventral du corps vertébral le plus proche.(122) Ces deux mesures sont ensuite reportées le long de l'axe vertébral à partir du bord crânial de T4 et exprimées en unités vertébrales, arrondies à 0,1 v près (figure 32).

La première méthode part du principe qu'une dilatation atriale ou même qu'une cardiomégalie entraînent un déplacement dorsal de la bifurcation trachéo-bronchique et donc son rapprochement de la colonne vertébrale.(13) De même, lors de dilatation atriale voire de cardiomégalie généralisée, le bord dorsal de l'atrium gauche se rapproche du rachis.

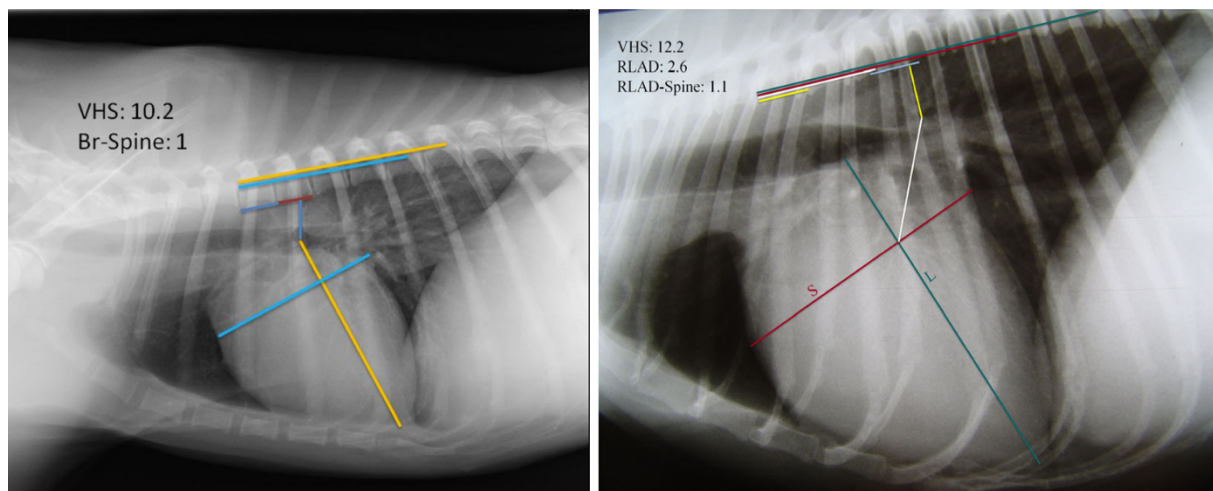


Figure 32 : Détermination du Br-Spine (à gauche) et du RLAD-Spine (à droite) à partir de clichés radiographiques thoraciques de profil droit de chiens, d'après (122).

Le Br-Spine correspond à la mesure de la distance entre l'extrémité dorsale de l'axe long du cœur et le bord ventral du corps vertébral le plus proche, reportée le long de l'axe vertébral à partir de T4. Le RLAD-Spine correspond à la distance entre l'extrémité dorsale de la ligne correspondant au RLAD et le corps vertébral le plus proche, reportée le long de l'axe vertébral à partir de T4. RLAD : « Radiographic Left Atrium Dimension » ; VHS : « Vertebral Heart Score »

Ces méthodes ont cependant montré une moins bonne corrélation avec le rapport Ag/Ao que le RLAD ainsi qu'une sensibilité significativement plus faible que celle du RLAD pour leur valeur seuil optimale respective (1,0 v pour le Br-Spine et 0,8 v pour le RLAD-Spine).(122) Ceci s'explique par l'influence plus importante de la conformation du thorax ou d'anomalies vertébrales sur ces méthodes. Par ailleurs, une cardiomégalie ou une dilatation atriale n'entraînent pas toujours un déplacement détectable de la carène bronchique.

Ces méthodes ne sont donc pas conseillées pour la pratique clinique, même lorsque le bord dorsal de l'atrium n'est pas facilement identifiable.(122)

## 7) Méthode du « Thoracic Inlet Left Atrial Size » (TILAS)

Plus récemment, les mêmes auteurs qui avaient utilisés le TIHS afin d'évaluer la taille globale de la silhouette cardiaque en ont utilisé une version adaptée afin d'évaluer plus spécifiquement la taille de l'atrium gauche.(115)

Leur méthode consiste à mesurer la taille de l'atrium gauche (LAS) sur une vue de profil droit prise en inspiration en utilisant les mêmes repères que pour le VLAS, c'est-à-dire la distance entre le bord ventral du centre de la bifurcation trachéo-bronchique et le bord caudal de l'atrium au niveau de son intersection avec le bord dorsal de la veine cave caudale.(108) Contrairement à toutes les méthodes présentées précédemment, le TILAS n'est pas exprimé en unités vertébrales mais en fonction de la longueur de l'entrée de la poitrine (TI), correspondant à la distance la plus courte entre le bord ventral de la première vertèbre thoracique et le bord dorsal du manubrium. En divisant le LAS par le TI on obtient le TILAS (figure 33).(115)

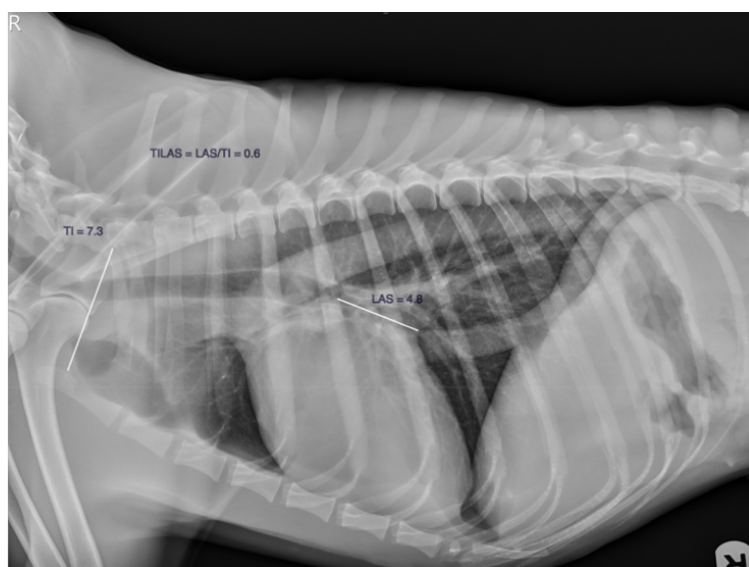

Figure 33 : Détermination du TILAS à partir d'un cliché radiographique thoracique de profil droit d'un chien sain, d'après (115).

*La taille de l'atrium gauche (LAS) désigne la distance entre le bord ventral de la carène bronchique et l'intersection entre le bord caudal de l'atrium et le bord dorsal de la veine cave caudale. Cette distance est divisée par la distance à l'entrée de la poitrine (TI) afin d'obtenir le TILAS (Thoracic Inlet Left Atrial Size).*

Les auteurs ont déterminé une valeur moyenne +/-SD pour les chiens sains de 0,51 +/-0,08, à partir de clichés radiographiques de 36 chiens de différentes races.(115)

D'après cette étude, le TILAS est un outil utile afin de détecter les chiens présentant une dilatation atriale et de déterminer le stade de la maladie mitrale.(115) Sa précision afin de détecter les chiens présentant une hypertrophie cardiaque est comparable à celles du VLAS, du RLAD et du M-VLAS.(115) De plus, cette méthode s'affranchit de l'expression de la taille de l'atrium gauche en unités vertébrales, ce qui est à l'origine d'approximations et de variations dépendantes de la race avec les autres outils quantitatifs.

Cependant, des études supplémentaires sont nécessaires afin de déterminer l'influence de la race sur la longueur de l'entrée de la poitrine et sur le TILAS de manière générale. En effet, bien que semblant performante, cette méthode n'a été utilisée que dans une étude pour l'instant, ce qui ne donne que peu de recul quant à son utilité et ses limites concrètes ; la variabilité inter-observateur n'ayant par exemple pas été étudiée. A l'instar des autres outils quantitatifs, des études sont également nécessaires afin de tester l'utilité du TILAS dans une population avec différents types cardiopathies, en incluant des cardiomyopathies et des maladies congénitales.

- 8) Comparaison des outils quantitatifs afin de mettre en évidence une dilatation de l'atrium gauche chez des chiens atteints de MVDM.

Ainsi, de nombreux outils quantitatifs permettant d'évaluer spécifiquement la taille de l'atrium gauche ont été développés ces dernières années. Le tableau ci-dessous (tableau IV) les répertorie et rappelle leurs principaux intérêts et limites.

Tableau IV : Tableau récapitulatif des principaux outils quantitatifs permettant d'évaluer la taille de l'atrium gauche et d'identifier sa dilatation chez le chien.

Outil quantitatif	Valeur moyenne chiens sains +/- SD	Intérêts	Limites
<b>VLAS</b>	Médiane : 2,1 v (IQR=1,8-2,3)	-Détection dilatation atriale gauche. -Détermination du stade lors MVDM, marqueur repris dans le consensus ACVIM. -Utilisé pour suivre la réponse à un traitement cardiaque. -Marqueur reproductible et répétable. -Aucune influence de l'âge, du sexe ou de la NEC.	-Influence de la race. -Influence de l'expérience de l'observateur. -Influence discutée du décubitus et du poids des chiens. -Manque de fiabilité pour dilatation atriale discrète.
<b>RLAD</b>	1,41 +/-0,23 v	-Détection dilatation atriale gauche. -Détermination du stade lors de MVDM. -Marqueur répétable. -Aucune influence de l'âge, du sexe ou de la NEC.	-Influence de la race et du décubitus. -Variabilité inter-observateur plus importante que pour le VHS ou le VLAS. -Méthode assez complexe. -Influence de l'expérience de l'observateur.
<b>M-VLAS</b>	2,6 +/-0,30 v	-Détection dilatation atriale gauche. - Détermination du stade lors de MVDM. -Prise en compte de deux dimensions de l'espace -Aucune influence de l'âge, du sexe ou de la NEC.	-Manque d'étude sur la reproductibilité de la méthode. -Influence du décubitus et influence supposée de la race.
<b>LAwidth</b>	1,7 +/-0,3 v	-Détection dilatation atriale gauche. - Détermination du stade lors de MVDM.	-Méthode encore peu étudiée chez le chien. -Variabilité inter-observateur plus importante que pour le VLAS. -Influence supposée de la race et du décubitus.
<b>TILAS</b>	0,51 +/-0,08 v	-Détection dilatation atriale gauche. - Détermination du stade lors de MVDM. -Taille de l'atrium gauche exprimée en fonction de l'entrée de la poitrine et non des vertèbres thoraciques.	-Méthode très peu étudiée. -Manque d'étude sur la variabilité inter-observateur, sur l'influence de la race ou du décubitus.

LAwidth : largeur de l'atrium gauche ; M-VLAS : « Modified Vertebral Left Atrial Size » ; RLAD : « Radiographic Left Atrial Dimension » ; TILAS : « Thoracic Inlet Left Atrial Size » ; v : vertèbre ; VHS : « Vertebral Heart Score » ; VLAS : « Vertebral Left Atrial Size ».

En outre, plusieurs études ont voulu comparer ces outils afin de déterminer le plus utile et fiable pour la détection d'une dilatation atriale.

D'après les études les ayant évalués, le VLAS, le RLAD et le M-VLAS sont tous des indicateurs radiographiques utiles afin de déterminer la taille de l'atrium gauche et de détecter une dilatation atriale chez les chiens, notamment dans un contexte de MVDM. (69, 71, 110)(87) Tous ces marqueurs présentent en effet une corrélation modérée à forte avec le rapport échocardiographique Ag/Ao, utilisé afin de diagnostiquer avec certitude une dilatation atriale.(71) De plus, ces indicateurs sont globalement reproductibles, répétables et leurs méthodes de mesure sont facilement applicables par les observateurs quel que soit leur niveau d'expérience. Toutefois, il convient de rappeler que le RLAD possède une plus grande variabilité que le VLAS à cause de points de référence de mesures plus difficiles à déterminer avec précision, notamment en cas d'œdème pulmonaire concomitant ou de dilatation atriale peu marquée(69)(70), et que nous manquons encore de recul actuellement quant aux limites du M-VLAS. Par ailleurs, ces différents indicateurs sont tous intrinsèquement influencés par la race des chiens et, comme ce qui a été fait depuis de nombreuses années pour le VHS, des études spécifiques doivent être menées afin d'obtenir des valeurs de références dans chaque race, plus pertinentes pour l'interprétation de chaque marqueur.

En outre, bien que non spécifique de la taille de l'atrium gauche, le VHS est également positivement corrélé au rapport Ag/Ao.(71)(87) Des corrélations entre le VHS et le VLAS, le RLAD, le LAwidth ou le M-VLAS ont également été rapportées chez des chiens présentant une dilatation atriale.(118)(119) Ceci s'explique à la fois car un élargissement modéré à marqué de l'atrium gauche entraîne un élargissement global de la silhouette cardiaque mais également car un élargissement du ventricule gauche peut entraîner un déplacement dorsal de la carène bronchique et donc une augmentation de la valeur des marqueurs spécifiques de la taille de l'atrium pour lesquels la carène est l'un des points de référence de mesure. Enfin, en cas de cardiopathie, les deux cavités sont souvent élargies concomitamment.(13) Le VHS peut donc aussi être utilisé afin de détecter une dilatation atriale gauche chez des chiens présentant une régurgitation mitrale avec une précision comparable à celle obtenue avec les autres marqueurs.(71, 119)(87) Dans ce contexte, le VHS est particulièrement intéressant car les observateurs sont généralement plus familiers avec son utilisation, ce qui engendre moins d'erreurs de mesure et donc une plus faible variabilité inter-observateur.(70)

Il est difficile de trouver un consensus clair sur la supériorité de tel ou tel outil quantitatif afin de détecter une dilatation atriale tant les études récentes divergent sur le nombre et l'expérience des observateurs, la taille des populations d'étude, les races de chiens incluses, la sévérité de leur dilatation atriale et les marqueurs comparés.(87)(115) Par exemple, d'après Vezzosi *et al.*(110), le RLAD présente une meilleure précision diagnostique que le VLAS afin de détecter une dilatation atriale, il s'agit donc du marqueur de choix à utiliser selon eux. Cependant, Bagardi *et al.*(69) ont mis en évidence une très légère meilleure précision diagnostique pour le VLAS par rapport au RLAD mais ils recommandent surtout l'utilisation du premier pour sa meilleure reproductibilité et sa plus grande facilité de réalisation. L'étude de Lam *et al.*(71) a montré que de rajouter une dimension au VLAS, en utilisant le M-VLAS, permet de recatégoriser correctement 10% des chiens présentant une dilatation atriale

pourtant non mise en évidence par le VLAS. La sensibilité du M-VLAS à sa valeur seuil est ainsi significativement meilleure que celle du VLAS. Toutefois, et malgré ceci, les résultats de cette étude n'ont pas montré de vraie différence significative de précision diagnostique entre le VLAS, le M-VLAS et le RLAD pour la détection d'un élargissement de l'atrium gauche. Selon les auteurs, ceci s'explique par un trop petit échantillon de chiens inclus dans leur étude.(71)

Par ailleurs, globalement, pour un même marqueur, les valeurs seuils retenues comme étant les plus pertinentes afin de détecter une dilatation atriale sont proches et comparables d'une étude à l'autre. Dans ces études, les auteurs ont cherché à chaque fois la valeur permettant un équilibre optimal entre la sensibilité et la spécificité du test. Ils ont également parfois déterminé les valeurs seuils associées à la sensibilité ou à la spécificité maximale du test, pouvant être utilisées en pratique clinique en fonction du contexte. Pour rappel, une bonne sensibilité permet de réduire le risque de faux négatifs(1), ce qui permet de ne pas passer à côté d'un animal malade qu'il faudrait soigner. De plus, un résultat négatif obtenu avec un test ayant une bonne sensibilité permet d'exclure la maladie et donc de chercher d'autres causes aux signes cliniques. Au contraire, privilégier la spécificité permet de réduire le risque de faux positif(1), donc de ne pas sur-diagnostiquer la maladie et de traiter à tort des animaux qui n'en auraient pas besoin. Dans ces études, on remarque pour un même marqueur que la sensibilité diminue à mesure que la valeur seuil augmente. Ceci est cohérent puisque le recours à une valeur discriminatoire plus élevée ne permet pas de catégoriser correctement les chiens ayant une dilatation discrète de l'atrium gauche. *A contrario*, une valeur seuil trop basse entraîne la catégorisation à tort de chiens sains ou avec une cardiopathie sans hypertrophie associée comme ayant une dilatation atriale.

En outre, globalement, la plupart des études ont montré une meilleure spécificité que sensibilité à la valeur seuil. Ceci s'explique une nouvelle fois par la difficulté de mettre en évidence des dilatations atriales discrètes lors d'un examen radiographique. (71)(87)

Dans tous les cas, il est conseillé de ne pas se limiter à l'interprétation d'un résultat en fonction d'une seule valeur seuil afin d'établir un diagnostic et d'entreprendre un traitement mais de prendre en compte la combinaison des commémoratifs, de l'anamnèse, des signes cliniques et des résultats des autres examens complémentaires.

Le tableau suivant (tableau V) répertorie, pour chaque étude et pour chaque marqueur quantitatif, sa précision diagnostique, reflétée par l'AUC, afin de détecter une dilatation atriale, la valeur seuil optimale mise en évidence par les auteurs ainsi que les valeurs de sensibilité et de spécificité qui y sont associées.

Tableau V : Tableau récapitulatif des caractéristiques de chaque marqueur utilisé afin de détecter une dilatation atriale ( $Ag/Ao \geq 1,6$ ) dans différentes études.

Outil quantitatif	AUC (IC95%)	Valeur seuil (v)	Se (%)	Sp (%)	Nombre de chiens dans l'étude	Référence bibliographique
VLAS	0,93 (0,88-0,87)	2,2	90	80	111	Vezzosi(110)
	0,89 (0,84-0,94)	2,3	90,3	73,6	183	Duler(111)
	0,84	2,3	87	67	103	Malcolm(108)
	0,95 (0,91-1,0)	2,4	80,5	96,6	70	Lam(71)
	0,82 (0,78-0,86)	2,43	66	88	74	Bagardi(69)
	0,92 (0,87-0,97)	2,5	73	94	103	Baisan(87)
	0,80 (0,70-0,89)	2,5	62	87	97	Mikawa(109)
RLAD	0,93 (0,85-0,98)	1,7	100	72,4	70	Lam(71)
	0,98 (0,95-1,0)	1,8	90	95	111	Vezzosi(110)
	0,97 (0,93-1,0)	1,8	93,5	96,8	77	Salguero(119)
	0,81 (0,77-0,85)	1,9	71	82	74	Bagardi(69)
M-VLAS	0,97 (0,94-1,0)	3,4	92,7	93,1	70	Lam(71)
VHS	0,92 (0,87-0,97)	10,7	79	97	103	Baisan(87)
	0,84 (0,80-0,88)	11	78	74	74	Bagardi(69)
	0,81 (0,75-0,87)	11,1	75,8	76	183	Duler(111)
	0,94 (0,89-0,99)	11,1	76,1	93,5	77	Salguero(119)
	0,90 (0,80-0,96)	11,1	78,1	96,6	70	Lam(71)

AUC : Aire sous la courbe, représente la précision diagnostique du test afin de détecter une dilatation atriale ; IC95% : intervalle de confiance à 95% ; M-VLAS : Modified Vertebral Left Atrial Size ; RLAD : Radiographic Left Atrial Dimension ; Se : Sensibilité ; Sp : Spécificité ; VHS : Vertebral Heart Score ; VLAS : Vertebral Left Atrial Size.

La valeur seuil est celle présentant le meilleur équilibre entre sensibilité et spécificité d'après les auteurs.



## C) Evaluation de la taille et de la forme des autres cavités cardiaques et mise en évidence de leur hypertrophie

### 1. Evaluation de la taille et de la forme du ventricule gauche

Chez le chat et le chien, le ventricule gauche peut s'élargir suite à une hypertrophie concentrique ou excentrique.(8)(17) Dans le cas d'une hypertrophie concentrique, qui survient généralement en réponse à une augmentation de la postcharge et à une surcharge barométrique de la cavité, la paroi du ventricule s'élargit au détriment de la lumière de la cavité.(17) Ces changements sont très peu perceptibles lors de l'examen radiographique car le sang et le tissu formant la paroi sont de même opacité et la taille globale du cœur ne change que très peu dans ce cas.(13)(16) L'hypertrophie excentrique du ventricule gauche, consécutive à une augmentation de la précharge et à une surcharge volumique de la cavité, se traduit par une augmentation de la taille de la cavité ventriculaire (dilatation) et entraîne généralement une augmentation de la taille globale du ventricule gauche. Elle est quant à elle identifiable sur les clichés radiographiques, d'autant plus facilement que sa sévérité augmente.(13)(17)(123)

Les principales modifications de l'aspect radiographique de la silhouette cardiaque en cas d'hypertrophie du ventricule gauche sont :

- Sur une vue de profil :
  - o La présence d'un renflement du bord caudal de la silhouette cardiaque entre 2h et 5h. Ce bord caudal prend également une orientation plus verticale dans la cavité thoracique.(8)(13)
  - o Une augmentation du diamètre apico-basilaire de la silhouette ainsi que de son diamètre crânio-caudale.(8)(17)
  - o Un déplacement dorsal de la trachée et la perte de sa courbure caractéristique en amont de la bifurcation trachéale.(8)(13)(17)
- Sur une vue de face :
  - o La présence d'un léger renflement entre 3h et 5h qui donne l'impression d'un arrondissement du bord gauche du cœur ; la silhouette cardiaque apparaît plus large et légèrement asymétrique.(8)(17)
  - o Une élongation de la silhouette en direction crânio-caudale.(8)(13)
  - o Un arrondissement et un déplacement vers la gauche de l'apex chez le chien mais il peut également pointer vers la droite chez le chat.(8)(13)

Un élargissement du ventricule gauche s'accompagne par ailleurs très fréquemment d'un élargissement de l'atrium gauche sur les clichés. C'est ce dernier qui est surtout visible et qui permet de suspecter l'élargissement concomitant du ventricule.(8) Par ailleurs, une hypertrophie du ventricule gauche peut également entraîner un déplacement crânio-ventral du ventricule droit, ce qui engendre une augmentation du contact entre la silhouette cardiaque et le sternum sur une vue de profil.(16)

D'ailleurs, bien que des signes radiographiques d'une hypertrophie excentrique du ventricule gauche soient visibles sur les clichés, leur mise en évidence subjective et le diagnostic spécifique d'une hypertrophie du ventricule gauche plutôt que d'une

cardiomégalie globale ne sont pas si aisés. Il existe une importante variabilité inter-observateur dans ce cas. Par exemple, dans une étude de Lamb *et al.*(124) incluant 57 chiens présentant des anomalies cardiaques congénitales, le coefficient kappa pour l'évaluation d'une hypertrophie du ventricule gauche n'était que de 0,24, preuve d'une faible concordance de résultats entre les deux observateurs de l'étude. Par ailleurs, de nouveau, un léger mal positionnement de l'animal peut donner une fausse impression d'élargissement de cette cavité.(17)

En outre, comme pour la détermination de la taille de l'atrium gauche, le « gold standard » pour l'évaluation des dimensions du ventricule gauche est l'échocardiographie. (13)(95) En pratique clinique, l'outil le plus utilisé est le LVIDDN : il s'agit du diamètre du ventricule gauche obtenu en fin de diastole normalisé par rapport au poids corporel de l'animal.(125) Chez les chiens présentant une MVDM, le ventricule gauche est ainsi considéré dilaté pour un LVIDDN  $\geq 1,7$ .(95)

Aucun outil radiographique quantitatif spécifique au ventricule gauche n'est pour l'instant disponible afin de déterminer la taille de ce dernier et d'objectiver plus facilement son hypertrophie. Toutefois, nous pouvons rappeler que l'axe long du VHS permet d'estimer la taille de l'atrium et du ventricule gauche et qu'une hypertrophie de ce dernier pourra être à l'origine d'une augmentation de la valeur du VHS. Il a ainsi été montré qu'il existe une corrélation modérée entre le VHS et le LVIDDN chez le chien.(118)(111)(121) Par ailleurs, l'hypertrophie du ventricule gauche s'accompagnant très fréquemment d'une dilatation atriale gauche, il a également été montré des corrélations entre le LVIDDN et des marqueurs spécifiques de la taille de l'atrium gauche.(111) Une étude de Stepien *et al.*(121) a même mis en évidence une meilleure concordance entre le LVIDDN et le VLAS ( $r=0,68$ ) ou le LAwidth ( $r=0,54$ ) qu'entre le VHS et le LVIDDN ( $r=0,42$ ).

## 2. Evaluation de la taille et de la forme de l'atrium droit

Un élargissement de l'atrium droit est rarement mis en évidence sur les clichés, surtout isolément.(8)(13) Il est généralement causé par une dilatation.(8)(17)

Les modifications de l'aspect radiographique de la silhouette cardiaque en cas de dilatation atriale droite sont :

- Sur une vue de profil :
  - o La présence d'un renflement d'opacité tissulaire à l'extrémité crânio-dorsale de la silhouette, ventralement à la bifurcation trachéale, entre 10h et 11h.(8)(13) Ce renflement n'est cependant pas à confondre avec une dilatation du tronc pulmonaire ou de l'arc aortique, dont les aires de projection se situent au même endroit.(17)
  - o Une augmentation du diamètre crânio-caudal de la silhouette.(8)
  - o Une élévation focale de la trachée juste avant la courbure précédant la bifurcation trachéale. Cette courbure peut alors être accentuée.(8)(13)
- Sur une vue de face :
  - o La présence d'un renflement d'opacité tissulaire au bord cranio-latéral droit de la silhouette, entre 9h et 11h.(8)(13)(17)

- En cas de dilatation très marquée, un renflement peut être visible dans le médiastin crânial.(8)
- Chez le chat, la dilatation atriale droite est très rarement isolée, les cardiopathies les plus fréquentes entraînant souvent une dilatation bi-atriale. Ce renflement s'accompagne donc généralement d'un renflement situé de l'autre côté du cœur, sur l'aire de projection de l'atrium gauche, afin de former le cœur en forme de Saint-Valentin.(17)

Chez le chat, l'aire de projection de l'atrium droit se trouve très proche de celle de l'atrium gauche sur une vue de profil ; il est donc très difficile de distinguer une hypertrophie de l'atrium droit de celle de l'atrium gauche ou d'une dilatation bi-atriale sur cette incidence.(16)

### 3. Evaluation de la taille et de la forme du ventricule droit

L'élargissement du ventricule droit est plus fréquemment et facilement détecté chez le chien que chez le chat.(17) Comme pour le ventricule gauche, il peut être dû à une hypertrophie concentrique ou excentrique (dilatation).(8)(17) L'hypertrophie concentrique, résultant d'une augmentation de la post-charge, est de nouveau très difficilement identifiable sur les clichés car elle se fait alors au détriment de la lumière ventriculaire. Cependant, l'hypertrophie concentrique du ventricule droit est tout de même plus facilement identifiable que celle du ventricule gauche.(17) L'hypertrophie excentrique du ventricule droit est quant à elle assez facilement identifiable chez le chien.

Les modifications de l'aspect radiographique de la silhouette cardiaque en cas d'élargissement du ventricule droit sont (figure 34) :

- Sur une vue de profil :
  - La présence d'un bombement du bord crânio-ventral de la silhouette cardiaque entre 5h et 9h.(8)
  - Une augmentation marquée du diamètre crânio-caudal de la silhouette, qui dépasse alors les 3 EIC, ainsi que du contact avec le sternum.(8)(13)
  - Une surélévation de l'apex par rapport au sternum.(8)(13)(17)
  - Le cœur apparaît globalement plus rond.(8)
  - La trachée ainsi que la veine cave caudale peuvent être légèrement déplacées dorsalement mais la courbure en amont de la bifurcation trachéale est conservée.(8)(13)

De plus, physiologiquement, les 2/3 de la silhouette cardiaque sont censés être situés crânialement par rapport à l'axe long du cœur. En cas d'élargissement du ventricule droit, on retrouve 3/4 à 4/5 de la silhouette crânialement à cette ligne.(13)

- Sur une vue de face :
  - La présence d'un renflement du bord droit de la silhouette cardiaque entre 6h et 9h.(8)
  - Une augmentation du diamètre latéro-latéral de la silhouette cardiaque, qui atteint son maximum à 9h.(8)

- Dans les cas les plus marqués, le cœur prend une forme de D inversé avec un bord droit de forme très convexe.(8)(13)
- Un déplacement de l'apex vers la gauche chez le chien et le chat.(8)(13)

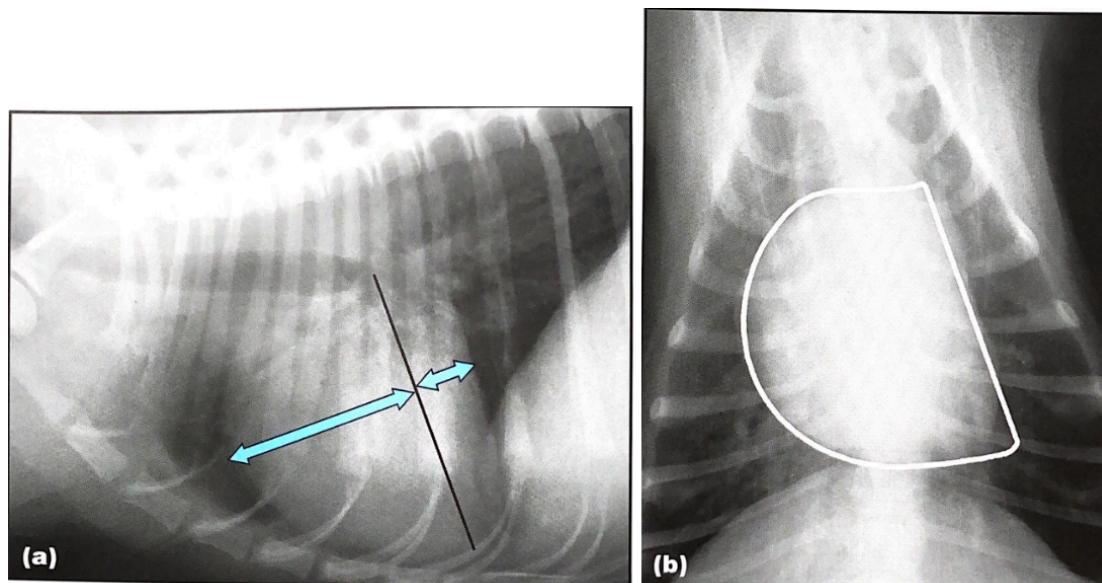


Figure 34 : Mise en évidence d'une hypertrophie du ventricule droit sur des clichés radiographiques de profil (a) et de face (b) d'un même chien, d'après(13).

Sur le cliché de profil, le contact entre la silhouette cardiaque et le sternum est augmenté tout comme le diamètre crânio-caudal du cœur. Lorsque l'axe long du cœur, entre la base et l'apex, est tracé,  $\frac{3}{4}$  de la silhouette se situe crânialement à cette ligne. Sur la vue de face, le cœur prend une forme de D inversé.

Dans différentes cardiopathies, l'hypertrophie du ventricule droit s'accompagne fréquemment d'une dilatation de l'atrium droit voire d'un élargissement de l'ensemble de la silhouette cardiaque, y compris du cœur gauche. Dans ce cas, les images radiographiques observées sont celles d'une cardiomégalie généralisée.(8)(13)

Par ailleurs, la présence d'une cardiomégalie gauche marquée peut également donner une fausse impression d'hypertrophie du cœur droit et notamment du ventricule droit sur les clichés radiographiques.(126) L'élargissement du ventricule droit est ainsi fréquemment diagnostiqué par excès, notamment chez les races brévignes à thorax peu profond, chez lesquelles le contact entre la silhouette cardiaque et le sternum dépasse naturellement les 3 EIC, et chez le chat âgé.(13) De plus, une dilatation de l'atrium droit peut donner une fausse impression d'hypertrophie du ventricule droit sans qu'elle ne soit confirmée par un examen échocardiographique.(127)

En 2001, Lamb *et al.*(124) ont repris les données d'une étude plus ancienne de Lombard et Ackerman(127), incluant 54 chiens présentant une dirofilariose cardiopulmonaire et différents degrés d'hypertrophie du ventricule droit. Ils ont confronté les résultats obtenus subjectivement aux mesures échocardiographiques de l'époque et ont obtenu un coefficient kappa de 0,24. Ils ont réalisé le même travail pour l'évaluation de l'hypertrophie du ventricule gauche à partir des données d'une étude

de Lombard et Spencer(128) incluant 40 chiens présentant une régurgitation mitrale. Dans ce cas ils ont obtenu un coefficient kappa de 0,14 reflétant la concordance entre l'évaluation subjective et les résultats échocardiographiques.(124) Ces deux coefficients montrent une faible concordance entre l'examen radiographique et l'examen échocardiographique pour l'évaluation d'une hypertrophie ventriculaire. Dans les deux cas, seules les hypertrophies modérées à marquées des ventricules présentaient une bonne corrélation avec les mesures échocardiographiques, rendant leur évaluation plus fiable radiographiquement.(127, 128) Dans de nombreux cas, lorsqu'une hypertrophie discrète d'un des ventricules était suspectée d'après les clichés radiographiques, l'examen échocardiographique ne montrait pas d'anomalie particulière. Les auteurs avancent plusieurs hypothèses expliquant l'imprécision de l'examen radiographique, notamment l'influence du cycle cardiaque, de la race et celui d'un mauvais positionnement, qui peuvent donner une fausse impression d'élargissement de la silhouette cardiaque sur les clichés radiographiques.(124)(127, 128)

### III. INTÉRÊT DE LA RADIOGRAPHIE THORACIQUE DANS UN CONTEXTE DE CARDIOPATHIE CHEZ LE CHIEN ET LE CHAT

#### A) Détection et caractérisation des principales cardiopathies grâce à l'examen radiographique chez le chien et le chat

##### 1. Détection et caractérisation des principales cardiopathies congénitales

Les cardiopathies congénitales se définissent comme des anomalies anatomiques et fonctionnelles du cœur ou des gros vaisseaux du thorax présentes dès la naissance. Elles regroupent des maladies ayant des degrés de gravité, des présentations cliniques et des options thérapeutiques très variables.(129)(130)

Il s'agit de maladies globalement assez rares. En fonction des études, leur prévalence chez le chat et le chien est comprise entre 0,1% et 1,5% de la population générale et elles représentent 5 à 12% des cardiopathies dans ces espèces.(131)(132)(133)(134) Chez le chat, les cardiopathies congénitales les plus fréquentes sont la communication interventriculaire, la dysplasie des valves tricuspide et mitrale et la communication inter-atriale.(131)(132) Chez le chien, il s'agit de la sténose pulmonaire, de la persistance du canal artériel et de la sténose aortique.(131)(133)(135) La prévalence de chaque cardiopathie congénitale dans les populations de chiens et de chats varie d'une étude à l'autre en fonction du pays concerné, de la composition des populations (races, âge) et des progrès diagnostiques qui ont été réalisés durant le laps de temps entre deux études.(130)(131)

##### 1) Aspect radiographique de la silhouette cardiaque pour les principales cardiopathies congénitales

###### a. Persistance du canal artériel (PDA)

Le canal artériel est un vaisseau sanguin présent in utero qui relie l'artère pulmonaire à l'aorte et qui se ferme généralement dans les 10 premiers jours de vie du chiot ou du chaton.(13) S'il reste ouvert (« *patent ductus arteriosus* », PDA), il y a alors une communication entre l'aorte descendante et le tronc pulmonaire et un flux de sang continu (en systole et en diastole) circule entre les deux vaisseaux, ce qui est à l'origine d'un souffle continu à l'auscultation.(8) Ce flux se fait selon le gradient de pression créant généralement un shunt gauche-droit.(8)

Le PDA est l'une des cardiopathies congénitales les plus fréquentes chez le chien, en particulier chez les femelles ; elle est plus rare chez le chat.(8, 13) Il est d'autant plus important de diagnostiquer cette maladie le plus tôt possible qu'il en existe un traitement chirurgical.(8, 13)

#### i. Cas d'un shunt gauche-droit

Lors d'un shunt gauche-droit, le flux sanguin se fait de l'aorte vers le tronc pulmonaire. Globalement, la silhouette cardiaque apparaît modérément à sévèrement élargie en fonction de la gravité et du degré d'avancement de la cardiopathie.(8)

Plus précisément, l'artère pulmonaire est élargie à cause du flux sanguin turbulent en provenance de l'aorte. Il se forme alors focalement un « bouton pulmonaire », identifiable comme un renflement de la silhouette cardiaque à 2 h sur un cliché de face.(8) Des images compatibles avec une hypervascularisation pulmonaire sont également visibles.(8)(129) Les vaisseaux pulmonaires apparaissent en effet dilatés, aussi bien les veines que les artères, et l'opacité pulmonaire est augmentée diffusément, à cause du flux sanguin excédentaire dans la circulation pulmonaire.(8)

*In fine*, cette maladie entraîne une surcharge volumique du cœur gauche car une partie du flux sanguin ne passe pas dans la circulation systémique et retourne directement dans le cœur gauche après être passé par les artères et veines pulmonaires. Il en résulte un élargissement du ventricule gauche par hypertrophie excentrique ainsi qu'une dilatation de l'atrium gauche.(8) Ces changements morphologiques sont facilement identifiables sur les clichés, on retrouve les images décrites précédemment (parties II.B.1. et II.C.1.).(8, 13)

Enfin, la partie proximale de l'aorte se dilate également à cause de la surcharge volumique causée par la présence du PDA. Sur une vue de face, dans certains cas, il est possible de voir un bombement d'opacité tissulaire au niveau du 4<sup>ème</sup> EIC, à 1 h : le « ductus bump ».(8, 13) Il est causé par la brusque diminution du diamètre de l'aorte descendante juste en aval du PDA, par la dilatation anévrysmale de l'aorte proximale mais également par le PDA en lui-même. Sur une vue de profil, la dilatation de l'aorte est responsable de la présence d'une zone d'opacité augmentée en regard de la bifurcation trachéo-bronchique, entre 10 h et 12 h.(8)

A terme, une insuffisance cardiaque congestive gauche peut se mettre en place, dont les signes radiographiques (congestion veineuse, œdème pulmonaire) sont facilement identifiables et présentés ultérieurement (partie III.B.1.).(8, 13)

Pour résumer, la présence de renflements de la silhouette cardiaque à 1 h, 2 h et 3 h sur une vue de face, correspondant respectivement à la dilatation de la crosse aortique, du tronc pulmonaire et de l'auricule gauche est considérée comme pathognomonique d'un PDA chez des animaux jeunes (figures 35 et 36).(8) Cette triade n'est cependant présente que dans 20% des cas.(13) Globalement, les bombements sont bien plus facilement identifiables chez le chien que chez le chat.(8)(16)

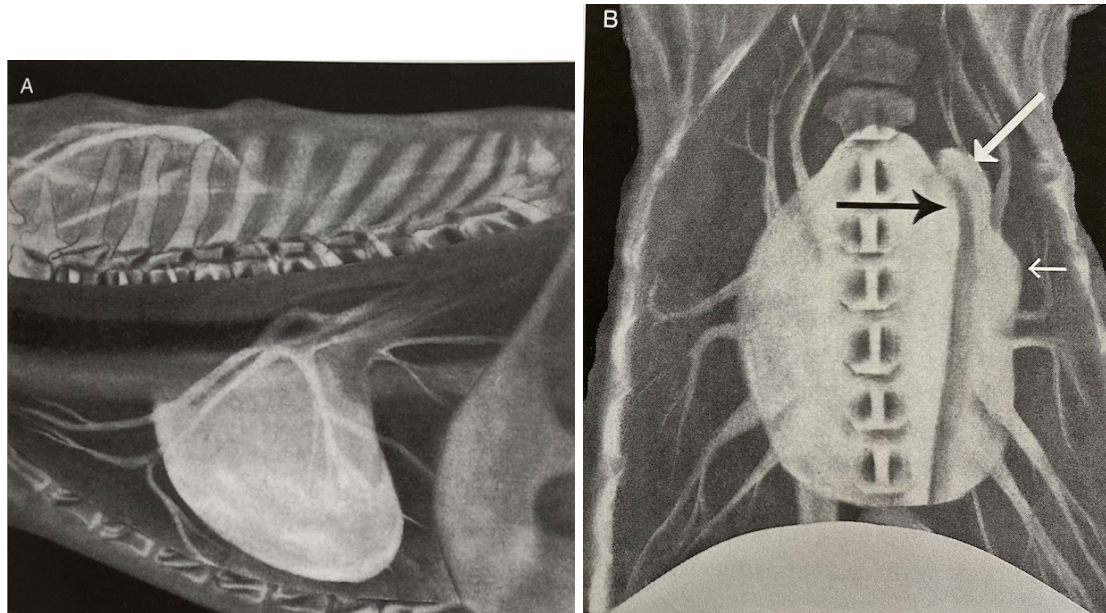


Figure 35 : Schématisation de l'aspect radiographique de la silhouette cardiaque sur une vue latérale (A) et dorso-ventrale (B) en cas de persistance du canal artériel avec un shunt gauche-droit, d'après (8).

Sur la vue de profil, l'atrium gauche est dilaté ainsi que les vaisseaux pulmonaires. Sur la vue de face, la flèche noire montre la dilatation de la crosse aortique, les deux flèches blanches montrent les dilations du tronc pulmonaire puis de l'auricule gauche. Le ventricule gauche est également élargi et arrondi. Les vaisseaux pulmonaires (artères et veines) sont dilatés.

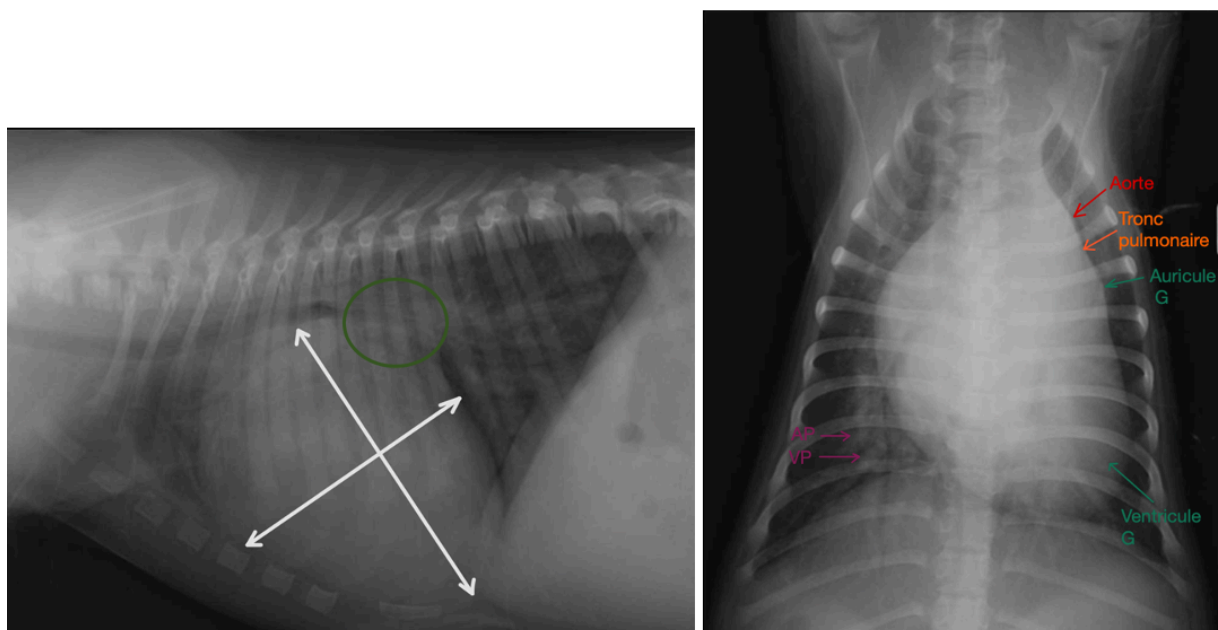


Figure 36 : Clichés radiographiques thoraciques de profil (à gauche) et de face (à droite) d'un chien présentant un PDA. Crédit : Service d'imagerie VetAgro Sup.

Sur le cliché de profil, les deux flèches blanches marquent la cardiomégalie consécutive à l'élargissement du ventricule et de l'atrium gauches. Le cercle vert montre plus spécifiquement la dilatation de l'atrium gauche. Sur la vue de face, les trois renflements caractéristiques du PDA sont également identifiables ainsi que l'élargissement du ventricule gauche et la dilatation des vaisseaux pulmonaires caudaux.



## ii. Cas d'un shunt droit-gauche

Dans de rares cas (moins de 1%), suite à la persistance d'une résistance élevée au sein de la circulation pulmonaire après la naissance, la pression devient plus forte dans le tronc pulmonaire et le sens du shunt s'inverse très rapidement ; on parle alors de PDA inversé. Le flux sanguin se fait du tronc pulmonaire vers l'aorte.(8, 13) Il en résulte une surcharge barométrique du cœur droit et une dilatation de l'atrium droit ainsi qu'une hypertrophie concentrique et parfois excentrique du ventricule droit, identifiables sur les clichés selon les signes précédemment exposés. Le cœur gauche apparaît généralement dans les normes sur les clichés.(8) Le « bouton pulmonaire » reste identifiable comme un renflement à 2 h sur une vue de face. L'aorte n'est cependant pas élargie.(8) Par ailleurs, la circulation pulmonaire étant shuntée, des signes radiographiques compatibles avec une hypoperfusion pulmonaire (diminution du diamètre des vaisseaux pulmonaires et de l'opacité pulmonaire) sont également visibles.(13)

Encore plus rarement, un shunt initialement gauche-droite peut s'inverser, après quelques mois ou quelques années ; en raison d'une augmentation de la pression dans la circulation pulmonaire liée au développement d'une insuffisance cardiaque congestive gauche. Dans ce cas, l'examen radiographique mettra en évidence les anomalies citées précédemment avec notamment présence d'une hypertrophie significative du ventricule gauche ; celle du ventricule droit étant par contre moins marquée que lors de shunt d'emblée droite-gauche.

### b. Sténose pulmonaire

La sténose pulmonaire désigne le plus souvent une anomalie congénitale de la valve pulmonaire (fusion des feuillets, hypoplasie de l'anneau, etc.) qui présente alors un défaut d'ouverture durant la systole. Il en résulte une surcharge barométrique du cœur droit et un flux sanguin accéléré du ventricule droit vers le tronc pulmonaire lors de la systole, flux qui devient turbulent à partir et souvent en aval de la zone d'obstruction. Un souffle systolique basal gauche ou droit est audible dans ce cas.(8, 13) La sténose pulmonaire fait partie des trois cardiopathies congénitales les plus fréquentes chez le chien ; elle est cependant plus rare chez le chat.(8)

Les signes radiographiques identifiables sont ceux précédemment décrits d'un élargissement du ventricule droit par hypertrophie concentrique, ils sont difficilement perceptibles (figures 37 et 38).(17) Une cardiomégalie discrète à modérée à prédominance droite peut être tout de même visible sur les clichés.(8, 13) La trachée peut alors apparaître légèrement déplacée dorsalement sans perte de sa courbure caractéristique à la bifurcation trachéale.(8) De plus, la sténose pulmonaire finit souvent par entraîner une régurgitation tricuspide. Une dilatation de l'atrium droit plus ou moins marquée est alors identifiable sur les clichés.(8) Par ailleurs, le tronc pulmonaire présente une dilatation post-sténotique à cause du flux sanguin turbulent.(8, 13) Tout comme pour la persistance du canal artériel, un « bouton pulmonaire » est visible sur un cliché de face à 2 h (figures 37 et 38). Le degré d'élargissement de l'artère n'est cependant pas corrélé à la sévérité de l'atteinte.(8) Dans de rares cas, la partie dilatée de l'artère pulmonaire se superpose à la trachée sur une vue de profil, à l'origine d'une image caractéristique : « le signe du chapeau ».(13)

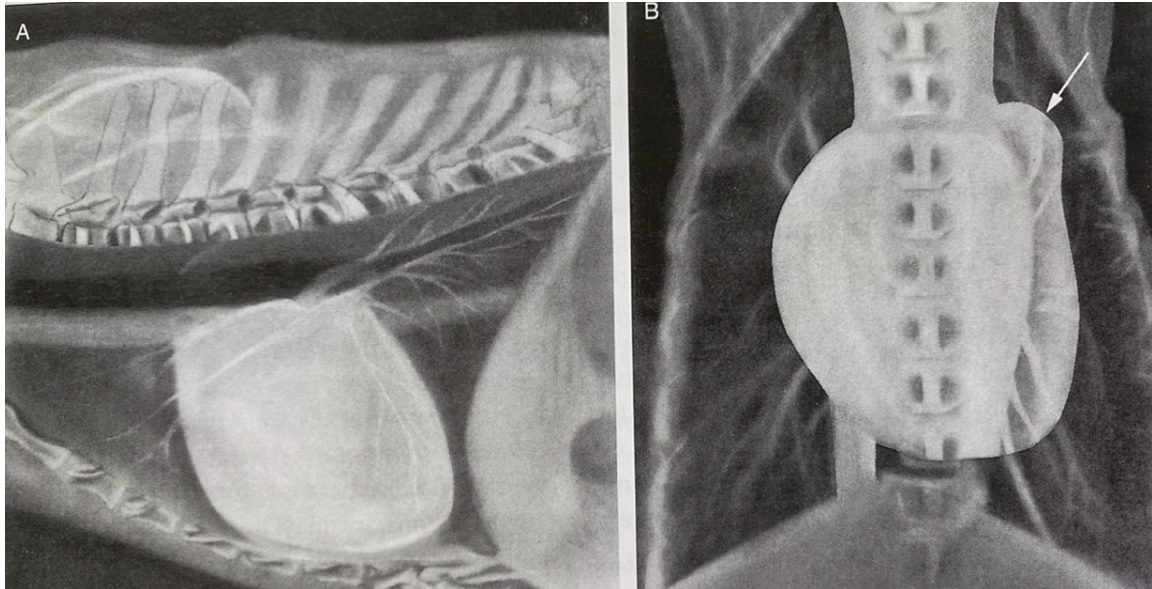


Figure 37 : Schématisation de l'aspect radiographique de la silhouette cardiaque en cas de sténose pulmonaire sur une vue latérale (A) et dorso-ventrale(B), d'après (8).

Sur la vue de profil, la silhouette cardiaque est modérément élargie, le contact avec le sternum est augmenté et la trachée est déplacée dorsalement, signes d'une dilatation du ventricule droit. Sur la vue de face, la flèche blanche montre le « bouton pulmonaire » marqueur d'une dilatation de l'artère pulmonaire. Le ventricule droit apparaît élargi, le cœur prend une forme de D inversé, peu marquée ici.

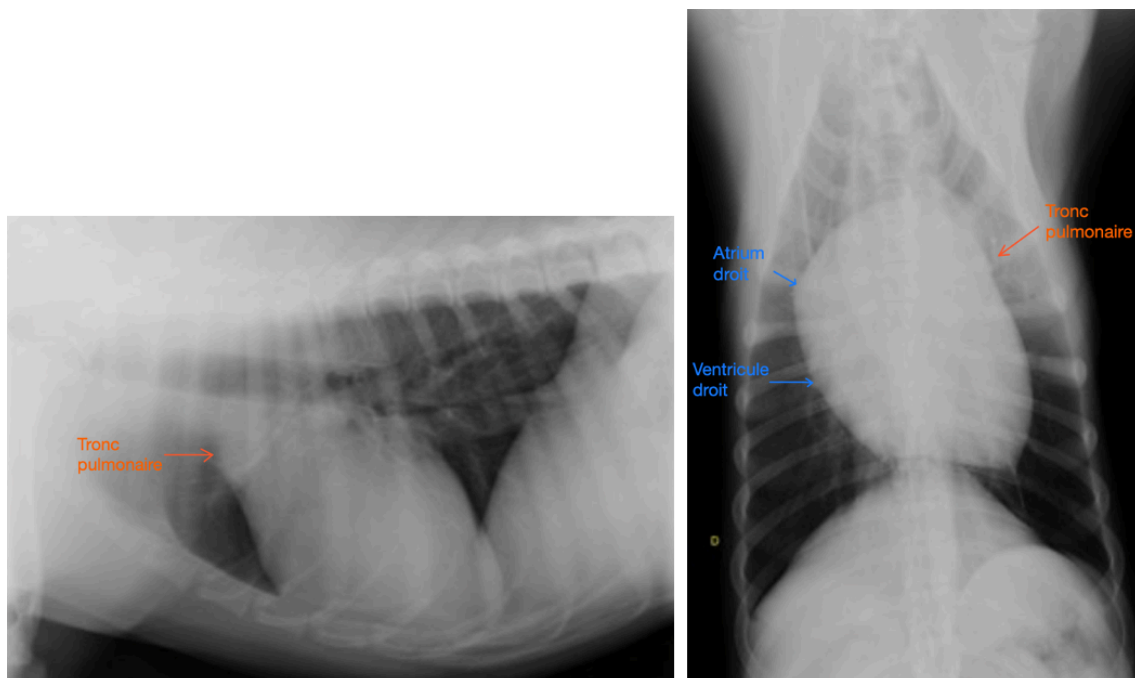


Figure 38 : Clichés radiographiques thoraciques de profil (à gauche) et de face (à droite) d'un chien présentant une sténose pulmonaire. Crédit : service d'imagerie VetAgro Sup.

Sur ces clichés également, la silhouette cardiaque apparaît modérément élargie avec notamment une forme de D inversée sur la vue de face. Une légère dilatation de l'artère pulmonaire est identifiable à 2h sur ce même cliché ainsi que crânialement à la silhouette sur la vue de profil.

En cas de sténose sévère, une insuffisance cardiaque à bas débit peut se développer dans la circulation pulmonaire car le débit sanguin diminue. Les vaisseaux pulmonaires apparaissent alors plus petits que d'habitude et l'opacité pulmonaire diminue.(8) En cas d'insuffisance concomitante de la valve tricuspide, une insuffisance cardiaque congestive droite se met en place, dont les signes sont facilement identifiables sur les clichés (dilatation de la veine cave caudale, épanchement pleural, ascite).(8, 13)

De même que pour la persistance du canal artériel, un traitement curatif chirurgical est possible pour la sténose pulmonaire. Il est donc important de la détecter le plus tôt possible avant le développement d'une insuffisance cardiaque notamment.(13)

### c. Sténose aortique

La sténose aortique désigne le plus souvent une lésion (présence de petites crêtes ou d'un anneau fibreux) juste en amont de la valve aortique (sténose sous-valvulaire) et qui empêche l'éjection correcte du sang du ventricule gauche vers l'aorte.(13) Il en résulte un flux sanguin turbulent dans l'aorte et une surcharge barométrique du cœur gauche, ce qui provoque une hypertrophie concentrique du ventricule gauche.(8) Un souffle systolique basal gauche est audible, bien que parfois aussi audible voire plus fort à droite.(8) Il s'agit de la troisième cardiopathie congénitale la plus fréquente chez le chien et même la plus fréquente chez les chiens de grande race, notamment le boxer, le golden retriever ou le Terre-Neuve. Elle est moins fréquente chez le chat.(13)(131)

En cas de sténose aortique, les clichés radiographiques apparaissent souvent normaux. L'hypertrophie concentrique du ventricule gauche est en effet très difficilement identifiable lors d'un examen radiographique.(17) Le signe le plus souvent retrouvé est un allongement de l'axe apico-basilaire du cœur, surtout perceptible sur une vue de profil.(136) La trachée peut également être déplacée dorsalement dans ce cas.(13) Cette maladie peut également s'accompagner d'une régurgitation de la valve mitrale et par conséquent d'une dilatation de l'atrium gauche.(8) Cette dernière est plus facilement identifiable sur les clichés. De plus, parmi les modifications visibles de la silhouette, il est possible de mettre en évidence une dilatation focale post-sténotique de l'aorte à cause du flux sanguin turbulent.(8) Le médiastin crânial apparaît ainsi élargi par la silhouette cardiaque à 12 h sur une vue de face.(13) Contrairement à la persistance du canal artériel c'est ici la partie la plus proximale de l'aorte (aorte ascendante) jusqu' à la crosse aortique qui est dilatée et non pas une portion plus longue incluant le début de l'aorte descendante ; le renflement est donc plus proche de la base du cœur et centré sur 12 h lors de sténose aortique (figure 39).(8) Sur une vue de profil, la silhouette cardiaque apparaît élargie à sa base et elle prend une forme plus triangulaire.(8) Un bombement d'opacité tissulaire est parfois visible crânialement à la silhouette (figure 39). Attention, ce dernier peut être confondu avec une dilatation sévère de l'atrium droit dont l'aire de projection se trouve dans la même zone.(8)

Cette maladie évolue souvent à bas bruit chez des animaux qui sont, dans un premier temps, asymptomatiques. Par la suite, elle est à l'origine d'une insuffisance cardiaque à bas débit qui touche la circulation systémique.(8) En cas d'insuffisance de la valve mitrale concomitante, une insuffisance cardiaque congestive gauche peut

également se mettre en place, dont les signes radiographiques sont alors facilement identifiables.(13)

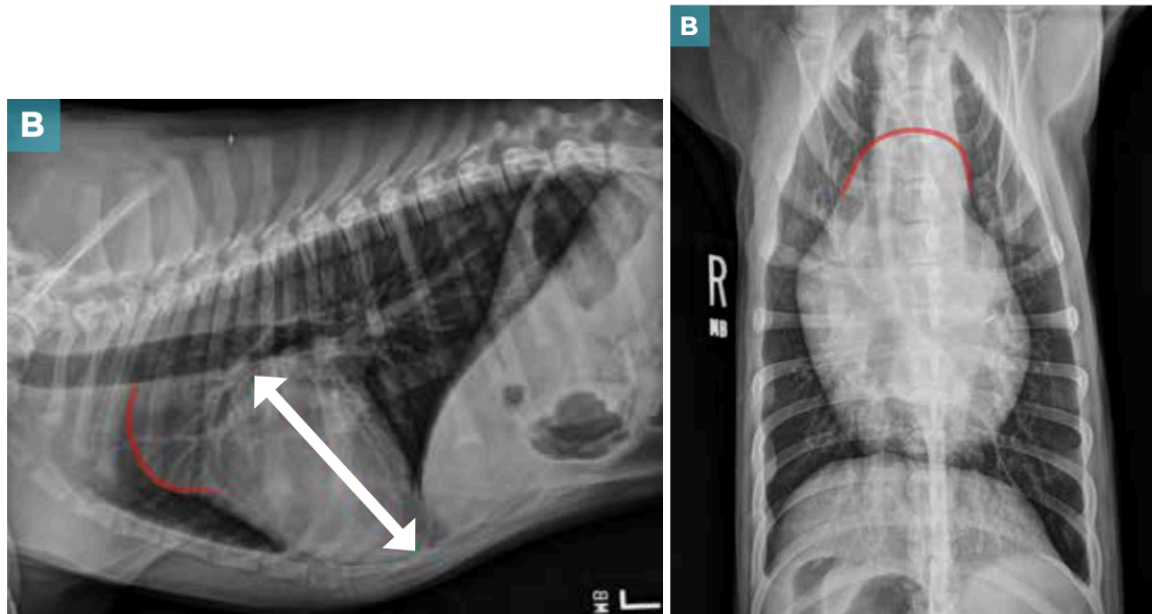


Figure 39 : Clichés radiographiques thoraciques de profil (à gauche) et de face (à droite) d'un chien présentant une sténose aortique très sévère, d'après (136).

La vue latérale montre un renflement important crânialement au cœur, il est causé par la dilatation de l'aorte ascendante. Un léger élargissement du ventricule gauche est perceptible car l'axe long du cœur est allongé. Sur la vue de face, le renflement causé par la dilatation de l'aorte est bien visible à 12h.

#### d. Communication interventriculaire (CIV)

Elle est causée par une malformation localisée du septum ventriculaire qui autorise le passage d'un flux sanguin d'un ventricule à l'autre en suivant le gradient de pression. Elle est donc à l'origine d'un shunt intracardiaque gauche-droit dans l'immense majorité des cas.(8) La localisation et la taille de la communication sont assez variables mais elle est souvent de petite taille et elle se situe assez haut dans le septum, proche de la base du cœur et notamment de la valve aortique du côté gauche.(8) Le plus souvent, le flux sanguin excédentaire part donc directement dans la circulation pulmonaire. Il en résulte in fine une surcharge volumique du cœur gauche et donc un élargissement de ce dernier.(13) Plus rarement, la communication est située plus bas dans le septum et l'ouverture est plus large. Une certaine quantité de sang excédentaire passe alors par le ventricule droit ; ce qui provoque son élargissement progressif par hypertrophie excentrique.(13)

Cette anomalie concerne les chiens et les chats mais elle est plus fréquemment retrouvée chez le chat ; elle représente plus de 15% des cardiopathies congénitales de cette espèce.(19)

Lorsque la communication est de petite taille et le flux sanguin peu important, les clichés radiographiques apparaissent souvent sans anomalie.(8)(19) Lorsque l'atteinte est plus importante, il est possible de mettre en évidence les signes radiographiques d'une dilatation de l'atrium gauche et d'une hypertrophie excentrique

du ventricule gauche. L'élargissement du cœur gauche est généralement moins important que lors d'un PDA.(137) L'artère pulmonaire principale apparaît également plus ou moins élargie en fonction des cas. De plus, des images compatibles avec une hypervascularisation pulmonaire (dilatation des vaisseaux pulmonaires) sont souvent identifiables, l'opacité pulmonaire est alors diffusément augmentée.(8, 13)(129)

Par la suite, une insuffisance cardiaque congestive gauche, facilement identifiable sur les clichés, peut se mettre en place.(8, 13)

Le cœur droit n'apparaît élargi que lorsque la communication est suffisamment grande et située bas dans le septum(13), des images compatibles avec une cardiomégalie généralisée sont alors identifiables.(8)

#### e. Communication inter-atriale (CIA)

La CIA est causée par une malformation du septum atrial qui permet un flux de sang directement d'un atrium à l'autre. Elle est généralement à l'origine d'un shunt gauche-droit au cours de la diastole.(13) La communication se situe le plus souvent au niveau ou proche du foramen ovale, à distance des valves atrio-ventriculaires.(19) Cette anomalie est rare chez le chien mais elle représente environ 9% des cardiopathies congénitales chez le chat.(19)

Lorsque la communication est petite, la silhouette cardiaque ne présente pas d'anomalie sur les clichés.(8) En cas d'atteinte plus sévère, une quantité importante de sang arrive directement dans l'atrium droit. Il en résulte une dilatation de ce dernier et une hypertrophie excentrique du ventricule droit par surcharge volumique. Les images radiographiques compatibles avec ces atteintes sont alors facilement identifiables sur les clichés.(8, 13) De plus, il est également possible de mettre en évidence des signes radiographiques d'hypervascularisation pulmonaire et une augmentation diffuse de l'opacité pulmonaire.(129) Enfin, il est possible d'identifier une cardiomégalie généralisée sur les clichés car le cœur gauche peut finir par s'hypertrophier suite à la surcharge volumique.(8) Ceci est néanmoins beaucoup plus rare car, même si l'atrium gauche reçoit le sang shunté passant par le cœur droit puis par la vascularisation pulmonaire, la majorité du volume sanguin excédentaire est à nouveau shunté vers l'atrium droit ; la dilatation de l'atrium gauche et du ventricule gauche sont donc généralement minimes.

A terme, une insuffisance cardiaque droite peut se développer. Certains animaux peuvent même développer une insuffisance cardiaque bilatérale.(13)

#### f. Dysplasie des valves atrio-ventriculaires

Ce terme regroupe l'ensemble des anomalies congénitales touchant la valve mitrale ou la valve tricuspide. Ces malformations peuvent entraîner une régurgitation pendant la systole (cas le plus fréquent), une obstruction au flux sanguin à travers la valve pendant la diastole (sténose à l'origine d'un défaut d'ouverture), ou pour la valve mitrale, une obstruction dynamique de la chambre de chasse du ventricule gauche à cause d'un mouvement systolique antérieur d'un des feuillets de la valve. Ces malformations résultent donc en une régurgitation sanguine depuis le ventricule vers l'atrium et/ou un défaut de vidange de l'atrium, ce qui est à l'origine d'une surcharge

volumique de la partie du cœur située du côté de l'anomalie valvulaire. Un souffle systolique apexien lié à la régurgitation valvulaire est généralement audible du côté de la lésion ; les souffles diastoliques associés aux sténoses sont par contre généralement absents ou difficilement audibles.(8) Ces atteintes sont le plus souvent retrouvées chez le chat, notamment les dysplasies de la valve tricuspide ; ce sont les principales anomalies cardiaques congénitales dans cette espèce.(19)

i. Cas d'une dysplasie de la valve mitrale

La dysplasie de la valve mitrale est fréquemment associée à une régurgitation mitrale. Une dilatation modérée à sévère de l'atrium gauche est alors identifiable sur les clichés tandis que le ventricule gauche apparaît légèrement élargi par la surcharge volumique.(8)(13) Des signes radiographiques compatibles avec une insuffisance cardiaque congestive gauche sont visibles lorsque la maladie progresse et décompense (congestion pulmonaire, œdème pulmonaire ; épanchement pleural chez le chat).(8)(13)

ii. Cas d'une dysplasie de la valve tricuspide

Dans ce cas, c'est l'atrium droit qui apparaît plus ou moins élargi sur les clichés en fonction de la sévérité de la malformation et de la régurgitation tricuspide. Ceci s'accompagne d'un élargissement du ventricule droit avec un déplacement plus ou moins marqué de l'apex vers la gauche sur une vue de face (figure 40).(13)(136) Des signes radiographiques compatibles avec une insuffisance cardiaque droite (dilatation de la veine cave caudale, épanchement pleural, ascite) sont également visibles après décompensation.(129)

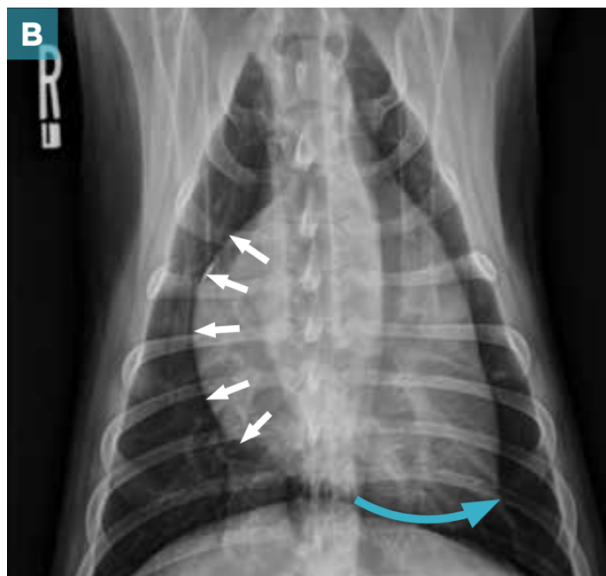


Figure 40 : Cliché radiographique thoracique en vue ventro-dorsale d'un chien présentant une dysplasie de la valve tricuspide, d'après (136).

Les flèches blanches montrent l'élargissement de l'atrium et du ventricule droits tandis que la flèche bleue met en évidence le déplacement vers la gauche de l'apex.

En outre, dans plus de 20% des cas, les deux valves sont touchées en même temps. Il en résulte une cardiomégalie généralisée sur les clichés.(129)

### g. Tétralogie de Fallot

La tétralogie de Fallot est une malformation congénitale complexe. Elle désigne la combinaison de plusieurs anomalies anatomiques cardiaques et s'accompagne d'un shunt droite-gauche (8) :

- Communication interventriculaire située haut dans le septum et souvent de grande taille,
- Sténose pulmonaire généralement liée à une hypoplasie de l'anneau,
- Déplacement de l'aorte vers le cœur droit (dextroposition), elle se retrouve alors « à cheval » sur le septum interventriculaire,
- Obstruction secondaire de la chambre de chasse du ventricule droit lié à une hypertrophie concentrique du ventricule.

Elle est rare chez le chien et le chat.(8)

Sur les clichés radiographiques, la silhouette cardiaque apparaît souvent de taille normale, voire légèrement diminuée, en raison d'un défaut de développement des ventricules.(13) Lorsque l'atteinte est marquée, un élargissement du ventricule droit est identifiable, il est dû à une surcharge volumique dans cette cavité (figure 41).(8) Un renflement crânialement à la silhouette, correspondant à la dilatation de la crosse aortique, est généralement visible à cause du flux sanguin turbulent à ce niveau. Par ailleurs, le déplacement de l'aorte sur le septum interventriculaire peut entraîner la perte de l'échancrure crâniale de la silhouette cardiaque sur une vue latérale.(13) L'artère pulmonaire n'est pas élargie, contrairement à ce qui est visible en cas de sténose pulmonaire isolée, sans communication interventriculaire concomitante.(13)

Par ailleurs, le cœur gauche ainsi que les vaisseaux pulmonaires peuvent apparaître plus petits que la normale et l'opacité pulmonaire diminuée suite au développement d'une insuffisance cardiaque à bas débit dans la circulation pulmonaire (figure 41). (13)(129)(137)

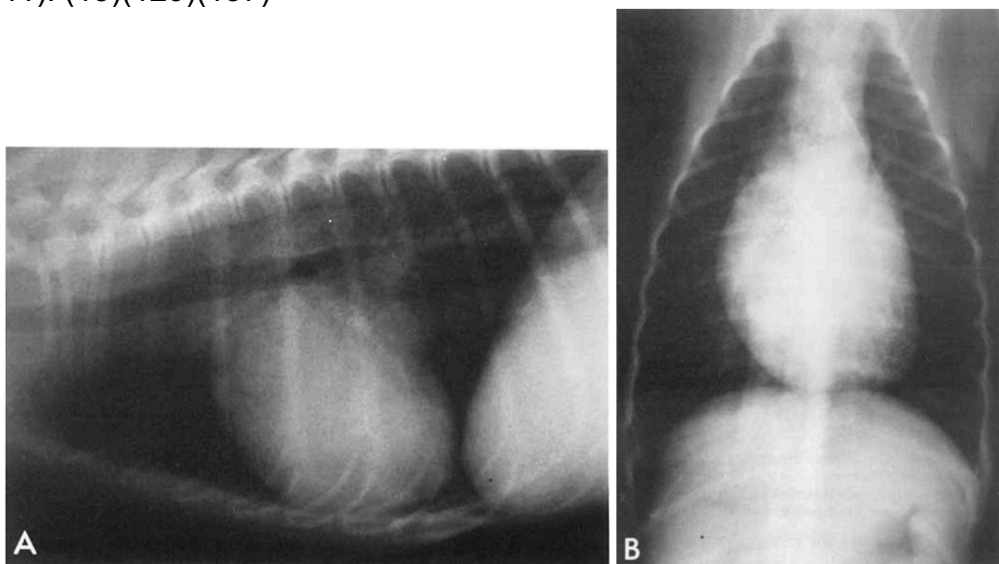


Figure 41 : Clichés radiographiques thoraciques de profil (A) et de face (B) d'un chien présentant une Tétralogie de Fallot, d'après (137).

Sur la vue latérale, un léger élargissement du ventricule droit est identifiable. L'opacité pulmonaire est globalement diminuée, les vaisseaux pulmonaires ne sont pas bien visibles à cause d'une hypoperfusion de la circulation pulmonaire.

## 2) Bilan sur la détection et différenciation des cardiopathies congénitales grâce à l'examen radiographique

Conformément à ce qui vient d'être décrit, les cardiopathies congénitales peuvent entraîner des modifications qualitatives de l'apparence de la silhouette cardiaque sur les clichés radiographiques, qui sont plus ou moins facilement identifiables. Outre des changements de taille ou de forme de certaines cavités cardiaques, beaucoup de cardiopathies congénitales entraînent des modifications de l'apparence des gros vaisseaux présents à la base du cœur. Des anomalies associées du parenchyme pulmonaire, notamment la dilatation conjointe des artères et veines pulmonaires sont également fréquemment mises en évidence ; ce qui facilite le diagnostic différentiel.(130)(136)

Ainsi, des études rétrospectives, spécifiques à certaines cardiopathies congénitales, ont décrit des signes radiographiques de modifications de la silhouette cardiaque identifiables chez 81% des 27 chiens présentant un PDA(138), 100% des 29 chiens présentant une sténose pulmonaire(139), 100% des 13 chiens présentant une tétralogie de Fallot(140), 80% des 5 chiens présentant une CIV(141) et 93% des 15 chiens présentant une dysplasie mitrale(142). Dans une étude incluant des clichés de 53 chiens présentant tout type de cardiopathie congénitale, une cardiomégalie était identifiable subjectivement dans 64% des cas, des signes de congestion veineuse dans 40% et un œdème pulmonaire dans 36%.(133) Une étude récente de Lucina *et al.*(143) incluant des clichés de 30 chiens sains, 30 chiens avec une cardiopathie congénitale et 30 chiens avec une cardiopathie acquise, évalués par trois observateurs, a également montré que les observateurs sont parvenus à identifier la présence d'une cardiopathie congénitale sur les clichés avec une précision variant entre 66 et 82%.

Par ailleurs, de nombreuses cardiopathies congénitales peuvent évoluer à bas bruit chez des animaux asymptomatiques plus ou moins longtemps avant que la maladie ne progresse et décompense.(13) De même, un souffle cardiaque n'est pas toujours audible en fonction de la maladie. Pourtant, des modifications de la silhouette cardiaque sont possiblement déjà identifiables à l'examen radiographique, ce qui pourrait permettre une découverte fortuite de ces maladies ou leur dépistage.(130) Le diagnostic précoce de ces maladies est par ailleurs primordial afin d'assurer une prise en charge optimale et d'augmenter l'espérance de vie des animaux.(135) C'est notamment le cas pour la persistance du canal artériel ou la sténose pulmonaire, pour lesquelles il existe un traitement chirurgical curatif.(8)

Cependant, les modifications rencontrées sur les clichés sont peu spécifiques d'une cardiopathie congénitale particulière. En dehors de la persistance du canal artériel, où dans 20% des cas une triade pathognomonique est identifiable sur les clichés(13)(129) et permet d'orienter spécifiquement vers cette cardiopathie, dans les autres cas de maladies congénitales, les mêmes signes radiographiques peuvent être retrouvés dans plusieurs cardiopathies différentes et ne permettent pas leur différenciation. Ainsi, une étude menée par Lamb *et al.*(124) en 2001 a évalué la précision diagnostique de deux observateurs expérimentés pour la détection de maladies congénitales. Cette étude comprenait des clichés de 57 chiens présentant tout type de cardiopathies congénitales, de 31 chiens sains et de 27 chiens présentant une cardiopathie acquise. Lorsqu'une cardiopathie était suspectée, les observateurs



devaient préciser leur diagnostic différentiel en indiquant 3 cardiopathies envisagées. Les deux observateurs ont différencié correctement les chiens sains des chiens souffrant d'une cardiopathie dans 57 et 70% des cas et ont pu différencier les cardiopathies acquises des cardiopathies congénitales dans 49 et 61% des cas. Pour les maladies congénitales, les deux observateurs n'ont réussi à mentionner le bon diagnostic parmi leur 3 hypothèses que dans 37 et 40% des cas respectivement. Ces résultats concordent avec ceux de l'étude de Lucina dans laquelle les trois observateurs sont parvenus à inclure le bon diagnostic parmi leurs hypothèses dans respectivement 46,6%, 10% et 33,3% des cas.(147) Ceci s'explique à la fois par le chevauchement des mêmes images radiographiques entre plusieurs cardiopathies congénitales comme acquises mais également par la difficulté d'identifier spécifiquement la cavité ou le vaisseau élargi sur les clichés par les observateurs.(124)(143)

De plus, plusieurs anomalies congénitales peuvent coexister chez un même animal(133)(135), ce qui rend plus difficilement interprétable les images radiographiques obtenues.(136) En effet, par exemple, la persistance du canal artériel peut s'accompagner d'une sténose pulmonaire ou aortique qui peuvent elles-mêmes s'accompagner ou non d'une dysplasie des valves atrio-ventriculaires.(13) Par ailleurs, des images radiographiques différentes peuvent être obtenues pour une même cardiopathie congénitale en fonction de sa sévérité et de son degré d'évolution.(136) Enfin, une cardiopathie acquise peut également coexister avec une cardiopathie congénitale subclinique chez des chiens plus âgés.(130)

Ainsi, l'examen radiographique peut aider le clinicien à suspecter une cardiopathie congénitale lorsque des anomalies sont visibles sur les clichés, avec ou sans présence de signes cliniques concomitants, mais la radiographie permet difficilement de différencier ces maladies et de caractériser les cardiopathies congénitales complexes.(124)(130)

Le tableau suivant (tableau VI) regroupe les cardiopathies congénitales compatibles avec la présence de différentes images radiographiques sur les clichés.

Tableau VI : Diagnostic différentiel des différentes cardiopathies congénitales compatibles avec certaines modifications radiographiques identifiables

<b><u>Modifications radiographiques mises en évidence</u></b>	<b><u>Cardiopathies congénitales compatibles</u></b>
<b>Cardiomégalie généralisée</b>	<ul style="list-style-type: none"> <li>- PDA et PDA inversé</li> <li>- CIV (rares cas)</li> <li>- CIA (cas sévère)</li> </ul>
<b>Dilatation de l'aorte (renflement à 12h ou 1h sur une vue de face en fonction de la localisation de la dilatation)</b>	<ul style="list-style-type: none"> <li>- PDA</li> <li>- Sténose aortique</li> <li>- Tétralogie de Fallot</li> </ul>
<b>Elargissement du tronc pulmonaire (renflement à 2h sur une vue de face)</b>	<ul style="list-style-type: none"> <li>- PDA et PDA inversé</li> <li>- Sténose pulmonaire</li> <li>- CIV</li> </ul>
<b>Dilatation de l'atrium gauche</b>	<ul style="list-style-type: none"> <li>- PDA</li> <li>- Sténose aortique (certains cas)</li> <li>- Dysplasie valve mitrale</li> <li>- CIV sévère</li> </ul>
<b>Hypertrophie du ventricule gauche</b>	<ul style="list-style-type: none"> <li>- PDA</li> <li>- Sténose aortique (hypertrophie peu marquée)</li> <li>- CIV sévère</li> <li>- Dysplasie valve mitrale</li> </ul>
<b>Dilatation de l'atrium droit</b>	<ul style="list-style-type: none"> <li>- PDA inversé</li> <li>- Sténose pulmonaire (certains cas)</li> <li>- Dysplasie valve tricuspide</li> <li>- CIA sévère</li> </ul>
<b>Hypertrophie du ventricule droit</b>	<ul style="list-style-type: none"> <li>- PDA inversé</li> <li>- Sténose pulmonaire</li> <li>- CIV (rares cas)</li> <li>- CIA sévère</li> <li>- Dysplasie valve tricuspide</li> </ul>
<b>Hypervascularisation pulmonaire</b>	<ul style="list-style-type: none"> <li>- PDA</li> <li>- CIV</li> <li>- CIA</li> </ul>
<b>Hypovascularisation pulmonaire</b>	<ul style="list-style-type: none"> <li>- Sténose pulmonaire</li> <li>- Tétralogie de Fallot</li> </ul>
<b>Absence d'anomalie radiographique</b>	<ul style="list-style-type: none"> <li>- CIV peu sévère</li> <li>- CIA peu sévère</li> <li>- Tétralogie de Fallot peu sévère</li> <li>- Sténose aortique</li> <li>- Sténose pulmonaire peu sévère</li> </ul>

CIA : communication interatriale ; CIV : communication interventriculaire ; PDA : persistance du canal artériel

En outre, certaines modifications morphologiques cardiaques ne sont que très peu identifiables sur les clichés. C'est notamment le cas pour les maladies entraînant une hypertrophie concentrique du ventricule gauche ou droit suite à une surcharge barométrique, comme les sténoses pulmonaire ou aortique.(129) Les études de Levitt *et al.*(144) et O'Grady *et al.*(145) ont ainsi montré que, dans la majorité des cas, les chiens avec une sténose aortique présentaient des clichés thoraciques sans anomalie. L'étude de Lamb *et al.*(124) incluant 35 chiens avec une sténose aortique ou pulmonaire a montré que les 2 observateurs ne sont parvenus à détecter que 7 anomalies radiographiques parmi les 35 cas. Ils n'ont par ailleurs jamais identifié avec certitude un élargissement du cœur gauche parmi les 25 cas de sténose aortique.(124) La forte proportion de chiens présentant une sténose aortique ou pulmonaire dans cette étude peut d'ailleurs expliquer le manque global de sensibilité et précision des observateurs pour les cardiopathies congénitales observé dans cette étude et discuté précédemment. De plus, dans certains cas, les changements radiographiques ne sont perceptibles que lorsque l'atteinte est sévère, notamment lors de CIV ou de CIA(13), ou que de manière retardé après progression de la cardiopathie. Ainsi, des clichés peuvent apparaître normaux en phase débutante.(129)

L'examen radiographique manque donc globalement de sensibilité pour la détection de cardiopathies congénitales n'étant pas à l'origine de modifications marquées de la morphologie de la silhouette cardiaque.(136, 143)

Par ailleurs, certaines cardiopathies congénitales évoluent longtemps à bas bruit sans être dépistées et ne donnent des signes cliniques que lorsque l'animal est adulte. Bien que la prévalence des cardiopathies congénitales soit beaucoup plus faible que celle des cardiopathies acquises(132), il convient de ne pas exclure la présence d'une affection congénitale chez des animaux adultes présentant des signes cliniques ou radiographiques compatibles avec une cardiopathie. Cependant, si la maladie n'a pas été diagnostiquée jeune, l'examen radiographique ne permet plus de statuer sur l'origine congénitale de la cardiopathie lorsque les images observées sont également compatibles avec une cardiopathie acquise. Ainsi, dans l'étude de Lamb *et al.*(124), si les observateurs pourtant expérimentés n'ont pu différencier les cardiopathies acquises des cardiopathies congénitales que dans 49 et 61% des cas sur l'ensemble de la population, ces chiffres étaient encore moins bons (respectivement 45 et 50%) lorsque seuls les animaux avec un squelette mature étaient évalués ; c'est à dire lorsque les observateurs ne pouvaient pas prendre en compte l'âge de l'animal pour établir leurs hypothèses.(124)

De plus, l'étude de Lucina *et al.*(143) précédemment exposée s'est également intéressée à la variabilité inter-observateur de l'évaluation subjective des clichés radiographiques pour la détection de cardiopathies congénitales. Elle a montré une concordance faible à raisonnable (coefficient kappa=0,35) entre les résultats de trois observateurs, pourtant expérimentés, pour l'identification d'une cardiopathie congénitale. Plus précisément, les observateurs ont montré une concordance médiocre pour l'évaluation de la taille de l'aorte et du tronc pulmonaire (coefficient kappa de 0,1), la meilleure concordance ayant été obtenue pour l'évaluation de l'atrium gauche (coefficient kappa de 0,37).(143) L'évaluation de clichés radiographiques afin de détecter et de caractériser une cardiopathie congénitale n'est ainsi pas une méthode reproductible car bien trop subjective.

Enfin, la plupart des outils quantitatifs précédemment détaillés n'ont pas été testés chez des animaux jeunes. Des études sont donc nécessaires afin de préciser leur possible utilité, notamment dans le cas de maladies entraînant une dilatation de l'atrium gauche (dysplasie de la valve mitrale, PDA, CIV). D'abord, la taille de l'atrium gauche n'a pas été évaluée chez des chiots ou des chatons sains ; des études sont donc nécessaires afin d'obtenir des valeurs moyennes et des intervalles de référence pour les outils précédemment décrits chez des animaux en croissance à différents âges. Ces derniers pourraient ensuite être comparés à ce qui est obtenu dans le cas de diverses maladies congénitales mais également à ceux des animaux adultes, sains ou présentant une cardiopathie acquise. Dans le cas où des différences significatives seraient mise en évidence, les outils pourraient éventuellement permettre de différencier les maladies congénitales entre elles et une origine acquise d'une origine congénitale.

Le VHS a quant à lui déjà été testé chez des jeunes animaux sains afin de vérifier si sa valeur était influencée par l'âge ou la croissance des animaux. Chez le chien, aucune différence n'a été mise en évidence entre la valeur moyenne du VHS entre des jeunes et des adultes.(79) Cependant, chez le chat, la valeur moyenne du VHS est significativement plus importante chez les animaux de moins d'un an par rapport aux adultes.(80, 81) Utiliser le VHS chez des chiots pourrait ainsi permettre d'identifier une cardiomégalie et donc d'aiguiller vers la présence d'une anomalie congénitale entraînant un élargissement de la silhouette cardiaque, sans pour autant pouvoir affirmer sa nature. Ceci reste à confirmer dans des études. Chez le chat, le VHS évoluant avec la croissance, son utilisation est plus risquée et moins pertinente. Une évaluation qualitative de la forme et de la forme de la silhouette reste préférable.

Ainsi, des modifications de la silhouette cardiaque peuvent être identifiées sur les clichés radiographiques en cas de cardiopathies congénitales, notamment lorsque ces dernières sont à l'origine d'une surcharge volumique des cavités ou de modifications morphologiques prononcées des gros vaisseaux du thorax. Toutefois, l'examen radiographique n'est pas assez sensible pour détecter toutes les cardiopathies congénitales et ne permet pas leur différenciation et donc l'établissement d'un diagnostic définitif. Prendre en compte les commémoratifs et notamment l'espèce, la race et le sexe de l'animal, ainsi que l'anamnèse et l'examen clinique avec la présence ou non de signes cliniques particuliers peut aider le clinicien dans ses hypothèses diagnostiques.(124, 129) Chaque cardiopathie congénitale possède en effet des prédispositions de races voire de sexe qu'il convient de garder en tête au moment de l'interprétation des clichés.(129, 135) Toutefois, la prévalence plus élevée d'une cardiopathie congénitale dans une ou plusieurs races particulières n'exclut pas sa présence chez n'importe quel autre animal.(130)(146)

### 3) Conduite à tenir en cas d'identification d'un souffle chez un chiot ou un chaton

Chez un chiot ou un chaton, il convient de réaliser une auscultation cardiaque rigoureuse même en l'absence de signes cliniques particuliers. Celle-ci permet en effet l'identification d'un souffle ou de toute autre anomalie (bruit de galop, arythmies) qui peuvent laisser supposer l'existence d'une maladie cardiaque sous-jacente. Les

souffles sont très fréquents chez les chiots et les chatons, y compris en l'absence de signes cliniques particuliers. Par exemple, dans une étude de Gunther-Harrington *et al.*(81) presque 30% des 88 chatons apparemment sains de l'étude présentaient un souffle cardiaque à l'auscultation. Ces souffles ne sont cependant pas toujours associés à la présence d'une cardiopathie. En effet, chez les jeunes, surtout chez les chatons, il existe une prévalence importante de souffles physiologiques, qui ne sont donc pas dus à des anomalies cardiaques structurelles.(130)(147) De plus, les souffles peuvent également être causés par des affections systémiques comme une anémie.(146) D'après une étude de Schrope *et al.*(131), dans une population très importante de chiens et de chats, la prévalence des souffles physiologiques était ainsi comparable à celle des souffles pathologiques.

En cas d'identification d'un souffle chez un jeune animal, il convient de le caractériser le plus précisément possible (grade, localisation et irradiation, *punctum optimum*, phase du cycle cardiaque concernée).(147) En effet, la nature du souffle varie en fonction de son caractère physiologique ou pathologique et varie également en fonction de la maladie cardiaque sous-jacente le cas échéant. Les souffles physiologiques sont ainsi le plus souvent systoliques, d'intensité maximale en base cardiaque à gauche et de faible grade. Ils sont plus susceptibles d'être détectés suite à un effort physique ou en cas de stress qu'au repos.(146) Attention toutefois, la détection de ce type de souffle, bien qu'orientant le clinicien vers le caractère bénin du bruit cardiaque identifié, ne permet pas pour autant d'exclure la présence d'une cardiopathie congénitale avec certitude, surtout chez le chaton.(146)(147) En relation avec la prévalence relative des cardiopathies congénitales dans les deux espèces, les souffles pathologiques sont généralement continus ou diastoliques chez le chiot, de grade supérieur à III/VI, d'intensité maximale à droite et rayonnant alors que, chez le chaton, la plupart des souffles pathologiques sont systoliques.(130)(146)

Suite à l'identification et à la caractérisation d'un souffle, des examens complémentaires sont nécessaires pour confirmer la nature physiologique ou pathologique du souffle et pour déterminer la maladie sous-jacente le cas échéant. Compte tenu de la forte prévalence de souffles physiologiques chez les animaux en croissance, un examen radiographique est généralement conseillé en première intention suite à l'identification d'un souffle plutôt qu'une échocardiographie.(146)(147) Si une cardiomégalie ou toute autre modification de la silhouette cardiaque est identifiée sur les clichés, le souffle est très probablement pathologique. Il faudra alors recourir à un examen échocardiographique pour établir un diagnostic avec certitude, évaluer précisément la gravité de la maladie et le pronostic et déterminer les options de traitement, médical ou chirurgical.(130)(146) Si aucune anomalie n'est identifiable sur les clichés, une cardiopathie congénitale ne peut être exclue pour autant car l'examen radiographique n'est pas assez sensible pour le dépistage de ces cardiopathies.(143)(146) Cependant, il ne sera pas forcément nécessaire de réaliser plus d'examens complémentaires dans ce cas, notamment si les caractéristiques du souffle sont compatibles avec un souffle physiologique et que l'animal ne présente pas de signes cliniques.(146) Il est conseillé de proposer une surveillance accrue de l'évolution du souffle chez l'animal. Par exemple, chez le chaton, on conseille une ré-auscultation 2 à 4 semaines après identification initiale du souffle.(146)(147) Dans tous les cas, la décision de poursuivre ou non l'exploration diagnostique doit se prendre avec le consentement éclairé du propriétaire.

Par ailleurs, il convient de garder en tête qu'un souffle cardiaque n'est pas toujours présent en cas de cardiopathie congénitale.(130)(147) La réalisation d'un examen radiographique sera alors motivée par la présence de signes cliniques compatibles avec une cardiopathie (intolérance à l'effort, syncopes, dyspnée, etc.).(130) D'autres maladies que les cardiopathies, notamment des affections pulmonaires, peuvent entraîner ces signes cliniques, c'est pourquoi un examen radiographique est également conseillé en première intention dans ce cas. Si des anomalies de la silhouette cardiaque sont visibles sur les clichés, la cause des signes est alors probablement cardiaque et une échocardiographie sera nécessaire afin de caractériser précisément la maladie.

## 2. Détection et caractérisation des cardiopathies acquises chez le chat grâce à un examen radiographique

La grande majorité des cardiopathies chez le chat sont des cardiomyopathies. Dans de plus rares cas, les chats peuvent également présenter des maladies valvulaires acquises à l'origine d'une insuffisance mitrale ou tricuspide.(8, 13) Leur rareté motive cependant de limiter cette partie à l'approche des cardiomyopathies félines. Toutefois, en cas d'atteinte valvulaire chez le chat, les mêmes modifications de la silhouette cardiaque que chez le chien sont identifiables.

### 1) Aspect radiographique de la silhouette cardiaque en cas de cardiomyopathie chez le chat

Les cardiomyopathies désignent un groupe hétérogène d'affections acquises du myocarde dont l'étiologie est généralement inconnue et qui exclut les processus inflammatoires touchant le myocarde (myocardite).(92)(148) Elles peuvent être primaires ou secondaires à une autre affection.(8) En cas de cardiomyopathie, le muscle cardiaque présente des troubles fonctionnels et structurels sans atteinte valvulaire concomitante.(8) Plusieurs formes différentes sont reconnues chez le chat impliquant des processus pathogéniques ainsi que des pronostics différents. Leur classification reste cependant soumise à débat.(92)

#### a. Cas d'une cardiomyopathie hypertrophique (CMH)

Il s'agit de la cardiomyopathie la plus fréquente chez le chat.(134, 148) Elle représente environ 70% des cas de cardiomyopathies (148). Elle concerne 15% de la population féline générale, sa prévalence atteint même près de 30% chez les chats âgés et elle touche plus fréquemment les mâles.(92)(149) Elle peut être primaire ou secondaire à une affection systémique.(8)

Elle est caractérisée par une hypertrophie concentrique du ventricule gauche qui peut être localisée ou diffuse, symétrique ou asymétrique.(150) Il en résulte une diminution de la taille de la lumière ventriculaire gauche et un dysfonctionnement diastolique progressif. Ce dernier entraîne par la suite un remodelage et une dilatation progressive de l'atrium gauche à cause de l'augmentation de la pression de remplissage du ventricule gauche. A terme, une insuffisance cardiaque congestive gauche peut se développer. Le cœur droit peut également être atteint.(8)(100)(151)

En début d'évolution, les clichés radiographiques ne présentent souvent pas d'anomalie car l'hypertrophie concentrique du ventricule gauche est très difficilement identifiable.(8) Le ventricule gauche peut toutefois apparaître légèrement plus arrondi que d'habitude et le diamètre apico-basilaire de la silhouette augmente.(19) Lorsque la maladie progresse, une dilatation atriale gauche, discrète à marquée, devient visible sur les clichés radiographiques.(8, 13) Une image compatible avec une dilatation concomitante de l'atrium droit peut également être identifiable. Cependant, celle-ci résulte plus souvent du déplacement de l'atrium droit par l'atrium gauche que de sa véritable dilatation.(8, 13) Sur une vue dorso-ventrale, la silhouette cardiaque prend souvent une forme typique chez le chat avec une base élargie qui se rétrécit vers l'apex, ce dernier étant souvent déplacé vers la droite et superposé au rachis : il s'agit du « cœur en Saint-Valentin » (figure 42).(8, 13)(152) Par ailleurs, sur une vue de profil, la silhouette cardiaque garde généralement sa position physiologique dans le thorax bien qu'un contact augmenté avec le sternum ait été rapporté dans certains cas.(8)

Enfin, lorsque la maladie décompense, les signes radiographiques d'une insuffisance cardiaque congestive gauche deviennent facilement identifiables (congestion veineuse pulmonaire, œdème pulmonaire et/ou épanchement pleural).(8)(91)

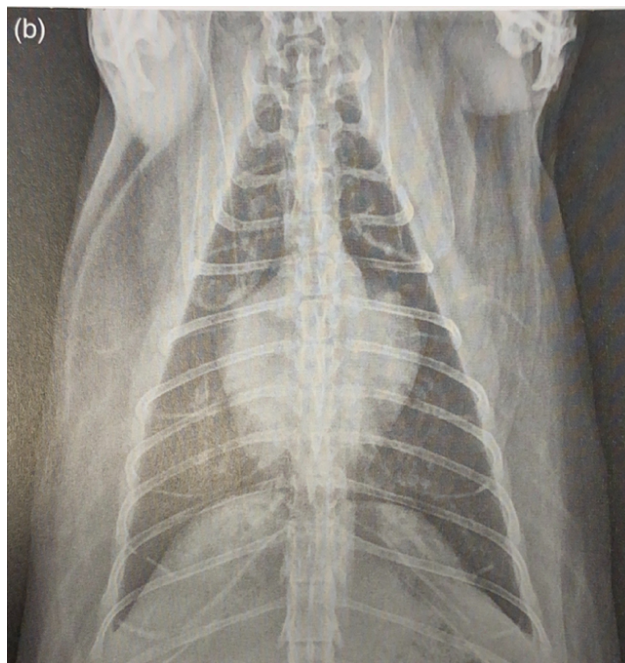


Figure 42 : Cliché radiographique thoracique ventro-dorsal d'un chat de 13 ans présentant une CMH non décompensée, d'après (19).

*La silhouette cardiaque apparaît modérément élargie et une dilatation atriale gauche est particulièrement identifiable avec un renflement focal entre 1h et 3h. La silhouette a une forme de cœur en Saint-Valentin (base élargie qui se rétrécit caudalement).*

Chez le chat, il existe une forme particulière de cardiomyopathie hypertrophique : la cardiomyopathie hypertrophique obstructive liée à un rétrécissement fixe ou dynamique de la chambre de chasse du ventricule gauche. Un

examen échocardiographique est nécessaire afin de préciser ce caractère obstructif.(13)

#### b. Cas d'une cardiomyopathie restrictive (CMR)

La CMR se caractérise par une rigidité accrue de la paroi ventriculaire et par une altération de la fonction diastolique des ventricules.(8) Il en résulte également une dilatation atriale progressive. Cette atteinte touche souvent le cœur gauche et le cœur droit. La CMR est moins fréquente que la CMH mais représente tout de même environ 20% des cardiomyopathies chez le chat.(14,8) Il s'agit d'une maladie qui évolue généralement longtemps à bas bruit sans signe clinique ou souffle cardiaque à l'auscultation. Elle est donc difficile à diagnostiquer avant l'apparition d'une insuffisance cardiaque.(8)

Sur les clichés radiographiques, une cardiomégalie généralisée discrète à modérée est généralement identifiable au moment du diagnostic.(8) Une dilatation marquée de l'atrium gauche est souvent prédominante, elle peut s'accompagner d'une dilatation de l'atrium droit.(16)(19) Comme pour la CMH, un cœur en forme de Saint-Valentin est fréquemment identifié sur les clichés de face (figure 43).(8)

Lorsque la maladie décompense, une insuffisance cardiaque congestive gauche se met prioritairement en place, dont les signes radiographiques sont facilement identifiables. Une insuffisance cardiaque congestive droite peut également se déclencher après remodelage du cœur droit.(8)

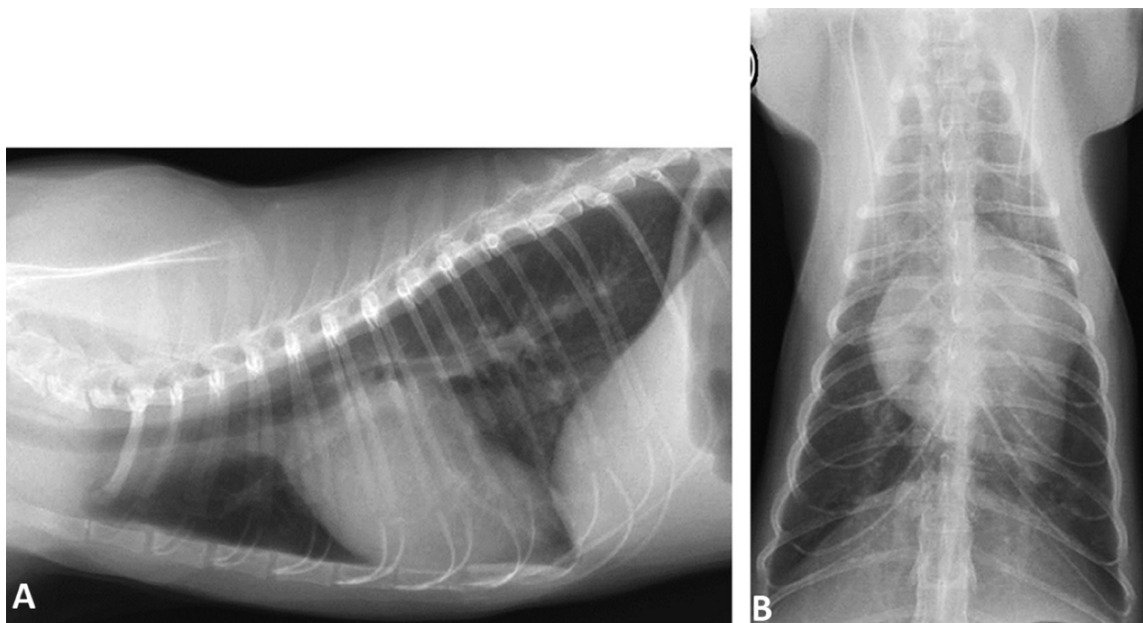


Figure 43 : Clichés radiographiques thoraciques de profil droit (A) et de face (B) d'un chat atteint de CMR, d'après(15).

*Une cardiomégalie généralisée est identifiable ainsi qu'une dilatation bi-atriale. La trachée est surélevée dorsalement sur la vue latérale. Sur la vue de face, le cœur prend une forme de Saint-Valentin. Les vaisseaux pulmonaires apparaissent également dilatés et une augmentation de l'opacité pulmonaire est visible dans les lobes caudo-ventraux.*



### c. Cas d'une cardiomyopathie dilatée (CMD)

La CMD est caractérisée par un amincissement des parois ventriculaires avec hypocontractilité du myocarde et donc altération de la fonction systolique ventriculaire. Il en résulte une dilatation progressive des cavités cardiaques et notamment des deux ventricules par hypertrophie excentrique.(8) Elle est bien moins souvent diagnostiquée qu'avant chez le chat depuis qu'il a été identifié qu'elle pouvait être causée par une carence en taurine(153), ce qui a entraîné une adaptation de la composition des aliments pour chat.(16) De même que pour la CMR, il s'agit d'une maladie difficilement détectable avant l'apparition de signes cliniques liés à la décompensation.(13)

Sur les clichés radiographiques, une cardiomégalie généralisée modérée à marquée est identifiable au moment du diagnostic. La silhouette cardiaque apparaît globalement arrondie sur les vues de face et elle peut apparaître redressée au sein de la cavité thoracique sur une vue latérale, le contact avec le sternum est alors diminué (figure 44). Une dilatation atriale gauche peut aussi prédominer.(8) Une silhouette en forme de Saint-Valentin peut également être identifiée. Globalement, il est difficile de différencier les différentes formes de cardiomyopathies entre elles sur les clichés radiographiques.(13)

En fonction des cas, une insuffisance cardiaque congestive gauche, droite ou bilatérale se met en place. Les chats présentent fréquemment un épanchement pleural qui peut compromettre l'évaluation de la silhouette cardiaque et du parenchyme pulmonaire.(13)

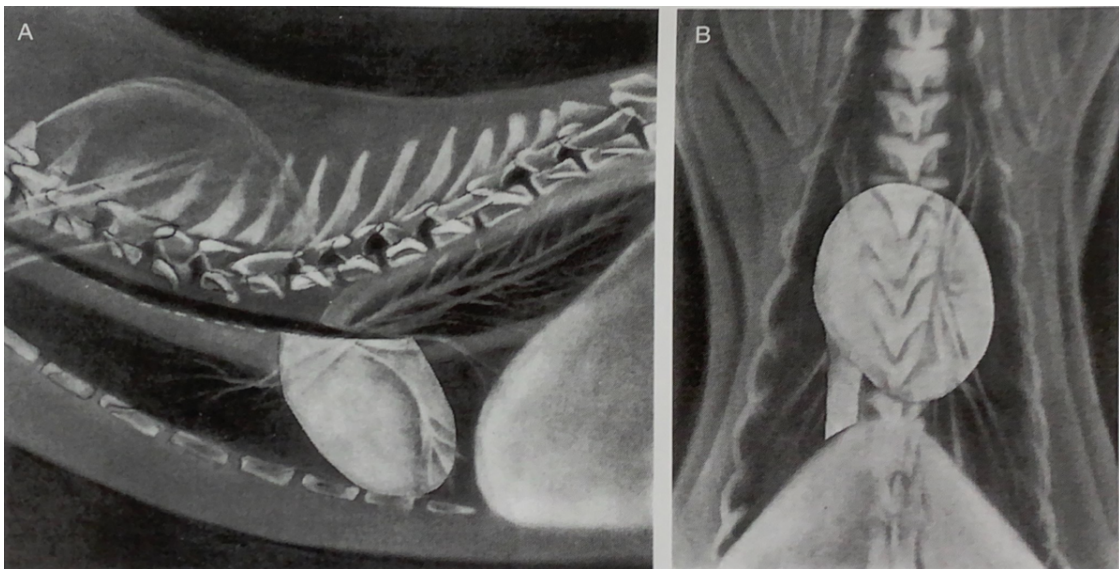


Figure 44 : Schématisation de l'apparence radiographique de la silhouette cardiaque d'un chat en cas de CMD, d'après (8).

*La silhouette cardiaque apparaît arrondie et élargie sur la vue de face, la trachée est déplacée dorsalement. Dans cet exemple, le contact avec le sternum est diminué sur la vue de profil et la veine cave caudale est élargie sur la vue de face.*

#### d. Cas d'une cardiomyopathie ventriculaire droite arythmogène (ARVC)

Elle est caractérisée par une dilatation marquée de l'atrium et du ventricule droits souvent associée à une hypokinésie ventriculaire et à des troubles du rythme. Le cœur gauche peut aussi être affecté. Elle reste rare chez le chat.(154)

Sur les clichés radiographiques, des images compatibles avec un élargissement du cœur droit sont identifiables dans un premier temps.(13) Dans 50% des cas, le cœur gauche peut également apparaître élargi. Il en résulte une cardiomégalie généralisée identifiable sur les clichés.(19)

Les signes radiographiques d'une insuffisance cardiaque droite sont identifiables après décompensation (ascite, dilatation de la veine cave caudale, épanchement pleural). Une insuffisance cardiaque gauche peut également être présente en cas d'insuffisance bi-ventriculaire.(13)

#### e. Cas d'une cardiomyopathie non classée (CMU)

En fonction des résultats de l'examen échocardiographique, certains chats présentent une cardiomyopathie qui ne correspond à aucune des formes décrites ci-dessus. On parle alors de cardiomyopathie non classée. Il s'agit souvent de formes évolutives de celles précédemment exposées.(13)

Dans ce cas, l'examen radiographique révèle généralement des signes d'insuffisance cardiaque congestive car la maladie n'est pas diagnostiquée avant la décompensation.(13) Il est également possible de mettre en évidence une silhouette cardiaque en forme de cœur de Saint-Valentin.

### 2) Bilan sur la détection et la différenciation des cardiomyopathies chez le chat grâce à l'examen radiographique

Chez le chat, les cardiomyopathies évoluent souvent longtemps à bas bruit chez des animaux asymptomatiques. De plus, elles ne s'accompagnent pas toujours d'un souffle audible à l'auscultation surtout en cas de CMR ou de CMD.(8)(148) Par exemple, une étude de Paige *et al.*(154), incluant une centaine de chats apparemment sains a montré la présence d'une cardiomyopathie subclinique chez 15% d'entre eux et une absence de souffle dans plus de la moitié de ces cas. Par ailleurs, des souffles non pathologiques peuvent encore être détectés chez le chat adulte ; ils représentent même environ la moitié des cas de souffles entendus à l'auscultation.(146)(155) De plus, chez des chats adultes en bonne santé, il est très difficile de différencier un souffle pathologique d'un souffle non pathologique lors de l'auscultation.(146)(155) Il ne s'agit donc pas d'un critère fiable de maladie cardiaque sous-jacente.(146)(154) Ainsi, d'après l'étude de Paige *et al.*(154), la sensibilité et la spécificité de la détection d'un souffle à l'auscultation pour le diagnostic d'une cardiomyopathie chez le chat étaient respectivement de 31% et 87%. Compte tenu de la prévalence des cardiomyopathies dans leur population d'étude, ils ont également montré que la probabilité qu'un chat

présentant un souffle soit réellement atteint d'une cardiomyopathie (la valeur prédictive positive) était de 31%.(154). *A contrario*, 13% des chats sans souffle étaient atteints d'une cardiomyopathie dans cette étude.(154) Le diagnostic précoce de ces maladies n'est donc pas facile pour le clinicien sur la base du seul examen clinique.(154, 156)

De plus, dans le cas d'une cardiomyopathie subclinique et peu avancée, les clichés radiographiques ne montrent souvent aucune anomalie.(8) En effet, en cas de CMH, qui est la cardiomyopathie la plus fréquente chez le chat, le remodelage cardiaque commence par une hypertrophie concentrique du ventricule gauche.(8) Or, cette dernière est difficilement mise en évidence sur les clichés car elle n'entraîne pas de changement visible de la taille ou de la forme de la silhouette cardiaque ou alors des changements très légers.(16) Par ailleurs, il a été montré que l'évaluation de clichés radiographiques, qu'elle soit subjective ou objective avec des marqueurs quantitatifs, est une technique peu sensible en cas de cardiopathie discrète.(100)(105) Elle n'est donc pas assez fiable afin de dépister des cardiomyopathies subcliniques chez le chat.

Par ailleurs, même chez des animaux symptomatiques ou présentant une cardiomyopathie assez sévère pour décompenser rapidement, et malgré l'identification d'une dilatation atriale lors de l'examen échocardiographique, la silhouette cardiaque peut apparaître normale sur les clichés radiographiques.(92)(105) Par exemple, une étude de Ferasin *et al.*(148) incluant 106 chats présentant une cardiomyopathie détectée à l'échocardiographie, dont seulement 3 ne présentaient aucun signe clinique imputable à une maladie cardiaque, a montré que 17,9% des chats ne présentaient aucune anomalie sur leurs clichés radiographiques. Ceci prouve une nouvelle fois la faible sensibilité de la méthode, y compris dans le cas d'une maladie plus avancée.

Cependant, à mesure qu'elles se développent, les cardiomyopathies peuvent également être à l'origine d'images radiographiques anormales identifiables sur les clichés. Chez le chat, on retrouve ainsi fréquemment une image spécifique à cette espèce en cas de cardiomyopathie : le cœur en forme de Saint-Valentin.(8, 13) Une étude de Winter *et al.*(152) incluant 41 chats présentant une silhouette cardiaque en forme de cœur en Saint-Valentin a montré que dans 83% des cas cette forme atypique était associée à une cardiomyopathie et dans 93% des cas à une maladie cardiaque. L'identification de cette image permet donc de mettre en évidence une cardiopathie, et notamment une cardiomyopathie, avec une bonne spécificité chez le chat. En l'absence de maladie cardiaque, elle peut être expliquée par un excès de graisse péricardique, un mauvais positionnement ou une erreur de jugement de l'observateur.(152) Le cœur en Saint-Valentin est observé suite à la dilatation d'une ou de plusieurs cavités cardiaques. Selon l'étude de Winter *et al.*(152), elle s'explique dans 34% des cas par un élargissement du cœur gauche (atrium et ventricule), dans 24% des cas par une dilatation bi-atriale associée à une hypertrophie ventriculaire gauche et/ou droite et dans 15% des cas par une seule dilatation de l'atrium gauche. Les autres causes possibles (dilatation bi-atriale isolée, élargissement du ventricule gauche seul, dilatation de l'atrium droite seule, etc.) représentent à chaque fois moins de 7% des cas.(152) Contrairement à ce qui était initialement pensé, la dilatation bi-atriale ne représente donc pas la majorité des cas ; une dilatation de l'atrium gauche avec ou sans élargissement du ventricule gauche étant la lésion la plus fréquemment associée à une forme du cœur en Saint-Valentin.(157) De plus, considérant que plus

la base de la silhouette cardiaque était élargie et plus la forme de cœur de Saint-Valentin était marquée, une étude d'Oura *et al.*(157) a montré une corrélation positive entre la taille de l'atrium gauche mesurée à l'échocardiographie et la sévérité de la forme du cœur de Saint-Valentin. L'hypothèse est que l'élargissement de l'atrium gauche entraînerait un déplacement crânio-latéral de l'atrium droit, donnant à la silhouette cardiaque une forme de cœur de Saint-Valentin, sans qu'une dilatation de l'atrium droit ne soit présente. Ainsi, la dilatation de l'atrium droit peut augmenter la sévérité de la forme de Saint-Valentin mais elle ne la provoque que rarement seule.(152)(157)

Par ailleurs, il a longtemps été pensé que le cœur en Saint-Valentin était spécifique d'une CMH. Cependant, l'étude de Winter *et al.*(152) a montré que cette forme était associée dans 41% des cas à une CMU, dans 38% des cas à une CMH et dans 21% des cas à une CMR. L'étude d'Oura *et al.*(157), incluant des clichés radiographiques de 81 chats avec une forme en Saint-Valentin identifiable, a quant à elle montré que cette forme était causée par une CMH dans 56% des cas, par une CMH obstructive dans 12% des cas et par un autre type de cardiopathie, dont les CMR et les CMU, dans 32% des cas. Ces valeurs, bien que différentes de celles obtenues par Winter *et al.*(152), confirment que la forme en Saint-Valentin n'est pas spécifique d'une cardiomyopathie particulière et ne permet pas de différencier les cardiomyopathies entre elles. En outre, il a également été montré par Oura *et al.*(157) que la sévérité de la forme du cœur en Saint-Valentin n'est pas non plus associée à un type de cardiomyopathie particulier. L'étude de Winter *et al.*(152) a tout de même montré que dans 85% des cas de CMH, cette forme était due à une hypertrophie du cœur gauche (atrium et ventricule) tandis qu'une dilatation bi-atriale avec ou sans hypertrophie ventriculaire était plus fréquemment à l'origine du cœur en Saint-Valentin lors de cardiomyopathie autre qu'une CMH. Cependant, l'examen radiographique n'est pas assez précis pour détecter avec certitude les cavités élargies et l'image prédominante de cœur en Saint-Valentin reste globalement la même quelles que soient les cavités dilatées qui en sont à l'origine.(152)

En outre, bien que spécifique d'une cardiopathie, l'identification d'un cœur en Saint-Valentin n'est pas systématique en cas de maladie cardiaque chez le chat, y compris lors de cardiomégalie.(158) Il convient alors de se reposer sur l'identification d'images plus traditionnelles compatibles avec une cardiopathie pour l'identifier, comme une cardiomégalie, une dilatation atriale gauche ou une dilatation des veines pulmonaires. L'étude de Ferasin *et al.*(148) a ainsi mis en évidence une cardiomégalie chez 71% des 106 chats de l'étude avec une prévalence plus importante chez les chats atteints de CMR ou de CMU. Une étude de Bright *et al.*(159) incluant 18 chats présentant une CMH et des signes cliniques (léthargie, détresse respiratoire, perte de poids, syncope, etc.) a quant à elle montré que 83% des chats présentaient des anomalies sur les clichés radiographiques, le plus souvent un élargissement discret du ventricule gauche associé à une dilatation atriale modérée à marquée.

De plus, il a été montré que les chats atteints de CMH présentent en moyenne des veines pulmonaires plus larges que les chats sains, y compris avant la décompensation cardiaque.(24)(91) Il est conseillé de surtout regarder les vaisseaux pulmonaires caudaux sur une vue de face car la différence du diamètre des veines pulmonaires crânielles entre les chats sains et ceux présentant une cardiomyopathie est faible et non significative.(24)(91) Toutefois, les études sur le sujet s'accordent à

dire que l'évaluation du diamètre des veines pulmonaires n'est pas assez fiable pour identifier une cardiomyopathie chez le chat puisqu'il existe un chevauchement important pour ce diamètre entre les animaux sains et ceux présentant une cardiomyopathie, notamment en fonction du degré d'avancement de la cardiopathie. Par ailleurs, il a été montré que le rapport entre le diamètre de la veine pulmonaire et celui de l'artère pulmonaire adjacente est également un mauvais prédicteur de CMH chez le chat puisque le diamètre des artères est également amené à varier en cas de cardiomyopathie.(24)(91)

Par ailleurs, chez le chat atteint de cardiomyopathie, il est essentiel de pouvoir identifier et quantifier une dilatation atriale gauche car le degré de cette dernière est lié à la chronicité du dysfonctionnement diastolique du ventricule gauche et reflète la gravité de la maladie.(92)(100) De plus, d'après le consensus de l'ACVIM (« *American College of Veterinary Internal Medicine* ») sur le diagnostic et le traitement des cardiomyopathies chez le chat, une dilatation atriale marquée constitue un facteur prédictif robuste du développement imminent d'une ICC ou d'une thrombo-embolie aortique (TEA).(92) En effet, la taille de l'atrium gauche est l'un des facteurs permettant de différencier les chats atteints de cardiomyopathie subclinique avec un faible risque de survenue imminente d'une ICC ou d'une TEA (stade B1) des chats atteints d'une cardiomyopathie présentant un fort risque de décompensation imminente (stade B2 avancé). La médiane de survie et les recommandations de monitoring et de traitement ne sont pas les mêmes entre les deux stades. La mise en évidence d'une dilatation atriale possède donc une importance thérapeutique et pronostique notable.(92)

Cependant, tandis que l'examen échocardiographique permet de détecter une dilatation atriale et de la quantifier avec précision(92), de bien moins bons résultats sont obtenus grâce à l'examen radiographique.(91)(105) La précision diagnostique des observateurs pour l'identification subjective d'une dilatation atriale gauche a déjà été présentée précédemment dans ce travail. Globalement, il ne s'agit pas d'une méthode assez sensible ni reproductible chez le chat, notamment en cas de dilatation atriale peu marquée, et elle est à l'origine de nombreux diagnostics faussement négatifs.(91)(100)(105) Ceci s'explique en partie par l'aire de projection de l'atrium gauche qui se superpose à la base du cœur sur une vue de profil chez le chat, ce qui complique l'identification de sa dilatation.(16)(151) De plus, même en cas de dilatation plus importante, l'examen radiographique présente toujours des limites pour l'identification d'un élargissement de l'atrium gauche. Il a ainsi été montré par Schober *et al.*(105), dans une étude incluant 100 chats présentant une ICC gauche avec une dilatation atriale mise en évidence à l'échocardiographie dans 96% des cas, qu'une dilatation atriale n'était identifiable sur les clichés que dans 64% des cas en utilisant deux vues orthogonales et dans 48% des cas en n'utilisant qu'une vue de profil droit. Il en résulte une concordance faible entre les résultats échocardiographiques et radiographiques dans cette étude pour l'estimation de la taille de l'atrium gauche (coefficient kappa=0,17).(105)

Par ailleurs, contrairement à ce qui pourrait être attendu, l'utilisation de marqueurs quantitatifs spécifiques de la taille de l'atrium gauche ne permet pas de détecter avec plus de justesse une dilatation atriale chez le chat, et encore moins statuer sur sa sévérité, que l'évaluation subjective.(37)(91)(100) Dans une étude de Schober *et al.*(100) incluant des clichés de 21 chats sains et de 31 chats présentant

une cardiomyopathie, le LA-VHS présentait ainsi une bonne spécificité pour détecter une dilatation atriale mais une très faible sensibilité ( $Se=0,28$ ). La VPN de ce marqueur pour la dilatation atriale était de 0,5, ce qui signifie que dans la moitié des cas, les chats ayant un LA-VHS dans les normes présentaient tout de même une dilatation atriale.(100) A titre de comparaison, la VPN de l'évaluation subjective de la dilatation atriale était de 0,67 dans cette étude.(100) Toutefois, la bonne spécificité du LA-VHS ainsi que la forte valeur prédictive positive (VPP) qui lui est associé ( $VPP=0,88$ ) en font un indicateur intéressant pour confirmer la présence d'une dilatation atriale chez le chat. Ceci est d'autant plus vrai que la dilatation atriale est marquée à l'échocardiographie.(100) En outre, de meilleurs résultats ont été obtenus en utilisant le VHS plutôt que des marqueurs spécifiques de la taille de l'atrium gauche pour identifier des chats présentant une CMH, alors même que la dilatation atriale est la principale modification morphologique identifiable sur les clichés radiographiques en cas de CMH.(37)(91) Compte tenu de l'aire de projection de l'atrium gauche chez le chat, le VHS serait ainsi plus à même de prendre en compte une dilatation atriale que le VLAS ou le LA-VHS qui sont des outils performants lorsque la dilatation de l'atrium gauche est à l'origine d'un bombement dorso-caudal marqué de la silhouette cardiaque, comme chez le chien. Pour rappel, une cardiopathie est suspectée chez le chat lorsque le VHS est supérieur à 7,9 vertèbres sur une vue de profil et un VHS supérieur à 9,3 vertèbres est très spécifique d'une cardiopathie.(37)(73)

Par ailleurs, l'examen radiographique constitue l'examen de référence afin d'identifier les conséquences hémodynamiques des cardiomyopathies chez le chat. La mise en évidence d'une insuffisance cardiaque congestive chez des chats présentant une cardiomyopathie possède en outre une importance thérapeutique et pronostique non négligeable car elle justifie la mise en place d'un traitement diurétique quel que soit le type de cardiomyopathie en cause.(92) En pratique, les clichés radiographiques sont d'ailleurs souvent réalisés après décompensation, notamment en cas de CMR ou de CMD car l'absence fréquente de souffle cardiaque audible ou de signe clinique spécifique empêchent le diagnostic précoce de ces maladies.(8, 13) Les signes radiographiques prédominants sont alors ceux d'une ICC gauche ou droite, voire des deux en même temps. Il a été rapporté que les chats atteints de CMH présenteraient plus fréquemment un œdème pulmonaire identifiable à l'examen radiographique, tandis que les chats atteints d'un autre type de cardiomyopathie présenteraient plus fréquemment un épanchement pleural.(148)(156) Par exemple, dans l'étude de Ferasin *et al.*(148), 54% des chats avec une CMR présentaient des signes d'épanchement pleural, 41% des signes d'œdème pulmonaire et 23% des signes d'ascite. Dans cette même étude, l'intégralité des 11 chats ayant une CMD présentaient des signes radiographiques d'insuffisance cardiaque avec dans 91% des cas un épanchement pleural, dans 36% des cas un œdème pulmonaire et dans 54% des cas de l'ascite. Concernant les chats atteints de CMH, ils présentaient un œdème pulmonaire dans 23% des cas et un épanchement pleural dans 6% des cas.(148) En outre, parmi les chats atteints d'œdème pulmonaire, une étude de Diana *et al.*(106) n'a pas montré de différence significative en ce qui concerne les caractéristiques radiographiques de l'œdème (distribution, localisation, etc.), de la silhouette cardiaque ou des vaisseaux pulmonaires entre les chats atteints de CMH et ceux atteints de CMR. Le patron des images d'insuffisance cardiaque congestive ne permet donc pas de caractériser le phénotype de la maladie cardiaque sous-jacente.

Pour résumer, l'examen radiographique est une méthode assez spécifique chez le chat afin de détecter la présence d'une cardiomyopathie lorsque cette dernière est à l'origine d'une cardiomégalie ou d'une dilatation atriale modérées à marquées. Il convient tout de même de garder en tête que des atteintes systémiques comme l'hyperthyroïdie ou l'hypertension artérielle systémique peuvent avoir des conséquences sur le fonctionnement et la morphologie cardiaque et entraîner des images radiographiques comparables avec celles d'une cardiomyopathie primaire.(13) Une hyperthyroïdie peut en effet être à l'origine d'une hypervascularisation des vaisseaux pulmonaires et d'une hypertrophie cardiaque. La dilatation de l'atrium gauche est tout de même généralement moins prononcée qu'en cas de CMH primaire.(16) Une hypertension artérielle provoque quant à elle un discret élargissement du ventricule gauche par hypertrophie concentrique(13) et une dilatation de l'aorte ainsi que son ondulation, qui sont à l'origine d'un renflement crânialement au cœur.(19)(160) Par ailleurs, ces deux atteintes peuvent également provoquer une décompensation cardiaque.(13)(19) Chez un chat d'âge moyen à âgé présentant une cardiomégalie ou une forme ondulée anormale de l'aorte, il convient d'évaluer la concentration sanguine en T4 totale et de mesurer la pression artérielle systémique systolique afin d'exclure ces causes.(13)(19)(92)

L'examen radiographique n'est cependant pas une méthode assez sensible pour l'identification des cardiomyopathies chez le chat et ne permet pas d'exclure de manière fiable leur présence, notamment lorsqu'elles sont débutantes et associées à des changements discrets de la silhouette cardiaque.(92) Il ne doit ainsi pas être utilisé comme outil de dépistage chez des animaux asymptomatiques ou suite à l'identification d'un souffle à l'auscultation chez un chat sans autre signe clinique.(146) Par ailleurs, il n'est pas possible de distinguer les différents types de cardiomyopathies chez le chat sur la base d'un examen radiographique, ni subjectivement, ni en utilisant des marqueurs quantitatifs.(13)(16)(106) Il s'agit cependant d'une technique utile afin de mettre en évidence les conséquences hémodynamiques d'une affection du myocarde et, en urgence, l'examen radiographique peut permettre d'orienter vers l'origine cardiaque d'un œdème pulmonaire, ce qui permet d'adapter le traitement.(73) Afin de détecter et de caractériser correctement une cardiomyopathie chez le chat, il convient de recourir à l'examen échocardiographique.(92)(148)

### 3. Détection et caractérisation des cardiopathies acquises chez le chien grâce à un examen radiographique

#### 1) Aspect radiographique de la silhouette cardiaque en cas de cardiopathie chez le chien

Les chiens présentent dans la grande majorité des cas des maladies valvulaires, notamment une maladie valvulaire dégénérative mitrale, et des cardiomyopathies dilatées.(13) Ces deux maladies seront plus particulièrement détaillées dans ce travail.

a. Cas de la maladie valvulaire dégénérative mitrale (MVDM)

La MVDM est la maladie cardiaque la plus fréquente chez le chien, elle représente environ 75% des cardiopathies dans cette espèce. Les chiens de petite race comme les CKCS, les Chihuahuas ou encore les caniches sont prédisposés. La prévalence de la maladie est par ailleurs corrélée avec l'âge des chiens ; il est ainsi rapporté qu'elle peut atteindre 90% chez les CKCS de plus de 10 ans. Un souffle systolique apexien gauche est identifiable lorsque la maladie se développe.(13)(95, 161)

Elle est causée par une dégénérescence de l'appareil valvulaire (feuillet, cordages et leurs attaches sur les piliers) causant des modifications anatomiques de la valve mitrale (augmentation de la surface des feuillets, apparition de nodules valvulaires, épaissement des bords libres de la valve et des cordages, etc.).(162) Ces changements sont à l'origine d'une mauvaise fermeture de la valve durant la systole. Il en résulte une régurgitation mitrale, c'est-à-dire un flux sanguin rétrograde entre le ventricule et l'atrium gauches lors de la systole ventriculaire, dont le volume dépend du diamètre de la fuite.(95)(163) Cette régurgitation entraîne une surcharge volumique dans l'atrium gauche à l'origine de sa dilatation progressive ainsi qu'une augmentation de la précharge du cœur gauche et, par différents mécanismes compensatoires, d'un élargissement du ventricule gauche par hypertrophie excentrique.(95)(86) Par ailleurs, ce phénomène s'auto-entretient puisque l'hypertrophie du ventricule gauche tend à augmenter le diamètre de la fuite et donc le volume de la régurgitation.(90) Le jet de régurgitation mitrale peut être de direction centrale ou excentrique. Dans ce dernier cas, il rentre directement en contact avec les parois de l'atrium gauche juste après son entrée dans cette cavité.(163, 164)

Sur les clichés radiographiques, la première anomalie identifiable est une dilatation de l'atrium gauche, qui devient de plus en plus importante à mesure que la maladie progresse.(8, 13) La bifurcation trachéo-bronchique peut être déplacée dorsalement et la bronche souche gauche comprimée.(162) Il est également possible de mettre en évidence un élargissement plus ou moins important du ventricule gauche, à l'origine d'une cardiomégalie gauche (figure 45).(8, 13) Par ailleurs, dans plus de 30% des cas, la valve tricuspide est également touchée.(95) Une dilatation de l'atrium droit est alors également identifiable ainsi qu'un élargissement du ventricule droit par hypertrophie excentrique, en fonction de la sévérité de la régurgitation tricuspidiennne.(8, 13) Il en résulte une cardiomégalie généralisée sur les clichés avec une silhouette cardiaque de forme globuleuse.(165)

Par ailleurs, chez les chiens ne présentant pas d'atteinte dégénérative concomitante de la valve tricuspide, une fausse impression d'hypertrophie du ventricule droit peut également être obtenue d'après les clichés radiographiques. L'hypothèse est qu'elle serait due à la compression du cœur droit par un cœur gauche nettement élargi, ce qui déplacerait légèrement l'aire de projection du ventricule droit et donnerait l'impression que ce dernier est élargi.(165) De plus, cette compression peut également entraîner une distorsion de l'anneau valvulaire de la valve tricuspide, ce qui serait à l'origine d'une régurgitation tricuspidiennne secondaire.(165)



Suite à la progression de la maladie, les signes radiographiques d'une insuffisance cardiaque congestive gauche deviennent identifiables (congestion veineuse pulmonaire, œdème pulmonaire).(8)

Dans de plus rares cas, une insuffisance mitrale aiguë se met en place suite à une rupture des cordages attachant les feuillets de la valve aux muscles papillaires. Il en résulte un œdème pulmonaire cardiogénique très marqué sans changement significatif de la silhouette cardiaque sur les clichés radiographiques.(8, 123, 166)

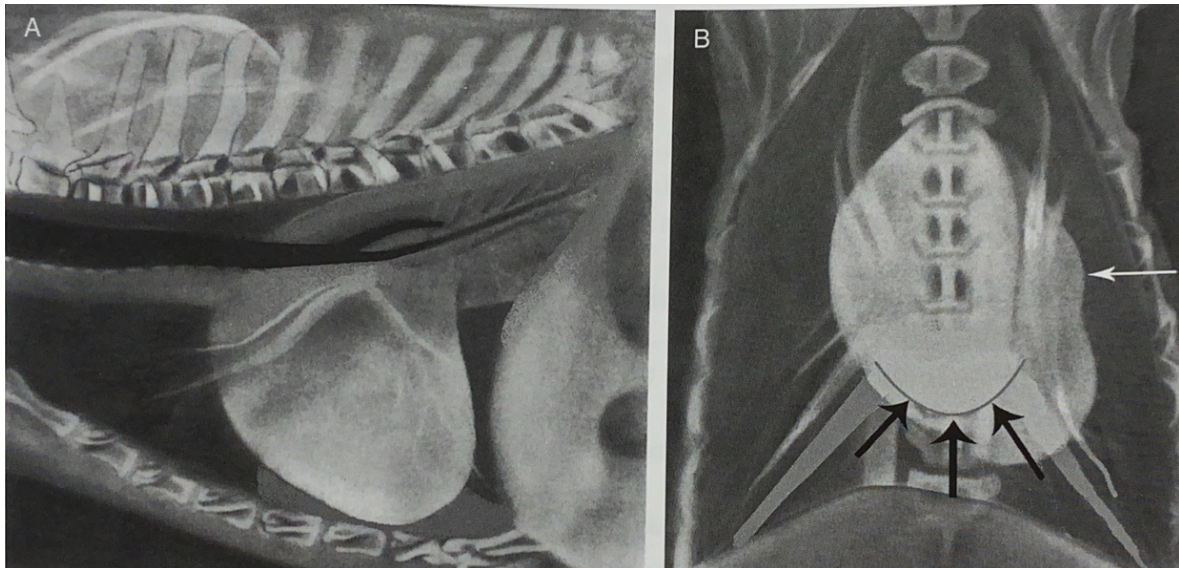


Figure 45 : Schématisation de l'apparence radiographique de la silhouette cardiaque sur des vues de profil (A) et de face (B) en cas de MVDM, d'après(8).

Sur la vue de profil, une dilatation de l'atrium gauche est identifiable à l'extrémité dorso-caudale de la silhouette. La trachée est déplacée dorsalement et la bronche principale gauche est comprimée. Sur la vue de face, le ventricule gauche est arrondi et élargi, l'apex est déplacé vers la gauche et un renflement, causé par la dilatation de l'atrium gauche, est visible à 3h (flèche blanche). La dilatation de l'atrium gauche donne également l'impression que le cœur possède une double paroi (flèches noires). Les veines pulmonaires sont dilatées sur les deux vues et un œdème pulmonaire est identifiable dans les lobes dorso-caudaux sur la vue de profil.

#### b. Cas de la maladie valvulaire dégénérative (MVD) tricuspide

A l'instar de ce que l'on retrouve pour la valve mitrale, une dégénérescence de la valve tricuspide peut survenir chez le chien, ce qui entraîne un dysfonctionnement de cette valve et une régurgitation entre le ventricule droit et l'atrium droit.(8) Il en résulte une surcharge volumique et donc une dilatation progressive de l'atrium droit ainsi qu'un élargissement par hypertrophie excentrique du ventricule droit. Cette atteinte est assez rarement retrouvée seule (5 à 10% des cas) mais accompagne fréquemment une atteinte mitrale.(8)(162)

Lors de l'examen radiographique, une dilatation modérée à marquée de l'atrium droit est identifiable ainsi qu'un élargissement du ventricule droit dans les cas les plus avancés. En cas d'association avec une atteinte mitrale, les signes retrouvés sur les clichés radiographiques sont les mêmes que ceux décrits plus haut.(8)

### c. Cas d'une endocardite

Une endocardite désigne une inflammation de l'endocarde valvulaire suite à sa colonisation par un agent infectieux, généralement bactérien. Il en résulte une détérioration progressive de la valve touchée, un défaut de coaptation puis une insuffisance valvulaire. Il s'agit d'une maladie rare, qui touche préférentiellement les chiens de race pure, moyenne à grande, notamment les bergers allemands. La valve la plus fréquemment touchée est la valve mitrale, suivie par la valve aortique. Les endocardites des valves du cœur droit sont très rares.(8, 13)

Les images radiographiques identifiables en cas d'endocardite sont les mêmes que pour une maladie valvulaire dégénérative et ne sont donc pas spécifiques. Lorsqu'elle touche la valve mitrale, l'endocardite est ainsi responsable d'une insuffisance mitrale et donc d'une dilatation progressive de l'atrium gauche. En fin d'évolution, des signes radiographiques compatibles avec une insuffisance cardiaque congestive gauche peuvent être identifiables.(8, 13)

L'examen radiographique ne permet pas le diagnostic d'une endocardite, qui repose sur des critères cliniques, échocardiographiques et sur un examen bactériologique.(13) De plus, les endocardites étant rapidement progressives et s'accompagnant de répercussions systémiques, il est fréquent que le tableau clinique soit dominé par un syndrome fièvre et non par des signes d'insuffisance cardiaque. Par ailleurs, ces signes cliniques apparaissent souvent avant toute dilatation cavitaire. L'examen radiographique est donc fréquemment sans anomalie et ne permet pas non plus d'exclure cette affection.

### d. Cas d'une cardiomyopathie dilatée (CMD)

La CMD est la cardiomyopathie la plus fréquente chez le chien, elle est surtout retrouvée chez les chiens mâles de grande race.(167–169)

La classification des CMD reste sujette à débat, il en existe aujourd'hui plusieurs groupes (8) :

- Les CMD primaires, d'origine génétique, au sein desquelles il existe des formes « classiques » touchant les grandes races et des formes « raciales », propres à une race particulière, notamment le boxer et le Dobermann qui sont les deux races les plus fréquemment atteintes de CMD.(169) Ces différentes formes ne seront pas spécifiquement détaillées ici. Cette classification est cependant complexe et est vouée à évoluer.
- Les CMD d'origine non génétique, causées par des affections primaires variées : cause alimentaire dont les carences nutritionnelles en taurine, cause toxique, dysendocrinie, processus tumoral, processus dysimmunitaire, etc.

Comme chez le chat, la CMD est caractérisée par une hypocontractilité du myocarde entraînant un dysfonctionnement systolique des ventricules ainsi que leur hypertrophie excentrique par surcharge volumique.(8) L'élargissement du ventricule gauche entraîne par la suite un étirement de l'anneau mitral puis une coaptation incomplète des feuillets de la valve mitrale. Il en résulte une régurgitation mitrale, dont le jet est central (163), et donc une dilatation progressive de l'atrium gauche.

La CMD s'accompagne également très fréquemment d'arythmies, y compris en début d'évolution, pouvant être à l'origine de syncopes voire de morts subites.(8, 13)

Sur les clichés radiographiques, une cardiomégalie généralisée, avec une silhouette cardiaque qui apparaît globuleuse, est identifiable chez 80% des chiens présentant des signes cliniques au moment du diagnostic d'une CMD (figure 46).(169) Une cardiomégalie gauche avec notamment une dilatation marquée de l'atrium gauche peut également être proéminente.(8)(168) Enfin, le contour du cœur peut apparaître plus net que d'habitude car le dysfonctionnement systolique cause une perte de l'amplitude du mouvement cardiaque entre la diastole et la systole, qui à l'accoutumée peut légèrement flouter les contours cardiaques en fonction du moment du cycle.(13)

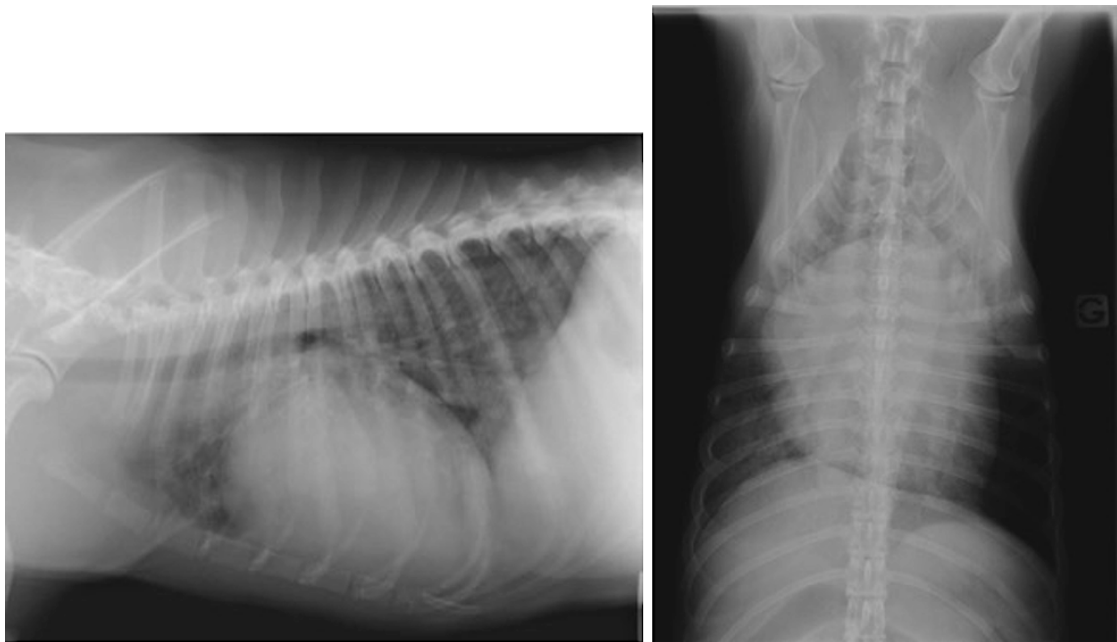


Figure 46 : Clichés radiographiques thoraciques de profil (à gauche) et de face (à droite) d'un chien présentant une CMD. Crédit : service d'imagerie VetAgro Sup.

Les deux clichés montrent une cardiomégalie généralisée marquée avec un élargissement des quatre cavités cardiaques. On note également une opacification interstitielle en région péri-hilaire et dans les lobes caudaux sur la vue de profil, compatible avec un œdème pulmonaire cardiogénique suite à la décompensation de la CMD.

En cas de CMD, les clichés radiographiques sont fréquemment réalisés après décompensation de l'affection car c'est une maladie qui évolue longtemps à bas bruit sans signe clinique associé.(167, 169) Des signes radiographiques compatibles prioritairement avec une insuffisance cardiaque congestive gauche et parfois droite sont alors facilement identifiables (congestion veineuse pulmonaire, œdème pulmonaire, épanchement pleural, ascite ou dilatation de la veine cave caudale) (figure 46).(168)(170) L'insuffisance biventriculaire est cependant rare.(8)(169) Par exemple, dans une étude de Martin *et al.*(169), 74% des chiens présentant des signes cliniques induits par une CMD présentaient des signes d'œdème pulmonaire ou d'épanchement pleural sur leurs clichés radiographiques. Ce pourcentage se rapproche de celui d'autres études sur la CMD, dans lesquelles la prévalence d'un œdème pulmonaire mis en évidence sur les clichés radiographiques variait entre 73 et 97%.(170, 171)(172)

Par ailleurs, le dysfonctionnement systolique peut également être à l'origine d'une insuffisance cardiaque à bas débit car le débit cardiaque devient insuffisant pour couvrir les besoins de l'organisme.(13) Sur les clichés radiographiques, les vaisseaux pulmonaires apparaissent alors de diamètre réduit.

Dans les stades précoces et subcliniques de la maladie, les signes radiographiques d'une cardiomégalie ne sont généralement pas présents. Dans le meilleur des cas, un discret élargissement du cœur gauche peut être identifiable.(168)

## 2) Bilan sur l'intérêt de l'examen radiographique dans un contexte de cardiopathie acquise chez le chien

La détection des cardiopathies acquises constitue une préoccupation majeure chez les chiens, et en particulier chez les chiens âgés. Il est en effet rapporté qu'environ 10% des chiens présentés en consultation en clientèle généraliste présenteraient une cardiopathie.(95) Il est par ailleurs essentiel pour les cliniciens de pouvoir les diagnostiquer le plus précocement possible afin de ralentir au maximum leur progression et de prolonger la durée de vie des chiens. L'examen de référence pour le diagnostic des cardiopathies reste l'échocardiographie. Toutefois, le recours à cette dernière n'étant pas toujours possible, le clinicien doit s'appuyer sur d'autres outils afin de détecter la présence d'une cardiopathie chez un chien, présentant ou non des signes cliniques compatibles avec la maladie.

Dans ce contexte, l'examen radiographique est particulièrement intéressant puisqu'il permet de mettre en évidence des changements de la taille et de la forme de la silhouette cardiaque, qui sont le plus souvent causés par une cardiopathie sous-jacente.(123) Par ailleurs, l'examen radiographique est surtout utile afin de détecter des maladies cardiaques lorsque ces dernières sont à l'origine d'une surcharge volumique d'une partie ou du cœur entier. Il en résulte un élargissement plus ou moins important des cavités cardiaques, qui sont identifiables sur les clichés radiographiques. Or, chez le chien, les deux cardiopathies les plus fréquentes sont la MVDM et la CMD, qui sont toutes les deux à l'origine d'une surcharge volumique du cœur. En cas de cardiopathie assez avancée, l'examen radiographique est donc un outil de choix car il permet d'identifier assez facilement et rapidement la présence d'une maladie cardiaque chez le chien. Cette partie de ce travail se concentrera ainsi sur l'intérêt de la radiographie thoracique dans un contexte de MVDM ou de CMD chez le chien.

### a. Intérêt de l'examen radiographique dans un contexte de MVDM

#### i. Présentation des différents stades de la MVDM

La MVDM a été longuement étudiée ces dernières décennies, dans le but notamment de déterminer le meilleur schéma thérapeutique possible afin de ralentir sa progression.

En 2019, l'ACVIM a ainsi publié un consensus portant sur le diagnostic et le traitement de la MVDM chez le chien. Ils ont défini un système de 4 stades reflétant la gravité de la maladie, qui est le suivant (95) :

- Stade A : Il concerne les chiens appartenant à une race prédisposée à la MVDM (CKCS, Yorkshire terrier, Teckel, etc.) et présentant ainsi un risque élevé de développer la maladie. Ils ne présentent cependant, au moment de leur évaluation, aucun signe de la maladie et aucune lésion cardiaque identifiable à l'échocardiographie.
- Stade B : Le stade B regroupe les chiens présentant des lésions structurales de la valve mitrale, à l'origine d'une régurgitation mitrale, mais n'ayant jamais développé de signes cliniques compatibles avec une décompensation cardiaque. Ces chiens présentent donc une maladie subclinique et peuvent être subdivisés en deux catégories :
  - o Le stade B1 : Il désigne les chiens asymptomatiques présentant une régurgitation mitrale de faible volume n'ayant pas encore entraîné de remodelage cardiaque identifiable à l'échocardiographie et/ou à l'examen radiographique, mais également depuis 2019 ceux présentant des changements mineurs. Ces animaux présentent ainsi une maladie subclinique débutante.
  - o Le stade B2 : Il regroupe les chiens asymptomatiques présentant des changements morphologiques cardiaques plus avancés, consécutifs à une régurgitation mitrale hémodynamiquement marquée. Dorénavant, les chiens appartenant au stade B2 doivent répondre à des critères échocardiographiques et/ou radiographiques précis d'élargissement du ventricule gauche et de l'atrium gauche. Ce stade regroupe cependant une population hétérogène, incluant des chiens présentant une hypertrophie cardiaque modérée et d'autres une hypertrophie très marquée, avec une maladie prête à décompenser. Les définitions des stades B1 et B2 ont été modifiées pour limiter le stade B2 aux cas pour lesquels un traitement est indiqué. En effet, ces critères permettent de n'inclure que les chiens qui correspondent à une sous population pour laquelle l'administration de pimobendane en phase subclinique a démontré un intérêt afin de ralentir la progression de la maladie et de retarder significativement l'apparition d'une décompensation cardiaque. Aucune efficacité de ce traitement n'a été prouvée au stade B1.(166)
- Stade C : Ce stade désigne les animaux présentant ou ayant présenté des signes d'une insuffisance cardiaque consécutive à une MVDM. Cependant, à ce stade, les chiens répondent à un traitement approprié.
- Stade D : Ce stade désigne les chiens présentant une insuffisance cardiaque dont les signes cliniques sont réfractaires au traitement « standard » tel que détaillé dans le consensus. Ces animaux sont considérés au stade terminal de la maladie.

Le pronostic et les recommandations pour la prise en charge de la maladie sont différents pour chaque stade.(95) Ainsi, en cas de MVDM, l'un des principaux objectifs des cliniciens est de déterminer le stade de la maladie afin d'adapter le suivi et de mettre en place ou non un traitement, selon les recommandations. Dans ce contexte l'examen radiographique présente une utilité qui varie en fonction du stade considéré.

ii. Différenciation entre le stade A et le stade B1

L'examen radiographique n'est pas assez sensible pour différencier les chiens en stade A des chiens en stade B1 car il ne permet pas la mise en évidence directe des lésions de la valve mitrale, contrairement à l'échocardiographie. Une régurgitation mitrale débutante, n'ayant pas encore entraîné de changement morphologique cardiaque ne pourra donc pas être mise en évidence sur les clichés radiographiques. Ainsi, plusieurs études sur le sujet ont montré une absence de différence significative pour la valeur moyenne du VHS ou d'autres marqueurs quantitatifs entre des chiens en stade A et des chiens en stade B1.(71)(118)(173) Néanmoins, au stade B1, bien qu'un suivi régulier de la MVDM soit recommandé, avec un contrôle tous les 6 à 12 mois(95), l'initiation d'un traitement spécifique n'est pas indiqué. Ainsi, la conséquence clinique de l'incapacité à distinguer des chiens en stade A de ceux en stade B1 à partir de clichés radiographiques est mineure.

iii. Différenciation entre le stade B1 et le stade B2

Au contraire, la différenciation entre le stade B1 et le stade B2 est primordiale pour une prise en charge thérapeutique appropriée et pour préciser le pronostic chez les animaux asymptomatiques. Or, au stade B2, la régurgitation mitrale est à l'origine de modifications morphologiques cardiaques qui deviennent identifiables sur les clichés radiographiques, en particulier une dilatation atriale gauche. Cette dernière est d'autant plus importante que la régurgitation mitrale est marquée et la maladie avancée. La simple évaluation subjective d'un cliché radiographique permettrait donc de différencier les chiens présentant une MVDM en stade B1 des chiens présentant une MVDM en stade B2, lorsque la maladie est assez avancée pour que la dilatation de l'atrium soit modérée à marquée. Ceci est d'autant plus vrai et facile si des clichés antérieurs existent pour un même animal lorsque ce dernier était sain ou présentait une MVDM en stade B1 préalablement diagnostiquée.

*iii.a. Présentation des outils quantitatifs permettant la différenciation des stades B1 et B2*

Toutefois, afin de gagner en précision et en objectivité lors de la détermination du stade de la MVDM, de nombreux outils quantitatifs, précédemment présentés dans ce travail, ont été introduits par différents chercheurs et leur capacité à discriminer le stade B1 du stade B2 de la MVDM a été étudiée.

Tout d'abord, il a été montré que le **VHS**, initialement décrit afin de déterminer la taille globale de la silhouette cardiaque et son possible élargissement, pouvait être utilisé afin de différencier les deux stades de la maladie. Une étude de Poad *et al.*(117) incluant 70 chiens de races différentes présentant une MVDM subclinique a ainsi mis en évidence deux valeurs seuils cliniquement utiles. Selon les auteurs, un VHS  $\leq 10,8$  v permettait d'exclure la présence d'une hypertrophie du cœur gauche avec une sensibilité de 91,1%, tandis qu'un VHS  $>11,7$  v était associé à la présence d'une hypertrophie du cœur gauche et donc d'une maladie mitrale de stade B2 avec une spécificité de 97,2%.(117) Toutefois, pour les chiens présentant un VHS compris entre 10,9 et 11,7 v, il était plus difficile de conclure quant au stade de la maladie et donc

quant à la présence d'une indication thérapeutique. Dans ce cas, la mixité de races dans la population d'étude a pu être responsable du chevauchement important du VHS entre les chiens présentant une hypertrophie cardiaque détectée à l'échocardiographie et les chiens n'en présentant pas. Globalement, les études s'accordent à dire qu'un VHS >11,0 v présente le meilleur compromis entre la sensibilité et la spécificité afin de détecter des chiens de stade ACVIM B2.(118)(111)(173) La précision du diagnostic et les valeurs de sensibilité et de spécificité associées à différentes valeurs seuils, lors de l'utilisation du VHS afin de distinguer les chiens en stade B1 des chiens en stade B2, sont présentées dans le tableau VII.

Bien que moins étudié, il a été montré par Marbella Fernandez *et al.*(94) que le **TIHS**, un autre marqueur quantitatif de la taille globale de la silhouette cardiaque, pouvait, dans une moindre mesure, être utilisé afin de distinguer les deux stades de la MVDM. Les auteurs ont en effet montré que la valeur moyenne du TIHS augmente significativement avec le stade de la MVDM.(94) Plus précisément, parmi les chiens présentant une MVDM asymptomatique de stade B, une valeur seuil de 3,3 permettait de différencier les chiens en stade B1 des chiens en stade B2 avec une sensibilité de 53% mais une spécificité de 81%.

Outres les marqueurs quantitatifs de la taille de la silhouette cardiaque, ceux renseignant spécifiquement sur la taille de l'atrium gauche peuvent également être utilisés pour établir le stade d'une MVDM. Il a ainsi été prouvé à plusieurs reprises que le **VLAS** est un indicateur utile afin de différencier les stades de la MVDM. Sa valeur moyenne augmente en effet significativement chez le chien à mesure que la maladie se développe, entre le stade B1 et le stade B2 (71)(117)(118)(109)(121)(110)(115) mais aussi entre le stade B2 et le stade C(118)(110)(115). Pour donner un ordre d'idée, dans une étude incluant 150 chiens atteints de MVDM à différents stades, Levicar *et al.*(118) ont obtenu un VLAS moyen de 2,1+/-0,3 v pour des chiens en stade B1, de 2,5+/-0,4 v chez des chiens en stade B2 et de 2,9+/-0,5 v chez ceux en stade C. Ces valeurs sont comparables à celles obtenues par Marbella Fernandez *et al.*(115) ou encore par Lam *et al.*(71) et Vezzosi *et al.*(110). De même que pour la détection d'une dilatation atriale, la valeur seuil optimale discriminant le stade B1 du stade B2 varie d'une étude à l'autre en fonction des caractéristiques de la population d'étude. Ces valeurs, ainsi que les autres résultats des analyses ROC de chaque étude sont répertoriés dans le tableau VII. Globalement, la valeur seuil optimale est comprise entre 2,3 et 2,6 v et le VLAS possède une capacité de discrimination entre les deux stades de bonne (AUC=0,77)(117) à excellente (AUC=0,96)(109). Selon ces études, un VLAS augmenté et supérieur à 2,5 v serait ainsi très en faveur d'une maladie mitrale de stade B2 ou plus, ce qui nécessite la mise en place d'un traitement.(166) De plus, outre la détermination d'une valeur optimale de discrimination entre les deux stades basée sur un compromis entre sensibilité et spécificité, plusieurs études ont également déterminé des valeurs seuils associées à une sensibilité ou une spécificité maximale pour la distinction entre les chiens en stade B1 et les chiens en stade B2.(111)(109)(121) Par exemple, une étude de Mikawa *et al.*(109) incluant 97 chiens présentant une MVDM a mis en évidence une valeur seuil optimale pour le VLAS de 2,6 v. Cependant, une valeur seuil de 2,5 v présentait une sensibilité maximale de 100% et était associée à une VPN de 100%.(109) Ceci signifie que dans cette étude un VLAS <2,5 v permettait d'exclure la présence d'une MVDM de stade B2 chez les chiens, d'autant plus fiablement qu'ils présentaient des signes cliniques. *A contrario*, une valeur seuil de 3,1 v présentait une spécificité maximale de 100% et était associée

à une VPP de 100%, ce qui signifie qu'un VLAS  $>3,1$  v permettait de confirmer la présence d'une MVDM de stade B2 dans cette population de chiens.(109)

Il a également été montré que la valeur moyenne du **RLAD** augmente significativement avec le stade de la maladie. Par exemple, l'étude de Levicar *et al.*(118) incluant 50 chiens dans chaque stade a déterminé un RLAD moyen de  $1,7 \pm 0,3$  v pour le stade B1, de  $2,1 \pm 0,5$  v pour le stade B2 et de  $2,7 \pm 0,5$  v pour le stade C, ce qui est dans le même ordre de grandeur que les résultats d'autres études sur le sujet.(71)(110) Ce marqueur peut ainsi être utilisé afin de distinguer les chiens en stade B1 de ceux en stade B2.(118)(110)(115)(120) En fonction des études et des caractéristiques de la population, la valeur seuil optimale permettant cette différenciation varie entre 1,8 et 2,3 v.(118)(110)(115) Les résultats de l'analyse ROC des différentes études sont de nouveau répertoriés dans le tableau VII.

Il existe également une augmentation significative de la valeur moyenne du **M-VLAS** entre les différents stades de MVDM.(71)(115) Ce marqueur peut donc également être utilisé afin de distinguer les chiens présentant une MVDM de stade B1 de ceux présentant une MVDM de stade B2. L'étude de Marbella Fernandez *et al.*(115) incluant 100 chiens présentant une MVDM, a ainsi montré qu'un M-VLAS  $\geq 3,6$  v était associé à la présence d'une cardiomégalie (stade B2 ou C) avec une AUC de 90%, une sensibilité de 71% et une spécificité de 97% (tableau VII).

De même, il a été montré une augmentation significative de la valeur du **LAwidth** avec le stade de la MVDM. L'étude de Levicar *et al.*(118) incluant 50 chiens pour chaque stade a ainsi déterminé un LAwidth moyen de  $1,6 \pm 0,3$  v pour le stade B1, de  $2,0 \pm 0,3$  v pour le stade B2 et de  $2,3 \pm 0,3$  v pour le stade C. D'après Stepien et Levicar, le LAwidth permet donc de différencier les chiens en stade B1 des chiens en stade B2 parmi les chiens présentant une MVDM subclinique avec une bonne précision.(118, 121) Les résultats des analyses ROC de chaque étude sont de nouveau présentés dans le tableau VII.

Enfin, plus récemment, l'étude de Marbella Fernandez *et al.*(115) présentant le **TILAS** a également montré une augmentation significative de la valeur de ce marqueur entre les différents stades de la maladie. Les valeurs moyennes pour chaque stade étaient les suivantes :  $0,57 \pm 0,14$  pour le stade B1,  $0,75 \pm 0,13$  pour le stade B2 et  $0,84 \pm 0,18$  pour le stade C.(115) Les auteurs ont proposé une valeur seuil optimale du TILAS de 0,8 permettant d'identifier avec une bonne précision (AUC=0,91), une sensibilité de 77% et une spécificité de 83% les chiens présentant une hypertrophie cardiaque, c'est-à-dire un stade B2 ou C, parmi ceux atteints de MVDM (tableau VII).(115) D'après les auteurs, ces chiens devraient tout de même bénéficier d'un examen échocardiographique afin de caractériser plus précisément la maladie. En l'absence de recours possible à l'échocardiographie, une valeur seuil de 1 peut être utilisée afin de limiter au maximum les diagnostics par excès.(115)

Le tableau suivant (tableau VII) résume les différentes caractéristiques (précision, valeur seuil, sensibilité, spécificité) des différents marqueurs qui peuvent être utilisés pour déterminer le stade d'une MVDM subclinique chez le chien, en fonction des études.



Tableau VII : Tableau récapitulatif des caractéristiques de chaque marqueur radiographique utilisé afin de différencier les chiens présentant un remodelage cardiaque de ceux n'en présentant pas lors de MVDM dans différentes études.

Outil quantitatif	AUC (IC95%)	Valeur seuil (v)	Se (%)	Sp (%)	Nombre de chiens dans l'étude	Référence bibliographique
VLAS	0,77 (0,65-0,88)	2,3	71,8	77,4	70 (B1/B2)	Poad(117)
	0,81 (0,72-0,89)	2,3	72	78	150 (B1/B2/C)	Levicar(118)
	0,78 (0,71-0,86)	2,3	51,1	92,3	226 CKC (A/B1/B2)	Wesselowski(173)
	0,90 (0,83-0,98)	2,4	66	100	111 (B1/B2/C)	Vezzosi(110)
	0,84 (0,73-0,92)	2,5	69	85,7	64 (B1/B2)	Duler(111)
	0,93	2,5	69	97	100 (B1/B2/C)	Marbella Fernandez(115)
	0,79 (0,67-0,91)	2,5	70	84	56 (B1/B2)	Stepien(121)
	0,96 (0,93-1,0)	2,6	95	84	83 (B1/B2)	Mikawa(109)
RLAD	0,99 (0,98-1,0)	1,8	100	93	111 (B1/B2/C)	Vezzosi(110)
	0,85 (0,80-0,91)	2,0	75	83	150 (B1/B2/C)	Levicar(118)
	0,94	2,3	81	91	100 (B1/B2/C)	Marbella Fernandez(115)
M-VLAS	0,90	3,6	71	97	100 (B1/B2/C)	Marbella Fernandez(115)
LAWidth	0,86 (0,81-0,91)	1,8	84	70	150 (B1/B2/C)	Levicar(118)
	0,78 (0,66-0,90)	2,0	63	76	56 (B1/B2)	Stepien(121)
TILAS	0,91	0,8	77	83	100 (B1/B2/C)	Marbella Fernandez(115)
TIHS	0,82	3,3	69	81	106 (B1/B2/C)	Marbella Fernandez(94)
VHS	0,89 (0,82-0,97)	10,7	88	83	111 (B1/B2/C)	Vezzosi(110)
	0,85 (0,76-0,94)	10,8 11,2	91,1 61,8	69,4 83,3	70 (B1/B2)	Poad(117)
	0,83	11,0	73	66	106 (B1/B2/C)	Marbella Fernandez(94)
	0,82 (0,76-0,88)	11,0	82	71	150 (B1/B2/C)	Levicar(118)
	0,84 (0,78-0,91)	11,0	80	74	226 CKC (A/B1/B2)	Wesselowski(173)
	0,78 (0,66-0,88)	11,1	65,5	80	64 (B1/B2)	Duler(111)
	0,68 (0,54-0,82)	12,0	37	92	56 (B1/B2)	Stepien(121)

AUC : Aire sous la courbe ; IC95% : intervalle de confiance à 95% ; LAWidth : largeur de l'atrium gauche ; M-VLAS : Modified Vertebral Left Atrial Size ; RLAD : Radiographic Left Atrial Dimension ; Se : Sensibilité ; Sp : Spécificité ; TIHS : Thoracic Inlet Heart Score ; TILAS : Thoracic Inlet Left Atrial Size ; VHS : Vertebral Heart Score ; VLAS : Vertebral Left Atrial Size.

### *iii.b. Comparaison des outils quantitatifs pour déterminer le stade d'une MVDM subclinique*

Plusieurs études ont voulu comparer les outils précédemment exposés afin de déterminer le plus utile et fiable pour la différenciation des stades B1 et B2 chez des chiens présentant une MVDM subclinique. Ces études se basent essentiellement sur des chiens de petite race, les plus souvent touchés par une MVDM.(161)

Les différentes études sur le sujet ont toutes montré que la valeur moyenne de tous les marqueurs (VHS, VLAS, RLAD, M-VLAS, LA-VHS et TILAS) augmentait significativement entre le stade B1 et le stade B2.(71)(118)(110)(115) Ces études ont également montré une bonne capacité de discrimination des marqueurs, bien qu'imparfaite, entre les deux stades de la maladie dans des populations de chiens de différentes races présentant une MVDM subclinique. Dans l'ensemble, l'utilisation des marqueurs permettait d'identifier correctement les chiens de stade B2 avec plus de 80% de justesse.(118)(111)(115)

Comme pour la simple mise en évidence d'une dilatation atriale, il est difficile de définir clairement un marqueur présentant une utilité clinique supérieure aux autres afin de déterminer le stade de la MVDM.(118) Ainsi, pour donner quelques exemples, Levicar *et al.*(118) considèrent que le LAwidth est l'indicateur le plus performant dans ce contexte, tandis que Stepien *et al.*(121) ont obtenu de meilleurs résultats avec le VLAS plutôt qu'avec le LAwidth. De plus, tandis que Poad *et al.*(117) ou Wesselowski *et al.*(173) considèrent que le VHS est un outil supérieur au VLAS, c'est l'inverse qui a été montré par Vezzosi *et al.*(110) et Duler *et al.*(111). Plusieurs études se sont tout de même accordées à dire que la précision diagnostique du RLAD était légèrement supérieure à celle du VLAS et du VHS pour détecter des chiens en stade B2.(118)(110)(115)

Dans ce cas également, les valeurs seuils optimales permettant de discriminer les deux stades de la maladie, bien que se situant dans le même ordre de grandeur, varient légèrement d'une étude à l'autre. Il en résulte des valeurs de sensibilité et de spécificité différentes pour un même marqueur d'un auteur à l'autre. Dans la majorité des cas, les marqueurs se sont toutefois révélés plus spécifiques que sensibles afin de détecter les chiens en stade B2.(111)(121)(115) Ils sont donc plus utiles afin de confirmer qu'un chien atteint d'une MVDM subclinique, précédemment diagnostiquée, est passé en stade B2, que pour exclure cette hypothèse.

De nouveau, plusieurs facteurs expliquent que les différentes études ne tirent pas les mêmes conclusions et obtiennent des capacités de discrimination et des valeurs seuils différentes pour un même marqueur. On peut citer le nombre et l'expérience des observateurs ainsi que la taille et la composition des populations de chiens. En effet, certaines études(118)(110)(115) ont inclus des chiens de stade C dans leur population d'étude ; ces derniers présentent néanmoins une maladie plus avancée et une hypertrophie cardiaque plus importante qu'il est plus facile d'identifier. Les capacités de discrimination des marqueurs dans ces études étaient donc meilleures que dans les études n'incluant que des animaux en stade B. Par ailleurs, le stade B2 regroupe une vaste catégorie de chiens, certains présentent encore un remodelage cardiaque discret tandis que d'autres, proches de la décompensation cardiaque, présentent une hypertrophie marquée du cœur gauche. Ainsi, au sein du

stade B2, la proportion des chiens sévèrement atteints peut varier d'une étude à l'autre ; ce qui engendre des résultats différents entre les études pour la performance d'un même marqueur. Par ailleurs, comme il a été montré précédemment, la race des chiens possède une influence non négligeable sur les résultats de chaque marqueur. Il serait ainsi nécessaire de définir des valeurs seuils propres à chaque race pour les différents marqueurs permettant de détecter plus précisément les chiens en stade B2, comme ce qui a été fait par Wesselowski *et al.*(173) pour le VLAS et le VHS chez le CKCS.

En outre, il n'a pas été montré que la combinaison de plusieurs marqueurs radiographiques améliore significativement la précision du diagnostic.(117)(173)(121) En effet, tous les marqueurs possèdent globalement la même limite d'identification d'une hypertrophie cardiaque lorsque cette dernière est discrète. Multiplier les indicateurs augmente cependant le risque que au moins l'un d'entre eux soit mal mesuré ; ce qui peut rendre le diagnostic incorrect.(173) Toutefois, il est conseillé de confronter les résultats de l'évaluation radiographique avec ceux de tests diagnostiques d'une autre nature, notamment le dosage du marqueur sanguin NT-proBNP.(173) Des modèles de prédiction incluant plusieurs variables de natures différentes présentent ainsi une capacité de discrimination supérieure à celle des marqueurs utilisés seuls.(173)

Enfin, bien qu'aucun marqueur n'ait fait l'unanimité pour prédire avec une précision optimale le stade B2 de la MVDM chez le chien, le consensus de l'ACVIM a inclus le VHS et le VLAS parmi les critères permettant de conclure à une MVDM de stade B2, y compris lorsque l'échocardiographie n'est pas disponible.(95). Ces deux outils sont en effet les plus documentés et les plus utilisés, à ce jour, en pratique courante. Le VHS fait même partie des critères de base nécessaire au diagnostic du stade B2.(95)

Nous rappelons donc ici les critères cliniques, échocardiographiques et radiographiques spécifiques que doivent présenter les chiens afin d'être considérés comme atteints d'une MVDM en stade B2 d'après la classification de l'ACVIM (95) :

- Un souffle cardiaque systolique apexien gauche de grade  $\geq$ III/VI
- Un rapport Ag/Ao  $\geq$ 1,6 (axe court)
- Un LVIDDN  $\geq$ 1,7
- Un VHS  $>$ 10,5 v (ajusté à la race).

Idéalement, tous ces critères sont censés être présents chez un animal pour initier le traitement. Toutefois, les critères les plus fiables et les plus décisifs sont les deux critères échocardiographiques de la taille de l'atrium gauche et du ventricule gauche. (95)

En cas de recours impossible à l'échocardiographie, les critères radiographiques retenus par l'ACVIM pour le stade B2 sont (95) :

- Un VHS  $\geq$ 11,5 v, et/ou
- Une accélération du remodelage cardiaque avec une augmentation du VHS dans des intervalles de temps qui diminuent, et/ou
- Un VLAS  $\geq$ 3,0 v

Ces derniers critères sont associés à une forte spécificité et sont considérés comme des preuves fiables d'une hypertrophie cardiaque.(111)(121) Ils permettent de s'assurer que la cardiomégalie ou la dilatation atriale identifiées sur les clichés ne sont pas dues à un mauvais positionnement de l'animal, à un excès de graisse péricardique ou à l'influence des cycles cardiaque et respiratoire. Limiter les diagnostic par excès permet en effet de s'assurer qu'aucun traitement onéreux, à vie et pouvant présenter des effets secondaires, n'est mis en place chez des animaux n'en ayant pas encore besoin.(121) Ces valeurs de référence sont cependant susceptibles d'évoluer suite à des études plus poussées. Il n'est par ailleurs pas exclu que le RLAD ou le M-VLAS soient un jour repris dans ce consensus.

Ces critères ne sont cependant pas appropriés pour le diagnostic précoce du stade B2 de la maladie. Dans ce dernier cas, l'examen radiographique possède des limites par rapport à l'échocardiographie puisqu'il n'est pas assez sensible pour détecter ces changements morphologiques cardiaques significatifs mais plus subtils.(75) Un examen radiographique sans anomalie ne permet donc pas d'exclure une MVDM débutante en stade B1 mais également une MVDM plus avancée, en stade B2, mais avec des changements morphologiques encore peu marqués. Il convient ainsi de rappeler que l'échocardiographie reste l'examen de choix afin d'identifier une MVDM en stade B2. Elle permet en effet d'apprécier la régurgitation mitrale, de renseigner sur les changements structurels cardiaques, même mineurs et d'objectiver précisément la taille des cavités.

#### iv. Identification du stade C ou D

Enfin, l'examen radiographique est incontournable pour la détection des chiens présentant une MVDM en stade C ou D. Il s'agit en effet de l'examen de référence afin d'évaluer le parenchyme pulmonaire et d'identifier des signes d'insuffisance cardiaque congestive. Ces signes et leur spécificité seront détaillés dans la suite de ce travail (partie III.B)1.).

Par ailleurs, concernant l'évaluation des vaisseaux pulmonaires, Ovi *et al.*(25) ont également montré, dans une étude incluant 40 chiens sains et 58 chiens présentant une régurgitation mitrale de sévérité variable (cardiopathie sous-jacente non précisée dans l'étude mais probable MVDM d'après la description de la population), que le diamètre de la veine pulmonaire caudale droite, déterminé à hauteur de la 9<sup>ème</sup> côte, augmente significativement en cas de régurgitation mitrale modérée à marquée. De plus, en cas de régurgitation mitrale, le diamètre de cette veine était en moyenne significativement supérieur à celui de l'artère pulmonaire adjacente. Les auteurs ont déterminé qu'un rapport veine/artère  $\geq 1,18$  permettait de détecter la présence d'une régurgitation mitrale chez le chien avec une AUC de 0,84, une sensibilité de 80% et une spécificité de 82%.(25) Ces résultats montrent que cet indicateur est plutôt fiable chez le chien afin de détecter des régurgitations mitrales à *minima* modérées, cependant il n'est applicable qu'en l'absence de dilatation concomitante de l'artère pulmonaire. Le cas échéant, par exemple en cas d'hypertension pulmonaire, il convient de se référer au rapport entre le diamètre de la veine pulmonaire caudale droite et celui de la 9<sup>ème</sup> côte. Un rapport  $>1,22$  a permis la mise en évidence d'une régurgitation mitrale avec une AUC de 0,79, une sensibilité et une spécificité de 73% dans cette étude.(25) Toutefois, cette étude n'a pas montré de différence significative pour le diamètre des vaisseaux pulmonaires crâniens entre les

deux groupes ; leur diamètre n'est donc pas un critère fiable de régurgitation mitrale chez le chien.

Ainsi, la mise en évidence d'une congestion des veines pulmonaires caudales chez le chien peut aider le clinicien à suspecter une cardiopathie responsable d'une régurgitation mitrale. De plus, le degré de congestion veineuse peut refléter la sévérité de la régurgitation. Il existait en effet une différence significative des deux rapports précédemment présentés entre les chiens présentant une régurgitation mitrale marquée et ceux présentant une régurgitation discrète.(25)

#### b. Intérêt de l'examen radiographique dans un contexte de CMD

La CMD primaire est une cardiopathie qui présente une composante génétique non négligeable.(8) Son dépistage le plus précoce possible est donc très important afin d'exclure de la reproduction les individus atteints, en particulier au sein des races développant des formes « raciales » de la maladie (Dobermann, boxer, lévrier irlandais, etc.).(168) Cependant, cette maladie se caractérise par une longue phase pré-clinique, pouvant durer plusieurs années, durant laquelle la maladie se développe à bas bruit chez le chien sans induire de signes cliniques détectables, notamment par le propriétaire.(168) Il s'agit donc d'une maladie difficile à diagnostiquer à ce stade car le clinicien ne dispose souvent d'aucun signe d'appel concret.(168) Des arythmies ou un souffle systolique apexien de bas grade peuvent tout de même être décelables à l'auscultation dans plus d'un tiers des cas de CMD en phase pré-clinique.(48)(167)

En outre, le diagnostic d'une CMD en phase pré-clinique possède également une importance thérapeutique et pronostique non négligeable. Bien que les études à ce sujet soient bien moins nombreuses que pour la MVDM, il a été prouvé que l'initiation d'un traitement avec du pimobendane, voire en association avec un inhibiteur de l'enzyme de conversion de l'angiotensine, comme le bédazépril, chez le Dobermann présentant une CMD en phase pré-clinique permet de retarder significativement l'apparition d'une ICC et de rallonger l'espérance de vie des chiens.(174)(175) Le même constat a été fait chez des lévriers irlandais en phase pré-clinique et recevant du pimobendane.(176) Bien des études incluant une population de chiens de différentes races présentant une forme classique de la maladie soient manquantes, il est possible que l'initiation d'un traitement avec du pimobendane en phase pré-clinique dans d'autres races puisse également rallonger la durée de vie des chiens.(174) Par ailleurs, la CMD entraîne fréquemment des troubles du rythme qui peuvent être à l'origine d'une mort subite de l'animal. Le diagnostic précoce de cette maladie est donc d'autant plus important que la mise en place d'anti-arythmiques peut être indiquée.(168)

Dans l'idéal, l'examen radiographique devrait donc permettre l'identification des chiens en phase pré-clinique. Cependant, durant cette phase, les clichés radiographiques ne présentent souvent aucune anomalie remarquable car les conséquences morphologiques de la CMD ne deviennent identifiables qu'en phase plus avancée.(168) Lorsque la maladie passe en phase clinique, des anomalies sont par ailleurs presque toujours identifiables sur les clichés radiographiques parmi lesquelles une cardiomégalie, une dilatation atriale plus ou moins proéminente, une

congestion veineuse, un œdème pulmonaire voire un épanchement pleural. Ces signes radiographiques, bien que reflétant une cardiopathie, ne sont cependant pas spécifiques de la CMD.(168)

La radiographie n'est donc pas une technique assez sensible pour être appropriée pour le dépistage des CMD. Dans ce cas, il convient de préférer un examen échocardiographique permettant la mise en évidence des remaniements cardiaques précoces et renseignant sur la fonction systolique tout en permettant d'exclure d'autres causes de dilatation ventriculaire et d'hypokinésie cardiaque.(168) Lorsque le recours à l'échocardiographie n'est pas possible, l'examen radiographique étant insuffisant, il est conseillé de le coupler à la réalisation d'un électrocardiogramme (ECG) afin de maximiser les chances de détecter les chiens présentant une CMD subclinique.(48) En cas de CMD, les anomalies les plus fréquentes détectables à l'ECG sont la fibrillation atriale et les extrasystoles ventriculaires (ESV).(168) Ces dernières sont cependant intermittentes, c'est pourquoi il est conseillé de réaliser un examen Holter qui correspond à l'enregistrement en continu d'un ECG pendant 24h afin de les détecter et les quantifier. Chez le Doberman et le boxer, il a par ailleurs été montré que l'apparition d'arythmies ventriculaires, notamment d'ESV, précède de plusieurs mois voire plusieurs années la présence de signes échocardiographiques compatibles avec une CMD. Chez ces chiens, la réalisation d'un Holter est donc indispensable pour le dépistage des animaux en phase pré-clinique, en plus d'un examen échocardiographique.(168)(177) Toutefois, pour les formes non raciales de la maladie, la réalisation d'un ECG ou d'un Holter n'est pas considérée comme assez sensible et spécifique pour le dépistage de la maladie.(168) Il a en outre été montré que le dosage de la concentration sérique de biomarqueurs comme la troponine I ou le NT-pro-BNP n'est pas un outil diagnostique assez fiable pour détecter une CMD au stade pré-clinique et ne peut pas remplacer l'échocardiographie ou le monitoring Holter.(177)

#### c. Intérêt de l'examen radiographique lors de souffle apexien gauche chez le chien adulte

L'évaluation de la pertinence d'un examen radiographique et son interprétation doivent systématiquement se faire à la lumière des commémoratifs et anamnèse de l'animal et des résultats de l'examen clinique. Les chiens de petite race sont fortement prédisposés au développement d'une MVDM, tandis que la CMD sera très rare chez ces chiens.(8) Une MVDM sera donc l'hypothèse principale lors de l'apparition d'un souffle systolique apexien gauche chez un chien adulte de petit gabarit.

Les chiens de grande race présentent quant à eux une prédisposition pour le développement d'une CMD, mais ils peuvent également être touchés par une MVDM.(13) Il convient donc de ne pas se précipiter sur l'hypothèse d'une CMD suite à la détection d'un souffle systolique apexien gauche chez un chien de grande race. Par exemple, dans une étude de Wesselowski *et al.*(48), incluant 455 chiens de plus de 20kg, la prévalence de la MVDM était supérieure à celle de la CMD, bien que dans la plupart des cas de MVDM celle-ci n'était pas encore associée à un remodelage cardiaque. En outre, la progression de la MVDM est souvent plus rapide chez les chiens de grande taille.(13) Par ailleurs, chez ces chiens, il peut être difficile de distinguer une CMD d'une MVDM sur les clichés radiographiques, en particulier lorsque les animaux présentent des signes cliniques de la maladie. Dans les deux cas,

une cardiomégalie avec un atrium gauche proéminent est souvent associée à des signes radiographiques de décompensation cardiaque (congestion veineuse, œdème pulmonaire).(13) Toutefois, en cas de CMD, l'élargissement du ventricule gauche peut être plus prononcé que celui de l'atrium gauche tandis que c'est l'inverse lors de MVDM. De plus, une insuffisance cardiaque congestive droite se développe plus fréquemment en cas de CMD qu'en cas de MVDM.(13)

Par ailleurs, la détection d'un souffle lors de l'auscultation et sa caractérisation ont une nouvelle fois une importance primordiale pour la suspicion d'une cardiopathie chez le chien. Globalement, lorsqu'il est causé par une régurgitation mitrale, le souffle est apexien, systolique, « en plateau », c'est-à-dire d'intensité constante tout le long, et plus fort du côté gauche ou audible uniquement à gauche.(146) De plus, l'intensité du souffle entendu peut orienter le clinicien sur la gravité de la maladie cardiaque sous-jacente, en particulier dans un contexte de MVDM. Par exemple, dans une étude incluant 226 CKCS, Wesselowski *et al.*(173) ont montré que 91% des chiens en stade B2 présentaient un souffle de grade minimal IV/VI, tandis qu'il n'était détectable que chez 25% des chiens en stade B1 et chez aucun chien en stade A. Attention toutefois, l'intensité du souffle ne reflète pas toujours l'ampleur de la régurgitation. Il convient notamment de prendre en compte l'orientation du jet et la NEC des animaux.(146) Les chiens de grande race présentent par ailleurs généralement des souffles d'intensité plus faible en cas de régurgitation mitrale.(146)

Face à un souffle systolique apexien gauche de découverte fortuite chez l'animal adulte, sans autre signe clinique associé, le choix de l'examen complémentaire de 1<sup>ère</sup> intention dépend de leur disponibilité, de leur coût mais également du gabarit de l'animal.

Ainsi, chez un chien adulte de petite race, lorsque le souffle détecté possède des caractéristiques compatibles avec une régurgitation mitrale, l'examen radiographique est conseillé en première intention.(146) La présence de modifications de la silhouette cardiaque, et notamment la présence d'une dilatation atriale, est très en faveur d'une MVDM sous-jacente chez ces chiens. Dans ce contexte, l'application des méthodes quantitatives permet de rechercher une maladie de stade B2, lorsque le recours à l'échocardiographie n'est pas possible. Sinon, un examen échocardiographique reste recommandé afin de caractériser précisément la maladie.(146) En l'absence de signes radiographiques anormaux, le souffle peut être non pathologique ou pathologique et alors induit par une cardiopathie en début d'évolution et non cliniquement importante, ou par une cardiopathie cliniquement importante mais qui n'est pas à l'origine de changements de l'apparence radiographique de la silhouette cardiaque.(146) Toutefois, chez des chiens de petite race, prédisposés à la MVDM et présentant un souffle dont les caractéristiques correspondent à celui d'une MVDM, la probabilité d'être en présence d'une cardiopathie cliniquement importante mais sans modifications de la silhouette cardiaque sur les clichés radiographiques est faible.(146) Dans ce contexte, en fonction des souhaits des propriétaires, il est possible de réaliser un examen échocardiographique afin d'obtenir un diagnostic de certitude ou de réaliser des examens radiographiques en série afin de surveiller l'évolution de la silhouette cardiaque au cours du temps.(146)

Chez les chiens de grande race, compte tenu de la forte prévalence de la CMD et de l'absence régulière de signes radiographiques anormaux lors du développement pré-clinique de cette maladie, la réalisation d'un examen radiographique en première intention suite à la détection d'un souffle cardiaque systolique apexien gauche est généralement moins informatif que chez les chiens de petite race. Il est donc conseillé de réaliser une échocardiographie en première intention afin de pouvoir confirmer ou exclure la présence d'une CMD chez ces chiens.(146)

En outre, si la détection du souffle s'accompagne d'autres signes cliniques, l'examen radiographique est recommandé chez tous les chiens afin d'explorer le parenchyme pulmonaire à la recherche de signes d'insuffisance cardiaque. L'échocardiographie est par contre déterminante si une endocardite est suspectée.

#### d. Intérêt de l'examen radiographique lors de toux chez le chien

La toux est un symptôme courant chez le chien et souvent imputée à tort à la présence d'une cardiopathie décompensée. Bien qu'une toux faible, plus ou moins productive, puisse en effet accompagner un œdème pulmonaire cardiogénique, une toux forte doit faire envisager d'autres hypothèses. Par ailleurs, l'hypothèse qu'une compression mécanique des bronches principales et de la trachée par une dilatation atriale marquée puisse à elle seule déclencher de la toux reste très controversée.(178) Il semble plutôt que, dans ce cas, une affection trachéobronchique concomitante, notamment de la bronchomalacie, doive être présente afin de déclencher la toux.(17, 178) Or, les chiens de petite race d'un âge avancé, prédisposés au développement d'une MVDM, présentent également fréquemment des affections trachéobronchiques, en particulier des trachéo-broncho-malacies.(178) La présence concomitante de ces deux maladies, ou bien celle d'une seule affection respiratoire, peuvent ainsi expliquer l'apparition d'une toux chez ces chiens, et ce sans décompensation cardiaque concomitante. En effet, la toux est fréquemment la conséquence d'une affection respiratoire (bronchite chronique, collapsus trachéal, masse pulmonaire, etc.), même lors de MVDM concomitante. Par exemple, dans une étude de Guglielmini *et al.*(89) incluant 90 chiens atteints de MVDM et présentant de la toux, 46% présentaient une toux d'origine non cardiaque. Par conséquent, la toux peut constituer un signe d'appel, notamment pour les propriétaires, pour le diagnostic d'une cardiopathie mais ne doit pas être utilisée seule comme signe d'appel d'une insuffisance cardiaque.(178)

En cas de toux, l'examen radiographique peut donc aider à en déterminer la cause et ainsi ajuster le traitement. Si elle est d'origine cardiaque, l'un ou plusieurs des signes suivants, compatibles avec une cardiopathie avancée, sont identifiables sur les clichés radiographiques : dilatation marquée de l'atrium gauche (avec ou sans compression de la bronche principale gauche), voire signes d'insuffisance cardiaque congestive : congestion des veines pulmonaires et images d'œdème pulmonaire.(89) Ces signes ne sont normalement pas présents en cas de toux d'origine non cardiaque.

Par ailleurs, le VHS peut aider à déterminer la cause de la toux. L'étude de Guglielmini *et al.*(89) a ainsi montré que les chiens présentant une toux d'origine non cardiaque avaient un VHS moyen significativement plus faible (11 +/-0,9 v) que les chiens présentant une toux d'origine cardiaque (12,8 +/- 1v). Les auteurs considèrent



qu'un VHS  $\leq 11,4$  v permet d'exclure une cause cardiaque de la toux avec une bonne sensibilité (92%), ce qui est particulièrement intéressant en pratique canine courante, mais avec une spécificité modérée (75%). Ainsi, dans cette étude, un quart des chiens présentant de la toux n'avait autre aucun signe radiographique compatible avec une toux d'origine cardiaque malgré un VHS  $> 11,4$  v.(89) Plusieurs éléments peuvent expliquer cette moindre spécificité comme la présence d'une cardiomégalie droite ou gauche affectant le VHS mais sans s'accompagner d'une compression des bronches, la présence de chiens de races différentes alors que la race impacte le VHS, et l'inclusion de cas avec une toux d'origine mixte, cardiaque et respiratoire. Par ailleurs, il est important de préciser que, dans cette étude, les cas avec compression des bronches souches par un atrium gauche dilaté étaient inclus dans le groupe « toux cardiaque », même sans signe d'insuffisance cardiaque, alors que ceux avec une réduction de la lumière de la trachée et/ou des bronches souches étaient classés en « toux non cardiaque » ; ceux ayant les deux signes combinés étant considérés comme « mixte ». Il semble toutefois difficile de distinguer une compression d'une réduction de la lumière et, comme évoqués précédemment, d'autres auteurs considèrent que la toux imputée à une compression des bronches par le cœur est en fait associée à une bronchomalacie concomitante.(89)

Ainsi, chez le chien, l'examen radiographique possède une importance diagnostique, thérapeutique et pronostique non négligeable chez le chien, en particulier en cas de MVDM ou de toux. Comme nous l'avons précisé plusieurs fois, la radiographie manque cependant de sensibilité pour détecter des cardiopathies débutantes car les modifications de la silhouette cardiaque consécutives au développement de ces maladies sont alors trop discrètes pour être identifiables sur les clichés. Par ailleurs, bien que de manière plus rare, les chiens peuvent également présenter des cardiopathies dont les conséquences morphologiques ne sont pas appréhendables sur les clichés. C'est notamment le cas lors d'hypertrophie ventriculaire concentrique sans dilatation atriale ou de myocardite. Le manque de sensibilité de l'examen radiographique est la principale limite de cet examen et confirme que l'échocardiographie reste l'examen de choix pour le diagnostic d'une maladie cardiaque.

#### 4. Intérêt de l'examen radiographique en cas d'autres maladies affectant la silhouette cardiaque

##### 1) Cas de l'épanchement péricardique

Un épanchement péricardique est une accumulation de liquide dans le sac péricardique, ce qui peut être à l'origine d'une tamponnade cardiaque puis d'une insuffisance cardiaque congestive droite.(13) En effet, une pression importante s'exerce sur le cœur par le liquide péricardique, ce qui limite son remplissage pendant la diastole et est à l'origine d'une diminution du débit cardiaque voire d'un choc cardiogénique. Le cœur droit, présentant une épaisseur pariétale plus faible que le cœur gauche est le premier affecté par ces changements, d'où la survenue d'une ICC droite en premier lieu.(162)

Les causes les plus fréquentes d'épanchement péricardique sont des néoplasies (rupture d'un hémangiosarcome de l'atrium droit, tumeurs de la base du cœur, tumeurs péricardiques), des traumatismes, une insuffisance cardiaque congestive et une origine idiopathique.(8) Cette dernière est généralement à l'origine d'un épanchement qui se forme lentement et qui évolue longtemps à bas bruit chez les animaux sans donner de signes cliniques avant que la quantité d'épanchement ne devienne marquée. Lorsque la cause de l'épanchement est une décompensation cardiaque, il est généralement présent en quantité discrète à modérée mais les signes cliniques sont importants, en lien avec les autres conséquences d'une insuffisance cardiaque congestive.(179)

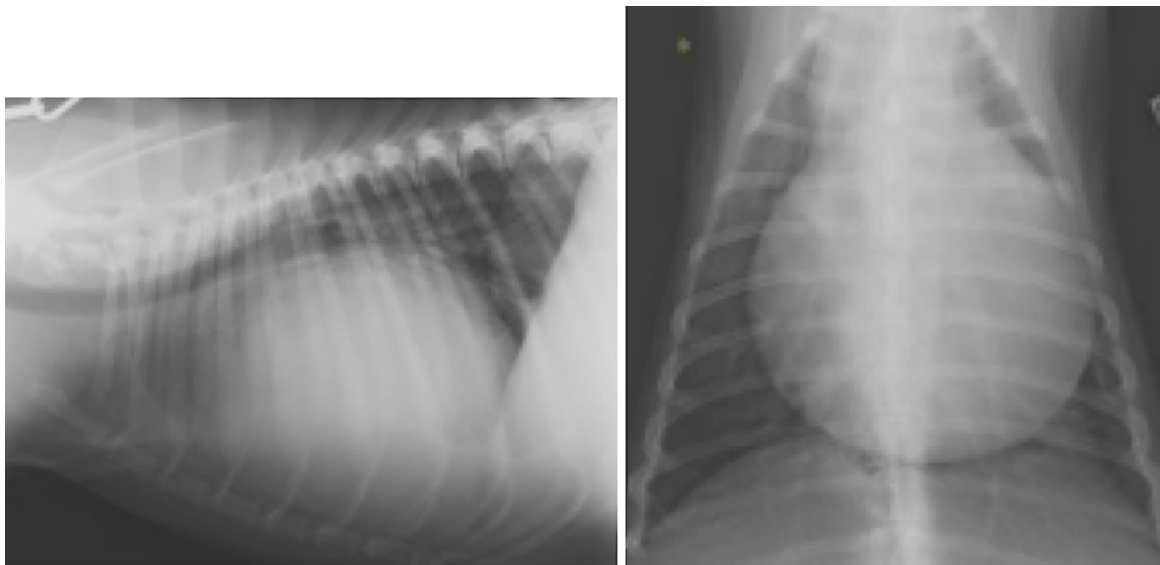
Les chats sont rarement affectés par les épanchements péricardiques. Dans cette espèce, les principales causes sont la péritonite infectieuse, le lymphome ou une insuffisance cardiaque congestive.(13)

L'examen échocardiographique est l'examen de choix afin de mettre en évidence un épanchement péricardique quel qu'en soit le volume et d'en déterminer l'origine.(13)(179) Cependant, des modifications de la silhouette cardiaque sont facilement identifiables sur les clichés radiographiques en cas d'épanchement péricardique en quantité modéré à marquée. La silhouette cardiaque apparaît globuleuse et de taille augmentée sur les vues de face et de profil (figure 47).(13) Le degré d'élargissement dépend de la quantité de fluide constituant l'épanchement et de sa vitesse de formation.(179) Ainsi, en début d'évolution, lorsque l'épanchement est peu important, les clichés radiographiques peuvent apparaître normaux car l'examen radiographique manque de sensibilité pour détecter une faible quantité de liquide.(17)

Par ailleurs, lorsque l'épanchement devient important, il peut être difficile de distinguer un épanchement péricardique d'une cardiomégalie généralisée survenant dans un contexte de cardiopathie (figure 47). Les contours de la silhouette cardiaque apparaissent toutefois plus nets lors d'un épanchement péricardique car les mouvements dus au cycle cardiaque sont atténués. De plus, aucune cavité n'apparaît élargie tandis qu'une dilatation atriale gauche marquée peut prédominer en cas de cardiopathie.(13) En outre, dans les cas les plus sévères d'épanchement péricardique, les bords de la silhouette cardiaque peuvent atteindre bilatéralement la paroi thoracique sur les clichés de face, ce qui n'est pas le cas lors de cardiomégalie généralisée.(17) Une étude de Guglielmini *et al.*(179) incluant 51 chiens présentant un épanchement péricardique de cause variée, 100 chiens avec une cardiopathie unilatérale ou bilatérale sans épanchement péricardique associé et 50 chiens sains a ainsi montré un VHS moyen significativement plus élevé chez les chiens présentant un épanchement péricardique, reflétant un élargissement moyen significativement plus important de la silhouette cardiaque dans ce groupe. A partir d'une vue latérale droite, les auteurs ont proposé une valeur seuil de 11,9 v, permettant de différencier les chiens présentant un épanchement péricardique des chiens présentant une cardiomégalie sans épanchement péricardique avec une sensibilité de 90% et une spécificité de 66%.(179) Cependant, cette méthode reste insuffisamment précise afin de détecter les chiens présentant un épanchement péricardique car, lors de cardiomégalie généralisée marquée, le VHS peut facilement dépasser 11,9 v, sans pour autant qu'un épanchement péricardique ne soit présent ; ce qui explique la valeur modérée de la spécificité dans l'étude. Les auteurs reconnaissent ainsi un chevauchement pour les valeurs du VHS entre les chiens présentant un épanchement

péricardique et les chiens présentant une cardiopathie sans épanchement péricardique.(179) Par ailleurs, cette étude a également montré qu'il n'existe pas de différence significative de la valeur moyenne du VHS entre les chiens présentant un épanchement péricardique de faible volume et ceux présentant un épanchement en quantité marquée.(179) Les épanchements péricardiques de faible volume sont en effet fréquemment causés par une insuffisance cardiaque congestive liée à une cardiopathie décompensée. Dans ce cas, l'augmentation du VHS s'explique plus par la cardiomégalie inhérente à la cardiopathie que par l'épanchement péricardique. Il est ainsi donc d'autant plus difficile de distinguer un épanchement péricardique d'une cardiomégalie généralisée sur les clichés radiographiques que ces deux affections peuvent être liées.(179)

Enfin, les veines pulmonaires auront tendance à apparaître de taille réduite dans un contexte de diminution de l'opacité pulmonaire lors de tamponnade cardiaque car cette dernière est à l'origine d'une diminution du débit cardiaque droit.(13) Des signes compatibles avec une insuffisance cardiaque droite sont également identifiables en cas de tamponnade. Par exemple, dans une étude de Johnson *et al.*(180) incluant 90 clichés radiographiques de chiens présentant des épanchements péricardiques de causes variées, un épanchement pleural était identifiable dans 34% des cas. Il n'est cependant pas possible de déterminer grâce à l'examen radiographique si cette insuffisance cardiaque congestive droite est due au développement d'un épanchement péricardique marqué, si elle est causée par une cardiopathie affectant le cœur droit sans épanchement associé ou même si elle est à l'origine du développement secondaire d'un épanchement péricardique.



*Figure 47 : Clichés radiographiques thoraciques de profil (à gauche) et de face (à droite) d'un chien présentant un épanchement péricardique. Crédit : service d'imagerie VetAgro Sup.*

*Les clichés montrent une cardiomégalie généralisée très marquée avec une silhouette cardiaque qui occupe presque la totalité de la cavité thoracique. Sur la vue de profil, la trachée est déplacée dorsalement. Ces images se rapprochent de qui est visible en cas de CMD (figure 46). Toutefois, ici, aucun signe d'œdème pulmonaire cardiogénique n'est identifiable.*

## 2) Cas des tumeurs cardiaques

Les tumeurs du cœur ou des gros vaisseaux sont relativement rares chez les carnivores domestiques et concernent plus fréquemment les chiens que les chats.(13) Il est globalement très difficile de distinguer les masses cardiaques sur les clichés radiographiques à cause du manque de sensibilité de cet examen.(13)

La tumeur la plus fréquente est l'hémangiosarcome, issu préférentiellement de l'atrium droit, et plutôt observé chez les chiens âgés de grande race. Cette tumeur peut être primaire ou être une métastase d'un foyer primitif situé ailleurs dans l'organisme. L'hémangiosarcome de l'atrium droit sera généralement diagnostiqué suite à sa rupture, à l'origine d'un épanchement péricardique aigu et marqué. Une silhouette cardiaque globoïde et de taille augmentée est alors identifiable sur les clichés radiographiques.(13) Des signes compatibles avec une insuffisance cardiaque droite peuvent également être identifiés dans ce cas. Le diagnostic de cette tumeur doit toujours s'accompagner d'une évaluation rigoureuse du parenchyme pulmonaire, à la recherche de nodules métastatiques. Une hépatomégalie peut également être identifiée, qu'elle soit due à l'ICC droite ou à un processus métastatique.(13)

Les chiens peuvent également être affectés par des tumeurs de la base du cœur. La plus fréquente est le chémodectome aortique qui concerne préférentiellement les races brachychéphales et qui se situe à la racine de l'aorte.(13) Dans ce cas, la silhouette cardiaque n'apparaît que très peu modifiée sur les clichés radiographiques. Il est toutefois possible de mettre en évidence un effet de masse à la base du cœur ainsi qu'une élévation dorsale de l'extrémité caudale de la trachée, en amont de la bifurcation trachéo-bronchique, sur une vue latérale et sa déviation latérale vers la droite sur une vue de face (figure 48).(13) Suite à l'évolution de la maladie, le chémodectome peut également être à l'origine du développement d'un épanchement péricardique, identifiable sur les clichés radiographiques comme présenté précédemment.

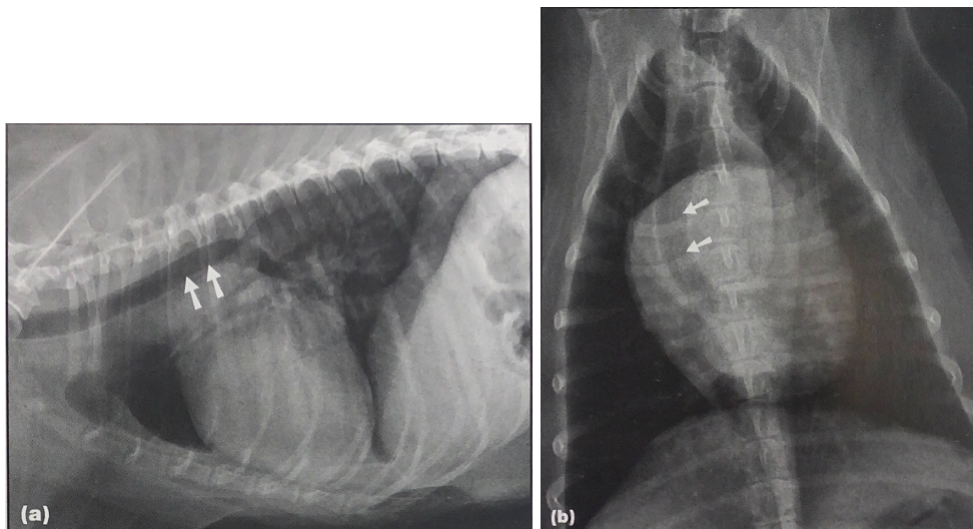


Figure 48 : Clichés radiographiques thoraciques de profil droit et dorso-ventral d'un chien de 11 ans présentant une tumeur de la base du cœur, d'après (13).

*Les flèches blanches montrent le déplacement dorsal et latéral vers la droite de l'extrémité caudale de la trachée sur les vues de profil et de face respectivement. La tumeur n'est cependant pas directement identifiable sur les clichés.*

Parmi les autres tumeurs affectant le cœur, il existe également des sarcomes, des fibromes, des lymphomes, des mésothéliomes ou des métastases d'adénocarcinomes ou de mélanomes.(8) Ces tumeurs sont extrêmement rares et l'examen radiographique ne permet pas leur mise en évidence et encore moins leur différenciation.

### 3) Cas de l'infestation parasitaire à *Dirofilaria immitis*

La dirofilariose cardiopulmonaire désigne l'infestation parasitaire des chiens et des chats par un nématode : *Dirofilaria immitis*. Il s'agit d'une maladie vectorielle, transmise par un moustique du genre *Culex*, dont la prévalence est plus élevée autour du bassin méditerranéen, où la densité du moustique est plus importante. Les chiens sont beaucoup plus fréquemment infectés par ce parasite ; cependant les répercussions cliniques de la maladie sont plus importantes chez le chat.(13)

Les vers adultes vivent dans les artères pulmonaires et, dans les cas les plus sévères d'infestation, ils peuvent également être retrouvés en grand nombre dans le cœur droit. Ils causent une inflammation des artères pulmonaire et sont à l'origine d'une hypertension pulmonaire par obstruction. Ils peuvent également être responsable de la formation de thrombus dans les plus grandes artères.(8)

Les signes radiographiques identifiables en cas d'infestation à *Dirofilaria immitis* sont les suivants chez le chien, ils reflètent principalement l'hypertension pulmonaire causée par les parasites (figure 49) (13) :

- Changements de la forme et de la taille des artères pulmonaires lobaires, en particulier des artères caudales : elles apparaissent dilatées et prennent un aspect tortueux voire tronqué, sans augmentation concomitante de la taille des veines pulmonaires.
- Élargissement de l'artère pulmonaire principale : présence d'un bombement à 2h sur une vue de face.
- Hypertrophie du cœur droit : augmentation du contact entre le cœur et le sternum, forme de D inversé, déplacement dorsal de la trachée. Une augmentation significative du VHS moyen des animaux infectés a été mise en évidence par Litster *et al.*(181).
- Densification du parenchyme pulmonaire : opacification mixte (broncho-interstitielle à alvéolaire) plus ou moins diffuse. Ces images sont compatibles avec une pneumonie allergique en réaction à la présence des vers ou avec des thrombo-embolies pulmonaires causées par l'agrégation de vers morts.
- En fin d'évolution, images radiographiques compatibles avec une insuffisance cardiaque congestive droite : dilatation de la veine cave caudale, épanchement pleural, hépatomégalie.

Chez le chat, l'hypertrophie des artères pulmonaires lobaires caudales est particulièrement identifiable ; leur diamètre est généralement supérieur à 1,6 fois celui de la 9<sup>ème</sup> côte à leur intersection.(181) Cependant, l'élargissement de l'artère pulmonaire principale et du ventricule droit sont moins fréquemment identifiables que chez le chien et ne constituent pas des marqueurs fiables d'infestation parasitaire.(17)(182) Les modifications du parenchyme pulmonaire sont similaires à ce qui est décrit pour l'asthme ou la bronchite chronique.(8)

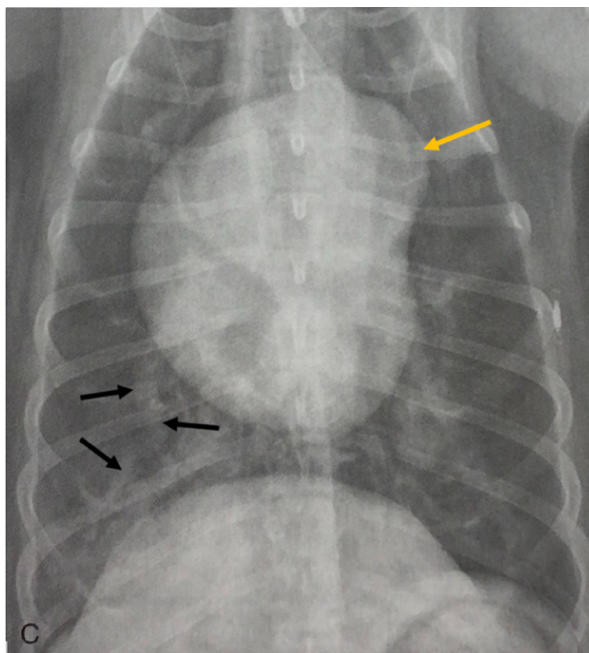


Figure 49 : Cliché radiographique thoracique en vue dorso-ventrale d'un chien présentant une infestation parasitaire à *Dirofilaria immitis*, modifié d'après (17).

La flèche jaune montre la dilatation de l'artère pulmonaire principale, identifiable par un renflement à 2h, et les flèches noires montrent l'aspect tortueux de l'artère pulmonaire caudale droite qui est également dilatée. Le ventricule droit apparaît élargi et un patron diffus d'opacité alvéolaire est identifiable dans les lobes caudaux.

Le diagnostic de cette maladie se fait en combinant les signes cliniques de l'animal avec les commémoratifs (lieu de vie), un examen radiographique et les résultats d'un test antigénique ou sérologique. Les signes cliniques et radiographiques dépendent de la sévérité de l'infestation et de sa chronicité.(17) Quatre stades de la maladie sont ainsi répertoriés en fonction de sa gravité. Au premier stade, l'infestation est faible, les animaux sont généralement asymptomatiques et les clichés radiographiques paraissent normaux car la radiographie n'est pas assez sensible pour détecter des changements vasculaires minimes.(8) Au second stade, les animaux présentent des signes cliniques peu spécifiques : légère intolérance à l'effort, toux occasionnelle, léthargie, etc.(8) Des modifications radiographiques deviennent progressivement identifiables ; l'anomalie la plus précoce étant l'apparition de petites zones de densifications pulmonaires périvasculaires localisées dans les lobes caudaux. Les artères pulmonaires caudales droites sont les premières à être modifiées puis se sont l'ensemble des artères pulmonaires qui se dilatent et prennent un aspect tortueux sur toute leur longueur.(8)(183) Au troisième stade de la maladie, des zones d'opacité mixte deviennent progressivement identifiables de manière diffuse dans l'ensemble du parenchyme pulmonaire. La dilatation de l'artère pulmonaire principale est particulièrement visible et le ventricule droit puis l'atrium droit s'hypertrophient.(183) Enfin, des signes radiographiques compatibles avec une insuffisance cardiaque congestive droite deviennent identifiables.(8)

Par ailleurs, l'examen radiographique permet également de suivre l'évolution de l'animal et sa réponse au traitement. Chez le chat, ce dernier doit permettre la résolution des anomalies présentes sur les clichés(182), tandis que chez le chien des

traces résiduelles de l'infestation peuvent persister longtemps dans le parenchyme pulmonaire. Des signes radiographiques compatibles avec une dirofilariose couplés à un test antigénique négatif évoquent donc une infestation antérieure chez le chien. (183)

Ainsi, lorsque des signes radiographiques sont présents au diagnostic, l'examen radiographique est considéré comme la méthode la plus objective afin d'évaluer la sévérité de la maladie, son évolution et la réponse au traitement.(182)(183)

D'autres maladies parasitaires, comme l'angiostrongylose ou l'aelurostrongylose, affectent également directement ou indirectement l'appareil cardiopulmonaire des carnivores domestiques. Cependant, n'ayant pas de conséquences directes sur l'apparence radiographique de la silhouette cardiaque et des gros vaisseaux, en dehors de celles de l'hypertension pulmonaire qu'elles peuvent induire, elles ne seront pas détaillées ici.

## B) Intérêt de l'examen radiographique dans un contexte de décompensation cardiaque chez le chien et le chat

### 1. Mise en évidence de signes d'une insuffisance cardiaque sur les clichés radiographiques

L'examen radiographique constitue l'examen de choix afin d'évaluer les vaisseaux et le parenchyme pulmonaire chez le chien et le chat et de détecter rapidement des signes compatibles avec une décompensation cardiaque. Il doit être réalisé systématiquement en cas de signes cliniques respiratoires chez ces animaux.

#### 1) Cas d'une insuffisance cardiaque congestive gauche

##### a. Signes radiographiques de la congestion veineuse pulmonaire

Une insuffisance cardiaque congestive gauche se produit suite à un remodelage du cœur gauche dont les dysfonctionnements ne sont plus compensés. L'augmentation du volume et de la pression dans l'atrium gauche peut se transmettre aux vaisseaux présents en amont, soit les veines pulmonaires.(17) Il en résulte une congestion de ces vaisseaux, dont le diamètre augmente sur les clichés radiographiques et devient supérieur à celui des artères adjacentes.(17)(91)(123) Ces dernières restent généralement de taille normale, sauf en cas d'hypertension pulmonaire se développant par la suite.(17)

Pour rappel, sur une vue de face, les veines pulmonaires caudales sont considérées dilatées lorsque leur diamètre est plus important que la largeur de la 9<sup>ème</sup> côte à leur intersection.(17) Plus précisément, selon *Oui et al.*(25), leur diamètre chez le chien doit rester inférieur à 1,22 fois celui de la 9<sup>ème</sup> côte. Dans le cas d'une dilatation, la superposition du vaisseau avec la côte ne forme plus un carré mais un rectangle avec un élargissement dans le sens horizontal (figure 50).(17) Sur une vue de profil, les veines pulmonaires crânielles sont considérées dilatées lorsque leur

diamètre est supérieur à 1,2 fois la largeur maximale du tiers proximal de la 4<sup>ème</sup> côte.(17) Une congestion des vaisseaux est également suspectée lorsque leur diamètre ne diminue pas à mesure qu'ils s'éloignent de la zone hilare ou qu'ils semblent plus nombreux que d'habitude. Cette dernière observation s'explique par la visualisation de vaisseaux qui sont normalement trop petits pour être identifiables.(123)(184)

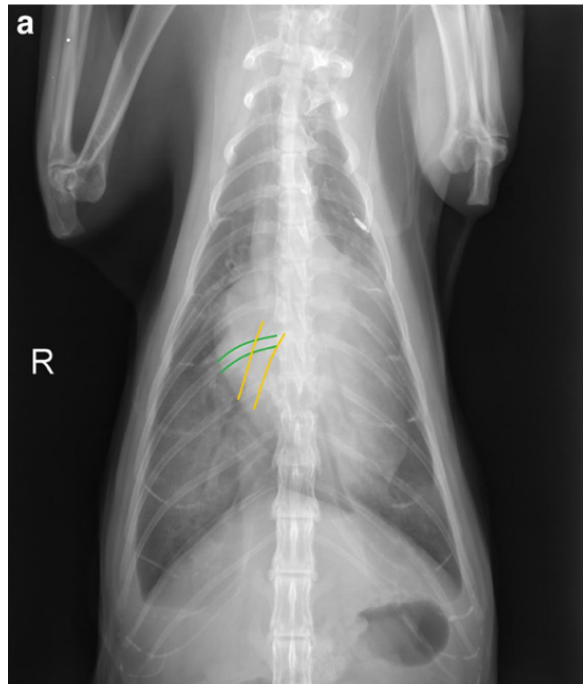


Figure 50 : Mise en évidence de la dilatation de la veine pulmonaire caudale droite sur un cliché radiographique thoracique en vue ventro-dorsale chez un chat présentant une insuffisance cardiaque droite, d'après (184).

A hauteur de leur intersection, le diamètre de la veine pulmonaire (en jaune) est plus important que celui de la 9<sup>ème</sup> côte (en vert) et la superposition de ces deux structures forme un rectangle horizontal. Ce chat présente en outre des signes d'épanchement pleural et une cardiomégalie.

La congestion veineuse est généralement le premier signe du développement d'une insuffisance cardiaque congestive gauche mais elle peut également être identifiée sur les clichés radiographiques avant que la décompensation se produise et que les signes cliniques n'apparaissent réellement.(25)(91) La mise en évidence d'une dilatation des veines pulmonaires sur les clichés radiographiques peut donc aider au diagnostic d'une maladie cardiaque, notamment chez le chat pour lequel les modifications radiographiques de la silhouette cardiaque sont moins marquées. Dans ce cas, il convient de se référer aux veines pulmonaires caudales dont le diamètre aura tendance à varier plus facilement en cas de développement d'une cardiopathie, chez le chien comme chez le chat.(25)(91)

Par ailleurs, une étude de Kim *et al.*(91) incluant 21 chats présentant une CMH avec insuffisance cardiaque et 22 chats avec une CMH non décompensée a montré que le diamètre des veines pulmonaires crânielles et caudales des chats en insuffisance cardiaque était en moyenne significativement plus grand que celui des chats sans insuffisance cardiaque. Ils ont mesuré la largeur distale de l'intersection entre la veine pulmonaire caudale droite et la 9<sup>ème</sup> côte sur une vue dorso-ventrale et



ont proposé une valeur seuil optimale de 5,35 mm permettant de détecter une insuffisance cardiaque congestive gauche chez des chats atteints de CMH, avec une AUC de 0,87, une sensibilité de 75% et une spécificité de 100%(91). Cette valeur, exprimée directement en mm ne permet cependant pas de prendre correctement en compte le poids de l'animal ni la conformation de son thorax ; la comparaison du diamètre des veines pulmonaires à d'autres structures thoraciques est donc préférable.

La mise en évidence d'une dilatation marquée des veines pulmonaires, en comparant leur diamètre à des structures osseuses dont la taille ne varie pas, est donc une indication de congestion veineuse et du développement d'une insuffisance cardiaque chez le chien et le chat.(17) Il convient cependant de préciser que l'identification des veines pulmonaires peut être difficile en cas d'ICC gauche, notamment pour les veines caudales à hauteur de la 9<sup>ème</sup> côte, en raison de leur superposition avec la veine cave caudale ou avec la silhouette cardiaque ou de la présence d'un œdème pulmonaire.(91)

Par ailleurs, il est essentiel de bien savoir différencier les artères des veines sur les clichés radiographiques grâce à leur position relative. En effet, une dilatation des seules veines pulmonaires se produit en cas de congestion veineuse dans un contexte de maladie cardiaque affectant le cœur gauche (insuffisance mitrale, CMH, CMD, etc.) et plus rarement en cas de masses ou de thrombus causant une obstruction dans l'atrium gauche et donc une stase en amont.(17) Une dilatation conjointe des artères et des veines pulmonaires se produit en cas d'hypervascularisation pulmonaire lors de plusieurs cardiopathies congénitales (PDA, CIV, CIA), en cas de surcharge volumique iatrogène ou en cas d'hypertension pulmonaire d'origine post-capillaire.(17) Ce dernier cas reflète des cardiopathies gauches avancées. Enfin, plusieurs maladies peuvent également entraîner un élargissement des artères pulmonaires seules, notamment des atteintes parasitaires ou des maladies pulmonaires chroniques.(17)(24)

#### b. Signes radiographiques de l'œdème pulmonaire cardiogénique

Par la suite, un œdème pulmonaire, de sévérité variable, devient identifiable sur les clichés radiographiques. En effet, l'augmentation de la pression dans l'atrium gauche entraîne une augmentation de la pression hydrostatique dans les veines pulmonaires puis les capillaires. Ceci cause la sortie progressive de liquide des vaisseaux vers l'interstitium pulmonaire puis vers les bronchioles avoisinantes et enfin vers les alvéoles pulmonaires. Un œdème interstitiel se développe donc, suivi par un œdème alvéolaire en fonction de la sévérité de l'atteinte.(17)(185)

Concernant l'aspect radiographique, l'œdème interstitiel cardiogénique est caractérisé par une augmentation non structurée de l'opacité pulmonaire, donnant l'impression d'un « voile gris » surajouté sur les clichés. Les organes thoraciques restent identifiables mais leurs contours sont légèrement floutés.(17) Dans un second temps, un œdème d'opacité alvéolaire peut se développer et dissimuler l'opacité interstitielle sous-jacente. L'œdème alvéolaire se caractérise par une augmentation plus importante de l'opacité dans certaines zones pulmonaires. Les contours des vaisseaux et des organes thoraciques apparaissent de plus en plus flous et des

bronchogrammes aériques peuvent être identifiables. Lorsque l'œdème devient très important, il peut masquer totalement les structures thoraciques avoisinantes sur les clichés, notamment la silhouette cardiaque.(8, 186) De plus, des images compatibles avec une cardiomégalie, une dilatation de l'atrium gauche ou une dilatation des vaisseaux pulmonaires sont fréquemment associées à la présence d'un œdème pulmonaire cardiogénique.(15, 164)

La distribution de l'œdème pulmonaire cardiogénique n'est pas la même chez le chien et chez le chat. Chez le chien, elle est surtout focale ou multi-focale et l'œdème se concentre dans les lobes pulmonaires dorso-caudaux ou en zone péri-hilaire, bien que cette dernière localisation semble moins fréquente que ce qui est couramment rapporté, notamment chez les petites races.(17) Par exemple, une étude de Diana *et al.*(164), incluant 61 chiens de petite race présentant une régurgitation mitrale, pour 51 chiens suite à une MVDM et pour 10 chiens suite à une cardiomyopathie, et un œdème pulmonaire cardiogénique, n'a montré une répartition péri-hilaire de cet œdème que dans 11,5% des cas. La plupart des chiens (70,5%) présentait plutôt des zones focales ou multifocales d'opacité pulmonaire augmentée. Un œdème pulmonaire de distribution diffuse, c'est-à-dire présent dans l'intégralité des lobes pulmonaires, est réputé assez rare chez le chien mais concernait tout de même 18% des chiens de l'étude de Diana.(164) Il semble qu'une distribution diffuse de l'œdème soit plus fréquente en cas de CMD qu'en cas de MVDM et constituait même le principal schéma de distribution en cas de cardiomyopathie chez le chien.(187)

Par ailleurs, l'étude de Diana *et al.*(164) a également montré qu'en cas de distribution péri-hilaire l'opacification était majoritairement interstitielle. Au contraire, en cas de distribution diffuse ou multifocale dans au moins deux lobes pulmonaires, l'opacification était interstitielle ou mixte (interstitielle et alvéolaire) dans les mêmes proportions. Or, l'œdème pulmonaire devient alvéolaire lorsque sa sévérité augmente, ce qui laisse penser qu'en début d'évolution l'œdème est localisé en zone péri-hilaire puis se répand vers les lobes dorso-caudaux lorsque sa sévérité augmente.(123, 164, 188)

En outre, la répartition de l'œdème dans les lobes caudaux est généralement bilatérale et symétrique.(17, 189) Chez les chiens présentant une MVDM, une distribution asymétrique de l'œdème, c'est-à-dire identifiable dans un seul lobe pulmonaire ou dans deux lobes ipsilatéraux, peut tout de même être mise en évidence (figure 51). Elle est alors associée à une régurgitation mitrale dont le jet est de direction excentrique et non pas centrale et l'œdème touche préférentiellement le lobe pulmonaire caudal droit.(164, 189) La distribution asymétrique concernait ainsi 34,4% des chiens atteints de MVDM dans l'étude de Diana, tandis que chacun des 10 chiens atteints de cardiomyopathie présentait une distribution symétrique de l'œdème pulmonaire dans cette même étude.(164) Ceci est logique puisque le jet de régurgitation mitrale associé à une cardiomyopathie est toujours de direction centrale.(163) De plus, en cas de décubitus prolongé, la répartition de l'œdème peut également apparaître asymétrique, puisque ce dernier est labile et que sa répartition évolue en fonction de la position de l'animal.(13) La répartition asymétrique de l'œdème chez le chien peut également être la conséquence d'une complication, comme la présence d'une pneumonie, d'une atélectasie pulmonaire ou d'une thromboembolie, qui empêche le développement de l'œdème dans certaines zones pulmonaires.(8)

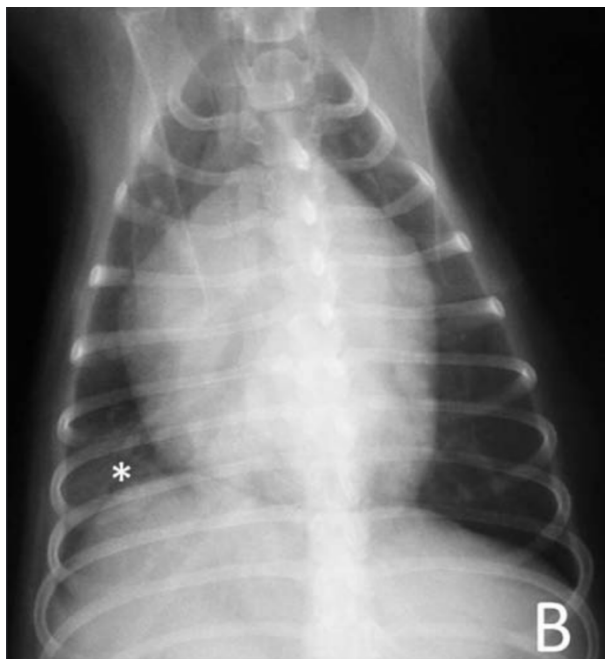

Figure 51 : Cliché radiographique thoracique en vue ventro-dorsale d'un chien atteint de MVDM avec mise en évidence d'un oedème pulmonaire asymétrique, d'après (164).

L'astérisque montre la distribution assymétrique de l'œdème qui ne touche que le lobe caudal droit. Une nette cardiomégalie généralisée est par ailleurs identifiable chez ce chien.

Chez le chat, l'œdème pulmonaire cardiogénique est distribué de façon plus irrégulière et il est souvent asymétrique ; sa présentation est particulièrement variable d'un chat à l'autre.(15, 186) Dans une étude de Benigni *et al.*(186) incluant 23 chats avec un œdème pulmonaire d'origine cardiogénique, la distribution de ce dernier était diffuse et non uniforme dans 61% des cas, multifocale ou focale dans 21% des cas et diffuse et uniforme dans 17% des cas. Cependant, une étude plus récente de Diana *et al.*(106), incluant 71 chats présentant un œdème pulmonaire, a montré une distribution multifocale majoritaire de l'œdème (84,5%). De plus, il peut toucher la zone péri-hilaire, surtout en début d'évolution, mais également la périphérie des lobes pulmonaires avec une prédilection pour la région ventrale des lobes droits. Il est moins souvent réparti en région dorso-caudale(106, 186). L'œdème pulmonaire est également caractérisé par des patrons d'opacification variés chez le chat : l'opacification mixte (alvéolaire et interstitiel) représentait par exemple 83% des cas d'œdème pulmonaire dans l'étude de Benigni *et al.*(186), tandis que dans l'étude de Diana *et al.*(106) c'est l'opacification interstitielle qui dominait, représentant 57,7% des formes d'œdème pulmonaire contre 38% pour l'opacification mixte. La divergence entre ces deux études prouve la variabilité de l'apparence radiographique de l'œdème pulmonaire cardiogénique chez le chat. Par ailleurs, le type de cardiomyopathie à l'origine de l'œdème n'a pas d'influence sur sa présentation.(106)

Les différences d'apparence radiographique de l'œdème pulmonaire cardiogénique entre les chiens et les chats pourraient être expliquées par des mécanismes pathogéniques différents conduisant à la décompensation entre les deux espèces. Chez le chat, l'augmentation de la pression dans l'atrium gauche est en effet majoritairement causée par un dysfonctionnement diastolique du ventricule gauche avec une fonction systolique conservée (CMH, CMR) tandis que les cardiopathies

canines sont caractérisées par une surcharge volumique avec une fonction diastolique normale ou peu affectée en cas de MVDM ou un dysfonctionnement systolique en cas de CMD. Par ailleurs, la présence ou non et la direction du jet de régurgitation mitrale posséderait également une influence sur la présentation de l'œdème pulmonaire et pourrait expliquer certaines différences entre les chiens et les chats. L'influence précise de ces mécanismes sur l'apparence de l'œdème reste à explorer.(106)

En outre, bien que l'œdème pulmonaire cardiogénique se manifeste le plus souvent sur les clichés radiographiques par des zones d'opacité interstitielle ou alvéolaire, chez le chat ou chez les chiens de grande race en cas de CMD, l'opacité peut également être bronchique, notamment en début d'évolution.(17, 106, 186) La paroi des bronches est alors particulièrement visible et des images typiques de « rails de chemin de fer » sont identifiables.(17)

### c. Signes radiographiques de l'épanchement pleural

Contrairement aux chiens, les chats peuvent développer un épanchement pleural bilatéral en cas d'insuffisance cardiaque congestive gauche, et cette situation est fréquente. L'épanchement pleural correspond à l'accumulation de liquide dans l'espace pleural.(13)(15) Ceci s'explique probablement par l'anatomie vasculaire de la plèvre viscérale dans cette espèce. Elle est en effet alimentée par les artères pulmonaires et drainée par les veines pulmonaires.(190) Lors d'une insuffisance cardiaque, l'augmentation de la pression hydrostatique dans les veines pulmonaires entraîne ainsi une extravasation de liquide vers la surface de la plèvre viscérale puis dans l'espace pleural.(16) Une étude de Johns *et al.*(191) a par ailleurs montré que le développement d'un épanchement pleural plutôt que d'un œdème pulmonaire chez le chat était associé à une taille augmentée du ventricule droit ainsi qu'à un dysfonctionnement de l'atrium gauche chez des chats présentant une insuffisance cardiaque gauche mais il n'est pas associé à la taille de l'atrium gauche.

L'aspect radiographique de cet épanchement est variable en fonction de son volume. Lorsque la quantité d'épanchement est faible, un arrondissement de l'angle costo-diaphragmatique est parfois identifiable. Lorsque l'épanchement devient plus important, les lobes pulmonaires se rétractent par rapport à la paroi thoracique et ils deviennent individualisables les uns des autres grâce à la présence de scissures interlobaires d'opacité liquidienne. De plus, une bande d'opacité liquidienne de plus en plus large est visible dorsalement au sternum sur une vue latérale et entre l'extrémité des poumons et le bord de la cavité thoracique sur une vue de face. Le médiastin apparaît également élargi. Sur une vue de face, sa largeur est supérieure à deux fois celle de la colonne vertébrale. En fin d'évolution, la silhouette cardiaque n'est plus identifiable, tout comme la partie ventrale du diaphragme (figure 52). Des images radiographiques compatibles avec une cardiopathie gauche peuvent être identifiables : cardiomégalie, dilatation atriale, déplacement de la trachée, etc. (16)(17)(190)

Ainsi, des signes radiographiques compatibles avec un œdème pulmonaire et un épanchement pleural peuvent être associés sur des clichés radiographiques de chat présentant une insuffisance cardiaque gauche. Seul un épanchement pleural peut également être présent.(105)

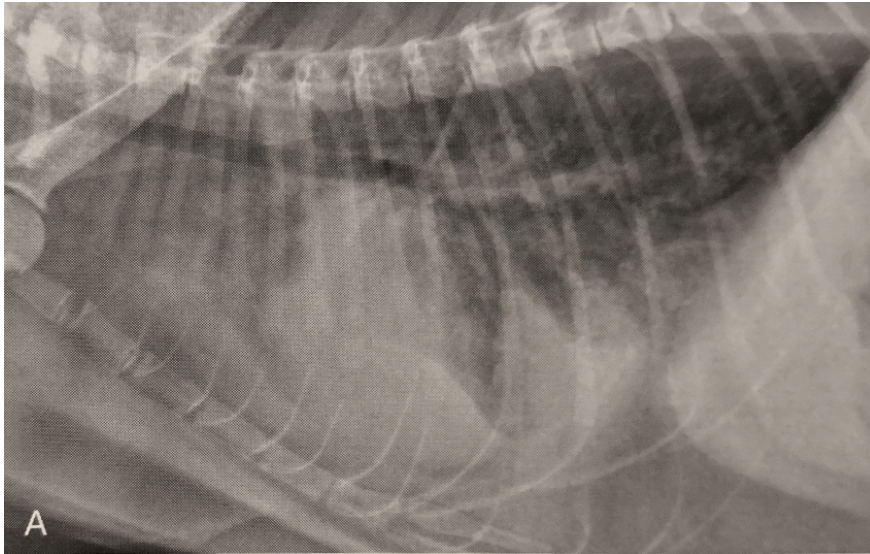


Figure 52 : Cliché radiographique thoracique de profil gauche d'un chat présentant un épanchement pleural suite à la décompensation d'une CMH, d'après (17).

Un épanchement pleural marqué est visible : une bande rétrosternale d'opacité liquidienne masque la silhouette cardiaque et les lobes pulmonaires sont identifiables les uns par rapport aux autres. L'opacité pulmonaire est par ailleurs augmentée diffusément, un œdème pulmonaire concomitant est également présent.

#### d. Signes radiographiques de l'hypertension pulmonaire

Chez le chien, l'hypertension pulmonaire constitue une complication assez fréquente d'une cardiopathie affectant le cœur gauche.(17, 192) En effet, à mesure qu'une insuffisance cardiaque se développe, l'augmentation de la pression dans les veines pulmonaires est transmise aux artères pulmonaires via une augmentation croissante de la pression capillaire.(17) On parle alors d'hypertension pulmonaire post-capillaire, qui est à l'origine d'altérations structurelles et fonctionnelles irréversibles des artères pulmonaires.(192, 193) Dans une étude de Serres *et al.*(194), incluant 617 chiens présentant une MVDM symptomatique ou non, une hypertension pulmonaire a été mise en évidence chez 13,9% des chiens. La fréquence et la sévérité de cette hypertension augmentaient avec le stade de la MVDM jusqu'à atteindre une fréquence de 72,2% chez les chiens présentant une insuffisance cardiaque nécessitant une hospitalisation.(194) Ces résultats sont comparables à ceux obtenus dans une étude de Borgarelli *et al.*(195) à partir de 212 chiens présentant une MVDM de stade B2 ou plus puisque 71% des chiens en stade C présentaient une hypertension pulmonaire. De plus, la décompensation d'une cardiopathie gauche est la cause la plus fréquente d'hypertension pulmonaire chez le chien.(196)(197) Toutefois, cette dernière peut également être la conséquence d'une maladie respiratoire primaire, d'une infestation parasitaire, d'une embolie pulmonaire, etc. ou encore être idiopathique.(192)

Parmi les signes radiographiques identifiés lors d'hypertension pulmonaire d'origine cardiaque, on retrouve la dilatation conjointe des veines et des artères pulmonaires. Ces dernières prennent un aspect plus tortueux et leurs contours apparaissent moins nets.(13, 17, 192) Des signes radiographiques d'hypertrophie du cœur gauche, et notamment une dilatation marquée de l'atrium gauche, sont

également identifiables, ainsi qu'un œdème pulmonaire, en lien avec la cause cardiaque sous-jacente.(192)(196) De plus, l'augmentation de la pression dans les vaisseaux pulmonaires entraîne des répercussions en amont, c'est-à-dire sur le cœur droit. Quelle que soit la cause de l'hypertension pulmonaire, le cœur droit apparaît souvent élargi sur les clichés radiographiques (augmentation du contact avec le sternum, surélévation de l'apex, plus grand pourcentage de la silhouette cardiaque situé crânialement à l'axe long du cœur, forme de D inversé) et un renflement de l'artère pulmonaire principale est également identifiable dans de plus rares cas.(13, 192, 198)(196)

Dans une étude de Johnson *et al.*(193) incluant 53 chiens avec une hypertension pulmonaire, 98% d'entre eux présentaient ainsi des images anormales sur les clichés radiographiques dont 84% une cardiomégalie, 65% des anomalies du parenchyme pulmonaire et 31% une dilatation des artères pulmonaires. Cependant, cette étude n'incluait pas seulement des hypertensions d'origine cardiaque. Une étude plus récente d'Adams *et al.*(198) a mis en évidence une fréquence beaucoup moins importante d'anomalies radiographiques lors d'hypertension pulmonaire chez 71 chiens. Le signe le plus fréquemment retrouvé était la forme de D inversé sur les clichés de face, reflétant une cardiomégalie droite. Elle n'était présente que dans 36% des cas d'hypertension pulmonaire discrète et dans 49% des cas d'hypertension sévère.(198) Cette étude a également montré une fréquence faible de dilatation et de tortuosité des artères pulmonaires, ce qui en font des indicateurs très peu sensibles d'hypertension pulmonaire.(198) Ces signes sont par ailleurs plus fréquemment retrouvés lors de cause parasitaire, ce qui était rarement le cas dans cette étude. Une étude de Lee *et al.*(196) a montré qu'un rapport entre le diamètre de l'artère et celui de la veine pulmonaire adjacente supérieur à 1,1 était spécifique d'une hypertension pulmonaire chez des chiens présentant une régurgitation mitrale. Cette étude a confirmé que cet indicateur est cependant très peu sensible pour la détection d'une hypertension pulmonaire.

Ainsi, la présence d'images radiographiques anormales n'est pas systématique lors d'hypertension pulmonaire ; ce qui démontre une nouvelle fois les limites de sensibilité de cette méthode.(197) Par ailleurs, les signes radiographiques observables ne sont pas spécifiques d'une hypertension pulmonaire post-capillaire, surtout isolément, et ne permettent pas d'en déterminer la sévérité.(198) L'examen radiographique n'est donc pas suffisant pour le diagnostic une hypertension pulmonaire.(197) Toutefois, la mise en évidence de signes radiographiques compatibles avec une hypertension pulmonaire, avec ou sans signe de cardiopathie gauche concomitante, doit être considérée comme un signe d'appel et pousser le clinicien à réaliser un examen échocardiographique afin de confirmer ou d'exclure une hypertension pulmonaire.(192) La détection de cette dernière est en effet cliniquement importante puisqu'il s'agit d'une complication pouvant nécessiter une prise en charge thérapeutique spécifique et que sa présence est associée à un pronostic défavorable chez le chien atteint de MVDM.(195)

Chez le chat également, une hypertension pulmonaire post-capillaire peut se développer. Elle est associée aux mêmes images radiographiques que chez le chien (dilatation des artères pulmonaires, aspect tortueux, cardiomégalie, etc.).(91)

## 2) Cas d'une insuffisance cardiaque congestive droite

Une insuffisance cardiaque congestive droite se produit suite à un remodelage du cœur droit dont les dysfonctionnements ne sont plus compensés. Il en résulte une hypertension des veines pulmonaires systémiques, en amont du cœur droit, et une congestion de ces vaisseaux.(8)

Le diamètre maximal de la veine cave caudale (VCCd) est ainsi augmenté. Sur une vue de profil, on obtient généralement les rapports suivants en cas d'insuffisance cardiaque congestive droite (199) :

- VCCd/aorte >1,5
- VCCd/VL >1,3 (avec VL : longueur du corps vertébral situé en regard de la bifurcation trachéobronchique)
- VCCd/R4 >3,5 (avec R4 : diamètre de la quatrième côte à droite, ventralement au rachis)

La congestion veineuse est également responsable d'une hépatomégalie, en partie identifiable sur des clichés thoraciques. Par ailleurs, l'augmentation de la pression hydrostatique dans les veines systémiques engendre une extravasation de liquide des veines vers les tissus cutanés, vers l'espace pleural ou vers la cavité abdominale, surtout chez le chien. Ceci entraîne la formation d'ascite et d'un épanchement pleural dont les signes radiographiques sont les mêmes qu'exposés précédemment.(8, 13) L'ICC droite est cependant une cause moins fréquente d'épanchement pleural chez le chat que l'ICC gauche.(13)

Dans le cas d'une insuffisance cardiaque droite, les vaisseaux pulmonaires apparaissent de taille normale à légèrement diminuée(8, 13).

Enfin, une ICC droite s'accompagne généralement de la mise en évidence d'une cardiomégalie droite (hypertrophie du ventricule et de l'atrium droits).(8)

## 3) Cas d'une insuffisance cardiaque à bas débit

Une insuffisance cardiaque à bas débit se développe lorsque le débit cardiaque diminue et que les différents organes ne sont plus correctement approvisionnés en sang, ne permettant pas le maintien des fonctions physiologiques. Contrairement à l'ICC, le diagnostic de l'insuffisance cardiaque à bas débit ne repose pas principalement sur l'examen radiographique.(123) Toutefois, lorsque le territoire concerné est la circulation pulmonaire, il est possible d'identifier une diminution du diamètre des artères et des veines pulmonaires sur les clichés thoraciques. Il en résulte une hyperclarté du parenchyme pulmonaire (figure 41).(17) Lorsque le territoire concerné est la circulation générale, il est possible de mettre en évidence une aorte de plus petite taille sur les clichés radiographiques.(199)

## 2. Utilisation de l'examen radiographique afin de déterminer l'origine d'un œdème pulmonaire ou d'un épanchement pleural

### 1) Rappels sur les différentes causes d'œdème pulmonaire

Un œdème pulmonaire peut être d'origine cardiogénique, lors de la décompensation d'une cardiopathie affectant le cœur gauche, ou non cardiogénique. Il est alors induit par une autre cause, notamment une noyade, une obstruction des voies respiratoires supérieures, une surcharge volumique iatrogène, un trouble neurologique ou encore des lésions pulmonaires directes.(13)(200)(201) Par ailleurs, d'autres maladies respiratoires sont à l'origine des mêmes signes cliniques (détresse respiratoire, dyspnée, tachypnée) que l'œdème pulmonaire cardiogénique ; comme par exemple les bronchites, les pneumonies, les hémorragies pulmonaires ou encore certains phénomènes néoplasiques.(13, 15, 17) Ces maladies s'accompagnent également d'une augmentation de l'opacité du parenchyme pulmonaire et il convient de ne pas confondre ces images avec ce qui est observé en cas d'œdème pulmonaire.(13)(187) Par exemple, dans une étude de Ross *et al.*(66) incluant une population de 114 chiens présentant des signes respiratoires et des anomalies du parenchyme pulmonaire sur les clichés radiographiques compatibles avec un œdème pulmonaire, dans 50% des cas la cause des signes cliniques était un œdème pulmonaire cardiogénique et dans 50% des cas l'origine n'était pas cardiaque. Enfin, un excès de graisse, un décubitus prolongé ou des clichés pris en expiration peuvent donner l'impression d'une opacité pulmonaire augmentée et conduire à des diagnostics erronés.(13)(202)

Bien que responsable d'images facilement identifiables sur les clichés radiographiques, le diagnostic d'un œdème pulmonaire cardiogénique n'est pas si aisé à établir à partir de ces seuls clichés, notamment lorsqu'aucun antécédent de maladie cardiaque n'est rapporté chez l'animal.(189) Il est pourtant essentiel chez des animaux en détresse respiratoire d'en déterminer la cause afin d'adapter la prise en charge thérapeutique en urgence et de donner un pronostic concret pour les propriétaires.(66, 202) En effet, en cas d'œdème cardiogénique, il faudra traiter l'insuffisance cardiaque à l'aide de diurétiques, qui permettront une amélioration rapide des signes cliniques et radiographiques, tandis qu'ils seront inutiles en cas d'œdème non cardiogénique.(73, 92)

### 2) Identification de la cause d'un œdème pulmonaire grâce à l'examen radiographique

Quelle que soit son origine et l'espèce concernée, l'œdème pulmonaire présente globalement la même apparence sur les clichés radiographiques, conforme à ce qui a été décrit ci-dessus.(13)(17)(200)

Toutefois, il existe des différences dans le schéma de distribution typique des opacités pulmonaires en fonction de leur origine.(187) Ainsi, la distribution de l'œdème pulmonaire non cardiogénique concerne généralement la périphérie des lobes pulmonaires en région caudo-dorsale, notamment en début d'évolution (200), tandis que c'est la région péri-hilaire, autour de l'atrium gauche, qui est la plus précocement touchée en cas d'œdème cardiogénique chez le chien.(164) Par la suite, l'œdème



cardiogénique peut-être identifiable en région caudo-dorsale, mais en partie centrale, rarement en périphérie.(8, 13) De plus, la répartition de l'œdème est plus fréquemment asymétrique lors d'une origine non cardiogénique.(187)(201) Cependant, dans ce cas, ce sont également les lobes pulmonaires droits qui sont les plus sévèrement touchés, à l'instar de ce que l'on observe lors d'un œdème cardiogénique asymétrique due à une MVDM.(8, 13) D'après une étude de Ward *et al.*(187), une répartition bilatérale caudale d'un œdème pulmonaire présente une valeur prédictive positive de 83% pour une origine cardiaque. Par ailleurs, chez le chat, l'œdème pulmonaire cardiogénique s'accompagne fréquemment d'un épanchement pleural, ce qui n'est pas le cas pour les œdèmes pulmonaires non cardiogéniques.(8)

La présentation radiographique de l'œdème ne permet cependant pas à elle seule d'identifier sa cause avec certitude. Il convient de s'appuyer sur d'autres indices présents sur les clichés radiographiques : la taille du cœur, notamment de l'atrium gauche, ainsi que le diamètre des vaisseaux pulmonaires.

a. Utilisation de la forme et de la taille de la silhouette cardiaque

Chez le chien, une ICC gauche est généralement associée à une cardiomégalie avec élargissement modéré à marqué du cœur gauche (8) ; une cardiomégalie était par exemple identifiable sur les clichés radiographiques de 100% des 61 chiens de l'étude de Diana *et al.*(164) De même, une dilatation atriale gauche à minima modérée est présente et facilement mise en évidence, subjectivement ou objectivement, à l'examen radiographique après décompensation cardiaque.(8) Une cardiomégalie et une dilatation atriale ne sont normalement pas identifiables lorsque l'origine de l'œdème pulmonaire et des signes cliniques n'est pas cardiaque.(8, 13)

Une étude de Ross *et al.*(66) a comparé l'utilité du VHS et du VLAS afin de différencier une origine cardiaque d'une origine non cardiaque dans un contexte de signes cliniques respiratoires (tachypnée, dyspnée, etc.) et d'images radiographiques compatibles avec un œdème pulmonaire. A partir d'une population de 114 chiens, ils ont montré que le VLAS présentait une précision diagnostique pour déterminer l'origine d'un œdème pulmonaire significativement meilleure que le VHS. Les AUC des deux marqueurs étaient en effet de 0,85 (IC95%=0,77-0,91) pour le VHS et de 0,92 (IC95%=0,85-0,96) pour le VLAS, preuve d'une capacité de discrimination excellente entre les deux types d'œdème pulmonaire pour ce dernier marqueur.(66) De plus, les auteurs ont montré qu'une valeur seuil de 2,3 v pour le VLAS, similaire à celle utilisée pour détecter une dilatation atriale, présentait le meilleur compromis entre sensibilité (Se=0,93) et spécificité (Sp=0,83) afin de détecter un œdème pulmonaire d'origine cardiaque.(66) Cette sensibilité élevée en fait un outil très intéressant afin d'exclure une ICC gauche chez des chiens présentés avec des troubles respiratoires en pratique clinique. Dans cette étude, un VLAS  $\leq 1,9$  v permettait même d'exclure dans 100% des cas une origine cardiaque.(66) Wesselowski *et al.*(48) ont par ailleurs confirmé cette tendance puisque dans leur étude incluant 455 chiens de grande race, un VLAS  $\leq 2,0$  v était associé à une probabilité de 99,1% d'avoir une origine non cardiogénique des signes cliniques. Par ailleurs, dans l'étude de Ross *et al.*(66), 54% des chiens dont l'origine des troubles respiratoires n'était pas cardiaque avaient un VHS augmenté

malgré le recours aux intervalles de référence par race disponibles, mettant en avant un défaut de spécificité.(66)

Ainsi, chez le chien, la mise en évidence d'un élargissement de l'atrium gauche possède une plus grande pertinence diagnostique que la mise en évidence d'une cardiomégalie généralisée afin de déterminer l'origine de signes respiratoires.

Toutefois, la mise en évidence d'une cardiomégalie et même d'une dilatation atriale gauche possède des limites de spécificité afin de déterminer la cause d'un œdème pulmonaire. En effet, dans certains cas, bien que l'origine de l'œdème ne soit pas cardiaque, les chiens peuvent présenter une cardiomégalie sur les clichés radiographiques qui s'explique par une maladie cardiaque primaire concomitante mais non décompensée, ou une cardiomégalie due à cœur pulmonaire. Ces chiens présentent par ailleurs généralement un souffle cardiaque qui peut tromper le clinicien. Ceci est notamment le cas chez les chiens âgés de petite race, qui sont fortement prédisposés au développement d'une MVDM, mais également aux affections respiratoires comme les trachéo-bronchomalacies.(17)(178)

En outre, chez le chien, une insuffisance cardiaque aiguë peut apparaître lors de rupture de cordage de la valve mitrale. Cette dernière provoque une régurgitation brutale et importante de sang du ventricule gauche vers l'atrium gauche et est à l'origine d'un œdème aigu du poumon, parfois sans dilatation atriale préalable. Cependant, dans ce cas, aucune modification de la silhouette cardiaque n'est visible sur les clichés radiographiques, ce qui peut également mener à des erreurs diagnostiques.(8, 13)

Chez le chat également, une cardiomégalie ainsi qu'une dilatation atriale sont fréquemment identifiées en cas d'œdème pulmonaire cardiogénique, bien que ces signes semblent moins systématiques que chez le chien. L'étude de Diana *et al.*(106), n'incluant que des chats présentant un œdème pulmonaire cardiogénique, a montré que 97% des 71 chats présentaient une cardiomégalie, la plupart du temps modérée ou marquée, mise en évidence subjectivement sur les clichés. De plus, 80% de ces chats présentaient une dilatation atriale mise en évidence subjectivement à partir d'une vue de profil droit. Dans une étude de Schober *et al.*(105) incluant 100 chats présentant une insuffisance cardiaque congestive gauche, une cardiomégalie était identifiable sur les clichés dans 96% des cas et une dilatation atriale dans 64% des cas.

Ainsi, une cardiomégalie est plus souvent identifiée qu'une dilatation atriale chez le chat en cas d'insuffisance cardiaque congestive gauche, ce qui est cohérent avec la fiabilité modérée de l'examen radiographique pour l'identification d'un élargissement de l'atrium gauche chez le chat et qui confère une plus grande importance diagnostique à l'identification d'une cardiomégalie en cas de signes respiratoires chez le chat.(105)

Sleeper *et al.*(73) ont ainsi voulu préciser l'utilité du VHS et déterminer des valeurs seuils optimales afin de confirmer (avec une spécificité de 100%) et d'exclure (avec une sensibilité de 100%) une origine cardiaque chez 67 chats présentés en détresse respiratoire. Le diagnostic final était déterminé à partir des examens

radiographique, échocardiographique et de la réponse au traitement. Ils ont montré qu'un VHS <8,0 v permettait d'optimiser la sensibilité pour exclure une origine cardiaque des signes cliniques, tandis qu'un VHS >9,3 v était le plus spécifique d'une origine cardiaque d'une détresse respiratoire. Ces chiffres sont cohérents avec les études de Diana *et al.*(106) et de Benigni *et al.*(186) qui ont montré un VHS médian de respectivement 9,2 et 9,6 v chez des chats présentant un œdème pulmonaire cardiogénique. De plus, selon l'étude de Sleeper *et al.*(73), lorsque le VHS est inférieur à 8,0 v, l'examen échocardiographique n'est pas recommandé car il est très probable qu'il n'apporte aucune information additionnelle dans ce cas. Lorsque le VHS dépasse 9,3 v, un examen échocardiographique reste recommandé afin de déterminer le type de cardiopathie en cause mais un traitement diurétique doit être initié immédiatement. Pour des valeurs comprises entre 8,0 et 9,3 v, il convient de réaliser un examen échocardiographique afin d'explorer une origine cardiaque de la détresse respiratoire. Il est cependant conseillé d'initier le traitement diurétique même sans certitude de l'origine cardiaque en gardant à l'esprit qu'une cause non cardiogénique ne peut être exclue.(73)

#### b. Utilisation de la taille des vaisseaux pulmonaires

De par son mécanisme de formation, l'œdème pulmonaire cardiogénique s'accompagne généralement d'une congestion veineuse et donc d'une dilatation des veines pulmonaires, ce qui n'est pas le cas lors d'un œdème non cardiogénique.(8) Pour rappel, le diamètre des veines pulmonaires des chats atteints de CMH et présentant une ICC gauche était significativement plus élevé que chez les chats ne présentant pas d'ICC dans une étude de Kim *et al.*(91).

Par ailleurs, Diana *et al.*(106) ont également mis en évidence des changements de la forme ou de la taille des artères pulmonaires chez 77,5% des chats de leur étude en cas d'œdème cardiogénique. Il s'agissait le plus souvent d'une dilatation des artères pulmonaires caudales. Ceci s'explique majoritairement par l'hypertension pulmonaire post-capillaire consécutive à la décompensation cardiaque. Dans la majeure partie des cas, la veine pulmonaire adjacente était également dilatée.(106) L'étude de Schober *et al.*(105) a quant à elle mis en évidence une dilatation subjective des veines pulmonaires dans seulement 51% des cas et des artères pulmonaires dans 67% des cas. Ce pourcentage plus important de dilatation des artères est à relativiser et à mettre en lien avec la possible administration antérieure de diurétiques. Dans l'étude de Schober, 43% des chats avaient en effet reçu un traitement diurétique avant la prise des clichés radiographiques.(105) Cette administration est à l'origine d'une diminution rapide du diamètre des veines pulmonaires, généralement antérieure à la résolution des opacités pulmonaires.(13) Par ailleurs, une autre hypothèse est que le stress, associé à la détresse respiratoire et à la réalisation d'un examen radiographique, pourrait entraîner une vasoconstriction des veines pulmonaires chez les chats et donc limiter leur taille sur les clichés.(105) En outre, les vaisseaux pulmonaires sont les premières structures thoraciques dont les contours sont effacés en cas d'insuffisance cardiaque à cause du liquide périvasculaire, ce qui rend l'évaluation de leur taille difficile et source d'erreurs.(91)

Globalement, la dilatation des vaisseaux pulmonaires ne présente qu'une fiabilité et un intérêt modérés afin de diagnostiquer un œdème pulmonaire cardiogénique mais sa mise en évidence permet de conforter l'hypothèse de l'observateur si d'autres signes radiographiques sont présents.

Chez le chat, la distinction entre un œdème cardiogénique et un œdème non cardiogénique est généralement plus compliquée que chez le chien. Les principales explications sont la présence concomitante fréquente d'un épanchement pleural masquant la silhouette cardiaque et les vaisseaux pulmonaires (73), la plus grande variabilité dans la présentation radiographique de l'œdème (73, 91)(186) et la difficulté à reconnaître une dilatation atriale sur les clichés ainsi que sa présence non systématique.(100) En effet, certains chats peuvent présenter une insuffisance cardiaque congestive gauche sans que des modifications de la silhouette cardiaque ou des vaisseaux ne soient présentes. Ainsi, une taille normale de la silhouette cardiaque ou de l'atrium gauche ne permet pas d'exclure la présence d'une insuffisance cardiaque gauche chez des chats avec des signes cliniques compatibles(105), ce qui reflète une nouvelle fois le manque de sensibilité de l'examen radiographique chez le chat, y compris pour déterminer la cause d'un œdème pulmonaire.

Dans tous les cas, afin de diagnostiquer un œdème pulmonaire cardiogénique, il convient de prendre en compte les signes cliniques de l'animal, les commémoratifs et l'anamnèse et l'éventuelle réponse à un traitement diurétique, en plus des résultats de l'examen radiographique.(15, 73, 95) En effet, en cas d'œdème cardiogénique, l'ampleur des lésions observées sur les clichés est censée fortement diminuée dans les 12 heures après l'administration de diurétique.(186) En cas de doute, il convient de vérifier l'hypothèse avec un examen échocardiographique. Si ce dernier ne montre pas d'anomalie cardiaque, l'œdème pulmonaire cardiogénique est exclu quelle que soit l'apparence radiographique du parenchyme pulmonaire.(202)

Enfin, une détresse respiratoire aiguë, qu'elle soit provoquée par une ICC ou non, constitue une urgence en pratique ; la priorité doit toujours être donnée à la stabilisation de l'animal et non aux examens complémentaires diagnostiques.(95) Dans ce cas, l'état de l'animal et la volonté d'engendrer le moins de stress possible peuvent justifier l'obtention d'une seule vue lors de l'examen radiographique, plutôt que les deux ou trois habituellement recommandées.(73, 186)

### 3) Détermination de la cause d'un épanchement pleural grâce à l'examen radiographique chez le chat

Chez le chat, un épanchement pleural se développe fréquemment suite à la décompensation d'une cardiopathie gauche ou droite.(8) Cependant, à l'instar de ce qui a été montré pour l'œdème pulmonaire, cet épanchement peut également être d'origine non cardiaque.(184, 190) En 2022, une étude de Hung *et al.*(184), incluant 148 chats présentant un épanchement pleural, a ainsi montré que la cause la plus fréquente de cet épanchement dans leur population était une ICC (53,4% des cas), suivi par une cause néoplasique (20,3%) et un pyothorax (10,8%). Dans de rares cas (4,1%), l'origine de l'épanchement était mixte. Ces pourcentages sont comparables à

ce qui a été mis en évidence dans une étude de Ruiz *et al.*(203) en 2018 incluant 380 chats présentant un épanchement pleural.

Comme pour l'œdème pulmonaire, il est important de déterminer la cause sous-jacente de l'épanchement pleural car la prise en charge thérapeutique et le pronostic en dépendent.(184, 190) L'examen radiographique peut être utile à cet effet. L'étude de Hung *et al.*(184) a montré que 90% des chats présentant une cardiomégalie sur les clichés avaient un épanchement pleural cardiogénique. Ceci montre que la mise en évidence d'une cardiomégalie dans un contexte d'épanchement pleural chez le chat est assez spécifique d'une cause cardiaque à cet épanchement. Pour les 10% restants, une cardiomégalie était identifiée alors que la cause de l'épanchement était néoplasique ou un chylothorax idiopathique. Dans ces cas, elle était possiblement due à une surcharge volumique iatrogène ou à une anémie.(184)

La dilatation des vaisseaux pulmonaires ne possède qu'une valeur prédictive modérée pour l'insuffisance cardiaque en cas d'épanchement pleural.(184) A l'instar de ce qui a été montré pour l'œdème pulmonaire, il ne s'agit pas du critère le plus fiable sur lequel s'appuyer afin d'identifier une origine cardiaque d'un épanchement pleural. Au contraire, chez 100% des chats ayant des masses médiastinales ou pulmonaires visibles sur les clichés radiographiques, l'origine de l'épanchement était néoplasique.(184) L'identification d'une masse médiastinale permet donc d'exclure la cause cardiaque.

Par ailleurs, en cas d'origine cardiaque, la distribution de l'épanchement est généralement bilatérale, ce qui n'est pas toujours le cas lors de pyothorax ou de chylothorax non cardiogénique.(184)

Toutefois, l'examen radiographique possède des limites afin de différencier les causes d'un épanchement pleural. En effet, ce dernier masque souvent toute ou une partie de la silhouette cardiaque, ce qui rend les changements de taille ou de forme du cœur très difficiles à appréhender. Dans ce cas, il est conseillé de reprendre des clichés après une thoracocentèse.(190) Par ailleurs, la dilatation marquée d'une cavité cardiaque ou la présence d'épanchement dans le médiastin peuvent parfois mimer la présence d'une masse médiastinale, ce qui conduit à des diagnostics erronés.(184, 190) Enfin, et comme expliqué précédemment, certains chats peuvent présenter une ICC sans modification identifiable de l'aspect radiographique de la silhouette cardiaque.(105) La radiographie thoracique est donc une méthode assez spécifique afin de détecter l'origine cardiaque d'un épanchement pleural, en cas d'identification d'une cardiomégalie modérée à marquée, mais elle manque de sensibilité en étant utilisée seule. Un examen échocardiographique est donc une fois de plus nécessaire afin de s'assurer de l'origine cardiaque de l'épanchement pleural et permet de l'exclure en cas d'examen sans anomalie.(184, 190) De plus, en urgence, une thoracocentèse avec analyse de l'épanchement devra être réalisée afin de soulager l'animal tout en apportant certaines réponses diagnostiques.

### 3. Utilisation de l'examen radiographique afin de prédire l'apparition d'une décompensation cardiaque et de déterminer un pronostic

L'ICC congestive avec développement d'un œdème pulmonaire ou d'un épanchement pleural constitue une urgence en médecine vétérinaire. Il est essentiel de la détecter le plus tôt possible afin de la traiter efficacement. Les cliniciens cherchent donc à prédire son apparition de manière la plus précise et fiable possible. Toutefois, l'évolution d'une même maladie cardiaque diffère d'un animal à l'autre ; certains chiens pourront développer une insuffisance cardiaque, entraînant une mort d'origine cardiaque, très rapidement après le diagnostic initial de la maladie, tandis que pour d'autres la cardiopathie n'évoluera jamais vers la décompensation et les chiens mourront d'une autre cause.(107)

Il est tout de même possible de mettre en évidence des indices d'une décompensation cardiaque imminente grâce aux examens échocardiographique et radiographique. Tout d'abord, la réalisation de clichés séquentiels pour un même animal, dans la même position et avec les mêmes réglages, permet de mettre en évidence des signes précoces de décompensation cardiaque grâce à l'évaluation du parenchyme pulmonaire : augmentation de l'opacité en zone péri-hilaire et congestion veineuse notamment. De plus, il a été montré qu'il existe une corrélation entre la présence d'une cardiomégalie et la sévérité de cette dernière et une durée de survie plus courte chez le chien atteint de MVDM(204) ainsi qu'une diminution significative de la durée de vie des chiens après décompensation cardiaque.(205) Ceci laisse supposer que la mise en évidence d'une cardiomégalie marquée est associée à un risque accru de décompensation cardiaque imminente chez le chien.

Dans ce contexte, le recours aux marqueurs radiographiques quantitatifs, et notamment le VHS, peut de nouveau s'avérer utile puisqu'il permet de renseigner sur le degré de cardiomégalie et surtout sur l'évolution de cette dernière chez un même chien au cours du temps. En effet, chaque chien présente un schéma de décompensation qui lui est propre et cette dernière n'intervient donc pas à partir d'une valeur seuil unique. Dans ce contexte, le pourcentage d'augmentation de la taille de la silhouette cardiaque sur une période de temps donnée possède une plus grande importance pronostique.(90)

#### 1) Utilisation du VHS pour prédire une décompensation cardiaque

Dans une étude de 2010, Lord *et al.*(90) ont déterminé l'évolution du VHS en fonction du temps chez 24 CKCS présentant une MVDM subclinique, jusqu'à l'apparition d'une ICC. Ils ont réalisé des clichés radiographiques réguliers, annuels ou semestriels, des mêmes chiens pendant au moins 3 ans ; le dernier cliché étant pris au moment de la décompensation. Ils ont confirmé que le VHS augmente avec le temps et à mesure que la maladie se développe chez chaque chien, jusqu'à obtenir une valeur maximale au moment de l'apparition de l'insuffisance cardiaque.(90, 206) Le taux d'augmentation du VHS par mois reste constant jusqu'à l'avant-dernière mesure, moins d'un an avant l'apparition de l'insuffisance cardiaque, mais il devient significativement plus important et maximal entre l'avant-dernière mesure et celle

obtenue au moment de la décompensation.(90, 206) Ces deux observations ont été confirmées en 2020 par une étude de Boswood *et al.*(207) incluant 135 chiens de petites races atteints de MVDM et ayant développé une insuffisance cardiaque et 73 chiens étant restés au stade B2 de la maladie jusqu'à leur sortie de l'étude. Le VHS augmentait en moyenne de 15% dans la dernière année avant décompensation alors que le taux d'augmentation était constant et nettement plus faible jusque-là.(207) Ceci signifie que dans les quelques mois précédents une décompensation cardiaque, une augmentation rapide et importante de la taille des cavités cardiaques se produit, tandis que cette augmentation reste légère et régulière dans les premières années de développement de la maladie.

Une hypothèse avancée à ce phénomène est qu'au début de l'évolution de la maladie, la régurgitation mitrale est responsable d'une augmentation progressive et constante de la taille du cœur gauche. Cependant, dans les mois précédents la décompensation cardiaque, l'hypertrophie cardiaque gauche impacte la morphologie de la valve mitrale et entraîne une régurgitation mitrale de plus en plus importante, ce qui entraîne une augmentation plus rapide de la taille des cavités cardiaques et donc du VHS.(90) Il en résulte une différence significative de la valeur moyenne du VHS dans la dernière année de l'étude entre les chiens ayant décompensé et ceux étant restés au stade B2.(207) En outre, dans une étude incluant 65 chiens présentant une MVDM de stade B2, Reynolds *et al.*(208) ont ainsi déterminé qu'un VHS >12 v constitue un facteur de risque significatif du développement imminent d'une insuffisance cardiaque.

Lord *et al.*(206) ont par la suite déterminé une valeur seuil du taux de variation du VHS par mois ( $\Delta$ VHS/mois) utile pour prédire une décompensation. Selon leur étude menée sur 94 CKCS présentant une MVDM subclinique, un  $\Delta$ VHS/mois  $\geq 0,08$  est associé à l'apparition d'une ICC. Le taux d'augmentation du VHS déterminé grâce à des examens séquentiels réguliers est donc un indicateur objectif et utile, renseignant sur l'imminence d'une décompensation cardiaque lorsque sa valeur augmente significativement. Par ailleurs, pour un chien donné, calculer le taux d'augmentation du VHS en fonction du temps, plutôt que de se limiter à la comparaison d'une valeur ponctuelle à des valeurs de référence, permet de s'affranchir des variations individuelles et interraciales inhérentes à ce marqueur. Ces deux études n'ont cependant été menées qu'à partir de CKCS présentant une MVDM subclinique et d'autres études, incluant plus de races de chiens et d'autres cardiopathies, sont nécessaires afin de déterminer si la valeur seuil proposée par Lord *et al.*(206) est applicable dans d'autres situations.

Par ailleurs, Boswood *et al.*(207) ont également montré que d'autres paramètres cliniques, notamment la fréquence respiratoire au repos, augmentaient significativement dans les semaines précédant la décompensation. Cependant, le VHS est l'indicateur dont l'augmentation significative était la plus précoce puisqu'elle était détectable dès 12 à 6 mois avant décompensation.(207) Bien que son augmentation fut la plus drastique avec une moyenne de plus de 50% entre deux contrôles, l'augmentation significative de la fréquence respiratoire au repos n'était détectable en moyenne que dans les 3 derniers mois avant l'apparition de l'insuffisance cardiaque.(207) Ainsi, une augmentation significative du VHS chez un chien doit alerter le clinicien et les propriétaires d'un risque accru de décompensation cardiaque dans l'année et doit les pousser à surveiller étroitement la fréquence

respiratoire de l'animal afin de détecter au plus vite la décompensation et d'adapter le traitement.

## 2) Utilisation des indicateurs spécifiques de l'atrium gauche pour prédire une décompensation cardiaque

En cas de cardiopathie gauche, la taille de l'atrium gauche reflète plus spécifiquement la sévérité de la maladie car elle reflète l'augmentation de pression dans l'atrium qui est elle-même corrélée au volume de la régurgitation mitrale. Le degré de dilatation atriale possède donc également une importante valeur pronostique pour l'animal.(107) Bien que le VHS soit corrélé à la taille de l'atrium gauche (71), il ne s'agit pas du marqueur le plus spécifique de cette dernière, contrairement au VLAS.

Lee *et al.*(209) ont ainsi cherché à déterminer si le VLAS pouvait être utilisé afin de détecter les chiens atteints de MVDM subclinique présentant un risque élevé de décompensation cardiaque dans un futur proche. Deux groupes constituaient cette étude rétrospective : 17 chiens ayant décompensé avant la fin de l'étude et 24 chiens étant restés asymptomatiques. Au début de l'étude, il n'y avait pas de différence significative de la valeur moyenne du VLAS entre les deux groupes.(209) Cependant, lors de la dernière visite de suivi, en moyenne 105 jours avant décompensation ou la sortie de l'étude, le VLAS moyen était significativement plus élevé chez les chiens ayant décompensé ultérieurement. Cette étude a montré qu'un VLAS >2,95 v était associé à la survenue d'une décompensation dans les 180 jours avec une spécificité élevée (85,7%).(209) Ces animaux doivent donc être particulièrement surveillés, à la fois à la maison par les propriétaires avec suivi de la fréquence respiratoire au repos, mais également avec des contrôles en consultation plus réguliers. Ils présentent en effet un risque élevé de décompensation imminente.(209) Au contraire, un VLAS <2,45 v était associé à une probabilité très faible de décompensation rapide avec une sensibilité élevée (93,3%), ce qui permet d'envisager des contrôles plus espacés.(209)

Par ailleurs, cette étude vient remettre en question les observations de Boswood *et al.*(207) puisqu'au moment de la dernière visite, moins de 6 mois avant décompensation ou sortie de l'étude, il n'y avait pas de différence significative de la valeur moyenne du VHS entre les deux groupes de chiens.(209) Ils en ont donc déduit que le VLAS était un meilleur indicateur que le VHS afin de prédire l'apparition d'une insuffisance cardiaque congestive mais ceci reste à confirmer dans des études ultérieures ; surtout que l'étude de Lee *et al.*(209) incluait un nombre beaucoup plus réduit de cas.

Enfin, Lee *et al.*(209) ont montré que la valeur médiane du  $\Delta$ VLAS/mois, déterminé entre le début de l'étude et la dernière visite avant décompensation ou sortie de l'étude le cas échéant, était significativement différente entre les deux groupes. Ce rapport présentait par ailleurs une très bonne précision diagnostique (AUC=0,91) afin de différencier les chiens à fort risque de décompensation dans les 180 jours et les chiens à faible risque. La valeur seuil proposée dans cette étude était de 0,013 v/mois.(209) Cependant, les auteurs n'ont pas systématiquement réalisé de clichés radiographiques au moment de la décompensation cardiaque et cette valeur ne prend donc pas en compte l'augmentation du VLAS dans les derniers mois avant décompensation, alors même qu'il s'agit de la période où le VLAS est supposé



augmenter le plus. Au contraire, elle prend en compte les premiers mois d'évolution de la maladie, durant lesquels la dilatation atriale reste discrète. La valeur seuil du  $\Delta VLAS$ /mois, associée à une décompensation cardiaque imminente, devrait donc être précisée par d'autres études, incluant plus de chiens et des contrôles radiographiques plus fréquents. Il serait également intéressant d'étudier l'utilité du VLAS et de son évolution au cours du temps afin de prédire une décompensation chez des chiens présentant une CMD ou à minima dans une population de chiens avec différentes cardiopathies.

Récemment, des études ont proposé des équations incluant plusieurs variables cliniques ou obtenues suite à des examens complémentaires, renseignant sur le pronostic lors de cardiopathies subcliniques et sur le délai jusqu'à décompensation cardiaque.(208)(210)

En 2023, Vereb *et al.*(211) ont ainsi proposé plusieurs équations, utilisables par les vétérinaires praticiens, afin de prédire le plus précisément possible le temps restant avant décompensation cardiaque chez des chiens atteints de MVDM subclinique. Ils ont initialement proposé l'indice de sévérité de la régurgitation mitrale (MRSI), défini comme suit :  $MRSI = \frac{FC}{120} * \frac{Ag}{Ao} * \frac{age}{10} * 100$ . En testant cette équation sur 234 chiens présentant une MVDM de stade B2, ils ont montré une différence significative de la durée médiane avant l'apparition d'une ICC entre les chiens ayant un MRSI <156 et les chiens ayant un MRSI supérieur à cette valeur. Pour donner un ordre d'idée, pour un MRSI >156, le temps médian jusqu'à décompensation était de 407 jours avec un intervalle de confiance à 95% compris entre 336 et 539 jours, tandis que pour un MRSI <156, le temps médian avant décompensation était de 1404 jours avec un intervalle de confiance à 95% compris entre 864 et 1933 jours.(211) Ils ont également montré que cette équation était applicable et utile afin de prédire le temps médian jusqu'à un décès de cause cardiaque chez des chiens en stade B2.

Ils ont ensuite proposé une adaptation de cette équation incluant des variables radiographiques quantitatives à la place du rapport Ag/Ao : le VHS, le VLAS ou le M-VLAS. Ces variables étaient normalisées en fonction des seuils précédemment décrits pour lesquels elles sont associées à une dilatation atriale ou une cardiomégalie cliniquement pertinentes, afin d'obtenir les équations suivantes (211) :

- $MRSI - VHS = \frac{FC}{120} * \frac{VHS}{10,5} * \frac{Age}{10} * 100$  (31)
- $MRSI - VLAS = \frac{FC}{120} * \frac{VLAS}{2,5} * \frac{Age}{10} * 100$  (109)
- $MRSI - MVLAS = \frac{FC}{120} * \frac{MVLAS}{3,4} * \frac{Age}{10} * 100$  (71)

Dans ce cas également, ces équations permettaient de prédire le délai avant l'apparition d'une ICC, avec une précision comparable à ce qu'ils avaient obtenu en utilisant le marqueur échocardiographique de la taille de l'atrium gauche.(211)

Toutefois, les auteurs ont également utilisé ces indicateurs seuls, sans les inclure dans une équation à plusieurs variables, et ont montré qu'ils étaient tout aussi pertinents pour prédire le temps restant jusqu'à décompensation cardiaque chez des chiens présentant une MVDM subclinique. Lorsqu'ils ont comparé les AUC pour le VLAS et le M-VLAS, utilisés seuls ou inclus dans les équations précédemment

exposées, ils n'ont pas montré de différence significative de précision diagnostique pour la prédiction de l'évolution clinique des animaux. Ceci confirme la valeur pronostique du VLAS et du M-VLAS pour les chiens présentant une MVDM de stade B2.(211)

A titre indicatif, les résultats du temps médian avant décompensation en fonction du résultat des différentes équations incluant le VHS, le VLAS et le MVLAS ou de ces différents indicateurs utilisés seuls sont regroupés dans le tableau suivant (tableau VIII).

*Tableau VIII : Temps médian avant décompensation cardiaque chez des chiens présentant une MVDM de stade B2, déterminé en fonction du résultat des indicateurs quantitatifs (utilisés seuls ou au sein d'une équation) par rapport à une valeur seuil.*

Indicateur	Valeur seuil	Nombre de jours avant la décompensation
MRSI-VHS	≤111	1259
	>111	450
MRSI-VLAS	≤123	1259
	>123	225
MRSI-MVLAS	≤125	1259
	>125	225
VHS	≤11,3	825
	>11,3	333
VLAS	≤2,5	1259
	>2,5	298
MVLAS	≤3,5	1259
	>3,5	301

*MRSI : Mitral Regurgitation Severity Index ; M-VLAS : Modified Vertebral Left Atrial Size ; VHS : Vertebral Heart Score ; VLAS : Vertebral Left Atrial Size.*

Chez le chat, la prédiction de l'imminence d'une décompensation cardiaque grâce à l'examen radiographique est plus compliquée que chez le chien. En effet, bien que la taille de l'atrium gauche soit considérée comme un facteur pronostique d'ICC chez les chats atteints de cardiomyopathie (151) et qu'elle soit corrélée à leur durée de vie (212), il convient de rappeler qu'une dilatation atriale n'est pas systématiquement identifiable sur les clichés radiographiques en cas de décompensation cardiaque chez le chat.(105) Ainsi, l'absence de dilatation atriale lors d'une évaluation subjective ou objective de la silhouette cardiaque ne permet pas d'exclure l'imminence d'une décompensation cardiaque chez le chat.(91) Des études resteraient toutefois nécessaires afin de déterminer l'utilité précise du VHS ou d'autres marqueurs quantitatifs spécifiques de la taille de l'atrium gauche afin de prédire une décompensation cardiaque dans cette espèce.

### 3) Estimation du pronostic clinique chez des chiens présentant une insuffisance cardiaque congestive à l'aide de l'examen radiographique.

Suite à la décompensation d'une cardiopathie, le pronostic est beaucoup plus sombre et la médiane de survie diminue.(92)(107)(156) Dans ce contexte, il est important de donner un pronostic le plus précis possible aux propriétaires et, dans le cas d'une maladie décompensée mais contrôlée sous traitement, il est intéressant d'estimer si l'animal est à risque de rechute dans un futur proche.

Une hypothèse est que la sévérité de l'œdème pulmonaire mis en évidence lors d'une décompensation cardiaque reflèterait la sévérité de la surcharge volumique voire de la cardiopathie et aurait donc une valeur pronostique intéressante quant à l'issue des chiens atteints de MVDM de stade C.(189) Plusieurs études(189, 213) ont donc cherché à quantifier l'œdème pulmonaire au moment de la décompensation à partir de clichés radiographiques en utilisant des méthodes semi-quantitatives ; le but étant de déterminer s'il existe une corrélation entre la sévérité de l'œdème et la durée de vie des animaux. En 2021, Murphy *et al.*(213) ont ainsi utilisé un score de Murray modifié, qui consiste à séparer le parenchyme pulmonaire en quatre quadrants égaux sur des clichés dorso-ventraux et à attribuer une note entre 0 et 4 pour chaque quadrant reflétant le pourcentage de la superficie du cadran atteint par l'œdème ; la somme totale correspondant au score de Murray. Cette étude, menée sur 25 chiens avec une MVDM ou d'une CMD décompensée, a montré une valeur moyenne du score de Murray significativement plus élevée chez les chiens ayant eu une récurrence d'ICC voire un décès d'origine cardiaque dans les 90 jours après le diagnostic initial par rapport à ceux n'ayant pas présenté de récurrence.(213) Ceci confirmerait donc une valeur prédictive significative du score de Murray pour la récurrence précoce d'une insuffisance cardiaque chez le chien. Cependant, en 2023, une étude de Koster *et al.*(189) a utilisé une autre méthode, le Score de Congestion Pulmonaire (SCP) afin d'estimer la sévérité de l'œdème pulmonaire à partir de clichés radiographiques. Elle consiste à évaluer sur une échelle de 0 à 3 le degré d'opacité pulmonaire dans les 6 lobes pulmonaires. La somme est ensuite divisée par 18 et exprimée en pourcentage. Leur étude, menée sur 35 chiens présentant une MVDM décompensée de stade C, n'a pas montré de corrélation entre le SCP initial et le nombre de jours jusqu'à une récurrence ou la durée de vie.(189) De plus, aucune corrélation significative n'a été démontrée entre le SCP et les mesures échocardiographiques de la taille de l'atrium et du ventricule gauches, pourtant établies comme étant des marqueurs pronostiques chez les chiens atteints de MVDM.(107) Ainsi, d'après cette étude, l'évaluation de la sévérité initiale d'un œdème pulmonaire ne possède pas de valeur pronostique quant à l'issue clinique des chiens présentant une MVDM de stade C. Cependant, il n'a pas été déterminé avec certitude si ceci s'explique par l'absence totale de corrélation entre la sévérité initiale de l'œdème et la durée de vie des animaux ou par des limites inhérentes à la méthode du SCP des auteurs afin d'appréhender la sévérité de l'œdème.(189)

Ces deux études montrent donc des résultats divergents pouvant s'expliquer par des méthodes semi-quantitatives d'estimation de la sévérité de l'œdème différentes, par une faible population d'étude dans les deux cas, par la présence de chiens atteints de CMD dans la première étude ou encore par des protocoles différents (moment d'administration des diurétiques, moment de la prise des clichés). D'autres études, incluant plus d'animaux et standardisant l'administration ou non de diurétique

à des moments précis ainsi que le moment de la prise des clichés, devraient être réalisées afin de préciser la valeur pronostique de l'évaluation radiographique du parenchyme pulmonaire au moment d'une décompensation cardiaque.

En outre, des examens radiographiques séquentiels permettent de monitorer la réponse des animaux à un traitement diurétique puisque les scores d'œdème pulmonaire diminuent entre l'admission d'un animal pour ICC et sa sortie d'hospitalisation.(214)

### C) Discussion : Limites actuelles de la radiographie thoracique et perspectives d'avenir en incluant l'intelligence artificielle

Bien que l'examen radiographique thoracique soit très fréquemment utilisé en routine, son interprétation reste toujours subjective et sujette à de nombreuses erreurs, y compris lorsqu'elle est réalisée par des spécialistes. En médecine humaine, il est ainsi rapporté que la fréquence des erreurs d'interprétation de clichés radiographiques par des radiologues est encore de 10 à 15%.(215) En médecine vétérinaire, une étude comparant les diagnostics radiologiques *ante mortem* et les diagnostics suite à un examen nécropsique a montré un taux d'erreurs radiologiques majeures de presque 5%.(214)

Ces erreurs peuvent être expliquées par de nombreux facteurs. Tout d'abord, comme nous l'avons montré précédemment, l'examen radiographique thoracique manque de sensibilité pour les changements morphologiques cardiaques discrets. Par ailleurs, il est très difficile d'interpréter correctement certaines zones du thorax à cause de la superposition de structures ou de lésions de même opacité et du passage d'une structure en trois dimensions à une image en deux dimensions.(216) Un certain degré de variabilité inter-observateur est donc inévitable pour l'interprétation d'un cliché radiographique.

Toutefois, un certain nombre d'erreurs sont directement imputables aux observateurs et à une mauvaise interprétation de leur part. Il est possible de distinguer les erreurs techniques, conséquences d'une mauvaise qualité de cliché (mauvais positionnement, mauvaise sélection des paramètres, utilisation inappropriée de la collimation, etc.), les erreurs de perception, c'est-à-dire que l'observateur n'identifie pas une anomalie ou une lésion visible sur le cliché, et les erreurs d'analyse où l'observateur identifie l'anomalie mais l'interprète mal.(214)(216)(217)

Plusieurs de ces erreurs, notamment chez les jeunes vétérinaires, peuvent s'expliquer par un manque de connaissance de l'anatomie radiographique et des variations physiologiques normales des structures thoraciques. Ceci aboutit à une surinterprétation d'images normales comme anormales. De plus, la peur d'omettre une lésion conduit également à des diagnostics faussement positifs.(216)(218)

L'apport des commémoratifs, de l'anamnèse et des signes cliniques de l'animal pour l'interprétation d'un cliché thoracique est par ailleurs discuté. En effet, ils permettent certes d'augmenter la précision et la sensibilité du diagnostic (217) mais ils

peuvent également conduire à des erreurs car l'observateur souhaite trouver une explication en accord avec le tableau clinique.(216) Ceci peut, par ailleurs, conduire à un biais appelé « satisfaction de la recherche », qui correspond à l'interruption de l'analyse du cliché par l'observateur après la mise en évidence d'une anomalie dont la signification dans le contexte clinique est satisfaisante.(216)(217) L'observateur peut ainsi passer à côté d'autres lésions importantes. De plus, la connaissance des commémoratifs de l'animal peut inciter l'observateur à se focaliser sur la recherche de lésions compatibles avec des maladies dont la prévalence est élevée dans la race impliquée. Ceci correspond à « l'effet de prévalence » et peut mener à des diagnostics par excès car les observateurs auront tendance à sur-interpréter certaines images radiographiques, mais également par défaut car d'autres anomalies pourront être ignorées.(217)

En outre, les observateurs sont perpétuellement soumis à l'environnement (luminosité, bruit, distractions) dans lequel ils travaillent et de nombreux facteurs psychologiques peuvent rentrer en jeu au moment de l'observation et de l'analyse du cliché (fatigue, frustration, charge de travail, etc.).(216)(217)

Afin de limiter ces erreurs d'interprétation, plusieurs solutions ont été développées et plus ou moins mises en place en routine (216)(217) :

- La rédaction de rapports structurés permettant de vérifier au fur et à mesure que toutes les zones du cliché ont été analysées.
- Une double lecture par deux observateurs indépendants dont l'un peut ne pas être renseigné sur l'historique et les signes cliniques de l'animal.
- De meilleures conditions de travail : éclairage optimal, réduction des facteurs de stress et de distraction, etc.
- L'application de mesures quantitatives de certaines structures, telles que décrites précédemment dans ce travail, afin de gagner en objectivité.
- Le recours à l'intelligence artificielle avec le développement d'algorithmes assistés par ordinateur.

En effet, ces dernières années, l'intelligence artificielle connaît un véritable essor et se trouve de plus en plus incluse dans la vie personnelle et professionnelle de chacun. La radiologie n'échappe pas à cette tendance, y compris en médecine vétérinaire. De plus en plus de systèmes de diagnostics automatisés assistés par ordinateur sont développés afin de faciliter l'interprétation des clichés radiographiques, de fluidifier et d'augmenter la productivité du travail des imageurs et de tenter de réduire les erreurs diagnostiques. L'intelligence artificielle permet également de s'affranchir de la variabilité inter-observateur inhérente à la subjectivité de l'interprétation par des humains. L'objectif final est évidemment d'améliorer la prise en charge des animaux.

Les algorithmes utilisés à cet effet se basent sur des techniques d'apprentissage profond afin d'analyser les clichés radiographiques et notamment sur l'application de réseaux neuronaux convolutifs (CNN). Il s'agit d'un type de réseaux de neurones profonds, répartis en plusieurs couches et utilisés pour la reconnaissance autonome de motifs présents sur des images après s'être entraînés sur un vaste ensemble de données. Il existe plusieurs types d'algorithmes différents : ceux spécialisés dans la reconnaissance d'une lésion ou d'une anomalie particulière, ceux capables d'analyser l'ensemble du cliché et de répertorier toutes les anomalies

présentes et ceux permettant la réalisation de mesures automatisées d'éléments remarquables sur les clichés.(219)

Le recours à l'intelligence artificielle peut ainsi aider les vétérinaires pour l'interprétation de la taille et de la forme de la silhouette cardiaque. Il est en effet possible de mettre en évidence une cardiomégalie sur les clichés avec une bonne précision diagnostique chez le chien et le chat, en utilisant l'apprentissage profond.(215)(220)(221) De meilleurs résultats de précision ont toutefois été obtenus chez le chien par rapport au chat.(215)(220) Ceci confirme que la mise en évidence d'une cardiomégalie chez le chat grâce à l'examen radiographique est difficile, y compris en utilisant l'intelligence artificielle.

Par ailleurs, dans ces études, l'algorithme a été capable de prendre en compte la variabilité morphologique du thorax des chiens afin de déterminer correctement un élargissement ou non de la silhouette cardiaque.(220)(221) Ceci est possible grâce à la période d'entraînement du test au cours de laquelle l'algorithme est confronté à de nombreux types morphologiques différents. Ainsi, plus l'effectif d'entraînement est important, meilleurs seront les résultats obtenus en termes de précision diagnostique.

Il a également été montré que l'apprentissage profond pouvait être appliqué afin de détecter plus spécifiquement une dilatation de l'atrium gauche chez le chien. Une étude de Li *et al.*(222) sur le sujet a ainsi montré des résultats de précision, de sensibilité et de spécificité identiques entre l'algorithme et les vétérinaires spécialisés, bien que la concordance globale entre les deux n'était que de 85%. Il est par ailleurs envisageable qu'avec plus d'entraînement les résultats obtenus avec l'algorithme dépassent ceux des vétérinaires, notamment s'ils ne sont pas spécialistes en imagerie.(222)

Par ailleurs, dans une étude comparant les résultats d'un algorithme d'apprentissage profond et de vétérinaires généralistes pour la détection de lésions thoraciques primaires incluant une cardiomégalie, une dilatation de l'atrium gauche et l'élargissement des ventricules gauche et droit, Boissady *et al.*(223) ont montré un taux d'erreur pour la détection des changements morphologiques cardiaques significativement plus faible pour l'algorithme, en utilisant le rapport de vétérinaires spécialistes en imagerie comme référence. Dans cette étude, il convient de préciser que les vétérinaires généralistes n'avaient pas accès au signalement et à l'anamnèse des animaux, bien que cela aurait pu améliorer leur précision diagnostique, afin que la comparaison avec l'algorithme soit plus pertinente.(223) En effet, actuellement, les algorithmes en cours de développement n'intègrent pas les commémoratifs et l'anamnèse de l'animal ni ses signes cliniques avant de déterminer la présence ou non d'anomalies radiographiques.

Plus récemment, un algorithme utilisant l'apprentissage profond afin de détecter un œdème pulmonaire cardiogénique chez le chien et le chat a été testée par Kim *et al.*(224) Cette étude a montré une précision, une sensibilité et une spécificité d'environ 92% lorsque le diagnostic de l'algorithme était comparé à celui d'un spécialiste en imagerie. Ils ont également obtenu une VPN de 99% mais une VPP de 56%.(224) Ainsi, en cas de diagnostic positif, dans près d'un cas sur deux, les animaux ne présentaient en réalité pas d'œdème pulmonaire cardiogénique. L'utilisation de cet algorithme seul pourrait donc permettre d'exclure la présence d'un œdème pulmonaire

cardiogénique mais pas de le confirmer. Les auteurs ont également montré que l'âge des animaux influençait la probabilité de désaccord entre le résultat de l'algorithme et celui du vétérinaire imageur.(224) En effet, des changements physiologiques de l'apparence radiographique du parenchyme pulmonaire liés à l'âge ont pu être mal interprétés comme des signes d'œdème pulmonaire cardiogénique par l'algorithme, qui n'avait pas connaissance des commémoratifs de l'animal. Inclure des éléments des commémoratifs et de l'anamnèse et apprendre à l'algorithme à reconnaître différentes variations physiologiques en fonction de ces éléments pourrait donc améliorer la performance de cet outil.

L'apprentissage profond peut également être utilisé afin de mesurer automatiquement des éléments remarquables sur les clichés ou de déterminer la valeur de certains marqueurs quantitatifs. Des algorithmes ont ainsi été développés afin d'automatiser la mesure du VHS sur les clichés thoraciques de profil. Deux études ont montré une excellente concordance entre la valeur du VHS déterminée par l'algorithme et celle déterminée par un imageur vétérinaire chez le chien et le chat.(225)(226) Au cours de la période d'entraînement, l'algorithme a été habitué à détecter automatiquement les points de repères anatomiques (cardiaques et vertébraux) utilisés pour le calcul du VHS, et ce pour tout type de conformation thoracique. Dans ce contexte, le recours à l'intelligence artificielle est particulièrement intéressant car elle permet de s'affranchir de la variabilité inter-observateur inhérente à la sélection des points de référence de la mesure(62), d'obtenir très rapidement et facilement la valeur du VHS et de comparer avec un maximum d'objectivité cette valeur sur des clichés séquentiels d'un même animal au cours du temps.(225)

Un nouvel indicateur quantitatif utilisant des CNN et permettant d'évaluer la taille du cœur et de détecter une cardiomégalie à partir de clichés radiographiques thoraciques de profil a par ailleurs été testé récemment.(227) Il s'agit d'une mesure bidimensionnelle de la surface du cœur : l'indice de volume cardiaque ajusté (aHVI). Il s'obtient en multipliant la surface de la silhouette cardiaque par sa hauteur puis en la divisant par la longueur du corps vertébral de T4. Ce calcul se fait automatiquement par l'algorithme qui repère les points de référence pour les mesures. La performance de ce marqueur pour la détection d'une cardiomégalie a été comparée à celle du VHS. Globalement, la précision diagnostique de ces deux outils est similaire.(227) Toutefois, dans cette étude, à leur valeur seuil respective, la sensibilité du aHVI (79%) s'est révélée meilleure que celle du VHS (48%) au prix d'une spécificité légèrement moins bonne.(227) Dans un contexte de dépistage, l'application de cette nouvelle méthode par un algorithme assisté par ordinateur, pourrait donc s'avérer plus adaptée pour un diagnostic plus précoce de cardiomégalie. Ceci s'explique par la prise en compte de la surface entière de la silhouette cardiaque pour estimer sa taille permettant une meilleure appréhension de changements subtils. Ce marqueur n'a cependant été évalué que dans une étude et nous manquons de recul quant à ses réelles indications et limites, notamment l'influence de la race des chiens sur la valeur obtenue.

Enfin, une étude de 2023 de Rho *et al.*(228) a testé l'utilisation de plusieurs algorithmes d'apprentissage profond pour la détection spécifique d'une CMH chez le chat. Les auteurs ont obtenu de très bons résultats, les algorithmes ayant donné le bon diagnostic dans plus de 90% des cas. La CMH étant une maladie très difficile à diagnostiquer à partir d'un examen radiographique, l'utilisation de l'intelligence artificielle pourrait révolutionner le diagnostic des cardiopathies chez le chat et ce

même en l'absence de signes cliniques. Des études ultérieures sont toutefois nécessaires afin de préciser l'intérêt de ces algorithmes assistés par ordinateur pour la détection automatique de certaines cardiopathies.

Ainsi, l'intelligence artificielle possède un grand potentiel afin de détecter des anomalies de l'appareil cardiovasculaire sur les clichés thoraciques, de faciliter et de conforter les diagnostics des observateurs et de limiter les biais inhérents à la perception et l'interprétation humaine d'un cliché. En urgence notamment, le recours à l'intelligence artificielle pourrait procurer une aide rapide pour le clinicien et contribuer à une prise en charge adaptée de l'animal.(215)(224)

Toutefois, cette technologie présente des limites. Les études testant la performance des algorithmes assistés par ordinateur ont globalement été menées à partir de clichés standardisés et de bonne qualité. Ceci ne reflète pas toujours les clichés de la pratique courante pour lesquels le positionnement de l'animal et les réglages ne sont généralement pas optimaux.(223) Les performances de l'intelligence artificielle à partir de clichés de moins bonne qualité restent encore à évaluer. Par ailleurs, la précision de ces algorithmes dépend également de l'effectif de la population d'entraînement et de la prévalence des lésions ou anomalies identifiables sur les clichés des individus faisant partis de cette population.(221) Des anomalies ou des variations physiologiques plus rarement rencontrées pendant la phase d'entraînement seront ainsi détectées et différenciées avec moins de précision que celles très fréquemment rencontrées durant cette phase.

En outre, en médecine vétérinaire, il n'existe actuellement pas de réglementation officielle ni de consensus quant à l'application de ces outils.(219) Les études mentionnées précédemment utilisent d'ailleurs différents algorithmes de CNN mais aucun n'est reconnu comme faisant l'unanimité par des experts. Dans l'étude de Boissady *et al.*(223), il n'y avait pas de différence significative lorsque le taux d'erreur global pour la détection de différentes lésions thoraciques a été comparé entre les vétérinaires généralistes seuls et les vétérinaires généralistes avec accès aux résultats de l'algorithme alors que cette étude a montré un taux d'erreur global significativement plus faible de l'algorithme par rapport aux vétérinaires généralistes. Ceci reflète probablement une certaine méfiance de la part des vétérinaires pour utiliser cet outil suite à un manque de recul sur sa fiabilité. L'intelligence artificielle, et plus particulièrement les méthodes d'apprentissage profond, joueront cependant probablement un rôle prépondérant dans le futur de la profession. Il est donc essentiel de comprendre son fonctionnement, ses intérêts et ses limites afin de l'utiliser à bon escient et le plus efficacement possible dans une optique d'améliorer la prise en charge des animaux.

Enfin, malgré le recours à l'intelligence artificielle, l'humain doit toujours effectuer un travail d'interprétation ultérieur, en reliant notamment les lésions mises en évidence sur les clichés par l'algorithme avec le tableau clinique et les antécédents de l'animal. A ce titre, l'intelligence artificielle reste considérée comme un système d'aide à la décision et ne remplace en aucun le jugement clinique du vétérinaire.(219)



Des études récentes ont également montré que l'échographie pulmonaire, et notamment la mise en évidence de lignes B dans différentes parties du parenchyme pulmonaire, pourrait être un outil utile, pratique et précis afin de détecter la présence d'un œdème pulmonaire cardiogénique en urgence, chez des chiens ou des chats présentant des signes de dyspnée ou de détresse respiratoire, et de surveiller sa résolution chez des chiens traités suite à une décompensation cardiaque.(213)(229) Il s'agit par ailleurs d'une méthode généralement moins stressante pour l'animal, notamment en contexte d'urgence, ne nécessitant pas de placer l'animal sur un quelconque décubitus.

Toutefois, il a été montré que l'utilisation de l'échographie pulmonaire afin de mettre en évidence un œdème pulmonaire cardiogénique était moins spécifique que l'utilisation de la radiographie. En effet, en particulier chez le chien, l'échographie pulmonaire peut mener à des diagnostics erronés d'œdème pulmonaire cardiogénique, chez des animaux présentant en réalité une maladie pulmonaire interstitielle ou alvéolaire diffuse.(229)

# CONCLUSION

Il est rapporté qu'environ 10 % des chiens présentés en consultation en clinique vétérinaire généraliste présente une cardiopathie à un stade plus ou moins avancé. Il existe aujourd'hui des traitements permettant de retarder l'évolution de la plupart de ces maladies, rendant primordial leur diagnostic précoce à l'aide d'examens complémentaires. La radiographie thoracique est l'examen d'imagerie le plus disponible et facilement utilisable par les vétérinaires praticiens et elle permet d'évaluer conjointement le cœur, les gros vaisseaux du thorax et le parenchyme pulmonaire chez le chien et le chat.

Pour que l'interprétation d'un cliché thoracique soit la plus pertinente possible, il convient en premier lieu de s'assurer de sa bonne qualité : le réglage des facteurs d'exposition (intensité, tension, temps d'exposition), le centrage du faisceau ou encore le positionnement de l'animal doivent être optimaux.

L'examen radiographique permet la mise en évidence de changements marqués de la forme ou de la taille de la silhouette cardiaque ou des vaisseaux pulmonaires, qui renseignent sur le type de maladie impliquée et sur sa gravité. Cependant, il s'agit d'un examen qui manque de sensibilité pour l'évaluation des changements morphologiques cardiaques discrets, présents le plus souvent lors de cardiopathie débutante, et pour la différenciation des cardiopathies entre elles. De plus, il s'agit d'un examen difficile à interpréter, y compris pour les vétérinaires expérimentés, puisque de nombreuses variations physiologiques de l'aspect radiographique du thorax peuvent mener à des diagnostics erronés et qu'une part de l'interprétation reste toujours subjective.

Pour pallier ces limites, de nombreux outils quantitatifs ont été développés ces dernières années afin d'obtenir une évaluation plus objective de la taille du cœur ou de l'atrium gauche et de détecter un élargissement de ces structures. Parmi ces outils, l'index vertébral de Buchanan et le « vertebral left atrial size » sont les plus documentés. Bien qu'ils ne soient pas fiables à 100% et qu'ils soient influencés notamment par la race chez le chien, le consensus de *l'American College of Veterinary Internal Medicine* prévoit leur utilisation pour le diagnostic et la détermination du stade lors de maladie dégénérative de la valve mitrale en l'absence de recours possible à un examen échocardiographique.

La maladie dégénérative de la valve mitrale est par ailleurs la seule affection pour laquelle l'intérêt de l'examen radiographique a été largement étudié pour l'instant. Chez le chat, les études sont plus limitées mais s'accordent toutefois sur le fait que l'examen radiographique n'est pas assez fiable et moins sensible que chez le chien pour la mise en évidence d'une cardiopathie. Par ailleurs, l'utilisation d'outils quantitatifs ne semble pas apporter de réelle valeur ajoutée dans cette espèce.

Enfin, l'examen radiographique n'est pas utile dans un contexte de cardiopathie n'entraînant pas de changement morphologique de la silhouette cardiaque. Il ne permet notamment pas d'identifier directement les atteintes du myocarde ou des valves cardiaques mais permet cependant la mise en évidence de leurs conséquences à plus ou moins long terme sur le fonctionnement cardiaque. L'examen radiographique reste en effet l'examen de choix pour la mise en évidence d'un œdème pulmonaire ou d'un épanchement pleural, retrouvés en cas d'insuffisance cardiaque congestive. Il s'agit en outre d'une technique assez fiable pour confirmer l'origine cardiaque de signes cliniques respiratoires, notamment en situation d'urgence, pour évaluer la réponse ou l'échappement à un traitement entrepris, et elle peut également être utilisée afin d'estimer l'imminence d'une décompensation cardiaque.

Pour conclure, il s'agit d'un examen largement disponible et peu coûteux, facilement utilisable en première intention en cas de signes cliniques cardiorespiratoires équivoques chez un chien ou un chat. Les clichés radiographiques permettent de renseigner le vétérinaire sur l'apparence de nombreuses structures cardiovasculaires et sur la nécessité ou non d'effectuer des examens complémentaires plus approfondis ou de référer l'animal à un spécialiste en cardiologie. L'interprétation de ces clichés, qui reste en partie subjective et sujette à des erreurs, pourrait être facilitée dans un futur proche grâce au développement croissant des techniques d'intelligence artificielle.

# BIBLIOGRAPHIE

1. ŠIMUNDIĆ, A-M., Measures of Diagnostic Accuracy: Basic Definitions. *electronic Journal of the International Federation of Clinical Chemistry and Laboratory Medicine*. 20 janvier 2009. Vol. 19, n° 4, pp. 203-211.
2. LAVIN, L.M., Radiographic quality. In : *Radiography in Veterinary Technology*. Third edition. Elsevier Science, 2003. pp. 45-61.
3. RUDORF, H., TAEYMANS, O., JOHNSON, V. Basics of thoracic radiography and radiology. In : *BSAVA Manual of Canine and Feline Thoracic Imaging*. British Small Animal Veterinary Association, 2008. pp. 1-20.
4. MUHLBAUER, M.C., KNELLER, S.K. Making Quality Radiographs. In : *Radiography of the dog and cat : Guide to Making and Interpreting Radiographs*. John Wiley and Sons, 2013. pp. 48-86
5. MORGAN, J.P., SILVERMAN, S., ZONTINE, W.J., Radiographie chez le chien. In : *Techniques en radiologie vétérinaire*. 2ème édition. Veterinary Radiology Associates, 1977. pp. 115-120.
6. THRALL, D., ROBERTSON, I., The thorax. In : *Atlas of Normal Radiographic Anatomy and Anatomic Variants in the Dog and Cat*. Third edition. Elsevier, 2023. pp. 176-234.
7. AYERS, S., Small Animal Positioning - thorax, Soft Tissue Neck, and Abdomen. In : *Small Animal Radiographic Techniques and Positioning*. Wiley-Blackwell, 2012. pp. 163-170
8. MUHLBAUER, M.C., KNELLER, S.K. Thorax. In : *Radiography of the Dog and Cat : Guide to Making and Interpreting Radiographs*. John Wiley and Sons, 2013. pp. 275-376.
9. CARLISLE, C.H. et THRALL, D., A comparison of normal feline thoracic radiographs made in dorsal versus ventral recumbency [en ligne]. *Veterinary Radiology*. 1982. [Consulté le 27 octobre 2023]. Disponible à l'adresse: <https://onlinelibrary-wiley-com.ezproxy.vetagro-sup.fr/doi/10.1111/j.1740-8261.1982.tb00700.x>
10. LAVIN, L.M., Small Animal Soft Tissue. In : *Radiography in Veterinary Technology*. Third edition. Elsevier Science, 2003. pp. 227-231.
11. RUEHL, J.R., William, W. et THRALL, D., The Effect of Dorsal Versus Ventral Recumbency on the Radiographic Appearance of the Canine Thorax. *Veterinary Radiology*. 1981. Vol. 22, n° 1, pp. 10-16. DOI 10.1111/j.1740-8261.1981.tb00602.x.
12. HOLMES, R.A., SMITH, F.G., LEWIS, R.E. et KERN, D.M., The Effects of Rotation on the Radiographic Appearance of the Canine Cardiac Silhouette in Dorsal Recumbency. *Veterinary Radiology*. 1985. Vol. 26, n° 3, pp. 98-101. DOI 10.1111/j.1740-8261.1985.tb01390.x.
13. JOHNSON, V., et al. The heart and major vessels. In : SCHWARZ et JOHNSON, *BSAVA Manual of Canine and Feline Thoracic Imaging*. British Small Animal Veterinary Association, 2008. pp. 86-176.
14. SAK, D. et PAZVANT, G., Estimation of vertebral heart size and cardiothoracic ratio in Persian cats. *Anatomia, Histologia, Embryologia*. 2021. Vol. 50, n° 3, pp. 543-549. DOI 10.1111/ahe.12659.
15. GUGLIELMINI, C. et DIANA, A., Thoracic radiography in the cat: Identification of cardiomegaly and congestive heart failure. *Journal of Veterinary Cardiology: The Official Journal of the European Society of Veterinary Cardiology*. décembre 2015.

Vol. 17 Suppl 1, pp. S87-101. DOI 10.1016/j.jvc.2015.03.005.

16. RISHNIW, M. Radiography of Feline Cardiac Disease. *Veterinary Clinics of North America: Small Animal Practice*. 1 mars 2000. Vol. 30, n° 2, pp. 395-425. DOI 10.1016/S0195-5616(00)50028-X.

17. THRALL, D. et BAHR, R., Canine and Feline Cardiovascular System. In : *Textbook of Veterinary Diagnostic Radiology*. Seventh edition. Elsevier, 2018. pp. 684-709.

18. COULON, A. et LEWIS, N., Dog - Soft Tissue - Thorax. In : *An Atlas of Interpretative Radiographic Anatomy of the Dog and Cat*. Blackwell Publishing, 2008. pp. 281-334.

19. HOLLAND, M. et HUDSON, J., Imaging the thorax. In : *Feline Diagnostic Imaging*. John Wiley and Sons, 2020. pp. 151-330.

20. MOON, M.L., KEENE, B.W., LESSARD, P. et LEE, J., Age Related Changes in the Feline Cardiac Silhouette. *Veterinary Radiology & Ultrasound*. 1993. Vol. 34, n° 5, pp. 315-320. DOI 10.1111/j.1740-8261.1993.tb02011.x.

21. BRADLEY, K., Radiology of the thorax. In : *BSAVA Manual of Canine and Feline Radiography and Radiology. A Foundation Manual*. British Small Animal Veterinary Association, 2013. pp. 109-175.

22. TOAL, R.L., LOSONSKY, J.M., COULTER, D.B. et DENOVELLIS, R., Influence of Cardiac Cycle on the Radiographic Appearance of the Feline Heart. *Veterinary Radiology*. 1985. Vol. 26, n° 2, pp. 63-69. DOI 10.1111/j.1740-8261.1985.tb01118.x.

23. HANSSON, K. Diagnostic Imaging of Cardiopulmonary Structures in Normal Dogs and Dogs with Mitral Regurgitation. Thèse de doctorat. Uppsala : université suédoise des sciences agricoles. 2004. 45p.

24. HAYWARD, N.J., BAINES, S.J., BAINES, E.A. et HERRTAGE, M.E. The Radiographic Appearance of the Pulmonary Vasculature in the Cat. *Veterinary Radiology & Ultrasound*. 2004. Vol. 45, n° 6, pp. 501-504. DOI 10.1111/j.1740-8261.2004.04085.x.

25. OUI, H., et al. Measurements of the Pulmonary Vasculature on Thoracic Radiographs in Healthy Dogs Compared to Dogs with Mitral Regurgitation. *Veterinary Radiology & Ultrasound*. 2015. Vol. 56, n° 3, pp. 251-256. DOI 10.1111/vru.12234.

26. BUCHANAN, J.W., Vertebral scale system to measure heart size in radiographs. *Veterinary Clinics of North America Small Animal Practice*. 1 mars 2000. Vol. 30, pp. 379-385.

27. BROEK Van Den, A.H.M. et DARKE, P.G.G., Cardiac measurements on thoracic radiographs of cats. *Journal of Small Animal Practice*. 1987. Vol. 28, n° 2, pp. 125-135. DOI 10.1111/j.1748-5827.1987.tb05977.x.

28. LAMB, C.R., TYLER, M., BOSWOOD, A., SKELLY, B.J. et CAIN, M. Assessment of the value of the vertebral heart scale in the radiographic diagnosis of cardiac disease in dogs. *The Veterinary Record*. 10 juin 2000. Vol. 146, n° 24, pp. 687-690. DOI 10.1136/vr.146.24.687.

29. HANSSON, K., HÄGGSTRÖM, J., KVART, C. et LORD, P. Reader performance in radiographic diagnosis of signs of mitral regurgitation in cavalier King Charles spaniels. *Journal of Small Animal Practice*. 2009. Vol. 50, n° s1, pp. 44-53. DOI 10.1111/j.1748-5827.2009.00669.x.

30. WORTMAN, J.A., CHANG-WINTERKORN, P., KNIGHT, D.H. et JACOBS, G.J. Receiver Operating Characteristic Curve Analysis of the Utility of Thoracic Radiographs for the Diagnosis of Feline Cardiac Disease. *Veterinary Radiology*. 1987. Vol. 28, n° 4, pp. 121-126. DOI 10.1111/j.1740-8261.1987.tb00038.x.

31. BUCHANAN, J.W. et BÜCHELER, J. Vertebral scale system to measure canine

- heart size in radiographs. *Journal of the American Veterinary Medical Association*. 15 janvier 1995. Vol. 206, n° 2, pp. 194-199.
32. JEPSEN-GRANT, K., POLLARD, R. et JOHNSON, L. Vertebral Heart Scores in Eight Dog Breeds. *Veterinary Radiology & Ultrasound*. 2013. Vol. 54, n° 1, pp. 3-8. DOI 10.1111/j.1740-8261.2012.01976.x.
33. LITSTER, A.L. et BUCHANAN, J.W. Vertebral scale system to measure heart size in radiographs of cats. *Journal of the American Veterinary Medical Association*. 15 janvier 2000. Vol. 216, n° 2, pp. 210-214. DOI 10.2460/javma.2000.216.210.
34. BASHIR, M., HOQUE, M., SAXENA, A., ZAMA, M., et AMARPAL, A. Vertebral Scale System to Measure Heart Size in Dogs in Thoracic Radiographs. *advances in animal and veterinary sciences*. 26 janvier 2012. Vol. 1, pp. 1-4.
35. MARBELLA FERNÁNDEZ, D., GARCÍA, V., SANTANA, A.J. et MONTOYA-ALONSO, J.A. The Thoracic Inlet Heart Size, a New Approach to Radiographic Cardiac Measurement. *Animals*. janvier 2023. Vol. 13, n° 3, pp. 389. DOI 10.3390/ani13030389.
36. GHADIRI, A., AVIZEH, R., RASEKH, A. et YADEGARI, A. Radiographic measurement of vertebral heart size in healthy stray cats. *Journal of Feline Medicine and Surgery*. février 2008. Vol. 10, n° 1, pp. 61-65. DOI 10.1016/j.jfms.2007.06.015.
37. GUGLIELMINI, C. et al. Diagnostic accuracy of the vertebral heart score and other radiographic indices in the detection of cardiac enlargement in cats with different cardiac disorders. *Journal of Feline Medicine and Surgery*. octobre 2014. Vol. 16, n° 10, pp. 812-825. DOI 10.1177/1098612X14522048.
38. CARDOSO, M., CALUDINO, J. et MELUSSI, M. Measurement of heart size by VHS (vertebral heart size) method in healthy American pit bull terrier. *Ciência Rural*. 1 décembre 2010. Vol. 41, pp. 127-131. DOI 10.1590/S0103-84782011000100020.
39. SZPINDA, O. et al. Cardiological Reference Intervals in Adult American Staffordshire Terrier Dogs. *Animals*. janvier 2023. Vol. 13, n° 15, pp. 2436. DOI 10.3390/ani13152436.
40. KRAETSCHMER, S., LUDWIG, K., MENESES, F., NOLTE, I. et SIMON, D. Vertebral heart scale in the beagle dog. *The Journal of Small Animal Practice*. mai 2008. Vol. 49, n° 5, pp. 240-243. DOI 10.1111/j.1748-5827.2007.00531.x.
41. LAMB, C. R., WIKLEY, H., BOSWOOD, A. et PFEIFFER, D.U. Use of breed-specific ranges for the vertebral heart scale as an aid to the radiographic diagnosis of cardiac disease in dogs. *Veterinary Record*. 2001. Vol. 148, n° 23, pp. 707-711. DOI 10.1136/vr.148.23.707.
42. TORAD, F.A. et HASSAN, E.A. Two-dimensional cardiothoracic ratio for evaluation of cardiac size in German shepherd dogs. *Journal of Veterinary Cardiology*. 1 décembre 2014. Vol. 16, n° 4, pp. 237-244. DOI 10.1016/j.jvc.2014.08.001.
43. GÜLANBER, E.G. et al. Vertebral Scale System to Measure Heart Size in Thoracic Radiographs of Turkish Shepherd (Kangal) Dogs. *Turkish Journal of Veterinary and Animal Sciences*. 2005. Vol.29, n°3, pp.723-726.
44. ALMEIDA, G.L. et al. Vertebral Heart Size in Healthy Belgian Malinois Dogs. *Journal of Veterinary Advances*. 30 décembre 2015. Vol. 5, pp. 1176-1180. DOI 10.5455/jva.20151214094007.
45. BAISAN, R.A. et VULPE, V. Vertebral heart size and vertebral left atrial size reference ranges in healthy Maltese dogs. *Veterinary Radiology & Ultrasound*. 2022. Vol. 63, n° 1, pp. 18-22. DOI 10.1111/vru.13027.
46. NA, H. et al. The breed-specific vertebral heart score and vertebral left atrial size in toy breed dogs. *The Thai Journal of Veterinary Medicine*. 2022. Vol. 52, n° 4, pp. 753-759.

47. LUCIANI, M.G. et al. Vertebral heart size in healthy Australian cattle dog. *Anatomia, Histologia, Embryologia*. 2019. Vol. 48, n° 3, pp. 264-267. DOI 10.1111/ah.12434.
48. WESSELOWSKI, S. et al. Prediction of clinically important acquired cardiac disease without an echocardiogram in large breed dogs using a combination of clinical, radiographic and electrocardiographic variables. *Journal of Veterinary Cardiology*. 1 avril 2022. Vol. 40, pp. 126-141. DOI 10.1016/j.jvc.2021.07.003.
49. AZEVEDO, G.M., et al. Comparative Study of the Vertebral Heart Scale (VHS) and the Cardiothoracic Ratio (CTR) in Healthy Poodle Breed dogs. *Acta Scientiae Veterinariae*. 1 janvier 2016. Vol. 44, pp. 7-7. DOI 10.22456/1679-9216.81108.
50. PINTO, A. et IWASAKI, M. Avaliação radiográfica da silhueta cardíaca pelo método de mensuração VHS (vertebral heart size) em cães da raça Poodle clinicamente normais. *Brazilian Journal of Veterinary Research and Animal Science*. 1 août 2004. Vol. 41, n° 4, pp. 261-267. DOI 10.1590/S1413-95962004000400007.
51. WIEGEL, P.S. et al. Breed-specific values for vertebral heart score (VHS), vertebral left atrial size (VLAS), and radiographic left atrial dimension (RLAD) in pugs without cardiac disease, and their relationship to Brachycephalic Obstructive Airway Syndrome (BOAS). *PLOS ONE*. 2 septembre 2022. Vol. 17, n° 9, pp. e0274085. DOI 10.1371/journal.pone.0274085.
52. PUCCINELLI, C., CITI, S., VEZZOSI, T., GARIBALDI, S. et TOGNETTI, R. A radiographic study of breed-specific vertebral heart score and vertebral left atrial size in Chihuahuas. *Veterinary Radiology & Ultrasound*. 2021. Vol. 62, n° 1, pp. 20-26. DOI 10.1111/vru.12919.
53. KALLASSY, A., CALENDRIER, E., BOUHSINA, N., et FUSELLIER, M. Vertebral Heart Scale for the Brittany Spaniel: Breed-Specific Range and Its Correlation with Heart Disease Assessed by Clinical and Echocardiographic Findings. *Veterinary Sciences*. 1 décembre 2021. Vol. 8, n° 12, pp. 300. DOI 10.3390/vetsci8120300.
54. BODH, D. et al. Vertebral scale system to measure heart size in thoracic radiographs of Indian Spitz, Labrador retriever and Mongrel dogs. *Veterinary World*. avril 2016. Vol. 9, n° 4, pp. 371-376. DOI 10.14202/vetworld.2016.371-376.
55. MARIN, L.M. et al. Vertebral Heart Size in Retired Racing Greyhounds. *Veterinary Radiology & Ultrasound*. 2007. Vol. 48, n° 4, pp. 332-334. DOI 10.1111/j.1740-8261.2007.00252.x.
56. TAYLOR, C.J., SIMON, B.T., STANLEY, B.J., LAI, G.P. et THIEMAN MANKIN, K.M. Norwich terriers possess a greater vertebral heart scale than the canine reference value. *Veterinary Radiology & Ultrasound*. 2020. Vol. 61, n° 1, pp. 10-15. DOI 10.1111/vru.12813.
57. BIRKS, R. et al. Breed-Specific Vertebral Heart Scale for the Dachshund. *Journal of the American Animal Hospital Association*. 1 mars 2017. Vol. 53, n° 2, pp. 73-79. DOI 10.5326/JAAHA-MS-6474.
58. TANGPAKORNSAK, T. et al. Thoracic Vertebral Length-to-Height Ratio, a Promising Parameter to Predict the Vertebral Heart Score in Normal Welsh Corgi Pembroke Dogs. *Veterinary Sciences*. février 2023. Vol. 10, n° 2, pp. 168. DOI 10.3390/vetsci10020168.
59. BAVEGEMS, V. et al. Vertebral Heart Size Ranges Specific for Whippets. *Veterinary Radiology & Ultrasound*. 2005. Vol. 46, n° 5, pp. 400-403. DOI 10.1111/j.1740-8261.2005.00073.x.
60. COSTANZA, D. et al. The heart to single vertebra ratio: A new objective method for radiographic assessment of cardiac silhouette size in dogs. *Veterinary Radiology &*

*Ultrasound: The Official Journal of the American College of Veterinary Radiology and the International Veterinary Radiology Association.* mai 2023. Vol. 64, n° 3, pp. 378-384. DOI 10.1111/vru.13201.

61. RYAN, R., GUTIERREZ-QUINTANA, R., TER HAAR, G. et DE DECKER, Steven. Prevalence of thoracic vertebral malformations in French bulldogs, Pugs and English bulldogs with and without associated neurological deficits. *The Veterinary Journal.* 1 mars 2017. Vol. 221, pp. 25-29. DOI 10.1016/j.tvjl.2017.01.018.

62. HANSSON, K., HÄGGSTRÖM, J., KVART, C. et LORD, Peter. Interobserver Variability of Vertebral Heart Size Measurements in Dogs with Normal and Enlarged Hearts. *Veterinary Radiology & Ultrasound.* 2005. Vol. 46, n° 2, pp. 122-130. DOI 10.1111/j.1740-8261.2005.00024.x.

63. MOSTAFA, A. et BERRY, C.R. Radiographic assessment of the cardiac silhouette in clinically normal large- and small-breed dogs. *American Journal of Veterinary Research.* 1 février 2017. Vol. 78, n° 2, pp. 168-177. DOI 10.2460/ajvr.78.2.168.

64. GRECO, A., MEOMARTINO, L., RAIANO, V., FATONE, G. et BRUNETTI, A. Effect of Left Vs. Right Recumbency on the Vertebral Heart Score in Normal Dogs. *Veterinary Radiology & Ultrasound.* 2008. Vol. 49, n° 5, pp. 454-455. DOI 10.1111/j.1740-8261.2008.00406.x.

65. CASTRO, M.G., TÔRRES, R.C.S., ARAÚJO, R.B., MUZZI, R. et SILVA, E.F. Radiographic evaluation of the cardiac silhouette in clinically normal Yorkshire Terrier dogs through the vertebral heart size method. *Arquivo Brasileiro de Medicina Veterinária e Zootecnia.* 1 août 2011. Vol. 63, pp. 850-857. DOI 10.1590/S0102-09352011000400009.

66. ROSS, E.S., VISSER, L.C., SBARDELLATI, N., POTTER, B.M., OHLENDORF, A. et SCANSEN, B.A. Utility of vertebral left atrial size and vertebral heart size to aid detection of congestive heart failure in dogs with respiratory signs. *Journal of Veterinary Internal Medicine.* 2023, pp. 1-9. DOI 10.1111/jvim.16918.

67. OLIVEIRA, C. et al. Avaliação radiográfica da silhueta cardíaca de gatos sadios da raça Maine Coon. *Semina: Ciências Agrárias.* 4 septembre 2014. Vol. 35, n° 4Supl, pp. 2501-2506. DOI 10.5433/1679-0359.2014v35n4Suplp2501.

68. NAKAYAMA, H., NAKAYAMA, T. et HAMLIN, R.L. Correlation of cardiac enlargement as assessed by vertebral heart size and echocardiographic and electrocardiographic findings in dogs with evolving cardiomegaly due to rapid ventricular pacing. *Journal of Veterinary Internal Medicine.* 2001. Vol. 15, n° 3, pp. 217-221. DOI 10.1892/0891-6640(2001)015<0217:coceaa>2.3.co;2.

69. BAGARDI, M., MANFREDI, M., ZANI, D., BRAMBILLA, P.G. et LOCATELLI, C. Interobserver variability of radiographic methods for the evaluation of left atrial size in dogs. *Veterinary Radiology & Ultrasound.* 2021. Vol. 62, n° 2, pp. 161-174. DOI 10.1111/vru.12930.

70. LEVICAR, C. et al. Methods of Radiographic Measurements of Heart and Left Atrial Size in Dogs with and without Myxomatous Mitral Valve Disease: Intra- and Interobserver Agreement and Practicability of Different Methods. *Animals.* janvier 2022. Vol. 12, n° 19, pp. 25-31. DOI 10.3390/ani12192531.

71. LAM, C., GAVAGHAN, B.J. et MEYERS, F.E. Radiographic quantification of left atrial size in dogs with myxomatous mitral valve disease. *Journal of Veterinary Internal Medicine.* 2021. Vol. 35, n° 2, pp. 747-754. DOI 10.1111/jvim.16073.

72. VEZZOSI, T., PUCCINELLI, C., TOGNETTI, R., PELLIGRA, T. et CITI, S. Radiographic vertebral left atrial size: A reference interval study in healthy adult dogs. *Veterinary Radiology & Ultrasound.* 2020. Vol. 61, n° 5, pp. 507-511.



DOI 10.1111/vru.12896.

73. SLEEPER, M., ROLAND, R. et DROBATZ, K.J. Use of the vertebral heart scale for differentiation of cardiac and noncardiac causes of respiratory distress in cats: 67 cases (2002–2003). *Journal of the American Veterinary Medical Association*. 1 février 2013. Vol. 242, n° 3, pp. 366-371. DOI 10.2460/javma.242.3.366.
74. LAUDHITTIRUT, T. et al. Accuracy of methods for diagnosing heart diseases in cats. *Veterinary World*. mai 2020. Vol. 13, n° 5, pp. 872-878. DOI 10.14202/vetworld.2020.872-878.
75. SZATMÁRI, V., HOFMAN, Z., VAN BIJSTERVELDT, N.J., TELLEGEN, A.R. et VILAPLANA GROSSO, F.R. A Novel Standardized Method for Aiding to Determine Left Atrial Enlargement on Lateral Thoracic Radiographs in Dogs. *Animals*. janvier 2023. Vol. 13, n° 13, pp. 2178. DOI 10.3390/ani13132178.
76. OLIVE, J. et al. Effect of cardiac and respiratory cycles on vertebral heart score measured on fluoroscopic images of healthy dogs. *Journal of the American Veterinary Medical Association*. 15 mai 2015. Vol. 246, n° 10, pp. 1091-1097. DOI 10.2460/javma.246.10.1091.
77. BROWN, C.S., JOHNSON, L.R., VISSER, L.C., CHAN, J.C. et POLLARD, R.E. Comparison of fluoroscopic cardiovascular measurements from healthy dogs obtained at end-diastole and end-systole. *Journal of Veterinary Cardiology*. 1 juin 2020. Vol. 29, pp. 1-10. DOI 10.1016/j.jvc.2020.02.004.
78. LITSTER, A.L. et BUCHANAN, J.W. Radiographic and Echocardiographic Measurement of the Heart in Obese Cats. *Veterinary Radiology & Ultrasound*. 2000. Vol. 41, n° 4, pp. 320-325. DOI 10.1111/j.1740-8261.2000.tb02080.x.
79. SLEEPER, M. et BUCHANAN, J.W. Vertebral scale system to measure heart size in growing puppies. *Journal of the American Veterinary Medical Association*. 1 juillet 2001. Vol. 219, n° 1, pp. 57-59. DOI 10.2460/javma.2001.219.57.
80. GASCHEN, L. et al. Cardiomyopathy in Dystrophin-Deficient Hypertrophic Feline Muscular Dystrophy. *Journal of Veterinary Internal Medicine*. 1999. Vol. 13, n° 4, pp. 346-356. DOI 10.1111/j.1939-1676.1999.tb02193.x.
81. GUNTHER-HARRINGTON, C.T. et al. Reference intervals for radiographic, echocardiographic and N-terminal pro B-type natriuretic peptide values in healthy kittens. *Journal of Feline Medicine and Surgery*. 1 avril 2021. Vol. 23, n° 4, pp. 293-301. DOI 10.1177/1098612X20946461.
82. WEBSTER, N., ADAMS, V. et DENNIS, R. The Effect of Manual Lung Inflation Vs. Spontaneous Inspiration on the Cardiac Silhouette in Anesthetized Dogs. *Veterinary Radiology & Ultrasound*. 2009. Vol. 50, n° 2, pp. 172-177. DOI 10.1111/j.1740-8261.2009.01511.x.
83. WILSON, H.E. et al. Signs of left heart volume overload in severely anaemic cats. *Journal of Feline Medicine and Surgery*. décembre 2010. Vol. 12, n° 12, pp. 904-909. DOI 10.1016/j.jfms.2010.06.010.
84. MELIAN, C., STEFANACCI, J., PETERSON, M.E. et KINTZER, P.P. Radiographic findings in dogs with naturally-occurring primary hypoadrenocorticism. *Journal of the American Animal Hospital Association*. 1 mai 1999. Vol. 35, n° 3, pp. 208-212. DOI 10.5326/15473317-35-3-208.
85. YUUTO, S., et al. Relationships between Vertebral Heart Size (VHS) and Echocardiographic Parameters in Dogs with Mitral Regurgitation. *J. Global*. 2006. Vol. 39, n° 2, pp. 55-63.
86. WOOLLEY, R. et al. Effects of treatment type on vertebral heart size in dogs with myxomatous mitral valve disease. *International Journal of Applied Research in Veterinary Medicine*. 2007. Vol. 5, n° 1, pp. 43-48.

87. BAISAN, R.A. et VULPE, V. Determination of radiographic vertebral heart score and vertebral left atrial size cutoffs based on echocardiographic left atrial size in dogs with myxomatous mitral valve disease. *Veterinary Radiology & Ultrasound*. 2023. pp 1-8 DOI 10.1111/vru.13324.
88. ITO, D. Vertebral heart size is associated with cardiac enlargement in Chihuahuas with myxomatous mitral valve disease. *The Canadian Veterinary Journal*. juin 2022. Vol. 63, n° 6, pp. 627-632.
89. GUGLIELMINI, C., DIANA, A., PIETRA, M., TOMMASO, M. et CIPONE, M. Use of the Vertebral Heart Score in Coughing Dogs with Chronic Degenerative Mitral Valve Disease. *Journal of Veterinary Medical Science*. 2009. Vol. 71, n° 1, pp. 9-13. DOI 10.1292/jvms.71.9.
90. LORD, P., HANSSON, K., KVART, C. et HÄGGSTRÖM, J. Rate of change of heart size before congestive heart failure in dogs with mitral regurgitation. *Journal of Small Animal Practice*. 2010. Vol. 51, n° 4, pp. 210-218. DOI 10.1111/j.1748-5827.2010.00910.x.
91. KIM, S., LEE, D., PARK, S., SUH, G.H. et CHOI, Jihye. Radiographic findings of cardiopulmonary structures can predict hypertrophic cardiomyopathy and congestive heart failure in cats. *American Journal of Veterinary Research*. 14 juillet 2023. Vol. 84, n° 9. DOI 10.2460/ajvr.23.01.0017.
92. LUIS FUENTES, V. et al. ACVIM consensus statement guidelines for the classification, diagnosis, and management of cardiomyopathies in cats. *Journal of Veterinary Internal Medicine*. 2020. Vol. 34, n° 3, pp. 1062-1077. DOI 10.1111/jvim.15745.
93. MOSTAFA, A., PEPPER, K.E. et BERRY, C.R. Use of cardiac sphericity index and manubrium heart scores to assess radiographic cardiac silhouettes in large-and small-breed dogs with and without cardiac disease. *Journal of the American Veterinary Medical Association*. 15 avril 2020. Vol. 256, n° 8, pp. 888-898. DOI 10.2460/javma.256.8.888.
94. MARBELLA FERNÁNDEZ, D., GARCÍA, V., SANTANA, A.J. et MONTOYA-ALONSO, J.A. The Thoracic Inlet Length as a Reference Point to Radiographically Assess Cardiac Enlargement in Dogs with Myxomatous Mitral Valve Disease. *Animals*. janvier 2023. Vol. 13, n° 16, pp. 2666. DOI 10.3390/ani13162666.
95. KEENE, B.W. et al. ACVIM consensus guidelines for the diagnosis and treatment of myxomatous mitral valve disease in dogs. *Journal of Veterinary Internal Medicine*. 2019. Vol. 33, n° 3, pp. 1127-1140. DOI 10.1111/jvim.15488.
96. BÎRSAN, O., BAISAN, A., MOCANU, D. et VULPE, V. Cardio-Thoracic Ratio Evaluation of Cardiac Silhouette Compared with the Vertebral Heart Scale in Cats. *Bulletin UASVM Veterinary Medicine*. 2016. pp 1-4.
97. MICHIUE, T. et al. Cardiothoracic ratio in postmortem chest radiography with regard to the cause of death. *Legal Medicine*. 1 mars 2010. Vol. 12, n° 2, pp. 73-78. DOI 10.1016/j.legalmed.2009.11.007.
98. VISSER, L.C., CICCOTZI, M., SINTOV, D.J. et SHARPE, A.N. Echocardiographic quantitation of left heart size and function in 122 healthy dogs: A prospective study proposing reference intervals and assessing repeatability. *Journal of Veterinary Internal Medicine*. septembre 2019. Vol. 33, n° 5, pp. 1909-1920. DOI 10.1111/jvim.15562.
99. RISHNIW, M. et ERB, H.N. Evaluation of Four 2-Dimensional Echocardiographic Methods of Assessing Left Atrial Size in Dogs. *Journal of Veterinary Internal Medicine*. 2000. Vol. 14, n° 4, pp. 429-435. DOI 10.1111/j.1939-1676.2000.tb02252.x.

100. SCHOBER, K.E., MAERZ, I., LUDEWIG, E. et STERN, J.A. Diagnostic Accuracy of Electrocardiography and Thoracic Radiography in the Assessment of Left Atrial Size in Cats: Comparison with Transthoracic 2-Dimensional Echocardiography. *Journal of Veterinary Internal Medicine*. 2007. Vol. 21, n° 4, pp. 709-718. DOI 10.1111/j.1939-1676.2007.tb03012.x.
101. ABBOTT, J.A. et MACLEAN, H.N. Two-Dimensional Echocardiographic Assessment of the Feline Left Atrium. *Journal of Veterinary Internal Medicine*. 2006. Vol. 20, n° 1, pp. 111-119. DOI 10.1111/j.1939-1676.2006.tb02830.x.
102. DULER, L., LEBLANC, N.L., COOLEY, S., NEMANIC, S. et SCOLLAN, K.F. Interreader agreement of radiographic left atrial enlargement in dogs and comparison to echocardiographic left atrial assessment. *Journal of Veterinary Cardiology*. 1 octobre 2018. Vol. 20, n° 5, pp. 319-329. DOI 10.1016/j.jvc.2018.07.004.
103. LE ROUX, A. et al. Value of Tracheal Bifurcation Angle Measurement as a Radiographic Sign of Left Atrial Enlargement in Dogs. *Veterinary Radiology & Ultrasound*. 2012. Vol. 53, n° 1, pp. 28-33. DOI 10.1111/j.1740-8261.2011.01871.x.
104. CHHOEY, S. et al. Effect of expiratory phase for radiographic detection of left heart enlargement in dogs with mitral regurgitation. *Veterinary Radiology & Ultrasound*. 2020. Vol. 61, n° 3, pp. 291-301. DOI 10.1111/vru.12850.
105. SCHOBER, K.E., WETLI, E. et DROST, W.T. Radiographic and Echocardiographic Assessment of Left Atrial Size in 100 Cats with Acute Left-Sided Congestive Heart Failure. *Veterinary Radiology & Ultrasound*. 2014. Vol. 55, n° 4, pp. 359-367. DOI 10.1111/vru.12131.
106. DIANA, A. et al. Radiographic features of cardiogenic pulmonary oedema in cats with left-sided cardiac disease: 71 cases. *Journal of Feline Medicine and Surgery*. 1 décembre 2022. Vol. 24, n° 12, pp. e568-e579. DOI 10.1177/1098612X221121922.
107. BORGARELLI, M. et al. Survival Characteristics and Prognostic Variables of Dogs with Mitral Regurgitation Attributable to Myxomatous Valve Disease. *Journal of Veterinary Internal Medicine*. 2008. Vol. 22, n° 1, pp. 120-128. DOI 10.1111/j.1939-1676.2007.0008.x.
108. MALCOLM, E.L., VISSER, L.C., PHILLIPS, K.L. et JOHNSON, L.R. Diagnostic value of vertebral left atrial size as determined from thoracic radiographs for assessment of left atrial size in dogs with myxomatous mitral valve disease. *Journal of the American Veterinary Medical Association*. 15 octobre 2018. Vol. 253, n° 8, pp. 1038-1045. DOI 10.2460/javma.253.8.1038.
109. MIKAWA, S. et al. Use of vertebral left atrial size for staging of dogs with myxomatous valve disease. *Journal of Veterinary Cardiology: The Official Journal of the European Society of Veterinary Cardiology*. août 2020. Vol. 30, pp. 92-99. DOI 10.1016/j.jvc.2020.06.001.
110. VEZZOSI, T., PUCCINELLI, C., CITI, S. et TOGNETTI, R. Two radiographic methods for assessing left atrial enlargement and cardiac remodeling in dogs with myxomatous mitral valve disease. *Journal of Veterinary Cardiology*. 1 avril 2021. Vol. 34, pp. 55-63. DOI 10.1016/j.jvc.2021.01.002.
111. DULER, L. et al. Evaluation of radiographic predictors of left heart enlargement in dogs with known or suspected cardiovascular disease. *Veterinary Radiology & Ultrasound*. 2021. Vol. 62, n° 3, pp. 271-281. DOI 10.1111/vru.12949.
112. KIM, S.H, SEO, K.W et SONG, K.H. An Assessment of Vertebral Left Atrial Size in Relation to the Progress of Myxomatous Mitral Valve Disease in Dogs. *Journal of veterinary clinics*. 29 février 2020. Vol. 37, n° 1, pp. 9-14. DOI 10.17555/jvc.2020.02.37.1.9.
113. BAGARDI, M. et al. Breed-specific vertebral heart score, vertebral left atrial size,

- and radiographic left atrial dimension in Cavalier King Charles Spaniels: Reference interval study. *Veterinary Radiology & Ultrasound*. 2022. Vol. 63, n° 2, pp. 156-163. DOI 10.1111/vru.13036.
114. HAN, S.H., YUN, M.S. et SONG, K. Comparative Assessment of the Vertebral Left Atrial Size in Healthy Adult Dogs. *Journal of veterinary clinics*. 30 avril 2022. Vol. 39, n° 2, pp. 45-50. DOI 10.17555/jvc.2022.39.2.45.
115. MARBELLA FERNÁNDEZ, D. et MONTOYA-ALONSO, J.A.. Radiographic Left Atrial Size Measurement of Dogs in Different Mitral Valve Disease Stages with Four Different Methods. *Animals : an Open Access Journal from MDPI*. 13 décembre 2023. Vol. 13, n° 24, pp. 3835. DOI 10.3390/ani13243835.
116. AN, S. et al. A Retrospective Study of Radiographic Measurements of Small Breed Dogs with Myxomatous Mitral Valve Degeneration: A New Modified Vertebral Left Atrial Size. *Journal of veterinary clinics*. 28 février 2023. Vol. 40, n° 1, pp. 31-37. DOI 10.17555/jvc.2023.40.1.31.
117. POAD, M.H., MANZI, T.J., OYAMA, M.A. et GELZER, A.R. Utility of radiographic measurements to predict echocardiographic left heart enlargement in dogs with preclinical myxomatous mitral valve disease. *Journal of Veterinary Internal Medicine*. 2020. Vol. 34, n° 5, pp. 1728-1733. DOI 10.1111/jvim.15854.
118. LEVICAR, C. et al. Comparison of different radiographic scores with associated echocardiographic measurements and prediction of heart enlargement in dogs with and without myxomatous mitral valve disease. *Journal of Veterinary Cardiology*. 1 décembre 2022. Vol. 44, pp. 1-12. DOI 10.1016/j.jvc.2022.08.004.
119. SÁNCHEZ SALGUERO, X., PRANDI, D., LLABRÉS-DÍAZ, F., MANZANILLA, E.G. et BUSSADORI, C. A radiographic measurement of left atrial size in dogs. *Irish Veterinary Journal*. 17 décembre 2018. Vol. 71, n° 1, pp. 25. DOI 10.1186/s13620-018-0137-x.
120. LEE, S-I., LEE, H-J., SONG, J.-H. et SONG, K-H. Assessment of Radiographic Left Atrial Dimension in Maltese Dogs with ACVIM Stage B Myxomatous Mitral Valve Disease. *Journal of veterinary clinics*. 31 décembre 2022. Vol. 39, n° 6, pp. 287-293. DOI 10.17555/jvc.2022.39.6.287.
121. STEPIEN, R.L., RAK, M.B. et BLUME, L.M. Use of radiographic measurements to diagnose stage B2 preclinical myxomatous mitral valve disease in dogs. *Journal of the American Veterinary Medical Association*. 15 mai 2020. Vol. 256, n° 10, pp. 1129-1136. DOI 10.2460/javma.256.10.1129.
122. SÁNCHEZ SALGUERO, X. et al. Heart to spine measurements to detect left atrial enlargement in dogs with mitral insufficiency. *Irish Veterinary Journal*. 20 novembre 2019. Vol. 72, n° 1, pp. 14. DOI 10.1186/s13620-019-0152-6.
123. LAMB, C.R et BOSWOOD, A. Role of Survey Radiography in Diagnosing Canine Cardiac Disease. *Compendium on continuing education for the practising veterinarian - North American edition* . 2002. Vol. 24, n° 4, pp. 316-326
124. LAMB, C.R., BOSWOOD, A., VOLKMAN, A. et CONNOLLY, D.J. Assessment of survey radiography as a method for diagnosis of congenital cardiac disease in dogs. *Journal of Small Animal Practice*. 2001. Vol. 42, n° 11, pp. 541-545. DOI 10.1111/j.1748-5827.2001.tb06024.x.
125. CORNELL, C.C. et al. Allometric Scaling of M-Mode Cardiac Measurements in Normal Adult Dogs. *Journal of Veterinary Internal Medicine*. 2004. Vol. 18, n° 3, pp. 311-321. DOI 10.1111/j.1939-1676.2004.tb02551.x.
126. HUGUET, E. et al. Interpretation of cardiac chamber size on canine thoracic radiographs is limited and may result in the false identification of right-sided cardiomegaly in the presence of severe left-sided cardiomegaly. *Veterinary Radiology*

- & *Ultrasound*. 2021. Vol. 62, n° 6, pp. 637-646. DOI 10.1111/vru.13006.
127. LOMBARD, C.W. et ACKERMAN, N. Right Heart Enlargement in Heartworm-Infected Dogs. *Veterinary Radiology*. 1984. Vol. 25, n° 5, pp. 210-217. DOI 10.1111/j.1740-8261.1984.tb01929.x.
128. LOMBARD, C.W. et SPENCER, C.P. Correlation of Radiographic, Echocardiographic, and Electrocardiographic Signs of Left Heart Enlargement in Dogs with Mitral Regurgitation. *Veterinary Radiology*. 1985. Vol. 26, n° 3, pp. 89-97. DOI 10.1111/j.1740-8261.1985.tb01389.x.
129. MACDONALD, K.A. Congenital Heart Diseases of Puppies and Kittens. *Veterinary Clinics of North America: Small Animal Practice*. 1 mai 2006. Vol. 36, n° 3, pp. 503-531. DOI 10.1016/j.cvsm.2005.12.006.
130. SAUNDERS, A.B. Key considerations in the approach to congenital heart disease in dogs and cats. *The Journal of Small Animal Practice*. août 2021. Vol. 62, n° 8, pp. 613-623. DOI 10.1111/jsap.13360.
131. SCHROPE, D.P. Prevalence of congenital heart disease in 76,301 mixed-breed dogs and 57,025 mixed-breed cats. *Journal of Veterinary Cardiology*. 1 septembre 2015. Vol. 17, n° 3, pp. 192-202. DOI 10.1016/j.jvc.2015.06.001.
132. TIDHOLM, A., LJUNGVALL, I., MICHAL, J., HÄGGSTRÖM, J. et HÖGLUND, K. Congenital heart defects in cats: a retrospective study of 162 cats (1996–2013). *Journal of Veterinary Cardiology*. 1 décembre 2015. Vol. 17, pp. S215-S219. DOI 10.1016/j.jvc.2014.09.004.
133. LUCINA, S.B. et al. Congenital Heart Disease in Dogs: A Retrospective Study of 95 Cases. *Topics in Companion Animal Medicine*. 1 juin 2021. Vol. 43, pp. 100505. DOI 10.1016/j.tcam.2020.100505.
134. RIESEN, S.C., KOVACEVIC, A., LOMBARD, C.W. et AMBERGER, C. Prevalence of heart disease in symptomatic cats: an overview from 1998 to 2005. *Schweizer Archiv Fur Tierheilkunde*. février 2007. Vol. 149, n° 2, pp. 65-71. DOI 10.1024/0036-7281.149.2.65.
135. OLIVEIRA, P. et al. Retrospective Review of Congenital Heart Disease in 976 Dogs. *Journal of Veterinary Internal Medicine*. 2011. Vol. 25, n° 3, pp. 477-483. DOI 10.1111/j.1939-1676.2011.0711.x.
136. DELAMARTER, M. Thoracic Radiology in the Diagnosis of Congenital Heart Disease in Dogs. *Today's Veterinary Practice*. [en ligne]. 10 octobre 2022. [Consulté le 10 novembre 2023]. Disponible à l'adresse: <https://todaysveterinarypractice.com/radiology-imaging/thoracic-radiology-in-the-diagnosis-of-congenital-heart-disease-in-dogs/>
137. STICKLE, R.L. et ANDERSON, L.K. Diagnosis of Common Congenital Heart Anomalies in the Dog Using Survey and Nonselective Contrast Radiography. *Veterinary Radiology*. 1987. Vol. 28, n° 1, pp. 6-12. DOI 10.1111/j.1740-8261.1987.tb01715.x.
138. ACKERMAN, N., BURK, R., HAHN, A.W. et HAYES, H.M. Patent ductus arteriosus in the dog: a retrospective study of radiographic, epidemiologic, and clinical findings. *American Journal of Veterinary Research*. novembre 1978. Vol. 39, n° 11, pp. 1805-1810.
139. FINGLAND, R.B., BONAGURA, J.D. et MYER, C.W. Pulmonic stenosis in the dog: 29 cases (1975-1984). *Journal of the American Veterinary Medical Association*. 15 juillet 1986. Vol. 189, n° 2, pp. 218-226.
140. RINGWALD, R.J. et BONAGURA, J.D. Tetralogy of Fallot in the dog: clinical findings in 13 cases. *Journal of the American Animal Hospital Association*. 1988. Vol. 24, n° 1, pp. 33-43. INIS Reference Number: 45110331

141. SISSON, D., LUETHY, M. et THOMAS, W.P. Ventricular septal defect accompanied by aortic regurgitation in five dogs. *Journal of the American Animal Hospital Association*. [en ligne]. 15 juillet 1991. Vol. 27. [Consulté le 15 novembre 2023]. Disponible à l'adresse: <https://www.osti.gov/etdeweb/biblio/22271517>
142. LEHMKUHL, L.B., WARE, W.A. et BONAGURA, J.D. Mitral Stenosis in 15 Dogs. *Journal of Veterinary Internal Medicine*. 1994. Vol. 8, n° 1, pp. 2-17. DOI 10.1111/j.1939-1676.1994.tb03190.x.
143. LUCINA, S.B., SILVA, M.A. GIANNICO, A.T., SOUSA, M.G. et FROES, T.R. Use of computed radiology as a screening test for the identification of congenital heart disease in dogs. *Semina: Ciências Agrárias*. 13 mai 2020. Vol. 41, n° 4, pp. 1213-1226. DOI 10.5433/1679-0359.2020v41n4p1213.
144. LEVITT, L., FOWLER J.D., SCHUH. J.C.L. Aortic stenosis in the dog : a review of 12 cases. *Journal of the American Animal Hospital Association* 25. 1989. pp. 357-362.
145. O'GRADY, M.R., HOLMBERG, D.L., MILLER, C.W. et COCKSHUTT, J.R. Canine congenital aortic stenosis: A review of the literature and commentary. *The Canadian Veterinary Journal*. octobre 1989. Vol. 30, n° 10, pp. 811-815.
146. CÔTÉ, E. et al. Management of incidentally detected heart murmurs in dogs and cats. *Journal of the American Veterinary Medical Association*. 15 mai 2015. Vol. 246, n° 10, pp. 1076-1088. DOI 10.2460/javma.246.10.1076.
147. GERVONE, M., CADORE, J-L. Conduite à tenir lors de souffle cardiaque chez le chaton. *Le Point Vétérinaire*. [en ligne]. 1 janvier 2019. [Consulté le 5 février 2024]. Disponible à l'adresse: <https://www.lepointveterinaire.fr/publications/le-point-veterinaire/article-canin-spe/n-19/conduite-a-tenir-lors-de-souffle-cardiaque-chez-le-chaton.html>
148. FERASIN, L. et al. Feline idiopathic cardiomyopathy: a retrospective study of 106 cats (1994-2001). *Journal of Feline Medicine and Surgery*. juin 2003. Vol. 5, n° 3, pp. 151-159. DOI 10.1016/S1098-612X(02)00133-X.
149. PAYNE, J. et al. Population characteristics and survival in 127 referred cats with hypertrophic cardiomyopathy (1997 to 2005). *Journal of Small Animal Practice*. 2010. Vol. 51, n° 10, pp. 540-547. DOI 10.1111/j.1748-5827.2010.00989.x.
150. PETERSON, E.N., MOISE, N.S, BROWN, C.A., ERB, H.N. et SLATER, M.R. Heterogeneity of Hypertrophy in Feline Hypertrophic Heart Disease. *Journal of Veterinary Internal Medicine*. 1993. Vol. 7, n° 3, pp. 183-189. DOI 10.1111/j.1939-1676.1993.tb03184.x.
151. DULER, L., SCOLLAN, K.F. et LEBLANC, N.L. Left atrial size and volume in cats with primary cardiomyopathy with and without congestive heart failure. *Journal of Veterinary Cardiology*. 1 août 2019. Vol. 24, pp. 36-47. DOI 10.1016/j.jvc.2019.04.003.
152. WINTER, M.D. et al. Associations between 'valentine' heart shape, atrial enlargement and cardiomyopathy in cats. *Journal of Feline Medicine and Surgery*. 1 juin 2015. Vol. 17, n° 6, pp. 447-452. DOI 10.1177/1098612X14546339.
153. PION, P.D., KITTLESON, M.D., ROGERS, Q.R. et MORRIS, J. G. Myocardial failure in cats associated with low plasma taurine: a reversible cardiomyopathy. *Science (New York, N.Y.)*. 14 août 1987. Vol. 237, n° 4816, pp. 764-768. DOI 10.1126/science.3616607.
154. PAIGE, C.F., ABBOTT, J.A., ELVINGER, F. et PYLE, R.L. Prevalence of cardiomyopathy in apparently healthy cats. *Journal of the American Veterinary Medical Association*. 1 juin 2009. Vol. 234, n° 11, pp. 1398-1403. DOI 10.2460/javma.234.11.1398.

155. NAKAMURA, R.K., RISHNIW, M., KING, M.K. et SAMMARCO, C.D. Prevalence of echocardiographic evidence of cardiac disease in apparently healthy cats with murmurs. *Journal of Feline Medicine and Surgery*. 1 avril 2011. Vol. 13, n° 4, pp. 266-271. DOI 10.1016/j.jfms.2010.12.007.
156. RUSH, J.E., FREEMAN, L.M., FENOLLOSA, N.K. et BROWN, D.J. Population and survival characteristics of cats with hypertrophic cardiomyopathy: 260 cases (1990–1999). *Journal of the American Veterinary Medical Association*. 15 janvier 2002. Vol. 220, n° 2, pp. 202-207. DOI 10.2460/javma.2002.220.202.
157. OURA, T.J. et al. A Valentine-Shaped Cardiac Silhouette in Feline Thoracic Radiographs Is Primarily Due to Left Atrial Enlargement. *Veterinary Radiology & Ultrasound*. 2015. Vol. 56, n° 3, pp. 245-250. DOI 10.1111/vru.12221.
158. TAILLEFER, M. et FRUSCIA, R.D. Benazepril and subclinical feline hypertrophic cardiomyopathy: A prospective, blinded, controlled study. *The Canadian Veterinary Journal*. mai 2006. Vol. 47, n° 5, pp. 437.
159. BRIGHT, J.M., GOLDEN, A.L. et DANIEL, G.B. Feline hypertrophic cardiomyopathy: Variations on a theme. *Journal of Small Animal Practice*. 1992. Vol. 33, n° 6, pp. 266-274. DOI 10.1111/j.1748-5827.1992.tb01137.x.
160. NELSON, O.L, REIDSESEL, E., WARE, W.A. et CHRISTENSEN, W.F. Echocardiographic and Radiographic Changes Associated with Systemic Hypertension in Cats. *Journal of Veterinary Internal Medicine*. 2002. Vol. 16, n° 4, pp. 418-425. DOI 10.1111/j.1939-1676.2002.tb01259.x.
161. BORGARELLI, M. et HAGGSTROM, J. Canine Degenerative Myxomatous Mitral Valve Disease: Natural History, Clinical Presentation and Therapy. *Veterinary Clinics of North America: Small Animal Practice*. 1 juillet 2010. Vol. 40, n° 4, pp. 651-663. DOI 10.1016/j.cvsm.2010.03.008.
162. HEBERT, F., BULLOT, C. Dictionnaire des pathologies. In : *Guide pratique de médecine interne chien, chat et NAC*. 5ème édition. Editions MED'COM, 2018. pp. 5-314.
163. IRVINE, T., LI, X., SAHN, D. et KENNY, A. Assessment of mitral regurgitation. *Heart*. novembre 2002. Vol. 88, n° Suppl 4, pp. iv11-iv19. DOI 10.1136/heart.88.suppl\_4.iv11.
164. DIANA, A. et al. Radiographic features of cardiogenic pulmonary edema in dogs with mitral regurgitation: 61 cases (1998–2007). *Journal of the American Veterinary Medical Association*. 1 novembre 2009. Vol. 235, n° 9, pp. 1058-1063. DOI 10.2460/javma.235.9.1058.
165. CARLSSON, C. et al. Size and Shape of Right Heart Chambers in Mitral Valve Regurgitation in Small-Breed Dogs. *Journal of Veterinary Internal Medicine*. 2009. Vol. 23, n° 5, pp. 1007-1013. DOI 10.1111/j.1939-1676.2009.0359.x.
166. BOSWOOD, A. et al. Effect of Pimobendan in Dogs with Preclinical Myxomatous Mitral Valve Disease and Cardiomegaly: The EPIC Study—A Randomized Clinical Trial. *Journal of Veterinary Internal Medicine*. 2016. Vol. 30, n° 6, pp. 1765-1779. DOI 10.1111/jvim.14586.
167. TIDHOLM, A., SVENSSON, H. et SYLVEN, C. Survival and prognostic factors in 189 dogs with dilated cardiomyopathy. *Journal of the American Animal Hospital Association*. 1 juillet 1997. Vol. 33, n° 4, pp. 364-368. DOI 10.5326/15473317-33-4-364.
168. DUKES-MCEWAN, J., BORGARELLI, M., TIDHOLM, A., VOLLMAR, A.C. et HÄGGSTRÖM, J. Proposed Guidelines for the Diagnosis of Canine Idiopathic Dilated Cardiomyopathy. *Journal of Veterinary Cardiology*. 1 novembre 2003. Vol. 5, n° 2, pp. 7-19. DOI 10.1016/S1760-2734(06)70047-9.

169. MARTIN, M.W.S., STAFFORD JOHNSON, M.J. et CELONA, B. Canine dilated cardiomyopathy: a retrospective study of signalment, presentation and clinical findings in 369 cases. *Journal of Small Animal Practice*. 2009. Vol. 50, n° 1, pp. 23-29. DOI 10.1111/j.1748-5827.2008.00659.x.
170. MONNET, E., ORTON, E.C., SALMAN, M. et BOON, J. Idiopathic dilated cardiomyopathy in dogs: survival and prognostic indicators. *Journal of Veterinary Internal Medicine*. 1995. Vol. 9, n° 1, pp. 12-17. DOI 10.1111/j.1939-1676.1995.tb03266.x.
171. TIDHOLM, A. Survival in dogs with dilated cardiomyopathy and congestive heart failure treated with digoxin, furosemide and propranolol: A retrospective study of 62 dogs. *Journal of Veterinary Cardiology: The Official Journal of the European Society of Veterinary Cardiology*. mai 2006. Vol. 8, n° 1, pp. 41-47. DOI 10.1016/j.jvc.2006.01.003.
172. BORGARELLI, M. et al. Prognostic indicators for dogs with dilated cardiomyopathy. *Journal of Veterinary Internal Medicine*. 2006. Vol. 20, n° 1, pp. 104-110. DOI 10.1892/0891-6640(2006)20[104:pifdwd]2.0.co;2.
173. WESSELOWSKI, S. et al. Use of physical examination, electrocardiography, radiography, and biomarkers to predict echocardiographic stage B2 myxomatous mitral valve disease in preclinical Cavalier King Charles Spaniels. *Journal of Veterinary Cardiology*. 1 décembre 2023. Vol. 50, pp. 1-16. DOI 10.1016/j.jvc.2023.10.001.
174. SUMMERFIELD, N.J. et al. Efficacy of pimobendan in the prevention of congestive heart failure or sudden death in Doberman Pinschers with preclinical dilated cardiomyopathy (the PROTECT Study). *Journal of Veterinary Internal Medicine*. 2012. Vol. 26, n° 6, pp. 1337-1349. DOI 10.1111/j.1939-1676.2012.01026.x.
175. O'GRADY, M.R., O'SULLIVAN, M.L., MINORS, S.L. et HORNE, R. Efficacy of benazepril hydrochloride to delay the progression of occult dilated cardiomyopathy in Doberman Pinschers. *Journal of Veterinary Internal Medicine*. 2009. Vol. 23, n° 5, pp. 977-983. DOI 10.1111/j.1939-1676.2009.0346.x.
176. VOLLMAR, A.C. et FOX, P.R. Long-term Outcome of Irish Wolfhound Dogs with Preclinical Cardiomyopathy, Atrial Fibrillation, or Both Treated with Pimobendan, Benazepril Hydrochloride, or Methyl Digoxin Monotherapy. *Journal of Veterinary Internal Medicine*. 2016. Vol. 30, n° 2, pp. 553-559. DOI 10.1111/jvim.13914.
177. PÉREZ, J.M., ALESSI, C. et GRZECH-WOJCIECHOWSKA, M. Diagnostic methods for the canine idiopathic dilated cardiomyopathy: A narrative evidence-based rapid review. *Research in Veterinary Science*. 1 février 2020. Vol. 128, pp. 205-216. DOI 10.1016/j.rvsc.2019.12.001.
178. FERASIN, L. et LINNEY, C. Coughing in dogs: what is the evidence for and against a cardiac cough? *Journal of Small Animal Practice*. 2019. Vol. 60, n° 3, pp. 139-145. DOI 10.1111/jsap.12976.
179. GUGLIELMINI, C. et al. Accuracy of radiographic vertebral heart score and sphericity index in the detection of pericardial effusion in dogs. *Journal of the American Veterinary Medical Association*. 15 octobre 2012. Vol. 241, n° 8, pp. 1048-1055. DOI 10.2460/javma.241.8.1048.
180. JOHNSON, M.S, MARTIN, M., BINNS, S. et DAY, M.J. A retrospective study of clinical findings, treatment and outcome in 143 dogs with pericardial effusion. *Journal of Small Animal Practice*. 2004. Vol. 45, n° 11, pp. 546-552. DOI 10.1111/j.1748-5827.2004.tb00202.x.
181. LITSTER, A., ATKINS, C., ATWELL, R. et BUCHANAN, J. Radiographic cardiac size in cats and dogs with heartworm disease compared with reference values using the vertebral heart scale method: 53 cases. *Journal of Veterinary Cardiology*. 1 mai



2005. Vol. 7, n° 1, pp. 33-40. DOI 10.1016/j.jvc.2005.02.002.
182. NELSON, C.T. et al. 2005 Guidelines for the Diagnosis, Prevention and Management of Heartworm (*dirofilaria immitis*) infection in cats. *Veterinary Parasitology*. 24 octobre 2005. Vol. 133, n° 2, pp. 267-275. DOI 10.1016/j.vetpar.2005.07.009.
183. NELSON, C.T. et al. 2005 guidelines for the diagnosis, prevention and management of Heartworm (*Dirofilaria immitis*) infection in dogs. *Veterinary Parasitology*. 24 octobre 2005. Vol. 133, n° 2, pp. 255-266. DOI 10.1016/j.vetpar.2005.07.008.
184. HUNG, L, HOPPER, B.J. et LENARD, Z. Retrospective analysis of radiographic signs in feline pleural effusions to predict disease aetiology. *BMC Veterinary Research*. 26 mars 2022. Vol. 18, n° 1, pp. 118. DOI 10.1186/s12917-022-03218-3.
185. HUGHES, D. Pulmonary Edema. In : KING, L.G. (éd.), *Textbook of Respiratory Disease in Dogs and Cats*. Saint Louis : W.B. Saunders, 2004. pp. 487-497.
186. BENIGNI, L., MORGAN, N. et LAMB, C.R. Radiographic appearance of cardiogenic pulmonary oedema in 23 cats. *Journal of Small Animal Practice*. 2009. Vol. 50, n° 1, pp. 9-14. DOI 10.1111/j.1748-5827.2008.00655.x.
187. WARD, J.L., LISCIANDRO, G.R. et DEFRANCESCO, T.C. Distribution of alveolar-interstitial syndrome in dogs and cats with respiratory distress as assessed by lung ultrasound versus thoracic radiographs. *Journal of Veterinary Emergency and Critical Care*. 2018. Vol. 28, n° 5, pp. 415-428. DOI 10.1111/vec.12750.
188. STAUB, N.C., NAGANO, H. et PEARCE, M.L. Pulmonary edema in dogs, especially the sequence of fluid accumulation in lungs. *Journal of Applied Physiology*. février 1967. Vol. 22, n° 2, pp. 227-240. DOI 10.1152/jappl.1967.22.2.227.
189. KOSTER, L., VOGEL, J., SPRINGER, C.M. et HECHT, S. Radiographic lung congestion scores in dogs with acute congestive heart failure caused by myxomatous mitral valve disease. *Journal of Veterinary Internal Medicine*. 2023. Vol. 37, n° 6, pp. 1983-1991. DOI 10.1111/jvim.16850.
190. BEATTY, J. et BARRS, V. Pleural Effusion in the Cat: A Practical Approach to Determining Aetiology. *Journal of Feline Medicine and Surgery*. 1 septembre 2010. Vol. 12, n° 9, pp. 693-707. DOI 10.1016/j.jfms.2010.07.013.
191. JOHNS, S.M., NELSON, O.L. et GAY, J.M. Left Atrial Function in Cats with Left-Sided Cardiac Disease and Pleural Effusion or Pulmonary Edema. *Journal of Veterinary Internal Medicine*. 2012. Vol. 26, n° 5, pp. 1134-1139. DOI 10.1111/j.1939-1676.2012.00967.x.
192. REINERO, C. et al. ACVIM consensus statement guidelines for the diagnosis, classification, treatment, and monitoring of pulmonary hypertension in dogs. *Journal of Veterinary Internal Medicine*. 2020. Vol. 34, n° 2, pp. 549-573. DOI 10.1111/jvim.15725.
193. JOHNSON, L., BOON, J. et ORTON, E.C. Clinical Characteristics of 53 Dogs with Doppler-Derived Evidence of Pulmonary Hypertension: 1992–1996. *Journal of Veterinary Internal Medicine*. 1999. Vol. 13, n° 5, pp. 440-447. DOI 10.1111/j.1939-1676.1999.tb01461.x.
194. SERRES, F.J. et al. Doppler echocardiography–derived evidence of pulmonary arterial hypertension in dogs with degenerative mitral valve disease: 86 cases (2001–2005). *Journal of the American Veterinary Medical Association*. 1 décembre 2006. Vol. 229, n° 11, pp. 1772-1778. DOI 10.2460/javma.229.11.1772.
195. BORGARELLI, M. et al. Prevalence and Prognostic Importance of Pulmonary Hypertension in Dogs with Myxomatous Mitral Valve Disease. *Journal of Veterinary Internal Medicine*. 2015. Vol. 29, n° 2, pp. 569-574. DOI 10.1111/jvim.12564.

196. LEE, S.-K. et CHOI, J. Caudal pulmonary artery to vein ratio on radiography can predict pulmonary hypertension in dogs with mitral regurgitation. *Veterinary Radiology & Ultrasound*. 2023. Vol. 64, n° 1, pp. 18-27. DOI 10.1111/vru.13145.
197. KELLIHAN, H.B. et STEPIEN, R.L. Pulmonary Hypertension in Dogs: Diagnosis and Therapy. *Veterinary Clinics of North America: Small Animal Practice*. 1 juillet 2010. Vol. 40, n° 4, pp. 623-641. DOI 10.1016/j.cvsm.2010.03.011.
198. ADAMS, D.S., MAROLF, A.J., VALDÉS-MARTÍNEZ, A., RANDALL, E.K. et BACHAND, A.M. Associations between thoracic radiographic changes and severity of pulmonary arterial hypertension diagnosed in 60 dogs via Doppler echocardiography: A retrospective study. *Veterinary Radiology & Ultrasound*. 2017. Vol. 58, n° 4, pp. 454-462. DOI 10.1111/vru.12494.
199. LEHMUKHL, L.B., BONAGURA, J.D., BILLER, D.S. et HARTMAN, W.M. Radiographic Evaluation of Caudal Vena Cava Size in Dogs. *Veterinary Radiology & Ultrasound*. 1997. Vol. 38, n° 2, pp. 94-100. DOI 10.1111/j.1740-8261.1997.tb00822.x.
200. BOUYSSOU, S., SPECCHI, S., DESQUILBET, L. et PEY, P. Radiographic Appearance of Presumed Noncardiogenic Pulmonary Edema and Correlation with the Underlying Cause in Dogs and Cats. *Veterinary Radiology & Ultrasound*. 2017. Vol. 58, n° 3, pp. 259-265. DOI 10.1111/vru.12468.
201. DROBATZ, K.J., SAUNDERS, H.M., PUGH, C.R. et HENDRICKS, J.C. Noncardiogenic pulmonary edema in dogs and cats: 26 cases (1987-1993). *Journal of the American Veterinary Medical Association*. 1 juin 1995. Vol. 206, n° 11, pp. 1732-1736.
202. CÔTÉ, E. Feline Congestive Heart Failure: Current Diagnosis and Management. *Veterinary Clinics of North America: Small Animal Practice*. 1 septembre 2017. Vol. 47, n° 5, pp. 1055-1064. DOI 10.1016/j.cvsm.2017.04.008.
203. RUIZ, M.D., VESSIÈRES, F., RAGETLY, G.R. et HERNANDEZ, J.L. Characterization of and factors associated with causes of pleural effusion in cats. *Journal of the American Veterinary Medical Association*. 15 juillet 2018. Vol. 253, n° 2, pp. 181-187. DOI 10.2460/javma.253.2.181.
204. KIM, H.-T. et al. Retrospective study of degenerative mitral valve disease in small-breed dogs: survival and prognostic variables. *Journal of Veterinary Science*. septembre 2017. Vol. 18, n° 3, pp. 369-376. DOI 10.4142/jvs.2017.18.3.369.
205. HÄGGSTRÖM, J. et al. Longitudinal Analysis of Quality of Life, Clinical, Radiographic, Echocardiographic, and Laboratory Variables in Dogs with Myxomatous Mitral Valve Disease Receiving Pimobendan or Benazepril: The QUEST Study. *Journal of Veterinary Internal Medicine*. 2013. Vol. 27, n° 6, pp. 1441-1451. DOI 10.1111/jvim.12181.
206. LORD, P.F., HANSSON, K., CARNABUCI, C., KVART, C. et HÄGGSTRÖM, J. Radiographic heart size and its rate of increase as tests for onset of congestive heart failure in Cavalier King Charles Spaniels with mitral valve regurgitation. *Journal of Veterinary Internal Medicine*. 2011. Vol. 25, n° 6, pp. 1312-1319. DOI 10.1111/j.1939-1676.2011.00792.x.
207. BOSWOOD, A. et al. Temporal changes in clinical and radiographic variables in dogs with preclinical myxomatous mitral valve disease: The EPIC study. *Journal of Veterinary Internal Medicine*. 2020. Vol. 34, n° 3, pp. 1108-1118. DOI 10.1111/jvim.15753.
208. REYNOLDS, C.A. et al. Prediction of first onset of congestive heart failure in dogs with degenerative mitral valve disease: The PREDICT cohort study. *Journal of Veterinary Cardiology*. 1 mars 2012. Vol. 14, n° 1, pp. 193-202.

DOI 10.1016/j.jvc.2012.01.008.

209. LEE, D. et al. Change of Vertebral Left Atrial Size in Dogs With Preclinical Myxomatous Mitral Valve Disease Prior to the Onset of Congestive Heart Failure. *Journal of Veterinary Cardiology*. 1 août 2022. Vol. 42, pp. 23-33. DOI 10.1016/j.jvc.2022.05.003.

210. VEZZOSI, T. et al. The Mitral INSufficiency Echocardiographic score: A severity classification of myxomatous mitral valve disease in dogs. *Journal of Veterinary Internal Medicine*. 2021. Vol. 35, n° 3, pp. 1238-1244. DOI 10.1111/jvim.16131.

211. VEREB, M. et al. Efficacy of a mitral regurgitation severity index to predict long-term outcome in dogs with myxomatous mitral valve disease. *Journal of Veterinary Internal Medicine*. 2023 ; pp. 1-10 DOI 10.1111/jvim.16923.

212. PAYNE, J.R. et al. Prognostic Indicators in Cats with Hypertrophic Cardiomyopathy. *Journal of Veterinary Internal Medicine*. 2013. Vol. 27, n° 6, pp. 1427-1436. DOI 10.1111/jvim.12215.

213. MURPHY, S.D. et al. Utility of point-of-care lung ultrasound for monitoring cardiogenic pulmonary edema in dogs. *Journal of Veterinary Internal Medicine*. 2021. Vol. 35, n° 1, pp. 68-77. DOI 10.1111/jvim.15990.

214. COHEN, J., FISCHETTI, A.J. et DAVERIO, H. Veterinary radiologic error rate as determined by necropsy. *Veterinary Radiology & Ultrasound*. 2023. Vol. 64, n° 4, pp. 573-584. DOI 10.1111/vru.13259.

215. BANZATO, T. et al. An AI-Based Algorithm for the Automatic Classification of Thoracic Radiographs in Cats. *Frontiers in Veterinary Science*. 15 octobre 2021. Vol. 8, pp. 731936. DOI 10.3389/fvets.2021.731936.

216. ALEXANDER, K. Reducing error in radiographic interpretation. *The Canadian Veterinary Journal*. mai 2010. Vol. 51, n° 5, pp. 533-536.

217. WAITE, S. et al. Interpretive Error in Radiology. *American Journal of Roentgenology*. avril 2017. Vol. 208, n° 4, pp. 739-749. DOI 10.2214/AJR.16.16963.

218. LAMB, C.R., PFEIFFER, D.U. et MANTIS, P. Errors in Radiographic Interpretation Made by Veterinary Students. *Journal of Veterinary Medical Education*. avril 2007. Vol. 34, n° 2, pp. 157-159. DOI 10.3138/jvme.34.2.157.

219. JOSLYN, S. et ALEXANDER, K. Evaluating artificial intelligence algorithms for use in veterinary radiology. *Veterinary Radiology & Ultrasound*. 2022. Vol. 63, n° S1, pp. 871-879. DOI 10.1111/vru.13159.

220. BANZATO, T. et al. Automatic classification of canine thoracic radiographs using deep learning. *Scientific Reports*. 17 février 2021. Vol. 11, pp. 3964. DOI 10.1038/s41598-021-83515-3.

221. BURTI, S., LONGHIN OSTI, V., ZOTTI, A. et BANZATO, T. Use of deep learning to detect cardiomegaly on thoracic radiographs in dogs. *The Veterinary Journal*. 1 août 2020. Vol. 262, pp. 105505. DOI 10.1016/j.tvjl.2020.105505.

222. LI, S., WANG, Z., VISSER, L.C., WISNER, E.R. et CHENG, H. Pilot study: Application of artificial intelligence for detecting left atrial enlargement on canine thoracic radiographs. *Veterinary Radiology & Ultrasound*. 2020. Vol. 61, n° 6, pp. 611-618. DOI 10.1111/vru.12901.

223. BOISSADY, E., DE LA COMBLE, A., ZHU, X. et HESPEL, A.-M. Artificial intelligence evaluating primary thoracic lesions has an overall lower error rate compared to veterinarians or veterinarians in conjunction with the artificial intelligence. *Veterinary Radiology & Ultrasound*. 2020. Vol. 61, n° 6, pp. 619-627. DOI 10.1111/vru.12912.

224. KIM, E., FISCHETTI, A.J., SREETHARAN, P., WELTMAN, J.G. et FOX, P.R. Comparison of artificial intelligence to the veterinary radiologist's diagnosis of canine

- cardiogenic pulmonary edema. *Veterinary Radiology & Ultrasound*. 2022. Vol. 63, n° 3, pp. 292-297. DOI 10.1111/vru.13062.
225. BOISSADY, E., DE LA COMBLE, A., ZHU, X., ABBOTT, J. et HESPEL, A.-M. Comparison of a Deep Learning Algorithm vs. Humans for Vertebral Heart Scale Measurements in Cats and Dogs Shows a High Degree of Agreement Among Readers. *Frontiers in Veterinary Science*. 9 décembre 2021. Vol. 8, pp. 764570. DOI 10.3389/fvets.2021.764570.
226. SOLOMON, J. et al. Diagnostic validation of vertebral heart score machine learning algorithm for canine lateral chest radiographs. *Journal of Small Animal Practice*. 2023. Vol. 64, n° 12, pp. 769-775. DOI 10.1111/jsap.13666.
227. JEONG, Y. et SUNG, J. An automated deep learning method and novel cardiac index to detect canine cardiomegaly from simple radiography. *Scientific Reports*. 25 août 2022. Vol. 12, n° 1, pp. 14494. DOI 10.1038/s41598-022-18822-4.
228. RHO, J., et al. Deep learning-based diagnosis of feline hypertrophic cardiomyopathy. *PLOS ONE*. 2 février 2023. Vol. 18, n° 2, pp. e0280438. DOI 10.1371/journal.pone.0280438.
229. WARD, J.L., LISCIANDRO, G.R., KEENE, B.W., TOU, S.P. et DEFRANCESCO, T.C. Accuracy of point-of-care lung ultrasonography for the diagnosis of cardiogenic pulmonary edema in dogs and cats with acute dyspnea. *Journal of the American Veterinary Medical Association*. 15 mars 2017. Vol. 250, n° 6, pp. 666-675. DOI 10.2460/javma.250.6.666.





# **INTERET DE L'EXAMEN RADIOGRAPHIQUE EN CARDIOLOGIE CHEZ LE CHIEN ET LE CHAT : ETUDE BIBLIOGRAPHIQUE**

---

Auteur

---

MICHELLAND Lucile

Résumé

---

L'examen radiographique est un examen de première intention, facilement disponible et peu coûteux, qui permet l'évaluation conjointe de la silhouette cardiaque, des gros vaisseaux du thorax et du parenchyme pulmonaire.

Ce travail bibliographique s'est d'abord attaché à rappeler la technique de réalisation et les critères de qualité d'un examen radiographique thoracique, ainsi que l'apparence du système cardiovasculaire chez l'animal sain. Dans un second temps, les méthodes d'évaluation, qualitatives et quantitatives, de la silhouette cardiaque et des différentes cavités ont été présentées et comparées. Enfin, les images radiographiques identifiables et l'intérêt concret de cet examen en fonction du type de cardiopathie et de la présence ou non d'une insuffisance cardiaque congestive ont été discutés.

Ce travail a montré que les cardiopathies s'accompagnant d'une augmentation modérée à marquée de la taille d'une ou plusieurs cavités cardiaques ou des gros vaisseaux pourront être suspectées d'après les clichés radiographiques, facilitant l'établissement d'un diagnostic et la prise en charge de l'animal par le clinicien. L'examen radiographique thoracique présente également une utilité clinique majeure lors d'insuffisance cardiaque congestive. Toutefois, il ne s'agit pas d'une technique assez sensible pour la détection des cardiopathies n'entraînant pas de modification de la silhouette cardiaque ou des modifications peu marquées, notamment chez le chat, et elle ne permet que rarement la différenciation des cardiopathies entre elles.

Mots-clés

---

Carnivores domestiques, Radiographie en médecine vétérinaire, Cardiologie vétérinaire, Cardiopathies, Poumon-Radiographie

Jury

---

Président du jury : **Pr CADORE Jean-Luc**

1er assesseur : **Dr KRAFFT Emilie**

2ème assesseur : **Dr TREHIOU Emilie**