



**HAL**  
open science

# Enjeux des réhabilitations prothétiques dans le traitement des cancers de la cavité orale

Anays Degezelle

► **To cite this version:**

Anays Degezelle. Enjeux des réhabilitations prothétiques dans le traitement des cancers de la cavité orale. Sciences du Vivant [q-bio]. 2024. dumas-04654145

**HAL Id: dumas-04654145**

**<https://dumas.ccsd.cnrs.fr/dumas-04654145>**

Submitted on 19 Jul 2024

**HAL** is a multi-disciplinary open access archive for the deposit and dissemination of scientific research documents, whether they are published or not. The documents may come from teaching and research institutions in France or abroad, or from public or private research centers.

L'archive ouverte pluridisciplinaire **HAL**, est destinée au dépôt et à la diffusion de documents scientifiques de niveau recherche, publiés ou non, émanant des établissements d'enseignement et de recherche français ou étrangers, des laboratoires publics ou privés.

**UNIVERSITE de REIMS CHAMPAGNE-ARDENNE**  
**UNITE DE FORMATION ET DE RECHERCHE D'ODONTOLOGIE**

**Année : 2024**

**N°**

**THESE**

en vue de l'Obtention du

**DIPLOME D'ETAT**

**De**

**DOCTEUR EN CHIRURGIE DENTAIRE**

DEGEZELLE Anays

Née le 12 Juin 1996

**Enjeux des réhabilitations prothétiques dans le  
traitement des cancers de la cavité orale**

Présentée et soutenue publiquement le 8 Janvier 2024

**JURY**

**Président :** **Monsieur le Professeur P. MILLET**  
**Directeur :** **Monsieur le Professeur B. DEVAUCHELLE**  
**Assesseurs :** **Madame le Docteur C. MAILLET**  
**Monsieur le Docteur S. DERRUAU**  
**Monsieur le Docteur R. WILMOT**

**UNIVERSITE DE REIMS**

**CHAMPAGNE-ARDENNE**

**PRESIDENT DE L'UNIVERSITE**

Monsieur Guillaume GELLÉ

**1<sup>ER</sup> VICE-PRESIDENT  
(vice-président du CAC)**

Monsieur Christophe CLEMENT

**VICE-PRESIDENT (C.A.)**

Monsieur Olivier DUPERON

**VICES-PRESIDENTS (C.A.C)**

Madame Marie Renée DE BACKER  
Monsieur Christophe CLEMENT

**VICE-PRESIDENTS (C.F.V.U.)**

Madame Marie Renée DE BACKER  
Madame Emmanuelle LECLERCQ

**DIRECTEUR GENERAL DES SERVICES**

Monsieur Etienne DESMET

**UNIVERSITE DE REIMS**

**UNITE DE FORMATION ET DE RECHERCHE**

**D'ODONTOLOGIE**

**DIRECTEUR**

Monsieur Pierre MILLET

**DIRECTEUR-ADJOINT**

Monsieur Julien BRAUX

**DIRECTRICE-ADJOINTE**

Madame Marie-Paule GELLÉ

**DIRECTRICE-ADJOINTE**

Madame Marie-Laure JOURDAIN

**CHEF DES SERVICES ADMINISTRATIFS**

Madame Sylvie GILLET

**CONSERVATEUR**

Madame Emmanuelle KREMER

# **CORPS PROFESSORAL DE**

## **L'U.F.R. D'ODONTOLOGIE DE REIMS**

### **Sous-Section (56.01) ODONTOLOGIE PÉDIATRIQUE ET ORTHOPÉDIE DENTO-FACIALE**

#### **\* Département Odontologie pédiatrique**

##### **Chef de département : Professeur M.P. GELLÉ**

Professeur des Universités - Praticien Hospitalier  
Maître de Conférences des Universités - Praticien Hospitalier  
Maître de Conférences des Universités – Praticien Hospitalier  
Chef de Clinique Universitaire - Assistant Hospitalier  
Chef de Clinique Universitaire - Assistant Hospitalier

**M.P. GELLÉ**  
**I. LOPEZ**  
**F. SIU PAREDES**  
**T. CLEMENT**  
**C. GUIDEZ**

#### **\* Département Orthopédie dento-faciale**

##### **Chef de département : Docteur A. MAILLOUX**

Maître de Conférences des Universités associé – Praticien Hospitalier  
Chef de Clinique Universitaire - Assistant Hospitalier  
Chef de Clinique Universitaire - Assistant Hospitalier  
Attachée d'enseignement  
Attachée d'enseignement

**A. MAILLOUX**  
**L. BAILLEUL**  
**M. TERRACINA**  
**M. ANDRE**  
**S. SAMAIN MATTEI**

### **Sous-Section (56.02) PRÉVENTION, ÉPIDÉMIOLOGIE, ÉCONOMIE DE LA SANTÉ, ODONTOLOGIE LÉGALE**

#### **\* Département prévention, épidémiologie, économie de la santé, odontologie légale**

##### **Chef de département : Docteur S. MOUSSA BADRAN**

Maître de Conférences des Universités - Praticien Hospitalier  
Chef de Clinique Universitaire - Assistant Hospitalier  
Chef de Clinique Universitaire - Assistant Hospitalier  
Attaché d'enseignement  
Attaché d'enseignement

**S. MOUSSA-BADRAN**  
**J. BAILLY**  
**J. CAMIAT**  
**T. BRIET**  
**F. SARRAJ**

### **Sous-Section (57.01) CHIRURGIE ORALE, PARODONTOLOGIE, BIOLOGIE ORALE**

#### **\* Département Chirurgie orale**

##### **Chef de département : Docteur S. LAURENCE**

Professeur des Universités Emérite  
Maître de Conférences des Universités - Praticien Hospitalier

**B. LEFEVRE**  
**C. BRETAUDEAU**

Maître de Conférences des Universités - Praticien Hospitalier  
Maître de Conférences des Universités - Praticien Hospitalier  
Chef de Clinique Universitaire - Assistant Hospitalier  
**MENARD**  
Chef de Clinique Universitaire - Assistant Hospitalier  
Chef de Clinique Universitaire - Assistant Hospitalier

**H. HAFIAN**  
**S. LAURENCE**  
**G. EXARTIER-**  
**C. LEDOUBLE**  
**R. MLINAREVIC**

### \* Département Parodontologie

#### **Chef de département : Professeur J. BRAUX**

Professeur des Universités - Praticien Hospitalier  
Maître de Conférences des Universités - Praticien Hospitalier  
Maître de Conférences des Universités - Praticien Hospitalier  
Maître de Conférences des Universités Associé

**J. BRAUX**  
**M.L. JOURDAIN**  
**J. SERGHERAERT**  
**L. PIERRARD**

### \* Département Biologie orale

#### **Chefs de département : Professeur S. LORIMIER, Professeur C. MAUPRIVEZ**

Professeur des Universités - Praticien Hospitalier  
Professeur des Universités - Praticien Hospitalier  
Professeur des Universités - Biologie cellulaire (CNU 65)  
Maître de Conférences des Universités - Praticien Hospitalier  
Maître de Conférences des Universités Associé

**S. LORIMIER**  
**C. MAUPRIVEZ**  
**H. KERDJOUJ**  
**S. DERRUAU**  
**F. LEMAIRE**

### **Sous-Section (58.01) DENTISTERIE RESTAURATRICE, ENDODONTIE, PROTHESES, FONCTION-DYSFONCTION, IMAGERIE, BIOMATERIAUX**

### \* Département Dentisterie restauratrice – Endodontie

#### **Chef de département : Docteur C. ÖZCAN**

Maître de Conférences des Universités - Praticien Hospitalier  
Maître de Conférences des Universités - Praticien Hospitalier  
Maître de Conférences des Universités associé – Praticien Hospitalier  
Chef de Clinique Universitaire - Assistant Hospitalier  
Chef de Clinique Universitaire - Assistant Hospitalier  
Chef de Clinique Universitaire - Assistant Hospitalier  
Chef de Clinique Universitaire - Assistant Hospitalier  
Assistante universitaire Associée  
Attachée d'enseignement  
Attaché d'enseignement

**Y. JOSSET**  
**J.H. TUBIANA**  
**C. ÖZCAN**  
**A. BAUM**  
**F. CHAINOT**  
**M. ROLIN**  
**P. VAUCHELET**  
**K. CAMPANO ROZAS**  
**E. DEMOTIER**  
**M. MARTEAU**

### \* Département Prothèses

#### **Chef de département : Docteur E. SCHITTLY-MEDARD**

Maître de Conférences des Universités - Praticien Hospitalier

**C. MÉDARD**

Maître de Conférences des Universités - Praticien Hospitalier

**E. SCHITTLY-MEDARD**

Maître de Conférences des Universités Associé – Praticien Hospitalier

**C. MAILLET**

Chef de Clinique Universitaire - Assistant Hospitalier

**R. BADRAN**

Chef de Clinique Universitaire - Assistant Hospitalier

**D. BUREAU**

Chef de Clinique Universitaire - Assistant Hospitalier

**G. DORBEAUX**

Chef de Clinique Universitaire - Assistant Hospitalier

**A.S. JAVONENA**

### **\* Département Fonction-dysfonction, imagerie, biomatériaux**

#### **Chef de département : Docteur J. LECLERE**

Professeur des Universités - Praticien Hospitalier

**P. MILLET**

Maître de Conférences des Universités Associé – Praticien Hospitalier

**J. LECLERE**

Chef de Clinique Universitaire - Assistant Hospitalier

**R. BASTON**

Chef de Clinique Universitaire - Assistant Hospitalier

**G. MOUSSÉ**

Attachée d'enseignement

**E. PREAUBERT**

#### **ANGLAIS**

Professeur Agrégé

**M. CANTENER**

#### **INFORMATIQUE**

Professeur Certifié

**D. EUDES**

**CORPS PROFESSORAL  
U.F.R. DE MÉDECINE DE REIMS**

**ANATOMIE PATHOLOGIE GENERALE**

Mme le Dr BOULAGNON

**BIOCHIMIE**

M. le Professeur RAMONT

**MICROBIOLOGIE**

M. le Professeur DE CHAMPS DE ST LEGER  
M. le Professeur ANDREOLETTI

**ONCOLOGIE**



Les opinions exprimées dans cette thèse n'engagent que leur  
auteur et en aucun cas l'U.F.R. d'Odontologie de REIMS

Monsieur le Professeur Pierre Millet,

Professeur des Universités - Praticien Hospitalier dans la sous-section DENTISTERIE RESTAURATRICE, ENDODONTIE, PROTHESES, FONCTION-DYSFONCTION, IMAGERIE, BIOMATERIAUX, Département Fonction-Dysfonction, Imagerie, Biomatériaux  
Docteur de l'Université de Reims Champagne-Ardenne  
Diplôme d'Habilitation à Diriger des Recherches  
Officier des Palmes Académiques  
Directeur de l'U.F.R. d'Odontologie de Reims

Vous me faites l'honneur de présider ce jury, j'en éprouve beaucoup de  
gratitude.

Monsieur le Professeur Bernard Devauchelle,

Professeur des Universités en chirurgie maxillo-faciale et stomatologie,  
Praticien Hospitalier Chef du Service de chirurgie maxillo-faciale et stomatologie du  
CHU d'Amiens  
Spécialiste en chirurgie maxillo-faciale et stomatologie  
Spécialiste en chirurgie plastique, reconstructrice et esthétique.  
Chevalier dans l'Ordre des Palmes Académiques  
Docteur Honoris Causa de l'Université de Louvain  
Officier dans l'Ordre des Palmes Académiques

Je tiens à vous exprimer toute ma reconnaissance pour avoir dirigé ce travail avec bienveillance et beaucoup de patience. Ce fut pour moi un très grand honneur de vous avoir vu opérer au CHU d'Amiens. Merci de nous avoir ouvert les portes du bloc de CMF, c'était une expérience très enrichissante.

Madame le Docteur Christina Maillet,

Maître de Conférences des Universités Associé - Praticien Hospitalier dans la sous-section DENTISTERIE RESTAURATRICE, ENDODONTIE, PROTHESES, FONCTION DYSFONCTION, IMAGERIE, BIOMATERIAUX, Département de Prothèses

Je vous remercie sincèrement d'avoir accepté de faire partie de ce jury mais également pour votre enseignement tout aussi rigoureux que minutieux.

Monsieur le Docteur Stéphane Derruau,

Maître de Conférences des Universités - Praticien Hospitalier dans la sous-section de  
CHIRURGIE ORALE, PARODONTOLOGIE, BIOLOGIE ORALE, Département  
Biologie Orale

De même que je salue votre disponibilité et votre sympathie envers les  
étudiants, je tiens à vous remercier pour votre participation enthousiaste dans ce jury.

Monsieur le Docteur Roch Wilmot,

Je ne saurais exprimer avec de simples mots toute la reconnaissance que je te dois. Laurence et toi avaient été là dans les pires et les meilleurs moments, vous m'avez accueillie, fait confiance, encouragée et grâce à vous deux, toutes mes journées de travail sont un réel plaisir. Merci d'être vous et ne changez rien !

A mes parents, pour leur amour inconditionnel et leur soutien sans faille, que ferais-je sans vous...

A Romain, pour ton amour et ta patience, avec qui j'ai vécu le pire et le meilleur, et avec qui j'espère vivre encore beaucoup de belles aventures,

A Rémy et « petit pied », vous avez fait de moi une maman comblée,

A mes amies de longues dates, Marie, Typhanie et Victoria, loin des yeux mais près du cœur,

A ma famille, ma belle-famille et surtout ma chère belle-sœur Ingrid,

Je remercie chacun d'entre vous de m'avoir soutenue et portée jusqu'au bout de ce travail.

## Liste des abréviations

ATM	Articulation Temporo-Mandibulaire
CBCT	Cone Beam Computed Tomography
CMF	Chirurgie Maxillo-Faciale
EVA	Ethylene-Vinyl Acetate
HTV	High Temperature Vulcanizing
MCU-PH	Maître de Conférences des Universités-Praticien Hospitalier
OMS	Organisation Mondiale de la Santé
PBMA	Poly Buttyl MéthAcrylate
PEI	Porte-Empreinte Individuel
PEMA	Poly Ethyl MéthAcrylate
PH	Praticien Hospitalier
PU-PH	Professeur d'Université-Praticien Hospitalier
PMF	Prothèse Maxillo-Faciale
PMMA	Poly Méthyl MéthAcrylate
RCP	Réunion de Concertation Pluridisciplinaire
RTV	Room Temperature Vulcanizing



## Introduction

Loin d'être un problème de santé publique anecdotique, les cancers de la cavité buccale comptent plus de 13 000 nouveaux cas par an en France. Classé au 13<sup>ème</sup> rang des cancers les plus répandus mondialement, son incidence au sein de notre société occidentale est en baisse depuis les années 90, et ces chiffres encourageants sont attribuables à l'impact des actions de prévention individuelle et collective mises en place. Malgré tout, on déplore une progression significative chez les femmes en raison de leur exposition toujours grandissante à l'intoxication alcoolo-tabagique. (1) Bien que les acteurs de la santé soient sensibilisés au dépistage précoce et que la prise en charge de ces cancers bénéficie des dernières avancées scientifiques en la matière, le pronostic des patients atteints reste relativement peu favorable et leur survie à 5 ans peine à atteindre les 50%, en raison de la découverte à un stade déjà trop avancé de ces tumeurs rapidement invasives.

La cavité buccale désigne l'ensemble des structures antérieures du tube digestif comprenant la muqueuse labiale, les structures composant les arcades alvéolaires, le plancher buccal, la partie buccale de la langue et le palais dur. Elle est délimitée en avant par le versant muqueux des lèvres et s'étend en arrière jusqu'aux piliers amygdaliens. Les muqueuses buccales sont directement exposées aux principales étiologies mises en cause dans le développement des cancers que sont le tabac et l'alcool. L'absence de cloison sagittale médiane, tant sur les plans muqueux, sous-muqueux que lymphatique, ainsi que la continuité des différentes muqueuses de recouvrement suffisent à expliquer la diffusion rapide loco-régionale et métastatique de ces tumeurs.

Sans omettre de considérer avec valeur l'intérêt de la radio-chimiothérapie dans les traitements des tumeurs ou comme thérapeutique adjuvante, la grande majorité des cancers de la cavité buccale sont traités par chirurgie d'exérèse. Cette chirurgie résectrice délabrante et mutilante engendre des pertes de substances maxillo-faciales importantes sollicitant à la fois les prouesses chirurgicales de la reconstruction maxillo-faciale et la technicité de la prothèse pour être comblées.

La face et la défiguration étant des préoccupations majeures de l'Homme depuis des millénaires, l'ancrage de la chirurgie et de la prothèse à travers le globe, remonte à l'Antiquité. Bénéficiant chacune de leur côté des découvertes médicales, industrielles et technologiques, elles ont longtemps grandi dans la dénégation l'une de l'autre : la première cherchant à tout

reconstruire par le bistouri, l'autre poussant à son paroxysme la quête de la prothèse parfaite, celle qui sera invisible pour autrui, que le patient défiguré lui-même oubliera. Ces utopies thérapeutiques confluent aujourd'hui vers des réhabilitations mixtes plus réalistes : la chirurgie tente de combler et réparer les structures perdues de la cavité buccale, quand la prothèse se concentre dès lors sur la réhabilitation de l'articulé dentaire.

La meilleure façon d'appréhender la réhabilitation prothétique après un cancer de la cavité buccale est de se remémorer la naissance et les principaux faits d'histoire des deux disciplines qui gravitent autour : la Chirurgie Maxillo-Faciale (CMF) et la Prothèse Maxillo-Faciale (PMF). L'odontologiste en charge de la réhabilitation prothétique doit avoir une connaissance aigüe des conséquences anatomiques, tissulaires, fonctionnelles, esthétiques et psychologiques de la prise en charge de ces cancers pour espérer répondre de la meilleure des façons à la demande singulière et subjective de son patient. Ainsi, il peut enrichir sa pratique conventionnelle et théorique de l'art prothétique d'un ensemble de procédés visant à améliorer le confort de la prothèse.

Pour les raisons évoquées ci-après, la réalisation de prothèse obturatrice et épithèse devenues des pratiques marginales ne feront pas l'objet d'une description détaillée dans cet écrit.

L'approche historique, les répercussions pluridimensionnelles de la maladie et les moyens techniques de réalisation prothétique seront présentement les trois grandes parties développées dans cet écrit, dont la finalité est de mettre en lumière l'enjeu (ou les enjeux) des réhabilitations prothétiques dans le traitement des cancers de la cavité buccale.

## 1. De l'évolution de la chirurgie reconstructrice et de la prothèse maxillo-faciale

Dans cette première partie, nous allons retracer l'évolution de la prise en charge des cancers de la cavité orale à travers l'histoire de la chirurgie carcinologique et reconstructrice d'une part, et le développement de la prothèse maxillo-faciale d'autre part. C'est en harmonie l'une avec l'autre que ces deux disciplines complémentaires obtiennent les meilleurs résultats en termes de reconstruction maxillo-faciale. Envisager l'une sans l'autre, c'est ne pas mesurer l'importance que revêt une prise en charge globale du patient. Finalement, ce passage en revue des techniques chirurgicales utilisées permet de mieux appréhender l'état des tissus post-chirurgicaux qui serviront de soutien pour la future prothèse.

---

*« On ne connaît pas complètement une science tant qu'on n'en sait pas l'histoire. »*

*Auguste Comte*

---

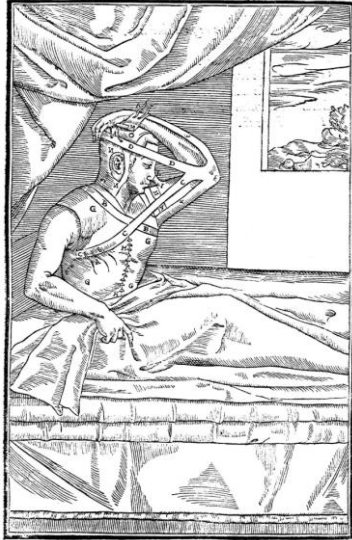### 1.1. Histoire de la chirurgie des cancers maxillo-faciaux (2)

Si au IV<sup>e</sup> siècle, ORIBASE considérait que « les cancers sont incurables » et que leurs localisations les plus fréquentes étaient « sous la lèvre, l'oreille, le nez, le cou » (3), la prudence chirurgicale restera de mise jusqu'aux portes de la Renaissance. En effet, Henri de MONDEVILLE (1260-1320), médecin et chirurgien des rois de France de l'époque, constatait que l'exérèse, bien souvent incomplète, ne faisait qu'exacerber le processus tumoral. (4)

Cette méfiance envers les tumeurs poursuivra aussi Ambroise PARE, ce père de la chirurgie moderne, qui les considérait comme contagieuses. Selon lui, « ceste fièvre, de mesme que les carcinomes, demande plustost à estre flattée qu'irritée ». (5)

Gaspard TAGLIACOZZI (1545-1599) « chirurgien des miracles » fut l'un des premiers à pratiquer la chirurgie faciale (6) : il proposa la « greffe » de nez à l'aide d'un lambeau de chair situé sur le bras (*fig.1*) et décrit le protocole dans « Chirurgia nova de nasium, aurium, labiorumque defectu per insitionem cutis ex humero ». Cette « méthode italienne » sera

réutilisée quatre siècles plus tard pour la chirurgie reconstructrice des « Gueules Cassées ». (7,8)



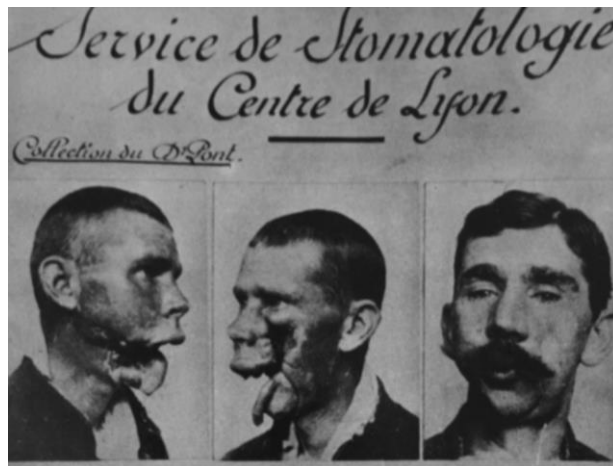*Figure 1 : Chirurgie reconstructrice du nez par lambeau brachial (G. Tagliacozzi, 1597, De curtorum chirurgia per insitionem. R. Meietti, tab. VIII, Bologna, Rizzoli Orthopaedic Institute)(9)*

Une première ébauche du traitement à apporter à ces cancers fut posée par HEISTER et GARENGEOT dans l'ouvrage « Institutions de chirurgie » en 1770. (10)

Au XIX<sup>e</sup> siècle, plusieurs grands noms de la chirurgie et de la médecine viennent apporter leur contribution dans l'histoire du cancer et permettent d'établir ses fondements anatomo-histologiques. On peut citer parmi tant d'autres BICHAT, LAENNEC ou de BROCA. Quelques interventions chirurgicales à titre de résections, sans codifications précises furent réalisées à cette époque par GENSOUL (1833), SEDILLOT et ROUX (1836). A la fin du XIX<sup>ème</sup> siècle, HEATH se vantait même de la survie après 24 ans d'un de ces patients ayant subi une exérèse de l'hémi-langue et de la mandibule. Quelques décennies plus tard, MORESTIN tenta de codifier l'exérèse chirurgicale des cancers de la cavité buccale mais il restait lucide sur « l'acrobatie chirurgicale » que représentaient ces interventions dans un milieu septique, à une époque où l'antibiothérapie n'existait pas.

Au début du XX<sup>e</sup>, la radiothérapie devient une alternative bien moins mutilante aux tentatives chirurgicales dans le traitement des cancers maxillo-faciaux. C'est CERNEA (2) qui redonne, dans sa thèse de 1938, sa place légitime à l'électrochirurgie. Ainsi pendant une vingtaine d'année, la radiothérapie et la chirurgie se sont partagées les indications thérapeutiques pour ces cancers.

La Première Guerre Mondiale et son lot non négligeable de Gueules Cassées, permit de grandes avancées chirurgicales (**fig.2**) en matière de reconstruction faciale mais aussi de ce fait, en matière de prise en charge du cancer de la face. (11) Et si l'on ne peut réfuter l'intérêt de la radiothérapie et de la chimiothérapie dans l'opérabilité des tumeurs, on ne peut qu'admettre que les résultats les plus satisfaisants dans le traitement des cancers de la cavité buccale furent obtenus par des chirurgiens comme DARGENT ou CONLEY, ceux-là même qui avaient auparavant codifié les techniques de reconstruction par lambeaux. (8)



**Figure 2 :** Extrait du dossier médical d'un patient blessé de la face pendant la Première Guerre Mondiale, avant et après reconstruction par le Pr. Albéric Pont. (Bibliothèque numérique Médica, Univ. Paris Cité) (11)

## 1.2.Mise en perspective avec l’histoire de la prothèse maxillo-faciale (12–15)

On ne saurait évoquer la prise en charge des cancers de la cavité buccale en se limitant à la seule discipline qu’est la chirurgie. En effet, parallèlement puis conjointement à la chirurgie, on a pu constater le développement de la prothèse.

Préserver ou restaurer le visage est une des préoccupations humaines remontant à l’Antiquité. La prothèse maxillo-faciale constitue à ce titre une discipline odontologique et médicale fort ancienne, dont l’objectif est de remplacer, par un dispositif artificiel appelé prothèse ou épithèse, un organe maxillo-facial absent ou altéré.

La PMF se définit comme l’art et la science de la reconstruction artificielle des pertes de substances acquises ou congénitales du massif facial. On peut la diviser en plusieurs sous-catégories que sont :

- Les **prothèses internes** ou **endoprothèses** (non amovibles, implantées chirurgicalement)
- Les **prothèses externes** (amovibles, en contact avec les tissus humains) qui peuvent être **intra** ou **extra-orales** (elles peuvent remplacer une perte de substance au niveau de la pyramide nasale, du pavillon de l’oreille ou de la région oculo-palpébrale)

Les premières traces de pièces artificielles mises en place au niveau de la face remontent à l’ancienne l’Egypte. En effet, des masques dorés et des pièces cosmétiques appliquées sur le visage des momies ont été retrouvés dans des tombeaux datés de 2500 ans avant JC. (**fig.3**) Aucune trace de pratiques comparables antérieures ne fût découverte à ce jour. Bien que le but des masques égyptiens et des prothèses soit sensiblement éloigné, ceux-ci témoignent néanmoins de l’importance déjà accordée à cette époque au visage et à son embellissement.



**Figure 3 :** *Modélisation 3D de la momie du musée Champollion (Les écritures du monde, Figeac, France, Image : P. Pomar) (12)*

En 1500 avant JC, le Susruta Samhita, plus ancien traité de médecine ayurvédique, fait état de reconstructions chirurgicales de la pyramide nasale par lambeau cutané frontal. (6) (**fig.4**) La difficulté de réalisation encore actuelle de ces lambeaux permet de douter de leur succès à cette période mais soulève l'hypothèse de tentatives de reconstructions prothétiques.



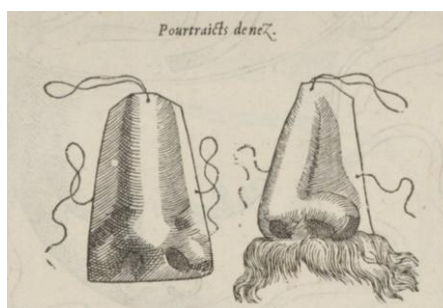
**Figure 4 :** *Reconstruction nasale par lambeau frontal, pratiquée sur Cowasjee, un indien ayant servi dans l'armée britannique, capturé et mutilé par le Sultan Tipu. (Image : E. Cave, The Gentleman's Magazine, Oct. 1794, Pl. I, p. 885)(16)*

Si la période gréco-romaine fait peu mention de l'usage de prothèses faciales, on retrouve cependant dans les vestiges de Pompéi ou Herculanium les inscriptions latines « faber ocularis » soit littéralement « fabricants d'yeux ».

Au Moyen-Age, c'est un empereur déchu, Justinien, qui va user de la prothèse pour reprendre son trône. Aussi, la croyance en la « rhinokopia » stipulait qu'un homme au nez coupé ne pouvait prétendre au titre d'empereur. Or, celui-ci s'est vu amputé de son nez sur ordre de Léonce. Il sera réinvesti au cours d'un second règne en 705 grâce à l'utilisation d'une épithèse en or pour masquer sa béance nasale.

Aux temps du califat de Cordoue, Abulcassis (936-1013), connu en odontostomatologie pour ses multiples dissections chirurgicales, décrit la réalisation de prothèses faciales en ivoire ou en os de bœuf. En outre, il fut l'un des premiers à faire tomber les frontières entre médecine, chirurgie et prothèse.

Ambroise Paré (1509-1590) fournit à la PMF un ancrage chirurgical sur fond de médecine militaire, un parcours au cours duquel il sera confronté à de lourdes mutilations notamment faciales. Il décrira les épithèses faciales « par artifice d'or, d'argent, de papiers et de linges collés de telles figures et couleurs qu'estaient les siens » dans son ouvrage Dix livres de la chirurgie avec le magasin des instruments nécessaires à icelle (17), maintenues en place par de petits lacets. (*fig.5*) L'image du mutilé devient « prothétique » : « Le remplacement, le rétablissement de la même situation qu'auparavant, la substitution, la compensation : voilà qui devient un langage possible ». Il décrit aussi les prothèses oculo-palpébrales et coques oculaires, bien que celles-ci aient déjà été évoqué un siècle plutôt à Venise, sur l'île de Murano.




**Figure 5 :** *Portrait de nez artificiels en « papiers et linges collés, peints et émaillés »*  
(Image : A. Paré, 1564, p.894-895) (17)



Tycho Brahé (1546-1601), astronome danois, ayant perdu son nez lors d'un duel avec son cousin Manderup Parsberg (opposés sur la naissance de Pythagore), fait appel à un orfèvre pour lui fabriquer des prothèses nasales en or et en argent pour masquer sa béance stigmatisante.

C'est au XVIII<sup>e</sup> siècle que Pierre Fauchard (1678-1761), considéré comme le père de la chirurgie dentaire et de l'orthodontie, dans son œuvre majeure, Le Chirurgien-Dentiste ou Traité des Dents (18), révolutionne la pratique de l'art prothétique en la considérant comme véritable science et cherche à sortir la profession de l'ignorance et du charlatanisme. Fauchard est à l'art dentaire ce que Paré est à la chirurgie. Il décrira des procédés de fabrication d'épithèses faciales à l'aide de papier-mâché et d'argent. (**fig.6**)



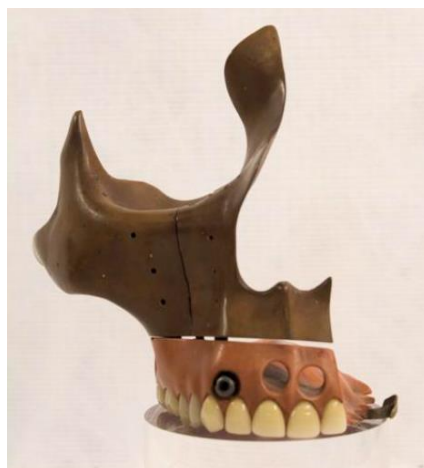**Figure 6 :** « Pièce ou machine pour la mâchoire supérieure, dont le râtelier est joint à deux demis cercles par deux ressorts » (A). « Double dentier monté par deux ressorts » (B). « Obturateur, démonté pièce par pièce & ensuite monté, lequel sert à boucher le trou du palais & la brèche du dentier » (C) (Image : P. Fauchard, *Le chirurgien-dentiste, ou Traité des dents*, Tome 2, Pl. 36, 37 et 39, p. 273, 291 & 320) (18)

Le XIX<sup>e</sup> siècle est marqué par une amélioration considérable des techniques grâce au développement industriel et l'apparition de nouveaux matériaux. Plus esthétiques et fonctionnelles, les prothèses seront désormais réalisées uniquement par des chirurgien-dentistes. Concernant les matériaux utilisés, on abandonne l'or et l'argent, lourds et rigides,

contre la vulcanite en incorporant du soufre au caoutchouc (Goodyear, 1851). Elle sera utilisée par Preterre et Kingsley pour la fabrication prothétique dès 1864. Kingsley optera ensuite pour le celluloïd à partir de 1879. (12)

Claude Martin (1843-1911) donne une nouvelle dimension à la PMF en apportant à la chirurgie maxillo-faciale la technologie de la prothèse. Il développe le concept de prothèse opératoire (*fig.7-8*) et médicalise la discipline. Il utilise la céramique pour réaliser des prothèses nasales. « Applications successives de couches de pâte d'Allen que l'on fait cuire ou plutôt biscuiter au four sur une épaisseur d'environ 2 mm ». (8)

*Figure 7 : Endoprothèse fabriquée et mise en place par Claude Martin suite à une résection mandibulaire interrompue, « représentant exactement la partie osseuse enlevée » (Image : C. Martin, 1886, Prothèse immédiate à la suite de résections partielles du maxillaire inférieur, fig. 4)(19)*



*Figure 8 : Endoprothèse faite de vulcanite et porcelaine, reconstituant le maxillaire supérieur ainsi que toute l'arcade zygomatique droite, réalisée par Claude Martin et exposée au Musée des Hospices Civils de Lyon. (20)*

Au début du XX<sup>e</sup> siècle, Henning propose une méthode originale de reconstruction du nez, de l'oreille et des joues. Après avoir moulé la face du patient, on reconstruit en cire sur le modèle en plâtre, la partie manquante. L'organe en cire est englobé dans de la vulcanite ou du caoutchouc afin d'en confectionner un moule. Une fois la cire fondue, on y coule une pâte à base de gélatine et glycérine, colorée par des pigments ocre jaune et vermillon. On assure le maintien de la prothèse par une colle composée de mastic en solution dans l'éther. C'est la première mise en œuvre en prothèse maxillo-faciale de la technique de la cire perdue.

La Prothèse Maxillo-Faciale viendra ensuite au secours des « Gueules Cassées ». On recense lors de la Première Guerre Mondiale, un demi-million de blessures cranio-faciales et entre 10000 et 15000 « grands blessés » de la face. Les blessures n'étaient pas nouvelles mais c'est leur nombre important qui a contribué à l'essor de la réhabilitation prothétique maxillo-faciale. La guerre des tranchées, de par sa nature, a favorisé les blessures localisées au niveau de la face. On assiste à la mise en place d'un véritable service spécialisé de Chirurgie Maxillo-faciale en arrière de la ligne de front avec un suivi des patients ordonné : du ramassage sur le champ de tir à l'opération en passant par la réalisation des prothèses, tout était consigné dans un dossier détaillé qui suivait le soldat mutilé du début à la fin de sa prise en charge. Le nom du Docteur Albéric PONT (1870-1960), à la fois chirurgien et prothésiste, résonne encore entre les murs du Service de Stomatologie du Centre Hospitalier de Lyon pour ses prouesses en matière de reconstruction chirurgico-prothétique. (*fig.9*) On retiendra également celui du Dr Hippolyte MORESTIN (1869-1919) de l'hôpital du Val-de-Grâce (Paris), qui malgré un dédain d'abord prononcé envers les « mécaniciens » dentaires, fut contraint d'admettre l'amélioration de l'esthétique de ses patients reconstruits après mise en place des prothèses. Il apprécia notamment les travaux de Sir William Kelsey Fry, dentiste anglais ayant œuvré pour la réhabilitation des mutilés de la face. (21)

**Figure 9 :** *Patient mutilé de la Première Guerre Mondiale, ayant perdu son oreille droite (A), réhabilité par épithèse auriculaire (B), elle-même réalisée par Albéric Pont. (Bibliothèque numérique Médica, Univ. Paris Cité) (11)*

Les silicones font leur apparition en 1934 et n'entreront en médecine qu'en 1959 grâce au centre de recherche Dow Corning qui tente de développer l'indication des silicones en médecine et en chirurgie. Utilisé initialement comme isolant électrique pour les outils de navigation de l'US Air Force, aujourd'hui, les silicones demeurent toujours le matériau de choix pour la confection des épithèses et bien d'autres prothèses. (14)

Le XX<sup>e</sup> siècle est marqué par les progrès de la chimie organique et l'avènement des silicones qui par leur mimétisme, révolutionnent la PMF. Il faut noter également à la même période, l'arrivée des implants baso-crâniens qui permettent à TJELLSTRÖM de réaliser la première épithèse auriculaire implanto-portée en 1979. (22) (**fig.10**) BRÅNEMARK et ALBREKSSON ont aussi proposés des dispositifs fiables de fixation osseuse pour épithèses.

**Figure 10 :** *Patient portant une épithèse auriculaire implanto-portée (A). Vue de l'intrados de l'épithèse (B). (Image : A. Tjellström, The bone-anchored auricular episthesis, The Laryngoscope, 1981) (22)*

L'époque contemporaine est caractérisée par un grand changement de paradigme : le passage de la peau prothétique siliconée aux greffes du visage. Bien qu'on ne puisse ignorer les avancées majeures en matière de PMF, la chirurgie reconstructrice est préférée pour la réhabilitation des mutilés de la face. La prothèse tend à être cachée, plus discrète, elle n'intervient que là où la chirurgie ne peut plus rien (endoprothèses, prothèses endo-buccales).

Au début du XXI<sup>e</sup>, malgré les nécessaires questionnements éthiques qu'elles soulèvent, les premières tentatives de greffes du visage donnent un nouvel essor à la réhabilitation prothétique. La reconstruction chirurgicale et la réhabilitation prothétique s'entre-mêlent désormais pour tendre vers l'hybridation augmentée. Bien que la réalisation de prothèses obturatrices ou d'épithèse soit encore d'actualité ; dans une grande majorité des cas, les chirurgiens maxillo-faciaux vont tenter de reconstruire chirurgicalement les pertes de substances. La PMF intervient alors pour restituer au patient l'articulé dentaire en s'accommodant de l'anatomie buccale atypique issue de la chirurgie réparatrice. Les épithèses et obturateurs s'apparentent davantage à une alternative thérapeutique « de secours » en cas d'échec ou de contre-indication chirurgicale ; les épithèses oculo-palpébrales et auriculaires demeurent cependant, pour des régions anatomiques difficilement reconstructibles en chirurgie réparatrice.

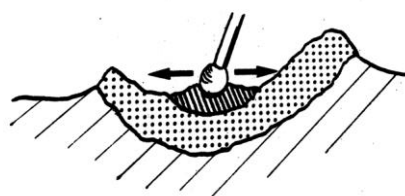
La PMF, associée ou non à la reconstruction chirurgicale, tente de rendre possible une nouvelle existence corporelle. Le passage au prothétique fait émerger un genre nouveau, l'« homo orthopedicus » et cette reconfiguration de l'homme s'appuie sur le concept d'hybridation.

Si la médecine moderne reposait jusqu'alors sur un cadre de pensée thérapeutique dont le but était de réparer le vivant face à la maladie ou la déficience, aujourd'hui ses missions se sont élargies à la recherche d'un « état de complet bien-être physique, mental et social », si l'on fait référence à l'actuelle définition de la santé par l'OMS. La santé « ne consiste [plus] seulement en une absence de maladie ou d'infirmité ». Les nouvelles technologies font basculer le monde médical vers le transhumanisme dont l'objectif est « l'augmentation » de l'homme et non plus sa seule réparation. C'est le concept d'hybride augmenté.

Le visage est le support de reconstructions chirurgicales et prothétiques qui dépassent aujourd'hui les seules considérations esthétiques et fonctionnelles autrefois évoquées, pour tendre vers l'augmentation de ses caractéristiques. Cette augmentation de l'individu hybridé dans un avenir proche, est rendu possible par les avancées en matière de neurosciences d'une part, et d'autre part, par l'utilisation des nouvelles technologies. La prothèse devient un bio-objet dans le sens où elle contribue à un reformatage neuro-psycho-physiologique de l'être hybridé.

### 1.3.Des techniques chirurgicales actuelles à l'état des tissus reconstruits (23)

A l'aube des années 80, plusieurs techniques sont utilisées en chirurgie pour le traitement de ces cancers rapidement invasifs. L'électrocoagulation en fait partie. (*fig.11*) Elle consiste en l'utilisation de courants de haute fréquence pour obtenir une coagulation des tissus, par application d'électrodes de grandes surfaces, tout en évitant la carbonisation. Chaque plan détruit est éliminé sans hémorragie à la curette, sous contrôle visuel. Les suites sont simples : les parties molles sont éliminées sous 10 jours, les séquestres osseux en quelques mois. Son usage est généralement réservé jusqu'aux lésions de stade T3 sans atteinte osseuse et la chirurgie conventionnelle prend le relais pour les lésions plus étendues.

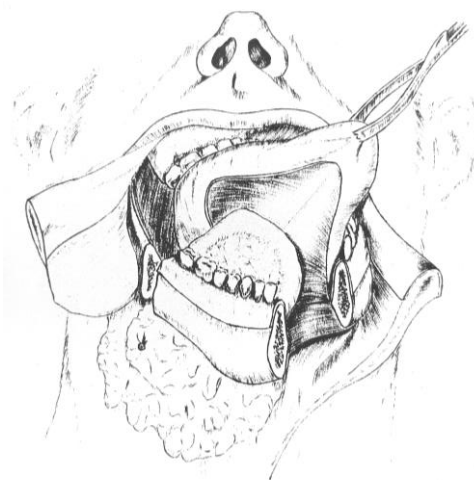

*Figure 11 : Schéma représentant l'électrocoagulation d'une lésion ulcérée. (Image : Pr. Devauchelle)(2)*

Le laser au CO<sup>2</sup> peut être utilisé pour des découpes nettes et précises des tissus, tout en limitant l'inflammation post-opératoire, mais ne saurait supplanter la technique précédente. La cryochirurgie fut également expérimentée par des auteurs américains mais la prudence reste de mise quant à l'absence de contrôle du champ cryocoagulé et l'œdème post-opératoire généré.

Comme amorcé en amont, on se tournera donc aisément vers la chirurgie conventionnelle en monobloc (*fig.12*) pour les lésions étendues au tissu osseux de stade avancé T3 et T4. Le terme monobloc signifiant que l'exérèse de la lésion primaire et aires ganglionnaires touchées est réalisée en une seule pièce opératoire. La chirurgie se réalise par voie d'abord endo-buccale et cervicale. La résection de la tumeur peut être associée ou non à une résection osseuse marginale ou segmentaire pour la mandibule.

Ces résections en monobloc très délabrantes par leur étendue, imposent donc le recours à des lambeaux de reconstruction pour combler les pertes de substance générées. Le protocole thérapeutique doit donc tenir compte de la reconstruction cutanéomuqueuse et souvent osseuse nécessaire.



*Figure 12 : Schéma d'une chirurgie monobloc avec résection mandibulaire interruptrice.  
(Image : Pr Devauchelle) (2)*

La reconstruction chirurgicale est évidemment compliquée par le contexte carcinologique. Ainsi, l'état général du patient doit être pris en compte par le chirurgien dans la technique de reconstruction plastique envisagée. La cicatrisation des tissus va être influencée par l'âge du patient, ses antécédents médicaux, les altérations vasculaires possibles, le diabète, le stade de dénutrition entretenu par la localisation même de la tumeur.

Le risque infectieux est au cœur des préoccupations du chirurgien, sachant que l'intervention se déroule dans la cavité buccale, un milieu septique par définition car présentant une flore microbienne abondante. La dénutrition ainsi qu'une éventuelle chimiothérapie adjuvante vont causer un affaiblissement du système immunitaire, bien que l'antibiothérapie permette, désormais, de limiter les risques post-opératoires.

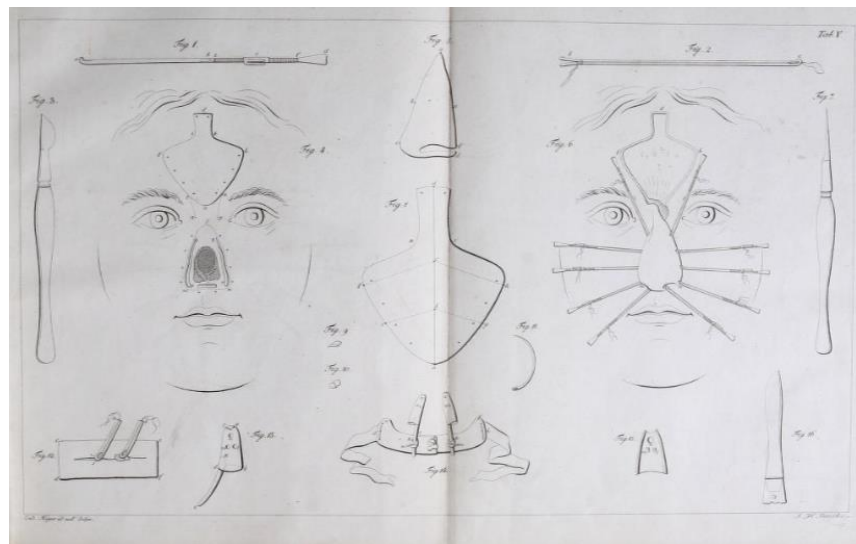
Tout l'enjeu de la reconstruction chirurgicale est de venir combler une perte de substance muqueuse, dont le capital disponible dans l'organisme est limité. Il faut donc avoir recours à des lambeaux de voisinage ou des greffes. Le comportement de ces tissus dans le milieu buccal est excellent, bien que la métaplasie ne soit pas complète.

Une irradiation pré-opératoire peut considérablement menacer l'intégration et la cicatrisation tissulaire. Il est totalement illusoire de vouloir se servir des tissus exposés aux rayonnements et les lambeaux à distance restent la seule option envisageable. Les délais de cicatrisation ainsi que les risques infectieux sont majorés.



Parmi les techniques actuellement utilisées, on peut évoquer d'abord les greffes cutanées. Ce sont des auto-greffes dermo-épidermiques intermédiaires et épaisses. La prise de la greffe est bonne dans le milieu buccal mais on peut constater une rétraction tissulaire de 20% en moyenne. L'avantage de cette technique, contrairement aux lambeaux, est qu'elle ne nécessite pas de recouvrement du site donneur (ce dernier bénéficie d'une épidermisation spontanée sous 3 semaines).

Les lambeaux cutanés sont utilisés depuis deux millénaires. Les premières descriptions de lambeaux médio-frontaux par des médecins indiens datent du premier siècle avant JC. **(fig.13)** Ces lambeaux contiennent un pédicule vasculaire leur conférant une vitalité autonome. Le type de vascularisation du lambeau va influencer sur l'étendue possible de ce dernier. Ainsi, une vascularisation cutanée par les artères perforantes sous-jacentes va grandement limiter la longueur du lambeau ; contrairement à une vascularisation par artère cutanée directe qui permet de transférer une plus grande longueur de tissu. Ces lambeaux artériels peuvent être utilisés en îlot ou comme lambeau libre si le pédicule a été sectionné et anastomosé aux vaisseaux du site receveur.

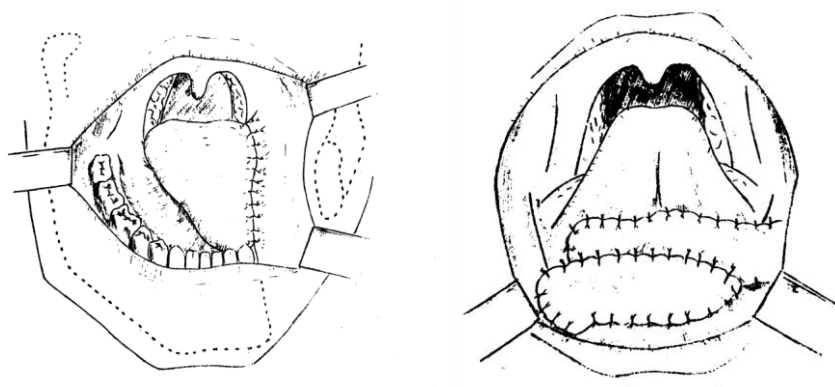


**Figure 13 :** Description de la technique indienne de rhinoplastie (Image : *Rhinoplastik, oder die Kunst den Verlust der Nase organisch zu ersetzen, in ihren früheren Verhältnissen erforscht und durch neue Verfahrungsweisen zur höheren Vollkommenheit gefördert, C. F. von Gräfe, 1818*).(24)

Les lambeaux musculaires sont aujourd’hui largement utilisés pour la reconstruction des pertes de substance endo-buccales. Il ne s’agit plus de venir adapter une pièce cutanée aux berges d’une plaie opératoire, mais bien de restituer les conditions locales les plus anatomophysiologiques possibles. Ces lambeaux apportent un sous-sol musculaire rigide, un derme qui sert de plan de glissement et une peau souple par-dessus. (*fig.14*) Les lambeaux musculocutanés constituent une très bonne solution thérapeutique pour des pertes de substance profondes et de grande étendue. En cas de résection osseuse conséquentes ou interromptrices, on peut adjoindre à ces lambeaux une partie osseuse pour en faire des lambeaux composites. (*tab.I*)

*Tableau I : Résumé des principaux types de lambeaux utilisés en reconstruction maxillo-faciale avec les différents sites donneurs.*

<i>Type de lambeaux</i>	<b>Locaux</b>		<b>Libres</b>	
	Cutanés/muqueux	Musculo-cutanés	Cutanés/muqueux	Composites
<i>Origine (site donneur)</i>	Lingual Labial inférieure Palais Larynx Delto-pectoral Front Naso-génien Mandibulo-génien Cervical	Sterno-cléido-mastoïdien Trapèze Grand pectoral Grand dorsal	Pédiex Epiploon Antibrachial	Côte Crête iliaque Dos du pied et 2° métatarse Péroné



*Figure 14 : Exemples de lambeaux locaux. Lambeau lingual suturé directement sur la muqueuse jugale (A). Lambeaux naso-géniens (B). (Image :Pr Devauchelle) (2)*

Nous allons dorénavant nous attacher à l'état des tissus après traitement chirurgical des cancers de la cavité buccale. Tout d'abord, nous pouvons évoquer la cicatrisation spontanée après électrocoagulation. Elle se détermine par une nécrose spontanée qui conduit à la chute de l'escarre en une dizaine de jours. En quelques semaines, on peut constater une épithélialisation qui laisse une muqueuse fine, blanchâtre et souple. Cependant, elle est souvent responsable de rétractions et brides, dont les séquelles fonctionnelles immédiates disparaissent rapidement par adaptation du patient.

Pour les greffes cutanées, on observe aussi une rétraction du greffon dans les premières semaines. Les lambeaux permettent la reconstruction de plus grand « défauts » endo-buccaux mais leurs inconvénients pour une réhabilitation prothétique ultérieure sont plus importants. Les lambeaux linguaux entraîneront une fixation plus ou moins grande de la partie mobile de la langue. Les lambeaux labiaux inférieurs vont entraîner une rétraction certaine de la lèvre inférieure, une microstomie avec une perte de souplesse défavorisant l'intégration d'une prothèse et potentiellement génératrice d'une incontinence salivaire.

Concernant le comportement physiologique des différents tissus dans le milieu buccal, on ne peut que préférer les lambeaux linguaux. En effet, bien vascularisée, la muqueuse va sécréter du mucus qui va favoriser la déglutition et l'intégration des prothèses éventuelles. Une surface cutanée restera lisse et brillante. Elle ne sécrète pas de mucus. Elle constitue néanmoins à défaut de mieux, un bon « matelassage » dans les brèches profondes.

## 2. Impacts fonctionnels, esthétiques et psychologiques de la reconstruction prothétique (15,25)

Pour le patient comme pour les soignants, la réhabilitation fonctionnelle et esthétique du visage représente souvent un réel défi thérapeutique : de la reconstruction chirurgicale à l'acceptation en passant par la restauration prothétique et la rééducation, nombre de considérations sont à prendre en compte.

Au cours de ce cheminement thérapeutique, plusieurs difficultés vont s'imposer. D'abord esthétiques, puisque le patient voudra se rapprocher, si ce n'est de son visage d'avant, au moins d'un visage « normal » ; mais surtout des difficultés fonctionnelles. La fonction est un impératif à restaurer, tant sur le plan de la santé organique que sur la santé psychologique.

---

*C'est curieux un visage, n'est-ce-pas ? Quand on en possède un, on n'y pense pas. Mais dès qu'on en a plus, on se sent comme si la moitié du monde avait été arrachée.*

*Kôbô Abbé, La face d'un autre*

---

### 2.1. Impacts fonctionnels (26–28)

L'**édentement** partiel ou total est une conséquence très fréquente des traitements chirurgicaux des cancers oraux. Cet édentement peut être dû à la localisation même de la tumeur, à la marge de sécurité imposée par la chirurgie ou à une infection de type ostéonécrose des maxillaires suite aux traitements par radio- ou chimiothérapie. Dans tous les cas, le coefficient masticatoire du patient s'en trouve fortement diminué.

La **mastication** fait partie du processus de manducation. Cette étape orale pré-digestive comprend à la fois préhension, mastication, insalivation et déglutition ; autant d'éléments pouvant être négativement impactés par le cancer. (29) Le passage entre les deux arcades dentaires permet un recalibrage du bol alimentaire, étape indispensable avant de passer à la déglutition. La rythmique masticatoire implique la coordination de nombreux muscles

masticateurs. Or, le cancer et ses traitements vont non seulement impacter la denture mais aussi la structure ostéo-musculaire d'une ou des deux mâchoires. (30) Effectivement, par la proximité spatiale de la tumeur ou à cause de la radiothérapie, une fibrose des muscles masticateurs survient dans les 9 semaines suivant l'exposition aux rayonnements ionisants. L'immobilisation de l'articulation temporo-mandibulaire (ATM) engendre un épaissement du liquide synovial et un amincissement du cartilage articulaire. De plus, une atteinte des capteurs sensitifs présents sur la langue, le palais et le ligament alvéolo-dentaire compromettent le système de rétrocontrôle sensitivo-moteur nécessaire à la modulation de la mastication selon les paramètres de pression.

En résumé, le cancer engendre une atrophie des muscles masticateurs, une altération des capteurs sensoriels de pression et un déséquilibre droite-gauche. (31) On observe donc chez les patients atteints des mouvements d'ouverture-fermeture saccadés, irréguliers et surtout limités. Un phénomène de glissement est généralement présent à cause d'attaches musculaires manquantes. Si une mastication physiologique comprend un retour à la position d'occlusion initiale entre deux cycles, ce n'est pas toujours le cas notamment après une chirurgie interromptrice où l'on notera une pause entre deux cycles avec une position intermédiaire déstabilisatrice. Du déséquilibre du système de contrôle de la mastication et de l'hésitation lors du retour en intercuspidie maximale découlent des mouvements compensatoires de la tête.

La **dysphagie** est à la fois un symptôme révélateur de la maladie et une des conséquences principales des traitements mis en place, autant la chirurgie que la radiothérapie. Elle représente la difficulté à avaler, liée à une sensation de ralentissement ou d'arrêt de progression du bol alimentaire lors de la déglutition. L'insalivation des aliments est également une étape essentielle de la déglutition qui est très souvent touchée par la maladie mais surtout par les traitements de chimio- et radiothérapie. En effet, ces thérapeutiques vont avoir des conséquences importantes sur la physiologie des glandes salivaires. On observera fréquemment une baisse de la quantité mais aussi de la qualité de la salive produite.

La morphologie intra-buccale post-chirurgicale, la limitation d'ouverture buccale souvent associée, l'hyposialie ainsi que les douleurs et la baisse du niveau d'hygiène bucco-dentaire offrent un terrain propice au développement de pathologies infectieuses telles que des mycoses buccales, favorisant d'avantage la dysphagie.

Si elle n'est pas prise en charge, cette dysphagie peut se transformer en aphagie totale pour les solides d'abord puis pour les liquides, avec les répercussions que l'on connaît sur l'état général du patient.

La **dysgueusie** peut également être évoquée face à des troubles du goût et de l'olfaction, souvent rencontrés dans les cancers de la cavité buccale. Ces altérations sensorielles ainsi qu'une satiété précoce et une perte de l'hédonisme à s'alimenter contribuent aussi à la dénutrition sévère. (29)

L'ensemble de ces éléments, combinés, vont inévitablement avoir de lourdes conséquences sur la capacité du patient à s'alimenter correctement. La dénutrition qui accompagne la maladie et ses traitements est une conséquence fonctionnelle majeure à prendre en compte lors de la réhabilitation prothétique. Retrouver une alimentation orale confortable est une source de plaisir, de convivialité et permet d'éviter ou de retarder les apraxies alimentaires. C'est une fonction qu'il est indispensable de restaurer.

\*\*\*

La seconde fonction orale impactée considérablement par la maladie et ses traitements est la phonation, ou plus précisément l'articulation du langage. (5) La **dysphonie**, qui est définie comme un trouble de la voix, sera plus ou moins marquée en fonction des structures atteintes par le cancer et réséquées au cours de la chirurgie. On retrouve généralement une voix nasonnée, un langage saccadé et hachuré mais aussi l'impossibilité totale de prononcer certains phonèmes. Dans le cadre des cancers de la cavité orale, ce sont l'**incontinence labiale**, la diminution de la **mobilité linguale** et mandibulaire ainsi que l'édentement qui vont modifier la voix du patient. De plus, l'atteinte des muscles faciaux et notamment des muscles de la mimique peuvent perturber la communication non-verbale. Dépossédé de tout moyen d'interaction naturelle avec son environnement (familial, professionnel, médical), le patient se retrouve isolé, seul avec sa maladie.

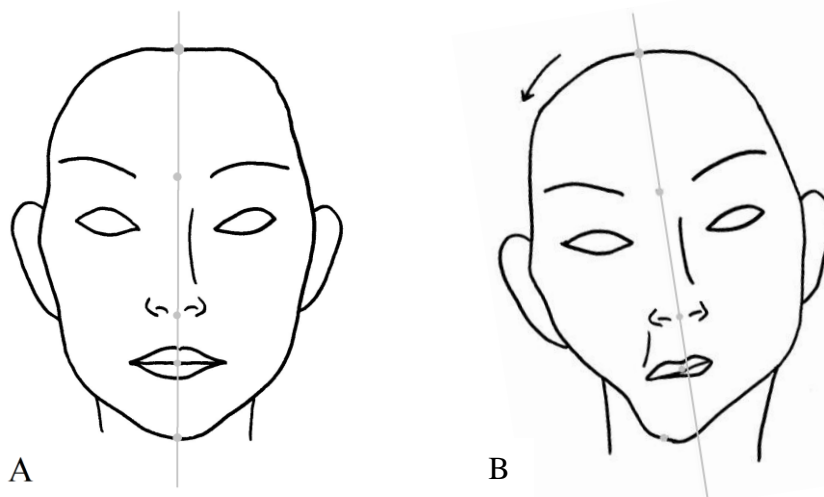
La chirurgie reconstructrice ainsi que la réhabilitation prothétique vont tenter de redonner au patient « une voix », assurément différente de celle qu'il connaissait mais qui lui permettra néanmoins de communiquer avec la société.

## 2.2.Impacts esthétiques (28)

L'une des conséquences les plus visibles de la maladie et des traitements mis en place est l'impact esthétique sur le visage des patients atteints d'un cancer de la cavité orale. La défiguration engendrée par le cancer et la chirurgie d'exérèse est à la fois visible par le patient lui-même mais également exposée à la vue de tous. Les conséquences esthétiques sont observables au repos et/ou lors des mouvements.

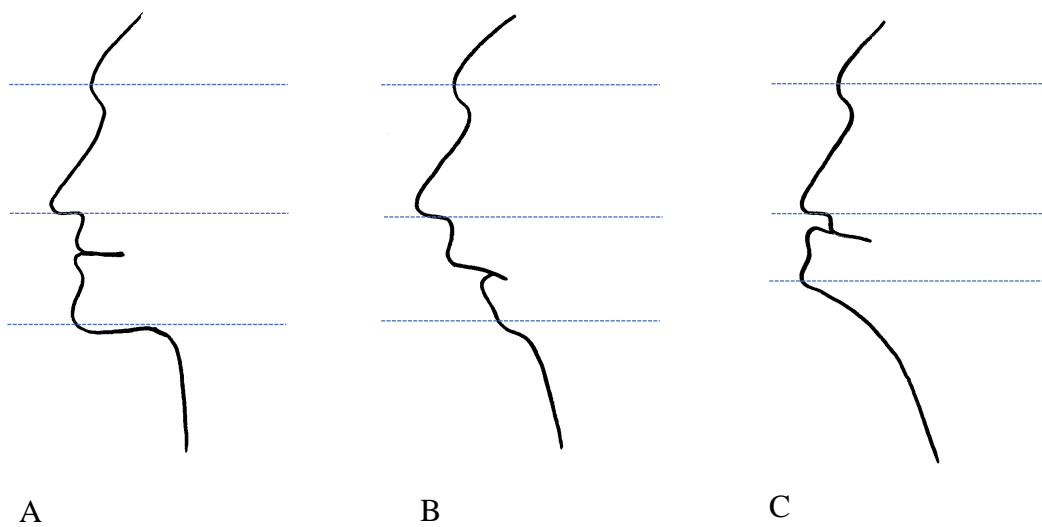
Lors de l'examen clinique exo-buccal du patient, on va généralement observer un affaissement des tissus cutanés, dont une absence de soutien des joues et des lèvres supérieures et/ou inférieures. On peut noter également un effacement des angles labiaux et une diminution du diamètre de l'orifice buccal. Cela engendre souvent une béance labiale, source d'incontinence salivaire très invalidante pour le patient.

Selon la localisation de la tumeur et son étendue, on aura un affaissement de l'étage moyen et/ou de l'étage inférieur du visage qui entraîne inévitablement une perte de dimension verticale. La perte de dimension verticale associée à des sillons naso-géniens plus marqués sont assimilés à un vieillissement des traits du visage. *(fig.16)*



*Figure 15 : Aspect morphologique d'un visage de face sain (A) et ayant subi une perte de substance maxillo-faciale (B).*

Au-delà du déficit de dimension verticale, c'est dans le sens sagittal que les conséquences esthétiques seront le plus préjudiciables. En effet, c'est bien souvent l'absence de symétrie qui attire le regard avec des rétractions et brides cicatricielles plus marquées d'un côté du visage que de l'autre. Il peut également y avoir une déviation du point mentonnier ou de l'orifice buccal. (*fig.17*)



*Figure 16 : Aspect morphologique de profil d'un visage sain (A), d'un patient ayant subi une perte de substance mandibulaire (rétromandibulie) (B) & d'un patient ayant subi une perte de substance maxillaire (rétromaxillie) (C).*

Un autre point souvent remarquable sur le visage d'un patient reconstruit est la différence de carnation entre le lambeau de reconstruction et le reste de la face. En plus de la couleur de peau, le lambeau peut avoir une « texture de peau différente » selon la localisation plus ou moins éloignée du site donneur.



*Figure 17 : Patiente ayant subi l'exérèse chirurgicale d'un carcinome basocellulaire siégeant sur la lèvre inférieure, près de la commissure labiale droite. Vue de face (A), de profil (B), à l'ouverture buccale maximale (C). On peut noter la latérodéviation homolatérale à la tumeur, l'affaissement des tissus péri-buccaux, la perte de dimension verticale et la microstomie. (Image : F. Destruhaut, Les cahiers de prothèses, 2017, 178) (32)*

\*\*\*

L'objectif esthétique de la chirurgie reconstructrice sera non seulement d'harmoniser les différents étages de la face, de redonner une certaine forme et un volume mais surtout de retrouver une relative symétrie. Les lambeaux permettront de redonner en partie un certain soutien aux tissus péri-buccaux. Cependant, ils ne pourront remplacer l'os alvéolaire et les dents, c'est là qu'intervient la réhabilitation prothétique.

La prothèse peut participer à recréer une morphologie ou un volume perdu. Les patients concernés n'attendent pas forcément de la prothèse qu'elle participe à améliorer l'esthétique de leur visage mais plutôt qu'elle améliore les fonctions. Ils peuvent être agréablement surpris en découvrant qu'elle a un rôle majeur dans le soutien des téguments de la face.

---

*« Le plus insaisissable de son être, tout homme le croise quotidiennement, dans le face à face avec le miroir. »*

*David Le Breton. Des Visages*

---

### 2.3.Impacts psychologiques (33,34)

Les préjudices fonctionnels et les dommages esthétiques causés par la maladie mais aussi par les traitements vont indubitablement avoir un retentissement sur la qualité de vie des patients. Les conséquences de la détresse ressentie sont nombreuses et vont ébranler l'équilibre psychologique et émotionnel du patient. Le succès de la réhabilitation prothétique repose donc en partie sur la prise en compte de l'impact psychologique en jeu. La priorité absolue pour les patients touchés est la suppression du « mal », au prix de l'amputation d'une partie de son visage. Dans un second temps, un certain nombre seulement (et non la totalité) sera désireux d'une reconstruction de la face.

\*\*\*

Comme évoqués en détails précédemment, l'alimentation et la communication sont deux fonctions essentielles à la vie et au genre humain qui vont être plus ou moins affectées par la maladie cancéreuse d'abord, puis par les traitements mis en place ensuite.

Cette perte de fonction est synonyme de perte d'autonomie et même de handicap. (26) En effet, l'édentement total (en dehors de toute pathologie cancéreuse) est déjà aujourd'hui considéré par l'OMS comme une forme de handicap, tant il atteint « l'intégrité physique et mentale » du patient. Son autonomie est compromise dans la mesure où il est contraint à une dépendance matérielle pour s'alimenter (sonde gastrique) ou pour communiquer (la fameuse « ardoise » pour interagir avec autrui).

La perte d'une dent, d'une partie de la face (ou l'amputation d'un membre quel qu'il soit d'ailleurs) est déjà associé à l'idée de « mort ». La face est le pilier principal de la communication et des interactions sociales avec autrui, nécessaires à la survie humaine. Elle regroupe à la fois la communication verbale et non-verbale, tout aussi importante pour se faire comprendre. Le visage est le siège de la mimique et de l'expression des émotions de l'individu. Un certain handicap socio-affectif et relationnel est engendré par l'altération du faciès du patient.

\*\*\*

La maladie et les traitements vont atteindre profondément le patient dans sa construction du « moi », dans sa personnalité. Sa psyché est totalement bouleversée par un conflit entre son reflet conscient dans le miroir et son image antérieure qu'il garde inconsciemment en mémoire. Les lésions indélébiles osseuses, nerveuses et musculaires perturbent le schéma corporel mais aussi l'image du corps. (28)

Le schéma corporel est la représentation physique et consciente que l'individu a de lui-même dans l'espace. Le patient va devoir apprécier les déficits fonctionnels de ce nouveau corps et ses nouvelles limites. L'image du corps est, elle, inconsciente et s'élabore dans le temps à partir des expériences émotionnelles vécues par le patient. Le patient va devoir se réconcilier avec ce visage qu'il ne considère plus vraiment comme « sien ».

En relation avec l'imaginaire, le patient défiguré se perçoit et est perçu comme un monstre. Il peut développer une certaine angoisse vis-à-vis de ce corps qui lui est étranger et qu'il ne maîtrise plus. Ne plus reconnaître son propre visage met en péril l'équilibre de sa personnalité profonde : c'est exposer aux yeux de l'humanité une façade qui ne reflète plus le « moi ». Cette incohérence entre la personnalité de l'individu et son image déformée est insupportable et engendre un appauvrissement des relations sociales du patient. Les sentiments de malaise ou de honte associés aux stigmates de la maladie doivent être levés pour permettre une revalorisation de l'identité sociale.

\*\*\*

La reconstruction psychologique intègre un processus de normalisation. Le patient blessé dans sa chair attend du praticien qu'il répare ce que la maladie a détruit, image de soi actuelle qui le dérange et dérange les autres car elle ne correspond plus à la norme sociale. La normalisation est indispensable à la réinsertion sociale.

Résoudre les impératifs esthétiques et fonctionnels est une condition nécessaire mais non suffisante à la réussite de la réhabilitation prothétique. Elle va confronter les grands espoirs du patient à l'irréparable de la situation. Elle va remettre en question la notion de norme sociale. La prise en charge du patient se doit d'être centrée sur la reconstruction du « moi », alliant à la fois technicité et humanité.

---

*« Science sans conscience n'est que ruine de l'âme. »*

*François Rabelais, Pantagruel*

---

Le praticien et le patient se trouvent liés par une relation d'aide. Selon Carl Rogers (1902-1987), c'est une relation professionnelle dans laquelle une personne doit être assistée « pour opérer son réajustement personnel à une situation à laquelle elle ne s'adapterait pas autrement ». Pour aider le patient dans ce réajustement, son autonomisation et sa réinsertion, le praticien doit être investi lui-même pour être capable d'investir l'individu meurtri d'un désir de vivre. Cette impulsion de vie nécessaire au dépassement de cette lourde épreuve qu'est la maladie cancéreuse est donnée par les praticiens encadrant la prise en charge du patient, dont le chirurgien-dentiste principalement ; lui qui est amené à voir régulièrement le patient pendant l'élaboration de sa prothèse. Néanmoins, l'aide apportée par le praticien ne peut se substituer aux thérapies cognitivo-comportementales nécessaires à la reconstruction du patient, et il est de son devoir de l'orienter vers les professionnels compétents en la matière.

\*\*\*

Le moyen technique pour opérer ce « réajustement personnel » est une prothèse. Les prothèses induisent une forme d'hybridation corporelle entre le vivant et l'inerte. Un sentiment d'impropriété peut apparaître suite au conflit naissant entre corps charnel et corps prothétique. Le port de la prothèse induit une cohabitation entre un corps physiologique sain et un corps pathologique mutilé. Le sentiment d'impropriété développé envers la tumeur peut renaître temporairement à travers la prothèse, et mettre en péril sa réussite. Avec le concept d'hybride, il n'y a plus de handicap, ni de déficience, mais une vie hybridée qui témoigne de l'adaptation du vivant à la technique et réciproquement.

L'expérience de la défiguration aboutissant à une perte de substance maxillo-faciale et au port de prothèse, redéfinit ainsi le schéma corporel et l'image du corps. Ce n'est pas une simple juxtaposition d'un tissu organique avec un support prothétique. Au-delà du travail purement technique, le praticien va avoir un réel impact psychologique sur le patient. La prothèse permet un retour relatif à la normalité et par conséquent, doit faciliter sa réinsertion

sociale. Parallèlement, le patient va devoir accepter et intégrer celle-ci, témoin de la maladie et de la mutilation qui subsiste. La prothèse est donc objet d'une certaine ambivalence : elle témoigne de l'histoire de la maladie mais en même temps, elle répare ce que la maladie a détruit. Elle est objet de la destruction et de la reconstruction. Prendre conscience de tout ce qu'elle représente pour le patient, est sans nul doute le meilleur moyen pour le praticien d'obtenir une réhabilitation prothétique satisfaisante sous tous ses aspects.

La fragmentation neuro-psycho-sensorielle qu'éprouve le patient envers son propre visage et par effet miroir, envers son identité, oriente son existence vers des manifestations corporelles auxquelles il portait auparavant un intérêt moindre. Selon Geneviève Ponton, sociologue spécialisée en conscience corporelle, cette reconstruction ne peut s'inscrire que « vivant » dans la durée. La neuro-plasticité, au service du vivant (ou du « survivant »), va naturellement favoriser l'acceptation de l'objet d'abord considéré principalement comme intrus. Patience, écoute et individualisation des procédés techniques semblent les maître-mots d'un traitement prothétique réussi. D'abord blessé, puis soigné et enfin reconstruit et prothésé, s'il ne souffre plus physiquement, le patient reste mentalement affecté par le conflit entre son image initiale et l'image hybridée.

\*\*\*

Enfin, dans un avenir certain, le transhumanisme gagnant le monde médical, les futures prothèses ne seront plus de simples bio-objet. L'individu attendra de cette artifice une augmentation de ses capacités et de son aspect extérieur, des exigences nouvelles auxquelles les praticiens doivent d'ores et déjà se préparer pour ne pas créer de fracture entre les ambitions du patient et la technique du soignant.

### 3. Particularités et difficultés inhérentes au cancer et ses traitements

Dans un contexte post-oncologique de réhabilitation prothétique de la cavité buccale, bon nombre de critères seront défavorables à la réalisation d'une prothèse. (35) Parmi eux, on peut ne citer que :

- ❖ L'altération du contrôle neuromusculaire par section musculaire ou nerveuse
- ❖ La rigidité des muqueuses, de la langue et des lèvres
- ❖ Des surfaces d'appui défavorables ou fragilisées suite à une irradiation, une chirurgie ou une greffe
- ❖ Des brides cicatricielles déstabilisants la prothèse
- ❖ Un couloir prothétique inexploitable ou inexistant (absence de vestibule ou de relief crestal)
- ❖ Rupture de la continuité osseuse : maxillectomie, hémimandibulectomie
- ❖ Une mobilité linguale perturbée par suture sur la crête osseuse ou glossectomie partielle

Prendre conscience de leur existence et leur impact sur le traitement prothétique pour trouver une solution adaptée au sein de notre arsenal thérapeutique ; tel semble être la clef pour redonner un sourire au patient mutilé.

#### 3.1.Place du chirurgien-dentiste dans la prévention des effets secondaires

L'une des premières originalités de la réhabilitation prothétique suite à un cancer de la cavité orale est la pluridisciplinarité indispensable à sa réussite. Contrairement à la prosthodontie « classique » dont le seul acteur est le chirurgien-dentiste qui déroule son plan de traitement en passant des avulsions dentaires possibles à la pose de la prothèse d'usage ; dans un contexte carcinologique, l'intervention du chirurgien-dentiste s'articule avec celle du chirurgien maxillo-facial, de l'oncologue, du radiologue, de l'orthophoniste, du psychologue et de tous les professionnels de santé qui vont encadrer la prise en charge du malade et de sa maladie. (36)

En effet, s'il intervient de façon évidente après la chirurgie d'exérèse pour réaliser la prothèse dentaire, il se doit également de prévenir les effets secondaires néfastes des différents traitements par des moyens prophylactiques en amont. Puis, en aval des traitements curatifs, il devra participer à la rééducation de l'appareil manducateur en parallèle de la kinésithérapie mise en place, mais aussi gérer les conséquences indésirables de la chirurgie et autres thérapeutiques adjuvantes. Enfin, pendant et après la période de rémission, le chirurgien-dentiste se retrouve en première ligne pour assurer la surveillance et la détection précoce d'une éventuelle rechute de la maladie, un fait qui n'est pas rare puisqu'il concerne environ 30% des patients atteints d'un premier cancer de la cavité orale. (23)

### 3.1.1. Les effets secondaires possibles (25,37,38)

Divers effets secondaires sont attendus et fréquemment observés suite à une chirurgie d'exérèse et une reconstruction maxillo-faciale. Communément, on retrouvera des rétractions et rigidifications des tissus mous, une limitation d'ouverture buccale plus ou moins importante, accompagnée d'une perte de la fluidité des mouvements de l'appareil manducateur et une latéro-déviatio

Parallèlement, la chimiothérapie et la radiothérapie déclenchent de nombreux effets secondaires préjudiciables, parmi lesquels on peut citer :

- Les mucites des muqueuses
- Les atteintes fongiques
- La fragilisation des tissus dentaires
- L'ostéonécrose des maxillaires
- La sclérose des tissus musculaires
- L'hyposialie ou xérostomie

L'association et l'accumulation de ces conséquences néfastes peuvent, si elles ne sont pas prises en compte, compromettre la stabilisation et l'intégration d'une prothèse endo-buccale.

### 3.1.2. Importance des examens cliniques (15,32,39)

Comme dans toutes les spécialités médicales, l'examen clinique est primordial pour établir un diagnostic précis et envisager la solution thérapeutique la plus appropriée. En prosthodontie carcinologique, c'est d'autant plus vrai que cet examen minutieux du patient peut mettre en lumière les difficultés à venir dans la réalisation de la prothèse. Devancer les éventuelles complications permet d'anticiper les solutions pour les surmonter. Aussi, cela aide à recentrer les espoirs du patient et du praticien vers une finalité objectivement accessible et acceptable pour l'un et l'autre.

De manière classique, il se composera comme suit : d'un examen exobuccal et endobuccal, complété si nécessaire par un examen radiologique. Le colloque singulier que constitue la première consultation est l'occasion pour le praticien de sonder le profil psychologique de son patient et ses attentes.

L'examen exobuccal permet d'appréhender la forme du visage pour le choix des futures dents prothétiques. La palpation des condyles peut révéler une pathologie articulaire. Une attention particulière portée aux régions péri-buccales permettra de déceler les fibroses et brides cicatricielles. Dans le plan frontal, le praticien s'attachera à la détection des déviations du menton ou de l'orifice buccal et l'effacement ou l'accentuation des angles labiaux. L'examen des différents étages de la face permet d'évaluer la perte de dimension verticale. La classe squelettique de Ballard peut être établie lors de l'examen de profil. L'observation du sens sagittal peut mettre en évidence une absence de soutien des lèvres supérieures et/ou inférieures avec un sillon naso-génien bien plus marqué que d'ordinaire.

L'examen endobuccal permet de juger non seulement de l'état des organes dentaires mais aussi des muqueuses et supports osseux. Il faut évaluer à la palpation, l'adhérence à l'os sous-jacent pour déceler les crêtes flottantes, le volume crestal, la persistance des tubérosités et trigones rétro-molaires, le volume vestibulaire et les brides cicatricielles. C'est l'occasion d'observer l'incidence du processus coronoïde avec les tubérosités maxillaires en latéralité ainsi que les déviations sur le trajet d'ouverture et de fermeture mandibulaire. Le déclenchement de douleurs neurologiques à la palpation de la crête mandibulaire laisse suspecter un affleurement du nerf alvéolaire inférieure en sous-muqueux. En cas de résection intéressant le plancher buccal, la langue ou les lèvres, on observera souvent un effacement du vestibule ou de l'espace



sous-lingual à cause de sutures directement sur la crête. Envisager une vestibuloplastie ou un désépaississement de lambeau devrait faire partie d'une concertation entre le chirurgien et le dentiste en charge de la future réhabilitation prothétique. (38)

L'examen radiologique à l'aide d'un orthopantomogramme vient parachever l'examen clinique du patient. Il permet de juger du volume osseux restant, de confirmer les résorptions et éventuelles crêtes flottantes mais aussi d'examiner l'image des condyles et des possibles ostéophytes.

Idéalement, une première consultation devrait avoir lieu avant le début des traitements, quel qu'ils soient, pour réaliser une prise de photos et d'empreintes dentaires, servant de référence pour la réhabilitation future. L'examen pré-chirurgical serait aussi l'occasion d'anticiper, selon le tracé du chirurgien, l'édentement futur pour envisager la meilleure solution prothétique.

Bien qu'au départ réfractaire à l'idée de travailler avec les odontologistes, MORESTIN avait déjà compris, au sortir de la Première Guerre Mondiale, l'indispensable collaboration entre les deux disciplines dans la quête d'une réhabilitation satisfaisante. Quelques décennies plus tard, on déplore toujours un manque de concertation, des chirurgiens-dentistes absents aux Réunions de Concertation Pluridisciplinaires (RCP), une pratique de la PMF quasi-exclusivement hospitalière et réservée à une poignée d'initiés.

### 3.1.3. Moyens de prévention

Toutes les complications énumérées incitent à préparer le patient avant même le début des traitements afin d'atténuer les conséquences néfastes à la réhabilitation prothétique ultérieure. On peut diviser les moyens prévention en plusieurs catégories. (40,41)

#### 3.1.3.1. *Prophylaxie prothétique*

Premièrement, le chirurgien-dentiste va chercher à préserver au maximum les organes dentaires et l'espace prothétique disponible. Il peut, en ce sens, mettre en œuvre des moyens de prévention prothétiques qui regroupent la mise en place de prothèse provisoire, les appareils guides ou encore les gouttières prophylactiques.

Les prothèses provisoires et les appareils guides vont permettre de conserver la dimension verticale d'occlusion et restaurer, si nécessaire, un capital dentaire garantissant au patient, une alimentation plus diversifiée. L'appareil guide, composé d'une plaque de résine et d'un plan de guidage, assure quant à lui un maintien des segments mandibulaires en cas de chirurgie résectrice non reconstruite d'emblée et évite ainsi les latéro-déviations. Il constitue une solution d'attente avant la chirurgie réparatrice.

Les gouttières prophylactiques comprennent les gouttières de fluoration et les gouttières plombées, désormais beaucoup moins utilisées. (*fig.19*) Ce sont des artifices personnalisés, réalisées à partir d'un moulage des arcades dentaires du patient, avec des plaques thermoformées, dont la doublure peut être plombée pour éviter le passage des rayonnements ionisants jusqu'aux tissus dentaires. Les gouttières plombées seront portées par le patient pendant les séances de curiethérapie, en prévention de l'apparition de caries. Ces caries post-radiques génèrent l'apparition des "dents d'ébène". (*fig.18*) La fluorothérapie, technique aujourd'hui largement généralisée, permet, elle aussi, de prévenir l'apparition de ces dents d'ébène par apport extrinsèque de fluor, à vie. Aussi, tout patient ayant subi une radiothérapie au niveau de la tête et du cou, se voit prescrire le port quotidien de gouttières de fluoration, pendant 10 minutes, dans lesquelles il devra mettre un gel ou un dentifrice à haute teneur en fluor (10 000 à 20 000ppm). (42)

*Figure 18 : Altérations dentaires après radiothérapie, « dents d'ébène ». (42)*

Les gouttières plombées sont aujourd'hui sujettes à controverse au sein des professionnels de santé. En effet, la focalisation très précise des rayonnements ionisants sur les tissus tumoraux ainsi que les rayonnements secondaires qu'elle générerait par réflexion, ont convaincu les praticiens de restreindre son usage à la seule curiethérapie.

*Figure 19 : Gouttière de fluorothérapie (gauche) et gouttière plombée (droite).(42)*

### 3.1.3.2. Rééducation fonctionnelle

Limiter les conséquences de la sclérose des tissus mous sera l'objectif de la prévention fonctionnelle (27), suite à la chirurgie et dès le début de la radiothérapie. La rééducation intègre l'ensemble des moyens thérapeutiques à notre disposition pour conserver ou restaurer la fonction manducatrice. Cette prévention fonctionnelle fait intervenir des appareillages et la massothérapie.

#### 3.1.3.2.1. Massothérapie (36)

La massothérapie maxillo-faciale trouve son indication, en tant que traitement fonctionnel de base, facilitant la future réhabilitation prothétique. Mise en œuvre par les kinésithérapeutes, elle comprend l'ensemble des techniques manuelles ou mécaniques mobilisant méthodiquement les tissus de la face et du cou, à des fins thérapeutiques. Elle associe des massages exo- et endo-buccaux à la thermothérapie et la vibrothérapie, ainsi que des exercices de mobilisation contrôlée. On lui reconnaît, entre autres, des propriétés analgésiques, myorelaxantes et circulatoires ; propriétés qui en font une thérapie complémentaire systématiquement proposée aux patients pris en charge pour une réhabilitation prothétique maxillo-faciale.

Les objectifs sont multiples :

- Identifier et lever les tensions musculaires

- Atténuer les douleurs
- Lutter contre l'installation des brides cicatricielles
- Améliorer l'ouverture buccale déficitaire suite à l'installation d'un trismus postradique et/ou postchirurgical
- Améliorer la cinétique mandibulaire

Si l'application de cette thérapeutique n'est pas imputable directement au prosthodontiste, il joue un rôle non négligeable dans la sensibilisation de son patient à l'importance et au suivi des exercices d'auto-rééducation enseignés par le kinésithérapeute.

#### 3.1.3.2.1. Mécanothérapie (31,43)

La mécanothérapie consiste en la réalisation de mouvements manducateurs actifs ou passifs au moyen d'appareils dits mobilisateurs. Cette autre thérapeutique adjuvante, mise en place par le chirurgien-dentiste, est aujourd'hui délaissée par méconnaissance et absence de coordination avec le kinésithérapeute. Elle permet pourtant de conserver ou retrouver une flexibilité et une mobilité mandibulaire, compatible avec la réhabilitation prothétique.

La Limitation d'Ouverture Buccale (LOB) est un effet secondaire très fréquemment rencontré : qu'elle soit d'origine musculaire (post-chirurgicale ou myosite post-radique) ; ou encore d'origine cutanée (brides cicatricielles) ; sa prise en charge précoce est nécessaire pour envisager l'insertion des instruments médicaux (tels que les porte-empreintes) ou la future prothèse. En prévention, pour conserver l'amplitude articulaire avant opération chirurgicale ou radiothérapie, on peut mettre en œuvre des appareils de postures (cales molaires, mobilisateurs de Delguet ou Thérabite) dont l'action est neutralisée à l'ouverture buccale désirée. Si cette amplitude articulaire est réduite à cause des traitements, il faut mettre en place rapidement des appareils actifs, en complément de la kinésithérapie, pour tenter de corriger les constrictions permanentes des mâchoires. Les appareils intra-buccaux dont l'usage est très limité, en raison de leur faible amplitude d'action et de l'encombrement intra-buccal généré, ne sont désormais plus utilisés. A la place, il est conseillé d'utiliser des appareils extra-buccaux en rotation pure jusqu'à 20-25mm d'ouverture (sauterelle de Salaün, HEAD Balance) (*fig.21*) puis des appareils en rotation-propulsion pour reproduire le plus fidèlement possible le schéma d'ouverture physiologique établi par le diagramme de Posselt. (*fig.20*)

*Figure 20 : Diagramme de Posselt (44)*

*Figure 21 : Sauterelle de Salaiin vue de face (A), de profil (B) et adaptée aux édentés totaux (C) (Image : S. Vo Quang, Rev Stomatol Chir Maxillofac Chir Orale, 2016)(43)*

Le Thérabite ou mobilisateur de Reinert (**fig.23**) en est un exemple couramment répandu : non personnalisé et d'utilisation simplifié, il facilite la mise en œuvre par le praticien et le patient. Il supplante d'autres systèmes plus complexes et spécifiques (**fig.22**) : l'appareil de Benoist permet de corriger indépendamment chaque ATM, le mobilisateur de Darcissac concentre la rééducation sur une propulsion efficace.

*Figure 22 : Appareils de Benoist (A) et Darcissac (B). (Image : S. Vo Quang, Rev Stomatol Chir Maxillofa Chir Orale, 2016)(43)*



*Figure 23 : Système Therabite® ou mobilisateur de Reinert.*

Le second objectif majeur de la mécanothérapie est de repositionner la mandibule, présentant généralement une latéro-déviatoin accentuée à l'ouverture (*fig.24*), pour corriger la cinétique de l'appareil manducateur. En effet, les latéro-déviations homolatérales à la tumeur, sont souvent imputables à une perte de substance mandibulaire interromptrice. Cela génère un déséquilibre du hamac musculaire pelvi-lingual par manque d'insertion des muscles élévateurs de la mandibule et l'absence de rétro-action face aux muscles sus-hyoïdiens (abaisseurs de la mandibule). (*fig.26*) Il en découle une rotation de l'hémi-mandibule dans le plan frontal avec proéminence mentonnière et décalage des points inter-incisifs.

*Figure 24 : Résection mandibulaire droite interromptrice non reconstruite bouche fermée (A) et bouche ouverte (B). (Image : S. Vo Quang, Rev Stomatol Chir Maxillofac Chir Orale, 2016) (43)*

*Figure 25 : Exemple de réalisation d'un appareil guide en résine acrylique transparent.  
(Image : S. Vo Quang, Rev Stomatol Chir Maxillofac Chir Orale, 2016)(43)*

*Figure 26 : Diagramme vectoriel des muscles masticateurs expliquant la béance homolatérale après résection mandibulaire interruptrice non reconstruite. (43)*

Le but des appareils guides (*fig.25-27*), dotés de systèmes à vérins ou biellettes, est de reprogrammer le schéma d'ouverture buccal. Son efficacité pour réduire une latéro-déviaton installée est très décevante mais leur utilisation en solution d'attente d'une reconstruction différée semble prometteuse. La kinésithérapie maxillo-faciale a un double objectif : retrouver une amplitude buccale acceptable et introduire un contrôle volontaire puis réflexe pour limiter la latéro-déviaton.

*Figure 27 : Bielle de Selsy (A) et de Herbst (B). (Image : S. Vo Quang, Rev Stomatol Chir Maxillofac Chir Orale, 2016)(43)*

La mécanothérapie est donc une thérapeutique adjuvante et complémentaire de la kinésithérapie, bien trop souvent délaissée par ignorance, faible reproductibilité ou manque de concertation entre les différents acteurs de la rééducation post-chirurgicale et pré-prothétique. Pourtant, elle peut s'avérer être un outil de prévention très pertinent pour faciliter la réalisation d'une prothèse dans des conditions plus propices.

### *3.1.3.3. Moyens médicamenteux (41)*

Enfin, c'est grâce à des prescriptions médicamenteuses que certains maux liés aux traitements pourront être relativement soulagés. Le chirurgien-dentiste pourra prescrire notamment :

- Le gel fluoré à haute teneur en fluor utilisé dans les gouttières de fluoration pour prévenir les caries post-radiques
- Des antalgiques locaux comme un gel à base de lidocaïne 2% pour soulager les douleurs intra-buccales
- Des anti-inflammatoires
- Des bains de bouche à base de bicarbonate de soude à 1,4% pour éviter l'apparition des mucites (*fig.28*)
- Des myorelaxants pour détendre les muscles masticateurs et les muscles faciaux péri-buccaux



- Des dermocorticoïdes ou crèmes à base de prolamine (type BIAFINE®) pour prévenir ou diminuer les radiodermites
- Des antifongiques pour traiter les candidoses et autres affections fongiques qui peuvent survenir sur une muqueuse au microbiote déséquilibré par les traitements
- Une antibioprophylaxie avant certains gestes à fort potentiel sur-infectieux

*Figure 28 : Composition des différents bains de bouche (préparations officinales) pouvant être prescrit au patient, pour prévenir ou guérir les effets secondaires néfastes des traitements du cancer. (40)*

L'hyposialie et la xérostomie concernent plus de 90% des patients traités par radio- et/ou chimiothérapie. (37) Pourtant, on est contraint d'admettre qu'une salive de qualité et en quantité suffisante conditionne la rétention des prothèses de grandes étendues, ce qui est souvent le cas

après un cancer de la cavité orale. Aussi, la formule de Stanitz reprise par Gibert (*tab.II*), quantifiant le pouvoir d'adhésion de l'intrados prothétique à la muqueuse, intègre directement ces paramètres dans son calcul, au côté de l'investissement maximal des surfaces d'appui. Cette formule nous permet aisément de comprendre qu'une salive « pâteuse, épaissie » de qualité médiocre et une adaptation moindre de l'intrados prothétique à la surface d'appui vont diminuer considérablement la rétention de l'appareil prothétique. (15)

*Tableau II : Formules quantifiant la rétention d'une prothèse totale au support muqueux, d'après Vigarios et al. (15)*

<p><u>Relation de Stanitz :</u></p> $F = 2\gamma a / H$	<p>F : force rétentive</p> <p><math>\gamma</math> : tension superficielle de la salive</p> <p>a : aire entre les surfaces de contact</p> <p>H : épaisseur du film liquidien</p>
<p><u>Relation de Gibert :</u></p> $F = (2 / \gamma \Sigma h) \times K$	<p><math>\Sigma</math> : surface d'application délimitée par le ménisque salivaire</p> <p>h : distance entre l'intrados et la fibromuqueuse</p> <p>K : coefficient de mouillabilité</p>

Des mesures d'hygiène de vie simples comme la consommation augmentée de liquides, l'utilisation de gomme à mâcher ou encore la brumisation d'eau en intra-buccale peuvent être instaurées. (45) Néanmoins, ces solutions étant souvent insuffisantes, des sialogogues stimulant la sécrétion salivaire (Anetholtrithione ou SULFARLEM<sup>®</sup>, Pilocarpine ou SALAGEN<sup>®</sup>, teinture mère de Jaborandi) ou des substituts salivaires (ARTISIAL<sup>®</sup>) peuvent être prescrits pour améliorer la qualité de vie du patient mais surtout la tenue des prothèses. (38,46)

\*\*\*

La réussite de la réhabilitation prothétique est en partie attribuable à la bonne gestion des effets secondaires des traitements avant même leur mise en place. S'affranchir de ces étapes indispensables, c'est déjà compromettre la réhabilitation prothétique à venir. La prévention et la prise en charge des effets secondaires de la maladie s'inscrivent dans la thérapeutique globale comme une toile de fond qui guide l'élaboration de la prothèse, dès le diagnostic du cancer et bien au-delà de sa mise en bouche.

### 3.2.Singularités prothétiques en PMF

Se définissant comme l'art et la science de la reconstruction du massif facial, la PMF associe naturellement la rigueur médicale et scientifique aux règles artisanales et empiriques. Comme chaque situation est singulière, aucune technique ne peut se vanter d'être applicable à toutes et il revient au praticien de trouver celle qui rendra la prothèse confortable avant tout aux yeux du patient.

---

*« Etudie la science de l'Art, mais aussi l'art de la Science. »*

*Léonard de Vinci*

---

#### 3.2.1. Bases souples permanentes : un « amortisseur » opportun (47,48)

En prothèse amovible complète, les moyens de rétention sont ordinairement constitués du joint périphérique et du joint postérieur, du film salivaire et surtout de l'investissement maximal des surfaces d'appui ; autant d'éléments qui sont directement affectés par la maladie cancéreuse et qui font défaut à l'intégration de la prothèse.

D'autres éléments, habituellement défavorables en prothèse conventionnelle, vont s'avérer relativement profitables dans le cadre d'une réhabilitation post-cancéreuse. De la sorte, les faibles contre-dépouilles et autres reliefs osseux marqués pourront améliorer la rétention et plus particulièrement la stabilisation, en neutralisant un possible effet de rotation.

Cependant, l'un des principaux freins au port des prothèses dentaires relaté par les patients traités pour un cancer de la cavité orale est la douleur au niveau des surfaces d'appui. En effet, les muqueuses étant fragilisées par les divers traitements, les supports osseux amoindris et souvent d'anatomie atypique, le frottement des résines dures peuvent engendrer des douleurs importantes, voire même occasionner des blessures. Si elles ne sont pas correctement évaluées et prises en charge par le chirurgien-dentiste, ces dernières peuvent amorcer une ostéonécrose des maxillaires.

Pour prévenir les effets délétères de frottement et de compression des bases en résine rigide, il semble judicieux de ressemeler les prothèses pré-existantes du patient ou celles

nouvellement conçues avec une résine souple. (*fig.29*) Par la même occasion, une meilleure proximité prothétique avec les muqueuses augmente ses capacités rétentes (selon la formule de Stanitz : plus l'espace entre la muqueuse et la prothèse est réduit, meilleure sera la rétention).

Les matériaux rigides, conventionnellement utilisés, permettent de supporter la charge occlusale tout en évitant la déformation nocive des tissus supports, c'est pourquoi ils sont à privilégier pour toute réhabilitation prothétique. C'est là tout l'enjeu des résines souples : rendre la prothèse plus confortable tout en préservant des propriétés mécaniques compatibles avec un bon fonctionnement oro-facial. Le comportement visco-élastique de ces résines va jouer un rôle d'amortisseur et amoindrir l'effet de compression de la muqueuse entre la prothèse et l'os sous-jacent.

S'il est admis que la solution idéale à proposer aux patients confrontés à ce problème de tolérance prothétique est la stabilisation sur implants (Consensus de McGill de 2002), il est en revanche utopique de penser que c'est la solution la plus couramment mise en œuvre. Aussi, dans certains cas, l'implantologie peut être contre-indiquée (support osseux insuffisant avec effleurement du nerf alvéolaire inférieur en sous-muqueux) ou tout simplement refusée par le patient lui-même pour des raisons psychologiques ou financières. Les bases souples peuvent être alors la seule alternative possible, compromis presque parfait entre les résines dures traumatisantes et la stabilisation sur implants. Toutefois, les bases souples ne sauraient pallier une insuffisance technique ou permettre de déroger aux critères et exigences de réalisation de la prothèse conventionnelle.

*Figure 29 : Prothèse maxillaire rebasée en résine souple permanente. Etape du glaçage du joint base souple-résine. (47)*

### 3.2.1.1. *Principe et matériaux*

Le principe est de réaliser ou réutiliser la prothèse conventionnelle du patient, dans laquelle on vient remplacer 2 mm d'épaisseur par une résine dite « souple ». Ce ressemelage peut intéresser tout ou partie de l'intrados prothétique et des bords, selon la situation clinique. Bien que le matériau idéal n'existe pas, certaines propriétés sont requises pour les bases souples permanentes :

- L'adhérence permanente avec la résine dure pour éviter l'infiltration bactérienne et permettre le nettoyage correct de la prothèse
- Une moindre porosité
- Un degré de résilience permanent (soit un matériau qui ne durcit pas rapidement, dès les premiers mois)
- Une stabilité dimensionnelle
- L'absence de modification physico-chimique ultérieure
- Une résistance élevée aux forces de compression
- Une manipulation simplifiée pour le praticien

Les matériaux utilisés sont essentiellement les résines acryliques et les silicones. De nouveaux matériaux sont apparus sur le marché il y a quelques années, comme l'EVA (Ethylène Acétate de Vinyle) ou le fluoroélastomère. Ils sont actuellement difficiles d'accès, très peu de laboratoires les commercialisent. (*tab.III*)

- Les résines acryliques sont des polyméthyl-méthacrylates « classiques » rendus souples par adjonction d'un plastifiant, qui s'évapore à court terme et engendre le durcissement progressif du matériau.
- Les silicones, au contraire, sont souples par nature. Ils ne favorisent pas l'adhérence des micro-organismes mais nécessitent l'usage d'un adhésif pour être liés à la base en résine dure et aux interfaces métalliques coulées. Ils sont donc moins faciles à mettre en œuvre et demandent une plus grande manipulation en laboratoire.

- L'EVA est un matériau intéressant en vertu de ses propriétés antibactériennes naturelles mais son emploi nécessite un équipement et une technique spécifique car il doit être injecté à chaud sous presse.
- Le fluoroélastomère bien qu'il nécessite l'usage d'un adhésif, est un matériau assez prometteur tant sa manipulation est simple et il possède, de plus, des substances fongicides et bactériostatiques.

**Tableau III** : Résumé des différentes catégories de résines souples « permanentes » et leurs caractéristiques principales

\*Matériaux dont la commercialisation a été suspendue en France.

Type de matériaux	Silicone		Résine		EVA	Fluoroélastomère
	Polymérisation à froid RTV	Polymérisation à chaud HTV	Polymérisation à froid	Polymérisation à chaud		
Spécialités commerciales (Société)	<i>Ufi Gel®(Voco)</i> <i>Mollosil®(DETAX)</i> <i>Reline II Soft®(GC)</i>	<i>Molloplast B® (DETAX)</i>	<i>EverSoft®(Dentsply)</i> <i>Villacryl Soft®(Everall7)</i> <i>Dentuflex®(Densell)</i>	<i>Super-Soft®(GC)</i> <i>Permasoft® (Dentsply)</i>	<i>Flexital</i> <i>Platulène®*(Mazeau)</i> <i>Corflex</i> <i>Plastulene®*(Pressing Dental)</i>	<i>Novus®*</i>
Avantages	Anti-adhérence microbactérienne Souple		Liaison chimique aux bases résines Mise en œuvre simple		Antibactérien	Fongicide Bactériostatique
Inconvénients	Nécessite l'usage d'un adhésif pour liaison à la base en résine		Durcissement progressif Colonisation bactérienne Réfection fréquente (minimum 1/an)		Nécessite l'usage d'un adhésif Mise en œuvre technique : à chaud, sous presse	Nécessite l'usage d'un adhésif

### 3.2.1.2. *Techniques*

Concernant sa mise en œuvre, la base souple doit être réalisée préférentiellement par technique indirecte au laboratoire, pour une plus grande précision. Les techniques directes, au fauteuil, seront réservées aux résines souples temporaires, utilisées pour la mise en condition tissulaire.

Dans un premier temps, la prothèse va donc être coffrée et on va réaliser le modèle de travail en coulant du plâtre dans l'intrados prothétique. Dans un second temps, à l'aide d'une bride ou par mise en moufle, on va fixer notre prothèse et le modèle en plâtre. L'intrados prothétique ainsi que les bords sont ensuite creusés sur 2 mm environ. La résine souple est ensuite appliquée et on laisse polymériser la prothèse. La bride permet une mise en œuvre plus rapide que le moufle mais elle ne permet pas de réaliser des polymérisations à chaud.

### 3.2.1.3. *Inconvénients et problèmes récurrents*

Bien que permettant de se sortir de situation clinique complexe, les bases souples n'en sont pas moins dépourvues de certains inconvénients majeurs. Effectivement, la biocompatibilité de ces bases est conditionnée par une hygiène stricte et un contrôle prothétique fréquent par le praticien. Un nettoyage trop agressif ou l'utilisation de solution détergente inappropriée peut endommager l'état de surface de la base souple et la rendre poreuse, terrain propice à la prolifération microbienne.

Enfin, les propriétés particulières des matériaux souples employés imposent un certain nombre de contre-indications :

- L'asialie, très fréquente suite aux traitements des cancers de la cavité orale, empêche l'utilisation des bases souples
- La mauvaise hygiène bucco-dentaire par handicap ou négligence
- La propension aux candidoses car elles sont favorisées par la rugosité de surface
- Les crêtes flottantes



Malgré toutes les précautions à prendre avant, pendant et après la mise en œuvre des bases souples, certains problèmes sont fréquemment rencontrés :

- La fracture de la prothèse mandibulaire due à la faible épaisseur de résine dure résiduelle
- Le changement de teinte (nature poreuse facilitant l'absorption de l'eau et des colorants naturels)
- Les déchirures de matériau souple
- Une dégradation précoce de l'état de surface (porosité et rugosité)
- La colonisation bactérienne élevée et les difficultés de nettoyage

Apporter au patient une information éclairée concernant les avantages et inconvénients de ces matériaux semble d'autant plus important et indispensable au succès de cette technique. Il faut rendre le patient acteur et investi de sa réhabilitation pour qu'il mesure les enjeux inhérents à sa réussite.

### 3.2.2. Bases souples temporaires : mise en condition tissulaire (49)

La mise en condition tissulaire est une technique pré-prothétique qui consiste à préparer la muqueuse au port d'un appareil amovible. L'objectif est d'exploiter au maximum les surfaces d'appui disponibles et donc d'assurer une meilleure répartition des forces occlusales. C'est une véritable thérapeutique en soi, à l'issue de laquelle une réfection complète de l'intrados prothétique et des bords sera réalisée.

En 1962, le Pr Joseph LEJOYEUX définissait la mise en condition tissulaire comme l'« ensemble des préparations et des thérapeutiques destinées à placer le patient dans les conditions psychiques et physiques idéales pour recevoir une prothèse et s'adapter rapidement à elle. » On peut remarquer qu'il mettait un point d'honneur à souligner la dimension psychologique intervenant dans le processus d'intégration prothétique.

On utilise cette technique dans le cas de difficultés à prendre des empreintes fonctionnelles satisfaisantes ou pour ramener la fibromuqueuse dans un contexte physiologique plus favorable. En effet, le port de prothèses inadaptées peut aboutir au développement de para

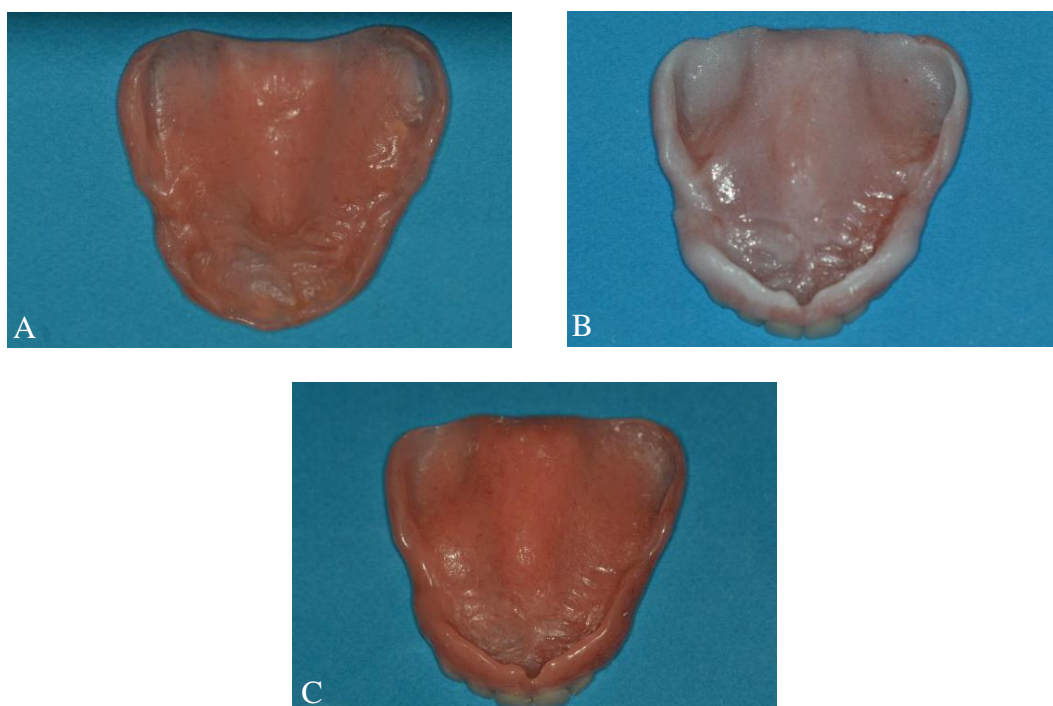
fonctions et à une inflammation des muqueuses buccales. Sujettes à un stress excessif, ces muqueuses traumatisées perdent leurs qualités élastiques et sont incapables de retourner dans leur position initiale. Les traitements du cancer vont également altérer la muqueuse et la fragiliser. Le passage par la mise en condition tissulaire s'avèrera être alors une étape indispensable pour laisser aux tissus de soutien le temps nécessaire pour recouvrer leurs propriétés mécaniques. (*fig.30*)

Cette technique opératoire met en œuvre des matériaux souples temporaires, encore appelés conditionneurs tissulaires. Concrètement, on utilise des résines à prise retardée au comportement visco-élastique. (*tab.IV*) Ces résines à base de poly-éthyl-méthacrylate ou copolymère de poly (poudre) sont associées à un mélange d'alcool éthylique et d'esters, possédant un rôle de plastifiant. Ainsi, la phase plastique est augmentée entre 5 et 15 minutes ce qui permet un moulage fonctionnel de la résine sous l'effet des contraintes masticatoires et autorise une déformation partielle sous l'effet des faibles pressions exercées. Il s'en suit une phase élastique également très allongée, variant de 2 à 3 semaines selon les matériaux. Cette phase est intéressante pour son effet amortisseur, diminuant l'écrasement de la muqueuse fragilisée et facilitant sa réparation spontanée.

Le maintien prolongé des propriétés visco-élastiques du matériau est donc un critère de choix pour les conditionneurs tissulaires, au même titre qu'une viscosité adéquate. Si un matériau trop fluide sera inévitablement chassé sous la pression, un matériau trop visqueux ne s'appliquera pas uniformément et engendrera une mauvaise répartition des forces.

Enfin, le matériau doit être renouvelé ou déposé avant d'entrer en phase de dessiccation, phase de détérioration où il perd ses propriétés visco-élastiques pour durcir, devenir poreux et granuleux ; des phénomènes qui vont aggraver les tissus buccaux, effet inverse de l'effet escompté.

Si elle est correctement réalisée, cette étape pré-prothétique permet d'améliorer grandement l'intégration de la prothèse.



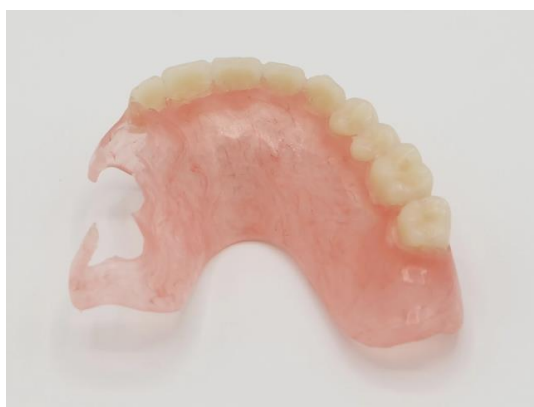**Figure 30 :** *Intrados d'une prothèse complète maxillaire avant (A), pendant la mise en condition tissulaire (B) et après rebasage en résine acrylique (C). Notons que l'investissement vestibulaire antérieur est beaucoup plus important après mise en condition tissulaire.*

**Tableau IV :** *Présentation et caractéristiques des principaux conditionneurs tissulaires*

Nom commercial	Fabricant	Nature	Temps de travail / Phase gel (en minutes)	Phase plastique (en minutes)
Fitt®	Kerr	PEMA/PMMA	1,59	5-6
GC Soft Liner®	GC	PEMA/PBMA	3	5
Hydro-Cast®	Kay-See Dental	PEMA	5	5-6
COE Comfort®	GC	PEMA	8	16
Visco-Gel®	Dentsply-DeTrey	PEMA/PMMA	10	16

### 3.2.3. Base polyamide : une option thérapeutique discutable (50–52)

Bien qu'elles soient extrêmement décriées par une majorité des prothodontistes, on ne saurait passer sous silence l'existence des prothèses à base nylon de type Valplast®. (*fig.31*) Ces prothèses flexibles en résine polyamide se sont développées à partir des années 50 et ne sont désormais plus très utilisées. Cette souplesse de la base est équivoque : s'il faut reconnaître qu'elle est très souvent jugée confortable par les patients, esthétique par sa finesse et sa transparence et de manipulation aisée, il ne faut cependant pas omettre d'observer son comportement mécanique et son incidence sur la physiologie des tissus de soutien prothétique. En effet, la flexibilité de la base est un inconvénient majeur dans la répartition uniforme des forces masticatoires sur les tissus supports. L'effet ressort ou flexion sous la contrainte occlusale, associé à l'absence de décolletage sur les dents naturelles restantes, et l'enfoncement dans les muqueuses sont susceptibles d'engendrer des lésions ostéo-muqueuses (résorption osseuse prématurée, ulcérations muqueuses, ostéonécroses) et une inflammation parodontale. Tout en restant extrêmement vigilant quant à leur tolérance en milieu buccal, on ne peut occulter le fait qu'elles peuvent être utiles en cas de microstomie post-chirurgicale, sous condition d'une surveillance clinique rapprochée. Bien qu'elle ne soit pas une solution pérenne à long terme, la base en nylon peut permettre, dans certains cas complexes, de retrouver rapidement une alimentation orale, élément indispensable à la rémission du patient. On peut ainsi l'envisager en solution d'attente avant réalisation d'une greffe pour augmenter le diamètre de l'orifice buccal.



*Figure 31 : Prothèse amovible partielle en résine à base de nylon.*

### 3.2.4. Particularités des montages prothétiques (53)

Un déséquilibre musculo-tégumentaire va engendrer une modification des rapports intermaxillaires. Selon la localisation tumorale et son étendue, la mandibule prendra une position plus antérieure (Classe III) ou postérieure par rapport au maxillaire (Classe II de Ballard). Il semble évident que plus le décalage antéro-postérieur est grand, et plus le montage des dents prothétiques deviendra un exercice périlleux. Le chirurgien-dentiste et le prothésiste peuvent avoir recours à des artifices de montages pour satisfaire un juste compromis entre fonction et esthétique.

#### 3.2.4.1. *Rétromandibulie*

En cas de résection intéressant l'arc mandibulaire et la langue, la majorité des patients « non reconstruits » se retrouvent en rétromandibulie. L'équilibre biomécanique est perturbé et le soutien de la lèvre inférieure n'est plus assuré. Naturellement, une interposition linguale et labiale, aussi inesthétique que nocive, se développe dans le vide créé par le surplomb.

Pour réduire le décalage intercrête, notre instinct nous mène vers la suppression des deux premières prémolaires mandibulaires. Cependant, cela accentue d'avantage le surplomb déjà important. En compensation, il serait tentant d'enlever les deux premières prémolaires maxillaires mais cela induirait un affaissement de la lèvre supérieure. La solution de compromis consiste à projeter en vestibulaire le bloc incisivo-canin mandibulaire légèrement en éventail, ce qui donne un résultat esthétique moindre mais de bon résultat fonctionnel. Cette vestibuloversion (*fig.32-B*) exacerbe l'effet rétropulsif de l'orbiculaire des lèvres : c'est pourquoi la stabilisation linguale doit être favorisée. Les premières prémolaires mandibulaires, si elles sont remplacées par des canines postiches, créent un berceau lingual en double concavité (*fig.32-A*), invitant la langue à se placer en position basse. Dans le même dessein, selon Rignon-Bret, l'espace libre d'inocclusion peut être augmenté et le plan d'occlusion légèrement incliné vers le bas par rapport au plan bissecteur. Il préconise aussi un élargissement du cercle selon le principe de Hawley, en décalant les pointes cuspidiennes palatines de manière à augmenter le diamètre transversal.

*Figure 32 : Berceau lingual « stabilisateur » créé par l'utilisation de canines « postiches » en remplacement des premières prémolaires mandibulaires. (A) Surplomb incisivo-canin réduit par vestibulo-version du bloc antérieur mandibulaire. (B)(53)*

#### 3.2.4.2. *Rétromaxillie*

La rétromaxillie intéresse généralement les cancers du maxillaire supérieur où l'on observe un affaissement de l'étage moyen de la face. La crête mandibulaire vient alors circonscrire la crête maxillaire en projection horizontale. La convergence vers le haut des axes intercrêtes serait favorable au montage des dents prothétiques en articulé inversé. Mais une alternative à ces montages générateurs de résorptions et morsures peut être trouvée. En général, l'articulé-inversé total ou partiel (*fig.33*) doit être évité pour ses effets iatrogènes sur la cinétique mandibulaire et les ATM.

*Figure 33 : Prothèse complète bi maxillaire montée en articulé inversé antérieur. (53)*

Premièrement, il faut remonter sensiblement le plan d'occlusion et laisser un faible espace libre d'inocclusion. Augmenter l'espace prothétique contribue à diminuer la convergence des axes intercrêtes. Dans le but d'améliorer la stabilité, il est souhaitable de vestibuler les molaires et prémolaires maxillaires et d'utiliser des dents prothétiques étroites en

diamètre vestibulo-palatin. Enfin, le surplomb négatif ou diminué peut être compensé par des incisives mandibulaires lingualées et des incisives maxillaires vestibulées pour obtenir, a minima, un bout-à-bout incisif. (*fig.34*)

Quelle que soit la situation rencontrée, à l'instar de la prothodonte classique, l'équilibration est assurée par des contacts généralisés simultanés en intercuspidie maximal, en propulsion ainsi qu'en diduction.

*Figure 34 : Montage de prothèses complètes bi maxillaire en bout-à-bout incisif (incisives maxillaires vestibulées et incisives mandibulaires lingualées) (53)*

### 3.2.5. Empreintes piézographiques (35)

Un des enjeux majeurs dans la réussite d'une réhabilitation est le placement adéquat des dents de la future prothèse. Classiquement, le praticien et/ou le prothésiste se basent sur des éléments anatomiques tels que la position crestale et le rapport intercrête pour déterminer la position des dents prothétiques. Or, suite à un édentement ancien et d'autant plus dans un contexte de reconstruction maxillo-faciale, on se retrouve confronté à une résorption osseuse avancée, une anatomie atypique, une altération du contrôle neurosensoriel et de surcroît un jeu articulo-musculaire totalement déséquilibré. Ainsi, il devient périlleux de déterminer de façon théorique le juste emplacement de l'articulé dentaire.

Développée dans les années 70's par le Dr KLEIN, la piézographie est une technique d'empreinte ayant pour principe de modeler un matériau plastique sous l'effet de l'activité musculaire péri-prothétique. L'objectif est de trouver une zone d'équilibre entre les forces centripètes de la sangle buccinato-labiale et les forces centrifuges de la langue. Le but est non seulement de placer les dents prothétiques dans la zone neutre d'équilibre des forces excentriques et concentriques mais aussi de favoriser l'action stabilisatrice des muscles périphériques sur la base prothétique, en statique et en dynamique. La piézographie constitue

un traitement de choix dans la recherche d'une stabilité prothétique fonctionnelle et se trouve être parfaitement indiquée dans le cadre d'une réhabilitation après un cancer de la cavité buccale. Elle peut s'avérer être utile également en implantologie pour déterminer l'emplacement des implants le plus juste et se prémunir d'une résorption prématurée de l'os-péri-implantaire.

Concrètement, le praticien va utiliser un Porte-Empreinte Individuel (PEI) surmonté d'un bourrelet en lame de Brill (*fig.35*) qu'il charge d'un matériau d'empreinte de moyenne viscosité à prise assez longue tels que les conditionneurs tissulaires, certains silicones, la pâte à oxyde de zinc, les polyéthers ou encore les polysulfures.

*Figure 35 : Porte-empreinte individuel issu de l'empreinte primaire, surmonté d'un bourrelet en lame de Brill. (35)*

Après un réglage classique du PEI, l'empreinte piézographique peut être modelé par différentes techniques qui peuvent être associées : la phonation avec la lecture de différents phonèmes (mobilisant chacun un groupe musculaire précis) (*fig.36*), la déglutition, la réalisation de mimiques faciales (le rire, le sourire, le baiser, le pincement des lèvres, le sifflement...).



*Figure 36 : Schéma représentant les phonèmes associés à chaque secteur. (35)*

Les limites de la piézographie résident essentiellement dans le fait qu'elle demande beaucoup de temps et de technicité de la part du praticien mais aussi que la prothèse qui en est issue ne participera pas à redonner un soutien ou un galbe aux tissus buccaux puisqu'elle s'intègre à la physiologie anatomo-musculaire actuelle du patient. Il faut donc trouver un juste milieu entre fonction et esthétique, en accord avec le ressenti du principal intéressé. Cette technique fonctionnelle et physiologique permettrait une intégration prothétique plus rapide.

### 3.2.6. Rebasage de l'extrados pour créer une anatomie fonctionnelle (54)

La stabilité secondaire d'une prothèse complète est assurée essentiellement par l'action linguale, stabilité donc mise en péril par les séquelles chirurgicales intéressant le plancher buccal et la langue. Il peut donc être nécessaire ou souhaitable d'envisager un rebasage fonctionnel de l'extrados prothétique pour faciliter le contact stabilisateur entre la langue et la prothèse. (15) Cela peut améliorer le confort des patients dans le cas de glossectomie partielle ou de pelvi-glossectomie. En effet, les brides cicatricielles et séquelles chirurgicales vont créer une vacuité entre la langue et la table interne de la crête alvéolaire ou la voûte palatine (*fig.37*). Cet espace libre va autoriser la stagnation excessive de la salive et des restes du bol alimentaire.

*Figure 37 : Vacuité entre la langue et la table interne de la crête alvéolaire chez un patient ayant subi une glossectomie partielle gauche. (54)*

Ainsi, on va pouvoir réaliser un abaissement ou une augmentation de la voûte palatine prothétique ou du bandeau lingual. Cette augmentation palatine ou linguale intervient dans un second temps, après réalisation de la prothèse classique. On effectue une empreinte fonctionnelle de l'extrados au moyen d'une résine à prise retardée (la même que celle utilisée pour la mise en condition tissulaire), qu'on laisse en place pendant 3 jours. Cette résine permet d'enregistrer les mouvements du moignon lingual lors des différentes fonctions orales (phonation et mastication). Pour améliorer la précision, une empreinte de surfaçage est réalisée au polysulfure light au fauteuil. Puis, le laboratoire se charge de faire une clé en plâtre et de remplacer le tout par de la résine acrylique « dure ». (*fig.38 à 40*)

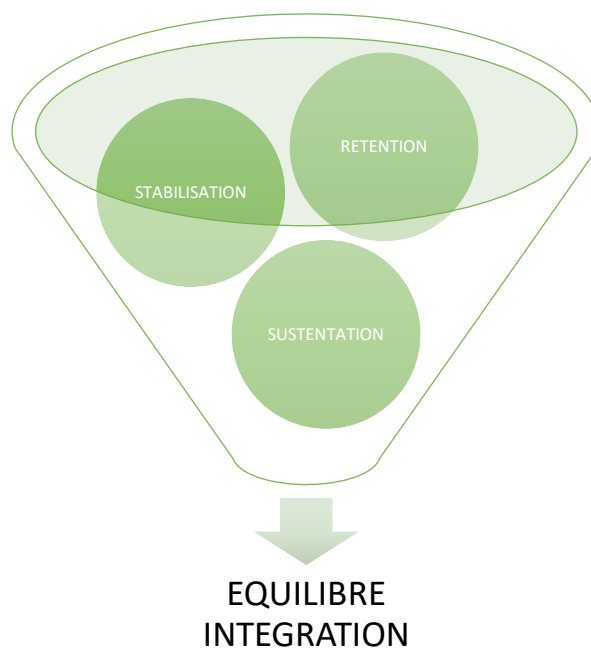
*Figure 38 : Empreinte fonctionnelle de l'extrados de la prothèse maxillaire avec une résine à prise retardée (A). Empreinte de surfaçage avec un polysulfure light (B). Prothèse maxillaire après rebasage de l'extrados en résine acrylique (C). L'augmentation de la voûte palatine assure une meilleure proximité de la langue et de la prothèse lors de la déglutition et la phonation. (54)*

*Figure 39 : Utilisation d'une résine à prise retardée pour enregistrer les rapports dynamiques et statiques entre la langue et l'extrados prothétique (A : intrados de la prothèse mandibulaire, B : extrados, C : empreinte de surfaçage au polysulfure light). (54)*

*Figure 40 : Prothèse complète mandibulaire après rebasage en résine acrylique. L'augmentation linguale permet une plus grande proximité entre la langue et l'extrados prothétique, donc une meilleure stabilité. (54)*

\*\*\*

Malgré un contexte anatomo-clinique difficilement compatible avec la réalisation d'une prothèse confortable et fonctionnelle, un ensemble de techniques est à la disposition du praticien pour favoriser son intégration dans la bouche du patient. De l'intrados à l'extrados en passant par le montage des dents prothétiques, ce sont autant d'améliorations qui peuvent être mises en œuvre pour répondre au mieux à la triade de Housset : stabilisation, sustentation et rétention. (fig.41)



*Figure 41 :* Schéma représentant la « triade d'équilibre » prothétique, décrite par Housset en 1925.

### 3.3. Implantologie et réhabilitation prothétique (55,56)

Comme évoqué précédemment, la réhabilitation prothétique après traitement d'un cancer de la cavité buccale pose un certain nombre de difficultés que la stabilisation sur implants pourrait aider à surmonter. En prothèse conventionnelle, déjà, la stabilisation sur implants des prothèses mandibulaires complètes est recommandée. Dans un contexte carcinologique, elle s'avère être la solution idéale à condition qu'elle soit réalisable.

L'implantation en territoire irradié, comme c'est bien souvent le cas suite à un cancer de la cavité buccale, est possible mais soumise à un protocole rigoureux. Il n'en demeure pas moins que cette technique contribue indubitablement à améliorer la qualité de vie des patients qui en bénéficient. L'intérêt réside dans la libération de la muqueuse fragilisée de tout appui prothétique, mais surtout dans la création d'un ancrage s'opposant aux forces de désinsertion créées par les brides cicatricielles et muscles atrophiés.

#### 3.3.1. Implantologie maxillo-faciale et critères d'implantation

C'est en 1952, dans le laboratoire du Professeur BRÅNEMARK que s'engage l'histoire de l'implantologie. C'est en effectuant des recherches sur l'ostéointégration du titane, que lui et son équipe découvrent par hasard l'ankylose d'un fragment dans une patte de lapin. Ils en déduisent les propriétés mécaniques biocompatibles du matériau que l'on utilise aujourd'hui comme support de diverses structures implanto-portées. Treize ans plus tard, le premier implant dentaire est posé et cette technologie ne sera commercialisée en chirurgie dentaire qu'à l'aube des années 80 par la société Nobel. Son application en prothèse maxillo-faciale intervient dès 1979 avec la réalisation par le Docteur Anders TJELLSTRÖM de la première épithèse auriculaire implanto-portée. (*fig.10-42*) C'est donc l'indication de l'implantologie en PMF d'abord qui fût étendue à la dentisterie conventionnelle ensuite. (15,22,57)

*Figure 42 : Planche de schéma expliquant la mise en place d'implants extra-oraux servant de support à une épithèse auriculaire. (Image : A. Tjellström, The bone-anchored auricular episthesis, The Laryngoscope, 1981) (22)*

L'implantation des patients suivant un protocole de reconstruction maxillo-faciale est soumise à la validation de nombreux critères détaillés par le Pr MANURICK. (58) Il faut être dans les meilleures conditions sur le plan local, général mais aussi psychologique :

- Conditions générales : Le patient doit être en bon état de santé et les protocoles de soins oncologiques lourds doivent être achevés. Sur le plan des addictions, sa consommation alcool-tabagique doit être contrôlée et inférieure à un paquet de cigarettes par jour.
- Conditions psychologiques : Le protocole implantaire comprenant de nombreuses interventions dont une anesthésie générale et de multiples séances de soins au fauteuil ; il faut, au-delà du recueil obligatoire de son consentement éclairé, s'assurer de la motivation préalable du patient en lui apportant une information claire et précise.
- Conditions locales et techniques : La maladie tumorale doit être en rémission depuis au moins 2 ans. La dose de radiothérapie reçue doit être inférieure à 60 Gray, c'est-à-dire le seuil en dessous duquel le risque d'ostéonécrose des maxillaires est considéré comme faible. L'anatomie locale intra-buccale doit être favorable avec un volume osseux suffisant et de bonne qualité, qu'il soit natif ou greffé. Le plancher buccal doit être observable tout comme un volume salivaire minimum et une mobilité linguale correcte. Les tissus mous ne doivent pas

présenter de signes d'inflammation ou d'infection, donc une hygiène bucco-dentaire satisfaisante doit être maintenue. Certaines contraintes techniques sont à prendre en compte comme une ouverture buccale compatible avec le passage des instruments médico-chirurgicaux ou de la prothèse et donc un volume buccal suffisant. La relation intermaxillaire doit également être considérée dans la mesure où une trop grande disparité inter-arcade pourrait compromettre l'équilibre prothétique et implantaire.

Cependant, pour justifier le recours à l'implantologie, il faut une altération fonctionnelle malgré une réhabilitation antérieure correctement réalisée. Un échec de la prothèse conventionnelle doit être constaté avec un manque de stabilité et de rétention évidente.

### 3.3.2. Ostéointégration en territoire irradié et délais pré-implantaire (14,57,59)

Le recours à l'implantologie après traitement d'un cancer maxillo-facial a été proposé pour la première fois en 1985. Il soulève de nombreuses interrogations sur l'ostéointégration en territoire irradié et le choix du protocole thérapeutique le plus approprié.

Plusieurs études ont donc été menées pour déterminer l'influence du rayonnement ionisant sur la capacité d'ostéointégration et le délai post-radique à respecter entre la fin du protocole de soin et l'implantation. (59) La majorité des auteurs s'accordent sur le fait qu'en dessous de 60 Gray l'ostéointégration est similaire en tissu sain et irradié. Si certains audacieux comme OECHSLIN et BODARD sont partisans de l'implantation précoce, 2 mois seulement post-radiothérapie, l'équipe de MATSUI, elle, décrit un processus de cicatrisation osseuse plus tardif donc en faveur d'un délai de cicatrisation pré-implantaire plus long. Cette théorie est étayée par les résultats de KING qui constate une guérison partielle de la microvascularisation après 3 à 6 mois. En effet, le nombre de canaux de Havers intra-corticaux qui diminue fortement les 3 premiers mois semble se normaliser progressivement entre le 3<sup>e</sup> et le 6<sup>e</sup> mois. (*fig.43*)

*Figure 43 : Observation au microscope électronique (Gx500) de sections de tibia de lapin (A) non irradié et (B) irradié (1 mois après avoir reçu 17,56 Gy, en une dose unique). On peut y observer le système haversien avec des ostéons comportant au centre un canal de Havers, canal qui est complètement calcifié sur l'os irradié (B). (60)*

Des études menées sur modèle animal révèlent une capacité cicatricielle deux fois et demi supérieure au-delà d'un an après la radiothérapie. De plus, un délai plus long permet de s'assurer de la rémission de la maladie cancéreuse, de la bonne intégration des lambeaux, de la disparition des effets secondaires imputables aux traitements et réduit significativement le risque de récurrence tumorale.

La question de l'implantation avant irradiation a été évoquée par l'équipe du Dr ALLEN : ces recherches ont montré une très bonne ostéointégration et l'absence de rayonnements secondaires générés par les implants pendant les séances de radiothérapie. Un autre avantage non négligeable est l'absence de temps chirurgical supplémentaire pour la pose des implants, avec de surcroît une nouvelle anesthésie générale. Ils enregistrent des taux de succès avoisinant les 92% (55) avec implantation le jour de la chirurgie résectrice. En dépit de ces bons résultats, anticiper si précocement une réhabilitation implanto-prothétique sans avoir de recul sur le pronostic vital du patient à court terme peut s'apparenter à un surtraitement. Surtout qu'il est difficile de prévoir la position et l'orientation optimale des implants à ce stade.

Il ne fait nul doute qu'un délai post-radique doit être respecté pour optimiser le succès implantaire et minimiser les effets délétères possibles. Il permet de s'assurer du bon état général du patient et d'estimer son pronostic vital. Cependant, on ne peut s'affranchir totalement du risque de perte d'implant ou de nécrose osseuse. Ce délai post-radique ne fait pas l'objet d'un consensus dans la communauté scientifique actuelle : nombres d'études sur l'ostéointégration



implantaire n'ont pas révélé de différences significatives en territoires irradiés ou non-irradiés, mais bien d'autres préconisent un délai pré-implantaire d'au moins un an. Actuellement, la majorité des patients sont appareillés dans un délai compris entre 18 et 24 mois dans les cas les plus favorables et jusqu'à 5 ans pour cancers les plus avancés. (61)

### 3.3.3. Choix de l'implant et localisation

Le choix de l'implant est fait en fonction des rapports anatomiques objectivés cliniquement et radiologiquement. Il tiendra compte de la localisation de la perte de substance et du type de chirurgie effectuée, de la quantité et de la qualité de l'os présent mais également du type de prothèse envisagée. Afin d'optimiser le placement des futurs implants et de prendre connaissance du support osseux, un Cône Beam (CBCT) préopératoire est recommandé. Tout en respectant les contraintes cliniques, il faut privilégier l'implant le plus long possible et de plus grand diamètre.

Aussi, différents types d'implants sont à disposition du chirurgien : les implants intra-oraux dits conventionnels, les implants extra-oraux et plus récemment les implants zygomatiques. La localisation privilégiée à la mandibule est la région symphysaire pour différentes raisons (58) : une vascularisation plus riche qu'au niveau du corps mandibulaire, l'absence d'obstacles anatomiques ainsi qu'une plus faible exposition aux rayonnements ionisants. Les pertes de substance maxillaires sont généralement très délabrantes et ne laissent qu'un support osseux bien maigre pour espérer poser des implants classiques. Le développement des implants zygomatiques permet de s'affranchir de cette difficulté et d'aller chercher, avec un implant beaucoup plus long (jusqu'à 4cm), un ancrage osseux fiable, à distance de la zone réséquée. Toutefois, il faut rester prudent quant à leur utilisation : les échecs sont fréquents en raison notamment de la proximité sinusienne ainsi que la répartition mécanique des forces masticatrices (divergence marquée entre l'axe implantaire et la direction des forces masticatrices appliquées).

#### 3.3.4. Prothèse fixe ou amovible ?

Deux perspectives sont à confronter lors du choix du type de prothèse implanto-portée : les prothèses amovibles et les prothèses fixes. (37) Ce choix dépend du type d'édentement présent, de la hauteur intermaxillaire, du contrôle tumoral et de la possibilité de nettoyage adéquat de la prothèse.

La prothèse adjointe (ou amovible) permet une meilleure surveillance carcinologique et peut compenser une faible hauteur d'os. En contrepartie, elle nécessite un relief osseux favorable (plutôt marqué) avec un vestibule suffisant. Ce n'est pas le cas en prothèse fixe : s'il y a moins d'exigence quant au relief osseux, elle ne permettra pas de résoudre un trop grand décalage intermaxillaire au risque de se fracturer. Le positionnement des dents est régi par l'axe implantaire et pas uniquement par les impératifs occlusaux.

La prothèse fixée complique la surveillance des récurrences tumorales probables. De plus, une empreinte de qualité indispensable au bridge implanto-porté sera difficile à obtenir dans un contexte de limitation d'ouverture buccale avec une anatomie atypique.

La prothèse amovible a également des inconvénients : elle engendre un fort encombrement, le temps d'adaptation à la prothèse est plus grand et les piliers implantaires doivent être plus longs.

Dans la majorité des cas, le choix se porte sur la stabilisation secondaire d'une prothèse amovible complète sur implants. Les solutions fixes sont réservées aux édentements de plus faible étendue ou encastrés.

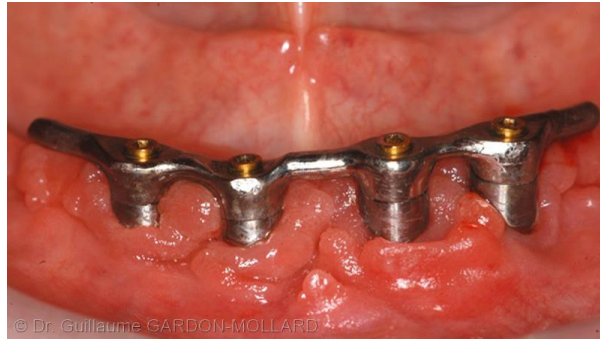
### 3.3.5. Attachements

A propos des attachements, moyens de rétention de la prothèse et de jonction entre celle-ci et l'implant, une fois n'est pas coutume, différentes possibilités s'offrent au praticien :

- Les attachements par barre (*tab.V*) : une barre de jonction solidarissant les piliers entre eux est vissée sur les implants. De section arrondie (Ackermann ou Dolder) (*fig.46*) ou parallélépipédique, elle permet de clipser la prothèse dessus au moyen de cavaliers à ailettes intégrés dans la base en résine. (62)
- Les attachements axiaux sont constitués de parties mâles en forme de boules (Dalbo<sup>®</sup>) (*fig.44*) ou bouton-pressions cylindriques (Locator<sup>®</sup>) (*fig.45*). La partie femelle est coulée dans l'intrados prothétique. (63–65)
- Mis de côté car considérés comme moins rétentifs, il reste les attachements magnétiques. (*fig.47*) Un phénomène de galvanisme dû à l'aimantation leur est reproché. Cependant, on peut leur reconnaître une insertion plus douce et facilité pour les patients ayant des difficultés à manipuler leur prothèse. (65,66)

*Figure 44 :* Attachements boules Dalbo<sup>®</sup>-PLUS mis en place sur deux implants mandibulaires (A). Parties femelles des attachements boules dans l'intrados de la prothèse mandibulaire (B). (Images : C. Rignon-Bret, Univ. René-Descartes, Paris).(63)

*Figure 45 :* Piliers Locator<sup>®</sup> mis en place sur deux implants mandibulaires (A). Capsules patrices transparentes intégrées à l'intrados prothétique (B). (Images : A. Abdelkoui et al., AOS n°280, 2016) (64)



**Figure 46 :** *Barre d’Ackerman (section ronde). (Image : G. Gardon-Mollard, ID, 2014)*  
(62)

**Figure 47 :** *Mise en place d’attachements magnétiques MAGFIT dans l’intrados d’une prothèse mandibulaire implanto-portée. Mise en place des capsules magnétiques sur les implants (A). Adjonction de résine acrylique pour lier les capsules magnétiques à la base prothétique (B). Capsules en place dans l’intrados (C) . (Images : P. Ceruti et al., J Can Dent Assoc 76, 2010) (66)*

*Tableau V : Section des principales barres de jonction réalisables en laboratoire. (62)*

**3.3.6. Intérêt contesté de l'oxygénothérapie hyperbare (38)**

L'oxygénothérapie hyperbare est un traitement médical consistant en l'administration d'oxygène par voie respiratoire à une pression supérieure à la pression atmosphérique. (**fig.48**) Le but recherché est d'élever la pression partielle en oxygène au sein des tissus. Aussi, ses effets bénéfiques comme la stimulation de la néo-angiogénèse et la reconstruction tissulaire justifie qu'elle fut proposée comme thérapeutique adjuvante pour favoriser l'ostéointégration implantaire post-radiothérapie.

*Figure 48 : Caisson hyperbare de l'Hôpital Edouard Herriot (Lyon). (67)*

L'oxygénothérapie hyperbare est sujette à de multiples controverses et fait encore débat au sein de la communauté scientifique. (59) En 1993, d'après les résultats de ses études cliniques, T.D. TAYLOR la recommande de manière préventive au-delà de 50 Gy, à raison de

20 séances de 90 minutes à 2,4 atm avant implantation puis 10 séances après pour accélérer la cicatrisation. Thomas WEISCHER fut l'un de ses premiers détracteurs et jugea qu'un manque de données suffisantes remettait en cause son efficacité. Il limita son utilisation pour le traitement curatif des ostéonécroses.

A l'heure actuelle, en raison de ses nombreuses contraintes (contre-indications, contraintes techniques et coût élevé) et du manque de preuves de bénéfice sur la cicatrisation post-opératoire, cette technique n'est plus recommandée.

### 3.3.7. Protocole opératoire

Le protocole prévoit une implantation sous anesthésie générale et non locale comme il est coutume de le faire en implantologie conventionnelle. Cela permet d'abord de diminuer le stress généré par l'intervention mais surtout de préserver la micro vascularisation, en s'affranchissant de l'utilisation des vasoconstricteurs ajoutés aux anesthésiques locaux. L'os irradié est déjà moins vascularisé qu'un os sain, il est primordial de maintenir une perméabilité vasculaire suffisante. De plus, cela permet d'éviter la compression œdémateuse que provoque l'injection locale. Autre avantage non négligeable : le niveau d'asepsie est meilleur.

Le protocole opératoire le plus décrit dans la littérature est celui en deux temps chirurgicaux : la mise en place des implants enfouis recouverts d'une vis de couverture d'abord, puis dans un second temps le dégagement sous-muqueux des implants et la mise en place de vis de cicatrisation. (*fig.49*) Cette technique assure une étanchéité post-opératoire optimale et permet d'espérer une meilleure cicatrisation péri-implantaire sur des tissus au potentiel réparateur amoindri par les traitements anti-cancéreux. La phase chirurgicale doit être la moins traumatisante possible et réalisée sous irrigation abondante. Il faut soigner l'herméticité des sutures pour faciliter la cicatrisation. Une grande vigilance est de rigueur quant à la surveillance post-opératoire avec des contrôles radiographiques rapprochés. Finalement, la phase prothétique peut être réalisée traditionnellement, sous anesthésie locale si besoin.

*Figure 49 : Schéma d'un implant non enfoui avec vis de cicatrisation (A) VS implant enfoui avec vis de couverture (B). (68)*

### 3.3.8. Définition du succès implanto-prothétique

Le succès de la réhabilitation prothétique sur implant est décrit par Tomas ALBREKTSSON en 1986 comme reposant sur différents critères cliniques et radiographiques:

- L'immobilité parfaite des implants
- L'absence de radio-clarté péri-implantaire
- Une perte osseuse annuelle mesurée inférieure à 0,2mm après mise en charge (c'est-à-dire comparable aux implants sur os sain)
- L'absence de signes cliniques persistants ou irréversibles (suppuration, saignement, douleur)

Ainsi, il est rapporté des taux de réussite équivalents aux réhabilitations implantaire hors contexte post-tumoral : à savoir 85% à 5 ans et 80% à 10 ans.

Bien que n'étant pas pris en compte dans cette définition théorique du succès, il faut évaluer l'amélioration fonctionnelle qu'apporte la stabilisation implantaire au patient. (61) La majorité d'entre eux relatent une meilleure mastication, une amélioration du confort ainsi qu'une atténuation de la dysphagie. L'augmentation de la stabilité et de la rétention diminue les traumatismes intra-buccaux pouvant être à l'origine d'infections ostéo-nécrosantes ou de récives cancéreuses.

La plupart des échecs sont rencontrés sur les patients ayant reçu des doses de rayonnements ionisants supérieures à 60 Gy. Ces échecs se traduisent principalement par perte osseuse péri-implantaire précoce, absence d'ostéointégration et plus rarement, ostéonécrose des maxillaires. Enfin, on peut ajouter que les résultats sur os natif semblent meilleurs que sur os transplanté (taux de réussite baissant à 63%), selon une étude menée par Eik SCHIEGNITZ en 2015. (69)



## Conclusion

La face étant le pilier visible de l'existence humaine, les conséquences du cancer de la cavité buccale et ses traitements ne sont pas moins physiques que symboliques. L'expérience de mise en péril de la vie et la reconstruction qui rythment l'histoire de toute maladie cancéreuse, prennent une autre dimension quand viennent s'y ajouter la défiguration, le démantèlement identitaire et la perte de fonction aussi vitales que sont l'alimentation et la communication. Mesurer la portée esthétique, fonctionnelle et psychologique de ce cancer pour comprendre ce qui se joue dans le processus de réhabilitation semble être un premier enjeu pour le praticien.

Depuis plusieurs millénaires, la maladie cancéreuse, la reconstruction maxillo-faciale et les prothèses de comblement des pertes de substance ont suscités l'intérêt des plus grands noms de la chirurgie et de la médecine dentaire. Pendant longtemps la reconstruction chirurgicale était considérée comme une acrobatie hasardeuse que seule une poignée d'ambitieux éclairés osaient tenter, dans un contexte médical à l'asepsie sommaire et dépourvu d'antibiothérapie. Les patients défigurés se tournaient alors naturellement vers l'art prothétique. Un art qui, bénéficiant des innovations de la révolution industrielle et motivé par la quête du biomimétisme, fit des avancées majeures en matière de techniques et de matériaux. Si l'illusion esthétique est désormais presque parfaite, rétablir les fonctions orales au seul moyen d'une prothèse maxillo-faciale est un défi encore difficile à relever lorsque la continuité de l'arc mandibulaire est rompue ou l'étanchéité vélo-palatine compromise. Ainsi depuis la fin des années 90's, les prothèses obturatrices et épithèses sont reclassées au rang d'alternative thérapeutique secondaire en faveur de la chirurgie reconstructrice envisagée en première intention, sauf contre-indication. Nonobstant l'importance de la PMF intervenant dans un second temps, pour parachever la reconstruction et redonner un sourire denté aux patients. Rétablir l'organe dentaire reste actuellement un dessein inaccessible à la chirurgie. Inscrite dans une nouvelle philosophie thérapeutique, la prothèse doit donc s'intégrer aux greffes et autres lambeaux, des tissus de support aux caractéristiques anatomo-physiologiques bien différentes des muqueuses intra-buccales d'origine. Suivre l'évolution des disciplines gravitant autour de cette maladie et s'adapter aux nouveaux schémas thérapeutiques est un autre enjeu de la PMF.

Intimement convaincue que les meilleurs résultats seront obtenus par ceux-là même qui reconnaîtront avec humilité les propres limites de leur art, pour laisser s'exprimer avec largesse celui des autres ; il me semblait crucial de souligner l'étendue de l'implication du chirurgien-dentiste dans le processus de réhabilitation, loin de se limiter à la seule conception d'une prothèse. Le praticien doit s'intégrer à la prise en charge multidisciplinaire du patient atteint par le cancer de la cavité buccale : participer aux RCP pour comprendre les traitements envisagés et anticiper les futurs besoins du patient devrait être pratique courante. Force est de constater que ce n'est toujours pas le cas malgré des politiques de santé publique en ce sens et rares sont les chirurgiens-dentistes présents lors des réunions pluridisciplinaires. Toutefois, démystifier et démocratiser l'exercice libéral de la PMF n'est-il pas une vision idéalisée et un fantasme présomptueux considérant le déficit démographique de praticien que subit la profession ? Si nous ajoutons le désamour grandissant dans notre société pour la pratique hospitalière, cela devient alors un véritable enjeu de santé publique, bien au-delà des frontières de la PMF.

Regarder avec bienveillance les découvertes et désillusions de nos prédécesseurs, pour inventer la réhabilitation prothétique de demain est plus qu'un enjeu, c'est une nécessité. Dans un avenir proche, peut-on espérer redonner aux tissus musculaires greffés un mouvement et une neuro-sensorialité originelle ? La prothèse ne sera-t-elle pas abandonnée complètement pour la régénération dentaire grâce à la recherche galopante sur les cellules souches ? Les patients d'aujourd'hui n'attendent plus de la prothèse qu'elle remplace ad integrum ce que la maladie a détruit, ils désirent transformer ce handicap en amélioration de leurs capacités : l'hybridation ne suffit plus, c'est l'ère de l'hybridation augmentée. Et ceci n'est plus une hérésie de science-fiction futuriste à l'heure où régénération tissulaire et micropuces neuro-technologiques font régulièrement la une de l'actualité.

A l'issue de nombreuses séances au fauteuil, entre gestion des effets secondaires des traitements, élaboration d'une prothèse confortable et surveillance post-oncologique, le praticien est investi de diverses missions envers son patient. Patient mutilé d'abord, reconstruit ensuite et enfin « prothésé » : s'il ne souffre plus physiquement, l'individu atteint au plus profond d'une partie noble de sa chair souffre psychologiquement de la perte irréversible de son visage, de son identité. Bien que la prothèse rétablisse immédiatement la fonction

masticatrice, la phonation et l'esthétique du visage ; le processus de « prothémisation » associe l'hybridation physique instantanée à la reconfiguration neuro-psycho-physiologique différée, mettant en jeu une refonte progressive et lente du schéma corporel. La réussite de la réhabilitation dépend donc de la capacité d'adaptation du patient à sa nouvelle condition et également de l'aide apportée par les professionnels de santé qui l'entourent pour faire face à ce réajustement personnel. Prendre en compte cette association binaire et l'ambivalence de la réhabilitation prothétique est un enjeu à ne pas négliger. Aussi, la PMF tente de correspondre à l'idéal hippocratique d'une médecine holistique, confluence singulière entre science et conscience.

---

*« A l'unicité d'un individu, doit correspondre l'unicité d'un nom,  
d'un visage. »*

*David Le Breton, Des Visages*

---

Pour répondre techniquement aux besoins et exigences de réhabilitation du patient, de nombreuses techniques et matériaux sont à disposition du chirurgien-dentiste. Inspirés de procédés anciens ou plus actuels, il est donc possible d'imaginer une solution thérapeutique pour chaque problématique, aussi complexe soit-elle, aucune cause n'est perdue. Tout comme il n'y a pas de matériaux sans inconvénients, aucune technique n'est irréprochable : le praticien s'attachant à trouver la solution prothétique la plus juste pour une situation donnée, compromis imparfait entre données actuelles de la science et confort du patient.

---

*« La pratique clinique doit rester de la haute couture, capable de  
s'adapter à chaque sujet, dans sa complexité. »*

*F. Eustache*

---

Le dernier enjeu et pas des moindres : savoir écouter le principal protagoniste, le patient lui-même. Il ne faut pas perdre de vue que la prothèse ne doit pas satisfaire nos seules exigences professionnelles mais répondre, avant tout, aux besoins et doléances des patients. Nous sommes les sachants d'un savoir médical et scientifique, mais il demeure l'unique instigateur de sa reconstruction neuro-sensorielle et psychique. Que savons-nous de l'intégration neuro-cérébrale de ce corps étranger prothétique au corps charnel ? Le patient est l'interprète d'une réalité physique face à laquelle nous restons aveugles, en dépit de notre dévouement complet à l'amélioration de sa qualité de vie. Qu'advient-il alors de l'intégration humaine des prothèses conçues et fabriquées par l'intelligence artificielle ?

## Bibliographie

1. E-cancer. Guizard AV, Hammas K, Lecoffre C, de Brauer C, Coureau G, Trétarre B. Survie des personnes atteintes de cancer en France métropolitaine 1989-2018 – Cavité buccale [Internet]. [cité 2 oct 2023]. Disponible sur: <https://www.e-cancer.fr/Expertises-et-publications/Les-donnees-sur-les-cancers/Survie-des-personnes-atteintes-de-cancer-en-France-metropolitaine/Tumeurs-solides/Cavite-buccale>
2. Devauchelle B. La reconstruction du plancher buccal en cancérologie : état actuel des techniques chirurgicales [Thèse d'exercice]. [Amiens,France]: Université Picardie Jules Verne. Faculté de médecine; 1980.
3. Oribase. Livre XLV. Des acrochordons et des carcinômes. In: Bussemaker UC, Daremberg C. Oeuvres d'Oribase. Vol. 4. Paris, France: Imprimerie impériale;1862. p. 17-19.
4. Nicaise E. Chirurgie de maître Henri de Mondeville. Paris, France: Félix Alcan; 1893. 997 p.
5. Paré A. Les Oeuvres d'Ambroise Paré, divisées en 29 livres, revues et augmentées par l'auteur peu avant son décès. 5<sup>o</sup>édition. Paris, France: veuve de Gabriel Buon;1598. 1392 p.
6. Shaye DA. The history of nasal reconstruction. *Curr Opin Otolaryngol Head Neck Surg.* août 2021;29(4):259-64.
7. Tomba P, Viganò A, Ruggieri P, Gasbarrini A. Gaspare Tagliacozzi, pioneer of plastic surgery and the spread of his technique throughout Europe in “De Curtorum Chirurgia per Insitionem”. *Eur Rev Med Pharmacol Sci.* 2014;18(4):445-450.
8. El Maakchaoui I. La Grande Guerre : les gueules cassées et leur réhabilitation chirurgico-prothétique [Thèse d'exercice]. [Reims, France]: Université de Reims - Champagne Ardenne. Faculté d'odontologie; 2015.
9. Tagliacozzi G. De Curtorum Chirurgia per insitionem: Libri Dvo. Additis Cutis Traducis instrumentorum omnium, atque deligationum Iconibus, & Tabulis. Vol. 2. Venise, Italie: Gaspar Bindonus; 1597. 236 p.

10. Heister L, Paul F. Institutions de chirurgie, où, L'on traite dans un ordre clair et nouveau de tout ce qui à rapport à cet art. Vol. 2. Avignon, France: J.J. Niel; 1770. 730 p.
11. Sigaux N, Amiel M, Piotrovitch d'Orlik S, Breton P. Albéric Pont, la grande guerre et les gueules cassées. *Ann Chir Plast Esthét.* déc 2017;62(6):601-8.
12. Destruhaut F, Delrieu J, Dusseau X, Hennequin A, Toulouse E, Pomar P. Approche historique et épistémologique de la prothèse maxillo-faciale. *Cah Prothèse.* 2018;181:37-47.
13. Destruhaut F, Marty D, Pomar P. Le patient d'hier, d'aujourd'hui et de demain dans l'enjeu des reconstructions prothétiques maxillo-faciales. juin 2015.
14. Cozlin A. La prothèse maxillo-faciale : nouveau visage, nouveaux besoins [Thèse d'exercice]. [Reims, France]: Université de Reims - Champagne Ardenne. Faculté d'odontologie; 1999.
15. Vigarios E, Destruhaut F, Pomar P, Dichamp J, Toulouse E. La prothèse maxillo-faciale. CdP. 2015. 176 p.
16. Urban S. The gentleman's magazine. Vol. 64 (part II). Londres, Royaume-Uni: John Nichols; 1794. 1231 p.
17. Paré A. Dix livres de la chirurgie, avec le magasin des instruments nécessaires à icelle. Paris, France; 1564. 564 p.
18. Fauchard P. Le chirurgien dentiste, ou Traité des dents. 2<sup>e</sup> éd. Vol. 1. Paris, France: Pierre-Jean Mariette; 1746. 562 p.
19. Martin C. Prothèse immédiate à la suite de résections partielles du maxillaire inférieur. Lyon, France: Association typographique; 1888. 19 p.
20. Ministère de la culture. Prothèse réalisée par Claude Martin [Internet]. [cité 27 juin 2023]. Disponible sur: [https://www.pop.culture.gouv.fr/notice/joconde/M1039003916?auteur=%5B%22MARTIN%20Claude%20%28praticien%2C%20concepteur%29%22%5D&last\\_view=%22list%22&idQuery=%22f8d16b4-0fa2-b5ae-f2b3-a60200f2a5a%22](https://www.pop.culture.gouv.fr/notice/joconde/M1039003916?auteur=%5B%22MARTIN%20Claude%20%28praticien%2C%20concepteur%29%22%5D&last_view=%22list%22&idQuery=%22f8d16b4-0fa2-b5ae-f2b3-a60200f2a5a%22)

21. Verdun-Meuse.fr. Hippolyte Morestin [Internet]. [cité 2 oct 2023]. Disponible sur: [https://verdun-meuse.fr/index.php?q=fr/ressources/hippolyte-morestin-\(1869-1919\)](https://verdun-meuse.fr/index.php?q=fr/ressources/hippolyte-morestin-(1869-1919))
22. Tjellström A, Lindström J, Albrektsson P. The bone-anchored auricular episthesis. *The Laryngoscope*. mai 1981;91(5):811-5.
23. Grosjean L. Les tumeurs malignes au niveau du maxillaire : prise en charge des patients et qualité de vie après réhabilitation [Thèse d'exercice]. [Nancy, France]: Université Henri Poincaré-Nancy 1. Faculté d'odontologie; 2010.
24. Gräfe CF von. Rhinoplastik, oder die Kunst den Verlust der Nase organisch zu ersetzen, in ihren früheren Verhältnissen erforscht und durch neue Verfahrungsweisen zur höheren Volkommenheit gefördert. Berlin, Allemagne : Realschulbuchhandlung; 1818. 248 p.
25. Acer A. Approche pluridisciplinaire des pertes de substance du maxillaire d'origine cancérologique [Thèse d'exercice]. [Reims, France]: Université de Reims - Champagne Ardenne. Faculté d'odontologie; 2000.
26. Bruel M, Périé S. Cancers ORL: prise en charge des troubles de la phonation et de la déglutition. In: Zelek L, Zernik N. Aider à vivre après un cancer. Paris, France: Springer; 2010. p. 71-80.
27. Deschaumes C, Huard C, Foucaud C, Devoize L, Siou P, Baudet-Pommel M. Place de la kinésithérapie dans le traitement des troubles cinématiques après résection mandibulaire interruptrice sans reconstruction. *Médecine Buccale Chir Buccale*. 2006;12(2):101-7.
28. Ledru A. Apport psychologique et fonctionnel de la prothèse maxillo-faciale dans les traitements des cancers de la cavité buccale [Thèse d'exercice]. [Reims, France]: Université de Reims - Champagne Ardenne. Faculté d'odontologie; 1996.
29. Guillemaud A, Pouillart P, Labrosse-Canat H, Gautheron L, Buiret G. Proposition d'un référentiel national de prise en charge des modifications des capacités olfactives, gustative et/ou de la déglutition dans les cancers des voies aérodigestives supérieures. *Nutr. Clin. et Metab*. fév 2018;32(1):49-56.

30. Nicot R, Raoul G, Ferri J, Schlund M. Temporomandibular disorders in head and neck cancers: Overview of specific mechanisms and management. *J Stomatol Oral Maxillofac Surg.* nov 2020;121(5):563-8.
31. Renard P. Hémisection mandibulaire : Conséquences prothétiques, possibilités de réhabilitation [Thèse d'exercice]. [Reims, France]: Université de Reims - Champagne Ardennes. Faculté d'odontologie; 1985.
32. Destruhaut F, Destruhaut F, Esclassan R, Hennequin A, Darrouy C, Pomar P. Restauration prothétique amovible totale après chirurgie d'exérèse d'un carcinome basocellulaire. *Cah Prothèse.* juin 2017;178:16-29.
33. Candelle C. Approche bio-psycho-sociale du patient en prothèse maxillo-faciale [Thèse d'exercice]. [Toulouse, France]: Université Toulouse III - Paul Sabatier. Faculté d'odontologie; 2013.
34. Destruhaut F, Vigarios E, Andrieu B, Pomar P. Regard anthropologique en Prothèse Maxillo-Faciale : entre science et conscience. *Chimères.* 2011;75(1):45-56.
35. Rokhssi H, Abdelkoui A, Merzouk N, Benfdil F. L'empreinte piézographique en pratique quotidienne. *Actual Odonto-Stomatol.* avr 2018;(289):3.
36. Sabir S, Rokhssi H, Azhari M, Hamzaoui S, El Hawari W, Merzouk N, et al. La massothérapie en prothèse maxillo-faciale. *Médecine Thérapeutique.* juill 2019;25(4):265-72.
37. PDFSlide. Remaud M. Prise en charge de la cavité orale après traitement du cancer [Internet]. [cité 15 juin 2023]. Disponible sur: <https://pdfslide.fr/documents/prise-en-charge-de-la-cavite-orale-apres-traitement-du-poursuite-des-antibiotiques.html>
38. Berthe G. L'odontologiste et la prise en charge pluridisciplinaire des patients atteints d'un cancer de la cavité buccale [Thèse d'exercice]. [Reims, France]: Université de Reims - Champagne Ardennes. Faculté d'odontologie; 2007.
39. Collet M. Prise en charge du patient âgé fragile édenté complet atteint d'un cancer au maxillaire [Thèse d'exercice]. [Nice, France]: Université Nice-Sophia Antipolis. Faculté d'odontologie; 2017.



40. Hamzaoui S, Sakout M, Bentahar O. Place de la prosthodontie maxillo-faciale dans la prévention du patient irradié. *Cancer/Radiothérapie*. sept 2022;26(5):749-53.
41. Hancock PJ, Epstein JB, Sadler GR. Traitements buccodentaires en rapport avec la radiothérapie de la tête et du cou. *Journal Assoc Dent Can*. oct 2003;69(9):585-90.
42. Féki A, Abi Najm S, Descroix V, Gauzeran D, Gourmet D, Guichard M, et al. Le Chirurgien-dentiste face au cancer. Du diagnostic précoce du cancer buccal à la prise en charge du patient cancéreux. Paris, France: Association Dentaire Française. 2008. 181 p.
43. Vo Quang S, Dichamp J. Appareil manducateur et prothèse maxillo-faciale : de la pathologie à la fonction retrouvée. *Rev Stomatol Chir Maxillo-Faciale Chir Orale*. déc 2016;117(6):379-87.
44. Koepfel T. Analyse cinématique de l'appareil manducateur humain: constitution d'une base de données de sujets asymptomatiques et comparaison avec sujets à dysfonction. [Metz, France]: Université de Lorraine. Ecole doctorale EMMA; 2017.
45. Battu C. L'accompagnement nutritionnel d'un patient atteint d'un cancer et présentant une sécheresse buccale. *Actual Pharm*. juin 2016;(557):55-8.
46. VIDAL. La prise en charge de la sécheresse buccale [Internet]. [cité 15 juin 2023]. Disponible sur: <https://www.vidal.fr/maladies/bouche-dents/bouche-seche/traitements.html>
47. Hamzaoui S, Rokhssi H, Sabir S, Elmohtarim B, Merzouk N, Bentahar O. Les bases souples permanentes en prosthodontie maxillo-faciale : techniques de réalisation au laboratoire. *Médecine Thérapeutique*. nov 2019;25(6):419-25.
48. Haniche R. Les bases souples en prothèse adjointe complète : bilan, indications et limites [Thèse d'exercice]. [Paris, France]: Université Paris Diderot 7. Faculté d'odontologie; 2019.
49. Murata H, Hamada T, Djulaeha E, Nikawa H. Rheology of tissue conditioners. *J Prosthet Dent*. fév 1998;79(2):188-99.

50. Singh JP, Dhiman RK, Bedi RPS, Girish SH. Flexible denture base material: A viable alternative to conventional acrylic denture base material. *Contemp Clin Dent.* 2011;2(4):313-7.
51. Ammar S, Charrada Y, Mabrouk Y, Mansour L, Trabelsi M. Flexible polyamide versus acrylic resin removable prosthesis: a systematic review. *Int. Arab J. Dent.* juil 2021;12(2):90-100.
52. Cigu AT, Costin G. Prevention of traumatic lesions of the mucosa and bone versus the adaptability of Valplast prostheses. *Int. J. Med. Dent.* 2011;15(3):295-299.
53. Rignon-Bret C, Rignon-Bret JM. Prothèse amovible complète, prothèse immédiate, prothèse supraradiculaire et implantaire. Rueil-Malmaison, France: Editions CdP; 2002. 230 p.
54. Rokhssi H, Azhari M, Benfdil F, Merzouk N, Bentahar O. La réhabilitation prothétique après glossectomie partielle. *Actual Odonto-Stomatol.* 2017;(286):1-7.
55. Navarra L. Apport des implants en prothèse maxillo-faciale [Thèse d'exercice]. [Marseille, France]: Université d'Aix-Marseille. Faculté d'odontologie; 2020.
56. Boudeville H. Implants ostéo-intégrés et radiographie dans le cadre des réhabilitations en prothèse maxillo-faciale [Thèse d'exercice]. [Reims, France]: Université de Reims - Champagne Ardennes. Faculté d'odontologie; 1997.
57. Granström G, Tjellström A, Brånemark PI, Fornander J. Bone-anchored reconstruction of the irradiated head and neck cancer patient. *Otolaryngol-Head Neck Surg Off J Am Acad Otolaryngol-Head Neck Surg.* avr 1993;108(4):334-43.
58. Marunick MT, Roumanas ED. Functional criteria for mandibular implant placement post resection and reconstruction for cancer. *J Prosthet Dent.* 1999;82(1):107-13.
59. Bodard AG, Gourmet R, Lucas R, Bonnet E, Breton P. Implants dentaires en territoire irradié: Série de 33 patients. *Rev Stomatol Chir Maxillofac.* juin 2006;107(3):137-42.
60. King MA, Casarett GW, Weber DA. A study of irradiated bone: histopathologic and physiologic changes. *J Nucl Med.* nov 1979;20(11):1142-9.

61. Nham TT. Les défis de la réhabilitation prothétique en reconstruction maxillo-mandibulaire par lambeau libre de fibula : revue systématique de la littérature [Thèse d'exercice]. [Nantes, France]: Université de Nantes. Faculté de médecine; 2022.
62. IDWeblogs. PACSI : Que penser des barres ? [Internet]. Gardon-Mollard G. [cité 3 juill 2023]. Disponible sur: <https://www.idweblogs.com/e-implanto-proth/pacsi-que-penser-des-barres/>
63. CMDental. Dalbo® System [Internet]. [cité 3 juill 2023]. Disponible sur: <http://www.cmdental.fr/medias/files/brochure-systeme-dalbo.pdf>
64. Abdelkoui A, Berrada S, Fajri L, Abdedine A, Merzouk N. Attachement Locator : mode d'utilisation clinique, étape par étape, en prothèse amovible complète stabilisée sur implants. Actual Odonto-Stomatol. déc 2016;(280):5.
65. Stiti L. Perte de rétention des attachements axiaux en prothèse complète amovible mandibulaire retenue par deux implants : analyse de la littérature de 2006 à 2016 [Thèse d'exercice]. [Paris, France]: Université Paris Diderot - Paris 7. Faculté d'odontologie; 2017.
66. Ceruti P, Bryant SR, Lee JH. Magnet-retained overdentures. Dent Abstr. 2011;56(3):146-8.
67. Hospices Civils de Lyon. La médecin hyperbare : hyper technique, hyper efficace [Internet]. [cité 3 juill 2023]. Disponible sur : <https://www.chu-lyon.fr/la-medecine-hyperbare-hyper-technique-hyper-efficace>
68. MSI. Pose d'implants dentaire au cabinet du Dr Catherine Rivière [Internet]. [cité 3 juill 2023]. Disponible sur: <https://www.dr-catherine-riviere.chirurgiens-dentistes.fr/technique-de-pose-dimplants/>
69. Schiegnitz E, Al-Nawas B, Kämmerer PW, Grötz KA. Oral rehabilitation with dental implants in irradiated patients: a meta-analysis on implant survival. Clin Oral Investig. avr 2014;18(3):687-98.

## Table des matières

<b>Liste des abréviations.....</b>	<b>7</b>
<b>Introduction .....</b>	<b>8</b>
<b>1. De l'évolution de la chirurgie reconstructrice et de la prothèse maxillo-faciale ..</b>	<b>10</b>
.....	10
<b>1.1. Histoire de la chirurgie des cancers maxillo-faciaux .....</b>	<b>10</b>
<b>1.2. Mise en perspective avec l'histoire de la prothèse maxillo-faciale.....</b>	<b>13</b>
<b>1.3. Des techniques chirurgicales actuelles à l'état des tissus reconstruits .....</b>	<b>22</b>
<b>2. Impacts fonctionnels, esthétiques et psychologiques de la reconstruction</b>	
<b>prothétique .....</b>	<b>27</b>
<b>2.1. Impacts fonctionnels .....</b>	<b>27</b>
<b>2.2. Impacts esthétiques .....</b>	<b>30</b>
<b>2.3. Impacts psychologiques .....</b>	<b>33</b>
<b>3. Particularités et difficultés inhérentes au cancer et ses traitements.....</b>	<b>37</b>
<b>3.1. Place du chirurgien-dentiste dans la prévention des effets secondaires .....</b>	<b>37</b>
3.1.1. Les effets secondaires possibles.....	38
3.1.2. Importance des examens cliniques .....	39
3.1.3. Moyens de prévention .....	40
<b>3.2. Singularités prothétiques en PMF .....</b>	<b>50</b>
3.2.1. Bases souples permanentes : un « amortisseur » opportun.....	50
3.2.2. Bases souples temporaires : mise en condition tissulaire .....	56
3.2.3. Base polyamide : une option thérapeutique discutable .....	59
3.2.4. Particularités des montages prothétiques.....	60
3.2.5. Empreintes piézographiques.....	62
3.2.6. Rebasage de l'extrados pour créer une anatomie fonctionnelle .....	64
<b>3.3. Implantologie et réhabilitation prothétique .....</b>	<b>68</b>
3.3.1. Implantologie maxillo-faciale et critères d'implantation.....	68
3.3.2. Ostéointégration en territoire irradié et délais pré-implantaire.....	70
3.3.3. Choix de l'implant et localisation .....	72

3.3.4. Prothèse fixe ou amovible ?.....	73
3.3.5. Attachements.....	74
3.3.6. Intérêt contesté de l'oxygénothérapie hyperbare .....	76
3.3.7. Protocole opératoire .....	77
3.3.8. Définition du succès implanto-prothétique .....	78
<b>Conclusion.....</b>	<b>80</b>
<b>Bibliographie.....</b>	<b>84</b>
<b>Table des matières .....</b>	<b>91</b>
<b>Table des figures .....</b>	<b>93</b>
<b>Table des tableaux .....</b>	<b>96</b>

## Table des figures

<b>Figure 1 :</b>	Chirurgie reconstructrice du nez par lambeau brachial (G. Tagliacozzi, 1597, <i>De curtorum chirurgia per insitionem</i> . R. Meietti, tab. VIII, Bologna, Rizzoli Orthopaedic Institute)(9).....	11
<b>Figure 2 :</b>	Extrait du dossier médical d'un patient blessé de la face pendant la Première Guerre Mondiale, avant et après reconstruction par le Pr. Albéric Pont. (11).....	12
<b>Figure 3 :</b>	Modélisation 3D de la momie du musée Champollion (Les écritures du monde, Figeac, France, Image : P. Pomar) (12).....	14
<b>Figure 4 :</b>	Reconstruction nasale par lambeau frontal, pratiquée sur Cowasjee, un indien ayant servi dans l'armée britannique, capturé et mutilé par le Sultan Tipu. (Image : E. Cave, <i>The Gentleman's Magazine</i> , Oct. 1794, Pl. I, p. 885)(16).....	14
<b>Figure 5 :</b>	Portrait de nez artificiels en « papiers et linges collés, peints et émaillés » (Image : A. Paré, 1564, p.894-895) (17).....	15
<b>Figure 6 :</b>	« Pièce ou machine pour la mâchoire supérieure, dont le râtelier est joint à deux demis cercles par deux ressorts » (A). « Double dentier monté par deux ressorts » (B). « Obturateur, démonté pièce par pièce & ensuite monté, lequel sert à boucher le trou du palais & la brèche du dentier » (C) (Image : P. Fauchard, <i>Le chirurgien-dentiste, ou Traité des dents</i> , Tome 2, Pl. 36, 37 et 39, p. 273, 291 & 320) (18).....	16
<b>Figure 7 :</b>	Endoprothèse fabriquée et mise en place par Claude Martin suite à une résection mandibulaire interruptrice, « représentant exactement la partie osseuse enlevée » (Image : C. Martin, 1886, <i>Prothèse immédiate à la suite de résections partielles du maxillaire inférieur</i> , fig. 4)(19).....	17
<b>Figure 8 :</b>	Endoprothèse faite de vulcanite et porcelaine, reconstituant le maxillaire supérieur ainsi que toute l'arcade zygomatique droite, réalisée par Claude Martin et exposée au Musée des Hospices Civils de Lyon. (20) .....	17
<b>Figure 9 :</b>	Patient mutilé de la Première Guerre Mondiale, ayant perdu son oreille droite (A), réhabilité par épithèse auriculaire (B), elle-même réalisée par Albéric Pont. (11).....	19
<b>Figure 10 :</b>	Patient portant une épithèse auriculaire implanto-portée (A). Vue de l'intrados de l'épithèse (B). (Image : A. Tjellström, <i>The bone-anchored auricular episthesis</i> , <i>The Laryngoscope</i> , 1981) (22).....	19
<b>Figure 11 :</b>	Schéma représentant l'électrocoagulation d'une lésion ulcérée. (Image : Pr. Devauchelle)(2)....	22
<b>Figure 12 :</b>	Schéma d'une chirurgie monobloc avec résection mandibulaire interruptrice. (Image : Pr Devauchelle) (2).....	23
<b>Figure 13 :</b>	Description de la technique indienne de rhinoplastie (Image : <i>Rhinoplastik, oder die Kunst den Verlust der Nase organisch zu ersetzen, in ihren früheren Verhältnissen erforscht und durch neue Verfahrungsweisen zur höheren Vollkommenheit gefördert</i> , C. F. von Gräfe, 1818).(24).....	24
<b>Figure 14 :</b>	Exemples de lambeaux locaux. Lambeau lingual suturé directement sur la muqueuse jugale (A). Lambeaux naso-géniens (B). (Image :Pr Devauchelle) (2).....	25

<b>Figure 15 :</b>	Aspect morphologique d'un visage de face sain (A) et ayant subi une perte de substance maxillo-faciale (B). .....	30
<b>Figure 16 :</b>	Aspect morphologique de profil d'un visage sain (A), d'un patient ayant subi une perte de substance mandibulaire (rétromandibulie) (B) & d'un patient ayant subi une perte de substance maxillaire (rétromaxillie) (C).....	31
<b>Figure 17 :</b>	Patiente ayant subi l'exérèse chirurgicale d'un carcinome basocellulaire siégeant sur la lèvre inférieure, près de la commissure labiale droite. Vue de face (A), de profil (B), à l'ouverture buccale maximale (C). On peut noter la latérodéviation homolatérale à la tumeur, l'affaissement des tissus péri-buccaux, la perte de dimension verticale et la microstomie. (Image : F. Destruhaut, Les cahiers de prothèses, 2017, 178) (32)...	32
<b>Figure 18 :</b>	Altérations dentaires après radiothérapie, « dents d'ébène ». (42).....	41
<b>Figure 19 :</b>	Gouttière de fluorothérapie (gauche) et gouttière plombée (droite).(42).....	42
<b>Figure 20 :</b>	Diagramme de Posselt (44).....	44
<b>Figure 21 :</b>	Sauterelle de Salaün vue de face (A), de profil (B) et adaptée aux édentés totaux (C) (Image : S. Vo Quang, Rev Stomatol Chir Maxillofac Chir Orale, 2016)(43) .....	44
<b>Figure 22 :</b>	Appareils de Benoist (A) et Darcissac (B). (Image : S. Vo Quang, Rev Stomatol Chir Maxillofa Chir Orale, 2016)(43) .....	44
<b>Figure 23 :</b>	Système Therabite® ou mobilisateur de Reinert. ....	45
<b>Figure 24 :</b>	Réséction mandibulaire droite interruptrice non reconstruite bouche fermée (A) et bouche ouverte (B). (Image : S. Vo Quang, Rev Stomatol Chir Maxillofac Chir Orale, 2016) (43).....	45
<b>Figure 25 :</b>	Exemple de réalisation d'un appareil guide en résine acrylique transparent. (Image : S. Vo Quang, Rev Stomatol Chir Maxillofac Chir Orale, 2016)(43) .....	46
<b>Figure 26 :</b>	Diagramme vectoriel des muscles masticateurs expliquant la béance homolatérale après résection mandibulaire interruptrice non reconstruite. (43) .....	46
<b>Figure 27 :</b>	Biellette de Selsy (A) et de Herbst (B). (Image : S. Vo Quang, Rev Stomatol Chir Maxillofac Chir Orale, 2016)(43) .....	47
<b>Figure 28 :</b>	Composition des différents bains de bouche (préparations officinales) pouvant être prescrit au patient, pour prévenir ou guérir les effets secondaires néfastes des traitements du cancer. (40) .....	48
<b>Figure 29 :</b>	Prothèse maxillaire rebasée en résine souple permanente. Etape du glaçage du joint base souple-résine. (47) .....	51
<b>Figure 30 :</b>	Intrados d'une prothèse complète maxillaire avant (A), pendant la mise en condition tissulaire (B) et après rebasage en résine acrylique (C). Notons que l'investissement vestibulaire antérieur est beaucoup plus important après mise en condition tissulaire. ....	58
<b>Figure 31 :</b>	Prothèse amovible partielle en résine à base de nylon.....	59
<b>Figure 32 :</b>	Berceau lingual « stabilisateur » créé par l'utilisation de canines « postiches » en remplacement des premières prémolaires mandibulaires. (A) Surplomb incisivo-canin réduit par vestibulo-version du bloc antérieur mandibulaire. (B)(53).....	61
<b>Figure 33 :</b>	Prothèse complète bi maxillaire montée en articulé inversé antérieur. (53) .....	61

<b>Figure 34 :</b>	Montage de prothèses complètes bi maxillaire en bout-à-bout incisif (incisives maxillaires vestibulées et incisives mandibulaires linguales) (53) .....	62
<b>Figure 35 :</b>	Porte-empreinte individuel issu de l'empreinte primaire, surmonté d'un bourrelet en lame de Brill. (35) .....	63
<b>Figure 36 :</b>	Schéma représentant les phonèmes associés à chaque secteur. (35) .....	64
<b>Figure 37 :</b>	Vacuité entre la langue et la table interne de la crête alvéolaire chez un patient ayant subi une glossectomie partielle gauche. (54) .....	65
<b>Figure 38 :</b>	Empreinte fonctionnelle de l'extrados de la prothèse maxillaire avec une résine à prise retardée (A). Empreinte de surfacage avec un polysulfure light (B). Prothèse maxillaire après rebasage de l'extrados en résine acrylique (C). L'augmentation de la voûte palatine assure une meilleure proximité de la langue et de la prothèse lors de la déglutition et la phonation. (54).....	65
<b>Figure 39 :</b>	Utilisation d'une résine à prise retardée pour enregistrer les rapports dynamiques et statiques entre la langue et l'extrados prothétique (A : intrados de la prothèse mandibulaire, B : extrados, C : empreinte de surfacage au polysulfure light). (54).....	66
<b>Figure 40 :</b>	Prothèse complète mandibulaire après rebasage en résine acrylique. L'augmentation linguale permet une plus grande proximité entre la langue et l'extrados prothétique, donc une meilleure stabilité. (54)	66
<b>Figure 41 :</b>	Schéma représentant la « triade d'équilibre » prothétique, décrite par Housset en 1925. ....	67
<b>Figure 42 :</b>	Planche de schéma expliquant la mise en place d'implants extra-oraux servant de support à une épithèse auriculaire. (Image : A. Tjellström, The bone-anchored auricular episthesis, The Laryngoscope, 1981) (22) .....	69
<b>Figure 43 :</b>	Observation au microscope électronique (Gx500) de sections de tibia de lapin (A) non irradié et (B) irradié (1 mois après avoir reçu 17,56 Gy, en une dose unique). On peut y observer le système haversien avec des ostéons comportant au centre un canal de Havers, canal qui est complètement calcifié sur l'os irradié (B). (60) .....	71
<b>Figure 44 :</b>	Attachements boules Dalbo®-PLUS mis en place sur deux implants mandibulaires (A). Parties femelles des attachements boules dans l'intrados de la prothèse mandibulaire (B). (Images : C. Rignon-Bret, Univ. René-Descartes, Paris).(63).....	74
<b>Figure 45 :</b>	Piliers Locator® mis en place sur deux implants mandibulaires (A). Capsules patrices transparentes intégrées à l'intrados prothétique (B). (Images : A. Abdelkoui et al., AOS n°280, 2016) (64).....	74
<b>Figure 46 :</b>	Barre d'Ackerman (section ronde). (Image : G. Gardon-Mollard, ID, 2014) (62) .....	75
<b>Figure 47 :</b>	Mise en place d'attachements magnétiques MAGFIT dans l'intrados d'une prothèse mandibulaire implanto-portée. Mise en place des capsules magnétiques sur les implants (A). Adjonction de résine acrylique pour lier les capsules magnétiques à la base prothétique (B). Capsules en place dans l'intrados (C). (Images : P. Ceruti et al., J Can Dent Assoc 76, 2010) (66) .....	75
<b>Figure 48 :</b>	Caisson hyperbare de l'Hôpital Edouard Herriot (Lyon) (67).....	76
<b>Figure 49 :</b>	Schéma d'un implant non enfoui avec vis de cicatrisation (A) VS implant enfoui avec vis de couverture (B). (68).....	78



## Table des tableaux

<i>Tableau I</i> : Résumé des principaux types de lambeaux utilisés en reconstruction maxillo-faciale avec les différents sites donneurs. ....	25
<i>Tableau II</i> : Formules quantifiant la rétention d'une prothèse totale au support muqueux, d'après Vigarios et al. ....	49
<i>Tableau III</i> : Résumé des différentes catégories de résines souples « permanentes » et leurs caractéristiques principales.....	54
<i>Tableau IV</i> : Présentation et caractéristiques des principaux conditionneurs tissulaires.....	58
<i>Tableau V</i> : Section des principales barres de jonction réalisables en laboratoire. ....	76