



**HAL**  
open science

# Apport de la Needle Arthroscopie au traitement mini-invasif de la dysplasie du coude chez le chien : étude rétrospective sur 34 cas

Doriane Goichon

## ► To cite this version:

Doriane Goichon. Apport de la Needle Arthroscopie au traitement mini-invasif de la dysplasie du coude chez le chien : étude rétrospective sur 34 cas. Médecine vétérinaire et santé animale. 2024. dumas-04660620

**HAL Id: dumas-04660620**

<https://dumas.ccsd.cnrs.fr/dumas-04660620v1>

Submitted on 24 Jul 2024

**HAL** is a multi-disciplinary open access archive for the deposit and dissemination of scientific research documents, whether they are published or not. The documents may come from teaching and research institutions in France or abroad, or from public or private research centers.

L'archive ouverte pluridisciplinaire **HAL**, est destinée au dépôt et à la diffusion de documents scientifiques de niveau recherche, publiés ou non, émanant des établissements d'enseignement et de recherche français ou étrangers, des laboratoires publics ou privés.



Distributed under a Creative Commons Attribution - NonCommercial - NoDerivatives 4.0 International License

Année 2024

**APPORT DE LA NEEDLE ARTHROSCOPIE AU  
TRAITEMENT MINI-INVASIF DE LA DYSPLASIE DU COUDE  
CHEZ LE CHIEN : ÉTUDE RÉTROSPECTIVE SUR 34 CAS**

**THÈSE**

pour obtenir le diplôme d'État de  
**DOCTEUR VÉTÉRINAIRE**  
présentée et soutenue publiquement devant  
la Faculté de Médecine de Créteil (UPEC)  
le 17 juin 2024

par

**Doriane, Christelle GOICHON**

sous la direction de  
**Véronique VIATEAU**

**JURY**

<b>Président du jury :</b>	<b>M. Mathieu MANASSERO</b>	Professeur à l'EnvA
<b>Directrice de thèse :</b>	<b>Mme Véronique VIATEAU</b>	Professeure à l'EnvA
<b>Examinatrice :</b>	<b>Mme Céline ROBERT</b>	Professeure à l'EnvA

Liste des enseignants intervenant dans l'encadrement des thèses de Doctorat vétérinaire



version Janvier 2024

Liste des Professeurs et Maîtres de conférences titulaires de l'HDR

M	Adjou	Karim	Professeur	DPASP
M	Audigié	Fabrice	Professeur	DEPEC
M	Bellier	Sylvain	Professeur	DSBP
Mme	Benckroun	Ghita	Maître de conférences HDR	DEPEC
M	Blaga	Radu	Professeur	DSBP
M	Blot	Stéphane	Professeur	DEPEC
M	Boulouis	Henri-Jean	Professeur émérite	DSBP
Mme	Chahory	Sabine	Professeur	DEPEC
Mme	Chastant	Sylvie	Professeur	DPASP
M	Chateau	Henry	Professeur	DSBP
Mme	Chetbou	Valerie	Professeur	DEPEC
Mme	Crepeaux	Guillemette	Maître de conférences HDR	DSBP
Mme	Crevier-Denoix	Nathalie	Professeur	DSBP
M	Degueurce	Christophe	Professeur	DSBP
M	Denoix	Jean-Marie	Professeur	DEPEC
M	Desquilbet	Loïc	Professeur	DSBP
Mme	Dufour	Barbara	Professeur émérite	DPASP
M	Fayolle	Pascal	Professeur émérite	DEPEC
M	Federighi	Michel	Professeur	DPASP
M	Fontbonne	Alain	Professeur	DEPEC
Mme	Gilbert	Caroline	Professeur	DSBP
M	Grandjean	Dominique	Professeur	DEPEC
Mme	Grimard-Ballif	Bénédicte	Professeur	DPASP
Mme	Haddad-Hoang Xuan	Nadia	Professeur	DPASP
M	Jouvion	Gregory	Professeur	DSBP
M	Kohlhauer	Matthias	Professeur	DSBP
Mme	Le Poder	Sophie	Professeur	DSBP
Mme	Le Roux	Delphine	Maître de conférences HDR	DSBP
M	Manassero	Mathieu	Professeur	DEPEC
Mme	Maurey-Guénec	Christelle	Professeur	DEPEC
M	Millermann	Yves	Professeur	DPASP
M	Ponter	Andrew	Professeur	DPASP
Mme	Risco-Castillo	Véronica	Maître de conférences HDR	DSBP
Mme	Rivière	Julie	Professeur	DPASP
Mme	Robert	Céline	Professeur	DSBP
M	Tiret	Laurent	Professeur	DSBP
M	Tissier	Renaud	Professeur	DSBP
M	Verwaerde	Patrick	Professeur	DEPEC
Mme	Viateau	Véronique	Professeur	DEPEC

Liste des Maîtres de conférences et Ingénieurs de recherche DMV

M	Amé	Pascal	Maître de conférences	DPASP
Mme	Barassin	Isabelle	Maître de conférences	DPASP
Mme	Barbarino	Alix	Ingénieur de recherche (DMV)	DEPEC
Mme	Bertoni	Lelia	Maître de conférences	DEPEC
Mme	Canonne-Guibert	Morgane	Maître de conférences	DEPEC
Mme	Chevallier	Lucie	Maître de conférences	DSBP
Mme	Cochet-Faivre	Noëlle	Maître de conférences	DEPEC
Mme	Cordonnier-Lefort	Nathalie	Maître de conférences	DSBP
Mme	Coudry	Virginie	Ingénieur de recherche (DMV)	DEPEC
M	Crozet	Guillaume	Maître de conférences	DPASP
Mme	De Paula Reis	Alline	Maître de conférences	DPASP
M	Delsart	Maxime	Maître de conférences	DPASP
Mme	Denis	Marine	Ingénieur de recherche (DMV)	DPASP
M	Deshuillers	Pierre	Maître de conférences	DSBP
M	Gauthier	Michel	Maître de conférences associé	DPASP
Mme	Guérin	Virginie	Maître de conférences	DSBP
Mme	Guétin-Poinier	Valentine	Maître de conférences	DPASP
Mme	Jacquet	Sandrine	Ingénieur de recherche (DMV)	DEPEC
M	Kurtz	Maxime	Ingénieur de recherche (DMV)	DEPEC
Mme	Lagré	Anne-Claire	Maître de conférences	DSBP
Mme	Le Dudal	Marine	Ingénieur de recherche (DMV)	DSBP
Mme	Legrand	Chantal	Maître de conférences associé	DSBP
M	Mammeri	Mohamed	Maître de conférences	DSBP
Mme	Manguin	Estelle	Maître de conférences	DEPEC
Mme	Marignac	Genevieve	Maître de conférences	DSBP
Mme	Marotto	Stéphanie	Ingénieur de recherche (DMV)	DEPEC
Mme	Maurice	Emeline	Ingénieur de recherche (DMV)	DEPEC
Mme	Mespoules-Rivière	Céline	Ingénieur de recherche (DMV)	DEPEC
Mme	Mtmet	Narjès	Maître de conférences	DPASP
M	Mortier	Jérémy	Maître de conférences associé	DEPEC
M	Nudelmann	Nicolas	Maître de conférences	DEPEC
M	Pignon	Charly	Ingénieur de recherche (DMV)	DEPEC
M	Polack	Bruno	Maître de conférences	DSBP
Mme	Quéré	Émilie	Ingénieur de recherche (DMV)	DEPEC
Mme	Ravary-Plumioën	Bérandère	Ingénieur de recherche (DMV)	DPASP
M	Reyes-Gomez	Edouard	Maître de conférences	DSBP
Mme	Rose	Hélène	Maître de conférences associé	DSBP
M	Tanquerel	Ludovic	Maître de conférences	DEPEC

# Remerciements

**A Mme Véronique VIATEAU, Professeure à l'EnvA,**

Pour m'avoir proposé ce sujet de thèse et m'avoir encadrée tout au long de mon travail  
Pour votre soutien, votre disponibilité, vos précieux conseils et votre confiance  
Veuillez recevoir mes salutations les plus distinguées et sincères remerciements

**Au Président du Jury de ma thèse, M. Mathieu MANASSERO, Professeur à l'EnvA,**

Pour avoir accepté de présider mon jury de thèse  
Mes hommages respectueux

**A Mme Céline ROBERT, Professeure à l'EnvA,**

Pour avoir accepté d'être l'examinatrice de ma thèse ainsi que de juger mon manuscrit  
Mes sincères remerciements



# Table des matières

---

<b>Liste des figures</b> .....	<b>3</b>
<b>Liste des tableaux</b> .....	<b>4</b>
<b>Liste des abréviations</b> .....	<b>6</b>
<b>Introduction</b> .....	<b>7</b>
<b>Première partie : étude bibliographique</b> .....	<b>9</b>
1. La dysplasie du coude chez le chien : maladie du compartiment médial .....	9
A. <i>Épidémiologie</i> .....	9
B. <i>Prévalence de la MCM</i> .....	9
C. <i>Étiologie de la MCM</i> .....	10
D. <i>Physiopathologie des lésions primaires lors de MCM</i> .....	10
a. Ostéochondrose ou OCD du condyle huméral médial .....	10
b. Lésions du PCM .....	11
c. Incongruence articulaire .....	11
d. Association de plusieurs lésions .....	12
E. <i>Modalités diagnostiques</i> .....	12
a. Techniques d'imagerie .....	12
b. Arthroscopie standard .....	13
c. Needle arthroscopie .....	13
2. Traitement par arthroscopie standard de la maladie du compartiment médial .....	13
3. Anatomie descriptive et topographique des zones d'intérêt et à risque de l'articulation du coude lors de l'abord par arthroscopie .....	14
A. <i>Le coude, une articulation congruente</i> .....	14
B. <i>Les formations musculo-ligamentaires à risque</i> .....	16
a. Les structures ligamentaires .....	16
b. Les structures musculaires .....	18
C. <i>Les formations vasculo-nerveuses à risque</i> .....	18
a. Les nerfs .....	18
b. Les vaisseaux .....	19
<b>Deuxième partie : étude rétrospective</b> .....	<b>21</b>
1. Introduction .....	21
2. Matériels et méthodes .....	21
A. <i>Recrutement des cas</i> .....	21
a. Critères d'inclusion .....	21
b. Critères d'exclusion .....	22
B. <i>Imagerie préopératoire</i> .....	23
C. <i>Needle arthroscopie</i> .....	23
a. Matériel .....	23
b. Anesthésie .....	24
c. Protocole opératoire .....	24
D. <i>Soins et suivi post-opératoires</i> .....	26
E. <i>Résultats fonctionnels</i> .....	26
a. A court et moyen termes .....	26
b. Aux dernières nouvelles .....	26
F. <i>Données collectées et statistiques</i> .....	27
a. Données collectées .....	27
b. Analyse épidémiologique .....	28
c. Analyse lésionnelle .....	29
d. Analyse fonctionnelle .....	29
e. Facteurs aggravants .....	30
f. Méthodologie statistique .....	30
3. Résultats .....	30
A. <i>Signalement</i> .....	30
B. <i>Stratégie de prise en charge</i> .....	32
C. <i>Incidents, accidents et complications</i> .....	32
D. <i>Lésions observées</i> .....	32

a. Scanner .....	32
b. Needle arthroscopie.....	32
E. Résultats fonctionnels.....	33
a. Données préopératoires.....	33
b. Résultats fonctionnels post-opératoires.....	34
c. Facteurs aggravants.....	39
4. Discussion.....	47
A. Originalité de l'étude .....	47
B. Épidémiologie.....	48
C. Résultats fonctionnels.....	48
a. A court et moyen termes .....	48
b. Aux dernières nouvelles.....	49
c. Évolution post-opératoire.....	50
d. Facteurs aggravants.....	51
D. Incidents, accidents et complications.....	52
E. Limites de l'étude .....	52
a. Échantillonnage.....	52
b. Effectifs .....	52
c. Évaluation fonctionnelle .....	53
d. Méthode opératoire .....	53
<b>Conclusion.....</b>	<b>55</b>
<b>Liste des références bibliographiques .....</b>	<b>57</b>
<b>Annexes .....</b>	<b>63</b>

# Liste des figures

---

Figure 1 : Vues crâniale et caudale de l'extrémité distale de l'humérus gauche de chien (Barone, 1989) .....	15
Figure 2 : Vues dorsale, médiale, palmaire et latérale d'un radius et d'un ulna gauches de chien (Barone, 1989) .....	16
Figure 3 : Vue médiale d'un coude gauche de chien (Evans et De Lahunta, 2013a) .....	17
Figure 4 : Vue crâniale d'un coude gauche de chien (Evans et De Lahunta, 2013a) .....	17
Figure 5 : Vue médiale d'un coude droit de chien – muscles, artères et nerfs (Constantinescu et Constantinescu, 2009) .....	18
Figure 6 : Vue médiale des nerfs et artères d'un coude gauche de chien (Evans et De Lahunta, 2013c).....	19
Figure 7 : Photo du matériel utilisé pour la NA avec (a) le needle-arthroscope (NanoScope; Arthrex), (b) le trocart mousse et (c) la canule (Gauci <i>et al.</i> , 2021) .....	24
Figure 8 : Extended Arthroscopic Grading Scheme (EAGS) (Farrell <i>et al.</i> , 2014 ; Griffon, 2012) ...	25
Figure 9 : Diagramme de répartition des races des chiens inclus dans l'étude .....	31
Figure 10 : Images d'articulations de coudes obtenues lors des différentes NA (ChuvA-Ac).....	33
Figure 11 : Répartition des scores de boiterie préopératoires .....	34
Figure 12 : Comparaison des scores de boiterie préopératoires et à 15 jours post-opératoires .....	35
Figure 13 : Évolution des scores de boiterie entre le préopératoire et le post-opératoire à 15 jours .....	35
Figure 14 : Comparaison des scores de boiterie préopératoires et à 30 jours post-opératoires .....	36
Figure 15 : Comparaison des scores de boiterie préopératoires et post-opératoires à long terme .....	37



# Liste des tableaux

---

Tableau 1 : Prévalence de la DDC selon les pays pour les races prédisposées (Coopman <i>et al.</i> , 2008 ; Coppieters <i>et al.</i> , 2018 ; Fitzpatrick <i>et al.</i> , 2009a ; Fostier-Humbert, 2023 ; Griffon, 2012 ; Hebel <i>et al.</i> , 2021 ; Lavrijsen <i>et al.</i> , 2012 ; Michelsen, 2013 ; Morgan <i>et al.</i> , 1999 ; OFA, 2001 ; Rezende <i>et al.</i> , 2012).....	9
Tableau 2 : Sensibilité et spécificité de la radiographie et du scanner pour la détection d'une MCM et d'une incongruence radio-ulnaire chez le chien (Griffon, 2012 ; Michelsen, 2013 ; Moores <i>et al.</i> , 2008 ; Vermote <i>et al.</i> , 2010 ; Villamonte-Chevalier <i>et al.</i> , 2015) .....	13
Tableau 3 : Caractéristiques des scores de boiterie chez le chien (Viateau, 2024).....	22
Tableau 4 : Modified Outerbridge Score (MOS) (Coppieters <i>et al.</i> , 2015 ; Fitzpatrick <i>et al.</i> , 2009a ; Griffon, 2012 ; Vermote <i>et al.</i> , 2010) .....	25
Tableau 5 : Attribution des scores de boiterie au long terme en fonction des réponses au COI .....	27
Tableau 6 : Données récoltées pour l'étude rétrospective.....	28
Tableau 7 : Nombres de chiens et de coudes inclus dans les différentes analyses et résultats de l'étude.....	31
Tableau 8 : Évolution des scores de boiterie lors des différents suivis pour les chiens dont les COI à long terme sont disponibles .....	37
Tableau 9 : Répartition des chiens encore boiteux à 30 jours post-opératoires en fonction de l'âge lors de la chirurgie .....	39
Tableau 10 : Répartition des coudes encore boiteux à 30 jours post-opératoires en fonction de l'âge lors de la chirurgie .....	39
Tableau 11 : Répartition des chiens encore boiteux à long terme en fonction de l'âge lors de la chirurgie.....	39
Tableau 12 : Répartition des coudes encore boiteux à long terme en fonction de l'âge lors de la chirurgie.....	40
Tableau 13 : Répartition des chiens ayant des COI élevés à moyen terme en fonction de l'âge lors de la chirurgie.....	40
Tableau 14 : Répartition des chiens ayant des COI élevés à long terme en fonction de l'âge lors de la chirurgie.....	40
Tableau 15 : Répartition des chiens encore boiteux à 30 jours post-opératoires en fonction des races.....	40
Tableau 16 : Répartition des coudes encore boiteux à 30 jours post-opératoires en fonction des races.....	41
Tableau 17 : Répartition des chiens encore boiteux à long terme en fonction des races.....	41
Tableau 18 : Répartition des coudes encore boiteux à long terme en fonction des races.....	41
Tableau 19 : Répartition des chiens ayant des COI élevés à moyen terme en fonction des races.....	41
Tableau 20 : Répartition des chiens ayant des COI élevés à long terme en fonction des races.....	42
Tableau 21 : Répartition des chiens encore boiteux à 30 jours post-opératoires en fonction des notes d'état corporel.....	42
Tableau 22 : Répartition des coudes encore boiteux à 30 jours post-opératoires en fonction des notes d'état corporel.....	42
Tableau 23 : Répartition des chiens encore boiteux à long terme en fonction des notes d'état corporel.....	43
Tableau 24 : Répartition des coudes encore boiteux à long terme en fonction des notes d'état corporel.....	43
Tableau 25 : Répartition des chiens ayant des COI élevés à moyen terme en fonction des notes d'état corporel.....	43
Tableau 26 : Répartition des chiens ayant des COI élevés à long terme en fonction des notes d'état corporel.....	44
Tableau 27 : Répartition des chiens encore boiteux à 30 jours post-opératoires en fonction des MOS sur l'humérus et l'ulna .....	44

Tableau 28 : Répartition des coudes encore boiteux à 30 jours post-opératoires en fonction des MOS sur l'humérus et l'ulna .....	44
Tableau 29 : Répartition des chiens encore boiteux à 30 jours post-opératoires en fonction des MOS sur l'humérus .....	45
Tableau 30 : Répartition des coudes encore boiteux à 30 jours post-opératoires en fonction des MOS sur l'humérus .....	45
Tableau 31 : MOS de l'humérus et de l'ulna pour les coudes suivis sur le long terme .....	45
Tableau 32 : Répartition des chiens encore boiteux à long terme en fonction des MOS sur l'humérus et l'ulna .....	45
Tableau 33 : Répartition des chiens encore boiteux à long terme en fonction des MOS sur l'humérus .....	46
Tableau 34 : Répartition des coudes encore boiteux à long terme en fonction des MOS sur l'humérus et l'ulna .....	46
Tableau 35 : Répartition des coudes encore boiteux à long terme en fonction des MOS sur l'humérus .....	46
Tableau 36 : Répartition des chiens ayant des COI élevés à moyen terme en fonction des MOS sur l'humérus et l'ulna .....	46
Tableau 37 : Répartition des chiens ayant des COI élevés à moyen terme en fonction des MOS sur l'humérus .....	47
Tableau 38 : Répartition des chiens ayant des COI élevés à long terme en fonction des MOS sur l'humérus .....	47
Tableau 39 : Répartition des chiens ayant des COI élevés à long terme en fonction des MOS sur l'humérus et l'ulna .....	47
Tableau 40 : Tableau récapitulatif des résultats fonctionnels obtenus dans notre étude et dans la littérature pour le traitement sous AS ou NA d'une MCM chez le chien .....	50

# Liste des abréviations

---

ACVS = American College of Veterinary Surgeons

AINS = Anti-Inflammatoires Non Stéroïdiens

AS = Arthroscopie Standard

ChuvA-Ac = Centre Hospitalier Universitaire Vétérinaire d'Alfort des Animaux de Compagnie

COI = Canine Orthopedic Index

DDC = Dysplasie Du Coude

EAGS = Extended Arthroscopic Grading Scheme

FPCM = Fragmentation du Processus Coronoïde Médial

IEWG = Elbow Working Group

MCM = Maladie du Compartiment Médial

MOS = Modified Outerbridge Score

NA = Needle Arthroscopie

OCD = Ostéochondrite Disséquante

PCM = Processus Coronoïde Médial

PCL = Processus Coronoïde Latéral

PRP = Plasma Riche en Protéines

# Introduction

---

La dysplasie du coude (DDC) est la cause principale de boiterie du membre thoracique chez les jeunes chiens de 6 à 18 mois de grande race ou de race géante et à croissance rapide. (ACVS, 2024 ; Burton, 2006 ; Griffon, 2012 ; Samoy *et al.*, 2011 ; C. Trostel *et al.*, 2003). Les races les plus touchées sont le Labrador Retriever, le Berger Allemand, le Bouvier Bernois et le Rottweiler avec des prévalences respectivement de 6% à 30%, 12% à 20%, 15% à 50% et 12% à 19%. (Coopman *et al.*, 2008 ; Coppieters *et al.*, 2018 ; Fitzpatrick *et al.*, 2009a ; Fostier-Humbert, 2023 ; Griffon, 2012 ; Hebel *et al.*, 2021 ; Lavrijsen *et al.*, 2012 ; Michelsen, 2013 ; Morgan *et al.*, 1999 ; OFA, 2001 ; Rezende *et al.*, 2012).

La DDC résulte d'anomalies de développement de l'articulation du coude au cours de la croissance qui génèrent alors des contraintes mécaniques anormales. Comme définie par l'International Elbow Working Group (IEWG), la DDC inclut différentes lésions primaires : la non-union du processus anconé (NUPA), les lésions du processus coronoïde médial (PCM), l'ostéochondrose ou l'ostéochondrite disséquante (OCD) du condyle huméral médial et l'incongruence articulaire. La maladie du compartiment médial (MCM) regroupe les lésions du PCM (lésion la plus fréquente), l'OCD du condyle huméral médial ainsi que les incongruences articulaires potentiellement associées ou non. (ACVS, 2024 ; Burton, 2006 ; Burton et Owen, 2008 ; Griffon, 2012 ; Oberbauer *et al.*, 2017)

Les lésions ostéochondrales primaires, imputables aux anomalies de croissance, entraînent le développement d'arthrose responsable de la boiterie et des gênes impactant le confort des animaux. (Griffon, 2012)

Ces lésions primaires peuvent être retrouvées seules ou en association les unes avec les autres. L'atteinte est bilatérale dans 25% à 80% des cas de MCM avec une prédisposition des mâles qui sont deux fois plus représentés que les femelles, l'hypothèse émise étant que leur croissance est plus rapide que celle des femelles. (Griffon, 2012 ; C. Trostel *et al.*, 2003)

Du fait de sa forte prévalence, des séquelles fonctionnelles potentielles et des coûts financiers engendrés pour les propriétaires, il s'avère primordial de diagnostiquer et de prendre en charge précocement la DDC. Ceci est d'autant plus important qu'aujourd'hui la plupart des assurances pour animaux ne prennent pas en charge les coûts et les rares assurances proposant des offres de remboursement ne le font qu'en cas de diagnostic précoce et préventif.

Les chiens atteints de dysplasie présentent une boiterie d'intensité variable, des douleurs à la manipulation du coude et notamment un test de Campbell généralement positif. Le diagnostic définitif repose sur des techniques d'imagerie que sont la radiographie et surtout le scanner qui présente une sensibilité supérieure. (Coppieters *et al.*, 2016 ; Griffon, 2012 ; Hebel *et al.*, 2021 ; Viateau, 2021 ; Villamonte-Chevalier *et al.*, 2015)

Le traitement de la DDC est le plus souvent chirurgical et s'effectue sous arthroscopie au cours de laquelle le bilan lésionnel est précisé. (Griffon, 2012). Le traitement chirurgical est l'indication de choix chez le jeune ne présentant pas d'arthrose sévère. Actuellement, la technique de référence est le retrait du fragment de PCM sous arthroscopie standard (AS) qui présente l'avantage d'être moins invasive que l'arthrotomie. Cependant, le risque d'induire des lésions iatrogènes persiste en particulier sur une articulation très congruente, comme le coude chez le chien. (Cortés *et al.*, 2019 ; Garnier, 2017 ; Jardel *et al.*, 2010 ; Klein et Kurze, 1986).

A ce jour, les résultats fonctionnels à la suite d'une AS sont très variables avec 40% à 50% de chiens présentant une boiterie persistante en post-opératoire, sûrement imputable à la progression de l'arthrose rapportée dans 68% à 82% des cas et/ou aux lésions iatrogènes engendrées observées dans 2% à 30% des cas selon les études. (Cortés *et al.*, 2019 ; Galindo-Zamora *et al.*,

2014 ; Garnier, 2017 ; Garnier *et al.*, 2023 ; Klein et Kurze, 1986 ; Meyer-Lindenberg *et al.*, 2003 ; Perry et Li, 2014 ; Van Ryssen et van Bree, 1997).

Afin d'explorer de manière plus sûre les articulations congruentes, il a été développé chez l'Homme une technique mini-invasive appelée needle arthroscopie (NA). (Amin *et al.*, 2019 ; Colasanti *et al.*, 2022 ; Peters *et al.*, 2020 ; Quinn *et al.*, 2020)

Cette dernière est utilisée chez le cheval et le chien pour l'abord du coude lors de DDC et du grasset lors de rupture du ligament croisé crânial en remplacement de l'AS. La NA repose sur le même principe que l'AS mais utilise des optiques de plus petit diamètre permettant de limiter le risque d'engendrer des lésions iatrogènes. (Bonilla, 2019 ; Frisbie *et al.*, 2014 ; Garnier *et al.*, 2023, 2022 ; Hersh-Boyle *et al.*, 2021). Son utilisation chez le chien n'est actuellement rapportée que dans quatre études évaluant son intérêt pour l'exploration de l'articulation du coude. (Garnier, 2017 ; Garnier *et al.*, 2023, 2022 ; Hersh-Boyle *et al.*, 2021)

Sur la base d'une étude rétrospective conduite au Centre Hospitalier Universitaire Vétérinaire d'Alfort des Animaux de Compagnie (ChuvA-Ac), les objectifs de ce travail de thèse étaient :

- D'évaluer la récupération fonctionnelle en post-opératoire de NA à court et long terme en se basant sur l'analyse des scores de boiterie et des Canine Orthopedic Index (COI) lors des différents suivis ;
- D'évaluer la proportion de chiens ayant conservé une boiterie lors des différents suivis ;
- D'évaluer la proportion de chiens manifestant une amélioration clinique fonctionnelle sur le court et long terme ;
- D'identifier les facteurs de gravité pouvant impacter de manière négative la récupération fonctionnelle post-opératoire sur le court et le long terme.

Nos hypothèses étant que :

- La NA permettrait une amélioration fonctionnelle sur le court et le long terme meilleure que celle qui peut être décrite dans la littérature avec l'AS ;
- Les facteurs de gravité que sont l'âge au moment de l'intervention, la note d'état corporel, et les lésions chondrales observées en NA impacteraient négativement le pronostic fonctionnel sur le court et le long terme.

La première partie de notre étude décrira l'épidémiologie, l'étiologie, la physiopathologie et les modalités diagnostiques de la MCM lors de DDC chez le chien. Elle présentera également le traitement arthroscopique de la MCM ainsi que ses résultats et finira par un rappel anatomique des zones d'intérêt à risque lors de l'abord chirurgical par NA ainsi que leur topographie et leurs différentes fonctions. La seconde partie portera sur l'étude rétrospective effectuée dans le cadre de ce travail. Les récupérations fonctionnelles à court et long terme des chiens opérés par NA entre octobre 2021 et mars 2024 au ChuvA-Ac y seront étudiées afin de déterminer si la NA pourrait constituer une alternative satisfaisante à l'AS dans le traitement de DDC chez le chien.

# Première partie : étude bibliographique

## 1. La dysplasie du coude chez le chien : maladie du compartiment médial

### A. Épidémiologie

La MCM est répertoriée dans 74 races mais les races prédisposées sont les Labradors, les Bergers Allemands, les Rottweilers, les Bouviers Bernois et les Golden Retrievers. D'autres articles suggèrent également une prédisposition des petites races et races chondrodystrophiques. (Griffon, 2012)

Il existe une variabilité de représentation de ces différentes races selon les études : 17% à 50,2% de Labradors, 7,6% à 24% de Bergers Allemands, 2% à 32% de Rottweilers, 2% à 20,7% de Bouviers Bernois, 3% à 13% de Golden Retrievers. (Coopman *et al.*, 2008 ; Coppieters *et al.*, 2018 ; Fitzpatrick *et al.*, 2009a ; Fostier-Humbert, 2023 ; Griffon, 2012 ; Hebel *et al.*, 2021 ; Lavrijsen *et al.*, 2012 ; Michelsen, 2013 ; Morgan *et al.*, 1999 ; OFA, 2001 ; Rezende *et al.*, 2012)

C'est une affection qui est bilatérale dans 25% à 80% des cas de MCM et qui touche deux fois plus souvent les mâles que les femelles probablement en raison d'une vitesse de croissance plus rapide chez les mâles que chez les femelles (Burton et Owen, 2008 ; Fitzpatrick *et al.*, 2009a ; Griffon, 2012 ; Michelsen, 2013 ; Rezende *et al.*, 2012).

### B. Prévalence de la MCM

La prévalence de la DDC au sein des races est relativement variable en fonction des pays (Tableau 1).

Tableau 1

**Tableau 1 : Prévalence de la DDC selon les pays pour les races prédisposées (Coopman *et al.*, 2008 ; Coppieters *et al.*, 2018 ; Fitzpatrick *et al.*, 2009a ; Fostier-Humbert, 2023 ; Griffon, 2012 ; Hebel *et al.*, 2021 ; Lavrijsen *et al.*, 2012 ; Michelsen, 2013 ; Morgan *et al.*, 1999 ; OFA, 2001 ; Rezende *et al.*, 2012)**

Races	Prévalence				
	USA	Belgique	Allemagne	Royaume-Uni	Suède
<b>Labrador</b>	10,1-18%	13%	5,6%	17-29,6%	
<b>Berger Allemand</b>	17,2-19%	12%			
<b>Rottweiler</b>	38,4-41%	33%	45-65%		35-60%
<b>Bouvier Bernois</b>	29%	20%	15,3%		25-50%
<b>Golden Retriever</b>	10,1-11%	18%	5%		

## **C. Étiologie de la MCM**

L'étiologie de la MCM est encore mal comprise mais elle serait multifactorielle et associerait des facteurs héréditaires et environnementaux.

Une origine génétique est avérée depuis 1993 par l'IEWG, ce qui a conduit à mettre en place des programmes de dépistage par imagerie dans les races prédisposées afin d'essayer d'en réduire l'incidence. A cela s'ajoute des composantes environnementales qui interviennent dans l'expression clinique : croissance rapide, surpoids, alimentation déséquilibrée... (Burton et Owen, 2008 ; Griffon, 2012 ; Michelsen, 2013 ; C. Trostel *et al.*, 2003).

De nombreuses études évaluant l'héritabilité de la DDC chez le chien ont mis en évidence une variabilité raciale élevée avec une héritabilité variant de 0,10 à 0,77 toutes races confondues. (Baers *et al.*, 2019 ; Grandalen et Lingaas, 1991 ; Guthrie et Pidduck, 1990 ; Hou *et al.*, 2010 ; Lavrijsen *et al.*, 2014, 2012 ; Lewis *et al.*, 2011 ; Mäki1 *et al.*, 2002 ; Malm *et al.*, 2008 ; Oberbauer *et al.*, 2017 ; Stock *et al.*, 2011)

L'héritabilité variable de la DDC témoigne de son origine multifactorielle. Aux facteurs génétiques, s'ajoutent des facteurs environnementaux qui interviennent dans l'expression clinique de la DDC chez le chien. Ainsi des chiens porteurs des gènes mais qui ne sont pas exposés à ces différents facteurs peuvent ne pas développer de DDC.

Les facteurs environnementaux prédisposant au développement d'une DDC sont une croissance trop rapide, un surpoids et/ou une prise de poids trop rapide, un régime alimentaire non équilibré (trop riche en calcium, en vitamine D et en énergie), un excès d'exercice pendant la croissance... (Burton et Owen, 2008 ; Michelsen, 2013)

## **D. Physiopathologie des lésions primaires lors de MCM**

Les anomalies de croissance de l'articulation du coude aboutissent à une répartition anormale des contraintes et au développement de lésions ostéochondrales primaires qui entraîneront irrémédiablement le développement d'arthrose.

### ***a. Ostéochondrose ou OCD du condyle huméral médial***

L'OCD touche surtout les jeunes chiens de 5 à 8 mois (Griffon, 2012). Elle a pour origine un défaut d'ossification endochondrale du cartilage de croissance qui entraînerait un épaissement anormal du cartilage articulaire. Ce cartilage épaissi empêche la bonne diffusion des nutriments avec pour conséquence une mort des chondrocytes qui subissent une chondromalacie associée à une nécrose. Cette nécrose entraîne des fissurations profondes au niveau du cartilage qui peuvent alors s'étendre en surface et provoquer des fragmentations incomplètes ou complètes avec libération du fragment dans la cavité articulaire.

L'ostéochondrite correspond à l'inflammation de la membrane synoviale à cause des produits de dégradation du cartilage. Elle devient disséquante lorsque le fragment de cartilage se sépare du tissu osseux et est libéré dans l'articulation. (Burton, 2006 ; Griffon, 2012 ; Morgan *et al.*, 1999 ; T. Trostel *et al.*, 2003)

### ***b. Lésions du PCM***

Les lésions du PCM sont les lésions les plus courantes de MCM lors de DDC. (Boulay, 1998 ; Burton et Owen, 2008 ; Cook, 2001 ; Griffon, 2012)

Elles comprennent les fragmentations et les fissurations du PCM par rapport à l'ulna, que ce soit au niveau du cartilage et/ou de l'os sous-chondral. La fragmentation peut être incomplète ou complète avec des fragments ostéo-cartilagineux présents dans l'articulation. Ces fragments peuvent entraîner une érosion sur la surface articulaire du condyle huméral médial appelée « lésion en miroir » ou « kissing lesion ». Dans de plus rares cas, le fragment reste attaché au cartilage qui est alors plus épais et donc plus radio-opaque.

Les lésions du PCM peuvent également se manifester sous la forme d'une chondromalacie du PCM, c'est-à-dire un défaut d'ossification de ce dernier. (Burton et Owen, 2008 ; Griffon, 2012 ; Michelsen, 2013)

L'étiologie des lésions du PCM est encore discutée mais deux hypothèses sont avancées :

- Une perturbation de l'ossification endochondrale entraînerait une rétention anormale de cartilage en épaisseur et donc une moins bonne diffusion des nutriments amenant à une nécrose puis à une fissuration voire une fragmentation.
- Un asynchronisme de croissance radio-ulnaire, avec un ralentissement de croissance du radius, entraînerait une mauvaise répartition des contraintes et des pressions anormales sur le PCM avec pour conséquence sa fissuration ou sa fragmentation.

(Burton, 2006 ; Kirberger et Fourie, 1998)

Ces fragments finissent à terme par provoquer de l'arthrose d'intensité variable en fonction de leur mobilité dans l'articulation. (Griffon, 2012)

### ***c. Incongruence articulaire***

L'incongruence articulaire du coude correspond à un mauvais alignement ou une augmentation de l'espace interarticulaire d'une ou plusieurs des trois articulations constituant le coude, c'est-à-dire les articulations huméro-radiale, huméro-ulnaire et radio-ulnaire.

Il existerait deux types d'incongruence pouvant être responsables de la MCM : l'incongruence huméro-ulnaire et l'incongruence radio-ulnaire. (Griffon, 2012)

#### ***• L'incongruence huméro-ulnaire***

Cette incongruence serait due à une forme anormale de l'incisure ulnaire qui serait la conséquence d'une croissance insuffisante de cette incisure qui ne pourrait donc pas accueillir convenablement le condyle huméral.

La forme anormale de l'incisure ulnaire pourrait être associée à une FPCM et/ou une NUPA sans pour autant en être la cause. (Proks *et al.*, 2011)

#### ***• L'incongruence radio-ulnaire***

L'incongruence radio-ulnaire a pour origine un alignement inégal des surfaces articulaires du radius et de l'ulna à cause d'une croissance asynchrone de ces deux os.

Lorsque le radius est plus court que l'ulna, on parle d'incongruence positive alors que quand c'est l'ulna qui est plus court, on parle d'incongruence négative. (Griffon, 2012)

Selon une étude, 46% des cas de MCM présentent également une incongruence radio-ulnaire positive. (Eljack et Böttcher, 2015)



Cette incongruence est visualisée en radiographie et au scanner via la présence d'une marche d'escalier entre le radius et l'ulna. (Eljack et Böttcher, 2015 ; Griffon, 2012)

Le PCM est une zone de fortes contraintes articulaires même sur des coudes sains. Sont ajoutées à cela, dans les deux types d'incongruence, des forces excessives appliquées sur le PCM provoquant alors des lésions cartilagineuses pouvant conduire à sa fissuration ou sa fragmentation.

L'incongruence radio-ulnaire ne serait pas la cause de la FPCM mais plutôt un facteur de risque de développement. (Gemmill et Clements, 2007 ; Griffon, 2012)

Cependant, un certain degré d'incongruence radio-ulnaire est possible chez des chiens sains. Selon la bibliographie, un coude est considéré comme sain si son espace radio-ulnaire fait moins de 0,5mm alors qu'un coude est considéré incongruent si cet espace dépasse 1,4mm. (Gemmill *et al.*, 2005 ; Mostafa *et al.*, 2019 ; Proks *et al.*, 2010 ; Wagner *et al.*, 2007)

#### ***d. Association de plusieurs lésions***

La FPCM est fréquemment associée à une ostéochondrose et/ou à une incongruence articulaire : association avec une incongruence articulaire dans 0% à 60% des cas (Eljack et Böttcher, 2015 ; Griffon, 2012) et avec une ostéochondrose dans 30% à 40% des cas (Olsson, 1983 ; C. Trostel *et al.*, 2003 ; Wosar *et al.*, 1999). Les Labradors, les Bergers Allemand, les Rottweilers, les Golden Retrievers et les Bouviers Bernois sont plus susceptibles de développer une association FPCM et incongruence articulaire alors que les trois premières races précédemment citées présentent également des associations FPCM et OCD. (Jacqmin, 2019)

C'est pour cela que le bilan lésionnel complet est impératif avant toute prise de décision thérapeutique et formulation du pronostic.

### **E. Modalités diagnostiques**

#### ***a. Techniques d'imagerie***

Le diagnostic radiographique de la MCM est compliqué car le PCM peut être superposé avec la tête radiale rendant le diagnostic de FPCM difficile. Ainsi, la non-visualisation d'un fragment du PCM en radiographie n'exclut pas une FPCM. (Lau *et al.*, 2015)

Le scanner est considéré comme la meilleure technique non invasive pour le diagnostic de DDC chez le chien. Cet examen permet d'observer l'articulation du coude dans différents plans de coupe, ce qui annule toute superposition du PCM avec les autres formations osseuses. Le gros avantage du scanner est qu'il permet une meilleure visualisation des anomalies de minéralisation de l'os sous-chondral, ses fissurations ou sa fragmentation que la radiographie ou l'AS. (Lau *et al.*, 2015) (Tableau 2).

La radiographie et le scanner permettent également de mettre en évidence d'éventuelles incongruences articulaires via des mesures spécifiques (Gemmill *et al.*, 2005 ; Holsworth *et al.*, 2005 ; Mostafa *et al.*, 2019 ; Proks *et al.*, 2011 ; Samoy *et al.*, 2012)

**Tableau 2 : Sensibilité et spécificité de la radiographie et du scanner pour la détection d'une MCM et d'une incongruence radio-ulnaire chez le chien (Griffon, 2012 ; Michelsen, 2013 ; Moores *et al.*, 2008 ; Vermote *et al.*, 2010 ; Villamonte-Chevalier *et al.*, 2015)**

		<b>Radiographie</b>	<b>Scanner</b>
<b>Détection d'une MCM</b>	Spécificité	64% - 100%	84% - 93%
	Sensibilité	23,5% - 98%	71% - 100%
<b>Détection d'une incongruence radio-ulnaire</b>	Spécificité	42% - 90%	46% - 90%
	Sensibilité	79% - 100%	85% - 100%

Ainsi, le scanner présente une meilleure sensibilité que la radiographie pour le diagnostic d'une MCM chez le chien. (Tableau 2)

### ***b. Arthroscopie standard***

L'AS est la technique de référence utilisée pour la détection d'une atteinte du PCM car elle permet de visualiser directement les surfaces articulaires. (Griffon, 2012 ; Vermote *et al.*, 2010).

Selon les études, sa sensibilité varie de 40,4% à 96,6% et sa spécificité de 80% à 100% pour la détection d'une FPCM. Pour ce qui est de l'incongruence radio-ulnaire, la sensibilité s'élève à 90% - 98% et la spécificité à 41% - 90% selon les études. (Griffon, 2012 ; Hersh-Boyle *et al.*, 2021 ; Michelsen, 2013 ; Moores *et al.*, 2008)

### ***c. Needle arthroscopie***

De récentes études se penchent sur l'utilisation de la NA dans le traitement de la MCM lors de DDC chez le chien. Elles ont alors pu mettre en évidence un plus faible taux de lésions iatrogènes que lors d'une AS ainsi qu'une visualisation de l'articulation quasi similaire à ce qui est permis par l'AS. En effet, du fait de l'angle de vision de 0° du Nanoscope®, associé à la fragilité de l'optique liée à son diamètre étroit, qui en limite l'amplitude de mobilisation au sein d'articulations dont la capsule articulaire est très fibrosée, il n'est pas toujours possible de visualiser l'intégralité du compartiment médial. (Garnier, 2017 ; Garnier *et al.*, 2023, 2022)

Une seule étude a rapporté la sensibilité et la spécificité de la NA, par rapport à l'AS et au scanner, pour la détection de fissuration ou de fragmentation du PCM : sensibilité de 6,4% à 26,4% et sensibilité de 34% à 57,8% respectivement pour une spécificité de 80% et 95%. (Hersh-Boyle *et al.*, 2021)

## **2. Traitement par arthroscopie standard de la maladie du compartiment médial**

Les modalités thérapeutiques de la MCM sont nombreuses mais à l'heure actuelle, la technique de référence est le retrait du ou des fragment(s), le curetage de l'os sous-chondral voire l'exérèse complète du PCM (coronoïdectomie subtotale) sous contrôle arthroscopique.

Considérée comme une technique opératoire peu invasive et sûre, l'AS présente de faibles taux d'incidents, accidents et complications.

Les incidents et accidents rapportés lors d'AS du coude sont la nécessité de conversion en arthrotomie, la genèse de lésions chondrales iatrogènes, les hémorragies et l'absence de diagnostic. Toutes confondues, elles sont notées dans 17,1% des cas. (Perry et Li, 2014)

Les lésions iatrogènes du cartilage lors d'AS sont rapportées dans 1,7% à 30% des cas selon les études. (Cortés *et al.*, 2019 ; Garnier, 2017 ; Garnier *et al.*, 2023 ; Klein et Kurze, 1986 ; Perry et Li, 2014 ; Van Ryssen et van Bree, 1997)

Les complications post-opératoires peuvent être classées en mineures ou majeures. Les complications majeures nécessitent une reprise chirurgicale notamment en cas de persistance de la boiterie et sont rapportées dans 4,8% des cas. Les complications mineures incluent les séromes, les aggravations de la boiterie en post-opératoire, les infections cutanées, les neurapraxies temporaires par lésions du nerf ulnaire et/ou médian et les arthrites septiques. Elles sont rapportées dans 10,7% des cas. (Meyer-Lindenberg *et al.*, 2003 ; Perry et Li, 2014)

De plus, les résultats fonctionnels sont meilleurs que pour l'arthrotomie notamment puisque le temps de récupération post-opératoire est diminué et ceci malgré l'évolution inévitable de l'arthrose. (Meyer-Lindenberg *et al.*, 2003). Selon les études sur le traitement par AS de la FPCM, le pourcentage de chiens ne présentant plus de boiterie en post-opératoire variait de 50% à 60,1% et le pourcentage de chiens avec une boiterie persistante variait de 40,3% à 50%. 78,6% à 91,2% des chiens présentaient une amélioration de leur score de boiterie et 2,9% à 7,1% d'entre eux présentaient une boiterie plus importante en post-opératoire. (Galindo-Zamora *et al.*, 2014 ; Meyer-Lindenberg *et al.*, 2003).

Dans l'étude de Van Bree et Ven Ryssen, 90% des chiens ne présentaient plus de boiterie ou seulement une légère boiterie intermittente entre 6 mois et 3 ans post-opératoires d'AS. (Van Bree et Van Ryssen, 1998). En comparaison, dans l'étude de Meyer, 89,5% des chiens ne présentaient plus de boiterie ou seulement une légère boiterie intermittente entre 21 et 23 mois post-opératoires (Meyer-Lindenberg *et al.*, 2003).

Ces études ont également permis de montrer que la progression de l'arthrose a été inévitable chez 68% à 82% des chiens traités par arthrotomie ou AS (Meyer-Lindenberg *et al.*, 2003 ; Van Bree et Van Ryssen, 1998).

### **3. Anatomie descriptive et topographique des zones d'intérêt et à risque de l'articulation du coude lors de l'abord par arthroscopie**

#### **A. Le coude, une articulation congruente**

L'articulation du coude est une articulation trochléenne mettant en jeu trois os : l'humérus, le radius et l'ulna. Elle est divisée en trois articulations : l'articulation huméro-radiale, l'articulation huméro-ulnaire et l'articulation radio-ulnaire proximale (Evans et De Lahunta, 2013a ; Griffon, 2012).

Seuls les mouvements de flexion, d'extension, de pronation et de supination sont permis. (Evans et De Lahunta, 2013a)

Le condyle huméral s'articule avec le radius et l'ulna afin de former l'articulation du coude. La partie médiale du condyle huméral est composée par la trochlée, s'articulant avec le PCM ulnaire, et formée de deux lèvres creusées par une gorge médiane. La partie latérale du condyle huméral se compose du capitulum qui s'articule sur la tête radiale et le processus coronoïde latéral (PCL) ulnaire (Figure 1) (Griffon, 2012).

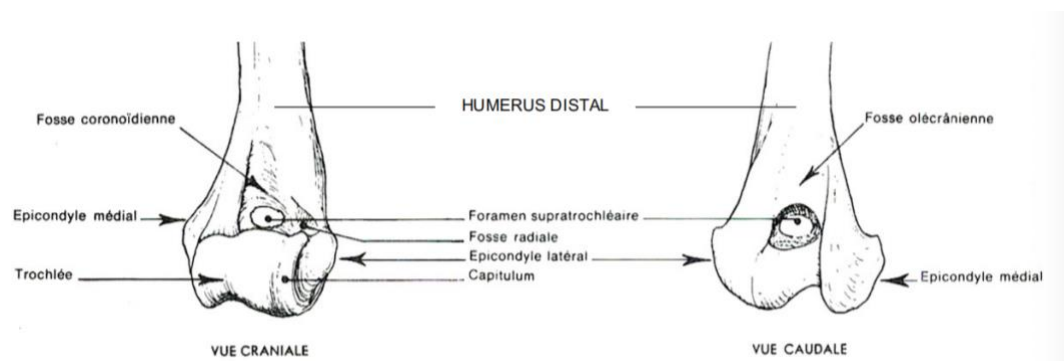
Le condyle huméral est entouré de deux dépressions, l'une crâniale et l'autre caudale :

- La fosse coronoïdienne surmonte la trochlée crânialement et le radius s'y insère pendant la flexion du coude
- La fosse olécrânienne surplombe la trochlée caudalement et l'olécrane s'y insère pendant l'extension du coude

Ces deux fosses sont reliées par le foramen supra-trochléaire qui accueille également le processus anconé. (Robert, 2022)

Au-dessus du capitulum se situe la fosse radiale. De part et d'autre du condyle huméral se situent les épicondyles médiaux et latéraux qui sont respectivement les zones d'insertion des muscles antébrachiaux caudaux et crâniaux (Figure 1).

**Figure 1 : Vues crâniale et caudale de l'extrémité distale de l'humérus gauche de chien (Barone, 1989)**



Chez le chien, le radius, plus court que l'ulna, supporte la majorité des forces appliquées sur le membre thoracique lors de la marche puisque sa partie latérale supporte à elle seule 80% du poids du membre (Evans et De Lahunta, 2013a ; Griffon, 2012)

Il s'articule proximale avec le capitulum huméral *via* la tête radiale et également avec l'ulna dans sa partie caudo-médiale. (Barone, 1989 ; Griffon, 2012 ; Robert, 2022)

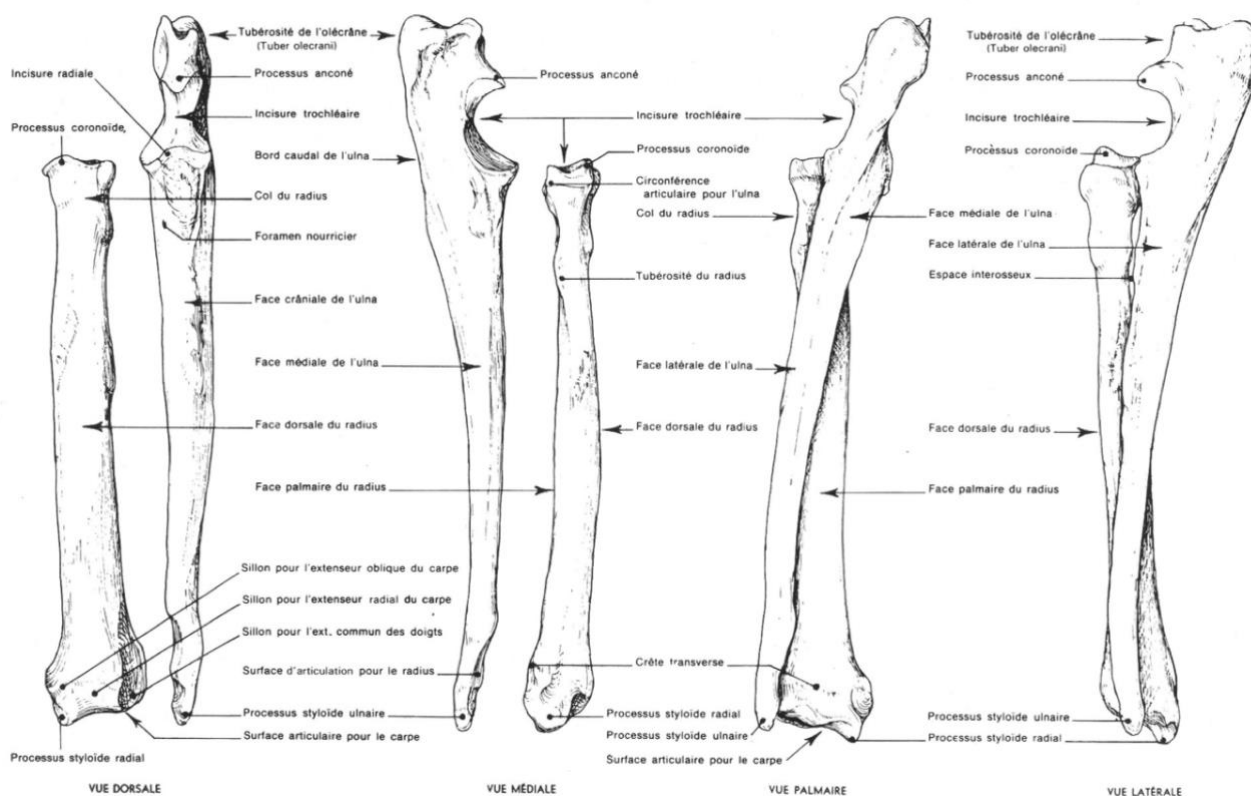
L'ulna est un os plus long que le radius et c'est l'os palmaire de l'avant-bras situé médialement au radius dans sa partie proximale et latéralement dans sa partie distale. L'extrémité proximale de l'ulna est appelée l'olécrane prolongé crânialement par le processus anconé (Figure 2) (Robert, 2022). L'olécrane sert de bras de levier pour les muscles extenseurs de l'articulation du coude et le processus anconé permet de stabiliser le coude en pronation (Evans et De Lahunta, 2013a ; Griffon, 2012).

Le processus anconé se poursuit distalement par l'incisure trochléaire qui est divisée distalement en un PCM et un PCL. Le PCM est plus large et plus distal. Il s'articule avec la trochlée humérale et la tête radiale alors que le PCL ne s'articule qu'avec une partie du capitulum (Figure 2) (Evans et De Lahunta, 2013a ; Robert, 2022).

Du fait de la forte congruence de l'articulation du coude ainsi que de l'étroitesse des interlignes articulaires, les risques d'engendrer des lésions chondrales lors de l'abord chirurgical sont élevés. Ceci est notamment le cas lors de l'introduction des trocarts pour la mise en place des voies d'abord instrumentales et des optiques. (Cortés *et al.*, 2019 ; Garnier, 2017 ; Garnier *et al.*, 2023, 2022 ; Klein et Kurze, 1986).

Les lésions iatrogènes ostéo-chondrales sont rapportées dans 1,7% à 30% des cas lors d'AS et dans 0% à 15% lors de NA. (Cortés *et al.*, 2019 ; Garnier, 2017 ; Garnier *et al.*, 2023, 2022 ; Klein et Kurze, 1986 ; Perry et Li, 2014 ; Van Ryssen et van Bree, 1997)

**Figure 2 : Vues dorsale, médiale, palmaire et latérale d'un radius et d'un ulna gauches de chien (Barone, 1989)**



## **B. Les formations musculo-ligamentaires à risque**

### **a. Les structures ligamentaires**

La capsule articulaire du coude entoure l'intégralité de l'articulation et renferme le liquide synovial. Elle s'insère proximalelement au niveau de la fosse coronoïdienne et de la fosse olécrânienne. Distalelement, cette capsule s'insère autour des surfaces articulaires entre la radius et l'ulna. (Evans et De Lahunta, 2013a ; Griffon, 2012) (Figure 3 Figure 4).

Les ligaments composant l'articulation du coude sont les ligaments collatéraux latéral et médial qui fusionnent crânialement avec la capsule articulaire, le ligament interosseux, le ligament olécranien et le ligament annulaire (Figure 3 Figure 4). (Evans et De Lahunta, 2013a ; Griffon, 2012)

Le ligament collatéral médial s'attache sur l'épicondyle médial de l'humérus et le ligament collatéral latéral sur l'épicondyle latéral de l'humérus. (Evans et De Lahunta, 2013a ; Griffon, 2012). Le ligament collatéral médial se situe à proximité des voies d'entrée des fluides, des ports caméra et instrumental, ce qui en fait une structure fortement à risque lors de l'abord arthroscopique. (Garnier, 2017 ; Garnier *et al.*, 2023, 2022) (Figure 3 Figure 4).

Ces ligaments sont les structures stabilisatrices les plus importantes du coude. Une lésion du ligament collatéral médial entraîne une instabilité du coude en valgus alors qu'une lésion du ligament collatéral latéral entraîne une instabilité rotatoire postéro-latérale. (Evans et De Lahunta, 2013a ; Griffon, 2012). Ceci reste un risque théorique sans conséquence fonctionnelle puisqu'aucune étude ne rapporte cette complication en post-opératoire d'AS ou de NA.

Figure 3 : Vue médiale d'un coude gauche de chien (Evans et De Lahunta, 2013a)

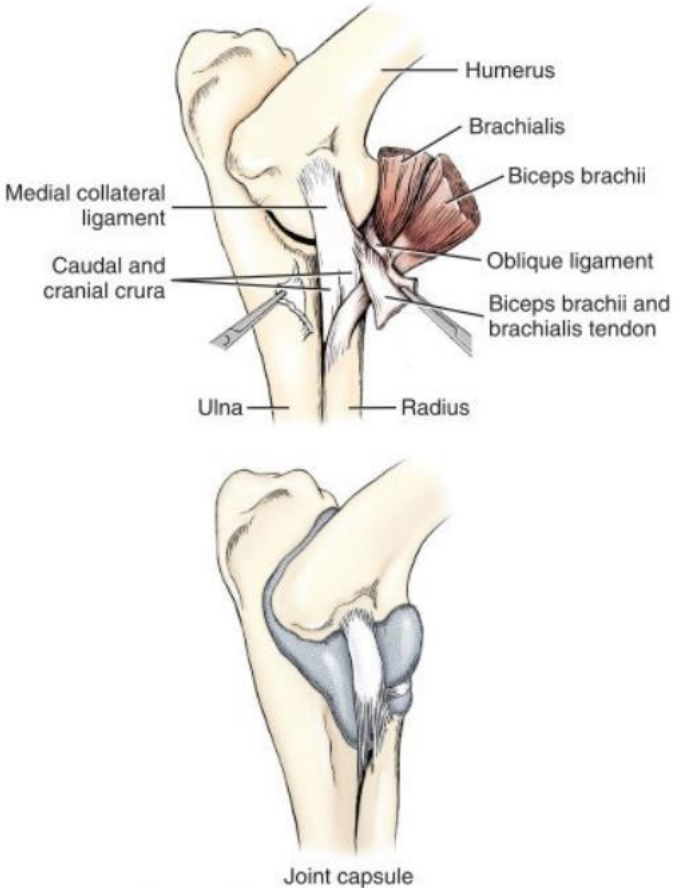
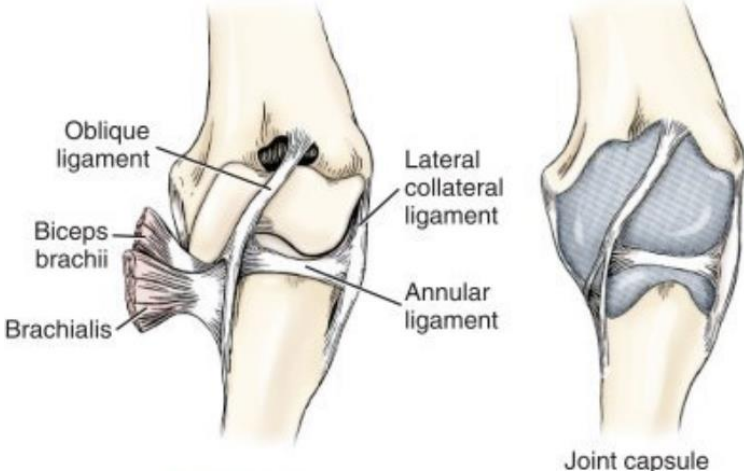


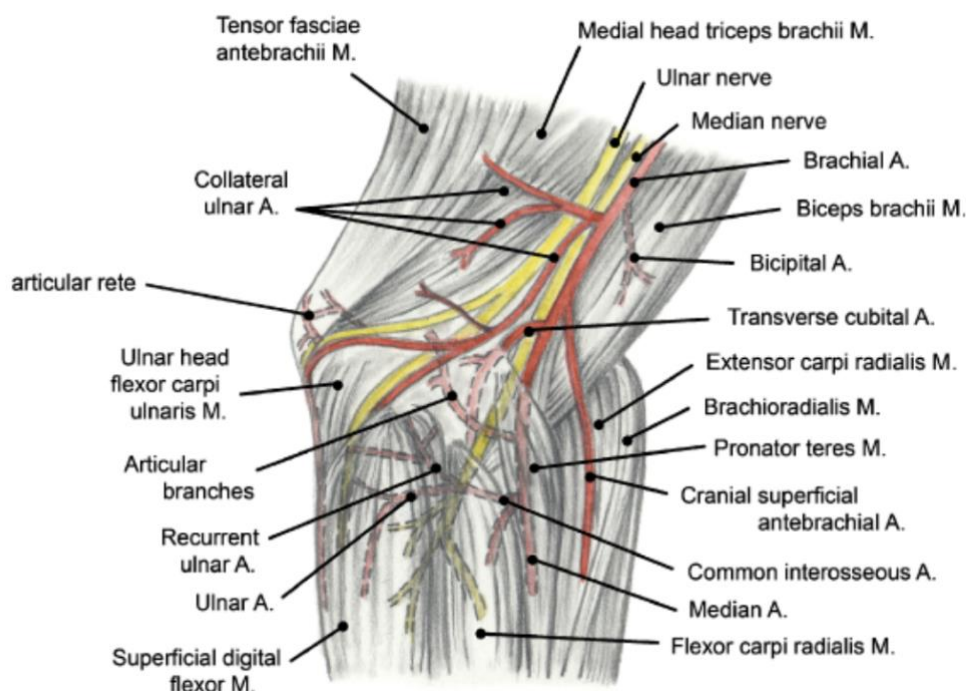
Figure 4 : Vue crâniale d'un coude gauche de chien (Evans et De Lahunta, 2013a)



## b. Les structures musculaires

Les muscles du coude s'attachent autour de l'articulation à l'aide de puissants tendons. On retrouve, crânialement à l'humérus et au radius, les tendons du muscle biceps brachial et du muscle brachial. Les muscles composant la partie médiale de l'articulation du coude sont, de crânialement à caudalement, les muscles rond pronateur, fléchisseur radial du carpe, fléchisseurs profond et superficiel des doigts. (Chateau, 2023 ; Constantinescu et Constantinescu, 2009 ; Evans et De Lahunta, 2013b ; Griffon, 2012) (Figure 5).

**Figure 5 : Vue médiale d'un coude droit de chien – muscles, artères et nerfs (Constantinescu et Constantinescu, 2009)**



## C. Les formations vasculo-nerveuses à risque

Lors de l'abord médial du coude pour la NA, les formations vasculo-nerveuses rencontrées sont le nerf ulnaire, le nerf médian, l'artère brachiale, l'artère interosseuse commune et l'artère médiane ainsi que les veines satellites. (Figure 5). Les hémorragies sont rapportées dans seulement 0,66% et 0% des cas respectivement lors d'AS et de NA. (Garnier, 2017 ; Garnier *et al.*, 2023, 2022 ; Perry et Li, 2014).

### a. Les nerfs

Le nerf ulnaire passe par la pointe du coude et la partie caudale du condyle huméral médial puis se divise en deux rameaux, un rameau dorsal et un rameau palmaire, dans sa portion terminale en regard de l'os accessoire du carpe. Il innerve le muscle fléchisseur radial du carpe ainsi que les muscles fléchisseurs profond et superficiel des doigts. (Evans et De Lahunta, 2013c ; Lorenz *et al.*, 2011) (Figure 5 Figure 6).



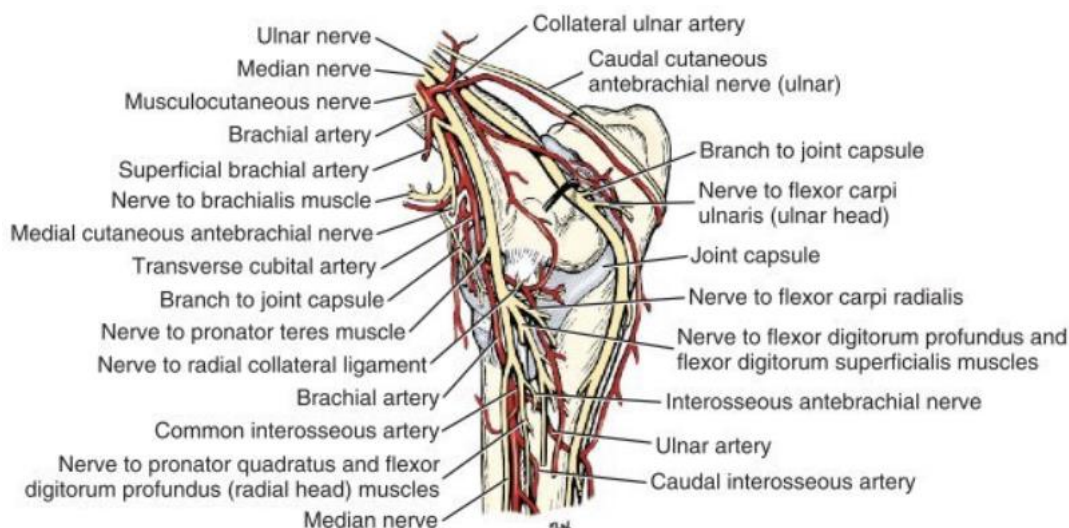
Le nerf ulnaire est situé sur le trajet d'insertion du port caméra que ce soit en AS ou en NA. Une lésion de ce nerf lors de l'abord par NA entraîne une perte de sensibilité des zones antébrachiale caudale et digitale palmaire ainsi qu'une perte de flexion du carpe et des doigts. (Constantinescu et Constantinescu, 2009 ; Evans et De Lahunta, 2013c ; Lorenz *et al.*, 2011).

Le nerf médian chemine également le long du condyle huméral médial dans sa partie crâniale puis se divise en plusieurs rameaux moteurs innervant le muscle rond pronateur, le muscle fléchisseur radial du carpe ainsi que les muscles fléchisseurs profond et superficiel des doigts. (Figure 5 Figure 6).

Le nerf médian est à risque de lésions lors de l'insertion du port instrumental. Une lésion de ce nerf entraîne les mêmes conséquences qu'une lésion du nerf ulnaire. (Evans et De Lahunta, 2013c ; Lorenz *et al.*, 2011).

Des neurapraxies secondaires à une lésion du nerf ulnaire et/ou médian sont rapportées dans 0,22% et 0% des cas respectivement lors d'AS et de NA. (Garnier, 2017 ; Garnier *et al.*, 2023, 2022 ; Perry et Li, 2014).

**Figure 6 : Vue médiale des nerfs et artères d'un coude gauche de chien (Evans et De Lahunta, 2013c)**



### **b. Les vaisseaux**

En contact étroit avec le nerf médian et la veine brachiale, l'artère brachiale est la formation la plus à risque lors de la mise en place du port instrumental (Figure 5 Figure 6).

L'artère interosseuse se poursuit au niveau de la face palmaire du radius, par une artère ulnaire qui suit le même trajet que le nerf ulnaire. (Figure 5 Figure 6).

L'artère médiane poursuit son trajet le long du radius en étant accompagnée du nerf médian. (Evans et De Lahunta, 2013c) (Figure 5).

L'évolution naturelle de la DDC vers l'aggravation de l'arthrose explique le caractère aléatoire des résultats fonctionnels après traitement par AS. Néanmoins, il est pertinent de penser qu'une diminution des traumatismes iatrogènes ostéocondraux grâce à l'utilisation d'optiques et d'instruments de plus faibles calibres que ceux utilisés en AS ainsi qu'un parage du PCM limité aux



seules zones fissurées ou fragmentées en réduisant le caractère invasif du geste pourrait améliorer le pronostic fonctionnel.

Notre étude vise à s'interroger sur la stratégie thérapeutique par des techniques moins invasives et donc potentiellement moins iatrogènes, telles que la NA, déjà décrites chez l'Homme lors d'abord d'articulations congruentes. Nous nous demanderons donc si la NA permet une amélioration fonctionnelle sur le court et le long terme meilleure que celle qui peut être observée avec l'AS et si les facteurs de gravité étudiés impactent négativement le pronostic fonctionnel sur le court et le long terme.

Notre étude rétrospective vise donc à évaluer la récupération fonctionnelle en post-opératoire à court et long terme chez des chiens opérés dans un contexte de MCM par le seul retrait des zones fissurées et/ou fragmentées du PCM sous NA, en se basant sur l'analyse des scores de boiterie et des COI aux différentes durées de suivi.

Nous essayerons également d'identifier les facteurs de gravité pouvant impacter de manière négative la récupération fonctionnelle en post-opératoire. Cela passera par l'analyse de l'impact de l'âge, de la race, de la note d'état corporel et des scores MOS sur la persistance de la boiterie et le score COI.

# Deuxième partie : étude rétrospective

---

## 1. Introduction

Notre étude cherche à évaluer la récupération fonctionnelle des chiens dont la DDC a été prise en charge chirurgicalement par une technique mini-invasive qu'est le retrait des fragments fissurés et/ou fragmentés du PCM sous NA. Nous évaluerons également l'impact de différents facteurs de gravité, tels que l'âge, la note d'état corporel, le score MOS..., sur la récupération fonctionnelle à court et long terme.

Les hypothèses sont que le retrait des fragments fissurés et/ou fragmentés du PCM sous contrôle de la NA permet une amélioration fonctionnelle sur le court et long terme et que les facteurs de gravité impactent négativement la récupération postopératoire.

## 2. Matériels et méthodes

### A. Recrutement des cas

#### a. Critères d'inclusion

Notre étude incluait tous les chiens opérés d'une DDC, liée à une MCM par fissuration ou fragmentation du PCM, par NA au ChuvA-Ac entre octobre 2021 et mars 2024.

Si une conversion en AS s'avérait nécessaire pendant la chirurgie, le coude en question était conservé dans l'étude.

Si un chien était opéré des deux coudes, chaque coude rentrait de manière distincte dans l'étude.

- *Analyse épidémiologique et lésionnelle*

Un chien était inclus dans l'analyse épidémiologique et lésionnelle si nous disposions de son signalement complet (race, âge, sexe, poids au moment de sa prise en charge lors de la première consultation au ChuvA-Ac), de son examen orthopédique préopératoire, des images scanner ayant permis de poser le diagnostic de DDC liée à une MCM par fissuration ou fragmentation du PCM, du compte-rendu opératoire incluant l'Extended Arthroscopic Grading Scheme (EAGS) et des incidents ou accidents éventuels.

- *Analyse des résultats fonctionnels*

- A court terme

Un chien était inclus dans l'analyse fonctionnelle à court terme si nous disposions de son score de boiterie préopératoire, de son suivi clinique à 15 jours et/ou 30 jours post-opératoires (Tableau 3), des résultats à moyen terme au questionnaire COI complété par le propriétaire de l'animal.

**Tableau 3 : Caractéristiques des scores de boiterie chez le chien (Viateau, 2024)**

Score de boiterie	Caractéristiques
Degré 0	Absence de boiterie
Degré 1	Boiterie discrète, intermittente, avec appui
Degré 2	Boiterie discrète, permanente, avec appui
Degré 3	Boiterie franche avec appui
Degré 4	Boiterie intermittente sans appui (de soutien)
Degré 5	Boiterie permanente sans appui (de soutien)

Lors d'une atteinte bilatérale, un score de boiterie a été attribué de manière distincte pour chacun des coudes.

□ A long terme

Un chien était inclus dans l'analyse fonctionnelle à long terme si nous disposions des scores de boiterie préopératoires et à 30 jours post-opératoires, des résultats au COI complété par le propriétaire de l'animal aux dernières nouvelles, c'est à dire au moment de la réalisation de notre étude.

• *COI*

Le COI avait pour but d'évaluer la qualité de vie, la raideur, la fonction et la boiterie associées aux problèmes articulaires des chiens dysplasiques du coude, avant et après l'opération. Ce questionnaire a été validé par l'ACVS (Brown, 2014a, 2014b, 2014c) et modifié puis validé par une étude suédoise pour un suivi sur 1 mois. (Andersson et Bergström, 2019)

La première partie du COI s'intéressait au signalement du chien et la seconde à ses conditions de vie et notamment ses habitudes de promenades. La troisième partie, notée sur 25, portait sur la raideur de l'articulation du coude au réveil et durant la journée. La quatrième partie, notée sur 20, renseignait les difficultés d'exécution de différentes activités comme sauter, descendre du canapé, monter ou descendre les escaliers. Puis, la cinquième partie, notée sur 20, interrogeait le propriétaire sur la gravité de la boiterie du chien en fonction des activités effectuées. Enfin, la sixième partie, notée sur 15, portait sur la perception qu'avait le propriétaire de la qualité de vie de son chien. Chaque partie contenait différents items, tous notés de 1 à 5. Au total, le COI a un score compris entre 16 et 80 (Annexes 1 et 2).

***b. Critères d'exclusion***

Les chiens étaient exclus de l'étude s'ils présentaient une affection dans une autre localisation sur le membre affecté (OCD de l'épaule par exemple) ou une affection du coude autre qu'une fragmentation ou une fissuration du PCM (ex : une OCD du condyle huméral, une NUPA, une dysplasie liée à un asynchronisme de croissance ...).

- *Analyse épidémiologique et lésionnelle*

Étaient exclus de l'analyse épidémiologique et lésionnelle tous les chiens pour qui les images scanner n'étaient pas disponibles ou pour lesquels, seules des radiographies avaient été effectuées. Enfin, si l'EAGS n'avait pas été consigné dans le compte-rendu opératoire par les chirurgiens, le coude en question était exclu de l'étude.

- *Analyse des résultats fonctionnels*
  - A court terme

Étaient exclus de l'analyse fonctionnelle à court terme, les chiens pour lesquels le score de boiterie à 15 jours ou à 30 jours post-opératoires n'était pas disponible et le COI à moyen terme non complété par les propriétaires.

- A long terme

Étaient exclus de l'analyse fonctionnelle à long terme les chiens pour lesquels les scores de boiterie préopératoires n'étaient pas disponibles ainsi que ceux pour lesquels le COI aux dernières nouvelles n'avait pas été complété par les propriétaires.

Ont également été exclus les chiens qui présentaient une DDC bilatérale, une boiterie persistante aux dernières nouvelles et pour lesquels le devenir du coude controlatéral de celui opéré par NA n'était pas connu, à savoir s'il avait été opéré ou non et si oui par quelle technique opératoire.

## **B. Imagerie préopératoire**

Tous les chiens de l'étude ont passé un scanner préopératoire, que ce soit au ChuvA-Ac ou dans une clinique extérieure.

Le jour du scanner, les chiens ont été prémédiqués avec un mélange de butorphanol (Torphadine®) ou de méthadone (Comfortan®) à la dose de 0,2 mg/kg et de dexmédétomidine (Sedator®) à des doses allant de 0,002 à 0,005 mg/kg par voie intraveineuse. L'induction a ensuite été effectuée avec du propofol (Propovet®) à des doses à effet allant de 1 à 4 mg/kg par voie intraveineuse. Pendant le scanner, l'anesthésie générale a été maintenue avec 2% d'isoflurane et les chiens étaient positionnés en décubitus sternal avec les membres thoraciques en extension.

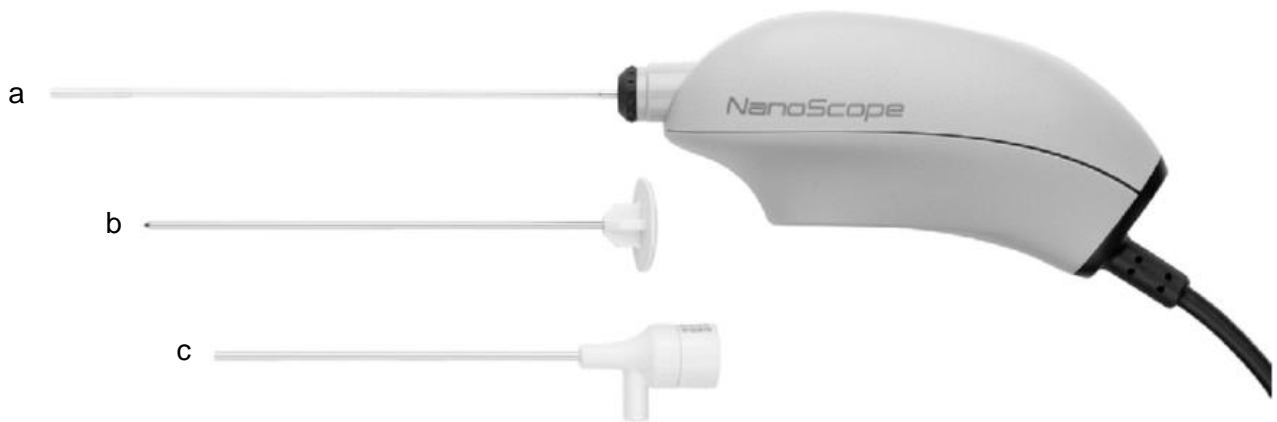Le scanner utilisé au ChuvA-Ac est un Canon Aquilion Prime contenant 80 rangées de détecteurs de 0,5mm. Pour le diagnostic de DDC, il est réglé à 120 kV, avec des mA automatiques, un temps de rotation de 0,75 secondes, un Field Of View (FOV) de 350mm. La reconstruction des images s'est faite avec une épaisseur de coupe de 1 mm à un intervalle de 0,8 mm entre les coupes.

## **C. Needle arthroscopie**

### **a. Matériel**

Les interventions ont été réalisées à l'aide d'un needle-arthroscope incluant un optique de 1,9mm de diamètre avec un angle de vision de 0° (Nanoscope®), une canule de 2,7mm de diamètre et de 4cm de long et un trocart mousse (NanoScope Operative High-Flow Sheath Kit, Arthrex®), une caméra (résolution d'image de 400x400 pixels) et un système d'enregistrement (Figure 7).

**Figure 7 : Photo du matériel utilisé pour la NA avec (a) le needle-arthroscope (NanoScope; Arthrex), (b) le trocart mousse et (c) la canule (Gauci *et al.*, 2021)**



### ***b. Anesthésie***

Le jour de la chirurgie, les chiens ont été prémédiqués avec un mélange de méthadone (Comfortan®) à la dose de 0,2 mg/kg et de dexmédétomidine (Sedator®) à la dose de 0,005 mg/kg par voie intraveineuse. L'induction a ensuite été effectuée avec du propofol (Propovet®) à des doses à effet allant de 1 à 4 mg/kg par voie intraveineuse. Au bloc opératoire, l'anesthésie générale a été maintenue avec 2% d'isoflurane.

En préopératoire, une antibioprévention a également été réalisée pour tous les chiens avec un mélange ampicilline / sulbactam (Unacim®) à la dose de 20 mg/kg par voie intraveineuse.

Durant toute la procédure, l'analgésie a été assurée, en fonction du besoin de l'animal, grâce à des injections intraveineuses de fentanyl (Fentadon®) à la dose de 0,002 mg/kg.

### ***c. Protocole opératoire***

Les chiens étaient couchés en décubitus latéral de telle sorte que la face latérale du coude à opérer soit contre la table. L'articulation du coude était également placée en abduction et une supination était appliquée. Avant d'établir les voies d'abord, l'articulation du coude était distendue par l'injection d'une solution saline par voie médiale ou caudale puis placée à 160°.

Les voies d'abord mises en place étaient celles décrites par Van Bree et Van Ryssen (Van Ryssen *et al.*, 1993 ; Van Ryssen et van Bree, 1997). La première voie était médiale et servait à l'introduction du Nanoscope®. L'irrigation de l'articulation pendant l'intervention se faisait par cette même voie, *via* l'intermédiaire de la chemise du Nanoscope®. La seconde voie était crânio-médiale et était utilisée pour l'introduction des instruments. Elle se situait 1 cm crânialement au Nanoscope®. Une voie caudale de drainage était occasionnellement mise en place à l'aide d'une aiguille de 18G.

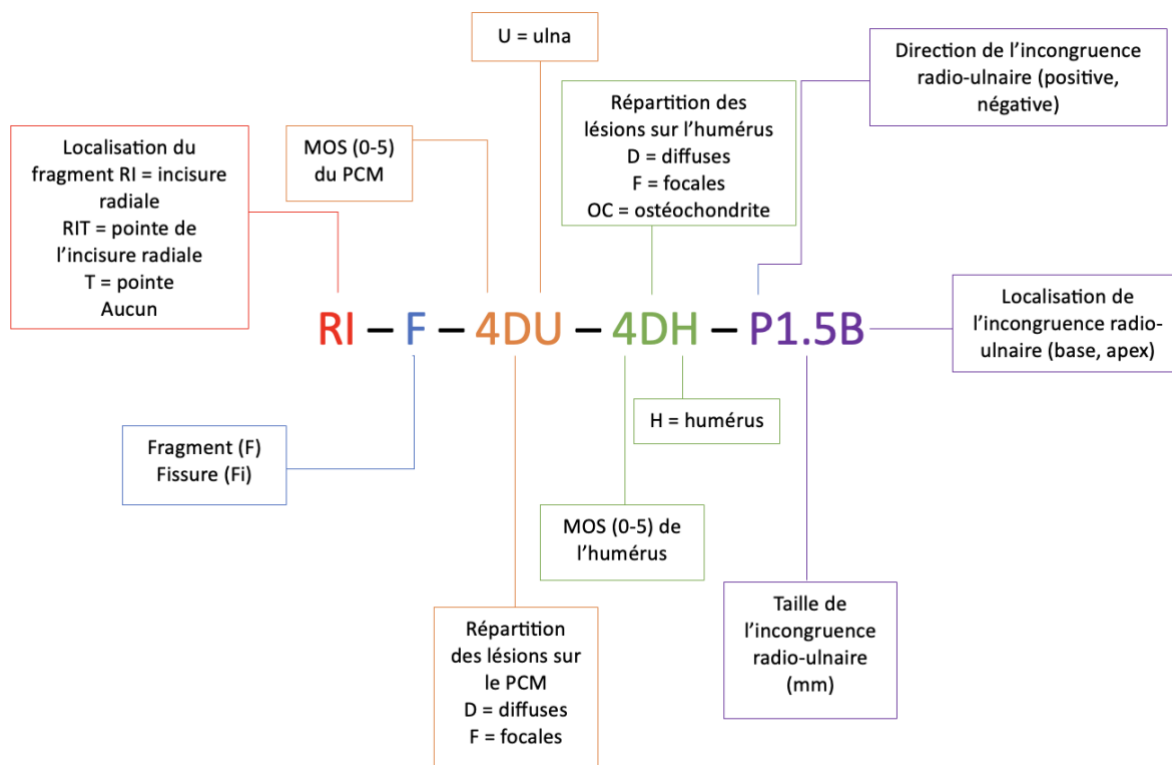
Afin de permettre l'introduction du Nanoscope® et des instruments, une incision de 4 mm à travers la capsule articulaire était réalisée pour chacune des voies à l'aide d'une lame de bistouri n°11.

Pendant la NA, les lésions observées ont été gradées avec l'EAGS (Figure 8). Ce score indique le type de lésion du PCM (fragmentation ou fissuration) ainsi que sa localisation, la profondeur de l'atteinte chondrale (Modified Outerbridge Score (MOS)), les étendues des lésions

ostéochondrales sur l'ulna et l'humérus, la direction de l'incongruence radio-ulnaire (positive, nulle ou négative) et sa taille estimée au moyen d'une sonde graduée.

Le MOS est un système permettant de grader la profondeur des lésions du cartilage articulaire et de l'atteinte chondrale. Ce score s'étend de 0 pour un cartilage normal à 5 pour une éburnation de l'os sous-chondral. (Tableau 4).

**Figure 8 : Extended Arthroscopic Grading Scheme (EAGS) (Farrell et al., 2014 ; Griffon, 2012)**



*Extended Arthroscopic Grading Scheme (EAGS) pour les lésions du compartiment médial incluant l'incongruence radio-ulnaire et l'OCD. Sont notés la présence et le type de fragmentation du PCM ; le degré et la typographie de la pathologie du cartilage de l'ulna et de la partie médiale du condyle huméral, incluant l'ostéochondrite ; la taille et la direction de l'incongruence radio-ulnaire.*

*F = fragment ; Fi = fissure ; RI = incisure radiale ; RIT = pointe de l'incisure radiale ; T = pointe ; 0-5 Modified Outerbridge Score (MOS) ; D = diffuse ; F = focal ; H = humérus ; OC = ostéochondrite ; U = ulna*

**Tableau 4 : Modified Outerbridge Score (MOS) (Coppieters et al., 2015 ; Fitzpatrick et al., 2009a ; Griffon, 2012 ; Vermote et al., 2010)**

MOS	Description des résultats macroscopiques du cartilage
0	Cartilage normal
1	Chondromalacie (cartilage plus mou et gonflé)
2	Fibrillation Érosions superficielles en piqûres ou avec un aspect « pavé » Lésions n'atteignant pas l'os sous-chondral
3	Ulcération profonde n'atteignant pas l'os sous-chondral
4	Perte de cartilage dans toute son épaisseur avec exposition de l'os sous-chondral
5	Éburnation de l'os

Les différentes lésions ont été traitées par retrait à la pince des fragments fissurés du PCM ou fragmentés et lorsque cela était jugé nécessaire, par curetage de l'os sous-chondral anormal (os avasculaire et de densité osseuse diminuée). Le retrait du fragment se faisait avec des pinces à préhension (NanoGrasper, Arthrex®) de petit format ou de formats standards. Aucune intervention particulière n'a été effectuée au niveau des lésions chondrales en miroir sur le condyle huméral médial.

A la fin de chaque procédure, les chirurgiens ont effectué, après un rinçage abondant de l'articulation, une injection intra-articulaire de morphine (Morphine®) à la dose de 0,1 mg/kg (Zeng *et al.*, 2013).

## **D. Soins et suivi post-opératoires**

Un pansement liquide était appliqué sur les plaies chirurgicales. Les chiens sont repartis chez eux le lendemain de la chirurgie. Le traitement post-opératoire comportait du meloxicam (Metacam®) à la dose de 0,1 mg/kg par voie orale une fois par jour pendant 5 jours ainsi que le port de la collerette pendant 15 jours. De plus, les propriétaires avaient pour consigne de ne promener les chiens qu'en laisse courte et au pas pendant 1 mois.

Les chiens ont ensuite été revus par les chirurgiens 15 jours et 1 mois après la chirurgie. Pendant ces contrôles, les vétérinaires effectuaient un examen clinique général associé à un examen orthopédique du ou des coudes opérés. Ils attribuaient alors un score de boiterie. (Tableau 3).

Lors du contrôle à 15 jours post-opératoires, pour le retrait des fils, les vétérinaires jugeaient également de l'aspect de la plaie. Toute complication était consignée : présence éventuelle d'un œdème, d'un suintement ou d'un érythème en regard de la plaie, déclenchement d'une douleur anormale à la palpation de l'articulation.

Afin d'avoir des suivis à moyen et long terme, un nouveau questionnaire a été envoyé aux propriétaires entre 1 et 23 mois après la chirurgie, soit au moment de la rédaction de notre étude.

## **E. Résultats fonctionnels**

### ***a. A court et moyen termes***

L'étude des scores de boiterie sur le court terme s'est basée sur l'étude des scores de boiterie obtenus lors des contrôles cliniques à 15 jours et 30 jours post-opératoires.

Les COI post-opératoires à moyen terme comprenaient ceux envoyés aux propriétaires entre 1 mois et 8 mois après la chirurgie.

L'étude à court terme de l'impact de facteurs aggravants sur le score de boiterie et le COI s'est effectuée sur les scores de boiterie à 30 jours post-opératoires et les COI à moyen terme.

### ***b. Aux dernières nouvelles***

Les COI post-opératoires à long terme comprenaient ceux envoyés aux propriétaires entre 12 mois et 23 mois après la chirurgie.

Afin d'évaluer la proportion de chiens restant boiteux au long court, nous avons attribué un score de boiterie subjectif en fonction des réponses des propriétaires à la question « En moyenne, quelle est la gravité de la boiterie de votre chien lors d'activités modérées (telles que de longues promenades, jouer ou courir) ? » des COI (Tableau 5).

**Tableau 5 : Attribution des scores de boiterie au long terme en fonction des réponses au COI**

Réponse au COI	Score de boiterie attribué
Nulle	0
Minime	1
Modérée	2
Sévère	3
Extrême	4

## **F. Données collectées et statistiques**

### ***a. Données collectées***

Les différentes données ont été récoltées en deux temps. Tout d'abord, la consultation des cahiers du bloc opératoire du ChuvA-Ac a permis de lister les animaux ayant bénéficié d'une NA pour le traitement de leur DDC. Ensuite, grâce au numéro de dossier des chiens, nous avons pu récupérer le reste des informations sur la base de données Clovis® puis Sirius® à partir du mois d'août 2023.

Les données récoltées pour cette étude sont présentées dans le tableau 6.



**Tableau 6 : Données récoltées pour l'étude rétrospective**

<b>Étude épidémiologique</b>		<ul style="list-style-type: none"> <li>- L'âge</li> <li>- Le sexe</li> <li>- La stérilisation ou non</li> <li>- La race</li> <li>- Le poids</li> <li>- Le score corporel noté sur une échelle de 1 à 9</li> <li>- Le ou les membre(s) boiteux</li> <li>- La durée de la boiterie au moment de la NA</li> <li>- La stratégie de prise en charge chirurgicale</li> </ul>
<b>Étude lésionnelle</b>		<ul style="list-style-type: none"> <li>- Les scanners préopératoires</li> <li>- La ou les lésion(s) observée(s) telles que l'arthrose, l'incongruence, la fissuration ou fragmentation du PCM, les lésions en miroir sur le condyle huméral médial...</li> <li>- Les lésions orthopédiques associées sur d'autres articulations telles que la dysplasie coxo-fémorale, un radius curvus...</li> <li>- L'EAGS lorsque disponible</li> <li>- Les incidents ou accidents opératoires qui ont nécessité une conversion en arthroscopie</li> </ul>
<b>Étude des résultats fonctionnels</b>	A 15 jours post-opératoires	<ul style="list-style-type: none"> <li>- Le score de boiterie à 15 jours post-opératoires lorsque disponible</li> </ul>
	A 30 jours post-opératoires	<ul style="list-style-type: none"> <li>- Le score de boiterie à 30 jours post-opératoires lorsque disponible</li> <li>- Le COI préopératoire lorsque disponible</li> <li>- Le COI à moyen terme lorsque disponible</li> </ul>
	A long terme – aux dernières nouvelles	<ul style="list-style-type: none"> <li>- Le COI préopératoire lorsque disponible</li> <li>- Le COI aux dernières nouvelles lorsque disponible</li> </ul>

***b. Analyse épidémiologique***

L'analyse épidémiologique a permis d'étudier quantitativement l'âge, le poids et la note d'état corporel. Ces données ont été exprimées en médiane, écart interquartile, minimum et maximum.

Nous avons également étudié les variables comprenant la race, le sexe, le caractère stérilisé ou entier du chien, le membre boiteux et la stratégie de prise en charge chirurgicale en cas d'atteinte bilatérale. Ces données ont été exprimées en pourcentages et proportions sur la population totale de chiens.

### ***c. Analyse lésionnelle***

L'analyse lésionnelle s'est intéressée à l'étude des lésions observées au scanner, celles observées en NA et des EAGS. Ces données ont été exprimées en pourcentages et proportions sur la population de coudes pour lesquels les données précédentes étaient disponibles.

### ***d. Analyse fonctionnelle***

- *Préopératoire*

Les données préopératoires comprenaient des variables quantitatives qu'étaient la durée de la boiterie avant la chirurgie, le score de boiterie préopératoire et le COI. Ils ont été exprimés en médiane, minimum et maximum pour le premier et moyenne et intervalle de confiance pour les deux autres.

- *A 15 jours post-opératoires – court terme*

L'analyse fonctionnelle à 15 jours post-opératoires s'est basée sur l'étude des scores de boiterie lors de ce suivi clinique, ces derniers ayant été exprimés en pourcentages rapportés au nombre de coudes pour lesquels ce score était disponible, en médiane, espace interquartile, moyenne et intervalle de confiance.

- *A 30 jours post-opératoires – court terme*

L'analyse fonctionnelle à 30 jours post-opératoires s'est basée sur l'étude des scores de boiterie lors de ce suivi clinique et des COI obtenus entre 1 et 8 mois post-opératoire, ces derniers ayant été exprimés en pourcentages rapportés au nombre de coudes pour lesquels ce score était disponible, en médiane, espace interquartile, moyenne et intervalle de confiance.

A également été étudiée la proportion de chiens restés boiteux rapportée au nombre de chiens pour lesquels le score de boiterie était disponible.

- *Aux dernières nouvelles – long terme*

L'analyse fonctionnelle aux dernières nouvelles est définie dans notre étude comme l'analyse sur le long terme. Elle s'est basée sur l'étude des COI à long terme et des scores de boiterie obtenus via l'analyse des COI (Tableau 5), ces derniers ayant été exprimés en pourcentages rapportés au nombre de coudes pour lesquels ce score était disponible, en moyenne et intervalle de confiance.

Ont également été étudiées les proportions de chiens restés boiteux et de ceux présentant une amélioration de leur score de boiterie au cours du suivi, rapportées au nombre de chiens pour lesquels le score de boiterie était disponible.

### ***e. Facteurs aggravants***

Dans un second temps, nous avons étudié l'impact de l'âge, de la note d'état corporel, de la race et des lésions observées en NA sur la persistance ou non de la boiterie à court (30 jours post-opératoires) et long terme, ainsi que sur la présence d'un COI dégradé à moyen et long terme. Les associations pour la persistance de la boiterie ont été testées sur deux populations différentes : les chiens et les coudes. Pour l'étude des associations sur les COI, nous nous sommes restreints à la population de chiens car ces scores sont des évaluations globales de la qualité de vie du chien et ne permettent pas d'extrapoler les résultats aux coudes de manière individuelle.

Pour tester l'association entre la persistance de la boiterie et l'âge, l'exposition était un âge de plus de 12 mois (valeur proche de la médiane d'âge des chiens de l'étude). Pour la note d'état corporel, l'exposition était une note supérieure à 6 sur 9 (valeur juste supérieure à la médiane de note d'état corporel des chiens de l'étude). Pour la race, l'exposition était l'appartenance aux races Labrador et Golden, qui étaient les races les plus représentées dans notre étude. Enfin, pour les lésions observées en NA, l'exposition était un score MOS huméral supérieur à 3 ou des scores MOS huméral et ulnaire tous deux supérieurs à 3. Pour le COI, l'exposition était un score supérieur à 30 (valeur proche de la moyenne des COI à moyen terme).

### ***f. Méthodologie statistique***

Afin d'évaluer la présence d'une différence significative entre les scores de boiterie préopératoires ainsi que les COI préopératoires avec les scores de boiterie et les COI aux différents suivis, nous avons calculé une p-value en utilisant le test de Wilcoxon - Mann Whitney.

Nous avons pu évaluer l'impact de l'âge, de la race, de la note d'état corporel et des lésions observées en NA sur les scores de boiterie et les COI aux différents suivis en obtenant également une p-value à l'aide du test de Fisher.

Le degré de significativité a été fixé à une p-value inférieure à 0,05 (risque d'erreur fixé à 5%).

## **3. Résultats**

### **A. Signalement**

Sur la période d'intérêt, 36 dossiers (51 coudes) ont été consultés. Parmi eux 3 dossiers (3 coudes) ne respectaient pas les critères d'inclusion portant à 34 (48 coudes) le nombre de dossiers retenus pour l'étude.

Le tableau 7 présente les effectifs ayant été étudiés au cours des différents suivis.

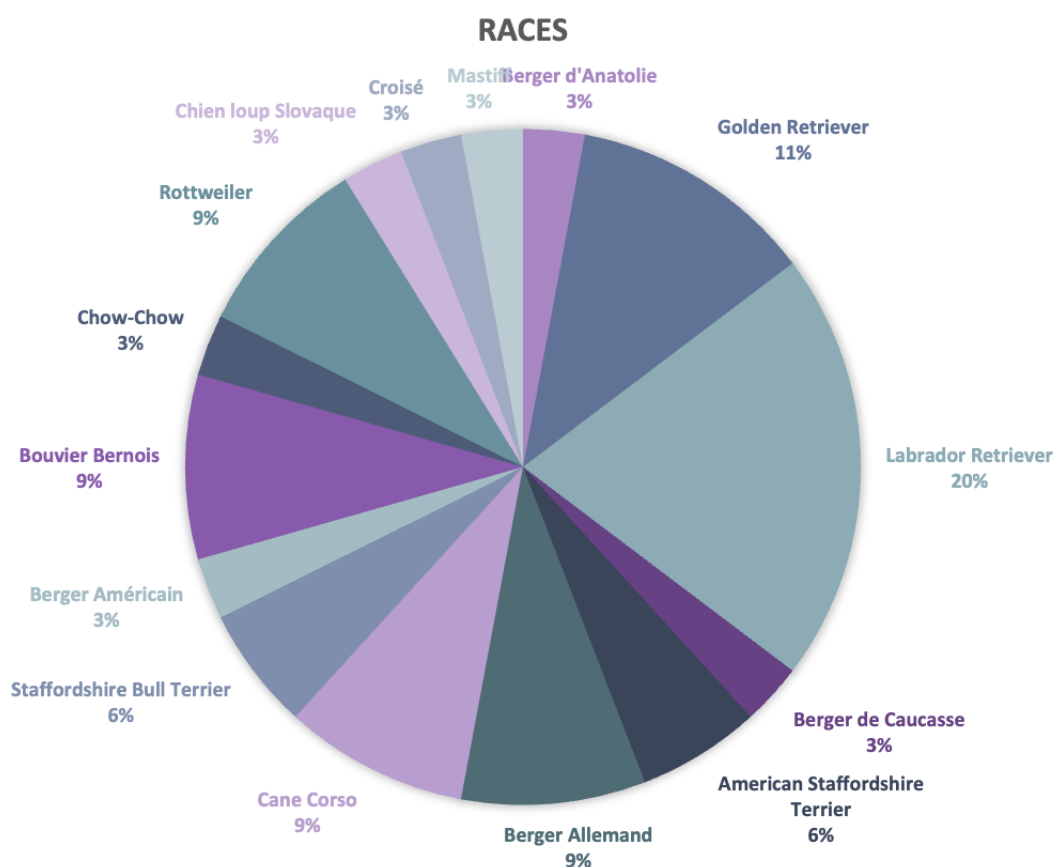
**Tableau 7 : Nombres de chiens et de coudes inclus dans les différentes analyses et résultats de l'étude**

			<b>Chiens</b>	<b>Coudes</b>
<b>Analyse épidémiologique</b>			34	48
<b>Analyse lésionnelle</b>	Scanner		34	48
	NA		32	45
<b>Résultats fonctionnels – Score de boiterie</b>	Court terme	15 jours	9	13
		30 jours	25	36
	Long terme	12 – 23 mois	10	15
<b>Résultats fonctionnels - COI</b>	Moyen terme	1 – 8 mois	17	21
	Long terme	12 – 23 mois	10	15

La médiane d'âge des chiens inclus dans l'étude était de 13 mois (minimum 8 mois, maximum 83 mois). La médiane de poids au moment du diagnostic était de 34 kg (minimum 15kg, maximum 76,8kg ; écart interquartile de 14,9 (42 – 27,1) kg) avec une médiane de score corporel de 5/9 (minimum 3, maximum 7 ; écart interquartile de 0,6 (5 – 4,4)) (Annexe 3).

Parmi les chiens de l'étude, il y avait 15 races (Figure 9). 61,8% (21/34) chiens étaient des mâles dont 28,5% (6/21) étaient castrés et 38,2%, des femelles (13/34) dont 30,7% (4/13) étaient stérilisées. (Annexe 3).

**Figure 9 : Diagramme de répartition des races des chiens inclus dans l'étude**



## **B. Stratégie de prise en charge**

6 chiens sur 34 (17,6%) avaient une MCM du coude droit, 5 chiens sur 34 (14,7%) avaient une MCM du coude gauche et 23 chiens sur 34 (67,6%) avaient une MCM bilatérale. Pour les chiens dont la dysplasie était bilatérale, 4/34 (17,4%) des chiens avaient déjà subi une coronoïdectomie subtotale du coude controlatéral sous AS, 3/23 (13%) ont eu des NA en différé pour les 2 coudes et 11/23 (42%) ont subi une double NA le même jour. Pour 5 chiens sur 23 (21,7%) atteints de manière bilatérale, l'information concernant la prise en charge thérapeutique du coude controlatéral n'était pas connue.

## **C. Incidents, accidents et complications**

2 coudes sur 48 (4,2%) (appartenant au même chien) ont dû être convertis en AS pour les raisons suivantes : le chien n°3 présentait un épaississement marqué de la capsule articulaire en lien avec les remaniements arthrosiques ce qui limitait la mobilité de l'optique au sein de l'articulation et donc le champ de vision avec le Nanoscope® et ne permettait pas de visualiser les fragments.

Aucun accident per-opératoire n'a été rapporté.

Une complication mineure a été rapportée sur le chien n°7 qui a développé une infection superficielle de sa plaie opératoire. Il a été traité avec succès par une antiseptie locale et l'administration d'amoxicilline / acide clavulanique (Clavaseptin ND) à la dose de 15mg/kg deux fois par jour pendant 10 jours.

## **D. Lésions observées**

### **a. Scanner**

Le scanner a permis de diagnostiquer une fissuration ou une fragmentation du PCM respectivement pour 20,8% (10/48) et pour 58,3% des coudes (28/48) avec 27% (13/48) de « lésions en miroir » du condyle huméral médial, 60,4% (29/48) d'incongruence articulaire et 77% (37/48) d'arthrose. (Annexes 4 et 5).

### **b. Needle arthroscopie**

Les EAGS réalisés lors des NA étaient disponibles pour 93,8% des coudes (45/48). Ils ont permis de mettre en évidence 28,9% de fissuration (13/45) et 55,5% de fragmentation (25/45) (Figure 10) (Annexes 4 et 5).

Une incongruence radio-ulnaire définie à partir d'un espace radio-ulnaire de plus de 1,4mm a été rapportée pour 53,3% des coudes (24/45) dont 100% d'incongruence positive (24/24) (Hebel *et al.*, 2021 ; Mostafa *et al.*, 2019 ; Proks *et al.*, 2011) (Annexes 4 et 5).

Les lésions en miroir ont été observées pour 44,4% des coudes (20/45) (Annexes 4 et 5).

Pour 10 coudes sur 45 (22,2%), les lésions décrites au scanner n'étaient pas en accord avec ce qui a été observé lors de la NA et donc avec l'EAGS (Annexes 4 et 5). En particulier, 5 coudes sur 45 (11,1%) présentaient une fragmentation ou une fissuration du PCM qui n'avait pas été repérée au scanner et à l'inverse, 2/45 coudes (4,3%) ne présentaient aucune fissuration ou fragmentation en NA alors qu'elles étaient suspectées au scanner.

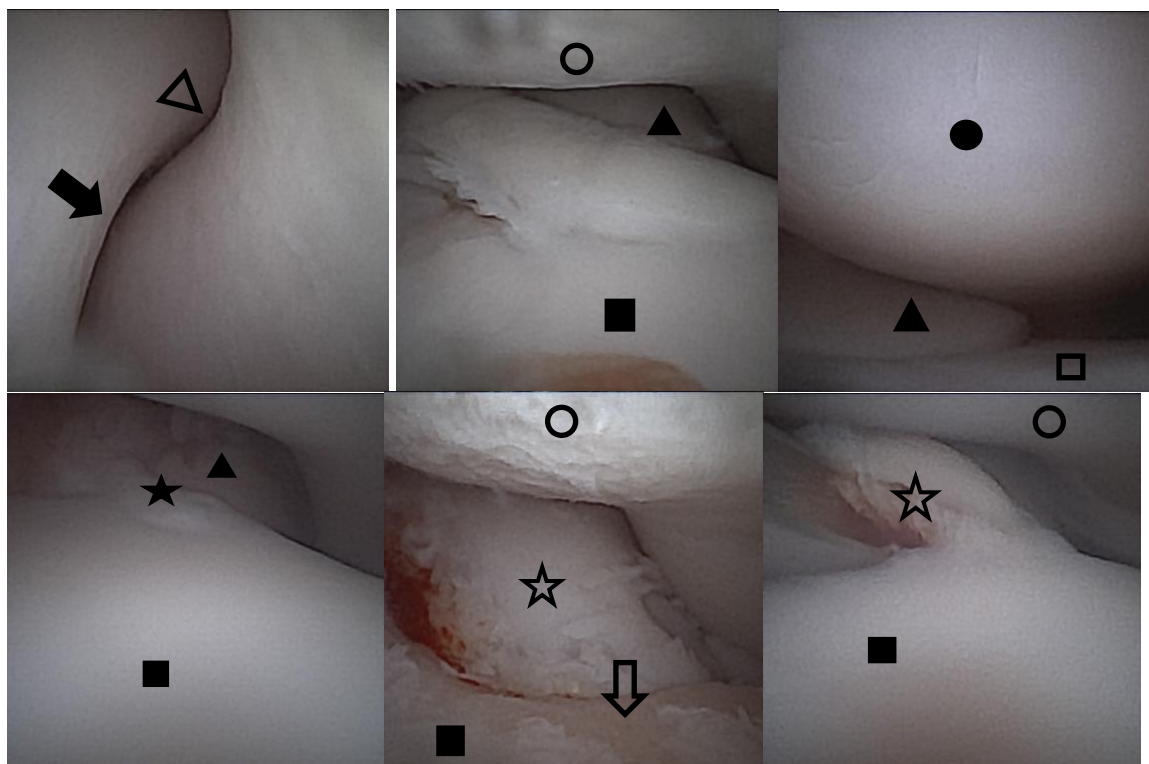
Pour 1 coude sur 45 (2,2%), la NA a révélé une fragmentation alors que le scanner montrait une fissuration et pour 1 coude sur 45 (2,2%), nous avons les résultats inverses.

Enfin pour le dernier coude, le scanner supposait la présence d'une MCM alors que la NA n'a montré aucune lésion.

Pour 8 coudes sur 45 (17,8%), le scanner révélait une incongruence articulaire qui n'a pas été retrouvée en NA et à l'inverse, une incongruence articulaire a été mise en évidence en NA pour 7/45 coudes (15,6%) alors qu'elle ne l'avait pas été au scanner.

Pour 3 coudes sur 45 (6,7%), le scanner révélait la présence de lésions en miroir qui n'ont pas été retrouvées en NA et à l'inverse, des lésions en miroir ont été mises en évidence en NA pour 10 coudes sur 45 (22,2%) alors qu'elles ne l'avaient pas été au scanner.

**Figure 10 : Images d'articulations de coudes obtenues lors des différentes NA (ChuvA-Ac)**



Sont visibles le processus anconé (triangle vide), la crête trochléenne (flèche pleine), le condyle huméral médial (rond vide), la tête radiale (triangle plein), le processus coronoïde médial (carré plein), le condyle huméral latéral (rond plein), le processus coronoïde latéral (carré vide), une fissuration du processus coronoïde médial (étoile pleine), deux fragmentations du processus coronoïde médial (étoile vide), un MOS de IV avec exposition de l'os sous-chondral (flèche vide).

## E. Résultats fonctionnels

### a. Données préopératoires

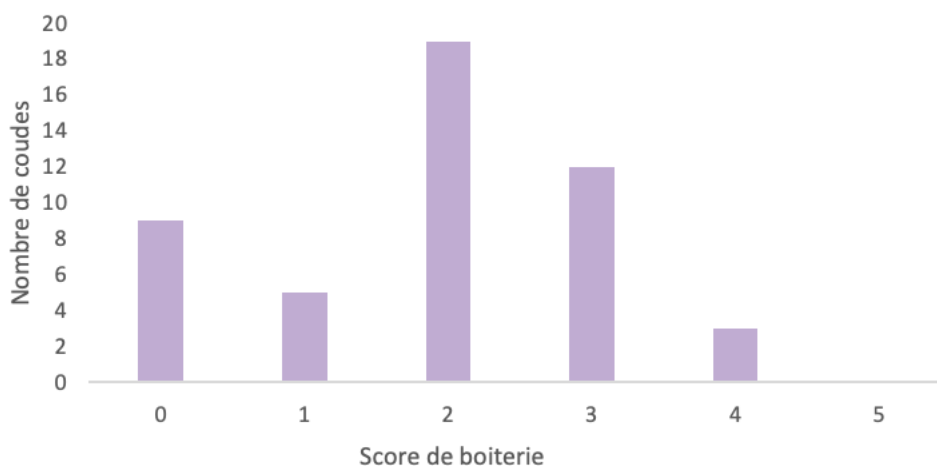
- Scores de boiterie

La médiane de la durée de la boiterie avant la chirurgie était de 6 mois (minimum 1, maximum 68) mois.

L'examen orthopédique à l'admission a permis de donner un score de boiterie préopératoire de 0 pour 18,7% des coudes (9/48), 1 pour 10,4% (5/48), 2 pour 39,6% (19/48), 3 pour 25% (12/48), 4 pour 6,3% (3/48) ou 5 pour 0% (0/48). La médiane était de 2 et l'écart interquartile de 2 (3 – 1) (Figure 11) (Annexe 6).

La moyenne des scores de boiterie préopératoires était de 1,9 (IC [1,6 ; 2,2]).

**Figure 11 : Répartition des scores de boiterie préopératoires**



- *COI préopératoires*

Les COI préopératoires étaient disponibles pour 13 chiens soit 38,2% (13/34) des chiens de l'étude. Le score moyen des COI préopératoires était de 51,6 (IC [47,2 ; 56,0]) (Annexe 6).

**b. Résultats fonctionnels post-opératoires**

- *Scores de boiterie*

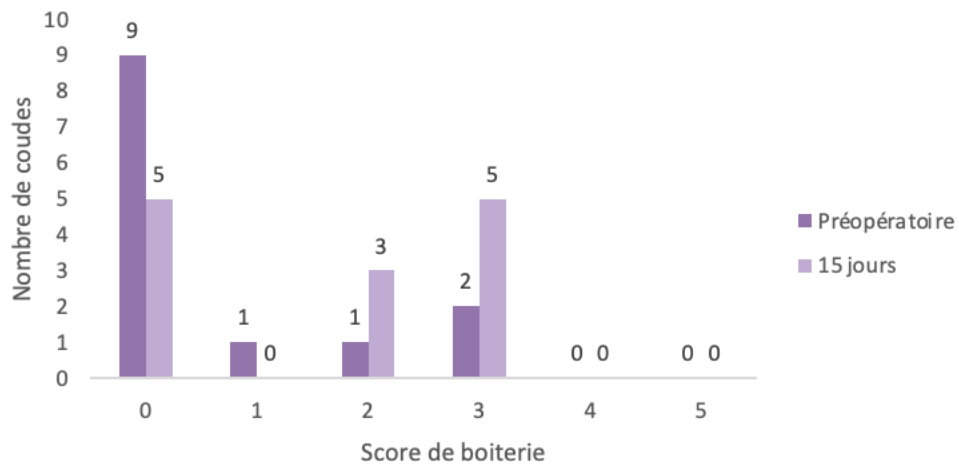
- A 15 jours

25 chiens (35 coudes) ont été perdus de vue au suivi clinique à 15 jours post-opératoires laissant, pour l'étude fonctionnelle à 15 jours, 9 chiens et 13 coudes.

Les scores de boiterie à 15 jours étaient donc disponibles pour 13 coudes sur 48 (27%).

A 15 jours après la chirurgie, le score de boiterie était de 0 pour 9 coudes sur 13 (69,2%), 1 pour 1/13 (7,7%), 2 pour 1/13 (7,7%) ou 3 pour 2/13 (15,4%). La médiane était de 0 et l'écart interquartile de 1,25 (1,25 – 0). La moyenne était de 0,69 (IC [0,01 ; 1,38]) (Figure 12) (Annexe 6).

**Figure 12 : Comparaison des scores de boiterie préopératoires et à 15 jours post-opératoires**

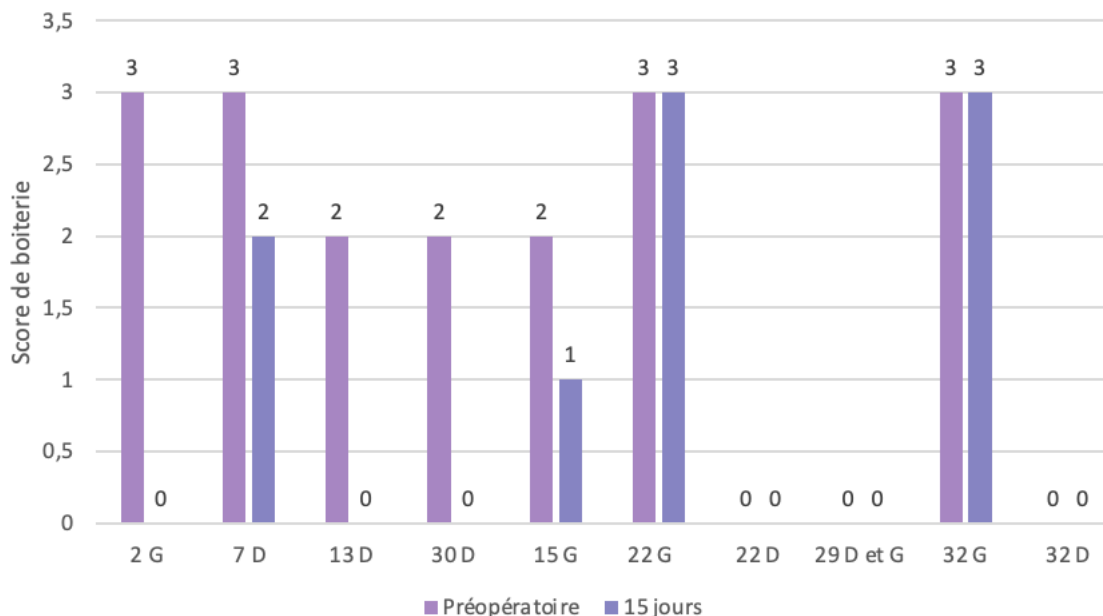


A 15 jours post-opératoires, 4 chiens sur 9 (44,4%) étaient donc encore boiteux et 5 chiens sur 9 (55,6%) ne présentaient plus aucune boiterie. Parmi les chiens restés boiteux, 2/4 (50%) avaient un score de boiterie diminué alors que 2/4 (50%) ne présentaient aucune amélioration. Nous n'avions noté d'aggravation du score de boiterie à 15 jours post-opératoires pour aucun des chiens.

Ainsi, à 15 jours post-opératoires, 7 chiens sur 9 (77,8%) ont présenté une amélioration clinique fonctionnelle avec un score de boiterie diminué par rapport au préopératoire. (Figure 13)

Une amélioration du score de boiterie à 15 jours post-opératoires était rapportée pour 6 coudes sur 13 (46,2%) et une stabilisation pour 7 coudes sur 13 (53,8%). Aucun des coudes ne présentait d'aggravation de son score de boiterie à 15 jours post-opératoires. (Annexe 6) (Figure 13)

**Figure 13 : Évolution des scores de boiterie entre le préopératoire et le post-opératoire à 15 jours**



*Chiffre = numéro du chien ; D = coude droit ; G = coude gauche*



□ A 30 jours

Ont été perdus de vue, 9 chiens (12 coudes) au suivi clinique à 30 jours post-opératoires laissant, pour l'étude fonctionnelle à 30 jours, 25 chiens et 36 coudes.

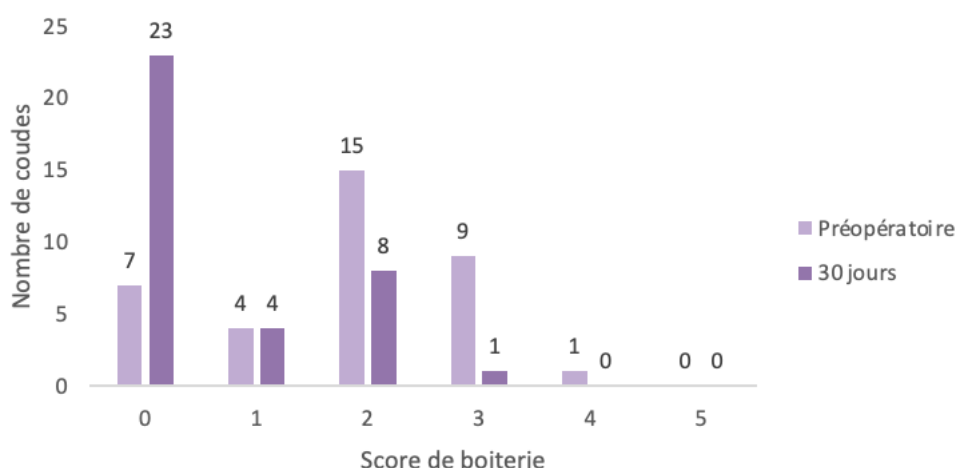
Les scores de boiterie à 30 jours étaient donc disponibles pour 36 coudes sur 48 (75%).

A 30 jours post-opératoires, le score de boiterie était de 0 pour 23 coudes sur 36 (63,9%), 1 pour 4/36 (11,1%), 2 pour 8/36 (22,2%) ou 3 pour 1/36 (2,8%). La médiane était de 0 et l'écart interquartile de 1,25 (1,25 – 0). La moyenne était de 0,6 (IC [0,3 ; 0,9]) (Figure 14) (Annexe 6).

A 30 jours post-opératoires, 11 chiens sur 25 (44%) étaient donc encore boiteux et 14 chiens sur 25 (56%) ne présentaient plus aucune boiterie. Parmi les chiens restés boiteux, 6/11 (54,5%) avaient un score de boiterie diminué alors que 5/11 (45,5%) ne présentaient aucune amélioration. Nous n'avions noté d'aggravation du score de boiterie à 30 jours post-opératoires pour aucun des chiens.

Ainsi, à 30 jours post-opératoires, 20 chiens sur 25 (80%) ont présenté une amélioration clinique fonctionnelle avec un score de boiterie diminué par rapport au préopératoire.

**Figure 14 : Comparaison des scores de boiterie préopératoires et à 30 jours post-opératoires**



Les scores de boiterie à 15 jours (0,69 (IC [0,01 ; 1,38])) et 30 jours (0,6 (IC [0,3 ; 0,9])) post-opératoires étaient significativement plus faibles que ceux en préopératoire (1,9 (IC [1,6 ; 2,2]) ;  $p = 0,005$  ;  $p < 0,001$ ).

Il n'existait pas de différence significative entre les scores de boiterie à 15 jours (0,69 (IC [0,01 ; 1,38])) et 30 jours post-opératoires (0,6 (IC [0,3 ; 0,9]) ;  $p = 0,81$ ).

Une amélioration du score de boiterie sur le court terme (30 jours post-opératoires) était rapportée pour 23 coudes sur 36 (63,9%) alors que 13 coudes sur 36 (36,1%) ne présentaient aucune évolution clinique. Aucun des coudes de l'étude n'a présenté de dégradation de la boiterie à 30 jours post-opératoires.

□ « Aux dernières nouvelles »

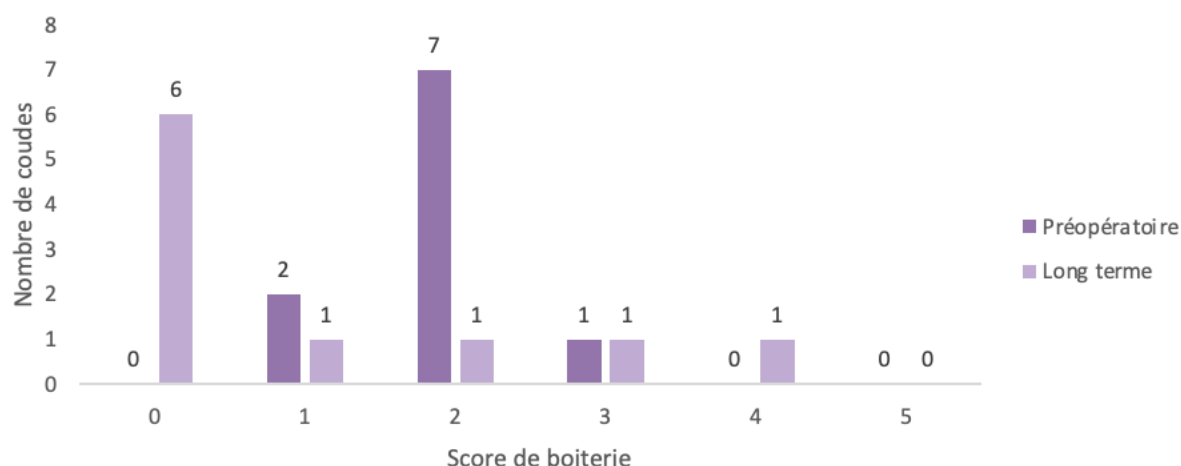
Les scores de boiterie « aux dernières nouvelles » étaient disponibles pour 10 chiens et 15 coudes.

Grâce aux COI obtenus au long terme (entre 12 et 23 mois post-opératoires), nous avons pu mettre en évidence, que selon les propriétaires, 6 chiens sur 10 (60%) suivis au long cours ne présentaient plus de boiterie. A l'inverse, 4 chiens sur 10 (40%) présentaient une boiterie persistante lors d'activités modérées malgré la prise en charge chirurgicale par NA (Figure 15).

De plus, nous avons pu noter que 7 chiens sur 10 (70%) présentaient une absence de boiterie ou une légère boiterie intermittente lors d'activités modérées (score de boiterie égal à 1) (Tableau 8).

La moyenne des scores de boiterie sur le long terme était de 1,0 (IC [0,2 ; 1,8]).

**Figure 15 : Comparaison des scores de boiterie préopératoires et post-opératoires à long terme**



Il existait une différence significative entre les scores de boiterie au long terme (1,0 (IC [0,2 ; 1,8])) et les scores de boiterie préopératoires (1,9 (IC [1,6 ; 2,2]) ; p = 0,04).

**Tableau 8 : Évolution des scores de boiterie lors des différents suivis pour les chiens dont les COI à long terme sont disponibles**

Chiens	Score de boiterie pré-opératoire	Score de boiterie à 30 jours	Score de boiterie long terme	Évolution
3	2	2	1	A
6	2	0	0	A
9	1	0	0	A
12	3	1	0	A
15	2	1	4	D
18	2	2	2	S
19	2	2	0	A
20	2	/	0	A
21	1	0	3	D
24	2	/	0	A

A = amélioration ; B = dégradation ; S = stabilité

Une amélioration clinique était rapportée pour 7 chiens sur 10 (70%), une stabilité pour 1 chien sur 10 (10%) et une dégradation pour 2 chiens sur 10 (20%) (Tableau 8).

Il est intéressant de remarquer que cette amélioration s'est faite progressivement au fil du temps pour 5 chiens sur 7 (71,4%) et sur le court terme avec une stabilité sur le long terme pour 2 chiens sur 7 (28,6%). De plus, pour les deux chiens dont la boiterie s'est dégradée, il est important de remarquer que cette dégradation a eu lieu sur le long terme puisqu'ils ont au préalable tous les deux manifesté une amélioration clinique à court terme.

Le chien n°15 présentait trois critères de gravité ayant pu impacter sa récupération fonctionnelle : un âge avancé à la chirurgie (83 mois), une note d'état corporel élevée (6/9) ainsi que des MOS élevés sur l'humérus et l'ulna (5 pour les deux).

Cependant, le chien n°21 ne présentait pas de critères de gravité : jeune âge (8 mois), note d'état corporel dans les normes (4/9) et nous n'avions pas accès à son EAGS.

- COI

- A moyen terme

Les COI post-opératoires à moyen terme ont été envoyés aux propriétaires des chiens inclus dans l'étude entre 1 mois et 8 mois après la chirurgie, la médiane était de 3,4 mois (écart interquartile 2,8 (5,1 – 2,3) mois).

Nous avons reçu 18 réponses soit un suivi à moyen terme sur 17 chiens sur 34 (50%). Le score moyen était de 26,9 (IC [23,1 ; 30,7]) (Annexe 6).

Les COI post-opératoires à moyen terme (26,9 (IC [23,1 ; 30,7])) étaient significativement plus faibles que les COI préopératoires (51,6 (IC [47,2 ; 56,0]) ;  $p < 0,001$ ).

- A long terme

Les COI post-opératoires à long terme ont été envoyés aux propriétaires des chiens inclus dans l'étude entre 12 mois et 23 mois après la chirurgie, la médiane était de 14 mois (écart interquartile 4 (16 – 12) mois).

Nous avons reçu 12 réponses soit un suivi au long court sur 12 chiens sur 34 (35,3%). Nous disposions des COI préopératoires pour 5 des 12 chiens (41,7%).

Cependant, 2/12 (16,7%) d'entre eux ont dû être exclus de l'analyse au long terme car ils présentaient une boiterie persistante sur une atteinte bilatérale dont les devenir des coudes controlatéraux de ceux opérés par NA n'étaient pas connus, à savoir s'ils avaient été opérés ou non et si oui par quelle technique opératoire. Ainsi, nous ne pouvons pas garantir la véracité des informations rapportées par les propriétaires et notamment sur l'identification du membre boiteux. Nous avons donc basé nos résultats à long terme sur l'étude de 10 chiens sur 34 (29,4%) (Annexe 6).

Le score moyen de ces COI à long terme était de 29,3 (IC [23,7 ; 34,9]).

Les COI post-opératoires à long terme (29,3 (IC [23,7 ; 34,9])) étaient significativement plus faibles que les COI préopératoires (51,6 (IC [47,2 ; 56,0]) ;  $p < 0,001$ ).

### c. Facteurs aggravants

- Impact de l'âge
  - Sur le score de boiterie à 30 jours post-opératoires

**Tableau 9 : Répartition des chiens encore boiteux à 30 jours post-opératoires en fonction de l'âge lors de la chirurgie**

	Age ≥ 12 mois	Age < 12 mois	Total
Boiterie	8	3	11
Absence de boiterie	7	7	14
Total	15	10	25

Il n'y avait pas d'association significative entre la persistance de la boiterie à 30 jours post-opératoires et le fait que le chien était âgé de plus de 12 mois lors de la chirurgie ( $p = 0,41$ ) (Tableau 9).

**Tableau 10 : Répartition des coudes encore boiteux à 30 jours post-opératoires en fonction de l'âge lors de la chirurgie**

	Age ≥ 12 mois	Age < 12 mois	Total
Boiterie	9	4	13
Absence de boiterie	11	12	23
Total	20	16	36

Il n'y avait pas d'association significative entre la persistance de la boiterie à 30 jours post-opératoires et le fait que le coude appartenait à un chien âgé de plus de 12 mois lors de la chirurgie ( $p = 0,30$ ) (Tableau 10).

Dans toute l'étude, il n'y avait donc pas d'association significative entre la persistance de la boiterie à 30 jours post-opératoires et l'âge lors de la chirurgie ( $p = 0,41$  et  $p = 0,30$ ).

- Sur le score de boiterie au long terme

**Tableau 11 : Répartition des chiens encore boiteux à long terme en fonction de l'âge lors de la chirurgie**

	Age ≥ 12 mois	Age < 12 mois	Total
Boiterie	1	3	4
Absence de boiterie	3	3	6
Total	4	6	10

Il n'y avait pas d'association significative entre la persistance de la boiterie sur le long terme et le fait que le chien était âgé de plus de 12 mois lors de la chirurgie ( $p = 0,57$ ) (Tableau 11).

**Tableau 12 : Répartition des coudes encore boiteux à long terme en fonction de l'âge lors de la chirurgie**

	Age ≥ 12 mois	Age < 12 mois	Total
<b>Boiterie</b>	1	6	7
<b>Absence de boiterie</b>	3	5	8
<b>Total</b>	4	11	15

Il n'y avait pas d'association significative entre la persistance de la boiterie sur le long terme et le fait que le coude était âgé de plus de 12 mois lors de la chirurgie ( $p = 0,57$ ) (Tableau 12).

- Sur le COI à moyen terme

**Tableau 13 : Répartition des chiens ayant des COI élevés à moyen terme en fonction de l'âge lors de la chirurgie**

	Age ≥ 12 mois	Age < 12 mois	Total
<b>COI ≥ 30</b>	5	2	7
<b>COI &lt; 30</b>	6	4	10
<b>Total</b>	11	6	17

Il n'y avait pas d'association significative entre un COI sur le moyen terme supérieur à 30 et le fait que le chien était âgé de plus de 12 mois lors de la chirurgie ( $p = 1$ ) (Tableau 13).

- Sur le COI à long terme

**Tableau 14 : Répartition des chiens ayant des COI élevés à long terme en fonction de l'âge lors de la chirurgie**

	Age ≥ 12 mois	Age < 12 mois	Total
<b>COI ≥ 30</b>	1	2	3
<b>COI &lt; 30</b>	3	4	7
<b>Total</b>	4	6	10

Il n'y avait pas d'association significative entre un COI sur le long terme supérieur à 30 et le fait que le chien était âgé de plus de 12 mois lors de la chirurgie ( $p = 1$ ) (Tableau 14).

- *Impact de la race*

- Sur le score de boiterie à 30 jours post-opératoires

**Tableau 15 : Répartition des chiens encore boiteux à 30 jours post-opératoires en fonction des races**

	Labradors / Golden	Autres races	Total
<b>Boiterie</b>	4	7	11
<b>Absence de boiterie</b>	3	11	14
<b>Total</b>	7	18	25

Les Labradors et Golden Retrievers ne présentaient pas de meilleure récupération fonctionnelle sur le court terme que les chiens appartenant aux autres races ( $p = 0,65$ ) (Tableau 15).

**Tableau 16 : Répartition des coudes encore boiteux à 30 jours post-opératoires en fonction des races**

	Labradors / Golden	Autres races	Total
<b>Boiterie</b>	5	8	13
<b>Absence de boiterie</b>	5	18	23
<b>Total</b>	10	26	36

Les coudes de chiens de race Labradors et Golden Retrievers ne présentaient pas de meilleure récupération fonctionnelle sur le court terme que ceux de chiens appartenant aux autres races ( $p = 0,44$ ) (Tableau 16).

- Sur le score de boiterie au long terme

**Tableau 17 : Répartition des chiens encore boiteux à long terme en fonction des races**

	Labradors / Golden	Autres races	Total
<b>Boiterie</b>	2	4	6
<b>Absence de boiterie</b>	2	2	4
<b>Total</b>	4	6	10

Les Labradors et Golden Retrievers ne présentaient pas de meilleure récupération fonctionnelle sur le long terme que les chiens appartenant aux autres races ( $p = 1$ ) (Tableau 17).

**Tableau 18 : Répartition des coudes encore boiteux à long terme en fonction des races**

	Labradors / Golden	Autres races	Total
<b>Boiterie</b>	1	6	7
<b>Absence de boiterie</b>	5	3	8
<b>Total</b>	6	9	15

Les coudes de chiens de race Labradors et Golden Retrievers ne présentaient pas de meilleure récupération fonctionnelle sur le long terme que ceux de chiens appartenant aux autres races ( $p = 0,12$ ) (Tableau 17 18).

- Sur le COI à moyen terme

**Tableau 19 : Répartition des chiens ayant des COI élevés à moyen terme en fonction des races**

	Labradors / Golden	Autres races	Total
<b>COI <math>\geq 30</math></b>	2	5	7
<b>COI <math>&lt; 30</math></b>	3	7	10
<b>Total</b>	5	12	17

Les Labradors et Golden Retrievers ne présentaient pas de meilleur COI sur le moyen terme que les chiens appartenant aux autres races ( $p = 1$ ) (Tableau 19).

- Sur le COI à long terme

**Tableau 20 : Répartition des chiens ayant des COI élevés à long terme en fonction des races**

	Labradors / Golden	Autres races	Total
<b>COI ≥ 30</b>	1	2	3
<b>COI &lt; 30</b>	3	4	7
<b>Total</b>	4	6	10

Les Labradors et Golden Retrievers ne présentaient pas de meilleur COI sur le long terme que les chiens appartenant aux autres races ( $p = 1$ ) (Tableau 20).

- *Impact de la note d'état corporel*

- Sur le score de boiterie à 30 jours post-opératoires

**Tableau 21 : Répartition des chiens encore boiteux à 30 jours post-opératoires en fonction des notes d'état corporel**

	Note d'état corporel ≥ 6	Note d'état corporel < 6	Total
<b>Boiterie</b>	3	8	11
<b>Absence de boiterie</b>	1	11	12
<b>Total</b>	4	19	23

Il n'y avait pas d'association significative entre la persistance de la boiterie sur le court terme et le fait que le chien présentait une note d'état corporel supérieure à 6 ( $p = 0,32$ ) (Tableau 21).

**Tableau 22 : Répartition des coudes encore boiteux à 30 jours post-opératoires en fonction des notes d'état corporel**

	Note d'état corporel ≥ 6	Note d'état corporel < 6	Total
<b>Boiterie</b>	3	8	11
<b>Absence de boiterie</b>	1	11	12
<b>Total</b>	4	19	23

Il n'y avait pas d'association significative entre la persistance de la boiterie sur le court terme et le fait que le coude appartenait à un chien qui présentait une note d'état corporel supérieure à 6 ( $p = 0,18$ ) (Tableau 22).

- Sur le score de boiterie à long terme

**Tableau 23 : Répartition des chiens encore boiteux à long terme en fonction des notes d'état corporel**

	<b>Note d'état corporel ≥ 6</b>	<b>Note d'état corporel &lt; 6</b>	<b>Total</b>
<b>Boiterie</b>	1	3	4
<b>Absence de boiterie</b>	1	5	6
<b>Total</b>	2	8	10

Il n'y avait pas d'association significative entre la persistance de la boiterie sur le long terme et le fait que le chien présentait une note d'état corporel supérieure à 6 ( $p = 1$ ) (Tableau 23).

**Tableau 24 : Répartition des coudes encore boiteux à long terme en fonction des notes d'état corporel**

	<b>Note d'état corporel ≥ 6</b>	<b>Note d'état corporel &lt; 6</b>	<b>Total</b>
<b>Boiterie</b>	1	6	7
<b>Absence de boiterie</b>	2	6	8
<b>Total</b>	3	12	15

Il n'y avait pas d'association significative entre la persistance de la boiterie sur le long terme et le fait que le coude appartenait à un chien qui présentait une note d'état corporel supérieure à 6 ( $p = 1$ ) (Tableau 24).

- Sur le COI à moyen terme

**Tableau 25 : Répartition des chiens ayant des COI élevés à moyen terme en fonction des notes d'état corporel**

	<b>Note d'état corporel ≥ 6</b>	<b>Note d'état corporel &lt; 6</b>	<b>Total</b>
<b>COI ≥ 30</b>	3	3	6
<b>COI &lt; 30</b>	0	9	9
<b>Total</b>	3	12	15

Il y avait une association significative entre un COI sur le moyen terme supérieur à 30 et le fait que le chien présentait une note d'état corporel supérieure à 6 ( $p = 0,044 < 0,05$ ) (Tableau 25).



- Sur le COI à long terme

**Tableau 26 : Répartition des chiens ayant des COI élevés à long terme en fonction des notes d'état corporel**

	<b>Note d'état corporel <math>\geq 6</math></b>	<b>Note d'état corporel <math>&lt; 6</math></b>	<b>Total</b>
<b>COI <math>\geq 30</math></b>	1	2	3
<b>COI <math>&lt; 30</math></b>	1	6	7
<b>Total</b>	2	8	10

Il n'y avait pas d'association significative entre un COI sur le long terme supérieur à 30 et le fait que le chien présentait une note d'état corporel supérieure à 6 ( $p = 1$ ) (Tableau 26).

- *Impact des lésions*

- Sur le score de boiterie à 30 jours post-opératoires

**Tableau 27 : Répartition des chiens encore boiteux à 30 jours post-opératoires en fonction des MOS sur l'humérus et l'ulna**

	<b>MOS ulna et humérus <math>&gt; 3</math></b>	<b>MOS ulna et/ou humérus <math>\leq 3</math></b>	<b>Total</b>
<b>Boiterie</b>	3	8	11
<b>Absence de boiterie</b>	0	13	13
<b>Total</b>	3	21	24

*Le MOS ulna et humérus  $> 3$  est défini par l'association d'un MOS huméral  $> 3$  et d'un MOS ulnaire  $> 3$ .*

Il n'y avait pas d'association significative entre la persistance de la boiterie sur le court terme et le fait que le chien présentait des MOS sur l'humérus et l'ulna supérieurs à 3 ( $p = 0,08$ ) (Tableau 27).

**Tableau 28 : Répartition des coudes encore boiteux à 30 jours post-opératoires en fonction des MOS sur l'humérus et l'ulna**

	<b>MOS ulna et humérus <math>&gt; 3</math></b>	<b>MOS ulna et/ou humérus <math>\leq 3</math></b>	<b>Total</b>
<b>Boiterie</b>	5	8	13
<b>Absence de boiterie</b>	0	21	21
<b>Total</b>	5	29	34

Il y avait une association significative entre la persistance de la boiterie sur le court terme et le fait que le coude présentait des MOS sur l'humérus et l'ulna supérieurs à 3 ( $p = 0,004 < 0,05$ ) (Tableau 28).

**Tableau 29 : Répartition des chiens encore boiteux à 30 jours post-opératoires en fonction des MOS sur l'humérus**

	MOS humérus > 3	MOS humérus ≤ 3	Total
<b>Boiterie</b>	3	8	11
<b>Absence de boiterie</b>	0	13	13
<b>Total</b>	3	21	24

Il n'y avait pas d'association significative entre la persistance de la boiterie sur le court terme et le fait que le chien présentait un MOS sur l'humérus supérieur à 3 ( $p = 0,08$ ) (Tableau 29).

**Tableau 30 : Répartition des coudes encore boiteux à 30 jours post-opératoires en fonction des MOS sur l'humérus**

	MOS humérus > 3	MOS humérus ≤ 3	Total
<b>Boiterie</b>	5	8	13
<b>Absence de boiterie</b>	0	21	21
<b>Total</b>	5	29	34

Il y avait une association significative entre la persistance de la boiterie sur le court terme et le fait que le coude présentait un MOS sur l'humérus supérieur à 3 ( $p = 0,004 < 0,05$ ) (Tableau 30).

- Sur le score de boiterie au long terme

**Tableau 31 : MOS de l'humérus et de l'ulna pour les coudes suivis sur le long terme**

Chiens	Coudes	Boiterie persistante	MOS humérus	MOS ulna
<b>3</b>	D	Oui (1)	4	4
	G	Oui (1)	4	4
<b>6</b>	G	Non	0	2
<b>9</b>	D	Non	1	2
<b>12</b>	D	Non	1	2
<b>15</b>	G	Oui (4)	5	5
<b>18</b>	D	Oui (2)	3	3
	G	Non	0	3
<b>19</b>	D	Non	3	4
	G	Non	2	3
<b>20</b>	D	Non	3	4
	G	Non	3	4
<b>21 (exclu)</b>	D	Oui (3)	Non disponible	Non disponible
	G	Non	Non disponible	Non disponible
<b>24</b>	D	Non	5	3

**Tableau 32 : Répartition des chiens encore boiteux à long terme en fonction des MOS sur l'humérus et l'ulna**

	MOS ulna et humérus > 3	MOS ulna et/ou humérus ≤ 3	Total
<b>Boiterie</b>	2	1	3
<b>Absence de boiterie</b>	0	6	6
<b>Total</b>	2	7	9

**Tableau 33 : Répartition des chiens encore boiteux à long terme en fonction des MOS sur l'humérus**

	MOS humérus > 3	MOS humérus ≤ 3	Total
<b>Boiterie</b>	2	1	3
<b>Absence de boiterie</b>	1	5	5
<b>Total</b>	3	6	9

Les chiens avec des MOS sur l'humérus et l'ulna strictement supérieurs à 3 ou avec seulement un MOS sur l'humérus strictement supérieur à 3 ne présentaient significativement pas plus de boiterie sur le long terme que les chiens avec un ou les deux MOS inférieurs ou égaux à 3 ( $p = 0,08$  ;  $p = 0,23$ ) (Tableaux 32 et 33).

**Tableau 34 : Répartition des coudes encore boiteux à long terme en fonction des MOS sur l'humérus et l'ulna**

	MOS ulna et humérus > 3	MOS ulna et/ou humérus ≤ 3	Total
<b>Boiterie</b>	3	1	4
<b>Absence de boiterie</b>	0	9	9
<b>Total</b>	3	10	13

Il y avait une association significative entre la persistance de la boiterie sur le long terme et le fait que le coude présentait des MOS sur l'humérus et l'ulna supérieurs à 3 ( $p = 0,01$ ) (Tableau 34).

**Tableau 35 : Répartition des coudes encore boiteux à long terme en fonction des MOS sur l'humérus**

	MOS humérus > 3	MOS humérus ≤ 3	Total
<b>Boiterie</b>	3	1	4
<b>Absence de boiterie</b>	1	8	9
<b>Total</b>	4	9	13

Il y avait une association significative entre la persistance de la boiterie sur le long terme et le fait que le coude présentait un MOS sur l'humérus supérieur à 3 ( $p = 0,049$ ) (Tableau 35).

- Sur le COI à moyen terme

**Tableau 36 : Répartition des chiens ayant des COI élevés à moyen terme en fonction des MOS sur l'humérus et l'ulna**

	MOS ulna et humérus > 3	MOS ulna et/ou humérus ≤ 3	Total
<b>COI ≥ 30</b>	2	5	7
<b>COI &lt; 30</b>	0	10	10
<b>Total</b>	2	15	17

Il n'y avait pas d'association significative entre un COI sur le moyen terme supérieur à 30 et le fait que le chien présentait des MOS sur l'humérus et l'ulna supérieurs à 3 ( $p = 0,15$ ) (Tableau 36).

**Tableau 37 : Répartition des chiens ayant des COI élevés à moyen terme en fonction des MOS sur l'humérus**

	MOS humérus > 3	MOS humérus ≤ 3	Total
<b>COI ≥ 30</b>	2	5	7
<b>COI &lt; 30</b>	0	10	10
<b>Total</b>	2	15	17

Il n'y avait pas d'association significative entre un COI sur le moyen terme supérieur à 30 et le fait que le coude présentait des MOS sur l'humérus et l'ulna supérieurs à 3 ( $p = 0,15$ ) (Tableau 37).

- Sur le COI à long terme

**Tableau 38 : Répartition des chiens ayant des COI élevés à long terme en fonction des MOS sur l'humérus**

	MOS humérus > 3	MOS humérus ≤ 3	Total
<b>COI ≥ 30</b>	1	4	5
<b>COI &lt; 30</b>	2	2	4
<b>Total</b>	3	6	9

Il n'y avait pas d'association significative entre un COI sur le long terme supérieur à 30 et le fait que le coude présentait un MOS sur l'humérus supérieur à 3 ( $p = 0,5$ ) (Tableau 38).

**Tableau 39 : Répartition des chiens ayant des COI élevés à long terme en fonction des MOS sur l'humérus et l'ulna**

	MOS ulna et humérus > 3	MOS ulna et/ou humérus ≤ 3	Total
<b>COI ≥ 30</b>	1	4	5
<b>COI &lt; 30</b>	1	3	4
<b>Total</b>	2	7	9

Il n'y avait pas d'association significative entre un COI sur le long terme supérieur à 30 et le fait que le coude présentait des MOS sur l'humérus et l'ulna supérieurs à 3 ( $p = 1$ ) (Tableau 39).

## 4. Discussion

### A. Originalité de l'étude

La NA est utilisée chez l'Homme, dans certaines indications, en remplacement de l'AS depuis de nombreuses années. Elle permet l'exploration et la réalisation de procédures chirurgicales simples des articulations métacarpo-phalangiennes, du genou, de la cheville, du coude (Amin *et al.*, 2019 ; Colasanti *et al.*, 2022 ; Oh et Kakar, 2022 ; Peters *et al.*, 2020 ; Quinn *et al.*, 2020)

Pour ce qui est de la médecine vétérinaire, quelques études existent sur l'utilisation de la NA chez le cheval, avec pour avantage majeur de pouvoir réaliser cette procédure sur cheval debout, sans anesthésie générale (Bonilla, 2019 ; Canola *et al.*, 2021 ; Carmalt et Pimentel, 2022 ; Frisbie *et al.*, 2014 ; Kadic *et al.*, 2020 ; Kadic et Bonilla, 2020 ; Pérez-Nogués *et al.*, 2020 ; Pouyet et Bonilla, 2021)

Une étude préliminaire ainsi qu'un travail de thèse se sont penchés sur l'intérêt de l'utilisation de la NA pour l'exploration du coude et du grasset chez le chien, en comparant son utilisation pratique avec celle de l'AS pour ces deux articulations. (Garnier, 2017 ; Garnier *et al.*, 2022). Trois autres études se sont également intéressées à l'utilisation de la NA pour l'exploration du coude, de l'épaule et du grasset chez le chien. (Evers *et al.*, 2023 ; Hersh-Boyle *et al.*, 2021 ; von Pfeil *et al.*, 2021)

Seule une étude a ensuite rapporté l'utilisation de la NA pour le traitement de la MCM du coude chez le chien ainsi que ses résultats fonctionnels sur le court terme (moins de 12 mois) (Garnier *et al.*, 2023). Les chiens inclus dans cette étude ont par la suite été inclus dans la nôtre.

Notre étude est donc la première rapportant les résultats fonctionnels au long court du traitement par retrait des zones fragmentées ou fissurées du PCM sous NA dans le cadre de la prise en charge chirurgicale de la MCM du coude chez le chien. En effet, les études précédentes utilisant cette technique pour le traitement de la DDC chez le chien n'effectuaient des suivis qu'à court terme.

## **B. Épidémiologie**

En accord avec ce qui est décrit dans la littérature, les races les plus représentées dans l'étude étaient le Labrador (20%), le Golden Retriever (11%), le Berger Allemand (9%), le Bouvier Bernois (9%) et le Rottweiler (9%). Dans ces races, les incidences sont comparables avec ce qui est rapporté dans la littérature (Coopman *et al.*, 2008 ; Coppieters *et al.*, 2018 ; Fitzpatrick *et al.*, 2009a ; Fostier-Humbert, 2023 ; Griffon, 2012 ; Hebel *et al.*, 2021 ; Lavrijsen *et al.*, 2012 ; Michelsen, 2013 ; Morgan *et al.*, 1999 ; OFA, 2001 ; Rezende *et al.*, 2012). Le Cane Corso était également bien représenté dans notre étude puisque 9% des chiens appartenaient à cette race, ce qui n'est pas le cas dans la littérature.

Nous avons deux fois plus de chiens mâles (61,8%) que de femelles (38,2%), l'âge médian était de 13 mois (en comparaison à un intervalle de 6 à 18 mois selon les études) et l'atteinte était bilatérale dans 67,6% des cas (rapportée dans 25% à 80% des cas de MCM). Tout ceci est donc en accord avec les résultats rapportés dans la littérature. (Fitzpatrick *et al.*, 2009a ; Griffon, 2012 ; Michelsen, 2013 ; Rezende *et al.*, 2012)

## **C. Résultats fonctionnels**

### **a. A court et moyen termes**

Dans notre étude, 55,6% et 56% des chiens ne présentaient plus de boiterie respectivement à 15 jours et à 30 jours post-opératoires.

Ces résultats diffèrent de ceux rapportés à la suite de la réalisation d'une coronoïdectomie subtotale sous contrôle par AS qui rapportait une absence de boiterie chez 43,4% à 50,1% des chiens à 15 jours post-opératoires et chez 50% à 74,4% des chiens à 5 semaines post-opératoires. Ces résultats ont été obtenus grâce à un contrôle clinique effectué par un vétérinaire diplômé. (Fitzpatrick *et al.*, 2009b ; Galindo-Zamora *et al.*, 2014 ; Perry et Li, 2014) (Tableau 40).

Par opposition, 44,4% et 44% des chiens de notre étude sont restés boiteux respectivement à 15 jours et à 30 jours post-opératoires. Ces résultats sont similaires à meilleurs que ceux rapportés pour la coronoïdectomie subtotale avec une persistance de la boiterie chez 49,9% à 56,6% des chiens à 15 jours post-opératoires et chez 25,6% à 50% des chiens à 5 semaines post-opératoires. Ces résultats ont été obtenus grâce à un contrôle clinique effectué par un vétérinaire diplômé. (Fitzpatrick *et al.*, 2009b ; Galindo-Zamora *et al.*, 2014 ; Perry et Li, 2014) (Tableau 40).

Avec toutes les réserves d'interprétation liées à des différences méthodologiques, la coronoïdectomie subtotale pourrait donc déboucher sur de moins bons résultats à 15 jours post-opératoires et des résultats similaires à 30 jours post-opératoires.

La satisfaction des propriétaires ainsi que la qualité de vie des chiens de l'étude ont été évaluées à l'aide des COI. Nous avons ainsi pu rapporter que le confort de vie des chiens était amélioré sur le moyen terme (suivi médian de 3,4 mois ; écart interquartile 2,8 (5,1 – 2,3) mois) puisque les COI post-opératoires à moyen terme étaient significativement plus faibles que les COI préopératoires. Dans la littérature, une étude rapporte une satisfaction pour 21,3% des propriétaires à 15 jours post-opératoires de coronoïdectomie subtotale et pour 45,6% des propriétaires à 5 semaines post-opératoires. (Fitzpatrick *et al.*, 2009b)

### **b. Aux dernières nouvelles**

Dans notre étude, 60% des chiens ne présentaient plus de boiterie au suivi sur le long terme (suivi médian de 14 mois ; écart interquartile 4 (16 – 12) mois)).

Ces résultats, qui reposent sur une évaluation effectuée par le propriétaire, sont comparables avec ceux rapportés dans la littérature lorsque la même procédure chirurgicale était réalisée, sous contrôle par AS, avec 60% des chiens ne présentant plus de boiterie à 23 mois post-opératoires. Ces résultats ayant également été obtenus *via* l'envoi d'un questionnaire aux propriétaires afin de savoir si leur chien présentait ou non une boiterie persistante (Meyer-Lindenberg *et al.*, 2003) (Tableau 40).

Ces résultats sont en revanche meilleurs que ceux rapportés dans la littérature lorsque la même procédure chirurgicale était réalisée par arthrotomie avec une absence de boiterie chez 42,4% des chiens à 21 mois post-opératoires. Ces résultats ont été obtenus *via* l'envoi d'un questionnaire de satisfaction aux propriétaires à 21 mois post-opératoires d'une arthrotomie. (Meyer-Lindenberg *et al.*, 2003) (Tableau 40).

Cependant, les résultats sont moins satisfaisants que ceux rapportés lors d'une coronoïdectomie subtotale avec 91,2% des chiens ne présentant plus de boiterie à 12 semaines post-opératoires et 94,9% à 24 semaines. Ces résultats ont été obtenus grâce à un contrôle clinique effectué par un vétérinaire diplômé mais avec un suivi au long court plus court que dans notre étude. De plus, la puissance statistique de ces suivis est faible compte-tenu des faibles effectifs disponibles : 73 chiens à 12 semaines et 16 chiens à 24 semaines. Il est néanmoins important de noter que les animaux qui présentaient une boiterie persistante à 5 semaines post-opératoires d'une coronoïdectomie subtotale ont tous été traités avec des anti-inflammatoires non stéroïdiens (AINS) en continu afin de traiter les douleurs liées à l'arthrose secondaire ce qui aurait pu masquer des boiteries résiduelles. Ainsi, les bons résultats ont pu être surévalués du fait des traitements ajoutés au traitement chirurgical. (Fitzpatrick *et al.*, 2009b) (Fitzpatrick *et al.*, 2009b) (Tableau 40).

De plus, nous avons pu noter que, dans notre étude, 70% des chiens présentaient une absence de boiterie ou une légère boiterie intermittente lors d'activités modérées (score de boiterie égal à 1) sur le long terme (suivi médian de 14 mois ; écart interquartile 4 (16 – 12) mois)). Ces résultats sont moins satisfaisants que ceux rapportés pour l'AS pour laquelle les études rapportent entre 89,5% et 90% de chiens qui ne présentaient plus de boiterie ou seulement une légère boiterie intermittente (sans précision du stade) en post-opératoire. (Meyer-Lindenberg *et al.*, 2003 ; Van Bree et Van Ryssen, 1998). Ces résultats ont été obtenus respectivement *via* un examen clinique effectué par un vétérinaire entre 6 mois et 3 ans post-opératoires d'une coronoïdectomie subtotale ou *via* un questionnaire de satisfaction envoyé aux propriétaires à 23 mois post-opératoires d'un retrait de PCM fissuré ou fragmenté (protocole similaire à celui de notre étude) (Meyer-Lindenberg *et al.*, 2003 ; Van Bree et Van Ryssen, 1998)

**Tableau 40 : Tableau récapitulatif des résultats fonctionnels obtenus dans notre étude et dans la littérature pour le traitement sous AS ou NA d'une MCM chez le chien**

Étude	Nombre de chiens	Protocole chirurgical	Durée de suivi (médiane)	Absence de boiterie (%)	Aggravation de la boiterie (%)	Amélioration de la boiterie (%)
<b>Notre étude</b>	9	Retrait du fragment ou de la fissuration du PCM sous NA	15 jours	55,6%	0%	77,8%
	25		30 jours	56%	0%	80%
	10		14 mois	60%	20%	70%
<b>(Meyer-Lindenberg et al., 2003)</b>	103	Retrait du fragment ou de la fissuration du PCM sous AS	21-23 mois	60,1%	2,9%	
	88	Retrait du fragment ou de la fissuration du PCM par arthrotomie	21 mois	42,4%	5,2%	
<b>(Galindo-Zamora et al., 2014)</b>	14	Coronoïdectomie subtotale	180 jours	50%	3%	78,6%
<b>(Perry et Li, 2014)</b>	204	Coronoïdectomie subtotale	15 jours	50,1%	7%	91,2%
<b>(Fitzpatrick et al., 2009b)</b>	263	Coronoïdectomie subtotale	2 semaines	43,4%		
			5 semaines	74,4%		
			12 semaines	91,2%		
			24 semaines	94,9%		

La satisfaction des propriétaires ainsi que la qualité de vie des chiens de l'étude ont été évaluées à l'aide des COI. Nous avons ainsi pu rapporter que le confort de vie des chiens était amélioré sur le long terme (suivi médian de 14 mois ; écart interquartile 4 (16 – 12) mois), puisque les COI post-opératoires à long terme étaient significativement plus faibles que les COI préopératoires. Dans la littérature, une étude rapporte une satisfaction pour 71,5% des propriétaires à 12 semaines post-opératoires et pour 92,7% des propriétaires à 24 semaines. (Fitzpatrick *et al.*, 2009b)

Cependant, tous ces chiens ont été traités par des AINS en continu afin de traiter les douleurs liées à l'arthrose secondaire. Ceci a donc pu majorer les pourcentages de satisfaction des propriétaires en comparaison à ce qu'ils auraient dû être avec le traitement chirurgical seul (Fitzpatrick *et al.*, 2009a). Aucune étude ne rapporte la satisfaction des propriétaires à la suite d'une prise en charge d'une MCM du coude par retrait du fragment ou d'une fissuration du PCM sous contrôle arthroscopique.

### ***c. Évolution post-opératoire***

Dans notre étude, aucun chien ne présentait une aggravation de sa boiterie à 15 et 30 jours post-opératoires. Ces résultats sont meilleurs que ceux rapportés dans la littérature pour la

coronoïdectomie subtotale puisque 7% des chiens présentaient une boiterie plus importante à 15 jours post-opératoires par rapport au préopératoire (Perry et Li, 2014) (Tableau 40).

Sur le suivi au long terme (suivi médian de 14 mois ; écart interquartile 4 (16 – 12) mois)), notre étude a rapporté 20% de chiens avec aggravation de leur score de boiterie. Ces résultats sont moins satisfaisants que ceux rapportés dans la littérature puisque 3% des chiens présentaient une boiterie plus importante à 180 jours post-opératoires d'une coronoïdectomie subtotale, 2,9% à 21-23 mois post-opératoires d'un retrait du fragment ou d'une fissuration du PCM sous AS et 5,2% à 21 mois post-opératoires d'une arthrotomie. (Galindo-Zamora *et al.*, 2014 ; Meyer-Lindenberg *et al.*, 2003 ; Perry et Li, 2014) (Tableau 40).

Ces résultats sont à interpréter avec méfiance compte-tenu de notre faible échantillon et de la méthodologie subjective d'obtention des scores de boiterie au long terme, définis à partir des COI.

Dans notre étude, 77,8% et 80% des chiens ont présenté une amélioration de leur score de boiterie respectivement à 15 jours post-opératoires et à 30 jours post-opératoires. Ces résultats sont moins satisfaisants que ceux rapportés dans la littérature puisque 91,2% des chiens ont présenté une amélioration de leur score de boiterie à 15 jours post-opératoires d'une coronoïdectomie subtotale. (Perry et Li, 2014) (Tableau 40).

70% des chiens ont présenté une amélioration de leur score de boiterie sur le long terme (suivi médian de 14 mois ; écart interquartile 4 (16 – 12) mois)). Ces résultats sont similaires à ceux rapportés dans la littérature puisque 78,6% des chiens ont présenté une amélioration de leur score de boiterie à 180 jours post-opératoires d'une coronoïdectomie subtotale. (Galindo-Zamora *et al.*, 2014) (Tableau 40).

Une amélioration fonctionnelle à 15 jours, 30 jours post-opératoires et au long terme (suivi médian de 14 mois ; écart interquartile 4 (16 – 12) mois)), a été objectivée par la mise en évidence d'une différence significative entre les scores de boiterie préopératoires, à 15 jours, à 30 jours post-opératoires et sur le long terme.

#### ***d. Facteurs aggravants***

Dans notre étude, il ne semblait pas y avoir d'impact de l'âge au moment de l'opération ainsi que de la race sur la récupération fonctionnelle postopératoire et sur le COI. Nous aurions pu nous attendre à une corrélation inverse entre l'augmentation de l'âge et l'amélioration de la récupération fonctionnelle. Aucune étude ne rapporte d'impact de l'âge ou de la race sur la récupération fonctionnelle en post-opératoire d'AS ou de NA chez le chien.

Une association significative a pu être mise en évidence entre une note d'état corporel supérieure à 6 et un COI supérieur à 30 pour le suivi à moyen terme (suivi médian de 3,4 mois ; écart interquartile 2,8 (5,1 – 2,3) mois)). Cependant, cette association n'a pas pu être confortée par la mise en évidence d'une association significative entre une note d'état corporel supérieure à 6 et la persistance de la boiterie à 30 jours post-opératoires et à long terme (suivi médian de 14 mois ; écart interquartile 4 (16 – 12) mois)). Là encore, aucune étude ne rapporte d'association entre une note d'état corporel élevée et une dégradation des résultats fonctionnels en post-opératoire de retrait du fragment ou d'une fissuration du PCM sous contrôle arthroscopique chez le chien.

Les coudes de l'étude, pour lesquels les lésions chondrales étaient les plus sévères sur l'humérus et l'ulna (MOS > 3), présentaient significativement plus de boiteries persistantes à 30 jours post-opératoires et à long terme (suivi médian de 14 mois ; écart interquartile 4 (16 – 12) mois)). Ce résultat semble cohérent dans le sens où, des lésions chondrales étendues sont plus susceptibles d'impacter la bonne récupération fonctionnelle malgré une prise en charge adaptée. Nous n'avons cependant aucun point de comparaison bibliographique, puisqu'aucune étude ne rapporte d'impact



du MOS sur la récupération fonctionnelle en post-opératoire de retrait du fragment ou d'une fissuration du PCM sous contrôle arthroscopique chez le chien.

## **D. Incidents, accidents et complications**

Pour 4,2% des coudes, soit 2 des 48 coudes de l'étude, il y a eu nécessité de convertir la NA en AS car l'étroitesse des articulations et le processus arthrosique trop avancé ont fortement limité le champ de vision ce qui n'a pas permis de visualiser l'intégralité de l'articulation avec le Nanoscope®.

Dans notre étude, aucun incident ou accident per-opératoire n'a été rapporté et seul un chien a présenté une complication mineure de nature septique soit 3% des chiens inclus.

Ces résultats suggèrent, avec les limites liées aux faibles effectifs de notre étude, que la NA présente moins de complications que l'AS lors de l'abord de l'articulation du coude. En effet, l'étude de Perry et Li, portant sur 750 AS du coude chez le chien, a mis en évidence 17,1% d'incidents et accidents peropératoires, 10,7% de complications mineures (aggravation de la boiterie, infection, œdème...) et 4,8% de complications majeures ayant nécessité une reprise chirurgicale (Perry et Li, 2014).

## **E. Limites de l'étude**

### ***a. Échantillonnage***

Les chiens de l'étude provenaient de 15 races différentes, étaient âgés de 8 à 83 mois et pesaient entre 15 et 76,8kg. Ces variabilités de recrutement ont pu générer des biais de confusion et entraîner une non-comparabilité des différents groupes lors de nos analyses statistiques.

Nous manquons également de chiens de petites races pour lesquelles les articulations sont de plus petites tailles et donc pour lesquelles la réalisation de l'AS est plus complexe et où la NA prend alors tout son sens. Nous n'avions en effet que cinq chiens de moins de 20kg et donc une majorité de chiens de races moyennes à grandes voire géantes, ce qui est en accord avec les races prédisposées à la DDC.

Enfin, nous n'avions pas la possibilité de réaliser une analyse multivariée ce qui a très probablement engendré des biais de confusion lors de l'évaluation des impacts potentiels des facteurs aggravants.

### ***b. Effectifs***

Le caractère rétrospectif de notre étude en constitue l'une des limites : aux faibles effectifs de départ, en partie liés à l'exclusion de dossiers incomplets, s'est ajoutée une augmentation progressive des perdus de vue au fur et à mesure des différents suivis pour aboutir à 67,7% de perdus de vue aux dernières nouvelles.

Notre étude s'est donc basée, finalement, sur l'analyse de 34 chiens et 48 coudes, qui sont des effectifs de petite taille pour des analyses fonctionnelles et des suivis au long court, basés pour ces derniers sur des COI recueillis aux dernières nouvelles sur 10 chiens et 15 coudes, soit sur 30% de l'effectif initial.

Tous les éléments évoqués ci-dessus peuvent avoir contribué à l'absence de mise en évidence d'association significative entre les différents critères de gravité étudiés et la persistance de la boiterie ou la présence d'un COI dégradé.

### ***c. Évaluation fonctionnelle***

Les scores de boiterie ont été évalués par des chirurgiens différents que ce soit d'un chien à un autre ou sur un même chien mais à deux suivis de dates différentes. Ainsi, en dépit d'une prise en charge standardisée, des variations inter-opérateurs pourraient exister quant à cette évaluation.

De plus, nous avons évalué les boiteries au long terme de manière subjective grâce aux COI et non de manière objective avec un examen clinique réalisé par un clinicien comme cela a pu être le cas en préopératoire et en post-opératoire immédiat. Cette évaluation était donc effectuée par les propriétaires eux-mêmes. Cette limite nous incite à analyser avec beaucoup de prudence l'évolution de la boiterie entre le préopératoire et le suivi au long court et réduit la pertinence de l'analyse de l'évolution de la boiterie, la caractérisation n'étant pas effectuée de la même manière. Elle nous a par ailleurs conduit à exclure de l'étude fonctionnelle au long court les chiens pour lesquels l'atteinte était bilatérale et pour lesquels l'un des coudes n'avait pas été opéré ou avait été opéré sous AS par coronoidectomie subtotale. Ceci était dû à l'impossibilité d'attribuer une boiterie résiduelle au coude opéré ou à son controlatéral.

### ***d. Méthode opératoire***

Tous les coudes n'ont pas été opérés par la même équipe de chirurgiens même si, dans une grande proportion des cas, nous retrouvons les mêmes chirurgiens. Ainsi, malgré une technique opératoire standardisée, des variations inter-opérateurs quant à l'utilisation de la NA et l'évaluation de l'EAGS ont pu exister, la reproductibilité des observations n'ayant pas été étudiée.



# Conclusion

---

A ce jour, le traitement chirurgical de référence de la MCM lors de DDC chez le chien est le retrait des fragments et fissurations du PCM sous AS. Cependant, la réalisation de l'AS peut provoquer des lésions iatrogènes dont le risque de survenue est majoré par la forte congruence et l'étroitesse de l'articulation du coude.

La NA est une nouvelle technique recourant à des optiques, chemises et instruments de diamètre moins important que ceux habituellement utilisés pour l'AS. Son utilisation dans le traitement de la MCM pourrait ainsi constituer une alternative pertinente à cette dernière.

La NA a permis une évaluation satisfaisante de l'articulation dans 95,8% des cas et ce, sans complications. Avec les limites que constitue le nombre réduit d'animaux ayant pu être suivis au long court, notre étude a montré une diminution significative des scores de boiterie à 15 et 30 jours post-opératoires ainsi qu'au suivi au long terme (suivi médian de 14 mois ; écart interquartile 4 (16 – 12) mois)), respectivement avec 55,6%, 56% et 60% des chiens qui ne présentaient plus de boiterie. Avec toutes les limites liées à des effectifs et méthodes d'évaluation différents, nos résultats sont comparables avec ceux rapportés dans la littérature lorsque la même procédure chirurgicale était réalisée sous contrôle arthroscopique. Ils sont par ailleurs meilleurs que ceux rapportés pour la coronoïdectomie subtotale à court terme. Il existait également une diminution significative des COI à moyen (suivi médian de 3,4 mois ; écart interquartile 2,8 (5,1 – 2,3) mois)) et long terme (suivi médian de 14 mois ; écart interquartile 4 (16 – 12) mois)).

Sous réserve d'une confirmation par une étude à plus grande échelle, la comparant à l'AS, la NA pourrait constituer la technique de référence dans le traitement vidéo-assisté de la MCM lors de DDC chez le chien.

La NA serait intéressante à utiliser pour d'autres articulations congruentes chez le chien tels que le carpe ou le tarse. Ces articulations étant relativement étroites, comme peut l'être le coude, l'AS qui est, à ce jour, encore la technique de choix peut présenter des limites et potentiellement entraîner des lésions iatrogènes. Ainsi, comme cela est le cas pour l'articulation du coude, la NA pourrait permettre de limiter la genèse de lésions iatrogènes dans ces articulations (Garnier, 2017 ; Garnier *et al.*, 2022).

Des études supplémentaires sont cependant nécessaires afin :

- (i) de valider que la stratégie proposée donne des résultats comparables à ceux obtenus lors du recours à l'AS ou lors de la réalisation de coronoïdectomie subtotale sous AS ou NA ;
- (ii) d'identifier l'intérêt de la NA par rapport à l'AS chez des chiens de plus petit format (moins de 15kg) pour lesquels les articulations sont plus étroites et donc les risques iatrogènes liés à l'AS plus élevés ;
- (iii) de mieux étudier l'impact des différents critères de gravité (âge, note d'état corporel, MOS et race) sur le pronostic fonctionnel.



# Liste des références bibliographiques

---

- ACVS (2024) Canine Elbow Dysplasia. *In American College of Veterinary Surgeons*. [https://www.acvs.org/small-animal/canine-elbow-dysplasia/] (consulté le 02/04/2024).
- AMIN, N., MCINTYRE, L., CARTER, T., *et al.* (2019) Cost-Effectiveness Analysis of Needle Arthroscopy Versus Magnetic Resonance Imaging in the Diagnosis and Treatment of Meniscal Tears of the Knee. *Arthroscopy* vol. 35, n° 2, p. 554- 562.e13. [https://doi.org/10.1016/j.arthro.2018.09.030]
- ANDERSSON, A., BERGSTRÖM, A. (2019) Adaptation of the Canine Orthopaedic Index to evaluate chronic elbow osteoarthritis in Swedish dogs. *Acta Veterinaria Scandinavica* vol. 61, n° 1, p. 29. [https://doi.org/10.1186/s13028-019-0465-1]
- BAERS, G., KELLER, G.G., FAMULA, T.R., *et al.* (2019) Heritability of Unilateral Elbow Dysplasia in the Dog: A Retrospective Study of Sire and Dam Influence. *Frontiers in Veterinary Science* vol. 6, p. 422. [https://doi.org/10.3389/fvets.2019.00422]
- BARONE, R. (1989) Anatomie comparée des mammifères domestiques. Tome 2 : Arthrologie et myologie. 3ème Edition. Paris, Vigot Frères.
- BONILLA, A.G. (2019) Standing Needle Arthroscopy of the Metacarpophalangeal and Metatarsophalangeal Joint for Removal of Dorsal Osteochondral Fragmentation in 21 Horses. *Veterinary and Comparative Orthopaedics and Traumatology* vol. 32, n° 05, p. 420-426. [https://doi.org/10.1055/s-0039-1688984]
- BOULAY, J.P. (1998) Fragmented Medial Coronoid Process of the Ulna in the Dog. *Veterinary Clinics of North America: Small Animal Practice* vol. 28, n° 1, p. 51-74. [https://doi.org/10.1016/S0195-5616(98)50004-6]
- BROWN, D.C. (2014a) The Canine Orthopedic Index. Step 1: Devising the Items. *Veterinary Surgery* vol. 43, n° 3, p. 232-240. [https://doi.org/10.1111/j.1532-950X.2014.12142.x]
- BROWN, D.C. (2014b) The Canine Orthopedic Index. Step 2: Psychometric Testing. *Veterinary Surgery* vol. 43, n° 3, p. 241-246. [https://doi.org/10.1111/j.1532-950X.2014.12141.x]
- BROWN, D.C. (2014c) The Canine Orthopedic Index. Step 3: Responsiveness Testing. *Veterinary Surgery* vol. 43, n° 3, p. 247-254. [https://doi.org/10.1111/j.1532-950X.2014.12162.x]
- BURTON, N. (2006) Hereditary Bone and Joint Disease in the Dog. *Journal of Small Animal Practice* vol. 47, n° 6, p. 354-355. [https://doi.org/10.1111/j.1748-5827.2006.00125.x]
- BURTON, N., OWEN, M. (2008) Canine elbow dysplasia 1. Aetiopathogenesis and diagnosis. *In Practice* vol. 30, n° 9, p. 508-512. [https://doi.org/10.1136/inpract.30.9.508]
- CANOLA, P.A., CARDENAS, J.J., SÁ, G.C., *et al.* (2021) Needle Arthroscopy of the Scapulohumeral Joint and Bicipital BURSA in Horses: An Ex Vivo Study. *Journal of Equine Veterinary Science* vol. 101, p. 103432. [https://doi.org/10.1016/j.jevs.2021.103432]
- CARMALT, J.L., PIMENTEL, K.L. (2022) The Equine Temporomandibular Joint: Comparisons Between Standard and Needle Arthroscopic Examination of Cadaver Specimens and Standing Horses. *Frontiers in Veterinary Science* vol. 9, p. 876041. [https://doi.org/10.3389/fvets.2022.876041]
- CHATEAU, H. (2023) Anatomie des membres et de la tête, Polycopié. Maisons-Alfort, École Nationale Vétérinaire d'Alfort, UP d'Anatomie.
- COLASANTI, C.A., KAPLAN, D.J., CHEN, J.S., *et al.* (2022) In-Office Needle Arthroscopy for Anterior Ankle Impingement. *Arthroscopy Techniques* vol. 11, n° 3, p. e327-e331. [https://doi.org/10.1016/j.eats.2021.10.025]
- CONSTANTINESCU, G.M., CONSTANTINESCU, I.A. (2009) A Clinically Oriented Comprehensive Pictorial Review of Canine Elbow Anatomy. *Veterinary Surgery* vol. 38, n° 2, p.

135-143. [<https://doi.org/10.1111/j.1532-950X.2008.00480.x>]

COOK, J.L. (2001) Forelimb Lameness in the Young Patient. *Veterinary Clinics of North America: Small Animal Practice* vol. 31, n° 1, p. 55-83. [[https://doi.org/10.1016/S0195-5616\(01\)50038-8](https://doi.org/10.1016/S0195-5616(01)50038-8)]

COOPMAN, F., VERHOEVEN, G., SAUNDERS, J., *et al.* (2008) Prevalence of hip dysplasia, elbow dysplasia and humeral head osteochondrosis in dog breeds in Belgium. *Veterinary Record* vol. 163, n° 22, p. 654-658. [<https://doi.org/10.1136/vr.163.22.654>]

COPPIETERS, E., DE BAKKER, E., BROECKX, B., *et al.* (2018) Spectrum of arthroscopic findings in 84 canine elbow joints diagnosed with medial compartment erosion. *Vlaams Diergeneeskundig Tijdschrift* vol. 87, n° 2, p. 76-85. [<https://doi.org/10.21825/vdt.v87i2.16084>]

COPPIETERS, E., GIELEN, I., VERHOEVEN, G., *et al.* (2015) Erosion of the medial compartment of the canine elbow: occurrence, diagnosis and currently available treatment options. *Veterinary and Comparative Orthopaedics and Traumatology* vol. 28, n° 01, p. 9-18. [<https://doi.org/10.3415/VCOT-13-12-0147>]

COPPIETERS, E., VAN RYSSSEN, B., VAN BREE, H., *et al.* (2016) Computed tomographic findings in canine elbows arthroscopically diagnosed with erosion of the medial compartment : an analytic method comparison study. *Veterinary Radiology & Ultrasound* vol. 57, n° 6, p. 572-581. [<https://doi.org/10.1111/vru.12425>]

CORTÉS, I., WARNOCK, J.J., RANGANATHAN, B., *et al.* (2019) Iatrogenic cartilage injury associated with the use of stainless-steel cannulas and silicone-guarded cannulas for canine stifle arthroscopy. *Veterinary Surgery* vol. 48, n° 8, p. 1456-1465. [<https://doi.org/10.1111/vsu.13288>]

ELJACK, H., BÖTTCHER, P. (2015) Relationship Between Axial Radioulnar Incongruence With Cartilage Damage in Dogs With Medial Coronoid Disease. *Veterinary Surgery* vol. 44, n° 2, p. 174-179. [<https://doi.org/10.1111/j.1532-950X.2014.12234.x>]

EVANS, H., DE LAHUNTA, A. (2013a) Ligaments and Joints of the Thoracic Limb. In *Miller's Anatomy of the dog*, 4th Edition. Saint Louis, Elsevier, p. 169-171.

EVANS, H., DE LAHUNTA, A. (2013b) Muscles of the Thoracic Limb. In *Miller's Anatomy of the dog*, 4th Edition. Saint Louis, Elsevier, p. 233-254.

EVANS, H., DE LAHUNTA, A. (2013c) Spinal nerves. In *Miller's anatomy of the dog*, 4th Edition. St Louis, Saunders/Elsevier, p. 611-657.

EVERS, J.S., KIM, S.E., JOHNSON, M.D., *et al.* (2023) Accuracy of needle arthroscopy for the diagnosis of medial meniscal tears in dogs with cranial cruciate ligament rupture. *Veterinary Surgery* vol. 52, n° 6, p. 820-826. [<https://doi.org/10.1111/vsu.13828>]

FARRELL, M., HELLER, J., SOLANO, M., *et al.* (2014) Does Radiographic Arthrosis Correlate With Cartilage Pathology in Labrador Retrievers Affected by Medial Coronoid Process Disease? *Veterinary Surgery* vol. 43, n° 2, p. 155-165. [<https://doi.org/10.1111/j.1532-950X.2014.12092.x>]

FITZPATRICK, N., SMITH, T.J., EVANS, R.B., *et al.* (2009a) Radiographic and Arthroscopic Findings in the Elbow Joints of 263 Dogs with Medial Coronoid Disease. *Veterinary Surgery* vol. 38, n° 2, p. 213-223. [<https://doi.org/10.1111/j.1532-950X.2008.00489.x>]

FITZPATRICK, N., SMITH, T.J., EVANS, R.B., *et al.* (2009b) Subtotal Coronoid Ostectomy for Treatment of Medial Coronoid Disease in 263 Dogs. *Veterinary Surgery* vol. 38, n° 2, p. 233-245. [<https://doi.org/10.1111/j.1532-950X.2008.00491.x>]

FOSTIER-HUMBERT, M. (2023) Prévalence de la dysplasie du coude chez 13 races de chiens en France, une étude rétrospective à partir de dépistages radiographiques de 2002 à 2022. Thèse de Médecine vétérinaire, Vet Agro Sup, n°078.

FRISBIE, D.D., BARRETT, M.F., MCILWRAITH, C.W., *et al.* (2014) Diagnostic stifle joint arthroscopy using a needle arthroscope in standing horses. *Veterinary Surgery* vol. 43, n° 1, p. 12-18. [<https://doi.org/10.1111/j.1532-950X.2013.12068.x>]

GALINDO-ZAMORA, V., DZIALLAS, P., WOLF, D.C., *et al.* (2014) Evaluation of Thoracic Limb Loads, Elbow Movement, and Morphology in Dogs Before and After Arthroscopic Management of Unilateral Medial Coronoid Process Disease. *Veterinary Surgery* vol. 43, n° 7, p.

819-828. [<https://doi.org/10.1111/j.1532-950X.2014.12250.x>]

GARNIER, P. (2017) Intérêt de la needlescopie dans l'exploration des articulations du coude et du grasset chez le chien. Étude sur pièces anatomiques. Thèse de médecine vétérinaire, École nationale vétérinaire d'Alfort.

GARNIER, P., DECAMBRON, A., MANASSERO, M., *et al.* (2022) Needle arthroscopy for exploration of the elbow joint: a case series of six dogs with preliminary cadaveric study. *New Zealand Veterinary Journal* vol. 70, n° 5, p. 287-296. [<https://doi.org/10.1080/00480169.2022.2090457>]

GARNIER, P., DEKERLE, B., VIAL, J., *et al.* (2023) Evaluation of a small-bore needle arthroscope for diagnosis and treatment of medial coronoid disease in dogs: a pilot study with short-term assessment. *New Zealand Veterinary Journal* vol. 71, n° 3, p. 152-158. [<https://doi.org/10.1080/00480169.2023.2181239>]

GAUCI, M.-O., MONIN, B., RUDEL, A., *et al.* (2021) In-Office Biceps Tenotomy with Needle Arthroscopy: A Feasibility Study. *Arthroscopy Techniques* vol. 10, n° 5, p. e1263-e1268. [<https://doi.org/10.1016/j.eats.2021.01.022>]

GEMMILL, T.J., CLEMENTS, D.N. (2007) Fragmented coronoid process in the dog: is there a role for incongruity? *Journal of Small Animal Practice* vol. 48, n° 7, p. 361-368. [<https://doi.org/10.1111/j.1748-5827.2007.00320.x>]

GEMMILL, T.J., MELLOR, D.J., CLEMENTS, D.N., *et al.* (2005) Evaluation of elbow incongruity using reconstructed CT in dogs suffering fragmented coronoid process. *Journal of Small Animal Practice* vol. 46, n° 7, p. 327-333. [<https://doi.org/10.1111/j.1748-5827.2005.tb00328.x>]

GRANDALEN, J., LINGAAS, F. (1991) Arthrosis in the elbow joint of young rapidly growing dogs: a genetic investigation. *Journal of Small Animal Practice* vol. 32, n° 9, p. 460-464. [<https://doi.org/10.1111/j.1748-5827.1991.tb00989.x>]

GRIFFON, D.J. (2012) Surgical diseases of the elbow. In Tobias K.M, Johnston S.A, *Veterinary Surgery Small Animal*. St-Louis, Saunders-Elsevier, p. 724-751.

GUTHRIE, S., PIDDUCK, H.G. (1990) Heritability of elbow osteochondrosis within a closed population of dogs. *Journal of Small Animal Practice* vol. 31, n° 2, p. 93-96. [<https://doi.org/10.1111/j.1748-5827.1990.tb00730.x>]

HEBEL, M., PANEK, W.K., RUSZKOWSKI, J.J., *et al.* (2021) Computed tomography findings in a cohort of 169 dogs with elbow dysplasia - a retrospective study. *BMC Veterinary Research* vol. 17, n° 1, p. 296. [<https://doi.org/10.1186/s12917-021-02997-5>]

HERSH-BOYLE, R.A., CHOU, P., KAPATKIN, A.S., *et al.* (2021) Comparison of needle arthroscopy, traditional arthroscopy, and computed tomography for the evaluation of medial coronoid disease in the canine elbow. *Veterinary Surgery* vol. 50, n° S1. [<https://doi.org/10.1111/vsu.13581>]

HOLSWORTH, I.G., WISNER, E.R., SCHERRER, W.E., *et al.* (2005) Accuracy of Computerized Tomographic Evaluation of Canine Radio-Ulnar Incongruence In Vitro. *Veterinary Surgery* vol. 34, n° 2, p. 108-113. [<https://doi.org/10.1111/j.1532-950X.2005.00018.x>]

HOU, Y., WANG, Y., LUST, G., *et al.* (2010) Retrospective Analysis for Genetic Improvement of Hip Joints of Cohort Labrador Retrievers in the United States: 1970–2007. *PLoS ONE* vol. 5, n° 2, p. e9410. [<https://doi.org/10.1371/journal.pone.0009410>]

JACQMIN, M. (2019) Intérêt de l'examen échographique dans le diagnostic de la maladie du compartiment médial du coude chez le chien. Thèse de Médecine vétérinaire, Vet Agro Sup, n°054.

JARDEL, N., CREVIER-DENOIX, N., MOISSONNIER, P., *et al.* (2010) Anatomical and safety considerations in establishing portals used for canine elbow arthroscopy. *Veterinary and Comparative Orthopaedics and Traumatology* vol. 23, n° 02, p. 75-80. [<https://doi.org/10.3415/VCOT-08-08-0073>]

KADIC, D.T.N., BONILLA, A.G. (2020) Diagnostic needle arthroscopy of the tarsocrural joint in



standing sedated horses. *Veterinary Surgery* vol. 49, n° 3, p. 445-454. [https://doi.org/10.1111/vsu.13375]

KADIC, D.T.N., MIAGKOFF, L., BONILLA, A.G. (2020) Needle arthroscopy of the radiocarpal and middle carpal joints in standing sedated horses. *Veterinary Surgery* vol. 49, n° 5, p. 894-904. [https://doi.org/10.1111/vsu.13430]

KIRBERGER, R.M., FOURIE, S.L. (1998) Elbow dysplasia in the dog : pathophysiology, diagnosis and control : review article. *Journal of the South African Veterinary Association* vol. 69, n° 2, p. 43-54. [https://doi.org/10.4102/jsava.v69i2.814]

KLEIN, W., KURZE, V. (1986) Arthroscopic arthropathy: Iatrogenic arthroscopic joint lesions in animals. *Arthroscopy* vol. 2, n° 3, p. 163-168. [https://doi.org/10.1016/S0749-8063(86)80059-7]

LAU, S.F., THEYSE, L.F.H., VOORHOUT, G., *et al.* (2015) Radiographic, Computed Tomographic, and Arthroscopic Findings in Labrador Retrievers With Medial Coronoid Disease. *Veterinary Surgery* vol. 44, n° 4, p. 511-520. [https://doi.org/10.1111/j.1532-950X.2014.12291.x]

LAVRIJSEN, I.C.M., HEUVEN, H.C.M., MEIJ, B.P., *et al.* (2014) Prevalence and co-occurrence of hip dysplasia and elbow dysplasia in Dutch pure-bred dogs. *Preventive Veterinary Medicine* vol. 114, n° 2, p. 114-122. [https://doi.org/10.1016/j.prevetmed.2014.02.001]

LAVRIJSEN, I.C.M., HEUVEN, H.C.M., VOORHOUT, G., *et al.* (2012) Phenotypic and genetic evaluation of elbow dysplasia in Dutch Labrador Retrievers, Golden Retrievers, and Bernese Mountain dogs. *The Veterinary Journal* vol. 193, n° 2, p. 486-492. [https://doi.org/10.1016/j.tvjl.2012.01.001]

LEWIS, T.W., ILSKA, J.J., BLOTT, S.C., *et al.* (2011) Genetic evaluation of elbow scores and the relationship with hip scores in UK Labrador retrievers. *The Veterinary Journal* vol. 189, n° 2, p. 227-233. [https://doi.org/10.1016/j.tvjl.2011.06.024]

LORENZ, M., COATES, J., KENT, M. (2011) Paresis of one limb. *In Handbook of veterinary neurology 5th Edition*. St Louis, Saunders-Elsevier, p. 94-108.

MÄKI, K., GROEN, A.F., LIINAMO, A.-E., *et al.* (2002) Genetic variances, trends and mode of inheritance for hip and elbow dysplasia in Finnish dog populations. *Animal Science* vol. 75, n° 2, p. 197-207. [https://doi.org/10.1017/S1357729800052966]

MALM, S., FIKSE, W.F., DANELL, B., *et al.* (2008) Genetic variation and genetic trends in hip and elbow dysplasia in Swedish Rottweiler and Bernese Mountain Dog. *Journal of Animal Breeding and Genetics* vol. 125, n° 6, p. 403-412. [https://doi.org/10.1111/j.1439-0388.2008.00725.x]

MEYER-LINDENBERG, A., LANGHANN, A., FEHR, M., *et al.* (2003) Arthrotomy versus arthroscopy in the treatment of the fragmented medial coronoid process of the ulna (FCP) in 421 dogs. *Veterinary and Comparative Orthopaedics and Traumatology* vol. 16, n° 04, p. 204-210. [https://doi.org/10.1055/s-0038-1632780]

MICHELSSEN, J. (2013) Canine elbow dysplasia: Aetiopathogenesis and current treatment recommendations. *The Veterinary Journal* vol. 196, n° 1, p. 12-19. [https://doi.org/10.1016/j.tvjl.2012.11.009]

MOORES, A.P., BENIGNI, L., LAMB, C.R. (2008) Computed Tomography Versus Arthroscopy for Detection of Canine Elbow Dysplasia Lesions. *Veterinary Surgery* vol. 37, n° 4, p. 390-398. [https://doi.org/10.1111/j.1532-950X.2008.00393.x]

MORGAN, J., WIND, A., DAVIDSON, A. (1999) Bone dysplasias in the labrador retriever: a radiographic study. *Journal of the American Animal Hospital Association* vol. 35, n° 4, p. 332-340. [https://doi.org/10.5326/15473317-35-4-332]

MOSTAFA, A., NOLTE, I., WEFSTAEDT, P. (2019) Quantitative Radiographic Evaluation of Elbow Incongruity in Labrador and Golden Retrievers with Confirmed Medial Coronoid Disease. *Veterinary and Comparative Orthopaedics and Traumatology* vol. 32, n° 1, p. 10-17. [https://doi.org/10.1055/s-0038-1672210]

OBERBAUER, A.M., KELLER, G.G., FAMULA, T.R. (2017) Long-term genetic selection

reduced prevalence of hip and elbow dysplasia in 60 dog breeds. *PLOS ONE* vol. 12, n° 2, p. e0172918. [<https://doi.org/10.1371/journal.pone.0172918>]

OFA (2001) Elbow Dysplasia. In *Orthopedic Foundation for Animals*. [<https://ofa.org/diseases/elbow-dysplasia/>] (consulté le 21/01/2024).

OH, C., KAKAR, S. (2022) NanoScope Arthroscopy: Lessons Learned in the First 75 Cases. *Journal of Wrist Surgery* vol. 11, n° 4, p. 280-287. [<https://doi.org/10.1055/s-0042-1749089>]

OLSSON, S. (1983) The early diagnosis of fragmented coronoid process and osteochondritis dissecans of the canine elbow joint. *Journal of the American Animal Hospital Association* vol. 19, n° 5, p. 616-626.

PÉREZ-NOGUÉS, M., VAUGHAN, B., PHILLIPS, K.L., *et al.* (2020) Evaluation of the caudal cervical articular process joints by using a needle arthroscope in standing horses. *Veterinary Surgery* vol. 49, n° 3, p. 463-471. [<https://doi.org/10.1111/vsu.13388>]

PERRY, K.L., LI, L. (2014) A retrospective study of the short-term complication rate following 750 elective elbow arthroscopies. *Veterinary and Comparative Orthopaedics and Traumatology* vol. 27, n° 1, p. 68-73. [<https://doi.org/10.3415/VCOT-13-01-0017>]

PETERS, M., GILMER, B., KASSAM, H.F. (2020) Diagnostic and Therapeutic Elbow Arthroscopy Using Small-Bore Needle Arthroscopy. *Arthroscopy Techniques* vol. 9, n° 11, p. e1703-e1708. [<https://doi.org/10.1016/j.eats.2020.07.013>]

POUYET, M., BONILLA, A.G. (2021) Diagnostic needle arthroscopy of the scapulohumeral joint in standing sedated horses. *Veterinary Surgery* vol. 50, n° 1, p. 29-37. [<https://doi.org/10.1111/vsu.13529>]

PROKS, P., NECAS, A., STEHLIK, L., *et al.* (2011) Quantification of Humeroulnar Incongruity in Labrador Retrievers with and without Medial Coronoid Disease. *Veterinary Surgery* vol. 40, n° 8, p. 981-986. [<https://doi.org/10.1111/j.1532-950X.2011.00907.x>]

PROKS, P., STEHLÍK, L., IROVÁ, K., *et al.* (2010) Relationship between Radioulnar Incongruity of Elbow Joints and the Type of Fragmented Processus Coronioideus Medialis. *Acta Veterinaria Brno* vol. 79, n° 2, p. 307-312. [<https://doi.org/10.2754/avb201079020307>]

QUINN, R., LANG, S.D., GILMER, B.B. (2020) Diagnostic Needle Arthroscopy and Partial Medial Meniscectomy Using Small Bore Needle Arthroscopy. *Arthroscopy Techniques* vol. 9, n° 5, p. e645-e650. [<https://doi.org/10.1016/j.eats.2020.01.018>]

REZENDE, C.M.F., MELO, E.G., MALM, C., *et al.* (2012) Arthroscopical treatment of elbow joint disease. *Arquivo Brasileiro de Medicina Veterinária e Zootecnia* vol. 64, n° 1, p. 9-14. [<https://doi.org/10.1590/S0102-09352012000100002>]

ROBERT, C. (2022) Ostéologie de la ceinture et du membre thoracique, Polycopié. Maisons-Alfort, École Nationale Vétérinaire d'Alfort, UP d'Anatomie.

SAMOY, Y., GIELEN, I., VAN BREE, H., *et al.* (2011) Dysplastic elbow diseases in dogs. *Vlaams Diergeneeskundig Tijdschrift* vol. 80, n° 5. [<https://doi.org/10.21825/vdt.87285>]

SAMOY, Y., GIELEN, I., VAN CAELENBERG, A., *et al.* (2012) Computed Tomography Findings in 32 Joints Affected with Severe Elbow Incongruity and Fragmented Medial Coronoid Process. *Veterinary Surgery* vol. 41, n° 4, p. 486-494. [<https://doi.org/10.1111/j.1532-950X.2011.00950.x>]

STOCK, K.F., KLEIN, S., TELLHELM, B., *et al.* (2011) Genetic analyses of elbow and hip dysplasia in the German shepherd dog: Genetic analyses of elbow and hip dysplasia. *Journal of Animal Breeding and Genetics* vol. 128, n° 3, p. 219-229. [<https://doi.org/10.1111/j.1439-0388.2010.00901.x>]

TROSTEL, C., MCLAUGHLIN, R., POOL, R. (2003) Canine Elbow Dysplasia: Incidence, Diagnosis, Treatment, and Prognosis. *VetLearn Compendium on Continuing Education for the Practising Veterinarian* vol. 25, n° 10, p. 763-773.

TROSTEL, T., MCLAUGHLIN, R., POOL, R. (2003) Canine Lameness Caused by Developmental Orthopedic Diseases. *Compendium on Continuing Education for the Practising Veterinarian* vol.

24, n° 11, p. 836-854.

VAN BREE, H.J.J., VAN RYSSSEN, B. (1998) Diagnostic and Surgical Arthroscopy in Osteochondrosis Lesions. *Veterinary Clinics of North America: Small Animal Practice* vol. 28, n° 1, p. 161-189. [[https://doi.org/10.1016/S0195-5616\(98\)50010-1](https://doi.org/10.1016/S0195-5616(98)50010-1)]

VAN RYSSSEN, B., VAN BREE, H. (1997) Arthroscopic findings in 100 dogs with elbow lameness. *Veterinary Record* vol. 140, n° 14, p. 360-362. [<https://doi.org/10.1136/vr.140.14.360>]

VERMOTE, K.A.G., BERGENHUYZEN, A.L.R., GIELEN, I., *et al.* (2010) Elbow lameness in dogs of six years and older: Arthroscopic and imaging findings of medial coronoid disease in 51 dogs. *Veterinary and Comparative Orthopaedics and Traumatology* vol. 23, n° 1, p. 43-50. [<https://doi.org/10.3415/VCOT-09-03-0032>]

VIATEAU, V. (2024) L'examen orthopédique du membre boíteux chez le chien et le chat. Principes généraux, Diaporama de cours. Maisons-Alfort, École Nationale Vétérinaire d'Alfort, UP de Chirurgie.

VIATEAU, V. (2021) La dysplasie du coude chez le chien., Diaporama de cours. Maisons-Alfort, École Nationale Vétérinaire d'Alfort, UP de Chirurgie.

VILLAMONTE-CHEVALIER, A., VAN BREE, H., BROECKX, B., *et al.* (2015) Assessment of medial coronoid disease in 180 canine lame elbow joints: a sensitivity and specificity comparison of radiographic, computed tomographic and arthroscopic findings. *BMC Veterinary Research* vol. 11, n° 1, p. 243. [<https://doi.org/10.1186/s12917-015-0556-9>]

VON PFEIL, D.J.F., MEGLIOLA, S., HORSTMAN, C., *et al.* (2021) Comparison of classic and needle arthroscopy to diagnose canine medial shoulder instability: 31 cases. *The Canadian Veterinary Journal = La Revue Veterinaire Canadienne* vol. 62, n° 5, p. 461-468.

WAGNER, K., GRIFFON, D.J., THOMAS, M.W., *et al.* (2007) Radiographic, Computed Tomographic, and Arthroscopic Evaluation of Experimental Radio-Ulnar Incongruence in the Dog. *Veterinary Surgery* vol. 36, n° 7, p. 691-698. [<https://doi.org/10.1111/j.1532-950X.2007.00322.x>]

WOSAR, M.A., LEWIS, D.D., NEUWIRTH, L., *et al.* (1999) Radiographic evaluation of elbow joints before and after surgery in dogs with possible fragmented medial coronoid process. *Journal of the American Veterinary Medical Association* vol. 214, n° 1, p. 52-58. [<https://doi.org/10.2460/javma.1999.214.01.52>]

ZENG, C., GAO, S., CHENG, L., *et al.* (2013) Single-Dose Intra-Articular Morphine After Arthroscopic Knee Surgery: A Meta-Analysis of Randomized Placebo-Controlled Studies. *Arthroscopy* vol. 29, n° 8, p. 1450- 1458.e2. [<https://doi.org/10.1016/j.arthro.2013.04.005>]

---

# Annexes

## Annexe 1 : Questionnaire COI envoyé aux propriétaires (Partie 1)

Partie du questionnaire	Questions	Réponses	Scores
<b>Raideur articulaire</b>  <b>Les questions 1 à 5 visent à évaluer le degré de raideur articulaire de votre chien sur les mois précédents. La raideur correspond à l'altération des mouvements de l'articulation du coude.</b>	Quel est le degré de sévérité de la raideur lorsque votre chien se réveille le matin ?	Nul	1
		Minime	2
		Modéré	3
		Sévère	4
		Extrême	5
	Plus tard dans la journée, quel est le degré de sévérité de la raideur lorsque votre chien s'est allongé pendant au moins 15 minutes ?	Nul	1
		Minime	2
		Modéré	3
		Sévère	4
		Extrême	5
	Dans quelle mesure votre chien a-t-il du mal à se lever après s'être allongé pendant au moins 15 minutes ?	Nulle	1
		Minime	2
		Modérée	3
		Sévère	4
		Extrême	5
	En général, au cours du dernier mois, comment évaluez-vous les difficultés articulaires de votre chien ?	Nulles	1
		Minimes	2
		Modérées	3
		Sévères	4
		Extrêmes	5
À quelle fréquence votre chien a-t-il « payé » sa suractivité, avec une douleur ou une raideur accrue le jour suivant ?	Nulle	1	
	Minime	2	
	Modérée	3	
	Sévère	4	
	Extrême	5	
<b>Fonction articulaire</b>  <b>Veillez indiquer avec quel degré de difficulté votre chien a effectué les activités suivantes au cours des derniers mois.</b>	Sauter (comme pour monter dans la voiture ou sur le lit) ?	Sans difficulté	1
		Légères difficultés	2
		Difficultés modérées	3
		Sérieuses difficultés	4
		Extrêmes difficultés	5
	Descendre (comme sortir de la voiture ou descendre du lit) ?	Sans difficulté	1
		Légères difficultés	2
		Difficultés modérées	3
		Sérieuses difficultés	4
		Extrêmes difficultés	5
	Monter (comme dans les escaliers ou les trottoirs) ?	Sans difficulté	1
		Légères difficultés	2
		Difficultés modérées	3
		Sérieuses difficultés	4
		Extrêmes difficultés	5
	Descendre (comme dans les escaliers ou les trottoirs) ?	Sans difficulté	1
		Légères difficultés	2
		Difficultés modérées	3
		Sérieuses difficultés	4
		Extrêmes difficultés	5

**Annexe 2 : Questionnaire COI envoyé aux propriétaires (Partie 2)**

<b>Boiterie / démarche</b>  <b>Les questions 10 à 13 visent à évaluer la démarche de votre chien au cours des derniers mois. La démarche est la manière dont votre chien utilise ses membres durant le mouvement.</b>	En moyenne, quelle est la gravité de la boiterie de votre chien lors d'activités légères (telles que de courtes promenades) ?	Nulle	1
		Minime	2
		Modérée	3
		Sévère	4
		Extrême	5
	En moyenne, quelle est la gravité de la boiterie de votre chien lors d'activités modérées (telles que de longues promenades, jouer ou courir) ?	Nulle	1
		Minime	2
		Modérée	3
		Sévère	4
		Extrême	5
	À quelle fréquence votre chien boite-t-il après des activités modérées (comme de longues promenades, des jeux ou de la course) ?	Jamais	1
		Rarement	2
		Occasionnellement	3
		Fréquemment	4
		Constamment	5
	À quelle fréquence avez-vous été conscient des problèmes articulaires de votre chien ?	Jamais	1
Rarement		2	
Occasionnellement		3	
Fréquemment		4	
Constamment		5	
<b>Qualité de vie</b>	Au cours des 4 dernières semaines, quel a été votre niveau de préoccupation concernant le fait que les problèmes articulaires de votre chien pourraient raccourcir son espérance de vie ?	Nulle	1
		Minime	2
		Modéré	3
		Sévère	4
		Extrême	5
	Au cours des 4 dernières semaines, quel a été votre degré d'inquiétude quant au fait que votre chien est généralement ralenti ?	Nulle	1
		Minime	2
		Modéré	3
		Sévère	4
		Extrême	5
	Dans l'ensemble, comment évaluez-vous la qualité de vie de votre chien au cours des 4 dernières semaines ?	Excellente	1
		Très bonne	2
		Bonne	3
		Juste	4
		Faible	5

### **Annexe 3 : Caractéristiques des chiens inclus dans l'étude**

Chiens	Race	Sexe	Age (mois)	Poids (kg)	Score corporel /9
1	Berger d'Anatolie	MC	21	41	4
2	Golden Retriever	M	8	20	
3	Berger de Caucasse	F	10	51	5
4	Golden Retriever	M	10	34	4
5	Golden Retriever	FS	20	34,5	6
6	Labrador Retriever	M	10	28,5	5
7	Labrador Retriever	MC	16	34	6
8	American Staffordshire Terrier	FS	15	27,4	5
9	Berger Allemand	M	13	38,5	4
10	Cane Corso	M	22	46,4	5
11	Staffordshire Bull Terrier	FS	9	16,7	
12	Berger Allemand	F	13	25	4
13	Berger Allemand	F	15	32,5	4
14	Staffordshire Bull Terrier	M	10	15	3,5
15	Labrador Retriever	M	83	38	6
16	American Staffordshire Terrier	M	40	31,6	6
17	Berger Américain	MC	12	16	3
18	Bouvier Bernois	F	10	32	5
19	Labrador Retriever	M	11	36,5	5
20	Labrador Retriever	F	8	27	6
21	Chow-Chow	F	8	17,2	4
22	Bouvier Bernois	MC	30	48,5	7
23	Rottweiler	M	15	41	5
24	Chien Loup Slovaque	MC	18	33	5
25	Bouvier Bernois	M	11	48	5
26	Rottweiler	M	21	42,3	5
27	Croisé	MC	32	15,1	5
28	Golden Retriever	F	10	31,5	5
29	Rottweiler	M	11	49,6	5
30	Cane Corso	M	36	59,5	5
31	Labrador Retriever	F	74	38	5
32	Labrador Retriever	M	12	32,5	4
33	Mastiff	F	23	76,8	5
34	Cane Corso	FS	18	54,7	7

*F = femelle ; FS = femelle stérilisée ; M = mâle ; MC = mâle castré*

**Annexe 4 : Lésions observées au scanner et EAGS lors de la NA pour tous les coudes inclus dans l'étude (Partie 1)**

Chiens	Coude opéré	Scanner	EAGS
1	D	Fragmentation PCM D, LM D, AS D	T-F-2DU-1FH-P1B
2	D	MCM D, fragmentation PCM G, LM D, IA D	T-Fi-1DU-2DH-P1A
3	G	Fragmentation PCM bilatérale, IA bilatérale, LM bilatérale, AS bilatérale	T-F-4DU-4FH-P2A
	D		T-F-4DU-4FH-P2A
4	G	Fissuration PCM G, (fragmentation PCM D), LM bilatérale, IA bilatérale, AS bilatérale	T-Fi-1DU-3FH-P0.5A
5	D	MCM bilatérale, IA D, AS bilatérale	N-N-1DH-1DU-P1,5B
6	G	Suspicion de chondromalacie G	T-Fi-2FU-P1.5A
7	D	Fragmentation PCM bilatérale, LM bilatérale, IA bilatérale, AS bilatérale	RI-F-5DU-4DH-P3B
	G		RIT-F-4DU-4DH-P2B
8	D	Fissuration PCM D	T-Fi-1DU-1DH-P0.5A
9	D	Fragmentation PCM bilatérale, LM G, IA bilatérale, AS bilatérale	RI-F-2DU-1DH-P2B
10	D	Fissuration PCM D, AS D	T-Fi-2FU-P0.5A
11	G	MCM bilatérale (fissuration vs chondromalacie)	RI-Fi-1FU-1DH-P2A
	D		Ri-Fi-1FU-1DH-P1A
12	D	Fissuration PCM D, IA D	T-Fi-2FU-1FH-P2A
13	D	Fragmentation PCM bilatérale, IA bilatérale, AS bilatérale	T-F-3DU-3FH-P2A
14	D	Fragmentation PCM D, MCM bilatérale, AS bilatérale	T-F-2FU-0H-P1.5A
15	G	Fragmentation PCM G, LM G, IA G, AS G	RIT-F-5DU-5DH-P1B
16	D	Fragmentation PCM D, LM D	T-F-4FU-2FH-P0.5A
17	G	Fissuration PCM G	T-Fi-2FU-1FH-P0,5A
18	D	Fragmentation PCM D et fissuration PCM G, IA bilatérale, AS bilatérale	TRi-F-3FU-3FH-P1A
	G		T-Fi-3FU-P0,5A
19	D	Fragmentation PCM D, chondromalacie PCM G, IA bilatérale, AS bilatérale	T-F-4FU-3FH-P1,5A
	G		T-F-3FU-2FH-P1,5A
20	D	Fragmentation PCM bilatérale, IA bilatérale, AS bilatérale, LM bilatérale	T-F-4DU-3DH-P1A
	G		T-F-4DU-3DH-P2A
21	D	MCM bilatérale, IA bilatérale, OCD bilatérale	Non disponible
	G		Non disponible
22	D	Fissuration PCM G et fragmentation PCM D, AS bilatérale	T-F-3FU-2DH-P1,5A
	G		T-Fi-2DU-1DH-P1A
23	D	Fragmentation bilatérale, LM G, AS bilatérale	RI-Fi-2DU-1FH-P2A
	G		RI-F-3DU-1FH-P1A

**Annexe 5 : Lésions observées au scanner et EAGS lors de la NA pour tous les coudes inclus dans l'étude (Partie 2)**

24	D	Fragmentation PCM D	TRi-F-3FU-5DH-P2A
25	D	Fragmentation PCM D, chondromalacie G, IA bilatérale, OCD bilatérale	T-F-1FU-1FH-P2A
26	D	MCM bilatérale, IA bilatérale, AS bilatérale	2FU-P2A
	G		2FU-P2A
27	D	Fragmentation PCM D, AS D, MCM G débutante	TRi-F-2FU-1FH-P0A
28	G	Chondromalacie PCM G	1FU
29	D	Fragmentation PCM bilatérale, IA bilatérale, AS bilatérale	T-F-2FU-2FH-P2A
	G		T-F-2FU-2FH-P2A
30	D	Fissuration PCM bilatérale, AS bilatérale	T-Fi-5FU-0H-N1?B
31	G	Fissuration PCM G, AS G	T-F-3FU-2FH-P1,5A
32	D	MCM G sans fragmentation, signes équivoques de MCM D	Sans lésions
	G		T-F-2FU-2FH-P1A
33	D	MCM G (fissure vs fragmentation PCM), suspicion de MCM D, IA G, AS G	T-F-2FU-P1A
	G		T-2DU-P3A
34	D	MCM D, fragmentation PCM G, LM D, IA D, AS bilatérale	N-1FU-0DH-0A
	G		N-0DU-0DH-0A

AS = arthrose secondaire ; D = droit ; G = gauche ; IA = incongruence articulaire ; LM = lésion en miroir du condyle huméral ; MCM = maladie coronarienne médiale ; PCM = processus coronoïde médial

Sont marqués en orange les coudes pour lesquels les lésions au scanner ne sont pas en accord avec les lésions en NA



**Annexe 6 : Scores de boiterie et COI aux différents suivis**

Chiens	Membre boiteux	Score de boiterie (0 – 5)					COI		
		Pré-op	T15j	T30j	T60j	T180j	Pré-op	Court terme (mois)	Long court (mois)
1	D	3		1			58	20 (5,1)	
2	G	3	0	0			48	21 (5,2)	
3	G	2		2	2				26 (19)
	D	2		2	0				26 (19)
4	G	2		0			58	27 (4,2)	
5	D	3				2			33 (19)
6	G	2		0			65	24 (6)	23 (23)
7	D	3	2	2	1		56	36 (4)	
	G	3		2	0		56	36 (4)	
8	D	3		0			49	19 (2,2)	
9	D	1		0			48	21(4)	24 (15)
10	D	1		0			52	24 (3)	
11	G	4		0			39	31 (3,4)	
	D	0		0			39	31(3,4)	
12	D	3		1	1		48	16 (3)	19 (15)
13	D	2	0	0			45	19 (2,3)	21 (14)
14	D	2		0			37	17 (1,8)	
15	G	2	1	1			37	32 (1,6)	42 (14)
16	D	1		0			68	35 (2,5)	
17	G	4							
18	D	2		2					45 (12)
	G	0		0					45 (12)
19	D	2		0					23 (13)
	G	2		2					23 (13)
20	D	2							22 (12)
	G	2							22 (12)
21	D	1		0					51 (12)
	G	0		0					51 (12)
22	D	0	0	0					
	G	3	3	2					
23	D	2		0					
	G	2		0					
24	D	2							18 (12)
25	D	3							
26	D	2		2					
	G	2		0					
27	D	3		0					
28	G	2							
29	D	0	0	0				33 (8)	
	G	0	0	0				33 (8)	
30	D	2	0	1				35 (7)	
31	G	4							
32	D	0	0	0					
	G	3	3	3					
33	D	0						48 (1)	
	G	1						48 (1)	
34	D	3	0						
	G	0	0						



# APPORT DE LA NEEDLE ARTHROSCOPIE AU TRAITEMENT MINI-INVASIF DE LA DYSPLASIE DU COUDE CHEZ LE CHIEN : ÉTUDE RÉTROSPECTIVE SUR 34 CAS

---

**AUTEUR : Doriane GOICHON**

## **RÉSUMÉ :**

A ce jour, le traitement chirurgical de référence de la maladie du compartiment médial lors de dysplasie du coude chez le chien est le retrait des fragments et fissurations du processus coronoïde médial (PCM) sous arthroscopie. Cependant, la réalisation de l'arthroscopie standard peut provoquer des lésions iatrogènes dont le risque de survenue est majoré par la forte congruence et l'étroitesse de l'articulation du coude.

La needle-arthroscopie est une nouvelle technique recourant à des optiques, chemises et instruments de diamètre moins important que ceux habituellement utilisés pour l'arthroscopie standard. Son utilisation dans le traitement de la maladie du compartiment médial pourrait ainsi constituer une alternative pertinente à cette dernière.

Notre étude rétrospective portant sur 34 chiens et 48 coudes avait pour objectif d'évaluer les résultats fonctionnels à court et long termes du retrait sous needle-arthroscopie des zones fragmentées ou fissurées du PCM sous needle-arthroscopie au travers d'une évaluation clinique par un clinicien (score de boiterie) et d'une évaluation par le propriétaire (questionnaire type Canine Orthopaedic Index (COI)).

La needle-arthroscopie a permis une évaluation satisfaisante de l'articulation dans 95,8% des cas et ce, sans complications. Avec les limites que constitue le nombre limité d'animaux ayant pu être suivis au long court, notre étude a montré une diminution significative des scores de boiterie à 15 et 30 jours post-opératoires ainsi qu'au suivi au long terme (14 mois ; écart interquartile 4 (16 – 12) mois)), respectivement avec 55,6%, 56% et 60% des chiens qui ne présentaient plus de boiterie. Avec toutes les limites liées à des effectifs et méthodes d'évaluation différents, nos résultats sont comparables avec ceux rapportés dans la littérature lorsque la même procédure chirurgicale était réalisée sous contrôle arthroscopique. Ils sont par ailleurs meilleurs que ceux rapportés pour la coronoïdectomie subtotala à court terme. Il existait également une diminution significative des COI à moyen et long terme.

Sous réserve d'une confirmation par une étude à plus grande échelle, la comparant à l'arthroscopie standard, la needle-arthroscopie pourrait constituer la technique de référence dans le traitement vidéo-assisté de la maladie du compartiment médial lors de dysplasie du coude chez le chien.

## **MOTS CLÉS :**

NEEDLE ARTHROSCOPIE, COUDE, MALADIE DU COMPARTIMENT MEDIAL, DYSPLASIE, ARTHROSE, CHIEN, ARTHROSCOPIE, BOITERIE, CARTILAGE, INCONGRUENCE, MEMBRE THORACIQUE

## **JURY :**

Président : Pr MANASSERO Mathieu

Directrice de thèse : Pr VIATEAU Véronique

Examinatrice : Pr ROBERT Céline

# CONTRIBUTION OF NEEDLE ARTHROSCOPY TO THE MINIMALLY INVASIVE TREATMENT OF ELBOW DYSPLASIA IN DOGS: RETROSPECTIVE STUDY ON 34 CASES

---

**AUTHOR:** Doriane GOICHON

## **SUMMARY:**

Today, the gold-standard surgical treatment for medial compartment disease in canine elbow dysplasia is arthroscopic removal of fragments and fissures of the medial coronoid process (MCP). However, standard arthroscopy can lead to iatrogenic lesions, the risk of which is increased by the high congruence and narrowness of the elbow joint.

Needle arthroscopy is a new technique that uses smaller-diameter optics, liners and instruments than those usually used for standard arthroscopy. Its use in the treatment of medial compartment disease could therefore represent a relevant alternative to standard arthroscopy.

The aim of our retrospective study of 34 dogs and 48 elbows was to assess the short- and long-term functional results of needle-arthroscopic removal of fragmented or cracked areas of the PCM through clinical assessment by a clinician (lameness score) and owner assessment (Canine Orthopaedic Index (COI) questionnaire).

Needle-arthroscopy enabled satisfactory assessment of the joint in 95.8% of cases, without complications. Although limited by the number of animals that could be followed over the long term, our study showed a significant reduction in lameness scores at 15 and 30 days post-operatively, as well as at long-term follow-up (14 months; interquartile range 4 (16 - 12) months), with 55.6%, 56% and 60% of dogs respectively no longer showing lameness. With all the limitations associated with different numbers and evaluation methods, our results are comparable with those reported in the literature when the same surgical procedure was performed under arthroscopic control. They were also better than those reported for subtotal coronoidectomy in the short term. There was also a significant reduction in COI in the medium and long term.

Subject to confirmation by a larger-scale study comparing it to standard arthroscopy, needle-arthroscopy could be the reference technique for video-assisted treatment of medial compartment disease in canine elbow dysplasia.

## **KEYWORDS:**

NEEDLE ARTHROSCOPY, ELBOW, MEDIAL COMPARTMENT DISEASE, DYSPLASIA, OSTEOARTHRITIS, DOG, ARTHROSCOPY, LAMENESS, CARTILAGE, INCONGRUENCE, THORACIC LIMB

## **JURY:**

Chairperson: Pr MANASSERO Mathieu

Thesis Director: Pr VIATEAU Véronique

Reviewer: Pr ROBERT Céline