



HAL
open science

Contribution à la réalisation d'un logiciel d'anatomie en trois dimensions : les artères du chien

Clara Gosselin

► **To cite this version:**

Clara Gosselin. Contribution à la réalisation d'un logiciel d'anatomie en trois dimensions : les artères du chien. Sciences du Vivant [q-bio]. 2019. dumas-04660931

HAL Id: dumas-04660931

<https://dumas.ccsd.cnrs.fr/dumas-04660931>

Submitted on 24 Jul 2024

HAL is a multi-disciplinary open access archive for the deposit and dissemination of scientific research documents, whether they are published or not. The documents may come from teaching and research institutions in France or abroad, or from public or private research centers.

L'archive ouverte pluridisciplinaire **HAL**, est destinée au dépôt et à la diffusion de documents scientifiques de niveau recherche, publiés ou non, émanant des établissements d'enseignement et de recherche français ou étrangers, des laboratoires publics ou privés.

ECOLE NATIONALE VETERINAIRE, AGROALIMENTAIRE
ET DE L'ALIMENTATION NANTES ATLANTIQUE - ONIRIS

ANNEE 2019

Thèse confidentielle jusqu'au 15/07/2024

**CONTRIBUTION À LA RÉALISATION D'UN LOGICIEL
D'ANATOMIE EN TROIS DIMENSIONS : LES ARTÈRES DU CHIEN**

THESE
Pour le
Diplôme d'Etat de
DOCTEUR VETERINAIRE

Présentée et soutenue publiquement
Le 15 Juillet 2019
devant
La Faculté de Médecine de Nantes
par

Clara Marie Annick GOSSELIN

Née le 17 Mars 1994, à Le Havre (76)

JURY

- Président :** **Monsieur Antoine HAMEL**
Professeur à la Faculté de Médecine de Nantes
- Rapporteur :** **Monsieur Claude GUINTARD**
Maître de conférence à l'Ecole Nationale Vétérinaire
Agroalimentaire et de l'Alimentation Nantes Atlantique – ONIRIS
- Assesseur :** **Madame Lamia BRIAND**
Maître de conférence à l'Ecole Nationale Vétérinaire
Agroalimentaire et de l'Alimentation Nantes Atlantique – ONIRIS
- Membres invités :** **Monsieur Eric BETTI**
Maître de conférence à l'Ecole Nationale Vétérinaire
Agroalimentaire et de l'Alimentation Nantes Atlantique – ONIRIS
- Monsieur Emmanuel DURAND**
Designer, porteur du projet « AnatoPlus »

ENSEIGNANTS-CHERCHEURS ET ENSEIGNANTS D'ONIRIS

Département BPSA Biologie, Pathologie et Sciences de l'Aliment	
Responsable : Hervé POULIQUEN - Adjoint : Emmanuel JAFFRES	
Nutrition et Endocrinologie	Henri DUMON (Pr) Lucile MARTIN (Pr) Patrick NGUYEN (Pr)
Pharmacologie et Toxicologie	Jean-Claude DESFONTIS (Pr) Martine KAMMERER (Pr) Yassine MALLEM (Pr) Hervé POULIQUEN (Pr)
Physiologie fonctionnelle, cellulaire et moléculaire	Jean-Marie BACH (Pr) Julie HERVE (MC) Lionel MARTIGNAT (Pr) Grégoire MIGNOT (MC)
Histologie et anatomie pathologique	Jérôme ABADIE (MC) Marie-Anne COLLE (Pr) Laetitia JAILLARDON (MC) Frédérique NGUYEN (MC)
Pathologie générale, microbiologie et immunologie	François MEURENS (Pr) Emmanuelle MOREAU (MC HDR) Jean-Louis PELLERIN (Pr) Hervé SEBBAG (MC)
Biochimie alimentaire industrielle	Clément CATANEO (MC) Joëlle GRUA (MC) Laurent LE THUAUT (MC) Carole PROST (Pr) Thierry SEROT (Pr) Florence TEXIER (MC)
Microbiotech	Géraldine BOUE (MC) Nabila HADDAD (MC) Emmanuel JAFFRES (MC) Mathilde MOSSER (MC) Hervé PREVOST (Pr) Bénédicte SORIN (IE) Raouf TAREB (MCC)

Département SAESP Santé des Animaux d'Elevage et Santé Publique	
Responsable : Alain CHAUVIN - Adjoint : Raphaël GUATTEO	
Hygiène et qualité des aliments	Jean-Michel CAPPELIER (Pr) Eric DROMIGNY (MC HDR) Michel FEDERIGHI (Pr) Bruno LE BIZEC (Pr) Catherine MAGRAS (Pr) Marie-France PILET (Pr) Fanny RENOIS-MEURENS (MC)

Médecine des animaux d'élevage	Sébastien ASSIE (MC) Catherine BELLOC (Pr) Isabelle BREYTON (MC) Christophe CHARTIER (Pr) Alain DOUART (MC) Raphaël GUATTEO (Pr) Mily LEBLANC MARIDOR (MC) Anne RELUN (MCC)
Parasitologie, Aquaculture, Faune Sauvage	Albert AGOULON (MC) Suzanne BASTIAN (MC) Guillaume BLANC (MC HDR) Ségolène CALVEZ (MC) Alain CHAUVIN (Pr) Nadine RAVINET (MC)
Maladies réglementées, zoonoses et réglementation sanitaire	Carole PEROZ (MC) Nathalie RUVOEN (Pr)
Zootecnie	Nathalie BAREILLE (Pr) François BEAUDEAU (Pr) Christine FOURICHON (MC HDR) Aurélien MADOUASSE (MC) Nora NAVARRO-GONZALEZ (MCC)

Département DSC Sciences cliniques

Responsable : Catherine IBISCH - Adjoint : Vincent BRUET

Anatomie comparée	Eric BETTI (MC) Claire DOUART (MC) Claude GUINTARD (MC)
Pathologie chirurgicale et anesthésiologie	Eric AGUADO (MC HDR) Olivier GAUTHIER (Pr) Eric GOYENVALLE (MC) Béatrice LIJOUR (MC) Caroline TESSIER* (MC) Gwénola TOUZOT-JOURDE (MC)
Dermatologie, parasitologie des carnivores et des équidés, mycologie	Patrick BOURDEAU (Pr) Vincent BRUET (MC)
Médecine interne, imagerie médicale et législation professionnelle vétérinaire	Nora BOUHSINA (MCC) Nicolas CHOUIN (MC) Anne COUROUCE (Pr) Jack-Yves DESCHAMPS (Pr) Amandine DRUT (MC) Marion FUSELLIER-TESSON (MC) Catherine IBISCH (MC) Françoise ROUX (Pr) Odile SENECAT (MC)
Biotechnologies et pathologie de la reproduction	Djemil BENCHARIF (MC HDR) Lamia BRIAND (MC HDR) Jean-François BRUYAS (Pr) Francis FIENI (Pr)

Département GPA Génie des procédés alimentaires**Responsable : Olivier ROUAUD - Adjoint : Sébastien CURET-PLOQUIN**

Lionel BOILLEREAUX (Pr)	Sébastien CURET PLOQUIN (MC)
Marie DE LAMBALLERIE (Pr)	Dominique DELLA VALLE (MC HDR)
Francine FAYOLLE (Pr)	Michel HAVET (Pr)
Vanessa JURY (MC)	Emilie KORBEL (MCC)
Alain LEBAIL (Pr)	Catherine LOISEL (MC)
Jean-Yves MONTEAU (MC HDR)	Olivier ROUAUD (Pr)
Laurence POTTIER (MC)	Eve-Anne NORWOOD (MCC)
Cyril TOUBLANC (MC)	

Département MSC Management, statistiques et communication**Responsable : Sibylle DUCHAINE - Adjointe : Samira ROUSSELIERE (MC)**

Mathématiques, Statistiques, Informatique	Véronique CARIOU (MC) Philippe COURCOUX (MC) El Mostafa QANNARI (Pr) Michel SEMENOU (MC) Chantal THORIN (Pr Ag.) Evelyne VIGNEAU (Pr)
Economie, gestion	Pascal BARILLOT (MC) Ibrahima BARRY (MCC) Florence BEAUGRAND (MC) Sibylle DUCHAINE (MC) Sonia EL MAHJOUB (MC) Jean-Marc FERRANDI (Pr) Samira ROUSSELIERE (MC)
Langues et communication	Fabiola ASENSIO (PCEA) Marc BRIDOU (PLPA) David GUYLER (Ens. cont.) Franck INSIGNARES (IE) Shaun MEEHAN (Ens. cont.) Linda MORRIS (PCEA)

La reproduction d'extraits est autorisée avec mention de la source. Toute reproduction partielle doit être fidèle au texte utilisé. Cette thèse devra donc être citée comme suit :

GOSSELIN C. (2019). Contribution à la réalisation d'un logiciel d'anatomie en trois dimensions : les artères du chien. Thèse de doctorat vétérinaire, Faculté de Médecine, Nantes. Oniris : Ecole Nationale Vétérinaire, Agroalimentaire et de l'Alimentation Nantes-Atlantique, 150 pages éditées sur 358 pages en version intégrale numérique.

Le défaut de citation est considéré comme du plagiat. Ce dernier est puni par la loi française et passible de sanction allant jusqu'à 3 ans d'emprisonnement et 300 000 euros d'amende.

REMERCIEMENTS

A Monsieur le Professeur Antoine HAMEL, Professeur à la faculté de Médecine de Nantes.
Merci de m'avoir fait l'honneur d'accepter de présider le jury de cette thèse, et d'avoir accordé de votre temps à ce travail.

Mes respectueux remerciements.

A Monsieur Claude GUINTARD, Maître de conférence en Anatomie à Oniris.

Pour m'avoir présenté ce sujet de thèse, et permis de participer à un projet pédagogique comme je vous en avais exprimé le souhait il y a maintenant trois ans.

Pour avoir répondu présent à mes innombrables mails, m'avoir accompagnée et solutionné toutes mes petites phases de stress, toujours avec le sourire.

Pour votre gentillesse et votre humour constant.

Toute ma gratitude et mes sincères remerciements.

A Monsieur Eric BETTI, Maître de conférence en Anatomie à Oniris.

Pour m'avoir soutenu tout au long de ce travail, et encadré lors de nos expérimentations on ne peut plus expérimentales.

Pour avoir lu attentivement et jugé des centaines de pages de travail, y avoir apporté votre expérience, et ce en un temps record.

Toute ma gratitude et mes sincères remerciements.

A Madame Lamia BRIAND, Maître de conférence en Pathologie de la Reproduction Oniris.

Pour m'avoir fait l'honneur d'accepter de rejoindre le jury de cette thèse, et m'avoir accordé de votre temps pour juger ce travail.

Mes sincères remerciements.

A Monsieur Emmanuel DURAND, Designer et porteur du projet AnatoPlus.

Pour m'avoir permis d'apporter ma contribution à ton magnifique projet.

Pour tout le temps que tu m'as accordé peu importe les délais, pour les multiples dimanches et jours fériés passés à travailler.

Pour ta bonne humeur inébranlable face à tous les imprévus et les obstacles.

C'est grâce à ton investissement qu'on a pu progresser dans la bonne direction.

Et enfin merci d'avoir apporté un nouvel et excellent exemple à mon expérience personnelle, de l'intérêt d'un travail d'équipe, lorsque celle-ci est soudée.

Toute ma reconnaissance et mes sincères remerciements, meilleurs vœux pour la suite à venir.

A mon Père,

TABLE DES MATIERES

LISTE DES ABREVIATIONS	19
LISTE DES FIGURES.....	20
LISTE DES TABLEAUX	22
INTRODUCTION.....	27
1 LOGICIEL D'ANATOMIE DU CHIEN EN TROIS DIMENSIONS : UN OUTIL PEDAGOGIQUE D'AVENIR	29
1.1 PRESENTATION DU PROJET ANATOPLUS	29
1.1.1 <i>Les participants du projet.....</i>	29
1.1.2 <i>Objectifs du logiciel en devenir.....</i>	30
1.2 HISTORIQUE DU PROJET	31
1.2.1 <i>Les méthodes de financement.....</i>	31
1.2.2 <i>Les étapes réalisées.....</i>	32
1.2.3 <i>Les étapes en cours et à venir.....</i>	33
2 PARTIE BIBLIOGRAPHIQUE.....	34
2.1 CRITERES D'ETABLISSEMENT ET DE LECTURE DE LA CARTOGRAPHIE	34
2.2 CARTOGRAPHIE BIBLIOGRAPHIQUE DE L'ANGIOLOGIE ARTERIELLE DU CHIEN.....	36
2.2.1 <i>Le tronc pulmonaire Cf. CD-Rom.....</i>	36
2.2.2 <i>L'aorte ascendante Cf. CD-Rom.....</i>	36
2.2.3 <i>L'arc aortique.....</i>	37
2.2.3.1 Le tronc brachio-céphalique	38
2.2.3.1.1 L'artère carotide commune	38
2.2.3.1.2 L'artère carotide externe	46
2.2.3.1.3 L'artère carotide interne.....	99
2.2.3.1.4 Les artères cérébrales	103
2.2.3.2 L'artère subclavière Cf. CD-Rom	113
2.2.3.3 Les artères du membre thoracique Cf. CD-Rom.....	113

2.2.3.3.1 L'artère axillaire	<i>Cf. CD-Rom</i>	113
2.2.3.3.2 L'artère brachiale	<i>Cf. CD-Rom</i>	113
2.2.3.3.3 L'artère médiane	<i>Cf. CD-Rom</i>	113
2.2.4 L'aorte descendante	<i>Cf. CD-Rom</i>	113
2.2.4.2 L'aorte abdominale	<i>Cf. CD-Rom</i>	113
2.2.4.3 Les artères du bassin, du membre pelvien et de la queue	<i>Cf. CD-Rom</i>	113
2.2.4.3.1 L'artère iliaque externe	<i>Cf. CD-Rom</i>	113
2.2.4.3.2 L'artère iliaque interne	<i>Cf. CD-Rom</i>	113
2.2.4.3.3 L'artère sacrale médiane	<i>Cf. CD-Rom</i>	113
3 MATERIEL ET METHODE		115
3.1 PREPARATION DU SUPPORT D'ETUDE		115
3.1.1 Sélection et préparation non spécifique du modèle		115
3.1.2 Préparation spécifique du modèle : contraste artériel, mise en place physiologique et conservation		116
3.2 CREATION DE DONNEES PAR L'IMAGERIE MEDICALE		118
3.2.1 Extraction du réseau artériel par imagerie médicale		118
3.2.2 Reconstruction 3D des artères à partir de l'acquisition scanner		120
4 RESULTATS ET DISCUSSION		132
4.1 EXEMPLE DU MEMBRE THORACIQUE VU DU LOGICIEL		132
4.2 DISCUSSION		139
4.2.1 Utilisation d'un seul chien de race Beagle		139
4.2.2 Avantages et limites de la bibliographie		140
4.2.3 Contraintes techniques		142
4.2.4 Progrès et anatomie, sources de motivation		143
CONCLUSION		145
BIBLIOGRAPHIE		146
SITOGRAFIE		148

LISTE DES ABREVIATIONS

2D : deux dimensions.

3D : trois dimensions.

A. : *arteria*.

Aa. : *arteriae*.

R. : *ramus*.

Cm : centimètre(s).

DICOM : Digital Imaging and Communications in Medicine.

FOV : Field Of View.

Kg : kilogramme(s).

KV : kilovolt(s).

MA : milliampère(s).

MESR : Ministère en charge de l'Enseignement Supérieur et de la Recherche.

ml : millilitre(s).

mm : millimètre(s).

NAV : *Nomina Anatomica Veterinaria*.

Oniris : Ecole Nationale Vétérinaire, Agroalimentaire et de l'Alimentation, Nantes-Atlantique.

LISTE DES FIGURES

Le présent manuscrit contient seulement une partie du travail réalisé, la totalité de la thèse est consultable sur le CD-Rom joint.

Dans le but de maintenir une cohérence entre la version éditée et la version intégrale de ce travail, les numéros de figure sont conservés à l'identique entre les deux versions, ceci explique que les figures de ce manuscrit commencent à la figure 5. Les figures 1 à 4 et 20 à 66 sont accessibles dans la version intégrale de cette thèse sur le CD-Rom joint.

Figure 5 : Arc aortique et gros vaisseaux du cœur, vue ventrale (Miller's, 2013).....	37
Figure 6 : Artères carotides communes du chien, vue ventrale (Miller's, 2013).....	40
Figure 7 : Exemple de schématisation arborée du tronc brachio-céphalique du chien	45
Figure 8 : Rameaux de l'artère carotide commune, vue latérale (Miller's, 2013)	47
Figure 9 : Artères de la tête du chien, vue latérale (Barone, 1996).....	49
Figure 10 : Artères issues de l'artère carotide commune, vue ventrale de la tête osseuse (Miller's, 2013).....	54
Figure 11 : Artères des lèvres du chien, vue latérale (Miller's, 2013).....	58
Figure 12 : Artères de la tête du chien avec les muscles faciaux visibles, vue latérale (Barone, 1996).....	59
Figure 13 : Artères de la tête osseuse du chien, vue latérale (Miller's, 2013)	69
Figure 14 : Artères de la mandibule du chien, vue ventrolatérale (Miller's, 2013).....	75
Figure 15 : Artères de l'orbite et de la base du crâne du chien, vue dorsale (Miller's, 2013) .	82
Figure 16 : Artères du septum nasal du chien, vue en coupe sagittale (Miller's, 2013)	89
Figure 17 : Artères terminales de l'artère maxillaire du chien, vue latérale (Miller's 2013)...	92
Figure 18 : Artères de l'hypophyse issues de l'artère carotide interne, vue ventral (Miller's, 2013).....	102
Figure 19 : Artères de l'encéphale du chien, vue ventrale (Barone, 1996).....	104
Figure 67 : Chien de race Beagle, injecté au sulfate de baryum, fixé en position debout dans un support en bois.....	118
Figure 68 : Segmentation du membre thoracique du chien, injecté au sulfate de baryum, vue médiale, niveau de gris 500	121
Figure 69 : Segmentation du membre thoracique du chien, injecté au sulfate de baryum, vue médiale, niveau de gris 1800	122
Figure 70 : Schématisation de la densité initiale de polygones de la représentation des artères avant traitement (un polygone entouré à titre d'exemple).....	124
Figure 71 : Segmentation du membre thoracique du chien, injecté au sulfate de baryum, vue médiale, niveau de gris 1800 - Reconstruction des artères subclavière gauche, axillaire, brachiale et médiane	125
Figure 72 : Segmentation du membre thoracique du chien, injecté au sulfate de baryum, vue médiale, niveau de gris 1800 - Reconstruction des artères subclavière gauche, axillaire, brachiale, médiane et de leurs collatérales	126

Figure 73 : Segmentation du membre thoracique du chien, injecté au sulfate de baryum, vue médiale, niveau de gris 1800 - Reconstruction de l'ensemble des artères	127
Figure 74 : Artères reconstruites en 3D d'un membre thoracique de chien, vue médiale	128
Figure 75 : Segmentation du membre thoracique du chien, injecté au sulfate de baryum, vue médiale, niveau de gris 500 - Superposé au réseau artériel reconstruis en 3D.....	130
Figure 76 : Schématisation arborée de la totalité des artères du chien.....	131
Figure 77 : Design du logiciel AnatoPlus vu depuis la tablette numérique	132
Figure 78 : Page d'accueil de l'application AnatoPlus vue depuis la tablette numérique	133
Figure 79 : Représentation 3D des artères du membre thoracique gauche du chien.....	134
Figure 80 : Artère brachiale gauche légendée du chien, vue du logiciel.....	135
Figure 81 : Artère carotide commune gauche légendée du chien, vue du logiciel.....	136
Figure 82 : Représentation 3D des artères du thorax du chien.....	137
Figure 83 : Scapula gauche légendée du chien, vue de l'application AnatoPlus (Guyon 2015)	138
Figure 84 : Insertions musculaires des os de la main du chien, AnatoPlus (Guyon 2015 ; Millière 2017)	138

LISTE DES TABLEAUX

Le présent manuscrit contient seulement une partie du travail réalisé, la totalité de la thèse est consultable sur le CD-Rom joint.

Dans le but de maintenir une cohérence entre la version éditée et la version intégrale de ce travail, les numéros de tableau sont conservés à l'identique entre les deux versions, ceci explique que les tableaux de ce manuscrit commencent au tableau 30. Les tableaux 1 à 27 et 150 à 437 sont accessibles dans la version intégrale de cette thèse sur le CD-Rom joint.

Tableau 28 : Arc aortique.....	37
Tableau 29 : Tronc brachio-céphalique.....	38
Tableau 30 : Tronc bicarotidien.....	39
Tableau 31 : Artère carotide commune gauche.....	39
Tableau 32 : Artère carotide commune droite.....	41
Tableau 33 : Artère thyroïdienne caudale.....	41
Tableau 34 : Artère thyroïdienne crâniale.....	42
Tableau 35 : Rameau laryngé caudal de l'artère thyroïdienne crâniale.....	43
Tableau 36 : Rameau pharyngé de l'artère thyroïdienne crâniale.....	43
Tableau 37 : Rameau crico-thyroïdien de l'artère thyroïdienne crâniale.....	43
Tableau 38 : Rameau sterno-cléido-mastoïdien de l'artère thyroïdienne crâniale.....	44
Tableau 39 : Artère carotide externe.....	46
Tableau 40 : Artère occipitale.....	48
Tableau 41 : Artère condyloïde.....	50
Tableau 42 : Rameau occipital de l'artère occipitale.....	51
Tableau 43 : Artère méningée caudale.....	51
Tableau 44 : Artère laryngée crâniale.....	52
Tableau 45 : Rameau pharyngé de l'artère laryngée crâniale.....	52
Tableau 46 : Rameau laryngé de l'artère laryngée crâniale.....	53
Tableau 47 : Artère pharyngienne ascendante.....	54
Tableau 48 : Rameaux palatins de l'artère pharyngienne ascendante.....	55
Tableau 49 : Rameaux pharyngiens de l'artère pharyngienne ascendante.....	55
Tableau 50 : Artère linguale.....	56
Tableau 51 : Artère palatine ascendante.....	56
Tableau 52 : Rameaux périhyoïdiens de l'artère linguale.....	56
Tableau 53 : Artère linguale profonde.....	57
Tableau 54 : Rameaux dorsaux de la langue, de l'artère linguale profonde.....	57
Tableau 55 : Artère faciale.....	58
Tableau 56 : Rameau glandulaire de l'artère faciale.....	60
Tableau 57 : Artère sublinguale.....	60
Tableau 58 : Artère submentale.....	61
Tableau 59 : Artère labiale inférieure.....	61
Tableau 60 : Artère angulaire de la bouche.....	62

Tableau 61 : Artère labiale supérieure	62
Tableau 62 : Rameau anastomotique avec l'artère infra-orbitaire	63
Tableau 63 : Artère auriculaire caudale	63
Tableau 64 : Artère stylo-mastoïdienne	64
Tableau 65 : Rameau parotidien de l'artère auriculaire caudale	64
Tableau 66 : Rameau sterno-cléido-mastoïdien	65
Tableau 67 : Rameau glandulaire du rameau sterno-cléido-mastoïdien	65
Tableau 68 : Rameau auriculaire latéral	65
Tableau 69 : Rameau auriculaire intermédiaire	66
Tableau 70 : Artère auriculaire profonde	66
Tableau 71 : Rameau auriculaire médial	67
Tableau 72 : Rameau occipital de l'artère auriculaire caudale	67
Tableau 73 : Artère parotidienne	68
Tableau 74 : Artère temporale superficielle	69
Tableau 75 : Artère transverse de la face	70
Tableau 76 : Artère auriculaire rostrale	70
Tableau 77 : Artère palpébrale latérale inférieure	71
Tableau 78 : Artère palpébrale latérale supérieure	72
Tableau 79 : Artère dorsale caudale du nez	72
Tableau 80 : Artère maxillaire globale	73
Tableau 81 : Portion mandibulaire de l'artère maxillaire	74
Tableau 82 : Rameau articulaire temporo-mandibulaire	74
Tableau 83 : Artère alvéolaire inférieure	75
Tableau 84 : Rameau mylo-hyoïdien	76
Tableau 85 : Rameau dentaires de l'artère alvéolaire inférieure	76
Tableau 86 : Rameaux mentonniers de l'artère alvéolaire inférieure	76
Tableau 87 : Artère temporale profonde caudale	77
Tableau 88 : Artère massétérique	78
Tableau 89 : Artère tympanique rostrale	78
Tableau 90 : Artère méningée moyenne	79
Tableau 91 : Rameau anastomotique avec l'artère carotide interne de l'artère méningée caudale	79
Tableau 92 : Rameaux ptérygoïdiens de l'artère maxillaire	80
Tableau 93 : Portion ptérygoïdienne de l'artère maxillaire	80
Tableau 94 : Portion ptérygo-palatine de l'artère maxillaire	81
Tableau 95 : Artère ophtalmique externe	82
Tableau 96 : Rameau anastomotique avec l'artère carotide interne de l'artère ophtalmique externe	83
Tableau 97 : Rameau anastomotique avec l'artère méningée moyenne	83
Tableau 98 : Rameau anastomotique avec l'artère ophtalmique interne	84
Tableau 99 : Artère centrale de la rétine	84
Tableau 100 : Artères ciliaires postérieures longues	85
Tableau 101 : Artères ciliaires postérieures courtes	85
Tableau 102 : Artères épiscclérales des artères ciliaires postérieures longues	85

Tableau 103 : Rameaux musculaires de l'artère ophtalmique externe.....	86
Tableau 104 : Artère ciliaire antérieure.....	86
Tableau 105 : Artères épisclérales des rameaux musculaires de l'artère ophtalmique externe.....	87
Tableau 106 : Artères conjonctives postérieures.....	87
Tableau 107 : Artère lacrymale.....	87
Tableau 108 : Artère ethmoïdale externe.....	88
Tableau 109 : Artères nasales septales caudales de l'artère ethmoïdale externe.....	89
Tableau 110 : Artère méningée rostrale.....	90
Tableau 111 : Artère temporale profonde rostrale.....	90
Tableau 112 : Artère buccale.....	91
Tableau 113 : Rameaux glandulaires zygomatiques.....	91
Tableau 114 : Artère palatine mineure.....	91
Tableau 115 : Artère palatine descendante.....	93
Tableau 116 : Artère palatine majeure.....	94
Tableau 117 : Artère sphéno-palatine.....	95
Tableau 118 : Artères nasales caudales latérales, et nasales caudales latérales de l'artère sphéno-palatine.....	95
Tableau 119 : Artère infra-orbitaire.....	96
Tableau 120 : Artère malaire.....	97
Tableau 121 : Artère palpébrale inférieure médiale.....	97
Tableau 122 : Artère palpébrale supérieure médiale.....	97
Tableau 123 : Artère de la troisième paupière.....	97
Tableau 124 : Rameaux dentaires de l'artère infra-orbitaire.....	98
Tableau 125 : Artère latérale du nez.....	98
Tableau 126 : Artère dorsale rostrale du nez.....	99
Tableau 127 : Artère carotide interne.....	100
Tableau 128 : Sinus carotidien.....	100
Tableau 129 : Glomus carotidien.....	101
Tableau 130 : Artère intercarotidienne caudale.....	101
Tableau 131 : Artère intercarotidienne rostrale.....	102
Tableau 132 : Cercle artériel du cerveau.....	103
Tableau 133 : Artère communicante caudale.....	105
Tableau 134 : Artère cérébrale moyenne.....	106
Tableau 135 : Rameaux corticaux de l'artère cérébrale moyenne.....	106
Tableau 136 : Rameaux centraux de l'artère cérébrale moyenne.....	106
Tableau 137 : Rameaux striés des rameaux centraux de l'artère cérébrale moyenne.....	106
Tableau 138 : Artère choroïdienne rostrale.....	107
Tableau 139 : Artère cérébrale rostrale.....	108
Tableau 140 : Rameaux corticaux de l'artère cérébrale rostrale.....	108
Tableau 141 : Rameaux centraux de l'artère cérébrale rostrale.....	108
Tableau 142 : Artère ophtalmique interne.....	109
Tableau 143 : Artère ethmoïdale interne.....	109
Tableau 144 : Artère communicante rostrale.....	110
Tableau 145 : Artère cérébrale caudale.....	111

Tableau 146 : Rameaux corticaux de l'artère cérébrale caudale.....	111
Tableau 147 : Rameaux centraux de l'artère cérébrale caudale.....	111
Tableau 148 : Rameaux choroïdes caudaux de l'artère cérébrale caudale.....	111
Tableau 149 : Artère cérébelleuse rostrale.....	112

INTRODUCTION

« Je m'étais mis à étudier l'anatomie, et passant en revue la multitude et le jeu des pièces qui composaient ma machine, je m'attendais à sentir détraquer tout cela vingt fois le jour ». Ces mots de Jean-Jacques Rousseau, issus de l'œuvre du XVIII^{ème} siècle, *Les Confessions*, suggèrent l'étendue de la complexité de la science de l'anatomie ainsi que sa nécessité. Cette science appliquée ancestrale, reposant sur l'art de la dissection, a suscité curiosité et expérimentation à travers les siècles. A ce jour l'anatomie est l'une des fondations indispensables à la connaissance et l'application de la médecine. La médecine vétérinaire n'y fait pas exception, et quiconque se targuant de vouloir pratiquer la médecine vétérinaire devra intégrer les bases de l'anatomie avant tout. Pour y parvenir, vont contribuer, des professeurs désireux de transmettre leur savoir, divers ouvrages incontournables de la littérature, quelques squelettes ainsi que des sessions de dissection de corps inertes.

La préservation de l'écosystème et le respect du bien-être animal sont des préoccupations actuelles, inscrites dans une époque où la technologie et le numérique ne cessent de progresser. Si l'anatomie est une science indispensable, sa forme et la façon de s'y confronter peuvent être sujets à évolution. C'est l'idée qu'exprime le logiciel d'anatomie tridimensionnelle en cours de conception : AnatoPlus. Les logiciels d'anatomie en 3D apparaissent sur le marché dans la médecine humaine, mais peinent à se développer en médecine vétérinaire où seules quelques représentations sommaires sont disponibles. Hors ce type de support en 3D, d'une qualité universitaire, permettrait de fournir un support visuel réaliste et interactif, associé aux connaissances nécessaires à l'étude de l'anatomie. Ce logiciel a pour but de s'intégrer à l'étude actuelle de l'anatomie, de faire profiter au mieux des travaux de dissection à l'aide d'un travail en 3D préalable, sans s'y substituer. Après une étude ostéologique et myologique du chien au cours des quatre dernières années, c'est au tour de l'angiologie artérielle de se matérialiser dans le logiciel AnatoPlus.

La première partie de cette thèse présente le projet AnatoPlus, ses rouages, les contributions déjà apportées ainsi que ses perspectives d'avenir. Une seconde partie regroupe de façon ordonnée la description précise et l'illustration de chaque artère du chien mentionnée dans la *Nomina Anatomica Veterinaria 2017*, cet index d'artères a pour vocation de combler les légendes de l'angiologie artérielle du logiciel en construction. Le protocole expérimental réalisé pour extraire le réseau artériel en 3D du chien à l'aide de l'imagerie médicale, ainsi que l'exploitation informatique des données obtenues sont exposées en troisième partie. Enfin, une quatrième partie expose les résultats 3D conçus pour le logiciel, s'appuyant sur l'exemple du membre thoracique du chien. Ces résultats et leur obtention sont alors discutés afin de proposer d'éventuelles optimisations pour continuer à faire progresser AnatoPlus.

1 LOGICIEL D'ANATOMIE DU CHIEN EN TROIS DIMENSIONS : UN OUTIL PEDAGOGIQUE D'AVENIR

1.1 PRESENTATION DU PROJET ANATOPLUS

1.1.1 Les participants du projet

L'idée d'une plateforme pédagogique dédiée à l'anatomie 3D est abordée en 2012 par le Dr. Jean-Pierre DAGNEAUX, vétérinaire diplômé de l'école vétérinaire d'Alfort. A l'époque, professionnel de la presse spécialisée vétérinaire, le Dr. DAGNEAUX déplore l'inexistence de support 3D dédié à l'anatomie vétérinaire dans l'enseignement vétérinaire. En plus des supports 2D classiques tels que les livres et les planches anatomiques, les seuls supports 3D utilisés sont les pièces osseuses et les exercices de dissections. Dans une société où les limites technologiques sont perpétuellement repoussées, notamment en médecine humaine où les outils informatiques 3D se multiplient, la médecine vétérinaire peut prétendre aux mêmes outils.

Afin d'initier un projet d'envergure, le Dr. Jean-Pierre DAGNEAUX contacte M. Emmanuel DURAND, diplômé de l'Ecole de Design de Nantes en 2010 afin de lui confier la conception et l'architecture de l'outil informatique. Le but est de créer un logiciel d'anatomie 3D, alors nommé 3D4Vet, présentant le squelette du chien afin de participer à un concours pour obtenir des financements et développer le projet.

A son démarrage, les stratégies financières et commerciales de 3D4Vet sont gérées par M. Olivier JOUBERT, travaillant au sein d'une entreprise de fabrication de coques de bateaux pour le Vendée Globe.

Atlanpôle, incubateur de recherche et berceau de sociétés innovantes, accepte de prendre part au projet en décembre 2012. Il fournit alors de précieuses ressources dans les domaines de la stratégie, du marketing et du perfectionnement permettant la réalisation des premiers tests de l'outil.

Armé sur les plans financiers, marketing et conceptuel, 3D4Vet doit se prévaloir d'un contenu scientifique précis et fiable étant donné son but pédagogique. Le service d'Anatomie comparée d'Oniris, représenté par les professeur(e)s Claude GUINTARD, Éric BETTI et Claire DOUARD, accepte de participer au projet pour en assurer la formation scientifique à partir de 2013. Cette même année, le Dr. Jean-Pierre DAGNEAUX quitte le projet et en laisse les rênes à M. Emmanuel DURAND.

Ainsi 3D4Vet devient AnatoPlus en 2013, porté par M. Emmanuel DURAND.

Le service d'Anatomie comparée d'Oniris met en place un partenariat avec la société Image ET® à Mordelles, fondée par M. Cédric TAVERNIER et M. Yvan RICHARDEAU. Le scanner utilisé est consacré à l'imagerie vétérinaire (Somatom Sensation 16, Siemens Healthcare®, USA) et sert à réaliser des acquisitions scanner du corps complet d'un chien de race Beagle. L'acquisition scanner obtenue permet de créer un prototype de l'ostéologie du chien en 3D, accompagnée d'un long et fastidieux travail de retouche et de reconstruction de ces images par M. Emmanuel DURAND.

Les années suivantes, des étudiants d'Oniris prennent part au projet pour y apporter du contenu scientifique dans le cadre de leur thèse de doctorat vétérinaire, à ce à différents niveaux anatomiques.

La section ostéologie du logiciel 3D est documentée et mise en place par le Dr. Lucie GUYON au cours de son travail de thèse de doctorat vétérinaire (GUYON 2015). La technique utilisée repose sur la photogrammétrie, en utilisant seize vues légendées différentes de chaque os pour le reconstituer en 3D.

La section myologie du logiciel est couverte par quatre étudiantes au cours de leurs thèses de doctorat vétérinaire, les Dr. Morgane KORMAN, Justine MILLIERE, Alexia POUJADE et Julie HASCOET, travaillant respectivement sur les muscles du tronc et de la colonne (Korman 2017), du membre thoracique (Millière 2017), du membre pelvien (Poujade 2017), et de la tête (Hascoët 2017). Celles-ci sont scrupuleusement encadrées par les Professeurs d'anatomie, Eric BETTI et Claude GUINTARD, en collaboration avec M. Emmanuel DURAND.

Depuis 2018, la section angiologie prend naissance avec la reconstruction 3D des artères du chien et la conception d'un index documentés et légendés comprenant chaque artère du chien afin de documenter le logiciel. La présente thèse a pour but de présenter ce travail sur les artères du chien.

1.1.2 Objectifs du logiciel en devenir

Le logiciel AnatoPlus a été créé et continue à se construire aujourd'hui dans le but de fournir un outil 3D de l'anatomie complète du chien à visée pédagogique. Ce logiciel s'adressera à tout futur vétérinaire, vétérinaire ou anatomiste qui pourrait étudier ou intervenir sur des chiens. Ainsi de futurs étudiants pourraient disposer d'un outil 3D quotidien et d'utilisation autonome, avec un contenu scientifique rigoureux et fiable validé par les Professeur(e)s

d'anatomie d'Oniris. Cet outil est aussi utilisable par des praticiens vétérinaires, que ce soit pour sa représentation visuelle en 3D ou ses légendes anatomiques détaillées.

Afin d'atteindre les différents membres du public ciblé, le logiciel AnatoPlus sera à terme proposé sur différents supports, principalement sur CD-Rom ou bien sous forme d'une application téléchargeable. Néanmoins le logiciel n'a pas pour but d'être utilisé par le grand public, sa qualité et sa rigueur scientifiques sont à destination de la profession vétérinaire aussi bien étudiante que praticienne. Malgré une grande volonté d'interactivité au sein du logiciel, ainsi qu'un caractère presque ludique, le logiciel restera un outil professionnel d'apprentissage, d'approfondissement et d'optimisation des connaissances en anatomie vétérinaire.

L'avantage et l'innovation apportés par AnatoPlus résident dans la qualité visuelle et le réalisme des modélisations présentées. Plus qu'une schématisation de l'anatomie du chien, le logiciel présente les différentes pièces anatomiques de l'animal dans leur position physiologique, rendant chaque aspérité périostée ou insertion ligamentaire visible.

Depuis environ cinq ans, diverses contributions ont été apportées afin de construire les sections ostéologie et myologie du logiciel au cours de différentes thèses de doctorat vétérinaire. La section angiologie est entamée avec la partie artérielle présentée dans ce document. A l'avenir, la partie veineuse de l'angiologie du chien sera abordée, ainsi que l'ensemble des systèmes nerveux du chien.

1.2 HISTORIQUE DU PROJET

1.2.1 Les méthodes de financement

Au lancement du projet 3D4Vet, celui-ci est présenté lors d'une commission à Atlanpôle en décembre 2012. L'entreprise Atlanpôle accepte de contribuer au projet en fournissant des ressources concernant l'ensemble de l'enveloppe marketing, correspondant à une contribution globale de 30 000€. C'est d'ailleurs grâce à ces ateliers que le logiciel trouvera son futur nom, AnatoPlus. Ainsi le logiciel a pu bénéficier de trois piliers fondamentaux : un réseau de professionnels, des compétences en développement de l'ingénierie de l'innovation et enfin une aide marketing afin d'implanter au mieux le produit auprès de son public.

Atlanpôle est un centre d'innovation du bassin économique et universitaire de Nantes, accueillant et structurant tout un écosystème d'innovation dans des disciplines variées de la haute technologie dans la région des Pays de la Loire et du Grand Ouest. Atlanpôle agit comme incubateur d'entreprises innovantes, fournissant des outils adaptés à diverses bonnes idées pour les faire grandir et les adapter au marché actuel, en collaboration avec les respon-

sables de chaque projet. En mars 2018, Atlanpôle réunissait 460 entreprises au total, a accompagné et suivis 109 entreprises en 2017, et accueillis 29 nouvelles entreprises cette même année. Les statistiques à cette période témoignent d'un taux de réussite exemplaire de 89% de survie des entreprises accompagnées après cinq années d'existence. Les domaines comme la biotechnologie, l'environnement et les nouvelles énergies sont très prisées ces dernières années. (BUREAU, E. (2018, 12 Mars). *Innovation. Chez Atlanpole, les start-up suivies ont un taux de survie de 89%.*)

AnatoPlus est placé sous le feu des projecteurs lors de la quinzième édition du concours national d'aide à la création d'entreprise de technologies innovantes, initié par le Ministère en charge de l'Enseignement Supérieur et de la Recherche (MESR). Ce concours porte aujourd'hui le nom de « concours innovation i-Lab ». Lauréat national de ce concours en 2013, une bourse de 50 000€ permet de financer l'imagerie médicale et l'équipe d'AnatoPlus. Ce concours a pour objectif d'encourager l'innovation et de soutenir des projets d'avenir. Fêtant ses 20 ans en 2019, ce concours a permis la création de 1933 entreprises, dont 63% sont toujours en activité actuellement, et ce après accueil de 3 412 candidats et 430 millions d'euros mobilisés au niveau national. (Dossier de presse (2018, 9 Octobre). *20 ans d'I-Lab et des incubateurs de la recherche publique.*)

L'année suivante, en 2014, le projet est présenté à ce même concours MESR, cette fois-ci dans la section « Création développement » et en ressort lauréat régional. Cette étape récompense un projet dont la faisabilité technique aussi bien qu'économique a été étudiée, soit un projet innovant et viable.

Des tentatives de démarchage auprès de laboratoires ont été réalisées sans donner de suite, en l'absence de commercialisation actuelle du projet.

Un financement supplémentaire est apporté par la région des Pays de la Loire en 2013 et 2016, toujours dans le but de favoriser l'innovation, à travers deux chèques de 7 000 €.

1.2.2 Les étapes réalisées

A ce jour, deux niveaux du logiciels ont été réalisés : l'ostéologie ainsi que la myologie complète du chien, respectivement en 2015 et en 2017. Néanmoins, vu la difficulté de l'exercice, ces niveaux sont toujours en cours de perfectionnement, et demandent des remaniements à l'ajout de chaque nouvelle étape.

Les techniques d'imagerie employées sont perfectionnées à chaque nouvelle étape. A l'origine le travail était réalisé par photogrammétrie sur les os, à savoir des successions de

centaines de photographies de chaque os pour le reconstituer informatiquement en 3D. La myologie a été réalisée grâce à des dizaines d'heures de dissections et des centaines de photographies de chaque muscle étudié, de la même façon reconstitué informatiquement au cours de nombreuses heures de travail. La technique exposée par la suite utilise les rayons X et l'imagerie en coupe, toujours suivis d'un long travail de reconstitution en 3D. L'amélioration de ces techniques suggèrent l'amélioration possible des parties précédemment réalisées, et les innovations futures suggèreront de même l'amélioration du travail en cours. Ceci témoigne d'un travail perpétuel, prometteur et passionnant, mais aussi loin d'être achevé et qui nécessitera encore par la suite d'autres protagonistes.

1.2.3 Les étapes en cours et à venir

Au cours du travail décrit dans cette thèse, l'angiologie artérielle du chien est abordée, sa conception théorique, sa reconstitution en 3D et les difficultés et obstacles qui en découlent. Du fait des itinéraires très tortueux et variables des vaisseaux sanguins, l'addition de ce niveau artériel au niveau myologique demandera un travail considérable par la suite. De nombreux vaisseaux s'insinuent entre les différentes fibres musculaires de muscles spécifiques, et s'assurer de la concordance de ces insertions, sur des artères prélevées sur un individu, et les muscles étudiés sur d'autres individus demandera un travail postérieur important.

Par la suite et dans l'idée d'obtenir un animal complet, il faudra aborder le système nerveux aussi bien central que périphérique. Celui-ci est actuellement envisagé par construction directement sur le logiciel et les tissus déjà intégrés. La splanchnologie sera le niveau supérieur à mettre en place.

Le travail de reconstitution du corps du chien et de l'ensemble de ses enveloppes devra s'assujettir d'une panoplie de légendes précises et ciblant les différents niveaux du futur public d'AnatoPlus. Ce travail est actuellement en route, et progresse pas à pas.

2 PARTIE BIBLIOGRAPHIQUE

2.1 Critères d'établissement et de lecture de la cartographie

Le contenu scientifique de cette section sur le système circulatoire artériel s'appuie sur un ouvrage scientifique : MILLER'S ANATOMY of the DOG, Fourth Edition, Howard E. Evans, Alexander de Lahunta. Cette source est non exhaustive et pourra être complétée et comparée avec d'autres ouvrages.

Afin de constituer un cadre scientifique, rigoureux et cohérent, seules les dénominations contenues dans la *Nomina Anatomica Veterinaria, Angiologia chapter*, édition 2017, seront rapportées dans le logiciel. Cette liste constitue un premier plan de l'ensemble de l'angiologie artérielle du corps du chien.

Les techniques d'imagerie médicale employées pour extraire le réseau artériel du chien ne permettent pas, dans cette étude, de visualiser correctement l'ensemble du réseau dans ses ramifications les plus fines et les plus discrètes. Certains rameaux pourront donc être décrits dans cette cartographie sans pour autant être visualisés sur ces images. D'autre part, le terme « ramification » a été choisi afin de pouvoir y inclure à la fois les artères collatérales et les vaisseaux issus de la terminaison de cette même artère, de façon à faire apparaître clairement toutes les artères en rapport avec le vaisseau d'intérêt.

Cette cartographie constitue une première approche de l'anatomie en trois dimensions de l'angiologie artérielle du chien. Des détails plus fins ainsi qu'une amélioration des techniques pourront éventuellement permettre postérieurement d'apporter une amélioration à ce chapitre.

Deux niveaux de lecture sont proposés dans cette cartographie, chaque artère sera décrite aussi précisément que possible par un paragraphe construit, qui sera suivi d'un tableau récapitulatif des éléments essentiels à la localisation de l'artère en question. Cette construction est réalisée dans le but d'éventuellement proposer par la suite différents niveaux de difficulté et de précision dans le logiciel.

Afin de pouvoir utiliser au mieux cette cartographie, il est impératif de prendre connaissance de la notice d'utilisation dans l'encadré suivant, cette dernière est valable pour l'ensemble du corps du chien présent dans cette cartographie.

Notice d'utilisation et modalités de lecture de la cartographie, valable pour l'ensemble du corps :

- Les **artères** dont la dénomination apparaît en gras font partie de la NAV édition 2017, et le paragraphe dans lequel elles apparaissent correspond à leur description propre.
- Les *artères ou rameaux* dont la dénomination apparaît en italique ne seront pas décrits de façon stéréotypée (origine, trajet, terminaison, ramifications) voire n'auront aucune description. De ce fait, c'est qu'ils ne font pas partie de la NAV édition 2017.
- La description de ces artères est unilatérale, sauf exception mentionnée, lorsqu'elles sont présentes à droite et à gauche. Exemple : une seule artère carotide externe est décrite sans mention de latéralisation spécifique, bien que celle-ci existe à droite et à gauche.

Du fait du volume conséquent représenté par ce travail bibliographique, le présent manuscrit comporte la description des artères du cou et de la tête à titre d'exemples : l'artère carotide commune, l'artère carotide externe, l'artère carotide interne, les artères cérébrales et leurs ramifications. La cartographie bibliographique de l'ensemble des artères du chien est consultable sur le CD-Rom joint.

2.2 Cartographie bibliographique de l'angiologie artérielle du chien

2.2.1 Le tronc pulmonaire

Cf. CD-Rom

2.2.2 L'aorte ascendante

Cf. CD-Rom

2.2.3 L'arc aortique

L'**arc aortique** (*arcus aortae*) [Tableau 28, Figure 5] donne deux vaisseaux principaux avant de se prolonger en aorte descendante : le tronc brachio-céphalique irrigant la tête et le cou ainsi que le membre thoracique droit, et l'artère subclavière gauche pour irriguer le membre thoracique gauche.

Tableau 28 : Arc aortique

Arc aortique	<i>Arcus aortae</i>
Origine	Vaisseau émergent du ventricule gauche par l'intermédiaire de l'aorte ascendante
Trajet	Gros vaisseau arqué crânialement au cœur
Terminaison	Prolongement en aorte descendante (plus précisément en aorte thoracique)
Ramifications	<ul style="list-style-type: none"> - Tronc brachio-céphalique - Artère subclavière gauche - Aorte descendante

Terminale 

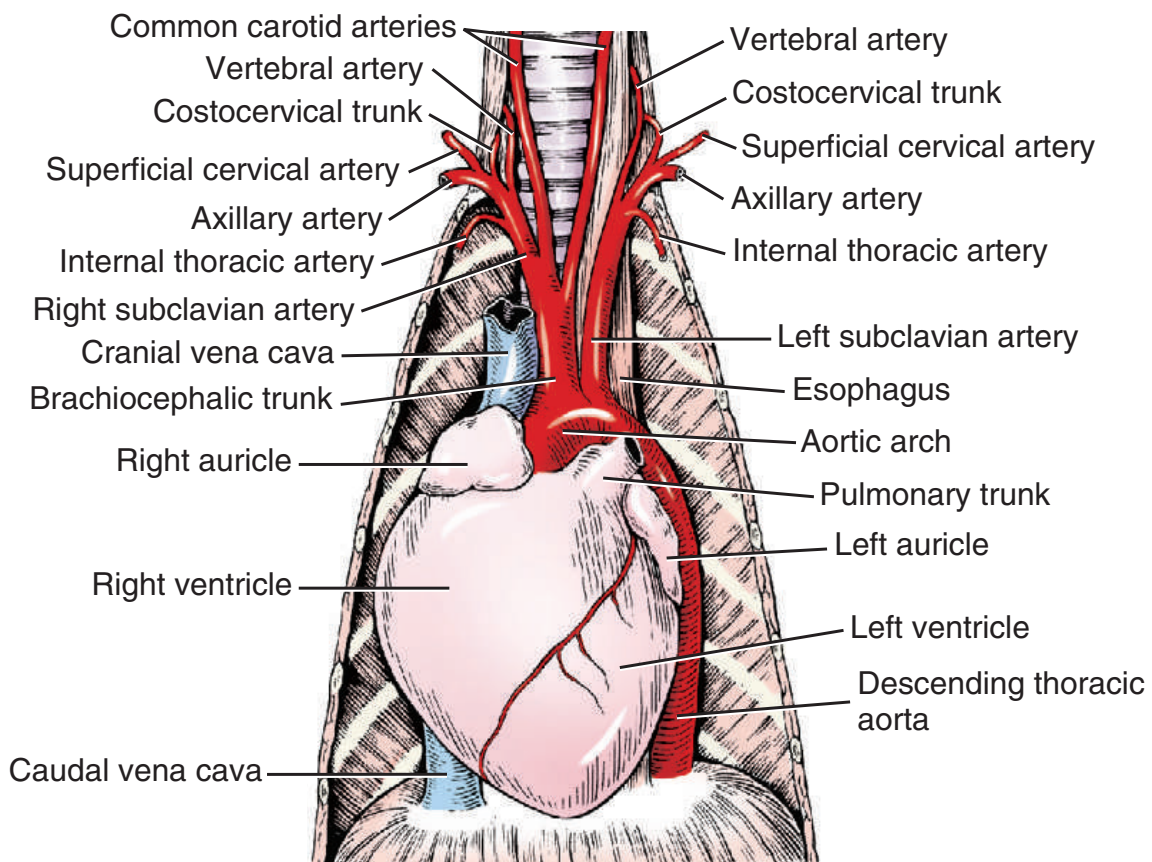


Figure 5 : Arc aortique et gros vaisseaux du cœur, vue ventrale (Miller's, 2013)

2.2.3.1 Le tronc brachio-céphalique

Le **tronc brachio-céphalique** (*truncus brachiocephalicus*) [Tableau 29, Figure 5] :

- Origine : premier gros vaisseau émergeant de l'arc aortique.
- Trajet : il se poursuit obliquement vers la droite et crânialement à la surface ventrale de la trachée et fait environ 4 centimètres de longs et 8 millimètres de diamètre chez le Beagle.
- Terminaison : il se termine en bifurquant en artère carotide commune droite et artère subclavière droite.
- Ramifications :
 - Artère carotide commune gauche
 - *Artère thymopéricardique* (sa présence est fréquente mais non systématique)
 - Artère carotide commune droite
 - Artère subclavière droite

Tableau 29 : Tronc brachio-céphalique

Tronc brachio-céphalique	<i>Truncus brachiocephalicus</i>
Origine	Premier gros vaisseau émergeant de l'arc aortique
Trajet	Court, crânialement, à la surface ventrale de la trachée
Terminaison	Subdivision en deux artères : l'artère carotide commune droite et l'artère subclavière droite
Ramifications	<ul style="list-style-type: none"> - Artère carotide commune gauche - Artère carotide commune droite - Artère subclavière droite
Terminales	}

2.2.3.1.1 L'artère carotide commune

Le **tronc bicarotidien** (*truncus bicarotidus*) [Tableau 30, Figure 5] : cette particularité a été observée sur quatre chiens, dans une population de cent-vingt-trois chiens disséqués (Miller's, 2013).

- Origine : environ 2 centimètres distalement à l'origine aortique du tronc brachio-céphalique.
- Trajet : vaisseau unique au tronc très court.
- Terminaison : bifurcation en deux artères, l'artère carotide commune droite et l'artère carotide commune gauche.
- Ramifications :
 - Artère carotide commune droite
 - Artère carotide commune gauche

Tableau 30 : Tronc bicarotidien

Tronc bicarotidien	<i>Truncus bicarotidus</i>
Origine	(lorsqu'il est présent) Depuis la terminaison du tronc brachio-céphalique, en compagnie de l'artère subclavière
Trajet	Très court, chemine en direction crâniale
Terminaison	Subdivision en deux artères : l'artère carotide commune droite et l'artère carotide commune gauche
Ramifications	<div style="display: flex; align-items: center;"> Terminales { <ul style="list-style-type: none"> - Artère carotide commune droite - Artère carotide commune gauche </div>

L'artère carotide commune gauche (*arteria carotis communis sinistra*) [Tableau 31, Figure 5, Figure 6] :

- Origine : elle prend son origine du tronc brachio-céphalique, environ 1 centimètre distalement à l'origine du tronc brachio-céphalique, et entre 1 à 15 millimètres proximale-ment à l'origine de l'artère carotide commune droite. L'artère carotide commune gauche émerge en regard de la face caudale de la seconde vertèbre thoracique et ven-tralement à la trachée.
- Trajet : se poursuit à gauche, d'abord médialement puis latéralement à l'œsophage, faiblement lié à celui-ci en face dorsomédiale par le fascia cervical profond.
- Terminaison : scission en deux artères, l'artère carotide interne gauche et l'artère caro-tide externe gauche, plus large. Située à la surface dorsolatérale des muscles constrict-eurs du pharynx.
- Ramifications :
 - Artère thyroïdienne caudale gauche
 - Artère thyroïdienne crâniale gauche
 - Artère carotide externe gauche
 - Artère carotide interne gauche

Tableau 31 : Artère carotide commune gauche

Artère carotide commune gauche	<i>Arteria carotis communis sinistra</i>
Origine	Issue du tronc brachio-céphalique, ventralement à la trachée
Trajet	Poursuit son chemin entre le bord latéral de la trachée et celui de l'oesophage pour gagner la partie gauche du cou
Terminaison	Subdivision en artère carotide interne gauche et caro-tide externe gauche, caudalement aux muscles constrict-eurs du pharynx
Ramifications	<div style="display: flex; align-items: center;"> Terminales { <ul style="list-style-type: none"> - Artère thyroïdienne caudale gauche - Artère thyroïdienne crâniale gauche - Artère carotide externe gauche - Artère carotide interne gauche </div>

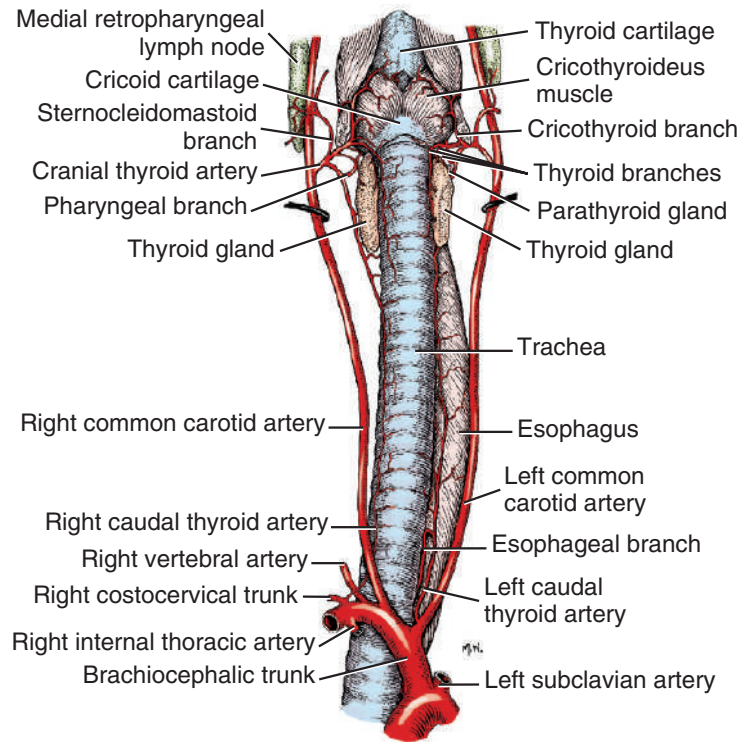


Figure 6 : Artères carotides communes du chien, vue ventrale (Miller's, 2013)

L'artère carotide commune droite (*arteria carotis communis dextra*) [Tableau 32, Figure 5, Figure 6] :

- Origine : elle émerge du tronc brachio-céphalique, entre 1 et 15 mm distalement à l'artère carotide commune gauche, et ventralement à la trachée.
- Trajet : son chemin diverge de l'artère carotide commune gauche, l'artère carotide commune droite traverse ventro-latéralement la trachée en direction de la tête dans sa latéralité droite.
- Terminaison : scission en deux artères, l'artère carotide interne droite et l'artère carotide externe droite, plus large. Située à la surface dorso-latérale des muscles constricteurs pharyngés.
- Ramifications :
 - Artère thyroïdienne caudale droite
 - Artère thyroïdienne crâniale droite
 - Artère carotide interne droite
 - Artère carotide externe droite

Tableau 32 : Artère carotide commune droite

Artère carotide commune droite	<i>Arteria carotis communis dextra</i>
Origine	Issue du tronc brachio-céphalique, distalement à l'artère carotide commune gauche, ventralement à la trachée
Trajet	Traverse ventralement la trachée pour gagner la partie droite du cou
Terminaison	Subdivision en artère carotide interne droite et carotide externe droite, caudalement aux muscles constricteurs du pharynx
Ramifications	<ul style="list-style-type: none"> - Artère thyroïdienne caudale droite - Artère thyroïdienne crâniale droite - Artère carotide interne droite - Artère carotide externe droite

Terminales {

Par soucis de simplification de la modélisation, les ramifications décrites par la suite ne seront pas latéralisées. Sauf mention de particularité, les descriptions non latéralisées sont identiques à gauche et à droite.

L'**artère thyroïdienne caudale** (*a. thyroidea caudalis*) [Tableau 33, Figure 6] :

- Origine : inconstante. Elle forme communément un court tronc en provenance du tronc brachio-céphalique entre les origines des artères carotides communes, mais peut aussi émerger d'une autre portion du tronc brachio-céphalique, de l'artère subclavière gauche, des artères carotides communes, de la branche ascendante de l'artère cervicale superficielle. Peut occasionnellement provenir du tronc costocervical dans la partie latérale droite.
- Trajet : elle se poursuit de façon latéralisée à l'issue du court tronc d'origine : les artères thyroïdes caudales droite et gauche. Les artères thyroïdiennes caudales droite et gauche cheminent crânialement, respectivement vers les lobes droit et gauche de la glande thyroïde.
- Terminaison : ramifications terminales s'anastomosant avec les ramifications majeures de l'artère thyroïdienne crâniale, en regard du bord caudal du lobe ipsi-latéral de la glande thyroïde.

Tableau 33 : Artère thyroïdienne caudale

Artère thyroïdienne caudale	<i>A. thyroidea caudalis</i>
Origine	Très inconstante, dans la région de la base du cou
Trajet	Se poursuit crânialement le long du cou jusqu'à la glande thyroïde
Terminaison	Ramifications terminales locales

L'**artère thyroïdienne crâniale** (*a. thyroidea cranialis*) [Tableau 34, Figure 6, Figure 14] :

- Origine : vaisseau court émergeant de l'artère carotide commune, en regard de la face caudale du larynx. L'artère thyroïdienne crâniale est la seule constamment présente émergeant de l'artère carotide commune.
- Trajet : il s'agit du rameau le plus large de l'artère carotide commune, son trajet est court, se dirigeant médialement jusqu'à la glande thyroïde. Les ramifications de l'artère thyroïdienne crâniale sont situées à proximité de son origine.
- Terminaison : par ramifications terminales, dont sont notamment issus les rameaux thyroïdiens.
- Ramifications :
 - Rameau laryngé caudal
 - Rameau pharyngé
 - Rameau crico-thyroïdien
 - Rameau sterno-cléido-mastoïdien
 - *Rameaux thyroïdiens*

Tableau 34 : Artère thyroïdienne crâniale

Artère thyroïdienne crâniale	<i>A. thyroidea cranialis</i>
Origine	Issue de l'artère carotide commune, latéralement au larynx
Trajet	Court, pour rejoindre la glande thyroïde ipso-latérale
Terminaison	Ramifications terminales dans la glande thyroïde
Ramifications	<ul style="list-style-type: none"> - Rameau laryngé caudal - Rameau pharyngé - Rameau crico-thyroïdien - Rameau sterno-cléio-mastoïdien

La largeur des artères thyroïdiennes crâniale et caudale s'équilibre, lorsque l'artère thyroïdienne caudale est plus développée, l'artère thyroïdienne crâniale est amoindrie et réciproquement.

Ces artères donnent des *rameaux thyroïdiens* dont le nombre et la localisation précise sont variables et qui pénètrent en deux groupes par les bords ventraux et dorsaux des lobes thyroïdiens en divergeant vers les surfaces médiales et latérales.

Le **rameau laryngé caudal** (*ramus laryngeus caudalis*) [Tableau 35, Figure 6] : il chemine crânialement à la partie caudale du larynx.

Tableau 35 : Rameau laryngé caudal de l'artère thyroïdienne crâniale

Rameau laryngé caudal de l'artère thyroïdienne crâniale		<i>Ramus laryngeus caudalis</i>
Origine	Issu de l'artère thyroïdienne crâniale	
Trajet	Chemine crânialement jusqu'à la partie caudale du larynx	
Terminaison	Arborisation locale terminale	

Le **rameau pharyngé** (*ramus pharyngeus*) [Tableau 36, Figure 6] : issu isolément du bord crânial de l'artère thyroïde crâniale, ou en commun avec un des rameaux thyroïdiens. Il s'agit du rameau le plus petit de l'artère thyroïde crâniale. Il chemine obliquement en direction cranio-dorsale. Il donne des rameaux à la partie proximale de l'œsophage ainsi qu'aux muscles constricteurs du pharynx.

Tableau 36 : Rameau pharyngé de l'artère thyroïdienne crâniale

Rameau pharyngé de l'artère thyroïdienne crâniale		<i>Ramus pharyngeus</i>
Origine	Issu de l'artère thyroïdienne crâniale	
Trajet	Chemine craniodorsalement jusqu'à l'œsophage et aux muscles constricteurs du pharynx	
Terminaison	Arborisation locale terminale	

Le **rameau cricothyroïdien** (*ramus cricothyroideus*) [Tableau 37, Figure 6] : il chemine cranioventralement au muscle cricothyroïdien. Il se ramifie jusqu'aux muscles sterno-hyoïde, sterno-thyroïde, thyro-hyoïde et crico-thyroïde. Les ramifications terminales du rameau cricothyroïdien traversent la membrane crico-thyroïde jusqu'à la muqueuse de la cavité infraglottique, où elles s'anastomosent avec celles de l'artère laryngée crâniale.

Tableau 37 : Rameau crico-thyroïdien de l'artère thyroïdienne crâniale

Rameau crico-thyroïdien de l'artère thyroïdienne crâniale		<i>Ramus cricothyroideus</i>
Origine	Issu de l'artère thyroïdienne crâniale	
Trajet	Chemine cranioventralement jusqu'aux muscles cricothyroïdiens	
Terminaison	Ramifications terminales locales, qui s'anastomosent avec l'artère laryngée crâniale	

Le **rameau sterno-cléido-mastoïdien** (*ramus sternocleidomastoideus*) [Tableau 38, Figure 6] : il chemine dorso-latéralement de part et d'autre du muscle sternocléidomastoïdien et de la partie mastoïdienne du muscle cléido-céphalique. Il irrigue seulement de petites parties de ces muscles.

Tableau 38 : Rameau sterno-cléido-mastoïdien de l'artère thyroïdienne crâniale

Rameau sterno-cléido-mastoïdien de l'artère thyroïdienne crâniale	<i>Ramus sternocleidomastoideus</i>
Origine	Issu de l'artère thyroïdienne crâniale
Trajet	Chemine dorso-latéralement au muscle sternocléido-mastoïdien
Terminaison	Arborisation locale terminale au muscle sternocléido-mastoïdien

La figure ci-dessous représente une partie du réseau artériel du chien selon la technique de « mindmapping », ou carte mentale [Figure 7]. Ceci a pour but de mettre en relief la filiation des différentes artères du chien et de faciliter par la suite l'identification des différentes artères 3D créées pour le logiciel. Cette représentation dans son intégralité [Figure 76] est disponible sur le CD-Rom joint et contient la carte de l'ensemble du réseau d'artères du chien.

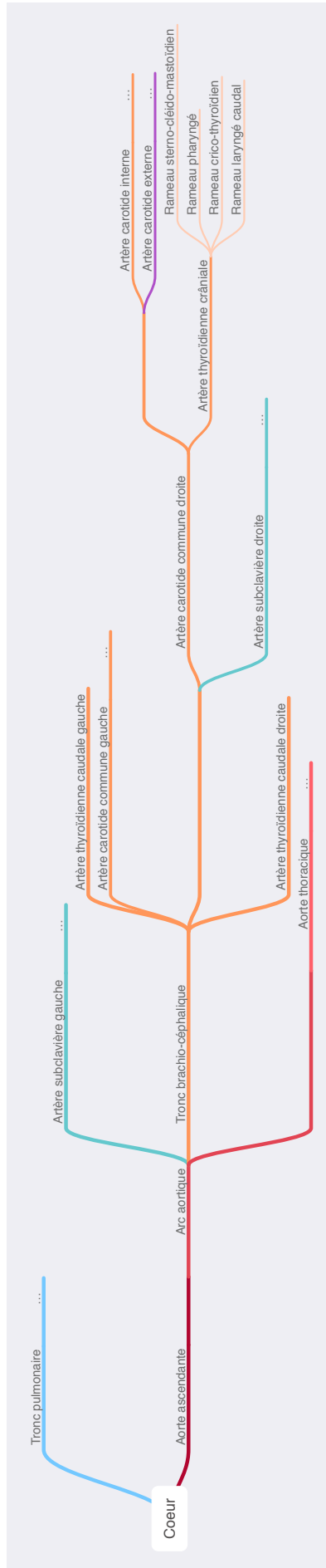

Figure 7 : Exemple de schématisation arborée du tronc brachio-céphalique du chien

2.2.3.1.2 L'artère carotide externe

L'**artère carotide externe** (*arteria carotis externa*) [Tableau 39, Figure 5, Figure 8] :

- Origine : principal vaisseau issu de l'artère carotide commune.
- Trajet : sur environ 4 cm de long, formant une inflexion sigmoïde en à la face profonde de la glande salivaire mandibulaire et du muscle digastrique. Elle longe à sa face profonde les muscles du larynx et du pharynx.
- Terminaison : scission en deux artères, l'artère temporale superficielle et l'artère maxillaire.
- Ramifications :
 - Artère occipitale
 - Artère laryngée crâniale
 - *Rameau musculaire*
 - Artère pharyngienne ascendante
 - Artère linguale
 - Artère faciale
 - Artère auriculaire caudale
 - Artère parotidienne
 - Artère temporale superficielle
 - Artère maxillaire

Tableau 39 : Artère carotide externe

Artère carotide externe	<i>Arteria carotis externa</i>
Origine	Issue de l'artère carotide commune
Trajet	Cheminement flexueux, en direction crâniale dans la région parotidienne
Terminaison	Subdivision en artères temporale superficielle et maxillaire
Ramifications	<ul style="list-style-type: none"> - Artère occipitale - Artère laryngée crâniale - Artère pharyngienne ascendante - Artère linguale - Artère faciale - Artère auriculaire caudale - Artère parotidienne - Artère temporale superficielle - Artère maxillaire

Terminales {

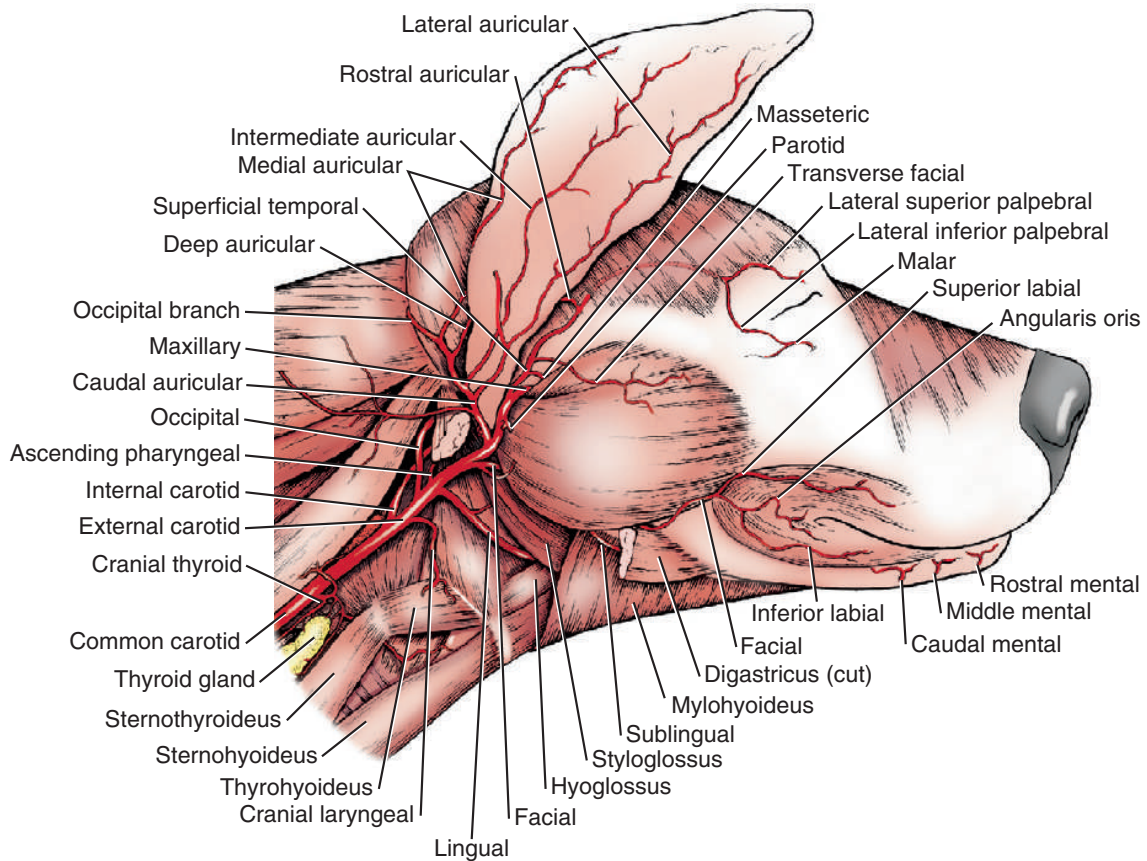


Figure 8 : Rameaux de l'artère carotide commune, vue latérale (Miller's, 2013)

L'artère occipitale (*a. occipitalis*) [Tableau 40, Figure 9, Figure 10] :

- Origine : c'est le plus souvent la première branche de l'artère carotide externe, proche de son origine mais parfois plus à distance. Elle émerge parfois de l'angle formé par l'émergence des artères carotides externe et interne.
- Trajet : elle fait environ 1,5 millimètres de diamètre. Son chemin est tortueux, d'abord dorso-crânialement à l'artère carotide interne puis dorso-médialement. Les quinze premiers millimètres sont dénués de ramification. Après franchissement de la fosse condyloïde, le vaisseau forme un arc autour de la surface caudale du processus paracondyloïde, parcourant la crête nucale jusqu'au plan médian dorsalement. Le vaisseau est alors recouvert localement par la partie occipitale des muscles sterno-céphalique, splénius, oblique crânial de la tête et semi-épineux de la tête. Un rameau est issu de l'artère occipitale, et s'anastomose avec le petit rameau ventral de l'artère vertébrale, après franchissement de l'atlas, formant ainsi le rameau anastomotique avec l'artère occipitale [Tableau 156].
- Terminaison : l'artère occipitale se termine par le rameau occipital, ce dernier se ramifiant dans les muscles prenant fin sur l'occiput. Les rameaux de l'artère occipitale s'anastomosent avec les vaisseaux croisés localement, caudalement à la protubérance occipitale externe. Ils se dissipent dans les muscles attachés à la surface caudale du

squelette. Notamment vers le muscle temporal et le muscle auriculaire caudal où elles s'anastomosent avec l'artère auriculaire caudale.

- Ramifications : plusieurs rameaux émergent, ou sont reçus après franchissement de la fosse condyloïde vertébrale.
 - Rameau cervical
 - Rameau descendant
 - Artère condyloïde
 - Rameau occipital

Tableau 40 : Artère occipitale

Artère occipitale	<i>A. occipitalis</i>
Origine	Issue de l'artère carotide externe, plus ou moins proche de son origine
Trajet	Son trajet est court, avec une direction dorso-crâniale jusqu'à la fosse condyloïde vertébrale de l'os occipital, puis oblique caudalement à l'occiput dorso-médialement.
Terminaison	Par le rameau occipital qui se ramifie dans les muscles qui se terminent sur l'occiput
Ramifications	- Artère condyloïde - Rameau occipital

Terminale -C

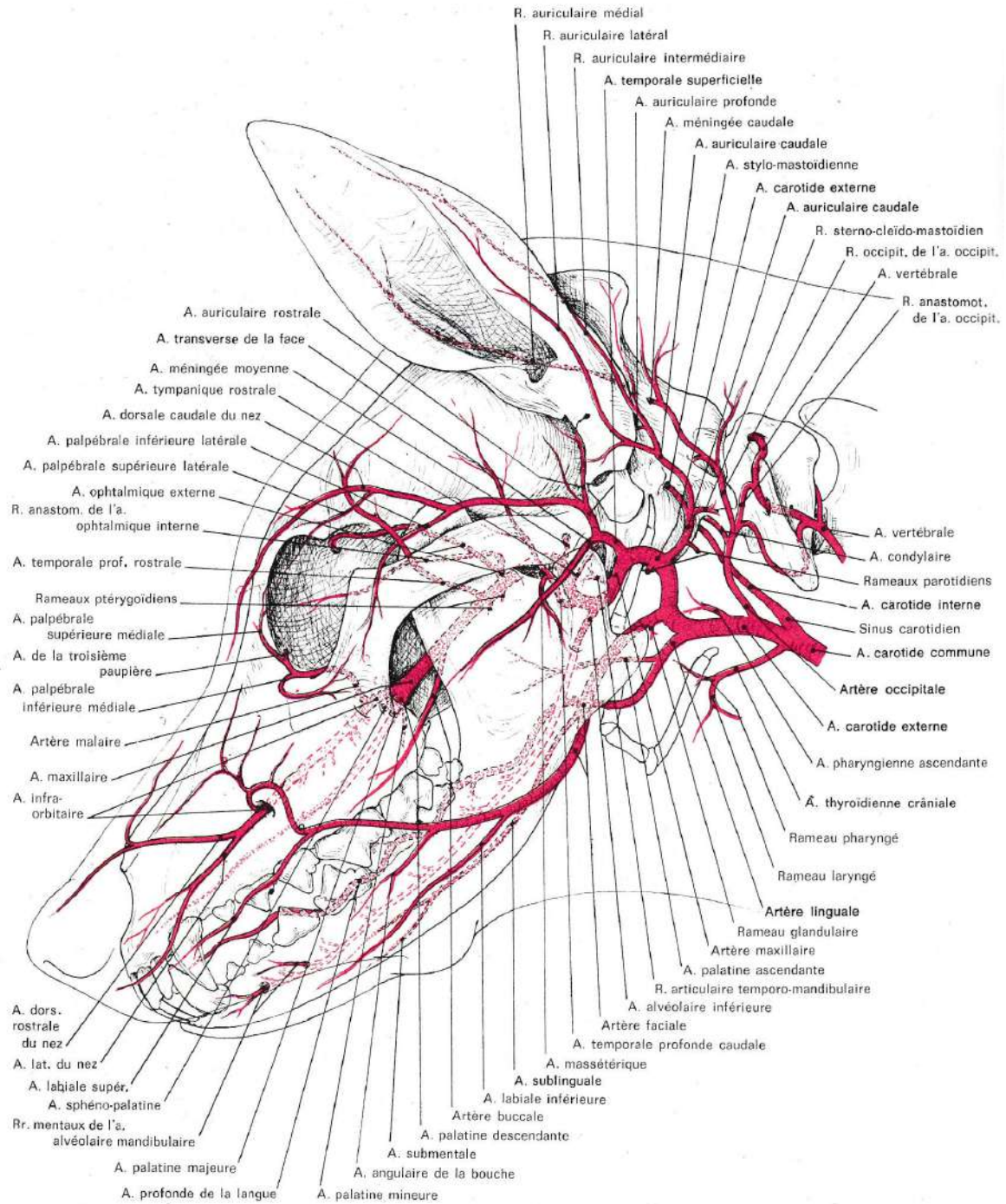


Figure 9 : Artères de la tête du chien, vue latérale (Barone, 1996)

L'artère condylaire (*a. condylaris*) [Tableau 41, Figure 9] :

- Origine : elle peut émerger directement de l'artère occipitale, ou du rameau occipital, proximement au processus paracondylaire.
- Trajet : elle pénètre la cavité crânienne par le canal hypoglosse et le foramen jugulaire, à la fissure combinée temporo-occipitale.

- Terminaison : ses ramifications se dissipent dans la dure-mère à l'extrémité ventrale de la partie pétreuse de l'os temporal.
- Ramifications :
 - Rameau pour le muscle digastrique
 - Rameau pour la dure-mère
 - Rameau pour l'oreille moyenne
 - Rameau pour l'oreille interne

Tableau 41 : Artère condyloire

Artère condyloire	<i>A. condylaris</i>
Origine	Issue de l'artère occipitale
Trajet	Elle pénètre dans la cavité crânienne par le foramen jugulaire et le canal du nerf hypoglosse
Terminaison	Ramifications terminales dans la dure-mère à la partie ventrale de l'os temporal

Le rameau cervical de l'artère occipitale :

- Origine : seconde branche de l'artère occipitale (mis à part le rameau du nœud lymphatique rétropharyngien médial). Court tronc émergeant médialement au processus paracondyloire.
- Trajet : tronc très court.
- Terminaison : par ramifications terminales puis anastomose avec le rameau anastomotique avec l'artère occipitale, issu de l'artère vertébrale [Tableau 156].
- Ramifications :
 - Rameau pour la capsule articulaire atlanto-occipitale
 - Rameau musculaire principal
 - Rameau pour la muqueuse dorsale du pharynx

Le rameau pour la capsule articulaire atlanto-occipitale descend ventralement vers l'aile de l'atlas pour rejoindre la capsule. Il soutient également une partie des muscles droit ventral de la tête, petit oblique de la tête, long de la tête, et droit latéral de la tête. Certaines ramifications s'anastomosent faiblement avec l'artère vertébrale. D'autres rameaux entrent à la surface ventrale de l'atlas dans la région du foramen transverse. Une ramification ascendante remonte le long du nerf crânien IV lorsqu'il quitte le squelette, envoyant un rameau au nerf IV ainsi qu'au ganglion cervical crânial, aux deux ganglions glossopharyngiens et au nerf vague.

Le rameau musculaire principal soutient les muscles droit ventral de la tête, petit oblique de la tête, long de la tête et droit latéral de la tête. Le rameau musculaire principal chemine crânialement aux ganglions cervical crânial et glossopharyngiens, avant de s'achever aux muscles long de la tête et droit ventral de la tête.

Le rameau pour la muqueuse dorsale du pharynx s'anastomose localement avec l'artère pharyngienne ascendante.

Le **rameau occipital** (*ramus occipitalis*) [Tableau 42, Figure 9] :

- Origine : prolongement de l'artère occipitale après le rameau ascendant, à proximité du processus paracondyloïde.
- Trajet : il chemine le long de la crête nucale de l'os occipital. Depuis le muscle digastrique et la ligne médiodorsale où l'artère occipitale s'anastomose avec ses artères voisines, de nombreuses ramifications émergent. La plupart se dissipent dans les muscles s'attachant à la surface caudale du squelette. D'autres se ramifient dans le muscle temporal et la musculature auriculaire caudale, où elles s'anastomosent avec les ramifications de l'artère auriculaire caudale.
- Terminaison : ramifications terminales locales.
- Ramifications :
 - Artère méningée caudale

Tableau 42 : Rameau occipital de l'artère occipitale

Rameau occipital De l'artère occipitale	<i>Ramus occipitalis</i>
Origine	Issue de la terminaison de l'artère occipitale
Trajet	Chemine le long de la crête nucale de l'os occipital en direction cranio-dorsale
Terminaison	Il se ramifie largement dans les muscles de la surface caudale de la tête osseuse, inséré sur l'occiput
Ramification	- Artère méningée caudale

L'**artère méningée caudale** (*a. meningea caudalis*) [Tableau 43, Figure 9] :

- Origine : elle émerge du rameau occipital de l'artère occipitale à environ 1 centimètre distalement de la base du processus paracondyloïde de l'os occipital.
- Trajet : elle est d'environ 0,7 millimètre de diamètre avec une partie extra-crâniale d'environ 5 millimètres. L'artère méningée caudale pénètre la cavité crâniale à travers le foramen mastoïdien.
- Terminaison : elle se ramifie dans la dure-mère de la cavité crânienne dorso-caudale.
- Ramifications :
 - Rameau à la portion dorso-caudale de la dure-mère de la cavité crânienne
 - Rameau à la tente du cervelet

Tableau 43 : Artère méningée caudale

Artère méningée caudale	<i>A. meningea caudalis</i>
Origine	Issue du rameau occipital, distalement au processus paracondyloïde
Trajet	Pénètre rapidement la cavité crânienne par le foramen mastoïdien
Terminaison	Par ramifications terminales dans la dure-mère à la surface dorso-caudale de la cavité crânienne

L'artère laryngée crâniale (*a. laryngea cranialis*) [Tableau 44, Figure 8, Figure 14] :

- Origine : seconde branche de l'artère carotide externe, l'artère laryngée crâniale émerge ventralement presque à l'opposé de l'origine de l'artère occipitale. De façon anecdotique, elle émerge parfois directement de l'artère carotide commune à sa terminaison.
- Trajet : son diamètre est inférieur à 1 mm. Elle chemine ventro-cranialement pour s'approcher du larynx et de ses muscles adjacents, et se subdivise rapidement afin d'émettre un rameau en direction du pharynx et un en direction du larynx.
- Terminaison : par prolongation en rameaux laryngé et pharyngé au sein des muscles thyroïdiens.
- Ramifications :
 - Rameau pharyngé
 - Rameau laryngé

Tableau 44 : Artère laryngée crâniale

Artère laryngée crâniale		<i>A. laryngea cranialis</i>
Origine		Issue de l'artère carotide externe, à l'opposé de l'artère carotide occipitale
Trajet		Chemine ventro-cranialement en direction du larynx
Terminaison		Par prolongement en rameaux laryngé et pharyngé à proximité des muscles thyroïdiens
Ramifications	Terminales	<ul style="list-style-type: none"> - Rameau pharyngé - Rameau laryngé

Le **rameau pharyngé** (*ramus pharyngeus*) [Tableau 45] chemine dorsalement et irrigue les portions dorsales des muscles crico-pharyngien, thyro-pharyngien et hyo-pharyngien.

Tableau 45 : Rameau pharyngé de l'artère laryngée crâniale

Rameau pharyngé		<i>Ramus pharyngeus</i>
De l'artère laryngée crâniale		
Origine		Issu de l'artère laryngée crâniale
Trajet		Chemine directement jusqu'aux portions dorsales des muscles crico-pharyngien, thyropharyngien et hyo-pharyngien, qu'il irrigue
Terminaison		Ramifications locales terminales dans le muscle hyo-pharyngien

Le **rameau laryngé** (*ramus laryngeus*) [Tableau 46] chemine crânialement à la surface du larynx et disparaît dans le triangle formé par les muscles thyro-hyoïdien, thyro-pharyngien et hyo-pharyngien. Il perfore la membrane thyro-hyoïdienne et irrigue la majeure partie de la muqueuse et des muscles intrinsèques du larynx en passant par la fissure thyroïdienne.

Tableau 46 : Rameau laryngé de l'artère laryngée crâniale

Rameau laryngé De l'artère laryngée crâniale	<i>Ramus laryngeus</i>
Origine	Issu de l'artère laryngée crâniale
Trajet	Chemine crânialement jusqu'au larynx, traverse la fissure thyroïdienne, et s'arborise dans le larynx
Terminaison	Ramifications locales terminales

Le rameau musculaire de l'artère carotide externe :

- Origine : émerge dorsalement et proximale à l'origine de l'artère carotide externe. Sur certains spécimens, il émerge directement l'artère thyroïde crâniale ou par un court tronc depuis l'artère pharyngienne ascendante
- Trajet : diamètre est inférieur à un millimètre. Communément dans le même plan transverse que l'origine de l'artère occipitale. Il chemine le long de la surface ventrale du muscle long de la tête
- Terminaison : Arborisation le long du muscle long de la tête
- Ramifications :
 - *Arborisation terminale destinée au muscle long de la tête*

L'artère pharyngienne ascendante (*a. pharyngea ascendens*) [Tableau 47, Figure 10] :

- Origine : vaisseau petit et libre émergeant médialement de l'artère carotide externe, en commun ou proche de l'artère occipitale. Lorsque le rameau musculaire des muscles longs de la tête et du cou prend son origine de l'artère pharyngienne ascendante (au lieu de l'artère carotide externe), elle est très proche voire commune à celle de l'artère pharyngienne ascendante.
- Trajet : chemine dorso-médialement aux muscles constricteurs pharyngés, médialement à la bulle tympanique. La majeure partie est externe à la musculature pharyngée, directement contre la bulle tympanique. Elle s'étend crânialement jusqu'à l'ouverture du canal carotidien à la face ventrale de l'os temporal.
- Terminaison : par anastomose avec la boucle de l'artère carotide interne dans le canal carotidien.
- Ramifications :
 - Rameaux palatins
 - Rameaux pharyngiens

Tableau 47 : Artère pharyngienne ascendante

Artère pharyngienne ascendante	<i>A. pharyngea ascendens</i>
Origine	Issue de l'artère carotide externe à sa face médiale, à proximité de l'artère occipitale et de l'artère laryngée crâniale
Trajet	Chemine médialement jusqu'à la bulle tympanique, et longe la surface ventrale de l'os temporal jusqu'à l'ouverture du canal carotidien
Terminaison	Par anastomose avec la boucle de l'artère carotide interne située dans le canal carotidien
Ramifications	<ul style="list-style-type: none"> - Rameaux palatins - Rameaux pharyngés

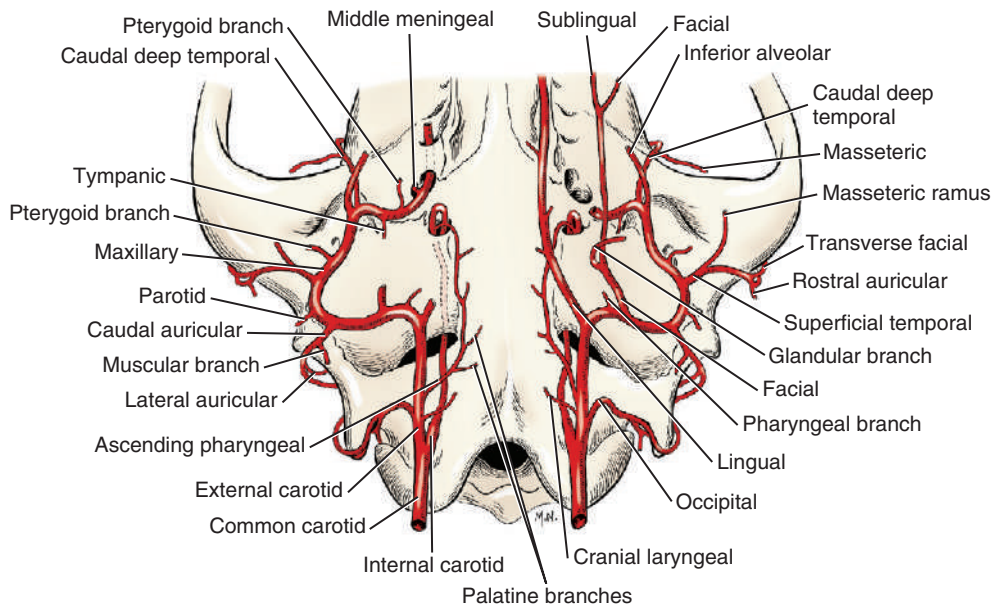


Figure 10 : Artères issues de l'artère carotide commune, vue ventrale de la tête osseuse (Miller's, 2013)

Les **rameaux palatins** (*rami palatini*) [Tableau 48, Figure 10] :

- Origine : ce sont de petites branches qui quittent la partie initiale de l'artère pharyngienne ascendante, le long de la surface ventrale de l'os temporal.
- Trajet : Ils cheminent ventralement à la paroi latérale du pharynx jusqu'au palais mou où ils soutiennent les glandes, la muqueuse et les muscles palatins.
- Terminaison : Ses branches s'anastomosent entre elles ainsi qu'avec la branche tonsillaire de l'artère linguale.

Tableau 48 : Rameaux palatins de l'artère pharyngienne ascendante

Rameaux palatins		<i>Rami palatini</i>
De l'artère pharyngienne ascendante		
Origine	Issus de l'artère pharyngienne ascendante, en plusieurs rameaux	
Trajet	Cheminent ventralement jusqu'au palais mou et ses tissus mous adjacents	
Terminaison	Par anastomoses en ramifications locales	

Les **rameaux pharyngiens** (*rami pharyngei*) [Tableau 49] :

- Origine : ils sont émis par l'artère pharyngienne ascendante dans sa portion la plus rostrale.
- Trajet : les rameaux pharyngiens se distribuent sur la musculature et la muqueuse de la partie crâniale du pharynx ainsi qu'aux muscles axiaux ventraux (principalement le muscle long de la tête). Ils irriguent majoritairement la partie crâniale des faces latérales, médiales et dorsales du pharynx.
- Terminaison : par ramifications locales.

Tableau 49 : Rameaux pharyngiens de l'artère pharyngienne ascendante

Rameaux pharyngiens		<i>Rami pharyngei</i>
De l'artère pharyngienne ascendante		
Origine	Issus de l'artère pharyngienne ascendante	
Trajet	Cheminent jusqu'à la portion rostrale du pharynx	
Terminaison	Ramifications terminales locales	

L'**artère linguale** (*a. lingualis*) [Tableau 50, Figure 9, Figure 10, Figure 14]

- Origine : quitte l'artère carotide externe médialement au muscle digastrique
- Trajet : branche collatérale la plus large de l'artère carotide externe. Elle chemine cranioventralement jusqu'à la zone médiale du muscle hyoglosse et la zone latérale du muscle génioglosse. Elle y pénètre à la racine de la langue. L'artère linguale produit alors deux ou plusieurs branches depuis la racine de la langue pour rejoindre les muscles hyoïdes et pharyngiens, et la tonsille palatine. L'artère linguale se termine rostralement par l'artère linguale profonde qui pénètre la langue par la surface latérale du muscle genioglosse, cheminant près de la ligne médiane de la langue, près de la zone ventrale.
- Terminaison : à sa pénétration dans la langue, par prolongement en artère linguale profonde le long de la langue.
- Ramifications :
 - Artère palatine ascendante
 - Rameaux périhyoïdiens
 - Artère linguale profonde

Tableau 50 : Artère linguale

Artère linguale	<i>A. lingualis</i>
Origine	La plus grosse artère issue de l'artère carotide externe médialement au muscle digastrique
Trajet	Chemine cranio-ventralement entre les muscles hyoglosse et genioglosse, et pénètre la langue à sa racine
Terminaison	Par pénétration dans la langue et prolongement en artère linguale profonde
Ramifications	<ul style="list-style-type: none"> - Artère palatine ascendante - Rameaux périhyoïdiens - Artère linguale profonde
	<div style="display: flex; align-items: center;"> Terminale { </div>

L'**artère palatine ascendante** (*a. palatina ascendens*) [Tableau 51, Figure 9, Figure 10] irrigue la racine de la langue, le palais mou et le pharynx adjacent.

Tableau 51 : Artère palatine ascendante

Artère palatine ascendante	<i>A. palatina ascendens</i>
Origine	Issue de l'artère linguale avant sa pénétration dans la langue
Trajet	Trajet court, se prolongeant jusqu'à la racine de la langue et au voile du palais.
Terminaison	Par ramifications terminales locales

Les **rameaux périhyoïdiens** (*rami perihyoidei*) [Tableau 52] irriguent les structures autour de l'os hyoïde et de la tonsille palatine. Ils sont de diamètres plus ou moins importants et émettent de courtes branches depuis sa partie tonsillaire, qui pénètrent l'extrémité caudale de la tonsille et s'anastomosent avec les rameaux de l'artère linguale.

Tableau 52 : Rameaux périhyoïdiens de l'artère linguale

Rameaux périhyoïdiens De l'artère linguale	<i>Rami perihyoidei</i>
Origine	Issus de l'artère linguale
Trajet	Ils joignent la tonsille palatine ainsi que l'os hyoïde
Terminaison	Par ramifications terminales locales

Le rameau tonsillaire émerge de la surface dorsale de l'artère linguale à l'opposé de la surface latérale de l'os céphalohyoïde et chemine rostro-dorsalement à celui-ci. Dans sa course dorso-caudale, il perfore le muscle styloglosse pour pénétrer dans le centre de la tonsille palatine en deux ou trois petites branches.

L'artère linguale profonde (*a. profunda linguae*) [Tableau 53, Figure 9] :

- Origine : continuation rostrale de l'artère linguale.
- Trajet : chemine rostralement dans la langue, à la surface latérale du muscle génio-glosse. Elle émet des ramifications qui irriguent les muscles de la langue, les **rameaux dorsaux de la langue** (*rami dorsales linguae*) [Tableau 54].
- Terminaison : par ramification terminale à l'apex de la langue.
- Ramifications :
 - Rameaux dorsaux de la langue

Tableau 53 : Artère linguale profonde

Artère linguale profonde	<i>A. profunda linguae</i>
Origine	Prolongement de l'artère linguale par pénétration à la racine de la langue
Trajet	Chemine rostralement dans la langue selon un parcours flexueux en émettant de courts rameaux localement
Terminaison	Par ramifications terminale à l'apex de la langue
Ramifications	- Rameaux dorsaux de la langue

Tableau 54 : Rameaux dorsaux de la langue, de l'artère linguale profonde

Rameaux dorsaux de la langue De l'artère linguale profonde	<i>Rami dorsales linguae</i>
Origine	Issus à la face dorsale l'artère profonde de la langue
Trajet	Cheminent dorsalement dans la langue
Terminaison	Ramifications locales

L'artère faciale (*a. facialis*) [Tableau 55, Figure 9, Figure 10, Figure 11, Figure 12] :

- Origine : elle émerge de l'artère carotide externe à proximité du processus angulaire de la mandibule, à un centimètre distalement de l'origine de l'artère linguale.
- Trajet : environ 3 centimètres de long et 1,5 millimètre de diamètre. Elle est bordée médialement sur le premier centimètre par le muscle styloglosse, dorsalement et latéralement par le muscle masséter, et ventralement par le muscle digastrique. L'artère se prolonge rostralement et dévie de l'horizontale selon le degré d'ouverture de la bouche. Elle donne naissance d'abord aux rameaux glandulaire et musculaire, puis à la première collatérale majeure : l'artère sublinguale. L'artère faciale se poursuit ensuite ventralement à la face médiale du corps de la mandibule, passant sous son bord ventral jusqu'à sa face latérale où elle se retrouve entre le muscle masséter dorsalement et caudalement, et la terminaison du muscle digastrique ventralement. Elle continue crânialement pour émerger à la surface profonde du muscle platysma (muscle peaucier du cou) pour donner naissance aux artères labiale inférieure, angulaire de la bouche et labiale supérieure.

- Terminaison : par division en artère labiale supérieure et en rameau anastomotique avec l'artère intra-orbitaire.
- Ramifications :
 - o Rameau glandulaire
 - o Rameau musculaire
 - o Artère sublinguale, première grosse collatérale
 - o Artère labiale inférieure
 - o Artère angulaire de la bouche
 - o Artère labiale supérieure
 - o Rameau anastomotique avec l'artère infra-orbitaire

Tableau 55 : Artère faciale

Artère faciale	<i>A. facialis</i>
Origine	Issue de l'artère carotide externe distalement à l'origine de l'artère linguale
Trajet	D'abord face médiale de la mandibule, elle contourne cranio-ventralement le bord ventral de la mandibule, ventralement au muscle masséter puis continue sa route cranio-dorsalement jusqu'à la surface médiale du muscle platysma
Terminaison	Après émission des artères labiale inférieure et angulaire de la bouche sur son trajet, par division en artère labiale supérieure et en rameau anastomotique avec l'artère infra-orbitaire
Ramifications	<ul style="list-style-type: none"> - Rameau glandulaire - Artère sublinguale - Artère labiale inférieure - Artère angulaire de la bouche
	Terminales { <ul style="list-style-type: none"> - Artère labiale supérieure - Rameau anastomotique avec l'artère infra-orbitaire

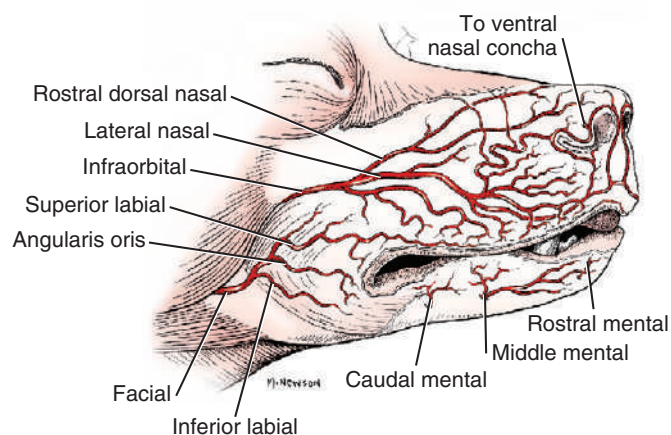


Figure 11 : Artères des lèvres du chien, vue latérale (Miller's, 2013)

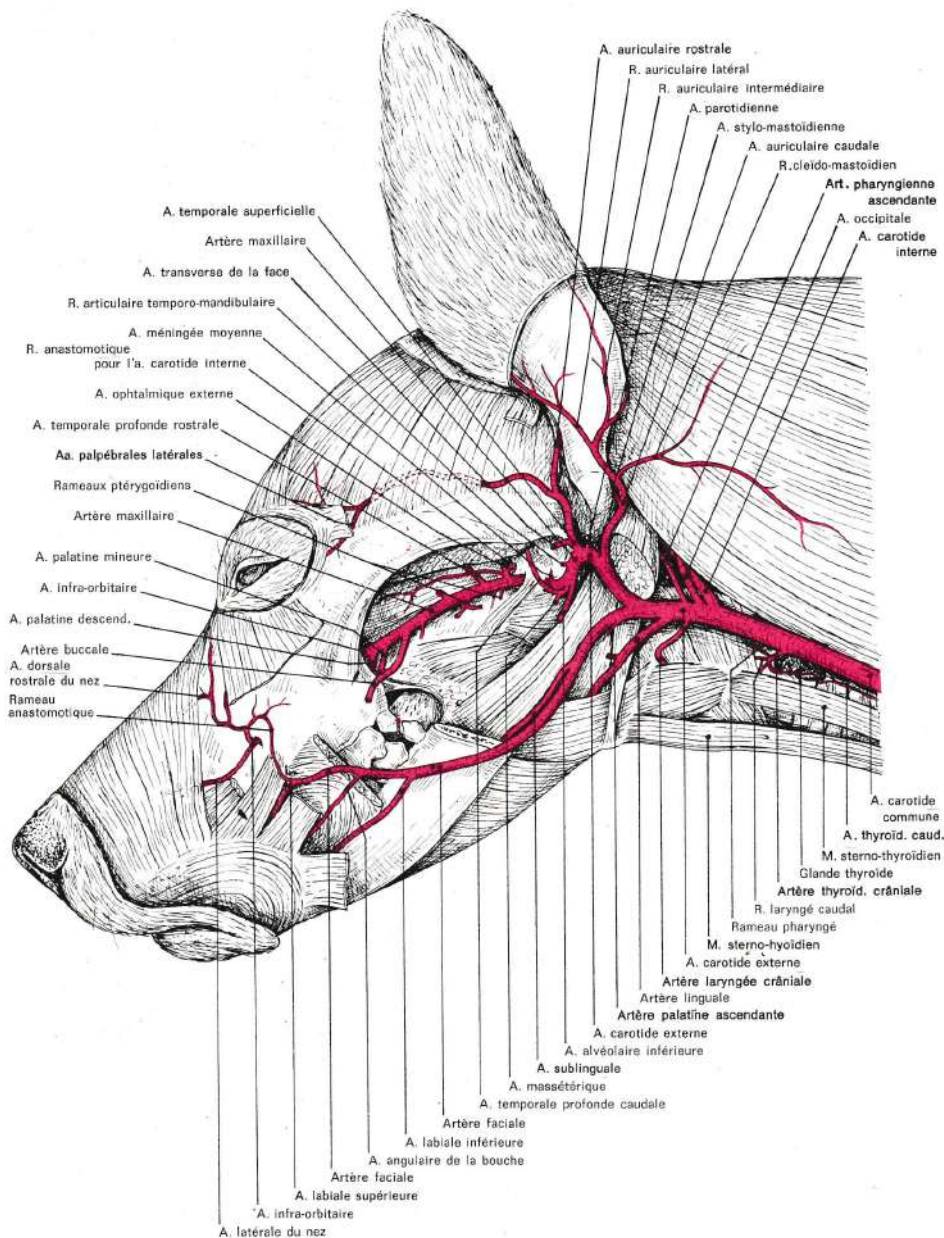


Figure 12 : Artères de la tête du chien avec les muscles faciaux visibles, vue latérale (Barone, 1996)

Le **rameau glandulaire** (*ramus glandularis*) [Tableau 56, Figure 9, Figure 10] est le rameau le plus large, mais pas nécessairement le premier, à émerger de l'artère faciale. C'est la principale source d'irrigation des glandes salivaires sublinguale et mandibulaire.

Tableau 56 : Rameau glandulaire de l'artère faciale

Rameau glandulaire De l'artère faciale	<i>Ramus glandularis</i>
Origine	Issu de l'artère faciale proche de son origine
Trajet	Chemine directement vers les glandes salivaires sublinguale et mandibulaire
Terminaison	Ramifications terminales locales

Le rameau musculaire de l'artère faciale est communément composé de deux petits vaisseaux qui irriguent la partie adjacente des muscles digastrique, ptérygoïde médial et occasionnellement du muscle styloglosse. Ces vaisseaux sont plus fins que le rameau glandulaire, et émergent rostralement à celui-ci. Un rameau irrigue parfois une petite surface de muqueuse de la région de la tonsille palatine, et s'anastomose avec l'artère laryngée ascendante.

L'**artère sublinguale** (*a. sublingualis*) [Tableau 57, Figure 9, Figure 10, Figure 12] :

- Origine : depuis l'artère linguale, médialement à la partie ventrale du corps de la mandibule, au fond d'une fente profonde limitée latéralement par le muscle masséter, médialement par la partie caudale du muscle mylohyoïdien et ventralement par le muscle digastrique.
- Trajet : parallèlement à la surface médiale de la mandibule, près de son bord ventral. Elle se distribue alors largement au muscle mylo-hyoïdien et à la partie rostrale du muscle digastrique, certains rameaux perforent aussi le muscle mylo-hyoïdien et soutiennent les muscles génioglosse et géniohyoïde. Elle s'anastomose alors avec les artères linguale et labiale inférieure. A mi-longueur du corps de la mandibule, l'artère sublinguale donne l'artère submentale, qui peut provenir aussi de l'artère faciale à proximité. L'artère sublinguale perforé alors le muscle mylo-hyoïdien et se termine dans la partie rostrale du plancher de la cavité buccale.
- Terminaison : après l'émission de l'artère submentale, et par anastomoses terminales.
- Ramifications :
 - Rameaux musculaires
 - Artère submentale

Tableau 57 : Artère sublinguale

Artère sublinguale	<i>A. sublingualis</i>
Origine	Issue de l'artère linguale, médialement au corps de la mandibule, dans un sillon entre le muscle masséter et la partie caudale du muscle mylo-hyoïdien
Trajet	Chemine le long de la face médiale du bord ventral de la mandibule, se distribuant aux muscles hyoïdiens locaux et à la partie rostrale du muscle digastrique
Terminaison	A l'origine de l'artère submentale
Ramification	Terminale { - Artère submentale

L'**artère submentale** (*a. submentalis*) [Tableau 58, Figure 10] émerge de l'artère sublinguale, et chemine à la surface ventrale de la jointure intermandibulaire, soutenant cette région et l'incisure inférieure des dents. D'autres branches se distribuent aux muscles et à la muqueuse du frein de la langue.

Tableau 58 : Artère submentale

Artère submentale	<i>A. submentalis</i>
Origine	Issue de la terminaison de l'artère sublinguale
Trajet	Chemine à la surface ventrale de la mandibule, soutenant l'irrigation des tissus mous adjacents
Terminaison	Se ramifie dans la région du menton

L'**artère labiale inférieure** (*a. labialis inferior*) [Tableau 59, Figure 9, Figure 11, Figure 12] :

- Origine : elle émerge de l'artère faciale approximativement à 1 centimètre du bord ventral de la mandibule, rostralement au muscle masséter
- Trajet : se poursuit rostralement ; elle longe le bord ventral du muscle orbiculaire de la bouche. Certaines fibres de ce muscle peuvent d'ailleurs recouvrir l'artère labiale inférieure sur cette portion. L'artère labiale inférieure émet des ramifications à travers le bord ventral de la mandibule, qui s'anastomosent avec l'artère sublinguale.
- Terminaison : elle s'anastomose avec les rameaux mentonniers de l'artère alvéolaire inférieure au niveau du foramen mentonnier caudal.

Tableau 59 : Artère labiale inférieure

Artère labiale inférieure	<i>A. labialis inferior</i>
Origine	Issue de l'artère faciale, rostralement au muscle masséter
Trajet	Chemine rostralement en longeant le bord ventral du muscle orbiculaire de la bouche
Terminaison	Par anastomose avec le rameau mental caudal de l'artère alvéolaire au niveau du foramen mentonnier caudal

L'**artère angulaire de la bouche** (*a. angularis oris*) [Tableau 60, Figure 9, Figure 11, Figure 12] :

- Origine : émerge de l'artère faciale entre un et plusieurs centimètres distalement à l'origine de l'artère labiale inférieure.
- Trajet : son cheminement est tortueux jusqu'à la commissure des lèvres, où communément une ramification rejoint la marge supérieure et une autre la marge inférieure. L'artère angulaire de la bouche irrigue une partie du muscle buccinateur, le muscle orbiculaire de la tête et la peau et les muqueuses de ces régions.
- Terminaison : elle s'anastomose alors avec les artères labiales supérieure et inférieure, et peut s'anastomoser avec les branches mentales caudale, moyenne et rostrale.

- Ramifications :
 - Rameau de la marge supérieure de la lèvre
 - Ramification de la marge inférieure de la lèvre
 - Rameau musculaire

Tableau 60 : Artère angulaire de la bouche

Artère angulaire de la bouche	<i>A. angularis oris</i>
Origine	Issue de l'artère faciale, distalement à l'origine de l'artère labiale inférieure
Trajet	Cheminement tortueux jusqu'à la commissure des lèvres où elle joint la marge supérieure et inférieure des lèvres
Terminaison	Par anastomoses avec les artères labiales supérieure et inférieure

L'**artère labiale supérieure** (*a. labialis superior*) [Tableau 61, Figure 9, Figure 11, Figure 12] :

- Origine : à la terminaison de l'artère faciale
- Trajet : elle se ramifie dans la joue et le nez. De petites ramifications peuvent s'étendre à l'orbite et s'anastomoser avec les branches terminales de l'artère palpébrale latérale inférieure et de l'artère malaire. D'autres ramifications s'étendent rostralement jusqu'au muscle orbiculaire de la bouche et s'anastomosent avec l'artère latérale nasale. De fines branches qui suivent le nerf buccal s'anastomosent caudalement avec celles de l'artère massétérique, branche de l'artère maxillaire. L'artère labiale supérieure soutient principalement le muscle orbiculaire de la bouche et le muscle élévateur nasolabial.
- Terminaison : par ramifications terminales.
- Ramifications :
 - Ramifications de l'orbite
 - Rameau du muscle orbiculaire de la bouche

Tableau 61 : Artère labiale supérieure

Artère labiale supérieure	<i>A. labialis superior</i>
Origine	Par prolongement de l'artère faciale
Trajet	Chemine dans la joue et le bord ventral de la lèvre supérieure
Terminaison	Par anastomoses et ramifications locales

Le **rameau anastomotique avec l'artère infra-orbitaire** (*r. anastomoticus cum a. infraorbitali*) [Tableau 62, Figure 9] est issu de la bifurcation terminale de l'artère faciale, en compagnie de l'artère labiale supérieure. Ventro-latéralement au foramen orbitaire. Ce rameau chemine dorsalement pour s'anastomoser avec l'artère infra-orbitaire juste après son passage crânialement à travers le foramen infra-orbitaire.

Tableau 62 : Rameau anastomotique avec l'artère infra-orbitaire

Rameau anastomotique avec l'artère infra-orbitaire	<i>R. anastomoticus cum a. infraorbitali</i>
Origine	Issu de la bifurcation terminale de l'artère faciale, en compagnie de l'artère labiale supérieure
Trajet	Chemine dorsalement en direction du foramen infra-orbitaire
Terminaison	Par anastomose avec l'artère infra-orbitaire, à sa sortie crânialement au foramen infra-orbitaire

L'artère auriculaire caudale (*a. auricularis caudalis*) [Tableau 63, Figure 10, Figure 12] :

- Origine : à la base du cartilage annulaire, à la surface dorso-caudale de l'artère carotide externe, médialement au muscle digastrique ipsilatéral. Selon les chiens, l'origine peut être plus proximale que l'origine de l'artère linguale.
- Trajet : circule autour de la moitié caudale de la base de l'oreille. Vaisseau de taille moyenne, premièrement se lie en profondeur à la glande salivaire parotide, puis se localise plus dorsalement au groupe de muscles auriculaires caudaux.
- Terminaison : par ramifications, dont la plus distale est le rameau occipital.
- Ramifications : peuvent considérablement varier dans les origines et les dispositions.
 - o Artère stylo-mastoïdienne
 - o Rameau parotidien
 - o Rameau sterno-cléido-mastoïdien
 - o Rameau auriculaire latéral
 - o Rameau auriculaire intermédiaire
 - o Rameau auriculaire médial
 - o Artère auriculaire profonde
 - o Rameau occipital

Tableau 63 : Artère auriculaire caudale

Artère auriculaire caudale	<i>A. auricularis caudalis</i>
Origine	Issue de la face dorso-caudale de l'artère carotide externe au niveau de son inflexion sigmoïde
Trajet	Chemine dorso-cranialement jusqu'à la surface caudale de la base de l'oreille, émettant de nombreux rameaux
Terminaison	Par prolongement en rameau occipital
Ramifications	<ul style="list-style-type: none"> - Artère stylo-mastoïdienne - Rameau parotidien - Rameau sterno-cléido-mastoïdien - Rameau auriculaire latéral - Rameau auriculaire intermédiaire - Artère auriculaire profonde - Rameau auriculaire médial - Rameau occipital

Terminale 

L'**artère stylo-mastoïdienne** (*a. stylomastoidea*) [Tableau 64, Figure 9, Figure 12] :

- Origine : quitte la surface caudoventrale de l'artère auriculaire caudale
- Trajet : court directement au foramen stylo-mastoïdien derrière la bulle tympanique, conjointement au nerf facial qu'il irrigue. Parfois ce vaisseau est double.
- Terminaison : localisée directement à l'oreille moyenne.

Tableau 64 : Artère stylo-mastoïdienne

Artère stylo-mastoïdienne	<i>A. stylomastoidea</i>
Origine	Issue de la face caudoventrale de l'artère auriculaire caudale
Trajet	Chemine directement jusqu'au foramen stylo-mastoïdien
Terminaison	Par ramifications à l'oreille moyenne

Le **rameau parotidien** (*ramus parotideus*) [Tableau 65, Figure 9] :

- Origine : il émerge de l'artère auriculaire caudale de façon variable, parfois du rameau sterno-cléido-mastoïdien ou du rameau auriculaire latérale.
- Trajet : il chemine jusqu'aux glandes parotide et mandibulaire. La branche mandibulaire pénètre la surface dorsale de la glande salivaire mandibulaire. La branche parotidienne pénètre la surface profonde de la glande parotide. Certains chiens ont une branche parotide de l'artère auriculaire caudale pour irriguer la glande parotide et une branche glandulaire de la branche du sternocléidomastoïdien pour la glande mandibulaire.
- Terminaison : par ramifications terminales dans les glandes parotide et mandibulaire.

Tableau 65 : Rameau parotidien de l'artère auriculaire caudale

Rameau parotidien	<i>Ramus parotideus</i>
De l'artère auriculaire caudale	
Origine	Issue de l'artère auriculaire caudale, ou de ses rameaux
Trajet	Son trajet est direct jusqu'aux glandes parotide et salivaire mandibulaire dont il soutient l'irrigation
Terminaison	Par ramifications locales

Le **rameau sterno-cléido-mastoïdien** (*ramus sternocleidomastoideus*) [Tableau 66, Figure 8, Figure 10] :

- Origine : consiste en un ou deux large(s) vaisseau(x) issus de l'artère auriculaire caudale.
- Trajet : il irrigue conjointement les tendons de la partie mastoïdienne du muscle cléidocéphalique et du muscle sterno-céphalique. Ils irriguent également la peau, le muscle platysma (muscle peaucier du cou) et la graisse sous-cutanée. Une branche musculaire, court profondément aux muscles sternocléidocéphalique et cléidocéphalique, et irrigue le segment crânial du muscle semi-épineux. Occasionnellement, des branches irriguent le nœud lymphatique rétropharyngien médial. Un **rameau glandu-**

laire (*ramus glandularis*) [Tableau 67] irrigue la glande mandibulaire. La partie dorsale profonde de la branche musculaire s’anastomose avec l’artère occipitale.

- Terminaison : anastomose terminale avec l’artère cervicale superficielle.
- Ramification :
 - Rameau glandulaire

Tableau 66 : Rameau sterno-cléido-mastoïdien

Rameau sterno-cléido-mastoïdien	<i>Ramus sternocleidomastoideus</i>
Origine	Issu de l’artère auriculaire caudale
Trajet	Chemine caudalement en direction des muscles cléido-céphalique, sterno-céphalique
Terminaison	Par anastomose avec l’artère cervicale occipitale
Ramification	- Rameau glandulaire

Tableau 67 : Rameau glandulaire du rameau sterno-cléido-mastoïdien

Rameau glandulaire Du rameau sterno-cléido-mastoïdien	<i>Ramus glandularis</i>
Origine	Issu du rameau sterno-cléido-mastoïdien
Trajet	Court jusqu’à la glande salivaire mandibulaire avoisinante pour en soutenir l’irrigation
Terminaison	Ramifications terminales locales

Le **rameau auriculaire latéral** (*ramus auricularis lateralis*) [Tableau 68, Figure 8, Figure 9, Figure 10] :

- Origine : émerge de l’artère auriculaire caudale, ou de la branche musculaire jusqu’au muscle splénius ou de la branche auriculaire intermédiaire.
- Trajet : c’est une grande artère qui se ramifie lorsqu’elle traverse ou est en contact avec le bord caudal de la glande parotide. Le rameau auriculaire latéral s’étend distalement à la surface caudale du cartilage auriculaire, près de son bord latéral. Habituellement, il s’étend jusqu’à environ 1 centimètre de l’apex auriculaire et termine en s’anastomosant avec le rameau auriculaire intermédiaire.
- Terminaison : anastomose avec le rameau auriculaire médial à la surface caudale du cartilage auriculaire.

Tableau 68 : Rameau auriculaire latéral

Rameau auriculaire latéral	<i>Ramus auricularis lateralis</i>
Origine	Issu de l’artère auriculaire caudale, variations possibles
Trajet	S’étend distalement, à la surface caudale de l’oreille, depuis sa base jusqu’à son apex, le long de son bord latéral.
Terminaison	Par anastomose avec le rameau auriculaire médial

Le **rameau auriculaire intermédiaire** (*ramus auricularis intermedius*) [Tableau 69, Figure 8, Figure 9] :

- Origine : il émerge de l'artère auriculaire caudale, environ 1 cm distalement au rameau auriculaire latéral, profondément aux muscles auriculaires caudaux.
- Trajet : c'est la plus large artère de l'oreille. Dans son trajet initial vers l'apex de l'oreille, le rameau auriculaire intermédiaire émet des rameaux jusqu'aux muscles auriculaires caudaux. Après émergence, elle envoie de nombreuses anastomoses latéralement et médialement au cartilage auriculaire. De nombreux petits rameaux cheminent à travers le foramen du cartilage auriculaire jusqu'à sa surface concave.
- Terminaison : ramifications terminales de part et d'autre du cartilage auriculaire.

Tableau 69 : Rameau auriculaire intermédiaire

Rameau auriculaire intermédiaire	<i>Ramus auricularis intermedius</i>
Origine	Issu de l'artère auriculaire caudale, distalement au rameau auriculaire latéral
Trajet	Chemine distalement, à la surface caudale de l'oreille, de sa base à son apex, situé environ au centre de l'oreille
Terminaison	Par ramifications locales terminales à la surface caudale de l'oreille

L'**artère auriculaire profonde** (*a. auricularis profunda*) [Tableau 70, Figure 8, Figure 9] :

- Origine : émerge habituellement de façon indépendante de l'artère auriculaire caudale, distalement à l'origine de la branche auriculaire intermédiaire. Occasionnellement elle émerge de la branche auriculaire intermédiaire ou médiale.
- Trajet : c'est le plus petit vaisseau, il chemine environ 2 centimètres distalement et traverse l'espace entre le tragus et l'anthélix, pour irriguer une part du derme des cartilages du méat acoustique externe.
- Terminaison : ramifications terminales.

Tableau 70 : Artère auriculaire profonde

Artère auriculaire profonde	<i>A. auricularis profunda</i>
Origine	Issue de l'artère auriculaire caudale, distalement au rameau auriculaire intermédiaire
Trajet	Chemine dans le derme en périphérie des cartilages du méat acoustique externe
Terminaison	Ramifications terminales locales

Le **rameau auriculaire médial** (*ramus auricularis medialis*) [Tableau 71, Figure 9] :

- Origine : il émerge depuis l'artère auriculaire caudale, à environ 1 centimètre du rameau auriculaire intermédiaire.

- Trajet : de diamètre similaire à celui du rameau auriculaire latéral, le rameau auriculaire médial longe la partie caudale du muscle temporal médialement à l'oreille externe. Au niveau du cartilage scutiforme, le rameau auriculaire médial chemine en sous-cutané le long du bord médial du cartilage auriculaire pour terminer environ 2 cm avant l'apex de l'oreille. Les rameaux perforent également le cartilage et s'étendent aux alentours de ses marges pour irriguer le fascia et le derme de sa surface concave.
- Terminaison : le rameau auriculaire médial s'anastomose librement avec le rameau auriculaire intermédiaire et le rameau auriculaire rostral de l'artère temporale superficielle.

Tableau 71 : Rameau auriculaire médial

Rameau auriculaire médial	<i>Ramus auricularis medialis</i>
Origine	Terminaison de l'artère auriculaire caudale, distalement au rameau auriculaire intermédiaire
Trajet	Court essentiellement distalement, en face caudale de l'oreille, de la base jusqu'à l'apex de l'oreille, le long de son bord médial
Terminaison	Par anastomoses avec entre autres le rameau auriculaire intermédiaire, et ramifications locales

Le **rameau occipital** (*ramus occipitalis*) [Tableau 72] :

- Origine : seconde artère terminale de l'artère auriculaire caudale, après la fin des rameaux auriculaires.
- Trajet : le rameau occipital pénètre la partie caudale du muscle temporal et chemine presque parallèlement à la crête nucale. Il irrigue largement la portion caudale du muscle temporal, et s'anastomose finalement avec l'artère temporale profonde caudale. Les branches émergentes, ou un vaisseau séparé de l'artère auriculaire caudale, irriguent également des parties des muscles auriculaires caudaux. Ces vaisseaux s'anastomosent également avec la branche cervicale ascendante de l'artère cervicale superficielle.
- Terminaison : le rameau occipital s'anastomose avec les vaisseaux locaux.

Tableau 72 : Rameau occipital de l'artère auriculaire caudale

Rameau occipital	<i>Ramus occipitalis</i>
De l'artère auriculaire caudale	
Origine	Terminaison de l'artère auriculaire caudale, près de la base de l'oreille
Trajet	Chemine à travers la portion caudale du muscle temporal et suis dorsalement la crête nucale de l'os occipital
Terminaison	Par anastomose avec l'artère temporale profonde caudale

L'**artère parotidienne** (*a. parotidea*) [Tableau 73, Figure 8, Figure 10] :

- Origine : petit vaisseau de la surface dorsale de l'artère carotide externe alors que celle-ci traverse l'extrémité ventrale du cartilage annulaire, 5 à 10 mm distalement à l'origine de l'artère auriculaire caudale. L'artère parotidienne peut prendre naissance de l'artère auriculaire caudale, dans ce cas le vaisseau émerge en profondeur de la glande parotide et pénètre immédiatement dans celle-ci pour émettre des rameaux.
- Trajet : la vascularisation la plus importante de la glande parotide chez le chien provient de l'artère parotidienne. La périphérie de la glande parotide est soutenue par les rameaux parotides des vaisseaux adjacents, comme les artères auriculaires caudales et temporale superficielle. L'artère parotidienne émet également un rameau au muscle digastrique.
- Terminaison : ramifications terminales atteignant la glande parotide.

Tableau 73 : Artère parotidienne

Artère parotidienne	<i>A. parotidea</i>
Origine	Issue de l'artère carotide externe, distalement à l'artère auriculaire caudale, cette origine est variable
Trajet	Chemine entre le muscle masséter et la glande parotide
Terminaison	Ramifications près de la glande parotide essentiellement

L'**artère temporale superficielle** (*a. temporalis superficialis*) [Tableau 74, Figure 8, Figure 9, Figure 10, Figure 13] :

- Origine : elle émerge rostralement de l'artère carotide externe, à la base du cartilage auriculaire. C'est le plus petit vaisseau des deux branches terminales de l'artère carotide externe avec un diamètre de 1,5mm (comparée aux 4 mm de diamètre de l'artère maxillaire).
- Trajet : dans un premier temps, elle chemine en direction dorsale, puis croise l'arcade zygomatique en faisant une angulation marquée rostralement. Environ 1cm dorsalement à cet arc, elle s'enfonce sous la lame profonde du fascia temporal, dans le muscle temporal en direction de l'œil. Elle devient alors superficielle.
- Terminaison : sous le ligament orbitaire, l'artère temporale superficielle perfore le fascia temporal profond et se divise en deux branches terminales qui se trouvent au niveau du fascia superficiel, donnant les artères palpébrales latérales inférieure et supérieure.
- Ramifications :
 - Artère transverse de la face
 - Artère auriculaire rostrale
 - *Branches temporales*
 - Artère palpébrale latérale inférieure
 - Artère palpébrale latérale supérieure

Tableau 74 : Artère temporale superficielle

Artère temporale superficielle		<i>A. temporalis superficialis</i>	
Origine	La plus petite des deux artères terminales de l'artère carotide externe, située à la base du cartilage auriculaire		
Trajet	Chemine en direction dorsale, puis croise l'arcade zygomatic dorsalement avant de s'enfoncer jusqu'au muscle temporal		
Terminaison	Par subdivision en artères palpébrales latérales inférieure et supérieure		
Ramifications	<ul style="list-style-type: none"> - Artère transverse de la face - Artère auriculaire rostrale - Artère palpébrale latérale inférieure - Artère palpébrale latérale supérieure 		
	Terminales	}	

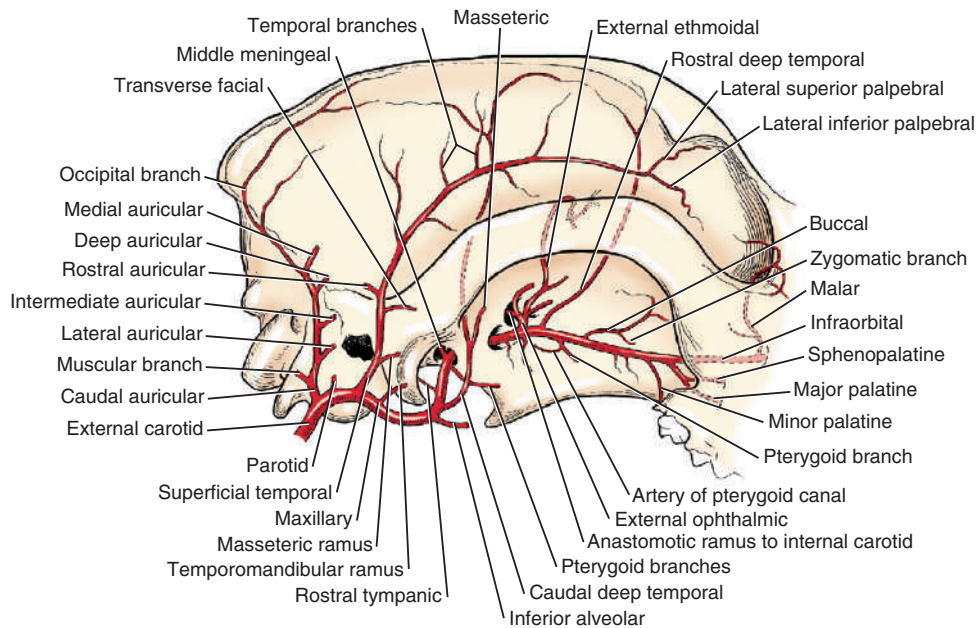


Figure 13 : Artères de la tête osseuse du chien, vue latérale (Miller's, 2013)

L'artère transverse de la face (*a. transversa faciei*) [Tableau 75, Figure 8, Figure 9, Figure 13] :

- Origine : elle émerge usuellement du bord rostral de l'artère temporale superficielle. Elle émerge profondément par rapport à la glande parotide.
- Trajet : elle n'est pas plus large que les branches nourricières qui accompagnent les branches buccales du nerf facial. L'artère transverse de la face chemine rostrolatéralement à la branche de la mandibule. Une branche suit la branche zygomatic du nerf auriculo-palpébral, issu du nerf facial, jusqu'aux paupières. Les autres branches de

cheminent parallèlement et ventralement à l'arcade zygomatique en compagnie du nerf auriculo-temporal depuis le nerf mandibulaire du nerf trijumeaux.

- Terminaison : ramifications terminales locales.

Tableau 75 : Artère transverse de la face

Artère transverse de la face	<i>A. transversa faciei</i>
Origine	Issue de l'artère temporale superficielle à proximité de l'arcade zygomatique
Trajet	Chemine rostrolatéralement à la branche de la mandibule
Terminaison	Par ramifications locales au niveau de la joue

L'artère auriculaire rostrale (*a. auricularis rostralis*) [Tableau 76, Figure 9, Figure 13] :

- Origine : l'artère auriculaire rostrale émerge distalement à l'artère transverse de la face, depuis la face caudale de l'artère temporale superficielle.
- Trajet : elle est plus large que l'artère transverse de la face, mais fait moins d'1mm de diamètre. L'artère auriculaire rostrale chemine dorso-caudalement entre la partie dorso-rostrale de la glande parotide et du muscle temporal, irriguant chacun d'entre eux.
- Terminaison : elle se termine au niveau des muscles auriculaires rostraux près du tragus.

Tableau 76 : Artère auriculaire rostrale

Artère auriculaire rostrale	<i>A. auricularis rostralis</i>
Origine	Issue de l'artère temporale superficielle, distalement à l'artère transverse de la face
Trajet	Court dorso-caudalement, entre la glande parotide et le muscle temporal, jusqu'aux muscles auriculaires rostraux
Terminaison	Par ramifications terminales aux muscles auriculaires rostraux

Les branches temporales de l'artère temporale superficielle :

- Origine : elles émergent de la moitié distale de l'artère temporale superficielle.
- Trajet : leur nombre, leur taille, et leur origine sont variables. Usuellement, 2 à 5 branches quittent la surface dorsale du vaisseau et sont distribuées à l'ensemble du muscle temporal. Depuis la partie ventrale du vaisseau, en moyenne 2 rameaux sont présents. elles irriguent également le muscle temporal. Certaines branches cheminent médialement jusqu'à l'arcade zygomatique puis ensuite le long de sa face ventrale pour irriguer le muscle masséter.
- Terminaison : les plus larges branches temporales s'anastomosent avec les artères temporales profondes de l'artère maxillaire.

L'artère palpébrale latérale inférieure (*a. palpebralis inferior lateralis*) [Tableau 77, Figure 8, Figure 9] :

- Origine : elle émerge profondément au ligament orbitaire, à la division terminale de l'artère temporale superficielle en l'artère palpébrale latérale inférieure et l'artère palpébrale latérale inférieure.
- Trajet : elle envoie des rameaux à la moitié latérale de la paupière inférieure.
- Terminaison : une fois au fascia superficiel, ces branches s'anastomosent avec l'artère transverse de la face et l'artère malaire.


Tableau 77 : Artère palpébrale latérale inférieure

Artère palpébrale latérale inférieure	<i>A. palpebralis inferior lateralis</i>
Origine	La plus fine des deux artères terminales de l'artère temporale superficielle, émergeant à la face profonde du ligament orbitaire
Trajet	Se disperse dans la face latérale de la paupière inférieure
Terminaison	Par anastomose avec l'artère faciale transverse et l'artère malaire

L'artère palpébrale latérale supérieure (*a. palpebralis superior lateralis*) [Tableau 78, Figure 8, Figure 9] :

- Origine : elle émerge à l'opposé du ligament orbitaire, à la division terminale de l'artère temporale superficielle en l'artère palpébrale latérale inférieure et l'artère palpébrale latérale inférieure.
- Trajet : d'environ 1mm de diamètre, deux fois plus large que le diamètre de l'artère palpébrale inférieure latérale. Après une course tortueuse à la jonction de la paupière supérieure et de l'os frontal, elle s'étend jusqu'à l'angle médial de l'œil. Elle émet des branches libres le long de sa course, envoyant des branches jusqu'aux divers constituants de la paupière supérieure. Les branches irriguent également les muscles, le fascia et la peau couvrant le muscle temporal et le tissu sous cutané en regard de l'os frontal. Elles forment des anastomosent avec les petites artères qui quittent la partie dorsale de l'orbite et avec lesquelles elles traversent le squelette à travers le petit foramen dans la région de la suture fronto-naso-maxillaire.
- Terminaison : ramifications terminales.
- Ramifications :
 - Anastomoses terminales dans la partie dorsale de l'orbite
 - Artère dorsale caudale du nez

Tableau 78 : Artère palpébrale latérale supérieure

Artère palpébrale latérale supérieure		<i>A. palpebralis superior lateralis</i>
Origine	La plus large des deux artères terminales de l'artère temporale superficielle, émergeant à l'opposé du ligament orbitaire	
Trajet	Se disperse dans la paupière supérieure jusqu'au canthus médial ainsi qu'aux tissus mous avoisinants	
Terminaison	Par ramification en artère dorsale caudale du nez	
Ramification	Terminale 	- Artère dorsale caudale du nez

L'**artère dorsale caudale du nez** (*a. dorsalis nasi caudales*) [Tableau 79, Figure 9] est une branche de l'artère palpébrale supérieure latérale, qui chemine rostralement de la face médiale du nez à l'orbite pour irriguer la région nasale caudale dorsale. Les artères palpébrales sont les branches terminales de l'artère temporale superficielle. Cette artère est une spécificité du chien (*Barone, 1996*).

Tableau 79 : Artère dorsale caudale du nez

Artère dorsale caudale du nez		<i>A. dorsales nasi caudales</i>
Origine	Prolongement de l'artère palpébrale latérale supérieure	
Trajet	Chemine rostralement du nez à la région périorbitaire	
Terminaison	Ramifications terminales locales	

L'**artère maxillaire** (*a. maxillaris*) [Tableau 80, Figure 9, Figure 12, Figure 13] :

- Origine : seconde ramification terminale, avec l'artère temporale superficielle, et principale continuation de l'artère carotide externe.
- Trajet : c'est la plus large des deux ramifications terminales de l'artère carotide externe et, chez un chien de taille moyenne elle mesure environ 4mm de diamètre.
- Terminaison : par subdivision terminale en artère infra-orbitaire et en artère palatine descendante.
- Ramifications : elle dégage de nombreuses branches qui soutiennent les structures profondes de la tête situées à l'extérieur de la boîte crânienne.

Tableau 80 : Artère maxillaire globale

Artère maxillaire	<i>A. maxillaris</i>
Origine	La plus large des deux artères terminales de l'artère carotide externe, constituant sa principale continuation
Trajet	Chemine selon un trajet tortueux en direction rostrale depuis la base de l'oreille
Terminaison	Par subdivision en artère infra-orbitaire et en artère palatine descendante
Ramifications	Nombreuses, cf. Tableaux 83, 95 et 96

Pour plus de clarté dans la description de ses collatérales, on divisera l'artère maxillaire en trois portions : la section mandibulaire, la section ptérygoïdienne, la section ptérygo-palatine :

- La portion mandibulaire s'étend jusqu'au canal alaire, au foramen alaire caudal.
- La portion ptérygoïdienne chemine dans le canal, du foramen alaire caudal à rostral. Aucune branche n'émerge de cette portion alors qu'elle passe à travers le canal alaire.
- La portion ptérygo-palatine s'étend du canal alaire, au foramen alaire rostral, à travers la fosse ptérygo-palatine.

La **portion mandibulaire de l'artère maxillaire** (*a. maxillaris*) [Tableau 81, Figure 9, Figure 13, Figure 14] :

- Origine : elle inclue la partie de l'artère du point où l'artère temporale superficielle quitte l'artère carotide externe jusqu'au canal alaire. Elle commence à la base de l'oreille, où le vaisseau atteint son niveau le plus dorsal et est couvert par la glande parotide.
- Trajet : elle continue l'arc formé par l'artère carotide externe rostralement et ventralement au bord caudal de la mandibule, où il est lié latéralement au muscle masséter. En atteignant la mandibule, l'artère change sa course et chemine médialement contre la partie caudo-médiale de la capsule articulaire temporo-mandibulaire. Elle suit de près le bord ventral du processus rétro-articulaire de l'os temporal et, puisque ce bord est convexe, l'artère forme également un arc ventral en suivant l'arc sur les muscles ptérygoïdes. Avant d'entrer dans le canal alaire, le vaisseau est adjacent dorsalement au nerf mandibulaire issu du nerf trijumeaux, et ventralement à la corde du tympan.
- Terminaison : cette première portion se termine en faisant un virage rostralement et en entrant dans le canal alaire.
- Ramifications :
 - o Rameau articulaire temporo-mandibulaire
 - o Artère alvéolaire inférieure
 - o Artère temporale profonde caudale
 - o Artère tympanique rostrale
 - o Artère méningée moyenne
 - o Rameaux ptérygoïdiens

Tableau 81 : Portion mandibulaire de l'artère maxillaire

Portion mandibulaire de l'artère maxillaire	<i>A. maxillaris</i>
Origine	Issue de la terminaison de l'artère carotide externe, à la base de l'oreille, médialement à la glande parotide
Trajet	Chemine ventralement jusqu'au bord caudal de la mandibule, puis contourne l'articulation temporo-mandibulaire par sa face médiale en faisant un arc pour atteindre le canal alaire
Terminaison	A l'entrée du canal alaire
Ramifications	<ul style="list-style-type: none"> - Rameau articulaire temporo-mandibulaire - Artère alvéolaire inférieure - Artère temporale profonde caudale - Artère tympanique rostrale - Artère méningée moyenne - Rameaux ptérygoïdiens

Le **rameau articulaire temporo-mandibulaire** (*ramus articularis temporomandibularis*) [Tableau 82, Figure 9, Figure 13] :

- Origine : parfois deux ou trois branches sont présentes, au lieu d'une seule. La branche, ou les branches, quitte(nt) la surface dorsale de l'artère maxillaire 5 à 15mm distalement à l'origine de l'artère temporale superficielle. D'après Barone (1996), ce rameau prendrait son origine de l'artère temporale superficielle plutôt que de l'artère maxillaire.
- Trajet : principale source d'irrigation de la partie caudale de la capsule articulaire temporo-mandibulaire. Quand plus d'un seul vaisseau sont présents, ils sont petits et fili-formes.
- Terminaison : ramifications locales.

Tableau 82 : Rameau articulaire temporo-mandibulaire

Rameau articulaire temporo-mandibulaire	<i>Ramus articularis temporomandibularis</i>
Origine	Issue de la face dorsale de l'artère maxillaire, distalement à l'artère temporale superficielle
Trajet	Très court, se ramifie à la capsule articulaire temporo-mandibulaire
Terminaison	Ramifications locales terminales

L'**artère alvéolaire inférieure** (*a. alveolaris inferior*) [Tableau 83, Figure 9, Figure 10, Figure 14] :

- Origine : elle émerge de la surface ventrale de la première portion de l'artère maxillaire. Parfois un tronc est formé, duquel l'artère alvéolaire inférieure et l'artère temporale profonde caudale émergent.

- Trajet : elle mesure légèrement plus d'1mm de diamètre. Elle fournit un rameau mylo-hyoïdien au muscle mylo-hyoïdien et entre dans le canal mandibulaire par le foramen mandibulaire après une course d'environ 1cm. Après avoir pénétré dans le canal mandibulaire, l'artère alvéolaire inférieure suit de près le bord ventral de l'os. Elle chemine du foramen mandibulaire jusqu'au foramen mentonnier moyen. Le nerf alvéolaire inférieur est dorso-latéral dans le canal mandibulaire. L'artère est au milieu, et la veine est ventro-médiale à l'artère. Usuellement un tissu adipeux entoure cette structure. Elle émet des rameaux mentonniers groupés en trois rameaux distincts.
- Terminaison : ramifications terminales en rameaux mentonniers.
- Ramifications :
 - Rameau mylo-hyoïdien
 - Rameaux dentaires
 - Rameaux mentonniers
 - Rameau mentonnier caudal
 - Rameau mentonnier moyen
 - Rameau mentonnier rostral

Tableau 83 : Artère alvéolaire inférieure

Artère alvéolaire inférieure	<i>A. alveolaris inferior</i>
Origine	Issue de la portion la plus ventrale de l'artère maxillaire
Trajet	Chemine rostro-médialement à la mandibule et traverse le foramen mandibulaire pour longer le bord ventral de la mandibule jusqu'au foramen mentonnier moyen
Terminaison	Par ramifications en rameaux mentonniers
Ramifications	<ul style="list-style-type: none"> - Rameau mylo-hyoïdien - Rameaux dentaires - Rameaux mentonnier

Terminales {

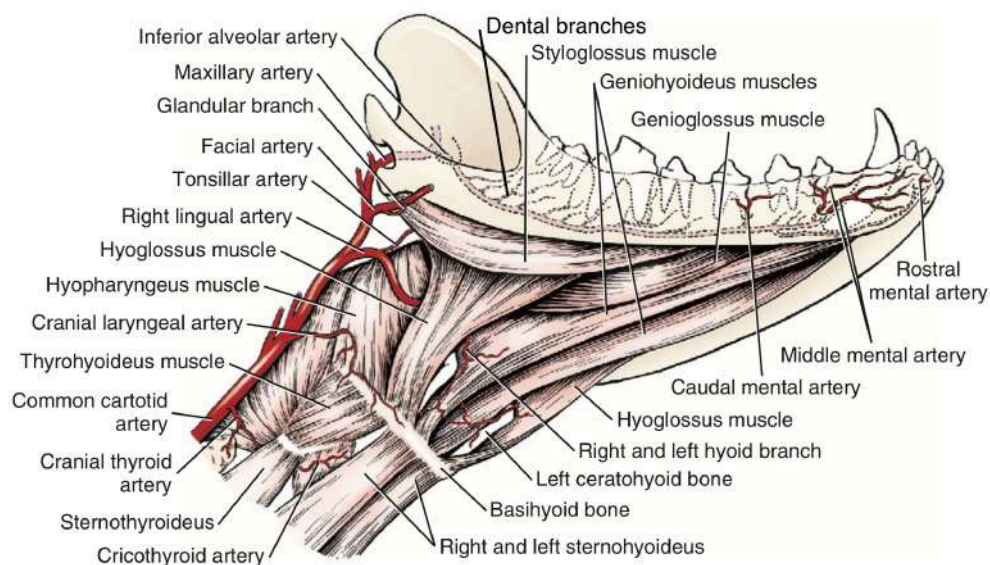


Figure 14 : Artères de la mandibule du chien, vue ventrolatérale (Miller's, 2013)

Le **rameau mylo-hyoïdien** (*ramus mylohyoideus*) [Tableau 84] émerge de l'artère alvéolaire inférieure environ 1 cm avant son entrée dans le canal mandibulaire par le foramen mandibulaire. Ce rameau irrigue le muscle stylo-hyoïdien.

Tableau 84 : Rameau mylo-hyoïdien

Rameau mylo-hyoïdien	<i>Ramus mylohyoideus</i>
Origine	Issu de l'artère alvéolaire inférieure avant son passage dans le foramen mandibulaire
Trajet	Très court jusqu'au muscle stylo-hyoïdien adjacent
Terminaison	Ramifications locales terminales

Les **rameaux dentaires** (*rami dentales*) [Tableau 85, Figure 14] émergent de l'artère alvéolaire inférieure au sein de la mandibule. Ils traversent le foramen apical des racines dentaires et irriguent la pulpe et aussi le parodonte.

Tableau 85 : Rameaux dentaires de l'artère alvéolaire inférieure

Rameaux dentaires de l'artère alvéolaire inférieure	<i>Rami dentales</i>
Origine	Issus de l'artère alvéolaire inférieure tout le long de son trajet dans le canal mandibulaire
Trajet	Chemine dorsalement jusqu'aux dents
Terminaison	Ramifications locales terminales

Les **rameaux mentonniers** (*rami mentales*) [Tableau 86, Figure 11, Figure 14] cheminent rostralement depuis l'artère alvéolaire inférieure, jusqu'à la partie rostrale des tissus mous de la mandibule. On identifie trois rameaux mentonniers distincts. Ces rameaux mentonniers existent chez les carnivores et le porc, chez les autres espèces il s'agit d'une artère mentonnière se distribuant au menton et à la lèvre inférieure (Barone, 1996).

Tableau 86 : Rameaux mentonniers de l'artère alvéolaire inférieure

Rameaux mentonniers de l'artère alvéolaire inférieure	<i>Rami mentales</i>
Origine	Issus de l'artère alvéolaire inférieure à l'extrémité rostrale de la mandibule
Trajet	Cheminent rostralement et émergent par les foramens mentonniers caudal, moyen et rostral
Terminaison	Par ramifications terminales locales

Le rameau mentonnier caudal, ses veine et nerf satellites quittent le foramen mentonnier caudal et courent jusqu'à la lèvre inférieure. Il est plus petit que le rameau mentonnier moyen, avec lequel il s'anastomose. Il s'anastomose aussi avec l'artère labiale inférieure.

Le rameau mentonnier moyen est le plus large des trois rameaux mentonniers, et le principal soutien sanguin des tissus mous mandibulaires rostraux. Il quitte le foramen mentonnier moyen, localisé dans la moitié ventrale de la mandibule, ventral aux deux premières dents jugales (soit les prémolaires 1 et 2). Avec le nerf et la veine qui l'accompagne, ils se ramifient dans la peau, les follicules pileux tactiles, et d'autres structures des tissus mous. Il s'anastomose avec les rameaux mentonniers rostral et caudal. C'est la principale continuation de l'artère alvéolaire inférieure.

Le rameau mentonnier rostral est le plus petit des trois rameaux mentaux de l'artère alvéolaire inférieure. Il quitte l'artère alvéolaire inférieure moins d'1cm caudalement au foramen mentonnier moyen avec sa veine et son nerf satellites, cheminant dans la portion rostrale voisine du canal mandibulaire, qui suit de près le bord ventral du corps de la mandibule jusqu'au foramen mentonnier moyen. Il s'anastomose avec son homologue controlatéral, ainsi qu'avec le rameau mentonnier moyen.

L'artère temporale profonde caudale (*a. temporalis profunda caudalis*) [Tableau 87, Figure 9, Figure 10, Figure 13] :

- Origine : émerge de la surface ventrale de l'artère maxillaire tout juste distalement, voire par un tronc commun avec l'artère alvéolaire inférieure.
- Trajet : elle croise immédiatement les rameaux lingual, mylohyoïdien et alvéolaire inférieur du nerf trijumeaux, ainsi que le muscle ptérygoïdien latéral. Elle pénètre le muscle temporal et s'y arborise. Elle envoie également des rameaux qui accompagnent les nerfs mylohyoïdien et lingual. La majorité de ses branches, quelles qu'elles soient, sont confinées à la partie du muscle temporal, médiale au processus coronoïde. L'artère temporale profonde caudale est accompagnée par un nerf et une ou plusieurs veines satellites.
- Terminaison : elle forme des anastomoses avec l'artère temporale profonde rostrale, les branches occipitales de l'artère auriculaire caudale et les branches temporales de l'artère temporale superficielle.
- Ramifications :
 - o Artère massétérique
 - o *Rameau localisé du muscle temporal*

Tableau 87 : Artère temporale profonde caudale

Artère temporale profonde caudale	<i>A. temporalis profunda caudalis</i>
Origine	Issue de la face ventrale de l'artère maxillaire à proximité de l'artère alvéolaire inférieure
Trajet	Pénètre le muscle temporal adjacent et s'y arborise
Terminaison	Par anastomoses avec l'artère temporale rostrale, le rameau occipital de l'artère auriculaire caudale et l'artère temporale superficielle
Ramification	- Artère massétérique

L'**artère massétérique** (*a. masseterica*) [Tableau 88, Figure 9, Figure 13] émerge depuis l'artère temporale profonde caudale avec le nerf massétérique à travers l'incisure mandibulaire vers le muscle masséter, au bord caudal de la branche de la mandibule. Elle s'anastomose avec le rameau massétérique de l'artère temporale superficielle, qui est la principale irrigation du muscle masséter, alors qu'il chemine à sa surface profonde.

Tableau 88 : Artère massétérique

Artère massétérique	<i>A. masseterica</i>
Origine	Issue de l'artère temporale profonde
Trajet	Chemine latéralement à la branche de la mandibule jusqu'au muscle masséter
Terminaison	Ramifications locales terminales

L'**artère tympanique rostrale** (*a. tympanica rostralis*) [Tableau 89, Figure 9] :

- Origine : elle quitte usuellement l'artère maxillaire médialement à l'articulation temporo-mandibulaire. Elle peut émerger de l'artère temporale profonde caudale.
- Trajet : c'est un petit vaisseau, branche inconstante de l'artère maxillaire. Elle pénètre ensuite par l'un des petits foramens localisés à la dépression médiale de l'articulation. Elle chemine à travers l'os temporal jusqu'à l'oreille moyenne.
- Terminaison : ramifications terminales.

Tableau 89 : Artère tympanique rostrale

Artère tympanique rostrale	<i>A. tympanica rostralis</i>
Origine	Issue de l'artère maxillaire médialement à l'articulation temporo-mandibulaire
Trajet	Inconstant, pénètre l'os temporal médialement pour rejoindre l'oreille moyenne
Terminaison	Ramifications locales à l'oreille moyenne

L'**artère méningée moyenne** (*a. meningea media*) [Tableau 90, Figure 10, Figure 13] :

- Origine : elle quitte la surface dorsale de l'artère maxillaire avant que le vaisseau entre dans le canal alaire.
- Trajet : elle fait environ 1mm de diamètre et chemine à travers le foramen ovale, qui est adjacent à l'artère maxillaire. Une encoche, ou plus rarement un foramen (*foramen spinosum*), est formée dans le mur rostral du foramen ovale pour le passage de ce vaisseau (d'après Barone, 1996). A l'intérieur de la boîte crânienne, l'artère méningée moyenne donne naissance à un **rameau anastomotique avec l'artère carotide interne**. Après avoir donné naissance à ce rameau, l'artère méningée moyenne suit le sillon vasculaire à la surface cérébrale de la *calvaria* (voûte crânienne). Elle chemine en compagnie de deux veines satellites le long du bord latéral de la suture entre les parties squameuse et pétreuse de l'os temporal. Elle passe alors presque directement dorsale-

ment à travers la partie moyenne de la voûte crânienne et bifurque en branches rostrales et caudales.

- Terminaison : elle se termine le long de la ligne médiane dorsale, et s'anastomose avec son homologue controlatéral. L'artère méningée moyenne est la plus large des artères méningées. Ses rameaux quittent le vaisseau parent à angle droit et chemine à la fois rostralement et caudalement. Ils irriguent la dure-mère et les portions adjacentes de la voûte crânienne.
- Ramification :
 - o Rameau anastomotique avec l'artère carotide interne

Tableau 90 : Artère méningée moyenne

Artère méningée moyenne	<i>A. meningeae media</i>
Origine	Issue de la face dorsale de l'artère maxillaire juste avant de pénétrer par le foramen alaire caudal
Trajet	Traverse le foramen ovale et pénètre dans la cavité crânienne jusqu'à sa ligne moyenne dorsale
Terminaison	Par anastomose avec son homologue controlatéral à la ligne médiane dorsale du crâne
Ramification	- Rameau anastomotique avec l'artère carotide interne

Le **rameau anastomotique avec l'artère carotide interne** (*ramus anastomoticus cum a. carotide interna*) [Tableau 91] émerge à l'intérieur de la cavité crânienne, et chemine médialement et est de taille approximativement égale à celui de l'artère parente. Ce rameau pénètre dans le sinus caverneux et fait deux à quatre boucles avant de rejoindre le réseau d'anastomose artériel de l'artère ophtalmique externe, latéral à l'hypophyse.

Tableau 91 : Rameau anastomotique avec l'artère carotide interne de l'artère méningée caudale

Rameau anastomotique avec l'artère carotide interne De l'artère méningée caudale	<i>Ramus anastomoticus cum a. carotide interna</i>
Origine	Issu de l'artère méningée moyenne à l'intérieur de la cavité crânienne
Trajet	Chemine médialement jusqu'au sinus caverneux, puis rejoint le réseau d'anastomose artériel de l'artère ophtalmique interne latéralement à l'hypophyse
Terminaison	Par anastomose avec le réseau artériel de l'artère ophtalmique externe

Les **rameaux ptérygoïdiens** (*rami pterygoidei*) [Tableau 92, Figure 9, Figure 10, Figure 12] :

- Origine : ils émergent de la surface ventrale de l'artère maxillaire, rostralement au canal alaire, à l'opposé de l'origine de l'artère temporale profonde rostrale et à 2mm de distance de l'origine de l'artère ophtalmique externe.
- Trajet : d'environ 0,5mm de diamètre, ils s'arborisent dans les muscles ptérygoïdiens médiaux et latéraux. Seules les petites portions caudales des muscles ptérygoïdiens sont irriguées par ces vaisseaux. Ces rameaux participent également à l'irrigation des origines des muscles tenseur et élévateur du voile du palais, des muscles ptérygopharyngien et palatopharyngien, et de la muqueuse du pharynx nasal.
- Terminaison : Le rameau ptérygoïdien s'anastomose avec le rameau musculaire de l'artère buccale, irriguant la partie médiale du muscle ptérygoïdien.

Tableau 92 : Rameaux ptérygoïdiens de l'artère maxillaire

Rameaux ptérygoïdiens De l'artère maxillaire	<i>Rami pterygoidei</i>
Origine	Issus de la face ventrale de l'artère maxillaire avant son entrée dans le foramen alaire caudal
Trajet	Cheminent aux muscles ptérygoïdiens adjacents
Terminaison	Ramifications locales terminales

La **portion ptérygoïdienne de l'artère maxillaire** (*a. maxillaris*) [Tableau 93] :

- Origine : entrée par le foramen alaire caudal du canal alaire.
- Trajet : seconde portion de l'artère maxillaire, d'environ 1cm de long, parcourt le canal alaire. Elle ne donne naissance à aucun rameau.
- Terminaison : sortie par le foramen alaire rostral du canal alaire.

Tableau 93 : Portion ptérygoïdienne de l'artère maxillaire

Portion ptérygoïdienne de l'artère maxillaire	<i>A. maxillaris</i>
Origine	Entrée de l'artère maxillaire dans le canal alaire par le foramen alaire caudal
Trajet	Parcours le canal alaire d'environ 1 cm de long
Terminaison	Sortie du canal alaire par le foramen alaire rostral

La **portion ptérygo-palatine de l'artère maxillaire** (*a. maxillaris*) [Tableau 94, Figure 9, Figure 13] :

- Origine : elle émerge du foramen alaire rostral avec le nerf maxillaire.
- Trajet : elle suit le bord latéral du muscle ptérygoïdien latéral en le croisant obliquement.
- Terminaison : par subdivision en deux rameaux distaux, l'artère palatine descendante et l'artère infra-orbitaire.

- Ramifications :
 - artère ophtalmique externe
 - artère temporale profonde rostrale
 - artère buccale
 - artère palatine mineure
 - artère palatine descendante
 - artère infra-orbitaire

Tableau 94 : Portion ptérygo-palatine de l'artère maxillaire

Portion ptérygo-palatine de l'artère maxillaire	<i>A. maxillaris</i>
Origine	Sortie du canal alaire par le foramen alaire rostral
Trajet	Traverse le muscle ptérygoïdien latéral jusqu'à l'extrémité caudale de l'os maxillaire environ
Terminaison	Par subdivision en artères palatine descendante et infra-orbitaire médialement au bord caudal de l'os maxillaire
Ramifications	<ul style="list-style-type: none"> - Artère ophtalmique externe - Artère temporale profonde rostrale - Artère buccale - Artère palatine mineure - Artère palatine descendante - Artère infra-orbitaire

{ Terminales

L'**artère ophtalmique externe** (*a. ophthalmica externa*) [Tableau 95, Figure 9, Figure 13, Figure 15] :

- Origine : elle émerge de la surface dorsale de l'artère maxillaire, immédiatement après qu'elle a quitté le canal alaire.
- Trajet : elle est située médialement au nerf maxillaire et latéralement au nerf lacrymal et au nerf zygomatique. L'artère perfore la péricorbite avec les nerfs lacrymal et zygomatique et donne immédiatement naissance à de nombreux rameaux. Elle donne naissance à des vaisseaux alimentant l'orbite et à des anastomoses à l'intérieur de la boîte crânienne.
- Terminaison : après émergence de ses ramifications, elle forme une ou deux flexions dans le corps adipeux orbitaire, à la surface dorsale du nerf optique à environ 15 mm caudalement du globe oculaire. Elle pénètre dans la cavité crânienne où elle devient l'artère éthmoïdale externe.
- Ramifications :
 - Rameau anastomotique avec l'artère carotide interne
 - Rameau anastomotique avec l'artère ophtalmique interne
 - Rameaux musculaires
 - Artère lacrymale
 - Artère éthmoïdale externe

Tableau 95 : Artère ophtalmique externe

Artère ophtalmique externe	<i>A. ophthalmica externa</i>
Origine	Issue de l'artère maxillaire après son émergence du foramen alaire rostral
Trajet	Trajet flexueux à l'intérieur de la périorbite, à la surface dorso-caudale des muscles du bulbe donnant de nombreux rameaux puis rejoint le nerf optique
Terminaison	Pénètre dans le crâne et devient l'artère éthmoïdale externe
Ramifications	<ul style="list-style-type: none"> - Rameau anastomotique avec l'artère carotide interne - Rameau anastomotique avec l'artère ophtalmique interne - Rameaux musculaires - Artère lacrymale - Artère éthmoïdale externe

Terminale {

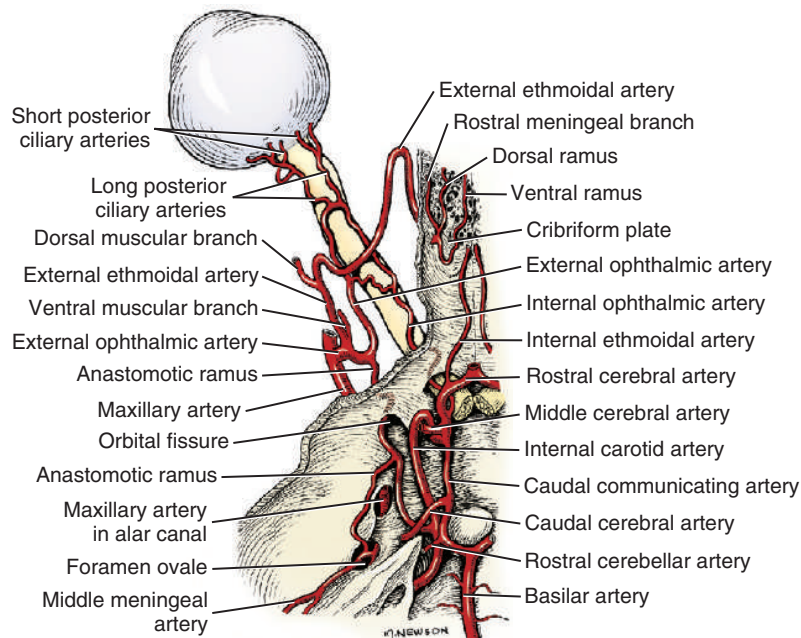


Figure 15 : Artères de l'orbite et de la base du crâne du chien, vue dorsale (Miller's, 2013)

Le **rameau anastomotique avec l'artère carotide interne** (*ramus anastomoticus cum a. carotide interna*) [Tableau 96, Figure 13, Figure 15] de l'artère ophtalmique externe :

- Origine : il quitte l'artère ophtalmique externe près de la fissure orbitaire qu'il traverse. Il peut parfois émerger directement de l'artère maxillaire.
- Trajet : il envoie de petits rameaux jusqu'à la dure-mère et aux nerfs qui passent à travers la fissure orbitaire. Parfois ce vaisseau est double sur une portion ou toute sa course. Il pénètre dans le sinus caverneux et émet le **rameau anastomotique avec l'artère méningée moyenne** (*ramus anastomoticus cum a. meningea media*) [Tableau 97, Figure 15]. Il continue caudalement comme un seul vaisseau tortueux et se joint à

l'artère carotide interne dans un plan transverse qui passe par le *dorsum sellae* (dos de la selle turcique). De cette façon le sang peut passer de l'artère maxillaire à l'artère carotide interne par les rameaux anastomotiques.

- Terminaison : anastomoses avec l'artère carotide interne.
- Ramification :
 - Rameau anastomotique avec l'artère méningée moyenne

Tableau 96 : Rameau anastomotique avec l'artère carotide interne de l'artère ophtalmique externe

Rameau anastomotique avec l'artère carotide interne De l'artère ophtalmique externe	<i>Ramus anastomoticus cum a. carotide interna</i>
Origine	Issu de l'artère ophtalmique externe près de la fissure orbitaire
Trajet	Pénètre dans le sinus caverneux et rejoint caudalement l'artère carotide interne dans un plan transverse
Terminaison	Par anastomose avec l'artère carotide interne
Ramification	- Rameau anastomotique avec l'artère méningée moyenne

Tableau 97 : Rameau anastomotique avec l'artère méningée moyenne

Rameau anastomotique avec l'artère méningée moyenne	<i>Ramus anastomoticus cum a. meningea media</i>
Origine	Issu du rameau anastomotique avec l'artère carotide interne de l'artère ophtalmique externe, à proximité du sinus veineux dans la cavité crânienne
Trajet	Chemine caudoventralement jusqu'aux rameaux de l'artère méningée moyenne
Terminaison	Par anastomose avec l'artère méningée moyenne

Le **rameau anastomotique avec l'artère ophtalmique interne** (*ramus anastomoticus cum a. ophthalmica interna*) [Tableau 98, Figure 15] :

- Origine : il émerge de l'artère ophtalmique externe pour se joindre à l'artère ophtalmique interne de taille plus petite, à la surface du nerf optique.
- Trajet : le rameau fournit sur ce trajet deux artères ciliaires postérieures longues, elles suivent alors le nerf optique jusqu'au globe oculaire, donnant au passage naissance à de multiples artères ciliaires postérieures courtes. Il fournit également l'artère centrale de la rétine (Barone, 1996).
- Terminaison : anastomose avec l'artère ophtalmique interne.
- Ramifications :
 - Artère centrale de la rétine
 - Deux artères ciliaires postérieures longues

Tableau 98 : Rameau anastomotique avec l'artère ophtalmique interne

Rameau anastomotique avec l'artère ophtalmique interne	<i>Ramus anastomoticus cum a. ophtalmica interna</i>
Origine	Issu de l'artère ophtalmique externe près de son origine
Trajet	Chemine caudalement jusqu'à la petite artère ophtalmique interne
Terminaison	Par anastomose avec l'artère ophtalmique interne
Ramifications	<ul style="list-style-type: none"> - Artère centrale de la rétine - Artères ciliaires postérieures longues

L'**artère centrale de la rétine** (*a. centralis retinae*) [Tableau 99] émerge proximale à l'origine des artères ciliaires postérieures longues, et à proximité du nerf optique à l'intérieur duquel elle pénètre pour atteindre la rétine et la papille. D'après Baronne (1996), l'existence de cette artère centrale de la rétine est inconstante et incertaine selon les espèces.

Tableau 99 : Artère centrale de la rétine

Artère centrale de la rétine	<i>A. centralis retinae</i>
Origine	Issue de l'artère ophtalmique externe, à proximités des artères ciliaires postérieures longues et du nerf optique
Trajet	Pénètre à l'intérieur du nerf optique et gagne la rétine avec lui
Terminaison	Par ramification à la rétine au fond de l'œil

Localement, les deux **artères ciliaires postérieures longues** (*aa. ciliares posteriores longae*) [Tableau 100, Figure 15], adjacentes au nerf optique, donnent naissance à un nombre variable d'**artères ciliaires postérieures courtes** (*aa. ciliares posteriores breves*) [Tableau 101, Figure 15] qui forment un anneau autour du nerf optique. Ces petites artères traversent la sclère à proximité du pôle postérieur du bulbe oculaire, se ramifient dans la choroïde et cheminent antérieurement pour irriguer les corps ciliaires et l'iris adjacent. Les artères ciliaires postérieures longues donnent également naissances à de courtes **artères épisclérales** (*aa. episclerales*) [Tableau 102], puis continuent antérieurement dans les tissus épiscléraux le long des méridiens médiaux et latéraux du globe oculaire jusqu'à son équateur où ils traversent la sclère et continuent antérieurement jusqu'à la marge ciliaire de l'iris où ils se ramifient pour former le cercle artériel majeur de l'iris.

Tableau 100 : Artères ciliaires postérieures longues

Artères ciliaires postérieures longues	<i>Aa. ciliares posteriores longae</i>
Origine	Issues du rameau anastomotique avec l'artère ophtalmique interne, adjacent au nerf optique, sont au nombre de deux
Trajet	Court trajet le long du nerf optique jusqu'au globe oculaire et chemine à la surface épisclérale jusqu'à l'équateur du globe, où elles pénètrent la sclère et se ramifient jusqu'à l'iris
Terminaison	Par ramifications autour de l'iris pour former le cercle artériel majeur de l'iris
Ramifications	<ul style="list-style-type: none"> - Artères ciliaires postérieures courtes - Artères épisclérales

Tableau 101 : Artères ciliaires postérieures courtes

Artères ciliaires postérieures courtes	<i>Aa. ciliares posteriores breves</i>
Origine	Issues des artères ciliaires postérieures longues, à la face caudale du nerf optique, elles sont présentes en nombre multiple
Trajet	Forment un anneau autour du nerf optique et perforent la sclère, cheminant dans la choroïde et jusqu'aux structures internes de l'oeil
Terminaison	Par ramifications dans la choroïde de l'oeil

Tableau 102 : Artères épisclérales des artères ciliaires postérieures longues

Artères épisclérales Des artères ciliaires postérieures longues	<i>Aa. episclerales</i>
Origine	Issues des artères ciliaires postérieures longues, en périphérie du globe oculaire
Trajet	Ramifications locales épisclérales à la face caudale du globe oculaire
Terminaison	Ramifications locales

Les **rameaux musculaires** (*rami musculares*) [Tableau 103] :

- Origine : ils sont variables, usuellement il y a un rameau musculaire ventral et un rameau musculaire dorsal qui émergent d'un tronc commun depuis l'origine de l'artère ophtalmique externe. Ils peuvent aussi émerger par un tronc commun ou séparément depuis la surface rostrale de l'artère ethmoïdale externe.

- Trajet : chacun des rameaux résultants plonge entre les muscles droits adjacents jusqu'à la graisse qui les lie aux muscles rétracteurs du bulbe. De nombreux rameaux sont dispersés aux muscles obliques, aux muscles droits de l'œil et au globe oculaire lui-même. La petite artère lacrymale peut émerger du rameau musculaire dorsal.
- Terminaison : ramifications et anastomoses locales au globe oculaire.
- Ramifications :
 - Artère ciliaire antérieure
 - Artères épisclérales
 - Artère conjonctivale postérieure

Tableau 103 : Rameaux musculaires de l'artère ophtalmique externe

Rameaux musculaires De l'artère ophtalmique externe	<i>Rami musculares</i>
Origine	Issus de l'artère ophtalmique interne, à proximité de son origine
Trajet	Cheminent rostralement à la face externe du muscle rétracteur du bulbe
Terminaison	Par ramifications et anastomoses locales
Ramifications	<ul style="list-style-type: none"> - Artère ciliaire antérieure - Artères épisclérales - Artère conjonctivale postérieure

L'**artère ciliaire antérieure** (*aa. ciliares anteriores*) [Tableau 104] chemine sur le globe oculaire jusqu'aux limbes où elle traverse la sclère et se ramifie pour contribuer au cercle artériel qui irrigue les corps ciliaires et l'iris, et s'anastomose avec les artères ciliaires postérieures longues.

Tableau 104 : Artère ciliaire antérieure

Artère ciliaire antérieure	<i>Aa. ciliares anteriores</i>
Origine	Issue des rameaux musculaires de l'artère ophtalmique externe
Trajet	Chemine jusqu'au globe oculaire et jusqu'à l'iris et aux corps ciliaires
Terminaison	Par anastomose avec le cercle artériel de l'iris

Des **artères épisclérales** (*aa. episclerales*) [Tableau 105] sont également issues des rameaux musculaires de l'artère ophtalmique externe, et se distribuent à la surface de la sclère.

Tableau 105 : Artères épisclérales des rameaux musculaires de l'artère ophtalmique externe

Artères épisclérales		<i>Aa. episclerales</i>	
Des rameaux musculaires de l'artère ophtalmique externe			
Origine	Issues des rameaux musculaires de l'artère ophtalmique externe, en périphérie du globe oculaire		
Trajet	Ramifications locales épisclérales		
Terminaison	Ramifications locales		

Les **artères conjonctivales postérieures** (*aa. conjunctivales posteriores*) [Tableau 106] sont issues des rameaux musculaires de l'artère ophtalmique externe, et s'étendent dorsalement au globe oculaire et termine dans la conjonctive bulbaire adjacente à la paupière supérieure.

Tableau 106 : Artères conjonctives postérieures

Artères conjonctivales postérieures		<i>Aa. conjunctivales posteriores</i>	
Origine	Issues des rameaux musculaires de l'artère ophtalmique externe en périphérie du globe oculaire		
Trajet	Cheminement dorsalement dans la conjonctive bulbaire avec une trajectoire centrifuge		
Terminaison	Ramifications périphériques locales		

L'**artère lacrymale** (*a. lacrimalis*) [Tableau 107] :

- Origine : ramification de l'artère ophtalmique externe, distalement à l'origine des rameaux musculaires.
- Trajet : ce vaisseau accompagne ses nerfs satellites et irrigue la glande lacrymale. Elle passe en profondeur du ligament orbitaire et termine dans la conjonctive et la peau de la paupière supérieure.
- Terminaison : ramifications terminales de la paupière supérieure. L'artère lacrymale peut occasionnellement rejoindre l'artère palpébrale supérieure.

Tableau 107 : Artère lacrymale

Artère lacrymale		<i>A. lacrimalis</i>	
Origine	Issue de l'artère ophtalmique externe à proximité de son origine		
Trajet	Chemine en profondeur du ligament orbitaire et chemine rostralement jusqu'à la paupière supérieure et ses tissus conjonctifs		
Terminaison	Ramifications terminales dans la paupière supérieure		

L'artère ethmoïdale externe (*a. ethmoidalis externa*) [Tableau 108, Figure 13, Figure 15, Figure 16] :

- Origine : rameau terminal et dorso-rostral de l'artère ophtalmique externe, pouvant éventuellement prendre son origine des rameaux musculaires. D'après Barone (1996), l'artère ethmoïdale externe prend son origine à l'endroit où l'artère ophtalmique externe rentre dans le crâne, celle-ci est plus floue selon les autres auteurs.
- Trajet : elle fait un virage initial dorsalement à la surface latérale des muscles du bulbe oculaire, où elle chemine à travers le plexus formé par les veines ophtalmiques locales. Elle peut parfois fournir des rameaux jusqu'aux muscles obliques dorsaux et à l'os frontal. Elle fait alors un ou deux virages de plus et traverse le foramen ethmoïdal le plus large de l'os frontal, situé plus dorsalement, en compagnie de sa petite veine satellite. L'entrée de l'artère dans le foramen ethmoïdal est inhabituelle car elle y pénètre par la surface dorsale et rostrale et non par la surface ventrale et caudale du foramen dont provient son origine. D'autre part, un foramen ethmoïdal séparé, plus ventral et plus petit conduit le nerf ethmoïdal. L'artère ethmoïdale externe rejoint alors la dure-mère. Dans la dure-mère, entre la lame criblée de l'os ethmoïde et le bulbe olfactif, elle se divise en un rameau dorsal et un ventral. Les artères ethmoïdales internes, issues des artères cérébrales rostrales, cheminent vers la faux du cerveau et la lame criblée, où elles s'anastomosent et participent à la formation du *rete ethmoidal*. De nombreux rameaux passent à travers la lame criblée depuis le *rete ethmoidal* pour irriguer les volutes de l'éthmoïde et le septum nasal, via les artères nasales septales caudales. Un autre rameau irrigue la fosse rostrale du crâne, en effectuant une partie de son trajet dans le sinus frontal latéral, c'est l'artère méningée rostrale.
- Terminaison : les rameaux s'anastomosent rostralement et forment un cercle artériel sur le mur latéral de la lame criblée. De nombreux petits rameaux quittent ce cercle artériel et se réunissent, formant un *rete ethmoidal*.
- Ramifications : il existe des variations considérables dans la taille et la distribution de ces rameaux de l'artère ethmoïdale externe.
 - Artères septales nasales caudales
 - Artère méningée rostrale

Tableau 108 : Artère ethmoïdale externe

Artère ethmoïdale externe	<i>A. ethmoidalis externa</i>
Origine	Issue de l'artère ophtalmique externe près de son origine
Trajet	Chemine de façon flexueuse en contournant dorsalement les muscles périorbitaires, puis traverse le foramen ethmoïdal le plus large en direction caudale pour pénétrer dans la dure-mère et rejoindre le <i>rete ethmoidal</i>
Terminaison	Par anastomoses avec les artères ethmoïdales internes issues des artères cérébrales rostrales près de la lame criblée
Ramifications	<ul style="list-style-type: none"> - Artères nasales septales caudales - Artère méningée rostrale

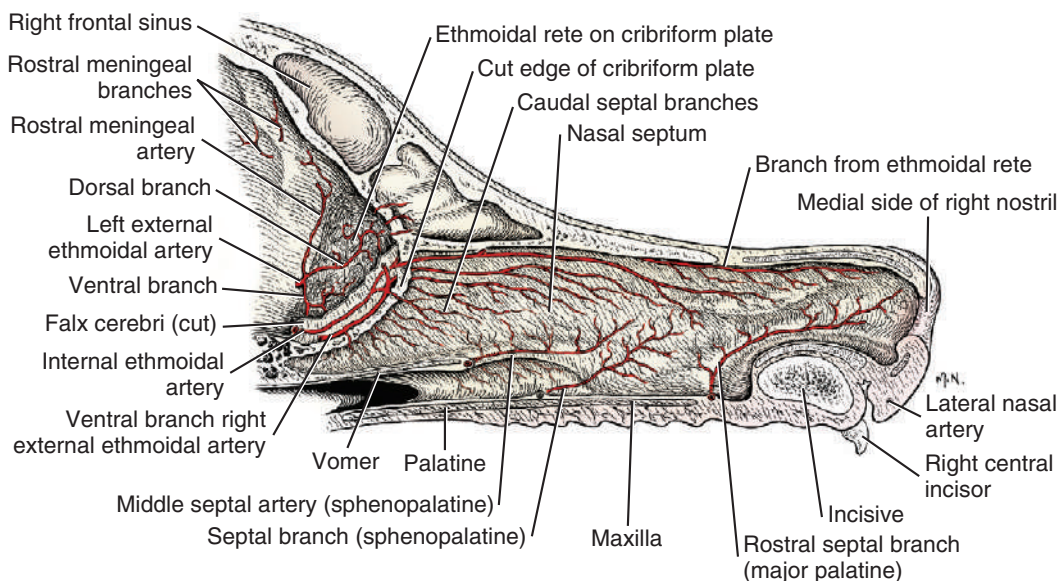


Figure 16 : Artères du septum nasal du chien, vue en coupe sagittale (Miller's, 2013)

Les **artères nasales septales caudales** (*aa. nasales septales caudales*) [Tableau 109, Figure 16] de l'artère ethmoïdale externe sont les rameaux traversant la lame criblée depuis le rete ethmoïdal pour irriguer la muqueuse du septum nasal.

Tableau 109 : Artères nasales septales caudales de l'artère ethmoïdale externe

Artères nasales septales caudales De l'artère ethmoïdale externe	<i>Aa. nasales septales caudales</i>
Origine	Issues de l'artère ethmoïdale externe au niveau du <i>rete ethmoidal</i> à la surface de la lame criblée
Trajet	Traversent la lame criblée rostralement pour se ramifier en cheminant le long du bord dorsal du septum nasal
Terminaison	Ramifications multiples dans l'ensemble septum nasale

L'**artère méningée rostrale** (*a. meningea rostralis*) [Tableau 110, Figure 16] court dorsalement à la dure-mère, à la marge caudale de la lame criblée, passant à travers l'os frontal, et pénètre le périoste au niveau du plancher du sinus frontal latéral. Elle chemine caudalement dans le sinus frontal, puis traverse l'os frontal, de 5 à 15mm du plan médian et s'arborise dans la dure-mère ventrale de la partie caudale du sinus frontal. Elle forme une anastomose fine avec l'artère méningée moyenne.

Tableau 110 : Artère méningée rostrale

Artère méningée rostrale	<i>A. meningeo rostralis</i>
Origine	Issue de l'artère ethmoïdale externe proximale à la formation du <i>rete ethmoidal</i>
Trajet	Chemine dorsalement le long de la lame criblée, traverse l'os frontal jusqu'au plancher caudal du sinus frontal latéral
Terminaison	S'arborise dans la dure mère ventrale au sinus frontal

L'**artère temporale profonde rostrale** (*a. temporalis profunda rostralis*) [Tableau 111, Figure 9, Figure 13] :

- Origine : vaisseau de moins d'1 mm de diamètre dont l'origine est proche de l'origine de l'artère ophtalmique externe. Elle peut être double.
- Trajet : elle chemine dorsalement depuis la surface dorsale de l'artère maxillaire, entre le muscle temporal et la partie caudale de l'os frontal.
- Terminaison : elle entre dans le muscle temporal près du milieu de son bord rostral et s'arborise sur ce muscle. Accompagnée de deux veines satellites, elle forme une anastomose proche du muscle temporal avec les artères temporale profonde caudale et superficielle.

Tableau 111 : Artère temporale profonde rostrale

Artère temporale profonde rostrale	<i>A. temporalis profunda rostralis</i>
Origine	Issue de l'artère maxillaire, distalement à l'artère ophtalmique externe
Trajet	Chemine dorsalement entre le muscle temporal et l'os frontal
Terminaison	Se ramifie dans le muscle temporal, et s'anastomose avec l'artère temporale profonde caudale et superficielle

L'**artère buccale** (*a. buccalis*) [Tableau 112, Figure 9, Figure 13] :

- Origine : émerge de la surface ventro-latérale de l'artère maxillaire, approximativement 1cm distalement à l'origine de l'artère temporale profonde rostrale.
- Trajet : son diamètre est d'environ 1mm lorsqu'il quitte l'artère maxillaire à angle aigu pour courir vers la joue. Usuellement, un petit rameau émerge jusqu'au muscle ptérygoïdien médial. L'artère buccale s'accroche rapidement au nerf buccal qui l'accompagne à la joue. De minuscules rameaux émergent ventralement à la glande salivaire zygomatique, les **rameaux glandulaires zygomatiques** (*rami glandulares zygomatici*) [Tableau 113]. Des rameaux plus larges se distribuent aux muscles masséter, temporal, et buccinateur.
- Terminaison : le rameau se termine dans la région du palais mou et du pli ptérygo-mandibulaire.
- Ramifications :
 - o Rameaux glandulaires zygomatiques

Tableau 112 : Artère buccale

Artère buccale	<i>A. buccalis</i>
Origine	Issue de l'artère maxillaire, distalement à l'artère temporale profonde rostrale
Trajet	Chemine cranio-ventralement dans la joue
Terminaison	Ramifications terminales près du palais mou
Ramifications	- Rameaux glandulaires zygomatiques

Tableau 113 : Rameaux glandulaires zygomatiques

Rameaux glandulaires zygomatiques	<i>Rami glandulares zygomatici</i>
Origine	Issus de l'artère buccale lors de son passage ventralement à la glande zygomatique
Trajet	Cheminent dorsalement à la glande zygomatique
Terminaison	Ramifications terminales

L'artère palatine mineure (*a. palatina minor*) [Tableau 114, Figure 9, Figure 13, Figure 17] :

- Origine : émerge à la surface ventrale de l'artère maxillaire ou de l'un de ses rameaux terminaux dorsalement à la dernière molaire supérieure.
- Trajet : son diamètre est de moins de 0,5mm, et elle passe ventralement à travers une encoche dans la partie caudale du palais. Elle se distribue en rameaux aux tissus mous adjacents et au palais dur. Le rameau du palais mou parcourt toute sa longueur, proche du plan médian. Il irrigue les glandes palatines, les muscles locaux et la muqueuse. De fins rameaux s'anastomosent avec les artères pharyngée ascendante et palatine majeure. Occasionnellement, un rameau de l'artère palatine mineure émet un rameau jusqu'à la glande zygomatique.
- Terminaison : anastomoses locales.

Tableau 114 : Artère palatine mineure

Artère palatine mineure	<i>A. palatina minor</i>
Origine	Issue de l'artère maxillaire, juste caudalement à sa terminaison en artères palatine descendante et infra-orbitaire au niveau du bord caudal de l'os maxillaire
Trajet	Chemine ventralement le long de la partie caudale du palais mou à proximité du plan médian
Terminaison	Par ramifications au palais mou et jusqu'au palais dur

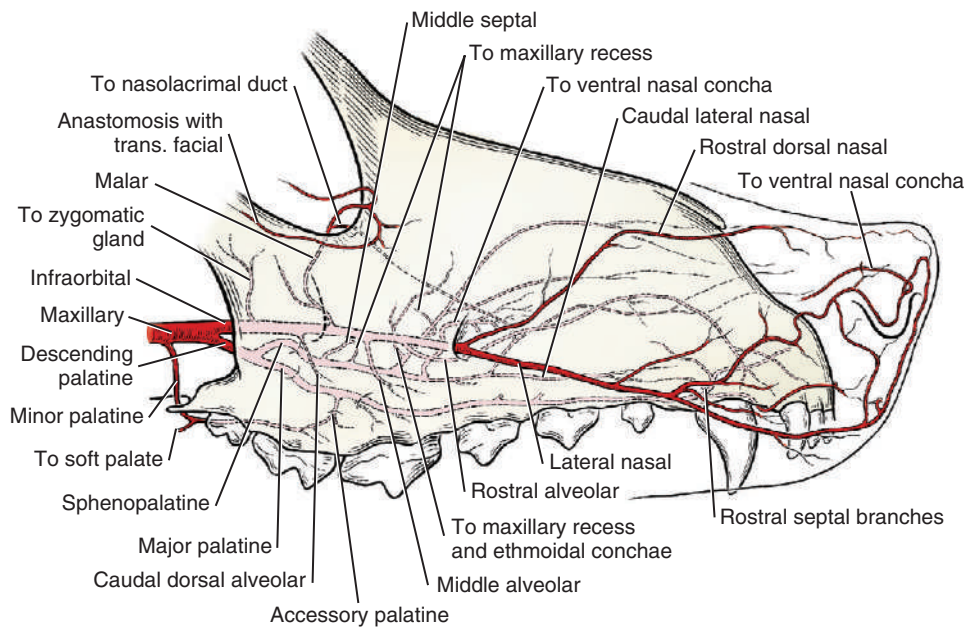


Figure 17 : Artères terminales de l'artère maxillaire du chien, vue latérale (Miller's 2013)

L'artère palatine descendante (*a. palatina descendens*) [Tableau 115, Figure 9, Figure 17] :

- Origine : une des deux artères terminales de l'artère maxillaire, elle consiste en un tronc commun donnant naissance à l'artère sphéno-palatine et l'artère palatine majeure. Ce rameau prend son origine quelques millimètres distalement à l'origine de l'artère palatine mineure.
- Trajet : son trajet est très court puisqu'elle se divise immédiatement en ses deux artères terminales. Elle émet tout de même un vaisseau musculaire unique, occasionnellement double, jusqu'à la portion rostrale médiale du muscle ptérygoïdien médial. Ce rameau musculaire peut émerger de l'artère maxillaire ou de l'artère palatine descendante.
- Terminaison : ramification terminale en artère palatine majeure et en artère sphéno-palatine.
- Ramifications :
 - Artère palatine majeure
 - Artère sphéno-palatine

Tableau 115 : Artère palatine descendante

Artère palatine descendante		<i>A. palatina descendens</i>
Origine	Une des deux artères de la subdivision terminale de l'artère maxillaire, distalement à l'origine de l'artère palatine mineure	
Trajet	Trajet court, chemine en direction rostro-ventrale dans la fosse ptérygo-palatine	
Terminaison	Par subdivision en artères sphéno-palatine et palatine majeure	
Ramifications	Terminales { <ul style="list-style-type: none"> - Artère palatine majeure - Artère sphéno-palatine 	

L'**artère palatine majeure** (*a. palatina major*) [Tableau 116, Figure 9, Figure 13, Figure 17] :

- Origine : c'est l'une des ramifications terminales de l'artère palatine descendante.
- Trajet : vaisseau de moins d'1mm de diamètre, qui passe le foramen palatin caudal et le canal palatin majeur, avec une fine veine satellite et un nerf de taille plus conséquente. A l'intérieur du canal palatin majeur, le nerf et l'artère se divisent de sorte que deux ou plusieurs séries d'artères et de nerfs palatins majeurs émergent sur le palais dur par le biais du foramen palatin majeur. Certains de ces nerfs et artères passent à travers les foramens palatins mineurs localisés caudalement au foramen palatin majeur. Les artères s'anastomosent les unes avec les autres, et le rameau le plus caudal s'anastomose avec l'artère palatine mineure. Le rameau artériel le plus rostral prolonge l'artère palatine majeure. Celle-ci chemine dans le sillon palatin à la surface du palais dur, situé à équidistance des alvéoles et de la ligne médiane. Durant cette course, ces vaisseaux s'anastomosent avec leurs homologues contro-latéraux. L'artère palatine majeure avec son nerf satellite quittent le sillon palatin à mi-chemin entre la fissure palatine et le foramen palatin majeur. Ils s'étendent rostralement à travers le plexus veineux palatin ancré en profondeur de la muqueuse orale. L'artère palatine majeure irrigue la muqueuse orale du palais dur, le périoste et les alvéoles. Un petit rameau passe à travers la fissure palatine et s'anastomose avec un rameau de l'artère sphéno-palatine, qui irrigue la muqueuse du côté nasal du palais dur. Une petite artère s'étend rostro-latéralement et passe entre la troisième incisive et la canine supérieure, pour s'anastomoser avec l'artère nasale latérale.
- Terminaison : ramifications et anastomoses locales dans la partie rostrale du palais dur.

Tableau 116 : Artère palatine majeure

Artère palatine majeure	<i>A. palatina major</i>
Origine	Une des deux artères de la subdivision terminale de l'artère palatine descendante, à proximité de son l'origine
Trajet	Traverse le foramen palatin caudal et le canal palatin dans lequel elle se divise, et émerge par le foramen palatin majeur en irriguant l'ensemble du palais dur, et en y formant un réseau d'anastomoses
Terminaison	Ramifications et anastomoses dans la partie rostrale du palais dur

L'**artère sphéno-palatine** (*a. sphenopalatina*) [Tableau 117, Figure 17] :

- Origine : second rameau terminal de l'artère palatine descendante.
- Trajet : diamètre de plus de 2mm. Elle quitte la fosse ptérygo-palatine en passant à travers le foramen sphéno-palatin avec sa veine et son nerf satellite. En atteignant la muqueuse du méat naso-pharyngien, l'artère chemine rostro-ventralement dans le périoste et à la surface dorsale de la suture palatomaxillaire jusqu'à l'ouverture du recessus maxillaire. L'artère sphéno-palatine s'incurve alors légèrement dorso-rostralement et se divise en un rameau dorsal, un rameau ventral et un rameau allant au cornet nasal ventral. Les rameaux terminaux de l'artère sphéno-palatine sont les **artères nasales caudales, latérales et septales** (*aa. nasales caudales, laterales, et septales*) [Tableau 118, Figure 17]. Alors que le principal vaisseau fait une courbure dorsale, le rameau ventral continue rostralement pour irriguer le mucopérioste du côté et du plancher de la fosse nasale et la portion moyenne adjacente du septum nasal. Une petite artère quitte la surface dorsale de ce vaisseau et fait un virage dorso-caudalement pour courir vers l'œil dans le canal lacrymal. Ce rameau achemine le sang à la partie rostrale du canal et s'anastomose avec les rameaux de l'artère malaire, irriguant sa partie caudale. Le vaisseau ventral se poursuit rostralement et légèrement médialement, de l'origine de la petite artère jusqu'au canal naso-lacrymal. Ses rameaux terminaux s'anastomosent avec un rameau de l'artère palatine majeure, ascendant à travers la fissure palatine. L'ensemble des rameaux de l'artère sphéno-palatine forme un plexus artériel dense du mucopérioste qu'il alimente.
- Terminaison : ramifications terminales en artères nasales caudales septales et en artères nasales caudales latérale, s'arborisant sous la muqueuse du septum nasal. Pour les premières, du plancher et de la paroi latérale, de la cavité nasale pour les secondes.
- Ramifications :
 - Artères nasales caudales septales et nasales caudales latérales

Tableau 117 : Artère sphéno-palatine

Artère sphéno-palatine		<i>A. sphenopalatina</i>
Origine	Une des deux artères de la subdivision de l'artère palatine descendante, à proximité de son l'origine	
Trajet	Traverse le foramen sphéno-palatin jusqu'à la muqueuse naso-pharyngée rostro-ventrale	
Terminaison	Pas ramifications en artères nasales caudales, latérales et septales dans le mucopérioste nasal au point ventral de l'os maxillaire	
Ramifications	Terminales	- Artères nasales caudales septales et nasales caudales latérales

Tableau 118 : Artères nasales caudales latérales, et nasales caudales latérales de l'artère sphéno-palatine

Artères nasales caudales septales, et nasales caudales latérales De l'artère sphéno-palatine		<i>Aa. nasales caudales, laterales, et septales</i>
Origine	Issues de l'artère sphéno-palatine, dans la muqueuse du méat naso-pharyngien ventralement au récessus maxillaire	
Trajet	Cheminent dorsalement, latéralement et médialement dans la muqueuse de la cavité nasale : plancher, paroi latérale et partie moyenne du septum nasal	
Terminaison	Par ramifications terminales dans la cavité nasale rostrale	

L'artère **infra-orbitaire** (*a. infraorbitalis*) [Tableau 119, Figure 9, Figure 13, Figure 17] :

- Origine : principale continuation de l'artère maxillaire.
- Trajet : accompagné du nerf maxillaire issu du nerf trijumeaux, elle quitte la fosse ptérygo-palatine, donnant naissance à l'artère alvéolaire dorsale caudale, puis passe à travers le foramen maxillaire pour entrer dans le canal infra-orbitaire, et sortir par le foramen infra-orbitaire.
- Terminaison : division en l'artère dorsale rostrale du nez et l'artère latérale du nez, usuellement après la sortie du foramen infra-orbitaire. Cependant, elles peuvent prendre leur origine dans le canal infra-orbitaire (Christensen et Toussaint, 1957 Miller's).
- Ramifications :
 - Rameau de la glande zygomatique
 - Artère alvéolaire dorsale caudale
 - Artère malaire
 - Rameaux dentaires
 - Artère dorsale rostrale du nez
 - Artère latérale du nez

Tableau 119 : Artère infra-orbitaire

Artère infra-orbitaire	<i>A. infraorbitalis</i>
Origine	Une des deux artères (la principale) de la subdivision terminale de l'artère maxillaire, distalement à l'origine de l'artère palatine mineure
Trajet	Chemine de la fosse ptérygo-palatine jusqu'au foramen maxillaire pour entrer dans le canal infra-orbitaire
Terminaison	Subdivision en artères dorsale rostrale du nez et latérale du nez après passage du foramen infra-orbitaire
Ramifications	<ul style="list-style-type: none"> - Artère malaire - Rameaux dentaires
	Terminales { <ul style="list-style-type: none"> - Artère dorsale rostrale du nez - Artère latérale du nez

L'**artère malaire** (*a. malaris*) [Tableau 120, Figure 9, Figure 13, Figure 17] :

- Origine : émerge de la surface dorsale de l'artère infra-orbitaire, près de son origine, avant son passage par le foramen maxillaire.
- Trajet : elle chemine tout du long de la surface profonde du muscle oblique ventral et s'anastomose avec le rameau musculaire ventral de l'artère ophtalmique externe ou avec l'artère ethmoïdale externe. Le tronc principal chemine jusqu'à l'angle médial de l'œil, superficiellement à la périorbite. Durant sa course, elle donne naissance à un petit rameau pénétrant la cavité nasale par le conduit naso-lacrimal.
- Terminaison : ramification terminale en **artère palpébrale médiale inférieure** (*a. palpebralis inferior medialis*) [Tableau 121, Figure 9], **artère palpébrale médiale supérieure** (*a. palpebralis superior medialis*) [Tableau 122, Figure 9] et **artère de la troisième paupière** (*a. palpebrae tertiae*) [Tableau 123, Figure 9]. Elles irriguent respectivement la partie médiale des paupières inférieure et supérieure avec l'angle médial de l'œil, et la troisième paupière. Elles s'anastomosent localement avec les artères faciale transverse et palpébrale inférieure.
- Ramifications :
 - Artère palpébrale médiale inférieure
 - Artère palpébrale médiale supérieure
 - Artère de la troisième paupière

Tableau 120 : Artère malaire

Artère malaire		<i>A. malaris</i>
Origine	Issue de l'artère infra-orbitaire, avant le passage du foramen maxillaire	
Trajet	Chemine dorsalement vers l'angle médial de l'œil dans la périorbite	
Terminaison	Ramifications en artères palpébrales terminales	
Ramifications	Terminales	<ul style="list-style-type: none"> - Artère palpébrale médiale inférieure - Artère palpébrale médiale supérieure - Artère de la troisième paupière

Tableau 121 : Artère palpébrale inférieure médiale

Artère palpébrale médiale inférieure		<i>A. palpebralis inferior medialis</i>
Origine	Issue de l'artère malaire près de l'angle médial de l'œil	
Trajet	Rejoint la paupière inférieure	
Terminaison	Ramifications locales	

Tableau 122 : Artère palpébrale supérieure médiale

Artère palpébrale médiale supérieure		<i>A. palpebralis superior medialis</i>
Origine	Issue de l'artère malaire près de l'angle médial de l'œil	
Trajet	Se ramifie localement dans l'angle médial de l'œil et dans la partie médiale des paupières	
Terminaison	Ramifications locales	

Tableau 123 : Artère de la troisième paupière

Artère de la troisième paupière		<i>A. palpebrae tertiae</i>
Origine	Issue de l'artère malaire près de l'angle médial de l'œil	
Trajet	Rejoint et se ramifie dans la troisième paupière	
Terminaison	Ramifications locales	

Les **rameaux dentaires** (*rami dentales*) [Tableau 124, Figure 9] de l'artère infra-orbitaire :

- Origine : ils quittent l'artère infra-orbitaire distalement à l'origine de l'artère malaire, lors de la traversée du canal infra-orbitaire.
- Trajet : ils entrent dans les petits canaux alvéolaires se connectant à chaque racine dentaire supérieure. Ils sont chacun accompagnés d'une veine et d'un nerf satellites. Ces rameaux dentaires continuent à émerger de l'artère infra-orbitaire au cours de sa course dans le canal infra-orbitaire. Le rameau dentaire le plus rostral pénètre dans un

canal osseux à l'intérieur du canal infra-orbitaire près du foramen infra-orbitaire. Il court alors dans l'os maxillaire puis l'os incisif vers les dents prémolaires les plus médiales, la canine et les incisives.

- Terminaison : ramifications locales à la pulpe et au périodonte des dents supérieures.

Tableau 124 : Rameaux dentaires de l'artère infra-orbitaire

Rameaux dentaires De l'artère infra-orbitaire	<i>Rami dentales</i>
Origine	Issus de l'artère infra-orbitaire, aux alentours et au cours du passage dans le canal infra-orbitaire
Trajet	Pénètrent dans les canaux alvéolaires connectés aux racines dentaires supérieures, regroupés en trois groupes de rameaux : caudal, moyen et rostral
Terminaison	Ramifications locales à la pulpe et au périodonte des dents

L'artère latérale du nez (*a. lateralis nasi*) [Tableau 125, Figure 9, Figure 11, Figure 17] :

- Origine : la plus large des deux artères terminales de l'artère infra-orbitaire, peu après son émergence du foramen infra-orbitaire. Diamètre de moins d'1mm de diamètre à son origine.
- Trajet : rostralement dans le museau. Elle émet profusément des rameaux à la lèvre supérieure, aux follicules des vibrisses. Elle irrigue ainsi la partie rostrale de la lèvre supérieure et la partie adjacente du nez. Sur son chemin, elle s'anastomose avec les rameaux des artères labiale supérieure et palatine majeure.
- Terminaison : ramification au philtrum nasal en un rameau dorsal entre les narines et un rameau caudal à la muqueuse du cartilage nasal.

Tableau 125 : Artère latérale du nez

Artère latérale du nez	<i>A. lateralis nasi</i>
Origine	La plus large des artères terminales de l'artère infra-orbitaire
Trajet	Chemine rostrolatéralement et superficiellement dans le museau en émettant de nombreux rameaux dans la lèvre supérieure
Terminaison	Ramifications terminales jusqu'au philtrum nasal

L'artère dorsale rostrale du nez (*a. dorsalis nasi rostralis*) [Tableau 126, Figure 9, Figure 11, Figure 17] :

- Origine : la plus fine des deux artères terminales de l'artère infra-orbitaire peu après son émergence du foramen infra-orbitaire.
- Trajet : chemine rostro-dorsalement à travers la surface latérale du nez, jusqu'à sa surface dorsale. Elle irrigue le muscle releveur naso-labial et les structures de la moitié rostrale du museau.

- Terminaison : anastomoses terminales avec son homologue contro-latéral, les rameaux septaux et nasaux de l'artère sphéno-palatine et rameaux septaux de l'artère palatine majeure.

Tableau 126 : Artère dorsale rostrale du nez

Artère dorsale rostrale du nez	<i>A. dorsalis nasi rostralis</i>
Origine	La plus fine des artères terminales de l'artère infra-orbitaire
Trajet	Chemine rostro-dorsalement et superficiellement dans le museau, s'y ramifiant largement
Terminaison	Par anastomoses avec son homologue contro-latéral à la face ainsi que d'autres rameaux locaux

2.2.3.1.3 L'artère carotide interne

L'**artère carotide interne** (*arteria carotis interna*) [Tableau 127, Figure 9] :

- Origine : émerge à la terminaison de l'artère carotide commune, à proximité de l'émergence des artères occipitale et pharyngée ascendante. Son diamètre est plus petit que celui de l'artère carotide externe, autre vaisseau terminal de l'artère carotide commune. Cette émergence se localise médialement au nœud lymphatique rétropharyngien médial. A son origine, la surface dorsale de l'artère carotide interne forme un élargissement : le sinus carotidien.
- Trajet : elle chemine premièrement dorso-rostralement contre la surface latérale du pharynx. A son origine, un élargissement bulbeux forme le **sinus carotidien** (*sinus caroticus*) [Tableau 128, Figure 9], faisant environ 3 mm de diamètre et 4 mm de long, il s'étend aussi faiblement sur la partie adjacente de l'artère carotide commune. Le sinus carotidien fonctionne comme un barorécepteur. L'artère carotide interne ne fournit aucun rameau avant d'entrer par la fissure tympano-occipitale. Avant de pénétrer par cette dépression, elle longe la surface latérale du ganglion cervical crânial et de la surface médiale du muscle digastrique. Dans la fissure tympano-occipitale, l'artère traverse le canal carotidien, situé à la face ventrale de l'os temporal. En quittant l'ouverture rostrale du canal carotidien, elle passe ventralement à travers l'ouverture externe du canal carotidien en y formant une boucle avant de rentrer à nouveau dans la boîte crânienne à travers cette même ouverture externe du canal carotidien. L'artère pharyngienne ascendante s'anastomose alors avec la boucle formée par l'artère carotide interne. L'artère carotide interne perfore la couche externe de la dure-mère pour entrer dans le sinus caverneux, contenu dans la dure-mère. Dans cette localisation, l'artère carotide interne reçoit anastomose avec le rameau anastomotique avec l'artère

ophtalmique externe. Le sinus caverneux est continu avec le sinus pétreux ventral. L'artère carotide interne chemine rostralement dans le sinus caverneux, d'abord obliquement à travers la *dorsum sellae*, puis directement rostralement au niveau du chiasma optique. L'artère perfore alors le sinus caverneux, la dure-mère et l'arachnoïde adjacents et vient se situer dans l'espace subarachnoïde.

- Terminaison : subdivision en deux artères dans l'espace subarachnoïde, l'artère cérébrale rostrale et l'artère cérébrale moyenne.
- Ramifications :
 - Artère intercarotidienne caudale
 - Artère intercarotidienne rostrale
 - Artère cérébrale rostrale
 - Artère cérébrale moyenne
 - Artère communicante caudale

Tableau 127 : Artère carotide interne

Artère carotide interne	<i>Arteria carotis interna</i>
Origine	La plus fine des deux artères terminales de l'artère carotide commune, médialement au nœud lymphatique rétropharyngé médial
Trajet	Chemine dorso-rostralement vers le crâne, puis traverse la fissure tympano-occipitale, et traverse le canal carotidien de l'os occipital. Elle émerge du canal carotidien en formant une boucle à travers l'ouverture externe, puis pénètre à nouveau dans la boîte crânienne, perfore la dure-mère et gagne le sinus caverneux dans lequel elle chemine rostralement jusqu'au chiasma optique, où elle rejoint l'espace subarachnoïdien
Terminaison	Division en deux artères dans l'espace subarachnoïde, les artères cérébrale rostrale et cérébrale moyenne.
Ramifications	<ul style="list-style-type: none"> - Artère intercarotidienne caudale - Artère intercarotidienne rostrale - Artère communicante caudale
	Terminales { <ul style="list-style-type: none"> - Artère cérébrale rostrale - Artère cérébrale moyenne

Tableau 128 : Sinus carotidien

Sinus carotidien	<i>Sinus caroticus</i>
Origine	Directement à l'origine de l'artère carotide interne
Trajet	Elargissement bulbeux local dorsal de l'artère parente
Terminaison	A la fin de l'élargissement, l'artère carotide interne se poursuit

Le **glomus carotidien** (*glomus caroticum*) [Tableau 129] : chémorécepteur se situant à la bifurcation des artères carotides externes et internes, petit corpuscule se situant à la surface dorsale. A ce passage, l'artère carotide interne se réduit à environ 1 mm de diamètre.

Tableau 129 : *Glomus carotidien*

Glomus carotidien	<i>Glomus caroticum</i>
Localisation	A la bifurcation des artères carotides interne et externe
Définition	Petit corpuscule situé dorsalement, ayant la fonction de barorécepteur

L'**artère intercarotidienne caudale** (*a. intercarotica caudalis*) [Tableau 130, Figure 19] :

- Origine : est un petit vaisseau quittant l'artère carotide interne alors qu'elle entre dans le sinus caverneux.
- Trajet : elle chemine obliquement vers la ligne médiane et rejoint son homologue controlatéral caudalement à l'hypophyse. Elle est accolée à la dure-mère des sinus caverneux et inter-caverneux. Elle donne un rameau local, l'artère hypophysaire caudale.
- Terminaison : anastomose terminale avec l'artère intercarotidienne controlatérale, caudalement à l'hypophyse.
- Ramification :
 - o *Artère hypophysaire caudale.*
 - o *Artères hypophysaires rostrales*

Tableau 130 : *Artère intercarotidienne caudale*

Artère intercarotidienne caudale	<i>A. intercarotica caudalis</i>
Origine	Issue de l'artère carotide interne en amont de son entrée dans le sinus caverneux
Trajet	Chemine médialement jusqu'au plan médian du crâne, caudalement à l'hypophyse à la rencontre de son homologue contro-latéral
Terminaison	Par anastomose avec son homologue contro-latéral

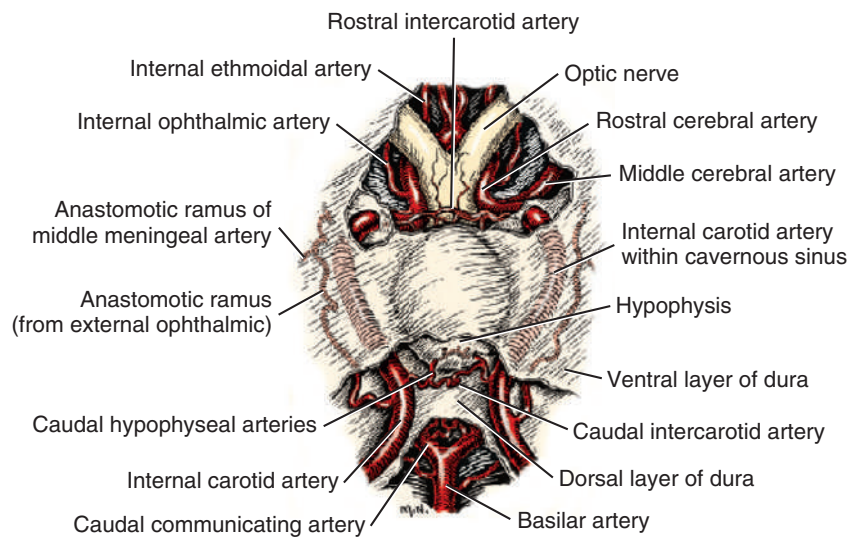


Figure 18 : Artères de l'hypophyse issues de l'artère carotide interne, vue ventrale (Miller's, 2013)

Une petite **artère intercarotidienne rostrale** (*a. intercarotica rostralis*) [Tableau 131, Figure 18, Figure 19] émerge de la trifurcation terminale de l'artère carotide interne, dans l'espace subarachnoïde.

Tableau 131 : Artère intercarotidienne rostrale

Artère intercarotidienne rostrale	<i>A. intercarotica rostralis</i>
Origine	A la trifurcation terminale de l'artère carotide interne, dans l'espace subarachnoïdien
Trajet	Chemine médialement jusqu'au plan médian du crâne, crânialement à l'hypophyse à la rencontre de son homologue contro-latéral
Terminaison	Par anastomose avec son homologue contro-latéral

L'artère hypophysaire caudale est un petit rameau de l'artère intercarotidienne, perforant la dure-mère en périphérie de l'hypophyse et soutient les tissus nerveux locaux.

Les artères terminales de l'artère carotide interne (les artères cérébrale rostrale, cérébrale moyenne) et l'artère communicante caudale seront décrites dans la section suivante, « 2.2.3.1.4 Les artères cérébrales ».

2.2.3.1.4 Les artères cérébrales

Le **cercle artériel du cerveau** (*circulus arteriosus cerebri*) [Tableau 132, Figure 18, Figure 19] est un anneau artériel élargi à la surface ventrale de l'encéphale. Il est impair et formé des artères cérébrales rostrales droite et gauche et des artères communicantes rostrales, des artères communicantes caudales et des artères carotides internes, ainsi que de l'artère basilaire qui de plus l'alimentent. De chaque côté du cercle artériel émergent trois vaisseaux pour irriguer le cerveau : les artères cérébrale caudale, cérébrale moyenne et cérébrale rostrale. Les artères cérébelleuses rostrales émergent de la partie caudale du cercle artériel, et les artères cérébelleuses caudales émergent de l'artère basilaire pour irriguer le cervelet. Les rameaux pontiques et médullaires de l'artère basilaire irriguent le pont du tronc cérébral et la moelle épinière. Tous ces vaisseaux forment des anastomoses avec les vaisseaux adjacents à la surface du cerveau. Ce cercle artériel assure le maintien d'une pression sanguine constante dans les artères terminales et fournit des voies alternatives par lesquelles le sang peut atteindre le cerveau.

Tableau 132 : Cercle artériel du cerveau

Cercle artériel du cerveau	<i>Circulus arteriosus cerebri</i>
Origine	Formé de l'union des artères cérébrales rostrales droite et gauche, communicantes rostrales et caudales droites et gauches et de l'artère basilaire, à la surface ventrale du cerveau
Trajet	Longe la face ventrale de l'encéphale, médialement aux nerfs oculomoteurs et crânialement au chiasma optique, autour de l'hypophyse.
Terminaison	Prend fin à l'émergence de ses ramifications
Ramifications	<ul style="list-style-type: none">- Artère cérébrale caudale- Artère cérébrale moyenne- Artère cérébrale rostrale- Artère cérébelleuse rostrale

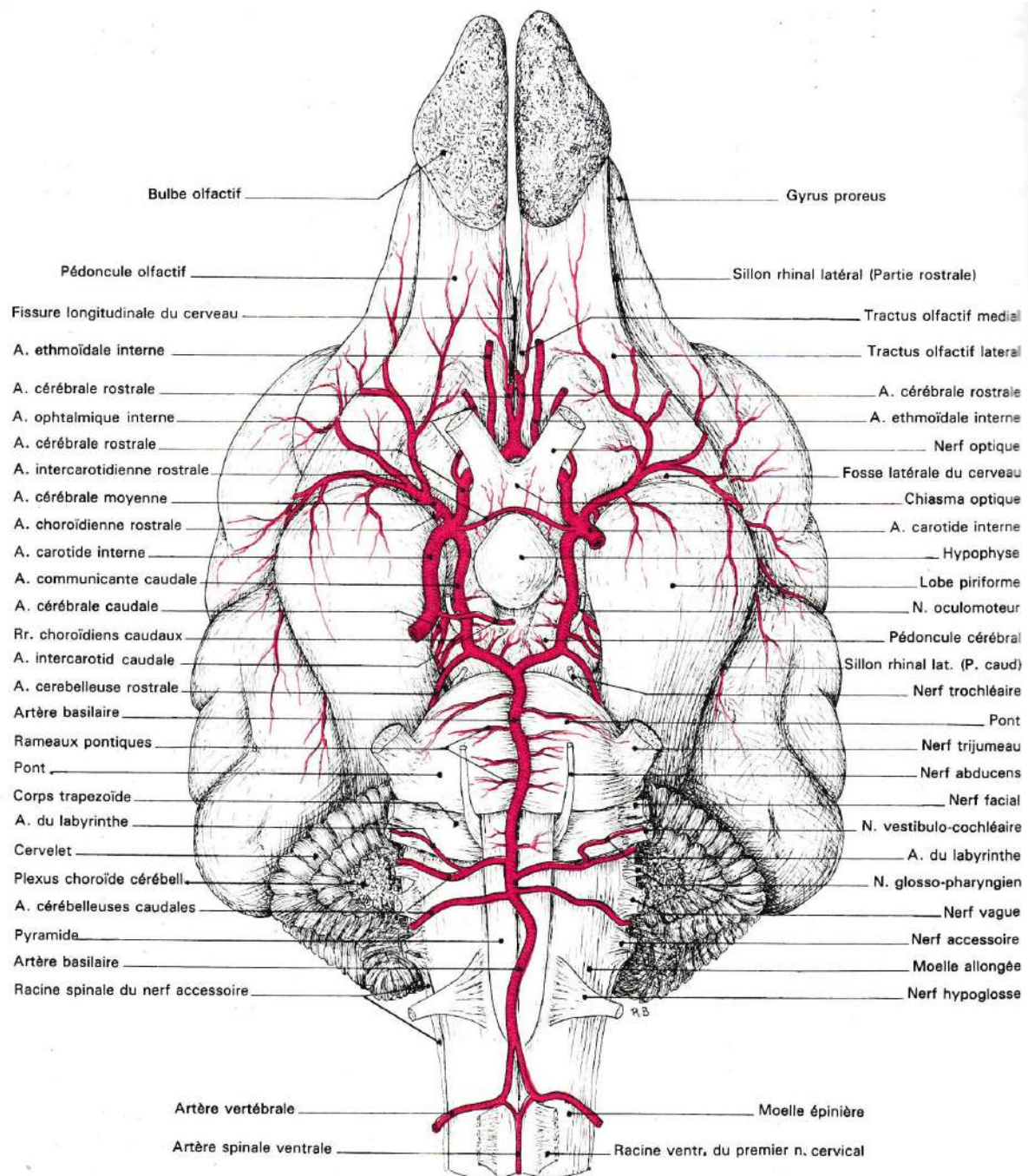


Figure 19 : Artères de l'encéphale du chien, vue ventrale (Barone, 1996)

L'artère communicante caudale (*a. communicans caudalis*) [Tableau 133, Figure 15, Figure 18, Figure 19] :

- Origine : elle quitte la surface caudale de l'artère carotide interne après qu'elle ait perforé la dure-mère et l'arachnoïde et soit entrée dans l'espace subarachnoïdien.
- Trajet : elle forme les tiers latérocaudaux du cercle artériel, à droite et à gauche. Elle s'anastomose avec l'artère basilaire pour compléter le cercle artériel caudalement. Elle est facilement identifiable du fait que le troisième nerf crânien croise sa surface dor-

sale. Elle est considérée chez les mammifères domestiques comme étant à l'origine de l'artère cérébrale caudale.

- Terminaison : par anastomose avec l'artère basilaire, dans le plan médian, près de l'extrémité caudale du cerveau.
- Ramifications :
 - Artère cérébrale caudale
 - Artère cérébelleuse rostrale

Tableau 133 : Artère communicante caudale

Artère communicante caudale	<i>A. communicans caudalis</i>
Origine	Issue de l'artère carotide interne dans l'espace subarachnoïdien
Trajet	Longe caudalement la surface ventrale de l'encéphale formant le tiers latéro-caudal du cercle artériel du cerveau, et ce de chaque côté
Terminaison	Par anastomose avec l'artère basilaire près de la portion caudale de l'encéphale
Ramifications	<ul style="list-style-type: none"> - Artère cérébrale caudale - Artère cérébelleuse rostrale

L'**artère cérébrale moyenne** (*a. cerebri media*) [Tableau 134, Figure 18, Figure 19] :

- Origine : Elle quitte l'artère carotide interne comme un de ses rameaux terminaux, à environ 1 mm de l'origine de l'artère communicante caudale. C'est le plus gros vaisseau irriguant le cerveau.
- Trajet : elle traverse la surface ventrale du cerveau rostralement au lobe piriforme et se divise en au moins deux larges rameaux irriguant l'ensemble du cortex cérébral à la surface latérale de l'hémisphère cérébral. Des **rameaux centraux** (*rami centrales*) [Tableau 135] quittent l'artère cérébrale moyenne près de son origine, et se ramifient sous la forme de plusieurs **rameaux striaires** (*rami striati*) [Tableau 136]. A la surface dorsale de l'hémisphère cérébral, ses rameaux s'anastomosent avec les rameaux terminaux des artères cérébrales caudale et rostrale pour irriguer l'aire latérale à la fissure cérébrale longitudinale.
- Terminaison : formation de petits rameaux terminaux, les **rameaux corticaux** (*rami corticales*) [Tableau 137] qui pénètrent le cortex et l'irrigue richement.
- Ramifications :
 - Artère choroïdienne rostrale
 - Rameaux corticaux
 - Rameaux centraux
 - Rameaux striaires

Tableau 134 : Artère cérébrale moyenne

Artère cérébrale moyenne		<i>A. cerebri media</i>
Origine	Une des deux artères terminales de l'artère carotide interne, la plus grosse de ces deux artères	
Trajet	Chemine latéralement pour irriguer la surface latérale de l'hémisphère cérébral, puis dorsalement jusqu'à sa surface dorsale pour s'anastomoser avec les rameaux terminaux des artères cérébrales caudale et rostrale	
Terminaison	Ramifications en rameaux corticaux dans l'ensemble du cortex	
Ramifications	Terminales { <ul style="list-style-type: none"> - Artère choroïdienne rostrale - Rameaux corticaux - Rameaux centraux 	

Tableau 135 : Rameaux corticaux de l'artère cérébrale moyenne

Rameaux corticaux		<i>Rami corticales</i>
De l'artère cérébrale moyenne		
Origine	Issus de l'artère cérébrale moyenne, sur la surface latérale de l'hémisphère cérébral	
Trajet	Tapissent la surface latérale de l'hémisphère cérébral	
Terminaison	Ramifications locales	

Tableau 136 : Rameaux centraux de l'artère cérébrale moyenne

Rameaux centraux		<i>Rami centrales</i>
De l'artère cérébrale moyenne		
Origine	Issus de l'artère cérébrale moyenne, à proximité de son origine	
Trajet	Infimes vaisseaux cheminant à proximité du lobe piriforme	
Terminaison	Par ramifications locales en rameaux striés	
Ramifications	Terminales { <ul style="list-style-type: none"> - Rameaux striaires 	

Tableau 137 : Rameaux striés des rameaux centraux de l'artère cérébrale moyenne

Rameaux striaires		<i>Rami striati</i>
Des rameaux centraux de l'artère cérébrale moyenne		
Origine	Issus de la ramification des rameaux centraux de l'artère cérébrale moyenne	
Trajet	Local à la surface ventrale du lobe piriforme	
Terminaison	Ramifications locales terminales	

L'**artère choroïdienne rostrale** (*a. choroidea rostralis*) [Tableau 138, Figure 19] émerge de l'artère cérébrale moyenne proche de son origine. Elle gagne la face médiale du lobe piriforme et irrigue les vaisseaux du plexus choroïde du ventricule latéral. Elle peut directement émerger du cercle artériel, à proximité de l'origine de l'artère cérébrale moyenne. On note que c'est l'origine du cercle artériel du cerveau qui est référencée dans la NAV 2017.

Tableau 138 : Artère choroïdienne rostrale

Artère choroïdienne rostrale	<i>A. choroidea rostralis</i>
Origine	Issue de l'artère cérébrale moyenne proche de son origine
Trajet	Chemine dorsalement jusqu'au plexus choroïde du ventricule latéral, médialement au lobe piriforme
Terminaison	Ramifications locales

L'**artère cérébrale rostrale** (*a. cerebri rostralis*) [Tableau 139, Figure 15, Figure 18, Figure 19] :

- Origine : émerge de l'artère carotide interne en tant qu'artère terminale, latéralement au chiasma optique.
- Trajet : elle court crânialement au nerf optique, suivant une direction rostro-médiale. En atteignant la fissure longitudinale du cerveau, elle s'unie avec son homologue controlatéral. Cette anastomose permet de clore et de former le tiers crânial du cercle artériel du cerveau. Cette union des artères cérébrales rostrales bilatérales fait environ 2 mm de long, après lesquels ces deux artères se séparent. Chacune d'elle chemine alors dorsalement au corps calleux, et s'y anastomose caudalement avec l'artère cérébrale caudale provenant caudalement de la fissure longitudinale. De nombreux rameaux tortueux, les **rameaux corticaux** (*rami corticales*) [Tableau 140] et les **rameaux centraux** (*rami centrales*) [Tableau 141], quittent l'artère cérébrale rostrale pour irriguer l'hémisphère cérébral, la substance grise et la substance blanche Elle continue sa route dorso-médialement à l'hémisphère cérébral et s'anastomose avec les artères cérébrales moyenne et caudale.
- Terminaison : par formation d'anastomoses avec les artères cérébrales dorsale et moyenne.
- Ramifications :
 - Artère ophtalmique interne
 - Artère ethmoïdale interne
 - Artère communicante rostrale
 - Rameaux corticaux
 - Rameaux centraux

Tableau 139 : Artère cérébrale rostrale

Artère cérébrale rostrale	<i>A. cerebri rostralis</i>
Origine	Une des deux artères terminales de l'artère carotide interne, la plus fine de ces deux artères
Trajet	Trajet court rostro-médialement jusqu'à la fissure longitudinale du cerveau où elle s'anastomose avec son homologue contro-latéral temporairement, formant le tiers crânial du cercle artériel du cerveau. Elle reprend ensuite individuellement sa route dorsalement au corps calleux et médialement à l'hémisphère cérébral
Terminaison	Par anastomose avec les artères cérébrales moyenne et caudale
Ramifications	<ul style="list-style-type: none"> - Artère ophtalmique interne - Artère ethmoïdale interne - Artère communicante rostrale - Rameaux corticaux - Rameaux centraux

Tableau 140 : Rameaux corticaux de l'artère cérébrale rostrale

Rameaux corticaux	<i>Rami corticales</i>
De l'artère cérébrale rostrale	
Origine	Issus de l'artère cérébrale rostrale, médialement à l'hémisphère cérébral
Trajet	Tortueux jusqu'à l'hémisphère cérébrale, les substances grise et blanche
Terminaison	Ramifications locales

Tableau 141 : Rameaux centraux de l'artère cérébrale rostrale

Rameaux centraux	<i>Rami centrales</i>
De l'artère cérébrale rostrale	
Origine	Issus de l'artère cérébrale rostrale, médialement à l'hémisphère cérébral
Trajet	Tortueux s'insinuant dans la substance blanche et la substance grise
Terminaison	Ramifications locales

L'artère ophtalmique interne (*a. ophthalmica interna*) [Tableau 142, Figure 15, Figure 18, Figure 19] :

- Origine : elle quitte l'artère cérébrale rostrale tout juste distalement à son origine.
- Trajet : diamètre de moins de 0,5 mm de diamètre. Elle suit la surface dorsale du nerf optique à travers le canal optique, puis continue à le suivre rostro-latéralement en pas-

sant à sa surface ventrale. Cette artère peut occasionnellement être double. Environ 15 mm caudalement au globe oculaire, elle s'anastomose avec l'artère ophtalmique externe. Il en résulte entre trois et quatre artères ciliaires postérieures longues, et l'artère centrale de la rétine lorsqu'elle est présente.

- Terminaison : par anastomose terminale avec l'artère ophtalmique externe, participant ainsi à la formation du rameau anastomotique avec l'artère ophtalmique interne, caudalement au globe oculaire.

Tableau 142 : Artère ophtalmique interne

Artère ophtalmique interne	<i>A. ophthalmica interna</i>
Origine	Issue de l'artère cérébrale rostrale, proche de son origine
Trajet	Longe le nerf optique dans le canal optique jusqu'au globe oculaire
Terminaison	Par formation du rameau anastomotique avec l'artère ophtalmique interne, caudalement au globe oculaire

L'**artère ethmoïdale interne** (*a. ethmoidalis interna*) [Tableau 143, Figure 15, Figure 16, Figure 19] :

- Origine : petite artère émergeant de la partie ventrale de l'artère cérébrale rostrale, lors de son contournement latéral du chiasma optique.
- Trajet : elle court vers la lame criblée de l'os ethmoïde, et s'y accole jusqu'à sa portion la plus rostrale. Elle s'y anastomose alors avec le rameau ventral de l'artère ethmoïdale externe rejoignant le *rete ethmoidal*. Les rameaux locaux qu'elle fournit traversent la lame criblée pour soutenir les volutes de l'ethmoïde et le septum nasal. Ces rameaux s'anastomosent au septum nasal avec le rameau septal moyen de l'artère sphéno-palatine et le rameau septal rostral de l'artère palatine majeure.
- Terminaison : anastomoses et ramifications locales.

Tableau 143 : Artère ethmoïdale interne

Artère ethmoïdale interne	<i>A. ethmoidalis interna</i>
Origine	Issue de l'artère cérébrale rostrale, latéralement au chiasma optique
Trajet	Chemine rostro-médialement jusqu'à la lame criblée de l'os ethmoïde
Terminaison	Par anastomose avec l'artère ethmoïdale externe rejoignant les cornets ethmoïdaux et le septum nasal

L'**artère communicante rostrale** (*a. communicans rostralis*) [Tableau 144, Figure 15, Figure 18, Figure 19] :

- Origine : elle prend naissance à l'anastomose temporaire des artères cérébrales rostrales droite et gauche à proximité de la fissure longitudinale. Ce vaisseau existe uniquement s'il n'existe pas de tronc commun aux deux artères cérébrales rostrales droite

et gauche : elles sont alors reliées par cette anastomose qu'est l'artère communicante rostrale.

- Trajet : cette union se poursuit sur environ 2 mm. Cette union peut se traduire par une fusion des deux artères d'origine avant qu'elles se séparent à nouveau, ou bien par un pont artériel entre ces deux artères sans qu'elles ne fusionnent. Celle-ci complète le cercle artériel rostralement.
- Terminaison : à la subdivision en deux artères cérébrales rostrales droite et gauche.

Tableau 144 : Artère communicante rostrale

Artère communicante rostrale	<i>A. communicans rostralis</i>
Origine	Issue de l'anastomose des artères cérébrales rostrales droite et gauche, crânialement au chiasma optique
Trajet	Très court, sur 2 mm
Terminaison	A la séparation distale des artères cérébrales rostrales droite et gauche

L'**artère cérébrale caudale** (*a. cerebri caudalis*) [Tableau 145, Figure 15, Figure 19] :

- Origine : émerge de l'artère communicante caudale. Elle quitte le cercle artériel à sa face latérale, en passant rostralement au nerf oculomoteur.
- Trajet : elle chemine dorso-médialement à la surface médiale de l'hémisphère cérébral. Elle gagne le corps calleux et continue dorso-crânialement à la rencontre de l'artère cérébrale rostrale. De nombreux rameaux locaux, les **rameaux corticaux** (*rami corticales*) [Tableau 146] et les **rameaux centraux** (*rami centrales*) [Tableau 147], irriguent le lobe occipital. Des **rameaux choroïdes caudaux** (*rami choroidei caudales*) [Tableau 148] sont également présents, et s'insinuent caudalement jusqu'au plexus choroïde du troisième ventricule longeant le lobe occipital.
- Terminaison : par anastomoses terminales avec les artères cérébrales moyenne et rostrale.
- Ramifications :
 - Rameaux corticaux
 - Rameaux centraux
 - Rameaux choroïdiens caudaux

Tableau 145 : Artère cérébrale caudale

Artère cérébrale caudale		<i>A. cerebri caudalis</i>
Origine	Issue latéralement de l'artère communicante caudale, rostralement au nerf oculomoteur	
Trajet	Chemine dorsalement le long de la face médiale de l'hémisphère cérébrale puis rejoint dorso-cranialement l'artère cérébrale rostrale	
Terminaison	Par anastomoses avec les artères cérébrales moyenne et rostrale	
Ramifications	<ul style="list-style-type: none"> - Rameaux corticaux - Rameaux centraux - Rameaux choroïdes caudaux 	

Tableau 146 : Rameaux corticaux de l'artère cérébrale caudale

Rameaux corticaux		<i>Rami corticales</i>
De l'artère cérébrale caudale		
Origine	Issus de l'artère cérébrale caudale, médialement à l'hémisphère cérébral	
Trajet	Tortueux jusqu'au lobe occipital	
Terminaison	Ramifications locales	

Tableau 147 : Rameaux centraux de l'artère cérébrale caudale

Rameaux centraux		<i>Rami centrales</i>
De l'artère cérébrale caudale		
Origine	Issus de l'artère cérébrale caudale, médialement à l'hémisphère cérébral	
Trajet	Tortueux s'insinuant dans la substance blanche et la substance grise du lobe occipital	
Terminaison	Ramifications locales	

Tableau 148 : Rameaux choroïdes caudaux de l'artère cérébrale caudale

Rameaux choroïdes caudaux		<i>Rami choroidei caudales</i>
De l'artère cérébrale caudale		
Origine	Issus de l'artère cérébrale caudale, à proximité de son origine	
Trajet	Chemine caudalement pour gagner le plexus choroïde situé caudalement	
Terminaison	Par anastomoses dans le plexus choroïde du troisième ventricule	

L'**artère cérébelleuse rostrale** (*a. cerebelli rostralis*) [Tableau 149, Figure 15, Figure 19] est une ramification de l'artère communicante caudale, émergeant de la portion latéro-caudale du cercle artériel du cerveau.

Tableau 149 : Artère cérébelleuse rostrale

Artère cérébelleuse rostrale	<i>A. cerebelli rostralis</i>
Origine	Issue de l'artère communicante caudale, depuis la portion latéro-caudale du cercle artériel du cerveau
Trajet	Chemine dorsalement en direction du cervelet
Terminaison	Ramifications locales terminales

2.2.3.2 L'artère subclavière *Cf. CD-Rom*

2.2.3.3 Les artères du membre thoracique *Cf. CD-Rom*

2.2.3.3.1 L'artère axillaire *Cf. CD-Rom*

2.2.3.3.2 L'artère brachiale *Cf. CD-Rom*

2.2.3.3.3 L'artère médiane *Cf. CD-Rom*

2.2.4 L'aorte descendante *Cf. CD-Rom*

2.2.4.2 L'aorte abdominale *Cf. CD-Rom*

2.2.4.3 Les artères du bassin, du membre pelvien et de la queue *Cf. CD-Rom*

2.2.4.3.1 L'artère iliaque externe *Cf. CD-Rom*

2.2.4.3.2 L'artère iliaque interne *Cf. CD-Rom*

2.2.4.3.3 L'artère sacrale médiane *Cf. CD-Rom*

3 MATERIEL ET METHODE

3.1 PREPARATION DU SUPPORT D'ETUDE

3.1.1 Sélection et préparation non spécifique du modèle

Compte tenu de l'absence de réalisation de dissection pour la partie angiologie artérielle du projet, le but est de constituer un modèle de chien, dont les artères sont mises en évidence par une technique d'imagerie médicale. Dans cette optique, on cherche à respecter plusieurs critères :

- Constituer un corps de chien complet, sans antécédents connus pouvant porter atteinte à l'intégrité du réseau artériel, de façon à obtenir un individu le plus représentatif possible de son espèce.
- Obtenir un modèle stable et exploitable dans la durée, afin de limiter le nombre de chien à utiliser.
- Pouvoir disposer le corps en position physiologique, pour une meilleure représentativité du logiciel.
- Utiliser un composant injectable visible aux rayons X, stable, facilement manipulable, ne pouvant pas se disperser à travers les membranes biologiques et relativement uniforme dans l'ensemble du système circulatoire.

Une technique d'injection à base de latex avait été préalablement expérimentée, mais en donnant un résultat insuffisant lors du passage au scanner. Le latex n'était pas homogène, les vaisseaux présentaient des lacunes très diffuses et la mise en relief par les rayons X était moindre.

Afin de remédier à ces effets négatifs, le latex a été abandonné au profit d'une suspension de sulfate de baryum. Utilisée en médecine vétérinaire pour la réalisation de transit baryté digestif du fait de sa forte radio-opacité et de sa rapide progression locale, le sulfate de baryum est un élément stable dans les tissus. Effectivement en radiographie humaine, après des clichés réalisés avec transit de sulfate de baryum, on peut retrouver des traces de produit encore trois mois suivant l'administration.

Le spécimen sélectionné est un chien de race Beagle, race étudiée par les ouvrages de référence en anatomie, de sexe femelle.

3.1.2 Préparation spécifique du modèle : contraste artériel, mise en place physiologique et conservation

Le 29/05/2018, le modèle est préparé pour une injection de sulfate de baryum après exsanguination.

L'animal est un chien de race Beagle, de sexe femelle, âgé d'environ 5 ans et 6 mois à cette date. L'animal pèse 16,4 kg, son indice de condition corporel est bon, estimé à 5/9.

1^{er} Temps de préparation : anesthésie générale.

Protocole à base de Diazépam et de Propofol (inducteur anesthésique général) injecté à effet par voie intraveineuse. L'animal est positionné en décubitus latéral, et la profondeur de la narcose est contrôlée tout au long de la procédure afin de s'assurer qu'elle soit suffisante.

2^{ème} temps de préparation : décès entraîné par exsanguination.

La dissection du cou de l'animal est réalisée à droite, jusqu'à atteindre l'artère carotide commune droite. Celle-ci est alors cathétérisée à l'aide d'une tubulure, afin d'extraire le sang du système circulatoire. Pendant l'exsanguination, une injection d'Ephédrine est réalisée par voie intraveineuse en bolus, à la dose de 0,5mg/kg, afin de réaliser une vasoconstriction artérielle et veineuse et d'optimiser le volume de sang circulant extrait. L'opération est maintenue tant que du sang continu à couler.

3^{ème} temps de préparation : injection du produit de contraste par voie intra-artérielle.

Une fois la majorité du volume sanguin circulant extraite, ayant entraîné le décès de l'animal, on procède à l'injection du produit de contraste. Il s'agit d'un flacon de suspension buvable de sulfate de baryum, contenant 100g de sulfate de baryum pour 100 ml de suspension. Selon une étude de calcul du volume sanguin du chien réalisée sur des Beagles (Wamberg 2002), on estime celui-ci à 81,5 ml/kg en moyenne. Soit un volume sanguin total estimé à 1,34 L pour le modèle de 16,4 kg. A l'aide d'une seringue abouchée à l'extrémité distale de la tubulure cathétérisant l'artère carotide commune, on injecte un volume de 500 ml de la suspension de sulfate de baryum, lentement et avec une pression faible afin de limiter les lésions des vaisseaux.

A ce stade de notre préparation, on observe que la chambre antérieure de chaque œil est emplies de produit de contraste blanc. La décision est prise de stopper l'injection, ne connaissant pas la pression exercée par le produit sur le réseau sanguin, afin de limiter les lésions des plus

fins vaisseaux sanguins et donc les diffusions de produit de contraste dans les tissus vasculaires.

A l'issue de l'injection, l'artère carotide commune droite ponctionnée est suturée, empêchant toute fuite du sulfate de baryum.

4^{ème} temps de préparation : contrôle de la diffusion du produit de contraste par radioscopie.

Le modèle est contrôlé par radioscopie, technique d'imagerie directe aux rayons X, pour objectiver la diffusion du produit de contraste. Le sulfate de baryum révèle nettement les vaisseaux sanguins à la radioscopie, sur l'ensemble du tronc, la tête, les quatre membres jusqu'à leurs extrémités distales, et jusqu'à l'extrémité distale de la queue. De façon subjective, l'injection est alors jugée suffisante pour mettre en relief la trame principale du système circulatoire du chien.

Du fait de l'absence de donnée sur la réalisation de cette technique, les limites choisies sont subjectives. Il s'agit d'une première réalisation qui pourra très certainement être améliorée par la suite, afin d'affiner la visibilité des vaisseaux de plus petits diamètres. Dans ce premier temps, l'objectif est avant tout de visualiser l'ensemble des principaux vaisseaux du chien.

5^{ème} temps de préparation : conservation en position physiologique.

Un support en bois a été conçu, de taille adaptée pour contenir le chien debout en position physiologie. L'animal est placé au centre du support, et suspendu à l'aide de bande de tissu souple afin de soutenir les tissus en répartissant largement la pression exercée pour le corps, sans exercer de compression locale qui pourrait chasser le produit de contraste localement au point de pression. L'animal est alors soutenu sous la mandibule, à l'extrémité du rostre, sous le thorax, sous l'abdomen et sous l'ensemble du plan médian par une bande ventrale du pectorail jusqu'au périnée [Figure 67].

Le modèle suspendu dans son support est ainsi congelé en position physiologique, fournissant un modèle d'étude stable, conservable à long terme, et transportable. Cela permet, pour des raisons d'éthique animale, de n'utiliser qu'un seul animal pour l'ensemble du présent travail. La figure suivante présente donc l'unique chien utilisé, modèle actuel de l'angiologie artérielle du logiciel AnatoPlus.



Figure 67 : Chien de race Beagle, injecté au sulfate de baryum, fixé en position debout dans un support en bois

3.2 CREATION DE DONNEES PAR L'IMAGERIE MEDICALE

3.2.1 Extraction du réseau artériel par imagerie médicale

Afin d'extraire le système circulatoire contenant le sulfate de baryum, on utilise la technique d'imagerie en coupe aux rayons X du scanner. Les acquisitions scanner sont réalisées en partenariat avec la société Image ET® à Mordelles, fondée par M. Cédric TAVERNIER et M. Yvan RICHARDEAU. Le scanner utilisé est consacré à l'imagerie vétérinaire (Somatom Sensation 16, Siemens Healthcare®, USA).

Une première session est organisée le 22 novembre 2018, une acquisition scanner du corps entier du modèle est réalisée. Les constantes suivantes sont utilisées : 120 kV, 200 mA FOV 500 ; longueur d'acquisition 735 pour le corps, et 290 pour la tête ; collimation 16*0,75mm, reconstruction d'1 mm. Le résultat est traité une première fois par application d'un filtre « doux », mettant en relief les tissus mous (à l'opposé du filtre « os »). Sur cette première

acquisition, le sulfate de baryum fait très bien ressortir le système circulatoire du chien et ce sur l'ensemble du corps dans sa globalité. Le travail de reconstitution 3D est alors initié en progressant par région anatomique, commençant par le membre thoracique. En détaillant le réseau de la main du chien, aucun trajet de vaisseau sanguin ne peut clairement être identifié. Ceci s'explique par le fait que la main est très éloignée du centre du scanner où la précision est la plus fine. Il est préférable alors de renouveler le passage en scanner, focalisant les rayons sur une zone plus précise de manière à augmenter la qualité de l'image de la zone en question.

Une seconde session a lieu le 20 mai 2019, afin de réaliser plusieurs acquisitions scanner plus précises de zones spécifiques. Ainsi sont ciblés le cou, la tête, le thorax, le membre thoracique gauche, l'abdomen et le membre pelvien gauche.

Les constantes appliquées sont similaires : 120 kV, 200 mA FOV 50, mais la longueur d'acquisition varie selon les zones d'intérêt :

- Tête : 1069 images
- Cou : 1901 images
- Thorax : 1756 images
- Abdomen : 3316 images
- Membre thoracique : 2431 images
- Main : 1231 images
- Membre pelvien : 1771 images
- Pied : 1586 images

Pour augmenter la qualité des images, la reconstruction est réalisée à 0,1 mm cette fois. De la même manière, un filtre doux est utilisé afin de mettre en valeur les tissus mous et donc les vaisseaux injectés de sulfate de baryum. Le résultat obtenu par zone permet d'identifier un nombre considérable de vaisseau. Néanmoins cela ajoute quelques difficultés supplémentaires, les limites imposées de part et d'autre de chaque région anatomique ne sont pas exactement similaires entre deux régions consécutives. Ainsi la jonction des acquisitions scanner du bras, de la scapula à l'extrémité du radius, et de la main est imparfaite, et la zone du carpe est manquante sur les reconstructions. En l'occurrence, il est possible de modéliser artificiellement la continuité des artères principales traversant le carpe, depuis le bras jusqu'aux doigts, mais pas de modéliser les artères plus fines dédiées au carpe. De la même manière, la moitié proximale de la scapula n'est pas visible sur l'acquisition scanner du membre thoracique.

Les filtres appliqués pour accentuer les niveaux de gris sur les tissus mous (nommé filtre doux), ne permettent pas de visualiser correctement les os sous-jacent. Afin d'obtenir une meilleure lisibilité du réseau vasculaire, un filtre os est utilisé sur la même acquisition scanner, et ces images sont superposées au réseau artériel à légèrer.

3.2.2 Reconstruction 3D des artères à partir de l'acquisition scanner

Il s'agit d'un protocole créé et réalisé par M. Emmanuel DURAND, porteur du projet Anato-Plus.

Les images issues des différentes acquisitions scanners sur lesquelles est appliqué un filtre doux, sont exportées sous forme de DICOM. Un DICOM correspond à une image en coupe en niveau de gris, l'ensemble des images du corps passé au scanner est appelé une série de DICOM. Ce sont ces différentes séries de DICOM qui sont exportés et récupérés afin de les exploiter grâce à un logiciel 3D. Huit séries de DICOMs ont été exportées : la tête, le cou, le thorax, l'abdomen, le membre thoracique, la main, le membre pelvien et le pied.

Dans un premier temps, les séries de DICOMs reçues sont traitées en vue d'une reconstruction en 3D. Ces séries sont exportées dans le logiciel 3DSlicer 4.8.1®. Ce logiciel permet de lire une série de DICOM et d'y naviguer dans trois plans : latéro-latéral, crânio-caudal et dorso-ventral. Il est possible de faire varier le contraste pour voir les différentes structures mises en avant afin de définir la fourchette de gris sur laquelle travailler en 3D. En l'occurrence, le niveau de gris sélectionné doit mettre en avant les artères, à savoir les structures les plus contrastées puisqu'elles sont injectées de sulfate de baryum. Plus le niveau de gris sera bas, plus l'information contenue sur les images sera dense et complexe, plus le niveau de gris sera élevé, plus les structures contrastées seront sélectionnées. La sélection d'une série de DICOMs dans un niveau de gris défini est qualifiée de segmentation. La segmentation obtenue lors de la sélection de la série de DICOMs du membre thoracique avec un niveau de gris fixé à 500 [Figure 68], niveau assez bas expliquant la forte densité d'information visible est présentée à titre d'exemple. Il s'agit de trouver un contraste intermédiaire, un excès d'information ne permet pas une bonne lisibilité des artères et produit un fichier très lourd pour l'ordinateur et donc une exploitation inconfortable. A l'inverse, un niveau de gris plus élevé va sélectionner les structures les plus contrastées en perdant une partie de l'information [Figure 69], par exemple le diamètre de certain vaisseau est sous-estimé avec un fort contraste car le centre du vaisseau est mis en avant par rapport à sa périphérie. La segmentation de la série de DICOMs dans un niveau de gris défini est alors sauvegardée sous forme STL, qui est le format de fichier pris en compte par n'importe quel logiciel de traitement d'image en 3D.




Figure 68 : Segmentation du membre thoracique du chien, injecté au sulfate de baryum, vue médiale, niveau de gris 500

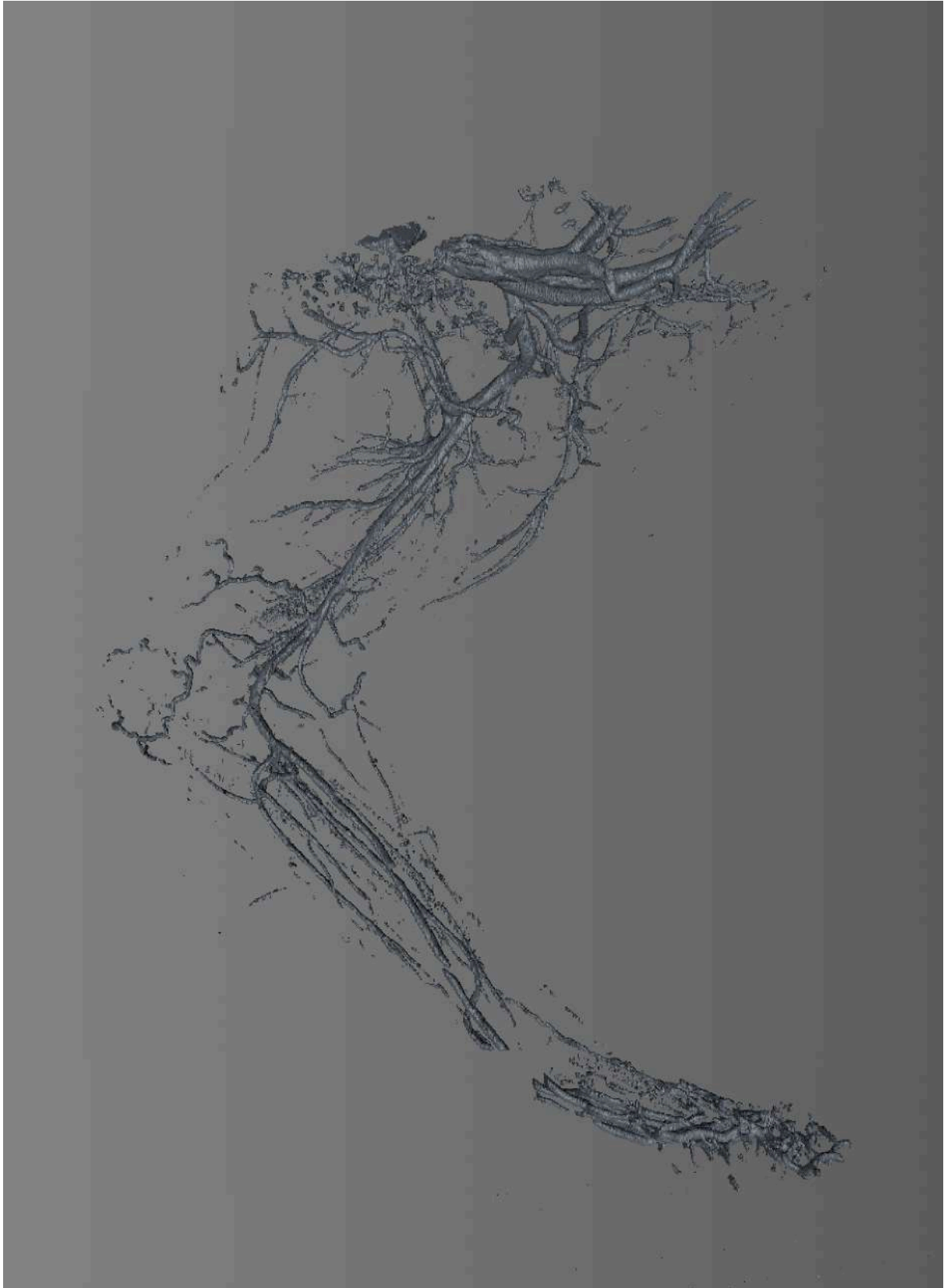


Figure 69 : Segmentation du membre thoracique du chien, injecté au sulfate de baryum, vue médiale, niveau de gris 1800

Dans un second temps, chaque fichier 3D au format STL est traité par le logiciel CINEMA 3D® qui permet de naviguer dans la représentation 3D du membre thoracique. Les captures d'écran du fichier STL depuis le logiciel CINEMA 3D® [Figure 68, Figure 69, Figure 71, Figure 72, Figure 73, Figure 74] montrent les différents niveaux du travail de reconstruction 3D. Un premier travail est effectué sur un fichier sélectionné avec un contraste plus élevé afin de reconstruire et légèrer les principales artères du membre thoracique [Figure 71, Figure 72, Figure 73].

La reconstruction est effectuée en travaillant sur une modélisation polygonale, l'image 3D apparaît contenant un certain nombre de polygone. Ainsi un carré représente 6 polygones, par analogie le nombre de polygone des fichiers STL importés avant traitement et reconstruction des artères se compte en millions [Figure 70]. Le but du traitement est non seulement de construire, sélectionner et légèrer chaque artère en 3D, mais aussi de réduire le nombre de polygone à quelques milliers. De cette façon, le poids du fichier est réduit, et celui-ci est exploitable plus facilement dans le logiciel. Nécessairement une partie de l'information est perdue lors de cette reconstruction, mais elle permet aussi de réduire des aspérités dues à l'imagerie à coupe et qui ne sont pas représentatives du vivant. En somme, les aspérités parasites sont lissées, et les structures d'intérêt sont sélectionnées spécifiquement et légèrées en conservant une précision topographique de très haute qualité. On obtient ainsi l'ensemble des artères visibles du membre thoracique après reconstruction [Figure 74], après avoir masqué le fichier STL d'origine. Les artères sont dessinées et légèrées (les légèrès sont accessibles lors de la sélection de chaque artère spécifiquement) sous forme de segments uniques, mais les embranchements entre les artères parentes et les artères filles ne sont pas visibles.




Figure 70 : Schématisation de la densité initiale de polygones de la représentation des artères avant traitement (un polygone entouré à titre d'exemple)

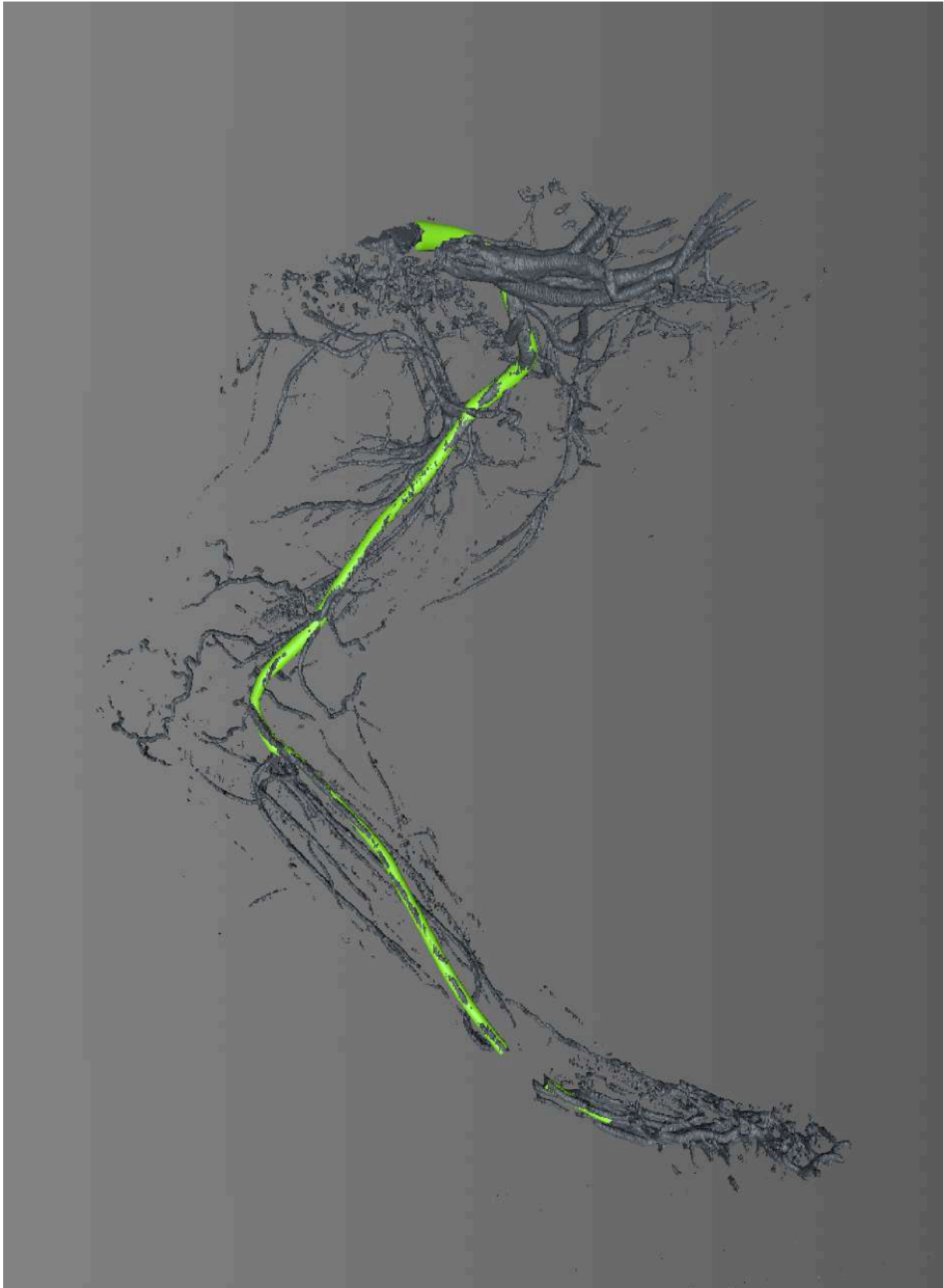


Figure 71 : Segmentation du membre thoracique du chien, injecté au sulfate de baryum, vue médiale, niveau de gris 1800 - Reconstruction des artères subclavière gauche, axillaire, brachiale et médiane

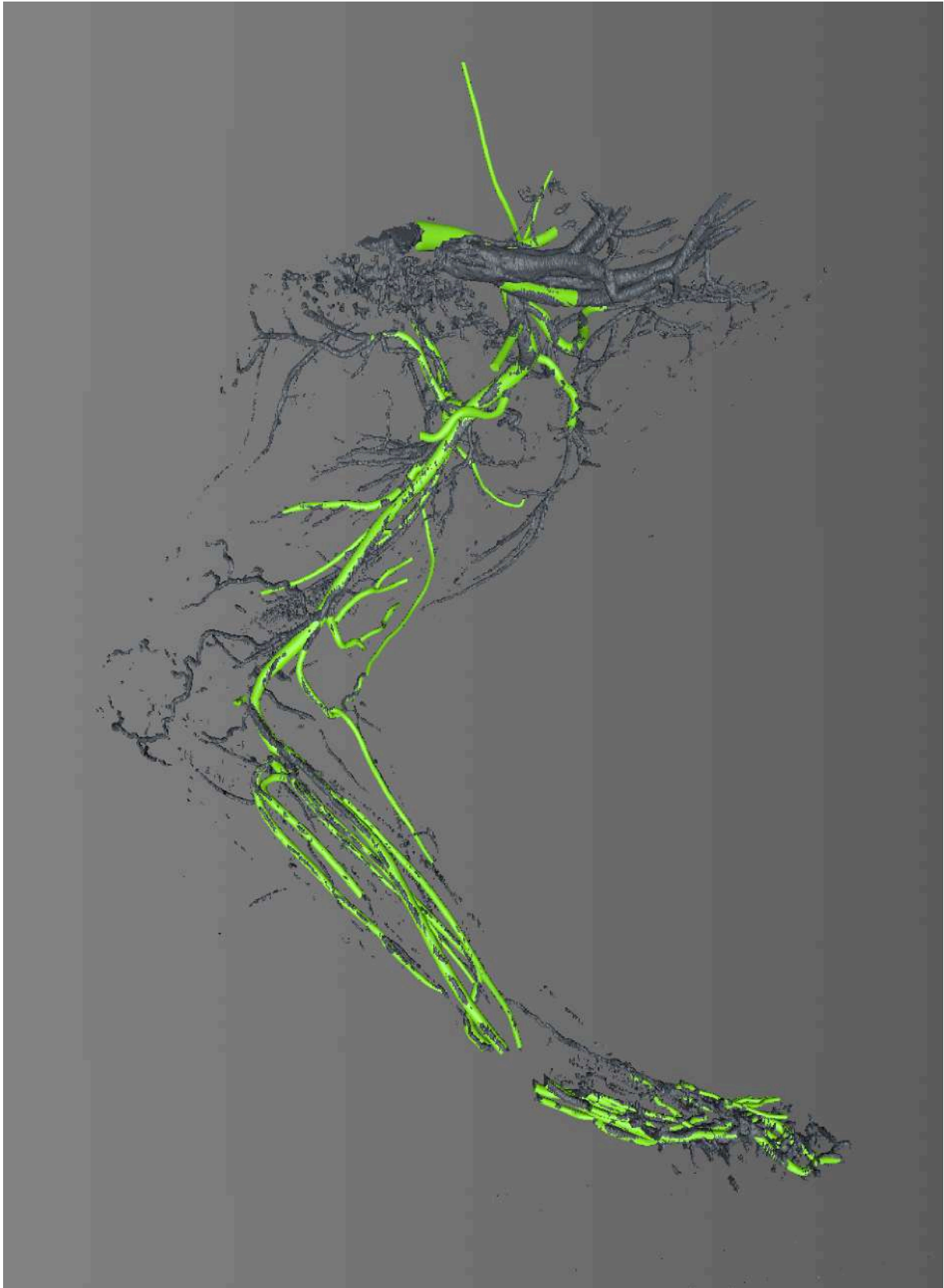


Figure 72 : Segmentation du membre thoracique du chien, injecté au sulfate de baryum, vue médiale, niveau de gris 1800 - Reconstruction des artères subclavière gauche, axillaire, brachiale, médiane et de leurs collatérales

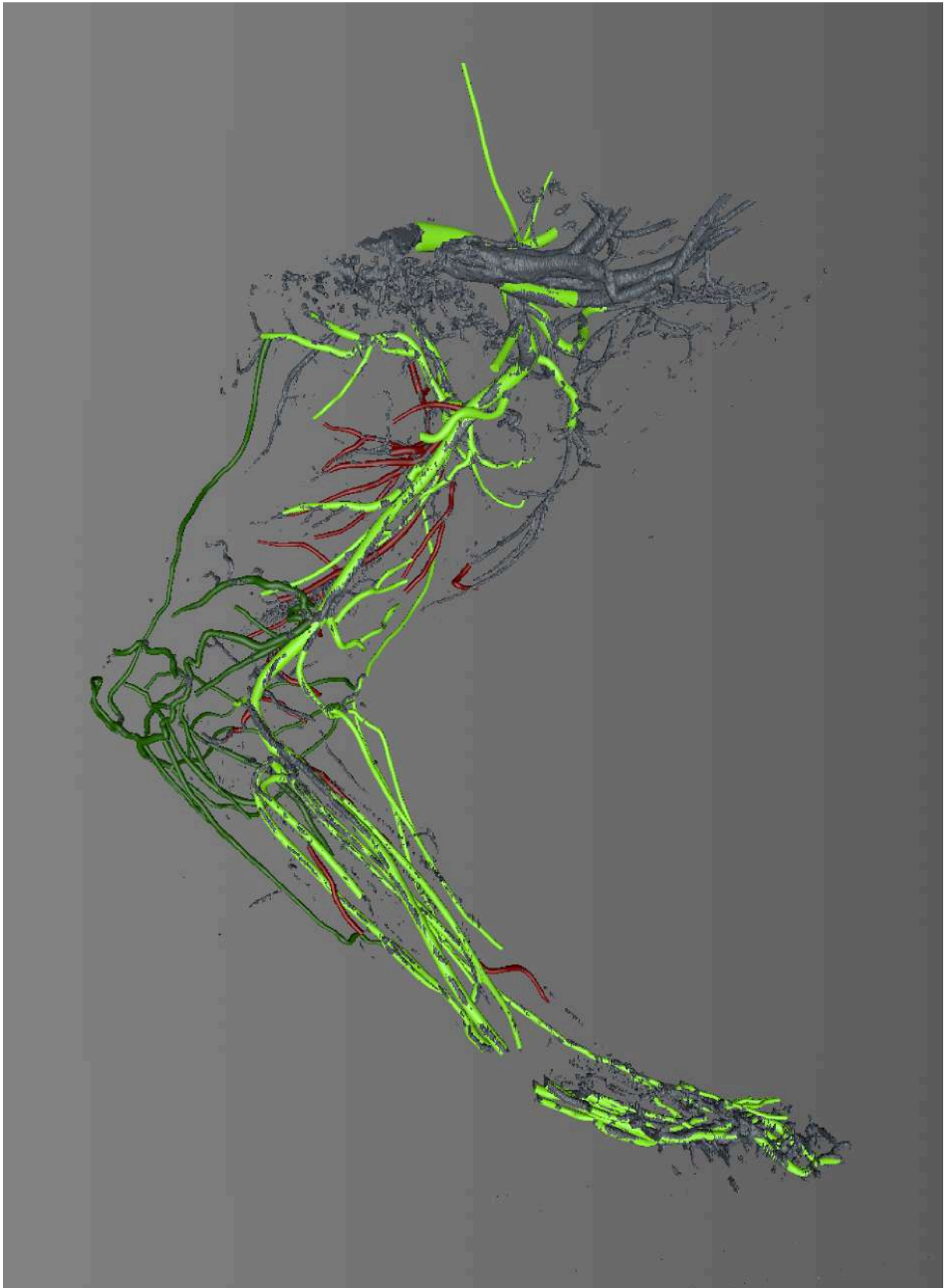


Figure 73 : Segmentation du membre thoracique du chien, injecté au sulfate de baryum, vue médiale, niveau de gris 1800 - Reconstruction de l'ensemble des artères

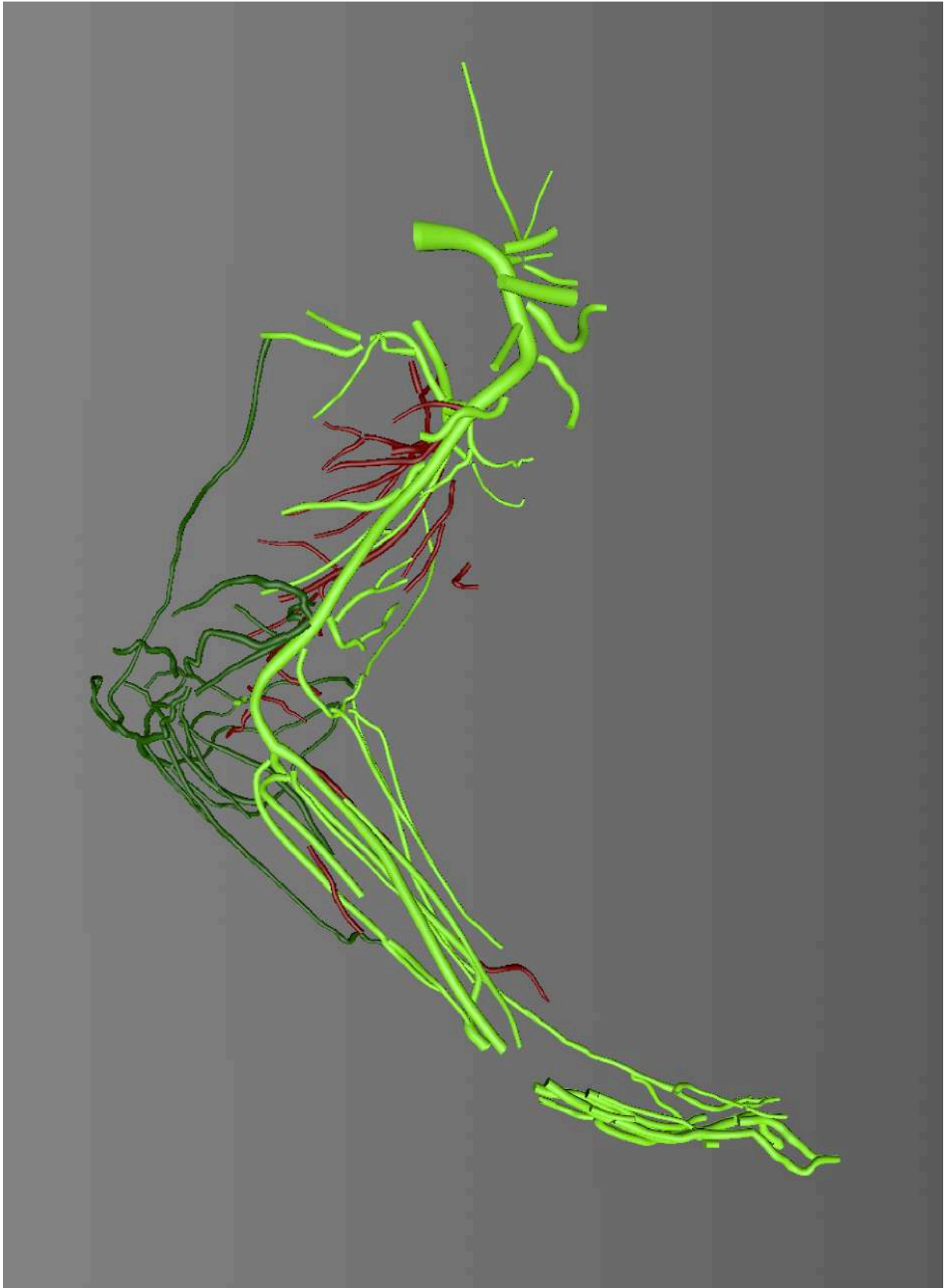


Figure 74 : Artères reconstruites en 3D d'un membre thoracique de chien, vue médiale

Dans un troisième temps, les connexions entre les différentes artères sont reconstruites à partir du fichier STL d'origine issue de la série de DICOMs. Le but est toujours d'obtenir une représentation la plus proche possible de la forme initiale de l'artère sur la série de DICOMs. Ces connexions entre les différents rameaux sont reconstruites spécifiquement, une à une, demandant un travail long et très minutieux mais permet d'obtenir un schéma du réseau artériel le plus précis possible topographiquement.

La quatrième est dernière étape de la reconstruction correspond à la modélisation finale du vaisseau, afin de le représenter le plus vraisemblablement possible. Pour ce faire, un certain nombre d'outils informatiques sont disponibles grâce à l'utilisation de normal map permettant d'afficher des textures spécifiques à chaque polygone constituant le vaisseau. Il est également possible à ce niveau de jouer sur les différences de diamètres des différents vaisseaux, toujours pour se rapprocher à l'identique des détails de la segmentation initiale. A ce niveau, le travail est réalisé sur une segmentation du membre thoracique à un niveau de gris bas permettant d'obtenir un niveau de détail supplémentaire [Figure 75].

Cette démarche est appliquée à chaque artère, sur chacune des huit séries de DICOMs réalisées. Cela représente un travail long et fastidieux, ainsi qu'une collaboration constante pour trier et identifier chacune des structures entrevues. A l'issue de ce travail, les légendes fournies dans la partie bibliographique de cette même thèse pourront être intégrées spécifiquement à chaque artère identifiée.

Par la suite, les reconstructions 3D obtenus sont analysées et légendées à l'aide de la partie « 2.2 Cartographie bibliographique de l'angiologie artérielle du chien ». Afin de faciliter l'apposition de cet outil bibliographique à l'outil expérimental obtenu par imagerie médicale, une carte heuristique a été créée afin de représenter de façon arborisée le réseau des artères du chien, dont un exemple est illustré [Figure 7]. Cette carte heuristique obtenue par une technique de « mindmapping » ou « carte mentale » est basée sur la NAV 2017, et fournit une représentation visuelle de la parenté et de la filiation de chaque artère du chien. L'intégralité de cette carte [Figure 76] est accessible sur le cd-rom joint à ce manuscrit. La carte intégrale dont l'aperçu est donnée ci dessous n'est pas lisible dans son format édité du fait de la complexité du réseau d'artères du chien, elle sert uniquement ici à donner un ordre d'idée du travail entrepris.

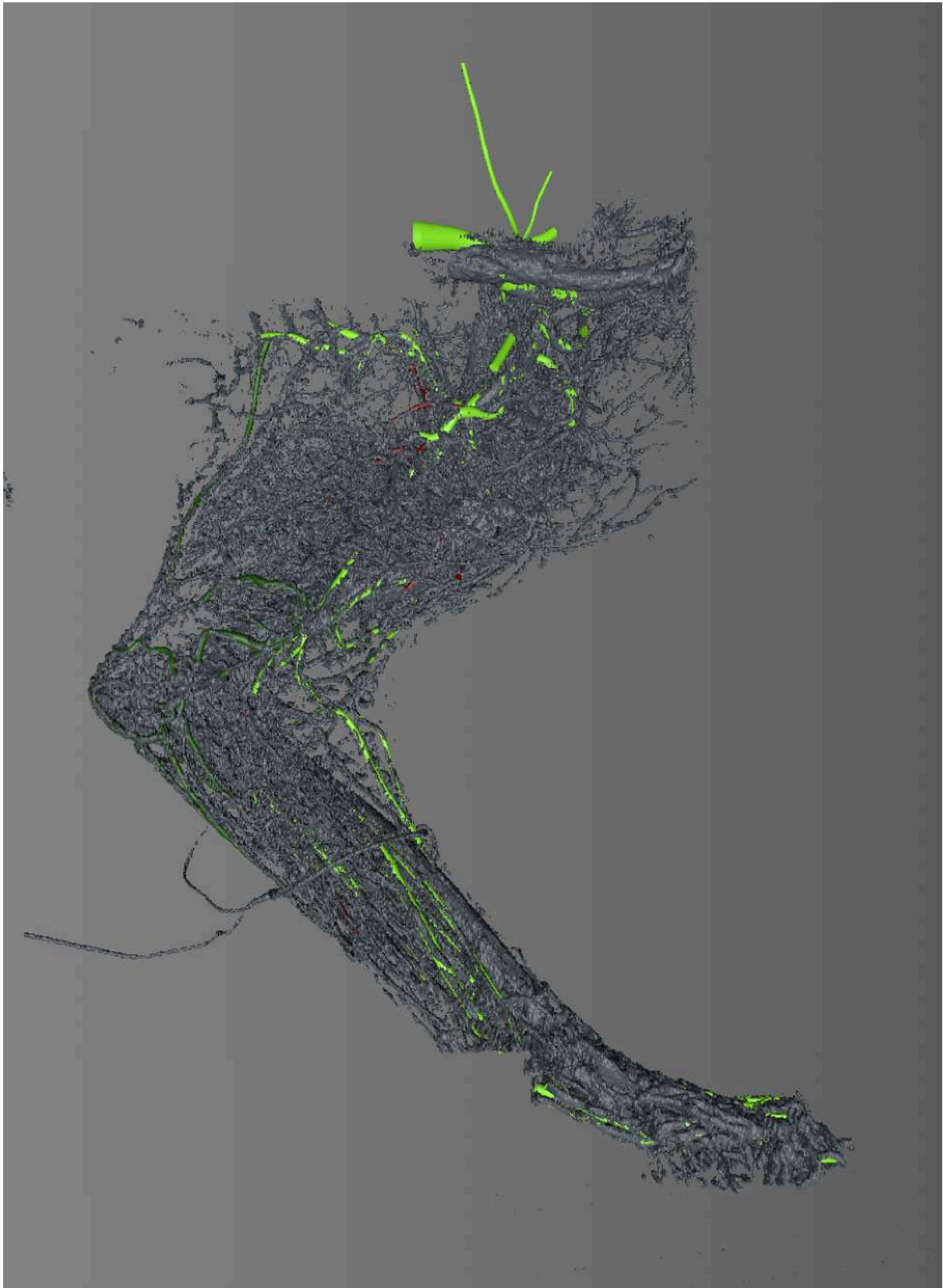


Figure 75 : Segmentation du membre thoracique du chien, injecté au sulfate de baryum, vue médiale, niveau de gris 500 - Superposé au réseau artériel reconstruits en 3D

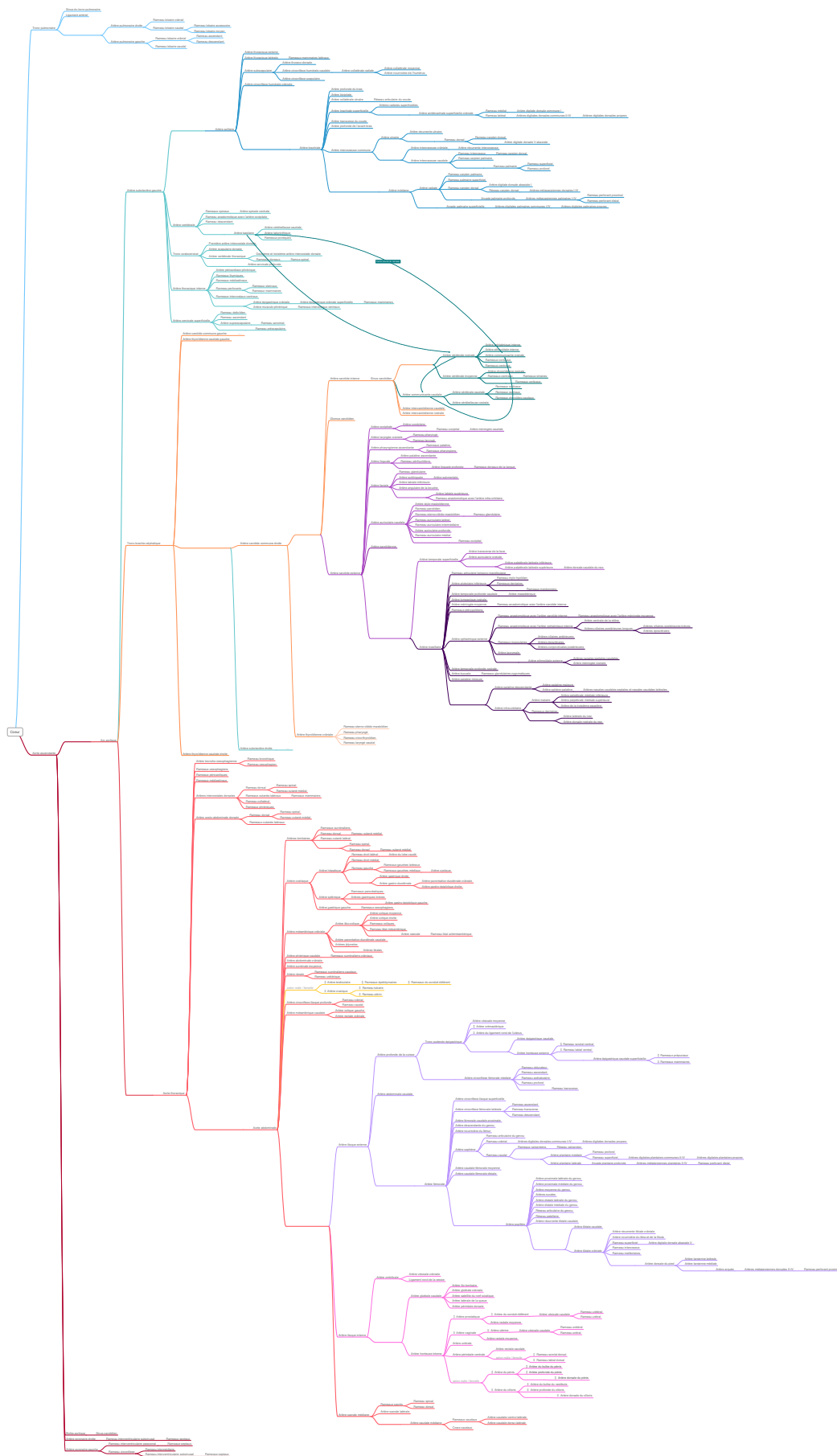


Figure 76 : Schématisation arborée de la totalité des artères du chien

4 RESULTATS ET DISCUSSION

4.1 EXEMPLE DU MEMBRE THORACIQUE VU DU LOGICIEL

Le logiciel AnatoPlus est en cours de conception depuis quelques années, et se destine à une utilisation interactive avec une navigation tactile grâce à une application sur tablette numérique [Figure 77].

La page d'accueil du logiciel AnatoPlus [Figure 78] montre différents encarts. L'onglet « Atlas » permet d'accéder aux différents chapitres d'anatomie comme l'ostéologie ou l'angiologie, mais également de travailler sur l'animal complet, sur une région spécifique comme le membre thoracique, ou bien encore de rechercher un élément particulier par sa dénomination grâce à un moteur de recherche interne. L'onglet « Quizz » est également présent et permet d'accéder à des questionnaires afin de s'auto-interroger et de se corriger, pour stimuler l'apprentissage de l'anatomie de façon ludique et autonome.

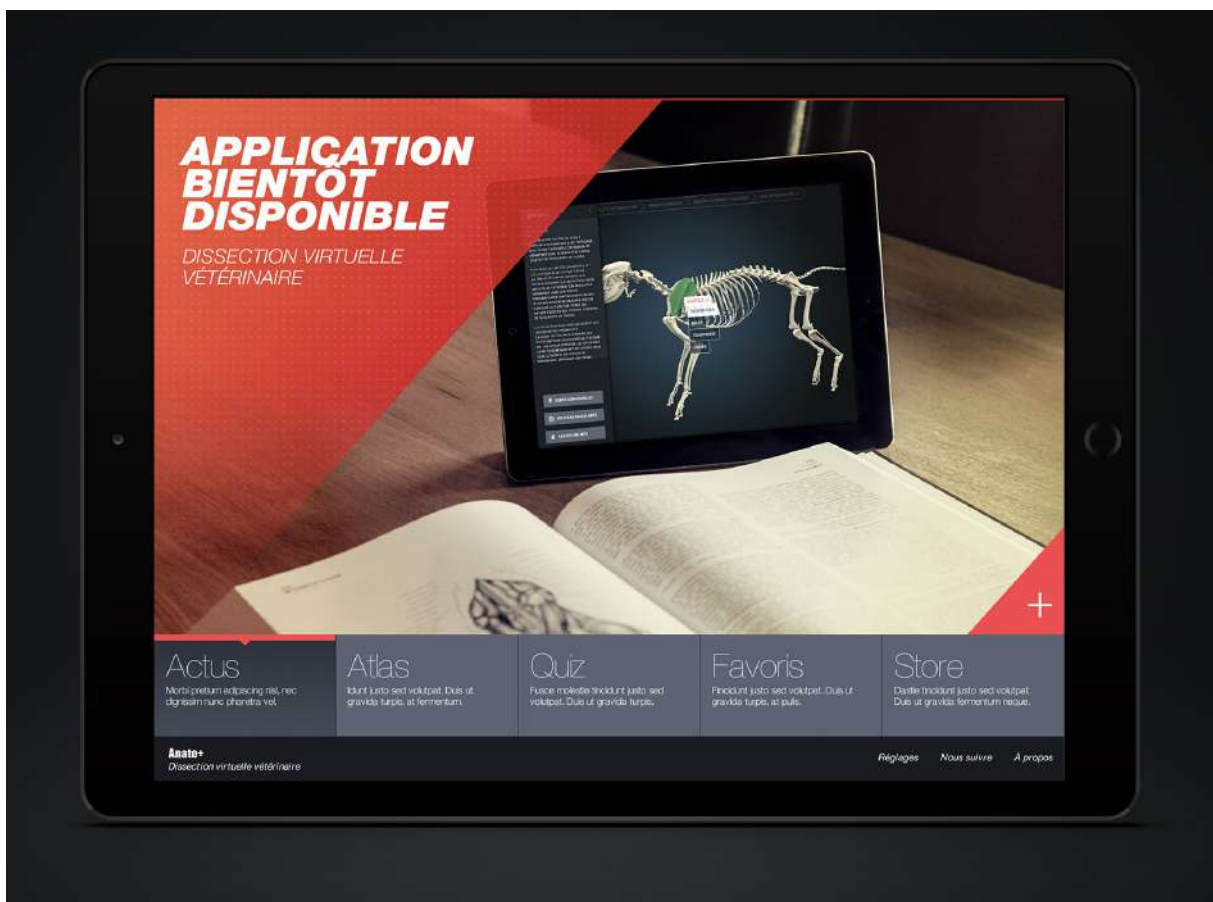


Figure 77 : Design du logiciel AnatoPlus vu depuis la tablette numérique

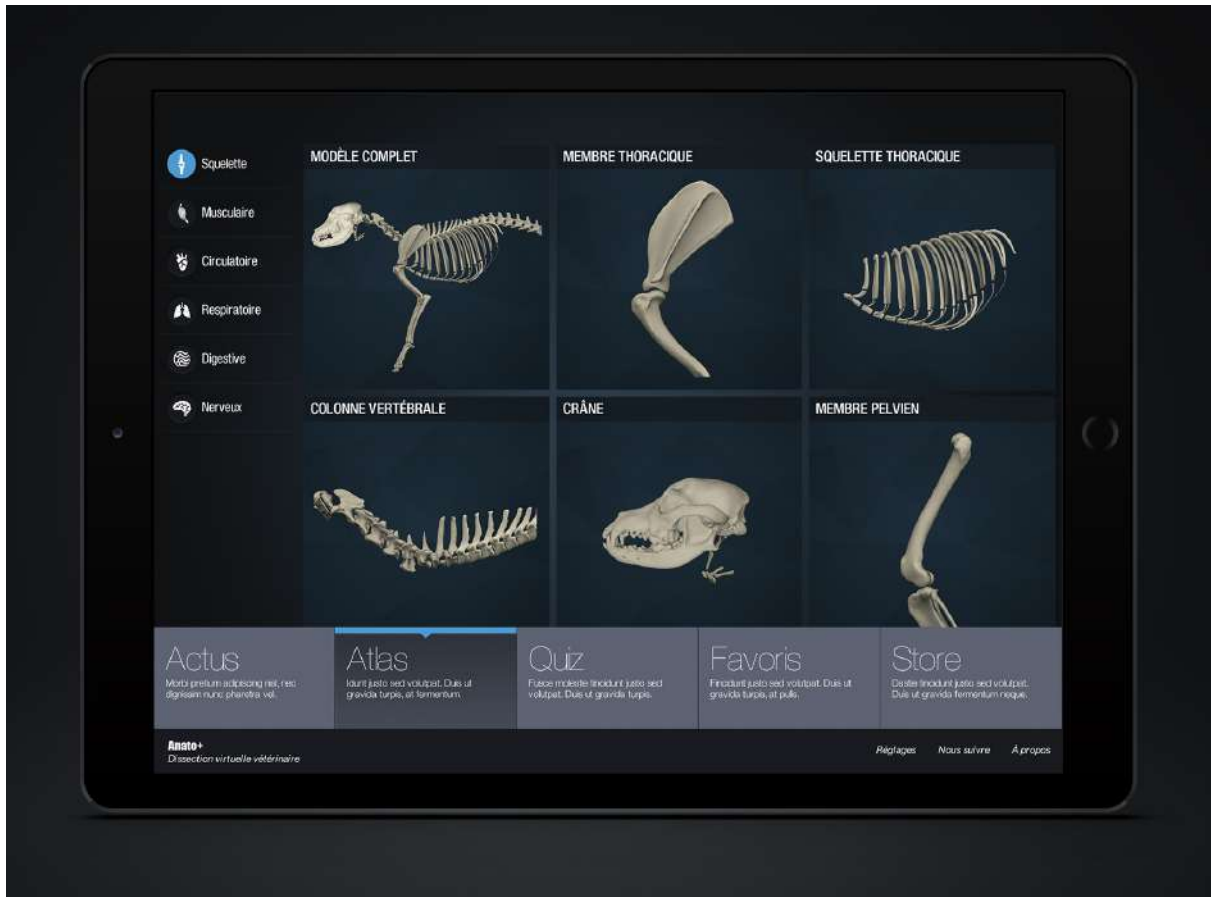


Figure 78 : Page d'accueil de l'application AnatoPlus vue depuis la tablette numérique

Les résultats obtenus par ce travail de reconstruction en trois dimensions sont numériques, et difficilement représentables en deux dimensions afin d'être édités. Plusieurs zones sont fournies à titre d'exemple par l'intermédiaire d'impressions d'écrans.

Le membre thoracique du chien reconstruit est fourni avec un design appliqué de manière à représenter au mieux les artères [Figure 79, Figure 82]. Quelques imperfections sont notables, comme la discontinuité entre l'avant-bras et la main liée à un défaut de continuité entre l'acquisition scanner de l'avant-bras et celle de la main, qui pourra être corrigée informatiquement par la suite.

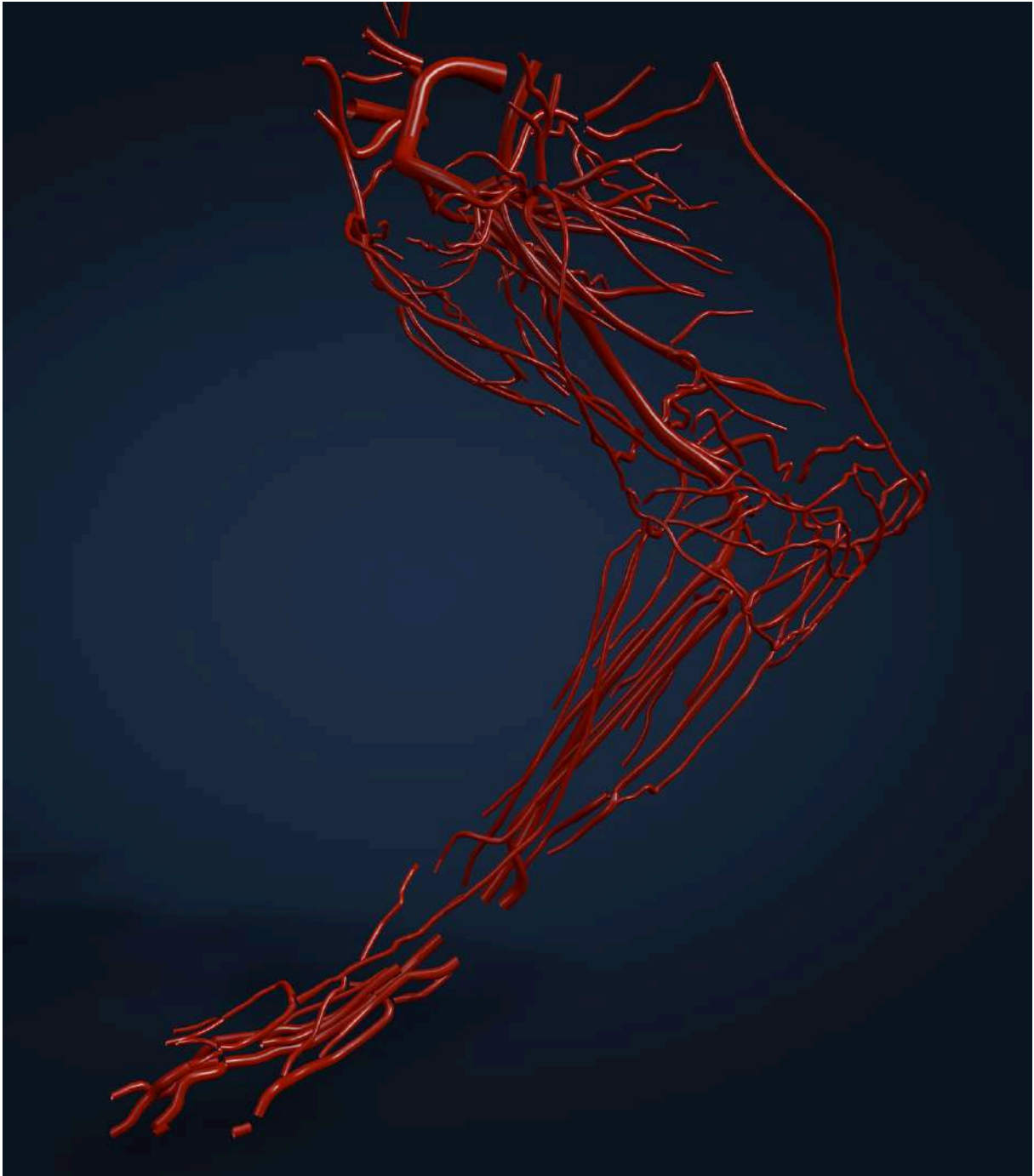


Figure 79 : Représentation 3D des artères du membre thoracique gauche du chien

La conjugaison de la représentation 3D des artères du membre thoracique et du travail de recherche bibliographique est représentée par l'impression d'écran de la légende visuelle et théorique en 3D de l'artère brachiale gauche [Figure 80]. Les informations collectées apparaissent à l'écran à chaque fois que l'on sélectionne une artère, celle-ci est mise en relief et toutes les autres artères de la région anatomique sont automatiquement rendues plus transparentes. Le contenu informatif apparent pour l'artère sélectionnée est le suivant : nom français, nom latin, origine, trajet, terminaison, ramifications.

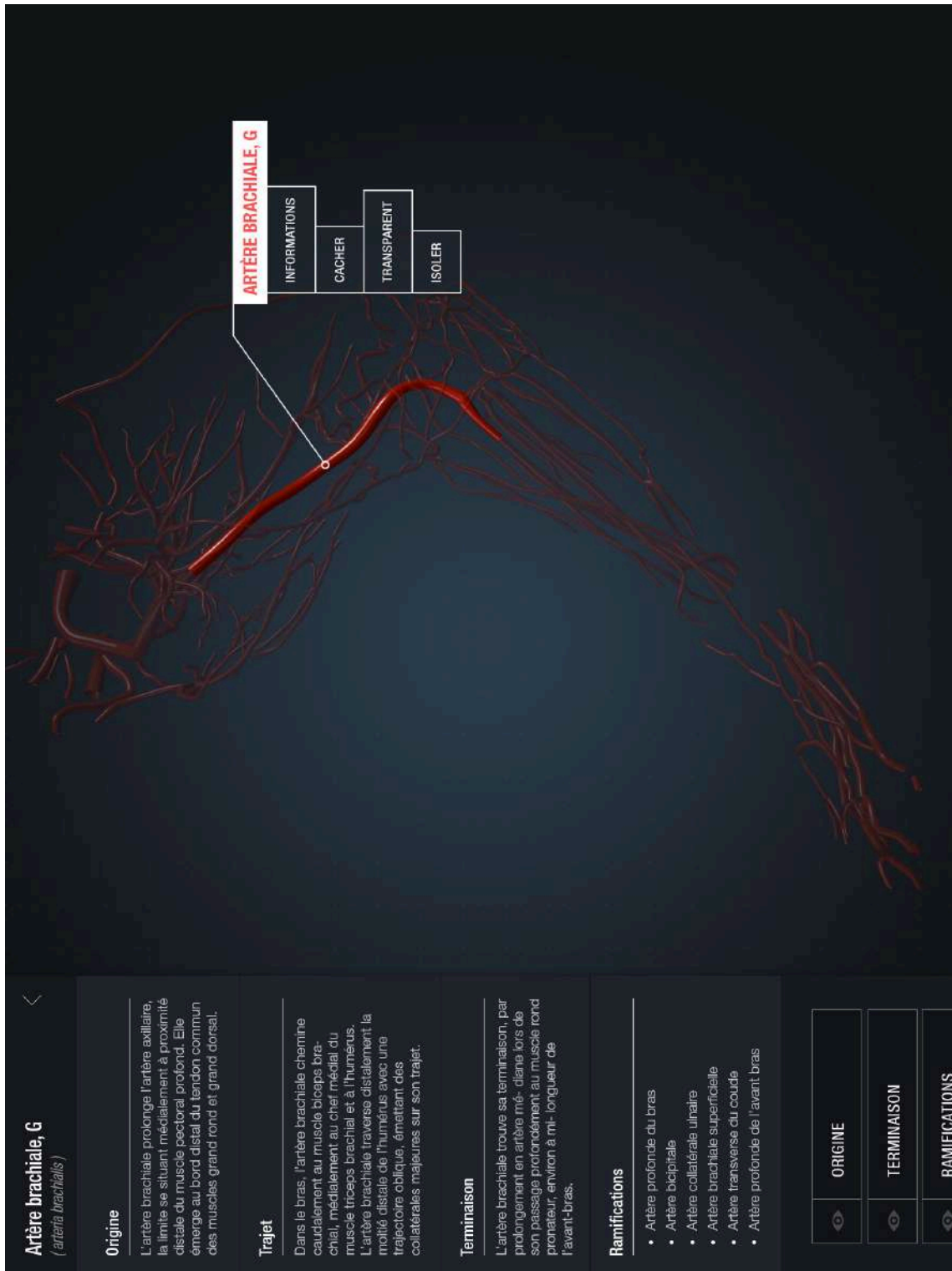


Figure 80 : Artère brachiale gauche légendée du chien, vue du logiciel

Un autre exemple est donné par l'impression d'écran des légendes de l'artère carotide commune gauche vue du logiciel AnatoPlus [Figure 81]. D'autres fonctionnalités spécifiques du logiciel sont visibles, par exemple il est possible de cacher les informations sur l'artère en question afin d'éventuellement s'interroger sur ses connaissances de l'artère, puis d'afficher les légendes afin de vérifier ses dires. Il est aussi possible de cacher l'artère sélectionnée, de la rendre seulement transparente ou bien de l'isoler du reste du réseau d'artères.

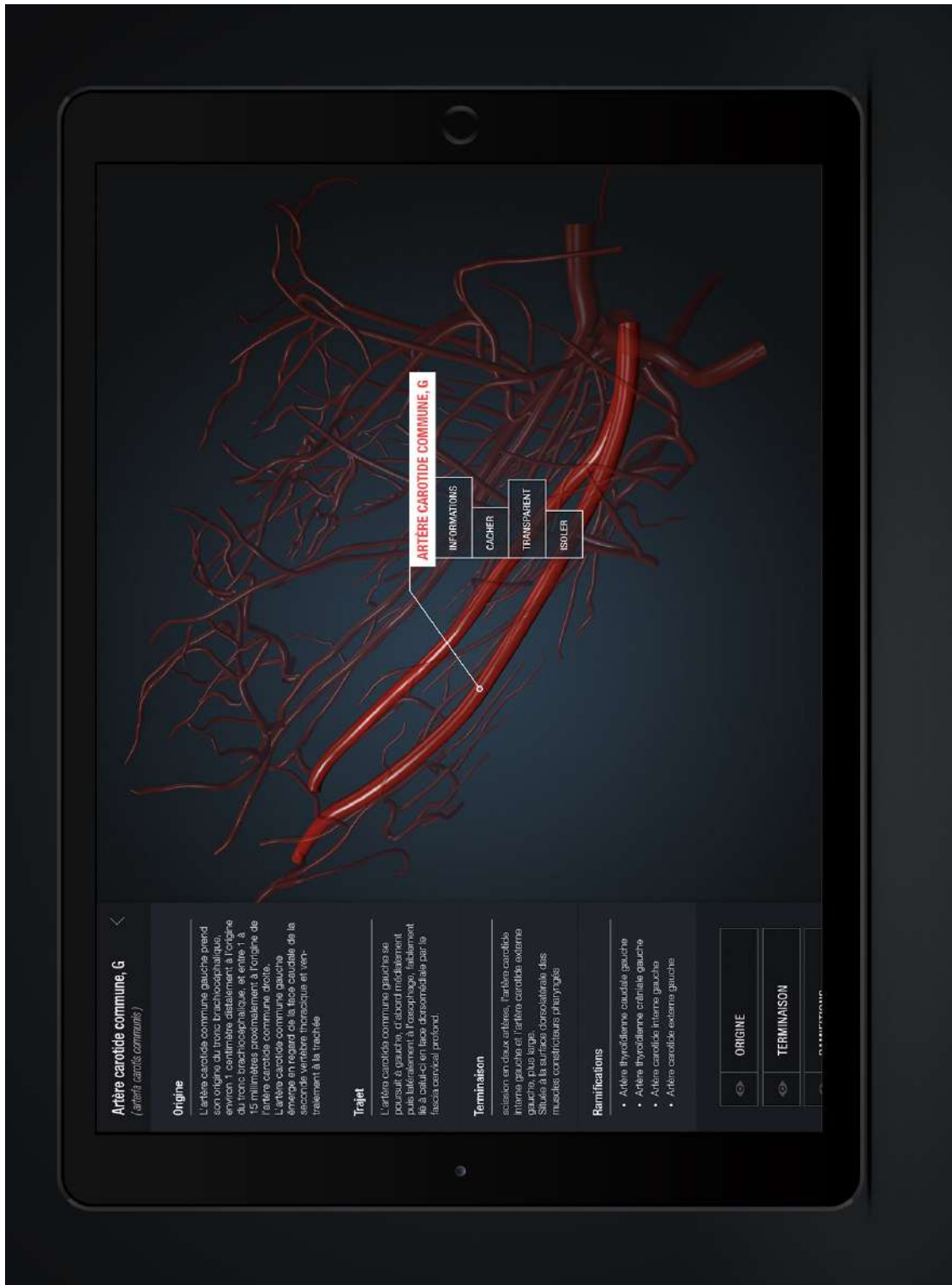

Figure 81 : Artère carotide commune gauche légendée du chien, vue du logiciel

Le logiciel se poursuit de cette manière pour chaque artère du chien, un dernier exemple est donné des artères de la cage thoracique du chien en 3D [Figure 82]. La représentation visuelle est de haute qualité et permet de concevoir facilement la position des artères du chien, ce qui n'est pas aisé que ce soit sur des planches anatomiques en 2D ou sur un cadavre au cours d'une dissection. Il convient de rappeler que l'ensemble du corps du chien est mobilisable depuis l'application, il peut être tourné, agrandi ou rétréci intuitivement par manipulations tactiles.

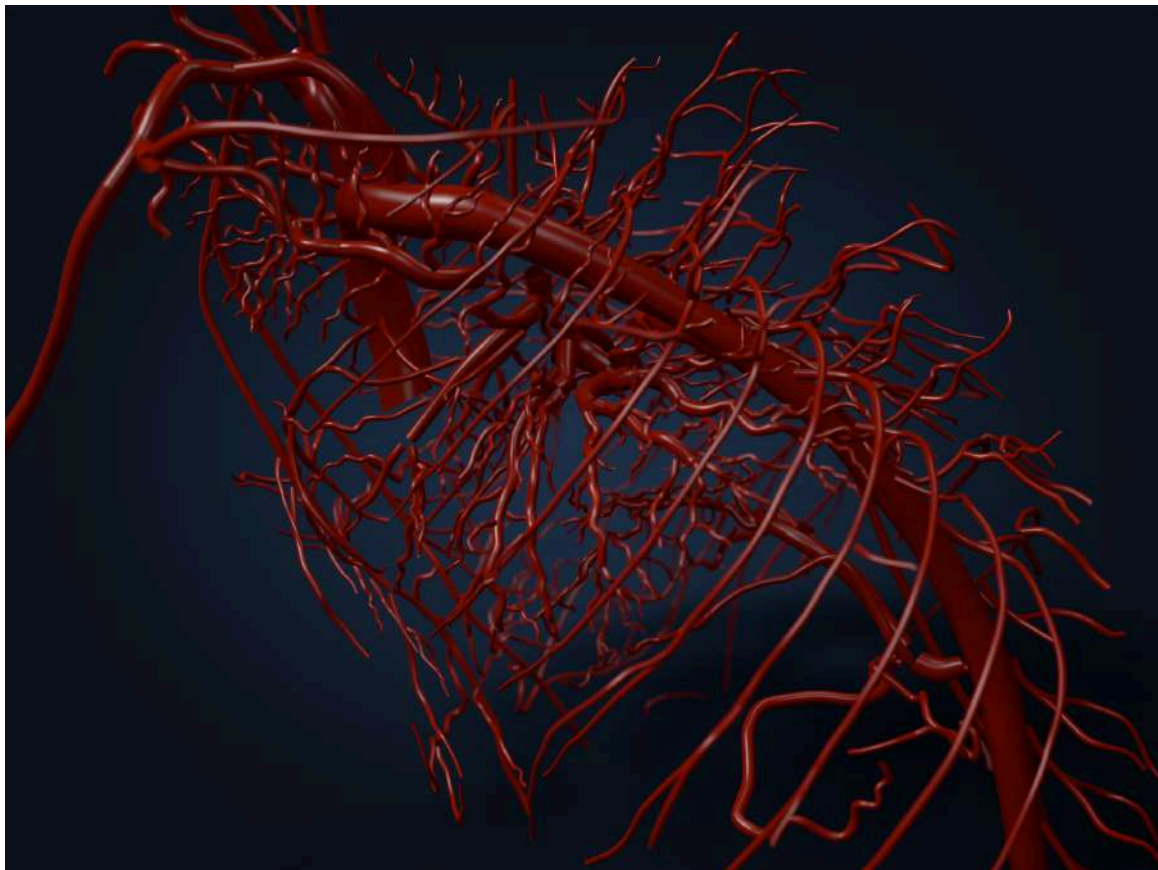


Figure 82 : Représentation 3D des artères du thorax du chien

L'aperçu des artères du chien en 3D s'ajoute à des étapes déjà conçues, comme l'ostéologie du chien [Figure 83] et la myologie. Le but du logiciel AnatoPlus est de fournir des connaissances théoriques et visuelles solides sur l'ensemble de l'anatomie du chien, mais aussi d'articuler ces différentes connaissances entre elles. A titre d'exemple on citera les travaux de Guyon L. (2015) et Millière J. (2017) qui ont permis d'associer l'ostéologie à la myologie du chien et d'illustrer les insertions musculaires de la main et de l'avant bras sur chaque os de la main [Figure 84]. Les artères du chien seront à l'avenir associées localement aux os et aux muscles et feront l'objet d'un travail de design fastidieux qui sera réalisé ultérieurement.

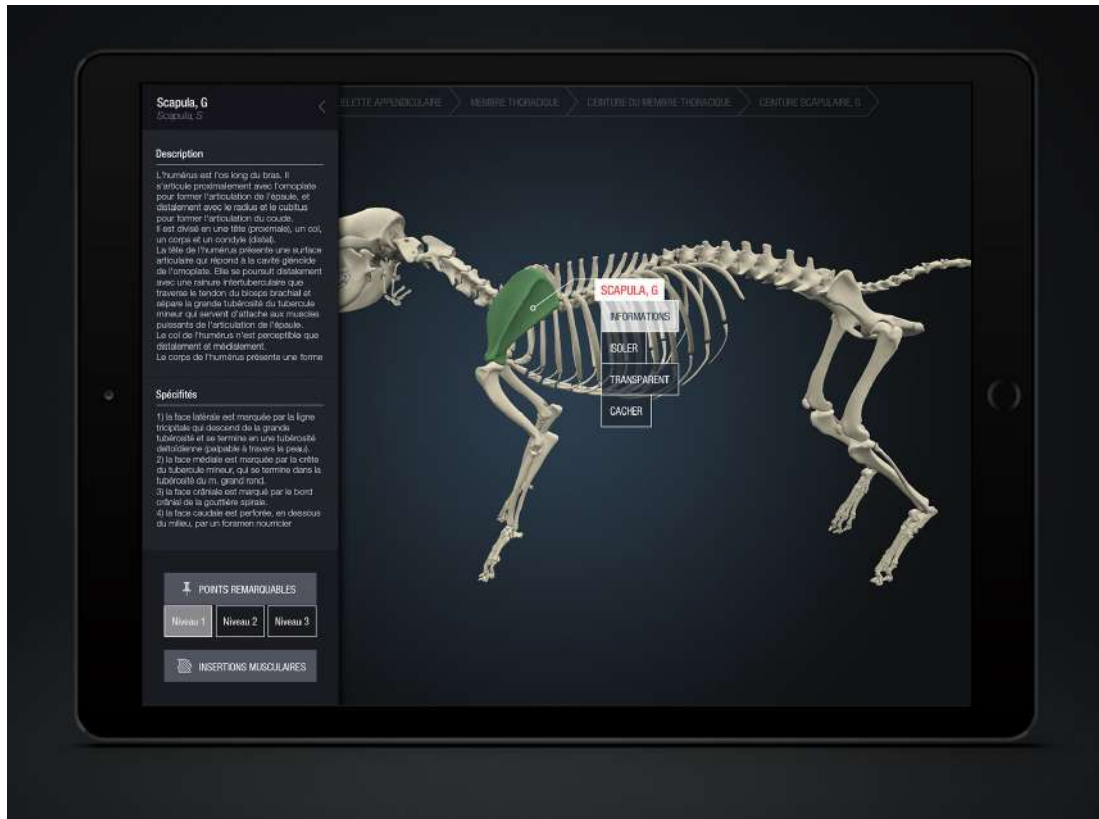


Figure 83 : Scapula gauche légendée du chien, vue de l'application AnatoPlus (Guyon 2015)

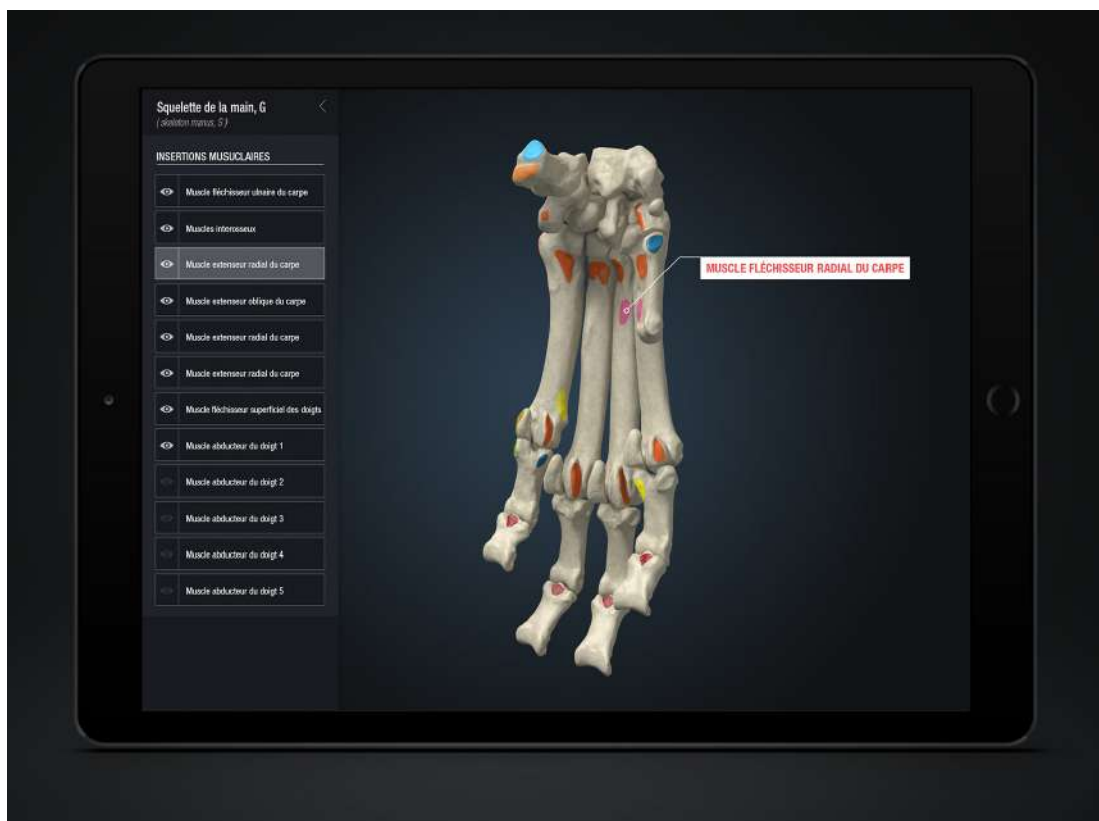

Figure 84 : Insertions musculaires des os de la main du chien, AnatoPlus (Guyon 2015 ; Millière 2017)

4.2 DISCUSSION

4.2.1 Utilisation d'un seul chien de race Beagle

Les connaissances anatomiques précises et poussées connues à ce jour repose essentiellement sur de longs et pointus travaux de dissection. Cette discipline ne peut pas s'affranchir de l'apprentissage sur un corps réel, mais ce projet fait partie des solutions à envisager afin de réduire l'utilisation d'animaux vivants et sains pour ces travaux de dissection. Les tendances actuelles de notre société sont tournées vers la préservation et la protection des ressources vivantes, et l'ensemble du modèle artériel 3D établis au cours de ce travail repose sur l'utilisation d'un seul chien. Cet aspect est un des atouts majeurs du logiciel 3D, ne pas remplacer l'utilisation du vivant dont ne peut se passer la biologie et l'anatomie, mais l'optimiser et la limiter de façon judicieuse. Un apprentissage préalable sur le logiciel 3D permettrait de fixer les connaissances acquises sur un travail plus aboutis de dissection, ainsi les étudiants profiteraient mieux de la dissection, et moins de corps seraient nécessaires.

Néanmoins cet intérêt éthique indéniable n'est pas sans contrepartie. L'utilisation d'un modèle unique choisi aléatoirement ne peut être parfaitement représentatif de l'anatomie d'une espèce entière, ni même d'une race. L'exemple de l'artère auriculaire caudale peut être cité, dans la bibliographie elle prend son origine de l'artère carotide externe à la base de l'oreille tout en mentionnant une possible variabilité. Hors lors de la reconstruction 3D des artères de la tête du modèle unique de chien utilisé, cette artère auriculaire caudale prend son origine proximale à la base de l'oreille, sur l'artère carotide externe près de l'artère occipitale. Cette variabilité peut être spécifique de la race, compte tenu des oreilles tombantes de la race Beagle par rapport à une race à oreilles courtes et droites. Mais elle pourrait aussi s'expliquer par une caractéristique individuelle, l'absence de comparaison avec des modèles de chien d'autres races, ou même d'autres modèles de Beagle ne permet pas d'en juger. De la même manière, l'artère angulaire de la bouche du modèle 3D est issue directement de l'artère labiale inférieure, et non pas issue distalement à cette artère labiale inférieure depuis une même artère faciale, comme mentionné dans la littérature. Le modèle construit est donc représentatif d'un chien de race Beagle, mais ne peut pas être considéré comme un référentiel de normalité.

Le modèle étudié dans le présent travail est de sexe femelle, non gravide, non en lactation et de stade oestral inconnu. De ce fait l'ensemble des artères spécifiques du chien de race Beagle et de sexe mâle est évidemment absent. Afin de développer un logiciel au contenu scientifique plus exhaustif, il faudrait reproduire les manipulations sur un chien de race Beagle de sexe mâle, entier avec deux testicules descendus dans le scrotum. Afin de voir correctement les divers rameaux mammaires, un chien de race Beagle femelle en lactation pourrait également être étudié. Au stade de développement du logiciel, les sexes femelle et mâle sont les plus importants et représentatifs de la majorité de la population canine, le chien mâle pourra être envisagé et permettra de corriger certaines contraintes techniques évoquées dans le paragraphe du même nom.

4.2.2 Avantages et limites de la bibliographie

Les recherches bibliographiques effectuées au cours de l'ensemble de ce travail ont permises de décrire aussi précisément que possible le trajet de la grande majorité des artères du chien mentionnées par la NAV 2017. Quelques questions ont été soulevées au cours de ces recherches dont voici certains exemples.

L'artère tympanique caudale (*a. tympanica caudalis*) est mentionnée dans la NAV 2017, comme ramification de l'artère méningée caudale prolongeant le rameau occipital de l'artère occipitale. Cette artère tympanique caudale n'est mentionnée ni dans les travaux de Miller's (2013) ni dans ceux de Barone (1996), de ce fait elle n'apparaît pas dans la cartographie réalisée. L'artère centrale de la rétine (*a. centralis retinae*), issue d'un rameau de l'artère ophthalmique externe n'est pas mentionnée par Miller's (2013) et décrite comme inconstante d'après Barone (1996). Cette différence pourrait être expliquée par un souci pratique de dissection, la complexité et la finesse du réseau vasculaire de l'œil rend son exploitation délicate. De même les petites artères terminales des doigts de la main et du pied ne sont pas décrites par Miller's (2013), possiblement trop frêles, aucune d'elles n'est d'ailleurs visible sur les acquisitions scanners et ne sont donc pas reconstruites en 3D à ce jour. De nouvelles acquisitions scanners sur une main isolée et injectée de sulfate de baryum directement dans ses artères principales, et placée seule au centre du scanner permettraient d'obtenir un réseau plus fin et plus complet.

Dans le sens opposé, Miller's (2013) rapporte dans ses travaux une artère intercostale suprême (*a. intercostalis suprema*) issue de l'artère vertébrale thoracique, présente de façon inconstante. Celle-ci est inscrite dans la NAV 2017 comme spécifique du chat et absente chez le chien. Etant donné la mise à jour de la NAV postérieure aux travaux de Miller's, ce désaccord s'explique sûrement par le caractère inconstant de cette artère intercostale suprême. Le choix a été fait de ne pas la décrire compte tenu du cadre strict choisi et défini par la NAV 2017 au cours du présent travail. De la même manière l'artère collatérale moyenne (*a. collateralis media*), ramification de l'artère circonflexe humérale caudale, est décrite par Barone mais pas par Miller's. Est-ce du fait d'une ancienne nomenclature ou d'une présence variable, encore une fois ce type d'imprécision devrait s'appuyer sur des travaux de dissection. Dans l'abdomen, le tronc phrénico-abdominal a été fréquemment mentionné, décrit par Miller's comme une artère constante bifurquant en artères phrénique caudale et abdominale crâniale. D'après la NAV 2017, ces deux artères émergent directement de l'aorte abdominale. D'autres exemples ont été rencontrés comme source de variabilité, ces incertitudes ont été mentionnées spécifiquement lors de la description des artères concernées.

Certains points de variabilité ces évoqués également par la NAV 2017, à l'exemple de l'artère circonflexe iliaque profonde mentionnée à deux reprises. Elle est mentionnée comme issue de l'aorte abdominale, mais également de l'artère iliaque externe chez les carnivores domestiques. D'après les travaux de Miller's (2013), l'artère circonflexe iliaque profonde est issue de l'extrémité distale de l'aorte abdominale, alors que Barone (1996) s'accorde avec la NAV.

La science du vivant implique une variabilité naturelle, et certains points de détails de ce type ne peuvent faire l'objet de vérité absolue.

La notion d'anatomie régionale est source de variabilité. Elle concerne les artères qui se prolongent par une artère d'un autre nom sans structure marquant précisément le lieu de son origine. Dès 1996, les dissections menées par Robert Barone stipulent que l'artère brachiale prend fin lorsqu'elle se prolonge en artère radiale, et cette limite se place à l'émergence de l'artère transverse du coude. Cette observation donne la parenté des artères transverse du coude, profonde du bras et interosseuse commune à l'artère radiale. Or, d'après la NAV 2017 et les études de Miller's publiées en 2013, l'artère brachiale ne se termine qu'après l'émission de l'artère interosseuse commune. La cartographie réalisée se base sur des données bibliographiques, et n'a donc pas été étayée par des travaux de dissection. Compte tenu du cadre choisi pour cette cartographie, le choix a été fait de s'accorder avec la NAV 2017 sur ce point, et de marquer régionalement l'origine de l'artère médiane seulement après émission de l'artère interosseuse commune. L'origine de l'artère médiane est donc située de façon imprécise entre l'émergence de l'artère interosseuse commune et de sa première collatérale, l'artère radiale.

Concernant la nomenclature latine des artères du chien, un désaccord a été rencontré à propos de l'artère profonde du bras. Miller's (1996) a nommé artère brachiale profonde (*a. brachialis profunda*), l'artère profonde du bras (*a. profunda brachii*) de la NAV 2017. Le génitif latin a peut être été abandonné au profit d'une traduction plus actuelle et scientifique « artère brachiale profonde » plutôt qu'« artère profonde du bras ». La première dénomination pouvant exprimer la parenté de cette artère à l'artère brachiale, et pourtant Miller's rapporte contrairement à la NAV 2017 que l'artère brachiale profonde émerge de l'artère médiane et non pas de l'artère profonde du bras. Ce désaccord peut s'expliquer par les imprécisions liées aux limites de l'anatomie régionale, décrits dans le paragraphe précédent.

Certaines ramifications nommées dans la cartographie apparaissent en italique, signifiant qu'elles ne font pas partie de la NAV 2017. Soit par qu'elles sont uniquement décrites et nommées selon le muscle auquel elles se ramifient, soit parce qu'il s'agit de rameaux s'arborisant à un tissu spécifique sans trajet précis. Ces rameaux ne sont pas spécifiquement légendés dans le logiciel puisque l'ont s'attache à se borner à la NAV 2017, néanmoins on souligne que ces rameaux sont de faibles diamètres et ne sont pas des obstacles par exemple à la réalisation d'une chirurgie. Les frêles vaisseaux locaux innominés d'un muscle, de la graisse, de la peau entre autres sont simplement cautérisés, dilacérés ou ligaturés selon leur taille lorsqu'ils sont incisés. Le saignement est immédiatement stoppé et ce sans aucune conséquence fonctionnelle sur le tissu en question. De ce fait, l'utilité de la nomination de ces grêles rameaux est anecdotique et n'est pas souhaitée actuellement pour la conception du logiciel.

4.2.3 Contraintes techniques

Les résultats obtenus par reconstruction 3D depuis les acquisitions scanners ont permis de mettre en évidence certains points techniques qui seront modifiés et améliorés par la suite au cours de l'évolution du projet.

La technique d'injection devra être adaptée, en effet les acquisitions scanners montrent que l'injection n'est pas symétrique et n'a pas atteint l'ensemble des zones du chien. La vascularisation de l'oreille gauche est largement remplie de sulfate de baryum, alors que l'oreille droite ne présente que peu de contraste. Cette différence pourrait s'expliquer par la position de l'oreille au cours de l'injection, si l'oreille était pliée sous le chien en décubitus latéral droit on peut imaginer que le sulfate de baryum a diffusé préférentiellement dans d'autres vaisseaux. Un autre problème majeur est la quantité de sulfate de baryum à injecter, sur le modèle étudié seule la moitié du volume sanguin circulant estimé a été injectée. Il convient néanmoins de ne pas trop injecter de sulfate de baryum pour ne pas léser les vaisseaux les plus fragiles et répandre le produit librement dans les cavités. A titre d'exemple, les vaisseaux des yeux étaient rompus et le globe oculaire rempli de sulfate de baryum. L'injection lente et sous faible pression avec une seringue de petit calibre doit être maintenue pour préserver les vaisseaux, mais il serait possible de quantifier le volume de sang extrait de l'animal et d'injecter un volume équivalent de sulfate de baryum. On pourrait également réaliser un modèle avec injection d'un volume de sulfate de baryum égale au volume de sang circulant estimé, cependant il est certain que la totalité de ce sang n'est pas extraite. Pour préciser le travail sur les artères de plus petits calibres, et aborder le travail sur les veines par la suite, il faudra injecter un volume de sulfate de baryum approchant les 100% de volume sanguin circulant estimé, et sous une pression la plus faible possible.

Sur les reconstructions 3D, on voit que le thorax est asymétrique. Les côtes de l'hémithorax droit sont situées légèrement plus dorsales par rapport à la colonne vertébrale, que celles de l'hémithorax gauche. Les artères intercostales longeant les côtes droites sont également bien marquées et visibles, contrairement à celles situées à gauche. Ce léger déplacement dans la position du chien peut s'expliquer par le décubitus latéral droit prolongé du chien au cours de l'exsanguination et de l'injection. Cette position a été tenue pendant environ 3 heures, une certaine rigidité a commencé à se mettre en place avant de positionner le chien debout dans son support, le déplacement a été conservé lors de la congélation. Pour corriger ce défaut, il faudrait envisager de positionner le chien debout le plus tôt possible dans ce support, dès l'exsanguination.

On souligne l'intérêt de la cartographie artérielle complète du chien réalisée au cours de l'étude bibliographique grâce à un logiciel de mindmapping. La représentation 3D nue obtenue primitivement est exclusivement visuelle, la cartographie en mindmapping permet d'y adjoindre une représentation visuelle des données théorique et bibliographique qui aura grandement facilité le long travail de légende effectué.

Malgré la complexité du système circulatoire de la tête, celle-ci comparativement plus facile à reconstruire et à légèrer que le membre thoracique. Premièrement car la tête était scannée dans son intégralité, alors que le membre thoracique a été segmenté en trois acquisitions scanners créant des zones d'ombre aux jonctions de ces images (entrée du thorax comprenant l'extrémité proximale de la scapula, la région du bras et de l'avant-bras, puis la main). Secondairement, la symétrie de la tête a été utilisée en cas de doute ou d'incertitude sur le cheminement d'un vaisseau ou sur l'identification de celui-ci du fait de l'injection asymétrique entre les portions droite et gauche. Sur le membre thoracique, les images ont été réalisées uniquement à gauche, par la suite il serait plus confortable de réaliser les membres droit et gauche.

4.2.4 Progrès et anatomie, sources de motivation

L'anatomie est une science indispensable à la pratique de la médecine vétérinaire, à des degrés différents. Le chirurgien nécessite de connaître parfaitement et précisément l'anatomie du chien afin de réaliser l'ensemble de ses opérations. Le vétérinaire praticien en médecine interne nécessite de connaître son anatomie pour connaître les rapports entre les différents organes ainsi que leur localisation et les anomalies fonctionnelles que cela peut entraîner. Le vétérinaire praticien au cours d'une consultation vaccinale nécessite de connaître son anatomie pour réaliser son examen clinique, une palpation abdominale efficace afin de déceler des anomalies de conformation des organes. L'étudiant vétérinaire nécessite d'apprendre rapidement les rudiments de l'anatomie afin d'y greffer et d'y matérialiser l'ensemble des connaissances qu'il développera par la suite. Aussi prendre part à une discipline aussi indispensable que l'anatomie est source de motivation, d'autant plus lorsqu'il s'agit de la concrétiser sous forme d'un support accessible, interactif, innovant et dans le respect de l'éthique animale.

CONCLUSION

Cette thèse apporte sa pierre à un imposant édifice, nommé « AnatoPlus ». Ce logiciel d'anatomie du chien en 3D permet d'adapter les principes fondamentaux de l'anatomie vétérinaire au XXIème siècle : un contenu utilisable à l'infini, disponible sur tablette numérique, mis à jour par téléchargement, une représentation visuelle réaliste et des connaissances précises, interactives et modulables selon le niveau souhaité. Un condensé d'informations écologiquement responsable, apposant la théorie du manuel à la représentation 3D du corps disséqué.

Depuis 2012 différents niveaux anatomiques ont été conçus, auxquels s'ajoute le présent travail. Les données bibliographiques de l'angiologie artérielle du chien ont été sondées aussi précisément et largement que possible afin de constituer un socle scientifique solide, pouvant répondre à différents niveaux d'exigences théoriques. Cet index des artères du chien pourra accompagner à l'avenir les évolutions techniques de la reconstruction en 3D. Cette première expérimentation de l'extraction du réseau artériel réel du chien en 3D a fourni des résultats concluants, comme en témoignent les aperçus inédits du logiciel. Ces résultats sont le fruit d'une collaboration efficace entre le producteur et designer du logiciel, les membres du service d'anatomie d'Oniris, et des étudiants au cours de leur thèse de doctorat. Le progrès est engendré par la recherche permanente de l'amélioration et cette production sera amenée à vivre. Effectivement, il y a trois mois, le lundi 29 avril 2019, était inaugurée par l'Université Claude Bernard de Lyon, une innovation pour l'imagerie médicale : le premier scanner spectral à comptage photonique. Ce prototype de scanner permettra à terme de réaliser des acquisitions scanners en couleurs avec une précision cinq fois supérieure aux capacités des appareils actuels. Si un tel appareil ne sera pas accessible à court terme aux animaux d'AnatoPlus, on peut imaginer que cette technologie de pointe améliorerait encore le présent travail de façon significative.

Bien que cet outil soit loin d'être terminé, des progrès majeurs ont été apportés et continuent à faire évoluer le logiciel vers une qualité scientifique et esthétique exemplaire. Ainsi au terme d'un long travail de design et d'association des différents tissus, le chien 3D d'AnatoPlus pourra sous peu tenir debout grâce à ses os et sa musculature et se parer de couleur grâce à son réseau artériel. L'angiologie veineuse, la splanchnologie et la neurologie canine débiteront dans les mois et années à venir, et possiblement de nouvelles espèces animales comme un chat, une vache ou encore un cheval, futurs sujets de thèses vétérinaires. A ce jour, travailler au sein d'une équipe hétéroclite et débordante de motivation est la meilleure des méthodes pour progresser et continuer de faire d'un projet comme AnatoPlus une réussite.

BIBLIOGRAPHIE

Barone R. (2010). « Anatomie Comparée des Mammifères Domestiques. Tome I : Ostéologie » *Ed. Vigot Frères*. Paris, 761 p.

Barone R. (2000). « Anatomie Comparée des Mammifères Domestiques. Tome II : Arthrologie et myologie » *Ed. Vigot Frères*. Paris, 1021 p.

Barone R. (1996). « Anatomie Comparée des Mammifères Domestiques. Tome V : Angiologie » *Ed. Vigot Frères*. Paris, 904 p.

Evans H.E., et De Lahunta A. (2013). « *Miller's Anatomy of the Dog* ». Elsevier Health Sciences. St Louis, Missouri USA, 872 p.

Evans H.E., et De Lahunta A. (2017). « *Guide to the Dissection of the Dog* ». Elsevier Health Sciences. St Louis, Missouri USA, 344 p.

Guyon L. (2015). « Atlas photographique d'ostéologie du chien en vue de la création d'un logiciel d'anatomie 3D », Nantes. Oniris : Ecole Nationale Vétérinaire, Agroalimentaire et de l'Alimentation Nantes – Atlantique, 96 p.

Hascoët J. (2017). « Contribution à la réalisation d'un logiciel d'anatomie du chien en trois dimensions : myologie. Etude des muscles de la tête », Nantes. Oniris : Ecole Nationale Vétérinaire, Agroalimentaire et de l'Alimentation Nantes – Atlantique, 221 p.

König H. E., Liebich H.-G. (2004). « *Veterinary Anatomy of Domestic Mammals : Textbook and Colour Atlas* ». Schattauer, Stuttgart, Allemagne, 681 p.

Korman M. (2017). « Contribution à la réalisation d'un logiciel d'anatomie du chien en trois dimensions : myologie. Etude des muscles du cou, du tronc et de la queue », Nantes. Oniris : Ecole Nationale Vétérinaire, Agroalimentaire et de l'Alimentation Nantes – Atlantique, 323 p.

Millière J. (2017). « Contribution à la réalisation d'un logiciel d'anatomie du chien en trois dimensions : myologie. Etude du membre thoracique », Nantes. Oniris : Ecole Nationale Vétérinaire, Agroalimentaire et de l'Alimentation Nantes – Atlantique, 142 p.

Poujade-Fauresse A (2017). « Contribution à la réalisation d'un logiciel d'anatomie du chien en trois dimensions : myologie du membre pelvien », Nantes. Oniris : Ecole Nationale Vétérinaire, Agroalimentaire et de l'Alimentation Nantes – Atlantique, 164 p.

Ruberte J., Sautet J. (1995). « Atlas d'anatomie du chien et du chat. Tome 1 : Tête et Cou ». Barcelone, *Multimédica*, 112 p.

Ruberte J., Sautet J. (1997). « Atlas d'anatomie du chien et du chat. Tome 2 : Thorax et Membre thoracique ». Barcelone, *Multimédica*, 120 p.

Ruberte J., Sautet J. (1998). « Atlas d'anatomie du chien et du chat. Tome 3 : Abdomen, Bassin et Membre pelvien ». Barcelone, *Multimédica*, 136 p.

Wamberg, Niels C. F. Sandgaard, P. Bie (2002) Simultaneous Determination of Total Body Water and Plasma Volume in Conscious Dogs by the Indicator Dilution Principle, *The Journal of Nutrition*, Volume 132, Issue 6, June 2002, Pages 1711S–1713S

SITOGRAPHIE

« Imaios : vet-anatomy »

<https://www.imaios.com/fr/vet-Anatomy>

« Innovation. Chez Atlanpole, les start-up suivies ont un taux de survie de 89% », consulté le 23 mai 2019.

<https://www.ouest-france.fr/economie/entreprises/innovation-chez-atlanpole-les-start-suivies-ont-un-taux-de-survie-de-89-5503262>

« Technopole Nantes Atlantique : Land of innovation », consulté le 23 mai 2019.

<http://www.atlanpole.fr/>

« 20 ans d'I-LAB et des incubateurs de la recherche publique, remise des prix Pépite - Tremplin à Lille », consulté le 23 mai 2019.

<http://www.prefectures-regions.gouv.fr/hauts-de-france/Actualites/Recherche-et-Innovation-20-ans-d-I-LAB-et-des-incubateurs-de-la-recherche-publique-remise-des-prix-Pepite-Tremplin-a-Lille>

« Université Claude Bernard Lyon 1 », consulté le 29 mai 2019

https://www.univ-lyon1.fr/actualites/imagerie-medicale-premier-scanner-spectral-a-comptage-photonique-pour-l-exploration-humaine--1003685.kjsp#.XPbOZi_M0_U

