



HAL
open science

Atteintes bucco-dentaires et prise en charge de l'hypophosphatasie

Anaëlle Thuault

► **To cite this version:**

Anaëlle Thuault. Atteintes bucco-dentaires et prise en charge de l'hypophosphatasie. Sciences du Vivant [q-bio]. 2024. dumas-04676533

HAL Id: dumas-04676533

<https://dumas.ccsd.cnrs.fr/dumas-04676533v1>

Submitted on 23 Aug 2024

HAL is a multi-disciplinary open access archive for the deposit and dissemination of scientific research documents, whether they are published or not. The documents may come from teaching and research institutions in France or abroad, or from public or private research centers.

L'archive ouverte pluridisciplinaire **HAL**, est destinée au dépôt et à la diffusion de documents scientifiques de niveau recherche, publiés ou non, émanant des établissements d'enseignement et de recherche français ou étrangers, des laboratoires publics ou privés.

IMPORTANT : OBLIGATIONS DE LA PERSONNE CONSULTANT CE DOCUMENT

Conformément au *Code de la propriété intellectuelle*, nous rappelons que le document est destiné à un **usage strictement personnel**. Les "analyses et les courtes citations justifiées par le caractère critique, polémique, pédagogique, scientifique ou d'information" sont autorisées sous réserve de mentionner les noms de l'auteur et de la source (article L. 122-4 du *Code de la propriété intellectuelle*). Toute autre représentation ou reproduction intégrale ou partielle, faite sans le consentement de l'auteur ou de ses ayants droit, est illicite.

De ce fait, nous vous rappelons notamment que, **sauf accord explicite** de l'auteur de la thèse ou du mémoire, **vous n'êtes pas autorisé** à rediffuser ce document sous quelque forme que ce soit (impression papier, transfert par voie électronique, ou autre). Tout contrevenant s'expose aux peines prévues par la loi.

Année 2024

N°

Atteintes bucco-dentaires et prise en charge de l'hypophosphatasie

THÈSE POUR LE DIPLÔME D'ÉTAT DE
DOCTEUR EN CHIRURGIE DENTAIRE

Présentée et soutenue publiquement par

THUAULT Anaëlle

Le 5 juin 2024 devant le jury ci-dessous



Président : Madame le Professeur Serena LOPEZ

Assesseur : Madame le Docteur Sylvie DAJEAN-TRUTAUD

Assesseur : Madame le Docteur Emmanuelle RENARD

Assesseur : Madame le Docteur Juliette LUCAS

Directrice de thèse : Madame le Professeur Serena LOPEZ

 Nantes Université	Présidente Pr. BERNAULT Carine
 Pôle Santé UFR Odontologie	Doyen Pr. SOUEIDAN Assem
	Vice-Doyens Pr GAUDIN Alexis (1 ^{er} vice-doyen) Pr LE GUEHENNEC Laurent (Pédagogie) Pr LESCLOUS Philippe (Recherche)
Professeurs des Universités - Praticiens Hospitaliers (x11)	
ALLIOT-LICHT Brigitte AMOURIQ Yves CHAUX Anne-Gaëlle GAUDIN Alexis LABOUX Olivier LE GUEHENNEC Laurent	LESCLOUS Philippe LOPEZ Serena PEREZ Fabienne SOUEIDAN Assem WEISS Pierre
Professeur des Universités (x1)	
BOULER Jean-Michel	
Maitre de conférences (x1)	
VINATIER Claire	
Professeur Emérite (x1)	
GIUMELLI Bernard	
Enseignants Associés (x3)	
GUIHO Romain (Professeur Associé) LOLAH Aoula (MCU Associé)	AMICHIA ALLOH Yomin Cécile (Assistante Associée)
Maitres de conférences des Universités - Praticiens Hospitaliers (x20)	Chef de Clinique des Universités - Assistant des Hôpitaux des (x14)
AMADOR DEL VALLE Gilles ARMENGOL Valérie BLERY Pauline BODIC François CLOITRE Alexandra DAJEAN-TRUTAUD Sylvie ENKEL Bénédicte HASCOET Emilie HOORNAERT Alain HOUCHEMANT-CUNY Madline JORDANA Fabienne MAITRE Yoann NIVET Marc-Henri PRUD'HOMME Tony RENARD Emmanuelle RENAUDIN Stéphane RETHORE Gildas SERISIER Samuel STRUILLLOU Xavier VERNER Christian	BECHINA Camille BLEU Oriane CETINKAYA Volkan EVRARD Lucas HEMMING Cécile IBN ATTYA Zakarie LEROY Camille LIEPPE Thibault LUCAS Juliette MORCEL Marion PREVOT Diane QUEMARD Valentin QUINSAT Victoire Eugenie REMAUD Thomas
Praticiens Hospitaliers Universitaires	
CLOUET Roselyne	
Praticiens Hospitaliers	
DUPAS Cécile	HYON Isabelle

Mise à jour le 21/09/2023

Par délibération, en date du 6 décembre 1972, le Conseil de la Faculté de Chirurgie Dentaire a arrêté que les opinions émises dans les dissertations qui lui seront présentées doivent être considérées comme propres à leurs auteurs et qu'il n'entend leur donner aucune approbation, ni improbation

REMERCIEMENTS

A Madame le Professeur Serena LOPEZ

Professeur des Universités - Praticien Hospitalier des Centres de Soins d'Enseignement et de Recherche Dentaires
Docteur de l'Université de Nantes, Habilitée à Diriger les Recherches
Chef du département d'Odontologie Pédiatrique

-NANTES-

Pour m'avoir fait l'honneur d'accepter la présidence et direction de ce jury.

Je tiens à vous remercier pour vos précieux conseils et votre participation active à la rédaction de cette thèse.

Pour la qualité de vos enseignements, ainsi que pour votre sympathie durant la vacation de soins spécialisés.

Veillez trouver ici le témoignage de ma sincère gratitude et de mon respect.

A Madame le Docteur Sylvie DAJEAN-TRUTAUD

Maître de Conférences des Universités – Praticien Hospitalier des Centres de Soins
d'Enseignement et de Recherche Dentaires

Docteur de l'Université de Nantes

Département d'Odontologie Pédiatrique

-NANTES-

Pour m'avoir fait l'honneur et le plaisir de siéger au sein de ce jury de thèse.

Pour la qualité de vos enseignements, et pour votre sympathie durant ces années de cliniques.

Veillez accepter l'expression de tout mon respect et de ma reconnaissance.

A Madame le Docteur Emmanuelle RENARD

Maître de Conférences des Universités – Praticien Hospitalier des Centres de Soins
d’Enseignement et de Recherche Dentaires

Docteur de l’Université de Nantes, Habilitée à Diriger les Recherches

Chef du Département de Sciences Biologiques

-NANTES-

Pour m’avoir fait l’honneur de faire partie de ce jury de thèse.

Pour la qualité de votre enseignement théorique et clinique.

Veillez trouver ici mes remerciements les plus sincères.

A Madame le Docteur Juliette LUCAS

Chef de Clinique des Universités - Assistant des Hôpitaux des Centres de Soins
d'Enseignement et de Recherche Dentaires
Département d'Odontologie Pédiatrique

-NANTES-

Pour avoir accepté de faire partie de ce jury.

Pour tes conseils et ta sympathie apportée en clinique.

Trouve ici le témoignage de toute ma gratitude et de ma sympathie.

Table des matières

Introduction	10
1. Généralités	11
1.1. Définition de l'hypophosphatasie	11
1.2. Physiopathologie	13
1.3. Diagnostic	14
1.3.1. Diagnostic clinique	14
1.3.2. Diagnostic radiologique	15
1.3.3. Diagnostic biologique	16
1.3.4. Diagnostic génétique.....	17
1.3.5. Diagnostic histologique	19
1.3.6. Diagnostics différentiels	20
1.3.7. Eviter les errances de diagnostic	22
2. Conséquences bucco-dentaires de l'HPP	24
2.1. Perte précoce des dents.....	24
2.2. Effets de l'HPP sur le développement dentaire	27
2.2.1. Email	27
2.2.2. Dentine	30
2.2.3. Cément	31
2.2.4. Os alvéolaire	32
2.2.5. Parodonte	34
2.3 Synthèse des manifestations bucco-dentaires	36
3. Prise en charge thérapeutique.....	38
3.1. Parcours de soin du patient	38
3.2. Prise en charge bucco-dentaire	39
3.2.1. Prise en charge préventive	39
3.2.2. Prise en charge curative	39
3.2.3. Exemples de prises en charge retrouvées dans la littérature.....	42
3.3. Traitement enzymatique substitutif	49
4. Conclusion.....	51
Bibliographie.....	52
Table des illustrations	55
Table des tableaux.....	57

Liste des abréviations

ALP	Phosphatase Alcaline
ALPL	Alkaline Phosphatase Liver type
CBCT	Tomodensitométrie à faisceau conique
HA	Hydroxyapatite
HPP	Hypophosphatasie
P	Phosphate
PEA	Phosphoéthanolamine
Pi	Phosphate inorganic
PLP	Pyridoxal-5-Phosphate
PPi	Pyrophosphate inorganic
PTH	Hormone Parathyroïdienne
TNSALP	Phosphatase alcaline non spécifique des tissus
TRE	Thérapie de remplacement enzymatique

Introduction

Le nom d'Hypophosphatasie est donné en 1948 par le pédiatre John C. Rathbun. Il décrit alors pour la 1^{ère} fois une maladie mortelle, chez un enfant de 2 ans, caractérisée par une anomalie de développement, alliant un rachitisme et des crises d'épilepsie, avec un faible taux de phosphatase alcaline (1).

L'hypophosphatasie (HPP) est un trouble métabolique héréditaire, caractérisé par une mutation du gène ALPL, codant pour l'enzyme régulatrice centrale de la minéralisation : la phosphatase alcaline (2). C'est une maladie génétique rare. Une maladie est dite rare lorsqu'elle touche moins d'une personne sur 2 000, soit pour la France moins de 30 000 malades par pathologie. L'HPP présente des manifestations cliniques variées, classées en 6 formes, allant des formes graves engageant le pronostic vital, aux formes plus légères, et peut survenir à tous les âges (3, 4).

La prévalence de l'HPP est estimée pour les formes sévères à 1 cas pour 300 000 individus, et pour les formes modérées à 1 cas pour 637 017. Actuellement il y a entre 80 et 100 cas d'HPP recensés en France (5).

En raison de la rareté de la maladie, la prévalence et l'incidence sont difficiles à estimer, d'autant plus que cela reste une maladie peu connue et probablement sous diagnostiquée (4).

Le chirurgien-dentiste a un rôle très important dans le diagnostic de la maladie car des signes bucco-dentaires peuvent être présents dans toutes les formes d'HPP et cela à n'importe quel âge. Il est ainsi un acteur majeur pour réduire l'errance diagnostique et assurer une prise en charge adaptée (2).

Dans ce travail de thèse, nous nous intéresserons dans un premier temps à la description de cette maladie. Puis dans une deuxième partie, nous aborderons la prise en charge thérapeutique.

1. Généralités

1.1. Définition de l'hypophosphatasie

L'hypophosphatasie (HPP) est une maladie héréditaire rare, caractérisée par un déficit de minéralisation des os et des dents, due à des mutations du gène Alkaline Phosphatase Liver Type (ALPL).

Le gène ALPL code pour une enzyme : la phosphatase alcaline (ALP), qui regroupe plusieurs isoenzymes dont une qui nous intéresse : la phosphatase alcaline non spécifique des tissus (TNSALP). Celle-ci est exprimée dans le foie, les os, les reins et également dans les tissus dentaires et parodontaux (6).

L'HPP est associée à une activité enzymatique déficiente et réduite de la TNSALP, qui est un régulateur central de la minéralisation. Cela empêche donc la fixation du calcium, et par conséquent entraîne une moins bonne minéralisation du squelette et des tissus durs des dents (4).

Cette maladie est classée sous 6 formes cliniques (*Tableau 1*), en fonction de l'âge d'apparition des symptômes, et de la présence ou non de manifestations osseuses : Périnatale létale, Prénatale bénigne, Infantile, Juvénile, Adulte et Odonto-Hypophosphatasie (5).

Forme	Âge des premiers symptômes	Signes cliniques et Symptômes
Périnatale létale	<i>In utero</i>	Absence quasi totale de minéralisation osseuse Insuffisance respiratoire sévère Mort du fœtus ou du nourrisson les jours suivant la naissance Forme la plus grave
Prénatale bénigne	<i>In utero</i> ou à la naissance	Symptômes osseux découverts en période prénatale (déformations osseuses, déficit de croissance fœtale, faible minéralisation) mais d'évolution favorable à partir du troisième trimestre de la grossesse et après la naissance. Forme très rare
Infantile	0-6 mois	Déformation osseuse et rachitisme ¹ Retard de croissance Complications respiratoires Craniosténose prématurée Crises d'épilepsie fréquentes Forme rare et sévère : mortelle 50%
Juvénile	6 mois-18 ans	Chute prématurée des dents temporaires Rachitisme modéré Déformation du squelette et troubles de la marche
HPP de l'adulte	+18 ans	Antécédents de chute des dents temporaires Chute prématurée des dents définitives Anomalies et manifestations dentaires Fractures multiples Arthrose Symptômes hétérogènes
Odonto-hypophosphatasie	Dès l'apparition des 1 ^{ères} dents	Pas d'anomalies squelettiques Anomalies et manifestations dentaires Forme la plus fréquente

Tableau 1 : Les 6 différentes formes cliniques d'Hypophosphatasie (4,6–8)

Des données récentes ont montré que l'HPP est une maladie évolutive. Les patients initialement atteints d'odonto-HPP, avec seulement une atteinte bucco-dentaire, peuvent aussi développer des manifestations systémiques au cours du temps (9).

L'odonto-HPP, qui est une des formes les moins graves car elle concerne seulement les problèmes dentaires, pourrait donc être une manifestation précoce de l'HPP plutôt qu'une entité distincte de la maladie. Cependant des études observationnelles ou cliniques prospectives à long terme sont nécessaires pour mesurer l'évolution de la maladie (10).

1.2. Physiopathologie

Les personnes atteintes d'HPP présentent un déficit de l'enzyme phosphatase alcaline.

L'ALP désigne un groupe d'enzymes glycoprotéiques ancrées à la surface de la membrane cellulaire. Il existe quatre isoenzymes, trois spécifiques des tissus au niveau germinale, intestinal et placentaire, et une quatrième non spécifique des tissus : Tissue Non Specific Alkaline Phosphatase (TNSALP) (11,12).

L'HPP est causée par des mutations du gène ALPL, situé sur le chromosome 1, qui entraînent une faible activité enzymatique notamment de la TNSALP, et l'accumulation de substrats non métabolisés. Les données actuelles font état de plus de 400 mutations du gène ALPL (3,13).

L'enzyme TNSALP est nécessaire à une minéralisation normale, au dépôt de calcium et de phosphate dans les os et les dents en développement ; et par conséquent, l'enzyme est essentielle à la solidité du squelette et de la dentition (1).

Trois substrats de l'enzyme TNSALP sont caractérisés à ce jour (8,14) :

- le Pyrophosphate (PPi)
- le Pyridoxal-5-phosphate (PLP)
- la Phosphoéthanolamine (PEA).

TNSALP initie le processus de minéralisation par la dégradation enzymatique de ces substrats et ainsi par la formation de cristaux d'hydroxyapatite (*Figure 1*) (15) :

- PPi extracellulaire en Phosphate (P)
- PLP en Pyridoxal (forme active de la vitamine B6)

Le métabolisme exact de la PEA par la TNSALP reste incomplètement élucidé.

Le Pyrophosphate est un puissant inhibiteur de la minéralisation.

La vitamine B6 participe au fonctionnement normal du système nerveux.

En l'absence ou en cas d'activité réduite de la TNSALP, l'HPP sera marqué par :

- Une augmentation des concentrations sériques de PPi
- Une augmentation des concentrations sériques de PLP
- Une augmentation des concentrations urinaires de PEA

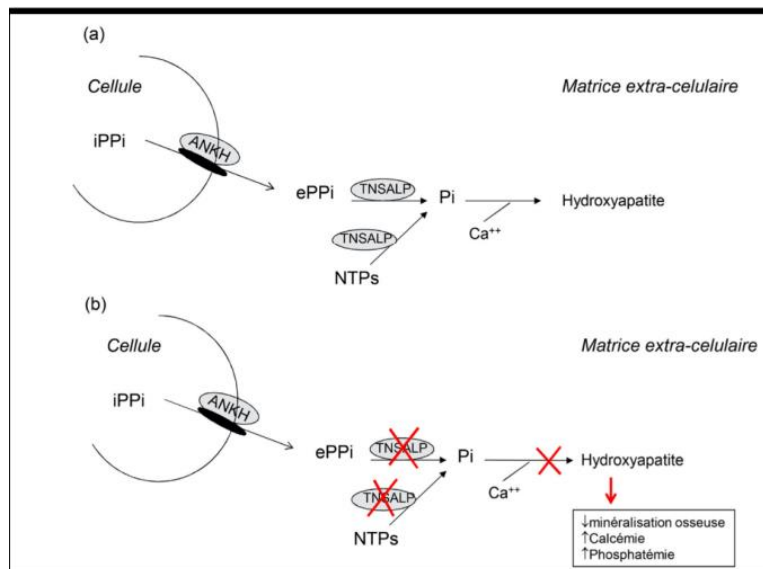


Figure 1 : Schéma du rôle de la TNSALP dans la minéralisation de la matrice osseuse par dépôt de cristaux d'hydroxyapatite (16).

(a) Patient sain : Les phosphates inorganiques (Pi) sont générés par la phosphatase alcaline non spécifique (TNSALP) par déphosphorylation des pyrophosphates inorganiques extra-cellulaires (ePPi) ou des nucléosides triphosphates (NTPs). Les ePPi proviennent des pyrophosphates intracellulaires (iPPi) qui traversent la membrane plasmique grâce à ANKH, protéine transmembranaire.

(b) Patient atteint : Le déficit en TNSALP va empêcher la déphosphorylation et entraîner une accumulation de PPI, une diminution de la disponibilité de phosphate, et sera à l'origine d'une diminution de la formation des cristaux d'hydroxyapatite avec défaut de la minéralisation osseuse.

Ainsi l'augmentation du taux de PPI dans la matrice osseuse est à l'origine de troubles de la minéralisation de l'os et de la dentine, du rachitisme, de l'ostéomalacie, et une carence en vitamine B6 est responsable de troubles neurologiques et de crises convulsives (17,18).

La minéralisation défectueuse empêche donc la liaison normale du calcium et du phosphate dans l'hydroxyapatite. Chez les jeunes enfants, on observe une tendance à l'hypercalcémie et à l'hyperphosphatémie, ainsi qu'une hypercalciurie. L'hypercalcémie est rarement observée chez les enfants plus âgés ou les adultes (13).

1.3. Diagnostic

Le diagnostic d'HPP repose sur les symptômes cliniques, les signes radiologiques, les constantes biologiques, les tests génétiques et les tests histologiques. Pour le chirurgien-dentiste, la porte d'entrée sera constituée par les signes bucco-dentaires.

1.3.1. Diagnostic clinique

Il va reposer sur la détection de différentes atteintes générales ou bucco-dentaires.

Par exemple une déformation osseuse et/ou un rachitisme peut conduire le médecin traitant à suspecter une HPP (12).

Nous nous concentrerons ici sur les signes bucco-dentaires pouvant évoquer la maladie.

Les premiers signes révélateurs de l'hypophosphatasie sont la mobilité et la perte prématurée des dents temporaires, ce qui amène le patient et sa famille à consulter afin de réaliser un diagnostic. Cette exfoliation est présente dans toutes les formes cliniques d'hypophosphatasie, c'est un signe d'appel (4).

L'examen clinique va permettre d'observer la perte de dents temporaires et/ou permanentes, la qualité des tissus amélaire, avec la présence d'anomalies structurelles, ainsi que la présence de lésions carieuses.

Un examen des dents exfoliées, si elles ont été conservées, est utile pour évaluer l'intégrité des racines et ainsi confirmer le diagnostic d'HPP (14).

La mobilité des dents restantes doit être évaluée, ainsi que la santé du parodonte (4).

1.3.2. Diagnostic radiologique

Les signes cliniques conduiront fréquemment à une exploration complémentaire par le biais de clichés radiologiques.

Par exemple dans le cas de rachitisme (*Figure 2*), ou encore de craniosténose (*Figure 3*).

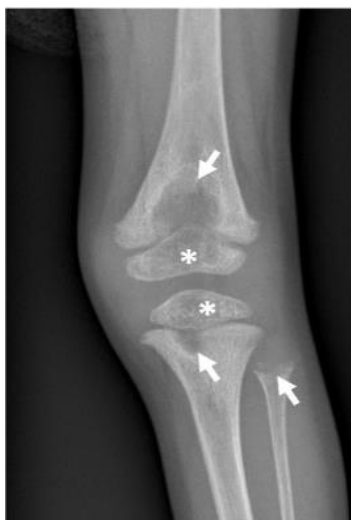


Figure 2 : Radiographie du genou gauche (face) d'une fille de 28 mois présentant une hypophosphatasie associée à un rachitisme. Les métaphyses présentent des hyperclartés ou lacunes centro-métaphysaires typiques (flèches), dites « en tulipe » (6).

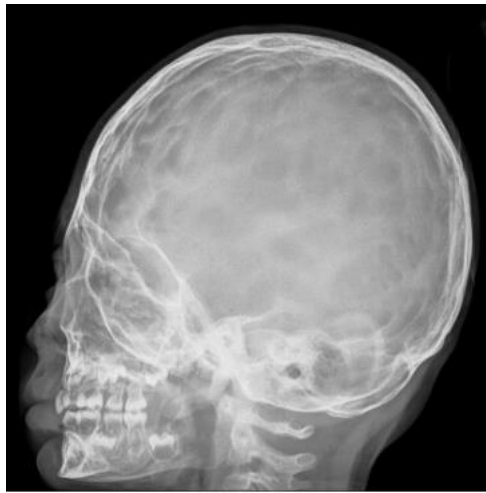

Figure 3 : Radiographie du crâne (profil) chez un garçon de 35 mois présentant une hypophosphatasie avec une craniosténose (fusion prématurée des sutures coronales et sagittales, donc non visibles alors qu'elles devraient l'être) (6).

Au niveau bucco-dentaire, la radiologie est un moyen de diagnostic des patients atteints d'HPP via l'observation des défauts de minéralisation, mais il n'existe pas de recommandations nationales ou internationales concernant l'utilisation de l'imagerie pour le diagnostic et/ou la prise en charge de l'HPP (19).

Le bilan radiographique dentaire complète le diagnostic clinique, avec la réalisation de clichés de radiographies panoramique, rétro-alvéolaires et si besoin une évaluation par tomographie à faisceau conique (CBCT) (4).

Lors de cet examen radiologique, on observe l'intégrité des racines, la perte de hauteur de l'os alvéolaire, le volume élargi des chambres pulpaire, une faible épaisseur d'émail, ou encore des lésions carieuses (19).

Ces examens radiologiques doivent toujours respecter le principe ALADAIP : As low as diagnostically achievable being indication-oriented and patient-specific. C'est un principe de précaution et de prévention des patients vis-à-vis de l'exposition aux rayonnements X. Tout examen radiologique doit être nécessaire et justifié.

1.3.3. Diagnostic biologique

Si le médecin ou le chirurgien-dentiste fait l'observation de signes d'HPP, la prescription d'un bilan biologique est nécessaire. Ce bilan va mesurer l'activité de la phosphatase alcaline dans le sang ou le sérum et mettre en évidence des valeurs constamment basses.

Les valeurs de l'activité de l'ALP varient en fonction du sexe, de l'âge et notamment au cours de la puberté. Il est nécessaire d'utiliser la bonne échelle pour comparer les résultats et éviter les erreurs de diagnostic. Une baisse des taux d'ALP dans le sang n'est pas toujours détectable lors du premier test ; plusieurs tests peuvent être nécessaires dans certains cas (4,13).

Les taux d'ALP peuvent également être trompeurs dans certaines formes d'HPP avec des valeurs d'ALP normales (pseudo-HPP). Des facteurs confondants peuvent altérer l'interprétation des taux d'ALP, tels qu'une phase de consolidation de fracture (16).

Deux molécules, substrats physiologiques de l'ALP, sont utilisées comme marqueurs diagnostics : PLP et PEA.

Le phosphate de pyridoxal (PLP) est actuellement le paramètre qui contribue le plus au diagnostic de l'HPP. En cas d'HPP, le taux de PLP est élevé, et cet excès entraînera une carence en vitamine B6, responsable de troubles neurologiques et de crises convulsives potentiellement mortelles (8, 16).

La phosphoéthanolamine (PEA) est quant à elle dosée dans les urines seulement en cas de doute sur le diagnostic; les taux sont élevés chez les patients atteints d'HPP (4).

Le pyrophosphate inorganique (PPi), un autre substrat physiologique de l'ALP, impliqué dans la physiopathologie de la maladie par son effet inhibiteur sur la minéralisation, n'est actuellement dosé que dans le cadre de la recherche (13).

Chez les enfants, l'analyse peut ensuite être complétée par une analyse des paramètres suivants: calcium, phosphate, hormone parathyroïdienne (PTH) et vitamine D.

On retrouve une tendance à l'hypercalcémie, à l'hyperphosphatémie et à une diminution de la sécrétion de PTH (13).

Ainsi des taux d'ALP bas répétés, associés à des valeurs de PLP élevées, suggèrent un diagnostic d'HPP et devraient conduire à un test génétique.

1.3.4. Diagnostic génétique

Le diagnostic génétique va être réalisé dans différents cas de figures :

- En cas de suspicion d'atteinte chez un individu
- En cas de grossesse, si l'un des parents est atteint ou s'ils ont déjà eu un enfant atteint

Si des signes d'appel (cliniques, radiologiques, biologiques) sont présents pendant la grossesse, ou pendant le développement de l'enfant et/ou adulte, cela conduit à une demande de diagnostic moléculaire, et en cas de formes sévères, de séquençage d'ADN (qPCR - *Réaction quantitative en chaîne par polymérase* ou QMPSF - *Quantitative multiplex PCR of short fluorescent fragments*) (Figure 4) (20).

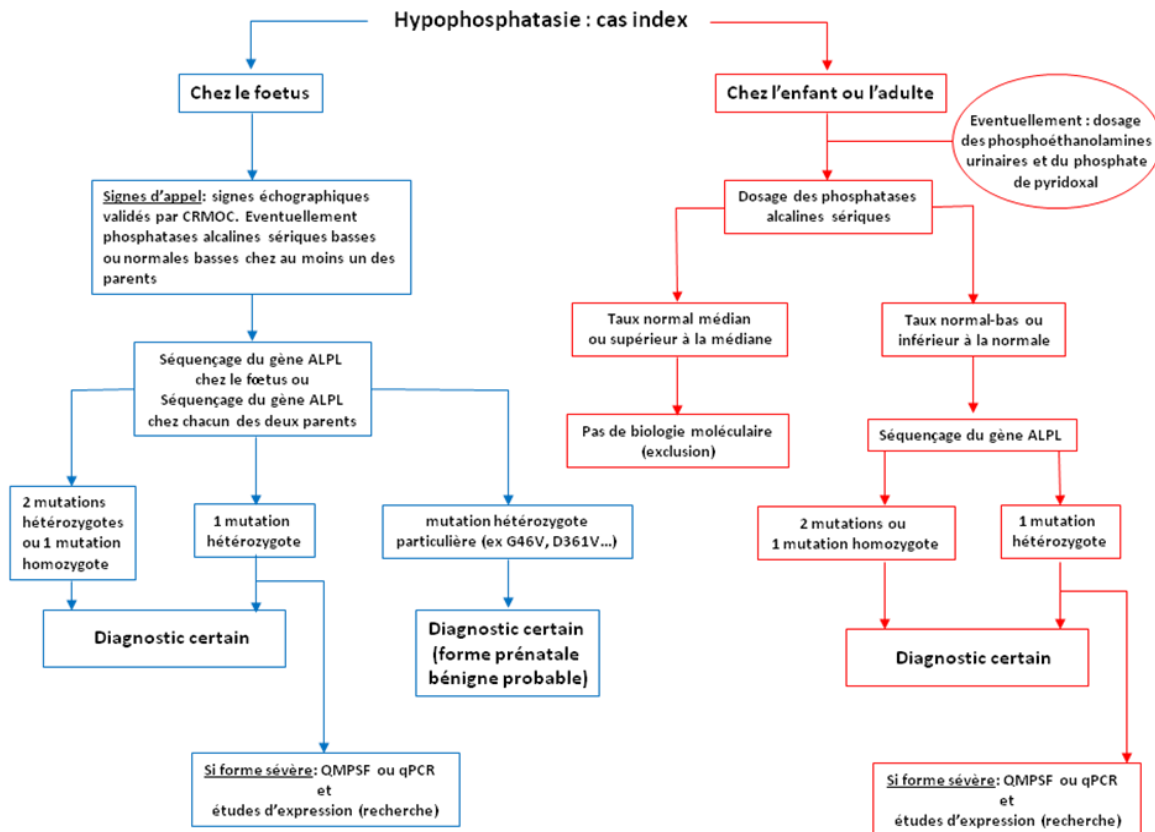


Figure 4 : Schéma du diagnostic moléculaire chez le fœtus, enfant/adulte (20).

Puis en cas de patient atteint (cas index), le diagnostic moléculaire va être étendu aux parents et à la fratrie, pour rechercher les mutations trouvées chez le cas index.

Le diagnostic prénatal est réalisé pour les couples ayant déjà eu un enfant atteint d'HPP sévère, ou quand un des parents est lui-même atteint de la maladie (6). Il est réalisé à environ 11 ou 12 semaines de grossesse. Cet examen établit le caryotype (nombre et forme des chromosomes) et réalise un séquençage de l'ADN (qPCR) pour rechercher les mutations dans le gène ALP, poser un diagnostic et exclure d'autres maladies, en particulier l'ostéogénèse imparfaite (3).

Le patient atteint et son conjoint sont considérés comme couple à risque, et en fonction des mutations identifiées chez le patient atteint, ils devront réaliser un diagnostic prénatal (Figure 5) (20).

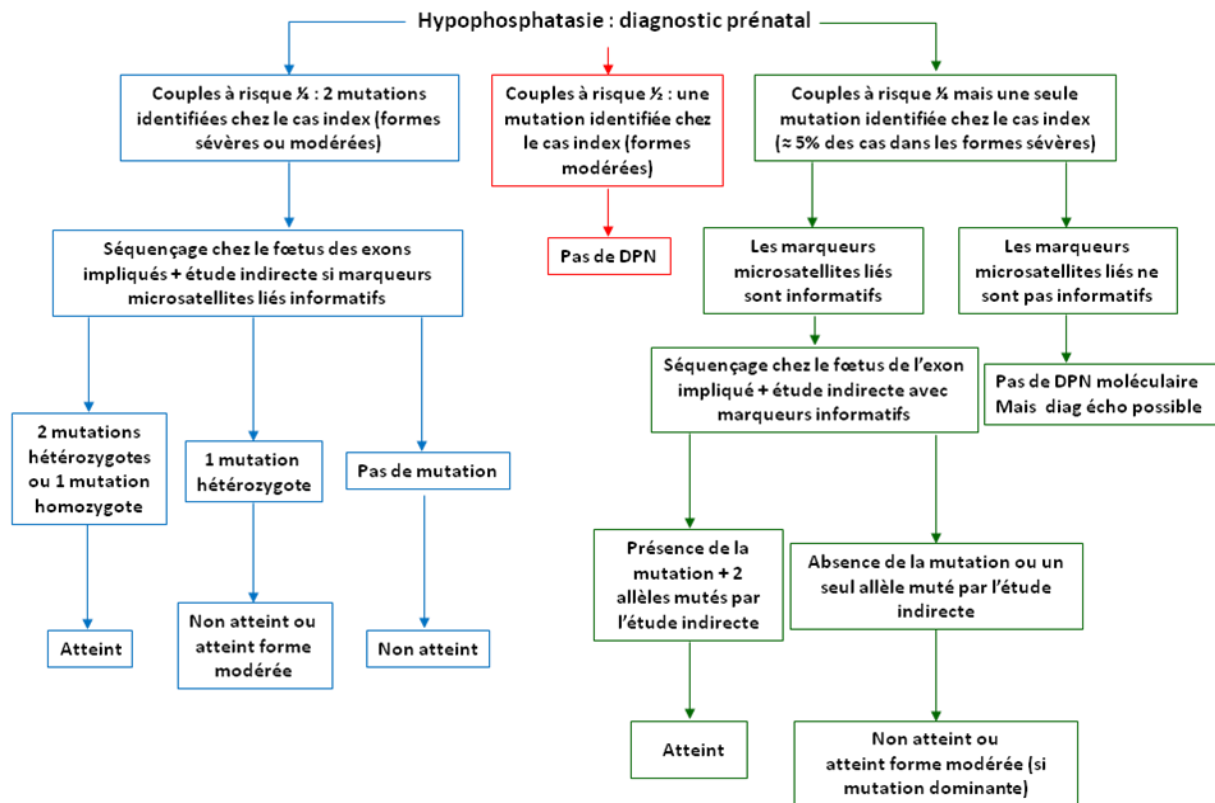


Figure 5 : Schéma du diagnostic prénatal pour les couples à risque (20).

La génétique a montré qu'il y a deux HPP : l'une est sévère (périnatale létale et infantile), rare, de forme autosomique récessive. L'autre est modérée (prénatale bénigne, juvénile, adulte et odonto-HPP), plus fréquente, probablement sous-diagnostiquée, et de forme autosomique récessive ou dominante. Pour les formes sévères, la pénétrance est complète, et le risque pour un couple ayant déjà eu un enfant atteint d'HPP sévère d'avoir un deuxième enfant atteint de la même maladie est de 25 % (21).

Quant à la forme modérée, la pénétrance est incomplète, et plus de la moitié des patients sont porteurs hétérozygotes.

L'hétérogénéité clinique de la maladie s'explique par le nombre important de porteurs hétérozygotes, et par le fait que 75% des mutations soient des mutations faux sens (mutations ponctuelles) (13,21).

1.3.5. Diagnostic histologique

Quand les taux d'ALP sont situés dans la fourchette normale, une analyse histologique des dents exfoliées est envisagée pour confirmer le diagnostic d'HPP. Le ciment acellulaire est totalement absent, le ciment cellulaire peut être déficient. Le ligament parodontal, composé de fibres de Sharpey (regroupement de faisceaux de collagène) est déficient, il y a donc une mauvaise attache de la racine à l'os alvéolaire. Ainsi les bactéries de la plaque dentaire s'étendent apicalement dans les zones de perte d'attache du ligament parodontal (7).

Notre analyse de la littérature ne nous a pas permis de déterminer dans quel cadre (hospitalier, de recherche, etc.) est proposé ce diagnostic histologique.

1.3.6. Diagnostics différentiels

Le premier signe commun à toutes les formes cliniques est la perte prématurée des dents temporaires (en particulier les incisives). Face à cette perte prématurée, il faudra éliminer les différentes autres possibilités de diagnostics (*Tableau 2*).

Cette exfoliation prématurée de dents temporaires dont les racines sont intactes et qui ne présentent aucun signe d'inflammation parodontale est pratiquement pathognomonique de l'HPP (7).

Diagnostiques différentiels face à la perte prématurée d'une dent

Maladie	Signes oraux	Signes radiographique	Racine intacte ?	Inflammation parodontale ?
HPP (ORPHA:436)	Perte des incisives temporaires avant l'âge de trois ans Affecte surtout la dentition temporaire	Chambre pulpaire large Perte de l'os alvéolaire Dentine fine	Oui	Minime
Syndrome de Papillon-Lefèvre (ORPHA:678)	Maladie parodontale agressive Mobilité dentaire Perte prématuré des dents temporaires Poches parodontales Affecte les dents temporaires et permanentes	Perte de l'os alvéolaire	Oui	Oui
Dysplasie dentinaire (type 1) (ORPHA:99789)	Racines coniques courtes et tranchantes ou dents sans racines Perte prématurée des dents		Non	Non
Neutropénie cyclique (ORPHA:2686)	Parodontite agressive Perte d'attache importante Perte précoce des dents temporaires Affecte les dents temporaires et permanentes	Perte osseuse en cas de parodontite	Oui	Oui
Syndrome de Chediak-higashi (ORPHA:167)	Inflammation gingivale sévère Perte d'attache Exfoliation précoce des dents temporaires	Perte de l'os alvéolaire sévère	Oui	Oui
Syndrome d'Ehlers-Danlos (ORPHA:287)	Parodontite sévère Perte d'attache	Perte osseuse généralisée	Oui	Oui
Maladie parodontale agressive (stade II à IV)	Inflammation générale sévère Saignement gingival Perte d'attache importante	Perte de l'os alvéolaire	Oui	Oui

Tableau 2 : Diagnostiques différentiels face à une perte prématurée d'une dent (5-7)

Diagnostics différentiels en fonction de chaque forme :

Pendant la période prénatale et périnatale, le principal diagnostic différentiel est l'Ostéogénèse imparfaite : défaut d'ossification du squelette fœtal, un défaut de croissance, une incurvation des os longs et de possibles fractures (4).

Pendant la période du nourrisson et de l'enfance, on peut s'interroger sur d'autres formes de rachitisme: rachitisme carenciel ou rachitisme héréditaire, dû aux anomalies de minéralisation osseuse des métaphyses (4).

A l'âge adulte les principaux diagnostics différentiels sont l'ostéogénèse imparfaite, l'arthrose précoce et l'ostéoporose (4).

Diagnostics différentiels face à des valeurs basses d'ALP :

Des valeurs basses d'ALP peuvent être observées pour différentes pathologies, telles que : une carence en zinc, une carence en magnésium, une hypothyroïdie, une hypoparathyroïdie.

Il faut également surveiller les situations ayant un impact nutritionnel marqué qui peuvent abaisser l'ALP, en particulier la maladie cœliaque, dont les symptômes peuvent être similaires à ceux de l'HPP.

De même, les traitements prolongés de résorption osseuse (notamment les bisphosphonates) diminuent les taux d'ALP (12).

1.3.7. Eviter les errances de diagnostic

Afin d'éviter les errances de diagnostic, et détecter l'HPP à un stade précoce, il est primordial de promouvoir la sensibilisation des patients et des professionnels de santé face à cette maladie.

Dès l'apparition des premières dents, les patients sont référés à un chirurgien-dentiste, et la prise en charge bucco-dentaire débute. Le chirurgien-dentiste est donc en première ligne pour détecter précocement cette maladie, cependant il peut être difficile de réaliser un diagnostic étant donné le faible nombre de patients atteints et la mauvaise connaissance de cette maladie.

En effet, beaucoup de patients diagnostiqués à l'âge adulte présentent des antécédents de perte prématurée de dents temporaires, mais qui n'ont pas fait l'objet de diagnostic et n'ont donc pas été pris en charge. De plus, il est important de réaliser tous les examens nécessaires afin de ne pas se tromper dans le diagnostic, car de nombreux patients adultes ont été diagnostiqués à tort comme atteints d'ostéoporose, et ont reçu des traitements par bisphosphonates qui peuvent aggraver fortement les symptômes de l'HPP (4,22).

Högler et coll. ont créé un registre mondial (23), afin de mieux comprendre l'épidémiologie et l'évolution clinique de l'HPP, regroupant le maximum de données cliniques sur les patients atteints d'HPP de janvier 2015 à septembre 2017. A ce jour c'est la plus grande étude d'observation des patients atteints d'HPP réalisée, elle comptabilise 269 patients.

Ce registre permet de mettre en avant un diagnostic trop souvent tardif lié à une faible sensibilisation à l'HPP et à une hétérogénéité des manifestations de l'HPP. Cela souligne aussi l'importance de recueillir des antécédents médicaux et familiaux complets et de reconnaître les manifestations systémiques de cette maladie pour garantir un diagnostic rapide, mais également d'inclure l'HPP dans les panels de dépistage chez les nouveau-nés afin de minimiser les retards de diagnostic et d'assurer un suivi et une prise en charge appropriée des patients.

2. Conséquences bucco-dentaires de l'HPP

2.1. Perte précoce des dents

La manifestation dentaire principale de l'HPP est l'exfoliation précoce des dents temporaires qui touche le plus souvent les dents antérieures, en particulier les incisives temporaires mandibulaires (*Figure 6,7*).

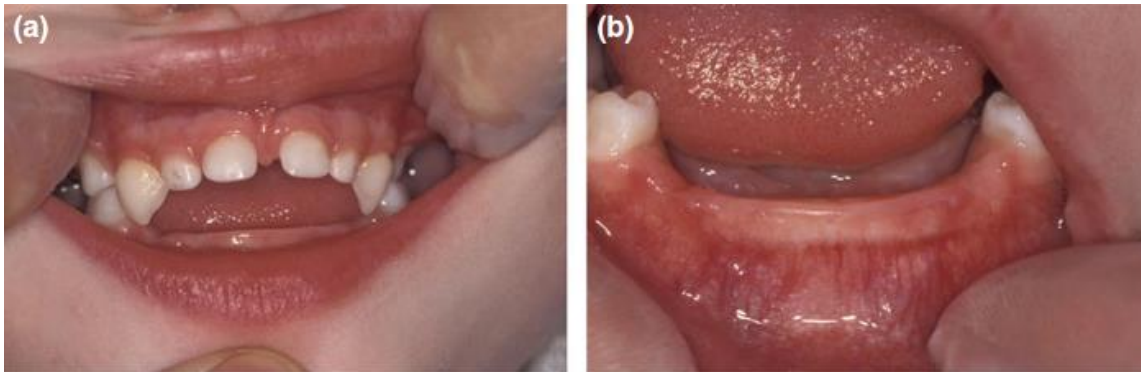


Figure 6 : Photographie intra-buccale d'un patient âgé de 30 mois montrant une perte précoce des incisives temporaires mandibulaires (83,82,81,71,72,73) (4).

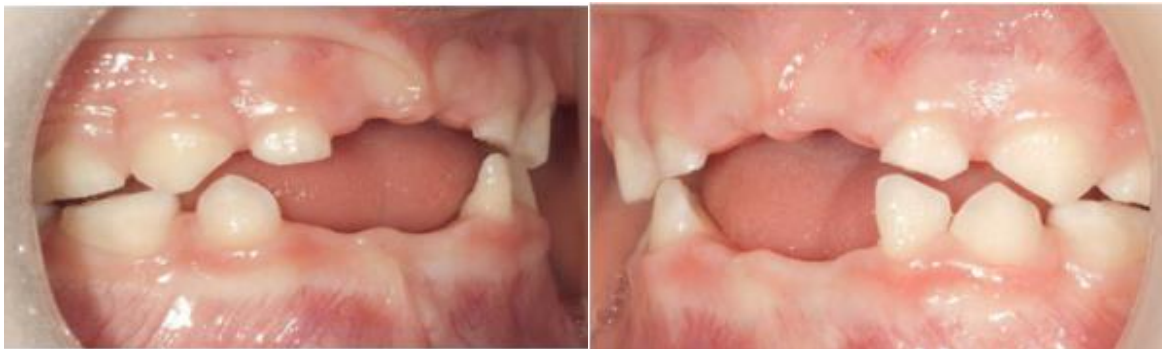

Figure 7 : Photographies intra-buccales d'un patient de 2 ans montrant une perte précoce de 51, 61, 71, 81 et 82 (7).

Selon le registre mondial de l'HPP, qui représente, à ce jour, le plus grand ensemble de données réelles sur les patients atteints d'HPP, 48,2% des enfants ont perdu prématurément des dents temporaires, et 24,8% des adultes se souviennent avoir perdu prématurément des dents temporaires (23).

En général, les incisives centrales temporaires mandibulaires font éruption dans la cavité buccale vers l'âge de 6 mois et la fin de l'édification de leurs racines se produit vers l'âge de 1,5 an. Vers l'âge de 4 ans, les racines des dents temporaires commencent à se résorber tandis que les dents permanentes font éruption dans la cavité buccale. Les dents temporaires sont finalement exfoliées sous l'effet de la pression exercée par les dents permanentes.

Quand le patient est atteint d'HPP, l'exfoliation précoce des dents temporaires a lieu entre l'âge de 1 an et 4 an. Cependant l'absence de perte de dents n'exclut pas le diagnostic (22).

La chute sera non douloureuse et précédée d'une mobilité (*Figure 8*) (5).

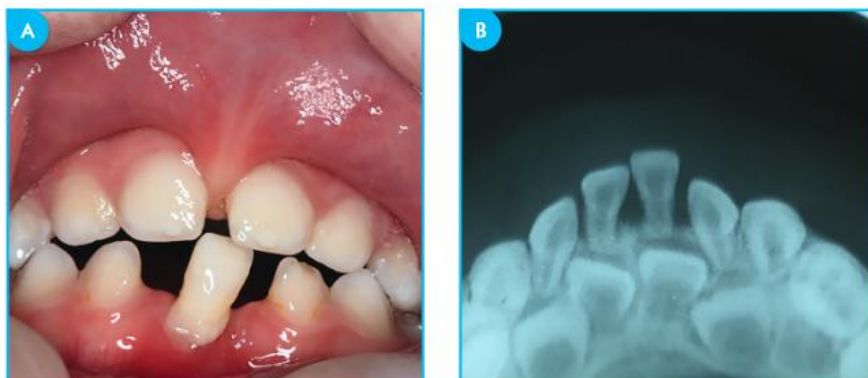


Figure 8 : Vue clinique (A) et radiographique (B) d'un enfant de 3 ans présentant une perte précoce de la 81 et la mobilité de la 71 dans le cadre d'une hypophosphatasie (2).

Chez l'enfant lors de la chute prématurée de la dent, la racine sera plus ou moins intacte (*Figure 9,10*), en fonction de son stade d'édification, mais sans contexte inflammatoire, infectieux et de traumatisme, qui eux, s'ils sont présents, sont des signes précurseurs de d'autres maladies générales. Mais des poches parodontales profondes d'environ 3mm sont identifiées dans certains cas d'HPP (22).

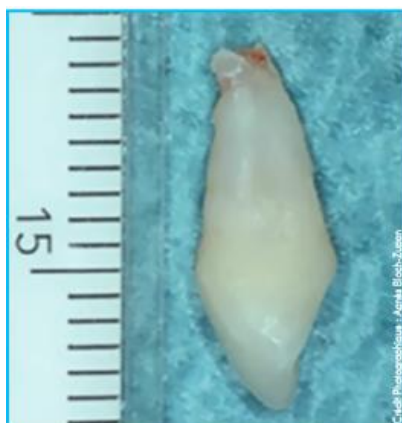

Figure 9 : Canine maxillaire temporaire droite avec sa racine intacte, perdue spontanément, chez un patient atteint d'hypophosphatasie (2).

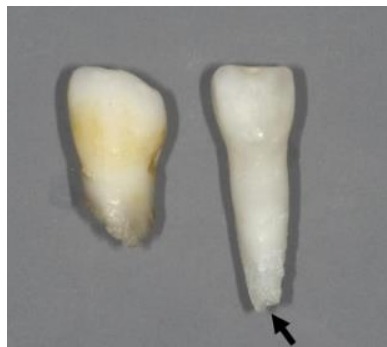

Figure 10 : Incisives temporaires lors du remplacement standard par des dents permanentes chez un sujet sain (à gauche) et chez un patient HPP (à droite) (22). Racine du patient atteint d'HPP intacte à son exfoliation.

Les dents temporaires semblent plus fortement affectées que les dents permanentes (*Figure 11*). Ainsi, la perte prématurée des dents temporaires n'est pas toujours suivie de la perte des dents permanentes. Il est donc très important d'interroger les patients sur la perte précoce des dents temporaires et de déterminer s'il existe des antécédents familiaux de perte de dents (5,18).

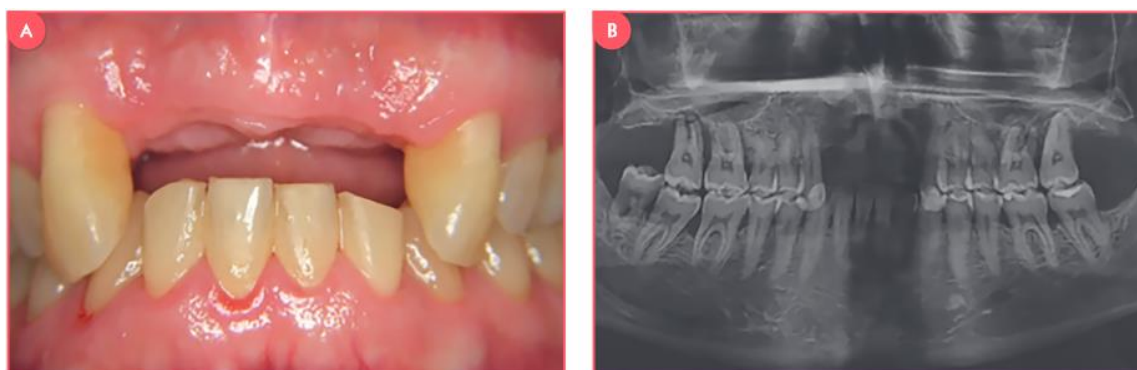


Figure 11 : Vue clinique (A) d'un adulte de 37 ans présentant une odonto-HPP. Les quatre incisives supérieures ont été perdues à 35 ans. Vue radiographique panoramique (B) du même patient, montrant une alvéolyse horizontale généralisée (2).

Une étude a été menée afin d'explorer le phénotype dentaire chez les adultes atteints d'HPP définie par un faible taux d'ALP et des variants pathogènes de l'ALPL avec au moins un substrat d'ALP élevé, en procédant à un examen dentaire complet et à des radiographies de la bouche entière .

L'un des résultats distincts de cette étude est que le niveau d'ALP est associé à la perte prématurée des dents ; le niveau d'ALP est négativement corrélé avec le nombre de dents perdues. C'est-à-dire que plus le niveau d'ALP est bas, plus le nombre de dents perdues est élevé (24).

Weider et coll. ont réalisé une étude pour comparer des patients HPP (adulte) porteurs d'un variant du gène ALPL, avec des patients HPP (adulte) porteurs de 2 variants du gène ALPL. Ces résultats ont été comparés aux données nationales de référence allemandes (enquête DMS

V) faisant état de l'état de santé bucco-dentaire dans deux cohortes de tranches d'âge de 35 à 44 ans et de 65 à 74 ans (*Figure 12*) (25). Ainsi il a été montré que le taux de perte de dents permanentes est significativement plus élevé pour le groupe de patients porteurs de 2 variants du gène ALPL, indépendamment de l'âge. Cependant les patients présentant un variant ont un taux de perte de dents permanentes cliniquement pertinent avec l'avancée en âge et non significativement différents de la population générale.

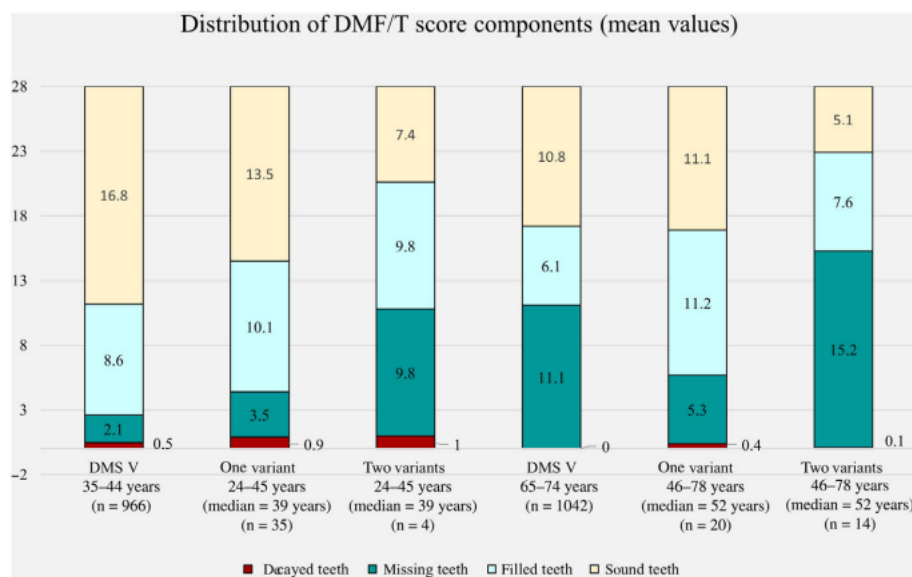


Figure 12 : Répartition des dents individuelles cariées/absentes/obturées (indice CAOD) dans les sous-groupes d'âge 24-45ans et 46-78 ans des deux groupes d'étude et du groupe de contrôle lié à l'âge (35-44 ans/65-74 ans) de la population allemande générale (enquête DMS V) (25).

2.2. Effets de l'HPP sur le développement dentaire

L'HPP provoque des manifestations orales qui impliquent les 4 tissus minéralisés de la dent et du parodonte : l'émail, la dentine, le cément, et l'os alvéolaire, selon un gradient proportionnel à la sévérité de la maladie (14).

Ces 4 tissus sont affectés car les améloblastes, les odontoblastes, les cémentoblastes, les ostéoblastes et les cellules du ligament parodontal expriment la TNSALP, ce qui implique que l'enzyme peut intervenir dans tous les aspects de la minéralisation dentaire et parodontale (3).

2.2.1. Email

L'expression de TNSALP a été retrouvée au stade de maturation des améloblastes et tout le long de l'amélogénèse. TNSALP joue un rôle dans la maturation de l'émail et la minéralisation de la matrice de l'émail (5).

La baisse de TNSALP conduit à des anomalies de structure et de teinte de l'émail (*Figure 13*), à un émail hypoplasique (*Figure 14,15*), hypominéralisé (*Figure 16*), et à une sensibilité accrue aux lésions carieuses (14).

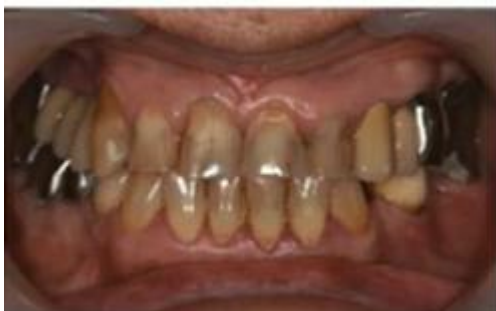

Figure 13 : Photographie intra buccale d'une patiente de 68 ans présentant une usure et une anomalie de teinte de l'émail (5).

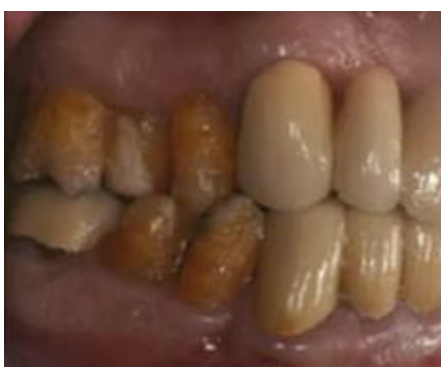

Figure 14 : Photographie intra buccale d'un patient de 30 ans présentant un émail hypoplasique (5).

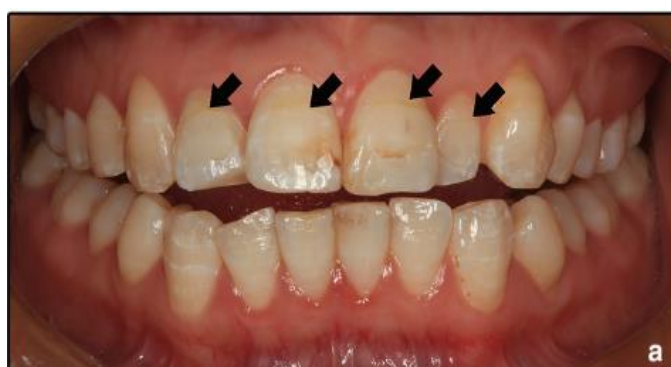

Figure 15 : Vue intraorale d'une patiente atteinte d'HPP présentant un émail hypoplasique. Les flèches indiquent les taches pâles (26).

Selon une étude de Kiselnikova et coll., sur 16 patients atteints d'HPP, 25% avaient un émail hypoplasique (24).

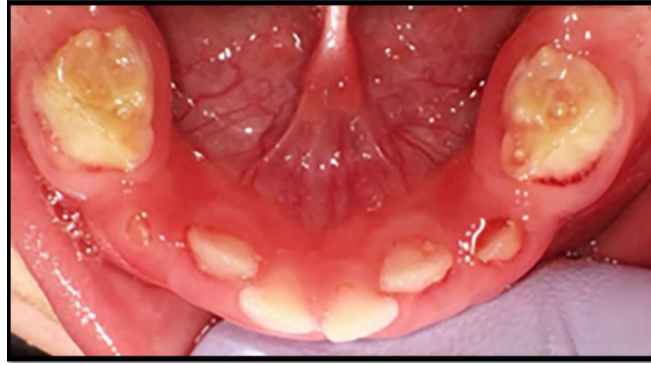

Figure 16 : Vue intra-orale d'un patient de 18 mois, diagnostiqué HPP montrant une hypominéralisation amélaire sur ses molaires temporaires (5).

L'hypoplasie de l'émail (*Figure 17*) peut également entraîner des problèmes occlusaux, une usure, une fissuration des dents, et une atteinte pulpaire précoce. Une étude japonaise a pu conclure que la perte précoce et spontanée des dents temporaires était plus fréquente dans l'HPP odontologique ; et l'hypominéralisation des dents, la malocclusion et la mobilité des dents permanentes se produisent principalement dans l'HPP non odontologique (24).

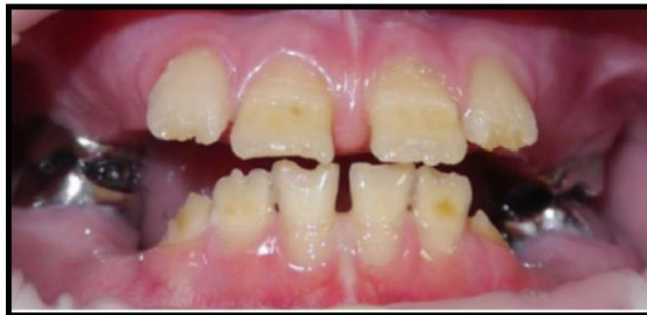

Figure 17 : Photographie intra buccale d'un patient de 10 ans présentant un émail hypoplasique, avec expositions dentinaires sur les dents permanentes antérieures maxillaires et mandibulaire (24).

Une étude japonaise a été réalisée sur la densité minérale de l'émail chez un enfant atteint d'HPP par rapport à un enfant non atteint. Huit dents temporaires antérieures s'étaient exfoliées spontanément entre l'âge de 1 an et 4 ans, et ont pu être étudiées (27).

Une cartographie des densités minérales (*Figure 18*) a été réalisée. Cela a révélé que les valeurs de la densité minérale des dents atteintes d'HPP étaient inférieures à celles des témoins dans toutes les régions, de la couronne à l'apex, et que ces différences étaient plus importantes en coronaire, tandis qu'elles avaient tendance à converger à l'apex. Le patient présente une hypominéralisation de l'émail.

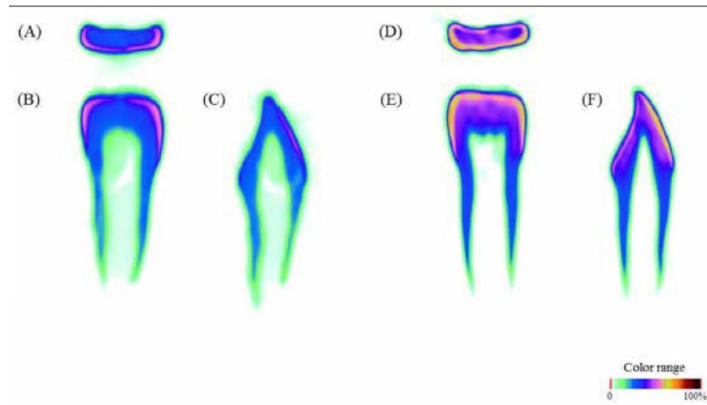


Figure 18 : Cartographie de la densité minérale de l'incisive centrale temporaire gauche mandibulaire (71) en vue occlusale (A,D), en vue vestibulaire (B,E) et en vue mésiale (C,F), dans le cas d'HPP (A,B,C) par rapport au patient contrôle (D,E,F). La gamme de couleurs représente les valeurs de la densité minérale (27).

2.2.2. Dentine

TNSALP est fortement exprimée dans les odontoblastes, donc la baisse de TNSALP conduit à des défauts de formation, minéralisation et à des défauts quantitatifs et qualitatifs de la dentine (5).

On peut retrouver chez les patients atteints d'HPP : une anomalie de structure de la dentine avec une hypominéralisation dentinaire, des parois dentinaires minces, des chambres pulpaire élargies (Figure 19), des longueurs radiculaire réduites et des racines dysmorphiques (Figure 20) (5,14,28,29).

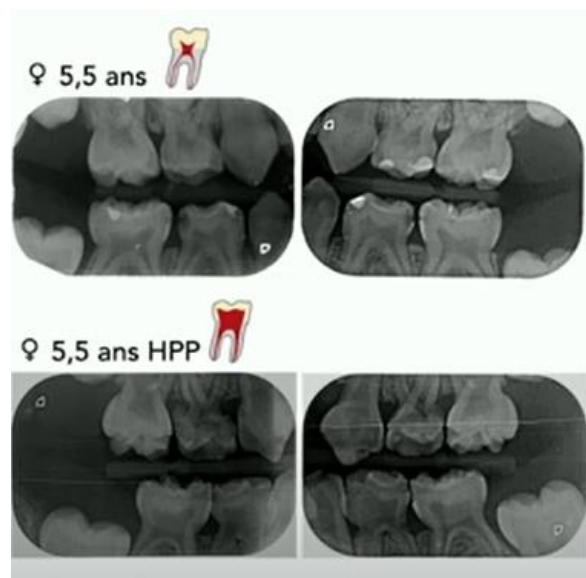

Figure 19 : Radiographie d'un patient de 5,5 ans non atteint d'HPP vs d'un patient de 5,5 ans atteint d'HPP. Le patient avec une HPP présente des chambres pulpaire larges (5).

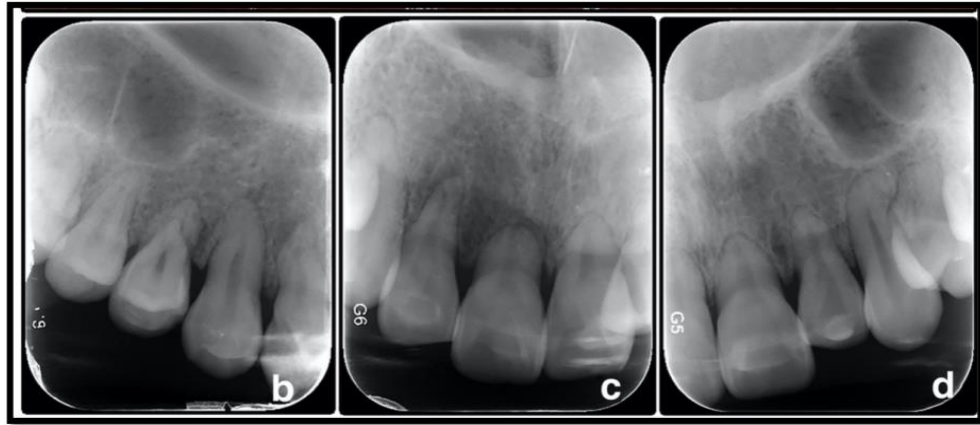

Figure 20 : Radiographies rétro alvéolaires du secteur antérieur maxillaire d'une patiente de 27 ans atteinte d'odonto hypophosphatasie montrant des racines très courtes (7).

Selon l'étude de Kiselnikova et coll., 25% des patients présentent des chambres pulpaires élargies (24).

2.2.3. Cément

Le cément est un tissu qui permet l'ancrage de la racine dans l'alvéole, via le ligament parodontal. Dans les cas d'HPP, cette adhésion est insuffisante en raison de la dysplasie du cément (14).

TNSALP est requise pour l'initiation de la formation du cément acellulaire. Mais la mutation du gène ALPL dans l'HPP provoque l'accumulation de pyrophosphate, qui est un substrat non dégradé par l'enzyme défectueuse, et entraîne ainsi une inhibition de la minéralisation et un développement défectueux du cément acellulaire (14,26).

Cela se traduit par un cément acellulaire hypominéralisé et hypoplasique. Cliniquement un défaut de cément peut causer une perte d'attache de la dent à son alvéole et est responsable de la mobilité dentaire précoce et ainsi de la perte prématurée de la dent temporaire et/ou permanente (14,22).

D'après l'étude de Kiselnikova et coll., 37,5% des patients présentent une mobilité dentaire précoce (24).

Les études menées à ce jour suggèrent que le cément acellulaire de la partie cervicale de la racine est le plus gravement affecté par la dérégulation du pyrophosphate, tandis que le cément cellulaire situé à l'apex n'est généralement pas affecté, ou beaucoup moins (17).

Les défauts de minéralisation du cément chez l'adulte vont se traduire par des parodontites plus fréquentes, précoces et sévères (22).

Une étude a été réalisée sur des dents temporaires exfoliées d'un individu atteint d'HPP. Cette étude a confirmé la présence d'un cément acellulaire défectueux (Figure 21), et les dents affectées présentaient une accumulation de plaque dentaire sur les surfaces radiculaires (28).

Les dents antérieures sont le plus souvent exfoliées chez les enfants atteints d'HPP. L'hypothèse a été émise que les incisives s'exfolient le plus souvent parce que leurs racines coniques simples reposent presque entièrement sur le ciment acellulaire. Quant aux canines, elles s'exfolient moins souvent en raison de leurs racines relativement plus grandes et plus longues que les incisives. De même les molaires s'exfolient moins souvent en raison de leurs racines multiples, qui sont mécaniquement plus difficiles à déloger (28).

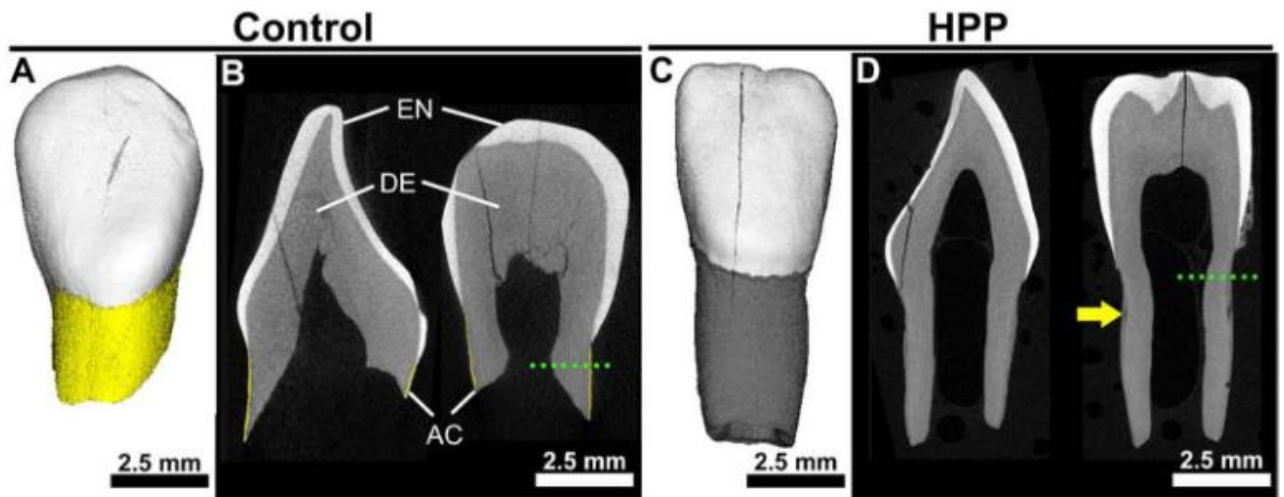


Figure 21 : Rendu micro-CT 3D d'incisive d'un patient sain et d'un patient atteint d'HPP. Le blanc indique l'émail (EN), le gris la dentine (DE) et le jaune le ciment acellulaire (AC). Le ciment acellulaire est indétectable sur l'incisive du patient (28).

2.2.4. Os alvéolaire

La TNSALP est nécessaire à la croissance des cristaux d'hydroxyapatite qui forment l'os alvéolaire et sa minéralisation via les vésicules matricielles (30).

La perte de fonction TNSALP dans l'HPP est responsable de l'hypominéralisation, d'une résorption osseuse et d'une réduction de la hauteur de l'os alvéolaire (Figure 22,23,24) contribuant à la perte prématurée des dents (14).

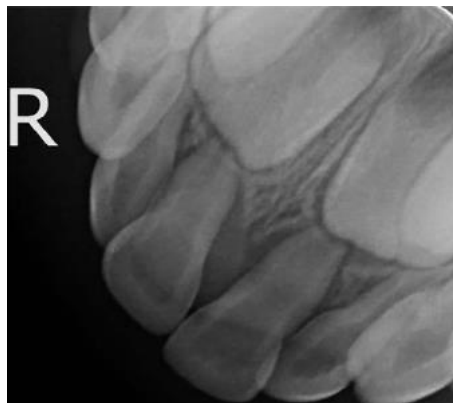


Figure 22 : Radiographie rétro-alvéolaire d'un patient de 4 ans montrant une perte osseuse verticale sévère entre 51 et 61 (7).

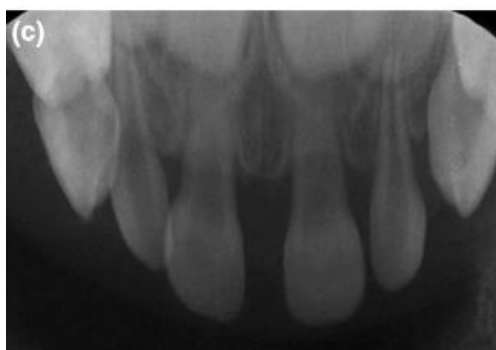

Figure 23 : Radiographie rétro-alvéolaire d'un patient âgé de 30 mois montrant une résorption de l'os alvéolaire, les incisives maxillaires temporaires (52,51,61,62) sont mobiles (4).

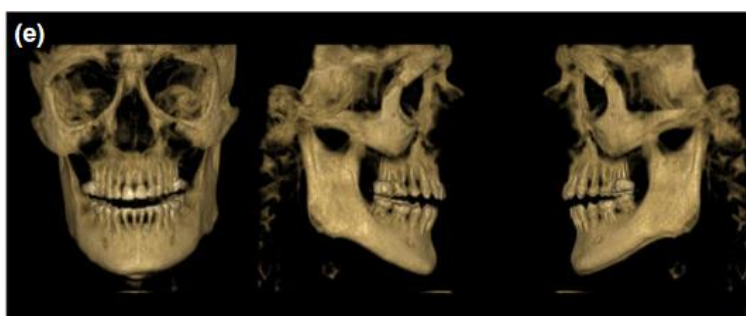
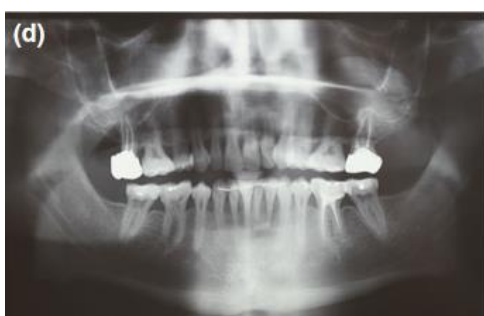

Figure 24 : Radiographie panoramique (d) et squelette facial (e) montrant un patient âgé de 27 ans avec une perte de l'os alvéolaire dans la région antérieure maxillaire et mandibulaire (4).

L'étude de Kiselnikova et coll., a permis de montrer que 43,8% des patients présentaient une résorption de l'os alvéolaire (24).

Une autre étude s'est intéressée quantitativement à la minéralisation de l'os alvéolaire dans les images orthopantomographiques de patients atteints d'HPP. Les images de 200 sujets en bonne

santé âgés de 2 à 15 ans ont été classées en cinq groupes d'âge. Ensuite, les images orthopantomographiques de 17 patients atteints d'HPP ont été évaluées. Cette étude a révélé que l'HPP odontologique s'accompagne parfois d'une hypominéralisation de l'os alvéolaire et des dents et que le traitement enzymatique EzRT (*Partie 3.3*) est efficace pour réduire l'hypominéralisation de l'os alvéolaire chez les patients atteints d'HPP (30).

2.2.5. Parodontite

Une étude récente a été réalisée sur la prévalence des maladies parodontales chez les adultes atteints d'HPP, leurs rôles potentiels dans la perte de dents et leurs associations avec les biomarqueurs.

Une parodontite modérée ou sévère a été observée chez près de 40 % des participants, avec une association inverse entre la dégradation parodontale et les niveaux d'ALP. Donc plus les niveaux d'ALP sont bas, plus la dégradation parodontale est importante (18).

Ce résultat suggère la nécessité de mener des recherches supplémentaires pour déterminer si un faible taux d'ALP est également un facteur de risque de maladie parodontale chez les personnes qui ne sont pas atteintes d'HPP.

Des recherches supplémentaires sont également nécessaires pour déterminer si la flore microbienne responsable de la maladie parodontale et de la perte d'os alvéolaire, est différente chez les personnes en bonne santé et chez les patients atteints d'HPP (15,18).

Comme vu précédemment Weider et coll. ont réalisé une étude pour comparer des patients HPP (adulte) porteurs d'un variant du gène ALPL, avec des patients HPP (adulte) porteurs de 2 variants du gène ALPL. Ces résultats ont été comparés aux données nationales de référence allemandes (enquête DMS V) faisant état de l'état de santé bucco-dentaire dans deux cohortes de tranches d'âge de 35 à 44 ans et de 65 à 74 ans (*Figure 25*) (25).

L'état de la santé parodontale a été étudié. Les patients porteurs de 2 variants du gène ALPL ont une prévalence plus élevée à la maladie parodontale, peu importe l'âge. Tandis que les patients HPP porteurs d'1 variant du gène ALPL ont une prévalence à la maladie parodontale similaire aux patients témoins, en dessous de 44ans, mais à un âge plus avancé (>46ans) la prévalence est significativement plus élevée. 89,5% présentaient une parodontite modérée ou sévère, comparé à 64,6% pour les patients témoins.

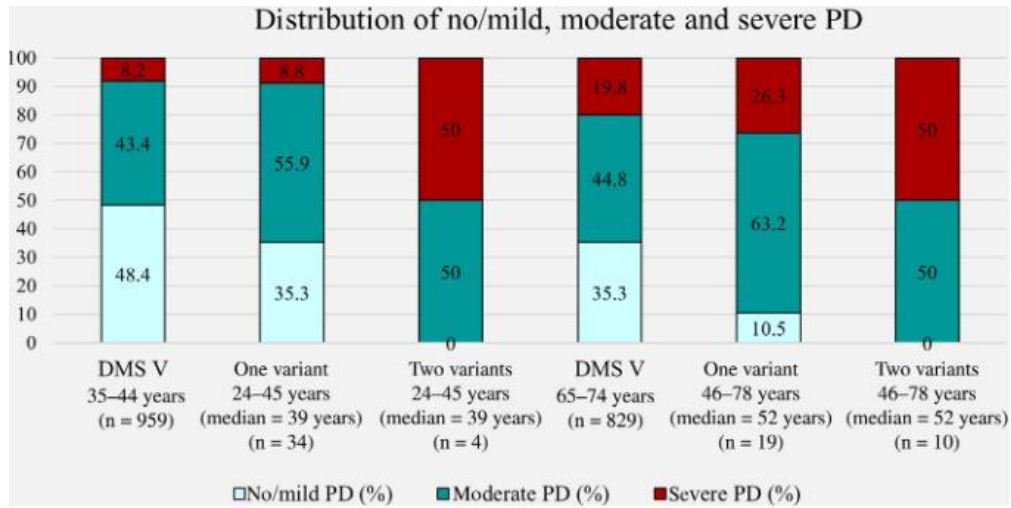


Figure 25 : Gravité de la maladie parodontale (PD) en fonction de l'âge et du nombre de variantes du gène ALPL par rapport à la population allemande générale (DMS V) (25).

La force occlusale endommage progressivement les tissus parodontaux faibles et affecte ensuite l'adhésion de la racine à l'os alvéolaire. Pour les dents antérieures, la force occlusale latérale est plus forte que la force verticale ; cette force latérale peut provoquer la mobilité de la racine. Inversement, la force occlusale agit verticalement dans la région postérieure. Par conséquent, une ankylose peut se produire sur les molaires mais est moins susceptible de se produire sur les dents antérieures (22).

2.3 Synthèse des manifestations bucco-dentaires

Les manifestations bucco-dentaires de l'HPP sont donc multiples et touchent les 4 tissus minéralisés des dents (*Tableau 3*).

Tissus	Anomalies
Email	Anomalies de structure et de teinte : hypoplasique et hypominéralisé Email fin Risque carieux élevé
Dentine	Anomalies de structure : hypominéralisation dentinaire Longueur radiculaire réduite et racines dysmorphiques Chambre pulpaire large Atteinte pulpaire précoce
Cément	Cément acellulaire hypominéralisé et hypoplasique Perte d'attache - Mobilité dentaire et perte spontanée des dents temporaires et éventuellement des dents permanentes
Os alvéolaire	Hypominéralisation Alvéolyse : Réduction en hauteur de l'os alvéolaire - perte précoce des dents temporaires

Tableau 3 : Manifestations bucco-dentaires de l'HPP en fonction du tissu atteint (14)

Ces manifestations orales diffèrent chez les enfants et chez les adultes (*Tableau 4*). En général les manifestations sont très spécifiques chez l'enfant, donc ne passent pas inaperçues, et sont à l'origine du diagnostic et du début de prise en charge. Chez l'adulte, les manifestations sont quasiment systématiques mais sont beaucoup moins spécifiques et peuvent passer inaperçues. Les adultes sont plus sujets à une errance de diagnostic (5).

Nourrissons, jeunes enfants	Mobilité dentaire Perte précoce de dents temporaires avant l'âge de 2 ans avec une racine intacte Perte d'os alvéolaire Caries dentaires
Enfants, adolescents	Histoire de perte précoce de dents temporaires Perte de dents permanentes Anomalies dentaires (dentine, émail)
Adultes	Histoire de perte précoce de dents temporaires Perte de dents permanentes Anomalies dentaires (dentine, émail) Perte d'os alvéolaire Maladie parodontale
Tout âge Manifestations uniquement dentaire Odontohypophosphatasie	Perte précoce de dents Anomalies dentinaires (parois dentinaires fines) Pulpe dentaire élargie Caries dentaires

Tableau 4 : Manifestations bucco-dentaires de l'HPP en fonction de l'âge (2)

3. Prise en charge thérapeutique

3.1. Parcours de soin du patient

Parcours du patient quand le diagnostic d'HPP n'est pas encore établi :

Le chirurgien-dentiste peut être à l'origine du diagnostic car il peut détecter un des premiers signes d'alerte qui est la perte précoce des dents temporaires ou permanentes en l'absence de contexte inflammatoire, infectieux ou pathologique. Il va donc pouvoir adresser celui-ci pour un dosage des phosphatases alcalines sanguines. En fonction des résultats, il faudra orienter le patient vers un centre de référence et d'expertise des maladies rares afin d'établir le diagnostic. Ces centres visent à assurer une couverture nationale, en lien avec des centres spécialisés et en collaboration avec des praticiens du secteur privé. Ils sont en mesure de guider le chirurgien-dentiste dans le diagnostic et de fournir des conseils sur la prise en charge et le suivi de ces patients (2,4,14).

Parcours du patient quand le diagnostic d'HPP est établi :

Une fois le diagnostic établi, le patient rentre dans un parcours de soin adapté.

Jusqu'à très récemment, le traitement de tous les types d'HPP consistait essentiellement en un soutien psychologique, mais cela a évolué. Le chirurgien-dentiste, en lien avec les autres professionnels de santé, doit assurer la prise en charge bucco-dentaire et le suivi.

Il n'existe pas de traitement standard pour les patients atteints d'HPP car cette maladie peut se présenter de manières très différentes. Ainsi la prise en charge doit être adaptée au cas par cas, et soigneusement planifiée avec une équipe pluridisciplinaire et avec la famille (2,23). Les patients présentant une HPP seront suivis dans différentes filières de maladies rares :

- Filière OSCAR (Os, Cartilage et Rein) : au sein du réseau MOC (Maladies Osseuses Constitutionnelles) ou du réseau des maladies rares du métabolisme du calcium et du Phosphate (CaP)
- Filière TETECOUCO : dans le réseau O-Rares (Maladie rares orales et dentaires).

L'association Hypophosphatasie Europe, créée en mai 2004, peut également être un relai (31). Les patients vont pouvoir se mettre en relation entre eux. Cette association permet la mise en place de groupes de soutien, de comprendre et gérer les différents aspects de la maladie, de

promouvoir des programmes de recherche, rechercher des financements, de s'engager dans diverses activités et de créer du matériel éducatif afin d'améliorer la connaissance et la prise de conscience de l'HPP. (30)

3.2. Prise en charge bucco-dentaire

Bien que les données publiées sur la prise en charge soient rares, celle-ci implique une prise en charge multidisciplinaire, une prévention et une réhabilitation bucco-dentaire appropriées. La prise en charge de la santé bucco-dentaire des patients atteints d'HPP doit être instaurée dès l'apparition des premières manifestations buccales et dès que le diagnostic est posé (14).

Ces traitements doivent évoluer avec la croissance et l'évolution des signes cliniques. L'objectif est de restaurer la fonction et l'esthétique du patient. Ainsi, pour une prise en charge bucco-dentaire, il faudra un diagnostic établi, une motivation constante, une évaluation de toutes les options de traitement, mais aussi un suivi rigoureux (5).

3.2.1. Prise en charge préventive

Des mesures préventives habituelles doivent être mise en place, et peuvent retarder l'évolution de la maladie, en particulier chez l'adulte (14).

Cette prévention bucco-dentaire demande une hygiène orale rigoureuse, avec l'utilisation d'une brosse à dents souple et d'un dentifrice fluoré adapté à l'âge du patient (14).

Au cabinet dentaire, le chirurgien-dentiste peut réaliser des scellements de sillons en prévention des lésions carieuses, et aussi des fluorations régulières (24).

3.2.2. Prise en charge curative

Soins conservateurs

Il est important de réaliser un examen clinique et radiologique afin de détecter les lésions carieuses débutantes ou avancées, et d'instaurer un traitement selon la situation clinique et le gradient thérapeutique (5,14).

Soins parodontaux

Une bonne santé parodontale passe par un contrôle régulier de l'hygiène bucco-dentaire, avec l'utilisation de matériels adaptés tels que les brossettes interdentaires, le fil dentaire ou encore le jet dentaire, afin d'éviter l'accumulation de plaque dentaire et de tartre là où le ligament parodontal est défectueux.

Afin d'éviter l'apparition d'une maladie parodontale, ou son aggravation, il est recommandé de minimiser les facteurs de risques de la maladie parodontale tels que le tabagisme, le stress etc.

En cas de maladies parodontales avérées, un traitement parodontal non chirurgical doit être mis en place afin de ralentir la progression de l'alvéolyse via des surfaçages, et si nécessaire un traitement chirurgical sera mis en place (6,8,14,22).

Traitement orthodontique

En raison d'une perte d'espace, et de troubles occlusaux, dues aux pertes précoces des dents temporaires, les enfants atteints d'HPP peuvent avoir besoin d'un traitement orthodontique important, mais ce traitement doit être effectué avec prudence en raison de la problématique du parodonte, du ciment dysplasique, qui peut causer des mobilités dentaires précoces et une perte d'attache de la dent à son alvéole.

Il faut donc mettre en place un traitement qui exerce des forces douces sur les dents pour prévenir ou éviter les résorptions de l'os alvéolaire et des racines dentaires.

Cependant aucun rapport n'a été publié sur le traitement orthodontique utilisé dans des cas de patients atteints d'HPP. Chaque situation doit donc être évaluée au cas par cas en fonction du rapport bénéfice/risque (2,4,14,22). En cas d'anomalies amélaire, le collage des dispositifs orthodontiques peut être perturbé et les descellements plus fréquents. Un suivi radiologique plus fréquent est à préconiser au vu des manifestations bucco-dentaires rencontrées.

Traitement prothétique

Chez l'enfant et l'adolescent il est important de traiter les séquelles des pertes prématurées des dents temporaires et permanentes, car la période de dentition temporaire/mixte est importante pour l'acquisition des fonctions masticatoires, phonétiques, de déglutition et pour permettre un schéma d'éruption correct (2,8).

Dès l'âge de 3 ans il est possible de réaliser des empreintes pour des prothèses amovibles, mais celles-ci devront suivre la croissance de l'enfant et être adaptées et refaites avec le temps.

Il est également possible d'envisager des prothèses fixes telles que les couronnes pédiatriques, pour restaurer des dents unitaires en cas d'anomalies de structure (8).

Pour certains patients atteints d'HPP, l'utilisation de prothèses peut s'avérer difficile en raison de l'état de l'os alvéolaire, du nombre de dents perdues et ainsi de la malocclusion engendrée (8).

Les traitements prothétiques sont donc importants et nécessaires pour une croissance harmonieuse des arcades, l'éruption des dents permanentes, l'acquisition de la parole et de la fonction masticatoire, mais aussi pour le développement et à la sociabilisation de l'enfant (8).

Chez l'adulte la réhabilitation prothétique a fait l'objet de peu de rapports jusqu'à présent, seulement de quelques cas cliniques publiés, mais aucun suivi à long terme n'a été effectué (14,22).

Les moyens mis en place afin de remplacer les dents absentes sont discutés au cas par cas (2).

Différentes solutions ont été envisagées, telles que le bridge dentaire, les prothèses amovibles partielles, les prothèses amovibles complètes mais aussi les implants dentaires (5,22,27).

La réhabilitation implantaire est une solution de choix pour remplacer des dents absentes (*Figure 26*). Mais dans le cas de patients atteints d'HPP, il y aura des paramètres importants à prendre en compte, tels qu'une évaluation rigoureuse de l'état parodontal et de l'os alvéolaire. Il est encore difficile à ce jour de déterminer le rôle du déficit osseux dans l'échec, ou le succès implantaire car il existe très peu d'études à ce sujet (5,8,14,22).

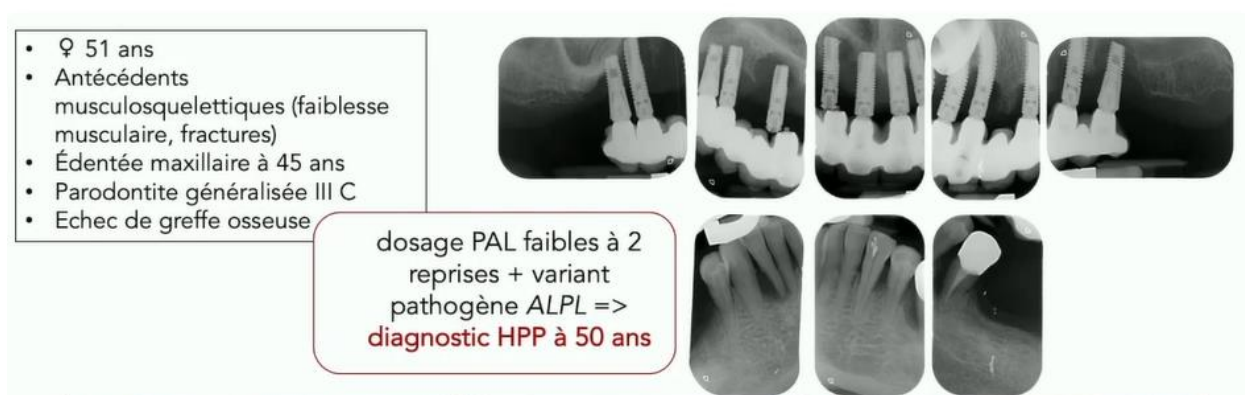

Figure 26 : Radiographies rétro alvéolaires d'une patiente de 51 ans diagnostiquée à l'âge de 50 ans. Échec du traitement implantaire, alvéolyse importante (5).

3.2.3. Exemples de prises en charge retrouvées dans la littérature

Cas 1

Réhabilitation prothétique d'un patient âgé de 3 ans et 5 mois, atteint d'HPP (27).

L'examen clinique montre une bonne hygiène bucco-dentaire, pas de lésions carieuses, mais l'absence de 8 dents temporaires (*Figure 27*).

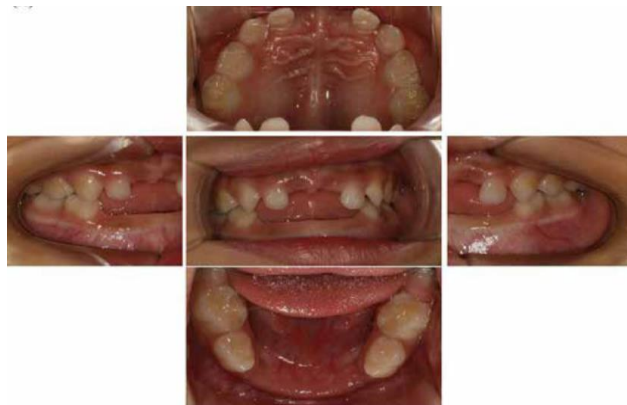

Figure 27 : Vue intra-buccale avec 8 dents temporaires manquantes (27)

Pour la réhabilitation prothétique : la mise en place de prothèses partielles maxillaires et mandibulaires a été décidée (*Figure 28*).

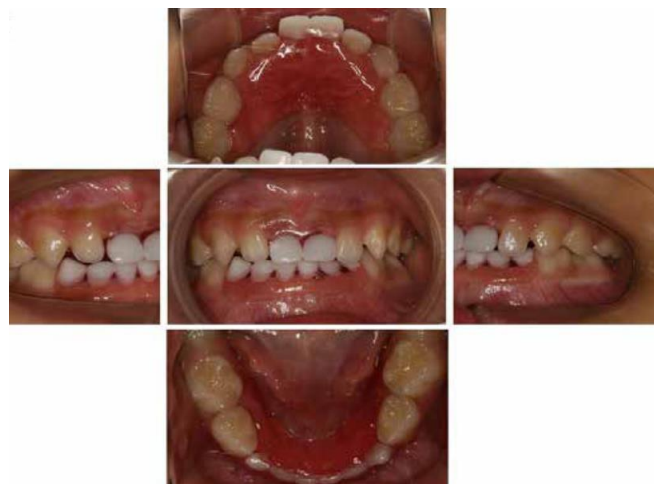

Figure 28 : Vue intra-buccale avec prothèses partielles maxillaires et mandibulaires (27)

Après la réhabilitation prothétique : on note une amélioration de l'esthétique, de l'occlusion et de la mastication.

Cas 2

Réhabilitation prothétique d'un patient âgé de 3 ans et 11 mois, atteint d'HPP (22).

L'examen clinique montre que l'enfant présente une bonne hygiène bucco-dentaire, et l'absence de 13 dents temporaires (*Figure 29*). Deux prothèses amovibles partielles maxillaire et mandibulaire ont été réalisées (*Figure 30,31*).

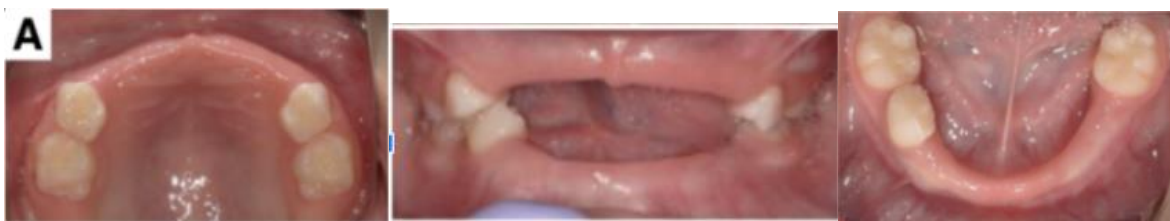

Figure 29 : Photographies intra buccale préopératoire (22)

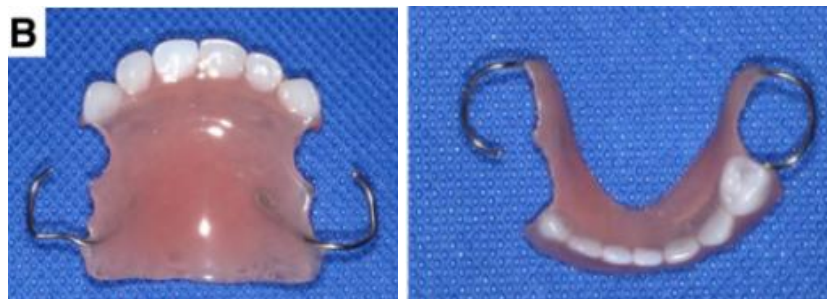


Figure 30 : : Photographies des prothèses partielles maxillaires et mandibulaires (22)

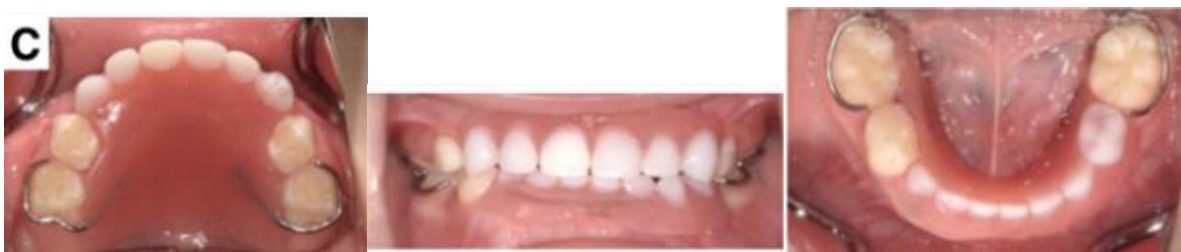

Figure 31 : Photographies intra-buccale après la mise en place des prothèses partielles (22)

Après la réhabilitation prothétique on retrouve une esthétique améliorée, une occlusion stable et fonctionnelle, et une amélioration de la mastication.

Mais nous n'avons pas de données de suivi dans le temps afin de savoir si le patient supporte bien ses appareils.

Cas 3

Réhabilitation prothétique d'une patiente âgée de 16 ans atteinte d'HPP (32).

L'examen clinique a révélé une mauvaise hygiène bucco-dentaire, des crêtes alvéolaires maxillaires et mandibulaires sévèrement résorbées, une édentation partielle, plusieurs dents à l'état de racine, une mauvaise occlusion et un esthétique médiocre (*Figure 32*).

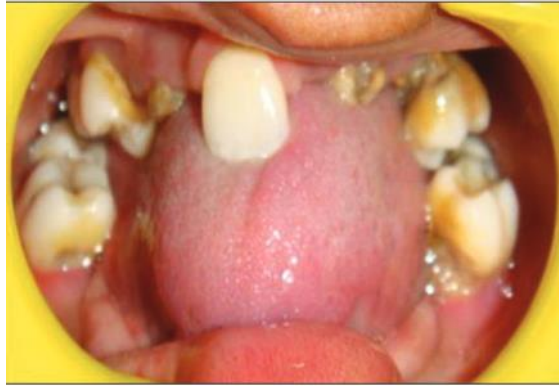

Figure 32 : Photographie intra-buccale préopératoire (32)

Un orthopantomogramme (OPG) a été réalisé en complément de l'examen clinique, et a révélé une perte osseuse alvéolaire sévère, des chambres pulpaire élargies et un retard de croissance des racines des molaires. Les troisièmes molaires sont incluses horizontalement et la densité osseuse est réduite avec une atrophie osseuse sévère au niveau du maxillaire et de la mandibule (*Figure 33*).

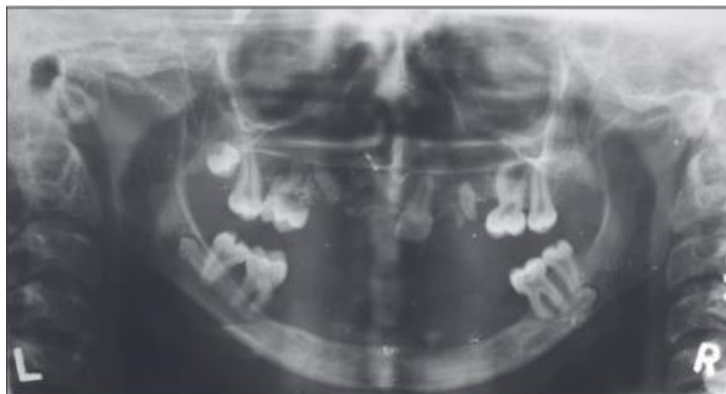

Figure 33 : Orthopantomogramme préopératoire (32)

Le traitement de cette patiente a été réalisé en plusieurs étapes :

- Traitement parodontal non chirurgical : détartrage et surfaçage radiculaire
- Extractions des dents à l'états de racine : 14,23,24
- Traitement endodontique initial de 11,16 et 27
- Réhabilitation prothétique

Pour la réhabilitation prothétique :

Les crêtes alvéolaires étant fortement résorbées, la fabrication d'une prothèse implanto-portée a été exclue. Il a donc été décidé de restaurer les dents manquantes et l'occlusion à l'aide d'une prothèse adjointe maxillaire et d'une prothèse partielle mandibulaire coulée, car il s'agissait de l'option la plus favorable et la plus conservatrice.

Étapes de la réhabilitation prothétique :

1. Essayage esthétique provisoire des dents antérieures a été effectué (*Figure 34*).
2. Recouvrement des dents piliers (11,16 et 27) par des chapes radiculaires métalliques (*Figure 35*).
3. Armature métallique partielle coulée de la mandibule avec un crochet back action (action postérieure) placé sur la 37 et des crochets Bonwill sur la 46 et la 47 (*Figure 36*).
4. Enregistrement de la relation inter-maxillaire
5. Essayage dents sur cire
6. Mise en place de la prothèse (*Figure 37*).

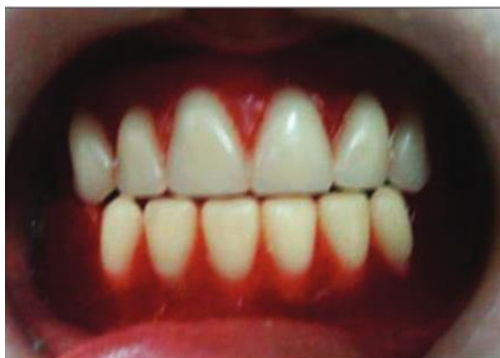

Figure 34 : Essai esthétique provisoire (32)

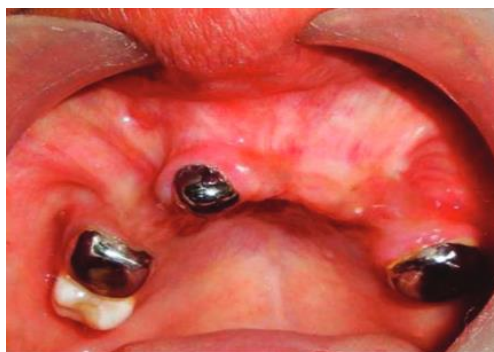

Figure 35 : Chapes radiculaires métalliques sur 11, 16 et 27 (32)

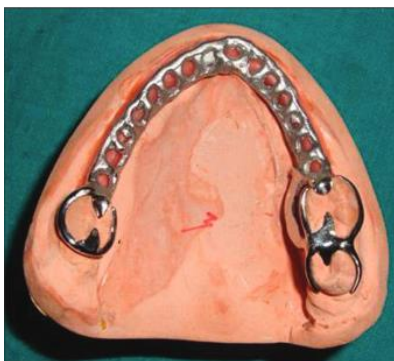


Figure 36 : Armature métallique de la prothèse partielle mandibulaire coulée (32)

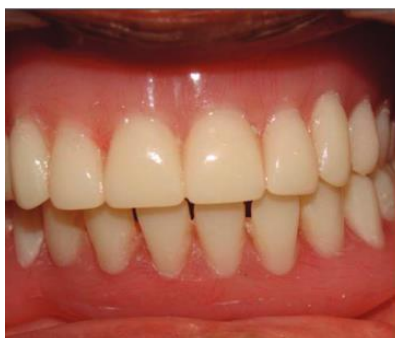

Figure 37 : Photographie intra buccale après pose des prothèses adjointes (32)

Après la réhabilitation prothétique, l'esthétique est restaurée, l'occlusion est fonctionnelle, améliorant son élocution et sa mastication, et enfin la dimension verticale est rétablie.

Cas 4

Réhabilitation prothétique d'une patiente âgée de 22 ans atteinte d'HPP (33)

L'examen clinique montre une mauvaise hygiène bucco-dentaire avec une accumulation de plaque dentaire et de tartre, une anomalie de structure de l'émail, des dents à l'état de racine, dents absentes et des lésions carieuses (*Figure 38*).

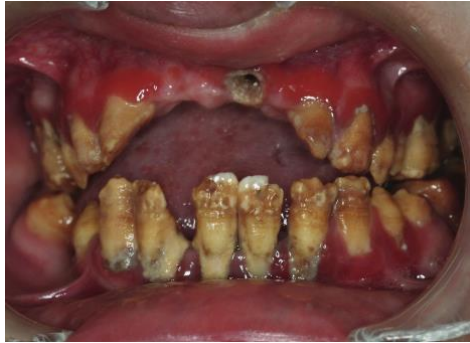

Figure 38 : Photographie intra buccale préopératoire (33)

L'examen radiographique révèle une perte d'os alvéolaire et un élargissement des chambres pulpaire (*Figure 39*).

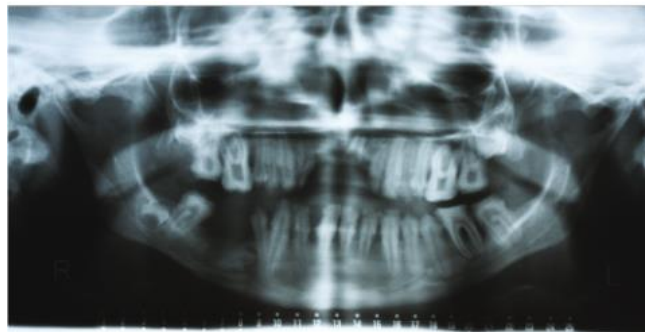


Figure 39 : Radiographie panoramique montrant une résorption alvéolaire sévère (33)

Le traitement de cette patiente a été réalisée en plusieurs étapes :

- Un traitement parodontal non chirurgical : détartrage et surfaçage (*Figure 40*)
- Extraction d'une dent à l'état de racine : 21
- Réhabilitation prothétique (*Figure 41,42*)

Pour la réhabilitation prothétique, il a été décidé de mettre en place des couronnes céramiques et un bridge céramo-métallique antérieur. On retrouve une occlusion stable et fonctionnelle, et une *esthétique restaurée* (Figure 43).

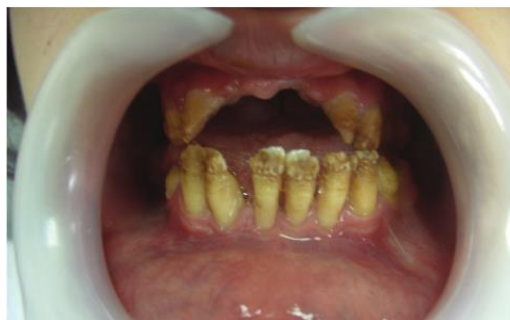

Figure 40 : Photographie intra buccale après traitement parodontal non chirurgical (33)

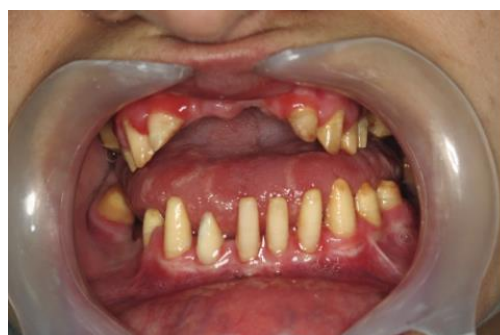

Figure 41 : Préparation des dents avant la pose des couronnes céramiques (33)

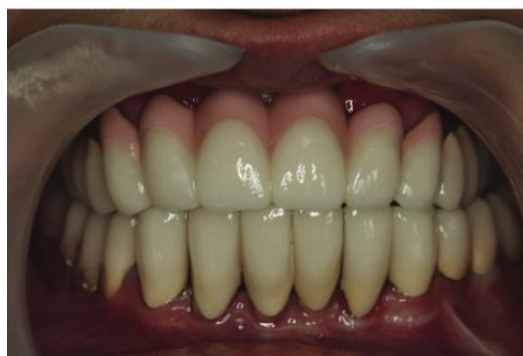

Figure 42 : Restauration finale (33)

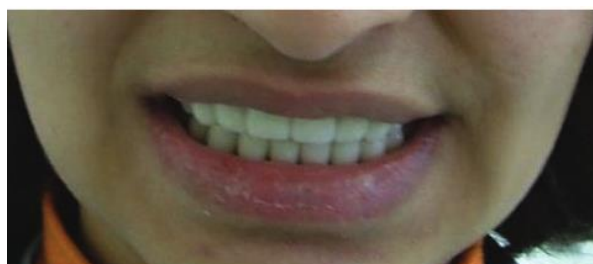

Figure 43 : Après 3 mois de contrôle (33)

3.3. Traitement enzymatique substitutif

En 2015 un traitement enzymatique substitutif (EzRT) de longue durée a été mis en place pour les patients atteints d'HPP ayant débuté dans l'enfance (forme prénatale, périnatale et infantile). Ce traitement, connu sous le nom d'Asfotase alfa, utilise une phosphatase alcaline recombinante ciblant les os humains, provoquant la libération de phosphate inorganique (Pi) à partir du substrat PPI. Le Pi combiné au calcium, permettra la formation des cristaux d'hydroxyapatite. Actuellement, c'est le seul traitement disponible, et il a été approuvé dans plusieurs pays, dont les États-Unis, le Canada, le Japon et l'Europe (7,9).

En cas de pronostic vital défavorable (tel que les formes périnatales létale et infantile), EzRT est administré en thérapie d'urgence afin d'atténuer les déficiences occasionnées. Mais les patients atteints d'autres formes modérées ou légères d'HPP peuvent également bénéficier d'une EzRT si leurs fonctions motrices et leur qualité de vie sont altérées. Actuellement des études sont en cours afin de clarifier les critères d'indications de l'EzRT en fonction des symptômes systémiques et dentaires (22).

Okawa et coll. ont publié deux études sur les effets bucco-dentaires de l'EzRT sur plusieurs cas d'HPP.

La 1ère étude (34) réalisée sur un patient HPP infantile, a permis de montrer que l'indice de densité osseuse mandibulaire augmentait après la mise en place de l'EzRT, que la perte précoce des dents permanentes est moins fréquente que celle des dents temporaires, et qu'aucune mobilité dentaire n'a été observée après le début de l'EzRT (Figure 44,45).

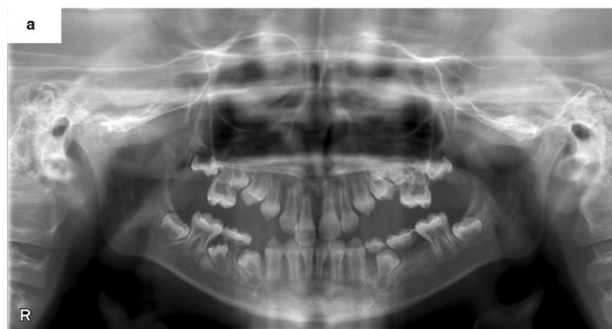

Figure 44 : Radio panoramique à l'âge de 11 ans avant de commencer l'EzRT (34)

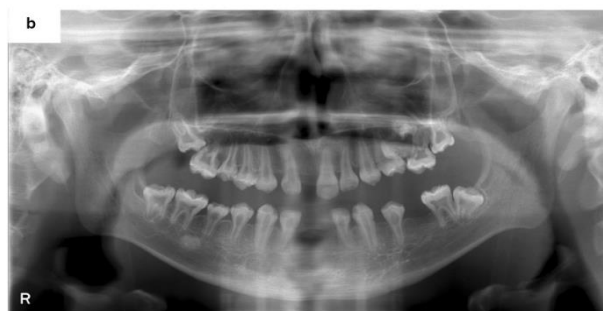


Figure 45 : Radio panoramique à l'âge de 14 ans après avoir commencé l'EzRT (34)

Suite à l'instauration du traitement, la radiographie panoramique du patient âgé de 14 ans montre une stabilisation de l'état parodontal. Ce patient n'a pas eu de prise en charge bucco-dentaire particulière, mais seulement un suivi régulier clinique et par radiographie panoramique.

Ainsi l'instauration du traitement EzRT chez ce patient a permis d'améliorer non seulement l'état parodontal, mais aussi la minéralisation des dents et des os.

La seconde étude (35) a été réalisée sur un patient âgé de 21 mois, et a permis de montrer une amélioration de l'os alvéolaire et de la minéralisation des dents. Les molaires temporaires ont fait éruption après l'instauration du traitement, leurs racines étaient formées, et l'os alvéolaire autour était stable, non résorbé. Cela a permis de supposer que l'EzRT a une action sur les germes dentaires.

Etant donné que la minéralisation des dents permanentes commence à la naissance et si l'EzRT a une action sur les germes dentaires, un traitement précoce pourrait être efficace sur le bon déroulement de l'odontogenèse.

Cependant, il existe encore peu de données sur les effets bucco-dentaires des patients recevant l'EzRT. Les résultats indiquent que l'EzRT peut améliorer l'état dentaire et systémique, bien que d'autres cas soient nécessaires pour confirmer ces premiers résultats (35).

Schroth et coll. ont examiné les schémas de développement et d'exfoliation des dents temporaires et permanentes dans une cohorte de patients atteints d'HPP infantile, ainsi que l'impact du traitement d'urgence par l'asfotase alfa (9). 11 enfants ont participé à l'essai clinique entre 2010 et 2016, tous à des stades de développement de la dentition temporaire différents. 5 enfants font partie du groupe nourrisson, et 6 autres enfants font partie du groupe d'âge préscolaire. Des analyses ont montré que le groupe nourrisson, ayant reçu un traitement précoce, avaient un nombre moyen de dents exfoliées prématurément plus faible que le groupe plus âgé n'ayant pas commencé de traitement d'urgence immédiatement après la naissance. Malgré la petite taille de l'échantillon, la diminution des dents temporaires exfoliées prématurément chez ceux qui reçoivent une EzRT peu après la naissance, a été statistiquement significative.

Cette étude a permis de suggérer que l'âge auquel le traitement commence peut impacter l'évolution dentaire des enfants atteints d'HPP. L'administration d'asfotase alfa pendant la période clé du développement des dents temporaires (calcification aux alentours du 5ème/6ème mois de grossesse), pourrait améliorer la formation des racines dentaires et du ciment, et réduire la perte prématurée des dents.

En conclusion la santé bucco-dentaire des enfants atteints d'HPP infantile peut être améliorée par l'administration précoce et continue de l'EzRT, par rapport à l'instauration du traitement plus tard dans l'enfance (9).

4. Conclusion

L'Hypophosphatasie est une maladie génétique rare, caractérisée par un défaut de minéralisation des os, et notamment des tissus minéralisés de la dent et du parodonte : émail, dentine, cément et l'os alvéolaire.

Cette maladie, allant de formes graves à modérés, présente un large tableau de manifestations cliniques systémiques et bucco-dentaires. Les signes bucco-dentaires se retrouvent ainsi dans toutes les formes de la maladie, et à n'importe quel âge. Mais le signe pathognomonique de l'HPP reste la perte précoce des incisives temporaires avant l'âge de 3 ans.

C'est ainsi que le chirurgien-dentiste est un acteur principal dans le diagnostic de cette maladie, qui est trop souvent tardif et sous-diagnostiqué.

Une fois le diagnostic établi, le chirurgien-dentiste va pouvoir se mettre en relation avec une équipe pluridisciplinaire et assurer un suivi et une prise en charge bucco-dentaire des patients atteints d'HPP.

La littérature n'est pas riche sur cette maladie rare, il est nécessaire de continuer de recenser les patients atteints d'HPP afin d'approfondir nos connaissances sur la maladie, en particulier sur les signes et la prise en charge bucco-dentaire.

Bibliographie

1. Salles JP, Linglart A. Hypophosphatasia: better knowledge for better care.... Arch Pédiatrie. 2017;24(5):5S49-50.
2. Bioso Duplan M, Bloch-Zupan A. Hypophosphatasie. 2018
3. Chavez MB, Kramer K, Chu EY, Thumbigere-Math V, Foster BL. Insights into dental mineralization from three heritable mineralization disorders. J Struct Biol. 2020;212(1):107597.
4. Bloch-Zupan A. Hypophosphatasia: diagnosis and clinical signs - a dental surgeon perspective. Int J Paediatr Dent. 2016;26(6):426-38.
5. L'Hypophosphatasie [Internet]. Disponible sur: <https://www.youtube.com/watch?v=u7XpYkO2A0E>
6. Pnds. Hypophosphatasie [Internet]. Disponible sur: https://www.has-sante.fr/upload/docs/application/pdf/2021-07/pnds_hpp_-_version_finale.pdf
7. Feeney C, Stanford N, Lee S, Barry S. Hypophosphatasia and the importance of the general dental practitioner - a case series and discussion of upcoming treatments. Br Dent J. 2018;224(12):937-43.
8. Linglart A, Bioso-Duplan M. Hypophosphatasia. Curr Osteoporos Rep. 2016;14(3):95-105.
9. Schroth RJ, Long C, Lee VHK, Alai-Towfigh H, Rockman-Greenberg C. Dental outcomes for children receiving asfotase alfa for hypophosphatasia. Bone. 2021;152:116089.
10. Szabo SM, Tomazos IC, Petryk A, Powell LC, Donato BMK, Zarate YA, et al. Frequency and age at occurrence of clinical manifestations of disease in patients with hypophosphatasia: a systematic literature review. Orphanet J Rare Dis. 2019;14(1):85.
11. Millán JL, Plotkin H. Hypophosphatasia - pathophysiology and treatment. 2014;
12. Rothenbuhler A, Linglart A. Hypophosphatasia in children and adolescents: clinical features and treatment. Arch Pédiatrie. 2017;24(5):5S66-70.
13. Gennero I, Conte-Auriol F, Salles JP. Laboratory diagnosis of hypophosphatasia. Arch Pédiatrie. 2017;24(5):5S57-60.
14. Bloch-Zupan A, Vaysse F. Hypophosphatasia: oral cavity and dental disorders. Arch Pédiatrie. 2017;24(5):5S80-4.
15. Foster BL, Sheen CR, Hatch NE, Liu J, Cory E, Narisawa S, et al. Periodontal Defects in the A116T Knock-in Murine Model of Odontohypophosphatasia. J Dent Res. 2015;94(5):706-14.
16. Debais F. L'hypophosphatasie. Rev Rhum Monogr. 2019;86(1):31-9.
17. McKee MD, Hoac B, Addison WN, Barros NMT, Millán JL, Chaussain C. Extracellular matrix mineralization in periodontal tissues: Noncollagenous matrix proteins,

enzymes, and relationship to hypophosphatasia and X-linked hypophosphatemia. *Periodontol* 2000. 2013;63(1):102-22.

18. Sinha P, Gabor R, Haupt-Harrington R, Deering L, Steiner RD. Dental manifestations in adult hypophosphatasia and their correlation with biomarkers. *JIMD Rep*. 2022;63(5):434-45.
19. Linglart A, Salles JP. Hypophosphatasia: the contribution of imaging. *Arch Pédiatrie*. 2017;24(5):5S74-9.
20. ANPGM. Hypophosphatasie. 2011.
21. Mornet E. Genetics of hypophosphatasia. *Arch Pédiatrie*. 2017;24(5):5S51-6.
22. Okawa R, Nakano K. Dental manifestation and management of hypophosphatasia. *Jpn Dent Sci Rev*. 2022;58:208-16.
23. Högler W, Langman C, Gomes da Silva H, Fang S, Linglart A, Ozono K, et al. Diagnostic delay is common among patients with hypophosphatasia: initial findings from a longitudinal, prospective, global registry. *BMC Musculoskelet Disord*. 2019;20(1):80.
24. Kiselnikova L, Vislobokova E, Voinova V. Dental manifestations of hypophosphatasia in children and the effects of enzyme replacement therapy on dental status: A series of clinical cases. *Clin Case Rep*. 2020;8(5):911-8.
25. Weider, M., Schlagenhauf, U., & Seefried, L. (2022). Oral health status of adult hypophosphatasia patients: A cross-sectional study. *Journal of Clinical Periodontology*, 49(12), 1253–1261.
26. Wang Z yu, Zhang K, Zheng G sen, Qiao W, Su Y xiong. Current concepts in odontohypophosphatasia form of hypophosphatasia and report of two cases. *BMC Oral Health*. 2016;16(1):70.
27. Hayashi-Sakai S, Numa-Kinjoh N, Sakamoto M, Sakai J, Matsuyama J, Mitomi T, et al. Hypophosphatasia: Evaluation of Size and Mineral Density of Exfoliated Teeth. *J Clin Pediatr Dent*. 2016;40(6):496-502.
28. Kramer K, Chavez MB, Tran AT, Farah F, Tan MH, Kolli TN, et al. Dental defects in the primary dentition associated with hypophosphatasia from biallelic ALPL mutations. *Bone*. 2021;143:115732.
29. Rodrigues TL, Foster BL, Silverio KG, Martins L, Casati MZ, Sallum EA, et al. Hypophosphatasia-associated Deficiencies in Mineralization and Gene Expression in Cultured Dental Pulp Cells Obtained from Human Teeth. *J Endod*. 2012;38(7):907-12.
30. Okawa R, Nakamoto T, Matayoshi S, Nakano K, Kakimoto N. Evaluation of alveolar bone hypomineralization in pediatric hypophosphatasia using orthopantomography. *Sci Rep*. 2022;12(1):1211.
31. <https://wp.hypophosphatasie.com/accueil/>.
32. Grewal P, Gupta K. Prosthetic rehabilitation of a young patient with Hypophosphatasia - A review and case report. *Contemp Clin Dent*. 2012;3(1):74.

33. Bağış B, Baltacıoğlu E, Aydoğan E, Tamam E. Prosthetic rehabilitation of hypophosphatasia: a case report. *Cases J.* déc 2008;2(1):7626.
34. Okawa R, Kokomoto K, Nakano K. Dental effects of enzyme replacement therapy in case of childhood-type hypophosphatasia. *BMC Oral Health.* déc 2021;21(1):323.
35. Okawa R, Matayoshi S, Kariya R, Ogaya Y, Nomura R, Nakano K. Effects of Enzyme Replacement Therapy for Primary Teeth in a Patient with Infantile Hypophosphatasia. *J Clin Pediatr Dent.* 1 sept 2020;44(5):348-51.

Table des illustrations

Figure 1 : Schéma du rôle de la TNSALP dans la minéralisation de la matrice osseuse par dépôt de cristaux d'hydroxyapatite (16).....	14
Figure 2 : Radiographie du genou gauche (face) d'une fille de 28 mois présentant une hypophosphatasie associée à un rachitisme. Les métaphyses présentent des hyperclartés ou lacunes centro-métaphysaires typiques (flèches), dites « en tulipe » (6).	15
Figure 3 : Radiographie du crâne (profil) chez un garçon de 35 mois présentant une hypophosphatasie avec une craniosténose (fusion prématurée des sutures coronales et sagittales, donc non visibles alors qu'elles devraient l'être) (6).	16
Figure 4 : Schéma du diagnostic moléculaire chez le fœtus, enfant/adulte (20).....	18
Figure 5 : Schéma du diagnostic prénatal pour les couples à risque (20).	19
Figure 6 : Photographie intra-buccale d'un patient âgé de 30 mois montrant une perte précoce des incisives temporaires mandibulaires (83,82,81,71,72,73) (4).....	24
Figure 7 : Photographies intra-buccales d'un patient de 2 ans montrant une perte précoce de 51, 61, 71, 81 et 82 (7).	24
Figure 8 : Vue clinique (A) et radiographique (B) d'un enfant de 3 ans présentant une perte précoce de la 81 et la mobilité de la 71 dans le cadre d'une hypophosphatasie (2).....	25
Figure 9 : Canine maxillaire temporaire droite avec sa racine intacte, perdue spontanément, chez un patient atteint d'hypophosphatasie (2).	25
Figure 10 : Incisives temporaires lors du remplacement standard par des dents permanentes chez un sujet sain (à gauche) et chez un patient HPP (à droite) (22). Racine du patient atteint d'HPP intacte à son exfoliation.	26
Figure 11 : Vue clinique (A) d'un adulte de 37 ans présentant une odonto-HPP. Les quatre incisives supérieures ont été perdues à 35 ans. Vue radiographique panoramique (B) du même patient, montrant une alvéolyse horizontale généralisée (2)	26
Figure 12 : Répartition des dents individuelles cariées/absentes/obturées (indice CAOD) dans les sous-groupes d'âge 24-45ans et 46-78 ans des deux groupes d'étude et du groupes de contrôle liés à l'âge (35-44 ans/65-74 ans) de la population allemande générale allemande (enquête DMS V) (25).....	27
Figure 13 : Photographie intra buccale d'une patiente de 68 ans présentant une usure et une anomalie de teinte de l'émail (5).....	28
Figure 14 : Photographie intra buccale d'un patient de 30 ans présentant un émail hypoplasique (5).	28
Figure 15 : Vue intraorale d'une patiente atteinte d'HPP présentant un émail hypoplasique. Les flèches indiquent les taches pâles (26).	28
Figure 16 : Vue intra-orale d'un patient de 18 mois, diagnostiqué HPP montrant une hypominéralisation amélaire sur ses molaires temporaires (5).	29
Figure 17 : Photographie intra buccale d'un patient de 10 ans présentant un émail hypoplasique, avec expositions dentinaires sur les dents permanentes antérieures maxillaires et mandibulaire (24).	29
Figure 18 : Cartographie de la densité minérale (A, D) en vue occlusale, (B, E) en vue vestibulaire et (C, F) en vue mésiale dans (A, B, C) HPP et (D, E, F) contrôle sur l'incisive	

centrale temporaire gauche mandibulaire (71). La gamme de couleurs représente les valeurs (27).	30
Figure 19 : Radiographie d'un patient de 5,5 ans non atteint d'HPP vs d'un patient de 5,5 ans atteint d'HPP. Le patient avec une HPP présente des chambres pulpaires larges (5).	30
Figure 20 : Radiographies rétroalvéolaires du secteur antérieur maxillaire d'une patiente de 27 ans atteinte d'odonto hypophosphatasie montrant des racines très courtes (7).	31
Figure 21 : Rendu micro-CT 3D d'incisive d'un patient sain et d'un patient atteint d'HPP. Le blanc indique l'émail (EN), le gris la dentine (DE) et le jaune le ciment acellulaire (AC). Le ciment acellulaire est indétectable sur l'incisive du patient (28).	32
Figure 22 : Radiographie rétro-alvéolaire d'un patient de 4 ans montrant une perte osseuse verticale sévère entre 51 et 61 (7).	33
Figure 23 : Radiographie rétro-alvéolaire d'un patient âgé de 30 mois montrant une résorption de l'os alvéolaire, les incisives maxillaires temporaires (52,51,61,62) sont mobiles (4).	33
Figure 24 : Radiographie panoramique (d) et squelette facial (e) montrant un patient âgé de 27 ans avec une perte de l'os alvéolaire dans la région antérieure maxillaire et mandibulaire (4).	33
Figure 25 : Gravité de la maladie parodontale (PD) en fonction de l'âge et du nombre de variantes du gène ALPL par rapport à la population allemande générale (DMS V) (25).	35
Figure 26 : Radiographies rétro alvéolaires d'une patiente de 51 ans diagnostiquée à l'âge de 50 ans. Échec du traitement implantaire, alvéolyse importante (5).	41
Figure 27 : Vue intra-buccale avec 8 dents temporaires manquantes (27)	42
Figure 28 : Vue intra-buccale avec prothèses partielles maxillaires et mandibulaires (27).....	42
Figure 29 : Photographies intra buccale préopératoire (22)	43
Figure 30 : : Photographies des prothèses partielles maxillaires et mandibulaires (22)	43
Figure 31 : Photographies intra-buccale après la mise en place des prothèses partielles (22).	43
Figure 32 : Photographie intra-buccale préopératoire (32)	44
Figure 33 : Orthopantomogramme préopératoire (32)	44
Figure 34 : Essayage esthétique provisoire (32)	45
Figure 35 : Chapes radiculaires métalliques sur 11, 16 et 27 (32)	45
Figure 36 : Armature métallique de la prothèse partielle mandibulaire coulée (32).....	46
Figure 37 : Photographie intra buccale après pose des prothèses adjointes (32)	46
Figure 38 : Photographie intra buccale préopératoire (33)	47
Figure 39 : Radiographie panoramique montrant une résorption alvéolaire sévère (33).....	47
Figure 40 : Photographie intra buccale après traitement parodontal non chirurgical (33).....	48
Figure 41 : Préparation des dents avant la pose des couronnes céramiques (33).....	48
Figure 42 : Restauration finale (33)	48
Figure 43 : Après 3 mois de contrôle (33)	48
Figure 44 : Radio panoramique à l'âge de 11 ans avant de commencer l'EzRT (34)	49
Figure 45 : Radio panoramique à l'âge de 14 ans après avoir commencé l'EzRT (34)	49

Table des tableaux

Tableau 1 : Les 6 différentes formes cliniques d'Hypophosphatasie (4,6-8).....	12
Tableau 2 : Diagnostics différentiels face à une perte prématurée d'une dent (5-7).....	21
Tableau 3 : Manifestations bucco-dentaires de l'HPP en fonction du tissu atteint (14).....	36
Tableau 4 : Manifestations bucco-dentaires de l'HPP en fonction de l'âge (2).....	37

NANTES UNIVERSITÉ
UNITÉ DE FORMATION ET DE RECHERCHE D'ODONTOLOGIE

Vu le Président du Jury,

VU ET PERMIS D'IMPRIMER

Vu le Doyen,

Pr Assem SOUEIDAN

THUAULT (Anaëlle). – Atteintes bucco-dentaires et prise en charge de l’hypophosphatasie. - 57 f. ; 45 ill. ; 4 tabl. ; 35 ref. ; 30cm (Thèse : Chir. Dent. ; Nantes ; 2024)

RESUME

L’Hypophosphatasie est une maladie génétique rare, caractérisée par un déficit de l’activité de la phosphatase alcaline, qui se traduit par un défaut de minéralisation des os et des dents. Cette maladie est représentée par un large panel de symptômes cliniques, allant des anomalies dentaires bénignes, à des symptômes systémiques graves mettant en jeu le pronostic vital. Les signes bucco-dentaires les plus fréquents sont l’exfoliation précoce des dents temporaires et/ou permanentes, liées à une aplasie du cément acellulaire, une hypominéralisation de l’émail et de la dentine, et une perte en hauteur de l’os alvéolaire. Par conséquent le chirurgien-dentiste a un rôle primordial dans le diagnostic précoce et la prise en charge bucco-dentaire des patients atteints d’hypophosphatasie.

L’objectif de notre travail est de recenser les atteintes bucco-dentaires liées à l’hypophosphatasie et de faire le point sur la prise en charge thérapeutique.

RUBRIQUE DE CLASSEMENT : Pathologie dentaire

MOTS CLES MESH

Hypophosphatasie – Hypophosphatasia

Soins dentaires - Dental care

Enfant - Child

Diagnostic - Diagnosis

Minéralisation dentaire – Teeth mineralization

JURY

Présidente : Professeur LOPEZ S.

Directrice : Professeur LOPEZ S.

Assesseur : Docteur DAJEAN-TRUTAUD S.

Assesseur : Docteur RENARD E.

Assesseur : Docteur LUCAS J.