



HAL
open science

L'anesthésie du nerf alvéolaire inférieur : enquête de pratique auprès de chirurgiens-dentistes libéraux

Erwann Poirier

► **To cite this version:**

Erwann Poirier. L'anesthésie du nerf alvéolaire inférieur : enquête de pratique auprès de chirurgiens-dentistes libéraux. Sciences du Vivant [q-bio]. 2024. dumas-04681578

HAL Id: dumas-04681578

<https://dumas.ccsd.cnrs.fr/dumas-04681578v1>

Submitted on 29 Aug 2024

HAL is a multi-disciplinary open access archive for the deposit and dissemination of scientific research documents, whether they are published or not. The documents may come from teaching and research institutions in France or abroad, or from public or private research centers.

L'archive ouverte pluridisciplinaire **HAL**, est destinée au dépôt et à la diffusion de documents scientifiques de niveau recherche, publiés ou non, émanant des établissements d'enseignement et de recherche français ou étrangers, des laboratoires publics ou privés.

IMPORTANT : OBLIGATIONS DE LA PERSONNE CONSULTANT CE DOCUMENT

Conformément au *Code de la propriété intellectuelle*, nous rappelons que le document est destiné à un **usage strictement personnel**. Les "analyses et les courtes citations justifiées par le caractère critique, polémique, pédagogique, scientifique ou d'information" sont autorisées sous réserve de mentionner les noms de l'auteur et de la source (article L. 122-4 du *Code de la propriété intellectuelle*). Toute autre représentation ou reproduction intégrale ou partielle, faite sans le consentement de l'auteur ou de ses ayants droit, est illicite.

De ce fait, nous vous rappelons notamment que, **sauf accord explicite** de l'auteur de la thèse ou du mémoire, **vous n'êtes pas autorisé** à rediffuser ce document sous quelque forme que ce soit (impression papier, transfert par voie électronique, ou autre). Tout contrevenant s'expose aux peines prévues par la loi.

NANTES UNIVERSITE
UNITE DE FORMATION ET DE RECHERCHE D'ODONTOLOGIE

2024

**L'ANESTHESIE DU NERF ALVEOLAIRE INFERIEUR : ENQUETE DE PRATIQUE
AUPRES DE CHIRURGIENS-DENTISTES LIBERAUX**

THESE POUR LE DIPLÔME D'ETAT
DE DOCTEUR EN CHIRURGIE DENTAIRE

Présentée et soutenue publiquement par
POIRIER Erwann

Le 18 juin 2024 devant le jury ci-dessous



Présidente : Mme. Le Professeur CHAUX Anne-Gaëlle

Assesseur : M. Le Docteur PRUD'HOMME Tony

Assesseur : Mme. Le Docteur LEROY Camille

Assesseur : M. Le Docteur REMAUD Thomas

Directrice de thèse : Mme. Le Professeur CHAUX Anne-Gaëlle

 Nantes Université	Présidente Pr. BERNAULT Carine
 Pôle Santé UFR Odontologie	Doyen Pr. SOUEIDAN Assem
	Vice-Doyens Pr GAUDIN Alexis (1 ^{er} vice-doyen) Pr LE GUEHENNEC Laurent (Pédagogie) Pr LESCLOUS Philippe (Recherche)

Professeurs des Universités - Praticiens Hospitaliers (x11)	
ALLIOT-LICHT Brigitte AMOURIQ Yves CHAUX Anne-Gaëlle GAUDIN Alexis LABOUX Olivier LE GUEHENNEC Laurent	LESCLOUS Philippe LOPEZ Serena PEREZ Fabienne SOUEIDAN Assem WEISS Pierre

Professeur des Universités (x1)
BOULER Jean-Michel

Maitre de conférences (x1)
VINATIER Claire

Professeur Emérite (x1)
GIUMELLI Bernard

Enseignants Associés (x3)	
GUIHO Romain (Professeur Associé) LOLAH Aoula (MCU Associé)	AMICHIA ALLOH Yomin Cécile (Assistante Associée)

Maitres de conférences des Universités - Praticiens Hospitaliers (x20)	Chef de Clinique des Universités - Assistant des Hôpitaux des (x14)
AMADOR DEL VALLE Gilles ARMENGOL Valérie BLERY Pauline BODIC François CLOITRE Alexandra DAJEAN-TRUDAUD Sylvie ENKEL Bénédicte HASCOET Emilie HOORNAERT Alain HOUCHMAND-CUNY Madline JORDANA Fabienne MAITRE Yoann NIVET Marc-Henri PRUD'HOMME Tony RENARD Emmanuelle RENAUDIN Stéphane RETHORE Gildas SERISIER Samuel STRUILLOU Xavier VERNER Christian	BECHINA Camille BLEU Oriane CETINKAYA Volkan EVRARD Lucas HEMMING Cécile IBN ATTYA Zakarie LEROY Camille LIEPPE Thibault LUCAS Juliette MORCEL Marion PREVOT Diane QUEMARD Valentin QUINSAT Victoire Eugenie REMAUD Thomas

Praticiens Hospitaliers Universitaires
CLOUET Roselyne

Praticiens Hospitaliers	
DUPAS Cécile	HYON Isabelle

Par délibération, en date du 6 Décembre 1972, le conseil de la Faculté de Chirurgie Dentaire a arrêté que les opinions émises dans les dissertations qui lui seront présentées doivent être considérées comme propres à leurs auteurs et qu'il n'entend leur donner aucune approbation, ni improbation

A Madame le Professeur CHAUX Anne-Gaëlle

- Habilitée à diriger les recherches
- Professeur des Universités
- Praticien Hospitalier
- Docteur de l'Université de Grenoble
- Département de Chirurgie Orale

-NANTES-

Je tiens par la présente à vous exprimer ma profonde gratitude pour le soutien indéfectible, la guidance précieuse et l'engagement inestimable dont vous avez fait preuve tout au long de cette période consacrée à la réalisation de ma thèse.

Votre expertise, votre disponibilité et votre bienveillance ont été des piliers essentiels qui m'ont permis de naviguer avec assurance à travers les défis et les exigences de ce projet.

Je saisis cette occasion pour vous exprimer toute ma reconnaissance et mon admiration pour votre dévouement exemplaire envers l'excellence académique et la formation des étudiants.

Je vous prie d'agréer, Madame l'expression de ma plus haute considération.

A Monsieur le Docteur PRUD'HOMME Tony

- Maître de Conférences des Universités
- Praticien Hospitalier
- Docteur de l'Université de Nantes
- Département d'Odontologie Pédiatrique

-NANTES-

Je tiens à vous adresser mes plus sincères remerciements pour avoir accepté de faire partie du jury de ma thèse et pour le soutien que vous m'avez accordé tout au long de mon parcours en clinique.

Votre expertise et votre engagement ont été des atouts majeurs dans l'évaluation de mon travail. Votre présence au sein du jury a été pour moi un honneur et une source de confiance supplémentaire dans la qualité de mon travail.

De plus, votre encadrement en clinique a été d'une importance capitale pour mon développement professionnel. Vos conseils éclairés, votre disponibilité et votre encouragement ont été des éléments déterminants dans ma formation et dans ma progression en tant que praticien.

A Madame le Docteur LEROY Camille

- Chef de Clinique des Universités – Assistant Hospitalier
- Département de Chirurgie Orale

-NANTES-

Je tiens à vous adresser mes sincères remerciements pour avoir accepté de faire partie du jury chargé d'évaluer ma thèse.

Votre présence parmi les membres du jury a été pour moi un privilège et une source de motivation supplémentaire. Je vous suis profondément reconnaissant pour le temps et l'attention que vous avez consacrés à l'examen de mon travail.

A Monsieur le Docteur REMAUD Thomas

- Chef de Clinique des Universités – Assistant Hospitalier
- Département de Dentisterie Restauratrice et d'Endodontie

-NANTES-

Je tiens également à vous adresser, Dr REMAUD mes plus sincères remerciements pour avoir accepté de faire partie du jury chargé d'évaluer ma thèse.

Je suis également profondément reconnaissant pour le soutien précieux que vous m'avez accordé en clinique.

Votre soutien indéfectible, tant sur le plan académique que professionnel, a été d'une valeur inestimable pour moi, et je tiens à vous exprimer toute ma gratitude pour votre contribution à mon parcours.

Table des matières

I.	Introduction.....	9
1.	Anatomie.....	9
a.	Le nerf alvéolaire inférieur.....	9
b.	Le foramen mandibulaire.....	11
2.	Indications.....	11
3.	Contre-indications.....	13
4.	Avantages.....	13
5.	Inconvénients.....	14
6.	Les différentes techniques.....	15
a.	La technique à l'épine de Spix.....	15
b.	La Technique de Gow-Gates.....	16
c.	La technique de Vazirani-Akinosi.....	18
II.	Matériel et méthode.....	20
1.	Population.....	20
2.	Le questionnaire.....	20
3.	Diffusion.....	21
III.	Résultats.....	22
IV.	Discussion.....	33
1.	Proportion de la pratique.....	33
2.	Type d'anesthésie – concentration en vasoconstricteur.....	33
3.	Pour quels types de soins ?.....	35
4.	Les échecs.....	35
5.	Les risques.....	37
6.	Les contre-indications.....	38
7.	La formation.....	38
V.	Conclusion.....	42
VI.	Références.....	43

L'anesthésie du nerf alvéolaire inférieur : enquête sur les pratiques (auprès de chirurgiens-dentistes)

I. Introduction

L'anesthésie du nerf alvéolaire inférieur est une anesthésie loco-régionale couramment utilisée en pratique régulière. Cette anesthésie, aussi vulgairement appelée tronculaire fournit une anesthésie temporaire suffisante pour un certain nombre d'actes quotidiens. Le but est de bloquer le signal sensitif efférent. La technique consiste à insérer une aiguille dans la zone du foramen mandibulaire situé à la lingula pour déposer une solution d'anesthésique local près de l'entrée du nerf dans le canal alvéolaire inférieur.(1)

Une structure anatomique essentielle dans la zone d'insertion est le plexus ptérygoïdien, qui se situe en arrière et au-dessus du foramen mandibulaire. L'échec technique de l'anesthésie du nerf alvéolaire inférieur est principalement dû à une identification (2) incorrecte des repères anatomiques et non à une variation anatomique.(3) Le taux d'échec est rapporté à environ 15% à 20%.(4)

1. Anatomie

a. Le nerf alvéolaire inférieur

Le nerf mandibulaire est la troisième division du nerf trijumeau (nerf crânien V, division V3). Il quitte le crâne par le foramen ovale à la base du crâne, se divisant en branches antérieure et postérieure. Le tronc principal du nerf mandibulaire donne une branche qui alimente le muscle ptérygoïdien médial et une branche méningée.

La division antérieure du nerf mandibulaire contient principalement des fibres motrices qui alimentent les muscles temporal, ptérygoïde latéral et masséter. Une branche sensorielle, le nerf buccal long, émerge de la division antérieure.

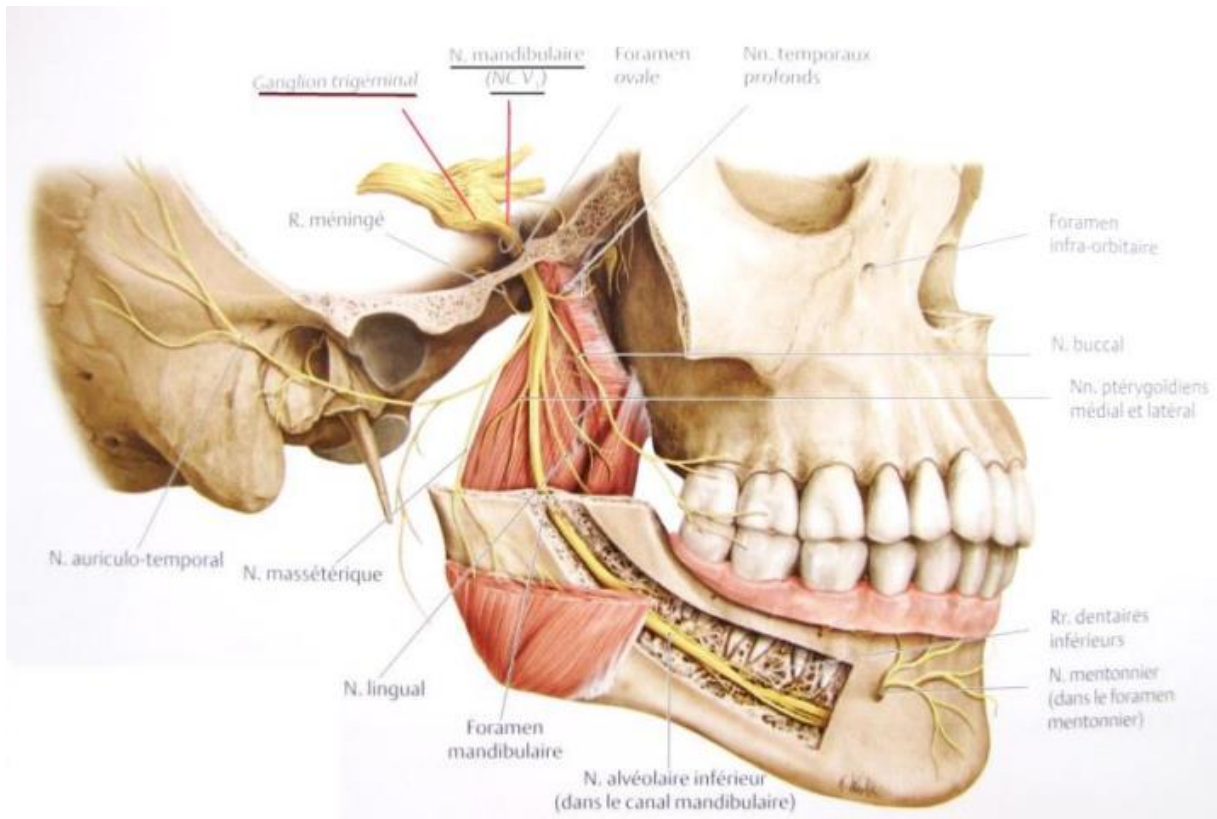


Figure 1 : Nerf mandibulaire (V3), la mandibule a été partiellement ouverte et réséquée, et l'arcade zygomatique excisée (5)

La division postérieure est principalement sensorielle, donnant naissance aux nerfs auriculo-temporal, lingual et alvéolaire inférieur. Avant d'entrer dans le foramen mandibulaire, le nerf alvéolaire inférieur donne une branche au muscle mylohyoïdien ; le nerf entre ensuite dans le canal alvéolaire inférieur qui chemine en position inférieure de la mandibule sous les racines des dents mandibulaires et se termine en deux branches terminales, les nerfs incisif et mental.

b. Le foramen mandibulaire

Pour obtenir une anesthésie du nerf alvéolaire inférieur efficace et confortable pour le patient, la solution anesthésique doit être déposée près du nerf, avant qu'il ne pénètre dans le foramen mandibulaire, au niveau de l'espace ptérygomandibulaire. Cet espace est limité à l'intérieur et en dessous par le muscle ptérygoïdien médial, latéralement par la face interne de la branche mandibulaire. La parotide limite cet espace vers l'arrière tandis qu'à l'avant, le muscle buccinateur et le muscle constricteur pharyngé supérieur se rejoignent pour former une jonction fibreuse, le raphé ptérygomandibulaire.

Cependant le repérage de cette zone (espace ptérygomandibulaire) n'est pas aisé et semble varier d'un individu à un autre.(6)

2. Indications

L'anesthésie du nerf alvéolaire inférieur présente une importance significative à plusieurs niveaux. En effet, lors de la réalisation d'un soin dentaire, la gestion efficace de la douleur du patient revêt une importance capitale et constitue le premier aspect clinique à aborder. (7)

Lors d'une anesthésie du nerf alvéolaire inférieur (ANAI), la zone anesthésiée comprend principalement les structures suivantes du côté où l'injection est administrée :

- Les dents inférieures de la mâchoire, y compris les dents molaires, prémolaires et éventuellement les incisives inférieures.
- Les gencives adjacentes aux dents inférieures.
- La muqueuse buccale de la partie inférieure de la bouche du même côté.
- Les tissus environnants, tels que les muscles et les ligaments de la mâchoire inférieure.

En fonction de la diffusion de l'anesthésique local, l'anesthésie peut également s'étendre à d'autres zones innervées par le nerf alvéolaire inférieur, telles que :

- La lèvre inférieure du même côté.
- Le menton.
- La langue du côté où l'injection est réalisée.

Il est à noter que l'étendue précise de l'anesthésie peut varier en fonction de plusieurs facteurs, notamment la technique d'administration de l'anesthésique, la dose utilisée, la concentration de l'anesthésique, et les variations anatomiques individuelles du patient.

L'utilisation de l'anesthésie du nerf alvéolaire inférieur (ANAI) est particulièrement intéressante lorsqu'il s'agit d'effectuer plusieurs interventions dans une même zone anatomique, que ce soit pour des traitements conservateurs, chirurgicaux ou parodontaux. Cette approche offre plusieurs avantages significatifs dans ces situations. En premier lieu, elle permet d'assurer une analgésie adéquate sur une vaste zone, ce qui garantit un confort optimal pour le patient pendant les soins multiples. De plus, l'ANAI offre une analgésie prolongée, ce qui permet de maintenir l'absence de douleur tout au long des différents traitements effectués dans le même secteur buccal. En outre, cette technique réduit la nécessité de multiples injections anesthésiques, ce qui simplifie le processus pour le praticien et améliore l'expérience globale du patient en limitant les sensations d'inconfort liées aux injections répétées. En résumé, l'utilisation de l'ANAI dans le cadre de traitements multiples dans un même secteur représente une approche efficace pour assurer le confort du patient et optimiser les résultats cliniques. (8)

3. Contre-indications

Les contre-indications à la réalisation d'une ANAI comprennent une infection ou une inflammation aiguë au niveau du site de pénétration de l'aiguille (ce qui est rare), ainsi que les patients qui sont plus susceptibles de se mordre la lèvre ou la langue encore engourdis une fois le traitement terminé.(8)

D'après la SFCO, les patients présentant un risque hémorragique, tels que ceux souffrant de troubles de la coagulation sanguine ou prenant des anticoagulants, sont contre-indiqués pour recevoir une anesthésie loco-régionale bilatérale et donc celle du nerf alvéolaire inférieur. La réalisation d'une ANAI est quant à elle déconseillée. Cette procédure comporte un risque accru de saignement prolongé ou de complications hémorragiques, car elle implique l'insertion d'une aiguille à proximité du plexus vasculaire qui accompagne le nerf mandibulaire (V.3) dans son trajet. Par conséquent, une évaluation approfondie de l'état de coagulation du patient et une prise en compte de ses antécédents médicaux sont essentielles avant de procéder à cette anesthésie. Dans de tels cas, des alternatives d'anesthésie ou des précautions spéciales peuvent être envisagées pour assurer la sécurité et le bien-être du patient pendant le traitement dentaire. (9)

4. Avantages

Un avantage de l'ANAI réside dans sa capacité à fournir une anesthésie étendue et durable grâce à une seule injection. Cette caractéristique est particulièrement bénéfique lorsqu'il est nécessaire d'effectuer des interventions sur une vaste zone dentaire, comme lors du traitement de tout un quadrant buccal. En administrant une seule injection, l'anesthésie peut couvrir plusieurs dents et les structures adjacentes, offrant ainsi un contrôle efficace de la douleur pendant une période prolongée, ce qui améliore le confort du patient et facilite le travail du praticien. Cela évite également la nécessité de multiples injections et réduit le temps nécessaire pour l'administration de l'anesthésie, ce qui est avantageux tant pour le patient que pour le praticien.(8)

5. Inconvénients

Cette technique d'anesthésie présente plusieurs inconvénients à prendre en considération. Tout d'abord, bien que la capacité de cette méthode à anesthésier une large zone puisse initialement sembler avantageuse, elle peut s'avérer peu adaptée pour des procédures dentaires ciblées ou isolées. Par conséquent, l'administration de l'anesthésie du nerf alvéolaire inférieur (ANAI) est généralement déconseillée dans de tels cas, car elle peut entraîner une perte de sensibilité excessive et inutile dans des zones non pertinentes.

Deuxièmement, les repères anatomiques intra-oraux utilisés pour guider l'insertion de l'aiguille et l'administration de l'anesthésique ne sont pas toujours parfaitement fiables. Les variations anatomiques individuelles ainsi que les différences dans la morphologie osseuse et tissulaire peuvent rendre difficile la localisation précise des structures nerveuses cibles, ce qui peut compromettre l'efficacité de l'anesthésie et accroître le risque d'échec de la procédure.

Enfin, il est important de noter qu'une anesthésie étendue du nerf alvéolaire inférieur peut s'accompagner d'une perte de sensibilité de la lèvre inférieure homolatérale et de la langue. Pour certains patients, cela peut être inconfortable car cela peut interférer avec leur capacité à parler, manger ou boire normalement. De plus, cette perte de sensibilité peut augmenter le risque de blessures auto-infligées, telles que des morsures accidentelles de la lèvre ou de la langue, ce qui nécessite une vigilance particulière de la part du praticien lors de la réalisation de la procédure d'anesthésie. (10) Ainsi, Il est largement admis que, dans la plupart des situations, il est déconseillé d'administrer simultanément deux anesthésies tronculaires chez un même patient.

6. Les différentes techniques

a. La technique à l'épine de Spix

La technique d'anesthésie du nerf alvéolaire inférieur est dite « tronculaire à l'épine de Spix » où la solution anesthésique est déposée dans l'espace ptérygomandibulaire, en contact avec la face médiale de la branche mandibulaire, en arrière de la lingula, avant que le nerf ne pénètre dans le canal mandibulaire. Chez l'adulte, il convient d'insérer l'aiguille 1cm au-dessus du plan d'occlusion, au milieu d'un triangle délimité distalement par le processus coronoïde et médialement par le ligament ptérygomandibulaire. (11)

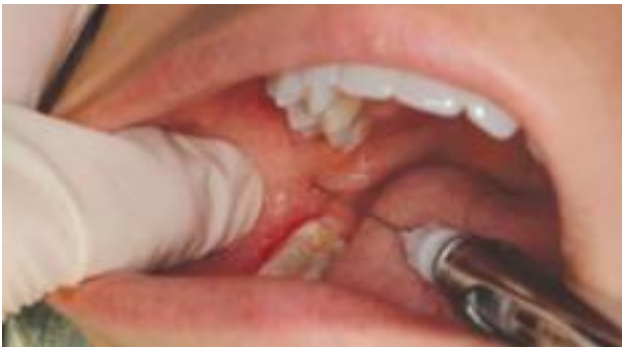

Figure 2 : Repérage du point d'insertion à trois quarts de la distance antéropostérieure de l'encoche coronoïde au raphé ptérygomandibulaire. (8)

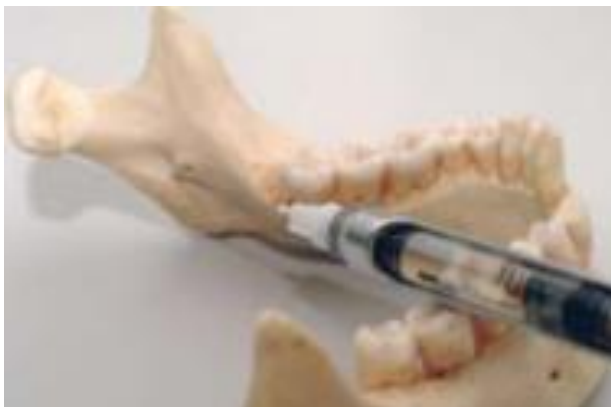

Figure 3 : Positionnement de l'aiguille et de la seringue lors de l'injection de la solution. (12)

Deux autres techniques sont également mentionnées dans la littérature : la technique de Gow-Gates et la technique de Vazirani-Akinosi.

b. La Technique de Gow-Gates

George A.E. Gow-Gates a introduit une nouvelle technique d'anesthésie mandibulaire en 1973. L'injection utilise des repères extra-oraux et le site visé pour la dépose de la solution anesthésique est le col du condyle mandibulaire. (13)

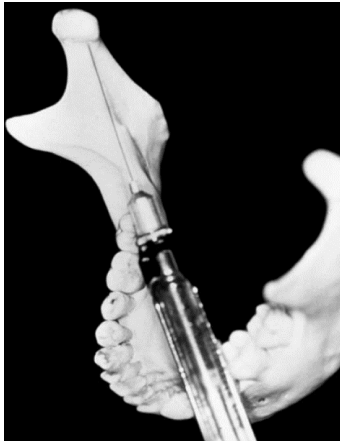


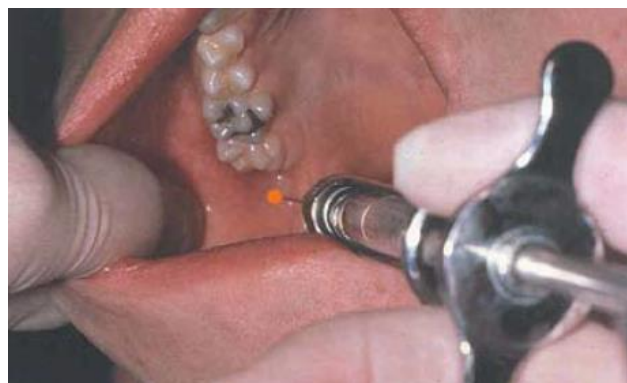Figure 4 : Zone cible de dépose de l'anesthésique pour la technique de Gow-Gates se situant à la bordure antéro-médiale de la tête condylienne mandibulaire, juste en dessous de l'insertion du muscle ptérygoïdien latéral.

(14)

Tout d'abord, le praticien identifie l'incisure intertragique de l'oreille (entre le tragus et l'antitragus) et la commissure des lèvres comme points de repère extraoraux. L'anesthésie doit être administrée avec la bouche la plus ouverte possible, car lors de l'ouverture, le condyle mandibulaire avance, se rapprochant du tronc nerveux mandibulaire (V3). Ainsi, en anesthésiant dans la zone antéro-médiale du condyle (figure 4), la solution anesthésique est déposée au plus près de cette région. En revanche, si le patient a la bouche plus fermée, le condyle recule, s'éloignant par conséquent du V3.

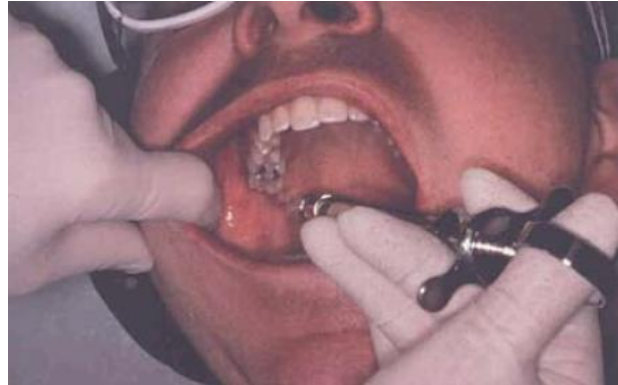Après avoir pris les repères de l'orientation de l'aiguille et de la seringue, l'aiguille est placée juste en dessous de la cuspide mésio-linguale de la deuxième molaire maxillaire afin d'évaluer la coordonnée verticale approximative pour le site d'injection. Ensuite, l'aiguille est repositionnée en distal à la deuxième molaire maxillaire (figure 5). (13)

Figure 5 : Localisation du point de pénétration de l'aiguille en distal de la seconde molaire maxillaire. (14)



Le point d'injection est donc repéré. La seringue est maintenue au-dessus de la région canine-prémolaire mandibulaire du côté opposé, alignant ainsi l'angle de la seringue avec une ligne reliant la commissure et l'incisure intertragique. L'aiguille est insérée parallèlement à cette ligne déterminée, puis progressivement avancée jusqu'à ce qu'elle entre en contact osseux avec le col du condyle. En moyenne, la profondeur de pénétration est d'environ 25 mm (figure 6). (14)

Figure 6 : Orientation et position de la seringue lors de l'injection. (14)



Lors de la réalisation de cette anesthésie, la solution est déposée de manière très proche du tronc nerveux du V3, avant sa division, c'est pourquoi la technique de Gow-Gates bloque pratiquement toute la diffusion du nerf mandibulaire. Cette méthode se traduit également rarement par une aspiration positive car le paquet vasculo-nerveux se trouve plus en-dessous de cette zone et n'est pas dépendante de l'anatomie de la partie inférieure du ramus mandibulaire, du foramen mandibulaire et de la lingula qui posent problème lors d'une ANAI « à l'épine de Spix ». (15)

Cependant, un inconvénient reconnu de la technique de Gow-Gates est l'installation plus lente de l'anesthésie, qui peut prendre de cinq à sept minutes.(16)

c. La technique de Vazirani-Akinosi

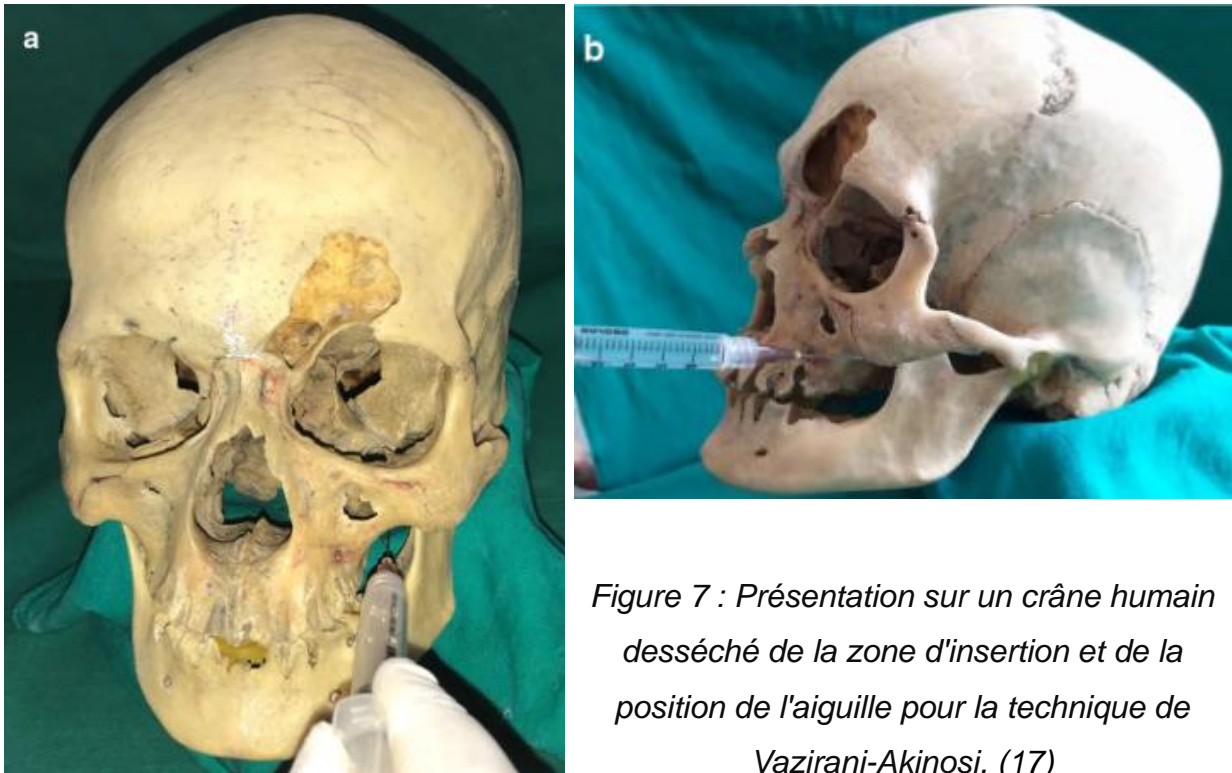


Figure 7 : Présentation sur un crâne humain desséché de la zone d'insertion et de la position de l'aiguille pour la technique de Vazirani-Akinosi. (17)

La technique décrite par Vazirani-Akinosi présente un intérêt chez des patients présentant des limitations de l'ouverture buccale ou très anxieux (pouvant fermer la bouche sur la seringue par exemple). En effet cette anesthésie du NAI va se réaliser patient bouche fermée.

Le repère anatomique crucial pour guider l'orientation de la seringue lors de cette technique est localisé le long de la jonction muco-gingivale de la deuxième molaire maxillaire. L'aiguille doit être parallèle à cette même ligne.

La seringue est poussée vers l'arrière du patient, tandis que l'aiguille pénètre dans les tissus mous situés entre le corps de la mandibule et la tubérosité maxillaire. La pénétration de l'aiguille se fait à une profondeur d'environ 2,5 cm à 3 cm à partir du point d'insertion initial. (17)

Après avoir inséré l'aiguille à l'emplacement désiré, deux aspirations sont effectuées pour vérifier si l'aiguille est dans un vaisseau sanguin ou non. Si l'aspiration était négative alors l'injection était réalisée lentement à un débit de 1 ml/min.(16)

Tout comme la technique de Gow-Gates, le bloc de Vazirani-Akinosi délivre l'anesthésie de manière plus proximale que le bloc conventionnel, ce qui permet une zone plus étendue d'anesthésie et réduit les risques d'échecs dues à une innervation accessoire. (18)

II. Matériel et méthode

Nous avons mené une enquête auprès de chirurgiens-dentistes pour comprendre en détail la manière dont l'anesthésie du nerf alvéolaire inférieure (ANAI) était réalisée. Cette démarche faisait suite à une expérience complexe survenue après cette anesthésie, ce qui m'a conduit à rechercher une meilleure compréhension des pratiques actuelles et des risques.

L'objectif était de recueillir des informations sur les techniques et les protocoles utilisés dans la réalisation de l'ANAI afin d'identifier d'éventuelles lacunes ou points d'amélioration dans la formation des professionnels de santé. En examinant de près les méthodes existantes, j'ai cherché à trouver des moyens de renforcer et d'améliorer la formation dans ce domaine spécifique de l'anesthésie dentaire.

Afin de faciliter l'organisation de méthodologie d'analyse de l'enquête, nous avons utilisé la Checklist for Reporting Results of Internet E-Surveys(19).

Voir annexe 2

1. Population

La population étudiée était une cohorte de chirurgiens-dentistes libéraux.

2. Le questionnaire

L'enquête a été effectuée via un questionnaire. Il se composait de 17 questions (avec des questions adaptées en fonction des réponses données précédemment), portant sur la fréquence de réalisation, sur la nature des soins pour laquelle l'anesthésie est réalisée.

Le questionnaire complet est disponible en annexe 1.

3. Diffusion

Nous avons sollicité le réseau ReCOL (Recherche Clinique en Odontologie Libérale) afin de diffuser notre questionnaire. Il s'en est suivi une période d'échange avec leur équipe. Nous avons donc mis au point le questionnaire sur la plateforme Survey Monkey. Afin d'améliorer la diffusion et de « promouvoir » nos questionnaires, il nous a été demandé de réaliser une courte vidéo pour demander aux praticiens libéraux de répondre. A l'issue de la réalisation de cette vidéo mon questionnaire a été publié et diffusé sur le site internet de ReCOL ainsi que sur leurs différents réseaux sociaux (Facebook et Instagram). Le questionnaire a commencé à être diffusé le 5 juin 2023 et a été fermé le 28 juillet.

Afin d'analyser les données recueillies, nous allons exposer les résultats du questionnaire sous forme de statistiques descriptives.

III. Résultats

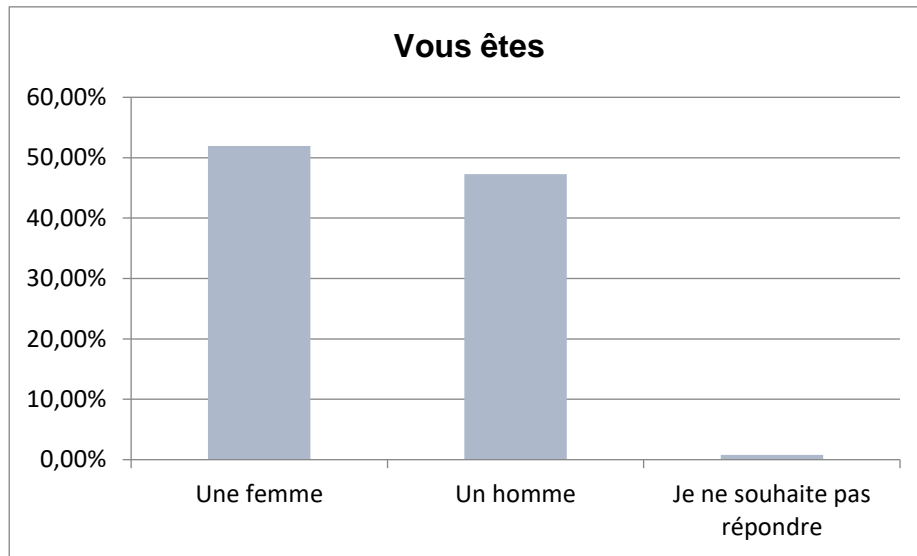


Figure 8 : Question n°1 : Répartition femme/homme au sein de la population de l'étude

La population étudiée était composée à 52% de femmes et à 48% d'hommes.

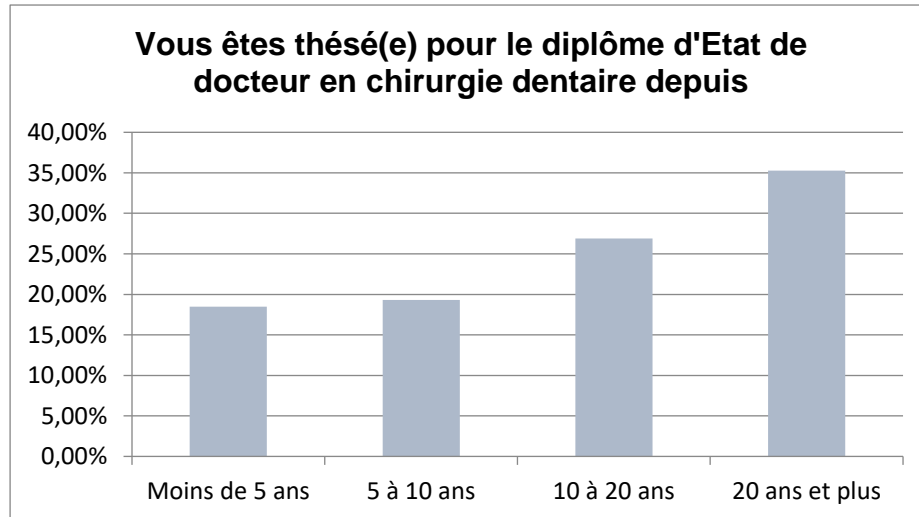


Figure 9 : Question n°2 : Répartition des Chirurgiens-dentistes en fonction de leur expérience

La majorité population interrogée avait une expérience supérieure à 10 ans d'exercice.

La médiane d'âge des répondants était située entre 10 et 20 ans d'exercice depuis leur diplôme.

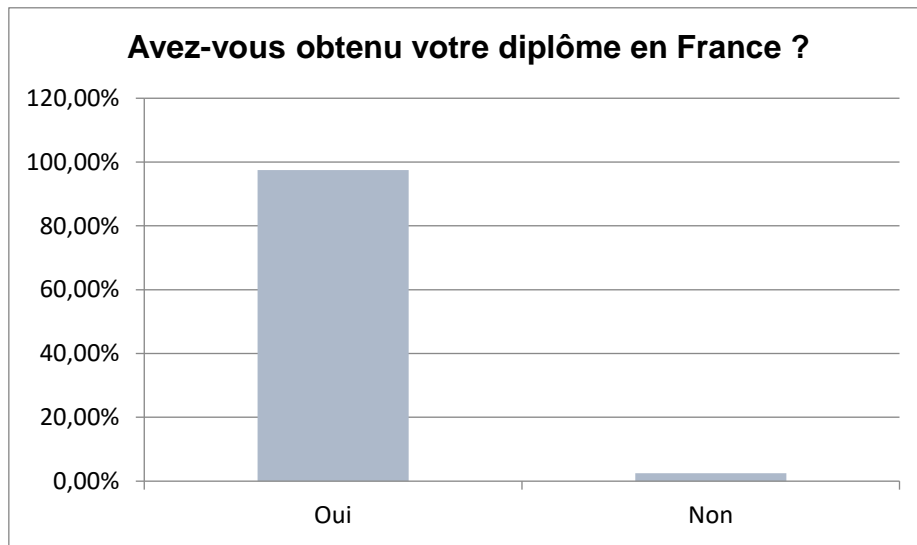


Figure 10 : Question n°3 : Pays d'obtention du diplôme de Chirurgien-dentiste

La grande majorité des sondés avaient obtenu leur diplôme en France.

3 répondants avaient obtenu leur diplôme à l'étranger (1 en Espagne et 2 en Roumanie)

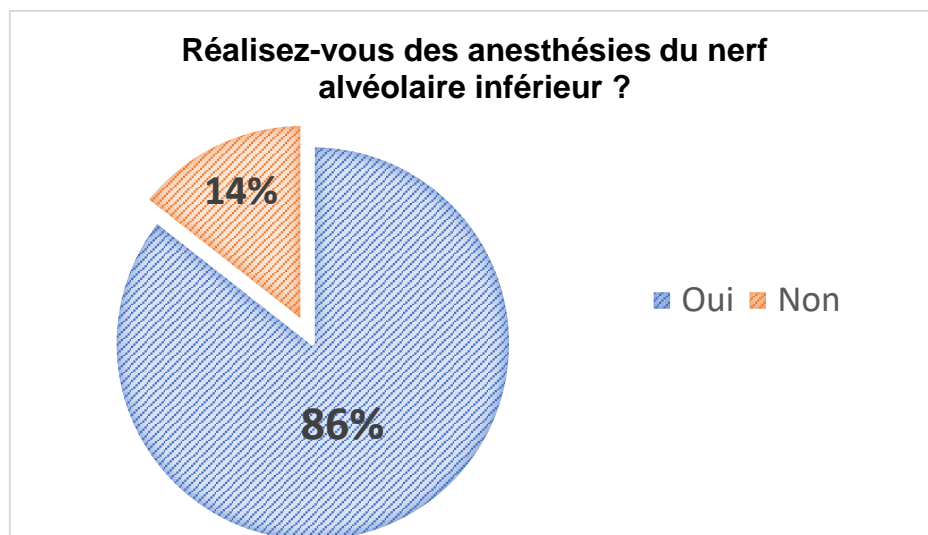


Figure 11 : Question n°4 : Proportion de sondés sur la réalisation de l'ANAI

L'ANAI paraît être une technique rependue puisque 86% des chirurgiens-dentistes réalisaient des tronculaires.

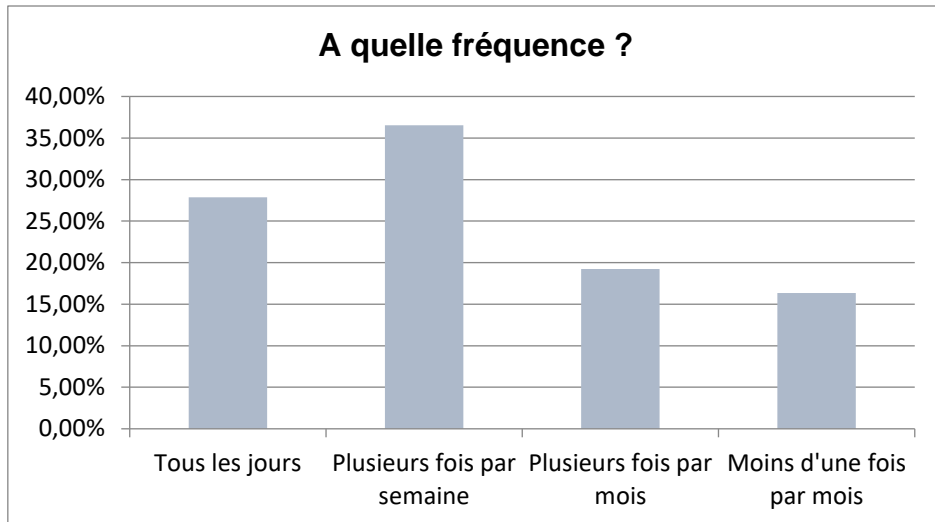


Figure 12 : Question n°5 : Fréquence de réalisation d'ANAI au cabinet dentaire

Parmi les chirurgiens-dentistes qui pratiquaient l'anesthésie du nerf alvéolaire inférieur, 64% en faisaient au moins plusieurs fois par semaine.

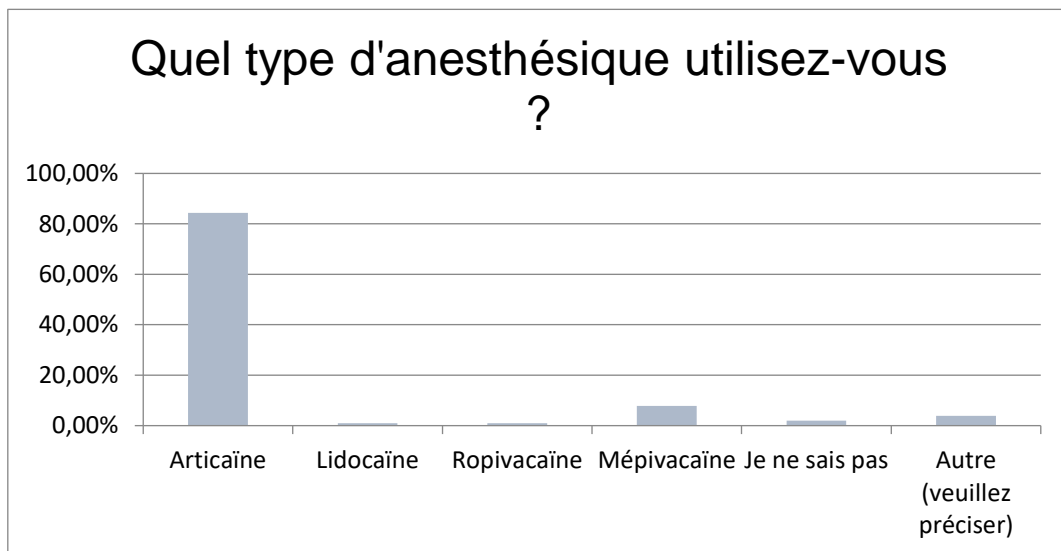


Figure 13 : Question n°6 : Type de molécule anesthésique utilisée par les chirurgiens-dentistes

Avec près de 85% des réponses, l'articaïne était la molécule anesthésique la plus fréquemment utilisée. Parmi les autres molécules on retrouvait la mépivacaïne (8%), et d'autre comme la lidocaïne ou la ropivacaïne.

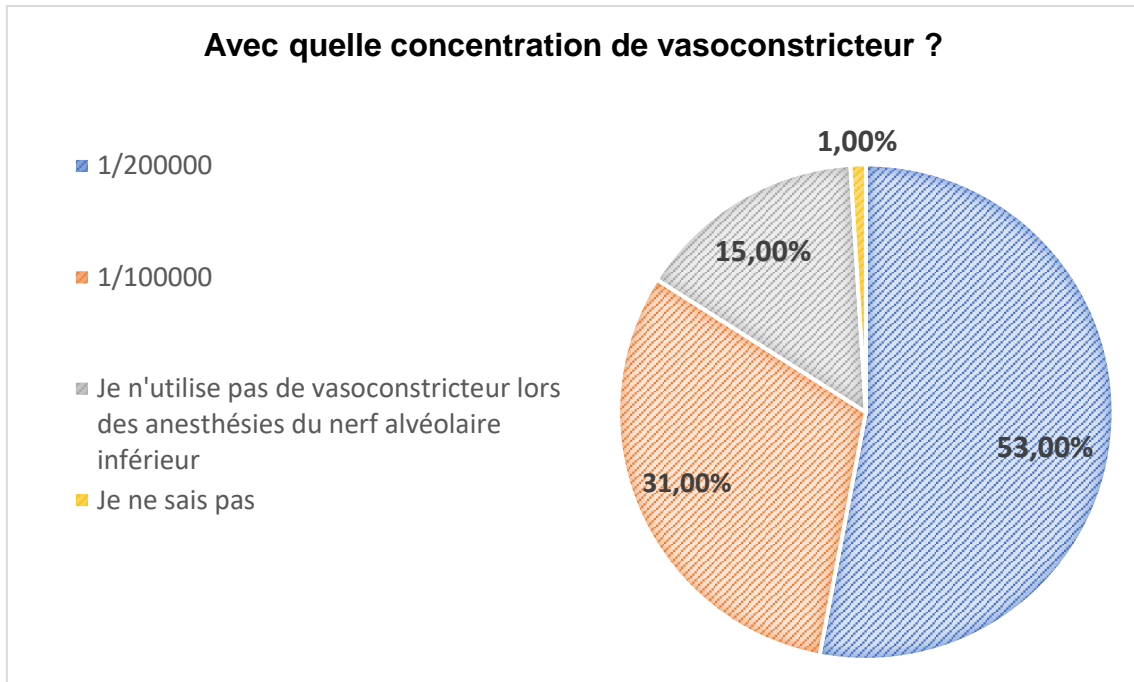


Figure 14 : Question n°7 : Utilisation ou non de vasoconstricteurs et leurs concentrations

La majorité des chirurgiens-dentistes répondants utilisaient des vasoconstricteurs (84%) dont plus de 6 praticiens sur 10 qui utilisaient du 1/200.

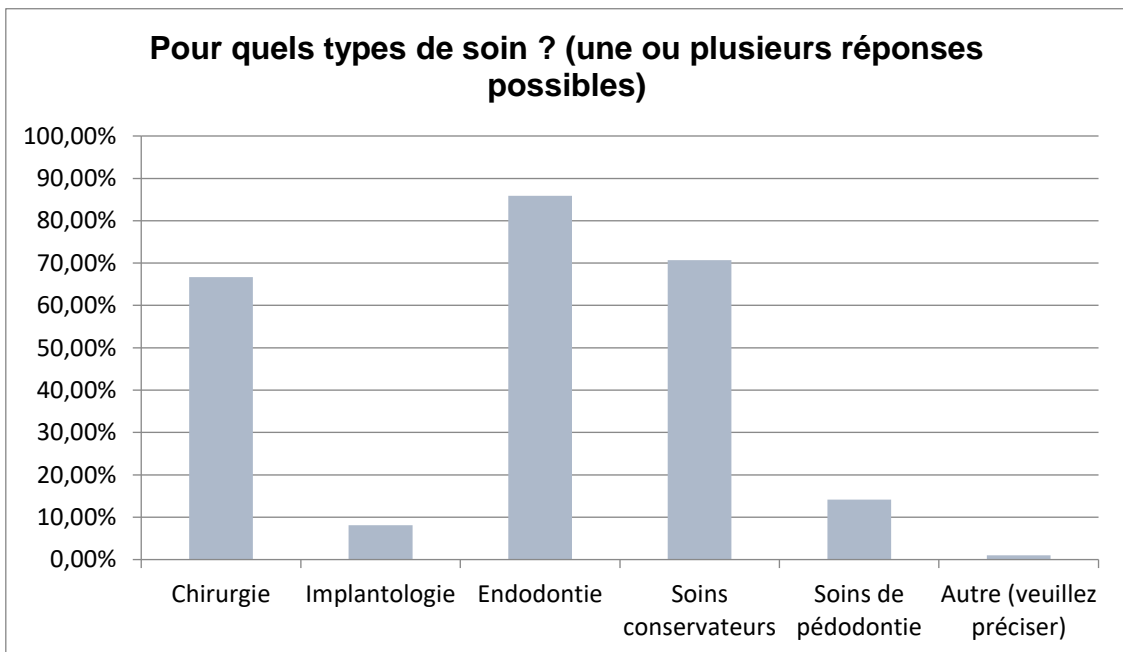


Figure 15 : Question n° 8 : Répartition des types de soins associés à l'ANAI

Les traitements d'endodontie étaient les plus fréquemment associés à l'utilisation de l'anesthésie tronculaire, suivis par les soins conservateurs et la chirurgie, avec des taux de recours respectifs de 84%, 71% et 67%.

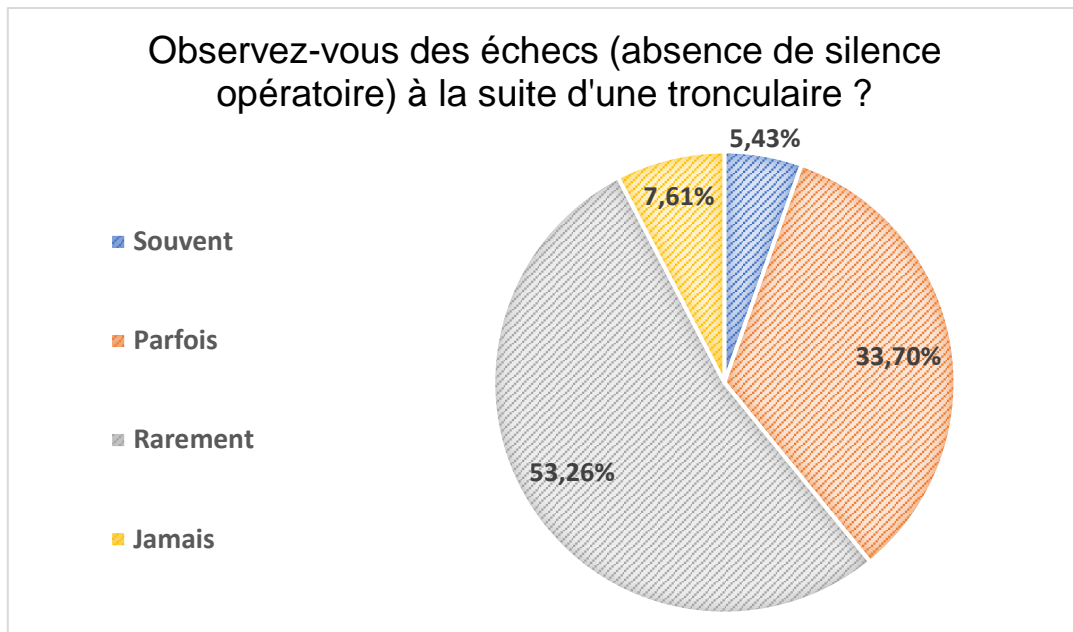


Figure 16 : Question n° 9 : Fréquence de survenue d'échec d'anesthésie du nerf alvéolaire inférieur

Le succès de l'ANAI était assez élevé, avec seulement 5,43% des répondants qui observaient souvent des échecs d'anesthésie.

On peut aussi comprendre que 92% des chirurgiens-dentistes avaient des échecs lors de l'anesthésie tronculaire.

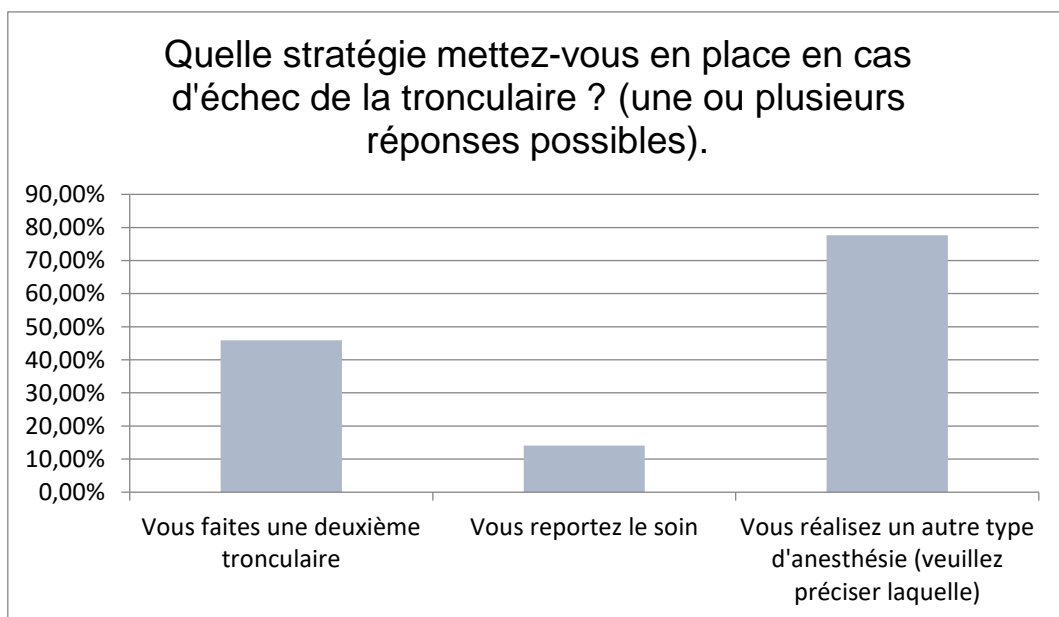


Figure 17 : Question n° 10 : Conduite tenue face à un échec d'ANAI

44% des chirurgiens-dentistes confrontés à un échec de la tronculaire réalisaient une seconde anesthésie tronculaire.

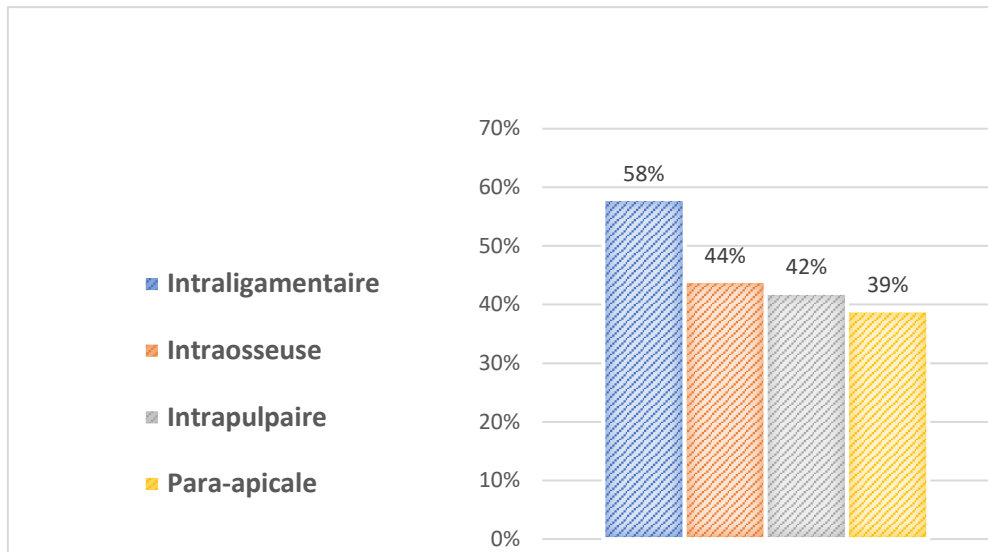


Figure 18 : Autres types d'anesthésies pratiquées par les chirurgiens-dentistes après un échec de l'ANAI

Dans les alternatives proposées, une majorité de chirurgiens-dentistes proposaient l'anesthésie intra-ligamentaire (58%), l'anesthésie intra-osseuse, l'anesthésie intra-pulpaire et l'anesthésie para-apicale (aux alentours de 40%)

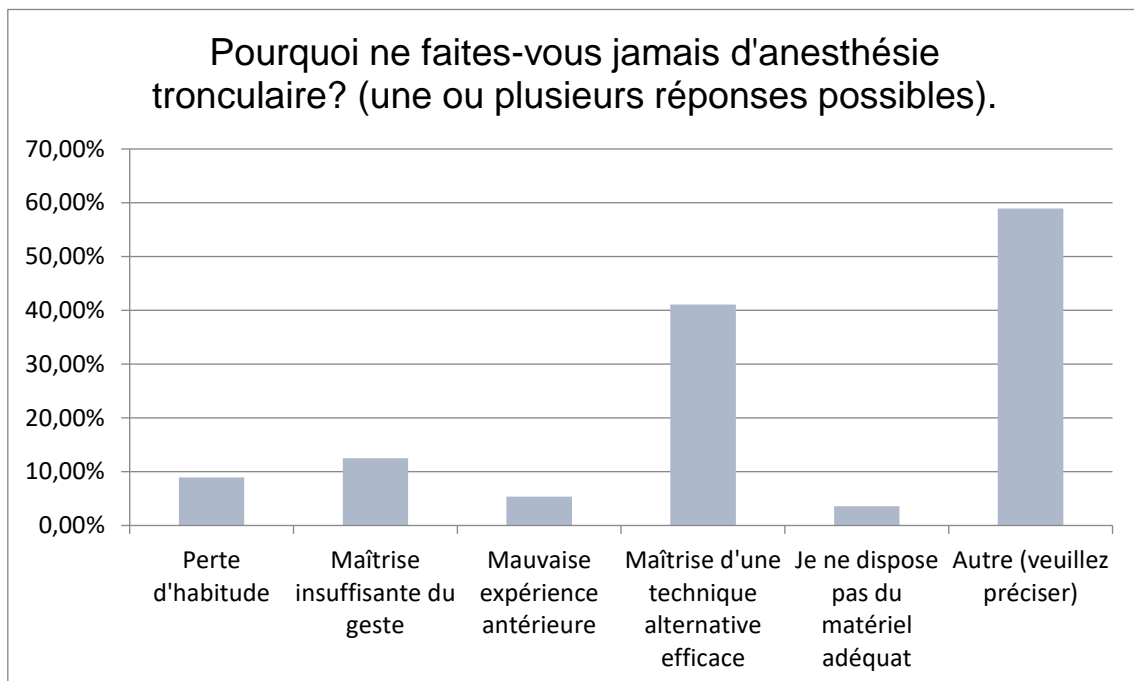


Figure 19 : Question n° 5bis : Raisons donnés par les chirurgiens-dentistes sur la non-réalisation d'ANAI en pratique courante

Lorsqu'on s'intéressait aux praticiens qui ne pratiquaient pas la tronculaire, on constatait que la plupart ne la faisaient pas car ils maîtrisaient une autre technique efficace. Mais on remarquait aussi que 25 % ne la faisaient pas car ils n'avaient pas une maîtrise suffisante du geste, ou qu'ils avaient perdu l'habitude, ou encore qu'ils avaient eu une mauvaise expérience lors de la réalisation de cette anesthésie.

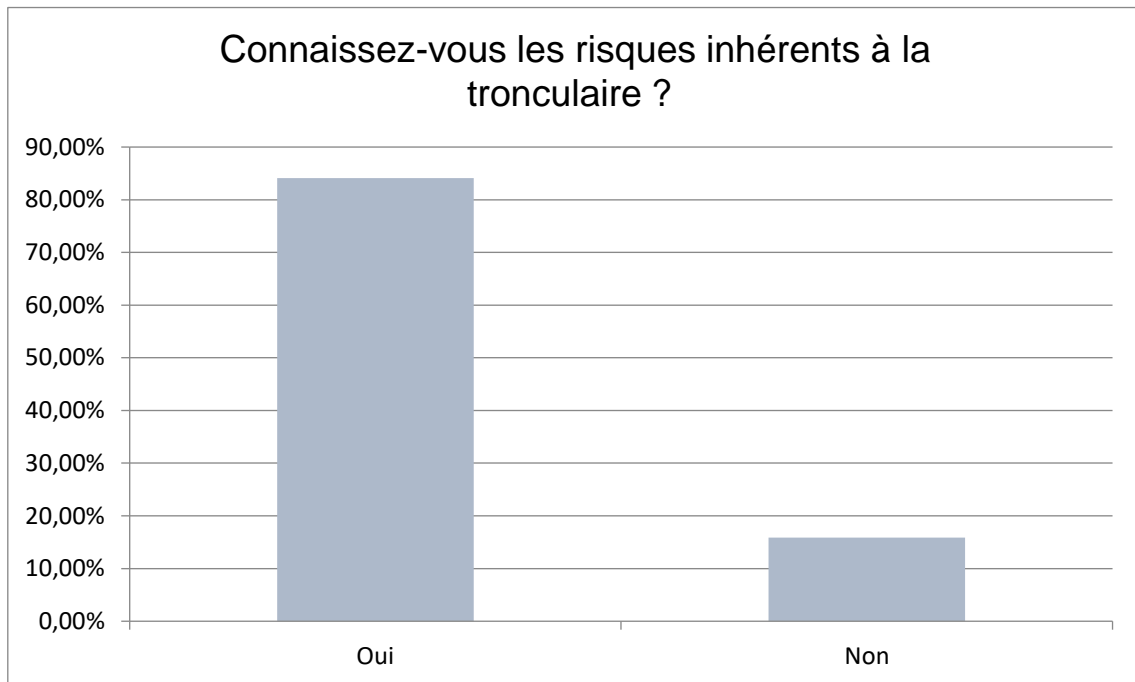


Figure 20 : Question n°11 : Connaissances des Chirurgiens-Dentistes des risques de l'ANAI

Dans l'ensemble, la grande majorité des praticiens semblaient avoir une connaissance approfondie des risques associés à l'anesthésie tronculaire. Parmi les réponses fournies par les praticiens figuraient notamment le risque de morsure des tissus mous, la possibilité de paresthésie, le risque hémorragique chez les patients prenant des agents antiplaquettaires, le risque de fracturation de l'aiguille et le risque de lésion du nerf trijumeau.

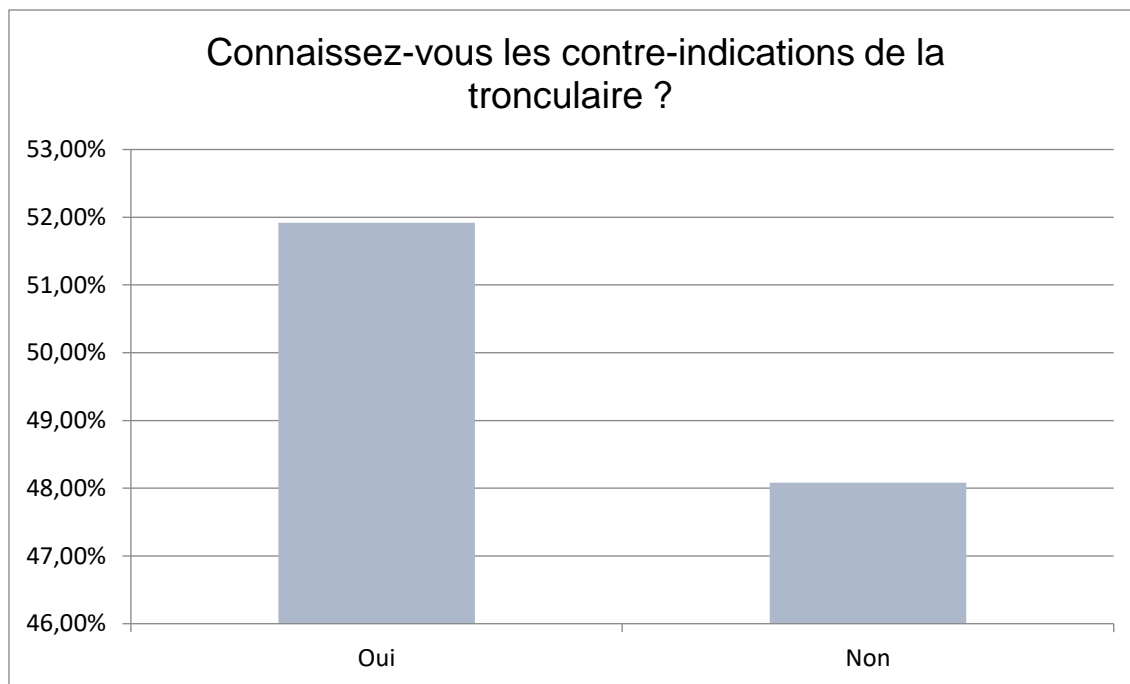


Figure 21 : Question n°12 : Connaissances des Chirurgiens-Dentistes des contre-indications de l'ANAI

Malgré une bonne connaissance des risques de la tronculaire, les chirurgiens dentiste ne semblaient pas tous identifier les contre-indications de la pratique de cette anesthésie. En effet, 48% n'arrivaient pas à les identifier.

Parmi les contre-indications connues de l'anesthésie tronculaire, on retrouvait la catégorie de patients à risque hémorragique (patient sous AOD, AVK, AAP et pathologie de la coagulation).

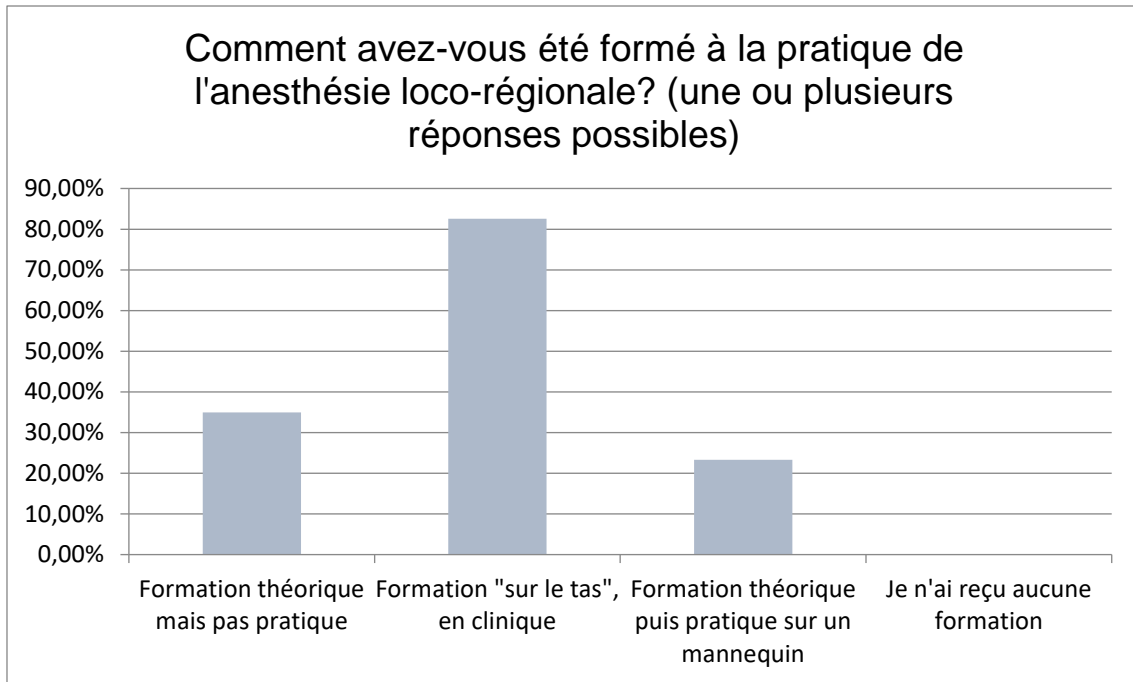


Figure 22 : Question n°13 : La méthode de formation des chirurgiens-dentistes à l'ANAI

Plus de 80% des chirurgiens-dentistes avaient reçu une formation pratique « sur le tas », bien que certains avaient également reçu une formation théorique mais pas pratique préalable.

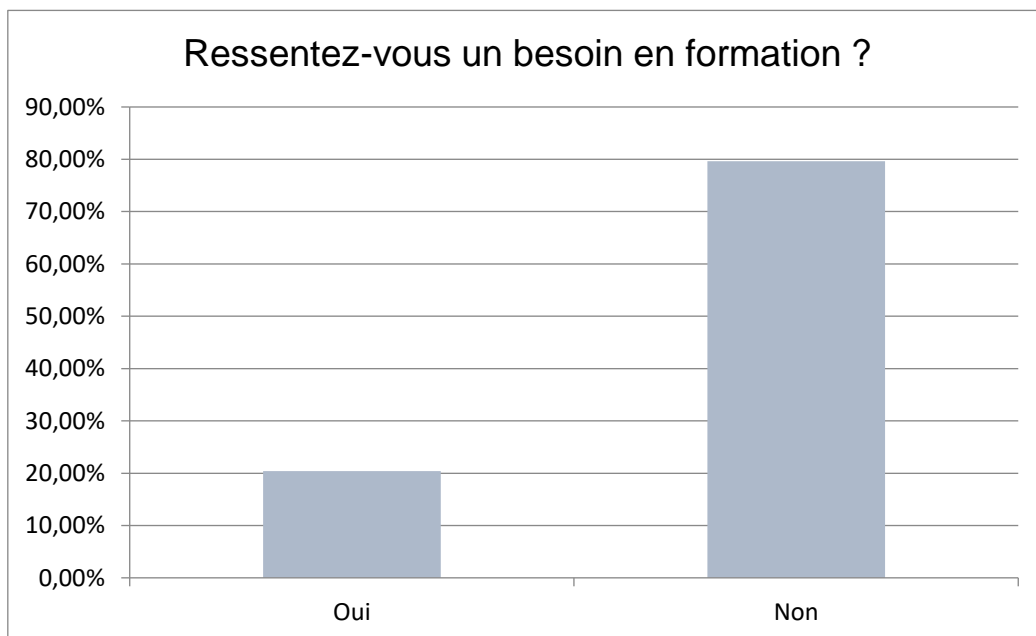


Figure 23 : Question n°14 : Le besoin en formation de l'ANAI des chirurgiens-dentistes

20% des chirurgiens-dentistes répondant ressentait un besoin en formation dans l'anesthésie tronculaire.

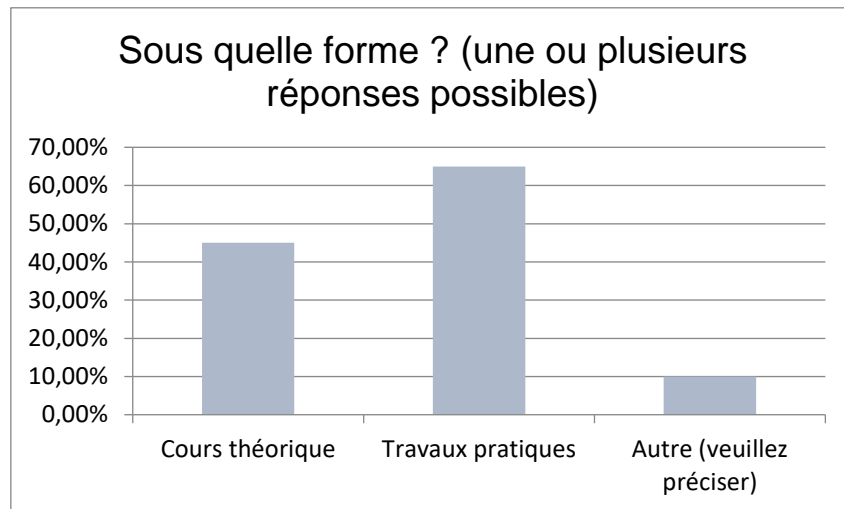


Figure 24 : Question n°15 : Le mode et le support de formation souhaité par les chirurgiens-dentistes

La demande en formation semblait intéresser les chirurgiens-dentistes aussi bien en formation théorique qu'en travaux pratiques. Dans les autres formes proposées par les répondants (2 réponses) la dissection était également citée.

Expérience des praticiens	Moins d'une fois par mois	Plusieurs fois par mois	Plusieurs fois par semaine	Tous les jours	Total général
10 à 20 ans	3	5	9	11	28
20 ans et plus	10	7	11	8	36
5 à 10 ans	3		11	5	19
Moins de 5 ans	1	8	7	5	21
Total général	17	20	38	29	104

Tableau 1 : Fréquence de réalisation de l'ANAI en fonction de l'expérience

Expérience	Jamais	Parfois	Rarement	Souvent	Total général
10 à 20 ans	1	11	13	1	26
20 ans et plus	4	8	15	1	28
5 à 10 ans	1	6	9	1	17
Moins de 5 ans	1	6	12	2	21
Total général	7	31	49	5	92

Tableau 2 : Fréquence des échecs d'anesthésie de l'ANAI en fonction de l'expérience

Il n'existe pas de différence en termes de fréquence de réalisation et d'échec de l'anesthésie tronculaire en fonction de l'expérience des chirurgiens-dentistes.

Expérience	Ressez-vous un besoin en formation ?			Oui
	Non	Oui	Total général	
10 à 20 ans	22	6	28	21,43%
20 ans et plus	31	4	35	11,43%
5 à 10 ans	15	4	19	21,05%
Moins de 5 ans	14	7	21	33,33%
Total général	82	21	103	

Tableau 3 : Demande en une formation complémentaire par rapport à l'expérience

Un accroissement de l'intérêt pour une formation concerne majoritairement les jeunes praticiens, avec 33,33% des praticiens avec moins de 5 ans d'expérience souhaitant recevoir une formation dans l'ANAI.

Cette tendance se poursuit également chez les praticiens ayant entre 5 et 20 ans d'exercice, puis qu'environ 21% d'entre eux souhaitent bénéficier d'une formation dans ce domaine.

IV. Discussion

1. Proportion de la pratique

Selon les statistiques de 2021, les femmes représentent 48% des chirurgiens-dentistes, ce qui indique que notre étude semble refléter de manière assez fidèle la population professionnelle générale.

Un biais potentiel de cette étude, en passant par le réseau ReCOL, est que les chirurgiens-dentistes (CD) inclus dans l'échantillon pourraient être plus attentifs aux problématiques de l'anesthésie du nerf alvéolaire inférieur que la population générale des CD. En effet le réseau ReCOL relève d'une démarche volontaire donc les praticiens qui ont répondu sont a priori plus ouverts à la formation. Par conséquent, ils pourraient être plus enclins à se former davantage, à être mieux informés ou à utiliser cette technique plus fréquemment que leurs pairs moins sensibilisés à ces questions. Cela pourrait fausser les résultats de l'étude en surestimant la représentativité de la pratique de l'anesthésie du nerf alvéolaire inférieur parmi l'ensemble des CD. Ainsi, malgré des efforts pour rendre l'étude représentative, ce biais pourrait affecter la généralisation des résultats à la population totale des chirurgiens-dentistes.

2. Type d'anesthésie – concentration en vasoconstricteur

L'anesthésie est un élément incontournable dans notre arsenal dans la gestion de la douleur du patient. Ainsi la pratique de l'anesthésie du nerf alvéolaire inférieur va être intéressante au travers de plusieurs aspects. Tout d'abord, l'épaisseur de la corticale osseuse du corps de la mandibule adulte, va être un frein à la pénétration de la solution anesthésique dans l'os spongieux va réduire l'efficacité de techniques d'infiltration simples (comme la para-apicale). (8)

On retrouve aussi une acidification du pH dans des contextes d'inflammation qui aura pour conséquence la neutralisation de l'action de la molécule anesthésique (sur les canaux ioniques de la gaine nerveuse et de la membrane) (20)

Cependant, l'utilisation d'une solution tampon semble être efficace pour pouvoir déposer la solution à un pH où la solution anesthésique (lidocaïne) sera efficace.

D'après Aggarwal et al., une étude réalisée sur des patients avec une symptomatologie de pulpite irréversible et l'utilisation d'anesthésie avec les solutions de lidocaïne à 2 %, comportant des concentrations d'épinéphrine de 1:80 000 et de 1:200 000, ont révélé des taux de succès respectifs de 20 % et 28 %. La différence n'était donc pas significative entre des concentrations en vasoconstricteurs de 1:80000 et de 1:200 000. (21)

Dans une autre étude portant sur des interventions chirurgicales, Kämmerer et al. ont comparé l'efficacité anesthésique de la solution d'articaine à 4 %, avec une concentration d'épinéphrine de 1:100 000, à celle sans épinéphrine, lors d'anesthésies du nerf alvéolaire inférieur (ANAI) pour des extractions dentaires nécessitant des extractions dentaires. Les résultats ont démontré que dans les deux groupes, l'anesthésie était adéquate pour les extractions dentaires, sans différences significatives en termes de volume d'anesthésique nécessaire, de douleur lors de l'injection, de douleur pendant et après le traitement. Cependant, des différences statistiquement significatives ont été observées entre les deux groupes en ce qui concerne le délai d'installation de l'anesthésie, avec une mise en place plus rapide dans le groupe avec une concentration en vasoconstricteurs de 1:100 000 (7,2 minutes) par rapport au groupe sans vasoconstricteur (9,2 minutes), ainsi qu'une durée d'effet plus prolongée dans le groupe avec vasoconstricteurs. (22)

3. Pour quels types de soins ?

L'anesthésie du nerf alvéolaire inférieur est la méthode anesthésique la plus utilisée pour divers soins dentaires dans la région mandibulaire. Lorsqu'elle est réalisée avec succès, l'anesthésie tronculaire fournit une anesthésie suffisante sur une grande partie de la mandibule pour effectuer des procédures chirurgicales et dentaires restauratrices. (22)

En ce qui concerne la chirurgie orale et plus particulièrement la chirurgie implantaire il a été montré que l'anesthésie tronculaire fournit une analgésie plus profonde que la para-apicale. (23) Cependant elle se trouve être assez peu intéressante pour les implantologues qui souhaitent garder une « sensation » qui sert de garde-fou lorsque l'on se rapproche du NAI. Pour l'avulsion des troisièmes molaires mandibulaires, la tronculaire se pose comme l'anesthésie de première intention. (24)

En revanche lorsqu'une ou plusieurs dents de la région mandibulaire présentent une symptomatologie, le taux de succès de l'ANAI sera réduit. C'est ce que l'on comprend au travers de l'étude menée par Gaudin et al. Dans cette étude randomisée, qui consistait à diviser une population de patients présentant une pulpite irréversible d'une première ou deuxième molaire mandibulaire en deux groupes : un recevant une ANAI et l'autre une anesthésie ostéocentrale (Quicksleeper®) et d'ensuite observer le taux de succès de ces anesthésies. Il apparaît une différence significative entre les deux groupes avec un taux de succès moyen de 91,43% pour le groupe recevant une anesthésie ostéocentrale contre 69,44% pour celui ayant eu l'ANAI. (20)

4. Les échecs

La raison qui peut pousser un chirurgien-dentiste à ne plus pratiquer l'anesthésie du nerf alvéolaire inférieur peut être les échecs récurrents lors de la réalisation de cette anesthésie. En effet nous avons pu voir, dans notre enquête, que 38% des chirurgiens-dentistes rencontraient parfois voire souvent des échecs. Dans la

littérature on peut voir que ce chiffre est situé entre 10 et 39%, d'après des études expérimentales. (25) (26)

Les échecs peuvent s'expliquer par différents aspects. Le premier que l'on retrouve est la variation anatomique de la localisation du foramen mandibulaire. (27)

Thangavelu et al. ont montré que la position du foramen mandibulaire mesuré sur des préparations de mandibule sèches n'est pas au centre de la portion antéro-postérieure du ramus, mais qu'elle se situe à environ 2,75 mm en arrière du point médian du ramus. Afin de prévenir les difficultés pouvant entraîner un échec d'anesthésie, il est crucial de maîtriser la position du foramen mandibulaire (FM) par rapport au ramus. Il est observé que la position du FM est plus postérieure lorsque la mandibule est plus large, nécessitant ainsi le dépôt de la solution anesthésique à une distance de 23 mm du bord antérieur du ramus. En revanche, pour les mandibules de taille plus réduite, cette distance est réduite à 20,5 mm. (26).

Une autre difficulté retrouvée est le fait que cette anesthésie est réalisée à « l'aveugle », à l'aide de repère anatomique. (28). La technique d'anesthésie convient d'infiltrer les tissus mous pour déposer de la solution anesthésique, alors l'épaisseur de ces tissus mous à traverser peut conduire à la déviation de l'aiguille et être un frein au succès de cet anesthésie. (8)

L'échec total ou partiel peut aussi être dû à une innervation secondaire ou accessoire. (12) Chez environ 7% de la population, une innervation accessoire est retrouvée en arrière des molaires mandibulaires, caractérisée par la présence du foramen rétro-molaire. Cette structure anatomique, bien que non systématique, peut expliquer certains échecs de l'ANAI, il conviendra alors de réaliser une infiltration de la zone rétromolaire afin de pallier cette innervation secondaire. Elle est associée à un canal dont la taille peut varier, habituellement résultant d'une bifurcation du canal mandibulaire au niveau de la troisième molaire, et est connue sous le nom de canal rétro-molaire. (29)

Cependant, comme nous l'avons souligné en introduction, des techniques alternatives pour anesthésier le nerf mandibulaire semblent plus efficace en cas d'innervation secondaire comme la technique de Gow-Gates ou encore celle d'Akinosi. (16)

5. Les risques

L'anesthésie du nerf alvéolaire inférieur n'est pas sans risque. Un praticien qui souhaiterait la réaliser doit les avoir à l'esprit. (30)

En premier lieu on retrouve la douleur produite par le déchirement de la muqueuse.

Ensuite nous pouvons être confronté à une rupture de l'aiguille lors de l'injection.

Une paralysie faciale peut apparaître si la solution anesthésique est infiltrée dans la capsule de la parotide. (31) Le tronc nerveux du nerf facial se trouve au niveau du bord postérieur du ramus de la mandibule, et diriger l'aiguille vers l'arrière ou une insertion excessive peut placer l'aiguille dans cette zone lors de la réalisation d'une ANAI. Cette complication entraîne l'incapacité de fermer l'œil ipsilatéral. (32)

Dans la littérature on retrouve aussi une diplopie. Cela peut s'expliquer par la pression exercée lors de l'injection, qui remonte dans l'artère maxillaire via un flux rétrograde, puis accède à l'artère méningée moyenne jusqu'à l'artère ophtalmique, ce qui provoque l'apparition des symptômes tels que la diplopie. (33)

L'injection intravasculaire de la solution peut provoquer des toxicités pour le cerveau ou encore pour le rein. Il a été démontré que l'utilisation de seringue à aspiration permettait de réduire grandement ces complications d'injection intravasculaire. En effet, si l'aspiration s'avère positive, il suffit de changer de zone pour administrer l'agent anesthésique dans le bon environnement. (34)

Enfin, un hématome produit par la rupture des vaisseaux sanguins dans la zone à anesthésier peut venir comprimer le nerf et le léser.

Le NAI peut aussi être lésé par le contact direct de l'aiguille, les patients ressentent alors une « décharge électrique » engendrant paresthésie ou dysesthésie. On voit au travers de la méta-analyse réalisée par Aquilanti et al. que l'incidence est variable suivant les auteurs, mais qu'il s'agit d'un phénomène rare touchant principalement le nerf lingual, elle varie entre 1:27415 selon Sambrook et al. (35) et 1:13800970 selon Garisto et al. (36). Ces derniers ont également mis en lumière la relation entre la proportion de paresthésie et la concentration en agent anesthésique dans la solution. Ainsi des concentrations de 4% (d'articaïne par exemple)

augmenteraient le risque de développer des paresthésies à la suite d'une ANAI par rapport à des solutions moins concentrée comme la lidocaïne à 2%.

Enfin la neurotoxicité des produits anesthésiques peut irriter le nerf trijumeau lorsque la solution est déposée directement en contact avec celui-ci. D'après Ribeiro et al.(37) il existe une différence d'irritabilité tissulaire en fonction de la solution anesthésique utilisée. Il n'y aurait pas de relation entre la concentration du produit et l'intensité inflammatoire. C'est la lidocaïne qui produit l'inflammation la moins intense, suivi par les solutions de mépivacaïne et d'articaine, la plus irritante étant la bupivacaïne.

6. Les contre-indications

La seule contre-indication formelle de l'ANAI concerne les patients sous antithrombotiques nécessitant un double bloc du V3. En cas d'ANAI unilatérale, celle-ci est déconseillée quelle que soit la famille d'antithrombotique. Cependant certaines techniques permettant d'anesthésier le NAI autre que la Spix qui consiste à venir déposer de l'anesthésique dans l'espace ptérygo-mandibulaire au plus proche du foramen mandibulaire semblait être efficace comme l'infiltration du trigone rétromolaire. (38)

7. La formation

Nous avons pu observer que les chirurgiens-dentistes sondés ont plutôt abordé l'anesthésie du NAI de manière théorique avant de pratiquer directement sur le patient sans forcément avoir eu de formation pratique préalable.

Cependant nous savons que l'apprentissage des techniques anesthésiques est un processus complexe. Ainsi, la transition vers la première injection d'un patient est souvent difficile pour les étudiants en odontologie. (39) D'autant plus que l'acquisition de la compréhension de l'indication des anesthésies et la capacité à réaliser correctement les différentes techniques d'injection est un aspect très important des études odontologiques. (40)

A Nantes, nous avons appris théoriquement les points de repères pour réaliser une tronculaire à l'épine de Spix, c'est-à-dire le repérage de la branche montante, et notamment le processus coronoïde et le raphé ptérygo-mandibulaire. Ensuite, la première pratique se déroule auprès d'un patient, avec un avec un apprentissage par nos pairs. On parle alors de technique d'apprentissage de student-to-student. On voit dans la littérature que cette méthode d'apprentissage est celle qui est la plus représentée dans le monde. (41)

Afin de pallier les problèmes d'éthique que pose la technique Student-to-student, avec notamment le concept de ne pas pratiquer la première fois sur un patient, on voit émerger de nouvelles méthodes pédagogiques comme les modèles physiques tels que des mandibules de porcs, des mandibules humaines sèches ou encore des modèles de mandibules humaines imprimées en 3D.

Comme Buchanan le souligne, l'un des principaux défis des enseignants en odontologie consiste à garantir une transition adéquate des compétences précliniques des étudiants aux compétences cliniques. Afin de rendre la première rencontre avec un vrai patient aussi réussie et réaliste que possible, l'utilisation de simulations peut être bénéfique, en plus d'autres aspects de la formation. Buchanan a décrit la simulation comme "une situation créée artificiellement afin d'étudier ou d'expérimenter quelque chose qui pourrait exister dans la réalité." (42)

De plus, des études testent différents modèles pédagogiques pour l'apprentissage de ces techniques anesthésiques. Dans une étude réalisée à l'université du Colorado en 2023, des modèles de mandibule et de tissus avoisinants imprimés en 3D associé avec des simulateurs virtuels dotés d'intelligence artificielle ont été utilisés. (43)

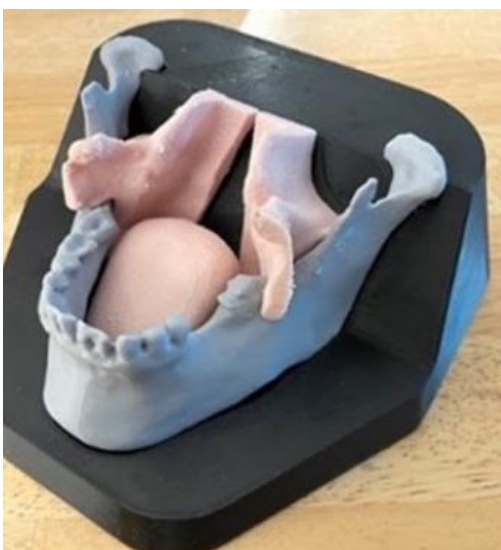

Figure 25 : Modèle imprimé en 3-D de mandibule humaine avec tissus durs et mous.(43)

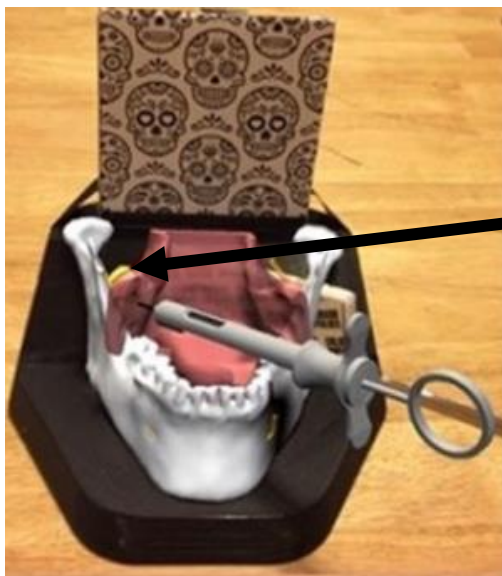

Figure 26 : Une capture d'écran de l'application mobile montrant la visibilité du nerf alvéolaire inférieur superposé en jaune en profondeur par rapport au raphé pterygomandibulaire en silicone.(43)



Figure 27 : Un étudiant utilise le simulateur IA. Des cibles d'image (→) sont attachées à la seringue et au modèle pour permettre au dispositif mobile de suivre la seringue physique et de représenter correctement sa position dans la simulation.(43)

Il a été montré au travers de cette étude que la pratique préclinique avec un simulateur personnalisé d'anesthésie du nerf alvéolaire inférieur (IANB) améliorerait à la fois la confiance auto-déclarée des participants, ainsi que le succès anesthésique.

Cette étude a été réalisée avec des étudiants en deuxième année d'odontologie. Le groupe A (formation de 10 minutes sur le simulateur avant de réaliser une anesthésie tronculaire à un camarade) a obtenu un taux de réussite

anesthésique de 52,6 %. Le groupe B (anesthésie tronculaire sur un camarade puis formation sur le simulateur) a quant à lui présenté un taux d'échec lors de la première tentative de 82,4 %. (43)

Ce type de programme d'apprentissage semble prometteur, cependant des tests et des développements supplémentaires sont nécessaires pour améliorer le simulateur en vue de son intégration dans les programmes de formation. Le coût estimé d'un de ces simulateurs est de l'ordre de 220\$ hors logiciel (non communiqué).




Figure 28 : Vision de l'opérateur dans le casque de réalité virtuelle. (44)




Figure 29 : Exercice sur un modèle en plastique. Etudiante avec un casque de réalité virtuelle. (44)

Une autre étude, menée en 2016 sur deux groupes d'étudiants en 4^{ème} et 5^{ème} année montre que les étudiants du groupe ayant eu des travaux pratiques sur le simulateur (Figure 28 ; 29) pendant 2h par semaine sur une durée de 4 semaines avaient un taux de succès de l'ANAI (pratiquée sur leurs camarades) de 90,9%. Tandis que les étudiants de l'autre groupe qui ne s'étaient pas exercé sur ces simulateurs avaient un taux de succès de l'anesthésie tronculaire de 73,7%. (45)

V. Conclusion

En conclusion, l'anesthésie du nerf alvéolaire inférieur se révèle être un moyen hautement efficace pour la gestion de la douleur. Notre examen a révélé qu'il existe peu de contre-indications à sa réalisation et que les échecs sont souvent attribuables à des compétences opératoires insuffisantes. Ainsi, une maîtrise précise du geste et une connaissance approfondie des variations anatomiques, ainsi que de leurs répercussions, semblent être des éléments essentiels pour garantir le succès de cette procédure.

Pour ce faire, il est crucial d'accorder une attention particulière à la formation des étudiants. L'exploration des nouvelles technologies offre des opportunités pour enseigner les techniques de manière interactive et immersive. De plus, il est important d'élargir le champ d'apprentissage en incluant d'autres techniques comme la Gow-Gates ou la technique d'Akinosi. Ceci permettra aux futurs praticiens de développer un éventail de compétences plus diversifié en matière d'anesthésie, les préparant ainsi à répondre efficacement aux besoins des patients dans divers contextes cliniques.

VI. Références

1. Rathee M, Brizuela M. Inferior Alveolar Nerve Block. In: StatPearls [Internet]. Treasure Island (FL): StatPearls Publishing; 2023 [cité 22 juin 2023]. Disponible sur: <http://www.ncbi.nlm.nih.gov/books/NBK564368/>
2. Khalil H. A basic review on the inferior alveolar nerve block techniques. *Anesth Essays Res.* 2014;8(1):3-8.
3. Ahmed S, Tabassum N, Al Dayel O, Bamusa B, Zakirulla M, Binyahya FA. Stumbling block for inferior alveolar nerve block in predoctoral students: An analytical observational study and review of literature of mandibular nerve block techniques. *J Fam Med Prim Care.* avr 2021;10(4):1633-8.
4. Alhindi M, Rashed B, Alotaibi N. Failure rate of inferior alveolar nerve block among dental students and interns. *Saudi Med J.* 2016;37(1):84-9.
5. Schünke M, Schulte E, Schumacher U, Gilroy AM, MacPherson BR, Ross LM, et al. *Atlas d'anatomie.* Paris: Maloine; 2010.
6. Darawsheh HM, Safronova AA, Vasil'ev YuL, Makarova NI, Diachkova EY, Saleeva GT, et al. Choosing the optimal mandible position for inferior alveolar nerve block (IANB) using finite element analysis. *Ann Anat - Anat Anz.* avr 2023;247:152055.
7. Astramskaitė I, Poškevičius L, Juodžbalys G. Factors determining tooth extraction anxiety and fear in adult dental patients: a systematic review. *Int J Oral Maxillofac Surg.* 1 déc 2016;45(12):1630-43.
8. Malamed SF. Is the mandibular nerve block passé? *J Am Dent Assoc.* 2011;142:3S-7S.
9. SFCO. *Gestion péri-opératoire des patients traités par antithrombotiques en chirurgie orale.* 2015.
10. College C, Feigal R, Wandera A, Strange M. Bilateral versus unilateral mandibular block anesthesia in a pediatric population. *Pediatr Dent.* 2000;22(6):453-7.
11. Gaudy JF, Arreto CD, Donnadiou S. *Techniques analgésiques cranio-cervico-faciales: odontostomatologie, médecine esthétique.* 3e éd. Issy-les-Moulineaux: Elsevier Masson; 2009.
12. Malamed SF. *Handbook of Local Anesthesia.* 7th éd. Elsevier Health Sciences; 2019. 466 p.
13. Gow-Gates GAE. Mandibular conduction anesthesia: A new technique using extraoral landmarks. *Oral Surg Oral Med Oral Pathol.* 1 sept 1973;36(3):321-8.

14. Fehrenbach MJ. Gow-Gates Mandibular Nerve Block: An Alternative in Local Anesthetic Use.
15. Malamed SF. The Gow-Gates mandibular block: Evaluation after 4,275 cases. *Oral Surg Oral Med Oral Pathol.* 1 mai 1981;51(5):463-7.
16. Johnson TM, Badovinac R, Shaefer J. Teaching Alternatives to the Standard Inferior Alveolar Nerve Block in Dental Education: Outcomes in Clinical Practice. *J Dent Educ.* 2007;71(9):1145-52.
17. Jendi SK, Thomas BG. Vazirani–Akinosi Nerve Block Technique: An Asset of Oral and Maxillofacial Surgeon. *J Maxillofac Oral Surg.* déc 2019;18(4):628-33.
18. Akinosi JO. A new approach to the mandibular nerve block. *Br J Oral Surg.* juill 1977;15(1):83-7.
19. Eysenbach G. Correction: Improving the Quality of Web Surveys: the Checklist for Reporting Results of Internet E-Surveys (CHERRIES). *J Med Internet Res.* 4 janv 2012;14(1):e8.
20. Gaudin A, Clouet R, Boëffard C, Laham A, Martin H, Amador Del Valle G, et al. Comparing intraosseous computerized anaesthesia with inferior alveolar nerve block in the treatment of symptomatic irreversible pulpitis: A randomized controlled trial. *Int Endod J [Internet].* [cité 19 juin 2023];n/a(n/a). Disponible sur: <https://onlinelibrary.wiley.com/doi/abs/10.1111/iej.13935>
21. Aggarwal V, Singla M, Miglani S, Kohli S. Comparison of the anaesthetic efficacy of epinephrine concentrations (1 : 80 000 and 1 : 200 000) in 2% lidocaine for inferior alveolar nerve block in patients with symptomatic irreversible pulpitis: a randomized, double-blind clinical trial. *Int Endod J.* 2014;47(4):373-9.
22. Kämmerer PW, Palarie V, Daubländer M, Bicer C, Shabazfar N, Brüllmann D, et al. Comparison of 4% articaine with epinephrine (1:100,000) and without epinephrine in inferior alveolar block for tooth extraction: double-blind randomized clinical trial of anesthetic efficacy. *Oral Surg Oral Med Oral Pathol Oral Radiol.* 1 avr 2012;113(4):495-9.
23. Garcia-Blanco M, Gualtieri AF, Puia SA. A randomized controlled trial comparing nerve block and mandibular infiltration techniques in posterior mandible implant surgeries. *J Clin Exp Dent.* 1 oct 2018;10(10):e1003-10.
24. H. Tarragano, P. Missika, F. Moyal, B. Illouz, Y. Roche. *La chirurgie orale.* Rueil-Malmaison: Éd. CdP; 2010. (Collection JPIO).
25. Goldberg S, Reader A, Drum M, Nusstein J, Beck M. Comparison of the anesthetic efficacy of the conventional inferior alveolar, Gow-Gates, and Vazirani-Akinosi techniques. *J Endod.* nov 2008;34(11):1306-11.

26. Thangavelu K, Kannan R, Kumar NS, Rethish E, Sabitha S, SayeeGanesh N. Significance of localization of mandibular foramen in an inferior alveolar nerve block. *J Nat Sci Biol Med.* 2012;3(2):156-60.
27. Kim SY, Hu KS, Chung IH, Lee EW, Kim HJ. Topographic anatomy of the lingual nerve and variations in communication pattern of the mandibular nerve branches. *Surg Radiol Anat SRA.* avr 2004;26(2):128-35.
28. Meechan JG. Supplementary routes to local anaesthesia. *Int Endod J.* 2002;35(11):885-96.
29. Kumar Potu B, Jagadeesan S, Bhat KMR, Rao Sirasanagandla S. Retromolar foramen and canal: a comprehensive review on its anatomy and clinical applications. *Morphol Bull Assoc Anat.* juin 2013;97(317):31-7.
30. Aquilanti L, Mascitti M, Togni L, Contaldo M, Rappelli G, Santarelli A. A Systematic Review on Nerve-Related Adverse Effects following Mandibular Nerve Block Anesthesia. *Int J Environ Res Public Health.* janv 2022;19(3):1627.
31. Tzermpos FH, Cocos A, Kleftogiannis M, Zarakas M, Iatrou I. Transient delayed facial nerve palsy after inferior alveolar nerve block anesthesia. *Anesth Prog.* 2012;59(1):22-7.
32. Jenyon T, Panthagani J, Green D. Transient facial nerve palsy following dental local anaesthesia. *BMJ Case Rep.* 7 sept 2020;13(9):e234753.
33. Choi EH, Seo JY, Jung BY, Park W. Diplopia after inferior alveolar nerve block anesthesia: report of 2 cases and literature review. *Oral Surg Oral Med Oral Pathol Oral Radiol Endod.* juin 2009;107(6):e21-24.
34. Taghavi Zenouz A, Ebrahimi H, Mahdipour M, Pourshahidi S, Amini P, Vatankhah M. The Incidence of Intravascular Needle Entrance during Inferior Alveolar Nerve Block Injection. *J Dent Res Dent Clin Dent Prospects.* 2008;2(1):38-41.
35. Sambrook PJ, Goss AN. Severe adverse reactions to dental local anaesthetics: prolonged mandibular and lingual nerve anaesthesia. *Aust Dent J.* juin 2011;56(2):154-9.
36. Garisto GA, Gaffen AS, Lawrence HP, Tenenbaum HC, Haas DA. Occurrence of paresthesia after dental local anesthetic administration in the United States. *J Am Dent Assoc.* 1 juill 2010;141(7):836-44.
37. Ribeiro PD, Sanches MG, Okamoto T. Comparative analysis of tissue reactions to anesthetic solutions: histological analysis in subcutaneous tissue of rats. *Anesth Prog.* 2003;50(4):169-80.
38. Galdames ICS, López MGC, Matamala DAZ. Inferior alveolar nerve block anesthesia via the retromolar triangle, an alternative for patients with blood dyscrasias. *Med Oral Patol Oral Cir Bucal.* 2008;

39. Jadu FM, Jan AM, Mohamed KM, Abdelalim HM, Bayoumi AM. Impact of Methods for Teaching Inferior Alveolar Nerve Block Anesthesia on Dental Students' Efficiency. *World J Dent.* oct 2019;10(5):374-8.
40. Cowpe J, Plasschaert A, Harzer W, Vinkka-Puhakka H, Walmsley AD. Profile and competences for the graduating European dentist – update 2009. *Eur J Dent Educ.* nov 2010;14(4):193-202.
41. Rosenberg M, Orr II DL, Starley ED, Jensen DR. Student-to-Student Local Anesthesia Injections in Dental Education: Moral, Ethical, and Legal Issues. *J Dent Educ.* 2009;73(1):127-32.
42. Buchanan JA. Use of Simulation Technology in Dental Education. *J Dent Educ.* nov 2001;65(11):1225-31.
43. Lamira JM, Wilson CS, Leppek NC, Orr CM, De La Rosa LM, Greany TJ. A pilot study of local anesthesia training using a mixed-reality haptic fidelity model. *J Dent Educ.* avr 2023;87(4):583-91.
44. Mladenovic R, Pereira L a. P, Mladenovic K, Videnovic N, Bukumiric Z, Mladenovic J. Effectiveness of Augmented Reality Mobile Simulator in Teaching Local Anesthesia of Inferior Alveolar Nerve Block. *J Dent Educ.* avr 2019;83(4):423-8.
45. Mladenovic R, Pereira LAP, Mladenovic K, Videnovic N, Bukumiric Z, Mladenovic J. Effectiveness of Augmented Reality Mobile Simulator in Teaching Local Anesthesia of Inferior Alveolar Nerve Block. *J Dent Educ.* 2019;83(4):423-8.

ANNEXE 1 : questionnaire complet

1. Réalisez-vous des anesthésies du nerf alvéolaire inférieur ?

Une seule réponse possible.

Oui

Non *Passer à la question 8*

2. A quelle fréquence ?

Une seule réponse possible.

Tous les jours

Plusieurs fois par semaine

Plusieurs fois par mois

Moins d'une fois par mois

3. Quel type d'anesthésique utilisez-vous ?

Une seule réponse possible.

Articaïne

Lidocaïne

Ropivacaïne

Mépivacaïne

Ne sait pas

4. Avec quelle concentration de vasoconstricteur ?

Une seule réponse possible.

- Aucun
- 1/200000
- 1/100000

5. Pour quels types de soin ?

Plusieurs réponses possibles.

- Chirurgie
- Implantologie
- Endodontie
- Soins conservateurs

Soins de pédodontie

Les échecs de la tronculaire

6. Observez-vous des échecs (absence de silence opératoire) à la suite d'une tronculaire ?

Une seule réponse possible.

- Toujours
- Souvent
- Parfois
- Rarement

Jamais

Quelle stratégie mettez-vous en place ?

Plusieurs réponses possibles.

- Vous faites une deuxième tronculaire
- Vous réalisez un autre type d'anesthésie
- Vous reportez le soin

Passer à la question 9

Vous ne faites jamais de tronculaire

8. Pourquoi ?

Plusieurs réponses possibles.

- Perte habitude
- Maîtrise insuffisante du geste
- Mauvaise expérience
- Alternative

efficace Autre :

Les risques et contre-indication

9. Connaissez-vous les risques inhérents à la tronculaire ? (Merci de les lister)

10. Connaissez-vous les contre-indications ? (Merci de les lister)

Formation

11. Comment avez-vous été formé à la pratique de l'anesthésie loco-régionale?

Plusieurs réponses possibles.

- Formation théorique mais pas pratique
- Formation "sur le tas", en clinique
- Formation théorique puis pratique sur un mannequin
- Aucune

12. Ressentez-vous un besoin en formation ?

Une seule réponse possible.

- Oui
- Non

13. Sous quelle forme ?

Une seule réponse possible.

- Cours théorique
- Travaux pratiques
- Cours théorique + travaux pratiques

ANNEXE 2 : Cherries

Item Category	Checklist Item	Explanation
Design	Description du design de l'étude	Population ciblée : Chirurgiens-dentistes libéraux
IRB (Institutional Review Board) approval and informed consent process	IRB approval	N/A
	Informed consent	Réponse au questionnaire
	Data protection	Réseau ReCOL + Survey Monkey
Development and pre-testing	Development and testing	N/A
Recruitment process and description of the sample having access to the questionnaire	Open survey versus closed survey	ReCOL + reseaux sociaux
	Contact mode	Mailing + reseaux ReCOL et sociaux
	Advertising the survey	
Survey administration	Web/E-mail	
	Context	

	Mandatory/voluntary	
	Incentives	
	Time/Date	Du 5/06 au /07
	Randomization of items or questionnaires	Non
	Adaptive questioning	Oui
	Number of Items	
	Number of screens (pages)	
	Completeness check	
	Review step	
Response rates	Unique site visitor	Oui
	View rate (Ratio of unique survey visitors/unique site visitors)	
	Participation rate (Ratio of unique visitors who agreed to participate/unique first survey page visitors)	
	Completion rate (Ratio of users who finished the survey/users who agreed to participate)	110/120
Preventing multiple entries from the same individual	Cookies used	N/A

NANTES UNIVERSITÉ
UNITÉ DE FORMATION ET DE RECHERCHE D'ODONTOLOGIE

Vu le Président du Jury,

VU ET PERMIS D'IMPRIMER

Vu le Doyen,

Pr Assem SOUEIDAN

POIRIER (Erwann) : L'anesthésie du nerf alvéolaire inférieur : enquête sur les pratiques (auprès de chirurgiens-dentistes)

29 figures ; 3 tableaux ; 45 références. ; 2 annexes (Thèse : Chir. Dent. ; Nantes ; 2024)

Résumé :

L'anesthésie joue un rôle indispensable dans notre arsenal thérapeutique pour la gestion efficace de la douleur chez les patients. A travers une enquête diffusée via le réseau ReCOL auprès de chirurgiens-dentistes libéraux, nous avons souhaité évaluer la pratique de l'anesthésie du nerf alvéolaire inférieur (ANAI). Le questionnaire a été publié sur leur site et réseaux sociaux, avec une collecte de données du 5 juin au 28 juillet, en vue d'une analyse statistique.

Au travers des données que nous avons recueillies, l'ANAI était largement pratiquée, 86% des chirurgiens-dentistes en réalisaient. Parmi eux, 64% effectuaient cette anesthésie plusieurs fois par semaine. Les traitements d'endodontie étaient les plus fréquemment associés à l'ANAI (84%), suivis des soins conservateurs (71%) et de la chirurgie (67%). 92% des praticiens rencontraient des échecs avec cette technique. Bien que la plupart reconnaissaient les risques. De plus 48% des chirurgiens-dentistes ne parvenaient pas à identifier toutes les contre-indications, notamment celles liées au risque hémorragique. Plus de 80% des professionnels avaient acquis leur compétence dans la pratique de l'ANAI à l'aide de l'apprentissage par les pairs. Toutefois il existe un intérêt croissant pour une formation continue ou approfondie, particulièrement parmi les jeunes praticiens avec moins de 10 ans d'expérience, avec 27,5% exprimant le désir de recevoir une telle formation.

Les échecs de l'ANAI fréquemment mis en lumière dans la littérature sont souvent imputables à un manque de compétences opératoires. Par conséquent, une maîtrise précise du geste et une connaissance pointue des variations anatomiques, ainsi que de leurs répercussions, semblent être des éléments cruciaux pour garantir le succès anesthésique.

La formation des étudiants en odontologie est un pilier essentiel de la pratique et du succès de l'ANAI, comme l'a souligné l'intérêt grandissant des jeunes praticiens pour la formation continue dans notre étude. Historiquement, la méthode la plus couramment enseignée dans les facultés d'odontologie est l'apprentissage entre étudiants (student-to-student). Cependant, au cours des dernières années, de nombreux auteurs ont souligné l'importance des simulations pour améliorer les compétences cliniques. L'évolution des simulateurs a également permis l'émergence de la réalité virtuelle comme outil d'apprentissage pour les techniques d'anesthésie dentaires.

Rubrique de classement :

Mots Clés/MESH :

Anesthésie du nerf alvéolaire inférieur / Mandibular nerve block
Education en odontologie / Dental education
Simulation médicale / Medical simulation

Jury

Président : Madame le Professeur CHAUX Anne-Gaëlle
Directrice de la Thèse : Madame le Professeur CHAUX Anne-Gaëlle
Assesseur : Monsieur le Docteur REMAUD Thomas
Assesseur : Monsieur le Docteur PRUD'HOMME Tony
Assesseur : Madame le Docteur LEROY Camille