



**HAL**  
open science

# Gestion des déviations angulaires chez le poulain : état des connaissances

Jeanne Savary

► **To cite this version:**

Jeanne Savary. Gestion des déviations angulaires chez le poulain : état des connaissances. Médecine vétérinaire et santé animale. 2024. dumas-04710344

**HAL Id: dumas-04710344**

**<https://dumas.ccsd.cnrs.fr/dumas-04710344v1>**

Submitted on 26 Sep 2024

**HAL** is a multi-disciplinary open access archive for the deposit and dissemination of scientific research documents, whether they are published or not. The documents may come from teaching and research institutions in France or abroad, or from public or private research centers.

L'archive ouverte pluridisciplinaire **HAL**, est destinée au dépôt et à la diffusion de documents scientifiques de niveau recherche, publiés ou non, émanant des établissements d'enseignement et de recherche français ou étrangers, des laboratoires publics ou privés.



Distributed under a Creative Commons Attribution - NonCommercial - NoDerivatives 4.0 International License

Année 2024

# **GESTION DES DÉVIATIONS ANGULAIRES CHEZ LE POULAIN : ÉTAT DES CONNAISSANCES**

## **THÈSE**

pour obtenir le diplôme d'État de

## **DOCTEUR VÉTÉRINAIRE**

présentée et soutenue publiquement devant

la Faculté de Médecine de Créteil (UPEC)

le 19 juillet 2024

par

**Jeanne, Florine SAVARY**

sous la direction de

**Lélia BERTONI**

### **JURY**

<b>Président du jury :</b>	<b>M. Fabrice AUDIGIÉ</b>	Professeur à l'EnvA
<b>Directrice de thèse :</b>	<b>Mme Lélia BERTONI</b>	Maître de Conférences à l'EnvA
<b>Examinatrice :</b>	<b>Mme Céline MESPOULHÈS- RIVIÈRE</b>	Ingénieure de recherche (DMV) à l'EnvA



Liste des enseignants intervenant dans l'encadrement des thèses de Doctorat vétérinaire

version mai 2024



Liste des Professeurs et Maîtres de conférences titulaires de l'HDR

M	Adjou	Karim	Professeur	DPASP
M	Audigé	Fabrice	Professeur	DEPEC
M	Bellier	Sylvain	Professeur	DSBP
Mme	Bencheikroun	Ghita	Maître de conférences HDR	DEPEC
M	Blaga	Radu	Professeur	DSBP
M	Blot	Stéphane	Professeur	DEPEC
M	Boulouis	Henri Jean	Professeur émérite	DSBP
Mme	Chahory	Sabine	Professeur	DEPEC
Mme	Chastant	Sylvie	Professeur	DPASP
M	Chateau	Henry	Professeur	DSBP
Mme	Chetboul	Valérie	Professeur	DEPEC
Mme	Crepeaux	Guillemette	Maître de conférences HDR	DSBP
Mme	Crevier-Denoix	Nathalie	Professeur	DSBP
M	Degouuroc	Christophe	Professeur	DSBP
M	Denot	Jean Marie	Professeur	DEPEC
M	Desquilbet	Loïc	Professeur	DSBP
Mme	Dufour	Barbara	Professeur émérite	DPASP
M	Fayolle	Pascal	Professeur émérite	DEPEC
M	Federighi	Michel	Professeur	DPASP
M	Fontbonne	Alain	Professeur	DEPEC
Mme	Gilbert	Caroline	Professeur	DSBP
M	Grandjean	Dominique	Professeur	DEPEC
Mme	Grimard-Bailif	Bénédictte	Professeur	DPASP
Mme	Haddad-Hoang Xuan	Nadia	Professeur	DPASP
M	Jouvion	Gregory	Professeur	DSBP
M	Kohlhauer	Matthias	Professeur	DSBP
Mme	Le Poder	Sophie	Professeur	DSBP
Mme	Le Roux	Delphine	Maître de conférences HDR	DSBP
M	Marassero	Mathieu	Professeur	DEPEC
Mme	Maunoy-Guénoc	Christolle	Professeur	DEPEC
M	Millemann	Yves	Professeur	DPASP
M	Ponter	Andrew	Professeur	DPASP
Mme	Risco-Castilo	Véronica	Maître de conférences HDR	DSBP
Mme	Rivière	Julie	Professeur	DPASP
Mme	Robert	Cécile	Professeur	DSBP
M	Tiret	Laurent	Professeur	DSBP
M	Tissier	Renaud	Professeur	DSBP
M	Verwaerde	Patrick	Professeur	DEPEC
Mme	Viateau	Véronique	Professeur	DEPEC

Liste des Maîtres de conférences et Ingénieurs de recherche DMV

M	Amé	Pascal	Maître de conférences	DPASP
Mme	Barassin	Isabelle	Maître de conférences	DPASP
Mme	Barbarino	Alix	Ingénieur de recherche (DMV)	DEPEC
M	Béguin	Jérémy	Maître de conférences	DEPEC
Mme	Bertoni	Lelia	Maître de conférences	DEPEC
Mme	Canonne Guibert	Morgane	Maître de conférences	DEPEC
Mme	Chevalier	Lucie	Maître de conférences	DSBP
Mme	Cochet-Faivre	Noëlle	Maître de conférences	DEPEC
Mme	Cordonnier-Lefort	Nathalie	Maître de conférences	DSBP
Mme	Coudry	Virginie	Ingénieur de recherche (DMV)	DEPEC
M	Crozet	Guillaume	Maître de conférences	DPASP
Mme	De Paula Reis	Aline	Maître de conférences	DPASP
M	Delsart	Maximo	Maître de conférences	DPASP
Mme	Denis	Marine	Ingénieur de recherche (DMV)	DPASP
M	Deshuillers	Pierre	Maître de conférences	DSBP
M	Gauthier	Michel	Maître de conférences associé	DPASP
Mme	Guérin	Virginie	Maître de conférences	DSBP
Mme	Guélin-Poinier	Valentine	Maître de conférences	DPASP
Mme	Jacquet	Sandrine	Ingénieur de recherche (DMV)	DEPEC
M	Kurtz	Maxime	Ingénieur de recherche (DMV)	DEPEC
Mme	Lagrée	Anno-Clairo	Maître de conférences	DSBP
Mme	Le Dudal	Marine	Ingénieur de recherche (DMV)	DSBP
Mme	Legrand	Chantal	Maître de conférences associé	DSBP
M	Mammari	Mohamed	Maître de conférences	DSBP
Mme	Manguin	Estelle	Maître de conférences	DEPEC
Mme	Marignac	Genevieve	Maître de conférences	DSBP
Mme	Marotto	Stéphanie	Ingénieur de recherche (DMV)	DEPEC
Mme	Maurice	Emeline	Ingénieur de recherche (DMV)	DEPEC
Mme	Mespoullhes-Rivière	Cécile	Ingénieur de recherche (DMV)	DEPEC
M	Mortier	Jérémy	Maître de conférences associé	DEPEC
Mme	Mimmet	Narjes	Maître de conférences	DPASP
M	Nudelmann	Nicolas	Maître de conférences	DEPEC
M	Pignon	Charly	Ingénieur de recherche (DMV)	DEPEC
M	Polack	Bruno	Maître de conférences	DSBP
Mme	Quéré	Émile	Ingénieur de recherche (DMV)	DEPEC
M	Radière	Guéric	Maître de conférences associé	DSBP
Mme	Ravary-Plumioën	Bérandère	Ingénieur de recherche (DMV)	DPASP
M	Reyes-Gomez	Edouard	Maître de conférences	DSBP
Mme	Rose	Hélène	Maître de conférences associé	DSBP
M	Tanquerel	Ludovic	Maître de conférences	DEPEC



# Remerciements

**Au Président du Jury de cette thèse, Fabrice AUDIGIÉ, Professeur à l'EnvA,**  
Qui m'a fait l'honneur de présider mon jury de thèse. Hommage respectueux.

**À Mme Céline MESPOULHÈS-RIVIÈRE, Ingénieur de recherche (DMV) à l'EnvA,**  
Qui m'a fait l'honneur de participer à mon jury de thèse et qui m'a aidé à trouver mon sujet de thèse. Hommage respectueux.

**À Mme Lélia BERTONI, Maître de conférences à l'EnvA,**  
Qui m'a fait l'honneur de diriger ma thèse, merci pour vos conseils avisés et votre aide précieuse tout au long de la rédaction de ma thèse. Voici l'expression de ma profonde reconnaissance.

**À M Loïc Desquilbet, Professeur à l'EnvA,**

Qui m'a fait l'honneur de m'apporter une aide précieuse pour la valence statistique du sujet. Hommage respectueux.

**À l'homme qui partage ma vie,**

Pour avoir, depuis le jour de notre rencontre, tout fait pour m'accompagner dans ma vie, dans mes études et dans mes choix. À toi qui a toujours réussi à me motiver d'une façon ou d'une autre pour que je donne le meilleur de moi-même. À toi qui m'as également poussé à lever le pied quand j'étais à bout de souffle mais trop têtue pour l'admettre. Je ne te remercierais jamais assez de me soutenir autant dans ma vie professionnelle que personnelle. Hâte de commencer une nouvelle vie à tes côtés.

**À ma famille,**

Qui m'a soutenue depuis toujours, durant toute la durée de mon cursus tant dans les moments difficiles que les moments de joie et qui, je l'espère, continuera de le faire aussi longtemps que possible. À vous qui m'avez transmis la passion des animaux mais également celle du métier de vétérinaire dont je suis fière.

**À ma meilleure amie,**

Qui est présente à mes côtés depuis le début de notre cursus. Merci à toi pour tous nos délires et tes histoires plus loufoques les unes que les autres qui m'ont tellement fait rire. Je suis fière de toi, tu seras une merveilleuse vétérinaire, et que je compte bien continuer de t'appeler quand je serais en difficulté.

**À mes amies,**

Avec qui j'ai passé des moments merveilleux aux cours de ces cinq années qui n'ont pas été toujours faciles. Merci à vous d'avoir été là pour me soutenir peu importe la situation.



# Table des matières

---

Liste des figures.....	3
Liste des tableaux.....	5
Liste des abréviations.....	7
Introduction.....	9
<b>Première partie : Données préliminaires.....</b>	<b>11</b>
1. Physiologie de la croissance.....	11
A. Ostéogénèse in utero :.....	11
B. Croissance embryonnaire :.....	11
C. Stabilisation du squelette appendiculaire :.....	13
2. Les aplombs normaux et défectueux.....	14
A. Aplombs de référence du cheval.....	14
a. Le membre antérieur.....	15
b. Le membre postérieur.....	15
c. Le pied.....	16
3. Anatomie fonctionnelle et biomécanique des articulations distales.....	17
A. Le carpe et le tarse.....	17
B. Le doigt.....	18
a. Le boulet.....	18
b. Le paturon.....	18
C. Le pied.....	18
D. Mécanique des membres lors de la locomotion.....	18
4. Les aplombs défectueux dans le plan sagittal.....	20
A. Les anomalies d'extension.....	20
a. Le membre antérieur :.....	20
b. Le membre postérieur :.....	20
c. Le doigt :.....	21
B. Les anomalies en flexion.....	21
a. Le membre antérieur :.....	21
b. Le membre postérieur :.....	22
c. Le doigt :.....	22
C. Conséquences biomécaniques.....	22
a. Région du carpe :.....	22
b. Région du doigt :.....	23
5. Les aplombs défectueux dans le plan frontal ou déviations angulaires.....	24
A. Définitions et épidémiologie.....	24
a. Le Valgus.....	25
b. Le Varus.....	26
c. Les anomalies rotationnelles.....	27
B. Etiopathogénie.....	27
a. Congénitale.....	28
b. Acquise.....	28
C. Conséquences biomécaniques.....	31
a. Particularités des anomalies rotationnelles.....	32
D. Conséquences lésionnelles des déviations angulaires.....	34
a. Généralités des lésions.....	34
b. Lésions spécifiques par région.....	36
6. Technique d'évaluation des aplombs.....	38
A. Clinique.....	38
B. Radiographie.....	39
C. Echographie.....	41
<b>Deuxième partie : Analyse des principaux traitements.....</b>	<b>43</b>
1. Gestion médicale.....	43
A. Repos et exercice contrôlé.....	43
a. Examen des articles.....	44
b. Bilan.....	45
B. Tapping /Bande de kinésiologie.....	46



a. Principe.....	46
b. Examen de l'article.....	46
c. Bilan :.....	47
<b>C. Ondes de choc.....</b>	<b>47</b>
a. Principe.....	47
b. Examen des articles.....	48
c. Bilan.....	50
<b>D. Maréchalerie.....</b>	<b>50</b>
a. Principe.....	50
b. Examen des articles.....	53
c. Bilan.....	55
<b>E. Support externe (plâtres et attelles).....</b>	<b>55</b>
a. Principe.....	55
b. Examen des articles.....	56
c. Bilan.....	57
<b>2. Gestion chirurgicale.....</b>	<b>57</b>
<b>A. L'élévation périostée.....</b>	<b>57</b>
a. Principe.....	57
b. Procédure.....	58
c. Examen des articles.....	59
d. Bilan.....	61
<b>B. Le pontage physaire.....</b>	<b>61</b>
a. Principe.....	61
b. Procédure.....	61
c. Retrait des implants.....	63
d. Examen des articles.....	64
e. Bilan.....	66
<b>C. Ostéotomie.....</b>	<b>67</b>
a. Principe.....	67
b. Examen des articles.....	68
c. Bilan.....	70
<b>Conclusion.....</b>	<b>71</b>
<b>Liste des références bibliographiques.....</b>	<b>75</b>
<b>GESTION DES DÉVIATIONS ANGULAIRES CHEZ LE POULAIN : ÉTAT DES CONNAISSANCES.....</b>	<b>78</b>
<b>MANAGEMENT OF ANGULAR DEVIATIONS IN FOALS: STATE OF KNOWLEDGE.....</b>	<b>79</b>

## Liste des figures

---

Figure 1 : Schéma du processus de croissance osseuse embryonnaire (Denoix et al., 2001).....	12
Figure 2 : Rappel anatomique des os du carpe de face et du tarse de profil– (Barone, 2010).....	13
Figure 3 : Aplombs antérieur normaux vu de face et de profil (Adams, 1990).....	15
Figure 4 : Aplombs postérieurs normaux vu de face et de profil (Adams, 1990).....	16
Figure 5 : Mise en évidence de l'aplomb du pied (Adams, 1990).....	17
Figure 6 : Trajectoire d'un pied idéalement conformé (Adams, 1990).....	19
Figure 7 : Trajectoire et empreintes des membres d'un cheval aux aplombs normaux (Adams, 1990).....	19
Figure 8 : Les différentes conformations des jarrets (Denoix, 2002).....	21
Figure 9 : Exemple de conformation de jointure, l'image A étant une conformation considéré normale. (Adams, 1990).....	23
Figure 10 : Trajectoire d'un pied mal conformé : pince longue et talon bas (Adams, 1990).....	24
Figure 11 : Trajectoire d'un pied mal conformé : pince courte et talons bas (Adams, 1990).....	24
Figure 12 : Déviation angulaire du carpe vu de face (Denoix, 2002).....	26
Figure 13 : Déviation angulaire du tarse vu de face (Denoix, 2002).....	27
Figure 14 : Les différents types de fractures de Salter-Harris (Stashak et Adams, 1987).....	31
Figure 15 : Effet de l'exercice sur la croissance du cartilage de croissance en fonction de la déviation angulaire (Betsch, 2005).....	32
Figure 16 : Coup de manchette d'un cheval panard (Adams, 1990).....	33
Figure 17 : Trajectoire et empreintes des membres d'un cheval aux aplombs cagneux. (Adams, 1990).....	33
Figure 18 : Histologie d'un radius distal sur un poulain de cinq mois ayant une déviation angulaire sévère (15°)(Fretz, 1980).....	34
Figure 19 : Position standard et point de références utilisés dans l'analyse de la conformation chez la race Pur-Sang (Back et Clayton, 2013).....	38
Figure 20 : Radiographie normal de carpe (A) et de jarret (B) chez un poulain né à terme (Coleman et Whitfield-Cargile, 2017).....	39
Figure 21 : Radiographie de carpe (A) et jarret (B) avec des sévères immaturité d'ossification des os cuboïdes (Coleman et Whitfield-Cargile, 2017).....	40
Figure 22 : Radiographie des mesures pour déterminer le degrés d'angulation lors de déviation angulaire (Baxter et al., 2020a).....	41
Figure 23 : Plaque de croissance séparant la métaphyse et de l'épiphyse sur un fémur distal d'un poulain de un mois (Linquier et Ségard-Weisse, 2016).....	42

Figure 24 : Aspect échographique normal du cartilage articulaire recouvrant la lèvre latérale de la trochlée fémorale d'un poulain nouveau-né en coupe longitudinale (Linquier et Ségard-Weisse, 2016).....	42
Figure 25 : Poulain avec un varus du boulet postérieur droit avant et après parage correctif (Greet et Curtis, 2003).....	51
Figure 26 : Extension de type languette utilisée ici en face plantaire dans le cadre de la gestion d'une hyperlaxité du tendon fléchisseur profond du doigt. (Greet et Curtis, 2003) .....	52
Figure 27 : Exemple d'utilisation de la pâte Equilox ND lors d'un varus de boulet (O'Grady, 2017) .....	52
Figure 28 : Exemple de fer vu de dessous, permettant de rectifier une répartition excessive des forces médialement (Adams, 1990).....	53
Figure 29 : L'utilisation d'attelles articulées spéciales pour le traitement des déviations angulaires (Dilai <i>et al.</i> , 2022) .....	56
Figure 30 : Schéma d'une approche chirurgicale de l'élévation périosté en région distale d'un radius et distale du tibia (Auer et Von Rechenberg, 2006).....	58
Figure 31 : Radiographie présentant la technique de retardement de croissance via l'utilisation d'une vis transphysaire.(Gangl et Goetz, 2019).....	62
Figure 32 : Clichés radiographique d'une chirurgie de pontage transphysaire le jour de l'opération (A) et deux mois après (B) (Auer et Von Rechenberg, 2006).....	63
Figure 33 : Schéma présentant les différentes techniques d'ostéotomie correctrices (Auer, 2018)	67
Figure 34 : Clichés radiographiques présentant les plans de coupe pré-op du membre dévié puis le membre avec le matériel d'ostéotomie en post-op (Smith, 2010).....	68

## Liste des tableaux

---

Tableau 1 : Dates de fermetures des plaques de croissance du squelette appendiculaire (Crevier-Denoix, 2005).....	14
Tableau 2 : Graduation des SOI = Skeletal Ossification Index (Coleman et Whitfield-Cargile, 2017) .....	40
Tableau 3 : Question PICOT de l'article The influence of exercise on the composition of developing equine joints (Van Weeren et Van der Lest, 2002) .....	44
Tableau 4 : Question PICOT de l'article Association of growth, feeding practices and exercise conditions with the severity of the osteoarticular status of limbs in French foals (Lepeule <i>et al.</i> , 2013).....	45
Tableau 5 : Question PICOT de l'article Correction of angular limb deformities in foals using kinesiology taping (Mikail <i>et al.</i> , 2019) .....	46
Tableau 6 : Question PICOT de l'article Clinical Use of Extracorporeal Shockwave Therapy (ESWT) for the Treatment of Carpus Valgus Deformities in Young Foals (Bussy <i>et al.</i> , 2013).....	48
Tableau 7 : Question PICOT de l'article Etude rétrospective du traitement des déviations angulaires des poulains par des ondes de choc extracorporelles (Barichard, 2012).....	49
Tableau 8 : Question PICOT de l'article Preliminary Descriptive Epidemiological Study On Angular Limb Deformities In A Sample Of Commercial New Zealand Thoroughbred Foals (Van Lierde, 2015).....	53
Tableau 9 : Question PICOT de l'article Preliminary Descriptive Epidemiological Study On Angular Limb Deformities In A Sample Of Commercial New Zealand Thoroughbred Foals (Van Lierde, 2015).....	56
Tableau 10 : Question PICOT de l'article Effect of hemi-circumferential periosteal transection and elevation in foals with experimentally induced angular limb deformities (Read <i>et al.</i> , 2002).....	59
Tableau 11 : Question PICOT de l'article Improvement in Bilateral Carpal Valgus Deviation in 9 Foals After Unilateral Distolateral Radial Periosteal Transection and Elevation (Baker <i>et al.</i> , 2015) .....	60
Tableau 12 : Question PICOT de l'article Carpal valgus angle deviation in thoroughbred foals corrected using single transphyseal screw implant (Zavilenski <i>et al.</i> , 2023).....	64
Tableau 13 : Question PICOT de l'article Standing placement of transphyseal screw in the distal radius in 8 Thoroughbred yearlings (Modesto <i>et al.</i> , 2015) .....	65
Tableau 14 : Question PICOT de l'article Single transphyseal screws for the correction of moderate to severe angular limb deformities in 28 Thoroughbred foals (Gray <i>et al.</i> , 2018) .....	65
Tableau 15 : Question PICOT de l'article Step ostectomy as a treatment for varus deformity of a metatarsophalangeal joint in a 4.5 month-old colt (Epp, 2007) .....	68
Tableau 16 : Question PICOT de l'article Wedge osteotomy as a treatment for angular deformity of the fetlock in horses (Fretz et Mc Ilwraith, 1983).....	69

Tableau 17 : Résumé des dates de fin de croissance rapide et de fermeture des cartilages de croissance en fonction de l'articulation concernée (Knottenbelt <i>et al.</i> , 2004 ; Paradis, 2006 ; Smith, 2010).....	71
Tableau 18 : Récapitulatif des traitements de déviations angulaires en fonction de l'articulation touchée. Adapté d'après (Smith, 2010) .....	72

## Liste des abréviations

---

AOCJ = Affection OstéoChondrale Juvénile

cf = confer

CMV = Complément Minéral Vitaminé

JOCC = Juvenile OsteoChondral Condition

Min = minutes

OAS = Score d'Apparence Ostéoarticulaire

PICOT = Population Intervention Control Outcome Time

Sec = seconde

SOI = Skeletal Ossification Index



## Introduction

---

Les déviations angulaires chez le cheval correspondent à une déviation axiale du membre dans le plan frontal distalement à un point d'origine qui est généralement une articulation. Elles font partie des affections ostéochondrales juvéniles (AOCJ) qui regroupent toutes les affections ostéochondrales qui se développent chez le jeune en croissance (Denoix *et al.*, 2013). Leur prévalence est élevée, et leur impact économique majeur, puisque ces anomalies conformationnelles modifient la biomécanique de la locomotion et peuvent prédisposer aux lésions, impactant ainsi négativement la carrière sportive des chevaux atteints.

En effet, selon une étude (Robert *et al.*, 2013), plus de 50 % des poulains de races pur-sang, français ou selle français étaient atteints de déviations angulaires à l'âge de un mois. Même si ce pourcentage diminue nettement à l'âge du sevrage grâce aux nombreuses résolutions spontanées, cela reste **l'une des affections les plus fréquentes du poulain**. Il semblerait qu'à un mois, les trotteurs français et les pur-sang soient davantage prédisposés que les selles français, mais cette disparité s'estompe au sevrage, notamment parce que les éleveurs de pur-sang semblent davantage intervenir pour résoudre cette affection (Robert *et al.*, 2013). Il est intéressant de prendre en considération les anomalies conformationnelles du poulain se mettant en place au plus jeune âge car elles persisteront le plus souvent avec la croissance et seront donc figées à la fin de celle-ci.

Dans cette étude de la gestion des déviations angulaires, le but principal est de réussir à identifier parmi tous les traitements actuellement existants, ceux qui ont été prouvés efficaces, à quel moment de la vie de l'animal et associés à quelle anomalie conformationnelle, afin de faciliter la prise en charge par les vétérinaires praticiens. Dans une première partie, afin de mieux comprendre l'intérêt respectif de chaque traitement en fonction des stades de la croissance, des rappels sur la physiologie de la croissance seront réalisés en premier lieu. Ensuite, les différents types de **défauts d'aplomb** que l'on peut retrouver afin de comprendre les différentes options thérapeutiques disponibles. Dans cette partie, nous ferons la distinction des différentes anomalies en fonction du plan dans lequel on peut les observer. En effet, **le plan frontal** (lorsqu'on regarde l'animal de face) constitue le vif du sujet de notre étude. On pourra observer des déformations nommées **valgus ou varus** que l'on qualifiera de **déviations angulaires**. De face on pourra également observer des anomalies de type rotationnelles tels que les conformations panarde ou cagneuse. Enfin on pourra également observer des anomalies dans le plan sagittal (animal de profil) avec notamment toutes les anomalies d'extension et/ou de flexion. Finalement, nous décrirons quelques éléments de biomécanique de la locomotion afin de comprendre les répercussions pouvant découler de ces anomalies conformationnelles.

La seconde partie se concentrera sur l'étude des traitements dédiés aux déviations angulaires dans le plan frontal, en exposant leurs principes et en analysant leurs preuves d'efficacité. L'objectif sera d'aboutir à un résumé de quel traitement est le plus adéquat en fonction de quel type d'anomalie conformationnelle et à quel moment de la vie de l'animal. Pour cela, une analyse statistique succincte des articles scientifiques sera faite, notamment grâce à la **question PICOT** (Population Intervention Control Outcome Time) qui permet de mettre en évidence les points importants de l'article sans avoir à le lire entièrement. Le fonctionnement de cette méthode sera détaillé par la suite.





### 1. Physiologie de la croissance

Notre étude, axée sur le poulain, considère **la croissance** de l'animal comme un facteur crucial à prendre en compte dans le développement des affections locomotrices, ainsi que dans le choix des traitements en fonction des différentes phases de croissance. Le pronostic sportif de l'animal dépend largement de la rapidité avec laquelle l'anomalie est prise en charge, ainsi que de l'adaptation des traitements à la nature spécifique de la lésion. Une compréhension approfondie de **la physiologie de la croissance**, en particulier des cartilages de croissance, est essentielle pour garantir une prise en charge optimale de l'animal.

L'os long est divisé en plusieurs régions : **la diaphyse, la métaphyse et l'épiphyse**, ces deux dernières étant principalement composées d'os spongieux. La diaphyse et la métaphyse sont entourées par une couche plus ou moins fine d'os cortical, tandis que l'épiphyse est recouverte par une couche de cartilage articulaire dont l'épaisseur varie. Pendant la phase de croissance, une zone de physe, également appelée **cartilage de croissance**, est présente dans la **région métaphysaire**, entre l'épiphyse et la diaphyse. Cette zone se fermera au cours de la vie de l'animal avec la croissance (McKinnon *et al.*, 2011).

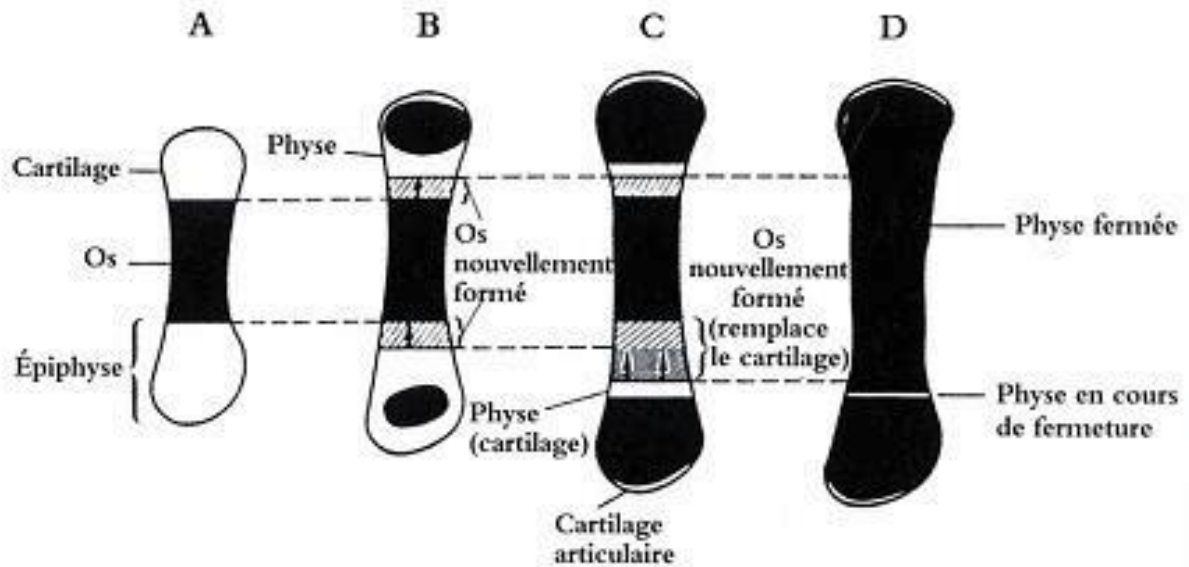
#### A. Ostéogénèse in utero :

Le développement osseux repose principalement sur le **remplacement du tissu conjonctif** préexistant par du tissu osseux. Initialement, des agrégats de cellules embryonnaires se différencient en chondrocytes, formant ainsi un **bourgeon primordial**. Ce bourgeon s'étend grâce à la prolifération des chondrocytes et à la sécrétion d'une matrice extracellulaire principalement composée de collagène de type 2. Lorsque le bourgeon atteint une certaine taille, les **chondrocytes centraux s'hypertrophient** et sécrètent une matrice de collagène de type X qui se minéralise. Ces chondrocytes subissent ensuite une mort cellulaire apoptotique, créant un environnement propice à la **minéralisation par les ostéoblastes** (Smith, 2010). Cette mort cellulaire entraîne la formation de lacunes, qui seront comblées par des vaisseaux sanguins, des ostéoclastes, des ostéoblastes et des ostéocytes, formant ainsi le **centre d'ossification primaire** (Linquier et Ségard-Weisse, 2016).

#### B. Croissance embryonnaire :

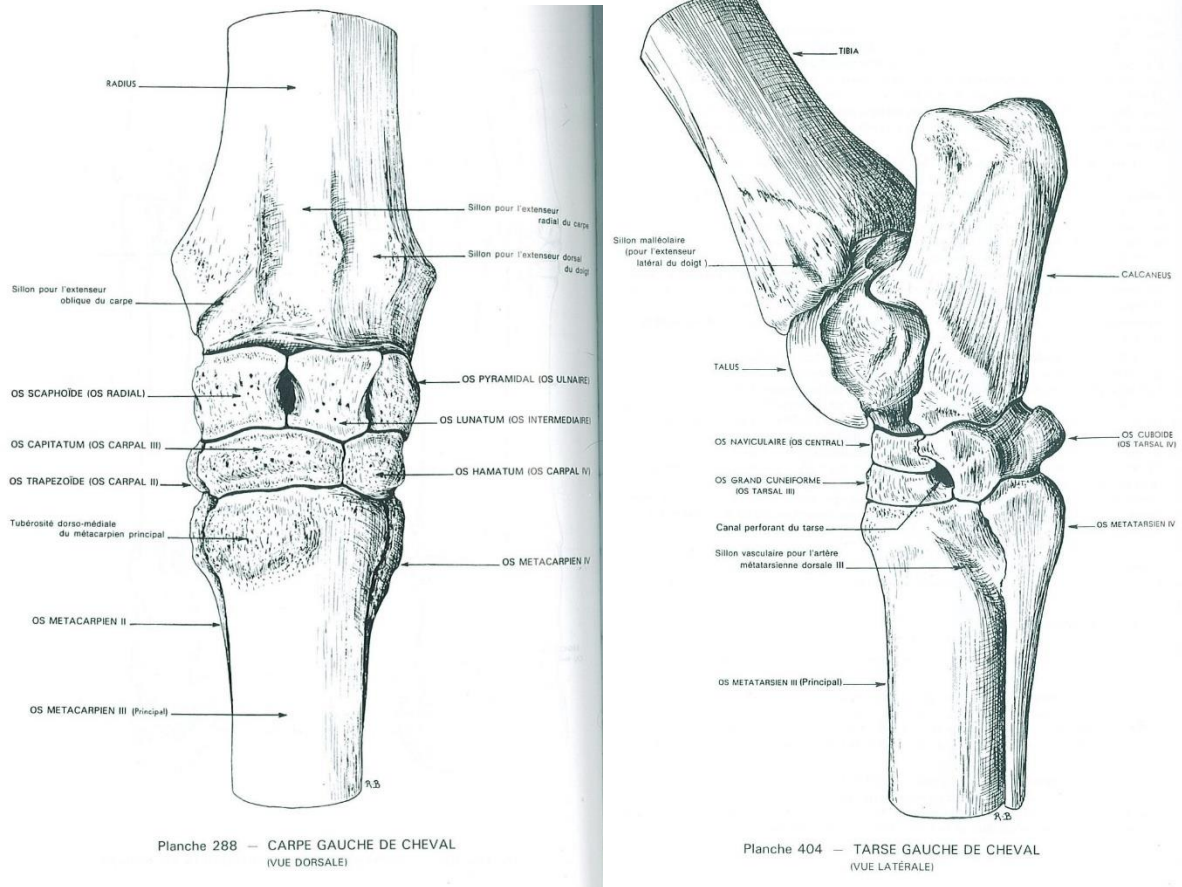
Au cours de la croissance embryonnaire, le cartilage joue un rôle essentiel dans l'élargissement de l'os embryonnaire grâce à la **prolifération centrifuge des chondrocytes**. À mesure que ces chondrocytes se multiplient, ils s'éloignent progressivement du centre d'ossification principal, entraînant ainsi des changements morphologiques tels que leur hypertrophie, suivie de leur apoptose cellulaire. Ce processus favorise l'avancée de l'ossification. Parallèlement à l'élargissement des os, **des centres d'ossification secondaires** se développent à des emplacements caractéristiques, tels que **les extrémités des os**, comme illustré sur la Figure 1.

Figure 1 : Schéma du processus de croissance osseuse embryonnaire (Denoix et al., 2001)



Effectivement, le processus d'ossification se déroule de **manière progressive** et n'implique pas tous les os simultanément. Les foyers d'ossification primaire du talus et des os accessoires du carpe commencent à se former vers 220 à 250 jours (McKinnon *et al.*, 2011). À partir de **260 jours de gestation**, les **centres d'ossifications secondaires** apparaissent dans le radius distal, le tibia, le talus et l'os accessoire du carpe. Ensuite, les os les plus distaux, tels que les os cuboïdes du carpe (os intermédiaire, os radial et os carpal III) ainsi que les os cuboïdes du tarse (os cunéiforme latéral également appelé tarsal III, os tarsal IV et l'os central du tarse), entrent en jeu (Figure 2) (Auer, 2018). Les os carpiens III, IV et ulnaire sont les derniers à initier leur ossification primaire, expliquant ainsi leur prévalence dans les lésions liées à l'immaturation osseuse. Les foyers **d'ossification secondaires des os longs** distaux deviennent visibles **radiographiquement vers 300 jours** de gestation. Cependant, cette ossification peut être observée dès 220 à 245 jours pour des os tels que le fémur (McKinnon *et al.*, 2011).

**Figure 2 : Rappel anatomique des os du carpe de face et du tarse de profil– (Barone, 2010)**



Vers **environ 300 jours**, les centres d'ossification primaires des **os du carpe et du tarse** deviennent visibles **radiographiquement**. À mesure que la gestation progresse, la croissance et donc l'ossification se poursuivent ; le centre d'ossification primaire se développe pour former la diaphyse et les métaphyses, tandis que les centres d'ossification secondaires se forment pour constituer les deux épiphyses. Cette configuration laisse ainsi un **mince liseré de cartilage entre les deux centres d'ossification** d'origine : la physe, également connue sous le nom de **cartilage de croissance** (Auer, 2018 ; Smith, 2010).

### **C. Stabilisation du squelette appendiculaire :**

La croissance de l'os longitudinalement repose sur deux processus : **l'apoptose des chondrocytes hypertrophiques** qui vont alors se minéraliser, et le **remodelage de la matrice minéralisée** pour former de l'os trabéculaire. Chaque os long a un centre d'ossification qui lui est propre, associé à une ou deux plaques de croissance de part et d'autre de celui-ci. Selon **la loi de Wolff**, l'os s'adapte et se renforce en fonction des charges qui lui sont appliquées. Ainsi, les zones de la physe soumises à d'importantes forces subissent davantage de remodelage et de croissance. Cependant, des charges inégales dues à des boiteries ou d'autres douleurs entraînent une compensation, pouvant conduire à une déviation angulaire de l'axe de l'os (Smith, 2010).

Concernant la partie de l'épiphyse impliquée dans les articulations, le **processus d'ossification endochondrale** se termine **avant la disparition totale du cartilage de croissance**. Ce cartilage peut ensuite être différencié en cartilage hyalin articulaire (Linquier et Ségard-Weisse, 2016).

**La croissance en longueur** des os longs se poursuit jusqu'à l'âge d'environ **deux ans**. Bien que des variations individuelles existent, la fermeture des plaques de croissance survient généralement vers le même âge pour tous les individus (Crevier-Denoix, 2005). À la fin de la croissance, l'épiphyse et la métaphyse fusionnent, entraînant la disparition de la plaque de croissance, qui est alors remplacée par de l'os spongieux. Comme illustré dans le Tableau 1, l'âge de **fermeture des plaques de croissance varie en fonction de l'os**, mais généralement, les plaques de croissance situées plus distalement sur le membre se ferment plus tôt (Linquier et Ségard-Weisse, 2016). Par exemple, les physes proximales des os métacarpiens/métatarsiens principaux se ferment avant la naissance, tout comme les physes distales des trois phalanges (Crevier-Denoix, 2005). De plus, la **fermeture dite radiographique est plus précoce que la fermeture fonctionnelle**, ce qui permet un suivi radiographique intéressant (Linquier et Ségard-Weisse, 2016).

**Tableau 1 : Dates de fermetures des plaques de croissance du squelette appendiculaire (Crevier-Denoix, 2005)**

Plaques de croissance		Fermeture anatomique	Fermeture radiographique
Radius	Extrémité proximale	15-18 mois	12-15 mois
	Extrémité distale	42 mois	22-36 mois
Ulna	Extrémité proximale	42 mois	-
	Extrémité distale	2-3 mois au radius	-
Tibia	Extrémité proximale	42 mois	23-38 mois
	Extrémité distale	24 mois	15-24 mois
Fibula	Extrémité distale	3-5 mois au tibia	-
Métacarpien/métatarsien	Extrémité distale	10-15 mois	6-18 mois
Phalange proximale	Extrémité proximale	12-15 mois	6-15 mois
Phalange distale	Extrémité proximale	10-12 mois	6-12 mois

## 2. Les aplombs normaux et défectueux

### A. Aplombs de référence du cheval

L'aplomb est un terme utilisé pour décrire **la rectitude et la conformation des membres**. Il est essentiel d'observer les membres dans les plans frontal, sagittal et horizontal (vu du dessus) afin de juger de leur alignement. Il est important de distinguer l'analyse des membres antérieurs de celle des membres postérieurs, car leur anatomie diffère, ce qui se traduit par une conformation différente.

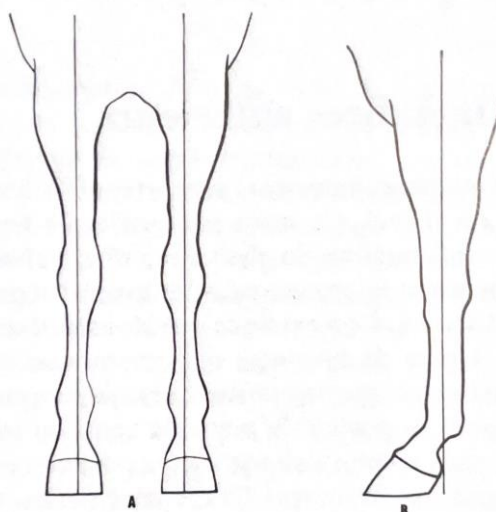
### **a. Le membre antérieur**

Les membres antérieurs supportent entre 60 et 65 % du poids de l'animal, les rendant ainsi plus sujets aux boiteries que les membres postérieurs. Cependant, en pratique, cette répartition dépend de divers facteurs tels que la conformation du cheval, la taille de sa tête, de son encolure, de son abdomen et de sa croupe.

Lorsqu'on observe les membres antérieurs de face, dans le plan frontal, une conformation idéale se caractérise par des **rayons osseux de longueur correcte et bien orientés**, comme illustré dans la Figure 3. De plus, l'écartement des pieds au sol devrait correspondre à celui des membres à leur origine, au niveau du poitrail. Les genoux devraient rester parallèles et les canons devraient être centrés sous le carpe, sans déviation latérale (ou déviation en « pied de banc » observée plus tard)

De profil (plan sagittal), la scapula devrait être oblique, formant un angle de 55 à 78° avec le corps et un angle de 85 à 100° avec l'humérus au niveau de la pointe de l'épaule. Au niveau du coude, l'angle formé par l'humérus et le radius devrait mesurer entre 120° et 138°, tandis que celui formé par l'os métacarpien et la première phalange devrait être compris entre 125° et 135°. On peut également tracer une ligne verticale depuis la tubérosité de l'épine acromiale jusqu'au talon comme on peut le voir sur la Figure 3. Cette ligne devrait diviser le membre jusqu'au boulet en deux parties égales. Le carpe ne devrait présenter **aucune déviation ni vers l'avant ni vers l'arrière**, et la zone située sous le genou ne devrait pas être comprimée, que ce soit sur la face antérieure ou postérieure. Il convient de noter que ces angles peuvent **varier en fonction des races**, les chevaux Pur-sang Arabes ayant par exemple une épaule plus inclinée que les Quarter Horses (Adams, 1990).

**Figure 3 : Aplombs antérieur normaux vu de face et de profil (Adams, 1990)**

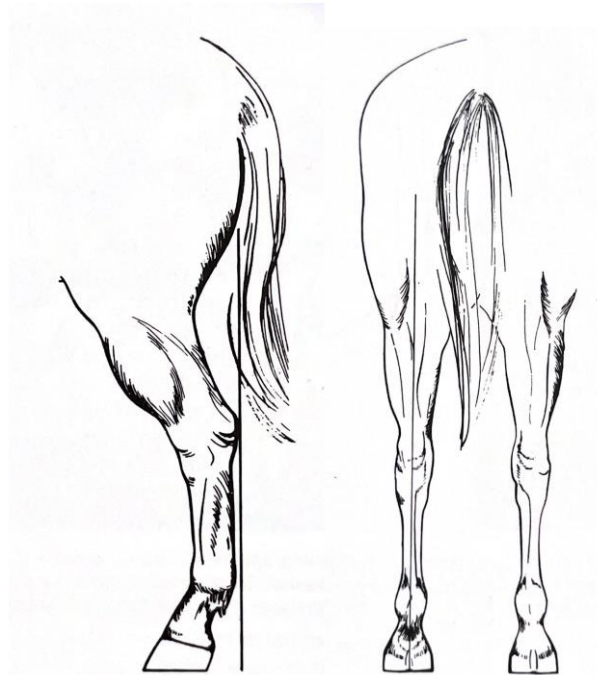


### **b. Le membre postérieur**

La conformation des membres postérieurs revêt une importance particulière, notamment dans l'apparition des jades, des accrochements de rotules et certaines formes d'éparvins. De plus, le jarret doit avoir un volume adéquat pour supporter le poids du cheval, tout en restant sec et net. Comme pour les membres antérieurs, une ligne verticale peut être tracée depuis la tubérosité ischiatique, divisant ainsi le membre en deux parties égales lors d'un aplomb de référence observé de face.

De profil, tel qu'illustré par la Figure 4, une ligne verticale tirée depuis la tubérosité ischiatique (pointe de la fesse) devrait toucher la pointe du jarret, puis longer la face postérieure du canon, pour enfin atteindre le sol à environ sept à dix cm derrière les talons (Adams, 1990).

**Figure 4 : Aplombs postérieurs normaux vu de face et de profil (Adams, 1990)**

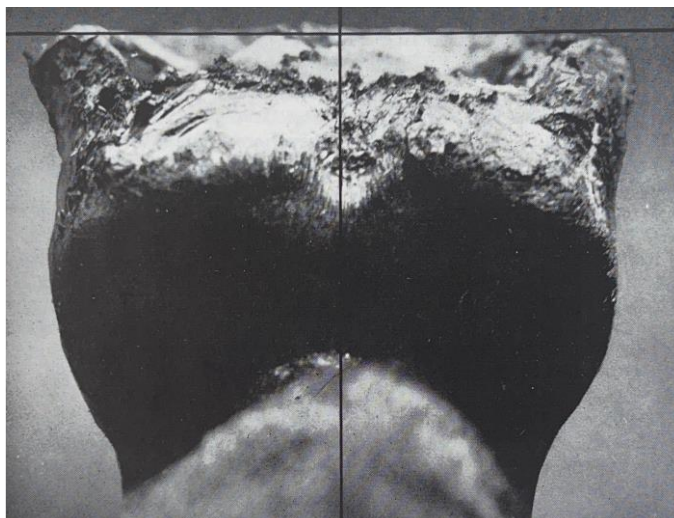


### ***c. Le pied***

En vue de profil, il est recommandé que le  **pied antérieur forme un angle de 45° à 50° avec le sol**, tandis que le pied postérieur devrait former un angle de 50° à 55°. Un aplomb idéal nécessite également un parage approprié pour garantir un alignement correct de l'axe pied-paturon. Lorsqu'un pied est correctement d'aplomb, **son usure est uniforme**, ce qui se traduit par des parois latérales et médiales du sabot de même longueur. Comme illustré dans la Figure 5, on peut imaginer une ligne fictive divisant équitablement le canon, le boulet et le paturon. Cette ligne devrait couper perpendiculairement la ligne transversale reliant les points d'appui au sol des deux talons. Dans ce cas, le pied serait considéré comme étant d'aplomb. Il est à noter que ces angles peuvent varier en fonction des races, les chevaux Pur-sang Arabes ayant par exemple des paturons plus inclinés que ceux des Quarter Horses (Adams, 1990).



**Figure 5 : Mise en évidence de l'aplomb du pied (Adams, 1990)**



### **3. Anatomie fonctionnelle et biomécanique des articulations distales**

Dans le cadre de notre étude, il est pertinent de rappeler la localisation et la physiologie des différentes formations anatomiques impliquées dans la locomotion. Ceci nous permettra de mieux appréhender les anomalies associées aux conformations défectueuses.

Les membres antérieurs supportent entre 60 et 65 % du poids de l'animal, les rendant ainsi plus sujets aux boiteries que les membres postérieurs. Les chocs subis par les membres résultent du poids de l'animal et de la force de réaction (contre-pression) exercée par le sol. Lorsque le pied quitte le sol, des **forces liées à la propulsion** s'appliquent aux membres. Plusieurs formations anatomiques interviennent pour atténuer ces différences de pression, susceptibles de provoquer des lésions si elles sont subies telles quelles.

#### **A. Le carpe et le tarse**

Dans la locomotion, l'articulation du carpe se distingue par sa **grande mobilité** par rapport à celle du tarse. Composé de sept os, le carpe peut se déplacer dans les trois dimensions grâce à une série de ligaments qui les relient tous entre eux. Ces ligaments jouent un rôle crucial en **amortissant les chocs** ; lors d'un impact, les os du carpe se déplacent entre eux, absorbant ainsi l'énergie cinétique et évitant les collisions directes.

En revanche, bien que le tarse compte presque autant d'os que le carpe (six contre sept), il est nettement **moins mobile**. Cette faible mobilité s'explique par la diminution du nombre de ligaments reliant ces os. Toutefois, l'anatomie particulière du jarret compense cette limitation en évitant les forces de compression susceptibles d'agir sur l'articulation. Pendant la locomotion, on observe un mouvement de **pivotement du jarret vers l'extérieur** lorsque le poids de l'animal s'y appuie. Cette particularité anatomique est due à la forme oblique du talus par rapport à l'axe du membre. Ce mouvement permet au **grasset de s'ouvrir vers l'extérieur**, favorisant ainsi un mouvement fluide et ample du membre vers l'avant, ce qui contribue à amortir les forces exercées (Adams, 1990).



## B. Le doigt

### a. Le boulet

Parmi toutes les articulations, le boulet est celui qui **supporte le plus de pression**. Sa structure anatomique lui permet de répartir les forces en partie sur la face antérieure du membre, plutôt que de les subir uniquement verticalement. Cette capacité est principalement due à **l'appareil suspenseur du boulet**, composé du ligament suspenseur du boulet, des os sésamoïdes proximaux et des tendons fléchisseurs (superficiel et profond) du doigt. C'est pourquoi les lésions des ligaments suspenseurs ou des tendons fléchisseurs sont si fréquentes. Ces formations anatomiques absorbent une grande partie de l'énergie générée lors du choc lorsque le pied touche le sol (Adams, 1990).

### b. Le paturon

C'est l'articulation **la moins mobile du membre distal**, ce qui la rend moins sujette aux lésions ligamentaires mais plus vulnérable aux lésions articulaires et osseuses. Lorsque le corps se propulse vers l'avant, c'est le paturon qui supporte la **majeure partie du choc** (Adams, 1990).

## C. Le pied

Cette articulation n'est pas seulement formée par l'association de deux phalanges (distale et moyenne), mais elle inclut également l'os sésamoïde distal, également connu sous le nom d'os naviculaire, qui joue un rôle crucial dans son fonctionnement. La combinaison anatomique de ces trois os leur permet de **répartir entre eux les forces** générées lors du contact du pied avec le sol. Cependant, l'os naviculaire ne pourrait pas supporter une telle pression s'il n'était pas soutenu par l'arrière et le dessous par le tendon fléchisseur profond du doigt, faisant partie de l'appareil suspenseur du boulet mentionné précédemment. La crête centrale de l'os naviculaire, en contact avec les phalanges moyenne et distale, est **particulièrement soumise aux forces de compression** (Adams, 1990).

## D. Mécanique des membres lors de la locomotion

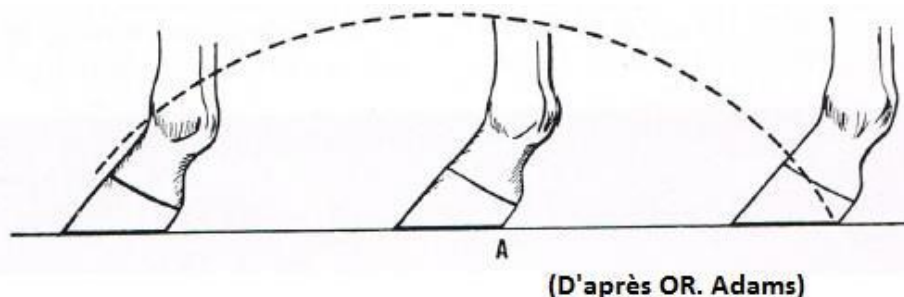
Lors de la locomotion, le membre antérieur suit une **trajectoire pendulaire** avec un point de rotation situé sur la partie proximale de la scapula. Les muscles dans la partie proximale du membre initient le mouvement avec la phase de protraction et de rétraction. La partie distale du membre amplifie le mouvement grâce à **l'action élastique des tendons** distaux, qui contribuent également à l'amortissement. Le boulet, en raison de son anatomie, subit le plus de stockage et de relâchement d'énergie élastique pendant la locomotion. De même, le pied, avec son **coussinet digital**, joue un rôle important dans **l'amortissement des chocs**. L'énergie produite par l'épaule lors de l'initiation du mouvement est théoriquement équivalente à la capacité d'emmagasinement d'énergie par le pied. Lors de l'impact, l'angle du carpe est nettement supérieur à celui du tarse, le rendant plus sujet aux traumatismes (Back et Clayton, 2001).

De manière similaire au membre antérieur, le mouvement du membre postérieur pendant la locomotion est pendulaire à partir de l'acétabulum. La conformation du membre favorise l'efficacité de la propulsion en utilisant les tendons pour conserver l'énergie élastique, qui est libérée lors de la phase de soutien, contribuant ainsi à la propulsion et à la flexion. **L'appareil réciproque**, composé notamment du tarse, du grasset et des éléments constituant la corde du jarret, assure également un **amortissement des chocs**. Contrairement au membre antérieur où le boulet est étendu par inertie, sur le membre postérieur, c'est l'appareil réciproque qui induit une **extension passive du boulet** à la fin de la phase de propulsion (Back et Clayton, 2001).

En ce qui concerne le pied, la corne du sabot pousse d'environ **1 cm toutes les 6 semaines**, avec la pince poussant davantage que les talons. Comme on peut le voir sur la Figure 6, le mouvement du pied pendant la locomotion doit former une **courbe circulaire et symétrique**,

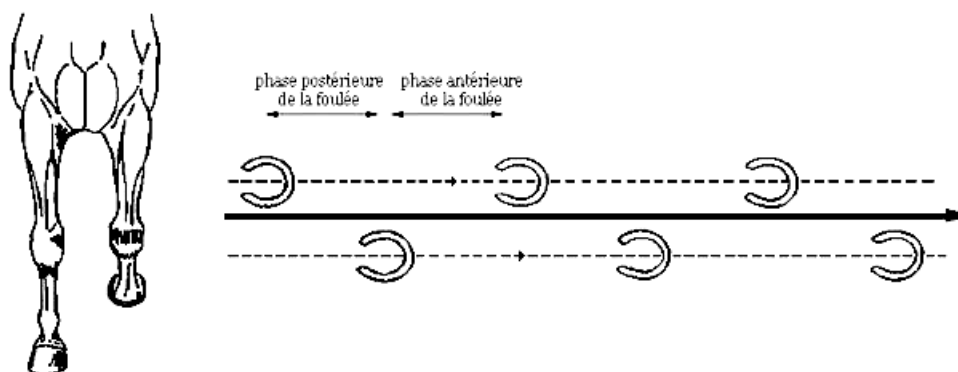
tout comme le membre controlatéral. Lors de la phase d'appui, le talon et la pince se posent presque simultanément au sol (variable selon la vitesse), le poids de l'animal étant ainsi réparti sur la pointe de la fourchette au centre du sabot, assurant ainsi une **usure régulière et symétrique de la corne** chez un cheval avec des aplombs normaux (Adams, 1990).

**Figure 6 : Trajectoire d'un pied idéalement conformé (Adams, 1990).**



Lors du déplacement, un cheval dont les membres sont d'aplombs doit positionner ses pieds en ligne, comme illustré sur la Figure 7 ci-dessous. Ainsi, lorsqu'il est vu de face, les membres antérieurs doivent masquer les membres postérieurs, et les traces laissées par les sabots doivent être **rectilignes et parallèles**, avec les sabots orientés dans la même direction (Adams, 1990).

**Figure 7 : Trajectoire et empreintes des membres d'un cheval aux aplombs normaux (Adams, 1990).**



En fonction du domaine sportif, certaines conformations seront plus recherchées que d'autres. Par exemple, en dressage, des chevaux avec une conformation esthétique permettant un bon déplacement des membres tout en ayant de la prestance seront recherchés. On retrouve chez 80% des chevaux de selle et **des trotteurs un léger valgus des carpes**, considéré comme **physiologique**. Cette caractéristique est valorisée en dressage car elle favorise la réalisation de mouvements tels que « l'épaule en dedans » et « l'appuyer » (half-pass). Un aplomb peut être considéré comme en dehors des références (pas parfaitement dans l'axe) sans pour autant être catégorisé comme pathologique (Back et Clayton, 2013).

Dans d'autres cas, les anomalies seront considérées comme pathologiques car elles présenteront soit une angulation trop sévère, soit la région atteinte sera trop sensible pour supporter une faible déviation. Lors d'anomalies d'aplomb objectivées dans le **plan frontal** (de face), on parlera de **déviations angulaires**. Les anomalies de **type rotationnelles** sont visualisables dans le plan frontal mais peuvent également être objectivées dans le plan horizontal (c'est-à-dire vu du dessus). Enfin lors de défauts observés dans le **plan sagittal** (de profil), on parlera **d'anomalies de flexion ou d'extension**. Cette dernière catégorie sera détaillée dans la partie suivante, qualifiée d'aplombs défectueux.

## 4. Les aplombs défectueux dans le plan sagittal

Un défaut d'aplomb est caractérisé par un **alignement imparfait des rayons osseux** du membre. Parmi les anomalies d'aplombs dans le plan sagittal, on observe des articulations qui peuvent être soit portées vers l'avant par rapport à l'axe initial, soit inclinées vers l'arrière. **Les déformités de flexion ou contractures** regroupent toutes les anomalies résultant d'un **rétrécissement des tendons**, entraînant une hyperflexion anormale de l'articulation ou du membre. Inversement, une articulation peut présenter une **hyperlaxité de ses ligaments**, entraînant ainsi une **hyperextension** de l'articulation.

### A. Les anomalies d'extension

L'anomalie à l'origine de la **déformation en hyperextension** peut se produire à différents endroits du membre et peut également affecter plusieurs articulations simultanément. Dans la plupart des cas, y compris ceux avec une atteinte modérée, la déformation se résout **spontanément dans les dix premiers jours de vie**. Pour les cas graves, un **repos strict en box** les 48 premières heures de vie peut améliorer l'affection, bien que cela ne garantisse pas une disparition totale de la déformation (Knottenbelt *et al.*, 2004).

#### a. Le membre antérieur :

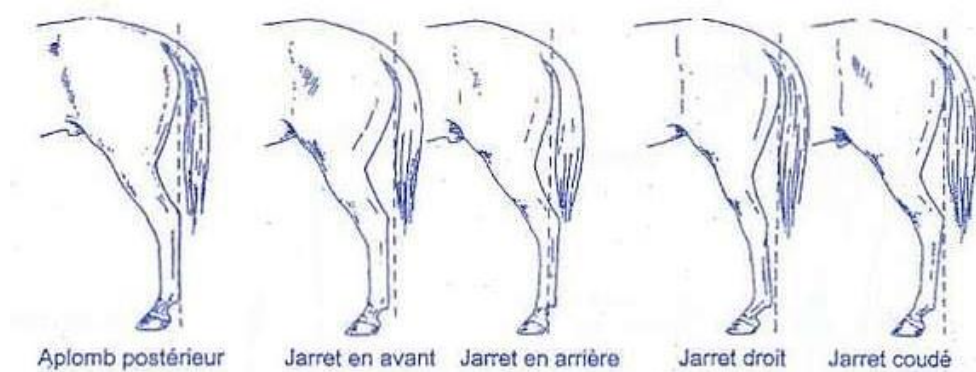
Une déformation en **hyperextension du carpe** peut entraîner ce qu'on appelle une conformation de "genou creux" ou "calf knee". Vue de profil, cette articulation est plus ou moins concave, se situant plus en arrière par rapport à l'axe vertical du membre. Cette déviation, généralement sans conséquences majeures, **régresse la plupart du temps** d'elle-même et ne provoque que peu de lésions, sauf dans le cas de mouvements avec une grande amplitude, comme ceux des galopeurs, susceptibles d'entraîner des **compressions de la face dorsale du carpe** pouvant aboutir à des fractures (Adams, 1990).

Il semblerait que cette affection soit prédisposée chez les poulains, notamment de **la race Shire**, ayant de longs membres et une encolure assez courte. En effet, la façon dont ils broutent l'herbe se fait souvent dans la même position, avec le même membre en protraction. Cette répétition engendre des **forces de contraintes** similaires dans le temps, ce qui peut aboutir à ce type de conformation de genou creux (Knottenbelt *et al.*, 2004 ; O'Grady, 2017).

#### b. Le membre postérieur :

Lorsque l'on observe un "jarret droit", également connu sous le nom de "jarret trop ouvert", l'hyperextension se traduit presque par un **alignement fémur-tibia-jarret vu de profil**, comme illustré sur la Figure 8. Indéniablement, lorsque les jarrets sont droits, les paturons sont également plus droits qu'ils ne devraient l'être (Adams, 1990).

**Figure 8 : Les différentes conformations des jarrets (Denoix, 2002)**



### **c. Le doigt :**

Les problèmes au niveau du boulet sont fréquents et peuvent présenter de nombreux défauts. Une hyperextension du boulet se traduit par une descente de ce dernier, pouvant même toucher le sol pendant la locomotion dans certains cas. Cette conformation résulte **d'anomalies de laxité des tendons**. Si la laxité ne touche que le tendon fléchisseur superficiel, le boulet ne s'affaissera que légèrement car il est toujours **maintenu par le ligament suspenseur du boulet et le tendon fléchisseur profond du doigt**. En cas d'atteinte du tendon fléchisseur profond du doigt, le boulet aura une position normale, mais lors de l'appui, la pince aura tendance à se décoller du sol. Enfin, si c'est le ligament suspenseur du boulet qui est atteint de laxité, il perdra son rôle de suspension et le boulet s'affaissera jusqu'au sol. Dans ce cas, des lésions cutanées sévères peuvent survenir (Knottenbelt *et al.*, 2004).

## **B. Les anomalies en flexion**

La déformation en flexion se produit lorsque l'articulation est en **hyperflexion de manière permanente ou intermittente**, souvent due à des problèmes musculaires, ligamentaires ou tendineux. Cette anomalie peut affecter plusieurs articulations simultanément et constitue environ la **moitié des défauts d'aplomb congénitaux**. Aucune race prédisposée n'a été identifiée jusqu'à présent (McKinnon *et al.*, 2011).

Les défauts d'extension congénitale sont les plus fréquents et sont généralement associés à un **mauvais positionnement fœtal pendant la gestation**. Cependant, des facteurs tels qu'une mauvaise gestion nutritionnelle de la jument, une exposition à des agents tératogènes ou au virus de la grippe peuvent également contribuer à cette anomalie (O'Grady, 2017).

Les **formes acquises** de défauts d'extension sont **relativement rares** et peuvent être induites par plusieurs facteurs, notamment une croissance rapide, un déséquilibre nutritionnel (aliment riche en glucide, un déséquilibre minéral) ou une suralimentation. Une croissance excessive peut provoquer des douleurs au niveau des physes, incitant le poulain à fléchir le membre pour soulager la douleur. De même, une lésion du ligament suspenseur ou des tendons fléchisseurs peut amener le poulain à maintenir son membre en flexion au repos, entraînant ainsi une rétraction des tissus (Baxter *et al.*, 2020a). Dans ce contexte, les articulations les plus touchées sont principalement le boulet et les articulations inter-phalangiennes distales. Cette pathologie semble être **déclenchée par un stimulus douloureux** qui entraîne une contraction réflexe des muscles fléchisseurs. La douleur peut avoir diverses origines telles qu'une épiphysite, une ostéochondrite disséquante ou des affections septiques ou articulaires (Adams, 1990).

### **a. Le membre antérieur :**

La **conformation "brassicourt"** ou "over at the knee", également connue sous le nom de "bucked knee", est courante mais aussi pénalisante. Dans ce cas, l'articulation du carpe est poussée vers

l'avant par rapport à l'axe global du membre, touchant environ **3 à 4% des poulains**. Cette conformation résulte souvent d'une **contracture des muscles fléchisseurs** du carpe. Des facteurs fœtaux ou des carences minérales ou vitaminiques chez la poulinière peuvent être à l'origine de cette conformation. Des carences en calcium, phosphore, vitamine A ou D chez le poulain peuvent également contribuer à ce problème (Adams, 1990).

#### **b. Le membre postérieur :**

Les contractures du tarse, bien que **rares**, peuvent survenir en raison de la conformation articulaire et notamment du sens de flexion de l'articulation. Un jarret en hyperflexion se traduit par un angle trop fermé de l'articulation, ce qui peut entraîner une posture où le cheval est "sous lui" à partir des jarrets. Une contracture des tendons fléchisseurs sur un tarse entraîne presque toujours la conformation « jarret coudé », caractérisée par une hyperflexion comme illustré sur la Figure 8. Cette condition peut avoir des implications sur la performance du cheval, notamment dans les disciplines qui exigent une extension complète des membres postérieurs, comme le saut d'obstacles ou le dressage (Cousty et D'Intérêts, 2020a)

#### **c. Le doigt :**

Lorsque l'hyperflexion est localisée au niveau du boulet, cela donne une conformation de « bouleture » qui peut se caractériser en **trois stades de sévérité**. L'angle dorsal normal de l'articulation métacarpo-phalangienne est de 140°. En cas de défaut d'extension (hyperflexion) discrète, cet angle peut passer à 180°, au-delà duquel elle sera considérée comme modérée. Une atteinte sévère est définie lorsque l'angle dépasse 180° de façon permanente, sans retour à la normale, indépendamment de la phase de la locomotion (McKinnon *et al.*, 2011). La **contracture acquise** des tendons, se produit généralement **vers l'âge de trois mois**, mais peut également survenir chez des poulains plus âgés, voire chez des yearlings (Knottenbelt *et al.*, 2004).

Cette anomalie d'hyperflexion peut également affecter la région interphalangienne, en particulier l'articulation interphalangienne distale, où l'on parle alors de « **pied-bot** ». Dans les cas légers, où les cortex dorsaux des phalanges restent en arrière de la verticale, seul le talon peut ne pas toucher le sol, pouvant se résoudre avec une **intervention minimale dans les premiers jours de vie**. Dans des cas plus sévères, où le poulain est debout sur la pince du sabot voire posé sur sa face dorsale, adoptant une position dite de « ballerine », une prise en charge rapide est nécessaire pour corriger l'affection (McAuliffe et Slovis, 2008). L'origine de cette anomalie provient de la **contracture du tendon fléchisseur profond du doigt**, entraînant une flexion interphalangienne distale avec réduction des pressions dans la partie palmaire du pied, d'où une boîte cornée qui se développe verticalement, avec des talons massifs (Belmimoun et Saims, 2019). La contracture du tendon fléchisseur superficiel du doigt, quant à elle, entraînera un paturon vertical, mais avec un sabot toujours en contact avec le sol. La contracture combinée de ces deux tendons provoque la flexion complète du membre distal. La contracture peut être tendineuse, comme dans la plupart des cas, ou **articulaire**, ce qui engendre un **pronostic plus réservé**. En cas d'atteinte **tendineuse légère, la correction peut être spontanée** avec un simple exercice restreint. La contraction articulaire du carpe ou du boulet est une affection rare, généralement unilatérale, impliquant la capsule articulaire. Cette dernière serait atteinte de fibrose en position fléchie, dont l'étiologie serait identique à celle de la contracture tendineuse, mais cela reste encore à prouver (McAuliffe et Slovis, 2008).

### **C. Conséquences biomécaniques**

#### **a. Région du carpe :**

Lorsque le cheval présente une conformation brassicourt, il adopte généralement une position « sous-lui du devant » à l'arrêt, car le carpe a tendance à fléchir sous le poids du corps. Cette

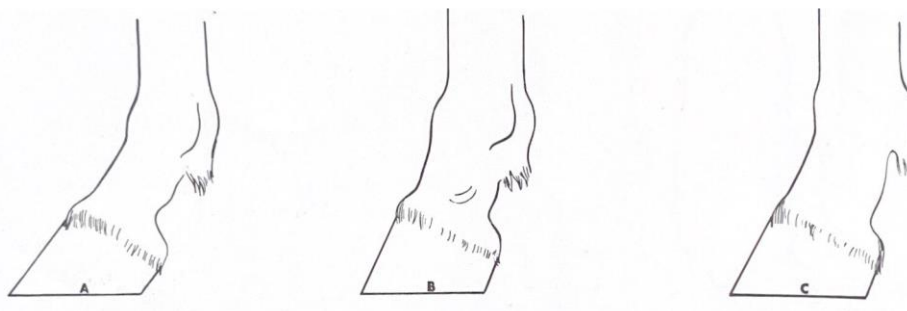
position évite une **surcharge excessive des antérieurs**, qui portent déjà la majorité du poids de l'animal naturellement (environ 65% du poids sur les antérieurs) (Adams, 1990). En revanche, une conformation en genou creux, caractérisée par une hyper-extension, va entraîner une **surcharge de des faces dorsales des os du carpe**, et une surtension de la bride carpienne, du canal carpien et de son contenu, et du ligament commun palmaire du carpe. Cela augmente le **risque de fractures**, notamment de l'os carpal III, de l'os radial et de l'os intermédiaire du carpe.

Ainsi, en cas de boiterie localisée à la région carpienne, on observe généralement une **réduction de la phase d'hyper-extension du carpe**, car le cheval cherche à soulager son membre boiteux aussi rapidement que possible (Back et Clayton, 2001).

### **b. Région du doigt :**

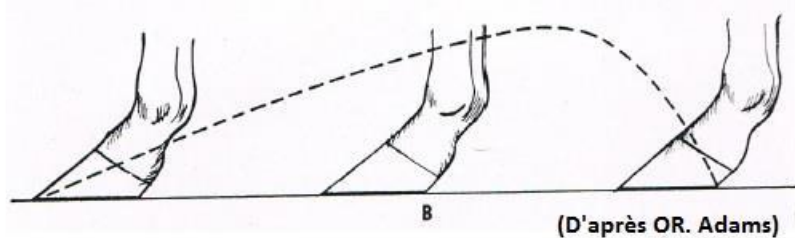
Le pied mal conformé et mal paré, qu'il soit trop long ou trop court, entraîne incontestablement des modifications biomécaniques dans la trajectoire du membre lors du mouvement. Un aspect crucial est la **distance et l'angulation entre le boulet et la phalange distale**. La longueur entre le sabot et le boulet peut être plus longue ou plus courte que la normale. De même, l'articulation du boulet peut être positionnée trop près du sol (trop de laxité) ou trop haut ; ces critères déterminent la **jointure**. Un cheval avec un boulet descendant trop bas sera qualifié de « bas jointé ». Si en plus la jonction boulet-phalange distale est courte, alors on parlera de « court et bas jointé ». En fonction de ces critères, plusieurs types de défauts peuvent être identifiés, tels que le « long et droit jointé » (cf Figure 9 C ci-dessous), le « long et bas jointé », le « court et droit jointé » (cf Figure 9-B), et enfin le « court et bas jointé » (Lenoir et Bonnevalle, 2003).

**Figure 9 : Exemple de conformation de jointure, l'image A étant une conformation considéré normale. (Adams, 1990)**



Mécaniquement, ces différentes conformations auront des conséquences variées. Par exemple, un pied paré trop long avec des talons bas, ou présentant la conformation « bas jointé », va induire un angle pied-paturon par rapport au sol trop faible. Cela retardera le moment où le pied quitte le sol, provoquant ainsi une hyperextension du pied et du boulet. Un **sabot paré trop long** exercera une pression accrue sur la paroi du sabot et les talons par rapport à un sabot formant un angle de 45° avec le sol (Adams, 1990). Les allures qui en découlent nécessitent une certaine souplesse et sont **également rasantes et plus longues** que celles d'un cheval avec des aplombs normaux comme on peut le voir sur la Figure 10 ci-dessous. C'est pourquoi parmi les chevaux de course, la pince est laissée volontairement plus longue que la normale pour allonger l'amplitude de leurs foulées (Marq *et al.*, 1951).

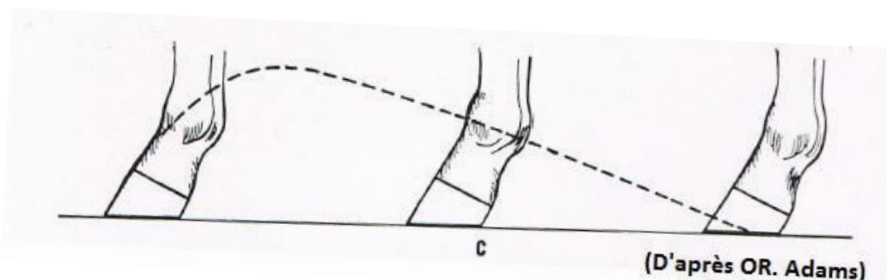
Figure 10 : Trajectoire d'un pied mal conformé : pince longue et talon bas (Adams, 1990)



La tendance inverse, avec une **pince courte** et un talon haut, n'est pas non plus idéale. Dans ce cas, la phase d'extension de l'articulation est raccourcie, ce qui limite la phase de rétraction du membre, entraînant ainsi une diminution de la propulsion. De plus, la phase d'amortissement est moins efficace en raison de la position élevée du pied par rapport au sol. Cette conformation se traduit par des foulées plus courtes et **une allure inconfortable** comme on peut l'observer sur la Figure 11, surtout chez les chevaux ayant des pieds sensibles (Adams, 1990).

Un cheval atteint de **bouleture** présentera généralement une dynamique de locomotion similaire à celle d'un cheval avec une pince courte et des talons bas. En effet, il manifeste un défaut important de descente du boulet lors de l'appui, ce qui compromet la phase d'amortissement et accentue les chocs pendant la locomotion. Cette condition se traduira par une **démarche heurtée et inconfortable, avec des foulées raccourcies**. De plus, le cheval aura tendance à **trébucher** plus fréquemment, ce qui peut entraîner des chutes (Marq *et al.*, 1951).

Figure 11 : Trajectoire d'un pied mal conformé : pince courte et talons bas (Adams, 1990)



## 5. Les aplombs défectueux dans le plan frontal ou déviations angulaires

### A. Définitions et épidémiologie

Le terme « **déviations angulaires** » désigne les anomalies observées dans le **plan frontal**, c'est-à-dire de face. Ces déviations peuvent être soit latérales par rapport au plan médian, soit médiales. Ainsi, on parle de **valgus** lorsque l'axe du membre est **dévié vers l'extérieur**, et de **varus** lorsque l'axe du membre est **dévié vers l'intérieur**. En ce qui concerne les doigts, on peut observer des **anomalies rotationnelles** telles que les aplombs **panards** lorsque le pied est orienté **vers l'extérieur**, et les pieds **cagneux** lorsque le pied est orienté **vers l'intérieur**.

La cause principale de ces déviations est un **déséquilibre au niveau de la physe**, où un côté peut connaître une croissance plus intense ou rapide que l'autre (O'Grady, 2017). Les déformations osseuses résultant d'anomalies diaphysaires sont les plus rares, ce qui confère à l'os



un aspect tordu. Dans la plupart des cas, la croissance permet un réalignement de la déformation par résorption de la face convexe et croissance de la face concave. Cependant, les surfaces articulaires peuvent rester déformées (Bramlage et Auer, 2006).

Les déviations peuvent être discrètes (<5°), modérées (5-10°), marquées (10-15°) ou sévères (>15°). La **gravité et le pronostic** dépendent également de l'articulation touchée et de **l'âge du poulain** (Bruder et Lenoir, 2019). Des **déviations discrètes** peuvent être considérées comme **physiologiques**, mais dès lors que le degré d'inclinaison par rapport à la normale devient marqué, des lésions peuvent se développer.

Dans certains cas, lorsque des valgus et des varus se combinent de part et d'autre d'une articulation, cela peut aboutir à une autre anomalie d'aplombs appelée « **bench knee** », touchant notamment le carpe (Adams, 1990). Cette conformation est caractérisée par une déviation latérale du canon vue de face, résultant d'un valgus du radius distal et d'un varus de l'extrémité proximale du métacarpe. Cette conformation est assez répandue et peut se développer **jusqu'à l'âge d'un an** (Auer, 2018). Elle est observée fréquemment, même chez les chevaux de dressage de niveau Elite ou en saut d'obstacles. Cela indique que lorsque cette anomalie de conformation est modérée, elle n'est **pas considérée comme un handicap**. Il en va de même pour de nombreuses autres déviations telles qu'un **discret valgus du carpe** ou des **doigts discrètement panards** (Back et Clayton, 2013).

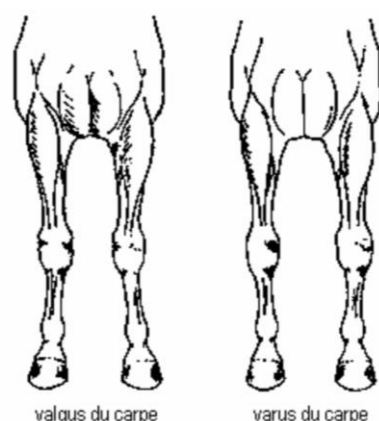
Selon une étude (Robert *et al.*, 2013), 63,6 % des déviations angulaires des poulains apparaissent durant le **premier mois de vie**. Parmi celles-ci, 42,1 % des poulains avaient un valgus du carpe et 31,2 % un valgus du boulet, les poulains Trotteur Français et Pur-sang étant plus touchés que les poulains Selle Français. La plupart des déviations en valgus du carpe (65,8 %) se corrigeait d'elles-mêmes **avant le sevrage**. De même, la plupart des cas de valgus de boulets se corrigeait spontanément entre trois et six mois. Au sevrage, il était plus fréquent de rencontrer des déviations persistantes des boulets, avec 19,1 % de valgus et 11,2 % de varus. Il est à noter que la plupart des anomalies de boulets n'avaient pas été repérées lors du premier examen, apparaissant plus tard au cours de la croissance. En revanche, plus de la moitié des valgus du carpe présents au sevrage étaient déjà présents à un mois d'âge (Robert *et al.*, 2013).

#### **a. Le Valgus**

Parmi toutes les déviations angulaires, près de la moitié sont des valgus du carpe comme illustré sur la Figure 12 ci-dessous, ou du jarret, également appelés « jarret clos » ou « jarret crochus » (Denoix, 2002). Un valgus de deux à cinq degrés n'est pas considéré comme alarmant car il permet au poulain de se déplacer et de s'alimenter sans créer de gêne. Cependant, à partir de cinq à huit degrés de déviation, il est nécessaire de commencer à prendre des mesures correctives (O'Grady, 2017).



Figure 12 : Déviation angulaire du carpe vu de face (Denoix, 2002)



Il est important de savoir qu'un poulain naît naturellement avec un **léger valgus** des membres antérieurs (cinq à sept degrés), et cette conformation est cruciale pour garantir des aplombs de qualité à l'âge adulte. En effet, à mesure qu'il grandit, son **poitrail s'élargit progressivement**, ce qui permet un **redressement des membres**. Ce processus se déroule en deux phases : une première phase à quatre mois, suivie d'une pause, puis d'une reprise de l'élargissement de la poitrine vers huit à dix mois. Sans cette discrète conformation en valgus, le membre s'orienterait vers une conformation en varus plus ou moins sévère à la fin de la croissance du poulain (Paradis, 2006).

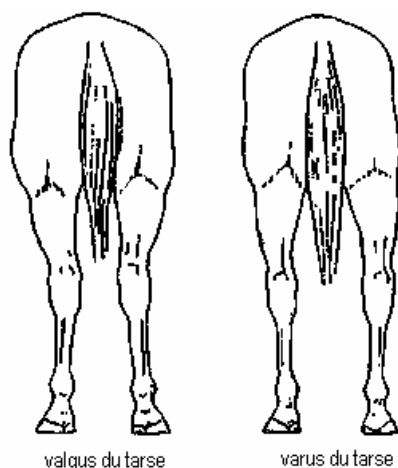
#### **b. Le Varus**

Le varus est principalement une **anomalie du boulet antérieur ou postérieur**, se traduisant par une déviation médiale de l'axe phalangien par rapport à l'axe métacarpien. Il ne faut pas le confondre avec la conformation « pied-en-dedans » ou « toe-in », où le pied tourne par rapport au boulet tout en restant dans le même axe (aplomb cagneux). Ces deux affections peuvent cependant être présentes sur le même membre. Il est crucial de **diagnostiquer le plus tôt possible** un varus du boulet, car les cartilages de croissance du boulet se ferment généralement vers l'âge de trois mois (O'Grady, 2017).

On peut également observer des **varus du carpe**, moins fréquents que les valgus du carpe, mais généralement associés à la conformation « over at the knee » ou « brassicourt ». Ils se développent habituellement **jusqu'à un à deux mois** mais peuvent être améliorés avec un contrôle de l'alimentation, de la douleur par des analgésiques et de l'exercice, qui doit être limité (O'Grady, 2017).

Le moins fréquent est le varus de tarse que l'on nomme également « jarret cambré » ou « jarret trop ouvert » comme on peut l'observer sur la Figure 13, le cheval est alors qualifié de bancal. (Denoix, 2002)

**Figure 13 : Déviation angulaire du tarse vu de face (Denoix, 2002)**



### **c. Les anomalies rotationnelles**

Les conformations telles que le « toe-in » ou cagneux, ainsi que le « toe-out » ou panard, sont des anomalies rotationnelles observées de face et vu du dessus, où le pied reste dans l'axe du membre. À la naissance, le **poulain** présente généralement une **légère conformation panarde, physiologique** en raison de l'étroitesse de sa cage thoracique, tout comme le léger valgus. Habituellement, une rotation discrète se corrige spontanément avec la croissance, mais dans certains cas, la compensation peut être excessive, passant d'une conformation panarde à cagneuse. Par exemple, un poulain de six mois avec les membres parfaitement alignés sera prédisposé à avoir une conformation cagneuse en raison de l'élargissement de la cage thoracique lors de la croissance. Si le poulain présente une rotation interne du doigt (cagneux) dès la naissance, les options thérapeutiques sont limitées et peu efficaces, car cette conformation a tendance à s'aggraver avec la croissance (Belmimoun et Saims, 2019 ; Bruder et Lenoir, 2019).

**L'aplomb panard** n'est généralement pas un problème car il n'empêche pas le cheval de marcher droit. Plus fréquente sur les postérieurs, cette conformation est parfois **recherchée chez les trotteurs** car elle permet un meilleur passage des antérieurs à l'intérieur des postérieurs. Néanmoins, si le défaut de conformation est très prononcé avec des « jarret clos », le risque de d'interférence antéro-postérieure augmente (Marq *et al.*, 1951).

Malheureusement, les anomalies rotationnelles ne se corrigent pas par le parage du sabot, mais une intervention chirurgicale sur l'épiphyse pourrait être envisagée (Greet et Curtis, 2003).

## **B. Etiopathogénie**

L'origine des déformations angulaires des membres chez le poulain n'est pas encore parfaitement déterminée, mais il est désormais clair que de **nombreux facteurs** sont impliqués dans cette affection. En effet, d'autres facteurs peuvent influencer la croissance du poulain pendant la gestation, tels que des déséquilibres hormonaux, nutritionnels, chimiques ou encore un positionnement intra-utérin anormal. De même, en post-partum, des facteurs tels que des traumatismes, des excès ou des déficits nutritionnels peuvent influencer ces déviations dans le bon ou le mauvais sens. Notons que lors de la formation d'anomalies d'aplombs pour cause **nutritionnelle**, la pathologie se développera **avant deux mois** s'il y a eu des carences lors de la gestation. Si l'anomalie se développe deux mois après la naissance, on considérera que le défaut nutritionnel est post-partum. En effet, les nutriments et autres oligo-éléments sont stockés dans le foie fœtal pendant deux mois, ce qui nous permet d'aboutir au raisonnement ci-dessus. Il est donc important de peser le poulain pour s'assurer d'une croissance adéquate. **À un mois**, il devra peser le **double de son poids** de naissance, et le triple à trois mois (McKinnon *et al.*, 2011).

L'origine congénitale ou acquise des déviations angulaires reste controversée. En effet, certains auteurs considèrent que puisque la cause initiale apparaît lors de la gestation, la déviation angulaire qui en découle est congénitale. D'autres considèrent que si le poulain acquiert une déviation après la naissance, même en cas de cause congénitale, alors la déviation est acquise (c'est le cas, par exemple, du défaut d'ossification qui est souvent d'origine congénitale mais qui induit une déviation après la naissance et donc acquise). Quoi qu'il en soit, la délimitation entre ces deux catégories reste floue. En effet, dans certains cas, une déviation congénitale passe inaperçue au début de la vie du poulain, et lorsqu'il grandit, celle-ci s'aggrave et est alors considérée à tort comme acquise. Il est également possible qu'un même mécanisme induise d'abord des déviations congénitales puis des déviations acquises. Comme nous allons le voir, l'étiologie des déviations est multifactorielle et dans certains cas encore mal déterminée.

La manipulation clinique est un outil important pour différencier les formes acquises des formes congénitales de déviations angulaires chez les poulains. Si la **déviation est réductible** à la manipulation, cela suggère une atteinte principalement **cartilagineuse**, indiquant ainsi une origine **congénitale**. En revanche, si la déviation ne peut **pas être réduite manuellement**, cela suggère une **origine acquise**, probablement liée à des anomalies **osseuses**. Cette distinction est cruciale pour orienter le traitement et la prise en charge appropriés (Auer, 2018).

### **a. Congénitale**

Les origines congénitales des déviations angulaires sont diverses. Elles peuvent inclure des facteurs tels que la malposition fœtale in utero, l'ingestion in utero de substances toxiques comme l'Astragale et l'Oxytropis, ainsi que des déséquilibres hormonaux et nutritionnels. Cependant, ces formes **congénitales** ne représentent qu'une **minorité** (25%) des cas de déviations angulaires, la grande majorité étant acquises (Stashak et Baxter, 2020)

Dans certains cas rares, des anomalies d'ossification intra-utérine peuvent se produire, aboutissant à la déformation d'un ou de plusieurs os longs. Cela peut concerner principalement l'os métatarsal III, dont l'ossification commence vers 150 jours de gestation. L'extrémité distale de l'os métatarsal III peut également être anormale, présentant une forme triangulaire ou cunéiforme. Cette anomalie, d'origine inconnue, affectant l'os plutôt que l'articulation, rendra la réduction manuelle impossible (Auer, 2018).

- **Déviation diaphysaire :**

Ces déviations sont **rare**s et leur gestion nécessite une approche spécifique, d'où l'importance d'un diagnostic précoce. Dans ces déviations, **seule la diaphyse est déviée**, tandis que les articulations restent normalement parallèles entre elles et perpendiculaires à l'axe du sol. Plusieurs hypothèses ont été avancées pour expliquer la survenue de cette déviation, mais aucune n'a encore été clairement déterminée (Stashak et Adams, 1987) :

- Anomalie du développement de la trame cartilagineuse.
- Aberrations vasculaires lors de déviations proches du foramen nourricier.
- Fractures in utero

D'autres facteurs peuvent également contribuer à ces déviations, notamment une mauvaise position fœtale dans l'utérus, une alimentation excessive de la poulinière pendant la deuxième moitié de la gestation, une laxité articulaire, des troubles de l'ossification enchondrale des os carpiens ou un développement défectueux des os métacarpiens accessoires (Adams, 1990).

### **b. Acquise**

Les déviations acquises sont **assez courantes** et peuvent être **multifactorielles**, dues à des facteurs biomécaniques, alimentaires et endocriniens qui agissent sur le cartilage de croissance et sa régulation (Baxter *et al.*, 2020a ; Mc Ilwraith et Turner, 1987) :

- Traumatismes de la physe ou de l'épiphyse.
- Boiterie sur le membre controlatéral.
- Suralimentation entraînant une masse excessive pour les membres.
- Exercice non contrôlé, excessif ou insuffisant.
- Mauvaise conformation se mettant en place pendant la croissance.

L'alimentation joue donc un rôle crucial dans la croissance du poulain. Une alimentation trop riche en céréales et en énergie peut conduire à une croissance excessive de la physe de certains os longs, ainsi qu'à des affections telles que l'ostéochondrose, les physites ou des déformations dans le plan sagittal. Les traumatismes peuvent causer des microfissures, altérant la prolifération et la maturation des cellules, et dans les cas les plus graves, entraîner la fermeture de la plaque de croissance (Auer, 2018). Les anomalies de conformation **acquises** touchent principalement **la physe des os**, bien que des déviations acquises d'origine diaphysaire puissent également survenir.

Les déviations acquises regroupent donc notamment les laxités périarticulaires, les ossifications incomplètes des os cuboïdes tarsaux ou carpiens, les traumatismes directs sur la physis associés à une contusion ou une fracture, les luxations traumatiques, et enfin et surtout, les asynchronisations de la croissance métaphysaire et épiphysaire (Stashak et Baxter, 2020).

- *Ossification anormale de l'os cuboïde du tarse :*

Le défaut d'ossification affecte principalement le **tarse**, mais peut également toucher le **carpe**, entraînant des difficultés à se mettre debout chez le poulain. Avec la prise de poids liée à la croissance, **l'écrasement des os cuboïdes** sous le poids de l'animal peut entraîner des déformations permanentes (McAuliffe et Slovis, 2008). L'ossification des os cuboïdes commence au cours des deux derniers mois de gestation et **se termine vers un mois d'âge**. En effet, elle commence vers 260 jours de gestation et progresse de manière centrifuge, c'est-à-dire du centre vers la périphérie de l'os. À la fin du processus d'ossification, les os acquièrent leur forme définitive. Cependant, même une fois l'ossification terminée, il persiste toujours un espace articulaire plus large en raison de la présence continue de précurseurs de cartilage à ce stade. Toutefois, pendant cette période d'ossification, un **exercice excessif** peut entraîner des lésions sur le cartilage en raison de la compression excessive des os, qui sont encore en cours d'ossification (Paradis, 2006). Dans le carpe, les derniers os à s'ossifier sont l'os carpal III, l'os carpal IV et l'ulna. Lors **d'immaturité**, la déformation de ces os aboutit généralement à un **valgus du carpe**. Pour le tarse, ce sont les os tarsal III et l'os central du tarse qui s'ossifient les derniers. La déformation de ces os aboutira généralement à un **valgus du tarse** et/ou, dans certains cas, à une **déformation en flexion** du tarse (Coleman et Whitfield-Cargile, 2017).

Les raisons du défaut d'ossification peuvent être diverses, avec majoritairement la **naissance prématurée** induisant ainsi une **immaturité osseuse marquée**, mais également des anomalies dans l'apport vasculaire pendant la gestation ou des déséquilibres hormonaux. Ainsi une jument atteinte de placentite, d'insuffisance placentaire, ou présentant un mauvais état métabolique, nutritionnel ou physique pourrait perturber cette vascularisation (Knottenbelt *et al.*, 2004). La vascularisation peut également être perturbée dans des cas de coliques ou de causes iatrogéniques, tels que des vaccins ou un traitement anti-parasitaire, qui perturberont le développement fœtal (Auer, 2018).

L'hypothyroïdie pourrait également être l'une des causes de cette affection. En effet, les hormones thyroïdiennes influencent le développement osseux en stimulant la glande pituitaire, qui produit l'hormone de croissance. Elles jouent également un rôle dans la production et la dégénérescence du cartilage, favorisant ainsi l'ossification. Cliniquement, lors d'hypothyroïdie, le poulain peut présenter un goitre ou un défaut d'ossification des os cuboïdes, notamment de l'os central du tarse et de l'os carpien III (Coleman et Whitfield-Cargile, 2017).

À la naissance, ce n'est pas le défaut d'ossification en soi qui entraîne des déviations angulaires, mais plutôt les forces appliquées sur les articulations et les os immatures. Dans le cas du tarse, qui est soumis à de nombreuses forces lors des changements de direction pendant la locomotion, la face dorsale du tarse, notamment **l'os central du tarse**, est particulièrement **sollicitée**. Cette pression peut entraîner un amincissement et **un écrasement du cartilage mou**, ce qui, à son tour, peut conduire à des fractures ou des luxations du fragment dorsal de l'os. Cela se traduira cliniquement par un poulain qui court comme un lapin (Auer, 2018). La fracture peut également entraîner une **nécrose aseptique de l'os**, ce qui est de mauvais pronostic pour la résolution de la déviation (Dilai *et al.*, 2022). Néanmoins, un poulain naissant avec un défaut d'ossification mais des membres toujours droits peut ne pas nécessiter un traitement spécifique. En effet, un **repos strict au box** avec des **radiographies de contrôle** toutes les deux semaines pendant maximum un mois peut suffire à terminer l'ossification sans qu'il n'y ait acquisition de déviation (Auer et Von Rechenberg, 2006).

- *Hyperlaxité des formations anatomiques périarticulaires :*

**L'hyperlaxité des tissus mous**, bien que son origine exacte soit encore inconnue dans de nombreux cas, peut être liée à un déséquilibre hormonal ou à un mauvais positionnement intra-utérin qui entraînerait une croissance préférentielle des os longs par rapport aux tissus périarticulaires. Cliniquement, cette hyperlaxité se manifeste souvent par une **hyperextension du doigt** associée à une descente du boulet de façon bilatérale, sans présenter de chaleur, de douleur ou de boiterie, sauf si une boiterie mécanique est induite par l'hyperlaxité (Cousty et D'Intérêts, 2020b). Certains poulains naissent avec une forte hyperlaxité qui peut varier en fonction de la position du membre, passant parfois d'un fort valgus à un fort varus. Lorsque le tarse est touché, on observe généralement un valgus sur un membre et un varus sur le membre controlatéral, ce qui donne lieu à ce qu'on appelle les **poulains windswept ou « coup de vent »**. Ces déformations sont liées à une hyperlaxité des tissus stabilisant l'articulation, notamment les ligaments collatéraux (Auer, 2018). Heureusement, cette condition **s'améliore souvent spontanément** dans les 14 à 21 premiers jours de vie. Cependant, si la déviation persiste au-delà de cette période, des traitements spécifiques peuvent être nécessaires (McAuliffe et Slovis, 2008).

Si le poulain naît seulement avec une hyperlaxité sans déformation osseuse associée, du **repos et de la marche en mains** (10 à 20 minutes par jour) peuvent suffire pour résoudre le défaut de conformation en renforçant les tissus périarticulaires (Auer et Von Rechenberg, 2006). Pour les cas plus sévères, il conviendra **d'immobiliser le membre** à partir du radius proximal jusqu'au métacarpe distal. Cette technique permet une stabilité maximale du carpe et une utilisation maximale du membre tout en limitant les complications telles que la laxité des tendons fléchisseurs (Fretz, 1980).

La **surnutrition de la jument** pendant la gestation peut être un facteur de risque d'hyperlaxité ligamentaire chez le poulain, car cela peut entraîner des **pressions excessives sur le fœtus**, notamment en réduisant la quantité de liquide amniotique via le surpoids de la mère (Stashak, 2002).

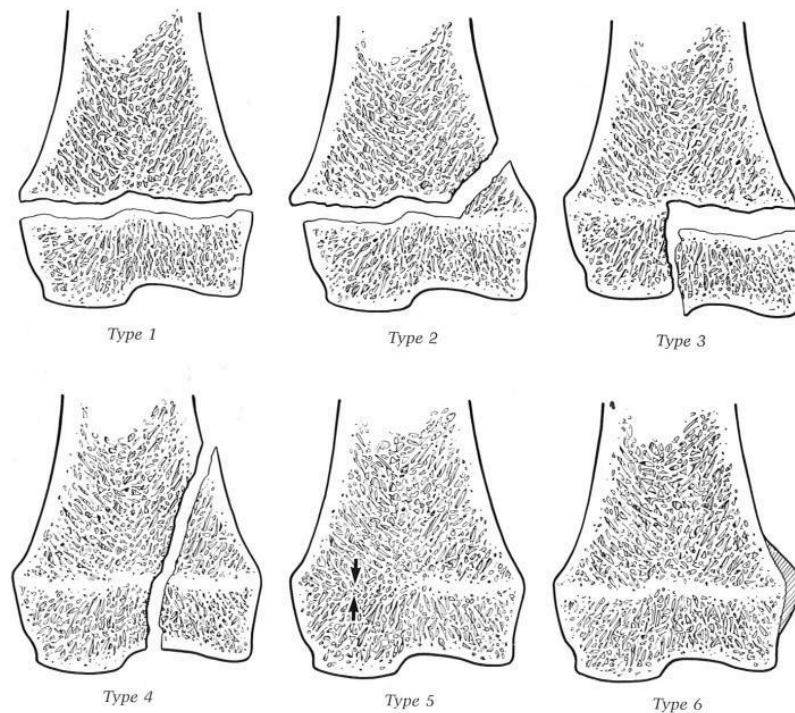
Initialement, la déviation angulaire découlant d'une hyperlaxité ne touche que les tissus mous. On pourra donc la corriger manuellement en mobilisant l'articulation qui n'est pas douloureuse pour le poulain. Tant qu'il n'y a pas d'atteinte osseuse, il n'y aura aucune anomalie radiographique et la résolution peut être spontanée lorsque le tonus ligamentaire augmente (Stashak, 2002).

- *Les fractures :*

Les **fractures de Salter-Harris**, qui touchent spécifiquement la **plaque de croissance**, peuvent entraîner des déviations angulaires en perturbant la croissance normale de l'os. Ces fractures sont classées en plusieurs types selon leur localisation et leur étendue comme illustré sur la Figure 14 ci-dessous (Stashak et Adams, 1987) :

- Type 1 : Séparation complète de la plaque de croissance sans fracture de l'os adjacent.
- Type 2 : Fracture qui s'étend le long de la physe puis se rabat sur la diaphyse, formant ainsi un fragment métaphysaire triangulaire.
- Type 3 : Fracture intra-articulaire qui remonte jusqu'à la plaque de croissance et circule le long de celle-ci.
- Type 4 : Fracture intra-articulaire qui s'étend de l'épiphyse à la diaphyse en traversant la physe.
- Type 5 : Collapsus d'une partie de la plaque de croissance, rendant cette partie inactive du côté concerné.
- Type 6 : Un pontage osseux reliant l'épiphyse à la diaphyse, court-circuitant ainsi la plaque de croissance et bloquant son fonctionnement.

**Figure 14 : Les différents types de fractures de Salter-Harris (Stashak et Adams, 1987)**



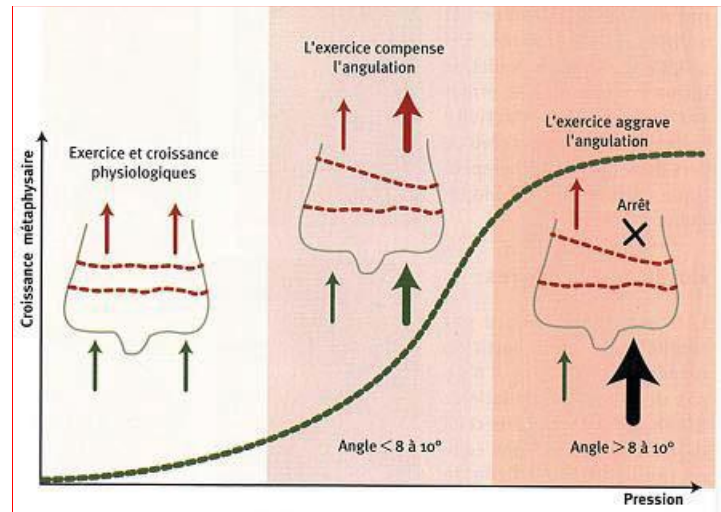
Dans certains cas, une fracture de type Salter Harris peut entraîner des changements dans la répartition du poids sur le membre touché, ce qui peut avoir des répercussions sur le développement osseux du membre controlatéral. Cette modification de la répartition du poids peut induire une **croissance inégale de l'épiphyse**, ainsi qu'une hyperlaxité des tissus péri-articulaires sur le membre opposé. La croissance inégale de l'épiphyse peut entraîner des déformations angulaires ou des dysplasies, tandis que l'hyperlaxité des tissus péri-articulaires peut rendre le **membre controlatéral plus vulnérable aux déviations angulaires** ou aux lésions ligamentaires (Stashak et Adams, 1987).

### **C. Conséquences biomécaniques**

Une fois qu'une déviation angulaire est présente, les forces de pression se concentrent davantage sur le **côté concave de la déviation**. Si la déviation est légère, ces forces de pression restent généralement dans des limites physiologiques et peuvent même stimuler la croissance du côté concave, ce qui favorise l'autocorrection de la déviation. Cependant, si la déviation est plus importante, les forces de pression peuvent inhiber la croissance du côté concave, ce qui aggrave

la déviation comme on peut l'observer sur la Figure 15. En effet, une pression excessive peut retarder la calcification des chondrocytes matures et entraîner une augmentation du nombre de chondrocytes hypertrophiques, ce qui épaissit la plaque de croissance. Si ce processus n'est pas interrompu, il peut conduire à la nécrose des chondrocytes et à la fermeture prématurée de la physe, ce qui limite la croissance osseuse dans cette zone et aggrave la déviation (Betsch, 2005).

**Figure 15 : Effet de l'exercice sur la croissance du cartilage de croissance en fonction de la déviation angulaire (Betsch, 2005)**

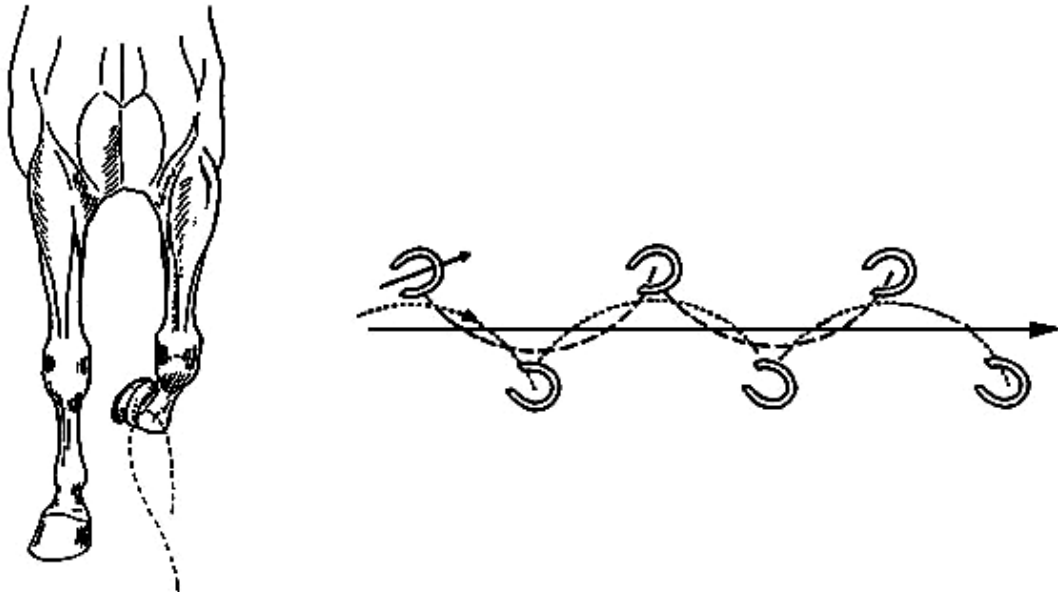


#### a. Particularités des anomalies rotationnelles

- *Le pied panard :*

Ce type d'orientation, qui prend son origine sous le boulet, peut être **aggravé par la présence d'un valgus de boulet**. Vu de face, cette conformation se manifestera par une rotation du sabot vers l'extérieur (Belmimoun et Saims, 2019). La conformation panarde est souvent associée à un valgus de carpe, ce qui donne au cheval une allure de "trop ouvert du devant". Dans cette situation, le cheval aura tendance à dévier la trajectoire de ses pieds vers l'intérieur pendant la phase de soutien, ce qui donne ce qu'on appelle un **"coup de manchette"** comme illustré sur la Figure 16 (Adams, 1990). Cela entraînera une augmentation des **contraintes du côté médial des articulations** interphalangiennes distales et du sabot, car c'est ce côté qui se posera le premier (Adams, 1990).

Figure 16 : Coup de manchette d'un cheval panard (Adams, 1990)

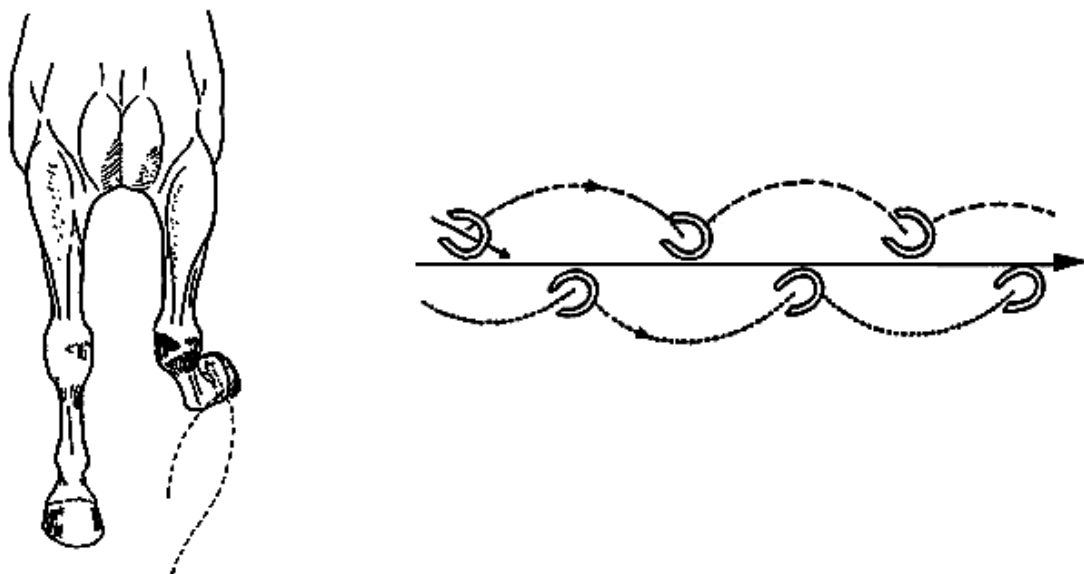


- *Le pied cagneux :*

Inversement à la conformation panarde, un pied cagneux est dévié vers l'intérieur et entraînera, lors de la locomotion, un **mouvement circulaire du membre vers l'extérieur**. Comme illustré sur la Figure 17, un cheval avec des antérieurs cagneux aura tendance à "**billarder**", c'est-à-dire qu'il jette les sabots vers l'extérieur pendant la phase de suspension (Adams, 1990).

Lors de la phase d'appui, c'est donc cette fois **le bord latéral du sabot** qui se posera en premier, supportant ainsi le plus de pressions (Belmimoun et Saims, 2019).

Figure 17 : Trajectoire et empreintes des membres d'un cheval aux aplombs cagneux. (Adams, 1990)

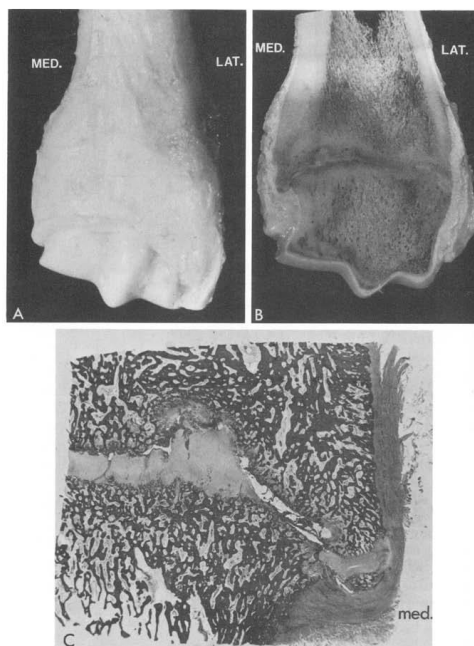




## D. Conséquences lésionnelles des déviations angulaires

Il faut comprendre que peu importe la nature de la déformation, qu'elle soit angulaire, de flexion, d'extension ou rotatoire, on observera des **compressions dans la région surchargée** et des **tractions sur le tissu opposé**. Cela est bien illustré par les images histologiques de la Figure 18. Ainsi, un **valgus du boulet** ou un aplomb **panard du doigt** concentreront les pressions sur la partie **latérale du boulet** et engendreront des tractions sur les ligaments collatéraux médiaux. Ces pressions latérales excessives au niveau du boulet se répercuteront en revanche sur la partie médiale du pied. Au contraire, un **varus du boulet** ou un **doigt cagneux** concentreront les pressions du **côté médial du boulet** et les tractions sur les ligaments collatéraux latéraux. De même, ces pressions médiales excessives au niveau du boulet se répercuteront plus distalement sur la partie latérale du pied.

**Figure 18 : Histologie d'un radius distal sur un poulain de cinq mois ayant une déviation angulaire sévère (15°)(Fretz, 1980)**



Ces déséquilibres dans la répartition des forces peuvent conduire à des lésions osseuses, telles que **l'ostéochondrose** chez le poulain ou les lésions osseuses de fatigue et l'arthrose chez l'adulte comme nous allons le voir ci-dessous.

### a. Généralités des lésions

- *Ostéochondrose :*

L'ostéochondrose peut être caractérisée comme un **défaut dans le processus d'ossification endochondrale**, conduisant soit à des **kystes osseux sous-chondraux**, soit à de **l'ostéochondrite disséquante**. Les facteurs contribuant à ce défaut d'ossification sont multifactoriels, incluant des aspects vasculaires et nutritionnels tels qu'une alimentation à haute densité énergétique, un gain moyen quotidien élevé, ainsi que des carences en cuivre ou des excès de calcium et de phosphore (McAuliffe et Slovis, 2008). En effet une carence en cuivre peut entraîner un collagène de mauvaise qualité, contribuant à des défauts de réparation précoce dans le cartilage. Certaines races, ainsi que les individus précoces et de grande taille, semblent être prédisposés à développer l'ostéochondrose, bien qu'aucune prédisposition raciale spécifique n'ait réellement été démontrée (Knottenbelt *et al.*, 2004).

La résorption spontanée des lésions d'ostéochondrose, qui se forment **avant l'âge d'un an**, est possible grâce aux processus de **réparation du cartilage**. Après cet âge, les lésions sont généralement considérées comme stables. La progression de l'ossification entraîne des modifications des sources vasculaires, rendant le tissu plus fragile et favorisant l'apparition de lésions, notamment **d'ischémie**, pouvant aboutir à de la nécrose tissulaire. Dans des conditions d'hyperflexion articulaire, des lésions ostéochondrales péri-articulaires peuvent se former à la **jonction du cartilage et de l'os péri-articulaire**. Ces lésions peuvent être classées en trois types, selon la qualité du processus de réparation : **latentes** (non détectables radiographiquement), **manifestes** (détectables mais sans réelle fragmentation), ou **disséquant** (réelle fragmentation). Une augmentation de la pression, qu'elle soit physiologique ou pathologique, peut provoquer des défaillances de l'ossification, conduisant à la formation de lésions kystiques. Dans les cas les plus sévères, cette pression peut induire un effondrement ostéochondral, affectant non seulement la jonction ostéochondrale mais également des parties plus ou moins grandes de l'épiphyse, ce qui peut aboutir à une **dysplasie articulaire** (Denoix *et al.*, 2013).

L'ostéochondrose se retrouvera donc prioritairement dans le **grasset** avec majoritairement la trochlée latérale du fémur, mais aussi la patella et les condyles fémoraux. Le deuxième site principal est l'**articulation tibio-talienne** (ou tarso-crural) avec en premier la crête intermédiaire distale du tibia, la trochlée latérale du talus, et la malléole médiale (Knottenbelt *et al.*, 2004). On rencontre moins fréquemment des lésions sur le **boulet** et plus rarement des lésions dans l'épaule ou le coude (McAuliffe et Slovis, 2008). Le diagnostic est uniquement radiographique et se fait le plus précocement possible pour mettre en place une gestion précoce.

□ Le kyste osseux sous-chondrale :

Les kystes osseux sont des **zones ostéolytiques de dégénérescence de l'os chondral** dues à des **microtraumatismes** résultant d'excès de pression. Ces microtraumatismes peuvent créer une communication entre l'os et l'articulation, permettant au liquide synovial de s'infiltrer dans la fissure. Associée à la pression exercée par la lésion, cela peut entraîner une nécrose de l'os en contact avec la fissure, contribuant ainsi à la formation d'une cavité qui constitue le kyste. Souvent, autour du kyste, on observe un **halo de densification osseuse** (Adams, 1990 ; Auer, 2018).

Les lésions kystiques se situent principalement dans les **zones de forte charge**. Ainsi, lors d'un **varus** du boulet, elles se trouvent principalement du **côté médial**, tandis que pour un **valgus** de la région du doigt, elles se localiseront **latéralement** à l'articulation du boulet ou du paturon. D'autres sites lésionnels fréquents incluent l'articulation du grasset, particulièrement au niveau du condyle médial du fémur, ainsi que l'épaule. Indépendamment de leur localisation, ces lésions peuvent causer de la douleur et entraîner une **boiterie**, surtout lorsque le kyste est volumineux et situé à proximité de l'espace articulaire (Adams, 1990 ; Auer, 2018).

□ L'ostéochondrite disséquante :

L'ostéochondrite disséquante se caractérise par la **séparation d'un fragment ostéo-cartilagineux du reste de l'os** du fait d'un défaut d'ossification endochondrale pendant la croissance de l'os. Cette condition peut être causée par un traumatisme, une surcharge excessive, ou une atteinte vasculaire qui interrompt ou altère le processus d'ossification endochondrale. La **structure de l'os est fragilisée**, et la répétition des contraintes peut alors aboutir à la séparation du fragment dans l'espace articulaire. Ce fragment peut s'infiltrer entre les tissus articulaires, se déplacer dans la cavité articulaire ou se fixer à la synoviale. Cela peut provoquer une **inflammation articulaire**, parfois associée à de la **douleur** et, à long terme, à de l'**arthrose**. Les articulations soumises à de fortes contraintes, en particulier celles impliquées dans le déplacement, telles que les **articulations tibio-talienne et fémoro-patellaire**, sont prédisposées à l'apparition de lésions ostéochondrales. La présence de déviations angulaires peut simuler des contraintes similaires, entraînant ainsi des lésions d'ostéochondrite disséquante dans des articulations telles que la métacarpo-phalangienne (Adams, 1990 ; Auer, 2018).

- *L'épiphysite :*

Également connue sous le nom de **maladie de croissance**, c'est une pathologie **inflammatoire** fréquente de la physe. Il existe deux formes d'épiphysite : une qui touche les poulains en croissance rapide **entre quatre et huit mois**, et une autre qui affecte les chevaux **entre 18 et 24 mois** en début d'entraînement. Dans ce dernier cas, l'affection se corrige généralement d'elle-même lorsque la plaque de croissance se ferme. Les races avec des os longs et fins sont principalement affectés par cette pathologie. L'épiphysite touche souvent l'épiphyse distale du radius et de l'os métacarpal/tarsal III. Elle est causée par divers facteurs, notamment **la surcharge locale** (Adams, 1990 ; McAuliffe et Slovis, 2008 ; Stashak, 2002). Elle peut affecter toute la plaque de croissance, entraînant une épiphysite, ou seulement une partie de la physe, entraînant alors une déviation angulaire. Initialement, la lésion affecte davantage le cartilage épiphysaire que l'épiphyse elle-même, ce qui pourrait être décrit comme une "**dysplasie de la plaque de croissance**". Cette condition est souvent observée dans les élevages où la croissance est favorisée par une alimentation riche, notamment chez les **Quarter Horses** (Adams, 1990).

- *Arthrose :*

C'est une affection **articulaire dégénérative**, caractérisée par une altération du cartilage articulaire, une inflammation de la membrane synoviale et des modifications osseuses adjacentes. Cette maladie est souvent observée chez les **chevaux âgés** ou chez ceux présentant des anomalies conformationnelles telles que les **déviation angulaires**.

L'arthrose peut être favorisée par la **répétition de pressions excessives** sur l'articulation, entraînant une altération de la trame collagénique du cartilage. Les chondrocytes répondent à cette inflammation en proliférant et en produisant des enzymes protéolytiques qui dégradent progressivement le cartilage. En conséquence, le cartilage **perd de sa souplesse** et de ses propriétés amortissantes, aggravant le processus arthrosique. L'arthrose est caractérisée par une dégénérescence cartilagineuse et par une **hypertrophie osseuse** accompagnée d'un épaissement de la membrane synoviale, aboutissant à la prolifération des villosités. Elle peut débuter aussi bien sur l'os que sur le cartilage, et peut être primaire ou secondaire. Le type primaire repose sur une **dégénérescence intrinsèque du cartilage articulaire**. Dans le cadre du type secondaire, une cause prédisposante telle qu'un **traumatisme** est nécessaire (Adams, 1990 ; Stashak, 2002).

Cliniquement, on observe souvent un épanchement synovial dénommé « molettes » ou « vessigons », qui sont des **distensions des récessus articulaires** traduisant une synovite. Parallèlement à ces changements, l'os sous-chondral en regard de l'articulation dilatée peut s'épaissir et se scléroser (Stashak, 2002).

Des **ostéophytes**, ou excroissances osseuses, peuvent se former en réponse à cette surcharge, contribuant à l'arthrose. Par exemple, un varus du tarse peut prédisposer à la formation de l'éparvin. De plus, des desmopathies ou enthésopathies des ligaments, peuvent se former lorsque les ligaments subissent des tensions importantes à long terme (Stashak, 2002).

#### **b. Lésions spécifiques par région**

- *Région du carpe :*

En cas de **varus du carpe**, qui se caractérise par une conformation "trop serrée du devant", le cheval est contraint de porter son poids sur la partie latérale du pied. Cette surcharge entraîne des pressions accrues sur cette zone, favorisant la formation de **molettes articulaires du boulet** et une **ossification des cartilages latéraux** de la troisième phalange (Lenoir et Bonneville, 2003).

Le **valgus du carpe**, fréquemment observé chez les poulains, génère davantage de pressions sur les formations anatomiques situées en région latérale du carpe (extrémité distale du radius, l'os ulnaire, l'os carpal IV, région métacarpienne proximale) et plus de tensions sur celles

situées à la face médiale du carpe comme les **ligaments collatéraux médiaux du carpe** (Lenoir et Bonnevalle, 2003 ; Stashak, 2002).

- *Région du tarse*

Dans le tarse, les **retards d'ossification** peuvent poser des problèmes significatifs. Les charges sont principalement transmises entre le tibia et l'os métatarsal III via l'os central du tarse et l'os tarsal III. Étant donné que le tarse est soumis à des forces considérables, notamment lors des déplacements et des changements de direction, un collapsus de ces os peut se produire en cas d'immatunité, le prédisposant par la suite à des **fractures ostéocondrales et/ou de l'arthrose** (Coleman et Whitfield-Cargile, 2017).

En cas de **valgus du tarse**, également appelé "jarret clos", une surcharge excessive de la partie latérale du jarret peut se produire, ce qui peut entraîner le développement d'un **éparvin** (Stashak et Baxter, 2020)

Quant au **varus du tarse** chez le poulain, les formations anatomiques les plus sollicitées seront les os tarsaux I et II ainsi que les ligaments collatéraux latéraux du tarse. Cela peut conduire au développement d'une **arthrose de jarret (éparvin)**, ou à une hypoplasie voire à une **fusion des os médiaux du tarse** (Lenoir et Bonnevalle, 2003).

- *Région du doigt*

La conformation **valgus de boulet** est fréquemment observée et peut entraîner une tension excessive des ligaments collatéraux médiaux du boulet ainsi que des branches médiales du ligament suspenseur du boulet et une pression excessive sur la partie latérale de l'articulation. Cette surcharge peut conduire au développement d'affections telles que **l'ostéochondrite disséquante** avec des **fragments d'avulsion ligamentaire**, des épiphysites ou des desmopathies/enthésopathies chroniques. Plus tard, une arthrose du boulet peut se développer, avec l'apparition de **molettes articulaires** (Lenoir et Bonnevalle, 2003).

Dans le cas des pieds panards (vers l'extérieur) ou cagneux (vers l'intérieur), les pressions exercées sur la phalange distale est considérablement accru. Cela peut entraîner un gonflement de l'articulation synoviale du boulet ainsi que des **lésions sur la plaque de croissance** du métacarpe distal lorsque celles-ci est encore active (Back et Clayton, 2013).

- Cas des panards :

La conformation panarde, en raison de la trajectoire du mouvement, expose le cheval aux risques de "**coups de manchette**". Dans ce cas, le pied, en particulier s'il est ferré, peut heurter et blesser la face interne ou l'arrière du boulet opposé. Cette situation peut entraîner ce que l'on appelle communément le "cheval qui s'atteint" ou "se coupe". Il est important de noter que le trajet du **nerf digital palmaire médial** se situe également à cet endroit. Ainsi, en cas de blessure sévère, il est possible que le nerf soit touché (Marq *et al.*, 1951).

- Cas des cagneux :

Le **varus du pied** va exercer une tension sur les ligaments collatéraux latéraux des articulations interphalangiennes ainsi que sur le cartilage unguulaire latéral du pied. Cela entraînera principalement de l'arthrose des articulations du doigt (Lenoir et Bonnevalle, 2003). Outre les forces de compression concentrées sur le côté latéral du pied, l'éponge du fer peut également causer des **coupures au niveau du talon du postérieur du même bipède latéral** (Adams, 1990).

## 6. Technique d'évaluation des aplombs

Le diagnostic se déroule en plusieurs étapes, débutant par une évaluation clinique, puis se précisant grâce à des examens complémentaires, notamment radiographiques. Parfois, il est difficile de distinguer les déviations angulaires et les anomalies rotationnelles, d'autant qu'elles sont souvent combinées. C'est le cas avec le varus du boulet généralement associé à la conformation cagneuse ou "toe-in". Étant donné que la fermeture des plaques de croissance varie en fonction de l'articulation, un **diagnostic précoce est crucial** pour assurer une prise en charge thérapeutique appropriée (Bruder et Lenoir, 2019).

### A. Clinique

Pour évaluer correctement les aplombs, il est recommandé de se placer sur un sol plat avec un fond clair, adapté à la couleur de la robe du cheval (foncé pour une robe claire et vice versa). L'évaluation se déroule en plusieurs étapes, d'abord à l'arrêt et à une distance d'environ cinq mètres. Lors de l'**examen statique**, il est important de maintenir le cheval le plus droit possible, avec les membres alignés. Tout décalage d'un membre par rapport à l'autre pourrait fausser le diagnostic. Soulever les sabots permet également d'évaluer leur symétrie et leur alignement (Dilai *et al.*, 2022). Pour juger de la rectitude ou d'un aplomb défectueux, il faut observer le membre sous différents angles : frontal en se positionnant en face des membres, sagittal en regardant le membre de profil, et horizontal en se plaçant dans l'axe du cheval, avec le regard vers le sol, au-dessus du membre. Pour une observation dans le plan frontal, on se place à 3-4 mètres en face ou derrière l'animal, selon qu'il s'agisse d'antérieurs ou de postérieurs. De même, pour le plan sagittal, on se positionne perpendiculairement au corps de l'animal, à une distance de 5-6 mètres (Back et Clayton, 2013).

Plusieurs tentatives ont été faites pour standardiser l'évaluation de la conformation, mais elles se sont avérées trop longues, non reproductibles ou trop dépendantes de l'observateur. Une **méthode quantitative est actuellement en développement**, illustrée par la Figure 19. Elle implique l'application de disques de papier blanc sur certains **repères anatomiques** impliqués dans le mouvement, tels que la pointe de l'épaule, la pointe de la hanche, la partie postérieure du grand tubercule de l'humérus, le processus styloïde latérale du radius, etc. Ces points sont ensuite analysés par un logiciel qui calcule les angles et les alignements entre eux, permettant ainsi de déterminer objectivement la présence d'anomalies de conformation (Back et Clayton, 2013).

**Figure 19 : Position standard et point de références utilisés dans l'analyse de la conformation chez la race Pur-Sang (Back et Clayton, 2013)**



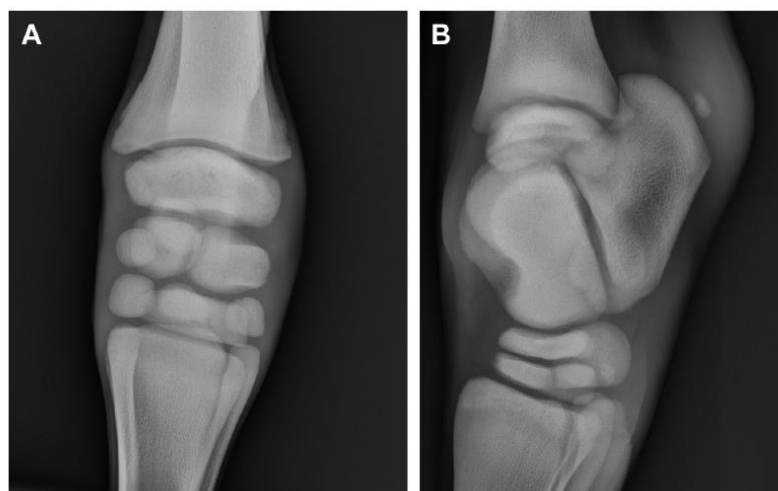Parfois, lors de l'examen statique, il peut être difficile de localiser précisément la déviation. Dans de tels cas, un **examen dynamique** peut être réalisé, impliquant l'observation de l'animal lors d'un aller-retour en ligne droite sur un sol dur. Cependant, cet examen est souvent **difficile à interpréter** car les poulains de cet âge peuvent ne pas avoir le comportement adéquat pour une

observation dans des conditions optimales. Pour cette raison, il est parfois nécessaire de sédaté les poulains lors de l'examen statique afin de mieux objectiver la présence de déviations. Il convient de noter que l'affaissement du corps induit par la **sédation peut accentuer la déviation** si elle est présente. Par conséquent, pour localiser plus précisément l'origine de la lésion, l'examen de choix est la **radiographie** (Back et Clayton, 2013).

## B. Radiographie

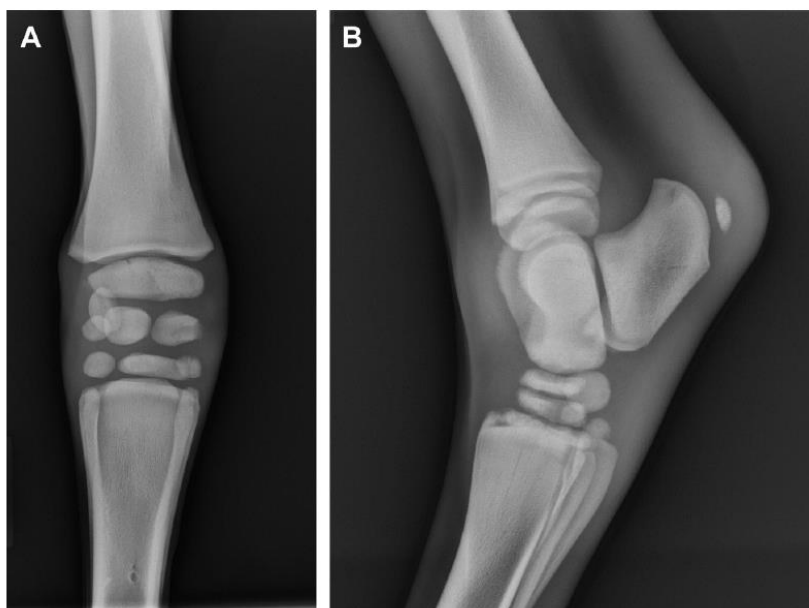
L'examen radiographique est accompagné de **mesures indispensables** pour garantir un diagnostic aussi fiable que possible. Étant donné que le poulain n'a pas encore terminé sa croissance, il est courant d'observer à la radiographie des images de croissance osseuse parfaitement normales comme illustré sur la Figure 20, qu'il faut différencier des images anormales (Fretz, 1980).

**Figure 20 : Radiographie normal de carpe (A) et de jarret (B) chez un poulain né à terme (Coleman et Whitfield-Cargile, 2017)**



On recherche ainsi les évasements ou irrégularités des plaques de croissance, qui peuvent être dissymétriques ou indistinctes, élargies médialement ou latéralement, voire épaissies dans les cas graves. Des zones de sclérose métaphysaire ou épiphysaire peuvent également être visibles sur le côté concave. De plus, le **degré d'ossification des os** du carpe et du tarse est examiné, car ils sont principalement sujets à des anomalies de maturité. Comme on peut le voir sur la Figure 21, lorsque les **os cuboïdes** présentent une **immaturité**, ces petits os de l'articulation du carpe ou du tarse apparaissent radio-transparents et de forme ronde par rapport aux autres os qui sont correctement ossifiés (Fretz, 1980).

**Figure 21 : Radiographie de carpe (A) et jarret (B) avec des sévères immaturité d'ossification des os cuboïdes (Coleman et Whitfield-Cargile, 2017)**



Pour évaluer la maturité osseuse chez le poulain, on utilise l'**indice d'ossification squelettique (SOI)**, qui est divisé en quatre grades permettant une standardisation de l'évaluation, comme illustré dans le Tableau 2. Cet indice est déterminé à partir de radiographies de face et de profil, principalement de carpe et de tarse, chez des **poulains âgés de deux semaines**. Il existerait une corrélation entre un faible SOI, une durée de gestation courte, et un poids de naissance faible, suggérant ainsi que les **poulains immatures ou dysmatures** présentent plus fréquemment un **SOI faible** (Coleman et Whitfield-Cargile, 2017 ; Dilai *et al.*, 2022).

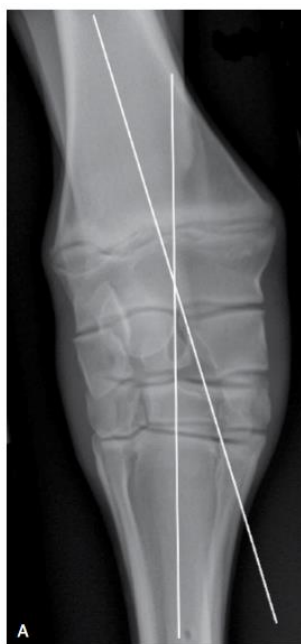**Tableau 2 : Graduation des SOI = Skeletal Ossification Index (Coleman et Whitfield-Cargile, 2017)**

Table 1 Skeletal ossification index for neonatal foals	
Grade	Description
Grade 1	<ul style="list-style-type: none"> <li>Some cuboidal bones of the carpus and tarsus have no radiographic evidence of ossification</li> </ul>
Grade 2	<ul style="list-style-type: none"> <li>All cuboidal bones of the carpus and tarsus have radiographic evidence of ossification</li> <li>First carpal bone not included</li> <li>First tarsal bone not included</li> <li>Proximal epiphysis of either third metacarpal or metatarsal bones present and physis is open</li> <li>Lateral styloid process of distal radius absent or barely visible</li> <li>Malleoli of tibia absent or barely visible</li> </ul>
Grade 3	<ul style="list-style-type: none"> <li>All cuboidal bones of carpus and tarsus ossified, but small and with rounded edges</li> <li>Joint spaces are wide</li> <li>Proximal physis of either third metacarpal or metatarsal are closed</li> <li>Lateral styloid process of the distal radius and malleoli of the tibia distinct</li> </ul>
Grade 4	<ul style="list-style-type: none"> <li>All cuboidal bones shaped like bones of mature horse</li> <li>Joint spaces are of expected width</li> </ul>

Pour objectiver la déviation angulaire, des mesures sont prises pour déterminer le "**point de pivot**", qui marque le début de la déviation. Il est nécessaire de réaliser au moins une vue de face et une vue de profil. Sur la vue dorso-palmaire de l'articulation concernée, **deux lignes sont tracées** : l'une au centre et parallèle à l'os proximal de l'articulation, et l'autre de la même manière sur l'os distal de l'articulation. Idéalement, de grandes cassettes radiographiques sont utilisées pour inclure le plus d'os possible, assurant ainsi une précision maximale lors du traçage. Ces deux lignes sont censées être alignées en l'absence de déviation, formant ainsi un angle de 180°. En cas contraire, **le point de croisement des deux lignes**, ou "point de pivot", fournira **l'angle de la déviation** et localisera également l'origine de celle-ci, comme on peut le voir sur la Figure 22, ce qui aidera au diagnostic de la lésion primaire (Baxter *et al.*, 2020a).

La radiographie permet également d'identifier d'autres anomalies potentiellement associées à la déviation angulaire, telles que des luxations, des fractures ou des fêlures (Fretz, 1980).

**Figure 22 : Radiographie des mesures pour déterminer le degré d'angulation lors de déviation angulaire (Baxter *et al.*, 2020a)**

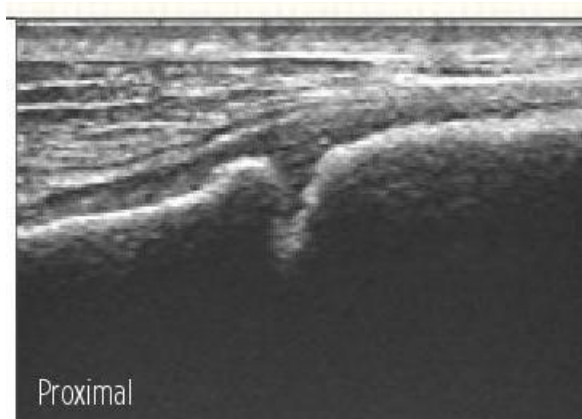


### C. Echographie

Tout d'abord, il est important de noter que chez le poulain et le jeune en croissance, la **persistance des plaques de croissance** se traduira par une image échographique différente, caractérisée par un espace hypoéchogène entre l'épiphyse et la métaphyse, comme illustré par la Figure 23. Ainsi, on peut observer une **discontinuité de la ligne hyperéchogène**, ce qui génère une ombre acoustique. Il est crucial de ne pas confondre cette ombre acoustique avec un trait de fracture (Liquier et Ségard-Weisse, 2016).

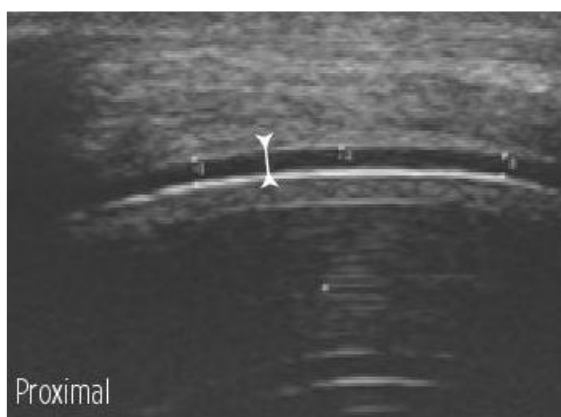

**Figure 23 : Plaque de croissance séparant la métaphyse et de l'épiphyse sur un fémur distal d'un poulain de un mois (Linquier et Ségard-Weisse, 2016)**



Le cartilage articulaire hyalin du poulain présente certaines particularités : il est beaucoup **plus épais** et **plus hétérogène** que celui du cheval adulte. En effet, il aura un **aspect plus écho-gène** avec des zones piquetées plus ou moins flagrantes selon sa maturité. Néanmoins, de la même manière que chez un adulte, la surface de ce cartilage doit **paraître lisse et régulière**, comme illustré par la Figure 24 ci-dessous. La différence d'échogénicité et d'épaisseur du cartilage sont les principaux éléments spécifiques aux poulains. Lors de la phase de croissance, l'os sous-chondral à proximité du cartilage de croissance peut paraître irrégulier en raison de la croissance osseuse encore active (Linquier et Ségard-Weisse, 2016).

**Figure 24 : Aspect échographique normal du cartilage articulaire recouvrant la lèvre latérale de la trochlée fémorale d'un poulain nouveau-né en coupe longitudinale (Linquier et Ségard-Weisse, 2016)**



## Deuxième partie : Analyse des principaux traitements

---

Dans cette partie, nous étudierons les différentes options de gestion des déviations angulaires. Mon objectif est d'analyser les différents articles parus afin d'identifier leurs points forts et leurs failles. Cela me permettra d'identifier, le cas échéant, les articles présentant une faible puissance statistique et/ou des conclusions mal adaptées à leur étude. Pour résumer et comprendre les enjeux de chaque article, j'utiliserai une méthode permettant d'identifier de manière cohérente et systématique les composantes de l'étude. C'est le concept de la question **PICOT**, qui est un acronyme anglais pour "**Population-Intervention-Control-Outcome-Time**" et qui permet également de formaliser les objectifs d'une étude publiée.

Le terme "**Population**" fera référence à la population cible de l'étude, à laquelle les auteurs veulent étendre leurs résultats. Elle est à distinguer du terme "échantillon", qui s'applique uniquement aux individus inclus dans l'étude. Le terme "**Intervention**" dépend du type d'étude (interventionnelle ou observationnelle). Il peut faire référence au groupe d'animaux recevant l'intervention étudiée, ou bien au groupe d'animaux exposés à un facteur de risque dont on étudie les conséquences. Le terme "**Control**", en relation avec le terme "Intervention", a également deux significations possibles. Soit il regroupe les animaux ne recevant pas l'intervention étudiée, soit il regroupe les animaux non exposés au facteur de risque dont on a voulu étudier les conséquences. Le terme "**Outcome**" est un critère de jugement qui permet de déterminer à partir de quel moment l'intervention étudiée est considérée comme efficace ou répondant aux attentes. Le terme "**Time**" fait référence à la durée pendant laquelle le critère de jugement "Outcome" peut être observé. Dans certains cas d'études, les animaux ne sont pas suivis dans le temps, auquel cas ce terme perd son sens et la question PICOT devient alors PICO. Enfin, il convient de rédiger la question en regroupant tous les termes vus précédemment afin de mettre en lumière l'objectif principal de l'étude (Desquilbet, 2022).

L'utilisation de cet outil est ici davantage à visée de compréhension que d'analyse statistique poussée. Il nous permet de comprendre les points essentiels des articles présentés ci-dessous. Ainsi, nous étudierons les différentes catégories de gestion des déviations angulaires, notamment une branche médicale et une branche chirurgicale.

### 1. Gestion médicale

#### A. Repos et exercice contrôlé

Le repos représente une option de **gestion initiale** prometteuse, même pour les poulains présentant des déviations angulaires importantes, dépassant les 10°. Dans la plupart des cas, il est recommandé d'associer le repos à un exercice contrôlé, sur une période de **quatre à six semaines**. Un suivi régulier est essentiel pour évaluer toute amélioration de la déformation. Si aucune amélioration significative n'est observée pendant cette période, il est conseillé de ne pas prolonger le repos au-delà de quatre à six semaines et d'envisager une approche plus interventionniste (Auer, 2018).

L'association du repos à un exercice contrôlé vise à favoriser le développement musculaire et à mettre sous tension les ligaments et les capsules articulaires, réduisant ainsi les contraintes sur le côté concave de l'articulation. Cependant, cette approche est efficace uniquement si la **plaque de croissance est saine et fonctionnelle**. La rééducation peut varier, allant d'un repos strict en box à une mise en présence en extérieur pendant quelques heures par jour. Cependant, en cas de déviation angulaire sévère, il est préférable de limiter l'exercice afin d'éviter d'aggraver les lésions existantes (Dilai *et al.*, 2022).

**a. Examen des articles**

**Tableau 3 : Question PICOT de l'article The influence of exercise on the composition of developing equine joints (Van Weeren et Van der Lest, 2002)**

Termes de la question PICO(T)	
P	Les poulains nouveau-nés
I	Observationnelle : -Un groupe de 14 poulains KWPN d'une semaine d'âge restant au box (3 x 3.5m) 24h sur 24h jusqu'à cinq mois d'âge. -Un groupe de 14 poulains KWPN d'une semaine d'âge logés dans un box (3x3.5m) mais subissant un exercice de plus en plus intense jusqu'à cinq mois d'âge.
C	Un groupe de 15 poulains KWPN d'une semaine d'âge restant à la pâture 24h sur 24 jusqu'à l'âge de cinq mois
O	L'apparition de lésions cartilagineuse après euthanasie d'environ la moitié des effectifs de chaque groupe
(T)	Suivi depuis la naissance jusqu'à cinq ou 11 mois d'âge
Question PICOT rédigée	Dans la population de poulains nouvellement nés, une absence d'exercice ou au contraire un exercice soutenu par rapport à un poulain vivant en pâture a-t-il un impact sur l'apparition de lésions cartilagineuse après euthanasie à cinq mois d'âge ?

• *Résultats :*

Cet article conclut que le manque d'exercice pendant les premiers mois de vie influence le métabolisme et la biochimie des chondrocytes dans le cartilage articulaire et l'os sous-chondral, ce qui peut entraîner une réduction de la masse osseuse totale. Lors de séances d'exercice irrégulières combinées à du repos en box, les chondrocytes, physiologiquement actifs, perdent progressivement leur capacité à répondre aux stimuli, conduisant à des défauts dans la qualité de la matrice extracellulaire. Ainsi, une activité exercée de manière naturelle au pré, est moins délétère que les deux autres régimes d'exercice testés dans cette étude.

• *Discussion :*

Cet article présente deux études distinctes, la première étant résumée par la question PICOT précédemment mentionnée, tandis que la seconde porte sur des poulains âgés de cinq à 11 mois, comprenant environ la moitié des effectifs de chaque groupe, soit un total de 19 poulains. L'objectif de cette deuxième partie de l'étude est d'évaluer la réversibilité des effets induits par l'exercice lorsque les poulains sont maintenus ensemble dans un box avec accès à un petit paddock. L'inclusion d'un groupe témoin (les poulains restant au pré) est un garant de la fiabilité des résultats de l'étude. Cependant, nous ne disposons d'aucune information sur la qualité du sol où sont logés tous les poulains, y compris ceux qui font de l'exercice.

**Tableau 4 : Question PICOT de l'article Association of growth, feeding practices and exercise conditions with the severity of the osteoarticular status of limbs in French foals (Lepeule et al., 2013)**

Termes de la question PICO(T)	
P	Les poulains nouveau-nés de race Pur-Sang, Selle Français ou Trotteur Français
I	Observationnelle  378 poulains de race pur-sang, selle français ou trotteur issus de 21 haras de Normandie exposés à différents types d'alimentation, de pâture, d'exercice en main, de durée d'exercice
C	/
O	L'apparition de lésions ostéo-articulaires radiographiques.
(T)	Jusqu'à l'âge de six mois
Question PICOT rédigée	Dans la population de poulain nouvellement né de race Pur-sang, Selle Français ou Trotteur Français, dans quelle mesure l'alimentation, le type de pâture, le type et la durée d'exercice a-t-il un impact sur l'apparition radiographique de lésions ostéo-articulaire jusqu'à six mois d'âge ?

- *Résultats*

Dans cette étude, la race, le périmètre thoracique à un jeune âge, ainsi qu'un exercice irrégulier, semblent être significativement associés à un score d'apparence ostéoarticulaire (OAS) médiocre. Ainsi, une croissance accrue, combinée à une activité physique réduite ou irrégulière pendant les premières semaines de vie, serait responsable de lésions plus sévères, prédisposant à des affections ostéochondrales juvéniles (AOCJ).

- *Discussion*

Cet article exhaustif prend en considération de nombreuses variables, telles que la qualité de l'alimentation, la composition des compléments minéraux vitaminés (CMV), la durée et la qualité de la pâture, ainsi que le type et la durée de l'exercice, qu'il soit en main ou en liberté. En outre, d'autres facteurs sont également étudiés, et ces données sont analysées statistiquement à l'aide de divers modèles multivariés et de régression logistique. Bien que des biais ne puissent être exclus, surtout dans une étude de cette envergure, toutes les données des différents haras semblent être répertoriées. Néanmoins, le nombre très élevé de cas étudiés confère une grande valeur statistique à cette étude, qui semble globalement très fiable.

**b. Bilan**

Compte tenu de l'absence d'articles spécifiques sur le traitement des déviations angulaires par le repos et l'exercice régulier, nous nous concentrerons dans cette partie sur des articles traitant des aspects lésionnels des affections ostéo-articulaires, qui peuvent notamment être secondaires aux déviations. Il n'existe pour l'heure à notre connaissance, pas d'étude scientifique démontrant l'efficacité du repos associé à un exercice contrôlé pour la première prise en charge des déviations angulaires du poulain, même si ces pratiques sont largement répandues sur le terrain, et recommandées dans les chapitres d'ouvrages internationaux portant sur la gestion de ces déviations. Ceci peut s'expliquer par la complexité de sa mise en place, notamment en ce qui concerne l'uniformité des échantillons et de leur environnement. De plus, étant donné que les déviations angulaires peuvent être handicapantes à long terme pour l'animal, on suppose que peu

de propriétaires acceptent de ne pas intervenir médicalement et de laisser le repos et l'exercice contrôlé faire leur effet.

D'après les articles précédents, des éléments de prévention des AOCJ dont font partie les déviations angulaires, par le repos et un exercice contrôlé est la **première prise en charge** mise en place sur le terrain face à une anomalie de conformation. Il apparaît par exemple qu'un exercice irrégulier ou insuffisant à la naissance a un effet négatif sur la qualité du cartilage articulaire et son métabolisme, ainsi que sur ceux de l'os sous-chondral, et qu'il prédispose ainsi davantage à l'apparition d'AOCJ. L'exercice intense stimulerait la synthèse de protéoglycanes dans un premier temps par rapport à un exercice contrôlé. Néanmoins, par la suite, cette tendance s'inverse, traduisant une sorte d'épuisement de la production en protéoglycanes chez les poulains ayant eu un exercice intense, ce qui fragilise à terme le cartilage. Les concentrations enzymatiques et la densité osseuse sont également impactées, avec un os moins dense à cinq mois chez les poulains ayant subi un exercice intense, les exposant davantage à l'apparition de lésions osseuses. Ainsi, la prévention des AOCJ, dont font partie les déviations angulaires, reposerait sur la réalisation d'un exercice régulier sans être trop intense.

En ce qui concerne l'alimentation, un poulain à croissance rapide serait plus sujet à l'apparition de lésions ostéo-articulaires. Des prédispositions de race ont également été identifiées, avec un risque plus élevé pour les Selles français et les Trotteurs Français par rapport aux Pur-sangs. De même, un exercice long et irrégulier favoriserait l'apparition de lésions ostéoarticulaires chez les jeunes.

## B. Tapping /Bande de kinésiologie

### a. Principe

Le tapping ou l'utilisation de bande kinésiologique est une technique **relativement récente**, offrant une alternative à d'autres traitements non invasifs. Elle se distingue par son faible coût et sa facilité d'accès, nécessitant uniquement des **bandes adhésives élastiques**. Bien qu'elle agisse sur la réduction de l'œdème et sur l'amélioration du flux sanguin et la stabilisation des formations anatomiques, son mode de fonctionnement et son efficacité font encore l'objet de nombreux débats (Dilai et al., 2022). Lorsqu'elles sont appliquées sur une articulation **dans le sens de son grand axe**, elles permettraient de réduire les **forces verticales** qui s'appliquent à l'articulation lors de la locomotion. Cette technique joue un rôle de soutien, ce qui en fait une option intéressante, notamment pour la rééducation tendineuse et ligamentaire (Baxter et al., 2020b).

Les bandes de tape, telles que le "VetkinTape ND", sont placées longitudinalement sur le membre, du **côté le plus convexe**. Elles sont appliquées avec **un certain étirement**, généralement d'environ 30%, de manière à soumettre le membre à des forces élastiques opposées à l'étirement. Bien que cette technique soit largement utilisée sur le terrain par de nombreux praticiens avec des résultats satisfaisants, elle est encore peu documentée dans la littérature équine (Dilai et al., 2022).

### b. Examen de l'article

**Tableau 5 : Question PICOT de l'article Correction of angular limb deformities in foals using kinesiologie taping (Mikail et al., 2019)**

Termes de la question PICO(T)	
P	Les poulains atteints de déviations angulaires des membres.
I	Deux poulains de 30 et 60 jours d'âge atteint de valgus d'un antérieur
C	/

O	La réduction de la déviation axiale pour atteindre un angle maximal de 5°
(T)	/
Question PICOT rédigée	Dans la population de poulains atteints de déviation angulaire, est-ce que le traitement bande kinésiologique tapping permet une réduction de la déviation jusqu'à un angle inférieur ou égal à 5° ?

- *Résultats :*

Les auteurs concluent que les déviations angulaires de ces deux poulains de 30 et 60 jours d'âges, respectivement de 27° et de 18°, se sont normalisées en seulement 15 jours.

- *Discussion :*

Dans cette étude, seulement deux cas ont été étudiés, ce qui est insuffisant pour obtenir une quelconque valeur statistique. Bien que les deux cas aient montré une diminution des déviations, nous manquons d'informations sur les conditions de vie des poulains (repos, présence dans le pré, activité), et sur la sévérité des déviations. De plus, les mesures ont été réalisées à partir de photographies, où les poulains ne se tenaient jamais de la même manière et n'étaient pas alignés correctement, ce qui fausse les mesures. Il est possible que la diminution de l'angulation soit moins importante qu'il n'y paraît. Finalement l'absence de groupe contrôle est une limite majeure puisqu'il n'est pas possible d'évaluer si l'absence de pose de bande kinésiologique n'aurait pas produit les mêmes effets.

Ces résultats préliminaires sont en faveur d'une potentielle efficacité, comme indiqué dans la conclusion de l'étude, qui devra être évaluée dans une étude contrôlée sur un plus large effectif de poulains. Les auteurs de l'article sont conscients des limites de leur étude, et ne font pas d'inférence à une population plus large. Au contraire, ils soulignent que c'est un traitement encore peu connu et qu'il nécessite des approfondissements.

- c. *Bilan :*

Ainsi, malgré leur utilisation répandue sur le terrain et leurs taux de réussite satisfaisants, il n'est pas encore possible, à ce stade, de conclure de manière définitive quant à leur efficacité.

## C. Ondes de choc

### a. Principe

Le traitement par onde de choc implique l'application de **légers traumatismes** sur la physe du côté sans retard de croissance du membre, généralement **le côté convexe**, dans le but d'induire un **retard de croissance temporaire**. Cela permettrait ultimement de rectifier la déviation, car la plaque de croissance du côté concave continuerait de se développer, corrigeant progressivement la déformation. Cette technique repose sur l'utilisation d'un appareil qui administre des chocs radiaux à une pression de 3 bars et une fréquence de 15 hertz, pendant 2000 cycles, avec un applicateur de 15 mm. Le traitement est effectué sur un poulain sédaté, debout ou couché, avec l'application des ondes de choc à travers du gel échographique appliqué sur la région concernée. Il est souvent **combiné avec d'autres approches thérapeutiques** telles que la maréchalerie et l'exercice contrôlé. Des **contrôles radiographiques** réguliers sont essentiels pour surveiller l'évolution et arrêter le traitement lorsque les angles de déviation sont réduits à moins de 5° (Bruder et Lenoir, 2019).

Le mécanisme exact de fonctionnement de ce traitement reste incertain, bien que plusieurs études se penchent sur la question. Le terme de **mécano-transduction** est souvent utilisé pour décrire son mécanisme d'action. En effet, le stimulus mécanique créé par les ondes de choc serait traduit en un signal biochimique exprimé par des cytokines. Ces cytokines jouent un rôle bénéfique

en participant à l'accélération de la cicatrisation grâce aux facteurs TGF beta1 et VEGF-A, qui sont impliqués dans la **croissance et la néovascularisation**. Divers composants biologiques peuvent agir en tant que mécano-senseurs, notamment les canaux ioniques, qui, lorsqu'ils sont soumis à une compression, un cisaillement ou un étirement, stimulent la signalisation paracrine, modifiant ainsi directement l'activité des noyaux cellulaires. Ainsi, l'activation des voies de signalisation par les ondes de choc aboutit au contrôle de l'inflammation, à l'angiogenèse et à la stimulation des cytokines impliquées dans la cicatrisation, comme décrit précédemment (Johnson et al., 2023).

### ***b. Examen des articles***

**Tableau 6 : Question PICOT de l'article Clinical Use of Extracorporeal Shockwave Therapy (ESWT) for the Treatment of Carpus Valgus Deformities in Young Foals (Bussy et al., 2013)**

Termes de la question PICO(T)	
P	Le jeune poulain atteint d'un valgus du carpe
I	64 poulains âgés de huit à 60 jours avec une moyenne à 26.7 jours, atteint de valgus du carpe pouvant être bilatéral, réparti en trois groupes en fonction du degré de déviation, recevant un traitement onde choc associé à un exercice contrôlé, un parage et une ferrure adapté
C	/
O	La réduction de la déviation à un angle d'au moins 5°
(T)	/
Question PICOT rédigée	Dans la population de jeune poulain atteint de déformation du carpe type valgus, est-ce que le traitement onde de choc associé à un exercice contrôlé, un parage et une ferrure spécifique permet une réduction de la déviation jusqu'à un angle inférieur ou égal à 5° ?

- **Résultats :**

Parmi les poulains inclus dans le premier groupe d'étude, présentant des déviations angulaires entre 5° et 8.9°, tous les 28 individus ont récupéré avec un angle de déviation inférieur à 5°. De même, dans le deuxième groupe, composé de 21 poulains avec des déviations comprises entre 9° et 11.9°. Pour le troisième groupe, qui incluait 15 poulains avec des déviations égales ou supérieures à 12°, 10 ont complètement récupéré, tandis que les 5 restants ont vu leurs déviations réduites à des valeurs comprises entre 5° et 6.7° à la fin de l'étude.

- **Discussion :**

Cette étude se concentre uniquement sur les poulains présentant une déviation en valgus, excluant ainsi les cas de déviation en varus. Cette décision a été motivée par un nombre insuffisant de cas de varus. Des biais peuvent certainement affecter la précision et la fiabilité des mesures radiographiques, tels que le positionnement du membre. Le placement des marqueurs peut entraîner des variations inter-opérateurs, ce qui peut affecter la cohérence des mesures. La diversité des âges des poulains inclus dans l'étude, allant de 8 à 60 jours, peut également entraîner des réponses différentes, les plus jeunes ayant des cartilages de croissance plus actifs. Bien que cette variation soit abordée dans la discussion, il est important de la prendre en compte dans l'interprétation des résultats. Un autre aspect à considérer est la variabilité des conditions appliquées à chaque poulain. En effet, tous les poulains n'ont pas reçu la même ferrure en complément des ondes de choc, ce qui pourrait influencer la réponse thérapeutique. On pourrait s'attendre à une meilleure réponse pour les groupes ayant reçu la ferrure en plus des ondes de choc par rapport à ceux ayant uniquement reçu les ondes de choc.

Un point important à souligner est l'absence d'un groupe contrôle dans l'étude. Il aurait été nécessaire d'inclure un groupe témoin recevant uniquement un traitement de repos associé à une ferrure, sans traitement par ondes de choc, afin de pouvoir comparer l'efficacité de cette dernière. Cette lacune est relevée et la nécessité d'inclure un groupe contrôle dans de futures études est discutée.

**Tableau 7 : Question PICOT de l'article Etude rétrospective du traitement des déviations angulaires des poulains par des ondes de choc extracorporelles (Barichard, 2012)**

Termes de la question PICO(T)	
P	Le poulain atteint d'un valgus du carpe modéré à sévère.
I	Un groupe de 63 poulains atteint d'un valgus de carpe de 4° à 12° maintenu en petit paddock et un groupe de 29 poulains avec une déviation sévère de plus de 12° maintenu en box strict, tous les deux subissant un traitement ondes de chocs adapté à la gravité
C	/
O	La réduction de la déviation à un angle au moins inférieur à 5°
(T)	Suivi entre Janvier 2006 et Août 2011 soit 5ans et demi pour la période d'inclusion
Question PICOT rédigée	Dans la population de jeunes poulains atteints de déviation du carpe type valgus d'au moins 4°, est-ce que le traitement médical par onde de choc permet une réduction de la déviation jusqu'à un angle inférieur ou égal à 5° ?

- *Résultats :*

Dans cette étude, parmi les 92 déviations angulaires traitées, 90 % se sont entièrement résorbées. Les 9 cas ne s'étant pas complètement redressés avaient un angle compris entre 5,2° et 6,8°, certains n'ayant pu recevoir qu'une seule séance de thérapie par ondes de choc. En effet, les poulains présentant des déviations comprises entre 4° et 12° nécessitaient en moyenne 2,2 traitements pour une correction complète, contre 3,3 traitements pour le groupe de poulains ayant des déviations sévères de plus de 12°. Durant toute la période de l'étude, les poulains avaient moins de 11 semaines, et il semble que l'âge n'a pas influencé le nombre de traitements nécessaires ni le degré de correction obtenu après le premier traitement.

- *Discussion :*

Le manque d'informations sur l'âge des poulains peut introduire un biais potentiel, car l'âge peut influencer le taux de guérison. Dans la discussion, il est relevé que le groupe le plus jeune présente le meilleur taux de réussite, ce qui semble logique compte tenu de l'activité de leur cartilage de croissance, mais cela peut également affecter les conclusions de l'étude. Les différentes conditions de gestion des poulains, notamment le type d'hébergement et les soins orthopédiques supplémentaires, peuvent également constituer des facteurs confondants et introduire des biais dans les résultats d'autant plus que les informations sont manquantes à ce sujet. De plus, le manque de groupe témoin dans cette étude rétrospective limite la capacité à attribuer spécifiquement l'efficacité des ondes de choc dans le traitement des déviations angulaires des membres. Enfin, l'objectif de cette étude est de réduire la déviation à un angle inférieur à 5°, mais parmi les critères d'inclusion, les poulains avec un angle de 4° sont acceptés. Il serait donc intéressant de savoir combien de poulains sont dans cette situation pour estimer subjectivement le biais que cela implique dans l'étude.



### **c. Bilan**

Il ressort de ces articles que les déviations angulaires de type valgus, même à un degré élevé, peuvent être corrigées en combinant un exercice contrôlé, une ferrure adaptée et des ondes de choc. Cependant, le manque de précision dans certains articles, notamment l'absence de groupe témoin dans la plupart d'entre eux, rend difficile de conclure quant à l'efficacité des ondes de choc en tant que traitement unique. L'efficacité rapportée dans ces études atteint 90%, mais il est probable que la combinaison de plusieurs approches (ondes de choc, ferrures, repos) ait contribué à ces bons résultats. Les auteurs des articles reconnaissent cependant les limites de leurs études et envisagent de mener de nouvelles recherches plus précises sur le sujet.

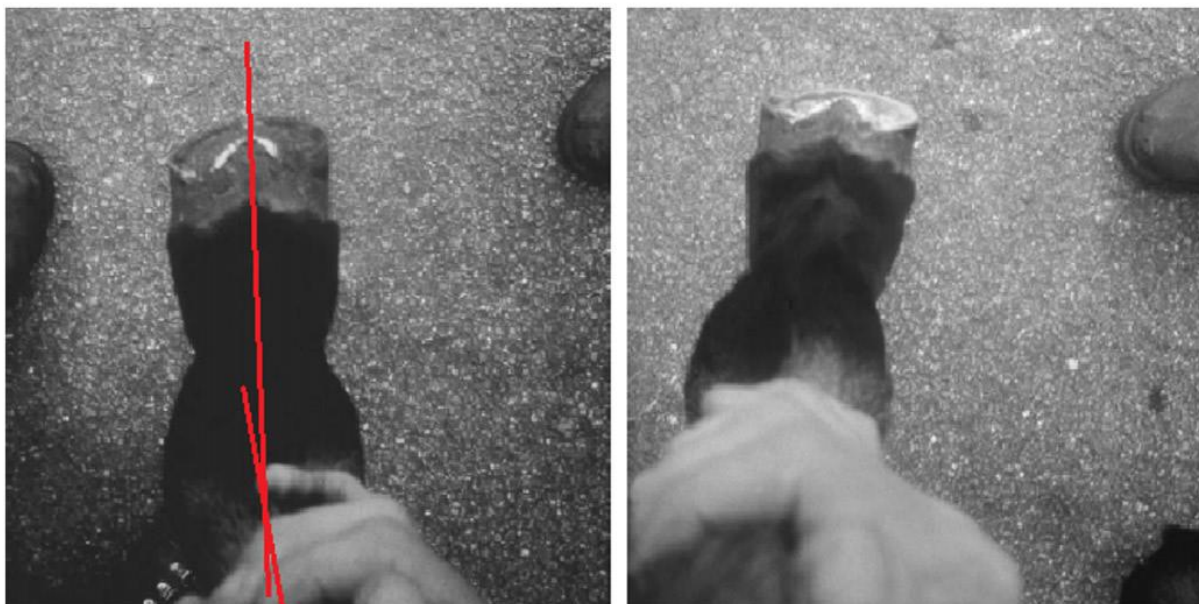## **D. Maréchalerie**

### **a. Principe**

- *Parage*

Dès l'âge d'un mois, le sabot normal d'un poulain doit être paré uniquement à la râpe, et ce, de manière beaucoup plus régulière que celui d'un adulte. En effet, pendant les premiers mois de vie, la vitesse de croissance du sabot du poulain est de **15 mm par mois**, comparativement à 9 mm chez l'adulte. Cette différence de croissance constitue un avantage dans la gestion des déviations angulaires, car la correction peut être plus aisément réalisée (Greet et Curtis, 2003). Il est important de noter que la fenêtre d'intervention pour le traitement du **varus de boulet** se situe **avant l'âge de trois mois**, lorsque l'activité des cartilages de croissance diminue. Ainsi, idéalement, le traitement devrait être effectué dès l'âge de une à trois semaines pour une efficacité optimale (O'Grady, 2017). Une déviation angulaire entraînera rapidement une déformation du sabot. Le parage seul permettra de réduire les pressions sur les articulations (Greet et Curtis, 2003). Par exemple, un poulain présentant un valgus de boulet aura davantage de pression sur la paroi médiale, ce qui entraînera une réduction de la pousse de la corne du côté médial, accentuant ainsi la déviation. Dans ce cas, il sera nécessaire de parer du côté latéral pour rétablir l'équilibre. Au contraire en cas de varus, on pare davantage la paroi interne. La Figure 25 ci-dessous illustre cette procédure. Dans le cas d'un valgus de carpe, on vise le même angle mais cette fois-ci aligné avec l'axe vertical du métacarpe (Greet et Curtis, 2003). La maréchalerie est la méthode la plus efficace pour traiter les déviations angulaires du boulet, avec des parages à effectuer **toutes les 2 à 4 semaines**, associés à un exercice contrôlé. Peu importe la déviation du boulet (valgus ou varus), il est essentiel de **parer la pince** pour faciliter le déplacement et réadapter le centre du pied. Dans tous les cas, il est recommandé de ne pas effectuer de parage trop important d'un coup afin d'éviter les aplombs dissymétriques (Bruder et Lenoir, 2019 ; Greet et Curtis, 2003).

**Figure 25 : Poulain avec un varus du boulet postérieur droit avant et après parage correctif (Greet et Curtis, 2003)**



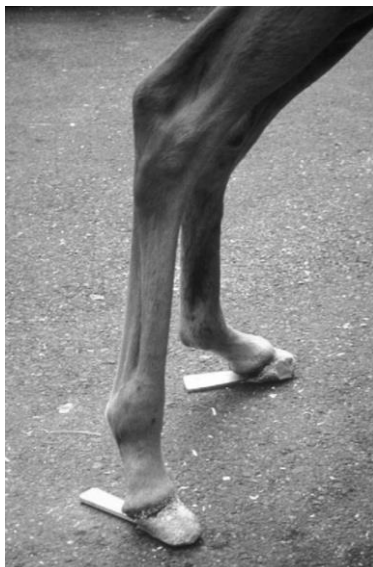*(A gauche) Vue plantaire du varus du boulet postérieur (poulain de un mois) avec une longueur médiale excessive du sabot (rotation). (A droite) Vue plantaire du pied après parage pour l'aligner à 90° le long de l'axe du paturon.*

- *Extensions de sabot*

Si le parage seul ne suffit pas à corriger un valgus ou un varus, il est nécessaire de compléter le traitement en mettant en place une **ferrure ou une extension**, ce qui augmente la surface d'appui du sabot et les forces qui s'y appliquent. Pour les valgus, l'extension sera placée médialement au sabot, tandis que pour les varus, elle sera placée latéralement. Cependant, l'utilisation d'extensions de sabot n'est pas sans risques, car le changement de répartition des forces peut entraîner des contraintes sur les articulations et sur la phalange distale, pouvant aller jusqu'à la fracture (Auer, 2018). Par conséquent, il est recommandé de **retirer les extensions toutes les 2 à 3 semaines** pour permettre à la paroi du sabot de sécher et d'éviter les fissures (Bruder et Lenoir, 2019).

Il existe plusieurs types d'extensions à coller sur les sabots des poulains, chacun présentant ses avantages et ses inconvénients. Tout d'abord, il y a le **type languette** comme illustré sur la Figure 26, qui n'est pas facile à maintenir et à sécuriser, et le **type manchette**, qui peut créer des constriction du sabot, notamment au niveau du talon (Greet et Curtis, 2003).

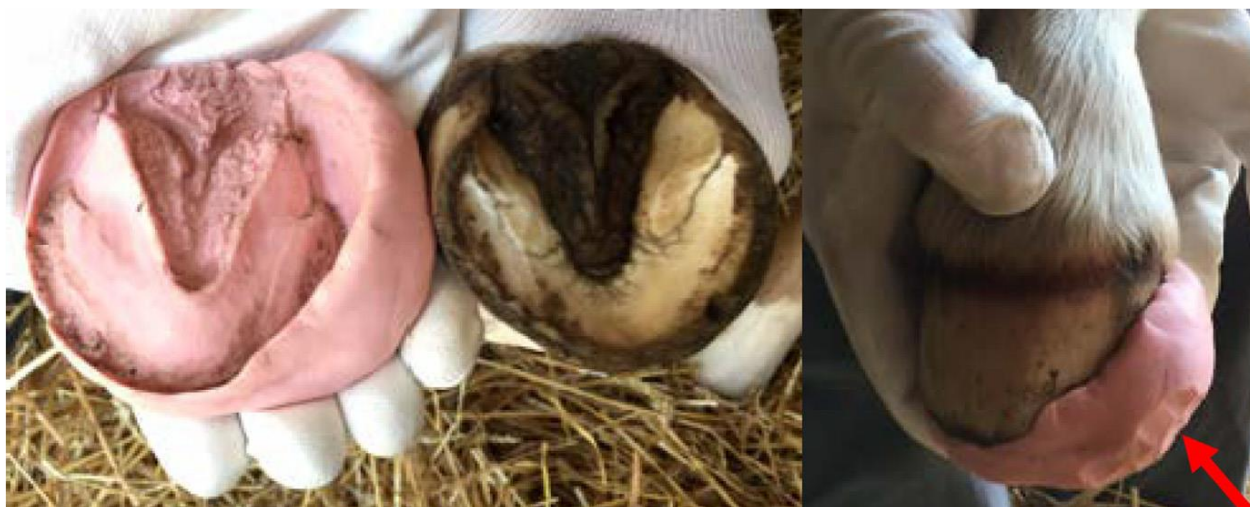
**Figure 26 : Extension de type languette utilisée ici en face plantaire dans le cadre de la gestion d'une hyperlaxité du tendon fléchisseur profond du doigt. (Greet et Curtis, 2003)**



Il est important de noter que **la résine** utilisée pour fixer les extensions génère une réaction exothermique. Il est donc nécessaire de veiller à ne **pas l'appliquer sur la couronne** afin d'éviter les lésions, et elle peut également entraîner des abcès de pied (Bruder et Lenoir, 2019). Ensuite, il y a les extensions qui se façonnent directement sur le sabot, à base d'acrylique ou de polymère uréthane. Dans les deux cas, le matériau permet de façonner l'extension directement sur le sabot. Cependant, l'utilisation **d'acrylique** peut être associée à la libération **de gaz irritants**, ce qui a conduit les recommandations à privilégier le **polymère uréthane**, malgré sa moindre solidité par rapport à l'acrylique (Greet et Curtis, 2003).

Dans certains cas, l'utilisation de ferrures composites est jugée risquée pour de jeunes poulains, l'auteur (O'Grady, 2017) privilégie une autre alternative qui consiste à utiliser **une pâte durcissante**, telle que l'Equilox Pink Impression Material ND comme illustré sur la Figure 27. Cette pâte peut être moulée sur la sole pour créer une extension du côté latéral du sabot. Une fois solidifiée, la pâte est maintenue sur le sabot à l'aide d'un bandage à base de bande crêpée puis de bande élastique (type Vetrap ND).

**Figure 27 : Exemple d'utilisation de la pâte Equilox ND lors d'un varus de boulet (O'Grady, 2017)**



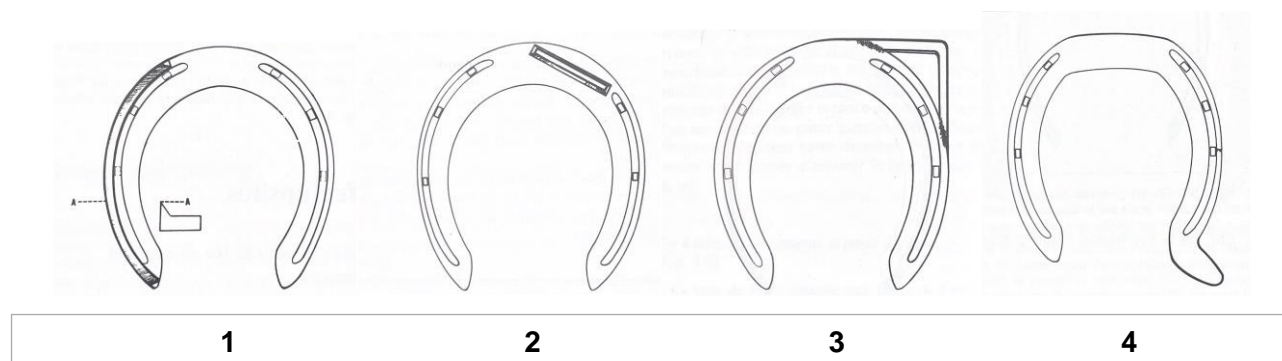
Dans le cas où aucune amélioration n'est observée, il faudra passer à une vraie chaussure d'extension (Greet et Curtis, 2003).

- **Ferrure**

Il est généralement déconseillé de mettre en place une ferrure correctrice pour corriger des déviations au niveau du carpe ou du tarse **avant l'âge de quatre mois**, soit avant la fermeture de la plaque de croissance du boulet. En effet, cela pourrait entraîner d'autres déviations secondaires en raison des contraintes appliquées sur le membre (Dilai *et al.*, 2022). Il existe un grand nombre de ferrures correctrices adaptées à différents types d'anomalies. On peut également jouer sur la répartition du poids du fer afin d'induire une légère modification du mouvement. Cependant, selon certains auteurs, c'est plutôt le parage qui permet de corriger la déviation, tandis que la ferrure vise à **maintenir la conformation idéale** souhaitée (Adams, 1990).

Dans le cas d'un cheval qui comprime davantage la paroi médiale du sabot (comme dans le cas d'un type panard ou d'un valgus de boulet), l'objectif est de diminuer les pressions du côté médial du pied, et donc du côté latéral du boulet, en soutenant davantage la partie médiale du pied pour permettre au cheval de quitter le sol par la pince. Pour cela, on peut compléter le parage en utilisant une ferrure qui surélève artificiellement la paroi médiale du sabot (s'il évolue sur sol dur) ou qui supporte davantage cette partie du pied pour éviter qu'elle s'enfonce sur sol souple. Parmi les ferrures utilisées à cet effet, on trouve par exemple les "fers à talus en branche médiale" (cf Figure 28-1), les "fers à rive interne et pince dégagée", les "renforts linéaires" (cf Figure 28-2), les "fers à pince tronquée", les "fers à pince prolongée du côté médial" (cf Figure 28-3), ou encore les "fers à éponge interne légèrement prolongée" (cf Figure 28-4) (Adams, 1990).

**Figure 28 : Exemple de fer vu de dessous, permettant de rectifier une répartition excessive des forces médialement (Adams, 1990)**



Inversement, dans le cas d'un type **cagneux** ou d'un **varus** de boulet, les **éléments de support**, tels que des éponges, des extensions, des renforts, etc., seront placés du côté **médial**. Une autre méthode consiste simplement à glisser une lamelle de cuir sous la branche interne du fer pour reproduire cet effet. Le but est de **rééquilibrer les forces** exercées sur le sabot et de contraindre le cheval à quitter le sol par le milieu de la pince (Adams, 1990).

**b. Examen des articles**

**Tableau 8 : Question PICOT de l'article Preliminary Descriptive Epidemiological Study On Angular Limb Deformities In A Sample Of Commercial New Zealand Thoroughbred Foals (Van Lierde, 2015)**

Termes de la question PICO(T)	
P	Les poulains Pur-sang atteint de déviation angulaire des membres.
I	58 poulains Pur-sang nés parmi cinq haras de Nouvelle-Zélande avec la

	présence d'au moins une déviation (même jugée comme légère), inclus dans l'étude à la naissance, à deux semaines, à six semaines ou au sevrage à cinq mois subissant un traitement de maréchalerie associé à un parage régulier et un exercice contrôlé.
C	Cinq poulains Pur-sang né parmi cinq haras de Nouvelle-Zélande avec une absence totale de déformation angulaire, inclus dans l'étude à la naissance, à deux semaines, à six semaines ou au sevrage à cinq mois, ne subissant pas de traitement mise à part un parage régulier et un exercice contrôlé.
O	La réduction de la déviation à un angle d'au moins 5°
(T)	Suivi pendant la saison 2013-2014
Question PICOT rédigée	Dans la population de poulains Pur-sang atteints de déformation angulaire, est-ce que le traitement par maréchalerie permet une réduction de la déviation jusqu'à un angle inférieur ou égal à 5° ?

- *Résultats :*

Le manque de suivi des cas a conduit à des données insuffisantes sur les traitements et leur efficacité pour gérer les déviations sur une période donnée, rendant impossible l'obtention de résultats quantifiés.

- *Discussion*

Cette étude, regroupant au total 265 poulains atteints de déviations, ne se limite pas uniquement au traitement par maréchalerie, mais explore également de nombreux autres traitements. Les données concernant le traitement des déviations angulaires ont été saisies manuellement dans la base de données, ce qui peut entraîner des erreurs de classification dites non différentielles. Cependant, les informations sont agrégées et comparées à plusieurs reprises afin de détecter et corriger d'éventuelles erreurs d'enregistrement des données. Étant donné que cette étude porte sur des poulains provenant de plusieurs élevages différents, il est difficile de déterminer dans quelle mesure les pratiques d'élevage peuvent également différer, notamment en ce qui concerne la gestion de l'exercice par rapport au repos, et la technicité des maréchaux.

Outre les données sur le nombre de poulains inclus dans l'étude, aucune valeur concernant l'efficacité du traitement mis en place n'est explicitement indiquée dans l'étude. Il est seulement mentionné que le traitement a été efficace sur les déviations angulaires légères et modérées. En ce qui concerne le traitement par maréchalerie en lui-même, le fait que les poulains subissent tout au long de l'étude un parage régulier des sabots afin d'obtenir une répartition des forces constitue un biais important, rendant le traitement de maréchalerie (différent du placement d'extensions) illusoire dans ce contexte.

Le même article aborde également le traitement des déviations par extension, que ce soit latérale ou médiale du sabot, en incluant 22 poulains pour ce traitement. Tout comme pour la maréchalerie (ainsi que pour tous les autres traitements exposés) dans cette étude, il n'y a aucune information précise concernant l'efficacité du traitement en question, simplement qu'il y a de bons résultats. Ainsi, cette étude est difficilement interprétable en raison du manque d'informations spécifiques.

Finalement, le groupe contrôle choisi ne permet pas d'évaluer l'évolution des déviations angulaires sans intervention, et d'apprécier la part d'évolution spontanément favorable. Il aurait été préférable de choisir pour ce groupe des poulains également atteints de déviation angulaire.

### c. Bilan

Bien que la gestion des déviations angulaires par la maréchalerie soit une pratique courante depuis de nombreuses années, le manque d'études mettant en évidence son efficacité seule constitue une lacune dans la littérature. Cela rend difficile de conclure sur l'efficacité spécifique de la maréchalerie dans le traitement des déviations angulaires chez les poulains. Ainsi, bien que la contribution spécifique de la maréchalerie puisse être difficile à isoler, son rôle dans le cadre d'une approche thérapeutique globale est recommandée par leur auteurs d'ouvrages scientifiques internationaux tels que (Adams, 1990), pour la correction des déviations angulaires chez les poulains.

## E. Support externe (plâtres et attelles)

### a. Principe

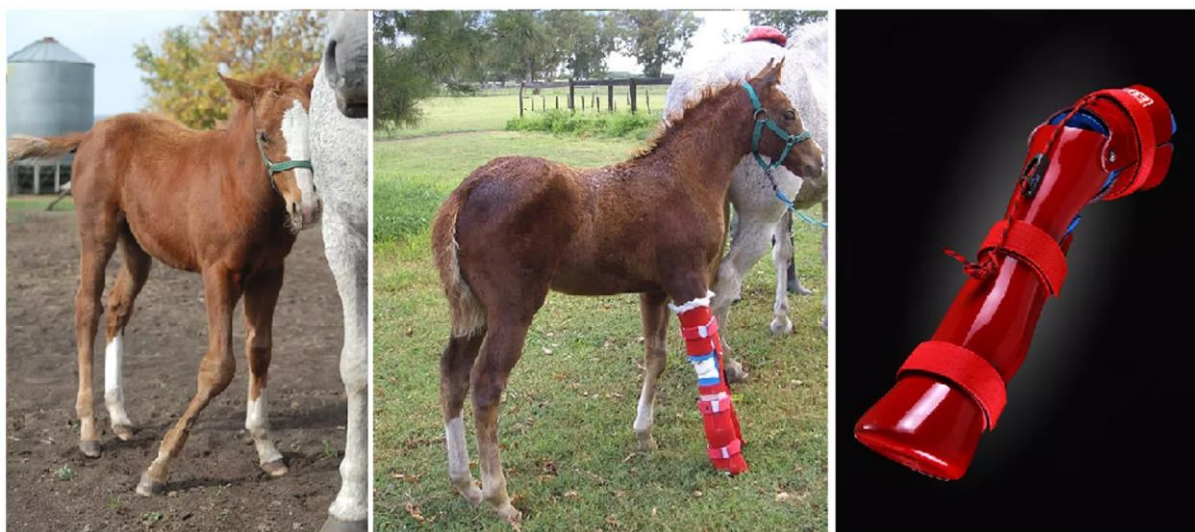Utilisés pour de nombreuses affections, leur rôle principal est de maintenir un alignement du membre ou d'une partie du membre jusqu'à **la fin du processus d'ossification**. Les plâtres et attelles sont fréquemment utilisés lors des défauts d'ossification des os du carpe et/ou du tarse. L'objectif sera d'immobiliser le membre mais de laisser l'articulation du boulet libre de sorte que les tendons extenseurs et fléchisseurs continuent d'être mobilisés. En fonction du degré d'ossification à la naissance, la mise en place de support externe peut durer de **deux à quatre semaines**. Dans quelques rares cas de jumeaux, cela peut même aller jusqu'à deux mois d'âge (Auer et Von Rechenberg, 2006). Lorsque le poulain nécessite une immobilisation des quatre membres il conviendra de mettre des attelles d'abord sur les antérieurs puis sur les postérieurs en **échangeant toutes les 12 heures** (Bruder et Lenoir, 2019). Ces dispositifs doivent être renouvelés régulièrement, tous les **trois à quatre jours pour les attelles** et tous les **10 à 14 jours pour les plâtres**, en veillant à bien rembourrer avec un tissu sec pour éviter les plaies et les escarres (Bruder et Lenoir, 2019). Un contrôle radiographique toutes les deux semaines est nécessaire pour évaluer le degré d'ossification et déterminer la durée nécessaire du support externe (Auer, 2018).

Après l'immobilisation, il est courant de constater une **régression des muscles fléchisseurs** du carpe, ce qui peut entraîner une hyperextension du genou au moment du retrait du support externe. Pour prévenir cela, un **bandage léger** est souvent appliqué pendant **quatre à cinq jours** après le retrait du plâtre ou de l'attelle. Cependant, il est important de noter que si la déformation ne résulte pas d'un défaut d'ossification ou d'une hyperlaxité, mais plutôt d'un problème structurel du radius ou du tibia distal, l'immobilisation du membre avec un support externe peut être inefficace voire contre-indiquée (Auer, 2018).

Il existe plusieurs types d'attelles : elles peuvent être en résine, en fibres de verre sur mesure ou non, ou encore être un simple tube en PVC. Elles se placent sur la **face palmaire** pour immobiliser un **carpe** et sur la **face dorsale** pour le **jarret** (Bruder et Lenoir, 2019). La fabrication d'une attelle sur mesure est assez simple et non invasive, mais nécessite malgré tout de sédaté suffisamment le poulain pour pouvoir le placer en décubitus latéral. Un gant de fouille est alors placé sur le membre d'intérêt pour l'isoler des matériaux lors de la fabrication de l'attelle. La coque en résine préformée et déjà rembourrée est plongée dans l'eau chaude afin de la ramollir. Elle est ensuite appliquée sur le membre en extension et fixée à l'aide d'un ruban adhésif le temps qu'elle prenne la forme du membre. L'attelle sèche sur le membre, puis est retirée précautionneusement de sorte à la laisser encore durcir pendant cinq à dix minutes. L'attelle ainsi formée est facile à placer sur le membre étant donné qu'elle est déjà rembourrée pour **éviter les escarres**. Son utilisation au quotidien est donc confortable puisqu'il suffit de la maintenir avec une bande de repos pour qu'elle reste en place (Auer, 2018). Il existe depuis peu des **attelles articulées** qui permettent aux poulains de mobiliser leur articulation tout en la gardant dans l'axe axial, comme illustré par la Figure 29 (Dilai *et al.*, 2022).



**Figure 29 : L'utilisation d'attelles articulées spéciales pour le traitement des déviations angulaires (Dilai et al., 2022)**



(Gauche) Le poulain présente un valgus carpien droit sévère. (Milieu) Le même poulain traité avec les attelles articulées «Redboot». Notez l'alignement du membre et la distribution égale du poids sur les os du carpe. (Droite) L'attelle articulée spéciale «Almanza corrective foal brace» utilisée à la fois pour les déviations angulaires et sagittales. (Dilai et al., 2022)

#### **b. Examen des articles**

**Tableau 9 : Question PICOT de l'article Preliminary Descriptive Epidemiological Study On Angular Limb Deformities In A Sample Of Commercial New Zealand Thoroughbred Foals (Van Lierde, 2015)**

Termes de la question PICO(T)	
P	Les poulains Pur-sang atteints de déviation angulaire des membres.
I	Deux poulains pur-sang né parmi cinq haras de Nouvelle-Zélande avec la présence d'au moins une déviation (même jugée comme légère), inclus dans l'étude à la naissance, à deux semaines, à six semaines ou au sevrage à cinq mois subissant un traitement d'immobilisation du membre associé à un parage régulier et un exercice contrôlé.
C	Cinq poulains pur-sang né parmi haras d'élevage de Nouvelle-Zélande avec une absence totale de déformation angulaire, inclus dans l'étude à la naissance, à deux semaines, à six semaines ou au sevrage à cinq mois, ne subissant pas de traitement mise à part un parage régulier et un exercice contrôlé.
O	La réduction de la déviation à un angle d'au moins 5°
(T)	Suivi pendant la saison 2013-2014
Question PICOT rédigée	Dans la population de poulain pur-sang atteint de déformation angulaire, est-ce que le traitement par immobilisation du membre permet une réduction de la déviation jusqu'à un angle inférieur ou égal à 5° ?

- *Résultats :*

Le manque de suivi des cas a conduit à des données insuffisantes sur les traitements et leur efficacité pour gérer les déviations sur une période donnée, rendant impossible l'obtention de résultats quantifiés.

- *Discussion*

L'article présenté ci-dessus étant le même que celui utilisé pour le traitement de maréchalerie, nous ne détaillerons pas une nouvelle fois les biais. Néanmoins, certains points non négligeables sont à rajouter. Effectivement, le nombre limité de cas utilisés pour illustrer le traitement par attelles est une limite majeure de l'étude, surtout compte tenu du nombre total de poulains inclus. Il est essentiel de comprendre pourquoi si peu de poulains ont reçu ce traitement, ce qui pourrait être lié à des considérations pratiques telles que la gestion des poulains portant une attelle. Il est possible que ce traitement soit réservé aux poulains plus calmes ou à ceux présentant des affections spécifiques pour lesquelles l'attelle est considérée comme le traitement le plus approprié.

### *c. Bilan*

Il est intéressant de noter que malgré l'utilisation répandue des attelles dans la pratique clinique, aucune étude n'a encore confirmé leur efficacité de manière concluante. Cependant, l'émergence de nouvelles technologies telles que les attelles articulées pourrait ouvrir la voie à des recherches plus poussées sur l'efficacité de ce traitement. Il est donc possible qu'à l'avenir, des études cliniques spécifiques soient entreprises pour évaluer l'efficacité des attelles, en particulier avec l'introduction de ces nouveaux dispositifs articulés.

## **2. Gestion chirurgicale**

La chirurgie est envisagée lorsque le **traitement conservateur échoue**, lorsque la déviation est **sévère** (12-15° d'angulation), lorsqu'elle s'aggrave ou lorsque les plaques de croissances de l'articulation en question ne sont plus actives.

Les techniques chirurgicales visent soit à **accélérer**, soit à **retarder la croissance osseuse** au niveau de la plaque de croissance impliquée dans la déviation. L'accélération peut être répétée plusieurs fois et semble plus efficace chez les poulains, car la partie interne du périoste est très productive à ce stade de leur vie. C'est pourquoi une intervention précoce est particulièrement importante, notamment pour la région du boulet, dont les plaques de croissance se ferment plus tôt. Une intervention vers **l'âge de deux mois** est donc recommandée, car pour le carpe et le tarse, leurs plaques de croissance se ferment respectivement à quatre et six mois d'âge, ce qui signifie que le traitement peut être retardé dans ces cas-là.

### **A. L'élévation périostée**

#### *a. Principe*

L'élévation périostée peut être pratiquée dès l'âge de deux semaines chez les poulains accompagnés de leur mère, et ils peuvent rentrer chez eux le jour même en l'absence de complications. Cependant, il est conseillé **d'attendre l'âge d'un mois** avant d'effectuer cette opération, car intervenir trop tôt ne permet pas de déterminer si la déviation se corrigera spontanément avec du repos. Les effets de l'élévation périostée durent environ deux mois, le temps nécessaire à l'os pour se reconstituer. Si une déviation persiste après cette période, il est toujours possible de **répéter l'opération** (Auer, 2018). La chirurgie est recommandée pour les poulains présentant une déformation sévère (plus de 10°) ou à partir de **l'âge de quatre mois**, en



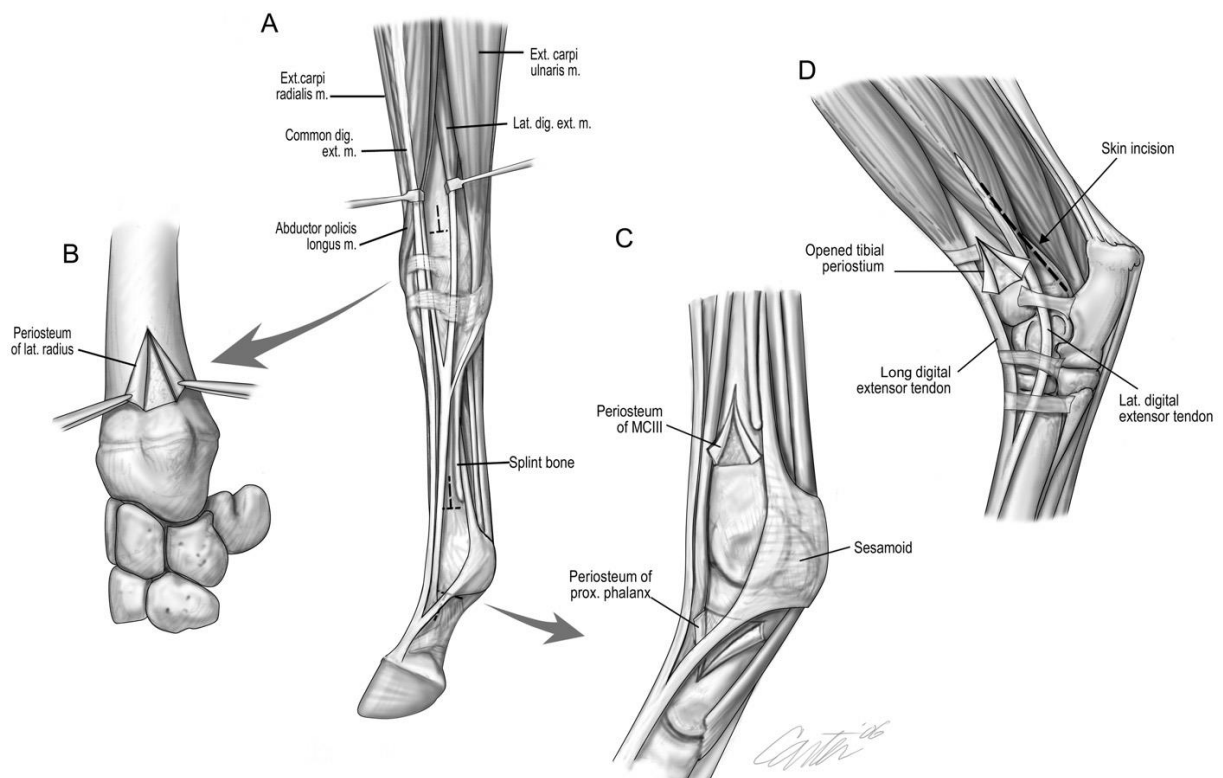
particulier pour le **carpe**, lorsque le repos et les traitements médicaux n'ont pas donné de résultats. En cas d'atteinte de l'articulation métacarpo-phalangienne, il est préférable d'intervenir avant l'âge de trois mois (Auer et Von Rechenberg, 2006).

### b. Procédure

L'élévation périostée, correspondant à la **technique d'accélération** mentionnée précédemment, implique une incision circonférentielle du périoste. Cette technique est basée sur l'idée que le périoste agit comme un élastique exerçant une tension sur les plaques de croissance proximales et distales. En incisant le périoste, cette tension est relâchée, ce qui accélère la croissance. Une autre théorie suggère que l'incision du périoste stimule la production de **facteurs de croissance**, tels que le facteur de croissance transformant (TGF), qui régulent la prolifération des chondrocytes. Le mécanisme précis de cette technique n'est pas entièrement compris sur le plan physiologique.

Sur le plan pratique, l'élévation périostée est une intervention chirurgicale réalisée sous anesthésie générale de courte durée. Elle implique une incision médiale pour corriger un varus et inversement pour un valgus. Comme expliqué par la Figure 30, la procédure consiste à pratiquer une incision de la peau et du périoste sur environ 3 cm entre les tendons extenseurs dorsal et latéral du doigt. Cette incision débute à environ 2 à 5 cm de la plaque de croissance et se prolonge proximale. Ensuite, une incision en forme de T est réalisée dans le périoste, avec la barre horizontale du T située 2 à 3 cm proximale à la plaque de croissance. Ensuite, le périoste est sectionné transversalement dans la continuité de la barre horizontale du T précédemment réalisée. Si l'extrémité distale de l'ulna est ossifiée, elle doit également être enlevée. En utilisant un élévateur, le périoste est décollé pour créer deux volets triangulaires grâce à la forme de T. Ces volets sont ensuite réapposés le long de la ligne d'incision pour éviter toute excroissance. Les tissus sous-cutanés sont ensuite suturés avec un surjet simple, et la peau est refermée à l'aide d'un surjet intradermique avec un fil résorbable 2.0 (Gangl et Goetz, 2019).

**Figure 30 : Schéma d'une approche chirurgicale de l'élévation périostée en région distale d'un radius et distale du tibia (Auer et Von Rechenberg, 2006)**



(A) Locations at which growth acceleration may be performed in the forelimb. Overview of the locations of the anatomic relationship of the landmarks for the surgical approach at the distal carpus (common digital extensor tendon cranially, lateral digital extensor tendon and rudimentary ulna—not shown—caudally, and the distal radial physis distally). (B) The periosteal transection is completed at the distal radius. (C) The growth acceleration procedures are completed at the distal McIII/MtIII and proximal phalanx. The procedures are performed, and the flaps are elevated. (D) Anatomic relationship of the landmarks for the surgical approach at the distal tibia. The periosteal transection procedure was performed through an approach cranial to the lateral digital extensor tendon. The vertical periosteal incision caudal to the lateral digital extensor tendon is an alternate site (arrow). (Auer et Von Rechenberg, 2006)

En post-opératoire, un **bandage simple** est appliqué sur le site opératoire, et il doit être changé deux ou trois jours plus tard, puis à nouveau 10 à 15 jours après. Ensuite, une période de repos strict au box est prescrite **pendant 15 jours**, suivie d'une reprise progressive de l'exercice dans un petit paddock (Gangl et Goetz, 2019).

### c. Examen des articles

**Tableau 10 : Question PICOT de l'article Effect of hemi-circumferential periosteal transection and elevation in foals with experimentally induced angular limb deformities (Read et al., 2002)**

Termes de la question PICO(T)	
P	Le jeune poulain atteint d'un valgus du carpe
I	Dix poulains (Appaloosa, Appaloosa-Quarter Horse ou Pur-sang Arabes) âgés de trois jours à trois semaines considérés en bonne santé (absence de déviation angulaire) subissant à un mois d'âge une chirurgie de pont transphysaire sur les deux membres antérieurs et subissant trois mois plus tard (ou une fois une déviation de 15° atteinte) un retrait des vis des deux membres et une élévation périostée d'un des membres choisi au hasard.
C	Dix poulains (Appaloosa, Appaloosa-Quarter Horse ou Arabes) âgés de trois jours à trois semaines considérés en bonne santé (absence de déviation angulaire) subissant à un mois d'âge une chirurgie de pont transphysaire sur les deux membres antérieurs et subissant trois mois plus tard (ou une fois une déviation de 15° atteinte) un retrait des vis des deux membres sans effectuer d'élévation périostée.
O	La réduction de la déviation à un angle d'au moins 5° d'un ou deux membres.
(T)	Jusqu'à un an d'âge
Question PICOT rédigée	Dans la population de jeune poulain atteint de déformation bilatérale du carpe type valgus, est-ce que le traitement chirurgical d'élévation périostée permet une réduction de la déviation jusqu'à un angle inférieur ou égal à 5° ?

- **Résultats :**

Des déviations bilatérales ont été créées artificiellement par la pose d'une vis chirurgicale et ce jusqu'à atteindre 15° de déviation (environ trois mois ont été nécessaires). Des contrôles radiographiques à un mois (pose des vis), trois mois (retrait des vis) et deux, quatre, six et huit semaines après la chirurgie d'élévation périostée ont été effectués pour garantir un bon suivi et une bonne efficacité du traitement. Les dernières radiographies effectuées à un an d'âge pour obtenir les résultats finaux de l'étude ont été réalisées par la même personne et en aveugle, ce qui est important pour limiter les biais statistiques.

Cette étude conclut qu'il n'y a pas de différence significative entre les poulains ayant subi une chirurgie d'élévation périostée et ceux n'ayant pas subi cette intervention. En effet, les poulains ont montré une réduction moyenne de leur déviation de 15° à 2° après 48 semaines, indépendamment du groupe auquel ils appartenaient.

- *Discussion*

Dans cet article, plutôt bien exécuté, l'objectif est de vérifier si la chirurgie d'élévation périostée est bel et bien efficace dans un contexte où les poulains (initialement sains) sont parés régulièrement et maintenus au box. Il est à noter que des contrôles radiographiques ont été effectués pour s'assurer qu'aucune anomalie n'était présente sur les membres des poulains au moment de leur inclusion afin d'éviter les biais.

Cette étude semble donc très bien construite avec de nombreux contrôles, les poulains subissant les mêmes traitements dans les mêmes conditions, notamment environnementales. Néanmoins, le fait de réaliser la chirurgie d'élévation périostée au même moment que le retrait des vis pourrait s'avérer problématique dans notre analyse. En effet, lors du retrait des vis, l'os est ainsi fragilisé, et le fait de réaliser directement la chirurgie d'élévation périostée ne lui permet pas de cicatriser suffisamment tôt. Les effets de la chirurgie de retardement de croissance s'estompent au bout d'un certain temps, c'est pourquoi il est recommandé de retirer les vis avant d'atteindre 100% de la correction. Ainsi, on peut supposer qu'il est possible qu'il y ait des interférences si les deux chirurgies sont actives sur le même membre, pouvant ainsi annuler ou au contraire exacerber les effets attendus.

**Tableau 11 : Question PICOT de l'article Improvement in Bilateral Carpal Valgus Deviation in 9 Foals After Unilateral Distolateral Radial Periosteal Transection and Elevation (Baker et al., 2015)**

Termes de la question PICO(T)	
P	Le jeune poulain atteint d'un valgus du carpe
I	Neuf poulains pur-sang ou croisé pur-sang âgés de 19 à 43 jours avec une moyenne à 28.4 jours, atteint de valgus du carpe bilatéral de plus de 5° subissant une élévation et transection périostée sur un unique membre.
C	Les neuf même poulains pur-sang ou croisé pur-sang âgés de 19 à 43 jours avec une moyenne à 28.4 jours, atteint de valgus du carpe bilatéral de plus de 5° ne subissant pas une élévation et transection périostée sur le membre controlatéral.
O	La réduction de la déviation à un angle d'au moins 5°
(T)	/
Question PICOT rédigée	Dans la population de jeune poulain atteint de déformation bilatéral du carpe type valgus, est-ce que le traitement chirurgical d'élévation périostée permet une réduction de la déviation jusqu'à un angle inférieur ou égal à 5° ?

- *Résultats :*

Avant la chirurgie d'élévation périostée, les poulains présentaient des déviations allant de 5° à 22°. Cette étude a démontré que tous les poulains se sont rétablis après le traitement, indépendamment du membre concerné. La correction moyenne des déviations était de 6,67° pour

les membres traités et de 6,17° pour les membres non traités, indiquant donc une absence de différence significative entre ces deux groupes.

- *Discussion :*

Contre toute attente, cet article étant en double aveugle et l'évaluation du degré de déviation se faisant par un logiciel, présente de bonnes conditions pour un article fiable. Néanmoins, plusieurs éléments limitants sont présents, comme le fait d'avoir seulement 9 cas de poulains, dont 8 mâles, ce qui peut être source de biais. Ensuite, l'élévation périostée a été réalisée sur les membres les plus atteints pour 6 poulains, sur les moins atteints pour 2 d'entre eux et sur les deux membres pour 1 d'entre eux, ce qui rend la comparabilité difficile. De plus, c'est le propriétaire qui choisissait quel membre il préférerait opérer, ce qui explique la mauvaise répartition des membres opérés, les propriétaires voulant logiquement opérer le membre le plus gravement atteint. Dans la conclusion, il n'y a pas d'inférence à la population, ce qui est bien, mais dans la discussion, ils tentent de l'étendre à la population en disant qu'à cet âge, les déviations tendent à se résoudre d'elles-mêmes. Aucune information n'est apportée sur la naissance des poulains (prématurés, carences durant la gestation, traumatismes), et il n'y a pas de groupe contrôle sans traitement donc on ne peut pas exclure que certaines se seraient corrigées d'elles-mêmes. Malgré tout, leur étude n'a pas permis de prouver une différence significative entre le groupe de poulains subissant la chirurgie et le groupe témoin.

#### *d. Bilan*

Bien que les deux études publiées comportent des biais, elles ont l'avantage de disposer d'un groupe (ou de membres) contrôles, et en aveugle. Les résultats pourraient être influencés par d'autres facteurs tels que le parage régulier et le repos, ce qui rend difficile l'attribution exclusive de l'amélioration à la chirurgie d'élévation périostée. Il est important de reconnaître que la recherche dans ce domaine est en constante évolution, et de nouvelles études pourraient apporter des données supplémentaires sur l'efficacité de cette technique chirurgicale. En attendant, il semble prudent de considérer l'élévation périostée comme une option de traitement parmi d'autres qui n'a pas encore été réellement prouvée.

## **B. Le pontage physaire**

### *a. Principe*

Les techniques chirurgicales de **retardement de la croissance** sont employées dans divers contextes, tels que chez les poulains présentant une déviation angulaire sévère avant l'âge de 3 mois ou chez ceux plus âgés avec des déformations persistantes. Attendre la fin de la croissance rapide de l'os chez les poulains plus âgés permet d'agir sur une période plus étendue sans trop perturber la structure osseuse. Les périodes idéales pour ces interventions **varient selon l'os concerné** : de deux à trois mois pour les os métacarpeaux/métatarsaux, de quatre à six mois pour le tibia et de six à huit mois pour le radius. Cette approche vise à obtenir des résultats optimaux tout en minimisant les risques pour la santé osseuse du poulain (Auer et Von Rechenberg, 2006).

### *b. Procédure*

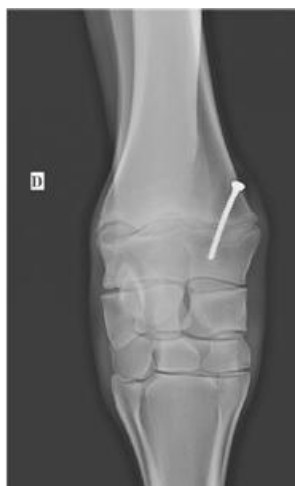Le pontage physaire est une technique chirurgicale basée sur le retardement de la croissance. Elle consiste à intervenir du **côté le plus convexe** de la déformation jusqu'à ce que celle-ci soit résolue. Il est crucial de retirer les implants au moment opportun pour éviter toute sur-correction, car les effets des implants persistent pendant la phase de cicatrisation osseuse. Différents types d'implants sont utilisés, tels que des vis associées à un **cerclage**, des **plaques à trou** ou des **vis transphysaires**. Selon certains auteurs, les vis transphysaires seraient plus efficaces car elles arrêteraient immédiatement la croissance au niveau de la plaque, tandis que le cerclage ne devient efficace que lorsqu'il est sous tension. Cependant, le risque de lésion et de fermeture

définitive de la plaque de croissance avec la vis trans-diaphysaire doit être pris en compte (Gangl et Goetz, 2019).

- *Vis transphysaire :*

La gestion per-opératoire du pontage physaire se déroule généralement sous **anesthésie générale de courte durée**, avec le membre atteint placé en extension. Une incision de 1 à 2 cm est pratiquée proximale à la plaque de croissance, s'étendant jusqu'au périoste, que l'on surélève de part et d'autre de l'incision. Ensuite, un trou de 3,2 mm de diamètre et de 30 à 40 mm de profondeur est réalisé, avec deux orientations : les trois premiers millimètres sont forés perpendiculairement à l'axe de l'os, puis le reste est foré en direction distale. On place ensuite la vis corticale mesurant en moyenne 4.5 mm de diamètre. Comme illustré sur la Figure 31, un contrôle radiographique est nécessaire pendant la procédure pour éviter toute lésion irréversible. Enfin, l'incision est refermée avec des points simples. La suture du périoste est controversée, car elle présente un risque de néoformation osseuse par-dessus, ce qui peut rendre l'extraction difficile, mais elle offre l'avantage de protéger contre les infections (Gangl et Goetz, 2019).

**Figure 31 : Radiographie présentant la technique de retardement de croissance via l'utilisation d'une vis transphysaire.(Gangl et Goetz, 2019)**



La prise en charge post-opératoire implique l'application d'un **bandage pendant 10 à 15 jours**, avec des changements réguliers tous les deux à trois jours. Ce bandage doit être associé à un **confinement** du poulain pendant **deux à quatre semaines** dans un grand box, suivi d'une période dans un petit paddock avec une reprise progressive de l'exercice. Un **suivi régulier tous les 7 à 15 jours**, en fonction du degré de déviation initiale, est essentiel pour retirer les implants au bon moment. Il est préférable de les retirer un peu avant que les déviations soient totalement résolues pour éviter le risque de sur-correction (Gangl et Goetz, 2019).

- *Cerclage :*

Pour la mise en place du cerclage, les implants sont insérés via deux incisions réalisées du côté convexe de l'os, de part et d'autre de la plaque de croissance, soit l'une au centre de l'épiphyse et l'autre proximale à l'épiphyse. Une boucle en forme de huit est formée avec un fil de cerclage de 1 à 1.2 mm de diamètre en partant de l'implant proximal et allant au deuxième implant en passant par un tunnel créé sous les tissus. Pour un serrage optimal, les implants sont serrés au dernier moment, une fois que le fil de cerclage a lui-même été serré en étant torsadé autour de l'implant proximal. Une fois tout le matériel correctement serré mis sous tension, les incisions cutanées sont refermées avec des points simples. Selon (Gangl et Goetz, 2019), cette technique de cerclage est **la plus utilisée dans les cas de valgus du radius distal**. Cependant, selon (Auer et Von Rechenberg, 2006), l'utilisation de cette technique au niveau de la physe radiale distale entraînerait une physite et un résultat chirurgical décevant. Elle se ferait quasiment exclusivement

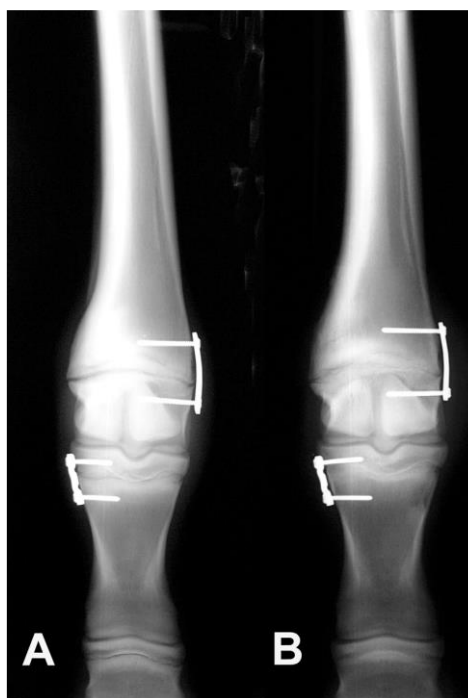au niveau de l'articulation métacarpo-phalangienne. Peu importe la localisation, il faut prendre soin de ne pas pénétrer dans l'articulation lors de la mise en place des vis, surtout dans les cas où l'épiphyse est ondulante. Dans ce cas, on utilisera une vis courte orientée proximale (Gangl et Goetz, 2019).

- *Agrafe transphysaire :*

Les agrafes transphysaires sont le **premier type d'implant utilisé** dans la technique chirurgicale de retardement de croissance. Elles doivent être centrées sur la plaque de croissance à égale distance, perpendiculaires à celle-ci et parallèles à l'axe de l'os (Jansson et Ducharme, 2005).

Ces agrafes sont des plaques composées de quatre à cinq trous accompagnés de vis d'environ 3.5 mm de diamètre, comme illustré sur la Figure 32 ci-dessous. Les vis sont insérées dans l'os progressivement et en alternance, de même que pour le serrage des vis. Il est essentiel de veiller à ce que les vis ne dépassent pas, en particulier la vis la plus distale, car elle pourrait léser le ligament collatéral. La mise en place d'un bandage pendant deux semaines est importante pour garantir une bonne cicatrisation (Auer, 2018).

**Figure 32 : Clichés radiographique d'une chirurgie de pontage transphysaire le jour de l'opération (A) et deux mois après (B) (Auer et Von Rechenberg, 2006)**



(A) Immediate postoperative dorsopalmar radiographic views of the metacarpophalangeal region of a foal after performing a growth retardation procedure consisting of a 4-hole 2.7 DCP and two 3.5-mm cortex screws at the distal MtIII and a 3-hole 2-mm reconstruction plate with two 2.7-mm cortex screws in the proximal phalanx. Note the most distal and most proximal plate holes of each plate were overdrilled before sterilization to accept the larger screws. (B) Two-month follow-up repeat radiographs showing good correction of the previous deformities in the distal MtIII and the proximal phalanx. Note the two pairs of screws diverge at the end of the 2-month period signaling the forces that acted upon them. (Auer et Von Rechenberg, 2006)

### **c. Retrait des implants**

Durant toute la durée du traitement où les implants sont en place, il est essentiel de **réévaluer l'animal cliniquement** et radiographiquement chaque mois pour éviter toute **sur-correction**. Même après le retrait des implants, leur effet peut perdurer tant que l'os cicatrise et se reconstitue

entièrement. Il est donc recommandé de retirer les implants une fois que le propriétaire a **atteint 85 à 95 % de la correction souhaitée**. Lors du retrait des implants, il est parfois nécessaire de retirer à la curette les excroissances osseuses qui se sont formées sur la ou les têtes de vis. Dans le cas où une plaque ou un cerclage a été utilisé, il convient d'utiliser un clamp hémostatique courbé et de le glisser dans l'un des trous pour prendre appui et faire levier, ce qui permettra de décoller l'implant de l'os (Auer, 2018).

#### d. Examen des articles

**Tableau 12 : Question PICOT de l'article Carpal valgus angle deviation in thoroughbred foals corrected using single transphyseal screw implant (Zavilenski et al., 2023)**

Termes de la question PICO(T)	
P	Le jeune poulain atteint d'un valgus du carpe
I	22 poulains âgés de 20 à 55 jours d'âges, des deux sexes, atteints de déviation valgus du carpe uni ou bilatérale de plus de 5° avec un développement irrégulier de l'épiphyse distale du radius, sans autres altération pouvant conduire à une déviation subissant une chirurgie d'implant de vis transphysaire.
C	/
O	La réduction de la déviation de valgus à un angle compris entre 0° et 5°
(T)	/
Question PICOT rédigée	Dans la population de jeune poulain atteint de déformation du carpe type valgus, est-ce que le traitement d'implant transphysaire simple permet une réduction de la déviation jusqu'à un angle inférieur ou égal à 5° ?

- *Résultats :*

Dans cette étude, qui incluait 22 poulains, la technique chirurgicale a été réalisée de manière bilatérale chez la quasi-totalité des sujets, avec un total de 40 membres opérés. Les poulains présentaient initialement des déviations angulaires comprises entre 5,7° et 17,9°, de manière unilatérale ou bilatérale. Après la chirurgie, 98 % des poulains ont vu leurs déviations corrigées à un angle inférieur à 5°. Un seul poulain n'a pas atteint une correction complète, avec une déviation résiduelle de 6,6° à la fin de l'étude.

- *Discussion :*

Malgré la très bonne rédaction de cet article, l'absence de groupe témoin dans cette étude constitue une limite importante. Cela rend difficile l'évaluation de l'efficacité réelle de l'implant transphysaire, car sans groupe témoin, on ne peut pas comparer les résultats obtenus avec ceux qui auraient pu être observés chez des poulains ne recevant pas cette intervention. Cette absence de comparaison limite la capacité à tirer des conclusions solides sur l'efficacité et la nécessité de l'intervention chirurgicale. De plus, le jeune âge des poulains inclus dans l'étude soulève la possibilité que la croissance naturelle aurait pu contribuer à la réduction des déviations angulaires, même sans intervention chirurgicale. Cette variable non contrôlée peut introduire un biais dans l'évaluation des résultats de l'implant transphysaire. Enfin, les risques d'infections, de collapsus de physe et de sur-corrrection, bien qu'ils soient explicitement mentionnés dans l'article, doivent être pris en considération dans le processus décisionnel. Ces complications potentielles (5% des cas respectivement) soulignent l'importance d'une évaluation minutieuse des risques et des bénéfices avant de procéder à cette intervention chirurgicale.

**Tableau 13 : Question PICOT de l'article Standing placement of transphyseal screw in the distal radius in 8 Thoroughbred yearlings (Modesto et al., 2015)**

Termes de la question PICO(T)	
P	Le pur-sang d'un an atteint de varus modéré du carpe
I	La mise en place d'une vis transphysaire simple dans le radius distal avec seulement une séd-analgésie sur des yearling entre 10 et 12 mois.
C	/
O	La réduction de la déviation à un angle d'au moins 5° ou moins
(T)	Suivi entre 2009 et 2013
Question PICOT rédigée	Dans la population de jeune pur-sang d'un an atteint de varus du carpe, est-ce que la pose d'une vis transphysaire simple dans le radius distal et uniquement sous sédanalgie, permet la réduction de la déviation jusqu'à un angle inférieur ou égal à 5° ?

- *Résultats :*

Les yearlings inclus dans cette étude présentaient tous des déviations angulaires légères à modérées, dont les mesures exactes n'ont pas été documentées au moment de leur inclusion. Ils ont tous subi une chirurgie sous sédanalgie pour corriger ces déviations. Selon les propriétaires, une bonne réponse au traitement, sans surcorrection, a été observée dans les six à huit mois suivant le retrait des vis. Cependant, l'étude n'apporte pas d'autres données quantifiables.

- *Discussion :*

À l'âge d'un an, les poulains sont généralement considérés comme étant sortis de la phase de croissance rapide, ce qui signifie que les effets du repos et de l'exercice contrôlé sur la déviation angulaire sont susceptibles d'être limités. Dans ce contexte, le recours à l'implant transphysaire peut être considéré comme une option lorsque les traitements conventionnels n'ont pas été efficaces. Cependant, le manque de groupe témoin dans cette étude reste une limite importante, car il rend difficile l'évaluation de l'efficacité réelle de l'intervention chirurgicale. Bien que l'on puisse supposer que la déviation angulaire ne se résoudrait pas d'elle-même à cet âge (fin de croissance rapide du radius distal), il est difficile de tirer des conclusions définitives sans comparer les résultats à un groupe de poulains non traités. De plus, le petit nombre d'individus inclus dans l'étude limite la validité statistique des résultats obtenus. Le choix de réaliser la procédure debout sous sédation plutôt que sous anesthésie générale peut en effet présenter des avantages en termes de sécurité, en minimisant les risques associés à l'anesthésie générale. Cependant, cela nécessite également une bonne coopération du poulain et une expertise de la part de l'équipe chirurgicale pour garantir le succès de l'intervention.

**Tableau 14 : Question PICOT de l'article Single transphyseal screws for the correction of moderate to severe angular limb deformities in 28 Thoroughbred foals (Gray et al., 2018)**

Termes de la question PICO(T)	
P	Le poulain atteint de déviation modéré à sévère des boulets ou de varus ou valgus du carpe



I	28 poulains pur-sang présentant soit une déviation de 4° ou plus des boulets, un valgus de carpe de 10° ou plus ou un varus de carpe de 2° ou plus subissant une intervention chirurgicale de pose de vis transphysaire simple dans la physe du radius distal ou du métacarpien/métatarsien distal.
C	/
O	La réduction de la déviation à un angle de 0 à 2° pour le varus de carpe, de 0 à 1° pour les atteintes de boulets et de 1 à 5° pour les valgus de carpe.
(T)	Suivi entre Aout 2010 et Avril 2015
Question PICOT rédigée	Dans la population de poulain atteint de déformation modéré à sévère du carpe type valgus/varus ou une atteinte des boulets, est-ce que le traitement d'implant transphysaire simple permet une réduction de la déviation jusqu'à un angle de 1° à 5° pour le valgus de carpe, de 0° à 2° pour le varus de carpe et de 0 à 1° pour les atteintes de boulet ?

- *Résultats :*

Les critères d'inclusion, variés en termes de localisations articulaires des déviations, ont permis d'inclure dans cette étude des poulains âgés de 14 à 105 jours. Ces poulains présentaient des déviations angulaires allant de 15° à 4° en moyenne. Toutes les déviations se sont corrigées pour atteindre un angle compris entre 0° et 5° en 24 à 35 jours de port de la vis, qui a été retirée au moment opportun en fonction du degré de correction souhaité.

- *Discussion :*

Il est regrettable que l'étude ne fournisse pas davantage d'informations sur l'âge au moment de l'inclusion des chevaux ni sur les conditions dans lesquelles ils étaient maintenus avant l'opération. Cette limite crée des biais significatifs, car le traitement des atteintes du boulet peut varier en fonction de l'âge du poulain et de l'activité de sa physe. De même, pour le carpe ou le tarse, l'âge et l'activité de la physe peuvent influencer les résultats du traitement. L'absence de groupe témoin est également préoccupante, car les déviations légères pourraient éventuellement se corriger d'elles-mêmes avec du repos et un exercice contrôlé, en fonction de l'âge du poulain. En outre, l'étude prend en compte les valgus et varus du carpe, du tarse et des boulets, mais dans certains cas, il n'y a qu'un seul individu représentant sa catégorie.

### **e. Bilan**

La technique chirurgicale de correction des varus du carpe, lorsqu'elle est réalisée sous sédation, est généralement recommandée uniquement pour les varus et non pour les valgus, dont l'approche se fait médialement. Cette distinction est importante en raison des difficultés techniques liées à la proximité avec le membre controlatéral, ce qui peut augmenter le risque de complications. Dans l'ensemble, les articles consultés s'accordent sur le fait qu'il est préférable d'effectuer cette chirurgie une fois que la phase de croissance rapide de l'os est terminée, afin de ne pas perturber sa structure. Bien qu'aucun des articles n'inclue de groupe témoin, le recours à des poulains suffisamment âgés suggère que la déviation n'a pas été résolue spontanément avec un traitement médical. De plus, tous les articles soulignent l'efficacité satisfaisante de cette chirurgie, quel que soit le matériel utilisé, bien que les risques et les complications associés varient. En conclusion, cette intervention semble être une option viable pour la correction des déviations angulaires après l'échec des traitements médicaux, à condition que le poulain ait achevé sa phase de croissance rapide.

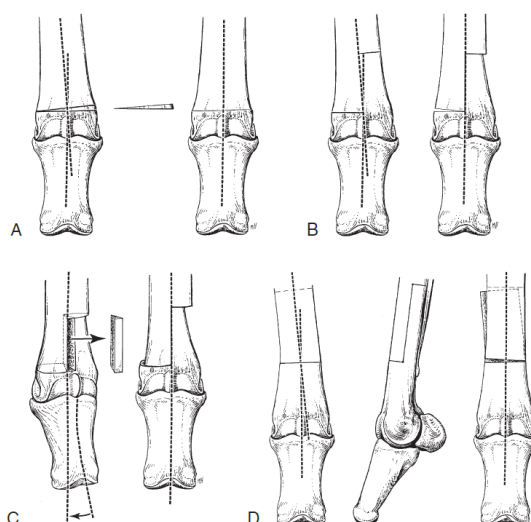
## C. Ostéotomie

### a. Principe

L'objectif de cette intervention est de redresser le membre en retirant certains segments osseux. Cette opération délicate requiert une préparation minutieuse, notamment pour déterminer les plans de coupe du membre avant la chirurgie. Cette technique invasive est réservée aux poulains présentant une **forte déviation angulaire** qui n'a pas été résolue par les traitements précédents, ou aux **poulains trop âgés** pour répondre au traitement médical. Étant donné le pronostic sportif réservé, il est important de considérer la possibilité de faire de ce poulain un futur reproducteur (Auer, 2018).

Comme illustré par la Figure 33, différents types d'ostéotomies sont utilisées. Par exemple, pour les atteintes diaphysaires à métaphysaire chez un poulain avec des plaques de croissance fermées, on privilégiera la technique d'ostéotomie de fermeture en coin, également **appelée "closing wedge"** (voir Figure 33-A). Cependant, les ostéotomies en escalier dans le plan sagittal ou frontal, également connues sous le nom de **"step osteotomy"** (voir Figure 33-B-D), sont préférées. Elles permettent de préserver la longueur de l'os et de corriger les anomalies rotationnelles, tout en offrant la possibilité de créer un effet de décalage sur l'aspect vertical de l'os pour obtenir une bonne compression interfragmentaire (Auer, 2018).

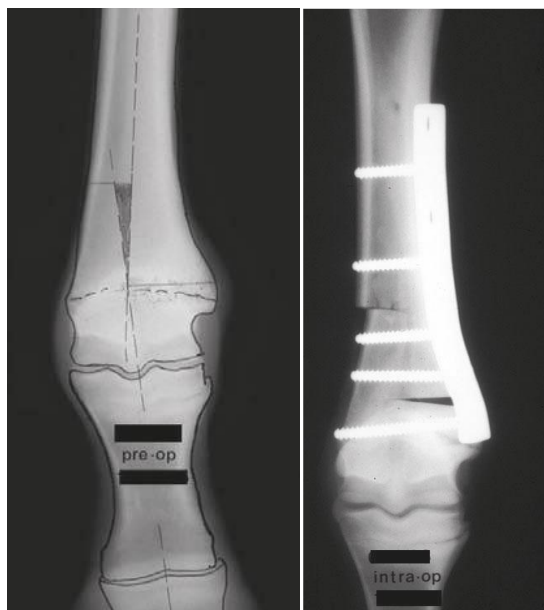
**Figure 33 : Schéma présentant les différentes techniques d'ostéotomie correctrices (Auer, 2018)**



Ostéotomie de fermeture en coin (A), Ostéotomie en escalier dans le plan sagittal (B), Ostéotomie dé-rotationnelle en escalier (C), Ostéotomie en escalier dans le plan frontal (D)(Auer, 2018)

Le **point de pivot** est préalablement établi radiographiquement en traçant les bissectrices longitudinales à travers le métacarpien/métatarsien et les phalanges, comme illustré sur la Figure 34. Chaque section réalisée à la scie oscillante est maintenue à l'aide de multiples vis associées à des plaques, après correction de la déviation en question. Des plaques osseuses spéciales, telles que la plaque tibiale proximale ou la plaque fémorale distale de verrouillage, sont utilisées si l'ostéotomie est réalisée près de la physe ou s'il y a peu d'espace pour placer le fragment osseux distal avec des vis (Auer, 2018).

**Figure 34 : Clichés radiographiques présentant les plans de coupe pré-op du membre dévié puis le membre avec le matériel d'ostéotomie en post-op (Smith, 2010)**



En post-opératoire, le membre est bandé et maintenu dans une attelle ou un plâtre **pendant plusieurs semaines**. Le **plâtre** est privilégié dans le cas d'un cheval agité ou d'un poulain avec une ostéotomie proche de la physe, ce qui entraîne un nombre limité de vis dans le fragment distal de l'os (Auer, 2018).

**b. Examen des articles**

**Tableau 15 : Question PICOT de l'article Step ostectomy as a treatment for varus deformity of a metatarsophalangeal joint in a 4.5 month-old colt (Epp, 2007)**

Termes de la question PICO(T)	
P	Les poulains Quarter Horse atteint de déviation angulaire types varus des membres postérieur
I	Un poulain de 4.5 mois, Quarter Horse, atteint d'un varus congénital métatarso-phalangien de 16° au postérieur droit
C	/
O	La réduction de la déviation à un angle d'au moins 5°
(T)	/
Question PICOT rédigée	Est-ce que dans la population des poulains atteint de déviation angulaires de type varus des membres postérieurs le traitement chirurgical a un réel impact sur un retour à un aplombs à un angle inférieur à 5° ?

• **Résultats :**

Pour le cas de ce poulain présentant une déviation angulaire du boulet de 16°, avec un point de pivot situé 1 cm au-dessus de la physe, l'ostéotomie s'est avérée être la seule option thérapeutique viable, en raison de la fermeture des cartilages de croissance de cette articulation à

cet âge. Malgré quelques complications post-opératoires, la correction de la déviation angulaire a été réalisée avec succès. Le devenir sportif de ces poulains n'est pas précisé dans cette étude.

- *Discussion*

Bien que cet article ne soit pas une étude au sens strict mais plutôt un compte rendu de cas clinique, il est important de noter que la gestion par maréchalerie et le repos n'ont pas réussi à résoudre la déviation, ce qui a conduit à la décision d'une prise en charge chirurgicale. Cela permet d'exclure la possibilité que la déviation se soit résorbée grâce au repos préalable à la chirurgie. Cependant, le fait de n'avoir qu'un seul cas limite notre analyse, et très peu d'études existent pour prouver l'efficacité de ce traitement et décrire les complications. Il semble néanmoins intéressant dans les cas où les plaques de croissance ne sont plus actives.

**Tableau 16 : Question PICOT de l'article Wedge osteotomy as a treatment for angular deformity of the fetlock in horses (Fretz et Mc Ilwraith, 1983)**

Termes de la question PICO(T)	
P	Les poulains atteints d'anomalie angulaire des membres
I	Cinq poulains de plus de quatre mois, atteints d'un varus de boulet de 8° ou plus, sans boiterie ni signe de maladie dégénérative des articulations.
C	/
O	La réduction de la déviation à un angle d'au moins 5°
(T)	/
Question PICOT rédigée	Est-ce que dans la population des poulains atteints de déviation angulaires le traitement chirurgical d'ostéotomie correctrice permet un retour à un aplombs à un angle inférieur à 5° ?

- *Résultats :*

Dans cette étude, les poulains, âgés de quatre à dix mois, tous atteints de varus du boulet de 8° à 21°, ont subi une chirurgie d'ostéotomie correctrice, parfois combinée à la pose d'un plâtre en fonction de la stabilité de l'articulation. Il a fallu entre un et sept mois pour corriger les déviations avant le retrait des plaques et/ou des plâtres, démontrant ainsi l'efficacité de cette technique chirurgicale de dernier recours. Le devenir sportif de ces poulains n'est pas précisé dans cette étude.

- *Discussion*

Cet article présente à la fois des points forts et des points faibles. Le nombre limité de cas, seulement cinq, est un inconvénient majeur en termes d'analyses statistiques, d'autant plus que les poulains ne sont pas soumis exactement à la même technique chirurgicale ni au même traitement post-opératoire. Dans la discussion, les auteurs extrapolent les résultats de leur étude à tous les types d'anomalies d'aplomb (rotationnelle, de flexion ou d'extension), ainsi qu'aux anomalies de taille (trop court vs trop long), ce qui n'est pas statistiquement valide étant donné que seul le varus de boulet a été étudié. Aucune preuve d'efficacité n'a été fournie concernant les autres anomalies. Cependant, le choix d'inclure uniquement des poulains âgés de plus de quatre mois, sans boiterie ni lésion articulaire, dans l'étude permet d'éviter de nombreux biais potentiels concernant l'efficacité du traitement.

### ***c. Bilan***

Bien que les études sur l'ostéotomie correctrice chez les poulains présentant une déviation angulaire ne soient pas très récentes, il est intéressant de noter que les recherches de l'époque ont démontré son efficacité en cas de persistance de la déviation angulaire. Même si les avancées dans les molécules pharmaceutiques ont évolué depuis lors, il est raisonnable de supposer que la technique chirurgicale reste plus ou moins la même, avec certaines améliorations dans la gestion post-opératoire qui peuvent conduire à un meilleur taux de réussite, bien que le pronostic sportif dans ces cas reste réservé.

## Conclusion

---

Les déviations angulaires du poulain sont donc une anomalie **très fréquente** que l'on retrouve à tous les âges et chez toutes les races. Les **membres antérieurs** sont plus fréquemment touchés que les membres postérieurs car soumis à davantage de forces. Il est nécessaire pour aboutir à une bonne gestion des déviations angulaires de connaître les âges de **fermeture des cartilages de croissances**. En effet les physes des articulations les plus distales se fermeront généralement avant les physes des articulations proximales telles que le carpe ou le tarse. C'est donc primordial de prendre en compte cet aspect anatomique pour mettre en place le traitement adéquat.

**Tableau 17 : Résumé des dates de fin de croissance rapide et de fermeture des cartilages de croissance en fonction de l'articulation concernée (Knottenbelt *et al.*, 2004 ; Paradis, 2006 ; Smith, 2010)**

Articulation principale	Age de fin de la croissance rapide	Age de fermeture des cartilages de croissance
Boulet	10 semaines	6 mois
Carpe	6 mois	20 à 24 mois
Tarse	4 mois	17 à 24 mois

Il est fréquent de rencontrer des chevaux avec de **légère déviation** (inférieure à 5°) qui sont dites **conformationnelles** et physiologiques et ne seront donc pas considérées comme pathologiques car n'étant pas à l'origine de lésions. Dans les autres cas, il est recommandé en première intention de maintenir le poulain au repos avec un exercice contrôlé les quatre premières semaines de vie quelques soit la gravité de la déviation. En effet quel que soit l'étiologie de la déviation cela permet dans la plupart de cas de résoudre la déviation ou à minima de la réduire. Ensuite si la déviation persiste, il s'agira d'adapter le traitement en fonction de l'étiologie en question et ce, dans le laps de temps qui nous est accordé par la fermeture des cartilages de croissance.

Dans le cadre d'une déviation associée à une hyperlaxité il conviendra en premier de **résoudre la laxité** puis de gérer les déviations secondaires. Pour cela il faudra d'abord réduire l'exercice à 10 à 15 minutes dans un petit paddock 20x20 mètres plusieurs fois par jours. Quelques jours à une semaine suffisent à résoudre l'anomalie pour les cas légers. Si la laxité persiste de façon modérée à sévère, il faut stabiliser l'articulation avec des **attelles ou des bandages** depuis le coude jusqu'au boulet en excluant ce dernier pour éviter les risques de rétraction de tendons fléchisseurs. Ils doivent être changés quotidiennement pour éviter l'apparition de plaies d'escarres en regard des saillies osseuses. Ainsi **10 à 14 jours** doivent suffire pour gérer une hyperlaxité, à défaut il faudra rechercher d'autres causes sous-jacentes (Paradis, 2006).

Si un **défait d'ossification** est identifié comme première cause de déviation angulaire il faudra faire un suivi **toutes les deux semaines** pour juger de l'évolution de l'ossification. Dans les cas légers du repos peut suffire, pour les cas modérés à sévères il conviendra d'utiliser des **bandages et attelles** pour limiter les collapsus des os cuboïdes par compression. Les moulages en plâtre sont ce qui permet d'avoir le meilleur soutien avec le moins de contraintes possibles mais le risque d'apparition de lésions sous le plâtre n'est pas négligeable, il faut donc les prévenir

avec des bandages adaptés. Ils doivent dans tous les cas (qu'ils soient en plâtre, pvc, résines ect) être **changés toutes les semaines** (Paradis, 2006).

Il est important de noter qu'une déviation angulaire peut se former indirectement à la suite d'un déséquilibre du poids des membres. Ainsi, la cause primaire peut se résoudre (cf. défaut d'ossification), mais une déviation peut persister malgré tout. Il conviendra de réserver le traitement chirurgical aux cas les plus sévères ou qui ne répondent pas au traitement moins invasif. De plus, il n'y a parfois **pas de consensus sur l'âge idéal de traitement**, notamment pour le traitement chirurgical. Certains recommandent notamment d'effectuer une chirurgie telle que le pontage physaire pendant la phase de croissance rapide (Knottenbelt *et al.*, 2004) et d'autres une fois que celle-ci est terminée. Le tableau suivant résume, à titre indicatif, les résultats obtenus dans les études présentées relativement aux traitements réalisables en fonction de l'âge du poulain.

**Tableau 18 : Récapitulatif des traitements de déviations angulaires en fonction de l'articulation touchée. Adapté d'après (Smith, 2010)**

	Parrage Extension	Ferrure	Tapping	Ondes de choc	Elevation périosté	Pontage physaire
Boulet	De 1 à 3 semaines (parrage)  Jusqu'à 10 mois pour l'extension	/	Inconnu	De 2 semaines à 10 semaines	4 à 6 semaines	De 3 à 6 mois
Carpe	/	A partir de 4 mois	Inconnu	De 2 semaines à 6 mois	3 à 6 mois	7 à 20 mois
Tarse	/			De 2 semaines à 4 mois	3 à 6 mois	6 à 17 mois

La gestion par des **supports externes** tels que des plâtres ou des attelles ne figurent pas dans ce tableau car le but premier est **d'éviter les déséquilibres de forces** qui pourraient aboutir à des déviations angulaires lors de défaut d'ossification. Il sera donc mis en place si besoin dans les premières semaines de vie de l'animal. Concernant la gestion médicale par l'utilisation de bande kinésiologique ou Tapping, n'ayant aucune information concernant le moment optimal d'utilisation, on supposera que cette technique est utilisable tant que la croissance rapide n'est pas terminée. Néanmoins à ce jour aucune étude de grosse envergure n'a été faite concernant son efficacité. C'est également le cas de la technique chirurgicale d'élévation périostée qui n'a à ce jour pas réellement prouvé son efficacité. Enfin une fois les **cartilages de croissance fermés**, la seule option alternative à une persistance de la déviation est de faire une chirurgie **d'ostéotomie correctrice**. En effet cette dernière est faisable à **n'importe quel âge** mais étant donné la lourdeur de l'intervention chirurgicale, le pronostic sportif qui en découle reste réservé.

Il faut donc bien retenir que la gestion de la déviation angulaire se fait très **précocement**. Un diagnostic et/ou une prise en charge tardive sont susceptibles d'impacter le pronostic sportif de l'animal notamment lors d'atteinte sévère. Gardons en tête malgré tout qu'il existe des chevaux très performants avec de légères déviations angulaires, qui ont des carrières longues et victorieuses. Il serait intéressant d'envisager dans le futur, une étude permettant d'évaluer le pronostic sportif des chevaux atteints de déviations angulaires avec un suivi au long cours permettant de mettre en évidence les potentielles affections musculo-squelettiques développées par les chevaux atteints au cours de leur carrière.







## Liste des références bibliographiques

---

- ADAMS, O.R. (1990) Les boiteries du cheval. Paris, Maloine.
- AUER, J.A. (2018) Equine surgery, 5th edition. St. Louis, MO, Elsevier.
- AUER, J.A., VON RECHENBERG, B. (2006) Treatment of Angular Limb Deformities in Foals. *Clinical Techniques in Equine Practice* vol. 5, n° 4, p. 270-281. [<https://doi.org/10.1053/j.ctep.2006.09.001>]
- BACK, W., CLAYTON, H.M. (Éd.) (2013) Equine locomotion, Second edition. Edinburgh, Saunders Elsevier.
- BACK, W., CLAYTON, H.M. (2001) Equine locomotion. Utrecht, W. B. Saunders.
- BARICHARD, T. (2012) Étude rétrospective du traitement des déviations angulaires des poulains par des ondes de choc extracorporelles : 92 déviations. Thèse de médecine vétérinaire. École Nationale Vétérinaire de Toulouse.
- BAXTER, G.M., KAWCAK, C., HUBERT, J., *et al.* (2020a) Lameness of the Proximal Limb: The carpus. *In Adams and Stashak's Lameness in Horses*. Hoboken, Wiley-Blackwell, p. 597-761. [<https://doi.org/10.1002/9781119276715.ch5>]
- BAXTER, G.M., KOCH, D.W., GOODRICH, L.R., *et al.* (2020b) Principles of Therapy for Lameness: Systemic/Parenteral. *In Adams and Stashak's Lameness in Horses*. Hoboken, Wiley-Blackwell, p. 875-947. [<https://doi.org/10.1002/9781119276715.ch8>]
- BELMIMOUN, S., SAIMS, M. (2019) Les boiteries du cheval. Thèse de médecine vétérinaire. Université IBN Khaldoun de Tiaret.
- BETSCH, J.-M. (2005) Reconnaissance, évaluation et gestion des déviations angulaires du poulain. *Pratique Vétérinaire Équine* vol. 39, n° 45-58.
- BRAMLAGE, L.R., AUER, J.A. (2006) Diagnosis, Assessment, and Treatment Strategies for Angular Limb Deformities in the Foal. *Clinical Techniques in Equine Practice* vol. 5, n° 4, p. 259-269. [<https://doi.org/10.1053/j.ctep.2006.09.002>]
- BRUDER, E., LENOIR, A. (2019) Prise en charge non chirurgicale des déviations angulaires chez le poulain. *Pratique Vétérinaire Équine* n° 203.
- BUSSY, C., AUZAS, F., MUÑOZ, J.A. (2013) Clinical Use of Extracorporeal Shockwave Therapy (ESWT) for the Treatment of Carpus Valgus Deformities in Young Foals: A Retrospective Study of 64 Cases (2006-2009). *Open Journal of Veterinary Medicine* vol. 03, n° 01, p. 46-51. [<https://doi.org/10.4236/ojvm.2013.31008>]
- COLEMAN, M.C., WHITFIELD-CARGILE, C. (2017) Orthopedic Conditions of the Premature and Dysmature Foal. *Veterinary Clinics of North America: Equine Practice* vol. 33, n° 2, p. 289-297. [<https://doi.org/10.1016/j.cveq.2017.03.001>]
- COUSTY, M., D'INTÉRÊTS, L. (2020a) Comment gérer une contracture congénitale chez le poulain ? *Pratique Vétérinaire Équine* vol. 57, n° 207, p. 49-52.
- COUSTY, M., D'INTÉRÊTS, L. (2020b) Comment gérer une laxité congénitale chez le poulain ? *Pratique Vétérinaire Équine* vol. 52, n° 206, p. 56-57.
- CREVIER-DENOIX, N. (2005) Radiologie du squelette I & II. *Pratique vétérinaire équine* vol. 37, n° 15-34.
- DENOIX, J.-M. (2002) Extérieur et examen physique du cheval - Enseignement optionnel de pathologie locomotrice des Equidés -ENV Alfort.
- DENOIX, J.-M., JEFFCOTT, L.B., MCILWRAITH, C.W., *et al.* (2013) A review of terminology for equine juvenile osteochondral conditions (JOCC) based on anatomical and functional considerations. *The Veterinary Journal* vol. 197, n° 1, p. 29-35. [<https://doi.org/10.1016/j.tvjl.2013.03.038>]
- DESQUILBET, L. (2022) La question PICOT - Enseignement des Biostatistiques - ENV Alfort.
- DILAI, M., ZIFOUTI, F.E., BOUCHIBA, A. (2022) Gestion non chirurgicale des déviations angulaires chez le poulain. *Revue Marocaine des Sciences Agronomiques et Vétérinaires* vol. 10, n° 3, p. 356-364.
- EPP, T.L. (2007) Step ostectomy as a treatment for varus deformity of a metatarsophalangeal joint in a 4.5-month-old colt. *The Canadian veterinary journal* vol. 48, n° 5, p. 519-521.
- FRETZ, P.B. (1980) Angular Limb Deformities in Foals. *Veterinary Clinics of North America : Large Animal Practice* vol. 2, n° 1, p. 125-150. [[https://doi.org/10.1016/s0196-9846\(17\)30178-7](https://doi.org/10.1016/s0196-9846(17)30178-7)]

- FRETZ, P.B., MC ILWRAITH, C.W. (1983) Wedge osteotomy as a treatment for angular deformity of the fetlock in horses. *Journal of the American Veterinary Medical Association* vol. 182, n° 3, p. 245-250.
- GANGL, M., GOETZ, M. (2019) Les déviations angulaires acquises chez le poulain : les traitements chirurgicaux. *Pratique Vétérinaire Équine* vol. 51, n° 203, p. 1-20.
- GRAY, A., RANDLEFF-RASMUSSEN, P., LEPAGE, O.M. (2018) Single transphyseal screws for the correction of moderate to severe angular limb deformities in 28 Thoroughbred foals. *Equine Veterinary Education* vol. 30, n° 2, p. 88-93. [<https://doi.org/10.1111/eve.12742>]
- GREET, T.R.C., CURTIS, S.J. (2003) Foot management in the foal and weanling. *Veterinary Clinics of North America: Equine Practice* vol. 19, n° 2, p. 501-517. [[https://doi.org/10.1016/S0749-0739\(03\)00016-6](https://doi.org/10.1016/S0749-0739(03)00016-6)]
- JANSSON, N., DUCHARME, N.G. (2005) Angular Limb Deformities in Foals: Treatment and Prognosis. *VetCompendium* vol. 27, n° 2, p. 134-146.
- JOHNSON, S.A., RICHARDS, R.B., FRISBIE, D.D., *et al.* (2023) Equine shock wave therapy - where are we now? *Equine Veterinary Journal* vol. 55, n° 4, p. 593-606. [<https://doi.org/10.1111/evj.13890>]
- KNOTTENBELT, D.C., HOLDSTOCK, N., MADIGAN, J.E. (2004) Equine neonatology: medicine and surgery. Edinburgh, Saunders.
- LENOIR, C., BONNEVIALLE, P. (2003) Les défaut d'aplombs du cheval, origine, conséquences et possibilités de traitement. Thèse de médecine vétérinaire. École Nationale Vétérinaire de Toulouse.
- LEPEULE, J., BAREILLE, N., ROBERT, C., *et al.* (2013) Association of growth, feeding practices and exercise conditions with the severity of the osteoarticular status of limbs in French foals. *The Veterinary Journal* vol. 197, n° 7, p. 65-71.
- LINQUIER, C., SÉGARD-WEISSE, E. (2016) Particularités échographiques des structures ostéo-articulaires du poulain. *Pratique Vétérinaire Équine* vol. 48, n° 192, p. 60-63.
- MARQ, J., LAHAYE, J., CORDIER, E. (1951) Extérieur du cheval, Duculot. Bruxelles.
- MC ILWRAITH, C.W., TURNER, A.S. (1987) Equine surgery - Advances Techniques. University of Minnesota, Lippincott Williams & Wilkins.
- MCAULIFFE, S.B., SLOVIS, N.M. (2008) Color atlas of diseases and disorders of the foal. Edinburgh, Saunders Elsevier.
- MCKINNON, A.O., SQUIRES, E.L., VAALA, W.E., *et al.* (2011) Equine reproduction. Chichester, Wiley-Blackwell.
- MIKAIL, S., ARAUJO, M.V.I., JABOTÀ, M.V., *et al.* (2019) Correction of angular limb deformities in foals using kinesiology taping. *Acta Veterinaria Scandinavica* vol. 61, n° 6.
- MODESTO, R.B., RODGERSON, D.H., MASCIARELLI, A.E., *et al.* (2015) Standing placement of transphyseal screw in the distal radius in 8 Thoroughbred yearlings. *The Canadian veterinary journal* vol. 56, p. 605-609.
- O'GRADY, S.E. (2017) Routine Trimming and Therapeutic Farriery in Foals. *Veterinary Clinics of North America: Equine Practice* vol. 33, n° 2, p. 267-288. [<https://doi.org/10.1016/j.cveq.2017.03.012>]
- PARADIS, M.R. (2006) Equine neonatal medicine: a case-based approach. Philadelphia, Elsevier Saunders.
- ROBERT, C., VALETTE, J.-P., DENOIX, J.-M. (2013) Longitudinal development of equine forelimb conformation from birth to weaning in three different horse breeds. *The Veterinary Journal* vol. 198, p. e75-e80. [<https://doi.org/10.1016/j.tvjl.2013.09.037>]
- SMITH, L. (2010) Treatment of angular limb deformities in foals. *In Practice* vol. 32, n° 4, p. 156-162. [<https://doi.org/10.1136/inp.c1435>]
- STASHAK, T.S. (2002) Adams' lameness in horses, 5th ed. Philadelphia, Lippincott Williams & Wilkins.
- STASHAK, T.S., ADAMS, O.R. (1987) Adams' lameness in horses, 4th ed. Philadelphia, Lippincott Williams & Wilkins.
- STASHAK, T.S., BAXTER, G.M. (2020) Adams and Stashak's lameness in horses, 7th ed. Hoboken, Wiley Blackwell.
- VAN LIERDE, M.W.J. (2015) A preliminary descriptive epidemiological study on angular limb deformities in a sample of commercial New Zealand Thoroughbred foals. Master Thesis of AgriScience. New Zealand, Massey University Palmerston North.
- VAN WEEREN, P.R., VAN DER LEST, C. (2002) The influence of exercise on the composition of developing equine joints. *Biorheology* vol. 39, n° 1-2. [[https://doi.org/2002;39\(1-2\):183-91](https://doi.org/2002;39(1-2):183-91)]

ZAVILENSKI, R.B., PESSÔA NETO, J.A.F., MOTTA, R.G., *et al.* (2023) Carpal valgus angle deviation in thoroughbred foals corrected using single transphyseal screw implant. *Arquivo Brasileiro de Medicina Veterinária e Zootecnia* vol. 75, n° 4, p. 561-570. [<https://doi.org/10.1590/1678-4162-12893>]

# **GESTION DES DÉVIATIONS ANGULAIRES CHEZ LE POULAIN : ÉTAT DES CONNAISSANCES**

---

**AUTEUR : Jeanne SAVARY**

## **RÉSUMÉ :**

Les déviations angulaires du poulain sont fréquentes et peuvent apparaître lors de la vie fœtale en fin de gestation jusqu'aux derniers stades de la croissance. Elles peuvent être soit acquises, comme lors de douleur aboutissant à la surcharge d'un membre, soit congénitales avec l'implication potentielle de plusieurs facteurs notamment biomécaniques, gestationnels ou nutritionnels.

Les déviations angulaires, qui s'observent de face se résolvent pour la plupart spontanément avec la croissance et une activité contrôlée. Il est dans certains cas nécessaire de mettre en place un traitement lorsque la déviation est trop sévère et/ou qu'elle est persistante. Pour une prise en charge adaptée il est important d'avoir connaissance des différentes phases de la croissance du poulain avec notamment les dates de fin de croissance rapide et celles de fermeture des cartilages de croissance, qui varient en fonction des articulations.

De manière générale les traitements médicaux et kinésithérapeutiques, tels que le parage et la ferrure, peu invasifs, sont privilégiés lors de la phase de croissance rapide, car c'est pendant cette phase qu'ils auront le maximum d'efficacité. Les traitements plus invasifs chirurgicaux seront à réserver aux échecs de ces traitements précédents. Ils seront envisagés après la phase de croissance rapide mais avant la fermeture des cartilages de croissance pour être efficaces. Il ressort de la revue bibliographique faisant l'objet de cette thèse que la plupart des approches thérapeutiques envisagées dans la gestion des déviations angulaires du poulain manquent encore de preuves d'efficacité dans des études contrôlées randomisées en aveugle, malgré le fait qu'elles soient pratiquées sur le terrain depuis des années. Quoiqu'il en soit la gestion de la déviation est variée et prend en compte notamment les objectifs sportifs des propriétaires envers leur animal.

## **MOTS CLÉS :**

DEVIATION ANGULAIRE, POULAIN, TRAITEMENT, REPOS, TAPPING, ONDE DE CHOC, MARÉCHALERIE, PLATRE, CHIRURGIE, OSTEOTOMIE

## **JURY :**

Président : Pr Fabrice AUDIGIÉ

Directrice de thèse : Dr Lélia BERTONI

Examinatrice : Dr Céline MESPOULHÈS-RIVIÈRE

# MANAGEMENT OF ANGULAR DEVIATIONS IN FOALS: STATE OF KNOWLEDGE

---

**AUTHOR:** Jeanne SAVARY

## **SUMMARY:**

Angular limb deformities in foals are common and can appear from the fetal life in late gestation until the later stages of growth. They may be acquired, such as in cases of pain leading to overload of a limb, or congenital, potentially involving several factors including biomechanical, gestational, or nutritional factors.

Angular deviations, which are observed from the front, usually resolve spontaneously with growth and controlled activity. In some cases, treatment is necessary when the deformity is too severe and/or persistent. For appropriate management, it is important to be aware of the different phases of the foal's growth, particularly the dates of rapid growth cessation and the closure of the growth plates, which vary depending on the joints.

In general, less invasive medical and physiotherapeutic treatments, such as hoof trimming and shoeing, are preferred during the rapid growth phase because they are most effective during this period. More invasive surgical treatments are reserved for failures of the previous treatments. These surgical interventions should be considered after the rapid growth phase but before the closure of the growth plates to be effective. The literature review undertaken for this thesis reveals that most therapeutic approaches considered in managing foal ALDs still lack evidence of efficacy in controlled randomized blind studies, despite being practiced in the field for years. Nevertheless, the management of the deformity varies and takes into account the sporting objectives of the owners for their animal.

## **KEYWORDS:**

ANGULAR LIMB DEVIATION, FOAL, TREATMENT, REST, TAPING, SHOCKWAVE THERAPY, FARRIERY, CASTING, SURGERY, OSTEOTOMY

## **JURY:**

Chairperson: Pr Fabrice AUDIGIÉ

Thesis Director: Dr Lélia BERTONI

Reviewer: Dr Céline MESPOULHÈS-RIVIÈRE