



HAL
open science

Réalisation de supports pédagogiques en radiologie via la plateforme moodle de l'ENVT

Salomé Lasserre

► **To cite this version:**

Salomé Lasserre. Réalisation de supports pédagogiques en radiologie via la plateforme moodle de l'ENVT. Médecine vétérinaire et santé animale. 2024. dumas-04712175

HAL Id: dumas-04712175

<https://dumas.ccsd.cnrs.fr/dumas-04712175v1>

Submitted on 27 Sep 2024

HAL is a multi-disciplinary open access archive for the deposit and dissemination of scientific research documents, whether they are published or not. The documents may come from teaching and research institutions in France or abroad, or from public or private research centers.

L'archive ouverte pluridisciplinaire **HAL**, est destinée au dépôt et à la diffusion de documents scientifiques de niveau recherche, publiés ou non, émanant des établissements d'enseignement et de recherche français ou étrangers, des laboratoires publics ou privés.

ANNEE 2024 THESE : 2024 – TOU 3 – 4043

RÉALISATION DE SUPPORTS PÉDAGOGIQUES EN RADIOLOGIE VIA LA PLATEFORME MOODLE DE L'ENVT

THESE D'EXERCICE

pour obtenir le titre de
DOCTEUR VÉTÉRINAIRE

DIPLOME D'ÉTAT

*présentée et soutenue publiquement
devant l'Université Paul-Sabatier de Toulouse*

par

LASSERRE Salomé, Annouk

Directeur de thèse : M. Fabrice CONCHOU

JURY

PRESIDENT :

M. Giovanni MOGICATO

Professeur à l'Ecole Nationale Vétérinaire de TOULOUSE

ASSESEURS :

M. Fabrice CONCHOU

Mme Hanna MILA

Maître de Conférences à l'Ecole Nationale Vétérinaire de TOULOUSE

Maître de Conférences à l'Ecole Nationale Vétérinaire de TOULOUSE

**Ministère de l'Agriculture et de l'Alimentation
ÉCOLE NATIONALE VÉTÉRINAIRE DE TOULOUSE**

Liste des directeurs/assesseurs de thèse de doctorat vétérinaire

Directeur : Professeur Pierre SANS

PROFESSEURS CLASSE EXCEPTIONNELLE

- M. **BAILLY Jean-Denis**, *Hygiène et industrie des aliments*
- M. **BERTAGNOLI Stéphane**, *Pathologie infectieuse*
- M. **BOUSQUET-MELOU Alain**, *Pharmacologie, thérapeutique*
- M. **BRUGERE Hubert**, *Hygiène et industrie des aliments d'origine animale*
- M. **CONCORDET Didier**, *Mathématiques, statistiques, modélisation*
- M. **DELVERDIER Maxence**, *Anatomie pathologique*
- Mme **GAYRARD-TROY Véronique**, *Physiologie de la reproduction, endocrinologie*
- M. **GUERIN Jean-Luc**, *Aviculture et pathologie aviaire*
- Mme **HAGEN-PICARD Nicole**, *Pathologie de la reproduction*
- M. **MEYER Gilles**, *Pathologie des ruminants*
- M. **SCHELCHER François**, *Pathologie médicale du bétail et des animaux de basse-cour*
- Mme **TRUMEL Catherine**, *Biologie médicale animale et comparée*

PROFESSEURS 1^{ère} CLASSE

- Mme **BOURGES-ABELLA Nathalie**, *Histologie, anatomie pathologique*
- Mme **CADIERGUES Marie-Christine**, *Dermatologie vétérinaire*
- M. **DUCOS Alain**, *Zootecnie*
- M. **FOUCRAS Gilles**, *Pathologie des ruminants*
- M. **GUERRE Philippe**, *Pharmacie et toxicologie*
- M. **JACQUIET Philippe**, *Parasitologie et maladies parasitaires*
- Mme **LACROUX Caroline**, *Anatomie pathologique, animaux d'élevage*
- Mme **LETRON-RAYMOND Isabelle**, *Anatomie pathologique*
- M. **LEFEBVRE Hervé**, *Physiologie et thérapeutique*
- M. **MAILLARD Renaud**, *Pathologie des ruminants*
- Mme **MEYNADIER Annabelle**, *Alimentation animale*

PROFESSEURS 2^{ème} CLASSE

- Mme **BOULLIER Séverine**, *Immunologie générale et médicale*
- Mme **CAMUS Christelle**, *Biologie cellulaire et moléculaire*
- M. **CORBIERE Fabien**, *Pathologie des ruminants*
- Mme **DIQUELOU Armelle**, *Pathologie médicale des équidés et des carnivores*
- M. **MATHON Didier**, *Pathologie chirurgicale*
- M. **MOGICATO Giovanni**, *Anatomie, imagerie médicale*
- M. **NOUVEL Laurent**, *Pathologie de la reproduction*
- Mme **PAUL Mathilde**, *Epidémiologie, gestion de la santé des élevages avicoles*
- M. **VOLMER Romain**, *Microbiologie et infectiologie*

MAITRES DE CONFERENCES HORS CLASSE

- M. **BERGONIER Dominique**, *Pathologie de la reproduction*
Mme **BIBBAL Delphine**, *Hygiène et industrie des denrées alimentaires d'origine animale*
M. **JAEG Jean-Philippe**, *Pharmacie et toxicologie*
M. **LYAZRHI Faouzi**, *Statistiques biologiques et mathématiques*
Mme **PALIERNE Sophie**, *Chirurgie des animaux de compagnie*
Mme **PRIYMENKO Nathalie**, *Alimentation*

MAITRES DE CONFERENCES CLASSE NORMALE

- M. **ASIMUS Erik**, *Pathologie chirurgicale*
Mme **BRET Lydie**, *Physique et chimie biologiques et médicales*
Mme **BOUHSIRA Emilie**, *Parasitologie, maladies parasitaires*
M. **CARTIAUX Benjamin**, *Anatomie, imagerie médicale*
M. **COMBARROS Daniel**, *Dermatologie vétérinaire*
M. **CONCHOU Fabrice**, *Imagerie médicale*
Mme **DANIELS Hélène**, *Immunologie, bactériologie, pathologie infectieuse*
Mme **DAVID Laure**, *Hygiène et industrie des aliments*
M. **DIDIMO IMAZAKI Pedro**, *Hygiène et industrie des aliments*
M. **DOUET Jean-Yves**, *Ophthalmologie vétérinaire et comparée*
Mme **FERRAN Aude**, *Physiologie*
M. **FUSADE-BOYER**, *Microbiologie et infectiologie*
Mme **GRANAT Fanny**, *Biologie médicale animale*
Mme **JOURDAN Géraldine**, *Anesthésie, analgésie*
M. **JOUSSERAND Nicolas**, *Médecine interne des animaux de compagnie*
Mme **LALLEMAND Elodie**, *Chirurgie des équidés*
Mme **LAVOUE Rachel**, *Médecine Interne*
M. **LE LOC'H Guillaume**, *Médecine zoologique et santé de la faune sauvage*
M. **LIENARD Emmanuel**, *Parasitologie et maladies parasitaires*
Mme **MEYNAUD-COLLARD Patricia**, *Pathologie chirurgicale*
Mme **MILA Hanna**, *Elevage des carnivores domestiques*
M. **VERGNE Timothée**, *Santé publique vétérinaire, maladies animales réglementées*
Mme **WASET-SZKUTA Agnès**, *Production et pathologie porcine*

INGENIEURS DE RECHERCHE

- M. **AUMANN Marcel**, *Urgences, soins intensifs*
M. **AUVRAY Frédéric**, *Santé digestive, pathogénie et commensalisme des entérobactéries*
M. **CASSARD Hervé**, *Pathologie des ruminants*
M. **CROVILLE Guillaume**, *Virologie et génomique cliniques*
Mme **DIDIER Caroline**, *Anesthésie, analgésie*
M. **DELPONT Mattias**, *Clinique Aviaire*
Mme **DUPOUY GUIRAUTE Véronique**, *Innovations thérapeutiques et résistances*
Mme **GAILLARD Elodie**, *Urgences, soins intensifs*
Mme **GEFFRE Anne**, *Biologie médicale animale et comparée*
Mme **GRISEZ Christelle**, *Parasitologie et maladies parasitaires*
Mme **JEUNESSE Elisabeth**, *Bonnes pratiques de laboratoire*
Mme **LAYSSOL-LAMOUR Catherine**, *Imagerie Médicale*
Mme **POUJADE Agnès**, *Anatomie pathologique Vétérinaire*
Mme **PRESSANTI Charline**, *Dermatologie vétérinaire*
M. **RAMON PORTUGAL Felipe**, *Innovations thérapeutiques et résistances*
M. **REYNOLDS Brice**, *Médecine interne des animaux de compagnie*
Mme **ROUCH BUCK Pétra**, *Médecine préventive*
Mme **SAADA Chloé**, *Gestion intégrée de la santé des ruminants*

REMERCIEMENTS AU JURY

A Monsieur le Professeur Giovanni Mogenicato

Professeur de l'Ecole Nationale Vétérinaire de Toulouse

Anatomie, Imagerie médicale

Pour m'avoir fait l'honneur d'accepter de présider le jury lors de ma soutenance de thèse

Hommage respectueux.

A Monsieur le Docteur Fabrice Conchou

Maitre de conférences de l'Ecole Nationale Vétérinaire de Toulouse

Imagerie

Pour avoir accepté d'encadrer ma thèse

Pour votre disponibilité, votre soutien et votre gentillesse

Mes plus sincères remerciements.

A Madame la Professeure Hanna Mila

Maitre de conférences de l'Ecole Nationale Vétérinaire de Toulouse

Praticien hospitalier

Elevage des carnivores domestiques

Pour avoir accepté ce rôle de second assesseur dans l'encadrement de ma thèse

Mes sincères remerciements.

TABLE DES MATIÈRES

TABLE DES ANNEXES	3
TABLE DES FIGURES	4
TABLE DES TABLEAUX	5
LISTE DES ABREVIATIONS	6
Introduction	7
1. <i>Développement d'un support pédagogique complémentaire pour optimiser l'apprentissage en radiographie à L'ENVT</i>	7
1.1 Les méthodes actuelles d'enseignement	7
1.1.1 Les cours magistraux : le cadre associationniste.....	8
1.1.2 L'apprentissage de la radiographie à l'ENVT.....	9
1.2 Elaboration d'une nouvelle stratégie d'enseignement	11
1.2.1 Les sciences cognitives au service de l'apprentissage.....	11
1.2.2 L'apprentissage actif	12
1.2.3 Les outils pédagogiques actuels	14
1.2.4 Enrichissement de l'apprentissage en radiographie	15
2. <i>Elaboration des supports pédagogiques</i>	15
2.1 Réécriture et structuration des cours magistraux	15
2.2 Réalisation de cas cliniques.....	18
3. <i>Développement de la plateforme en ligne</i>	21
3.1 Choix et configurations du logiciel Opale	21
3.1.1 Présentation du logiciel	21
3.1.2 Avantages de la chaîne éditoriale Opale	22
3.1.3 Limites de la chaîne éditoriale Opale.....	24
3.2 Construction des supports pédagogiques pour la réalisation des cours en radiographie	25
3.2.1 Principes de base de fonctionnement.....	25
3.2.2 Création d'un cours	27
3.2.3 Ajout d'exemples et d'exercices au cours.....	30
3.3 Construction des cas cliniques.....	33
3.4 Mise en ligne sur la plateforme Moodle de l'ENVT	35
4. <i>Limites et perspectives du projet</i>	36
4.1 Limites du projet	36
4.1.1 Des interactions étudiant-enseignant limitées	36

4.1.2	Absence de mise à jour des exercices	37
4.1.3	Un contenu limité à la radiographie	37
4.1.4	Un accès restreint aux étudiants de l'ENVT	38
4.2	Perspectives	38
4.2.1	Des mises à jour régulières et un enrichissement des cas cliniques.....	38
4.2.2	Ajout de questions théoriques	39
4.2.3	L'intégration d'un feedback étudiants pour ajuster le contenu	39
Conclusion.....		40
ANNEXES.....		43

TABLE DES ANNEXES

- Annexe 1** – Cours « Sémiologie - Radiographie du thorax »
- Annexe 2** – Cours « Radiographie du thorax - affections de l'œsophage »
- Annexe 3** – Cours « Radiographie du thorax - affections médiastinales »
- Annexe 4** – Cours « Radiographie du thorax - affections pleurales et extra-pleurales »
- Annexe 5** – Cours « Radiographie du thorax - affections pulmonaires »
- Annexe 6** – Cours « Radiographie du thorax : le cœur et ses vaisseaux, sémiologie et affections »
- Annexe 7** – Cours « Sémiologie - radiographie de l'abdomen »
- Annexe 8** – Cours « Radiographie de l'abdomen - affections de l'appareil uro-génital »
- Annexe 9** – Cours « Radiographie de l'abdomen - affections du système digestif »
- Annexe 10** – Cours « Radiographie de l'abdomen - affections générales »
- Annexe 11** – Cours « Sémiologie - Radiographie osseuse »
- Annexe 12** – Cours « Radiographie osseuse - affections osseuses chez le jeune »
- Annexe 13** – Cours « Radiographie osseuse - affections articulaires »
- Annexe 14** – Cours « Radiographie osseuse - affections de la colonne vertébrale »
- Annexe 15** – Cours « Radiographie osseuse - affections du crâne et des cavités nasales »
- Annexe 16** – Cours « Radiographie osseuse - affections osseuses agressives »
- Annexe 17** – « Cas cliniques – radiographie osseuse »
- Annexe 18** – « Cas clinique thorax - affections cardiaques »
- Annexe 19** – « Cas clinique thorax - affections de l'espace pleural et extra-pleural »
- Annexe 20** – « Cas clinique thorax - affections pulmonaires »
- Annexe 21** – « Cas cliniques thorax - affections médiastin »
- Annexe 22** – « Cas cliniques - radiographie abdominale »

TABLE DES FIGURES

Figure 1 : déroulement de la semaine dans le service d'imagerie pendant la cinquième (A5) et sixième (A6) année à l'ENVT	11
Figure 2 : aperçu de la banque de données radiographiques disponible à l'ENVT	19
Figure 3 : présentation de l'anamnèse et des images radiographiques du cas clinique 1 concernant les affections médiastinales	19
Figure 4 : présentation de la question à laquelle l'étudiant doit répondre lorsqu'il réalise un cas clinique	20
Figure 5 : présentation de l'indice et de la solution qui correspondent respectivement à la description des images radiographiques et à leur interprétation	20
Figure 6 : présentation des informations complémentaires ajoutées à la fin du cas clinique pour un approfondissement des connaissances	21
Figure 7 : comparaison entre l'écriture du contenu et la mise en forme avec un modèle prédéfini	22
Figure 8 : structure d'un module sur Opale (Larrouy 2024)	26
Figure 9 : interface du logiciel Opale	26
Figure 10 : création d'un atelier qui réunira tous les supports pédagogiques en radiographie	27
Figure 11 : création d'un espace correspond au cours "Sémiologie - radiographie du thorax"	27
Figure 12 : création du module	28
Figure 13 : guide d'écriture à compléter en fonction du script du cours	29
Figure 14 : Présentation des affichages des balises Définition, Exemple et Attention	30
Figure 15 : ajout d'une image, avec la possibilité d'y insérer une légende	31
Figure 16 : insertion d'une image avec une légende et mise en forme automatique faite par le logiciel	31
Figure 17 : liste des différents types d'exercices disponibles	32
Figure 18 : réalisation d'un exercice et mise en forme automatique	32
Figure 19 : création d'un item de type "exercice rédactionnel" au sein du module	33
Figure 20 : création d'un cas clinique composé d'une mise en contexte (anamnèse et images radiographiques), d'une question, d'un indice et de la solution	34
Figure 21 : différentes étapes à suivre pour la mise en ligne d'un support	35

TABLE DES TABLEAUX

Tableau 1 : syllabus détaillé des enseignements réalisés les trois premières années à l'ENVT en Imagerie Médicale	10
Tableau 2 : les modes d'engagement selon Chi et Wylie (2014), tableau emprunté à Normand L. (2017)	13
Tableau 3 : présentation d'une partie de module introduisant le concept de scissures interlobaires : définition et mise en pratique	23

LISTE DES ABREVIATIONS

- ENVT : Ecole Nationale Vétérinaire de Toulouse
- QCM : Question à Choix Multiples
- QCU : Question à Choix Unique

Introduction

L'apprentissage de la radiographie est un domaine fondamental dans la formation des futurs vétérinaires, en raison de son importance dans le diagnostic de certaines affections. Les méthodes d'enseignement actuelles à l'Ecole Nationale Vétérinaire de Toulouse, bien que riches en contenu théorique, montrent des limites dans la mise en pratique des compétences nécessaires. Les cours magistraux, souvent axés sur l'instruction directe, sont fondamentaux pour transmettre une vaste quantité de connaissances. Cependant, cette approche, basée sur le cadre associationniste, tend à décontextualiser l'apprentissage, et les étudiants rencontrent ainsi des difficultés à relier la théorie à la pratique, ce qui est pourtant réaliser et interpréter des radiographies de manière autonome.

Pour améliorer l'efficacité de l'apprentissage, il est essentiel de mettre en place des méthodes pédagogiques qui prennent en compte les sciences cognitives. Ces méthodes mettent l'accent sur l'engagement actif des étudiants, la consolidation des connaissances par la pratique répétée, et l'intégration de mises en situation pratiques. Une stratégie de formation basée sur ces principes pourrait renforcer la capacité des étudiants à assimiler les concepts théoriques tout en développant les compétences pratiques nécessaires.

Ainsi, la création d'un support pédagogique accessible en ligne a été envisagée pour mieux répondre aux besoins des étudiants. Cette création passe par une révision et une structuration des cours magistraux, ainsi que par la réalisation de cas cliniques. Ce support est conçu pour favoriser l'apprentissage actif, en offrant aux étudiants des opportunités de mise en pratique dans un environnement simulé. Sans prétendre révolutionner l'enseignement, il pourrait offrir un complément utile qui aide les étudiants à mieux assimiler les concepts théoriques tout en leur donnant une première approche des compétences pratiques nécessaires à leur future profession.

Malgré les avantages potentiels de ce support pédagogique complémentaire, certaines limites demeurent, comme l'accès restreint aux étudiants de l'ENVT et les interactions limitées entre étudiants et enseignants. Toutefois, des perspectives d'amélioration existent, notamment par l'extension de l'accès à d'autres écoles vétérinaires, la mise à jour régulière des contenus, et l'intégration de feedbacks des étudiants pour ajuster les ressources pédagogiques en fonction des besoins.

1. Développement d'un support pédagogique complémentaire pour optimiser l'apprentissage en radiographie à L'ENVT

1.1 Les méthodes actuelles d'enseignement

L'apprentissage est un « processus individuel de construction et de modification des connaissances au cours des interactions de l'individu avec son environnement » selon

Molinari, Muller Mirza et Tartas (2021). L'étudiant réalise donc une action volontaire et consciente qui le guide vers des connaissances ou des compétences données. Nous allons ainsi voir comment cela s'intègre au sein des enseignements dispensés à l'Ecole Vétérinaire Nationale de Toulouse.

1.1.1 Les cours magistraux : le cadre associationniste

Les cours magistraux sont considérés comme des éléments essentiels de la formation initiale. Ce type d'enseignement correspond à un **apprentissage par instruction** ou un enseignant transmet des connaissances aux étudiants à travers un discours oral ou écrit, illustré ou non d'images (Ramde 2022). Cela favorise un mode d'enseignement où l'enseignant réalise un monologue face à des étudiants « scripteurs », qu'il va décomposer en deux phases. La première a pour objectif de **présenter des connaissances de base** qui sont essentiellement des connaissances théoriques. Ces connaissances sont jugées nécessaires au **développement des compétences** qui constitue la seconde phase de l'enseignement.

Ce type d'apprentissage se base alors sur trois grands principes exposés par Tardif et al. (1992). Le premier est **la décomposabilité des connaissances** qui conduit à « décomposer la connaissance en éléments qui vont du simple au complexe. On considère alors que le simple est plus concret et que le complexe est plus abstrait ». Ce principe a donné naissance aux « prérequis » en matière d'apprentissage. En imagerie médicale, il faut par exemple apprendre en premier lieu l'anatomie ou bien l'interprétation d'images radiographiques physiologiques avant de commencer l'analyse des images radiographiques pathologiques. Le second principe est **la décontextualisation** qui soutient que les connaissances « doivent être enseignées théoriquement, en dehors de tout contexte professionnel pour en assurer la plus grande compréhension possible ». Enfin, le dernier considère que « les compétences se développent à partir de l'association de plusieurs connaissances décontextualisées ». On parle d'**association automatique**. Il en découle alors que ce travail de rassemblement des connaissances est laissé aux étudiants alors qu'il constitue la base d'une compétence : l'étudiant doit allier ses connaissances en anatomie, radiographie et son sens clinique pour interpréter une radiographie et certains étudiants peuvent se retrouver perdus dans cette démarche.

Ainsi, le parcours d'apprentissage des étudiants est limité par la hiérarchisation des connaissances. L'accent est principalement mis sur les savoirs théoriques, plutôt que sur le développement des compétences. Dans ce cadre, les étudiants ont rarement l'opportunité de mettre en pratique les compétences requises pour leur future carrière. Cependant, du point de vue de l'enseignant, cela ne pose pas de problème majeur, car l'étudiant possède déjà toutes les bases théoriques nécessaires à l'acquisition de ses compétences professionnelles.

Toutefois, on ne peut nier les avantages de l'apprentissage par instruction. Dans un

domaine tel que la médecine vétérinaire où les connaissances scientifiques ne cessent d'augmenter, cette méthode d'apprentissage permet la transmission d'une **grande quantité d'informations** à de **nombreux étudiants** et en un **temps limité**. Cela permet également de faire **des ajustements fréquents du discours** de l'enseignant étant donné l'évolution rapide de la médecine vétérinaire. En revanche, cela ne sollicite pas la participation de l'étudiant. En effet, une étude a montré qu'un étudiant qui écoute et donc qui est « passif » apprend difficilement (Held, Hein 1963) et qu'écouter un cours ne suffit pas (David, 2015). Pour mémoriser un cours, il faut se l'approprier et y revenir régulièrement. De plus la grande quantité d'informations délivrée sur un temps relativement court ne permet pas toujours à l'étudiant de prendre le temps de la réflexion et d'assimiler correctement les connaissances enseignées. Il ne peut alors pas mettre ses connaissances à profit en mettant en pratique les compétences qui seront attendues de lui lors de sa pratique future.

1.1.2 L'apprentissage de la radiographie à l'ENVT

L'apprentissage de la radiographie à l'ENVT fait partie du module « imagerie » qui concerne l'apprentissage de la **radiologie**, c'est-à-dire la « discipline traitant de l'étude et des applications des rayons X et autres rayonnements » (Dico en ligne Le Robert, 2024) . Au cours du cursus scolaire, le module est divisé en deux phases d'apprentissage distinctes : la première phase, qui s'étend sur deux ans, comprend des cours magistraux et des séances de travaux dirigés ; la seconde phase consiste en des sessions de demi-journées à la clinique de l'ENVT dédiées à l'analyse d'images radiographiques.

L'enseignement commence en troisième année par l'étude de la formation de l'image radiographique et échographique ainsi que des mesures prises en radioprotection au premier semestre (16 heures de formation), puis se concentre sur la lecture d'images radiographiques ou échographiques chez les animaux sains au second semestre (9 heures de formation). Ensuite, l'enseignement de l'imagerie en quatrième année parcourt les principales lésions radiographiques et échographiques au second semestre (24 heures de formation). En somme, cela représente 39 heures de cours magistraux et 10 heures de travaux dirigés (Tableau 1).

Au cours de la cinquième année (et de la sixième année si l'année d'approfondissement est choisie en Clinique des animaux de compagnie), les étudiants bénéficient d'une semaine dédiée à l'analyse des images radiographiques et échographiques à la clinique de l'ENVT. Durant cette semaine, la moitié du temps est dédiée à la radiographie, offrant aux étudiants l'opportunité d'examiner et d'interpréter diverses images radiographiques. Celles-ci proviennent soit de clichés pris le jour même à la clinique, soit d'une banque de données comprenant une vaste collection de radiographies antérieures. Le reste du temps est consacré à l'observation des échographies (Figure 1).

Tableau 1 : syllabus détaillé des enseignements réalisés les trois premières années à l'ENVT en Imagerie Médicale

Syllabus détaillé		
Sujets	Cours magistraux (h)	Enseignement pratique et dirigé (h)
A3 – S5 : module Anatomie - Imagerie		
TD radioprotection		2
Technique radiographie + qualité radiographique	4,5	
Produits de contraste radiographiques	0,5	
Formation et qualité de l'image échographique	4	
Autres techniques d'imagerie en médecine vétérinaire : scanner, IRM et scintigraphie	1,5	
Critères de choix d'une technique d'Imagerie Médicale	1,5	
Radiobiologie et radioprotection en pratique vétérinaire	2	
Sous-total du module	14	2
A3 – S6 : module Sémiologie		
Imagerie du thorax	7	2
Imagerie de l'abdomen		
Imagerie du squelette appendiculaire et axial		
Radiographie du système cardio-vasculaire		
Qualité de la radiographie, artéfacts radiographiques et scanners		
Sous-total du module	7	2
A4 – S7 : module Anesthésie – Réanimation – Imagerie Médicale		
Aspect lésionnel radiographie thoracique (compartiment pleural, médiastinal, pulmonaire et extra pleural)	5	
Aspect lésionnel radiographique et échographique abdominal	6	
Aspect lésionnel radiographique squelette appendiculaire	4	
Positionnement radiographique et radio-anatomie (5 matinées/semaine pendant une semaine)		20
Aspect lésionnel radiographique squelette axial	3	
Démarche radiographique en thorax, abdomen et squelette appendiculaire		3*2
Sous-total du module	18	6 + 20h clinique
Total de la matière	39	10 + 20h clinique

On remarque que les cours magistraux représentent la méthode principale d'enseignement. De plus, on constate que les parties théoriques et pratiques ne se déroulent pas en parallèle mais sont séparées au cours du cursus. Ainsi, il y a une **dissociation entre les outils théoriques et la mise en pratique**, et il est difficile de replacer les outils théoriques abstraits dans un contexte d'application concret (David, 2015).

DÉROULEMENT DE LA SEMAINE										
	LUNDI		MARDI		MERCREDI		JEUDI	VENDREDI		
Relecture RX	DE 8h15 à 9h30 TOUS LES JOURS AVEC le LUNDI DE 8H15-10H00 (A5, A6, Interne)									
	JOURNAL CLUB LE JEUDI DE 8H15 à 9h15 pour les A6 et INTERNE Suivi d'une présentation des cas radiographiques « pédagogiques » de la veille aux A5, A6, Interne de 9h15 à 9h30									
	LUNDI		MARDI		MERCREDI		JEUDI	VENDREDI		
	Matin	AM	Matin	AM	Matin	AM	Matin	Matin	AM	
A5	1/2 RX 1/2 US	1/2 RX 1/2 US	1/2 RX 1/2 US	1/2 RX 1/2 US	1/2 RX 1/2 US	TOPO RADIO	1/2 RX 1/2 US	1/2 RX 1/2 US	1/2 RX 1/2 US	
A6	1/2 RX 1/2 US	1/2 RX 1/2 US	1/2 RX 1/2 US	1/2 RX 1/2 US	1/2 RX 1/2 US	TOPO RADIO	1/2 RX 1/2 US	1/2 RX 1/2 US	1/2 RX 1/2 US	

Figure 1 : déroulement de la semaine dans le service d'imagerie pendant la cinquième (A5) et la sixième (A6) année à l'ENVT

1.2 Elaboration d'une nouvelle stratégie d'enseignement

1.2.1 Les sciences cognitives au service de l'apprentissage

De nombreuses études en sciences cognitives se sont portées sur le développement de stratégies d'enseignement qui prenaient en compte **les besoins des étudiants** dans l'acquisition des savoirs. L'étudiant doit être au cœur du processus d'apprentissage et acteur de sa formation. Pour cela, les neurosciences cognitives ont identifié **quatre piliers de l'apprentissage** (Dehaene 2012) :

- L'**attention** : pour que l'apprentissage soit efficace, l'étudiant doit avoir un certain niveau d'attention. Les pertes d'attention ont tendance à se produire chez les étudiants qui écoutent des cours magistraux. Plus un cours est long, plus l'incapacité à maintenir cet état d'attention est élevée ce qui diminue les chances de mémorisation (Risko et al. 2012).
- L'**engagement actif** : l'étudiant ne peut ingérer « passivement » des connaissances. L'apprentissage est optimisé par l'évaluation : l'alternance de phases d'évaluations ou d'auto-évaluations facilite la connaissance objective de ses propres limites. L'étudiant doit apprendre à savoir quand il ne sait pas. Enfin, il faut garder en mémoire le rôle moteur de la **curiosité**, source de **motivation à apprendre**.
- Le **retour d'information** : ce retour s'apparente à une correction dont l'étudiant tirera profit.
- La **consolidation des connaissances**, via une automatisation des pratiques, qui se fait grâce au transfert du conscient au non conscient. Afin de libérer l'esprit pour d'autres activités, la connaissance doit devenir routinière. La répétition quotidienne, qui

correspond, pour l'étudiant, à revenir régulièrement sur ses notes et résumés de cours, favorise le transfert conscient/non-conscient évoqué précédemment : l'apprentissage est ainsi redirigé vers des circuits cérébraux automatiques.

1.2.2 L'apprentissage actif

L'apprentissage actif est une méthode d'apprentissage centrée sur l'étudiant qui implique une **participation active** que ce soit par la lecture, l'écriture ou la discussion en classe. Contrairement aux cours magistraux où les étudiants écoutent passivement les enseignants, posent rarement des questions et sont évalués lors d'un test à une date ultérieure, les étudiants « actifs » sont des participants qui sont censés préparer à l'avance les discussions en classe et poser des questions pertinentes qui incitent à la réflexion, encouragent le dialogue et l'apprentissage collaboratif en classe. Ici, l'enseignant n'est plus considéré comme une figure pédagogique qui transmet des connaissances aux étudiants, mais plutôt comme un **accompagnateur dans l'acquisition des savoirs** (Torralba, Doo 2020).

Pour apprendre plus efficacement, c'est-à-dire modifier ses connaissances de manière plus **durable et stable**, un étudiant doit réunir plusieurs conditions dans ses conduites d'apprentissage (Wesley 2004) :

- Essayer de répondre à des questions et résoudre des problèmes afin d'activer ses connaissances antérieures.
- Se placer dans un environnement stimulant et encourageant dans lequel il se sent à l'aise.
- Se confronter à des problèmes en collaboration avec d'autres étudiants.
- Essayer, se tromper et obtenir une correction avant l'évaluation finale de son travail.

Ainsi, les méthodes d'apprentissage actif permettent de regrouper ses différentes conditions.

Le principe de **classe inversée** illustre bien le concept d'apprentissage actif : les étudiants acquièrent les connaissances de base avant le cours (qui peuvent prendre la forme de documents à lire ou de conférences enregistrées) puis une fois en classe ils réalisent des activités qui vont encourager la résolution de problèmes, la réflexion et l'interaction entre pairs et enseignants. De cette manière, l'étudiant doit mobiliser ses connaissances nouvellement acquises (Torralba, Doo 2020). Cependant, il existe un grand nombre de méthodes d'apprentissage actif qui permettent de s'adapter à différentes matières et populations d'étudiants. Mettre en place ce type d'apprentissage ne signifie pas que les cours magistraux soient à supprimer de l'enseignement mais plutôt qu'ils peuvent être utilisés de manière plus efficace afin de transmettre des informations en combinaison avec d'autres stratégies qui renforcent l'apprentissage. Cet apprentissage actif peut se réaliser en groupe, par le biais de résolution de problème ou bien de réalisation d'exposé, mais aussi individuellement par le biais de modules interactifs sur internet. Toutes ces stratégies restent centrées sur l'étudiant.

Ainsi, on peut classer ces différentes stratégies selon le mode d'engagement de l'étudiant. Chi et Wylie (2014) ont identifié trois modes d'engagement : actif, constructif et interactif. Dans le **mode actif**, les étudiants reçoivent l'information et la traitent en sélectionnant les éléments importants. Ce mode implique qu'ils activent leurs connaissances antérieures afin qu'ils puissent sélectionner l'information pertinente et l'encoder en mémoire à long terme. Cela s'illustre par exemple par l'action de surligner des segments de phrases importantes lors d'une lecture de texte. Le **mode constructif** nécessite de la part des étudiants qu'ils génèrent de nouvelles connaissances. Pour ce faire, ces derniers doivent aller plus loin que l'information présentée et **développer des hypothèses, tirer des conclusions, établir des liens**, etc... Finalement, le **mode interactif** introduit la confrontation des idées d'un étudiant avec celles de ses camarades, mais aussi avec celles de son professeur qui peut, notamment, l'amener à analyser ses erreurs. Afin d'illustrer les différents modes d'engagement, prenons l'exemple de l'analyse d'une image radiographique. Dans un mode passif, l'étudiant ne fait que regarder l'image et écouter l'interprétation radiographique exposée par l'enseignant lors des cours magistraux. Cela ne signifie pas pour autant qu'il ne traite pas l'information. Toutefois, aucun signe ne permet au professeur de déduire que l'information a été comprise. Dans un mode actif, l'étudiant peut légendier l'image, surligner les parties importantes de la légende etc... Dans un mode constructif, l'étudiant va plus loin que ce qui est écrit dans la légende : il peut trouver d'autres exemples, se confronter à des images sans légende puis regarder à posteriori la légende, créer un schéma qui représente une anomalie sur une radiographie, etc. Enfin, le mode interactif ressemble au mode constructif auquel s'ajoute une confrontation de ses idées avec celles de ses camarades ou du professeur, par exemple lors d'une session de travaux dirigés. Selon les résultats de recherche de Chi et Wylie 2014, **l'efficacité des modes d'engagement en fonction du niveau de traitement est croissante** (Tableau 2 : les modes d'engagement selon Chi et Wylie (2014), tableau emprunté à Normand L. (2017)). L'avantage de ce modèle est d'évaluer le potentiel d'efficacité d'une activité en se référant au mode d'engagement des étudiants.


	Passif Réception	APPRENTISSAGE ACTIF			
		Actif Sélection/Manipulation	Constructif Génération/Production	Interactif Collaboration/Dialogue	
Processus cognitifs	<ul style="list-style-type: none"> Encodage des informations 	<ul style="list-style-type: none"> Activation des connaissances antérieures Intégration des connaissances 	<ul style="list-style-type: none"> Inférence de nouvelles connaissances 	<ul style="list-style-type: none"> Co-inférence de nouvelles connaissances 	
Activités	<ul style="list-style-type: none"> Aucune activité explicite 	<ul style="list-style-type: none"> Surlignement Résumé Paraphrase Sélection Répétition, etc. 	<ul style="list-style-type: none"> Organisation Prédiction Justification Réflexion, etc. 	<ul style="list-style-type: none"> Révision de ses erreurs Argumentation Confrontation, etc. 	
Niveau de traitement de l'information	EN SURFACE				EN PROFONDEUR

Tableau 2 : les modes d'engagement selon Chi et Wylie (2014), tableau emprunté à Normand L. (2017)

Pour conclure, ce mode d'apprentissage place les **connaissances théoriques au service des compétences pratiques**. Les étudiants sont alors immergés dans un contexte où ils participent activement à la construction de leurs compétences. À travers des exercices et des mises en pratique, ils interagissent avec l'enseignant pour assimiler les concepts théoriques. Cette approche permet aux étudiants de confronter rapidement leurs connaissances théoriques à des situations concrètes, comme celles qu'ils rencontreront dans leur vie professionnelle. L'enseignement actif favorise également les échanges enrichissants entre enseignants et élèves, conduisant à un apprentissage en profondeur. Cela rend les connaissances acquises plus significatives et plus facilement mémorisables pour les étudiants. Développer ce type d'apprentissage est donc important pour offrir une formation de qualité aux futurs vétérinaires.

1.2.3 Les outils pédagogiques actuels

Afin de s'adapter au mieux aux besoins des étudiants, le corps enseignant de l'ENVT propose de nouveaux outils pédagogiques en plaçant l'étudiant au cœur de son apprentissage. Des séances de travaux dirigés sont organisées par groupe de 20 étudiants. Ces séances de deux heures, plus ou moins nombreuses selon l'année d'étude (Tableau 1), permettent de mettre en pratique les connaissances dispensées lors des cours magistraux. A l'ENVT, les travaux dirigés en radiographie s'organisent autour de cas cliniques où l'enseignant met l'étudiant dans la peau d'un vétérinaire qui est confronté à un cas concret. En général, les cas cliniques se composent d'une anamnèse complétée par des images radiographiques et les étudiants doivent réaliser ensemble une analyse des images et un diagnostic différentiel des affections probables. Ainsi, l'étudiant doit mobiliser ses connaissances acquises lors des cours magistraux pour analyser l'image, interagir avec ses pairs et obtenir des précisions ou corrections de l'enseignant. Cela correspond alors à un véritable apprentissage où l'étudiant est au centre d'une démarche clinique. Cependant, cela ne constitue qu'une fraction des heures consacrées à l'enseignement en imagerie par rapport aux cours magistraux.

En 4^{ème} année, l'étudiant passe une semaine à la clinique de l'ENVT par groupe de 5 pour apprendre le positionnement radiographique. Cela consiste à placer les animaux sur la table de radiographie selon les vues radiographiques souhaitées. Afin de se placer dans un apprentissage actif, Marie Genot (2017) a créé des photographies légendées qui illustrent les positionnements radiographiques les plus utiles. Ces dernières sont disponibles en libre accès sur la plateforme Moodle. La présence de photographies apporte ainsi un élément visuel intéressant, facilitant l'apprentissage pour les étudiants. Durant cette semaine, quelques heures sont consacrées à la radio-anatomie. De la même façon, des radiographies accompagnées d'annotations anatomiques sont en libre accès sur Moodle. Ainsi, les étudiants

peuvent acquérir des connaissances en amont de cette semaine, les mettre en pratique à plusieurs et s'auto-évaluer.

1.2.4 Enrichissement de l'apprentissage en radiographie

De nombreuses méthodes pédagogiques sont ainsi mises en place pour améliorer l'apprentissage des étudiants et la mémorisation des connaissances, qui sont nombreuses en médecine vétérinaire. Cependant, l'apprentissage de l'interprétation radiographique se fait majoritairement à travers des cours magistraux où l'étudiant reste passif sans réellement être au cœur de son apprentissage. Ainsi, il serait intéressant de mettre en place des méthodes pédagogiques s'inspirant des travaux réalisés par Torralba et Doo (2020) sur l'apprentissage actif en respectant les quatre piliers de l'apprentissage (Dehaene 2012) pour enseigner l'interprétation radiographique. L'augmentation du nombre de séances de travaux dirigés pose le problème d'une charge temporelle élevée dans un emploi du temps déjà bien rempli tout au long du cursus vétérinaire, ainsi qu'une demande considérable en énergie pour les enseignants en raison de la préparation nécessaire. Pour pallier ce problème tout en continuant à proposer aux étudiants des outils s'inscrivant dans une démarche active, la mise en place d'outils pédagogiques virtuels semblent être une bonne alternative. En effet, les étudiants apprécient avoir des ressources disponibles à la demande afin qu'ils puissent les consulter quand ils le souhaitent et à leur rythme (Wilson et al. 2006). Les étudiants peuvent alors se connecter à n'importe quel moment sur le portail de l'ENVT afin de parfaire leurs connaissances et les mettre en application au travers de cas cliniques. C'est pourquoi nous avons décidé de réaliser des supports pédagogiques virtuels en radiographie, disponibles sur la plateforme Moodle de l'ENVT.

2. Elaboration des supports pédagogiques

2.1 Réécriture et structuration des cours magistraux

Actuellement, les étudiants ont à disposition les diaporamas des différents cours en radiographie sur le Moodle de l'ENVT. Ces derniers sont constitués principalement d'images radiographiques avec des listes de signes radiographiques à repérer pour les affections les plus fréquentes. Ainsi, les étudiants peuvent reconsulter les images projetées pendant les cours magistraux. Certains diaporamas contiennent des exemples qui ont été exposés lors des cours magistraux sous la forme de cas cliniques avec une anamnèse et des images radiographiques où les étudiants devaient ensuite les interpréter. Cette méthode d'apprentissage permet de rendre les étudiants plus actifs durant le cours magistral. Cependant, une grande partie des cours reste réservée à exposer les différentes affections, moment pendant lequel les étudiants restent passifs. De plus, les conditions de projection en

amphithéâtre ne permettent pas de visualiser tous les détails des images radiographiques (salle trop lumineuse, reflets, images floues, trop petites...) et donc de comprendre les signes radiographiques à repérer. Les étudiants peuvent consulter les diaporamas en ligne pour revisualiser certains détails mais cela peut manquer de clarté si les images ne sont pas légendées ou si l'étudiant n'a pas eu le temps de prendre en note toutes informations fournies par l'enseignant.

Afin de faciliter l'apprentissage des étudiants en les rendant acteurs de leur formation, des supports pédagogiques sont alors réalisés en radiographie reprenant les cours enseignés à l'ENVT. L'objectif est de se baser sur ce qui est enseigné en cours et d'y ajouter des détails permettant une meilleure compréhension, des radiographies légendées pour mieux visualiser les lésions, de nombreux exemples pour s'entraîner à repérer la même affection sous différentes présentations... Pour s'inscrire dans une démarche d'apprentissage actif, ces supports pédagogiques sont disponibles sur la plateforme Moodle de l'ENVT sous la forme de présentations interactives où les étudiants avancent à leur rythme, en choisissant le moment et le lieu où ils veulent étudier, tout en ayant accès à ces données de manière permanente pour pouvoir y revenir au besoin. Ces présentations interactives, créées via le logiciel Opale, permettent de mettre en avant des points importants, des exemples... De plus, de nombreuses phases de tests ont été intégrées tout au long du cheminement des supports pour que les étudiants puissent se tester et s'auto-évaluer.

Enfin, ces présentations sont aussi disponibles sous format PDF en accès libre sur Moodle pour les étudiants qui préfèrent ce type de format. Elles sont disponibles sous cette forme de ce manuscrit.

La réalisation de ces présentations s'est basée sur plusieurs supports. Tout d'abord, les différentes parties sont fortement inspirées des diaporamas des cours correspondants disponibles sur Moodle. De plus, les nombreux exemples insérés sont issus d'une banque de données disponibles à la clinique de l'ENVT qui contient de nombreuses images radiographiques réalisées entre les années 2015 et 2022. Les images radiographiques ont été téléchargées puis intégrées dans les présentations. Afin d'apporter des précisions ainsi que des images radiographiques non trouvées dans la banque de données, des références bibliographiques ont été consultées, notamment le manuel en radiographie rédigé par Holloway et McConnell (2013) ou bien des articles scientifiques. Pour finir, ces présentations ont ensuite été vérifiées par le docteur Fabrice Conchou en particulier pour qu'elles restent conformes au programme.

Ainsi, ce projet s'est penché sur la rédaction de supports pédagogiques en radiographie concernant l'interprétation des radiographies du thorax, de l'abdomen et des os. Au total, 16 cours ont été écrits :

- Sémiologie : radiographie du thorax
- Radiographie du thorax : affections de l'œsophage

- Radiographie du thorax : affections médiastinales
- Radiographie du thorax : affections pleurales et extra-pleurales
- Radiographie du thorax : affections pulmonaires
- Radiographie du thorax : le cœur et ses vaisseaux – sémiologie et affections
- Sémiologie : radiographie de l'abdomen
- Radiographie de l'abdomen : affections générales
- Radiographie de l'abdomen : affections du système digestif
- Radiographie de l'abdomen : affections de l'appareil uro-génital
- Sémiologie : radiographie osseuse
- Radiographie osseuse : affections osseuses chez le jeune
- Radiographie osseuse : affections articulaires
- Radiographie osseuse : affections du crâne et des cavités nasales
- Radiographie osseuse : affections de la colonne vertébrale
- Radiographie osseuse : affections osseuses agressives

Ces supports pédagogiques reprennent l'interprétation de radiographies physiologiques ou pathologiques, en insistant sur les signes radiographiques à rechercher et les diagnostics différentiels qui en découlent.

Le cours « **Sémiologie : radiographie du thorax** » reprend les bases de l'interprétation d'images radiographiques thoraciques en parcourant les différentes structures (extra-thoraciques et intrathoraciques) à évaluer (Coulson, Lewis 2002; Magnol J-P 1998). Le cours « **Radiographie du thorax : affections médiastinales** » fait une analyse des pathologies médiastinales les plus courantes ainsi que de leurs origines probables (Gerhardy 2007), sans traiter des affections de l'œsophage qui sont étudiées dans le cours « **Radiographie du thorax : affections de l'œsophage** ». Ce dernier rappelle la radio-anatomie de l'œsophage et les variations physiologiques de ce dernier puis traite des différentes affections œsophagiennes visibles sur une radiographie thoracique (Holloway, McConnell 2013; Henjes, Nolte, Wefstaedt 2011). Le cours « **Radiographie du thorax : affections pleurales et extra-pleurales** » se concentre sur l'identification de deux affections pleurales très courantes : l'épanchement pleural et le pneumothorax tandis que le cours « **Radiographie du thorax : affections pulmonaires** » fait la dichotomie entre les différents types d'opacités rencontrées sur le parenchyme pulmonaire. De nombreux exemples sont fournis pour entraîner les étudiants à repérer ces opacités, qui sont parfois difficiles à différencier. Le cours « **Radiographie du thorax : le cœur et ses vaisseaux – sémiologie et affections** » permet d'apprendre à évaluer la taille du cœur et des vaisseaux cardiaques puis liste quelques affections cardiaques visibles sur une radiographie (Tilley L. 1997; Holloway, McConnell 2013; Lemaître 2013).

Le cours « **Sémiologie : radiographie de l'abdomen** » expose les différents organes à évaluer lors d'une analyse de radiographie abdominale. Il donne les variations

interspécifiques et intraspécifiques qui ne doivent pas être confondues avec des affections pathologiques. Le cours « **Radiographie de l'abdomen : affections générales** » présente les modifications de l'opacité abdominale, l'analyse des masses abdominales ainsi que les affections du foie et de la rate (Holloway, McConnell 2013). En complément, les cours « **Radiographie de l'abdomen : affections du système digestif** » et « **Radiographie de l'abdomen : affections de l'appareil uro-génital** » se concentrent respectivement sur les affections touchant l'estomac et le tube digestif ainsi que sur les affections du système urinaire (incluant les affections rénales, urétérales, vésicales et urétrales) et du système génital (Holloway, McConnell 2013; Pey, Levy 2009).

Enfin, les derniers cours se concentrent sur l'examen des parties osseuses. Le cours « **Sémiologie : radiographie osseuse** » illustre la radio-anatomie osseuse physiologique puis donne les trois critères à avoir en tête pour interpréter une lésion osseuse (localisation, type et comportement bénin ou agressif). Le caractère agressif d'une lésion est étudié plus en détail dans le cours « **Radiographie osseuse : affections osseuses agressives** ». Ensuite, les cours « **Radiographie osseuse : affections de la colonne vertébrale** » (Holloway, McConnell 2013; Carayol, Ragetly 2013), « **Radiographie osseuse : affections articulaires** » (Kirberger, McEvoy 2016; Holloway, McConnell 2013), et « **Radiographie osseuse : affections du crâne et des cavités nasales** » (Kirberger, McEvoy 2016; Holloway, McConnell 2013) énumèrent les différentes lésions que l'on peut observer sur une radiographie de la colonne vertébrale, d'une articulation ou encore du crâne et des cavités nasales. Le dernier cours « **Radiographie osseuse : affections osseuses chez le jeune** » regroupe toutes les affections que l'on peut être amené à rencontrer chez les jeunes animaux (Holloway, McConnell 2013; Kirberger, McEvoy 2016; Tse et al. 2021; Greco, Feldman 1991; Kieves 2021).

2.2 Réalisation de cas cliniques

Les supports pédagogiques permettent alors aux étudiants d'acquérir des connaissances à leur rythme. Les nouvelles méthodes d'apprentissage tendent à introduire des phases de test, de confrontation à des problèmes ou des cas concrets pour une meilleure mémorisation et une intégration de connaissances durables et stables. Ainsi, pour chaque cours, de nombreux cas cliniques inspirés de cas rencontrés à la clinique de l'ENVT entre 2015 et 2022 ont été créés.

De la même manière que pour les exemples insérés dans les cours, les cas cliniques sont issus de la banque de données disponible à l'ENVT, qui liste des dossiers auxquels se référer pour observer une certaine affection (Figure 2).

INTESTIN					
Lésion	Numéro de dossier	Espèce	Incidence	Date	
CE Intestinal	T15-4826	CT	F / P	13/10/2015	
Volvulus mésentérique	T15-5175	CN	F / P	29/10/2015	
Volvulus mésentérique	T15-5157	CN	F / P	27/10/2015	
Volvulus mésentérique + pneumopéritoine	T17-1108	CT	F/P	11/09/2017	
Volvulus mésentérique	T16-2699	CT	F / P		
Iléus mécanique	T18-2402	CN	F / P	04/05/2018	
Iléus mécanique	T15-514	CT	F / P	19/01/2016	
CE digestif	T18-972	CT	F / P	24/02/2018	
CE grêle	T12-6333	CT	F / P	16/01/2018	
Ileus mécanique sur CE	T17-5577	CN	F/P		
Iléus mécanique	T17-938	CN	F / P		
CE jéju et iléus mécanique	T17-575	CN	F / P	26/01/2017	
CE duodénal / dilat gastrique	T16-1876	CN	F/P	25/03/2016	
Mégacolon CT	T19-706	CT	F/P	08/10/2019	
Mégacolon CN	T15-5617	CN	P	17/11/2015	
Sub-obstruction	T15-4553	CN	F / P	19/07/2016	
Sub-obstruction	T13-6481	CN	F / P	25/11/2015	
CE linéaire CT	T14-3597	CT	F / P	16/12/2015	
CE linéaire CT	T17-5750	CT	F / P	11/11/2017	
CE linéaire CT	T18-3345	CT	F/P	14/06/2018	
Torsion colique	T18-3107	CN	F/P	05/06/2018	
Intussusception	T18-1004	CT	F / P	26/02/2018	
Gravier	T18-3694	CN	F / P	05/07/2018	
CE digestif textile	T18-5093	CN	F/P	13/10/2018	
CE duodénal / dilat gastrique	T18-5036	CT	F/P	11/10/2018	
SURRENALES					
Lésion	Numéro de dossier	Espèce	Incidence	Date	
	T13-6483	CT	F / P	08/11/2016	
	T12-2815	CT	F / P	15/10/2015	
Minéralisations	T16-4508	CT	P	17/09/2016	
Masse	T02-2228	CN	F/P	07/10/2016	
Masse	T18-5043	CN	F/P	11/10/2018	
REIN / URETERES					
Lésion	Numéro de dossier	Espèce	Incidence	Date	
Urographie CT mâle	T15-4658	CT	F / P	09/02/2016	
Urétéres (chat gras)	T15-4106	CT	F / P	02/10/2015	
Uretrographie par voie IV	T15-5807	CT	F / P	03/12/2015	

Figure 2 : aperçu de la banque de données radiographiques disponible à l'ENVT

La présentation des cas cliniques est telle que les étudiants ont accès simultanément à l'anamnèse et aux images radiographiques correspondantes au cas clinique étudié. L'anamnèse regroupe l'espèce, la race si connue, l'âge de l'animal et le motif de consultation. En général les images radiographiques sont au nombre de 3 pour les affections thoraciques (une vue de face et deux vues de profil), et de 2 pour les affections abdominales et osseuses (Figure 3).

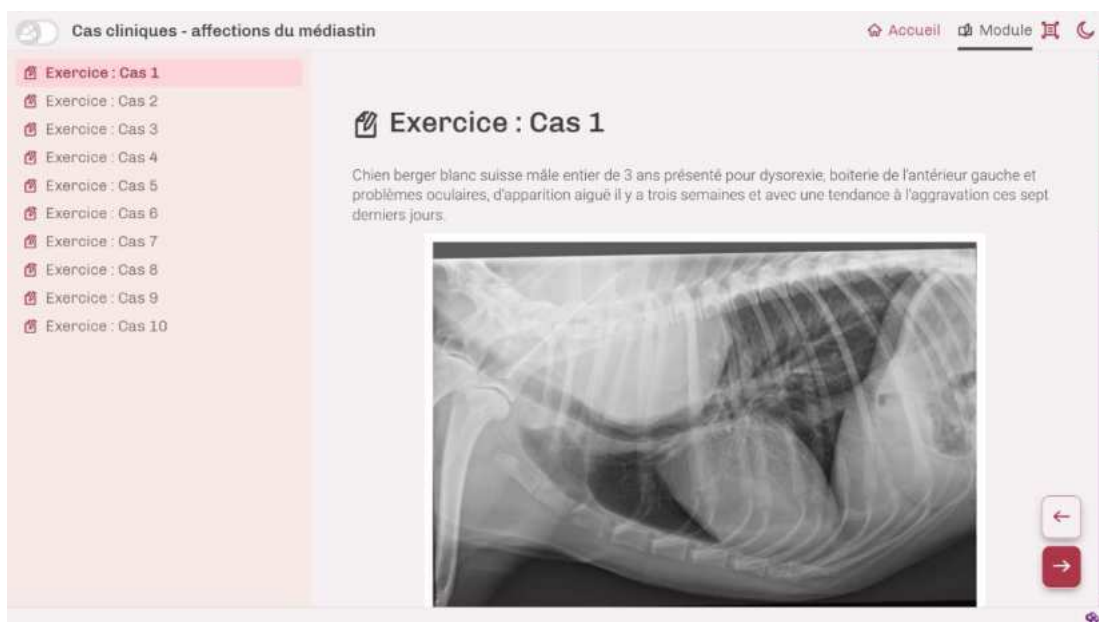

Figure 3 : présentation de l'anamnèse et des images radiographiques du cas clinique 1 concernant les affections médiastinales

Une fois que l'étudiant a pris connaissance de l'anamnèse et des images radiographiques, il

doit alors répondre à la question « Quelle-est votre interprétation ? » (Figure 4)

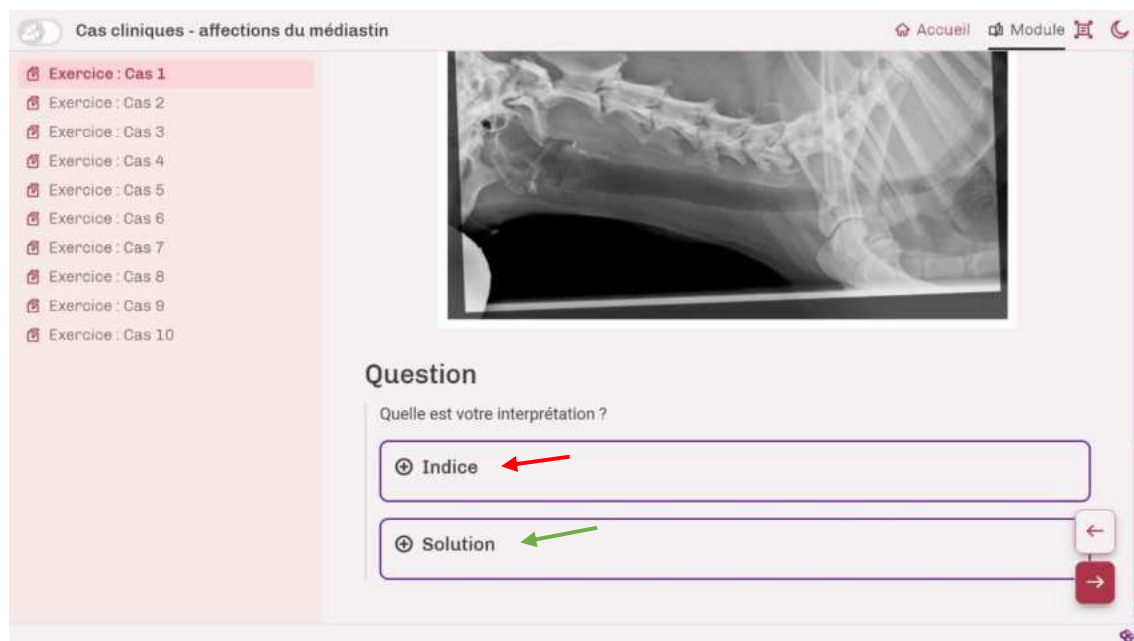


Figure 4 : présentation de la question à laquelle l'étudiant doit répondre lorsqu'il réalise un cas clinique

Si l'étudiant éprouve des difficultés, il peut choisir de cliquer sur « indice » (flèche rouge sur la Figure 4) afin d'afficher la description des images. Cette description est issue des comptes-rendus consultés sur le dossier de l'animal via le logiciel de la clinique de l'ENVT, **Sirius**. Cette description doit lui permettre de formuler une conclusion à l'interprétation des radiographies. En cliquant sur « Solution » (flèche verte sur la Figure 4), il obtient alors la conclusion du compte-rendu radiographique qu'il peut comparer avec le sien (Figure 5).

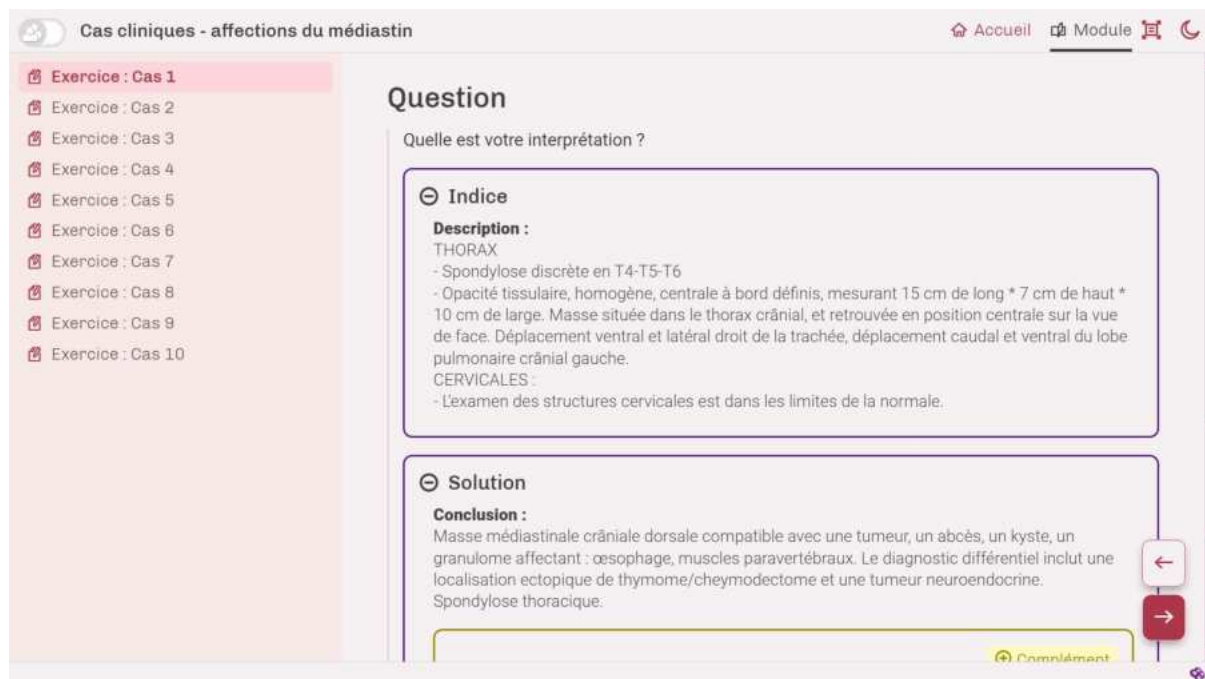


Figure 5 : présentation de l'indice et de la solution qui correspondent respectivement à la description des images radiographiques et à leur interprétation

Lorsque cela est pertinent, des analyses d'examens complémentaires ont été rajoutées pour approfondir les connaissances et affiner leurs analyses (Figure 6).

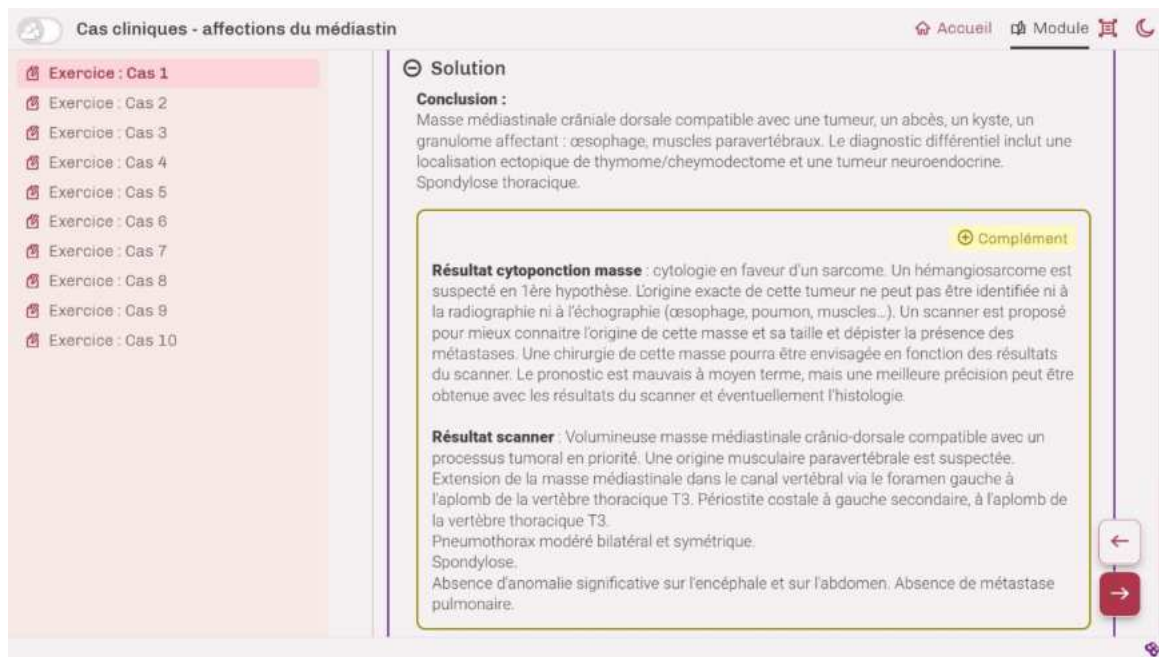


Figure 6 : présentation des informations complémentaires ajoutées à la fin du cas clinique pour un approfondissement des connaissances

3. Développement de la plateforme en ligne

Une fois le contenu des supports pédagogiques édité dans Microsoft Word, il est important de le mettre en forme pour le rendre plus accessible et interactif.

3.1 Choix et configurations du logiciel Opale

3.1.1 Présentation du logiciel

Opale est une **chaîne éditoriale** de création de **modules de formation expositifs**, pouvant être utilisés en formation présentielle ou bien à distance. Une **chaîne éditoriale** est « un outil d'écriture, qui s'appuie ici sur le langage **XML**, dont le principe fondamental est la séparation entre le *fond* et la *forme* afin de permettre notamment la publication multi-supports. Une chaîne éditoriale permet de :

- **Rédiger** un contenu structuré à l'aide d'un éditeur,
- **Gérer** ce contenu et **composer** des documents,
- **Publier** ces documents dans différents formats,
- **Organiser** le travail d'une équipe,
- **Simplifier la diffusion** des documents générés. » (Opale, 2024)

Ainsi, Opale offre une solution pour la gestion et la publication multi-supports des contenus

pédagogiques qu'ils soient sous la forme de supports imprimables, de diaporamas, ou bien de sites web.

Afin de séparer le fond et la forme d'un document, ce que montre l'éditeur correspond au contenu que l'on veut partager ; cela n'est pas le résultat qui apparaîtra sur un support, après la publication. En effet, la forme du document est donnée automatiquement à la publication, selon un modèle prédéfini (Figure 7).

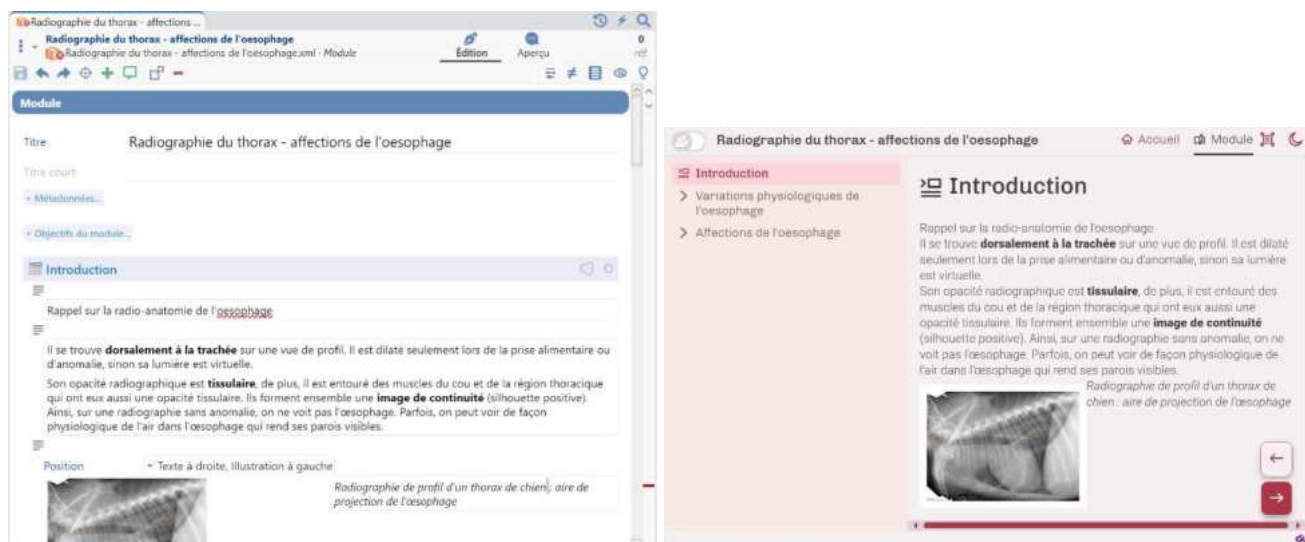


Figure 7 : comparaison entre l'écriture du contenu et la mise en forme avec un modèle prédéfini

Ce logiciel est téléchargeable gratuitement et peut convenir à toute personne en charge de la production de contenus pédagogiques pour concevoir des **modules** de formation pour le **présentiel** et le **distanciel**.

3.1.2 Avantages de la chaîne éditoriale Opale

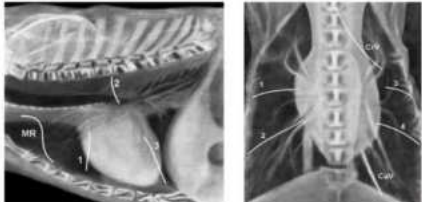

Travailler avec une chaîne éditoriale offre de nombreux avantages. Tout d'abord, la **mise en forme** est effectuée **automatiquement** lors de la publication du contenu, ce qui permet de se concentrer uniquement sur le fond. Il est ensuite possible de générer le contenu sous **différents formats** : web, papier ou diaporama. De cette manière, publier des documents à l'aide d'une chaîne éditoriale optimise la production documentaire, notamment en permettant un **gain de temps** grâce à la création de multiples supports à partir d'une seule source, ainsi qu'un **gain en qualité** grâce à la génération automatique de la charte graphique et de l'ergonomie du support.

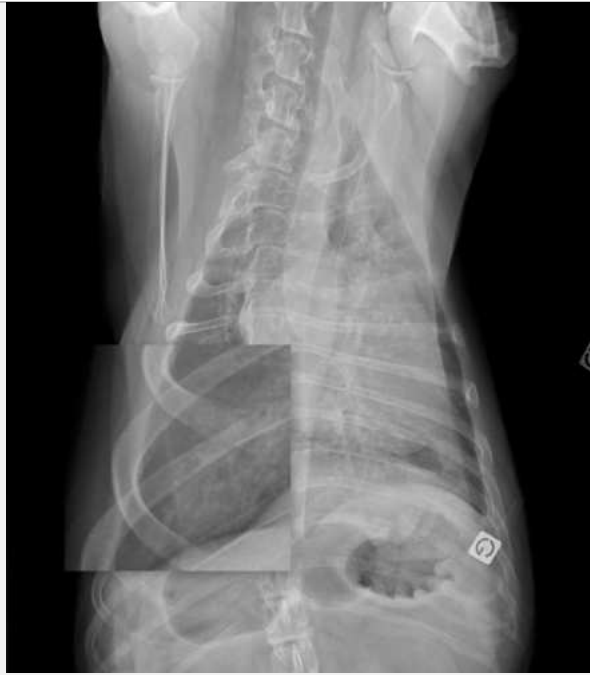De plus, il est possible pour le rédacteur de concevoir facilement des **ressources complexes** sans compétence XML ou web. En effet, il est possible d'enrichir les contenus de formation avec des **médias** : images, sons, vidéos, animations... et de créer des **quiz** : question à choix unique, question à choix multiples, question d'ordonnancement, question à réponse numérique, ...

Ces documents peuvent ensuite être diffusés en ligne sous plusieurs formats via différents canaux (site web, plateforme de formation, Espace Numérique de Travail...), à partir d'une source unique de contenu, sans réécriture ni copier-coller. Cela assure l'homogénéité et la pérennité des contenus.

À la différence des diaporamas traditionnels accessibles aux étudiants, Opale offre la possibilité d'ajouter de **nombreuses images légendées** sur lesquelles l'étudiant peut **zoomer** pour examiner les détails. En outre, cet outil permet d'intégrer des **exercices d'auto-évaluation**, favorisant ainsi un apprentissage actif (Tableau 3).

Tableau 3 : présentation d'une partie de module introduisant le concept de scissures interlobaires : définition et mise en pratique

Présentation du module en ligne accessible aux étudiants	Explications
<p>Scissures interlobaires</p> <p>Az Définition</p> <p>En plus de la présence d'une opacité tissulaire décollant les poumons de la charpente osseuse, la présence de scissures interlobaires est pathognomonique d'un épanchement pleural. Radiographiquement, cela se traduit par la présence d'une ligne d'opacité tissulaire venant dessiner les contours des lobes pulmonaires. Ces lignes ont une réalité anatomique puisqu'elles correspondent à l'espace entre les lobes pulmonaires remplis de liquide.</p> <p>Parfois, on n'observe pas de décollement flagrant entre les poumons et la cage thoracique, mais on visualise une fine ligne opaque sur l'aire de projection des interfaces entre les lobes. Pour ne pas passer à côté, il faut donc connaître ces aires de projection, qui sont illustrées sur la figure suivante.</p>  <p>Sur le schéma de profil, on a les scissures interlobaires :</p> <ul style="list-style-type: none"> - 1 : entre le lobe crânial et le lobe moyen - 2 : entre le lobe crânial et le lobe caudal - 3 : entre le lobe moyen et le lobe accessoire <p>Sur le schéma de face, on a les scissures interlobaires :</p> <ul style="list-style-type: none"> - 1 : entre le lobe crânial et le lobe moyen - 2 : entre le lobe moyen et le lobe caudal - 3 : entre la partie crâniale du lobe crânial et la partie caudale du lobe crânial - 4 : entre la partie caudale du lobe crânial et le lobe caudal 	<p>Dans ce processus d'apprentissage, une définition est d'abord présentée pour introduire le concept.</p>
<p>Arrivez-vous à trouver les scissures interlobaires sur cette radiographie ?</p>  <p><input type="radio"/> A Oui</p> <p><input type="radio"/> B Non</p> <p><input type="button" value="Correction"/> <input type="button" value="Recommencer"/></p>	<p>Ensuite, un exercice est proposé afin de tester la compréhension de l'étudiant, renforçant ainsi l'assimilation des connaissances.</p>



La possibilité de zoomer sur une image est offerte, permettant d'explorer plus en détail les aspects visuels associés à la définition et d'approfondir la compréhension du sujet.

Votre choix
Choix attendu



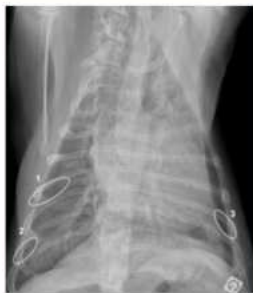Oui



Non



Recommencer Bonne réponse



1 : entre le lobe crânial et le lobe moyen
2 : entre le lobe moyen et le lobe caudal
3 : entre la partie caudale du lobe crânial et le lobe caudal

Enfin, une correction est accessible, comprenant des images légendées, pour guider l'étudiant et clarifier les points essentiels, tout en consolidant l'apprentissage de manière visuelle et interactive.

3.1.3 Limites de la chaîne éditoriale Opale

Bien que la chaîne éditoriale Opale offre de nombreux avantages pour la gestion et la publication de contenus éducatifs, elle présente certaines limites.

Tout d'abord, la prise en main de l'interface d'Opale peut nécessiter un temps d'adaptation pour les utilisateurs novices. En effet, la richesse fonctionnelle et les multiples options offertes par la chaîne éditoriale peuvent rendre l'apprentissage de son utilisation relativement difficile. Les utilisateurs doivent se familiariser avec divers outils et paramètres, souvent détaillés et spécifiques, ce qui peut nécessiter une période d'adaptation prolongée. Cependant, de nombreux exemples et tutoriels sont disponibles pour faciliter l'intégration et assurer une utilisation optimale de la chaîne éditoriale.

De plus, bien que la chaîne facilite la création de documents en différents formats, elle peut parfois restreindre la personnalisation de certains éléments de mise en forme, limitant ainsi la flexibilité dans la conception des supports.

Enfin, le processus automatisé peut entraîner des erreurs de formatage ou des incohérences visuelles qui nécessitent une révision manuelle. Ces limites peuvent affecter la fluidité de l'expérience utilisateur et la qualité finale des documents produits.

3.2 Construction des supports pédagogiques pour la réalisation des cours en radiographie

3.2.1 Principes de base de fonctionnement

La chaîne éditoriale permet de **créer des documents** en combinant des fragments de contenus, dits **items**.

Grâce à un **guide d'écriture spécifique**, qui correspond à un ensemble de **formulaires préconçus**, Opale permet de rédiger des contenus pédagogiques structurés, composés de trois types d'activités :

- Des **Activités d'apprentissage** organisées en :
 - **Grains de contenu** : pour exposer et structurer l'information
 - **Exercices rédactionnels** : activités pratiques de type "mise en contexte - question - solution"
- Des **Activités d'auto-évaluation** composées d'exercices : QCM, QCU, Question à réponse numérique, Appariement, Texte à trous, Question graphique à choix multiple, ...
- Des **Activités de média enrichi** : pour insérer une vidéo ou une séquence sonore et enrichir chaque segment, de texte, définitions, images et compléments multimédias...

Les activités créées peuvent être regroupées en **Divisions** pour être ensuite agrégées dans des **Modules** (Figure 8).

Se sont ensuite ces **Modules** qui sont générés, d'un simple clic, dans différents formats adaptés aux canaux de diffusion choisis : papier, web, ...

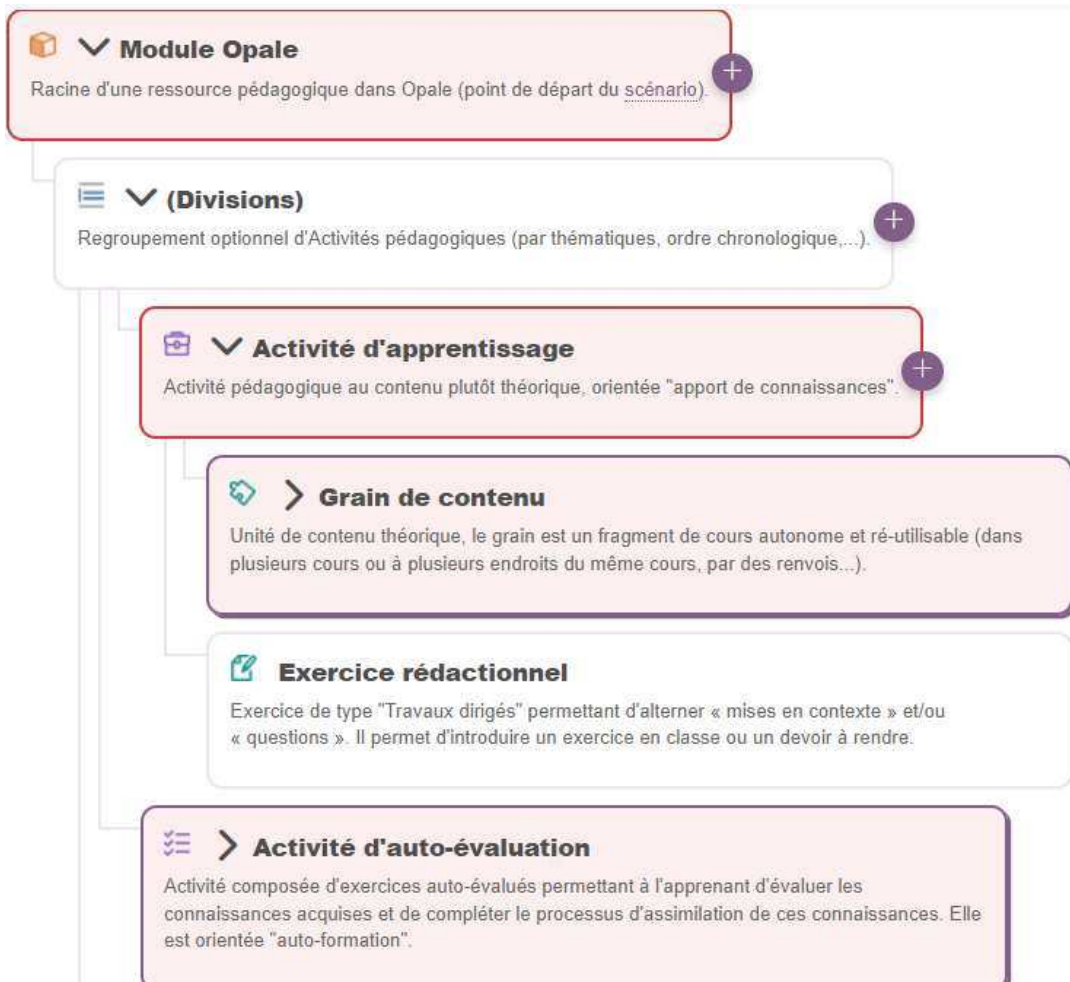


Figure 8 : structure d'un module sur Opale (Larrouy 2024)

Lorsque l'utilisateur ouvre le logiciel Opale, la première étape est de **créer un « atelier »**, qui peut être comparé à un bureau sur un ordinateur (flèche sur la Figure 9 : Interface du logiciel Opale). Cet « atelier » servira à centraliser tous les supports pédagogiques en radiographie dans un seul endroit au sein du logiciel. Il est ensuite nécessaire de lui attribuer un code et un titre, ainsi que de sélectionner la chaîne éditoriale avec laquelle vous souhaitez travailler. Pour la réalisation des supports pédagogiques, le modèle « Opale 24 » en français a été choisi.

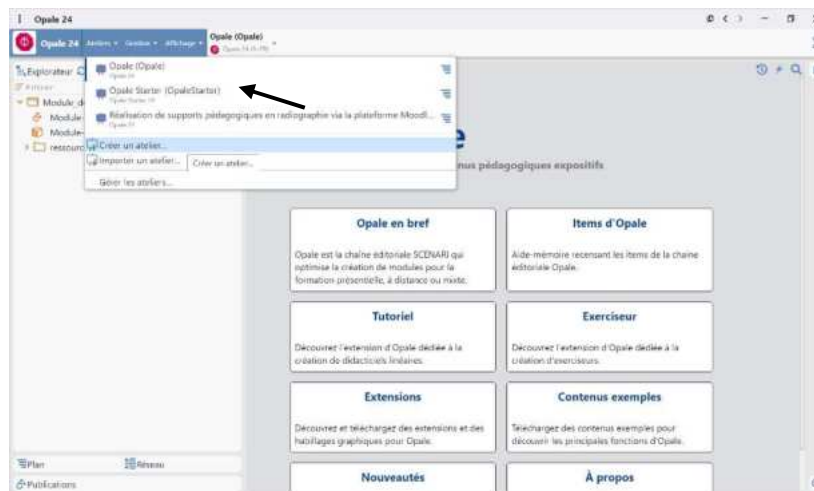


Figure 9 : Interface du logiciel Opale

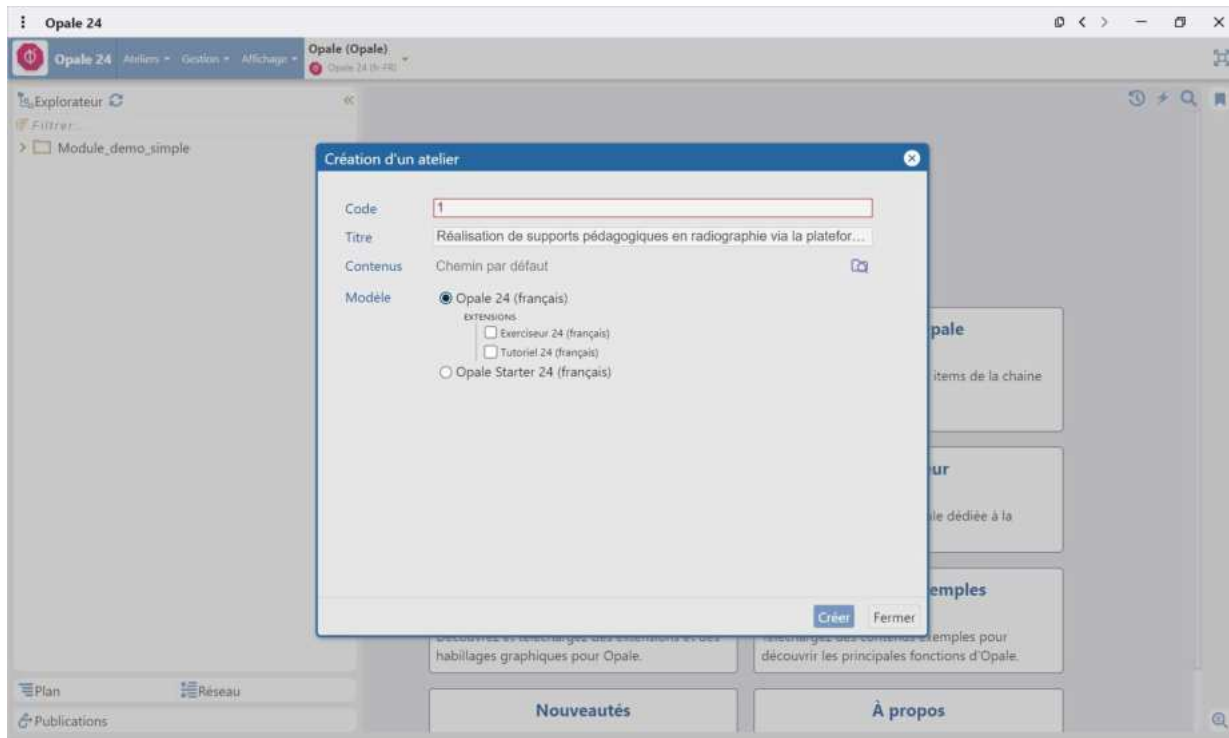


Figure 10 : création d'un atelier qui réunira tous les supports pédagogiques en radiographie

3.2.2 Création d'un cours

Une fois l'atelier créé, il faut **créer un « espace »** pour chaque cours (Figure 11), ce qui correspond à un dossier regroupant les différents éléments nécessaires à la préparation du cours (modules, images, etc.).

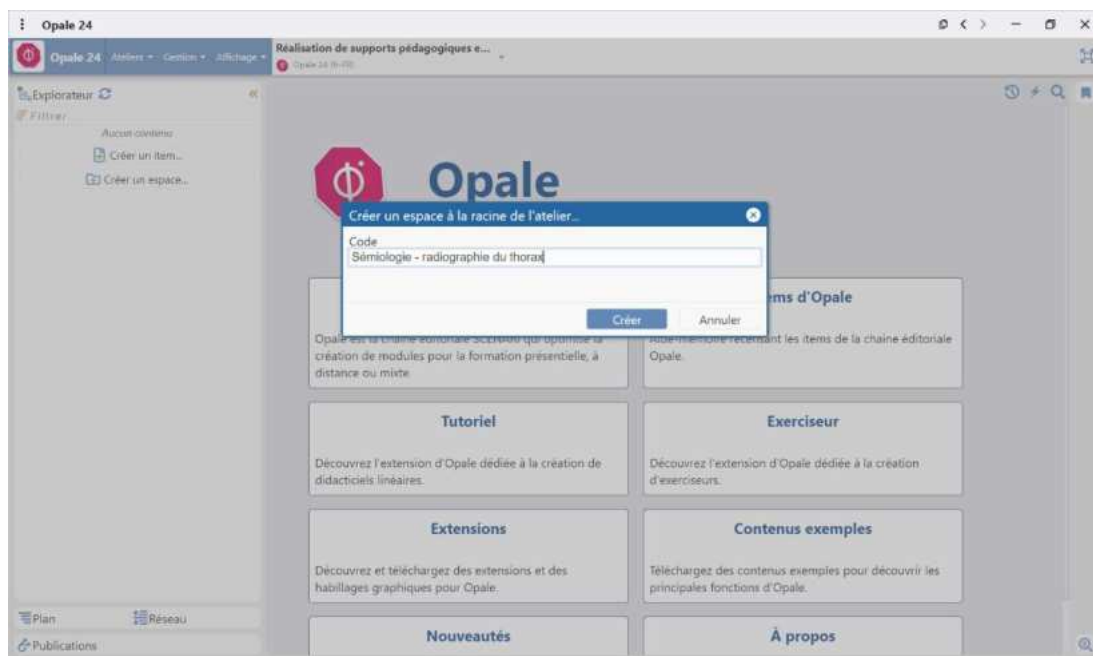


Figure 11 : création d'un espace correspondant au cours "Sémiologie - radiographie du thorax"

Après avoir créé cet espace, on peut maintenant y ajouter des **« items »**. Le premier « item » à créer est le **« module »**, qui servira de support pour votre cours (Figure 12). Il prend la forme d'un guide d'écriture.

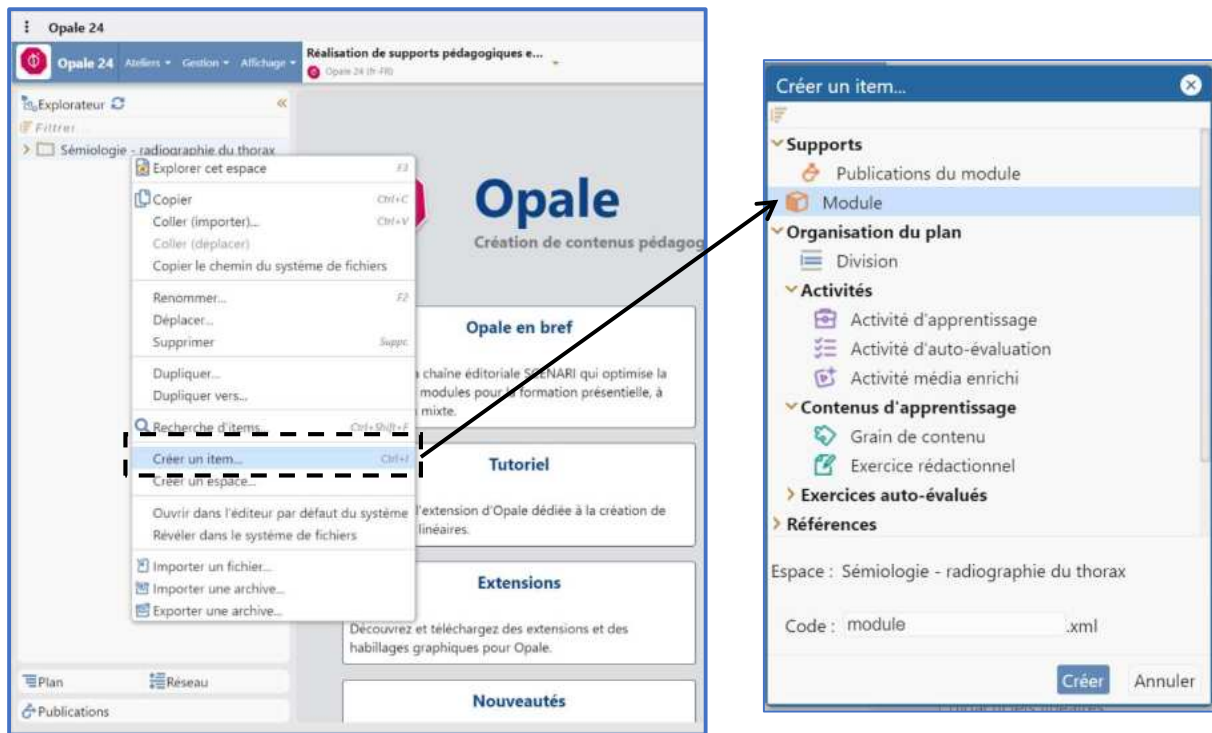


Figure 12 : création du module

Une fois le module créé, nous pouvons compléter le guide d'écriture avec le script du cours (Figure 13). Nous pouvons remplir différentes sections :

- Des **objectifs de module**
- Une **introduction**
- Des **divisions** : ce sont des éléments de structure neutre et optionnel permettant de regrouper des activités pédagogiques (par thématiques, chronologie, ...) afin d'ajouter des niveaux dans le plan du module. Les Divisions sont récursives, il est possible d'en imbriquer plusieurs pour créer une plus grande profondeur de plan.
- Des **grains de contenu** : ce sont des **unités de contenu théorique autonome et réutilisable** (dans plusieurs cours ou à plusieurs endroits du même cours, par des renvois...).

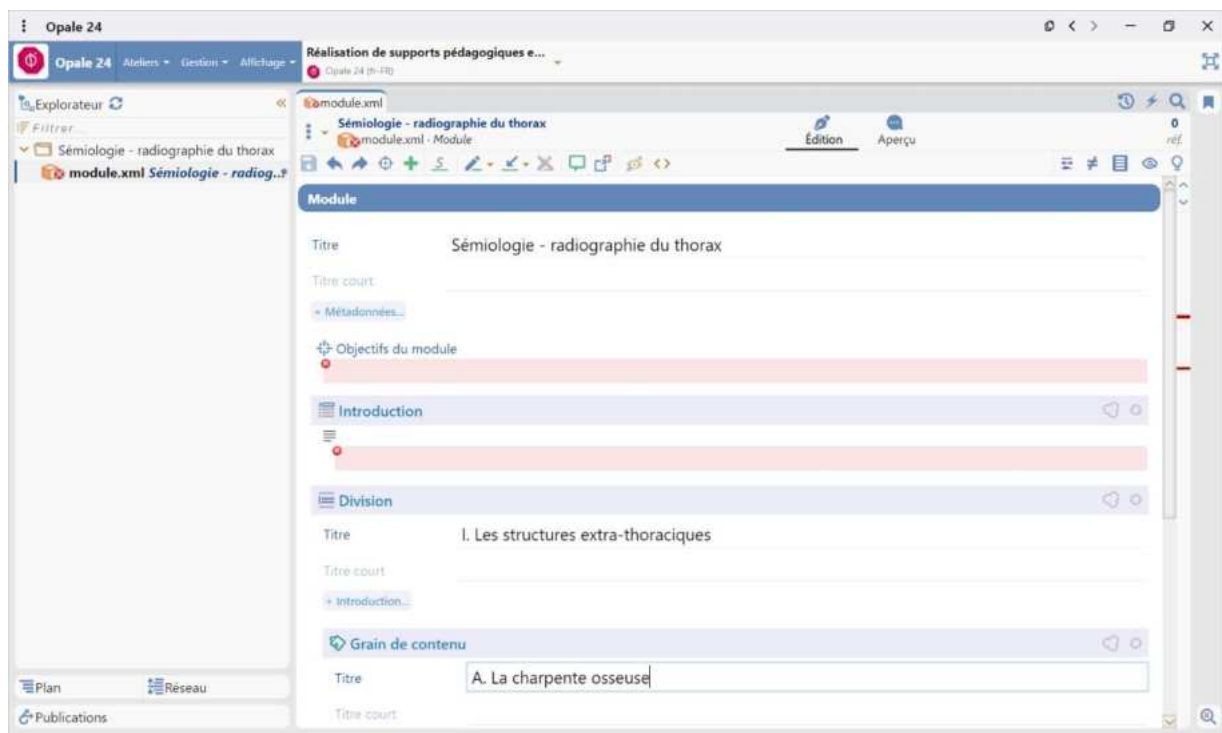


Figure 13 : guide d'écriture à compléter en fonction du script du cours

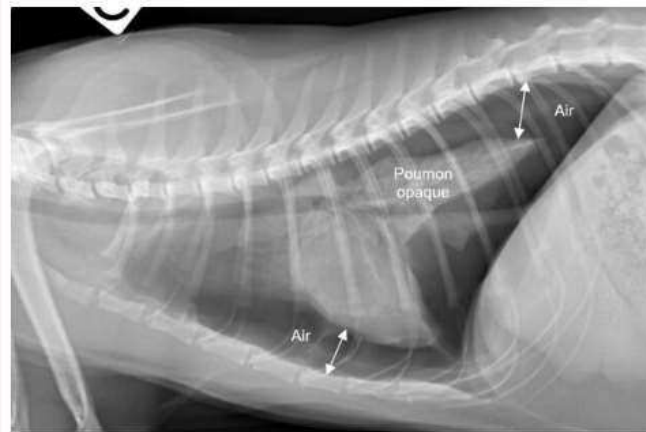
Pour une meilleure compréhension, nous pouvons rajouter des **balises pédagogiques** à l'intérieur des **Grains de contenu**. Il existe différents types de balise qui permettent au rédacteur d'explicitier le type d'information qu'il transmet et de spécifier son intention. En publication, pour le lecteur, ce balisage sémantique se transcrit par une mise en forme particulière associée à chaque type de balise pédagogique. Par défaut, Opale propose un type de balise pédagogique neutre (sans mise en forme particulière): la balise **Information**. Le rédacteur peut choisir d'utiliser d'autres types de balises telles que la balise **Définition**, **Exemple**, **Remarque**, **Conseil**, **Attention**, **Complément**, **Méthode**, **Rappel**, **Fondamental** ou encore **Exercice** (Figure 14).

Opacité diminuée : le pneumothorax

Az Définition

On parle de **pneumothorax** lorsque de l'air s'accumule dans la cavité pleurale, provoquant un collapsus partiel ou complet des poumons. Cela peut entraîner des difficultés respiratoires et peut être une urgence médicale. En radiographie, on observe un **espace radio-transparent sans structure pulmonaire visible** (aucune ramification opaque correspondant aux vaisseaux pulmonaires ou aux alvéoles) entre la silhouette cardiaque et le sternum. Le tissu pulmonaire est alors repoussé par de l'air qui a tendance à décoller le cœur. Ainsi, **une diminution d'opacité sans structure pulmonaire visible est pathognomonique d'un pneumothorax**.

Exemple



On observe un **espace radio-transparent au niveau des lobes pulmonaires caudaux**, sans structure pulmonaire visible : c'est **pathognomonique d'un pneumothorax**. Les poumons sont décollés. L'air dans la cavité pleurale exerce une pression sur les lobes pulmonaires, qui se rétractent, ce qui les rend moins bien ventilés et donc plus opaques.

Attention

Le poumon ne peut pas devenir suffisamment opaque pour masquer la silhouette cardiaque.

Figure 14 : présentation des affichages des balises définition, exemple et attention

3.2.3 Ajout d'exemples et d'exercices au cours

Une fois le script saisi dans le guide d'écriture, il est possible d'ajouter des exemples et des exercices.

En ce qui concerne les exemples, ceux-ci sont principalement des images radiographiques issues des diaporamas ou de la banque de données des cliniques. Pour cela, il est nécessaire d'insérer une zone dédiée à l'accueil des images sous format PNG. On peut choisir entre insérer une zone uniquement pour les « **ressources** » ou ajouter une zone de texte à cette dernière pour légender l'image.

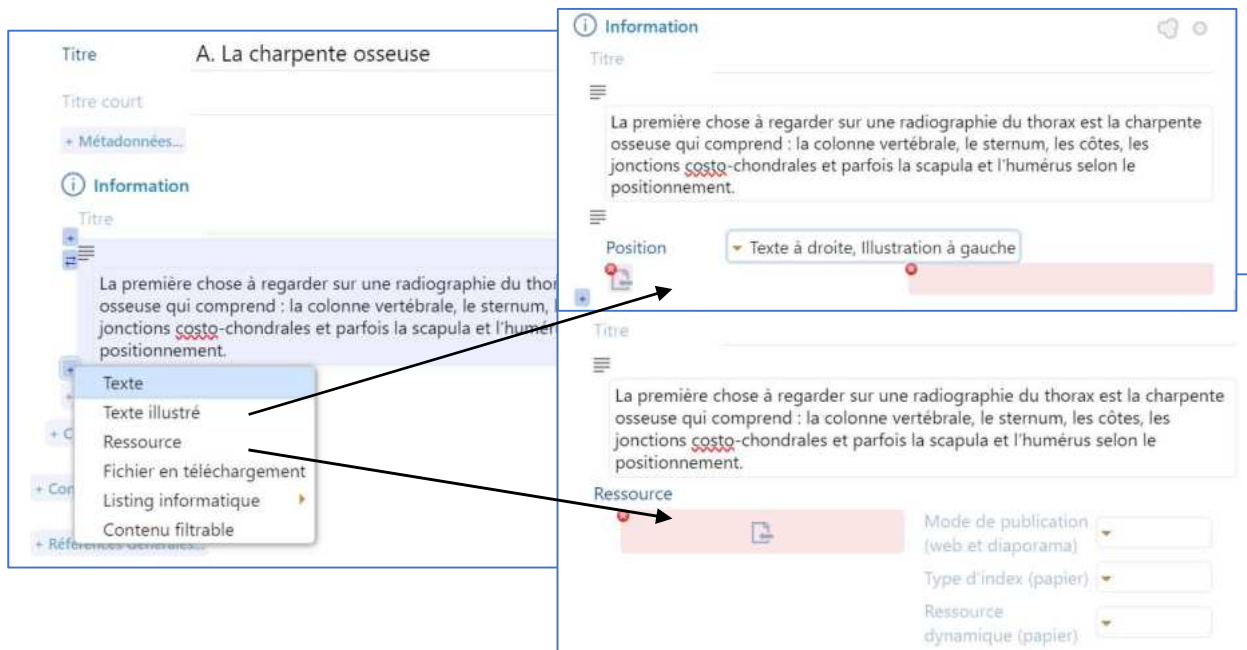


Figure 15 : ajout d'une image, avec la possibilité d'y insérer une légende

Une fois la zone créée pour accueillir une image, il suffit d'y glisser-déposer les images que l'on souhaite ajouter au cours et d'y écrire une légende (Figure 16).

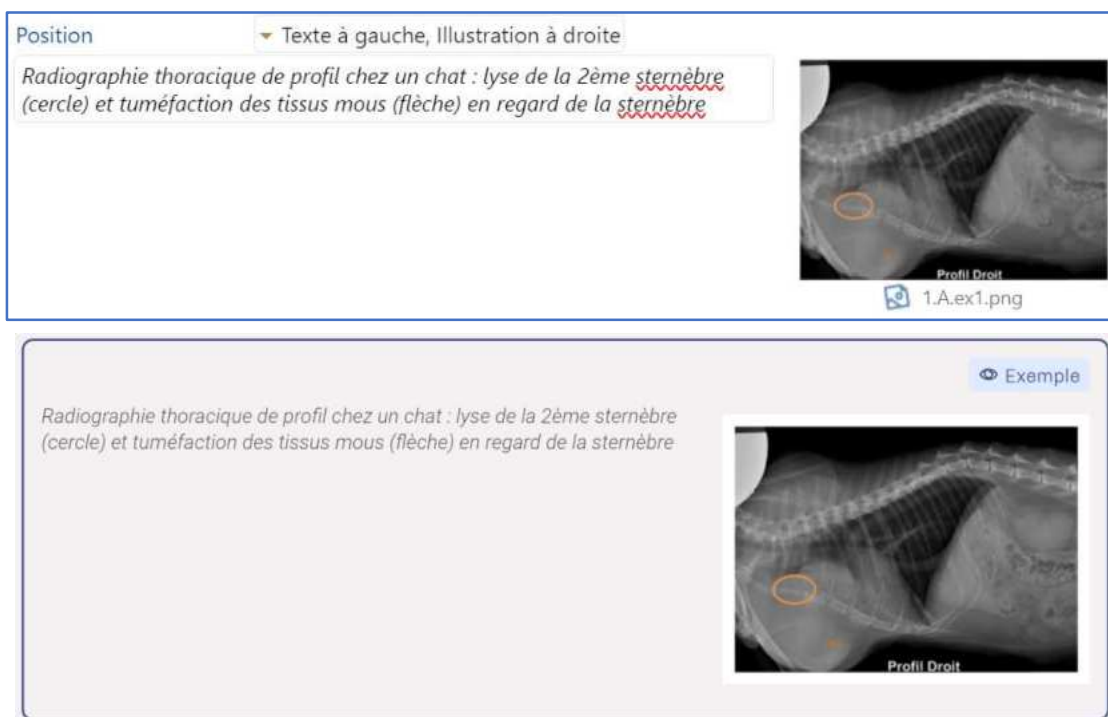


Figure 16 : insertion d'une image avec une légende et mise en forme automatique faite par le logiciel

Pour ce qui est de la mise en forme des exercices, il suffit d'insérer une balise **Exercice**. Une liste déroulante apparaît avec différents modèles d'exercices (Figure 17). Le modèle « Question à Choix Unique » est illustré dans la Figure 18.


Information	Lien vers un item...
Définition	Question à Choix Unique (QCU)
Exemple	Question Graphique à Choix Unique (QCU)
Remarque	Question à Choix Multiple (QCM)
Conseil	Question Graphique à Choix Multiple (QCM)
Attention	Catégorisation
Complément	Appariement
Méthode	Ordonnancement des mots
Rappel	Texte à trous
Fondamental	Question à réponse courte
Syntaxe	Question à réponse numérique
Texte légal	Question à Choix Multiple à addition de points (QCM)
Simulation	Question à Choix Unique à points (QCU)
Exercice	Question à Choix Multiple à plans (QCM)

Figure 17 : liste des différents types d'exercices disponibles

Énoncé

Voyez-vous les signes en faveur d'un pneumothorax ?

Ressource



IM-0003-00011.jpg

Choix

☉ Réponse 1

Libellé

Oui

+ Explication...

☉ Réponse 2


Libellé

Oui

Solution Réponse : 1


Explication globale

Ressource



II.B.Ex2.jpg

Voyez-vous les signes en faveur d'un pneumothorax ?



A Oui

B Oui

Correction Recommencer

Votre choix

Choix attendu

Oui

Oui

Recommencer Mauvaise réponse




Figure 18 : réalisation d'un exercice et mise en forme automatique

3.3 Construction des cas cliniques

Les premières étapes sont similaires à celles utilisées pour concevoir un cours. Tout d'abord, il est nécessaire de **créer un « espace »** (Figure 11, partie 3.2.2) qui servira de dossier pour regrouper tous les cas cliniques associés à un cours donné (par exemple, les cas cliniques relatifs aux affections du médiastin). Ensuite, de la même manière que pour les cours, il faut **créer un « item »** qui correspondra à un **module** (Figure 12, partie 3.2.2), représentant le corps de présentation des cas cliniques.

Ce module regroupera plusieurs cas cliniques : chaque cas clinique sera un **item**, créé sous la forme d'un « **exercice rédactionnel** » (Figure 19).

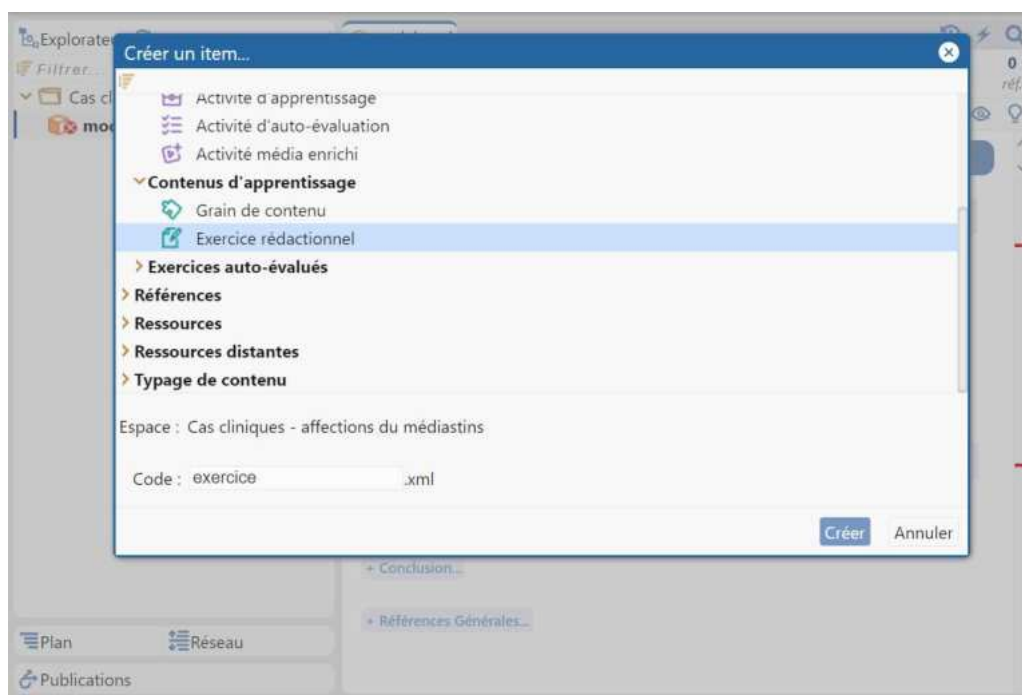


Figure 19 : création d'un item de type "exercice rédactionnel" au sein du module

Une fois l'**exercice rédactionnel** créé, on accède alors à un guide d'écriture. La Figure 20 énumère les différentes étapes à réaliser pour confectionner un cas clinique :

- 1 : une zone de texte vierge permet de remplir une **anamnèse**
- 2 : il faut ensuite ajouter une zone « ressource » permettant d'insérer par un glisser-déposer les **images radiographiques** souhaitées.
- 3 : en cliquant sur le « + » en bas à gauche, on peut **créer la question** en remplissant la zone de texte de l'intitulé.
- 4 : on peut ajouter un **indice**. Dans les cas cliniques créés en radiographie, cela correspondra à la description des images radiographiques.
- 5 : On peut finalement insérer la **solution**, qui dans ce cas-là, correspond à l'interprétation finale des images radiographiques.

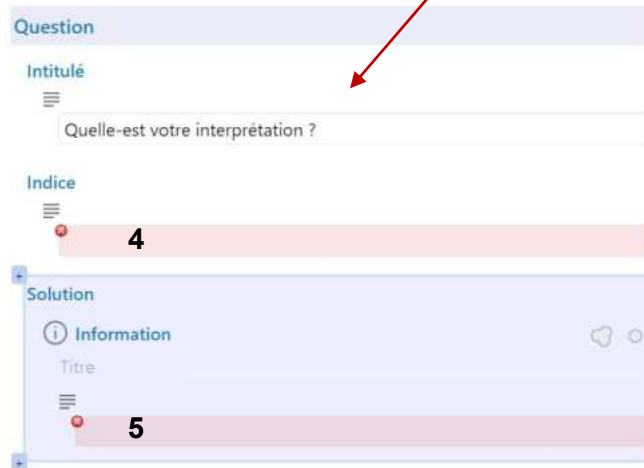
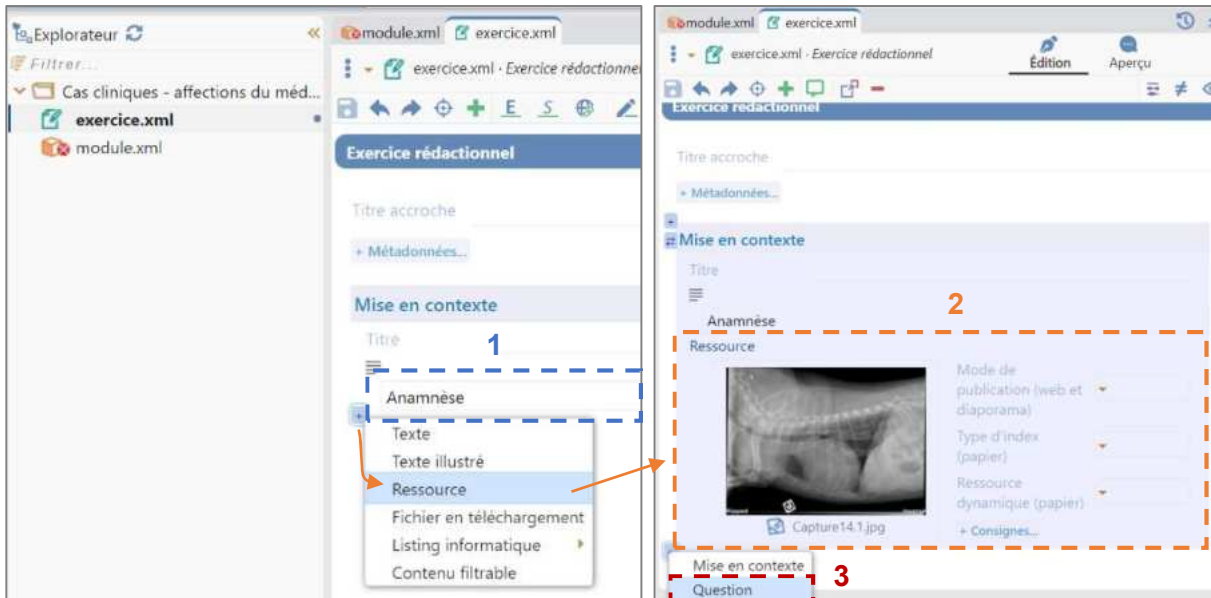


Figure 20 : création d'un cas clinique composé d'une mise en contexte (anamnèse et images radiographiques), d'une question, d'un indice et de la solution

3.4 Mise en ligne sur la plateforme Moodle de l'ENVT

Une fois les supports pédagogiques créés, ils peuvent être mis en ligne.

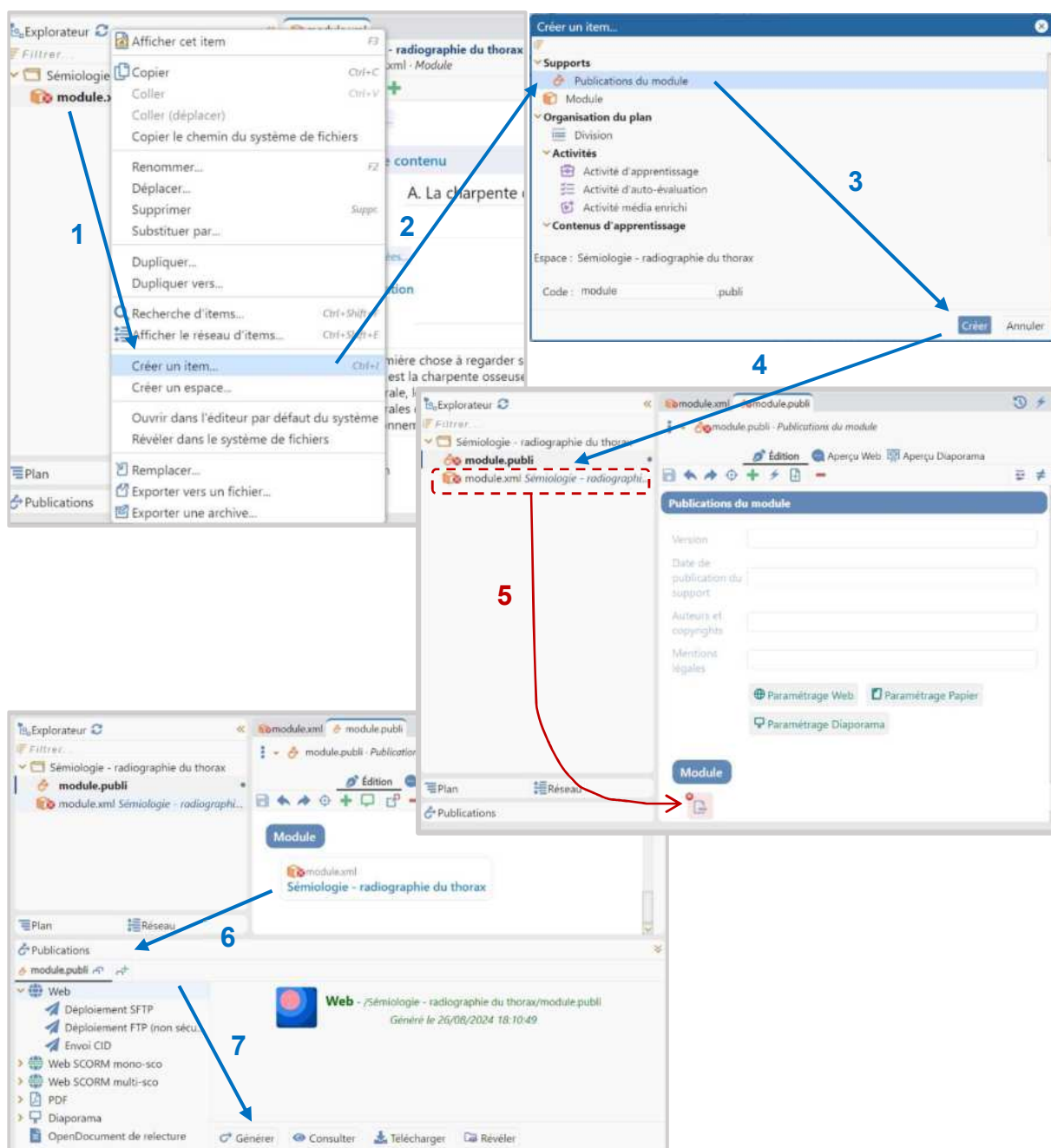


Figure 21 : différentes étapes à suivre pour la mise en ligne d'un support

La Figure 21 illustre les différentes étapes à respecter pour mettre en ligne un support pédagogique :

- 1 : réaliser un clic droit sur le module à mettre en ligne
- 2 : cliquer sur « créer un item ... »
- 3 : parmi les supports, choisissez « publication du module » et cliquer sur « créer »
- 4 : vous venez de créer un support « **module.publi** » sur lequel vous pouvez cliquer dans l'explorateur à gauche de l'écran.

- 5 : glisser-déposer le module à publier dans la zone réservée.
- 6 : cliquer en bas à gauche de l'écran sur « Publications », une liste de différents supports apparaît : Web, PDF, Diaporama, ..., choisissez le type de supports que vous voulez mettre en ligne en cliquant dessus. Ici nous avons créé un support Web.
- 7 : cliquer sur « Générer » pour créer un lien. Vous pouvez ensuite « consulter » le rendu de votre support et le « télécharger ».

Une fois tous les supports pédagogiques réalisés sur Scenarii et convertis en format web, ils ont été mis en ligne sur la plateforme Moodle ainsi que les cours et cas cliniques sous format PDF ne contenant pas les quizz.

4. Limites et perspectives du projet

Ce projet a pour objectif d'intégrer un enseignement actif aux cours existants. Bien que la création de cours en ligne présente de nombreux avantages, notamment en termes d'accessibilité et de flexibilité pour les étudiants, elle comporte également certaines limites qu'il est important de prendre en compte. Pour garantir que cela soit bénéfique aux étudiants, les supports pédagogiques créés devront être régulièrement adaptés afin de répondre pleinement aux objectifs de ce projet. Face à ces défis, plusieurs perspectives d'amélioration s'offrent à nous.

4.1 Limites du projet

4.1.1 Des interactions étudiant-enseignant limitées

La transition vers des supports en ligne, bien qu'elle offre de nombreux avantages, entraîne une **perte significative d'interaction** entre les étudiants et les enseignants. Cette interaction, qui est un élément fondamental du processus d'apprentissage (Chi, Wylie 2014), se voit considérablement réduite lorsque l'enseignement se fait à distance. En présentiel, les échanges spontanés, les discussions informelles après les cours, et la possibilité d'intervenir directement lors d'une explication permettent aux étudiants d'éclaircir leurs incompréhensions et de s'impliquer plus activement dans leur apprentissage. En ligne, cette dynamique est souvent difficile à reproduire. Les plateformes numériques ne remplacent pas l'interaction humaine directe, où les expressions faciales, le langage corporel et le ton de la voix jouent un rôle crucial dans la compréhension et la motivation des étudiants.

Cette absence de dialogue direct peut entraîner un sentiment d'isolement chez les étudiants, qui se sentent moins soutenus dans leur parcours académique. Pour les enseignants, le manque de retour immédiat rend plus difficile l'adaptation du cours en fonction des besoins et des réactions de la classe, ce qui peut nuire à l'efficacité de l'enseignement.

Pour remédier à ces difficultés, il serait particulièrement intéressant de combiner l'apprentissage des connaissances et l'auto-évaluation en ligne avec des séances en présentiel, actuellement réservées aux cours magistraux, pour les **discussions et la mise en pratique**. En intégrant des modules en ligne permettant aux étudiants d'acquérir des connaissances théoriques à leur propre rythme et de s'auto-évaluer, on optimise l'efficacité et la flexibilité de l'apprentissage. Cependant, compléter cette approche par des sessions en face à face permettrait de renforcer la compréhension des concepts à travers des discussions interactives et des exercices pratiques. Cette combinaison enrichirait l'expérience d'apprentissage en offrant un équilibre entre théorie et application, tout en facilitant un meilleur suivi et une adaptation aux besoins individuels des étudiants.

4.1.2 Absence de mise à jour des exercices

Dans chaque cours, les étudiants sont confrontés à une série de questions portant sur les points essentiels du contenu. Toutefois, ces questions sont **fixes et ne varient pas** à chaque nouvelle connexion, ce qui signifie que, une fois qu'ils ont trouvé la réponse correcte, ils ne peuvent plus s'auto-évaluer sur ces mêmes questions. De plus, les questions ne couvrent pas tous les aspects du cours, et sans mise à jour régulière des quizz, certains sujets restent non-évalués. Bien que la création de nombreux cas cliniques pour chaque cours permette d'explorer diverses situations, le nombre de cas est également limité. Une fois ces cas complétés, les étudiants se retrouvent sans nouvelles situations concrètes pour continuer à évaluer leurs connaissances.

Ainsi, les sessions réalisées en présentiel sont essentielles pour compléter l'apprentissage en ligne. Ces séances permettent aux étudiants de consolider leurs connaissances acquises en ligne à travers des discussions interactives, des mises en pratique et des retours personnalisés. En se retrouvant face aux enseignants, les étudiants peuvent clarifier leurs doutes, approfondir les concepts complexes et appliquer les connaissances dans des contextes réels. Cette approche hybride favorise une compréhension plus approfondie et une application plus effective des compétences, tout en renforçant l'engagement et la motivation des étudiants.

4.1.3 Un contenu limité à la radiographie

Actuellement, les supports pédagogiques mis à la disposition des étudiants se concentrent principalement sur la radiographie, laissant de côté l'échographie, qui est pourtant de plus en plus utilisée dans les cliniques vétérinaires, ainsi que le scanner, qui reste moins répandu.

L'échographie, en raison de son accessibilité accrue et de sa nécessité dans le diagnostic des pathologies animales, est un outil précieux et fréquemment employé dans la

pratique vétérinaire quotidienne. En développant des supports pédagogiques spécifiques à l'échographie, on permet aux étudiants de mieux maîtriser cette technique essentielle. Contrairement au scanner, qui est moins courant en raison de son coût et de son infrastructure spécifique, l'échographie est largement accessible et utilisée dans la majorité des cliniques vétérinaires.

De plus, le logiciel Opale permet l'intégration de vidéos ce qui pourrait enrichir considérablement l'apprentissage, en permettant aux étudiants de visualiser les mouvements et les dynamiques des structures internes en temps réel. En échographie, il est important d'apprendre à reconnaître et interpréter correctement les images échographiques. En effet, la capacité à identifier les différentes anomalies dépend beaucoup de l'expérience visuelle et de la familiarité avec les variations physiologiques. En intégrant ces vidéos et en offrant des supports pédagogiques adaptés, on fournirait aux étudiants les outils nécessaires pour progresser et améliorer leur pratique.

4.1.4 Un accès restreint aux étudiants de l'ENVT

Enfin, ces supports pédagogiques mis en ligne ont une **accessibilité restreinte**. Actuellement, ces ressources sont exclusivement disponibles pour les étudiants de l'ENVT, ce qui en limite la portée. Cette restriction empêche non seulement les jeunes vétérinaires récemment diplômés, mais aussi les vétérinaires en exercice souhaitant actualiser leurs connaissances, d'accéder à des contenus qui pourraient être essentiels à leur formation continue. Ouvrir l'accès à ces supports à un public plus large permettrait de répondre aux besoins croissants de formation et de perfectionnement, tout en renforçant la diffusion des connaissances au sein de la communauté vétérinaire.

4.2 Perspectives

4.2.1 Des mises à jour régulières et un enrichissement des cas cliniques

Pour permettre aux étudiants de continuer à s'autoévaluer régulièrement, il serait pertinent de mettre à jour les supports avec de nouveaux exercices et cas cliniques. Il serait également utile de proposer des cas cliniques optionnels plus difficiles pour ceux qui souhaitent approfondir certains aspects des cours. Par ailleurs, il est important de revoir régulièrement le contenu des supports pédagogiques et de les mettre à jour en fonction des nouvelles découvertes scientifiques. En effet, le savoir vétérinaire évolue rapidement, et sans une mise à jour continue, les supports risquent de devenir obsolètes.

4.2.2 Ajout de questions théoriques

Ajouter des questions purement théoriques aux supports pédagogiques présente un intérêt significatif aux étudiants pour qu'ils puissent vérifier leur compréhension des points précis des cours. Ces questions permettraient aux étudiants de tester leurs connaissances sur les détails théoriques abordés. Ils peuvent ainsi évaluer plus précisément leur compréhension globale et leur capacité à appliquer ces principes dans divers contextes. Cela encourage également une réflexion critique et une assimilation plus complète des contenus, tout en offrant aux étudiants un moyen de consolider leurs acquis et de renforcer leur maîtrise des matières étudiées.

4.2.3 L'intégration d'un feedback étudiants pour ajuster le contenu

L'intégration d'un système de feedback serait pertinente pour adapter les supports pédagogiques aux besoins et attentes des étudiants. En recueillant régulièrement les avis et les suggestions des étudiants, on obtient des informations précieuses sur l'efficacité des supports, les aspects qui nécessitent des améliorations et les parties des cours où des éclaircissements sont nécessaires. Ce retour d'information permet d'ajuster le contenu, la structure et les méthodes d'enseignement en fonction des expériences réelles des étudiants, garantissant ainsi que les ressources restent pertinentes et utiles. En intégrant des mécanismes de feedback, tels que des questionnaires de satisfaction, ou des retours d'information par message, on peut affiner les supports pédagogiques pour mieux répondre aux défis rencontrés par les étudiants et aligner les matériaux pédagogiques avec leurs attentes. Cela favorise un apprentissage plus efficace et engageant, tout en contribuant à une amélioration continue de la qualité de l'enseignement.

Conclusion

Le développement de ce support pédagogique complémentaire pour l'apprentissage de la radiographie à l'ENVV participe à enrichir la formation des vétérinaires. En intégrant des méthodes pédagogiques modernes, axées sur l'apprentissage actif et l'utilisation des technologies numériques, ce projet répond aux besoins d'un enseignement plus interactif et centré sur l'étudiant. Il permet de surmonter les limites des cours magistraux traditionnels. En offrant une formation plus pratique et interactive, ce support permettra aux étudiants de mieux se préparer aux situations qu'ils rencontreront dans leur future carrière, en leur donnant les outils nécessaires pour maîtriser les compétences techniques essentielles à leur futur métier. Bien que certaines contraintes, telles que l'accessibilité pour tous les étudiants et la nécessité d'une mise à jour régulière des contenus, demeurent, les perspectives d'évolution de ce projet sont prometteuses. L'élargissement de ce dispositif à d'autres écoles vétérinaires, et son adaptation continue aux nouvelles technologies et pratiques médicales, renforceront l'efficacité de la formation, contribuant ainsi à mieux préparer les étudiants aux défis de leur future pratique professionnelle.

BIBLIOGRAPHIE

CARAYOL, Jennifer et RAGETLY, Guillaume, 2013. Pathogénie de la hernie discale chez le chien. *Le Point Vétérinaire.fr* [en ligne]. 2013. [Consulté le 23 août 2024]. Disponible à l'adresse : <https://www.lepointveterinaire.fr/publications/le-point-veterinaire/sommaire-du-point-veterinaire-expert-rural/n-332/pathogenie-de-la-hernie-discale-chez-le-chien.html>

CHI, Michelene et WYLIE, Ruth, 2014. The ICAP Framework: Linking Cognitive Engagement to Active Learning Outcomes. *Educational Psychologist*. 2 octobre 2014. Vol. 49, n° 4, pp. 219-243.

COULSON, Arlene et LEWIS, Noreen, 2002. *An Atlas of Interpretative Radiographic Anatomy of the Dog & Cat: Coulson/Atlas* [en ligne]. Oxford, UK : Blackwell Science Ltd. [Consulté le 20 août 2024]. Disponible à l'adresse : <http://doi.wiley.com/10.1002/9780470690260>

DAVID, Claire, 2015. *Méthodes et méthodologie : de l'apprentissage universitaire*. 2015. hal-01134066v6

DEHAENE, Stanislas, 2012. Sciences cognitives et éducation. In : *Les grands principes de l'apprentissage* [en ligne]. Collège de France. 2012. [Consulté le 20 août 2024]. Disponible à l'adresse : <https://www.college-de-france.fr/fr/agenda/colloque/sciences-cognitives-et-education/les-grands-principes-de-apprentissage>

GENOT, Marie, 2017. *Elaboration d'un atlas « "intranet" » du positionnement radiographique, du squelette axial et appendiculaire, du thorax et de l'abdomen, chez les carnivores domestiques, pour les étudiants de l'ENVV*. Toulouse : Ecole Nationale Vétérinaire de Toulouse.

GERHARDY, Cécilia, 2007. *Les tumeurs médiastinales du chien et du chat : diagnostic et traitement*. Lyon : Université de Claude-Bernard.

GRECO, Deborah S. et FELDMAN, Edward C., 1991. Congenital Hypothyroid Dwarfism in a Family of Giant Schnauzers. *Journal of Veterinary Internal Medicine*. 1991. Vol. 5, n° 2, pp. 57-65.

HELD, Richard et HEIN, Alan, 1963. Movement-produced stimulation in the development of visually guided behavior. *Journal of Comparative and Physiological Psychology*. 1963. Vol. 56, n° 5, pp. 872-876.

HENJES, Christiane R., NOLTE, Ingo et WEFSTAEDT, Patrick, 2011. Multidetector-row computed tomography of thoracic aortic anomalies in dogs and cats: Patent ductus arteriosus and vascular rings. *BMC Veterinary Research*. 23 septembre 2011. Vol. 7, n° 1, pp. 57.

HOLLOWAY, Andrew et MCCONNELL, Fraser, 2013. *BSAVA manual of canine and feline radiography and radiology: a foundation manual*. Quedgeley, Gloucester : British Small Animal Veterinary Association. ISBN 978-1-905319-44-2.

KIEVES, Nina R., 2021. Juvenile Disease Processes Affecting the Forelimb in Canines. *Veterinary Clinics of North America: Small Animal Practice*. mars 2021. Vol. 51, n° 2, pp. 365-382. DOI 10.1016/j.cvsm.2020.12.004.

KIRBERGER, Robert et MCEVOY, Fintan, 2016. *BSAVA Manual of Canine and Feline Musculoskeletal Imaging*.

LARROUY, Christelle, 2024. Présentation modèle Opale. *Opale [Opale 24]* [en ligne]. 2024. [Consulté le 26 août 2024]. Disponible à l'adresse : <https://doc.scenari.software/Opale@24/reference/fr/#presModeleOpale>

LEMAÎTRE, Pierre, 2013. L'épanchement péricardique chez le chien : approche clinique et diagnostic étiologique. *Le Point Vétérinaire.fr* [en ligne]. 2013. [Consulté le 20 août 2024]. Disponible à l'adresse : <https://www.lepointveterinaire.fr/publications/le-point-veterinaire/article-canin/n-338/l-epanchement-pericardique-chez-le-chien-approche-clinique-et-diagnostic-etiological.html>

MAGNOL J-P, 1998. *Cancérologie clinique du chien*. Parvult.

MOLINARI, Gaëlle, MULLER MIRZA, Nathalie et TARTAS, Valérie, 2021. Regards croisés des approches cognitives et socioculturelles sur l'apprentissage collaboratif : quelles contributions dans le domaine de l'éducation ? *Raisons éducatives*. 2021. Vol. 25, n° 1, pp. 41-64. DOI 10.3917/raised.025.0041.

NORMAND, Louis, 2017. L'apprentissage actif : une question de risques... calculés. . 2017. Vol. 31, n° 1.

Opale, 2024. *Opale* [en ligne]. [Consulté le 25 août 2024]. Disponible à l'adresse : <https://doc.scenari.software/Opale/fr/>

PEY, Pascaline et LEVY, Xavier, 2009. Place de l'imagerie dans la datation de la gestation. *Le point vétérinaire*. 2009. N° 301.

Radiologie - Définitions, synonymes, prononciation, exemples, [sans date]. *Dico en ligne Le Robert* [en ligne]. [Consulté le 19 août 2024]. Disponible à l'adresse : <https://dictionnaire.lerobert.com/definition/radiologie>

RAMDE, Aime Koudraogo, 2022. *Les théories d'apprentissage et leurs touches dans l'éducation* [en ligne]. [Consulté le 19 août 2024]. Disponible à l'adresse : <https://hal.science/hal-03741628>

RISKO, Evan, ANDERSON, Nicola, SARWAL, Amara, ENGELHARDT, Megan et KINGSTONE, Alan, 2012. Everyday Attention: Variation in Mind Wandering and Memory in a

Lecture. *Applied Cognitive Psychology*. 1 mars 2012. Vol. 26, pp. 234-242. DOI 10.1002/acp.1814.

TARDIF, Jacques, DÉSILETS, Mario, PARADIS, Fernand et LACHIVER, Gérard, 1992. Le développement des compétences : cadres conceptuels pour l'enseignement professionnel. . 1992. Vol. 6.

TILLEY L., 1997. *The five minute veterinary consult canine and feline : Pericardiophrenic hernia*. Williams and Wilkins.

TORRALBA, Karina D. et DOO, Loomee, 2020. Active Learning Strategies to Improve Progression from Knowledge to Action. *Rheumatic Disease Clinics of North America*. février 2020. Vol. 46, n° 1, pp. 1-19. DOI 10.1016/j.rdc.2019.09.001.

TSE, Ming Yi, PORTER, Ian R, DEMETER, Elena, BEHLING-KELLY, Erica, WAKSHLAG, Joseph J et MILLER, Andrew D, 2021. Osteogenesis Imperfecta in Two Finnish Lapphund Puppies. *Veterinary Medicine : Research and Reports*. 17 juin 2021. Vol. 12, pp. 177-185. DOI 10.2147/VMRR.S308418.

WESLEY, Gina C, 2004. Excellence Dans les Sciences Fondamentales: Un Nouveau Modèle Pour l'Enseignement des Etudiants en Médecine. 2004.

WILSON, A. S., GOODALL, J. E., AMBROSINI, G., CARRUTHERS, D. M., CHAN, H., ONG, S. G., GORDON, C. et YOUNG, S. P., 2006. Development of an interactive learning tool for teaching rheumatology--a simulated clinical case studies program. *Rheumatology (Oxford, England)*. septembre 2006. Vol. 45, n° 9, pp. 1158-1161. DOI 10.1093/rheumatology/kei077.

ANNEXES

Sémiologie - Radiographie du thorax

Introduction.....	2
I. Structures extrathoraciques.....	4
A. Charpente osseuse.....	4
B. Abdomen crânial.....	6
C. Peau et sous cutané.....	7
D. Le diaphragme.....	8
a) Observation de profil.....	8
b) Observation de face.....	9
II. Structures intrathoraciques.....	10
A. Compartiment médiastinal.....	10
a) Le médiastin.....	10
b) La trachée.....	17
c) L'œsophage.....	19
d) Les nœuds lymphatiques.....	20
B. La cavité pleurale.....	23
C. Compartiment extra-pleural.....	25
D. Les poumons.....	25
a) Vue de face.....	26
b) Vue de profil.....	26
c) Aspect radiographique d'un poumon.....	27
E. Les bronches.....	28

Introduction

Les indications pour réaliser cet examen sont nombreuses : difficultés respiratoires, infections, anomalies cardio-vasculaires, bilan d'extension etc...

Positionnement radiographique :

Il est très important d'avoir un bon positionnement de l'animal avant de prendre le cliché. On fait toujours deux clichés du thorax avec une incidence orthogonale (profil et face) pour pouvoir localiser au mieux les lésions observées.

Les clichés sont toujours orientés de la même manière :

Vue de profil :

Profil Gauche : le chien est couché sur son **côté gauche**.

Profil Droit : le chien est couché sur son **côté droit**.

Dans les deux cas, l'orientation de la l'image est la même : on aura toujours la tête du chien à gauche.

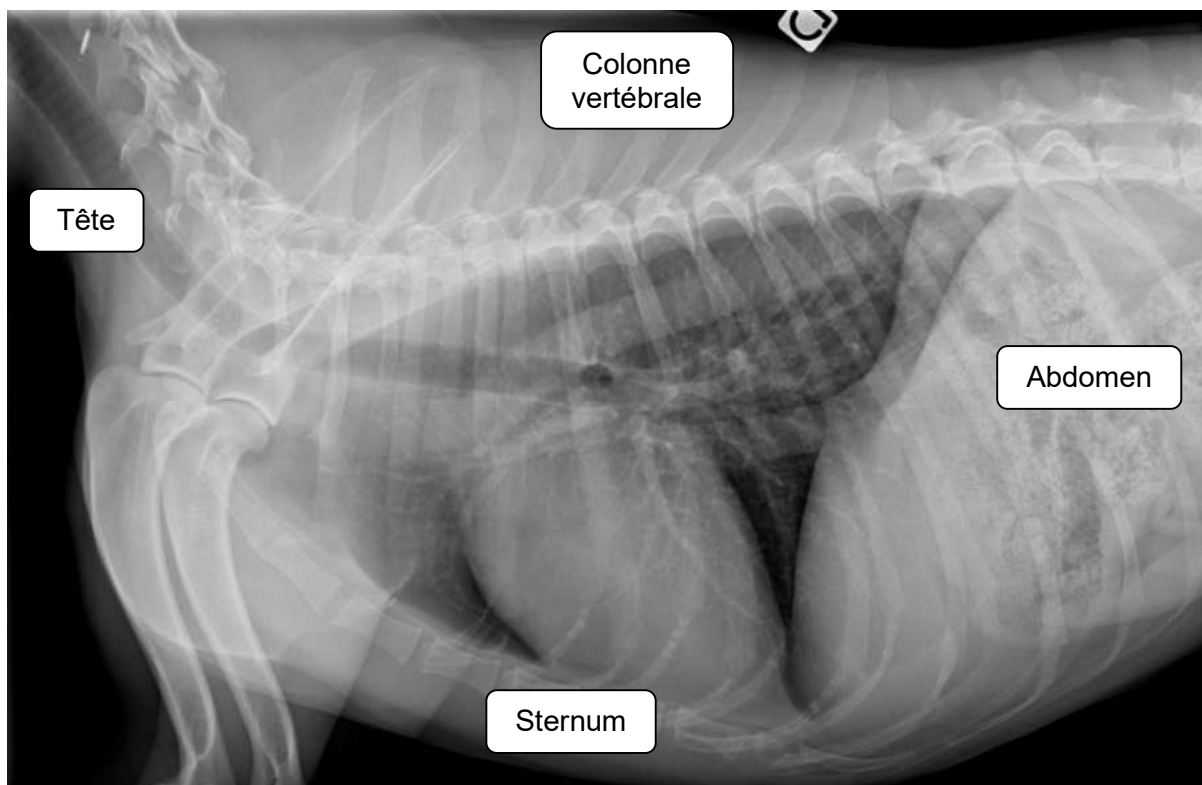
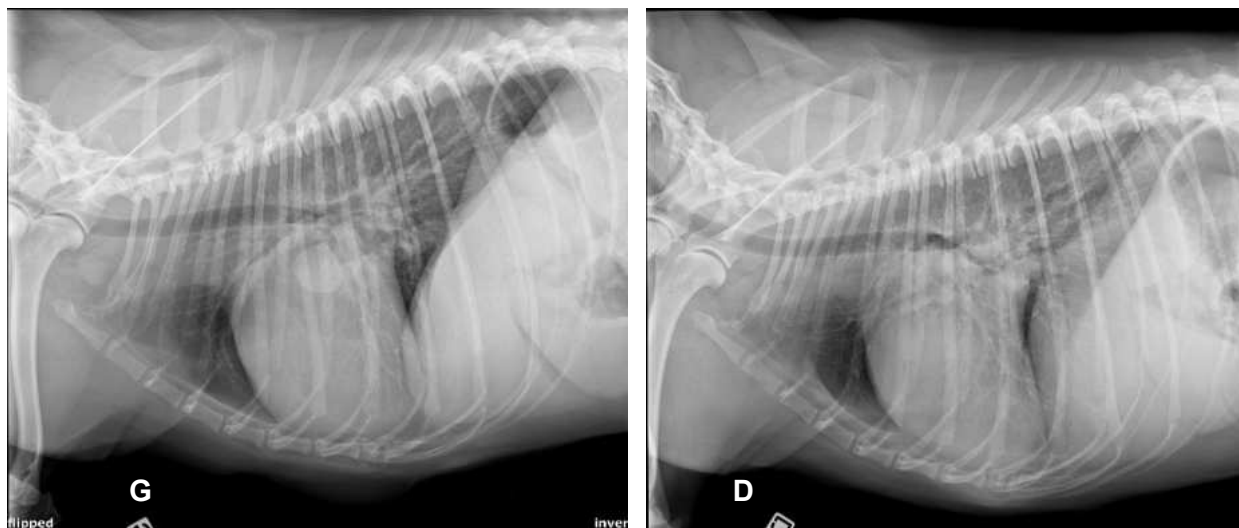


Figure 1 : radiographie thoracique de profil chez un chien : positionnement radiographique

La question à se poser est : “S’il y a une lésion dans l’hémithorax droit, quel est le meilleur profil pour qu’elle soit vue ?”

Il faut faire une radiographie du **profil gauche**. En effet, si on choisissait le profil droit, le poumon droit serait écrasé contre la table, donc il y aurait moins d’air dans les alvéoles. Le poumon ressortirait moins radio-transparent et la radiographie serait moins lisible par manque de contraste. Alors que si l’on couche l’animal sur son côté gauche (profil gauche), le poumon droit sera plus radio-transparent et donc cela contrastera mieux avec une opacification quelconque.

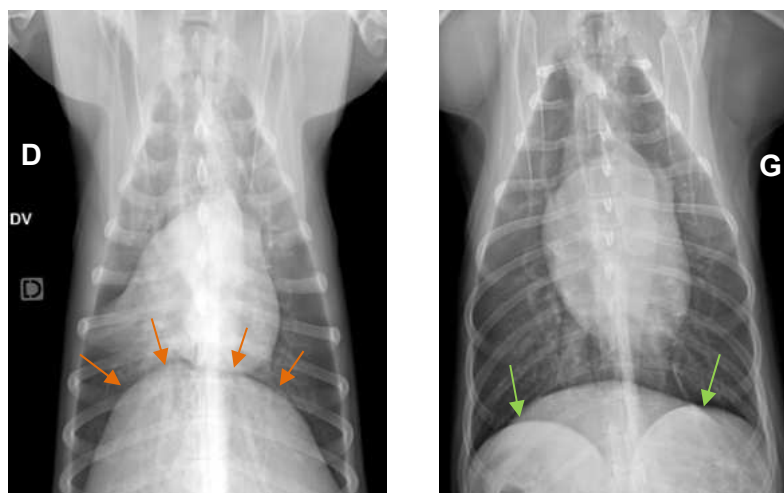


Figures 2 : radiographies thoraciques de profil gauche à gauche avec un nodule pulmonaire visible, et de profil droit à droite, sans nodule visible

Vue de face :

Le cliché peut être :

- **dorso-ventral**. L’animal est en décubitus sternal, les rayons X arrivent par le sternum. Le diaphragme forme une coupole régulière (flèches orange).
- **ventro-dorsal**. L’animal est positionné sur le dos, les rayons X arrivent sur le dos. On distingue les deux héli-coupoles diaphragmatiques (flèches vertes).



Figures 3 : radiographies thoraciques de face en vue dorso-ventrale à gauche et en vue ventro-dorsale à droite

Dans les deux positions, on place la droite sur la gauche de l'image et la tête en haut de l'image.

Il faut veiller à **réaliser le cliché en phase inspiratoire** pour que les poumons soient remplis d'air et ainsi contrastent un maximum avec des zones plus radio-opaques. Ainsi, il sera par exemple plus facile de voir des métastases durant l'inspiration que durant l'expiration car le poumon sera davantage radio-transparent.

Lors de la lecture d'une radiographie thoracique, on regardera d'abord les structures extra-thoraciques (charpente osseuse - abdomen crânial - peau/sous cutané - diaphragme) puis les structures intrathoraciques (compartiment médiastinal – poumons – bronches – cœur – cavité pleurale – espace extrapleurale).

I. Structures extra-thoraciques

A. Charpente osseuse

La première chose à regarder sur une radiographie du thorax est la charpente osseuse qui comprend : la colonne vertébrale, le sternum, les côtes, les jonctions costo-chondrales et parfois la scapula et l'humérus selon le positionnement.

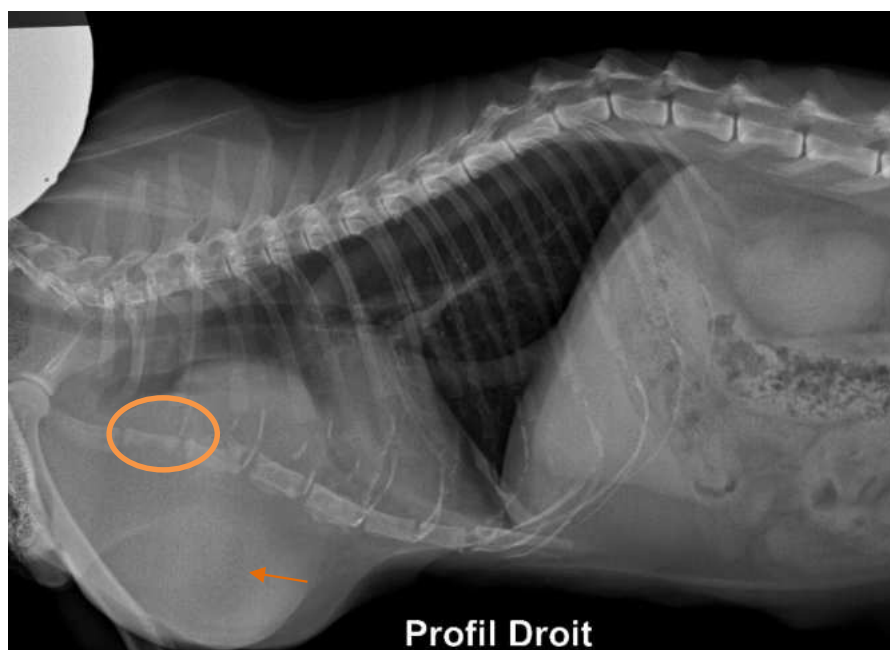


Figure 4 : radiographie thoracique de profil chez un chat : lyse de la 2ème sternèbre (cercle) et tuméfaction des tissus mous (flèche) en regard de la sternèbre

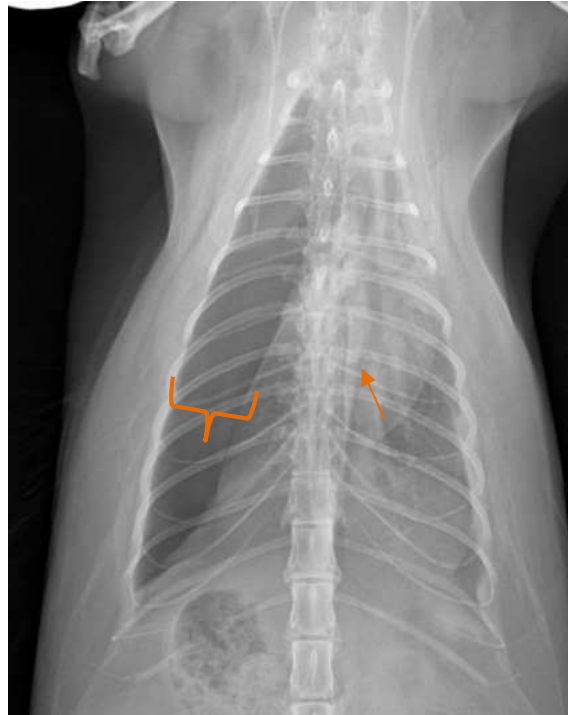


Figure 5 : radiographie thoracique de face chez un chat : fracture de côte (flèche) et pneumothorax (accolade)

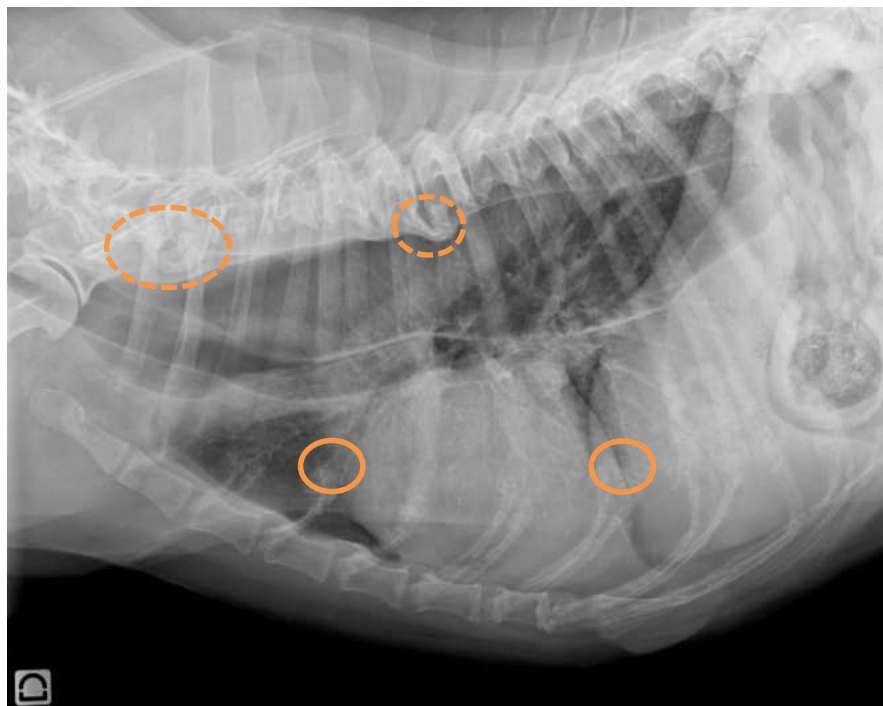


Figure 6 : radiographie thoracique de profil chez un chien : jonction costo-chondrale exubérante (partie cartilagineuse qui se minéralise, non pathologique, cercle orange) et spondylose (cercle pointillé).

Chez l'animal âgé, les jonctions costo-chondrales peuvent comporter des **conformations particulières** sans que cela ne soit pathologique. On retiendra qu'en l'absence de tuméfaction périphérique, une anomalie au niveau du sternum est une découverte fortuite.

B. Abdomen crânial

Il faut ensuite regarder la portion d'abdomen visible.

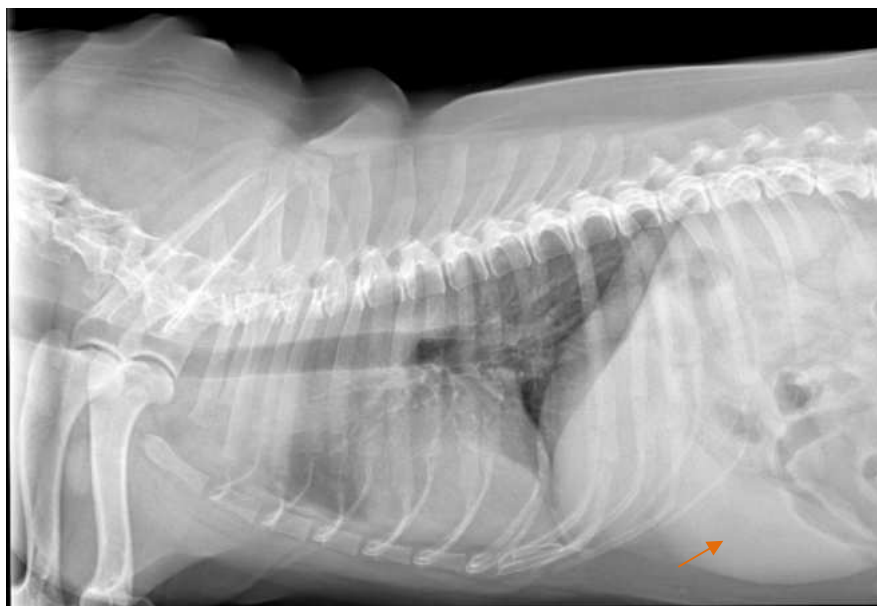


Figure 7 : Radiographie thoracique de profil d'un chien : hépatomégalie

On remarque que le foie dépasse largement le cercle de l'hypochondre (les dernières côtes), critère en faveur d'une **hépatomégalie**.

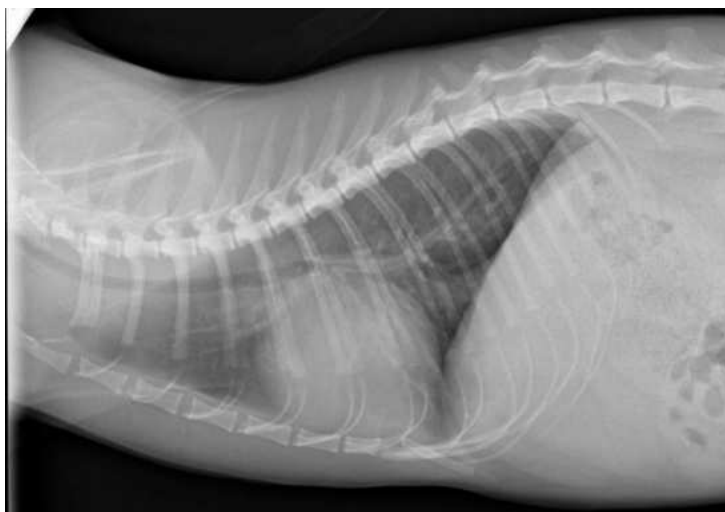


Figure 8 : Radiographie thoracique d'un chat : épanchement abdominal

Dans l'abdomen crânial, on remarque une **perte de contraste abdominal** (on distingue difficilement le foie) compatible avec un **épanchement abdominal**.

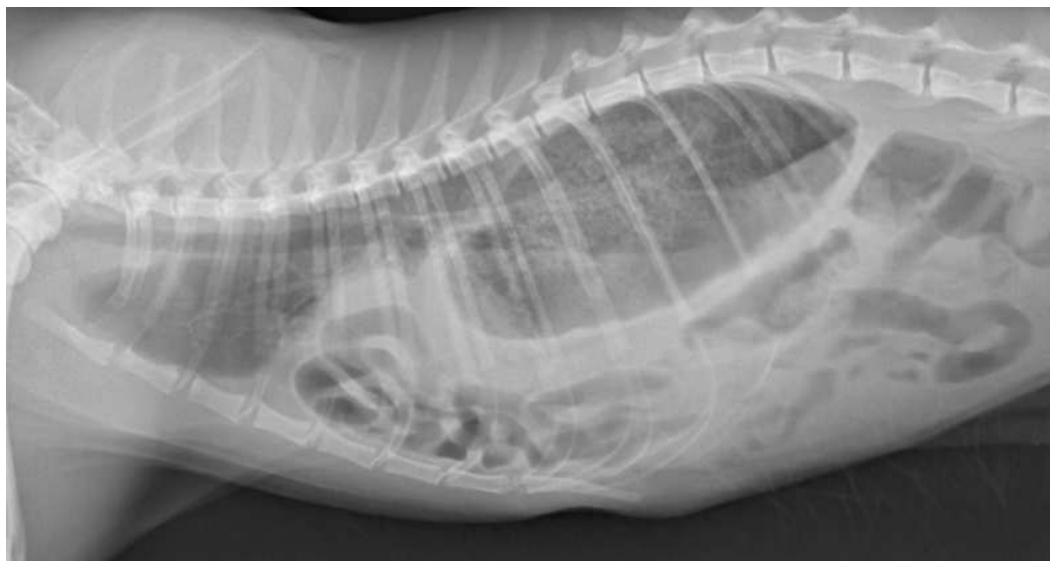

Figure 9 : radiographie thoracique de profil chez un chat : rupture diaphragmatique avec passage d'intestins

On observe des **structures tubulaires aériques** sur l'aspect ventral du thorax masquant la silhouette cardiaque et le diaphragme en repoussant dorsalement les lobes pulmonaires. On distingue aussi une perte de contraste abdominale avec une **avancée crâniale des organes abdominaux**. On conclut alors à une hernie diaphragmatique avec engagement d'intestins et du foie. L'anomalie de contraste abdominal est compatible avec un **épanchement abdominal**.

C. Peau et tissu sous cutané

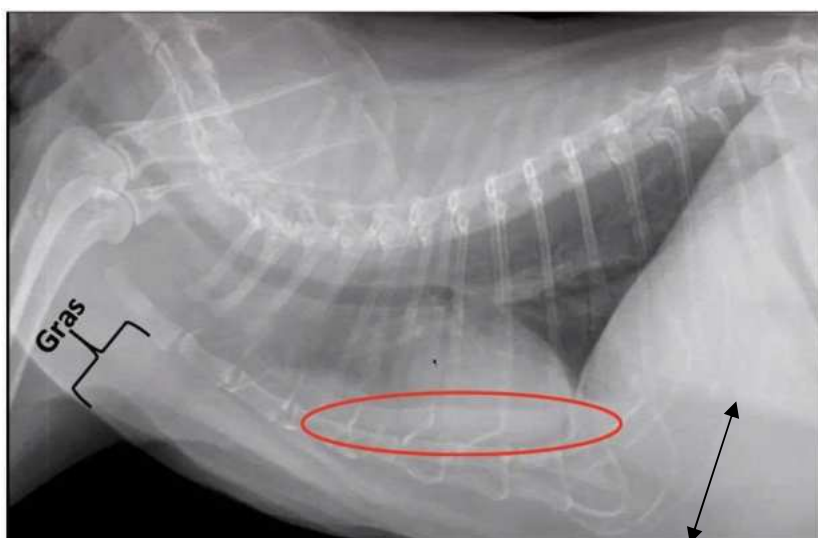
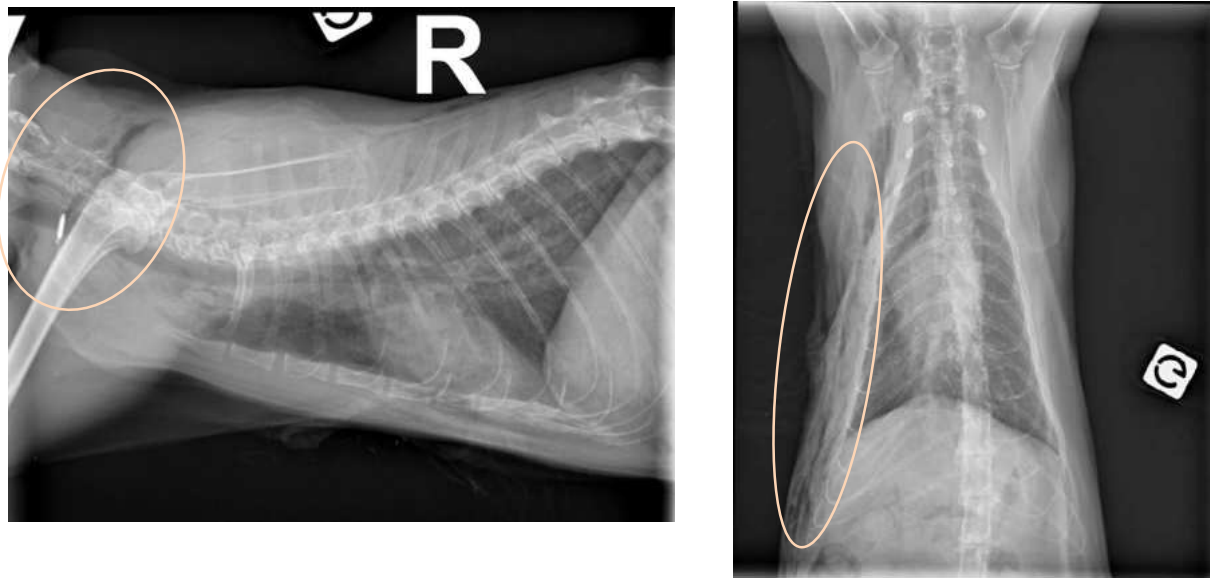


Figure 10 : radiographie thoracique de profil chez un chat gras

Sur la radiographie, on observe des filaments blancs qui viennent **estomper les contours du cœur** avec un poumon semblant opacifié (cercle rouge). En regardant les tissus sous-cutanés et le ligament falciforme (double flèche), on constate en effet une masse graisseuse importante.



Figures 11 : radiographies thoraciques de profil et de face chez un chat : emphysème sous cutané en région cervicale et sur le flanc droit

Ce chat a été reçu aux urgences suite à une empalement sur une grille métallique au niveau du flanc droit.

On constate dans la région des cervicales des **zones radio-transparentes** qui correspondent à de l'air dans le tissu sous-cutané. On remarque aussi **un épaissement et une opacification des tissus mous** environnants. On peut alors conclure à un **emphysème sous-cutané** et une **tuméfaction marquée des tissus mous** s'étendant sur le flanc droit depuis la région de l'épaule droite en région cervicale à l'aplomb de T2 jusqu'en région inguinale.

D. Le diaphragme

Il s'agit d'une coupole musculo-tendineuse séparant le thorax de l'abdomen.

a) Observation de profil

En vue de profil on parlera uniquement de **silhouette diaphragmatique** car on ne voit pas réellement le diaphragme mais on en devine sa silhouette.

L'hémicoupole la plus crâniale est celle du côté où est couché l'animal (par exemple couché sur son côté droit, l'hémicoupole droite sera la plus crâniale).

Profil gauche (animal couché sur le côté gauche) : les hémicoupoles droite et gauche se recoupent, on a un **aspect en Y**.

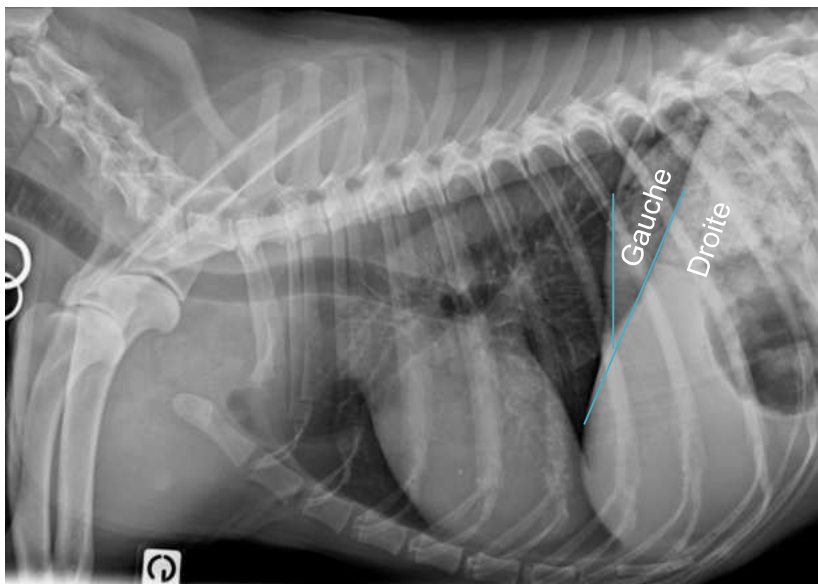

Figure 12 : radiographie thoracique de profil gauche : visualisation des hémicoupoles diaphragmatiques

Profil droit (animal couché sur le côté droit) : les hémicoupoles sont **parallèles**.

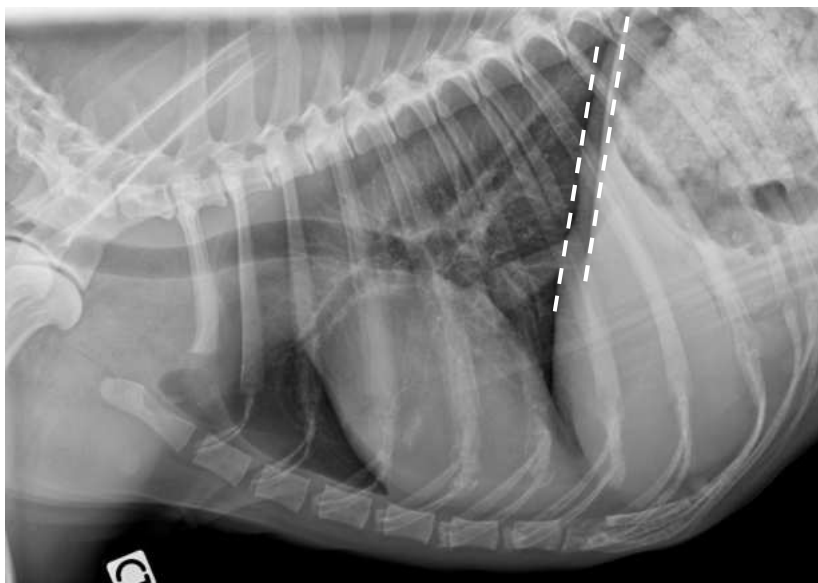

Figure 13 : radiographie thoracique de profil droit : visualisation des hémicoupoles diaphragmatiques

b) Observation de face

Vue dorso-ventrale (à gauche sur la figure 14) : Le diaphragme forme une belle coupole régulière et on ne différencie pas les hémicoupoles.

Vue ventro-dorsale (à droite sur la figure 14) : l'animal est positionné sur le dos. On peut différencier les hémicoupoles.

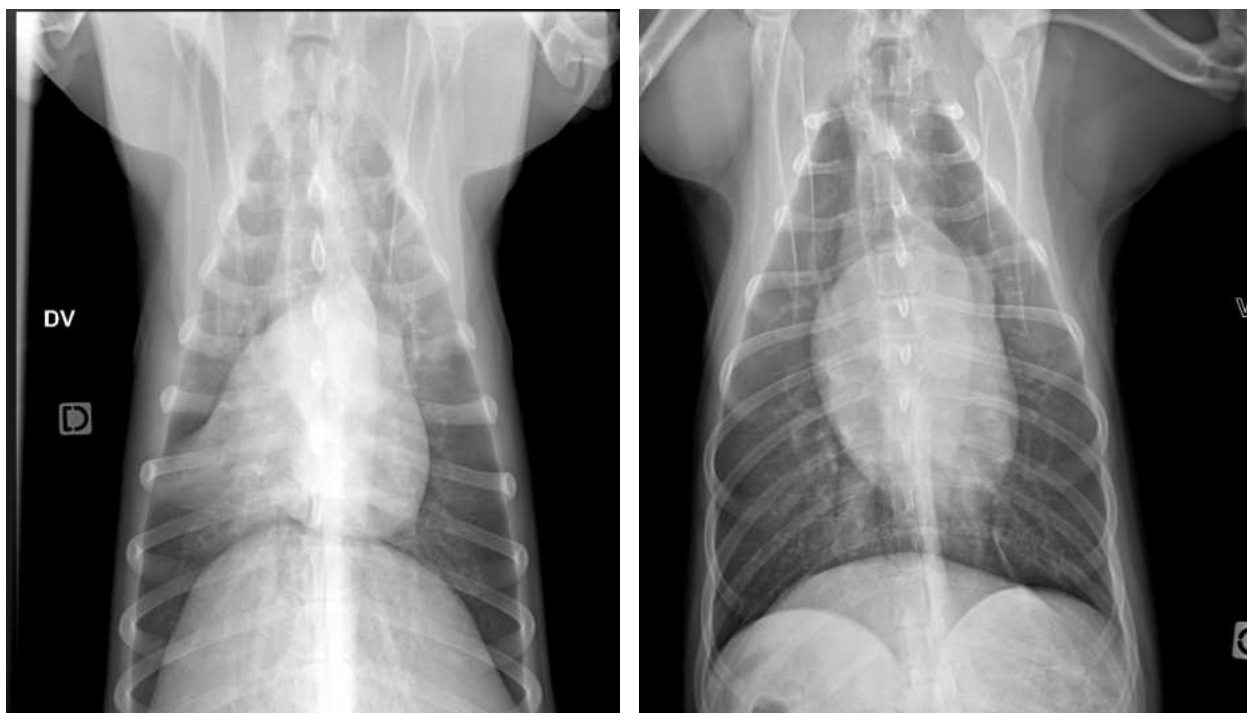

Figure 14 : radiographies thoraciques de face dorso-ventrale (à gauche) et ventro-dorsale (à droite) : visualisation des hémicoupoles diaphragmatiques

II. Structures intrathoraciques

Il y a 4 compartiments qui se superposent dans le thorax : les compartiments médiastinal, pleural, pulmonaire et extra-pleural.

Quand on visualise une lésion thoracique à la radiographie, il faut savoir la localiser dans un des compartiments.

A. Compartiment médiastinal

a) Le médiastin

C'est une région **centrale, symétrique** et aux **contours bien délimités**. Il contient le cœur, l'œsophage, la trachée, ainsi que des nerfs et de nombreux vaisseaux sanguins et lymphatiques. Il est délimité par la plèvre pariétale. Le médiastin divise le thorax en deux parties inégales.

La paroi thoracique est recouverte d'une plèvre pariétale et le poumon d'une plèvre viscérale. En fonction de la localisation des plèvres, il y a plusieurs appellations. Au niveau de la paroi thoracique, il y a un parfait accollement au niveau de la plèvre pariétale de la paroi

thoracique et de la plèvre viscérale du poumon ; appelée **plèvre costale**. L'accolement de ces deux plèvres au niveau du diaphragme est appelé **plèvre diaphragmatique**. Au niveau du médiastin, il sera appelé **plèvre médiastinale**.

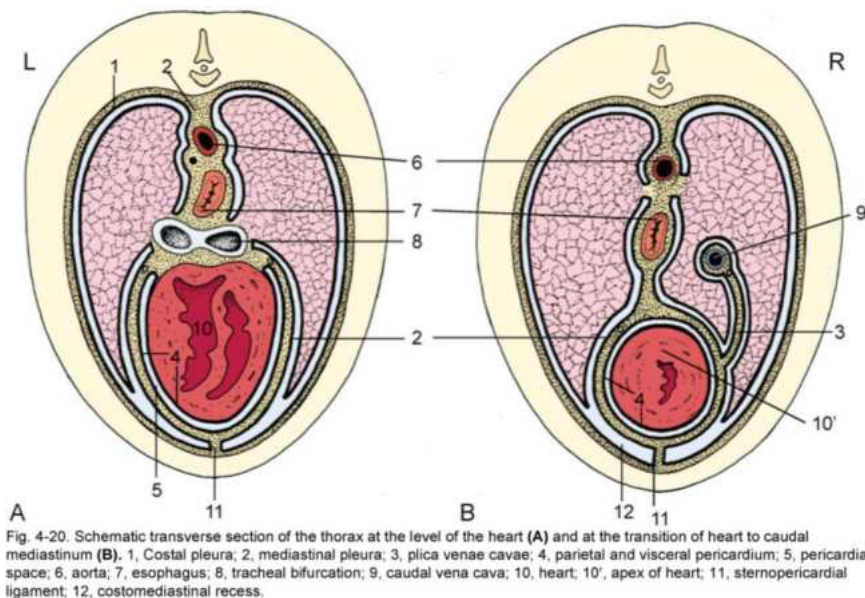


Figure 15 : Schéma d'une coupe transversale de thorax

Le médiastin est divisé en plusieurs zones : dorsale au-dessus de la trachée et ventrale en dessous. Mais il est aussi divisé en médiastin crânial (à l'avant du cœur), moyen (à l'aplomb du cœur) et caudal (à l'arrière du cœur).

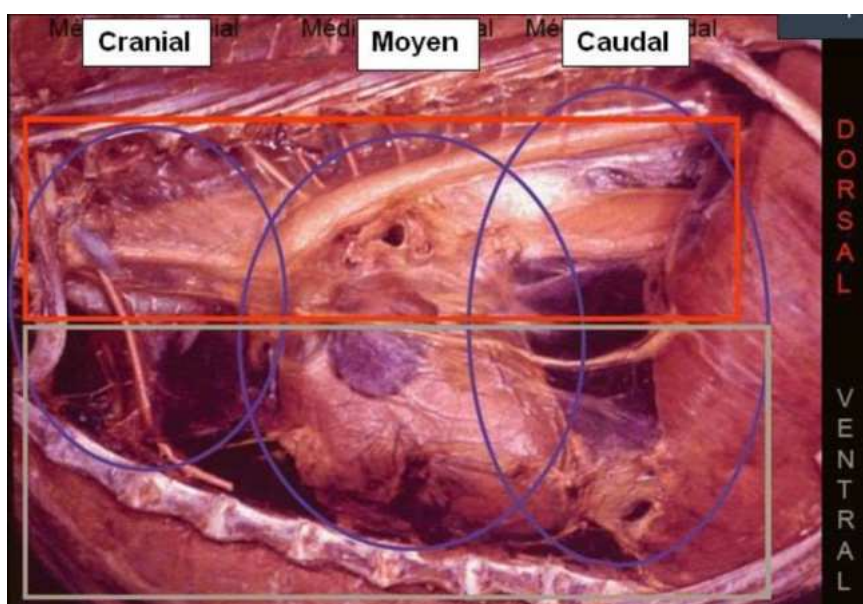


Figure 16 : Compartimentation du médiastin en vue de profil

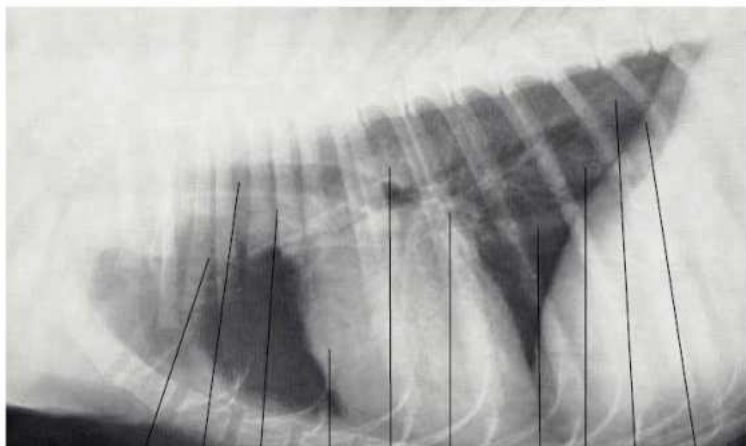

Figure 17 : Anatomie du médiastin sur une radiographie de thorax en vue de profil (d'après Coulson et al., 2002)

Médiastin crânial

- 1-Oesophage
- 2-Trachée
- 3-Veine cave crâniale

Médiastin moyen

- 4-Coeur
- 5-Crosse aortique

Médiastin caudal

- 6-Vaisseaux pulmonaires
- 7-Veine cave caudale
- 8-OEsophage
- 9-Aorte descendante
- 10-Diaphragme

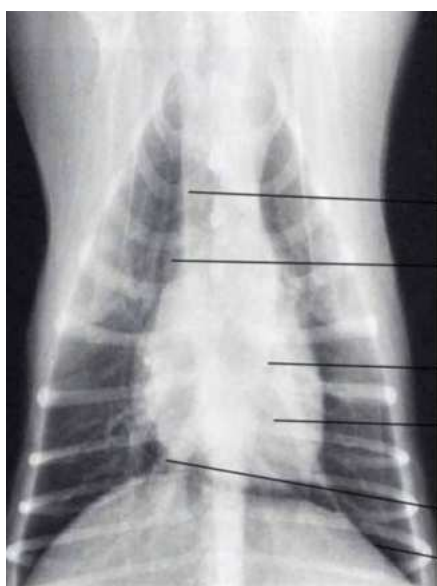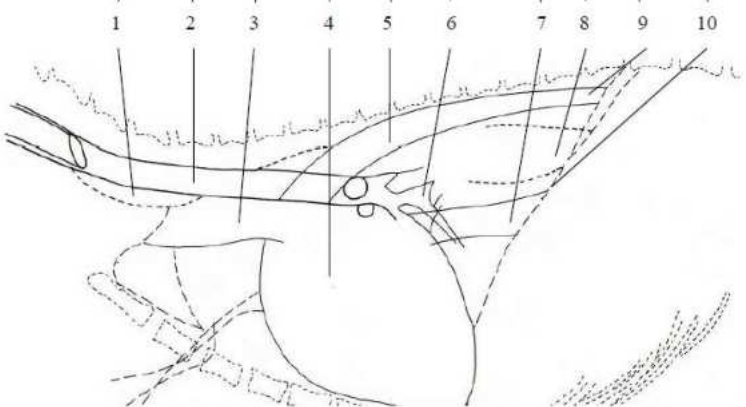


Figure 18 : Anatomie du médiastin sur une radiographie de thorax en vue de face (d'après Coulson et al., 2002)

Médiastin crânial

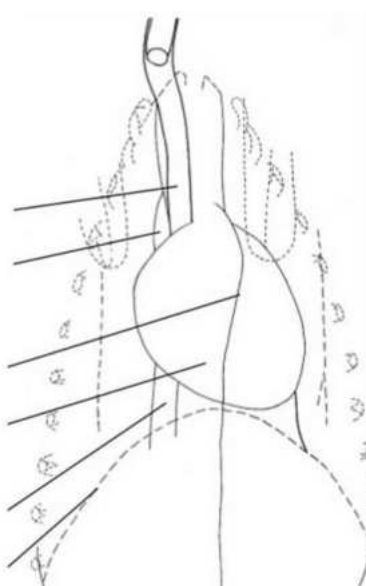
- 1-Trachée
- 2-Veine cave crâniale

Médiastin moyen

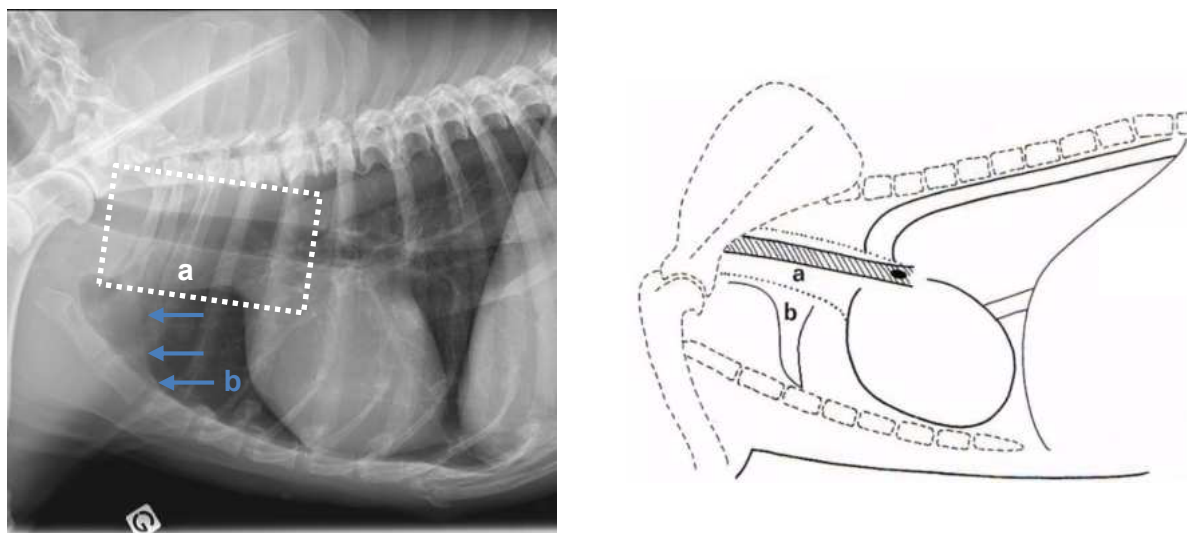
- 3-Crosse aortique
- 4-Cœur

Médiastin caudal

- 5-Veine cave caudale
- 6-Diaphragme



i. Médiastin crânial



Figures 19 : Projection du médiastin crâniale sur un thorax vue de profil chez un chien
(a : médiastin crânio-dorsal, b : médiastin crânio-ventral)

Dans sa **partie dorsale** on y retrouve la trachée, l'œsophage, les nœuds lymphatiques médiastinaux crâniens, les gros vaisseaux (tronc brachiocéphalique, artères sous clavières G et D et artères carotides / veine cave crâniale), les structures nerveuses et du conjonctif.

Ces différentes structures anatomiques ont la **même opacité** en radiographie (opacité tissulaire). Elles sont donc difficiles à distinguer car les tissus ont la même opacité et sont en contact étroit. On parle de signe de la **silhouette positive** ou image de continuité. On voit facilement la trachée (tube cylindrique radio-transparent car elle contient de l'air). Le bord ventral du médiastin correspond au bord ventral de la veine cave crâniale. L'œsophage passe au-dessus de la trachée mais on ne le voit pas sur un animal sain.

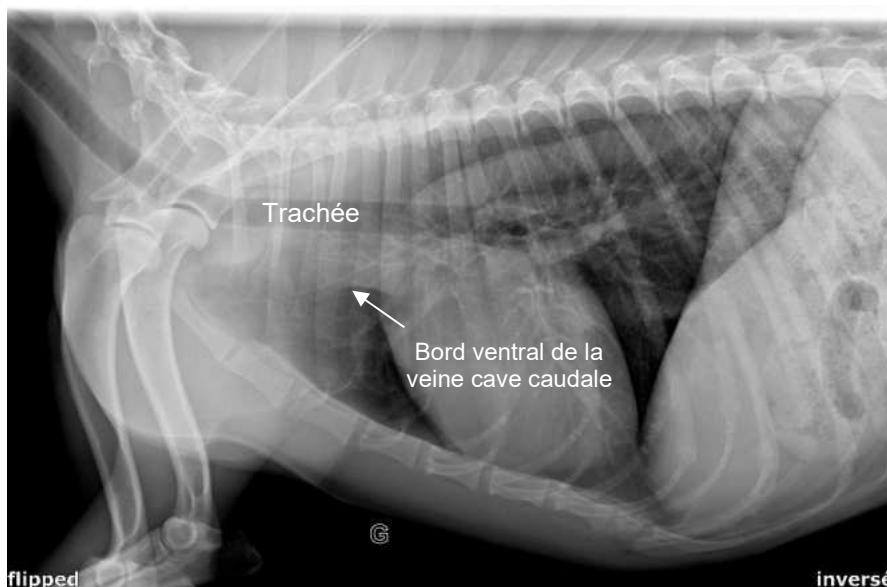

Figure 20 : Radiographie thoracique de profil de chien

Dans sa **partie ventrale**, on y trouve le nœud lymphatique sternal, des structures nerveuses et le thymus (uniquement chez le jeune animal, disparaît vers 5-6 mois). Le nœud lymphatique sternal a une aire de projection qui se trouve à l'aplomb dorsal de la 2^e ou 3^e sternèbre. Physiologiquement, on ne le voit pas. Donc s'il y a un défaut d'opacité à ce niveau-là, il faut penser à une adénomégalie sternale.

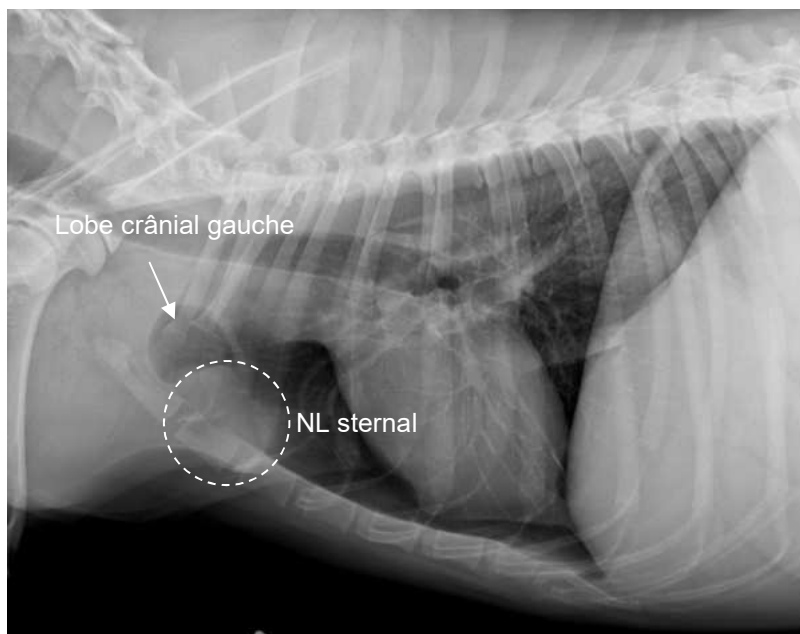


Figure 21 : Radiographie de profil d'un thorax de chien avec adénomégalie sternale

Sur la figure 21, la bulle la plus crâniale correspond à la **pointe du lobe crânial gauche**, qui vient coiffer le **lobe crânial droit** car anatomiquement, le lobe crânial gauche est plus crânial que le lobe crânial droit.

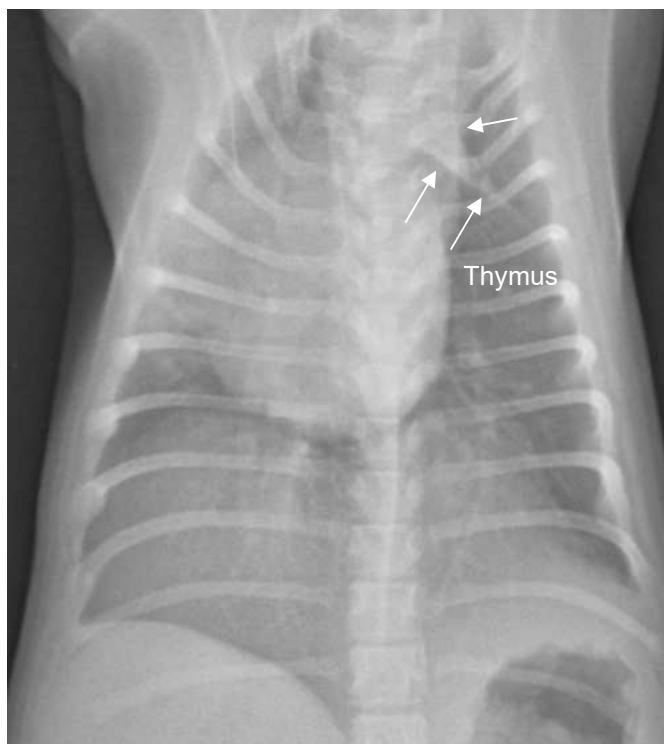

Figure 22 : Radiographie de face d'un thorax d'un jeune chat avec présence du thymus

Le thymus est difficilement visualisable sur une vue de profil : on observe une **opacité crânio-ventrale en avant du cœur**.

Sur une vue de face, on parlera d'image en « **voile de bateau** » avec une silhouette triangulaire liquidienne crâniale au cœur et à gauche.

ii. Médiastin moyen

Dans la **partie dorsale** il y a la trachée, la bifurcation trachéo-bronchique au niveau du **5ème espace intercostal**, l'origine des bronches principales, le tronc pulmonaire, l'œsophage, trois nœuds lymphatiques trachéo-bronchiques et le départ de la crosse aortique. Sur un animal sain, l'œsophage et les nœuds lymphatiques ne se voient pas.

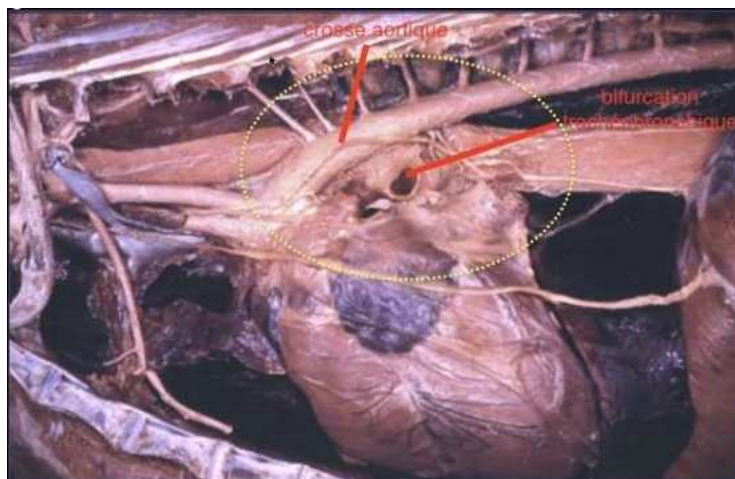


Figure 23 : Anatomie du médiastin moyen dorsal

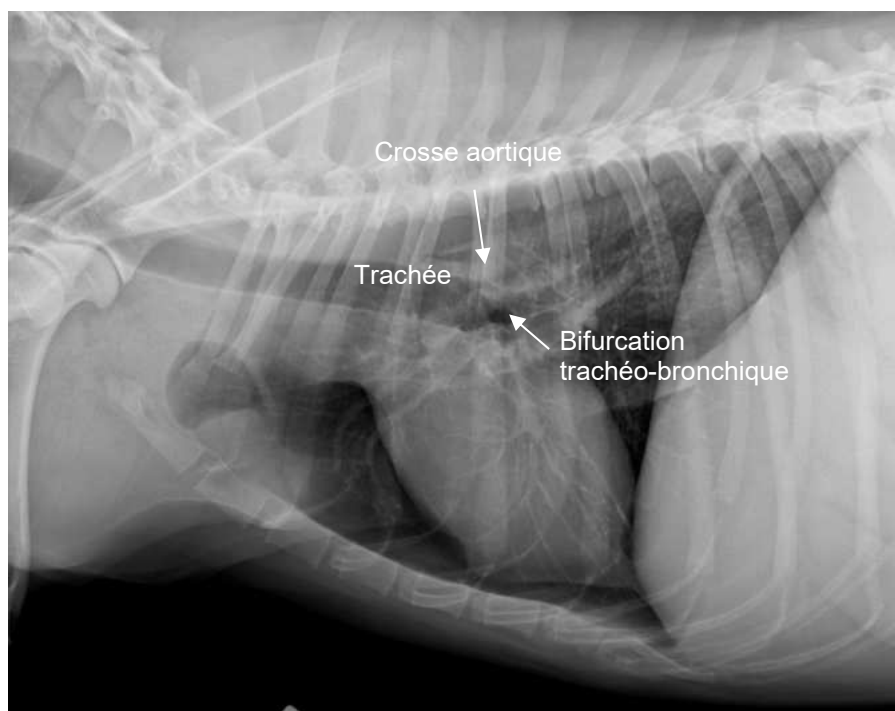


Figure 24 : Radiographie de profil d'un thorax de chien

Dans la **partie ventrale**, on y retrouve le cœur. On parle de **silhouette cardiaque** car nous ne sommes pas capables de distinguer les différentes structures (oreillettes, endocarde, péricarde...) qui ont toutes la même opacité.

iii. Médiastin caudal

Dans la **partie dorsale**, il y a l'œsophage, l'aorte (fin de la crosse aortique) et la veine cave caudale.

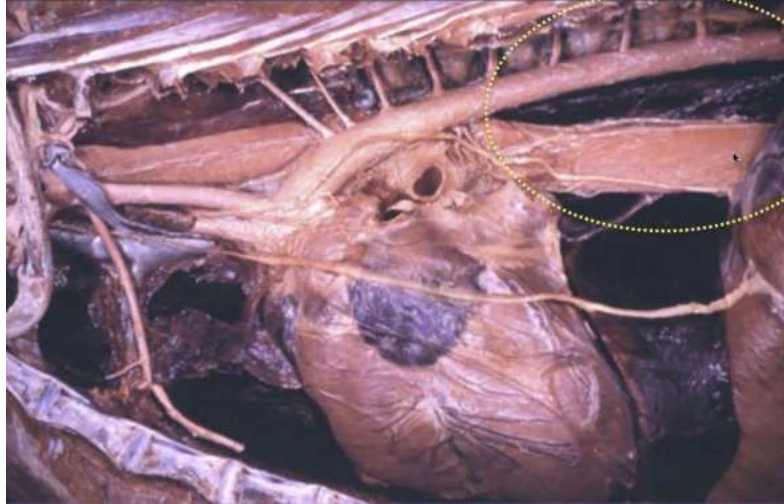


Figure 25 : Anatomie du médiastin caudal dorsal

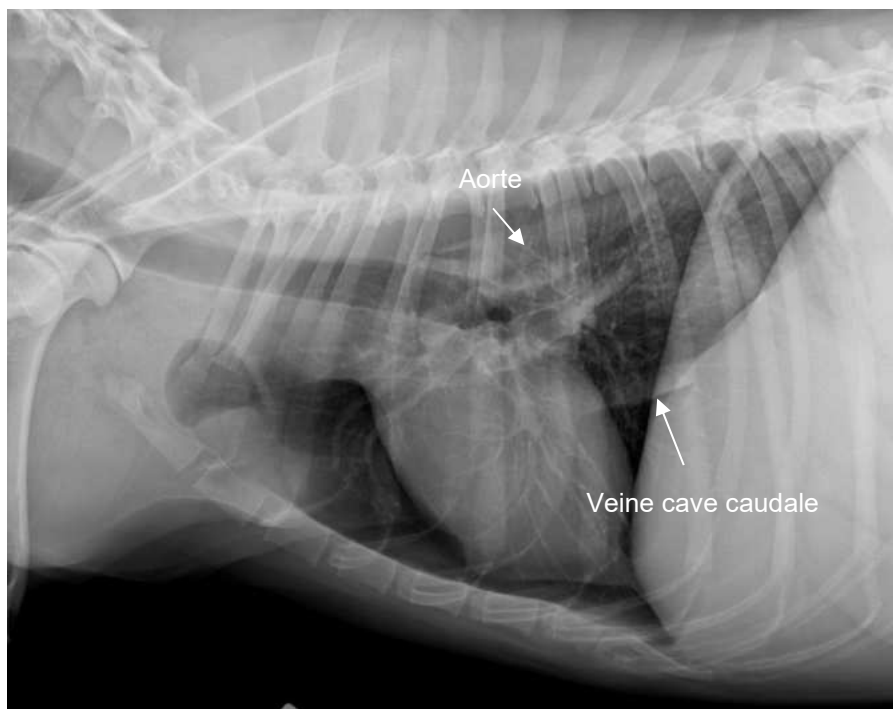


Figure 26 : Radiographie thoracique de profil d'un de chien

Le médiastin caudal ventral est visible sur une vue de face en arrière du cœur. C'est une **fine ligne opaque oblique** qui semble partir de l'apex du cœur et rejoindre l'abdomen. Cette ligne correspond à l'affrontement des plèvres du lobe caudal gauche et du lobe accessoire.

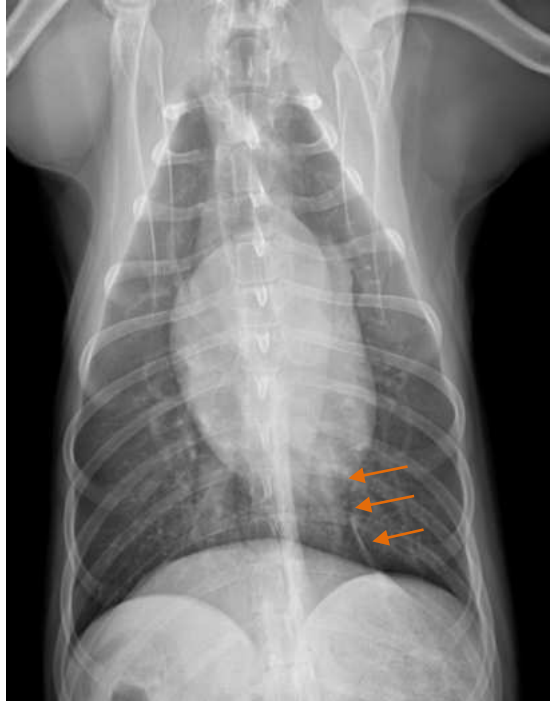


Figure 27 : radiographie thoracique de face : aire de projection du médiastin caudal ventral

b) La trachée

La trachée est un tube cylindrique rigide qui contient de l'air. Elle est donc **radio-transparente** sauf anomalie ou vieillissement. En effet, le vieillissement entraîne, notamment chez le chien, une minéralisation des anneaux trachéaux ce qui les rend visibles en radiographie. Son diamètre doit être **régulier**.

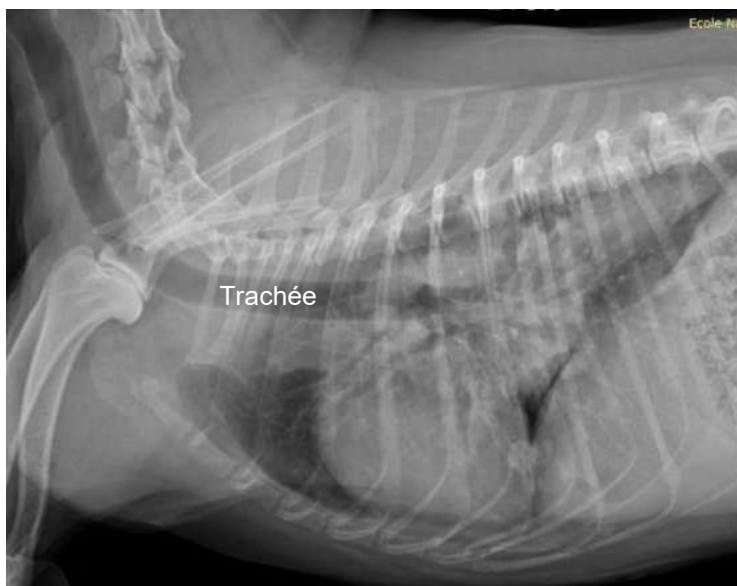

Figure 28 : Radiographie thoracique de profil de chien

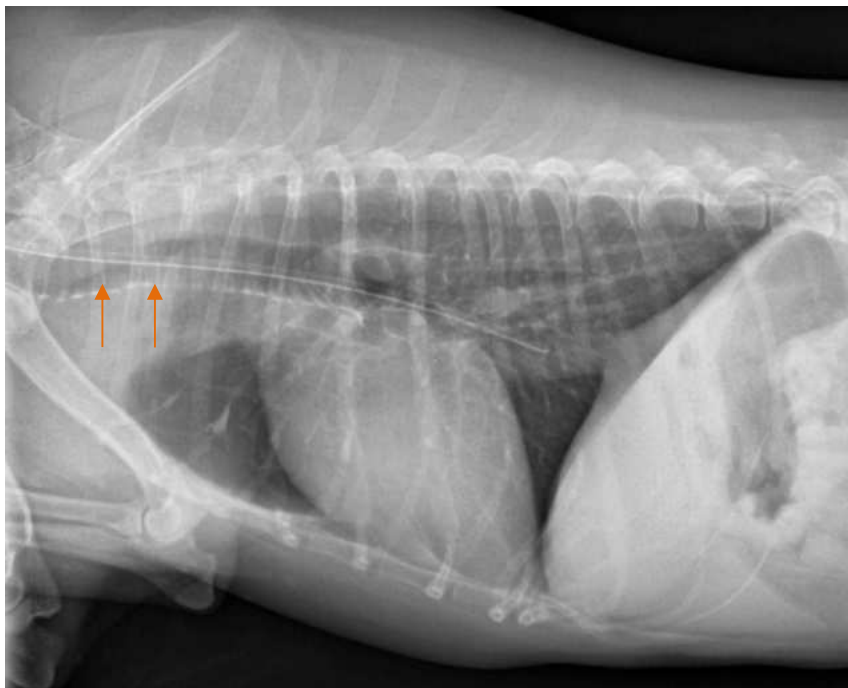


Figure 29 : radiographie thoracique de profil d'un chien : minéralisation des anneaux trachéaux et sonde naso-gastrique dans la trachée

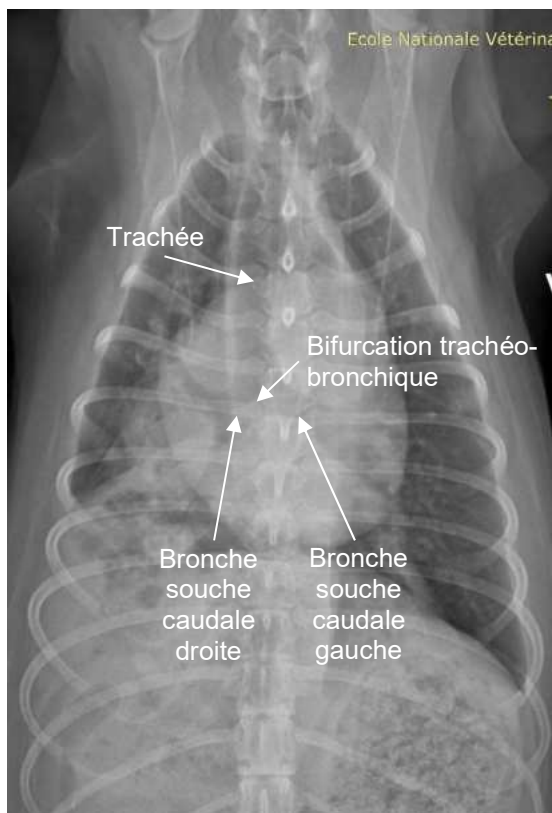


Figure 30 : radiographie thoracique de face de chien

On peut visualiser la trachée avec la bifurcation trachéo-bronchique : elle est dans le plan médian en superposition avec la colonne vertébrale ou légèrement déviée à droite. La visualisation se termine au niveau de la carène. On distingue l'aire de projection de la carène car on voit une séparation en deux trajets aériques tubulaires que sont la bronche souche caudale droite et la bronche souche caudale gauche.

c) L'œsophage

Il se trouve dorsalement à la trachée sur une vue de profil. Il est dilaté seulement lors de la prise alimentaire ou d'anomalie, sinon sa lumière est virtuelle.

Son opacité radiographique est tissulaire, de plus, il est entouré des muscles du cou et de la région thoracique qui ont eux aussi une opacité tissulaire. Ils forment une image de continuité (silhouette positive). Ainsi, sur une radiographie sans anomalie, **on ne voit pas l'œsophage**. Parfois, on peut voir de façon physiologique de l'air dans l'œsophage qui rend ses parois visibles.

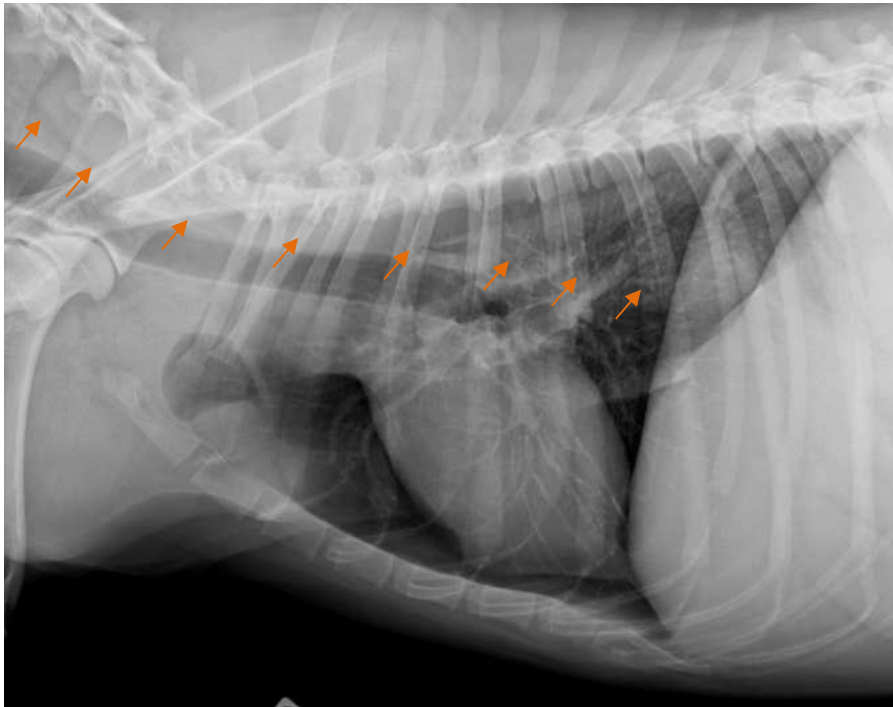


Figure 31 : radiographie thoracique de profil de chien : position de l'œsophage avec de l'air dedans

En revanche, on peut visualiser l'œsophage lorsqu'il est dilaté, par exemple lors d'un mégaoesophage quand il est dilaté par de l'air.

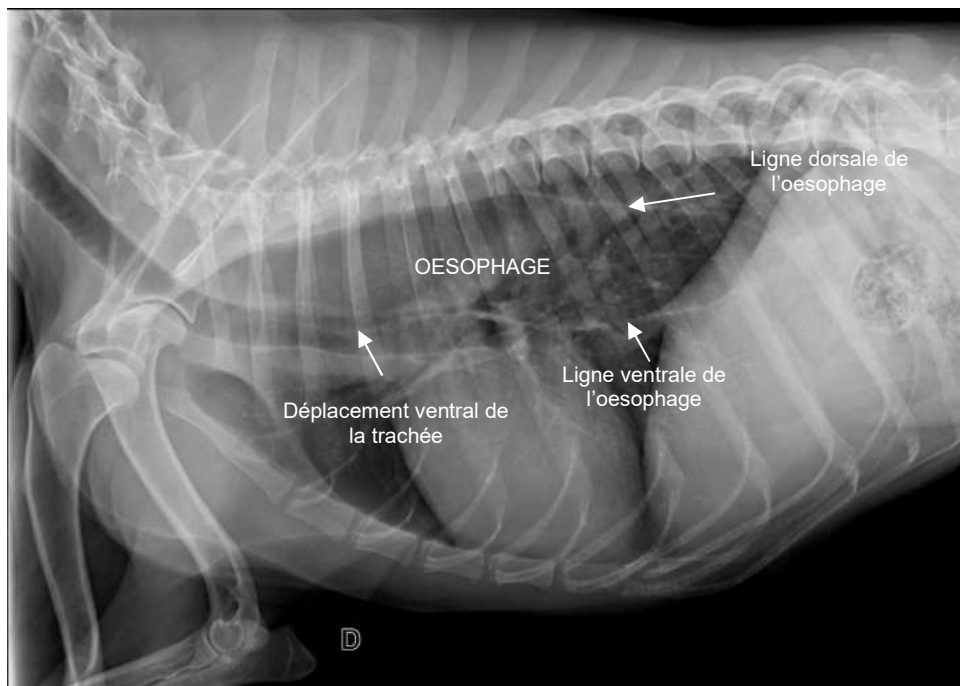


Figure 32 : radiographie thoracique de profil de chien : mégaesophage

d) Les nœuds lymphatiques

Chez un **animal sain**, on **ne voit pas les nœuds lymphatiques** en radiographie. Dans le thorax il y a plusieurs types de nœuds lymphatiques.

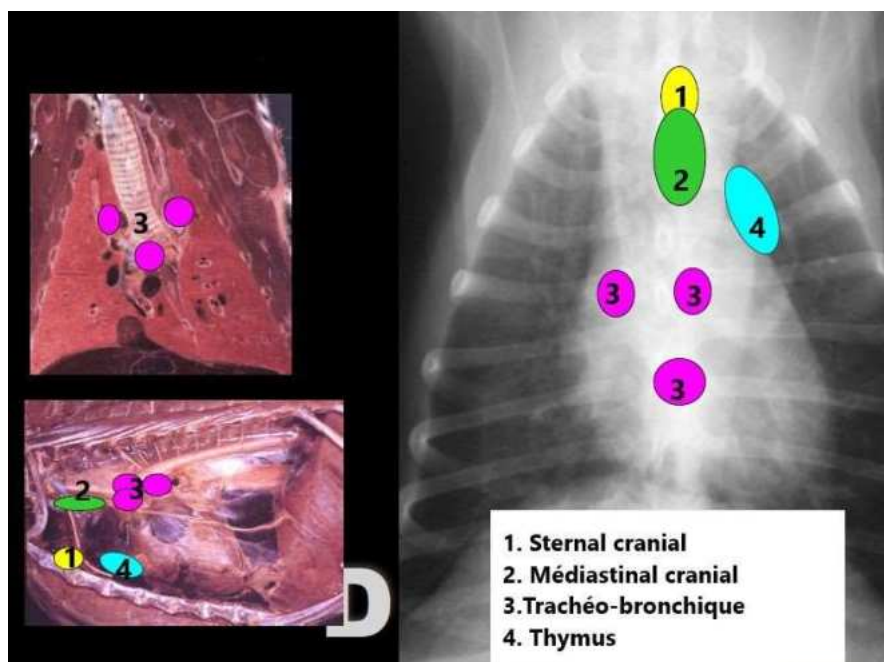


Figure 33 : les différents nœuds lymphatiques thoraciques - anatomie et radiographie

Afin de pouvoir interpréter une adénomégalie, il faut savoir qu'elle région est drainée par le nœud lymphatique en question. La figure 34 rappelle la circulation sanguine dans le médiastin.

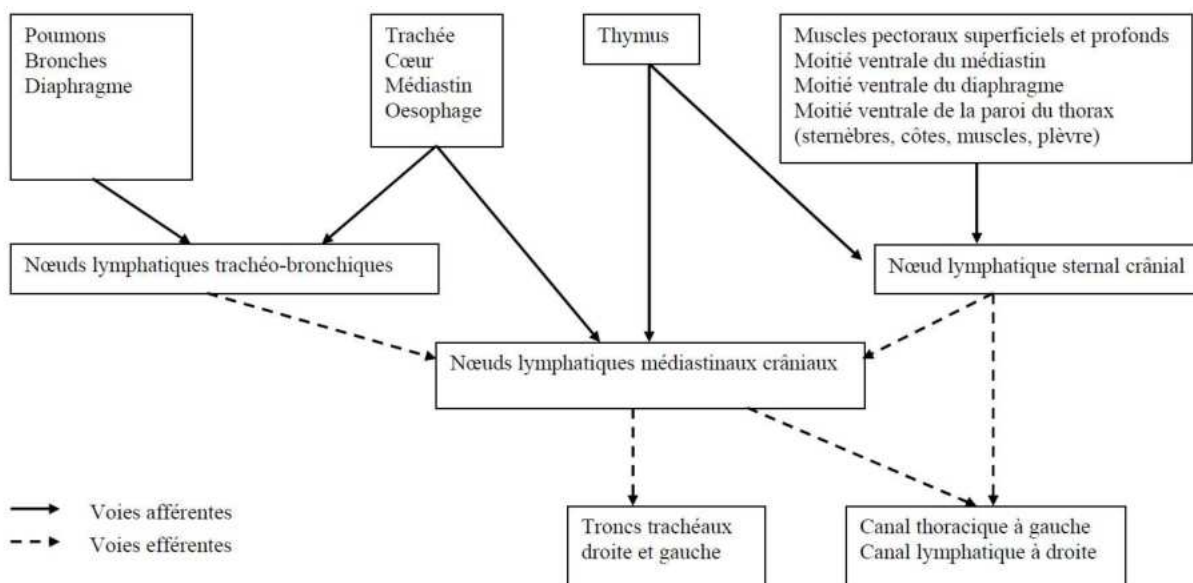


Figure 34 : Circulation lymphatique dans le médiastin (D'après Magnol et al., 1998)

i. Le nœud lymphatique sternal crânial

Son aire de projection est au niveau de la pointe dorsale de la 3^{ème} sternèbre sur une vue de profil.

Il draine 3 choses importantes : **les mamelles crânielles, la paroi thoracique et l'abdomen crânial**. C'est important à savoir car lorsque ce nœud lymphatique augmente de volume, il n'y a que deux possibilités : il est **réactionnel** ou **métastatique**.

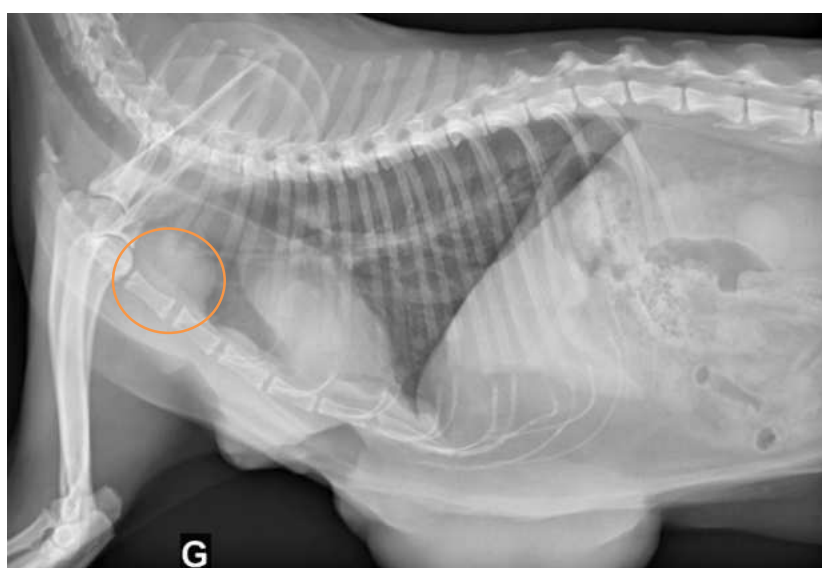


Figure 35 : radiographie thoracique de profil de chat : adénomégalie sus-sternale

Dans cette zone, il y a aussi le thymus, présent chez le jeune jusqu'à 6 mois puis il s'atrophie. On le distingue alors en vue de profil par une opacité présente sur la partie crâniale ventrale du cœur qui correspond à son aire de projection.

ii. Les nœuds lymphatiques médiastinaux crâniaux

Leurs aires de projection sont incluses dans la bande d'opacité ventrale à la trachée.

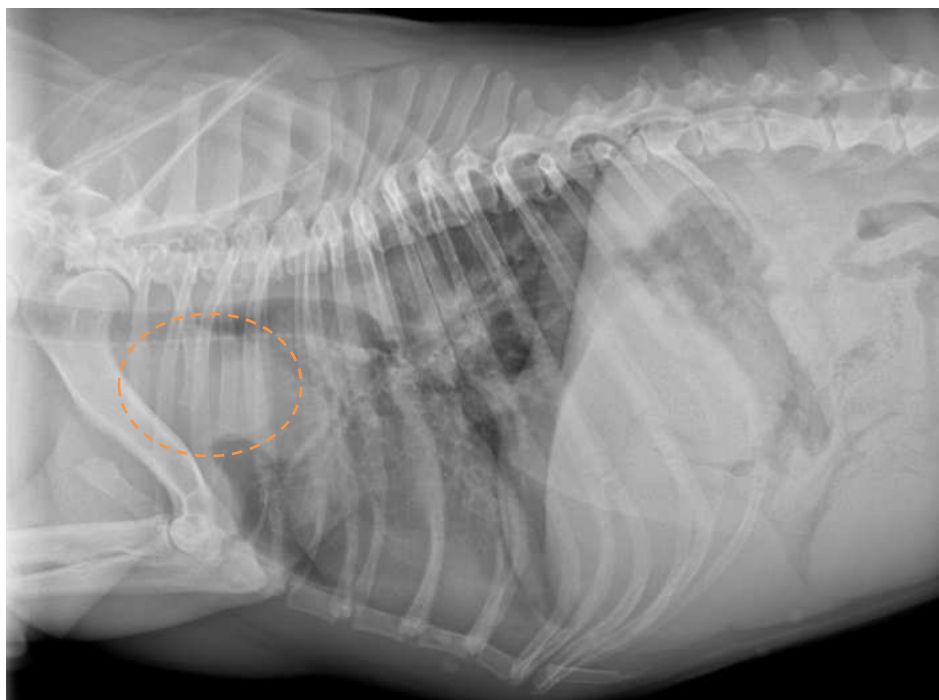


Figure 36 : radiographie thoracique de profil de chien : adénomégalie médiastinale crâniale

iii. Les nœuds lymphatiques trachéo-bronchiques

Il existe 3 nœuds lymphatiques trachéo-bronchiques (droit, gauche et moyen) dont **l'aire de projection se situe autour de la bifurcation trachéo-bronchique** : le nœud lymphatique moyen se trouve dorsalement et caudalement à la bifurcation trachéobronchique et les nœuds lymphatiques droit et gauche se trouvent crânialement à la bifurcation trachéo-bronchique.

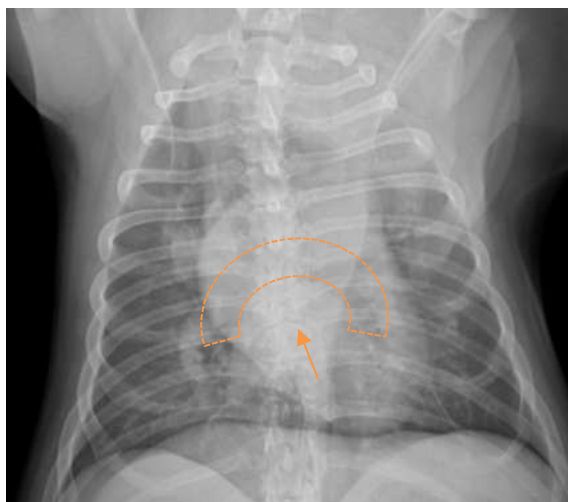


Figure 37 : radiographie d'un thorax de chien de face : adénomégalie trachéo-bronchique

La flèche indique l'aire de projection du nœud lymphatique trachéo-bronchique moyen. En pointillé sont encadrés les départs des bronches souches droites et gauches. L'angulation entre les deux est plus marquée

que la normale (**supérieur à 60°**), ce qui est le signe d'une augmentation de taille soit du nœud lymphatique moyen soit de l'atrium gauche.

Pour conclure sur le médiastin, on retiendra bien trois adjectifs qui le caractérisent : il est **central, symétrique et à contours définis**. On prêtera attention à sa taille et son potentiel élargissement sur la radiographie de face. Il doit être globalement d'opacité de type tissulaire et homogène.

B. La cavité pleurale

La cavité pleurale est **l'espace virtuel** entre la plèvre pariétale et viscérale. Il y a un accollement intime entre ces deux plèvres avec un liquide entre pour la lubrification.

Chez un animal sain, la plèvre viscérale recouvre le poumon et la plèvre pariétale recouvre la paroi thoracique : les deux sont accolées, **on ne voit donc pas la cavité pleurale en radiographie chez un animal sain**.

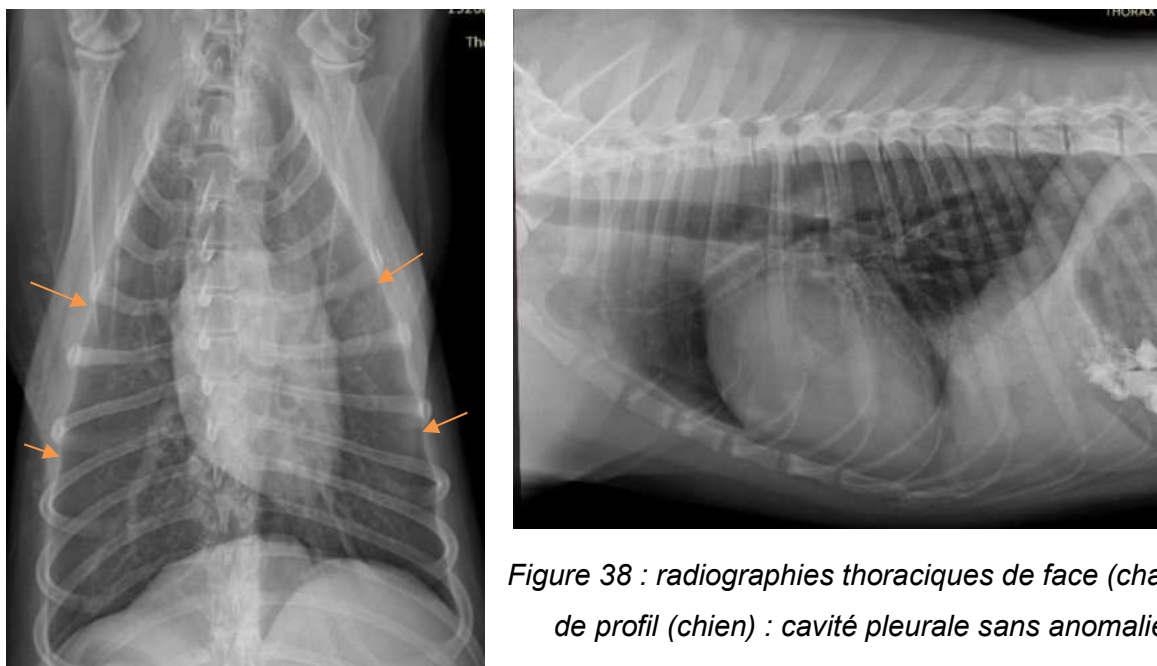


Figure 38 : radiographies thoraciques de face (chat) et de profil (chien) : cavité pleurale sans anomalie

Ainsi, pour vérifier l'intégrité de la cavité pleurale, on doit voir un **parfait accollement du poumon au niveau de la paroi thoracique** sur une vue de face et un **parfait accollement au niveau de la colonne vertébrale et du sternum** sur une vue de profil.

Une pathologie de la cavité pleurale se traduira par un décollement du poumon de la paroi thoracique, on aura donc un accollement imparfait. Ceci peut être dû à une accumulation de liquide (épanchement pleural) ou d'air (pneumothorax).

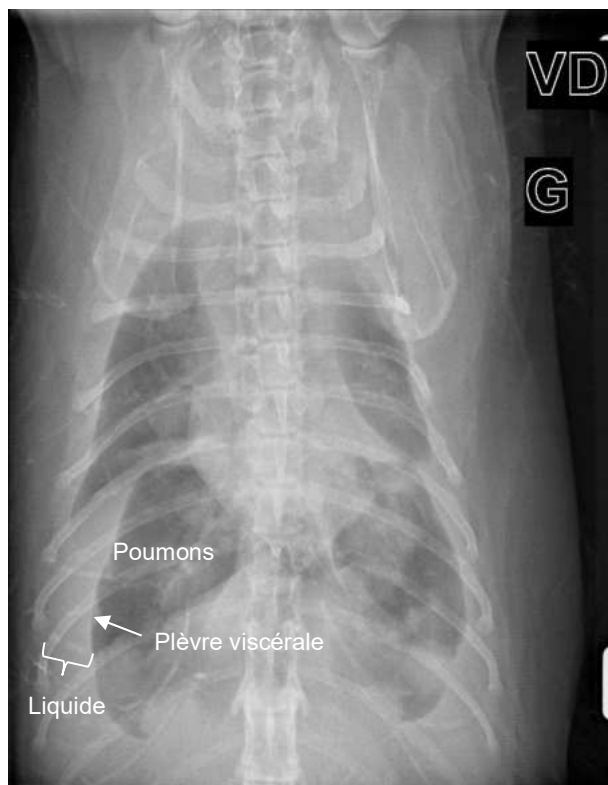

Figure 39 : radiographie d'un thorax de chat de face : épanchement pleural (liquide dans la cavité pleurale)

Particularité du chat sur une vue de profil : le poumon doit être accolé au niveau du sternum et de la colonne vertébrale **sauf au niveau de la pointe des lobes caudaux**. En effet, on peut remarquer un espace entre la colonne et la pointe des lobes caudaux. Ce décollement est dû aux **muscles psoas** très proéminents chez le chat.

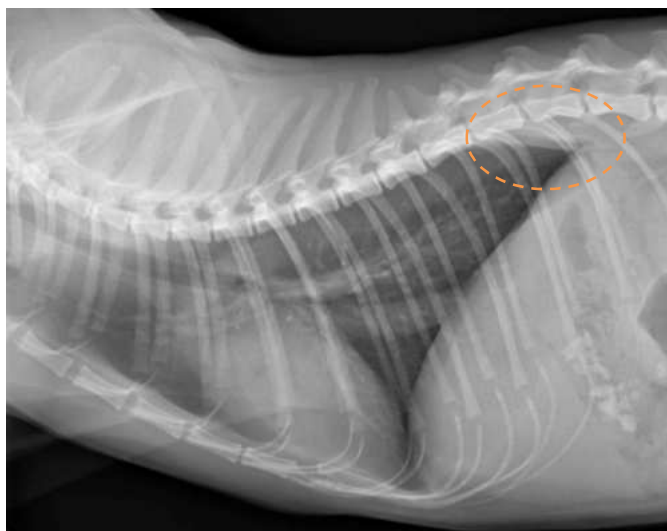


Figure 40 : radiographie d'un thorax de chat de profil

C. Compartiment extra-pleural

Le compartiment extra-pleural est l'espace compris entre le tissu cutané et la plèvre pariétale. Les lésions extra-pleurales sont des lésions qui affectent la paroi thoracique comme par exemple les fractures ou tumeurs de côtes. En cas de tumeur de côte on a une lyse ainsi qu'une prolifération osseuse vers l'intérieur du thorax plutôt que vers l'extérieur (car ici se trouvent les muscles et la peau).

Cas particulier du teckel : sur la vue de face on peut voir que le poumon est décollé de la paroi thoracique, on peut donc penser à une pathologie de la cavité pleurale. Cependant, cette image est physiologique chez les teckels. Ils ont une conformation de côtes un peu particulière : au niveau de la partie cartilagineuse de la côte il y a une sorte de retour qui crée un **pseudo-décollement**.

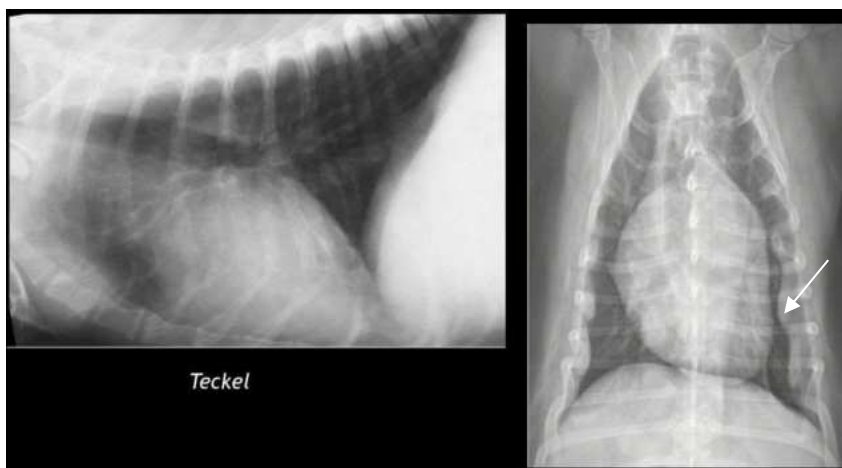


Figure 41 : radiographies thoraciques de profil et de face chez un chien teckel

D. Les poumons

Rappels anatomiques :

Le poumon droit est constitué de 4 lobes pulmonaires : le lobe crânial, le lobe moyen, le lobe caudal et le lobe accessoire. Le poumon gauche n'en contient que 2 : le lobe crânial, en deux parties chez les carnivores domestiques (culmen = partie crâniale, lingula = partie caudale) ; ainsi que le lobe caudal.

a) Vue de face

Il n'est pas possible de distinguer les différents lobes des poumons puisqu'ils ont la même opacité du fait de la présence d'air. On parle de **silhouette positive**. On définit alors des aires de projection des lobes pulmonaires représentées sur la figure 42.

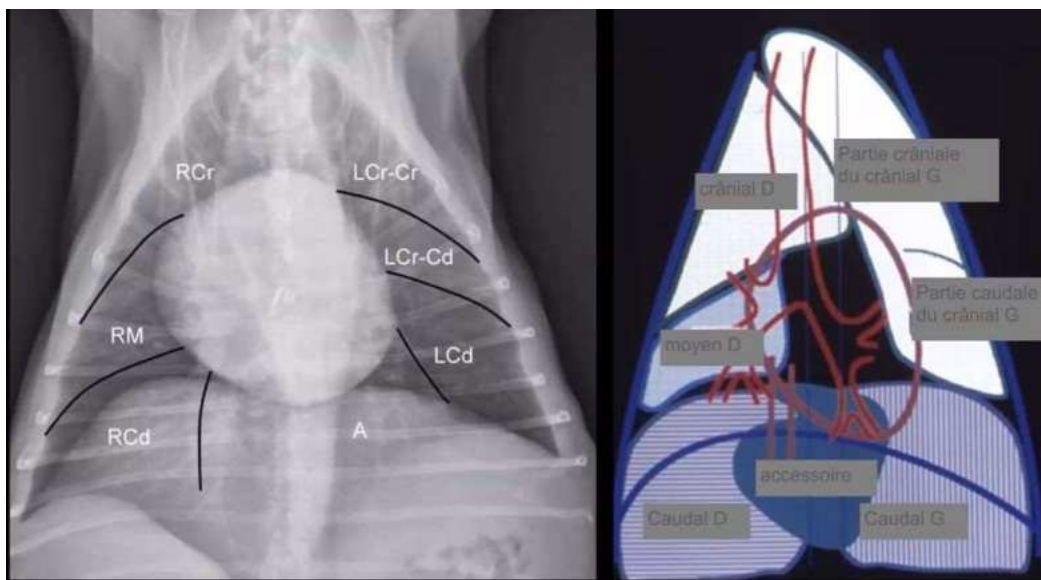


Figure 42 : Aires de projection des lobes pulmonaires en vue de face

Lobe crânial D (RCr) : de l'aspect le plus crânial du thorax jusqu'au cœur

Lobe moyen D (RM) : haut du cœur jusqu'à mi-cœur

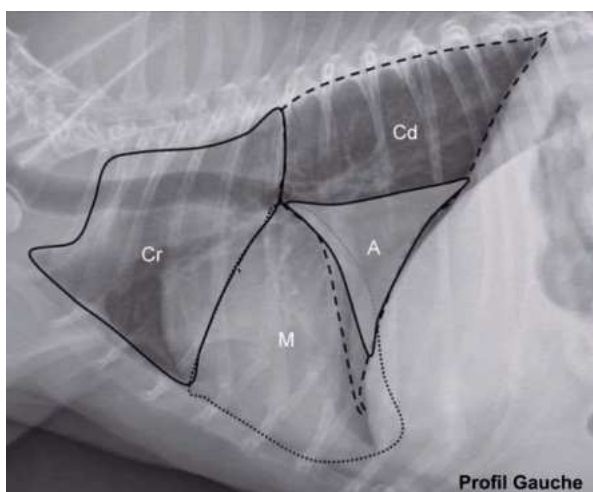
Lobe caudal D (RCd) : mi-cœur jusqu'au diaphragme

Lobe accessoire D (A) : en arrière du cœur

Lobe crânial G (LCr) : de l'aspect le plus crânial du thorax jusqu'à mi-cœur

Lobe caudal G (LCd) : mi-cœur jusqu'au diaphragme

b) Vue de profil



En vue de profil, les poumons se superposent, il est donc indispensable d'effectuer une incidence de face pour latéraliser une lésion pulmonaire.

Figure 43 : Aires de projections des lobes pulmonaires en vue de profil

Lobe crânial D et la partie crâniale du lobe crânial G (Cr) : en avant du cœur

Lobe moyen D et partie caudale du lobe crânial G (M) : sous le cœur

Lobe accessoire D (A) : en arrière du cœur

Lobe caudal D et G (Cd) : superposition dans le thorax caudo-dorsal

c) Aspect radiographique d'un poumon

Les poumons contiennent de l'air mais n'apparaissent pas complètement noir en radiographie. En effet, ils contiennent également des **structures tubulaires** (vaisseaux pulmonaires) ainsi qu'un **tissu interstitiel** servant au soutien de l'appareil respiratoire profond qui confère au parenchyme pulmonaire un aspect **modérément opaque**.

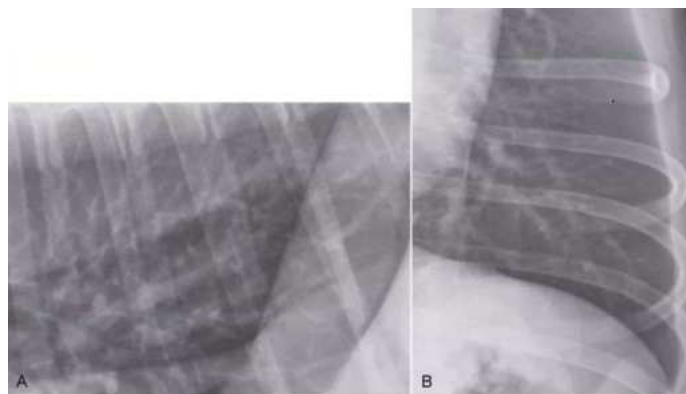


Figure 44 : Aspect radiographique du parenchyme pulmonaire

La présence de ces différentes structures permet de définir la **notion de triade**. Une triade est l'association d'une lumière de bronche (noire, car remplie d'air) avec ses vaisseaux pulmonaires (artère et veine) responsables de trajets tubulaires opaque au-dessus et au-dessous de la lumière.

Sur une vue de profil, le vaisseau le plus dorsal est l'artère pulmonaire, et le vaisseau le plus ventral à la triade est la veine pulmonaire.

Sur une vue de face, l'artère est latérale et la veine est médiale à la lumière de bronche.

Moyen mnémotechnique : ALD = Artère Latérale Dorsale

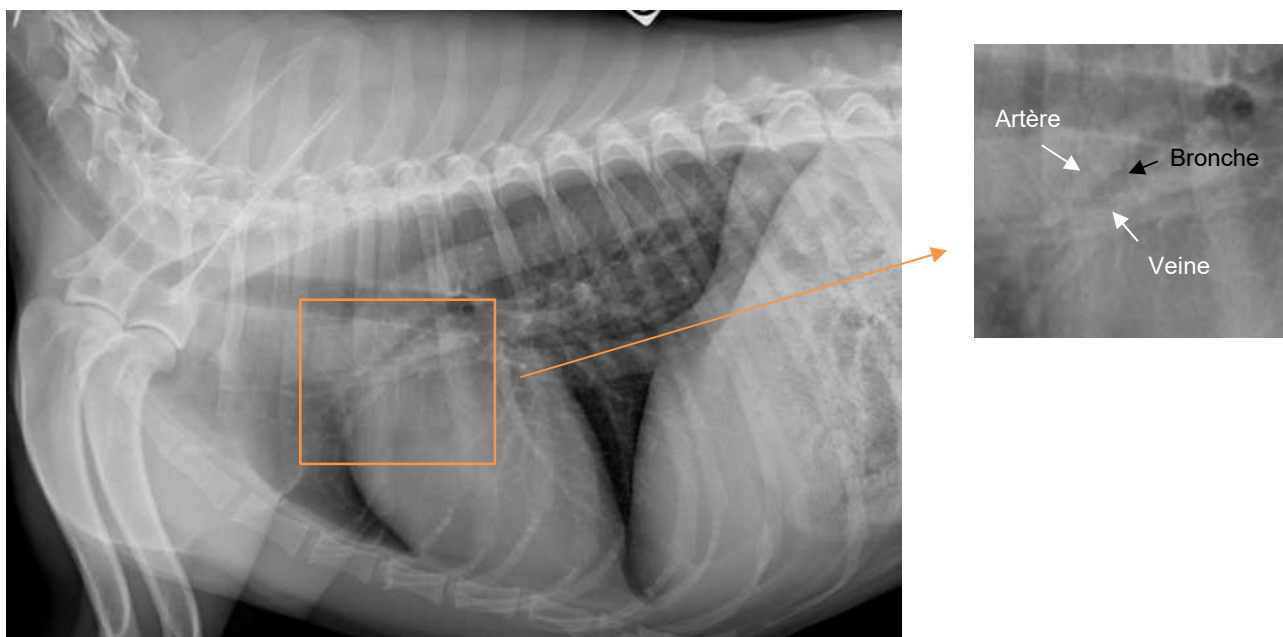


Figure 45 : radiographie d'un thorax de chien de profil : triade

Par ailleurs, **le diamètre de l'artère est globalement équivalent à celui de la veine.** C'est grâce à cette notion de triade qu'il sera possible de visualiser les différentes bronches sur une radiographie.

Enfin, les vaisseaux pulmonaires peuvent être vus en coupe longitudinale (structures tubulaires, flèche orange sur la figure 46) ou en coupe transversale (structures rondes opaques, flèche blanche sur la figure 46).

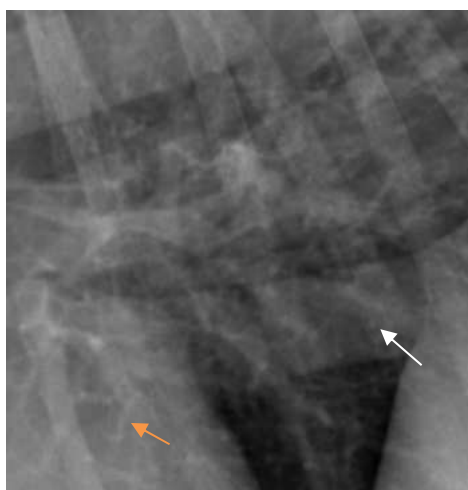


Figure 46 : Visualisation des vaisseaux pulmonaires selon la coupe

E. Les bronches

Les différents lobes pulmonaires sont alimentés par des bronches qui vont se ramifier. La bronchographie consiste à injecter un produit de contraste dans les voies aériennes afin de mettre en évidence le trajet bronchique.

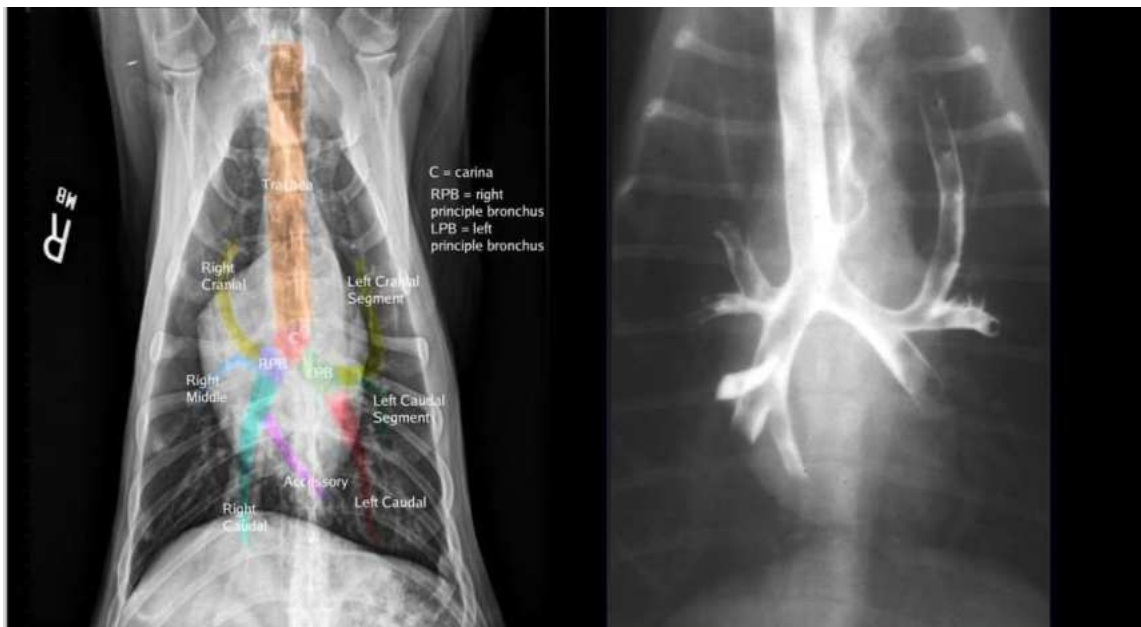


Figure 47 : radiographies de thorax de face : visualisation des trajets bronchiques

La trachée est dans le plan médian ou elle peut être **légèrement déviée à droite**. Au niveau du 5^{ème} espace intercostal, on trouve la **bifurcation trachéo-bronchique (carène)**. On voit partir deux trajets radio-transparents qui correspondent aux trajets des bronches principales des lobes caudaux gauche et droit.

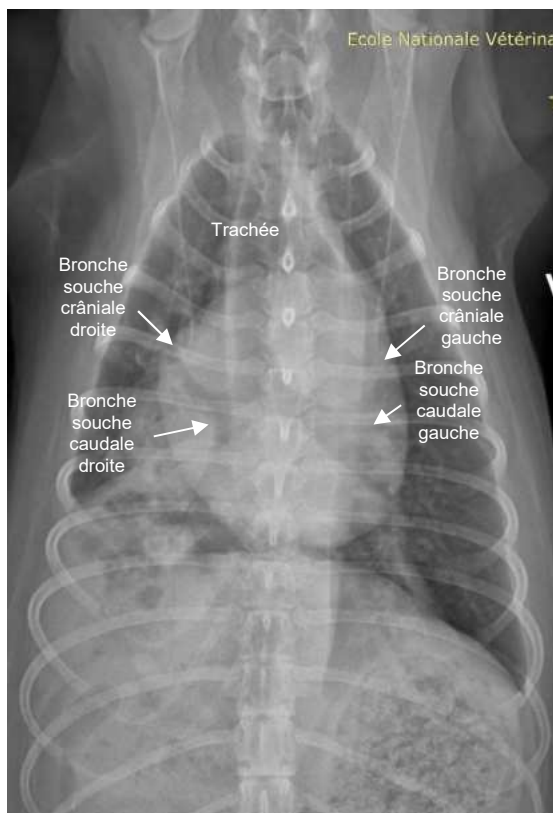


Figure 48 : radiographie de face d'un thorax de chien

En vue de profil, on observe une superposition des lobes et des bronches primaires.

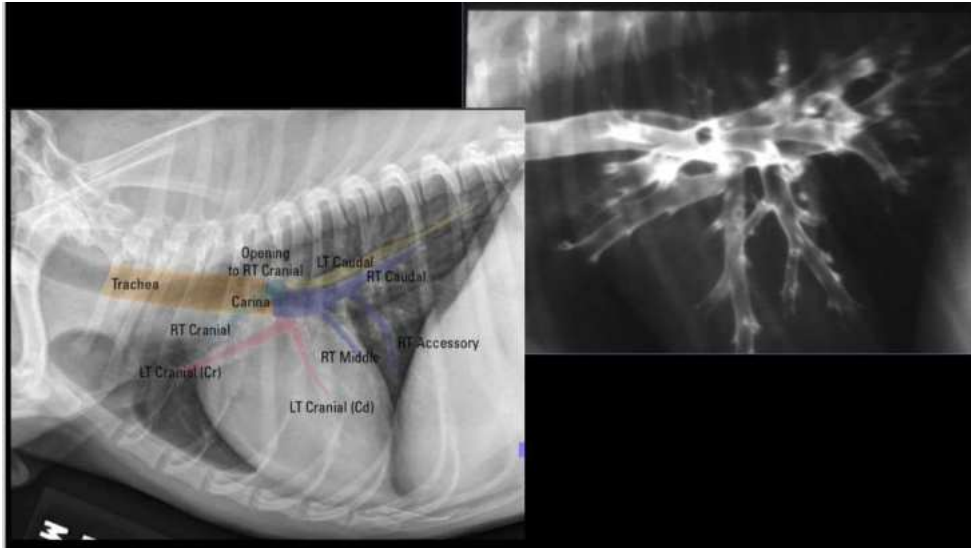


Figure 49 : Radiographies de thorax de profil : visualisation des trajets bronchiques

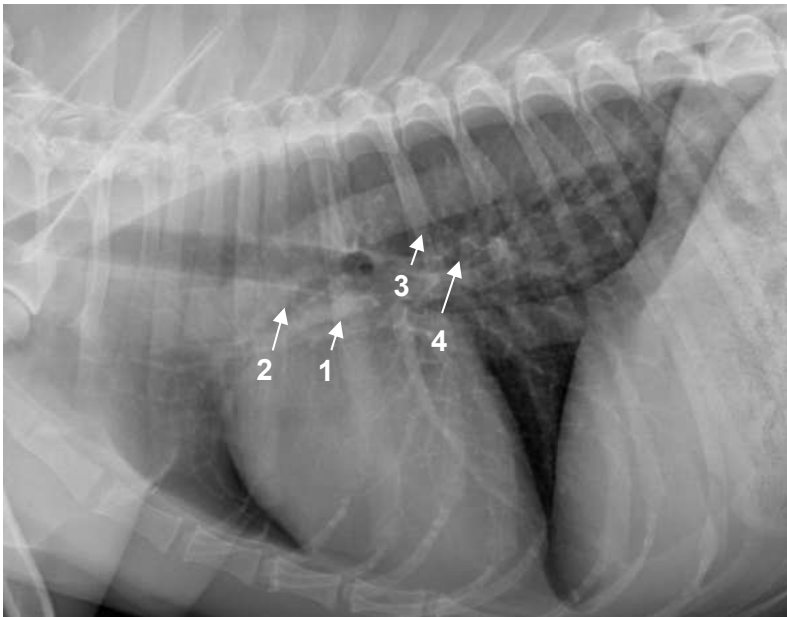


Figure 50 : radiographie d'un thorax de profil : visualisation des trajets bronchiques

On peut voir la bronche souche de la partie crâniale du lobe crânial gauche (1). La bronche souche du lobe crânial droit (2) est la plus dorsale. La bronche souche la plus dorsale caudalement est la bronche souche du lobe caudal gauche

(3). En dessous, on trouve la bronche souche du lobe caudal droit (4).

Radiographie du thorax : affections de l'œsophage

I.	Radioanatomie de l'œsophage	2
II.	Principe d'interprétation de l'œsophage	3
A.	"Bande trachéale"	3
B.	Œsophage redondant.....	3
III.	Affections de l'oesophage	4
C.	Mégaoesophage	4
D.	Persistance du 4ème arc aortique à droite	6

I. Radioanatomie de l'œsophage

Il se trouve **dorsalement à la trachée** sur une vue de profil. Il est dilaté seulement lors de la prise alimentaire ou d'anomalie, sinon sa lumière est virtuelle.

Son opacité radiographique est **tissulaire**, de plus, il est entouré des muscles du cou et de la région thoracique qui ont eux aussi une opacité tissulaire. Ils forment ensemble une **image de continuité** (silhouette positive). Ainsi, sur une radiographie sans anomalie, on ne voit pas l'œsophage. Parfois, on peut voir de façon physiologique de l'air dans l'œsophage qui rend ses parois visibles.

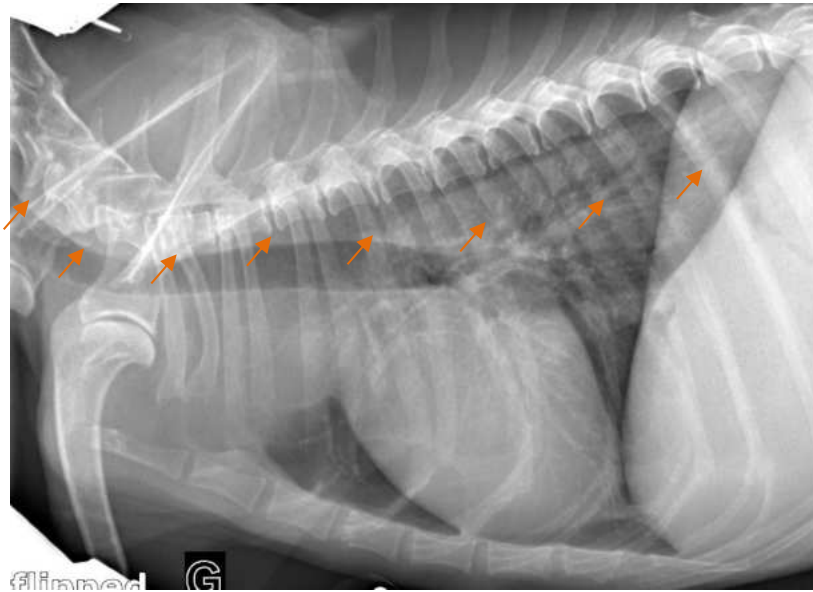


Figure 1 : Radiographie de profil d'un thorax de chien : aire de projection de l'œsophage

Dans le cas d'un **pneumomédiastin**, on aura une **augmentation de la radio-transparence** ce qui va entraîner une « dissection » des structures médiastinales associées, on les verra mieux. Ainsi, les parois de l'œsophage seront visibles, on pourra bien le localiser.

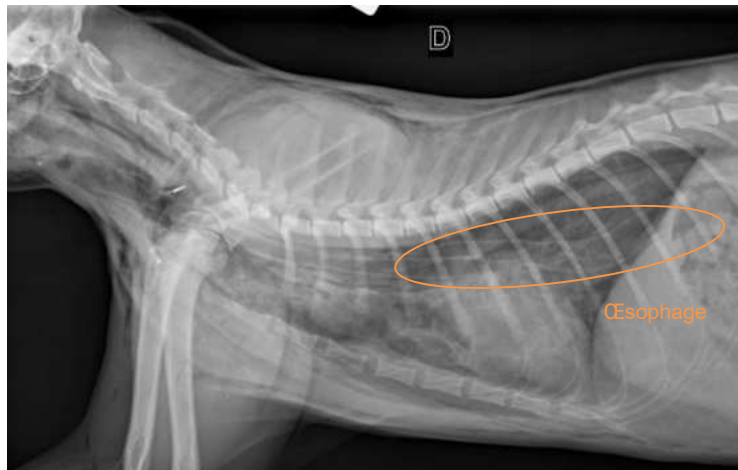


Figure 2 : Radiographie d'un thorax de chat de profil : pneumomédiastin

II. Principe d'interprétation de l'œsophage

A. "Bande trachéale"

Chez certains chiens, on peut visualiser l'œsophage grâce à de l'air présent dans ce dernier. On observe alors une **colonne aérique dorsale à la trachée** qui traduit la présence d'air dans l'œsophage.

Entre l'œsophage et la trachée, on observe alors une **augmentation d'opacité** due à la sommation de la paroi dorsale de la trachée et de la paroi ventrale de l'œsophage. On parle de **bande trachéale** et ce n'est pas pathologique.

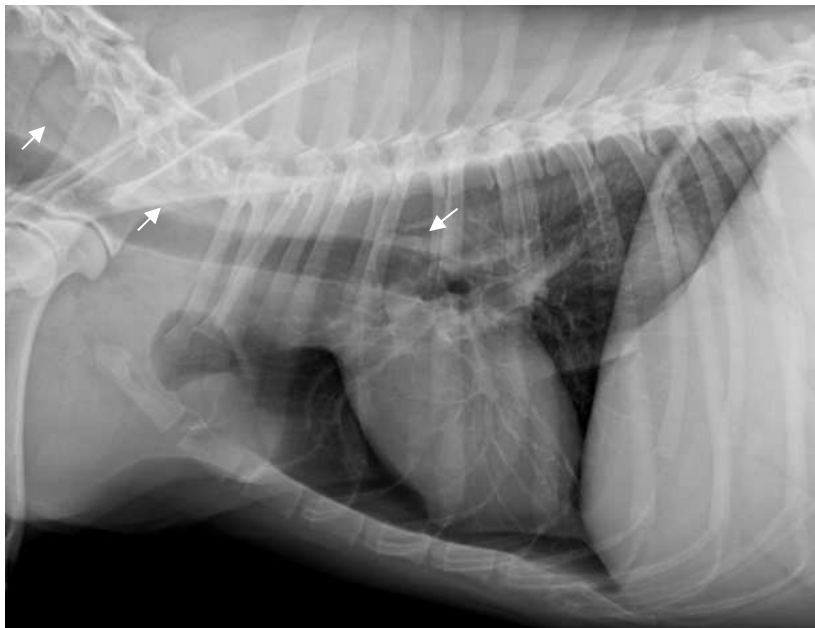


Figure 3 : Radiographie de profil d'un thorax de chien : bande trachéale

B. Œsophage redondant

Chez certaines races de chiens prédisposées (comme les bouledogues), on observe **ventralement à la trachée** une structure en forme de virgule remplie d'air : c'est une image caractéristique d'**œsophage redondant** (observation d'un trajet sinueux/tortueux). C'est une variante à la normale.

Ce phénomène est bien visible avec un produit de contraste (sulfate de baryum) lors d'une œsophagographie : on fait ingérer le produit de contraste à l'animal et on remarque qu'en présence d'un œsophage redondant le produit de contraste stagne dans la zone sinueuse.

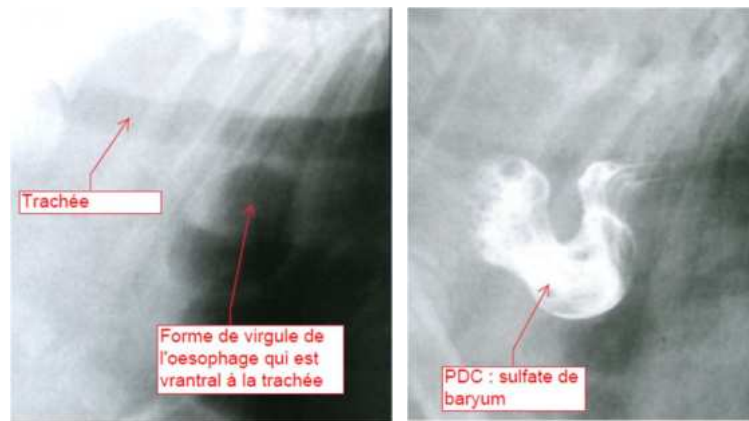


Figure 4 : Radiographie de profil d'un thorax de chien avec et sans produit de contraste : œsophage redondant

Une structure en forme de virgule d'opacité gazeuse est superposée sur le thorax ventral en amont du cœur. Après l'administration du produit de contraste (à droite sur la figure 4), une déviation ventrale de l'œsophage est objectivée.

III. Affections de l'œsophage

A. Mégaoesophage

C'est un œsophage **anormalement dilaté sur toute sa longueur**. En général, cette affection touche des chiens **plutôt jeunes** qui présentent des **régurgitations**. Souvent, lors d'un mégaoesophage, il peut y avoir une **broncho-pneumonie** par fausse déglutition secondaire aux régurgitations. Il faudra donc chercher une opacité alvéolaire, souvent localisée dans le thorax crânial ventral.

Le mégaoesophage est une **lésion médiastinale**, elle sera donc centrale, symétrique et à contour bien définis. Les signes radiographiques sont :

- **Dilatation importante de l'œsophage** par de l'air (focale/généralisée), **signe pathognomonique**
- Inflexion ventrale de la trachée sur une vue de profil (déplacement latéral droit sur une vue de face)
- Bande trachéale
- Visualisation des muscles longs du cou, se caractérisant par une opacité ventrale aux premières vertèbres thoraciques. Les muscles deviennent visibles car l'œsophage contient de l'air et ils sont donc entourés de matière de d'opacité différente.
- Lignes œsophagiennes ventrale et dorsale (parois de l'œsophage visibles)

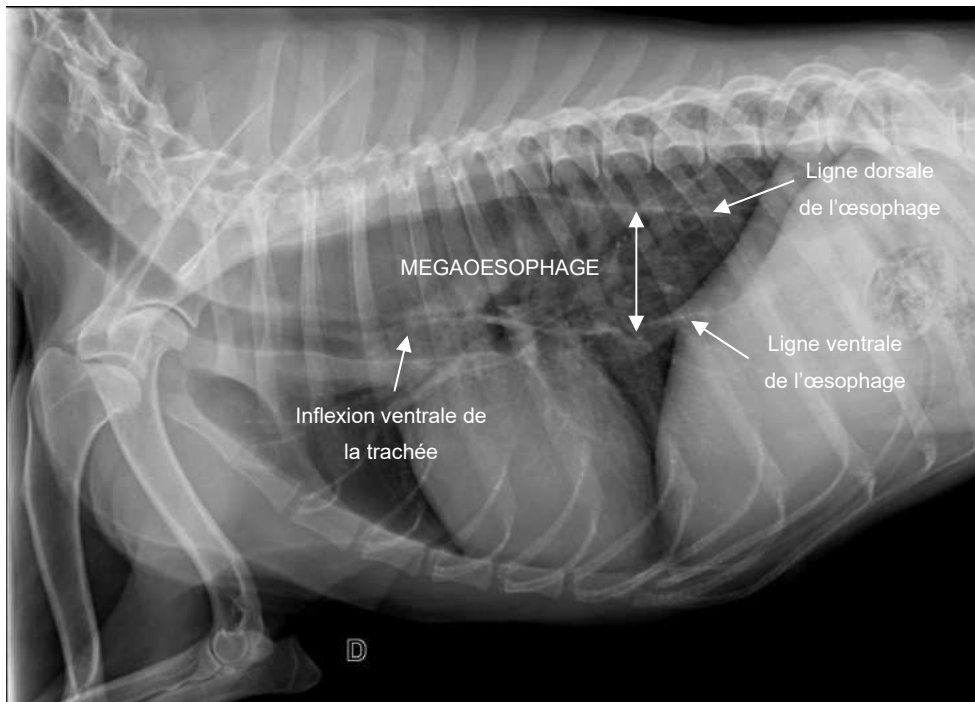


Figure 5 : Radiographie de profil d'un thorax de chien : mégaoesophage

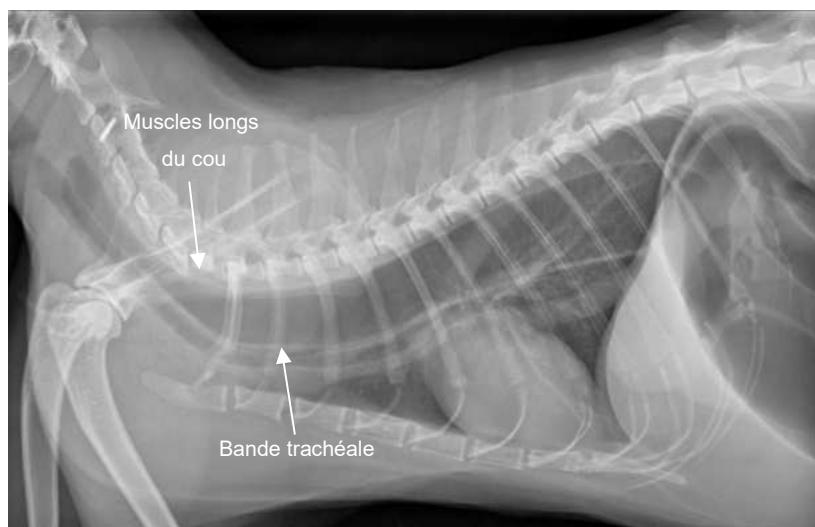


Figure 6 : Radiographie de profil d'un thorax de chien : mégaoesophage

On peut confirmer le diagnostic en faisant une radiographie avec produit de contraste, on va alors voir que l'œsophage est très dilaté et que le produit de contraste stagne en son sein.

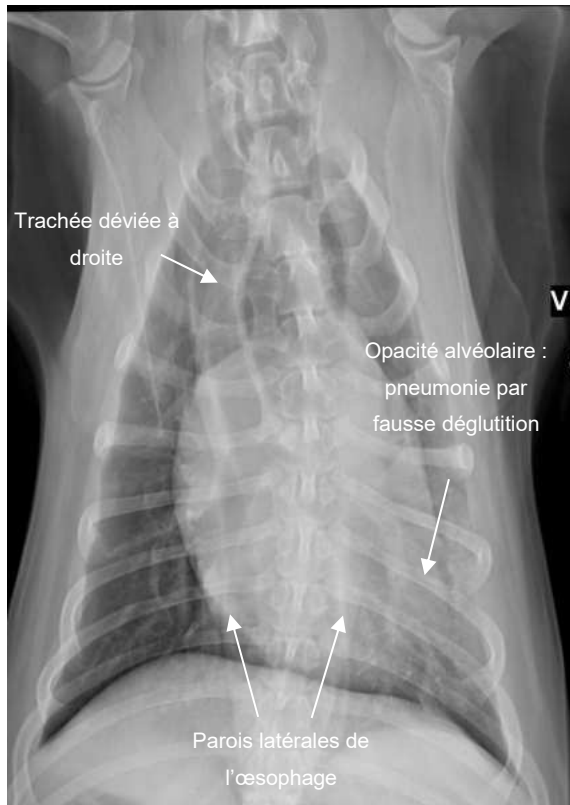

Figure 7 : Radiographie de face d'un thorax de chien : mégacœsophage

B. Persistance du 4^{ème} arc aortique à droite

Normalement, au cours du développement embryonnaire, le 4^{ème} arc aortique gauche se développe pour former l'aorte et l'arc aortique droit disparaît. Dans certains cas, c'est le **4^{ème} arc aortique droit** qui se développe pour former l'aorte.

Dans ces conditions, l'œsophage se trouve anormalement comprimé entre différentes structures anatomiques : l'aorte, le tronc pulmonaire, le ligament artériel et la trachée. L'œsophage ne peut donc pas se dilater normalement au passage des aliments. Ils ont tendance à **s'accumuler en amont de la constriction**, provoquant l'apparition d'un **diverticule œsophagien**. Parfois une **constriction de la trachée** peut aussi être observée. Cette malformation ne doit pas être confondue avec le mégacœsophage.

La persistance du 4^{ème} arc aortique touche majoritairement des **jeunes chiens** présentant des **régurgitations**. **L'aorte est donc à droite au lieu d'être à gauche.**

Les signes radiographiques sont (Henjes, Nolte, Wefstaedt 2011) :

- **Dilatation œsophagienne** et **striction brutale** entre le 4^{ème} et le 6^{ème} espace intercostal (signe pathognomonique)
- **Déviations ventrale de la trachée** sur une radiographie de profil

- **Déviat**ion à gauche de la trachée modérée à sévère proche de l'aspect crânial du cœur sur une radiographie de face avec une **diminution focale du diamètre trachéal** à l'aplomb de la déviation de la trachée
- Aspect latéral gauche de l'aorte non vu

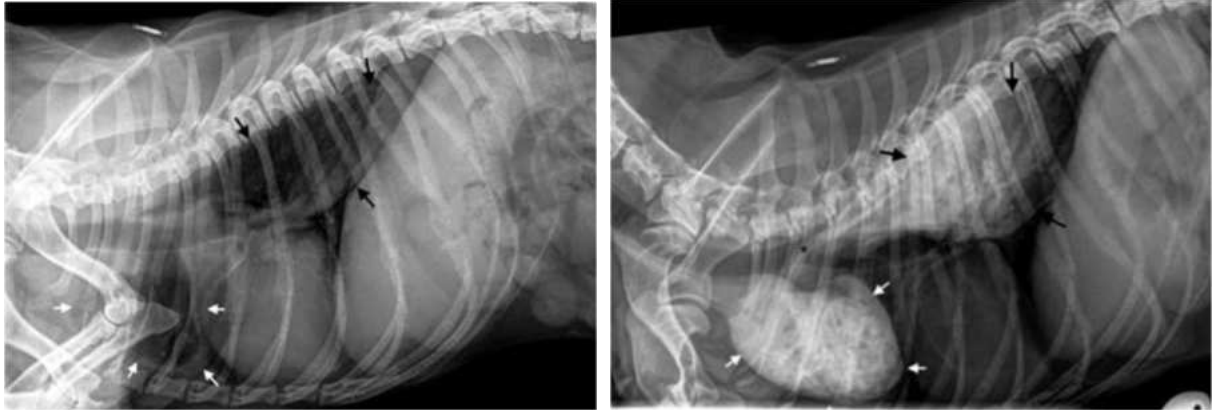


Figure 8 : Radiographie de profil d'un thorax de chien avec et sans produit de contraste : diverticule œsophagien (Holloway, McConnell 2013)

Une **structure triangulaire d'opacité gazeuse** est superposée sur le thorax ventral en amont du cœur (flèches blanches). L'œsophage caudal est également dilaté (flèches noires). Après l'administration du produit de contraste (à droite sur la figure 4), un grand diverticule dans le thorax crânien se remplit de baryum (flèches blanches). L'œsophage caudal dilaté se remplit également partiellement de baryum (flèches noires) (Holloway, McConnell 2013).

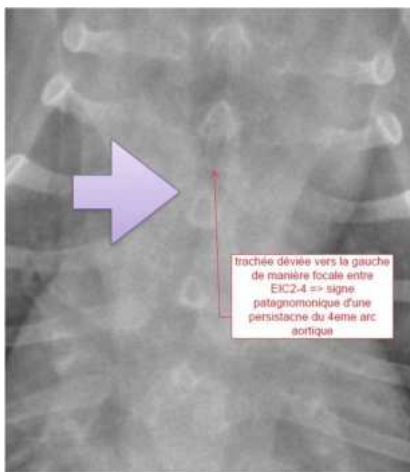

Figure 9 : radiographie de face d'un thorax de chien : persistance du 4^{ème} arc aortique avec déviation focale de la trachée

A noter que la différence avec un mégaoesophage ce fait sur la localisation de la dilatation ; la **dilatation de l'œsophage est focale** dans ce cas-là alors que dans le cas d'un mégaoesophage c'est sur la totalité de l'œsophage.

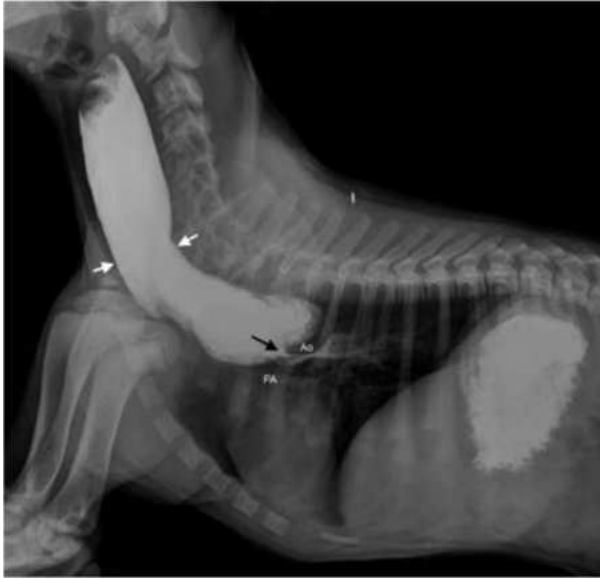

Figure 9 : Radiographie de profil d'un thorax de chien avec produit de contraste : diverticule œsophagien (Holloway, McConnell 2013)

Ce chien présente une persistance du 4^{ème} arc aortique à droite. L'œsophage cervical et thoracique crânien est fortement dilaté (flèches blanches). L'œsophage dilaté se rétrécit brusquement (flèche noire) au niveau de la base du cœur. La localisation approximative de l'aorte ascendante (Ao) et de l'artère pulmonaire principale (PA) est indiquée.

(Holloway, McConnell 2013)

Radiographie du thorax : affections médiastinales

I. Rappel anatomique	2
II. Déplacement médiastinal	3
III. Affections du médiastin.....	5
A. Masses médiastinales.....	5
a) Masse médiastinale crânio-ventrale	5
b) Masse médiastinale crânio-dorsale	7
c) Masse médiastinale péri-hilaire	8
d) Masse médiastinale caudo-dorsale	9
e) Masse médiastinale caudo-ventrale	10
B. Épanchement médiastinal.....	11
C. Pneumomédiastin	12
D. Kyste médiastinal.....	14

I. Rappel anatomique

Le médiastin est une **région centrale, symétrique et aux contours bien délimités**. Il contient le cœur, l'œsophage et la trachée, ainsi que des nerfs et de nombreux vaisseaux sanguins et lymphatiques. Il est délimité par la plèvre pariétale. Le médiastin divise le thorax en deux parties inégales.

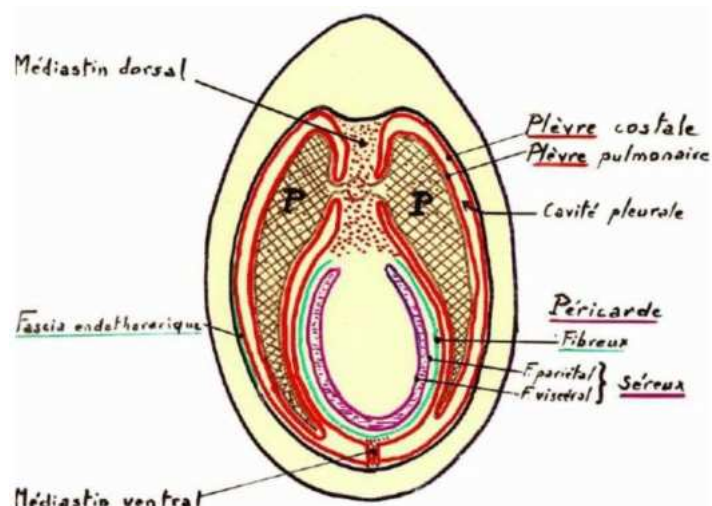


Figure 1 : Schéma d'une coupe transversale de thorax

La paroi thoracique est recouverte d'une **plèvre pariétale** et le poumon d'une **plèvre viscérale**. En fonction de la localisation des plèvres, il y a plusieurs appellations. Au niveau de la paroi thoracique, il y a un parfait accollement au niveau de la plèvre pariétale de la paroi thoracique et de la plèvre viscérale du poumon ; appelée plèvre costale. L'accollement de ces deux plèvres au niveau du diaphragme est appelé plèvre diaphragmatique. Au niveau du médiastin, il sera appelé plèvre médiastinale.

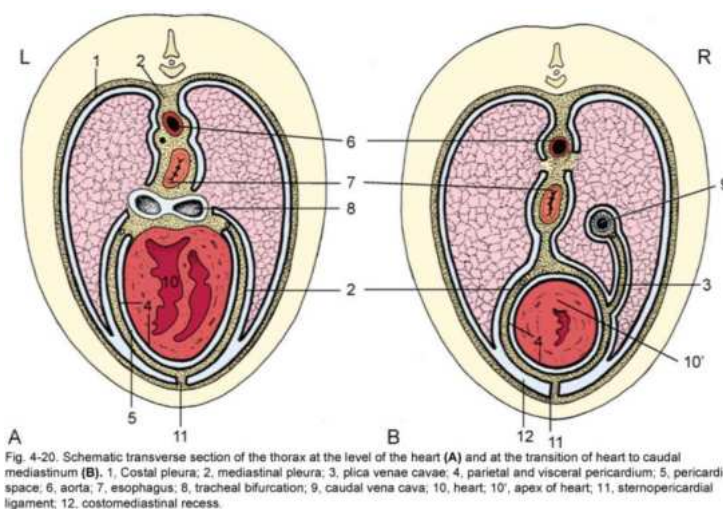


Figure 2 : Schéma d'une coupe transversale de thorax

II. Déplacement médiastinal

Pour avoir un positionnement correct sur une vue de face, on cherche la **superposition des vertèbres avec les sternèbres**.

Ci-dessous, la figure 3 montre un bon positionnement. En revanche, sur la figure 4, la silhouette cardiaque semble modifiée : le volume du cœur gauche semble de taille augmentée (flèche orange). Cependant, on constate que le sternum n'est pas aligné avec les vertèbres, on est donc face à un mauvais positionnement de l'animal et nous ne pouvons pas interpréter cette différence de volume cardiaque.

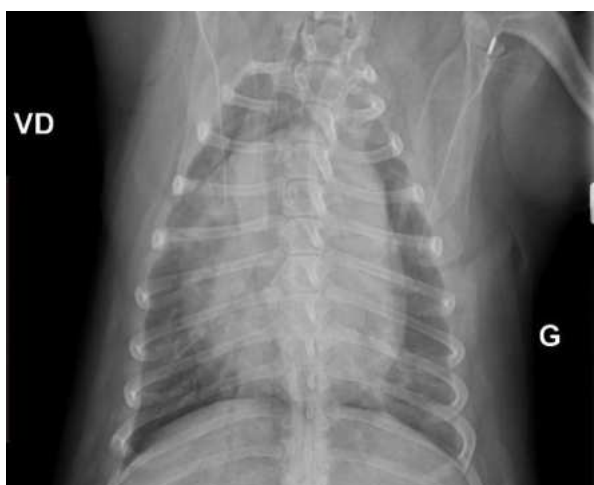

Figure 3 : Radiographie de thorax de chien de face

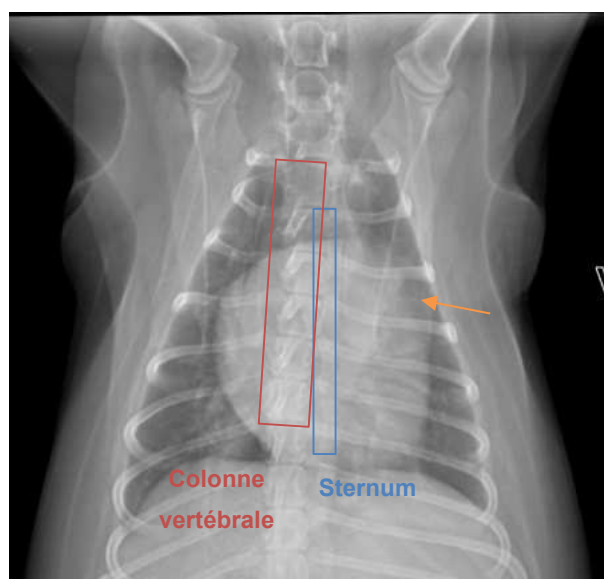


Figure 4 : Radiographie de thorax de chien de face avec rotation

Lors d'une rotation, on aura toujours la **pointe du cœur qui suivra le sternum** : si le sternum est décalé à gauche comme sur la figure 4, la pointe du cœur est déplacée à gauche.

Avant d'interpréter une radiographie, il faut donc toujours regarder le bon positionnement de l'animal.

Une fois le bon positionnement avéré, on peut chercher si le médiastin est dévié vers la droite ou la gauche. Cela peut résulter soit d'une **diminution du volume d'un côté** (le médiastin semble donc « aspirer » par un espace vide), soit d'une **augmentation du volume** qui pousserait le médiastin à l'opposé de la lésion (cas d'une masse intrathoracique par exemple).

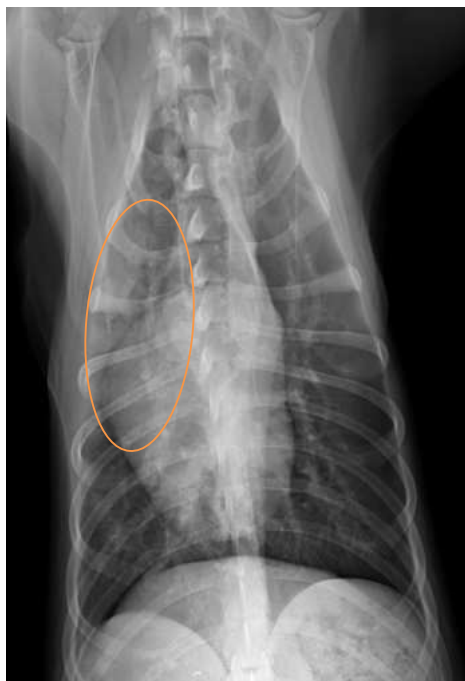


Figure 5 : Radiographie de thorax de face d'un chat : déplacement médiastinal à droite

Ici, le sternum est bien superposé aux vertèbres. Cependant, on constate que le médiastin (notamment visualisé par la silhouette cardiaque) est **dévié à droite**. Il faut maintenant chercher si c'est quelque chose dans l'hémithorax gauche qui le pousse ou bien si c'est quelque chose absent dans l'hémithorax droit.

En observant les poumons, on constate une augmentation d'opacité dans les lobes crânial droit et moyen compatible avec une **atélectasie** (cercle orange). Ainsi, une diminution du parenchyme pulmonaire à droite entraîne un déplacement médiastinal à droite.

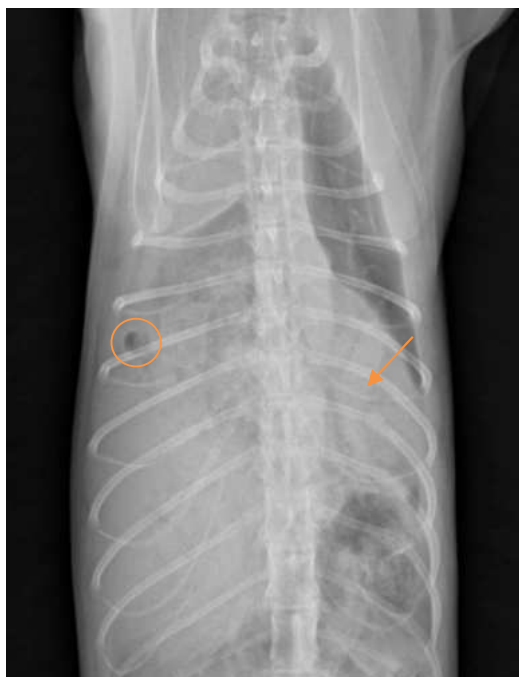

Figure 6 : Radiographie de thorax de face d'un chat : déplacement médiastinal à gauche

Ici nous avons un **déplacement de la silhouette cardiaque à gauche** (flèche) qui peut être le signe d'une augmentation du volume thoracique à droite. En effet, dans l'hémithorax droit, il y a une augmentation d'opacité dans le thorax ventral, masquant la silhouette cardiaque et la coupole diaphragmatique. Cette opacité est hétérogène avec présence de structures tubulaires radio-transparentes (cercle) qui correspondent à des anses digestives.

On peut donc conclure à une **rupture diaphragmatique** avec passage au moins d'anses digestives qui **déplacent le médiastin à gauche**.

III. Affections du médiastin

A. Masses médiastinales

Une masse médiastinale peut avoir plusieurs aires de projections en fonction des différents compartiments médiastinaux. La figure 7 énumère les différentes localisations possibles.

Figure 7 : Schémas indiquant les localisations des masses médiastinales sur une vue de profil (a) ou de face (b)

V : masse crânio-ventrale

W : masse crânio-dorsale

X : masse hilare / péri-hilaire (autour de la carène)

Y : masse caudo-dorsale

Z : masse caudo-ventrale

A : aorte descendante

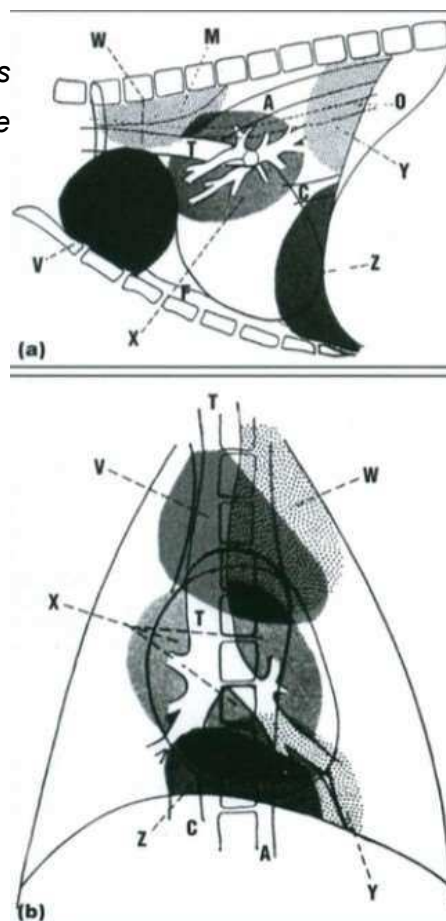
C : veine cave caudale

F : graisse médiastin ventral

M : « ombre » muscle long du cou

O : œsophage

T : trachée



Il faudra **toujours retenir** les critères d'une lésion médiastinale qui sont :

- **Lésion centrale,**
- **Symétrique,**
- **A contours définis.**

a) Masse médiastinale crânio-ventrale

On a ici des radiographies de chat de profil et de face qui ont été réalisées pour investiguer une détresse respiratoire, de l'anorexie et de l'abattement.

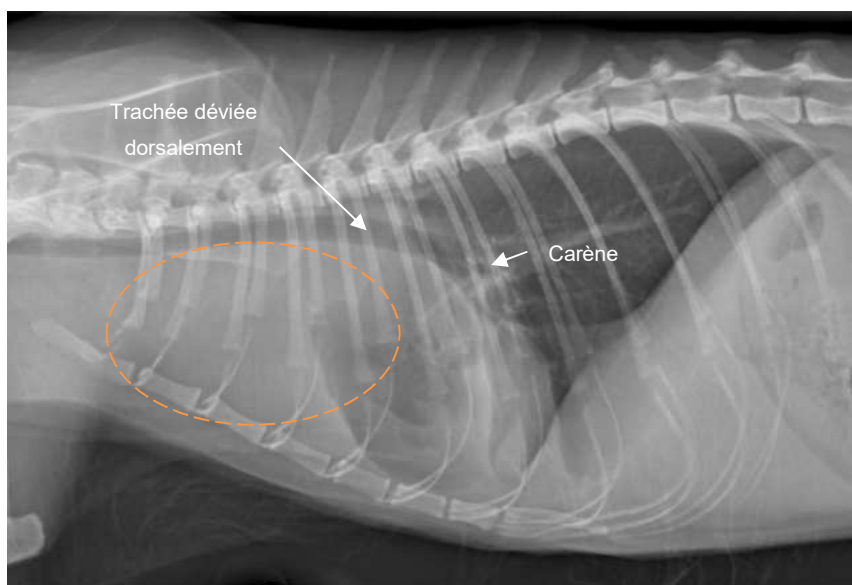


Figure 8 : radiographie d'un thorax de chat de profil : masse médiastinale

On remarque une **augmentation d'opacité dans le thorax crânial ventral** (cercle sur la figure 8) qui vient masquer la silhouette cardiaque. Cette opacité exerce un **effet de masse** sur la trachée. Celle-ci est donc infléchiée dorsalement et quasi contre la colonne vertébrale. De plus, la bifurcation trachéo-bronchique est déplacée caudalement et vient se projeter entre les espaces intercostaux 7 et 8 au lieu du **5^{ème} en position physiologique**. On remarque que l'opacité est homogène.

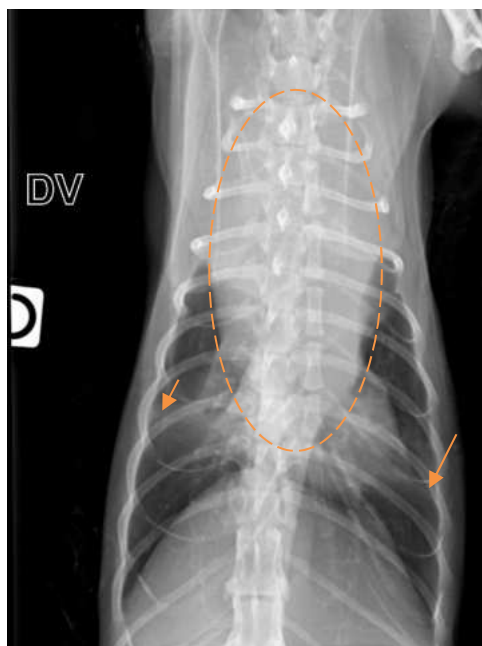


Figure 9 : radiographie d'un thorax de chat de face : masse médiastinale

On retrouve cette opacité dans le thorax crânial. Elle est centrée sur la colonne. On la qualifie de **centrale, symétrique** et à **contours définis** (au moins sur son aspect caudal) qui sont des **critères d'inclusion d'une lésion médiastinale**.

De plus, on observe des **scissures interlobaires** (flèches), signe pathognomonique d'un épanchement pleural.

Au vu des radiographies, on peut alors conclure à une **masse médiastinale crâniale et ventrale** compatible avec une adénomégalie médiastinale crâniale +/- sternale associée à un discret épanchement pleural. Ces lésions sont typiques du lymphome chez le chat.

On retiendra que dans le cas d'une opacité médiastinale crânio-ventrale, on peut être face à un **lymphome avec adénomégalie généralisée**, des **lésions thymiques**, une **adénomégalie sus-sternale**, un **kyste**, une **tumeur** de la thyroïde ou des parathyroïdes ectopiques, un **hématome**... (Gerhardy 2007)

b) Masse médiastinale crânio-dorsale

Voici les radiographies thoraciques d'un chien présenté pour anorexie, boiterie de l'antérieur gauche de grade 5 et syndrome de Claude Bernard Horner.

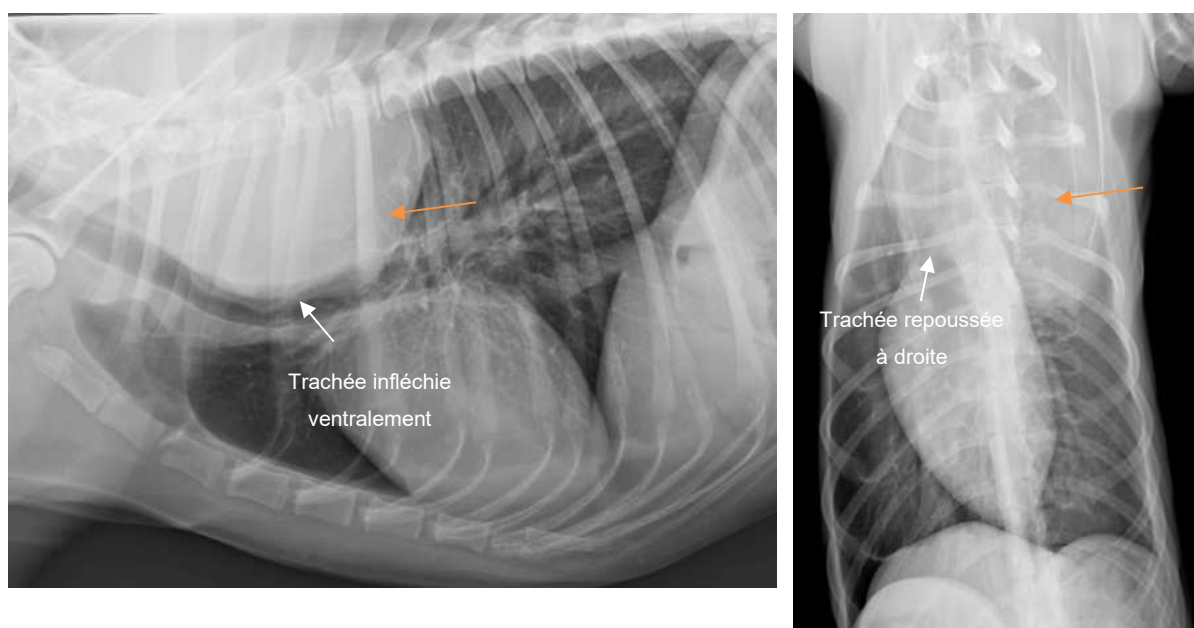

Figure 10 et 11 : radiographies d'un thorax de chien de profil et de face : masse médiastinale crânio-dorsale

On observe une opacité tissulaire, homogène, centrale et à bords définis. Cette masse est située dans le thorax crânial, et est retrouvée en position centrale sur la vue de face (figure 11). La trachée est déplacée ventralement et latéralement à droite.

On conclut à une masse médiastinale crânio-dorsale compatible avec une **tumeur** (vertébrale, para-vertébrale, des tissus mous etc), un **abcès**, un **kyste**, un **granulome** affectant l'œsophage ou les muscles paravertébraux, une **localisation ectopique de thymone/chémodectome** ou à une **tumeur neuroendocrine**.

On peut avoir recours à l'échographie du médiastin pour objectiver la masse puis la cytoponctionner pour en faire une analyse biologique. Ici, la cytoponction est revenue en faveur d'un sarcome et un scanner a permis de suspecter une origine musculaire paravertébrale.

c) Masse médiastinale péri-hilaire

Le diagnostic différentiel d'une masse médiastinale péri-hilaire comprend des causes néoplasiques (tumeur œsophagienne, tumeur de la base du cœur, lymphome, tumeur thyroïdienne) ou une adénopathie trachéo-bronchique, un corps étranger dans l'œsophage etc... (Gerhardy 2007)

On peut observer **une opacité péri-hilaire** (centrée autour de la carène). On a aussi une **ventro-flexion de l'aspect distal de la trachée** sur une vue de profil et **un écartement des bronches souches caudales** c'est-à-dire que l'angulation entre les bronches souches caudales gauches et droites devient arrondie du fait de l'écartement de celles-ci. De manière physiologique, on devrait avoir une angulation en V qui **ne doit pas excéder 60°**.

Entre les bronches souches caudales se projette **l'atrium gauche** et **le nœud lymphatique trachéo-bronchique moyen**. Donc en cas d'angulation supérieure à 60°, on va rechercher des signes de dilatation atriale ou d'adénopathie.

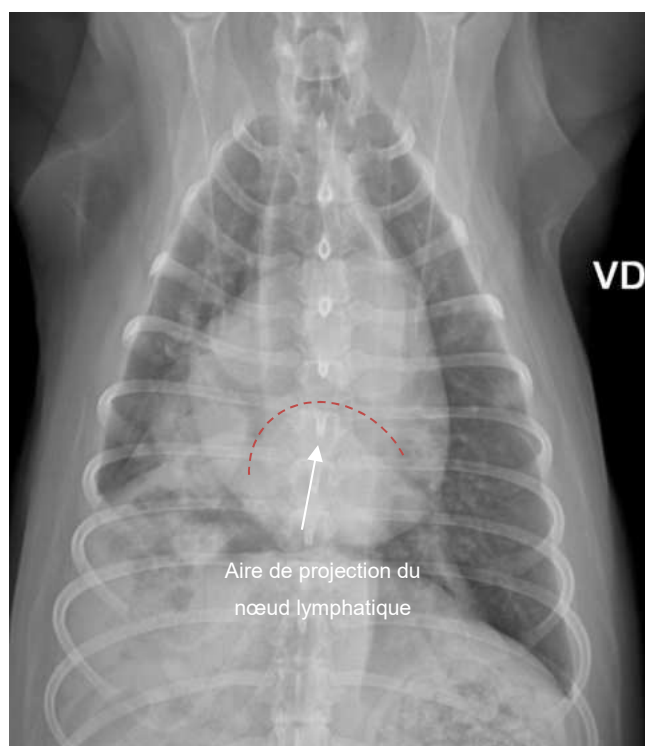


Figure 12 : Radiographie d'un thorax de chien de face : adénomégalie trachéo-bronchique

d) Masse médiastinale caudo-dorsale

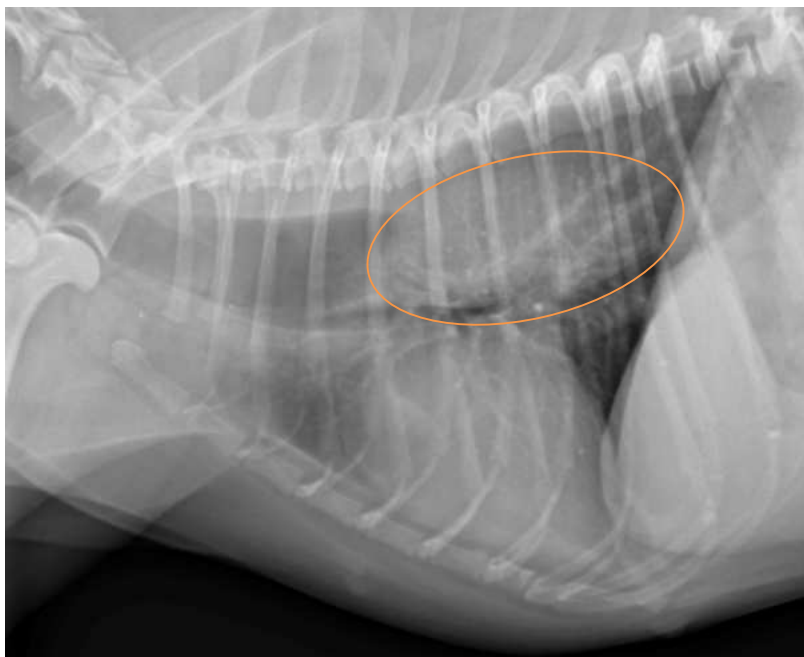


Figure 13 : Radiographie d'un thorax de chien de profil : corps étranger œsophagien

On observe une **opacité tissulaire ovoïde** en région caudo-dorsale, dans la lumière de l'œsophage entre le 5^{ème} et 8^{ème} EIC. Une **dilatation aérique marquée de l'œsophage en amont** de cette opacité et la **trachée déviée ventralement** laisse suspecter un corps étranger œsophagien.

Le diagnostic différentiel d'une masse médiastinale caudo-dorsale inclut (Gerhardy 2007) :

- Des pathologies de l'œsophage (tumeur, diverticule)
- Une hernie hiatale ou diaphragmatique
- Un corps étranger
- Une lésion du diaphragme (abcès, hématome, masse)
- Un kyste de différentes origines

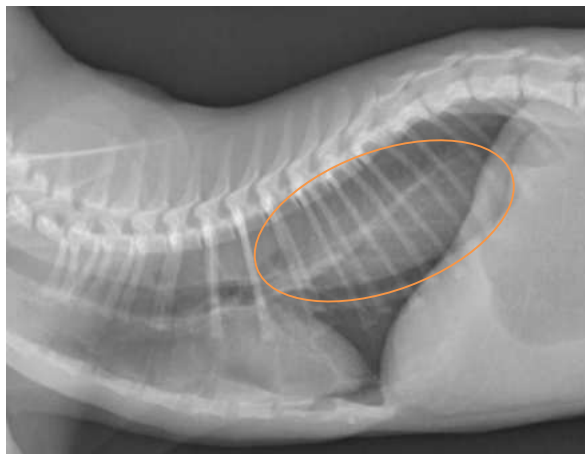
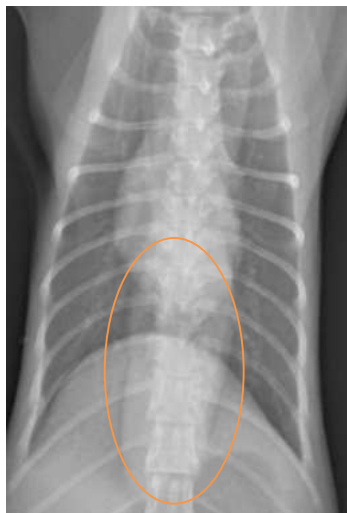


Figure 14 : Radiographies d'un thorax de chat de profil et de face : hernie hiatale

On observe une **opacité médiastinale caudale dorsale** en continuité avec l'image du fundus gastrique, compatible avec une hernie hiatale, une hernie para-œsophagienne, ou une intussusception gastro-œsophagienne.

e) **Masse médiastinale caudo-ventrale**

On a une augmentation de l'opacité dans le thorax caudal ventral qui vient **masquer les contours du cœur** et de la silhouette diaphragmatique. On a donc une **image de continuité avec le diaphragme et l'aspect caudal du cœur**. On aura aussi un déplacement ou un pincement de la veine cave caudale.

Le diagnostic différentiel inclut :

- Une hernie hiatale ou hernie péritonéo-péricardique
- Des lésions du diaphragme (abcès, hématome, hernie, granulome)

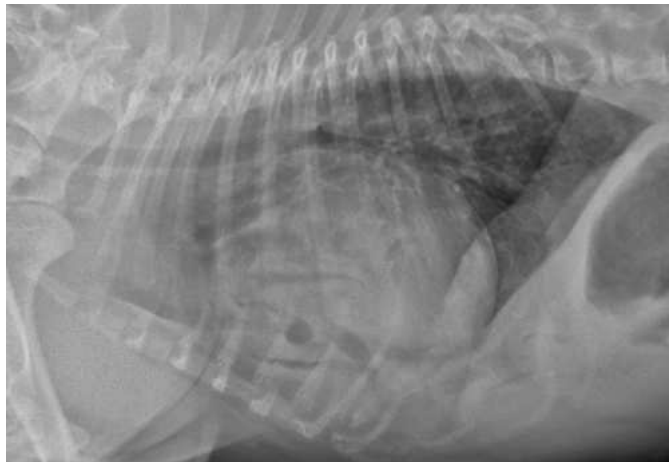


Figure 16 : Radiographie d'un thorax de profil chez un chien : hernie péritonéo-péricardique

B. Épanchement médiastinal

Lorsqu'il y a du liquide dans le médiastin, celui-ci peut être de **taille augmentée** sur une vue de face. On retrouvera alors une **opacité centrale, symétrique à contours définis** : signe pathognomonique d'une anomalie médiastinale. On peut aussi voir apparaître une **scissure inversée** qui se caractérise par **une image triangulaire sur l'aspect caudal et latéral gauche du cœur** (figure 18, flèches).

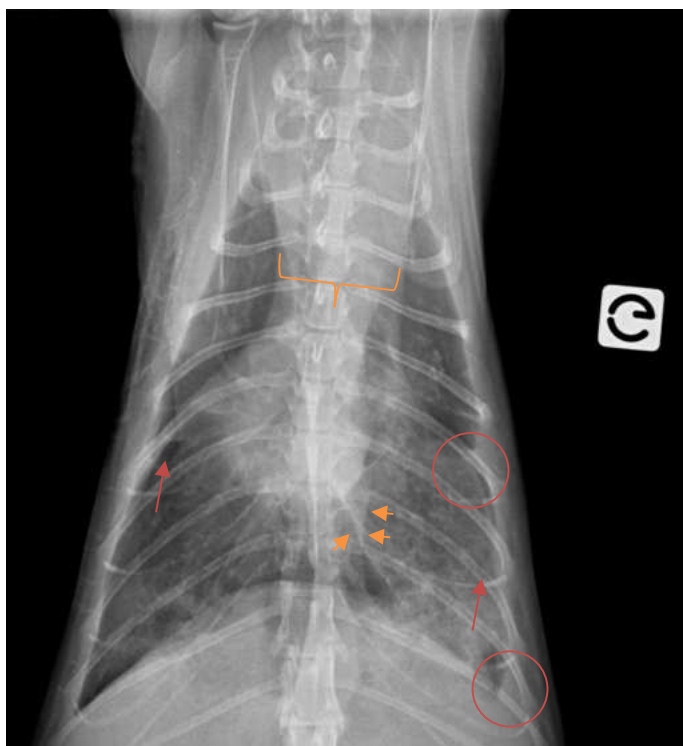


Figure 17 : radiographie d'un thorax de chat de face : épanchement pleural et médiastinal

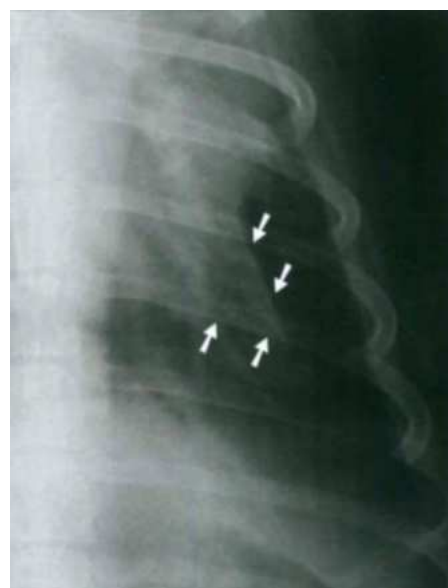

Figure 18 : radiographie d'un thorax de chat de face : scissure inversée

La figure 17 est une radiographie réalisée chez un chat de 12 ans qui présente une tachypnée depuis 24h. On constate un **décollement des lobes pulmonaires** (cercles) de la paroi thoracique par une bande d'opacité tissulaire, plus marqué à gauche et masquant la silhouette cardiaque et des **scissures interlobaires** (flèches rouges), deux signes en faveur d'un **épanchement pleural bilatéral**.

De plus, on observe une **opacité centrale, symétrique à contours définis** (accolade) caractéristique d'une augmentation de taille du médiastin crânial. Nous remarquons aussi une **scissure inversée** à gauche (flèches orange). Cela est compatible avec un **épanchement médiastinal**.

C. Pneumomédiastin

Le **pneumomédiastin** est une accumulation anormale d'air dans le médiastin. L'origine peut résulter de diverses causes : dans la majorité des cas ce sera secondaire à un **traumatisme** (une morsure au niveau du cou, une rupture de l'œsophage etc...) ou bien des causes iatrogènes telles qu'une intubation difficile avec brèche trachéale. Les symptômes peuvent inclure des difficultés respiratoires, de la toux, des douleurs thoraciques, et parfois un gonflement du cou dû à l'air s'échappant dans les tissus sous-cutanés.

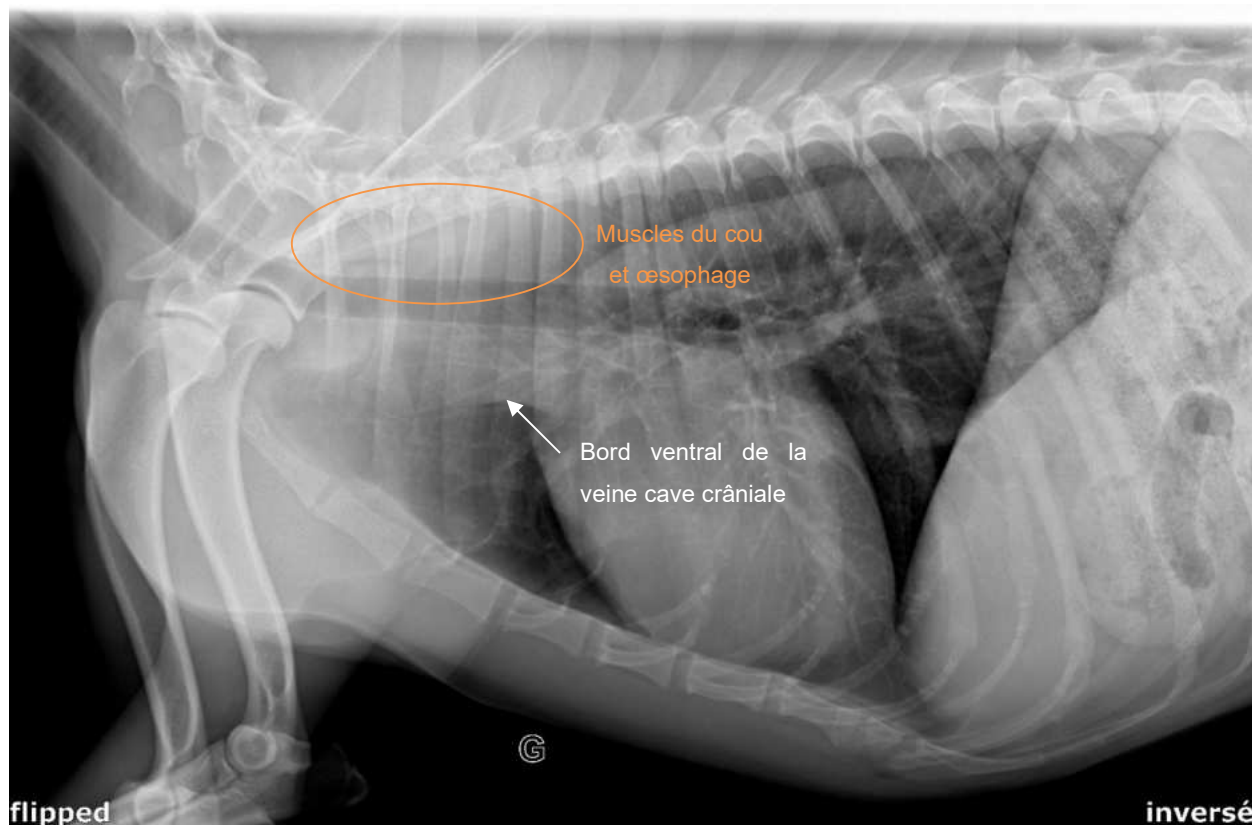


Figure 19 : Radiographie d'un thorax de chien de profil

La figure 19 rappelle l'aspect physiologique du médiastin. Dorsalement à la trachée, on observe une opacité tissulaire regroupant les **muscles du cou et l'œsophage**, ce qui crée une silhouette homogène. Ventralement à la trachée, la bande d'opacité tissulaire homogène regroupe **les gros vaisseaux** tels que la veine cave crâniale, les vaisseaux qui partent de l'aorte (tronc brachio-céphalique), l'artère sous-clavière gauche et les nœuds lymphatiques médiastinaux crâniens. Le bord ventral de la silhouette correspond au **bord ventral de la veine cave crâniale**.

Dans le cas d'un **pneumomédiastin**, on aura une augmentation de la radio-transparence ce qui va entraîner une « dissection » des structures médiastinales associées

donc on les verra mieux. L'aspect ventral des muscles longs du cou va devenir visible ce qui va créer une bande d'opacité homogène ventrale aux corps vertébraux des premières vertèbres thoraciques. La paroi trachéale sera visible ainsi que la veine cave crâniale, l'aorte et l'œsophage. On voit aussi bien les contours de **l'aorte** car l'air vient en disséquer les contours. On remarque enfin une fine structure tubulaire opaque qui passe entre l'aorte et la colonne vertébrale. Il s'agit de la **veine azygos** qu'on ne voit normalement pas.

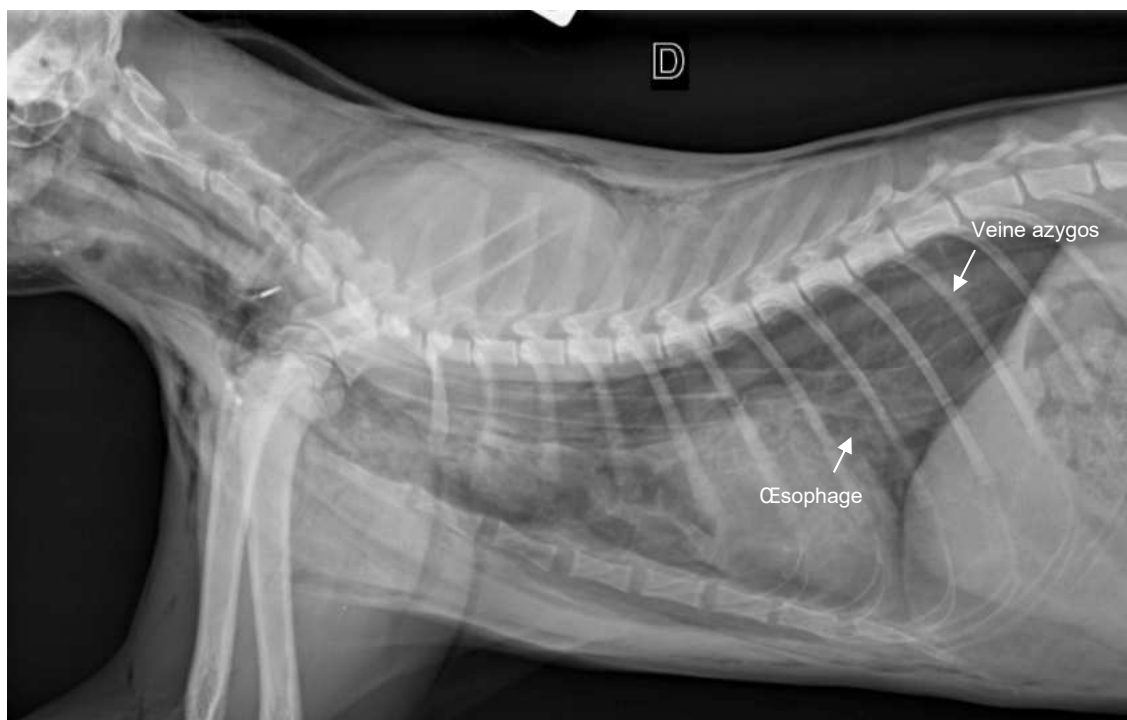

Figure 20 : Radiographie d'un thorax de chat de profil : pneumomédiastin

Un pneumomédiastin peut évoluer en pneumothorax qui peut ensuite donner un rétro-pneumopéritoine. Un **rétro-pneumopéritoine** correspond à de l'air qui va se loger dans le rétro-péritoine en cheminant par le hiatus aortique. Ce type de problème est visualisé sur les clichés radiographiques par le fait que les organes en position rétro-péritonéale (comme les reins) sont plus contrastés car ils sont entourés d'air.

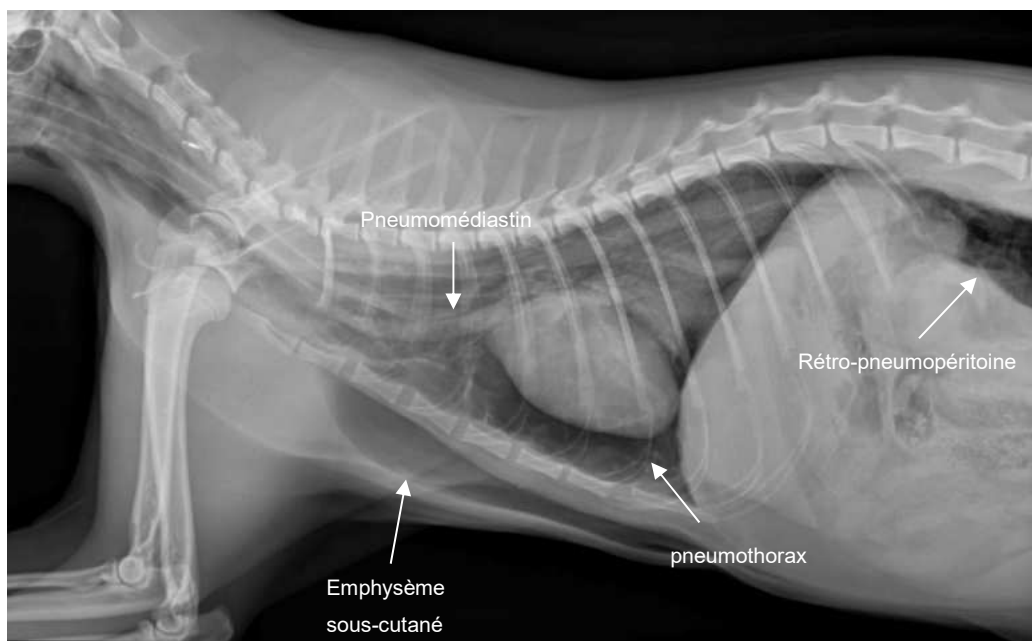


Figure 21 : Radiographie d'un thorax de chat de profil : pneumomédiastin, pneumothorax et rétro-pneumopéritoine

D. Kyste médiastinal

Un kyste médiastinal se retrouve sous forme plutôt **ronde**, localisé dans le **thorax crânial ventral**. Sur une vue de face, on ne le visualisera pas car la lésion est masquée par la superposition colonne-sternum. Le kyste médiastinal se retrouve surtout chez le **chat âgé**.

Dans le diagnostic différentiel, on peut retrouver les masses médiastinales vues précédemment.

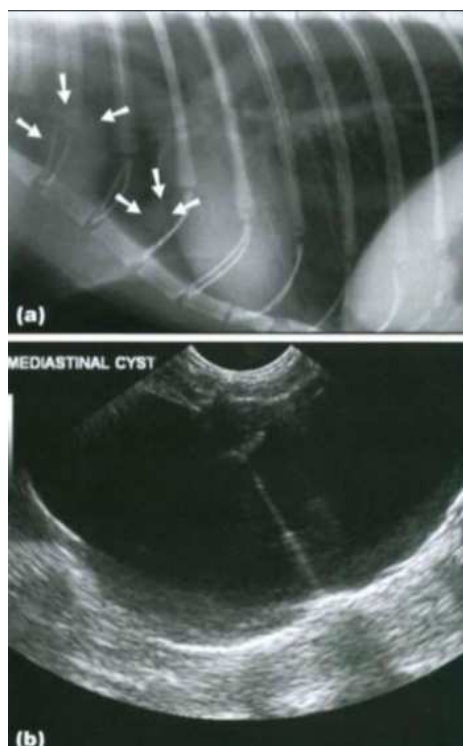


Figure 22 : Radiographie (a) et échographie (b) d'un thorax de chat de profil : kyste médiastinal

On peut préciser le diagnostic avec une échographie pour apercevoir une structure ronde, délimitée par un contour à contenu anéchogène (noir) liquidien. Il s'agit donc d'un kyste.

Radiographie du thorax : affections pleurales et extra-pleurales

I. Radio-anatomie de la cavité pleurale et de l'espace extra-pleural.....	2
II. Principe d'interprétation d'une lésion pleurale.....	2
A. Epanchement pleural.....	2
a) Opacité augmentée	2
b) Scissures interlobaires.....	4
c) Répartition du liquide selon le positionnement de l'animal	5
d) Exemple : pyothorax.....	8
B. Opacité diminuée : pneumothorax	9
III. Principe d'interprétation d'un lésion extra-pleurale	12

Le compartiment pleural est un **espace virtuel** situé entre la **plèvre viscérale** (collée aux organes) et la **plèvre pariétale** (collée aux parois thoraciques), qui sont intimement liées en situation physiologique.

I. Radio-anatomie de la cavité pleurale et de l'espace extra-pleural

Se référer au cours « Sémiologie – radiographie du thorax »

II. Principe d'interprétation d'une lésion pleurale

A. Les critères radiographiques en faveur d'un épanchement pleural

a) Opacité augmentée

Sur un animal sain, le poumon est intimement accolé au niveau de la charpente osseuse.

En cas **d'épanchement pleural**, on constate une **augmentation d'opacité (tissulaire) entre les poumons et la charpente osseuse**, pathognomonique de la présence de liquide dans la cavité thoracique. Le liquide peut être du pus, du sang, de la lymphe etc..

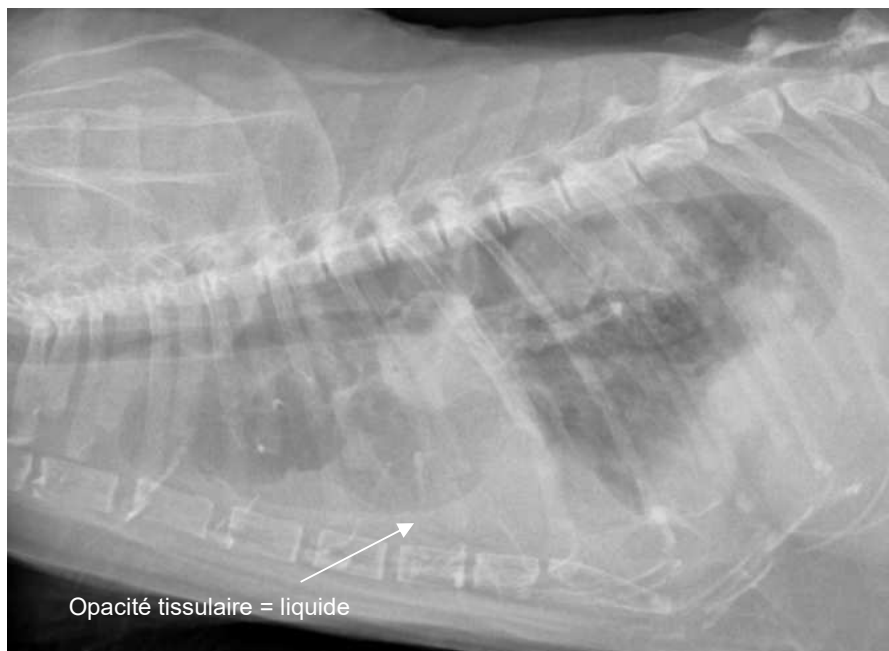

Figure 1 : Radiographie d'un thorax de chat de profil : épanchement pleural

Sur la figure 1, les poumons sont décollés du sternum par une opacité de type tissulaire. Il y a donc du liquide dans la cavité pleurale. Ceci est le signe pathognomonique d'un épanchement pleural. De plus, l'opacité liquidienne de l'épanchement pleural **efface la silhouette cardiaque**.

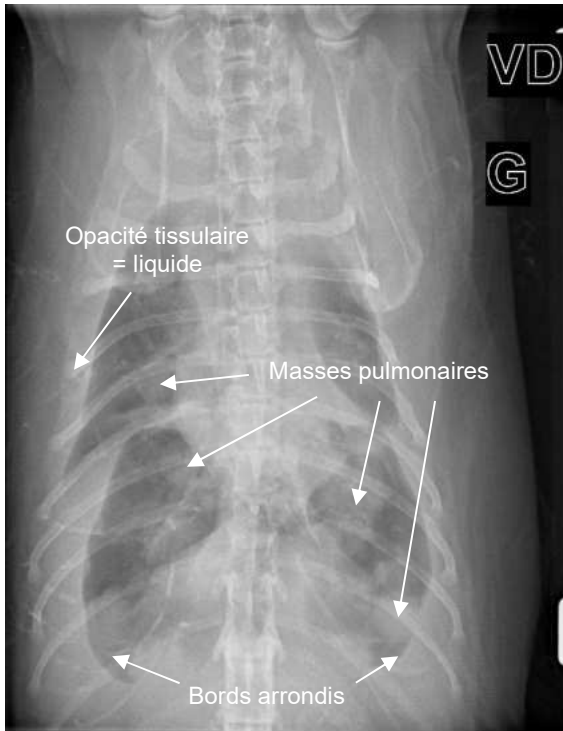


Figure 2 : Radiographie d'un thorax de chat de face : épanchement pleural

Sur la radiographie de face, on retrouve le décollement des poumons des deux côtés avec présence d'une opacité tissulaire dans l'espace pleural : signe d'un épanchement pleural.

Lorsque le **bord des poumons est arrondi** comme ici, cela traduit la présence d'un épanchement pleural de **type exsudat** (pus, sang...). En effet, une thoracocentèse chez ce chat a confirmé la présence d'un **hémothorax** probablement **d'origine néoplasique** au vu des nombreuses masses pulmonaires observées au sein du parenchyme pulmonaire.

En revanche, lorsque le bord des poumons est lisse, cela traduit un épanchement pleural avec un **liquide peu cellulaire** (transsudat). En effet, la figure 3 illustre un épanchement pleural de type transsudat, secondaire à un œdème pulmonaire probablement cardiogénique ici.

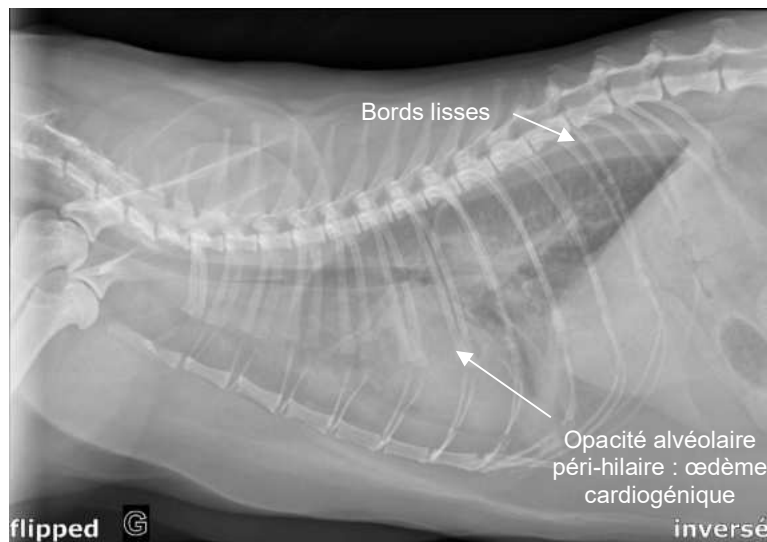


Figure 3 : Radiographie d'un thorax de chat de profil : épanchement pleural

b) Scissures interlobaires

En plus de la présence d'une opacité tissulaire décollant les poumons de la charpente osseuse, la présence de **scissures interlobaires** est **pathognomonique** d'un épanchement pleural. Radiographiquement, cela se traduit par la présence d'une **ligne d'opacité tissulaire venant dessiner les contours des lobes pulmonaires**. Ces lignes ont une réalité anatomique puisqu'elles correspondent à l'espace entre les lobes pulmonaires remplis de liquide.

Parfois, on n'observe pas de décollement flagrant entre les poumons et la cage thoracique, mais on visualise une fine ligne opaque sur l'aire de projection des interfaces entre les lobes. Pour ne pas passer à côté, il faut donc connaître ces aires de projection, qui sont illustrées sur la figure 4.

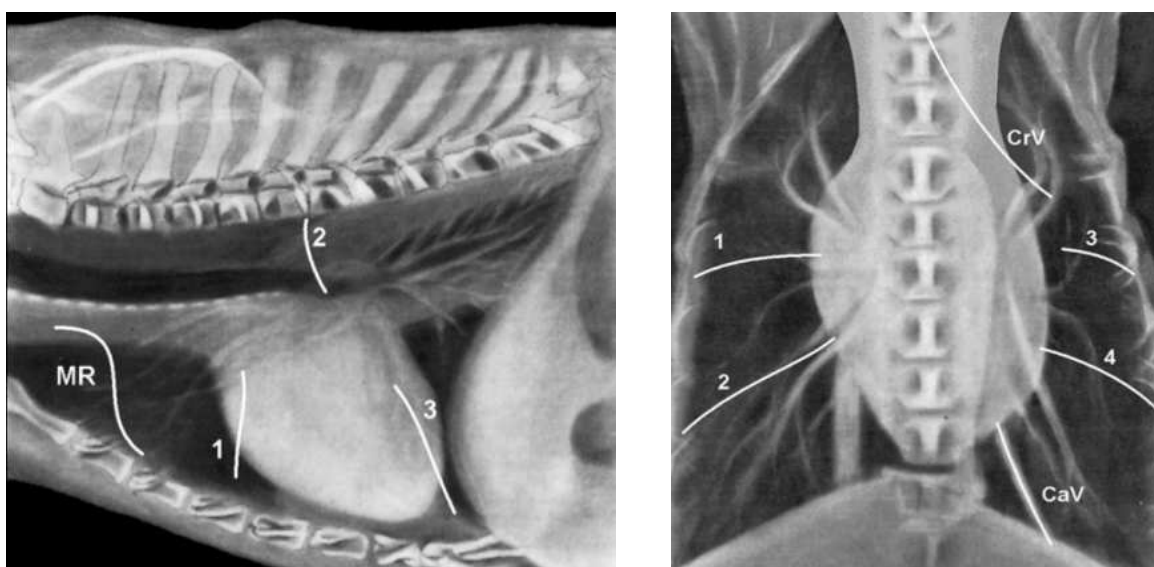


Figure 4 : Illustration des aires de projection des scissures interlobaires sur une vue de profil et de face

Sur le schéma de profil, on a les scissures interlobaires :

- 1 : entre le lobe crânial et le lobe moyen
- 2 : entre le lobe crânial et le lobe caudal
- 3 : entre le lobe moyen et le lobe accessoire

Sur le schéma de face, on a les scissures interlobaires :

- 1 : entre le lobe crânial et le lobe moyen
- 2 : entre le lobe moyen et le lobe caudal
- 3 : entre la partie crâniale du lobe crânial et la partie caudale du lobe crânial
- 4 : entre la partie caudale du lobe crânial et le lobe caudal

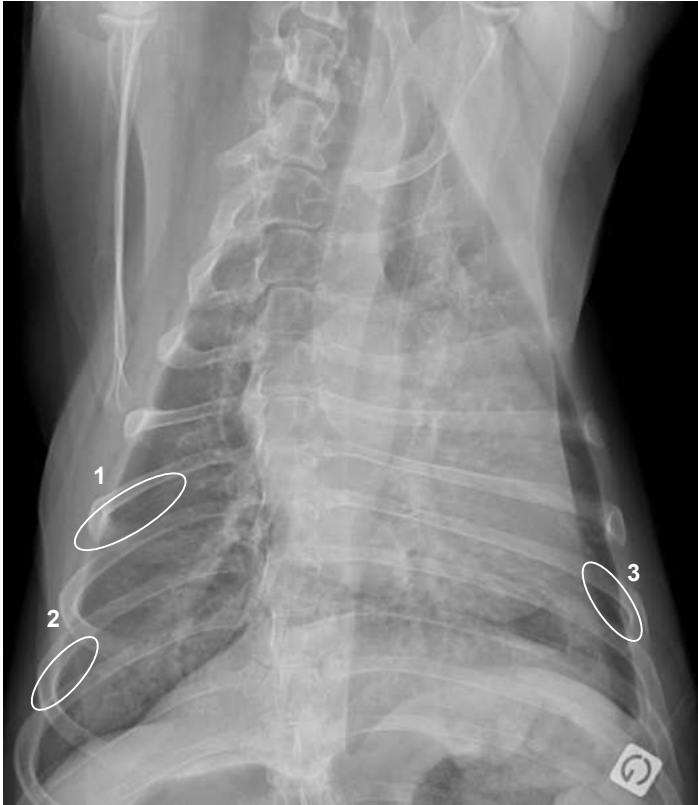

Figure 5 : Radiographie de face d'un chien : scissures interlobaires

1 : entre le lobe crânial et le lobe moyen

2 : entre le lobe moyen et le lobe caudal

3 : entre la partie caudale du lobe crânial et le lobe caudal

c) Répartition du liquide selon le positionnement de l'animal

i. Incidence latérale

Lorsqu'on couche un animal sur le côté, le liquide présent dans le thorax descend par gravité et se retrouve en zone déclive dans les deux hémithorax. Le liquide sera donc **superposé à la silhouette cardiaque**. Cependant, comme les liquides et les tissus ont la même opacité en radiographie, on distinguera moins bien la silhouette cardiaque. C'est le signe de la **silhouette positive** : des tissus de nature différente mais d'opacité identique ne peuvent pas être différenciés sur une radiographie.

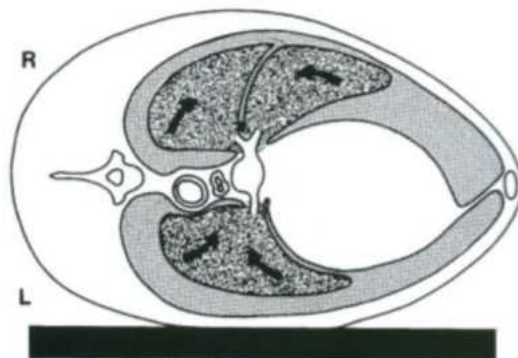


Figure 6 : Illustration de la répartition du liquide selon la position lors d'une vue de profil

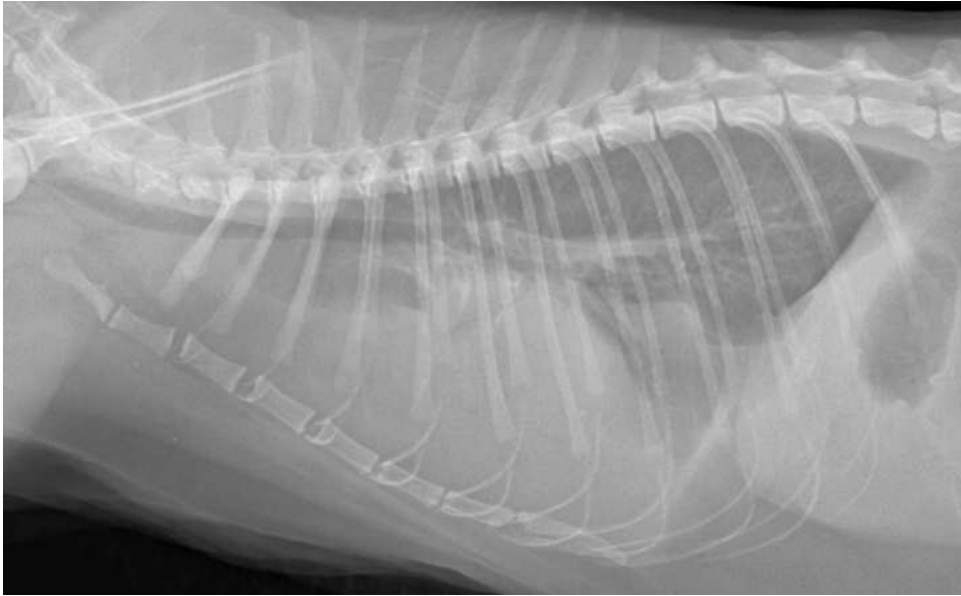


Figure 7 : Radiographie d'un thorax de chat de profil : épanchement pleural

Sur la figure 7, on observe une opacité de type liquidienne, probablement cellulaire, qui décolle les lobes pulmonaires du sternum et qui efface la silhouette cardiaque.

ii. Incidence dorso-ventrale

Sous l'effet de la gravité, le liquide se retrouve contre le sternum et tout autour du cœur. On observe donc le signe de la **silhouette positive** : le cœur et le liquide ayant la même opacité, ils ne peuvent pas être différenciés. Par conséquent, la silhouette cardiaque est moins distincte.

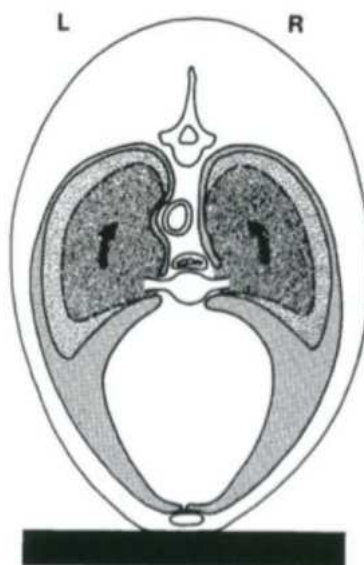


Figure 8 : Illustration de la répartition du liquide selon la position lors d'une vue dorso-ventrale

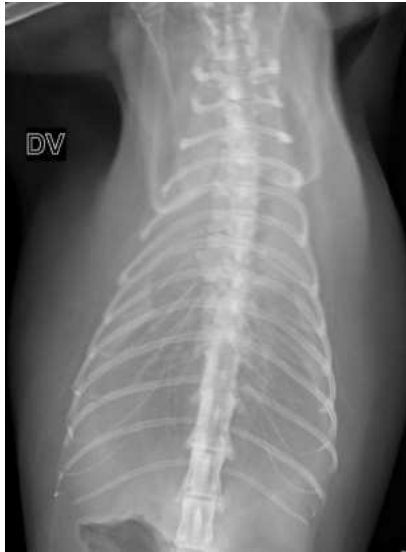

Figure 9 : Radiographie d'un thorax de chat en vue dorso-ventrale : épanchement pleural qui masque la silhouette cardiaque

iii. Incidence ventro-dorsale

Le cœur repose sur le sternum : il est alors en **position haute**. Le liquide va donc **tomber en position dorsale** de part et d'autre de la colonne vertébrale. On va obtenir une opacité centrale, symétrique et à contour défini : on ne peut pas dire s'il s'agit d'une lésion médiastinale ou de la présence de liquide, il faudra confirmer le diagnostic avec une autre vue (de profil notamment). Le cœur étant en position haute, on peut apprécier la silhouette cardiaque.

Par conséquent, si on veut observer le cœur d'un animal qui a un épanchement pleural, il sera préférable de réaliser une **incidence ventro-dorsale**. Cependant, si l'animal présente une détresse respiratoire, il est conseillé de le laisser en position sternale pour ne pas aggraver son état en comprimant ses poumons avec le liquide.

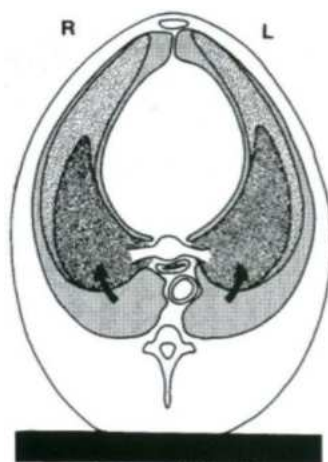


Figure 10 : Illustration de la répartition du liquide selon la position lors d'une vue ventro-dorsale

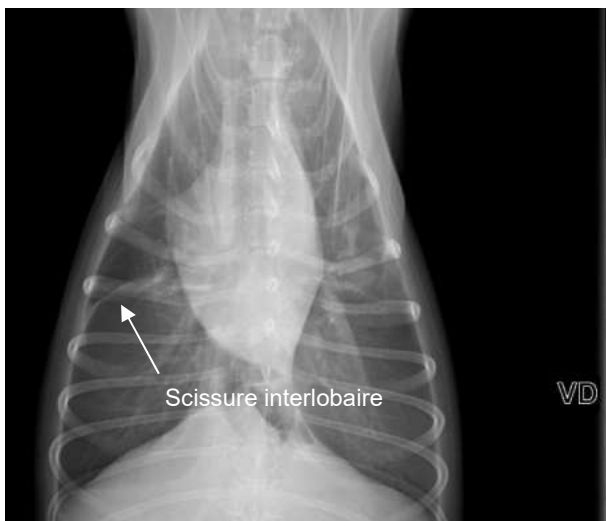


Figure 11 : Radiographie d'un thorax de chat en vue ventro-dorsale : épanchement pleural

d) Exemple : pyothorax

En condition physiologique, les cavités pleurales droites et gauches communiquent via des fenestrations. Cependant, lorsque l'épanchement est fortement cellulaire ou inflammatoire, par exemple dans le cas d'un **pyothorax** (pus dans le thorax), les fenestrations peuvent se retrouver bouchées par le pus ou de la fibrine et il en résulte alors un **pyothorax unilatéral**, dit **sous-tension**. En effet, il va y avoir une accumulation de liquide dans un seul hémithorax ce qui va entraîner un déplacement médiastinal et une atélectasie pulmonaire marquée. La prise en charge d'un pyothorax sous-tension est une urgence et passe par une vidange via une thoracocentèse (préventif et diagnostic) et une pose de drains thoraciques.

Voici sur la figure 11 une radiographie d'un chat présenté aux urgences pour une détresse respiratoire.

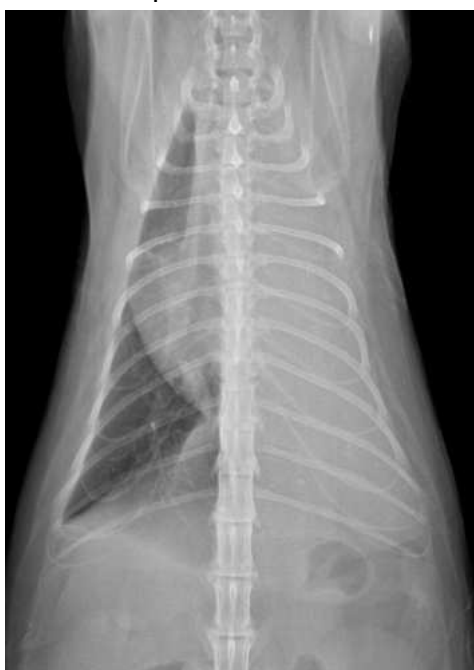

Figure 11 : Radiographie d'un thorax de chat en vue ventro-dorsale : pyothorax

On constate une **augmentation d'opacité liquidienne dans l'hémithorax gauche** (asymétrique) avec déplacement caudal des organes abdominaux crâniels et un shift médiastinal controlatéral, par effet masse.

La cytologie de l'épanchement a montré des neutrophiles et des lymphocytes réactionnels en grande quantité associés à la présence de bacilles et de coques ce qui confirme le diagnostic de pyothorax.

B. Opacité diminuée : pneumothorax

On parle de **pneumothorax** lorsque de l'air s'accumule dans la cavité pleurale, provoquant un collapsus partiel ou complet des poumons. Cela peut entraîner des difficultés respiratoires et peut être une urgence médicale.

En radiographie, on observe un **espace radio-transparent sans structure pulmonaire visible** (aucune ramification opaque correspondant aux vaisseaux pulmonaires ou aux alvéoles) entre la silhouette cardiaque et le sternum. Le tissu pulmonaire est alors repoussé par de l'air qui a tendance à décoller le cœur. Ainsi, **une diminution d'opacité sans structure pulmonaire visible est pathognomonique d'un pneumothorax**.

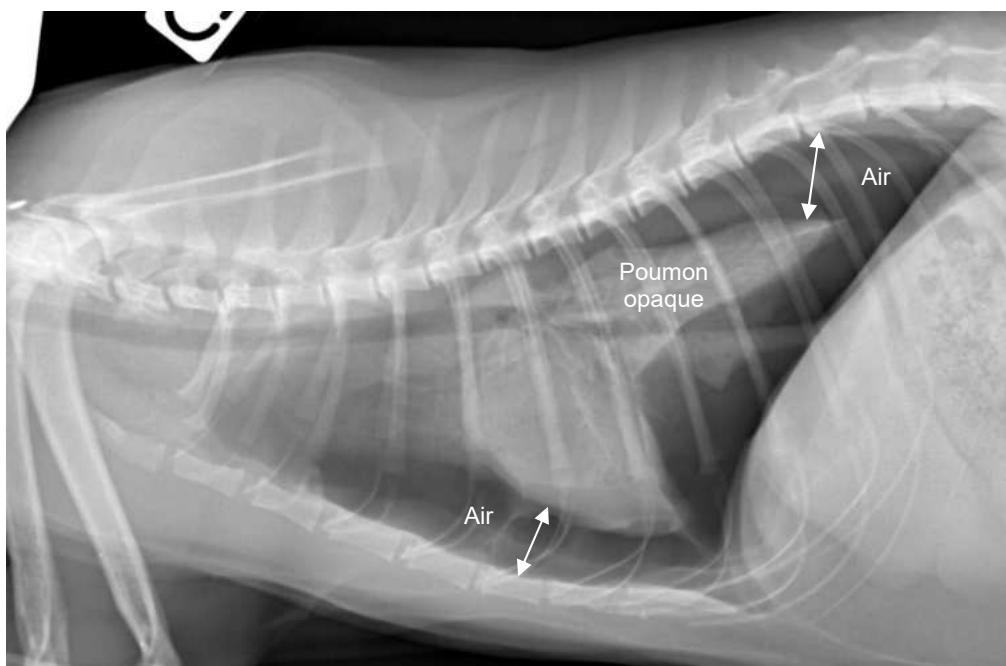


Figure 11 : Radiographie d'un thorax de chat de profil : pneumothorax

On observe un **espace radio-transparent au niveau des lobes pulmonaires caudaux**, sans structure pulmonaire visible : c'est **pathognomonique d'un pneumothorax**. Les poumons sont décollés. L'air dans la cavité pleurale exerce une pression sur les lobes pulmonaires, qui se rétractent, ce qui les rend moins bien ventilés et donc plus opaques.

Remarque : Le poumon ne peut pas devenir suffisamment opaque pour masquer la silhouette cardiaque.

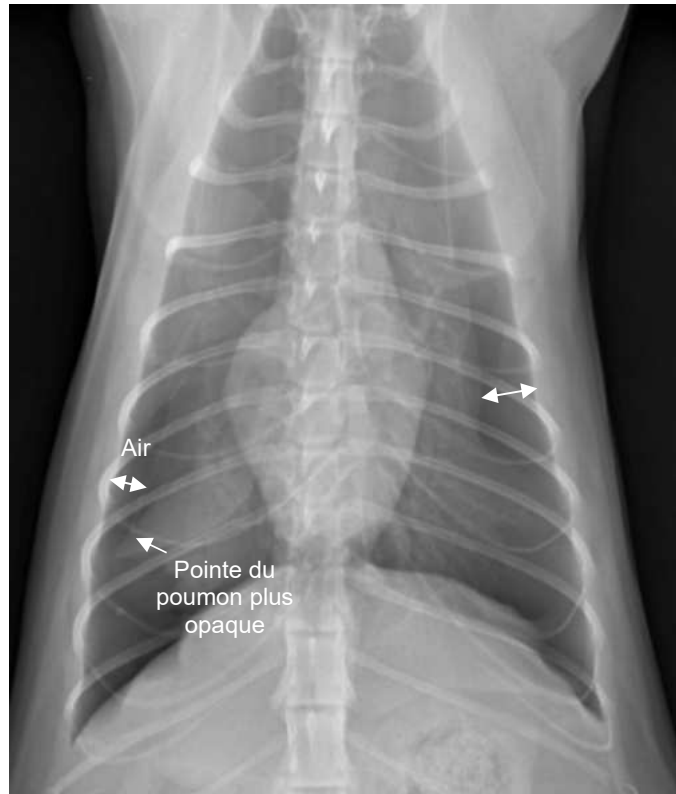

Figure 12 : Radiographie d'un thorax de chat de face : pneumothorax

Parfois, sur une vue de profil, le cœur peut sembler être soulevé par l'air, mais il s'agit en réalité d'une image construite. Lorsqu'un animal ayant un pneumothorax est placé sur la table, l'air se déplace vers le haut, donc contre le médiastin, et rétracte le poumon. Ainsi, le poumon en contact avec la table sera comprimé par la table et par l'air dans l'espace pleural. Il glissera alors vers le haut, entraînant le cœur (qui repose naturellement sur le sternum) avec lui : l'apex cardiaque aura tendance à se décoller du sternum. Cette petite distance parcourue par le cœur se traduira sur la radiographie par l'impression d'un décollement.

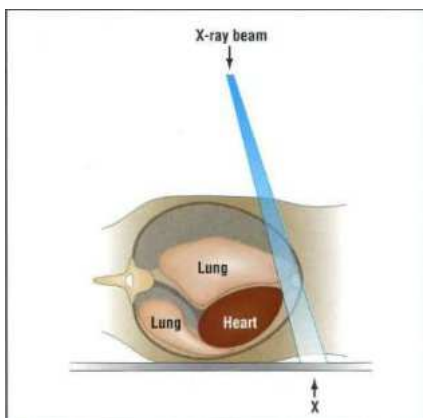
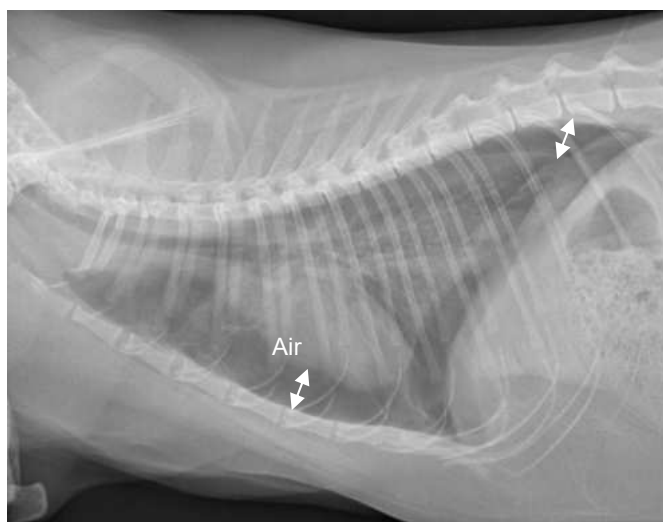
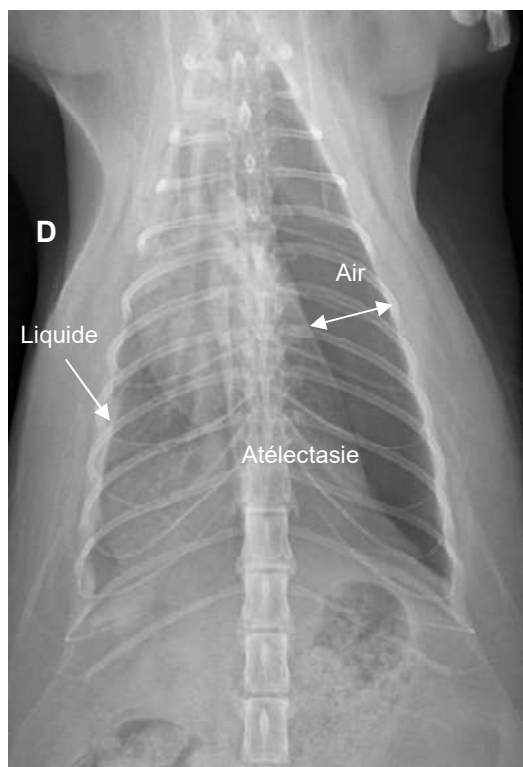


Figure 13 : Illustration de l'aspect « décollé » du cœur lors d'un pneumothorax

Ci-dessous, voici les radiographies d'un chat présenté aux urgences suite à une chute du 4^{ème} étage. Il présente des bruits respiratoires augmentés, une tachypnée et de l'abattement.



Figures 14 et 15 : Radiographies thoraciques d'un chat de face et de profil : pneumothorax sous-tension

On observe une **opacité aérique sans structures vasculaires associées** décollant la silhouette cardiaque et les lobes pulmonaires à gauche : il y a un **shift médiastinal contro-latéral**. On note également une augmentation d'opacité des lobes pulmonaires déplacés dans l'hémithorax droit, on parlera d'**atélectasie**. On constate la présence d'une **fine bande d'opacité liquidienne décollant les lobes pulmonaires** de la paroi thoracique à droite avec présence de scissure interlobaire : il y a un léger **épanchement pleural** à droite.

Ainsi, il y a un **pneumothorax unilatéral à gauche avec shift médiastinal**. On parlera alors de **pneumothorax sous tension**, qui est une urgence médicale. En effet, dans ce cas, le volume thoracique **augmente de manière continue** et le poumon se retrouve de plus en plus comprimé et rétracté. Il faut rapidement réaliser une thoracocentèse pour évacuer l'air.

Après stabilisation de l'animal, il faut toujours **rechercher la cause** du pneumothorax. La cause la plus fréquente est **le traumatisme**, souvent dû à un accident de la voie publique ou une chute d'un étage, comme ici. Sur cette radiographie on observe une fracture transverse du col de la 8^{ème} côte à droite qui pourrait être à l'origine du pneumothorax, en créant une effraction cutanée.

Les autres origines possibles sont des **causes spontanées** avec notamment la rupture de bulles ou de bleb pulmonaires, des bronchopneumonies chroniques, des infections ou abcès pulmonaires ou bien des tumeurs pulmonaires. Enfin, il reste les **causes iatrogènes** lors des biopsies pulmonaires, des thoracocentèses ou bien des incidents lors de l'anesthésie.

III. Principe d'interprétation d'une lésion extra-pleurale

Le compartiment extra-pleural est l'espace virtuel **situé entre la paroi thoracique et la plèvre pariétale** (membrane qui tapisse la paroi intérieure de la cavité thoracique). Le compartiment extra-pleural contient les muscles intercostaux, les côtes, des vaisseaux sanguins, des nerfs et des tissus lymphatiques. Il peut être affecté par diverses conditions pathologiques avec notamment :

- **Des hématomes extra-pleuraux**
- **Des tumeurs extra-pleurales** pouvant provenir des tissus mous, des os ou des nerfs de la paroi thoracique.
- **Des infections** (abcès, plegmons...)
- **Des fractures** de côtes

Une lésion de la cavité extra-pleurale sera en général sous la forme d'une masse. Les critères radiographiques à rechercher sont alors :

- Une **opacité aux contours bien définis** dans le compartiment extra-pleural
- Une **forme de dôme** : une base large à bords convexes (bombés) en contact avec le poumon. En effet, ces masses ont leur origine dans la périphérie de la plèvre pariétale et se développent vers l'intérieur du thorax et non vers l'extérieur.
- Une **tuméfaction des tissus mous** extra-thoraciques en regard de la masse.

Parfois, il est difficile de faire la différence entre une lésion extra-pleurale et une lésion pulmonaire (surtout si elle est volumineuse). On peut alors s'aider de **l'angle entre la masse et la paroi thoracique** : si l'angle est **supérieur à 90°**, c'est une lésion extra-pleurale. En revanche, si l'angle est inférieur à 90°, ce sera plus probablement une lésion pulmonaire.

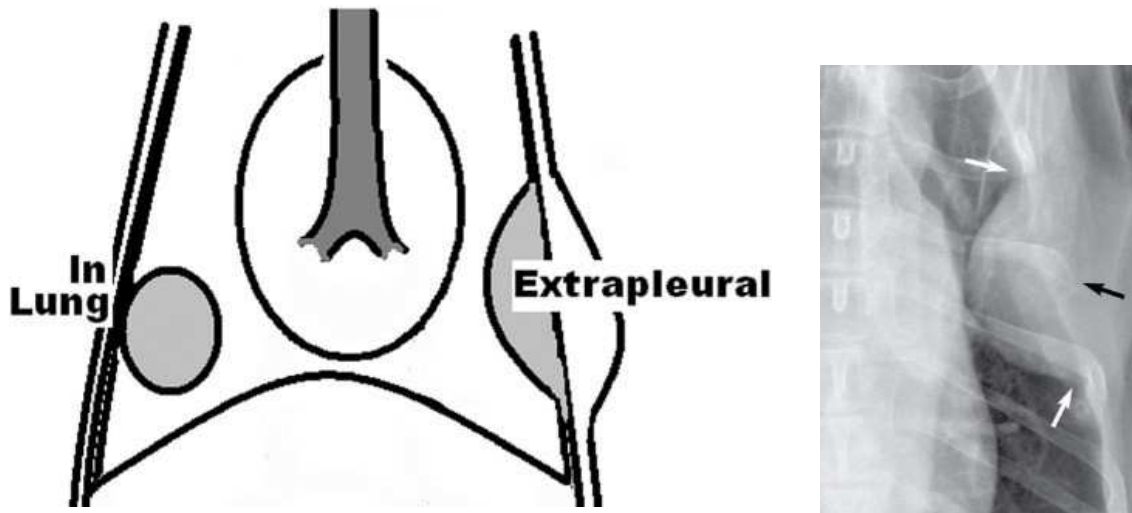


Figure 16 : Illustration de la différence entre une masse extra-pleurale et pulmonaire

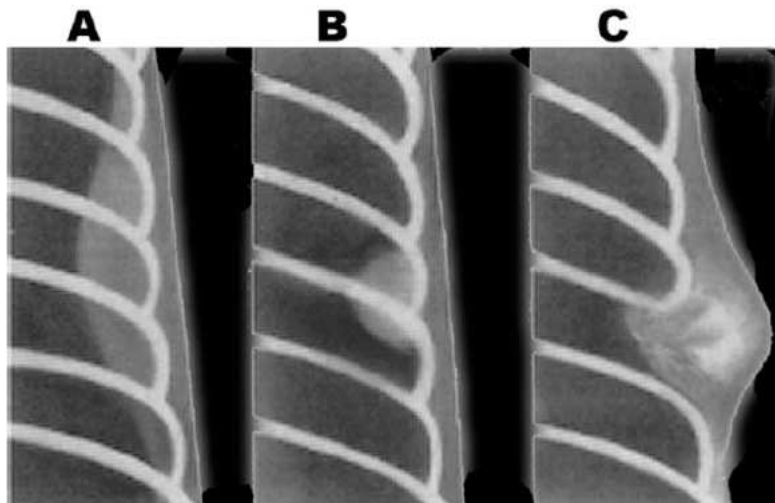


Figure 17 : Illustration de la différence entre une masse extra-pleurale et pulmonaire

A : décollement du poumon sur une grande distance et absence de tuméfaction de la paroi en regard : épanchement pleural piégé

B : décollement du poumon et lésion ronde sans tuméfaction de la paroi thoracique associée : masse pulmonaire (même si l'angle est inférieur à 90° !)

C : décollement du poumon et lésion ronde formant un angle inférieur à 90° avec la paroi thoracique avec tuméfaction de la paroi thoracique associée : masse extra-pleurale

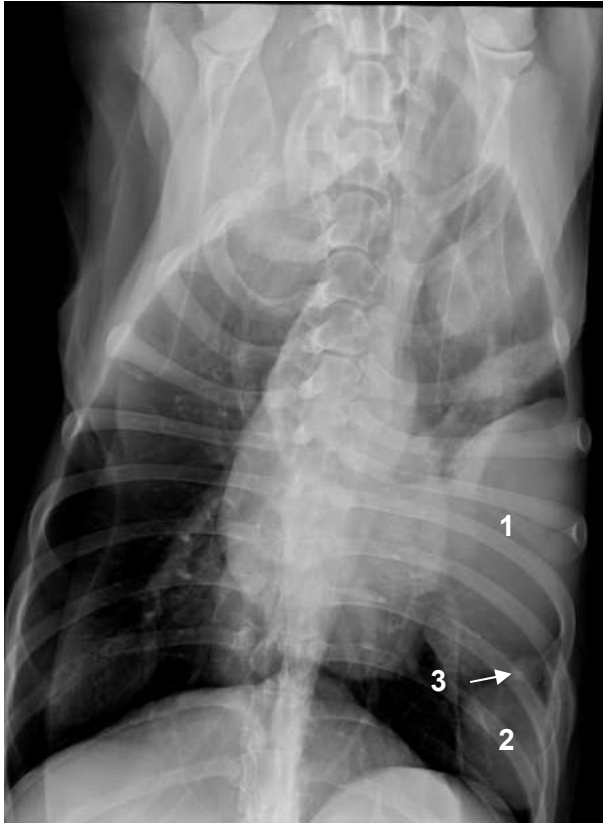
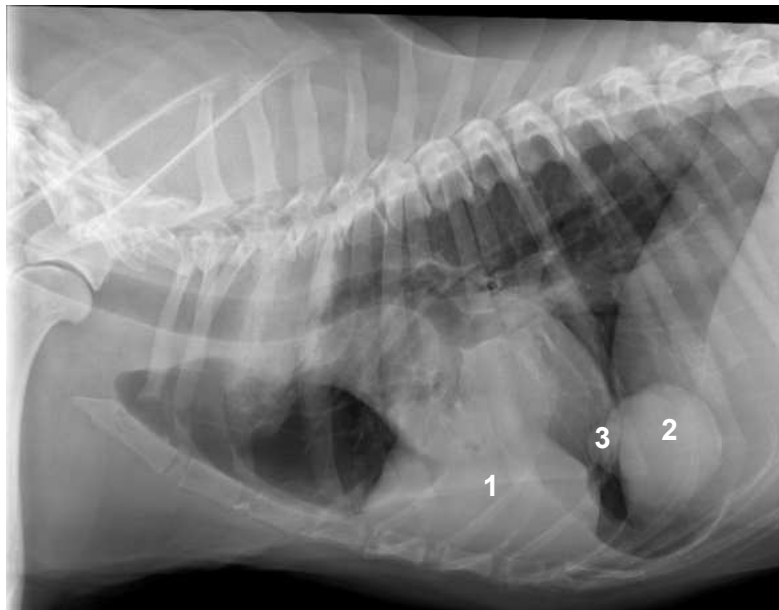


Figure 18 et 19 : Radiographies d'un thorax de chien de face et de profil : masse extra-pleurale

On observe une masse d'opacité tissulaire à **base large, à bords convexes** (forme de dôme) dont l'angle formé par la masse sur la paroi thoracique **excède 90° (1)**. On remarque aussi une lyse de l'aspect distal de la côte T5 gauche.

Dans la partie latérale du lobe caudal gauche, plaquée à la paroi thoracique, on observe une **masse d'opacité tissulaire ronde (2)** ainsi qu'un **nodule crânial** à cette dernière (3), correspondant à des **lésions pulmonaires**.



Radiographie du thorax : affections des poumons

I. Radio-anatomie du compartiment pulmonaire	2
A. Vue de face.....	2
B. Vue de profil.....	3
II. Opacité pulmonaire	3
A. Opacité diminuée.....	3
B. Opacité augmentée	4
a) Opacité alvéolaire	4
b) Opacité bronchique.....	15
c) Opacité interstitielle.....	20
d) Opacité vasculaire	23
Conclusion	25

I. Radio-anatomie du compartiment pulmonaire

Rappels anatomiques :

Le poumon droit est constitué de 4 lobes pulmonaires : le lobe crânial, le lobe moyen, le lobe caudal et le lobe accessoire. Le poumon gauche n'en contient que 2 : le lobe crânial, en deux parties chez les carnivores domestiques (culmen = partie crâniale, lingula = partie caudale) ; ainsi que le lobe caudal.

A. Vue de face

Il n'est pas possible de distinguer les différents lobes des poumons puisqu'ils ont la même opacité du fait de la présence d'air. On parle de **silhouette positive**. On définit alors des aires de projection des lobes pulmonaires représentées sur la figure 1.

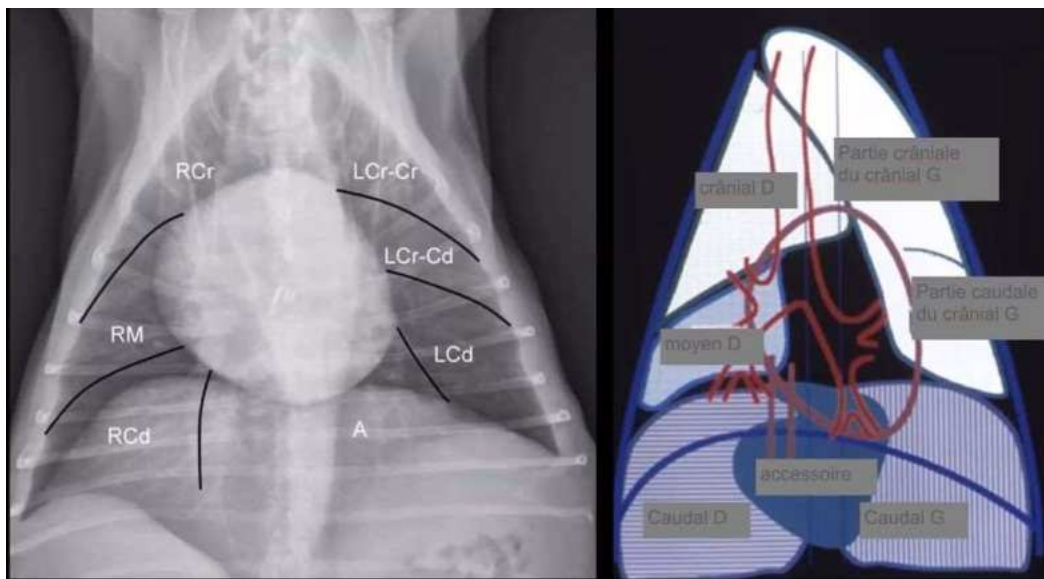


Figure 1 : Aires de projection des lobes pulmonaires en vue de face

Lobe crânial D (RCr) : de l'aspect le plus crânial du thorax jusqu'au cœur

Lobe moyen D (RM) : haut du cœur jusqu'à mi-cœur

Lobe caudal D (RCd) : mi-cœur jusqu'au diaphragme

Lobe accessoire D (A) : en arrière du cœur

Lobe crânial G (LCr) : de l'aspect le plus crânial du thorax jusqu'à mi-cœur

Lobe caudal G (LCd) : mi-cœur jusqu'au diaphragme

B. Vue de profil

En vue de profil, les poumons se superposent, il est donc indispensable d'effectuer une incidence de face pour **latéraliser une lésion** pulmonaire.

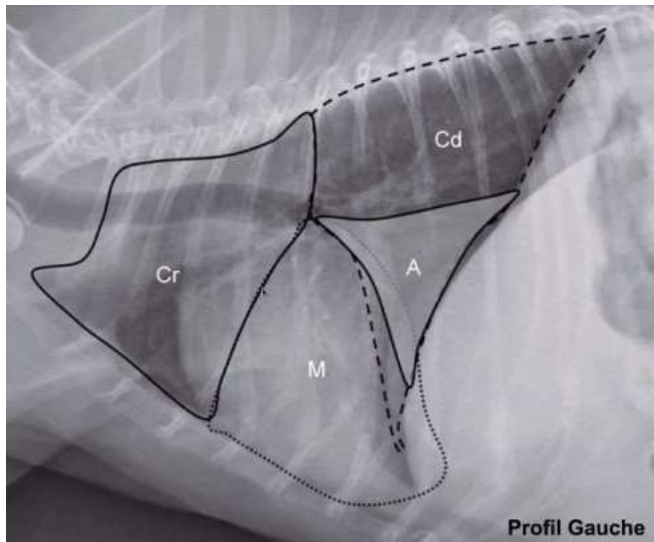


Figure 2 : Aires de projections des lobes pulmonaires en vue de profil

Lobe crânial D et la partie crâniale du lobe crânial G (Cr) : en avant du cœur

Lobe moyen D et partie caudale du lobe crânial G (M) : sous le cœur

Lobe accessoire D (A) : en arrière du cœur

Lobe caudal D et G (Cd) : superposition dans le thorax caudo-dorsal

II. Opacité pulmonaire

A. Opacité diminuée

On dit que l'opacité pulmonaire est diminuée lorsque les **poumons apparaissent plus radio-transparents** (plus noirs) que la normale. On peut parler d'**hyperclarté pulmonaire**. Cela se rencontre principalement dans deux cas : lors d'**asthme félin** ou lors de **détresse respiratoire** avec hyper-insufflation pulmonaire.

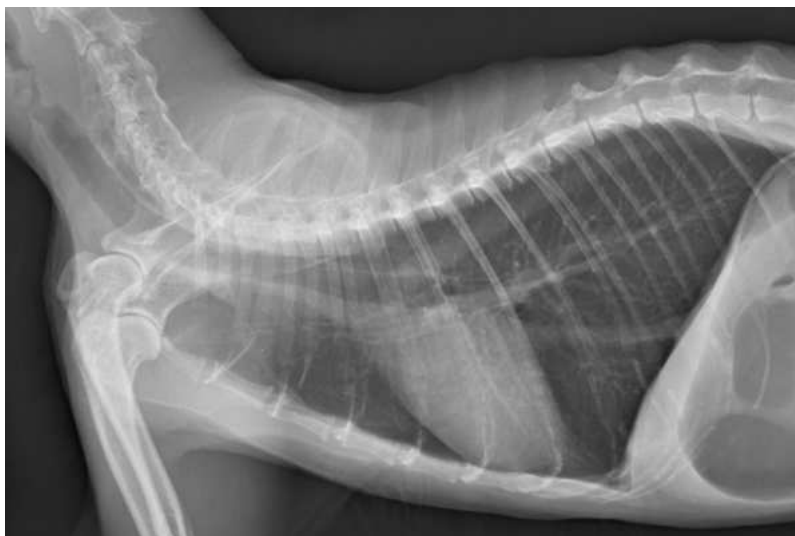

Figure 3 : radiographie d'un thorax de profil chez un chat : hyperinsufflation pulmonaire

Notez **l'hyperclarté pulmonaire**, le **diaphragme vertical** sur le profil et **l'augmentation de la distance** entre le cœur et le diaphragme.

B. Opacité augmentée

On parle d'opacité pulmonaire augmentée lorsque **les poumons apparaissent plus opaques** (plus blancs) que la normale.

a) Opacité alvéolaire

L'opacité alvéolaire est un terme utilisé pour décrire une zone des poumons qui apparaît **opaque**. Cela signifie que l'air normalement présent dans les alvéoles est remplacé par une autre substance, comme du **liquide** (par exemple, dans le cas d'un œdème pulmonaire), du **pus** (dans le cas d'une pneumonie), du **sang** (comme dans une hémorragie pulmonaire), ou des **cellules** (comme dans le cas d'une tumeur). Il est aussi possible que les alvéoles se retrouvent juste vidées d'air et donc qu'elles se **collapsent**. On parlera d'**atélectasie**, phénomène qui peut survenir suite à un **processus physiologique** (animal resté couché longtemps sur le même côté) ou **pathologique** (torsion de lobe, bronche bouchée etc..).

Les signes radiographiques à rechercher sont :

- Une **augmentation d'opacité tissulaire** du parenchyme pulmonaire avec des lésions d'aspect cotonneux, éparpillées, aux bords mal définis, elles peuvent être coalescentes.
- Des **bronchogrammes** : cette lésion est **pathognomonique** d'une opacification alvéolaire mais ne se voit pas systématiquement. Les bronches remplies d'air apparaissent comme des **lignes noires sur un fond d'opacité tissulaire**. En effet, les alvéoles environnantes, normalement remplies d'air, sont remplacées par une autre substance opaque tandis que les bronches restent remplies d'air.
- Une **consolidation lobaire** : tout le lobe est envahi et devient complètement opaque. Il apparaît alors des **lignes lobaires** qui correspondent à une **interface virtuelle** entre des tissus d'opacité différente. Ici, il s'agit d'une interface entre un lobe pulmonaire avec une opacité alvéolaire et un lobe voisin sain. Attention à ne pas les confondre avec une scissure lobaire, qui a une réalité anatomique (liquide qui s'insère entre deux lobes et qui en dessine alors les contours).
- Une **disparition des vaisseaux pulmonaires** qui seront de la même opacité que les alvéoles
- Une « **image de continuité** » avec le cœur : si l'atteinte pulmonaire est sur

l'air de projection du cœur, on peut ne plus réussir à délimiter les contours du cœur.

- L'opacité alvéolaire peut être **focale** (limitée à une petite zone) ou **diffuse** (étendue à une grande partie du poumon).

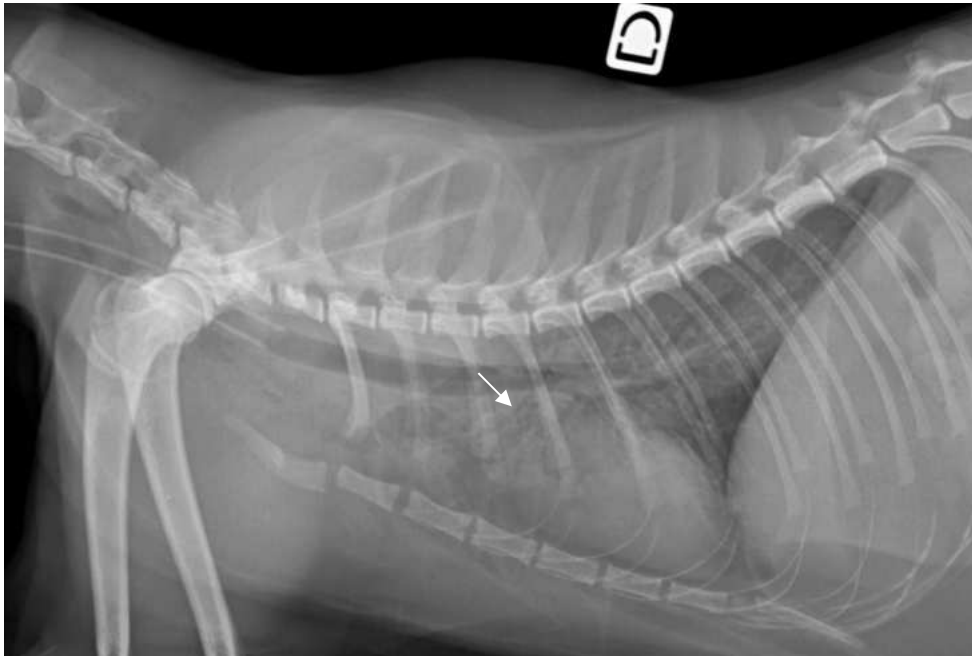


Figure 4 : radiographie d'un thorax de profil chez un chat : opacité alvéolaire

Notez une **augmentation d'opacité en région ventrale des lobes crâniaux et moyens** masquant la silhouette cardiaque avec présence de **bronchogramme** (flèche).

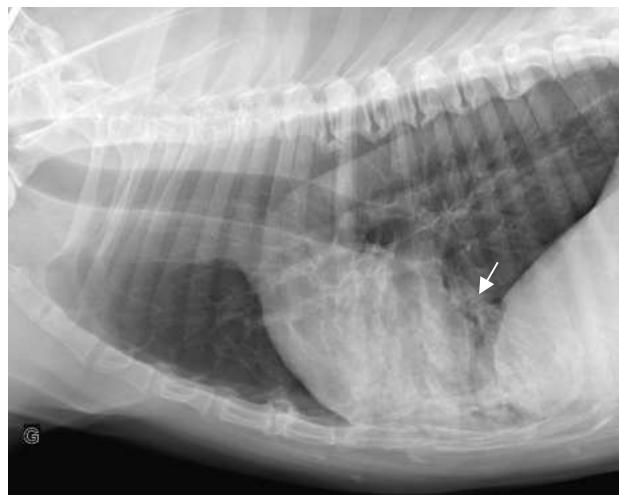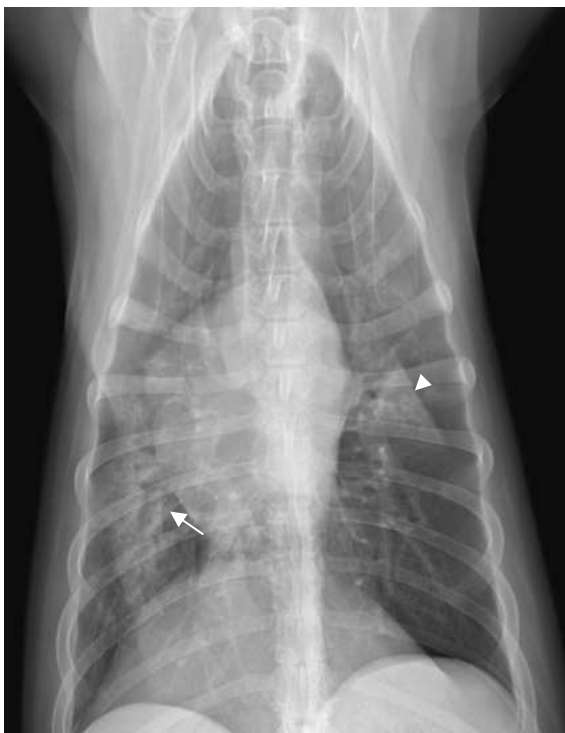


Figure 5 : radiographies d'un thorax de face et de profil chez un chien : opacité alvéolaire et ligne lobaire

Il y a une opacité pulmonaire mal définie masquant la vascularisation avec présence de **lignes lobaires** entre le lobe moyen droit et le caudal droit (flèche) et entre la partie crâniale et caudale du lobe crânial gauche (tête de flèche). On a alors une opacité pulmonaire alvéolaire multifocale à tendance lobaire sur le lobe moyen droit et le lobe crânial gauche compatible avec une **bronchopneumonie infectieuse**.

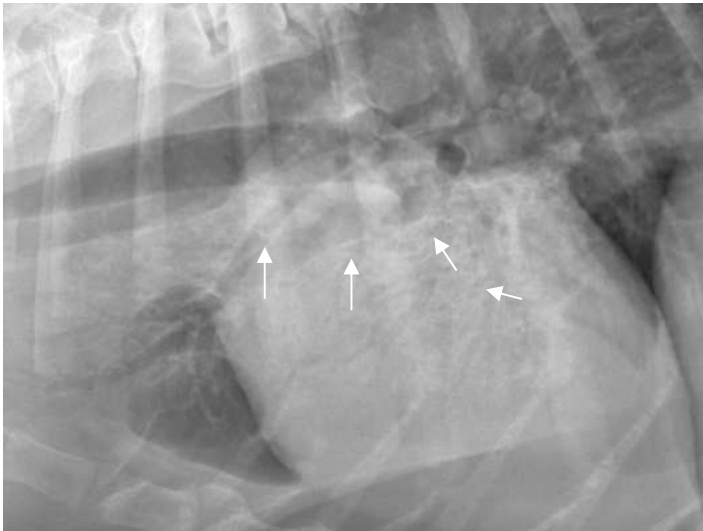


Figure 6 : radiographie d'un thorax de profil chez un chat : opacité alvéolaire et bronchogrammes

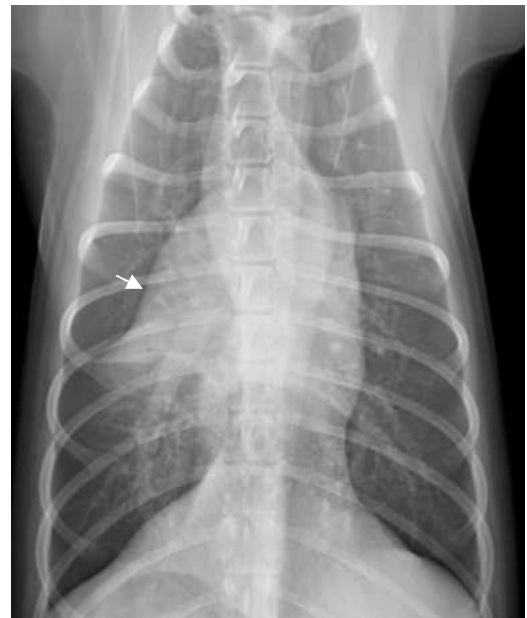
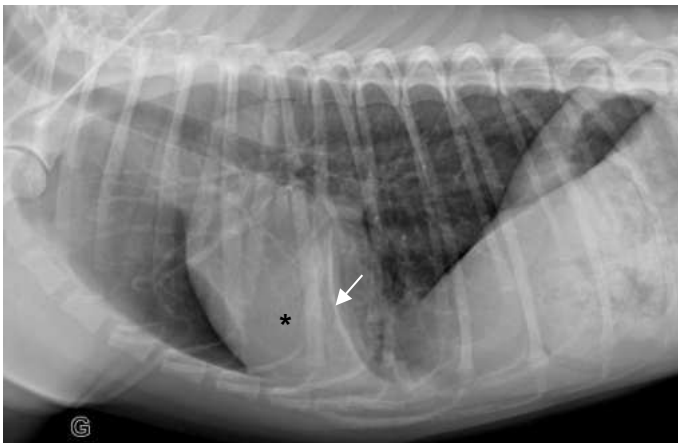
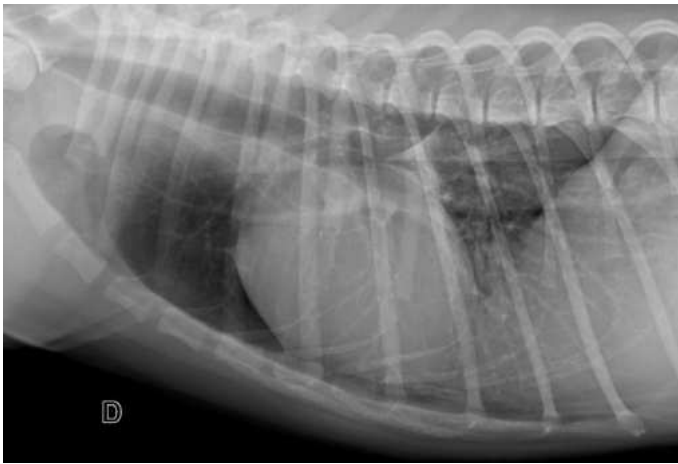


Figure 7 : radiographies d'un thorax de face et de profil chez un chat : opacité alvéolaire, bronchogrammes et lignes lobaires

On observe une **augmentation d'opacité cranio-ventrale** (*) masquant l'apex cardiaque et effaçant la vascularisation, avec de fins trajets radio-transparents en son sein (bronchogrammes) sur le profil gauche retrouvés à droite sur la vue de face sur l'aire de projection du lobe moyen droit. Notez les lignes lobaires (flèches). Cette anomalie pulmonaire focale sur le lobe moyen droit est compatible avec une bronchopneumonie infectieuse.

Les causes de l'opacification alvéolaire sont **multiples**. Elle peut être due à :

- Une **pneumonie** : causée par une fausse déglutition, par une bronchopneumonie infectieuse ou par une pneumonie hémotogène (périphérique)
- Une **hémorragie** (sang)
- Une **thrombo-embolie** (parasitaire ou vasculaire)
- Un **œdème** (transsudat modifié) :
 - soit cardiogénique, dit "péri-hilaire"
 - soit non cardiogénique, dit "caudo-dorsal" (ex : morsure par une vipère)
- Une **néoplasie**
- Une **atélectasie** (torsion de lobe, asthme félin, animal couché longtemps sur un décubitus)

Il existe une distribution préférentielle en fonction de l'étiologie de l'opacité alvéolaire. Ainsi, la localisation de l'opacité permet d'orienter le diagnostic.

Affection	Distribution préférentielle
Atélectasie (asthme félin)	Lobe moyen droit
Tumeur	Lobes caudaux
Contusions	Ipsilatéral au traumatisme
Torsion de lobe	Lobe moyen droit / partie crâniale lobe crânial gauche
œdème non cardiogénique (chien)	Aspect caudo-dorsal des lobes caudaux (bilatéral)
Angiostrongylose	périphérique

Figure 8 : tableau indiquant les distributions préférentielles des différentes affections

i. **Pneumonie**

Une pneumonie est une atteinte du parenchyme pulmonaire résultant d'une **inflammation des sacs alvéolaires**, où l'échange de gaz se produit. Cette inflammation entraîne une accumulation de liquide ou de pus dans les alvéoles, rendant la respiration difficile et réduisant l'efficacité des poumons à oxygéner le sang.

Les causes sont :

- **Infections bactériennes**
- **Infections virales**
- **Infections fongiques** (angyostrongylose)
- **Aspiration** (inhalation de liquide dans les poumons)

Dans le cas d'une **pneumonie bactérienne** (cause la plus fréquente), l'opacification sera :

- **Alvéolaire**
- **Lobaire**
- **Ventrale**
- **A tendance asymétrique**

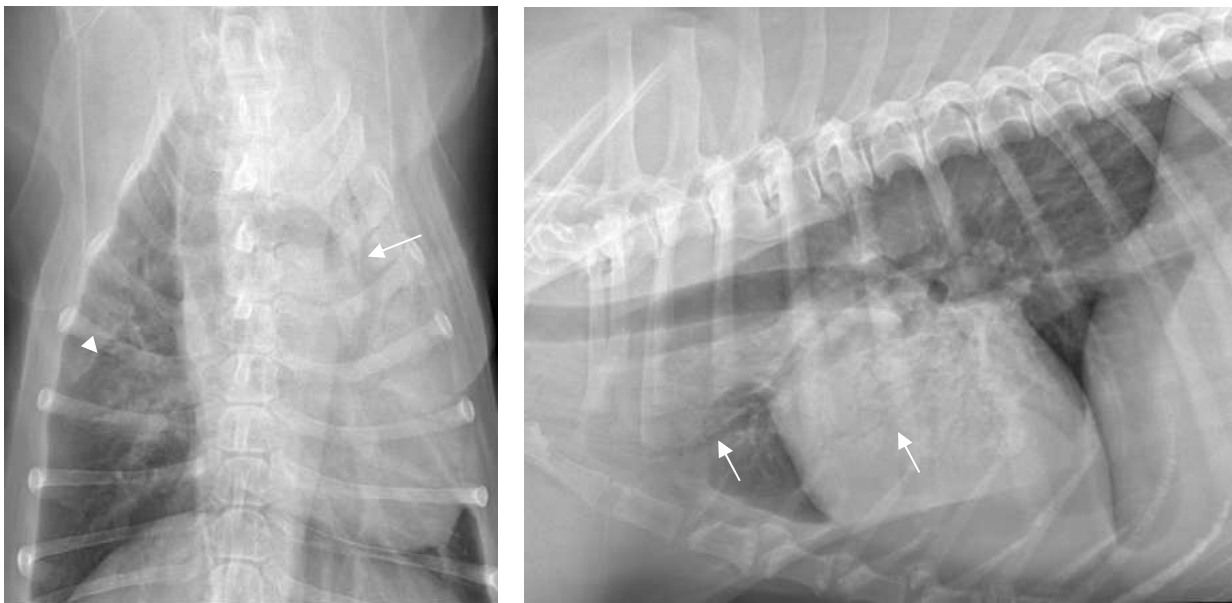


Figure 11 : radiographies de face et de profil d'un thorax de chien : pneumonie infectieuse

Voici les questions à se poser pour interpréter une opacification pulmonaire :

1. Prouver qu'il s'agit d'une opacité pulmonaire

- La lésion n'est ni centrale, ni symétrique : ce n'est pas une lésion médiastinale.
- La lésion ne décolle pas le poumon : ce n'est ni une lésion pleurale ni extra-pleurale.

On pense donc à une opacité pulmonaire.

2. Trouver le type d'opacité

- Cette opacité est hétérogène : on a des bronchogrammes (flèches) visibles sur l'aire de projection du lobe crânial gauche, les contours du cœur sont masqués, il y a une ligne lobaire entre le lobe crânial droit et le lobe moyen droit (tête de flèche). Cela est caractéristique d'une **opacité alvéolaire**.

3. Trouver l'affection la plus probable

- Elle est à tendance **lobaire** (lobe crânial gauche et droit), elle a une distribution crâniale et **ventrale** avec une tendance **asymétrique** (lobe gauche plus atteint que lobe droit).

On est face à une **pneumonie infectieuse des lobe crâniens** dans un contexte de **pneumonie par aspiration**.

ii. **Œdème pulmonaire cardiogénique chez le chien**

L'œdème pulmonaire cardiogénique chez le chien est une accumulation de liquide dans les poumons qui est causée par une insuffisance cardiaque. On aura des **signes de cardiomégalie** ainsi qu'une opacité pulmonaire :

- **Alvéolaire**
- **Dorsale**
- **Hilaire**
- **Symétrique**

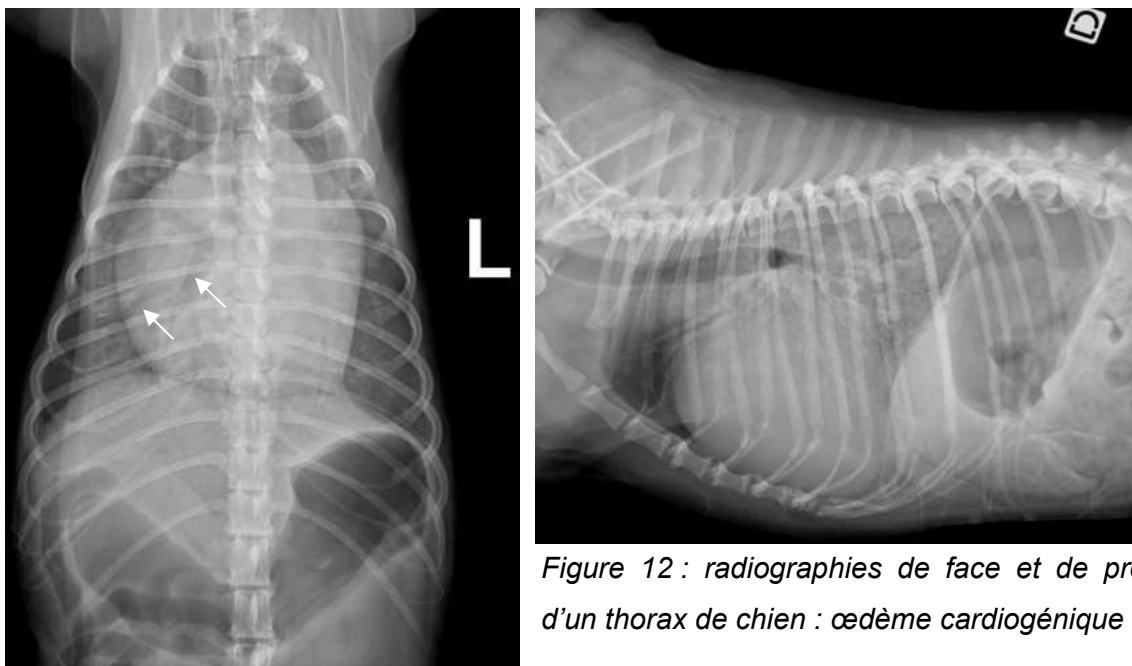


Figure 12 : radiographies de face et de profil d'un thorax de chien : œdème cardiogénique

1. Prouver qu'il s'agit d'une opacité pulmonaire

- La lésion n'est ni centrale, ni symétrique : ce n'est pas une lésion médiastinale.
- La lésion ne décolle pas le poumon : ce n'est ni une lésion pleurale ni extra-pleurale.

On pense donc à une **opacité pulmonaire**.

2. Trouver le type d'opacité

- Cette opacité est hétérogène : on a des bronchogrammes (flèches) visibles
Cela est caractéristique d'une **opacité alvéolaire**.

3. Trouver l'affection la plus probable

- L'opacification est en position **dorsale et caudale**, et démarre en **région péri-hilaire**, au carrefour des bronches souches et vaisseaux associés. Elle part donc du centre vers la périphérie (toujours) et est **symétrique**.
- On a une **cardiomégalie** : largeur du cœur de face > 2/3 de la largeur du thorax et supérieure à 3 espaces intercostaux sur la vue de profil

On est face à un **œdème cardiogénique**.

iii. **Œdème pulmonaire cardiogénique du Chat**

Les signes d'un œdème cardiogénique chez le chat sont un peu moins caractéristiques. On va avoir une opacité :

- **Alvéolaire** ou **bronchique** ou **péri-bronchique**
- **Symétrique**
- Souvent **dorso-caudale**
- En **région centrale des lobes** (rarement en péri-hilaire), en couronne à distance du hile
- La cardiomégalie n'est pas toujours visible

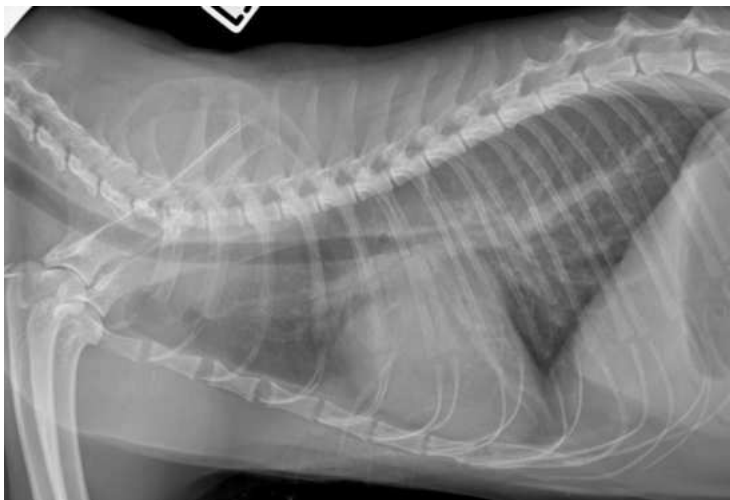


Figure 13 : radiographie de profil d'un thorax de chat : œdème cardiogénique

Notez l'**opacité péri bronchique** diffuse plus marquée sur la partie dorsale des lobes caudaux (images en "donuts").

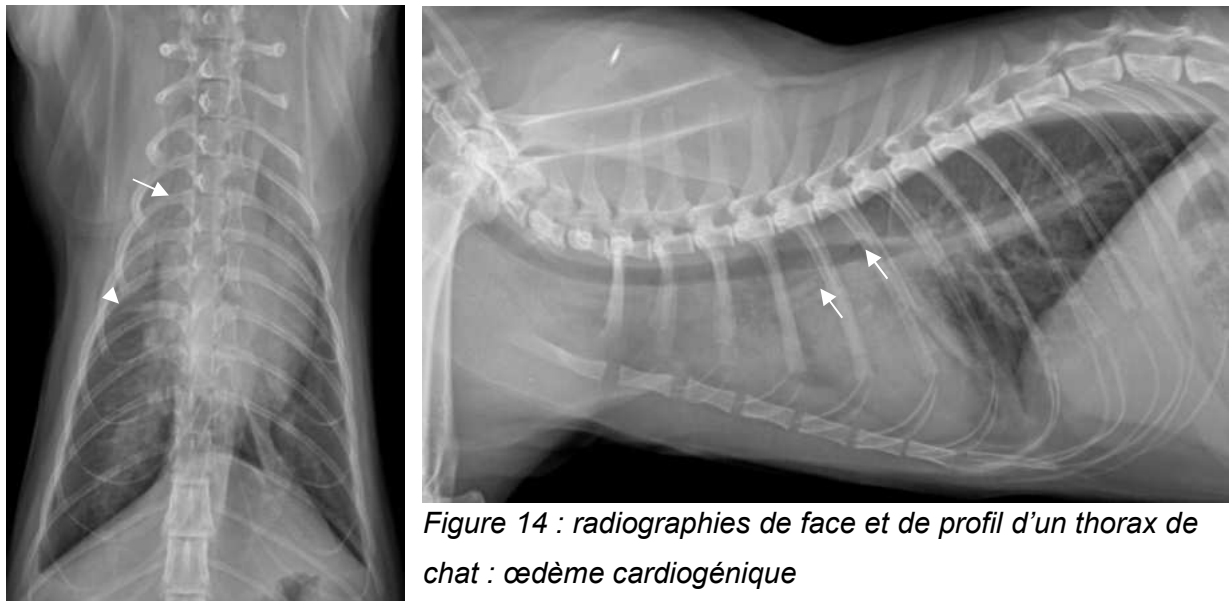


Figure 14 : radiographies de face et de profil d'un thorax de chat : œdème cardiogénique

On observe sur la vue de profil, une augmentation d'opacité en région cranio-ventrale sur l'aire de projection des lobes pulmonaires avec présence de fin trajet radio-transparent en son sein = bronchogrammes (flèches). Cette opacité est retrouvée sur l'aire de projection du lobe crânial droit et de la partie crâniale du lobe crânial gauche sur la vue de face. Il y a aussi une ligne lobaire entre le lobe crânial droit et le lobe moyen (tête de flèche).

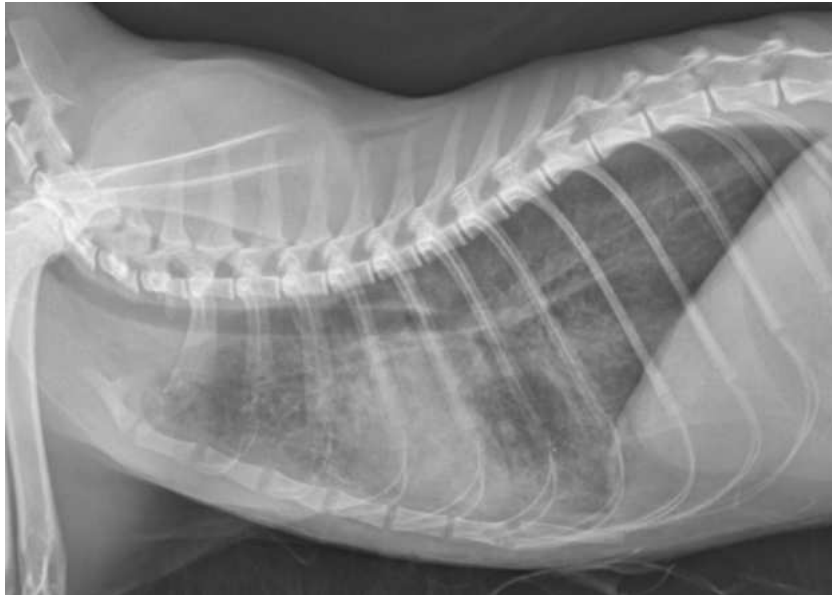


Figure 15 : radiographie de profil d'un thorax de chat : œdème cardiogénique

Chez ce chat l'œdème cardiogénique s'illustre avec une opacité broncho-alvéolaire diffuse, avec présence de donuts et de bronchogrammes, généralisée sur toute l'aire de projection du poumon.

iv. Œdème pulmonaire non cardiogénique du chien

L'œdème pulmonaire non cardiogénique chez le chien est une accumulation de liquide dans les poumons qui n'est **pas causée** par une insuffisance cardiaque. Chez le chien, l'œdème non cardiogénique peut être secondaire à des **convulsions**, une **électrocution**, une **noyade**, une **morsure de serpent**, des **maladies systémiques**, un

AVP, une **obstruction des voies aériennes**... Il est toujours sur **l'aspect caudal et dorsal des lobes caudaux**.

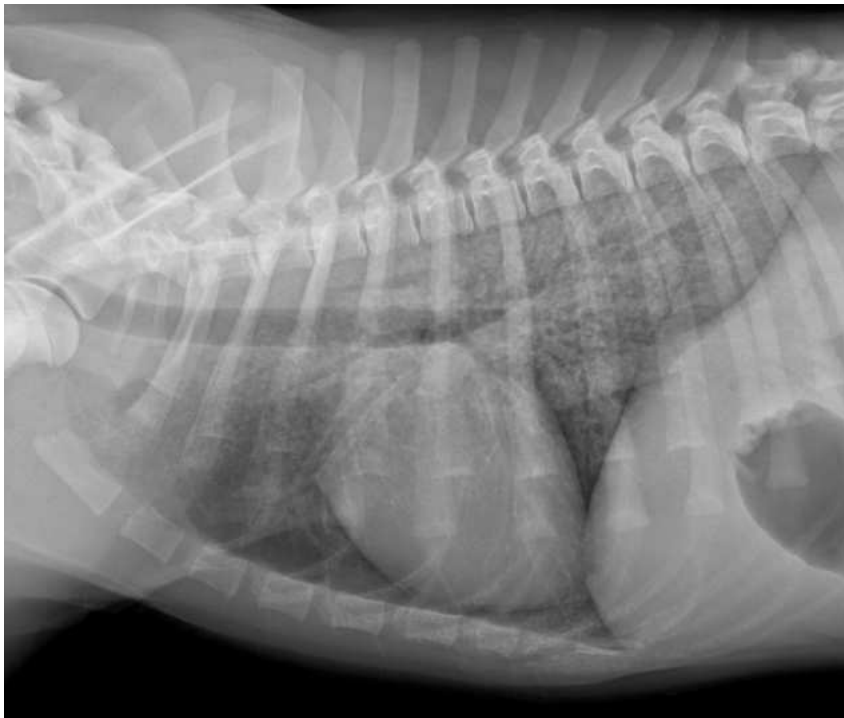

Figure 16 : radiographie de profil d'un thorax de chien : œdème non cardiogénique

Notez une augmentation d'opacité diffuse plus marquée sur la partie dorsale des lobes caudaux **masquant l'aorte dorsalement**.

v. Tumeur primitive

Lors d'un phénomène néoplasique primaire, on voit une augmentation d'opacité homogène **alvéolaire lobaire** qui affecte un lobe.

Si tout le lobe est envahi, il y a une opacification totale, on parle de **consolidation lobaire**.

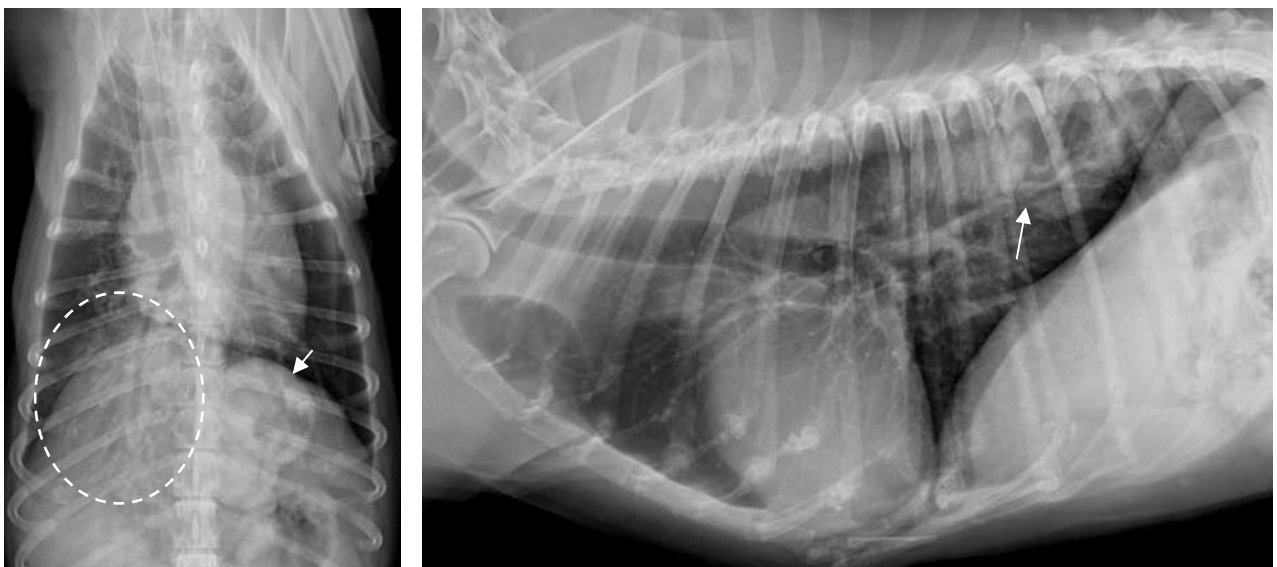


Figure 17 : radiographies de profil d'un thorax de chien : carcinome bronchique

On note une plage alvéolaire dans le lobe caudal droit effaçant partiellement les vaisseaux (cercle). Notez aussi une masse hétérogène au centre radio-transparent (flèche) dans le thorax caudo-dorsal à gauche, à l'aplomb ventral de T10 / T11 / T12, située sur l'aspect dorsal du lobe caudal gauche. C'est une masse bronchocentrique (il s'agit d'une opacité pulmonaire interstitielle structurée).

vi. **Atélectasie**

Dans le cas d'une **bronchite chronique chez le chat (asthme félin)**, on retrouve parfois **le lobe moyen droit atélectasié**. En effet, de par l'anatomie de la bronche souche de ce lobe (verticale), il arrive souvent que du mucus s'accumule dans la bronche et vienne en obstruer sa lumière. Le lobe sera alors privé d'air et rempli d'une opacité alvéolaire.

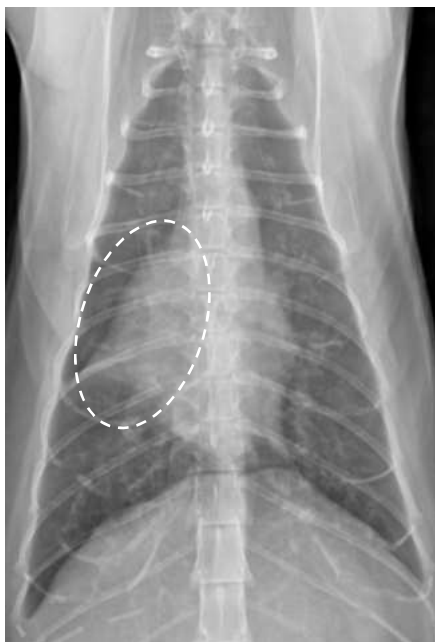

Figure 18 : radiographie de face d'un thorax de chat : bronchite chronique et atélectasie du lobe moyen droit

Notez l'**opacité alvéolaire** du lobe pulmonaire moyen droit masquant la vascularisation et les contours de la silhouette cardiaque sur la vue de face. Il y a aussi une **ligne lobaire** entre le lobe crânial droit et moyen droit.

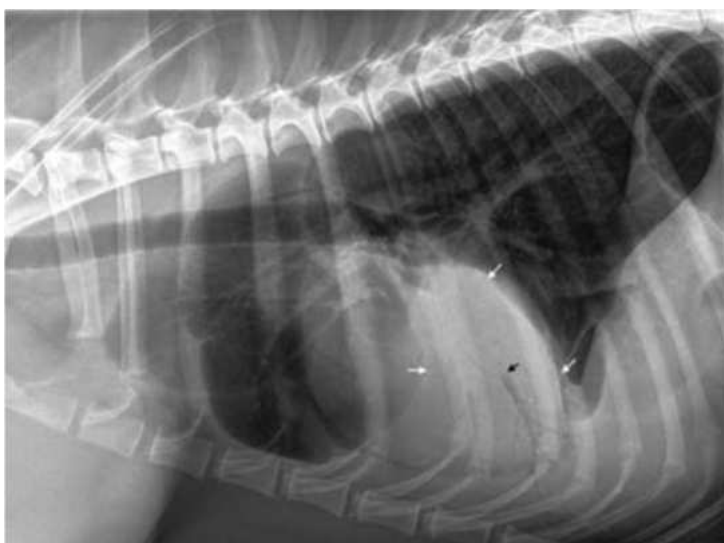


Figure 19 : radiographie de profil d'un thorax de chien : torsion du lobe moyen droit [1]

En cas de **torsion de lobe** on va observer une opacification de type alvéolaire du **lobe moyen droit chez un type lévrier** ou de la **partie crâniale du lobe crânial gauche chez un Carlin**. Les animaux seront présentés en

détresse respiratoire. Ces deux races sont **prédisposées** à la torsion de lobe.

Le lobe pulmonaire moyen droit est **consolidé** (flèches blanches). La bronche lobaire distale apparaît sous la forme d'un **bronchogramme** mais se termine **abruptement** (flèche noire) sans pouvoir identifier la bronche proximale. La terminaison abrupte d'une bronche lobaire indique une torsion du lobe pulmonaire.

b) Opacité bronchique

i. Variante physiologique

Chez **certaines races** ou chez des **animaux âgés**, on peut observer une légère minéralisation bronchique. Cela est une variante de la normale. Il apparaît alors des fins liserés opaques en périphérie des bronches ou des images en anneau (flèche) correspondant à des coupes transversales des bronches.

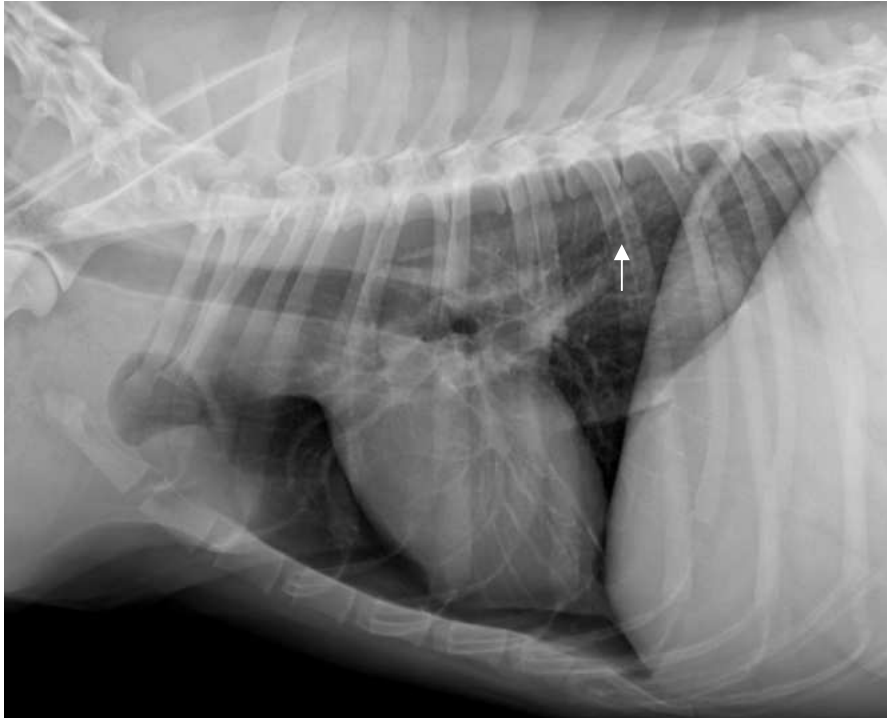


Figure 20 : radiographie de profil d'un thorax de chien sain

ii. Affections pulmonaires créant une opacité bronchique

L'opacité bronchique fait référence à une **augmentation d'opacité dans la région des bronches**. Cette opacité suggère la présence d'un matériau, tel que du mucus, du pus, ou un épaississement de la paroi bronchique, qui rend les bronches plus visibles.

Les causes possibles à cette opacité sont :

- **Bronchite chronique** : inflammation prolongée des bronches qui peut épaissir leurs parois et provoquer une accumulation de mucus (asthme ou allergies).
- **Bronchopneumonie** : infection affectant à la fois les bronches et le tissu pulmonaire environnant.
- **Inhalation de substances irritantes** : comme la fumée, les produits chimiques ou les corps étrangers.
- **Tumeurs bronchiques** : Qui peuvent provoquer une obstruction partielle des bronches et conduire à une accumulation de sécrétions.

Les signes radiographiques en faveur de cette opacité sont :

- La présence d'un **liseré épais radio-opaque** qui souligne les contours de la

bronche : c'est ce que l'on appelle une **image en rail de chemin de fer** (si on a une coupe longitudinale) ou une **image en donuts** s'il s'agit d'une coupe transversale. On va donc avoir l'impression qu'il y a une augmentation du nombre de bronches apparentes.

- On peut avoir une dégénérescence de la paroi avec un **affaissement des parois bronchiques**, ce qui entraîne une obstruction dynamique des voies respiratoires, surtout pendant l'expiration. On parle de **bronchomalacie**. Ce phénomène est réversible.
- Si l'affection devient chronique, cela peut évoluer vers une **bronchectasie** qui est une **dilatation anormale et permanente des bronches**, résultant en des voies respiratoires **élargies** qui sont souvent remplies de mucus et sujettes à des infections. La bronche apparaît alors avec un **diamètre très augmenté** et qui **peut être suivie jusqu'à la périphérie**.




Figure 21 : illustration d'une triade saine (à gauche) et en image de rail de chemin de fer ou donuts (à droite)

Les vaisseaux sont représentés en blanc et les bronches en noir (remplies d'air). Physiologiquement on ne voit pas les parois des bronches. En cas d'atteinte bronchique, un liseré épais opaque vient surligner la paroi de la bronche.

Sur la figure 22 on observe des **bronches de diamètre élargi** jusqu'en périphérie des lobes pulmonaires ce qui est caractéristique d'une **bronchectasie généralisée**. Notez aussi l'opacification bronchique avec **des images en rails de chemin de fer épaisses et irrégulières** (flèche). Cela est compatible avec une bronchite chronique (allergique, infectieuse, parasitaire...).

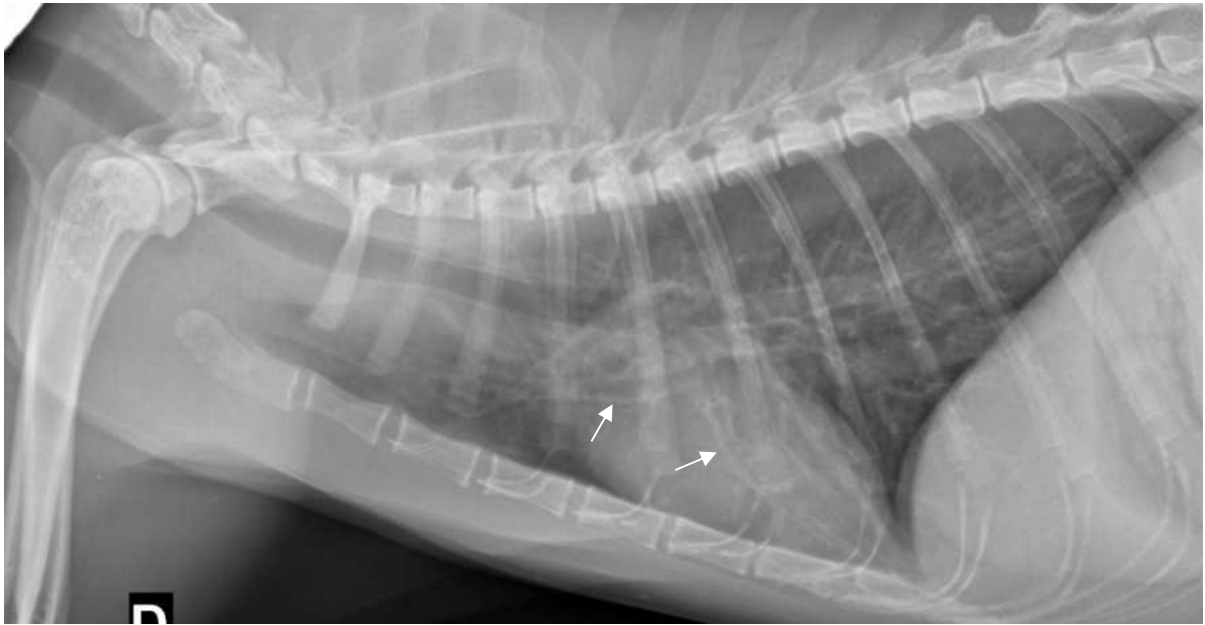


Figure 22 : radiographie de profil d'un thorax de chat : bronchite chronique

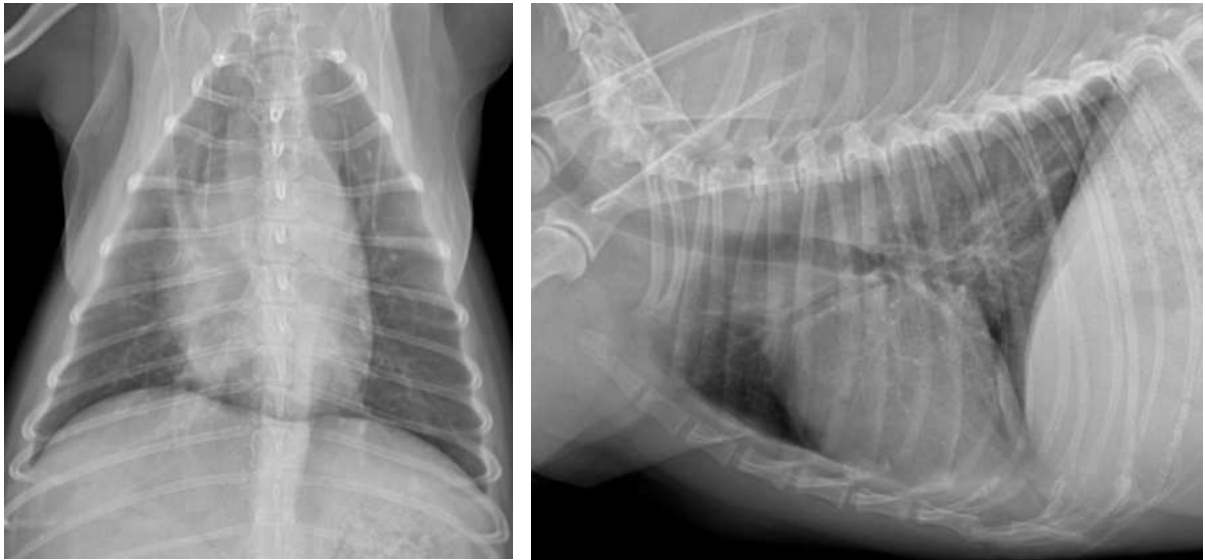

Figure 23 : radiographies de face et de profil d'un thorax de chien : bronchite chronique

On observe une opacification bronchique modérée avec présence d'images en donuts surtout région dorsale des lobes caudaux.

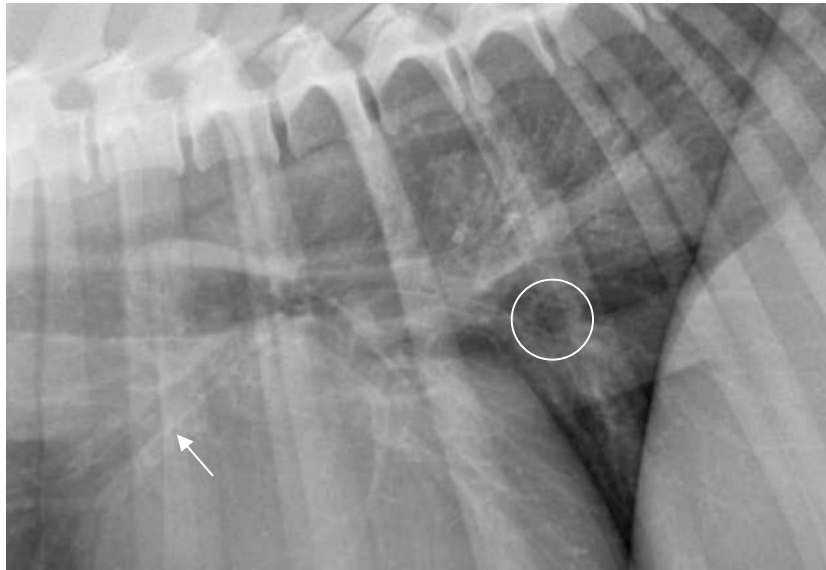


Figure 24 : radiographie zoomée de profil d'un thorax de chien : bronchite chronique

Notez les images en rails de chemin de fer (flèche) et les images en donuts (cercle).

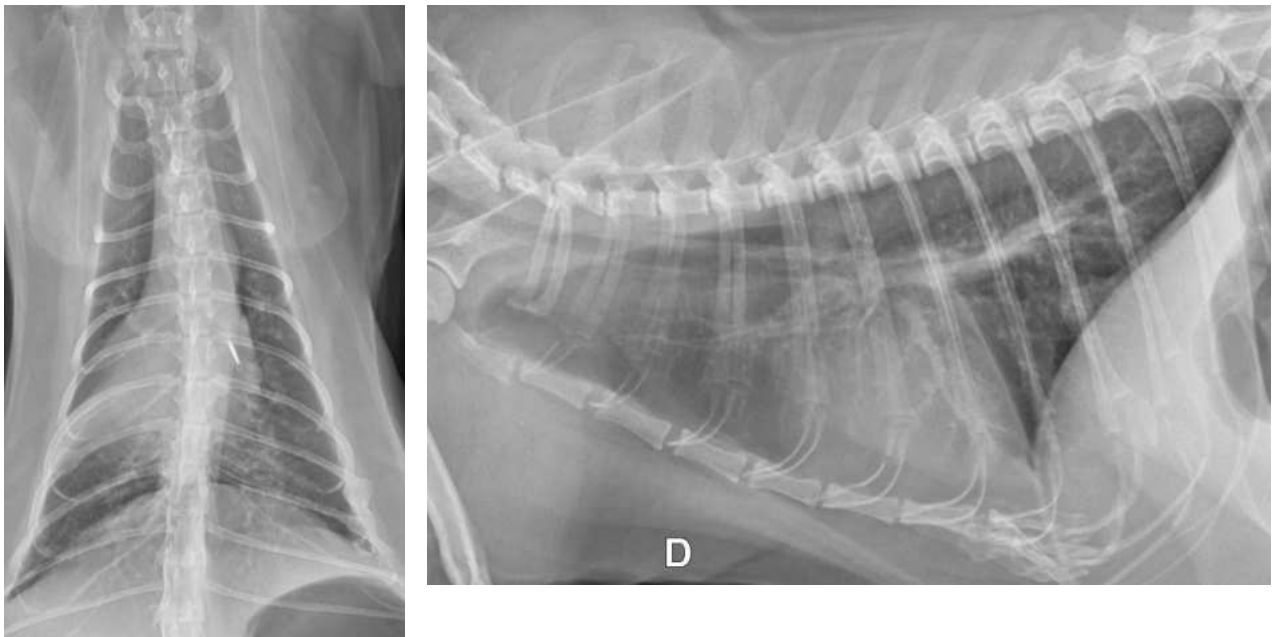


Figure 25 : radiographies de face et de profil d'un thorax de chat : bronchite chronique

On a une **opacification alvéolaire en région ventrale du lobe moyen droit**, masquant la silhouette cardiaque sur la vue de face et les vaisseaux pulmonaires, une ligne lobaire, et un discret shift médiastinal à droite de la silhouette cardiaque. On a aussi une **opacification bronchique marquée diffuse** particulièrement en région dorso caudale bilatérale et symétrique avec de multiples images en donuts et rails de chemin de fer. Le diamètre des bronches souches caudales est suivi jusqu'en périphérie des lobes pulmonaires caudaux sur la vue de face. Ces anomalies bronchiques sont compatibles avec

une bronchite chronique (allergique / inflammatoire / infectieuse / parasitaire...) avec consolidation par atélectasie du lobe moyen droit et bronchiectasie.

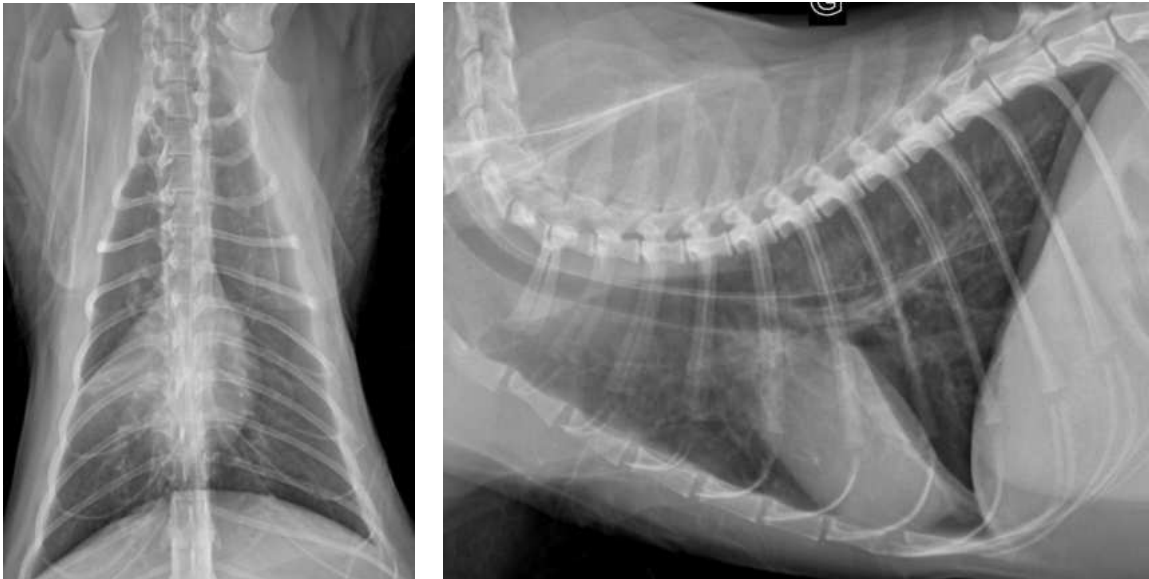


Figure 26 : radiographies de face et de profil d'un thorax de chat : asthme félin et consolidation

Voici les anomalies observées :

- **Images en anneaux épais** sur l'ensemble des champs pulmonaires retrouvées à droite et à gauche sur la vue de face
- Augmentation d'opacité sur l'aire de projection du cœur ventralement effaçant la vascularisation. Ligne lobaire entre le lobe moyen et le lobe caudal droit et sur la vue de face entre le lobe crânial droit et le lobe moyen droit.
- **Verticalité du diaphragme**, augmentation de la distance entre le bord caudal du cœur et le diaphragme (**signe d'hyperinsufflation**)
- Sonde naso-oesophagienne trop caudale (recommandations : 6-7 EIC)

Ces images bronchiques sont compatibles avec une bronchite chronique, avec une **atélectasie du lobe moyen droit** et une **augmentation du volume pulmonaire** (syndrome de rétention aérique). Cette présentation est typique de **l'asthme félin**. Un lavage broncho-alvéolaire permet d'obtenir un diagnostic de certitude.

c) Opacité interstitielle

Cette troisième opacité augmentée du tissu pulmonaire correspond à une **atteinte du tissu de soutien de l'appareil respiratoire profond**. Il en existe deux types : **diffuse** et **structurée**.

i. Opacité interstitielle diffuse

Cette opacité est **diffusément répartie** sur l'aire de projection du parenchyme pulmonaire, donnant l'impression d'avoir un voile sur la radiographie. Elle s'explique par la présence de **liquide, de cellules ou de fibrose dans l'espace interstitiel**.

Les principales causes de cette opacité sont :

- Un cliché avec des mauvais réglages : le cliché est **sous-exposé**
- Une radiographie prise en **phase expiratoire**. Une radiographie doit toujours être prise en fin d'inspiration pour avoir les poumons remplis d'air. Dans le cas contraire, la radio est plus opaque.
- Un **score corporel trop important** : le gras s'accumule dans le médiastin, dans la partie rétrosternale et surtout au niveau sous-cutané. Ce gras va se superposer avec les autres structures, donnant à nouveau l'impression d'un voile opaque.
- Un **animal âgé** avec une fibrose de l'espace interstitiel. Elle est souvent accompagnée d'une opacité bronchique due à la minéralisation des bronches chez l'animal âgé (trame broncho-interstitielle diffuse compatible avec l'âge de l'animal).

Ainsi, les principales causes expliquant ce voile sont donc **artéfactuelles**. De manière plus anecdotique on peut retrouver cette opacité avec des **processus néoplasiques primitifs** notamment avec les **lymphomes** qui se traduisent par une infiltration pulmonaire, ou des **processus secondaires** avec des **métastases**. Les **œdèmes cardiogéniques** peuvent aussi se traduire par une opacité interstitielle diffuse.

Cette opacité va donner l'aspect d'un voile perturbant l'observation de la radiographie : **les contours vasculaires sont voilés mais ne sont pas masqués contrairement à l'opacité alvéolaire. Toutes les structures sont visibles mais avec plus de difficulté** à cause de cette opacité.

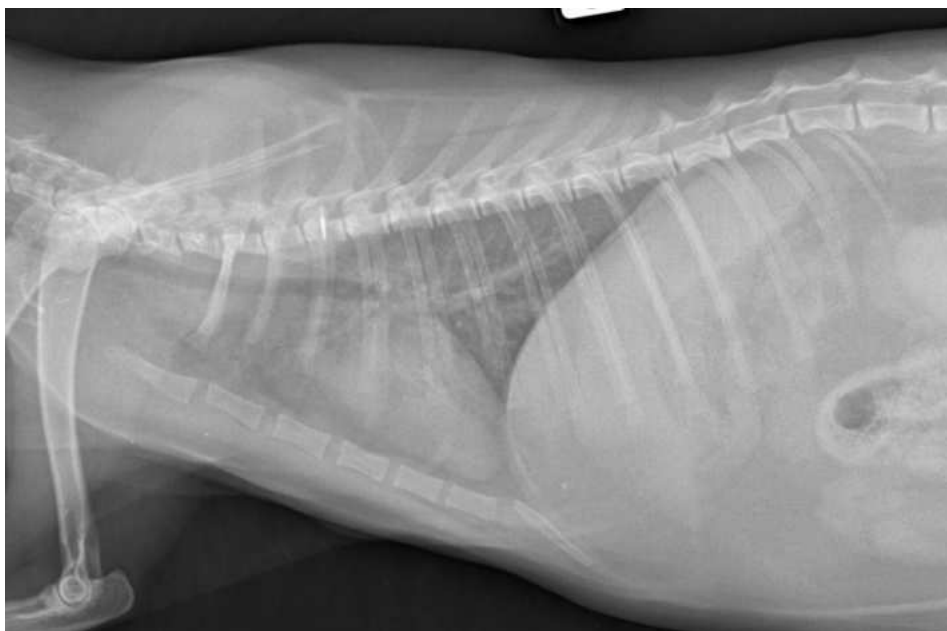

Figure 27 :
radiographie de
profil d'un thorax
de chat sain

Notez une opacification pulmonaire interstitielle diffuse compatible avec l'état d'embonpoint de l'animal (superposition de la graisse dans la paroi thoracique avec les poumons).

ii. Opacité interstitielle structurée

Cette anomalie est caractérisée par une **opacité ronde à contours définis**. Ces opacités peuvent être **punctiformes** (< quelques mm), des **nodules** (de quelques mm à 3 cm) ou des **masses** (>3 cm).

La première et principale cause est **tumorale**. Le processus néoplasique peut être primitif, avec une tumeur pulmonaire, mais si on a plusieurs masses il s'agit très probablement de processus secondaires avec des métastases. Le diagnostic différentiel inclut les **kystes, les abcès, les granulomes et les hématomes**.

Cette opacité peut se distinguer en deux catégories, un aspect **non cavitaire** (homogène) et un aspect **cavitaire** (hétérogène, plus radio-transparent au centre).

Remarque : le moyen mnémotechnique pour retenir est CHANG (Cyst-Hematoma-Abcess-Neoplasia-Granuloma).

Chez l'animal âgé (surtout chez le chien), il est possible d'observer des **punctuations disséminées radio-opaques** de même taille. Cette observation est typique des **ostéomes** ou **métaplasie osseuse**. C'est tout à fait **bénin**, c'est une variante de la normale chez le chien âgé. Il n'est pas à confondre avec des nodules pulmonaires métastatiques. Les ostéomes sont à la limite de la minéralisation et se ressemblent par leur taille.

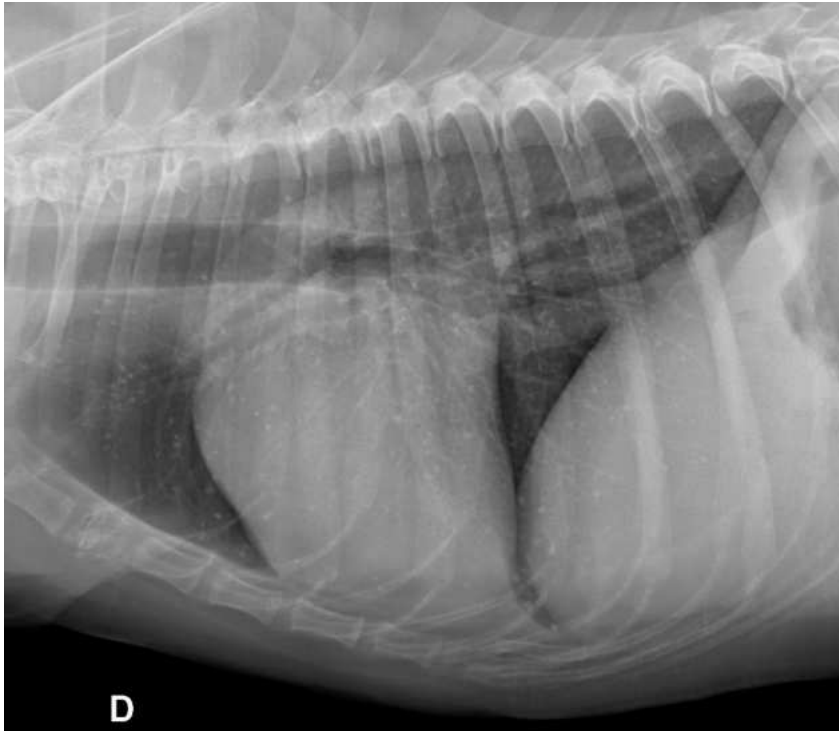


Figure 28 : radiographie de profil d'un thorax de chien âgé

On observe des structures ponctiformes faiblement minéralisées, non toujours retrouvés sur des trajets vasculaires, de taille similaire entre eux. Il s'agit de métaplasie osseuse chez le chien âgé.

Il faut savoir différencier le vrai nodule pulmonaire d'un vaisseau en coupe transversale. Plusieurs caractéristiques permettent de reconnaître le vaisseau. Un **vaisseau** a toujours un **contour lisse** et régulier, et est toujours **associé à d'autres vaisseaux** de même taille ou plus grands que lui.

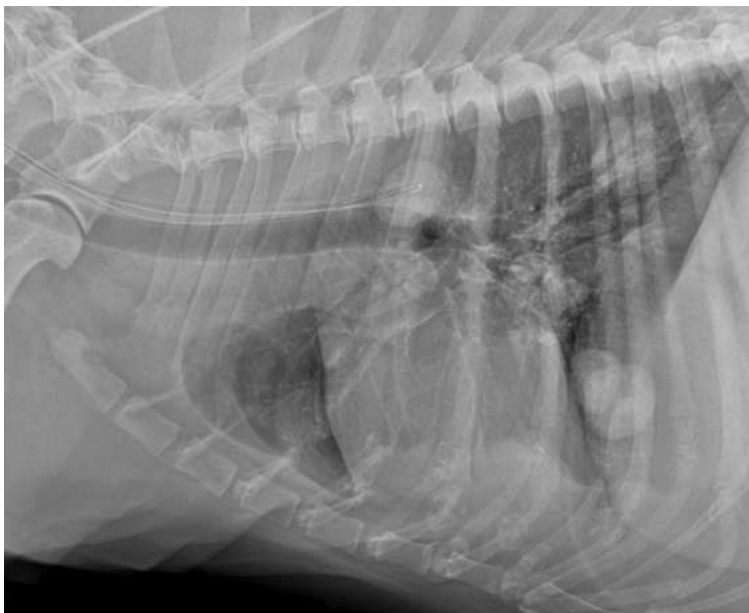


Figure 29 : radiographie de profil d'un thorax de chien : métastases pulmonaires

Ce chien a été diagnostiqué avec un ostéosarcome, des radiographies pulmonaires sont réalisées en bilan d'extension. Notez les opacités interstitielles structurées rondes, bien délimitées, dans le champ pulmonaire, préférentiellement dans les lobes caudaux.

Le bilan d'extension est positif : il y a des métastases pulmonaires.

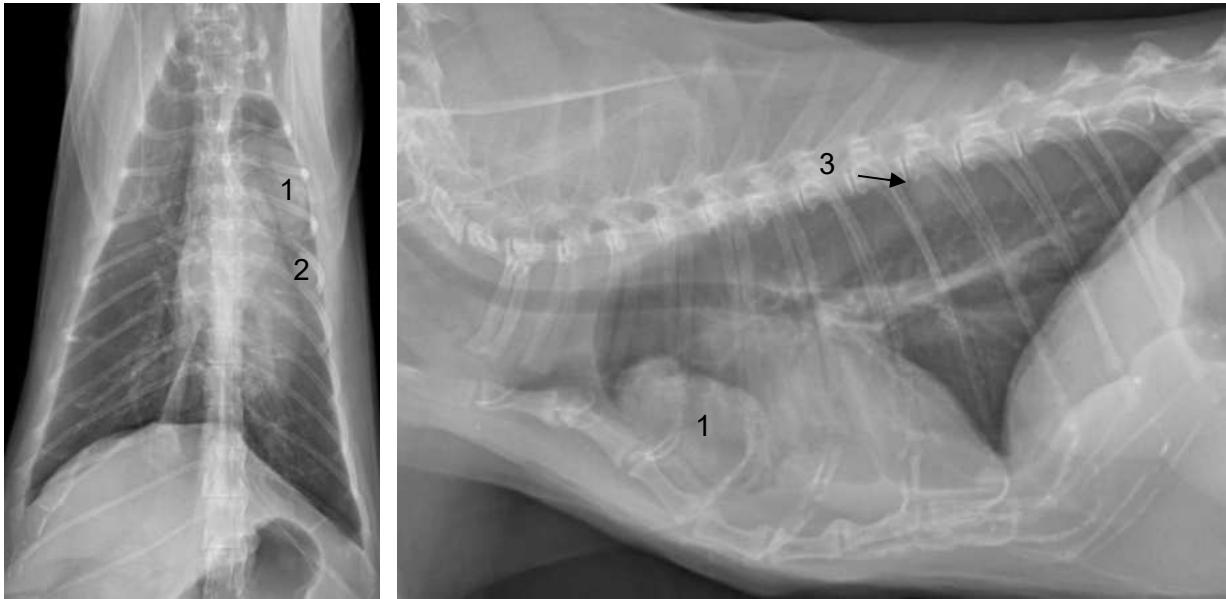


Figure 30 : radiographies de face et de profil d'un thorax de chat : masses pulmonaires

On observe une masse d'opacité tissulaire en région crâniale ventrale sur le profil (1), retrouvée sur la vue de face sur le lobe crânial gauche (partie crâniale). Une seconde masse d'opacité tissulaire (2) est visualisée sur la face dans la partie caudale du lobe crânial gauche. Un nodule d'opacité tissulaire (3) est aussi visualisé en région caudale dorsale ventralement au 9ème EIC sur le profil.

d) Opacité vasculaire

i. Radio-anatomie : rappel sur la notion de triade

Une triade est l'association d'une lumière de bronche (noire, car remplie d'air) avec ses vaisseaux pulmonaires (artère et veine) responsables de trajets tubulaires opaques au-dessus et au-dessous de la lumière.

Sur une vue de **profil**, le **vaisseau le plus dorsal est l'artère pulmonaire**, et le vaisseau le plus **ventral** à la triade est la **veine pulmonaire**. Sur une vue de face, l'artère est latérale et la veine est médiale à la lumière de bronche.

Moyen mnémotechnique : ALD = Artère Latérale Dorsale

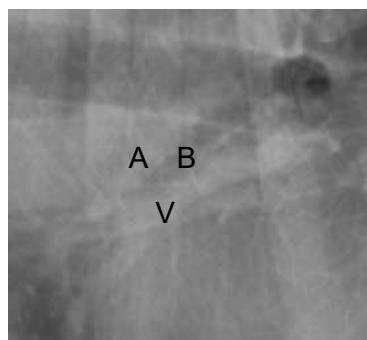


Figure 31 : Radiographie zoomée d'un thorax de chien de profil : triade

A : artère

B : bronche

V : veine

ii. Affections pulmonaires créant une opacité vasculaire

Cette opacité concerne **la taille et le nombre de vaisseaux**.

Si le nombre de vaisseaux augmente, la première chose à laquelle il faut penser est la **cardiopathie congénitale avec la persistance du canal artériel** correspondant à une communication entre l'aorte et le tronc pulmonaire où du sang oxygéné se mélange à du sang non oxygéné (shunt gauche-droite et hypervolémie relative dans les poumons donc développement de vaisseaux collatéraux).

Si le nombre de vaisseaux diminue, avec des vaisseaux apparaissant maigrelets, très petits, il faut penser à deux pathologies :

- Le **choc hypovolémique** dû à des traumatismes
- Une pathologie **endocrinienne, l'hypocorticisme** (= Maladie d'Addison).

En ce qui concerne la taille des vaisseaux, on compare toujours l'artère et la veine au sein d'une triade. Trois possibilités sont envisageables :

- Taille de la veine augmentée par rapport à l'artère : la première hypothèse est une **congestion veineuse** qui est un **signe précoce d'insuffisance cardiaque gauche** avant même l'œdème.
- Taille de l'artère augmentée par rapport à la veine : il faut chercher en priorité les causes d'**hypertension pulmonaire**.
- Taille des deux vaisseaux augmentée : il faut penser à une **hypervascularisation** avec notamment la **persistance du canal artériel** (où l'on peut donc aussi voir une augmentation du nombre de vaisseaux, cf. ci-dessus).

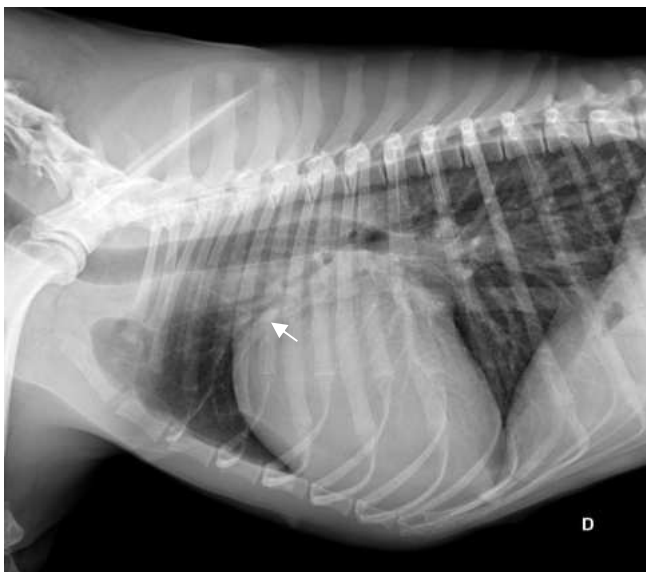


Figure 32 : Radiographie d'un thorax de chien de profil : triade

Notez une augmentation du diamètre de la veine et de l'artère pulmonaires sur la triade crâniale en vue de profil (flèche) par rapport au diamètre du tiers proximal de la 4^{ème} côte ainsi qu'une hypervascularisation marquée sur les lobes caudo-dorsaux (aspect réticulé).

Conclusion

La première étape de lecture concerne l'évaluation du **volume thoracique** (Normal, Augmenté, Diminué ?). Pour cela, on regarde si les organes centraux (cœur, trachée) sont toujours au centre du thorax où s'ils se sont déplacés vers l'anomalie ou à l'opposé de celle-ci. Il faut aussi regarder la disposition des organes par rapport au diaphragme.

La deuxième étape est de décrire l'**opacité** qui est la grande majorité du temps **augmentée**. L'opacité correspond à la lésion. Le but est de la **décrire** avec le maximum de détails (Taille, Forme, Contour etc) puis la compartimenter.

Médiastinale : Lésion Symétrique, Centrale, à contours définis.

Pleurale : Avec un décollement du poumon qui est soit d'opacité tissulaire (**Épanchement**) soit d'opacité aérique (**Pneumothorax**) + présence de **scissures interlobaires**.

Extrapleurale : Affection thoracique présentant une opacité de base large, à forme de dôme, reposant sur la paroi thoracique, repoussant les poumons et formant avec la paroi un angle supérieur à 90°.

Pulmonaire avec des images spécifiques : **Bronchique** (Rail de chemin de fer ou donut) - **Alvéolaire - Interstitielle** (Diffuse ou Structurée) - **Vasculaire**.

La troisième étape est l'**interprétation de l'entité clinique**. Il faut faire un **diagnostic différentiel** et **hiérarchiser** les différentes possibilités par ordre de **probabilité**, compte tenu de la **clinique** de l'animal.

Radiographie du thorax : le cœur et ses vaisseaux, sémiologie et affections

Introduction	2
I. Position normale du cœur et anomalies	2
A. Dextroposition cardiaque	3
B. Levocardie : situs inversus partiel	3
C. Situs inversus total = dextrocardie	3
II. Les aires de projections	4
A. Vue de face	4
B. Vue de profil	5
C. Exemple d'anomalie	5
III. La silhouette cardiaque : les différences intra, interspécifiques et physiologiques 6	6
A. Chez le chat	6
B. Chez le chien.....	7
IV. Méthode d'évaluation de la taille du cœur	8
A. Évaluation directe de la taille du coeur	8
B. Évaluation de la taille du cœur par rapport à la position de la trachée	10
C. Mesure en cas d'épanchement pleural	12
V. Les principaux vaisseaux cardiaques	13
A. Aorte.....	13
B. Veine cave caudale (VCC)	14
C. Veine azygos.....	14
D. Artéfact du cycle cardiaque.....	15
E. Taille des vaisseaux pulmonaires	16
VI. Affections cardiaques	17
A. Microcardie	17
B. Cardiomégalie	18
C. Epanchement péricardique	23
D. La hernie péritonéo-péricardique	25

Introduction

Dans le cadre d'anomalies cardio-vasculaires et/ou de difficultés respiratoires, une radiographie thoracique est un examen complémentaire indiqué chez les **carnivores domestiques**. L'image obtenue va notamment permettre au vétérinaire d'examiner le cœur et les vaisseaux qui lui sont associés.

Le cours qui suit a pour objectif de nous donner les bases nous permettant d'**interpréter un cliché radiographique du système cardio-vasculaire**.

I. Position normale du cœur et anomalies

La première chose à évaluer est la **position du cœur**. Sur une vue de face, le cœur droit est à droite, le cœur gauche à gauche, l'aorte est à gauche et **l'apex du cœur est discrètement dévié vers la gauche** : c'est la position normale, appelée **lévoposition**. Il faut également regarder la position de l'estomac et en particulier du **fundus gastrique qui se trouve à gauche** dans l'abdomen.

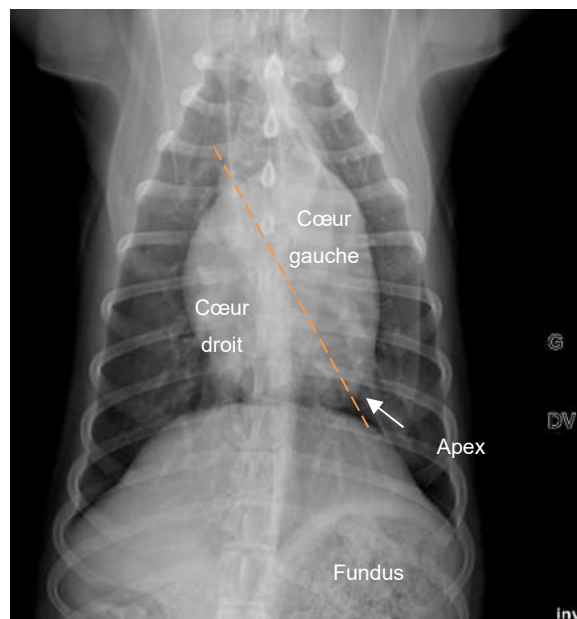


Figure 1 : Radiographie de face d'un thorax de chien sain

Une fois l'orientation du cœur physiologique en tête, on peut repérer des anomalies congénitales à condition que les radiographies soient bien orientées.

A. Dextroposition cardiaque

Sur la figure 2, **l'apex est dévié à droite** au lieu d'être dévié à gauche. Le cœur droit est bien à droite, le cœur gauche à gauche. Dans l'abdomen, le fundus gastrique se trouve bien à gauche.

Il s'agit d'une anomalie de position, la **dextroposition**, mais cela n'a pas d'incidence clinique, c'est souvent une **découverte fortuite**.

On constate de plus sur cette radiographie une augmentation d'opacité dans le thorax caudo-dorsal à droite entourée sur la figure 2. On remarque aussi la présence de bronchogramme, on conclut à un **pattern alvéolaire affectant le lobe caudal droit**.

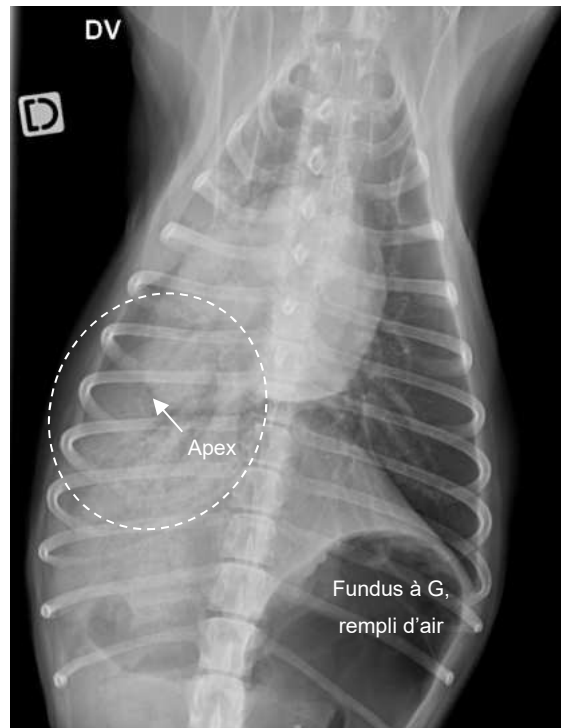


Figure 2 : Radiographie de face d'un thorax de chien : dextroposition cardiaque

B. Levocardie : situs inversus partiel

L'apex cardiaque est **dévié à gauche**, le cœur gauche est bien à gauche et le cœur droit bien à droite. Par contre en miroir dans l'abdomen, le **fundus gastrique est situé à droite** (et le pylore à gauche).

L'inversion est partielle et a pour conséquence d'avoir une image inversée entre la topographie thoracique et topographie abdominale. Il n'y a pas d'incidence clinique (c'est toujours une découverte fortuite).

C. Situs inversus total = dextrocardie

Ici, tout est inversé : **l'apex et le fundus gastrique sont déviés à droite**. Le cœur droit est alors à gauche et le cœur gauche à droite (l'aorte aussi est inversée donc elle est à droite). On obtient une image en miroir de l'image normale. Cette anomalie congénitale est peu fréquente mais on la rencontre dans le **syndrome de Kartagener** qui associe à cette malposition des affections respiratoires : des anomalies bronchiques et rhinosinusites chroniques, pneumonies chroniques ... Ce sont donc des animaux qu'on voit très jeune, on observe cette anomalie surtout sur des chiots.

II. Les aires de projections

En radiographie, le cœur apparaît sous la forme d'une **silhouette ovoïde**. Elle est divisée en **aires de projection** pour les différentes chambres cardiaques, selon le cadran horaire. Le cœur devient une horloge, chaque tranche horaire correspond à l'aire de projection d'un compartiment cardiaque. On se sert de ces aires pour identifier radiographiquement les cavités et ainsi déterminer si elles sont de taille augmentée ou non.

A. Vue de face

- Entre 1h et 2h : tronc pulmonaire
- Entre 2h et 3h : auricule gauche (et pas de l'oreillette)
- Entre 3h et 5h : ventricule G
- Entre 5h et 9h : ventricule D
- Entre 9h et 11h : oreillette D
- Entre 11h et 1h : aorte

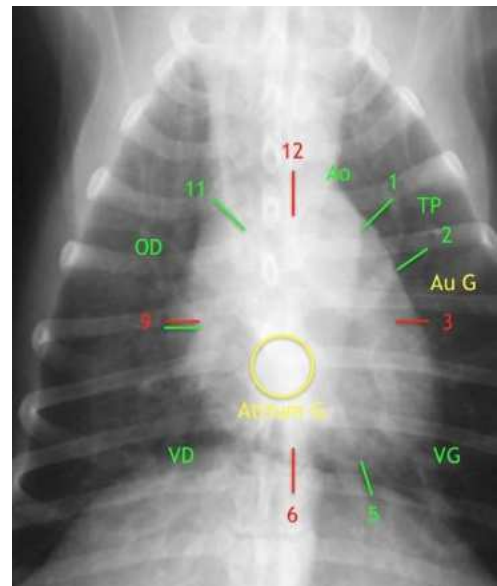


Figure 3 : radiographie thoracique de face avec les aires de projection des différentes chambres cardiaques

Sur la vue de face on peut aussi localiser l'**atrium gauche**. Celui-ci se projette entre les bronches souches caudales droite et gauche (figure 3, cercle jaune). Ces bronches forment un V à l'envers avec un angle entre elles qui **n'excède pas plus de 60°**. Si l'atrium gauche augmente de taille, ces bronches souches caudales vont s'écarter et l'angulation va excéder 60° (on aura un arrondissement de l'angle).

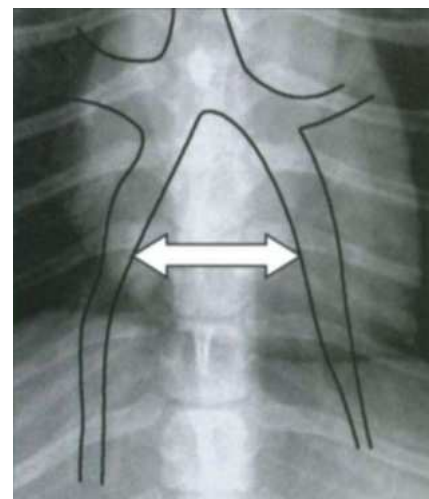


Figure 4 : illustration de la forme en V des bronches souches caudales

B. Vue de profil

- 12h et 2h : oreillette gauche
- 2h et 5h : ventricule gauche
- 5h et 9h : ventricule droit
- 9h et 12h : aorte, oreillette droite et tronc pulmonaire (on ne peut pas faire la dichotomie entre ces 3 compartiments).

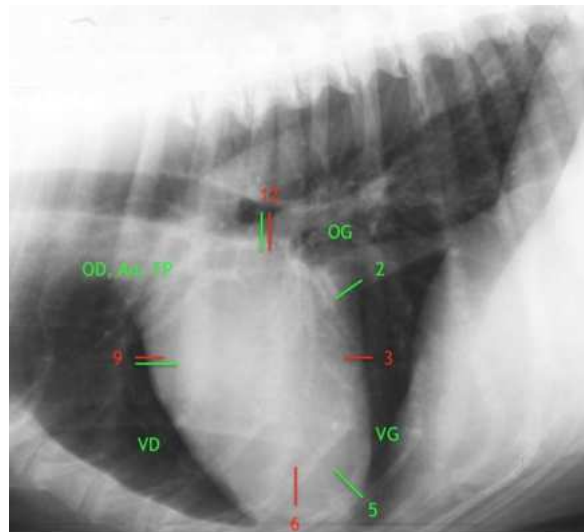


Figure 5 : radiographie thoracique de profil
avec les aires de projection des différentes chambres cardiaques

Sur une vue de profil, l'aspect crânial du cœur représente globalement le cœur droit et l'aspect caudal du cœur représente le cœur gauche.

C. Exemple d'anomalie

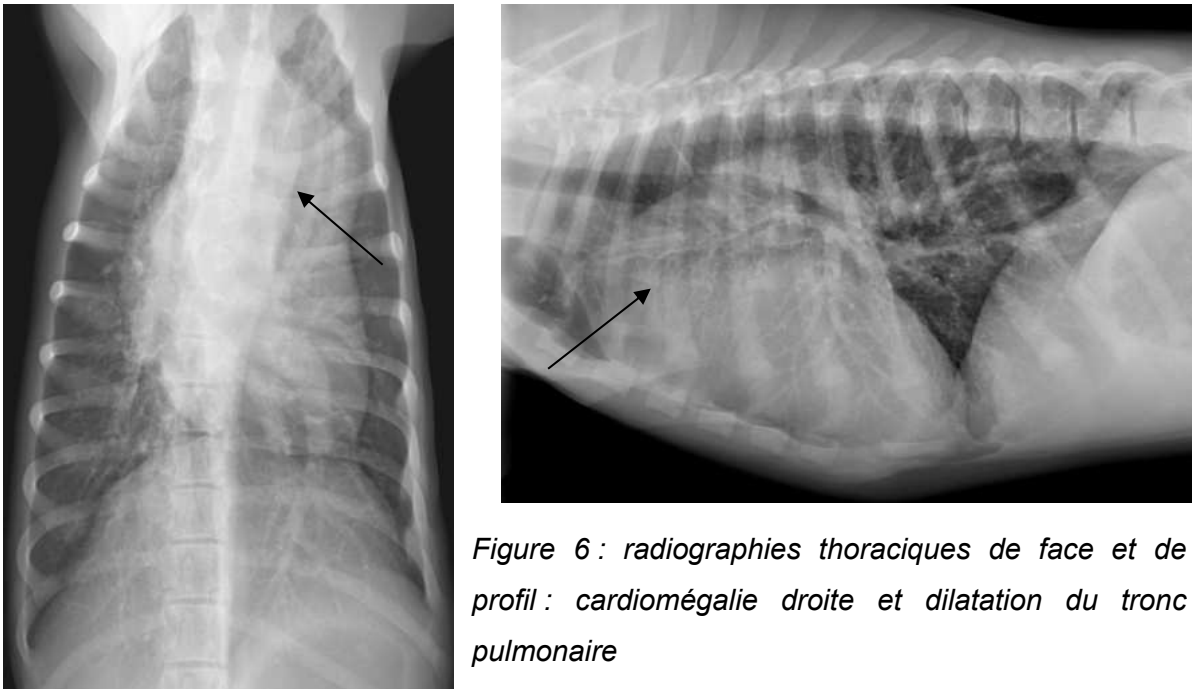


Figure 6 : radiographies thoraciques de face et de profil : cardiomégalie droite et dilatation du tronc pulmonaire

Notez le bombement entre 1h et 2h sur la vue de face et entre 9h et 12h sur la vue de profil (flèche). Cela est compatible avec une cardiomégalie droite avec **dilatation majeure du tronc pulmonaire**.

III. La silhouette cardiaque : les différences intra, interspécifiques et physiologiques

A. Chez le chat

La population de chats est beaucoup plus homogène que celle des chiens. On décrit l'aspect d'une radiographie normale chez le chat :

- Le cœur est de forme **ovoïde**, effilée, l'apex est discrètement dévié vers la gauche
- La distance cranio-caudale doit être équivalente à **deux espaces intercostaux** (EIC)

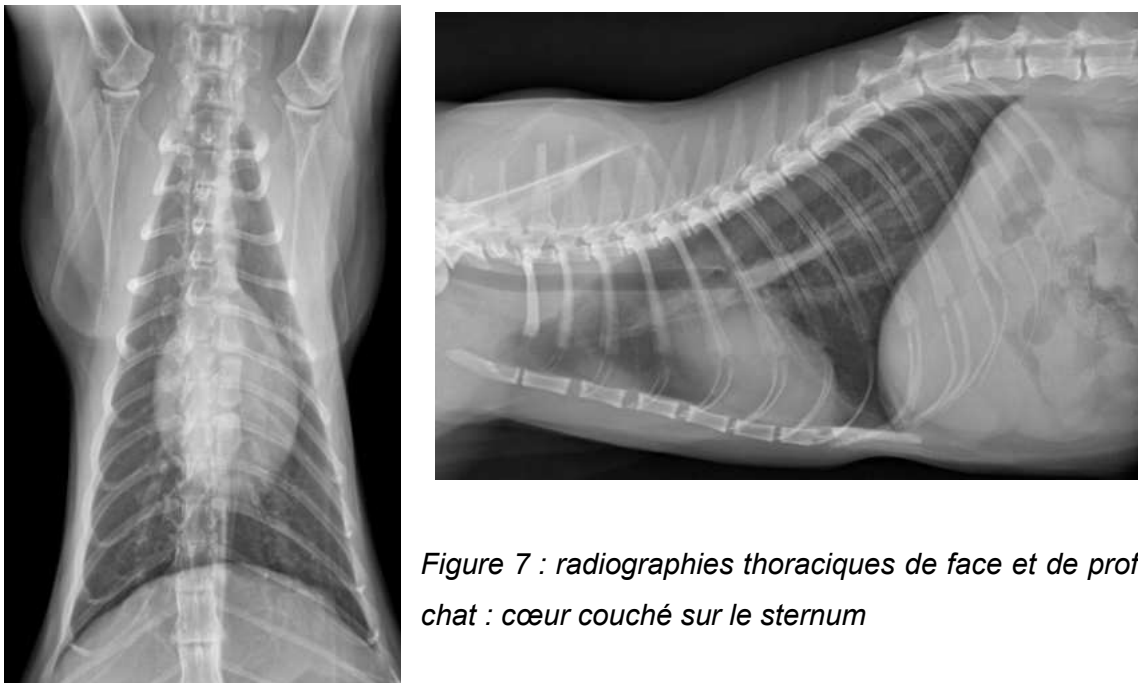


Figure 7 : radiographies thoraciques de face et de profil d'un chat : cœur couché sur le sternum

Chez 40 à 50% des chats vieillissants (**au-delà de 8-10 ans**), il peut y avoir une **bascule physiologique crâniale et ventrale de la silhouette cardiaque**, le cœur semble se coucher sur le sternum.

Cas particulier du chat obèse : on a l'impression d'un thorax très petit entouré d'une grande quantité de graisse (tissus mous sur les côtés, double flèche blanche). La graisse s'accumule dans le péricarde et peut contribuer à donner une apparence triangulaire sur l'aspect crânial et latéral droit du cœur (flèches sur la figure 8). Si c'était une lésion pulmonaire, elle ne serait pas visible sur la vue de profil.

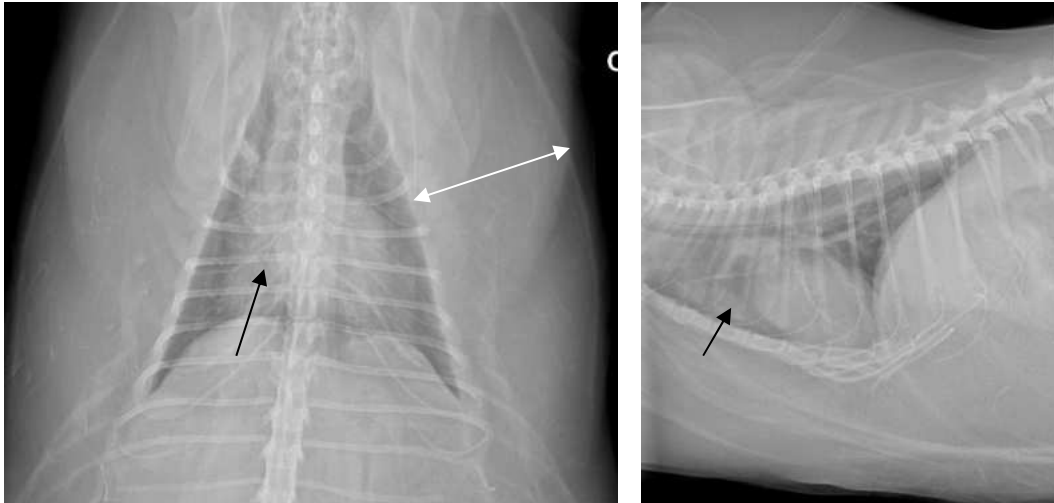


Figure 8 : radiographies thoraciques de face et de profil chez un chat obèse

B. Chez le chien

Chez le chien, il existe un grand polymorphisme du fait des grandes différences de taille et de conformation entre les races. Les chiens **longilignes** (lévriers) ont un **thorax profond et étroit**, tandis que les chiens **brévilignes** (bouledogue) ont un **thorax court et large**. Les médiolignes sont intermédiaires entre les deux.

a) Chien longiligne type lévrier

Sur une vue de profil, la silhouette cardiaque va sembler effilée voire pointue avec un contact avec le sternum réduit ce qui lui donnera une position verticale dans le thorax.

Sur une vue de face, l'apex sera bien dévié à gauche avec des bords ventriculaires bien bombés.

b) Chien bréviligne type bouledogue

Sur une vue de profil, la silhouette cardiaque sera de taille réduite avec un contact avec le sternum augmenté ce qui lui donnera une position horizontale dans le thorax.

Sur une vue de face, l'apex sera très peu dévié à gauche et la silhouette cardiaque sera circulaire.

c) Chien médiolignes

La silhouette cardiaque sera de forme ovoïde sur les deux vues avec une déviation légère de l'apex à gauche sur une vue de face.

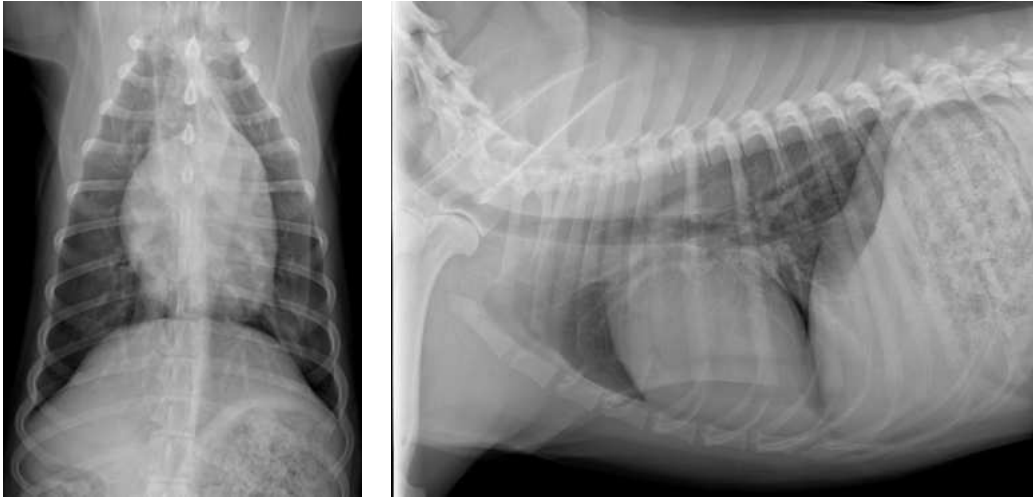

Figure 9 : Radiographies thoraciques de face et de profil chez un chien golden retriever

IV. Méthode d'évaluation de la taille du cœur

La **taille du cœur** est un des **paramètres** à évaluer sur un cliché radiographique thoracique.

A. Évaluation directe de la taille du cœur

Il existe 2 méthodes permettant d'**évaluer directement** la taille du cœur sur un cliché radiographique.

a) Méthode empirique

Sur une vue de profil, on évalue la **distance apico-basilaire** : de la base (sous la bifurcation trachéo-bronchique) à l'apex du cœur. Cette distance ne doit pas **excéder $\frac{2}{3}$ de la hauteur interne** du thorax (flèche blanche sur la figure 10).

Toujours en vue de profil, on évalue également la **distance cranio-caudale**. L'unité est en nombre d'espaces inter-costaux (EIC) correspondant (flèche noire).

- **2,5 EIC** au maximum pour le chien **longiligne** (type lévrier)
- **3 EIC** au maximum pour le chien **médioligne**
- **3,5 EIC** au maximum pour le chien **bréviline** (type bulldog)

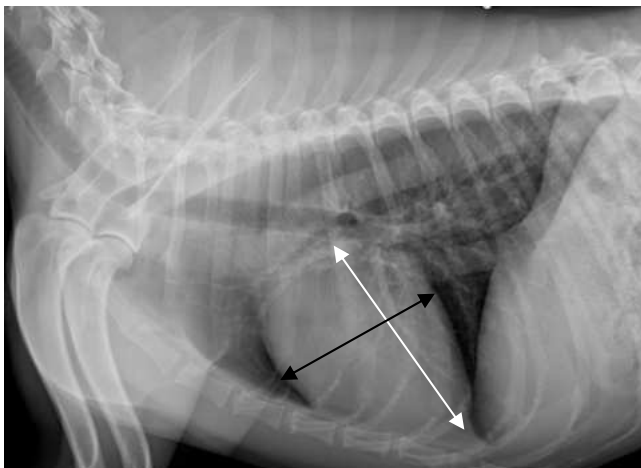


Figure 10 : Radiographie thoracique de profil chez un chien médioligne

En vue de face, la largeur du cœur (flèche) doit être inférieure ou égale à $\frac{2}{3}$ de la largeur du thorax.

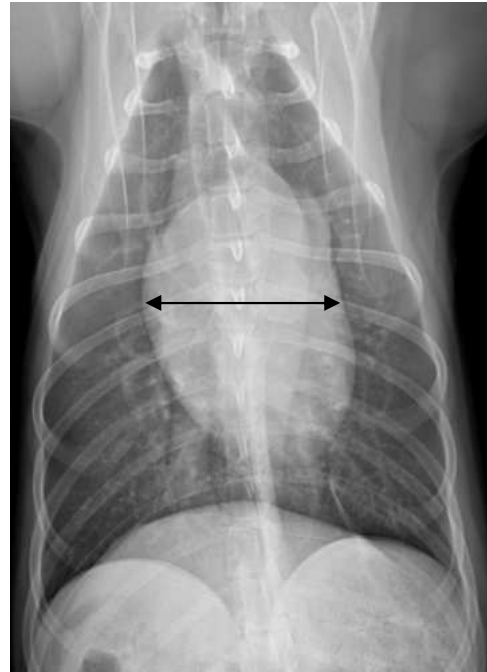


Figure 11 : Radiographie thoracique de face chez un chien médioline

b) Méthode de Buchanan

La méthode de Buchanan est moins utilisée car plus longue à mettre en place. On mesure deux distances sur une vue de profil :

- Le **grand axe cardiaque G** : distance apico-basilaire
- Le **petit axe cardiaque P** : diamètre cranio-caudale de la silhouette cardiaque, qui doit être perpendiculaire à la distance apico-basilaire (G), et doit rejoindre la veine cave caudale.

Les longueurs sont reportées au niveau des vertèbres thoraciques en commençant au niveau de T4 incluse. Chaque longueur notée correspond à un nombre de vertèbres équivalentes. On les additionne et on obtient un nombre de vertèbres. On compare ce nombre à des valeurs de références :

- Taille normale chez le **chien** : **$P + G = 9,7 \pm 0,5$ vertèbres** mais se référer surtout à la norme chez la race examinée
- Taille normale chez le **chat** : **$P + G = 7,5 \pm 0,3$ vertèbres**

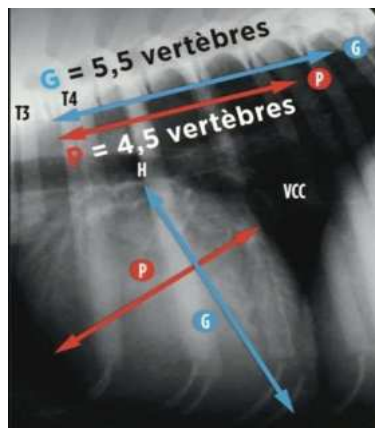
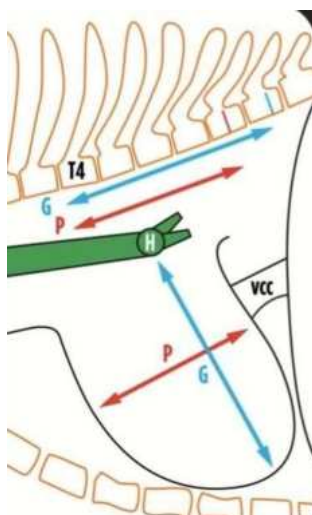


Figure 12 : illustration de la mesure de la taille de la silhouette cardiaque avec la méthode de Buchanan

Cette méthode bien que précise présente des limites. Tout d'abord, il existe de grandes disparités entre les **races** : par exemple, l'indice de Buchanan normal chez un Whipper est aux alentours de 11. Il faut donc se référer aux valeurs correspondantes à la race chez le chien. De même, il existe de nombreux **biais** : on obtient des résultats différents entre une vue de profil D et G, ou bien selon la pratique de l'expérimentateur.

B. Évaluation de la taille du cœur par rapport à la position de la trachée

La **trachée** est un élément facilement visualisable sur une radiographie thoracique. Sa **position** et sa **forme** sont indicatrices d'éventuelles modifications des volumes des cavités cardiaques.

En condition physiologique, le cœur se retrouve en-dessous de la trachée au niveau de la bifurcation trachéo-bronchique. On peut observer une **très discrète inflexion ventrale de la trachée** juste avant la bifurcation des bronches souches caudales sur une vue de profil.

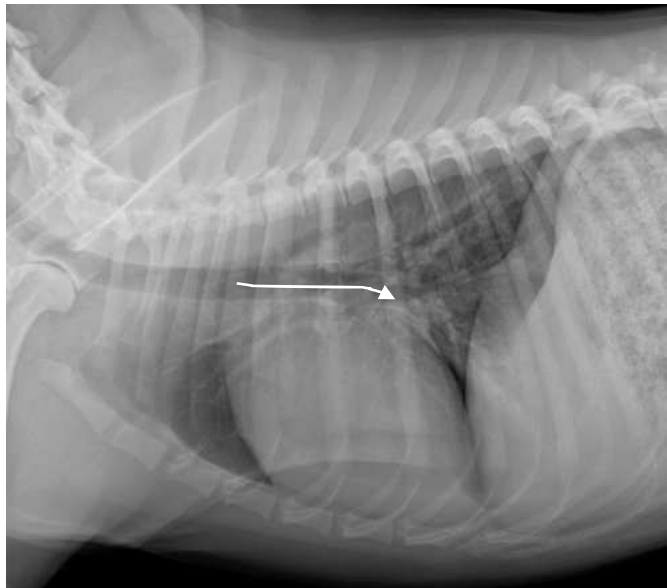
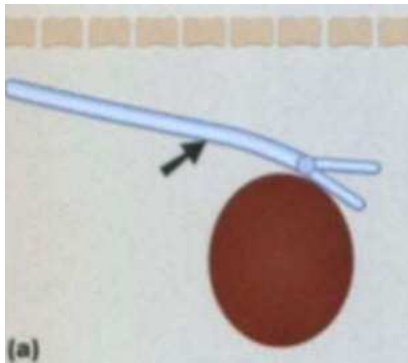


Figure 13 : Radiographie thoracique de profil d'un chien sain et illustration de l'inflexion de la trachée (a)

Si le ventricule gauche est augmenté en taille, il y a un effet de masse sur la trachée, elle est alors infléchie dorsalement et **elle perd son inflexion ventrale** .

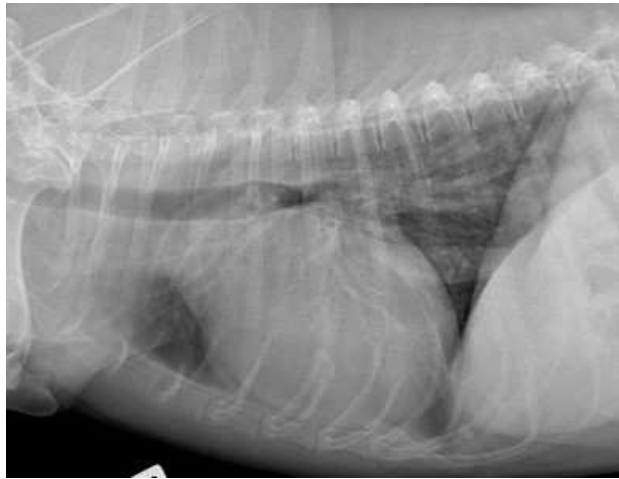


Figure 14 : Radiographie thoracique de profil d'un chien avec une dilatation du ventricule gauche et illustration de la position de la trachée (b)

Si l'oreillette gauche est augmentée en taille, il y a une **inflexion dorsale** de la **bronche souche caudale G** (flèche figure 15), mais conservation de l'inflexion ventrale en avant de la bifurcation.

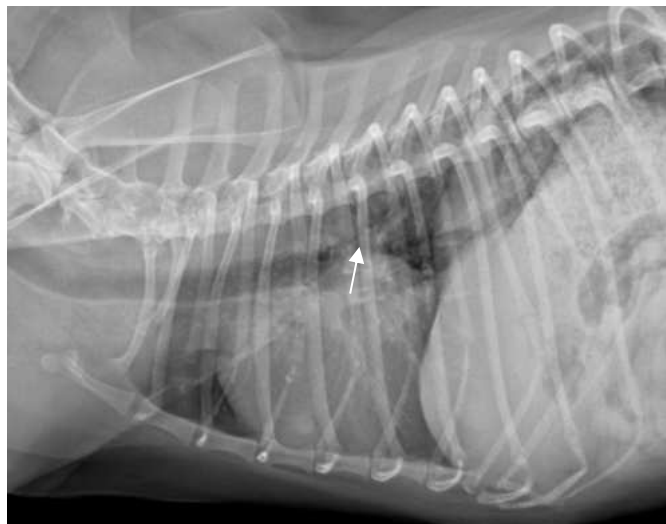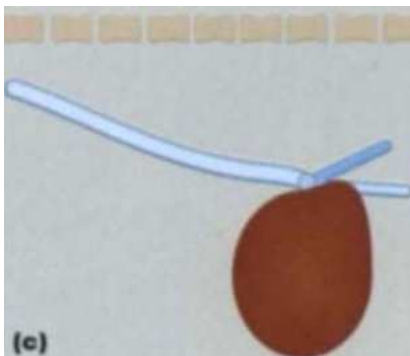


Figure 15 : Radiographie thoracique de profil d'un chien avec une dilatation de l'oreillette gauche et illustration de la position de la trachée (c)

S'il y a une augmentation localisée/focale de l'oreillette droite, une **inflexion focale dorsale** de la trachée juste en amont de la bifurcation trachéo-bronchique peut être observée.

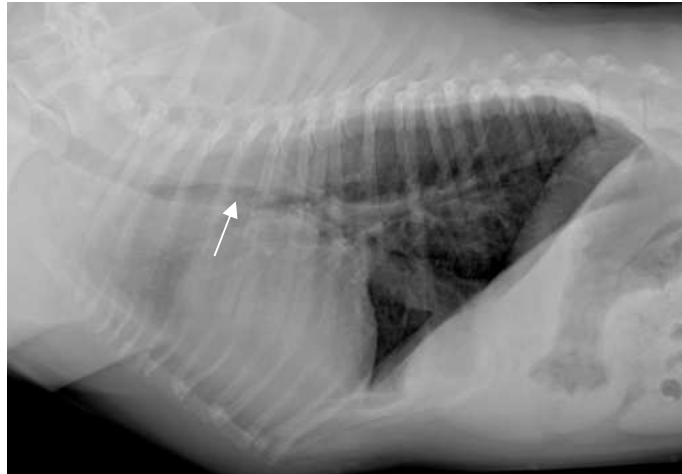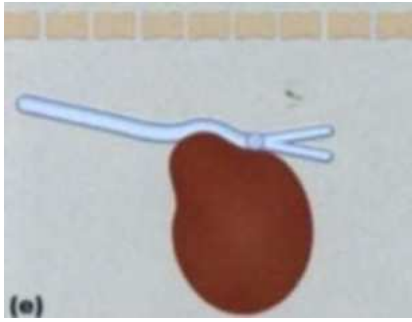


Figure 16 : Radiographie thoracique de profil d'un chien avec une dilatation de l'oreillette droite et illustration de la position de la trachée (e)

C. Mesure en cas d'épanchement pleural

L'**épanchement pleural** correspond à une accumulation de liquide dans la cavité pleurale. Dans ce cas, l'opacité liquidienne de l'épanchement se superpose à celle tissulaire du cœur. Par le signe de la silhouette positive, la silhouette cardiaque apparaît ainsi mal définie/effacée.

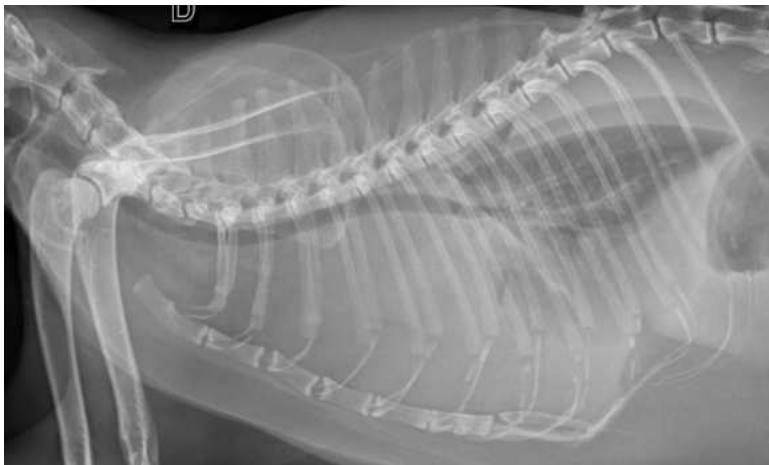

Figure 17 : radiographie thoracique de profil d'un chat : épanchement pleural masquant la silhouette cardiaque

Dans ce cas, un signe peut nous aider, notamment chez le **chat obèse**. Il s'agit de la présence de **graisse dans le péricarde**, qui apparaîtra comme un **fin liseré radio-transparent** délimitant les contours de la silhouette cardiaque (flèche sur la figure 18).

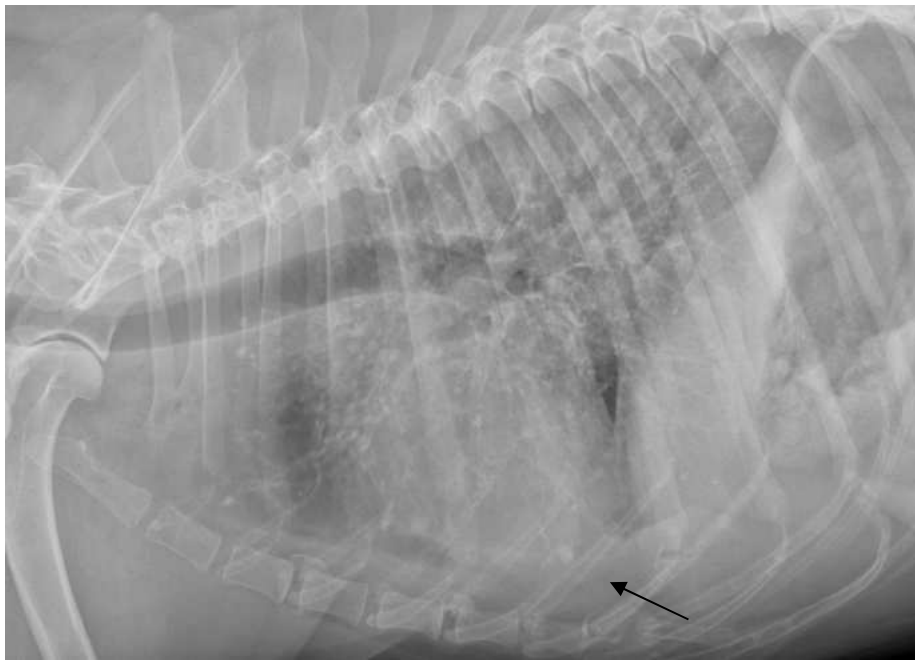


Figure 18 : radiographie thoracique de profil d'un chien : épanchement pleural masquant la silhouette cardiaque

V. Les principaux vaisseaux cardiaques

A. Aorte

L'**aorte** est visualisable sur le cliché radiographique thoracique. Son aire de projection est comprise entre 11h et 1h en vue de face. On ne peut pas réellement distinguer ses différentes portions (ascendante/transverse/descendante). Le **diamètre aortique** est équivalent à la **hauteur des corps vertébraux adjacents**. Il y a peu de variations du diamètre de l'aorte, même en cas d'hypovolémie, et pas de soumission aux phases respiratoires.

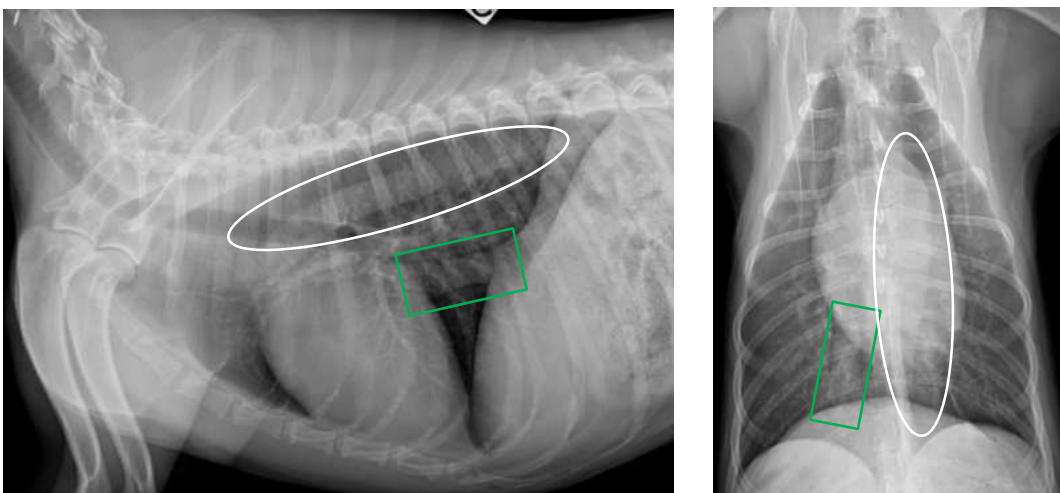


Figure 19 : radiographies thoraciques de profil et de face chez un chien sain : entouré en blanc l'aorte, entouré en vert la veine cave caudale

Chez le chat âgé, dans **40% des cas**, on observe une **bascule de l'aorte associée à la bascule du cœur**. Il y a alors une augmentation d'opacité et un aspect sinueux : c'est un phénomène physiologique appelé **aorte sinueuse**.

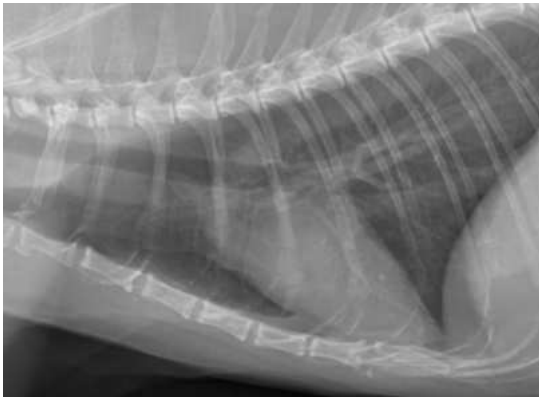

Figure 20 : radiographie thoracique de profil chez un chat âgé : aorte sinueuse

B. Veine cave caudale (VCC)

Sur une vue de profil, la VCC se retrouve projetée **en arrière du cœur** au milieu du thorax. Sur une vue de face, la VCC se projette en arrière du cœur sur la droite (rectangle vert sur la figure 19). Le diamètre de la VCC est **variable** en radiographie : il existe des artefacts liés au cycle respiratoire (inspiration/expiration) ou cardiaque (systole ou diastole), et il est influencé par la volémie de l'animal. Physiologiquement, il doit être **inférieur à 1,6 fois le diamètre aorte**.

C. Veine azygos

La **veine azygos** prend naissance aux premières vertèbres lombaires, traverse le diaphragme par le hiatus aortique en restant dorsale à droite de l'aorte et rejoint la veine cave crâniale/ou se jette directement dans l'oreillette droite. Elle apparait sur une radiographie sous forme d'un **liseré d'opacité tissulaire dorsal à l'aorte**.

Sa visualisation peut être physiologique chez certains chiens, en particulier longilignes (lévriers), ou bien être pathologique par exemple lors d'un **pneumomédiastin** (flèches sur la figure 21).

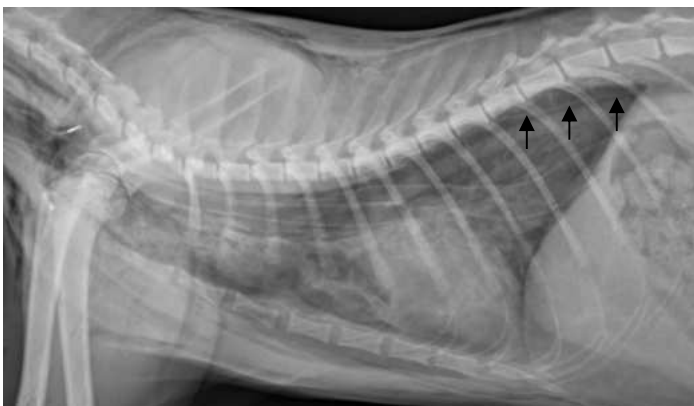

Figure 21 : radiographie thoracique de profil chez un chat : pneumomédiastin

D. Artéfact du cycle cardiaque

Selon le cycle cardiaque, la silhouette cardiaque peut prendre différents aspects avec notamment un **bombement très marqué en systole** au niveau des aires de projections des deux oreillettes.

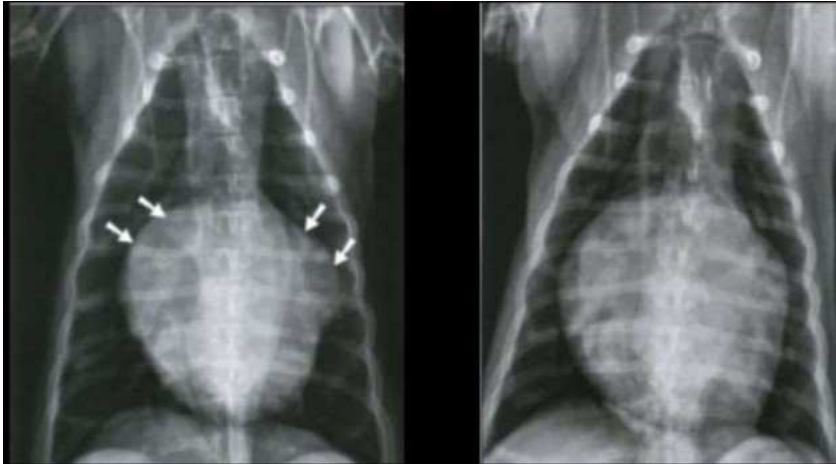


Figure 22 : radiographie thoracique de face chez un chien : systole à gauche et diastole à droite

Sur une vue de face du thorax, on peut parfois voir entre 1h et 2h (zone de projection du tronc pulmonaire) un petit bombement discret à modéré. Ce bombement est **artéfactuel** et ne correspond aucunement à une dilatation du tronc pulmonaire, car dans ce cas le bombement serait beaucoup plus marqué. C'est seulement une dilatation secondaire à la systole.

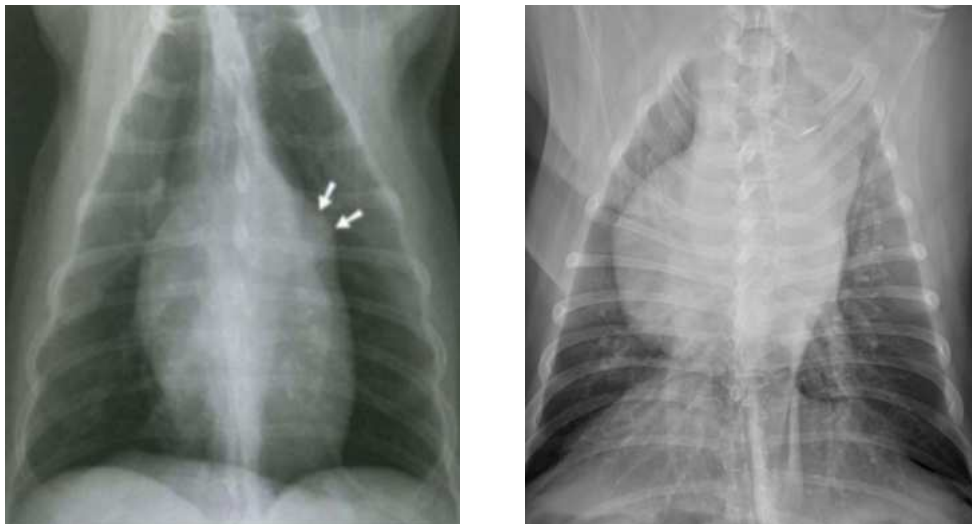


Figure 23 : radiographies thoraciques de face d'un chien : dilatation physiologique (à gauche) et pathologique (à droite) du tronc pulmonaire

E. Taille des vaisseaux pulmonaires

Une triade est l'association d'une lumière de bronche (noire, car remplie d'air) avec ses vaisseaux pulmonaires (artère et veine) responsables de trajets tubulaires opaques au-dessus et au-dessous de la lumière.

Sur une vue de profil, le vaisseau le plus dorsal est l'artère pulmonaire, et le vaisseau le plus ventral à la triade est la veine pulmonaire.

Sur une vue de face, l'artère est latérale et la veine est médiale à la lumière de bronche.

Moyen mnémotechnique : ALD = Artère Latérale Dorsale

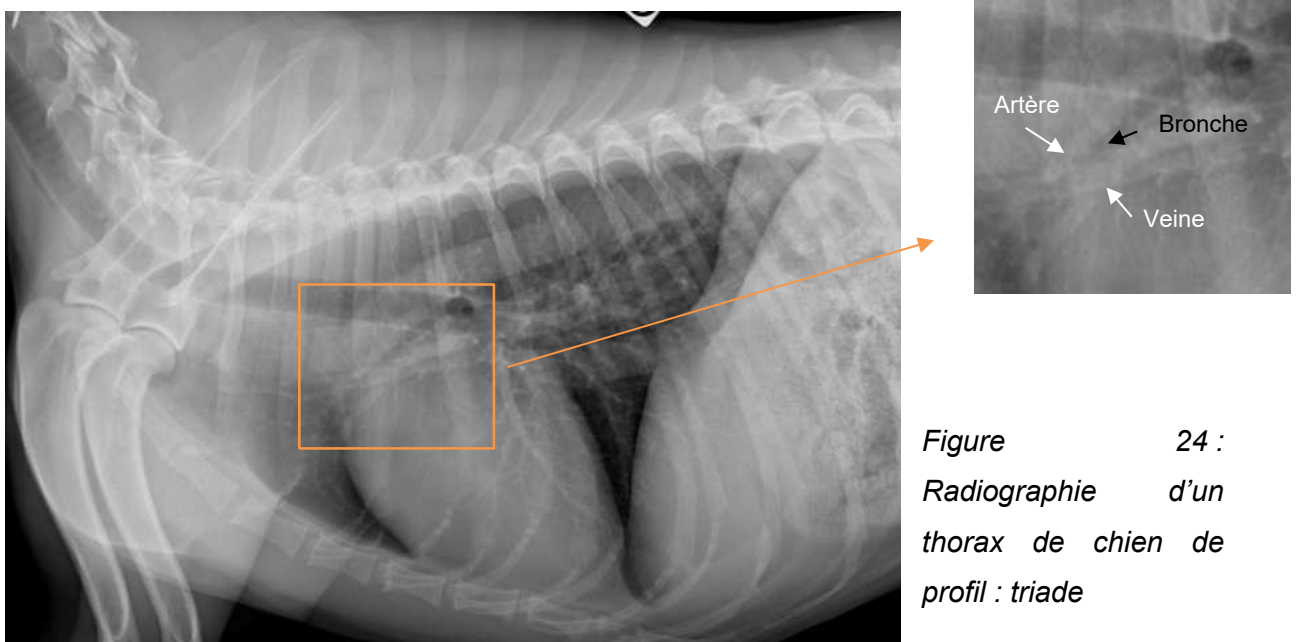


Figure 24 :
Radiographie d'un
thorax de chien de
profil : triade

Normalement, **artères et veines pulmonaires ont la même taille** chez le chien.

Sur une vue de profil chez le chien, le diamètre d'un vaisseau pulmonaire ne doit **pas excéder le tiers proximal de T4** chez le chien (flèche sur la figure 24).

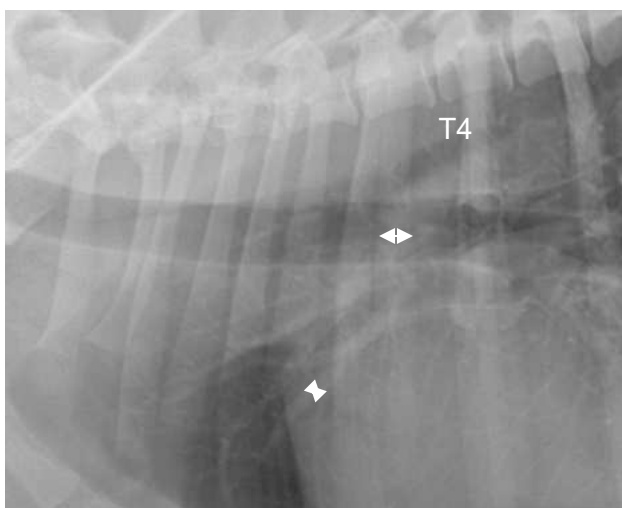


Figure 25 : radiographie thoracique de
profil d'un chien

Sur une vue de face : on suit les vaisseaux jusqu'à l'endroit où ils coupent la 9^{ème} côte.

Le diamètre du vaisseau pulmonaire **qui croise la 9^{ème} côte** ne doit **pas excéder le diamètre de la 9^{ème} côte** chez le chien et le chat.

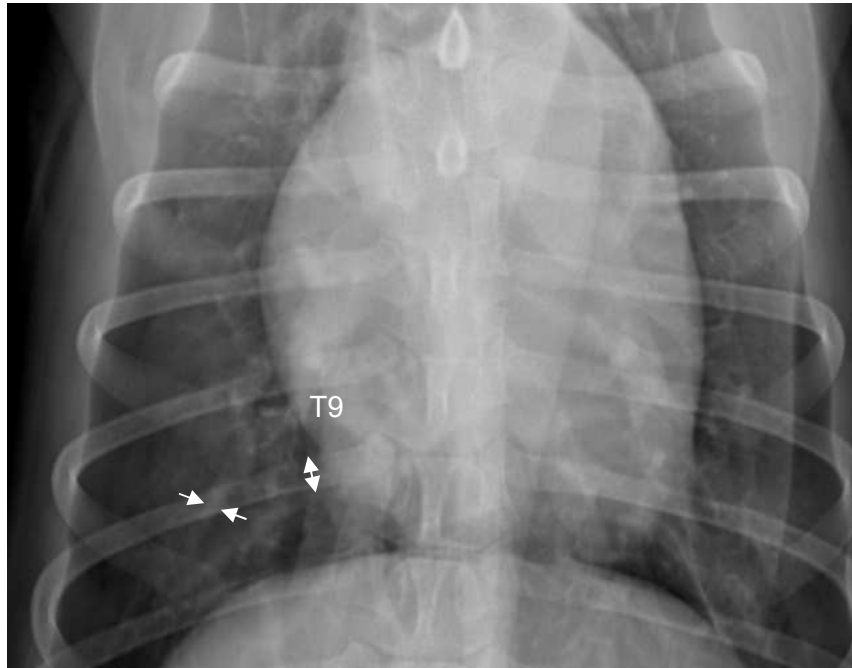


Figure 26 : radiographie thoracique de profil d'un chien

VI. Affections cardiaques

A. Microcardie

Cela correspond à une **diminution de la taille de la silhouette cardiaque**. Elle peut être causée par (Holloway, McConnell 2013) :

- Une **hypovolémie** (choc et déshydratation)
- Un **hypoadrénocorticisme**

Une microcardie peut être diagnostiquée à tort chez les chiens à poitrail profond ou bien lors de pneumothorax et d'hyperinssufflation des poumons.

Les signes radiographiques en faveur d'une microcardie sont (Holloway, McConnell 2013) :

- Une silhouette cardiaque qui apparaît **étroite et anguleuse** sur les deux vues.
- L'apex cardiaque peut être déplacé **loin du sternum**.
- Des changements vasculaires peuvent être présents, incluant **un rétrécissement de la veine cave caudale**, une **sous-perfusion des poumons**, conduisant à des artères et veines pulmonaires fines et filiformes (signes d'hypovolémie)

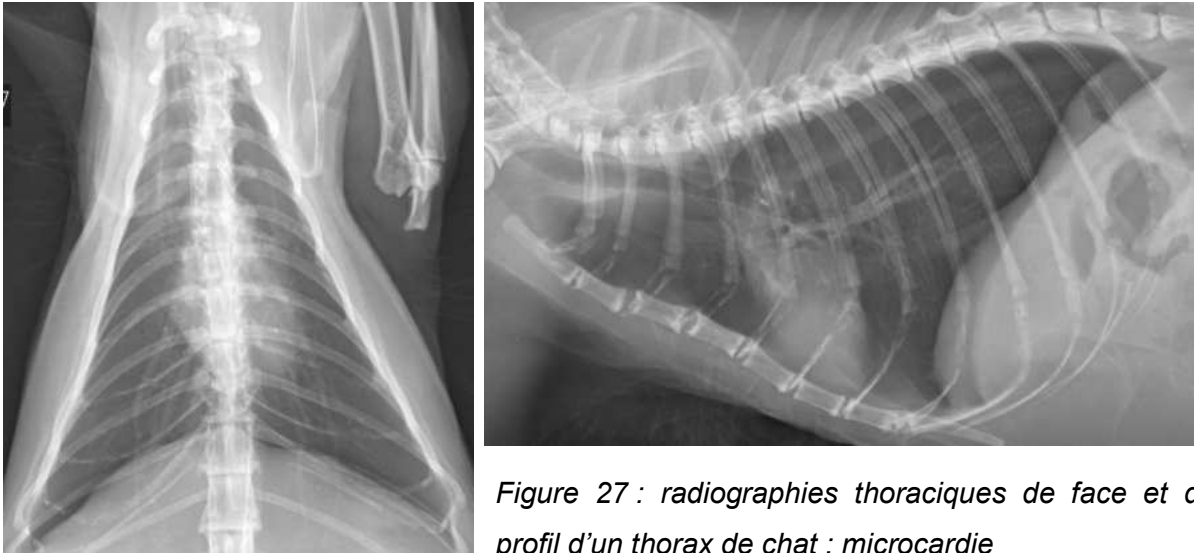


Figure 27 : radiographies thoraciques de face et de profil d'un thorax de chat : microcardie

La taille du cœur est diminuée, en distance cranio-caudale et en hauteur. Les vaisseaux pulmonaires sont de diamètre diminué contribuant à une hyperclarté pulmonaire. La taille de la veine cave caudale est aussi diminuée. Ces éléments sont compatibles avec un **choc hypovolémique**.

B. Cardiomégalie

a) Cardiomégalie gauche chez le chien

Les causes de cardiomégalie prédominante du côté gauche chez le chien incluent (Holloway, McConnell 2013) :

- **Des causes congénitales :**
 - Dysplasie de la valve mitrale
 - Sténose aortique
 - Canal artériel persistant
 - Défaut du septum ventriculaire
- **Des causes acquises :**
 - Endocardiose
 - Cardiomyopathie dilatée
 - Endocardite bactérienne

Les signes radiographiques à rechercher sont :

- Une **augmentation de la taille de la silhouette cardiaque** (>70 % de la hauteur du thorax sur la vue de profil et >2/3 la largeur du thorax sur la vue de face)
- Une **dilatation de l'auricule gauche** avec un **bombement entre 2h et 3h** sur

la vue de face

- Une **dilatation de l'atrium gauche** avec une **angulation supérieure à 60° des bronches souches caudales** sur la vue de face
- Un **bombement entre 12h et 2h** sur la vue de profil correspondant à une **dilatation de l'oreillette gauche**
- Un **bombement entre 2h et 5h** sur la vue de profil ou entre **3h et 5h** sur la vue de face correspondant à une **dilatation du ventricule gauche**
- La **trachée est repoussée dorsalement** au niveau de la carène
- Une **élévation de la bronche du lobe caudal gauche** (ce qui entraîne une « séparation » des bronches principales)

On peut alors trouver des signes secondaires d'insuffisance cardiaque gauche avec :

- Une **congestion veineuse pulmonaire** : les veines sont élargies par rapport à la quatrième côte en vue latérale et la neuvième côte en vue dorso-ventrale, et plus grande que l'artère adjacente
- Des signes **d'œdème pulmonaire** qui apparaissent **après** la congestion veineuse : opacité alvéolaire péri-hilaire en général, dorsale et symétrique
- Une **dilatation aortique** (post-sténosique) **avec sténose aortique**.

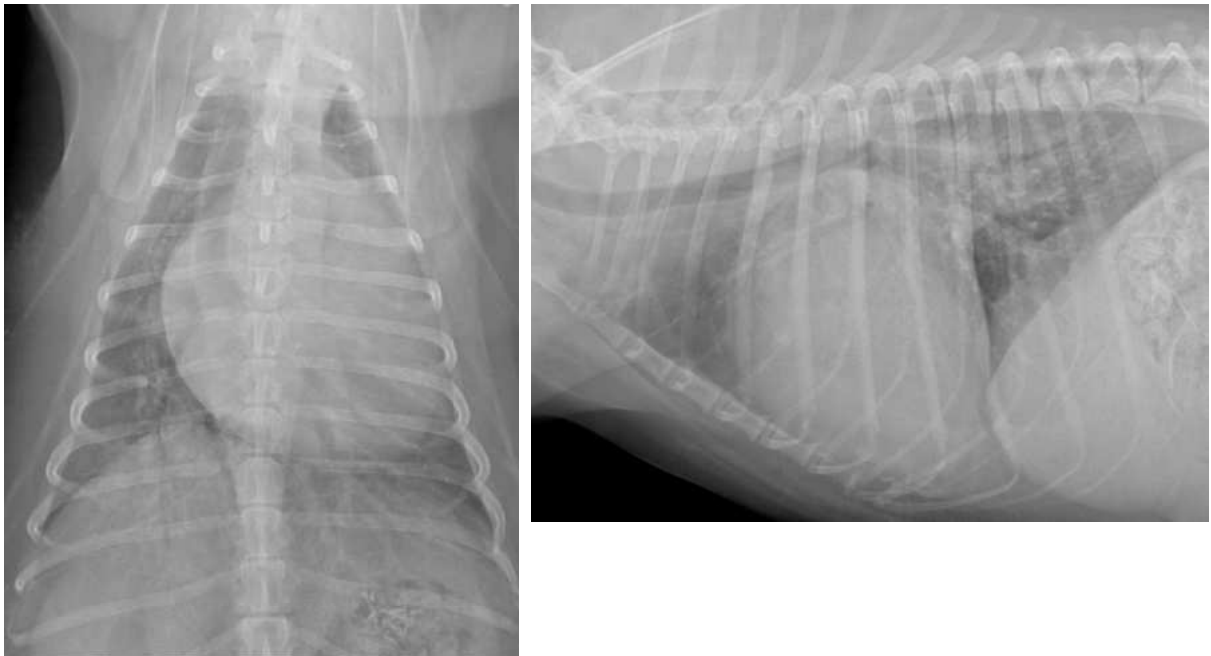


Figure 28 : radiographies thoraciques de face et de profil chez un chien : cardiomégalie gauche et œdème pulmonaire

On note que la distance cardiaque cranio-caudale est augmentée ($4EIC > 3,5EIC$) ainsi que la hauteur cardiaque ($>70\%$ hauteur interne du thorax) sur la vue de profil, et la largeur

cardiaque sur la vue de face ($>2/3$ de la largeur du thorax). Il y a **une inflexion dorsale de l'aspect distal de la trachée** sur la vue de profil. Il y a un écartement des bronches souches caudales et un bombement en regard du cœur gauche (oreillette et ventricule).

De plus, on remarque une augmentation d'opacité pulmonaire dans le thorax caudal dorsal masquant la vascularisation, les vaisseaux, de façon asymétrique plus marquée dans le lobe caudal droit, avec présence de **bronchogrammes**, il y a une opacité alvéolaire.

On est face à une **cardiomégalie gauche marquée** avec une **dilatation de l'oreillette** associée. Il y a un **œdème pulmonaire cardiogénique** dans le lobe caudal droit.

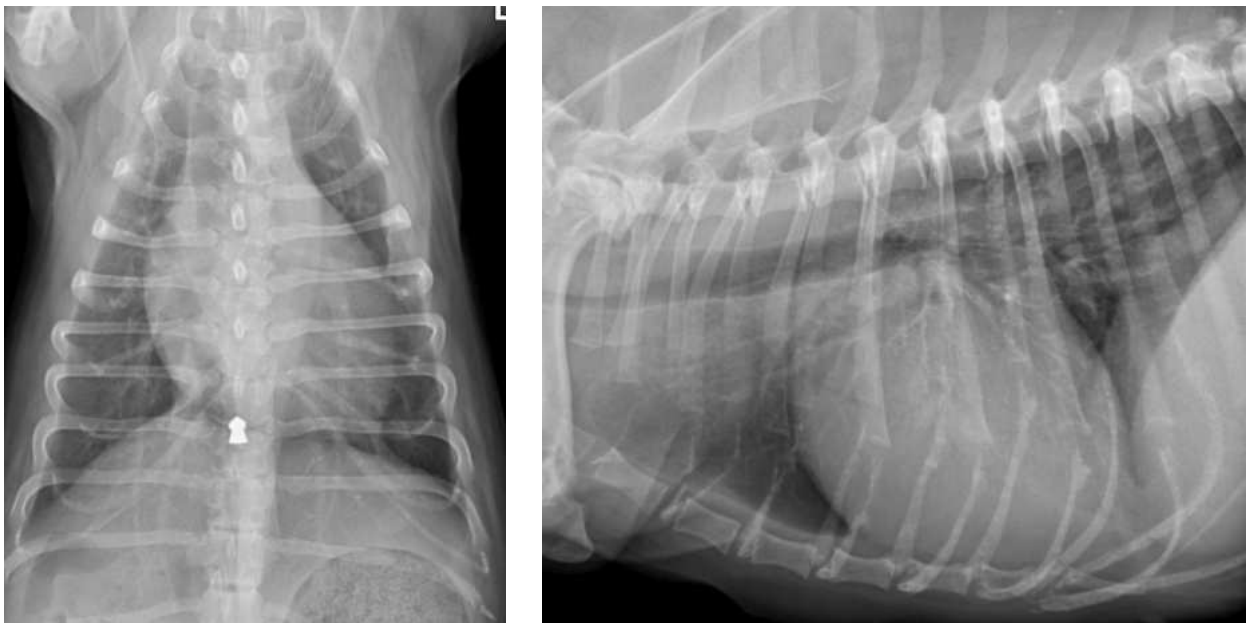


Figure 29 : radiographies thoraciques de face et de profil chez un chien : cardiomégalie gauche et congestion veineuse

On note que la taille du cœur est augmentée (hauteur cardiaque $> 70\%$ de la hauteur thoracique et distance crano-caudale $>3,5$ EIC). On observe un bombement du cœur gauche sur la vue de face et un écartement des bronches souches caudales. Il y a une discrète augmentation de la taille des veines pulmonaires.

On conclut à une **cardiomégalie gauche** compatible avec une valvulopathie mitrale, et signe de décompensation associé (congestion veineuse).

b) Cardiomégalie droite chez le chien

Les causes de cardiomégalie droite chez les chiens incluent (Holloway, McConnell 2013) :

- **Des causes congénitales :**
 - Dysplasie de la valve tricuspide

- Sténose pulmonaire
- **Des causes acquises :**
 - Hypertension pulmonaire qui entraîne un agrandissement cardiaque du côté droit secondaire à l'augmentation de la résistance vasculaire pulmonaire.
 - Endocardiose (dégénérescence de la valve tricuspide).

Les signes radiographiques à rechercher sont :

- Une **augmentation de la taille de la silhouette cardiaque** (>70 % de la hauteur du thorax sur la vue de profil et >2/3 la largeur du thorax sur la vue de face)
- Un **bombement entre 5h et 9h** qui correspond à une dilatation du ventricule droit
- Un **bombement entre 9h et 11h** sur la vue de face et **9h et 12h** sur la vue de profil qui correspond à un bombement de d'oreillette droite
- La trachée peut être déviée dorsalement
- **Forme globale en « D inversé »** avec un arrondi du bord droit et un bord gauche relativement droit sur la vue de face

On peut alors trouver des signes secondaires d'insuffisance cardiaque droite avec (Holloway, McConnell 2013) :

- Un épanchement pleural
- Une hépatomégalie
- De l'ascite
- Un épanchement péricardique

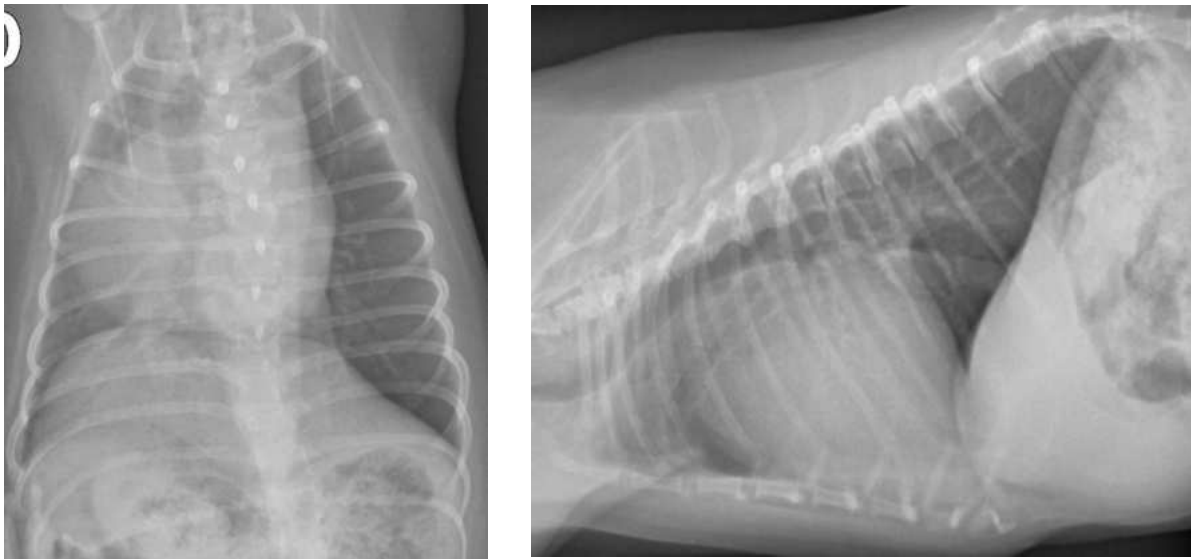

Figure 30 : radiographies thoraciques de face et de profil chez un chien : cardiomégalie droite

On note que le cœur est **globuleux**, avec une **hauteur et une largeur augmentée** (sur la face et le profil), il y a un **bombement du cœur droit** sur la face et le profil, et du cœur gauche sur le profil avec la carène déviée dorsalement. De plus, l'aspect caudo-ventral du foie dépasse du cercle de l'hypochondre.

On conclut à une **cardiomégalie droite avec discret signe d'insuffisance cardiaque droite** (hépatomégalie).

c) Cardiomégalie chez le chat

Chez le chat, l'oreillette gauche est positionnée **plus crânialement** par rapport aux chiens, et est donc plus difficile à identifier sur la vue latérale.

Les signes d'une cardiomégalie chez le chat sont une **augmentation de la hauteur de la silhouette cardiaque**.

En vue dorso-ventrale, l'élargissement de l'oreillette gauche est visible entre 2h et 3h, et **l'apex peut se décaler vers la droite**.

Le terme « **cœur Saint Valentin** » est utilisé pour décrire l'élargissement bi-auriculaire chez le chat et apparaît comme un **élargissement de l'aspect crânien de la silhouette cardiaque** en vue dorso-ventrale.

Chez les chats, les signes d'une cardiomégalie droite sont très peu spécifiques. La silhouette cardiaque peut sembler plus arrondie et élargie sur les deux vues, mais une forme en « D inversé » n'est généralement pas observée (Holloway, McConnell 2013).

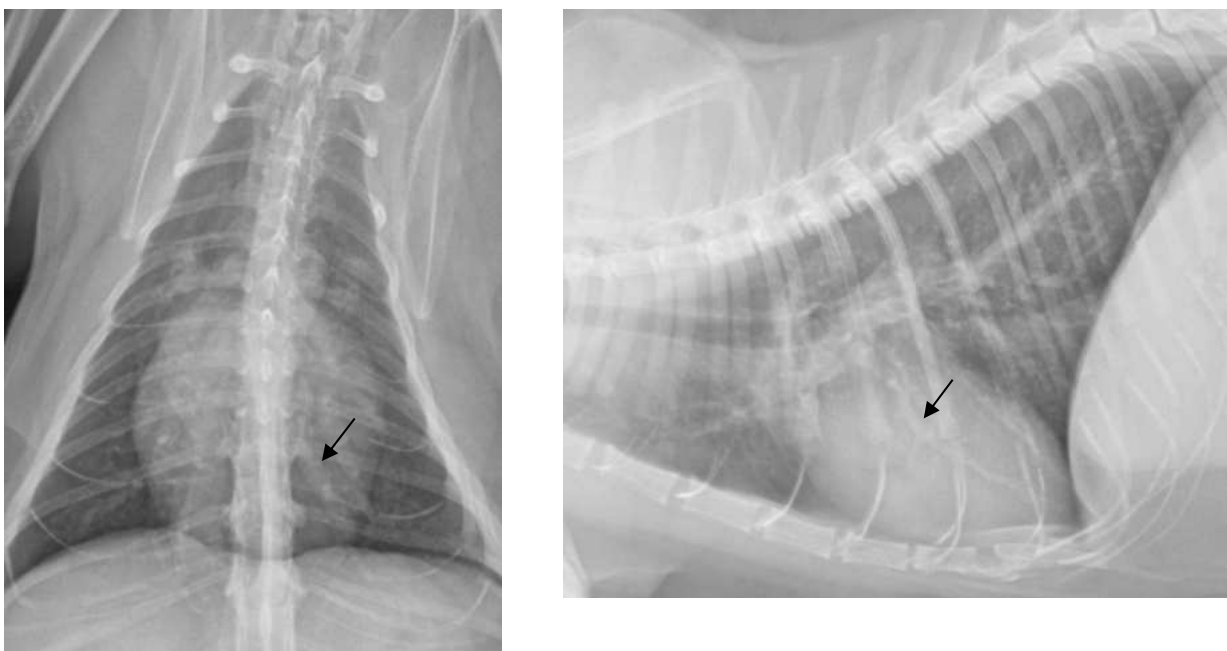


Figure 31 : radiographies thoraciques de face et de profil chez un chat : cardiomégalie gauche et congestion veineuse

Notez sur la figure 29 l'**augmentation de la taille de la silhouette cardiaque** (distance apico-basilaire, cranio-caudale, et latéro-latérale) et la dilatation marquée des veines pulmonaires (flèches), compatible avec une cardiomégalie et des signes de décompensation cardiaque gauche (congestion veineuse).

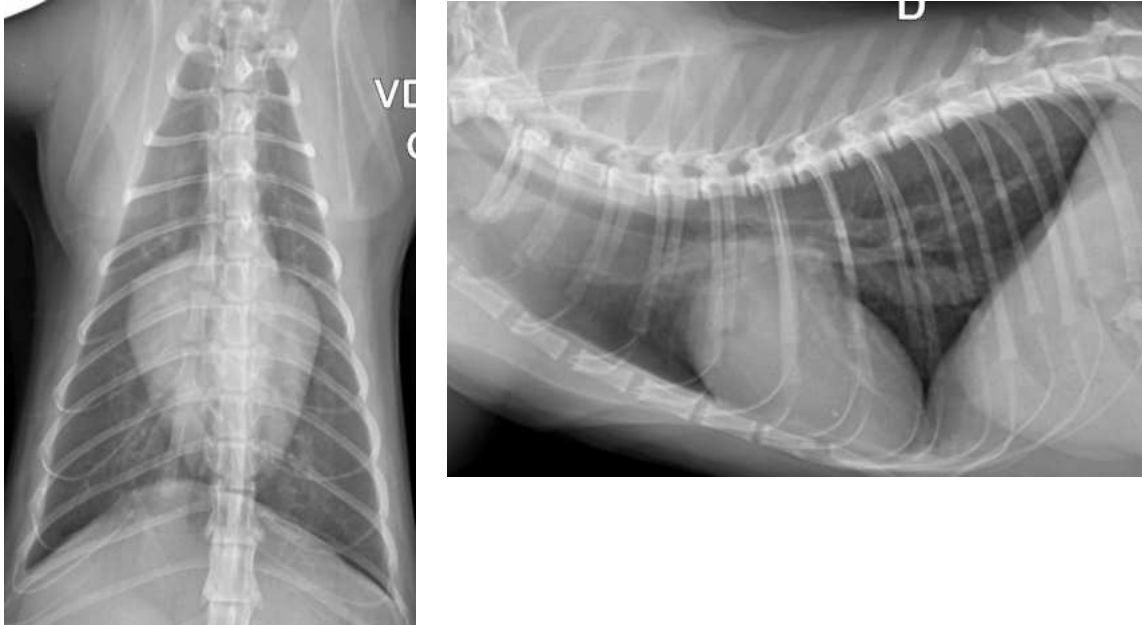


Figure 32 : radiographies thoraciques de face et de profil chez un chat : cœur « saint valentin »

On note sur la figure 30 que la distance cranio-caudale est de 2,5-3EIC, alors que la hauteur cardiaque est dans les limites de la normale. La largeur cardiaque est supérieure à 2/3 de la largeur du thorax. Sur la vue de face il y a le cœur en "Saint valentin".

On conclut à une **cardiomégalie globale compatible avec une CMH** le plus probablement sans signe de décompensation cardiaque (absence de congestion veineuse, de signe d'œdème pulmonaire cardiogénique).

C. Epanchement péricardique

Les causes d'épanchement péricardique chez le chien incluent (Lemaître 2013) :

- **Des processus néoplasiques** : hémangiosarcome cardiaque, masses à la base du cœur (par exemple, tumeurs du corps aortique), mésothéliome
- **Un épanchement péricardique idiopathique** : certaines races sont prédisposées (par exemple, le Golden Retriever)
- **Des causes diverses** : une insuffisance cardiaque congestive droite, un traumatisme, une coagulopathie, une rupture de l'oreillette gauche...

Les causes d'épanchement péricardique (plus rare) chez le chat incluent :

- Une **insuffisance cardiaque congestive**
- Une **hernie diaphragmatique péritonéo-péricardique**
- La **PIF**
- Le **lymphome**

Les signes radiographiques à rechercher sont (Holloway, McConnell 2013) :

- Un **agrandissement de la silhouette cardiaque** dans toutes les dimensions.
- Une **apparence arrondie et globulaire** sans caractéristique d'élargissement des chambres individuelles.
- Une **silhouette cardiaque aux contours nets**, car le péricarde ne bouge pas significativement pendant le cycle cardiaque (contrairement au myocarde).
- Des signes d'insuffisance cardiaque droite (hépatomégalie, ascite...).

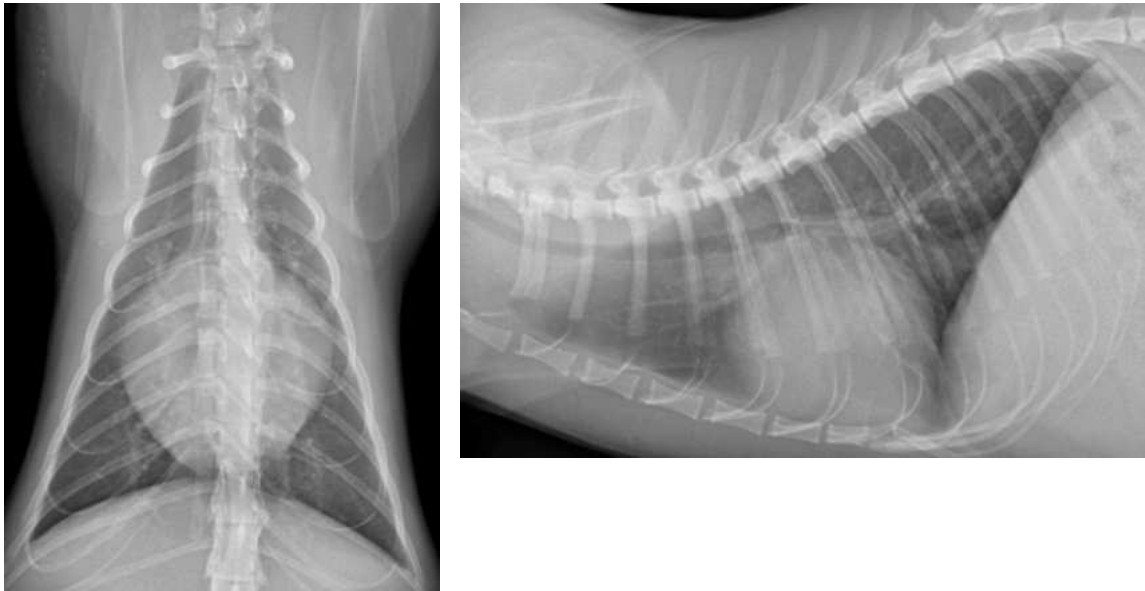


Figure 33 : radiographies thoraciques de face et de profil chez un chat : épanchement péricardique

La distance cranio-caudale du cœur sur le profil est augmentée, la hauteur est dans les limites, la largeur est supérieure à 2/3 de la largeur du thorax. Le cœur est "**globuleux**". Il y a une cardiomégalie globale marquée compatible avec un épanchement péricardique.

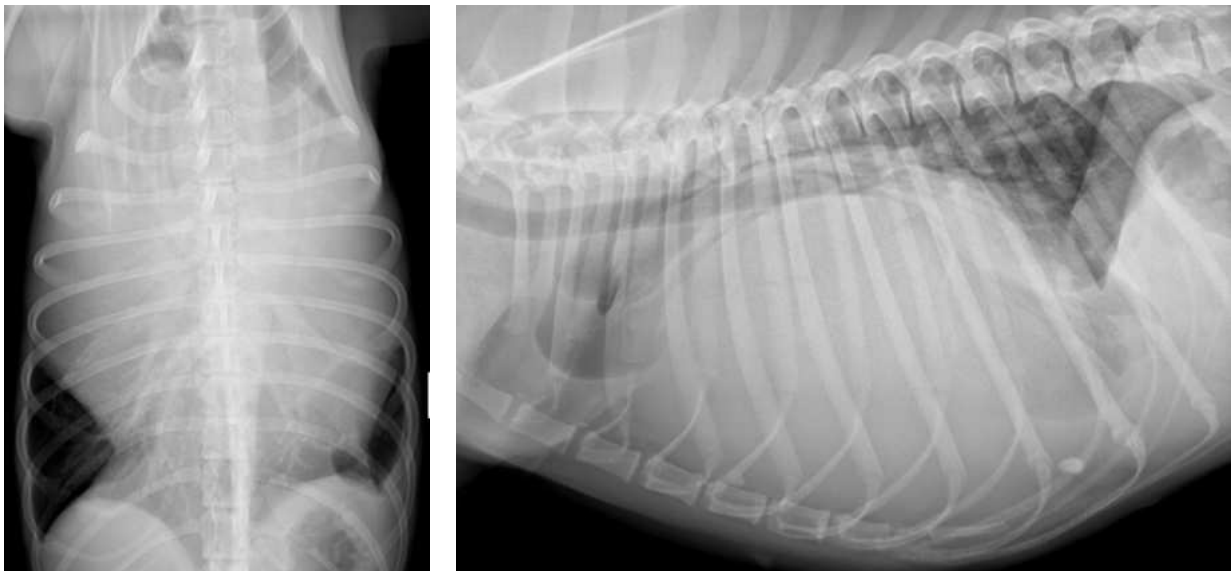


Figure 34 : radiographies thoraciques de face et de profil chez un chien : épanchement péricardique

La silhouette cardiaque est représentée par une opacité liquidienne ronde de grande taille, repoussant dorsalement la trachée, les poumons et les bronches souches ce qui est compatible avec un **épanchement péricardique majeur**.

D. La hernie péritonéo-péricardique

La **hernie péritonéo-péricardique** est une anomalie congénitale rare où une partie du contenu abdominal se déplace dans le sac péricardique, à travers un défaut dans le diaphragme. Les signes cliniques peuvent inclure des symptômes respiratoires, des signes de détresse cardiaque, ou des symptômes digestifs, en fonction des organes herniés.

Les signes radiographiques à rechercher sont (Tilley L. 1997) :

- Une **silhouette cardiaque anormalement large** et globulaire.
- Des **structures abdominales dans la cavité péricardique**, ce qui peut rendre la silhouette cardiaque moins nette et plus étendue.

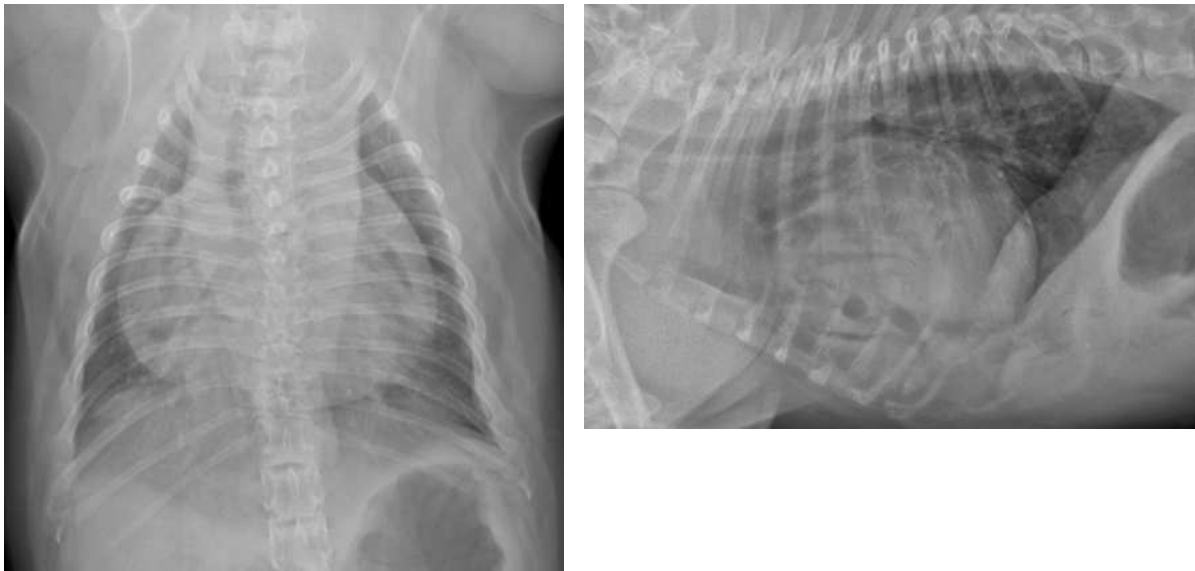


Figure 35 : radiographies thoraciques de face et de profil chez un chien : hernie péritonéo-péricardique

On observe une silhouette cardiaque de **taille augmentée** (largeur, distance cranio caudale, hauteur) sur le profil et la face avec un **déplacement dorsal de la trachée**. La silhouette cardiaque a une **opacité hétérogène** avec des **structures tubulaires radio-transparentes** (anses intestinales).

Sur la vue de profil, la coupole ventrale diaphragmatique est en continuité avec l'aspect caudal du cœur.

Il s'agit d'une **hernie péritonéo-péricardique** avec passage du foie et d'anses intestinales chez un Bouledogue anglais mâle entier de 6 mois.

Sémiologie : radiographie de l'abdomen

INTRODUCTION	2
I. LA CHARPENTE OSSEUSE	3
II. CAVITE PERITONEALE ET RETROPERITONEALE	4
III. LES PRINCIPAUX ORGANES ABDOMINAUX	6
A. <i>Le foie</i>	6
a) Aspect normal de la silhouette hépatique sur une vue de profil	6
b) Variantes physiologiques	7
c) Aspect normal de la silhouette hépatique en incidence de face	8
d) Quelques cas pathologiques	9
e) La vésicule biliaire	10
B. <i>L'estomac</i>	10
a) Incidence de profil	10
b) Incidence de face	11
c) Variation de contenu.....	11
d) Déterminer l'incidence en fonction de la répartition air/liquide dans l'estomac	12
C. <i>L'intestin grêle</i>	14
a) Rappels topographiques	14
b) Aspect radiographique normal.....	15
c) Variations physiologiques	16
d) Critères d'évaluation du diamètre intestinal	17
D. <i>Le colon</i>	18
a) Radio-anatomie	18
b) Le caecum	19
c) Critères d'évaluation du diamètre colique	19
d) Rapport avec les organes voisins.....	20
E. <i>La rate</i>	21
a) Aspect radiographique normal	21
b) Variations physiologiques	22
F. <i>Le tractus urinaire</i>	22
a) Aspect radiographique normal des reins	22
b) Evaluation radiographique des dimensions des reins	23
c) Aspect radiographique anormal des reins	24
d) Aspect radiographique des uretères	24
e) Aspect radiographique de la vessie et de l'urètre.....	25
G. <i>Appareil génital</i>	26

Introduction

L'abdomen est principalement constitué de tissus mous : il y a peu de différences d'opacité entre les structures abdominales (rein/foie/gras). Ainsi, en radiographie, l'image obtenue de l'abdomen est décevante car il y a un faible contraste entre les organes et on voit peu de choses interprétables. La radiographie n'est donc pas un examen de choix pour la cavité abdominale : privilégier l'échographie.

Voici quelques critères permettant d'identifier l'espèce radiographiée :

- Chez le chat : les **vertèbres sont longues et rectangulaires** et le bassin est très rectangulaire
- Chez le chien : les **vertèbres sont courtes** et le bassin s'évase, de plus la visualisation d'un os pénien nous garantit qu'il s'agit d'un chien mâle.

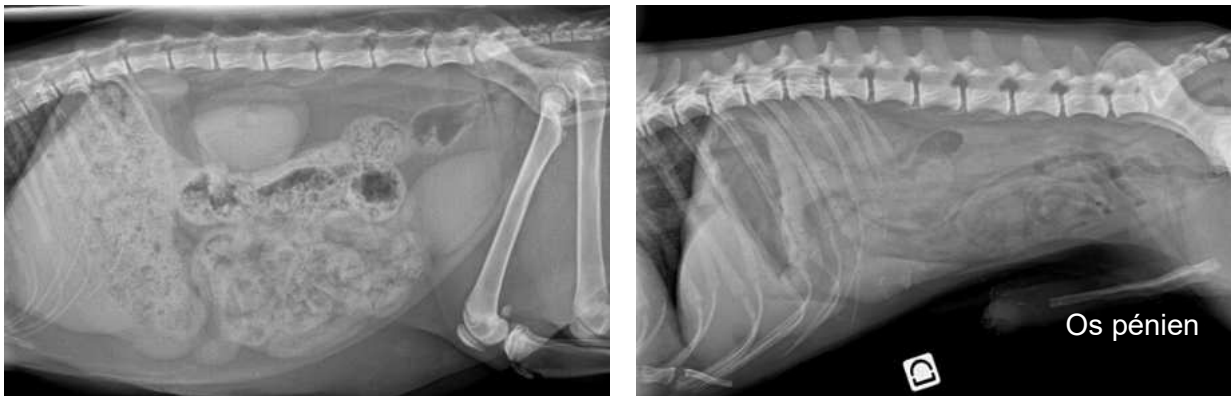

Figure 1 : radiographie de profil d'un abdomen de chat (à gauche) et d'un chien (à droite)

Particularités chez le jeune :

- On repère des espaces radio-transparents au niveau osseux, ce sont les lignes de croissance
- Les jeunes ont une graisse brune riche en eau qui crée une absence de contraste avec les organes alentours : attention à ne pas conclure à un épanchement abdominal.

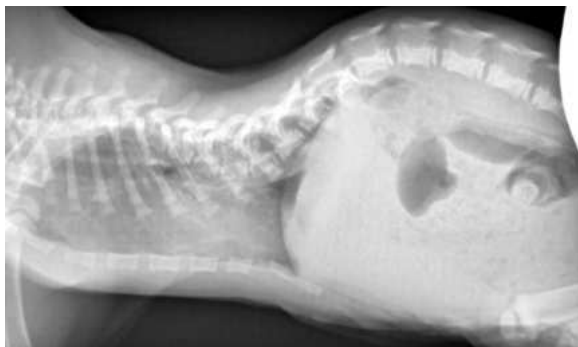

Figure 2 : radiographie de profil d'un chaton de 2 mois

L'augmentation d'opacité et la perte de contraste abdominal sont compatibles avec l'âge de l'animal.

Il y a 4 entités à observer dans l'abdomen lorsqu'on interprète un cliché radiographique : la charpente osseuse, la cavité péritonéale, la cavité rétropéritonéale et les organes abdominaux.

I. La charpente osseuse

La première chose à regarder sur une radiographie de l'abdomen **est la charpente osseuse** qui comprend : la colonne vertébrale, le bassin et parfois la queue, et les membres pelviens. On recherche toutes anomalies : fracture, zone de lyse osseuse, luxation, hernie discale...

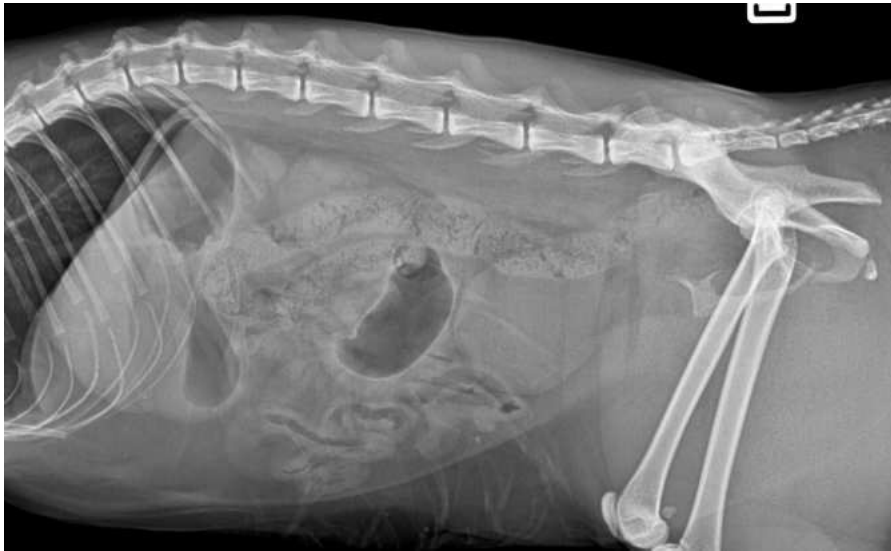

Figure 3 : radiographie abdominale de profil d'un chat : fracture du bassin

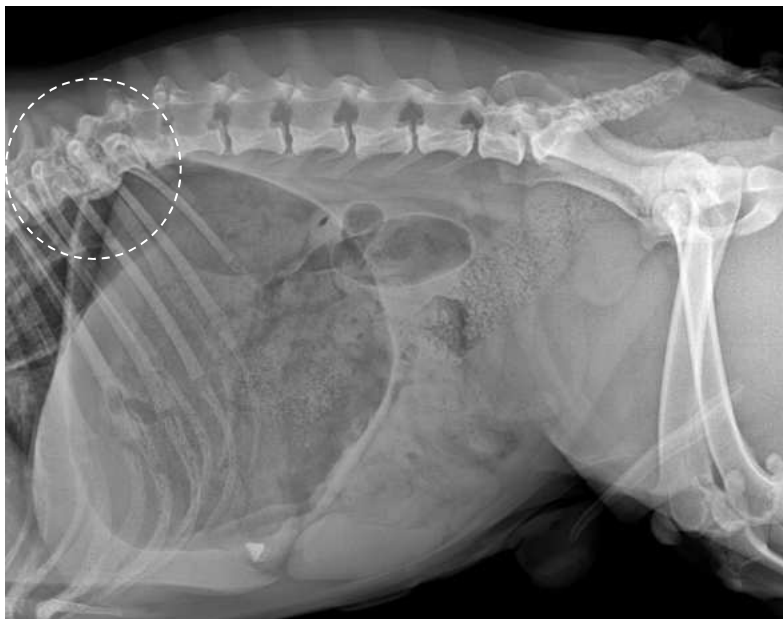


Figure 4 : radiographie abdominale de profil d'un chien : anomalies des vertèbres thoraciques

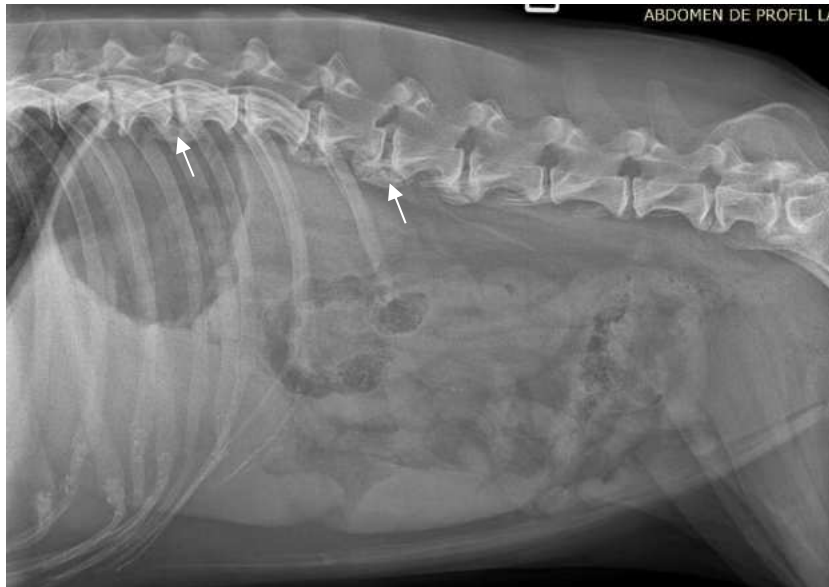


Figure 5 : radiographie abdominale de profil d'un chien : spondylose

II. Cavité péritonéale et rétropéritonéale

La cavité péritonéale est délimitée par le **péritoine viscéral** qui entoure les organes et le **péritoine pariétal** qui tapisse la cavité abdominale. C'est un **espace virtuel** chez le chien et le chat sain : si on visualise l'espace péritonéal, c'est qu'il n'est pas vide. On est donc dans une situation pathologique (ex : remplie de liquide, de cellules inflammatoires, de cellules tumorales).

Il y a des replis du péritoine viscéral qui relient les organes entre eux ainsi qu'au péritoine pariétal. C'est ce qu'on appelle le **mésentère** et l'**omentum** selon la localisation.

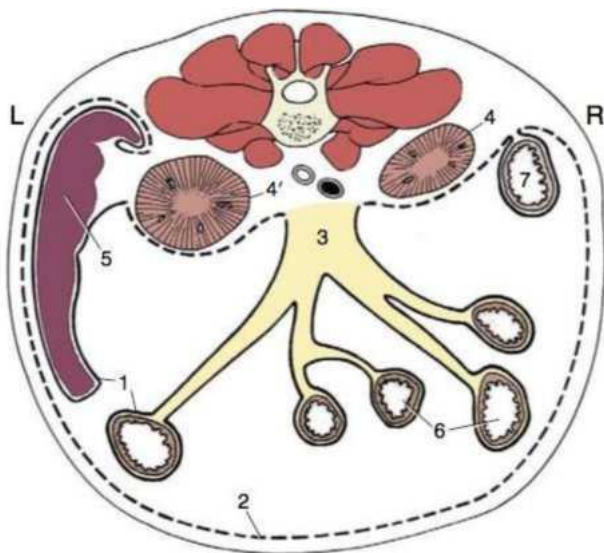


Figure 6 : illustration de la cavité péritonéale en coupe transversale

- 1 : péritoine viscéral
- 2 : péritoine pariétal
- 3 : mésentère
- 4 : rein droit
- 4' : rein gauche
- 5 : rate
- 6 : jéjunum
- 7 : duodénum descendant

On classe les organes abdominaux selon leur localisation par rapport au péritoine :

- Les organes **rétropéritonéaux** sont tous les organes situés dorsalement au péritoine pariétal, délimités ventralement par celui-ci et dorsalement par les muscles sous-lombaires. Ce sont la **graisse** en quantité variable, les **reins**, les **uretères**, les **gros vaisseaux** (aorte, veine cave caudale), la **veine azygos**, les **glandes surrénales** et les **nœuds lymphatiques**.
- Les organes **péritonéaux** sont les organes "libres" dans l'abdomen et recouverts entièrement de péritoine.

Chez certains chats, notamment ceux en surpoids, la **graisse est abondante dans le ligament falciforme** (double flèche) et l'**espace rétropéritonéal** (rectangle). On peut alors observer des intestins compactés en région **médio-ventrale** du fait de l'accumulation plutôt périphérique de la graisse péritonéale (cercle).

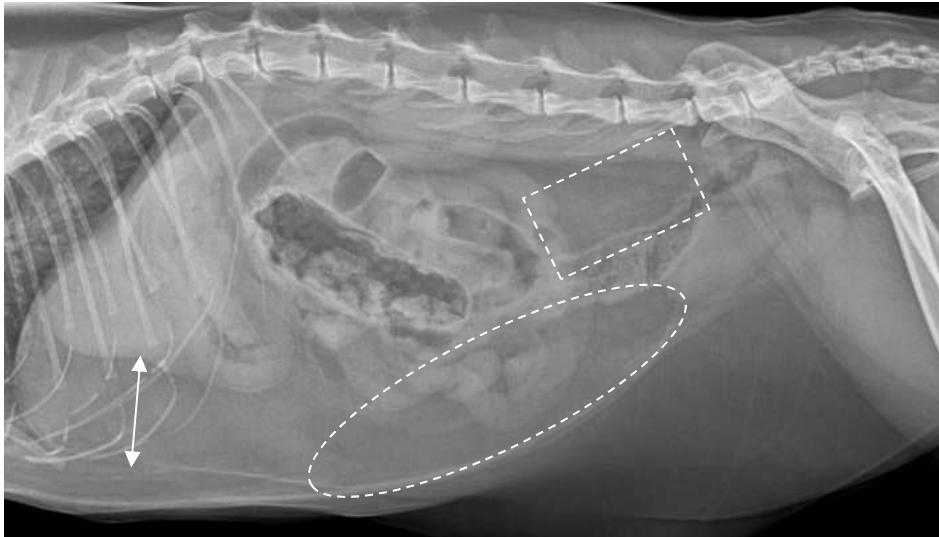


Figure 7 :
radiographie
abdominale de
profil d'un chat
gras

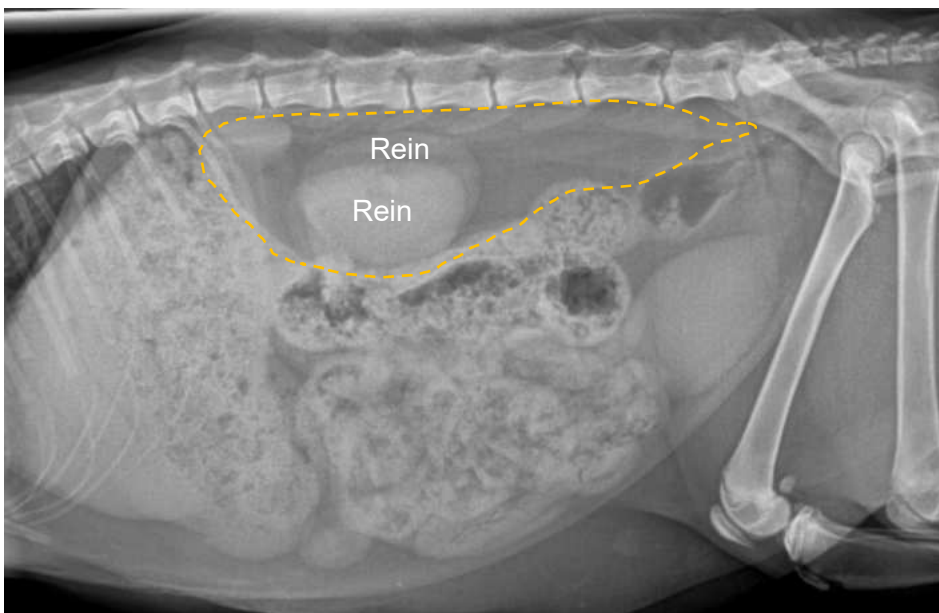


Figure 8 :
radiographie
abdominale de
profil d'un chat
sain

Les pointillés
délimitent la cavité
rétropéritonéale.

A noter que seuls les reins sont visibles physiologiquement dans la cavité rétropéritonéale. En effet, les vaisseaux, uretères, surrénales et nœuds lymphatiques ont la même opacité tissulaire. Cependant, il est possible de voir les trajets tubulaires des uretères sur un animal gras. Sinon, on verra ces structures uniquement en cas d'affection.

III. Les principaux organes abdominaux

A. Le foie

Le foie présente la même opacité que la vésicule biliaire et le diaphragme (opacité liquidienne/tissulaire) : l'ensemble de ces trois structures à la radiographie est désigné par le terme de "**silhouette hépatique**".

a) Aspect normal de la silhouette hépatique sur une vue de profil

Nous avons deux techniques pour apprécier la taille du foie du carnivore domestique : la **position de la silhouette hépatique par rapport à l'axe costal** et **l'orientation de l'axe gastrique** :

- La silhouette hépatique est presque entièrement **comprise derrière les côtes**. Suivant la race ou si on est chez un jeune chien, le bord caudo-ventral de la silhouette hépatique peut légèrement dépasser la dernière côte, mais les **bords doivent rester effilés** (pointus). Si les bords sont ronds ou mous, on considère que le foie est anormal.
- L'axe gastrique relie le **centre du fundus gastrique au centre de l'antrum pylorique**. Il doit être compris dans un angle formé par un axe perpendiculaire à la colonne vertébrale et parallèle aux côtes (figure 9). Lors d'hépatomégalie, le foie repousse l'estomac et dévie l'axe gastrique vers l'arrière : l'axe gastrique est donc un moyen indirect permettant de mesurer la taille du foie.

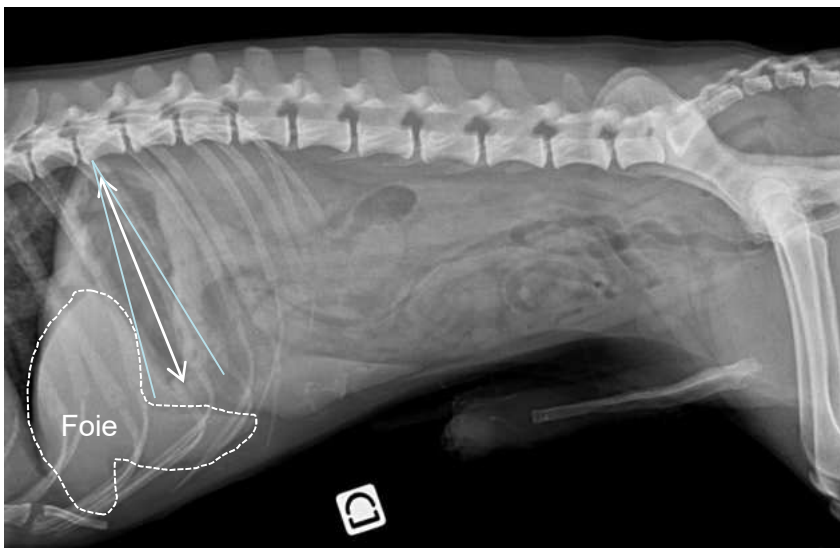


Figure 9 : radiographie abdominale d'un chien de profil

Double flèche : axe gastrique

b) Variantes physiologiques

i. Animal gras

Un ligament falciforme très gras aura tendance à faire remonter le foie : on aura l'impression que le foie est plus petit. Cependant, l'axe gastrique sera lui parallèle aux côtes, ce qui écartera l'hypothèse d'une microhépatie (figure 7).

ii. Chez les chiens à thorax profond (ex : Dobermann)

La silhouette hépatique est comprise entièrement derrière l'arche costale. Il y a aussi l'estomac, et une partie de l'intestin.

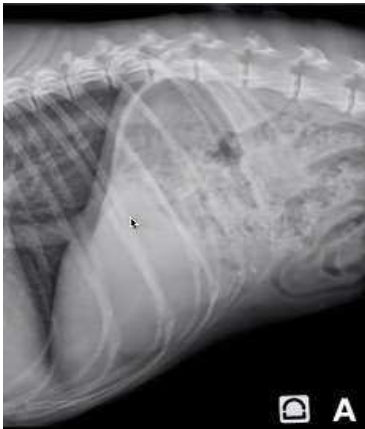

Figure 10 : radiographie abdominale d'un chien Dobermann de profil

iii. Chez les chiens à thorax court

Cela comprend les races tel que les bouledogues, les pékinois, les shi tzu... La silhouette hépatique peut faire largement protrusion derrière les côtes (flèche) sans que ce soit une anomalie.

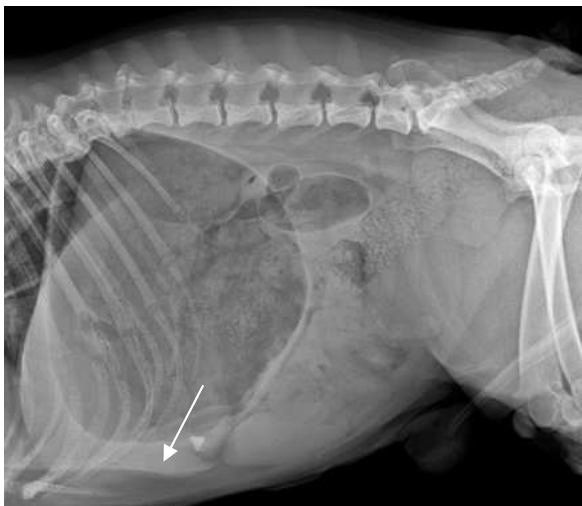

Figure 11 : radiographie abdominale d'un chien bouledogue de profil

iv. Chez le jeune

Le foie est physiologiquement de grande taille : la silhouette hépatique est augmentée, les bords sont mousses.

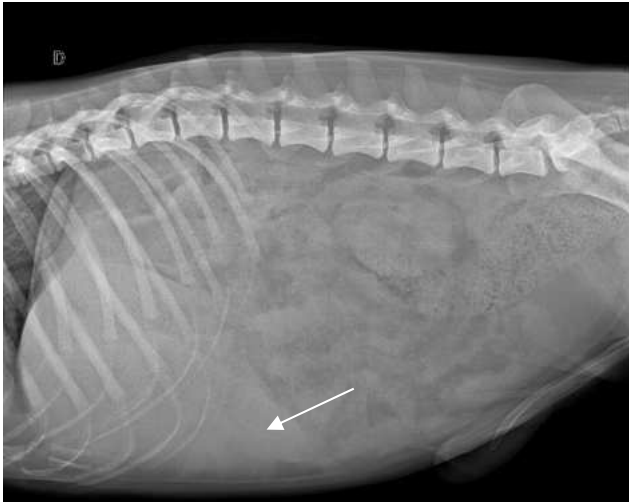

Figure 12 : radiographie abdominale d'un jeune chien de profil

c) Aspect normal de la silhouette hépatique en incidence de face

i. Chez le chien

Le foie est distribué symétriquement à droite et à gauche de l'estomac. Cependant, il y a beaucoup de variations en fonction de la race et de l'âge.

ii. Chez le chat

Le côté droit du foie est plus caudal que le côté gauche. Il y a une asymétrie qu'il n'y a pas chez le chien.

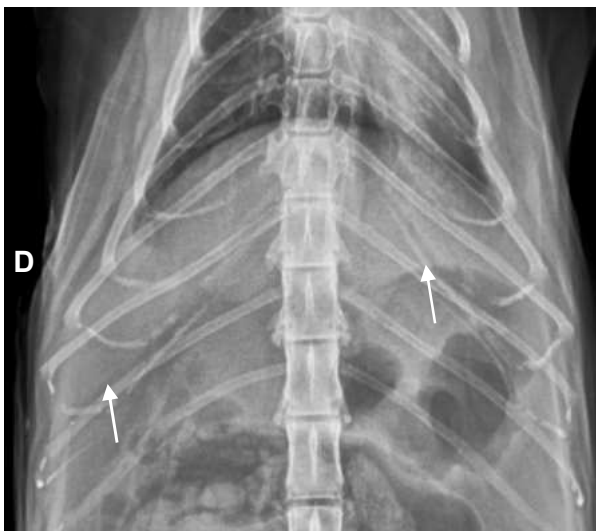

Figure 13 : radiographie abdominale d'un chat de face

d) Quelques cas pathologiques

i. Microhépatie

Le foie est de taille réduite. Il y a un **déplacement crânial de l'axe gastrique**.

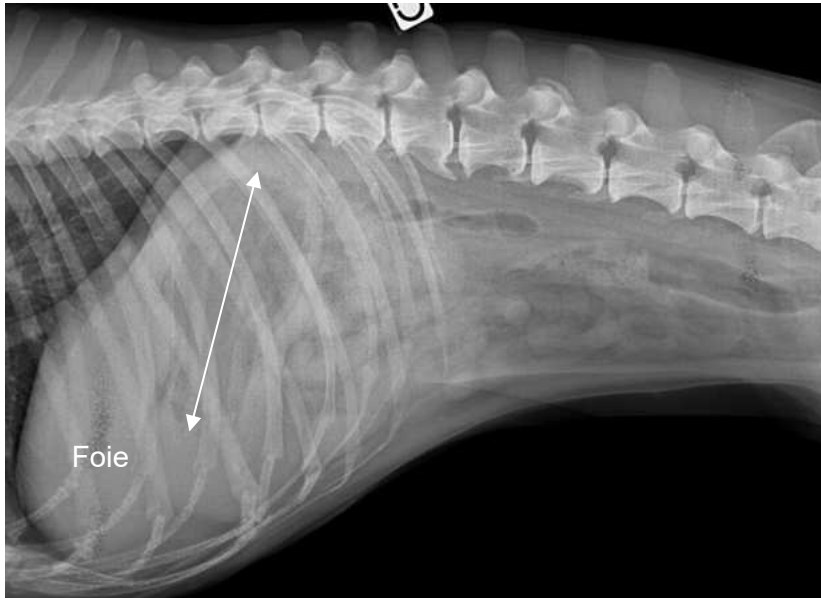


Figure 14 : radiographie abdominale d'un chien de profil : microhépatie

ii. Hépatomégalie

La silhouette hépatique va dépasser largement du cercle de l'hypochondre. Les bords sont émoussés.

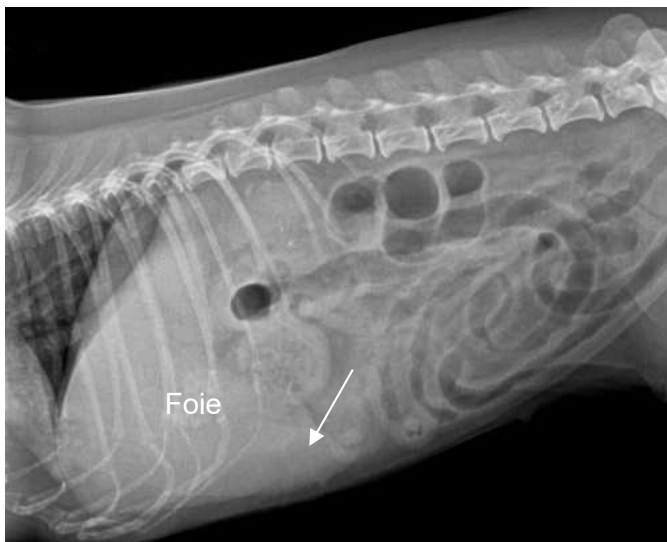


Figure 15 : radiographie abdominale d'un chat de profil : hépatomégalie

e) La vésicule biliaire

On peut voir la vésicule biliaire de manière exceptionnelle chez les chats gras.

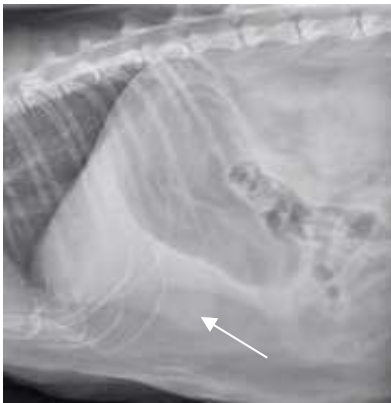

Figure 16 : radiographie abdominale d'un chat de profil : visualisation de la vésicule biliaire

B. L'estomac

L'estomac comprend trois parties : le **fundus**, le **corps** et l'**antre pylorique**. L'estomac communique avec l'œsophage par le cardia et avec le duodénum par le pylore. Les dimensions et l'aspect radiographique de l'estomac dépendent de la nature et de la proximité du repas.

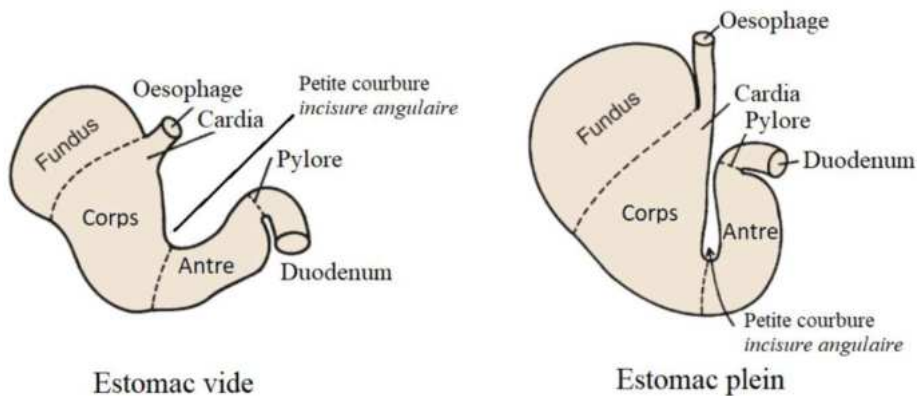


Figure 17 : illustration de l'anatomie d'un estomac de carnivore domestique

a) Incidence de profil

L'estomac se trouve caudalement au foie. Le fundus et l'antre pylorique peuvent être contrastés par l'air.

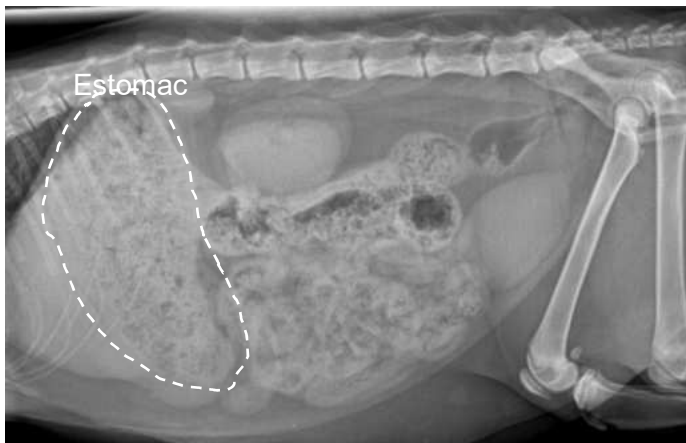


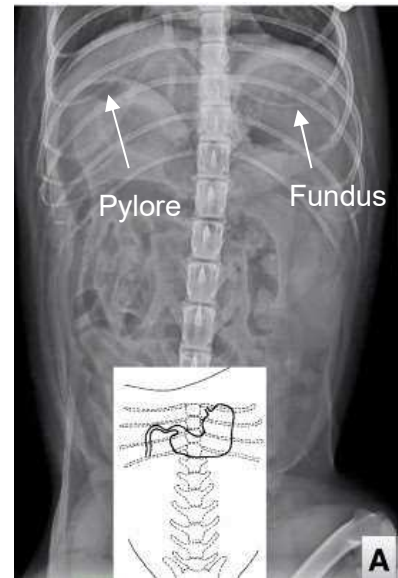
Figure 18 : radiographie abdominale de profil d'un chat sain

b) Incidence de face

i. Chez le chien

En incidence ventro-dorsale, l'estomac se répartit transversalement dans l'abdomen crânial, avec le **fundus** et le **corps du côté gauche** de l'axe sagittal et l'**antre pylorique du côté droit** (10/11ème côte).

Figure 19 : radiographie abdominale de face d'un chien sain

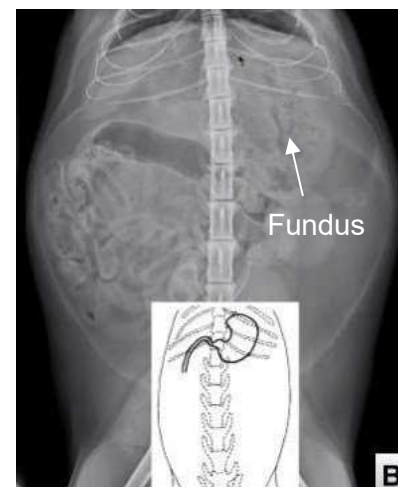


ii. Chez le chat

Le **fundus est à gauche** et l'**antre pylorique au milieu**.

L'estomac a une **forme de J**, et il se situe majoritairement à gauche, avec l'antre pylorique superposée à la colonne vertébrale (donc rarement visualisable).

Figure 20 : radiographie abdominale de face d'un chat sain



c) Variation de contenu

Les dimensions et l'aspect radiographique de l'estomac dépendent de la nature et de la **proximité du repas**. En cas de détresse respiratoire, il peut y avoir de l'air dans l'estomac, on parle d'**aérophagie**. On peut aussi retrouver des **corps étrangers** qui peuvent avoir différentes formes et différentes opacités. Plus ils seront radio-opaques, plus on les distinguera bien.

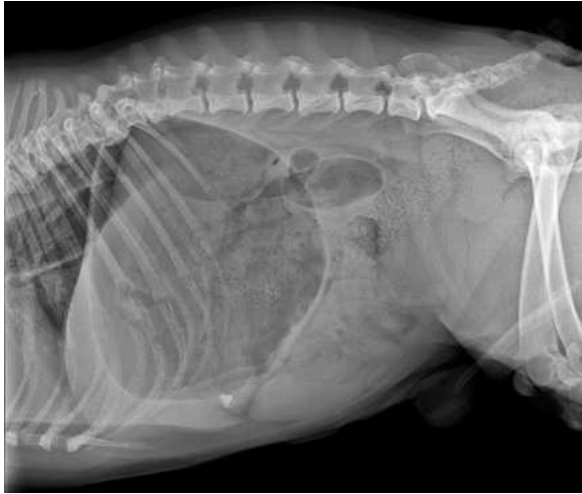
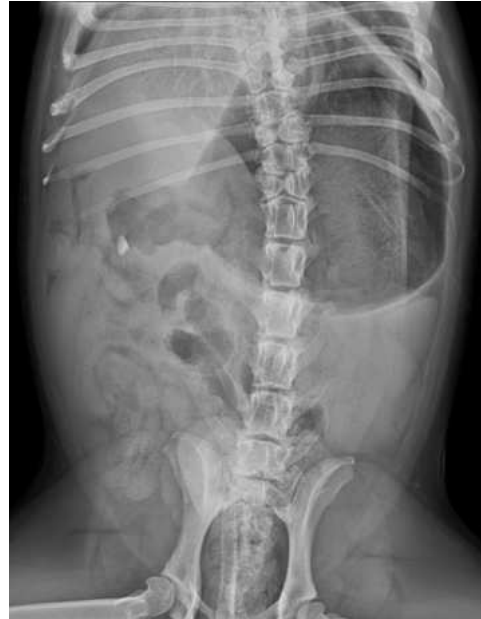
Figure 21 : radiographie d'un abdomen de profil chez un chien : aérophagie et corps étranger



Notez la **dilatation aérique sévère** de l'estomac et l'**élément minéral de 9 mm** en région pylorique.

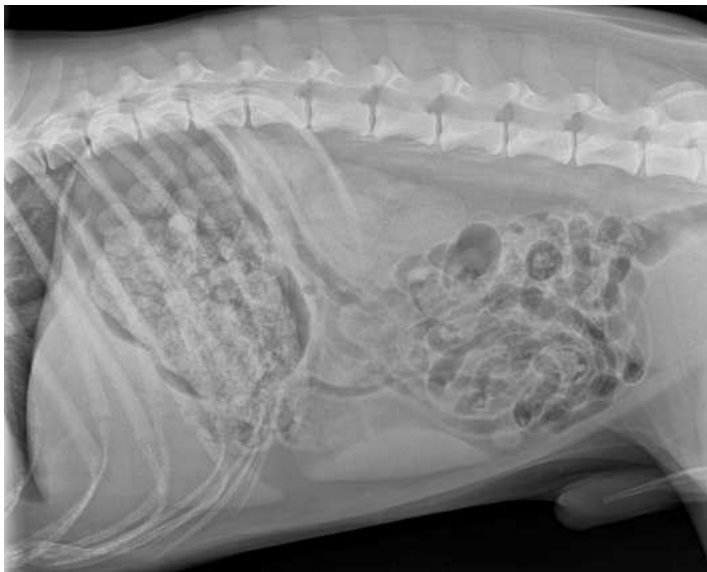

Figure 22 : radiographie d'un abdomen de profil chez un chien : croquettes dans l'estomac

d) Déterminer l'incidence en fonction de la répartition air/liquide dans l'estomac

L'incidence de la radiographie a un impact important sur l'aspect radiographique de l'estomac car elle influence la répartition des gaz et des liquides : **les gaz iront toujours en haut**. Ainsi, on peut identifier l'incidence radiographique d'un cliché en observant l'aspect de l'estomac et la localisation des gaz.

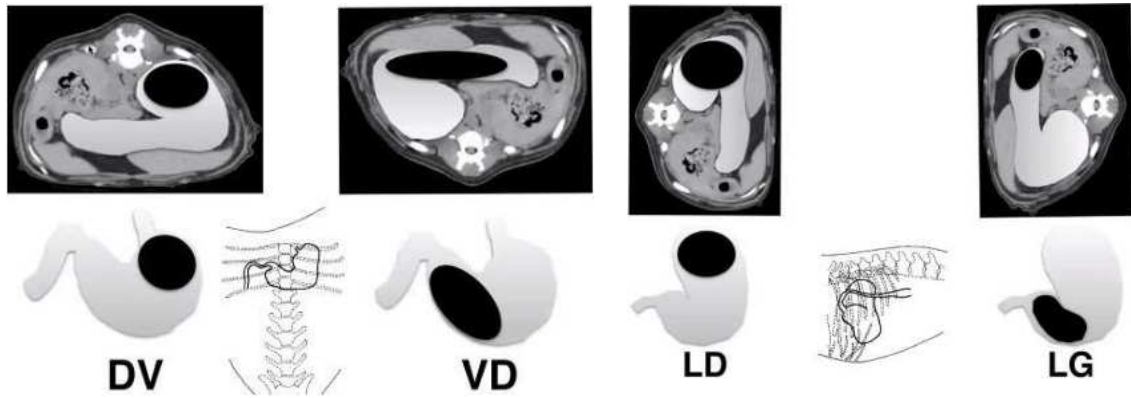


Figure 23 : illustration de la répartition de l'air dans l'estomac en fonction de l'incidence
Dorso ventral (DV) = couché sur le ventre / ventro-dorsal (VD) = couché sur le dos / Latéral droit (LD) = couché sur le côté droit / Latéral gauche (LG) = couché sur le côté gauche

- En incidence **latérale gauche** : l'air remonte dans **l'antrum pylorique** (située sur la droite de l'animal, donc si on la voit, c'est que l'animal est couché sur son côté gauche)

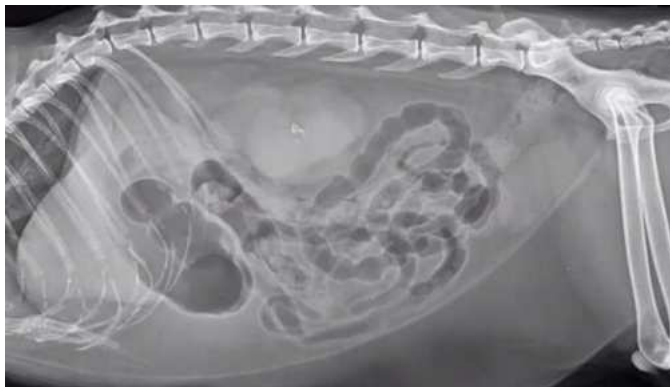

Figure 24 : radiographie abdominale de profil d'un chat : incidence gauche

Ici l'opacité aérienne est située en position ventrale donc dans l'antrum pylorique. Il s'agit alors d'un profil gauche.

- En incidence **latérale droite** : l'air est majoritairement dorsal, donc dans le **fundus** (qui est à gauche, donc l'animal est sur son côté droit).

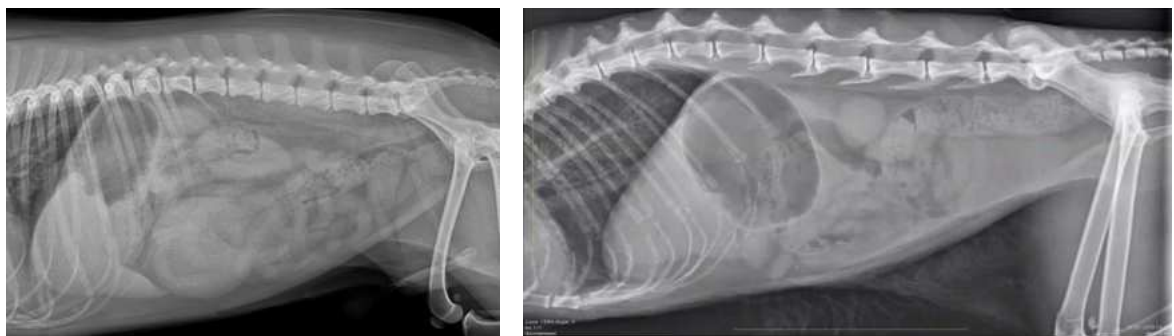


Figure 25 : radiographies abdominales de profil : incidence droite

- En incidence **dorso-ventrale** : l'air est dans le **fundus** (l'air va vers le haut, or c'est le fundus qui est le plus dorsal, donc l'animal est sur son sternum)

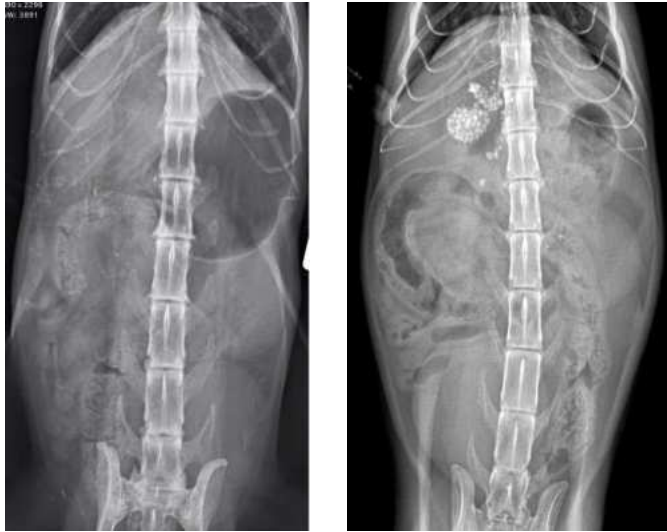

Figure 26 : radiographies abdominales de face : incidence dorso-ventrale

- En position **ventro-dorsale** : c'est l'**antre pylorique** qui est aérique.

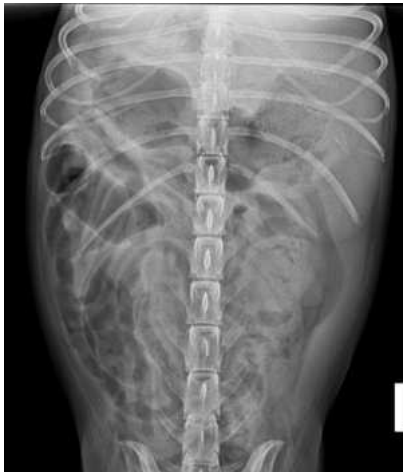

Figure 27 : radiographie abdominale de face : incidence ventro-dorsale

C. L'intestin grêle

a) Rappels topographiques

L'intestin grêle est divisé en 3 parties : **duodénum**, **iléon** et **jéjunum**. Ces 3 parties sont différenciables en radiographie selon leur topographie.

Le duodénum est également divisé en 3 parties : la première partie est **descendante** (à droite #DDD = Duodénum Descendant à Droite), puis tourne (**transverse**) et enfin **ascendante**.

Ensuite il y a la liaison duodénum-jéjunum et on arrive dans les anses intestinales.

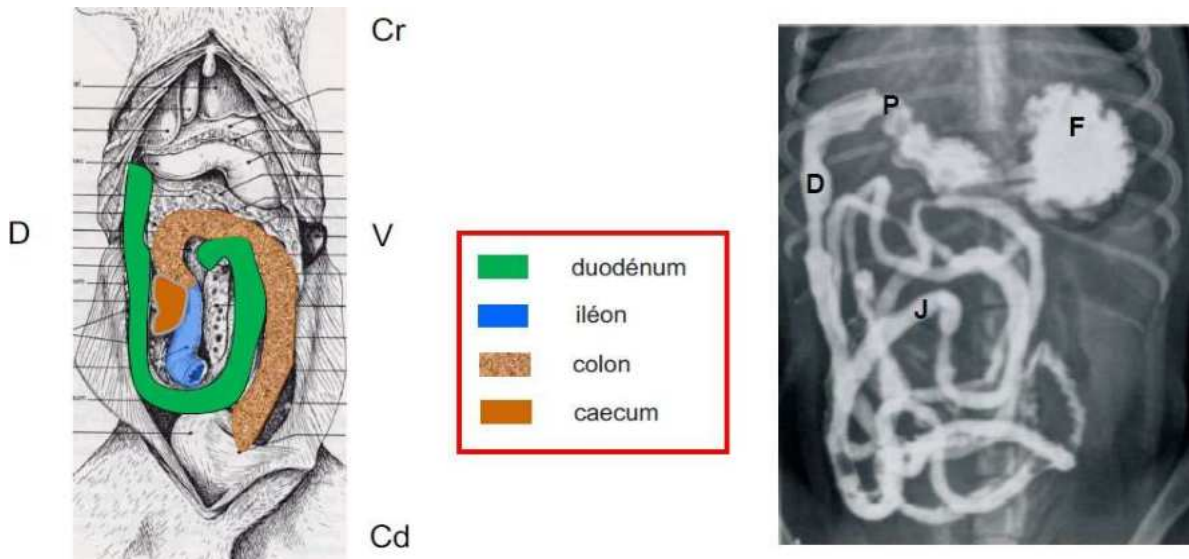


Figure 28 : illustration de la topographie des intestins

b) Aspect radiographique normal

La radiographie n'est **pas l'examen de choix** pour visualiser correctement les intestins. Les anses intestinales occupent l'abdomen moyen en incidence de profil, caudalement à l'estomac et crânialement à la vessie. Sur la vue de face, les anses sont réparties sur l'ensemble de l'abdomen moyen. Le **duodénum** peut être visualisé grâce à sa **position relativement fixe** par rapport à celle des autres segments intestinaux.

Elles ont un aspect en tubes contournés ou en disques selon l'axe de coupe, avec une opacité liquidienne ou aérique selon leur contenu. Le **péristaltisme** entraîne des **rétrécissements segmentaires** visibles en radiographie (figure 28). Cela donne une image en **collier de perle**.

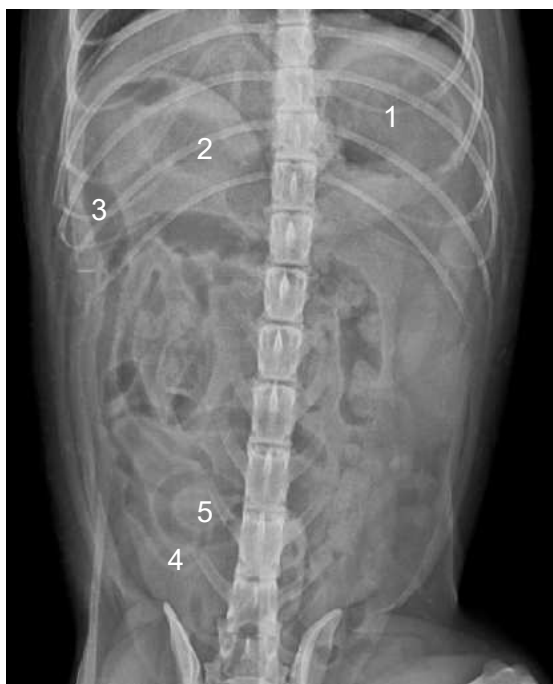

Figure 29 : radiographie abdominale de face : incidence ventro-dorsale

- 1 : fundus
- 2 : pylore
- 3 : duodénum descendant
- 4 : duodénum transverse
- 5 : duodénum ascendant

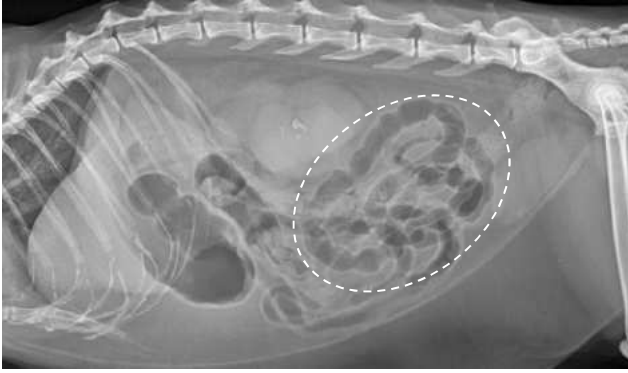

Figure 30 : radiographie abdominale de profil d'un chat : péristaltisme

c) Variations physiologiques

Chez les animaux **obèses**, les **anses intestinales peuvent apparaître « compactées »** et **regroupées à droite de l'abdomen**. Ce n'est pas une anomalie. Chez le chat gras, si le ligament falciforme est volumineux, il peut entraîner un déplacement caudal des anses intestinales.

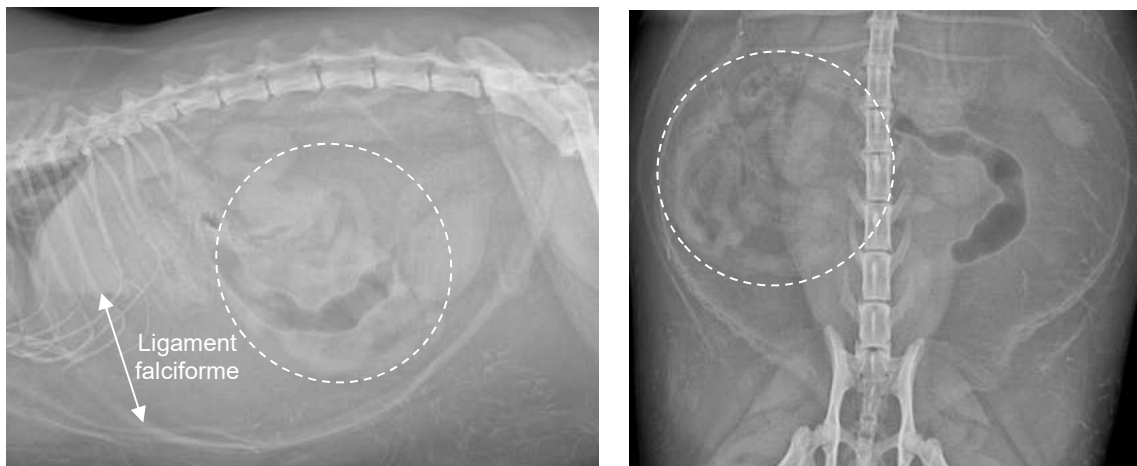
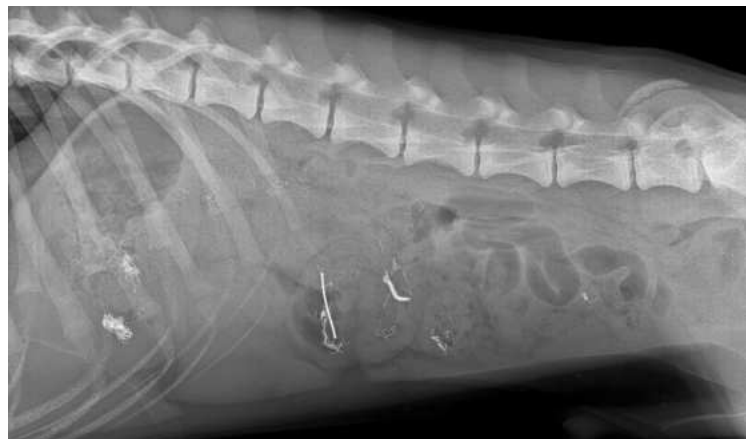


Figure 31 : radiographie abdominale de profil et de face d'un chat obèse : modifications anatomiques

Figure 32 : radiographie abdominale de profil d'un chien

De **petits éléments d'opacité minérale ou métallique** peuvent être visualisés dans la lumière (ingestion d'éléments non alimentaire).



d) Critères d'évaluation du diamètre intestinal

Evaluer le diamètre intestinal peut être un moyen de suspecter une obstruction intestinale lorsque nous n'avons pas la possibilité de faire une échographie. Nous avons besoin de savoir s'il y a une obstruction pour définir si une chirurgie est nécessaire : un corps étranger obstructif est une indication à une chirurgie d'urgence.

Chez le **chien** : le diamètre intestinal ne doit pas excéder **1,6 fois la hauteur du corps vertébral de L5**. Au-delà, un iléus mécanique est fortement suspecté. Pour comparer, on prend l'anse intestinale qui semble être la plus dilatée.

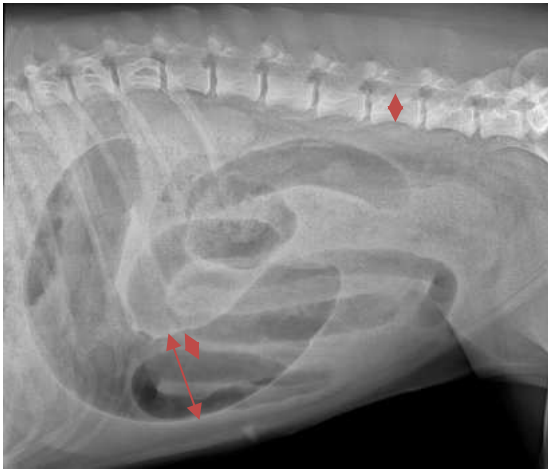


Figure 33 : radiographie abdominale de profil d'un chien : iléus mécanique

Ici le diamètre de l'anse est bien supérieur à la hauteur de L5.

Chez le **chat**, le diamètre intestinal ne doit pas excéder **12 mm**.

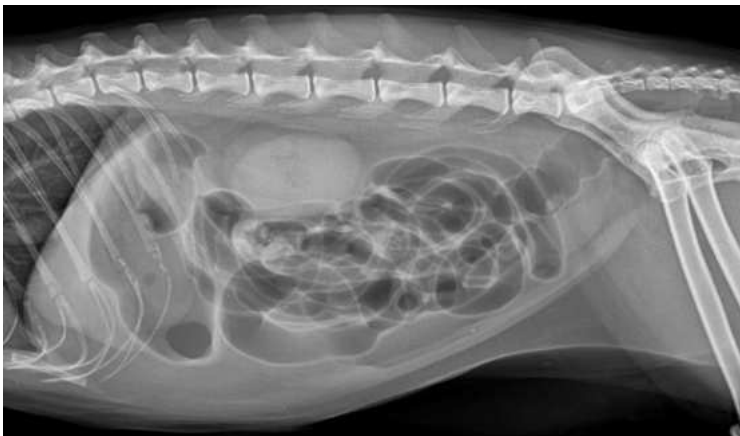

Figure 34 : radiographie abdominale de profil d'un chien : iléus paralytique

On mesure une largeur intestinale de 25 mm ici.

Attention à ne pas confondre une anse intestinale anormalement dilatée avec une anse colique normale. Une incidence de face permet de faire facilement la différence. Si un corps étranger atteint le colon, il sera forcément éliminé spontanément car le côlon est très dilatable.

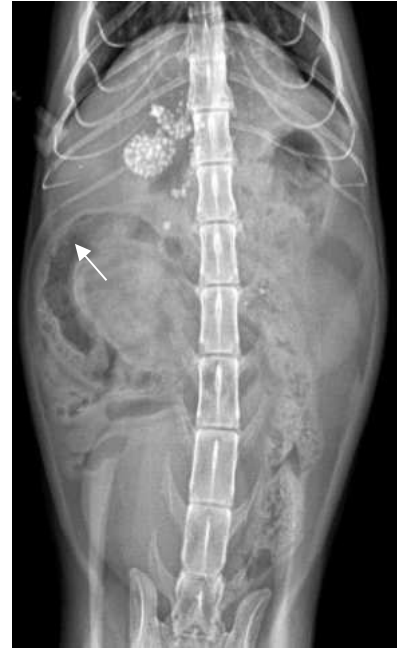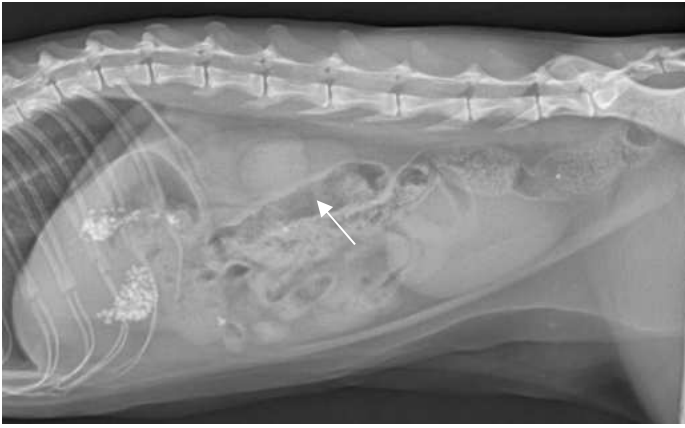


Figure 35 : radiographie de face et de profil d'un abdomen de chat

On pourrait penser que la flèche indique une anse dilatée. Sur la vue de face on se rend compte qu'il s'agit du côlon.

D. Le colon

a) Radio-anatomie

Le côlon a des formes très variables. La plupart du temps, il a une **forme de 7** mais cela varie beaucoup en fonction du positionnement, du contenu colique et de l'espèce.

On trouve le **colon ascendant** qui est situé à droite de l'abdomen, depuis le caecum jusqu'à l'incisure colique droite (flèche verte). Le **colon transverse** est situé crânialement dans l'abdomen et longe la grande courbure de l'estomac (flèche rouge). Le **colon descendant** descend du côté gauche, il s'étend de l'incisure colique gauche jusqu'au rectum (flèche bleue).

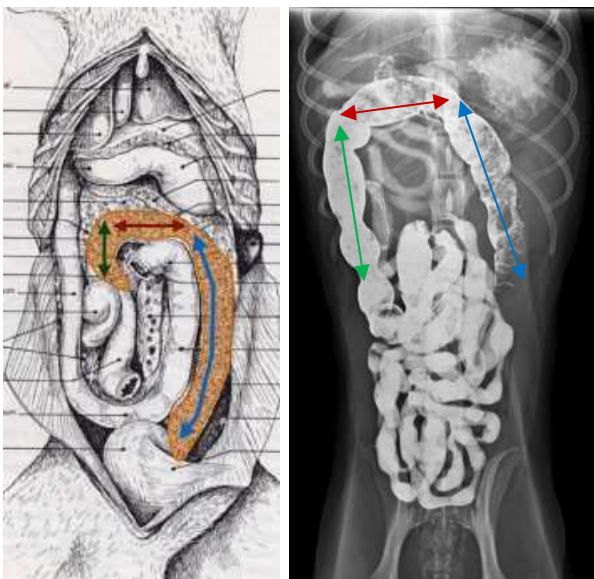


Figure 36 : illustration et radiographie de face avec produit de contraste d'un abdomen de chien : localisation du côlon

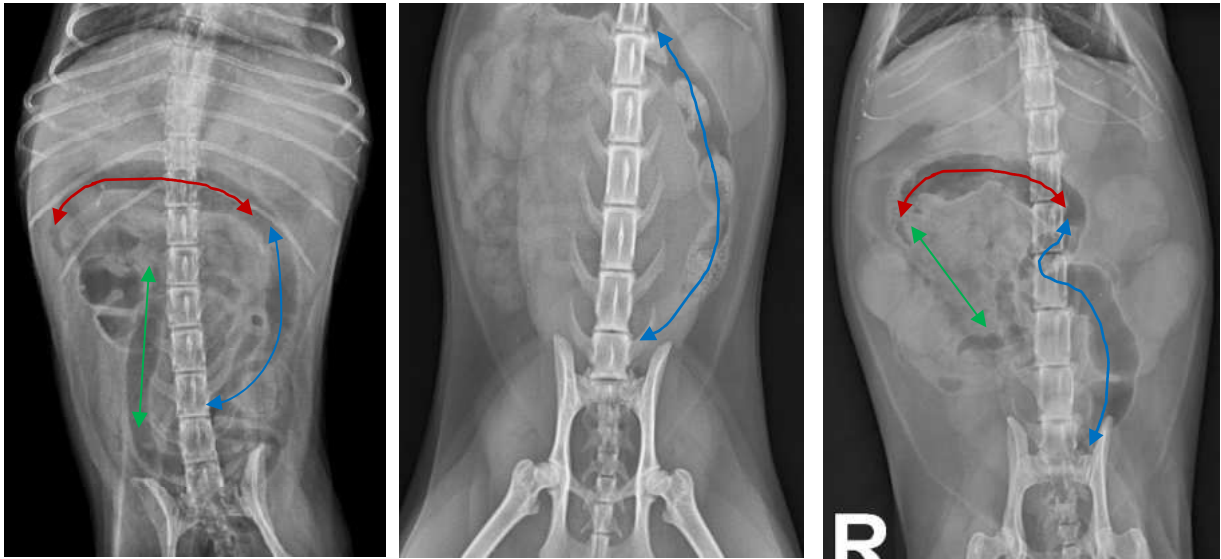


Figure 37 : radiographies de face d'abdomens de chien : variations physiologiques du côlon

b) Le caecum

Chez le **chien**, le caecum est localisé dans l'**abdomen moyen droit**, il est **compartmenté** et est **rempli de gaz**. Il prend une forme de virgule ou de « C » en incidence latérale et ventro-dorsale.

Chez le **chat**, le caecum n'est **pas compartmenté** et n'est **pas rempli de gaz**, il est souvent non visible car vide.

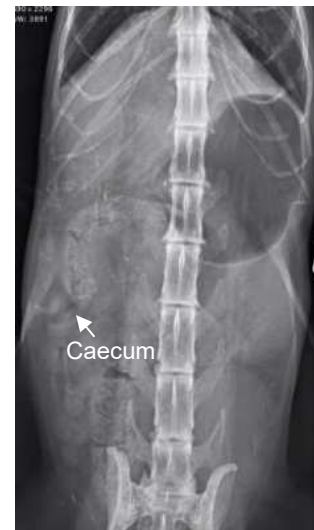

Figure 38 : radiographie de face d'un abdomen de chien

c) Critères d'évaluation du diamètre colique

Chez le **chien**, le diamètre du colon doit être **inférieur à la longueur du corps de la 7ème vertèbre lombaire**.

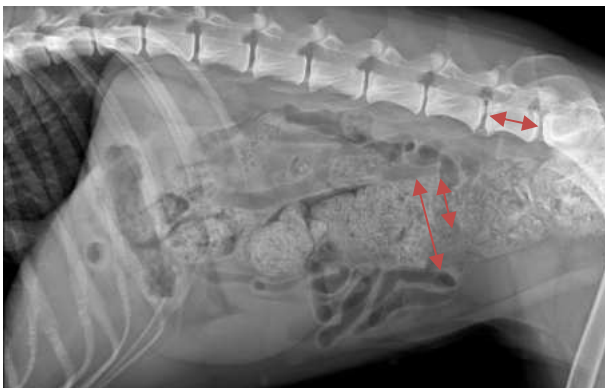


Figure 39 : radiographie de profil d'un abdomen de chien : mégacôlon

Chez le **chat**, le diamètre colique **ne devrait pas excéder** :

- **2,2 fois le diamètre de l'intestin grêle**
- **2,8 fois la longueur du plateau vertébral crânial de L2**
- **1,3 fois la longueur du corps de la 5ème vertèbre lombaire**

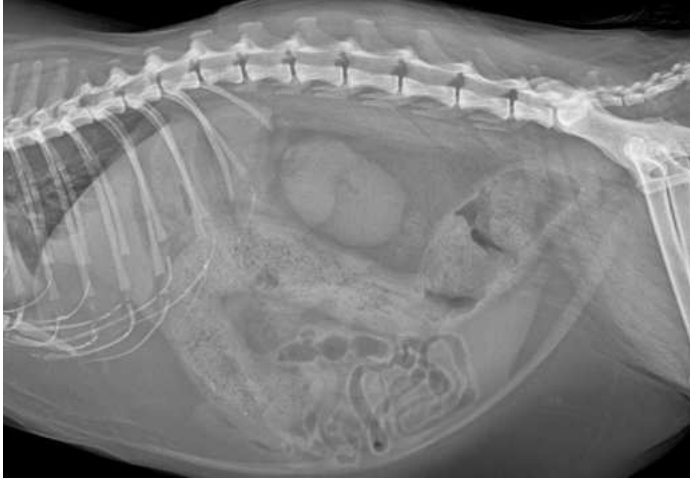

Figure 40 : radiographie de profil d'un abdomen de chat : mégacôlon

La mesure du diamètre colique permet de savoir si l'animal est constipé, s'il a un colon normal, ou alors un mégacôlon (irrémissible), il a été tellement distendu pendant longtemps qu'il ne revient pas à son diamètre normal.

d) Rapport avec les organes voisins

Certains organes peuvent être susceptibles de **déplacer le côlon** avec notamment :

- Les **nœuds lymphatiques iliaques médiaux**. Ils sont physiologiquement invisibles en radiographie de chaque côté de la bifurcation de l'aorte (quand elle se sépare en 2 artères iliaques externes droite et gauche). Ils drainent toute la filière pelvienne. Ces nœuds lymphatiques peuvent appuyer et dévier le colon descendant ventralement.
- L'**utérus**, la **vessie** et la **prostate** peuvent appuyer sur le colon et le **déplacer dorsalement**.

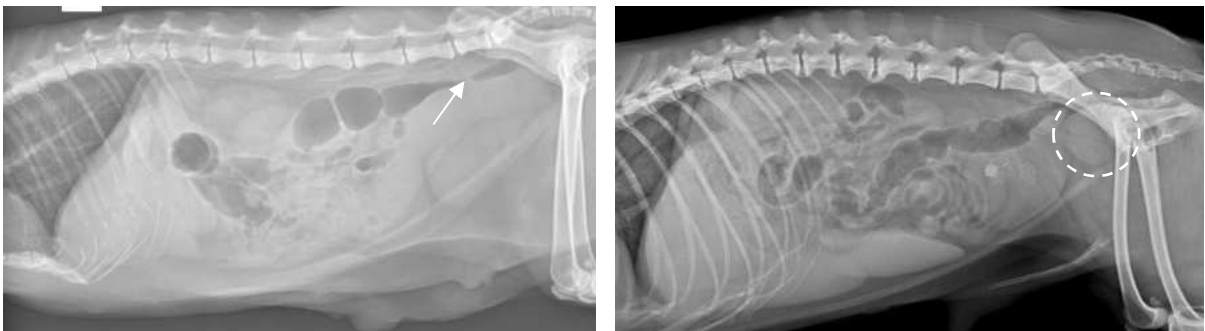

Figure 41 : radiographies de profil chez un chat (à gauche) avec un pyomètre et un chien (à droite) avec une prostatomégalie

E. La rate

a) Aspect radiographique normal

i. Chez le chien

En **incidence ventro-dorsale**, la tête de la rate est un **triangle d'opacité tissulaire situé dans l'abdomen crânial gauche** collé à la paroi abdominale, caudal et latéral au fundus et crânial au rein gauche.

En **incidence latérale**, la tête de la rate **peut être visualisée dans l'abdomen crânial et dorsal entre le fundus et le rein** (plus visible chez le chat que chez le chien). Chez le chien, le corps et la queue sont visibles sous la forme d'une opacité triangulaire située entre le bord caudal ventral du foie et l'apex de la vessie. Elle est mieux visualisée sur le profil droit.

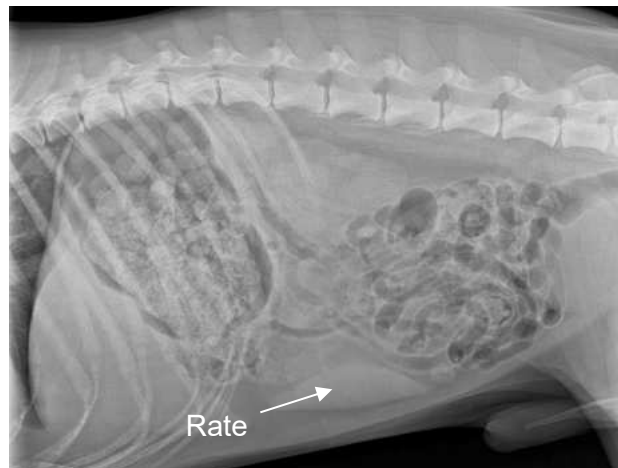
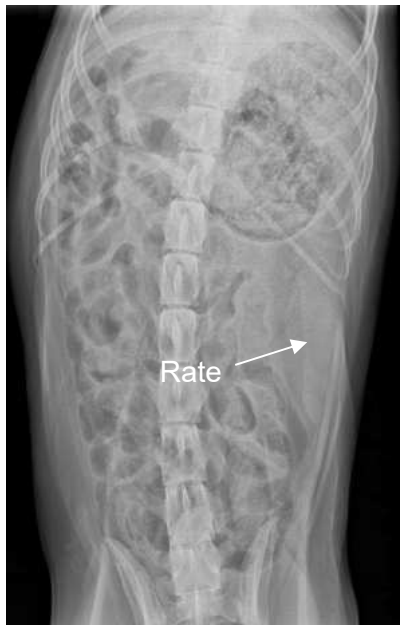

Figure 42 : radiographies de face et de profil d'un abdomen de chien

ii. Chez le chat

La **rate du chat** est de **dimensions inférieures** à celle du chien. Elle est normalement **visible sur une seule incidence** (en général sur la face) ou pas visible du tout. La visualisation de l'organe sur les deux incidences doit faire suspecter une splénomégalie.

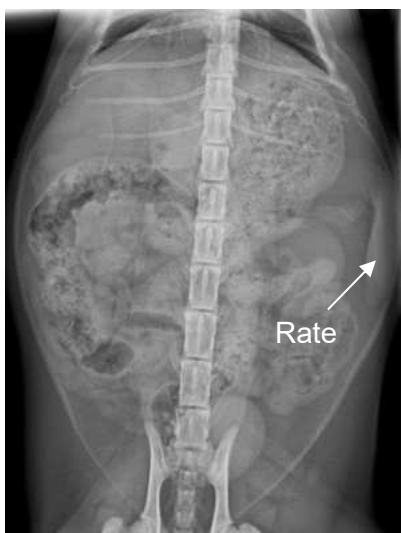
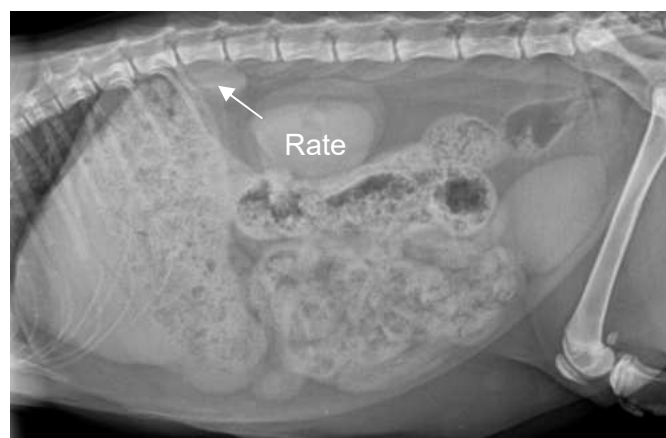
Figure 43 : radiographies de face et de profil d'un abdomen de chat



b) Variations physiologiques

Les **jeunes chiens** et les **chiens sportifs** ont une **rate plus volumineuse** que les chiens âgés ou sédentaires. Les chiens de race **berger allemand** (et races apparentées) ont des **rates physiologiquement volumineuses** donc si on a un doute sur une splénomégalie il faut vérifier à l'échographie l'aspect du parenchyme splénique. La rate des animaux **anesthésiés augmente de volume** de façon très importante.

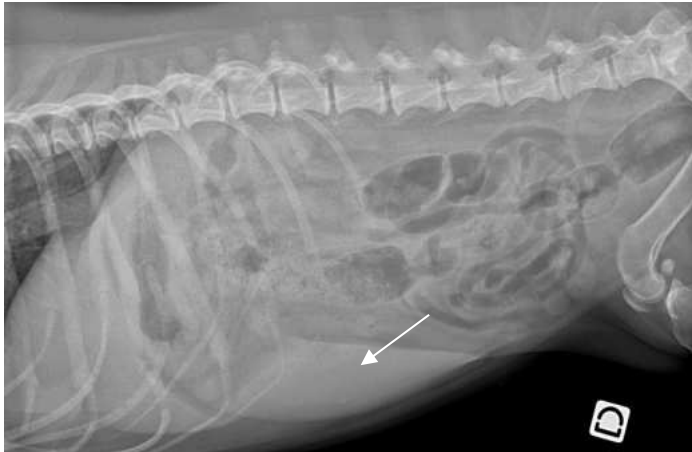


Figure 44 : radiographie de profil d'un abdomen de chien : splénomégalie

F. Le tractus urinaire

Le **tractus urinaire** est composé : des reins, des uretères, de la vessie et de l'urètre.

a) Aspect radiographique normal des reins

Les reins se trouvent dans la **cavité rétropéritonéale**. Sur une vue de profil ils seront superposés. Sur une vue de face, le rein droit est plus **crânial** que le rein gauche et peut être plus difficile à voir (dans le processus caudé du foie, gaz intestinal et selles). La visualisation des reins dépend beaucoup de la quantité de graisse rétropéritonéale : **sur des chiens maigres ou très jeunes**, les reins ne sont **pas (ou très peu) visibles**. En revanche, sur un animal gras, si on ne voit pas les reins, c'est anormal.

i. Chez le chat

Les reins sont **faciles à délimiter** au niveau de L1-L4. Ils ont une **forme plus ronde** que chez le chien.

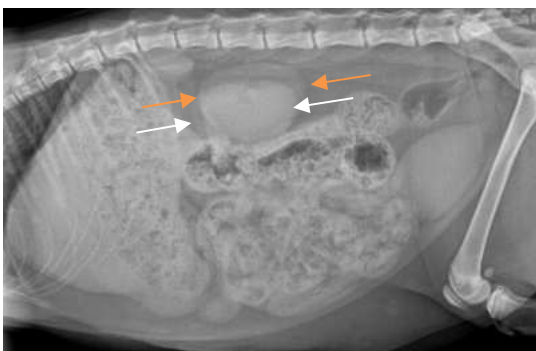

Figure 45 : radiographie de profil d'un abdomen de chat

Les flèches indiquent les pôles crâniens et caudaux du rein droit (blanc) et gauche (orange).

ii. Chez le chien

Les reins ont une **forme de haricot** ou sont ovales.

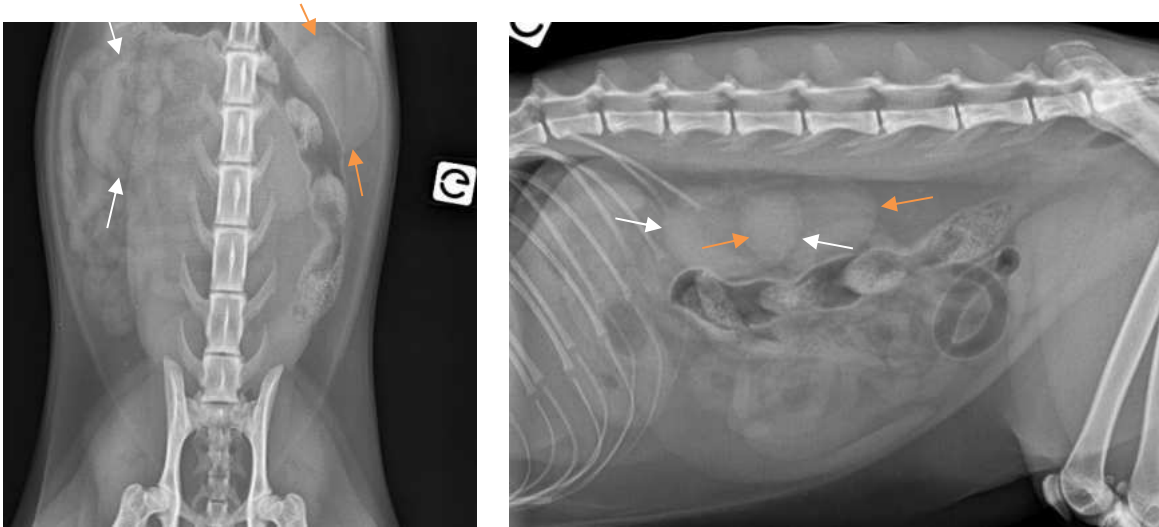


Figure 46 : radiographies de face et de profil d'un abdomen de chien

Les flèches indiquent les pôles crâniens et caudaux du rein droit (blanc) et gauche (orange).

b) Evaluation radiographique des dimensions des reins

L'incidence **ventro-dorsale** est l'incidence indiquée pour la mesure de la longueur des reins chez le chien et le chat.

La dimension cranio-caudale du rein est comparée à la longueur de la 2^{ème} vertèbre lombaire.

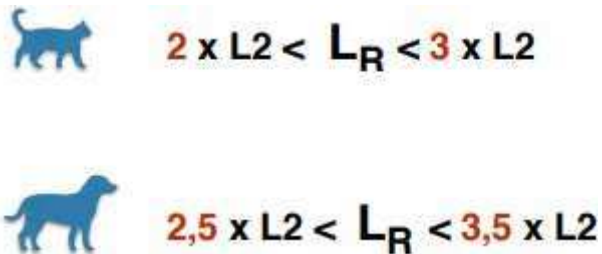
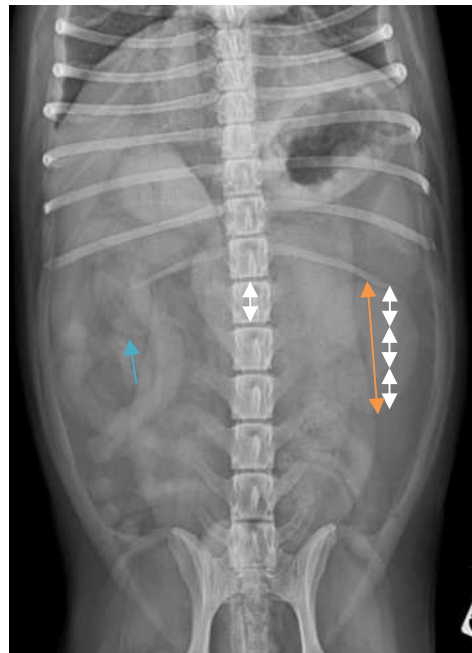


Figure 47 : dimensions physiologiques des reins selon l'espèce

Figure 48 : radiographie de l'abdomen de face d'un chien



Le rein gauche fait moins de 3,5 fois la longueur de L2. Notez la présence de côtes sur L1, variante physiologique. La flèche bleue indique le rein droit, moins visible.

c) Aspect radiographique anormal des reins

L'interprétation radiologique est limitée aux **dimensions, formes et opacités des reins** ainsi qu'à la **comparaison rein gauche/rein droit** (les reins doivent avoir sensiblement la même dimension).

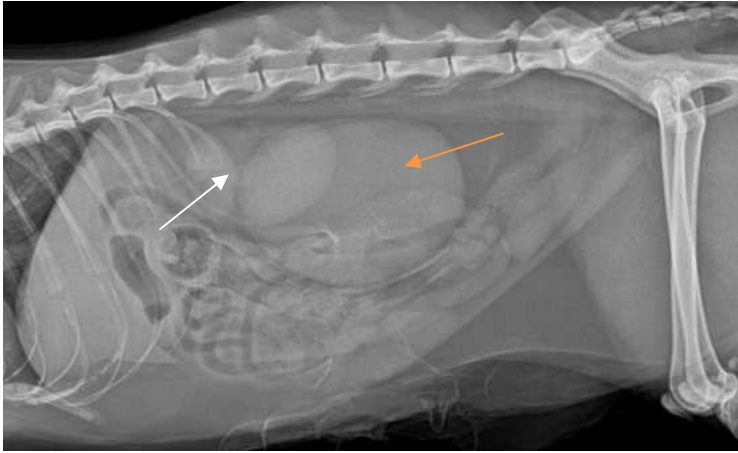


Figure 49 : radiographie d'un abdomen de profil chez un chat : asymétrie rénale

Notez la différence de taille entre les deux reins indiquée par des flèches.

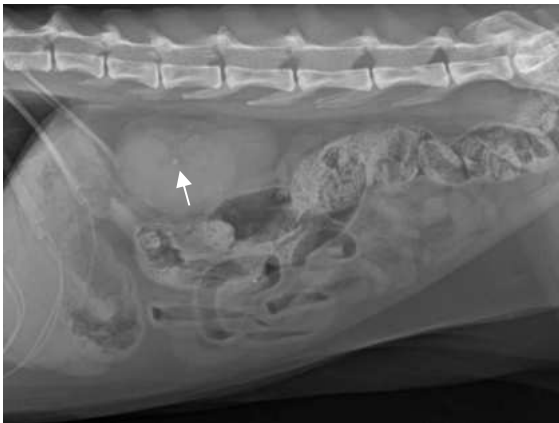

Figure 50 : radiographie d'un abdomen de profil chez un chat : lithiase rénale

d) Aspect radiographique des uretères

Les uretères ne sont **habituellement pas visualisés** du fait de leur petit diamètre (lumière virtuelle) et de la superposition avec les autres organes. Les uretères cheminent dorsalement le long de la ligne médiane. Cependant, **chez le chat très gras**, les uretères (rétropéritonéaux) **peuvent être visualisés** grâce au contraste avec la graisse rétro-péritonéale.

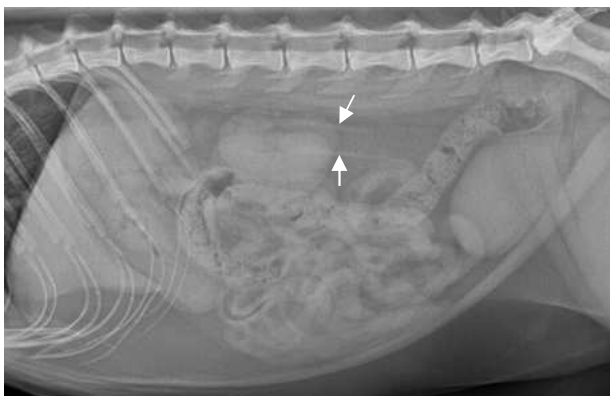


Figure 51 : radiographie d'un abdomen de profil chez un chat gras : visualisation des uretères

e) Aspect radiographique de la vessie et de l'urètre

La vessie est **nettement visualisée** car l'opacité liquidienne de l'urine contraste bien avec l'opacité graisseuse de la cavité péritonéale et du canal pelvien. La visualisation dépend de l'état de réplétion de la vessie et le volume est à apprécier en fonction des signes cliniques et de l'anamnèse (dernière miction, PuPd...)

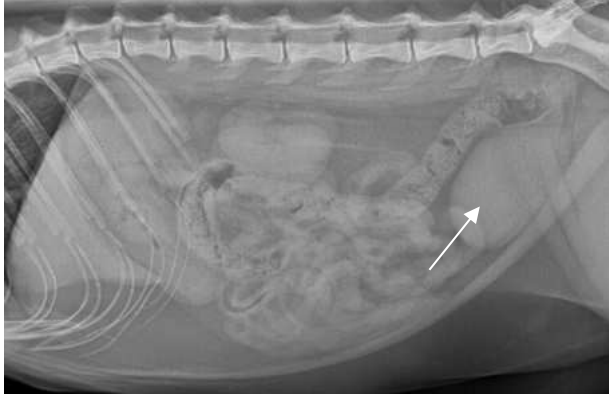


Figure 52 : radiographie d'un abdomen de profil chez un chat gras

On peut rencontrer des anomalies au niveau de la vessie avec notamment des **calculs**, plus ou moins radio-opaques et plus ou moins volumineux.

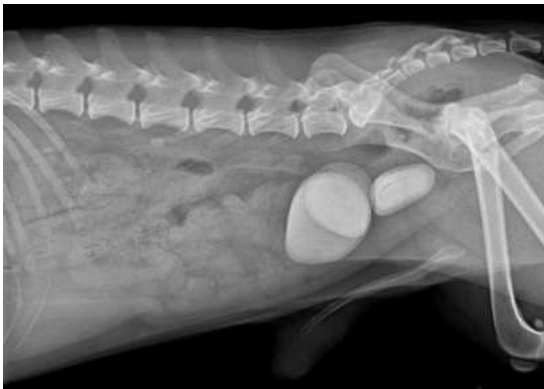

Figure 53 : radiographie d'un abdomen de profil chez un chat : calculs vésicaux

L'urètre n'est **pas visible** physiologiquement. On le verra uniquement s'il est **dilaté**. Il faut connaître le trajet de l'urètre pour chercher des calculs ou autre anomalie.

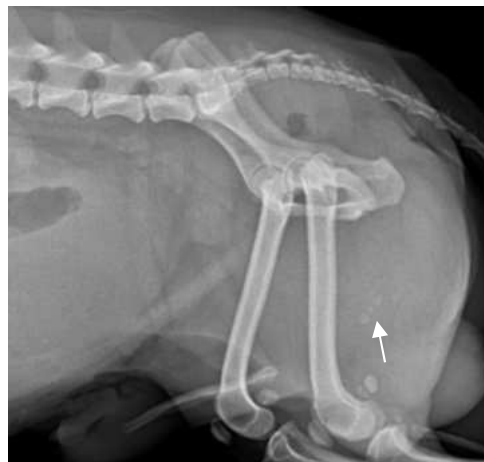
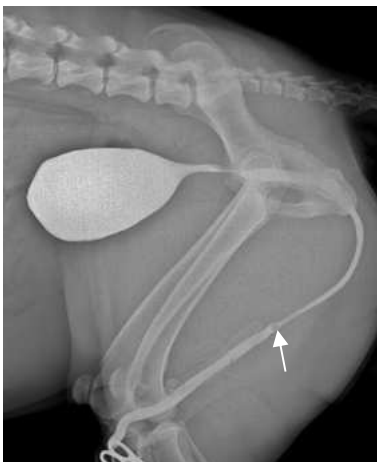

Figure 54 : radiographies de profil d'un abdomen de chien

Gauche : cystographie avec visualisation de calculs (flèche)

Droite : calculs sur le trajet urétral (flèche)

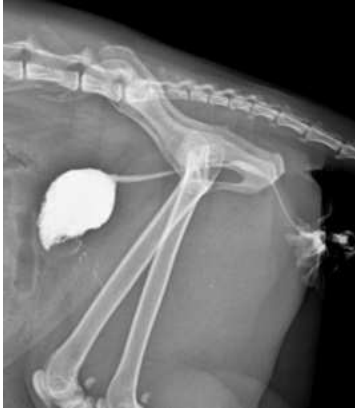

Figure 55 : radiographie de profil d'un abdomen de chat : cystographie

G. Appareil génital

L'appareil génital peut être visualisé en radiographie mais cet examen n'est pas l'examen de choix pour diagnostiquer des pathologies. Les structures visibles varient selon l'espèce et le sexe.

Chez la femelle on a :

- **L'utérus** : Chez une femelle non gestante, l'utérus est généralement difficile à voir en radiographie à cause de sa faible densité. Lors d'une gestation, les fœtus deviennent visibles à partir du 45^{ème} jour.
- **Les ovaires** : Les ovaires ne sont généralement pas visibles en radiographie.
- **Le vagin et la vulve** : Ils sont peu visibles en radiographie sauf en cas de pathologie (par exemple, pyomètre).

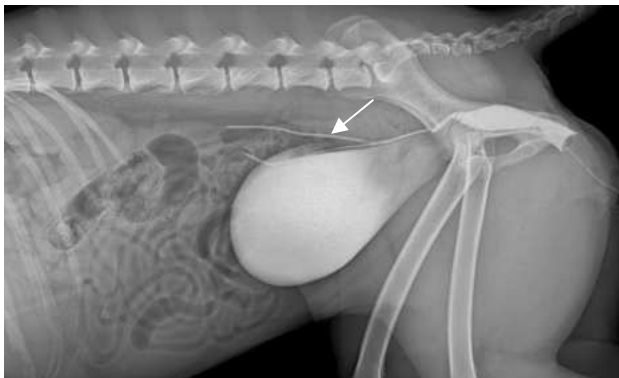


Figure 56 : radiographie de l'abdomen de profil d'un chien : vaginographie

Les cornes utérines sont dorsales à la vessie.

Chez le mâle on a :

- **La prostate** : Chez un chien mâle, la prostate est visible et peut être évaluée pour détecter une hypertrophie ou d'autres anomalies.
- **Les testicules** : Ils ne sont généralement pas visibles en radiographie sauf en cas de présence de structures pathologiques calcifiées.
- **Le pénis et l'os pénien** : Le pénis peut parfois être visualisé, surtout chez les chiens où l'os pénien est clairement visible.

Radiographie de l'abdomen : affections de l'appareil uro-génital

INTRODUCTION	2
I. AFFECTIIONS RENALES ET URETERALES.....	2
A. <i>Asymétrie rénale</i>	2
a) Hydronéphrose congénitale	2
b) Calculs pyéliques.....	4
c) Calculs urétéraux.....	5
B. <i>Anomalie de forme</i>	7
a) Anomalie secondaire à une maladie rénale chronique.....	7
b) Anomalie secondaire à un infarctus rénal	8
c) Autres anomalies de forme	8
C. <i>Néphromégalie bilatérale</i>	8
II. AFFECTIIONS DE LA VESSIE ET DE L'URETRE.....	9
A. <i>Globe vésical</i>	9
B. <i>Calcul vésical</i>	10
C. <i>Cystite emphysémateuse</i>	11
D. <i>Calcul urétral</i>	13
III. AFFECTIIONS DE L'APPAREIL GENITAL	13
A. <i>Chez le mâle</i>	13
B. <i>Chez la femelle</i>	14
a) Dilatation de l'utérus	14
b) Diagnostic de gestation.....	15
c) Anomalie de gestation	16

Introduction

Ce cours va permettre de lister et d'illustrer les affections les plus fréquentes visibles en radiographie abdominale. Pour ce qui est de la radio-anatomie et de la lecture de radiographies physiologiques, se référer au cours « sémiologie – radiographie de l'abdomen ».

I. Affections rénales et urétérales

A. Asymétrie rénale

Sur les clichés radiographiques, on visualise les **silhouettes rénales** et non directement les reins. Le rein **droit est plus crânial (et également plus dorsal) que le gauche**. Les contours de celles-ci peuvent être visualisés la plupart du temps sur les clichés radiographiques de l'abdomen, particulièrement lorsque la **graisse rétropéritonéale** est présente : la graisse **augmente le contraste**. La visualisation des silhouettes rénales permet l'évaluation des **dimensions, de la forme et de l'opacité des reins**. Pour faire une **évaluation radiographique de la taille des reins**, on mesure leur **longueur L** sur une incidence de face avec une projection ventro-dorsale et on la compare avec la longueur de la vertèbre lombaire **L2**.

Cette asymétrie peut s'expliquer par le fait qu'un des deux reins augmente de taille par rapport à l'autre. Cela est souvent secondaire à une **dilatation des voies urinaires du rein**, notamment du bassinet, mais cela peut aussi venir d'une tumeur, d'un kyste, d'un abcès... Cette dilatation des voies urinaires est généralement due à une **obstruction partielle ou complète du flux normal de l'urine**, qui entraîne une accumulation d'urine dans le rein. Cette obstruction des voies urinaires peut être secondaire à des **calculs rénaux ou urétéraux**, des **tumeurs**, des **malformations congénitales**, ou une **sténose (rétrécissement) de l'uretère**.

a) Hydronéphrose congénitale

L'hydronéphrose congénitale est une affection résultant d'une **dilatation rénale** (unilatérale ou bilatérale) **présente dès la naissance**, souvent en raison d'une **obstruction des voies urinaires** ou d'une **malformation anatomique** qui entrave le flux normal de l'urine. Cette dilatation se produit dans le bassinet du rein, où l'urine s'accumule avant de passer dans l'uretère (Holloway, McConnell 2013).

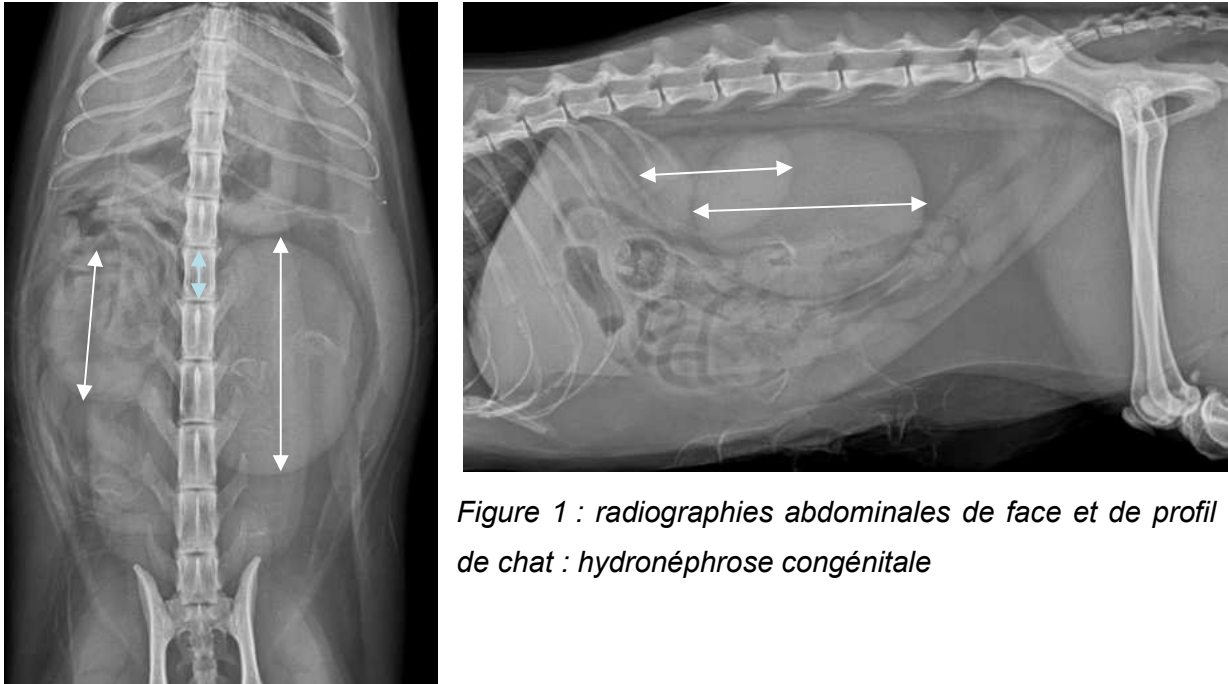


Figure 1 : radiographies abdominales de face et de profil de chat : hydronéphrose congénitale

Notez que la longueur du rein fait 4,5 fois la longueur de L2. On ne visualise pas d'élément minéralisé sur l'ensemble du système urinaire (reins, trajet des uretères, vessie, urètre...). La forme du rein est conservée et les contours sont lisses. Il y a un effet de masse sur le colon infléchi ventralement.

Une néphrectomie a été réalisée (figure 2) et les résultats histopathologiques sont revenus en faveur d'une **hydronéphrose secondaire à une malformation urétérale congénitale**.

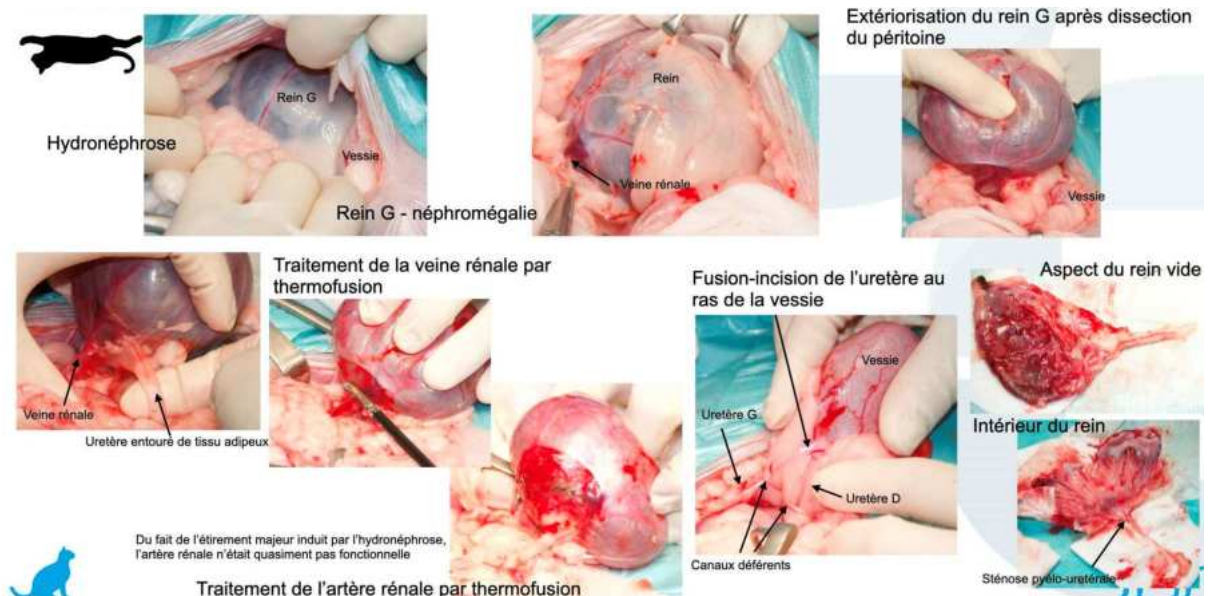


Figure 2 : illustration des différentes étapes lors de la néphrectomie

b) Calculs pyéliqués

L'obstruction des voies urinaires peut aussi résulter d'un **calcul**, radio-opaque ou non.

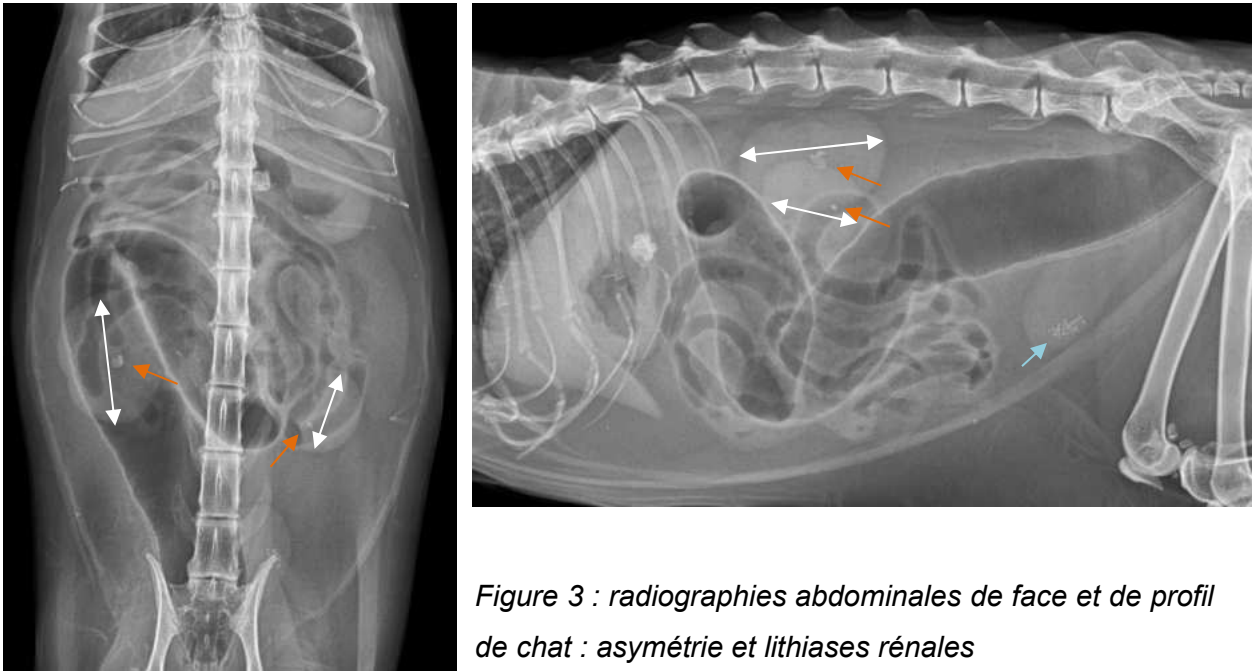


Figure 3 : radiographies abdominales de face et de profil de chat : asymétrie et lithiases rénales

Notez l'asymétrie rénale avec un rein de forme et de contours irréguliers. Des **éléments minéralisés** sur les reins sont visualisés (flèches orange). Il y a aussi des minéralisations ponctiformes sur l'aire de projection de la vessie (flèche bleu).

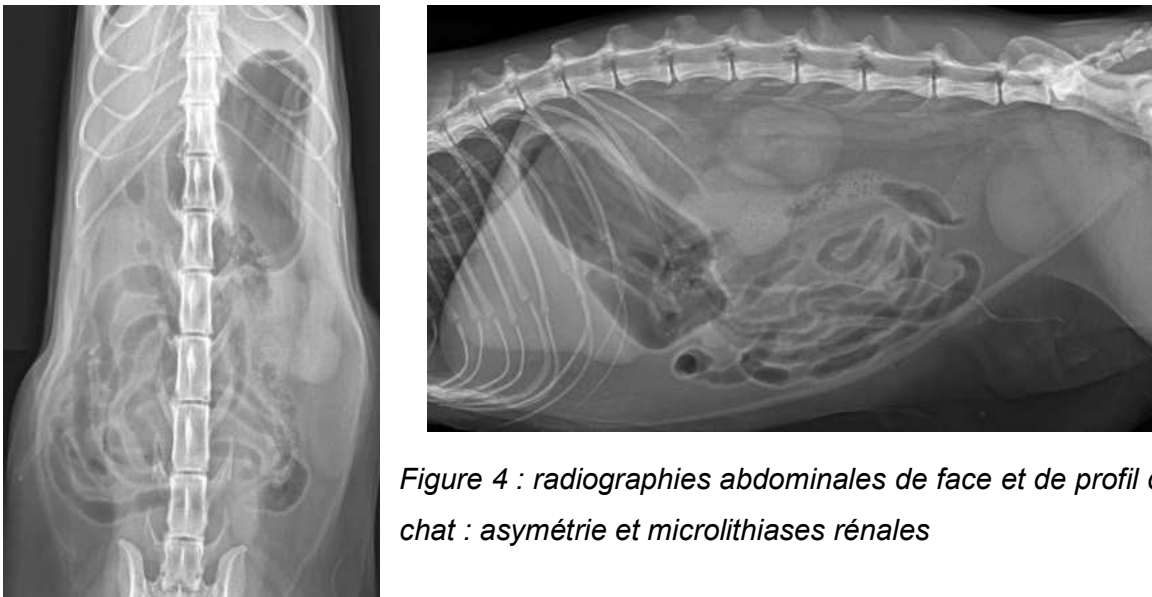


Figure 4 : radiographies abdominales de face et de profil d'un chat : asymétrie et microlithiases rénales

On observe un rein gauche de taille diminuée et de forme irrégulière et bosselée. Des **éléments minéralisés ponctiformes** sont présents sur l'aire de projection du rein gauche retrouvés sur le profil et la face. Le rein droit est de taille discrètement diminuée, et de contours irréguliers sur le profil.

c) Calculs urétéraux

Les uretères ne sont pas visibles en radiographie sauf si l'animal est gras ou s'il présente une affection dilatant les uretères. Les calculs urétéraux sont fréquents.

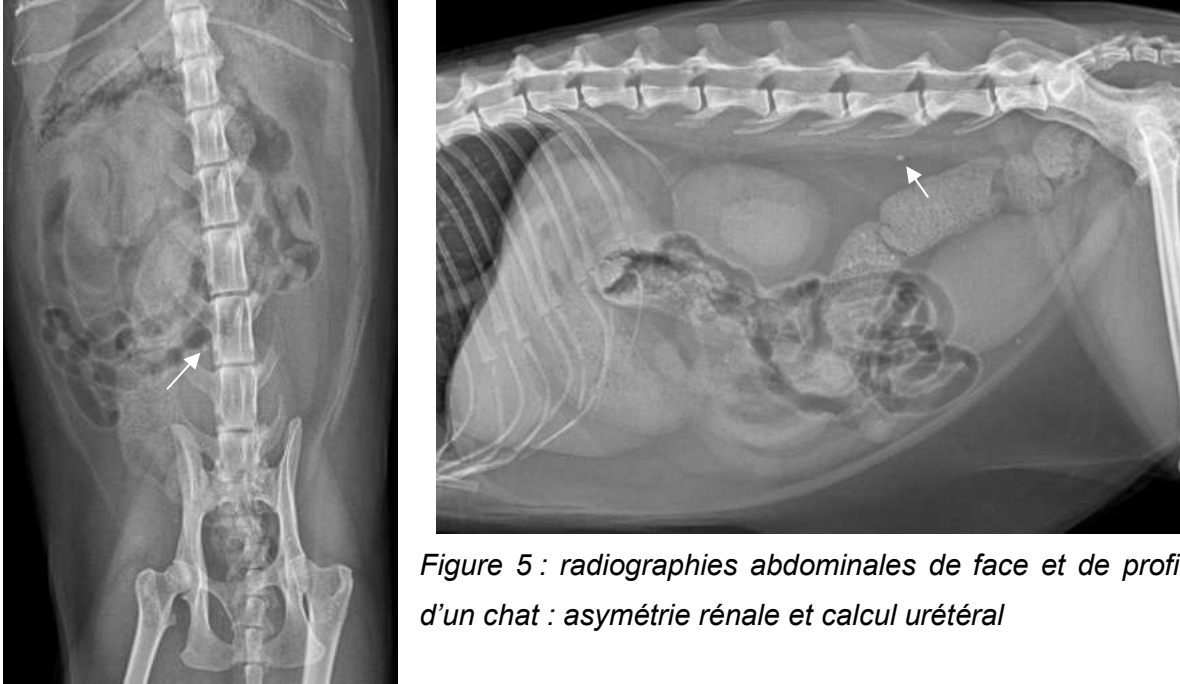


Figure 5 : radiographies abdominales de face et de profil d'un chat : asymétrie rénale et calcul urétéral

Sur la vue de profil on constate une **asymétrie rénale**, avec le rein gauche de taille diminuée. On observe un **élément d'opacité minérale** n'excédant pas 3mm de diamètre sur l'aire de projection des uretères, latéralisé à droite sur la vue de face (flèche).

On suspecte alors une **néphromégalie droite** et une **atrophie du rein gauche**. Ces images sont caractéristiques du **syndrome petit rein – gros rein**.

Les calculs urétéraux sont très douloureux pour les animaux. La prise en charge consiste à mettre en place un traitement de soutien (diurèse forcée) en attendant que le calcul passe. Si au bout de quelques jours cela n'a eu aucun effet, on met en place un **SUB** (subcutaneous ureteral Bypass = chambre de dérivation pyélo-vésicale) qui est un dispositif qui permet de dévier le trajet de l'urine. En effet, ce dispositif est un tuyau placé entre la cavité pyélique et la vessie qui shunt alors le trajet de l'uretère bouché.

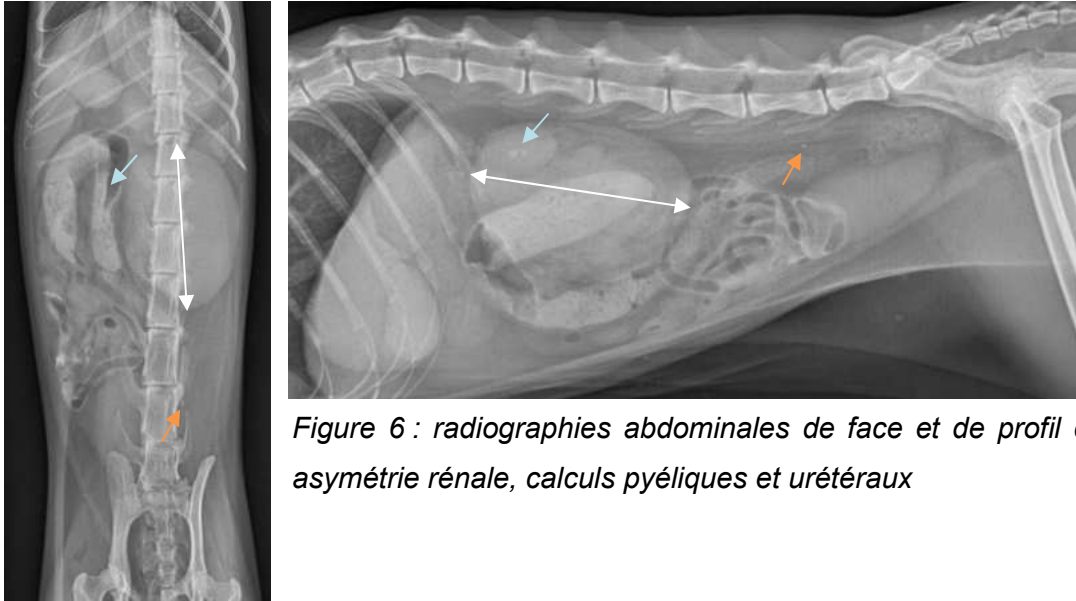


Figure 6 : radiographies abdominales de face et de profil d'un chat : asymétrie rénale, calculs pyéliques et urétéraux

On observe une **lithiase urétérale** (flèche orange) associée à une néphromégalie sévère du rein gauche. En association avec la lithiase urétérale, une **hydronéphrose secondaire** serait le plus probable. On distingue aussi des **lithiases rénales à droite** (flèche bleue) avec une diminution de la taille du rein droit compatible avec une maladie rénale chronique. Un SUB a alors été posé sur ce chat (figure 7). On voit que le SUB part de la cavité pyélique gauche pour aller s'aboucher en regard de la vessie. La pompe de flush est visible en région ventrale et latérale gauche.

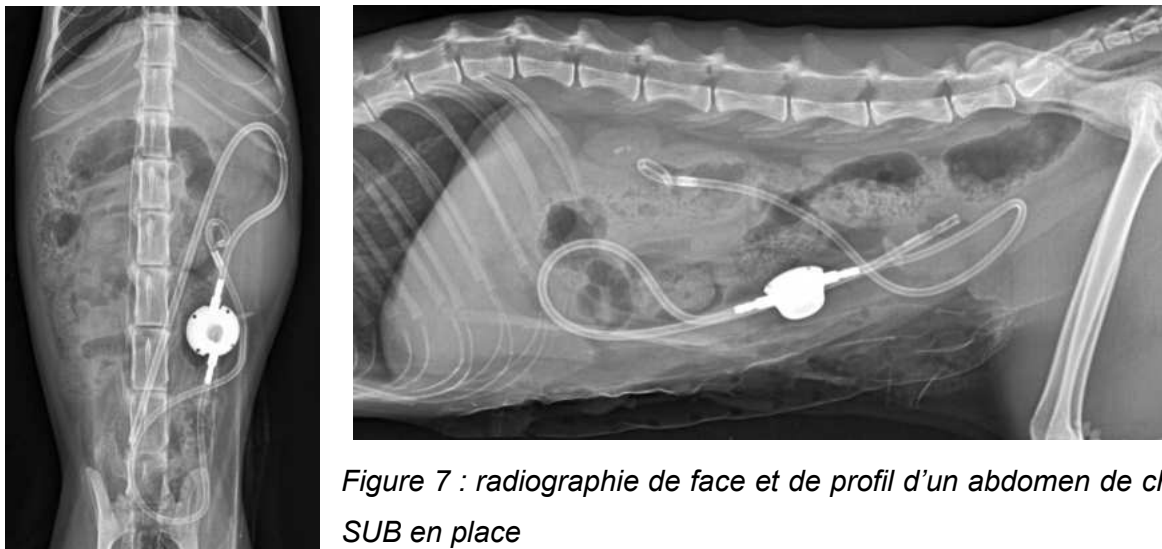


Figure 7 : radiographie de face et de profil d'un abdomen de chat : SUB en place

B. Anomalie de forme

a) Anomalie secondaire à une maladie rénale chronique

Les modifications associées à la maladie rénale chronique sont **non spécifiques**. De plus, il existe une faible corrélation entre les modifications observées et la fonction rénale. Les reins sont généralement **petits** et peuvent avoir des **contours lisses ou irréguliers**. Des **zones irrégulières de minéralisation rénale** peuvent être observées et peuvent représenter des **calculs** ou une **minéralisation dystrophique**. Les changements peuvent être **unilatéraux ou bilatéraux**. La minéralisation de la muqueuse gastrique, des vaisseaux pulmonaires et du myocarde est une caractéristique rare de la maladie rénale chronique (Holloway, McConnell 2013).

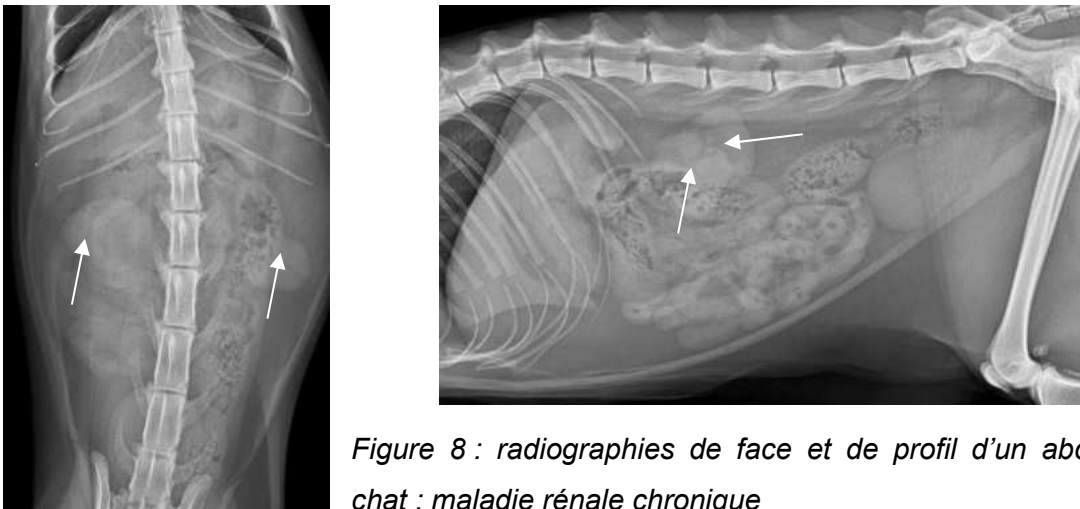


Figure 8 : radiographies de face et de profil d'un abdomen de chat : maladie rénale chronique

On a une **asymétrie rénale**, avec le rein droit plus gros que le gauche bien que tous les deux soient de taille diminuée. Il y a une **irrégularité des contours** et une **forme anormale**. **Deux éléments minéralisés** sont présents sur l'aire de projection des reins sur la vue de profil. Cette diminution de la taille des reins et les anomalies de forme sont compatibles avec une **maladie rénale chronique**. Les minéralisations rénales sont compatibles avec des **lithiases rénales** ou des **minéralisations dystrophiques**.

b) Anomalie secondaire à un infarctus rénal

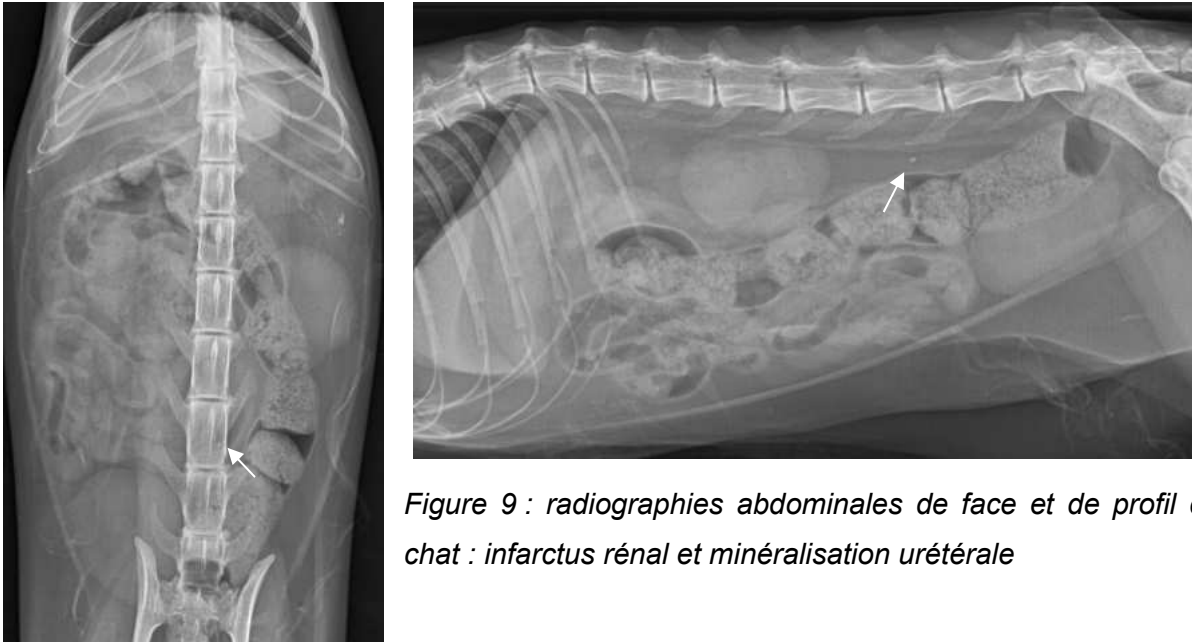


Figure 9 : radiographies abdominales de face et de profil de chat : infarctus rénal et minéralisation urétérale

Notez le **défaut de contours** du rein gauche sur son aspect caudo-latéral et les discrètes minéralisations punctiformes sur l'aire de projection des reins. Il y a aussi une minéralisation sur l'aire de projection des uretères, en regard de L5 latéralisée à gauche (flèche).

c) Autres anomalies de forme

Si les contours des reins ne sont plus lisses et réguliers, il y a donc un remaniement du parenchyme rénal. Cela peut venir d'un **abcès**, de **kystes** (maladie polykystique, fréquentes chez le Persan) ou bien d'une **tumeur** (carcinome, lymphome). C'est l'échographie qui permettra de faire la différence entre ces affections.

C. Néphromégalie bilatérale

Lors d'une augmentation de taille bilatérale des reins, on suspecte en priorité deux affections : le **lymphome rénal** ou la **PIF**. Les examens complémentaires et les commémoratifs nous permettront de faire la différence.

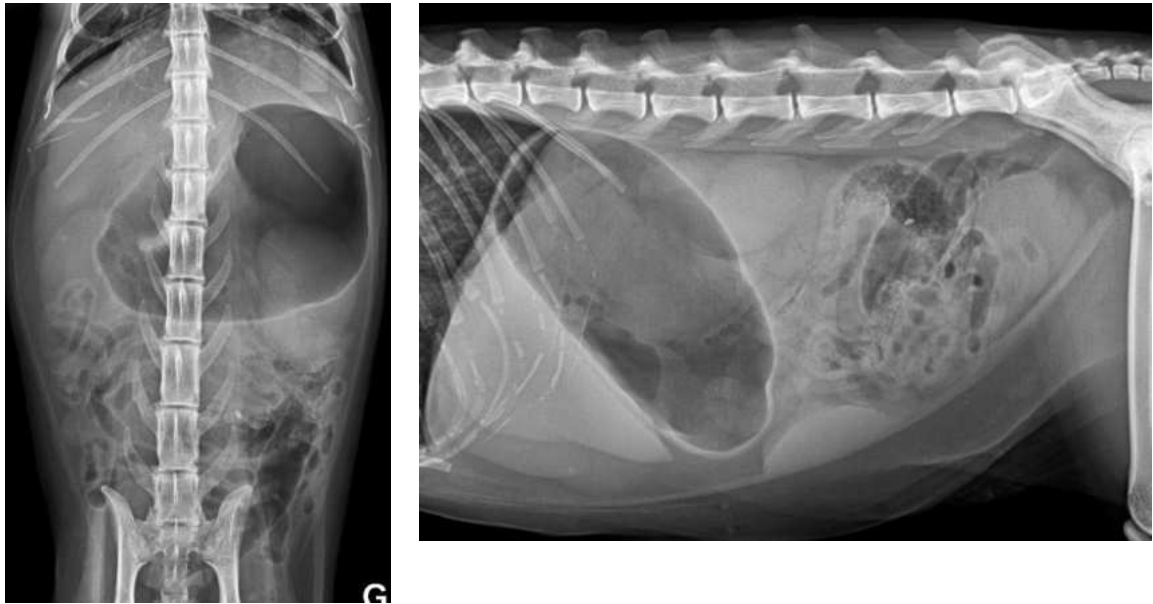


Figure 10 : radiographies abdominales de face et de profil de chat : néphromégalie bilatérale

Sur la figure 10 on constate que les deux reins sont de taille modérément augmentée, à contours lisses et réguliers. De plus, il y a une hépatomégalie et une splénomégalie. Cela est alors compatible avec un **lymphome** en priorité. Pour confirmer le diagnostic il faudrait réaliser une **cytoponction au niveau de la corticale**. On observerait alors à la cytologie une accumulation de **cellules monoclonales**, des lymphoblastes (lymphoïdes immatures) qui sont en faveur d'un lymphome malin.

II. Affections de la vessie et de l'urètre

A. Globe vésical

Le terme "**globe vésical**" fait référence à une distension sévère de la vessie, où celle-ci devient extrêmement gonflée et hypertrophiée. Cette condition est une urgence médicale chez les chats et peut résulter de plusieurs causes sous-jacentes. Cela peut résulter d'une **obstruction urinaire** (calculs urétraux, bouchon muqueux, tumeurs urétrales), d'une **atonie vésicale**, d'une **cystite infectieuse** ou d'une **cause idiopathique**. On observera une vessie de très grande taille, qui plongera crânio-ventralement.

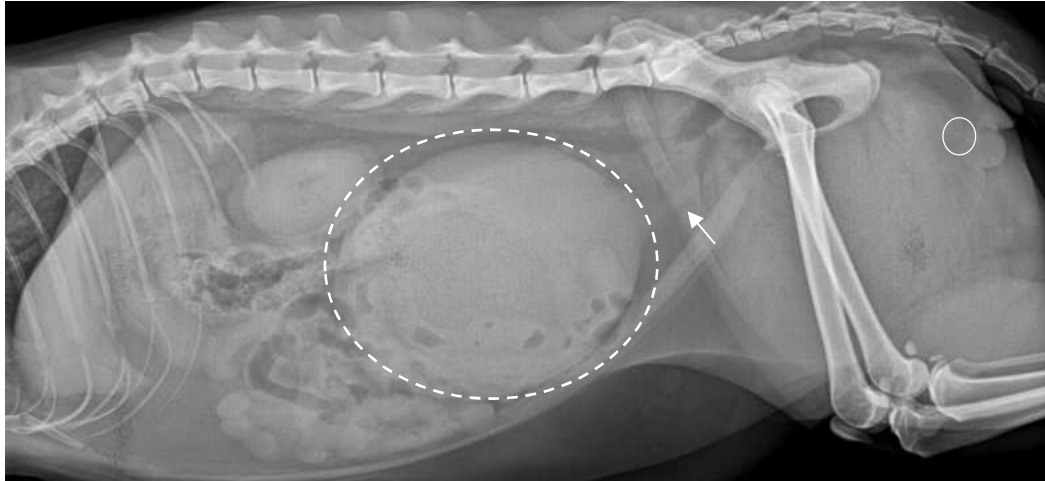

Figure 11 : radiographie abdominale de profil de chat : globe vésical

Il est important de regarder, lors d'un globe vésical, la présence ou pas d'une obstruction urétrale en recherchant notamment des calculs. Ici il s'agissait d'une cystite idiopathique féline. Notez la dilatation de l'urètre en sortie (flèche) et l'os pénien (cercle).

B. Calcul vésical

L'opacité des calculs de la vessie et de l'urètre varie en fonction de leur teneur minérale. Les calculs radio-transparents ne seront pas vus sur une radiographie : il faut réaliser une échographie ou une radiographie avec contraste.

Les calculs de **struvite**, d'**oxalate de calcium**, de **phosphate de calcium** sont généralement radio-opaques. En revanche, les calculs de **cystine** et d'**urate** sont plutôt radio-transparents et ne peuvent donc pas être vus sur les radiographies. En général, la plupart des calculs sont petits, mais on peut en voir des bien plus volumineux.

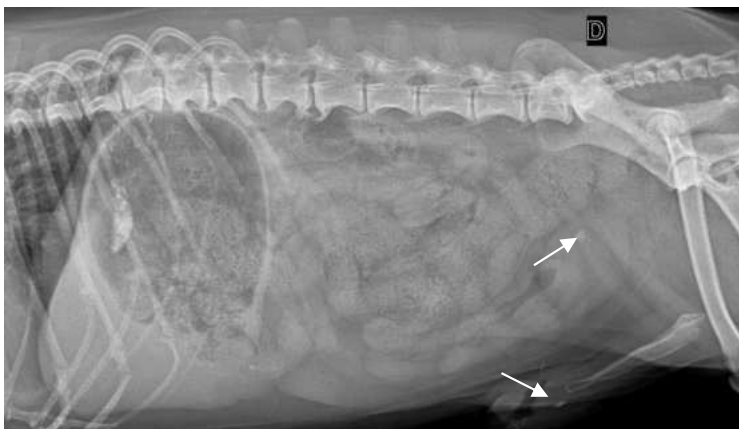


Figure 12 : radiographie abdominale de profil de chat : calculs vésicaux et calculs au niveau de l'urètre distal/pénien

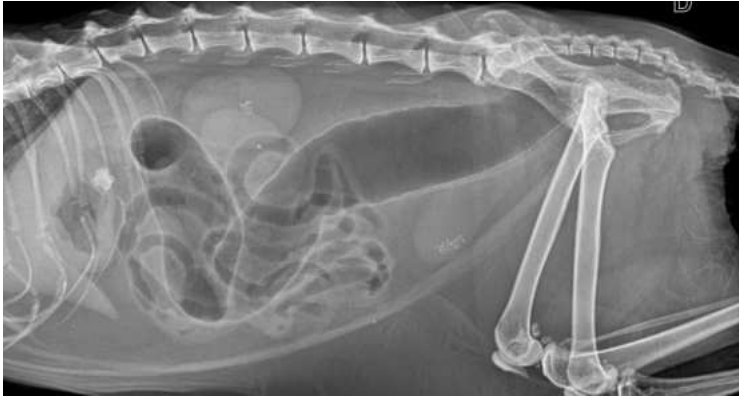

Figure 13 : radiographie abdominale de profil de chat : calculs vésicaux

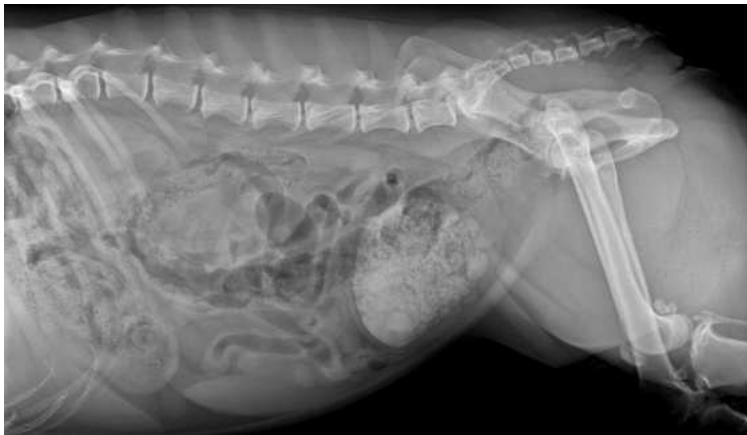

Figure 14 : radiographie abdominale de profil de chat : calculs vésicaux

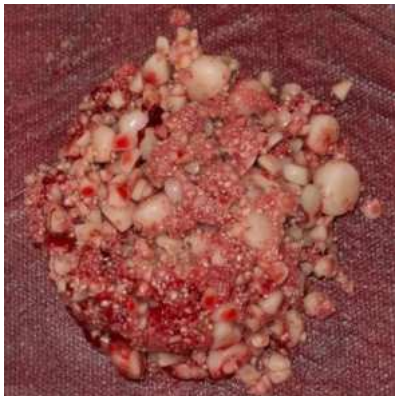


Figure 15 : image des calculs retirés chez le chat de la figure 14

C. Cystite emphysémateuse

Cette affection reste rare. On va observer du **gaz dans la paroi vésicale** et parfois à l'intérieur de la vessie (Holloway, McConnell 2013).

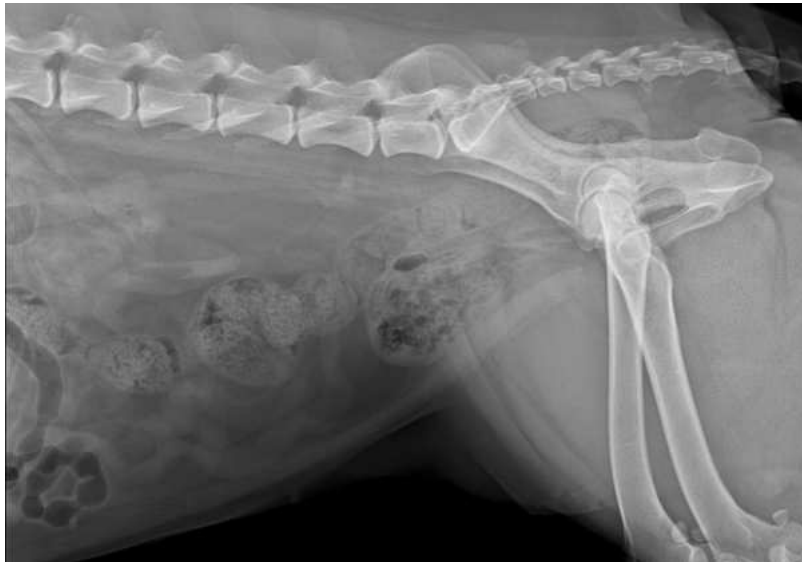

Figure 16 : radiographie abdominale de profil de chien : cystite emphysémateuse

Notez la présence de plages aériques au niveau de la vessie.

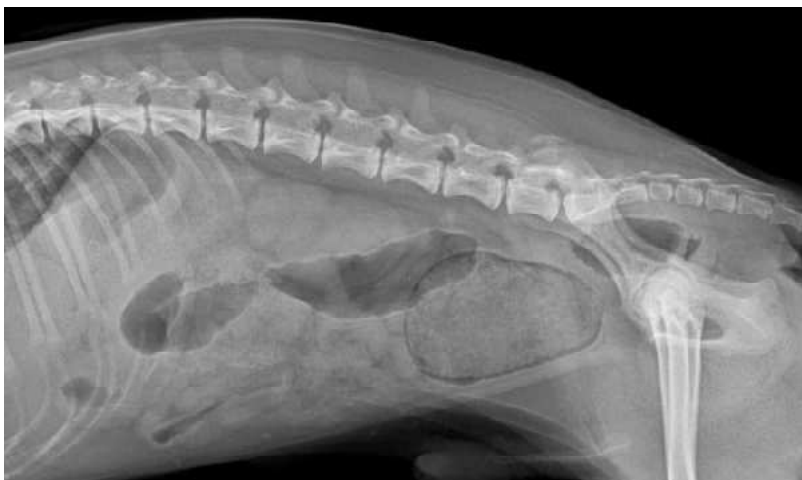

Figure 17 : radiographie abdominale de profil de chien : cystite emphysémateuse

Sur la figure 17, l'air est présent dans la paroi : il y a un liseré radio-transparent surlignant les contours de la vessie. Le contenu vésical est hétérogène car il y a des plages aériques associées.

Attention à ne pas confondre une cystite emphysémateuse avec une cause iatrogène suite à une cystocentèse. Cet acte peut en effet introduire de l'air dans la vessie. Il apparaîtra alors des bulles de gaz géométrique au centre de la vessie (figure 18, flèche).

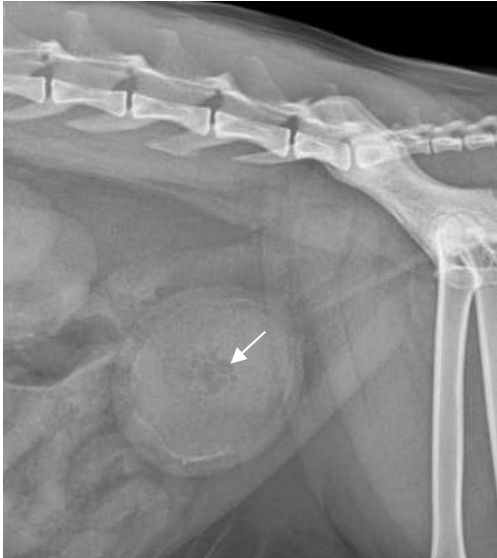

Figure 18 : radiographie abdominale de profil de chat : minéralisation de la paroi vésicale

Notez également le liseré opaque probablement pariétal qui est compatible avec une inflammation chronique et/ou une sablose associée.

D. Calcul urétral

Toute la longueur de l'urètre doit être examinée, notamment chez les chats et les chiens mâles, pour détecter la présence possible de calculs. Chez le chien mâle, une vue latérale centrée sur l'abdomen caudal, avec les membres postérieurs fixés en avant pour éviter les chevauchements, est utilisée pour évaluer l'urètre.

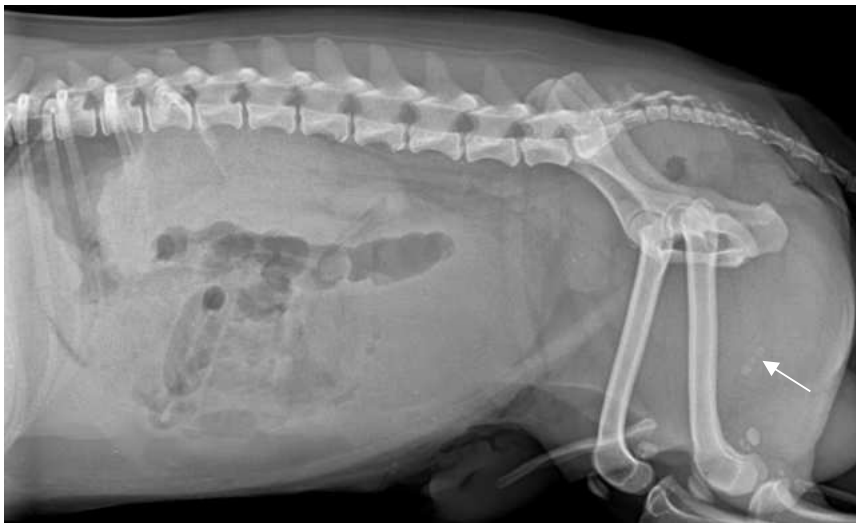

Figure 19 : radiographie abdominale de profil de chien : calculs urétraux

III. Affections de l'appareil génital

A. Chez le mâle

Chez le mâle, la radiographie n'est pas l'examen de choix pour examiner l'appareil génital. Cependant, on peut distinguer des affections de la prostate avec notamment des signes radiographiques de **prostatomégalie** chez le chien.

Les signes radiographiques à rechercher sont (Holloway, McConnell 2013) :

- Une **augmentation de la taille de la prostate** (*) : on visualise un triangle graisseux entre le pôle crânial de la prostate et caudal de la vessie (flèche figure 20) et la prostate est > 70% de la hauteur de la filière pelvienne.
- Un **déplacement crânial et dorsal des structures pelviennes** comme le rectum, l'urètre ou la vessie.
- Des **contours irréguliers ou épaissis**, des minéralisations
- Des signes d'infections sur les organes alentours avec par exemple une discospondylite.

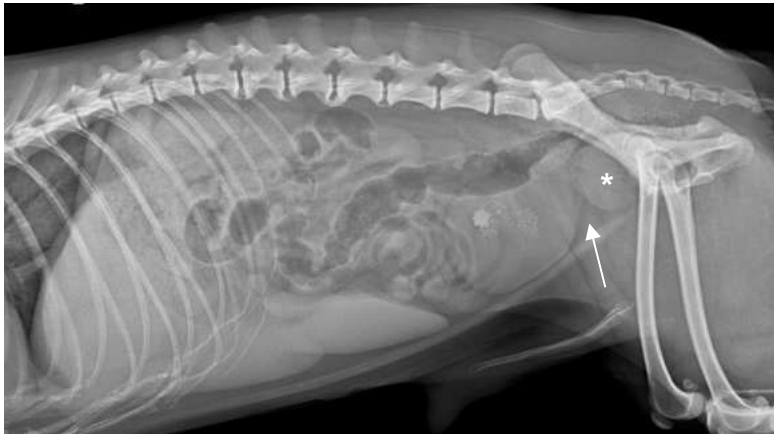


Figure 20 : radiographie abdominale de profil de chien : prostatomégalie

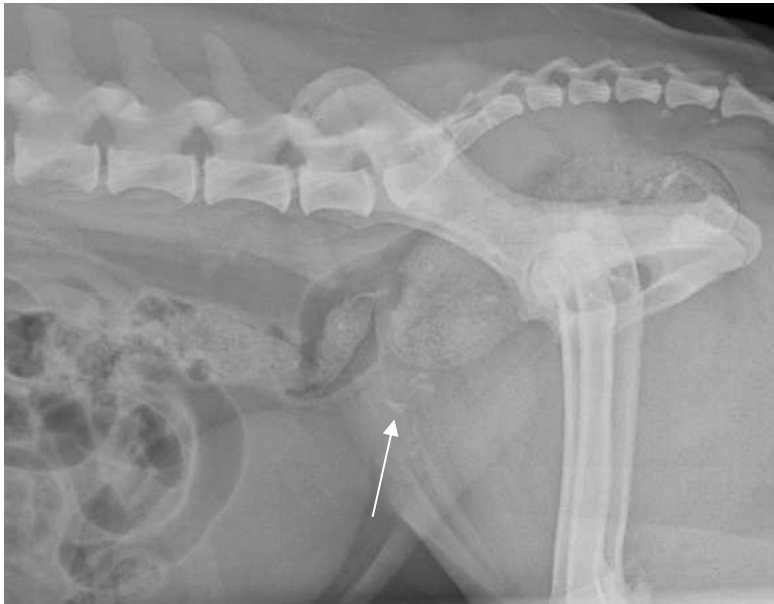


Figure 21 : radiographie abdominale de profil de chien : prostatomégalie et minéralisations

B. Chez la femelle

a) Dilatation de l'utérus

L'agrandissement du corps de l'utérus est reconnu comme une **opacité de tissu mou tubulaire entre le côlon et la vessie**, déplaçant le côlon dorsalement.

Sur la vue latérale, la distension des cornes utérines est visible comme une **opacité de tissu mou convolutive**, s'étendant dans la partie moyenne de l'abdomen et déplaçant les anses intestinales crânialement.

Sur la vue ventro-dorsale, les cornes distendues sont généralement proches de la paroi musculaire, déplaçant le côlon descendant vers la ligne médiane (Holloway, McConnell 2013).

Des cornes utérines légèrement distendues peuvent être confondues avec des anses intestinales normales remplies de liquide, il faut dans ce cas réaliser une échographie.

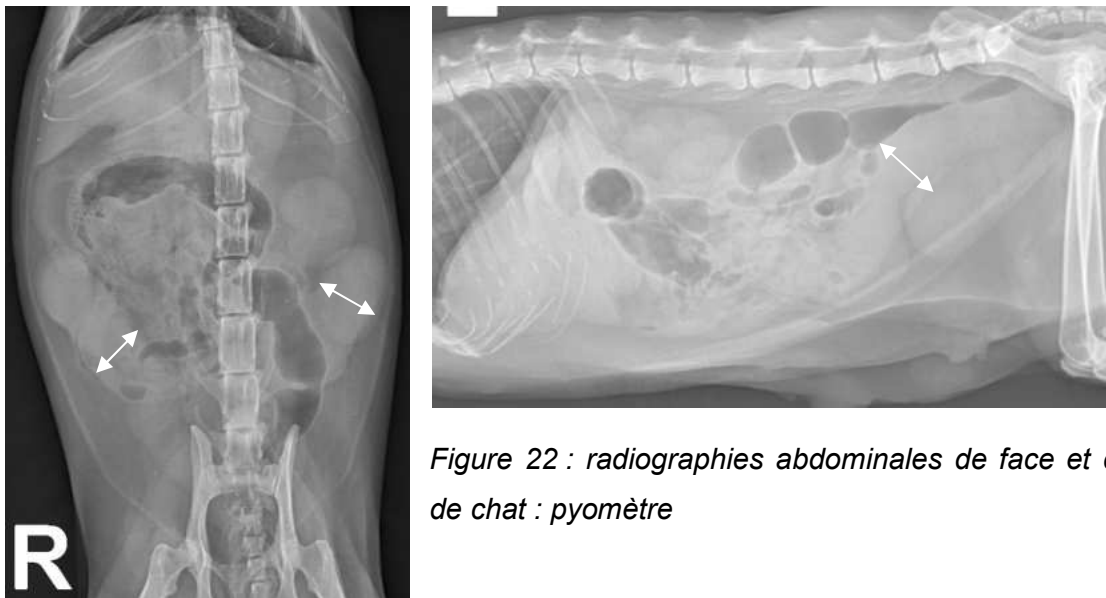


Figure 22 : radiographies abdominales de face et de profil de chat : pyomètre

On observe une **opacité tubulaire tissulaire** localisée **entre la vessie et le côlon** sur la vue de profil (double flèche). Cette même opacité se retrouve à droite et à gauche le long des parois musculaires sur la vue de face, jusqu'à l'aspect caudal des reins.

Le diagnostic différentiel de cette dilatation liquidienne comprend le **pyomètre**, l'**hydromètre**, l'hyperplasie glandulokystique, une **gestation** ou **post-gestation** ou un **épaississement diffus pariétal** (mucomètre, néoplasie ...).

b) Diagnostic de gestation

Le diagnostic radiographique de gestation de certitude se fait **à partir de 45 jours de gestation**, jour à partir duquel les squelettes ossifiés des fœtus commencent à être visibles sur le cliché. En effet, la minéralisation des os n'apparaît qu'après le 45^{ème} jour environ de la gestation.

Il existe cependant des signes radiographiques **plus précoces** qui permettent de suspecter une gestation. Dès le **32^{ème} jour**, l'**utérus est visible** sur les radiographies. Il est alors légèrement dilaté mais on le différencie difficilement des anses intestinales. Vers le 35^{ème}

jour, l'utérus est nettement visible et forme des renflements qui disparaissent peu à peu. Vers le **41^{ème} jour**, il apparaît dilaté et de forme tubulaire. À partir du 45^{ème} jour, le squelette du fœtus commence à se minéraliser. Les premiers éléments osseux à apparaître sont le **crâne, la colonne vertébrale et les côtes**.

Connaître la chronologie d'apparition des os peut être intéressant car elle permet d'établir le début de la gestation (figure 23) et donc de prévoir la date de mise bas, avec une précision qui est cependant de quelques jours. Toutefois, il est souvent difficile d'individualiser avec finesse les squelettes fœtaux, surtout lorsqu'ils sont nombreux et qu'ils se superposent. Il est ainsi difficile de suivre l'ossification fœtale avec précision (Pey, Levy 2009).

Structure	Moyenne	Intervalle
Minéralisation généralisée	39 ^e jour	36 ^e à 40 ^e jour
Colonne vertébrale	41 ^e jour	38 ^e à 43 ^e jour
Crâne	43 ^e jour	38 ^e à 44 ^e jour
Côtes	43 ^e jour	40 ^e à 45 ^e jour
Scapula	45 ^e jour	41 ^e à 48 ^e jour
Humérus	45 ^e jour	41 ^e à 45 ^e jour
Fémur	44 ^e jour	42 ^e à 46 ^e jour
Radius	46 ^e jour	43 ^e à 50 ^e jour
Tibia	46 ^e jour	44 ^e à 50 ^e jour
Ulna	48 ^e jour	44 ^e à 60 ^e jour
Pelvis	46 ^e jour	45 ^e à 57 ^e jour
Fibula	52 ^e jour	48 ^e à 65 ^e jour
Queue	50 ^e jour	49 ^e à 57 ^e jour
Métacarpes et métatarses	57 ^e jour	51 ^e à 62 ^e jour
Dents	63 ^e jour	59 ^e à 64 ^e jour

Figure 23 : tableau indiquant le jour moyen d'apparition des différentes structures osseuses fœtales (Pey, Levy 2009)

La radiographie est l'**examen de choix** pour compter le nombre de fœtus.

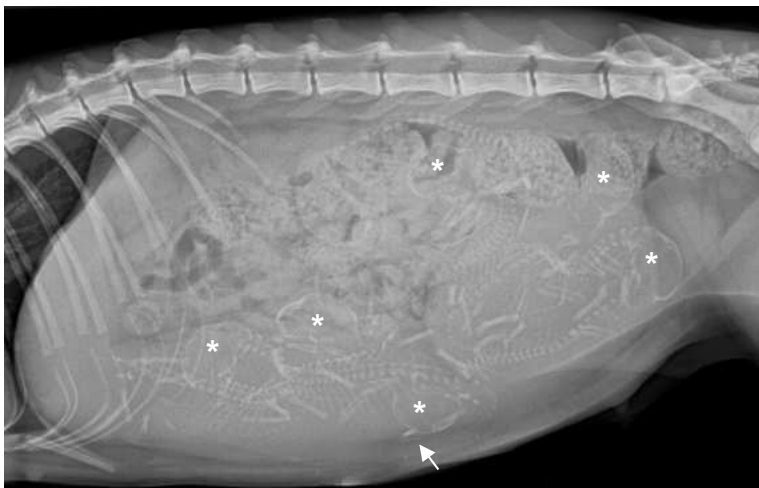


Figure 24 : radiographie abdominale de profil d'un chat : gestation

Ici on comptabilise **6 fœtus** (*) et on estime la gestation à **52 jours** car on arrive à distinguer les fibulas (flèche).

c) Anomalie de gestation

L'échographie est l'examen de choix pour vérifier la **vitalité d'un fœtus** mais on peut quand même s'apercevoir de la mortalité d'un fœtus sur une radiographie. Il peut y avoir une

accumulation de gaz autour du fœtus mort, signe de sa putréfaction. De plus, la forme du squelette peut nous informer sur son état de santé : des **angles étranges entre l'insertion de la colonne vertébrale et la tête**, la **superposition des os du crâne**, la superposition des os des membres sont des signes de la mort du fœtus.

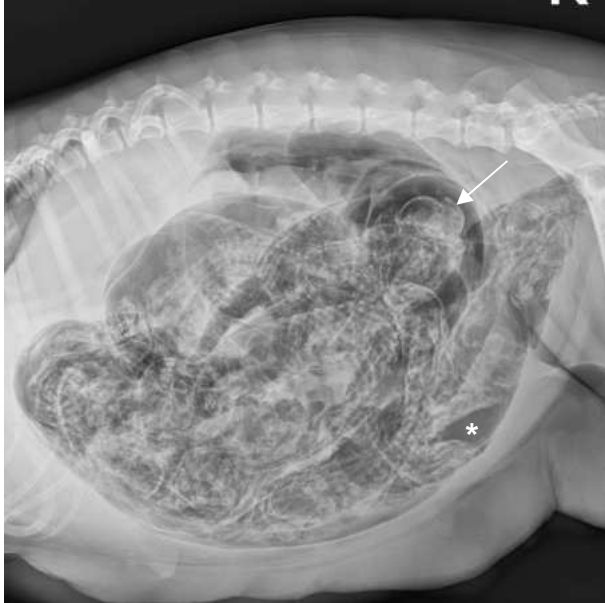

Figure 25 : radiographie abdominale de profil d'un chien : pneumoutérus

Il y a une dilatation hétérogène de l'utérus par un contenu aérique (*) et de multiples foeti. On remarque un mal-alignement des os du crâne d'au moins un fœtus (flèche).

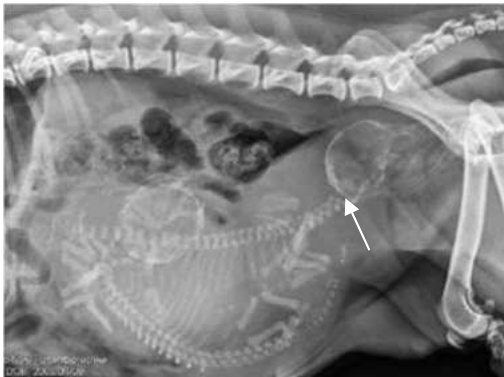

Figure 26 : radiographie abdominale de profil d'un chien : mort fœtale

L'angle formé entre le crâne et la colonne vertébrale n'est pas physiologique (flèche).

Radiographie de l'abdomen : affections du système digestif

I.	AFFECTIONS DE L'ESTOMAC	2
A.	<i>Corps étranger gastrique</i>	2
B.	<i>Dilatation/torsion de l'estomac</i>	3
a)	Dilatation simple	4
b)	Dilatation - torsion.....	5
C.	<i>Tumeurs</i>	6
II.	AFFECTION DES ANSES INTESTINALES	7
A.	<i>Dilatation des anses intestinales</i>	7
B.	<i>Cas particulier du corps étranger linéaire</i>	10
III.	AFFECTIONS DU COLON.....	11
A.	<i>Mégacôlon</i>	11
B.	<i>Torsion colique</i>	12
C.	<i>Effet de masse</i>	13

I. Affections de l'estomac

Les affections gastriques peuvent être explorées par radiographie : présence de corps étrangers, d'une dilatation/torsion, d'une obstruction pylorique, de tumeurs...

L'estomac n'est pas toujours visible en radiographie, il doit contenir de l'air ou de l'aliment pour être visible.

A. Corps étranger gastrique

Certains chiens, et de plus en plus de chats sont sujets au **pica** : ils ingèrent des éléments non alimentaires. L'estomac est donc susceptible de contenir des objets très divers dont l'opacité radiographique est, de fait, très variable : métallique, osseuse ou liquidienne.

Les corps étrangers radio-opaques sont faciles à visualiser en radiographie. Cependant, certains corps étrangers peuvent passer inaperçus s'ils sont peu radio-opaques comme des **objets en aluminium**, des **bouts de textile** ou des **trichobézoards** qui sont des boules de poils ingérés. Ils ne sont pas visibles à la radiographie, il faudra faire une échographie. Par ailleurs, certains éléments visualisés dans l'estomac peuvent ne pas être identifiés et il convient (si l'endoscopie n'est pas disponible) de renouveler les clichés (24h après) afin d'évaluer la persistance des images.

Cependant, afin d'éviter les erreurs, il faut impérativement réaliser **au moins une radiographie de face et une de profil** (idéalement on réalise même les deux profils).

Il faut savoir situer le corps étranger dans l'estomac : il est dans le **fundus**, le **corps** ou l'**antre pylorique**. Se référer au cours « sémiologie : radiographie de l'abdomen » pour la radio-anatomie de l'estomac.

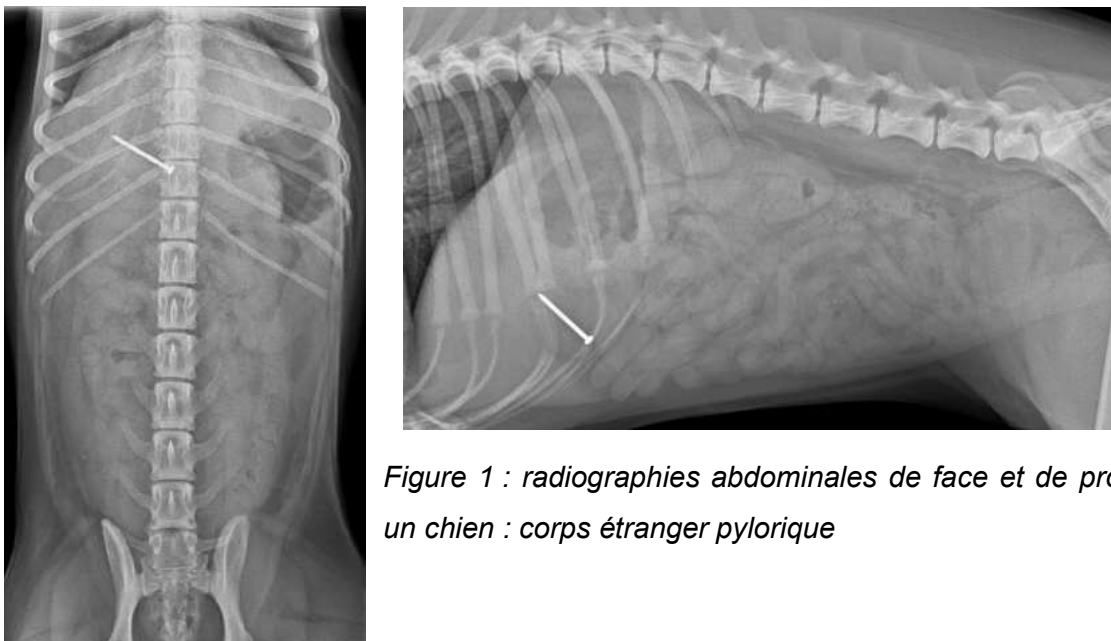


Figure 1 : radiographies abdominales de face et de profil chez un chien : corps étranger pylorique

Ici on visualise un clou dans l'antra pylorique. Il est important de chercher des **signes de perforation**, critères indiquant le besoin de réaliser une chirurgie en urgence ou pas. Les signes sont la **présence d'épanchement** ou **d'air dans l'abdomen**.

La gravité est à nuancer en fonction du type de corps étranger, de sa localisation, de la présence d'une perforation etc... Un morceau d'os non obstructif peut être laissé dans l'estomac car il finira par être digéré, alors qu'un corps étranger linéaire doit être retiré.

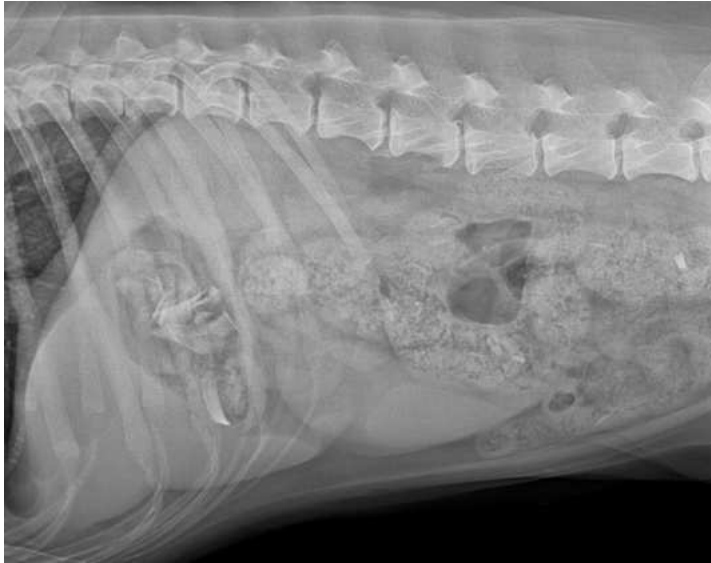

Figure 2 : radiographie abdominale de profil chez un chien : corps étranger gastrique (côte de porc)

On distingue plusieurs éléments d'opacité osseuse, géométriques, à contours nets, en région pylorique et quelques éléments osseux de moindre taille dans les anses grêles et le côlon.

En cas de doute, l'échographie prend le relais de la radiographie. La visualisation d'un **cône d'ombre franc en mouvement** dans l'estomac doit faire penser à un corps étranger. Les croquettes peuvent faire des petits cônes d'ombre mais pas longtemps après ingestion du repas. Les images peuvent être difficiles à obtenir s'il y a de l'air dans l'estomac qui empêche le passage des ondes.

B. Dilatation/torsion de l'estomac

Le diagnostic se fait **uniquement à la radiographie** car lors de cette affection il y a une grande quantité d'air dans l'estomac rendant l'échographie impossible. La dilatation aérique de l'estomac a des causes variées, la **polypnée** étant la plus fréquente (stress, douleur...). Il est très important de distinguer une "simple" dilatation d'une dilatation-torsion (volvulus) car les prises en charge de ces deux entités sont très différentes.

a) Dilatation simple

Une **dilatation "simple"** est caractérisée par une augmentation de volume de l'estomac qui est principalement rempli de gaz et de liquide. Dans ce cas, **l'estomac conserve sa topographie classique** avec le fundus localisé dorsalement à gauche et l'antré pylorique ventralement à droite.

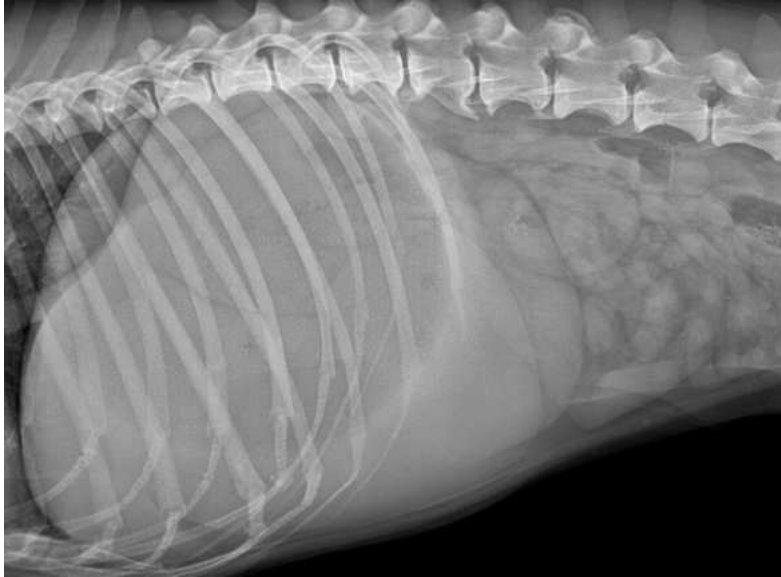


Figure 3 : radiographie abdominale de profil chez un chien : dilatation gastrique par un contenu liquidien

Chez ce chien, la vidange gastrique ne se faisait plus secondairement à un **carcinome gastrique** au niveau de l'antré pylorique.

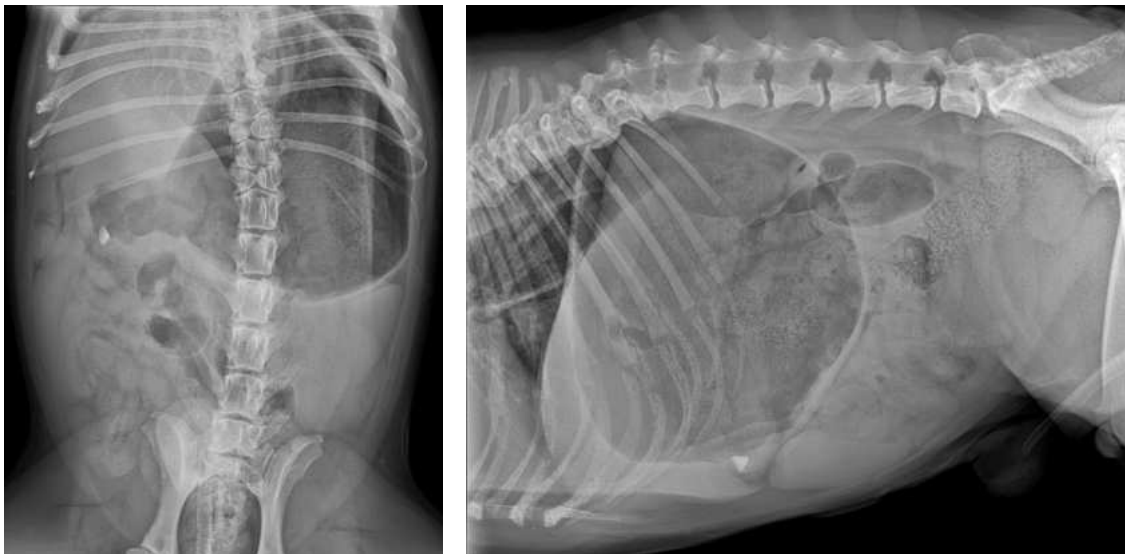

Figure 4 : radiographies abdominales de profil chez un chien : dilatation gastrique par de l'air et corps étranger

Notez la dilatation aérique sévère de l'estomac qui est compatible chez ce chien avec la dyspnée et l'anesthésie. Il y a aussi un élément minéral se projetant en **région pylorique**.

b) Dilatation - torsion

La **torsion** est la complication de la dilatation. Sous la tension, l'estomac tourne sur lui-même dans le sens des aiguilles d'une montre et change donc de position : le **pylore se retrouve à gauche et dorsalement** tandis que le **corps et le fundus se retrouvent à droite**. On a l'impression que le pylore vient chapeauter le reste de l'estomac : le **pylore est à gauche et dorsal et le fundus à droite**.

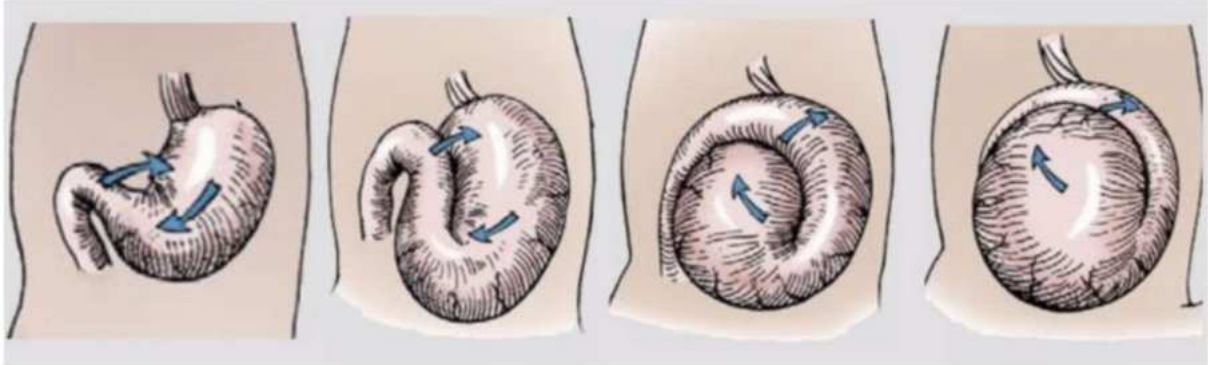


Figure 5 : illustration du mécanisme de torsion de l'estomac

Les signes radiographiques caractéristiques sont :

- Une **dilatation aérique marquée** et liquidienne de l'estomac
- Un déplacement du pylore vers la **gauche et dorsalement**
- **Une compartimentalisation** : il y a sommation des paroi gastriques créant deux compartiments gazeux séparés par une bande d'opacité tissulaire qui se projette dans ou au travers de la lumière de l'estomac
- Une torsion de rate peut suivre

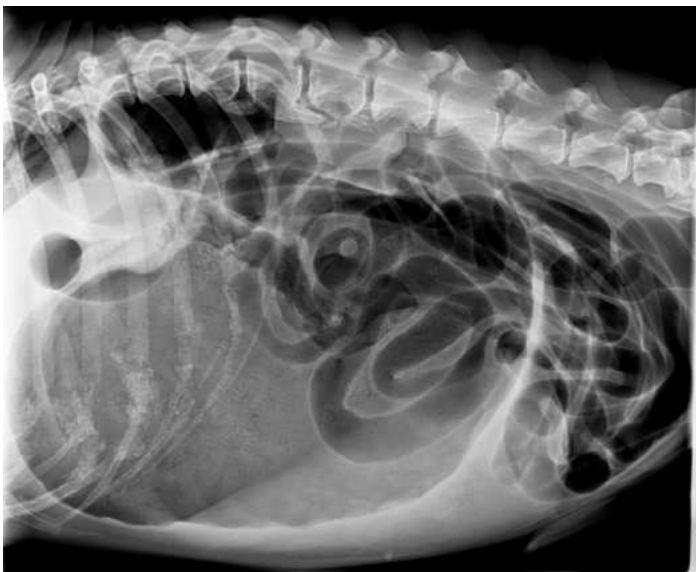


Figure 6 : radiographie abdominale de profil d'un chien : dilatation/torsion de l'estomac

On a une **dilatation aérique stomacale sévère** avec un déplacement caudal par effet masse des anses grêles diffusément dilatées par un contenu aérique et un déplacement ventro-caudal du fundus.

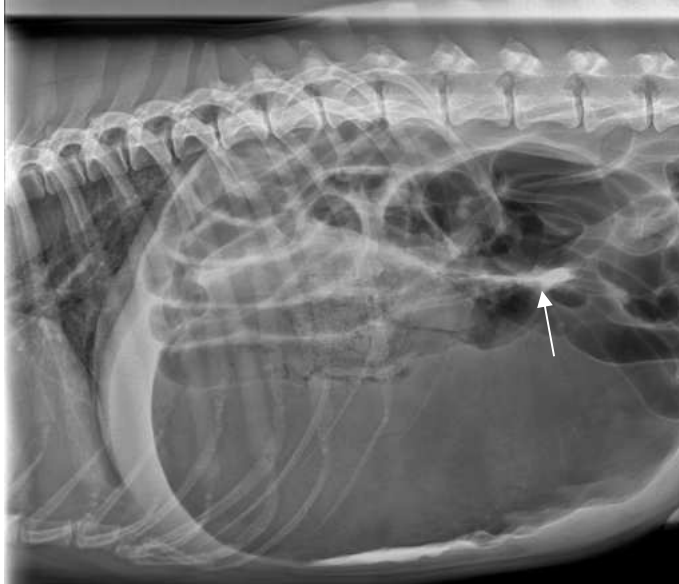

Figure 7 : radiographie abdominale de profil d'un chien : dilatation/torsion de l'estomac

La flèche indique la sommatation des parois gastriques.

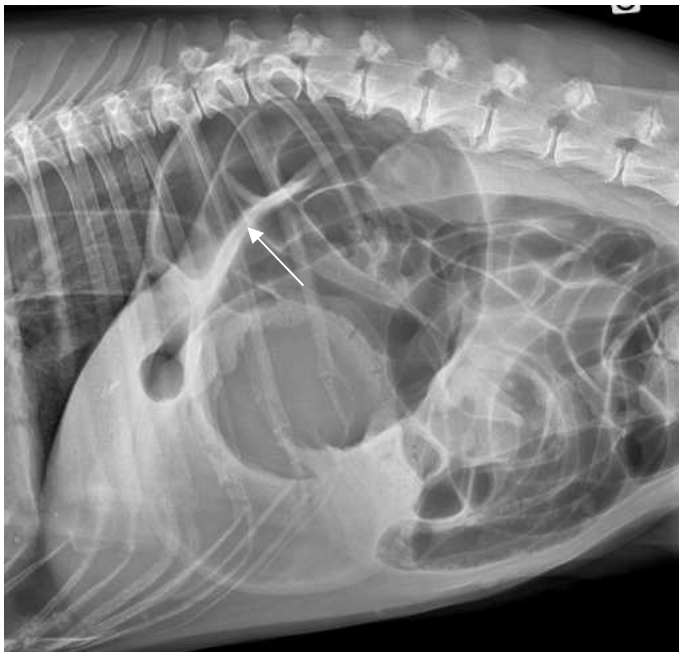

Figure 8 : radiographie abdominale de profil d'un chien : dilatation/torsion de l'estomac

Notez la dilatation aérique marquée de l'estomac et la compartimentalisation avec bande d'opacité tissulaire (flèche) entre le fundus en position ventrale et le pylore en position dorsale.

C. Tumeurs

Les tumeurs de l'estomac sont assez rares. Chez le **chien**, l'**adénocarcinome** est la tumeur maligne de l'estomac la plus fréquente et elle se situe préférentiellement en région pylorique (figure 3). Chez le **chat** les tumeurs gastriques sont moins fréquentes que chez le chien et sont majoritairement des tumeurs à cellules rondes (**lymphosarcome**).

Une masse gastrique, à moins qu'elle soit très volumineuse, est difficilement visualisable en radiographie conventionnelle sans utilisation de produit de contraste. L'échographie est plus adaptée que la radiographie dans ce cas.

II. Affection des anses intestinales

A. Dilatation des anses intestinales

C'est une **anomalie fréquente** dont les causes sont multiples. On parle d'**iléus** dans le cas d'un arrêt de transit. Cet iléus entraîne une **dilatation des anses intestinales**. Il est important de connaître la différence entre un **iléus mécanique** et un **iléus fonctionnel** (ou paralytique) :

- **Iléus mécanique** : l'arrêt de transit est focal, il y a une **dilatation des anses intestinales en amont**. Il est souvent secondaire à un corps étranger obstructif, il s'agit d'une **urgence chirurgicale**. Pour rappel, on parle de dilatation lorsque le diamètre intestinal est supérieur à **1,6 fois la hauteur du corps vertébral de L5** chez le chien ou supérieur à **12 mm** chez le chat.

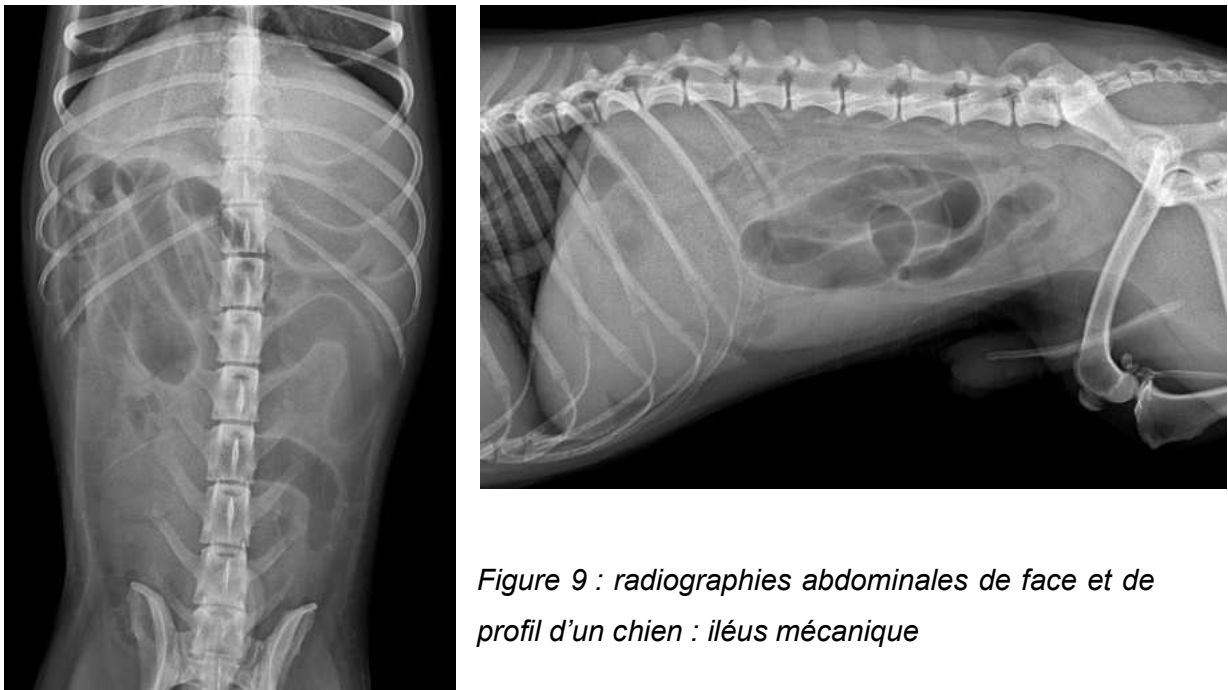


Figure 9 : radiographies abdominales de face et de profil d'un chien : iléus mécanique

Ce chien avait un corps étranger obstructif (noyau) au niveau du jéjunum.

On parle d'**obstruction** dans le cas où l'atteinte est dans la lumière de l'intestin et d'**occlusion** dans le cas où l'atteinte est extérieure (effet masse).

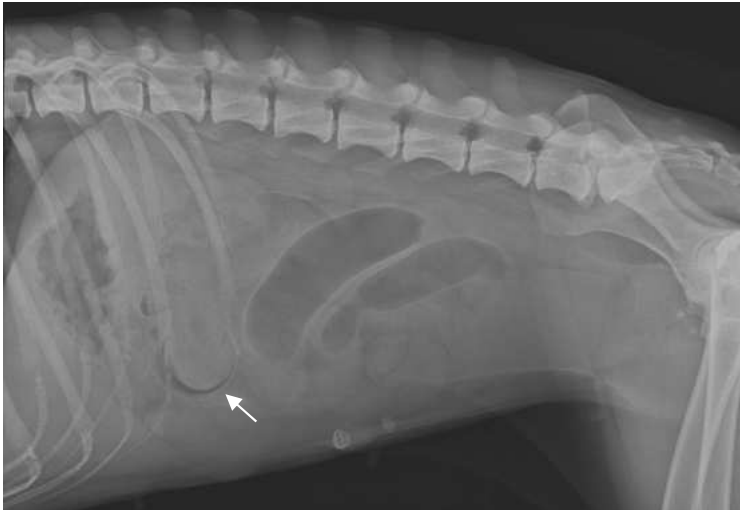

Figure 10 : radiographie abdominale de profil d'un chien : iléus mécanique

Notez l'opacité tissulaire tubulaire contrastée par une opacité aérique (flèche) et la dilatation aérique de deux anses intestinales en région moyenne de l'abdomen.

Cette image est typique d'une **intussusception** iléo-colique.

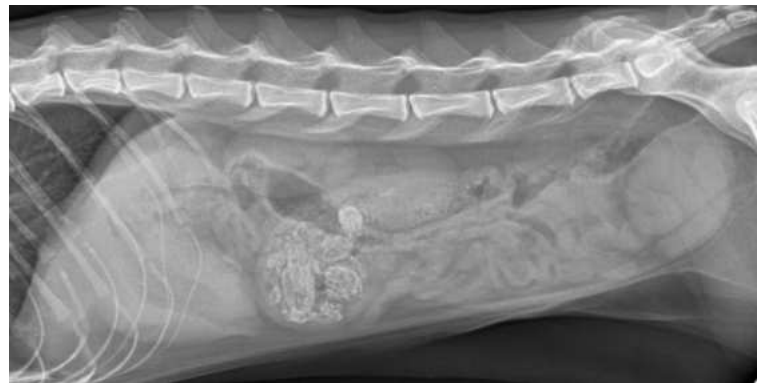
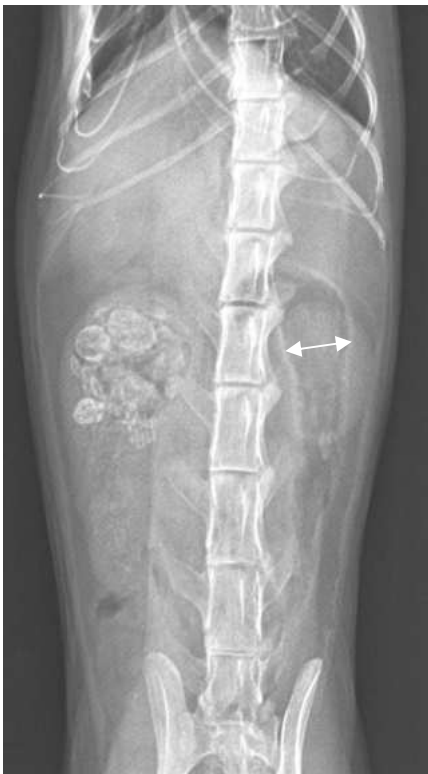
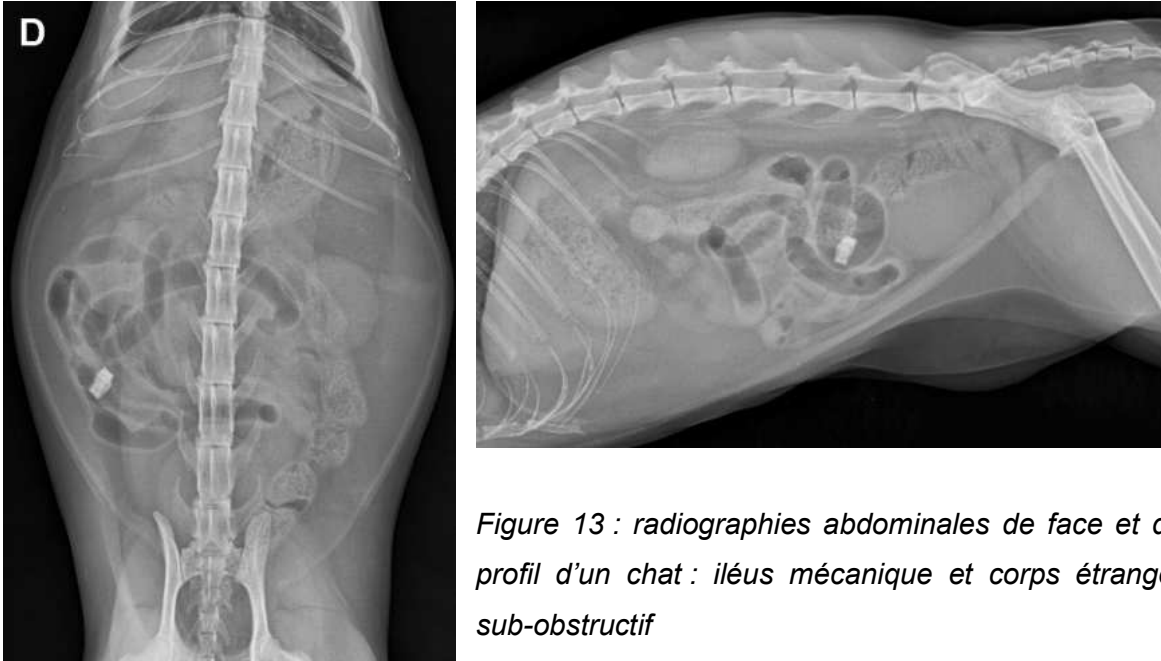
Figure 11 : radiographies abdominales de face et de profil d'un chat : iléus mécanique

Notez les multiples éléments d'opacité minéralisée dans l'abdomen moyen à droite en relation avec une **dilatation d'une anse intestinale** (flèche).

On parle de « signe du gravier », pour décrire une **accumulation de matériel minéralisé dans le tractus gastro-intestinal**, souvent en amont d'une lésion causant une obstruction intestinale partielle chronique (Holloway, McConnell 2013).



Figure 12 : corps étrangers retirés chez le chat de la figure 11 : trichobézoard et débris végétaux



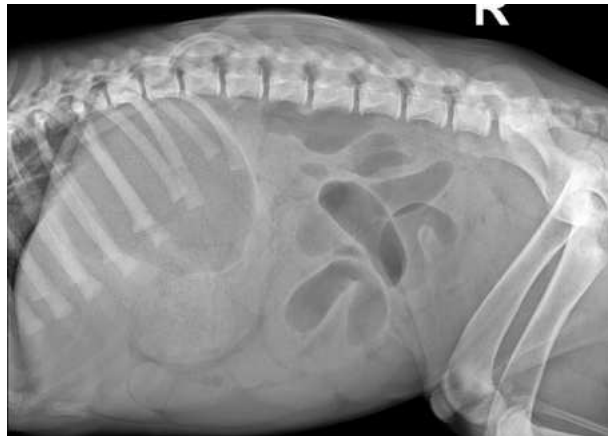
- **Iléus fonctionnel** ou **paralytique** : l'arrêt de transit est secondaire à une cause systémique extérieure (ex : pancréatite, douleur, infectieux...). La dilatation est **généralisée** mais **moins marquée** que lors d'un iléus mécanique.

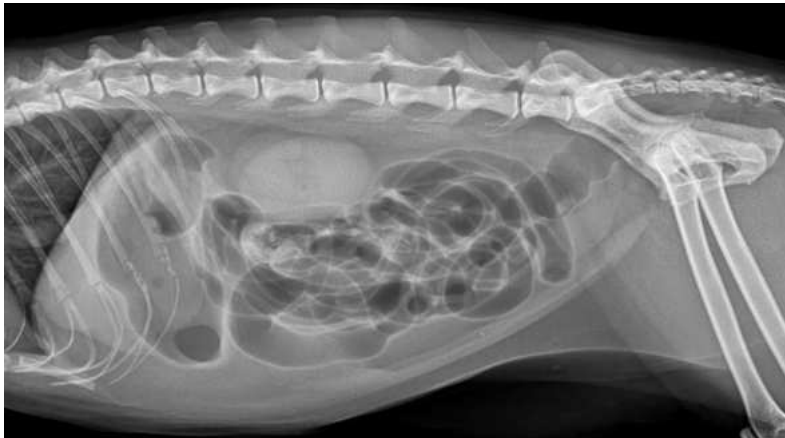

Figure 14 : radiographie abdominale de profil d'un chat : iléus paralytique

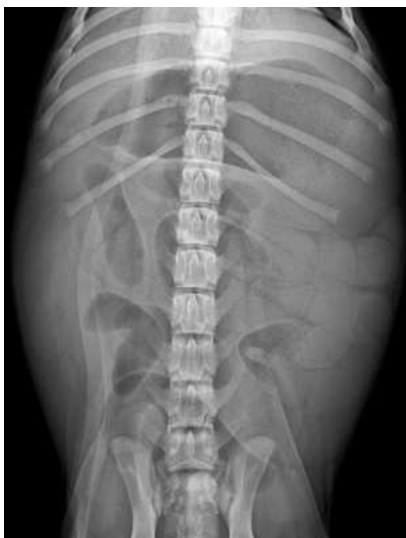

Figure 15 : radiographies abdominales de face et de profil d'un chien : iléus paralytique (parvovirose)



Les critères radiographiques permettant de différencier un iléus mécanique d'un iléus fonctionnel (ou paralytique) sont :

- L'iléus **mécanique** entraîne une **dilatation plus importante** des anses que l'iléus fonctionnel.
- Lors d'iléus **mécanique**, les **anses intestinales** contiennent **du gaz** et des **aliments** alors que lors d'**iléus fonctionnel**, elles contiennent surtout voire uniquement du **gaz**.
- Pour un iléus **fonctionnel** toutes les **anses sont dilatées**, au contraire de l'iléus mécanique où la dilatation est focale (certaines anses ont un diamètre normal, d'autres sont dilatées : celles en amont de l'obstruction).

B. Cas particulier du corps étranger linéaire

L'ingestion de corps étrangers linéaires touche à 80% des chats car ils ont tendance à jouer avec des ficelles, des rubans ou des guirlandes. Parfois le fil s'accroche autour de la langue donc il faut penser à bien regarder la gueule de l'animal.

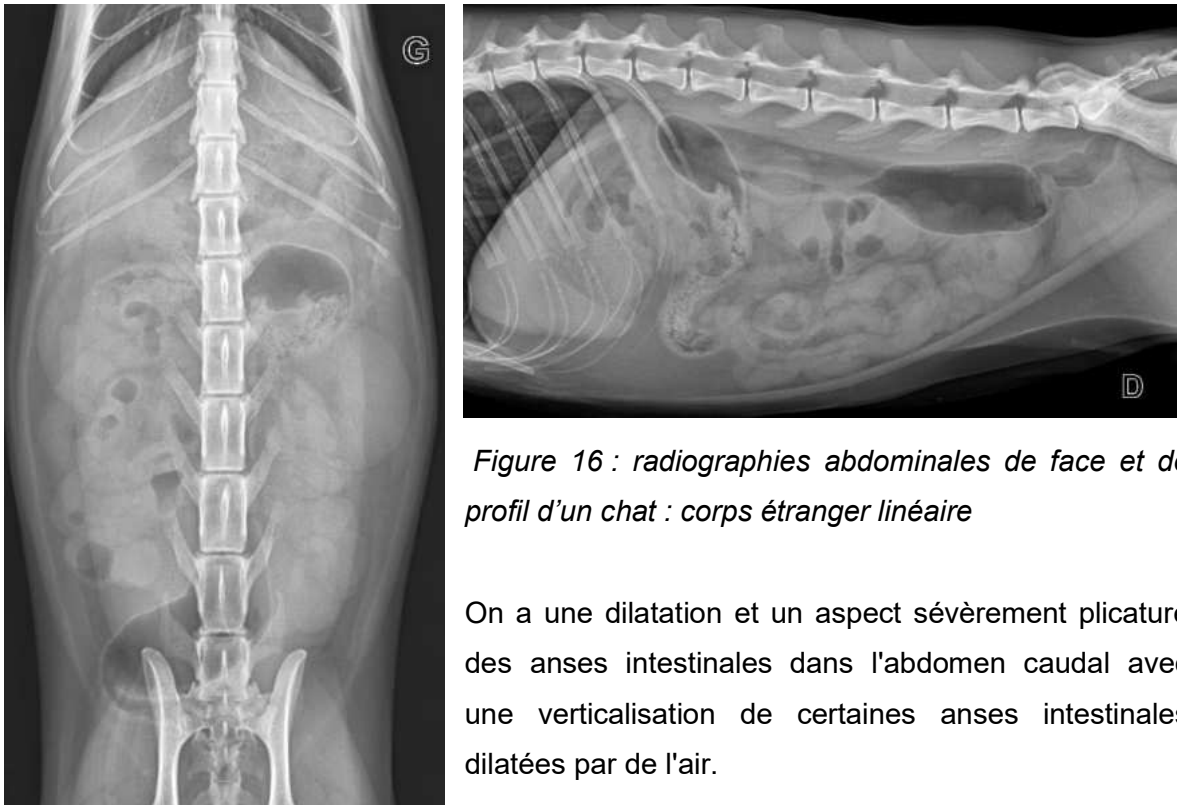

Figure 16 : radiographies abdominales de face et de profil d'un chat : corps étranger linéaire

On a une dilatation et un aspect sévèrement plicaturé des anses intestinales dans l'abdomen caudal avec une verticalisation de certaines anses intestinales dilatées par de l'air.

Ce chat avait ingéré une ficelle qui s'étendait de **la base de la langue au jéjunum**. Il faut donc penser à regarder à la base de la langue lorsqu'on suspecte un corps étranger linéaire.

Les signes radiographiques d'un corps étranger linéaire sont :

- Une dilatation des anses intestinales avec ce qui semble être du gaz
- Un **aspect en accordéon des anses** qui sont pliées et empilées les unes sur les autres
- Un **amas d'anses intestinales en région médio-ventrale de l'abdomen**. Attention à ne pas confondre avec un animal gras.

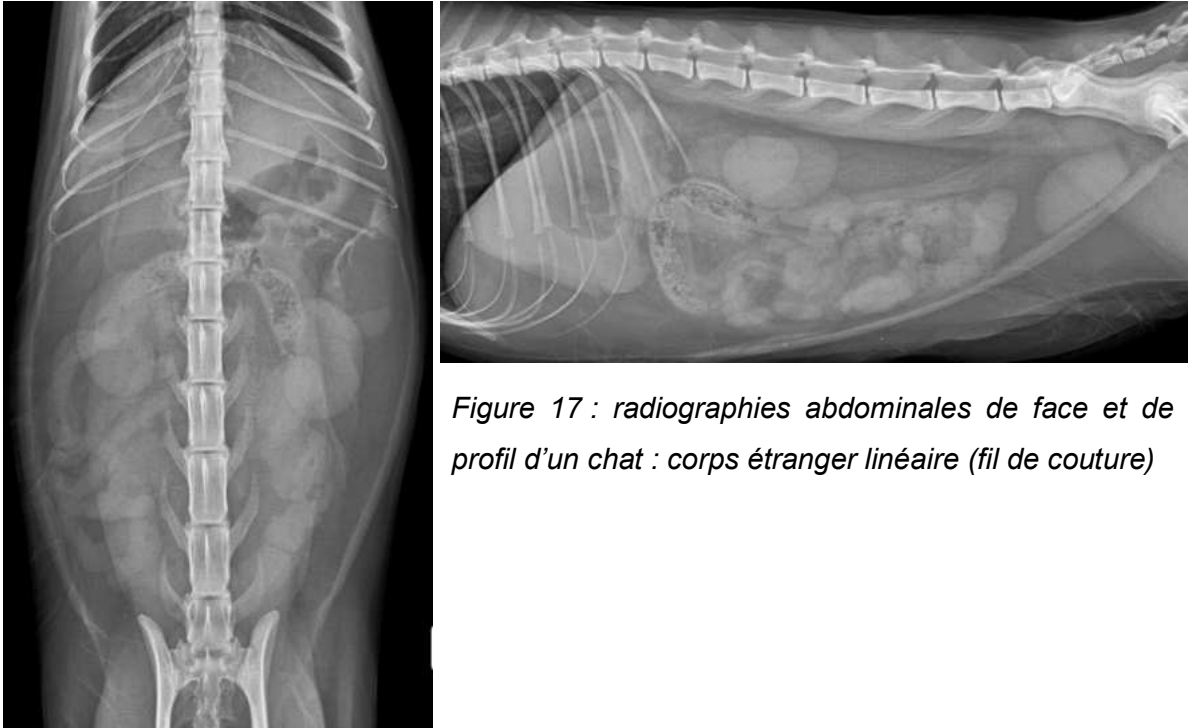


Figure 17 : radiographies abdominales de face et de profil d'un chat : corps étranger linéaire (fil de couture)

III. Affections du côlon

A. Mégacôlon

On parle de mégacôlon lorsque le diamètre du côlon est **supérieur à la longueur du corps de la 7^{ème} vertèbre lombaire** chez le **chien**. Chez le **chat**, le diamètre colique ne doit pas excéder :

- o 2,2 fois le diamètre de l'intestin grêle
- o 2,8 fois la longueur du plateau vertébral crânial de L2
- o 1,3 fois la longueur du corps de la 5^{ème} vertèbre lombaire.

Les signes cliniques en cas de dilatation du côlon sont une constipation ou des douleurs abdominales. L'étiologie du mégacôlon est diverse. Cela peut être la conséquence d'une **occlusion par effet masse**, d'une **obstruction**, d'une **atteinte neurologique**, d'une **atteinte systémique**, d'une **anomalie de la filière pelvienne** etc...

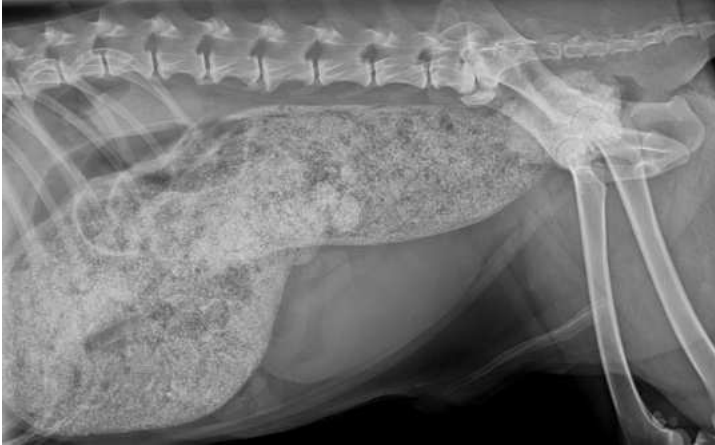

Figure 18 : radiographie abdominale de profil d'un chien : mégacôlon

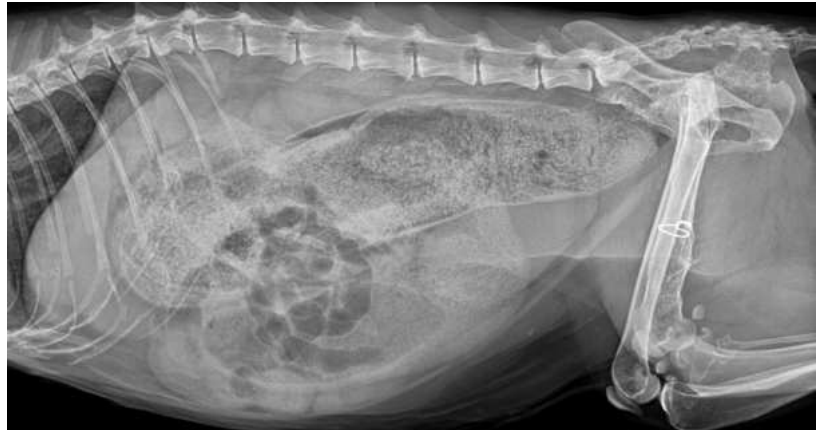
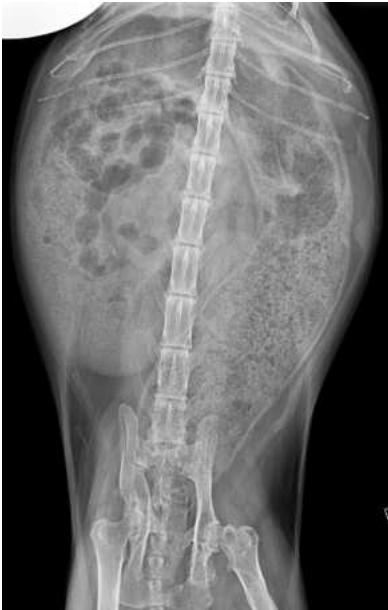
Figure 19 : radiographies abdominales de face et de profil d'un chat : mégacôlon

Sur la figure 19, le mégacôlon est secondaire à un rétrécissement de la filière pelvienne (ancien traumatisme).

B. Torsion colique

La torsion colique chez le chien correspond au fait que le côlon se torde sur lui-même, entraînant une obstruction et une interruption du flux sanguin. Cette torsion peut être **spontanée** (predisposition raciale) ou **secondaire à un mégacôlon**.

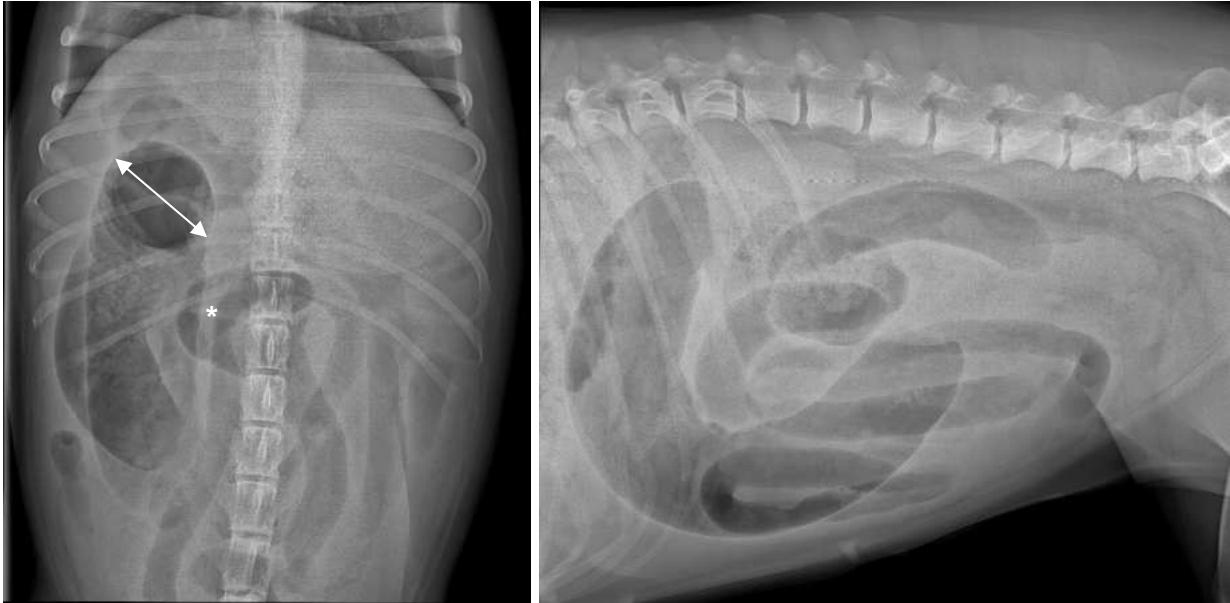


Figure 20 : radiographie abdominale de face et de profil d'un chien : torsion colique

Notez la **dilatation aérique sévère du colon descendant**, retrouvé dans l'hémi-abdomen droit (double flèche). Il y a une **absence de solution de continuité** de ce segment du colon descendant car l'aspect distal du colon descendant est non observé sur la face. Le caecum (*) est modérément dilaté et projeté à l'aplomb de T13 dans le plan médian sur la face. Il y a une dilatation modérée des anses intestinales du grêle.

C. Effet de masse

Parfois, le côlon peut être déplacé par effet masse.

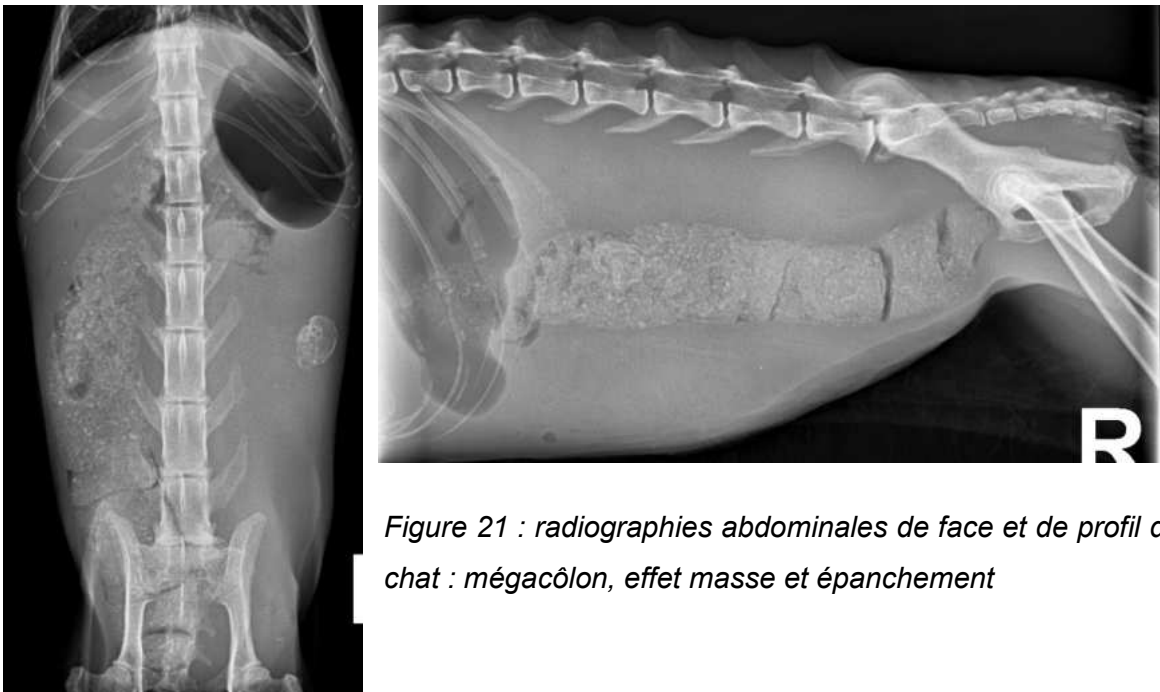


Figure 21 : radiographies abdominales de face et de profil d'un chat : mégacôlon, effet masse et épanchement

On observe une **augmentation d'opacité** et une **diminution du contraste abdominal** associée compatible avec un **épanchement abdominal**.

Il y a une **opacité ronde, minéralisée**, à contours définis et irréguliers, dans l'abdomen moyen dorsal à gauche compatible avec une **lithiase rénale**, une **minéralisation dystrophique rénale** le plus probablement, ou moins probablement un **nodule graisseux minéralisé**.

Notez l'**augmentation du diamètre du côlon** descendant et l'**effet de masse** associé : il est déplacé ventro-latéralement à gauche probablement secondairement à une masse rétropéritonéale (masse rénale à gauche ou adénomégalie sévère).

La **présence de bulles de gaz** non en relation avec le tube digestif peut aussi faire suspecter un **pneumopéritoine**.

Radiographie de l'abdomen – affections générales

I.	MODIFICATION DE L'OPACITE ABDOMINALE	2
A.	<i>Epanchement abdominal</i>	2
B.	<i>Pneumopéritoine</i>	4
C.	<i>Péritonite</i>	5
II.	MASSE ABDOMINALE	6
A.	<i>Lipome</i>	6
B.	<i>Nodule graisseux minéralisé</i>	6
C.	<i>Effet de masse</i>	7
III.	HERNIE ABDOMINALE	8
IV.	AFFECTIONS HEPATIQUES	9
A.	<i>Hépatomégalie</i>	9
B.	<i>Microhépatie</i>	10
C.	<i>Opacité augmentée</i>	11
V.	AFFECTIONS SPLENIQUES	11
A.	<i>Splénomégalie</i>	11
B.	<i>Torsion de rate</i>	12
C.	<i>Masse splénique</i>	13

I. Modification de l'opacité abdominale

A. Epanchement abdominal

La radiographie abdominale peut être utile pour confirmer la présence d'un épanchement abdominal chez un animal présentant un **abdomen distendu**. Les organes abdominaux seront **obscurcis par le liquide**, limitant l'évaluation radiographique aux structures remplies de gaz.

S'il y a une petite quantité de liquide, on observera une **image floue** de l'abdomen donnant un **aspect marbré et irrégulier** de l'abdomen. Lorsqu'il y a des volumes plus importants de liquide, il y a une **perte complète du détail** avec une **opacité homogène en "verre dépoli"** dans tout l'espace péritonéal (Holloway, McConnell 2013).

À moins qu'il n'y est un épanchement rétropéritonéal concomitant, les silhouettes rénales et l'opacité de la graisse rétropéritonéale restent souvent visibles dans l'abdomen dorsal.

On peut retrouver différents types de liquide (Holloway, McConnell 2013) :

- Un **transsudat / transsudat modifié** (par exemple, secondaire à une hypoprotéinémie, une insuffisance cardiaque droite, une hypertension portale, une obstruction de la veine cave caudale ou un liquide lymphatique)
- Du **sang** (par exemple lors d'hémorragie due à une rupture de masse, un traumatisme ou une coagulopathie)
- De l'**urine** (due à une rupture vésicale)
- De la **bile** (due à une rupture de la vésicule biliaire)
- Un **exsudat** (par exemple, secondaire à une péritonite ou une péritonite infectieuse féline).

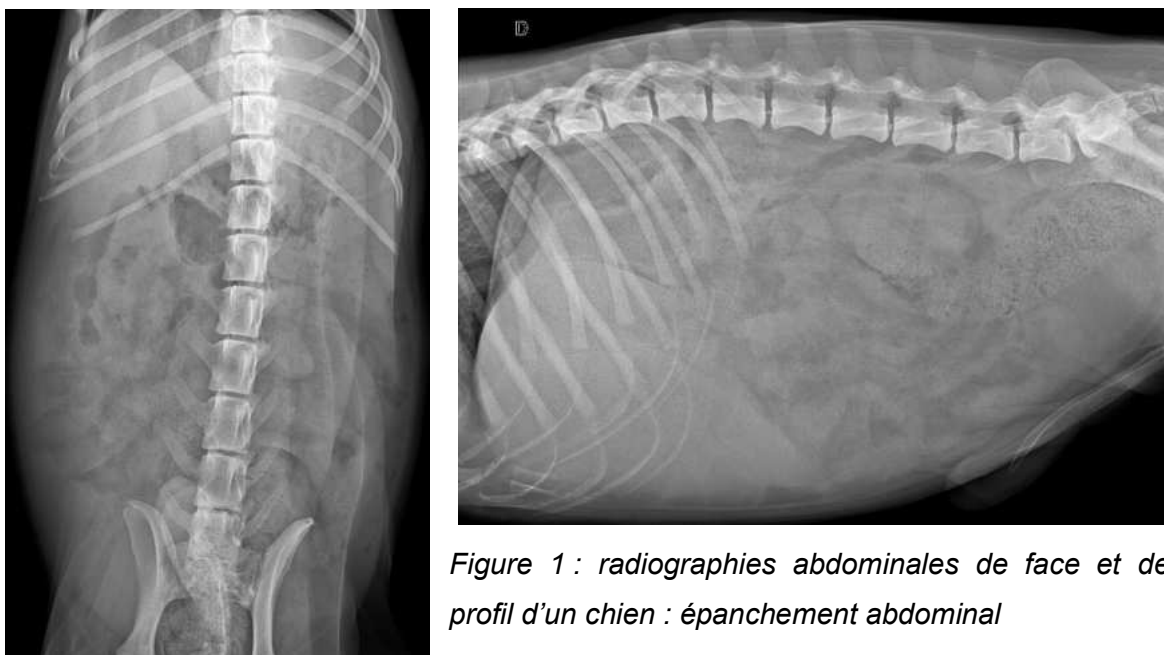


Figure 1 : radiographies abdominales de face et de profil d'un chien : épanchement abdominal

Notez la **perte de contraste** associée à un **aspect en "verre dépoli"** de l'ensemble de l'abdomen compatible avec un épanchement abdominal. Il y a aussi des **bulles de gaz** dans l'abdomen dorsal non en relation avec du digestif qui peuvent laisser suspecter un **pneumopéritoine**. La cytologie du liquide est revenue en faveur d'une **péritonite septique**.

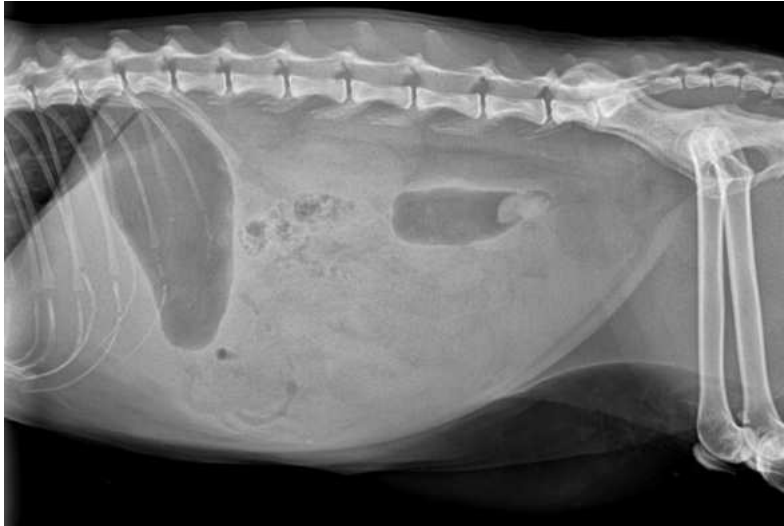

Figure 2 : radiographie abdominale de profil d'un chat : épanchement abdominal

Il y a une augmentation diffuse de l'opacité abdominale associée à une diminution du contraste. Le contraste rétropéritonéal est dans la norme.

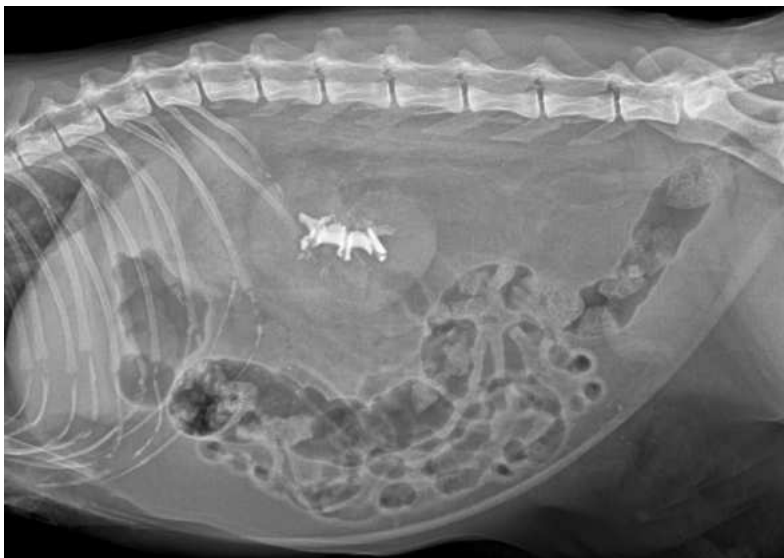

Figure 3 : radiographie abdominale de profil d'un chat : épanchement rétropéritonéal

On observe un effacement de l'aspect ventral de la musculature lombaire associé à une augmentation de l'opacité rétropéritonéale. Cet épanchement rétropéritonéal est secondaire à une rupture urétérale proximale au rein droit.

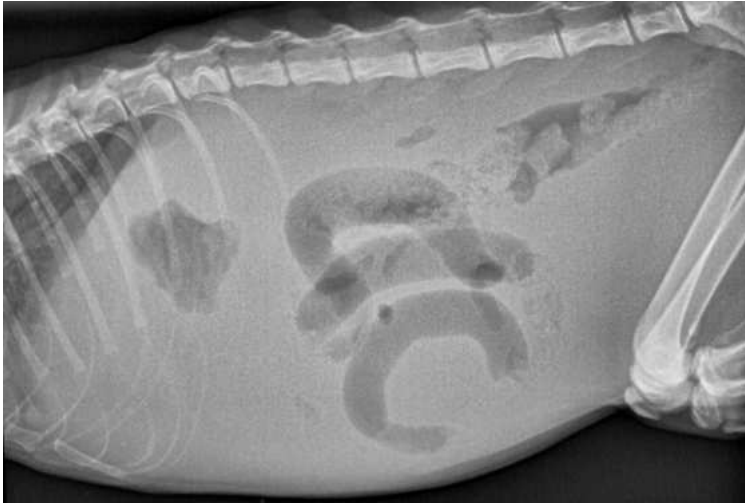

Figure 4 : radiographie abdominale de profil d'un chat : épanchement péritonéal marqué secondaire à une PIF

B. Pneumopéritoine

Le pneumopéritoine correspond à une **accumulation d'air ou de gaz dans la cavité péritonéale**. Cela peut résulter d'une **rupture gastro-intestinale**, d'un **traumatisme** avec blessure profonde, d'une **intervention chirurgicale**, d'un **pneumomédiastin**....

De faibles volumes d'air peuvent être difficiles à différencier du gaz présent dans le tractus gastro-intestinal. Les grands volumes d'air soulignent des structures généralement invisibles, telles que l'aspect caudal du diaphragme et les lobes individuels du foie (Holloway, McConnell 2013).

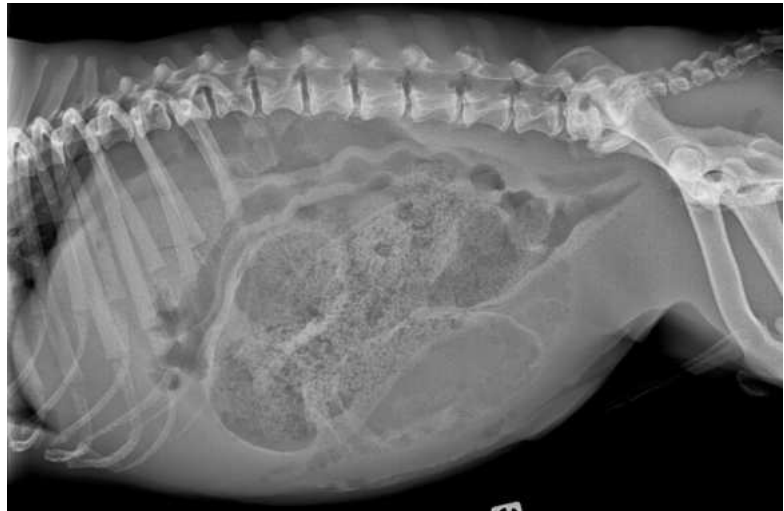
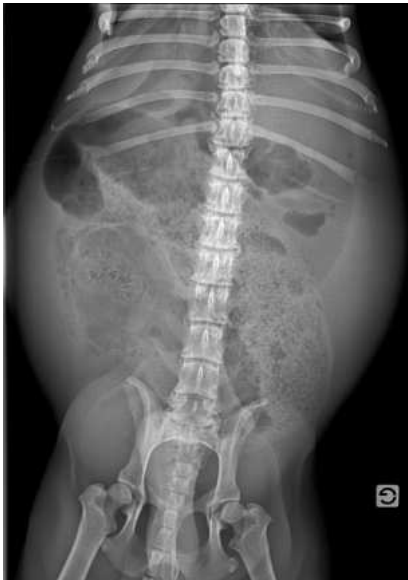
Figure 5 : radiographies abdominales de face et de profil d'un chien : épanchement et pneumopéritoine

Notez la distension abdominale sévère et la perte significative de contraste avec une

augmentation d'opacité sur l'ensemble de l'abdomen compatible avec un **épanchement abdominal sévère**. Il y a aussi des plages d'opacité aérique en regard du tractus digestif et plus discrètement libres dans la cavité abdominale compatibles avec un pneumopéritoine discret secondaire à une rupture digestive.

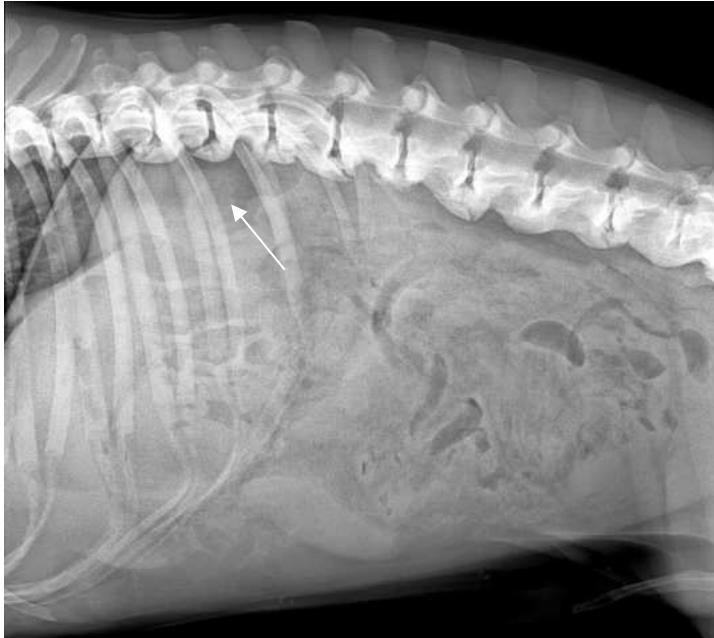

Figure 6 : radiographie abdominale de profil d'un chien : péritonite et pneumopéritoine

Notez la diminution marquée du contraste abdominal associée à un aspect en **verre dépoli**. Il y a une bulle de gaz libre dans l'abdomen crânio-dorsal (flèche). Cela est compatible avec une **rupture digestive et une péritonite**.

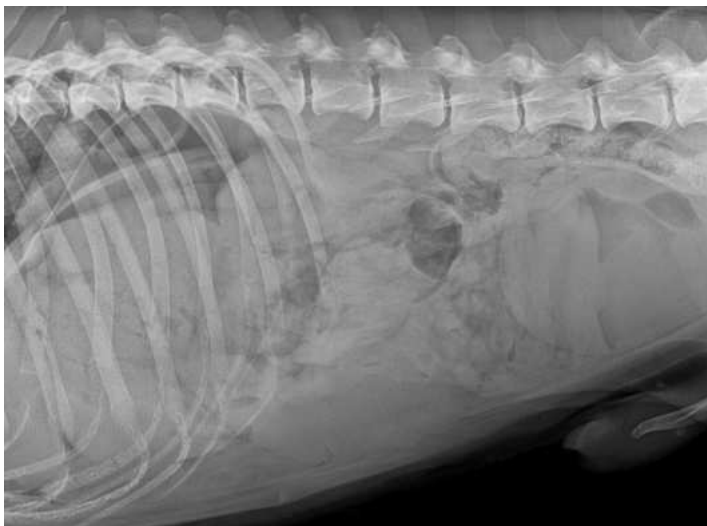


Figure 7 : radiographie abdominale de profil d'un chien : pneumopéritoine et rétropneumopéritoine

C. Péritonite

La péritonite est une **inflammation du péritoine**, la membrane séreuse qui tapisse la cavité abdominale et recouvre les organes abdominaux. Elle peut être aiguë ou chronique et est souvent associée à une infection ou à une irritation.

Les signes radiographiques à rechercher sont (Holloway, McConnell 2013) :

- Un aspect en verre dépoli rendant flou les organes
- La présence de liquide ou d'air

II. Masse abdominale

A. Lipome

Un **lipome** est une tumeur bénigne constituée de tissu graisseux. Elle se retrouve sous la forme d'une masse formée par une prolifération anormale des cellules graisseuses (adipocytes).

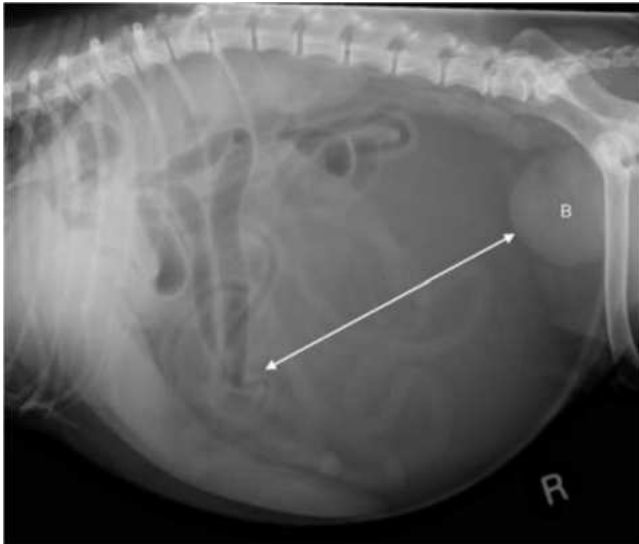


Figure 8 : radiographie abdominale de profil d'un chien : lipome (Holloway, McConnell 2013)

Le lipome déplace les anses intestinales crânialement et la vessie (B) caudalement. Cependant, comme la masse est d'opacité graisseuse, elle est plus translucide que les structures des tissus mous adjacents, ils restent donc visibles.

B. Nodule graisseux minéralisé

Un **nodule graisseux minéralisé** est une masse graisseuse dans laquelle des dépôts de calcium se sont formés. Cela apparaît n'importe où dans l'abdomen. Il ne faut pas confondre un nodule graisseux minéralisé avec un corps étranger. Le nodule ne se trouve pas dans le tube digestif et il n'y pas de signe d'obstruction associé.

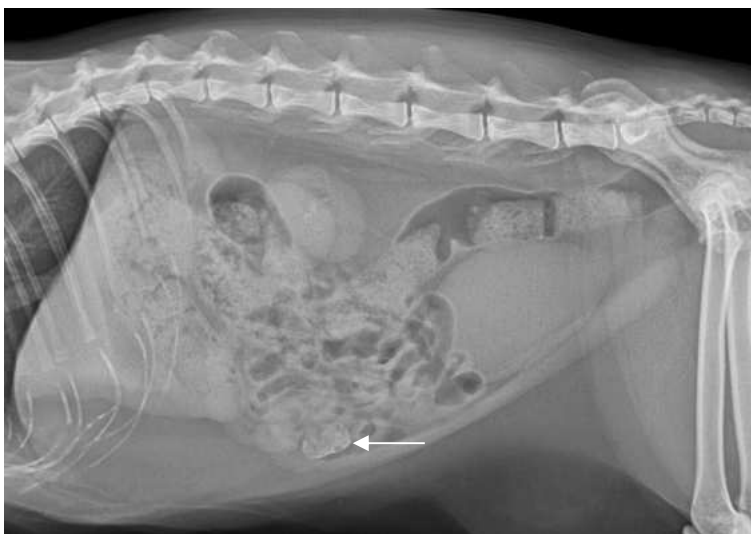


Figure 9 : radiographie abdominale de profil d'un chat : nodule graisseux minéralisé

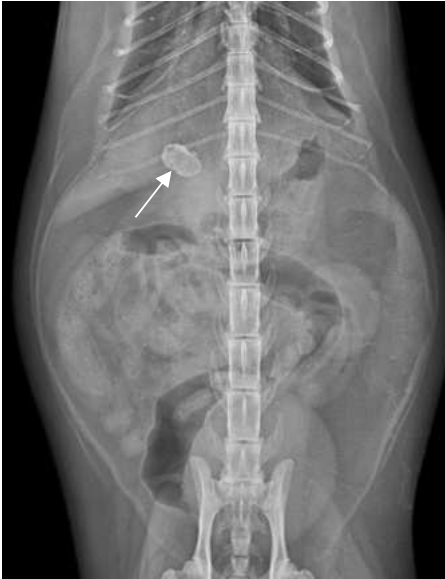

Figure 10 : radiographie abdominale de face d'un chat : nodule graisseux minéralisé

C. Effet de masse

L'effet de masse se produit lorsque la présence d'une masse ou d'une lésion dans l'abdomen déplace ou déforme les structures environnantes en raison de son volume ou de sa pression. On va observer un **déplacement des organes adjacents**, comme les intestins. La masse peut provoquer la **distension ou la compression** des structures environnantes. Par exemple, une grande masse peut comprimer l'intestin ou la vessie. La présence de la masse peut également entraîner une **occlusion** des structures digestives ou urinaires, ce qui peut apparaître comme une accumulation de gaz ou de liquide en amont de l'obstruction. Les masses retrouvées peuvent être des **tumeurs** (tumeurs bénignes, comme les lipomes, ou malignes, comme les carcinomes), un **abcès** ou un **organe de taille augmentée**.

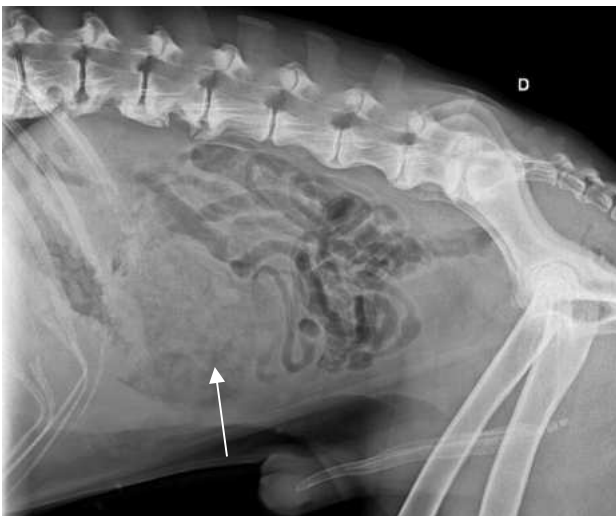

Figure 11 : radiographie abdominale de profil d'un chien : carcinomatose

On observe une opacité graisseuse hétérogène dans l'abdomen moyen mesurant 13 cm de diamètre exerçant un effet de masse sur les anses digestives, les repoussant caudalement, dorsalement et latéralement à droite.

Une carcinomatose doit être envisagée. La **carcinomatose** est une forme de tumeur où des cellules cancéreuses se propagent dans les tissus ou les organes en formant des nodules ou des masses secondaires.

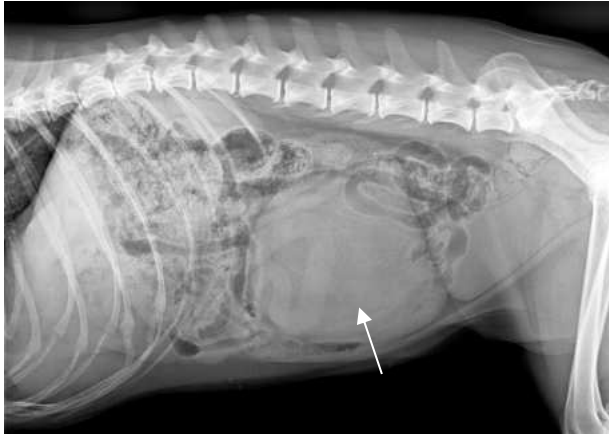


Figure 12 : radiographie abdominale de profil d'un chien : masse splénique

Notez la volumineuse masse dans l'abdomen moyen repoussant les anses digestives. L'échographie a permis de lier cette masse à la rate.

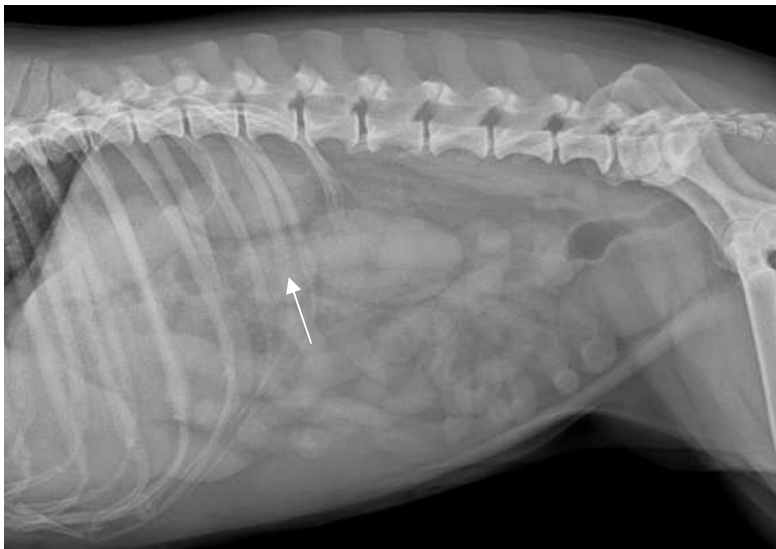


Figure 13 : radiographie abdominale de profil d'un chien : masse rétropéritonéale

Notez l'opacité tissulaire de forme ronde, de contours discrètement irréguliers à l'aplomb de L1, crânial au rein gauche.

III. Hernie abdominale

Une hernie abdominale se caractérise par le **passage d'organe abdominaux à travers une paroi** (diaphragme, paroi abdominale etc...). Cela est **toujours pathologique** mais les conséquences sont variables en fonction de la localisation de la hernie, du type d'organe hernié et de la quantité. Il existe des hernies internes (hernie diaphragmatique, on ne peut pas la palper) ou externes. Les origines peuvent être **congénitales, traumatiques** ou **secondaire à une chirurgie** avec déhiscence des sutures.

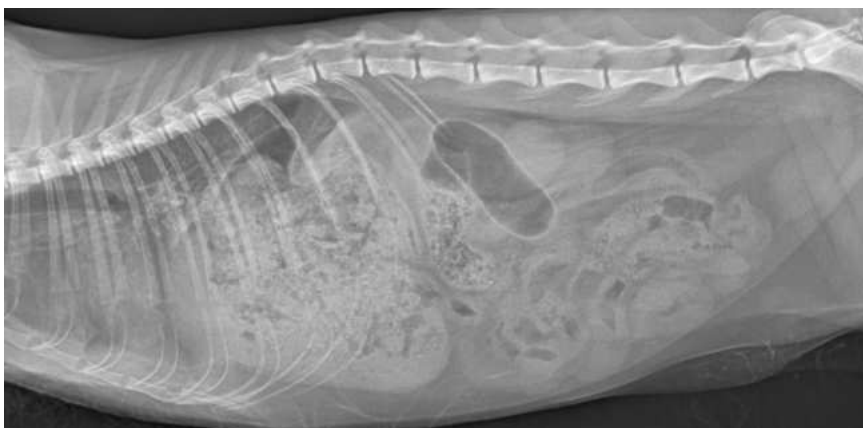


Figure 14 : radiographie abdominale de profil d'un chat : hernie diaphragmatique

Il y a une dilatation gastrique par un contenu alimentaire, et l'axe gastrique est repoussé crânialement. Il y a une mauvaise visualisation du foie qui semble lui aussi repoussé crânialement. L'aspect cranio-dorsal de l'estomac (fundus) se retrouve sur l'aire de projection du thorax caudo-dorsal. Le diaphragme ventral est non visible.

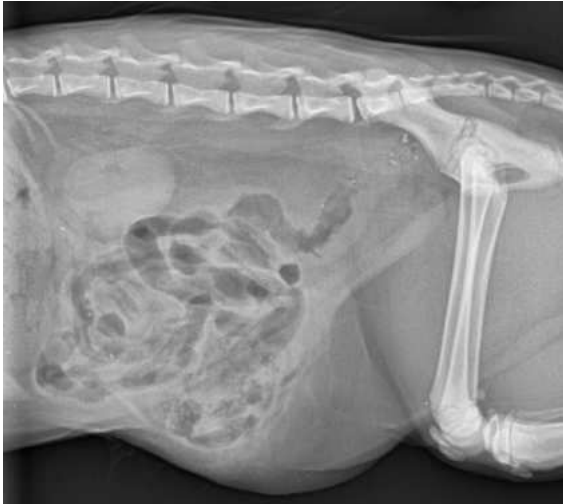

Figure 15 : radiographie abdominale de profil d'un chat : éventration

Notez la rupture de la paroi abdominale en région ventrale avec passage d'une portion de colon, d'anses de grêle et de la rate. La vessie est non visualisée.

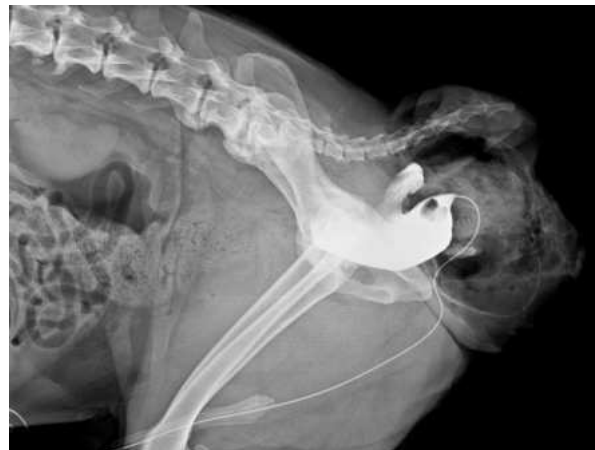
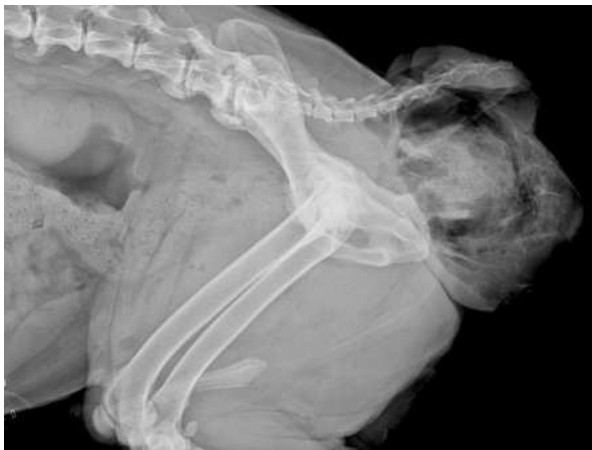
Figure 16 : radiographies abdominales caudales de profil d'un chien : hernie périnéale avec passage de la vessie (avec et sans produit de contraste)

IV. Affections hépatiques

A. Hépatomégalie

L'hépatomégalie correspond à une **augmentation de la taille du foie**. Elle peut être généralisée ou concerner seulement un ou quelques lobes. Lors d'hépatomégalie généralisée :

- Les **bords du foie** dépassent du cercle de l'hypochondre
- Les bords du foie sont arrondis (bords mousses)
- L'**axe gastrique** se déplace caudo-dorsalement, n'est plus perpendiculaire au rachis

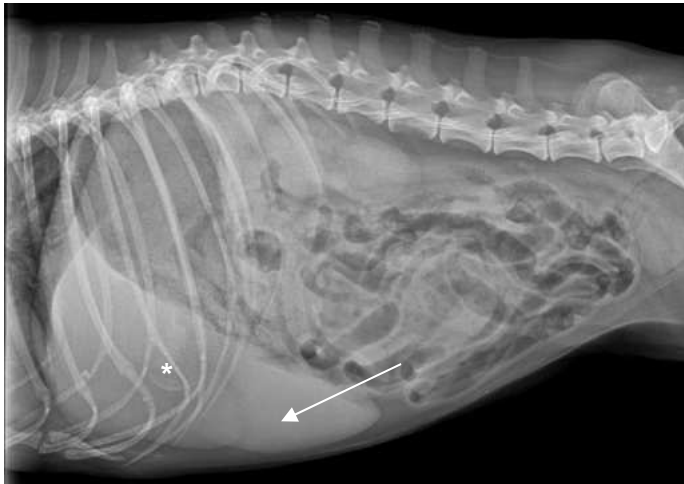


Figure 17 : radiographie abdominale de profil d'un chien : hépatomégalie (flèche) et minéralisation vésicule biliaire (*)

Le **diagnostic différentiel de l'hépatomégalie** comprend : une hépatopathie métabolique (hypercorticisme, hypothyroïdie...), une lipidose hépatique, une hyperplasie nodulaire, une congestion veineuse, une tumeur primaire (lymphome, mastocytome) ou secondaire (métastases), une cholangio-hépatite lymphoplasmocytaire, la PIF, une amyloïdose (Holloway, McConnell 2013)... Pour trancher, on peut avoir recours à d'autres examens d'imagerie, à diverses analyses, et bien sûr à la clinique de l'animal.

B. Microhépatie

Lors d'une microhépatie marquée, le foie ne dépasse pas des côtes et on observe un déplacement de l'axe gastrique vers l'avant (flèche sur la figure 18).

Le **diagnostic différentiel de la microhépatie** comprend : le **shunt porto-systémique congénital** (anomalie vasculaire caractérisée par une communication anormale entre le système porte et la circulation générale), entraînant un défaut de vascularisation porte hépatique, la **cirrhose du foie** (dégénérescence hépatique souvent en phase finale d'hépatite chronique chez le chien), l'hypoplasie primitive de la veine porte ou encore une hypovolémie sévère (Holloway, McConnell 2013).

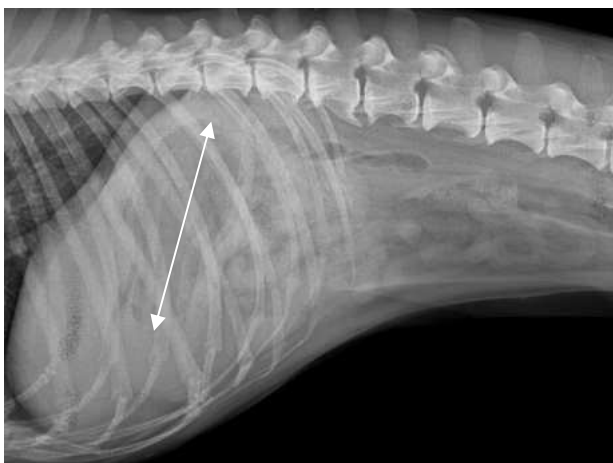


Figure 18 : radiographie abdominale de profil d'un chien : microhépatie

C. Opacité augmentée

Le foie a une opacité homogène en radiographie. Si l'opacité du foie est **hétérogène**, cela signifie que des **éléments d'opacité minérale** y sont présents. Les opacités augmentées correspondent **principalement à des minéralisations de la vésicule biliaire** : on remarque une augmentation d'opacité ovoïde, souvent ventro-crâniale.

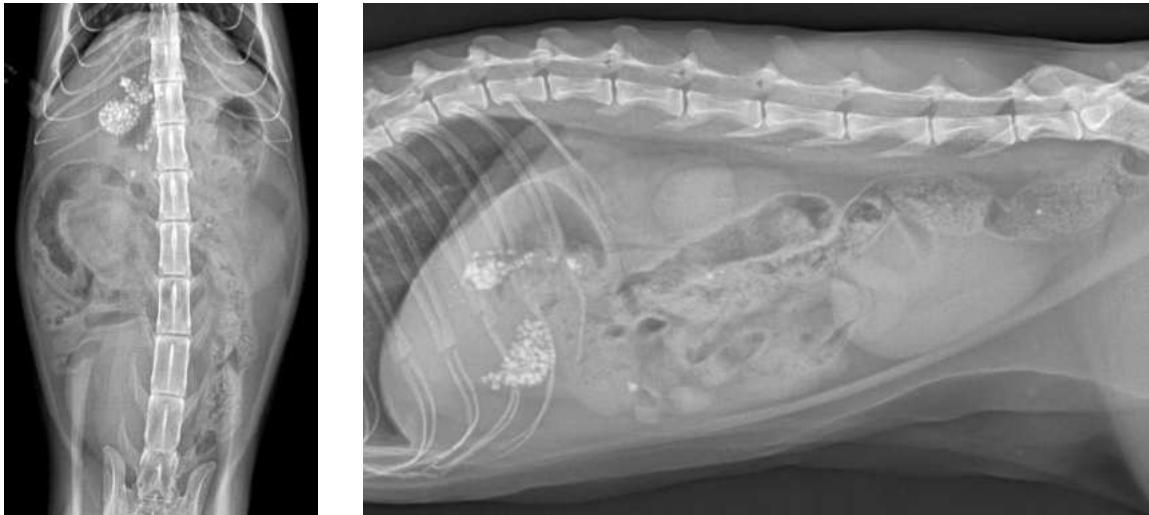


Figure 19 : radiographies abdominales de face et de profil d'un chat : lithiases biliaires et cholélithiases

Notez les multiples éléments d'opacité minérale n'excédant pas 3mm de diamètre sur l'aire de projection de la vésicule biliaire et des voies biliaires.

V. Affections spléniques

La rate présente une **opacité tissulaire homogène**. Elle est de **dimensions variables chez le chien**. Les Bergers Allemands et Bergers Belges (Tervuren, Groenendael) ont physiologiquement une rate volumineuse. Sa topographie est également sujette à des variations : le pôle crânial de la rate est relativement fixe (près du fundus gastrique) mais le pôle caudal l'est beaucoup moins et peut se déplacer médialement.

Chez le **chat**, les dimensions de la rate sont **beaucoup plus stables**. Si on voit la rate sur deux incidences, on parle de splénomégalie.

A. Splénomégalie

Une splénomégalie correspond à une **augmentation de la taille de la rate**. Les bords peuvent sembler **émoussés**.

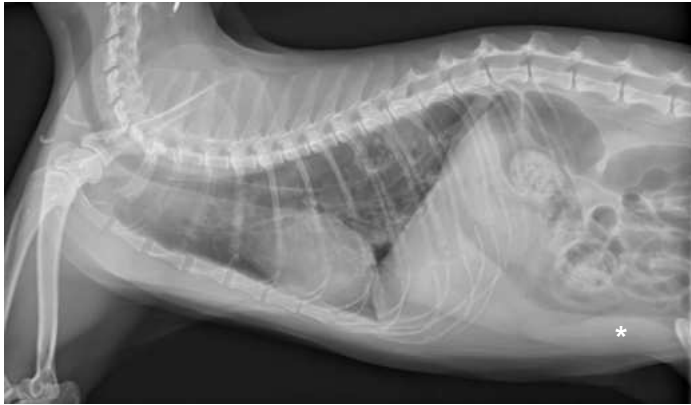


Figure 20 : radiographie thoracique de profil chez un chat : splénomégalie

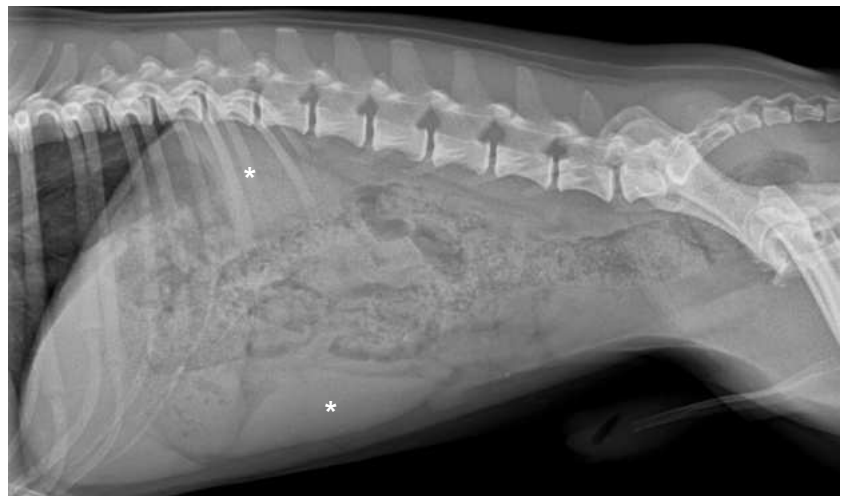
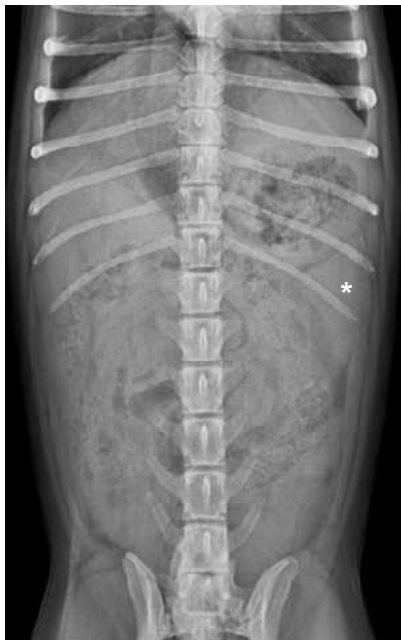
Figure 21 : radiographies abdominales de face et de profil chez un chien : splénomégalie

B. Torsion de rate

Lors de torsion, la rate tourne autour de son axe. Cela entraîne une **splénomégalie**, un **déplacement caudal dans l'abdomen** et la silhouette splénique peut montrer des **contours irréguliers** (Holloway, McConnell 2013).

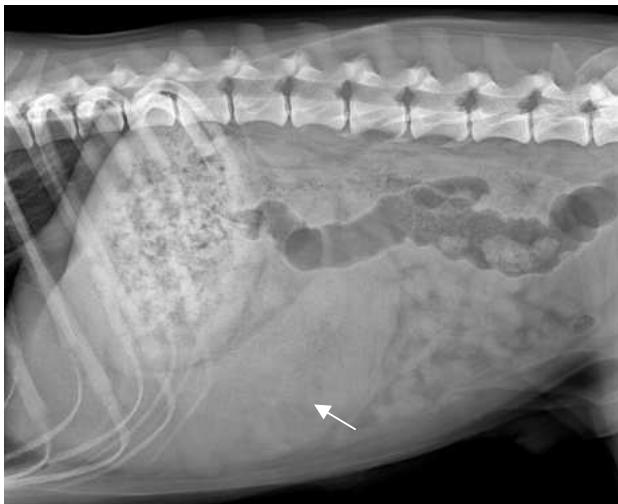

Figure 22 : radiographie abdominale de profil chez un chien : torsion de rate

Notez l'opacité tissulaire dans l'abdomen moyen ventral sur l'aire de projection de la rate, exerçant un effet de masse sur les anses intestinales. Une splénomégalie avec torsion de rate est suspectée.

C. Masse splénique

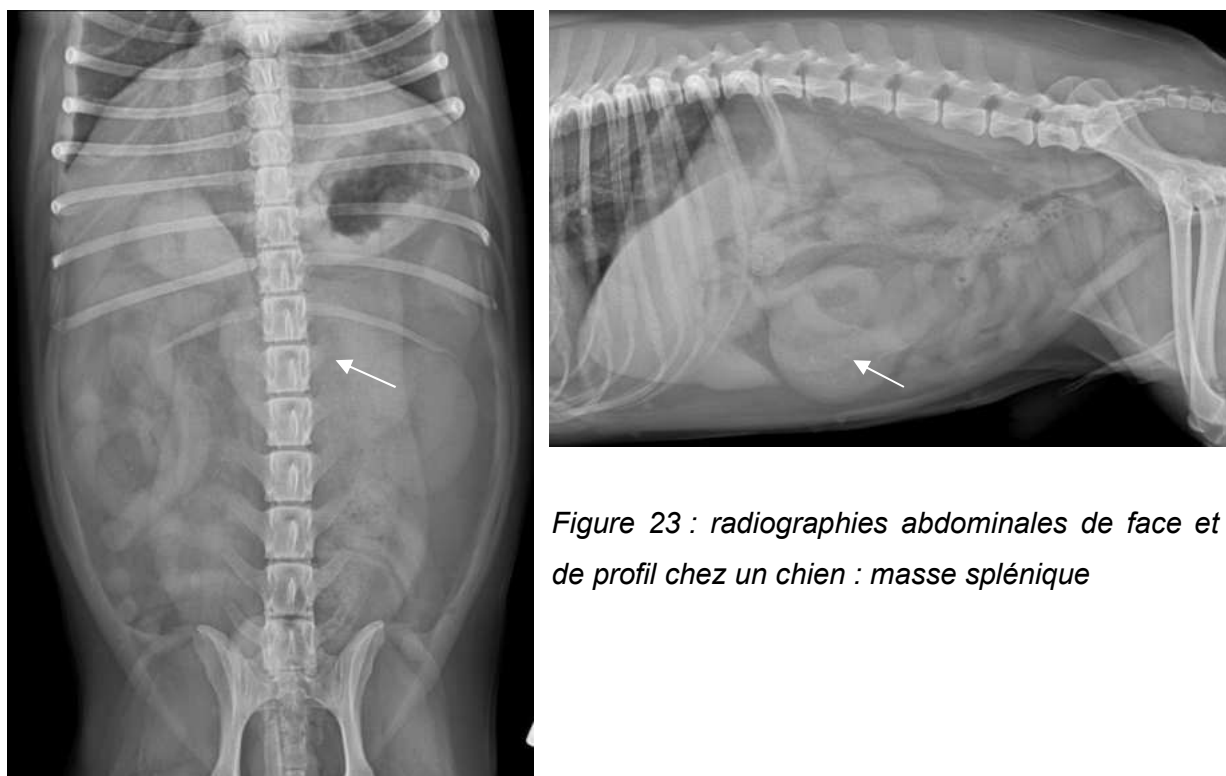


Figure 23 : radiographies abdominales de face et de profil chez un chien : masse splénique

Notez la présence d'une opacité tissulaire, ronde, partiellement minéralisée dans l'abdomen moyen retrouvée en position centrale sur la vue de face.

L'analyse histopathologique est revenue en faveur d'un **nodule d'hyperplasie splénique bénin**.

Sémiologie : Radiographie osseuse

INTRODUCTION 2

I. TECHNIQUE DE RADIOLOGIE DE L'OS 2

 A. *Vues radiographiques*..... 2

 B. *Radiographie osseuse physiologique* 4

II. APPROCHE DE L'INTERPRETATION DES RADIOGRAPHIES..... 6

 A. *Localisation des lésions* 6

 B. *Type de lésions osseuses*..... 8

 a) L'ostéolyse 8

 b) L'ostéoprolifération : les réactions périostées 9

 C. *Critères d'agressivité : distinction entre lésions bénignes et agressives* 11

CONCLUSION..... 15

Introduction

La figure 1 présente le vocabulaire à employer afin de se repérer dans l'espace de l'animal. Ces termes sont universels et sont employés lors de la description d'une image radiographique.

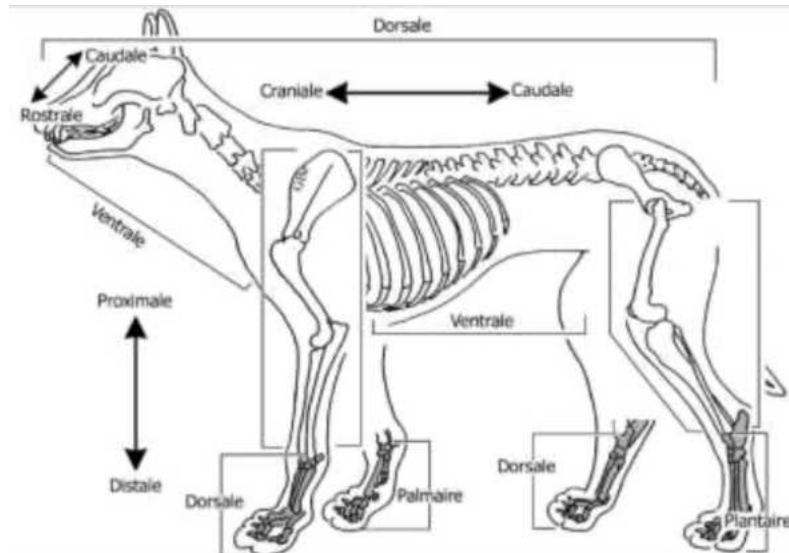


Figure 1 : schéma du squelette de chien avec les différentes dénominations selon la localisation de l'affection

I. Technique de radiologie de l'os

Afin d'avoir une approche 3D et ne passer à côté d'aucune lésion, il faut à minima deux vues orthogonales lors d'une radiographie osseuse c'est-à-dire au moins une vue de profil et une vue de face.

A. Vues radiographiques

Lorsque l'on radiographie un membre, on réalise en général une vue de face : les rayons arrivent sur la face dorsale du membre puis ressortent soit par la face palmaire (membre thoracique) soit par la face plantaire (membre pelvien), et une vue de profil : les rayons arrivent par la face médiale et sortent par la face latérale. On peut aussi être amené à réaliser des vues obliques.

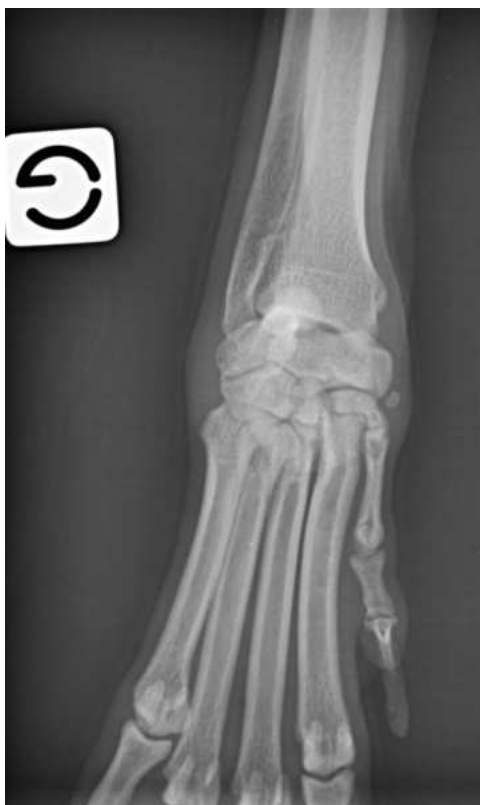

Figure 2 : Radiographie en incidence dorso-palmaire d'un carpe gauche de chien sain

Avec cette incidence, les aspects latéral et médial ne sont pas superposés. On visualise alors l'aspect médial et latéral du carpe. Par convention, on met toujours la lettre sur l'aspect latéral.

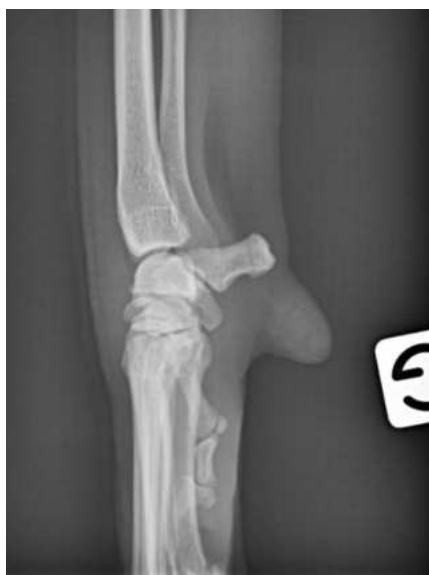
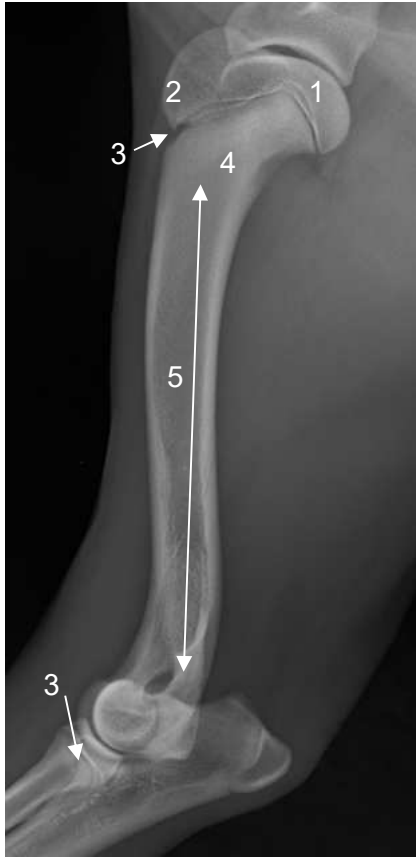
Figure 3 : Radiographie en incidence médio-latérale d'un carpe gauche d'un chien sain

Avec cette incidence, les aspects palmaire et dorsal ne sont pas superposés.

B. Radiographie osseuse physiologique

Sur un os long, on met en évidence **5 régions différentes** chez le jeune et 4 chez un animal plus âgé.



- 1 : épiphyse
- 2 : apophyse
- 3 : ligne de croissance
(uniquement chez le jeune)
- 4 : métaphyse
- 5 : diaphyse

Figure 4 : radiographie d'un humérus chez un jeune chien

La **région épiphysaire** se situe aux extrémités de l'os (en proximale et distale). Elle présente de fines trabéculations opaques (aspect de treillis) : c'est un **centre d'ossification secondaire** permettant la croissance en longueur et en largeur de l'os.

L'**apophyse** est une zone d'insertion d'un tendon ou d'un ligament (comme le tendon du biceps sur la figure 4). Son aspect est homogène avec de fines trabéculations opaques. C'est un centre d'ossification secondaire qui subit de nombreuses tractions.

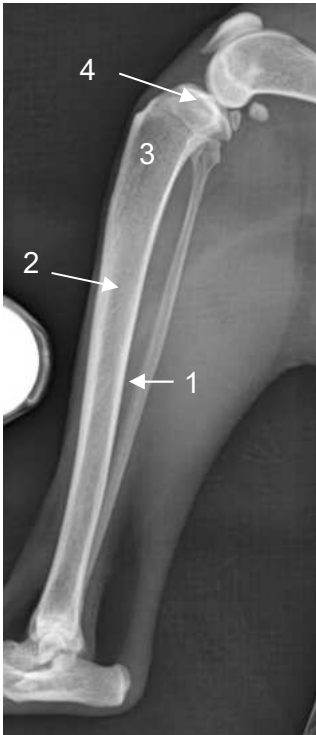Chez les jeunes (jusqu'à la fin la croissance), on observe des **lignes de croissance** (ou lignes physaires) qui sont des lignes radio-transparentes contenant du cartilage qui assure la croissance en longueur et largeur de l'os. C'est un **centre d'ossification primaire**. Située entre l'épiphyse et la métaphyse, elle se ferme du centre vers la périphérie lorsque l'animal termine la croissance. C'est un point de faiblesse avec des risques de fracture.

Attention : cette ligne est à savoir reconnaître afin de ne pas la prendre pour une fracture.

La **région métaphysaire** assure la croissance en longueur et épaisseur de l'os. Elle se situe entre la diaphyse et la ligne de croissance. Elle est homogène avec de fines ramifications opaques. C'est un centre d'ossification primaire en direction de la diaphyse.

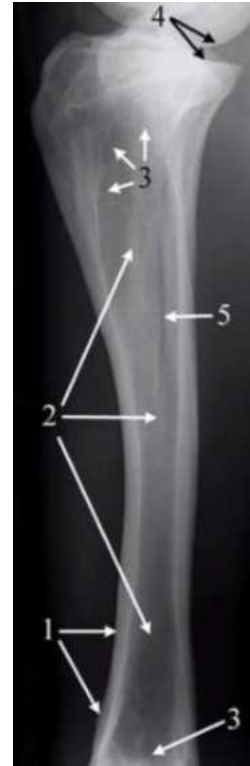La **diaphyse** est la région centrale de l'os long. Elle est délimitée par la métaphyse distale et proximale. Il existe une régionalisation au sein même de la diaphyse avec la diaphyse proximale, médio-diaphysaire et distale. La diaphyse est plutôt radio-transparente.

On distingue également différentes structures fonctionnelles au sein de l'os.



- 1 : os cortical
- 2 : cavité médullaire ou médulla
- 3 : os trabéculaire
- 4 : os sous-chondral
- 5 : foramen nourricier

Figure 5 et 5 bis : radiographies d'un tibia chez un chien sain



L'**os cortical** (ou cortex) est un os dur qui est épais en région médio-diaphysaire et aminci en périphérie de l'os. Il ressort radio-opaque.

La **cavité médullaire** (ou médulla) est la cavité interne de l'os. Cette cavité est sous forme de fin treillis **radio-opaque** au sein de l'épiphyse, de la métaphyse et de la diaphyse proximale alors que la cavité au sein de la diaphyse moyenne est plus **radio-transparente** du fait d'une faible teneur en os spongieux et de beaucoup de gras.

L'**os trabéculaire** se situe en région épiphysaire, métaphysaire et diaphysaire proximale sous l'aspect d'un treillis. Associé avec la moelle rouge, il forme l'**os spongieux**.

L'**os sous-chondral** est l'os de l'épiphyse **adjacent au cartilage articulaire**. Il est constitué de fines trabécules opaques donnant l'aspect en treillis.

Parfois, on peut visualiser le **trou ou foramen nourricier** (légende 5 sur la figure 5 bis) : c'est une ouverture au niveau du cortex qui permet le passage d'une artère nourricière et permet la supplémentation en oxygène. On le retrouve sous une forme de ligne radio-transparente située dans le tier proximal de la diaphyse des os longs. Il ne faut pas le confondre avec une fracture.

Chez un animal on ne visualise pas le **périoste**. Il correspond au **tissu conjonctif fibro-**

élastique qui recouvre toute la surface externe de l'os sauf au niveau de l'articulation. Son rôle consiste à nourrir l'os et produire de l'os lorsqu'il est agressé (lors de fracture, germes, bactéries, tumeurs) : on parle de **réaction périostée** (figure 6). Si on le voit, c'est donc pathologique.

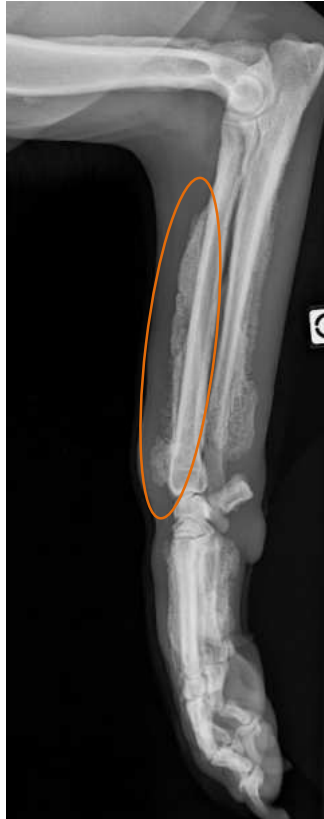

Figure 6 : radiographie d'un radius/ulna chez un chien : réaction périostée palissadique

II. Approche de l'interprétation des radiographies

Il faut avoir une bonne connaissance du normal : forme, contour, opacité ... pour pouvoir interpréter le pathologique.

Ensuite, on réalise une évaluation systématique :

1. Définir la localisation de la lésion : un os atteint ou plusieurs, région atteinte etc...
2. Définir le type de lésion : ostéolytique ou proliférative ou mixte
3. Définir le comportement de la lésion : bénigne ou agressive

A. Localisation des lésions

Tout d'abord, il faut se demander si la lésion touche un ou plusieurs os, si elle touche l'articulation etc... On parle de **lésion généralisée ou polyostotique** lorsque plusieurs os sont affectés ou bien de **lésion monostotique** quand un seul os est atteint.

Lorsqu'il y a plusieurs lésions sur un os, on parle de **lésion multifocale**. Lorsque les deux membres sont touchés (caractéristique des pathologies nutritionnelles), on parle de lésion symétrique.

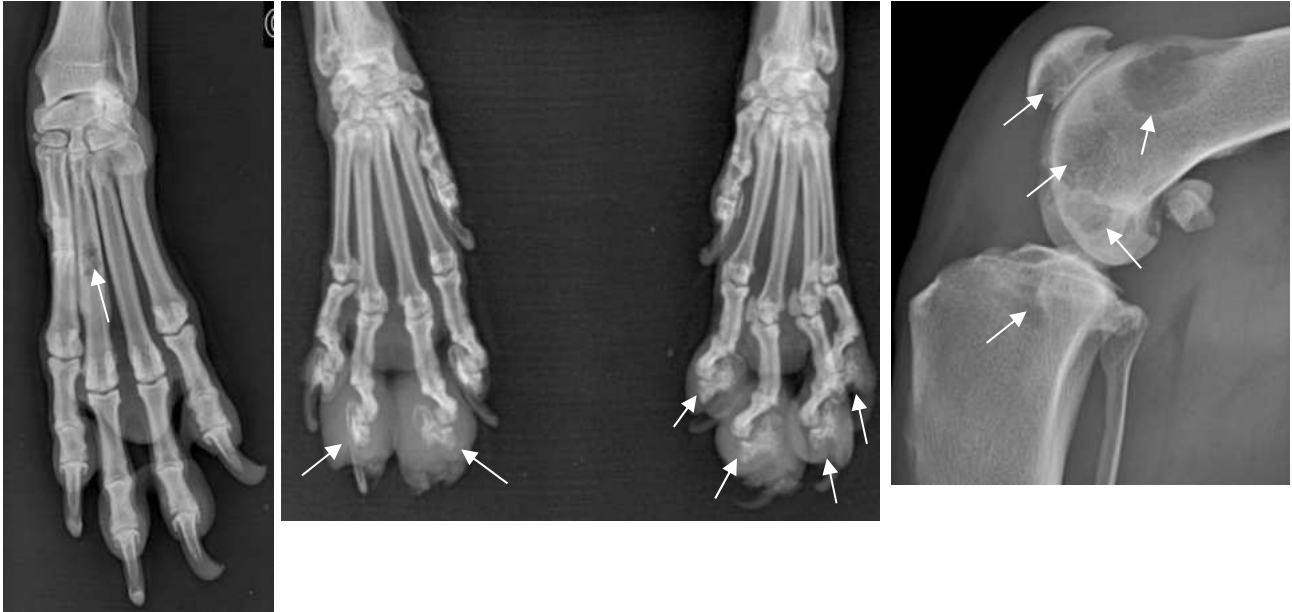


Figure 7 : figure de gauche : radiographie d'un carpe de chien : lésion monostotique, figure au centre : radiographie des carpes de chat : lésion polyostotique symétrique, figure de droite : radiographie d'un grasset de chien : lésion multifocale

Sur la figure de gauche, on observe une zone de lyse médio-diaphysaire du métacarpe du doigt 3. Un seul os est concerné : c'est une **lésion monostotique**.

Sur la figure du milieu, il y a une lyse de la phalange distale des doigts 2 à 5 sur le membre thoracique gauche et des phalanges distales 3 et 4 sur le membre thoracique droit : c'est une lésion **polyostotique symétrique**.

Sur la figure de droite, on observe des **lésions lytiques multifocales polyostotiques** centrées sur le grasset.

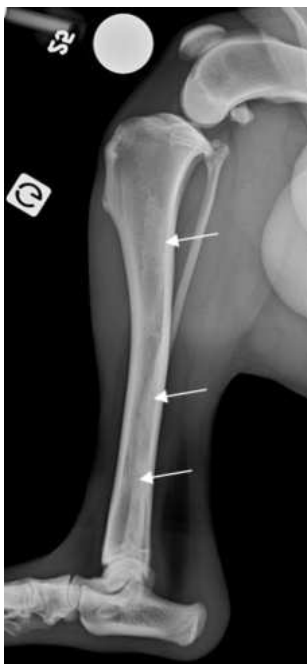

Figure 8 : radiographie de profil d'un fémur d'un jeune chien : panostéite

On remarque des opacités médio-diaphysaires sur le fémur en forme de nodules, caractéristiques d'une panostéite. C'est une **lésion multifocale monostotique**.

Très souvent, la localisation permet d'orienter rapidement le diagnostic.

B. Type de lésions osseuses

On distingue différents types de lésions osseuses. Il peut y avoir **destruction osseuse** : on parle d'**ostéolyse**, ou **prolifération osseuse** : on parle d'**ostéoprolifération**. Les lésions peuvent aussi être **mixte** ou **atteindre les tissus mous** qui entourent le membre.

a) L'ostéolyse

L'ostéolyse s'observe sur une radiographie lorsque la perte osseuse est **d'au moins 50%** sous la forme de **plages radio-transparentes**. Le diagnostic est donc **toujours tardif**. On peut l'observer sous 3 formes, de la plus bénigne à la plus agressive :

- **aspect en carte de géographie** : plages à contours bien définis, de 1 à 2 cm de diamètre, de grande taille. Cela est plus en faveur d'un processus bénin.
- **aspect mité** : petites lésions rondes à contours bien définis et coalescentes, de tailles variables.
- **aspect miliaire** : lésions rondes punctiformes millimétriques coalescentes à contours mal définis.





Lésion en carte de géographie	Lésion mitée	Lésion miliaire	Lésion mixte
 Geographic osteolysis.	 Moth-eaten osteolysis.	 Permeative osteolysis.	 Mixed pattern osteolysis.

Figure 9 : tableau illustrant les différentes formes d'ostéolyse

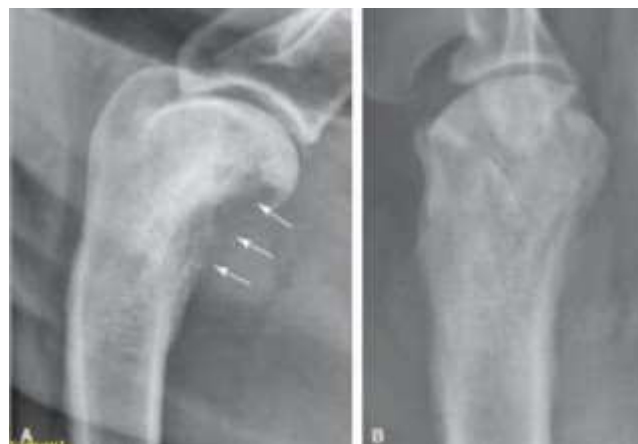

Figure 10 : Radiographies de profil et de face de l'épaule d'un chien : lésion d'ostéolyse

On observe une **plage radio-transparente** au niveau de la **métaphyse de l'humérus** qui atteint le cortex : il y a un processus de destruction osseuse, c'est de l'ostéolyse. C'est une lésion **monostotique en carte de géographie**. On remarque que selon l'incidence, la lésion est plus ou moins visible. Cela nous montre qu'il est toujours indispensable de réaliser deux incidences sinon on peut passer à côté d'une lésion pourtant importante.

b) L'ostéoprolifération : les réactions périostées

Physiologiquement, le périoste n'est pas visible en radiographie. Une réaction périostée visible est donc toujours liée à un **processus actif**, qui peut être **bénin ou agressif**. Lorsque l'on évalue une réaction périostée, on commence par déterminer si elle est **continue ou discontinue**, puis si elle est **régulière ou non**. Enfin, on identifie de quel type de réaction périostée elle se rapproche le plus. Une réaction périostée irrégulière témoigne d'un **processus actif aigu** : une tumeur, une inflammation, une ostéomyélite etc...

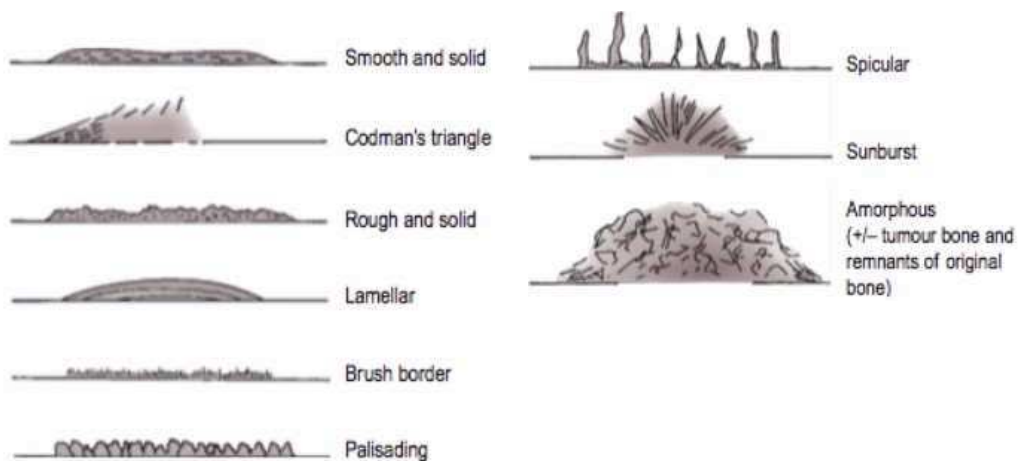


Figure 11 : Illustration des différents types de réactions périostées

<p><u>Continue</u> : unie à la corticale, on peut dessiner son contour "sans lever le crayon"</p>		<p><u>Discontinue</u> : non-unie à la corticale, elle est toujours irrégulière</p>
<p>Régulière : Aucun relief visible</p>	<p>Irrégulière : présence de reliefs</p>	<p>Irrégulière</p>
<p><u>Lisse</u> : sans relief, une seule couche</p> 	<p><u>Palissadique</u> : aspect de palissades unies les unes aux autres</p> 	<p><u>Spiculée</u> : formée des "pics" séparés entre eux</p> 
<p><u>Lamellaire</u> : plusieurs couches, aspect en "peau d'oignon"</p> 	<p><u>Bordure en brosse</u></p>	<p><u>Amorphe</u> : très hétérogène et sans structure caractéristique</p> 
		<p><u>En feu de brousse ou radiaire</u> : rayonne à partir du cortex</p>

Figure 12 : Tableau récapitulatif des différents types de réactions périostées

C. Critères d'agressivité : distinction entre lésions bénignes et agressives

Pour finir de décrire une lésion osseuse, on détermine si elle est **agressive ou bénigne**. On recherche **trois critères** qui prouvent l'agressivité d'une lésion :

- la présence d'une ostéolyse (lyse de la corticale osseuse)
- une réaction périostée active (donc irrégulière, discontinue et non unie à la corticale)
- une zone de transition entre l'os atteint et l'os sain mal définie et longue.

Il suffit qu'**un seul de ces critères** soit vérifié pour que la lésion soit qualifiée d'**agressive**.

Une lésion agressive aura généralement des contours mal définis.

Pour qualifier une lésion de bénigne, il faut qu'elle ne soit pas associée à une ostéolyse, sans réaction périostée ou avec une réaction continue régulière, et que la zone de transition soit **courte et bien définie**.

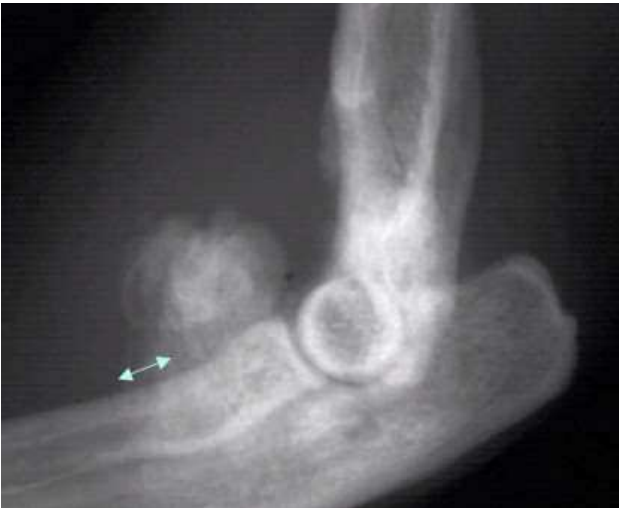

Figure 13 : Radiographie d'un coude chez un chien : ostéoprolifération

On observe une **lésion proliférative** sur l'aspect crânial du radius d'opacité osseuse homogène. Elle repose sur le cortex. Il n'y a **pas de lyse** de la corticale. La zone de transition (flèche bleue) est **courte et bien définie**. Il y a une réaction périostée continue, régulière et lisse présente sur l'humérus. Les trois critères d'agressivité sont négatifs : on a ici une **lésion bénigne**.

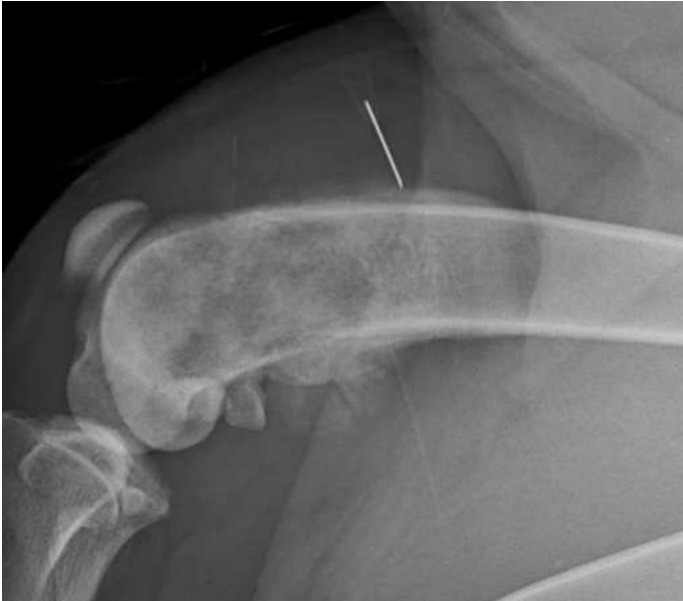

Figure 14 : Radiographie d'un grasset chez un chien : lésion agressive

- Plages radio-transparentes et quelques plages radio-opaques mal définies centrées sur la métaphyse distale du fémur
- Perte de continuité de la corticale caudale en regard de la métaphyse distale du fémur
- Réaction périostée sur le tiers distal du fémur, lisse et mal définie en région crâniale ; irrégulière, spiculée et mal définie en région caudale
- Zone de transition longue et mal définie

On est face à un processus agressif actif métaphysaire du fémur droit compatible avec un processus néoplasique primitif (ostéosarcome, sarcome des tissus mous).

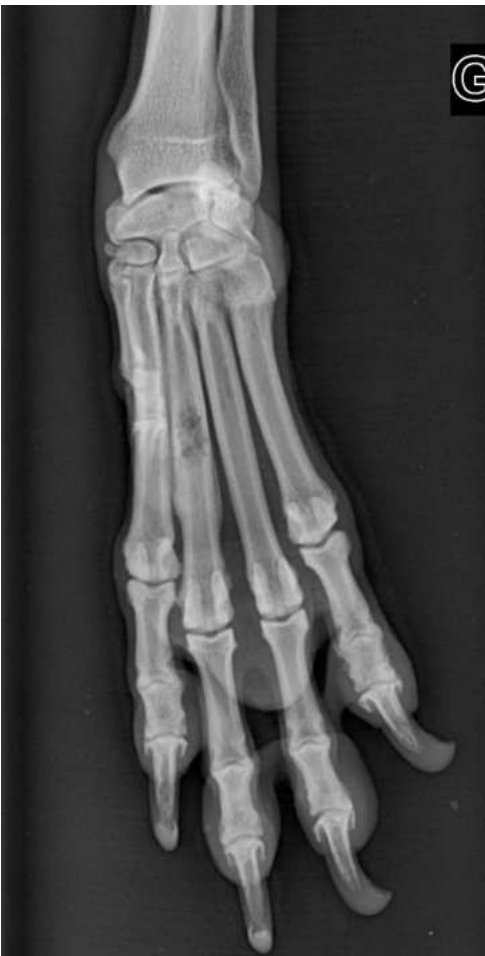

Figure 15 : Radiographie de face de la main gauche chez un chien : lésion agressive

- Plage de lyse osseuse de type miliaire médio-diaphysaire sur le métacarpe du doigt 3 associée à un amincissement de la corticale médialement et latéralement.
- Réaction périostée lamellaire distalement à cette plage de lyse.

On a une lésion agressive monostotique sur le métacarpe du doigt 3 compatible avec un processus néoplasique : métastatique ou processus primitif.

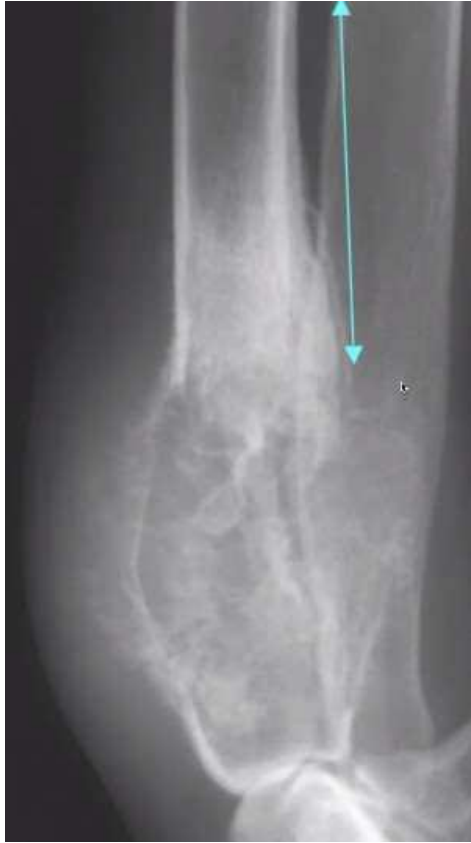

Figure 16 : Radiographie d'un radius chez un chien : lésion agressive

- Lyse du cortex osseux : amincissement et disparition par endroit.
- Réaction périostée : discontinue, ne repose pas toujours sur le cortex sous-jacent, irrégulière. De type spiculée ou amorphe.
- Zone de transition (flèche bleue) : mal définie et longue.

On a ici une lésion agressive monostotique en position métaphysaire du radius. Il s'agit d'une tumeur primitive osseuse.

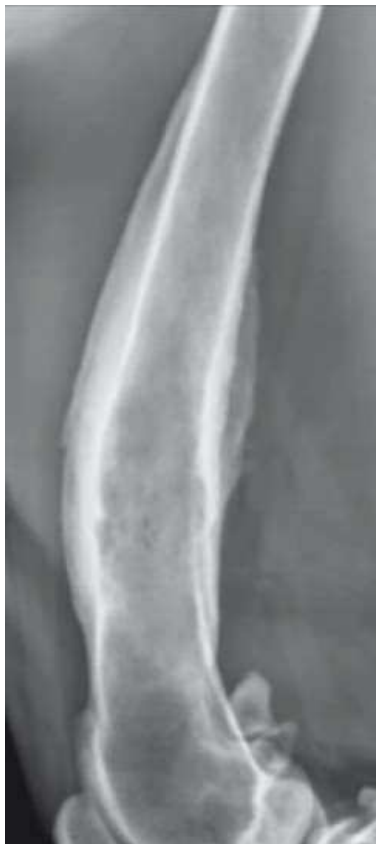

Figure 17 : radiographie d'un fémur de profil de chien : lésion agressive

- Réaction périostée lisse en partie crâniale et en partie caudale, plutôt régulière et continue
- Pas de lyse du cortex visible
- Dans la médullaire, on a des plages d'ostéolyses et d'ostéoproliférations, sans pouvoir définir une zone de transition claire. La zone de transition est mal définie, c'est un critère d'agressivité.

Un critère d'agressivité est rempli, c'est donc une lésion agressive : il s'agit ici d'une métastase.

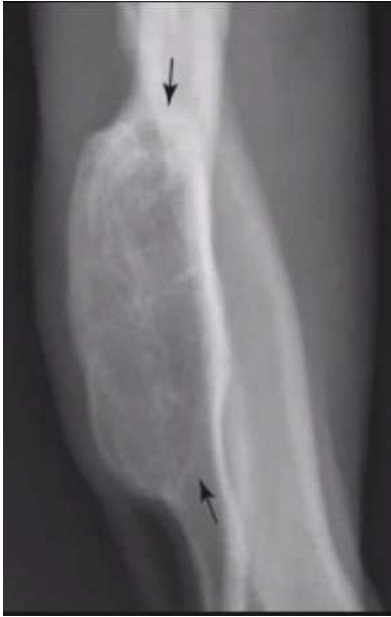

Figure 18 : radiographie d'un ulna de chien : lésion bénigne

Il s'agit d'une lésion osseuse en relation avec le cortex : ce n'est pas une réaction périostée car trop massive. Il n'y a pas de réaction périostée et pas de lyse du cortex. La zone de transition est bien définie (entre les 2 flèches).

Il s'agit donc ici d'une lésion bénigne.

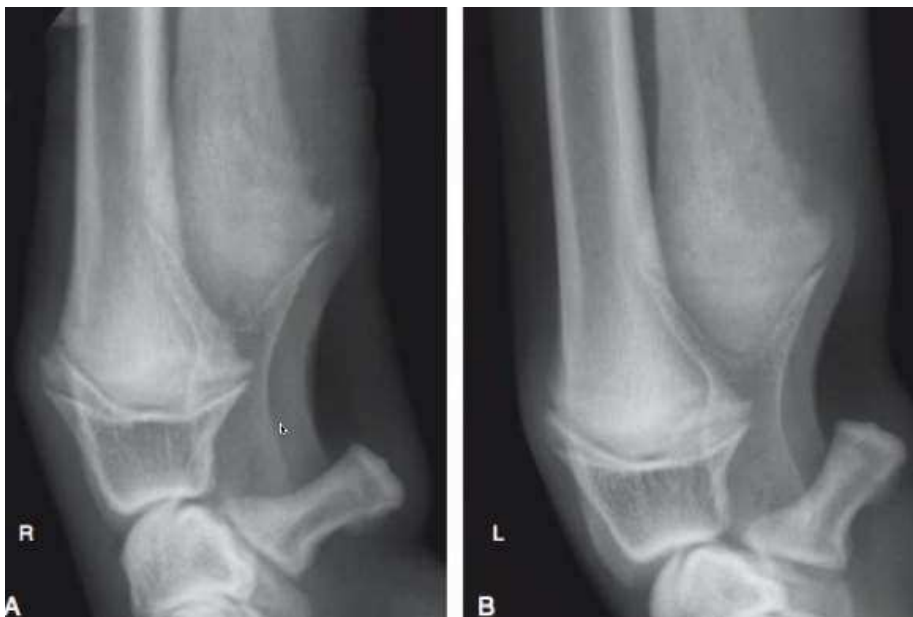

Figure 19 : radiographie d'un radius/ulna d'un grand chien en croissance : hypermétabolisme osseux

On visualise les **lignes de croissance**, signe d'un animal en croissance. On a un aspect mal défini de la métaphyse de l'ulna : contour irrégulier, opaque, cortex mal visible... On peut penser à une lésion agressive, mais il s'agit d'une **augmentation de l'activité osseuse physiologique** chez les grands chiens en croissance.

C'est une image typique de l'**hypermétabolisme osseux** des grands chiens en croissance, à ne pas confondre avec une lésion agressive.

Conclusion

Pour décrire une lésion osseuse il faut tout d'abord préciser le nombre d'os atteint, la position de la ou des lésion(s), l'architecture générale du squelette etc...

On décrit ensuite les lésions : quelle opacité (ostéolyse / ostéo prolifération), leur distribution (focale / multifocale / généralisée) et leur forme. On s'intéresse ensuite aux réactions périostées en précisant leur type. Enfin on définit le caractère agressif ou bénin de la lésion. On revient ensuite à la clinique de l'animal pour poser une hypothèse diagnostique ou un diagnostic.

Radiographie osseuse : affections osseuses chez le jeune

INTRODUCTION	2
I. AFFECTIONS ARTICULAIRES.....	2
A. <i>Ostéochondrose et ostéochondrite disséquante</i>	2
a) Articulation scapulo-humérale.....	3
b) Articulation du coude.....	4
c) Articulation du grasset.....	5
d) Articulation du tarse.....	5
B. <i>Dysplasie du coude</i>	6
a) Non union du processus anconé.....	7
b) Fragmentation du processus coronoïde médial.....	7
c) Ostéochondrose.....	8
d) Incongruence articulaire.....	8
e) L'arthrose.....	10
C. <i>Nécrose aseptique de la tête fémorale</i>	11
II. AFFECTIONS OSSEUSES CONGENITALES.....	13
III. OSTEOPATHIES CONDENSANTES.....	16
A. <i>Panostéite</i>	16
B. <i>Ostéodystrophie hypertrophique</i>	17
C. <i>Ostéopétrose</i>	19
IV. OSTEOPATHIES RAREFIANTES.....	20
A. <i>Hyperparathyroïdisme secondaire</i>	20
B. <i>Osteogenesis imperfecta</i>	23
C. <i>Hypothyroïdisme congénital</i>	24
V. DYSPLASIE METAPHYSAIRE ET EPIPHYSAIRE.....	25
A. <i>Ostéochondrodysplasies</i>	25
B. <i>Rétention du cartilage de croissance</i>	27
C. <i>Fermeture prématurée des lignes de croissance</i>	29
a) Troubles de la physe ulnaire.....	31
b) Troubles de la physe radiale.....	32
D. <i>Ossification incomplète du condyle huméral</i>	33

Introduction

Les lésions du squelette chez le jeune sont très caractéristiques et souvent pathognomoniques des pathologies associées. Chez les jeunes, les principales pathologies sont articulaires.

I. Affections articulaires

A. Ostéochondrose et ostéochondrite disséquante

L'**ostéochondrose** correspond à un **défaut d'ossification endochondrale** soit un défaut de différenciation du cartilage articulaire en os dans ses couches profondes. Il touche surtout les **jeunes chiens à croissance rapide** et les **grandes races**.

Au départ, l'os a une forte composante cartilagineuse qui se minéralise lors de la croissance, or lors d'ostéochondrose, ce cartilage ne se minéralise pas. Cette plaque cartilagineuse non minéralisée va s'épaissir et se fragiliser au cours du temps. Elle peut avoir tendance à se fissurer : on parle alors d'**ostéochondrite** ; voire à se détacher : on parle **d'ostéochondrite disséquante**. On appelle ce fragment de cartilage une souris articulaire qui est observable à la radiographie une fois minéralisé. Ce fragment est retiré par arthroscopie. L'ostéochondrite disséquante est la forme la plus couramment observée en clinique.

Les lésions d'ostéochondrose ont des localisations préférentielles à bien connaître :

- Épaule (articulation scapulo-humérale) : aspect caudal de la **tête humérale**.
- Coude : aspect disto-médial de la **trochlée humérale**.
- Grasset : aspect médial du **condyle fémoral latéral** (plus rarement médial).
- Tarse : aspect médial de la lèvre du talus (plus rarement latéral et encore plus rarement la malléole médiale).

Les lésions caractéristiques sont un **aplatissement** (ou concavité voire encoche) **de la surface de l'os sous-chondral** associée à une **sclérose** de l'os sous-chondral périphérique avec la présence ou non d'une **souris articulaire**.

a) Articulation scapulo-humérale

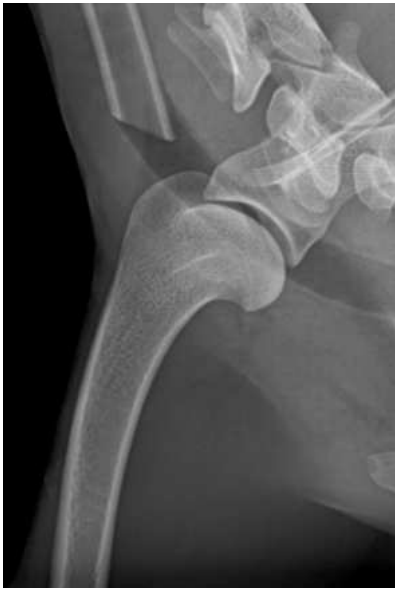

Figure 1 : articulation scapulo-humérale en incidence médio-latérale chez un chien sain

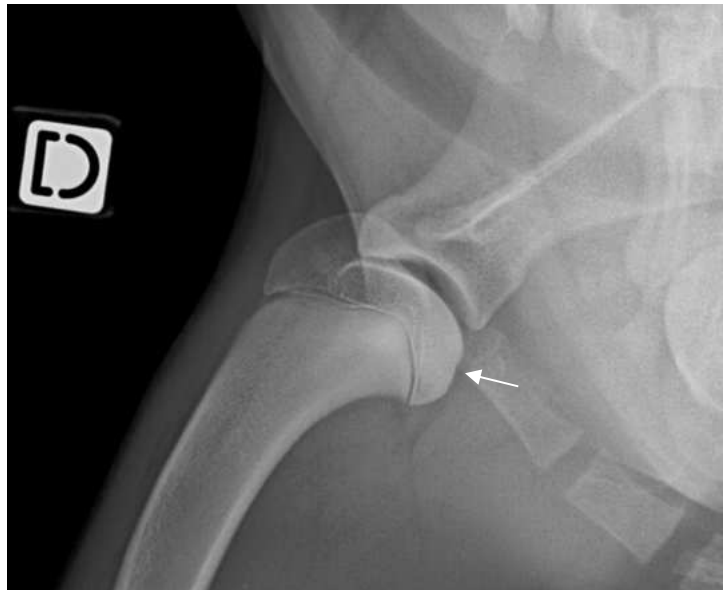

Figure 2 : articulation scapulo-humérale en incidence médio-latérale chez un chien : ostéochondrose

Sur la figure 2, on note tout d'abord la présence d'une ligne de croissance : il s'agit d'un chien de 6 mois. De plus, on remarque un **aplatissement de l'aspect caudal** de la tête humérale ainsi qu'une **sclérose de l'os sous chondral** en regard. Cela est pathognomonique d'une lésion d'ostéochondrose.

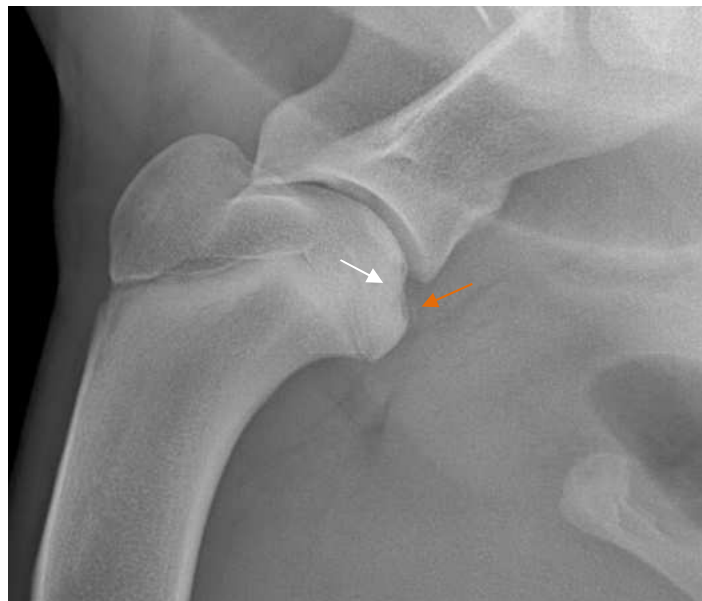


Figure 3 : articulation scapulo-humérale en incidence médio-latérale chez un chien : ostéochondrite disséquante

On remarque un **fragment radio-opaque** (flèche orange) en regard d'un **aplatissement de l'aspect caudal** de la tête humérale (flèche blanche). Il s'agit d'une souris articulaire. Il y a aussi une **sclérose de l'os sous chondral**.

Dans un contexte d'ostéochondrite disséquante, le cartilage s'est épaissi, fissuré et est tombé dans l'articulation. Le fragment cartilagineux s'est ensuite **minéralisé au contact de la membrane synoviale** ce qui le rend visible.

b) Articulation du coude

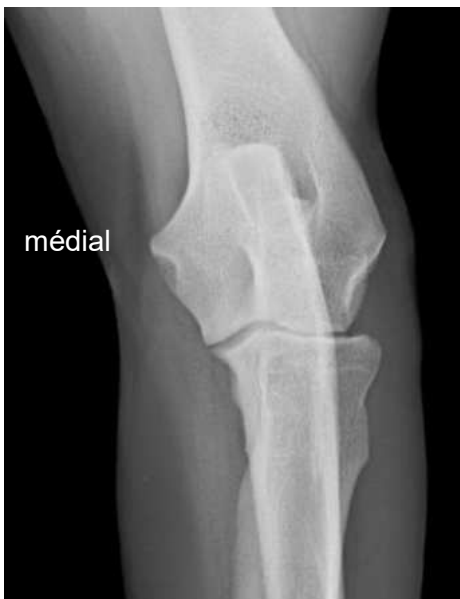

Figure 4 : radiographie d'un coude vu de face chez un chien sain

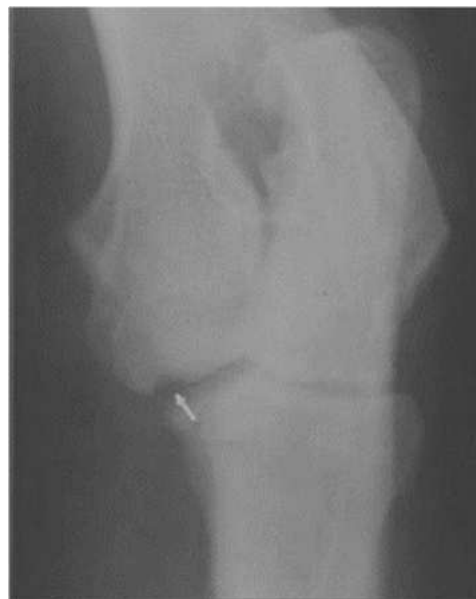

Figure 5 : radiographie d'un coude vu de face chez un chien : ostéochondrose

On évalue toujours cette affection sur une **vue de face**. On recherche toujours l'ostéochondrose sur **la trochlée humérale**. Sur la figure 5 on remarque une concavité radio-transparente sur le condyle médial huméral (flèche) et une partie radio-opaque au-dessus, une sclérose périphérique : c'est une lésion d'ostéochondrose.

c) Articulation du grasset

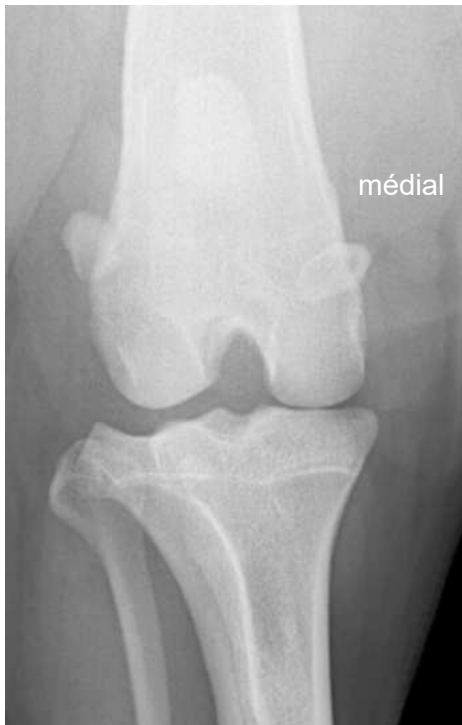

Figure 6 : radiographie d'un grasset vu de face chez un chien sain

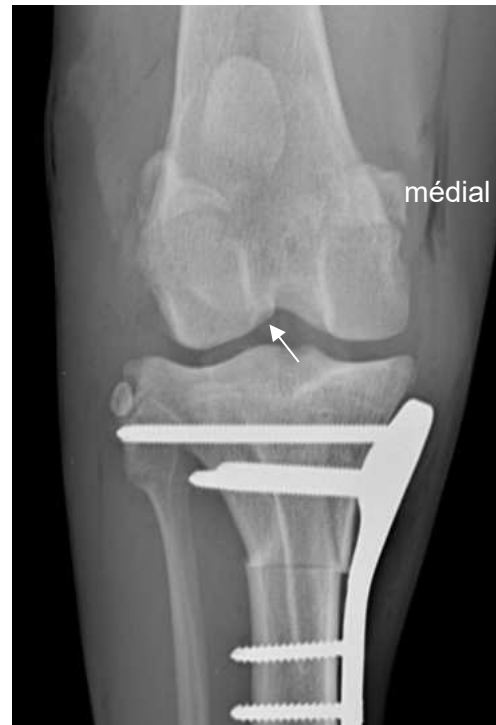

Figure 7 : radiographie d'un grasset vu de face chez un chien : ostéochondrose et fracture

On y remarque une concavité radio-transparente (flèche) entouré d'une zone de sclérose.

d) Articulation du tarse

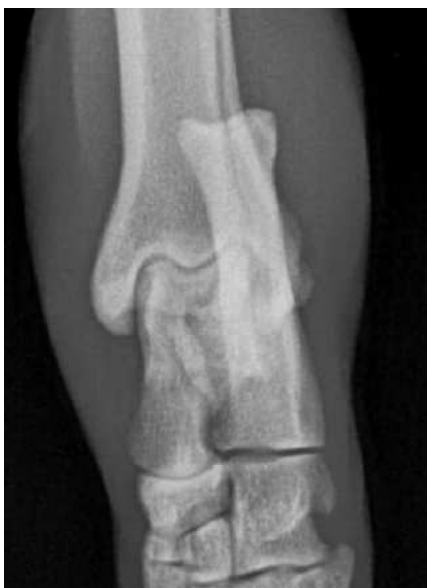

Figure 8 : radiographie d'un tarse vu de face chez un chien sain

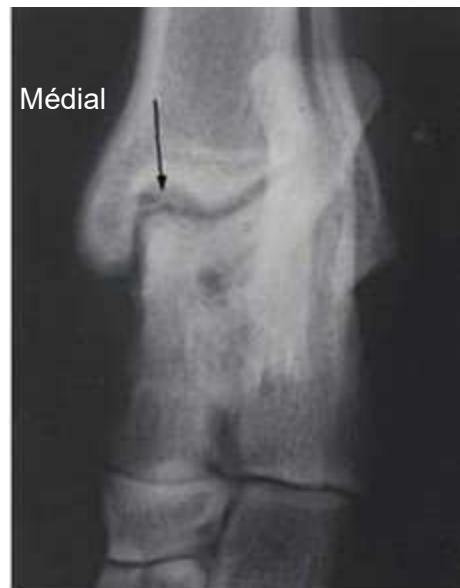

Figure 9 : radiographie d'un tarse vu de face chez un chien : ostéochondrite disséquante

Sur la figure 9 on remarque que la lèvre médiale du talus (flèche noire) et l'extrémité médiale sont plutôt radio-transparentes. Un fin fragment osseux semble être détaché (souris articulaire). On a une sclérose périphérique. On pense donc à une ostéochondrite disséquante sur la lèvre médiale.

Rappel : Le calcaneus est latéral, la fibula est latérale, l'os tarsal IV latéral et l'os central médiaux.

B. Dysplasie du coude

La dysplasie des coudes affecte plutôt les chiens de grands formats et les jeunes chiots à croissance rapide : Berger Allemand, Bouvier Bernois, Labrador, etc...

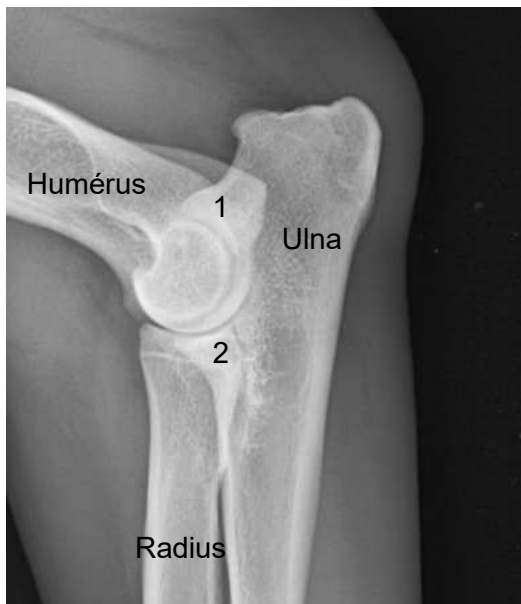

Figure 10 : radiographie de profil d'un coude chez un chien sain

1 : processus anconé de l'ulna
2 : processus coronoïde médial de l'ulna

Un animal est dysplasique du coude s'il a **au moins une des 4 lésions** suivantes :

- Non union du processus anconé
- Fragmentation du processus coronoïde médial de l'ulna
- Ostéochondrose de la trochlée humérale
- Incongruence articulaire

Suite à ces malformations, de l'**arthrose** peut se développer secondairement.

a) Non union du processus anconé

En général, une radiographie de profil suffit au diagnostic. Les signes radiographiques à rechercher sont la présence d'une **ligne radio-transparente** qui sépare le processus anconé du reste de l'ulna. De manière physiologique, il y a des centres d'ossification secondaires entre le processus anconé et l'ulna qui fusionnent ensemble à partir de 5 mois. Si on observe une ligne radio-transparente avant 5 mois, on ne peut donc pas conclure. En revanche, si au-delà de 5-6 mois on observe encore une ligne radio-transparente, on peut conclure avec certitude qu'il y a non union du processus anconé.

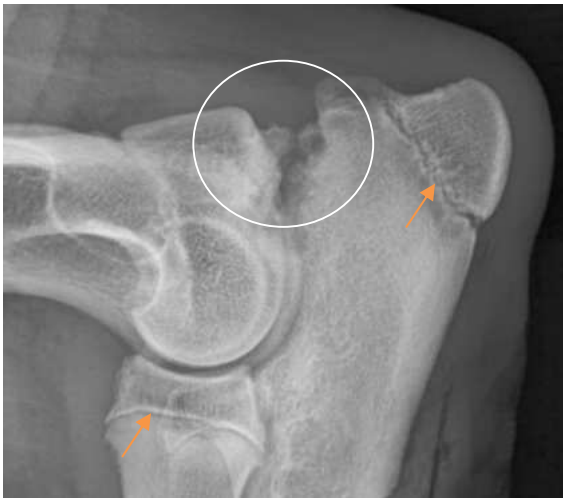

Figure 11 : radiographie d'un coude vu de profil chez un chien sain de 6 mois

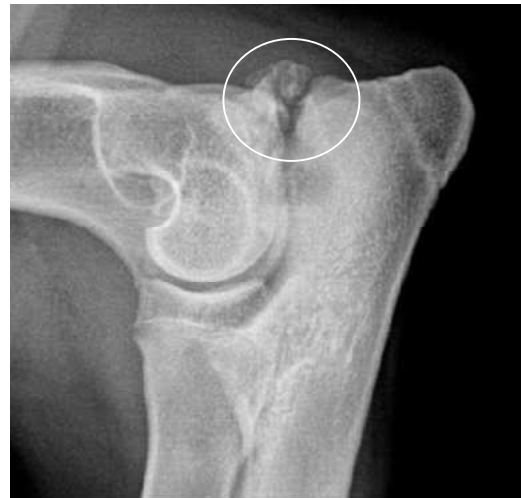

Figure 12 : radiographie d'un coude vu de profil chez un chien de 6 mois : non-union du processus anconé

La figure 11 montre le coude d'un chien berger blanc suisse de 6 mois. On constate la présence des lignes de croissance (flèches orange) ainsi qu'une non union du processus anconé (cercle blanc). Au vu de son âge et de la non fermeture des autres lignes de croissance, cela n'est pas en faveur d'une dysplasie du coude. En revanche, sur la figure 12, on remarque une **ligne radio-transparente entre le processus anconé et l'olécrane** ainsi qu'une incongruence articulaire huméro-radiale marquée et des ostéophytes sur le bord dorsal du processus anconé. Cela est en faveur d'une dysplasie du coude.

b) Fragmentation du processus coronoïde médial

De la même façon que pour la non-union du processus anconé, une radiographie de profil suffit au diagnostic. Les signes radiographiques sont **une perte de définition du contour**, ou **forme anormale**, du processus coronoïde médial de l'ulna sur la projection médio-latérale.

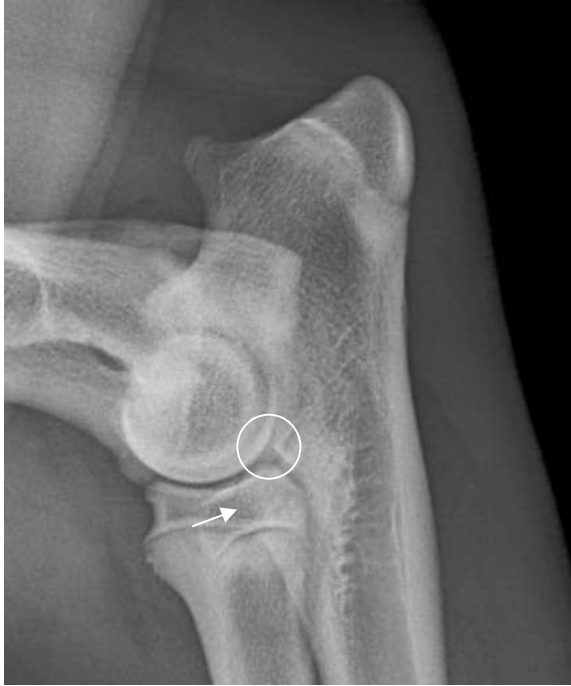

Figure 13 : radiographie d'un coude vu de profil chez un chien de 6 mois : fragmentation du processus coronoïde médial

Sur la figure 13 on a du mal à définir les contours du processus coronoïde médial de l'ulna et à en visualiser sa la pointe crâniale (flèche). Il y a aussi une marche d'escalier entre le radius et l'ulna (cercle).

c) Ostéochondrose

Se référer à la partie A.b.

On rappelle que l'on recherche toujours cette lésion sur l'aspect disto-médial de la trochlée humérale. Les signes radiographiques sont un **aplatissement** (ou concavité voire encoche) **de la surface de l'os sous-chondral** associée à une **sclérose** de l'os sous-chondral sur le condyle médial de l'humérus avec la présence ou non d'une **souris articulaire**.

d) Incongruence articulaire

On a une triple articulation au niveau du coude : huméro-ulnaire, huméro-radiale et radio-ulnaire. Un des signes en faveur d'une dysplasie du coude est une **incongruence articulaire** au niveau d'une ou plusieurs des articulations : les surfaces articulaires de deux os ne s'ajustent pas correctement. Les signes radiographiques de l'incongruence articulaire sont :

- **Incongruence huméro-ulnaire** : asymétrie et élargissement de l'espace articulaire entre la trochlée humérale et l'incisure trochléaire de l'ulna (effet de « croissant de lune »)
- **Incongruence huméro-radiale** : asymétrie et/ou élargissement de l'espace articulaire huméro-radial
- **Incongruence radio-ulnaire** : perte de continuité (effet de « marche ») entre le processus coronoïde latéral de l'ulna et la tête radiale

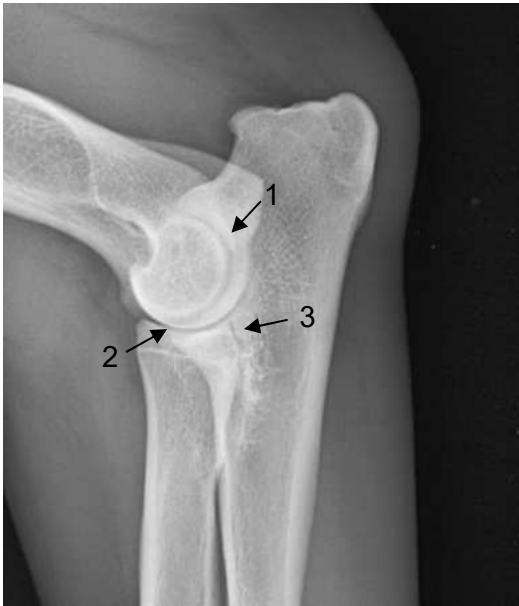

Figure 14 : radiographie d'un coude vu de profil chez un chien sain

- 1 : articulation huméro-ulnaire
- 2 : articulation huméro-radiale
- 3 : articulation radio-ulnaire

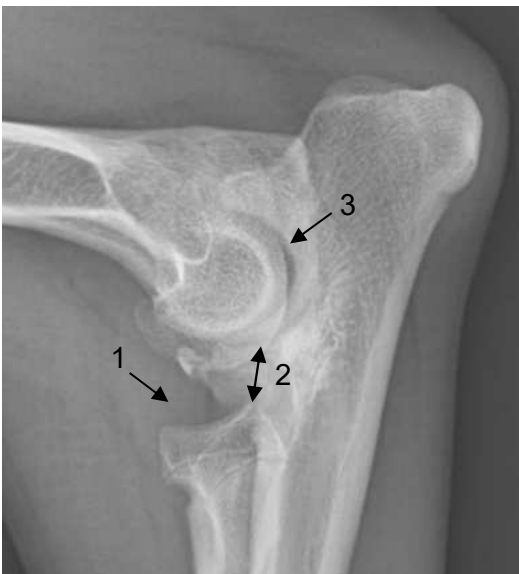

Figure 15 : radiographie d'un coude vu de profil chez un chien de 8 mois : incongruence radio-ulnaire sévère et huméro-ulnaire

On observe que la surface articulaire du radius s'échappe distalement (1). Il y a une perte de continuité (effet de « marche ») entre le processus coronoïde latéral de l'ulna et la tête radiale qui marque une incongruence articulaire majeure de l'articulation radio-ulnaire (2). On constate aussi que la congruence articulaire huméro-ulnaire est imparfaite avec

l'effet en croissant de lune (3).

A noter que l'incongruence huméro-radiale peut être bien moins marquée que la figure 15, avec seulement un léger épaissement de l'espace articulaire comme sur la figure 16.

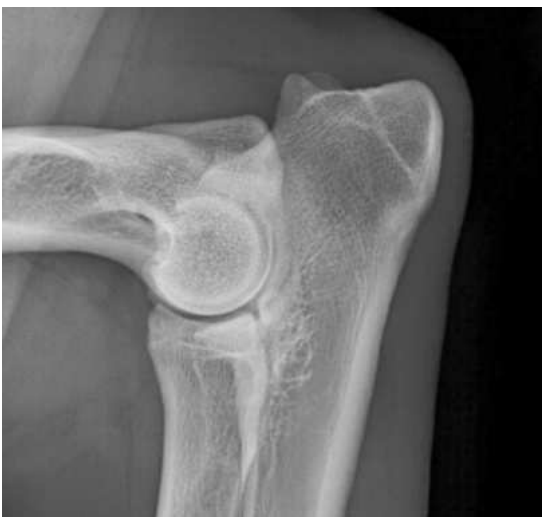

Figure 16 : radiographie d'un coude vu de profil chez un chien : incongruence huméro-radiale légère

Une fois que l'on a trouvé ces lésions, on va rechercher les lésions d'arthrose associées.

e) L'arthrose

L'arthrose est un **processus dégénératif** qui contribue à la **prolifération d'ostéophytes** (proliférations osseuses à la périphérie de l'articulation). Il existe des zones à regarder en priorité pour trouver ces proliférations osseuses.

Les localisations préférentielles de l'arthrose sont :

- **Bord dorsal du processus anconé.** On sait que les proliférations osseuses débutent de manière précoce sur l'aspect dorsal du processus anconé. On fait donc une radiographie en hyperflexion pour dégager le processus anconé.
- **Aspect crânial de la tête du radius**
- **Epicondyle latéral et médial de l'humérus**
- **Pointe du processus coronoïde médial** de l'humérus
- Sclérose de l'**incisure semi-trochléaire** (= articulation huméro-ulnaire)


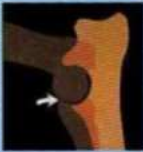




Location	Best view in descending order	Graphic representation
Dorsally on anconeal process	ML flexed ML extended	
Cranial aspect of joint	ML extended	
Lateral epicondylar crest	ML flexed ML extended	
Medial epicondyle	Cr15°LCdMO CrCd	
Medial coronoid process	CrCd Cr15°LCdMO	
Along trochlear notch particularly more distally	ML extended ML flexed	

Figure 17 : tableau résumant les localisations préférentielles de l'arthrose

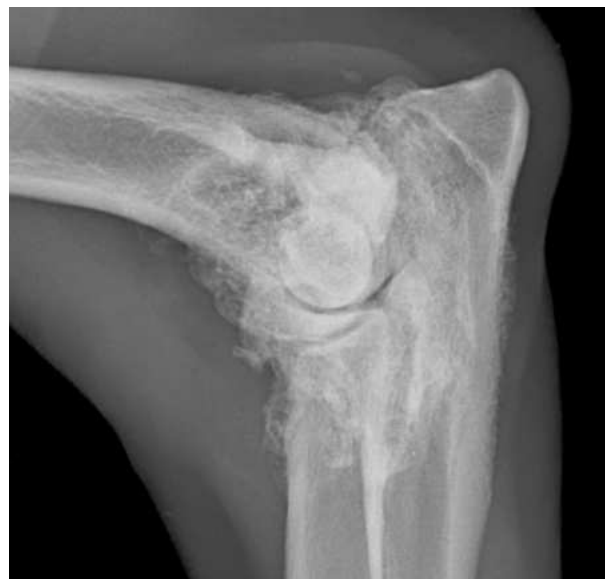

Figure 18 : radiographie d'un coude de profil chez un chien : arthrose

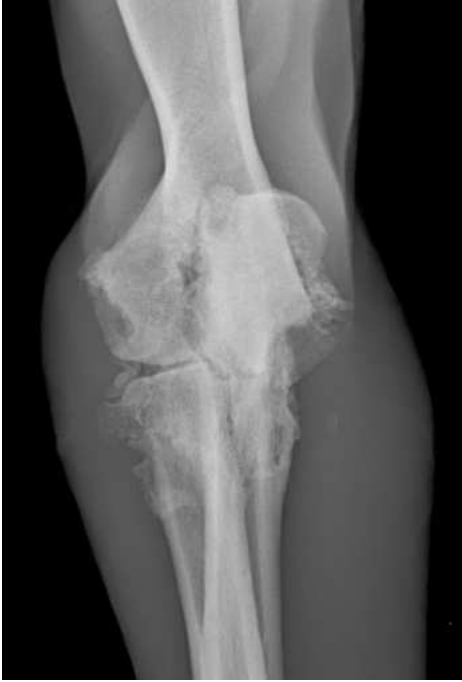

Figure 19 : radiographie d'un coude de face chez un chien : arthrose

C. Nécrose aseptique de la tête fémorale

Les **jeunes chiens** et les **chiens de petites races** sont en général prédisposés à cette affection. On reçoit alors en consultation un **chien en fin de croissance** qui boite au niveau d'un membre pelvien. La nécrose aseptique est dans la plupart des cas **unilatérale** (80% des cas).

La nécrose aseptique de la tête fémorale est secondaire à une perte d'irrigation de la tête fémorale qui va conduire à la **lyse** et à la **nécrose** de cette dernière. En périphérie de cette lyse, il va y avoir un processus d'**ostéoprolifération** qui va se mettre en place pour combler la perte de substance. Si aucune prise en charge et mise en place, la tête fémorale peut se fracturer.

Les signes radiographiques sont :

- **Lignes radio-transparentes** dans l'os sous-chondral de la tête fémorale
- **Aires d'opacité diminuée** présentes en région épiphysaire/métaphysaire
- Aplatissement ou irrégularité de la jonction tête-col fémoral
- **Remodelage de la tête fémorale** (augmentation de l'espace articulaire coxo-fémoral et éventuelle sub-luxation associée)
- **Fracture pathologique** de la tête fémorale.

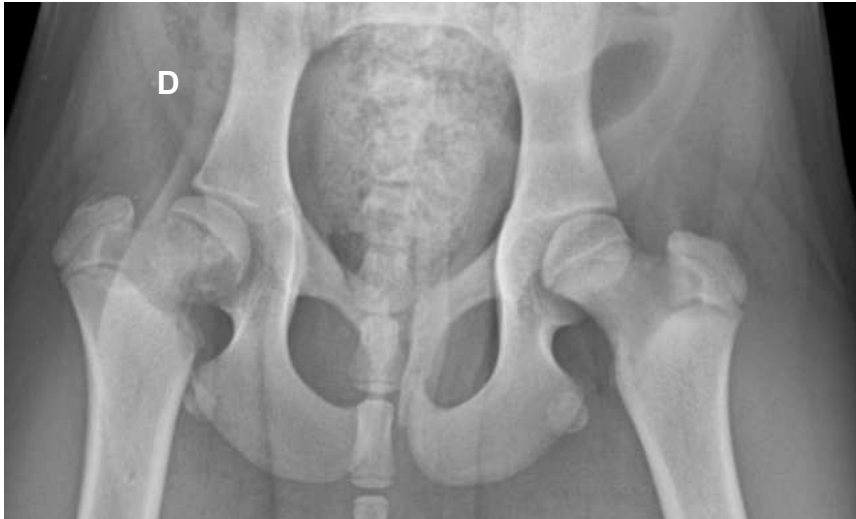

Figure 20 : radiographie de face d'un bassin de chien : nécrose de la tête fémorale droite

La figure 20 est une radiographie de face d'un bassin d'un chien Stafford Bull Terrier de 5 mois présenté pour une boiterie du membre pelvien droit. On remarque un **aspect hétérogène du col fémoral droit** avec des plages radio-transparentes. On a du mal à délimiter la tête du col fémoral. Tout cela est en faveur d'une nécrose aseptique de la tête fémorale.

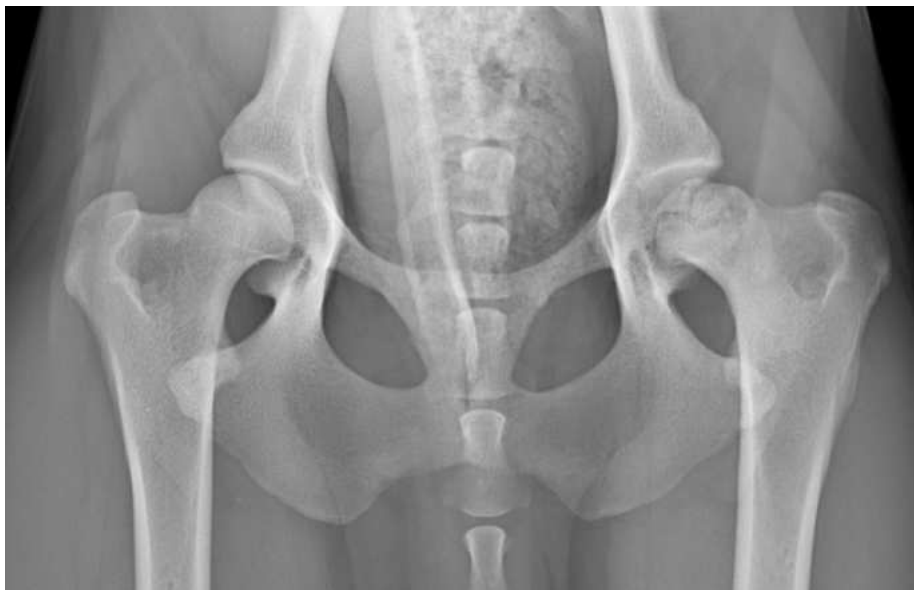

Figure 21 : radiographie de face d'un bassin de chien : nécrose de la tête fémorale gauche et fracture pathologique

La figure 21 est une radiographie du bassin de face d'un chien Braque Allemand de 14 mois présenté pour une boiterie d'appui à froid permanente du membre pelvien gauche d'apparition aiguë. On constate un **défaut de recouvrement marqué** de la tête fémorale gauche avec une tête fémorale gauche **petite, sclérosée, remodelée**. Il y a aussi une

fracture comminutive de son bord crânial et un **discret comblement et sclérose du col fémoral** gauche. La frontière tête-col est **mal définie** à gauche. On est donc face à une fracture chronique de la tête fémorale gauche d'origine probablement pathologique secondaire à une nécrose aseptique (sans prédisposition de la race).

A noter qu'il est primordial de **connaître la race du chien et son âge** pour pouvoir établir un diagnostic.

II. Affections osseuses congénitales

Les affections osseuses **congénitales** restent peu fréquentes. On peut être face à une **agénésie des os**, c'est-à-dire une absence de développement d'un os et donc avoir un os manquant. Il peut aussi y avoir une **hypoplasie osseuse** avec un os de taille diminuée, une **polymélie** avec un membre surnuméraire ou bien une **polydactylie** avec la présence de plusieurs doigts ce qui est assez fréquent chez les Maine Coon mais sans incidence clinique.

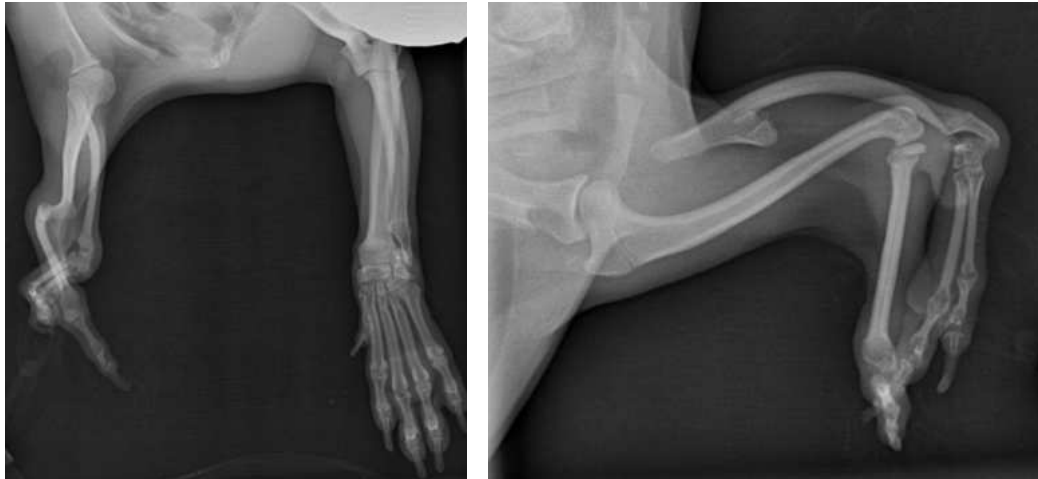

Figure 22 : radiographies de face et de profil des membres thoraciques d'un chien Yorkshire de 10 mois : agénésie

On note sur la figure 22 une déformation sévère des os du membre thoracique droit avec une absence d'articulation huméro-ulnaire, un déplacement proximal de l'ulna se projetant en face caudo-médiale de l'humérus. L'ulna s'articule distalement avec une ébauche de carpe. Le "carpe" s'articule avec deux doigts. Le radius droit est déformé sur ses aspects proximal et distal. Il s'articule directement avec une phalange distalement. Il y a alors agénésie de la plupart des os du carpe, et de certains doigts, et un déplacement proximal de l'ulna.

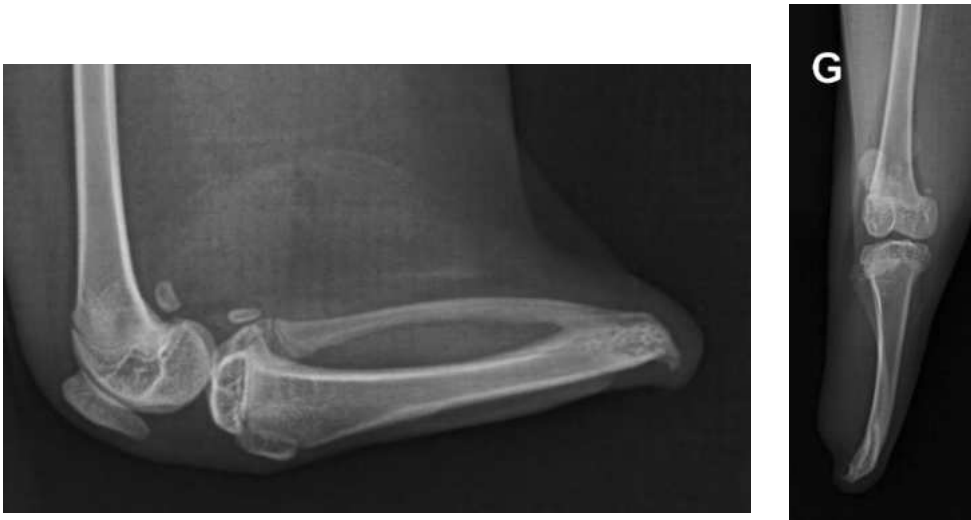

Figure 23 : radiographies de face et de profil du membre pelvien gauche d'un chat de 7 mois : agénésie aspect distale

On note que l'aspect distal du membre est manquant (tarse, métatarses, phalanges).

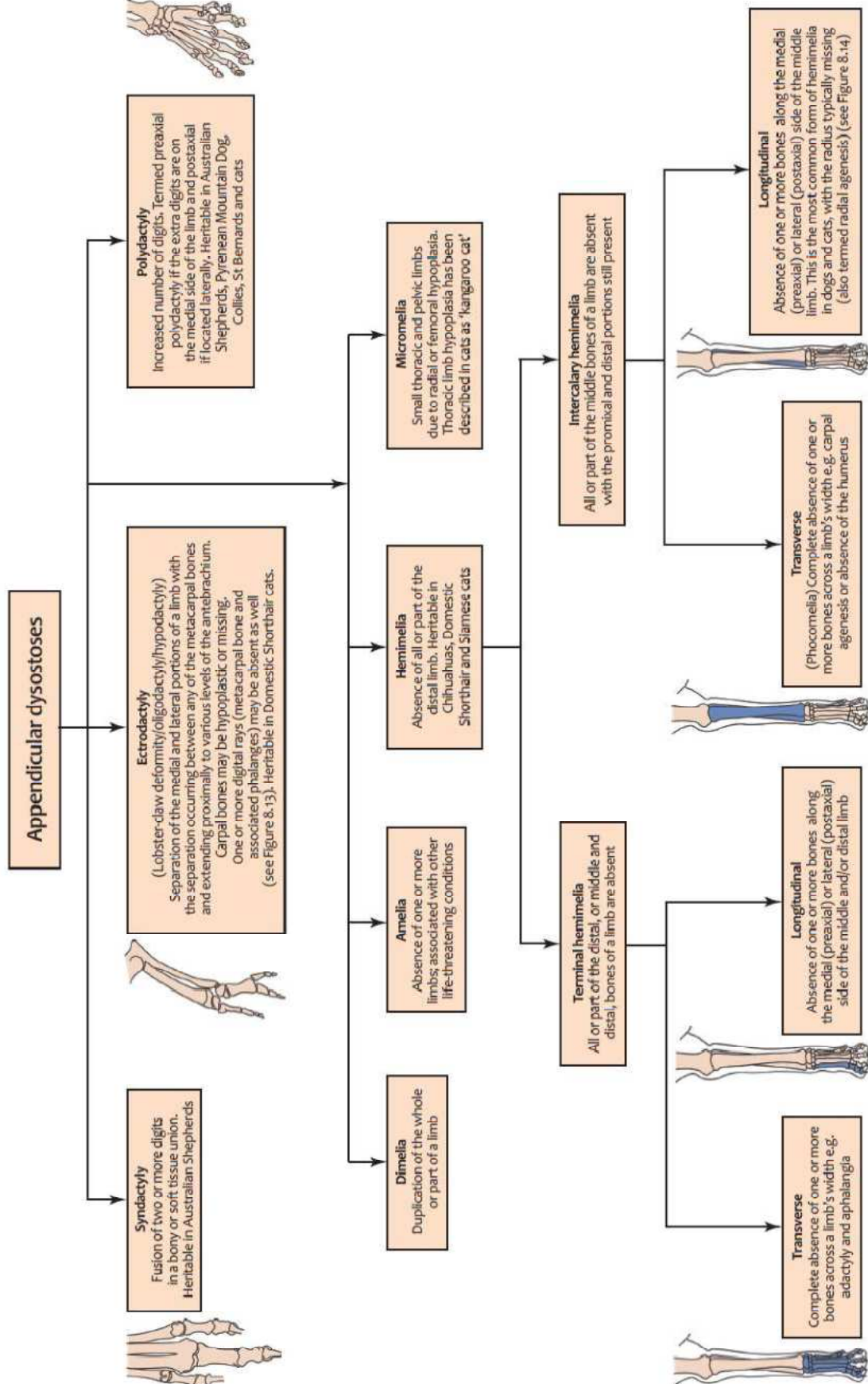


Figure 24 : Terminologie utilisée pour décrire les anomalies appendiculaires. Dans les croquis accompagnants, les os absents sont mis en évidence en bleu (Kirberger, McEvoy 2016).

III. Ostéopathies condensantes

A. Panostéite

Cette affection concerne plutôt les **chiens de moyen à grand format à croissance rapide** (Berger Allemand, Mastiff, Dogue Allemand...) ainsi que les **chiens âgés**. Il ne s'agit **pas d'une inflammation** mais d'une augmentation des activités ostéoblastique et ostéoclastique. Cliniquement, on a un animal qui « marche sur du verre », avec une douleur très importante à la palpation des membres.

Les signes radiographiques, à rechercher en **zone diaphysaire** de l'os, sont :

- Une **opacité nodulaire circonscrite** (dite « en flaque ») au sein de la cavité médullaire en région médio-diaphysaire : la cavité médullaire prend un aspect plus opaque que la normale.
- Une possible **réaction périostée lisse**, continue, en région diaphysaire.

A noter qu'il n'existe pas de corrélation entre la taille ou le nombre de nodules et la douleur : un chien avec de gros nodules n'aura pas forcément plus mal qu'un chien avec de petits nodules.

C'est une affection qui **guérit en général seule** lors de la fin de la croissance de l'animal, on va simplement chercher à gérer la douleur.

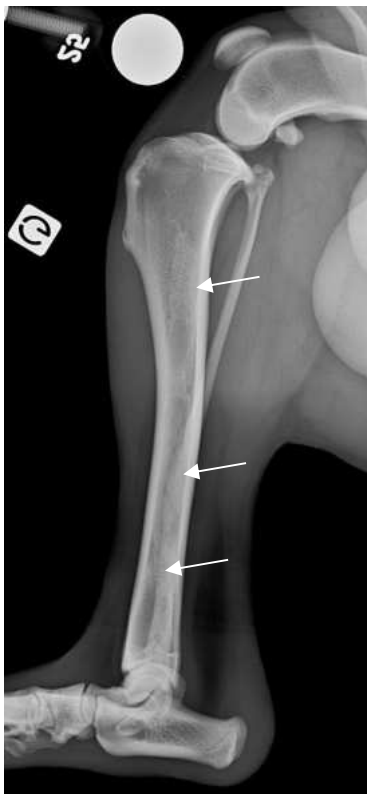

Figure 25 : radiographie de profil du membre pelvien gauche d'un chien : panostéite

On note une augmentation d'opacité médullaire diaphysaire (flèches) sur le tibia, pathognomonique d'une panostéite.

B. Ostéodystrophie hypertrophique

L'ostéodystrophie hypertrophique ou l'ostéopathie métaphysaire est une **maladie systémique** du jeune chien dont l'origine est souvent inconnue (infection virale (notamment par le virus de la maladie de Carré), origine bactérienne, origine alimentaire, origine immunitaire). Elle touche plus particulièrement les jeunes chiens à **croissance rapide**, vers l'âge de **2 à 8 mois**. Les **mâles** sont plus fréquemment touchés et certaines races sont considérées comme prédisposées (Berger allemand, Braque de Weimar, Doberman, Dogue allemand, Golden retriever, Labrador, Rottweiler, Setter anglais, Saint Bernard, ...). On peut aussi rencontrer cette affection chez le chat, mais moins fréquemment.

Cette affection est responsable de boiterie d'apparition aiguë, d'hyperthermie, d'anorexie et de léthargie. Les **métaphyses des os longs** sont **élargies** et **douloureuses**.

L'ostéodystrophie hypertrophique touche exclusivement la région de la **métaphyse des os longs**, particulièrement au niveau **distal de l'ulna et du tibia**. Plus rarement, les os de la mâchoire ou de l'extrémité de la patte (métacarpe) sont touchés.

Le signe radiographique à rechercher se situe en région métaphysaire. On observe la présence d'une **ligne radio-transparente soulignée par un liseré opaque sclérotique lié à la sclérose de l'os sous-chondral, et parallèle à la ligne de croissance de l'os** : on parle du **"signe de la double ligne de croissance"**. Cette maladie peut aussi provoquer une **réaction périostée irrégulière centrée sur la métaphyse**.

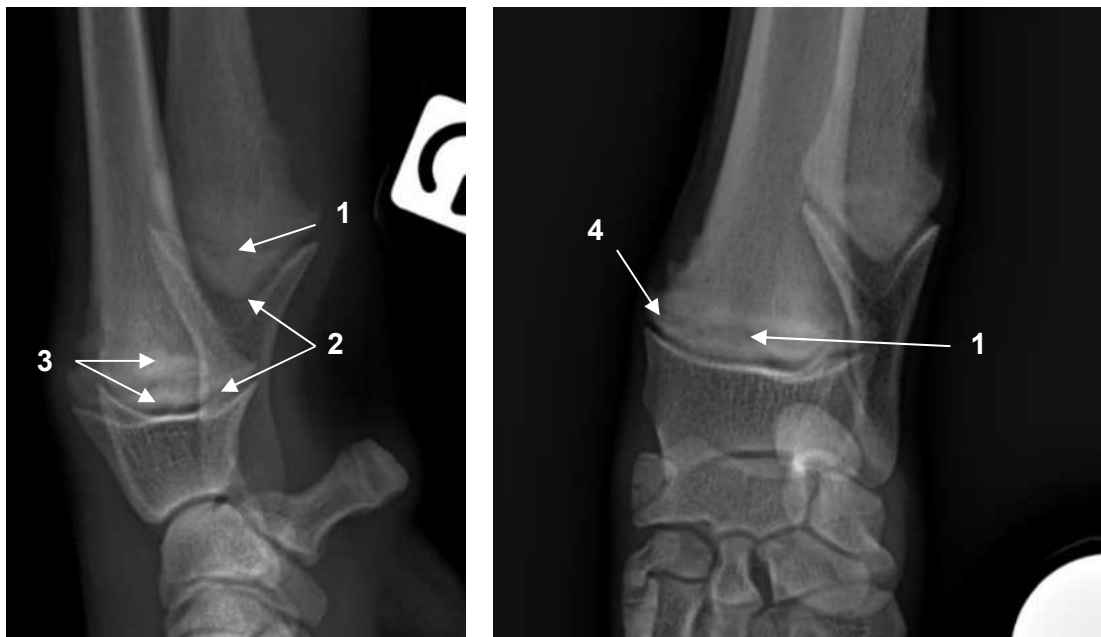


Figure 26 : radiographies de face et de profil de l'articulation du carpe chez un chien de 7 mois : ostéodystrophie hypertrophique

On observe des lignes épaisses radio-transparentes métaphysaires (1) parallèles aux lignes de croissance (du radius et de l'ulna) (2) associées à une sclérose de l'os métaphysaire (3). Il y a aussi une discrète réaction périostée (4), sur l'aspect crâniale du radius.

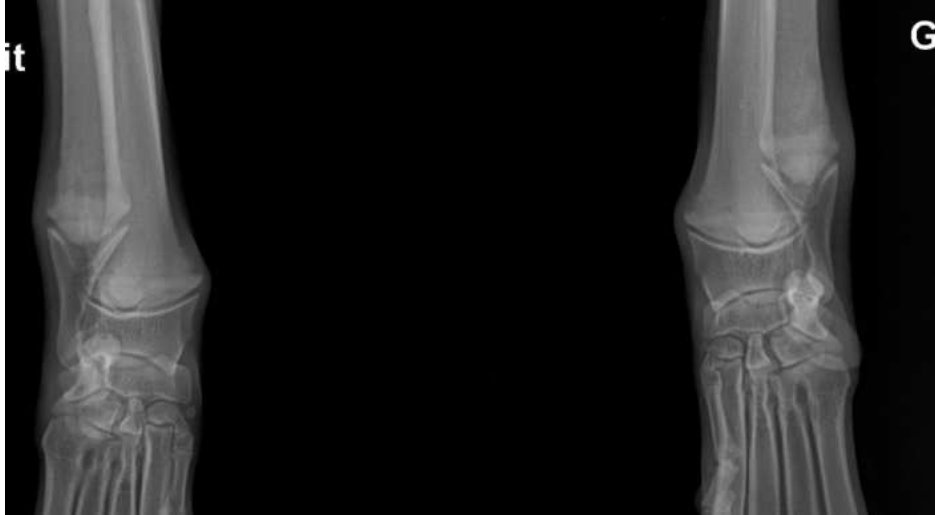


Figure 27 : radiographie de face de l'articulation du carpe chez un chien de 5 mois :
ostéodystrophie hypertrophique

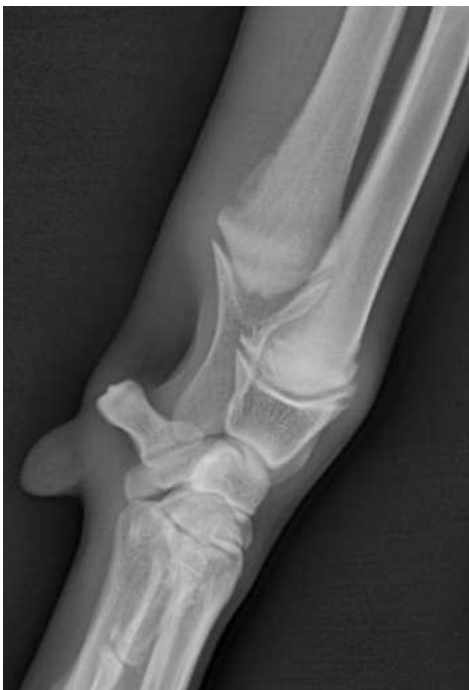

Figure 28 : radiographie de profil de l'articulation du carpe chez un chien de 5 mois :
ostéodystrophie hypertrophique

On observe des lignes transverses radio-transparentes associées à une sclérose périphérique modérée en région métaphysaire distale du radius et de l'ulna. Il y a aussi une réaction périostée lisse et continue sur l'aspect médio-caudal en région métaphysaire de l'ulna.

Parfois, on peut avoir des animaux présentant des lésions très extensives qui ne touchent plus juste la ligne mais tout l'os avec de la nécrose et des réactions périostées. Lorsque la maladie est très avancée, le manchon périosté peut venir brider le cartilage de croissance et la réaction inflammatoire nuit à la croissance. Ce cas reste cependant très rare.

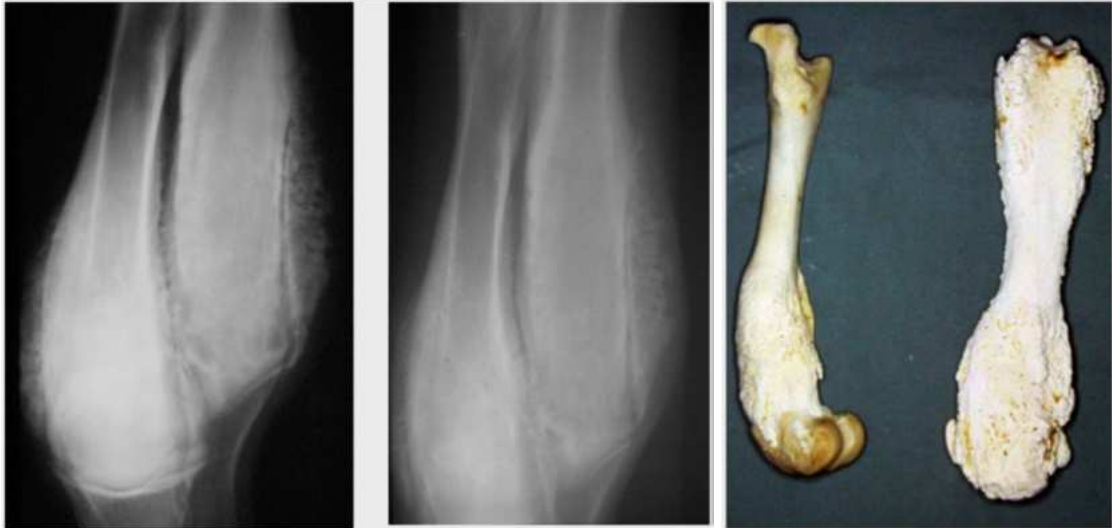

Figure 29 : à gauche : radiographies de face de l'articulation du carpe chez un chiot : ostéodystrophie hypertrophique ; à droite : photographie d'os avec un manchon périosté

C. Ostéopétrose

L'ostéopétrose est une **augmentation généralisée de l'opacité osseuse** du squelette, y compris de la colonne vertébrale. Elle est observée occasionnellement chez le **chat** et plus rarement chez le chien. Elle peut être congénitale ou acquise. Chez le chat, elle serait associée au virus de la leucémie féline (FeLV) ou au lymphome. Chez le chien, l'ostéopétrose peut être associée à une déficience en pyruvate kinase. D'autres causes ont été citées comme un excès chronique de calcium dans l'alimentation, une hypervitaminose D... En général, l'ostéopétrose est une découverte fortuite.

Le signe radiographique à rechercher est une **cavité médullaire très opaque** que l'on arrive à peine à distinguer du cortex osseux.

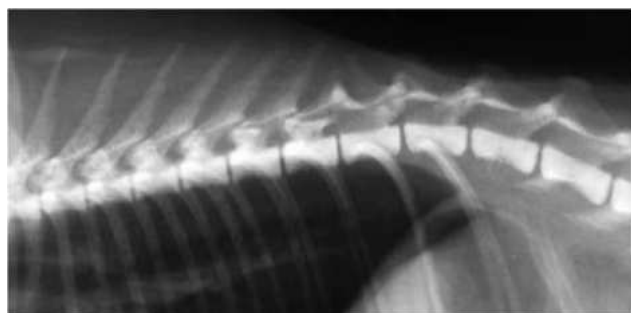
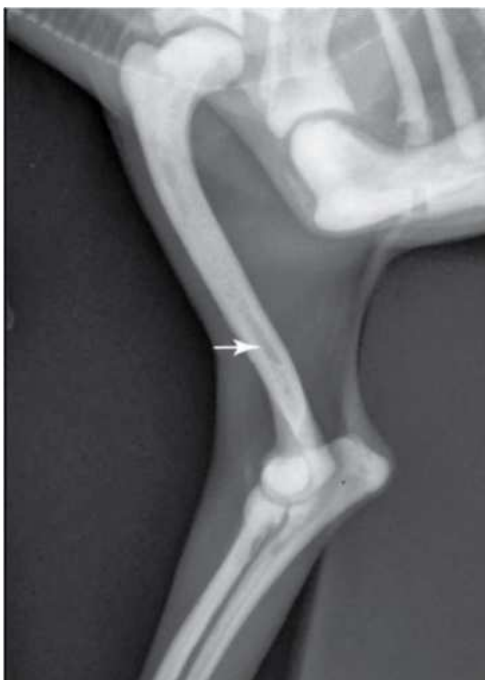

Figure 30 : à gauche : radiographie de profil d'un membre thoracique chez un chat : ostéopétrose humérale ; à droite : radiographie de profil des vertèbres chez un chat avec un lymphome : ostéopétrose

IV. Ostéopathies raréfiantes

A. Hyperparathyroïdisme secondaire

L'hyperparathyroïdisme secondaire est une affection où les glandes parathyroïdes produisent une **quantité excessive d'hormone parathyroïdienne (PTH)** en réponse à une **stimulation chronique** due à une anomalie sous-jacente. Souvent il s'agit d'une **anomalie systémique**, et non pas un dysfonctionnement intrinsèque des glandes elles-mêmes. La principale cause d'hyperparathyroïdisme secondaire chez le chiot ou le chaton concerne une **carence alimentaire en calcium ou un excès de phosphore**. En effet, une **alimentation déséquilibrée**, notamment chez les chiens nourris avec des régimes maison non équilibrés ou de la viande crue exclusivement, peut entraîner une hypocalcémie relative. Cette condition stimule la sécrétion de PTH pour **augmenter la résorption osseuse** et libérer du calcium. L'augmentation de la PTH entraîne une résorption osseuse, fragilisant les os et augmentant le risque de fractures.

Les animaux sont présentés pour faiblesse osseuse avec une déformation osseuse, des douleurs osseuses, ou bien des fractures pathologiques.

L'hyperparathyroïdisme primaire existe et est la conséquence directe d'une tumeur des parathyroïdes qui se mettent à sécréter trop de parathormone. On observera les mêmes signes que l'hyperparathyroïdisme secondaire.

Tous les os sont concernés par cette maladie systémique :

- Le **squelette axial** : la colonne vertébrale devient "élastique" et la colonne vertébrale est déformée.
- Les **mâchoires** : les déformations de la mandibule et de l'os maxillaire donnent l'impression en radiographie que les dents flottent, qu'elles sont rattachées à rien : on parle de "**floating teeth**"
- Le **squelette appendiculaire**.

Sur les radiographies on va voir un os qui se déminéralise : il va être **plus radio-transparent** avec une diminution de l'opacité osseuse et une **corticale osseuse très fine**. Si la maladie n'est pas prise en charge tôt, il va y avoir une déformation des os voire des fractures pathologiques (Holloway, McConnell 2013).

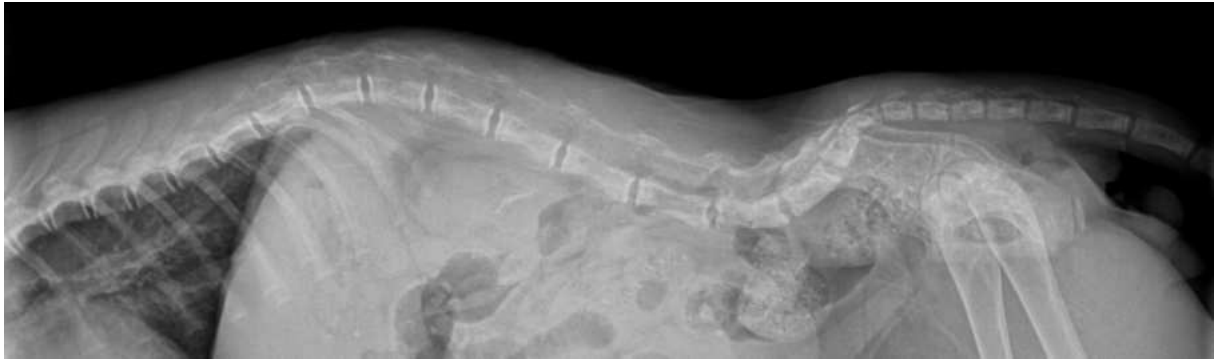


Figure 31 : radiographie de face de la colonne vertébrale chez un chat de 5 mois :
Ostéopénie généralisée

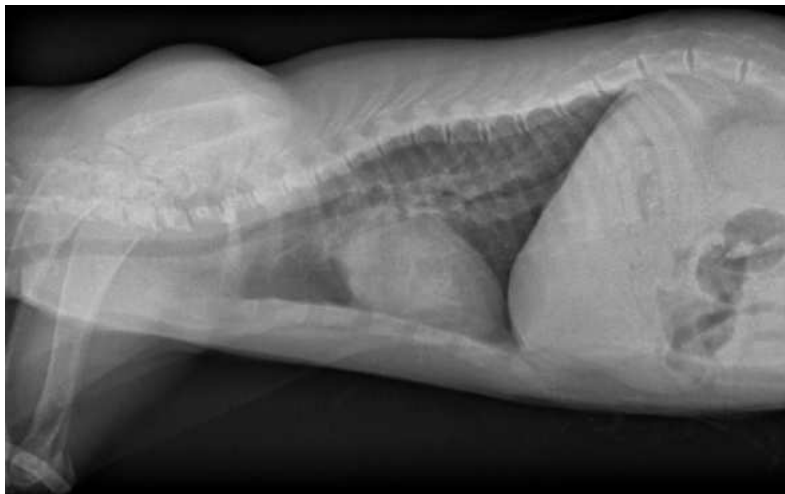

Figure 32 : radiographie de profil d'un thorax de chat de 5 mois : Ostéopénie généralisée

Les figures 31 et 32 sont réalisées sur un chat de 5 mois présenté pour parésie des postérieurs. On constate une **diminution de densité osseuse généralisée** (à comparer avec la figure 33) sans répercussion sur les lignes de croissance et des corticales amincies (vertèbres, humérus, sternèbres). On est alors face à une **ostéopénie généralisée** compatible avec une **hyperparathyroïdie secondaire** (d'origine nutritionnelle le plus probablement). Le diagnostic différentiel inclut une hyperparathyroïdie primaire secondaire à une maladie rénale chronique ou une *Osteogenesis imperfecta*.

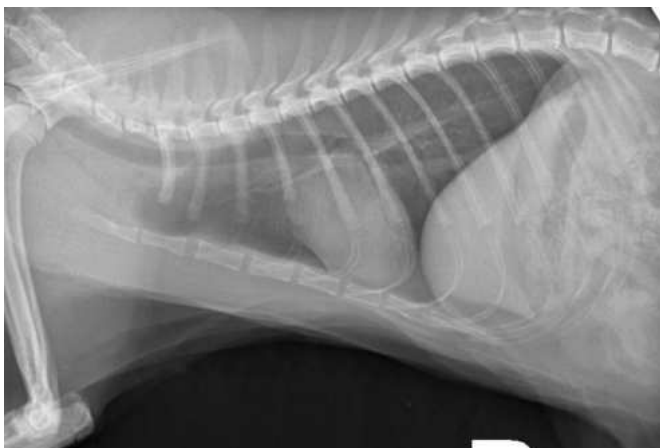

Figure 33 : radiographie de profil d'un thorax de chat sain

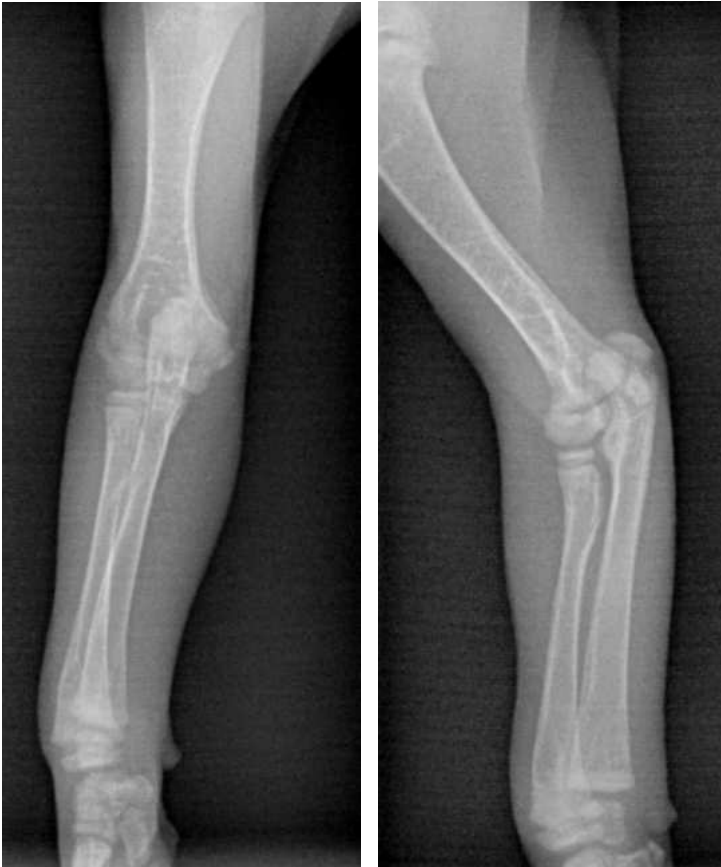

Figure 34 : radiographies de face et de profil d'un coude chez un chat de 4 mois : Ostéopénie généralisée

Ce chat de 4 mois a toujours été nourri avec de la viande crue. Il présente aujourd'hui une **diminution de densité osseuse généralisée** sans répercussion sur les lignes de croissance avec des **corticales amincies** (humérus, radius, ulna).

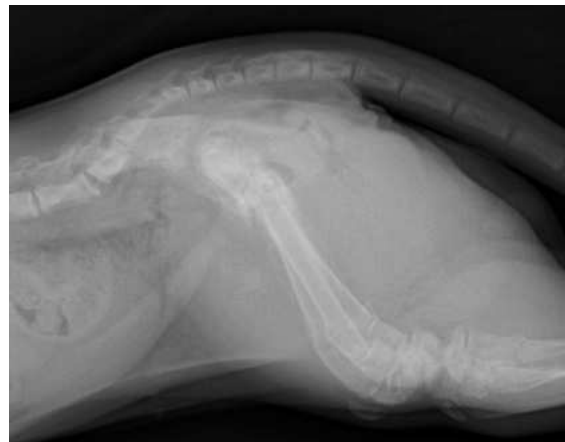
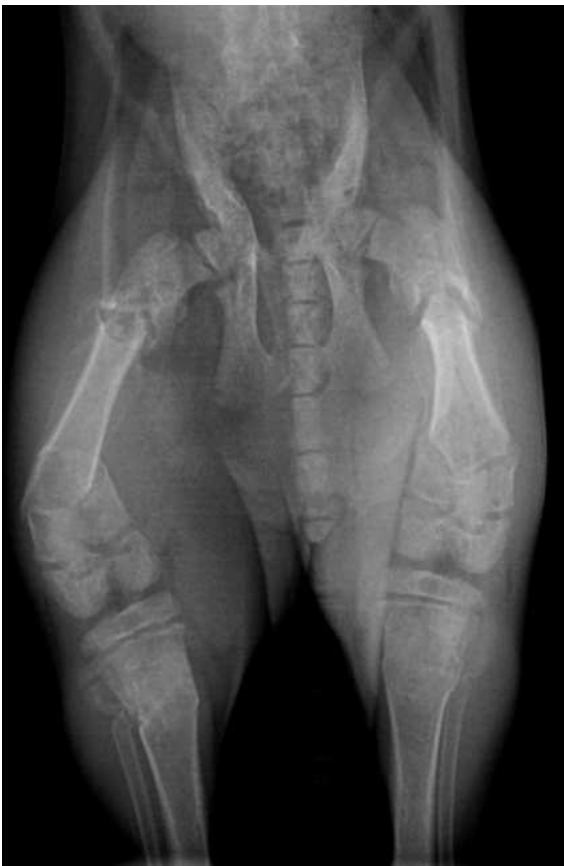
Figure 35 : radiographies de face et de profil d'un bassin chez un chat de 4 mois : Ostéopénie généralisée et fractures pathologiques

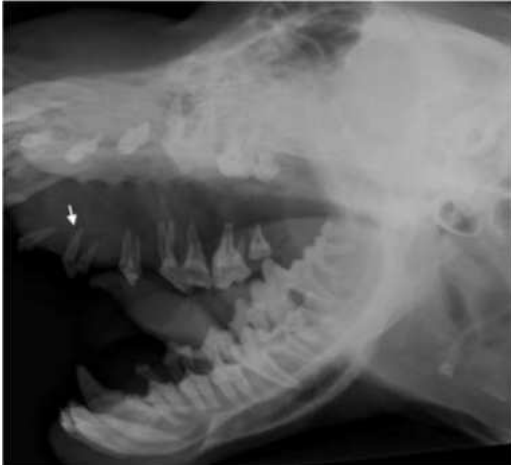

Figure 36 : radiographie de profil d'un crâne chez un chien : *floating teeth* (flèche)

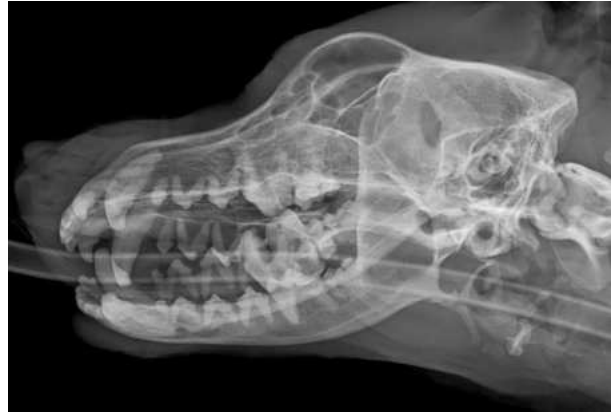

Figure 37 : radiographie de profil d'un crâne chez un chien sain

Sur la figure 36 (Holloway, McConnell 2013) on constate une diminution diffuse de la densité osseuse sur le corps maxillaire avec un aspect de "**dents flottantes**". L'opacité du corps maxillaire est quasiment égale à celle des tissus mous. Il y a aussi une disparition de la lamina dura sur la quasi-totalité du pourtour des racines dentaires.

B. *Osteogenesis imperfecta*

L'*osteogenesis imperfecta* est une **maladie génétique rare** caractérisée par une fragilité excessive des os chez les chiens, due à une **anomalie dans la production de collagène de type I**. Cette condition est souvent appelée "maladie des os de verre" en raison de la susceptibilité des os à se fracturer facilement. Les signes cliniques sont sensiblement les mêmes que lors d'hyperparathyroïdie secondaire : boiteries, fractures osseuses récurrentes, déformations osseuses, fragilité dentaire...

Son aspect radiographique est identique à l'hyperparathyroïdie secondaire nutritionnelle.

En excluant le facteur alimentaire et une anomalie au niveau des parathyroïdes (via une échographie des glandes), on suspecte cette maladie mais le diagnostic définitif de l'*Osteogenesis imperfecta* n'est réalisable que par analyse du collagène de type I des fibroblastes de la peau. Cela implique donc de réaliser des **biopsies**.

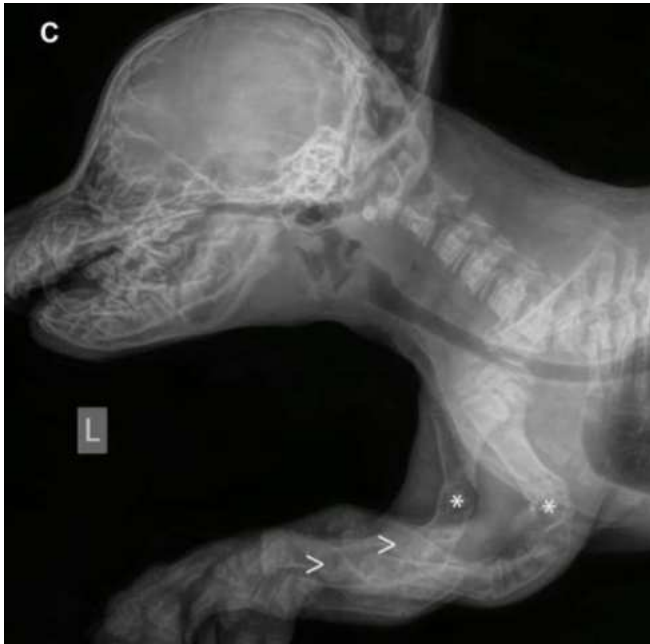

Figure 38 : radiographie de profil chez un chiot de 2 mois : ostéopénie sévère (Tse et al. 2021)

On remarque des fractures sur les humérus gauche et droit (*) ainsi qu'au niveau des radius (>), la forme des membres est alors déformée. Il y a une ostéopénie diffuse sévère et un amincissement cortical sévère sur la majorité des os, y compris les os de la face.

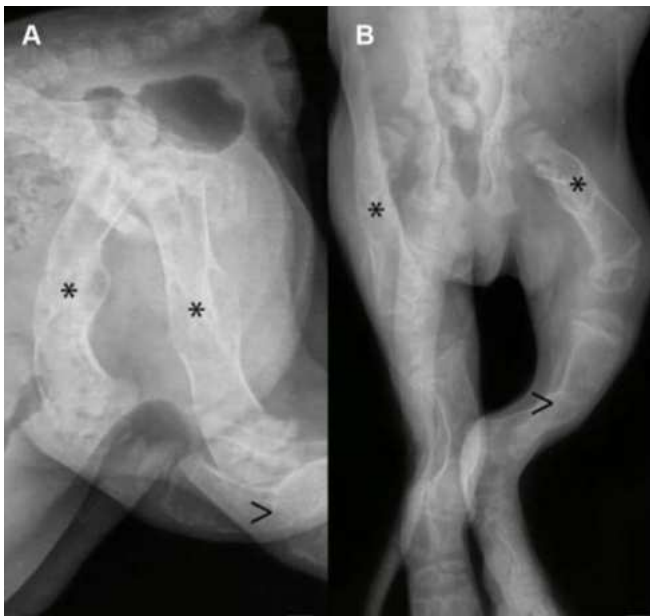

Figure 39 : radiographies de face et de profil d'un bassin chez un chiot de 2 mois : ostéopénie sévère (Tse et al. 2021)

Des fractures sont présentes sur les fémurs gauche et droit (*), sur le tibia gauche, et possiblement le tibia droit (>).

C. Hypothyroïdisme congénital

L'hypothyroïdie congénitale chez le chien est une **maladie rare** où la glande thyroïde ne produit pas suffisamment d'hormones thyroïdiennes dès la naissance. Elle touche essentiellement les **chiens** dont les **glandes thyroïdes sont atrophiées ou aplasiées** : la **sécrétion des hormones T3 et T4 est fortement diminuée**. Or, ces hormones sont essentielles et interviennent à de nombreux niveaux dont le métabolisme osseux. On retrouve alors des anomalies sur le squelette appendiculaire (les lésions sont alors symétriques et bilatérales) et axial.

Les signes radiologiques à rechercher sont :

- Les **épiphyes** sont **non visibles** : le plus souvent au niveau du **tibia proximal et des condyles huméraux et fémoraux** mais on retrouve aussi ces lésions sur d'autres os notamment le **radius et l'ulna** : on parle de **dysplasie épiphysaire**. On observe en plus un **retard d'ossification des os du carpe et du tarse**.
- Les **corps vertébraux** sont **courts**
- Le **crâne** est **plus court et plus large**

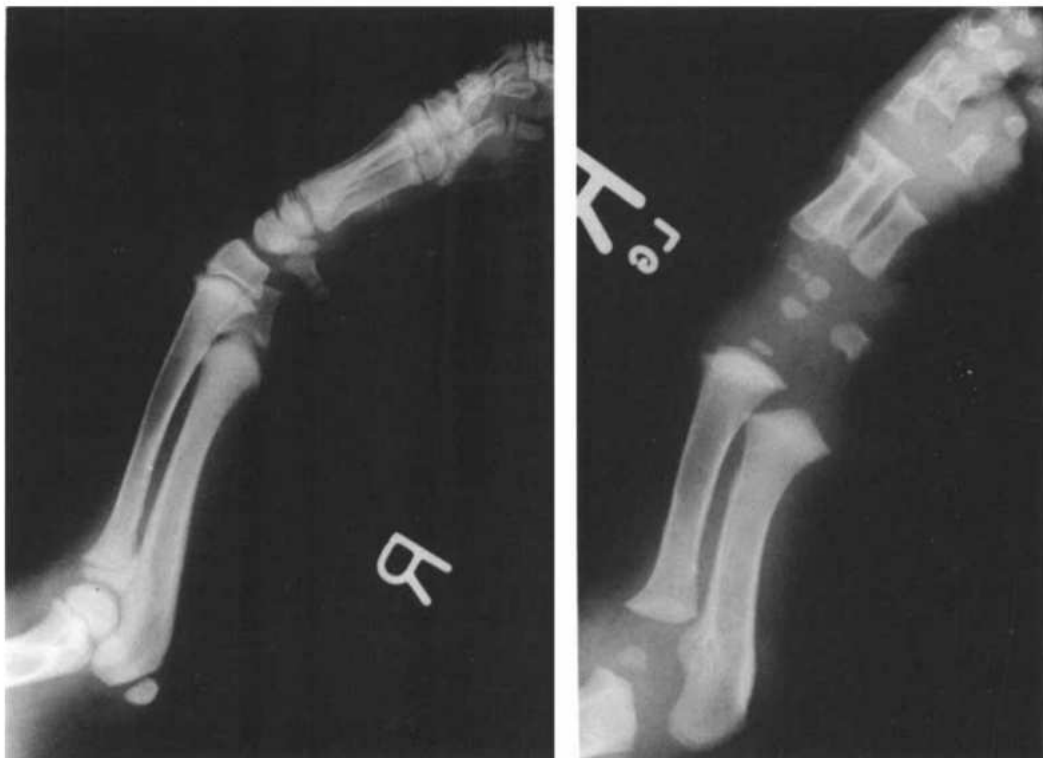

Figure 40 : à gauche : radiographie de profil d'un membre thoracique chez un chien de 3 mois sain ; à droite : radiographie de profil d'un membre thoracique chez un chien de 3 mois : dysplasie épiphysaire (Greco et al. 1991)

V. Dysplasie métaphysaire et épiphysaire

A. Ostéochondrodysplasies

L'ostéochondrodysplasie est un ensemble de **maladie génétique** qui affecte le développement des **cartilages et des os**. Il s'agit d'une prolifération anarchique des cartilages de croissance dans laquelle **les os s'épaississent sans s'allonger proportionnellement**.

Cette anomalie est considérée comme « normale » chez les races dites chondrodystrophiques : les races type Basset et le Teckel. Elle est cependant jugée

excessive dès lors qu'elle est associée à certains signes cliniques : plantigradie, décollement des coudes, boiterie... Elle peut en revanche se retrouver chez d'autres races (où les deux parents sont sains) telles que le Beagle, le Bouledogue Français, le Caniche toy, le Carlin, le Cocker Anglais, le Malamute d'Alaska etc...

Les chiens atteints présentent un **retard de croissance** avec des **membres courts et incurvés** (la tête et la colonne vertébrale ne sont pas affectées), et des tuméfactions au niveau des articulations. Cela amène à des douleurs articulaires, des boiteries et des difficultés à se déplacer.

Les signes radiographiques à rechercher sont généralement **symétriques** et dépendent du type d'ostéochondrodysplasie mais les critères suivants peuvent être rencontrés :

- Les os longs sont **plus épais et plus courts**
- Une **déformation angulaire des membres** avec une croissance asynchrone des os
- Un **élargissement marqué des plaques de croissance** et des métaphyses
- Une **rétenion du cartilage de croissance** avec une persistance anormale du cartilage au sein des os
- Un retard de fermeture des plaques de croissance
- Des **corps vertébraux raccourcis** avec des plaques terminales irrégulières : les vertèbres peuvent être plus courtes que la normale et avoir des bords irréguliers, ce qui peut affecter la structure et la fonction de la colonne.
- Une ostéopénie

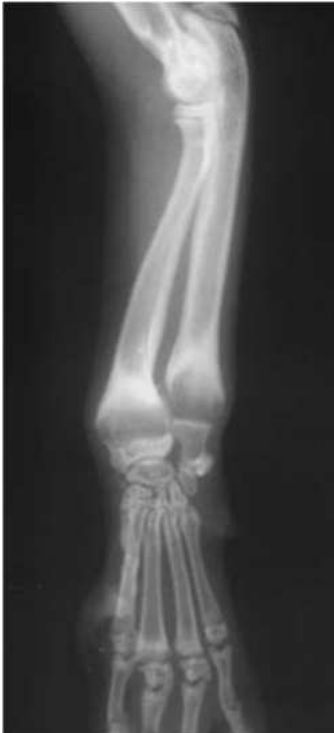

Figure 41 : radiographie de face d'un membre thoracique d'un chat de 5 mois : chondrodysplasie (Kirberger, McEvoy 2016)

On constate un élargissement marqué des lignes de croissance radiales distales, ulnaires et métacarpiennes avec un évasement métacarpien, tandis que d'autres lignes de croissance visibles sont épargnées. Il y a une sclérose importante sur l'aspect métaphysaire de chaque ligne de croissance affectée.

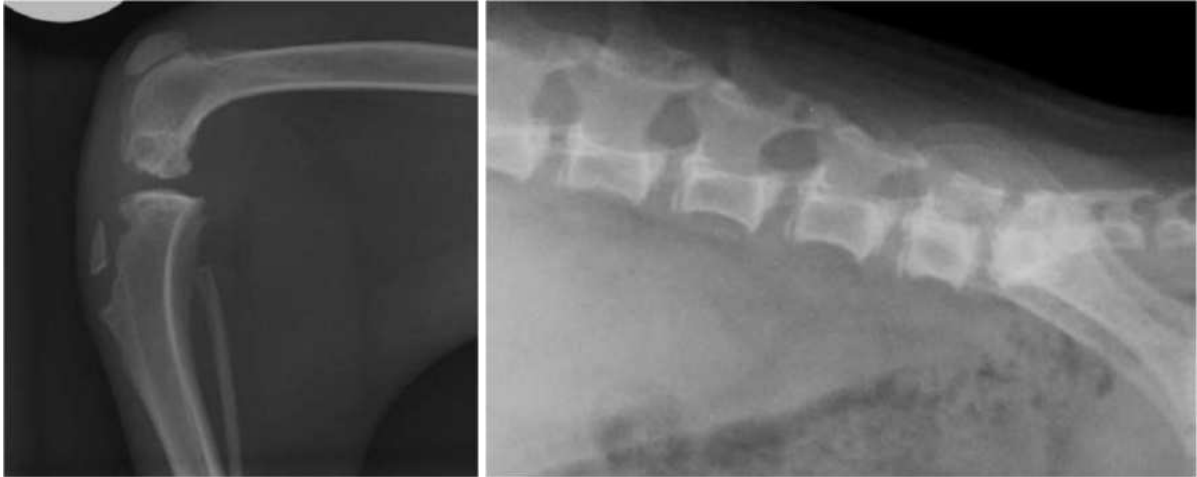


Figure 42 : à gauche : radiographie de profil du grasset d'un chien de 10 mois ; à droite : radiographie de profil de la région lombaire du même chien : dysplasie des épiphyses multiples (Kirberger, McEvoy 2016)

Le chien de la figure 42 est un Dobermann Miniature présenté à 10 mois avec un nanisme disproportionné. On remarque **l'absence d'ossification des épiphyses fibulaires** ainsi que de la **crête tibiale**. Les condyles fémoraux présentent une apparence radio-transparente irrégulière et tachetée. Les épiphyses vertébrales sont fortement **irrégulières**. Le diagnostic est une **dysplasie épiphysaire multiple**, qui est une forme d'ostéochondrodysplasie.

B. Rétention du cartilage de croissance

Cette affection est décrite chez des **jeunes chiens de grande race** et se retrouve lorsque l'ossification endochondrale de la physis ulnaire distale est **anormale**, laissant du cartilage dans la métaphyse là où il devrait y avoir une conversion en os normal. Cela peut entraîner des déformations angulaires des membres. Généralement, cette rétention se retrouve au niveau de la **métaphyse de l'ulna**. Cependant, il a également été observé dans le condyle fémoral latéral. Les causes de cette affection sont inconnues mais un excès de calcium pourrait être impliqué.

Cette anomalie ne provoque ni douleur ni signe clinique et peut être une découverte fortuite. Cependant, si le cône provoque une réduction de la longueur de l'ulna pendant la croissance, une déformation angulaire des membres peut apparaître. Avec le retard de croissance de l'ulna, le radius se courbera crânialement. Dans les cas graves, il peut y avoir une subluxation des articulations du carpe et du coude.

Les signes radiographiques sont :

- **Une zone radio-transparente en forme de flamme ou triangulaire**, s'étendant de la ligne de croissance vers la métaphyse, avec une base large au niveau de la ligne de croissance.
- **Un liseré opaque sclérotique** entourant la zone radio-transparente
- **Une réduction de la croissance en longueur de l'ulna**, conduisant à une courbure du membre

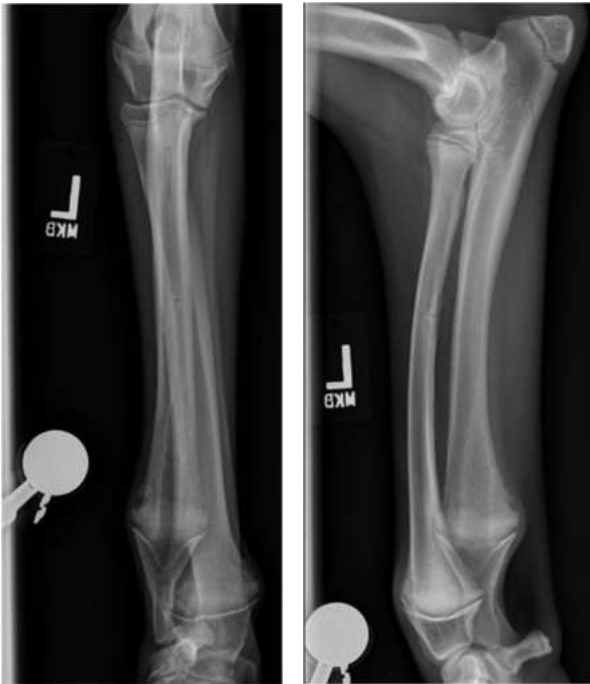

Figure 43 : radiographies de face et de profil du membre thoracique d'un chien jeune : rétention du cartilage de croissance (Kieves 2021)

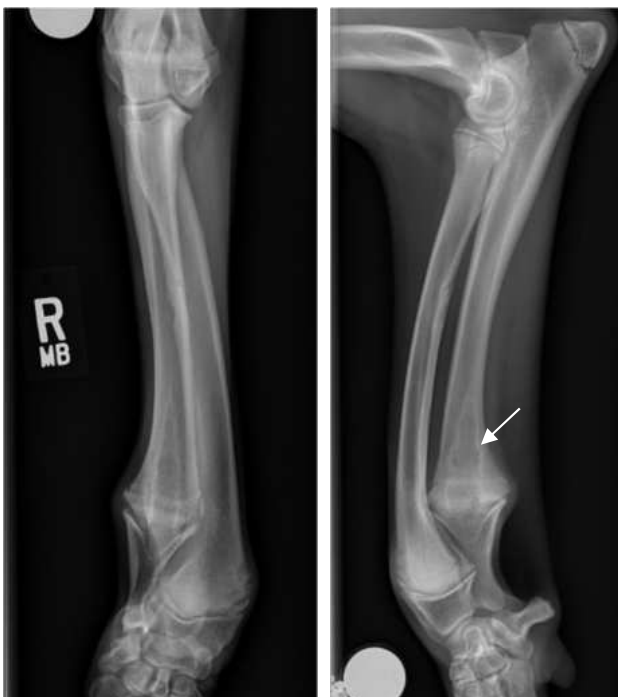

Figure 44 : radiographies de face et de profil du membre thoracique d'un jeune chien : rétention du cartilage de croissance (Kieves 2021)

On remarque sur la figure 44 cette **zone radio-transparente en forme de flamme** ainsi qu'une déformation angulaire du membre entraînant une courbure caudale de l'ulna distale et un angle latéral du radius distal avec une déformation en valgus.

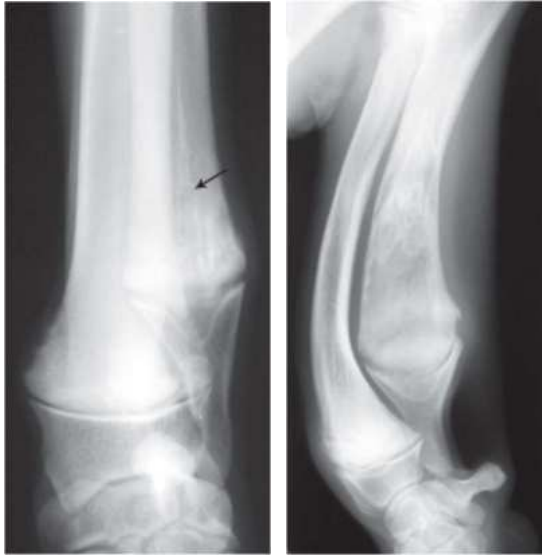

Figure 45 : radiographies de face et de profil du membre thoracique d'un jeune chien : rétention du cartilage de croissance (Holloway, McConnell 2013)

C. Fermeture prématurée des lignes de croissance

L'âge de la fermeture des lignes de croissance (ou physes) dépend de nombreux facteurs : l'espèce, le site anatomique, l'influence hormonale et le régime alimentaire. Les déterminants hormonaux de la fermeture des physes incluent l'hormone de croissance, l'hormone thyroïdienne, l'insuline, les œstrogènes et les androgènes, et des anomalies dans ces hormones peuvent affecter la fermeture normale des physes (par exemple l'hypothyroïdie congénitale, discutée plus tôt dans ce chapitre). La fermeture des physes peut varier chez des individus de la même espèce, avec une variabilité plus importante chez le chat que chez le chien. Il est généralement accepté que la **stérilisation** influence le moment de la fermeture des physes chez le chat et que la fermeture des physes chez les mâles castrés est retardée par rapport aux mâles entiers.

Site	Dog		Cat	
	Approximate age at which ossification centre appears	Approximate age at which physal closure occurs	Approximate age at which ossification centre appears	Approximate age at which physal closure occurs
Scapula • Supraglenoid tubercle	6-7 weeks	4-7 months	7-9 weeks	3.5-4 months
Humerus • Proximal • Lateral and medial parts of condyle • Medial epicondyle • Condyle to shaft	1-2 weeks 2-3 weeks 6-8 weeks	10-15 months 6-10 weeks 6-8 months 6-8 months	1-2 weeks 2-4 weeks 6-8 weeks	18-24 months 3.5 months 3.5-4 months
Radius • Proximal • Distal	3-5 weeks 2-4 weeks	7-10 months 10-12 months	2-4 weeks 2-4 weeks	5-7 months 14-22 months
Ulna • Olecranon tubercle • Anconeal process • Distal	6-8 weeks 6-8 weeks 5-6 weeks	7-10 months <5 months 9-12 months	4-5 weeks 3-4 weeks	9-13 months 14-25 months
Carpus • Radial carpal (three centres) • Other carpal bones • Accessory carpal - proximal • Accessory carpal - distal • Sesamoid in abductor pollicis longus	3-6 weeks 2 weeks 2 weeks 6-7 weeks 4 months		3-8 weeks 3-8 weeks 3-8 weeks 3-8 weeks	
Metacarpal/tarsal • Proximal (digit I) • Distal (digits II-V)	5-7 weeks 3-4 weeks	6-7 months 6-7 months	3 weeks	4.5-5 months 4.5-5 months
First phalanx • Proximal • Distal	5-7 weeks 4-6 weeks	6-7 months	3-4 weeks 3-4 weeks	4-5 months
Second phalanx • Proximal	4-6 weeks	6-7 months	4 weeks	4-5 months
Femur • Proximal • Greater trochanter • Lesser trochanter • Distal	1-2 weeks 7-9 weeks 7-9 weeks 3-4 weeks	8-11 months 9-12 months 9-12 months 9-12 months	2 weeks 5-6 weeks 6-7 weeks 1-2 weeks	7-11 months 13-19 months
Stifle sesamoid bones • Patella • Fabellae • Popliteal sesamoid	6-9 weeks 3 months 3-4 months		8-9 weeks 10 weeks	
Tibia • Tibial tuberosity • Proximal • Distal • Medial malleolus	7-8 weeks 2-4 weeks 2-4 weeks 3 months	10-12 months 9-10 months 12-15 months 3-5 months	6-7 weeks 2 weeks 2 weeks	9-10 months 12-19 months 10-12 months
Fibula • Proximal • Distal	8-10 weeks 4-7 weeks	10-12 months 12-13 months	6-7 weeks 3-4 weeks	13-18 months 10-14 months
Tarsus • Calcaneal tuberosity • Central tarsal bone • 1st and 2nd tarsal bones • 3rd tarsal bone • 4th tarsal bone	6 weeks 3 weeks 4 weeks 3 weeks 2 weeks	6-7 months	4 weeks 4-7 weeks 4-7 weeks 4-7 weeks 4-7 weeks	

Figure 46 : apparition des centres d'ossification et des temps de fermeture des physes chez le chien et le chat en radiographie (Kirberger, McEvoy 2016)

La fermeture prématurée des physes est une affection **fréquente** qui entraîne la **déformation angulaire des membres**. La gravité de l'atteinte dépend en grande partie de l'âge du patient au moment de l'événement déclencheur, de la physse affectée et du potentiel de croissance restant dans les physses au moment de la blessure. Certaines physses contribuent davantage à la croissance des os longs que d'autres. Par exemple, la physse ulnaire distale contribue à 85 % du potentiel de croissance de l'ulna. Plus les physses affectées sont actives et plus le chien est jeune au moment de la blessure, plus la déformation des membres sera grave. Le développement normal de l'avant-bras dépend de la croissance synchrone du radius et de l'ulna, et ainsi, une perturbation dans l'un de ces os jumelés produira des effets plus notables qu'un trouble physseal dans un os non jumelé.

a) Troubles de la physe ulnaire

La fermeture prématurée de la physe ulnaire distale est l'affection la plus courante rapportée chez les chiens et entraîne souvent une déformation angulaire sévère des membres. Cela est en grande partie attribuable à la **forme conique** de la physe. Toute force de cisaillement latérale appliquée au membre distal se traduit par des forces de compression sur cette physe. Cela conduit finalement à une **fracture de type Salter-Harris V** avec une perturbation vasculaire, des dommages à la couche chondrogénique des cellules et une fermeture prématurée de la plaque de croissance. L'ulna agit alors comme une « corde d'arc » sur le radius, limitant **sa croissance longitudinale**. En revanche, les chats n'ont pas de physe ulnaire distale conique et, par conséquent, la physe ulnaire distale est **aussi susceptible** de subir des blessures et une fermeture prématurée que la physe radiale distale.

Les caractéristiques radiographiques de la fermeture prématurée des physes ulnaires distales sont :

- **Ulna raccourci** par rapport au radius
- **Espace articulaire huméro-ulnaire élargi** avec distorsion et subluxation distale de l'incisure trochléaire
- **Courbure crâniale du radius** avec **épaississement de la corticale radiale caudale** et de la **corticale ulnaire crâniale** adjacente
- **Déplacement proximal du processus styloïde** de l'ulna par rapport à l'os carpal accessoire
- Une **subluxation** crânio-médiale du radius distal peut survenir
- **Valgus carpien**
- Le processus anconé peut **ne pas se fusionner**

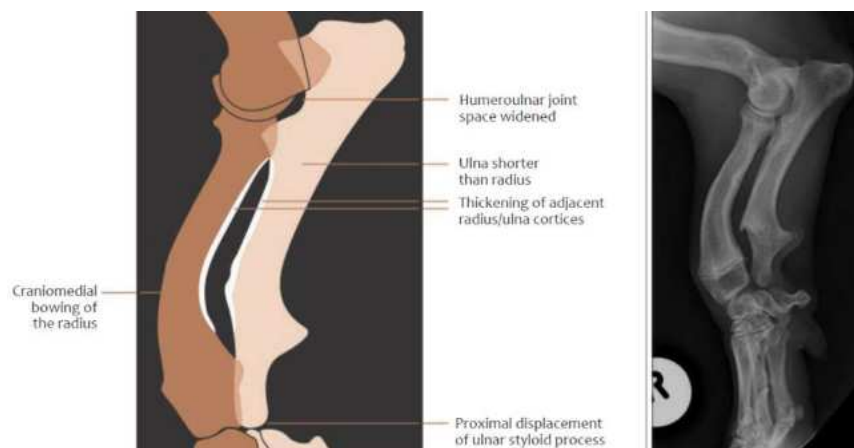


Figure 47 : à gauche : illustration des changements radiographiques associés à une fermeture prématurée de la physe ulnaire distale ; à droite : radiographie de profil d'un avant-bras d'un chiot : fermeture prématurée de la ligne de croissance (Kirberger, McEvoy 2016)

b) Troubles de la physe radiale

Les blessures aux physes radiales proximale et distale ont été décrites, mais la fermeture prématurée de la **physe distale est plus courante**, et est souvent asymétrique. La physe radiale distale contribue à 70 % de la croissance longitudinale du radius, et ainsi, la fermeture prématurée de la physe radiale distale entraîne des signes cliniques plus sévères que la fermeture prématurée de la physe radiale proximale.

Les caractéristiques radiographiques de la fermeture prématurée symétrique de la physe radiale distale sont :

- **Raccourcissement du radius** par rapport à l'ulna et au radius opposé
- **Espace articulaire huméro-radial élargi** avec subluxation distale de la tête radiale
- **Espace articulaire huméro-ulnaire élargi** avec subluxation proximale de l'incisure trochléaire

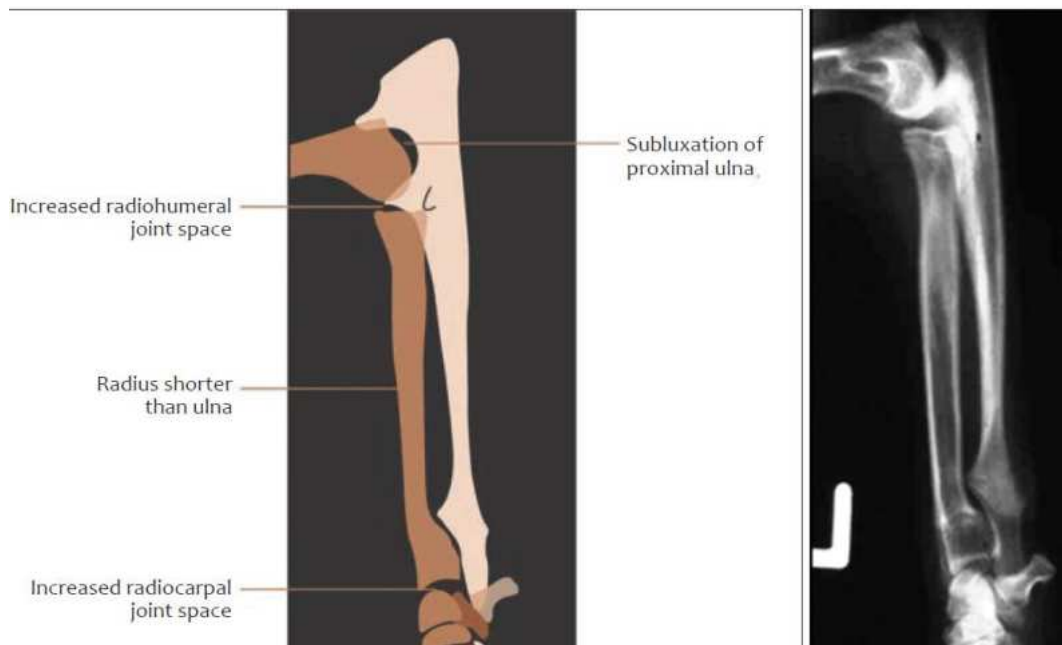


Figure 48 : à gauche : illustration des changements radiographiques associés à une fermeture prématurée de la physe radiale distale ; à droite : radiographie de profil d'un avant-bras d'un chiot : fermeture prématurée de la ligne de croissance (Kirberger, McEvoy 2016)

D. Ossification incomplète du condyle huméral

Le condyle huméral est composé d'une partie latérale et médiale. Lors d'ossification incomplète du condyle huméral (après 6 à 10 semaines d'âge d'après la figure 46), **l'union des condyles ne se produit pas** : le condyle huméral est ainsi plus fragile, car des micro-mouvements entre ses deux parties sont possible. Parfois, les micro-mouvements finissent par fragiliser de manière excessive la crête supracondylienne et entraînent **une fracture du condyle huméral** en général latéral.

Les races prédisposées sont les **Spaniels** (Cocker et Springer) mais d'autres races sont aussi touchées comme les Cavalier King Charles, les Labrador retriever, et les Pointer. Cette anomalie est bilatérale dans près de **25%** des cas.

Le diagnostic peut être difficile à mettre en place. Les jeunes chiens prédisposés sont présentés pour une **boiterie d'apparition aiguë** qui persiste dans le temps.

Les signes radiographiques sont la présence d'une **ligne radio-transparente en région centrale du condyle de l'humérus** qui s'étend de l'os sous-chondral jusqu'au foramen supratrochléaire. Le scanner reste cependant l'examen de choix.

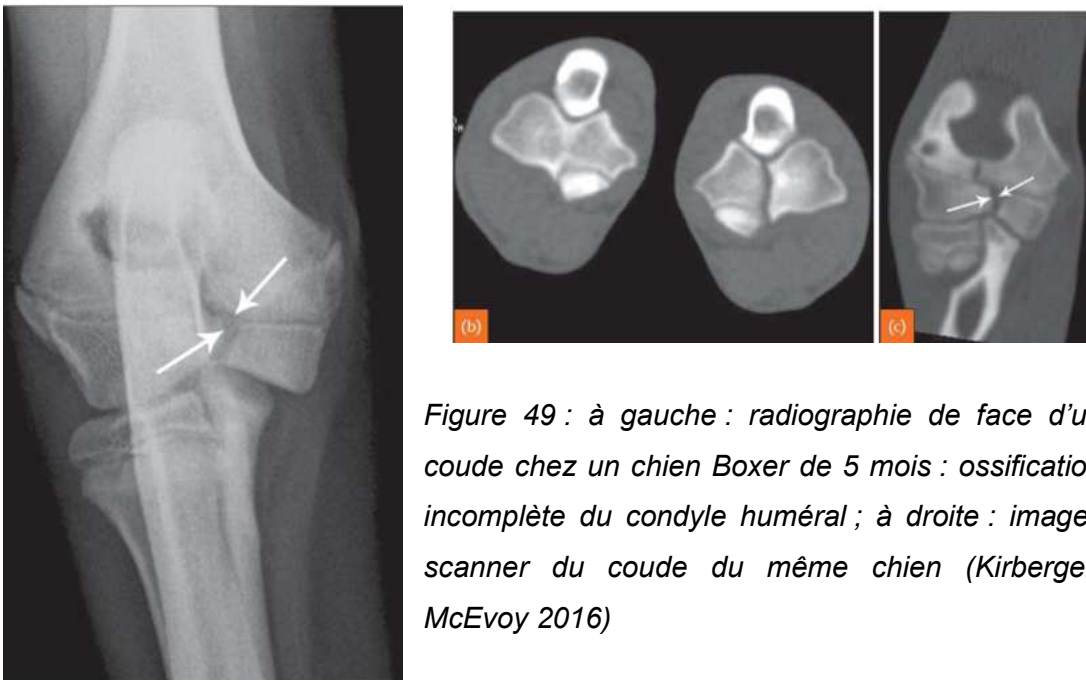


Figure 49 : à gauche : radiographie de face d'un coude chez un chien Boxer de 5 mois : ossification incomplète du condyle huméral ; à droite : images scanner du coude du même chien (Kirberger, McEvoy 2016)

On observe une **ligne radio-transparente** (flèches blanches) sur la radiographie de face du coude au centre du condyle huméral. Sur les images scanner, le coude droit (à gauche sur l'image) ne présente pas d'anomalie alors que l'on visualise une fracture condylienne sur le coude gauche.

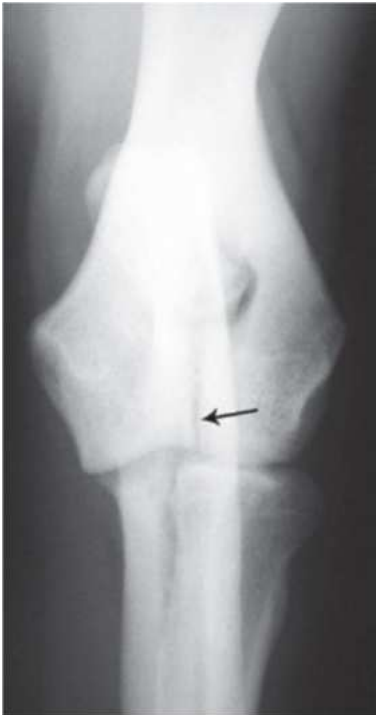

Figure 50 : radiographie de face d'un coude chez un chien Spaniels de 5 mois : ossification incomplète du condyle huméral

On observe une fine ligne radio-transparente (flèche noire) au centre du condyle huméral qui s'étend de la surface articulaire jusqu'au foramen supratrochléaire.

Radiographie osseuse : les affections articulaires

I.	LES SIGNES RADIOGRAPHIQUES D'UNE ATTEINTE ARTICULAIRE	2
A.	<i>Augmentation du volume synovial</i>	2
B.	<i>Altération de l'interligne articulaire</i>	4
C.	<i>Opacités minéralisées intra-articulaires</i>	5
D.	<i>Gaz intra-articulaire</i>	7
II.	OS SESAMOÏDES ET PRINCIPALES AFFECTIONS	7
A.	<i>Radio-anatomie</i>	7
B.	<i>Affections des os sésamoïdes</i>	11
a)	Fragmentation des os sésamoïdes métacarpo-phalangiens	11
b)	Luxation de la patelle	11
III.	ARTHROSE	13
IV.	DYSPLASIE COXO-FEMORALE	16
A.	<i>Radio-anatomie</i>	16
B.	<i>Dysplasie coxo-fémorale</i>	18
V.	TENDINOPATHIE	20
VI.	ARTHRITE EROSIVE.....	22
A.	<i>Arthrite septique</i>	22
B.	<i>Arthrite rhumatoïde</i>	23
VII.	OSTEOPATHIE HYPERTROPHIQUE.....	24
VIII.	AFFECTIONS DE LA MEMBRANE ARTICULAIRE.....	25
A.	<i>Ostéochondrome synovial</i>	25
B.	<i>Tumeurs articulaires malignes</i>	26

I. Les signes radiographiques d'une atteinte articulaire

En cas d'affections articulaires on peut avoir :

- Une **augmentation du volume synovial**
- Une **altération de l'interligne articulaire** avec une modification de l'opacité de l'os sous chondral : elle peut être diminuée ou augmentée, présenter des productions osseuses ou incongruence articulaire
- Une formation de **kyste** : lésions rondes à contours définis radio-transparents
- Une **minéralisation dans les tissus mous** environnants ou **intra-articulaire**
- Du **gaz intra-articulaire**

A. Augmentation du volume synovial

Le volume d'une articulation synovial augmente lorsqu'il y a une **surproduction de liquide synovial** ou bien s'il y a un **épaississement de la membrane synovial**, mais nous ne sommes pas capables de faire la différence en radiographie.

L'augmentation du volume synovial peut être causée par plusieurs facteurs :

- **Une inflammation (synovite) :**
 - o **Arthrite** (comme l'arthrite rhumatoïde)
 - o **Arthrose**, qui peut entraîner une inflammation secondaire
 - o **Infections** (arthrite septique)
- **Un traumatisme :**
 - o **Blessures articulaires** (entorses, déchirures ligamentaires, fractures intra-articulaires).
 - o **Microtraumatismes répétés**
- **Maladies auto-immunes :**
 - o **Lupus érythémateux systémique**
 - o **Vascularites**
- **Tumeurs :**
 - o **Tumeurs synoviales bénignes** (comme l'ostéochondromatose synoviale).
 - o **Sarcomes synoviaux**
- **Hémarthrose** (présence de sang dans l'articulation) :
 - o **Troubles de la coagulation**
 - o **Traumatisme avec lésion vasculaire intra-articulaire**

Les signes radiographiques à rechercher sont :

- Un **élargissement de l'espace articulaire** et une **distension de la capsule**
- Une **augmentation d'opacité des tissus mous péri-synoviaux**
- Un **effacement des contours des structures osseuses adjacentes**
- Un **épanchement articulaire** : visible sous forme d'une masse tissulaire ou d'une opacité dans la région de l'articulation, particulièrement dans les grosses articulations comme le genou ou le coude.
- **Une subluxation articulaire** : dans les cas sévères d'accumulation de liquide synovial, une subluxation de l'articulation peut survenir en raison de la pression exercée par le liquide.

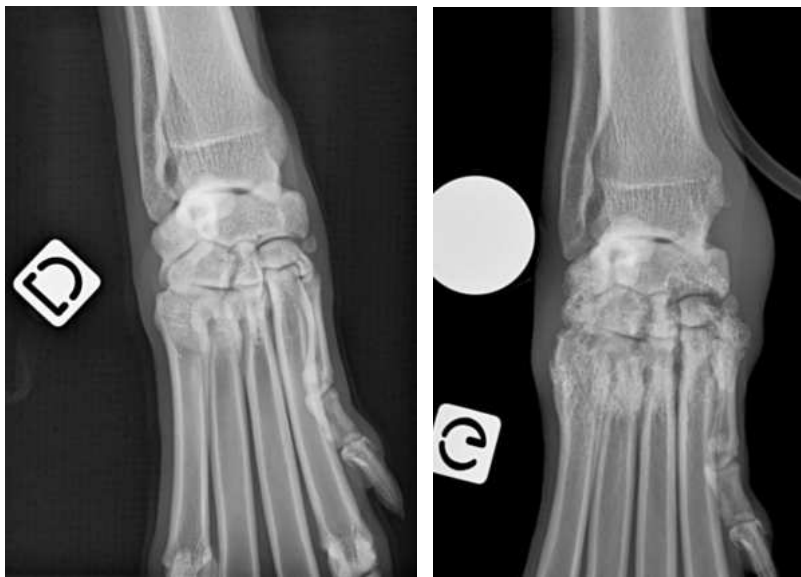

Figure 1 : radiographies de face des carpes d'un chien : arthrite sur le carpe gauche

On observe un **gonflement des tissus mous** sur le carpe gauche. Cela signifie qu'il y a un processus actif sur l'articulation. En effet, les images sont compatibles avec une arthrite septique, une arthrite à médiation immune (arthrite rhumatoïde) ou un processus tumoral.

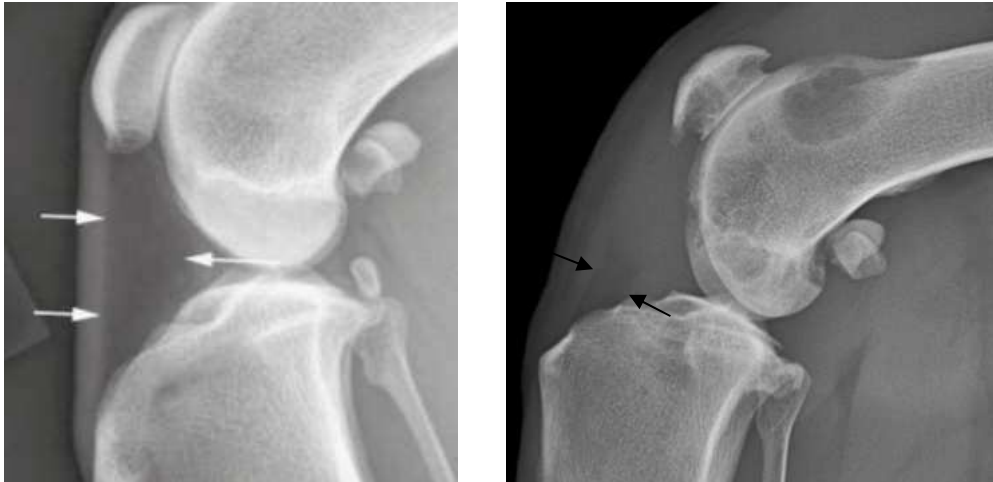

Figure 2 : à gauche : radiographie de profil d'un grasset chez un chien sain ; à droite : radiographie de profil d'un grasset chez un chien : synovite

La radiographie de gauche montre un grasset sain. Entre les flèches blanches on observe une zone radio-transparente. C'est le **coussinet adipeux intra-patellaire** qui a une opacité grasseuse. En cas de synovite (radiographie de droite), l'articulation va augmenter de volume et déplacer crânialement le coussinet qui va se retrouver aminci (flèche).

B. Altération de l'interligne articulaire

Cette altération peut résulter soit d'une sclérose de l'os péri-chondral soit d'une lyse de ce dernier.

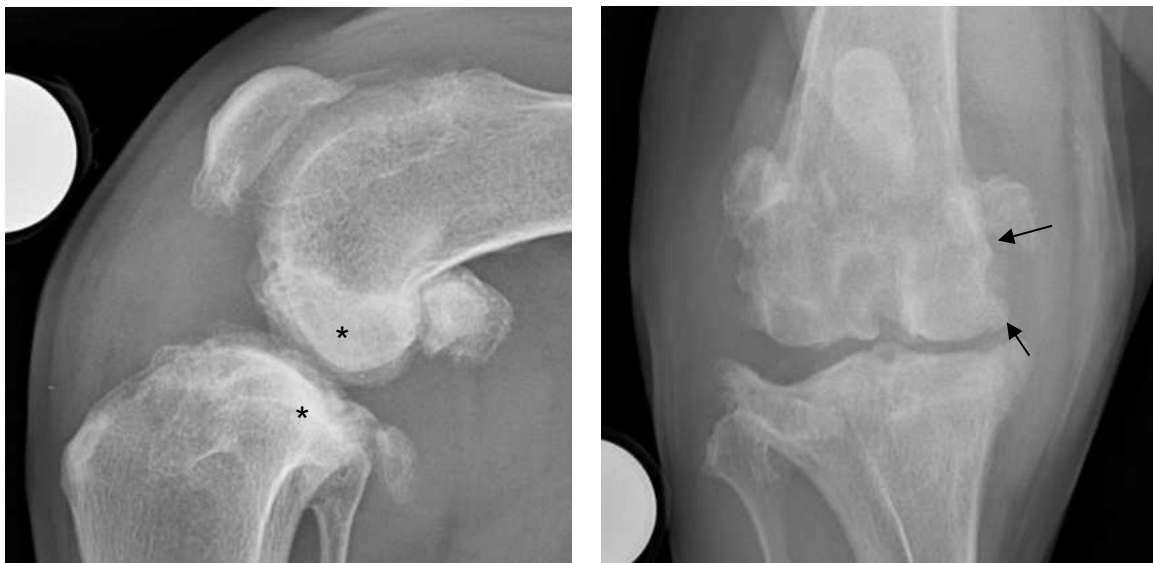


Figure 3 : radiographies de profil et de face d'un grasset chez un chien : synovite et arthrite

On observe une **discontinuité de l'os sous-chondral** et une irrégularité de contours sur les condyles fémoraux (flèches). La corticale est mal définie sur l'aspect latéral du condyle latéral. Il y a une **sclérose de l'os sous-chondral** du plateau tibial et des condyles fémoraux (*). Comme sur la figure 2, le coussinet adipeux infra-patellaire est non visualisable.

Notez aussi une production ostéophytique sur les os sésamoïdes du gastrocnémien et du poplité, le plateau tibial, les condyles latéraux et médiaux, et le pôle crânial et caudal de la patelle.

Tous ces signes sont en faveur d'une **synovite marquée**, l'anomalie de l'os sous-chondral est compatible avec un processus inflammatoire de type arthrite et le processus dégénératif chronique (ostéophytes) est compatible avec une rupture du ligament croisé crânial objectivée cliniquement.

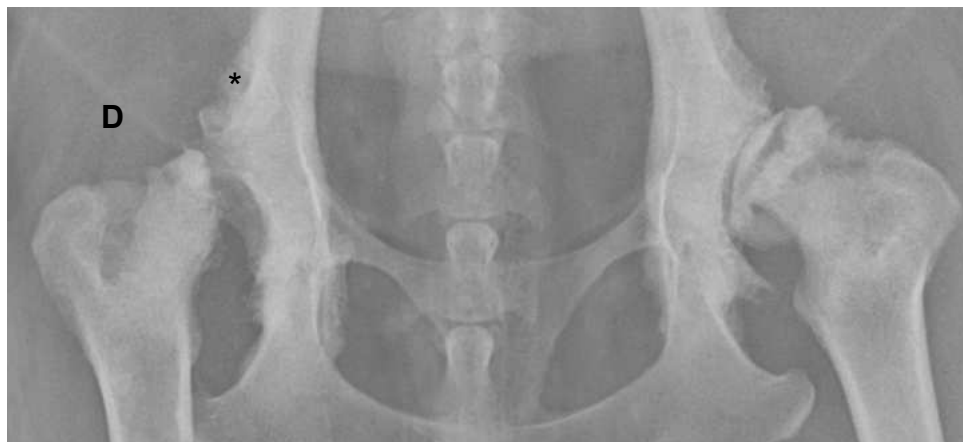

Figure 4 : radiographie de face d'un bassin chez un chien : synovite et arthrite

On observe une **lyse** de la quasi-totalité de la tête fémorale droite et un remodelage de la partie restante. Il y a une **réaction périostée palissadique** des branches montantes de l'ilium (*) et un **remaniement osseux** de la cavité acétabulaire gauche et de la tête fémorale avec un **aspect mité de la tête fémorale** gauche et une zone de transition mal définie.

On est face à une **lésion agressive polyostotique** compatible avec un processus tumoral métastatique ou moins probablement inflammatoire ou infectieux de type arthrite.

C. Opacités minéralisées intra-articulaires

Il est fréquent d'observer des minéralisations à l'intérieur ou à proximité des articulations. Il existe de **nombreuses étiologies**, et souvent il s'agit de **découvertes fortuites** ou des **variantes anatomiques normales** qui n'ont pas de signification clinique. Il existe plusieurs os sésamoïdes qui peuvent potentiellement être confondus avec des minéralisations (voir le chapitre suivant pour la localisation des os sésamoïdes). Les os

sésamoïdes ont des **contours lisses et une forme régulière**, ovale à triangulaire, et, s'ils sont suffisamment grands, ils présentent un motif trabéculaire. Les os sésamoïdes apparaissent à des emplacements prévisibles, ce qui aide à les différencier des corps pathologiques minéralisés.

Figure 5 : Tableau regroupant les différentes causes de minéralisations articulaires

<i>Some Common Causes of Calcified Intraarticular Bodies</i>	
JOINT	ETIOLOGY
Shoulder	Osteochondritis dissecans (OCD) of the head of the humerus
	Mineralization of the bicipital tendon/sheath
	Synovial osteochondroma
	Separate centers of ossification on the glenoid rim
Elbow	Ununited anconeal process
	Fragmented coronoid process
	OCD of the humeral medial condyle
Hip	Avulsion epiphyseal fractures after femoral luxation
	Avascular necrosis of the femoral head
Stifle	OCD of the femoral condyles
	Avulsion fractures of the:
	Origin of the long digital extensor tendon
	Origin or insertion of the cruciate ligaments
	Origin of the popliteus
	Meniscal calcification
	Synovial osteochondroma
Fragmented or fractured sesamoid bones	
Tarsus	OCD of the talus

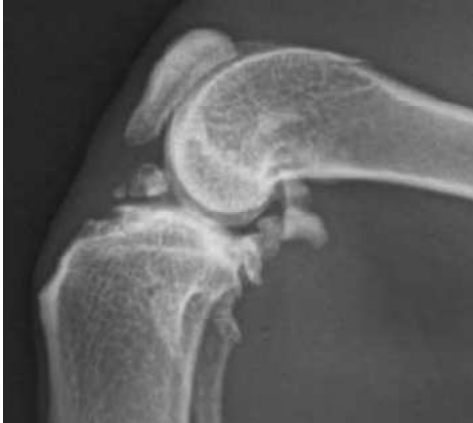

Figure 6 : radiographie de profil d'un grasset de chat : minéralisation méniscale

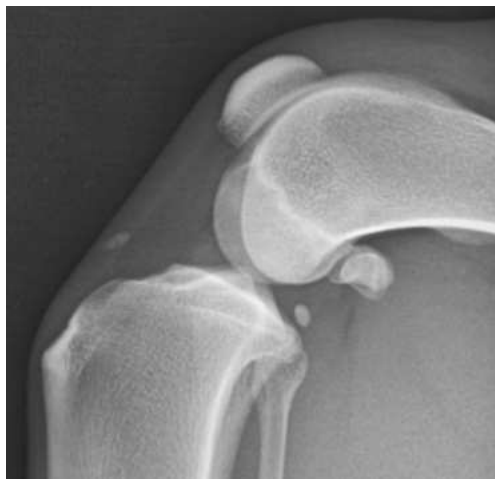

Figure 7 : radiographie de profil d'un grasset de chat : minéralisation du ligament rotulien

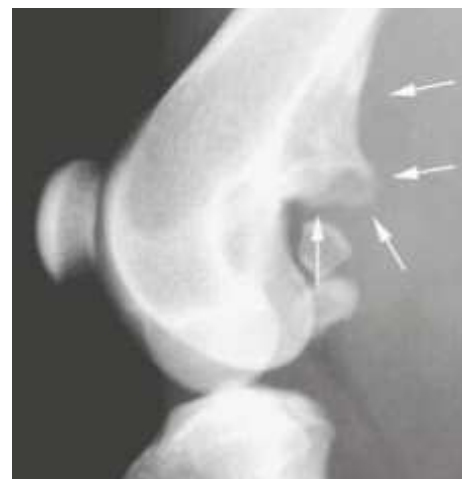


Figure 8 : radiographie de profil d'un grasset de chat : minéralisation de l'enthèse du muscle gastrocnémien

D. Gaz intra-articulaire

On peut retrouver du gaz au sein de l'articulation. Il y a plusieurs causes possibles pouvant expliquer ce phénomène :

- Des **causes iatrogènes** : après intervention chirurgicale dans l'articulation
- Des **causes traumatiques** : après une luxation
- Des **causes infectieuses** : présence de germes dans le liquide synovial qui produisent du gaz.
- Des **causes spontanées** : l'arthrose, la dégénérescence des disques intervertébraux

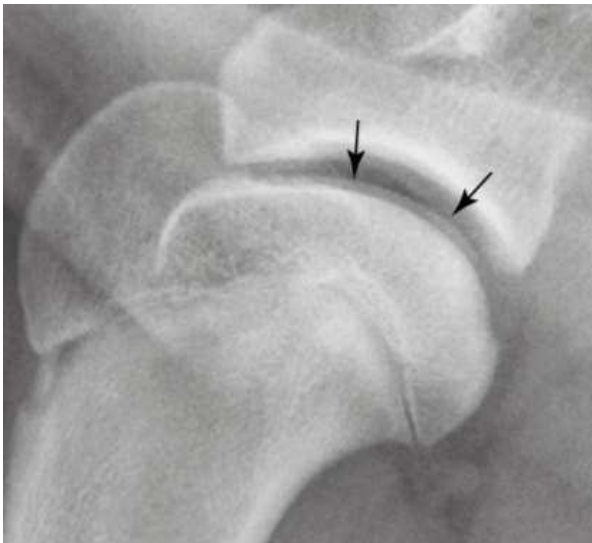


Figure 9 : radiographie de profil d'une épaule de chien : gaz

On peut observer un liseré radio-transparent au niveau de l'interligne de l'articulation (flèches noires).

II. Os sésamoïdes et principales affections

A. Radio-anatomie

Il est important de connaître la localisation des os sésamoïdes pour ne pas conclure à un phénomène pathologique.

Joint	Sesamoid bone
Shoulder	Clavicle (medial end of tendinous insertion of brachiocephalic muscle)
Elbow	Tendon of origin of supinator muscle
Carpus	Tendon of abductor pollicis longus muscle
Hip	None
Stifle	Patella (tendon of insertion of quadriceps femoris muscle) Fabellae (lateral and medial origin of gastrocnemius muscle) Popliteal sesamoid (tendon of popliteus muscle)
Tarsus	Lateral plantar tarsometatarsal bone Intra-articular tarsometatarsal bone
Metacarpo/ metatarsophalangeal	Paired palmar/plantar sesamoid bones (tendons of insertion of the interosseous muscles) Single dorsal sesamoid (in the extensor tendons)

Figure 10 : Tableau listant les différents os sésamoïdes de chaque articulation (Holloway, McConnell 2013)

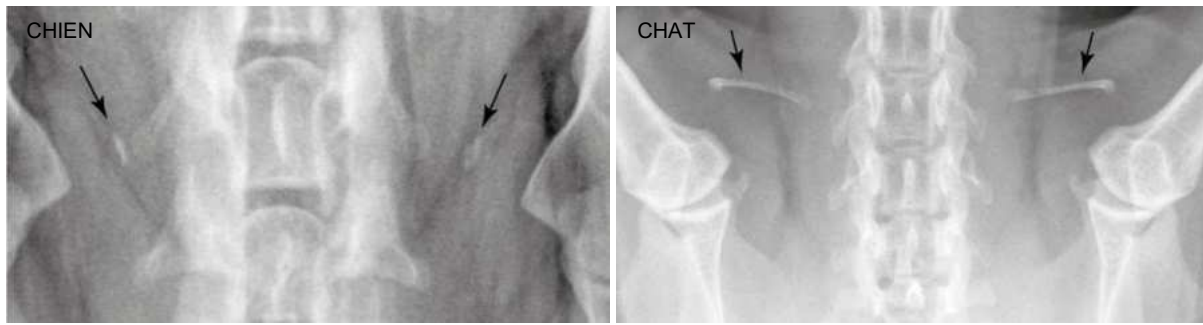


Figure 11 : Radiographies vue de face chez un chien (en haut à gauche) et un chat (en haut à droite) des aplombs des articulations des épaules gauches et droites, radiographie vue de profil chez un chat (en bas à droite) des épaules saines

Chez le chat, la structure d'opacité osseuse longiligne (flèches noires) est la **clavicule**. Chez le chien, en vue de profil on ne verra jamais la clavicule. En vue de face, on peut voir des vestiges claviculaires faiblement minéralisés.

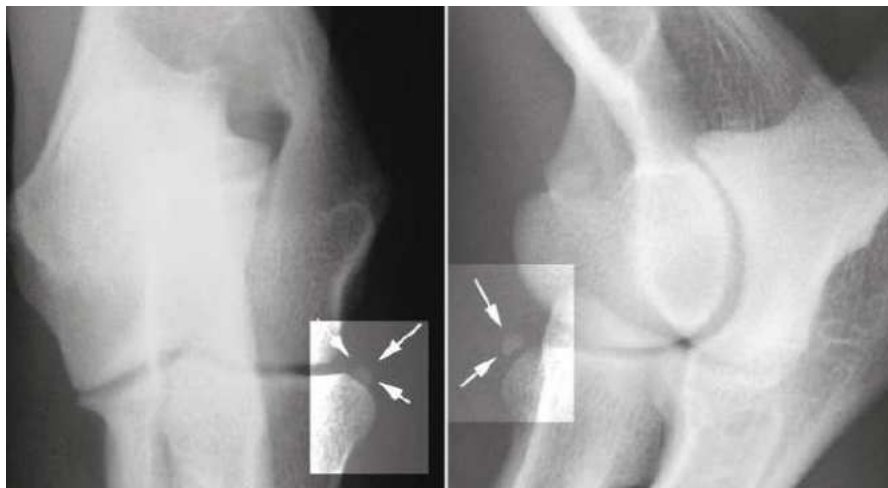
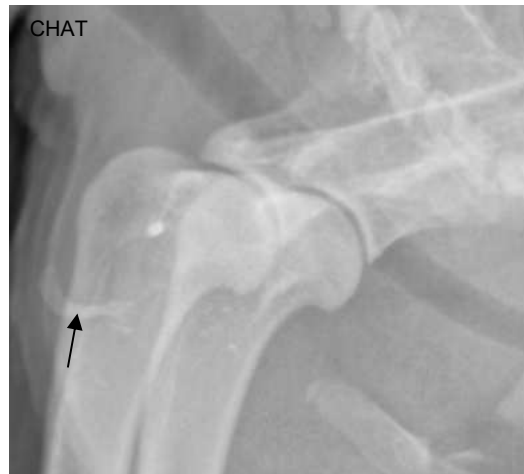
Figure 12 : Radiographies vue de face (à gauche) et de profil (à droite) d'un coude sain chez un chien

La structure arrondie ossifiée (indiquée par des flèches) superposée sur la face latérale de la tête radiale est un **os sésamoïde situé à l'origine du muscle supinateur**. Il s'agit d'une variante anatomique normale qui ne doit pas être confondue avec un processus coronoïde fragmenté. Il est vu dans **30%** des cas.

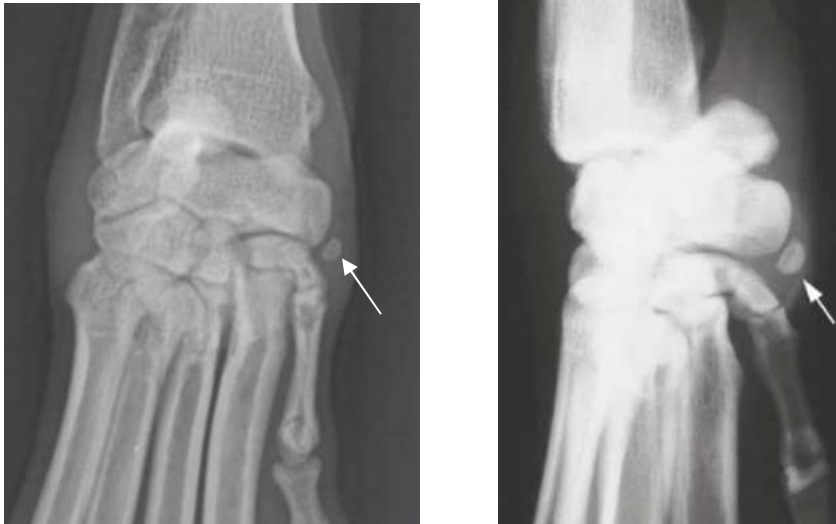

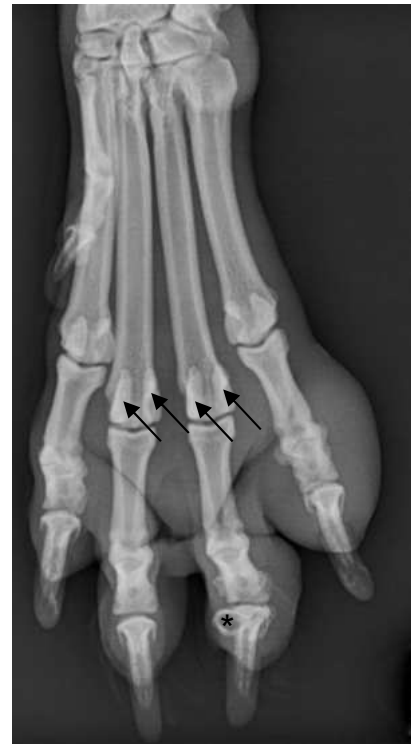Figure 13 : Radiographies vue de face (à gauche) et de profil (à droite) d'un carpe sain chez un chien

Les flèches blanches indiquent dans l'aspect médial et palmaire du carpe l'**os sésamoïde du muscle abducteur du doigt I**, il est très fréquemment vu chez le chien.

Figure 14 : radiographie de face d'une main chez un chat sain

L'articulation métacarpo-phalangienne contient 3 os sésamoïdes : **deux os sésamoïdes palmaires** (flèches) et **un os sésamoïde dorsal**.

Notez ici un élément rond, à contours nets, bien délimité, radio-transparent, sur l'aspect cranio-médial de l'extrémité proximale de la troisième phalange du doigt IV compatible avec un **kyste osseux** (*).



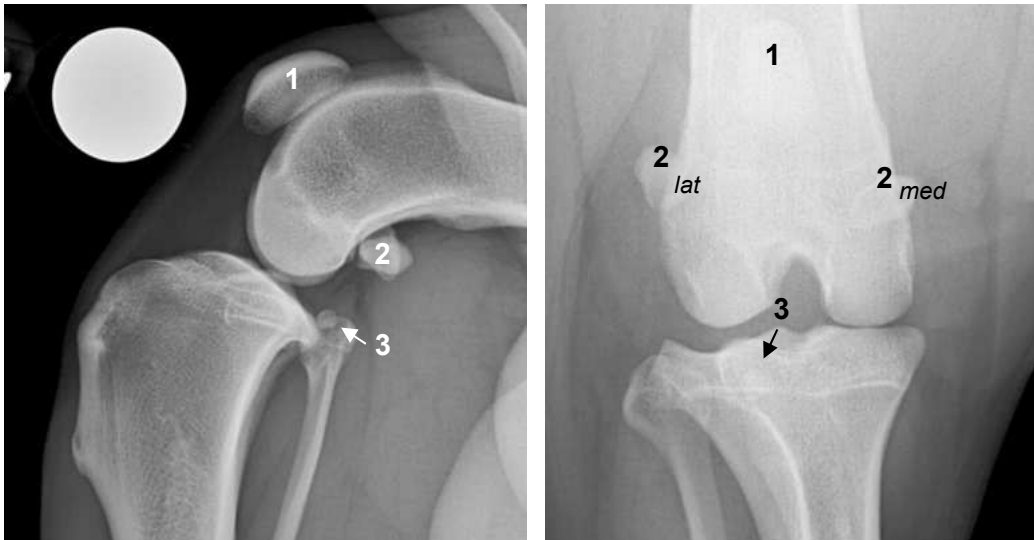


Figure 15 : Radiographies vue de profil (à gauche) et de face (à droite) d'un grasset sain chez un chien

On peut y voir comme os sésamoïdes :

- 1- La patelle
- 2- L'os sésamoïde du muscle gastrocnémien (chef latéral et médial)
- 3- L'os sésamoïde du muscle poplité (plus visible en vue de profil que de face)

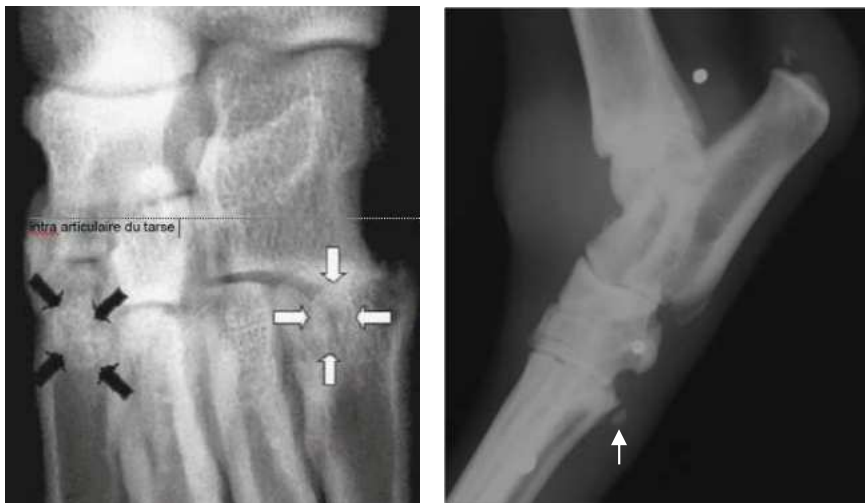

Figure 16 : Radiographies vue de face (à gauche) et de profil (à droite) d'un tarse chez un chien

On retiendra que les os sésamoïdes de cette articulation sont au nombre de deux :

- un **intra-articulaire** : flèches noires, peu fréquent et difficile à voir
- l'**os sésamoïde tarsal métatarsal plantaro-latéral sur la face plantaire** : flèches noires, peu fréquent

Notez que sur la radiographie de droite il y a une importante synovite de l'articulation tibio-tarsienne probablement d'origine traumatique (éclats de balle à l'intérieur du tarse).

B. Affections des os sésamoïdes

a) Fragmentation des os sésamoïdes métacarpo-phalangiens

La fragmentation des os sésamoïdes est généralement secondaire à **un traumatisme** ou à une **anomalie congénitale**. Certaines races sont plus souvent concernées comme le **Berger Australien, le Labrador, les Lévrier ou les Rottweilers**. C'est une affection courante sans signification clinique dans la majorité des cas ou bien une boiterie de degré variable. Les os sésamoïdes les plus souvent concernés sont les **os sésamoïdes II et VII**. Sur la radiographie on va observer des **fragments multiples, ronds, de tailles et formes différentes**. On peut réaliser un examen de scintigraphie pour mettre en avant une activité osseuse accrue sur la zone de projection des os sésamoïdes.

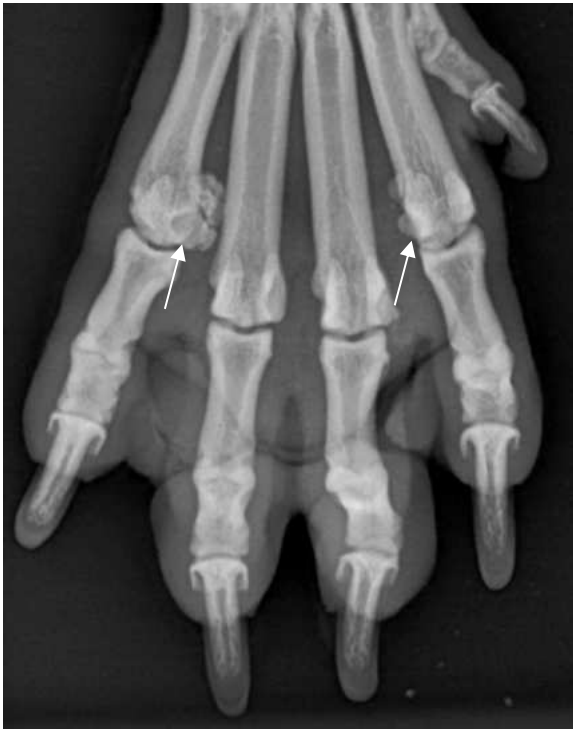

Figure 17 : Radiographie vue de face d'une main chez un chien : fragmentation des os sésamoïdes II et VII

On constate que les os sésamoïdes palmaires II et VII (flèches) sont fragmentés en plusieurs éléments minéralisés ronds.

b) Luxation de la patelle

La luxation de la rotule est une affection **très fréquente chez les chiens de race toy** et le **Devon Rex**. Les luxations peuvent être **congénitales** (95% des cas) ou **traumatiques** (5% des cas). Chez les chiens de petite taille on retrouve surtout des **luxations congénitales médiales** alors que chez les grandes races elles seront plutôt **latérales**.

Il existe 4 stades de luxation gradés en fonction de la sévérité de l'atteinte.

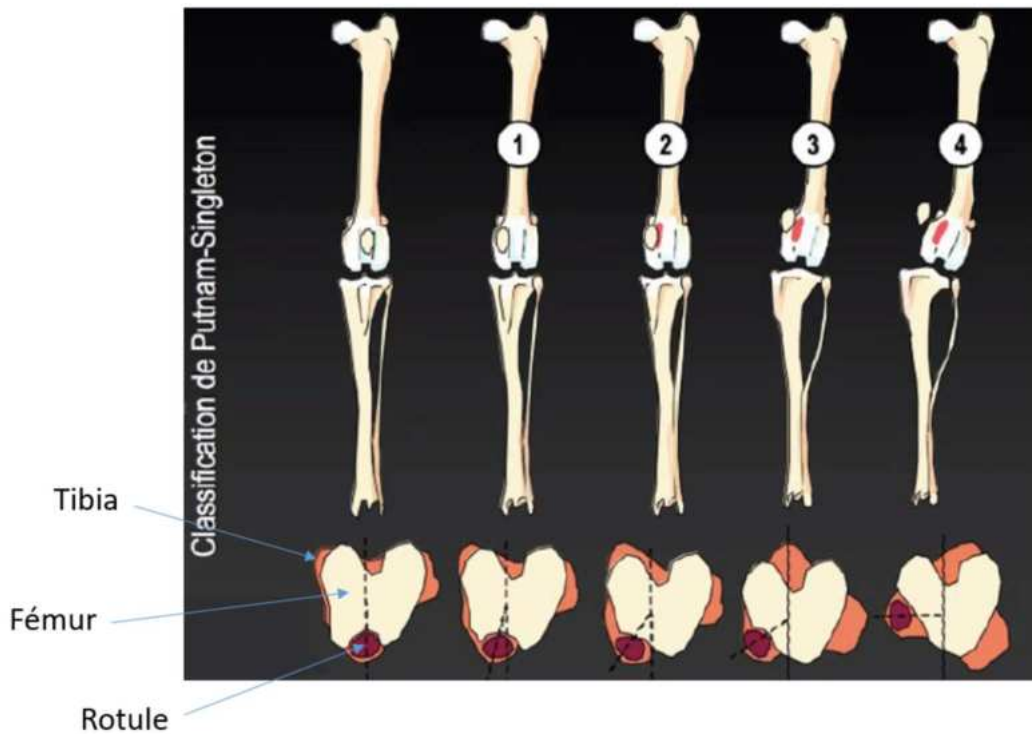


Figure 18 : illustration des différents stades de luxation rotulienne médiale

Les signes radiographiques associés en cas de luxation médiale sont :

- **Déplacement médial** de la patelle
- **Tier distal du fémur arqué latéralement**
- **Déplacement médial** et remodelage associé de la tubérosité tibiale
- Tibia proximal **arqué** médialement
- Hypoplasie de l'aspect médial de la trochlée patellaire/condyle fémoral médial
- Arthrose

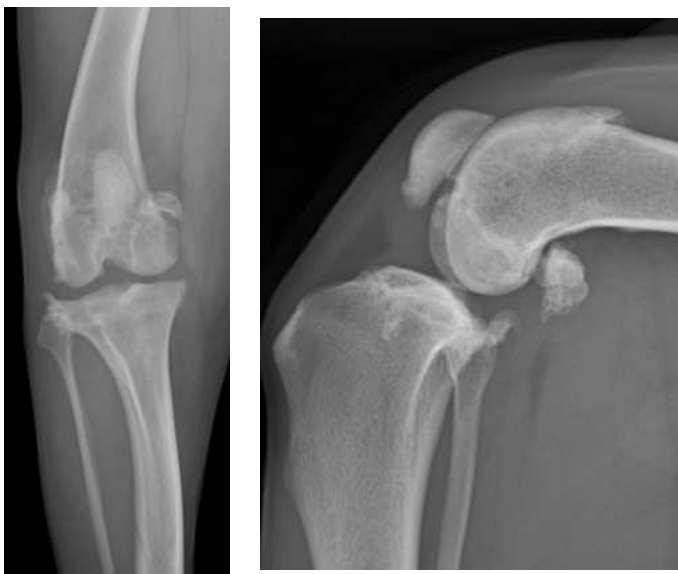

Figure 19 : Radiographies de face (gauche) et de profil (droite) d'un grasset chez un chien : luxation rotulienne médiale

On observe un coussinet adipeux infra-patellaire aminci et repoussé crânialement marqueur

d'une **synovite**. Il y a des **productions ostéophytiques** sur le bord distal de la patelle, la trochlée, les sésamoïdes du gastrocnémien et du poplité, sur le plateau tibial (plus prononcé latéralement sur la vue de face), et sur le condyle fémoral latéral. On a un **basculement distal de la patelle** sur la vue de profil et une **luxation médiale** de la patelle sur la face avec une **déviatio médiale du tibia proximal et latérale du fémur distal**. On conclut à une **synovite et arthrose du grasset gauche** secondaires à la rupture du ligament croisé crânial gauche associé à une luxation médiale de la patelle à gauche.

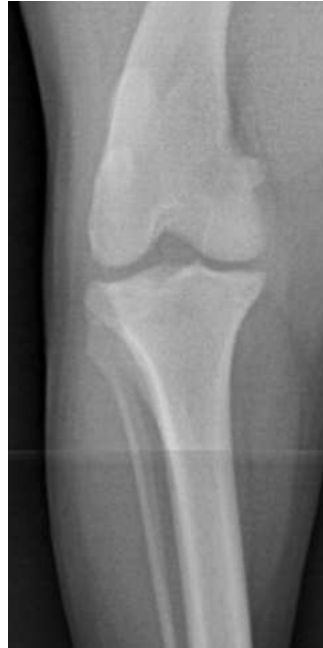
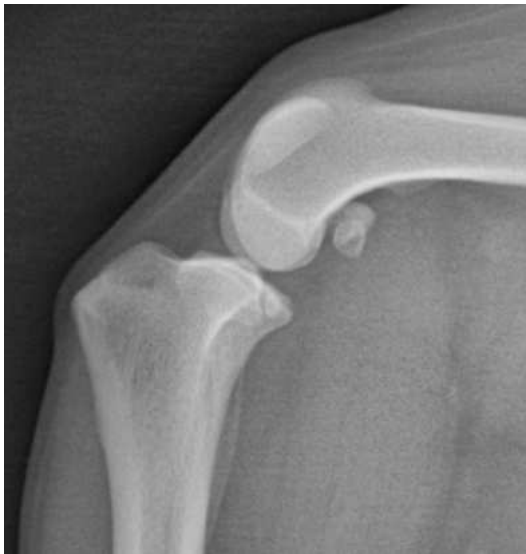
Figure 20 :
Radiographies de profil (gauche) et de face (droite) d'un grasset chez un chien : luxation rotulienne latérale

III. Arthrose

L'arthrose est la résultante de phénomènes **mécaniques et biologiques** qui vont affecter la synthèse de l'articulation déstabilisant l'équilibre entre deux éléments : la chondrogenèse et la chondrolyse (renouvellement et destruction du cartilage). L'arthrose est une maladie **polymorphe** : elle entraîne en phase clinique **douleur et raideur articulaire**, un défaut de mouvement, un éventuel épanchement articulaire et des degrés variables de malformation à la périphérie de l'articulation qui est concernée. Cette maladie s'exprime soit de façon permanente soit par phases. La constante clinique autour de cette arthrose c'est la **boiterie**.

Les signes radiographiques à rechercher sont :

- Un **épanchement synovial** : élargissement de l'espace articulaire radio-transparent
- Des **ostéophytes** qui sont dus à des micro-instabilités au niveau de la périphérie de l'articulation, entraînant l'apparition de ces **productions osseuses**. Les

enthésophytes sont des productions osseuses consécutives aux micro-instabilités au niveau des enthèses, elles sont à la périphérie de l'articulation et n'affectent pas l'articulation en elle-même. L'enthèse correspond au lieu d'insertion d'un muscle ou tendon dans la capsule articulaire.

- **Augmentation / remodelage de l'opacité de l'os sous chondral**
- **Minéralisation** intra-articulaire et des tissus mous péri-articulaires.
- **Kystes sous-chondraux** (radio-transparents, lésion ronde à contour bien défini)

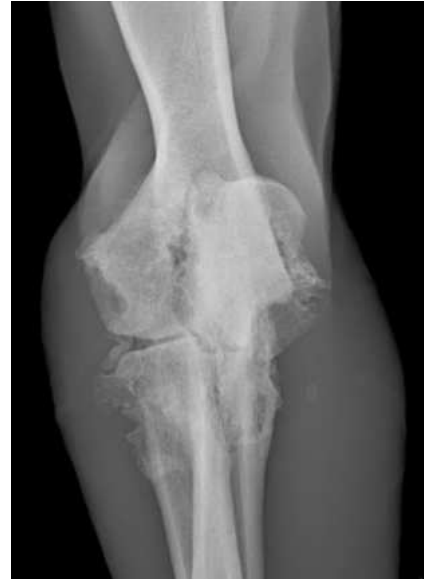
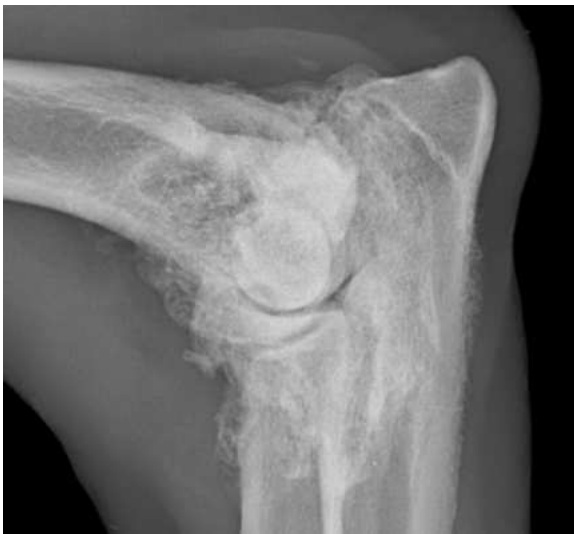
Figure 21 : radiographies de profil (gauche) et de face (droite) d'un coude chez un chien :
arthrose sévère

On observe des **proliférations ostéophytiques** intéressant les deux épicondyles, le processus anconé, et la tête du radius, une sclérose de l'incisure semi-trochléaire, des **réactions périostées palissadiques** sur le tiers caudal de l'ulna. De plus, il y a une **tuméfaction des tissus mous** en regard de l'articulation. On est face à de l'arthrose sévère du coude très probablement secondaire à un contexte de dysplasie du coude.

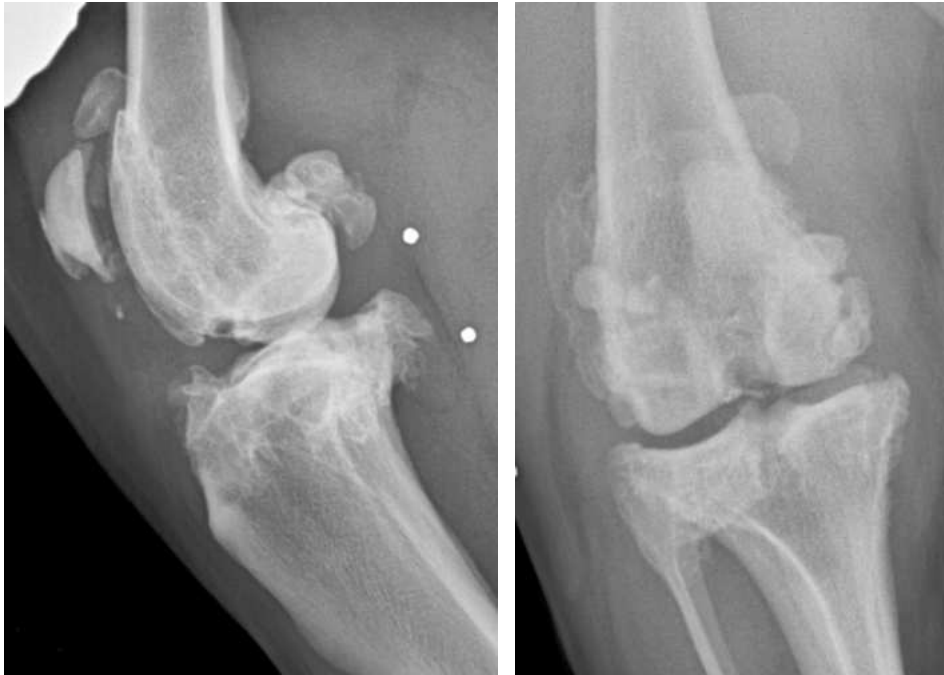

Figure 22 : radiographies de profil (gauche) et de face (droite) d'un coude chez un chien : arthrose sévère

Le coussinet adipeux est masqué. On observe des **productions osseuses** exubérantes en regard de la patelle, des sésamoïdes du gastrocnémien, des condyles fémoraux, du plateau tibial et de la trochlée fémorale. Des **éléments minéralisés** sont en regard de l'aspect crânial de l'articulation et des éléments balistiques sont en regard de l'aspect caudal et latéral de l'articulation. On est face à de l'arthrose sévère.

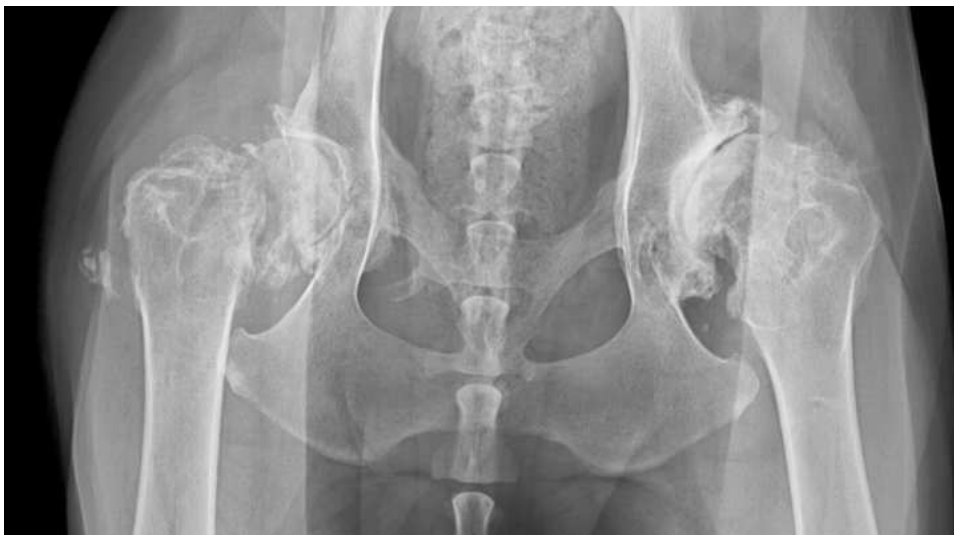

Figure 23 : radiographie de face d'un bassin chez un chien : arthrose sévère

Notez les **ostéophytes** sur l'aspect crânial et caudal des cavités acétabulaires et sur les têtes et cols fémoraux, les grands trochanters, avec un comblement des cols fémoraux. Il y a une

sclérose sous chondrale à gauche. Plusieurs éléments minéralisés sont présents latéralement au grand trochanter droit. On est face à une **arthrose bilatérale sévère** des hanches.

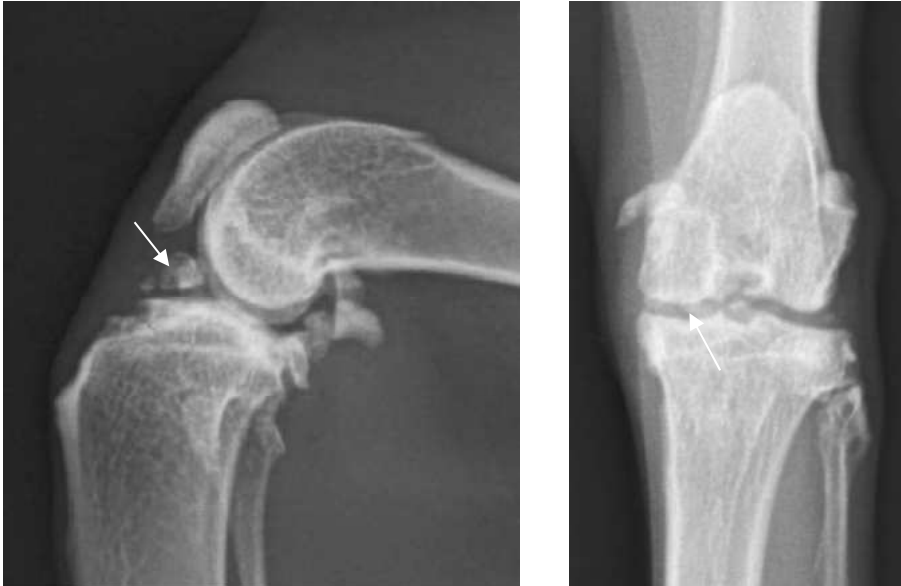

Figure 24 : radiographies de profil (gauche) et de face (droite) d'un grasset chez un chat : minéralisation méniscale

On observe des **productions ostéophytiques** sur les os sésamoïdes du gastrocnémien et du poplité, sur la patelle et le plateau tibial. Il y a des **éléments minéralisés intra-articulaire** retrouvés prioritairement en région médiale compatible avec une minéralisation méniscale, un des signes caractéristiques d'arthrose chez le chat.

IV. Dysplasie coxo-fémorale

A. Radio-anatomie

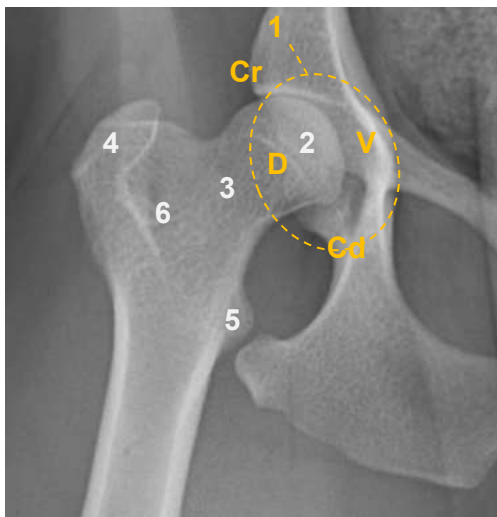


Figure 25 : radiographie de face de l'articulation coxo-fémorale chez une chien

1 : cavité acétabulaire (bord crânial Cr, caudal Cd, ventral V, dorsal D)

2 : tête fémorale

3 : col fémoral

4 : grand trochanter

5 : petit trochanter

6 : fosse trochantérique

Il faut avoir l'aspect physiologique en tête de cette articulation pour ensuite interpréter des radiographies pathologiques.

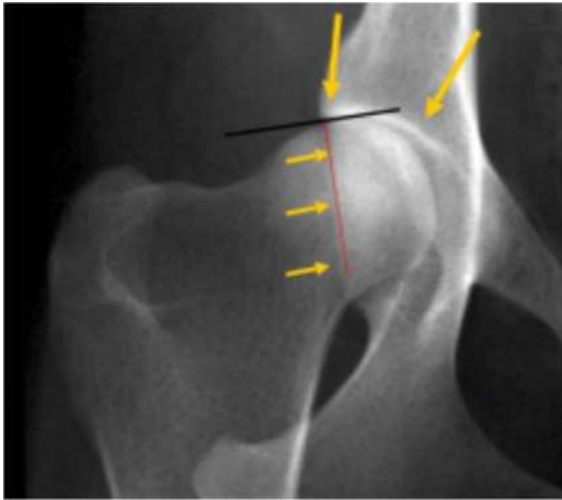
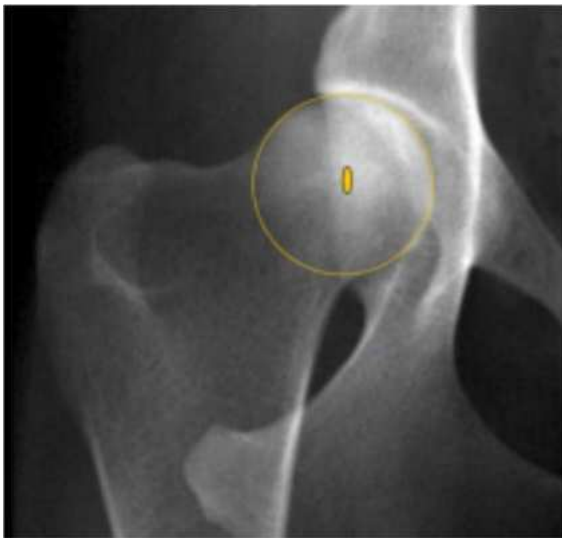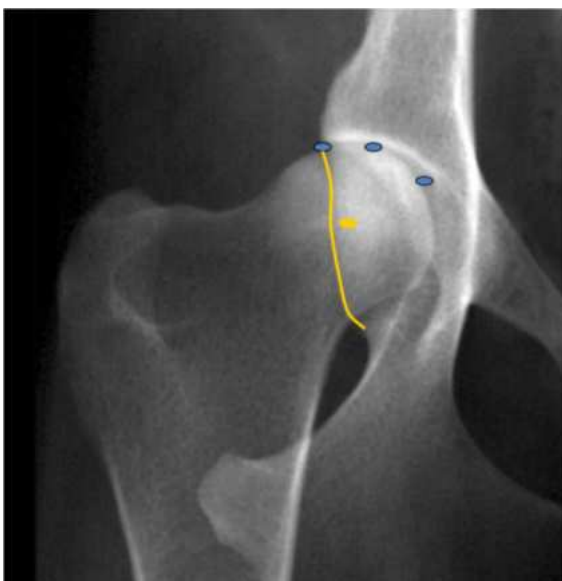


Figure 26 : radiographies de face de l'articulation coxo-fémorale chez une chien

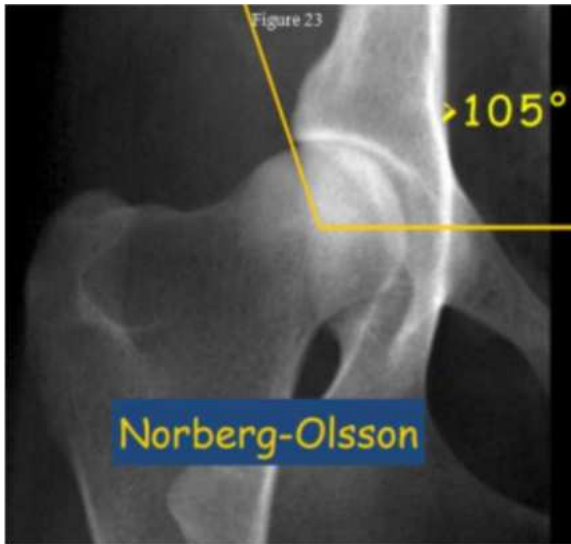
On va d'abord chercher à évaluer la **cavité acétabulaire** : elle doit être assez creusée pour permettre l'insertion de la tête fémorale. Le **bord acétabulaire dorsal** (ligne rouge) doit être perpendiculaire à la **tangente à l'aspect latéral du bord crânial de cette cavité** (ligne noire).



Ensuite on évalue la **tête fémorale** : elle ne doit pas être aplatie, trop petite ou triangulaire. Ses contours doivent être bien réguliers, lisses et son opacité doit être homogène. Le milieu de la tête fémorale doit être **médial par rapport au bord acétabulaire dorsal**. La jonction tête/col fémoral doit être bien définie. La tête fémorale (cercle jaune) doit être recouverte à plus de 50% par la cavité acétabulaire. Autrement dit, le milieu de la tête fémorale (point jaune) doit être médial au bord acétabulaire dorsal.



Il est normal d'observer un discret élargissement de l'interligne (ronds bleu) articulaire sur l'aspect médial.



On mesure l'**angle de Norberg-Olsson** : cet angle est formé par une ligne passant par les 2 têtes fémorales et une ligne entre le bord crânial de l'acétabulum et le centre de la tête fémorale. Une articulation saine a un angle supérieur à 105°.

B. Dysplasie coxo-fémorale

La dysplasie est une **malformation congénitale** à caractère héréditaire. Certaines races sont prédisposées (bergers allemands, labrador, teckel...). Elle correspond à une **mauvaise congruence articulaire de la tête fémorale au sein de la cavité acétabulaire**, ce qui entraîne des micro-stimuli au niveau de l'articulation et des phénomènes arthrosiques secondairement.

Les signes radiographiques à rechercher sont :

- Une **cavité acétabulaire peu creusée, aplatie, comblée**
- Une **tête fémorale aplatie**, petite, triangulaire
- Un **col fémoral court/épaissi**
- Une **jonction tête/col mal définie**
- Une incongruence avec un **mauvais recouvrement de la tête fémorale dans la cavité acétabulaire** qui peut même aboutir à une subluxation/luxation des têtes fémorales.
- De l'**arthrose** en lésion secondaire

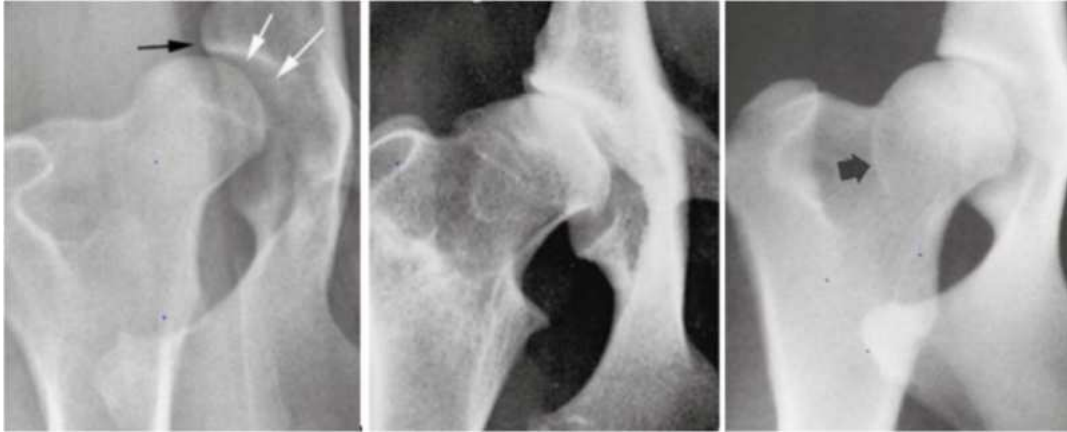

Figure 27 : radiographies de face de l'articulation coxo-fémorale chez une chien : dysplasie

Sur la radiographie de gauche il y a un **mauvais recouvrement de la tête fémorale** et donc une mauvaise congruence. Sur la radiographie du milieu, en plus de l'incongruence articulaire, la tête fémorale prend un aspect **très aplati** et **le col et la jonction col-tête sont très épaissis**. Sur la radiographie de droite la dysplasie est peu prononcée. Il y a un léger défaut de recouvrement et **une sclérose de la tête fémorale**. De plus, il y a présence de **la ligne de Morgan** (flèche noire) qui correspond au lieu d'insertion de l'enthèse et qui traduit un processus dégénératif. C'est un signe précoce et cette ligne peut ensuite être effacée avec l'apparition d'ostéophytes.

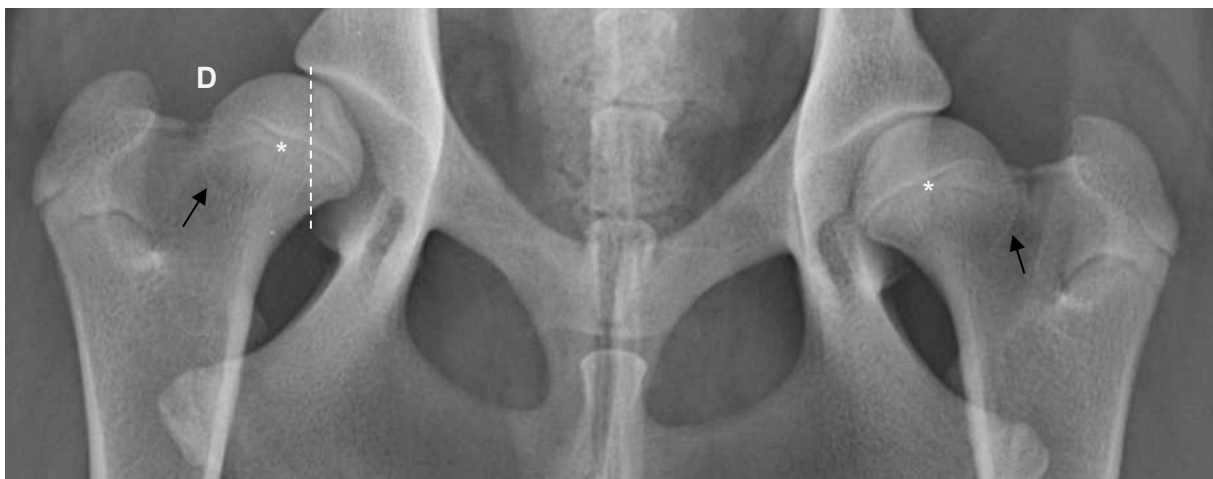

Figure 28 : radiographie de face des articulations coxo-fémorales chez une chien : dysplasie

Le milieu de la tête fémorale droite (*) est latérale au bord dorsal de l'acétabulum (pointillés). Le milieu de la tête fémorale gauche est au même niveau que le bord dorsal de l'acétabulum. Donc le **recouvrement des têtes fémorales est réduit bilatéralement**. L'angle de Norberg Olson est **inférieur à 105° bilatéralement**. On observe des **lignes de Morgan** bilatérales (flèches). On conclut à une dysplasie coxofémorale bilatérale.

Notez la présence des lignes de croissance : on est face à un jeune chien.

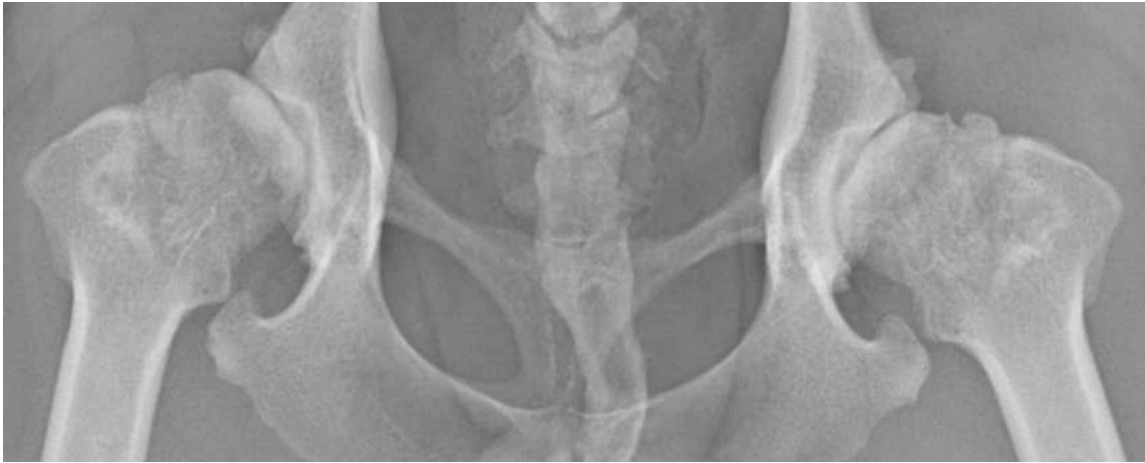


Figure 29 : radiographie de face des articulations coxo-fémorales chez une chien : dysplasie et arthrose

Les têtes fémorales sont **sévèrement remodelées** de manière bilatérale. Les cols sont **épaissis** et la jonction tête-col est **inexistante**. Il y a un défaut de creusement des deux cavités acétabulaires avec une **incongruence articulaire majeure**. Il y a de **l'arthrose sévère**.

V. Tendinopathie

Une tendinopathie désigne les **affections des tendons**, souvent causées par une **inflammation**, une **dégénérescence** ou des **blessures des fibres tendineuses**. Elle peut se manifester par une douleur, une boiterie, une diminution de la mobilité, et peut résulter d'un usage excessif, de mouvements répétés, d'un traumatisme ou de changements dégénératifs liés à l'âge. La tendinopathie peut toucher différents tendons mais la **tendinopathie bicipitale** est la plus courante.

Le muscle biceps s'insère via le tendon bicipital sur le processus supra glénoïdal de la scapula et passe par la coulisse bicipitale. En cas de tendinopathie bicipitale, l'animal boite et présente une douleur à l'épaule lors de la manipulation.

Les signes radiographiques à rechercher sont :

- **Une sclérose mal définie de la coulisse bicipitale**, plage opaque qui vient effacer la trame trabéculée de l'os. On peut voir des ostéophytes.
- **Des enthésophytes** sur le **tubercule supra-glénoïdal**
- **De l'arthrose** sur l'**humérus** qui se met souvent en place sur le bord caudal de la tête humérale

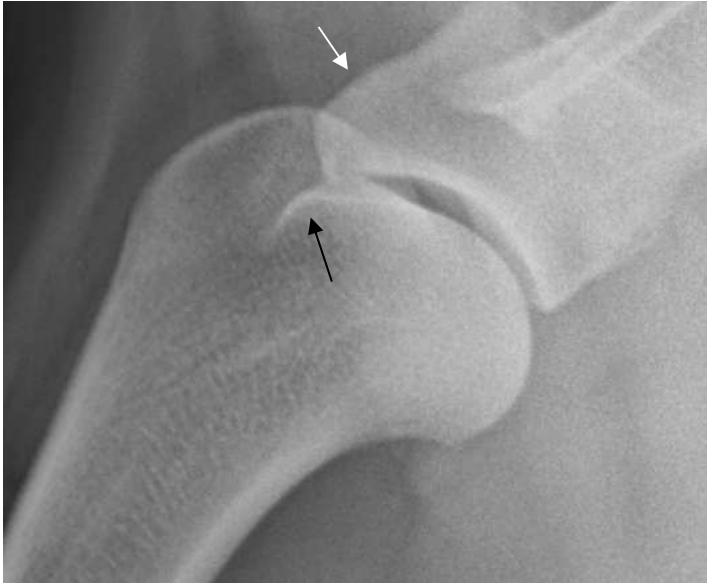

Figure 30 : radiographie de profil de l'épaule chez un chien : tendinopathie bicipitale

On observe une plage d'opacité augmentée sur l'aire de projection de la coulisse bicipitale (flèche noire), c'est de la **sclérose**, ainsi qu'une mal-définition du tubercule supra-glénoïdal (flèche blanche). Cela est compatible avec une tendinopathie bicipitale.

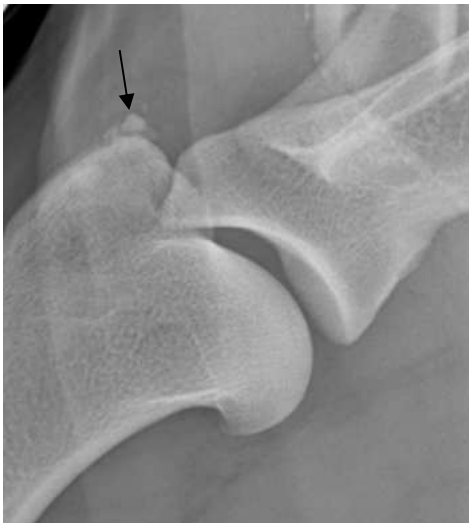

Figure 31 : radiographie de profil de l'épaule chez un chien : tendinopathie supra-épineuse

On observe des plages minéralisées (flèche) sur l'aspect proximal et crânial du tubercule majeur. Cela est compatible avec une tendinopathie du muscle supra-épineux.

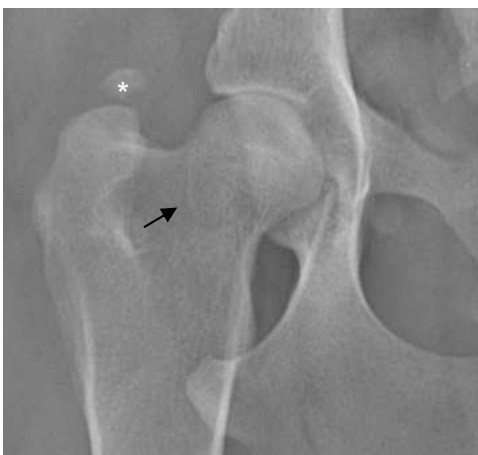

Figure 32 : radiographie de profil de la hanche chez un chien : tendinopathie calcifiante du muscle glutéal

Notez la minéralisation (*) sur le trajet du tendon du muscle glutéal et la présence d'une ligne de Morgan (flèche).

VI. Arthrite érosive

A. Arthrite septique

L'arthrite septique est un **processus inflammatoire infectieux** qui survient lors d'une inoculation de germes au sein de l'articulation par exemple suite à une **morsure** ou un **corps étranger**. En général, elle est présente sur une seule articulation, sauf s'il y a dissémination hématogène.

Les signes radiographiques de l'arthrite érosive à rechercher sont :

- Une **augmentation de taille de la synoviale** et une **tuméfaction des tissus mous**
- Une **diminution de l'interligne articulaire**
- Une **lyse de l'os sous-chondral** et une **sclérose périphérique**

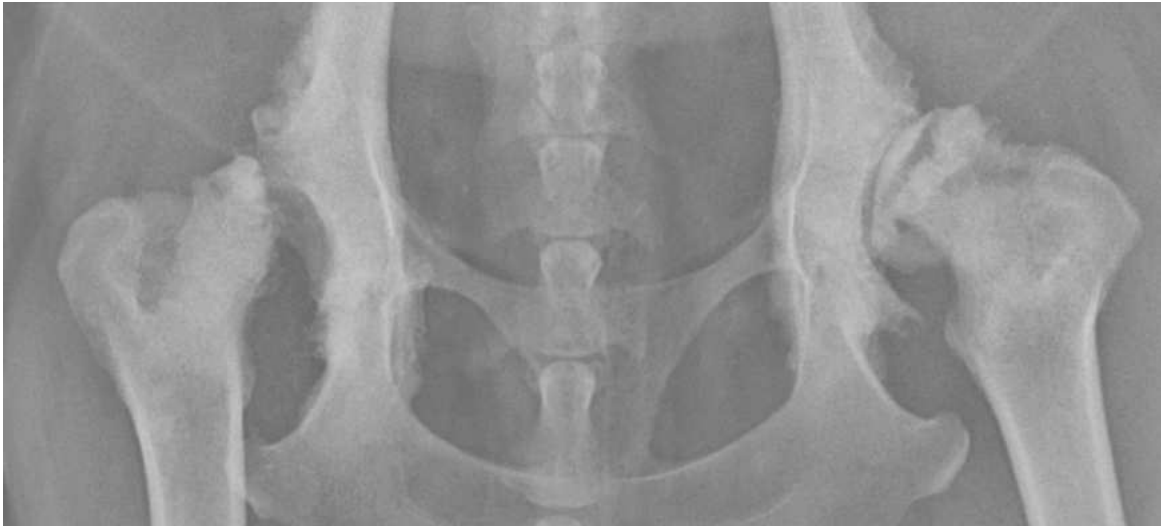


Figure 33 : radiographie de face des articulations coxo-fémorales chez un chien : arthrite septique

Il y a une lyse de la quasi-totalité de la tête fémorale droite et un remodelage de la partie restante avec sclérose. Une cytologie sur le liquide synovial des deux articulations est revenue en faveur d'une **arthrite d'origine septique** et la **bactériologie est revenue positive** à *Staphylococcus intermedius*.

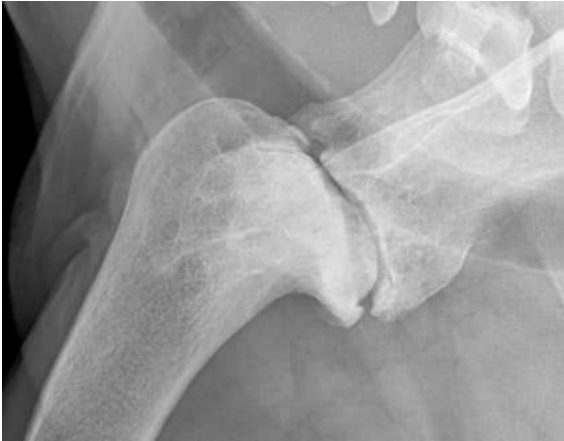

Figure 34 : radiographie de profil de l'épaule chez un chien : arthrite septique

Cette radiographie a été réalisée après retrait de matériel d'ostéosynthèse. L'aspect caudo-dorsal de la tête humérale est aplatie. Il y a des remaniements osseux avec des plages radio-transparentes sur la tête humérale et la surface articulaire de la scapula, associés à des zones d'ostéocondensation. Il y a une plage radio-transparente au lieu d'insertion du matériel d'ostéosynthèse. Il y a aussi des ostéophytes sur le bord caudal de la tête humérale, sur le bord du tubercule infra-glénoïdal, et distalement au tubercule mineur huméral. Une bactériologie a été réalisée sur les implants retirés et est revenue positive à *Staphylococcus spp.*

B. Arthrite rhumatoïde

L'arthrite rhumatoïde est une **maladie auto-immune** rare qui affecte **plusieurs articulations** d'un coup (à la différence de l'arthrite septique) et est donc souvent **symétrique**. Les signes radiographiques sont ceux d'une arthrite érosive.

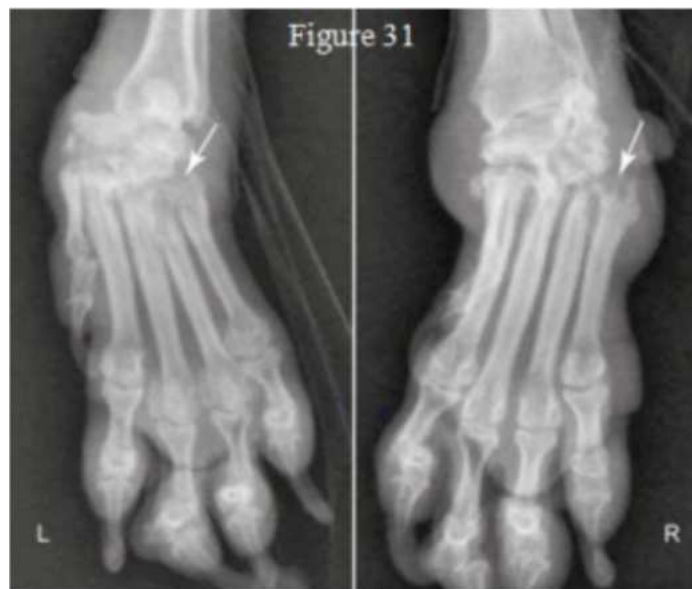

Figure 35 : radiographies de face des carpes chez un chat : arthrite rhumatoïde de l'articulation carpo-phalangienne

On a une **lyse osseuse** très importante de l'aspect proximal des métacarpes IV et V et on remarque que les lésions sont **symétriques**.

VII. Ostéopathie hypertrophique

L'ostéopathie hypertrophique est systématiquement **secondaire à une affection chronique**. Dans **80%** des cas, il s'agit d'une **affection tumorale**, notamment **pulmonaire** mais il peut aussi y avoir des **causes infectieuses** (bactériennes, parasitaires). Cette ostéopathie hypertrophique débute systématiquement à l'extrémité des membres : elle commence par les doigts et peut remonter jusqu'à la base des membres.

Cliniquement, on peut observer une boiterie, une inflammation de l'extrémité des quatre membres et des symptômes liés à l'affection chronique associée.

A la radiographie, on observe une **réaction périostée symétrique et bilatérale** qui peut toucher les quatre membres. Elle débute autour des phalanges puis peut se prolonger sur les diaphyses des os longs.

Ainsi, si on est en présence de ce type de lésions, il faut chercher en priorité une tumeur pulmonaire en réalisant une radiographie thoracique.

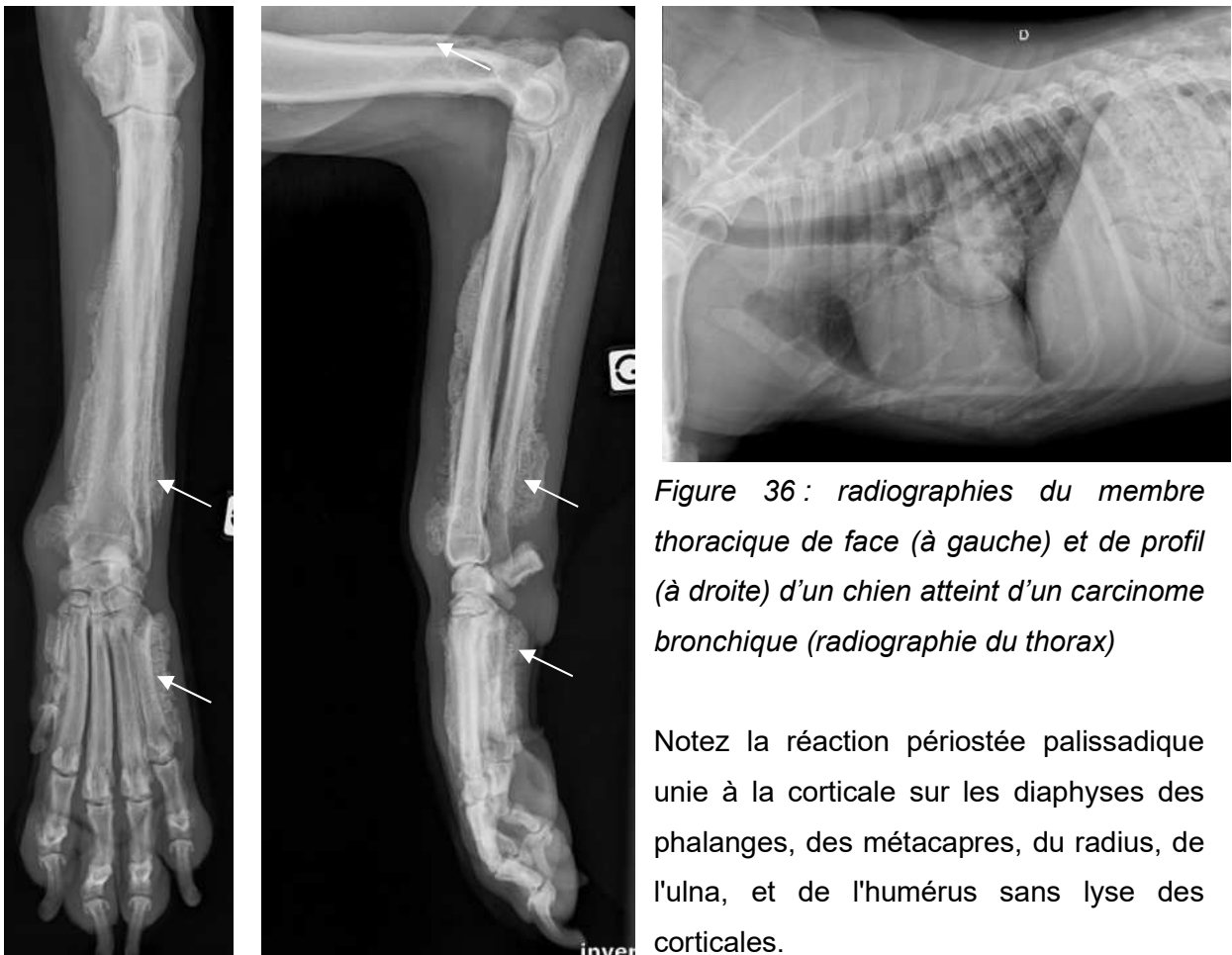

Figure 36 : radiographies du membre thoracique de face (à gauche) et de profil (à droite) d'un chien atteint d'un carcinome bronchique (radiographie du thorax)

Notez la réaction périostée palissadique unie à la corticale sur les diaphyses des phalanges, des métacarpes, du radius, de l'ulna, et de l'humérus sans lyse des corticales.

VIII. Affections de la membrane articulaire

A. Ostéochondrome synovial

L'ostéochondrome synovial (ou ostéochondromatose) est une **tumeur bénigne** rare qui se développe au niveau des articulations. Cette tumeur est constituée d'une **excroissance anormale d'os et de cartilage**, provenant de la membrane synoviale. L'ostéochondrome synovial se développe souvent au niveau du **genou, du coude, ou de la hanche**. Il peut être trouvé dans une ou plusieurs articulations.

Les signes radiographiques à rechercher sont :

- Des **îlots de cartilages anarchiques** produits par la membrane synoviale d'opacité ronde, à contours définis et minéralisés.
- Des **nodules minéralisés intra-articulaires**

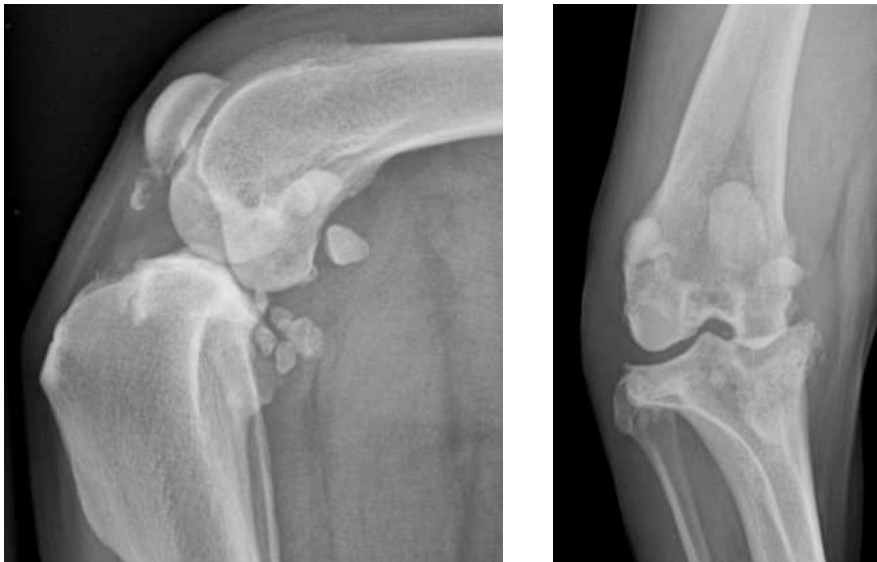


Figure 37 : radiographies de profil (à gauche) et de face (à droite) d'un grasset de chien :
ostéochondromatose

On observe des productions osseuses en regard de la trochlée patellaire, sur le plateau tibial, sur les condyles fémoraux et sur les sésamoïdes du gastrocnémien. Il y a une sclérose de l'os sous-chondral du plateau tibial et une avancée du coussinet adipeux. On retrouve des opacités minérales intra-articulaires en regard de l'aspect caudal de la fibula distalement à la patelle.

Ces signes sont en faveur d'une synovite, d'arthrose et d'une ostéochondromatose.

B. Tumeurs articulaires malignes

Les tumeurs articulaires sont rares et sont observées le plus souvent chez **les chiens de grande race**. Elles impliquent généralement les articulations proximales, en particulier le **grasset** et le **coude**. On trouve notamment des **synoviosarcomes** (tumeur la plus fréquente qui se développe à partir de la membrane synoviale), des **tumeurs synoviales histiocytaires** (provient des histiocytes présents dans la membrane synoviale), ou encore des **ostéosarcomes périarticulaires**.

Cliniquement, l'animal se présente avec une boiterie et une masse à la palpation liée à un épaissement des tissus mous centrée sur l'articulation.

Les signes radiographiques à rechercher sont :

- Une **tuméfaction des tissus mous**
- Une **réaction périostée**
- Une **lyse** osseuse avec des plages radio-transparentes dans la zone synoviale.

Cependant les caractéristiques radiologiques ne sont pas spécifiques, et une biopsie est nécessaire pour déterminer le type histologique.

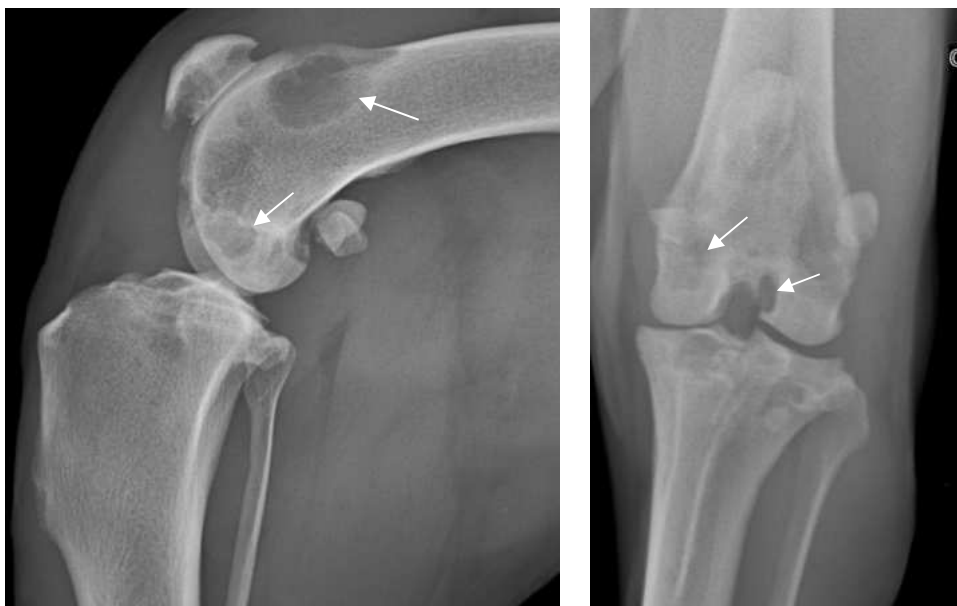

Figure 38 : radiographies de profil (à gauche) et de face (à droite) d'un grasset de chien :
synoviosarcome

On observe des lésions lytiques multifocales centrées sur le grasset, sur les points d'attache de la capsule articulaire sans atteinte de l'os sous-chondral. Une masse tissulaire est associée.

Radiographie osseuse - affections de la colonne vertébrale

I.	RADIO-ANATOMIE DE LA COLONNE VERTEBRALE	2
II.	MALFORMATIONS CONGENITALES	2
	A. <i>Bloc vertébral</i>	2
	B. <i>Vertèbre de transition</i>	2
	C. <i>Hémivertèbre</i>	3
	D. <i>Vertèbre en ailes de papillon</i>	3
	E. <i>Spina bifida</i>	4
III.	AFFECTIONS DES DISQUES INTERVERTEBRAUX	5
	A. <i>Hernie discale</i>	5
	B. <i>Le « syndrome de Wobbler »</i>	7
IV.	SUBLUXATION DE L'ARTICULATION ATLANTO-AXIALE	9
V.	FRACTURE ET LUXATION VERTEBRALE	10
	A. <i>Fracture vertébrale</i>	10
	B. <i>Luxation vertébrale</i>	11
VI.	DEFORMATIONS DE LA COURBURE VERTEBRALE	12
	A. <i>Scoliose</i>	12
	B. <i>Cyphose</i>	12
	C. <i>Lordose</i>	13
VII.	MALADIES INFLAMMATOIRES	13
	A. <i>Spondylite</i>	13
	B. <i>Discospondylite</i>	14
VIII.	NEOPLASIE	15
	A. <i>Tumeurs vertébrales primaires</i>	15
	B. <i>Myélome multiple</i>	16

I. Radio-anatomie de la colonne vertébrale

Une vertèbre est composée d'un **corps vertébral**, d'un **arc vertébral**, avec des pédicules latéraux et un processus épineux, et un **canal vertébral**. Elles s'articulent entre elles par une **articulation synoviale**, à l'aide des processus articulaires crâniens et caudaux de chaque vertèbre.

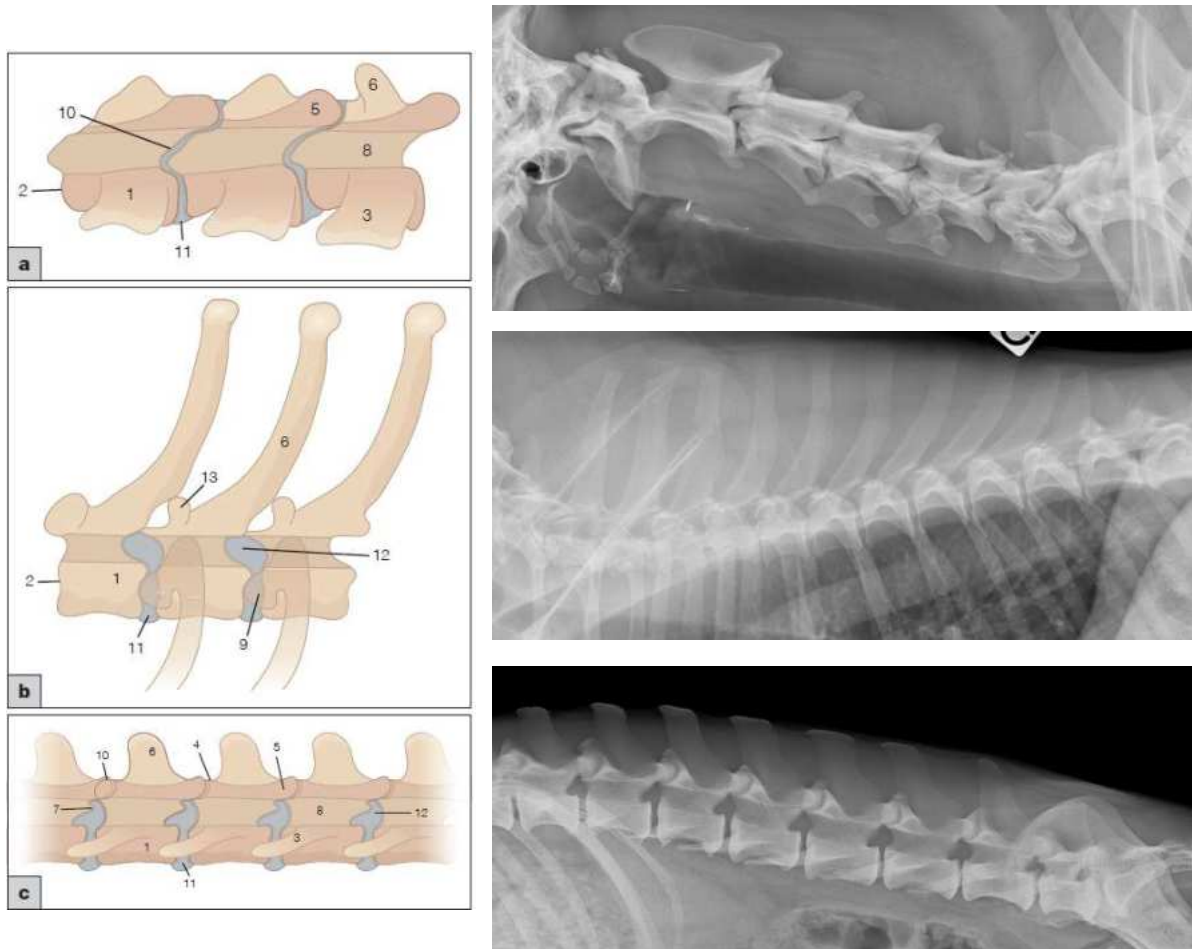


Figure 1 : illustration (à gauche) et radiographie (à droite) en vue latérale des structures vertébrales normales de la colonne vertébrale (a) cervicale, (b) thoracique et (c) lombaire (Holloway, McConnell 2013)

- | | |
|-----------------------------------|-----------------------------|
| 1 = corps vertébral | 7 = processus accessoire |
| 2 = plaque terminale | 8 = pédicule |
| 3 = processus transverse | 9 = tête de la côte |
| 4 = processus articulaire crânial | 10 = articulation |
| 5 = processus articulaire caudal | 11 = disque intervertébral |
| 6 = processus épineux | 12 = foramen intervertébral |

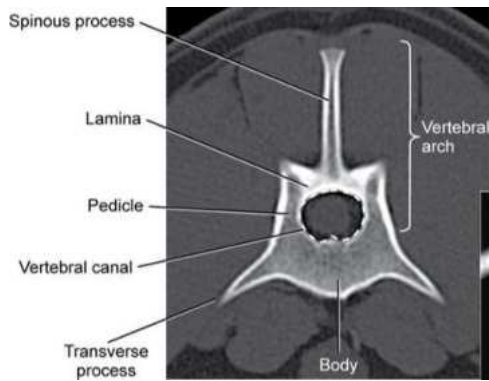


Figure 2 : image scanner en coupe transversale d'une vertèbre

La moelle spinale se trouve dans le canal vertébral.

II. Malformations congénitales

A. Bloc vertébral

Un bloc vertébral correspond à la **fusion d'au moins deux corps vertébraux**. Un bloc vertébral est souvent une découverte fortuite et n'a pas forcément d'incidence clinique.

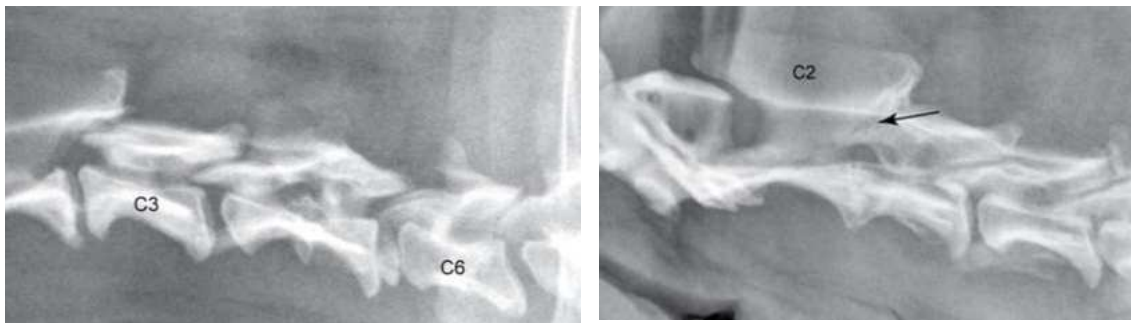


Figure 3 : radiographies de profil des vertèbres cervicales chez deux chiens : bloc vertébral

Sur la radiographie de gauche, on note une fusion des corps de C4 et C5, et sur celle de droite une fusion des corps vertébraux de C2 et C3, même si on devine encore l'espace intervertébral. De plus, il y a une fusion entre leur processus épineux.

B. Vertèbre de transition

Une vertèbre de transition est une malformation congénitale où une **vertèbre possède les caractéristiques anatomiques d'une région vertébrale voisine**. Elles apparaissent aux jonctions entre les régions. Les changements peuvent être unilatéraux ou bilatéraux. En général, la découverte est **fortuite**. On peut avoir une vertèbre thoracique sans côte, une vertèbre cervicale ou lombaire avec une côte au lieu d'un processus transverse, une vertèbre thoracique ou sacrée avec un processus transverse au lieu d'une côte ou d'une aile sacrée ou encore une vertèbre lombaire ou coccygienne avec une aile sacrée au lieu d'un processus transverse (Holloway, McConnell 2013).

C. Hémivertèbre

Cette affection touche surtout les races **brachycéphales**. Il s'agit d'un **défaut de fusion du corps vertébral** lors de l'embryogénèse. C'est une malformation congénitale sans conséquence clinique. De profil, la **longueur du corps vertébral est beaucoup plus courte** que chez les autres vertèbres.

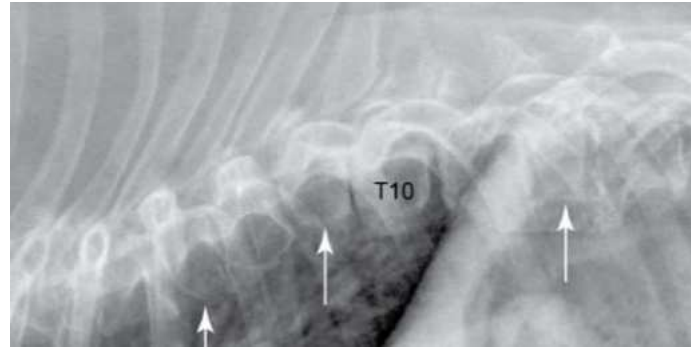

Figure 4 : radiographie de profil des vertèbres thoraciques chez un chien : hémivertèbres

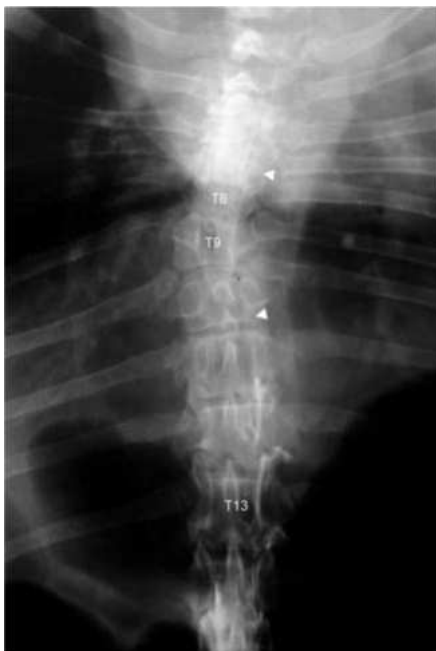

Figure 5 : radiographie de face des vertèbres thoraciques chez un chien : hémivertèbre de T8 (Holloway, McConnell 2013)

Notez la déformation de l'axe vertébral au niveau de T8 créant une scoliose.

D. Vertèbre en ailes de papillon

La vertèbre en ailes de papillon résulte d'un **défaut de fusion sagittale**. Cela entraîne une fente sagittale au milieu du corps vertébral avec des plaques terminales en forme d'entonnoir. C'est très courant chez les chiens brachycéphales tels que les Bulldogs, les Carlins et les Terriers de Boston.

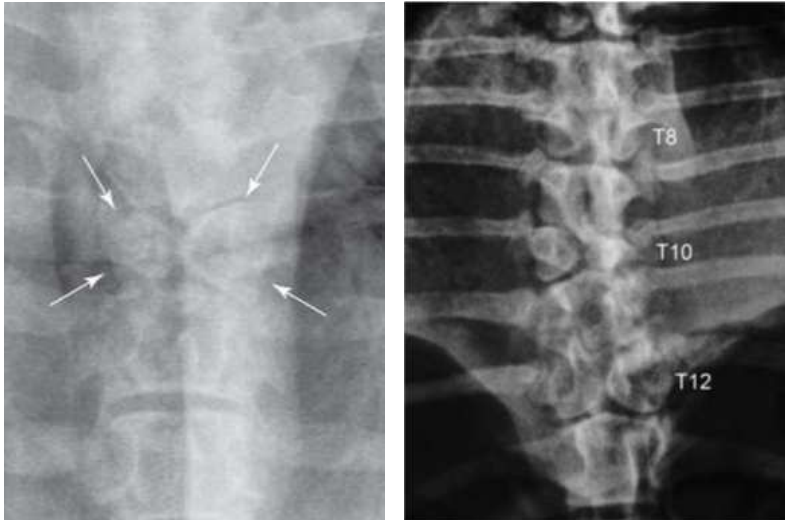


Figure 6 : radiographies de face des vertèbres thoraciques chez deux chiens : vertèbres en ailes de papillon (Holloway, McConnell 2013)

E. Spina bifida

Une spina bifida se définit par **l'absence du processus épineux d'une vertèbre et/ou l'absence de la lame dorsale**. Cela concerne surtout les bouledogues anglais jeunes. Il s'agit encore une fois d'une **malformation congénitale**. La malformation se situe souvent en région lombo-sacrée, et la compression des nerfs du **cône médullaire** peut provoquer des problèmes d'**incontinence urinaire et fécale**. La moelle spinale peut aussi faire protrusion à travers la spina bifida et se retrouver dans les tissus mous environnants, jusqu'à atteindre les tissus cutanés, on parle alors de **sinus dermoïde**. L'inflammation causée est appelée **méningo-myélocèle**.

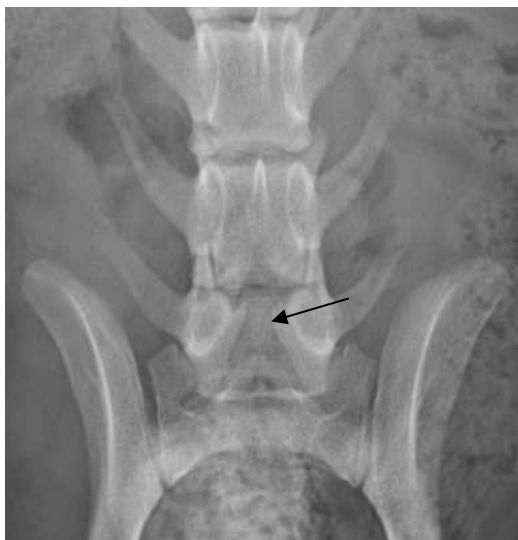

Figure 7 : radiographie de face des vertèbres lombo-sacrées d'un bouledogue de 9 mois : spina bifida

Notez l'absence de processus épineux en région sacrale (flèche).

III. Affections des disques intervertébraux

A. Hernie discale

La hernie discale est une pathologie de la colonne vertébrale caractérisée par la **déformation ou la rupture d'un disque intervertébral**, qui est une structure fibrocartilagineuse située entre les vertèbres. Les disques intervertébraux jouent un rôle clé dans l'amortissement des chocs et la distribution des charges mécaniques le long de la colonne vertébrale.

Le disque intervertébral est composé de deux parties principales :

- **Le noyau pulpeux** : une substance gélatineuse au centre du disque, qui permet d'absorber les chocs.
- **L'anneau fibreux** : une couche extérieure fibreuse, qui maintient le nucleus pulposus en place.

Il existe différents types d'hernie discale. La figure 8 les illustrent.

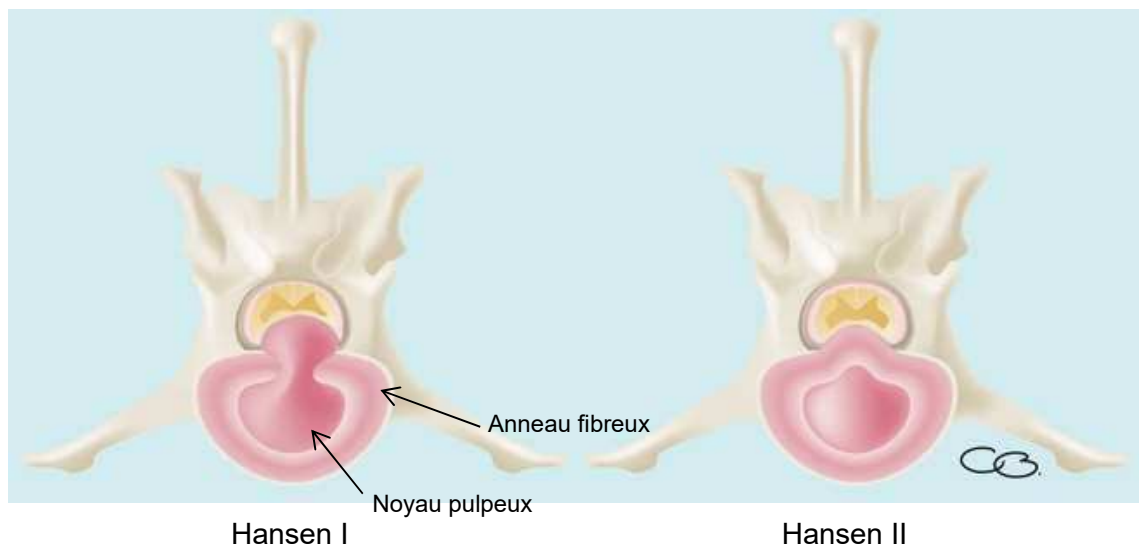


Figure 8 : illustration des différents type d'hernie discale (Carayol, Ragetly 2013)

Lors d'une **hernie discale de type Hansen I**, le noyau pulpeux, qui est normalement une substance gélatineuse, subit une **dégénérescence** et devient plus rigide et moins élastique. En raison de cette dégénérescence, le noyau pulpeux peut soudainement passer au travers de l'anneau fibreux affaibli ou déchiré. Ce matériel discal déformé ou durci est alors **projeté dans le canal rachidien**, souvent de manière **aiguë** sans forcément d'épisode traumatique, provoquant une compression de la moelle épinière et/ou des racines nerveuses adjacentes.

La **hernie discale de type Hansen II** est caractérisée par une protrusion

chronique et progressive du disque intervertébral dans le canal rachidien, sans rupture complète de l'anneau fibreux. Contrairement à la hernie de type Hansen I, qui est aiguë, la hernie de type Hansen II est plus **chronique**. Le disque intervertébral subit une **dégénérescence fibroïde** progressive, affectant principalement l'anneau fibreux, qui devient progressivement plus épais et moins flexible. Le noyau pulpeux reste en grande partie contenu par l'anneau fibreux, mais celui-ci se déforme lentement, provoquant une **protrusion** du disque dans le canal rachidien. Cette protrusion exerce une pression progressive sur la moelle épinière et/ou les racines nerveuses, entraînant une compression chronique.

Le déplacement du matériel discal dans le canal rachidien peut comprimer les structures nerveuses, en particulier la moelle spinale et/ou les racines nerveuses, provoquant des symptômes variés en fonction de la localisation et de la gravité de la compression. Les signes cliniques chez le chien peuvent inclure :

- **Douleur spinale** : souvent localisée à la région affectée de la colonne vertébrale.
- **Parésie ou paralysie** : faiblesse ou perte de fonction motrice dans les membres, souvent plus marquée dans les membres postérieurs.
- **Incontinence urinaire ou fécale** : en cas de compression sévère.
- **Ataxie**

Certaines races de chiens, particulièrement celles à morphologie longiligne sont génétiquement prédisposées à cette affection en raison de la structure de leur colonne vertébrale.

Le diagnostic est souvent basé sur des techniques d'imagerie comme la radiographie, mais l'imagerie par résonance magnétique (IRM) reste l'examen de choix.

Les signes radiographiques à rechercher sont (Holloway, McConnell 2013) :

- Un **espace intervertébral rétréci**.
- Un **espace articulaire des processus articulaires rétréci**.
- Une **minéralisation** du disque intervertébral.
- La **présence de gaz** dans le disque intervertébral (phénomène du vide rachidien).
- Des **plaques terminales sclérosées**.

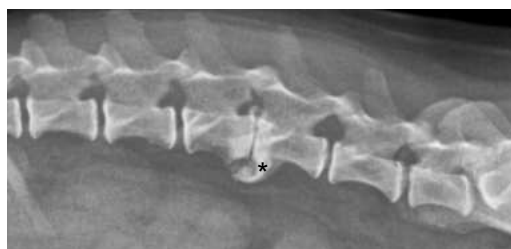

Figure 9 : radiographie de profil de la colonne vertébrale en région lombaire chez un chien : hernie discale L4-L5

Sur la figure 9 on observe des **productions ostéophytiques entre L4-L5 (*)**, un **collapsus de l'espace intervertébral**, une discrète **opacité minéralisée** dans le foramen intervertébral ainsi qu'une **sclérose des plateaux vertébraux**.

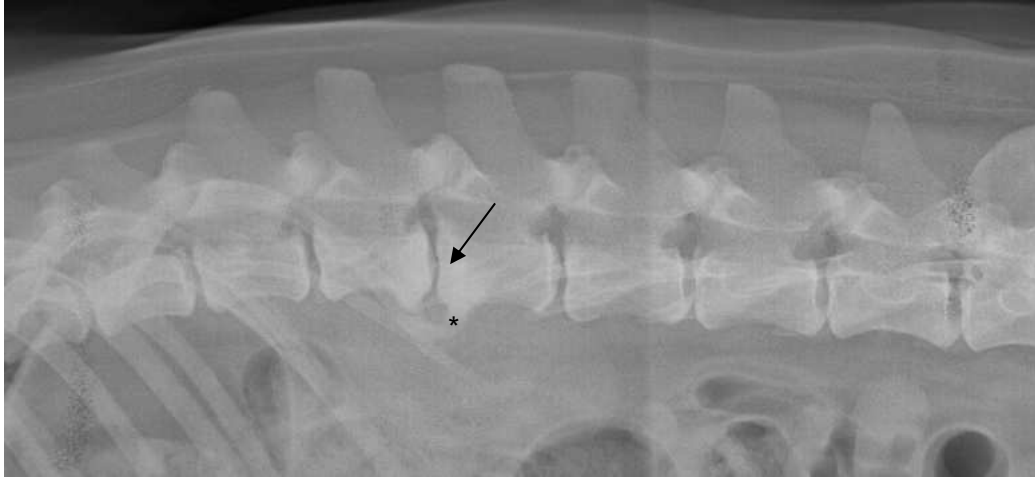


Figure 10 : radiographie de profil de la colonne vertébrale en région lombaire chez un chien : hernie discale L2-L3

Sur la figure 10 on observe des productions ostéophytiques entre L2 et L3 (*), un rétrécissement de l'espace intervertébral ainsi qu'une sclérose des plateaux vertébraux (flèche).

A noter que les espaces intervertébraux **C2-C3 et C7-T1** sont physiologiquement rétrécis par rapport aux autres espaces intervertébraux. De plus, Il ne peut pas y avoir d'hernie discale au niveau de l'espace intervertébral **C1-C2** car il n'y a **pas de disque intervertébral** à cet endroit. Enfin, au niveau des vertèbres thoraciques, il y a 3 ligaments présents : le ligament longitudinal ventral, le ligament longitudinal dorsal et le ligament intercapital. Ce dernier est présent uniquement entre T2 et T9, il lie la côte droite et la côte gauche, et il renforce la position du disque vertébral avec le ligament longitudinal dorsal. Il n'y a donc **jamais d'hernie discale au niveau des vertèbres thoraciques** du fait de ce ligament supplémentaire.

B. Le « syndrome de Wobbler »

La **spondylomyélopathie cervicale sténosante** (également connue sous le nom de **syndrome de Wobbler**) est une **anomalie de développement** observée chez les jeunes chiens de grande taille, qui entraîne une **malformation des vertèbres cervicales**.

On retrouve dans ce syndrome des **compressions médullaires** qui sont dues à des **malformations** ou **anomalies vertébrales**, ou à des **anomalies ligamentaires** ou **discales**.

Tout cela conduit à une compression de la moelle spinale cervicale au niveau des espaces intervertébraux. Plusieurs sous-types existent :

- **Sténose du canal vertébral C2–C4** chez les Basset Hounds.
- **Sténose du canal vertébral dorsal et ventral C3–C7** chez les jeunes Dogues Allemands et **C5–C7** chez les jeunes Dobermann. Ces vertèbres sont en **forme de cône** (modification du bord cranio-ventral) avec une rotation ou un déplacement dorsal de l'aspect crânial du corps vertébral. Le **canal vertébral a une forme d'entonnoir** (Holloway, McConnell 2013).

Dans de nombreux cas, l'IRM est nécessaire pour avoir un diagnostic de certitude.

Les signes radiographiques à rechercher sont (Holloway, McConnell 2013) :

- Une **malformation du corps vertébral** caudal
- Un **désalignement des vertèbres** adjacentes
- Un **rétrécissement du canal vertébral (sténose du canal vertébral)** : la hauteur du canal vertébral crânial est réduite par rapport à celle du canal caudal. En conséquence, le canal vertébral a une **forme d'entonnoir**
- Un **rétrécissement** ou un effondrement de l'espace intervertébral
- Une **sclérose** des plateaux vertébraux, un remodelage des corps vertébraux et une **spondylose ventrale**

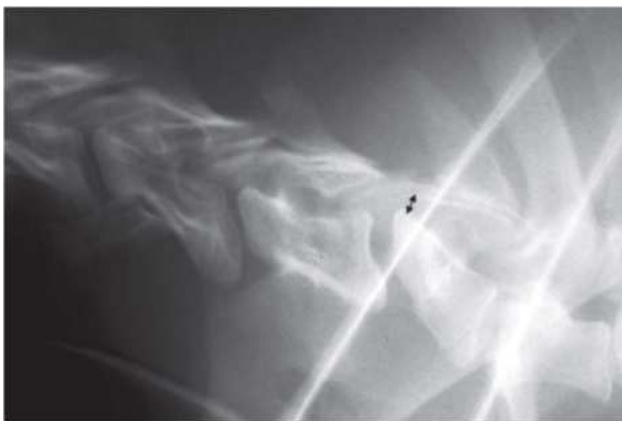

Figure 11 : radiographie de profil de la colonne vertébrale cervicale d'un jeune Dobermann : spondylomyélopathie cervicale sténosante (syndrome de Wobbler) (Holloway, McConnell 2013)

La vertèbre C7 est en **forme de cône** et est tournée dans le sens des aiguilles d'une montre. Le foramen vertébral crânial est nettement **rétréci** (flèche double). Ces changements entraînent une **sténose** marquée du canal vertébral (Holloway, McConnell 2013).

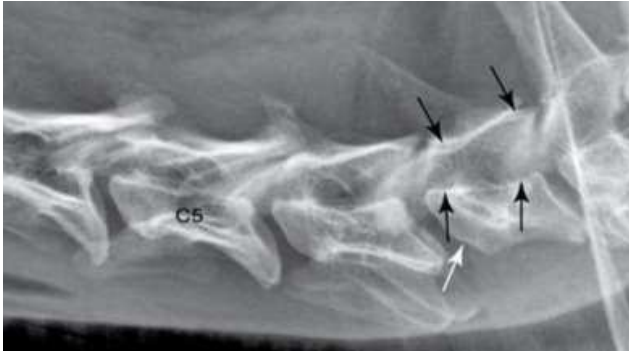


Figure 12 : radiographie de profil de la colonne vertébrale cervicale d'un jeune Dobermann : spondylomyélopathie cervicale sténosante

Le canal vertébral a un aspect conique élargi (flèches noires) au niveau de C7.

IV. Subluxation de l'articulation atlanto-axiale

Il y a un **mal-alignement entre les lames dorsales de l'axis et de l'atlas**. Le processus épineux de l'axis bascule caudo-dorsalement. La subluxation peut être **traumatique**, ou secondaire à une **aplasie** ou une **hypoplasie** de la dent de l'axis (congénitale). Cela se produit généralement chez les chiens de petite taille (races miniatures), mais les grandes races de chiens peuvent également être touchées. Les signes cliniques incluent des douleurs au cou, une posture de la tête basse et divers degrés d'ataxie et de tétraparésie.

Les signes radiographiques à rechercher sont (Holloway, McConnell 2013) :

- L'aspect crânial du processus épineux de C2 est **déplacé** par rapport à l'arc dorsal de C1.
- La dent de l'axis peut être **anormalement formée ou absente**. La dent peut être **raccourcie**.
- Un traumatisme peut entraîner une **fracture** de la dent.

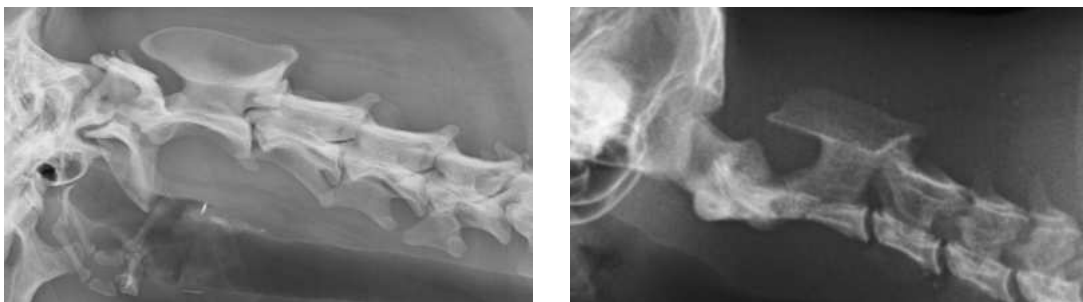

Figure 13 : à gauche : radiographie de profil de la région cervicale chez un chien sain ; à droite : radiographie de profil de la région cervicale chez un chat : luxation atlanto-axiale

On observe une marche d'escalier de 3 mm entre la lame dorsale de C1 et C2 avec bascule ventrale de C1. Il y a une perte de la structure normale de C1.

V. Fracture et luxation vertébrale

A. Fracture vertébrale

La radiographie a une faible sensibilité pour la détection des fractures vertébrales. Une fracture des processus épineux ou transverses est souvent facilement visible, tandis qu'une fracture du corps vertébral ou de l'arc vertébral est plus difficile à voir. En effet, il s'agit souvent de fracture par compression, entraînant un **raccourcissement vertébral** et des **modifications légères de la forme**. La **vue latérale** est la plus utile. La présence de lyse osseuse ou de production osseuse chez des animaux présentant une douleur aiguë, une parésie ou une paralysie indique généralement une pathologie préexistante (néoplasie). La **région thoraco-lombaire** est la plus souvent touchée chez les chiens, tandis que la **région sacrococcygienne** est la plus fréquemment atteinte chez les chats.

Les signes radiographiques à rechercher sont (Holloway, McConnell 2013) :

- Des **fractures du corps vertébral** avec une rupture du cortex dorsal ou ventral ou de la plaque terminale.
- Un espace discal intervertébral rétréci ou effondré
- Une **densité osseuse diminuée** et des réactions périostées, indiquant une néoplasie, une ostéopénie ou une infection.

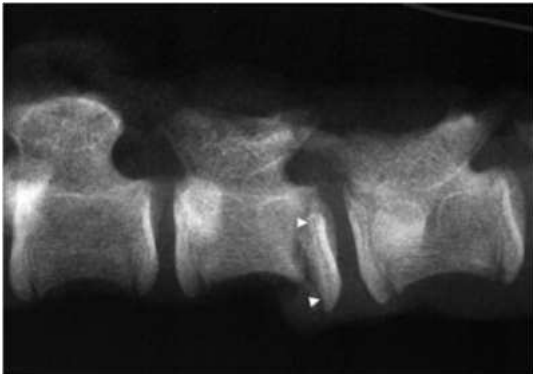

Figure 14 : radiographie de profil de la colonne vertébrale thoracique d'un chien : fracture de la plaque terminale caudale de T11 (Holloway, McConnell 2013)

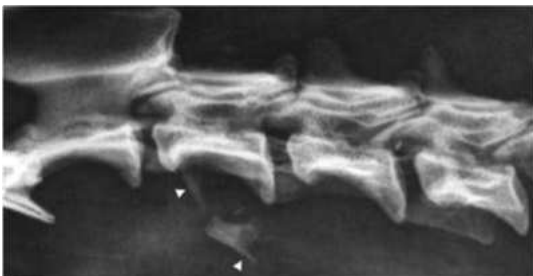

Figure 15 : radiographie de profil de la colonne vertébrale cervicale d'un chien : fracture des processus transverses de C3 (Holloway, McConnell 2013)

B. Luxation vertébrale

La luxation vertébrale s'apparente à une **discontinuité de la colonne vertébrale** avec un **déplacement de la vertèbre luxée** qui peut être crânial, latéral ou dorsal. Une luxation complète conduit généralement à une section de la moelle spinale.

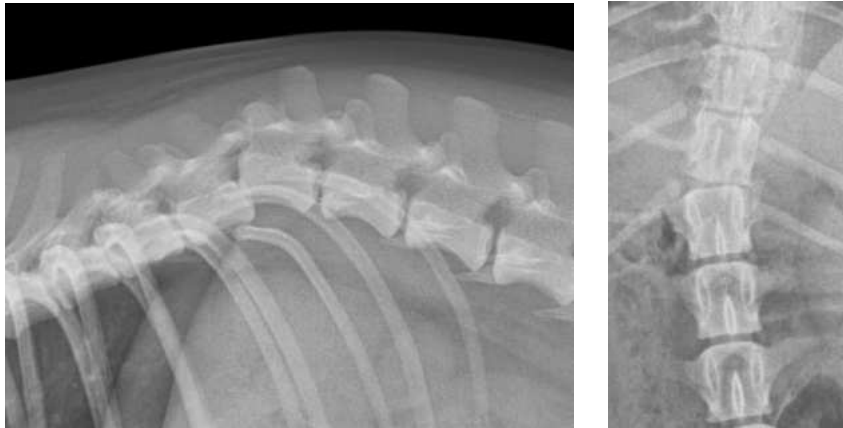


Figure 16 : radiographies de face et de profil de la colonne vertébrale d'un chien : subluxation T12-T13

On observe un déplacement dorsal et latéral à gauche de T13 avec une diminution de l'espace intervertébral en regard.

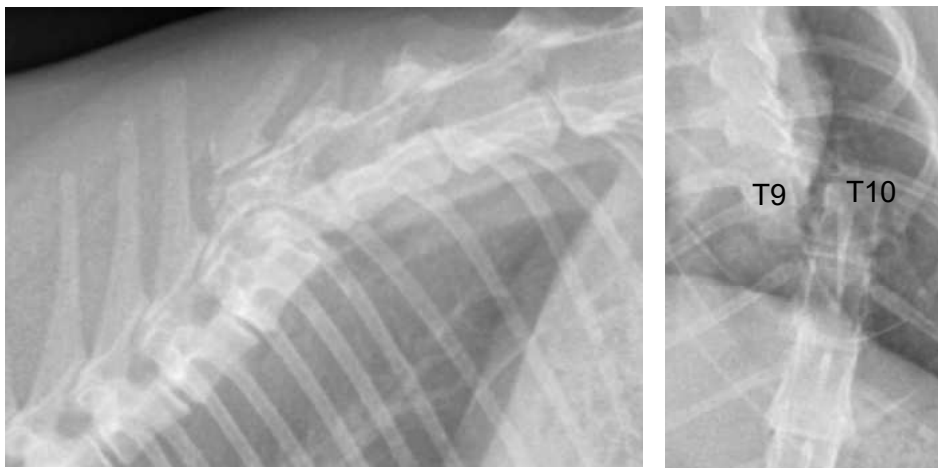


Figure 17 : radiographies de face et de profil de la colonne vertébrale d'un chien : luxation vertébrale T9-T10

On observe une discontinuité de la colonne vertébrale thoracique en T9-T10 avec un déplacement crânial, latéral à gauche et dorsal. La longueur des vertèbres T9 et T10 est conservée.

Il y a aussi une luxation de la paire de côte de T10.

VI. Déformations de la courbure vertébrale

Un **alignement anormal de la colonne vertébrale** est parfois observé chez le chien et le chat. Il peut être d'origine **congénitale** (hémivertèbre) ou **traumatique** (luxation vertébrale ou une fracture vertébrale), et être à la base de signes cliniques ou bien d'une découverte fortuite (Holloway, McConnell 2013).

A. Scoliose

Il s'agit d'une **déviatio**n latérale focale de la colonne vertébrale.

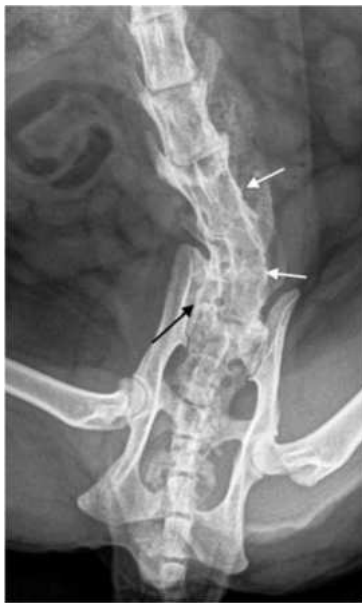

Figure 18 : radiographie de face d'un bassin de chat de 2 mois : scoliose (Holloway, McConnell 2013)

Ce jeune chat présente de multiples malformations congénitales. On observe une scoliose de la colonne vertébrale lombaire (flèches blanches) et une vertèbre lombo-sacrée de transition (flèche noire).

B. Cyphose

Il s'agit d'une **déviatio**n dorsale de la colonne vertébrale.

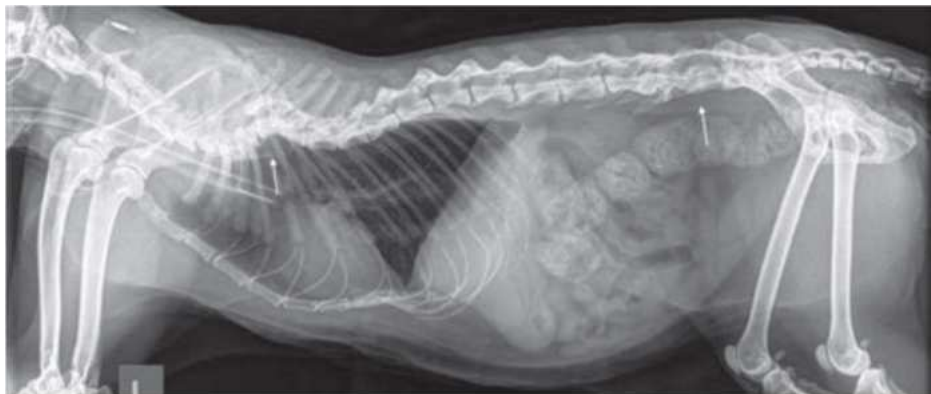


Figure 19 : radiographie de profil du même chat que sur la figure 16 : cyphose thoracique (flèche) (Holloway, McConnell 2013)

C. Lordose

Il s'agit d'une **dévi**ation ventrale de la colonne vertébrale.

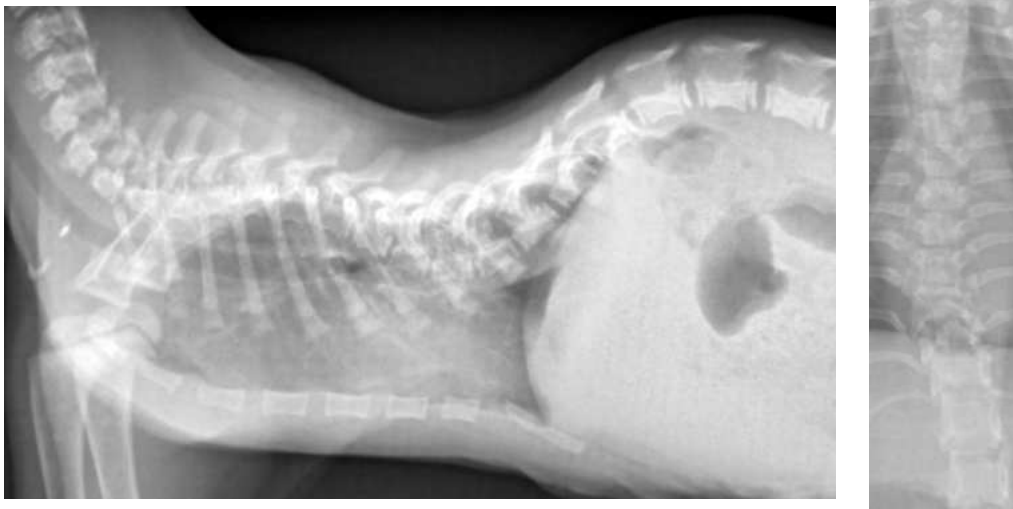

Figure 20 : radiographies de face et de profil de la colonne vertébrale d'un chat de 2 mois : lordose thoracique et spina bifida

On observe une lordose thoracique (de T6 à L2), et une spina bifida sur les dernières vertèbres thoraciques et premières vertèbres lombaires.

VII. Maladies inflammatoires

A. Spondylite

La **spondylite** (ou ostéomyélite du corps vertébral) survient secondairement à des corps étrangers, des plaies pénétrantes, des infections paravertébrales et des infections hémotogènes. La majorité des cas de spondylite touchent la colonne vertébrale thoracolumbaire. Les signes cliniques incluent la douleur, la raideur et la réticence à se lever. La colonne vertébrale cervicale est rarement impliquée et les signes cliniques comprennent des douleurs au cou et une posture de la tête basse (Holloway, McConnell 2013).

Les signes radiographiques à rechercher sont (Holloway, McConnell 2013) :

- Une **lyse vertébrale monostotique ou polyostotique**. L'implication des vertèbres L2–L5 est fortement suggestive d'un corps étranger migrant.
- Une **tuméfaction des tissus mous** avec un **effet masse**
- Une **réaction périostée** sur la face ventrale des corps vertébraux
- Un **rétrécissement du canal vertébral**
- Le remodelage chronique peut entraîner une **spondylose** ventrale en pont.

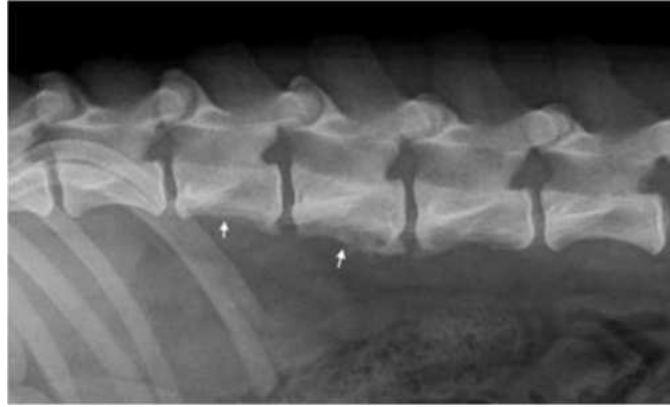

Figure 21 : radiographie de profil de la colonne vertébrale lombaire d'un chien : spondylite impliquant L2 et L3 (Holloway, McConnell 2013)

Notez la réaction périostée (indiquée par les flèches) palissadique et continue le long de la face ventrale des corps vertébraux.

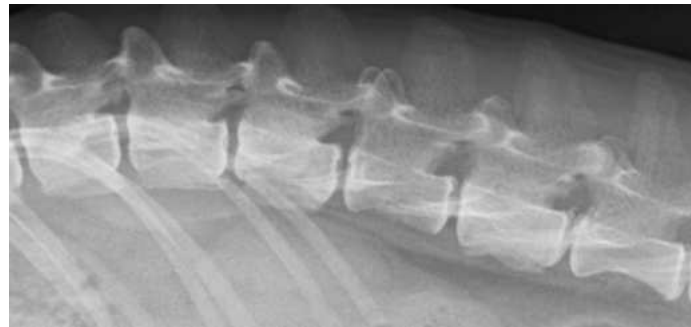


Figure 22 : radiographie de profil de la colonne vertébrale lombaire d'un chien : spondylite impliquant les vertèbres de T12 à L2

B. Discospondylite

La discospondylite correspond à une infection du disque intervertébral qui survient secondairement à la **dissémination hématogène de bactéries** ou à une **infection paravertébrale** (plaies pénétrantes ou corps étrangers migrants). La bactériémie peut être secondaire à une **infection des voies urinaires**, une **endocardite bactérienne**, ou une **chirurgie de la colonne vertébrale**. Les signes cliniques incluent la douleur vertébrale, la raideur, la fièvre et une maladie systémique. Les déficits neurologiques ne sont présents que s'il y a un empyème ou une instabilité due à une hernie discale ou à des fractures. Des sites multiples de discospondylite non adjacents peuvent être présents en cas d'infection hématogène. Les vertèbres thoraco-lombaires sont les plus souvent touchées (Holloway, McConnell 2013).

Les signes radiographiques à rechercher sont (Holloway, McConnell 2013):

- Un **élargissement** de l'espace intervertébral
- Une **lyse osseuse** des plateaux vertébraux bordée par une **sclérose des plateaux vertébraux**.

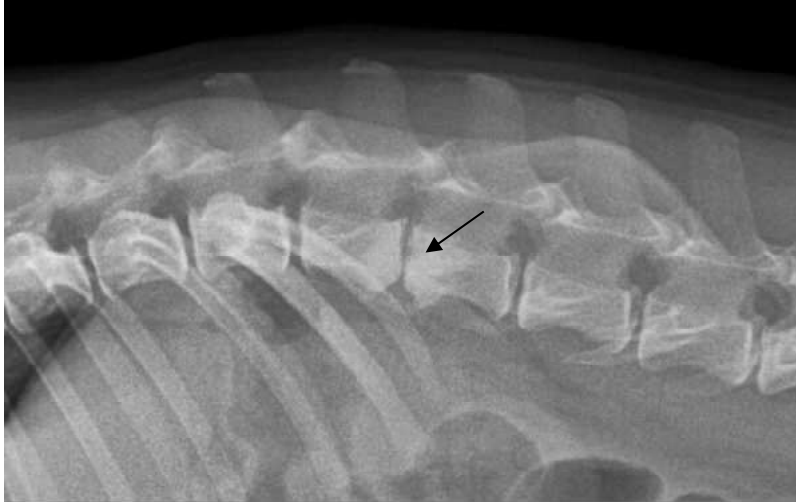

Figure 23 : radiographie de profil de la colonne vertébrale lombaire d'un chien :
discospondylite entre L1 et L2

Notez la sclérose des plateaux vertébraux (flèche) ainsi qu'un aspect irrégulier des plateaux et une diminution de l'espace intervertébral entre L1 et L2. Il y a aussi de la spondylose.

VIII. Néoplasie

A. Tumeurs vertébrales primaires

Les **ostéosarcomes** et les **chondrosarcomes** sont les tumeurs vertébrales primaires les plus courantes. Les chiens de grande taille sont plus fréquemment affectés.

Les signes radiographiques à rechercher sont (Holloway, McConnell 2013) :

- Une **lésion monostotique centrée sur le corps vertébral**, les arches et les lamelles
- Une tuméfaction des tissus mous adjacents
- Une **lyse osseuse des corticales** dorsales ou ventrales et des plateaux vertébraux
- Des fractures pathologiques ou des sub-luxations secondaires

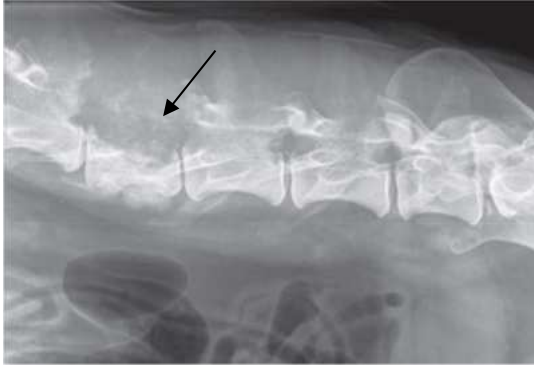


Figure 24 : radiographie de profil de la colonne vertébrale lombaire d'un chien : tumeur sur L4 (Holloway, McConnell 2013)

Notez la lyse osseuse du processus épineux, des lamelles, des processus articulaires crânial et caudal, et du corps vertébral.

B. Myélome multiple

Lors d'un myélome multiple, on observe surtout des **lésions polyostotiques**. Des **foyers lytiques** de tailles variables sont présents. Ils sont généralement **petits et ponctués** (3–5 mm), mais apparaissent plus grands lorsqu'ils sont confluents. On parle de lésion à l'emporte-pièce car elles sont toutes identiques. La colonne vertébrale, le pelvis, le sternum et les côtes sont souvent impliqués. Il peut y avoir des fractures pathologiques (Holloway, McConnell 2013).

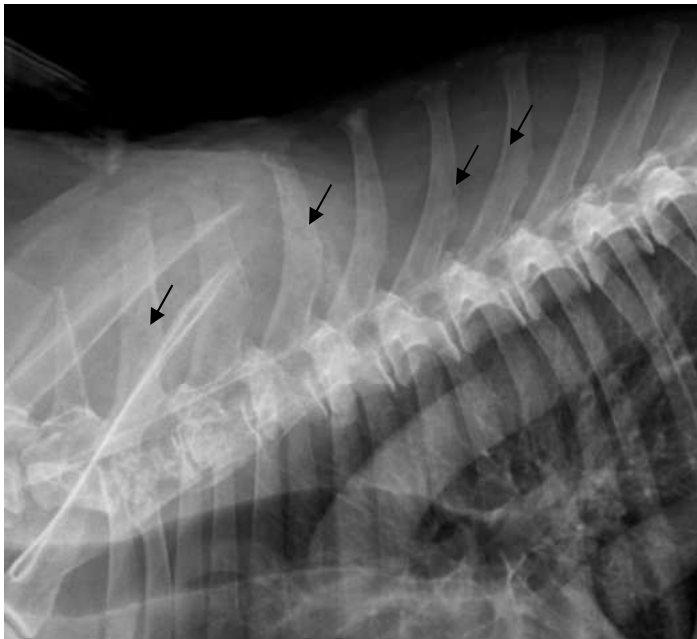


Figure 25 : radiographie de profil de la colonne vertébrale thoracique d'un chien : myélome multiple

On observe des lésions ostéolytiques à l'emporte-pièce des processus épineux et des corps vertébraux en particulier de T1 qui est mal défini.

Radiographie osseuse : affections du crâne et des cavités nasales

I.	AFFECTIONS DES CAVITES NASALES ET DES SINUS.....	3
	A. <i>Radio-anatomie</i>	3
	B. <i>Fractures</i>	4
	C. <i>Rhinite du chien</i>	4
	a) Rhinite fongique : aspergillose	4
	b) Rhinite lymphoplasmocytaire	6
	c) Rhinite secondaire à un corps étranger	6
	D. <i>Rhinite du chat</i>	7
	a) Rhinite chronique.....	7
	b) Rhinite secondaire à un corps étranger	8
	E. <i>Tumeurs nasales</i>	8
	F. <i>Tumeurs des sinus frontaux</i>	11
II.	CRANE ET CALVARIA	12
	A. <i>Radio-anatomie (Holloway, McConnell 2013)</i>	12
	B. <i>Fractures</i>	12
	C. <i>Hydrocéphalie</i>	14
	D. <i>Hyperparathyroïdisme primaire ou secondaire</i>	15
	E. <i>Néoplasie de la calvaria</i>	17
	F. <i>Hyperostose de la calvaria</i>	19
III.	AFFECTIONS DES OS MANDIBULAIRES, MAXILLAIRES ET DE LA DENTITION.....	20
	A. <i>Fractures</i>	20
	B. <i>Tumeurs mandibulaires et maxillaires</i>	22
	C. <i>Ostéopathie cranio-mandibulaire</i>	23
	D. <i>Abcès dentaire</i>	24
IV.	AFFECTIONS DE LA JONCTION TEMPORO-MANDIBULAIRE.....	24
	A. <i>Luxation ou sub-luxation temporo-mandibulaire</i>	24
	B. <i>Dysplasie temporo-mandibulaire</i>	25
V.	AFFECTIONS DES BULLES TYMPANIQUES	26
	A. <i>Otite moyenne</i>	26
	B. <i>Polype nasopharyngé</i>	28
VI.	AFFECTIONS DU LARYNX ET DU PHARYNX	29
	A. <i>Radio-anatomie</i>	29
	B. <i>Corps étranger</i>	30
	C. <i>Néoplasie</i>	31
	a) Tumeurs pharyngées	31
	b) Tumeurs laryngées	32

Radio-anatomie du crâne (Holloway, McConnell 2013) :

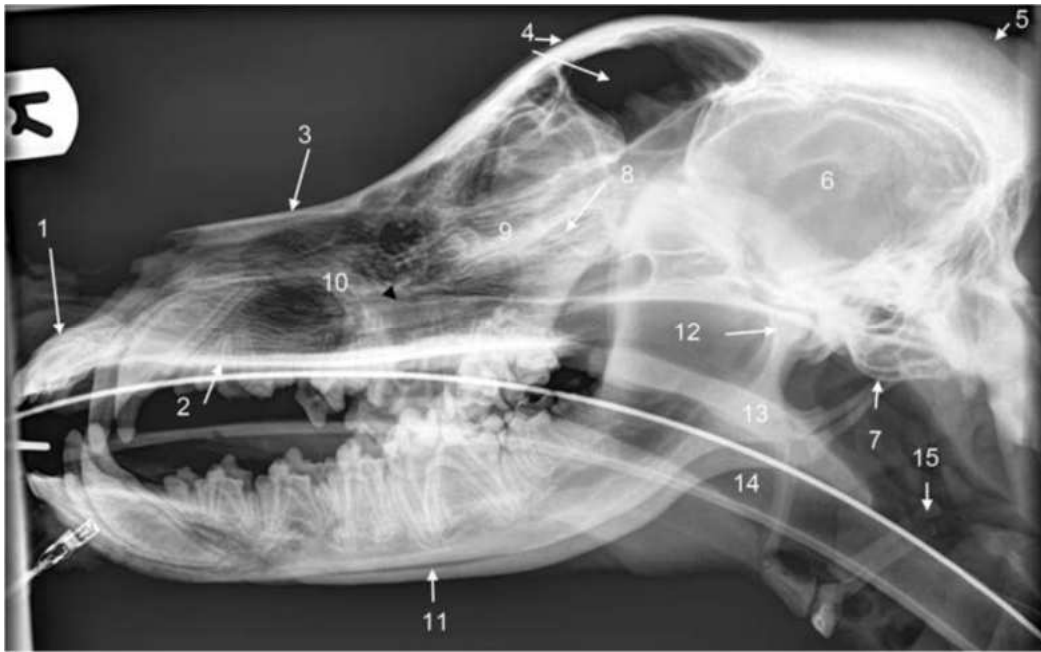


Figure 1 : radiographie de profil d'un crâne de chien sain

- | | |
|--|--|
| 1 = os incisif ; | 8 = lame criblée ; |
| 2 = palais dur (maxillaire) ; | 9 = cornets ethmoïdaux ; |
| 3 = os nasal ; | 10 = cornets nasaux (ou maxillaires) ; |
| 4 = os frontal et sinus ; | 11 = corps de la mandibule ; |
| 5 = protubérance occipitale externe (calvaria) ; | 12 = articulation temporo-mandibulaire ; |
| 6 = voûte crânienne ; | 13 = palais mou ; |
| 7 = bulles tympaniques ; | 14 = oropharynx ; |
| | 15 = pharynx et os hyoïde. |

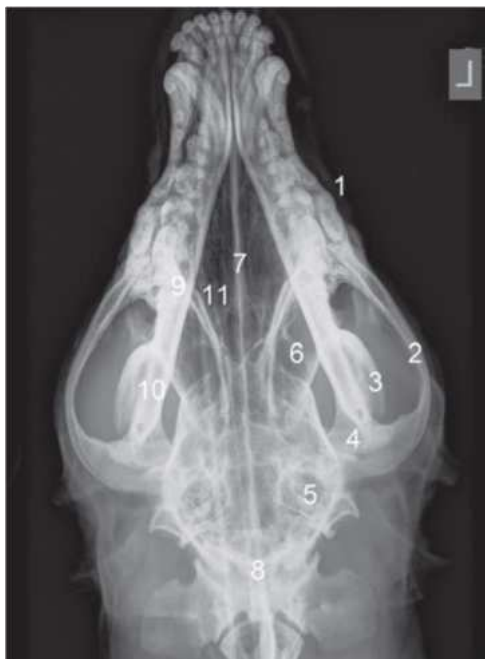

Figure 2 : radiographie ventro-dorsale d'un crâne de chien sain

- | |
|---|
| 1 = dents maxillaires ; |
| 2 = arcade zygomatique ; |
| 3 = processus coronoïde de la mandibule ; |
| 4 = processus condylien de la mandibule ; |
| 5 = bulla tympanique ; |
| 6 = sinus frontal ; |
| 7 = vomer ; |
| 8 = protubérance occipitale externe ; |
| 9 = corps de la mandibule ; |
| 10 = ramus de la mandibule ; |
| 11 = cavité nasale |

I. Affections des cavités nasales et des sinus

A. Radio-anatomie

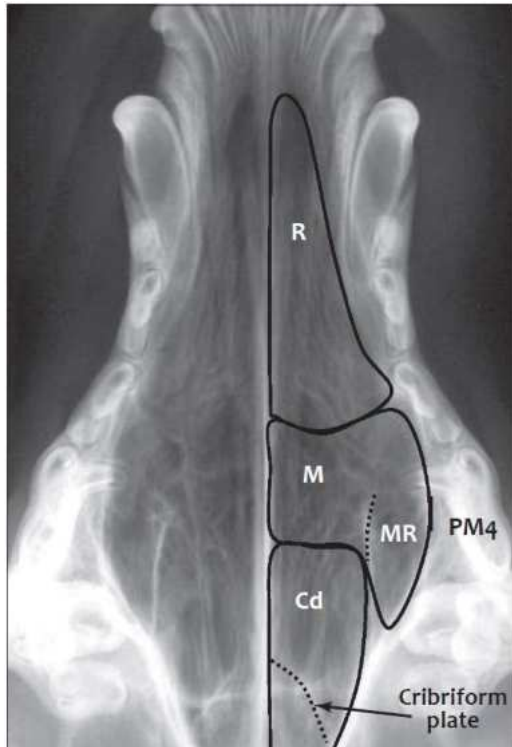


Figure 3 : radiographie dorso-ventrale des cavités nasales d'un chien sain (Kirberger, McEvoy 2016)

La cavité nasale est divisée en trois zones :

- **Rostrale (R)**, où l'on observe de nombreuses lignes représentant les cornets nasaux ;
- **Zone intermédiaire (M)**, où les cornets sont arrondis et plus largement espacés, et le récessus maxillaire (MR) est visible médialement à la quatrième prémolaire ;
- **Caudale (Cd)**, les lignes radio-transparentes représentent les cornets ethmoïdaux, qui prennent leur origine à partir de la lame criblée (indiquée par une flèche).

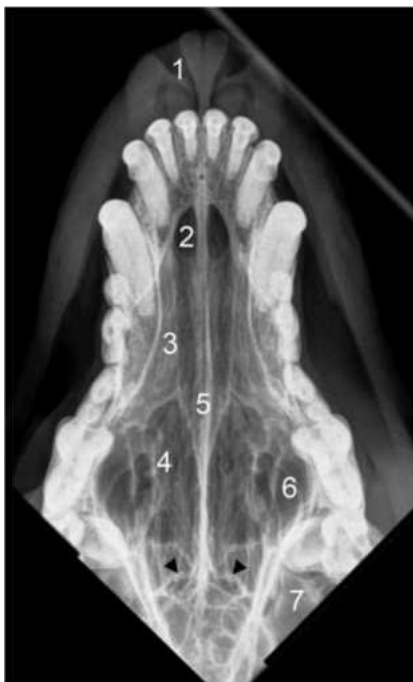

Figure 4 : radiographie dorso-ventrale des cavités nasales d'un chien sain (Holloway, McConnell 2013)

- 1 = narines ;
- 2 = fente palatine ;
- 3 = cornets maxillaires ;
- 4 = cornets ethmoïdaux ;
- 5 = vomer ;
- 6 = récessus maxillaire ;
- 7 = sinus frontal (récessus médial).

Les flèches noires indiquent la lame criblée.

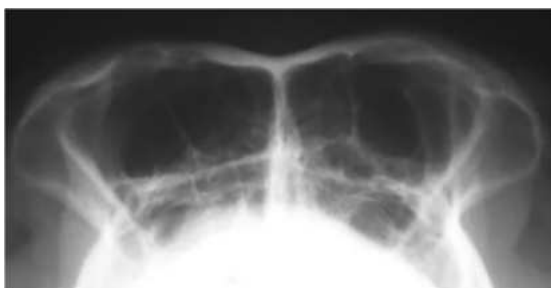


Figure 5 : radiographie rostro-caudale des sinus frontaux d'un chien sain (Kirberger, McEvoy 2016)

B. Fractures

Les os des cavités nasales et des sinus sont protégés uniquement par la peau et le tissu sous cutané. Cela les rend sensibles au choc et donc au risque de fracture. Lors d'une chute ou bien d'un impact avec une voiture, il est fréquent que la tête soit touchée.

Les signes radiographiques à rechercher lors d'une suspicion de fracture sont :

- Un **emphysème sous-cutané**
- Une **opacité augmentée au niveau des tissus mous** intranasaux secondaire à une l'hémorragie
- Une **fracture de l'os nasal** qui peut être comminutive

C. Rhinite du chien

a) Rhinite fongique : aspergillose

Il s'agit d'un processus **fongique** résultant de la prolifération d'*Aspergillus* dans les cavités nasales. Il présente souvent un **caractère unilatéral**.

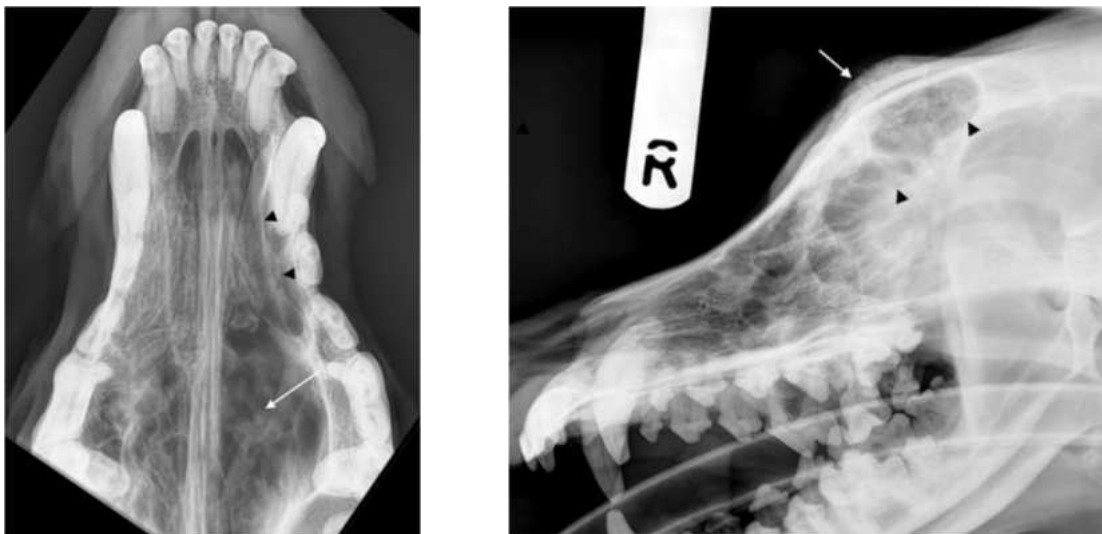

Figure 6 : radiographies dorso-ventrale (à gauche) et de profil (à droite) des cavités nasales d'un chien : aspergillose (Holloway, McConnell 2013)

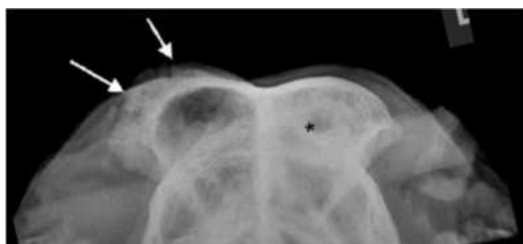

Figure 7 : radiographie rostro-caudale des cavités nasales d'un chien : aspergillose (Holloway, McConnell 2013)

On observe sur la figure 6 une **destruction unilatérale des cornets dans la cavité nasale** gauche rostrale (flèches noires) et caudale (flèches blanches). La cavité nasale gauche semble plus **radio-transparente** (plus d'air ; moins de cornets) par rapport au côté droit. Sur la vue de profil, au moins un des sinus frontaux est rempli de matériel d'opacité tissulaire (tête de flèches noires). De plus, l'aspect dorsal d'au moins un des os frontaux est épaissi avec une **réaction périostée lamellaire** (flèche blanche). Sur la figure 7, les deux sinus frontaux semblent affectés. Le sinus gauche est presque complètement opacifié (*) et le sinus droit est partiellement affecté mais présente une réaction périostée marquée (flèches).

Ainsi, les signes radiographiques à rechercher sont :

- Une **lyse des cornets nasaux** associée à une lyse punctiforme des structures osseuses
- Une **augmentation d'opacité tissulaire** dans la cavité nasale
- Une possible **extension aux sinus frontaux** avec une **réaction périostée**

Il faut noter que l'aspect est semblable à une atteinte néoplasique. Un des moyens de faire la différence est la présence d'une **lyse du septum ou pas**. En effet, une tumeur peut lyser le septum, la lame criblée ou l'os maxillaire et peut donc s'étendre à la cavité opposée, ce qui n'est pas le cas pour l'aspergillose (pas d'effet de masse).

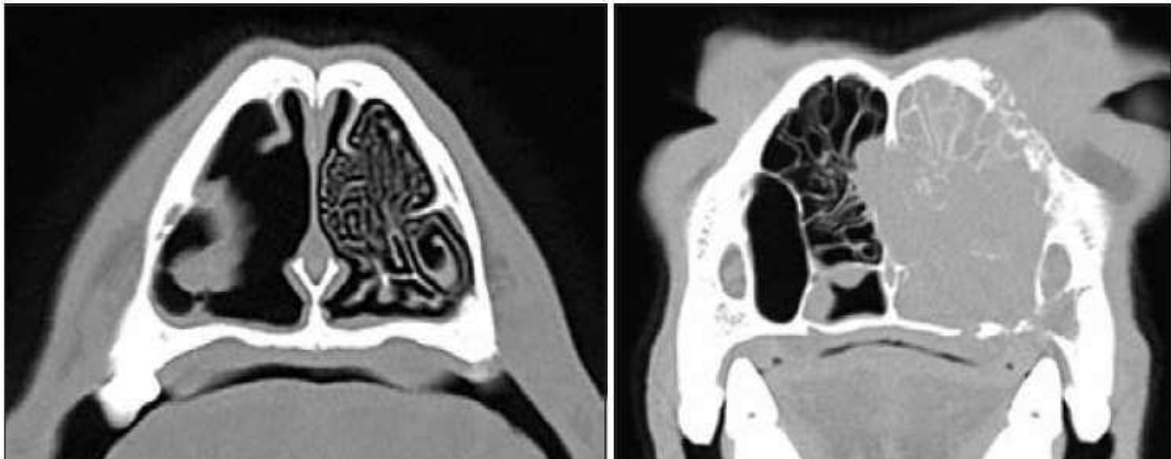

Figure 8 : images scanner de deux chiens avec des affections nasales : à gauche : aspergillose ; à droite : néoplasie nasale, il y a un déplacement de la cloison nasale et une lyse osseuse affectant les cornets et l'os maxillaire (Kirberger, McEvoy 2016)

En revanche, réaliser une biopsie sur les prélèvements obtenus par rhinoscopie reste le seul moyen d'avoir un diagnostic de certitude.

b) Rhinite lymphoplasmocytaire

La rhinite lymphoplasmocytaire est une **rhinite chronique inflammatoire** d'étiologie inconnue. L'animal présente un écoulement nasal bilatéral séreux, muco-purulent ou hémorragique.

Les signes radiographiques sont généralement **subtils**, diffus et non spécifiques. On observe une **augmentation diffuse légère à modérée de l'opacité des tissus mous** dans les cavités nasales et un **flou des cornets nasaux rostraux** due à l'accumulation d'une **grande quantité de sécrétions nasales**. Il peut y avoir une destruction **légère, symétrique ou asymétrique, des cornets**, particulièrement dans la moitié rostrale de la cavité nasale mais n'atteignant pas le septum nasal. Il n'y a jamais d'effet masse.

L'évaluation radiographique est utilisée pour exclure d'autres lésions de masse ou des destructions étendues mais le diagnostic est confirmé par rhinoscopie et histopathologie.

c) Rhinite secondaire à un corps étranger

Les corps étrangers intranasaux se retrouvent chez des animaux de tous âges et de toutes races. La radiographie peut être utile pour localiser les corps étrangers radio-opaques mais les corps étrangers radio-transparents (les plus courants), comme les épillets de plantes, ne peuvent pas être visualisés. Le diagnostic est suggéré par la présence de zones focales d'opacité tissulaire accrue correspondant à des sécrétions muco-purulentes.

La rhinoscopie est la technique de choix pour évaluer les zones suspectes.

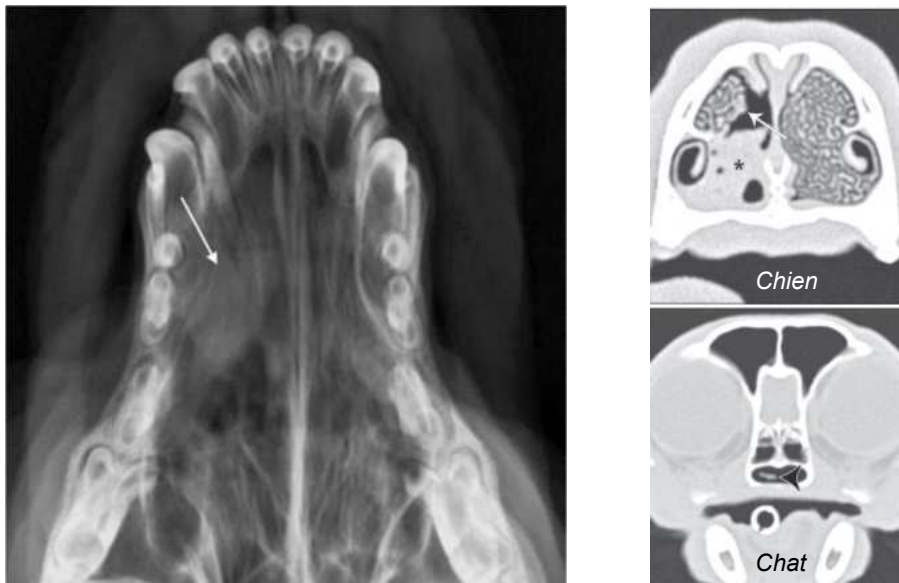


Figure 9 : à gauche : radiographie ventro-dorsale des cornets nasaux d'un chien : corps étranger ; à droite : images scanner : corps étrangers (Kirberger, McEvoy 2016)

On observe sur la radiographie de la figure 9 une **zone focale d'opacité tissulaire** (flèche) dans la chambre nasale rostrale droite, médialement à la canine maxillaire droite, obscurcissant les cornets nasaux. Un épillet a été retiré par rhinoscopie.

D. Rhinite du chat

a) Rhinite chronique

Les sécrétions chroniques unilatérales ou bilatérales, muco-purulentes ou hémorragiques chez le chat peuvent être causées par une **néoplasie** (lymphome, adénocarcinome), une **infection fongique** (cryptococcose, aspergillose) ou peuvent survenir secondairement à une **infection virale** (herpès) **ou bactérienne**, un **corps étranger** nasal, une **sténose nasopharyngée** ou des **maladies dentaires**. La rhinite bactérienne est plus courante chez le chat que chez le chien en raison de l'association avec une infection virale.

Les signes radiographiques à rechercher sont subtils et souvent bilatéraux :

- **Augmentation de l'opacité** dans les cavités nasales due à l'accumulation d'une grande quantité de sécrétions nasales
- Augmentation d'opacité dans les sinus frontaux qui sont souvent affectés

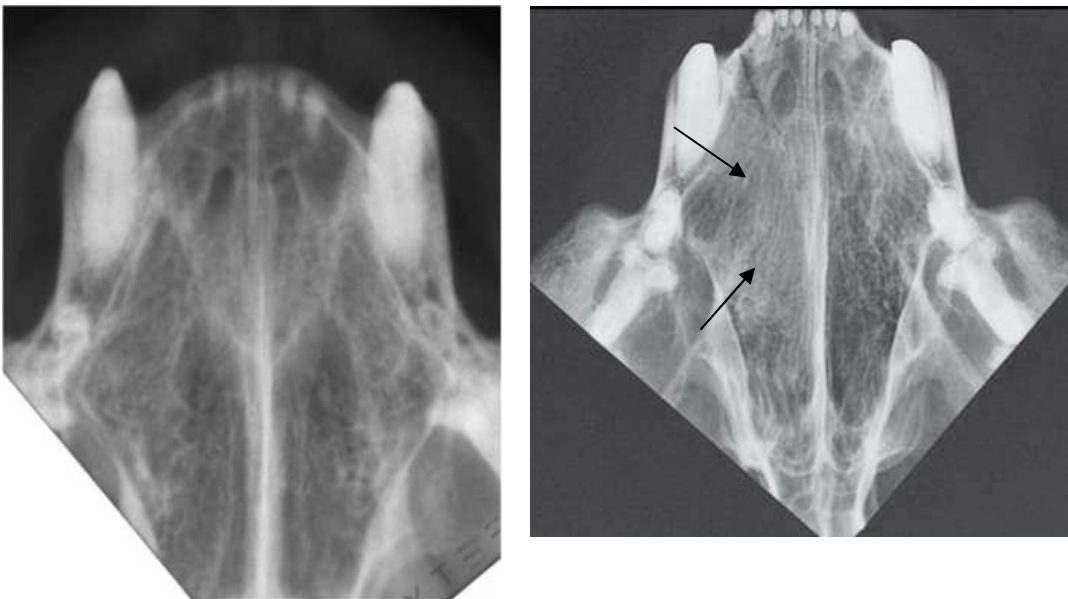

Figure 10 : radiographies dorso-ventrales des cavités nasales d'un chat sain (à gauche) et d'un chat présentant une rhinite chronique (à droite) (Kirberger, McEvoy 2016)

On constate que les cornets nasaux droits sont flous en raison de foyers irréguliers d'opacité tissulaire (flèche).

b) Rhinite secondaire à un corps étranger

Les corps étrangers dans le nez sont **moins fréquents** chez le chat, bien que la présence de brins d'herbe coincés dans les narines postérieures ou le nasopharynx puisse entraîner des signes de rhinite. La radiographie peut montrer **l'accumulation de sécrétions dans le nasopharynx**, mais une rhinoscopie flexible est nécessaire pour poser un diagnostic. Rarement, des corps étrangers inhabituels tels que des plombs de fusil à air comprimé ou des fragments de dents peuvent être trouvés.

E. Tumeurs nasales

Les **tumeurs nasales** sont le plus souvent observées chez les chiens **âgés**, de grande taille de type dolichocéphale (les races à **museau long**). À l'exception du Boxer, les tumeurs nasales sont rares chez les races brachycéphales.

Les signes cliniques sont habituellement liés à un **écoulement nasal**, à une **épistaxis** ou à une **déformation faciale**. Parfois, les chiens ne présentent que des **signes neurologiques** en raison de l'extension de la tumeur à travers la lame criblée et dans la voûte crânienne.

Chez le chien, les tumeurs nasales les plus courantes proviennent des tissus sécrétoires (**adénocarcinome et carcinome indifférencié**) ou des tissus squameux (**carcinome épidermoïde**). Les tumeurs des tissus mésenchymateux ou conjonctifs sont moins fréquemment signalées et comprennent le chondrosarcome, le fibrosarcome et le sarcome indifférencié/ostéosarcome. Le **lymphome nasal est rare chez le chien** mais peut se présenter avec une atteinte des deux cavités nasales. Les tumeurs nasales les plus courantes chez le chat sont le **lymphome et le carcinome**.

Les signes radiographiques à rechercher sont :

- Une **lyse des cornets nasaux**, remplacés par une masse tissulaire qui peut être **unilatérales** ou **bilatérales**
- Une **érosion ou destruction du vomer** avec le passage de la tumeur dans la cavité nasale opposée
- Une extension de la tumeur dans les sinus frontaux ou dans les récessus maxillaires les rendant **opacifiés**
- Une **lyse osseuse** périphérique
- Une **extension vers l'orbite** déplaçant le globe oculaire

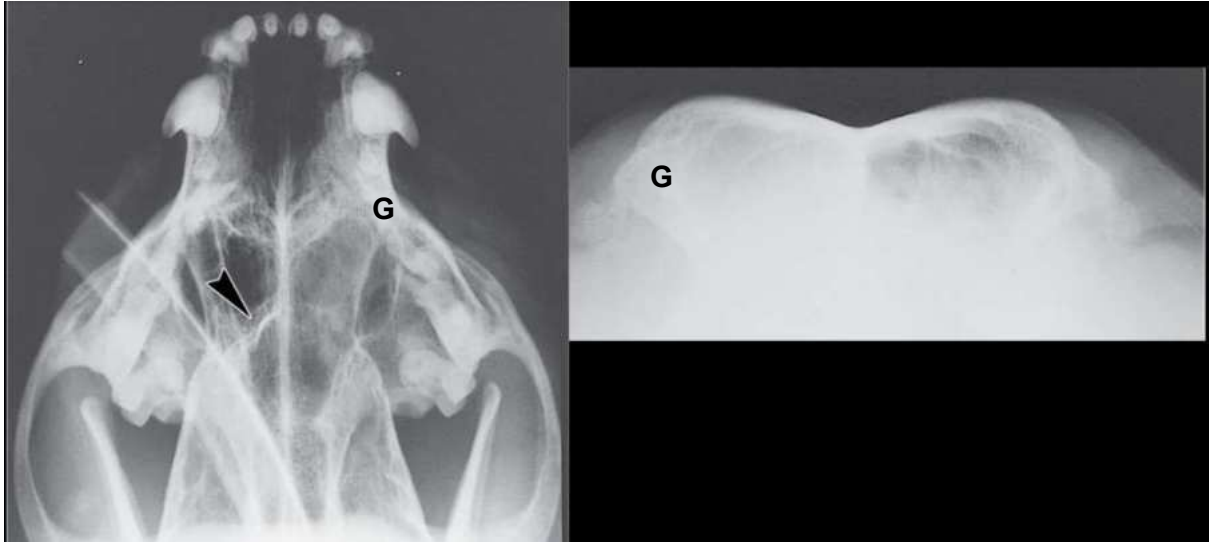


Figure 11 : à gauche : radiographie ventro-dorsale des cavités nasales d'un chat : tumeur nasale à gauche ; à droite : radiographie rostro-caudale des sinus frontaux d'un chat : sinus frontal gauche oblitéré

Sur la radiographie de gauche on ne voit plus les trabéculations à cause d'une **opacité homogène et lisse** qui indique une **lyse** des volutes ethmoïdales.

La partie profonde de l'os ethmoïde qui tapisse le fond de la cavité nasale correspond à la **lame criblée** (flèche noire). La lame criblée sépare l'encéphale des cavités nasales. On observe l'**absence de lame criblée** à gauche donc elle a été **lysée**.

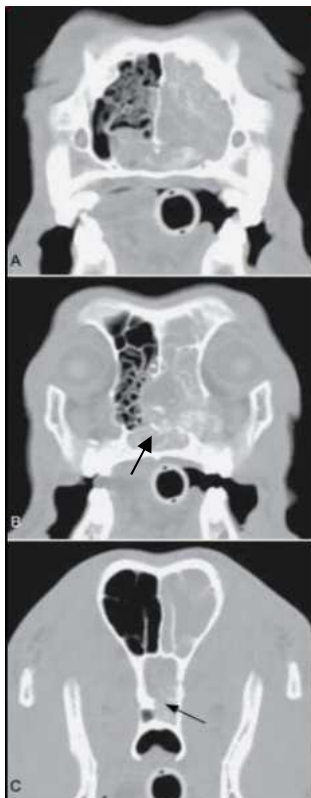


Figure 12 : images scanner en coupe transversale d'une tête de chat : tumeur nasale qui envahie tous les cornets nasaux à gauche

Ci-contre, une coupe au niveau des sinus frontaux. Les volutes sont totalement lysées à gauche, le septum est aussi lysé : une partie du **processus tumoral passe à droite**. Le **nasopharynx** est totalement **oblitéré** par la tumeur (flèche).

Ici le sinus sphénoïdal gauche est comblé par la tumeur (flèche). La **partie ventrale** de la **lame criblée** est **lysée** et il y a probablement une extension dans le début de l'encéphale.

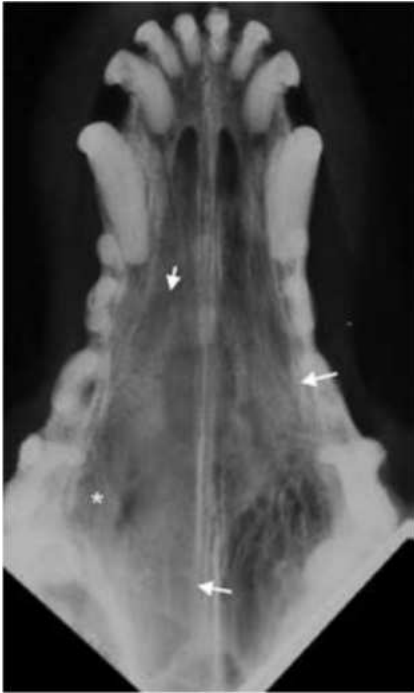

Figure 13 : radiographie ventro-dorsale des cavités nasales chez un chien : tumeur nasale à droite (Holloway, McConnell 2013)

Chez ce chien, une opacité tissulaire (indiquée par des flèches) remplit la majeure partie de la cavité nasale droite, y compris le récessus maxillaire (*), mais s'étend également au-delà de la ligne médiane pour remplir la cavité nasale gauche.

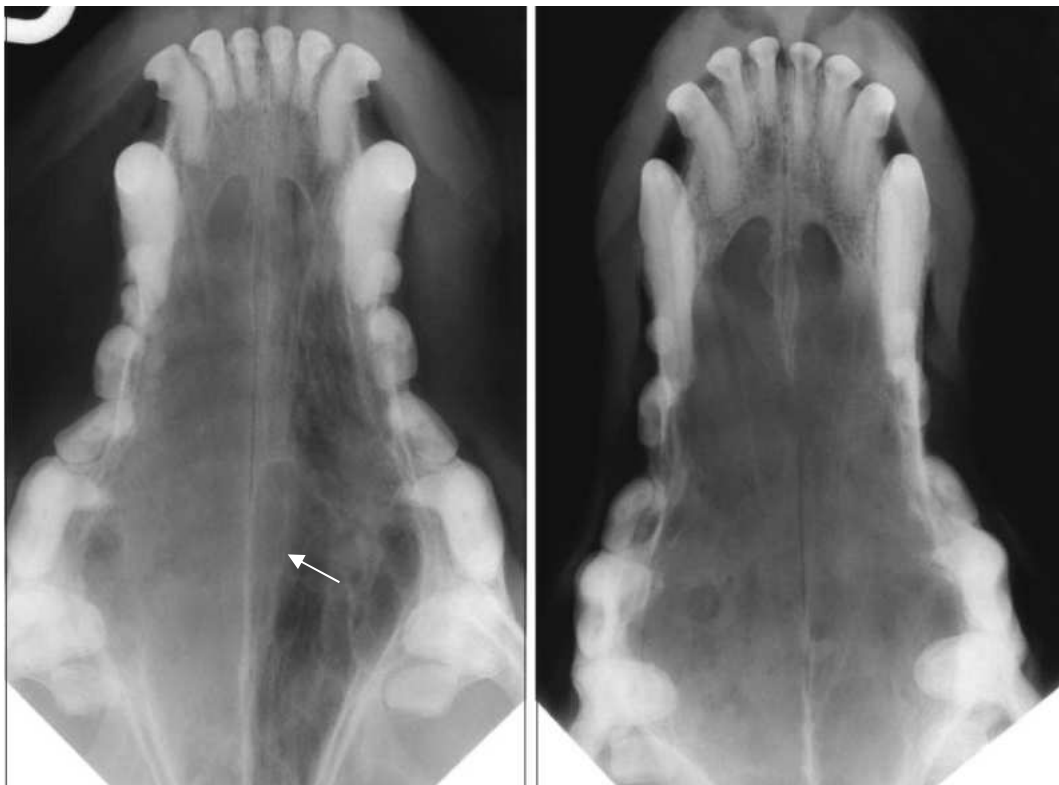

Figure 14 : radiographies ventro-dorsales des cavités nasales de deux chiens : tumeurs nasales (Kirberger, McEvoy 2016)

Sur la radiographie de gauche, on note une **lyse partielle du vomer** et une **masse de tissus mous** faisant saillie vers la gauche (flèche). Le chien est atteint d'un **carcinome nasal**. Sur la radiographie de droite, on observe une **opacité accrue**

bilatérale, avec une **perte généralisée des détails des cornets**, une **perte complète de la portion centrale du vomer** et plusieurs **petits foyers radio-transparents médiaux** à la quatrième prémolaire droite, compatibles avec la lyse du palais dur chez un chien avec un **carcinome nasal avancé**.

F. Tumeurs des sinus frontaux

Les tumeurs nasales de l'os frontal ne sont pas rares. En général, il s'agit de **carcinome épidermoïde**.

Les signes radiographiques à rechercher sont :

- Une **opacification** d'un ou des deux sinus frontaux.
- Une destruction de l'os frontal si la maladie est avancée.
- Une expansion de l'opacité en périphérie.

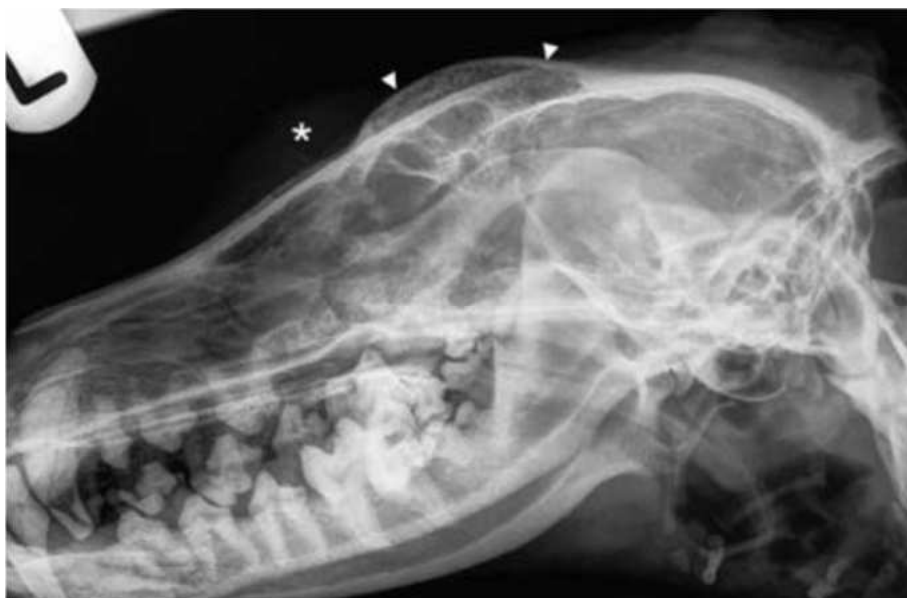

Figure 15 : radiographie de profil d'un crâne de chien : tumeur des sinus frontaux
(Holloway, McConnell 2013)

Le sinus frontal est rempli d'une masse de tissus mous qui a provoqué l'expansion et l'amincissement de l'os frontal (têtes de flèches). La masse s'étend rostralement dans les tissus mous (*) au-dessus du sinus frontal et dans les cavités nasales caudales.

II. Crâne et calvaria

A. Radio-anatomie (Holloway, McConnell 2013)

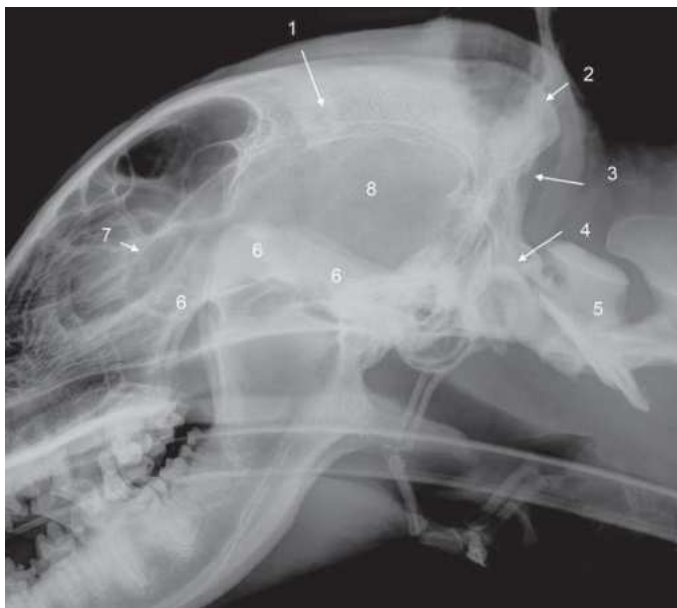

Figure 16 : Radiographie de profil de la calvaria d'un chien sain

- 1 = os pariétal
- 2 = protubérance occipitale externe
- 3 = os occipital (basal)
- 4 = condyle occipital
- 5 = atlas
- 6 = arcade zygomatique
- 7 = plaque cribreuse
- 8 = voûte crânienne

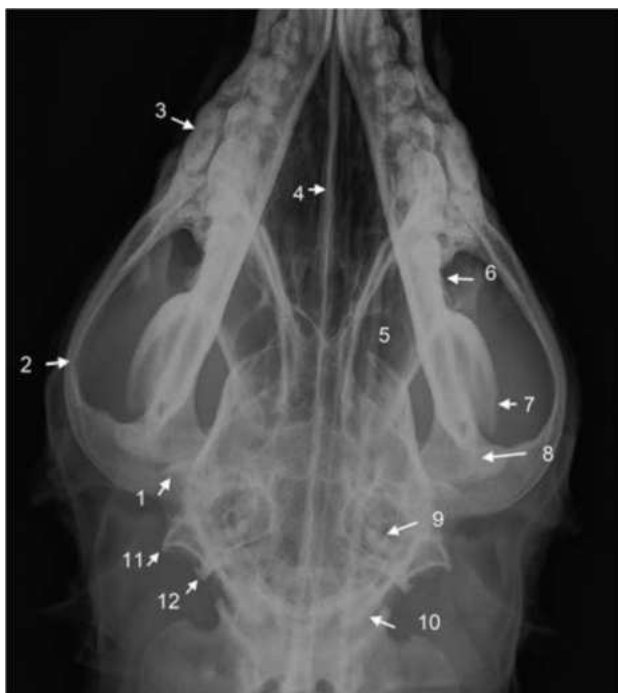

Figure 17 : Radiographie dorso-ventrale d'un crâne de chien sain

- 1 = fosse mandibulaire
- 2 = arcade zygomatique
- 3 = maxillaire
- 4 = vomer
- 5 = sinus frontal
- 6 = corps de la mandibule
- 7 = processus coronoïde de la mandibule
- 8 = processus condylien de la mandibule
- 9 = bulle tympanique
- 10 = condyle occipital
- 11 = processus mastoïdien
- 12 = processus paracondyloïde.

B. Fractures

Les fractures de la calvaria sont souvent associées à des traumatismes dus aux **accidents de la route**, mais des **morsures** et des **corps étrangers** pénétrants peuvent également en créer. La plupart des chiens ont une calvaria relativement épaisse et des muscles masticateurs volumineux, ce qui protège la tête ; par conséquent, les fractures ont tendance à se produire dans les régions moins bien protégées du crâne (comme les sinus frontaux et les dents).

Les signes radiographiques à rechercher sont :

- Un **gonflement des tissus mous** ou un **hématome** et, s'ils sont accompagnés de plaies ouvertes, à un **emphysème sous-cutané**.
- Des **lignes radio-transparentes curvilignes** correspondant à des fractures. Les fractures déplacées vers l'intérieur sont appelées **fractures déprimées**.
- Des **zones opacifiées** correspondant non pas à une sclérose mais à des fragments de fracture qui se chevauchent et qui créent une augmentation focale de l'opacité osseuse.

A noter que chez l'animal immature, les lignes de croissance ne doivent pas être confondues avec des fractures du crâne.

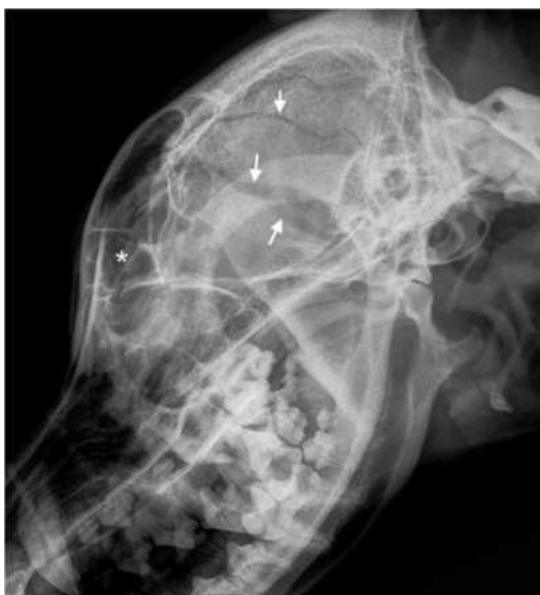

Figure 18 : Radiographie de profil de la calvaria d'un chien frappé par un cheval : fractures (Holloway, McConnell 2013)

On observe plusieurs lignes radio-transparentes (flèches) au niveau de la calvaria. Le sinus frontal (*) est partiellement rempli par une opacité tissulaire (hématome).

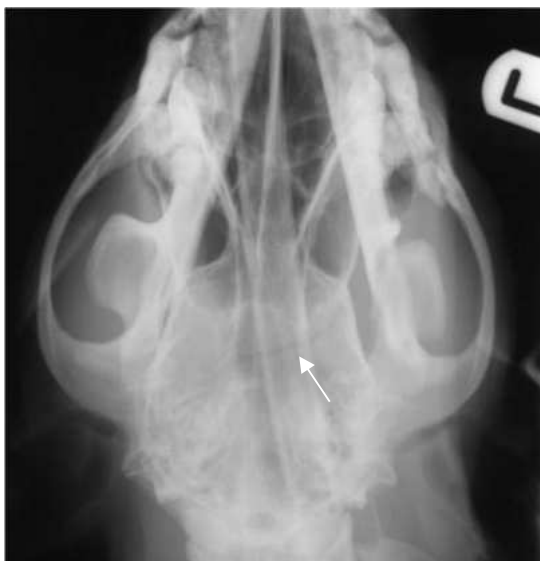

Figure 19 : Radiographie dorso-ventrale d'un crâne d'un chien suite à une chute : fractures (Kirberger, McEvoy 2016)

On distingue une fine ligne radio-transparente qui traverse obliquement le crâne (flèche).

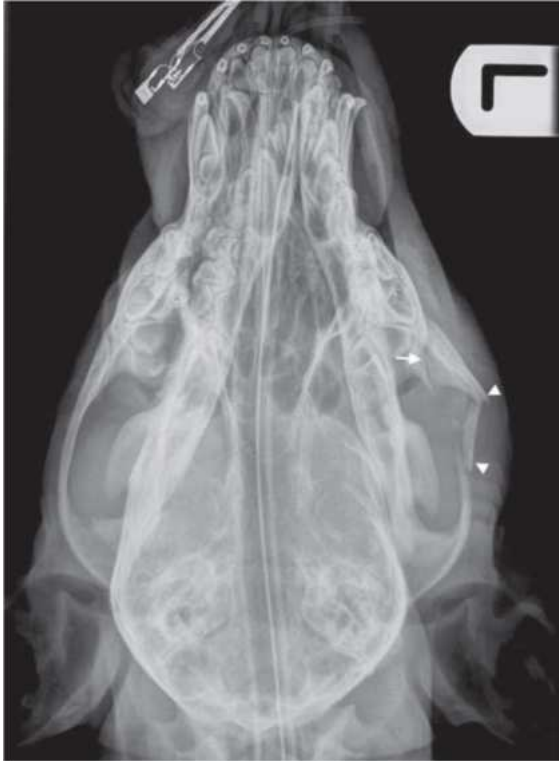

Figure 20 : Radiographie dorso-ventrale d'un crâne d'un chiot suite à un traumatisme : fractures (Holloway, McConnell 2013)

On observe une **fracture comminutive** de l'arcade zygomatique gauche. Les fragments (têtes de flèche) sont déplacés. Le processus temporal de l'arcade est également déplacé (indiqué par une flèche).

C. Hydrocéphalie

L'hydrocéphalie congénitale se caractérise par une dilatation active du système ventriculaire de l'encéphale qui résulte de mouvements inadéquats du liquide cébrospinal (LCS) de son lieu de production au sein des ventricules (plexus choroïdiens) à son lieu d'absorption. Il apparaît alors une **augmentation de la taille des ventricules** qui donne au crâne une apparence en **forme de dôme**. Cela peut être relativement facile à reconnaître chez les races qui devraient avoir une conformation dolichocéphale, mais il est plus difficile de la détecter chez les races de petite taille. L'apparence du crâne peut ne pas être associée à des signes cliniques.

Les signes radiographiques à rechercher sont :

- Une voûte crânienne **agrandie en dôme**
- Des corticales **amincies**
- L'encéphale semble homogène : il y a une perte des convolutions
- La **fontanelle peut rester ouverte** et peut être reconnue comme un défaut à marges lisses dorsalement à la jonction des os frontal, pariétal et occipital.

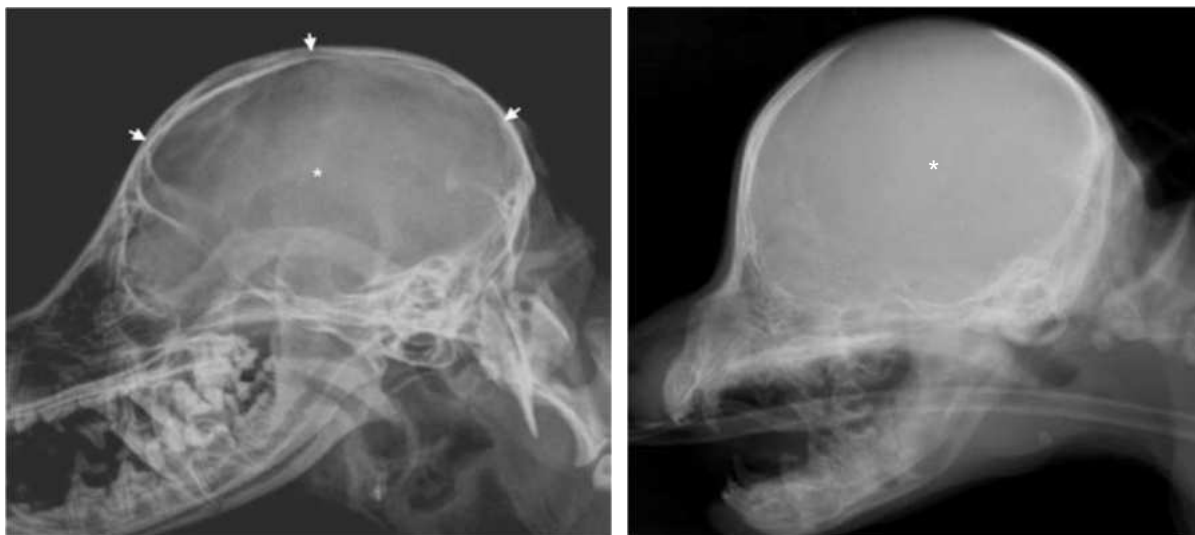


Figure 21 : Radiographies de profil de crânes de jeunes chiens : hydrocéphalie sévère
(Kirberger, McEvoy 2016; Holloway, McConnell 2013)

On observe des crânes arrondis en **forme de dôme** avec un **amincissement des os** de la voûte crânienne (flèches). On remarque que la calvaria présente une **apparence interne lisse** (*). Sur la radiographie de droite, la fontanelle est ouverte.

D. Hyperparathyroïdisme primaire ou secondaire

L'hyperparathyroïdisme est une affection où les glandes parathyroïdes produisent une **quantité excessive d'hormone parathyroïdienne** (PTH) en réponse à une **stimulation chronique** due à une anomalie sous-jacente. Les principales causes de cette affection sont une **affection rénale** ou une **carence alimentaire en calcium ou un excès de phosphore** dans le cas d'une hyperparathyroïdie secondaire ou bien une **tumeur des parathyroïdes** dans le cas d'une hyperparathyroïdie primaire. Cela stimule la sécrétion de PTH pour **augmenter la résorption osseuse** et libérer du calcium. L'augmentation de la PTH entraîne une résorption osseuse, fragilisant les os et augmentant le risque de fractures.

Les signes radiographiques à rechercher sont :

- Une **perte de la lamina dura** (signe précoce) : halo mal défini autour des dents.
- Une **déminéralisation des os du crâne** avec une réduction de l'opacité des os du crâne
- Les os, en particulier des mandibules, sont anormalement **mous et flexibles** (« mâchoire en caoutchouc ») et sujets aux fractures pathologiques.
- Les cornets nasaux peuvent être **flous**. La dysplasie fibreuse des cornets

nasaux conduit à un épaissement de la muqueuse des cornets et à la rétention des sécrétions

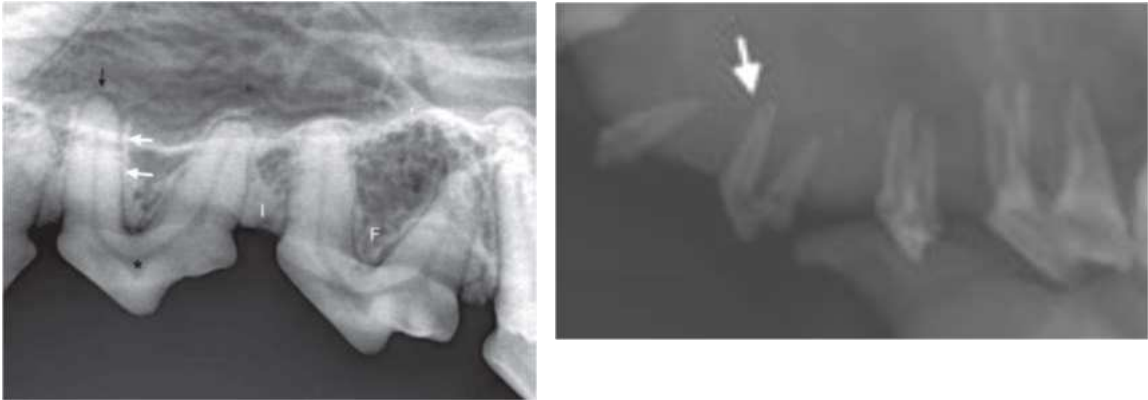


Figure 22 : radiographies en vue oblique latérale des dents chez un chien sain (à gauche) ; et de dents avec perte de la lamina dura (à droite) (Holloway, McConnell 2013)

Sur la radiographie de gauche, chaque dent a deux racines entourées **par l'os cortical fin et dense de la lamina dura** (flèches blanches). La lamina dura est séparée de la racine de la dent par le **ligament parodontal radio-transparent**. L'apex de la racine de la dent est fermé (flèche noire). La cavité pulpaire (*) est rétrécie chez le chien adulte. F = furcation ; I = espace interdentaire.

Sur la radiographie de droite on ne distingue plus la lamina dura (flèche blanche), l'os est déminéralisé.

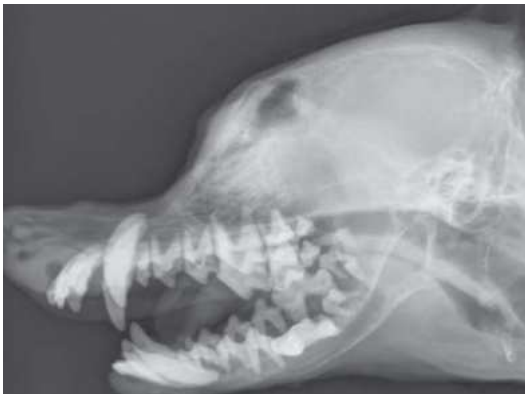

Figure 23 : radiographie de profil d'un crâne de chien : hyperparathyroïdisme

On n'observe pas vraiment d'opacité osseuse autour des dents, c'est une opacité proche de celle des tissus mous.

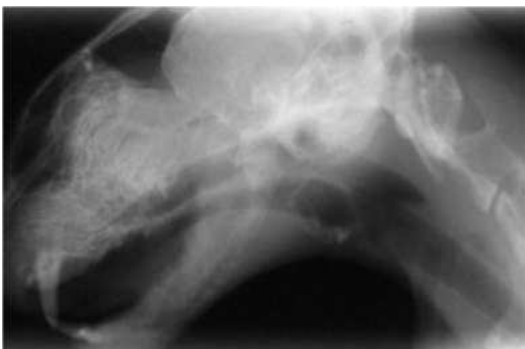

Figure 24 : radiographie de profil d'un crâne de chat avec une insuffisance rénale : hyperparathyroïdisme secondaire (Kirberger, McEvoy 2016)

Il y a une **réduction de l'opacité** et une mauvaise définition des os du crâne par rapport aux tissus mous et les cornets nasaux sont anormalement **proéminents**. La perte dentaire peut être liée à l'âge, mais pourrait également être le résultat de la **résorption de l'os alvéolaire**.

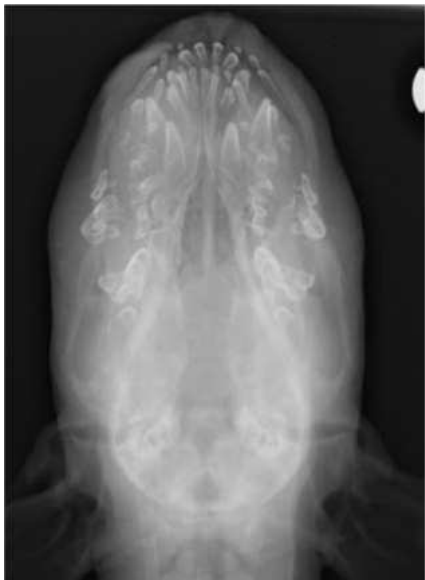

Figure 25 : radiographie ventro-dorsale d'un crâne de chien de 4 mois avec une dysplasie rénale : hyperparathyroïdisme secondaire (Kirberger, McEvoy 2016)

On observe ici une ostéopénie marquée du crâne, donnant l'apparence de « **dents flottantes** ».

E. Néoplasie de la calvaria

Les tumeurs osseuses malignes primaires les plus courantes sont l'**ostéosarcome**, le **chondrosarcome** et l'**ostéochondrosarcome** (ou ostéochondrosarcome multilobulaire). L'**ostéochondrosarcome multilobulaire** se développe principalement sur le crâne, notamment dans la **calvaria**, ou sur l'os maxillaire et mandibulaire. C'est une tumeur est à **croissance lente** et localement invasive avec de nombreuses récurrences après excision. La masse est souvent grande au moment du diagnostic mais n'est pas forcément palpable.

Les signes radiographiques à rechercher sont :

- Une **déformation du contour du crâne** et la destruction de l'os sous-jacent dans le cas d'un ostéosarcome de la calvaria
- Une **masse** composée d'une **minéralisation granulaire** accompagnée d'une **lyse de l'os cortical** sous-jacent, et une **expansion à l'intérieur du crâne** dans le cas de l'ostéochondrosarcome multilobulaire.
- Une **masse osseuse sclérotique**, discrète, en forme de dôme ou ressemblant à un chou-fleur, **sans lyse osseuse** associée dans le cas d'un **ostéome** qui est la **tumeur osseuse bénigne la plus courante**.

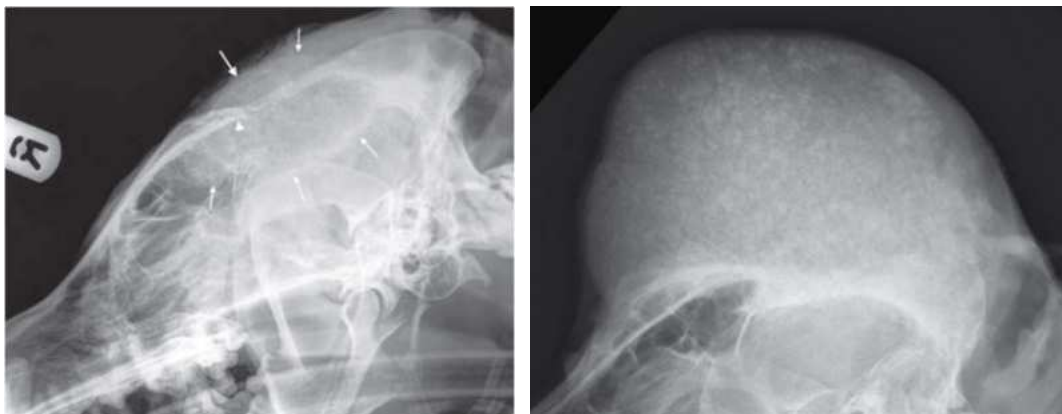


Figure 26 : radiographies de profil de deux crânes de chien : ostéochondrosarcome (à gauche, Holloway, McConnell 2013) et ostéochondrosarcome sévère (à droite)

Sur la radiographie de gauche, la masse prend une forme d'œuf et contient une **minéralisation fine** (indiquée par des flèches). Elle s'étend rostralement dans les sinus frontaux caudaux, ventralement dans la calvaria, dorsalement dans les tissus mous et caudalement dans les os pariétaux et occipitaux. Le chien présentait des signes neurologiques et la masse n'était pas palpable.

Sur la radiographie de droite, on observe une **tuméfaction importante des tissus mous**. A l'origine de cette tuméfaction, une **masse sub-sphérique d'aspect granuleux minéralisé**, dont les contours sont bien définis, repose sur l'os sous-jacent. Cet **os sous-jacent est partiellement lysé**. Les deux chiens sont atteints d'un **ostéochondrosarcome multilobaire**.

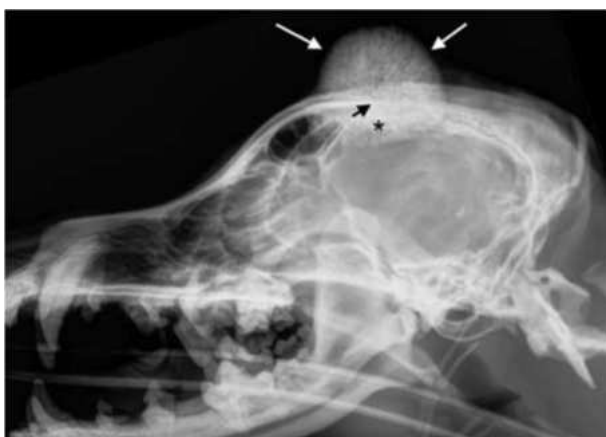


Figure 27 : radiographie de profil d'un crâne d'un chien : ostéochondrosarcome (Holloway, McConnell 2013)

La masse est arrondie avec un aspect granulaire et densément minéralisé (flèches blanches). La destruction de la calvaria est peu distincte (flèche noire) et la masse s'étend dans la calvaria (*).

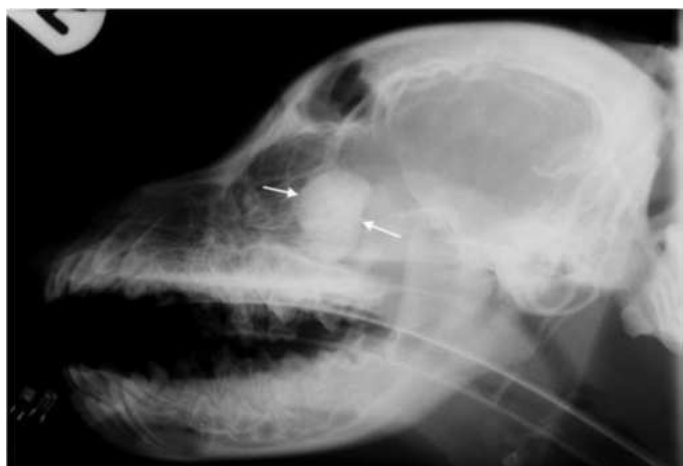

Figure 28 : radiographie de profil d'un crâne d'un chien : ostéome (Holloway, McConnell 2013)

La masse ovale a des contours lisses (flèches) et se situe dans la région caudale du processus temporal. La masse minéralisée est dense et homogène en apparence.

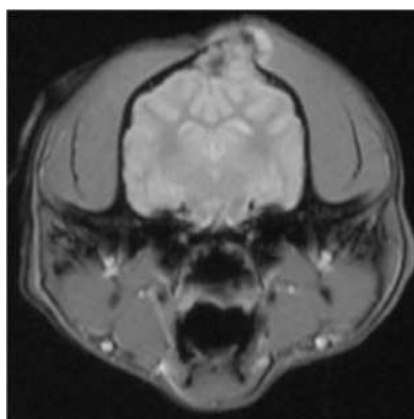
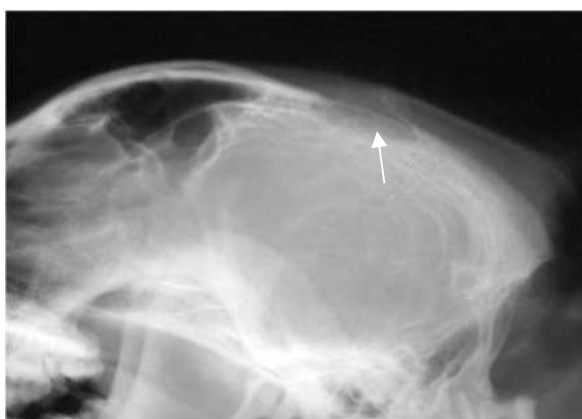

Figure 29 : à gauche : radiographie de profil d'un crâne d'un chien : ostéosarcome ; à droite : image scanner du crâne de ce même chien (Kirberger, McEvoy 2016)

Sur la radiographie on remarque une zone focale d'ostéolyse (flèche). Sur l'image scanner, on peut voir que l'ostéosarcome a complètement franchi l'os et provoque une légère compression du cerveau adjacent.

F. Hyperostose de la calvaria

Cette pathologie est **bénigne**, et affecte surtout les **jeunes Bullmastiffs**. Il s'agit d'un **épaississement lisse et régulier des os du crâne (os frontaux et pariétaux)**, sans aucun signe d'agressivité, avec un **aspect asymétrique des os affectés** et une **sclérose associée**. On observe également une tuméfaction sur le crâne en regard des lésions.

Il n'y a pas de traitement, il faut juste attendre que cela se normalise à l'âge adulte.

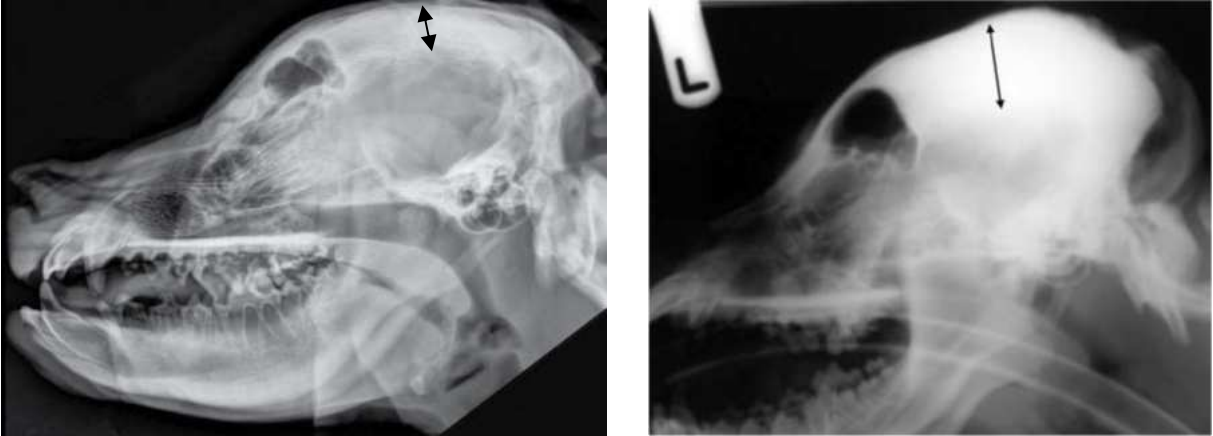


Figure 30 : à gauche : radiographie de profil d'un crâne d'un chien : hyperostose ; à droite : radiographie de profil d'un crâne d'un Bullmastiff de 11 mois : hyperostose localisée sur l'os frontal (Holloway, McConnell 2013)

III. Affections des os mandibulaires, maxillaires et de la dentition

A. Fractures

Les fractures maxillaires et mandibulaires sont généralement causées par des **accidents de la route** ou des **chutes de hauteur**. Les fractures traumatiques peuvent être **multiples, comminutives ou compliquées** (fractures ouvertes) et un scanner peut être nécessaire pour une évaluation plus précise. Plus rarement, les fractures mandibulaires peuvent être secondaire à une parodontite sévère ou à une néoplasie des tissus mous invasive.

Les **fractures du corps mandibulaire** sont plus courantes chez le chien et les fractures de la **symphyse mandibulaire** sont plus courantes chez le chat. Les dents sont fréquemment endommagées : elles peuvent être partiellement ou complètement arrachées ou la couronne et les racines peuvent être fracturées.

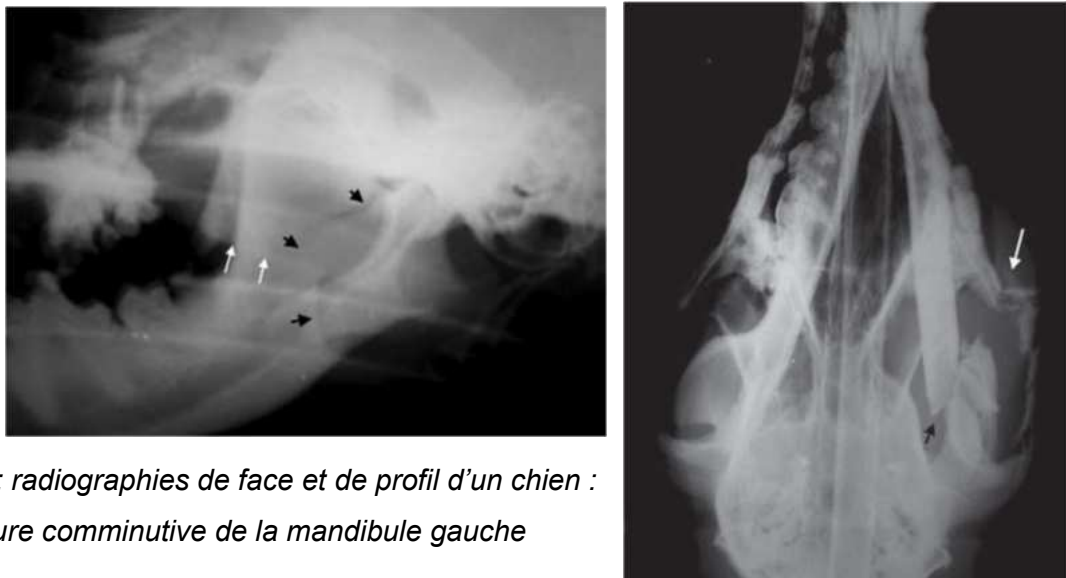

Figure 31 : radiographies de face et de profil d'un chien : fracture comminutive de la mandibule gauche

Sur la radiographie de profil on observe une **fracture complète** au niveau de la jonction entre le corps et le ramus de la mandibule (flèches blanches) est visible. Une **ligne de fracture entre le ramus et le processus coronoïde** est également présente (flèches noires). Sur la vue ventro-dorsale, une fracture comminutive concomitante de l'arcade zygomatique (flèche blanche) est également visible. La fracture mandibulaire (flèche noire) est extra-articulaire car l'articulation temporo-mandibulaire n'est pas impliquée.

Les **fractures maxillaires médianes** du palais dur sont généralement reconnues comme une **ligne radio-transparente** allant d'un point rostral à caudal. Ces fractures sont souvent peu déplacées. Ce type de fracture est généralement observée chez les animaux ayant chuté de hauteur (en particulier les chats).

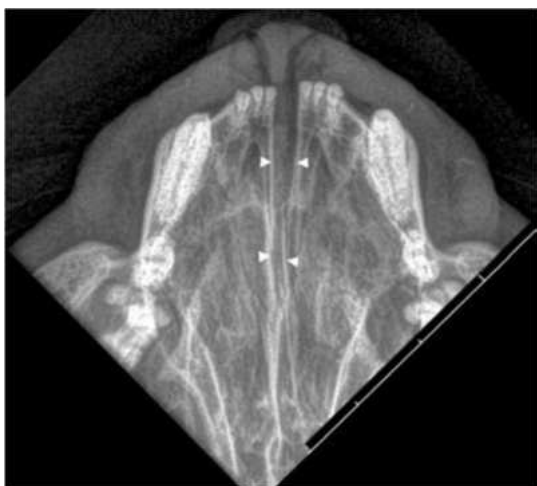


Figure 32 : radiographie ventro-dorsale du maxillaire d'un chat : fracture maxillaire (Holloway, McConnell 2013)

Il y a une fente sagittale (flèches).

Chez le chat, les **fractures de la symphyse mandibulaire** peuvent être associées à un **gonflement de la mandibule rostrale** (en raison d'un carcinome épidermoïde ou d'une ostéomyélite). Elles apparaissent comme une séparation en deux de la symphyse avec un déplacement minime.

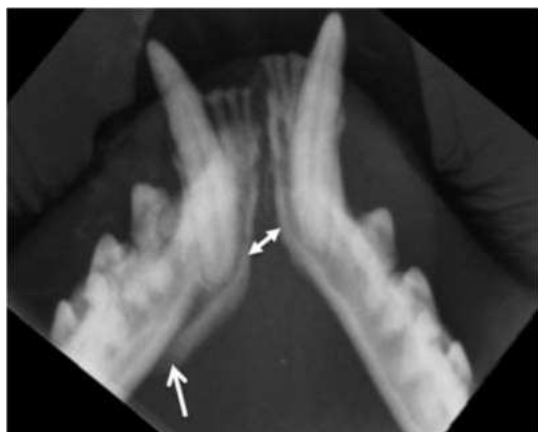

Figure 33 : radiographie ventro-dorsale de la mandibule d'un chat : fracture déplacée (Holloway, McConnell 2013)

La symphyse est élargie (double flèche) et l'hémi-mandibule droite est déplacée vers l'arrière par rapport à la gauche. On note aussi une fracture de la mandibule droite (flèche) entre la canine et la troisième prémolaire.

Lors de **fractures pathologiques**, l'os adjacent à la fracture peut sembler radio-transparent et le cortex associé peut être aminci et festonné. Les lignes de fracture peuvent être plus difficile à visualiser par rapport à une fracture dans l'os sain. Des signes de **maladie parodontale**, de **réaction périostée** ou de **gonflement des tissus mous**, suggérant une masse, peuvent être présents. Les fractures pathologiques associées aux maladies dentaires surviennent le plus souvent dans la **mandibule caudale au niveau des molaires**.

B. Tumeurs mandibulaires et maxillaires

Les **tumeurs osseuses secondaires** sont **fréquentes** chez le chien et le chat. Elles sont souvent le résultat d'une masse qui provient des tissus mous environnants et qui s'étend dans les structures ou les os sous-jacents. Les tumeurs courantes incluent le **carcinome épidermoïde** (gonflement mandibulaire rostral chez le chat) et les masses provenant des éléments parodontaux (**épulis**) ou de la gencive (**mélanome, carcinome épidermoïde, sarcome**). Les **tumeurs osseuses primaires**, surtout de la mandibule, sont **rares** mais incluent l'ostéosarcome, le fibrosarcome (au niveau du palais chez le chien), le sarcome indifférencié et (rarement) l'ostéochondrosarcome (tumeur multilobulaire de l'os). Les masses bénignes du maxillaire et de la mandibule sont rares.

Les signes radiographiques à rechercher sont :

- Une **lyse osseuse marquée**, associée à des signes de sclérose. Elles affectent plutôt la **mandibule rostrale** chez le chien et le **maxillaire** chez le chat.
- Un déplacement ou une perte de dents.

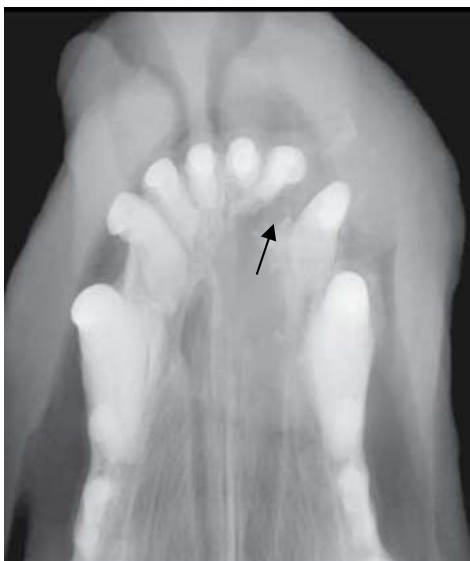

Figure 34 : radiographie ventro-dorsale du maxillaire d'un chien : néoplasie

On remarque une **tuméfaction** au niveau de la région maxillaire rostrale à gauche et une **lyse** de l'os maxillaire (flèche), on ne voit pas de liseré osseux net. On note une distorsion de la dentition avec chevauchement des dents à gauche.

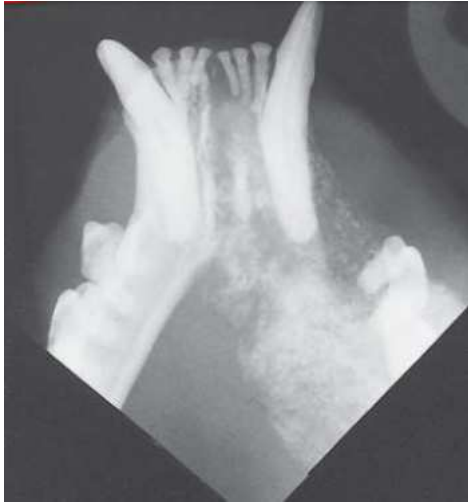

Figure 35 : radiographie dorso-ventrale d'une mandibule de chat : néoplasie

L'os mandibulaire gauche est **complètement lysé**, il a un **aspect boursoufflé, granuleux** et la première prémolaire est sortie de la mandibule.

C. Ostéopathie cranio-mandibulaire

Cette maladie touche surtout les **jeunes chiens en croissance** type **Terriers** (Westie, Jack, Teckel...). L'étiologie reste inconnue mais il semblerait qu'elle soit génétique chez le West Highland White Terriers. Le chien présente une douleur à l'ouverture de la gueule pouvant amener à une anorexie. Les signes radiographiques à rechercher sont des **proliférations osseuses très irrégulières** généralement bilatérales sur la mandibule, la bulle tympanique, la partie pétreuse de l'os temporal et la jonction temporo-mandibulaire. C'est une réaction périostée avec de l'**ostéo-prolifération anarchique**, mais il n'y a pas de lyse osseuse. Cela s'arrête en fin de croissance.

Il n'y a pas de traitement, excepté la gestion de la douleur. On attend que la situation revienne à la normale à l'âge adulte.

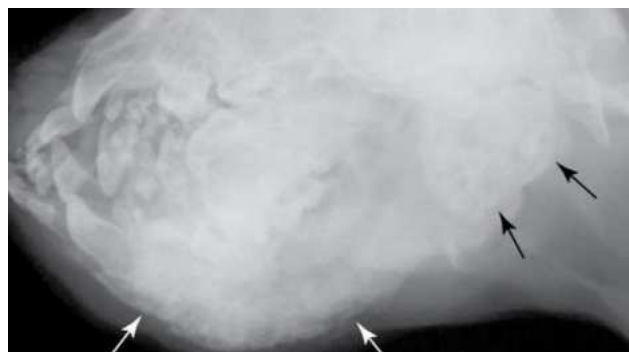
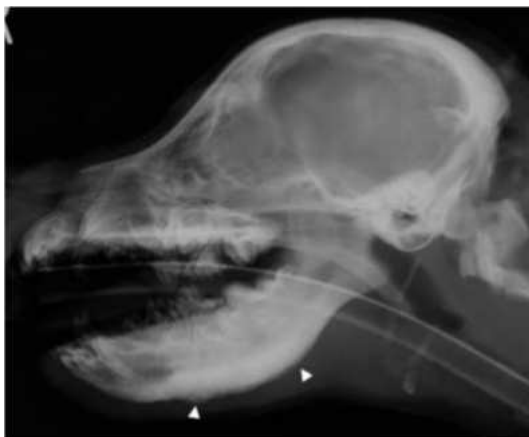
Figure 36 : radiographies de profil de crânes de chien : prolifération osseuse mandibulaire modérée (à gauche, Holloway, McConnell 2013) à sévère (à droite)

D. Abscès dentaire

Un abcès dentaire peut se former à la suite d'une **parodontite**, d'un **processus néoplasique** ou d'une **infection hématogène**. Une fracture au niveau de la racine d'une dent peut disséminer des germes via la cavité pulpaire avec la formation d'un abcès apical de la racine dentaire. **Les dents carnassières maxillaires** sont les plus souvent touchées par les abcès péri-apicaux. Le canal radiculaire peut être élargi si une nécrose pulpaire est présente. Occasionnellement, un abcès péri-apical peut évoluer vers une ostéomyélite chronique plus étendue avec formation d'os périosté et d'une destruction corticale.

Les signes radiographiques à rechercher sont :

- Un **halo radio-transparent** autour de la racine dentaire avec une **destruction de l'os alvéolaire** associé
- Des **racines dentaires mal définies**
- Un **élargissement du canal pulpaire**
- Une **perte de la lamina dura**

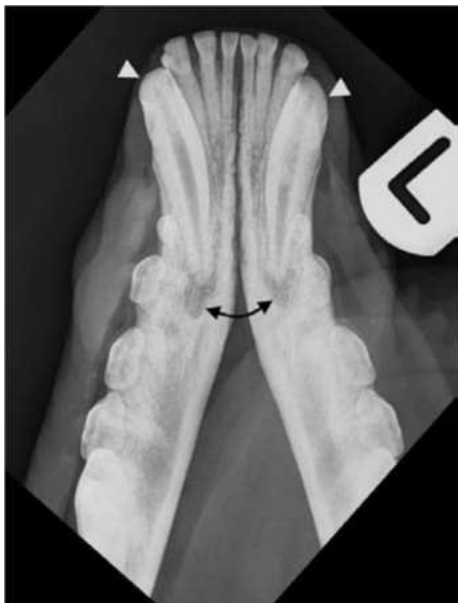

Figure 37 : radiographie ventro-dorsale de la mandibule d'un chien : abcès péri-apical des deux canines mandibulaires (Holloway, McConnell 2013)

On observe une **lyse focale** entourant les apex des deux incisives (double flèche). Notez que des **fractures coronaires** (têtes de flèche) exposant le canal pulpaire sont présentes à gauche et à droite et que le canal pulpaire est élargi. Ces changements sont compatibles avec un abcès périapical bilatéral et une pulpite.

IV. Affections de la jonction temporo-mandibulaire

A. Luxation ou sub-luxation temporo-mandibulaire

La luxation de l'articulation temporo-mandibulaire survient à la suite d'une **dysplasie**, d'une **malformation** ou d'un **traumatisme**. Le condyle mandibulaire est généralement luxé **rostro-dorsalement**, entraînant une **malocclusion dentaire**.

Les signes radiographiques à rechercher sont :

- Une **subluxation rostrale** du condyle mandibulaire
- Une **largeur accrue** de l'espace de l'articulation temporo-mandibulaire

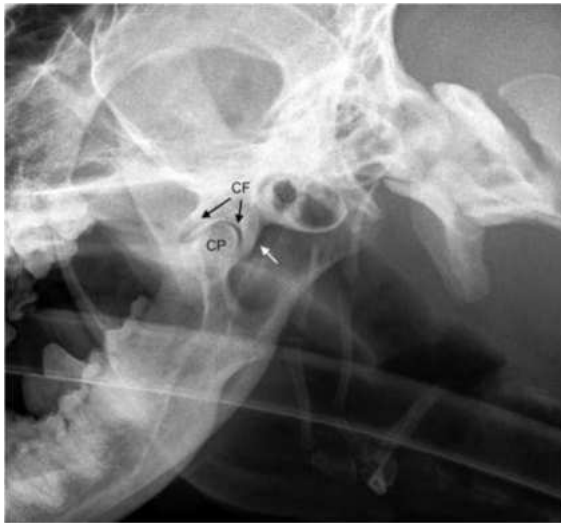


Figure 38 : radiographie de profil d'un crâne de chien : articulation normale (Holloway, McConnell 2013)

Les flèches noires indiquent l'espace articulaire. La flèche blanche indique le processus rétroarticulaire.

CF = fosse mandibulaire

CP = processus condylien

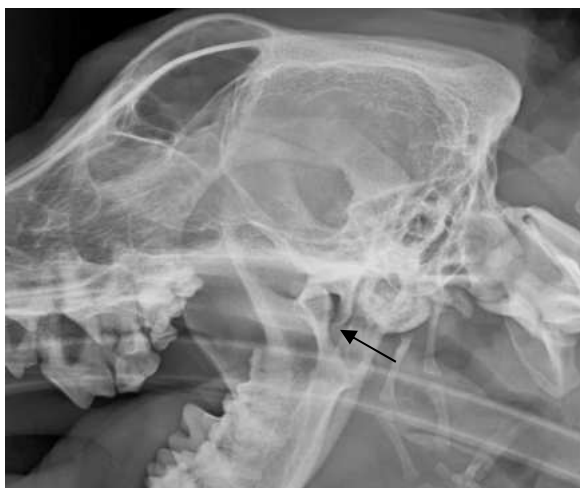

Figure 39 : radiographie oblique d'un crâne de chien : sub-luxation de l'articulation temporo-mandibulaire

On observe un élargissement de l'interligne articulaire de l'articulation temporo-mandibulaire droite (flèche).

B. Dysplasie temporo-mandibulaire

La dysplasie de l'articulation temporo-mandibulaire (ATM) est une affection le plus souvent **congénitale** qui touche les Basset Hounds, les Teckels, les Setters irlandais, les American Cocker Spaniels, les Cavalier King Charles Spaniels, les Pékinois, les Boxers, les Golden Retrievers, les Labradors Retrievers et les Bouviers bernois. La malformation entraîne une **laxité de l'articulation temporo-mandibulaire**. Cela peut conduire à une luxation ou une subluxation de l'articulation, avec ou sans dislocation latérale (blocage de la mâchoire ouverte) du processus coronoïde latéral au zygoma.

Les signes radiographiques à rechercher sont :

- Un **aplatissement** à la fois du processus condylien de la mandibule et de la fosse

mandibulaire

- L'espace articulaire est irrégulièrement **élargi**
- Les changements sont **bilatéraux**
- Le processus rétroarticulaire est hypoplasé et malformé
- Une **prolifération osseuse périostée** peut être observée sur l'arcade zygomatique ou le processus coronoïde en raison d'une irritation chronique

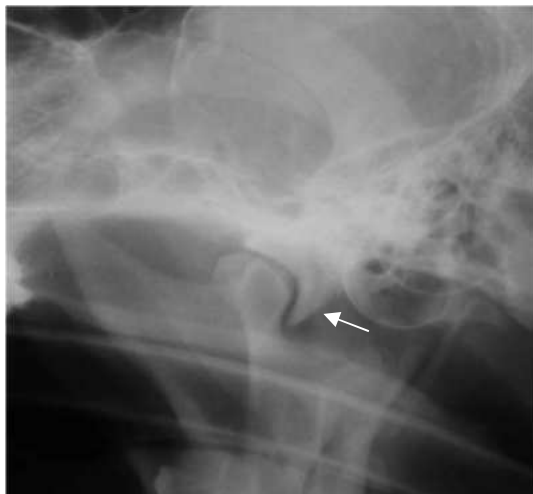

Figure 40 : radiographie oblique d'un crâne d'un chien Setter Irlandais d'un an : Dysplasie de l'ATM (Kirberger, McEvoy 2016)

Chez ce chien le processus rétroarticulaire (flèche) semble de taille normale, la partie rostrale de la fosse mandibulaire et le condyle sont légèrement aplatis.

V. Affections des bulles tympaniques

A. Otite moyenne

On observe plutôt des **otites moyennes** à la radiographie car elles concernent les bulles tympaniques. Afin de visualiser les bulles tympaniques, il faut réaliser des radiographies soit en vue oblique (Figure 40), soit en vue rostrale avec la tête légèrement basculée (Figure 41), soit en vue rostro-caudale avec la gueule ouverte (Figure 42).

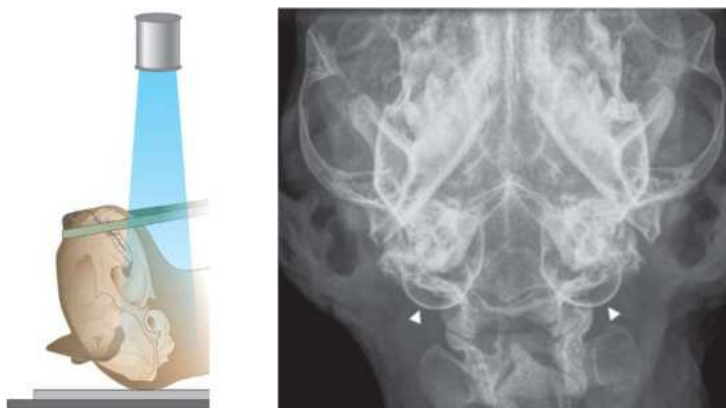

Figure 41 : Positionnement du patient pour une vue rostrale des bulles (têtes de flèche), les bulles remplies d'air sont projetées ventralement à la base du crâne (Holloway, McConnell 2013)

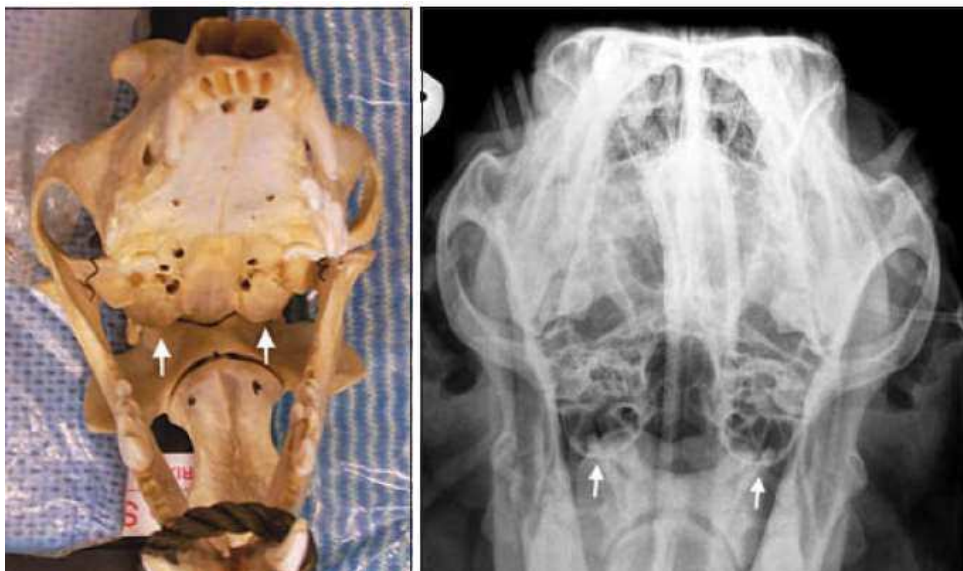


Figure 42 : Positionnement du patient pour une vue rostro-caudale bouche ouverte des bulles (fléchées), les bulles remplies d'air sont projetées entre les branches de la mandibule (Holloway, McConnell 2013).

Les signes radiographiques à rechercher sont :

- Une **augmentation d'opacité tissulaire** dans la bulle tympanique
- Un **épaississement de la paroi osseuse** de la bulle tympanique
- Des **proliférations osseuses exubérante** sur la partie pétreuse de l'os temporal ou sur l'articulation temporo-mandibulaire

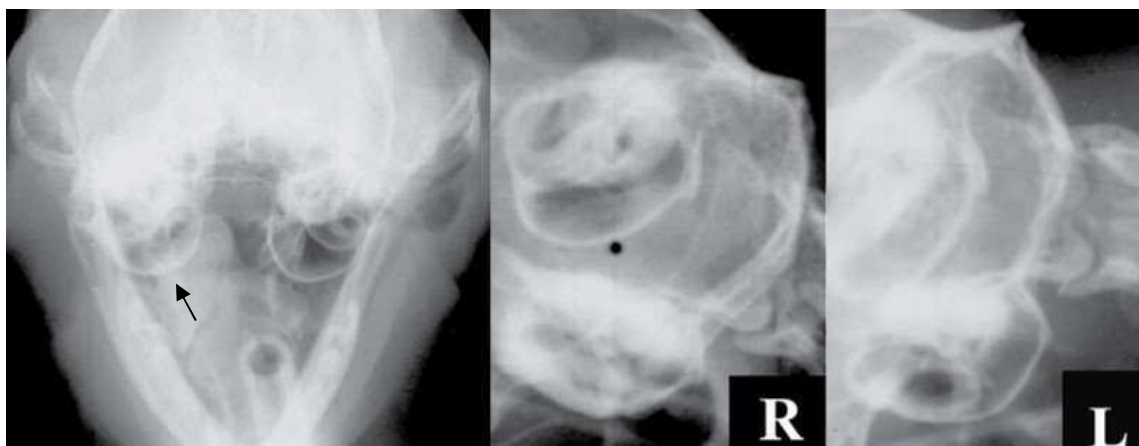


Figure 43 : radiographies rostro-caudale (à gauche) et oblique (à droite) des bulles tympaniques : otite moyenne à droite

Sur la radiographie rostro-caudale, on peut voir que la bulle tympanique gauche est normale (paroi continue régulière fine et opaque qui délimite une zone radiotransparente), tandis que sur la droite (flèche), on voit une **augmentation modérée de l'opacité** ainsi qu'un **épaississement irrégulier de la paroi osseuse**.

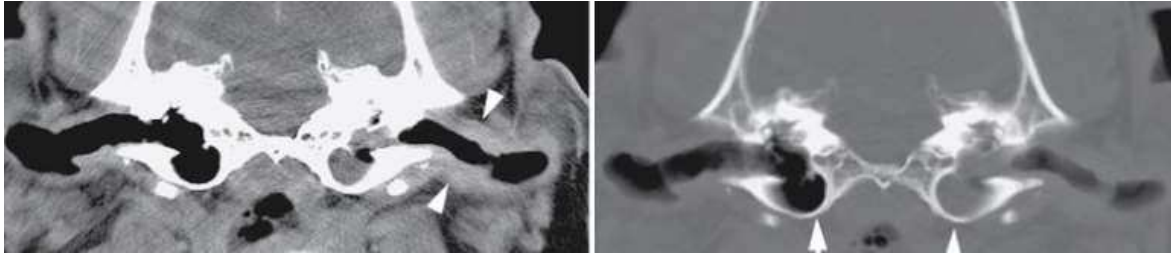

Figure 44 : images scanner des bulles tympaniques : otite moyenne à droite

Sur l'image scanner de droite (fenêtre osseuse) on peut voir une **accumulation de matériel liquidien dans la bulle tympanique** gauche et un aspect cotonneux/mal défini de la paroi qui correspond à une réaction périostée discrète. Sur l'image de gauche (fenêtre parenchymateuse), on a une **augmentation d'épaisseur de la paroi** du conduit auditif externe. On a une otite moyenne (bulle tympanique) mais aussi externe (conduit auditif externe).

B. Polype nasopharyngé

Chez les chats présentant des signes d'otite moyenne, une **radiographie latérale du crâne** est utile pour examiner le nasopharynx à la recherche de polypes nasopharyngés. Les polypes nasopharyngés félines sont des masses bénignes qui proviennent de la muqueuse de l'oreille moyenne ou de la trompe d'Eustache. Les polypes peuvent croître dans la bulle tympanique, le nasopharynx ou le conduit auditif.

Les signes radiographiques à rechercher sont :

- Une **masse arrondie de tissus mous intraluminale** remplissant le nasopharynx et déplaçant le palais mou ventralement
- Le bord rostral du polype peut être indistinct, mais le bord caudal est défini par l'air
- **Opacification des tissus mous de la bulle ipsilatérale**, indiquant des signes concomitants d'otite moyenne ou un polype à l'intérieur de la bulle
- Épaississement de la paroi de la bulle tympanique et augmentation de l'opacité des tissus mous à l'intérieur de la bulle

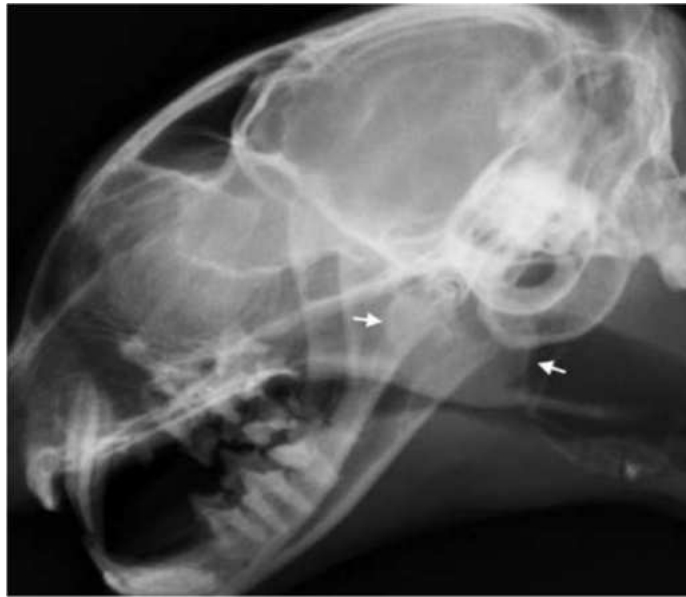

Figure 45 : radiographie de profil d'un crâne de chat : polype nasopharyngé. (Holloway, McConnell 2013).

Une masse ovoïde de tissu mou (fléchée) se trouve dorsalement au palais mou et le déplace ventralement. Les bords crânial et caudal sont visibles.

VI. Affections du larynx et du pharynx

A. Radio-anatomie

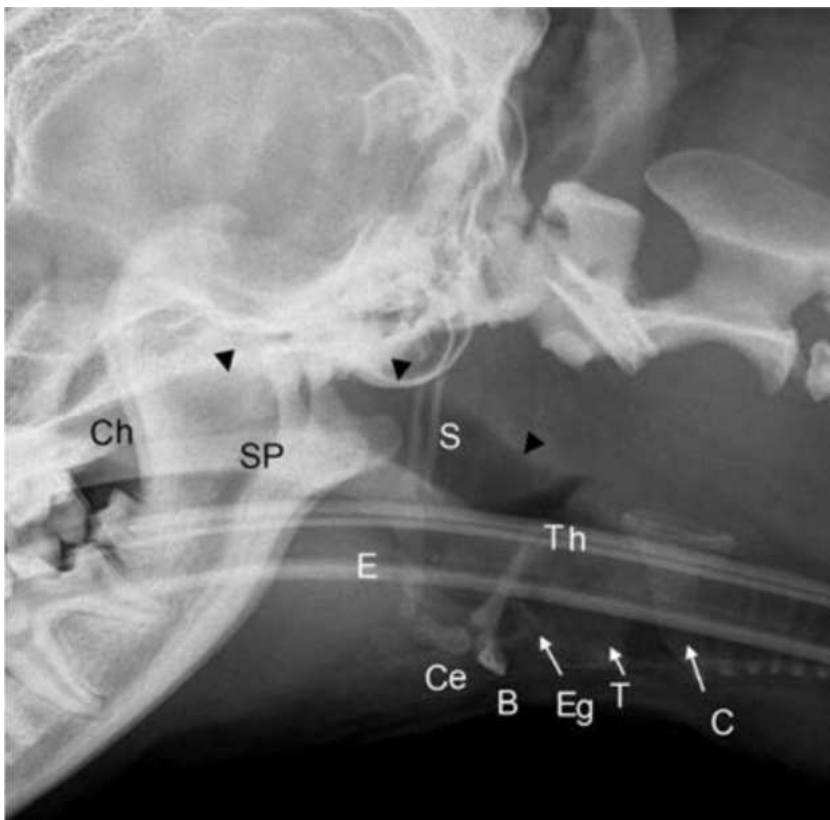


Figure 46 : radiographie de profil du pharynx et du larynx d'un chien (Holloway, McConnell 2013)

Le bord dorsal du nasopharynx est indiqué par les pointes de flèche

- S = os stylohyoïdien
- E = os épihyoïdien
- Ce = os cératohyoïdien
- B = os basihyoïdien
- Th = os thyrohyoïdien
- Eg = épiglotte
- T = cartilage thyroïdien
- C = cartilage cricoïde
- Ch = choane
- SP = palais mou

B. Corps étranger

Les corps étrangers peuvent se retrouver chez les chiens et les chats. Les blessures par bâtons, les os, les épillets et les hameçons sont des corps étrangers couramment rencontrés.

En cas de blessures aiguës, il peut n'y avoir aucun changement radiographique si le corps étranger est radio-transparent. Un **gonflement cervical** dû à des **hématomes** ou un **emphysème sous-cutané** peut être présent avec des corps étrangers plus volumineux, comme les bâtons. Les animaux avec des corps étrangers ingérés, comme des os, présentent généralement des **signes aigus de nausées ou d'étouffement**.

Les signes radiographiques à rechercher sont :

- Un **emphysème sous-cutané** et un **gonflement des tissus mous**
- Des formes géométriques peuvent être présentes, suggérant un corps étranger.
- Les corps étrangers peuvent être visibles s'ils sont radio-opaques ou délimités par de l'air.

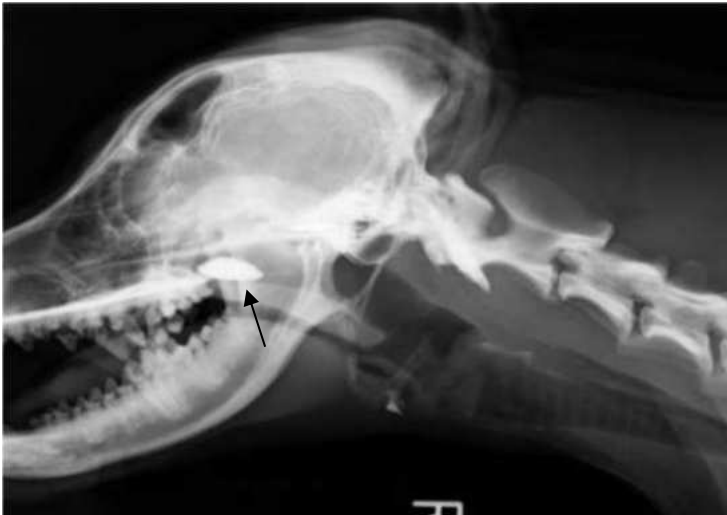

Figure 47 : radiographie de profil d'un crâne de chien : corps étranger métallique dans le nasopharynx rostral (Kirberger, McEvoy 2016)

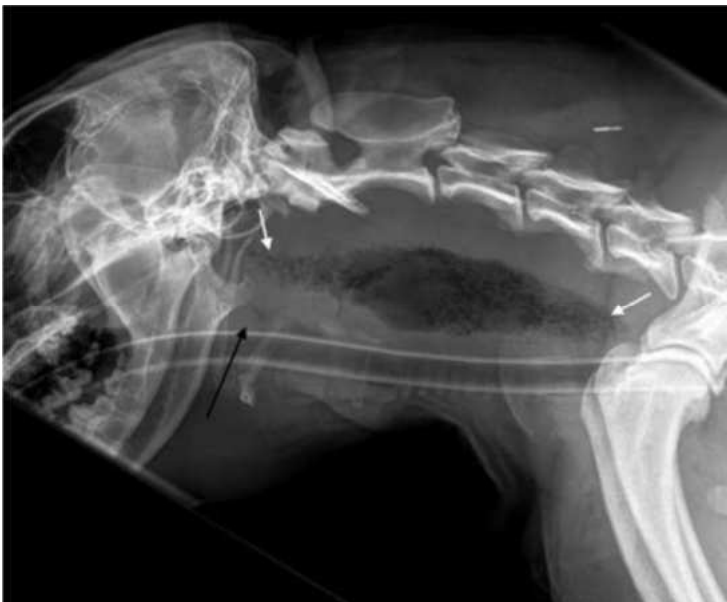

Figure 48 : radiographie de profil d'un pharynx de chien : abcès rétropharyngé (Holloway, McConnell 2013)

Un abcès rétropharyngé s'étend du pharynx jusqu'au niveau de la cinquième vertèbre cervicale (flèches blanches). L'abcès contient du liquide et du gaz. Le larynx et la trachée cervicale sont déplacés ventralement par le gonflement et le nasopharynx est fortement rétréci (flèche noire). Deux gros fragments de bâton ont été retirés lors de la chirurgie.

C. Néoplasie

a) Tumeurs pharyngées

Les tumeurs pharyngées sont généralement associées à **des masses de tissus mous provenant de structures adjacentes**, déplaçant ou envahissant l'espace aérien (extension caudale de masses nasales, carcinome épidermoïde oral ou tonsillaire, ou adénocarcinome invasif des glandes salivaires). Le **lymphome** peut se présenter comme une masse nasopharyngée primaire et doit être différencié d'un polype nasopharyngé.

Les signes radiographiques à rechercher sont :

- Une **masse type tissus mous** créant un défaut de remplissage dans le nasopharynx ou le pharynx caudal
- Un **gonflement rétro-pharyngé**
- Un **déplacement du palais mou**, de l'os hyoïde ou du larynx

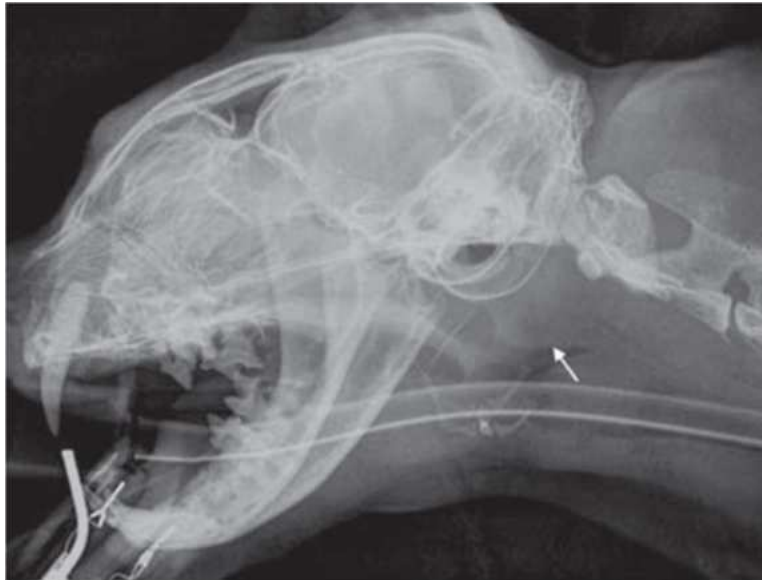

Figure 49 : radiographie de profil d'un pharynx de chien : masse pharyngée (Holloway, McConnell 2013)

La masse de tissus mous à large base (flèche) fait saillie dans la partie caudale du pharynx, réduisant la taille de l'espace normalement rempli d'air. La masse a été confirmée comme un **carcinome épidermoïde étendu des tonsilles**, envahissant le pharynx.

b) Tumeurs laryngées

Les tumeurs laryngées les plus courantes chez le chien sont des **tumeurs épithéliales malignes** (par exemple, carcinome, carcinome épidermoïde). Les tumeurs laryngées les plus courantes chez le chat sont le **lymphome** et le **carcinome épidermoïde**.

Les signes radiographiques à rechercher sont :

- Une **réduction générale de l'espace aérien** laryngé
- Une augmentation de l'opacité du larynx due à un gonflement des tissus mous.
- Une **adénomégalie rétro-pharyngé**, provoquant un déplacement du larynx.

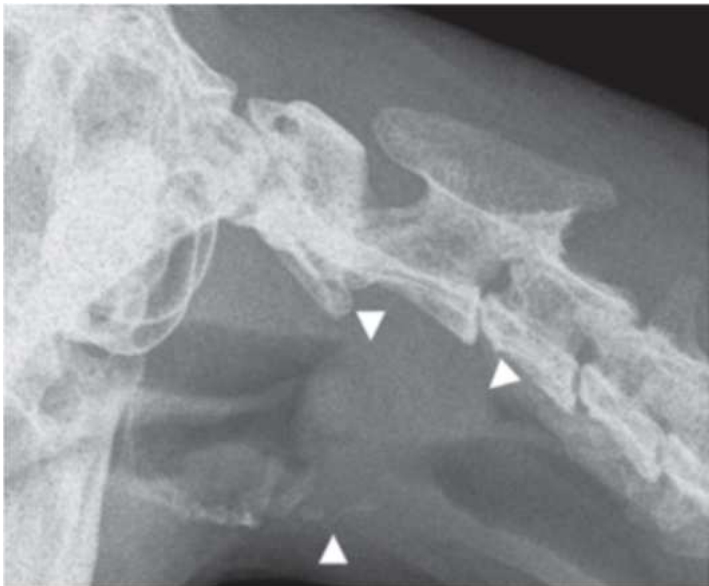

Figure 50 : radiographie de profil d'un pharynx de chat : masse laryngée (Holloway, McConnell 2013)

Le larynx est nettement épaissi par la masse concentrique de tissu mou (pointes de flèche). Le pharynx est distendu avec de l'air en raison de l'obstruction causée par la masse laryngée et l'effort respiratoire. Il s'agit d'un lymphome.

Radiographie osseuse – affections osseuses agressives

I.	AFFECTIONS OSSEUSES AGRESSIVES	2
A.	<i>Tumeurs primitives</i>	2
B.	<i>Métastases</i>	4
C.	<i>Ostéomyélite</i>	5
II.	ATTEINTES DES DOIGTS	5
A.	<i>Tumeur</i>	5
B.	<i>Inflammation</i>	7

Rappels sur la distinction entre une lésion agressive et non agressive :

- Lésion agressive :
 - o Destruction du cortex,
 - o Réaction périostée active irrégulière et mal définie
 - o Zone de transition (jonction entre os atteint et os sain) pas clairement délimitée (frontière longue).
 - ⇒ La présence **d'un seul** des trois critères suffit pour qualifier une lésion d'agressive.
- Lésion non agressive :
 - o Pas de lyse du cortex ou éventuellement le cortex est juste aminci,
 - o Pas de réaction périostée ou alors une mais lisse (continue et régulière)
 - o Zone de transition clairement identifiable.

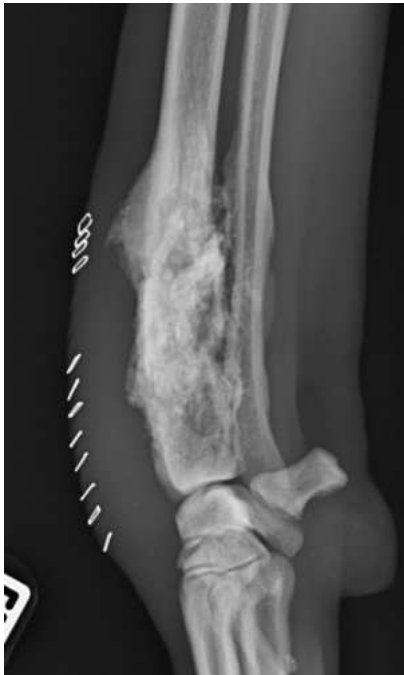

Figure 1 : radiographie de profil d'un radius de chien : lésion osseuse agressive

On constate une tuméfaction marquée des tissus mous autour du radius-ulna et du carpe, plus marquée sur l'aspect crânial du carpe. C'est une lésion qui affecte le tiers distal du radius avec une lyse corticale et médullaire associées ainsi qu'une réaction périostée palissadique irrégulière. Les marges sont mal définies entre l'os sain et la lésion.

On est alors face à une **lésion osseuse agressive** sur l'extrémité distale du radius compatible avec un ostéosarcome.

I. Affections osseuses agressives

A. Tumeurs primitives

Les sites de prédilection des tumeurs primitives sont **“loin des coudes, près des genoux”** : humérus proximal, radius-ulna distal, tibia proximal-distal, fémur distal.

Dans 80% des cas, on sera face à un **ostéosarcome** puis moins fréquemment à des **chondrosarcomes, hémangiosarcomes ou fibrosarcomes** mais on ne peut pas faire la différence radiographiquement. Lorsqu'un animal arrive en consultation pour une boiterie, il faut réaliser une radiographie du membre mais aussi des poumons pour chercher des métastases

qui sont bien souvent déjà présentes au moment du diagnostic. Les lésions sont généralement présentes sur **un seul os**, sous forme **d'une seule lésion**, dont le **centre est sur la métaphyse** des os longs. On parle de **lésion osseuse monostotique métaphysaire**.

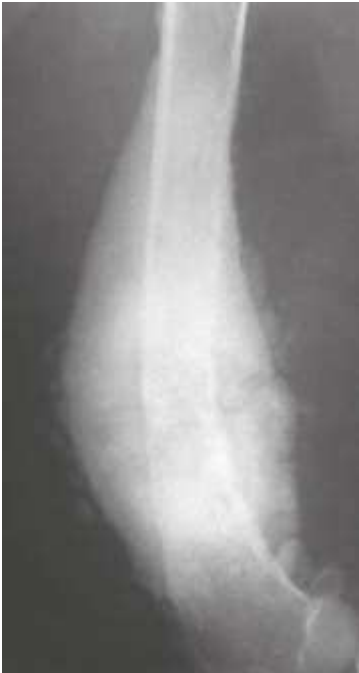

Figure 2 : radiographie de profil d'un fémur de chien : tumeur aggressive

La lésion est volumineuse sur la diaphyse fémorale. Il y a une réaction périostée continue, régulière, lisse, qui repose sur le cortex sous-jacent non lysé. La zone de transition est longue et mal définie : la tumeur est **agressive**.

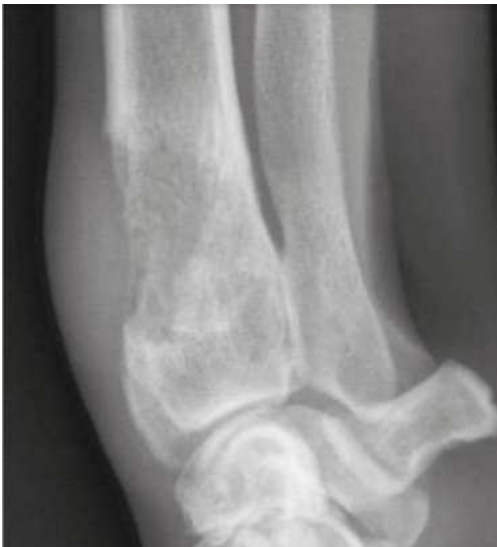

Figure 3 : radiographie d'un radius/ulna chez un chien : ostéosarcome

Il y a une tuméfaction sur l'aspect distal du radius, avec lyse de l'os cortical et absence de réaction périostée. La zone de transition est bien délimitée. La lésion touche qu'un seul os et est au niveau de la métaphyse. La lésion est **agressive**.

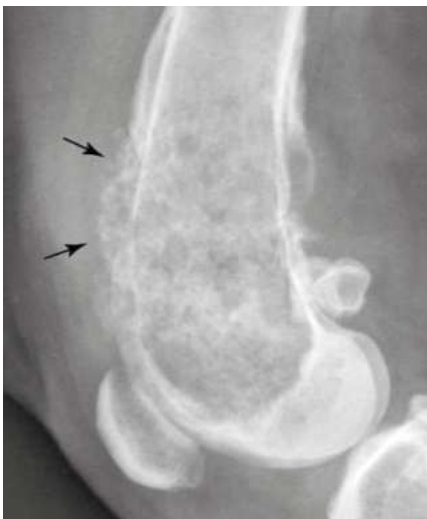

Figure 4 : radiographie d'un radius/ulna chez un chien : ostéosarcome

On observe une lyse osseuse au niveau du cortex avec une réaction périostée mal définie. La zone de transition est mal délimitée : c'est une **lésion aggressive**.

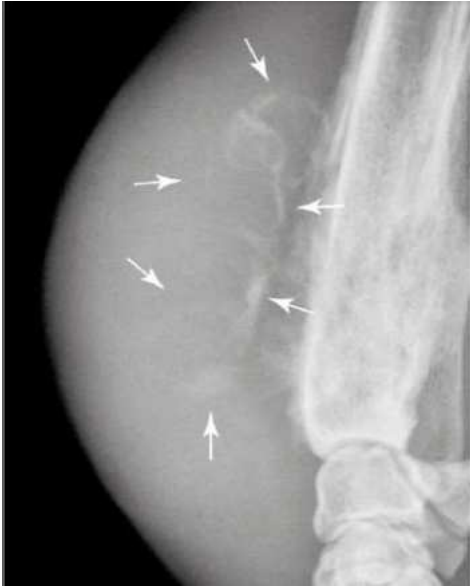

Figure 5 : radiographie d'un radius/ulna chez un chien : lésion agressive

L'os est sclérotique, le cortex est lysé et aminci, la zone de transition est très longue et mal définie et il y a une réaction périostée mal définie en forme de flammèche dans les tissus mous.

B. Métastases

Les métastases sont des lésions agressives (processus néoplasique) polyostotiques. Elles n'ont pas de site de prédilection : elles peuvent être aussi bien épiphysaires, métaphysaires que diaphysaires. Cependant, statistiquement, on en retrouve plus en position **diaphysaire**. On utilise les mêmes critères que ceux qui déterminent l'agressivité des tumeurs, mais que l'on transpose sur plusieurs os.

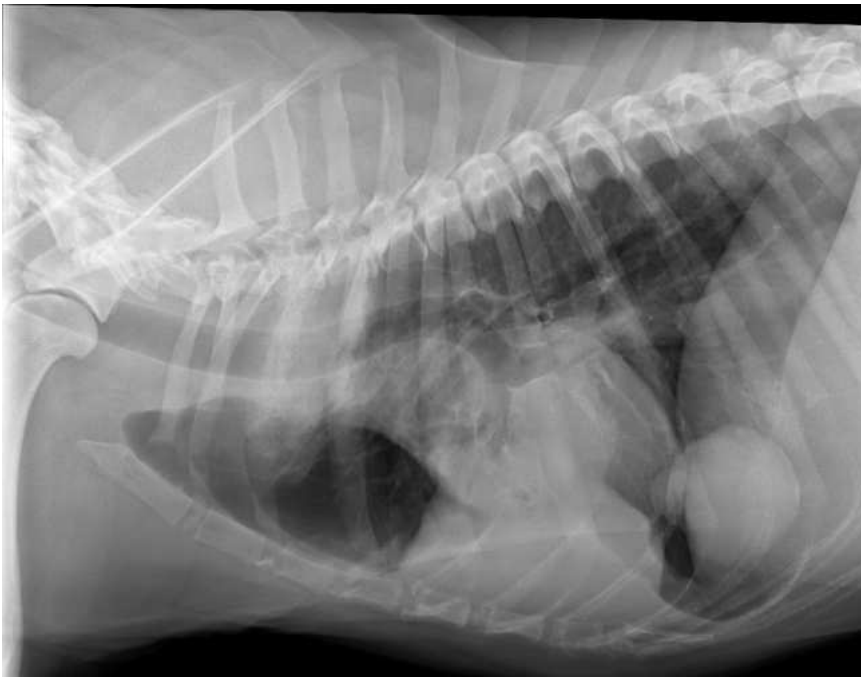

Figure 6 : radiographie thoracique de profil d'un chien : métastases costales

On remarque une lyse des diaphyses des côtes 3 et 4, avec atteinte de la médulla et du cortex. La zone de transition est mal délimitée. C'est une **lésion polyostotique agressive**.

C. Ostéomyélite

C'est une lésion agressive qui est la **conséquence d'une infection osseuse**. La cause principale en France de l'ostéomyélite est iatrogène (apportée par le clinicien ou un traitement) surtout lors d'une **chirurgie**. Cela peut aussi arriver dans un contexte de **morsure** avec inoculation de germe et infection de l'os secondaire.

Il existe aussi une ostéomyélite fongique mais présente pour l'instant uniquement aux USA dans des régions endémiques (en Louisiane par exemple).

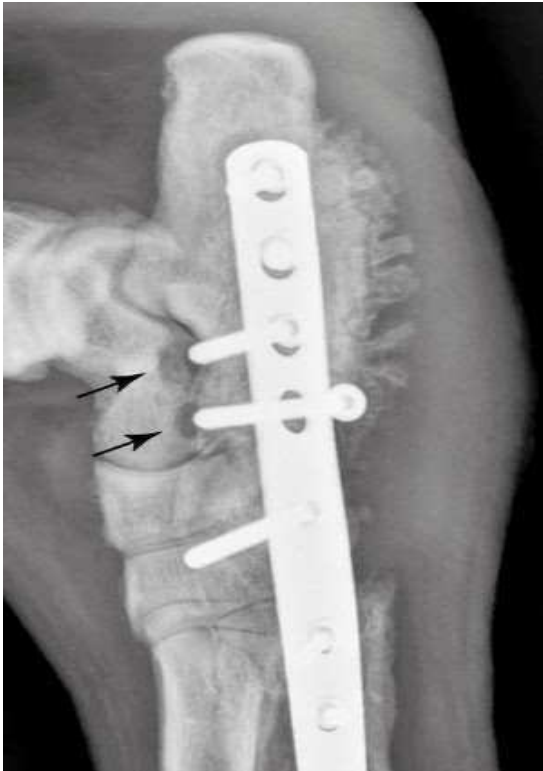


Figure 7 : radiographie du tarse de profil chez un chien en post-chirurgie : ostéomyélite

L'ostéomyélite démarre à l'aplomb du matériel d'ostéosynthèse (flèches noires) : il y a des **halos radio-transparents autour du matériel**.

Attention à ne pas confondre cela avec l'**artefact d'Uberschwinger** ou **de rebond**. C'est un discret manchon radio-transparent sur le pourtour des vis, mais il est de même épaisseur, homogène et régulier (ici ce n'est pas le cas).

II. Affections des doigts

A. Tumeur

Les animaux sont présentés pour des **boiteries**. Les tumeurs primitives les plus fréquentes sont le **carcinome épidermoïde** puis le **mélanome** chez le chien. Chez le chat, le **carcinome épidermoïde** est également la tumeur primitive la plus fréquente.

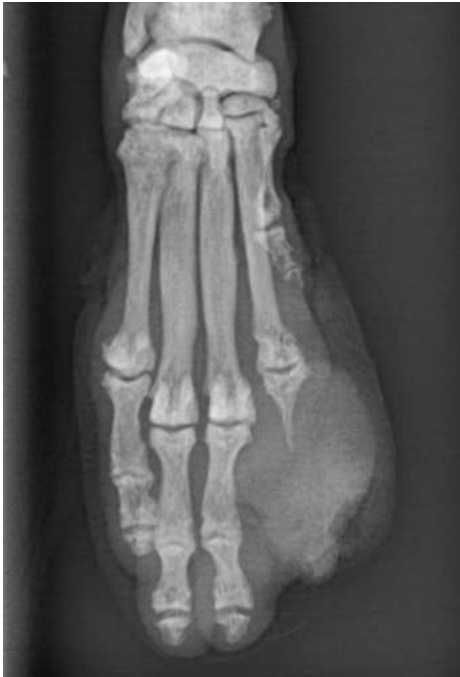

Figure 8 : radiographie de face des doigts chez un chien : carcinome épidermoïde

On voit la **tuméfaction des tissus mous**, centrée sur le doigt 2, il y a une disparition quasi-complète de la phalange moyenne et complète de la phalange distale avec la présence de quelques reliquats osseux. Ceci est compatible avec un processus néoplasique.

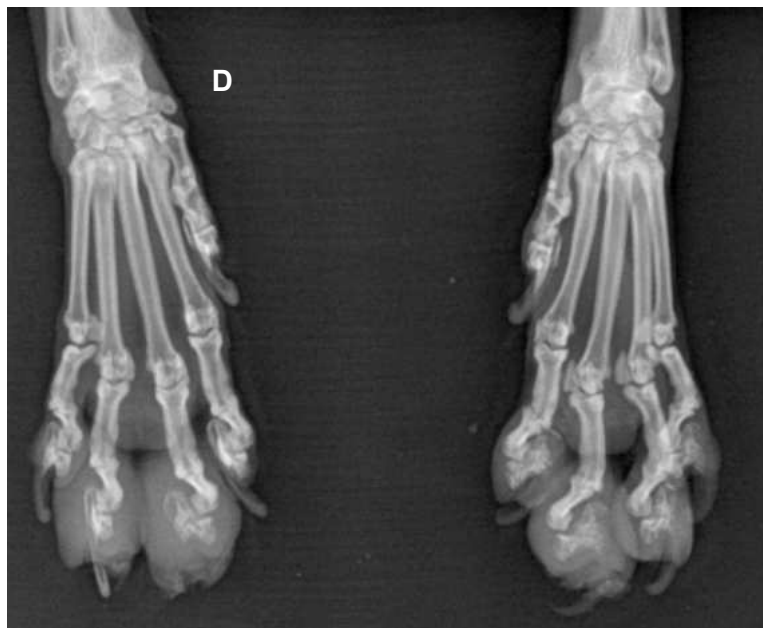


Figure 9 : radiographie de face des doigts d'un chat : lung digit syndrom

On remarque une lyse de la phalange distale des doigts 2 à 5 sur le membre thoracique gauche et des phalanges distales 3 et 4 sur le membre thoracique droit. Il y a aussi une absence de griffe sur le doigt 3. Il y a une tuméfaction des tissus mous en regard centrée sur la phalange moyenne et distale.

On est face à une **lésion polyostotique agressive** sur les doigts. Il est peu probable que ce soit des tumeurs primitives sur chaque doigt donc l'hypothèse à faire est celle de **métastases**. Chez le **chat** une des principales causes de métastases sur les doigts est la présence d'un **carcinome bronchique**, il est donc nécessaire de réaliser une radiographie thoracique. On appelle cela le

Lung-Digit Syndrom qui correspond à l'extension métastatique dans les doigts d'un carcinome bronchique. A l'inverse, si on diagnostique un carcinome bronchique, on réalisera une radiographie des doigts.

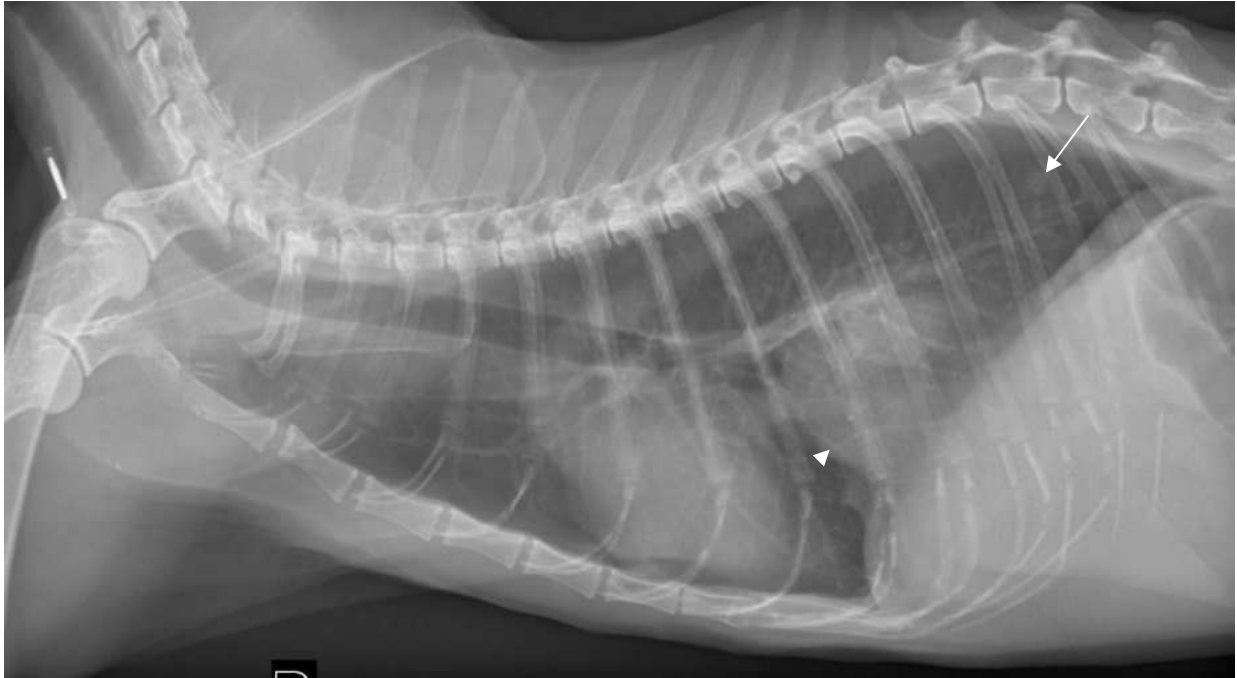

Figure 10 : radiographie thoracique de profil de chat : carcinome bronchique

- Opacité tissulaire caudale, centrée sur la veine cave, centrale, bien définie de 3,6cm de diamètre. Elle efface le contour diaphragmatique à son contact : opacification interstitielle structurée (tête de flèche).
- Une masse dans les lobes caudo-dorsaux de 4mm de diamètre (flèche)

Ces éléments sont compatibles avec une tumeur primitive sur le lobe accessoire (carcinome bronchique) et essaimage métastatique dans le lobe caudal gauche et sur les doigts : métastases osseuses (lung digit syndrom).

B. Inflammation


Dans un contexte traumatique, une blessure peut mener à l'inoculation de germes qui peuvent atteindre les os des doigts. On aura donc des signes d'infection de l'os (**ostéomyélite**). La présence de corps étranger (type épillet) entre les doigts peut aussi provoquer une infection.

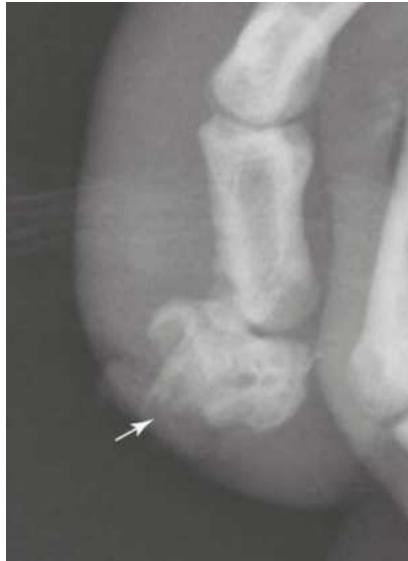

Figure 11 : radiographie d'un doigt chez un chien : processus inflammatoire subungual

Sur cette figure, on voit les phalanges proximale, moyenne et distale. Il n'y a plus de griffe. On remarque une tuméfaction au niveau de la phalange distale.

La flèche pointe le **processus unguéal** (processus qui porte la griffe) qui apparaît comme irrégulier, lysé. Cet aspect non lisse souligne une **réaction périostée discrète à modérée**. Ce n'est pas aussi agressif qu'une tumeur (qui s'accompagne d'une lyse très prononcée) donc on conclut plutôt à un processus inflammatoire, dans un contexte de corps étranger chronique par exemple. Cependant, une biopsie reste bien souvent nécessaire pour confirmer qu'il s'agit d'un **processus inflammatoire subungual** et non d'une tumeur.



Cas cliniques - radiographie osseuse

Table des matières

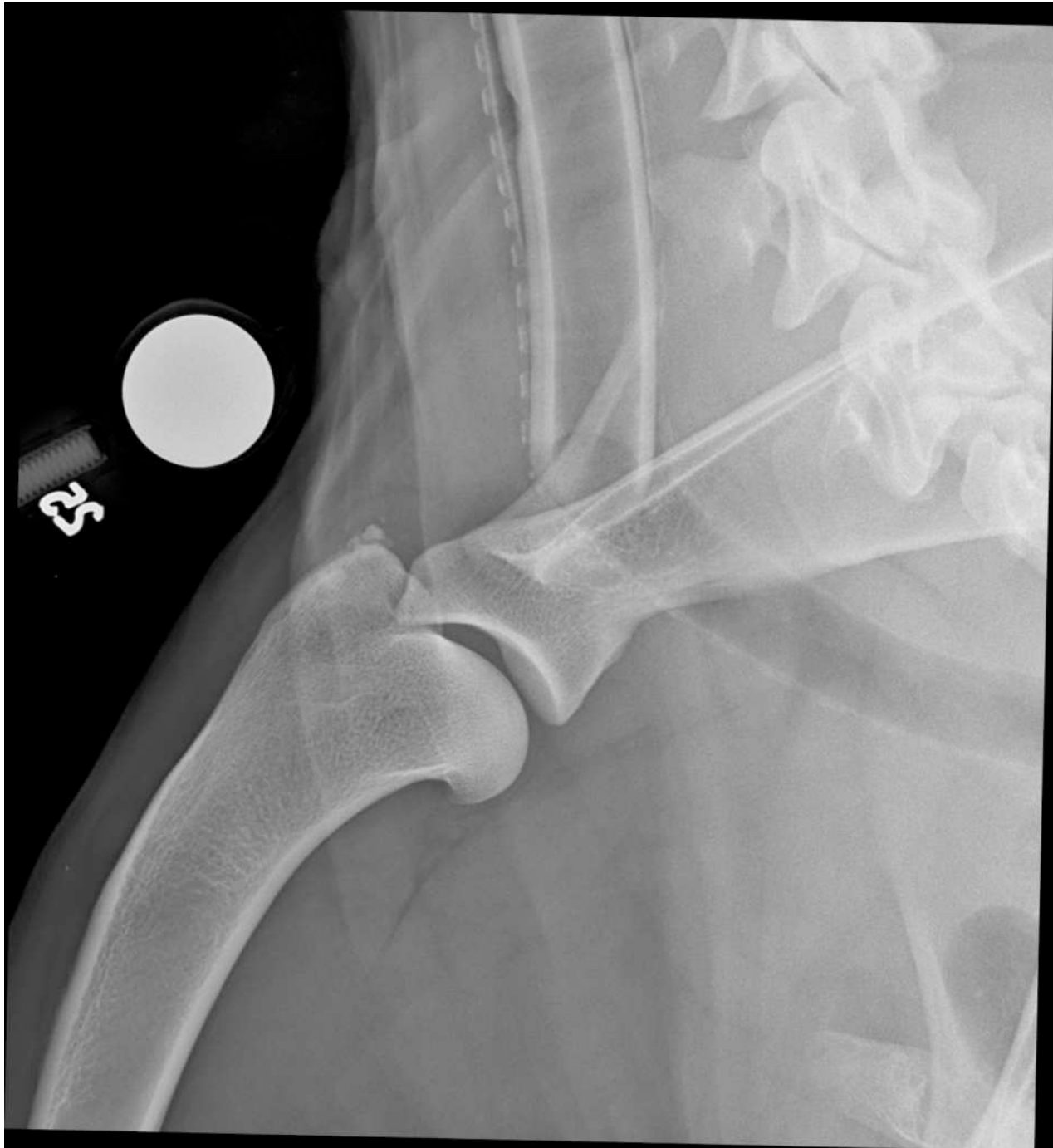I - Lésions articulaires	4
1. Exercice : Cas 1.....	4
2. Exercice : Cas 2.....	9
3. Exercice : Cas 3.....	12
4. Exercice : Cas 4.....	14
5. Exercice : Cas 5.....	17
6. Exercice : Cas 6.....	19
7. Exercice : Cas 7.....	23
8. Exercice : Cas 8.....	25
9. Exercice : Cas 9.....	27
10. Exercice : Cas 10.....	28
11. Exercice : Cas 11.....	30
12. Exercice : Cas 12.....	32
13. Exercice : Cas 13.....	34
14. Exercice : Cas 14.....	36
15. Exercice : Cas 15.....	37
16. Exercice : Cas 16.....	39
17. Exercice : Cas 17.....	40
18. Exercice : Cas 18.....	42
19. Exercice : Cas 19.....	44
20. Exercice : Cas 20.....	46
21. Exercice : Cas 21.....	48
22. Exercice : Cas 22.....	50
23. Exercice : Cas 23.....	52
24. Exercice : Cas 24.....	54
25. Exercice : Cas 25.....	57
26. Exercice : Cas 26.....	60
27. Exercice : Cas 27.....	63
28. Exercice : Cas 28.....	68
29. Exercice : Cas 29.....	71

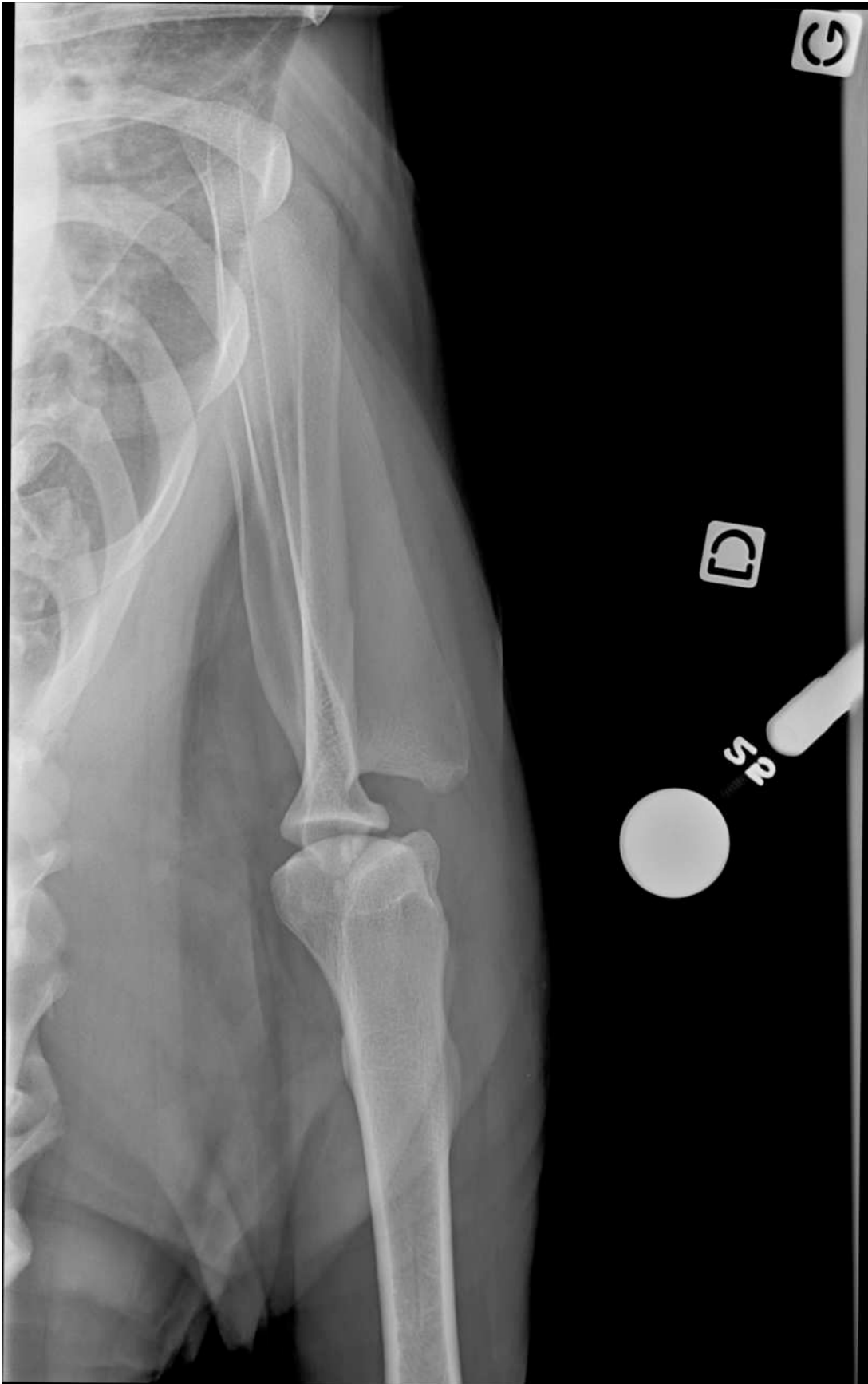30. Exercice : Cas 30.....	74
31. Exercice : Cas 31.....	76
32. Exercice : Cas 32.....	79
33. Exercice : Cas 33.....	83
34. Exercice : Cas 34.....	84
35. Exercice : Cas 35.....	85
II - Lésions de la tête	87
1. Exercice : Cas 1.....	87
2. Exercice : Cas 2.....	89
3. Exercice : Cas 3.....	92
4. Exercice : Cas 4.....	95
5. Exercice : Cas 5.....	97
6. Exercice : Cas 6.....	98
7. Exercice : Cas 7.....	99
8. Exercice : Cas 8.....	100
9. Exercice : Cas 9.....	102
Solutions des exercices	103

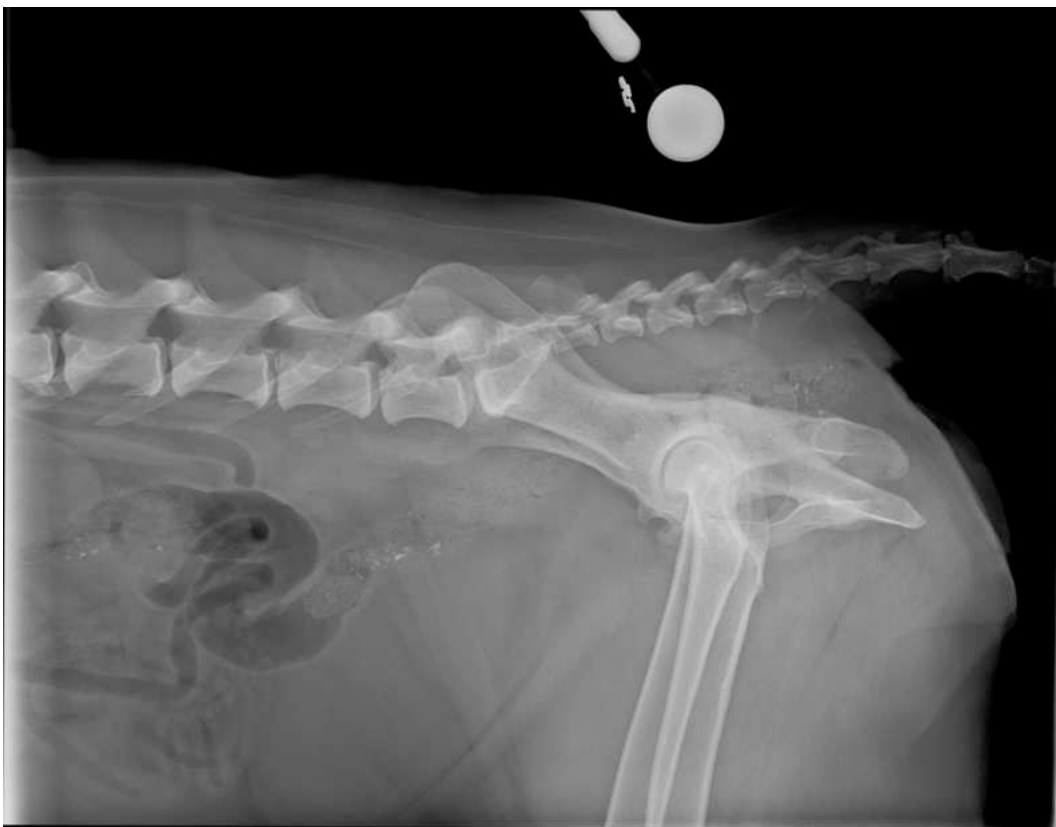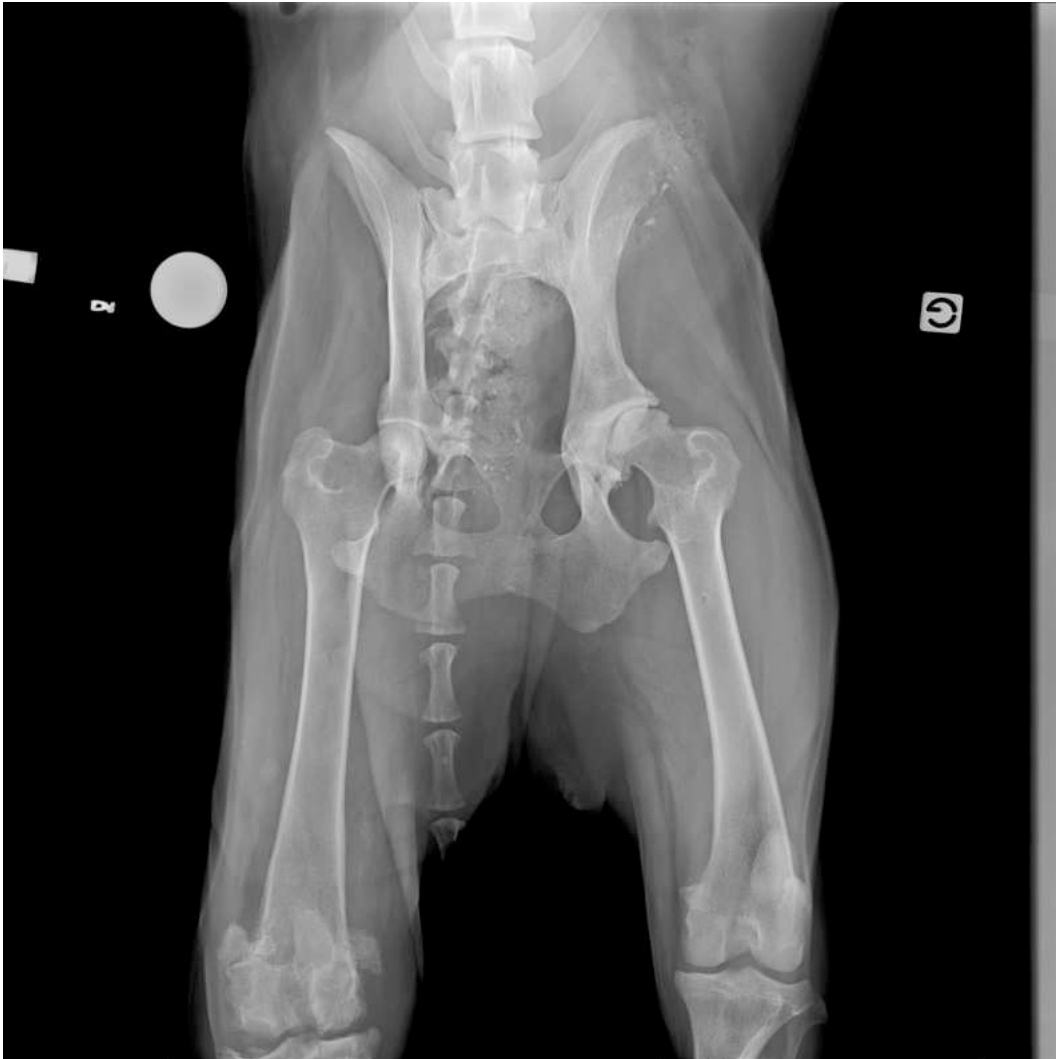I Lésions articulaires

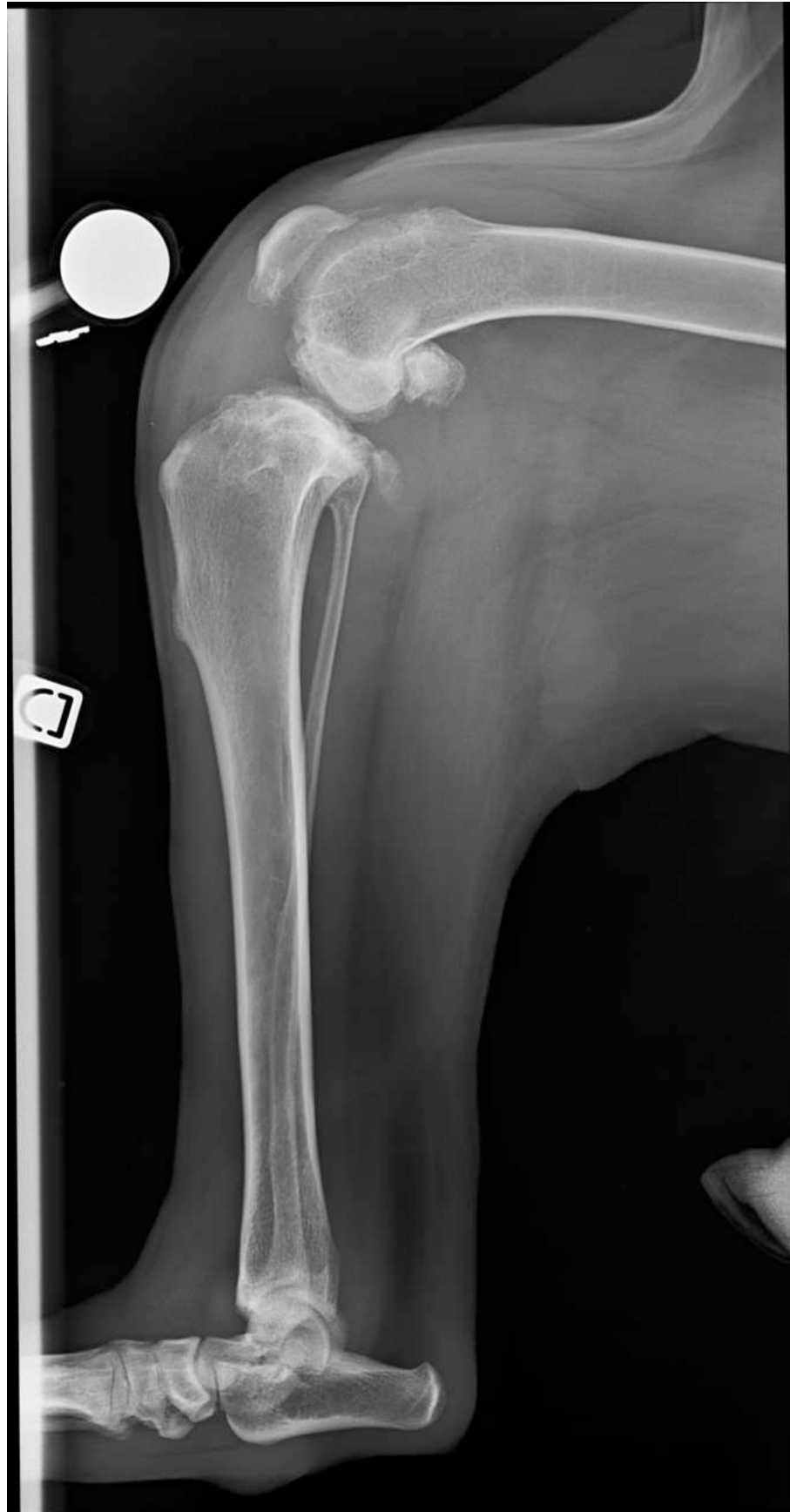1. Exercice : Cas 1

Chien Bouvier Bernois femelle stérilisée de 4 ans présenté pour une boiterie d'appui du membre pelvien droit évoluant depuis 1,5 mois, associée à un abattement et une anorexie depuis une semaine.









Question

[solution n°1 p. 103]

Quelle-est votre interprétation ?

Indice :

Description :

GRASSET DROIT

- Discontinuité de l'os sous-chondral et irrégularité de contours sur les condyles fémoraux. Corticale mal défini sur l'aspect latéral du condyle latéral.
- Sclérose de l'os sous-chondral du plateau tibial et des condyles fémoraux.
- Coussinet adipeux infra-patellaire non visualisable + bombement du récessus caudal de l'articulation = synovite.
- Production ostéophytiques sur les os sésamoïdes du gastrocnémien et du poplité, le plateau tibial, les condyles latéraux et médiaux, pôle crânial et caudal de la patelle.

EPAULE DROITE

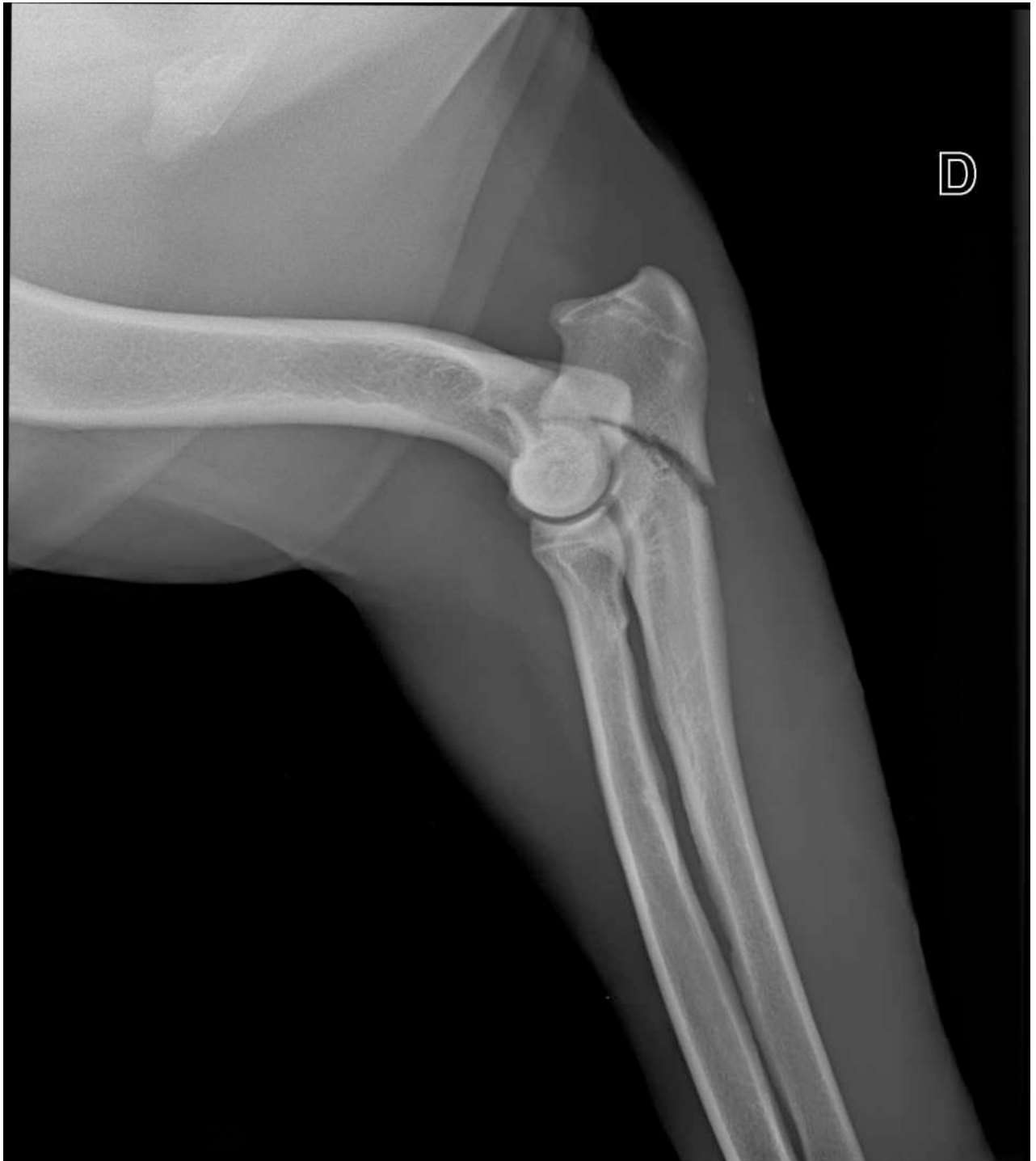
- Plages minéralisées sur l'aspect proximal et crânial du tubercule majeur qui n'excèdent pas 4mm.

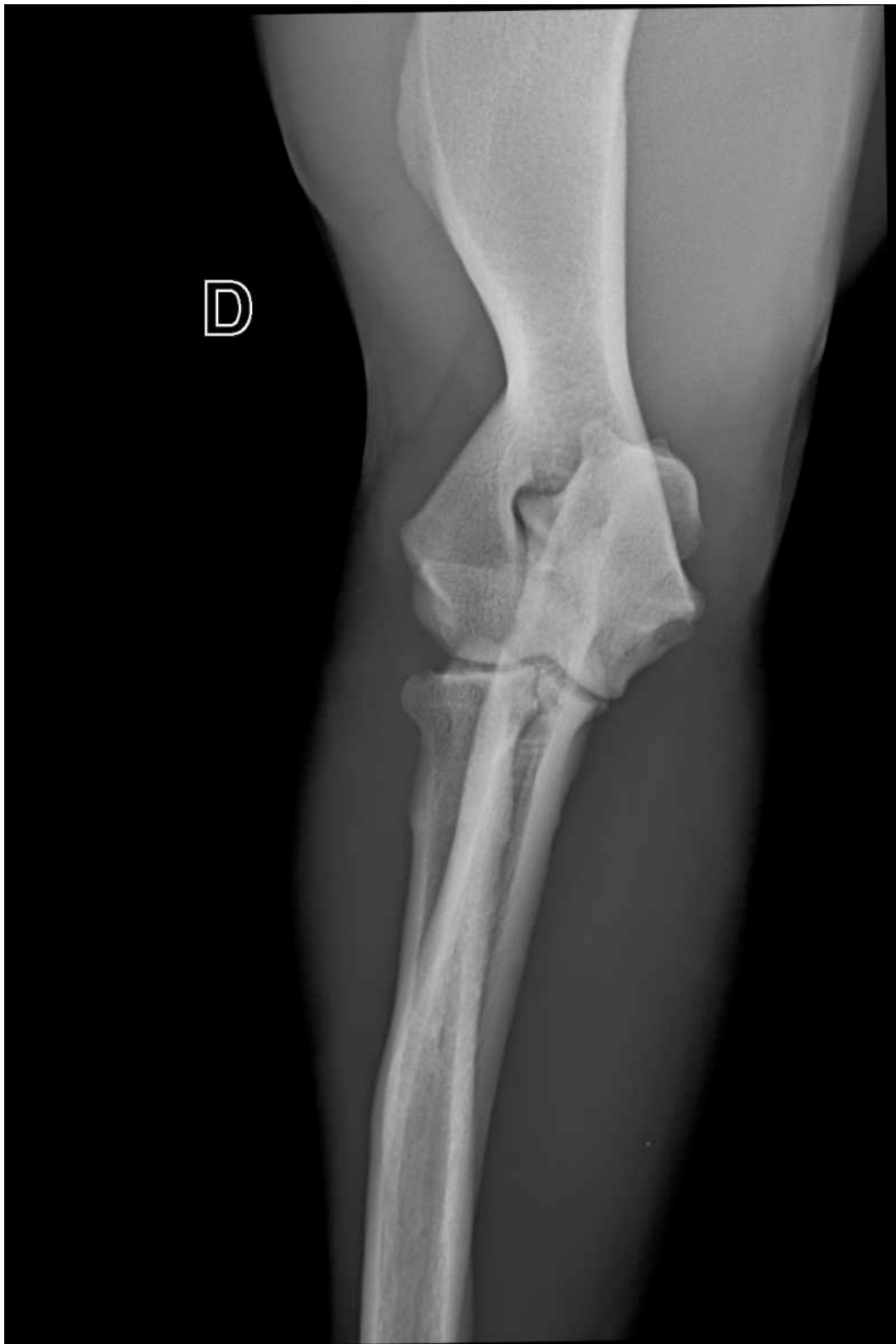HANCHE :

- Productions ostéophytiques sur l'aspect crânial de l'acétabulum gauche. Comblement de la cavité acétabulaire. Tête fémoral triangulaire et sclérosée. Col épaissi.

2. Exercice : Cas 2

Chien American Staffordshire femelle de 5 ans présenté pour une boiterie du membre thoracique droit évoluant depuis 6 jours.





Question

[solution n°2 p. 103]

Quelle-est votre interprétation ?

Indice :

Description :

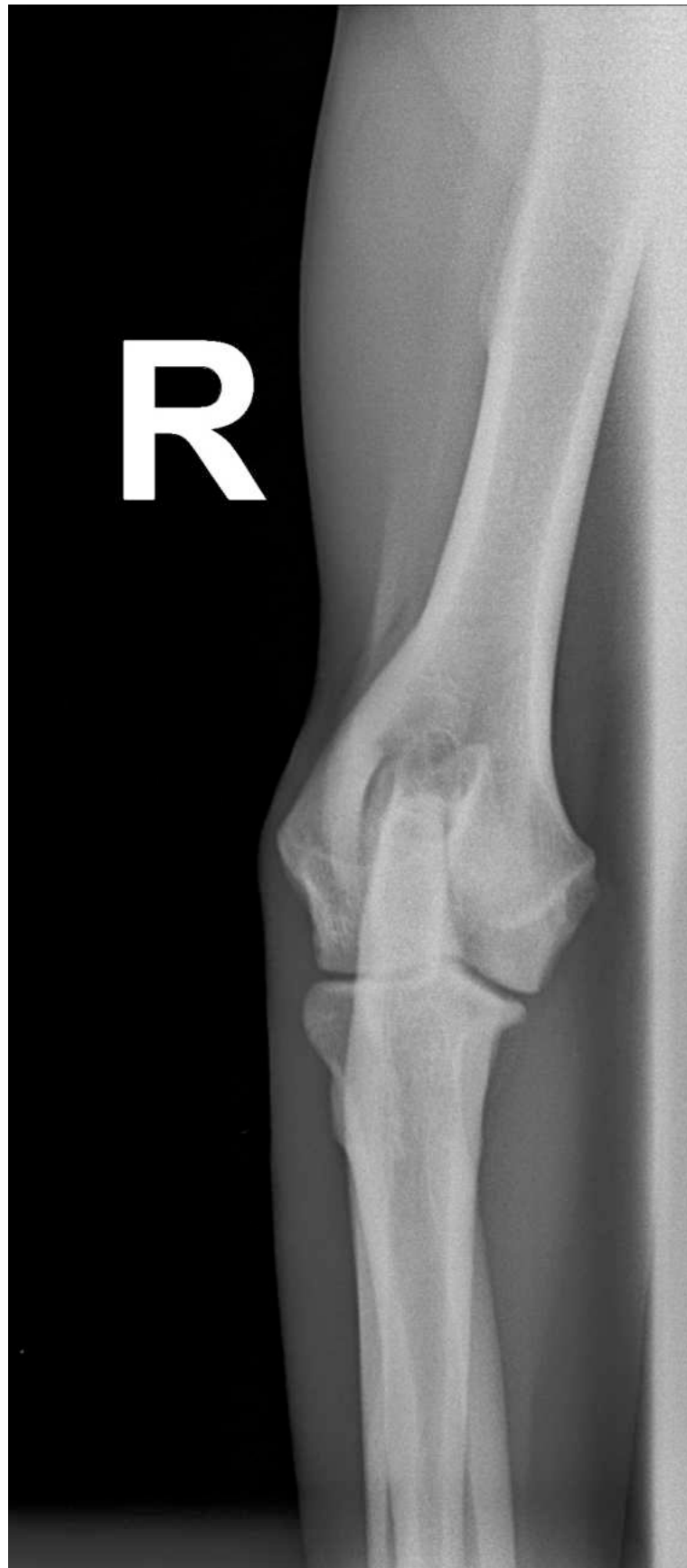COUDE droit

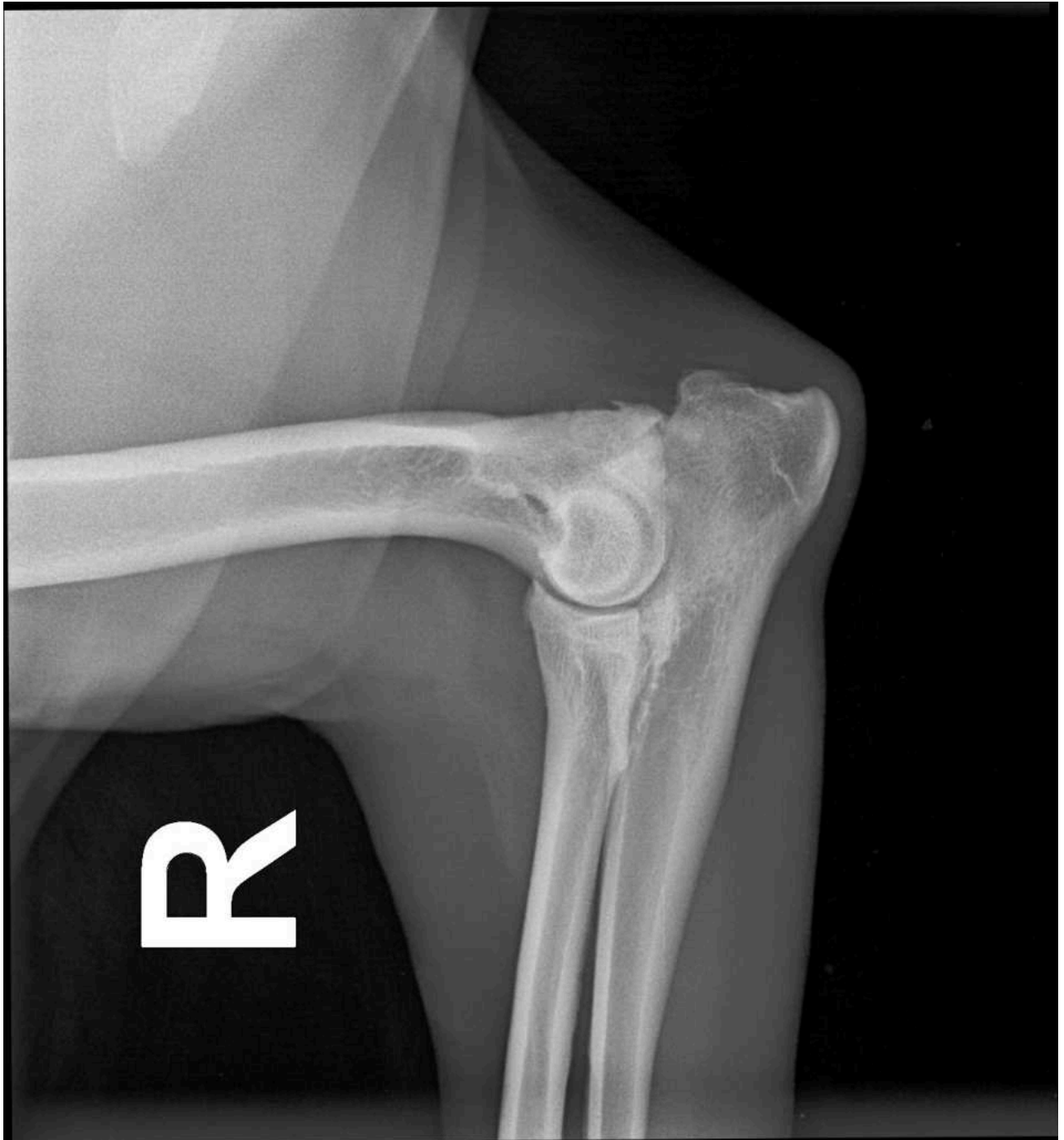- Fracture articulaire complète-métaphysaire transverse de l'ulna proximal peu déplacée, l'about fracturaire comprend la quasi-totalité du processus anconé et la tubérosité de l'olécrane - L'interligne articulaire huméro-ulnaire est diminuée

- Tuméfaction des tissus sous-cutanés en regard du coude, médialement et latéralement.

3. Exercice : Cas 3

Chien Border Collie mâle de 6 ans, présenté pour une boiterie d'appui permanente du membre thoracique droit évoluant depuis 3 mois suite à une bagarre avec un autre chien.





Question

[solution n°3 p. 103]

Quelle-est votre interprétation ?

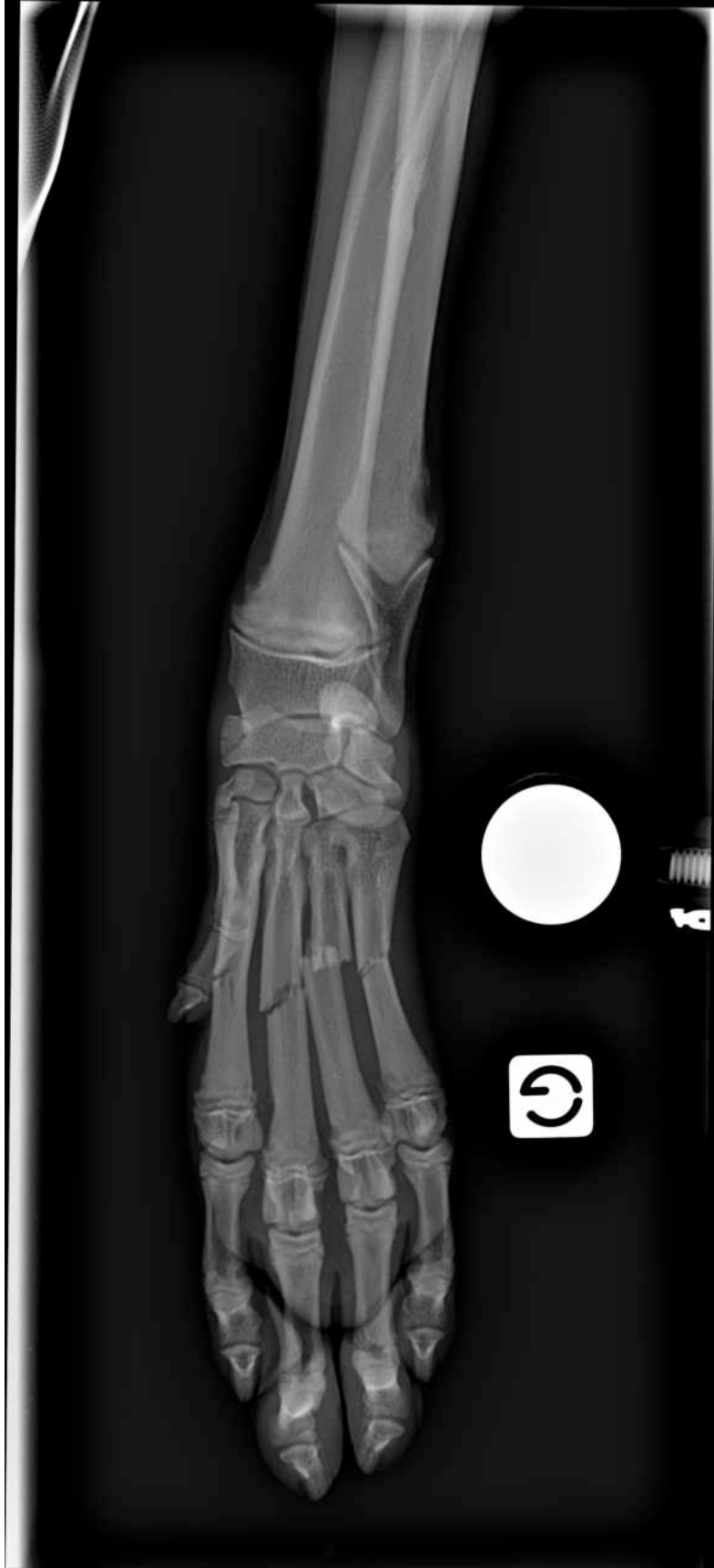Indice :

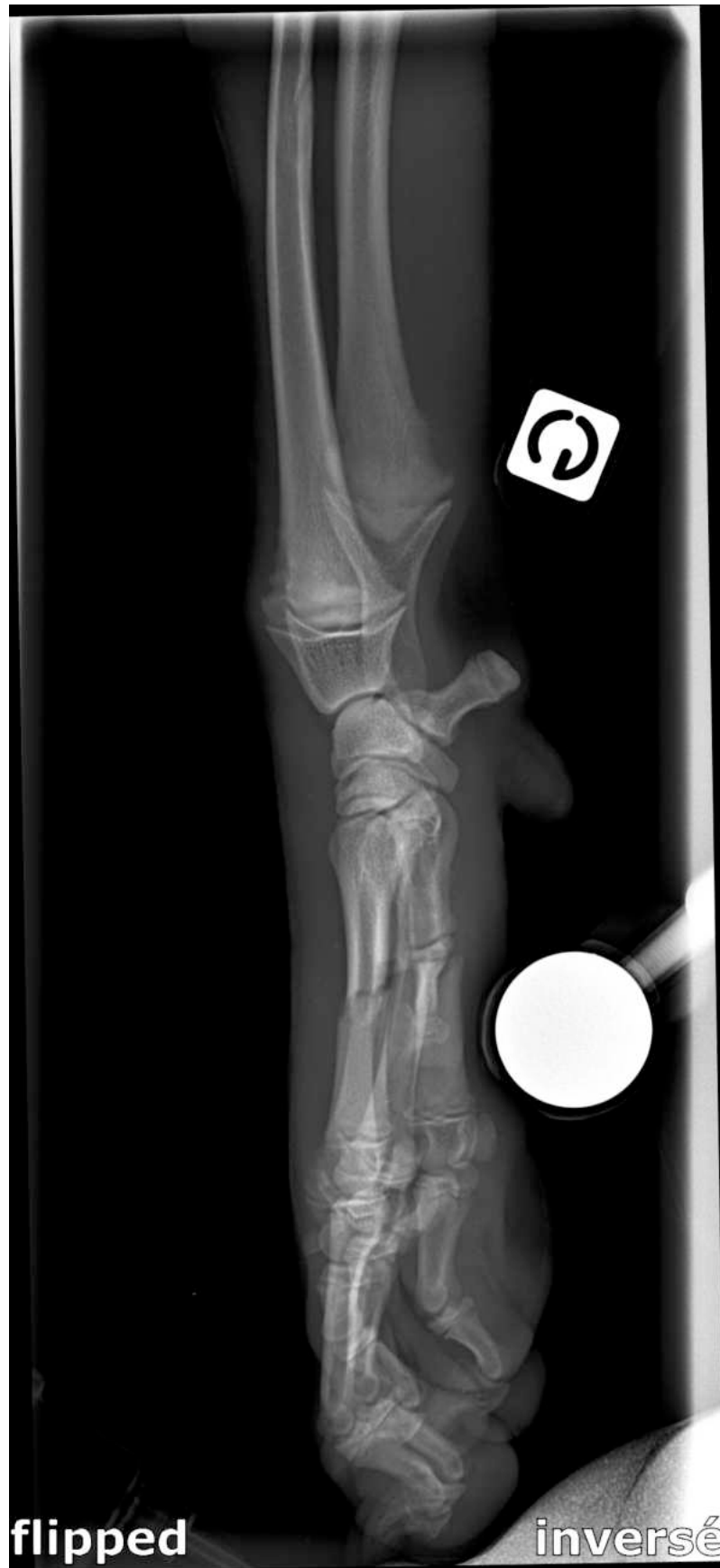Description :

- Productions ostéophytiques sur l'épicondyle à minima, la tubérosité de l'olécrane, l'aspect crânial de la tête du radius
- Sclérose de l'incisure semi-trochléaire
- Processus coronoïde médial quasi vertical. Aspect crânial non identifié.

4. Exercice : Cas 4

Chien Berger malinois mâle entier de 7 mois présenté pour une boiterie de soutien permanente du membre thoracique gauche évoluant depuis un jour suite à un faux mouvement lors d'un jeu. Carpe du membre thoracique gauche gonflé et chaud, douleur à la manipulation de l'articulation carpo-métacarpienne et des phalanges.





Question

[solution n°4 p. 103]

Quelle-est votre interprétation ?

Indice :

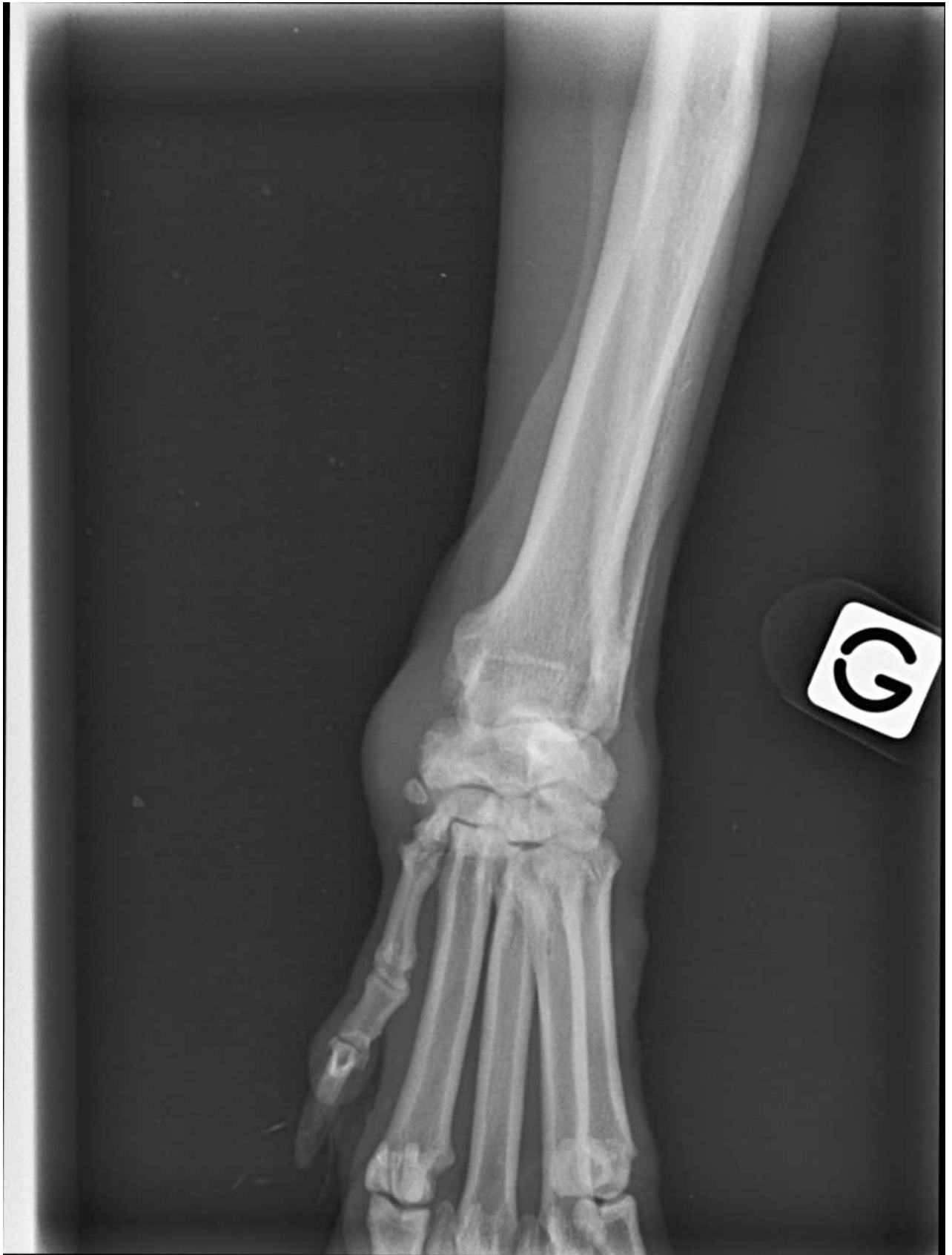Description :

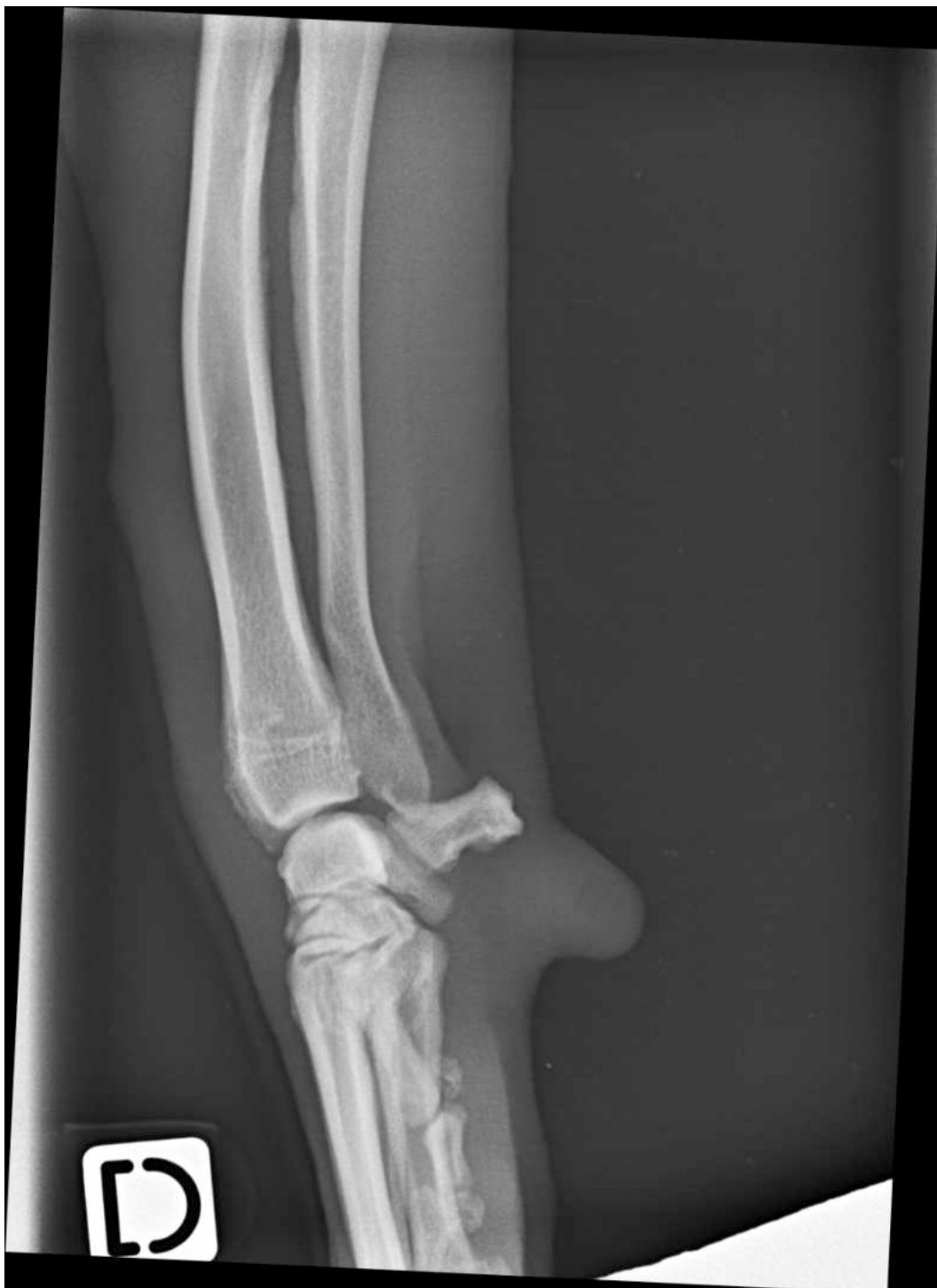CARPE GAUCHE (face, profil)

- Fracture complète médiadiaphysaire transverse/spiroïde des métacarpes 2,3,4,5 avec un déplacement discret proximal et médial discret des abouts fracturaires
- Tuméfaction des tissus sous-cutanée en région métacarpienne
- En région métaphysaire radiale et ulnaire distale, ligne radiotransparente mal définie associée à une sclérose périphérique sur son pourtour est observée. A la limite du signe de "double ligne de croissance".

5. Exercice : Cas 5

Chien Springer Spaniel femelle entière de 5,5 ans présenté pour une boiterie du membre thoracique gauche depuis 3 mois.





Question

[solution n°5 p. 103]

Quelle-est votre interprétation ?

Indice :

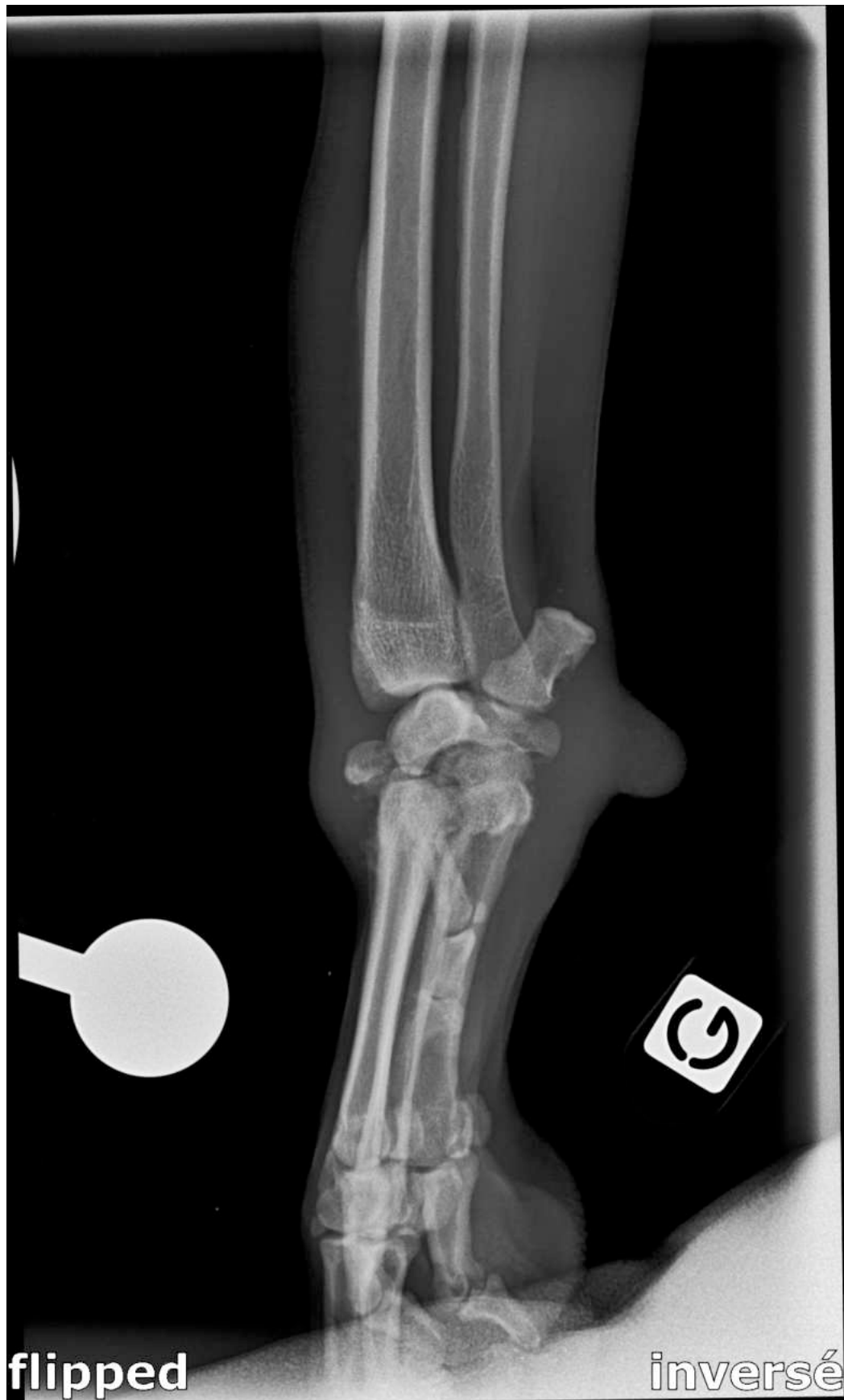Description :

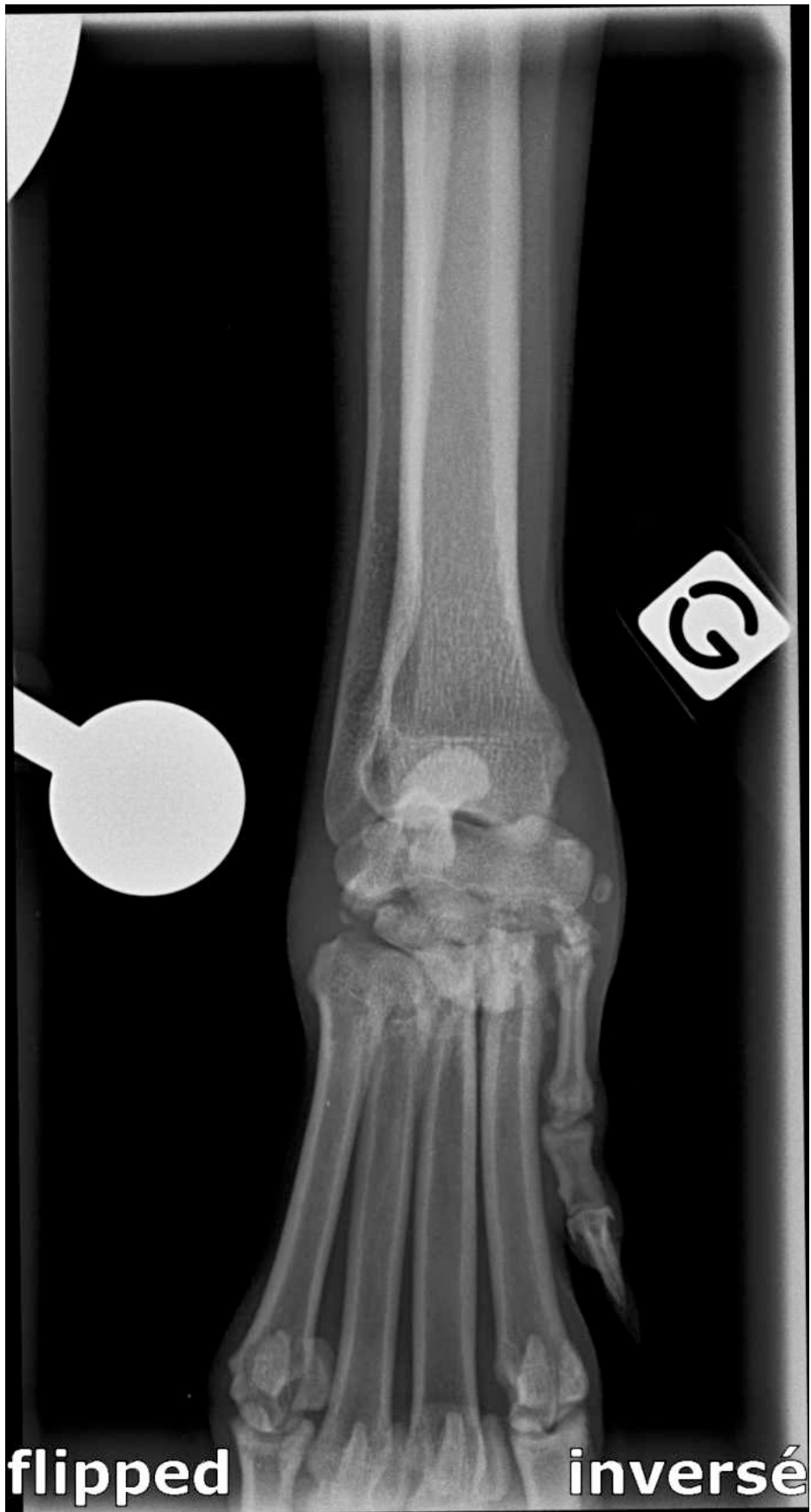Tuméfaction marquée des tissus mous sur l'aspect médial, latéral et dorsal du carpe gauche.

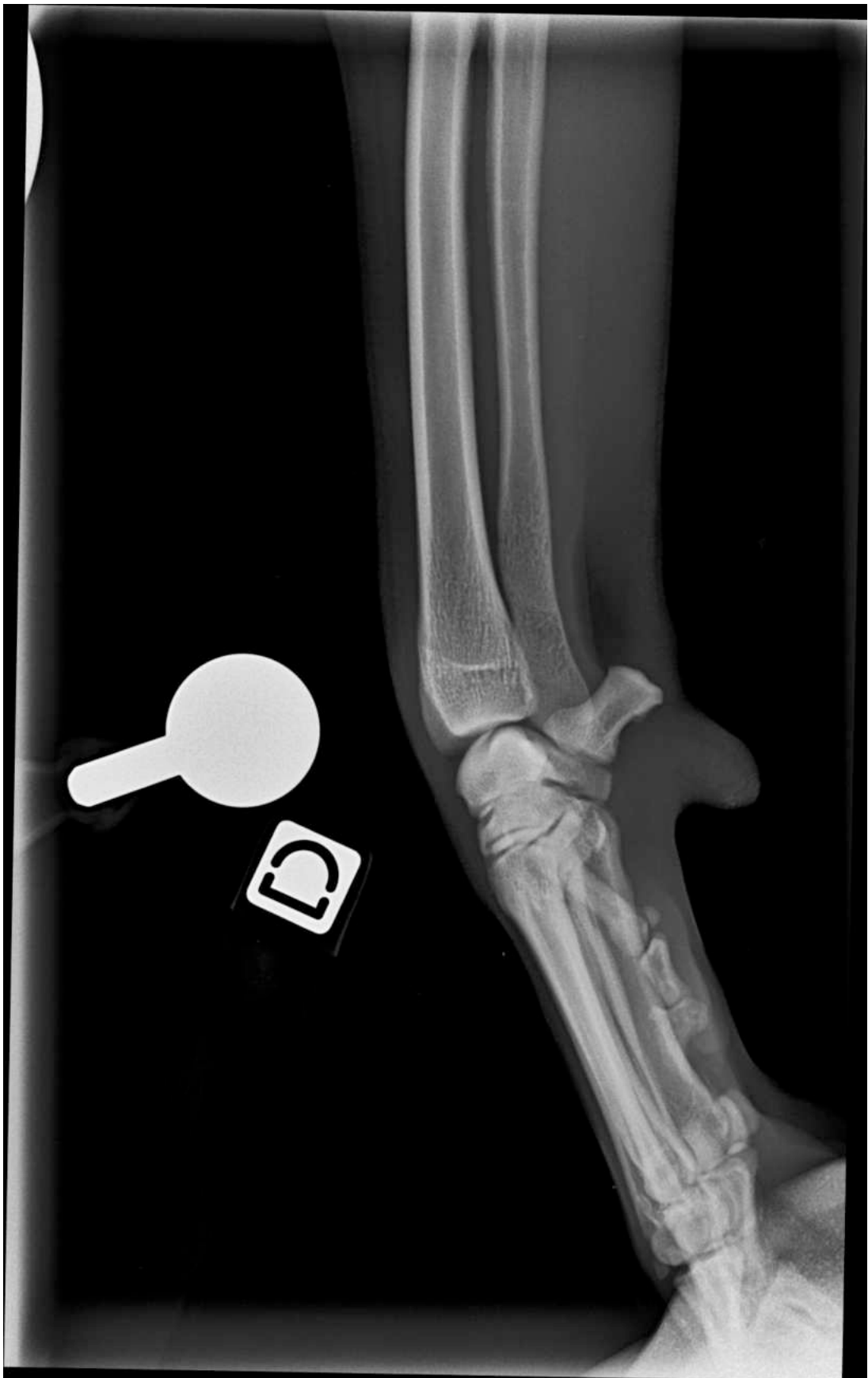Mauvaise définition des interlignes articulaires du carpe. Lyse sous-chondrale des os du carpe (ulnaire, intermédioradial, accessoire notamment) et réaction périostée sur le processus styloïde du radius gauche.

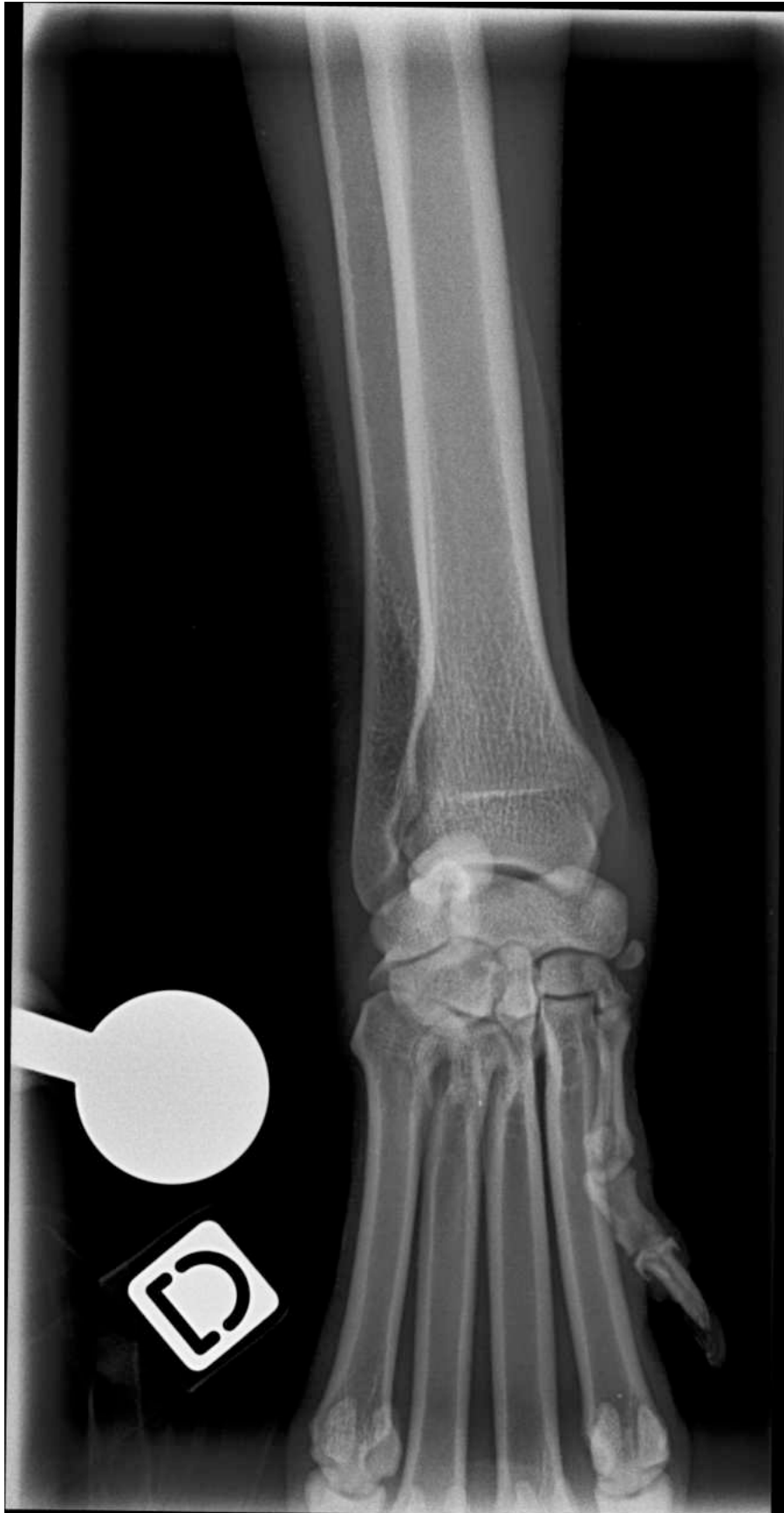6. Exercice : Cas 6

chien Border Collie mâle castré de 8 ans présenté pour une boiterie de soutien du membre thoracique gauche évoluant depuis 2 mois suite à un jeu. Mise sous attelle et AINS par le vétérinaire traitant, sans amélioration.









Question

Quelle-est votre interprétation ?

Indice :

Description :

Carpe gauche :

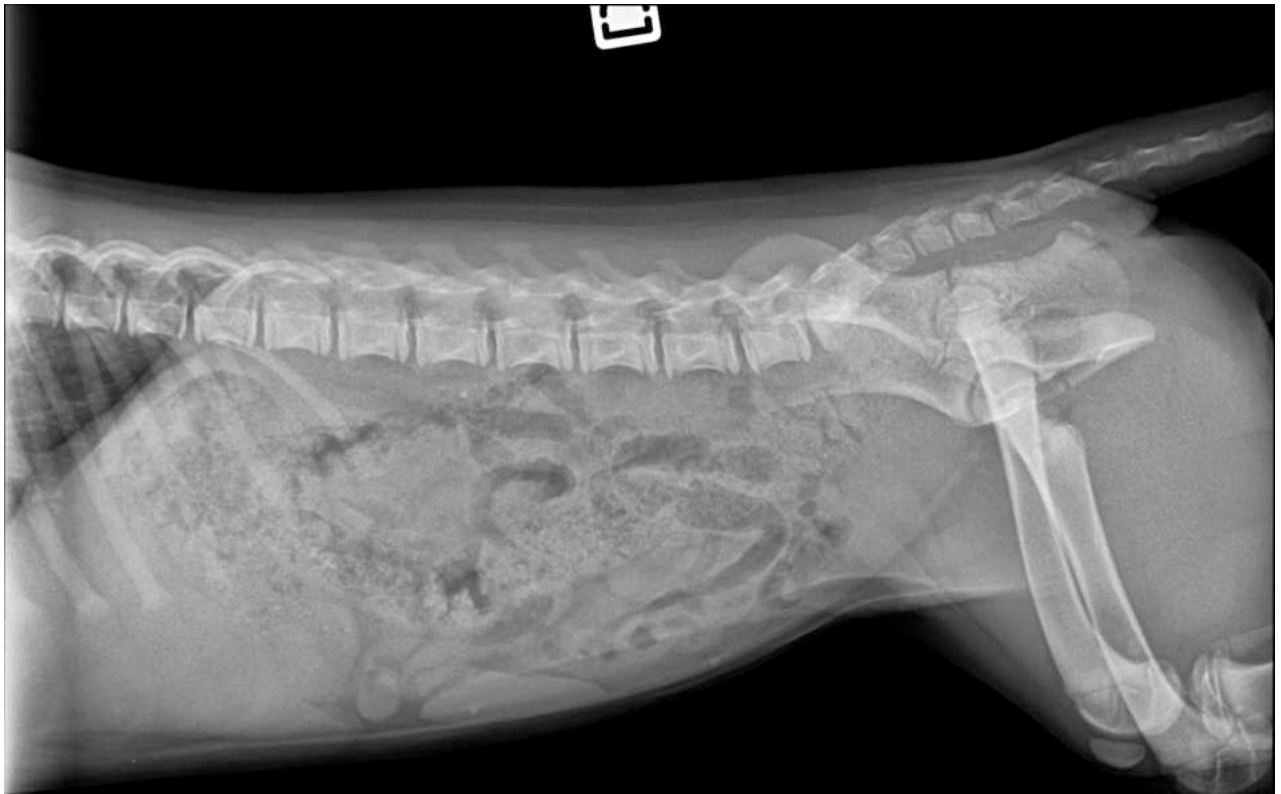Malposition des os du carpe. Déplacement médial des os du carpe, avec marche d'escalier de 6mm entre le radius et l'os intermédiaire radial ainsi que l'os carpal IV et le métacarpe V. Déplacement crânial de l'os carpal II avec bascule distale de l'os intermédiaire radial.

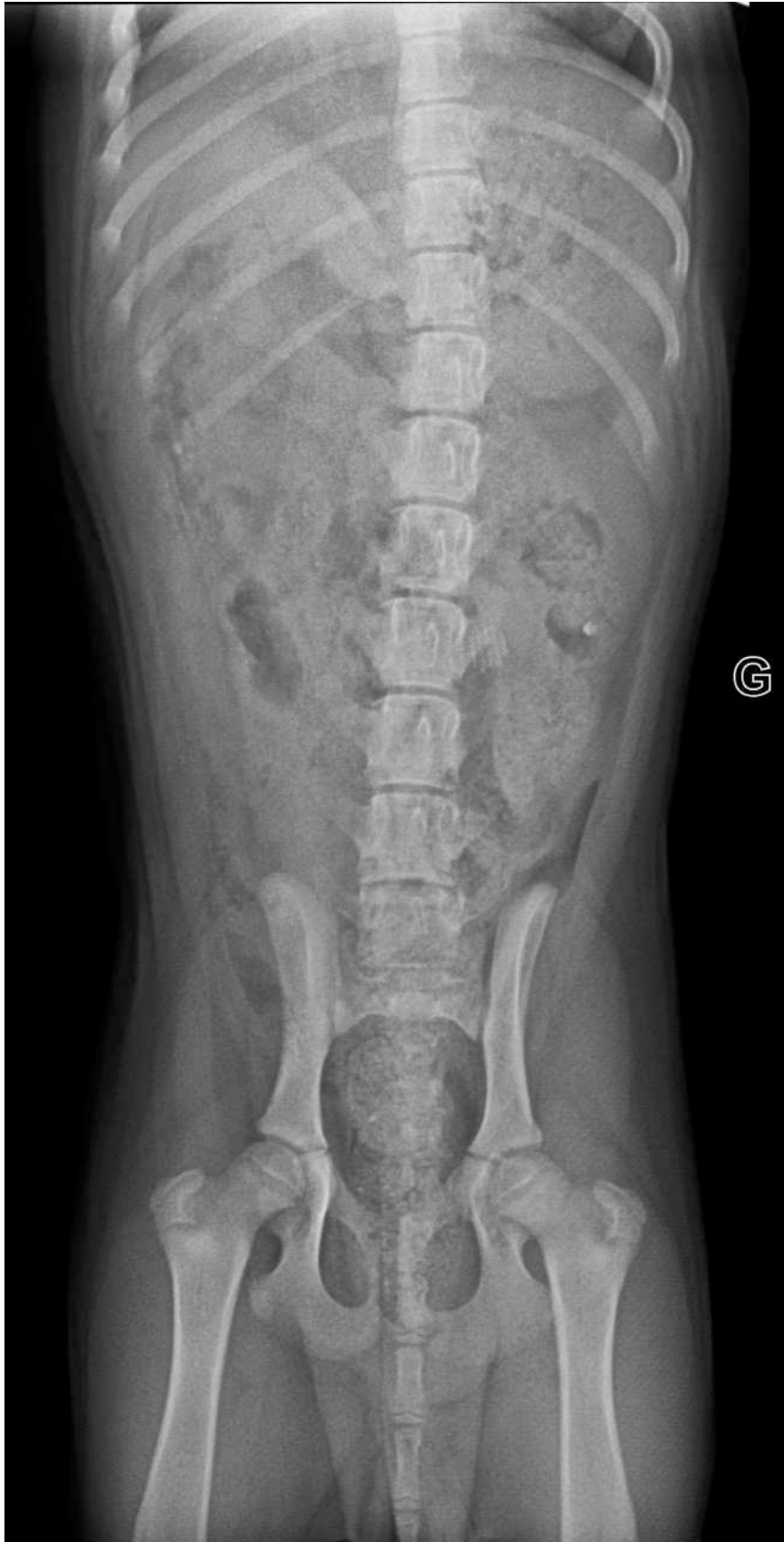Productions ostéophytiques sur l'aspect dorsal des métarpes.

Tuméfaction des tissus mous en regard du carpe.

7. Exercice : Cas 7

Chien Border collie femelle entière de 3 mois présenté pour abattement, PUPD, dysorexie





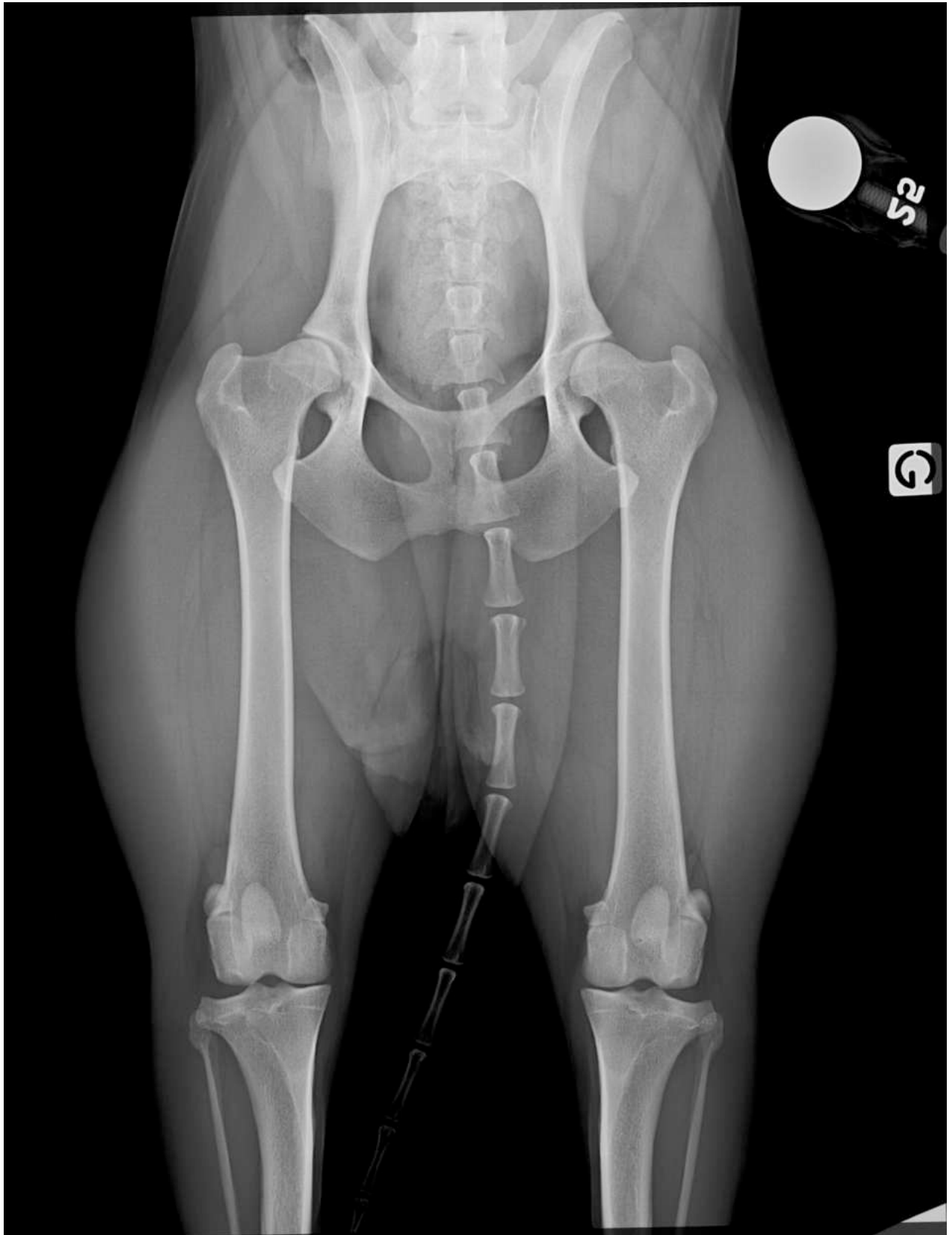
Question

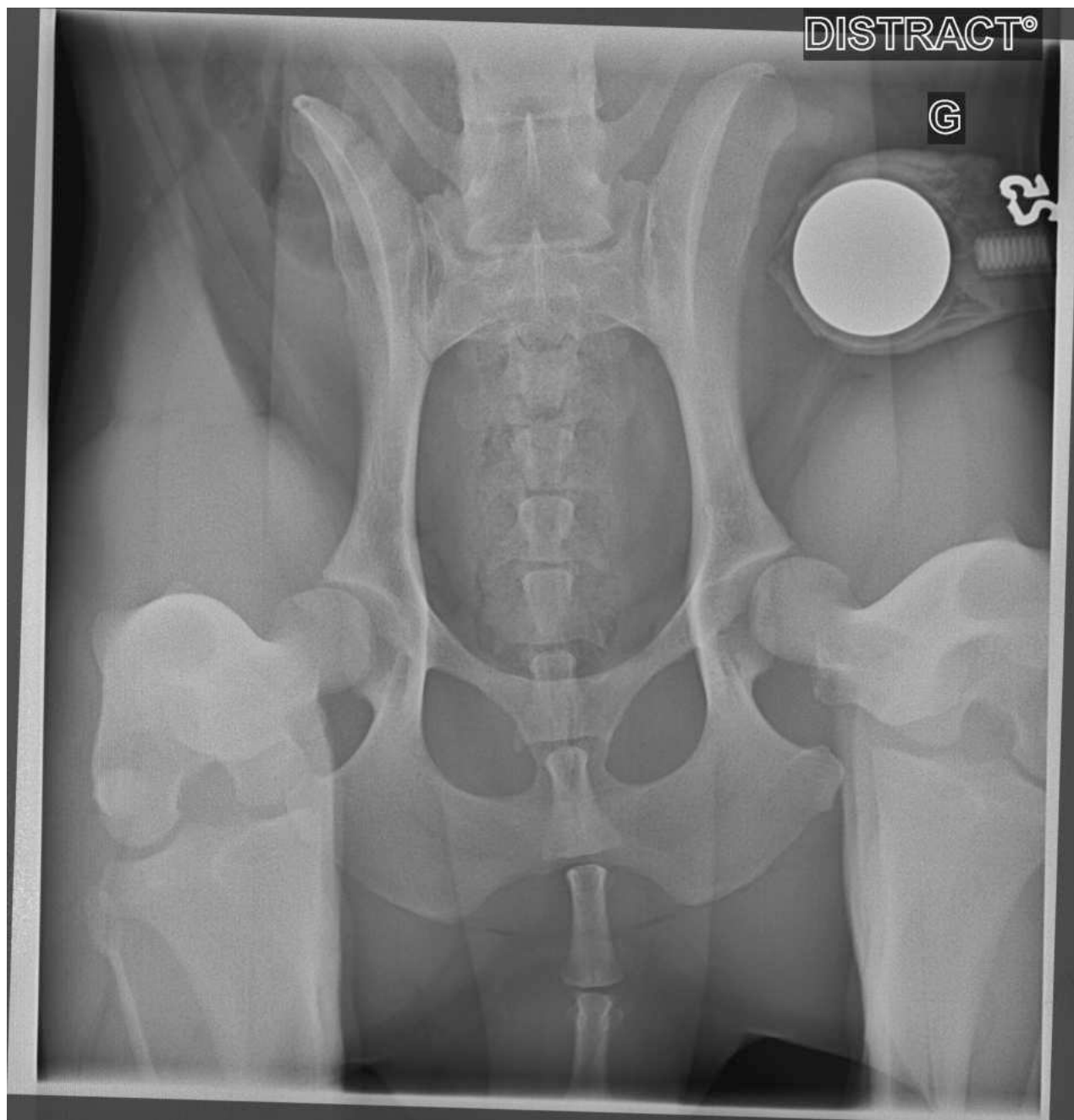Quelle-est votre interprétation ?

[solution n°7 p. 103]

8. Exercice : Cas 8

Chien Border collie femelle entière de 4 ans présenté pour une suspicion de dysplasie coxo-fémorale.





Question

[solution n°8 p. 104]

Quelle-est votre interprétation ?

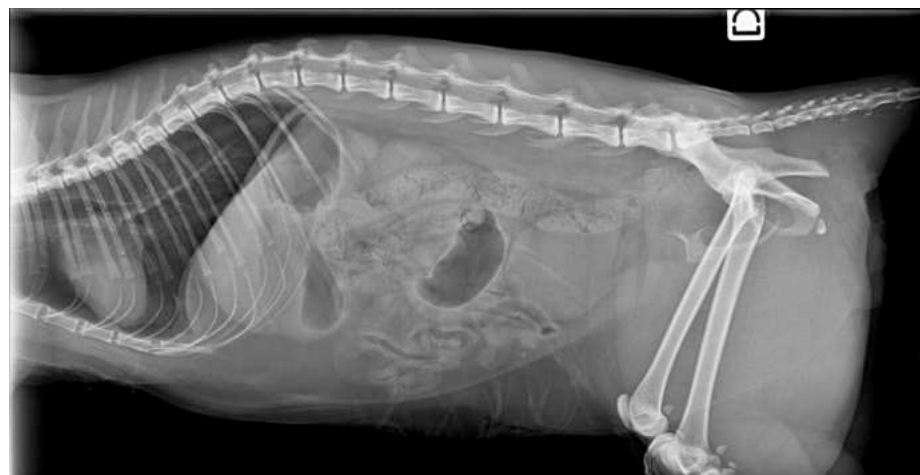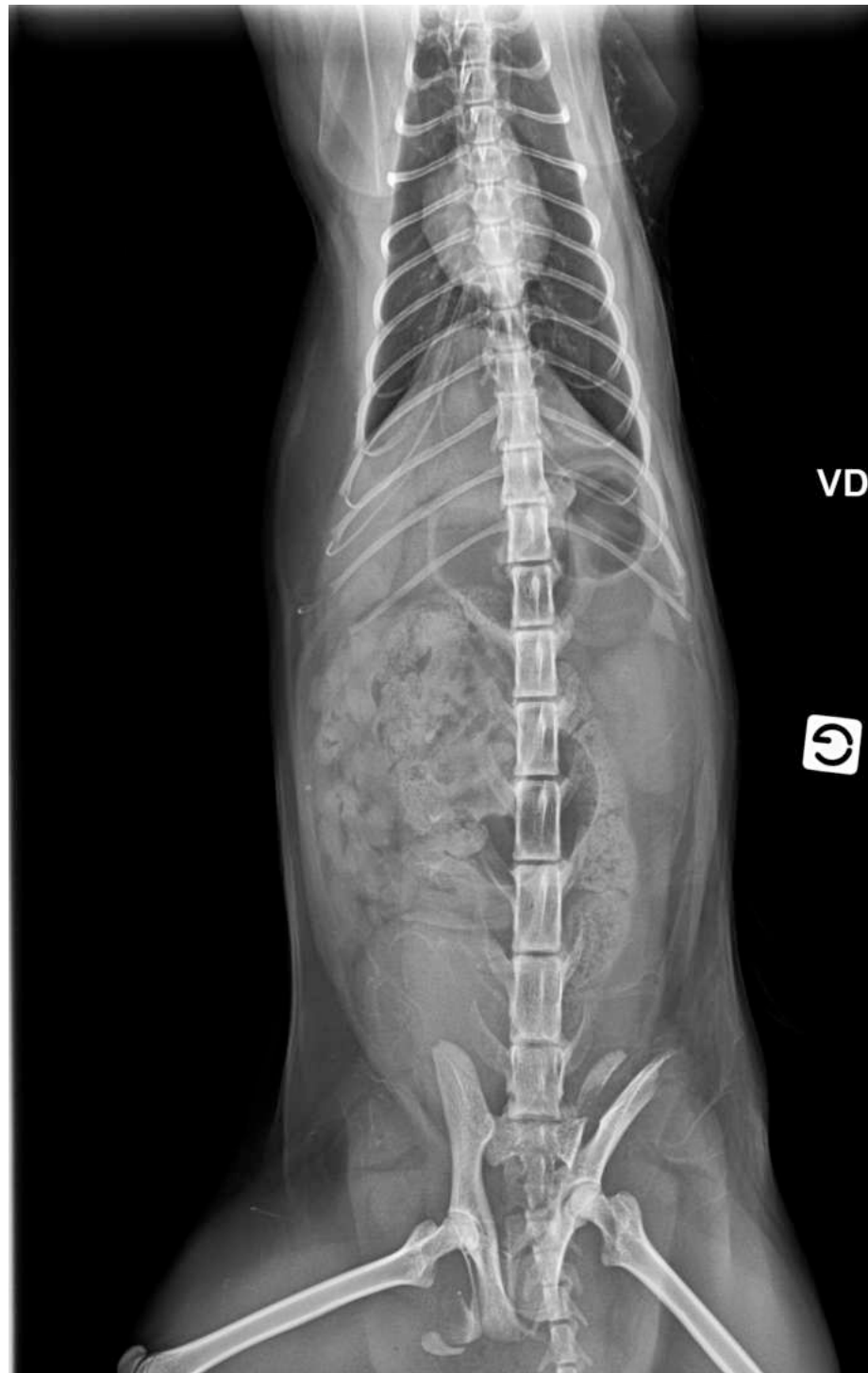
Indice :

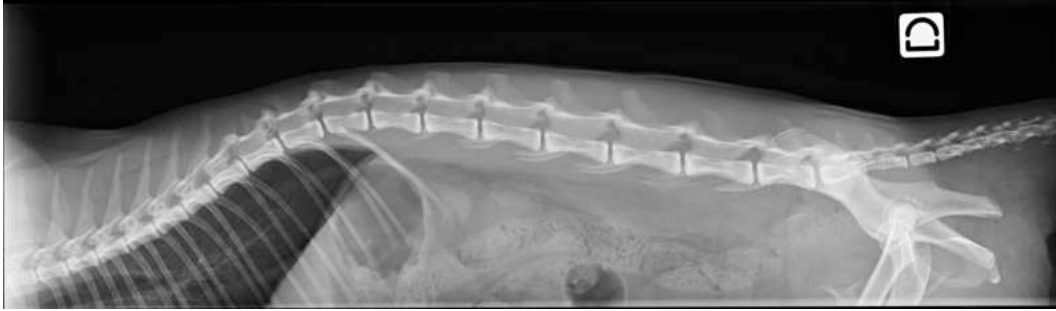
Description :

BASSIN (face)

- Défaut de recouvrement de la tête fémorale à droite et dans les limites inférieures à gauche
- Remodelage de la tête fémorale droite
- Comblement des cols fémoraux et ligne de Morgan plus marqués à droite qu'à gauche
- Discrètes productions ostéophytiques sur le bord dorsal des cavités acétabulaires

9. Exercice : Cas 9





Question

[solution n°9 p. 104]

Quelle-est votre interprétation ?

Indice :

Description :

ABDOMEN face profil

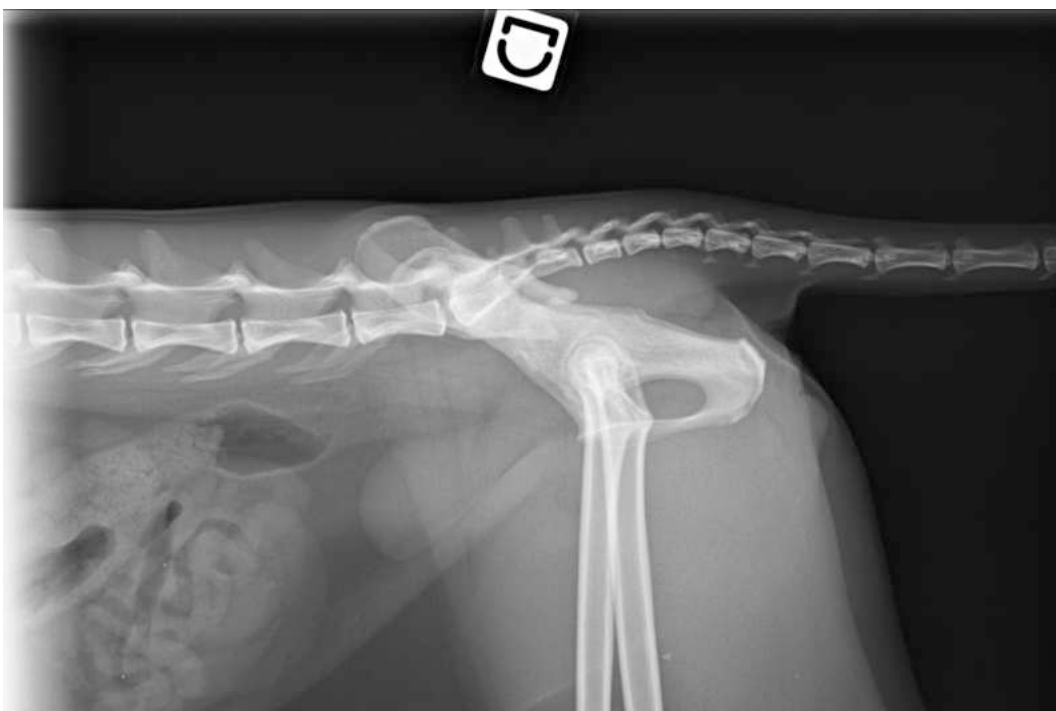- Non union de l'ilium et du sacrum à droite et à gauche avec présence de "marches d'escaliers" importantes
- Fracture de la pointe de l'ilium gauche dans sa longueur avec présence d'une esquille de 2cm de long médialement
- Fractures des branches du pubis à droite et à gauche avec esquilles de 4cm à déplacement ventral
- Fractures de l'ischium à droite et à gauche avec esquilles

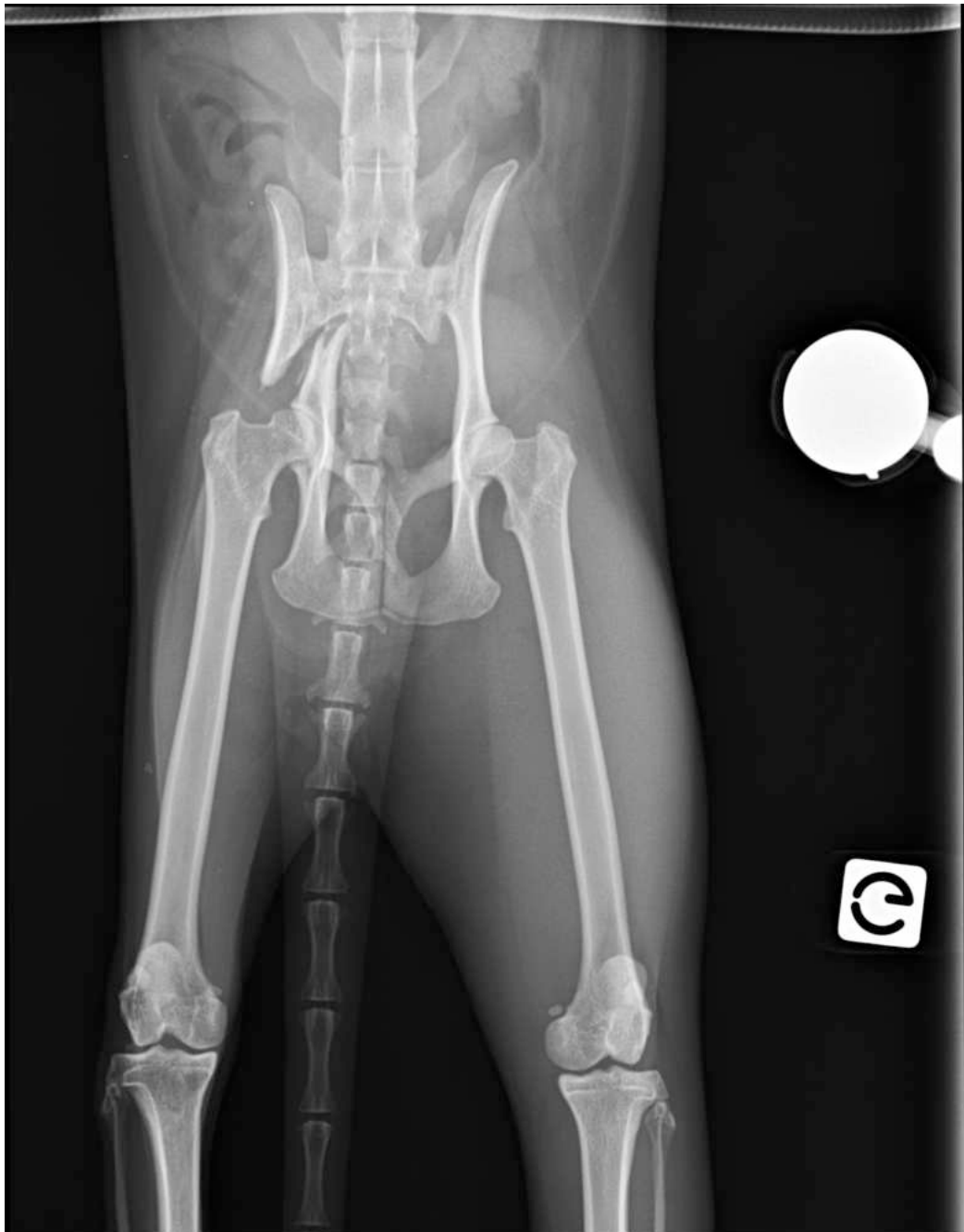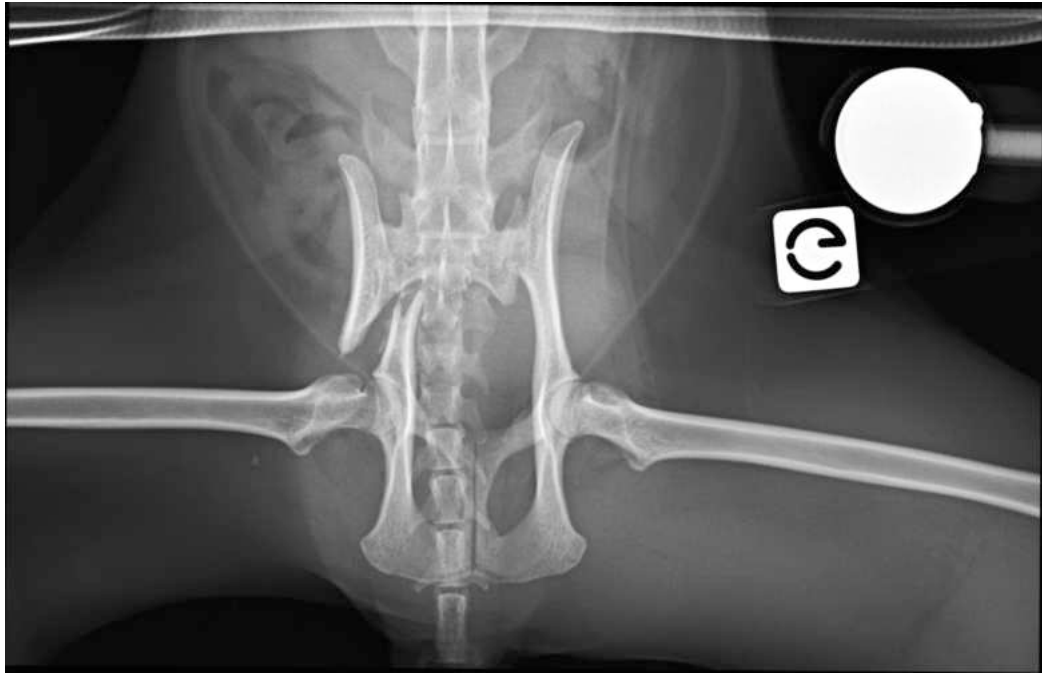COLONNE VERTEBRALE LOMBAIRE

- Absence d'anomalie

10. Exercice : Cas 10

Chat européen femelle stérilisée de 2ans présenté suite à un AVP 6 semaines auparavant.





Question

[solution n°10 p. 104]

Quelle-est votre interprétation ?

Indice :

Description :

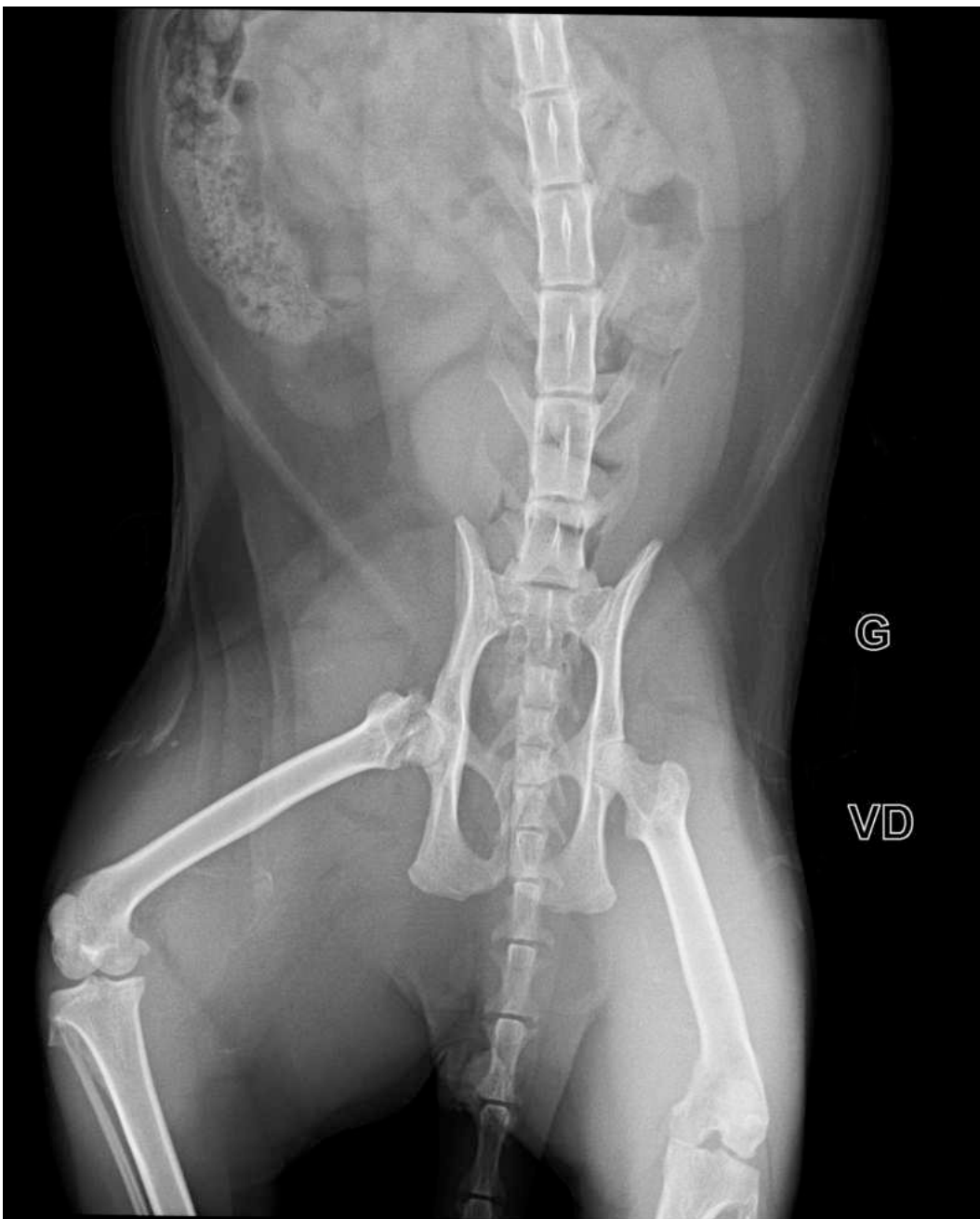
BASSIN (face, profil)

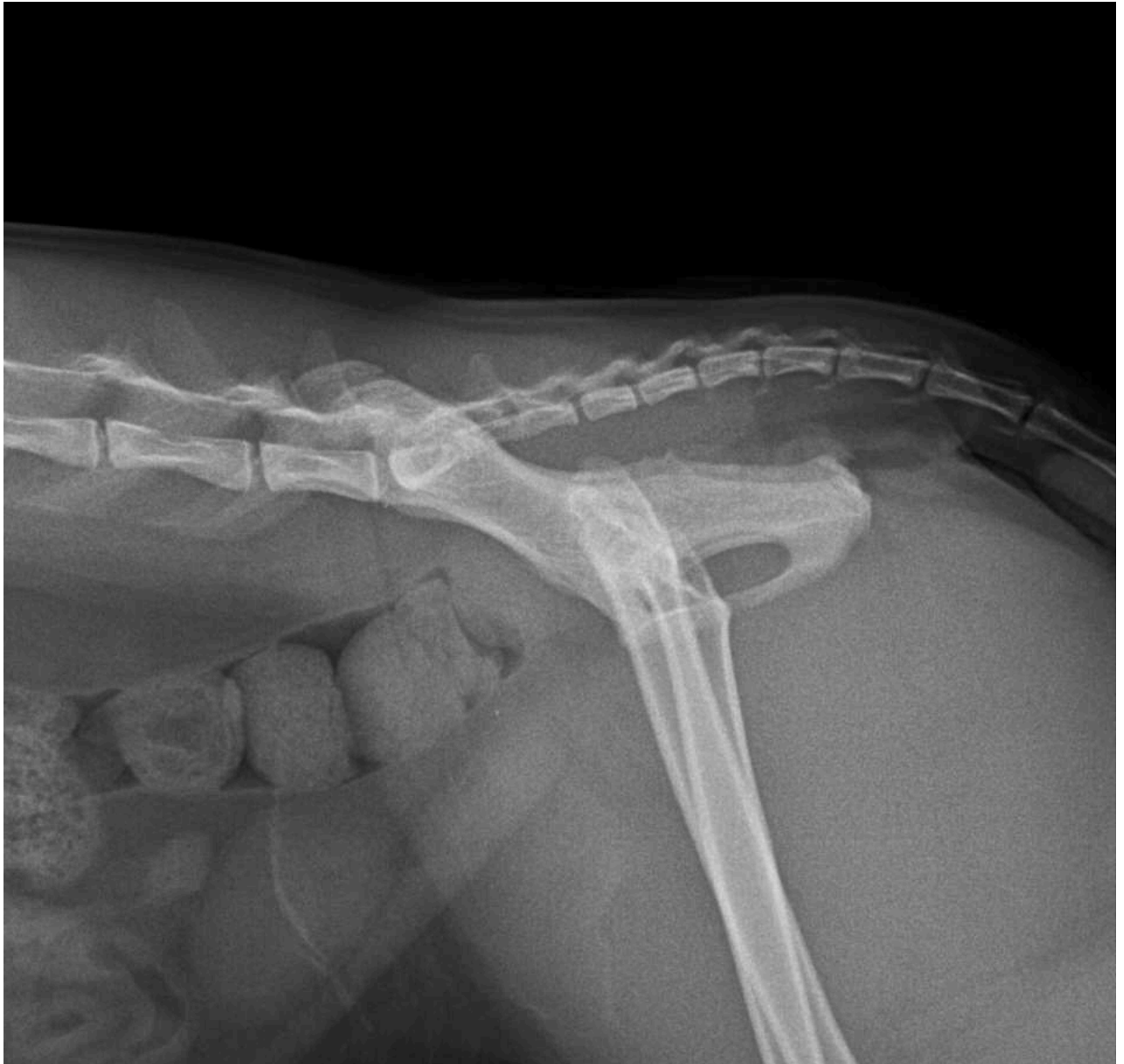- Fracture complète spiroïde du corps de l'ilium droit. Disjonction sacro-iliaque gauche : marche d'escalier de 5,5mm entre la face médiale de l'ilium et le sacrum. Déplacement crânial et latéral à gauche du bassin.

- Fracture du pubis à droite ?

11. Exercice : Cas 11

Chat mâle castré de 3 ans présenté suite à une chute du 3ème étage.





Question

[solution n°11 p. 104]

Quelle-est votre interprétation ?

Indice :

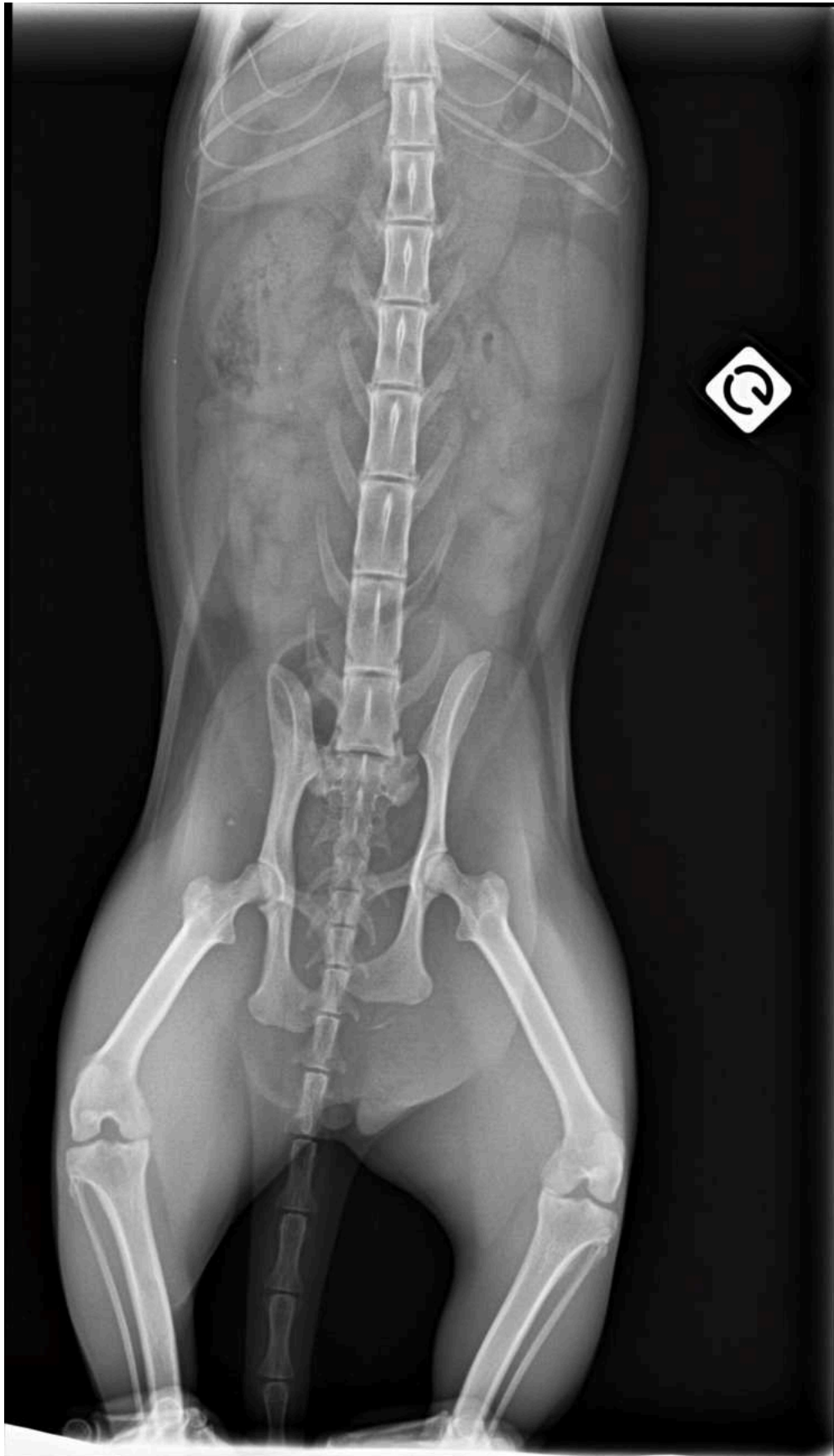Description :

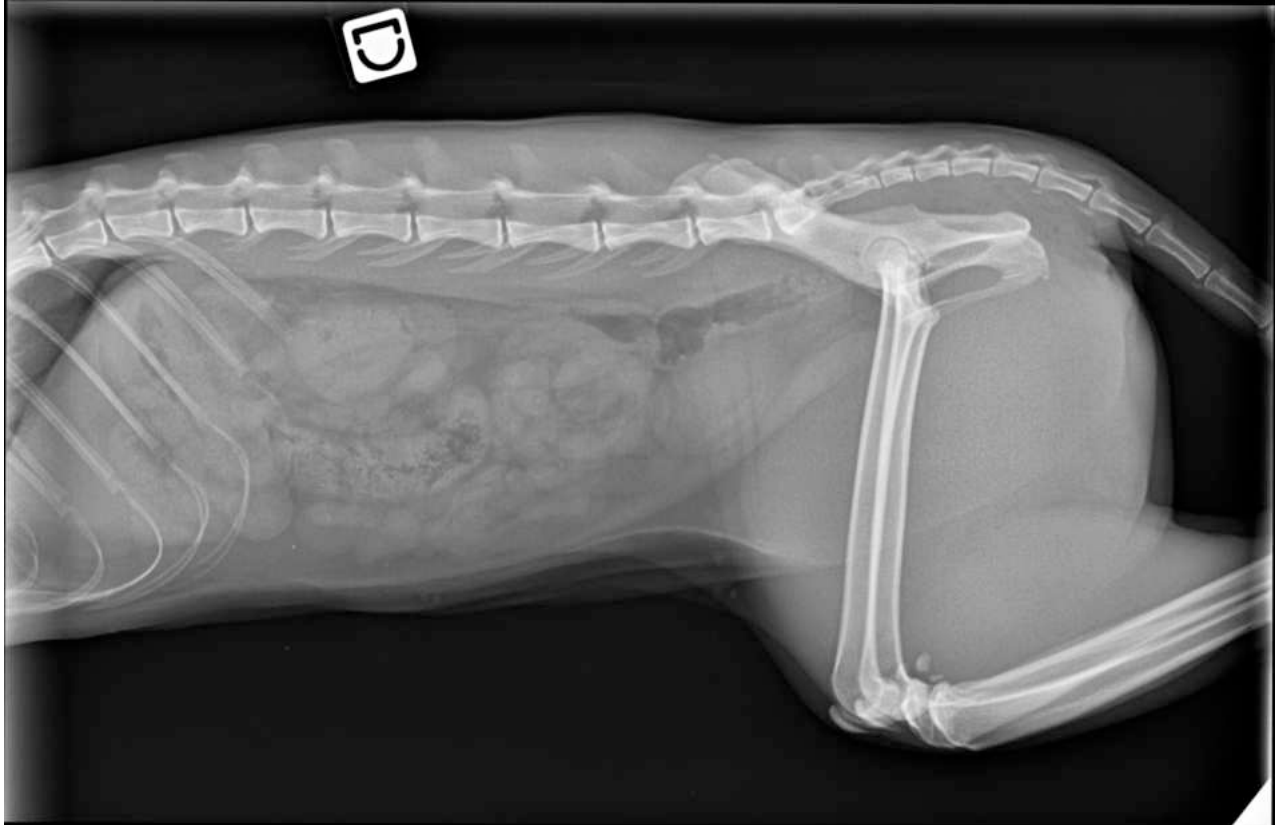
BASSIN (face, profil)

- Fracture métaphysaire du col du fémur droit
- Examen du bassin sans anomalie.
- Les vertèbres sont alignés, sans signe de fracture
- Absence d'anomalie sur les structures sous-jacentes

12. Exercice : Cas 12

Chat européen femelle stérilisée de 2ans présenté suite à une chute du 6ème étage.





Question

[solution n°12 p. 104]

Quelle-est votre interprétation ?

Indice :

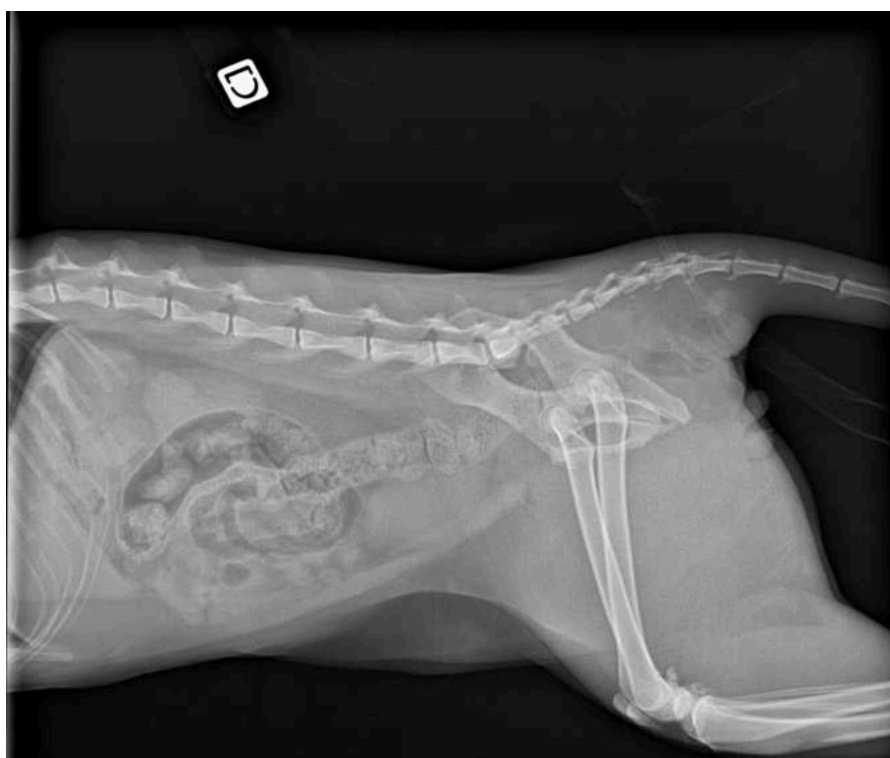
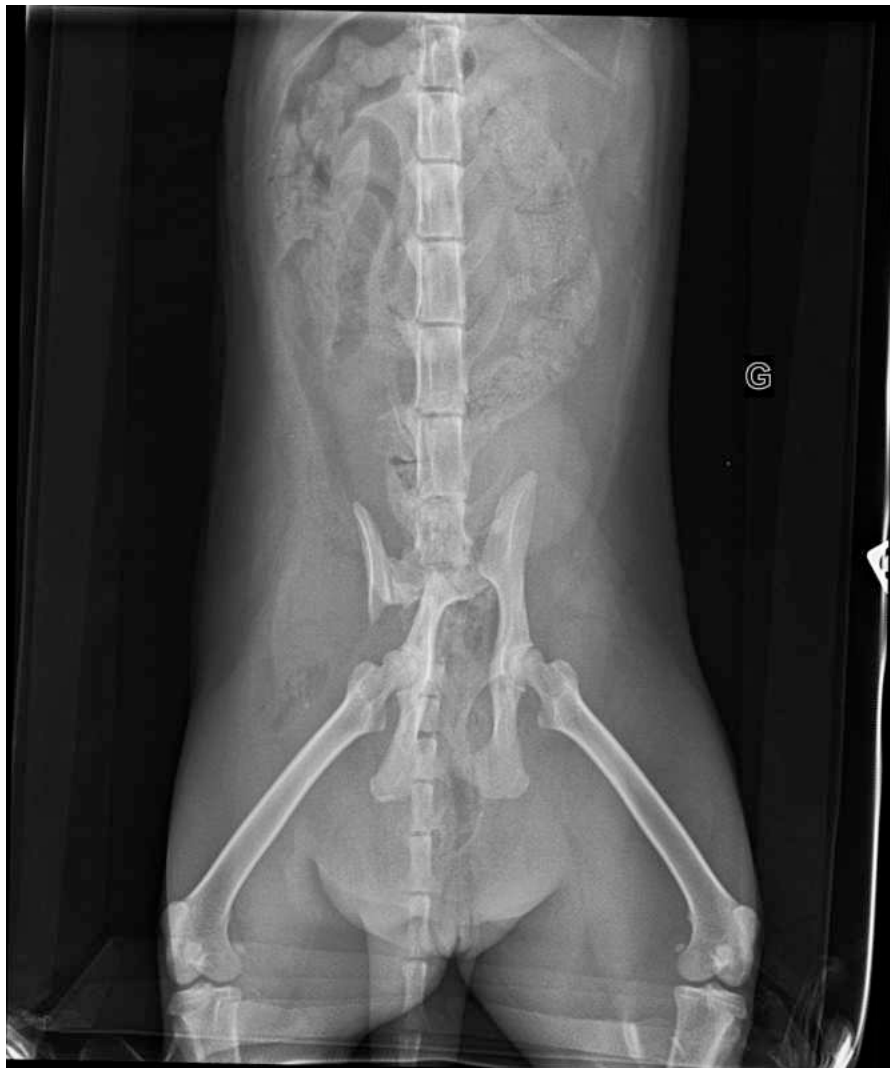Description :

BASSIN (face, profil)

- Marches d'escaliers de 14mm à gauche et de 5mm à droite entre l'ilium et le sacrum.
- Disjonction de la symphyse pelvienne +/- fracture du pubis ==> déplacement crânial de l'hémi bassin gauche.

13. Exercice : Cas 13

Chat Européen mâle castré de 2,5 ans présenté suite à un état de choc dans un possible contexte d'AVP il y a trois jours.



Question

[solution n°13 p. 104]

Quelle-est votre interprétation ?

Indice :

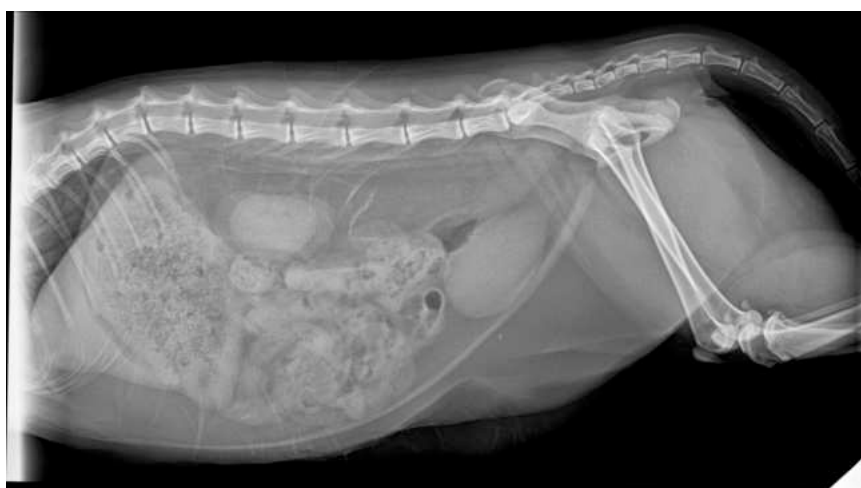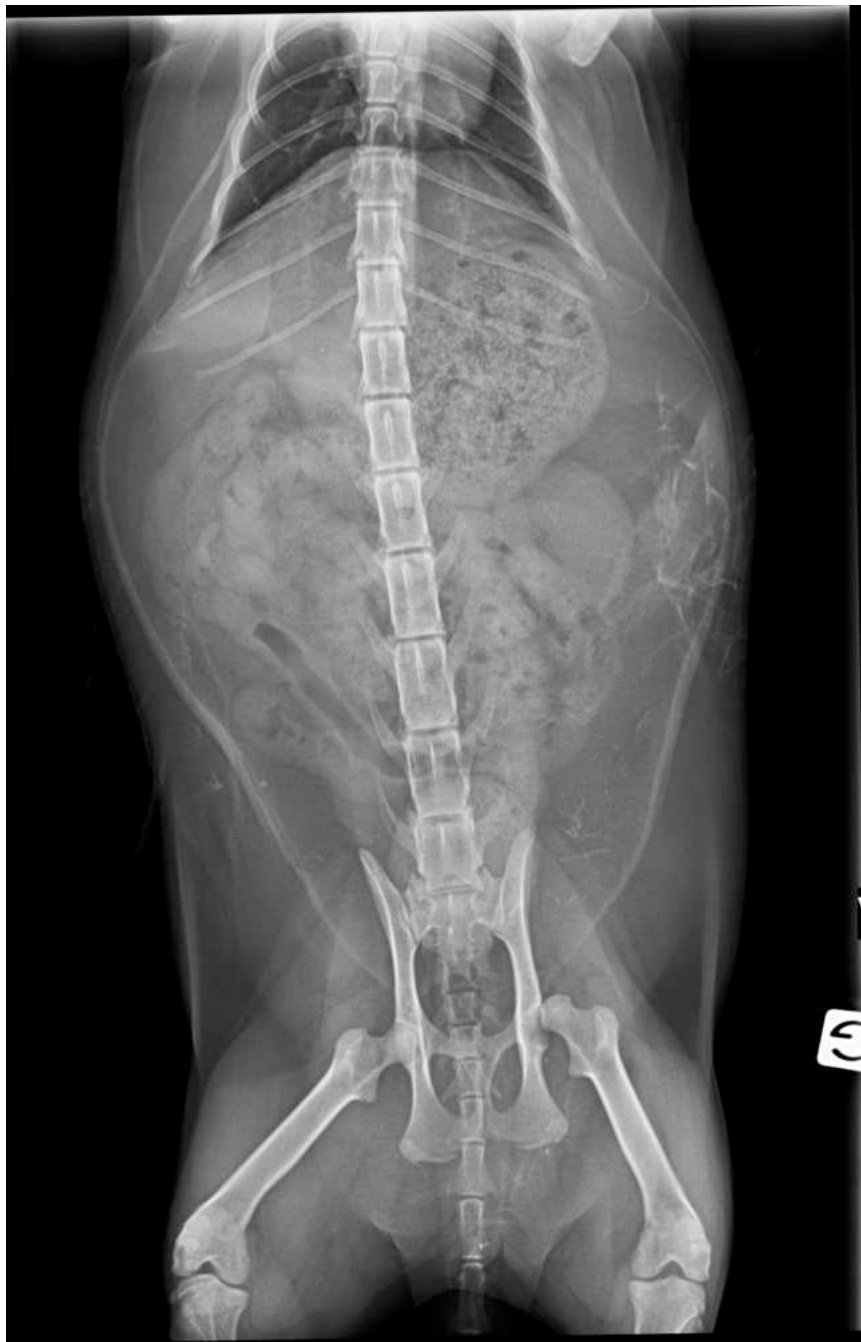Description :

BASSIN :

- Fracture du corps de l'ilium droit avec déplacement crânial et médial.
- Marche d'escalier de 9mm entre le bord caudal du sacrum et de l'ilium. Aspect gauche du sacrum mal identifié, fracture ?
- Emphysème sous-cutané en face latérale droite des hanches

14. Exercice : Cas 14

Chat européen femelle stérilisée de 3 ans présenté pour une distension abdominale évoluant depuis plusieurs semaines.



Question

[solution n°14 p. 104]

Quelle-est votre interprétation ?

Indice :

Description :

HANCHE

Têtes fémorales rondes et bien définies, col épaissi à gauche, jonction tête col dans les limites de la normale.

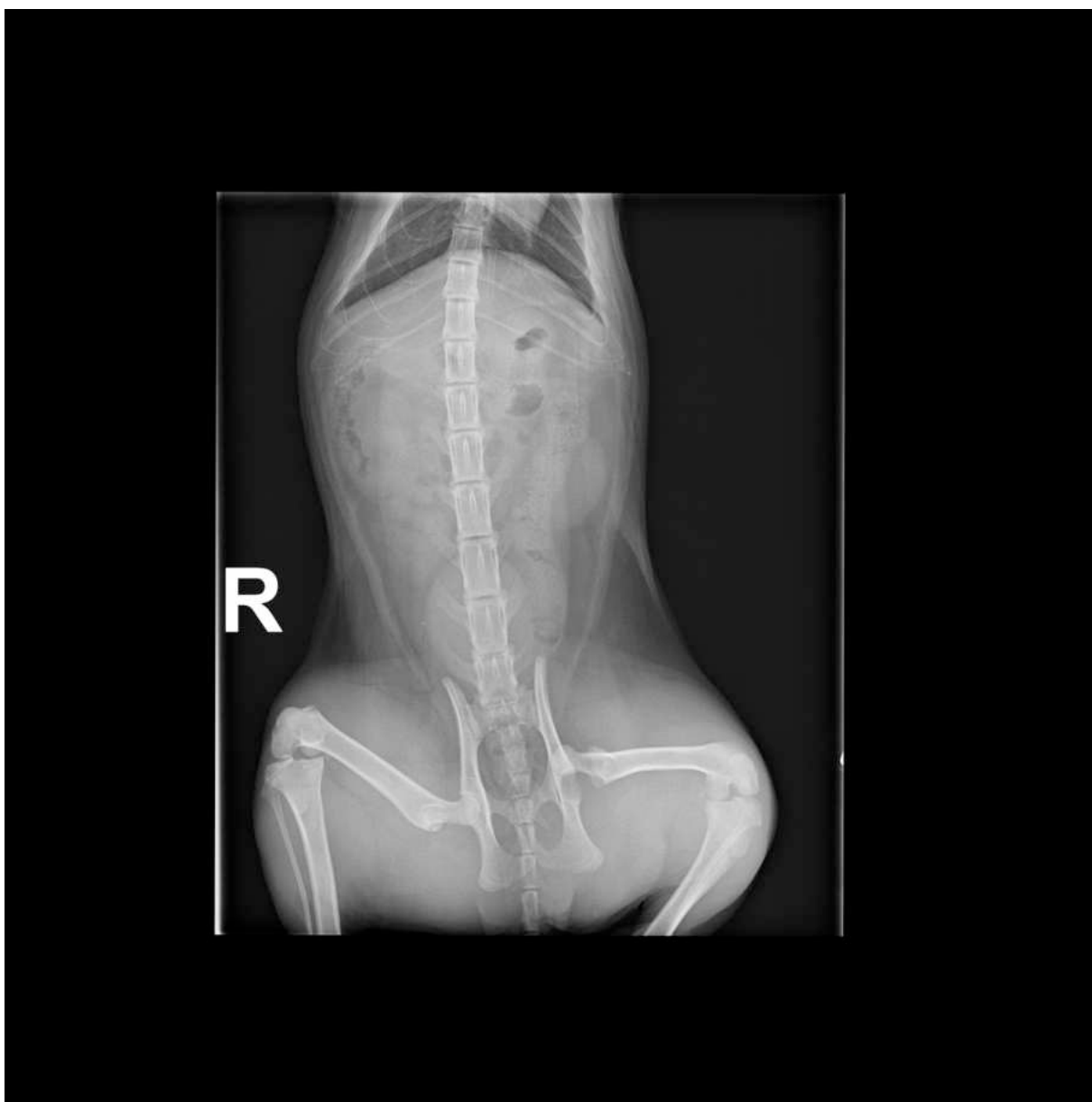Défaut de creusement de la cavité acétabulaire à gauche, à droite douteux

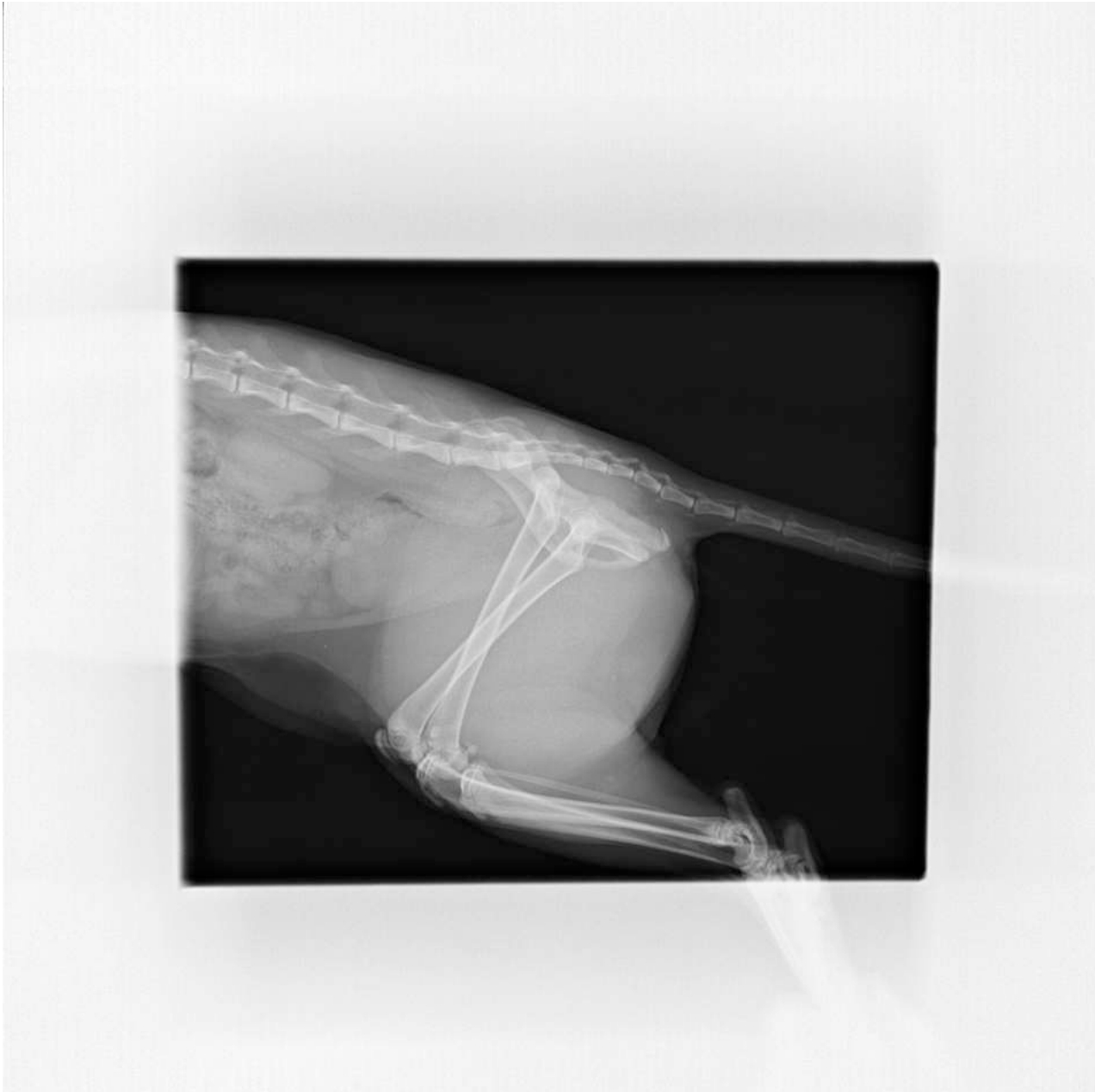Mauvaise congruence articulaire à gauche, dans les limites de la normale à droite (milieu de la tête fémoral latéral au bord acétabulaire dorsal à gauche)

Absence d'arthrose des hanches

15. Exercice : Cas 15

Chat sibérien femelle stérilisée de 1 an présenté suite à un AVP et boiterie membres pelviens surtout à gauche.





Question

[solution n°15 p. 104]

Quelle-est votre interprétation ?

Indice :

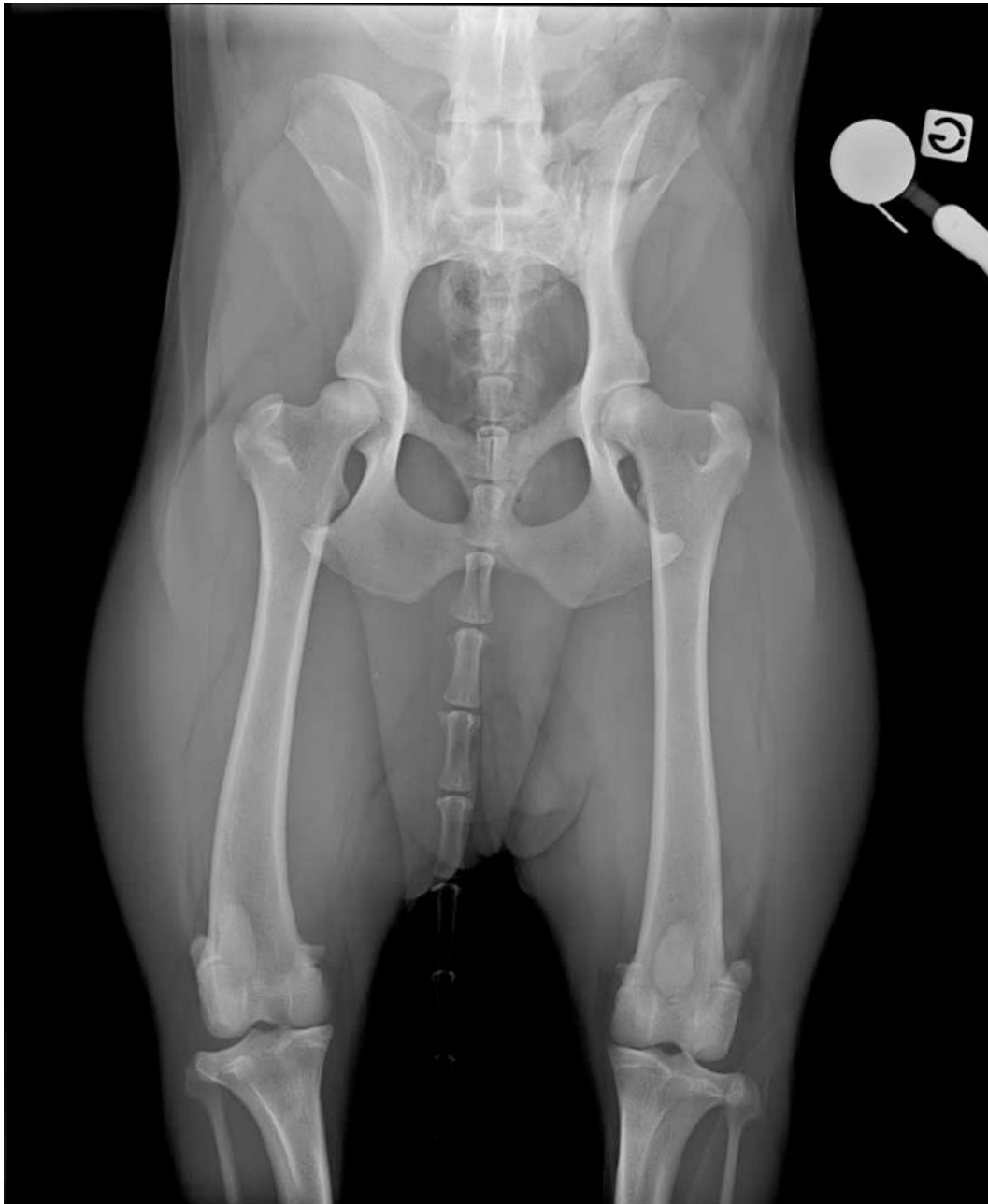Description :

BASSIN (face, profils)

- Luxation de la hanche gauche : déplacement crânial et dorsale de la tête fémorale gauche par rapport à la cavité acétabulaire.
- Le reste du bassin est sans anomalie.

16. Exercice : Cas 16

Chien labrador femelle stérilisée de 6,5 ans présenté pour l'exploration d'une boiterie d'appui permanente avec phases de soutien du membre pelvien gauche d'apparition aiguë (une semaine). Douleur à la manipulation de la hanche droite.



Question

[solution n°16 p. 105]

Quelle-est votre interprétation ?

Indice :

Description :

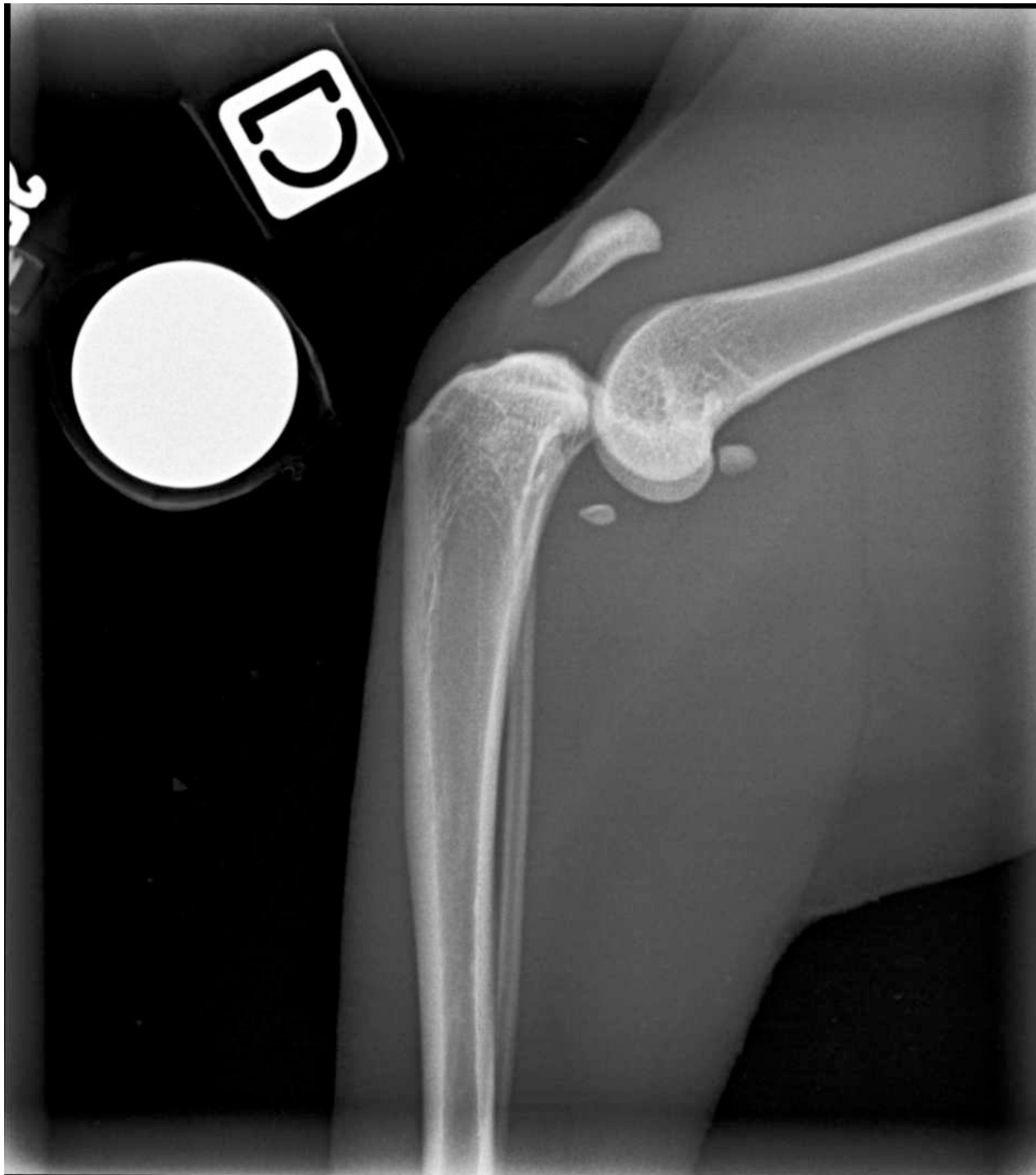HANCHES

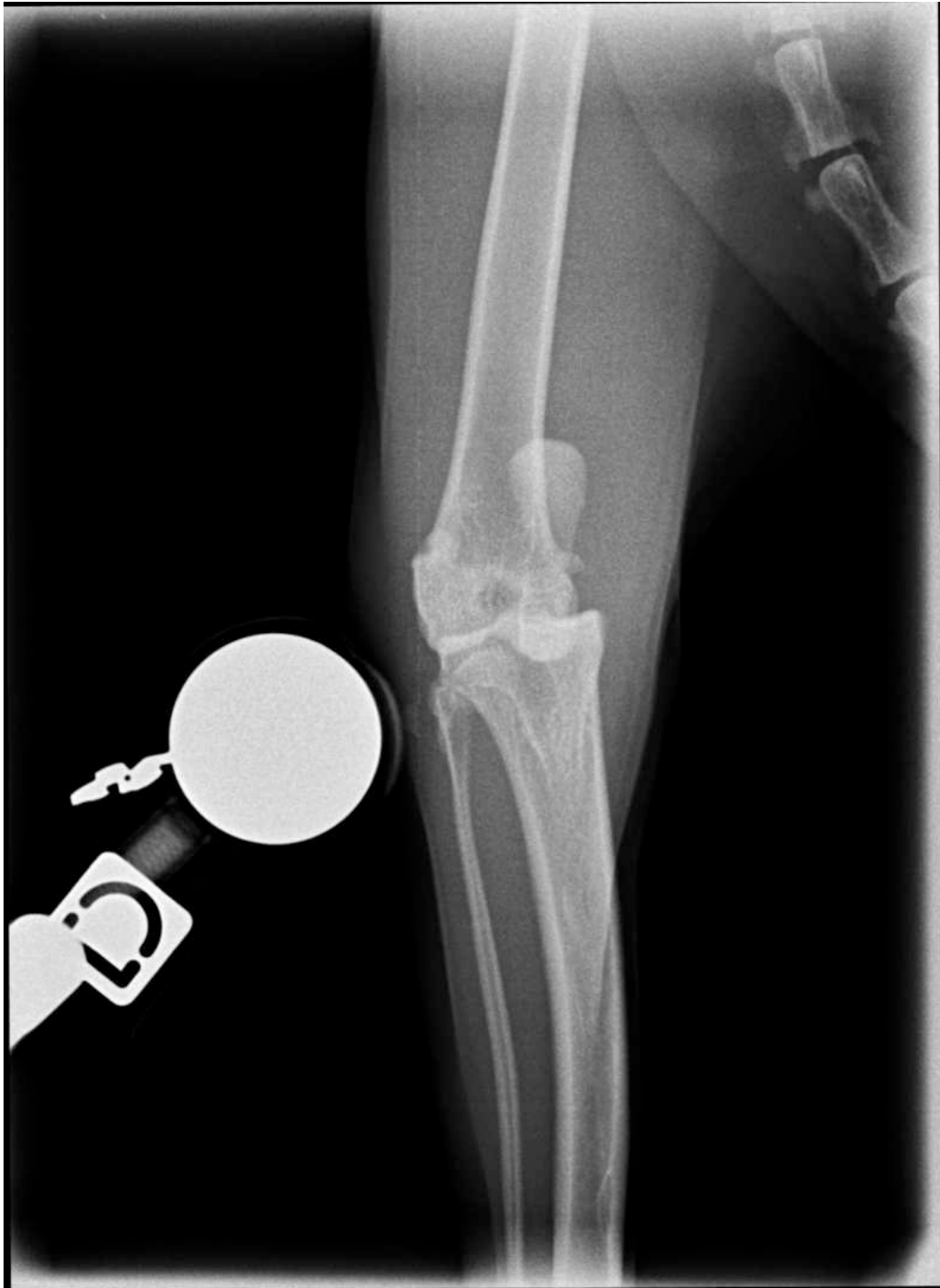- Têtes fémorales bien définies. Cols fémoraux bien définis. Absence de sclérose. Jonction tête col bien définie. Bon recouvrement des têtes fémorales. Absence de signe d'arthrose

- Visualisation d'une minéralisation de 3mm de diamètre sur l'aire de projection du tendon du muscle psoas mineur.

17. Exercice : Cas 17

Chat européen mâle castré de 12 ans présenté pour boiterie d'appui du membre pelvien droit





Question

[solution n°17 p. 105]

Quelle-est votre interprétation ?

Indice :

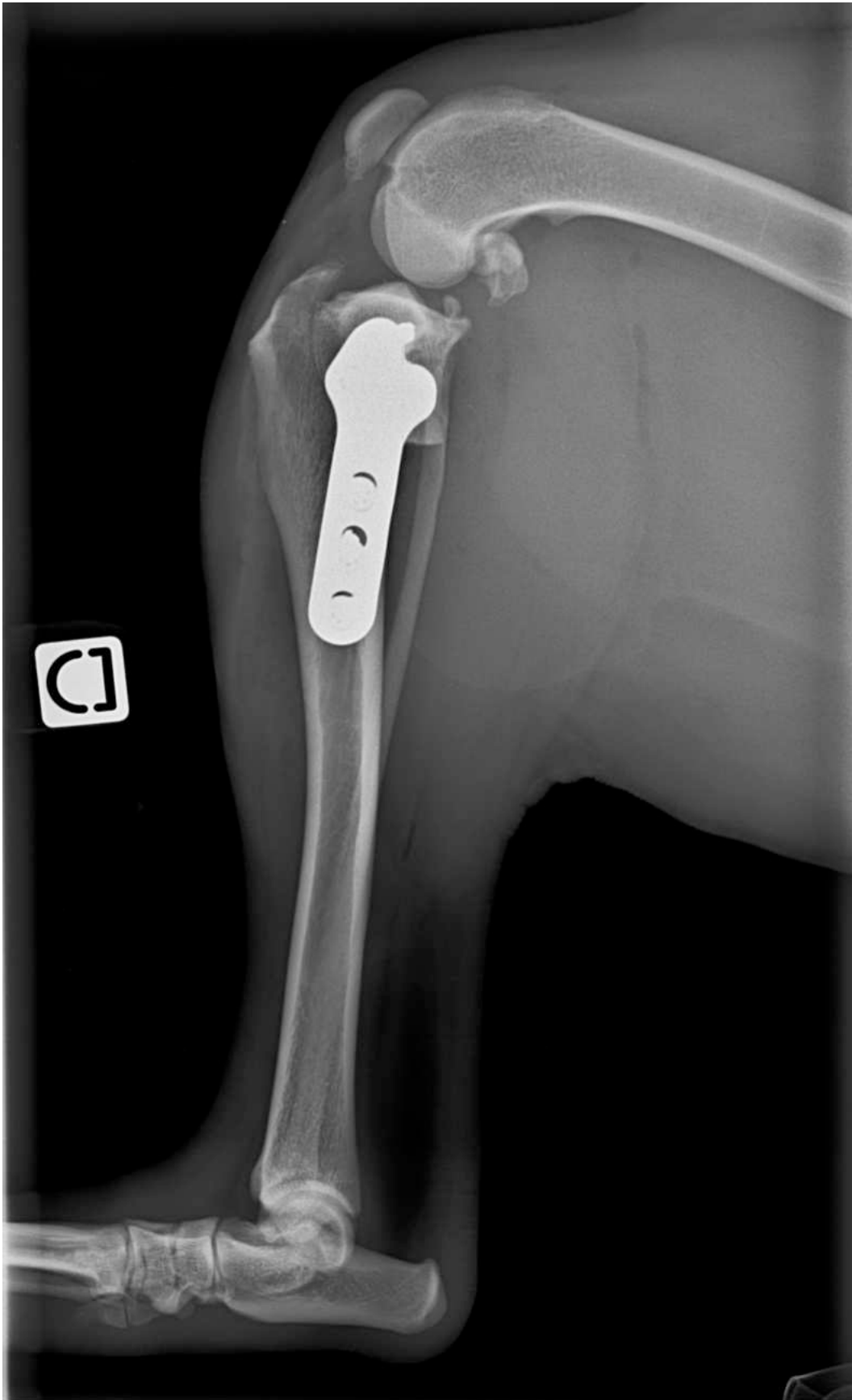
Description :

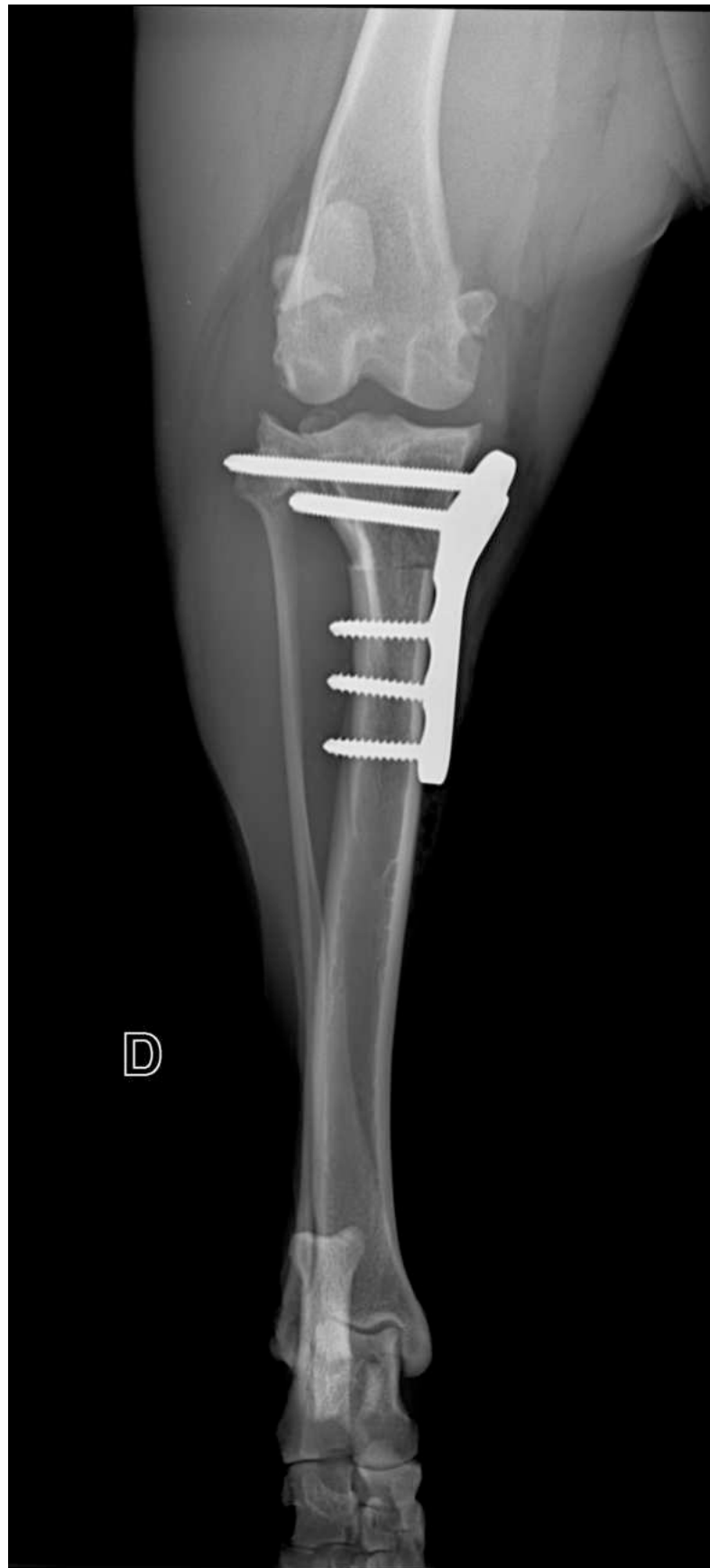GRASSET DROIT face profil

- Avancée crâniale du plateau tibial par rapport aux condyles fémoraux sur la vue de profil : tiroir crânial radiographique. Sur la vue de face tibia et fémur restent alignés.
- Déplacement distal de l'os sésamoïdes du poplité.
- Tuméfaction sur le tibia médial distal

18. Exercice : Cas 18

Chien American Staffordshire Terrier présenté en post op immédiat TPLO





Question

[solution n°18 p. 105]

Quelle-est votre interprétation ?

Indice :

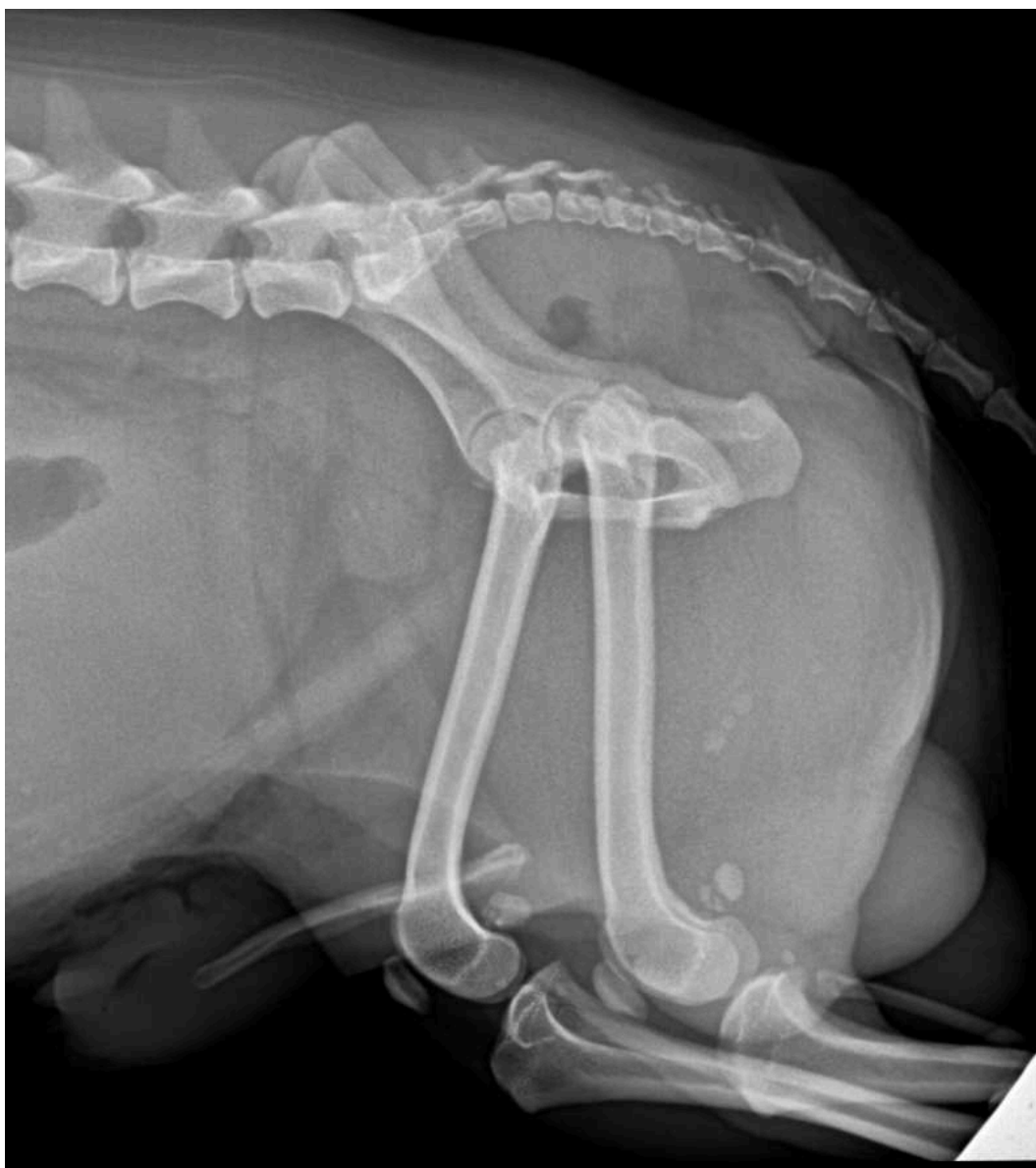Description :

GRASSET DROIT (face, profil)

- Appareillage en place : 1 plaque de TPLO médialement au tibia, 3 vis proximales et 3 vis distales.
- Alignement et apposition corrects
- Activité osseuse : minéralisations intra-articulaires latérale sur 8mm de longueur = minéralisation méniscale.
- Tuméfaction du grasset iatrogène

19. Exercice : Cas 19

Chien Jack Russel mâle entier de 5 ans et demi, référé pour calculs urétraux et vésicaux.



Question

Quelle-est votre interprétation ?

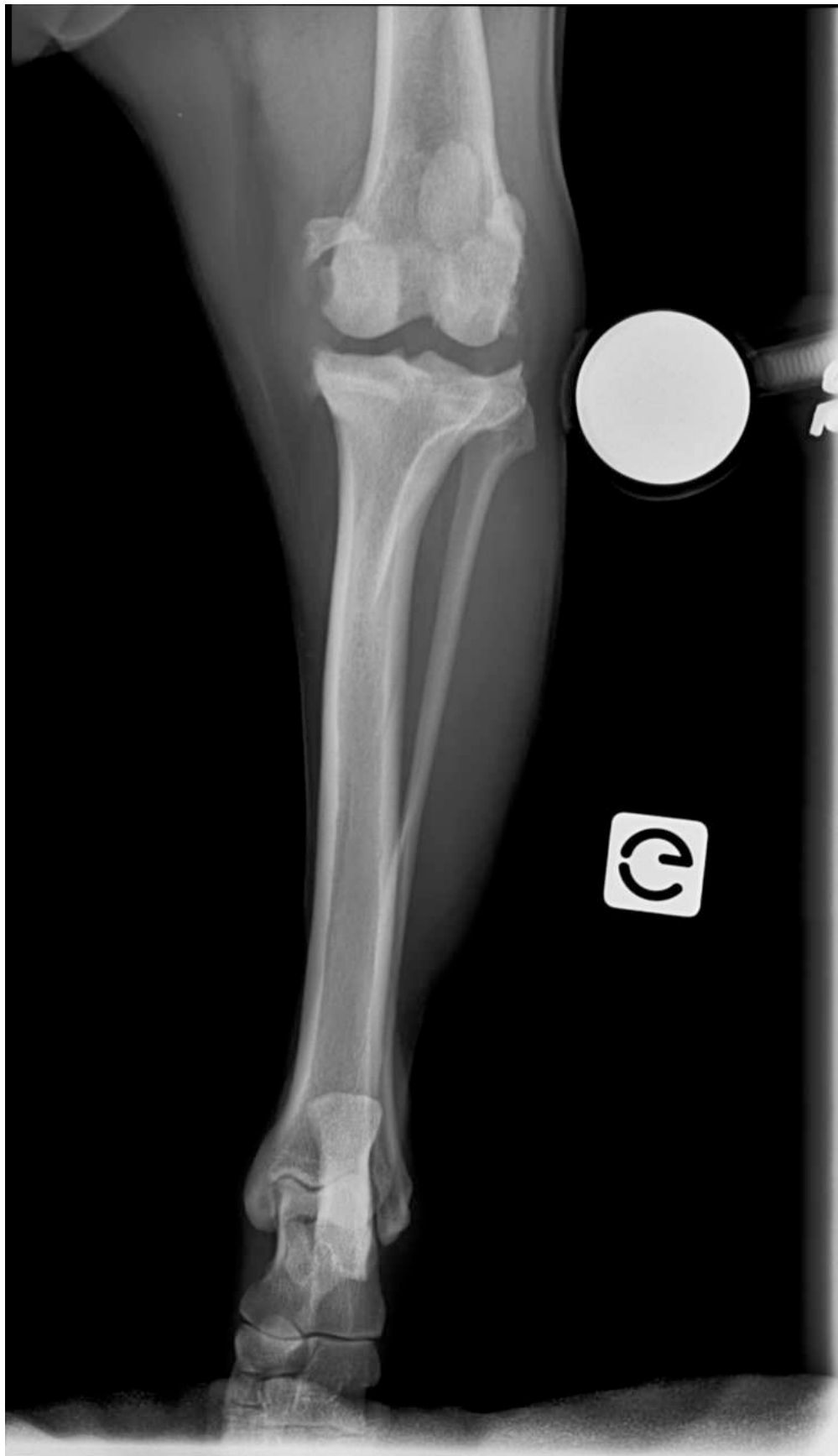Indice :

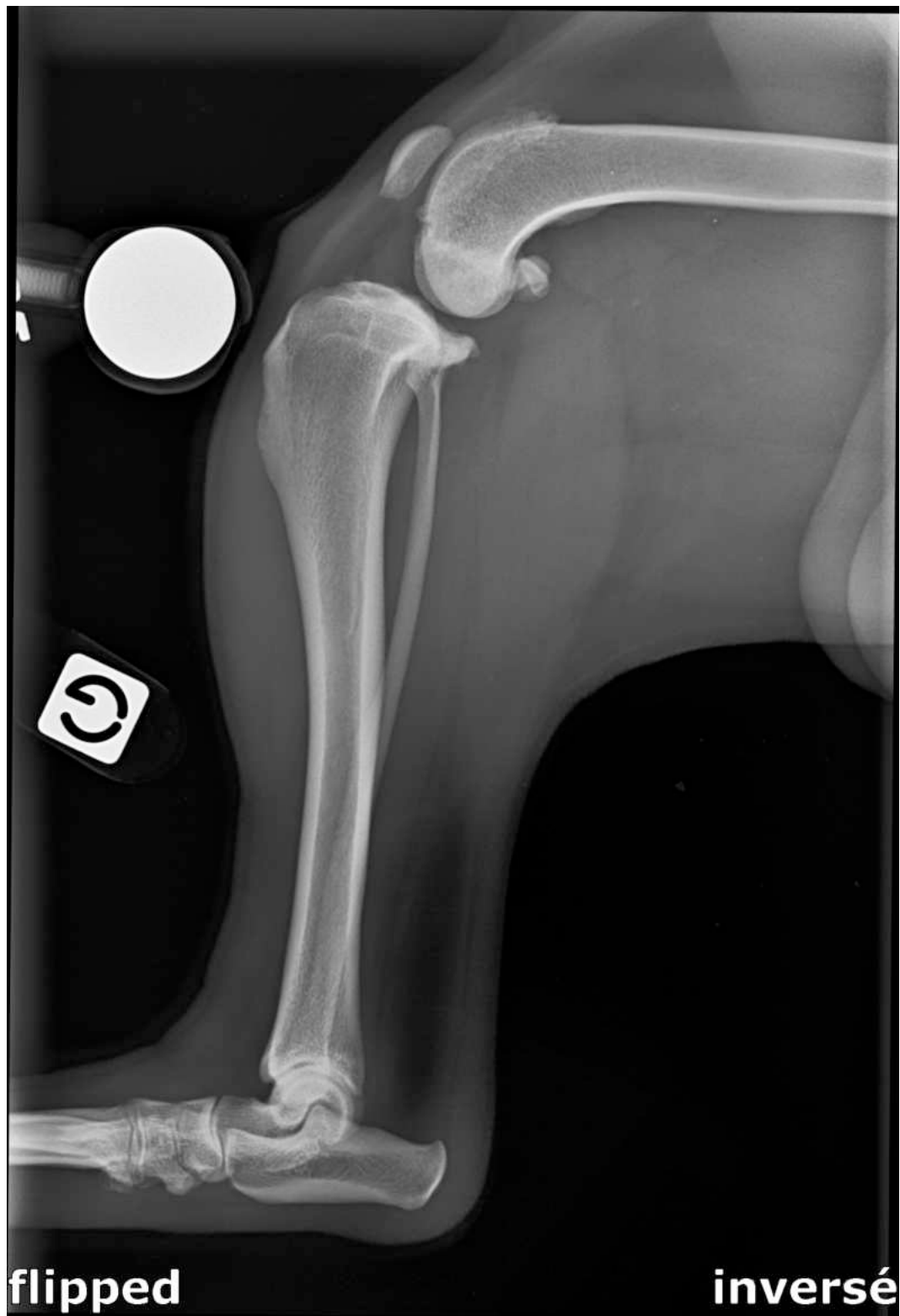Description :

- Fragmentation des os sésamoïdes du gastrocnémien (variante de la normale)

20. Exercice : Cas 20

Chien Beagle mâle entier de 7 ans présenté pour une suspicion de rupture du ligament croisé crânial du grasset gauche.





Question

[solution n°20 p. 105]

Quelle-est votre interprétation ?

Indice :

Description :

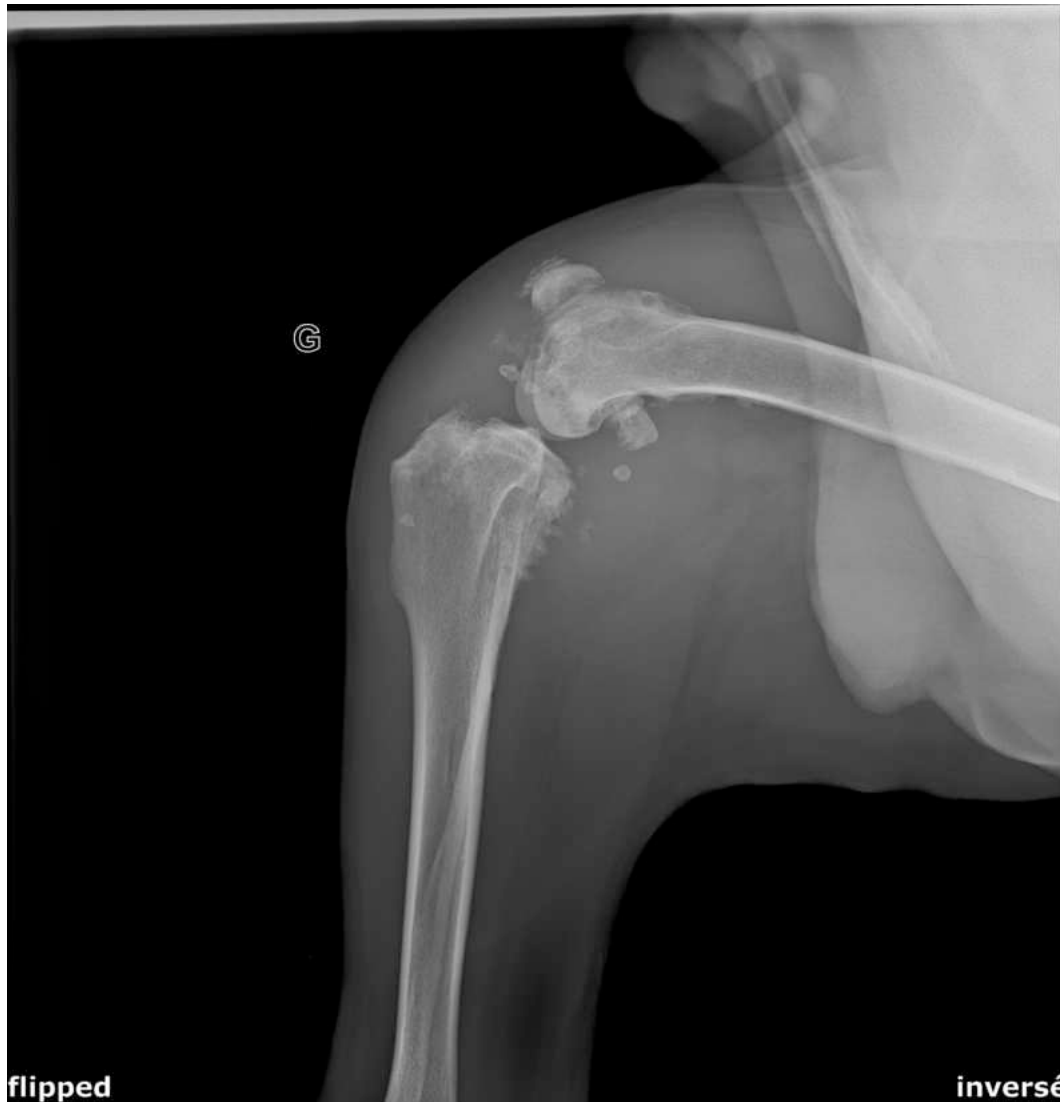TIBIA FIBULA GAUCHE face profil

- Amincissement du coussinet adipeux infra patellaire repoussé crânialement
- Productions ostéophytiques modérées (condyles fémoraux, plateau tibial, sésamoïdes gastrocnémien plus marqué en médial, trochlée fémorale)

- Recul des condyles par rapport à l'éminence inter condylienne, avancée du plateau tibial par rapport aux condyles fémoraux

21. Exercice : Cas 21

Chien Cane Corso mâle de 7 ans et demi présenté pour une boiterie de soutien permanente du postérieur gauche apparue depuis environ 1 mois. Craquement à l'extension du grasset droit avec déplacement de la rotule, douleur associée. Luxation de la rotule à gauche.



Question

[solution n°21 p. 105]

Quelle-est votre interprétation ?

Indice :

Description :

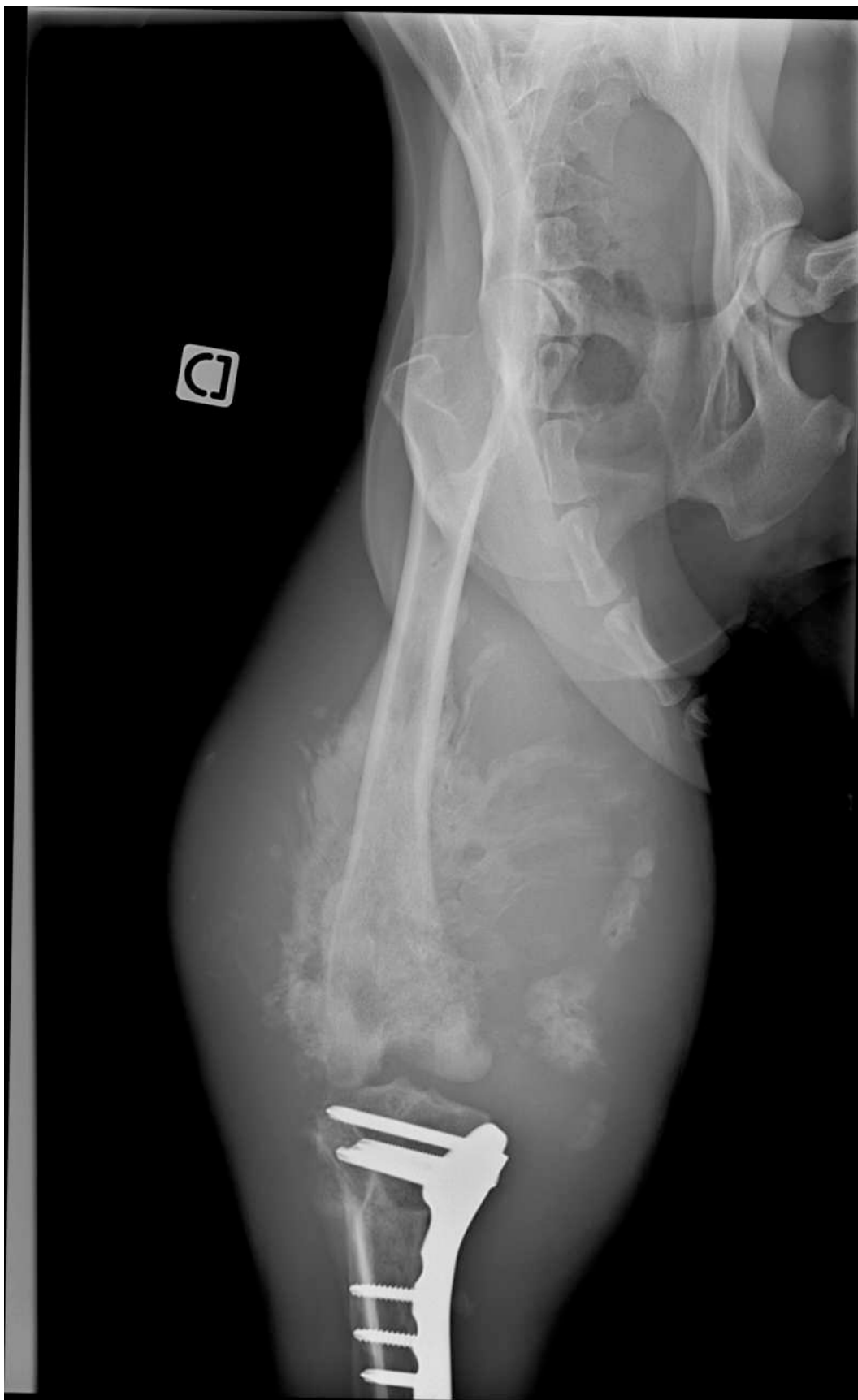GRASSET PROFIL

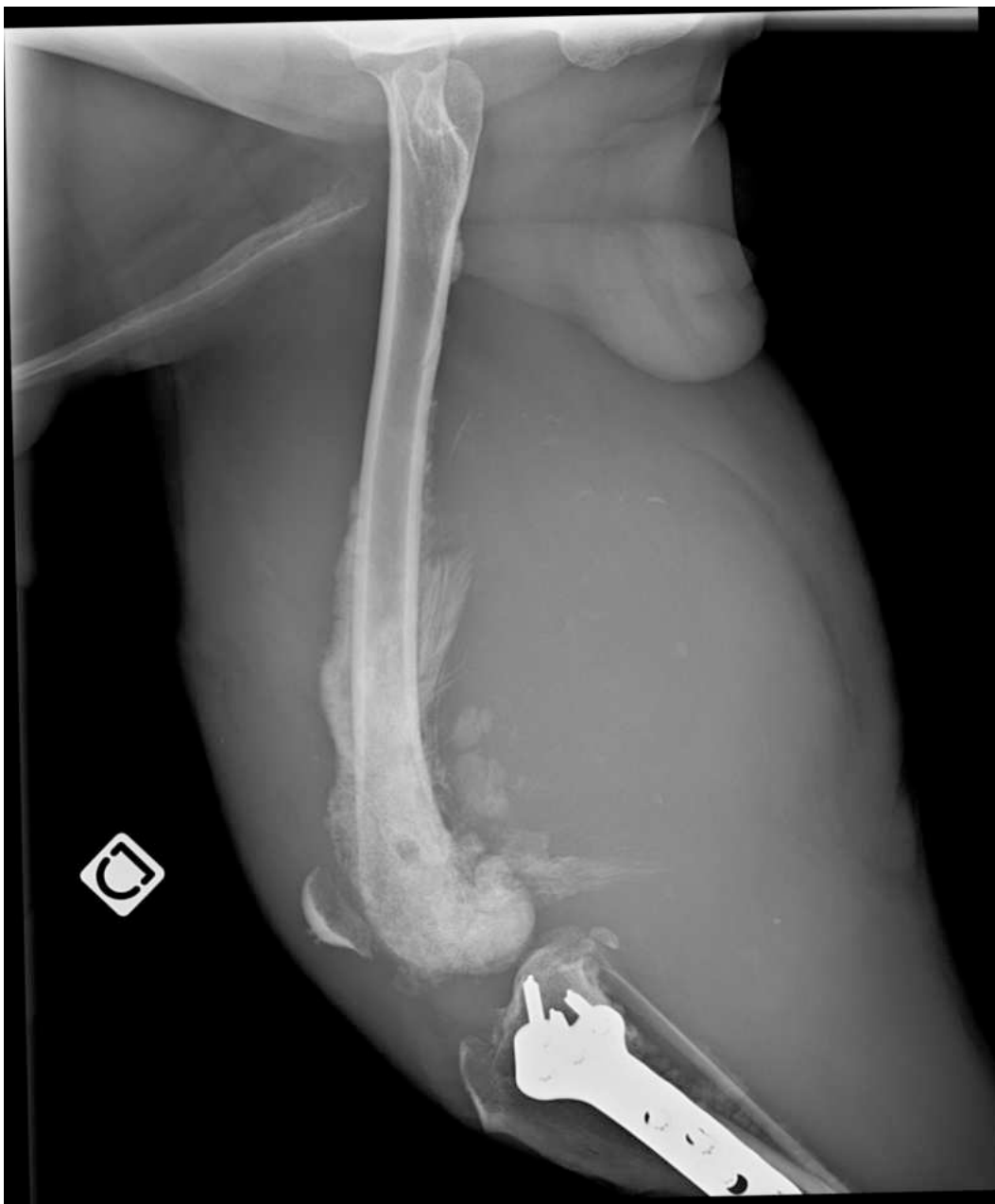- Tuméfaction marquée des tissus mous en regard du grasset.
- Le coussinet adipeux infra-patellaire n'est plus visualisé dans l'articulation suggérant un écrasement de ce dernier =synovite marquée
- Réaction périostée mal définie sur l'aspect caudal du fémur distal, et mal définie sur le tibia/fibula proximal en région caudale.

- Lyse du plateau tibial, de l'os sous-chondral de la patelle, des condyles fémoraux, de la trochlée patellaire, des os sésamoïdes du gastrocnémiens.

22. Exercice : Cas 22

Chien berger belge mâle entier de 2 ans présenté pour l'exploration d'une boiterie de soutien permanente du membre pelvien droit dans un contexte post-opératoire de TPLO réalisée il y a 3 mois.





Question

[solution n°22 p. 106]

Quelle-est votre interprétation ?

Indice :

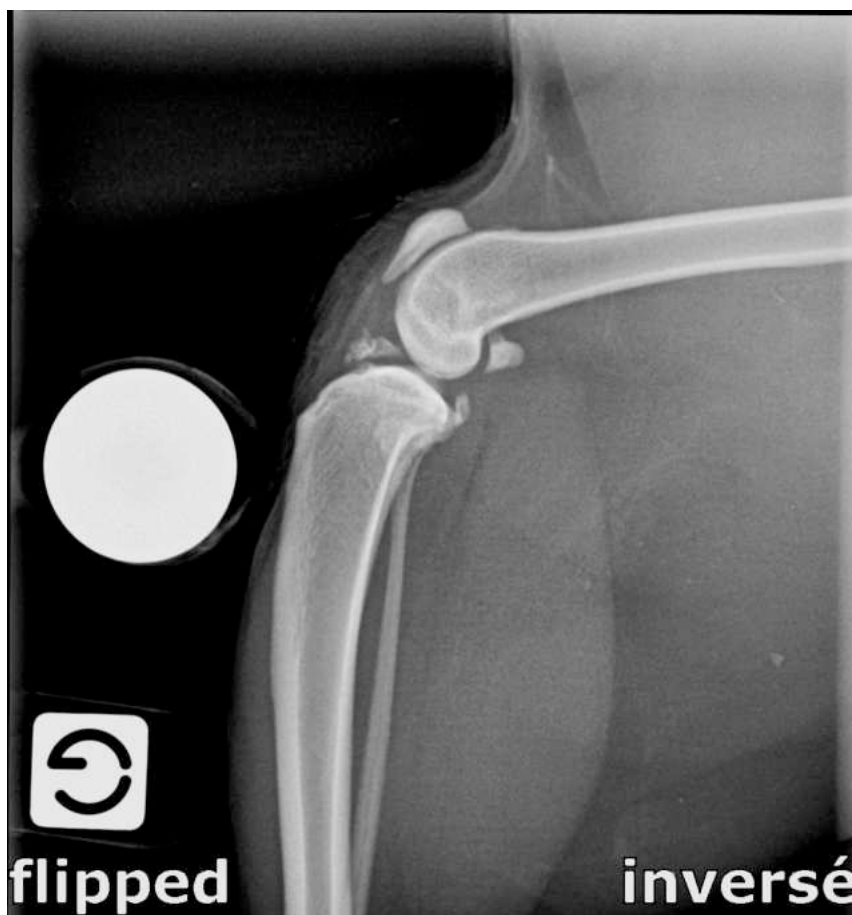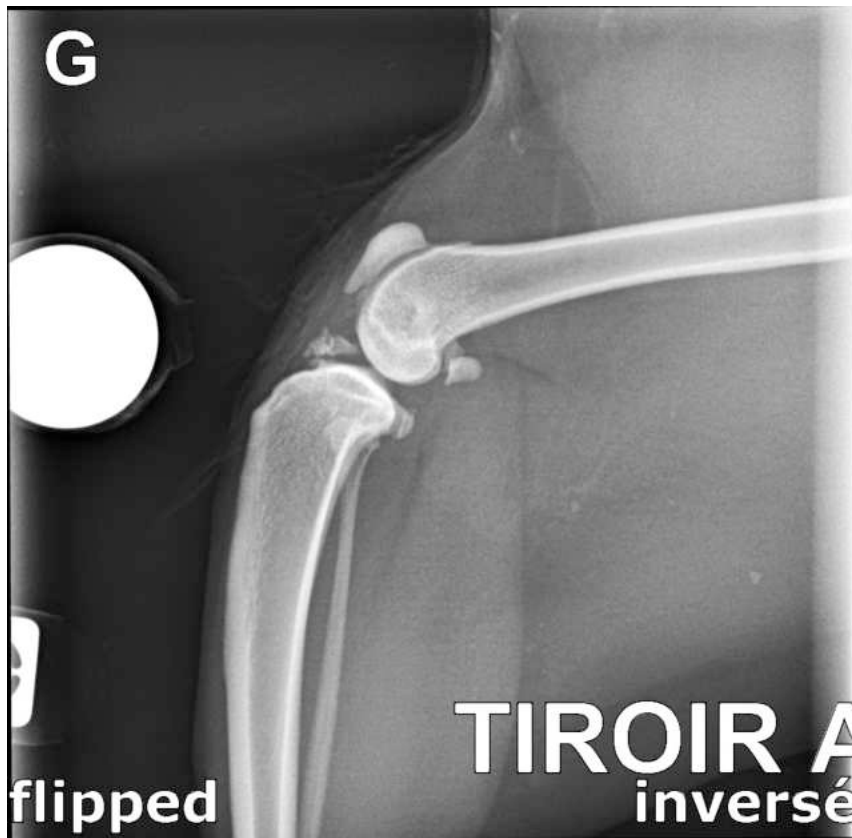Description :

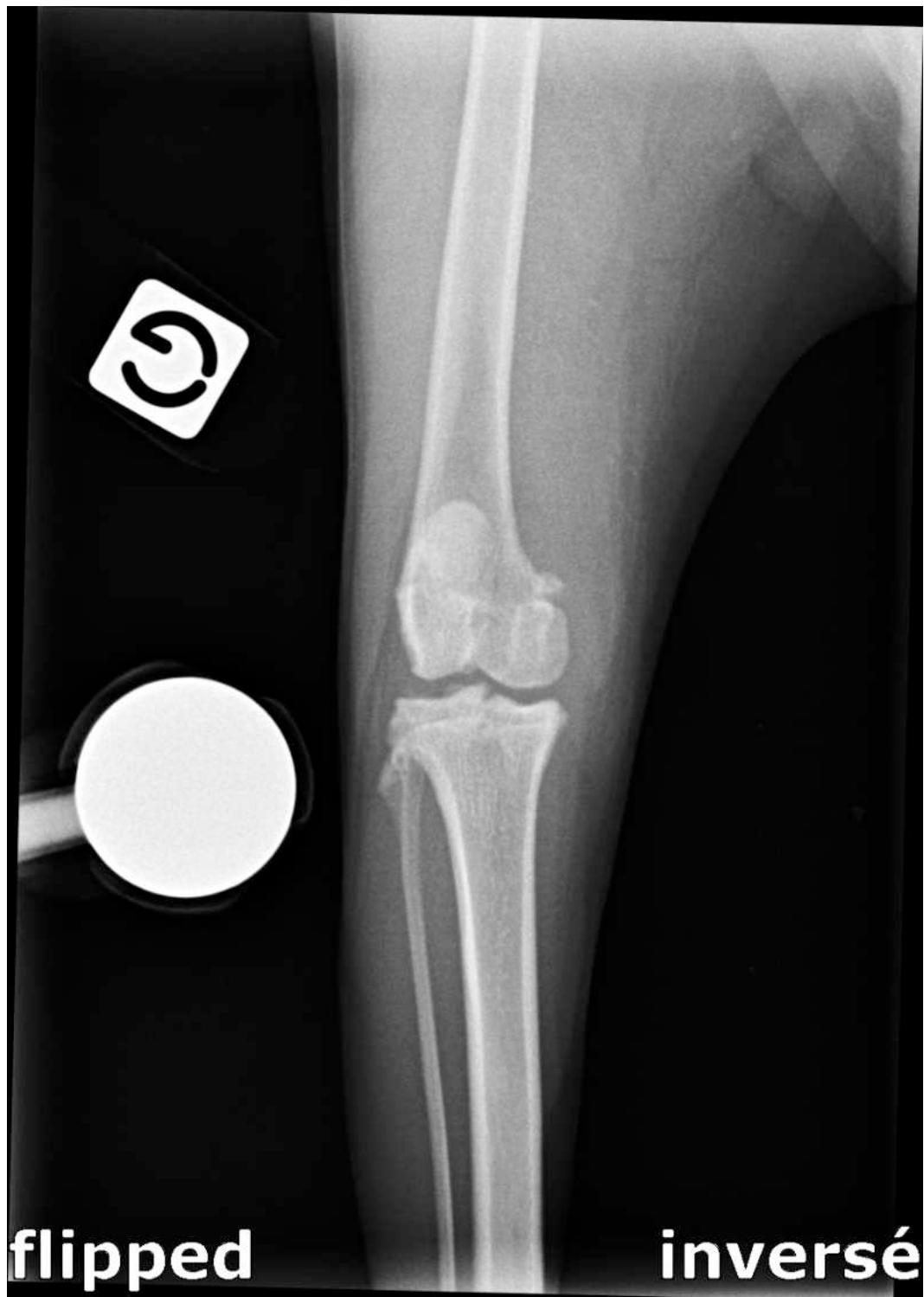GRASSET DROIT profil

- Lyse du cortex sur l'aspect distal du fémur à la fois en crânial et caudal
- Réaction périostée mal définie polymorphe : lisse, non unie à la corticale sous-jacente et spiculée
- Zone de transition longue
- Ostéopénie à l'aplomb de la plaque tibiale suggérant une non utilisation du membre plus probablement
- Opacité liquidienne repoussant crânialement le coussinet adipeux infrapatellaire
- Matériel d'ostéosynthèse type TPLO sur la partie proximale du tibia (1 plaque, 4 vis proximales et 4 distales)
- Tuméfaction des tissus sous cutané caudalement au grasset

23. Exercice : Cas 23

chat européen femelle stérilisée de 7 ans présenté pour une boiterie d'appui du membre pelvien gauche depuis 1 an. Examen : synovite grasset gauche, douleur hyperflexion et hyperextension grasset gauche, amyotrophie, tiroir direct et indirect+





Question

[solution n°23 p. 106]

Quelle-est votre interprétation ?

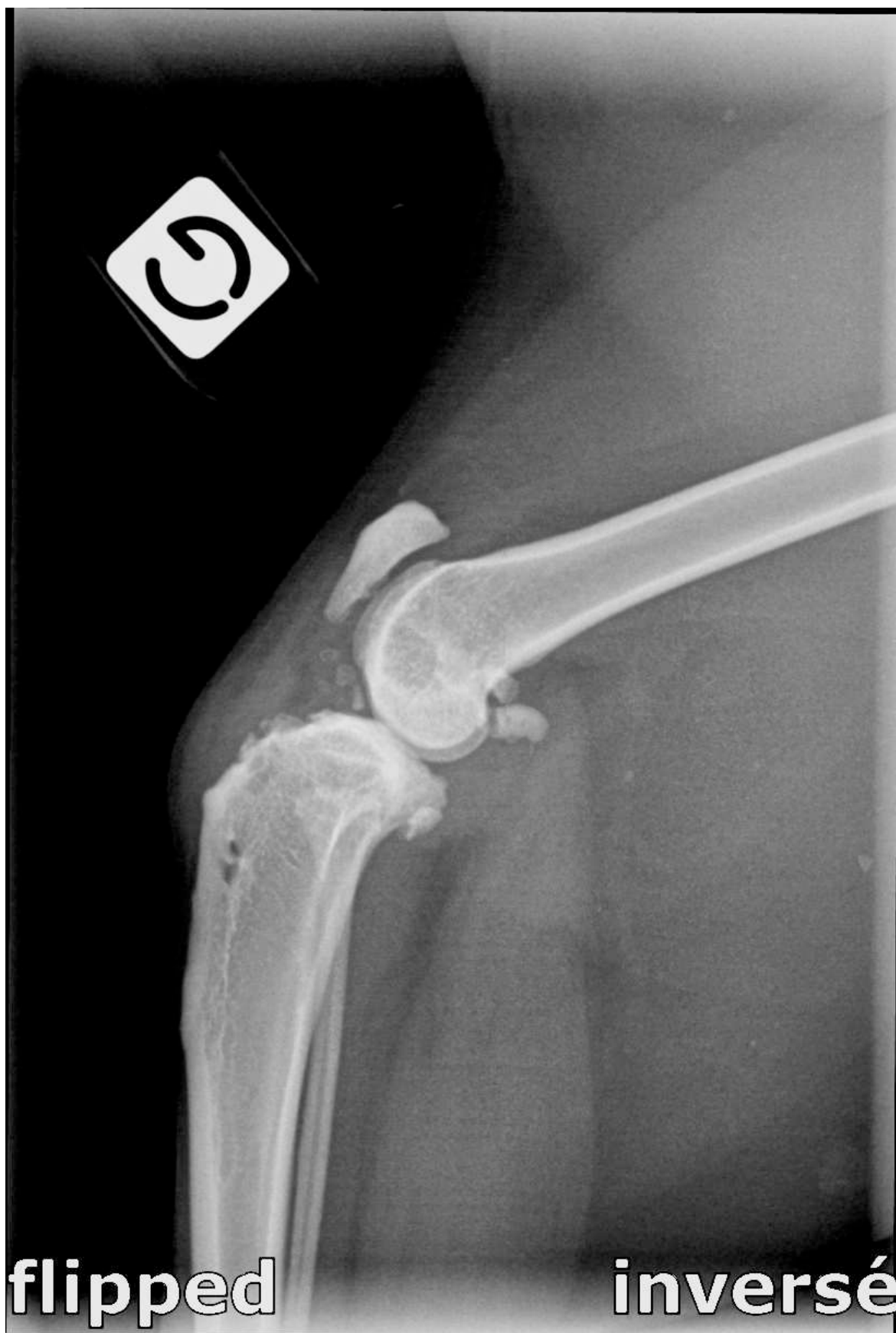Indice :

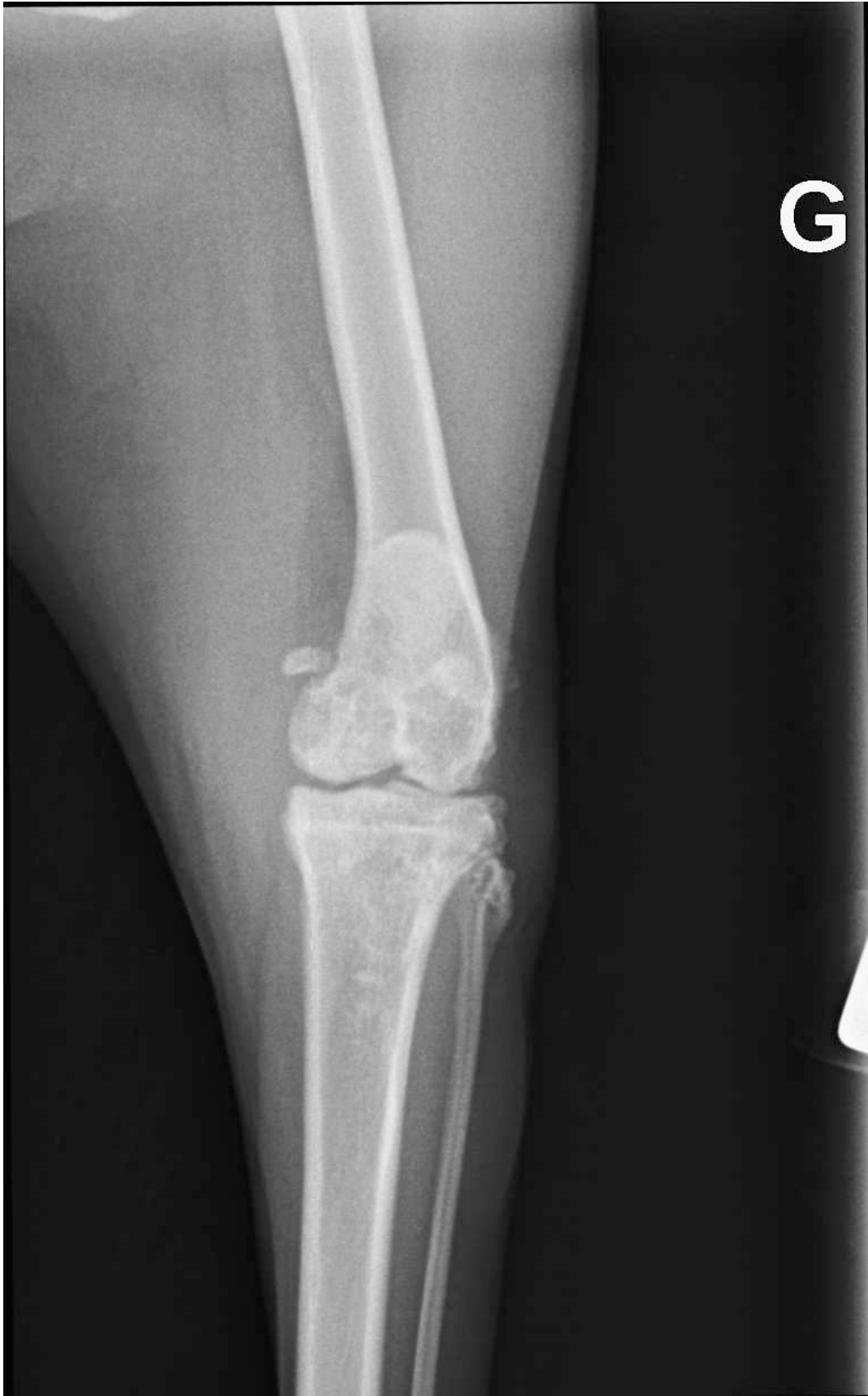Description :

- Coussinet adipeux aminci sur le profil (=synovite)
- Élément minéralisé intra-articulaire de 7mm de long à l'aplomb de la fosse intercondylienne.
- Discrètes productions ostéophytiques sur le plateau tibial, les os sésamoïdes du gastrocnémien et du poplité
- Discrètes minéralisations méniscales observées sur la première vue de face sur l'aspect latéral

24. Exercice : Cas 24

Chat européen mâle castré de 8 ans présenté pour une suspicion de récurrence de rupture de ligament croisé à gauche évoluant depuis 2 mois suite à une chute





Question

[solution n°24 p. 106]

Quelle-est votre interprétation ?

Indice :

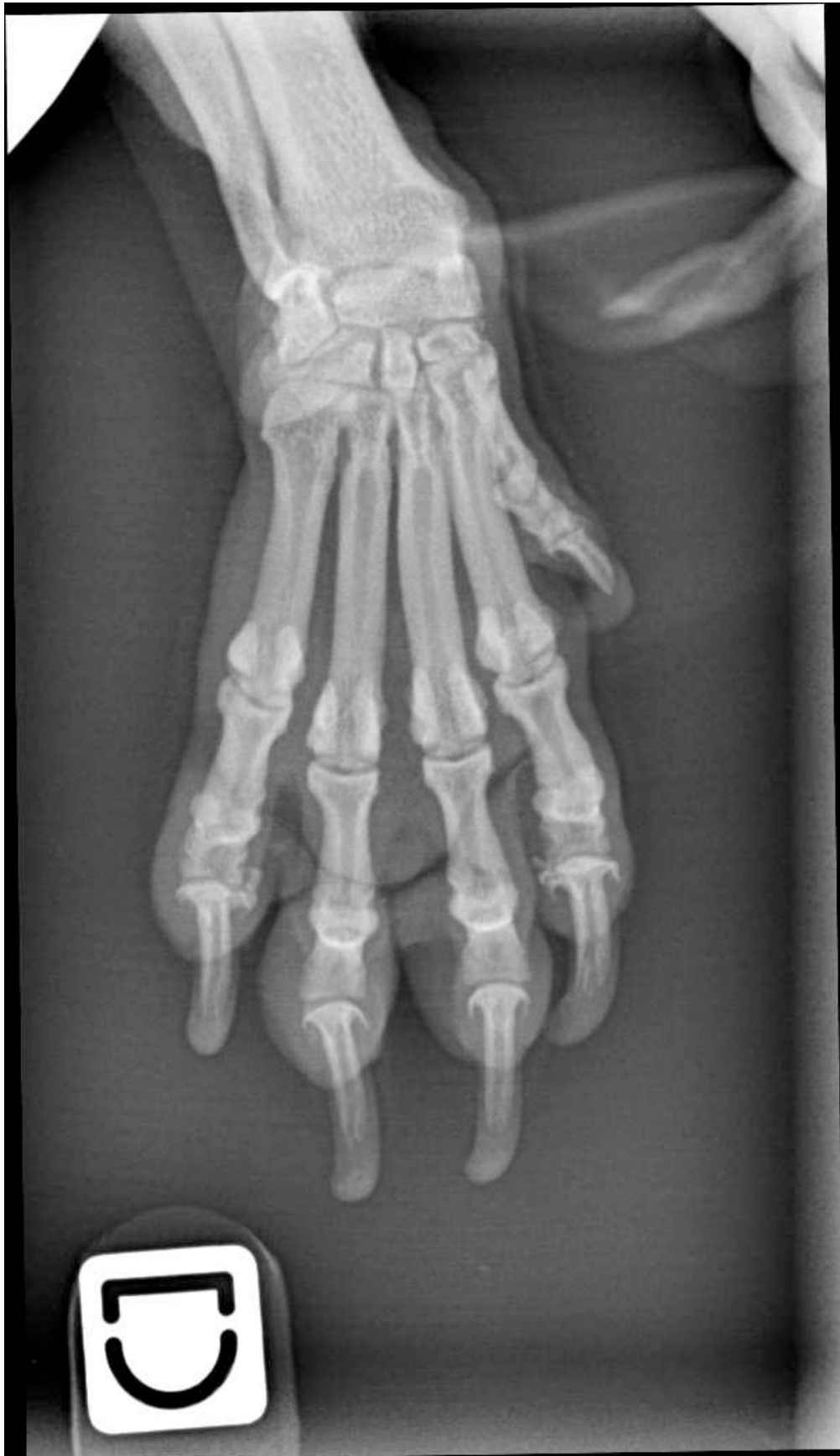Description :

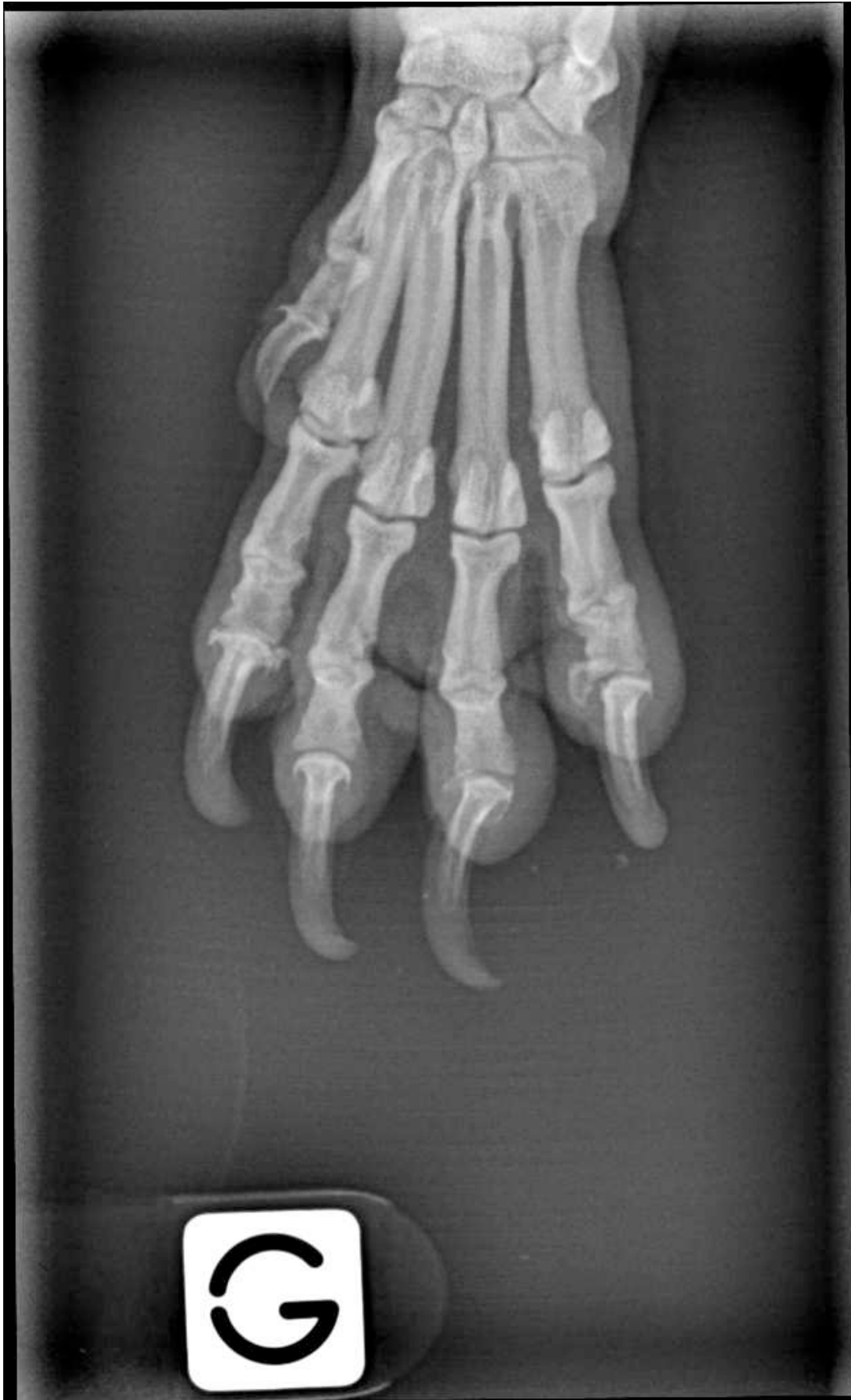GRASSET GAUCHE

- Coussinet adipeux aminci, bombement du récessus caudal (=synovite)
- Productions ostéophytiques sur le plateau tibial, l'aspect distal de la patelle, les os sésamoïdes du gastrocnémien, le condyle latéral.
- Sclérose du plateau tibial
- Éléments minéralisés intra-articulaire n'excédant pas 3mm de diamètre sur le profil, non retrouvé sur la face
- Plage radio transparente en regard de la crête tibial (iatrogène : ancienne chirurgie, site ligamentoplastie.)

25. Exercice : Cas 25

Chien Jack Russell Terrier femelle stérilisé de 8 ans présenté pour une boiterie de soutien de l'antérieur gauche évoluant depuis Juin 2021 (sans amélioration sous AINS). Douleur et rougeur en regard de la griffe du doigt 5 du membre thoracique gauche à l'examen d'aujourd'hui.





Question

Quelle-est votre interprétation ?

Indice :

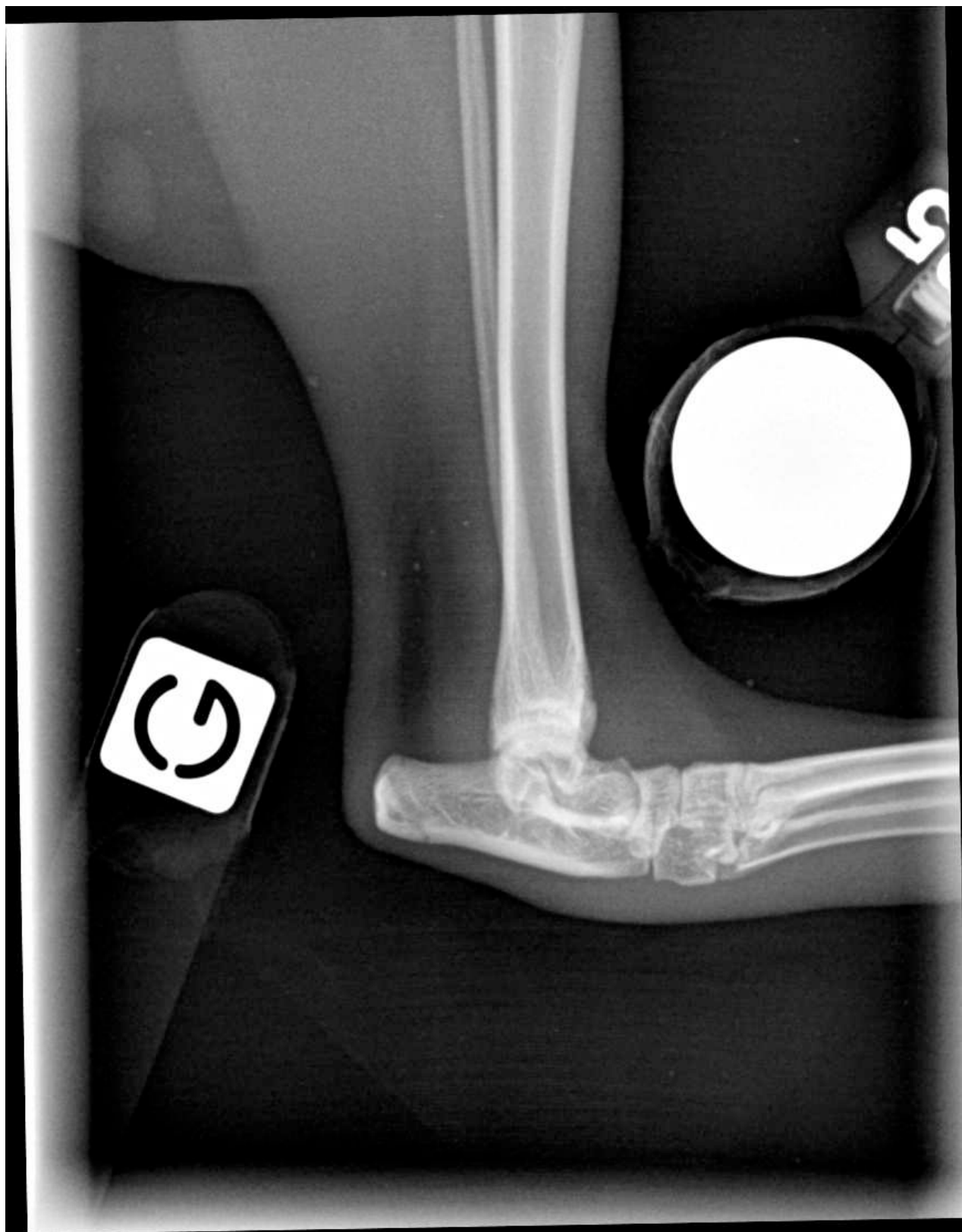Description :

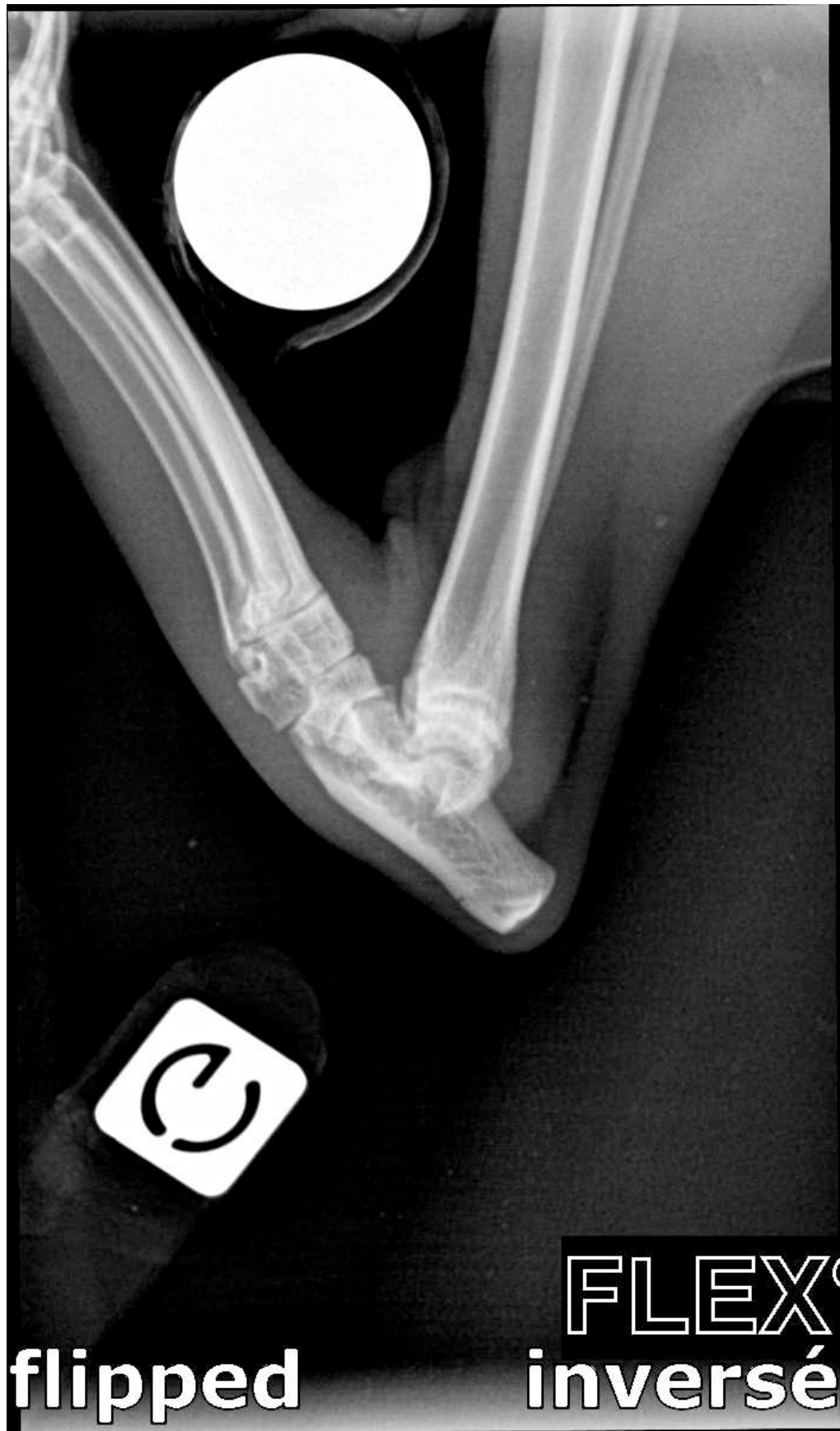MAINS gauche et droite (face)

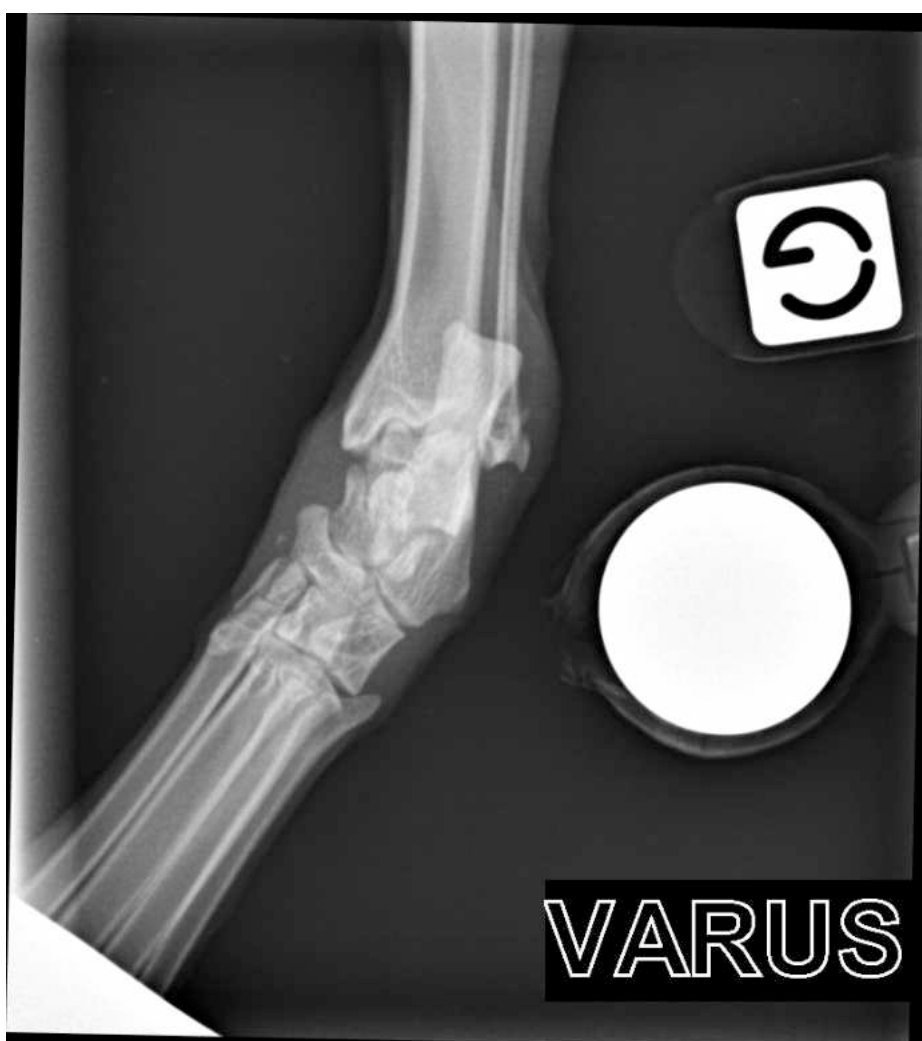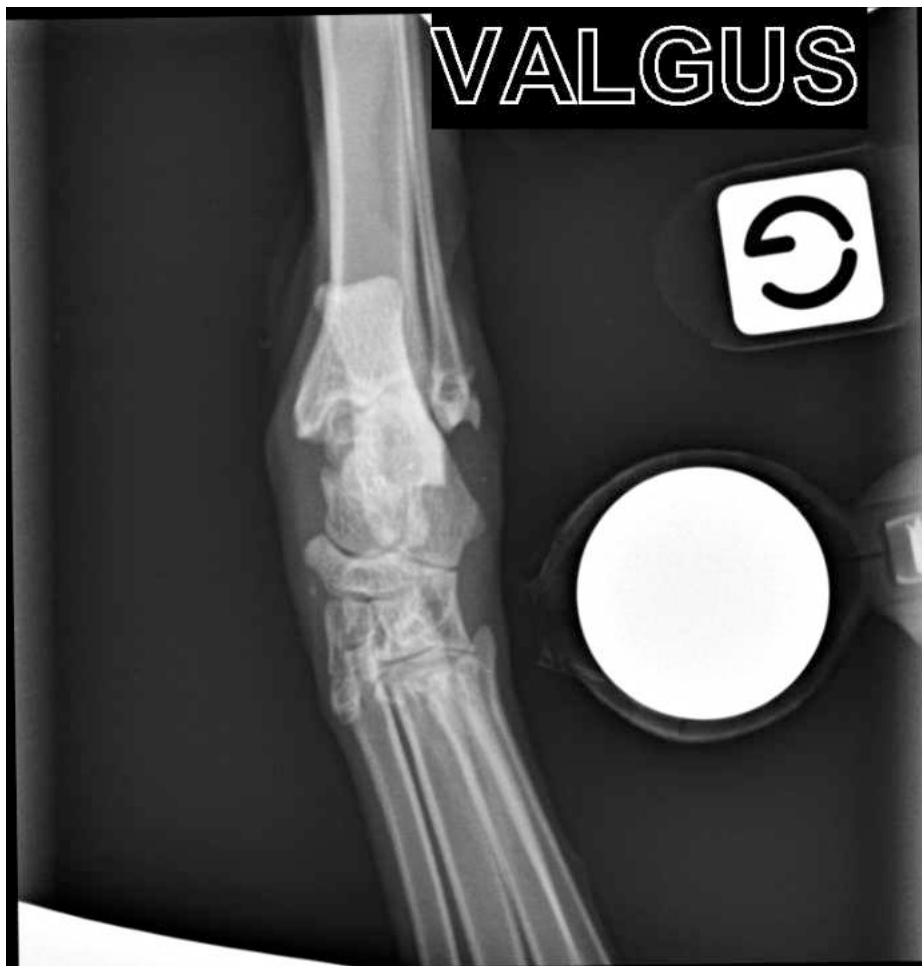- Fragmentation des sésamoïdes proximaux du doigt 2 du membre thoracique gauche.
- Productions ostéophytiques de 4mm de long sur 3mm de large en région médiale de l'articulation entre la phalange moyenne et la phalange distale retrouvé à droite et à gauche, du doigt 5.
- Productions ostéophytiques en regard des phalanges moyennes et distales des doigts 2 à droite et à gauche.

26. Exercice : Cas 26

chat Siamois mâle castré de 1an $\frac{1}{2}$ présenté pour une boiterie de soutien du membre pelvien gauche.







Question

Quelle-est votre interprétation ?

Indice :

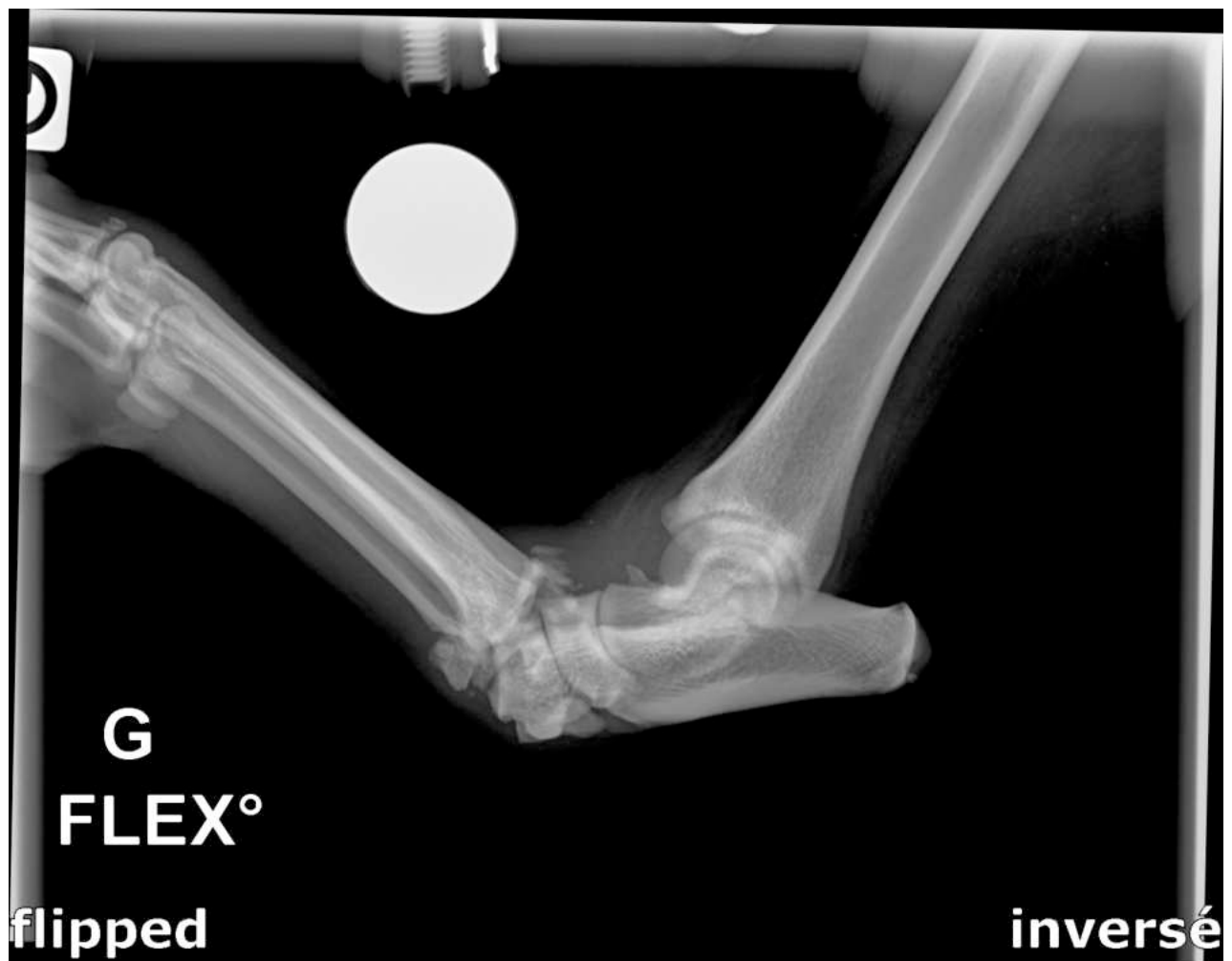
Description :

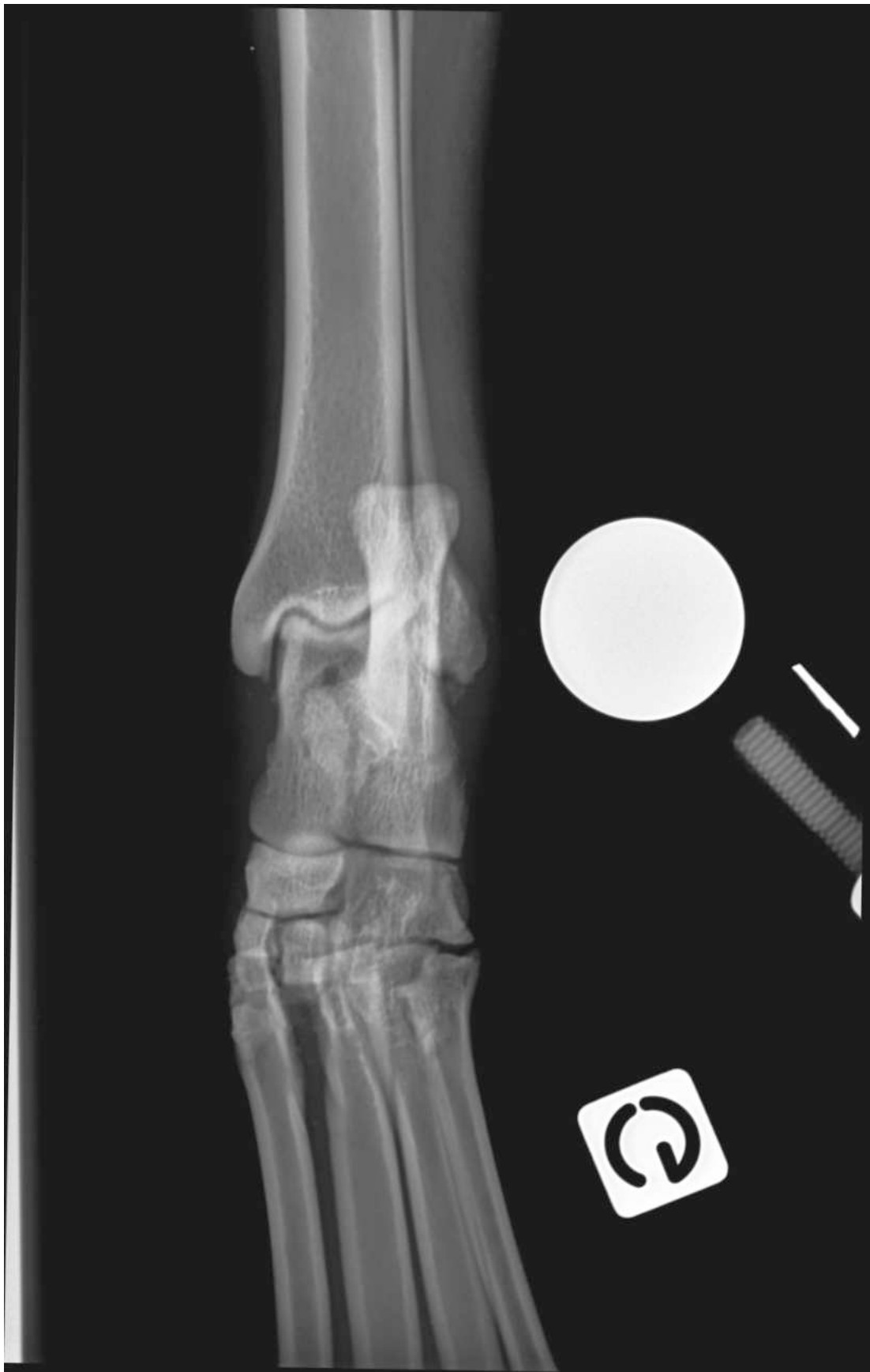TARSE GAUCHE

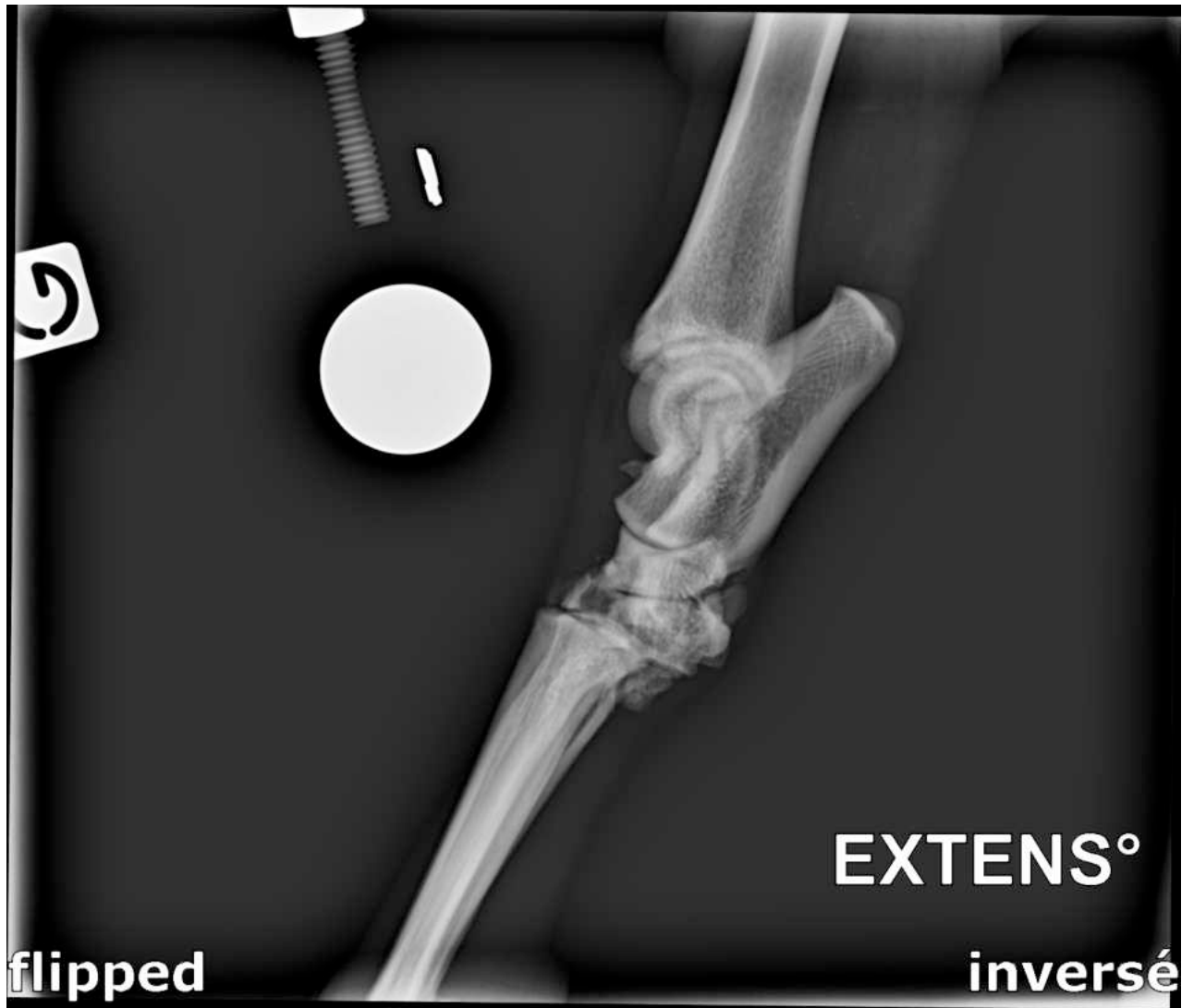
- Sur la face et les clichés en valgus et en varus : fracture probablement complète de l'aspect médiale du corps du talus.
- Sur le varus : probable fracture de la partie médiale des métatarses 1 et 2.

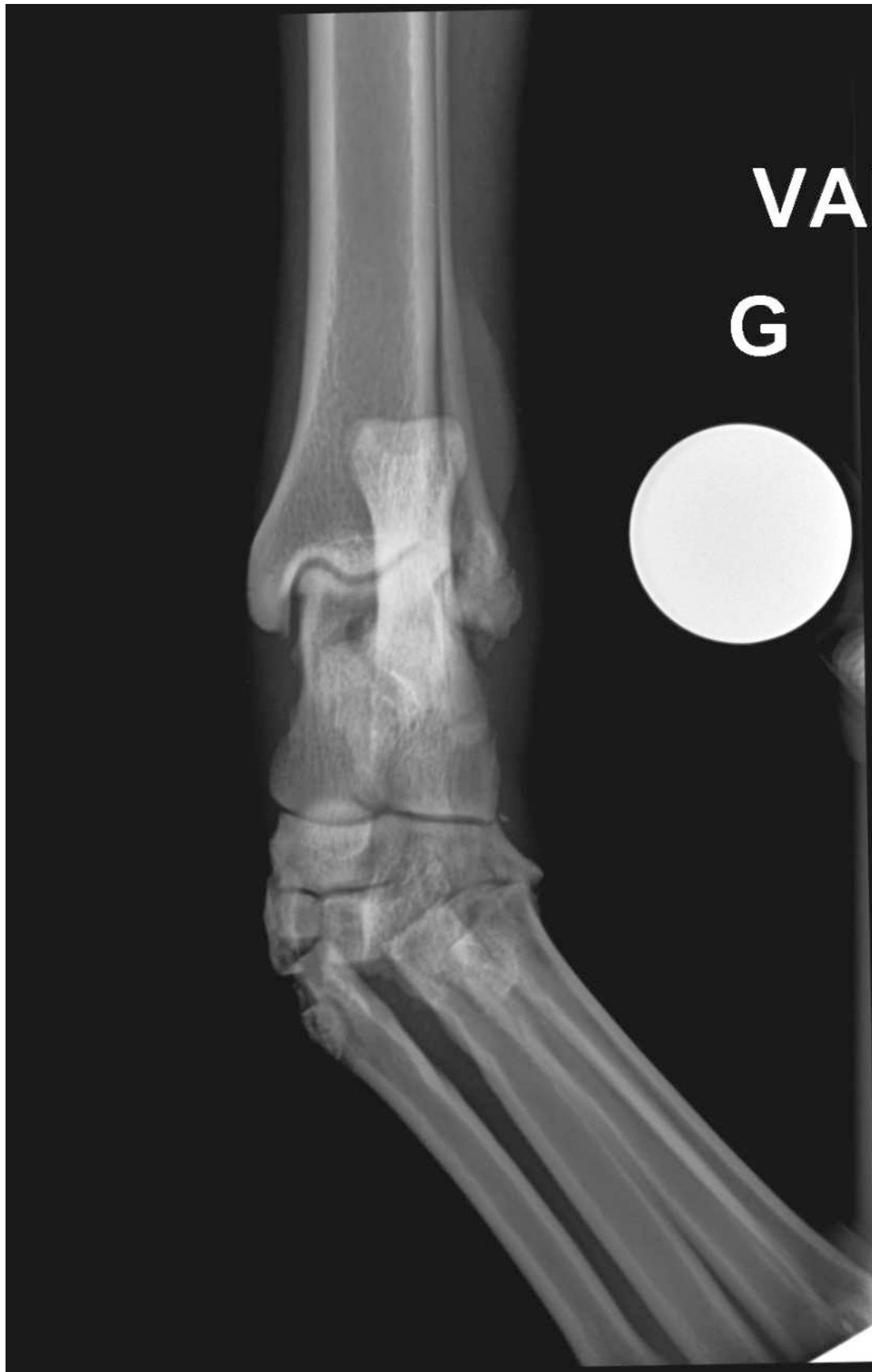27. Exercice : Cas 27

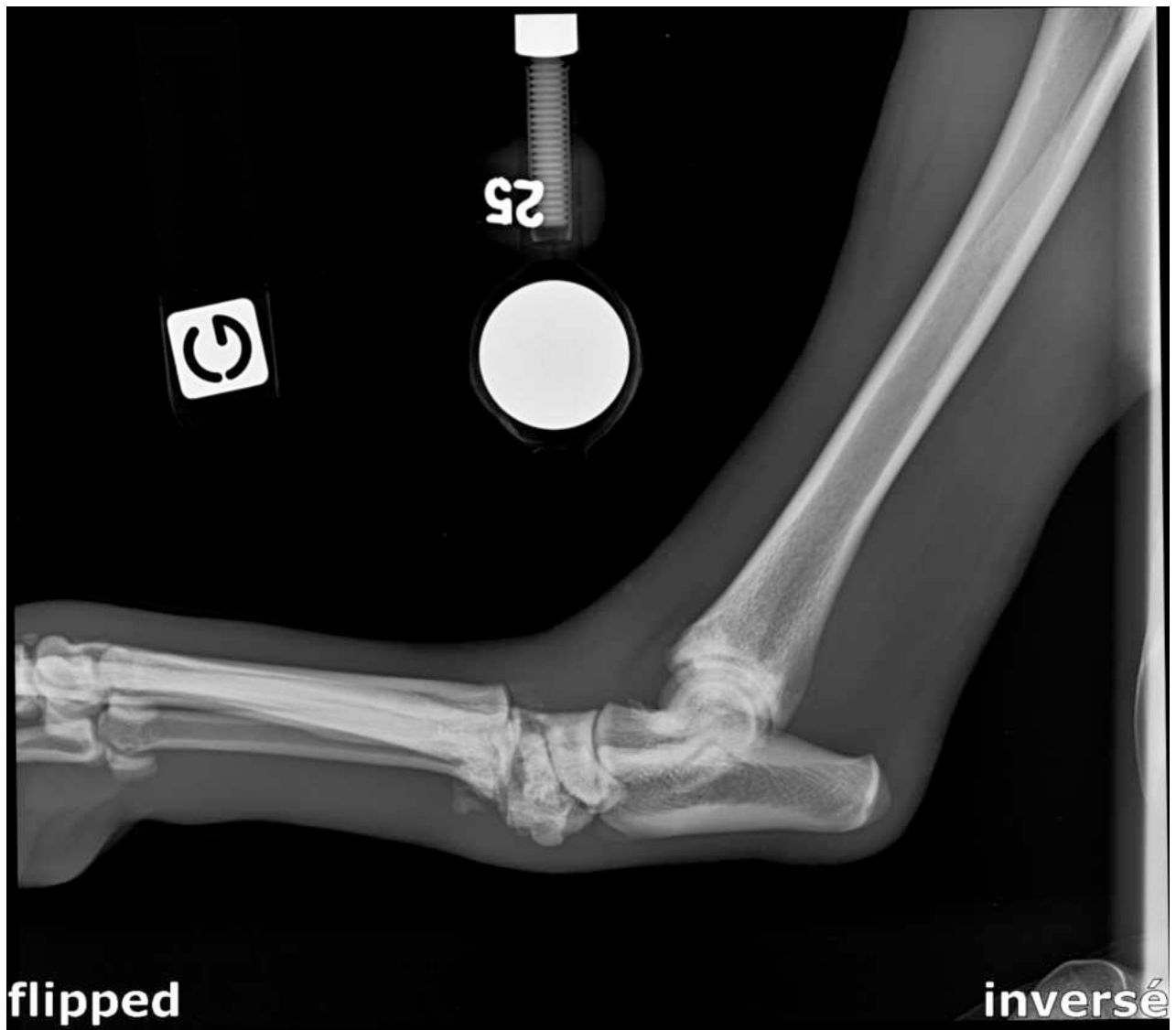
Chien croisé Labrafor femelle de 2 ans présenté suite à un AVP.











Question

[solution n°27 p. 106]

Quelle-est votre interprétation ?

Indice :

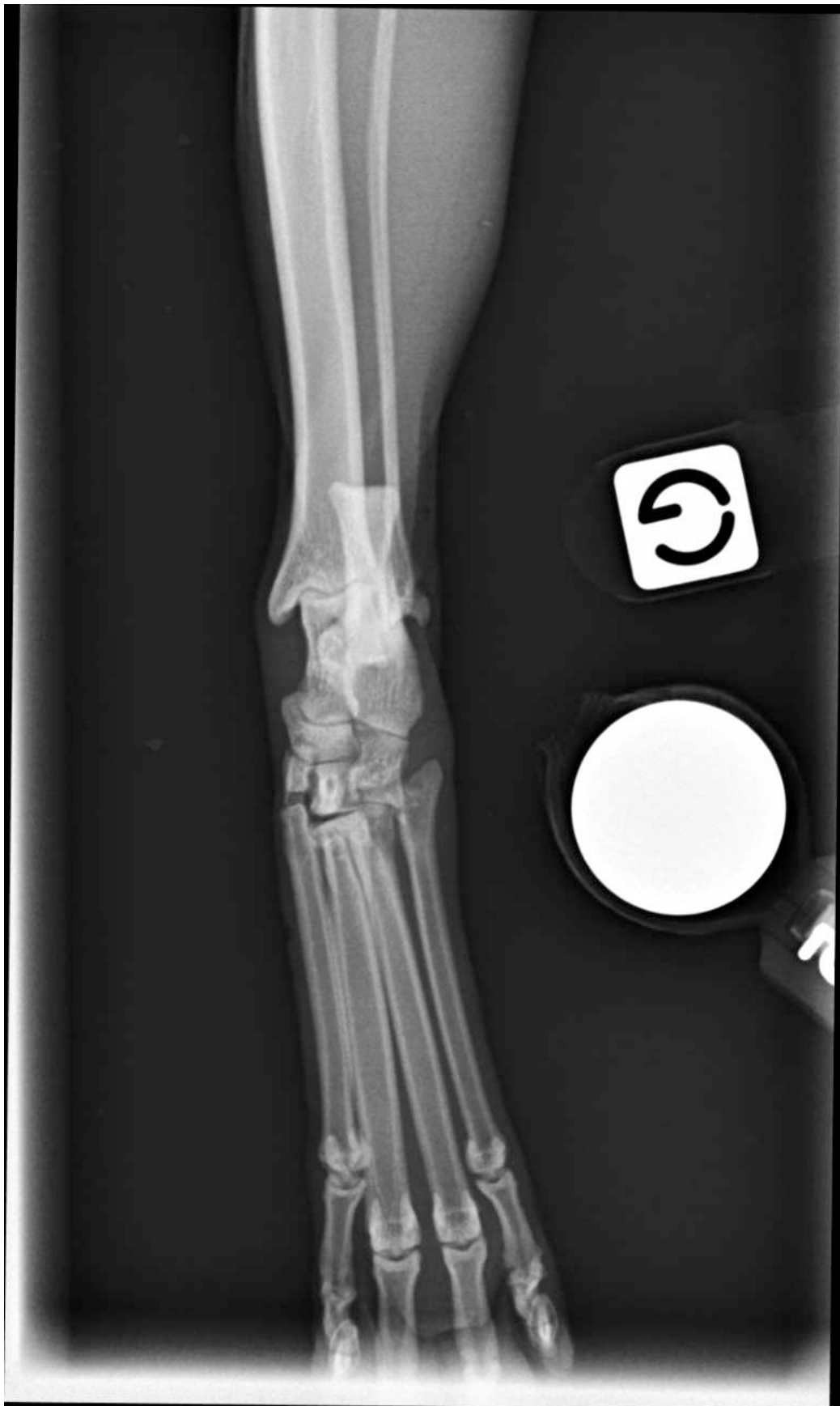Description :

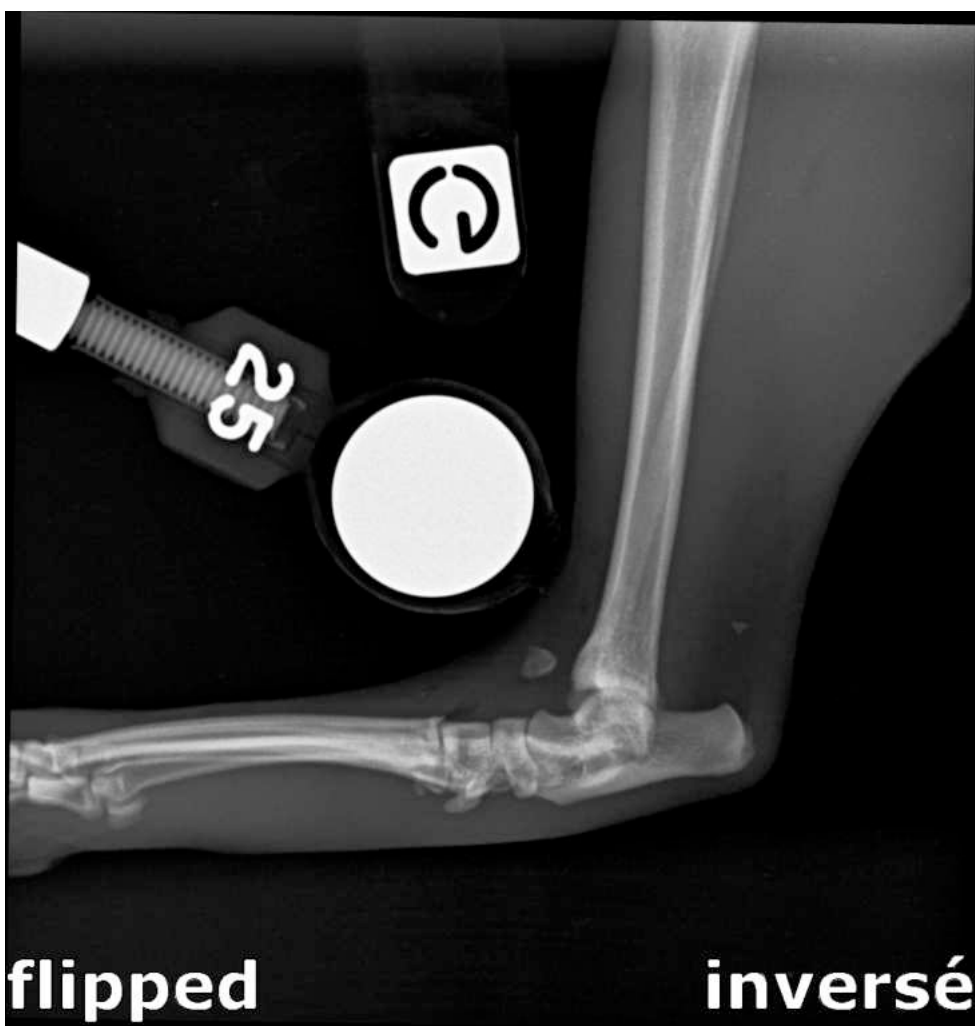
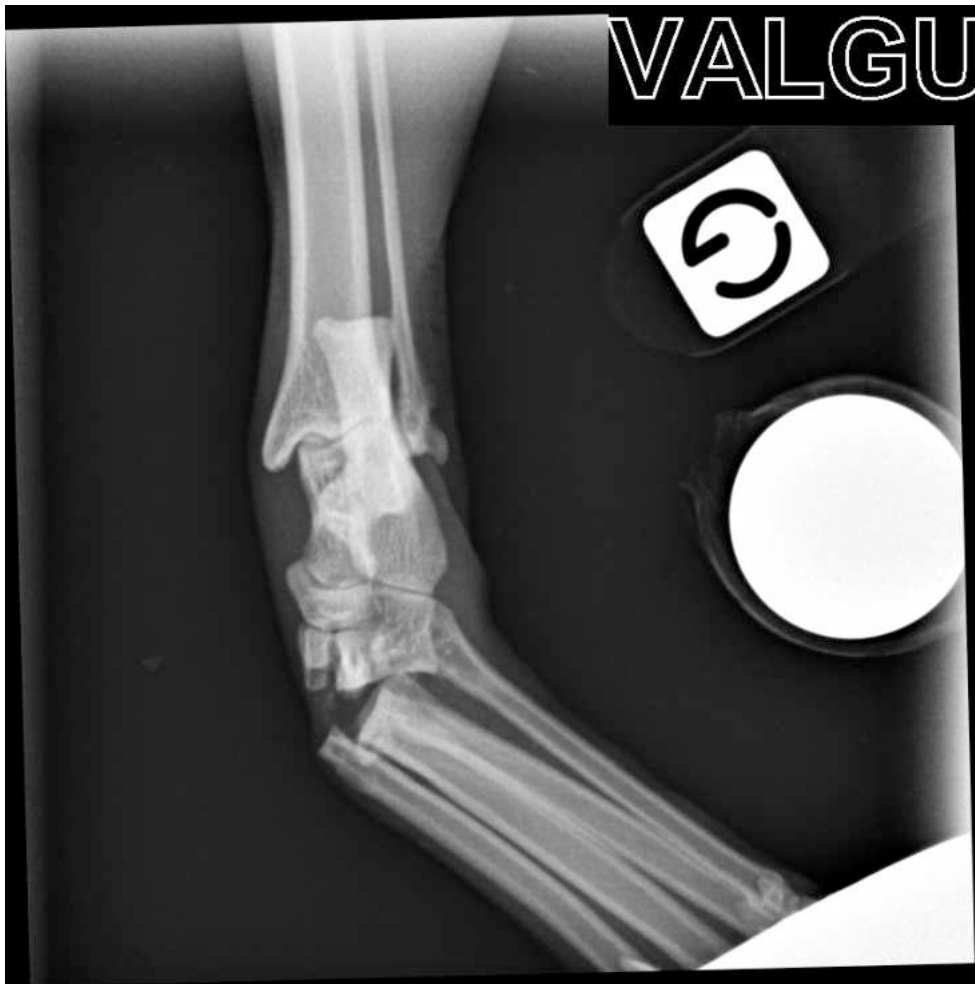TARSE GAUCHE

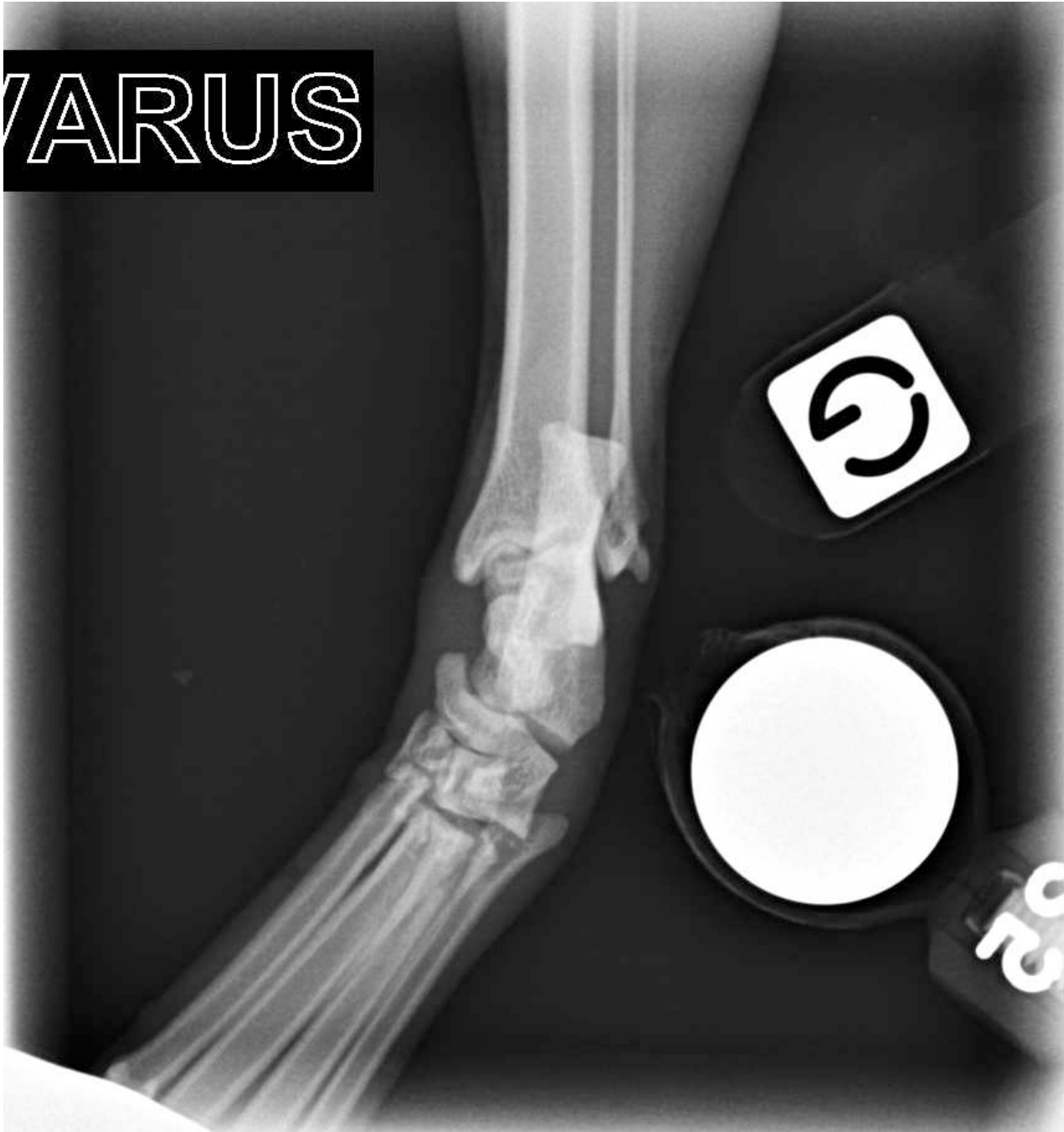- Profil/Face : Subluxation métatarso-tarsienne, latérale-dorsale et proximal.
- Varus : Augmentation de l'interligne articulaire entre le calcaneus et l'os tarsal 4
- Valgus : Fragment osseux de 7mm de diamètre sur l'aspect médial et crânial du métatarse 2
- Flexion et Hyperextension : Luxation crânial du compartiment métatarsien par rapport au tarse. Fragments osseux sur la face dorsale du tarse associés à une tuméfaction des tissus mous.

28. Exercice : Cas 28

chat mâle castré de 7 ans, présenté pour une plaie en région du tarse gauche secondaire à une bagarre.







Question

[solution n°28 p. 106]

Quelle-est votre interprétation ?

Indice :

Description :

TARSE GAUCHE face profil + contraintes

- Face profil :

* Élément minéralisé ovoïde n'excédant pas 36 mm de diamètre sur l'abord dorsal médial du tarse

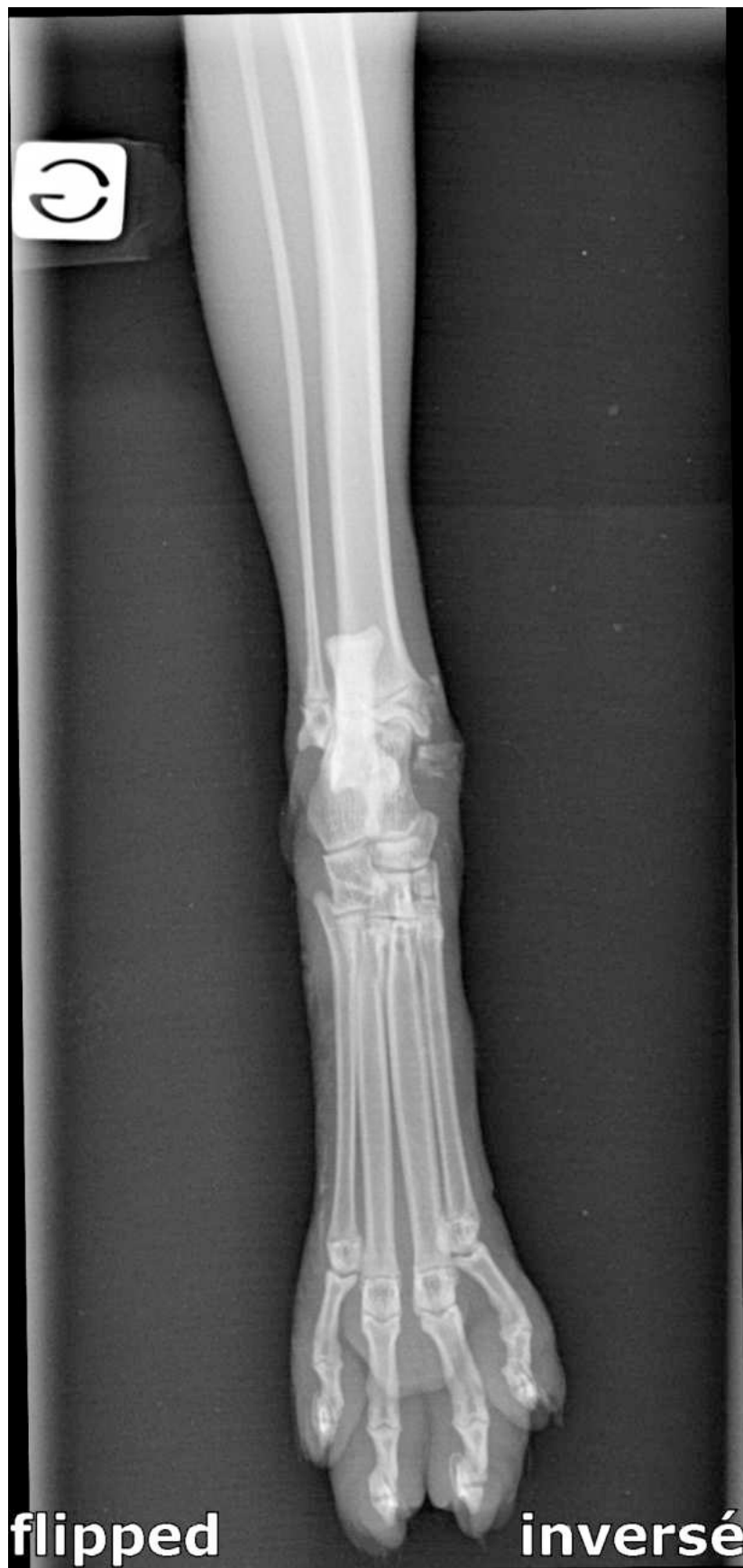* Augmentation de l'interligne articulaire entre les os tarsaux (I et II et III) et les métatarses et déplacement proximal du métatarse II

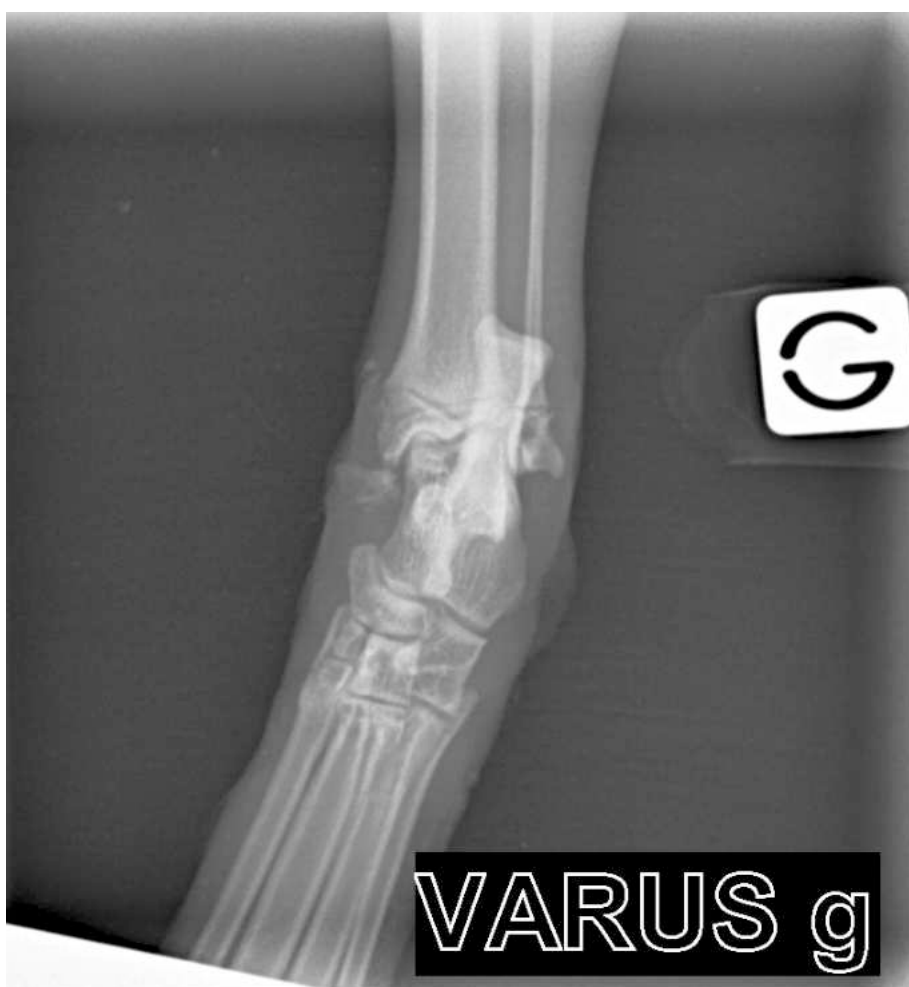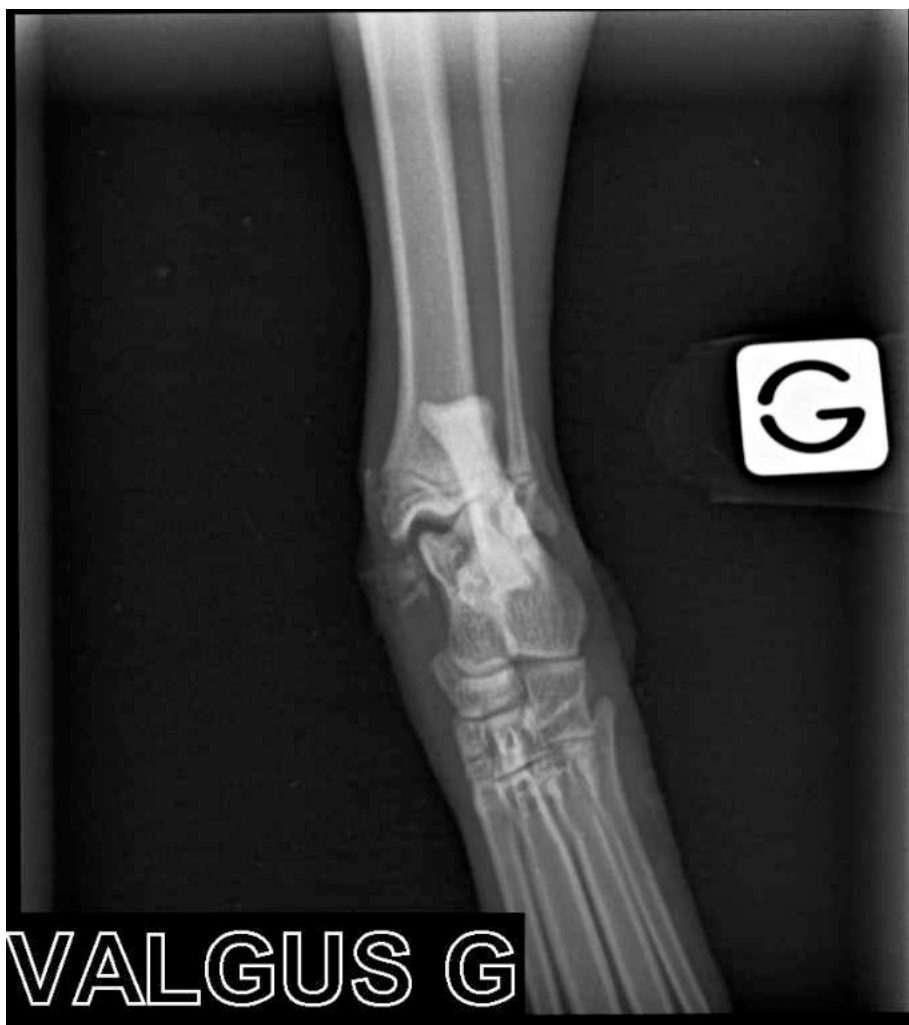- Varus : Augmentation discrète de l'interligne entre os carpal IV et métatarse associé et entre talus et os tarsal IV

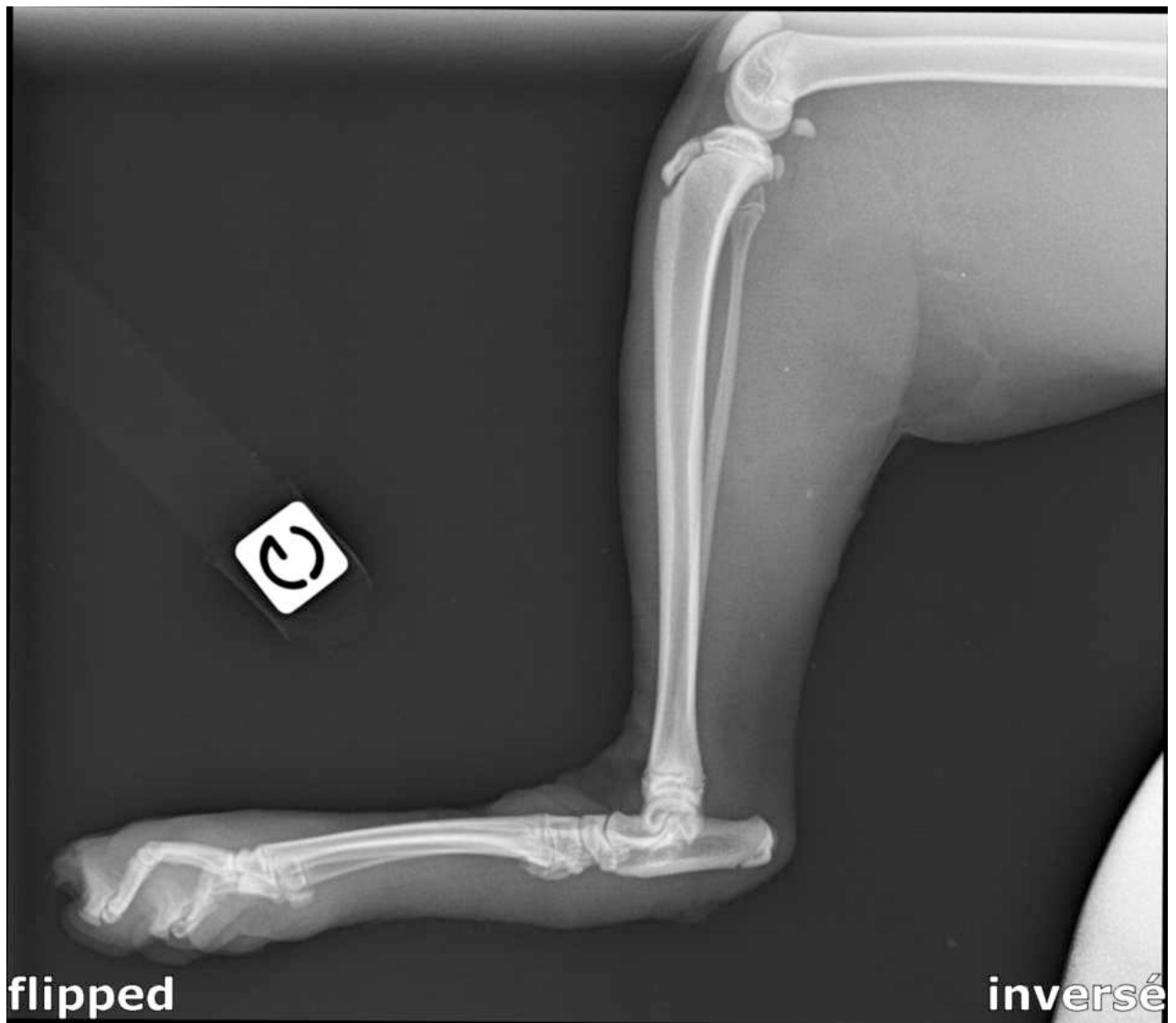
- Valgus : Augmentation sévère de l'angulation et l'interligne entre les os tarsaux et les métatarses. Déplacement proximal du métatarse II.

29. Exercice : Cas 29

chat européen mâle castré de 7 mois présenté pour une plaie cutanée et musculaire qui s'étend des espaces interdigités jusqu'à la moitié du fémur, avec visualisation de certains tendons à l'œil nu.







Question

[solution n°29 p. 107]

Quelle-est votre interprétation ?

Indice :

Description :

MEMBRE PELVIEN GAUCHE

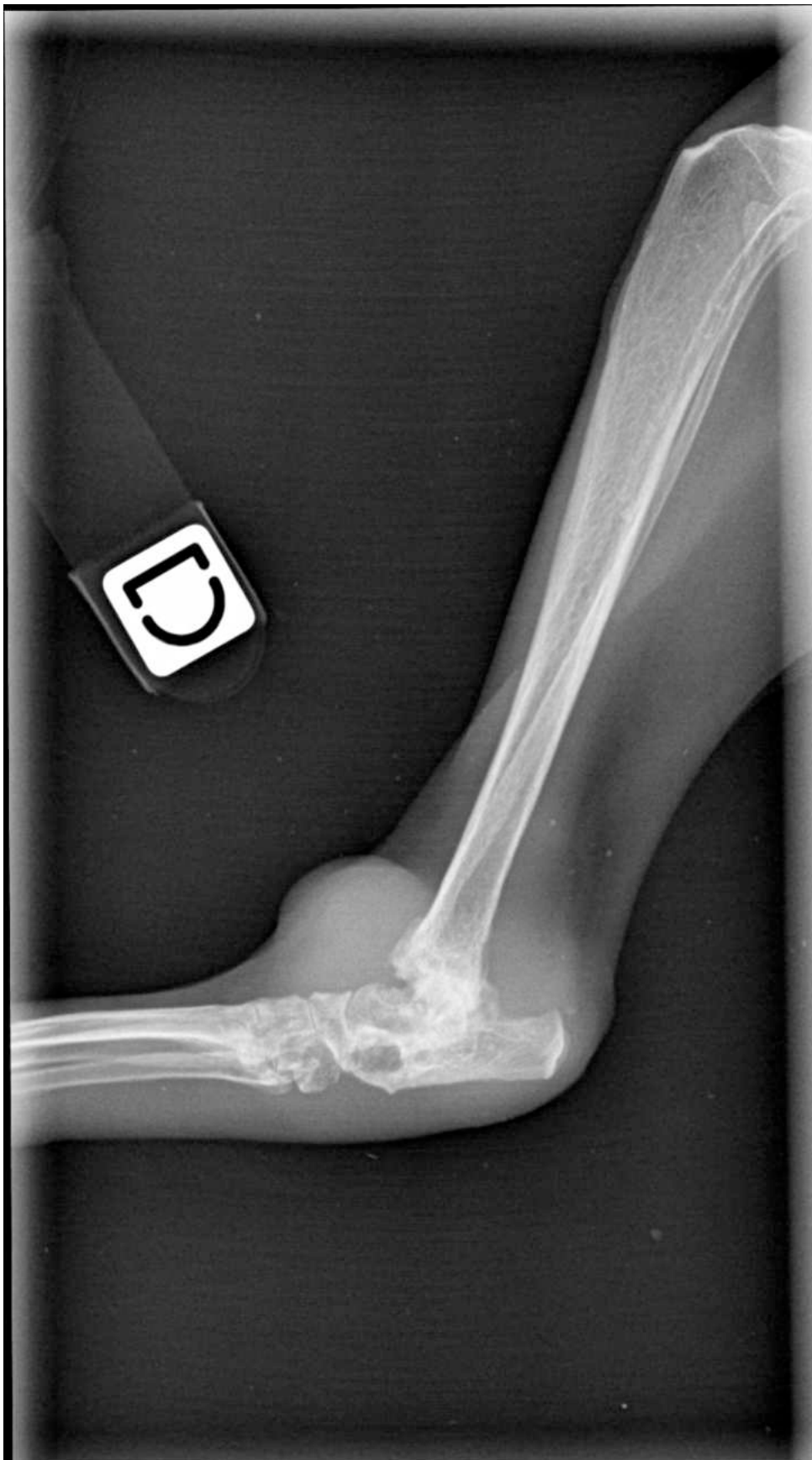- Fracture de la malléole médiale du tibia associée à un fragment de 6 mm de diamètre, déplacé distalement. Augmentation de l'interligne articulaire tibia-talienne.

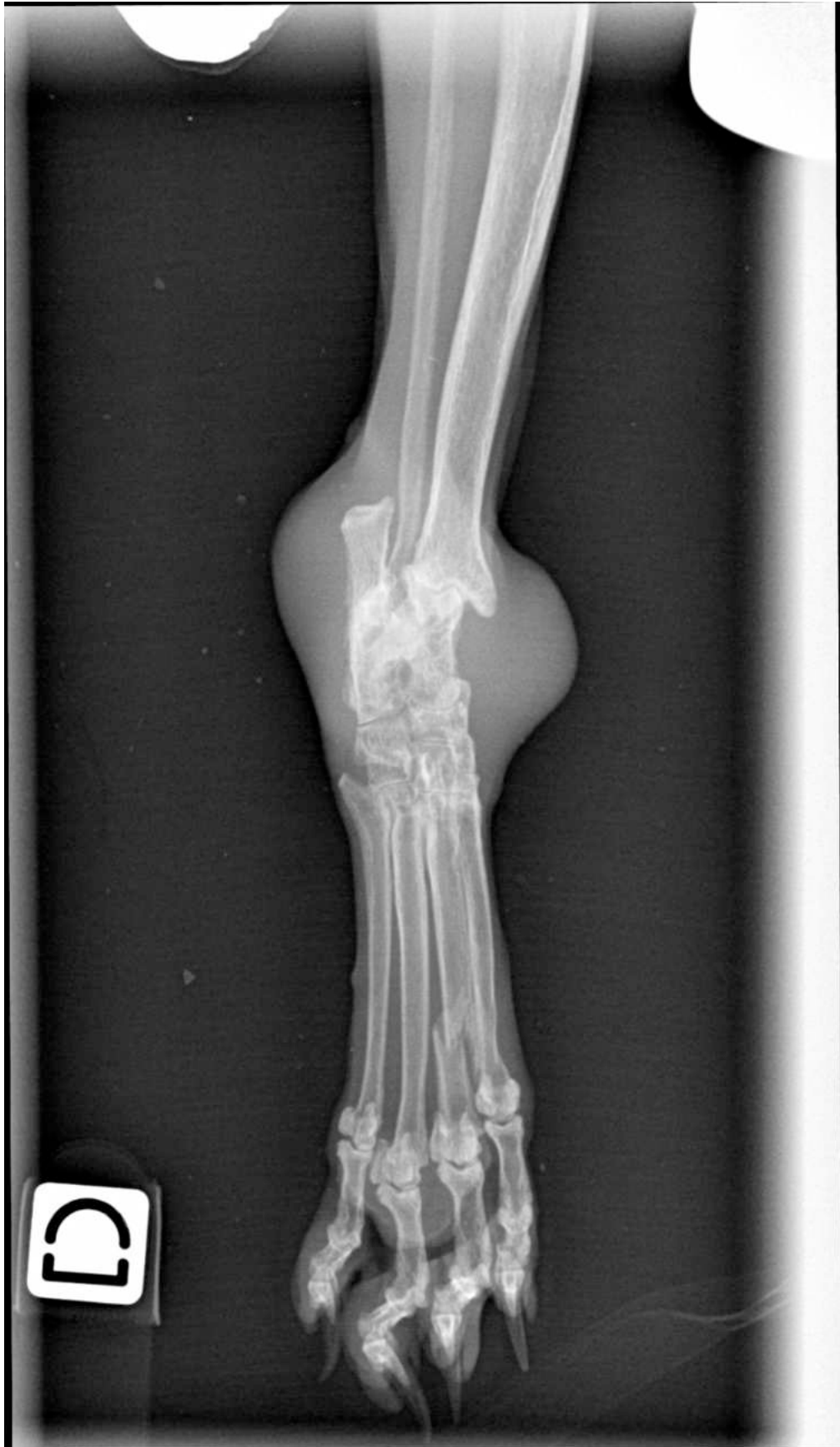VALGUS : Augmentation de l'interligne articulaire tibia-talienne.

VARUS : Absence d'anomalie

30. Exercice : Cas 30

Chat Européen mâle castré de 14,5 ans présenté pour abattement et anorexie depuis ce matin, présence d'une masse en regard du tarse droit évoluant depuis 1 mois.





Question

[solution n°30 p. 107]

Quelle-est votre interprétation ?

Indice :

Description :

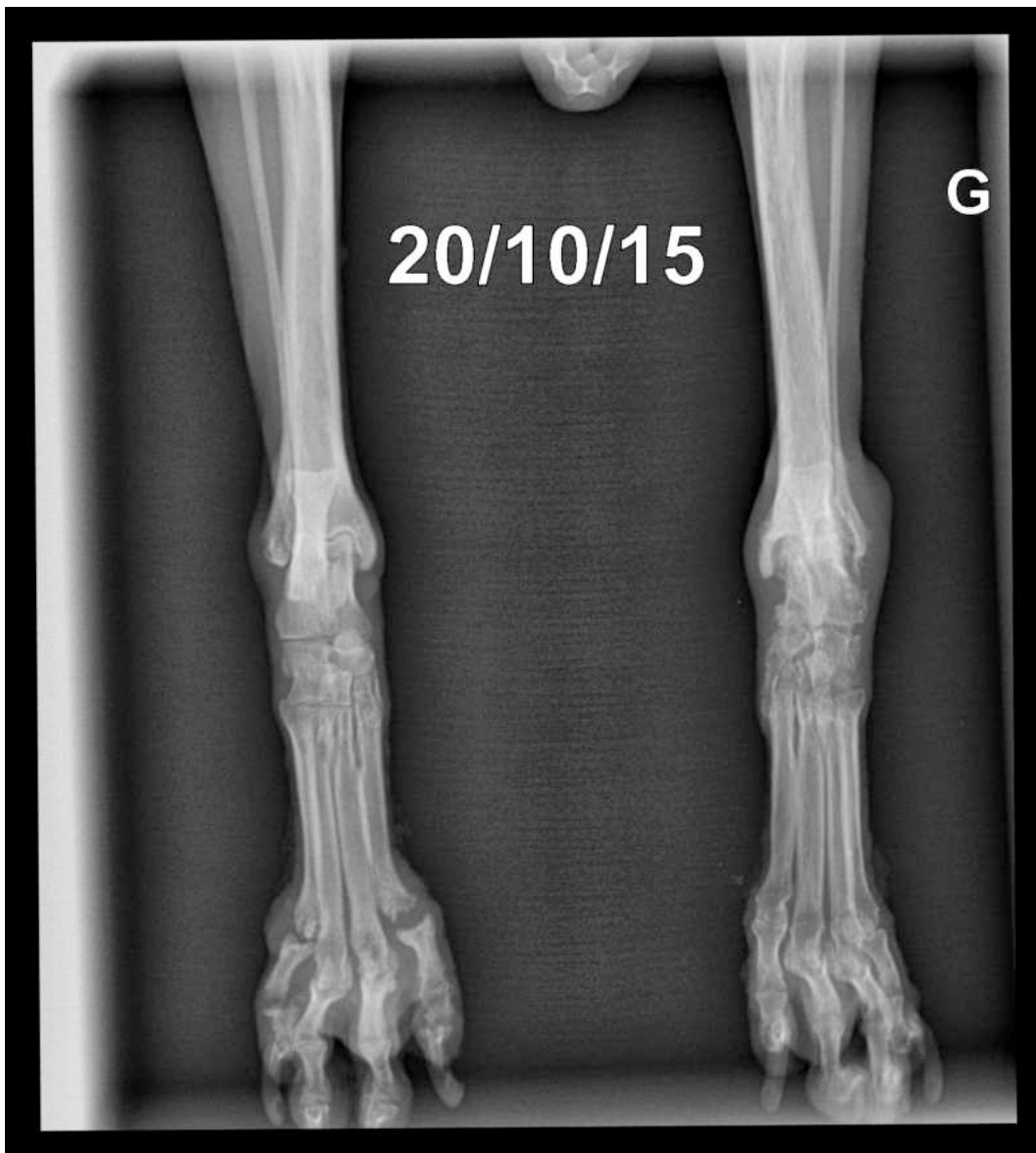
TARSE DROIT :

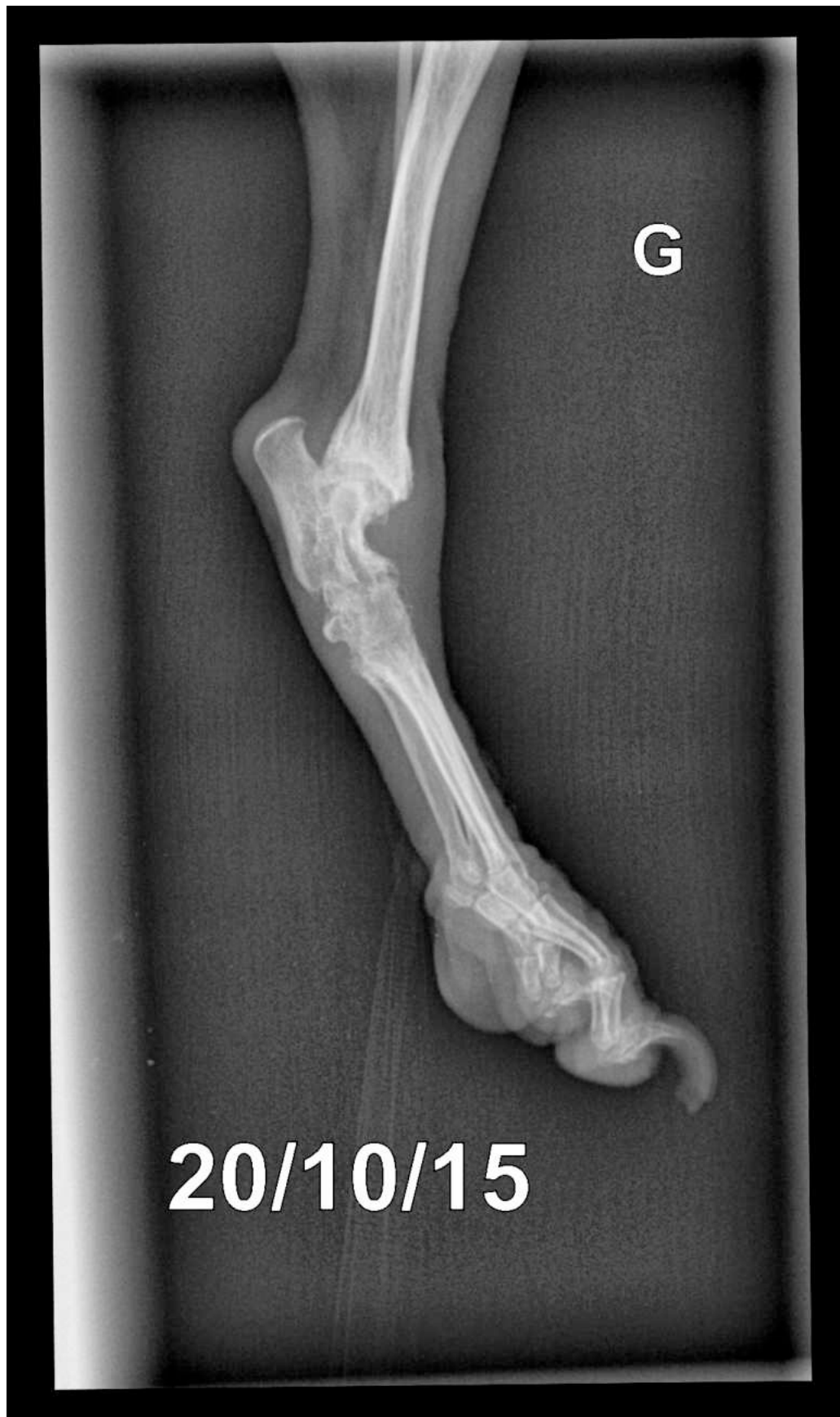- Masse d'opacité type tissus mous, homogène, mesurant 4,5cm de diamètre centrée sur le tarse en face dorsale.
- Plaque de lyse centrée sur le talus. Articulation tarso-crurale mal définie
- Réaction périostée mal définie (= processus actif) sur l'aspect latéral du calcaneus et l'aspect crânio-distal du tibia.

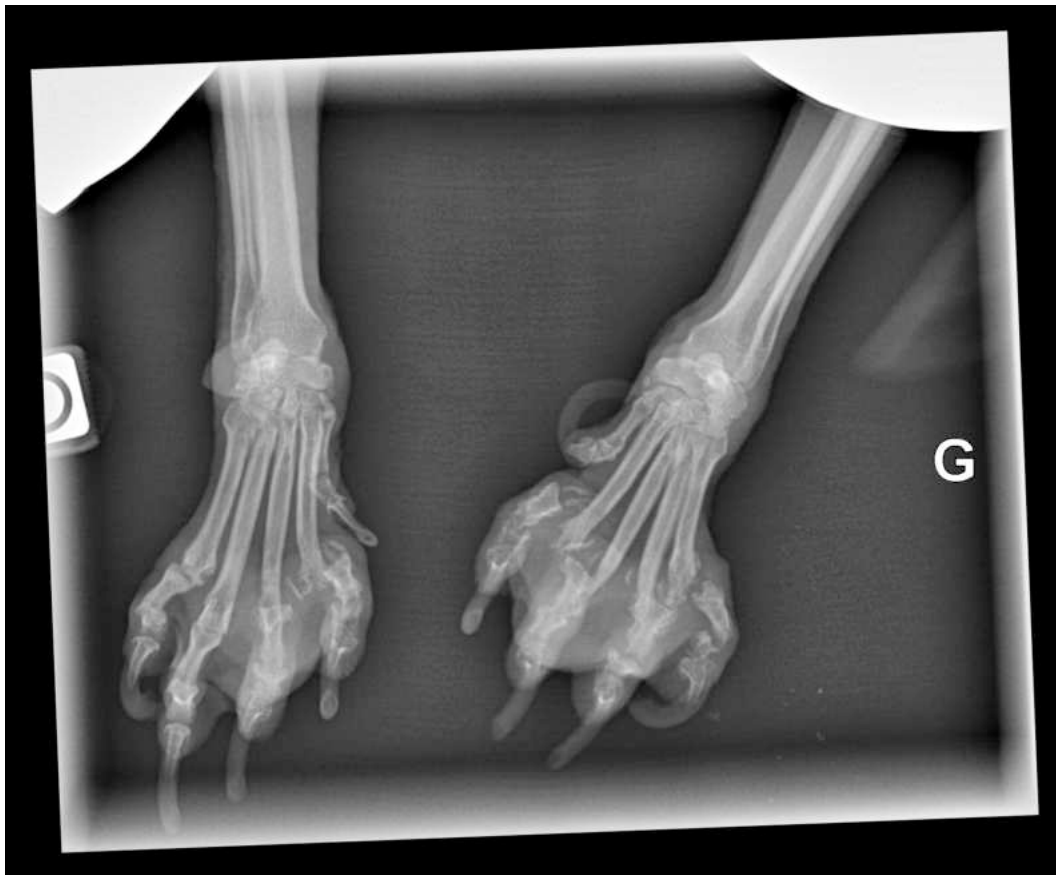Fracture médio-diaphysaire du métatarse III avec un déplacement minime latéral et proximal de l'about distal

31. Exercice : Cas 31

chien chinois à crête, mâle, âgé de 7 ans, présenté pour masse sur le tarse et les doigts droits.







Question

[solution n°31 p. 107]

Quelle-est votre interprétation ?

Indice :

Description :

* Gonflements des tissus mous des 2 tarse (plus marqué à gauche) et des régions digitées des 4 membres

* Membre pelvien gauche :

- Maldéfinition des os du tarse et diminution de leur opacité = lyse osseuse ; irrégularité des interlignes articulaires.

- Réaction périostée spiculée en face latérale de l'extrémité distale de la fibula et du calcaneum, en face médiale de la maléole tibiale et du talus; et en face dorsale des os du tarse

* Membre pelvien droit :

- Elargissement de l'interligne articulaire métatarso-phalangienne des doigts II et V, de l'articulation interphalangienne proximale du doigt V et interphalangienne distale du doigt II.

- Aspect distal des métatarsiens irrégulier et phalanges moyennes des doigts II et V mal définies = lyse osseuse

* Membres thoracique gauche :

- Aspect mal défini et irrégulier de l'extrémité distale des doigts II à V

- Perte des surfaces articulaires sur toutes les articulations métacarpo-phalangiennes.

- Perte d'opacité sur toutes les phalanges des doigts II à V (aspect irrégulier, ...) = lyse osseuse

* Membres thoracique droit :

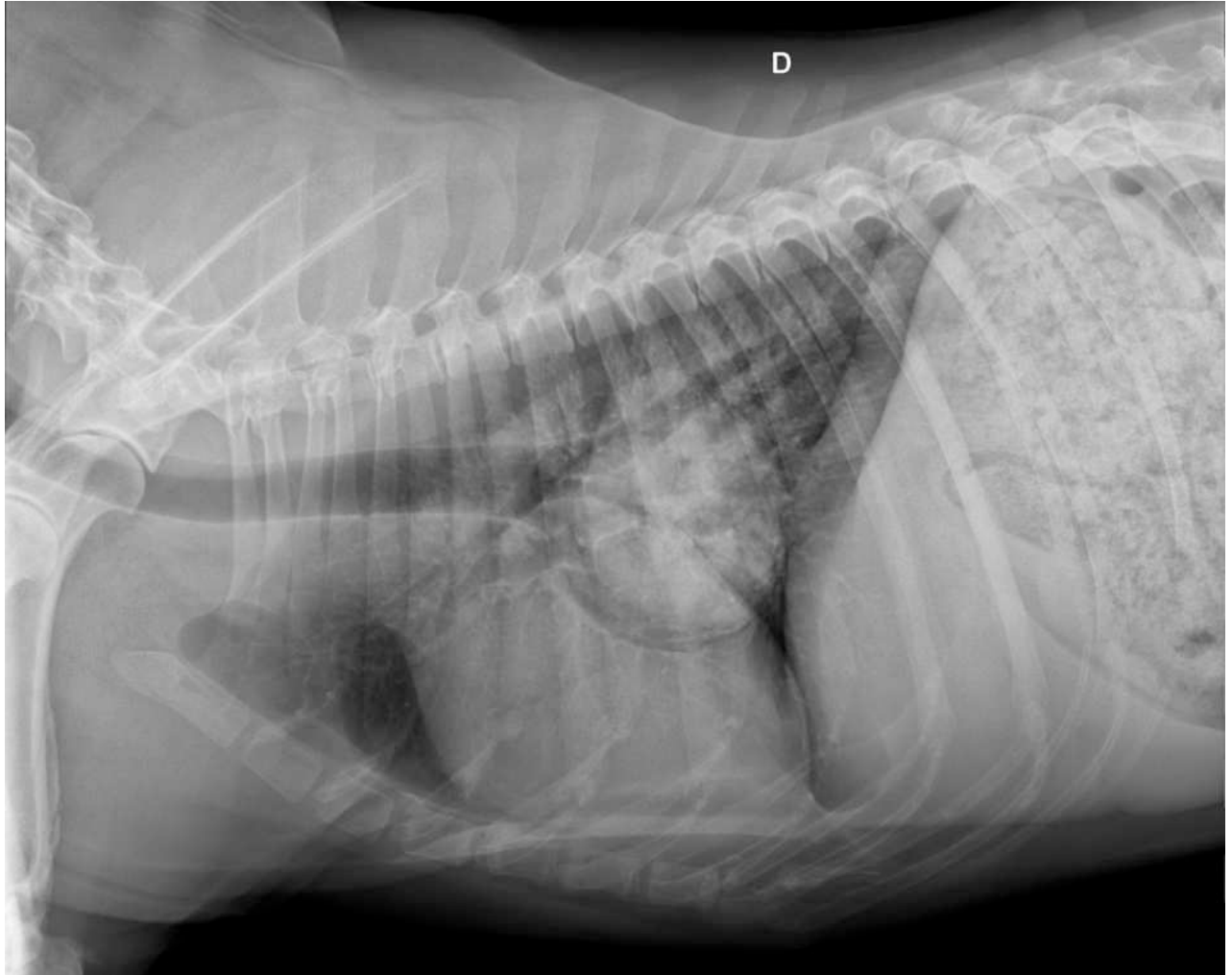
- Aspect distal des métacarpiens irrégulier (plages radiotransparentes) et mal défini.

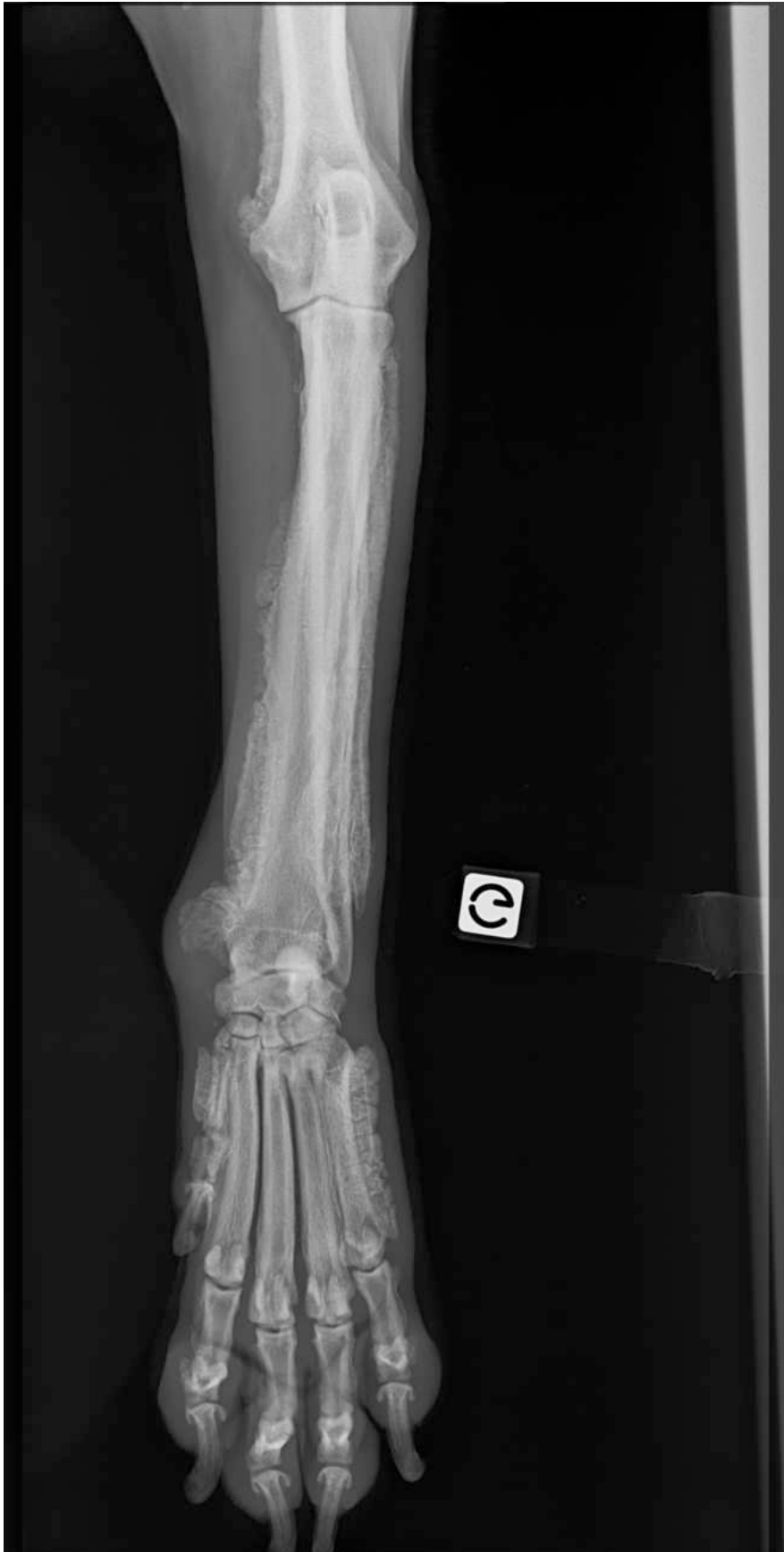- Elargissement articulation métacarpo-phalangienne des doigts II et III

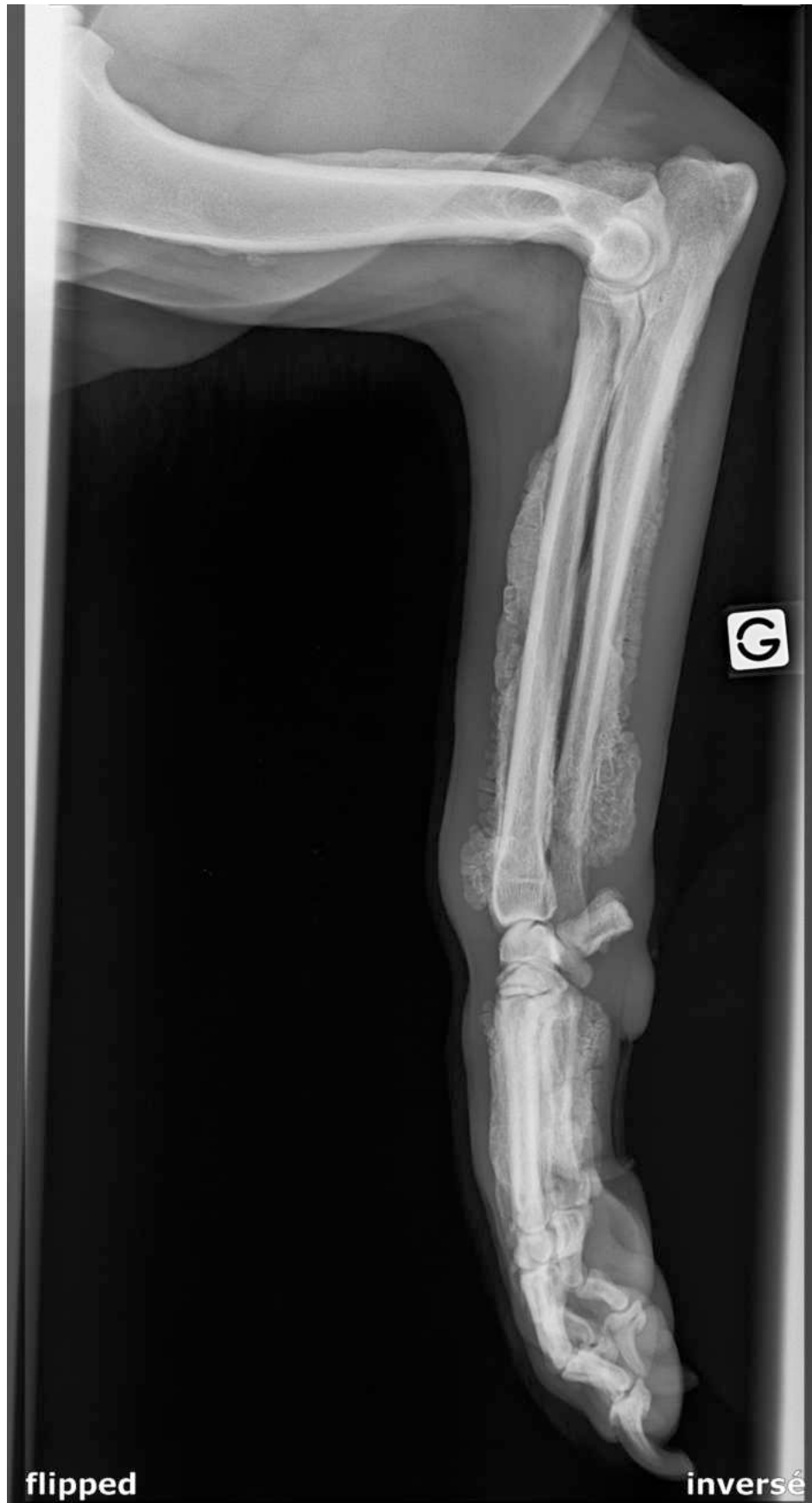- Perte d'opacité et irrégularités des phalanges des doigts II et III

32. Exercice : Cas 32

Chien labrador mâle de 9 ans présenté pour l'exploration d'une masse pulmonaire.







Question

[solution n°32 p. 107]

Quelle-est votre interprétation ?

Indice :

Description :

Thorax :

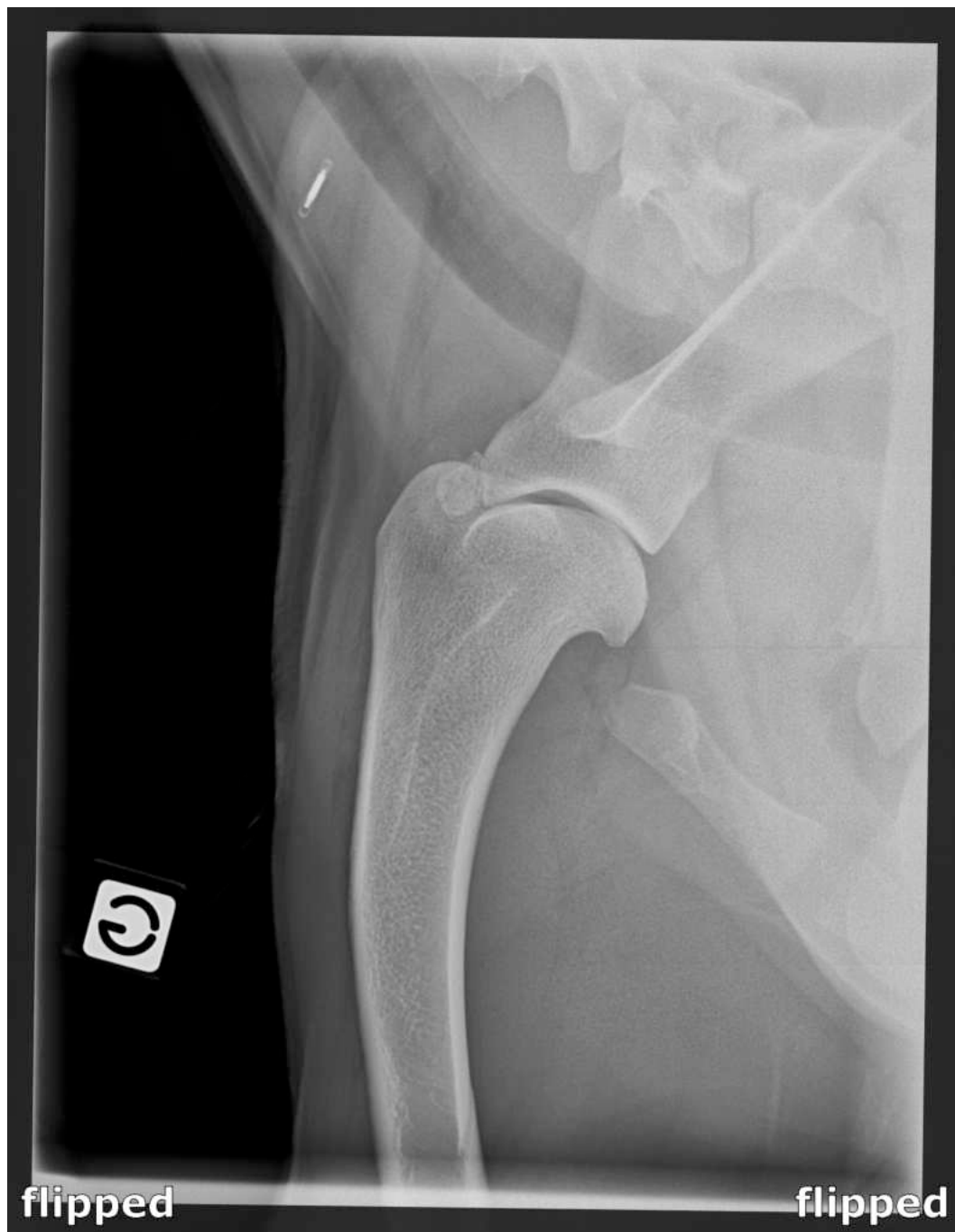- * Réaction périostée lisse, unie à la corticale sur l'aspect caudal d'une diaphyse humérale.
- * Opacité tissulaire, ronde, bien délimitée, hétérogène (trajet bronchique radiotransparent), mesurant 7 cm de diamètre, sur l'aire de projection du lobe moyen droit = masse pulmonaire.

Membre thoracique gauche :

- * Réaction périostée palissadique unie à la corticale sur les diaphyses des phalanges, des métacarpes, du radius, de l'ulna, et de l'humérus. Absence de lyse des corticales.
- * Tuméfaction des tissus mous du carpe, plus marquée sur son aspect médial et dorsal.

33. Exercice : Cas 33

chien Golden Retriever mâle de 4 ans présenté pour une suspicion de tendinopathie bicipitale.



Question

[solution n°33 p. 107]

Quelle-est votre interprétation ?

Indice :

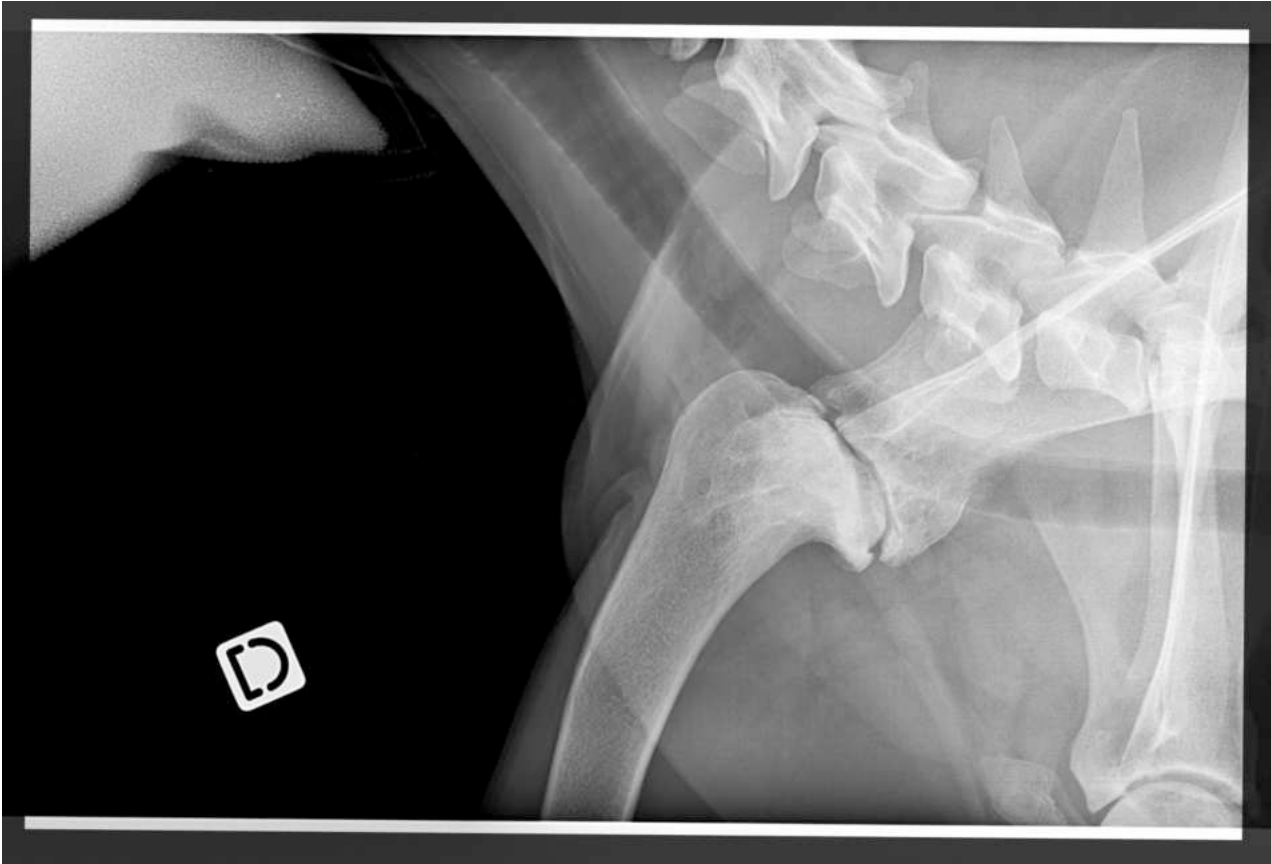Description :

EPAULE :

- * Discrète production osseuse caudalement à la tête humérale.
- * Opacité minérale de 1 cm de diamètre en regard de la coulisse bicipitale.
- * Aspect crânial du tubercule supra glénoïdal remodelé, irrégulier

34. Exercice : Cas 34

chien Setter anglais mâle de 7 ans présenté pour une boiterie persistante du membre thoracique. Antécédent d'arthrite septique de l'épaule droite.



Question

[solution n°34 p. 107]

Quelle-est votre interprétation ?

Indice :

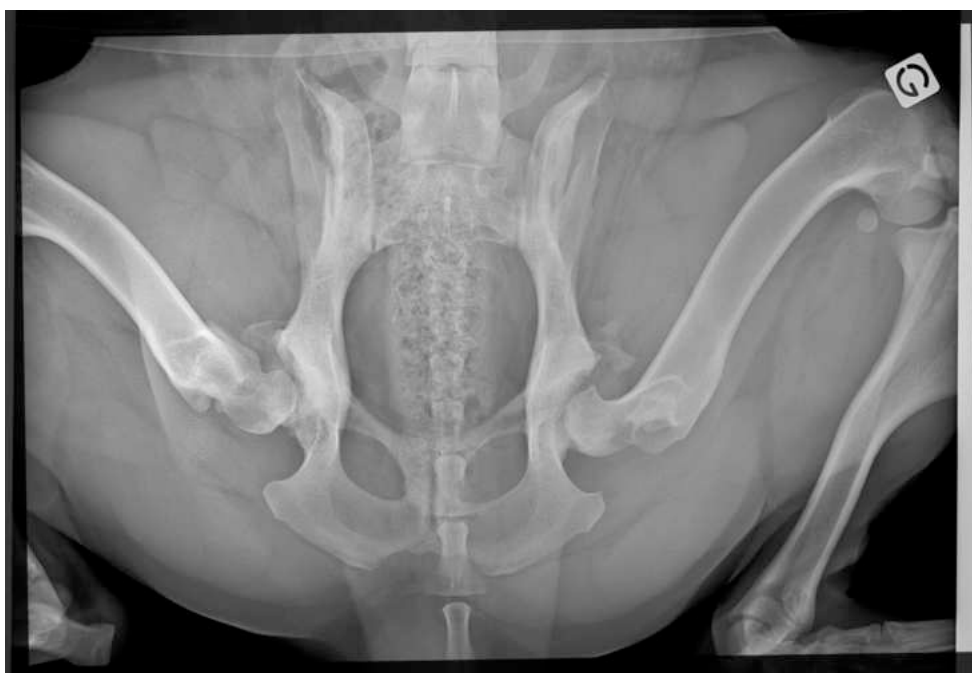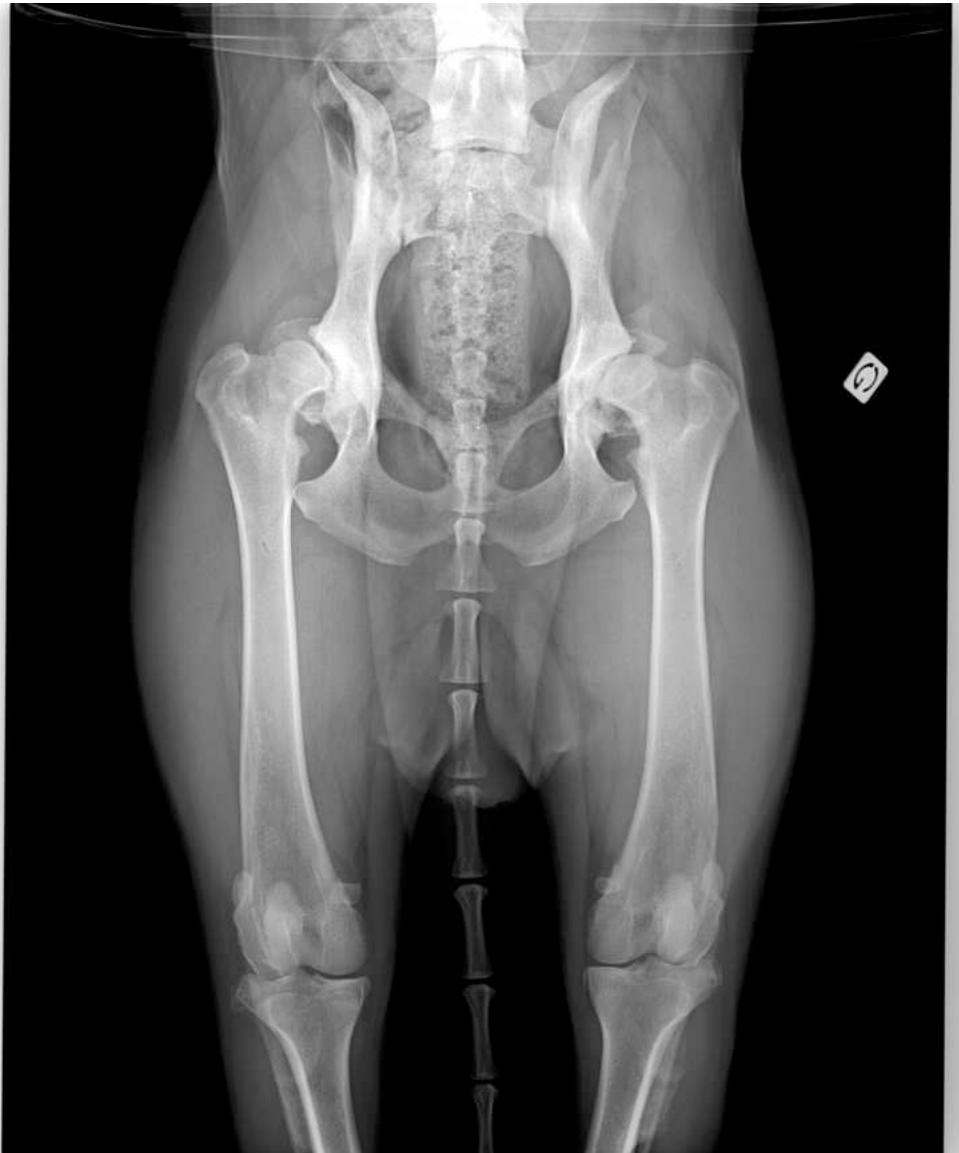Description :

EPAULE DROITE :

- Productions osseuses en regard de l'aspect caudal de l'humérus sans évolution par rapport au dernier contrôle. Productions plus marquées sur l'aspect caudal de la cavité glénoïde.
- Sclérose de l'os sous-chondral de l'humérus et de la scapula.
- Ostéocondensation de la tête humérale.
- Diminution de l'interligne articulaire.

35. Exercice : Cas 35

chien Berger Allemand entière de 9 mois présenté pour un suivi d'arthroplastie bilatérale des hanches.



Question

[solution n°35 p. 107]

Quelle-est votre interprétation ?

Indice :

Description :

BASSIN / HANCHE :

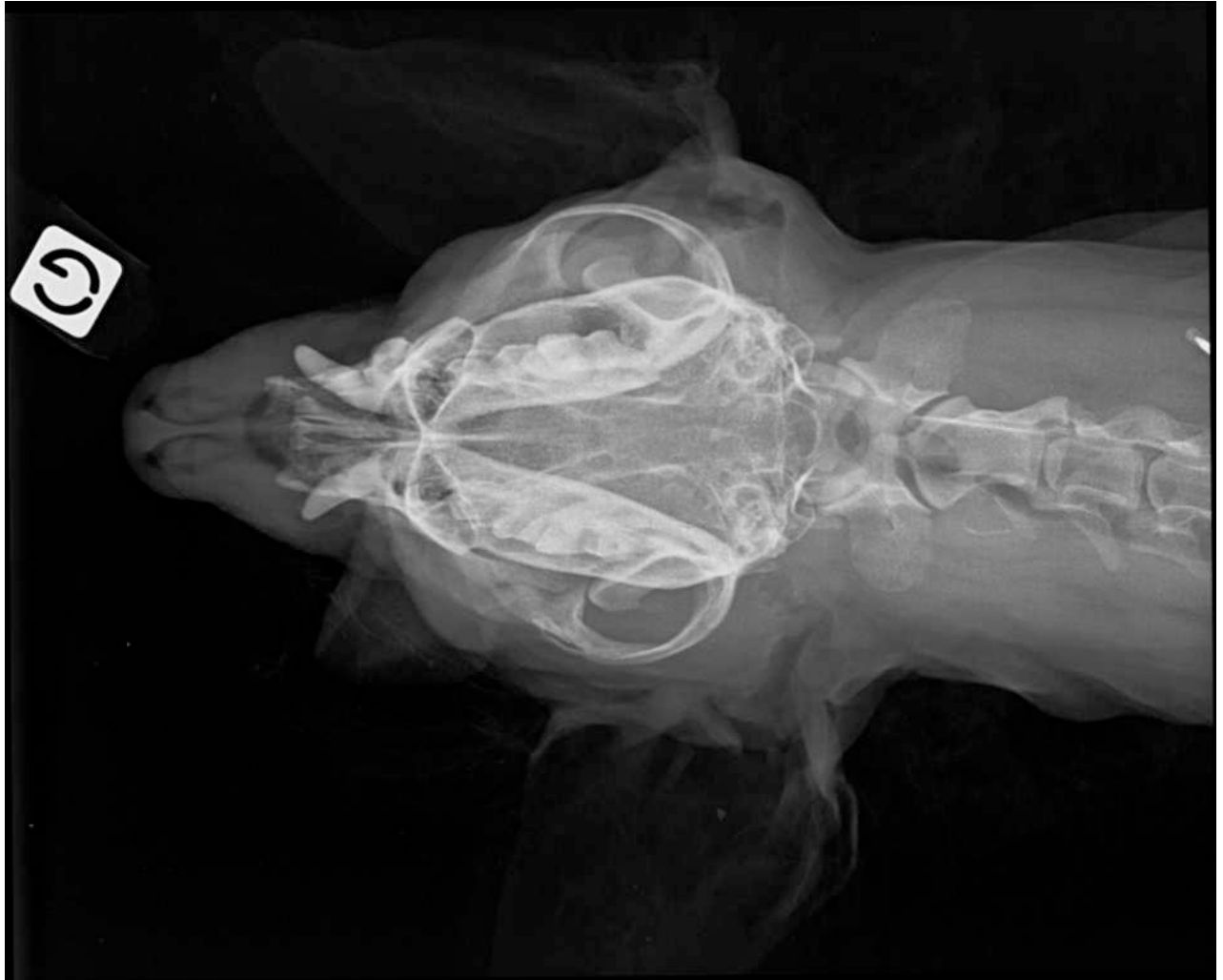- Mauvais recouvrement des 2 têtes fémorales, comblement des 2 cavités acétabulaires.
- Productions osseuses en regard des sourcils acétabulaires.
- Têtes fémorales irrégulières.
- Discrètes productions osseuses en regard du col fémoral droit.

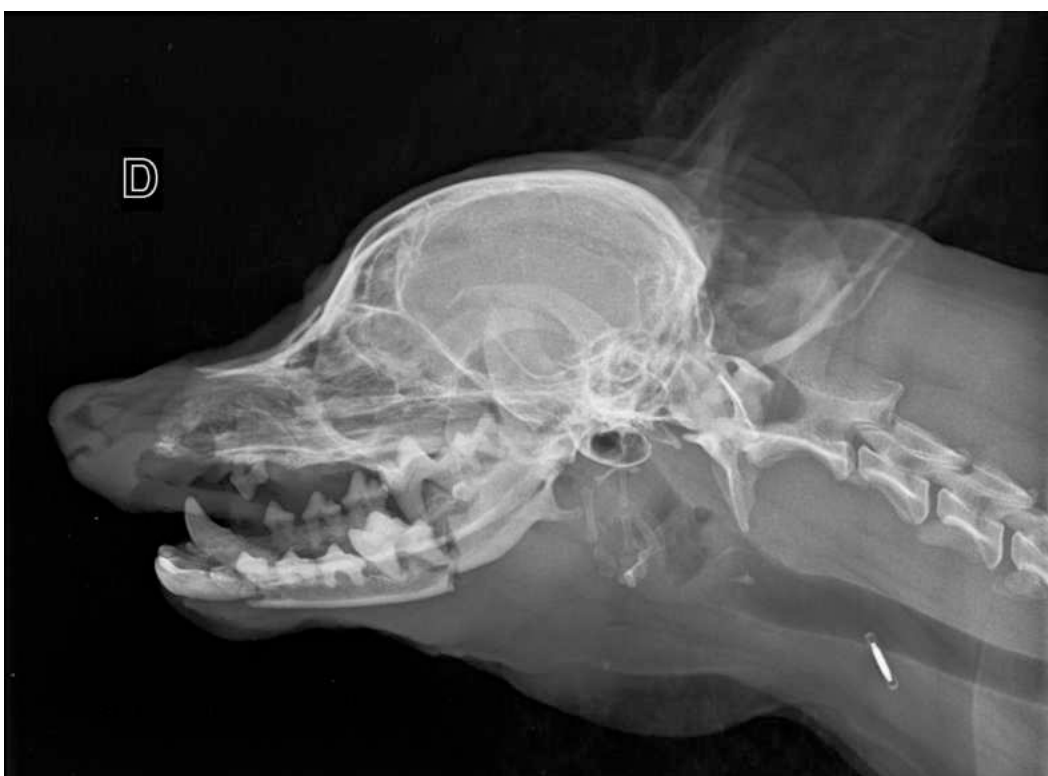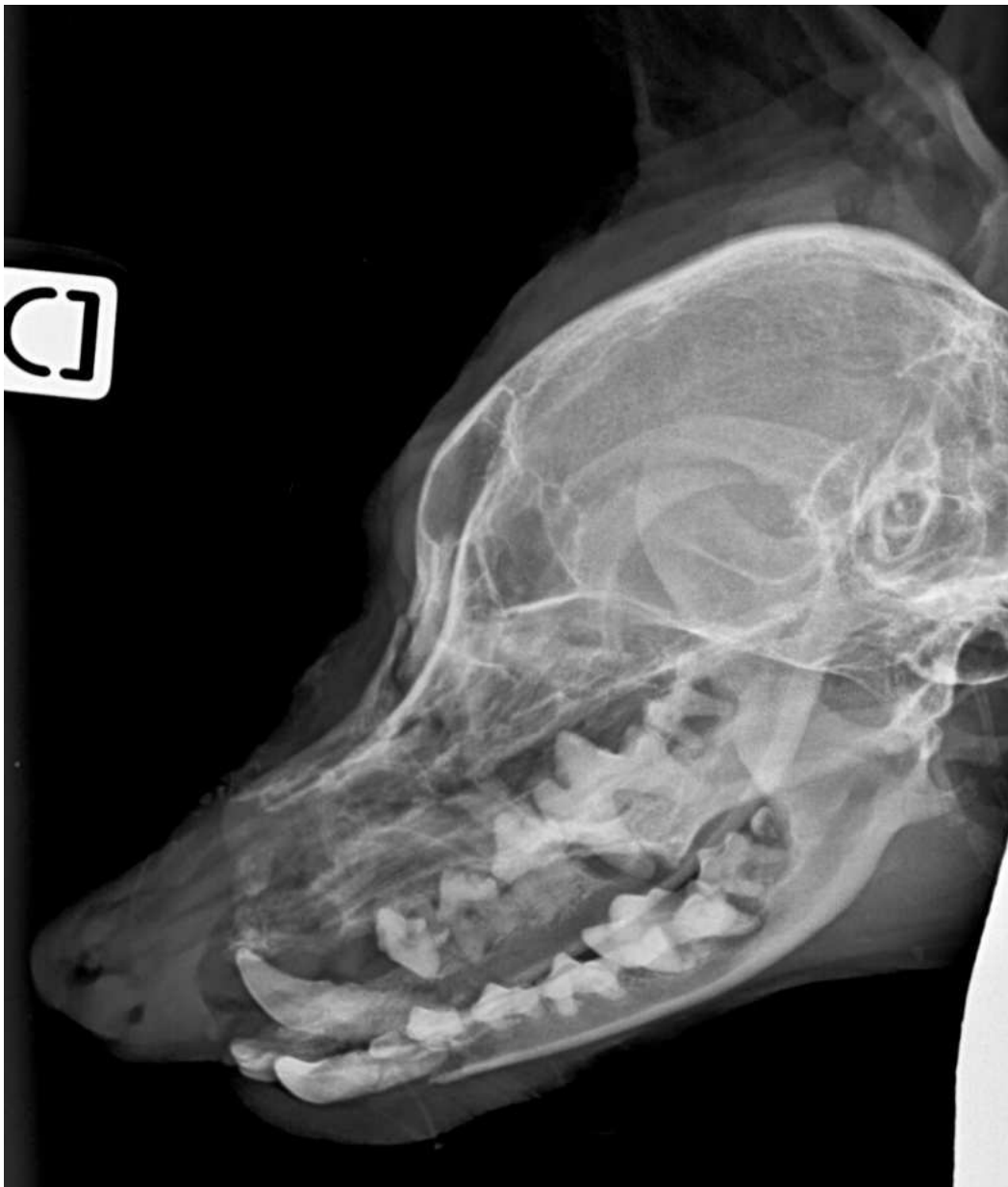Amyotrophie sévère.

II Lésions de la tête

1. Exercice : Cas 1

Chien bichon Maltais femelle de 14 ans présenté pour morsure à la mâchoire par un autre chien





Question

[solution n°36 p. 108]

Quelle-est votre interprétation ?

Indice :

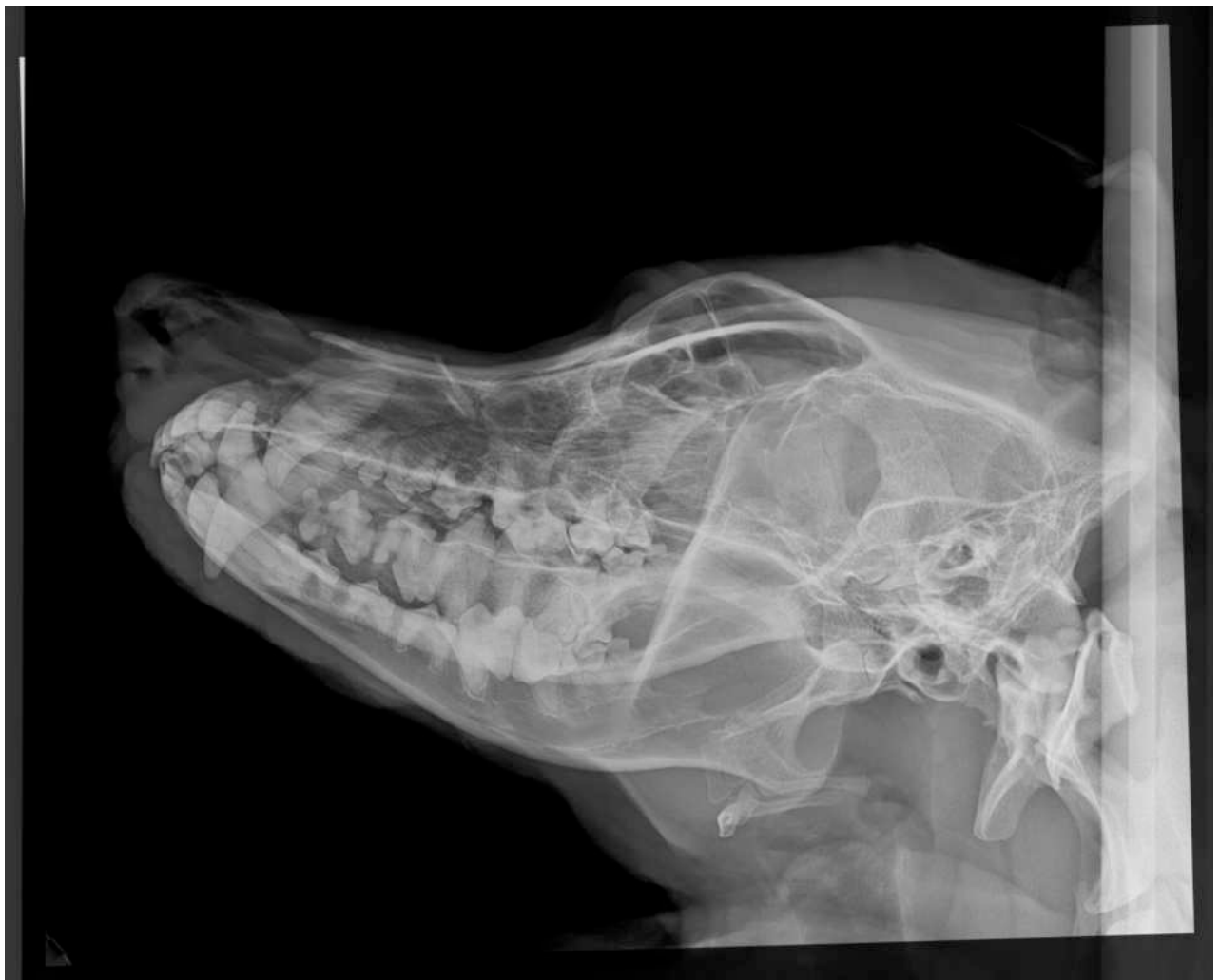Description :

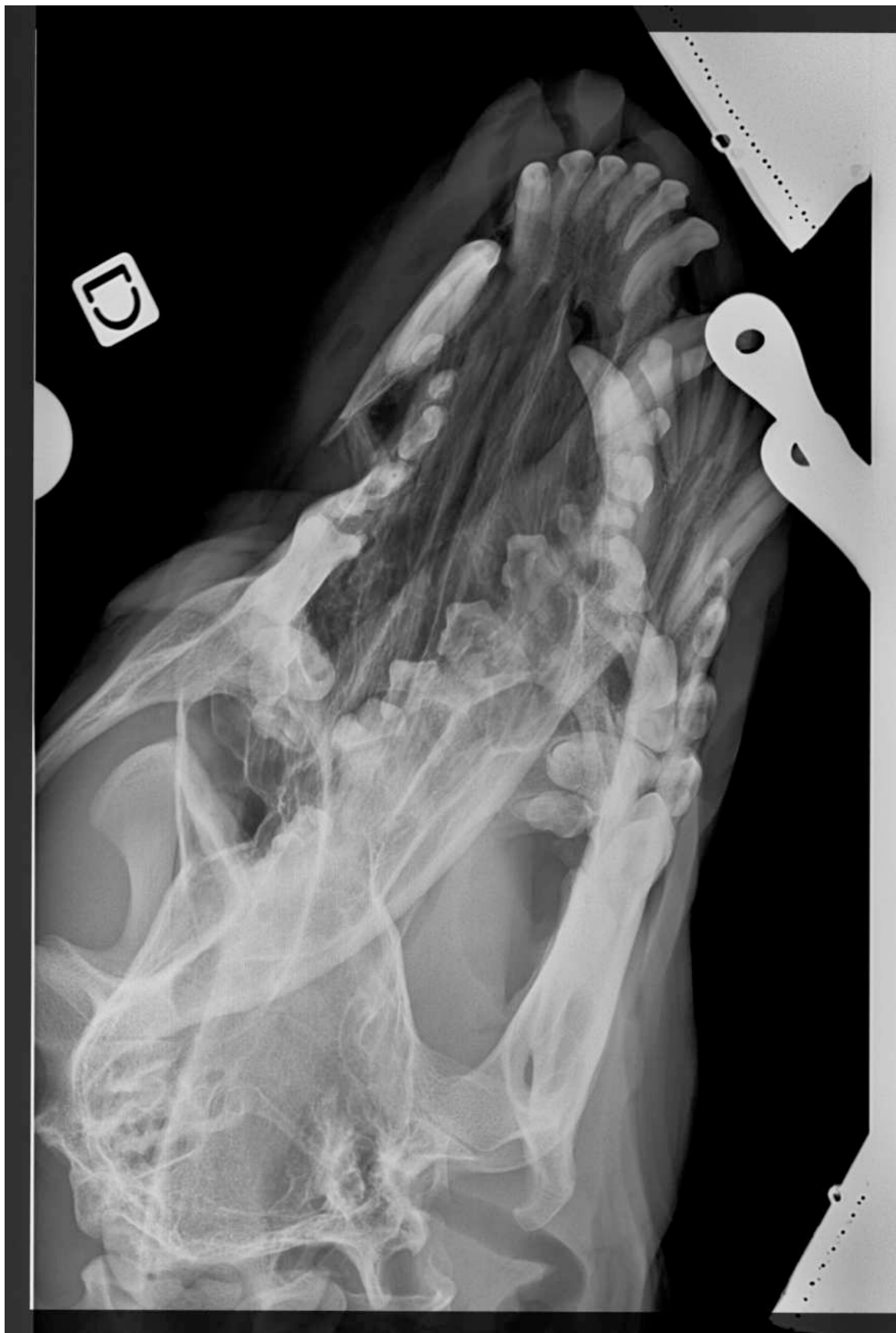CRANE (face, profil)

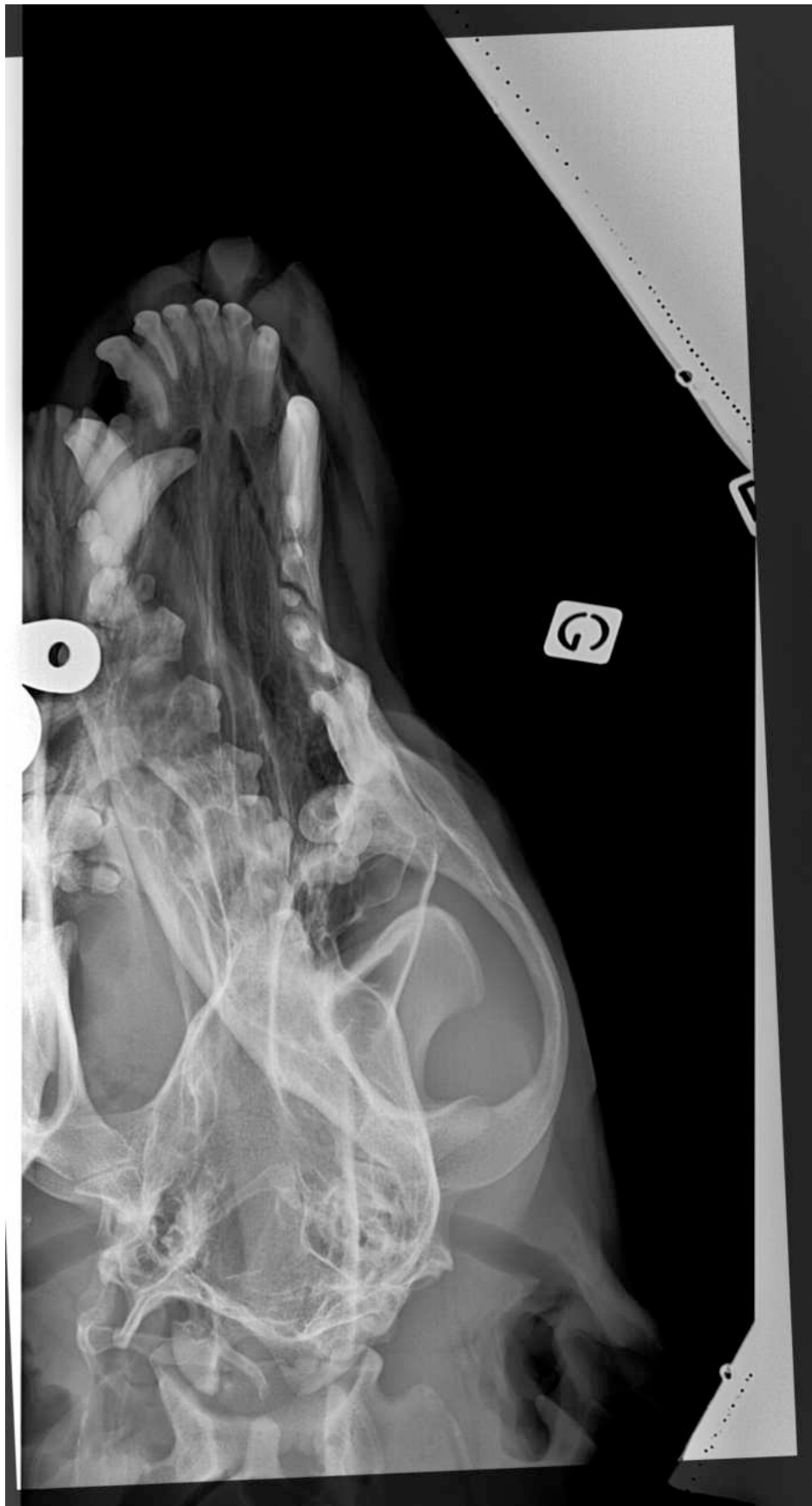- Fracture du corps de la mandibule à gauche associée à une tuméfaction en région cervicale ventrale.
- Tuméfaction centrée sur l'aspect moyen de l'os maxillaire et fracture os maxillaire/frontal associée.

2. Exercice : Cas 2

chien labrador croisé de 5 ans présenté suite à un traumatisme







Question

[solution n°37 p. 108]

Quelle-est votre interprétation ?

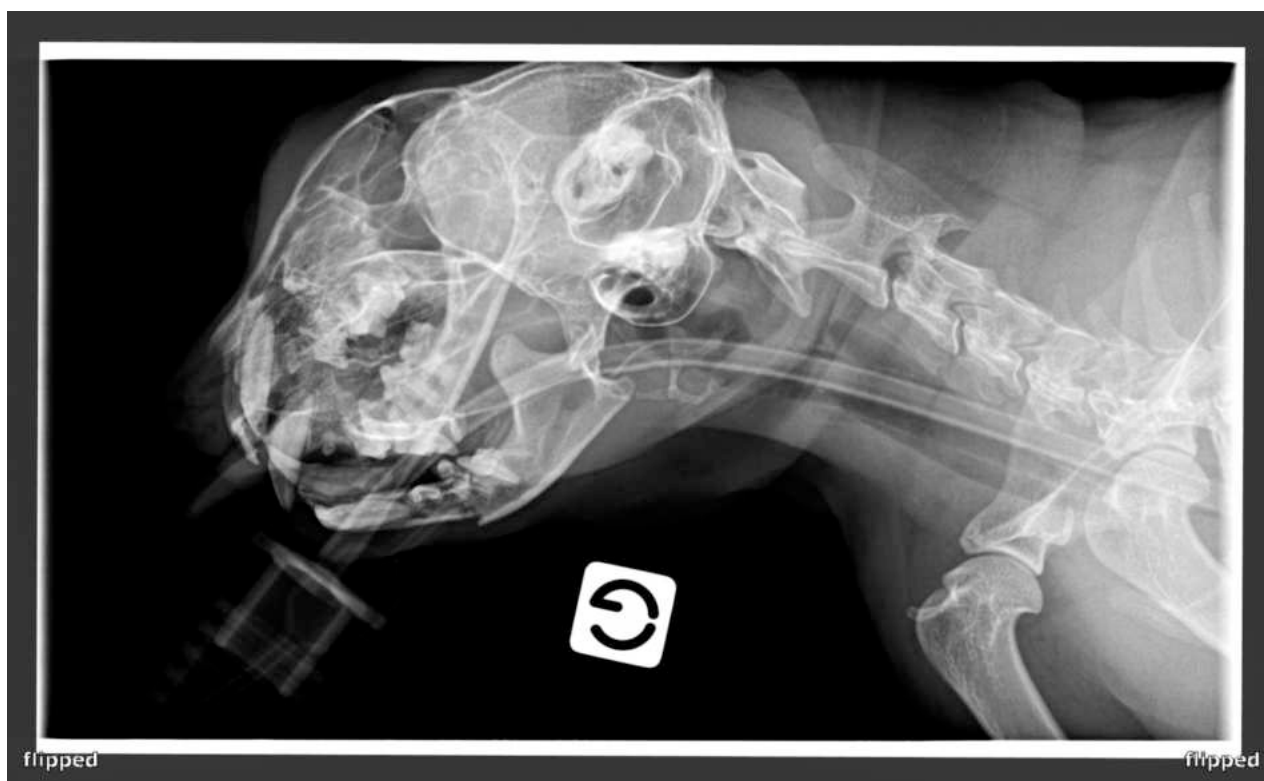Indice :

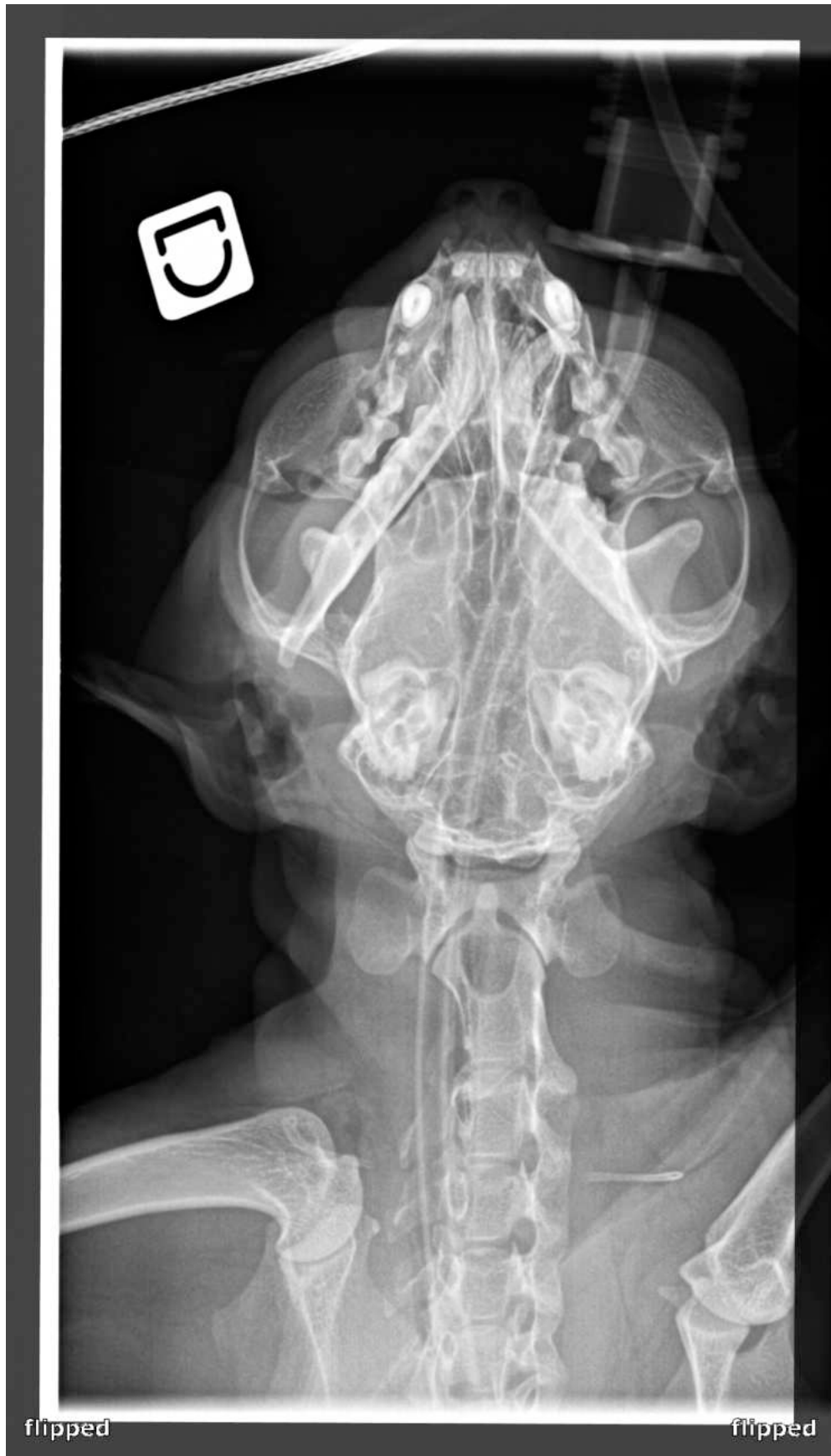Description :

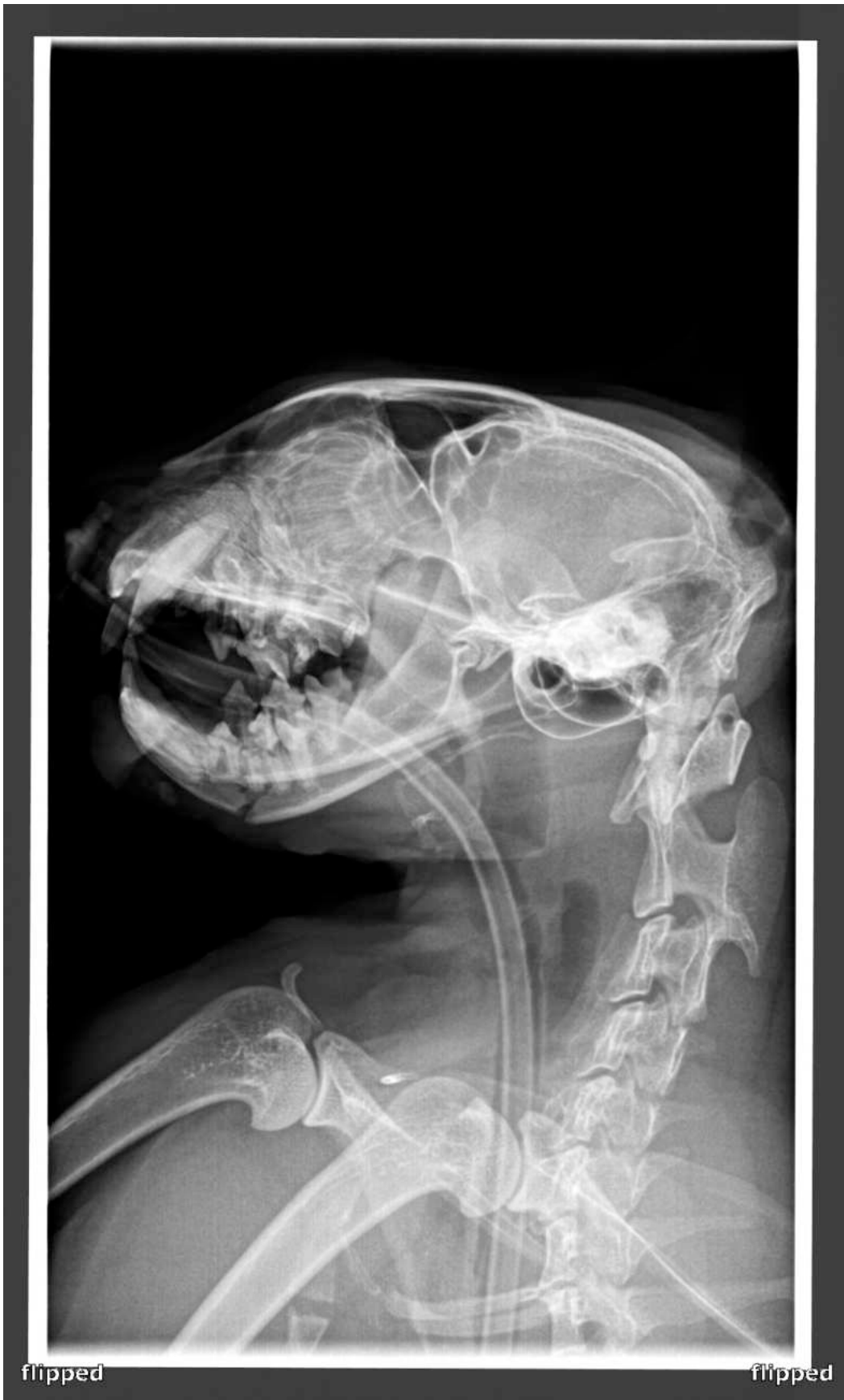CRANE :

- Fracture dans le tiers rostral du maxillaire droit, en regard du croc avec un déplacement caudo-latéral.
- Fracture oblique incomplète du maxillaire gauche en arrière de PM1.

3. Exercice : Cas 3







Question

Quelle-est votre interprétation ?

Indice :

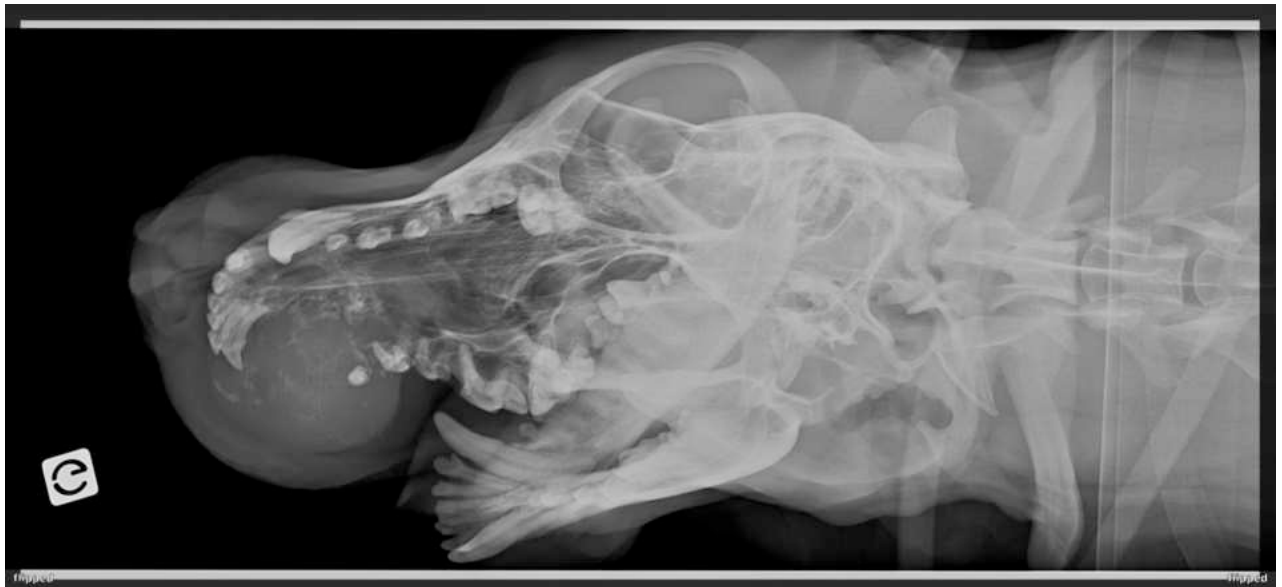Description :

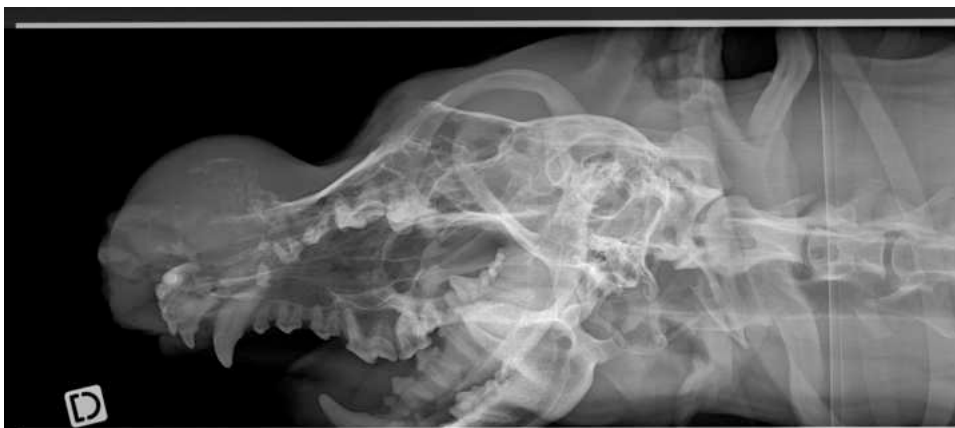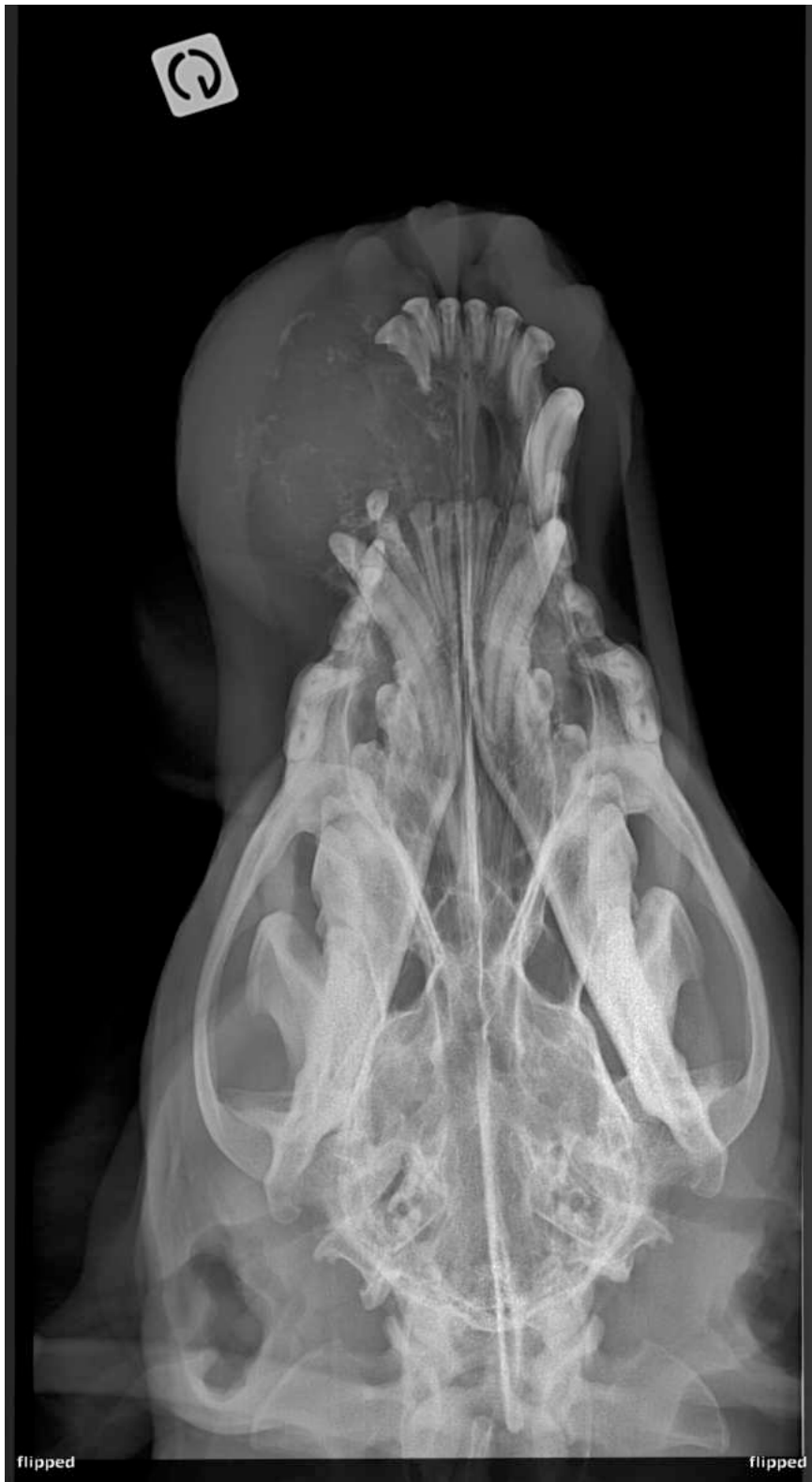RADIOGRAPHIES CRANES :

- Fracture de la branche montante de la mandibule à gauche. Fracture simple, déplacée dorso-rostralement
- Fracture simple du corps de la mandibule gauche, située entre PM1 et PM2, déplacée médiocaudalement.

4. Exercice : Cas 4

chien croisé Berger Allemand, mâle, âgé de 3 ans, présenté pour masse buccale.





Question

[solution n°39 p. 108]

Quelle-est votre interprétation ?

Indice :

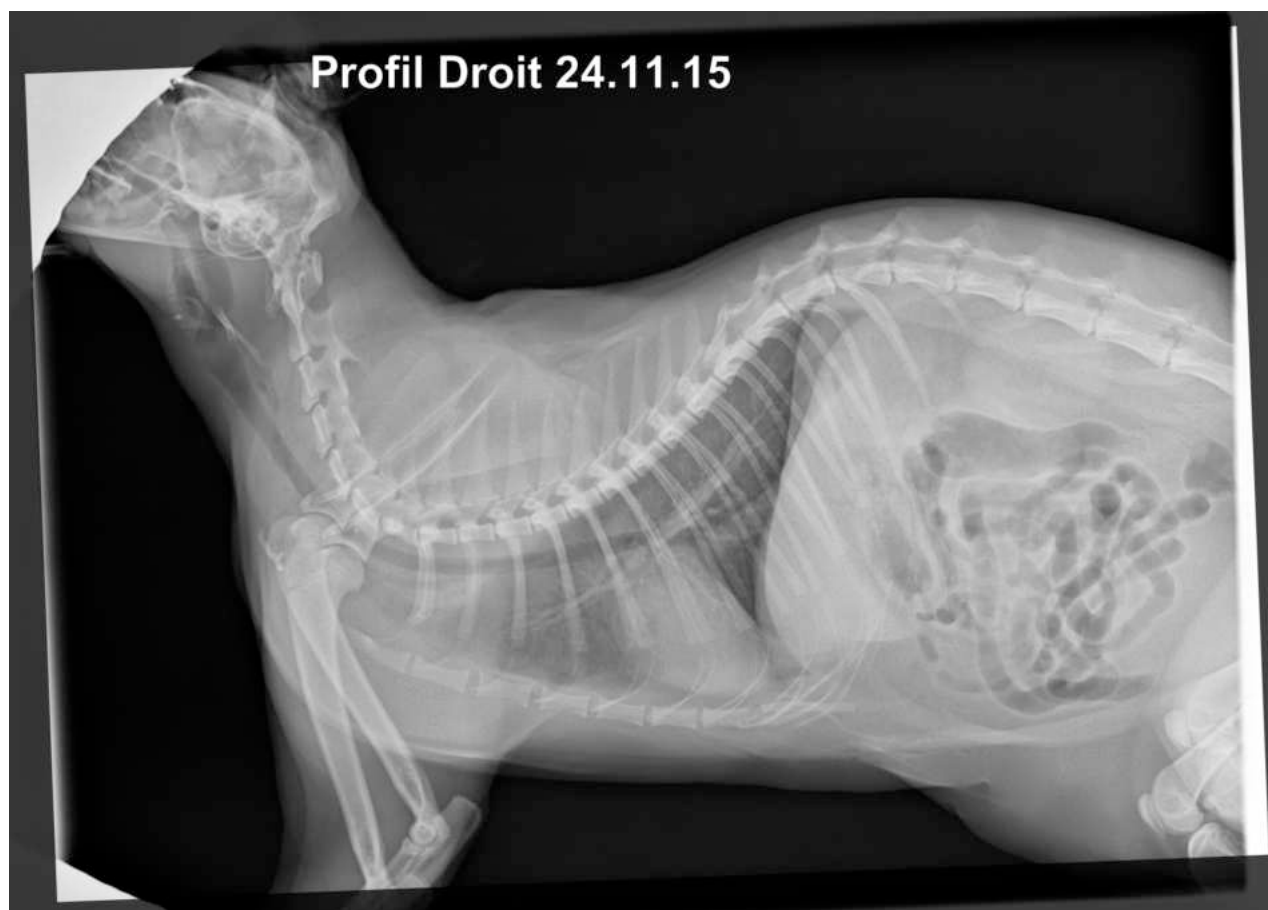Description :

RADIOGRAPHIES CRANES :

- Absence des dents 204 et 205 et 206 partiellement (crocs et deux premières prémolaires maxillaires gauches)
- Lyse sévère des os maxillaire (partie rostrale) et incisif gauches, zone de transition longue.
- Tuméfaction sévère des tissus mous de l'aspect latéral et rostral gauche de la face, plages mal définies de minéralisations au sein de la tuméfaction

5. Exercice : Cas 5

Chat européen, mâle, âgé de 2 ans, présenté pour suspicion de corps étranger pharyngé

**Question**

[solution n°40 p. 108]

Quelle-est votre interprétation ?

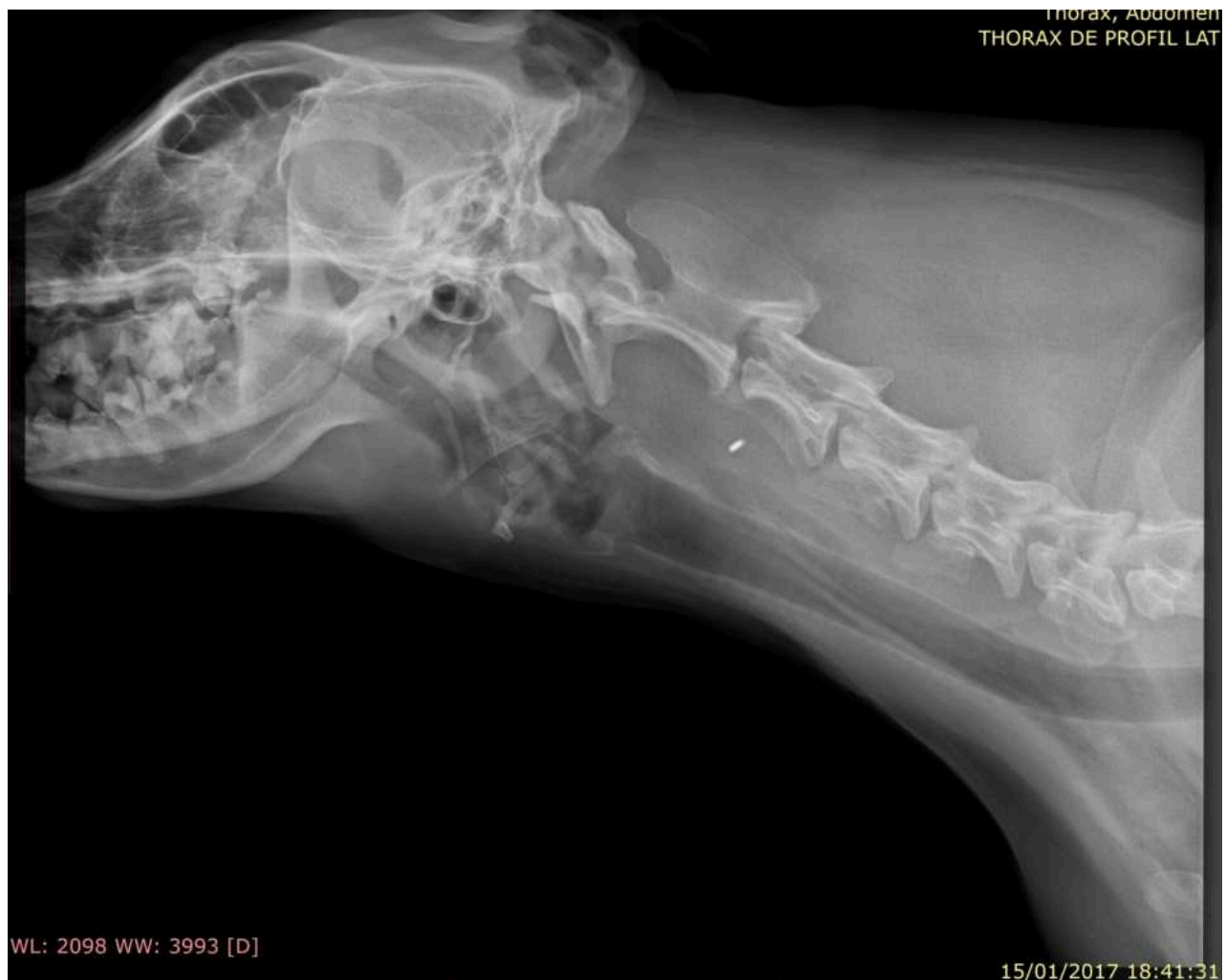Indice :

Description :

- Élément d'opacité osseuse, en V, mesurant 2,5 cm de long, en région pharyngée

6. Exercice : Cas 6

Chien Labrador femelle de 11 ans présenté pour des efforts vomitifs suite à l'ingestion d'os de poulet



Question

[solution n°41 p. 108]

Quelle-est votre interprétation ?

Indice :

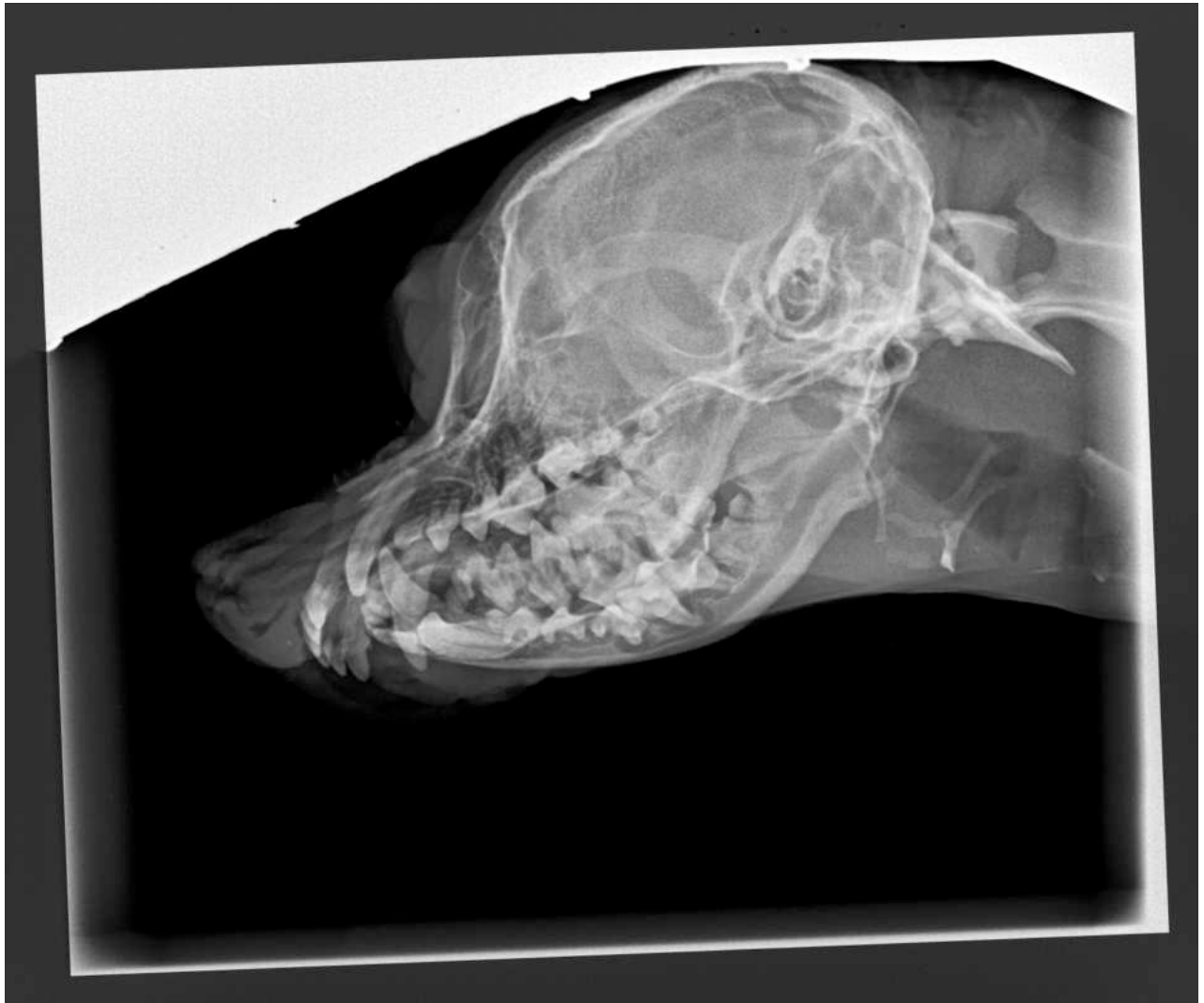Description :

REGION CERVICALE (profil) :

- Élément osseux mesurant 5,5 cm de long sur l'aire de projection du pharyngo-larynx

7. Exercice : Cas 7

Chien cavalier King Charles mâle de 2 ans présenté pour suivi de maladie rénale chronique.



Question

[solution n°42 p. 109]

Quelle-est votre interprétation ?

Indice :

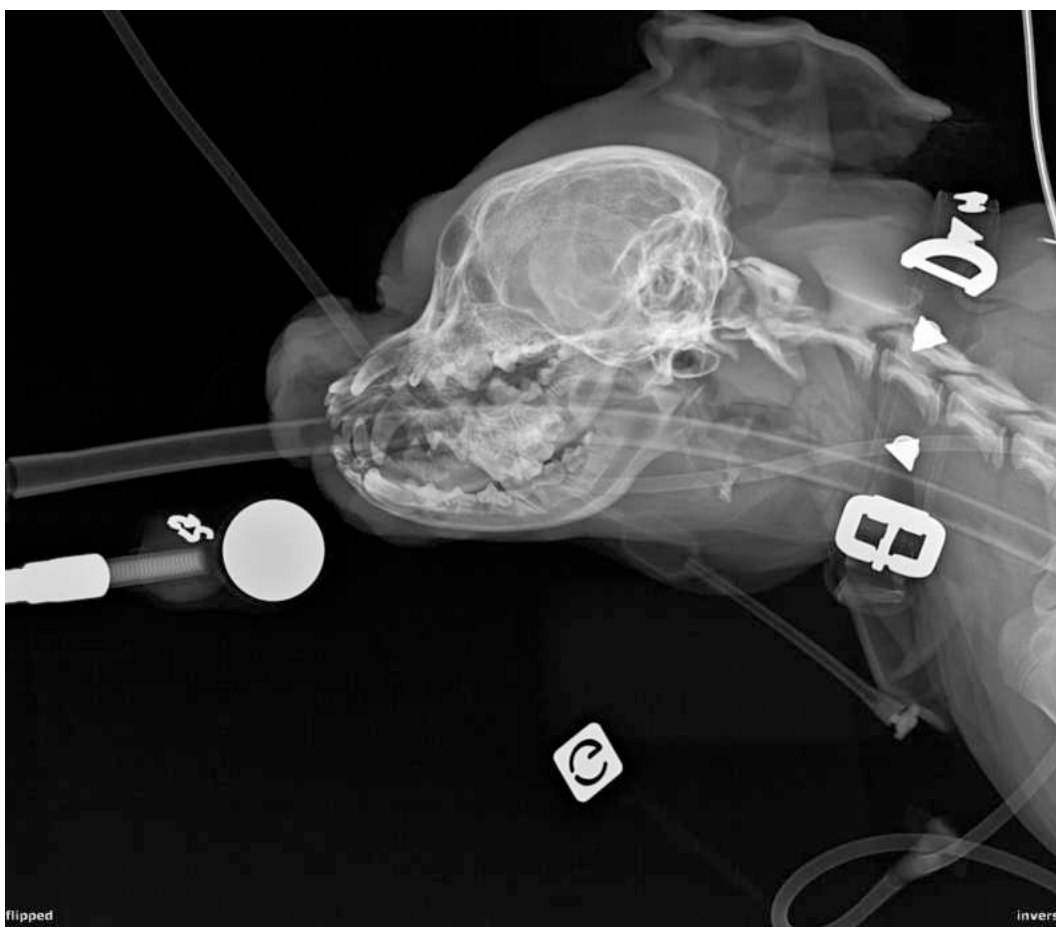
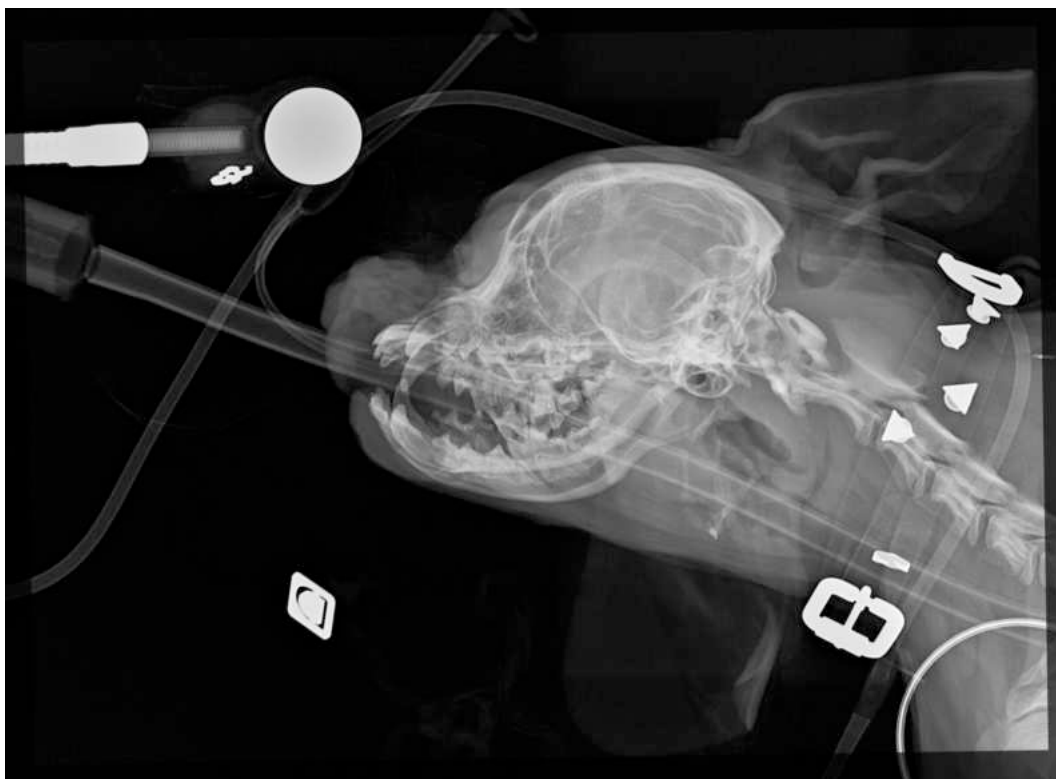
Description :

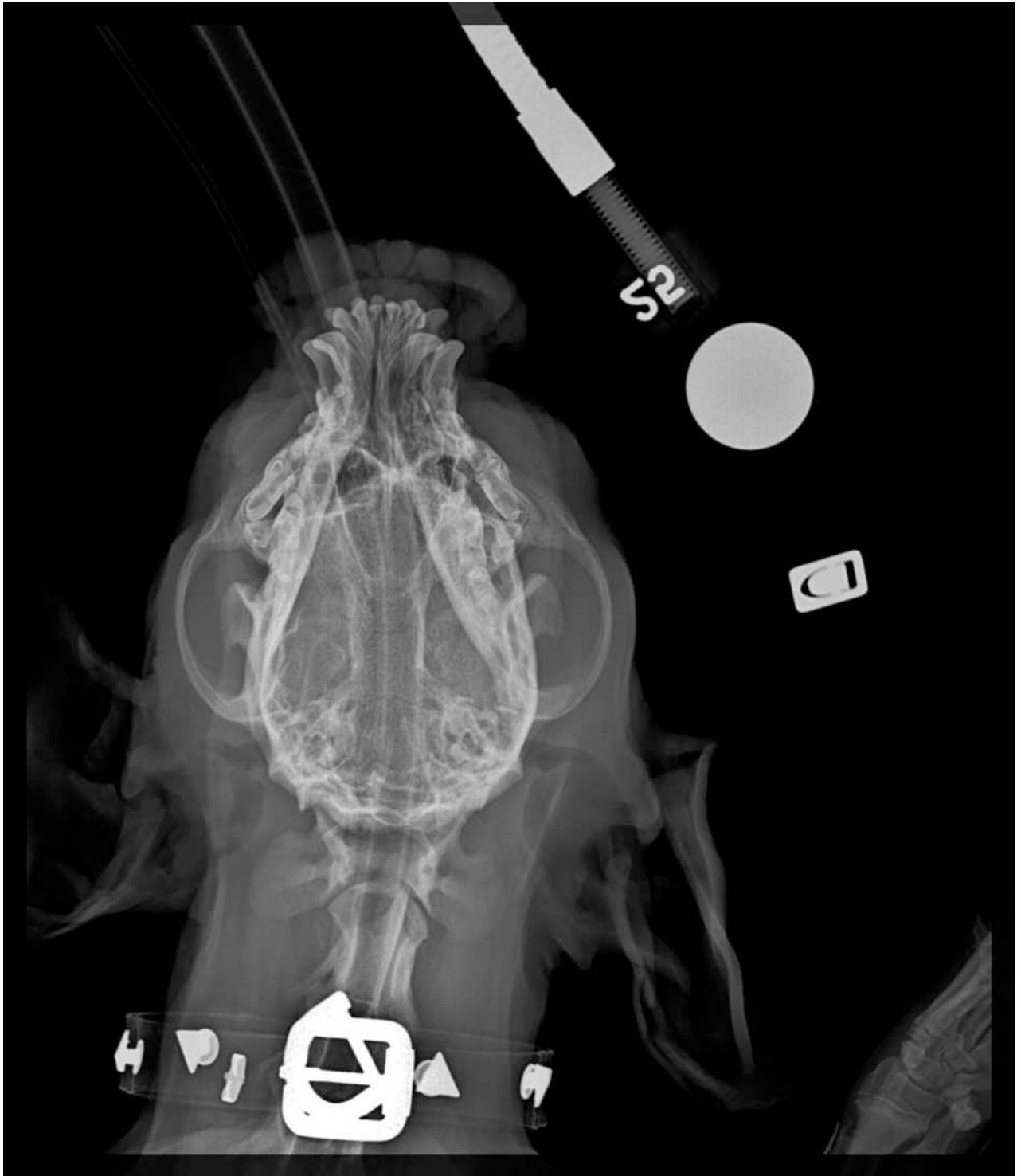CRANE (profil uniquement) :

- Perte de densité osseuse de l'ensemble des os du crâne.
- Opacité osseuse des mâchoires proche de celle des tissus mous en région cervicale : dents "réhaussées".

8. Exercice : Cas 8

chien Cavalier King Charles de 5 mois présenté pour douleur à l'ouverture de la bouche.





Question

[solution n°43 p. 109]

Quelle-est votre interprétation ?

Indice :

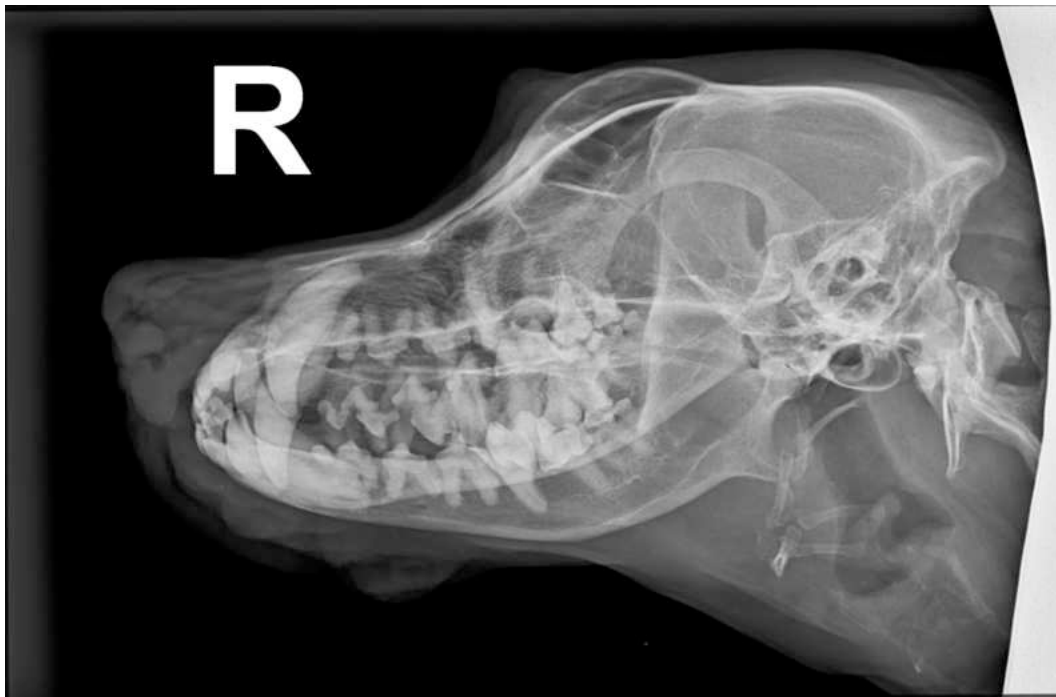Description :

CRANE

- Les articulations temporo-mandibulaires sont anormales : Un aplatissement des processus condyliques de la mandibule est mis en évidence, aspect rostral des processus condyliques effilé

9. Exercice : Cas 9

chien Cocker de 13 ans présenté pour hypocalcémie.



Question

[solution n°44 p. 109]

Quelle-est votre interprétation ?

Indice :

Description :

CRANE (profil)

- Diminution diffuse de la densité osseuse sur le corps de la mandibule laissant la sensation de "dents flottantes". Opacité du corps de la mandibule quasi égale à celle des tissus mous.
- Disparition de la lamina dura sur la quasi totalité du pourtour des racines dentaires

Solutions des exercices

[exercice p. 8] **Solution n°1**

Conclusion :

Synovite marquée sur le grasset droit. Anomalie de l'os sous-chondral compatible avec un processus inflammatoire de type arthrite. Processus dégénératif chronique compatible avec la rupture du ligament croisé crânial objectivée cliniquement. Tendinopathie du muscle supra-épineux à droite. Arthrose sur la hanche droite.

[exercice p. 10] **Solution n°2**

Conclusion :

Fracture articulaire impliquant l'ulna proximal.

[exercice p. 13] **Solution n°3**

Conclusion :

Suspicion élevée de fragmentation du processus coronoïde médial du coude, sclérose de l'incisure supra trochléaire et discrète arthrose associée. Ces éléments sont compatibles avec une dysplasie du coude.

[exercice p. 16] **Solution n°4**

Conclusion :

Fracture des métacarpes du membre thoracique gauche. Tuméfaction des tissus mous associée. Suspicion d'ostéodystrophie hypertrophique.

[exercice p. 18] **Solution n°5**

Conclusion :

Arthrite érosive du carpe gauche en première hypothèse.

[exercice p. 23] **Solution n°6**

Conclusion :

Luxation du carpe gauche. Discrète arthrose associée.

[exercice p. 24] **Solution n°7**

Conclusion :

Non fusion de la cavité acétabulaire.

[exercice p. 26] **Solution n°8**

Conclusion :

Dysplasie coxo-fémorale bilatérale plus marquée à droite, avec phénomène dégénératif peu marqué secondaire.

[exercice p. 28] **Solution n°9**

Conclusion :

Disjonction sacro iliaque bilatérale. Fracture de l'ilium gauche. Fractures complexes du pubis et de l'ischium. Absence d'anomalie sur la colonne vertébrale.

[exercice p. 30] **Solution n°10**

Conclusion :

Fracture du corps de l'ilium droit. Disjonction sacro-iliaque gauche. Fracture montante du pubis droit non exclue.

[exercice p. 31] **Solution n°11**

Conclusion :

Fracture métaphysaire du col du fémur droit. Examen du bassin sans anomalie.

[exercice p. 33] **Solution n°12**

Conclusion :

Disjonction sacro-iliaque bilatérale. Disjonction de la symphyse pelvienne et fracture du pubis.

[exercice p. 35] **Solution n°13**

Conclusion :

Disjonction sacro-iliaque gauche et fracture iliaque droite. Fractures pubienne droite et sacrale gauche non exclues.

[exercice p. 37] **Solution n°14**

Conclusion :

Subluxation bilatérale des hanches secondaire à une dysplasie coxo-fémorale bilatérale.

[exercice p. 38] **Solution n°15**

Conclusion :

Luxation de la hanche gauche. Absence d'anomalie thoracique.

[exercice p. 39] **Solution n°16****Conclusion :**

Tendinopathie calcifiante du muscle psoas mineur du membre pelvien gauche sans signification clinique associée. Absence d'anomalie sur les deux hanches

[exercice p. 41] **Solution n°17****Conclusion :**

Rupture du LCCrD et avulsion du muscle poplité.

[exercice p. 44] **Solution n°18****Conclusion :**

Post-opératoire de TPLO sur grasset droit immédiat satisfaisant.

[exercice p. 45] **Solution n°19**

- Fragmentation des os sésamoïdes du gastrocnémien (variante de la normale)

[exercice p. 47] **Solution n°20****Conclusion :**

Synovite modérée, arthrose, avancée du plateau tibial du grasset gauche compatible avec une rupture du ligament croisé crânial du grasset gauche.

[exercice p. 48] **Solution n°21****Conclusion :**

Synovite sévère du grasset gauche. Lésion agressive car ostéolytique associée. Ces éléments sont compatibles avec une arthrite septique évolutive ou un processus néoplasique de type synoviosarcome.

 Complément

Résultat biopsie osseuse : Le tableau histopathologique est compatible avec l'hypothèse clinique d'un processus néoplasique (sarcome) qui en première hypothèse évoque une origine synoviocytaire (synovialosarcome) associée à une synovite chronique hyperplasique d'intensité modérée.

Résultat histopathologique suite à l'amputation : Confirmation du diagnostic précédent de synovialosarcome type sarcome histiocytaire infiltrant le tissu osseux tibial et fémoral ainsi que le tissu péri-osseux notamment musculaire et causant une réaction périostée et la formation de multiples ostéophytes.

[exercice p. 51] **Solution n°22**

Conclusion :

Lésion agressive monostotique métaphysaire compatible avec une tumeur primitive osseuse (ostéosarcome, chondrosarcome) ou des tissus mous (hémangiosarcome, fibrosarcome..).

[exercice p. 53] **Solution n°23**

Conclusion :

Synovite et discrète arthrose du grasset gauche compatible avec une rupture du ligament croisé crânial. Minéralisation méniscale secondaire.

Fragment minéralisée compatible avec une avulsion du ligament croisé crânial ou une ostéochondromatose synoviale.

[exercice p. 55] **Solution n°24**

Conclusion :

Synovite et arthrose marquée du grasset gauche compatible avec une rupture du ligament croisé crânial gauche.

Éléments minéralisés intra-articulaires compatibles avec une ostéochondromatose synoviale.

Minéralisation méniscale médial pouvant expliquer un contexte dégénératif.

[exercice p. 59] **Solution n°25**

Conclusion :

Discrète arthrose des doigts, fragmentation des os sésamoïdes du doigt 2.

[exercice p. 63] **Solution n°26**

Conclusion :

Fracture du tarse gauche.

[exercice p. 67] **Solution n°27**

Conclusion :

Subluxation complète tarso-métatarsienne. Rupture du ligament calcanéo-quartal (aspect latéral). Fracture du métatarse 2.

[exercice p. 70] **Solution n°28**

Conclusion :

Rupture du ligament collatéral médial et des ligaments tarsaux métatarsiens. Suspicion de rupture du ligament collatéral latéral à gauche. Élément minéralisé compatible avec une avulsion osseuse ayant pour origine probable le talus ou le calcaneus.

[exercice p. 73] **Solution n°29****Conclusion :**

Fracture de la malléole médiale du tibia gauche. Augmentation de l'interligne articulaire tibio-talien compatible avec une rupture du ligament collatéral médial du tarse gauche

[exercice p. 76] **Solution n°30****Conclusion :**

Processus agressif et érosif sur le tarse droit avec masse en regard associée. Un processus néoplasique de type synoviosarcome ou sarcome des tissus mous est considéré.

[exercice p. 78] **Solution n°31****Conclusion :**

Lésion polyostotique agressive sur le tarse gauche et sur les articulations des doigts des 4 membres compatibles avec une polyarthrite érosive (arthropathie à médiation immune de type polyarthrite)

Les lésions sur les doigts n'exclut pas une pododermatite sévère.

[exercice p. 82] **Solution n°32****Conclusion :**

Masse pulmonaire bronchocentrique compatible en priorité avec une tumeur pulmonaire primitive, ou un abcès, kyste, granulome, hématome.

Ostéopathie hypertrophique secondaire.

[exercice p. 83] **Solution n°33****Conclusion :**

Minéralisation en regard de la coulisse bicipitale et anomalie de forme du tubercule supra glénoïdal compatible avec une tendinopathie bicipitale chronique.

Discrète arthrose de l'épaule.

[exercice p. 84] **Solution n°34****Conclusion :**

Arthropathie dégénérative sévère, plus marquée de l'épaule droite.

[exercice p. 86] **Solution n°35****Conclusion :**

Dysplasie sévère bilatérale. Arthrose associée.

Productions osseuses en regard des sourcils acétabulaires compatible avec l'arthroplastie.

[exercice p. 89] **Solution n°36**

Conclusion :

Fracture du corps de la mandibule à gauche associée à une tuméfaction des tissus mou ventralement

[exercice p. 92] **Solution n°37**

Conclusion :

Fracture maxillaire droite et gauche

[exercice p. 95] **Solution n°38**

Conclusion :

Fracture simple, transverse de la branche montante de la mandibule gauche

Fracture simple, du corps de la mandibule gauche, entre PM1 et PM2

[exercice p. 97] **Solution n°39**

Conclusion :

Lésion agressive sur l'os maxillaire gauche compatible avec un processus tumoral de type fibrosarcome, carcinome à cellules squameuses, un mélanome malin, ou un épulis achantomateux.

[exercice p. 97] **Solution n°40**

Conclusion :

Corps étranger pharyngée

⊕ Complément

Retrait du corps étranger (os de poulet) sous anesthésie générale

[exercice p. 98] **Solution n°41**

Conclusion :

Corps étranger pharyngé

⊕ Complément

Résultat endoscopie : Extraction d'un corps étranger (os de poulet). Présence d'une lacération pharyngée dorsale gauche.

[exercice p. 99] **Solution n°42**

Conclusion :

Ostéopénie de la face compatible avec un hyperparathyroïdisme secondaire à l'insuffisance rénale chronique.

[exercice p. 101] **Solution n°43**


Conclusion :

Anomalie des ATM compatible avec une dysplasie temporo-mandibulaire.

[exercice p. 102] **Solution n°44**

Conclusion :

Diminution de la densité osseuse sur les os du crane compatible avec une hyperparathyroïdie secondaire en première hypothèse.



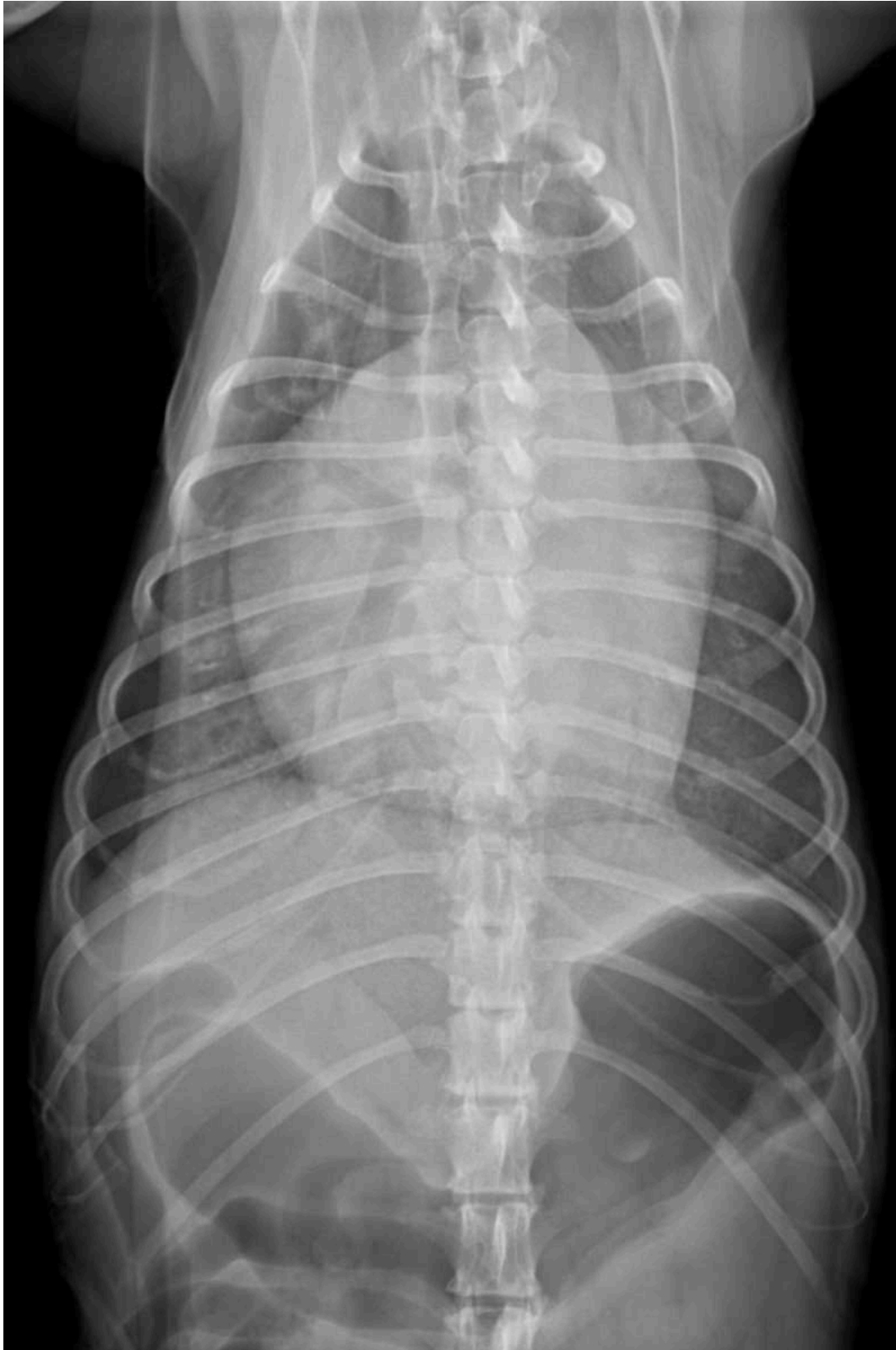
Cas cliniques - affections cardiaques

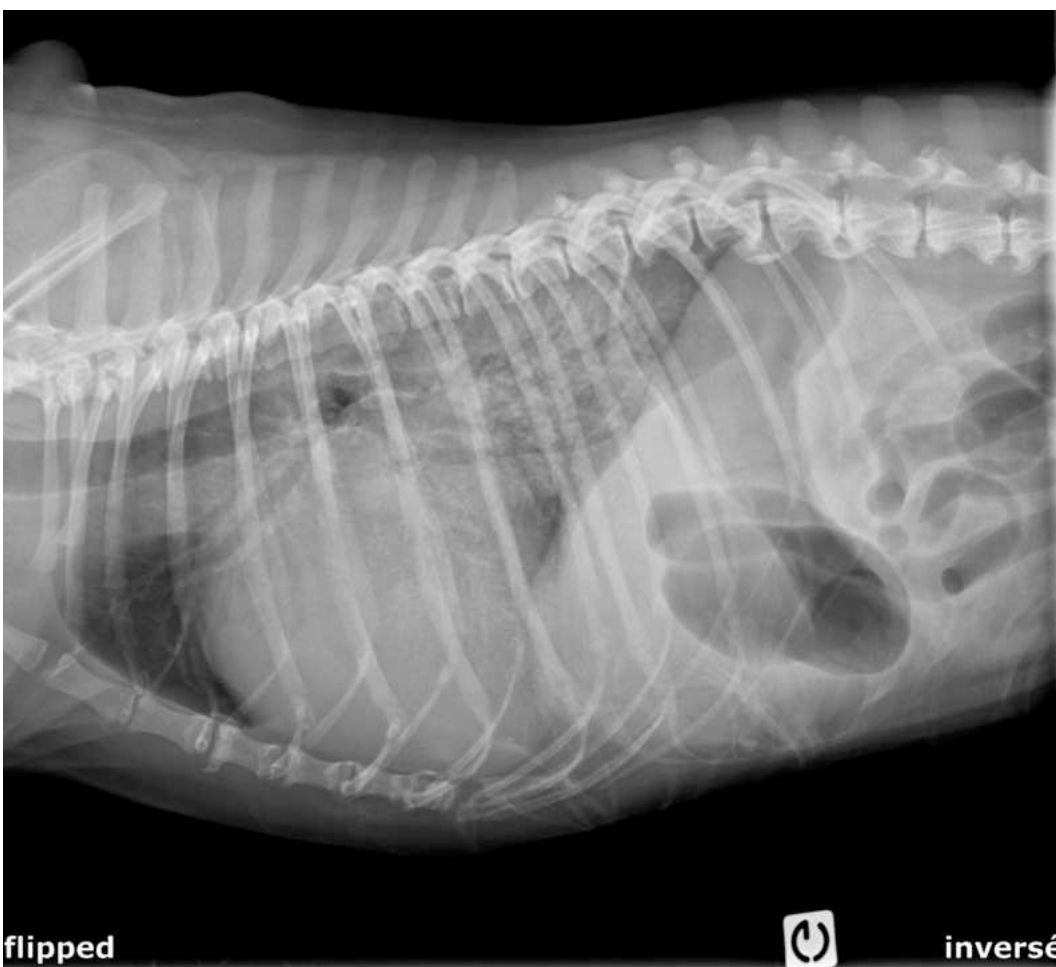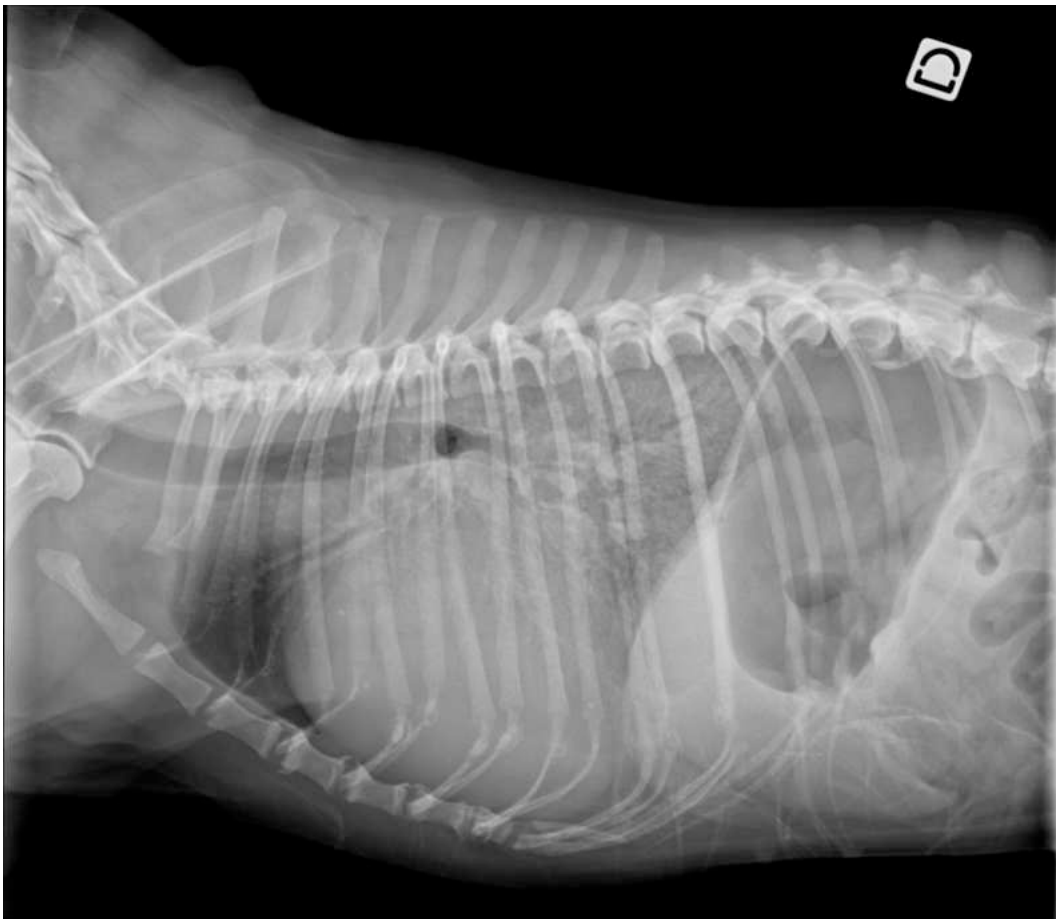
Table des matières

I - Exercice : Cas 1	3
II - Exercice : Cas 2	6
III - Exercice : Cas 3	9
IV - Exercice : Cas 4	12
V - Exercice : Cas 5	15
VI - Exercice : Cas 6	18
VII - Exercice : Cas 7	20
VIII - Exercice : Cas 8	22
IX - Exercice : Cas 9	24
X - Exercice : Cas 10	26
XI - Exercice : Cas 11	28
XII - Exercice : Cas 12	30
Solutions des exercices	33

I Exercice : Cas 1

Chien Cavalier King Charles de 9 ans présenté pour une détresse respiratoire et abattement d'apparition aiguë.





Question

Quelle-est votre interprétation ?

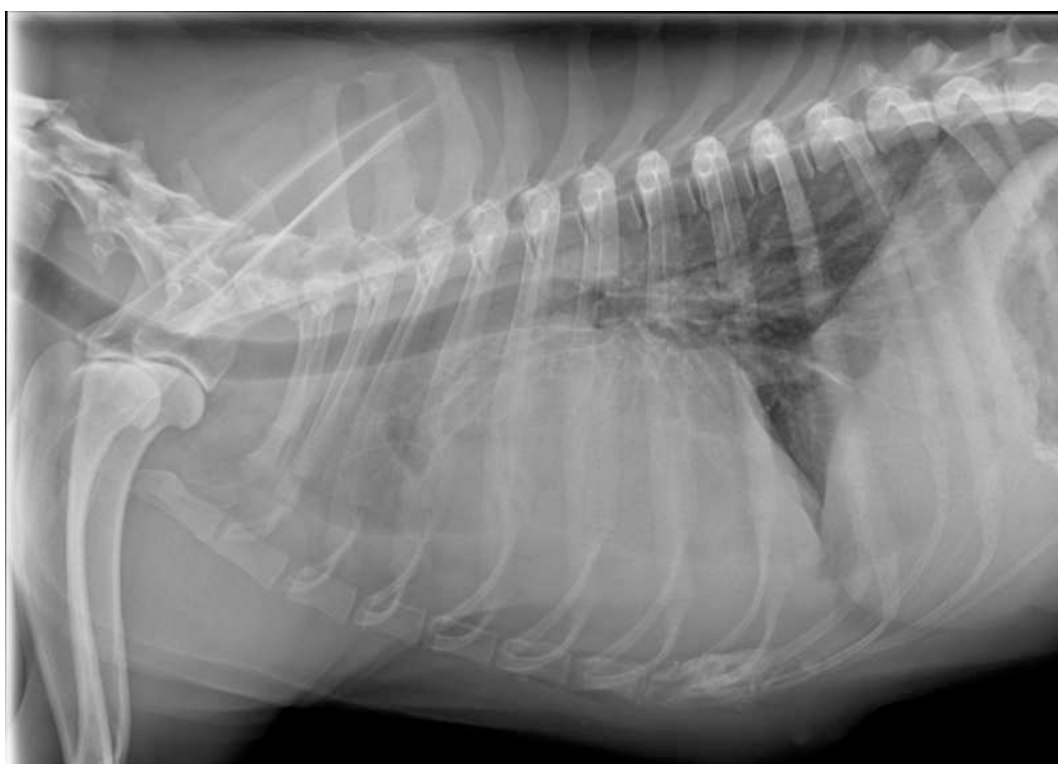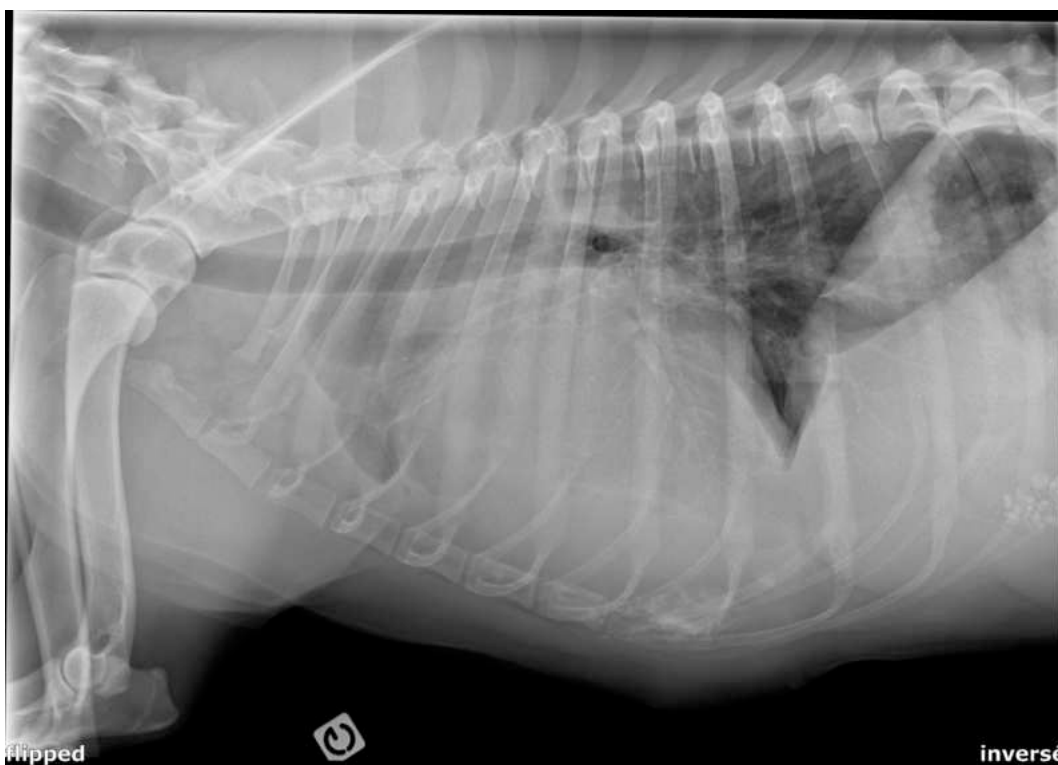Indice :

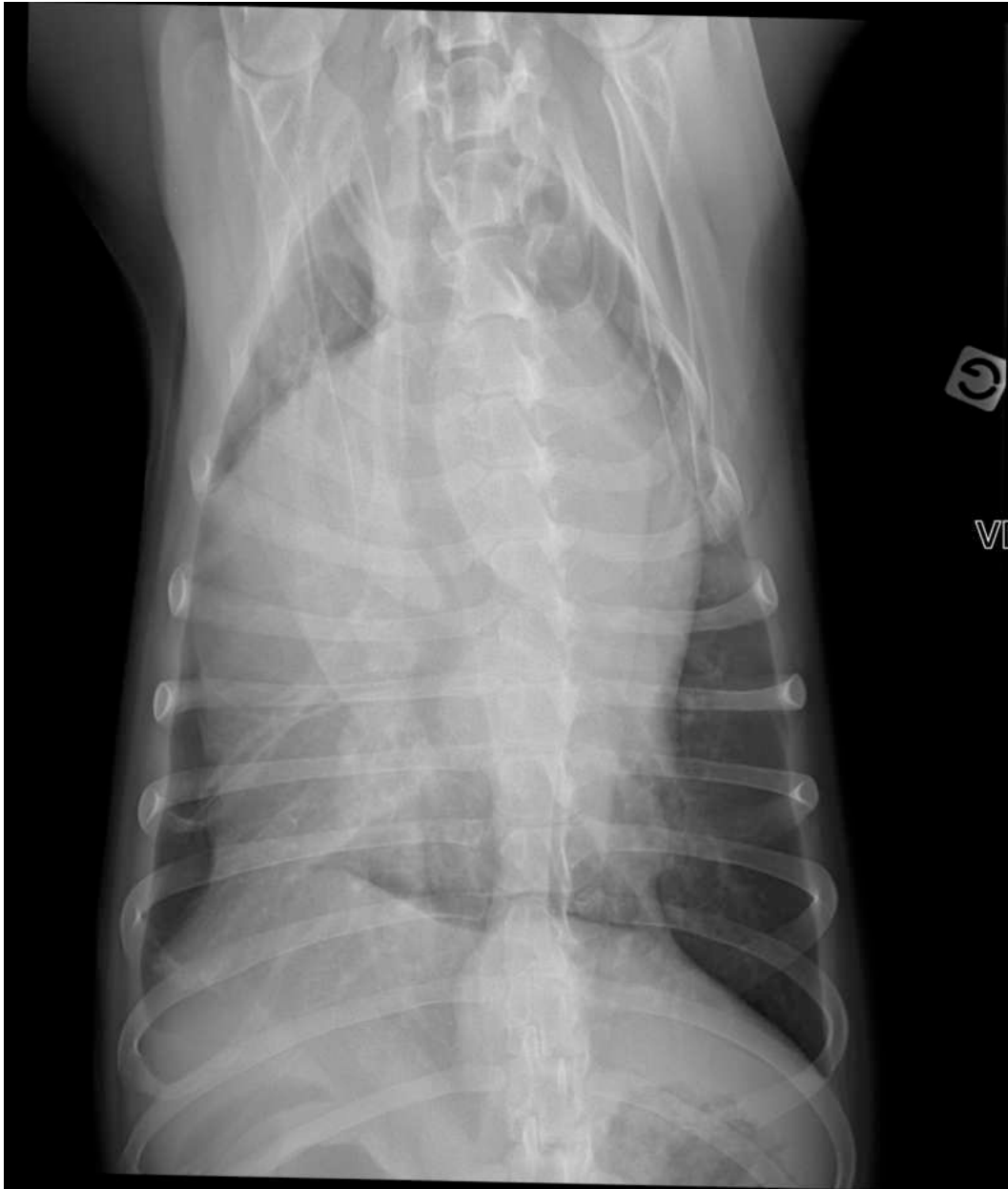Description :

- Pontage de T12 à L2 et spondylose sur L3 et L4.
- Sur la vue de profil : distance crânio-caudale du cœur > 4 espaces intercostaux, trachée repoussée dorsalement, hauteur cardiaque > 2/3 de la hauteur du thorax sur la vue de profil et largeur > 2/3 largeur du thorax sur la face, contact cœur-sternum augmenté : cardiomégalie.
- Sur la vue de face : écartement des bronches souches caudales et bombement entre 2h-3h : ectasie de l'oreillette gauche, bombement du cœur droit. Cardiomégalie gauche et droite.
- Augmentation d'opacité en région péri-hilaire et s'étendant en région caudale dorsale des lobes pulmonaires, masquant les contours du cœur et des vaisseaux sur la vue de profil, retrouvée sur les lobes caudaux à droite et à gauche sur la vue de face (fin trajet radiotransparent = bronchogramme) : opacité de type alvéolaire.
- Diamètre de l'artère et de la veine augmenté (en comparaison à la largeur de côte T4).
- Dilatation aérique stomacale = aérophagie secondaire à la détresse respiratoire.

II Exercice : Cas 2

Chien Berger belge malinois femelle entière de 6 ans présenté pour l'investigation de masses sur le thorax évoluant depuis 2 à 3 semaines dans un contexte de fatigabilité à l'effort chronique.





Question

[solution n°2 p. 33]

Quelle-est votre interprétation ?

Indice :

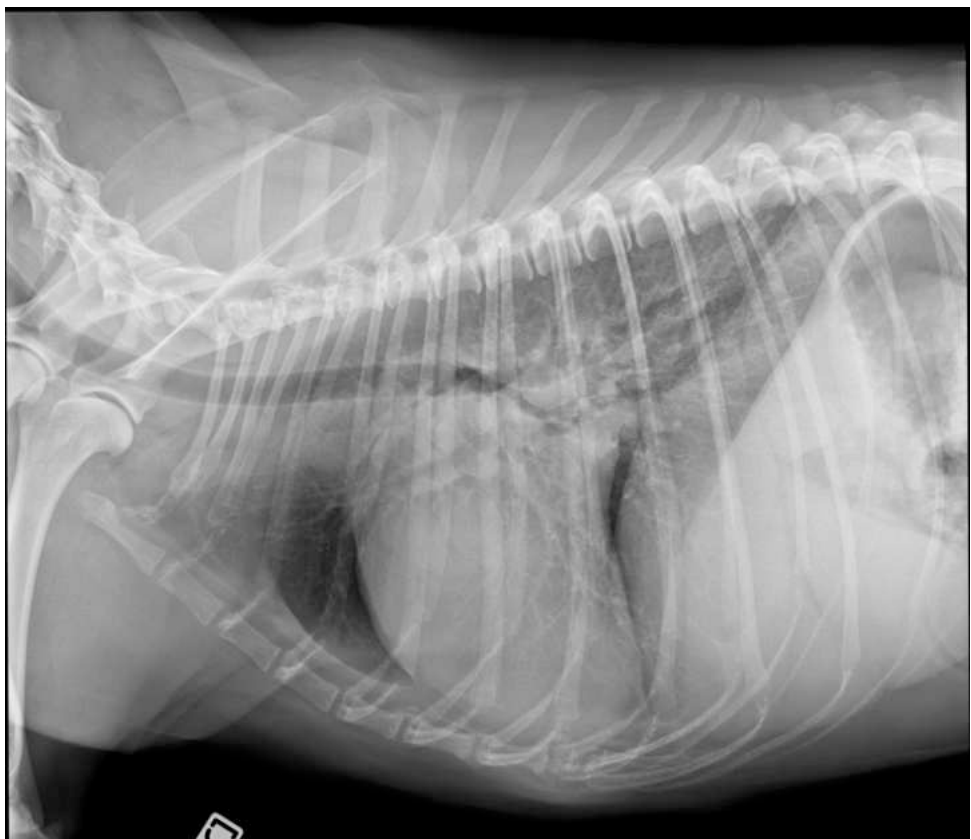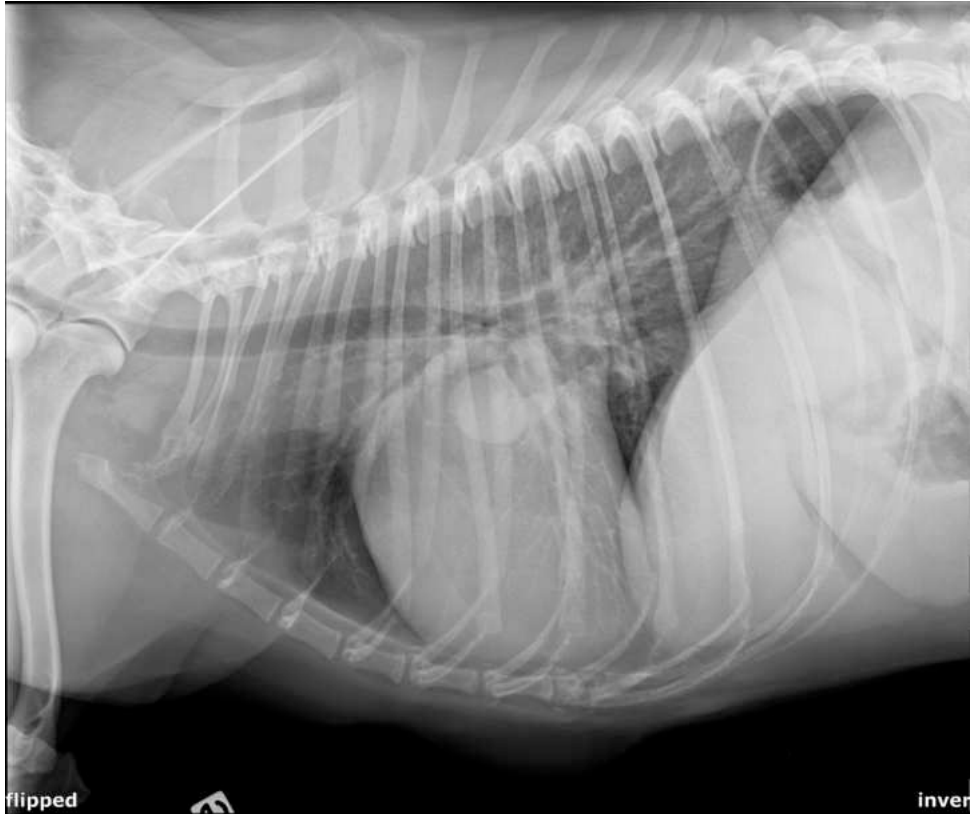Description :

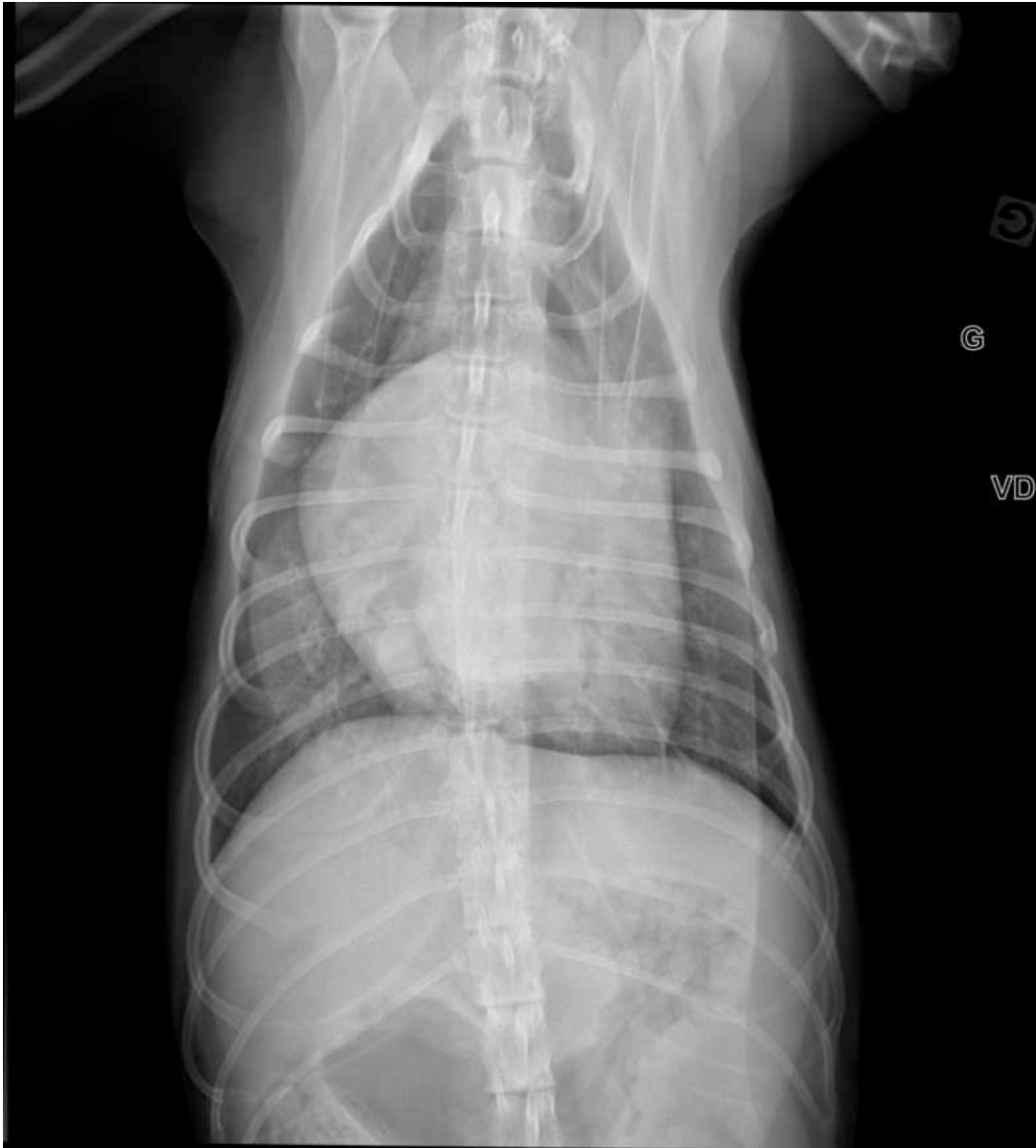- Tuméfaction des tissus sous cutanés de 6cm de long et 2cm de hauteur à l'aplomb de la 8^{ème} sternèbre. Mal définition de la sternèbre 8, contours irréguliers, plages hétérogènes : ostéolyse et réaction périostée irrégulière.
- Silhouette cardiaque de taille augmentée et d'aspect globuleux (distance cranio caudale = 5 EIC > 3EIC, hauteur >70% de la hauteur interne du thorax, largeur > 2/3 de la largeur du thorax sur la face). Absence de bombement cardiaque focal. Absence d'anomalie des vaisseaux pulmonaires. Effacement de l'hémicoupole droite diaphragmatique et de l'aspect caudo latéral du cœur
- Bande d'opacité liquidienne dorsalement au sternum sur les profils et décollement du poumon, scissures interlobaires

- Augmentation d'opacité dans le thorax caudal dorsal entre T10 et T12 sur le profil gauche. Cette opacité est centrale, symétrique et à contours définis sur la vue de face = lésion médiastinale caudo dorsale
- Multiples éléments minéralisés n'excédant pas 9mm de diamètre sur l'aire de projection de l'antrum pylorique. Absence d'avancée crâniale des organes abdominaux crâniels.

III Exercice : Cas 3

Chien Setter Irlandais rouge, mâle castré de 10 ans présenté pour toux persistante, souffle cardiaque et exploration de masses thoraciques sous cutanées





Question

[solution n°3 p. 33]

Quelle-est votre interprétation ?

Indice :

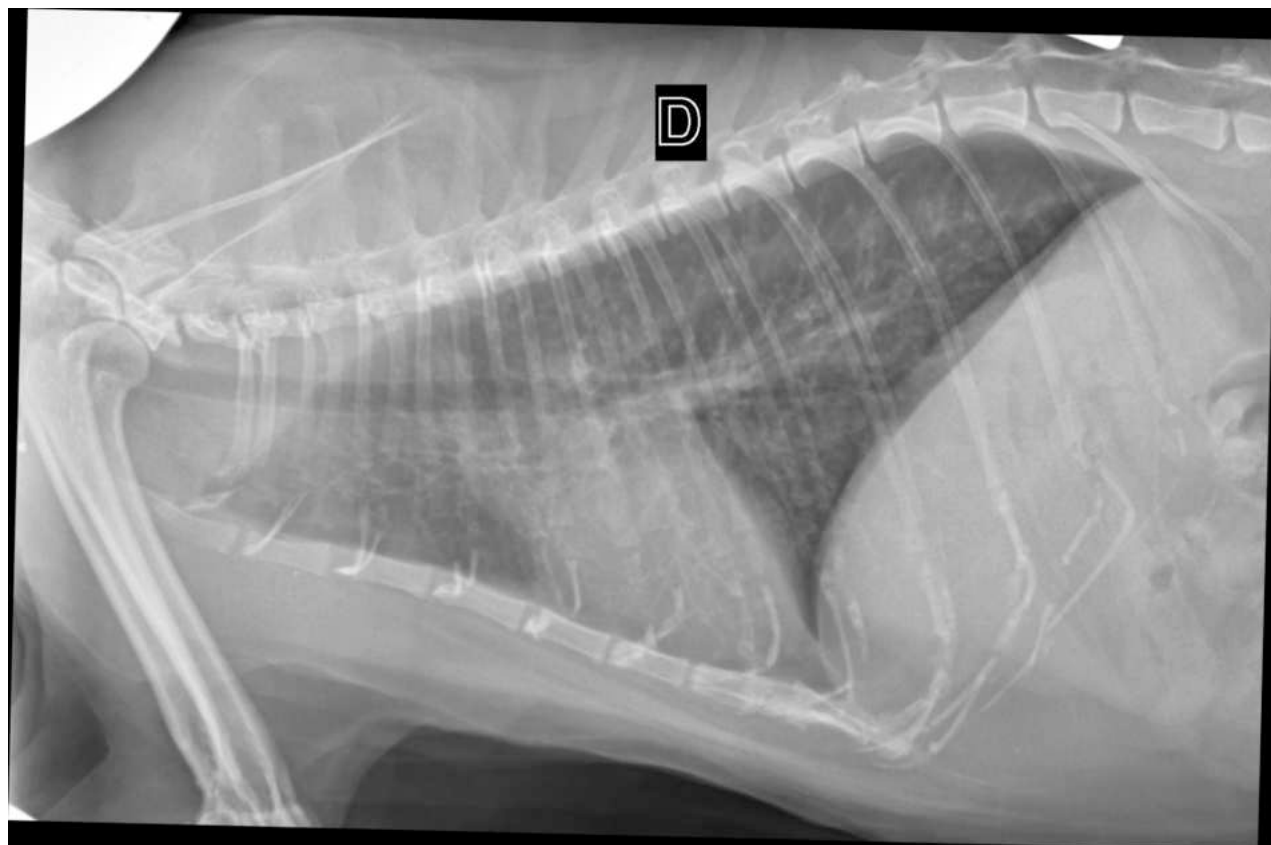
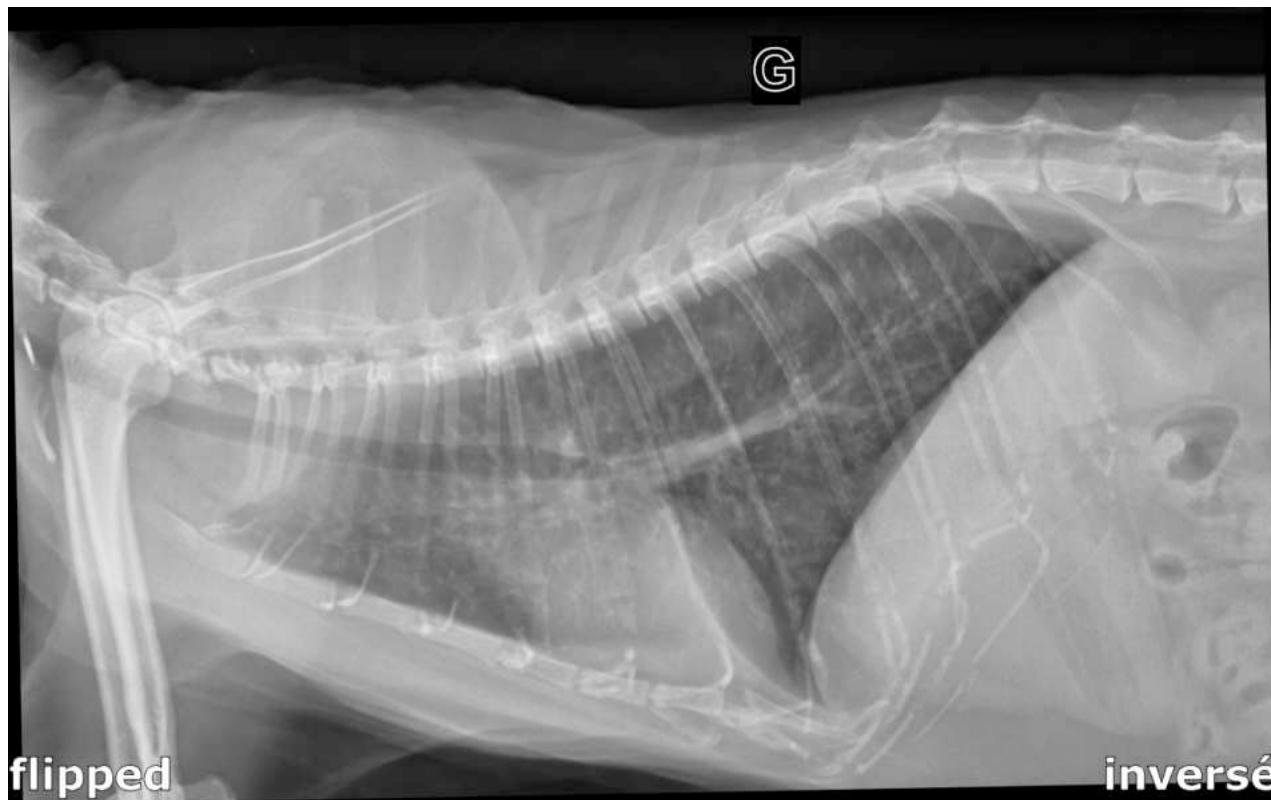
Description :

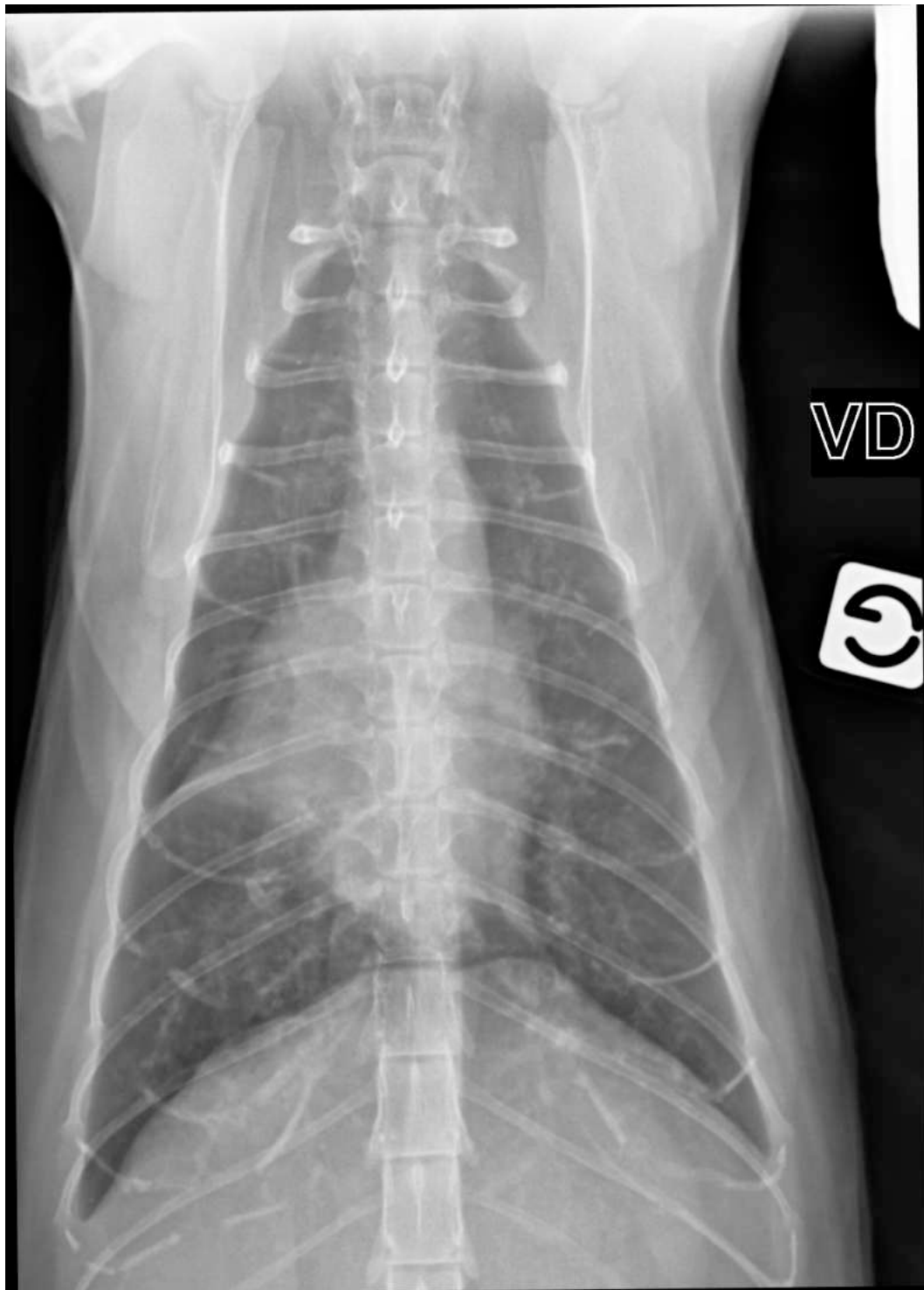- Largeur cardiaque augmentée. Bombement entre 12h et 2h sur la vue de profil, bronche souche caudale gauche infléchie dorsalement, écartement des bronches souches caudales sur la face, et effet masse sur la bronche souche caudale gauche.
- Diamètre des vaisseaux pulmonaires augmenté, veine pulmonaire de diamètre supérieur à l'artère.
- Augmentation d'opacité pulmonaire plus marquée en région péri-hilaire masquant le contour de l'oreillette gauche sur la vue de profil
- Masse d'opacité interstitielle structurée de forme ronde de 3,6 cm de diamètre retrouvée sur le décubitus latéral gauche à l'aplomb ventral de T6 à mi-hauteur du thorax sur l'aire de projection du lobe moyen droit, non visualisée sur la vue de face (superposition ?), plus dorsale sur le décubitus latéral droit
- Masse d'opacité tissulaire en dôme à l'aplomb dorsal de sternèbre 2 - 3 et élargissement du médiastin crânial

- Axe gastrique repoussé caudalement et dorsalement de manière modérée

IV Exercice : Cas 4

Chat européen femelle stérilisé de 15 ans présenté pour détresse respiratoire et amaigrissement chronique.





Question

[solution n°4 p. 34]

Quelle-est votre interprétation ?

Indice :

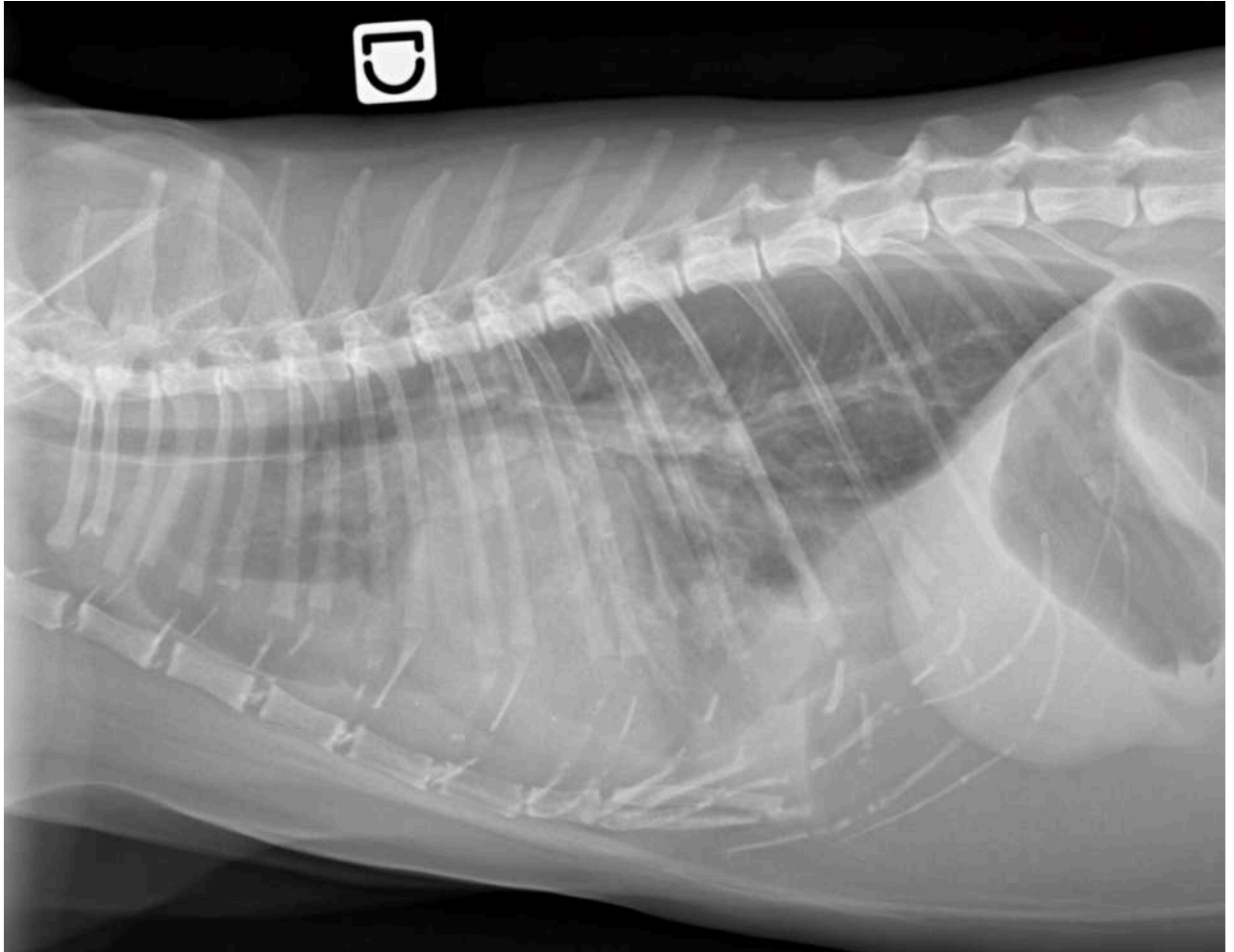
Description :

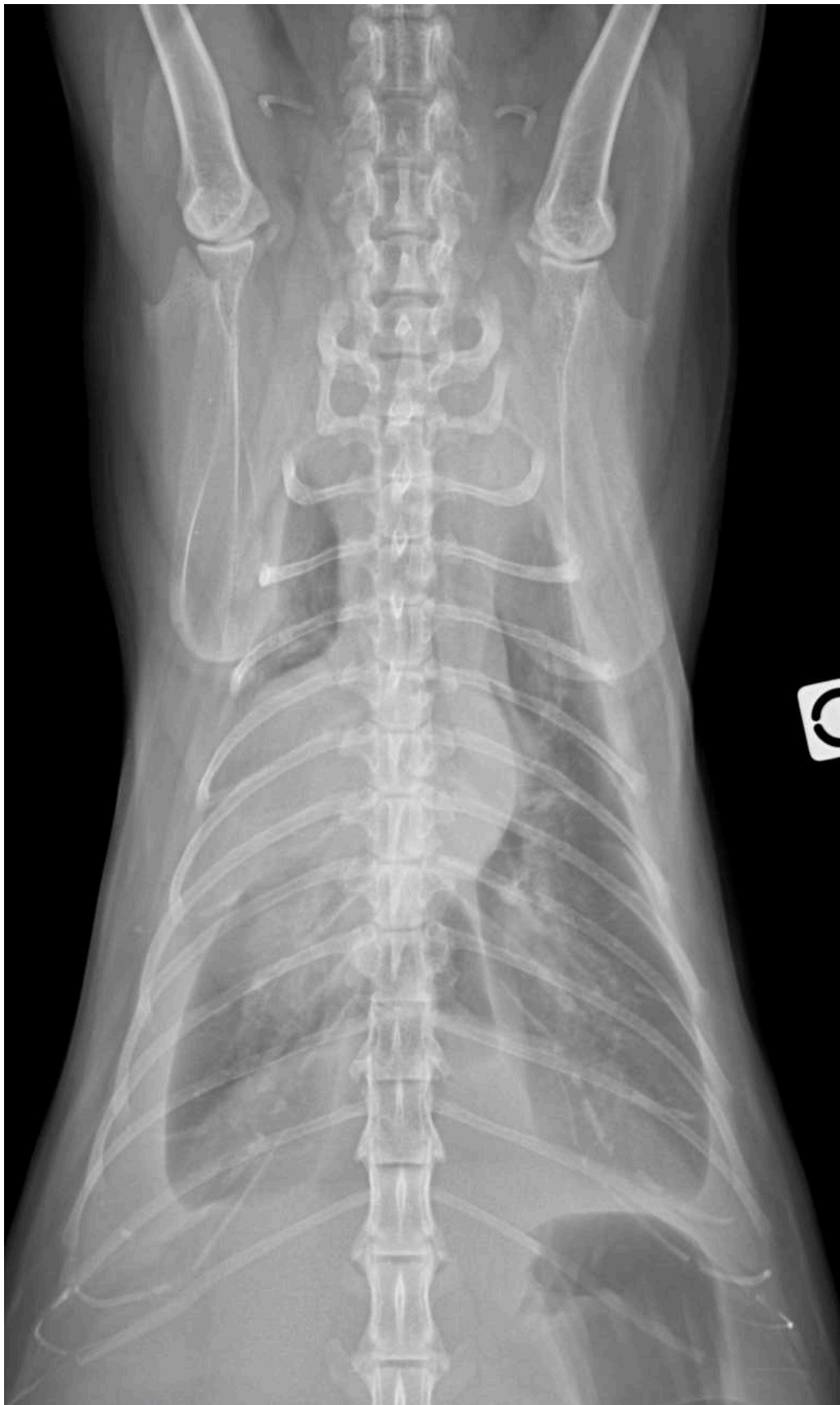
- Décollement des lobes pulmonaires du rachis ($>1,5$ *longueur corps vertébral thoracique) et du sternum par une opacité liquidienne sur la vue de profil associée à la présence de scissures interlobaires (notamment lobe moyen / caudal droit..) retrouvées sur la face. Silhouette cardiaque masquée sur la face. Arrondissement des lobes caudaux dorsaux sur la face.

- Silhouette cardiaque de taille augmentée : hauteur cardiaque augmentée ($>2/3$ de la hauteur du thorax) + distance cranio caudale augmentée ($3eic > 2eic$). Largeur cardiaque augmentée sur la face ($>2/3$ largeur interne du thorax). Vaisseaux pulmonaires de taille augmentée (artères et veines).
- Productions ostéophytiques corps vertébraux en région thoracique et lombaire

V Exercice : Cas 5

Chat européen mâle castré de 11 ans présenté pour des difficultés respiratoires d'apparition aiguë évoluant depuis la veille.





Question

Quelle-est votre interprétation ?

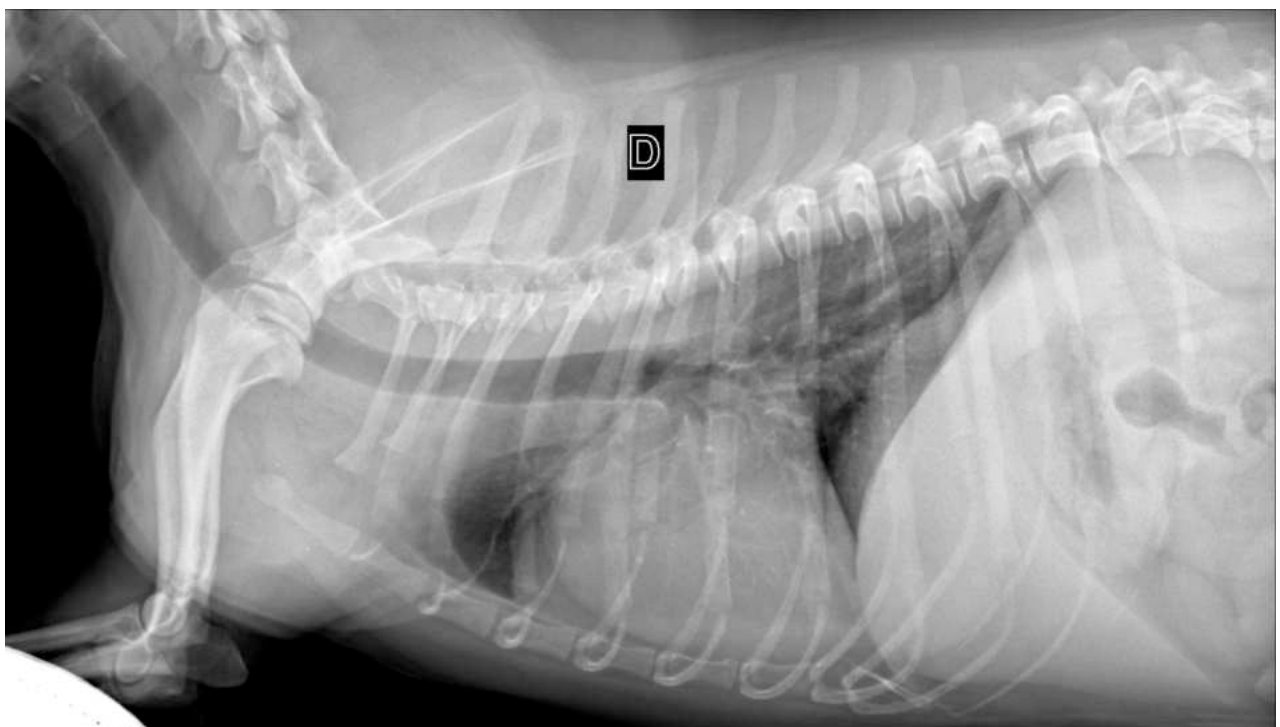
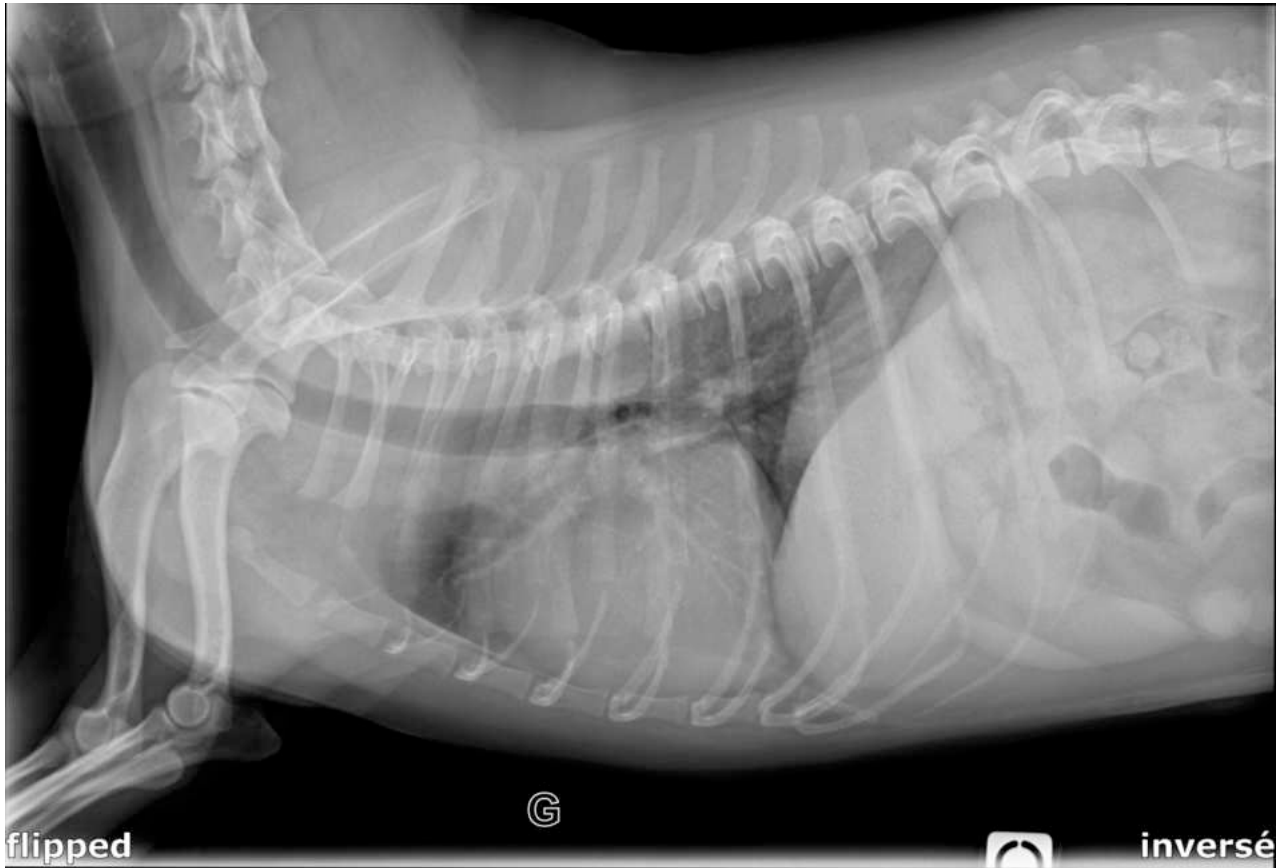Indice :

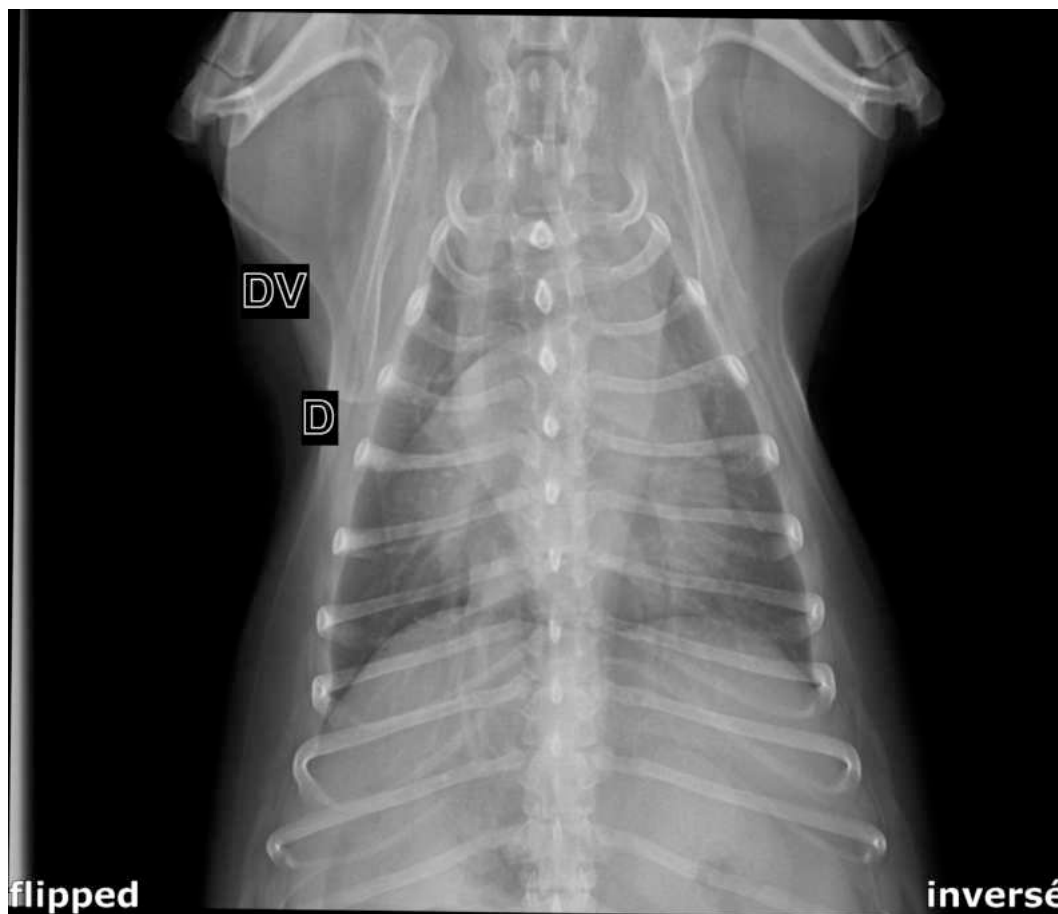
Description :

- Le signe de la graisse péricardique nous permet d'évaluer la hauteur cardiaque supérieure à 2/3 de la hauteur de la paroi thoracique et la distance crânio-caudale du cœur qui est augmentée (aux alentours de 3 EIC).
- Augmentation de la taille des vaisseaux.
- Bande d'opacité tissulaire/liquidienne venant masquer l'aspect ventrale de la silhouette cardiaque.
- Décollement des lobes pulmonaires caudaux en partie caudo-dorsale.
- Bande d'opacité tissulaire/liquidienne entre la charpente osseuse et les lobes pulmonaires à droite plus marquée qu'à gauche.
- Plages d'opacité alvéolaire en région péri-hilaire et ventro-caudale sur la vue de profil et dans les lobes caudaux à gauche sur la vue de face.
- Consolidation du lobe pulmonaire moyen droit avec shift à droite de la silhouette cardiaque.

VI Exercice : Cas 6

Chien Bichon frisé mâle castré de 12ans, suivi pour insuffisance valvulaire mitrale et tricuspidiene.





Question

[solution n°6 p. 34]

Quelle-est votre interprétation ?

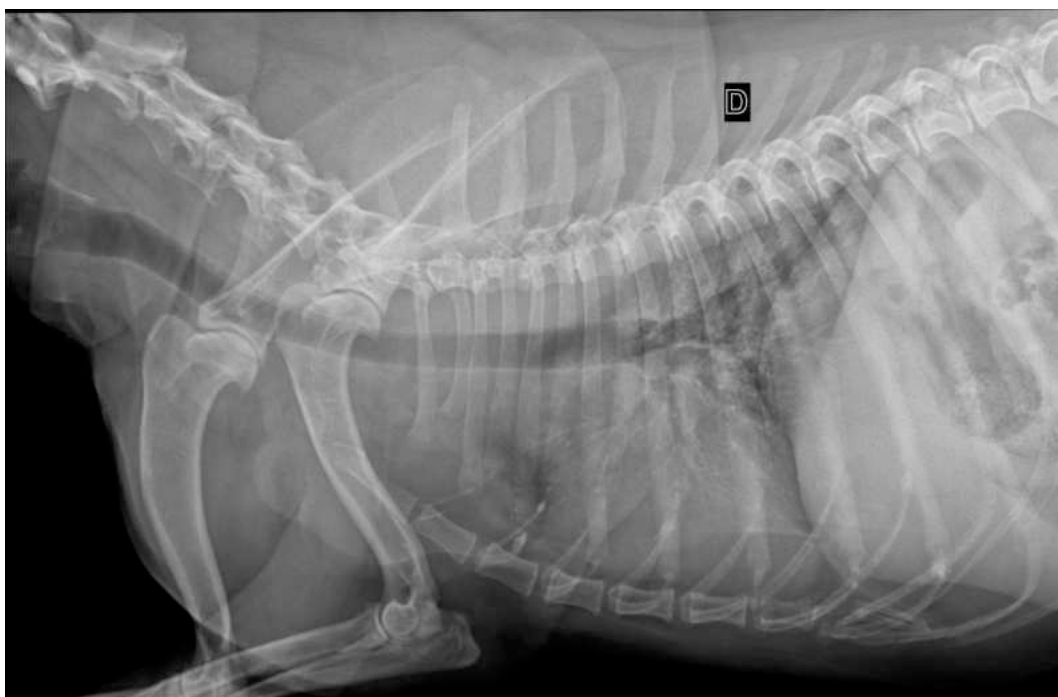
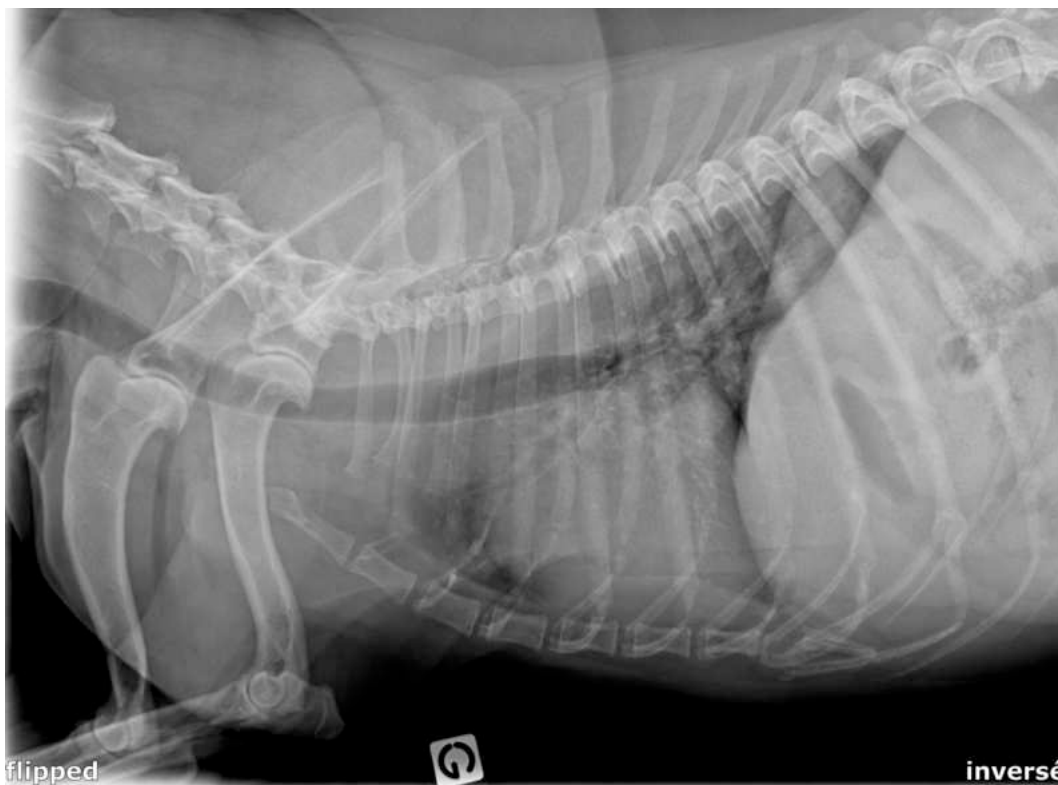
Indice :

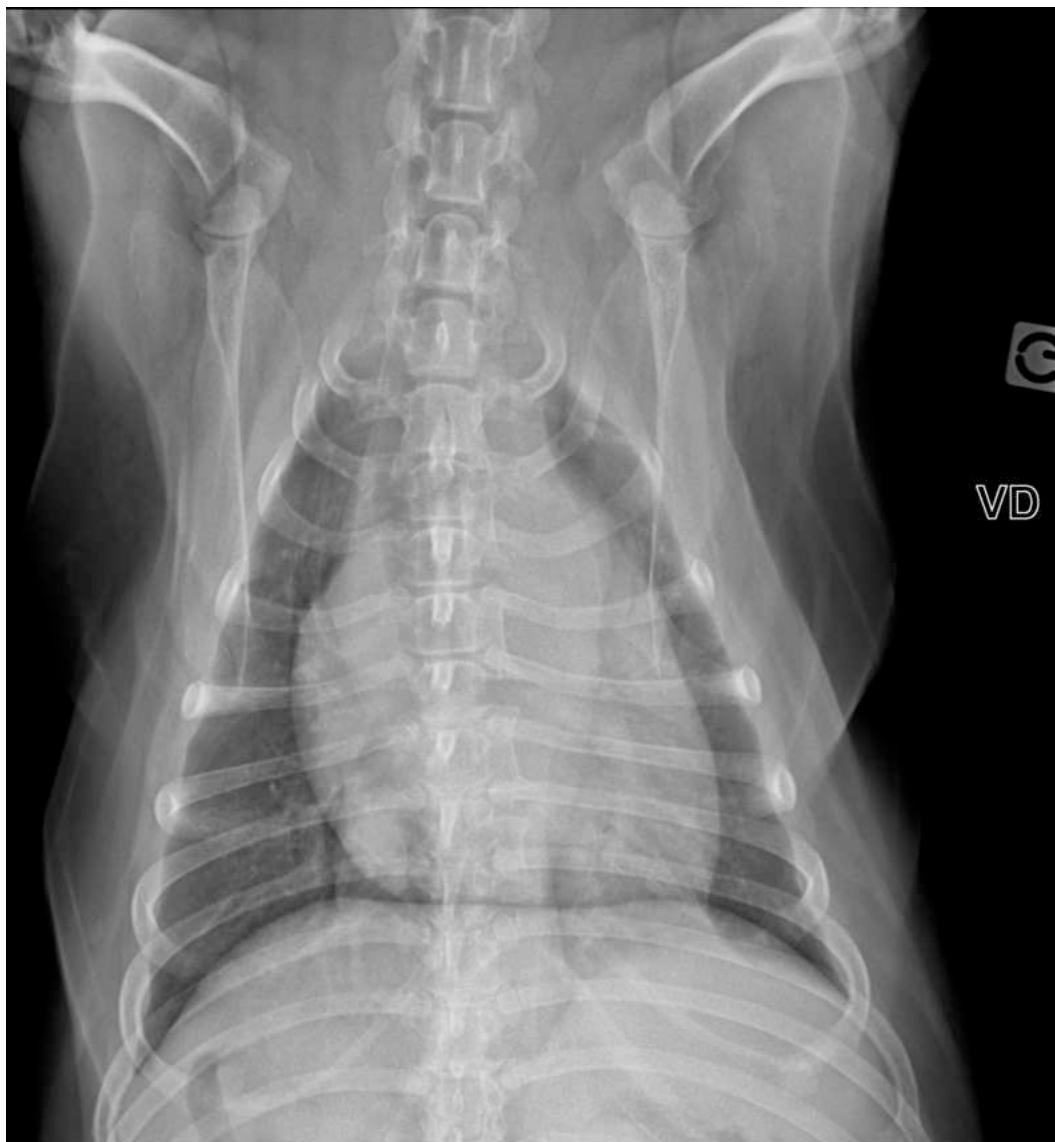Description :

- Discrète opacité entre 12-2h sur la vue de profil faisant perdre l'indentation habituel caudal et dorsale du cœur.
- Distance cranio-caudale 3EIC, hauteur cardiaque $< 2/3$ de la hauteur du thorax, largeur dans les limites de la normale, absence d'écartement des bronches souches caudales
- Diamètre de la veine = diamètre de l'artère
- Absence de bombement entre 1h-2h = absence d'augmentation de taille du tronc pulmonaire.
- Médiastin élargi sur la vue de face : compatible avec le score corporel de l'animal
- Absence d'anomalie sur les compartiments thoraciques

VII Exercice : Cas 7

Chien cocker femelle stérilisé de 8 ans présenté pour une toux chronique, fluctuante, forte, non-quinteuse et sans atteinte de l'état général et en augmentation de fréquence, évoluant depuis 2019.





Question

[solution n°7 p. 34]

Quelle-est votre interprétation ?

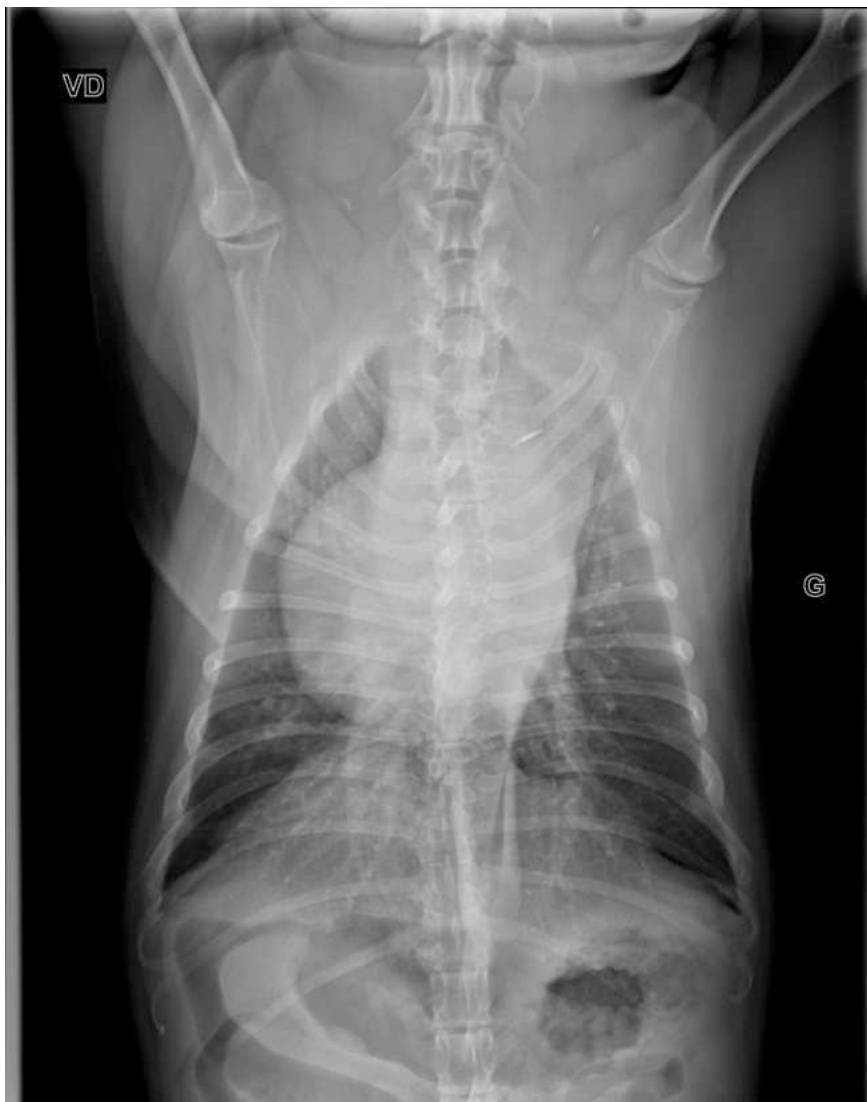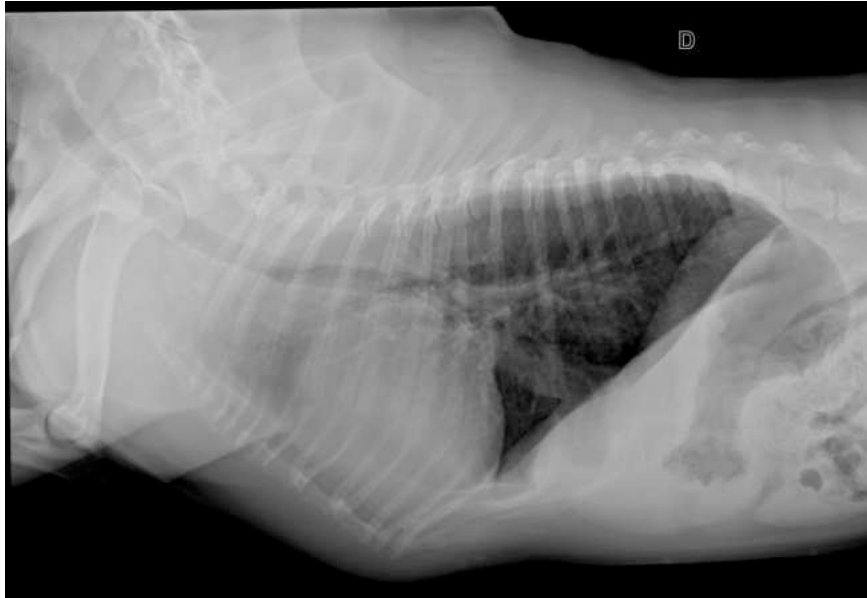Indice :

Description :

- Taille du cœur dans les limites => distance cranio-caudale 3,5EIC, hauteur <2/3 hauteur du thorax, largeur >2/3. Bombement entre 12-2h sur le profil associé écartement des bronches souches caudales sur la face.
- L'examen des vaisseaux est dans la norme
- Absence d'anomalie sur le parenchyme pulmonaire (images en anneaux compatible avec l'âge et augmentation d'opacité en caudal dorsal compatible avec le caractère expiratoire du cliché)
- Absence d'anomalie pleural et extra-pleurale.

VIII Exercice : Cas 8

Bouledogue anglais male entier de 2 ans présenté pour des syncopes



Question

[solution n°8 p. 34]

Quelle-est votre interprétation ?

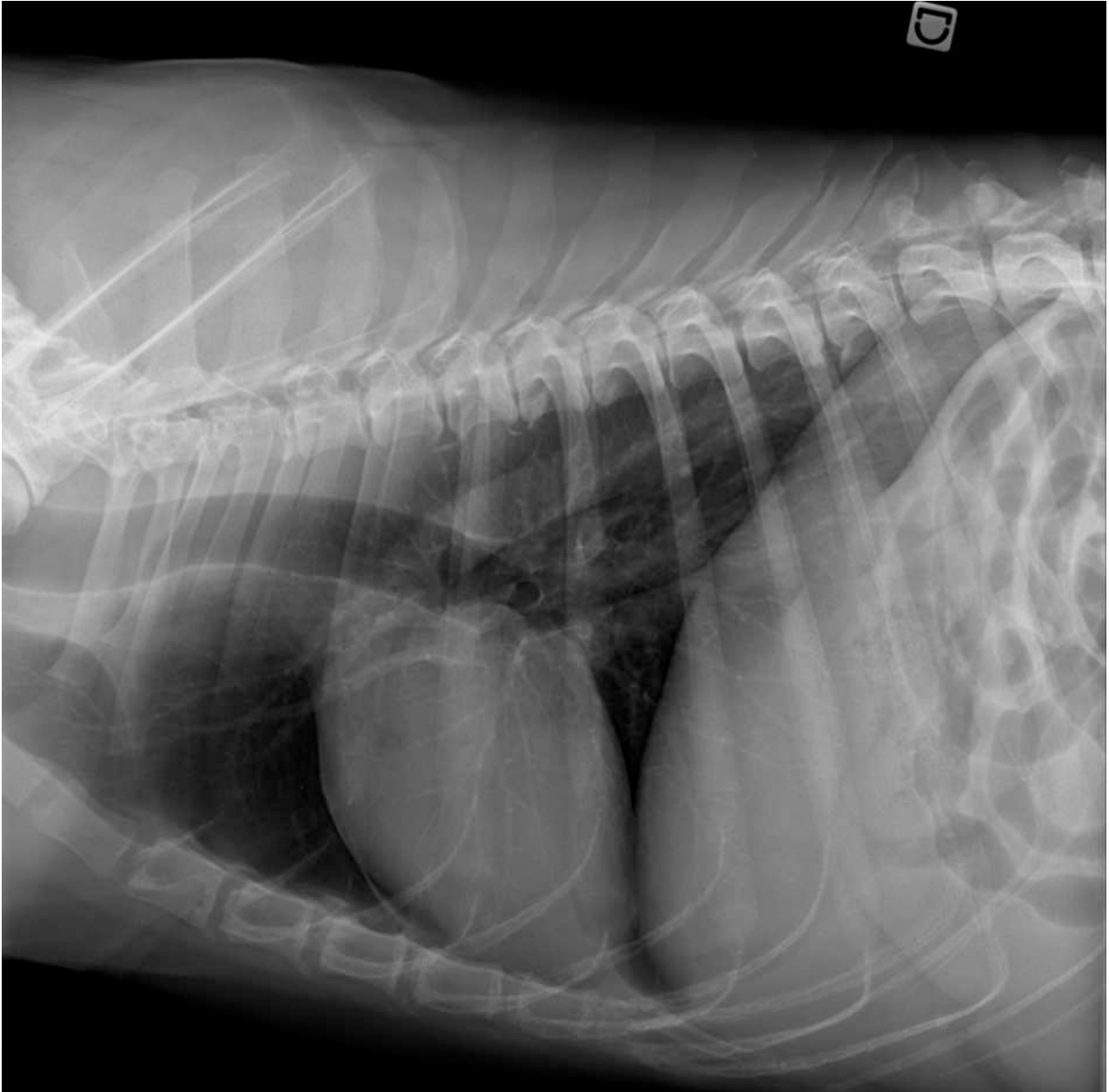
Indice :

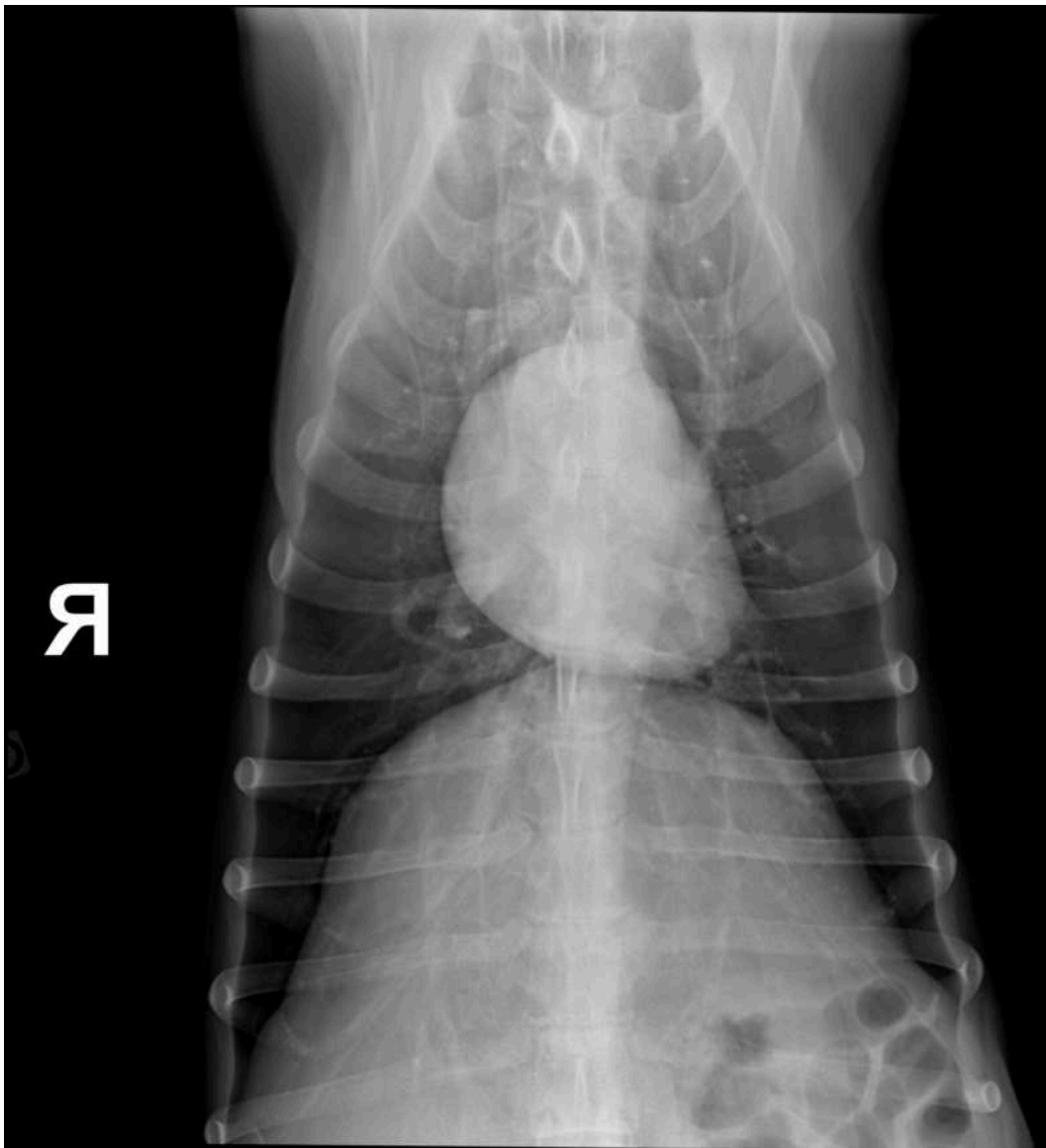
Description :

- Bombement du cœur droit et du tronc pulmonaire sur la vue de face

IX Exercice : Cas 9

Chien Berger allemand male entier de 9 ans présenté pour l'investigation d'un épanchement abdominal et une suspicion insuffisance cardiaque droite.





Question

[solution n°9 p. 35]

Quelle-est votre interprétation ?

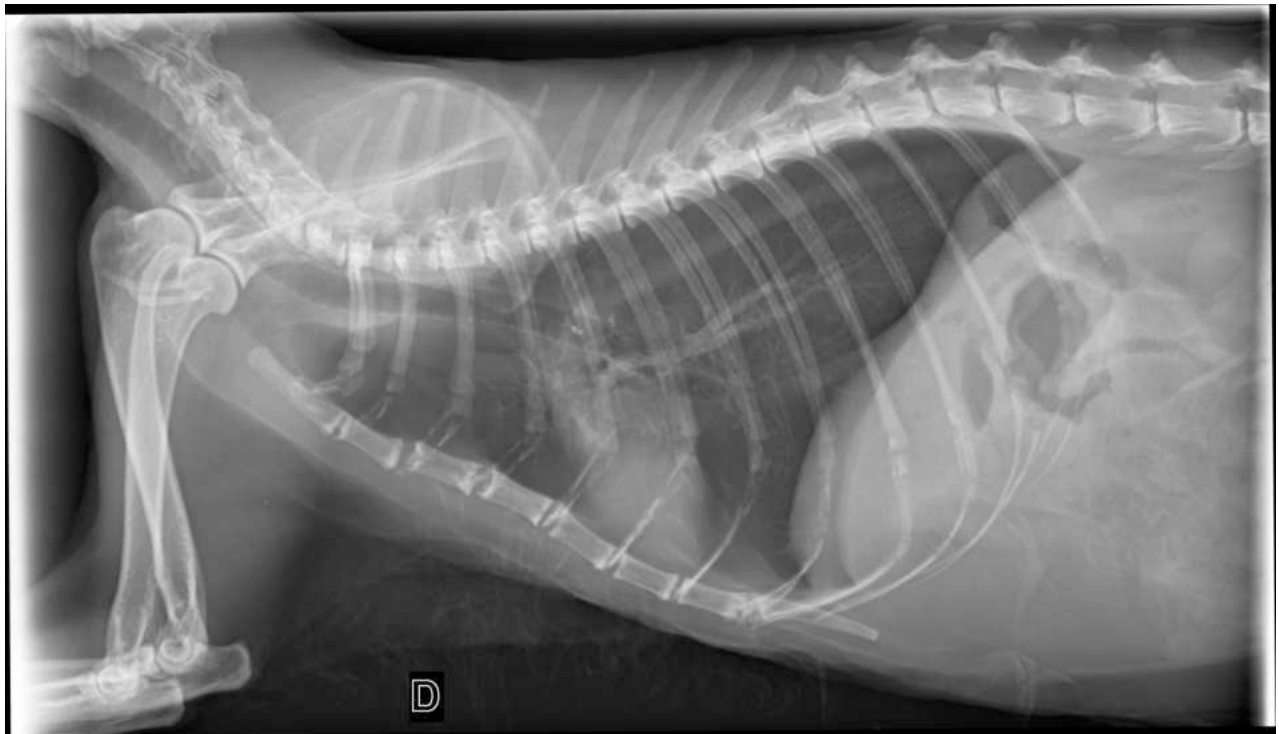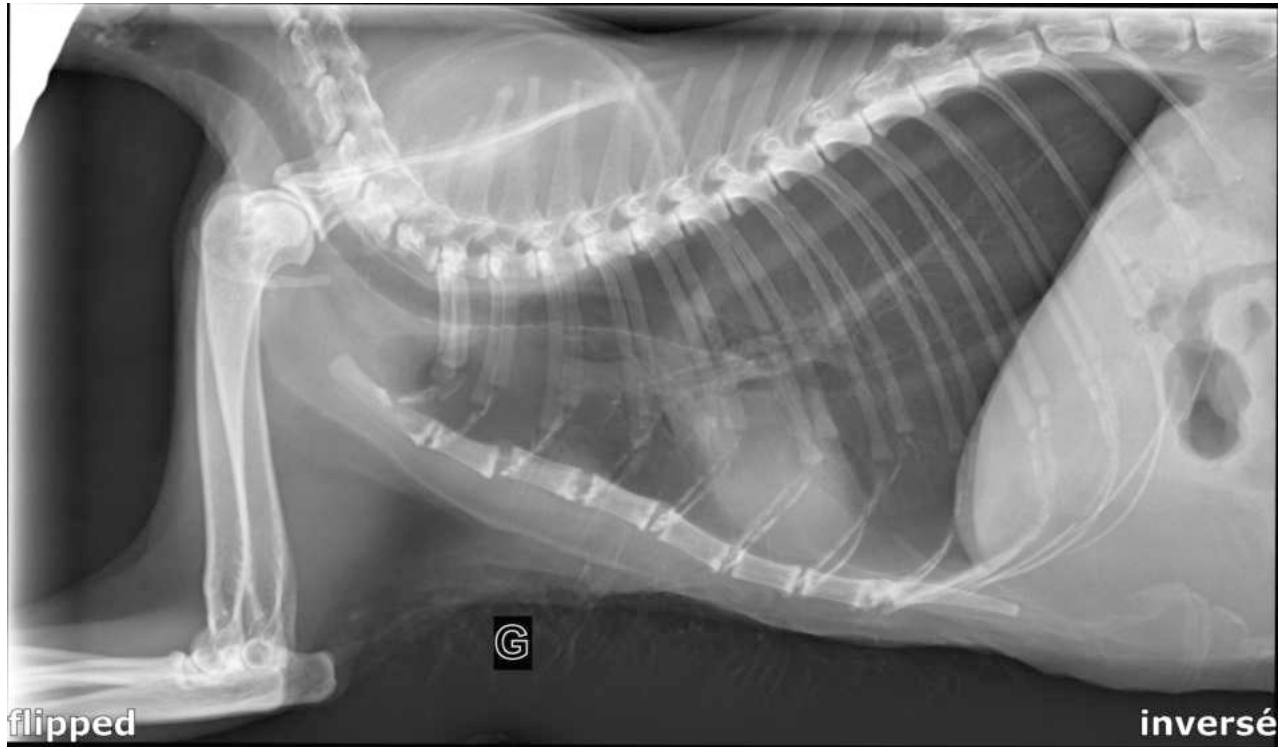Indice :

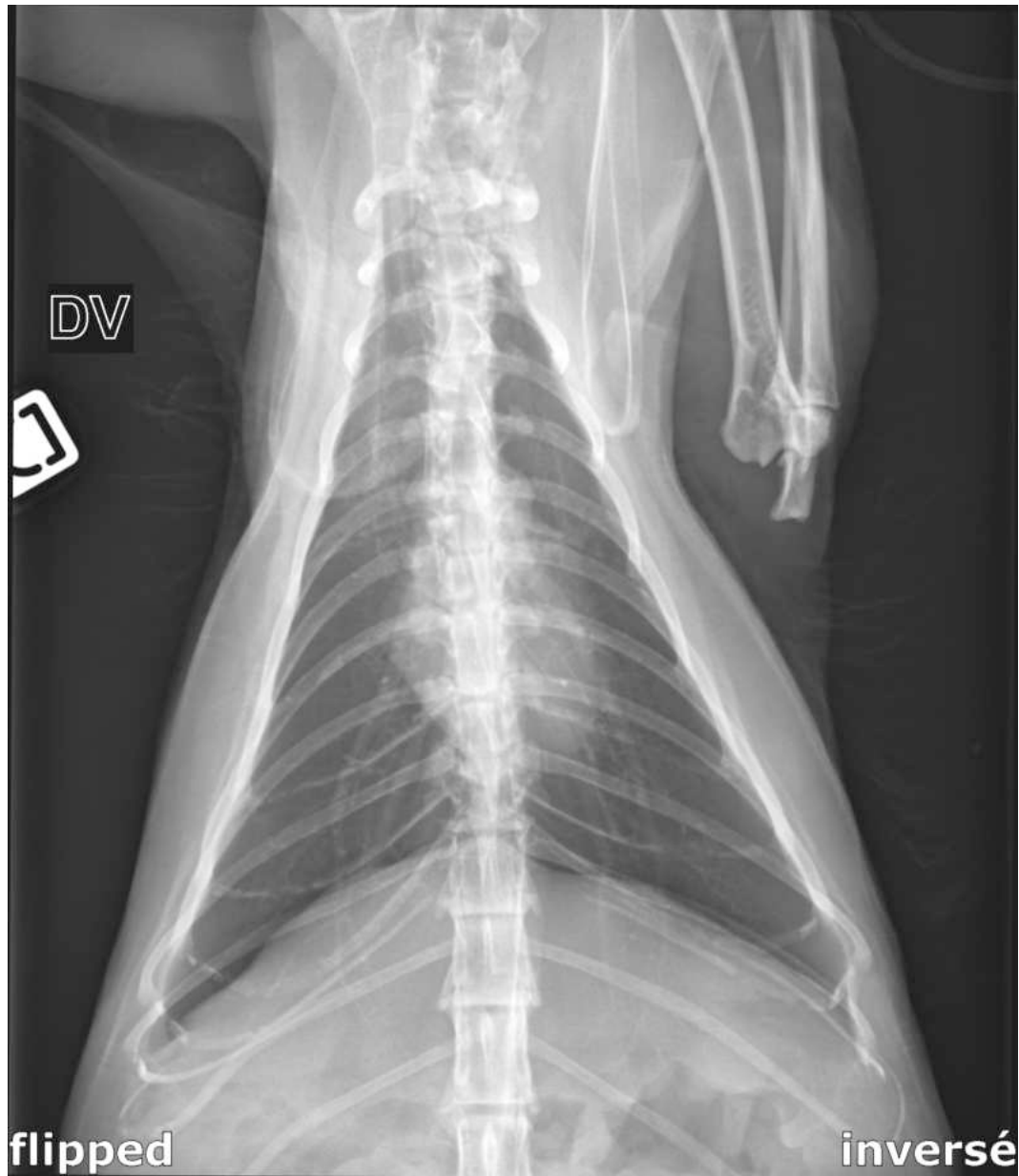Description :

- Perte de contraste abdominal
- Productions ostéophytiques corps vertébraux en quantité modérée T4-T5-T6 T9-T10
- Aspect en D inversé du cœur sur la face, rapport de 3/4 1/4 entre cœur droit et gauche sur le profil
- Discrète scissure interlobaire sur l'aspect cranio ventral du cœur sur le profil

X Exercice : Cas 10

Chat de 15 ans présenté pour amaigrissement, vomissements et diarrhée chronique.





Question

[solution n°10 p. 35]

Quelle-est votre interprétation ?

Indice :

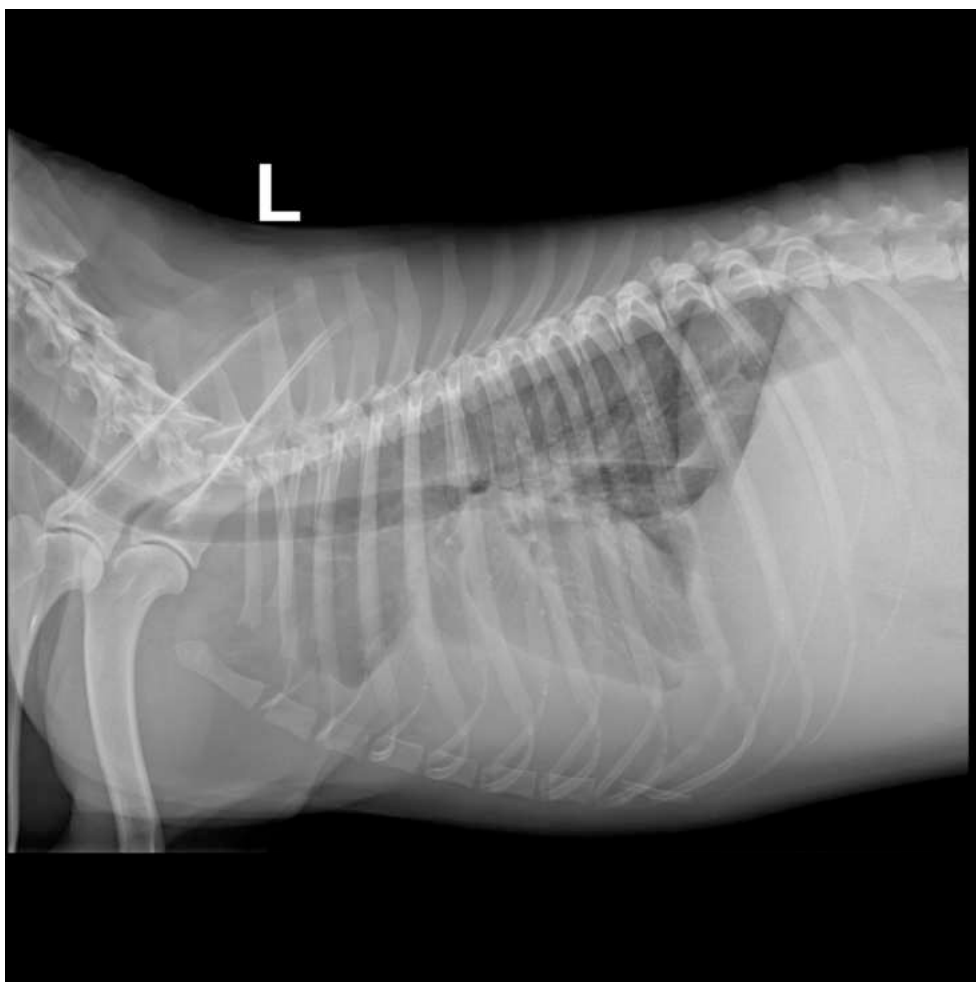
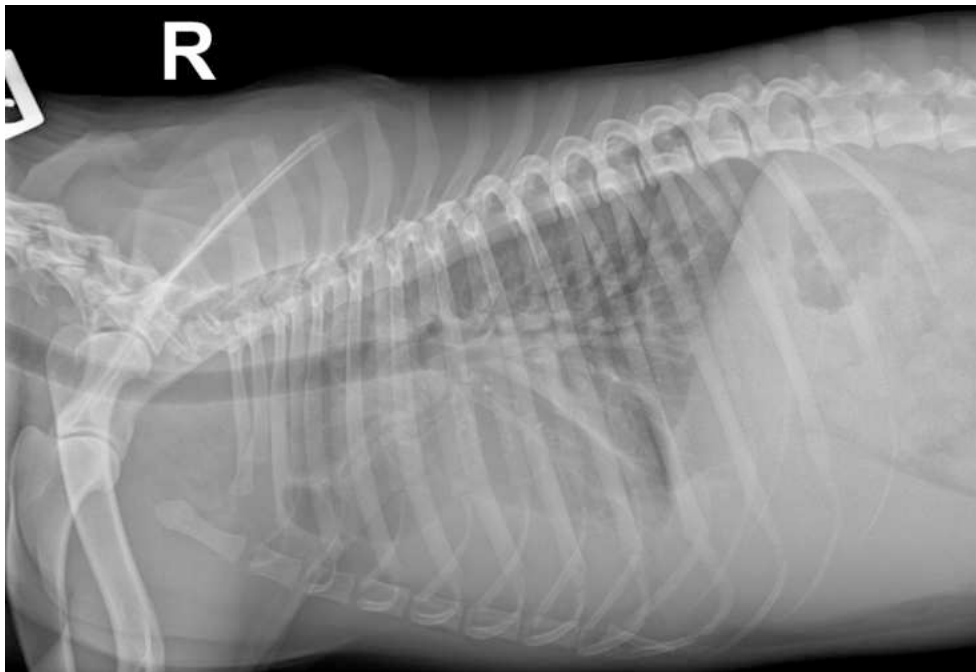
Description :

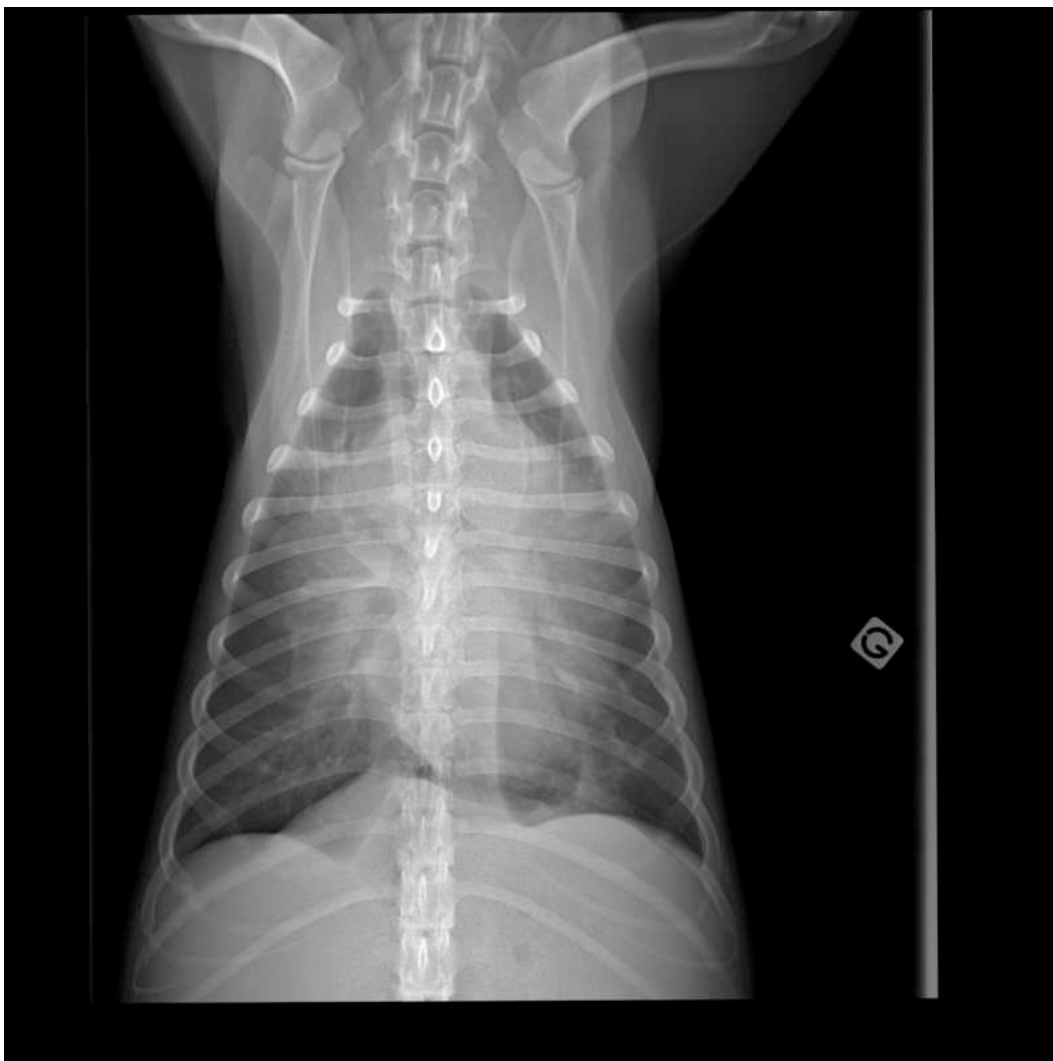- taille du cœur diminuée, en distance cranio-caudale et en hauteur. Vaisseaux pulmonaires de diamètre diminué contribuant à une hyperclarté pulmonaire. Taille de la veine cave caudale diminuée

L'examen de la cavité pleurale, médiastinale et extra pleurale est dans les limites de la normale.

XI Exercice : Cas 11

Chien croisé berger mâle entier de 7 ans présenté pour essoufflement à l'effort marqué depuis quelques jours, courbe respiratoire modifiée.





Question

[solution n°11 p. 35]

Quelle-est votre interprétation ?

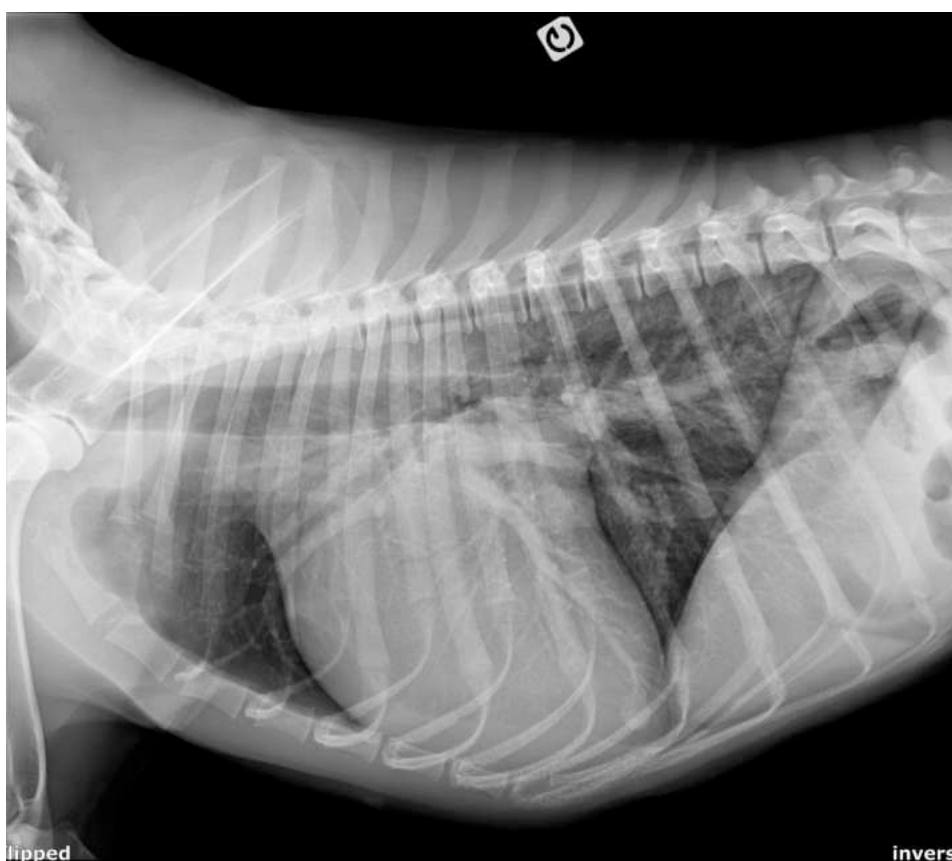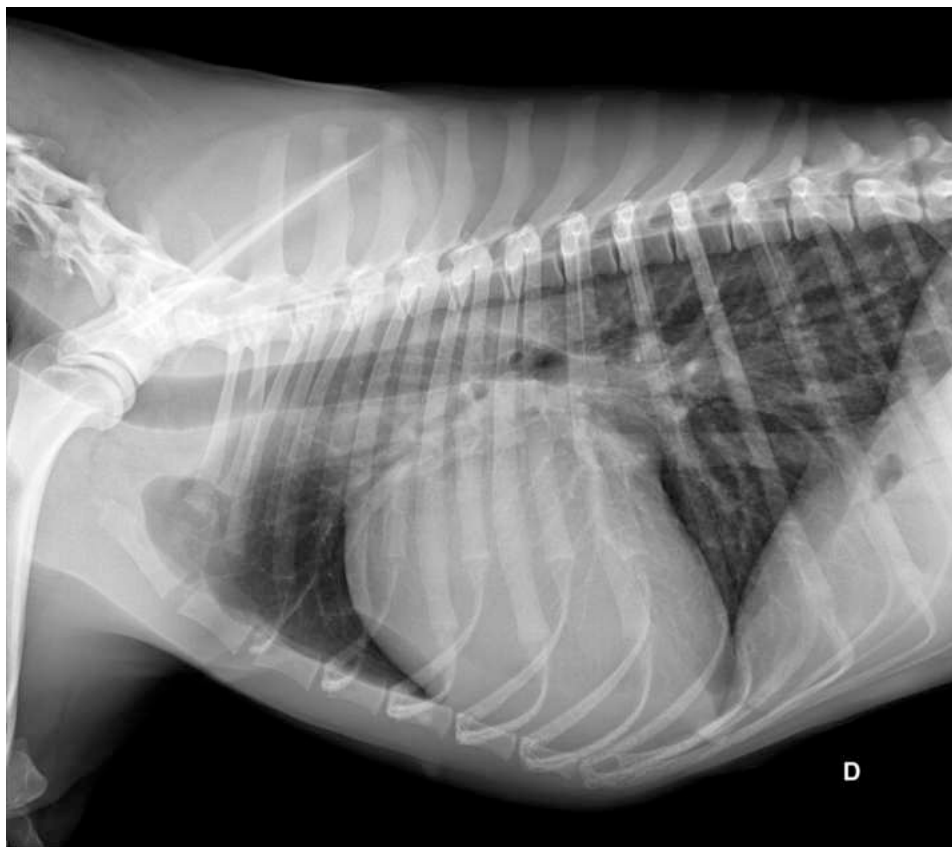
Indice :

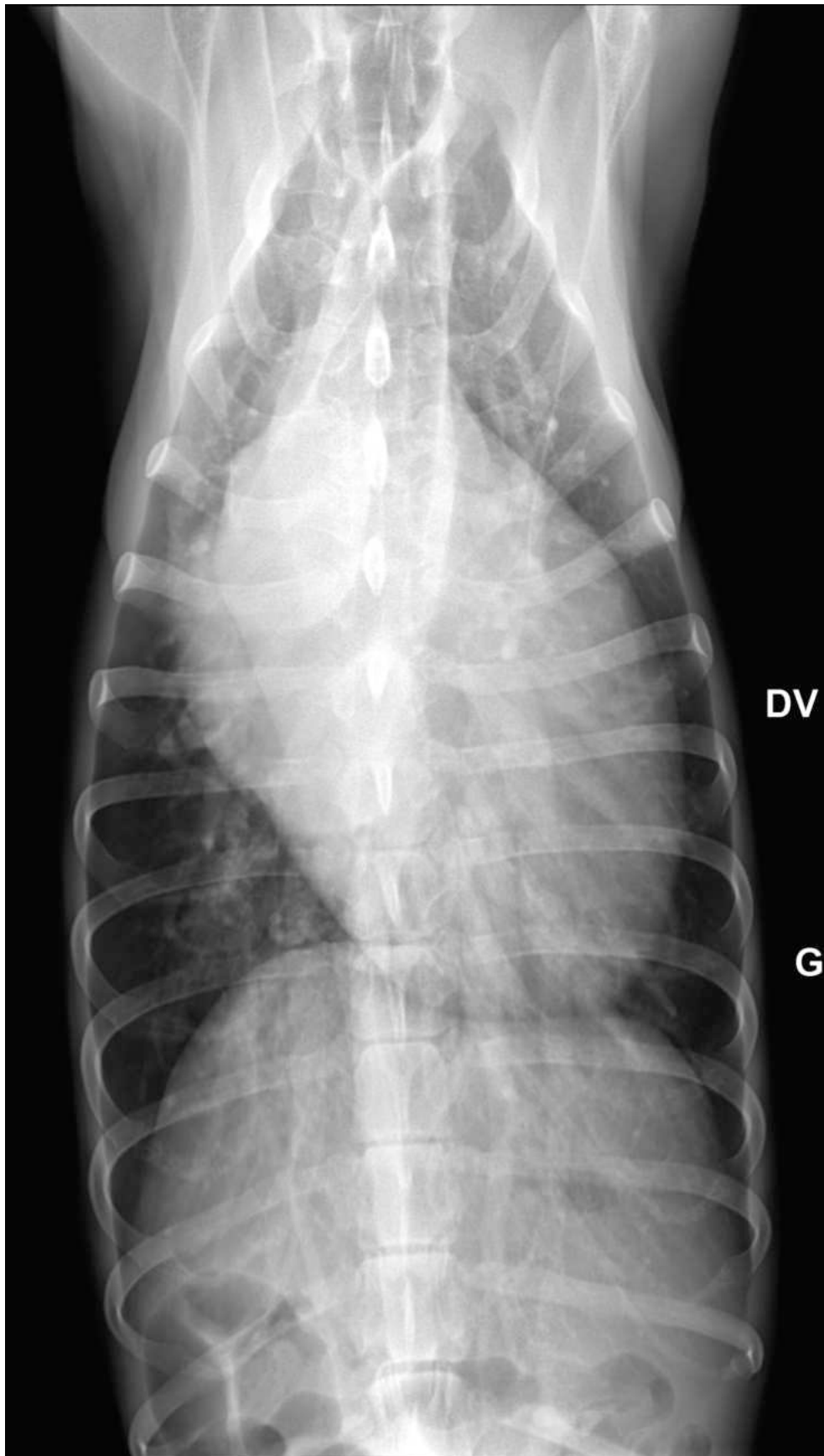
Description :

- Cœur d'aspect "globuleux" sur la face : largeur $>2/3$ largeur du thorax. Les bronches souches caudales ne sont pas écartées.
- Décollement des lobes pulmonaires du sternum par une opacité liquidienne sur le profil, associée à des scissures interlobaires.
- Perte de contraste abdominale compatible avec de l'épanchement.
- Aspect caudo-ventrale du foie émoussé
- L'examen des vaisseaux pulmonaires est dans la norme.

XII Exercice : Cas 12

Chien Berger allemand femelle entière d'un an présenté pour un suivi dans le cadre d'une persistance du canal artériel.





Question

Quelle-est votre interprétation ?

Indice :

Description :

- Silhouette cardiaque dépassant 2/3 de la hauteur et de la largeur du thorax, mesurant 4 espaces intercostaux. Le tronc pulmonaire, l'auricule gauche et l'aorte sont de taille augmentée. Veine et artère pulmonaires sur la triade crâniale en vue de profil de taille augmentée par rapport au diamètre du tiers proximal de la 4^{ème} côte. Hypervascularisation marquée sur les lobes caudo-dorsaux (aspect réticulé).

Solutions des exercices

[exercice p. 5] **Solution n°1**

Conclusion :

Cardiomégalie globale avec signes de décompensation cardiaque : œdème pulmonaire cardiogénique dans les lobes caudaux associé à des signes d'hypertension artérielle pulmonaire secondaire.

Spondylose thoraco lombaire et pontage T12-L2.

[exercice p. 7] **Solution n°2**

Conclusion :

Lésion monostotique agressive de l'appendice xiphoïde compatible avec un processus agressif d'origine néoplasique ou une ostéomyélite. Lésion médiastinale caudo dorsale compatible avec une lésion œsophagienne ou une lésion diaphragmatique. Discret épanchement pleural. Cardiomégalie globale sans dilatation cavitaire associée compatible avec un épanchement péricardique.

Corps étrangers gastriques.

⊕ Complément

Compte-rendu échographie : envahissement du médiastin moyen dans sa portion crâniale et ventrale par un tissu échogène relativement homogène, d'origine inflammatoire, néoplasique ou hémorragique (sang coagulé). Une relation entre la masse sternale connue et le tissu péricardique est suspectée, en particulier dans le contexte d'une tumeur vertébrale ou d'un corps étranger migrant.

Cytologie masse extra-thoracique : en faveur d'une panniculite pyogranulomateuse.

Cytologie masse intra-thoracique : en faveur d'un abcès (bacilles).

[exercice p. 10] **Solution n°3**

Conclusion :

Cardiomégalie globale, ectasie de l'oreillette gauche avec signes de décompensation cardiaque : congestion veineuse et œdème cardiogénique débutant.

Adénomégalie sternale infiltrative ou réactionnelle. Masse pulmonaire sur le lobe moyen droit compatible avec une néoplasie métastatique ou primitive.

[exercice p. 13] **Solution n°4**

Conclusion :

Cardiomégalie globale : signes de congestion veineuse et épanchement pleural modéré plus marqué à droite. La cardiomégalie laisse suspecter une CMH +/- un épanchement péricardique marqué.

[exercice p. 17] **Solution n°5**

Conclusion :

Cardiomégalie avec signes de décompensation cardiaque : augmentation de la taille des vaisseaux, épanchement pleural et œdème pulmonaire cardiogénique.

Consolidation du lobe moyen droit compatible avec de l'atélectasie.

[exercice p. 19] **Solution n°6**

Conclusion :

Discrète ectasie de l'oreillette gauche sans signe de décompensation cardiaque (congestion veineuse, œdème pulmonaire)

[exercice p. 21] **Solution n°7**

Conclusion :

Ectasie de l'oreillette gauche sans signe d'insuffisance cardiaque associée (congestion veineuse, œdème pulmonaire)

[exercice p. 23] **Solution n°8**

Conclusion :

Cardiomégalie droite et ectasie du tronc pulmonaire compatible avec une hypertension pulmonaire.

⊕ Complément

Compte rendu échocardiographie : Hypertrophie ventriculaire droite ; suspicion d'hypertension artérielle pulmonaire sans pouvoir avoir d'estimation de la PAP du fait de l'absence de fuite tricuspidiennne. Reste de l'examen sans anomalie.

[exercice p. 25] **Solution n°9****Conclusion :**

Spondylose thoracique. Suspicion forte de cardiomégalie droite. Très discret épanchement pleural. Anomalie de contraste abdominal compatible avec l'épanchement abdominal connu.

+ Complément

Cytologie épanchement abdominal : en faveur d'un transsudat pauvre en protéine sans cause identifiée

Compte rendu échocardiographique : Pas d'anomalie visualisée en dehors d'un léger déficit diastolique gauche. Examen non en faveur d'une origine cardiaque de l'épanchement abdominal.

Compte rendu scanner : Epanchement abdominal modéré. Prostatomégalie et hétérogénéité parenchymateuse associée, avec perte de forme et de contours : ces éléments sont en faveur d'un processus néoplasique (carcinome) en première hypothèse, sans exclure une hyperplasie bénigne de la prostate sévère. Cavité liquidienne volumineuse paraprostatique, compatible avec un kyste paraprostatique le plus probablement, moins probablement un abcès. Effet de masse marqué sur les structures adjacentes dont l'urètre, le colon sans signe d'infiltration associé. Effet de masse marqué sur les veines iliaques communes, sans signe d'invasion vasculaire associé, pouvant expliquer l'origine de l'ascite, compte-tenu de la cytologie du liquide d'épanchement.

Cytologie masse paraprostatique : En faveur d'un centre nécrotique, hémorragique et calcifié, compatible avec un kyste paraprostatique.

Bactériologies : urine : négatif ; kyste paraprostatique : négatif

Résultat histopathologique de la prostate : Absence d'argument histologique en faveur d'une hypothèse néoplasique.

[exercice p. 27] **Solution n°10****Conclusion :**

Microcardie. Petits vaisseaux pulmonaires. Ces éléments sont compatibles avec un choc (?) hypovolémique.

[exercice p. 29] **Solution n°11****Conclusion :**

Cardiomégalie globale compatible avec un l'épanchement péricardique. Epanchement péritonéal, épanchement pleural marqué et hépatomégalie compatible avec une insuffisance cardiaque droite.

⊕ Complément

Péricardiocentèse : retrait d'environ 210mL, analyse : Ht= 5%, PT = 20g/L

[exercice p. 32] **Solution n°12**

Conclusion :

Cardiomégalie et dilatation tronc pulmonaire/aorte/auricule gauche. Anomalie de taille et de nombre des vaisseaux pulmonaires. Ces éléments sont compatibles avec une persistance du canal artériel.



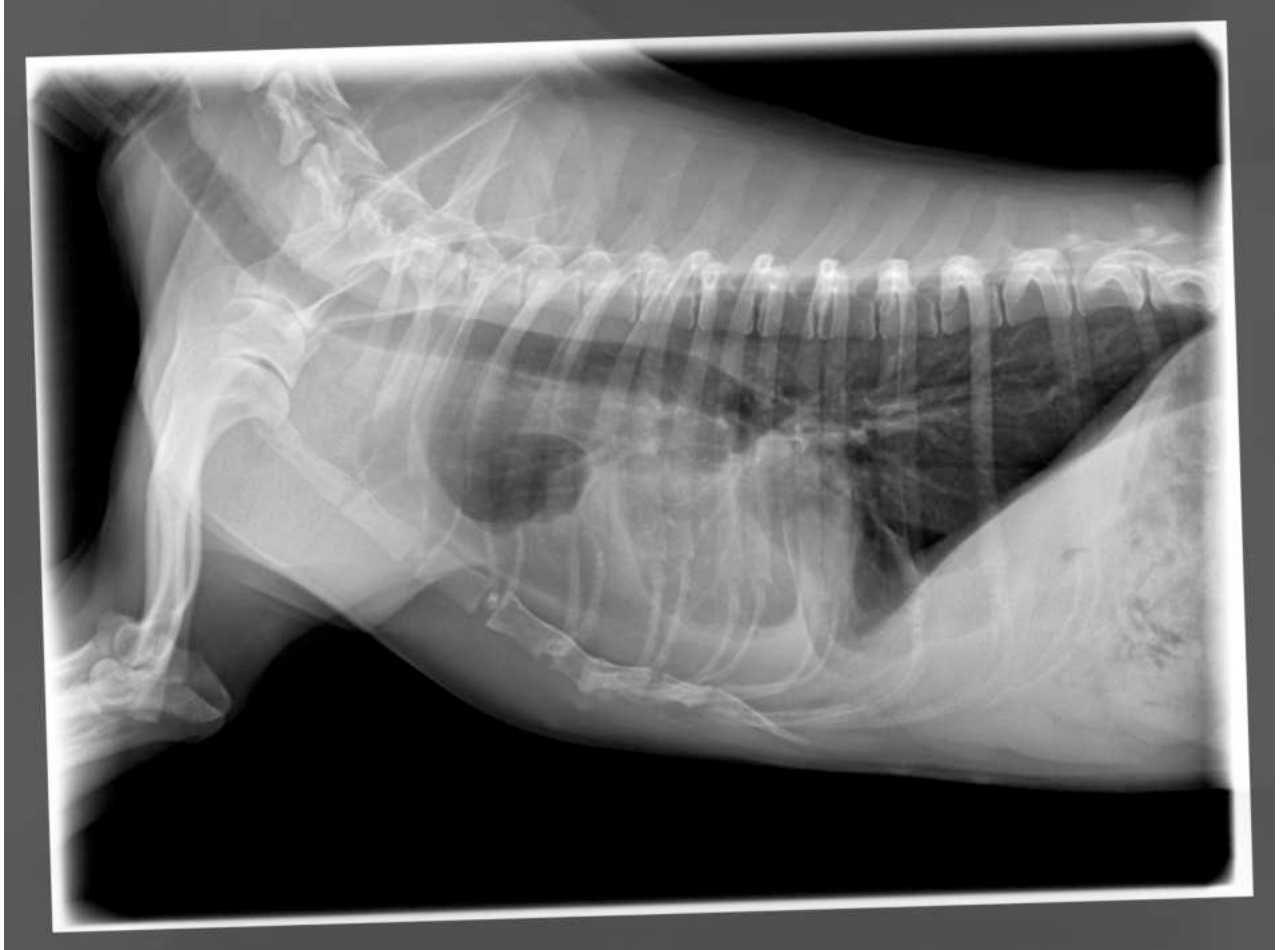**Cas cliniques -
affections de l'espace
pleural et extra-
pleural**

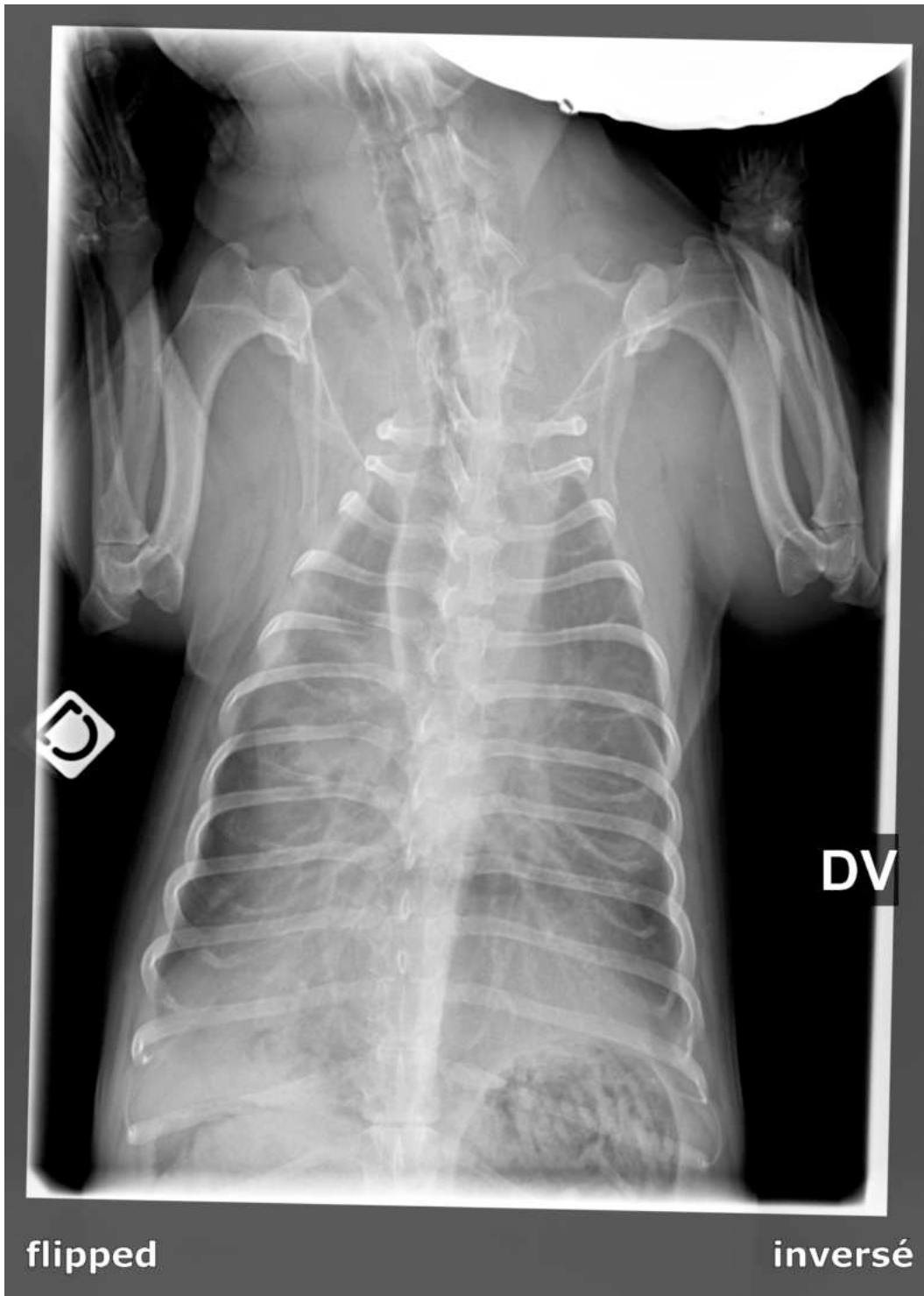Table des matières

I - Exercice : Cas 1	3
II - Exercice : Cas 2	6
III - Exercice : Cas 3	8
IV - Exercice : Cas 4	10
V - Exercice : Cas 5	13
VI - Exercice : Cas 6	15
VII - Exercice : Cas 7	17
VIII - Exercice : Cas 8	18
IX - Exercice : Cas 9	20
X - Exercice : Cas 10	22
XI - Exercice : Cas 11	25
XII - Exercice : Cas 12	27
Solutions des exercices	30

I Exercice : Cas 1

Chien lhassa paso femelle de 8 ans présenté suite à un accident avec un cheval.





Question

[solution n°1 p. 30]

Quelle-est votre interprétation ?

Indice :

Description :

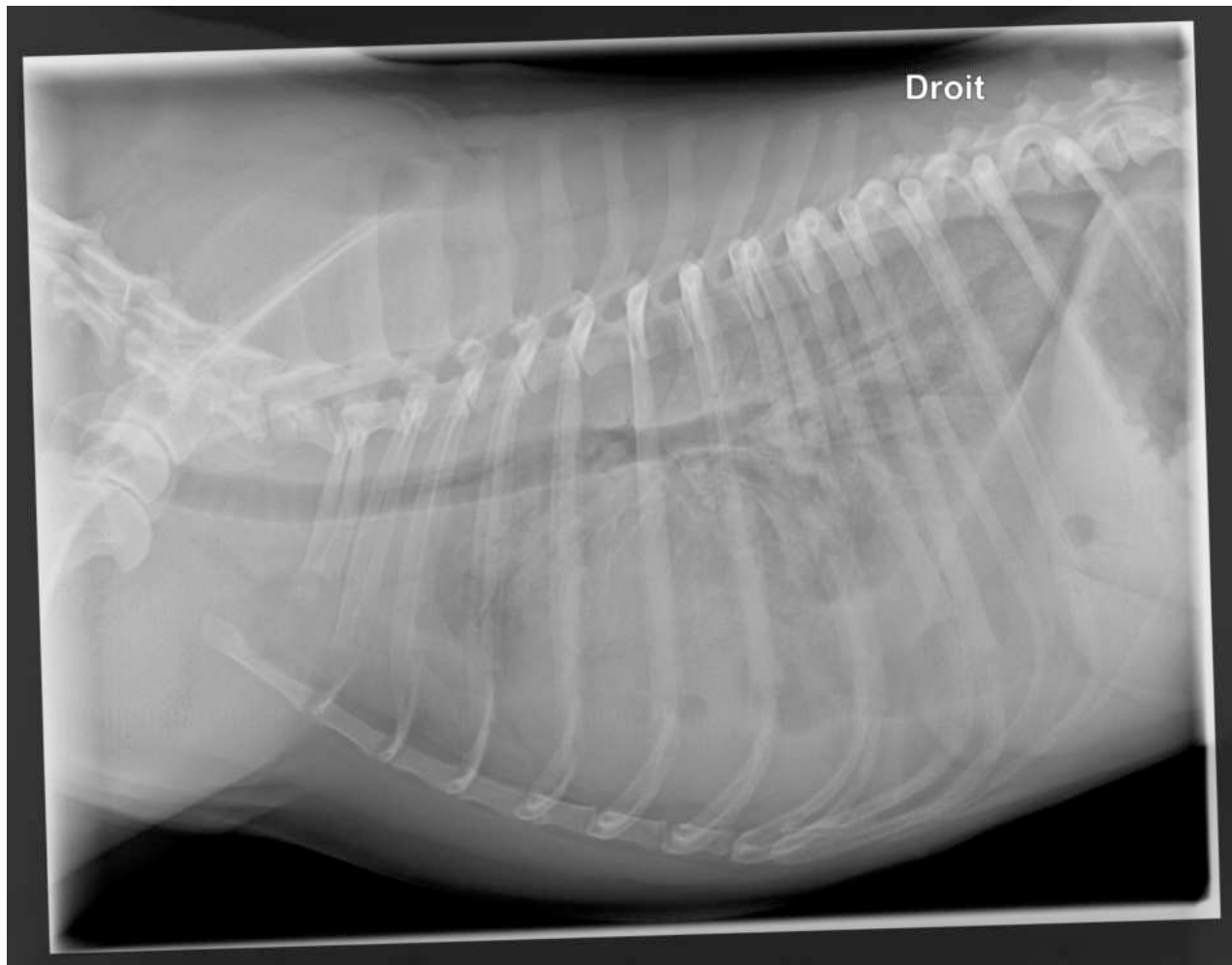
THORAX

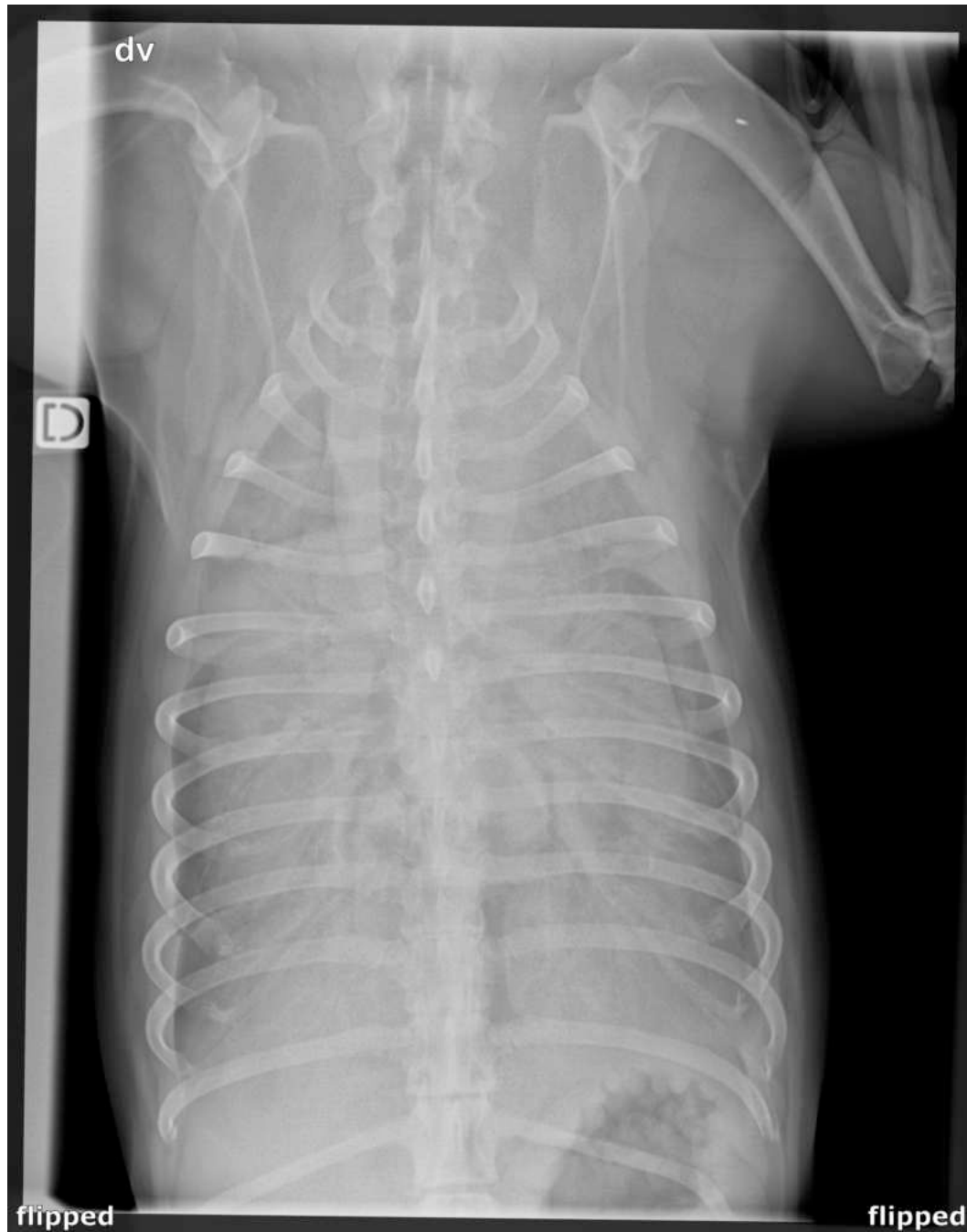- Fracture de l'aspect proximal des côtes 1 à 5 à droite.
- Poumons décollés du sternum et de la paroi costale par une opacité tissulaire. Scissures interlobaires entre le lobe crânial et moyen droit, et entre la partie crânial et la partie caudale du lobe crânial gauche.

- Augmentation de la taille du médiastin crânial et déplacement caudal de la carène (6ème EIC), déplacement dorsal de la trachée.

II Exercice : Cas 2

Chien Staffordshire Terrier, mâle, âgé de 1 an, présenté pour dyspnée





Question

[solution n°2 p. 30]

Quelle-est votre interprétation ?

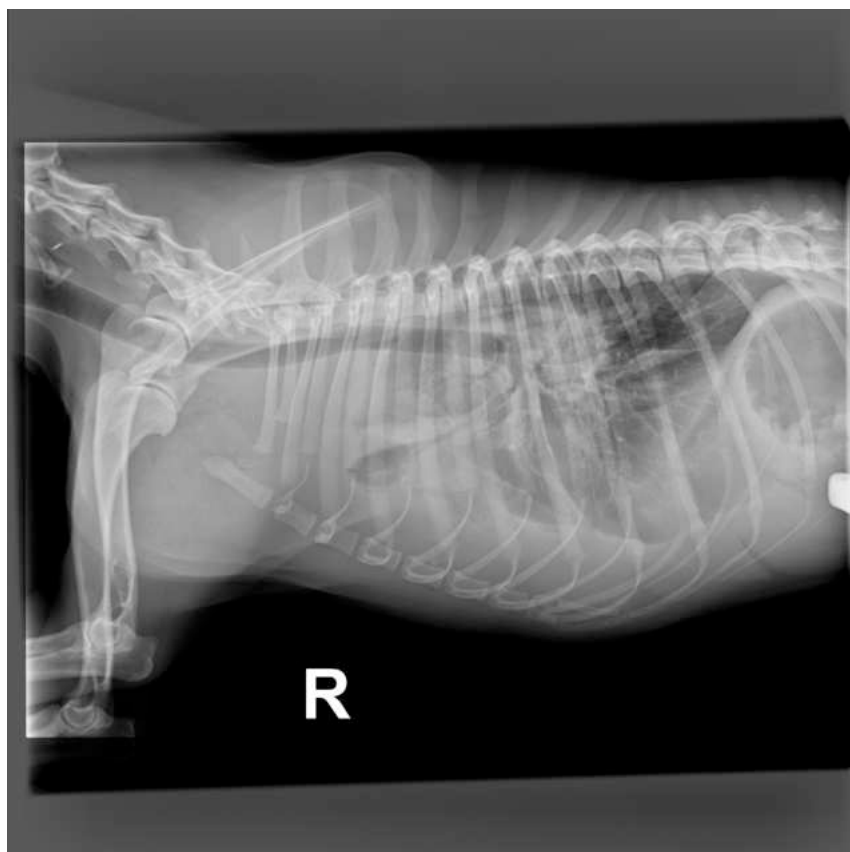
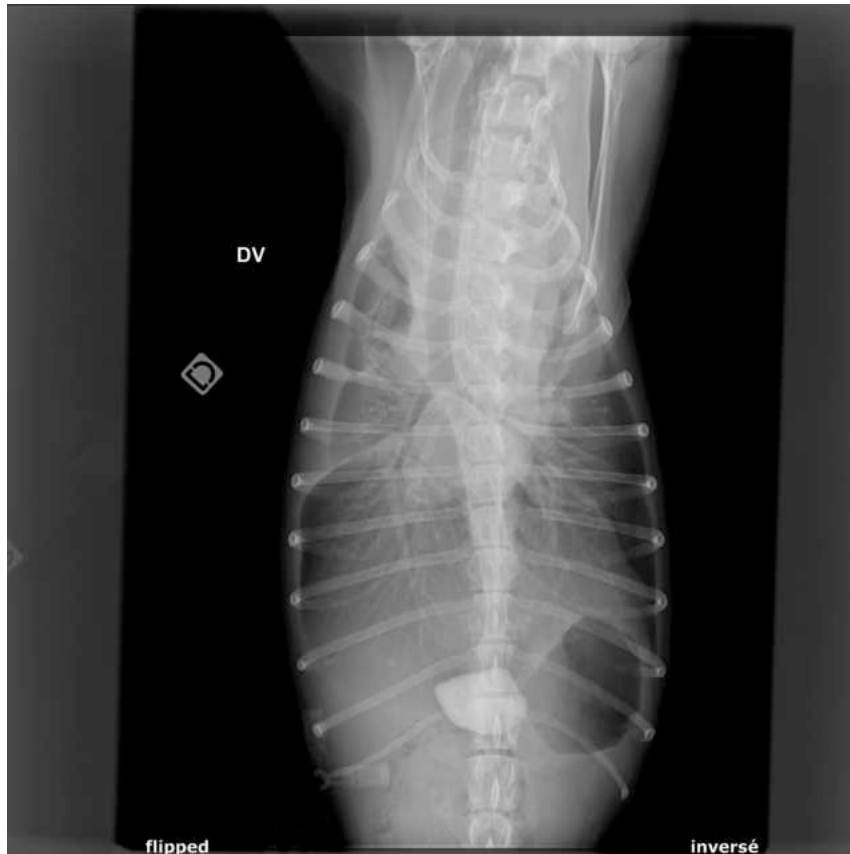Indice :

Description :

- Augmentation d'opacité diffuse associée à une perte de contraste dans l'ensemble du thorax ventral (vue de profil)
- Bande d'opacité tissulaire entre les bords ventraux des poumons et le sternum (vue de profil), entre les poumons et les côtes (vue de face), arrondissement des bords caudaux des poumons, scissures interlobaires visibles et élargies entre tous les lobes
- Déplacement dorsal modéré de la trachée dans son aspect distal
- Silhouette cardiaque non évaluable, vaisseaux pulmonaires semblent dans les limites de la normale.

III Exercice : Cas 3

Chien border Collie, femelle de 1 an présenté pour dyspnée, régurgitations et dysorexie.



Question

[solution n°3 p. 30]

Quelle-est votre interprétation ?

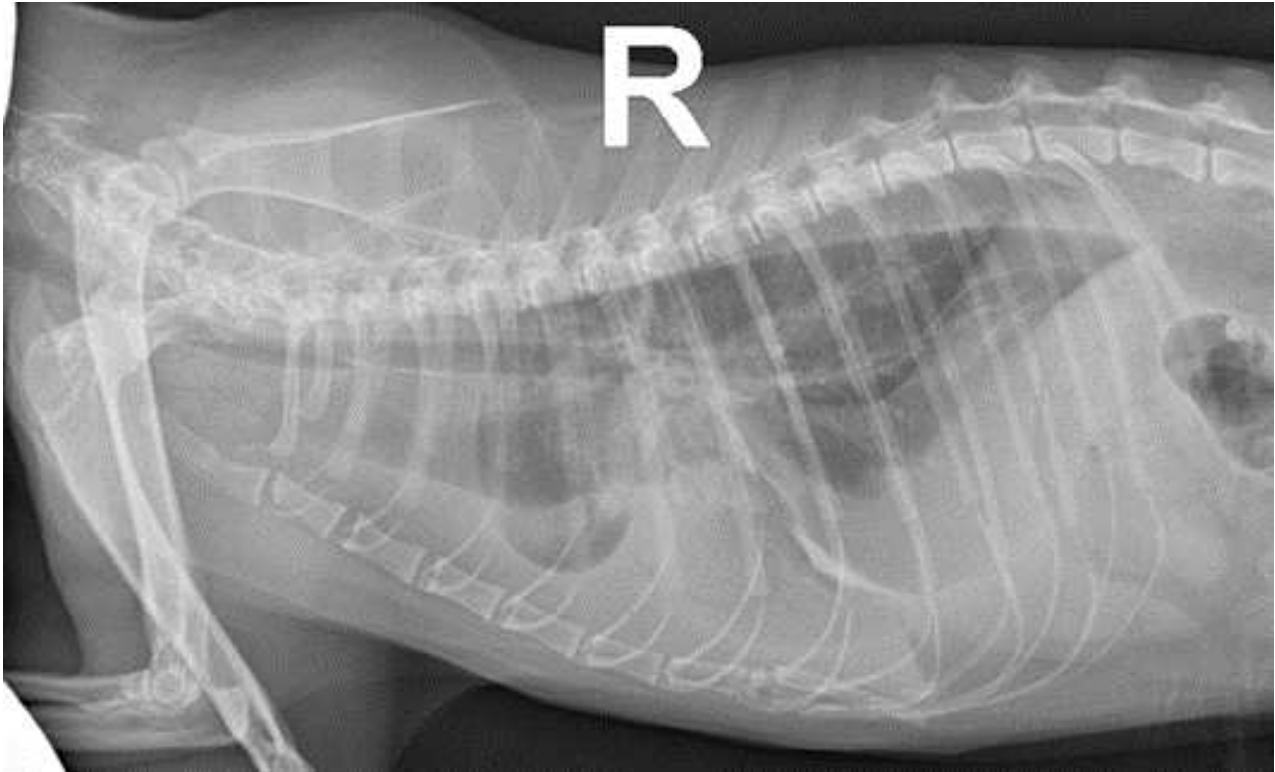
Indice :

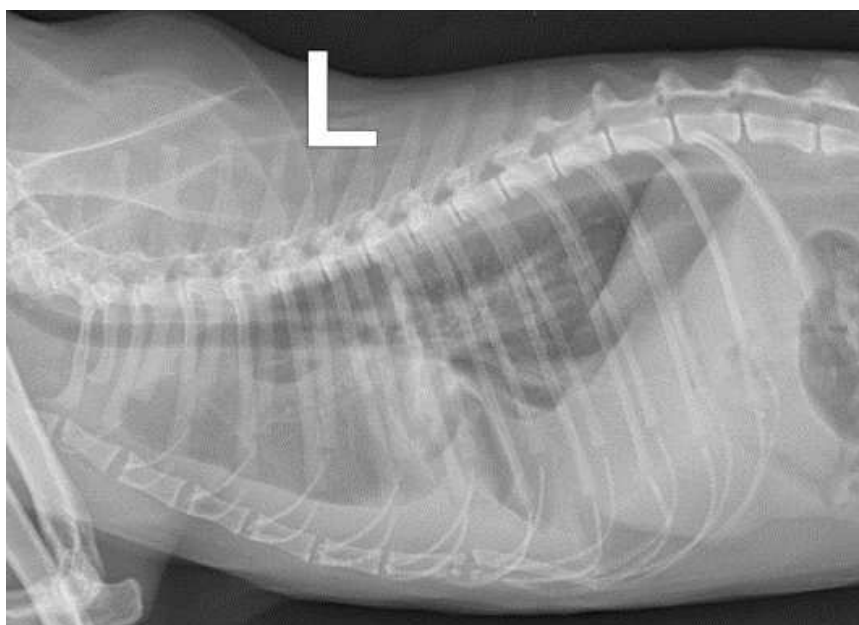
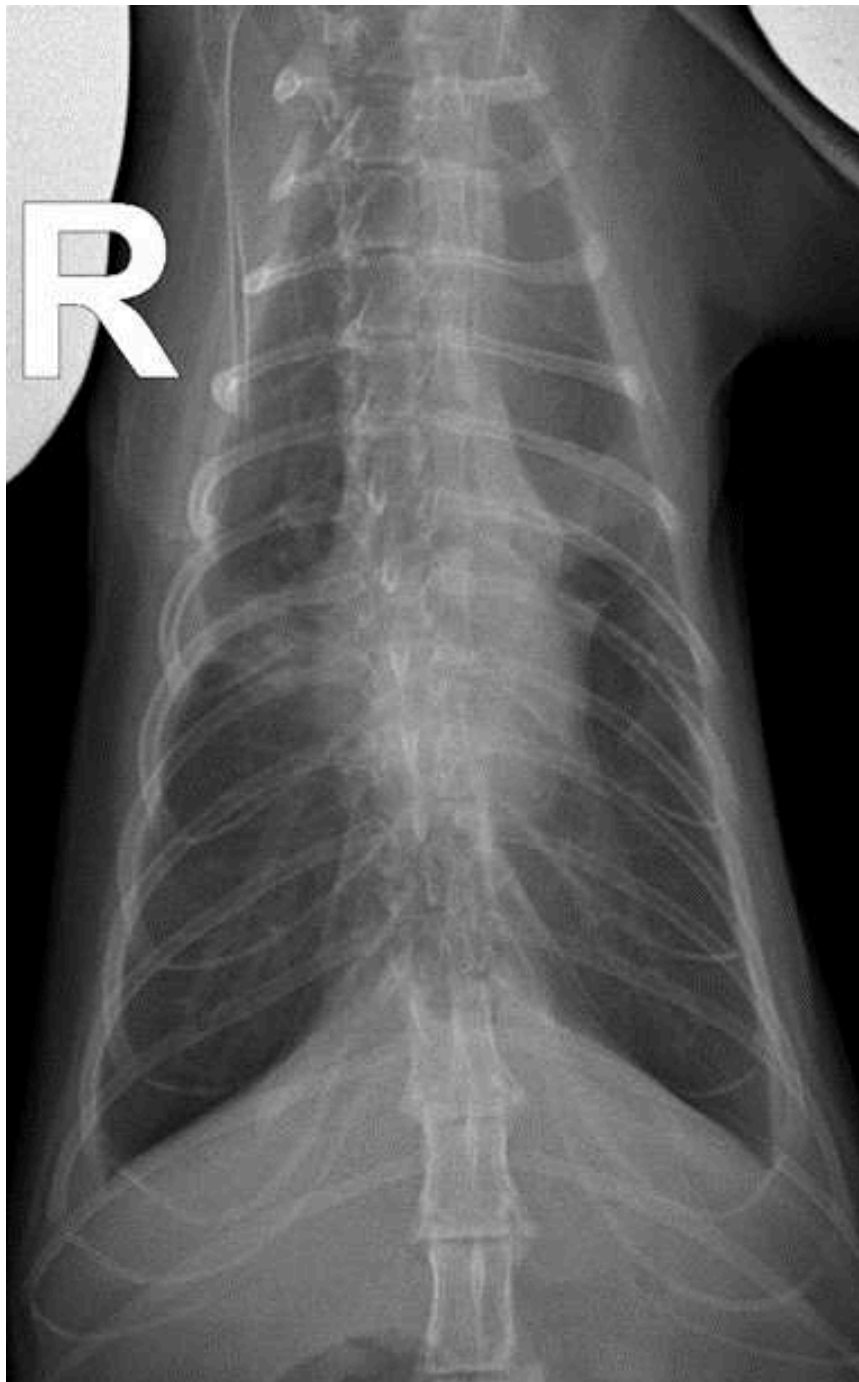Description :

- Opacité tissulaire dorsalement au sternum masquant la silhouette cardiaque, décollant les poumons du sternum, du rachis et de la paroi costale (surtout à droite). Arrondissement des lobes caudaux. Scissures interlobaires observées.
- Déplacement dorsal de la trachée, élargissement du médiastin crânial sur la vue de face.
- Augmentation d'opacité en région péri-hilaire, écartement des bronches souches caudales, et diminution de la lumière des bronches souches

IV Exercice : Cas 4

Chat européen de 6 ans, présenté pour abatement et anorexie depuis 15 jours.





Question

Quelle-est votre interprétation ?

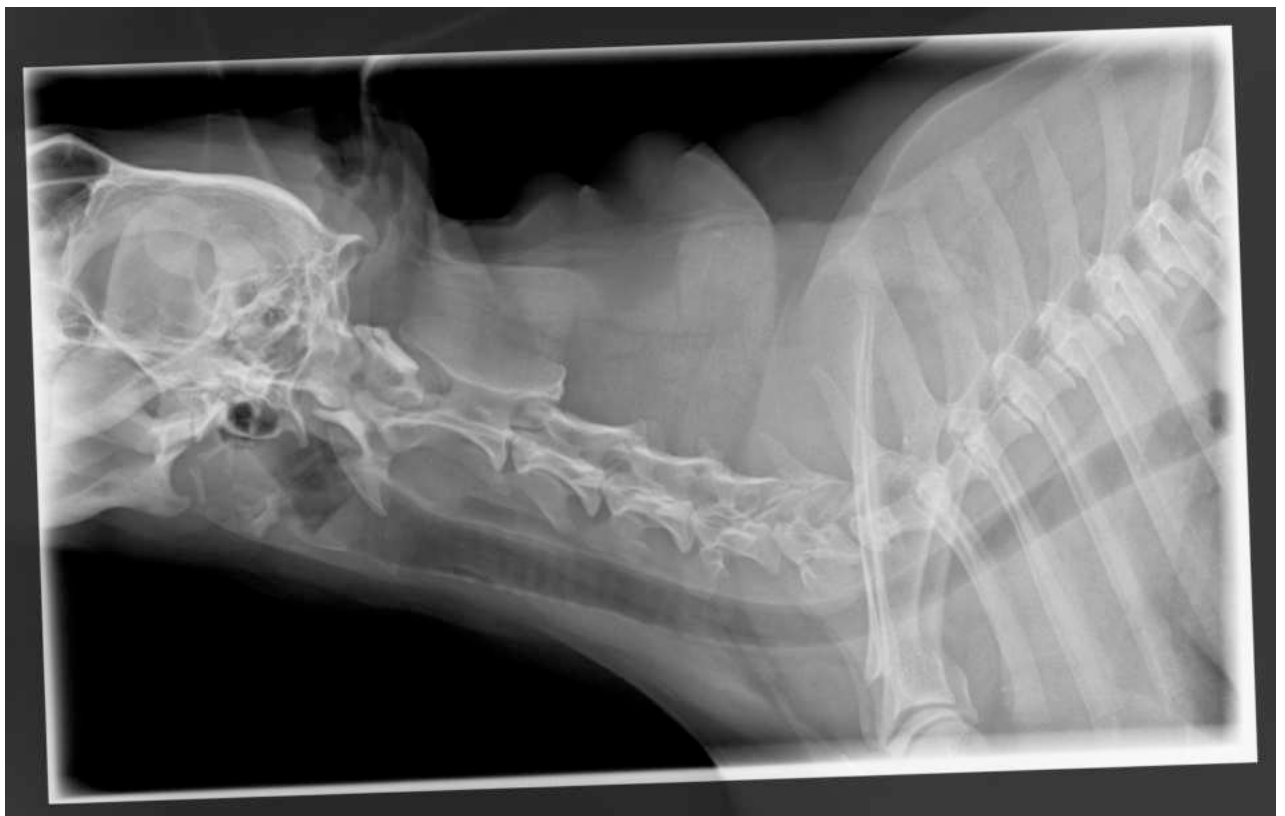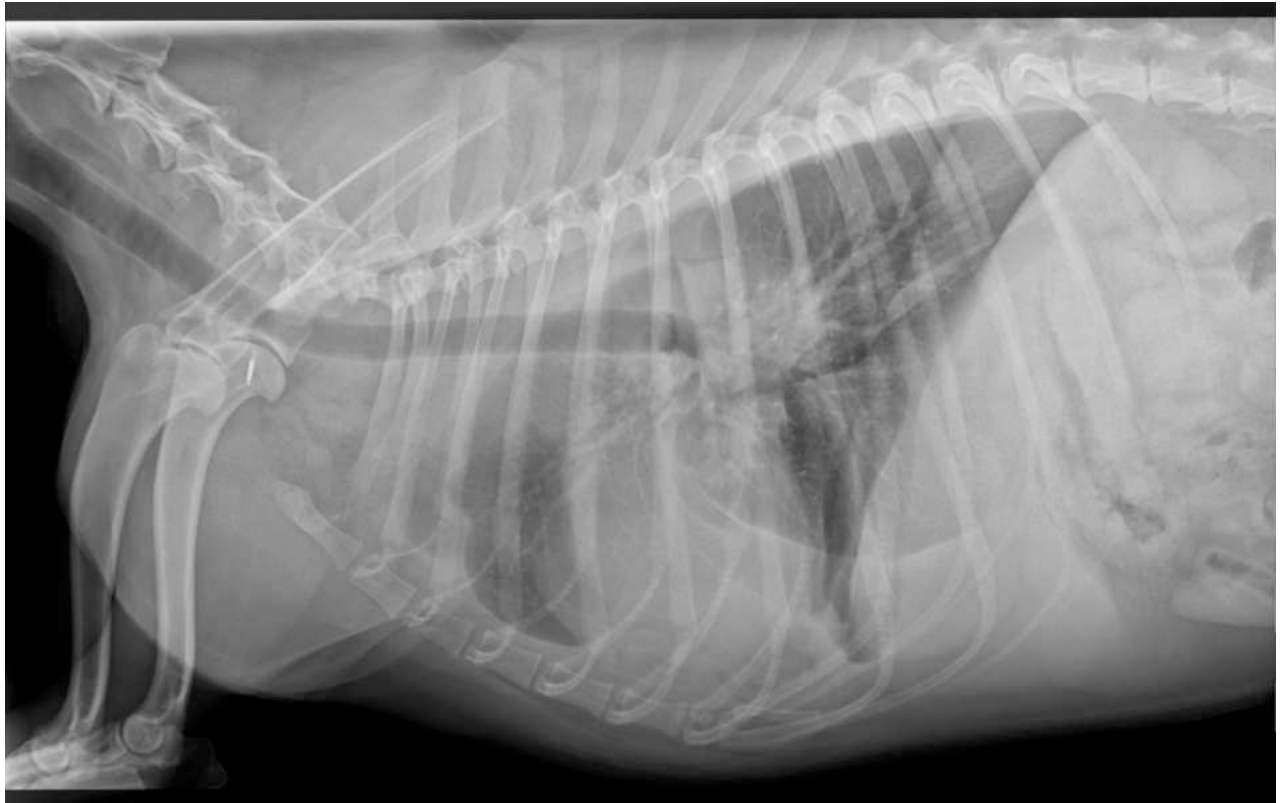Indice :

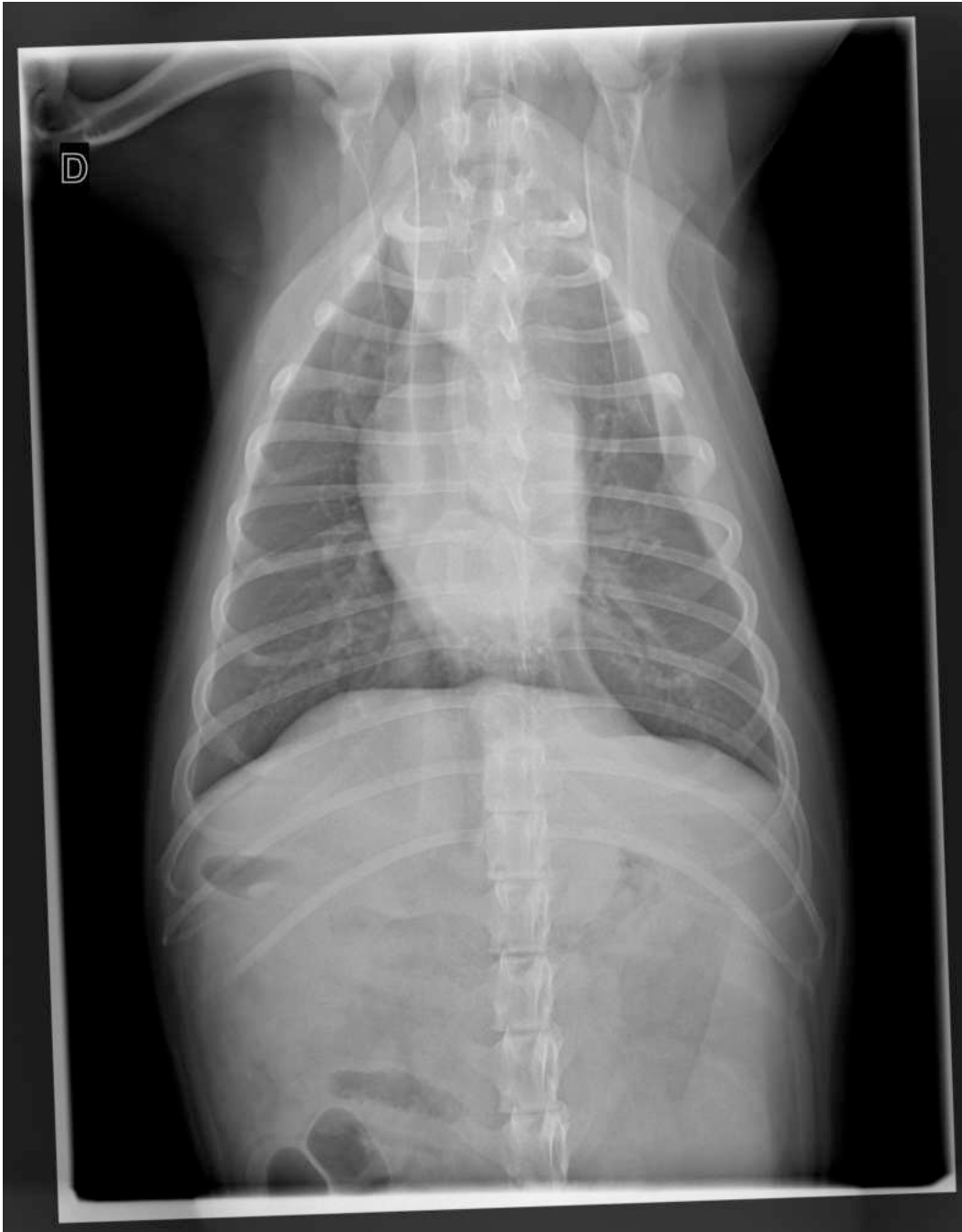Description :

- Lobes pulmonaires décollés du sternum et du rachis sur la vue de profil et des parois thoraciques sur la vue de face par une bande d'opacité liquidienne, scissures interlobaires et arrondissement des lobes caudo-dorsaux
- Trachée repoussée dorsalement
- Augmentation d'opacité sur l'aire de projection du lobe moyen droit, superposée à la silhouette cardiaque sur la vue de profil

V Exercice : Cas 5

Chien griffon femelle stérilisée de 5 ans présenté pour abattement et hyperthermie. Suspicion de corps étranger perforant. Epanchement abdominal.





Question

[solution n°5 p. 30]

Quelle-est votre interprétation ?

Indice :

Description :

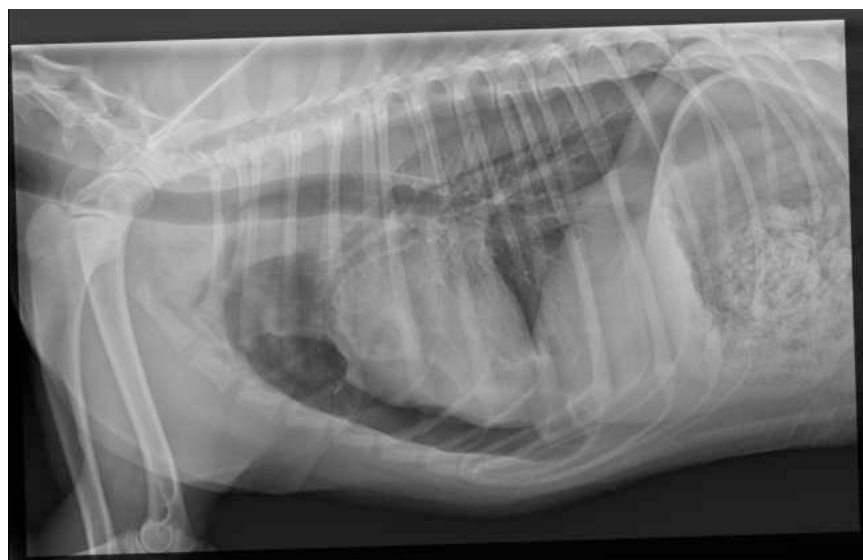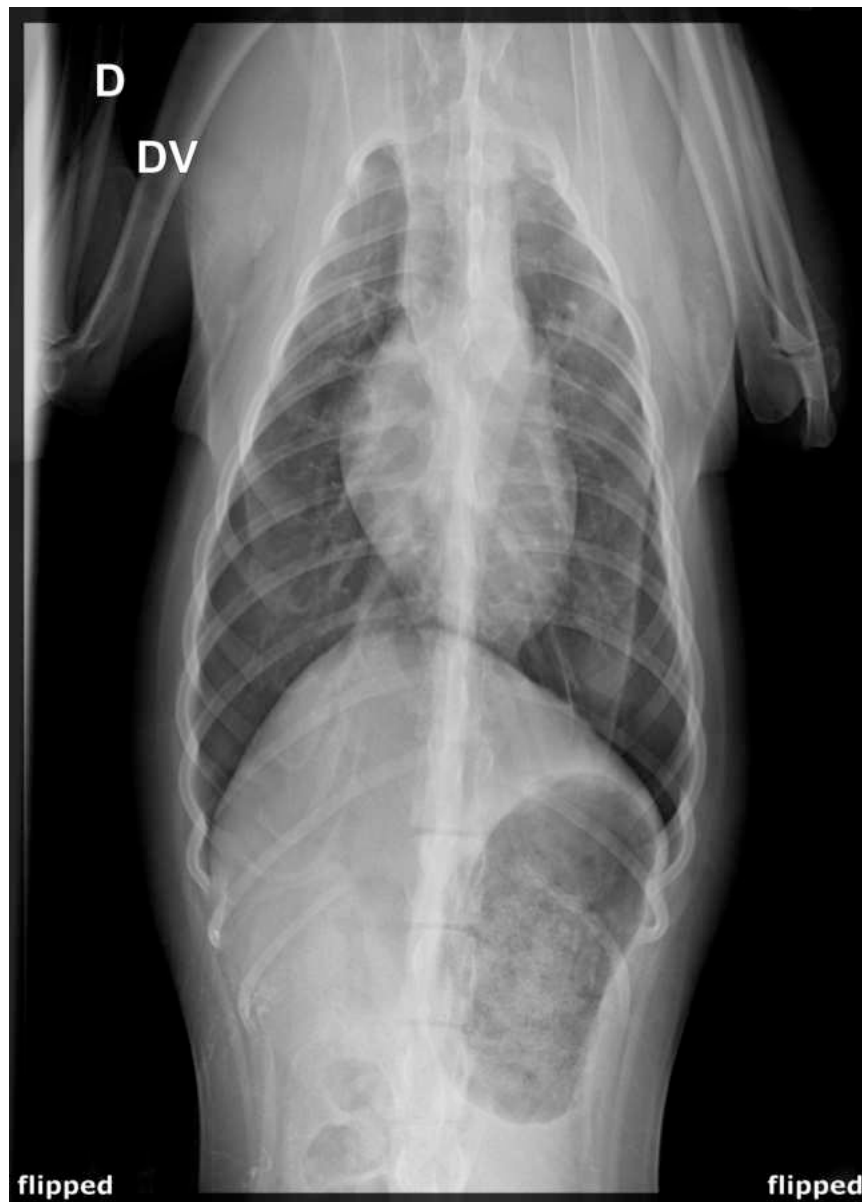- Scissures interlobaires entre les lobes crânial et moyen, moyen et caudal droit et caudal gauche et crânial gauche. Arrondissement de l'aspect caudal des lobes pulmonaires. Décollement des poumons des sternèbres, de la colonne et de la paroi thoracique gauche par un contenu tissulaire.
- Ecartement des bronches souches sur la vue de face et pincement de la bronche souche caudal gauche. Déplacement ventral de la carène.
- Foie dépassant du cercle de l'hypochondre et à bords arrondis.

CERVICALES

- Structures dans les limites de la normale.

VI Exercice : Cas 6

Chien Colley femelle, âgée de 8 mois, présenté suite à un AVP



Question

[solution n°6 p. 30]

Quelle-est votre interprétation ?

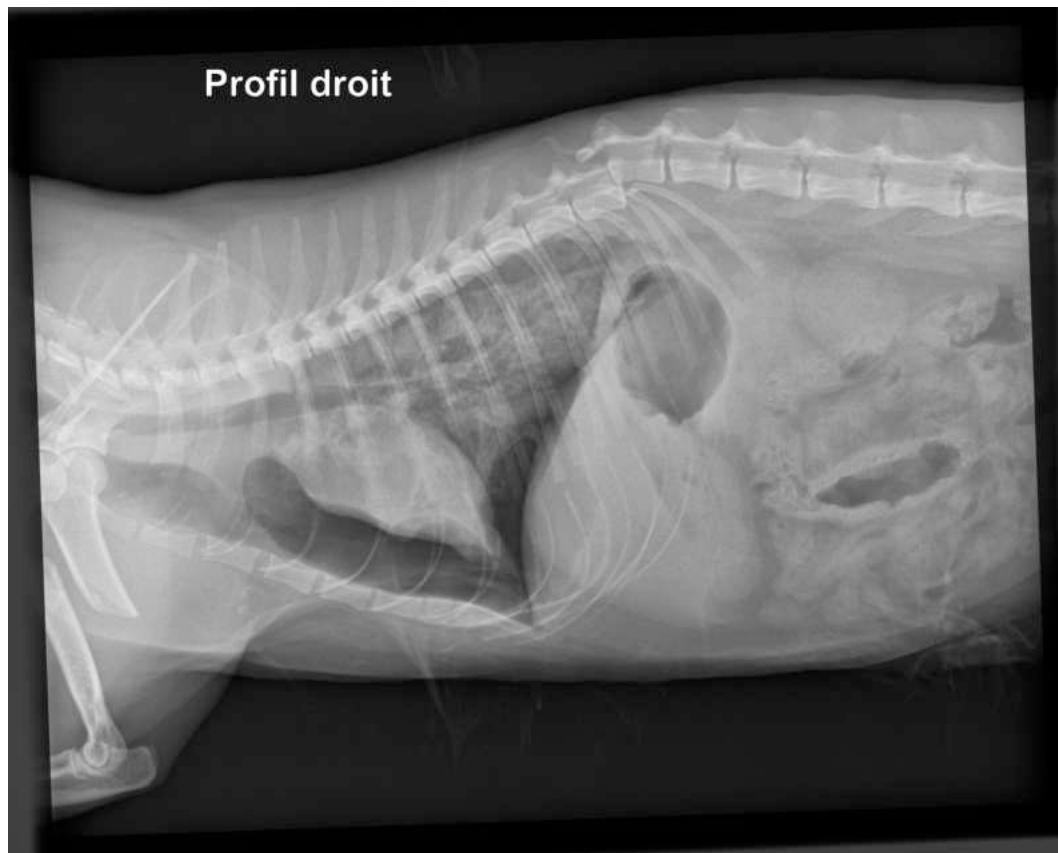Indice :

Description :

- Bande d'opacité aérique entre la silhouette cardiaque et le sternum et décollant les lobes caudaux du diaphragme et du rachis (vue de profil), et entre les poumons et la paroi costale (vue face), sans structures vasculaires associées.

VII Exercice : Cas 7

Chat trouvé présenté suite à un AVP



Question

[solution n°7 p. 31]

Quelle-est votre interprétation ?

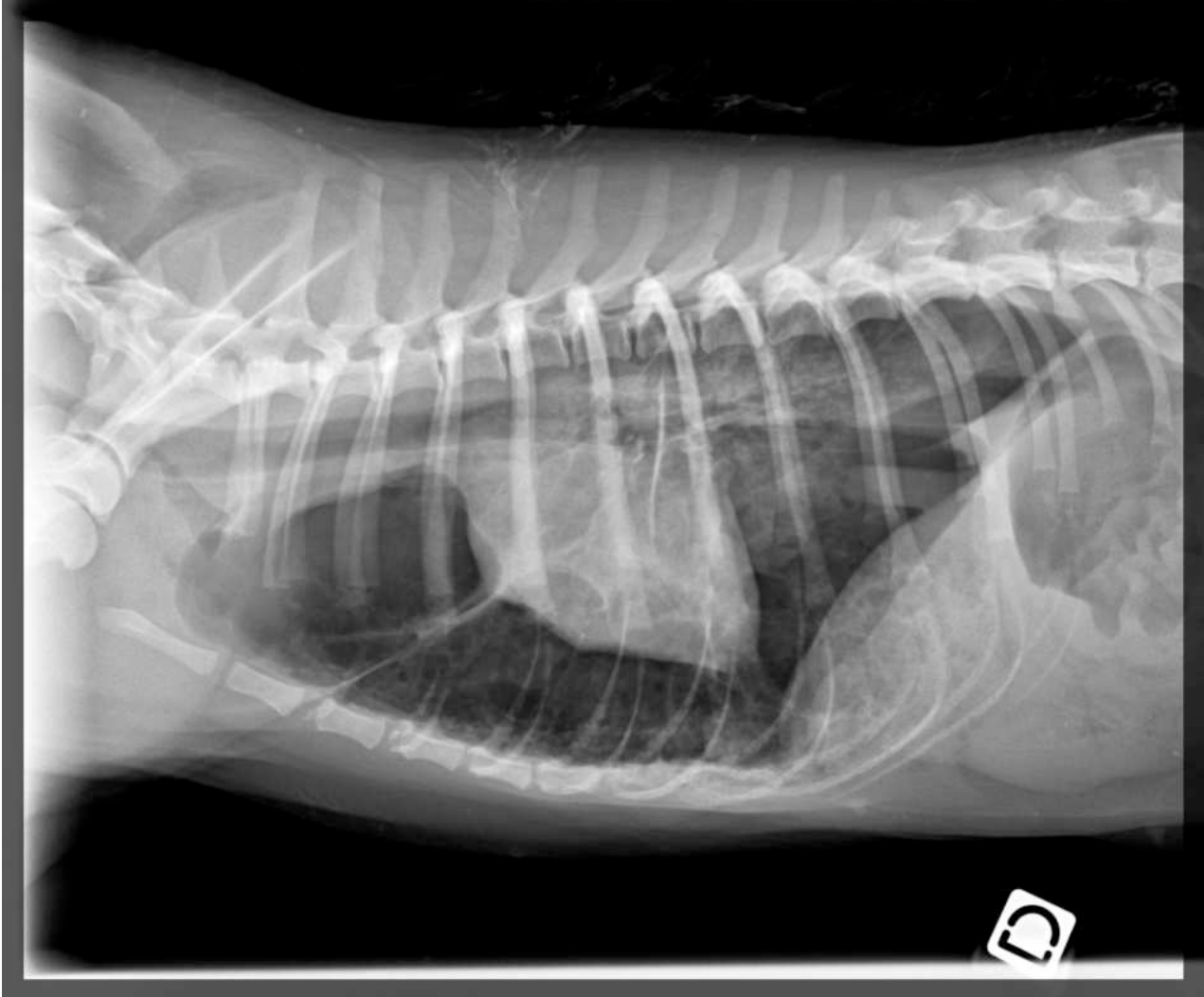Indice :

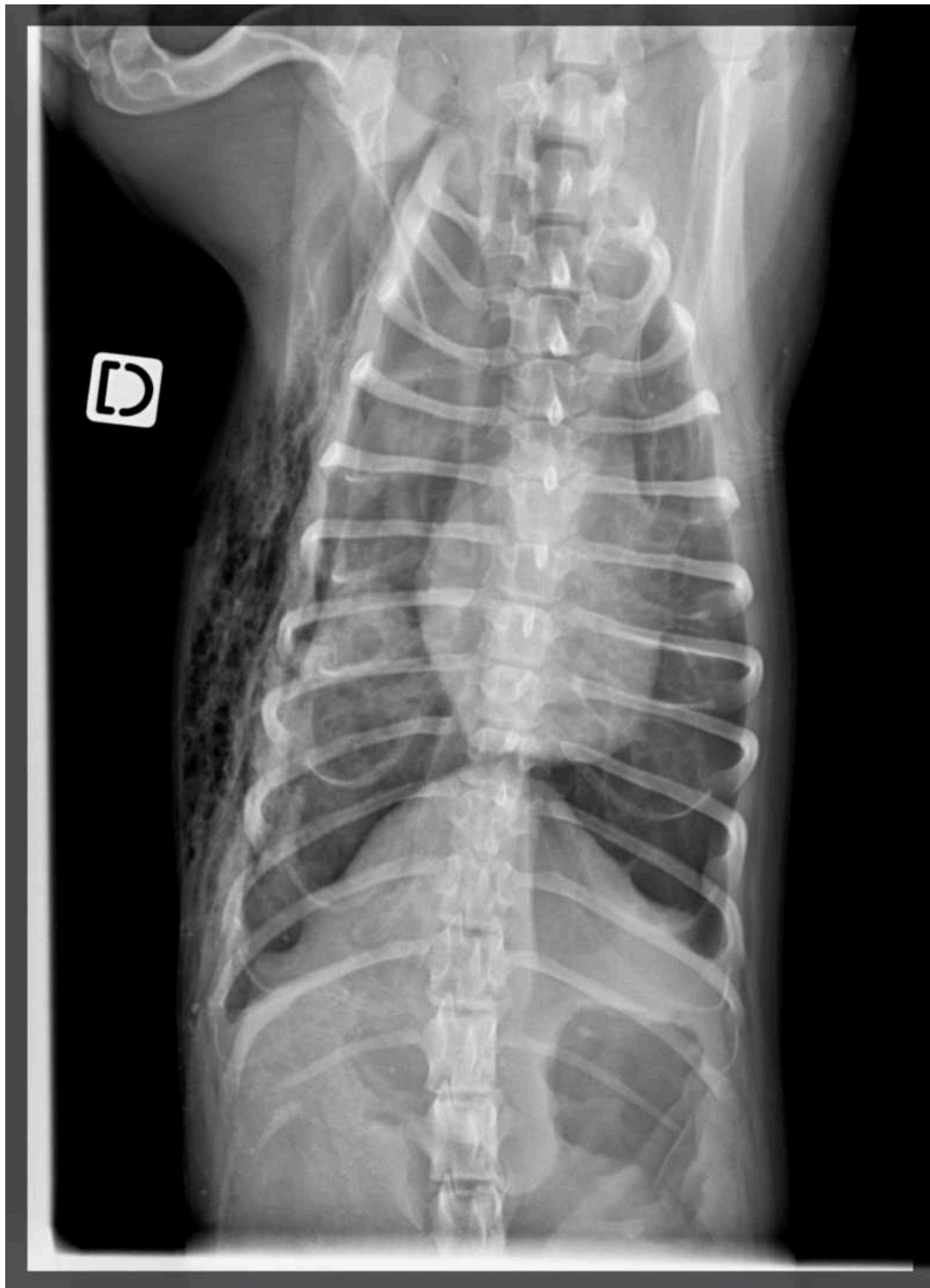
Description :

- Mal-alignement de T12-T13, avec un déplacement dorsale et crânial de T13 par rapport à T12, discontinuité des processus articulaires caudaux et épineux de T12
- Fracture simple, oblique médiadiaphysaire de l'humérus gauche, déplacement crânial, proximal, médial de l'about distal.
- * Espace radio-transparent sans structure pulmonaire visible entre le bord ventral des poumons et le sternum, et entre poumons et rachis/ diaphragme, retrouvé au moins à droite sur la vue de face.
- * Opacification pulmonaire bronchique et péribronchique bilatérale et symétrique

VIII Exercice : Cas 8

Chien Shi Tzu femelle de 1an et demi présenté pour traumatisme suite à des plaies de morsures.





Question

[solution n°8 p. 31]

Quelle-est votre interprétation ?

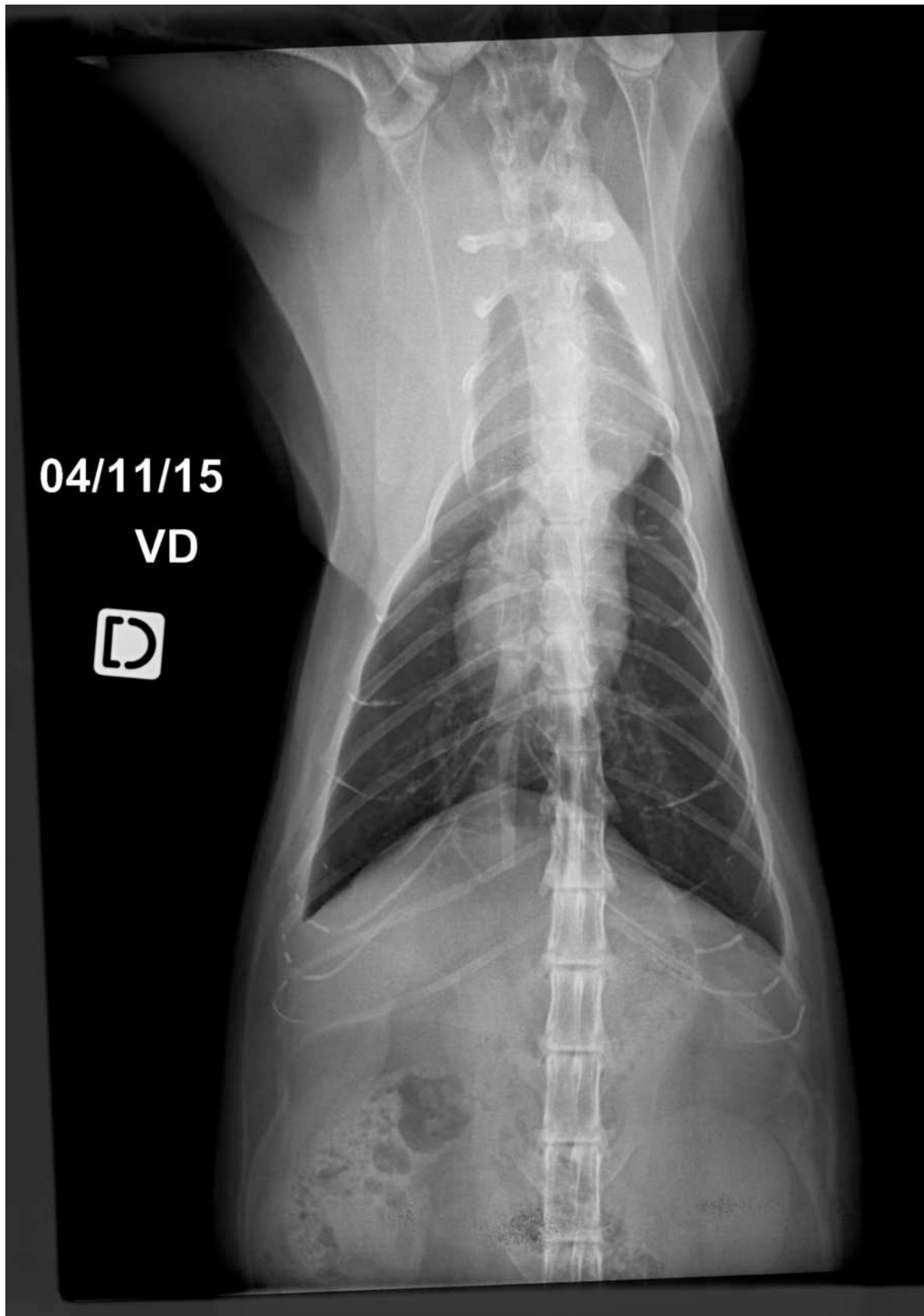
Indice :

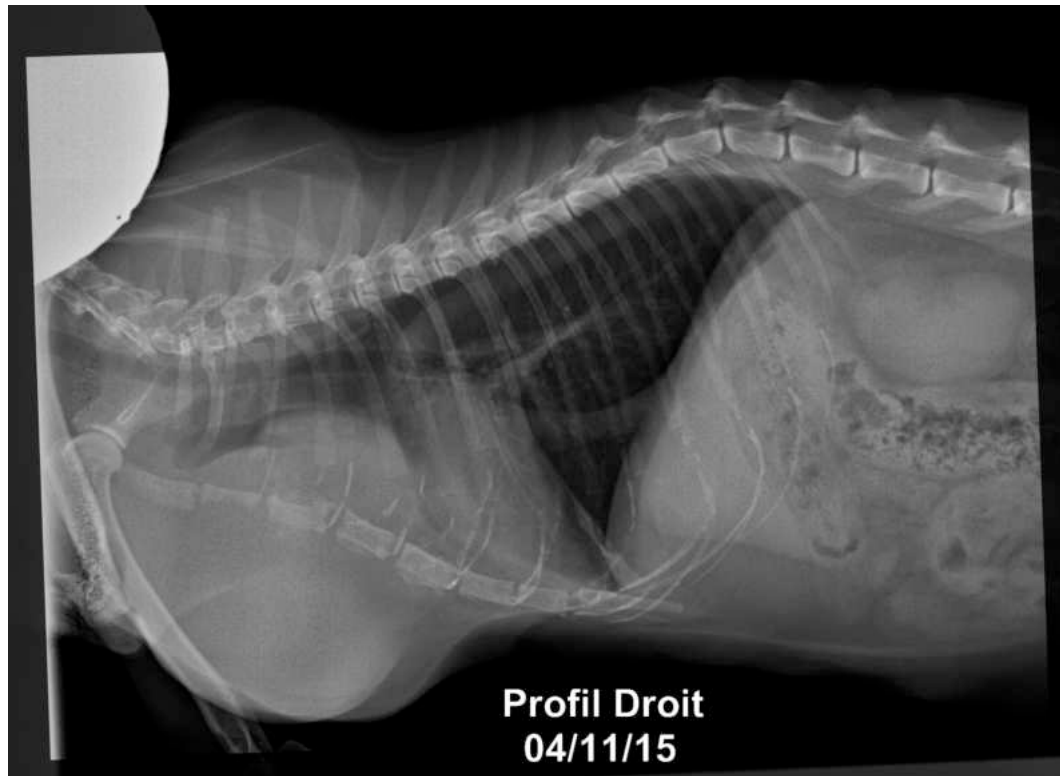
Description :

- Plages aériques importantes dans les tissus mous de la face latérale droite du thorax
- Décollement des lobes pulmonaires et de la silhouette cardiaque par rapport au sternum par une bande d'opacité aérique sans structures pulmonaires associées
- Fracture de l'aspect distal de T13 à droite

IX Exercice : Cas 9

Chat européen, mâle castré, âgé de 13 ans, présenté pour une masse cutanée en regard du sternum





Question

[solution n°9 p. 31]

Quelle-est votre interprétation ?

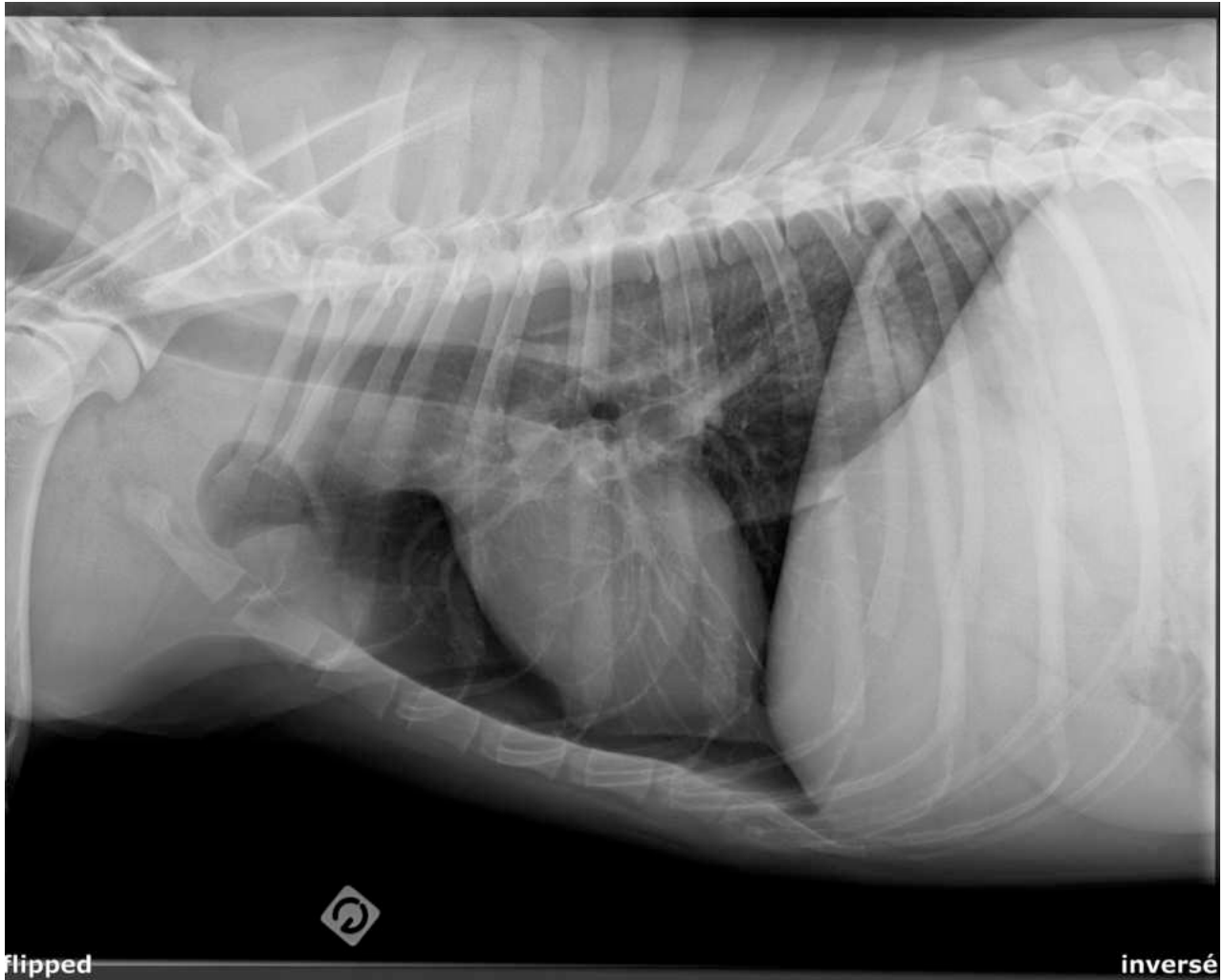Indice :

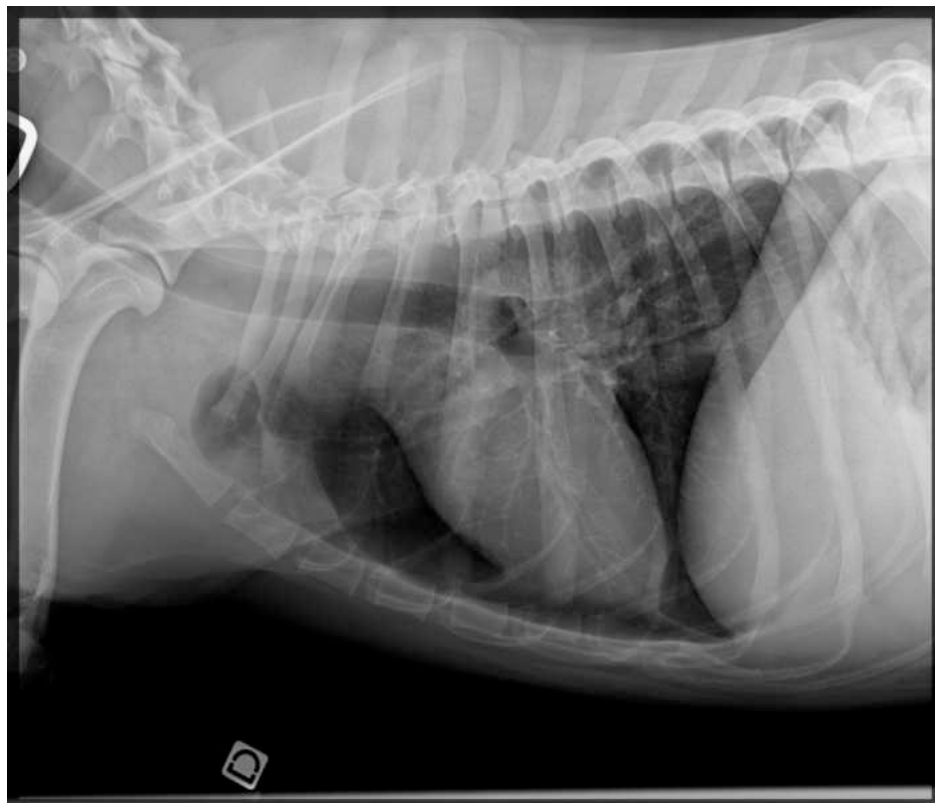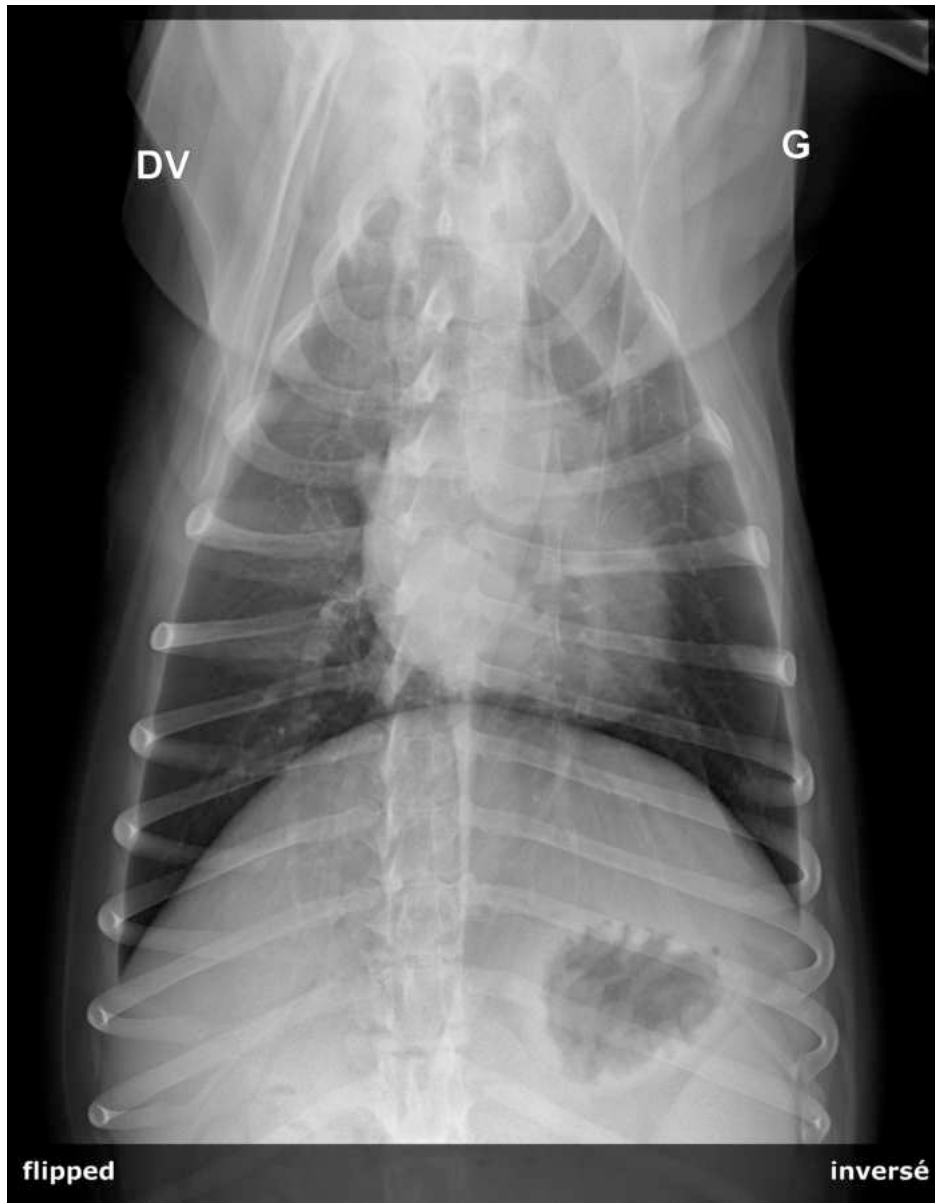
Description :

- Masse cutanée, ronde homogène, à l'aplomb ventral du sternum, mesurant 9 cm de diamètre.
- Lésion extra-pleurale à base large intra-thoracique repoussant dorsalement les lobes pulmonaires (vue de profil)
- Lyse marquée de la deuxième sternèbre, aspect mal-défini de la 3ème (corticales non nettes)
- Réactions périostées sur l'aspect ventral des sternèbres 4 et 5 (corticales définies)

X Exercice : Cas 10

Chien croisé labrador de 4 ans présenté pour un bilan d'extension suite au diagnostic d'un lymphome





Question

Quelle-est votre interprétation ?

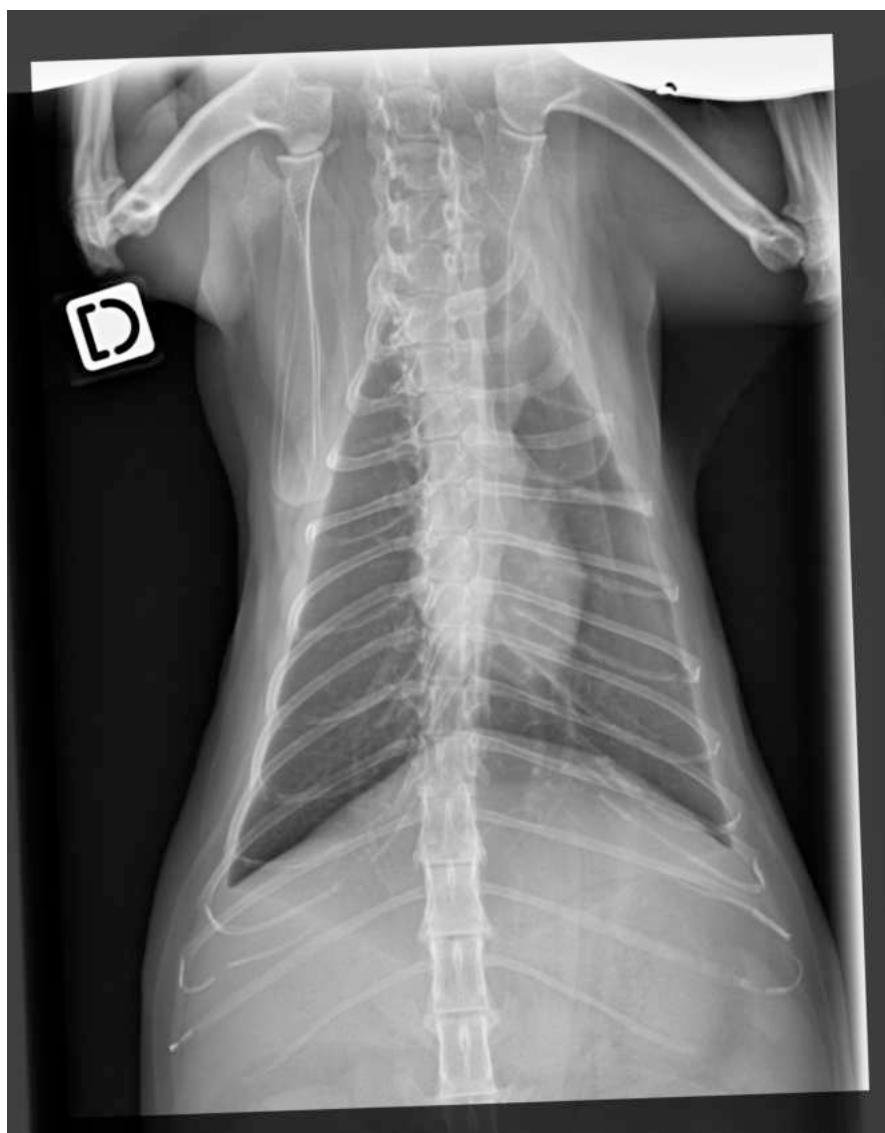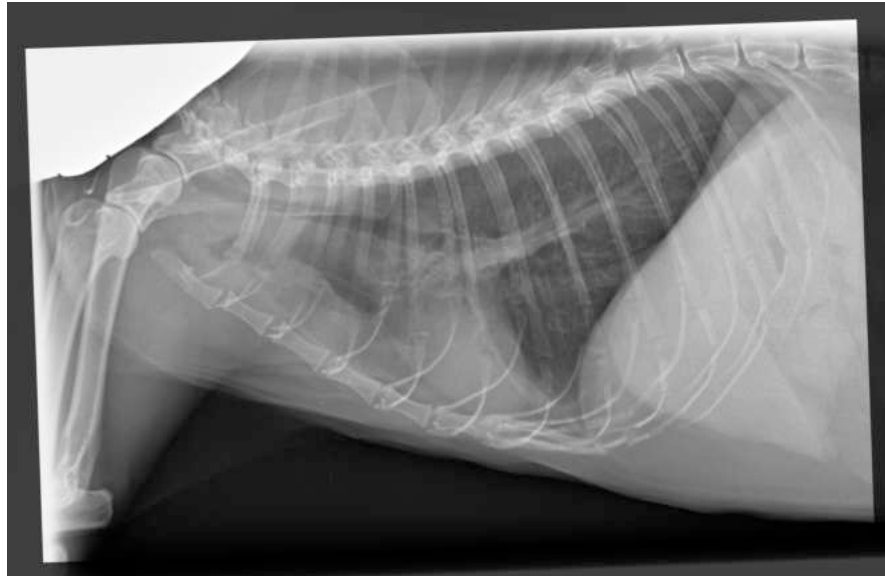
Indice :

Description :

- Diminution du contraste abdominal
- Déplacement caudal de l'axe gastrique
- Bords spléniques arrondis
- Opacité tissulaire à base large sur le sternum dorsalement à la 2^{ème} sternèbre
- Augmentation de l'opacité en région péri-hilaire, dorsalement à la bifurcation trachéobronchique, écartant les bronches souches caudales sur la vue de face.
- Opacité mesurant environ 1,5 cm de diamètre à l'aplomb du 4ème espace intercostal, latéralement à droite, sur l'aire de projection du lobe crânial droit.

XI Exercice : Cas 11

Chat européen femelle stérilisé de 14 ans présenté pour dégradation de l'état général dans un contexte de lymphome digestif



Question

[solution n°11 p. 31]

Quelle-est votre interprétation ?

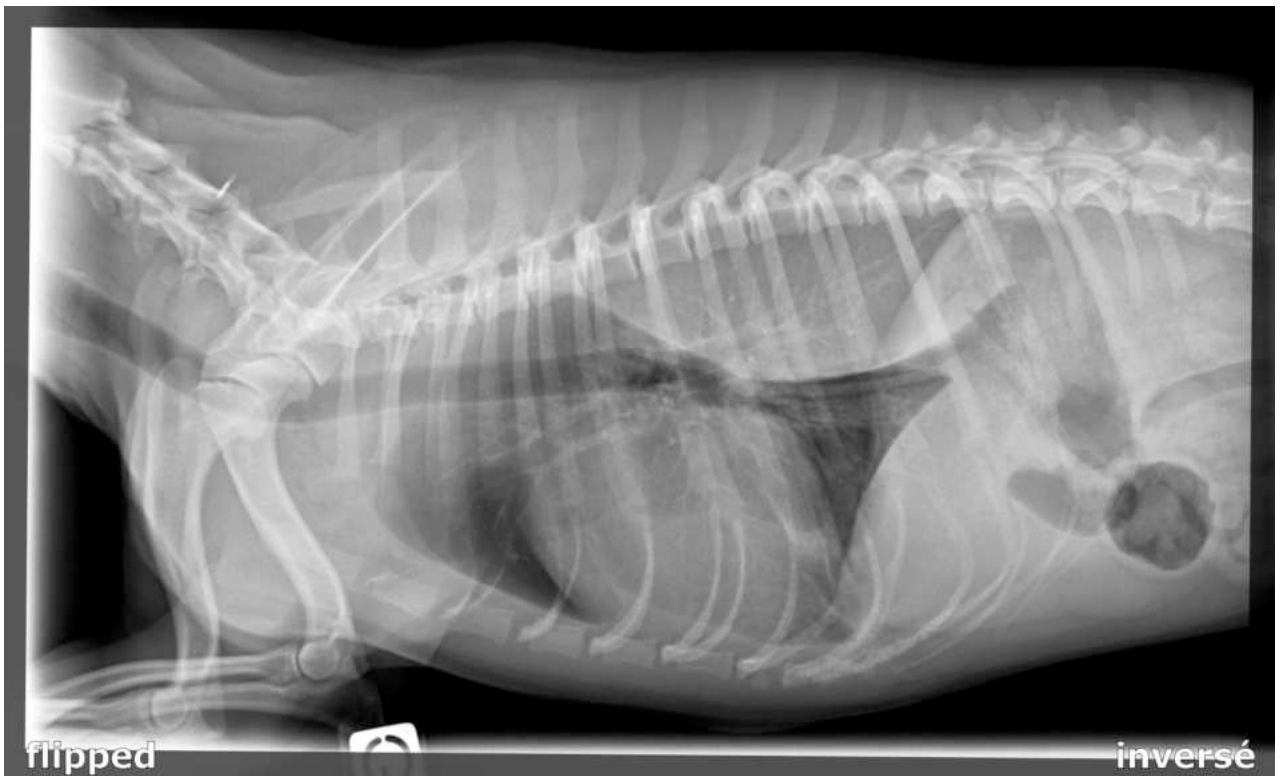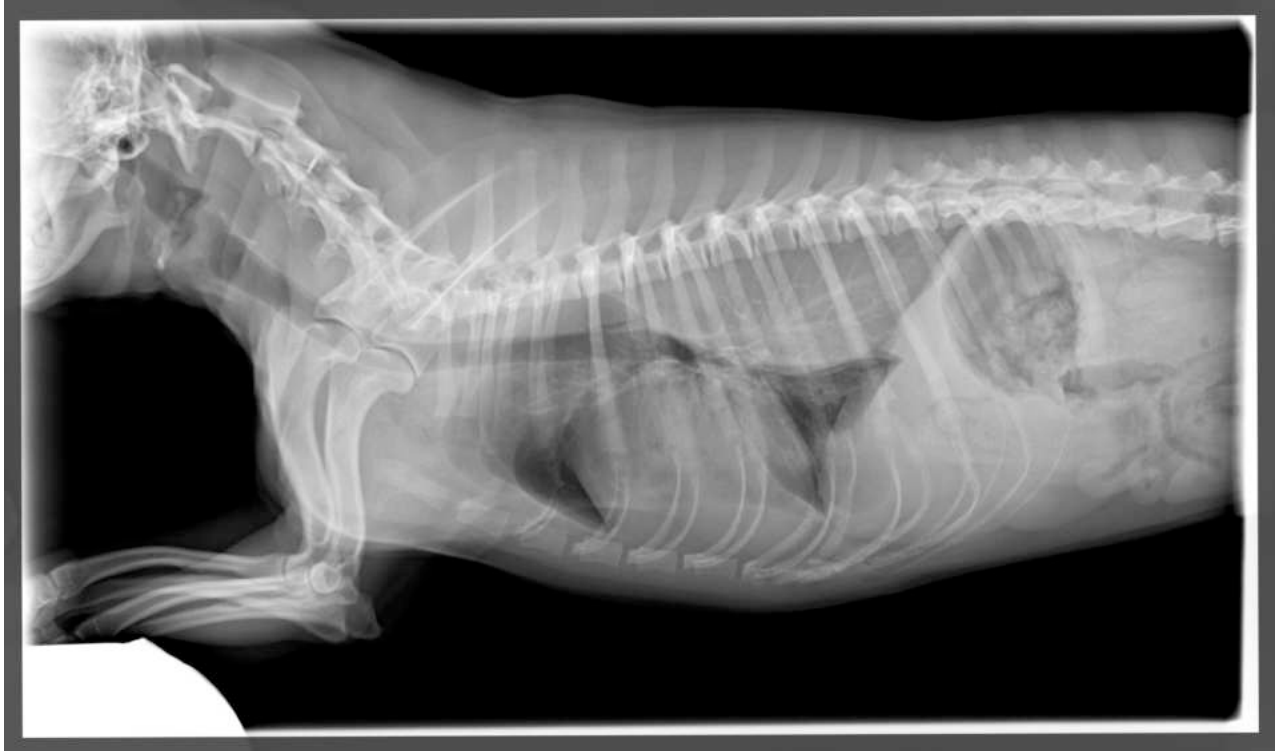Indice :

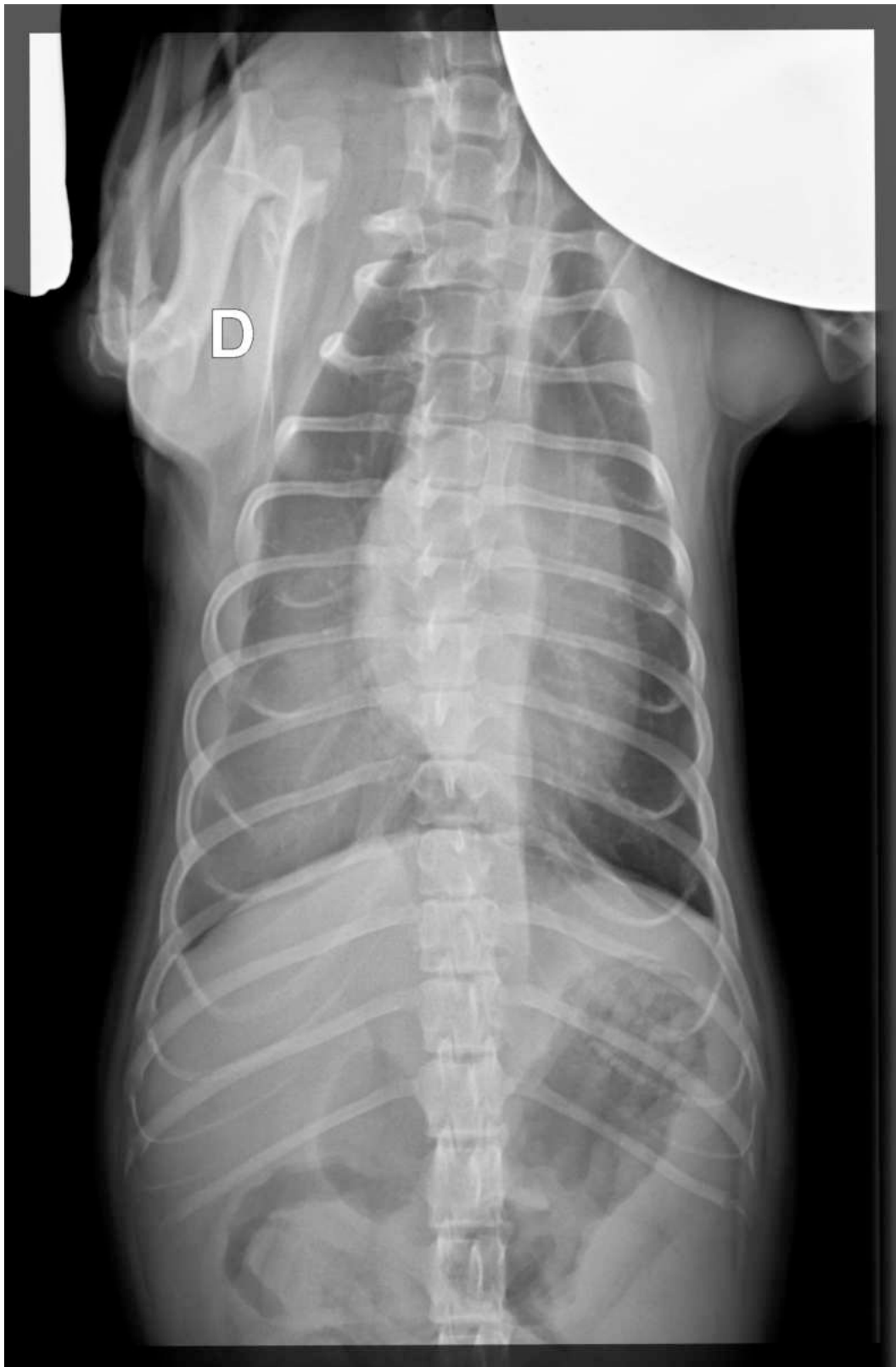
Description :

- Foie dépassant du cercle de l'hypochondre.
- Scissure interlobaire
- Opacité augmentée dans le thorax ventral, dorsalement au sternum, de 7 cm de long sur 1,8 cm de hauteur. Opacité centrale sur la vue de face, projetée à gauche.
- Opacité interstitielle compatible avec l'âge de l'animal.

XII Exercice : Cas 12

Chien Shi Tzu mâle de 1 an présenté pour une dyspnée avec bruits respiratoires renforcés à droite, anémie avec hémolyse





Question

[solution n°12 p. 31]

Quelle-est votre interprétation ?

Indice :

Description :

- Opacité tissulaire caudo-dorsale, asymétrique à droite. Effet de masse sur la silhouette cardiaque déplacée dans l'hémithorax gauche. Vascularisation des lobes pulmonaires caudaux estompée.

- Scissure interlobaire entre les lobes crânial et moyen droits et entre les lobes moyen et caudal droits.
Décollement du poumon de la paroi thoracique à droite.

Solutions des exercices

[exercice p. 4] **Solution n°1**

Conclusion :

Epanchement pleural modéré.

Augmentation de taille du médiastin crânial. Une échographie est recommandée pour confirmer / infirmer une lésion médiastinale crâniale.

Fractures de côtes.

[exercice p. 7] **Solution n°2**

Conclusion :

Epanchement pleural bilatéral symétrique

[exercice p. 9] **Solution n°3**

Conclusion :

Masse médiastinale crâniale ventrale compatible avec une adénomégalie médiastinale crâniale, et adénomégalie trachéo-bronchique suggérant en première hypothèse un processus tumoral (lymphome)

Epanchement pleural plus marqué à droite.

Hépatomégalie modérée.

Diminution du contraste abdominal compatible avec l'âge de l'animal, une péritonite ou un épanchement abdominal focal ne peuvent être exclus.

Corps étranger gastrique

[exercice p. 12] **Solution n°4**

Conclusion :

Epanchement pleural bilatéral modéré. Augmentation d'opacité sur l'aire de projection du lobe moyen droit compatible avec de l'atélectasie en première hypothèse ou un processus infectieux.

[exercice p. 14] **Solution n°5**

Conclusion :

Epanchement pleural.

Adénomégalie trachéobronchique compatible avec un processus tumoral (lymphome, sarcome).

Hépatomégalie non spécifique.

[exercice p. 16] **Solution n°6**

Conclusion :

Pneumothorax

[exercice p. 17] **Solution n°7****Conclusion :**

Luxation T12-T13 et fracture T12 suspectée.

Fracture humérus

Pneumothorax

Opacité pulmonaire compatible avec des contusions pulmonaires.

[exercice p. 19] **Solution n°8****Conclusion :**

Pneumothorax majeur bilatéral associé à de l'emphysème sous cutané en région thoracique droite.

Fracture costale et des processus transverses vertébraux.

[exercice p. 21] **Solution n°9****Conclusion :**

Lésion agressive sur les sternèbres compatibles avec un processus tumoral. Lésion extrapleurale compatible avec une adénopathie sus-sternale secondaire (infiltration métastatique)

[exercice p. 24] **Solution n°10****Conclusion :**

Hépatomégalie, splénomégalie et adénomégalie sus-sternale et trachéobronchique compatibles avec un lymphome le plus probablement.

[exercice p. 26] **Solution n°11****Conclusion :**

Opacité thoracique compatible avec une adénomégalie sus-sternale (infiltration lymphomateuse en priorité).


Hépatomégalie compatible avec une hépatopathie de surcharge (corticoïde). Une infiltration tumorale ne peut être exclue.

Discret épanchement pleural.

[exercice p. 28] **Solution n°12****Conclusion :**

Opacité dans le thorax caudal droit compatible avec une masse pulmonaire ou une lésion extra-pleurale.

Epanchement pleural à droite.



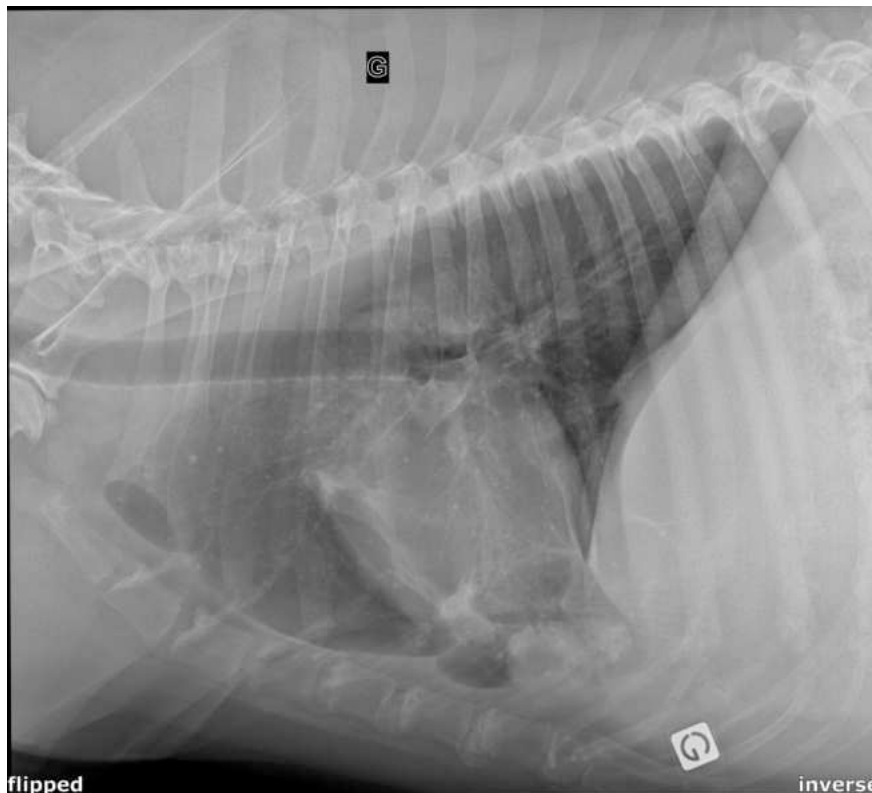
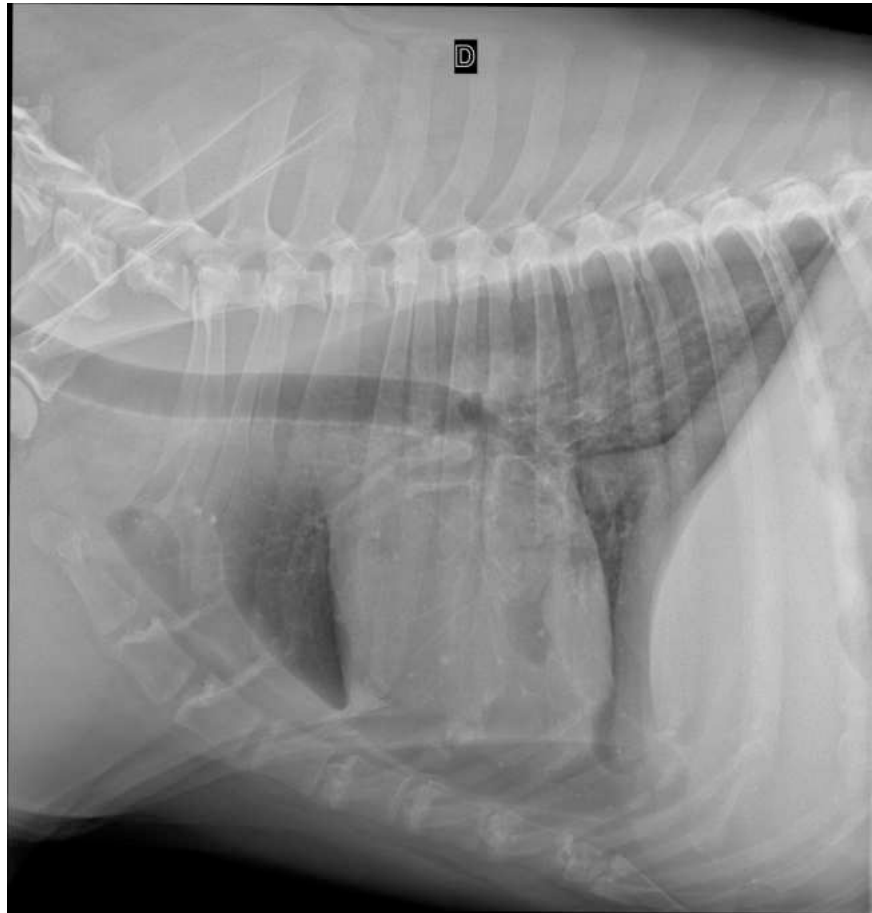Cas cliniques - affections pulmonaires

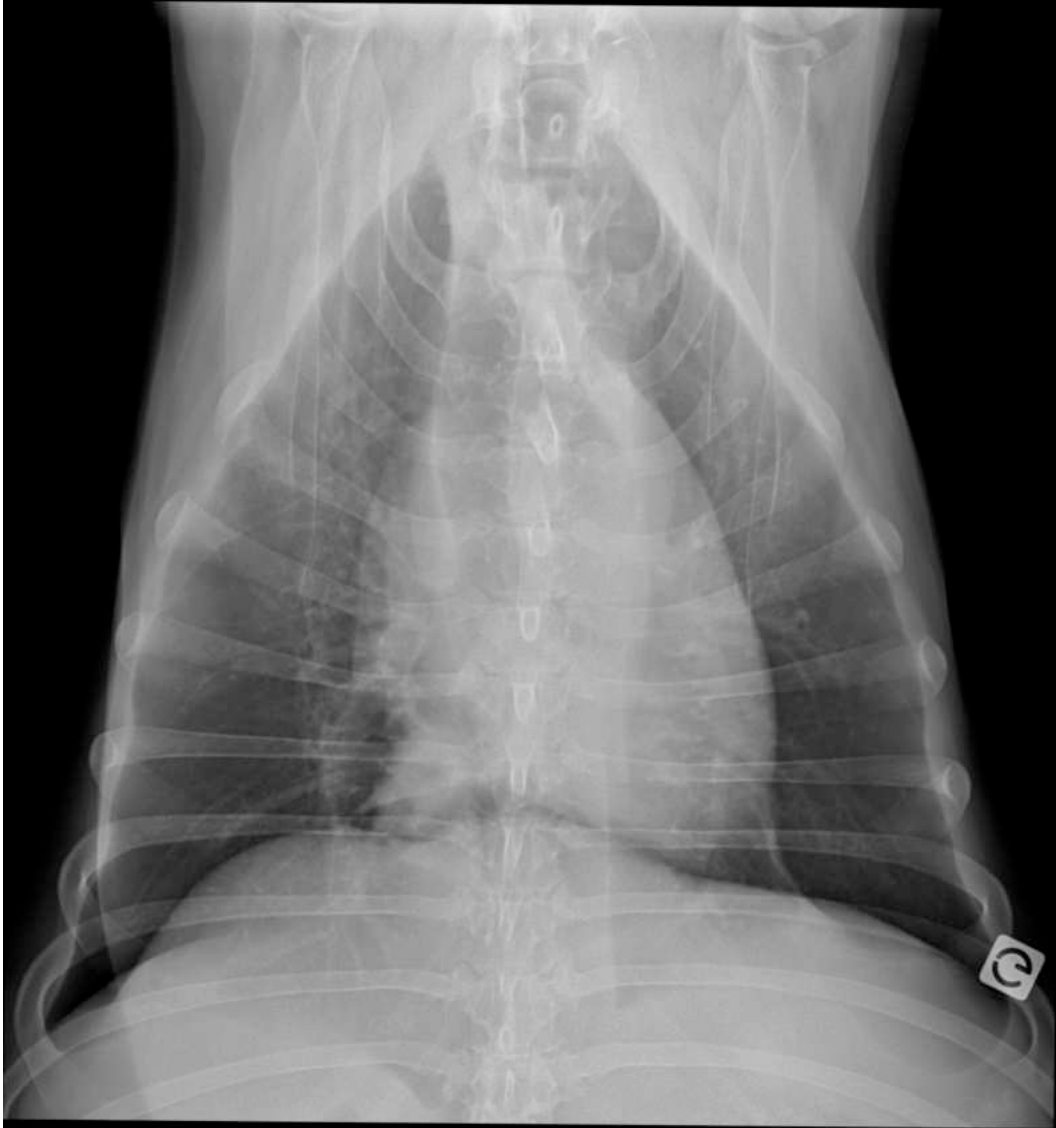Table des matières

I - Exercice : Cas 1	3
II - Exercice : Cas 2	5
III - Exercice : Cas 3	8
IV - Exercice : Cas 4	11
V - Exercice : Cas 5	13
VI - Exercice : Cas 6	15
VII - Exercice : Cas 7	17
VIII - Exercice : Cas 8	19
IX - Exercice : Cas 9	21
X - Exercice : Cas 10	24
XI - Exercice : Cas 11	27
XII - Exercice : Cas 12	29
XIII - Exercice : Cas 13	31
XIV - Exercice : Cas 14	33
XV - Exercice : Cas 15	35
XVI - Exercice : Cas 16	37
XVII - Exercice : Cas 17	39
XVIII - Exercice : Cas 18	42
XIX - Exercice : Cas 19	45
XX - Exercice : Cas 20	47
XXI - Exercice : Cas 21	49
XXII - Exercice : Cas 22	52
XXIII - Exercice : Cas 23	55
XXIV - Exercice : Cas 24	58
Solutions des exercices	60

I Exercice : Cas 1

Chien Berger de Beauce femelle stérilisée de 10 ans présenté pour l'investigation d'un hémobdomen





Question

[solution n°1 p. 60]

Quelle-est votre interprétation ?

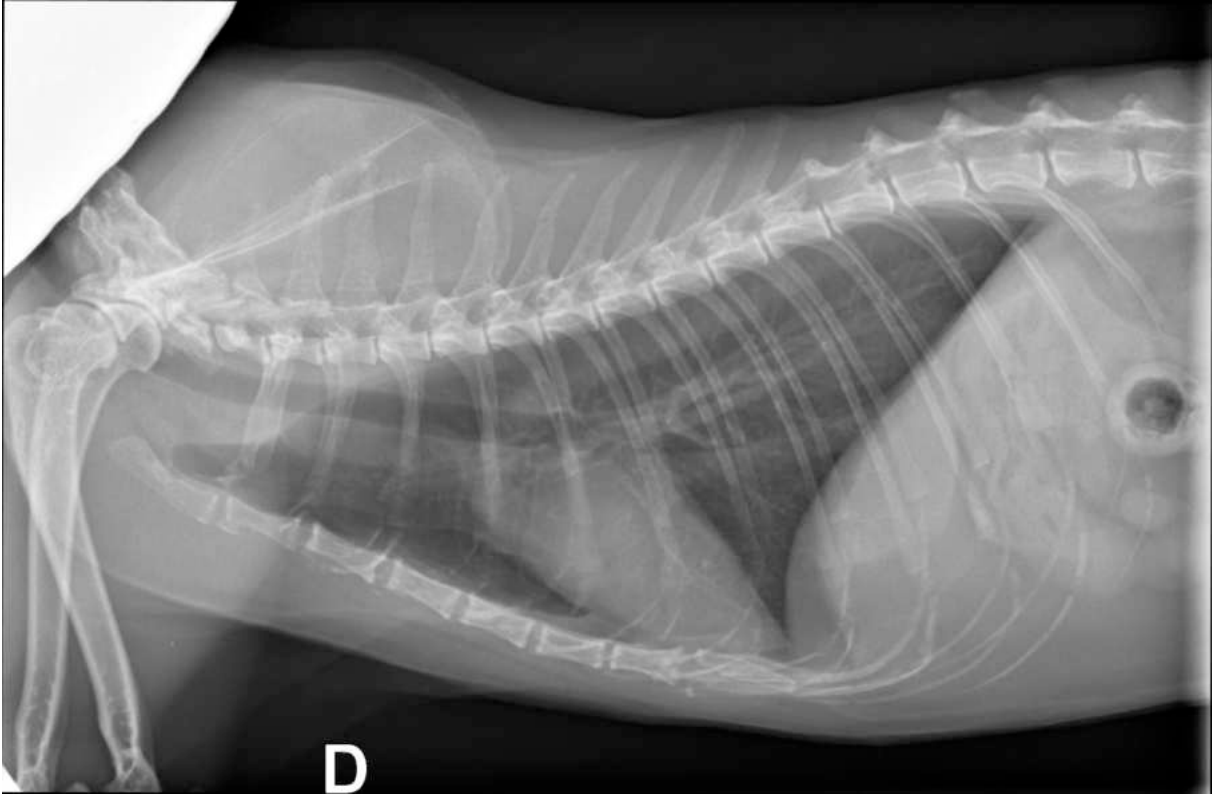
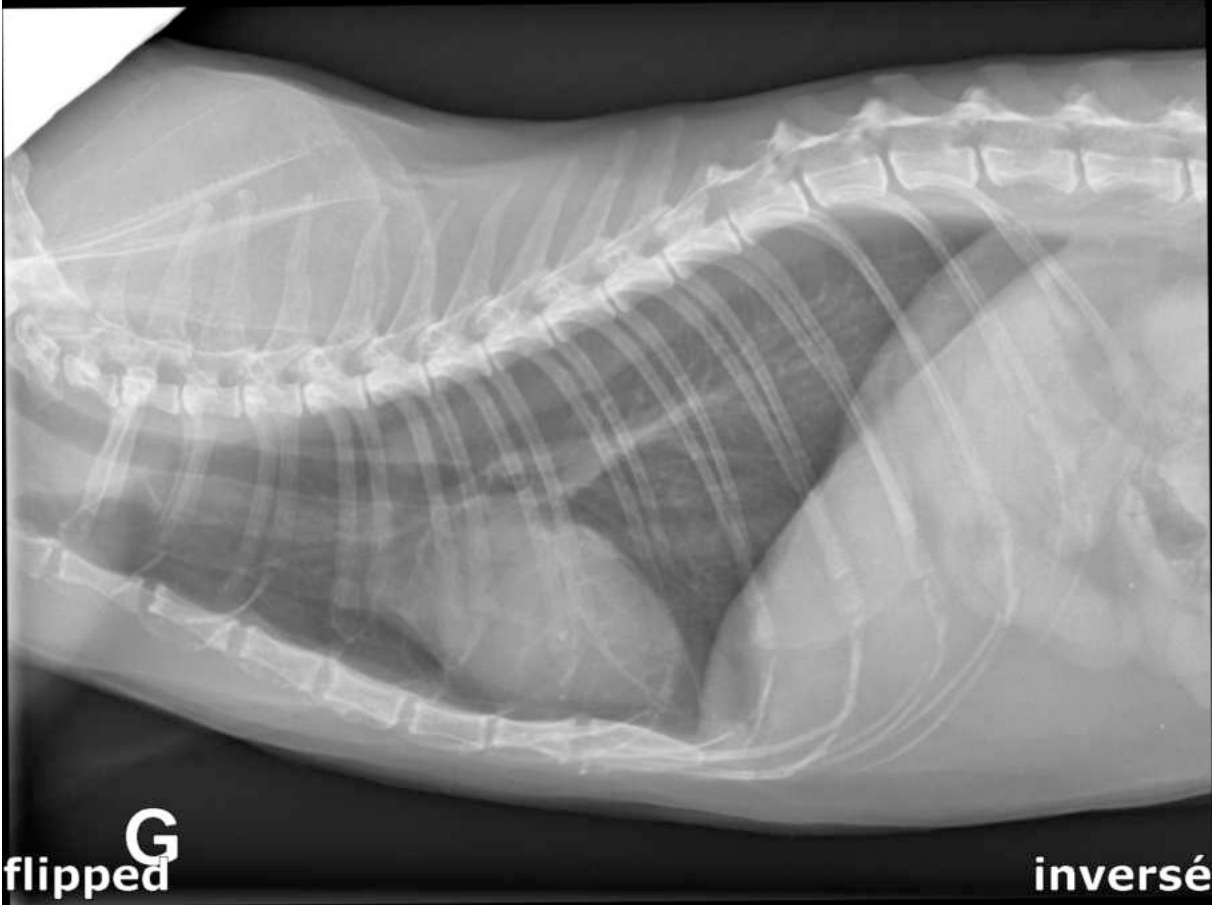
Indice :

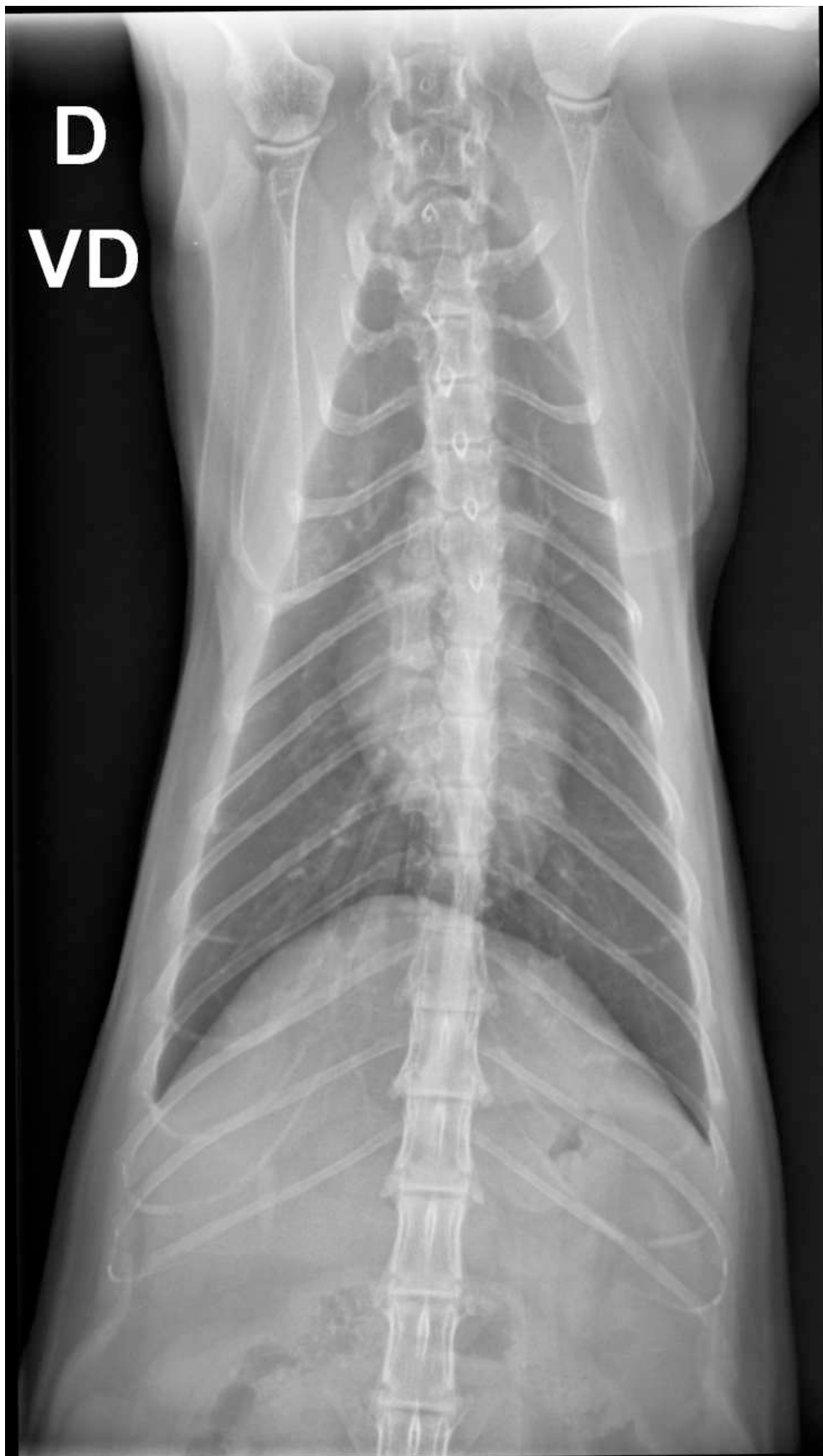Description :

- Discrète opacité liquidienne entre les poumons et le sternum, décollant les poumons, scissure interlobaire sur la face.
- Plaque alvéolaire focale de 4,8cm de long sur 2,8cm de large superposée sur l'apex du cœur, non retrouvée sur la face.
- Absence d'adénomégalie intra-thoracique
- Métaplasie osseuse.
- Non fusion du centre d'ossification secondaire sur la cavité glénoïdale (= normale)

II Exercice : Cas 2

Chat européen mâle castré de 14 ans présenté pour de la toux évoluant depuis un mois.





Question

Quelle-est votre interprétation ?

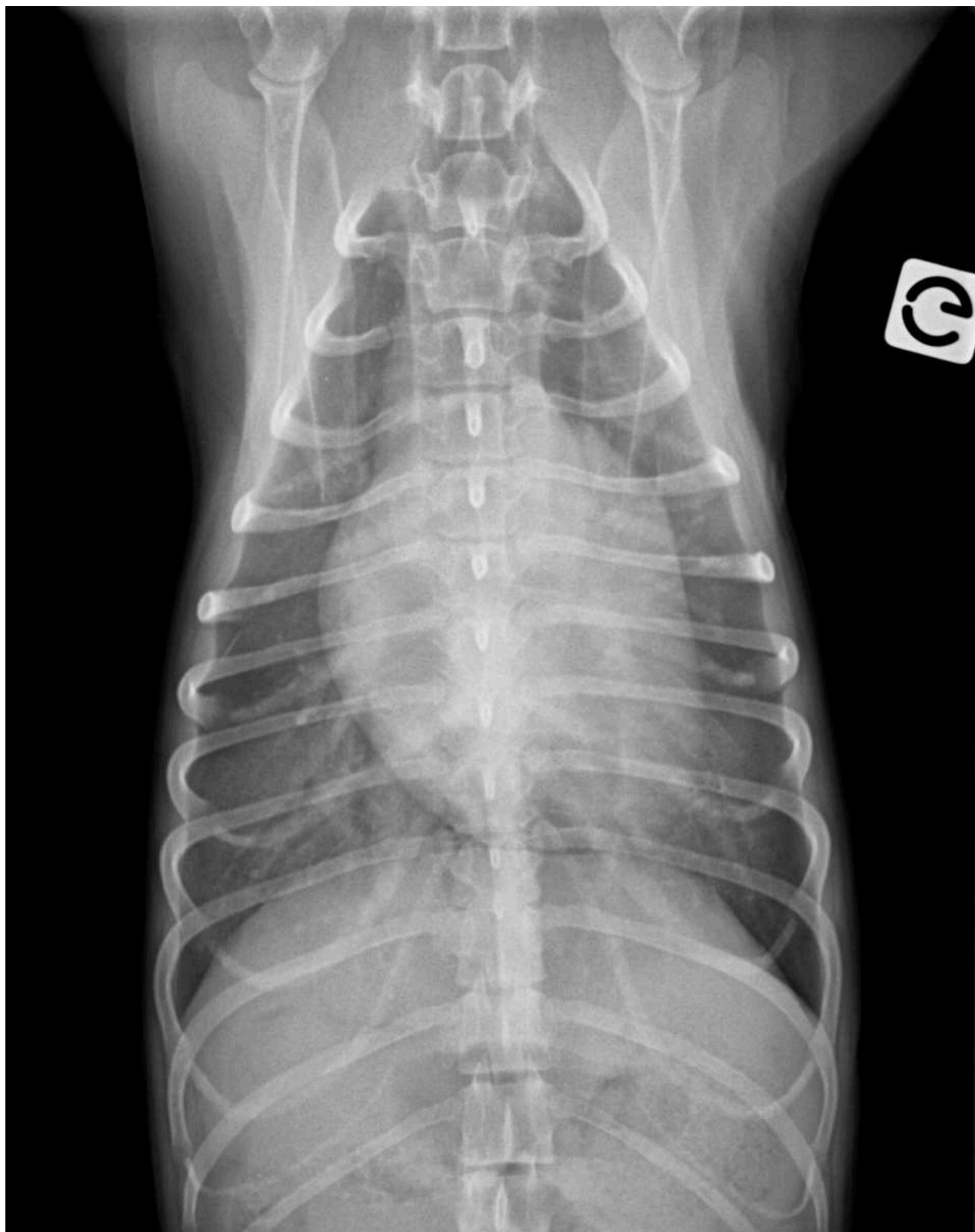Indice :

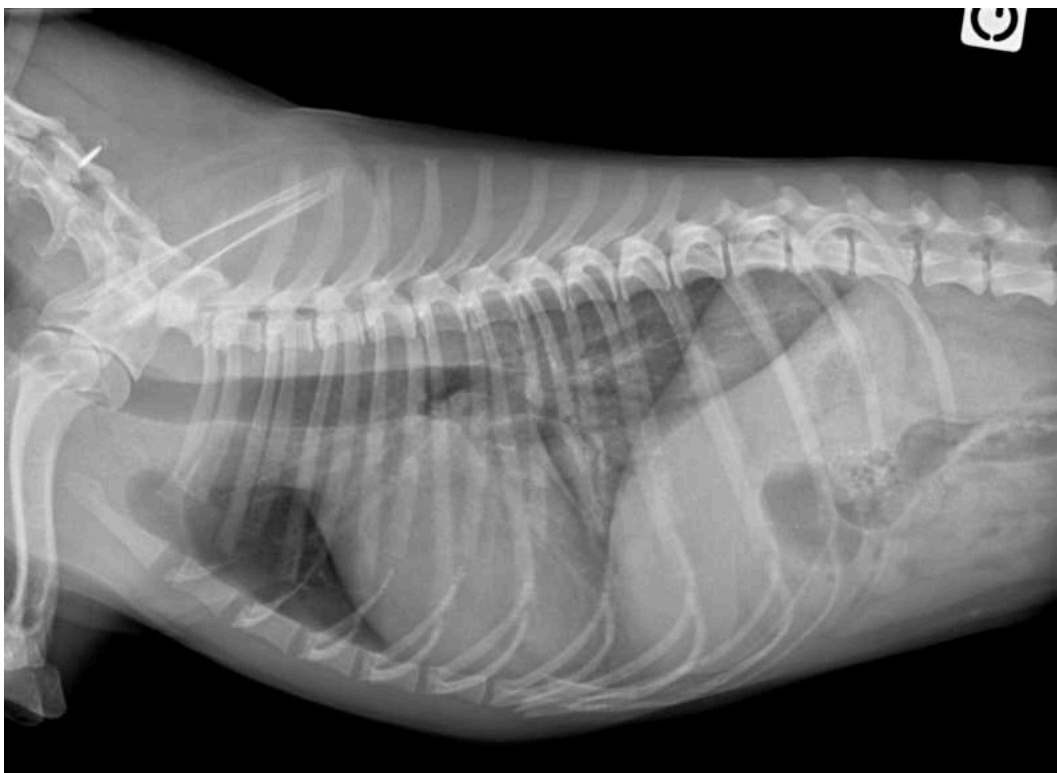
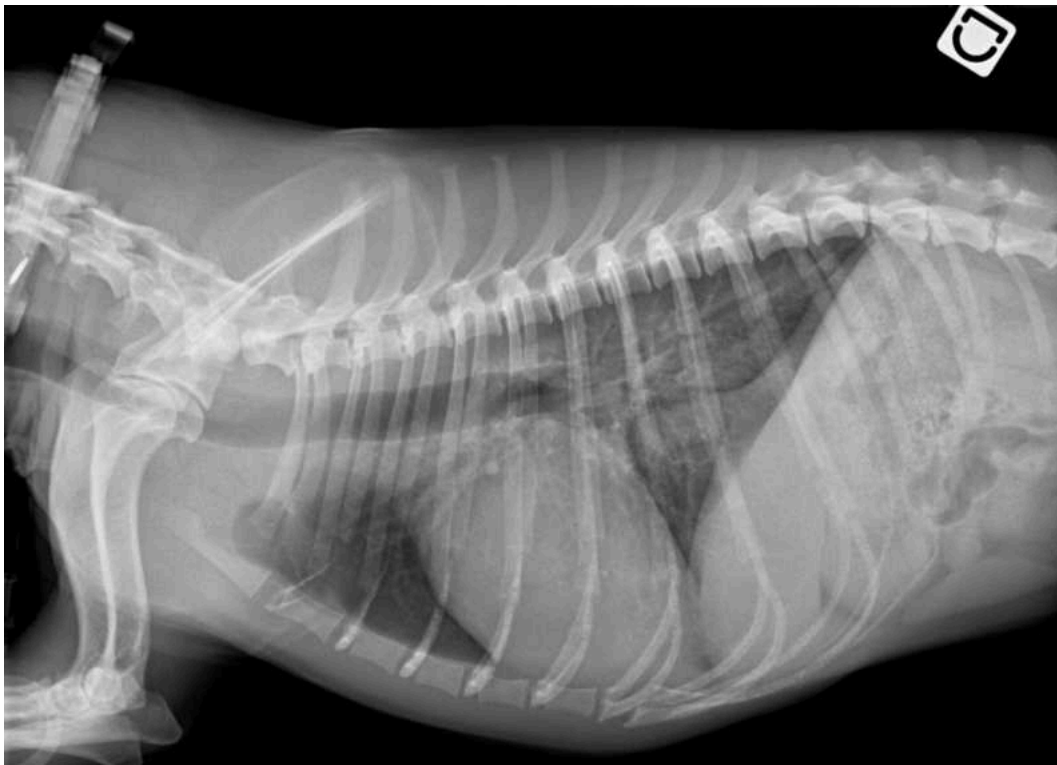
Description :

- Absence d'anomalie thoracique, en particulier absence d'anomalie sur le parenchyme pulmonaire.
La trame bronchique est compatible avec une minéralisation bronchique compatible avec l'âge.

III Exercice : Cas 3

Chien Bichon maltais mâle entier de 9 ans présenté pour tachypnée depuis plus de 24h associé à des bruits respiratoires augmentés.





Question

[solution n°3 p. 60]

Quelle-est votre interprétation ?

Indice :

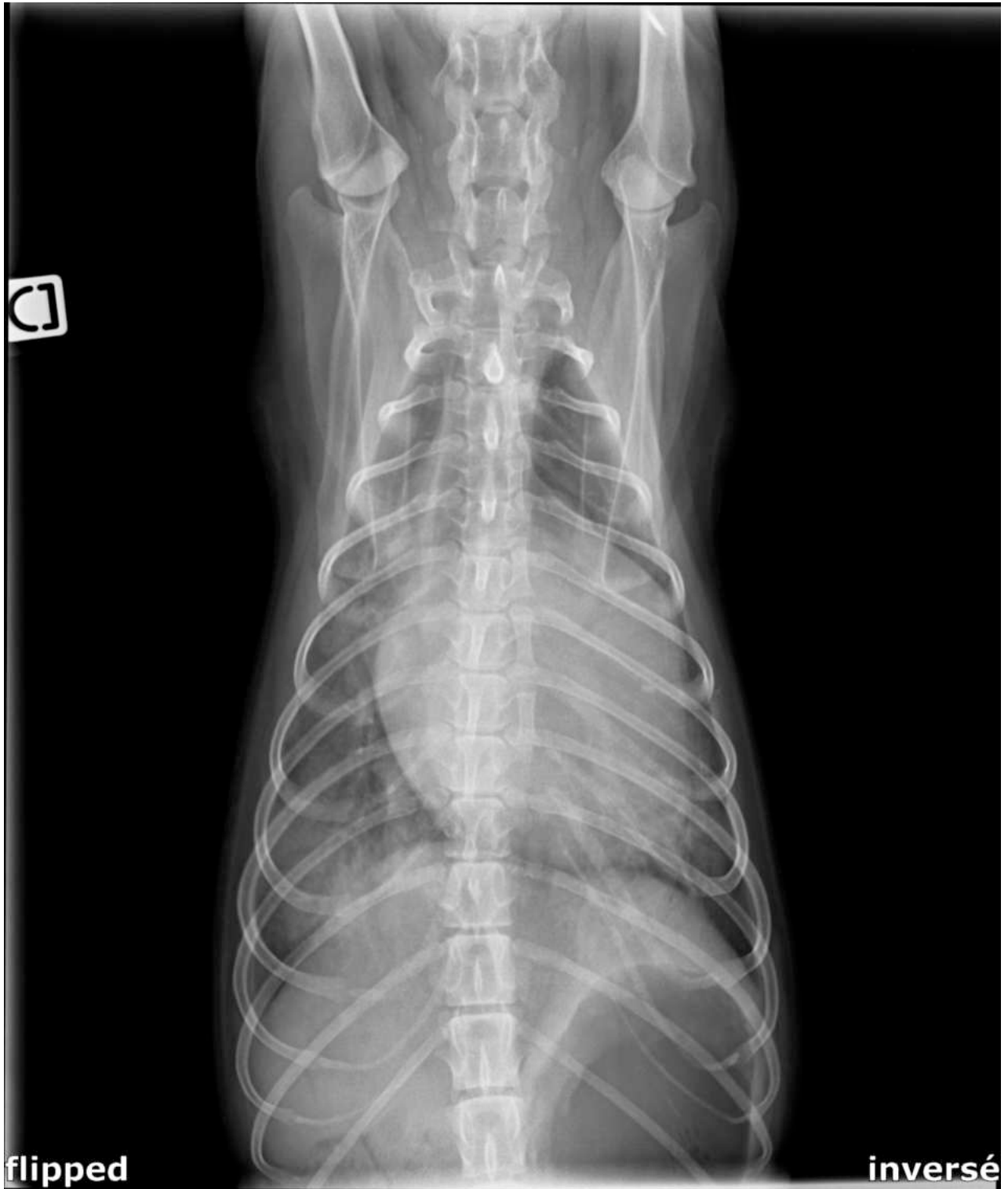Description :

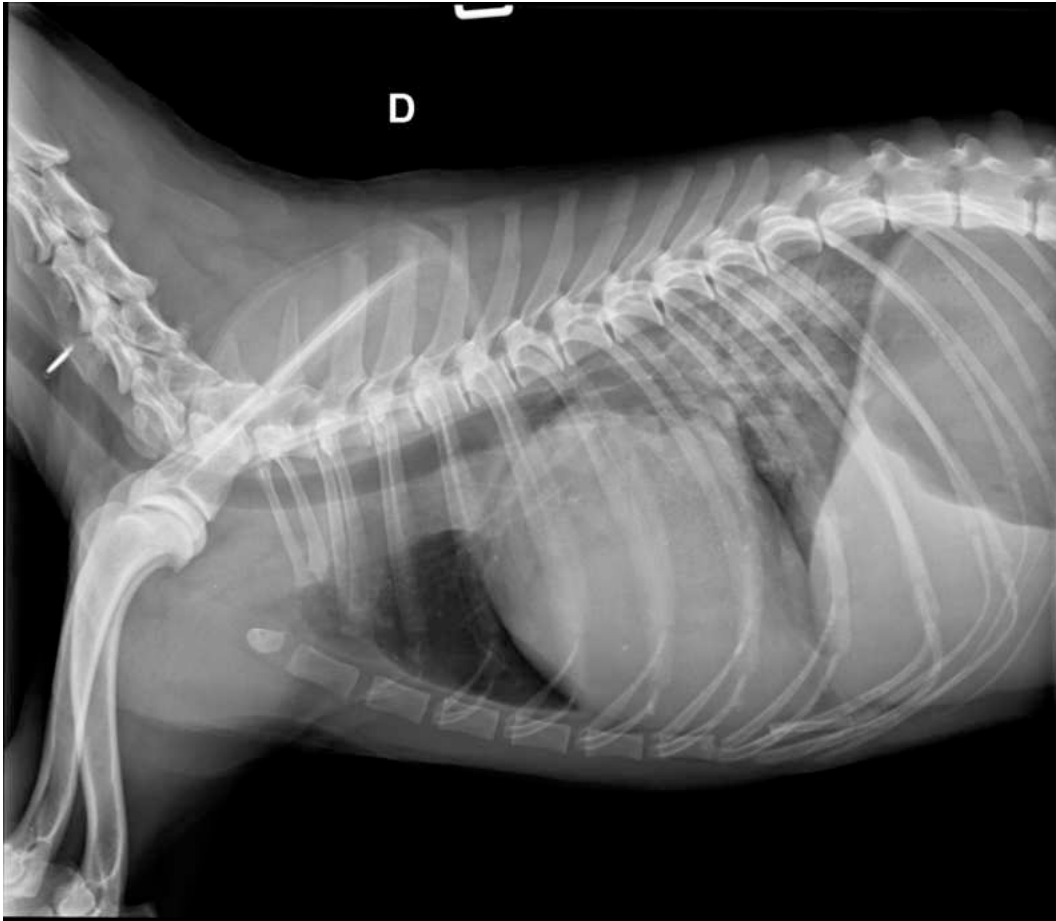
- Distance cranio-caudale = 3EIC, hauteur cardiaque $>2/3$ hauteur du thorax, largeur dans les limites de la normale. Discret bombement entre 12-2h sur le profil. Déplacement de la bronche souche caudale gauche sur la face.
- Diamètre de la veine $>$ diamètre de l'artère

- Augmentation d'opacité en région caudale-dorsale estompant la vascularisation (=alvéolaire), retrouvée de manière bilatérale à droite et à gauche (plus prononcé à droite)

IV Exercice : Cas 4

Chien croisé Bichon Maltais mâle entier de 14 ans présenté pour un épisode aigu de toux forte et quinteuse évoluant depuis plusieurs heures. Souffle basal gauche de grade 3/6





Question

[solution n°4 p. 60]

Quelle-est votre interprétation ?

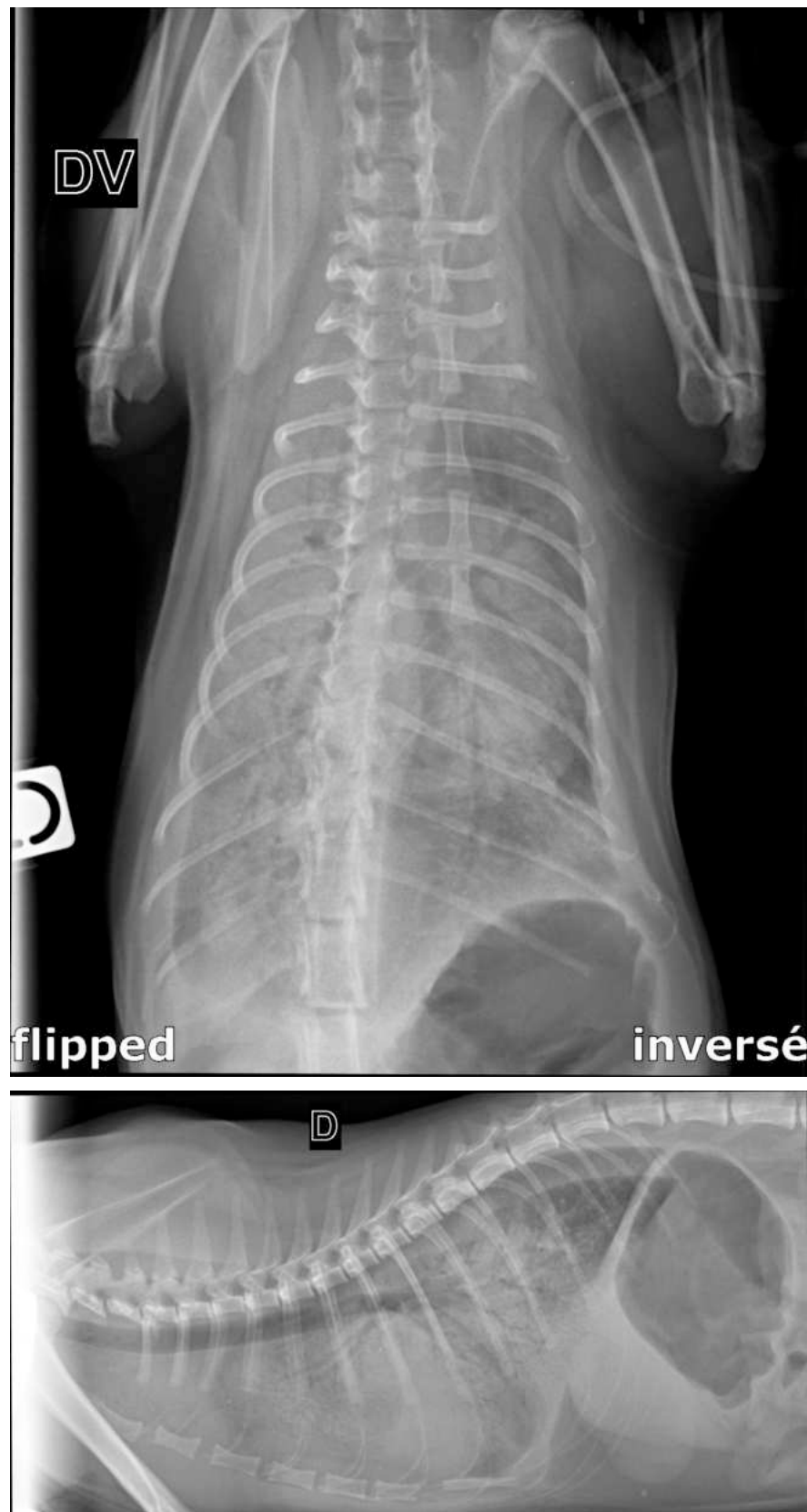
Indice :

Description :

- Distance cranio-caudale du cœur = 4EIC, Hauteur cardiaque $> 2/3$ hauteur du thorax. Bombement entre 12h-2h sur le profil, écartement des bronches souches caudales sur la face (atrium gauche), associée à un bombement entre 2h-3h sur la face (auricule gauche). Bombement sur la face entre 3h et 5h (ventricule gauche). Rapport cœur droit/cœur gauche sur le profil 50/50.
- Les vaisseaux ne sont pas évaluables.
- Augmentation d'opacité dans les lobes caudaux dorsaux retrouvée à droite et à gauche sur la face effaçant les vaisseaux.
- Dilatation aérique marquée de l'estomac (compatible avec la dyspnée connue)

V Exercice : Cas 5

Chat Européen femelle stérilisé de 6 mois présenté abattement modéré, anorexie depuis 3 jours (ovariectomie) et dyspnée depuis 24h



Question

[solution n°5 p. 60]

Quelle-est votre interprétation ?

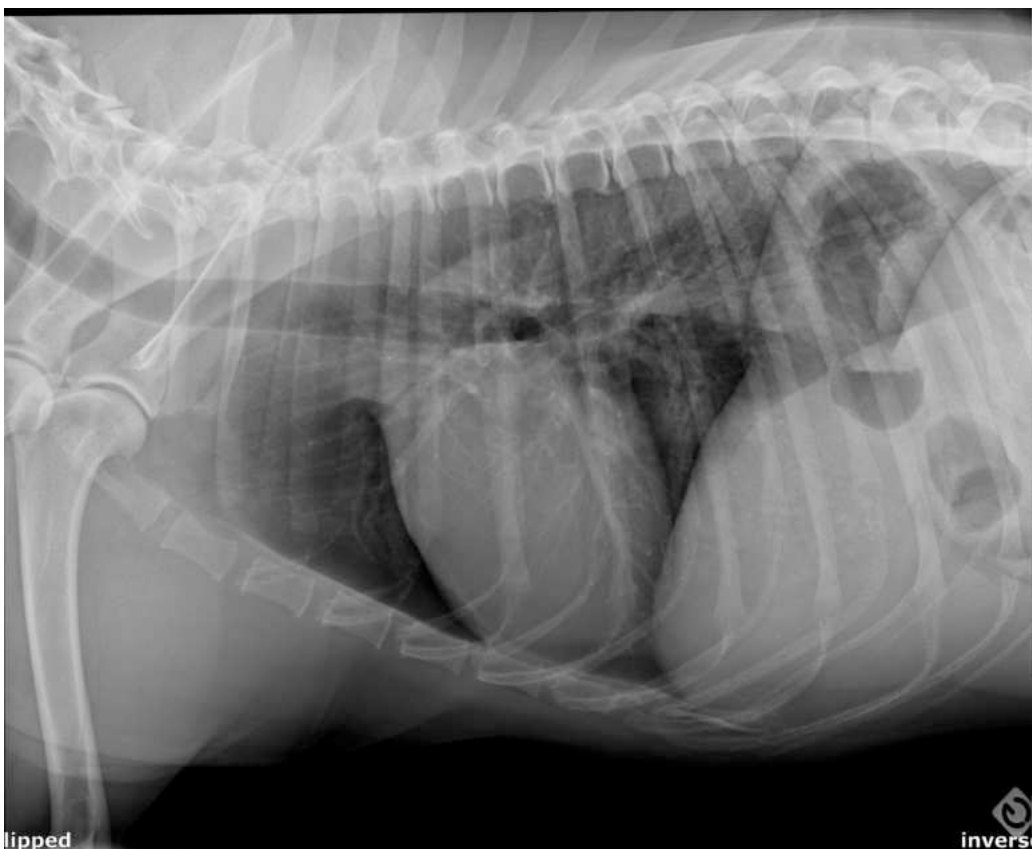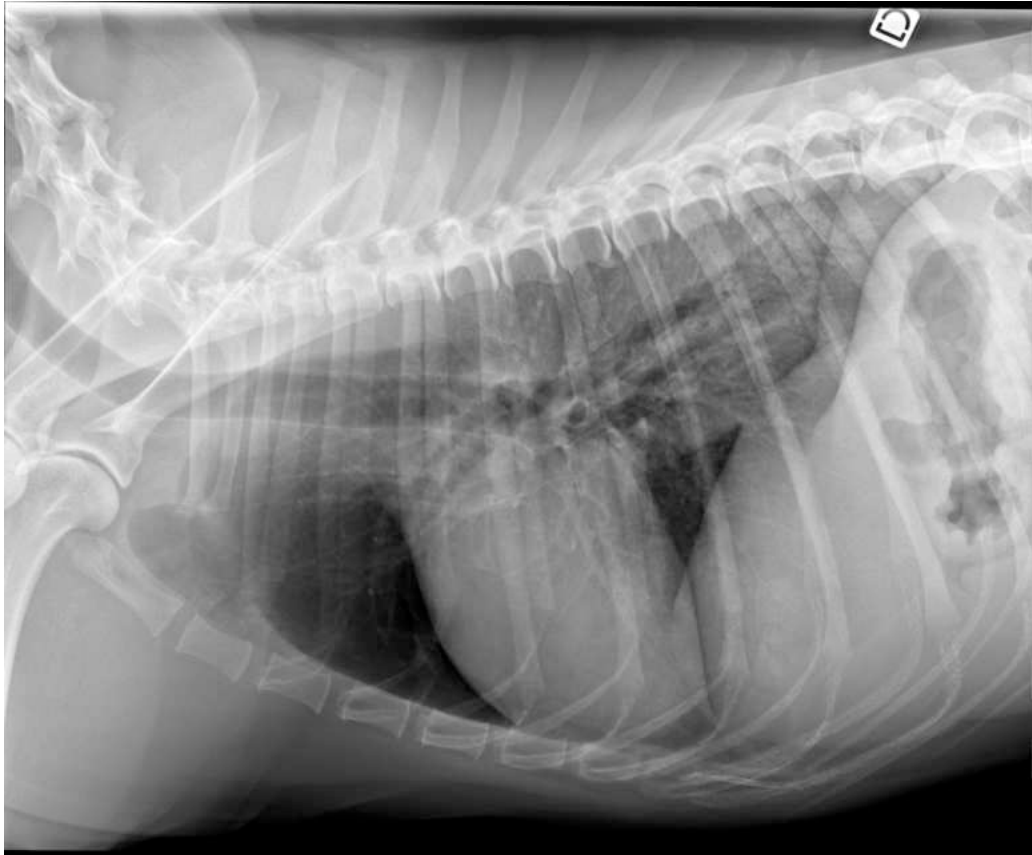Indice :

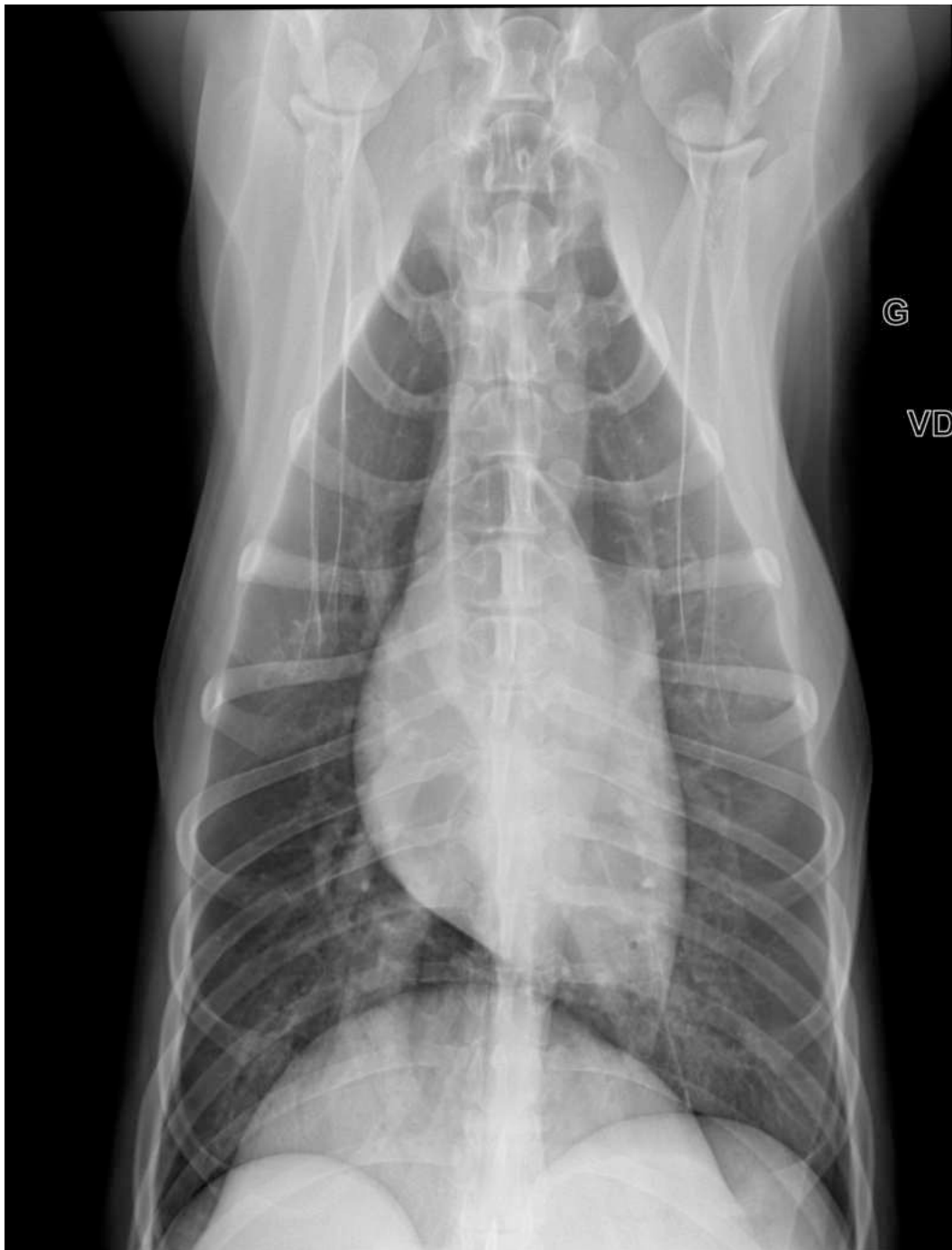Description :

- Opacification alvéolaire (bronchogrammes, effacement des vaisseaux pulmonaires, images de continuité avec le cœur) affectant les lobes pulmonaires à droite et le lobe caudal gauche.
- Décollement des poumons de la charpente osseuse et arrondissement des bords des lobes caudaux, plus marqué à droite qu'à gauche.
- Augmentation de la hauteur du cœur.

VI Exercice : Cas 6

Chien Croisé Bruno du jura mâle castré de 5 ans présenté pour épilepsie et myosite des masticateurs.





Question

[solution n°6 p. 60]

Quelle-est votre interprétation ?

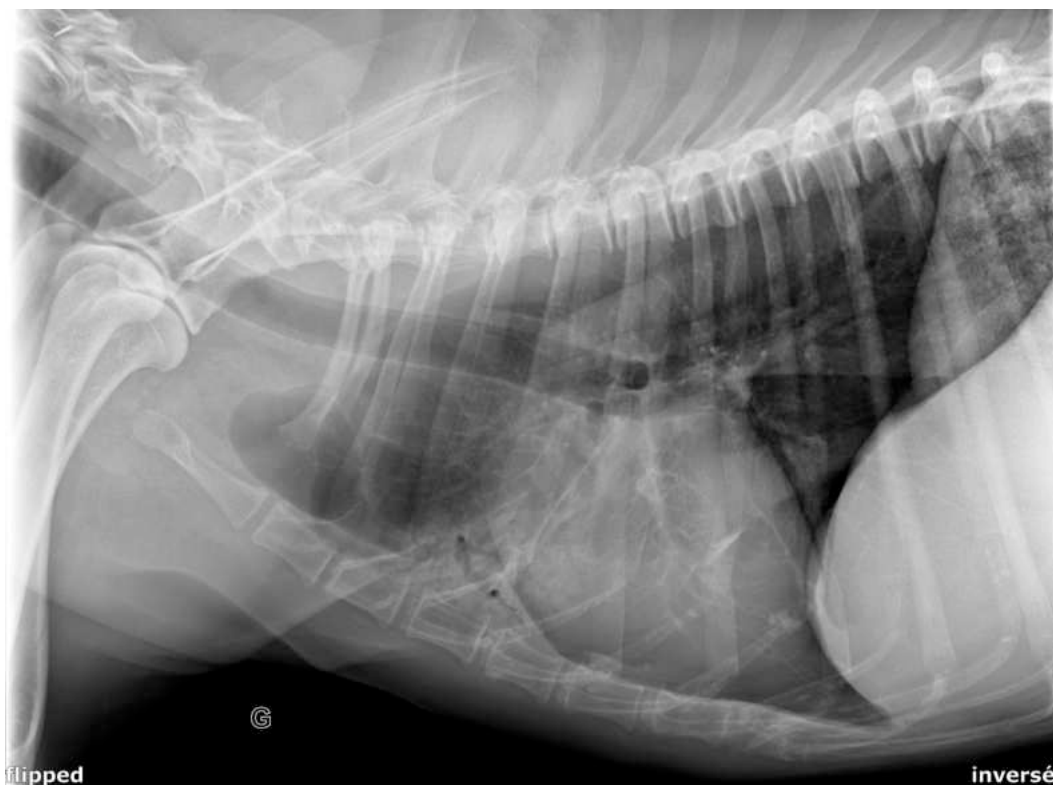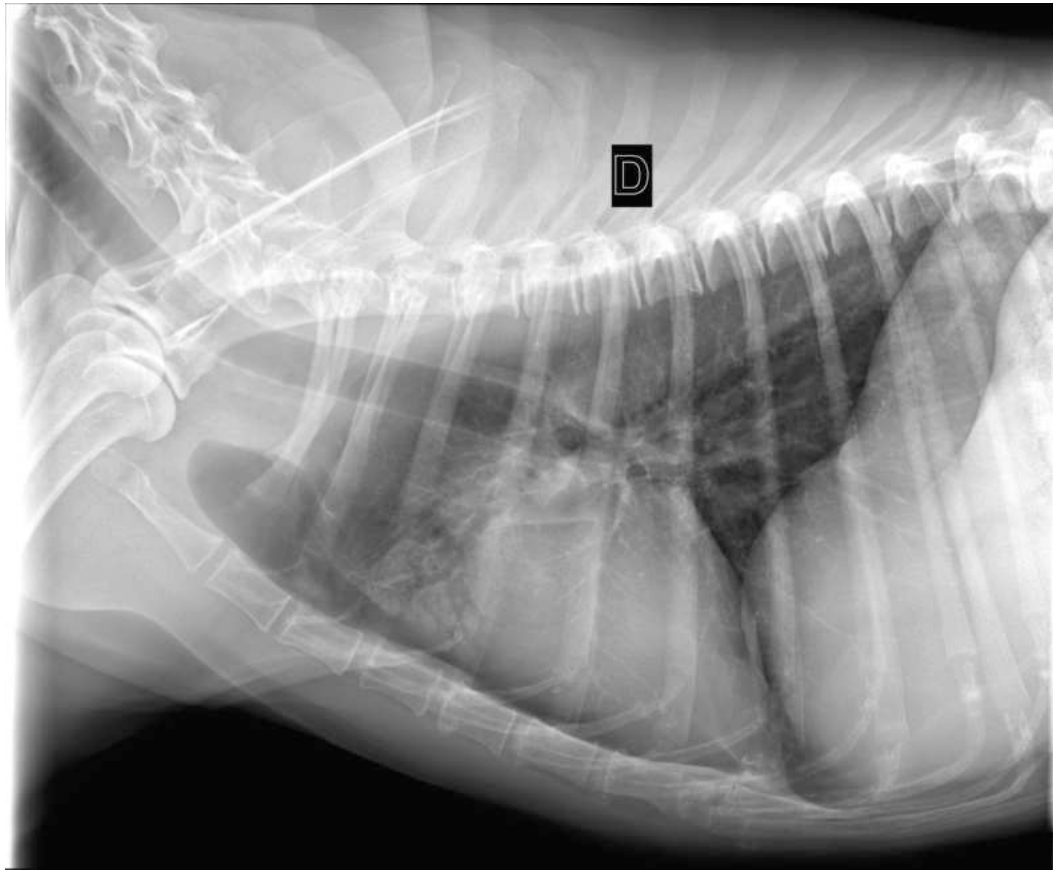
Indice :

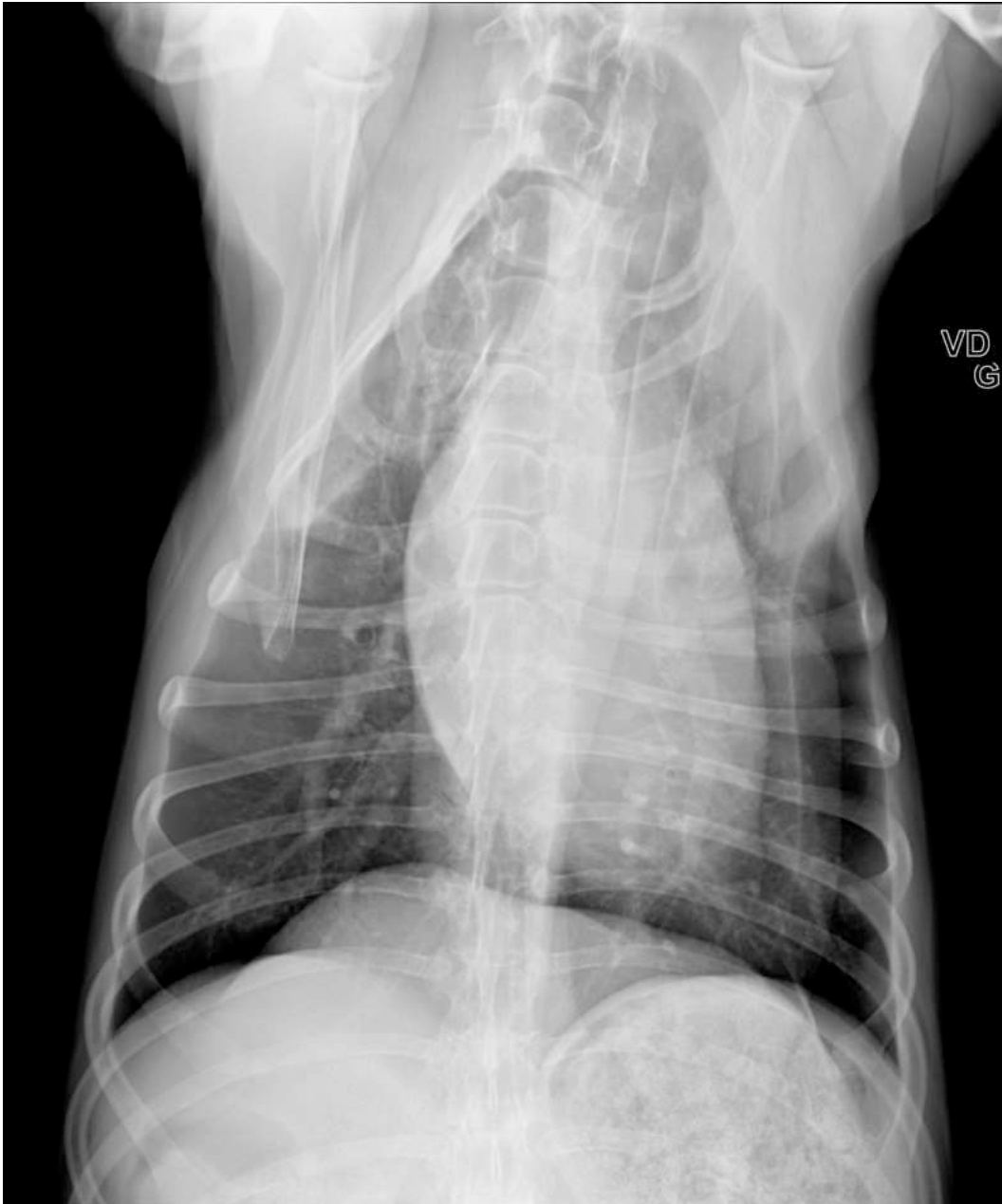Description :

- Spondylose thoracique discrète
- Augmentation d'opacité dorsale des lobes caudaux, avec effacement de la visualisation de l'aorte (sur le décubitus latéral droit) et des vaisseaux pulmonaires et de la pointe du cœur (sur la face), avec de fines ramifications aériques (bronchogrammes), de manière bilatérale plus marquée à droite = opacité alvéolaire

VII Exercice : Cas 7

Chien mâle castré de 12 ans présenté pour toux d'apparition aiguë et crépitement à l'auscultation pulmonaire en région ventrale dans l'hémithorax droit.





Question

[solution n°7 p. 61]

Quelle-est votre interprétation ?

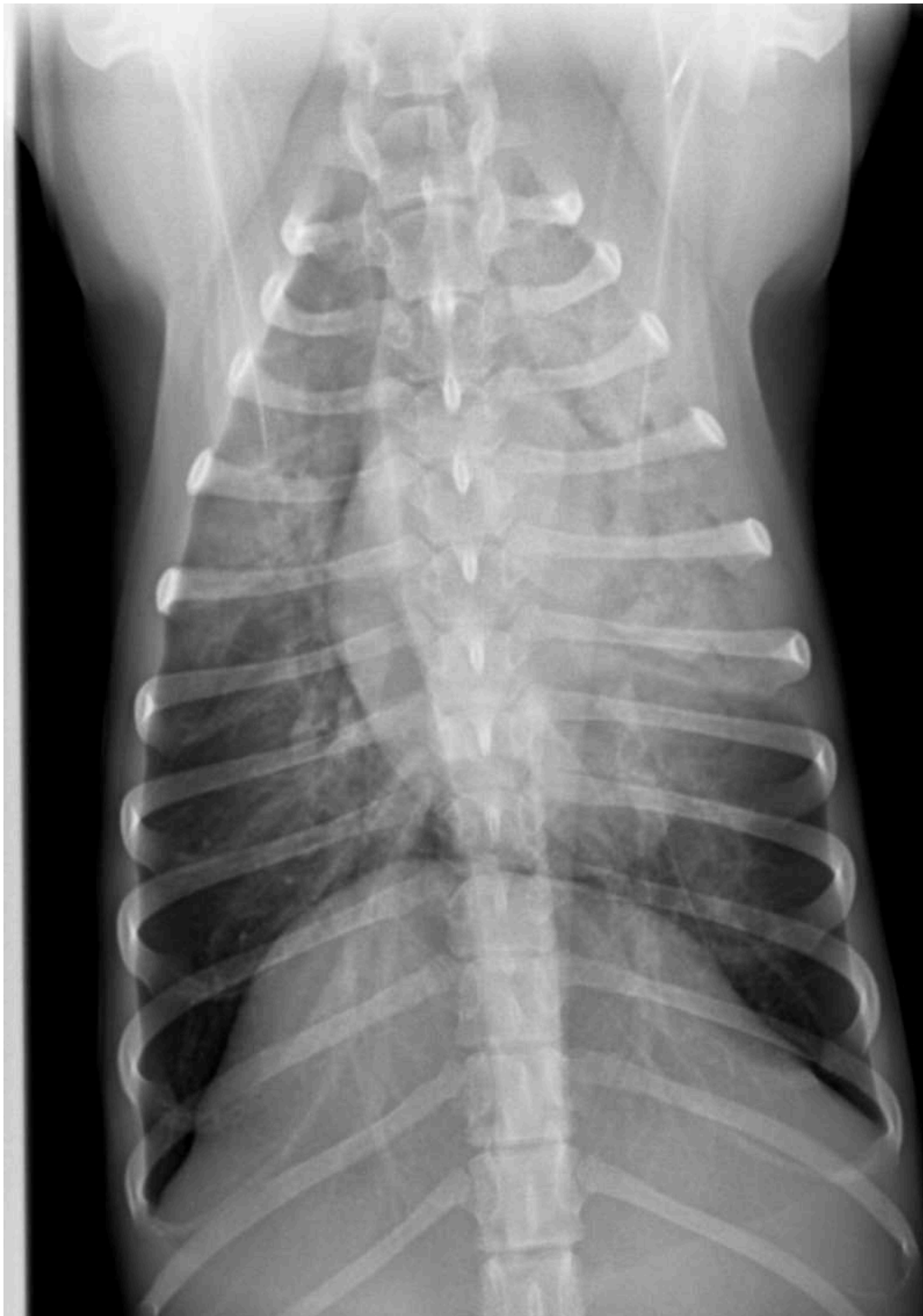Indice :

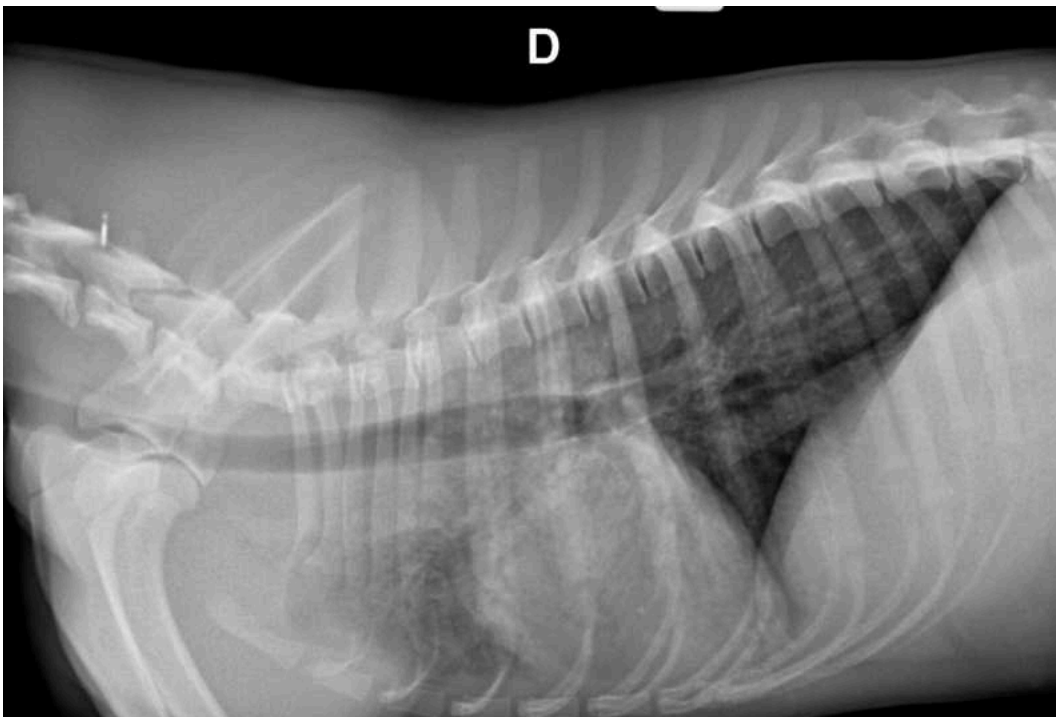
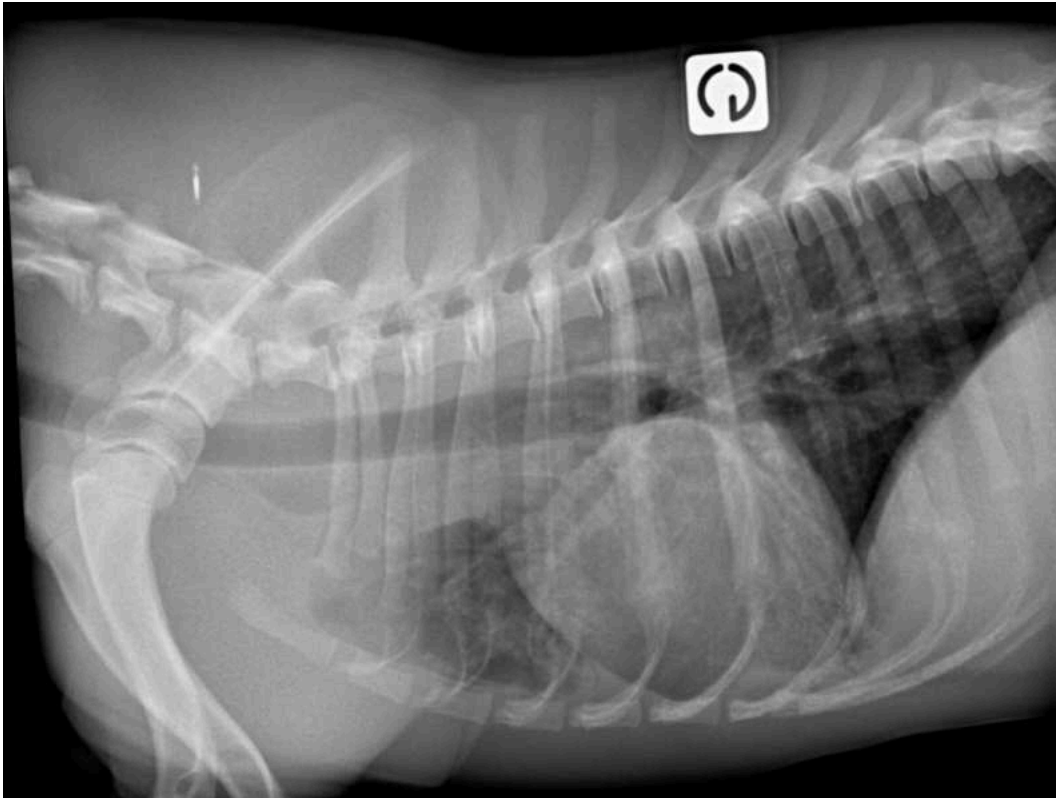
Description :

- Augmentation d'opacité masquant l'aspect crânial ventral du cœur sur les deux profils. L'opacité se retrouve à droite sur la vue de face sur l'aire de projection du lobe crânial droit. Opacité tissulaire avec de fin trajets radio-transparents en son sein (= bronchogramme = opacité alvéolaire). Ligne lobaire entre le lobe crânial droit et le lobe moyen.
- Les structures ostéo-articulaires, pleurales, cardiovasculaires et médiastinales sont normales.

VIII Exercice : Cas 8

Chien Jack Russel femelle stérilisé de 10 mois présenté pour des crises convulsives avec un shunt porto-systémique extra-hépatique mis en évidence à l'échographie. Sécrétions mousseuses blanchâtres en provenance de la trachée durant l'hospitalisation.





Question

[solution n°8 p. 61]

Quelle-est votre interprétation ?

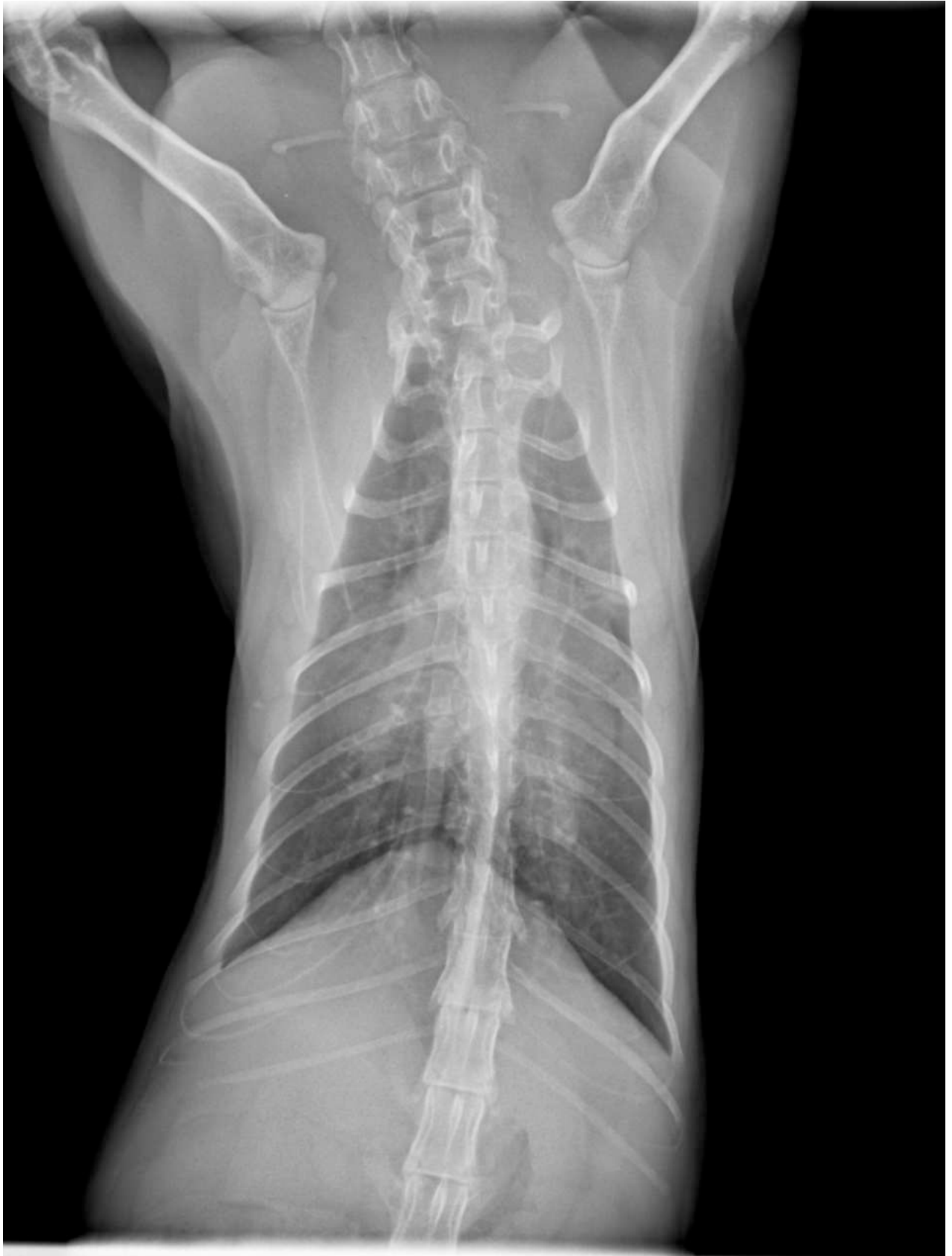Indice :

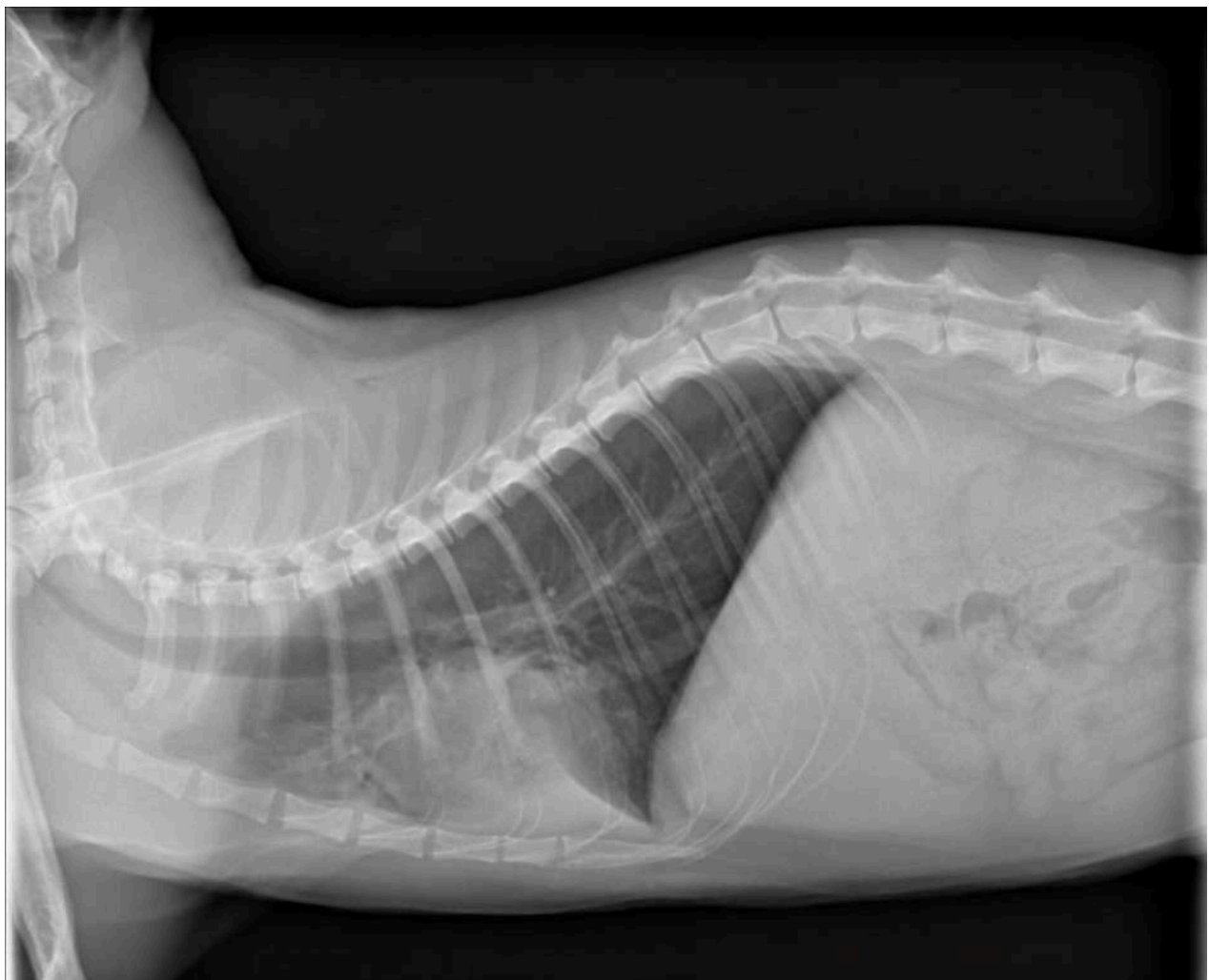
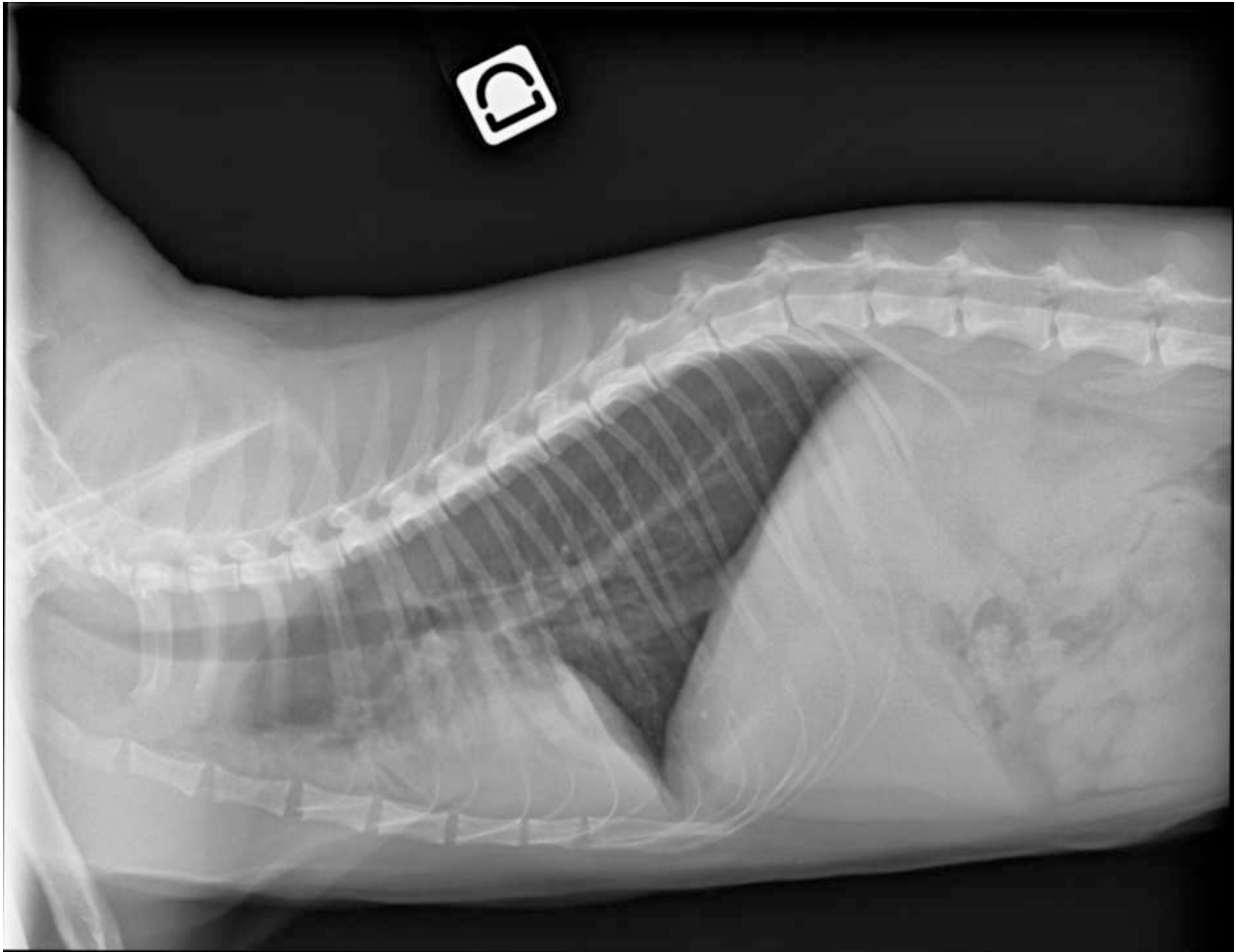
Description :

- Augmentation d'opacité en région crâniale ventrale masquant l'apex cardiaque et la vascularisation, plus marquée sur le profil droit. Présence de fins trajets radio-transparents en son sein (= bronchogrammes). Sur la face cette opacité est retrouvée sur l'aire de projection du lobe crânial droit, et crânial gauche.

IX Exercice : Cas 9

Chat européen mâle de 2 ans présenté suite à une suspicion d'ingestion de white spirit, ptyalisme





Question

Quelle-est votre interprétation ?

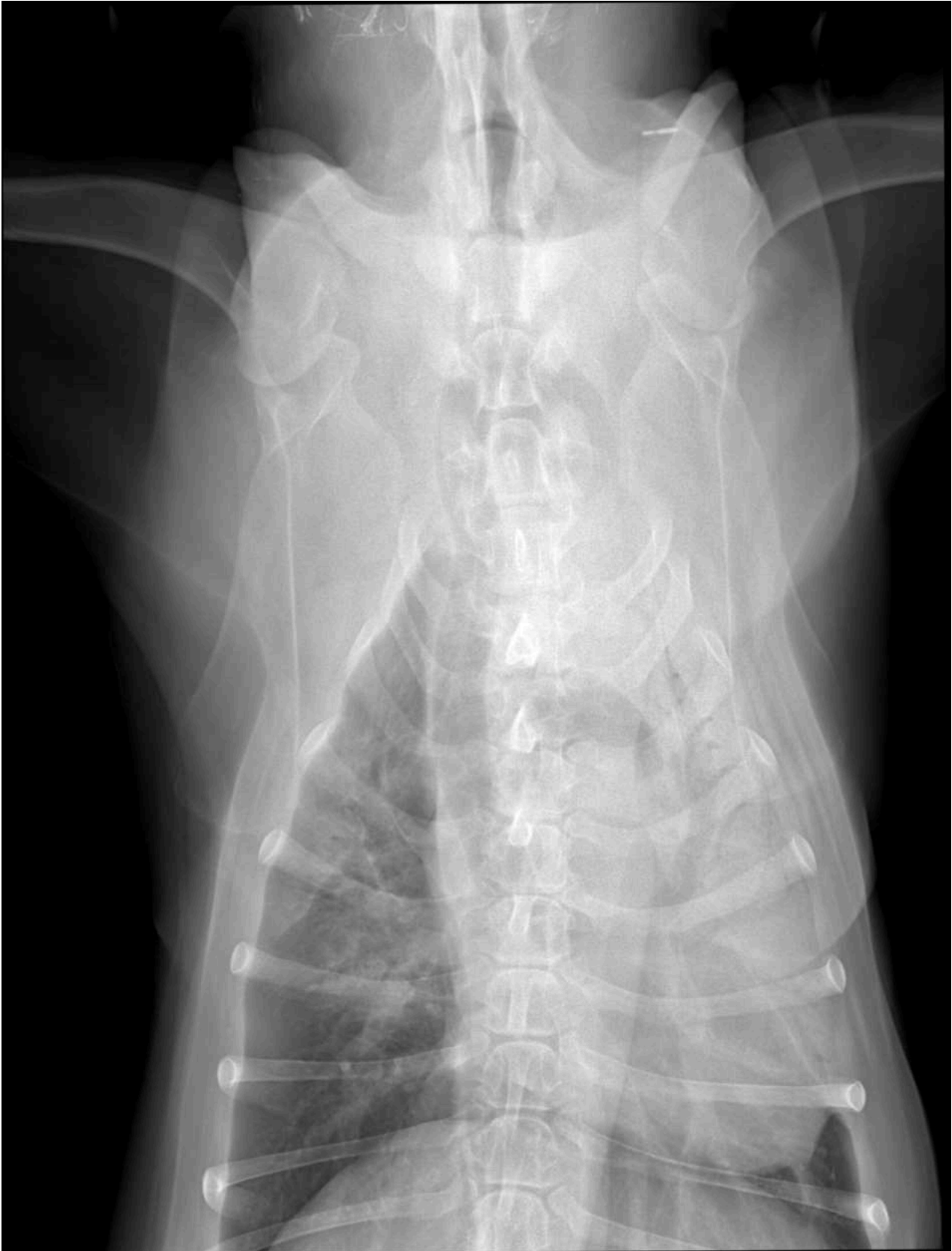Indice :

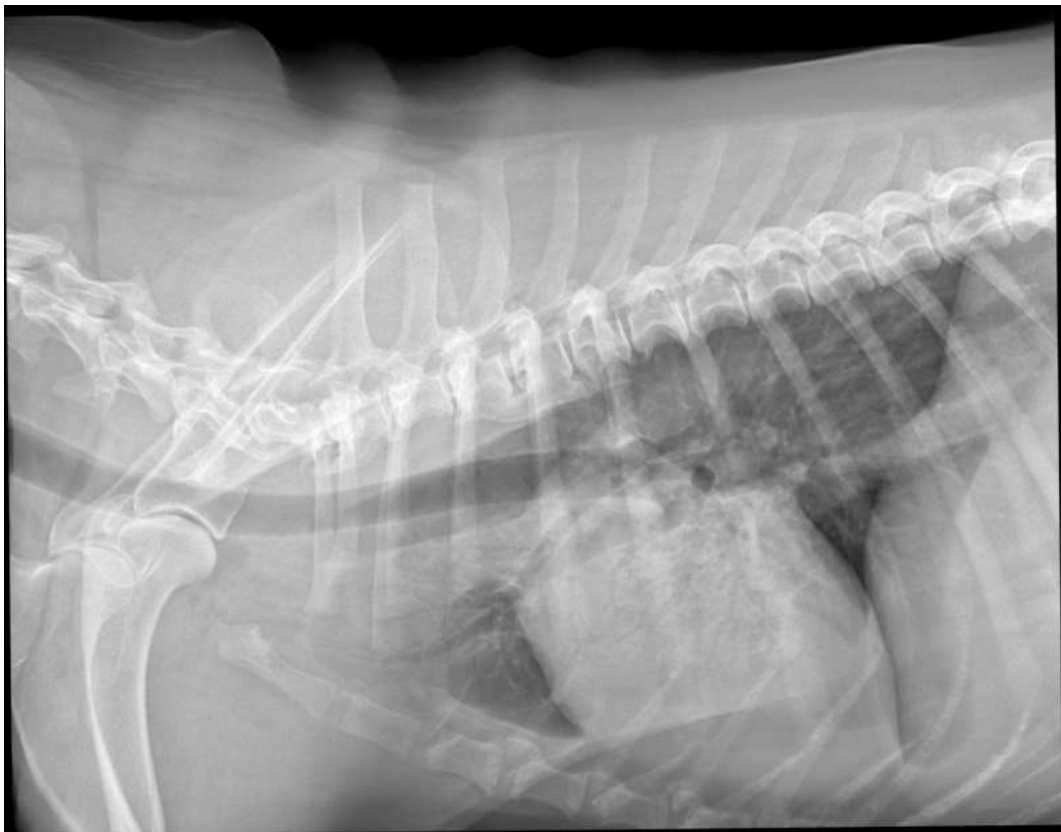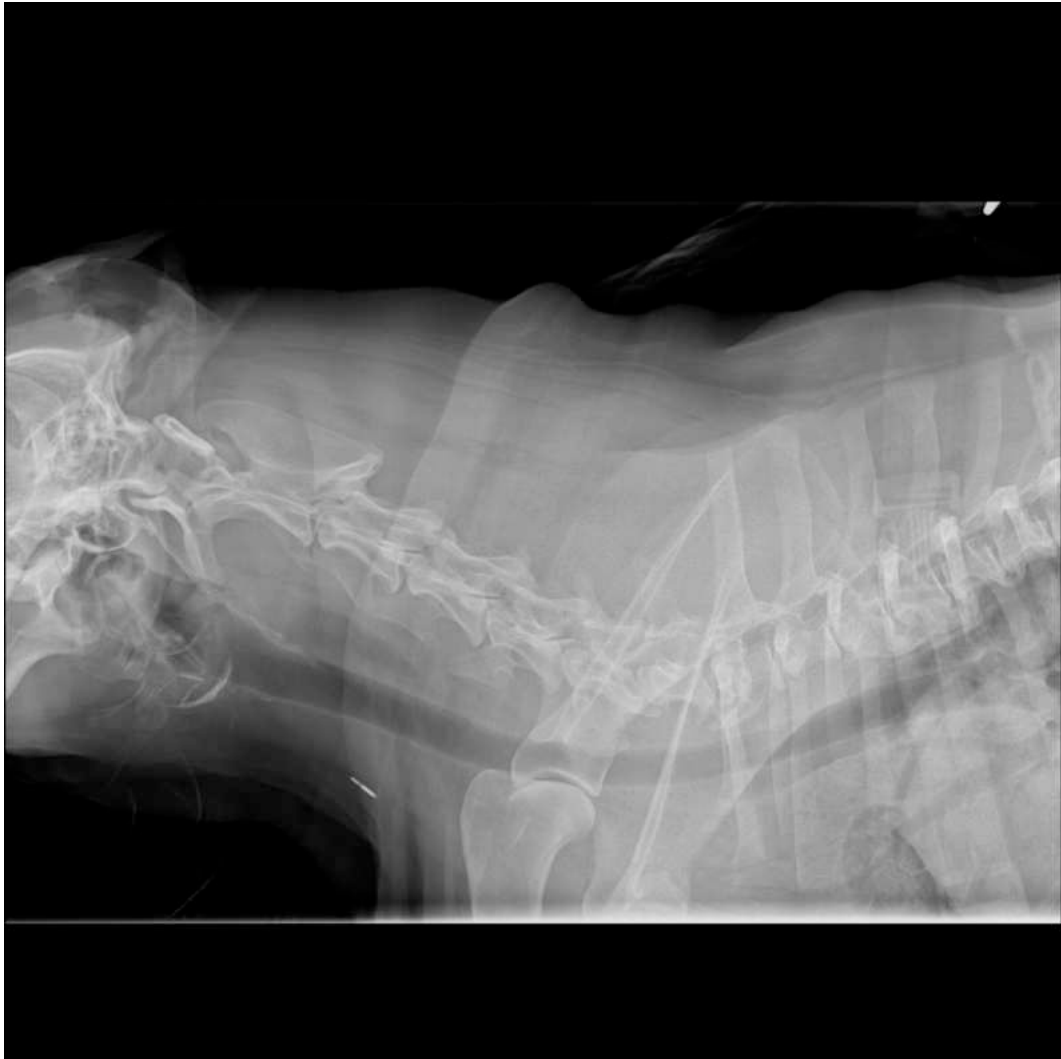Description :

- Augmentation d'opacité dans le thorax ventral et crânial effaçant les vaisseaux et les contours de la silhouette cardiaque, plus marquée sur le profil droit, avec présence de bronchogrammes. Une ligne lobaire est observée entre le lobe crânial gauche et le lobe caudal gauche sur le profil droit. Cette opacité est retrouvée sur la face sur l'aire de projection du lobe crânial gauche (partie crâniale et caudal) et sur l'aire de projection du lobe moyen droit. Opacification alvéolaire du moyen droit, du lobe crânial gauche région cranio ventrale.
- Redondance de la membrane trachéale

X Exercice : Cas 10

Chien Golden retriever mâle entier de 13 ans présenté pour une suspicion cors étranger œsophagien.





Question

Quelle-est votre interprétation ?

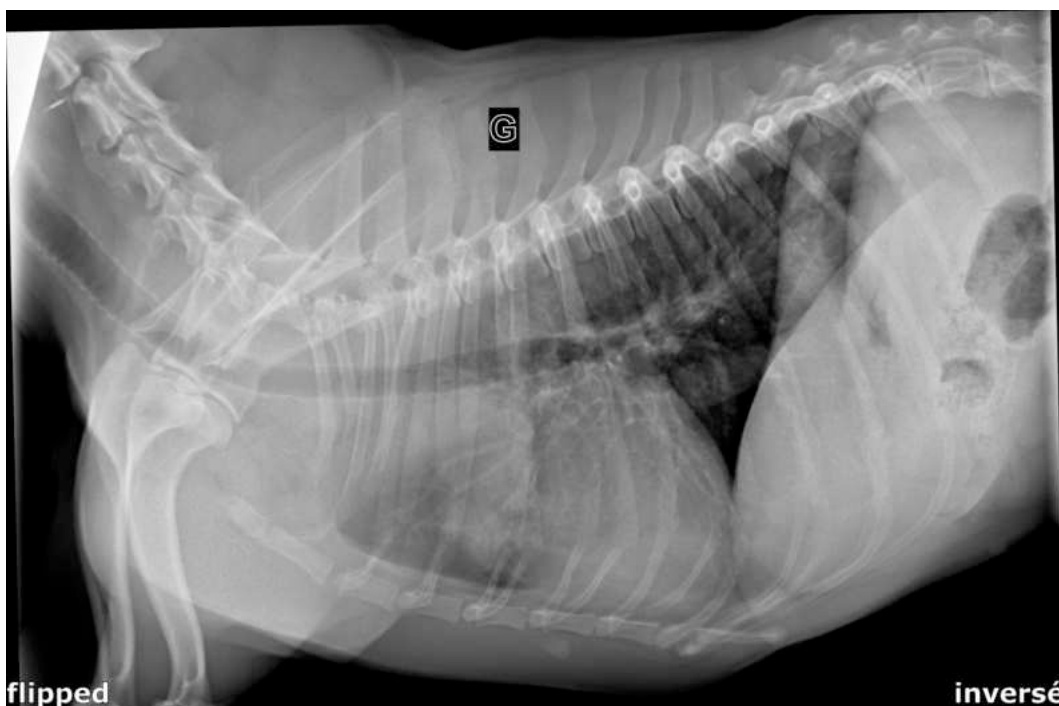
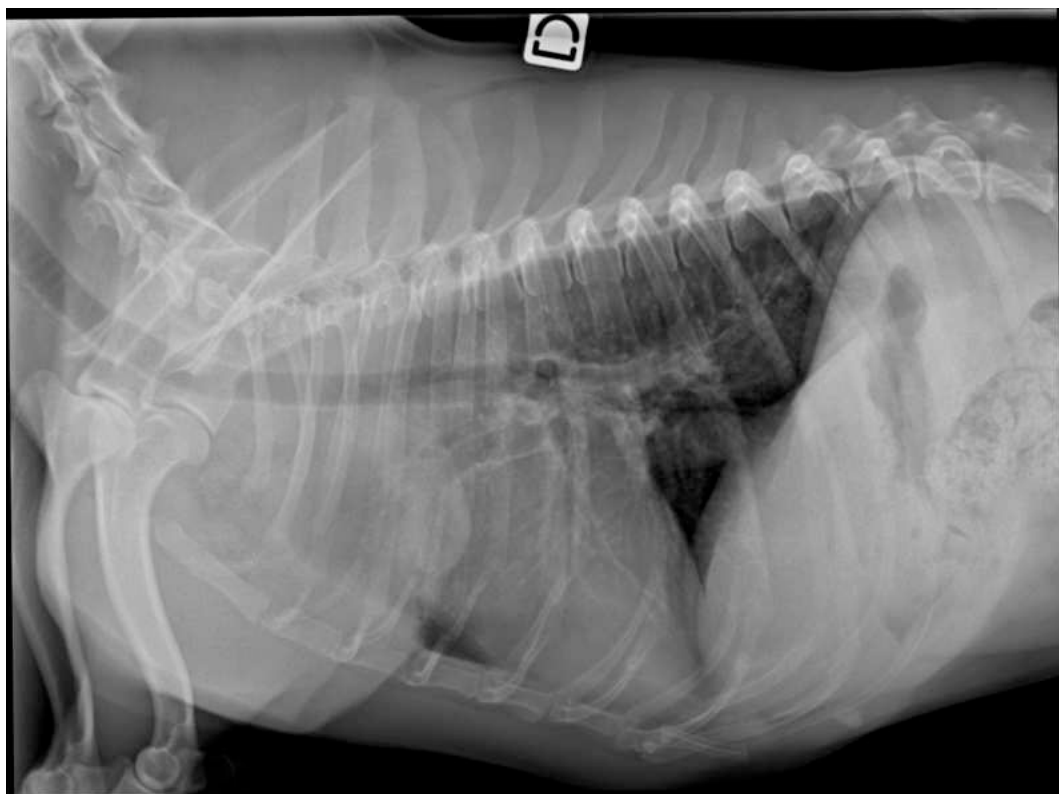
Indice :

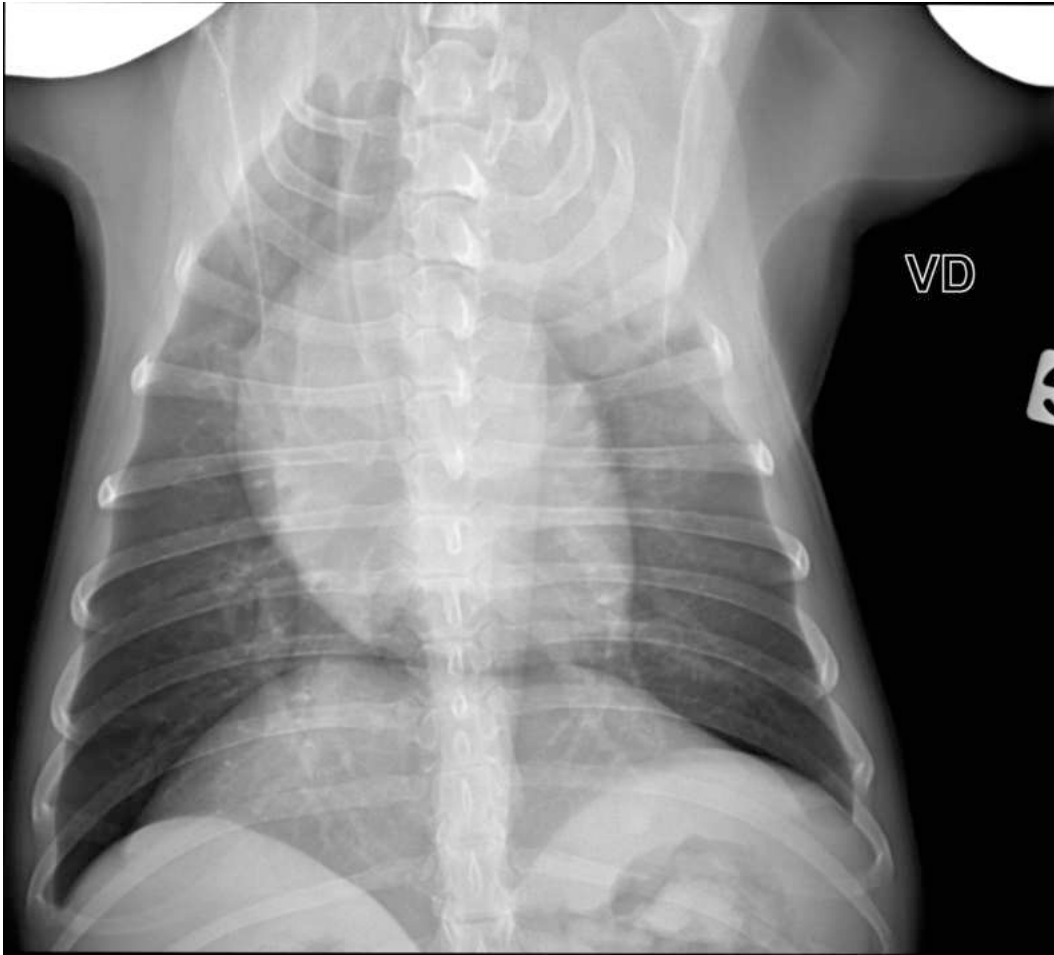Description :

- Spondylose et pontage associé en région thoracique crâniale.
- Bronchogrammes visibles sur la vue profil droit en région crânio-ventrale, sur l'aire de projection du lobe crânial gauche. Augmentation d'opacité plus modérée sur l'aire de projection du lobe crânial droit avec ligne lobaire entre le lobe crânial droit et le lobe moyen droit.

XI Exercice : Cas 11

Chien Bouledogue français femelle stérilisé de 6 ans présenté pour une toux chronique d'apparition aiguë. Non réponse au traitement corticoïde, antibiotique et anti parasitaire.





Question

[solution n°11 p. 61]

Quelle-est votre interprétation ?

Indice :

Description :

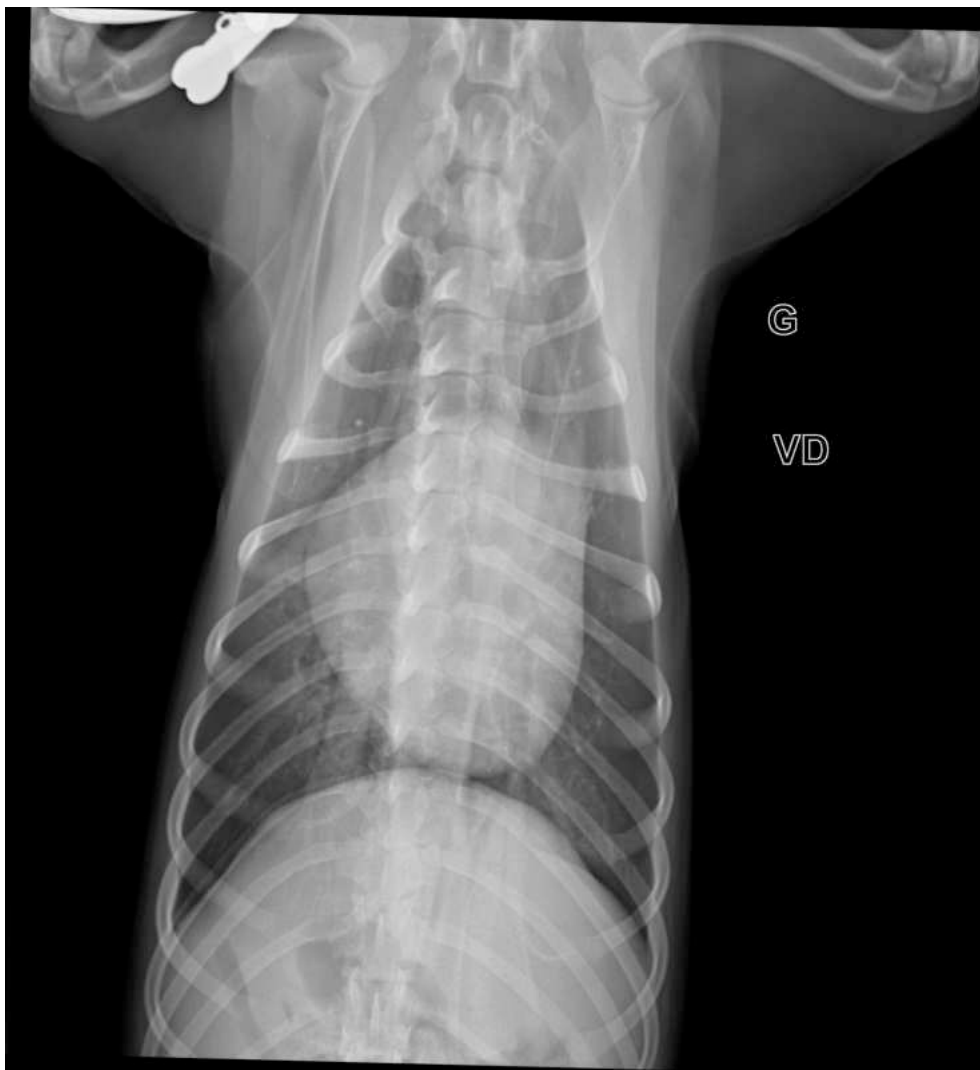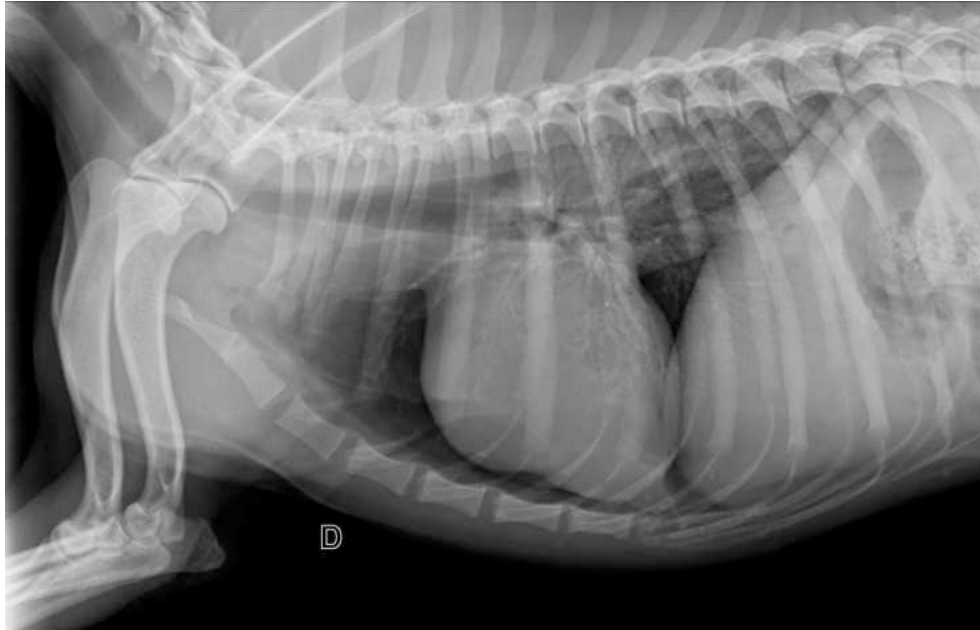- Opacification alvéolaire pulmonaire de la partie crâniale du lobe crânial gauche en région cranio ventrale, bronchocentrée, avec augmentation d'opacité pulmonaire masquant la vascularisation pulmonaire et la silhouette cardiaque à son contact, et ligne lobaire entre la partie crâniale et la partie caudale du lobe crânial gauche.

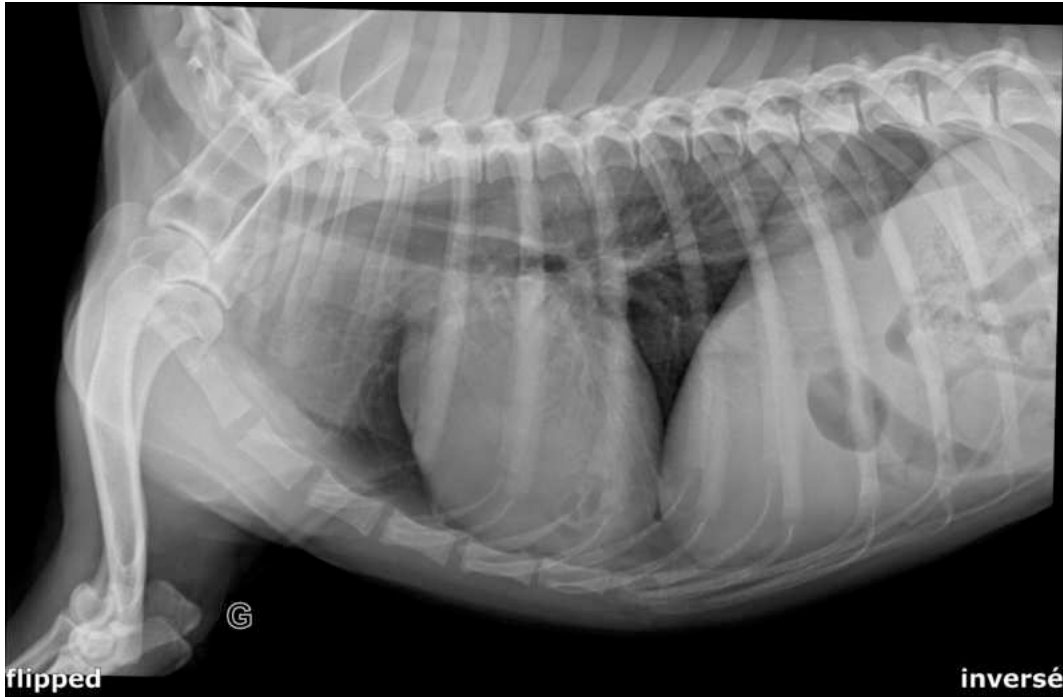Discret shift controlatéral de la silhouette cardiaque notamment crânialement. Absence d'effet masse sur la trachée. Absence de lyse osseuse.

- Absence d'anomalie osteo articulaire, cardio vasculaire, médiastinale autre, pleurale, extra pleurale

XII Exercice : Cas 12

Chien Cocker anglais femelle stérilisé de 2 ans présenté suite à un AVP





Question

[solution n°12 p. 61]

Quelle-est votre interprétation ?

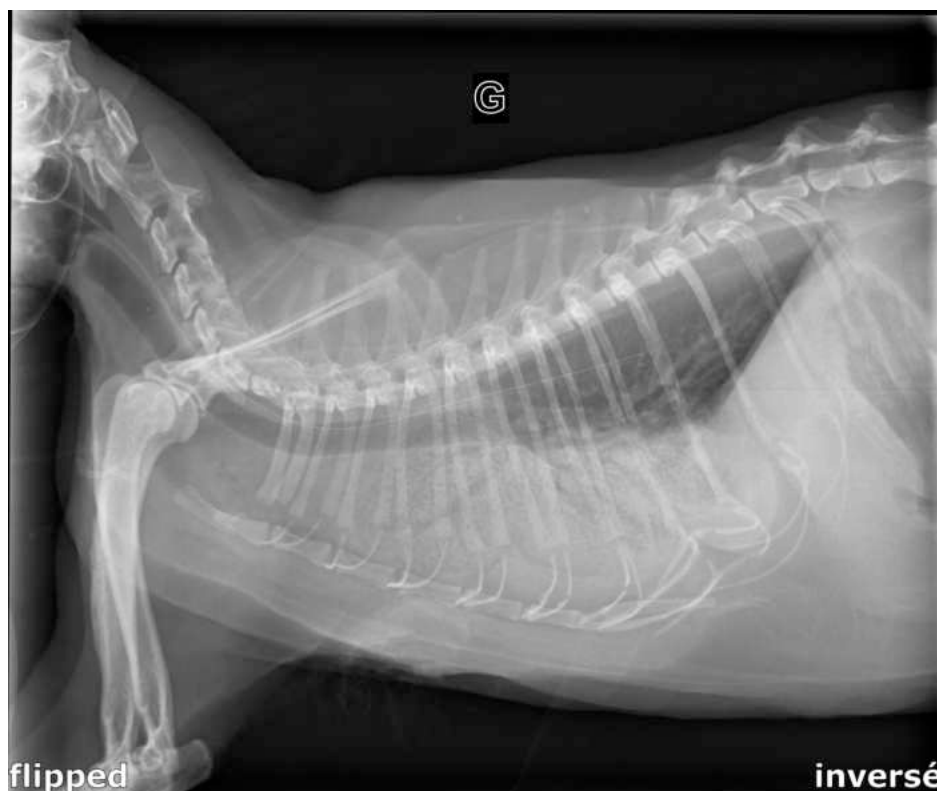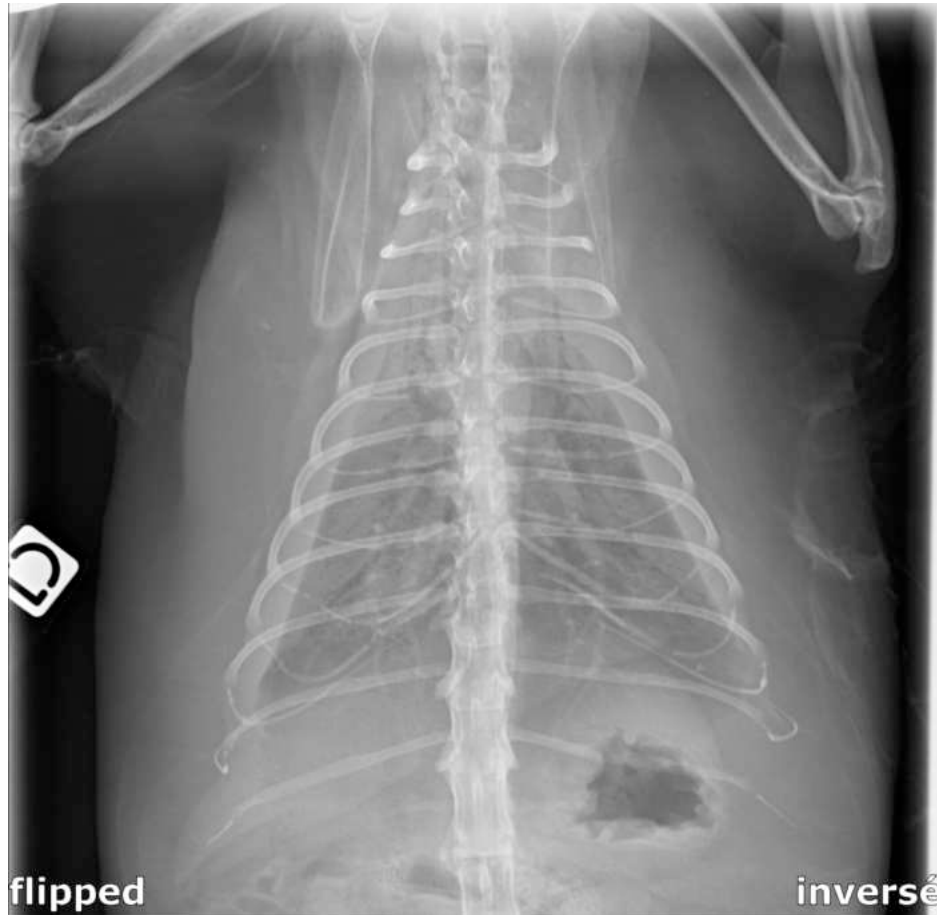
Indice :

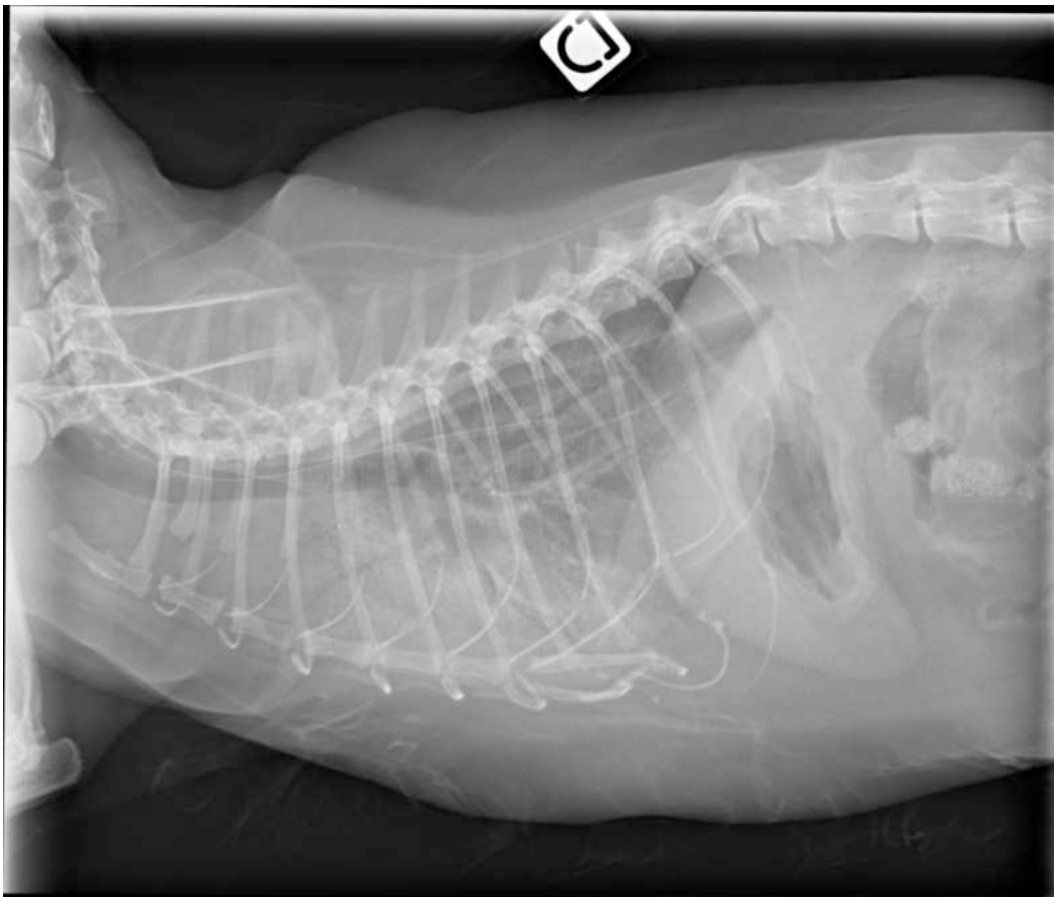Description :

- Dilatation aérique de l'œsophage. Visualisation de la ligne œsophagienne dorsale et du tracheal strip sign (sommation paroi ventrale œsophage et dorsale trachée)
- Augmentation d'opacité pulmonaire au 6e EIC plus marqué à droite et retrouvé à gauche, masquant en partie la vascularisation pulmonaire en regard. Ligne lobaire entre le lobe crânial droit et le lobe moyen droit. Opacification alvéolaire.
- Opacité aériques organisées en nodules cavitaires en regard des plages alvéolaires sur le lobe moyen droit et partie caudale lobe crânial gauche
- Opacité aérique sans structure pulmonaire visible entre le sternum et le cœur sur le décubitus latéral droit

XIII Exercice : Cas 13

Chat Européen femelle stérilisé de 9,5 ans présenté pour épanchement pleural.





Question

[solution n°13 p. 62]

Quelle-est votre interprétation ?

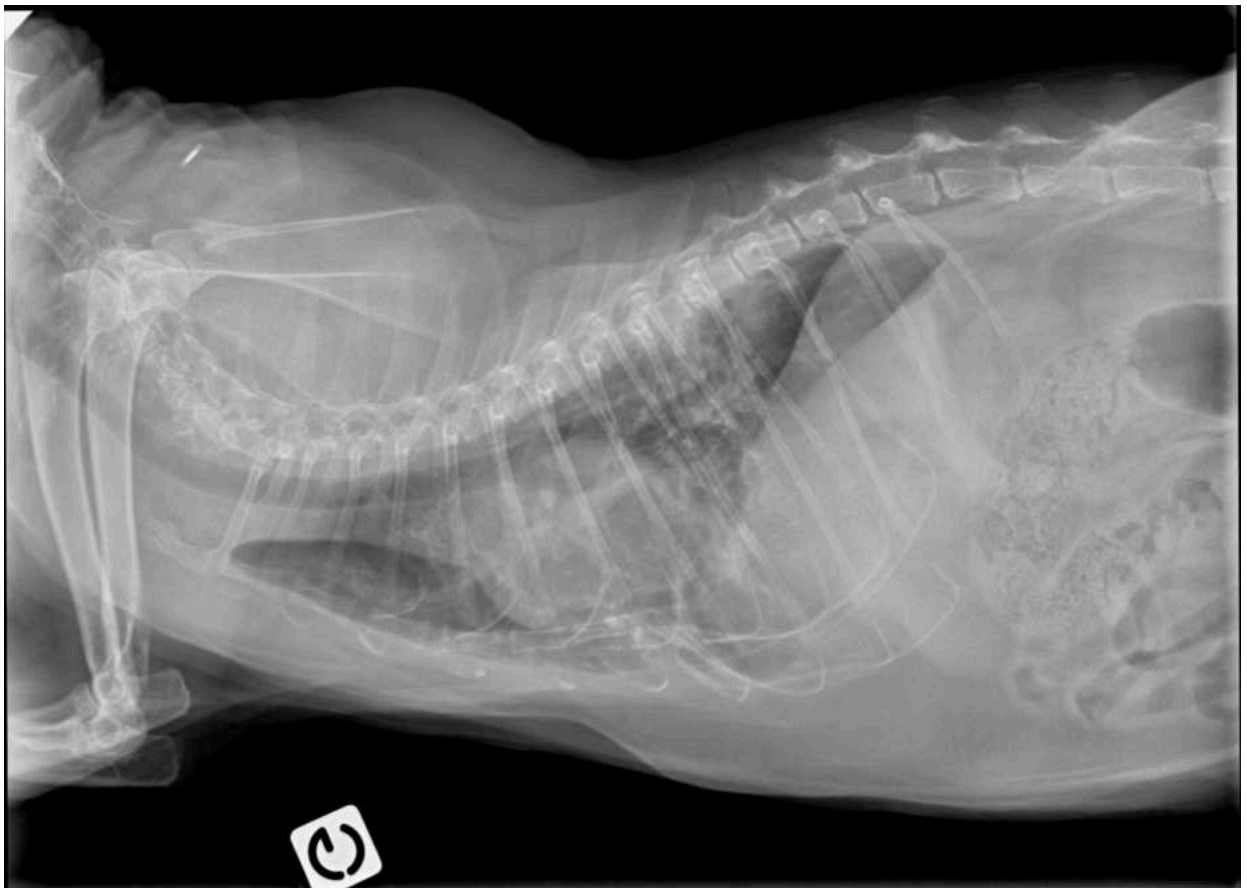
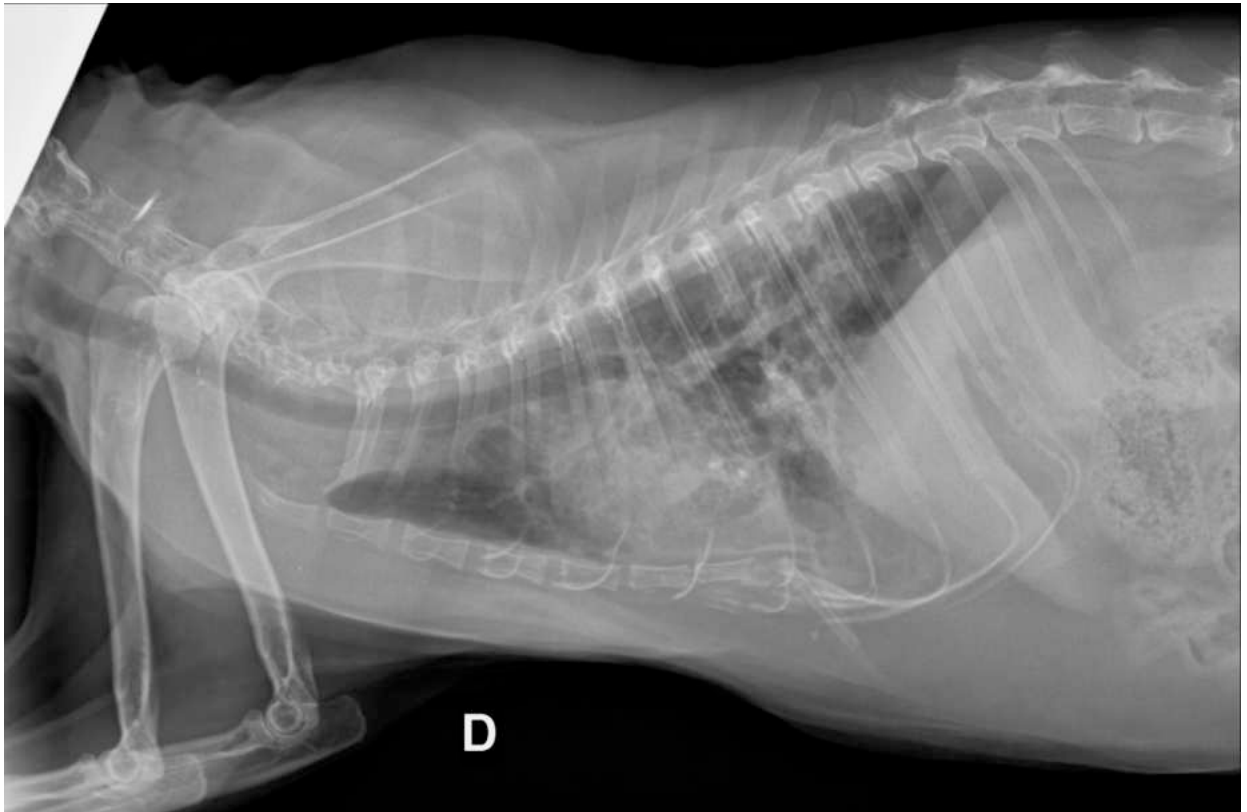
Indice :

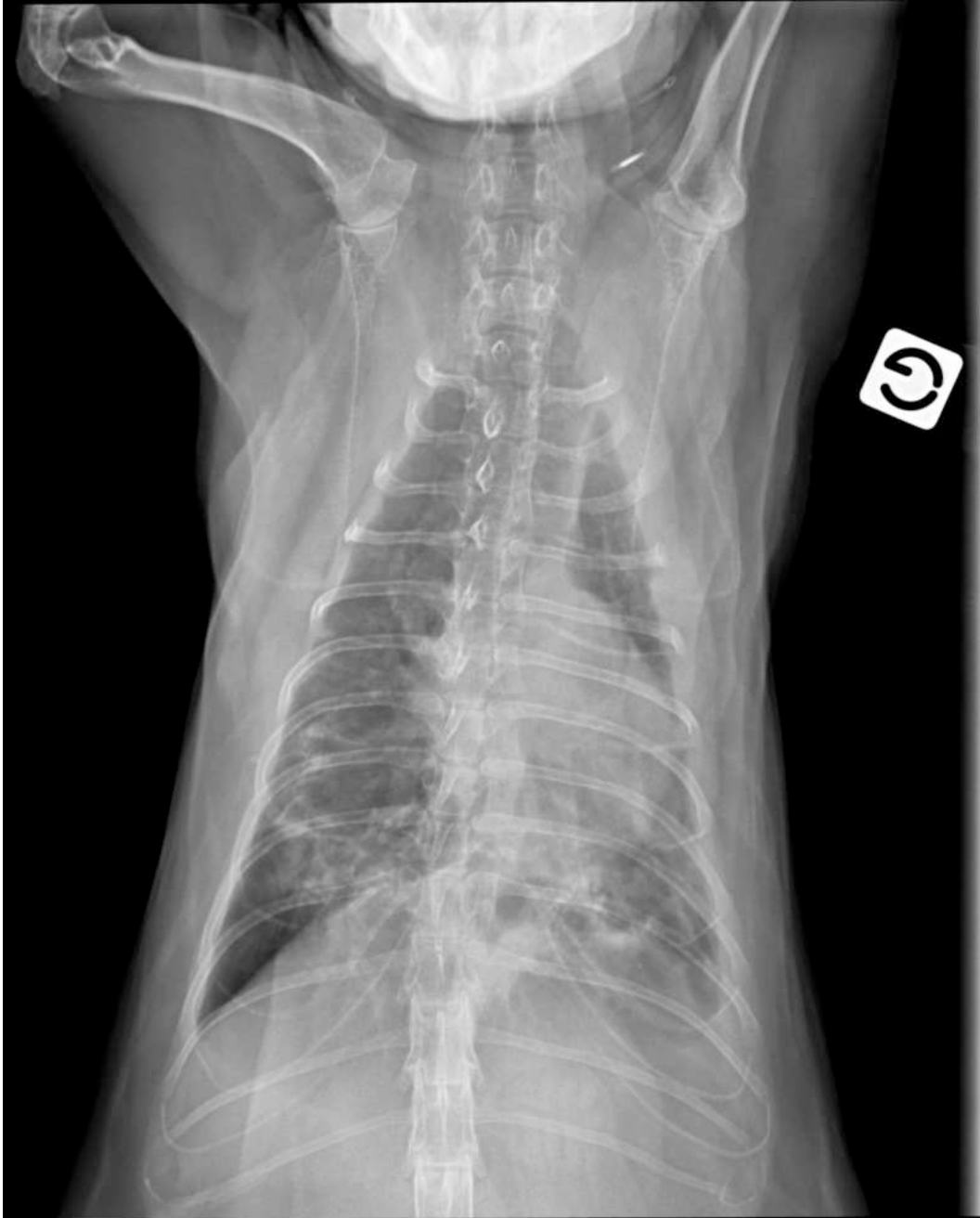
Description :

- Décollement des lobes caudaux de la charpente osseuse par une bande d'opacité tissulaire visualisée en région ventrale venant masquer la silhouette cardiaque.
- Opacification alvéolaire des lobes pulmonaires ventraux (bronchogramme).
- Réaction périostée lamellaire médiophysaire crâniale sur l'humérus droit.

XIV Exercice : Cas 14

Chat Selkirk rex mâle castré 10 ans présenté pour toux et dyspnée chronique.





Question

[solution n°14 p. 62]

Quelle-est votre interprétation ?

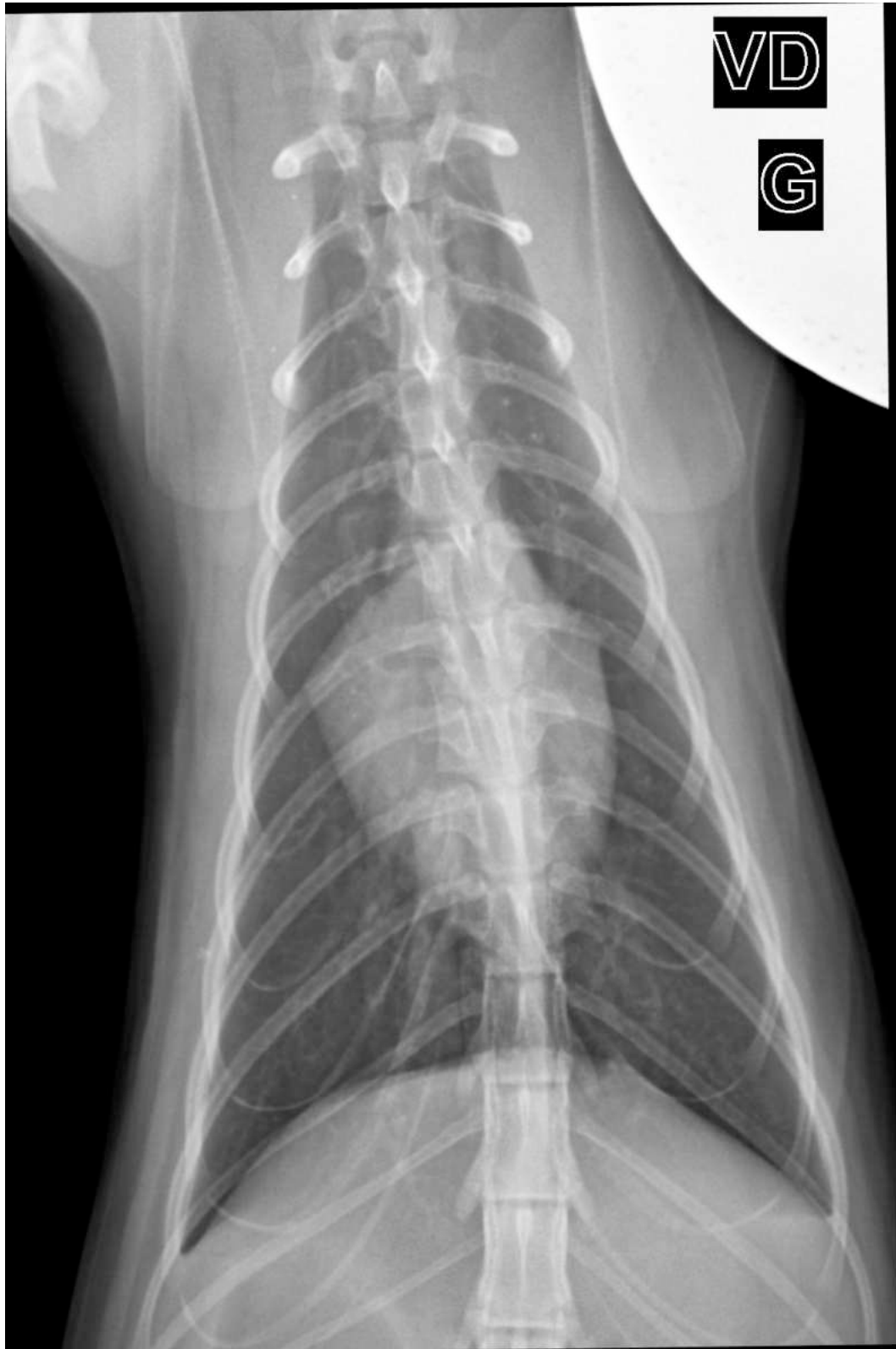
Indice :

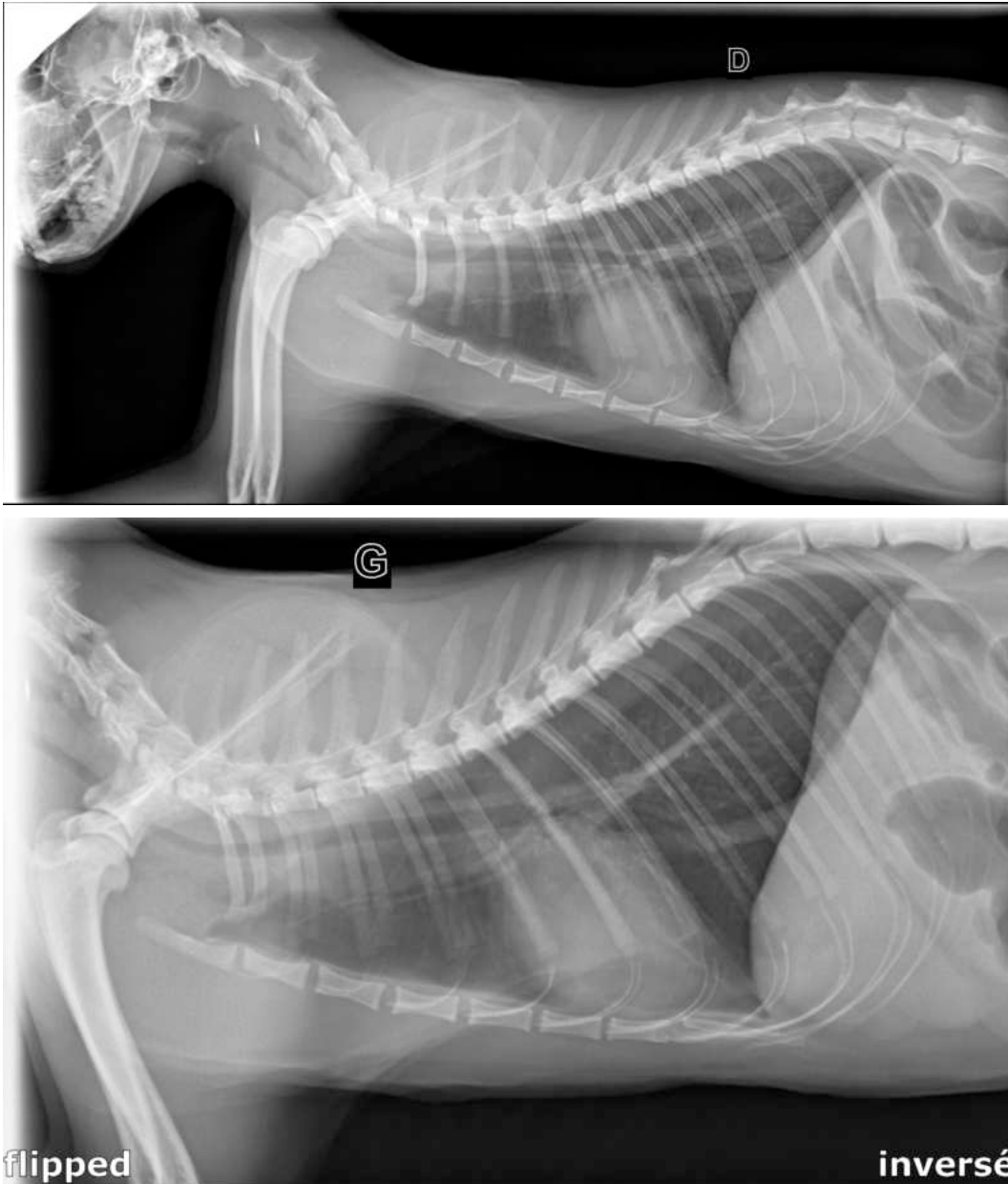
Description :

- Augmentation d'opacité pulmonaire, diffusément plus marquée en région caudale dorsale notamment à gauche, masquant le contour de la silhouette cardiaque et la vascularisation pulmonaire (composante alvéolaire), et avec présence d'images en "donuts = anneaux épais" (composante bronchique)
- Dilatation de la bronche souche caudale droite et gauche majeure sur le profil gauche. Images en anneaux épais de diamètre sévèrement augmenté à la périphérie des lobes caudaux = aspect sacculaire.
- Discrets éléments minéralisés n'excédant pas 2mm de diamètre retrouvés sur l'aire de projection des lobes caudaux en plus grande quantité à gauche

XV Exercice : Cas 15

Chat européen mâle castré de 3 ans présenté pour détresse respiratoire. Suspicion corps étranger oesophagien.





Question

[solution n°15 p. 62]

Quelle-est votre interprétation ?

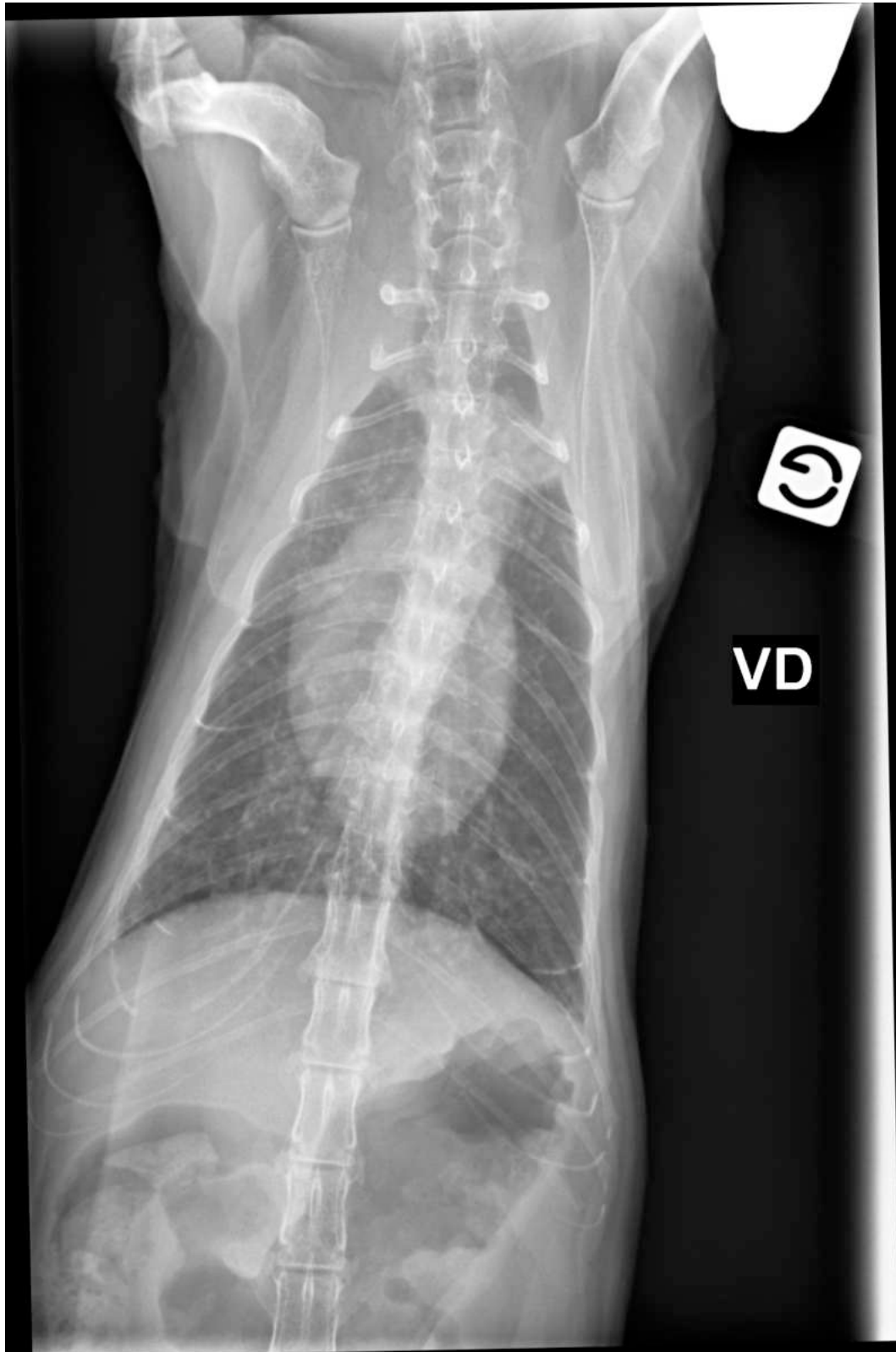
Indice :

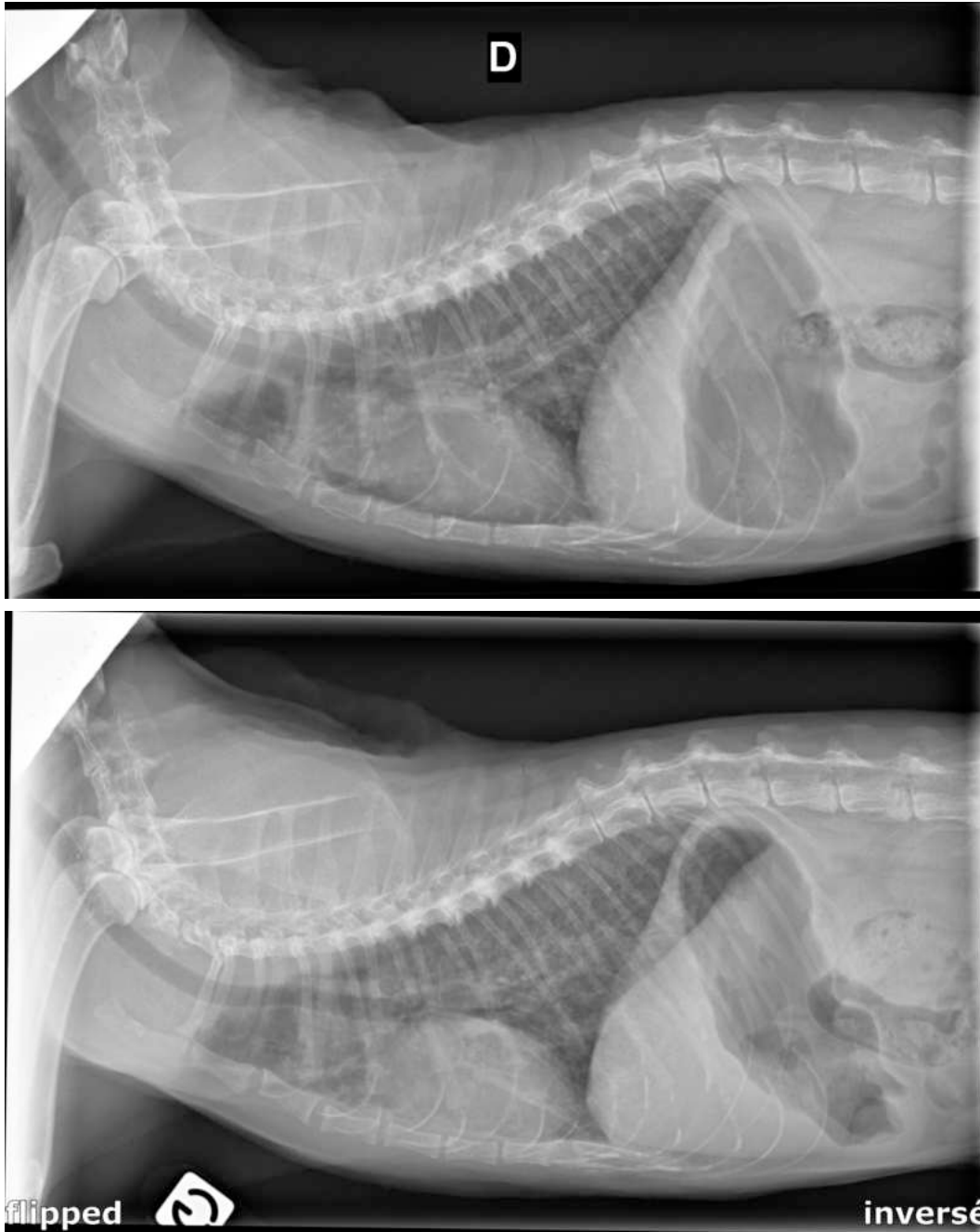Description :

- Opacité pulmonaire diminuée. Aire de projection des poumons jusqu'à L1, distance cœur-diaphragme augmentée.
- Présence de nombreuses images en rail de chemin de fer, aspect réticulé sur les lobes caudaux.
- Diminution du diamètre de la trachée sur quasi toute sa portion cervicale, en regard de C3 jusqu'à C7 : phase expiratoire
- Aérophagie secondaire à la dyspnée.

XVI Exercice : Cas 16

Chat européen femelle stérilisée de 16 ans présenté pour toux quinteuse évoluant par crise depuis 4-5 ans. Dyspnée expiratoire.





Question

[solution n°16 p. 62]

Quelle-est votre interprétation ?

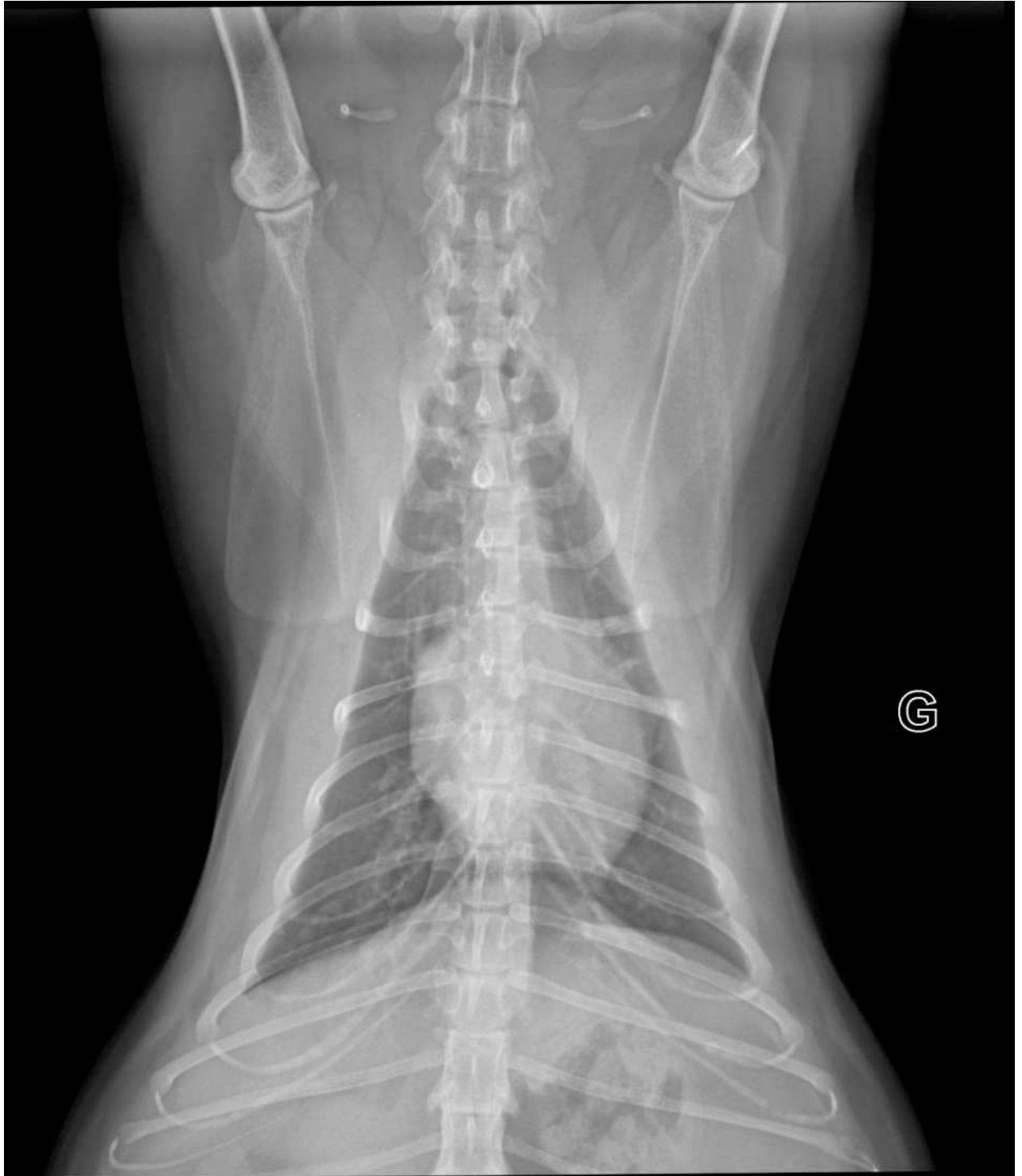Indice :

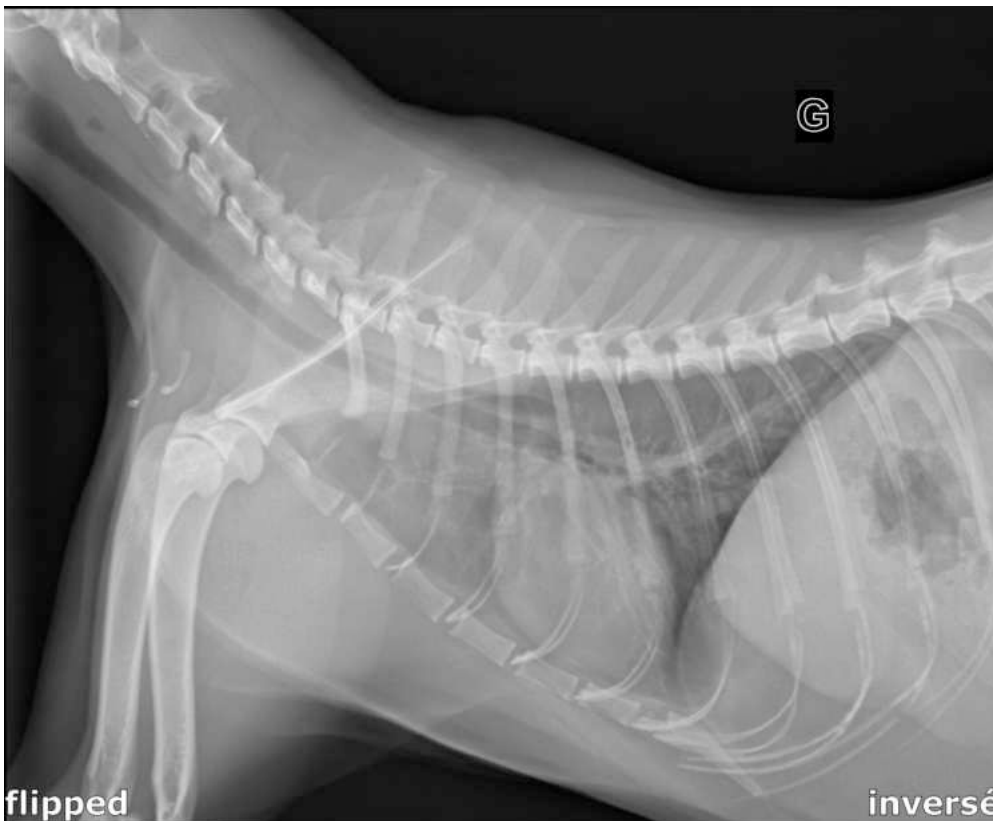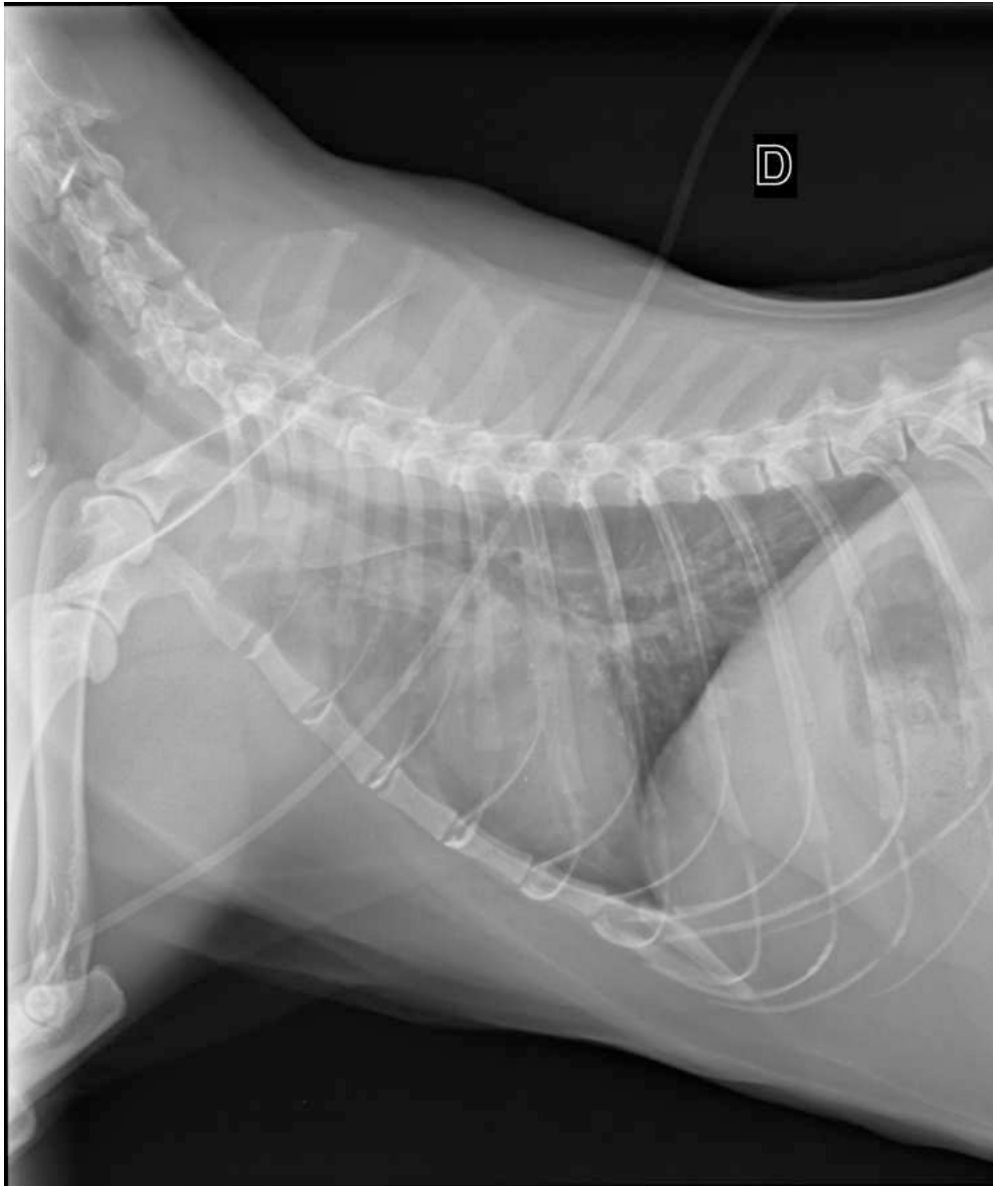Description :

- Augmentation d'opacité diffusément répartie sur l'ensemble des champs pulmonaires avec la présence d'images en anneaux épais
- Plage alvéolaire mesurant 12mm de diamètre en région cranio ventral sur le profil droit, retrouvé sur l'aire de projection du lobe crânial gauche (partie crâniale), au niveau du 3 EIC sur la face, créant une image de continuité avec l'aspect crânial du cœur.
- Spondylose de T5 à T10
- Estomac sévèrement dilaté par de l'air.

XVII Exercice : Cas 17

Chat européen mâle castré de 5 ans présenté pour toux depuis 1 mois par quintes.





Question

Quelle-est votre interprétation ?

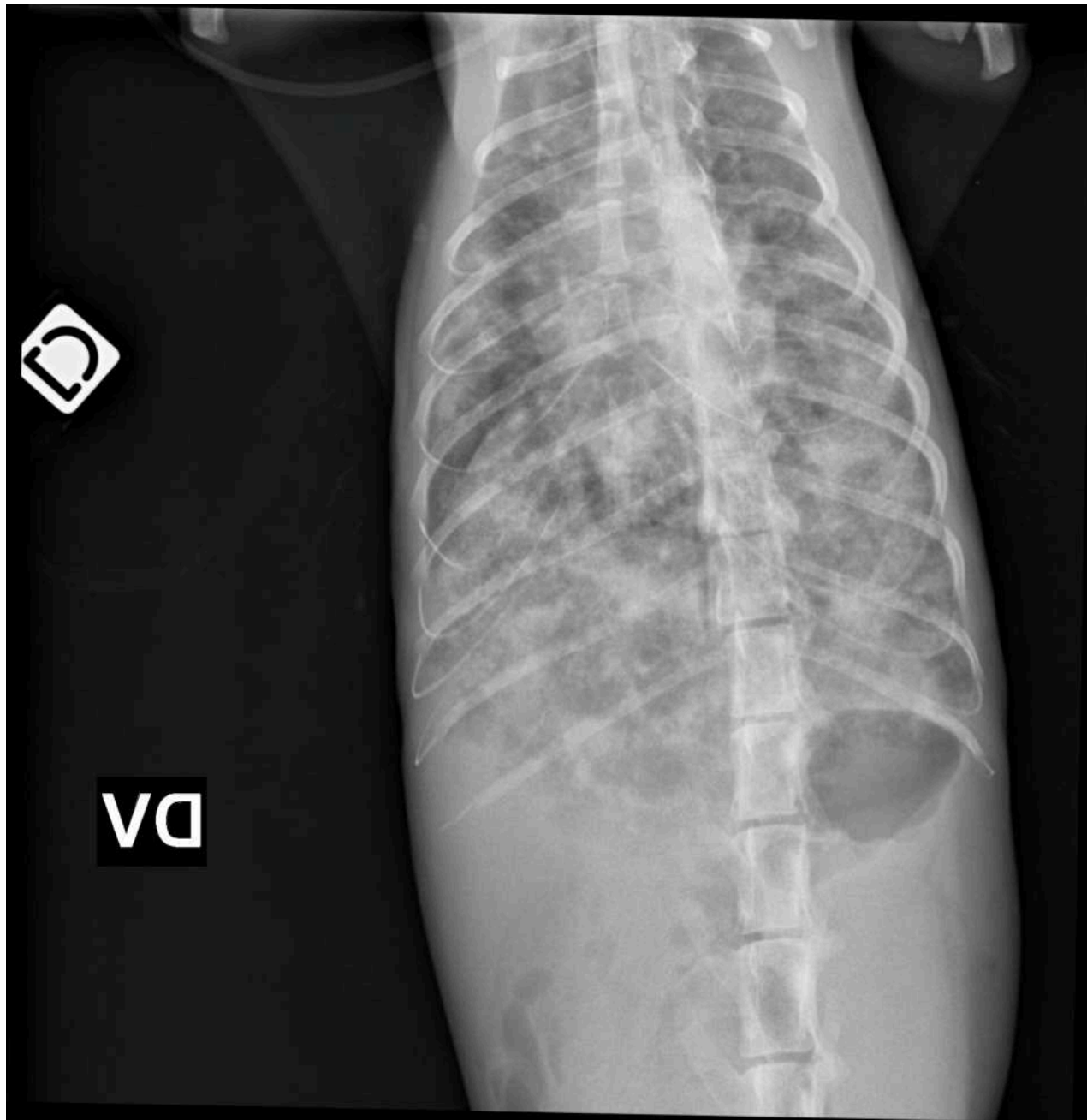
Indice :

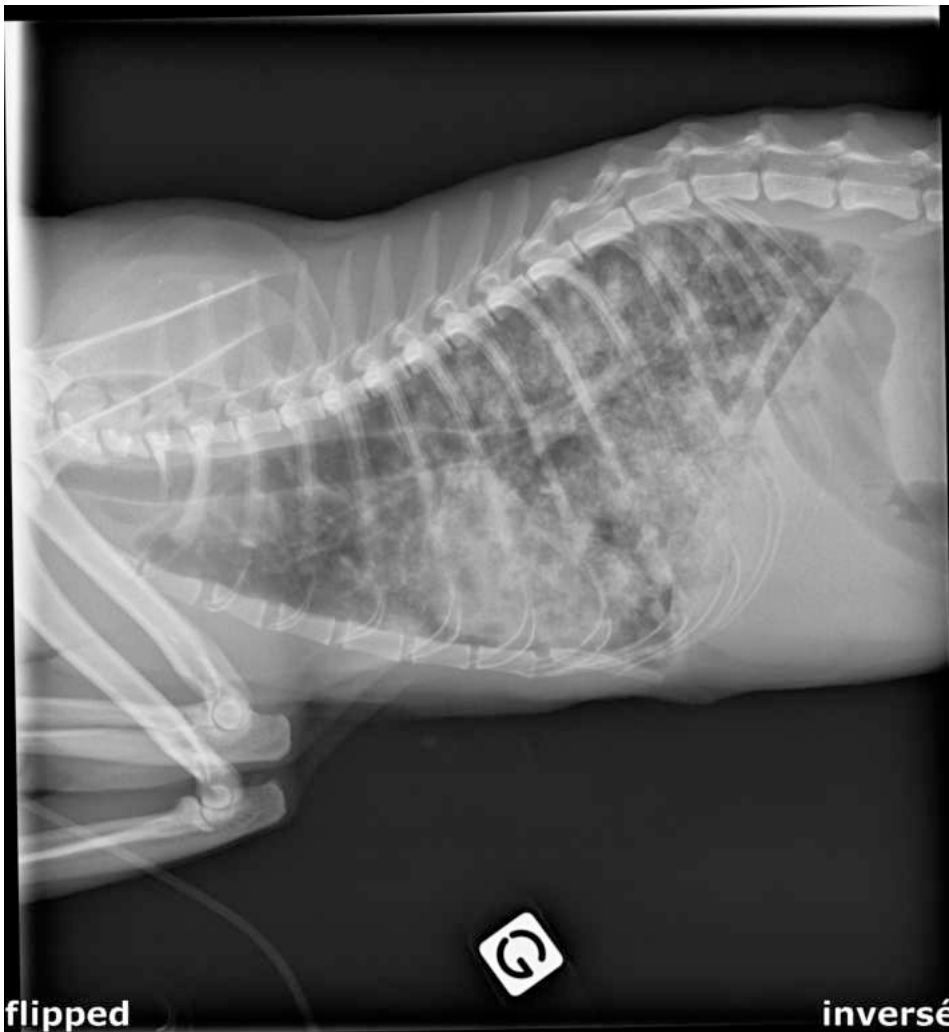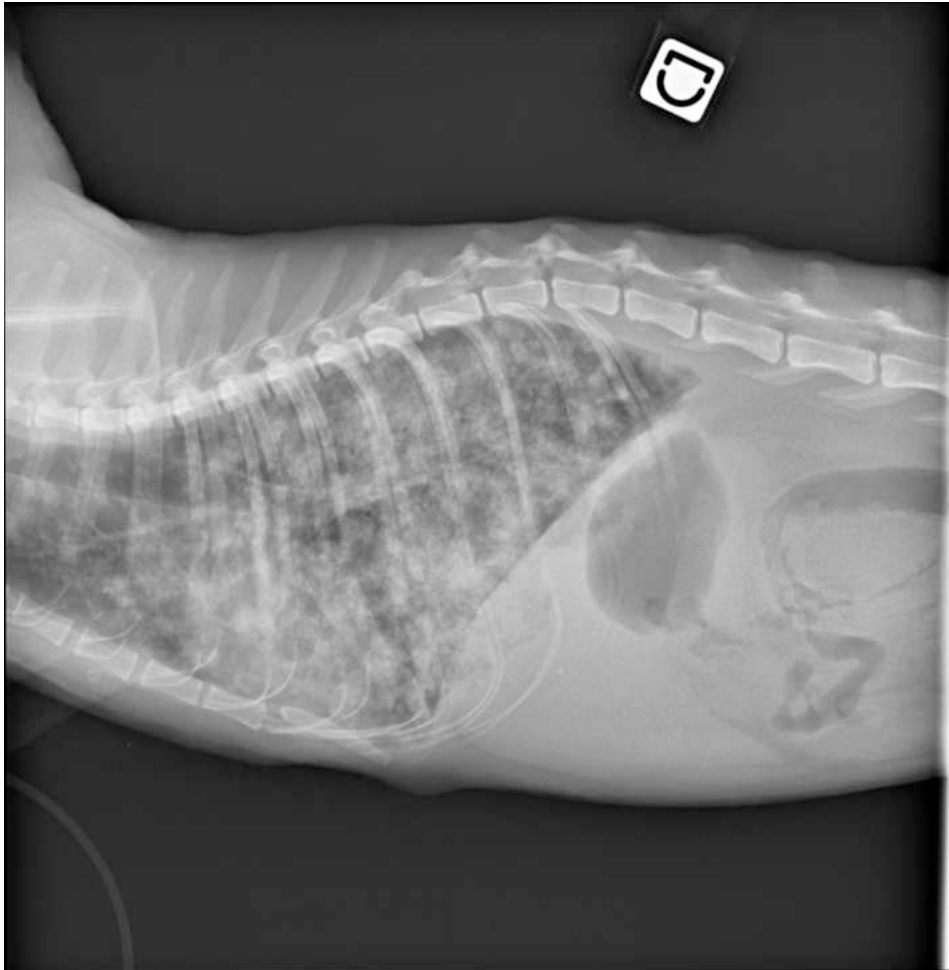Description :

- Taille du cœur dans les normes
- Cavité pleurale intègre
- Sur l'aspect caudo-dorsal des lobes pulmonaires, plutôt latéralisé à droite, images en rails et donuts

XVIII Exercice : Cas 18

Chat européen mâle entier de 2 ans présenté pour détresse respiratoire aiguë





Question

Quelle-est votre interprétation ?

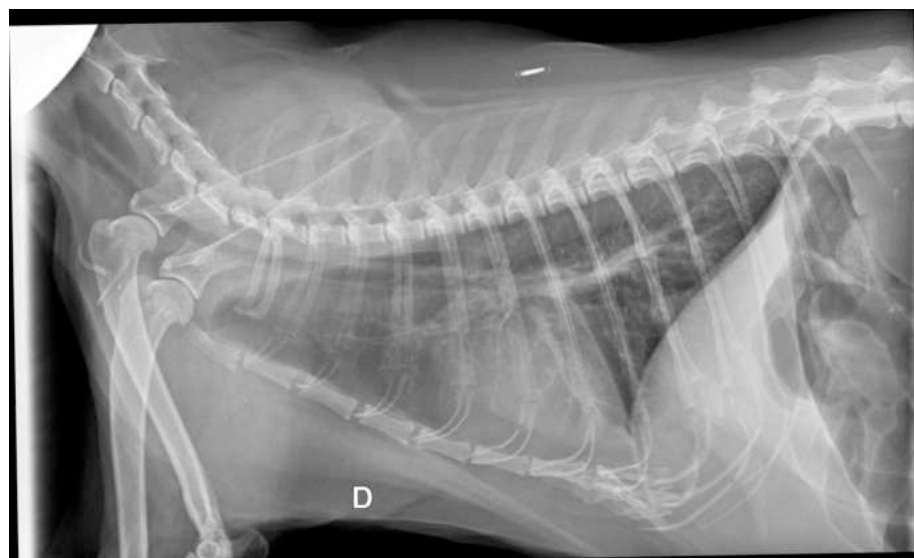
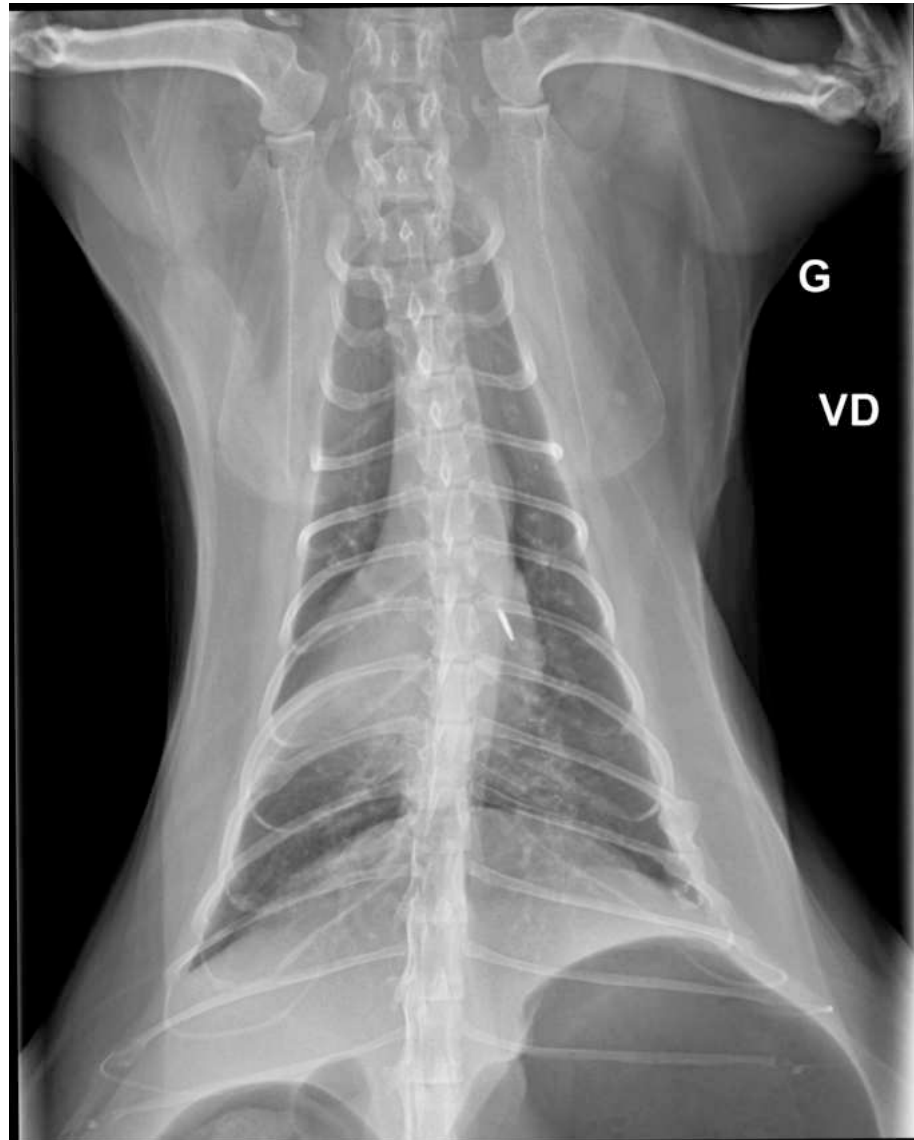
Indice :

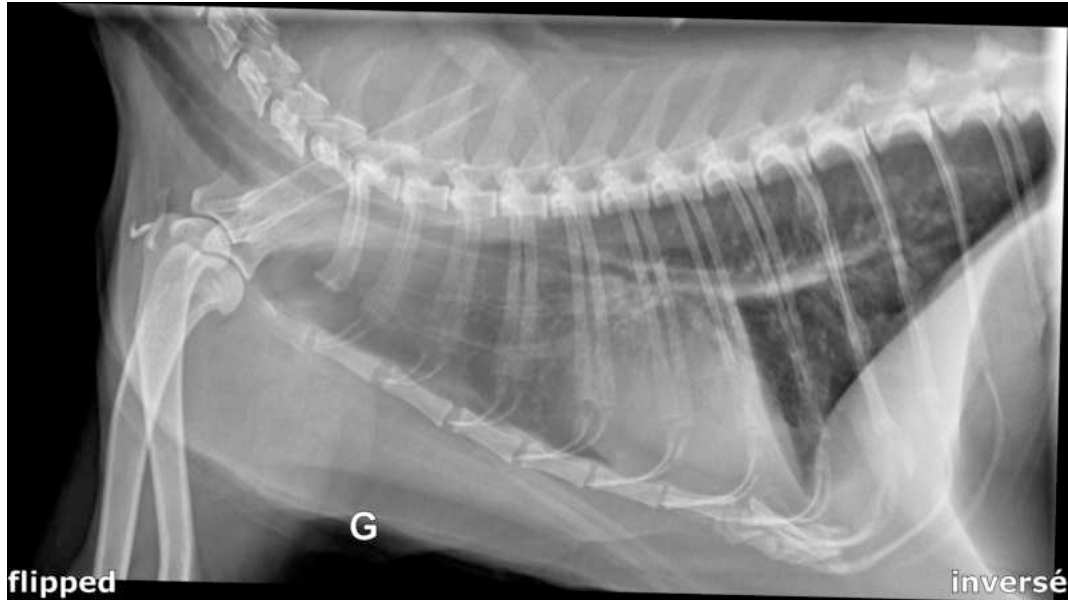
Description :

- Dilatation aérique stomacale modérée
- Perte de contraste dans l'abdomen crânial / moyen
- Décollement des poumons du rachis en région dorso caudale de plus de 1,5 * longueur du corps vertébral thoracique
- Opacification diffuse bilatérale symétrique sévère associant des images péribronchiques et nodulaires mal définies

XIX Exercice : Cas 19

Chat Maine Coon femelle stérilisé de 4 ans présenté pour toux grasse depuis 1 an.





Question

[solution n°19 p. 63]

Quelle-est votre interprétation ?

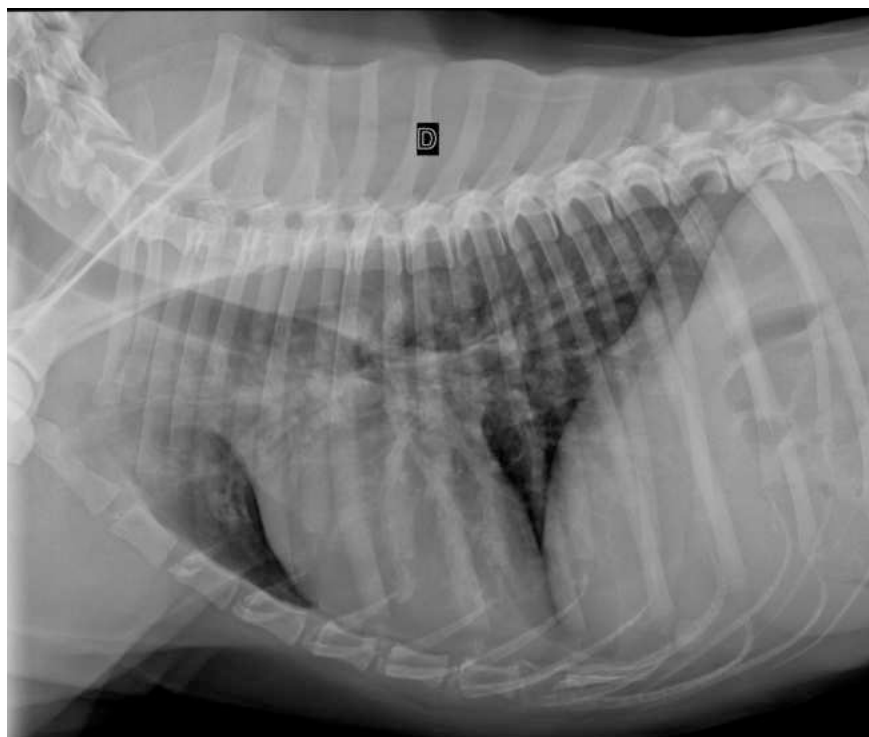
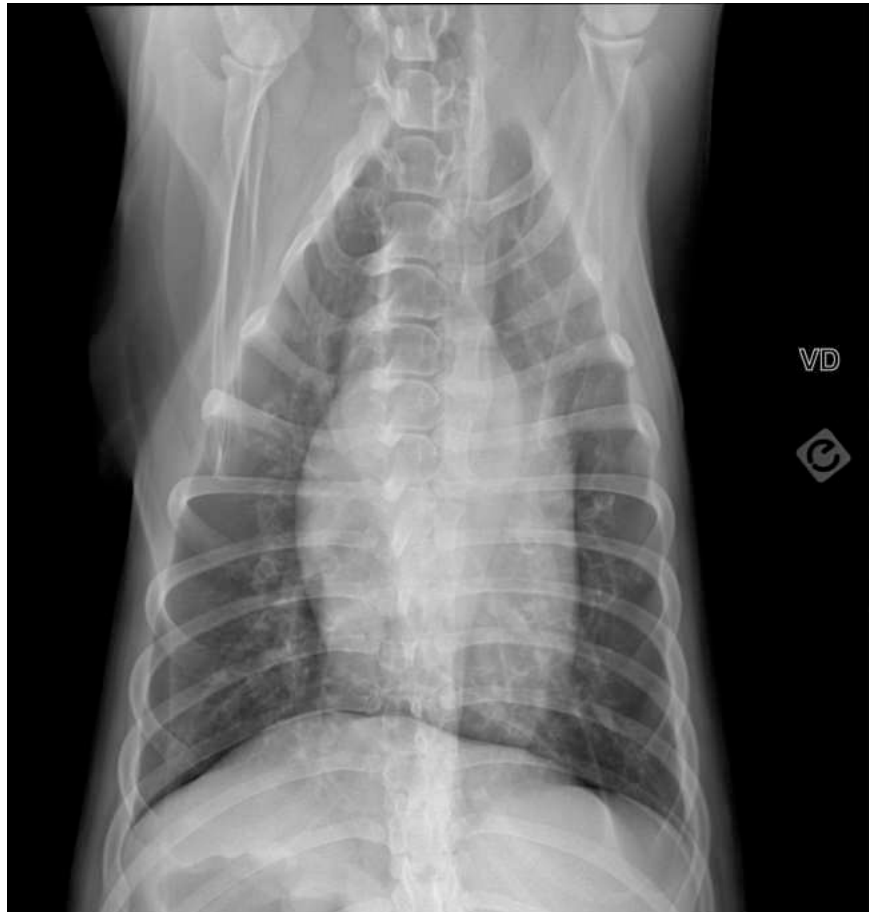Indice :

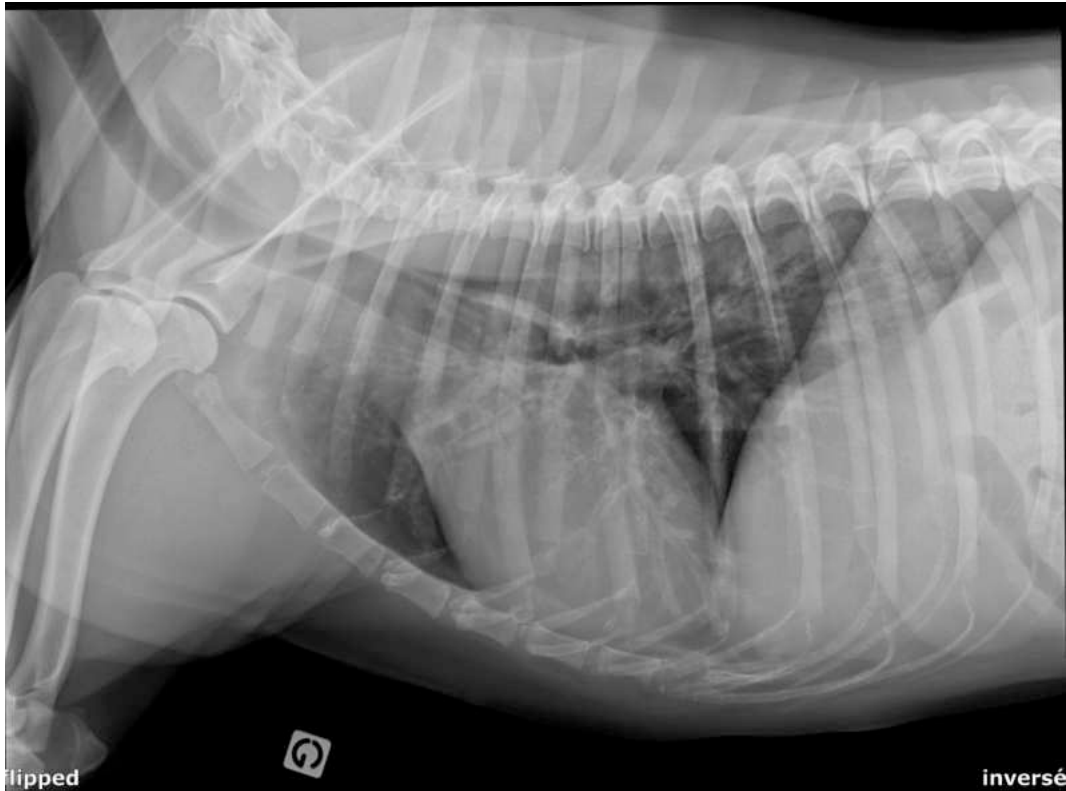Description :

- Discrètes productions ostéophytiques en région des corps vertébraux lombaires
- Dilatation sévère de l'estomac par un contenu d'opacité aérique
- Discret élargissement du médiastin crânial sur la vue de face : probable accumulation de graisse
- Opacification alvéolaire en région ventrale du lobe moyen droit, masquant la silhouette cardiaque sur la vue de face et les vaisseaux pulmonaires, ligne lobaire, discret shift médiastinal à droite de la silhouette cardiaque
- Opacification bronchique marquée diffuse particulièrement en région dorso caudale bilatérale et symétrique avec multiples images en anneaux épais (=donuts) et rails de chemin de fer
- Diamètre des bronches souches caudales suivi jusqu'en périphérie des lobes pulmonaires caudaux sur la vue de face

XX Exercice : Cas 20

Chien croisé Border mâle entier de 10,5 ans présenté pour toux forte quinteuse chronique évoluant depuis 3 mois. Amélioration sous corticothérapie.





Question

[solution n°20 p. 63]

Quelle-est votre interprétation ?

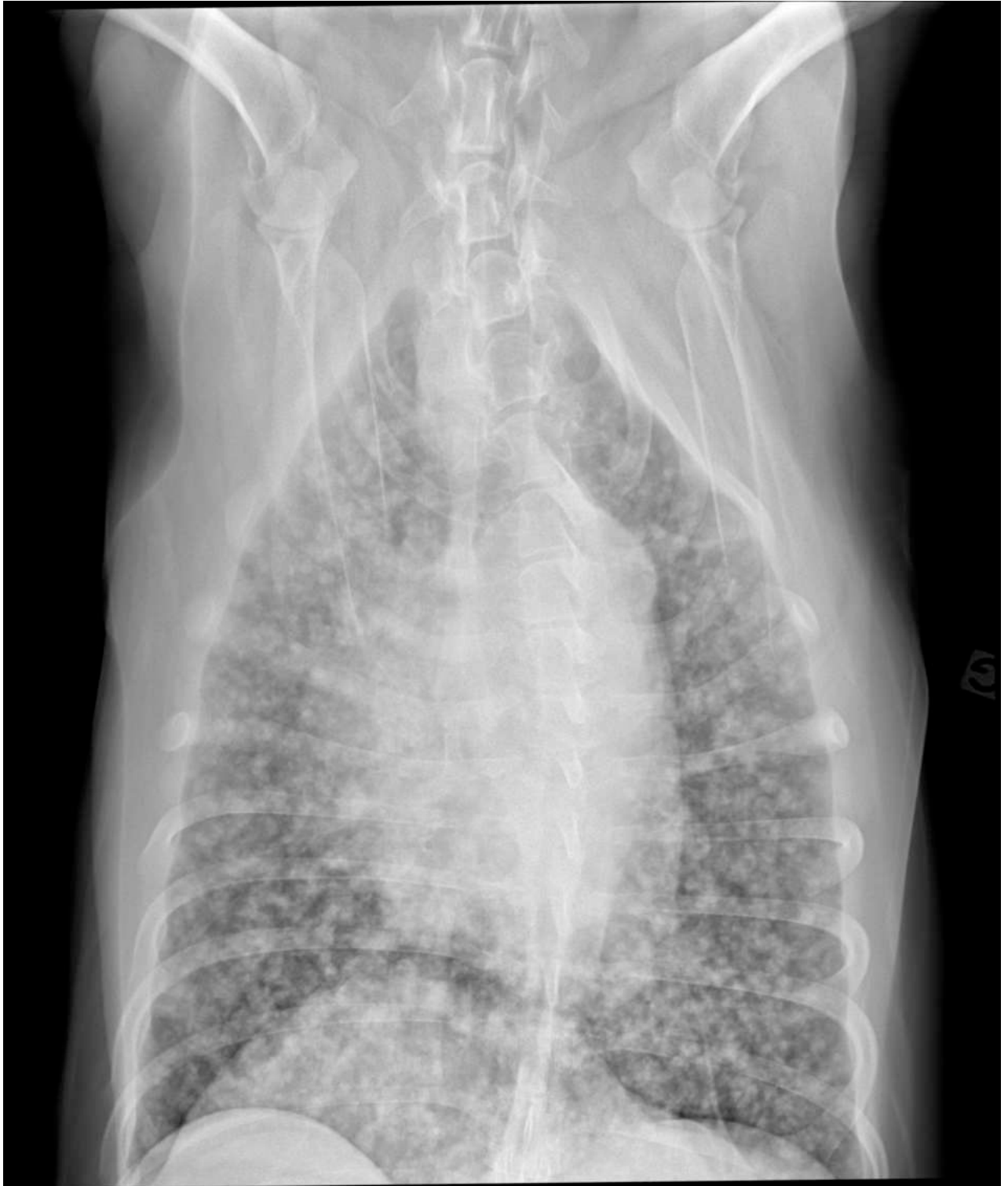Indice :

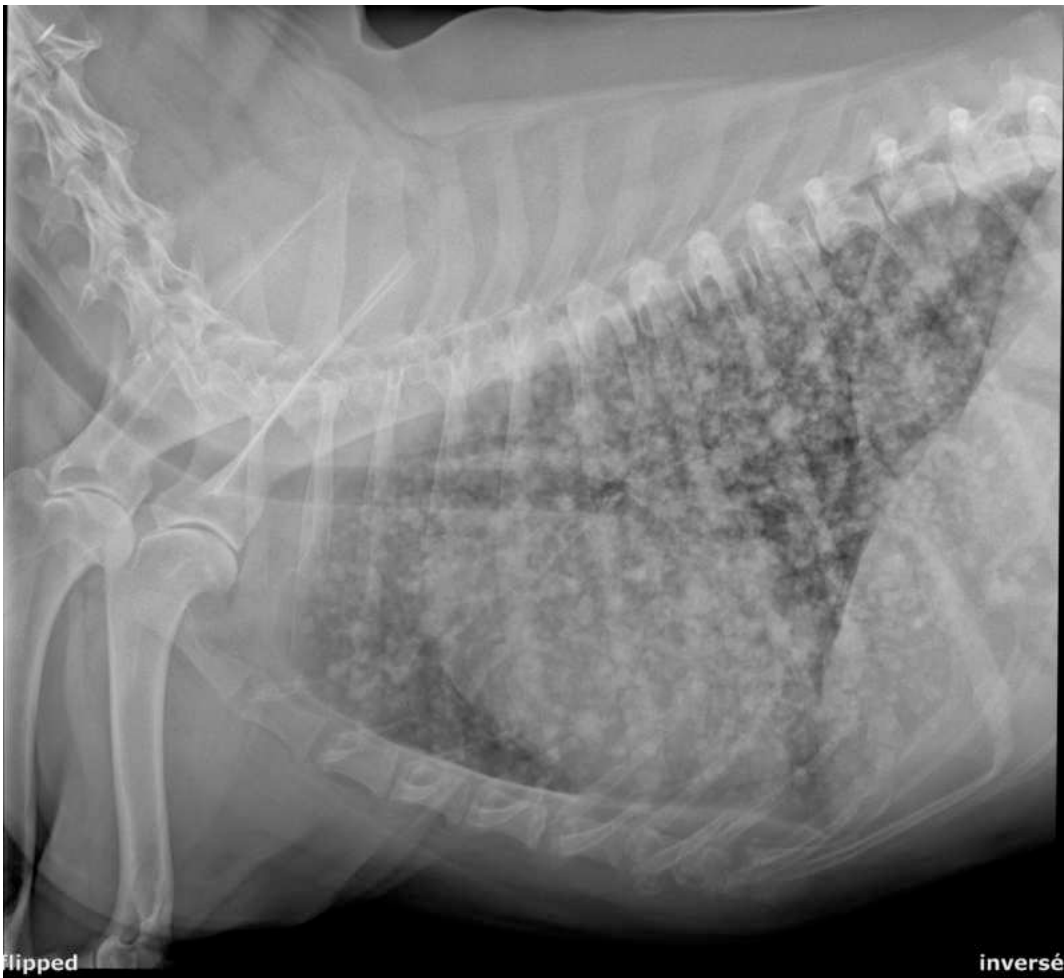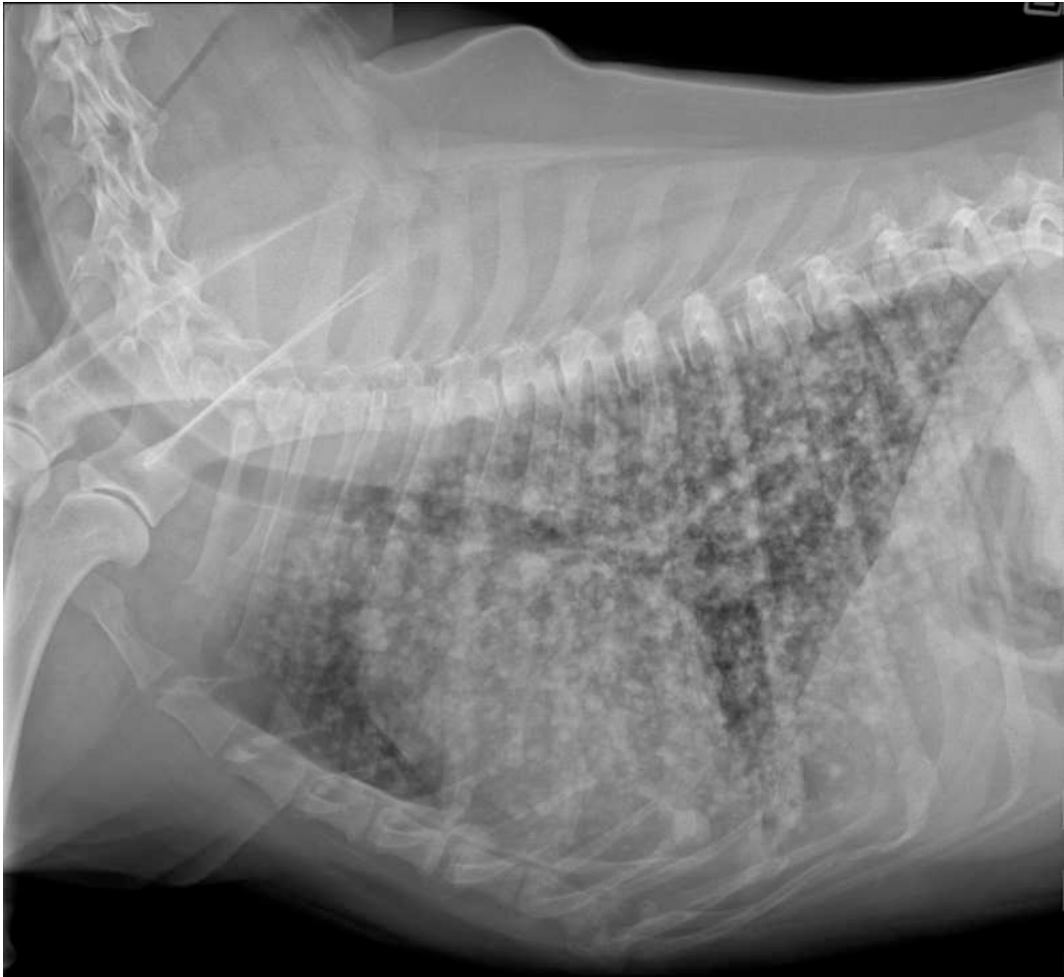
Description :

Opacification bronchique généralisée, plus marquée dans les lobes caudaux dorsaux associant des images en rails de chemin de fer épais et des images en donuts coalescentes.

XXI Exercice : Cas 21

Chien croisé Labrador mâle castré de 10 ans présenté pour toux et intolérance à l'effort dans un contexte d'adénocarcinome des glandes apocrines des sacs anaux.





flipped

inversé

Question

Quelle-est votre interprétation ?

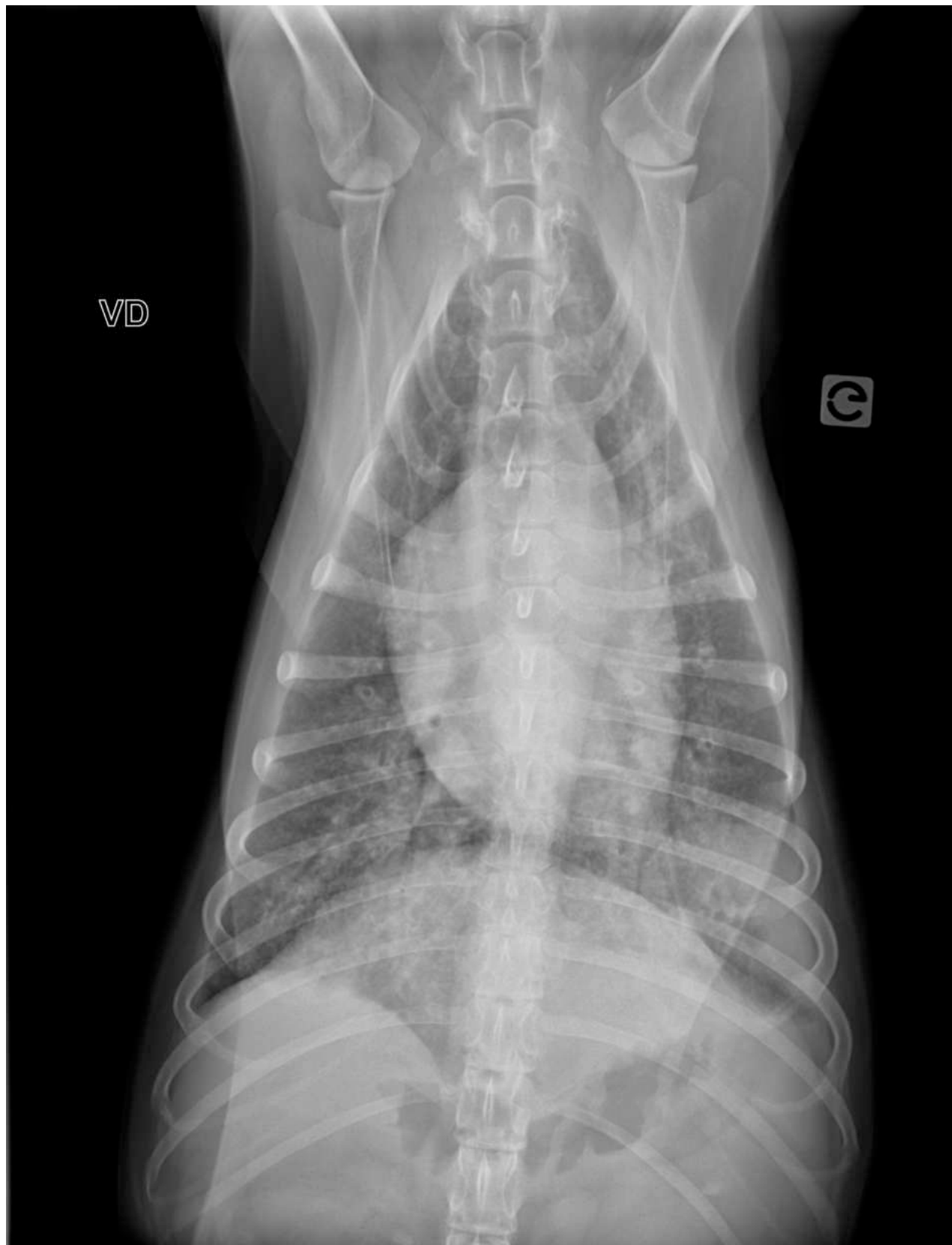Indice :

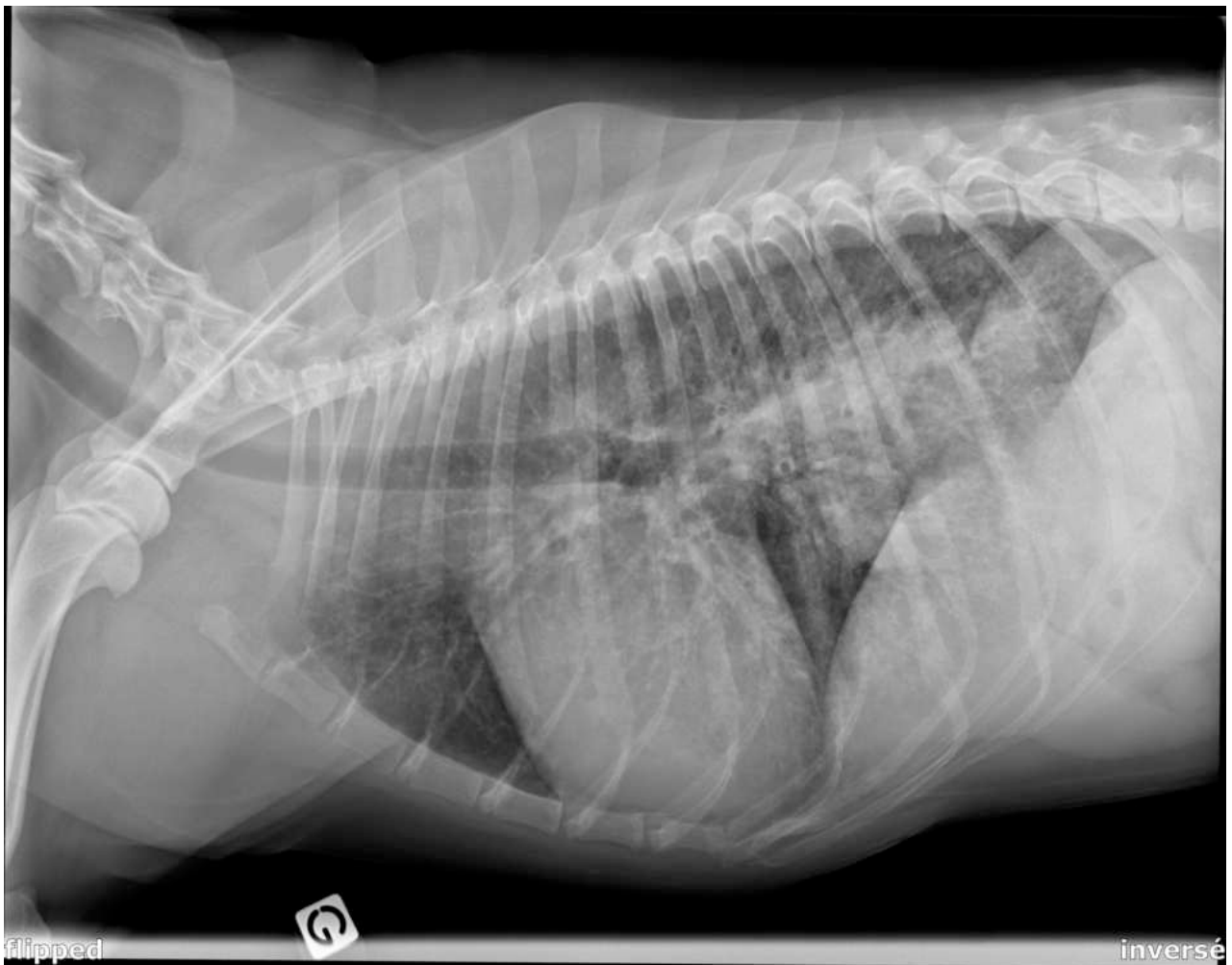
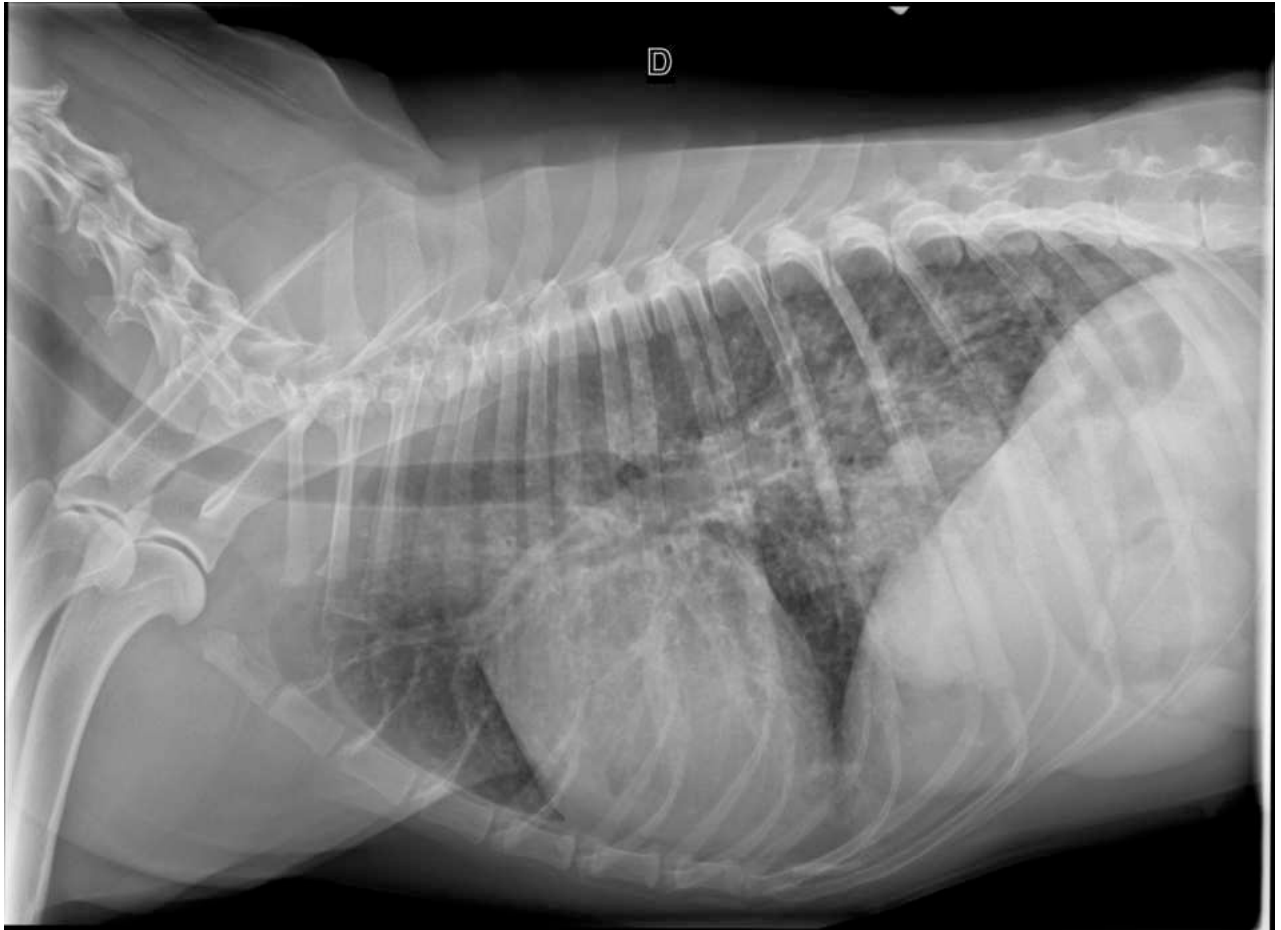Description :

- Opacités nodulaires interstitielles structurées à répartition multifocale, sur l'ensemble du parenchyme pulmonaire.
- Opacité péribronchique réparti sur l'ensemble du parenchyme pulmonaire.
- Absence d'anomalie ostéoarticulaire, cardiovasculaire, médiastinale, pleurale, extra-pleurale.

XXII Exercice : Cas 22

Chien femelle stérilisée Boxer de 10 ans présenté pour toux, abattement, anorexie et vomissements.





Question

Quelle-est votre interprétation ?

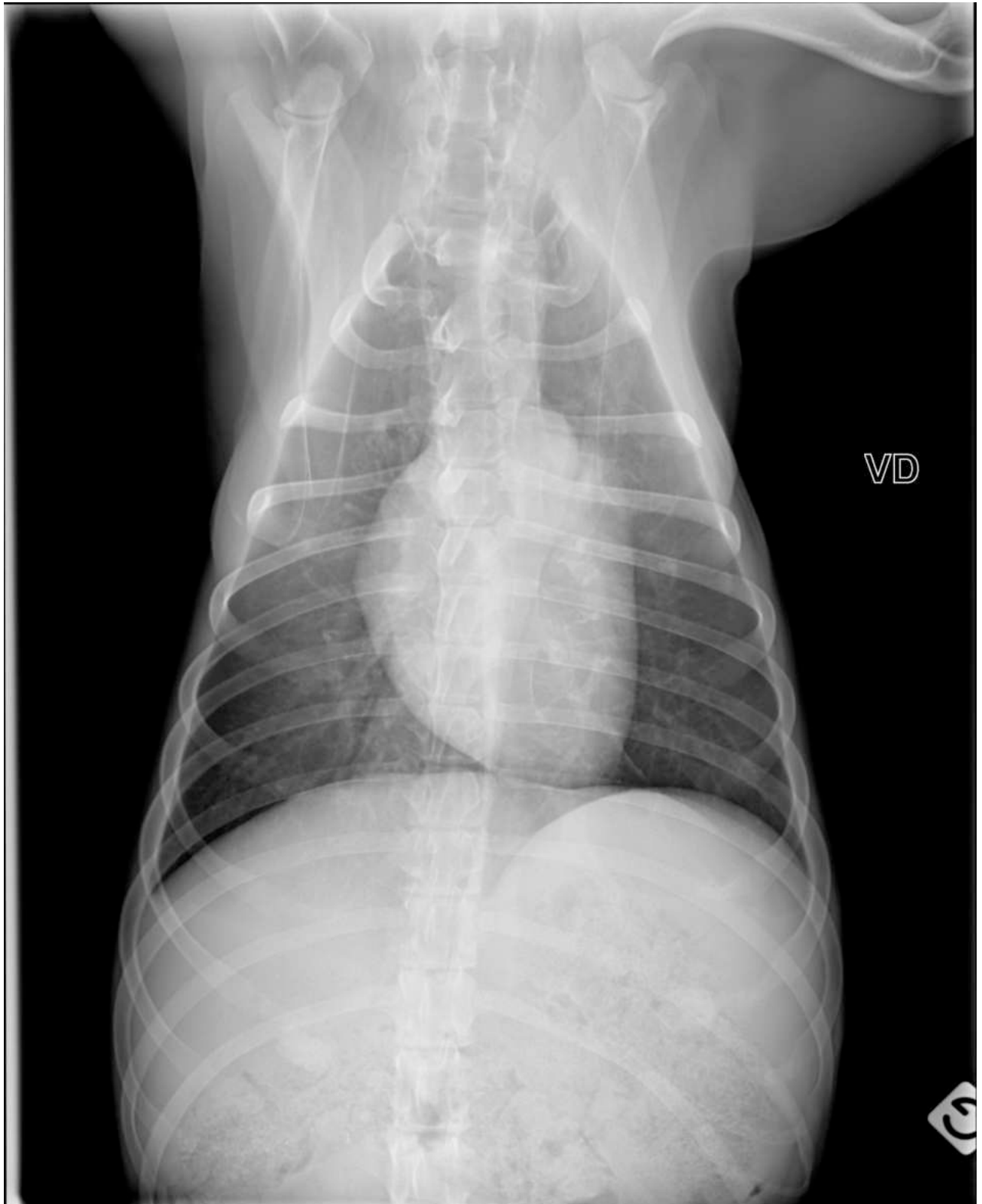
Indice :

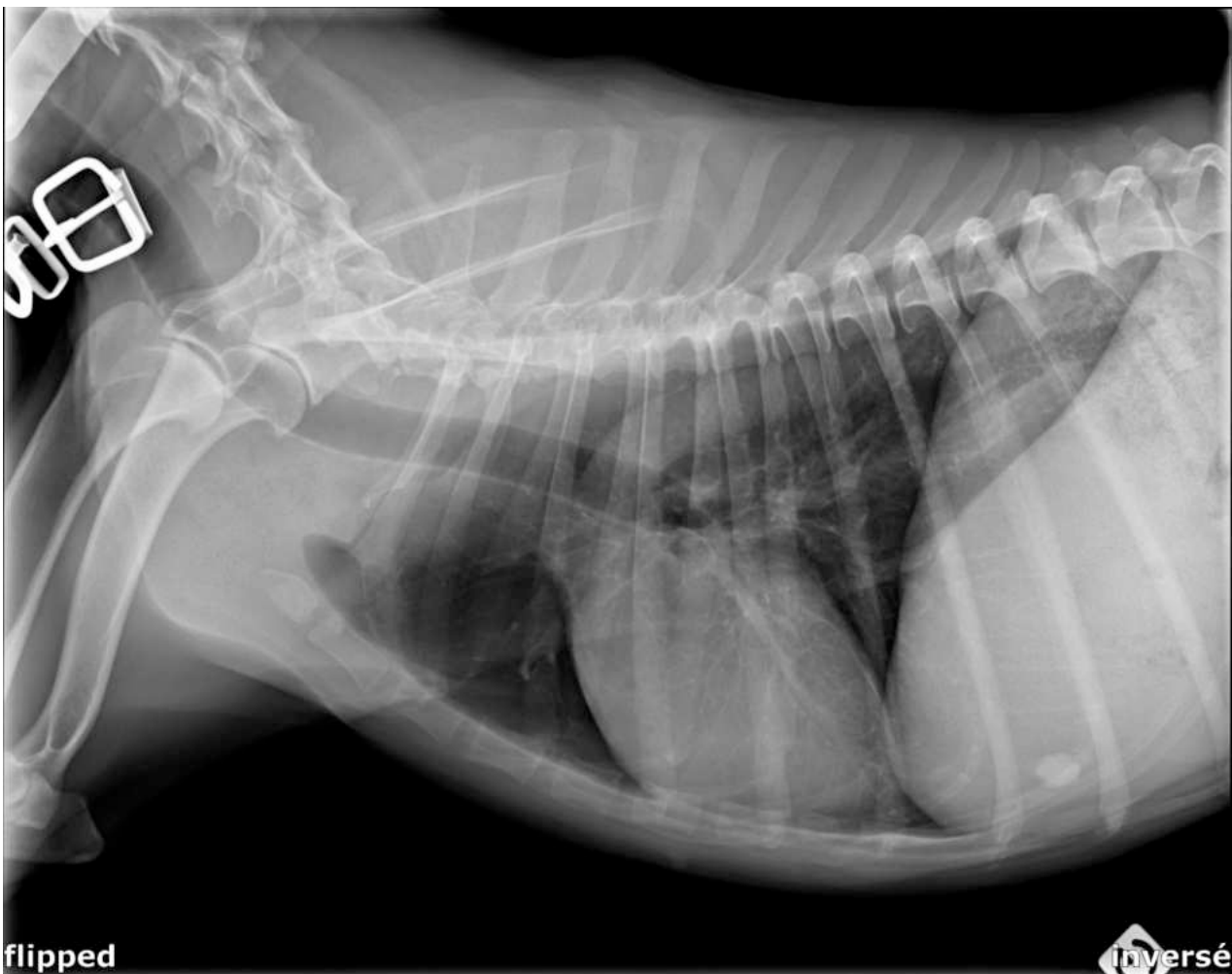
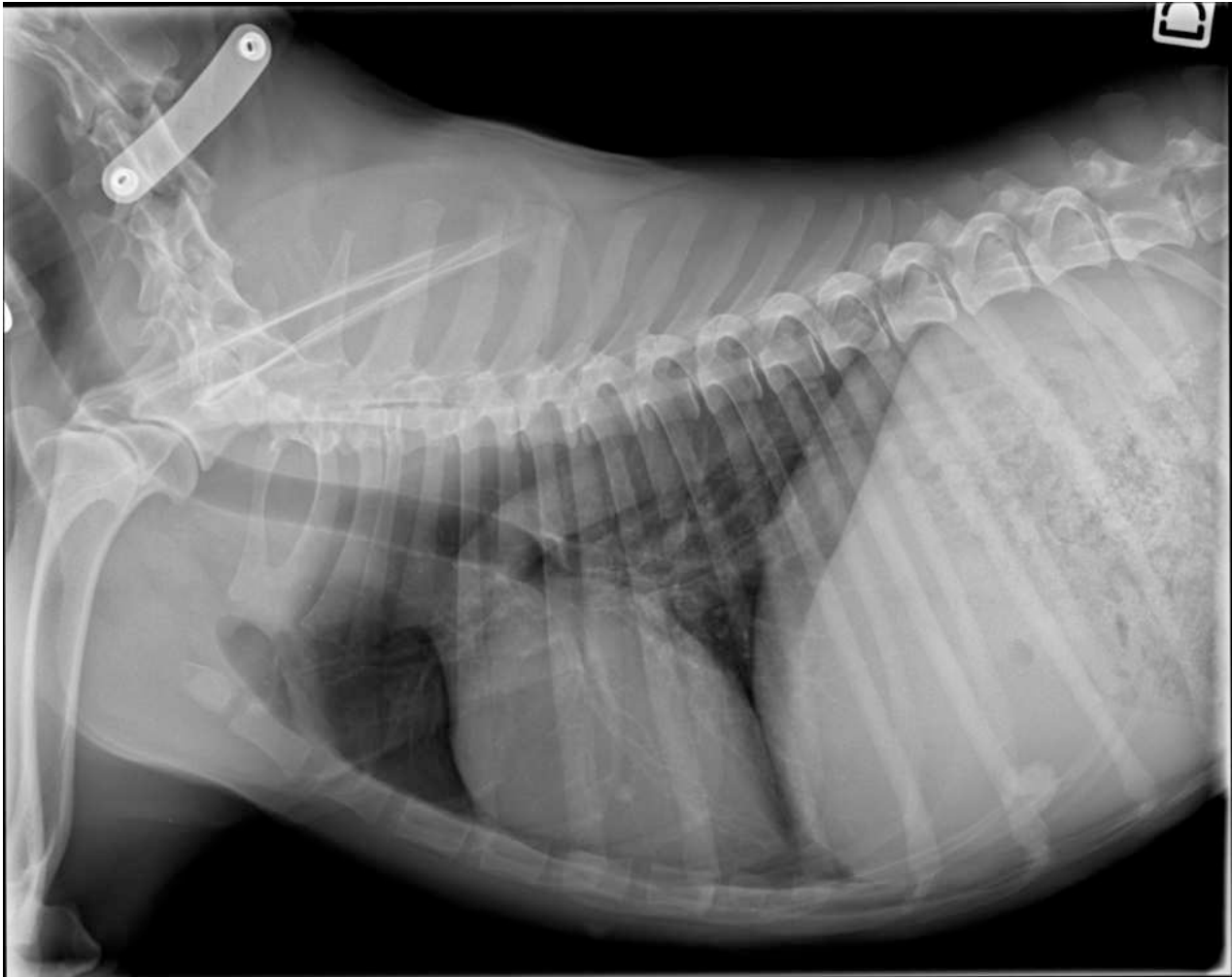Description :

- Augmentation d'opacité pulmonaire de type interstitiel structuré sur l'aspect moyen du lobe caudal gauche. Les contours sont définis. Opacité homogène à la périphérie associée à un centre radio-transparent. Forme ronde mesurant environ 6cm de diamètre. L'angle avec la paroi thoracique est inférieur à 90°.
- Augmentation diffuse de l'opacité pulmonaire en association : images nodulaires mal définies associées à un infiltrat péribronchique (donut) = opacification pulmonaire millaire.
- Sur la vue de face écartement des bronches souches caudales avec arrondissement de l'angulation suggérant une adénomégalie trachéobronchique.

XXIII Exercice : Cas 23

Chien Epagneul breton femelle entière de 9 ans présenté pour un bilan d'extension suite au diagnostic de tumeurs mammaires





Question

Quelle-est votre interprétation ?

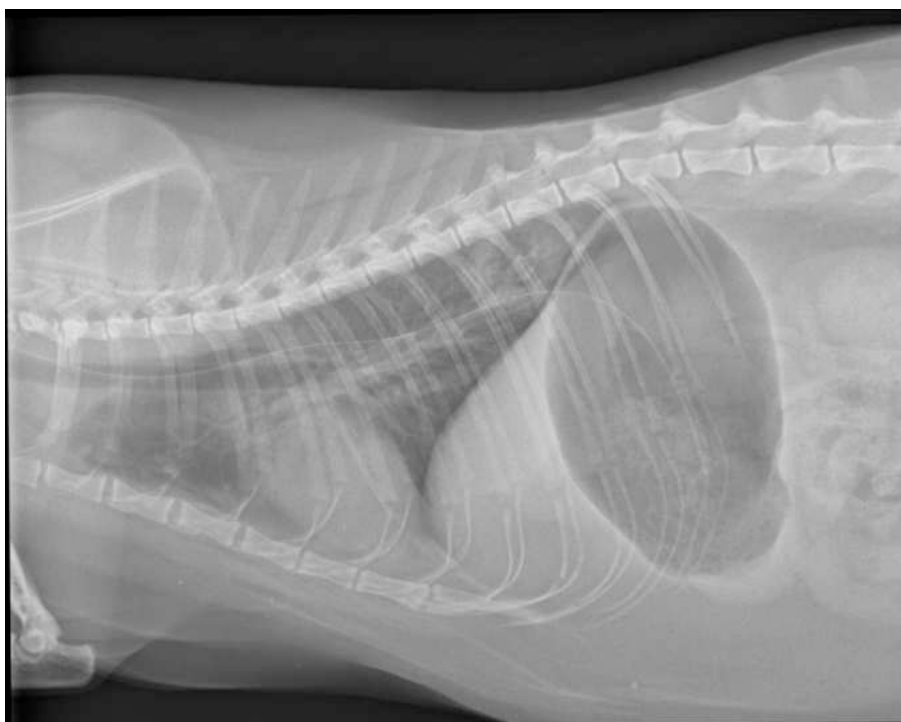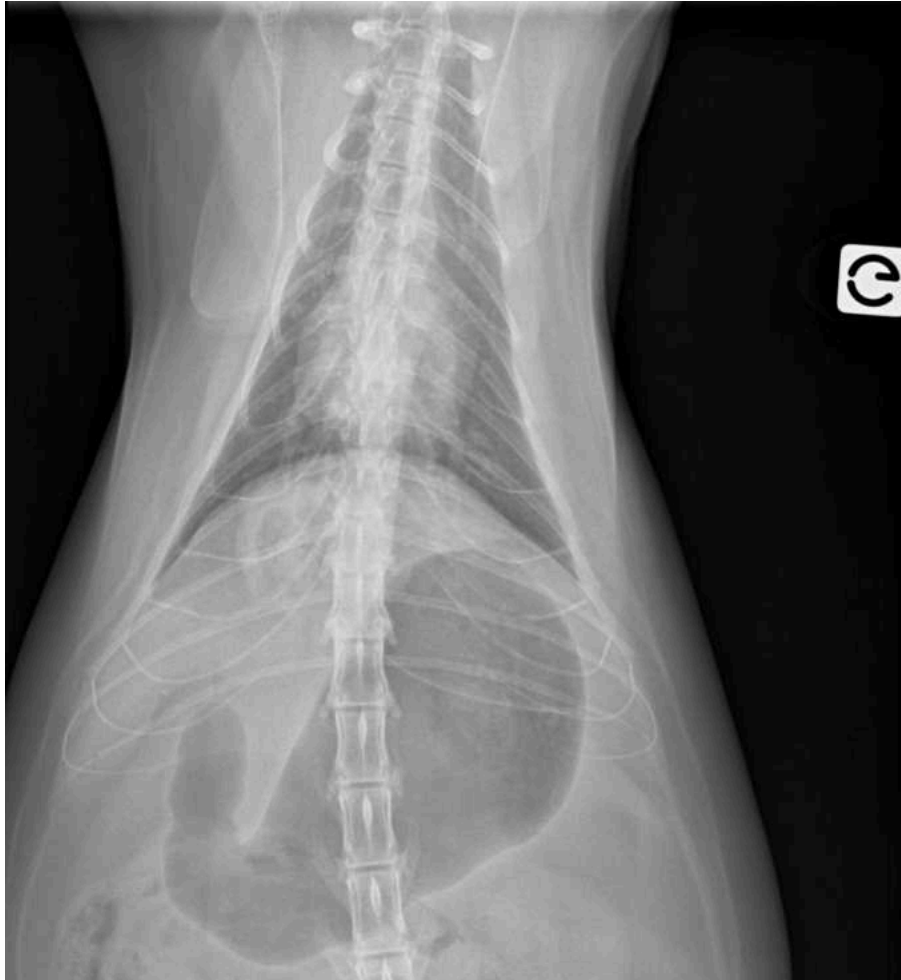Indice :

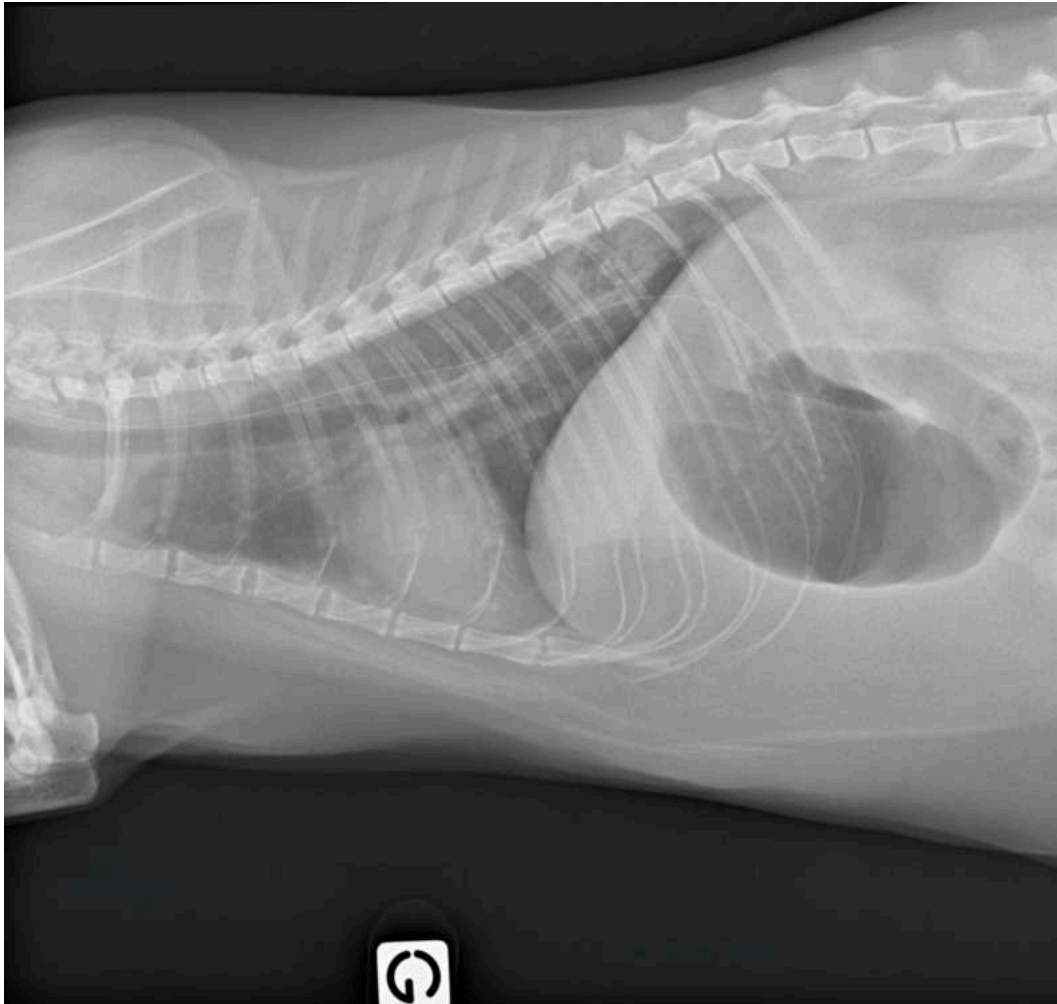
Description :

- Masses d'opacité tissulaire, rondes à contours irréguliers n'excédant pas 1,2cm de diamètre retrouvées, à l'aplomb de la 11e vertèbre thoracique sur l'aire de projection du foie dans l'abdomen crânial ventral à droite et à gauche : mamelles
- Masse d'opacité tissulaire ronde n'excédant pas 6mm de diamètre retrouvée sur l'aire de projection pulmonaire ventralement sur le décubitus latéral droit à l'aplomb de la 5e vertèbre thoracique
- Productions ostéophytiques discrètes sur les épaules (tête humérale..)

XXIV Exercice : Cas 24

Chat Européen femelle stérilisée de 7 ans présenté pour abatement, anorexie et adypsie depuis 3 jours.





Question

[solution n°24 p. 63]

Quelle-est votre interprétation ?

Indice :

Description :

- Lésion interstitielle structurée cavitaire de 3,2 cm de diamètre sur l'aspect dorsal du lobe caudal droit : contours épais et irréguliers avec centre radio-transparent.
- Nodule pulmonaire dans le 5eme EIC superposé sur la silhouette cardiaque. Nodules pulmonaires suspectés en partie crâniale dans le 2eme EIC.
- Absence d'autre anomalie thoracique.

Solutions des exercices

[exercice p. 4] **Solution n°1**

Conclusion :

Discret épanchement pleural. Anomalie pulmonaire focale compatible avec une plage d'atélectasie, une rétractation de lobe secondaire à l'épanchement pleural, une lésion pulmonaire non spécifique.

[exercice p. 7] **Solution n°2**

Conclusion :

Absence d'anomalie thoracique.

[exercice p. 9] **Solution n°3**

Conclusion :

Ectasie modérée de l'oreillette gauche associée à des signes d'insuffisance cardiaque gauche : œdème pulmonaire débutant et congestion veineuse.

[exercice p. 12] **Solution n°4**

Conclusion :

Cardiomégalie globale avec dilatation de l'oreillette gauche modérée associée. Œdème pulmonaire dans les lobes caudaux.

[exercice p. 14] **Solution n°5**

Conclusion :

Cardiomégalie avec signes de décompensation cardiaque gauche : épanchement pleural et œdème pulmonaire cardiogénique.

[exercice p. 16] **Solution n°6**

Conclusion :

Anomalies pulmonaires caudales dorsales alvéolaires bilatérales asymétriques compatibles avec un œdème non cardiogénique secondaire aux convulsions. Le diagnostic différentiel inclut une pneumonie hémotogène, par inhalation, corps étranger inhalé...

[exercice p. 18] **Solution n°7**

Conclusion :

Opacification alvéolaire crâniale ventrale asymétrique à droite affectant le lobe crânial compatible avec une bronchopneumonie infectieuse.

[exercice p. 20] **Solution n°8**

Conclusion :

Anomalie pulmonaire alvéolaire multifocale compatible avec une bronchopneumonie infectieuse.

[exercice p. 23] **Solution n°9**

Conclusion :

Lésions pulmonaire alvéolaire cranio-ventrale compatible avec une bronchopneumonie par fausse déglutition compte tenu du contexte. Flaccidité trachéale.

[exercice p. 26] **Solution n°10**

Conclusion :

Bronchopneumonie des lobe crâniaux. Absence de corps étranger œsophagien.

[exercice p. 28] **Solution n°11**

Conclusion :

Anomalie pulmonaire alvéolaire du lobe crânial gauche (partie crâniale) compatible prioritairement avec une consolidation, et effet masse sur le cœur légèrement repoussé controlatéralement, laissant suspecter prioritairement un processus néoplasique en première hypothèse et moins probablement un processus infectieux (bronchopneumonie).

⊕ Complément

Cytologie poumons : En faveur d'un carcinome associé à une sévère inflammation pyogranulomateuse.

[exercice p. 30] **Solution n°12**

Conclusion :

Pneumothorax discret associé à des plages de contusions pulmonaires avec bulles pulmonaires d'origine traumatique du lobe moyen droit et partie caudal lobe crânial gauche

[exercice p. 32] **Solution n°13**

Conclusion :

Epanchement pleural bilatéral sévère. Opacification alvéolaire vésiculaire pouvant orienter vers une pneumonie nécrotique en première hypothèse. Réaction périostée humérale droite suggérant une ostéopathie hypertrophique à relier avec la lésion pulmonaire sans exclure un processus néoplasique.

[exercice p. 34] **Solution n°14**

Conclusion :

Opacification broncho-alvéolaire marquée et diamètre des bronches souches périphériques et principales dilatés. Ces éléments sont compatibles avec une bronchite chronique marquée et une bronchiectasie associée.

Éléments minéralisés compatibles avec des broncholithiases.

[exercice p. 36] **Solution n°15**

Conclusion :

Syndrome de rétention aérique dans un contexte de bronchite chronique.

[exercice p. 38] **Solution n°16**

Conclusion :

Pattern bronchique sur l'ensemble des champs pulmonaire compatible avec une bronchite chronique sévère (inflammatoire, infectieuse : viral, bactérien, parasitaire). Patch alvéolaire focal sur le lobe crânial gauche compatible avec un foyer de surinfection le plus probablement.

[exercice p. 41] **Solution n°17**

Conclusion :

Bronchite chronique à considérer. Une affection allergique est suspectée compte tenu de la distribution lésionnelle.

[exercice p. 44] **Solution n°18**

Conclusion :

Anomalies pulmonaires compatibles avec une bronchite chronique sévère ou un processus métastatique. Epanchement pleural. Aérophagie. Anomalies de contraste abdominal compatible avec un épanchement péritonéal focal et/ou masse digestive associée à écarter...

[exercice p. 46] **Solution n°19**

Conclusion :

Spondylose discrète lombaire. Dilatation stomacale compatible avec de l'aérophagie. Anomalies bronchiques compatibles avec une bronchite chronique (allergique / inflammatoire / infectieuse / parasitaire..) et consolidation par atélectasie du lobe moyen droit. Bronchiectasie.

[exercice p. 48] **Solution n°20**

Conclusion :

Bronchite chronique d'origine à déterminer (allergique ou inflammatoire le plus probable, infectieuse).

[exercice p. 51] **Solution n°21**

Conclusion :

Opacification pulmonaire miliaire compatible avec des métastases pulmonaires.

[exercice p. 54] **Solution n°22**

Conclusion :

Masse pulmonaire cavitaire dans le lobe caudal gauche. Opacification miliaire. Adénomégalie trachéobronchique. Ces éléments sont compatibles avec un processus néoplasique (masse pulmonaire) métastasé (opacification miliaire). Infiltration trachéobronchique ou lymphadénite réactionnelle.

[exercice p. 57] **Solution n°23**

Conclusion :

Nodule pulmonaire unique et isolé compatible avec un processus métastatique. Arthrose discrète des épaules.

[exercice p. 59] **Solution n°24**

Conclusion :

Masse pulmonaire cavitaire du lobe caudal droit et très probables nodules pulmonaires associés. Ces éléments sont compatibles avec un processus néoplasique (carcinome bronchique) et métastases secondaires.



Cas cliniques - affections du médiastin

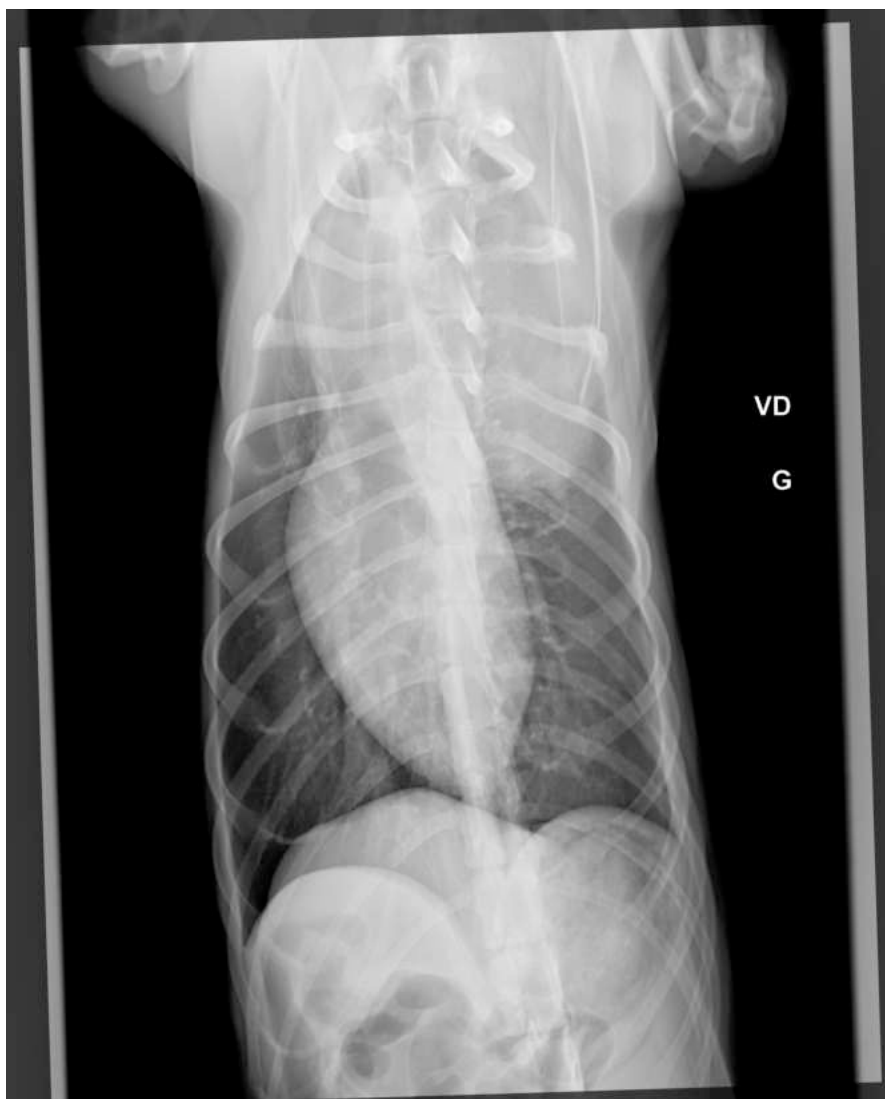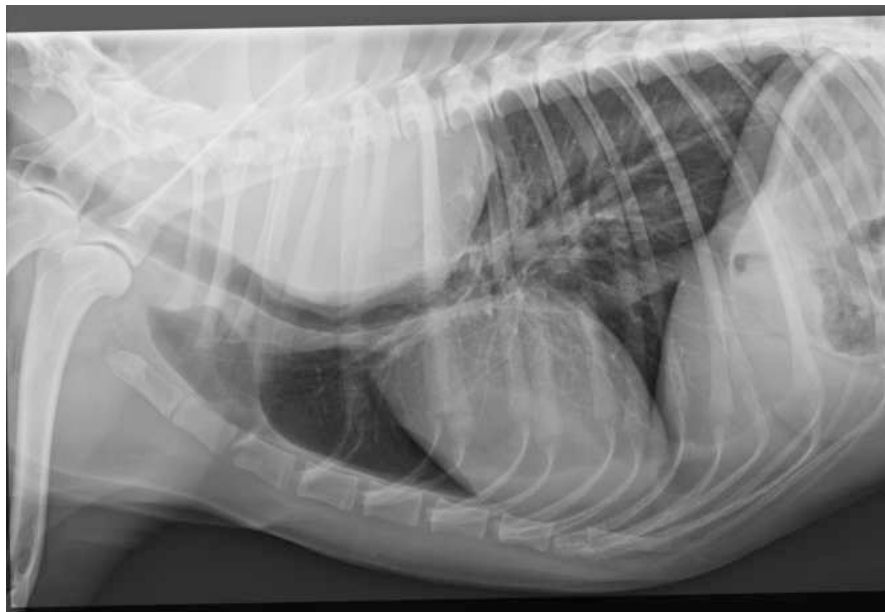
Table des matières

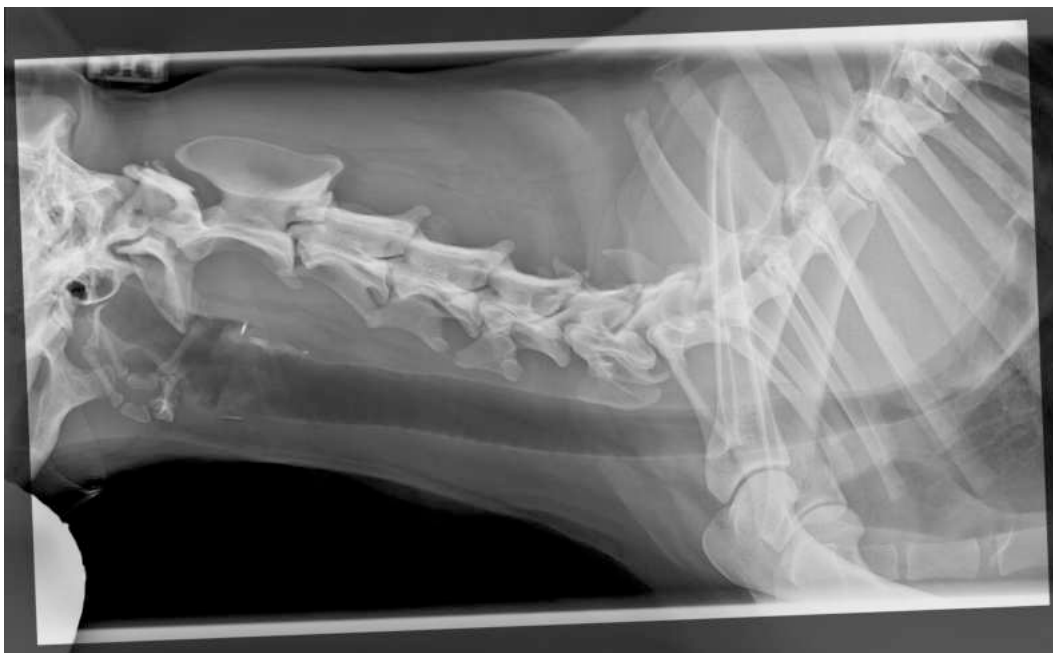I - Exercice : Cas 1	4
II - Exercice : Cas 2	6
III - Exercice : Cas 3	8
IV - Exercice : Cas 4	10
V - Exercice : Cas 5	12
VI - Exercice : Cas 6	14
VII - Exercice : Cas 7	17
VIII - Exercice : Cas 8	19
IX - Exercice : Cas 9	21
X - Exercice : Cas 10	23
XI - Exercice : Cas 11	25
XII - Exercice : Cas 12	28
XIII - Exercice : Cas 13	31
XIV - Exercice : Cas 14	33
XV - Exercice : Cas 15	36
XVI - Exercice : Cas 16	38
XVII - Exercice : Cas 17	41
XVIII - Exercice : Cas 18	43
XIX - Exercice : Cas 19	46
XX - Exercice : Cas 20	48
XXI - Exercice : Cas 21	51
XXII - Exercice : Cas 22	53
XXIII - Exercice : Cas 23	56
XXIV - Exercice : Cas 24	58
XXV - Exercice : Cas 25	60
XXVI - Exercice : Cas 26	62
XXVII - Exercice : Cas 27	64
XXVIII - Exercice : Cas 28	67
XXIX - Exercice : Cas 29	69

XXX - Exercice : Cas 30	72
XXXI - Exercice : Cas 31	74
XXXII - Exercice : Cas 32	77
XXXIII - Exercice : Cas 33	80
XXXIV - Exercice : Cas 34	82
XXXV - Exercice : Cas 35	85
Solutions des exercices	87

I Exercice : Cas 1

Chien berger blanc suisse mâle entier de 3 ans présenté pour dysorexie, boiterie de l'antérieur gauche et problèmes oculaires, d'apparition aiguë il y a trois semaines et avec une tendance à l'aggravation ces sept derniers jours.





Question

[solution n°1 p. 87]

Quelle-est votre interprétation ?

Indice :

Description :

THORAX

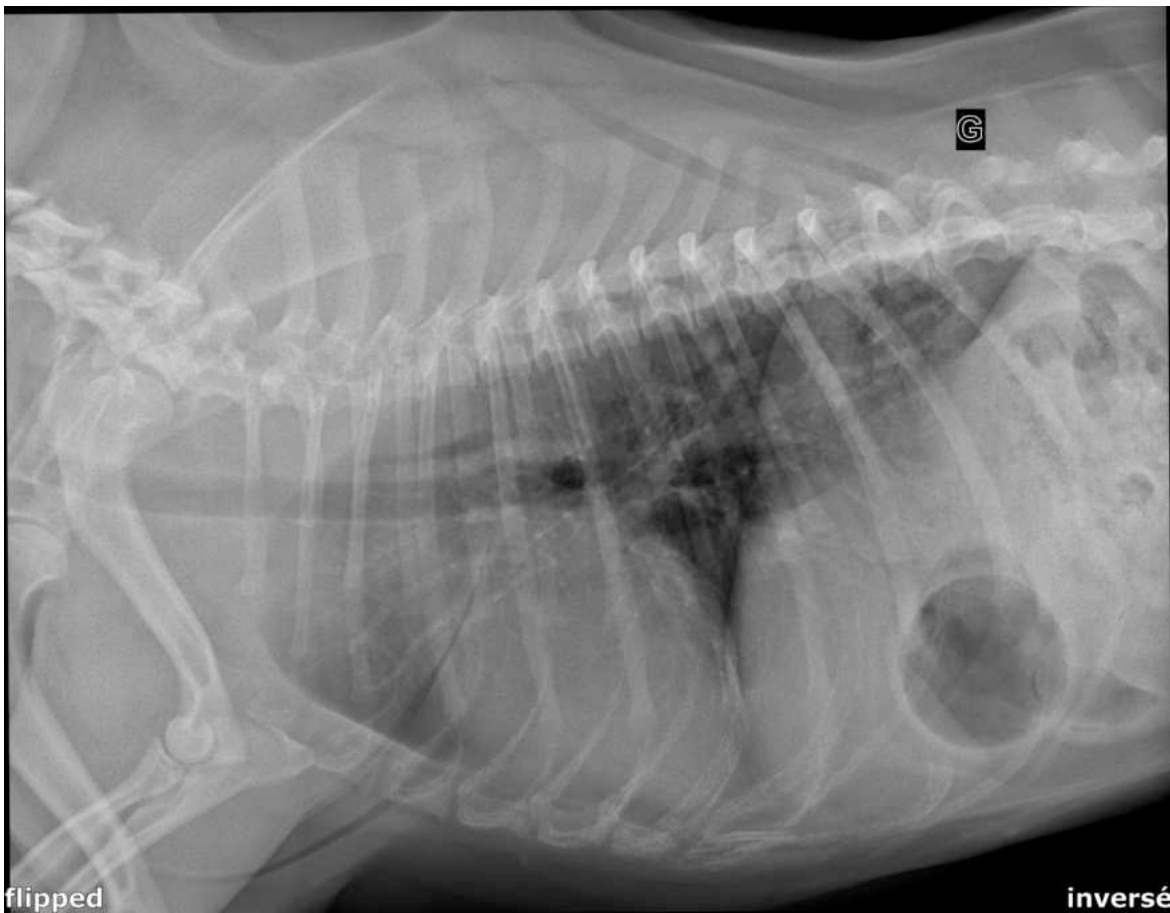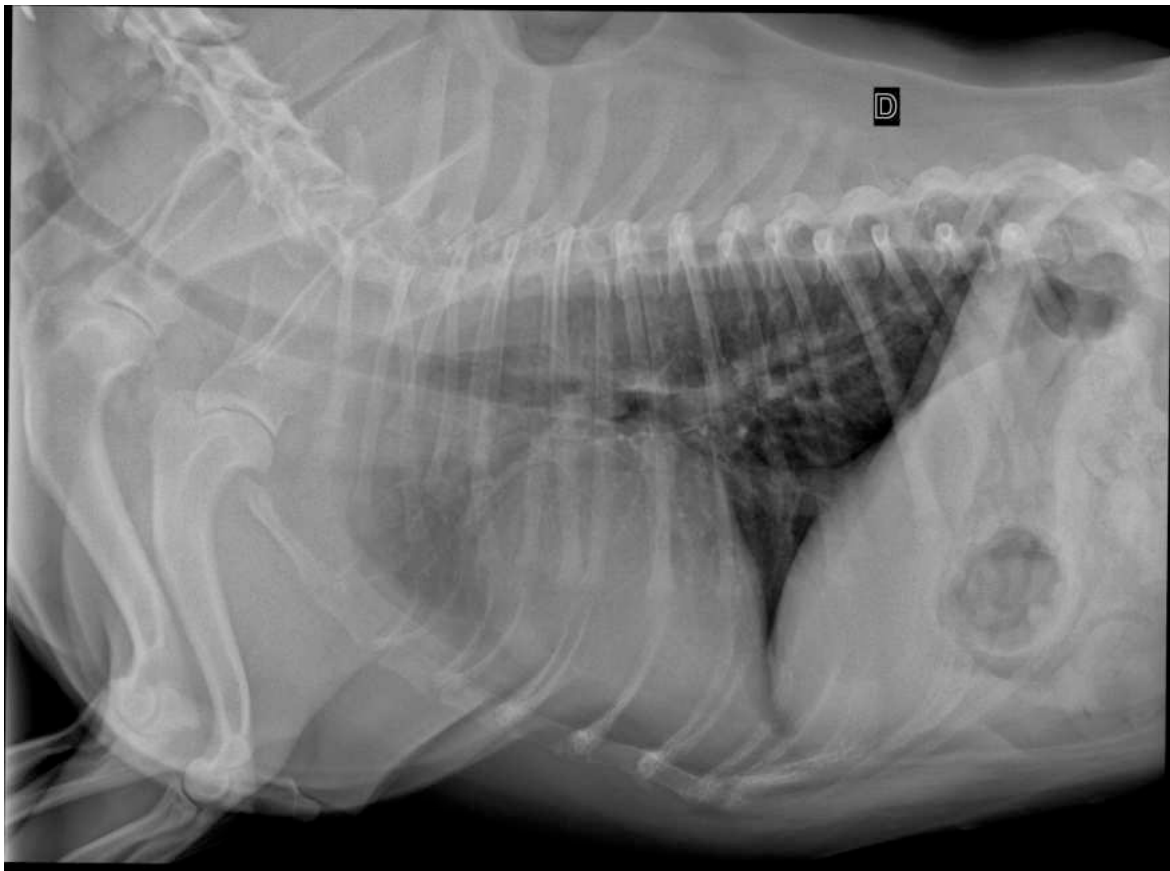- Spondylose discrète en T4-T5-T6
- Opacité tissulaire, homogène, centrale à bord définis, mesurant 15 cm de long * 7 cm de haut * 10 cm de large. Masse située dans le thorax crânial, et retrouvée en position centrale sur la vue de face. Déplacement ventral et latéral droit de la trachée, déplacement caudal et ventral du lobe pulmonaire crânial gauche.

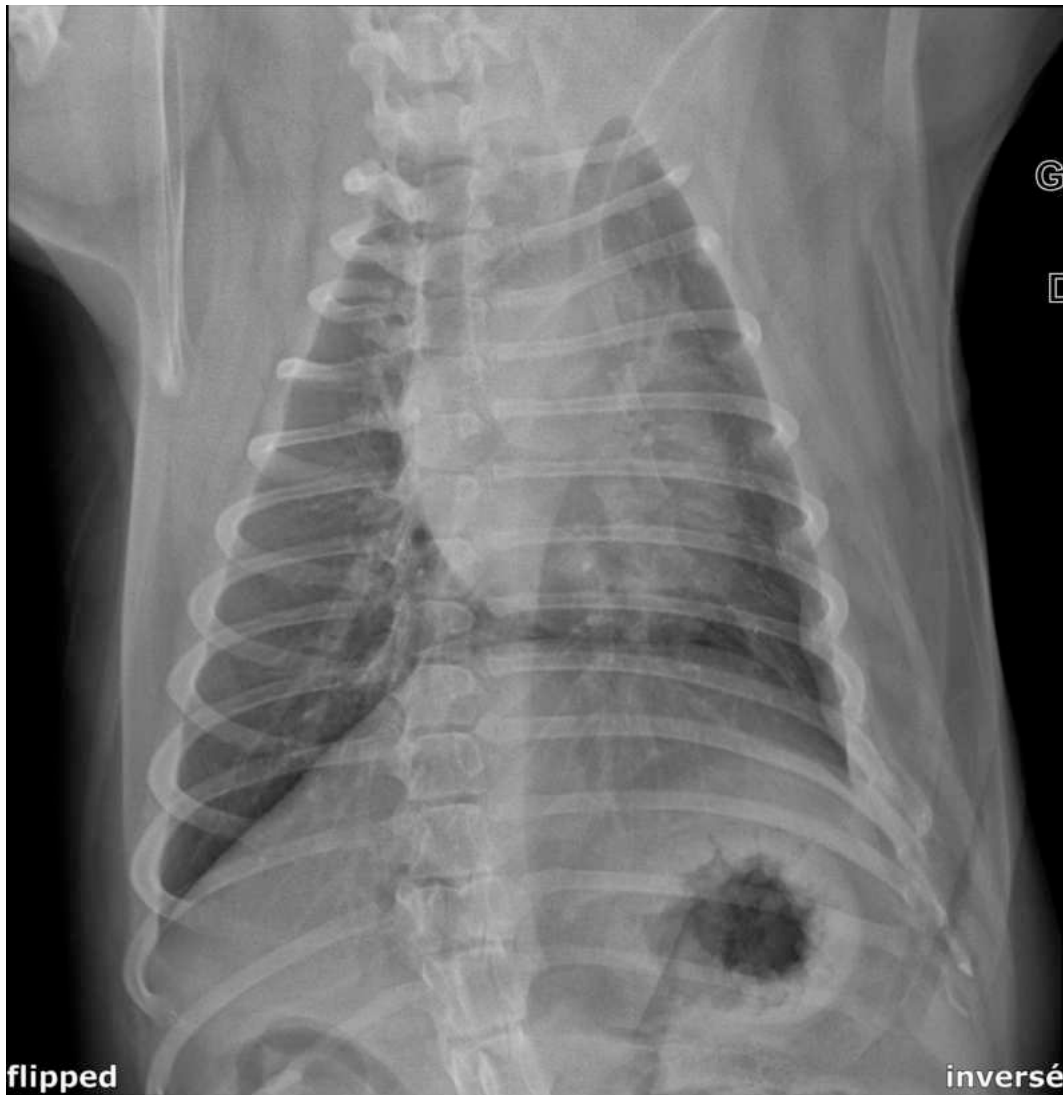CERVICALES :

- L'examen des structures cervicales est dans les limites de la normale.

II Exercice : Cas 2

Chien bouledogue anglais mâle entier 4 mois présenté pour des difficultés respiratoires depuis l'adoption.





Question

[solution n°2 p. 87]

Quelle est votre interprétation ?

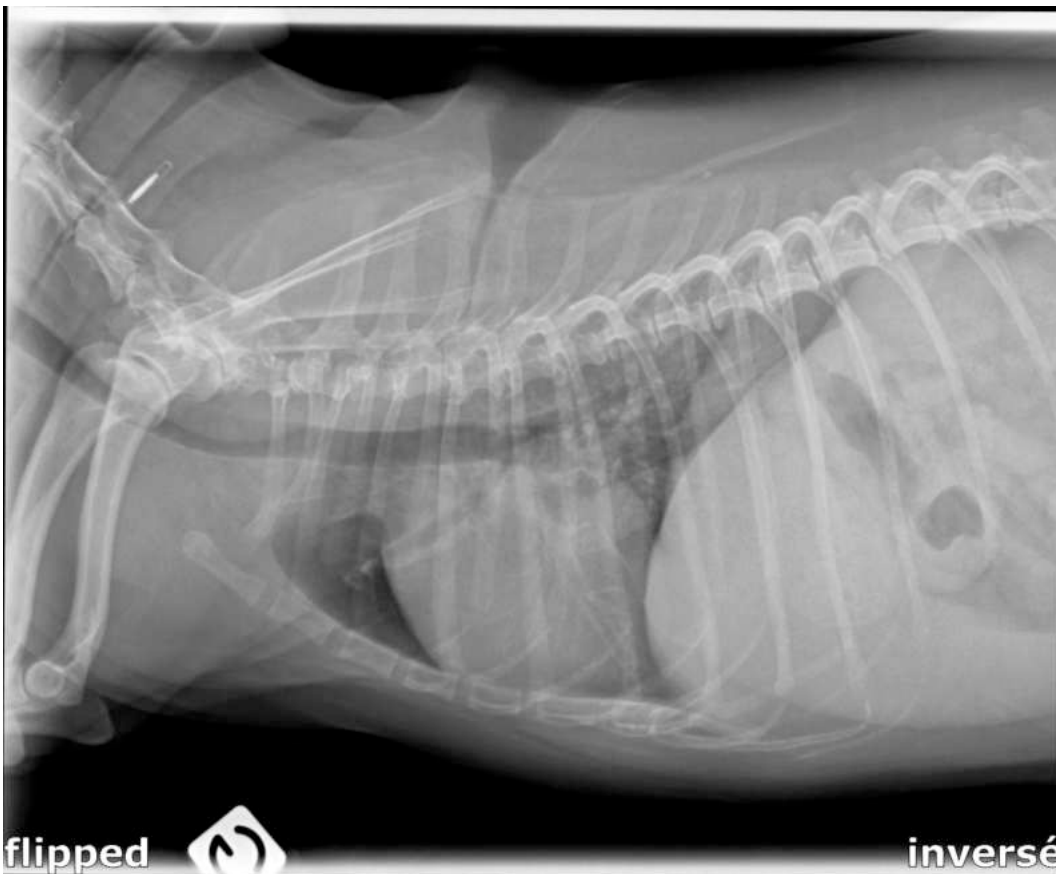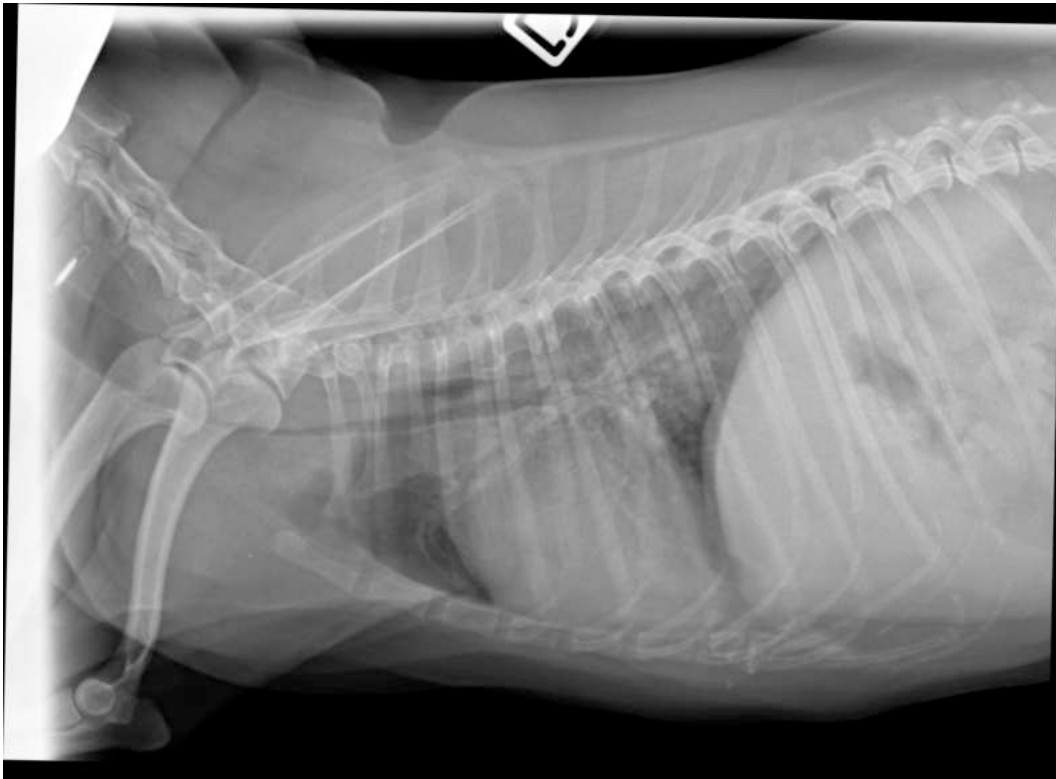
Indice :

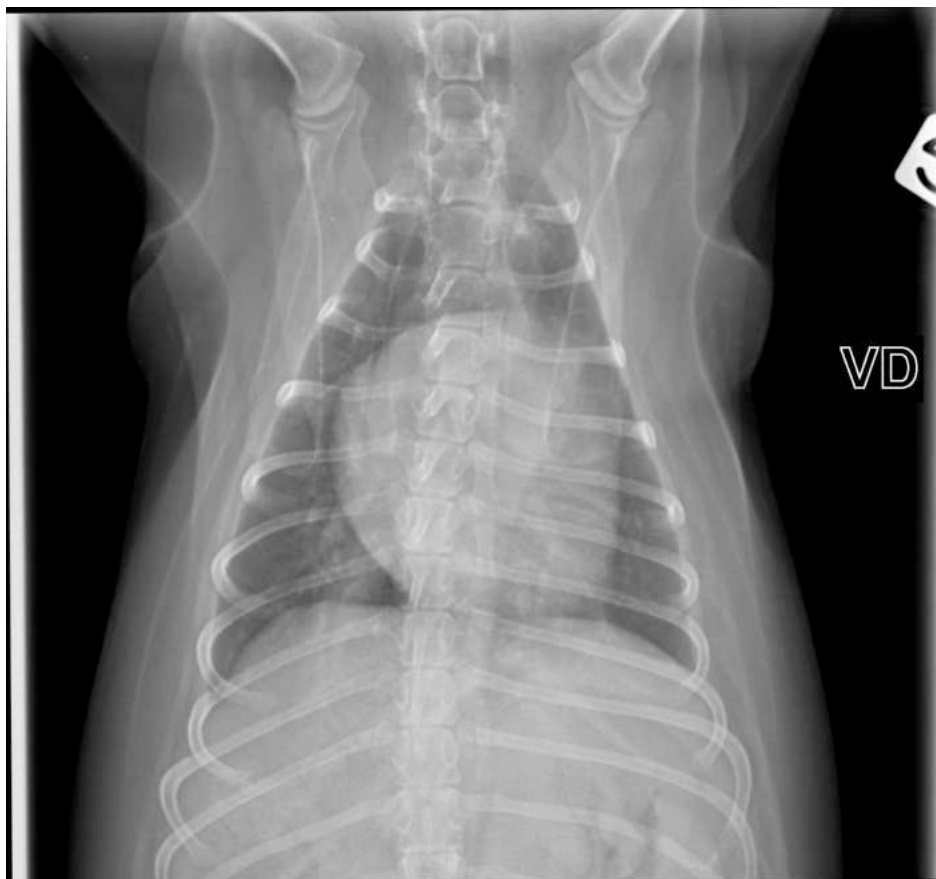
Description :

- Diamètre trachéal sévèrement réduit sur toute sa longueur
- Opacité alvéolaire dans la partie caudale du lobe crânial gauche
- Hémivertèbre en T12
- Absence d'anomalie pulmonaire

III Exercice : Cas 3

Chien Yorkshire terrier mâle entier de 14 ans présenté pour une toux forte et quinteuse évoluant depuis plusieurs mois.





Question

[solution n°3 p. 88]

Quelle est votre interprétation ?

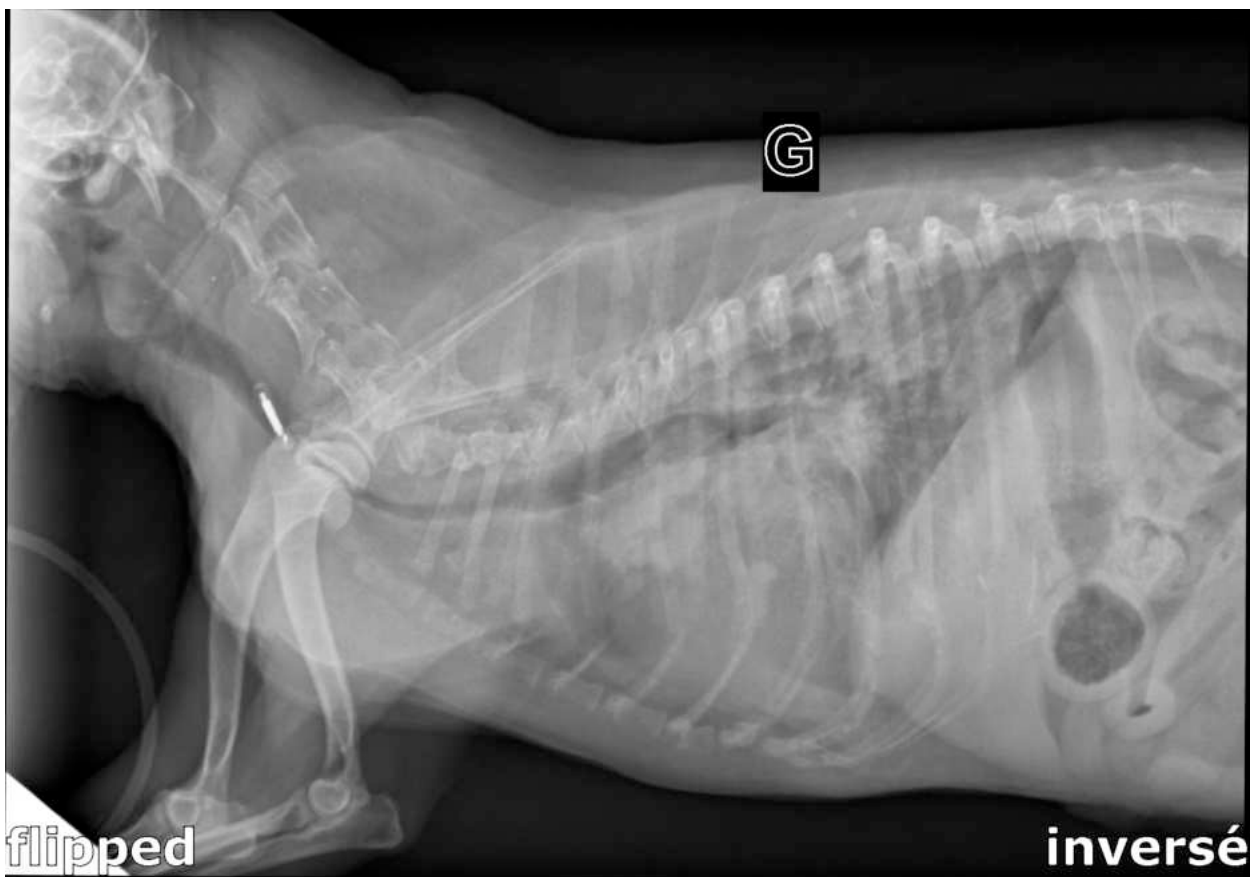
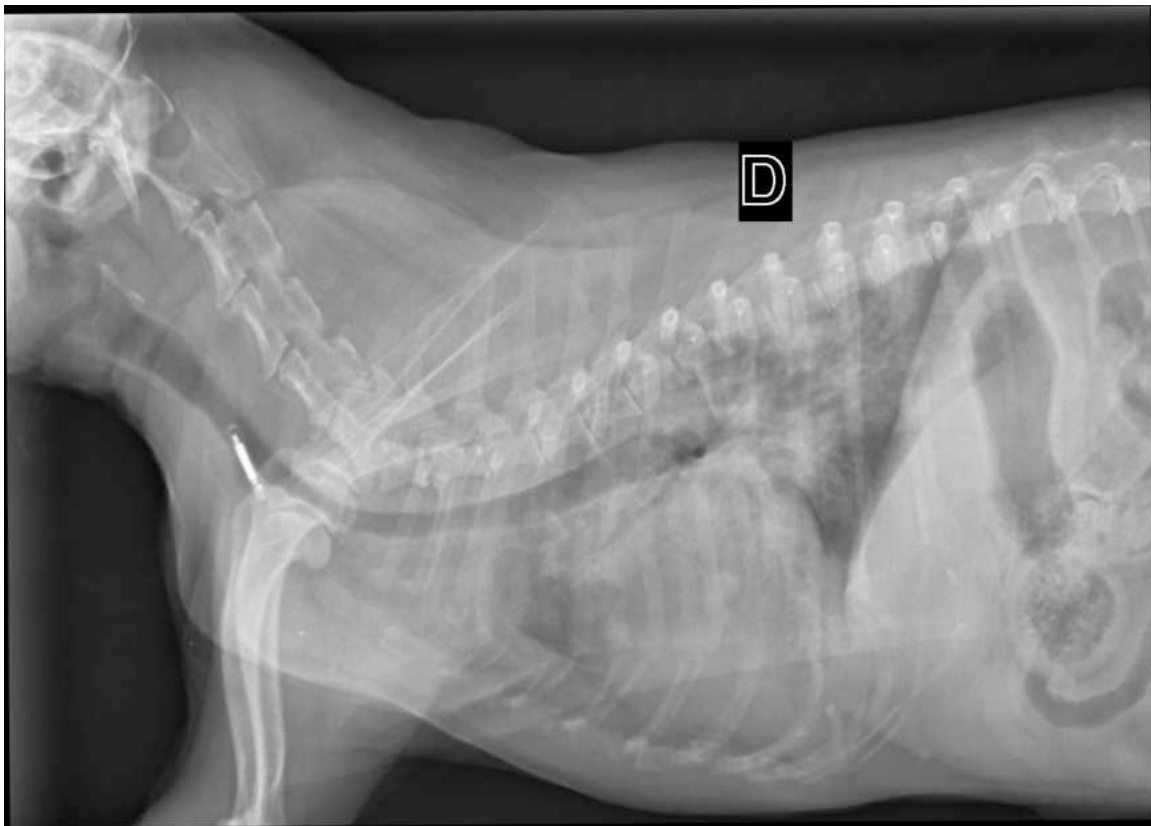
Indice :

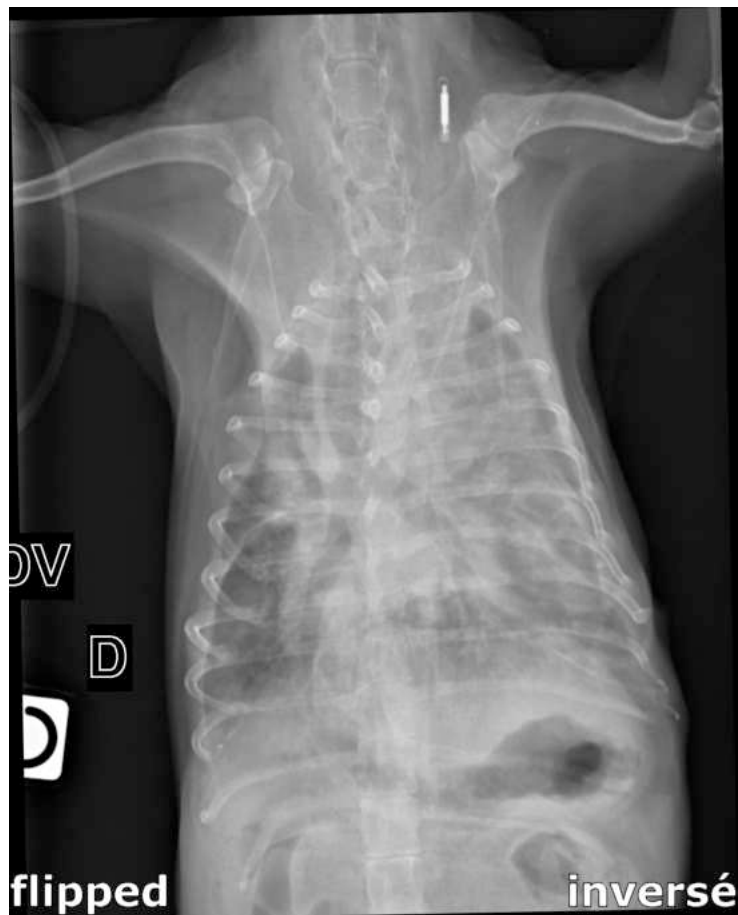Description :

- Productions ostéophytiques sur les corps vertébraux de T3 à T6
- Axe gastrique repoussé modérément dorso caudalement, foie dépassant de l'arche costale et de bord émoussé
- Plage d'opacité minérale ronde n'excédant pas 2cm de diamètre sur l'aire de projection du foie (sur les profils)
- Distance cranio caudale cardiaque dans la norme d'un chien bréviligne, hauteur cardiaque dans la limite supérieure de la normale, largeur normale sur la face
- Bande d'opacité tissulaire superposée à la lumière trachéale dorsale en région cervicale (décubitus latéral gauche) et thoracique rendant la lumière quasi virtuelle (diminution sévère du diamètre de la trachée depuis l'entrée de la trachée s'étendant de C7 à T1) sur le cliché décubitus latéral droit

IV Exercice : Cas 4

Chien Yorkshire femelle stérilisée de 12 ans présenté pour détresse respiratoire aigüe.





Question

[solution n°4 p. 88]

Quelle est votre interprétation ?

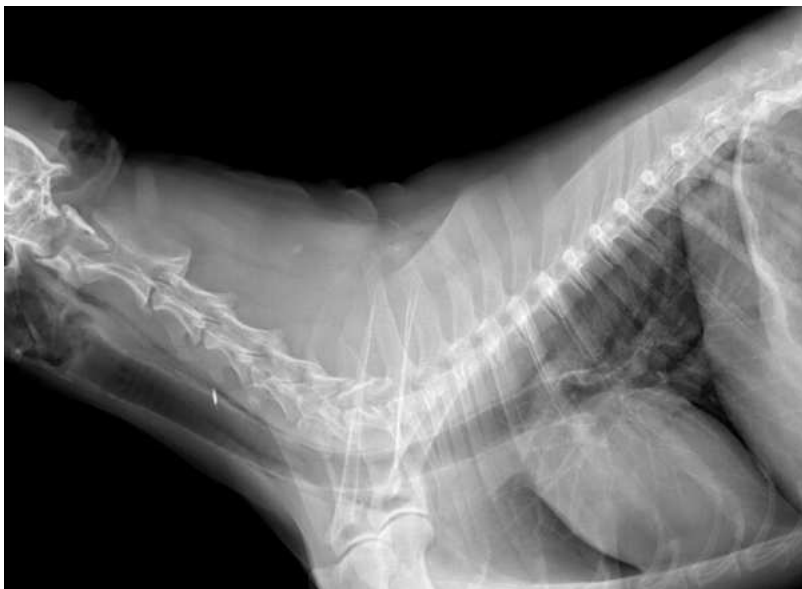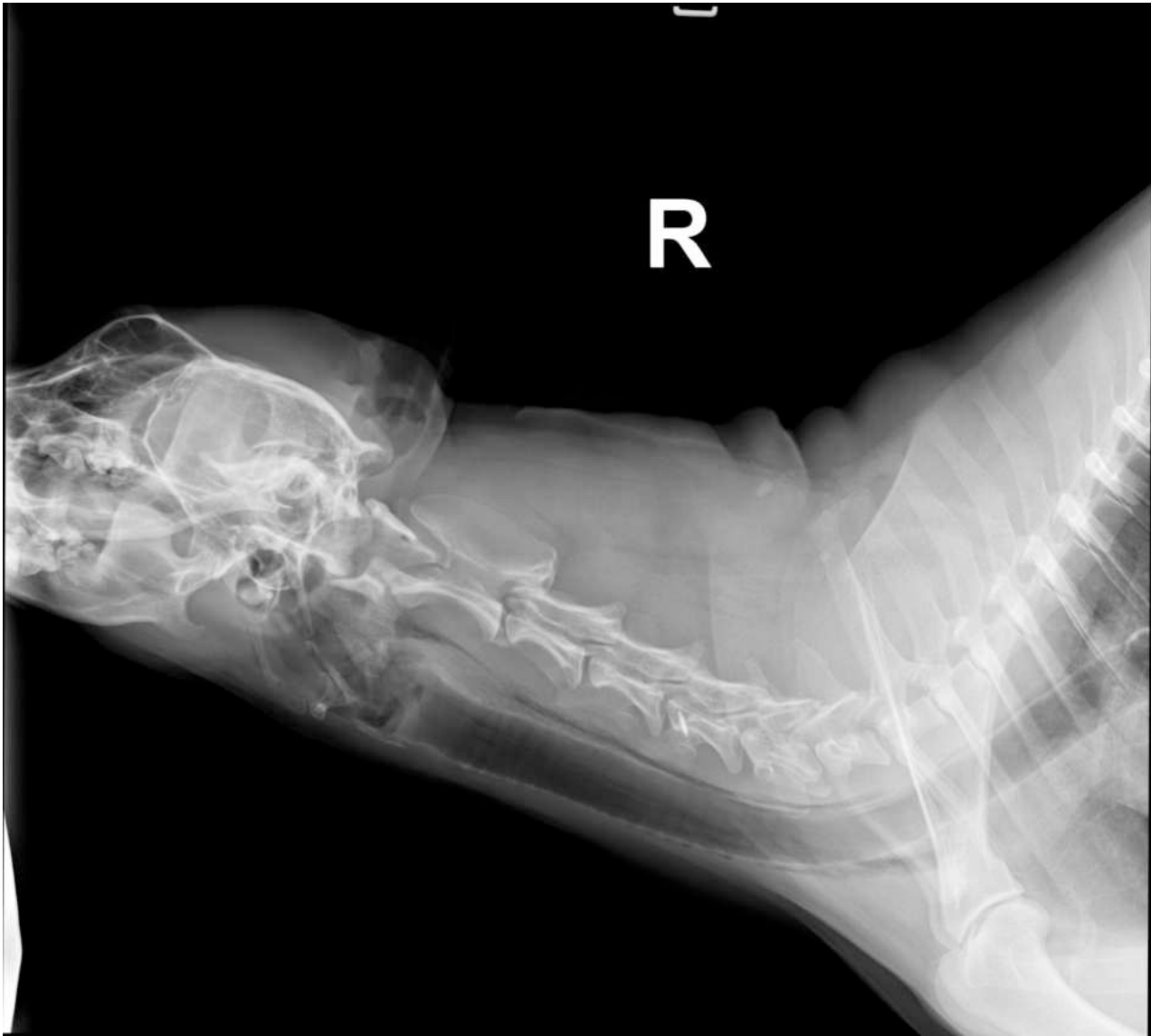Indice :

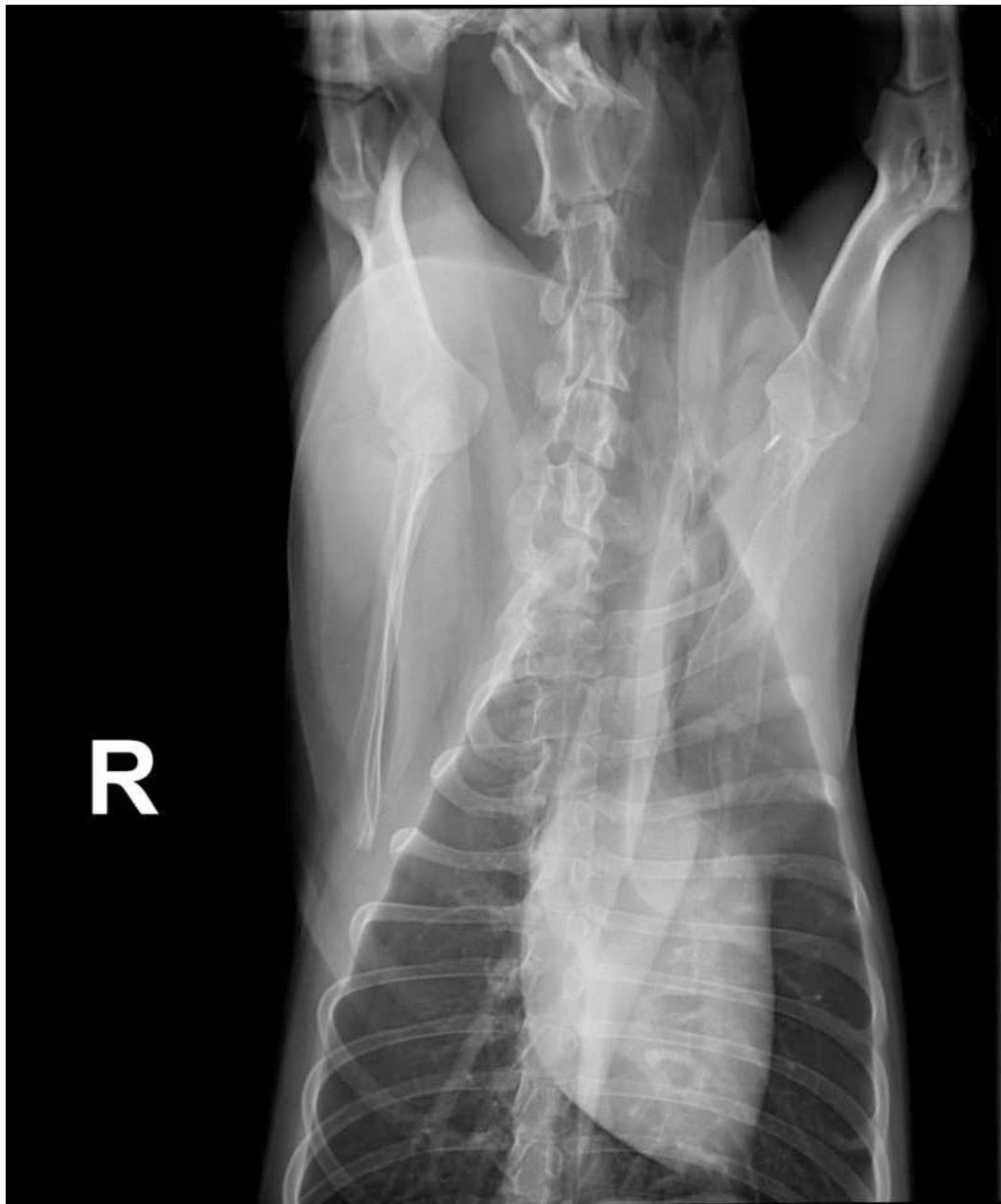Description :

- Cœur de taille augmentée : hauteur cardiaque $> 2/3$ hauteur du thorax, bombement entre 12-2h et inflexion dorsale de la carène sur les profils.
- Décollement des lobes pulmonaires de la paroi thoracique à droite et à gauche sur la vue de face, arrondissement des lobes caudaux, scissures interlobaires (à l'aplomb de la carène sur le profil droit, entre le lobe moyen et caudal droit sur la face).
- Augmentation d'opacité en région périhilaire et s'étendant dans les lobes caudaux dorsalement. Cette opacité retrouvée de manière bilatérale masque la vascularisation et les contours du cœur et est associée à la présence de bronchogramme en son sein.
- Diminution marquée du diamètre trachéal à son entrée dans le thorax sur le profil gauche, moins marquée sur le profil droit.

V Exercice : Cas 5

Chien berger australien kelpie femelle stérilisée de 5 ans présenté pour abattement et ptyalisme suite à une suspicion d'ingestion d'un bout de bois.





Question

[solution n°5 p. 88]

Quelle est votre interprétation ?

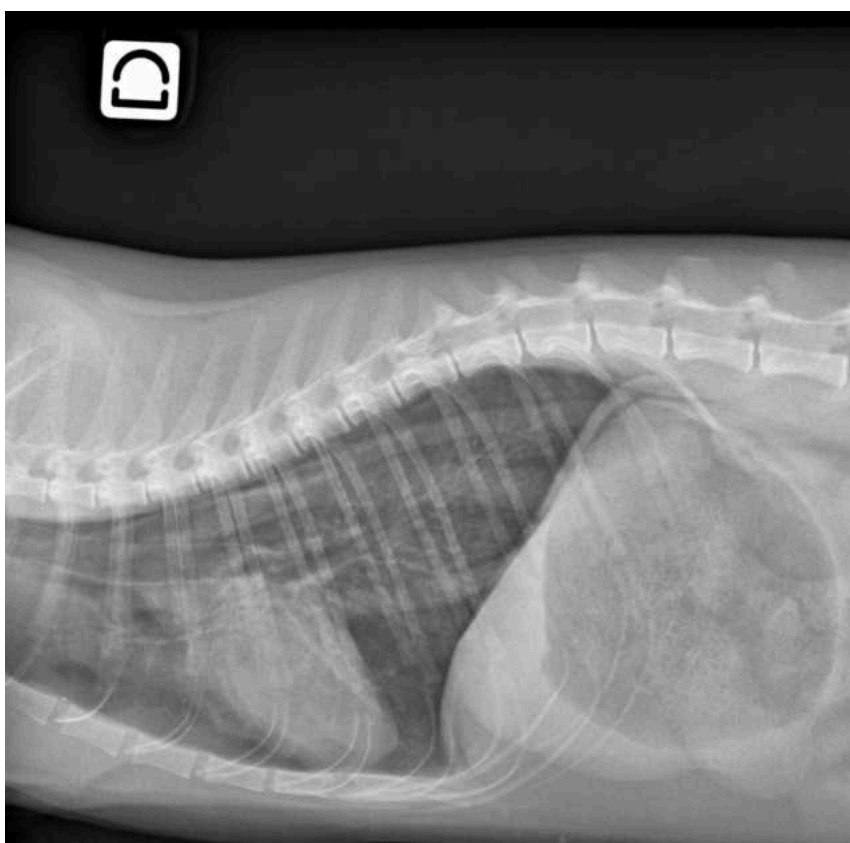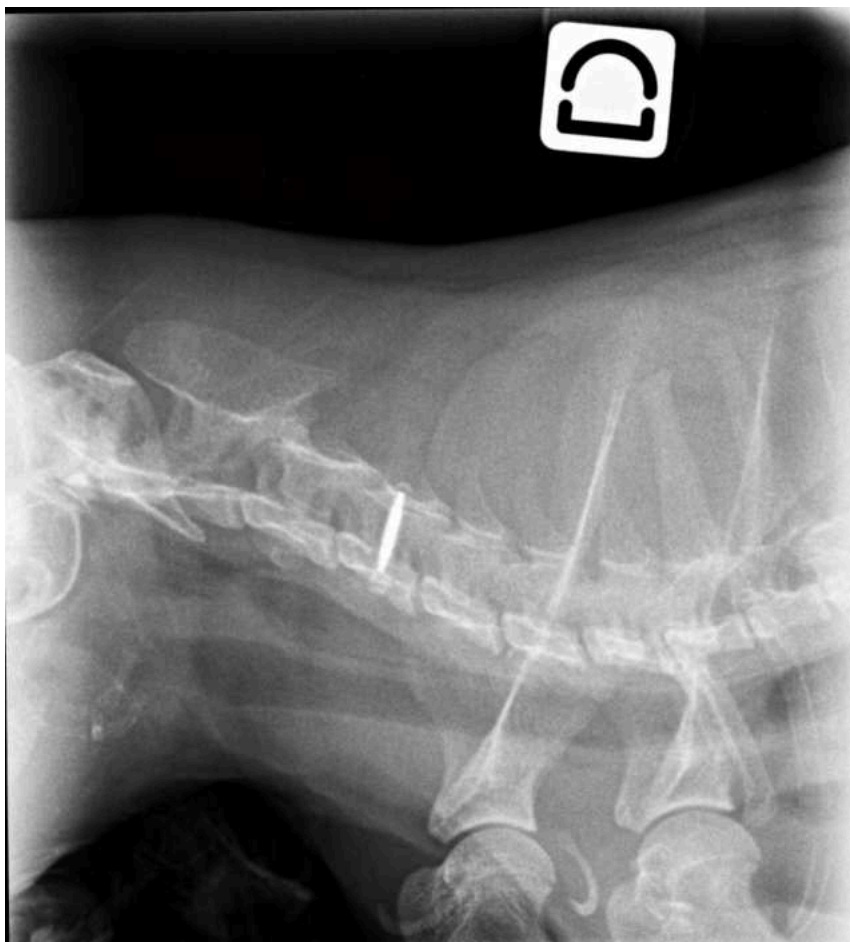Indice :

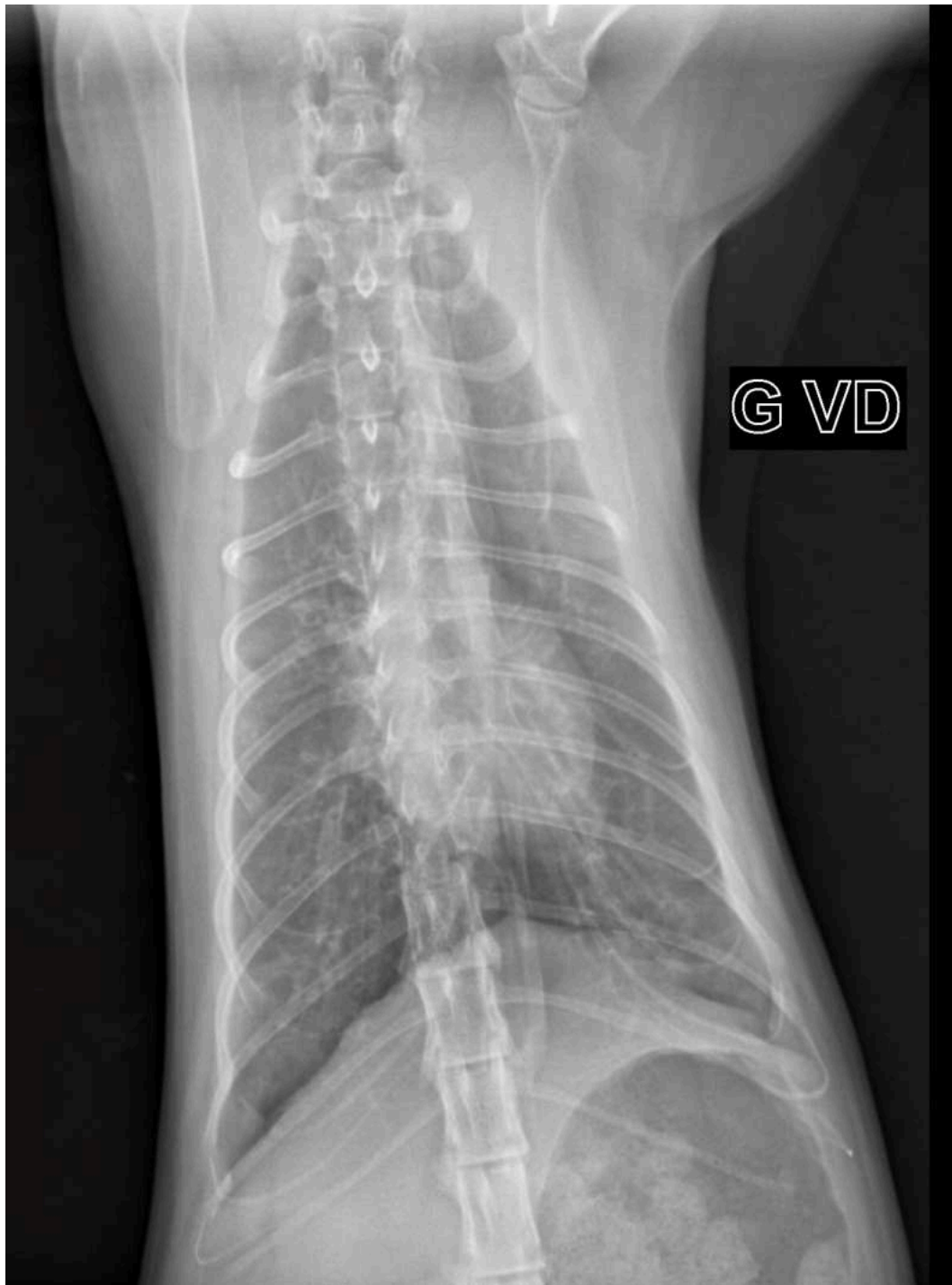
Description :

- Opacité aérique hétérogène sur l'aire de projection de l'œsophage. Fin liseré radio transparent aérique dorsalement et ventralement à la trachée, mettant en évidence la paroi de la trachée = ligne trachéale. Mise en évidence des muscles longs du cou = opacité tissulaire ventrale aux premières vertèbres thoraciques.

VI Exercice : Cas 6

Chat de 2 ans présenté suite à un AVP avec des troubles respiratoires, en état de stupeur.





Question

[solution n°6 p. 88]

Quelle est votre interprétation ?

Indice :

Description :

THORAX

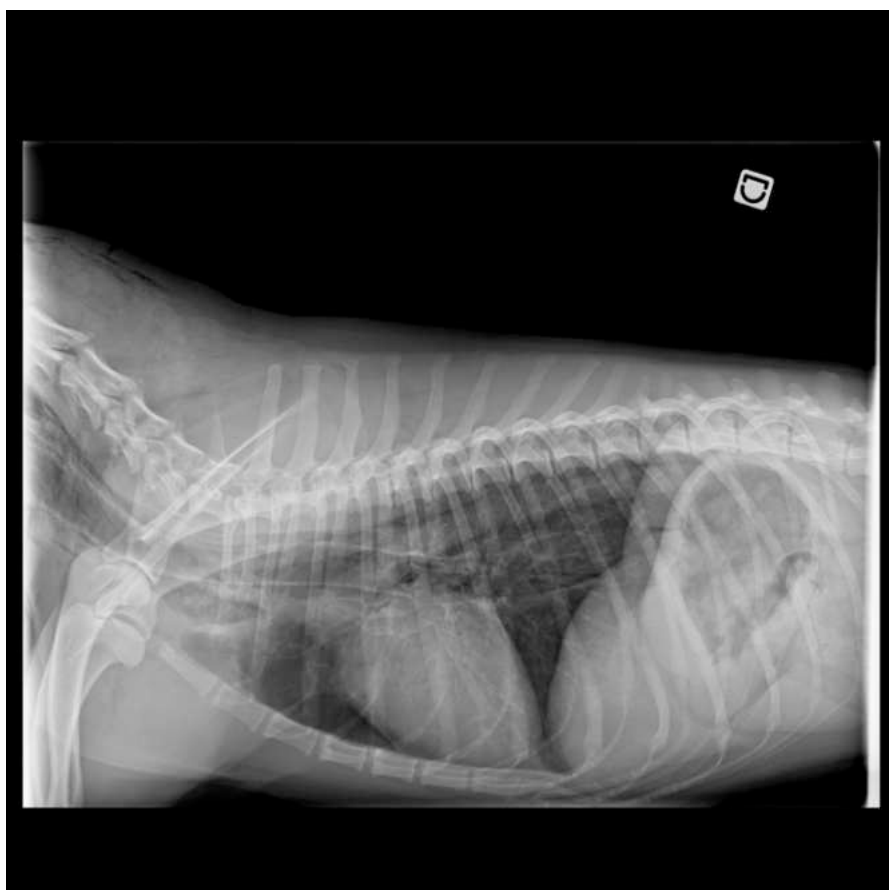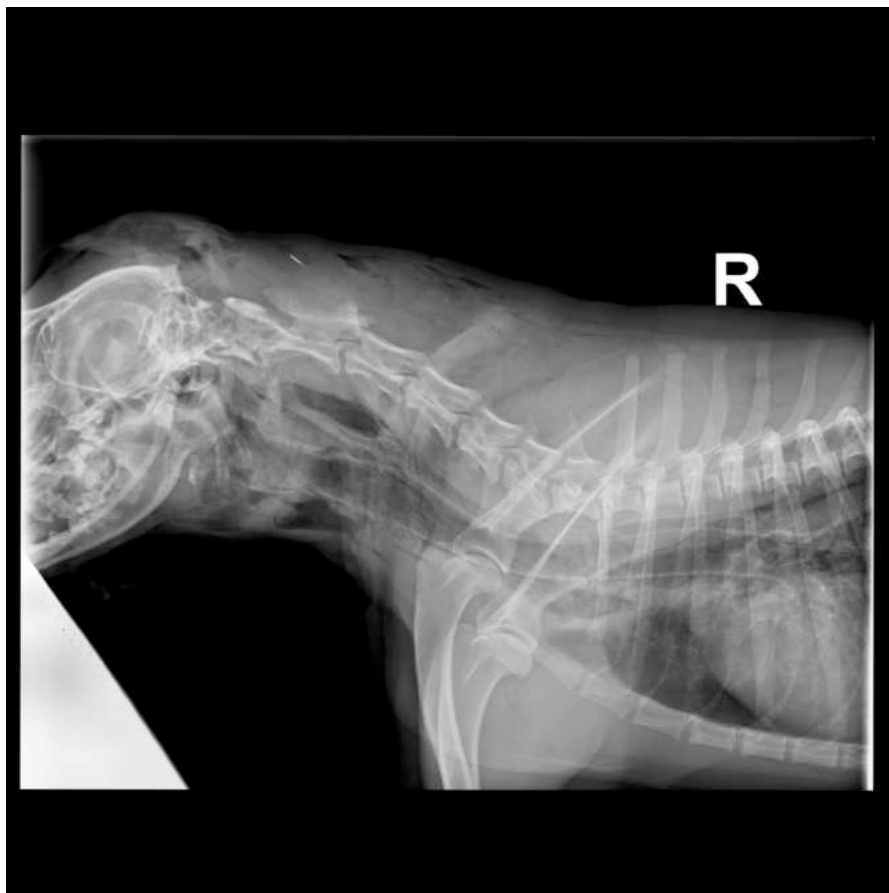- Visualisation de la paroi ventrale de la trachée, la paroi œsophagienne ventrale dorsale, les contours de l'aorte, la veine azygos... les structures médiastinales sont disséquées par une opacité aérienne. Absence de signe en faveur d'un pneumorétropéritoine.
- Absence d'anomalie ostéo articulaire, cardio vasculaire, pleurale, extra pleurale, pulmonaire
- Dilatation gastrique aérienne modérée : aérophagie

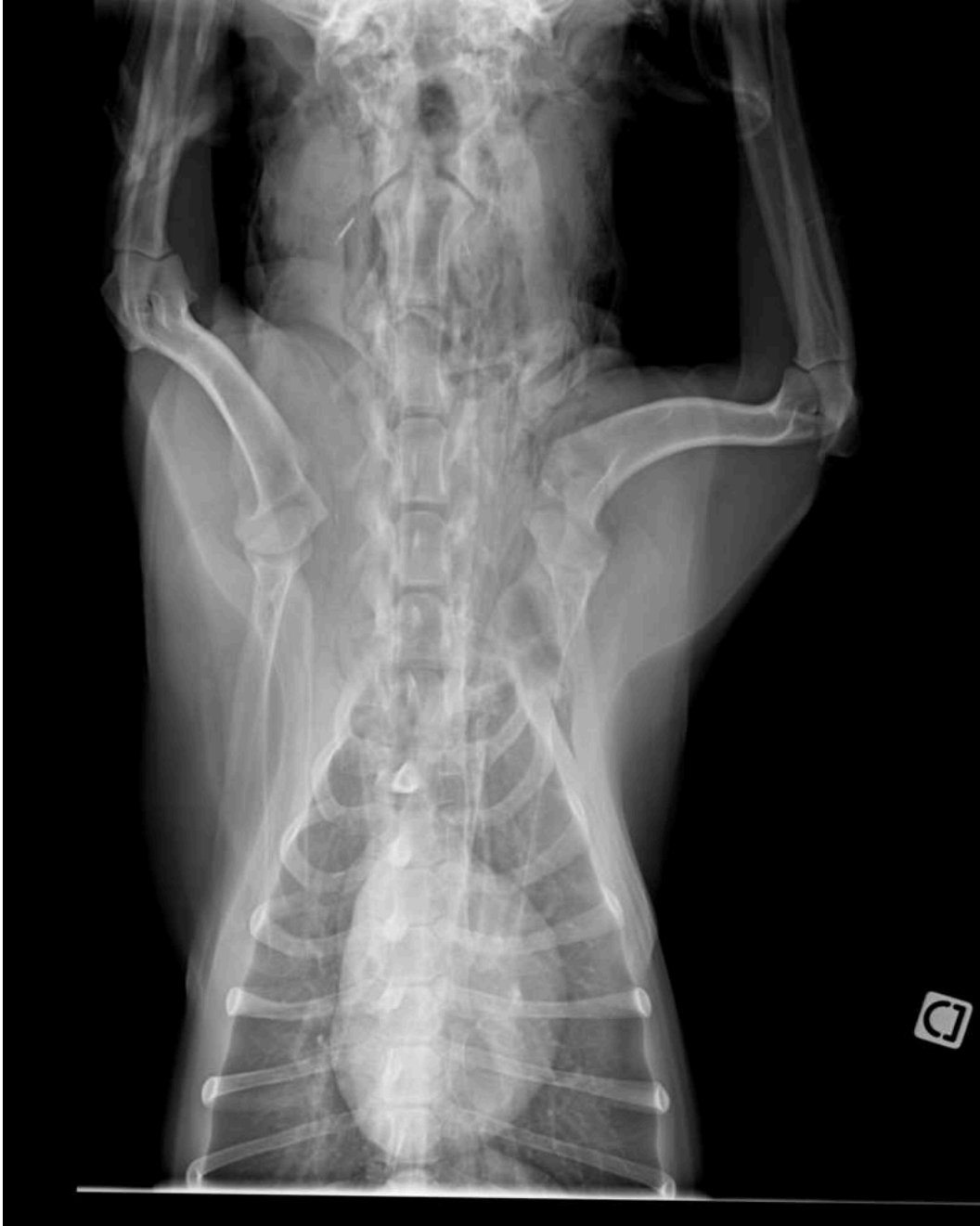REGION CERVICALE

- Visualisation de la paroi trachéale externe disséquée par une opacité aérique

VII Exercice : Cas 7

Chien croisé Labrit femelle stérilisée de 3 ans présenté suite à une morsure au niveau du cou par un chien.





Question

[solution n°7 p. 88]

Quelle est votre interprétation ?

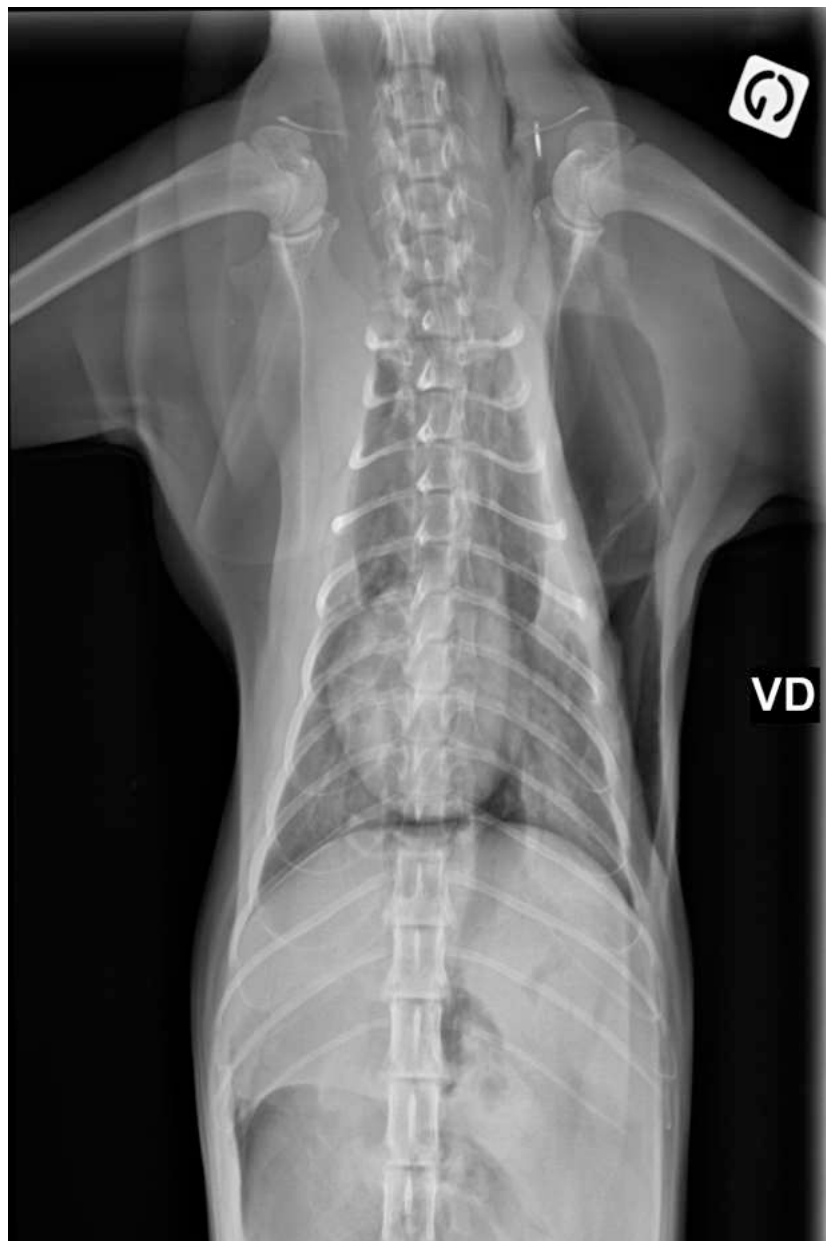
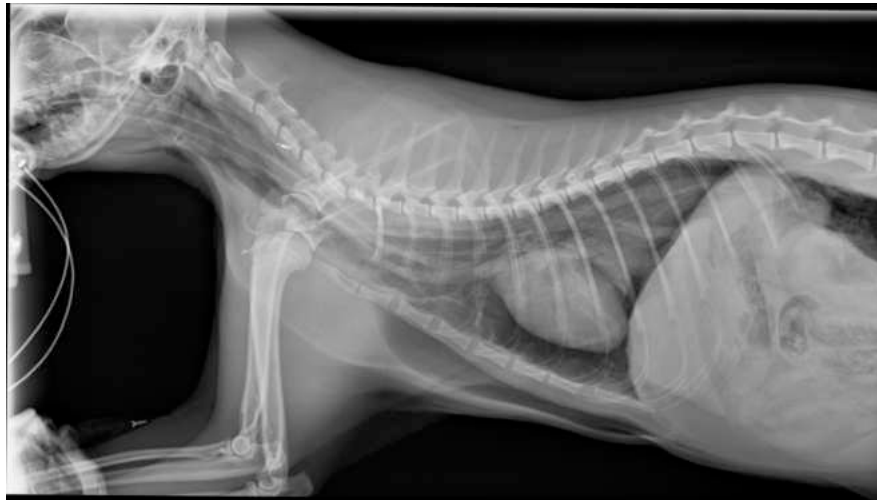Indice :

Description :

- Plages radio-transparentes sous-cutanées en région cervicale et tuméfaction associée à droite et à gauche sur la vue de face.
- Appareil hyoïdien non clairement identifié avec l'os basihoïde déplacé crânialement et dorsalement.
- Opacité aérique médiastinale crâniale associée à une disparition de la bande classique d'opacité homogène ventrale à la trachée : mise en évidence des muscles longs du cou, des contours de l'œsophage, de la paroi de la trachée et des contours de l'aorte anormalement contrastés. Absence de pneumothorax et de pneumorétropéritoine.

VIII Exercice : Cas 8

Chat européen mâle de 8 mois présenté suite à un épisode de surpression intra-pulmonaire per-anesthésique lors de la castration, emphysème sous cutané.



Question

Quelle est votre interprétation ?

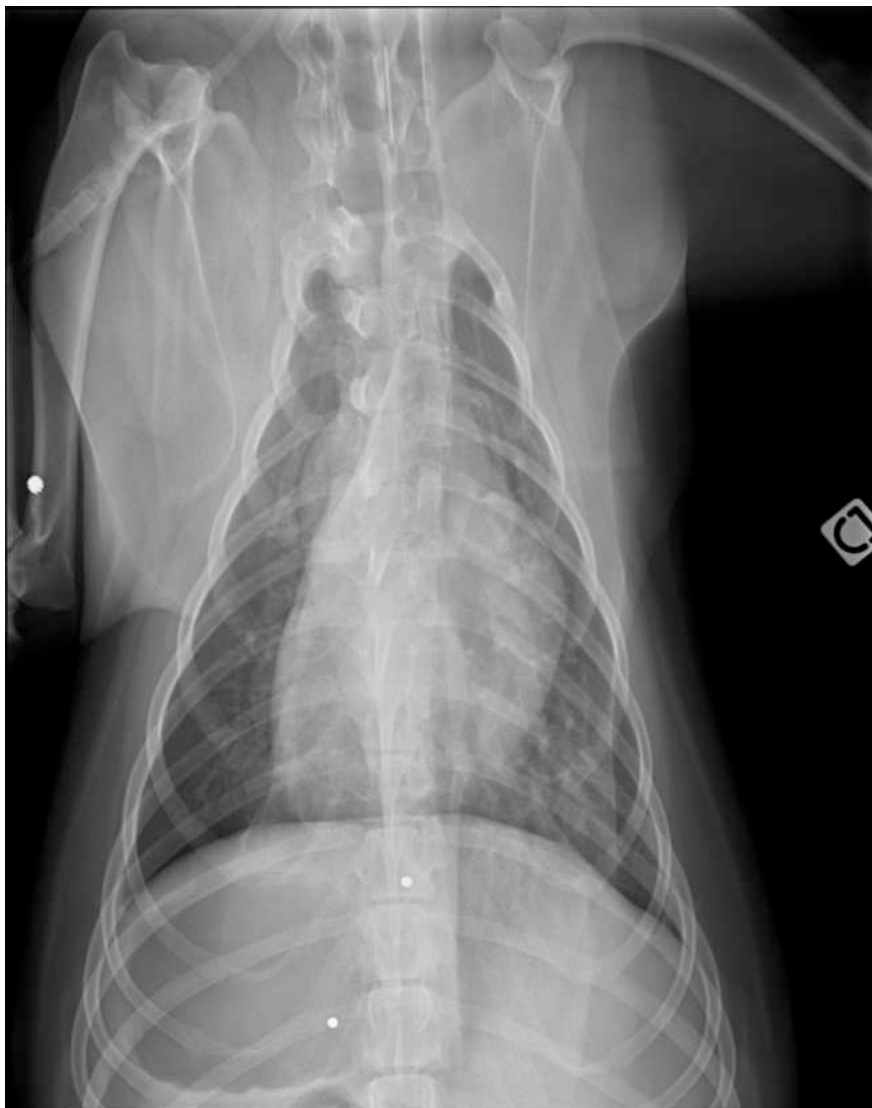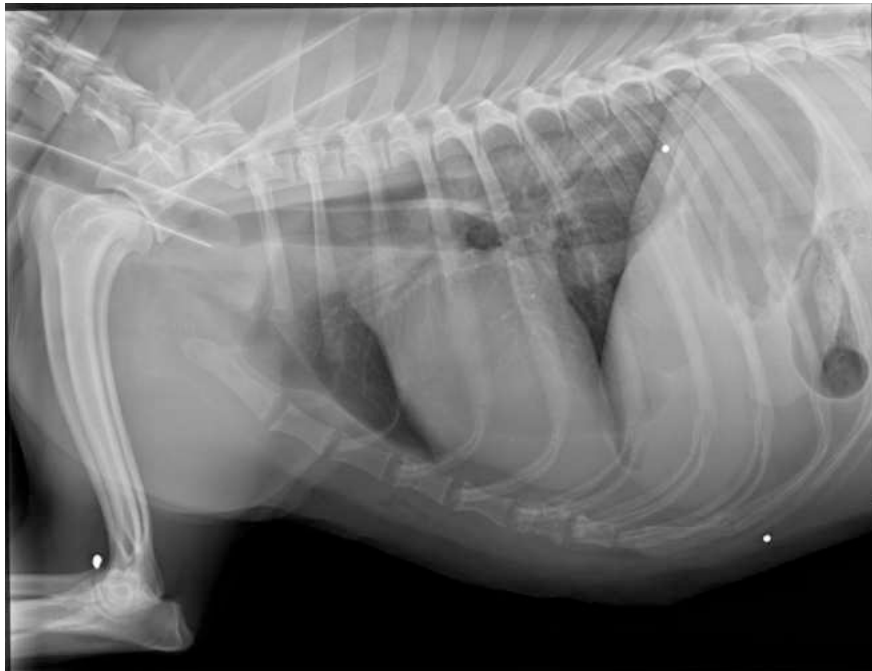Indice :

Description :

- Plage d'opacité aérique en région sous-cutanée thoracique ventrale sur le profil, latéralisée à gauche sur la face sur 13cm de long
- Plage d'opacité aérique en région rétropéritonéale (abdominale dorsale) latéralisée à droite sur la face.
- Opacité aérique dans le médiastin, "disséquant" les structures médiastinales : la veine cave crâniale, les contours de l'aorte sont anormalement bien dessinés, la veine azygos est visualisée sur le profil. Visualisation des muscles longs du cou. Elargissement du médiastin sur la face par cette plage d'opacité aérique.
- Plage d'opacité aérique entre le cœur et le sternum sans structure pulmonaire radio visible = pneumothorax.
- Augmentation d'opacité sur le lobes caudaux dorsaux avec la présence de fins trajets radio-transparents en son sein sur la vue de face = opacification alvéolaire

IX Exercice : Cas 9

Chien setter irlandais rouge femelle entière de 1 an présenté suite à une blessure par une arme à feu



Question

Quelle est votre interprétation ?

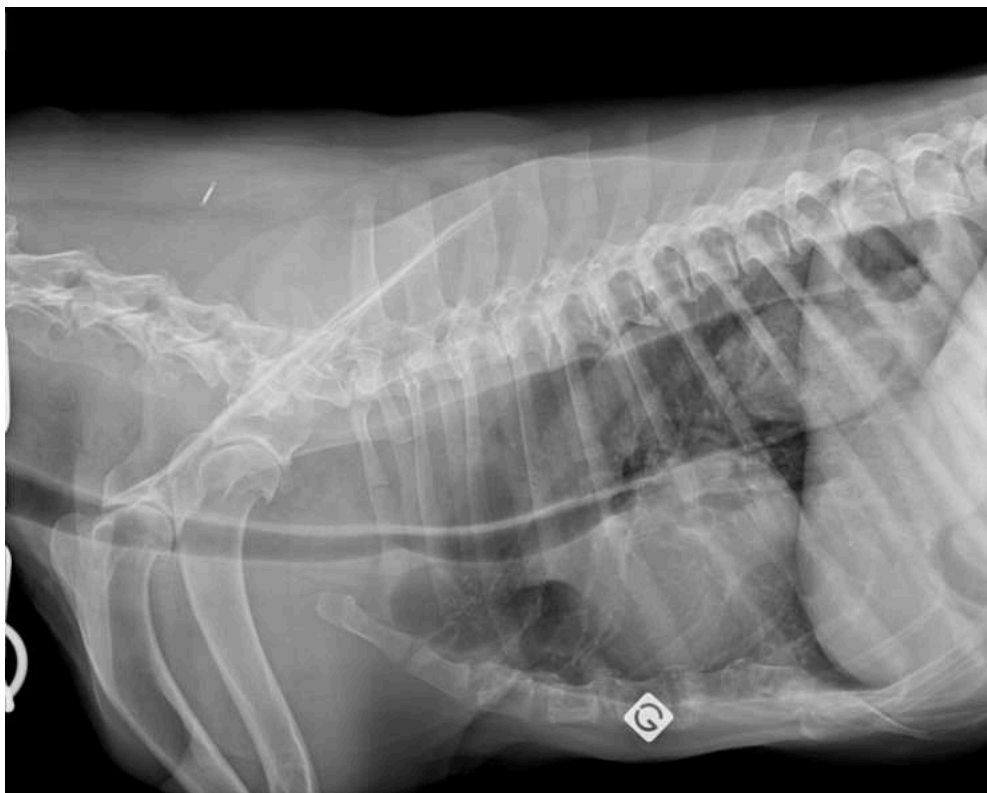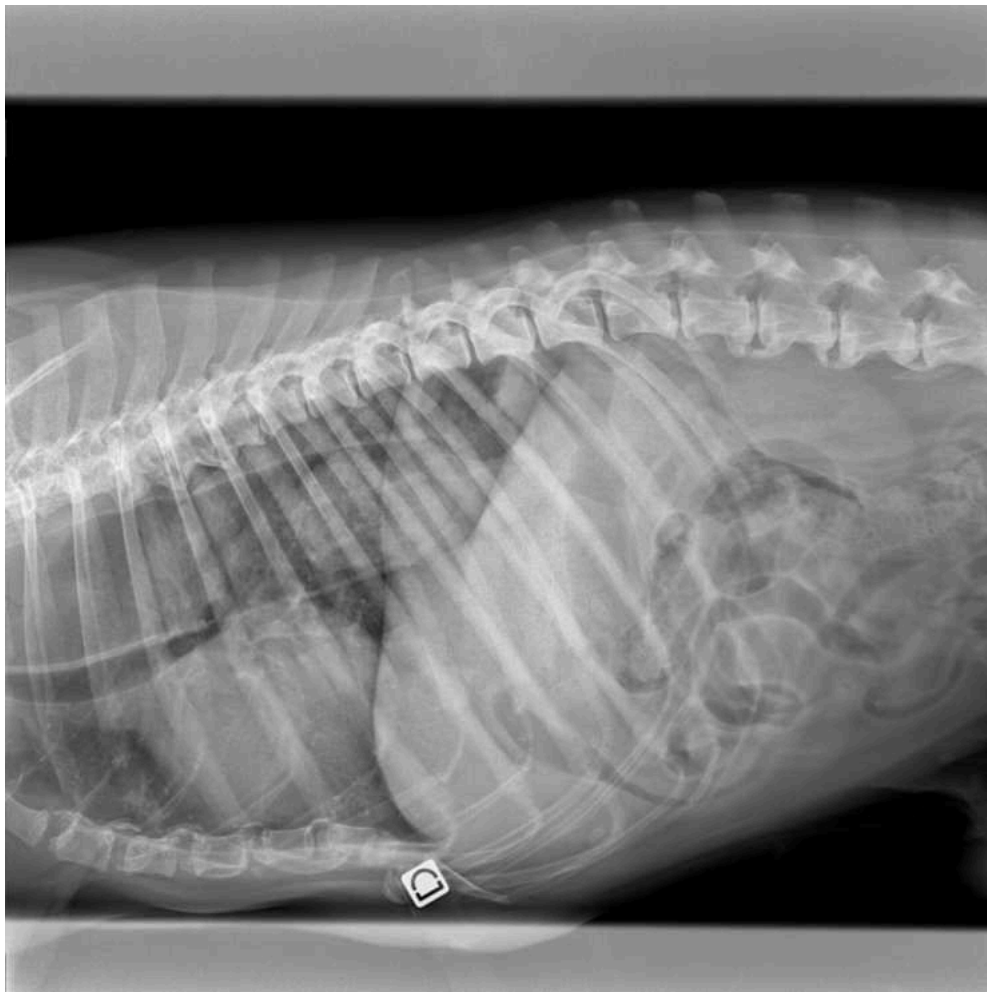
Indice :

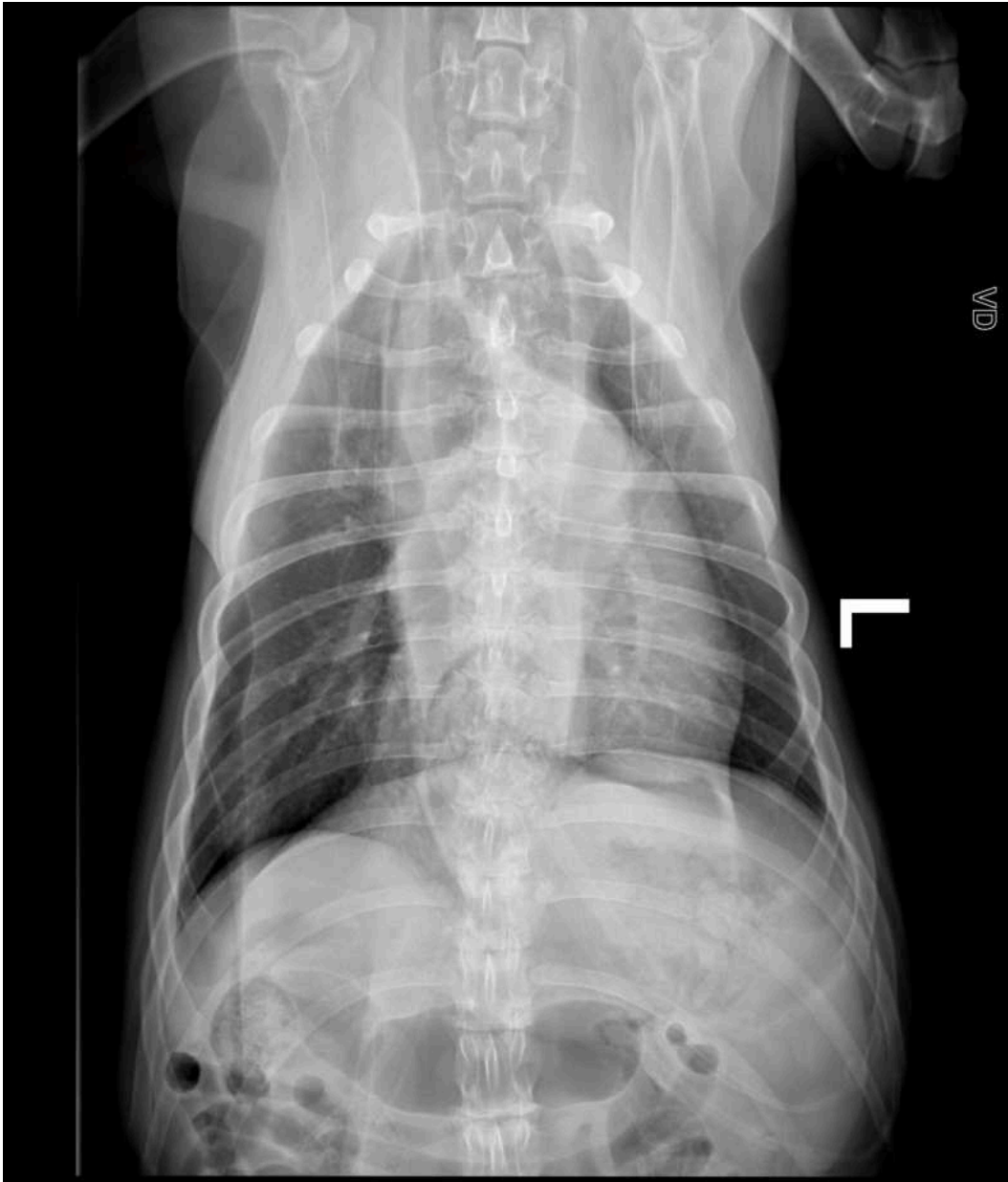Description :

- 2 éléments d'opacité métallique circulaires de 3 mm dans le plan sous cutané (un en région ventrale sternale et un latéral en regard de la 11ème côte droite)
- Absence d'anomalie ostéoarticulaire
- Baisse de contraste dans l'abdomen crânial. Axe gastrique dévié crânialement. Organes abdominaux avancés crânialement dans l'abdomen
- Silhouette cardiaque non discernable. Signe du "pericardial fat strip" montrant un cœur surélevé décollé du sternum par une bande d'opacité tissulaire/liquidienne. Vaisseaux pulmonaires sans anomalie.
- Augmentation d'opacité tissulaire/liquidienne en région ventrale. Absence d'arrondissement des lobes pulmonaires caudaux et de leur décollement de la paroi thoracique. Elargissement du médiastin moyen et caudal. Trachée repoussée dorsalement.

X Exercice : Cas 10

Chien labrador mâle entier de 14 ans présenté pour abattement et régurgitations depuis quinze jours.





Question

[solution n°10 p. 89]

Quelle est votre interprétation ?

Indice :

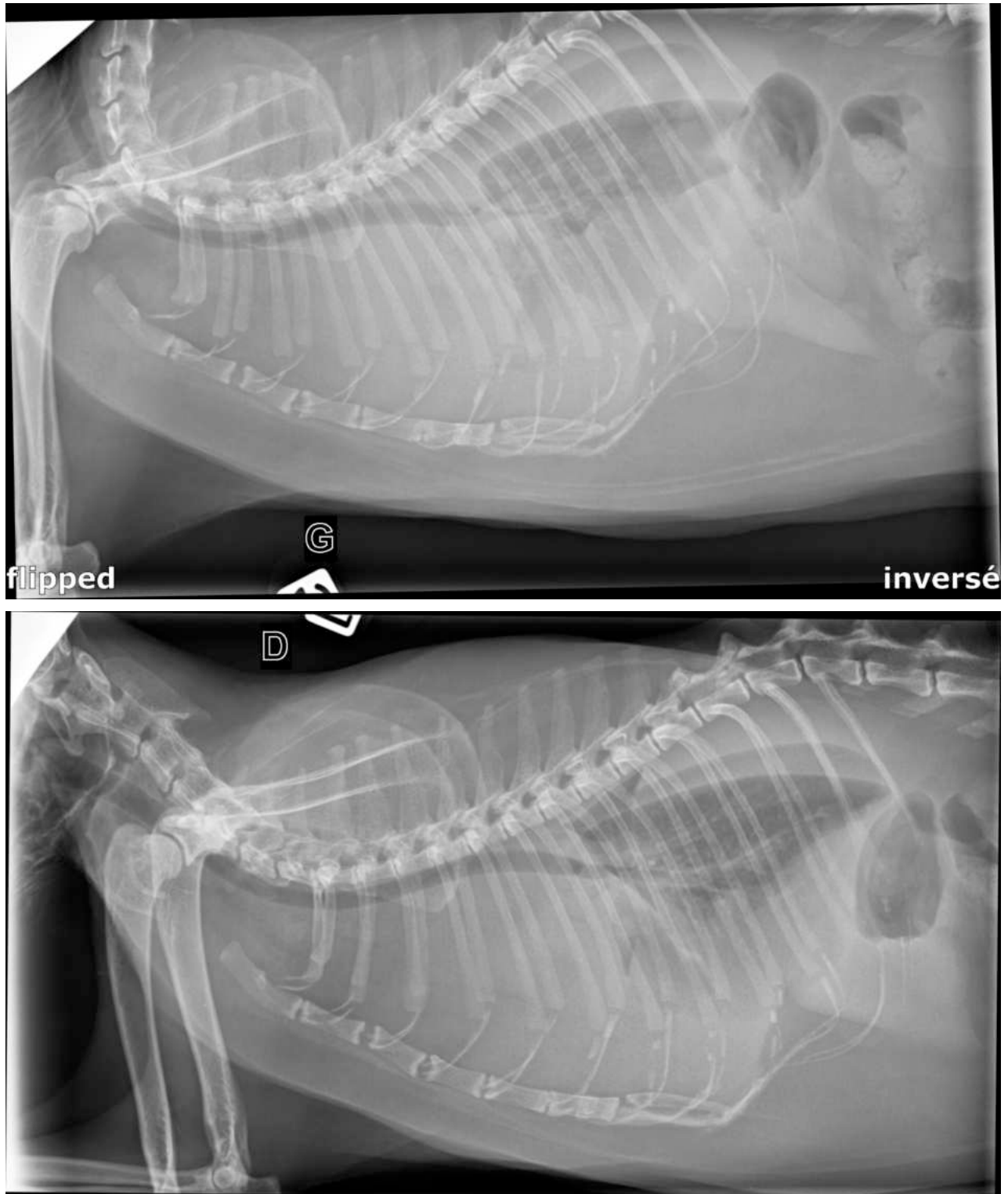
Description :

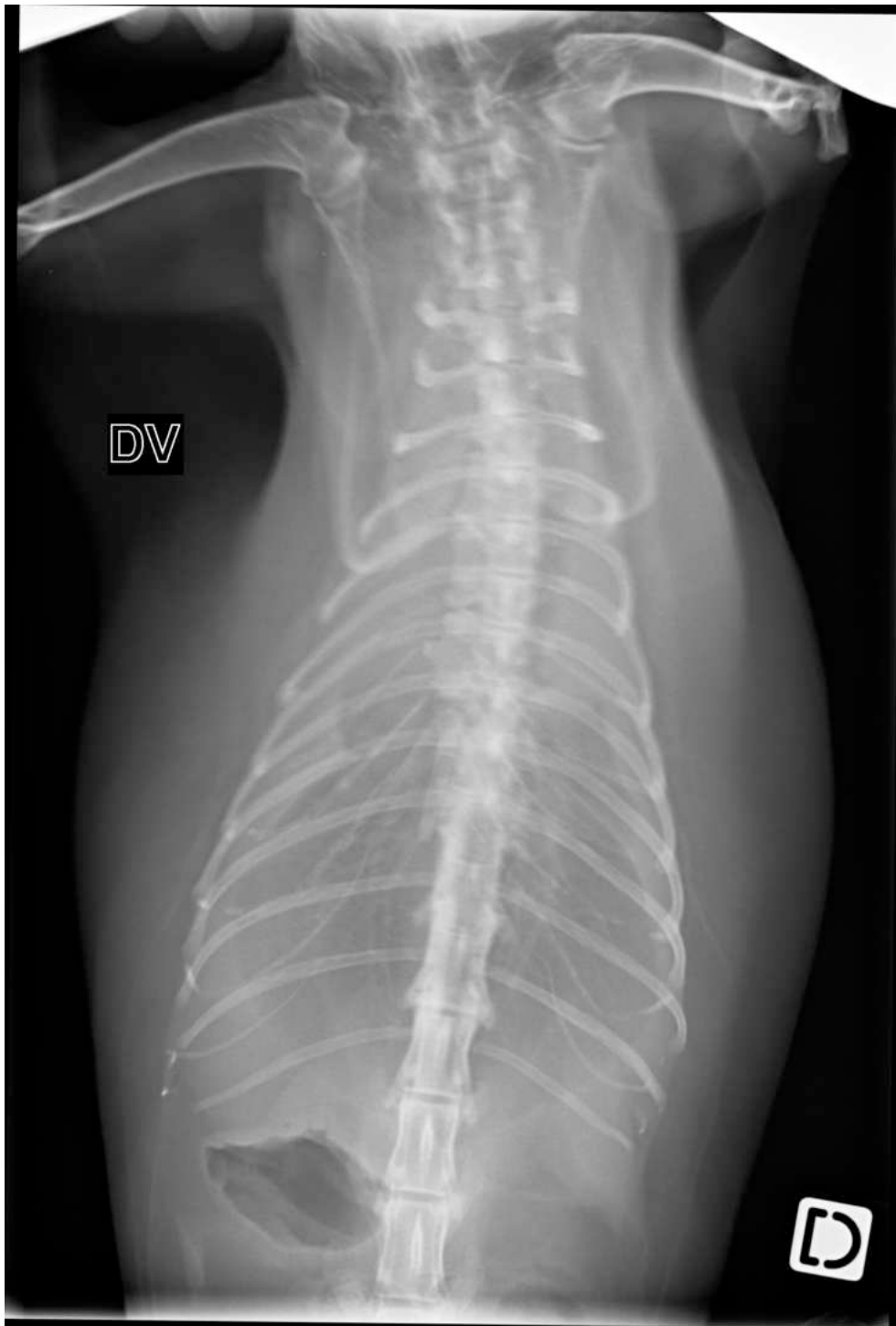
THORAX

- Dilatation aérique marquée de l'œsophage, visualisation de la paroi ventrale et dorsale de l'œsophage. La trachée est repoussée ventralement.
- Augmentation d'opacité tissulaire ovoïde de 8cm sur 5,4cm dans l'aspect distale de l'œsophage (centrée et symétrique), à la jonction gastro-œsophagienne.
- Spondylose thoracique
- Productions ostéophytiques aspect caudal des têtes humérales et cavités glénoïdales.

XI Exercice : Cas 11

Chat européen femelle stérilisée de 15 ans présenté pour discordance dans un contexte de lymphome médiastinal





Question

[solution n°11 p. 89]

Quelle-est votre interprétation ?

Indice :

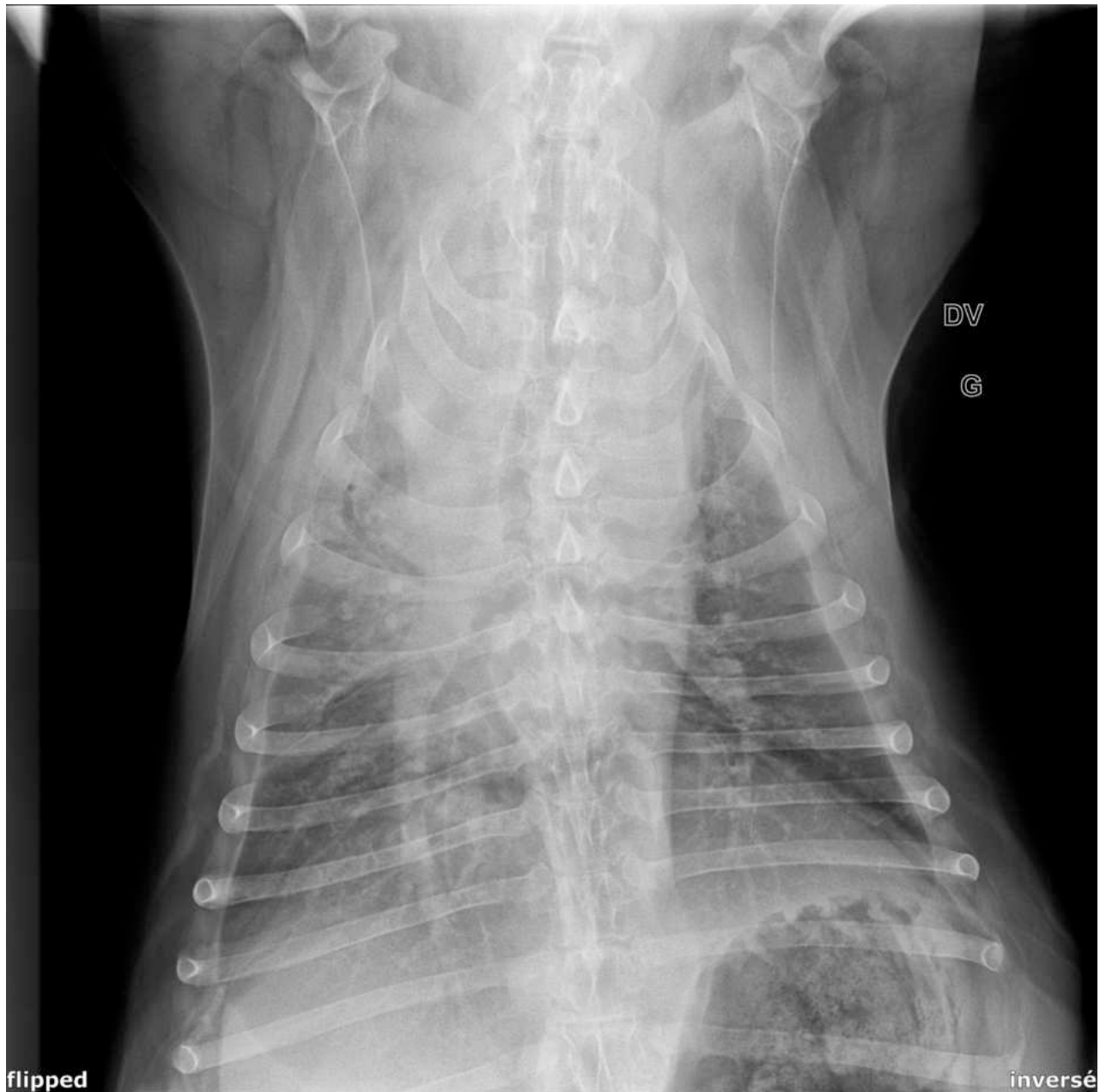Description :

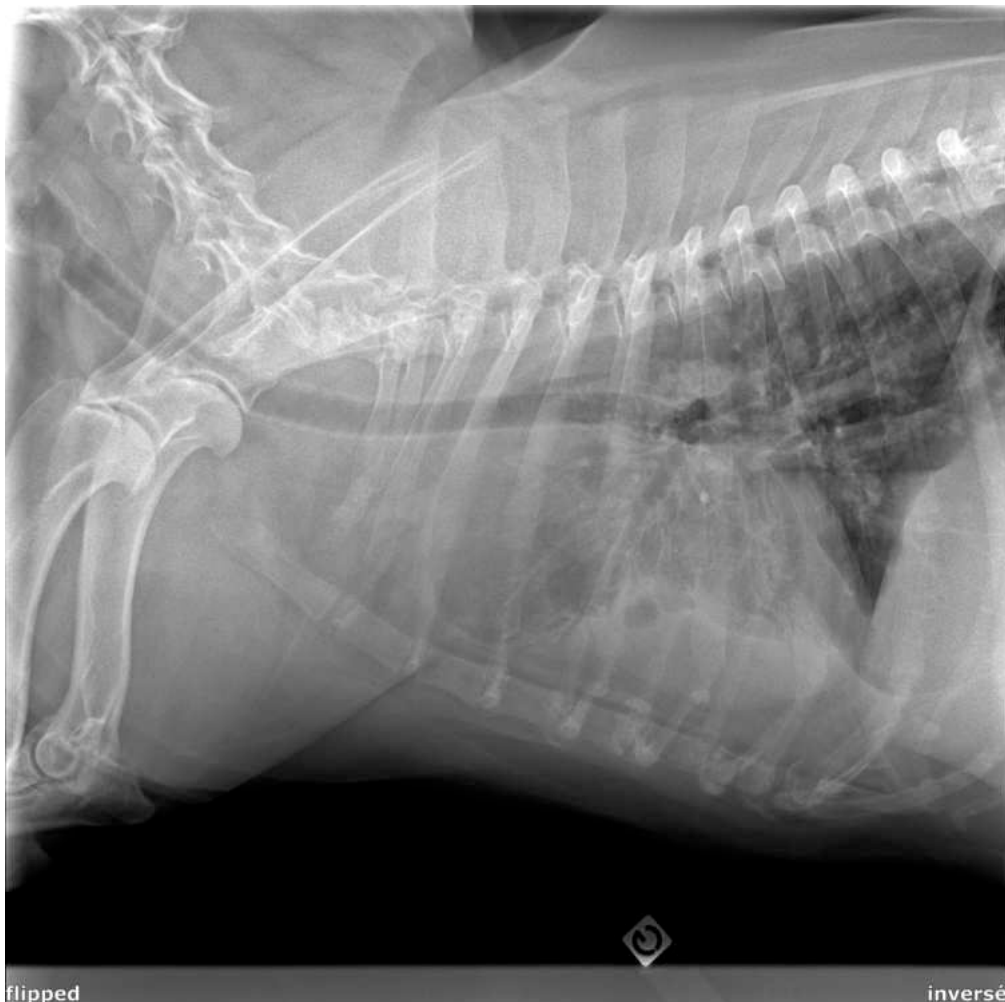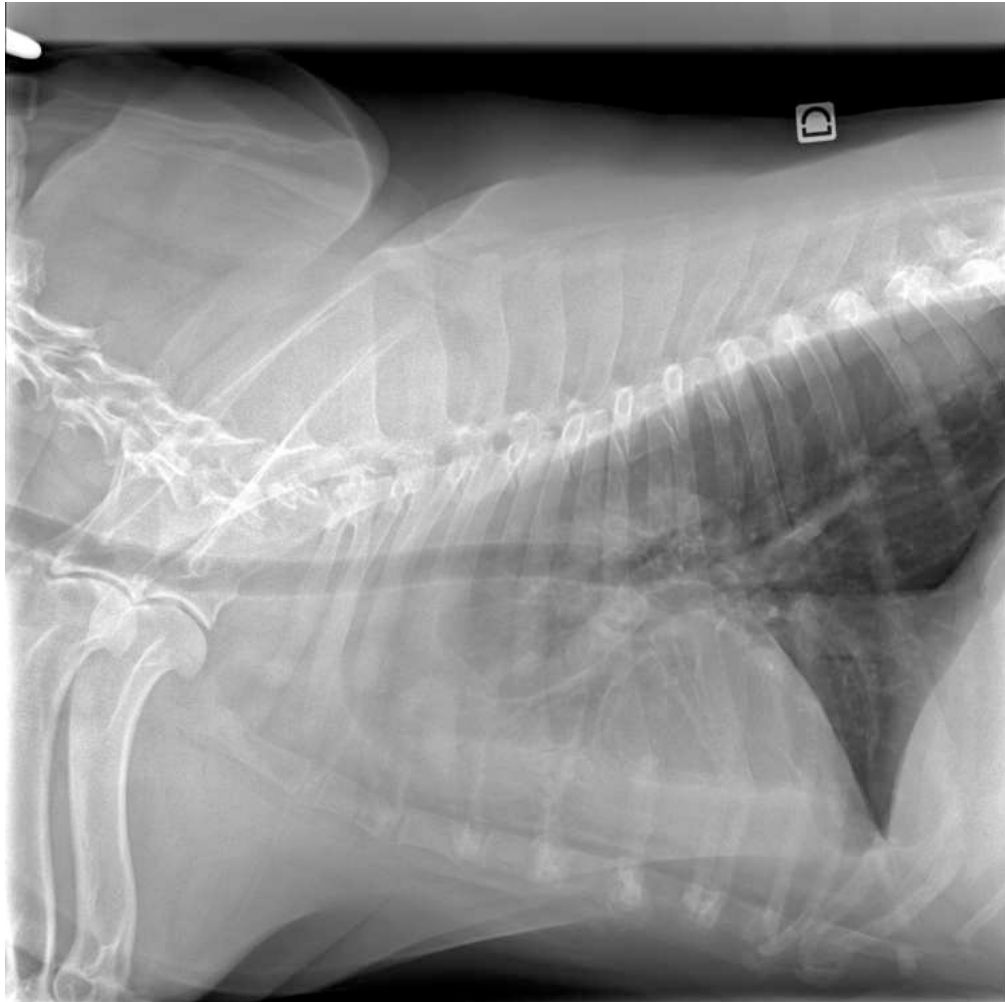- Augmentation d'opacité ventralement et dorsalement aux lobes pulmonaires sur les vues de profil, les décollant respectivement du sternum et du rachis sur plus d'une vertèbre thoracique et demie, masquant les contours du cœur.
- Disparition de la silhouette cardiaque sur la vue de face en incidence dorso-ventrale.
- Images évocatrices de scissures interlobaires entre les lobes moyen et caudal droit, ainsi qu'entre la partie caudale du lobe crânial gauche et le lobe caudal gauche. Arrondissement des lobes caudaux.

- Augmentation d'opacité décollant les poumons des côtes bilatéralement sur la vue de face.
- Carène déplacée caudalement. Inflexion dorsale de la trachée associée à un bombement focale (entre T4 et T6) sur les vues de profil, pathognomonique d'une masse médiastinale
- Spondylose C6-C7.

XII Exercice : Cas 12

Dogue de Bordeaux femelle stérilisée de 7 ans : suivi à 6 semaines d'une bronchopneumonie par fausse déglutition, et à 9 mois diagnostic lymphome multicentrique de haut grade diffus à grandes cellules B.





flipped

inverse

Question

Quelle-est votre interprétation ?

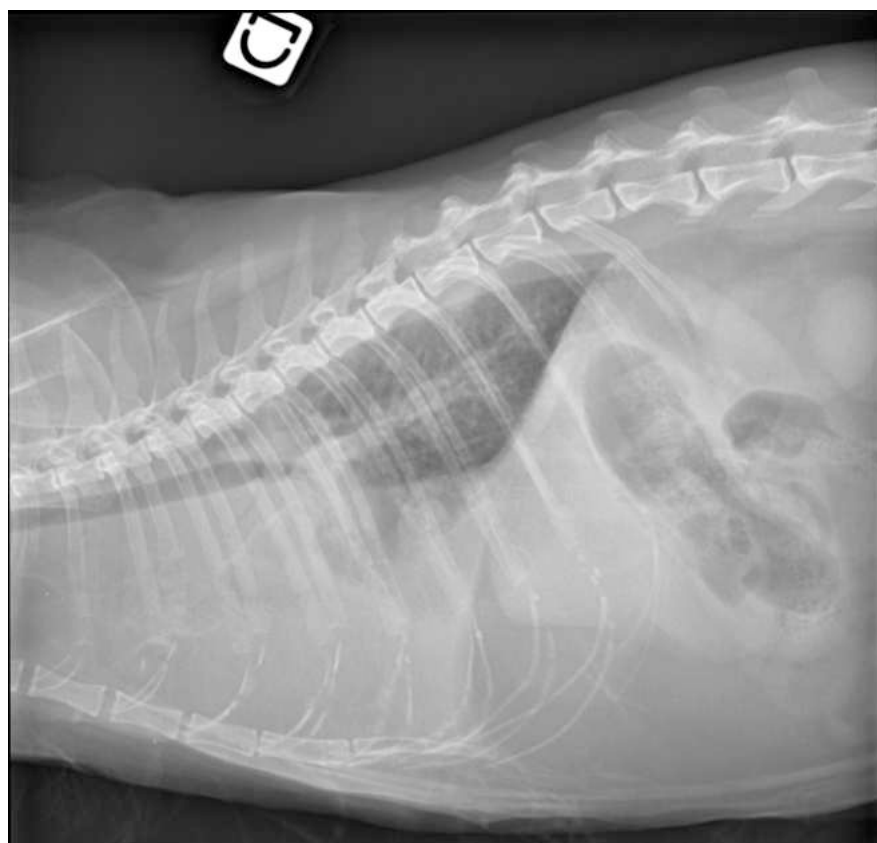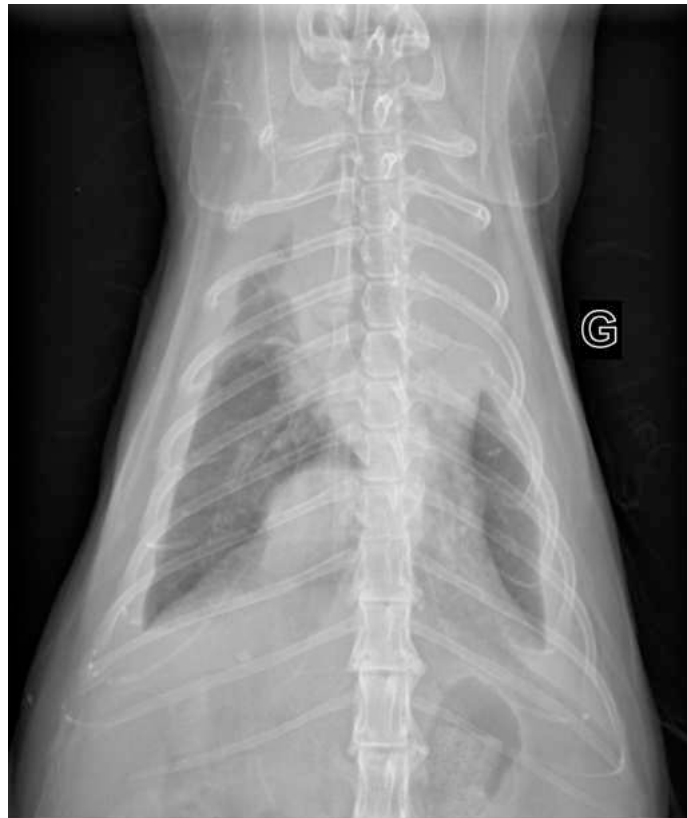Indice :

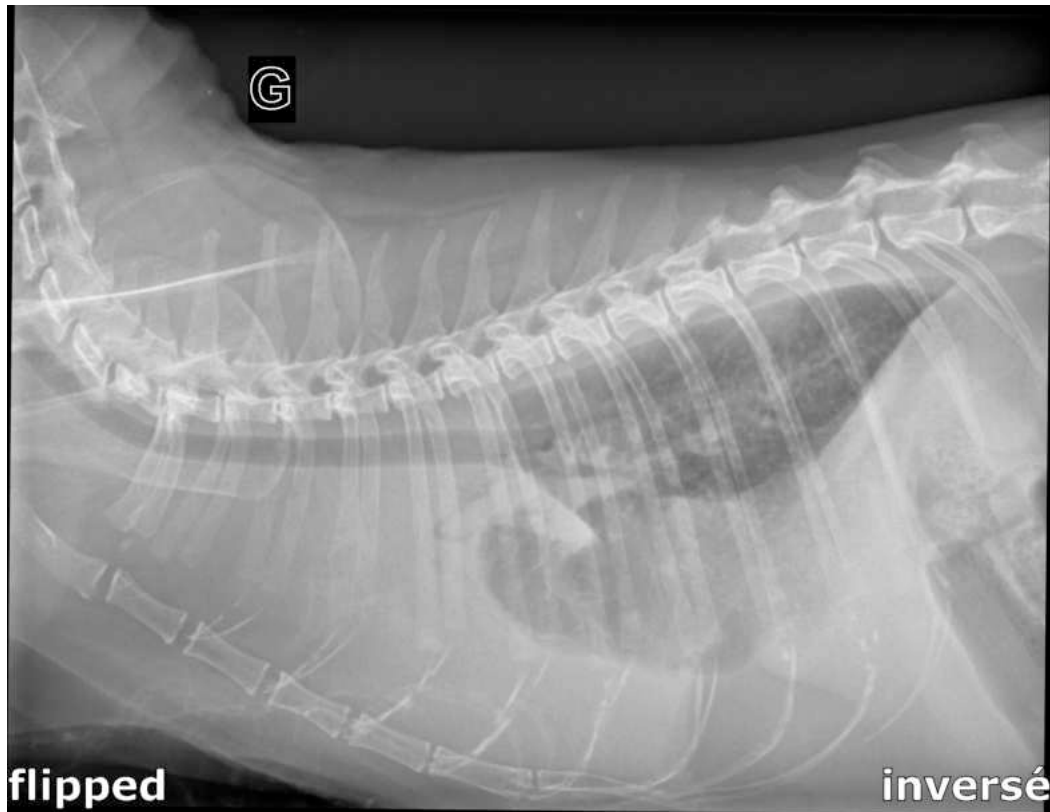Description :

- Elargissement du médiastin crânial
- Augmentation d'opacité en région cranio-ventrale sur la vue de profil, avec présence de bronchogramme sur les lobes moyen droit, crânial droit sur la vue de face. Diminution des lésions sur la partie caudale du lobe crânial gauche.
- Ecartement des bronches souches caudales, associée à une augmentation d'opacité en région péri-hilaire mal défini sur le profil.
- Arrondissement des lobes caudaux à droite. Et scissure interlobaire entre le lobe moyen et le lobe caudal.

XIII Exercice : Cas 13

Chat femelle stérilisée de 12 ans présentée pour abattement et dysorexie depuis 24h. Difficultés respiratoires qui s'aggravent depuis cet été.





Question

[solution n°13 p. 89]

Quelle-est votre interprétation ?

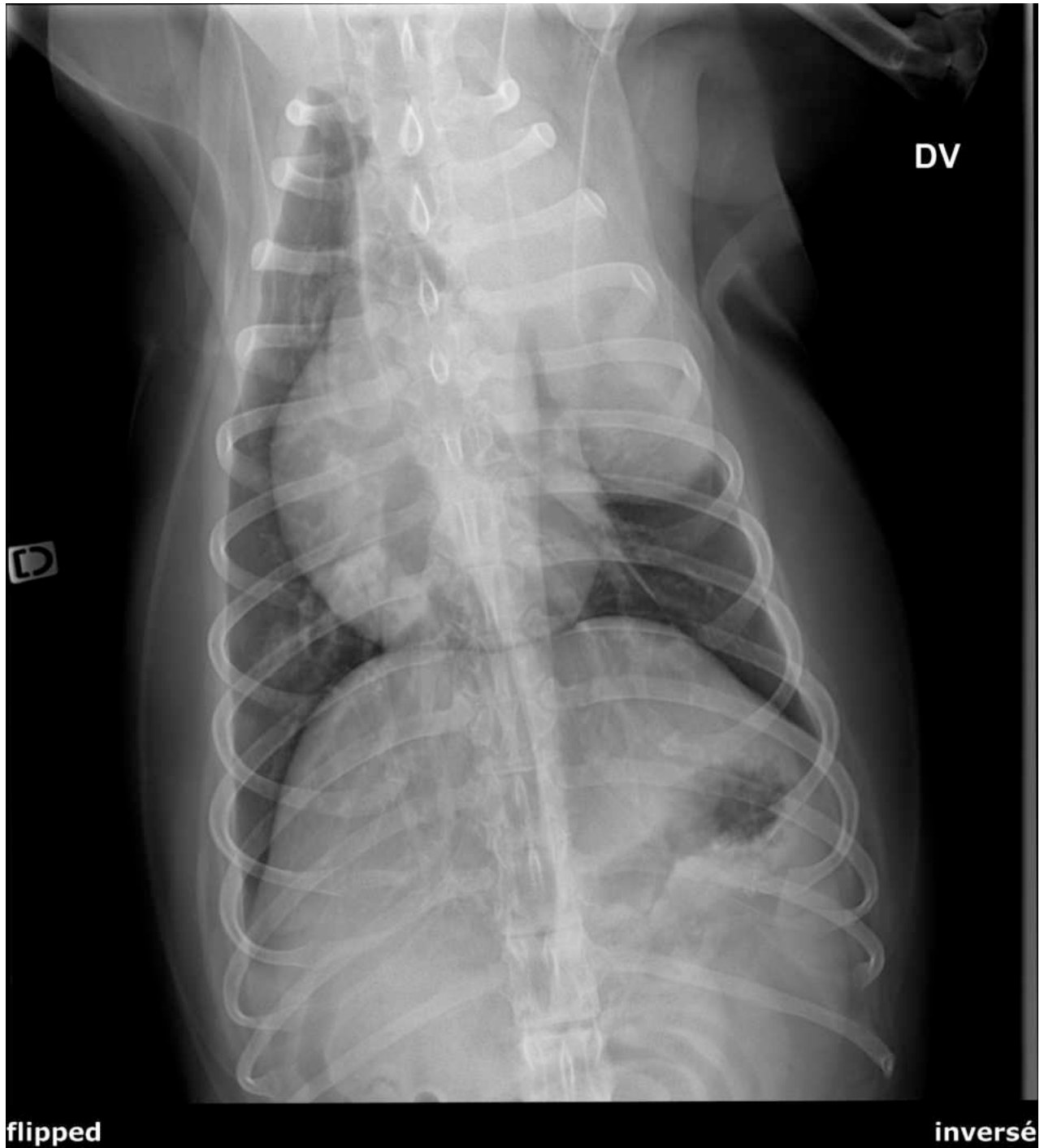
Indice :

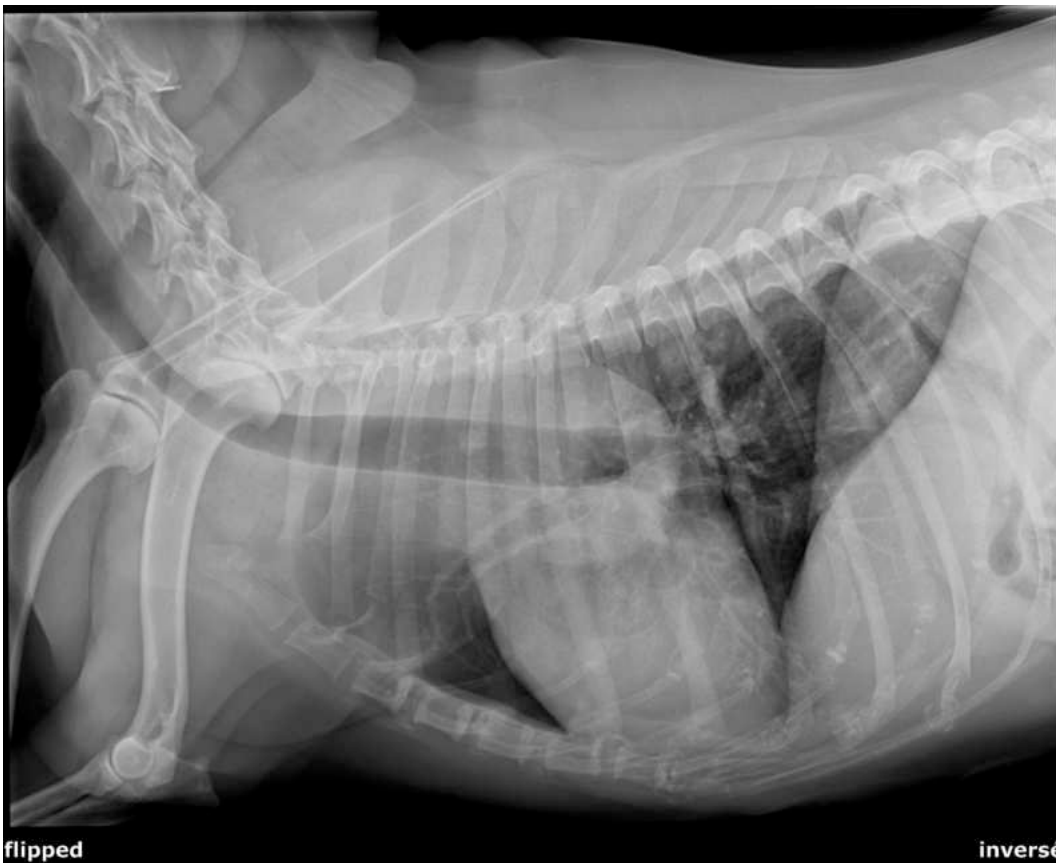
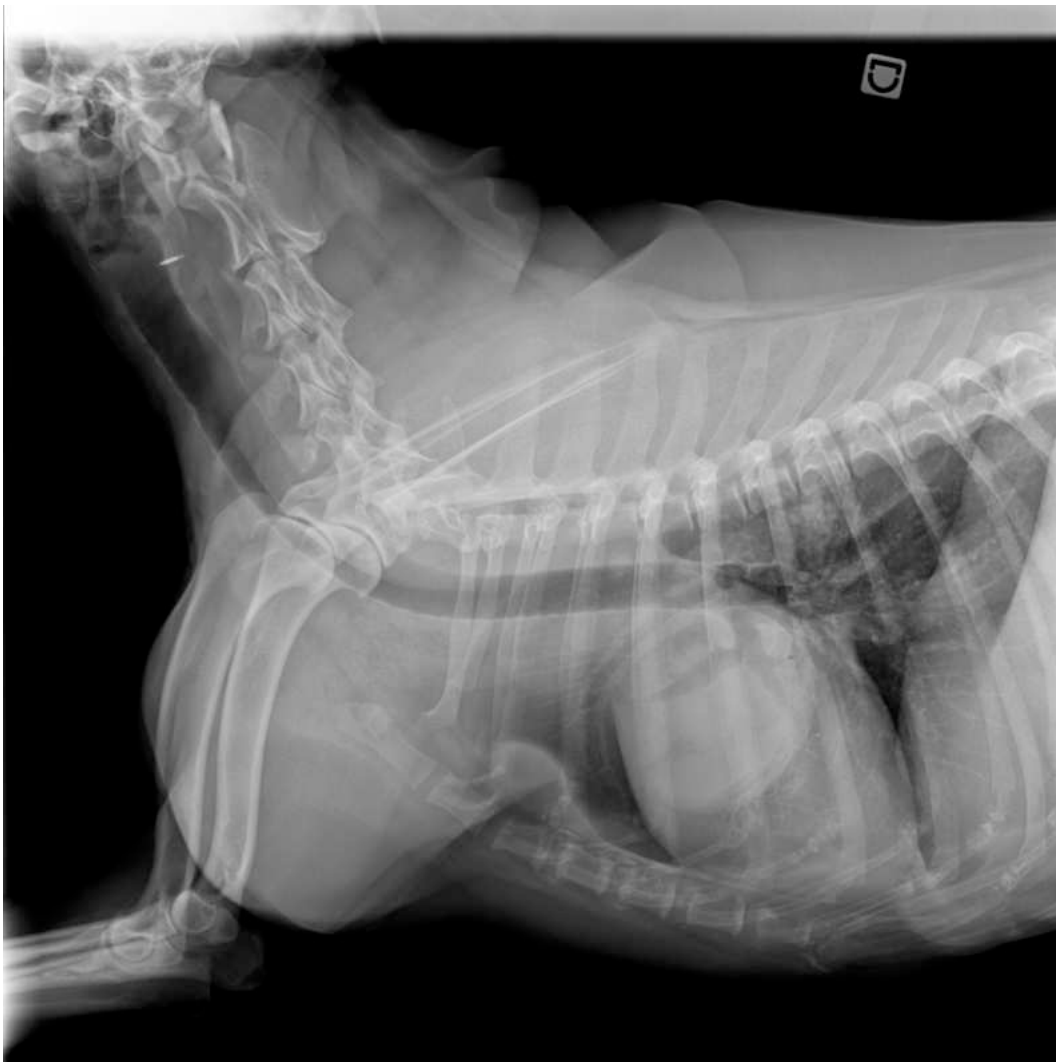Description :

- Augmentation d'opacité de type tissus mous décollant les poumons de la paroi thoracique à droite et à gauche, de la colonne vertébrale et du sternum. Scissure interlobaire.
- Augmentation d'opacité sur l'aspect ventral du thorax, effaçant l'aspect crânial du cœur, diaphragme. Cette opacité est centrale, symétrique. Déplacement caudal de la carène au 6eme EIC. Lyse de l'aspect proximal de la côté T7 à gauche.

XIV Exercice : Cas 14

Chien femelle de 11 ans, présenté pour multiples lipomes et toux évoluant depuis 3 mois avec des difficultés de déglutition.





Question

Quelle-est votre interprétation ?

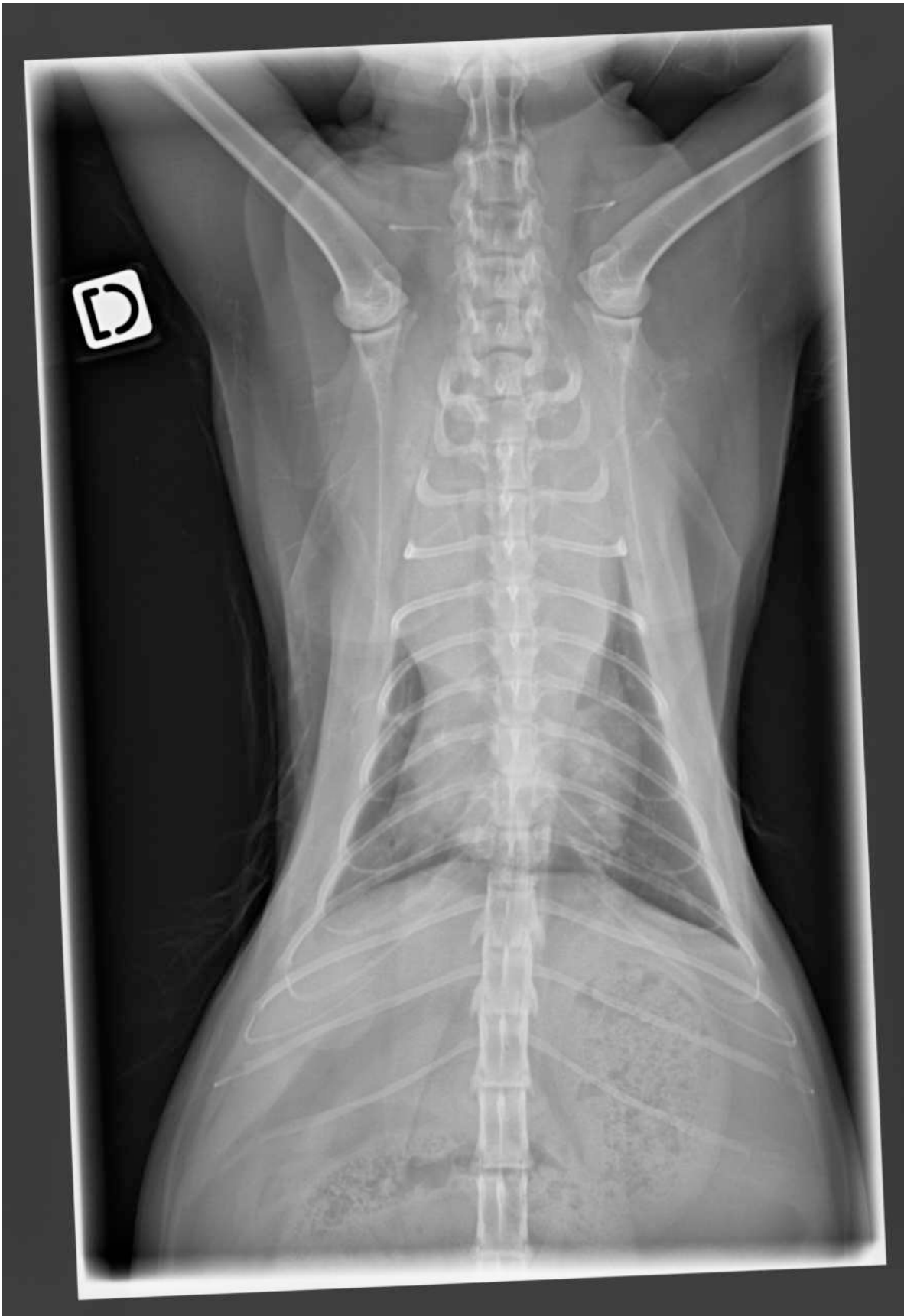Indice :

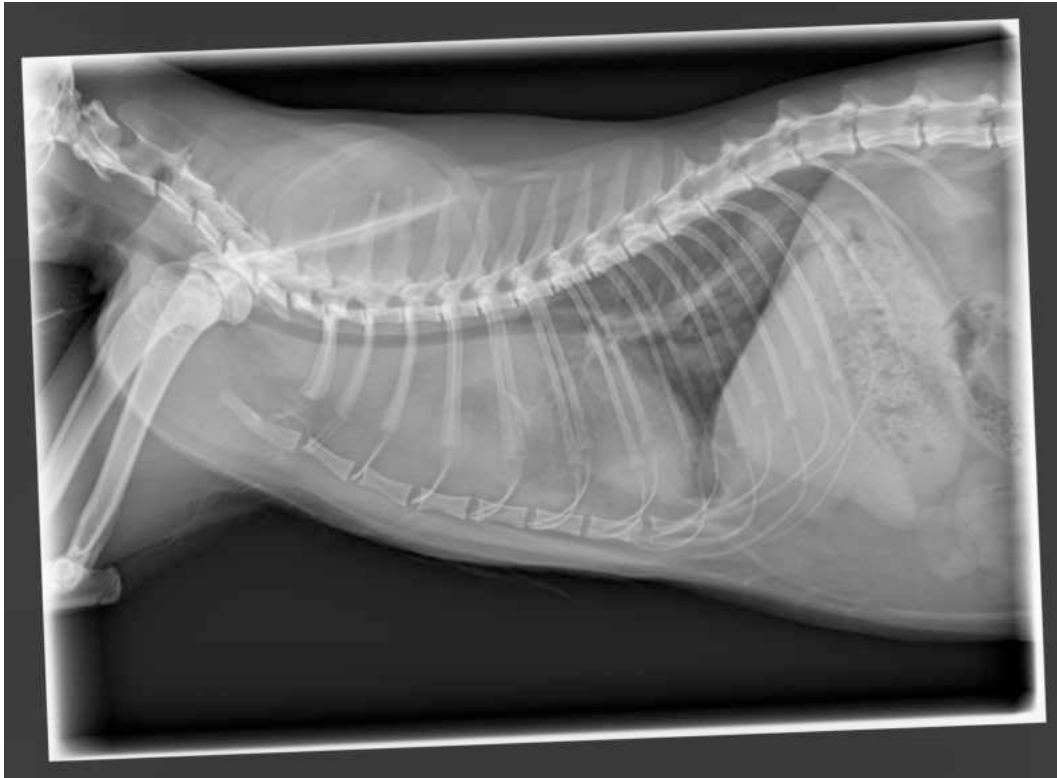
Description :

- Tuméfaction des tissus mous (15,5cm) d'opacité tissulaire située à l'entrée de la poitrine localisée à gauche
- Opacité en dôme mesurant 3,5 cm à l'aplomb dorsal de la 2ième et 3ième sternèbre sur le profil droit
- Consolidation lobaire de la partie crâniale du lobe crânial gauche et augmentation du volume associé : déplacement à droite du cœur, effet de masse sur la bronche souche de la partie crâniale du lobe crânial gauche prenant un aspect parallèle au rachis, effet de masse sur la partie proximale de la partie caudale du lobe crânial gauche prenant un aspect en cupule.
- Nodule pulmonaire à l'aplomb ventral du corps vertébral de T3 visible sur les vues de profil, contrasté par l'air trachéal
- Opacification pulmonaire alvéolaire en plage sur l'aire de projection du lobe caudal droite

XV Exercice : Cas 15

Chat européen mâle castré âgé de 1 an, présenté pour dyspnée, polypnée et tirage costal





Question

[solution n°15 p. 90]

Quelle-est votre interprétation ?

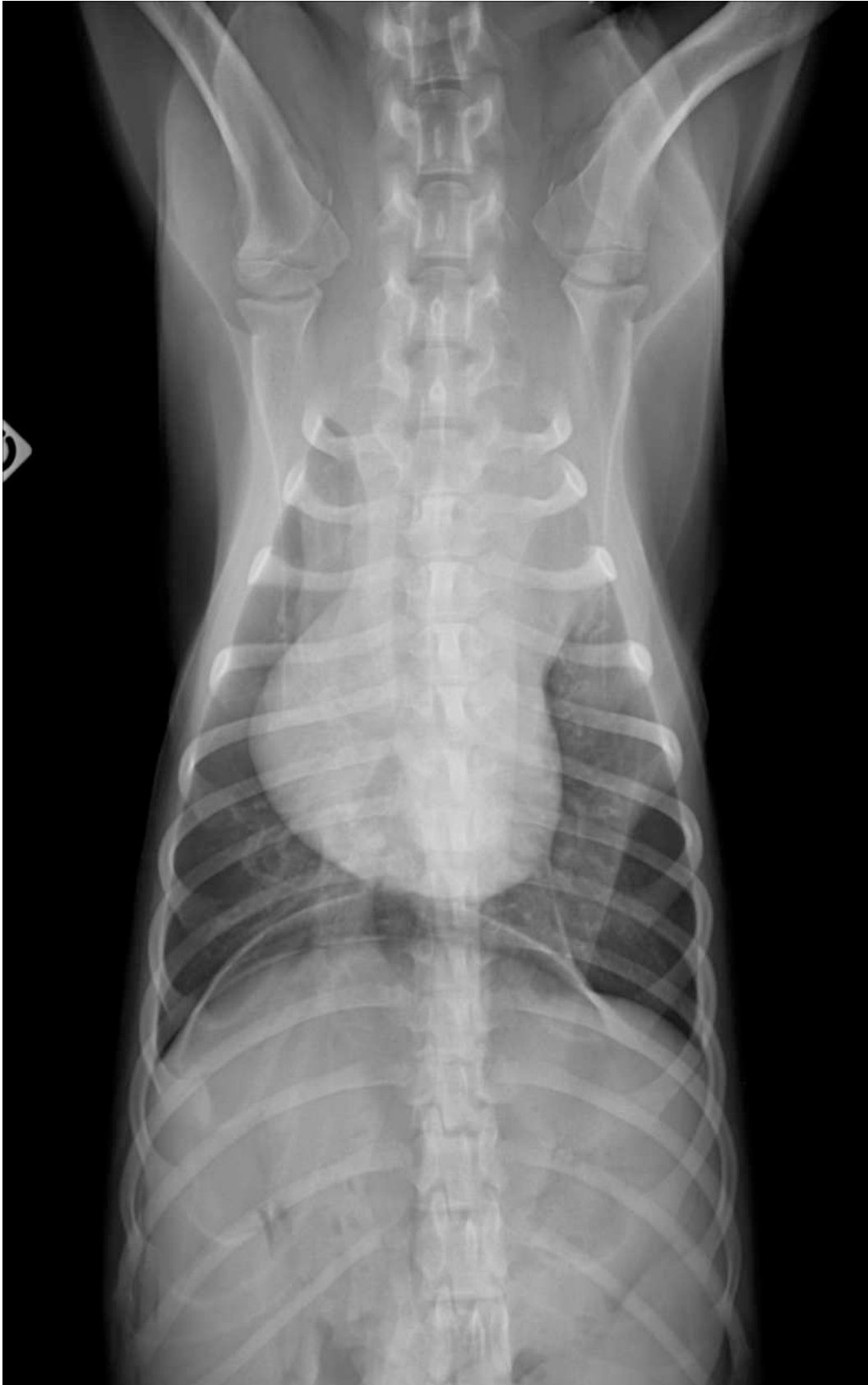Indice :

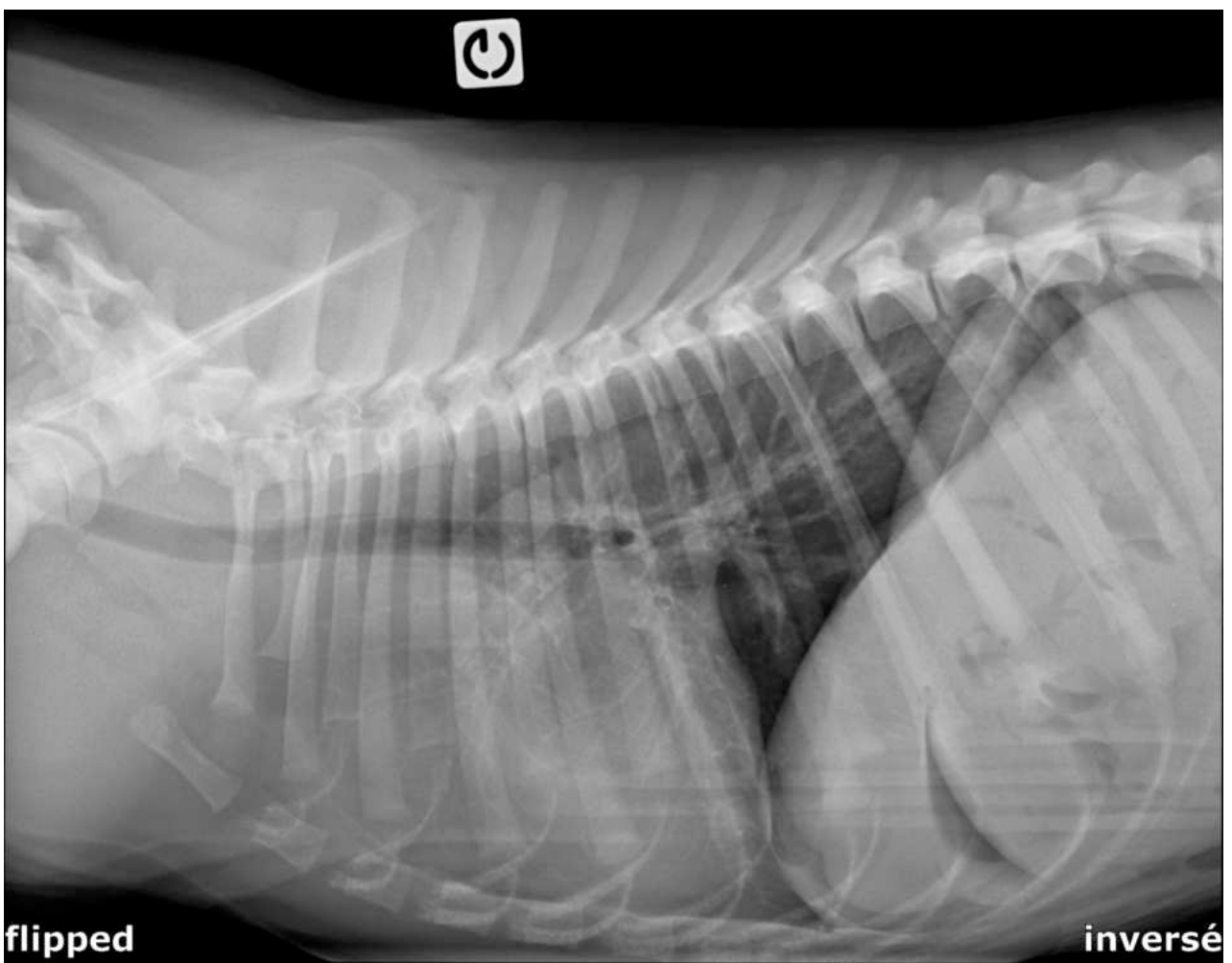
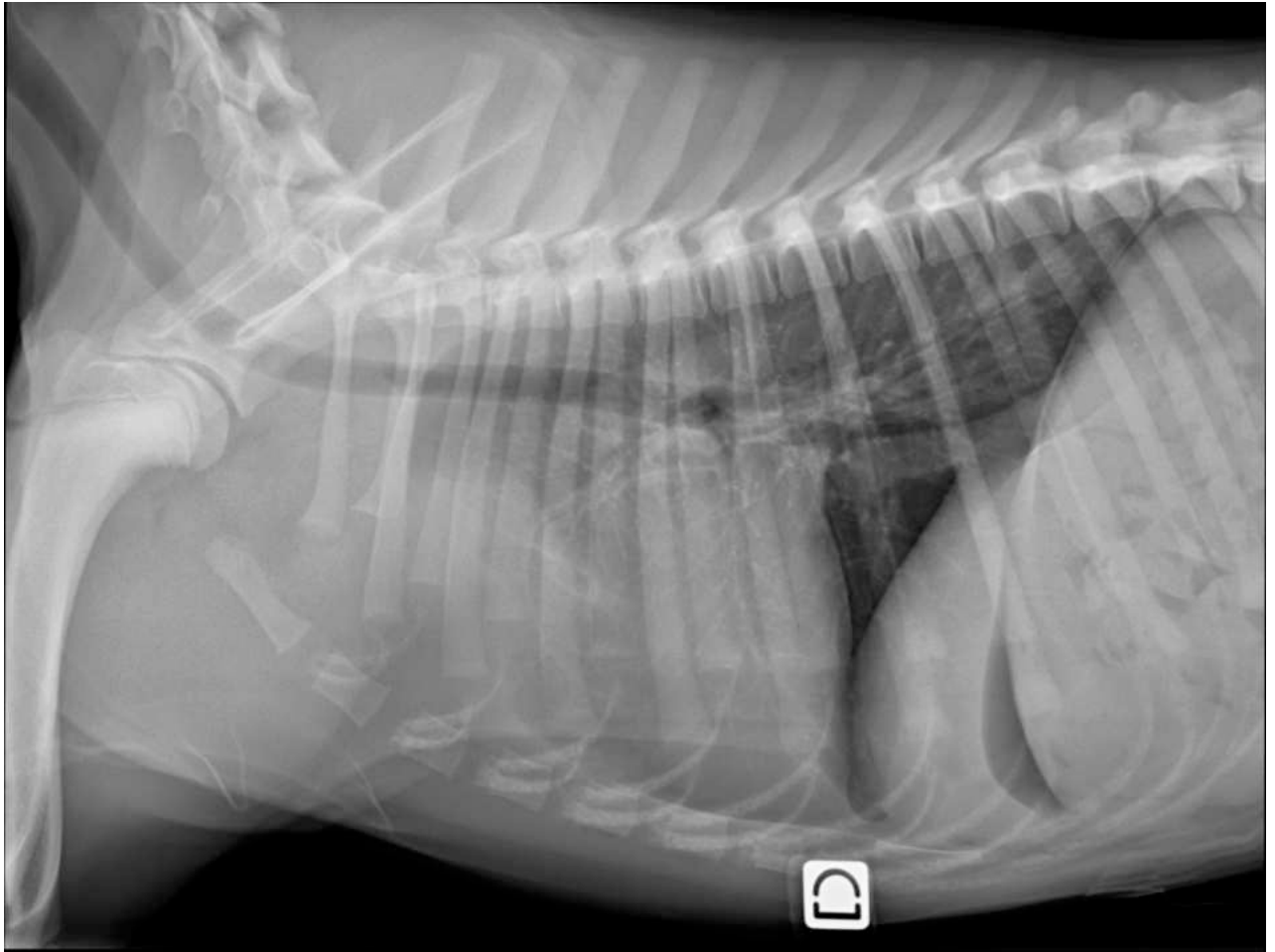Description :

- Opacité tissulaire dans le thorax crânial ventral, déplaçant dorsalement et latéralement la trachée et caudalement les lobes pulmonaires crâniens et la silhouette cardiaque. Effacement du bord de l'aspect crânial de la silhouette cardiaque. Réduction du diamètre trachéal dans sa partie thoracique crâniale. Opacité centrale symétrique et à contours définis = lésion médiastinale.
- Déplacement caudal de la carène (6-7ème EIC)
- Bande d'opacité tissulaire dorsalement au sternum, effaçant le bord ventral de la silhouette cardiaque.

XVI Exercice : Cas 16

Chien setter anglais femelle entier de 7 mois, suspicion d'ingestion d'antivitamine K1.





Question

[solution n°16 p. 91]

Quelle-est votre interprétation ?

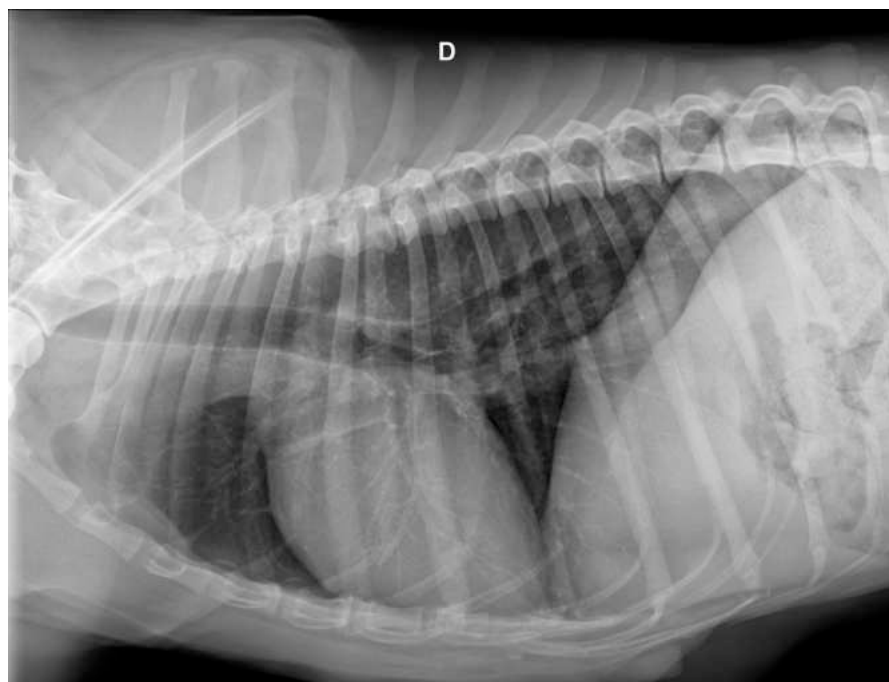
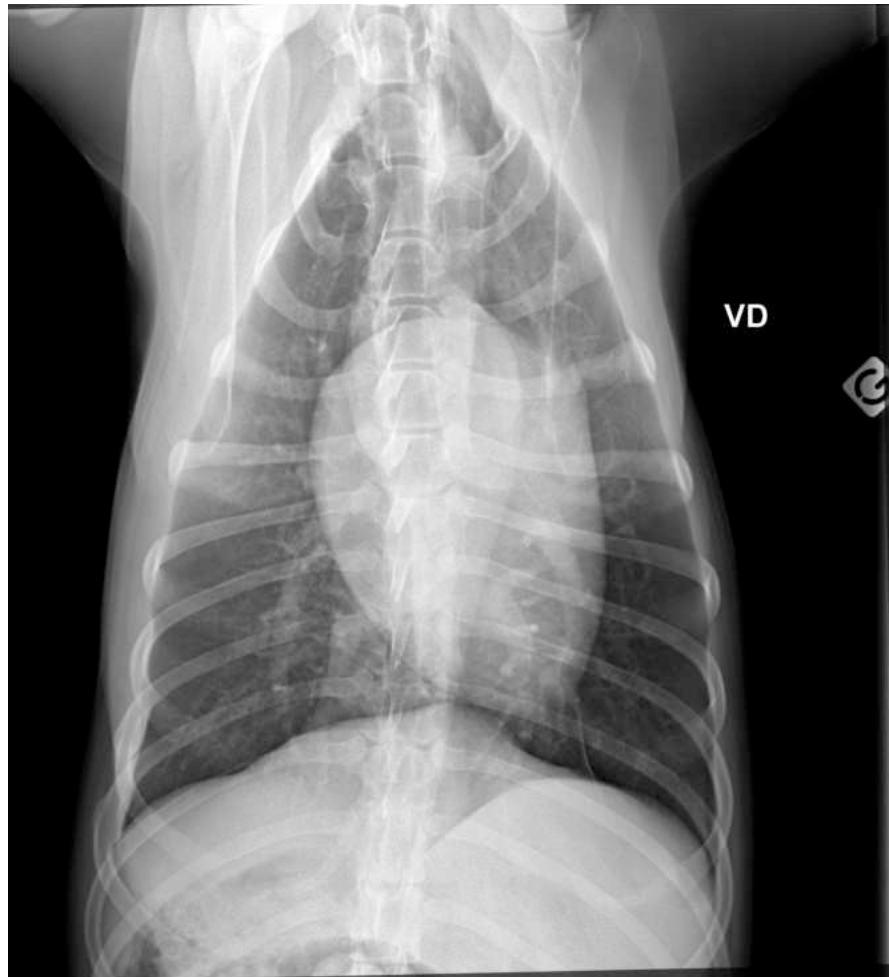
Indice :

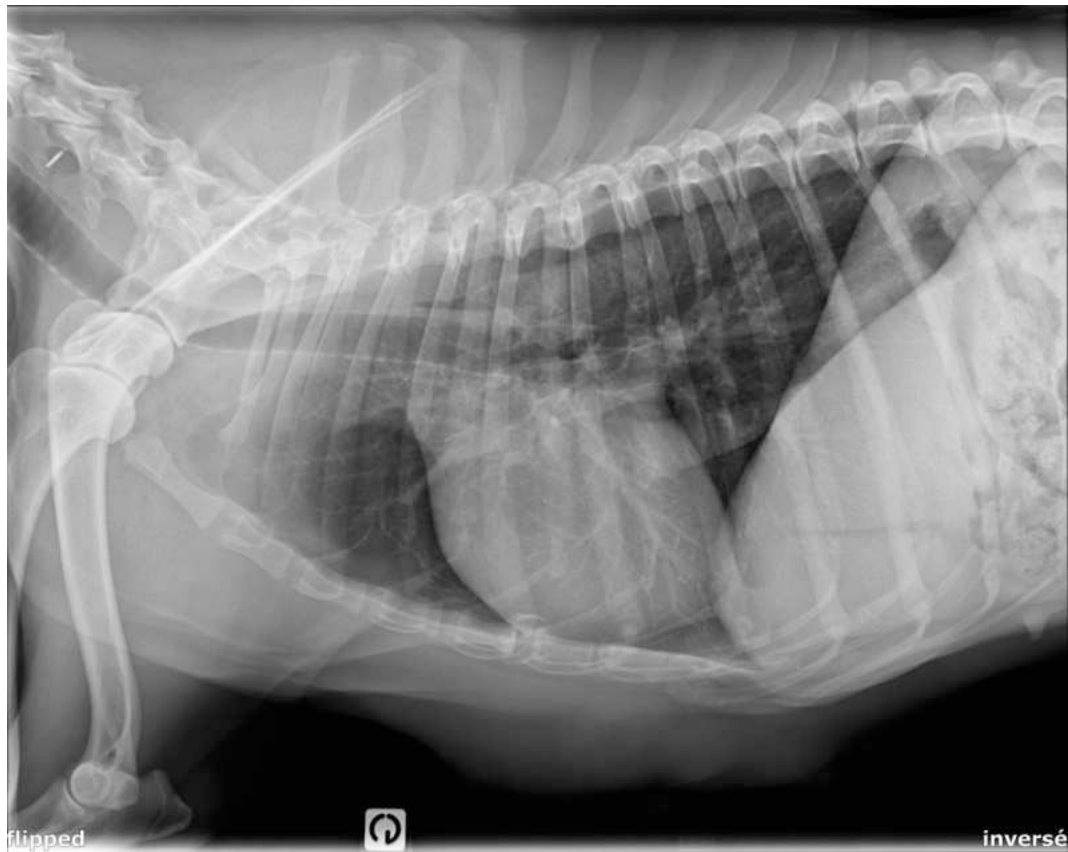Description :

- Opacité thoracique cranio-ventrale masquant la silhouette cardiaque, centrale, symétrique, à contours définis, repoussant caudalement l'aspect proximal de la partie crâniale du lobe crânial gauche : masse médiastinale cranio-ventrale.

XVII Exercice : Cas 17

Chien Setter de 11 ans présenté pour un bilan d'extension suite à la découverte de masses mammaires (cytologie en faveur d'un carcinome).





Question

[solution n°17 p. 91]

Quelle-est votre interprétation ?

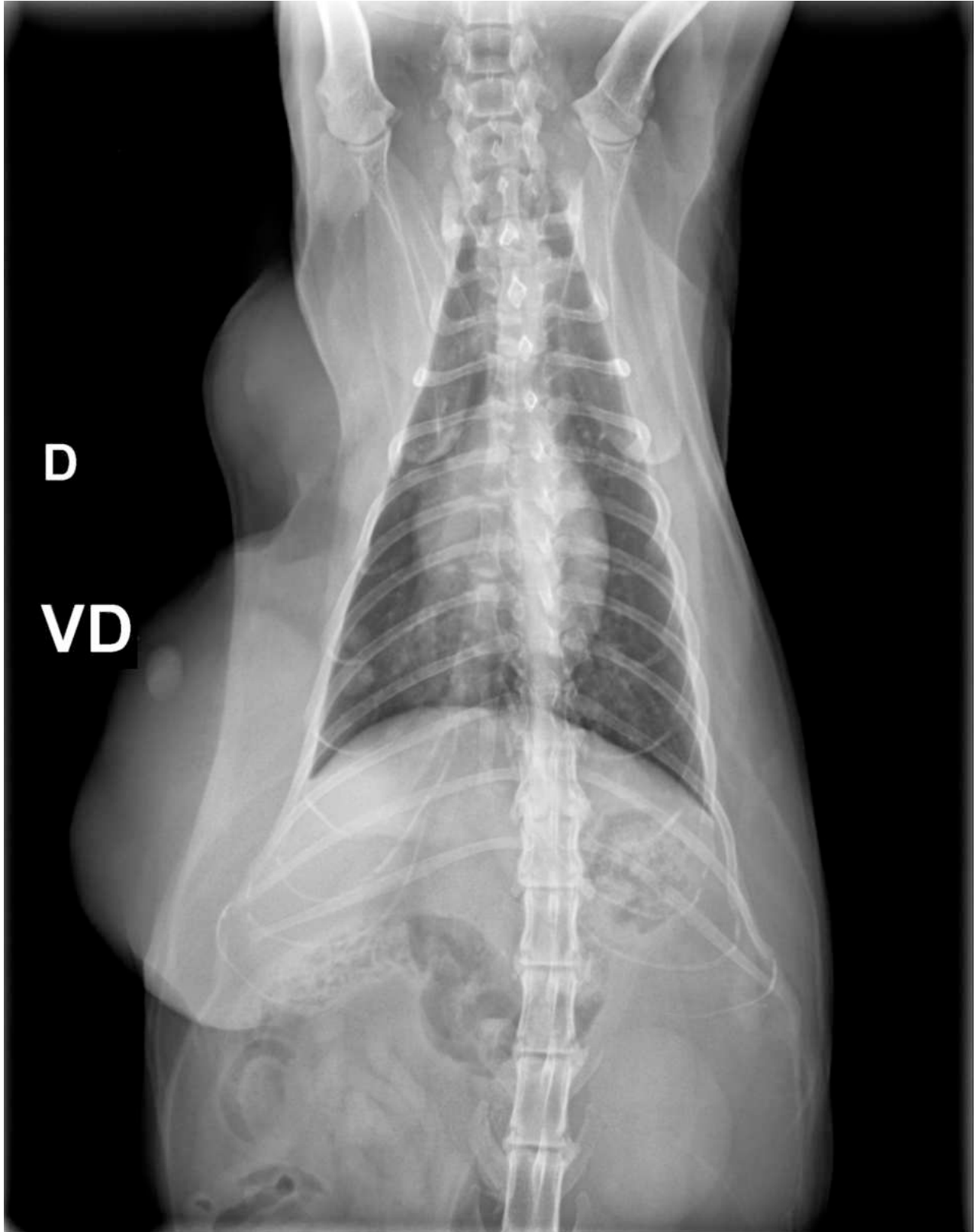
Indice :

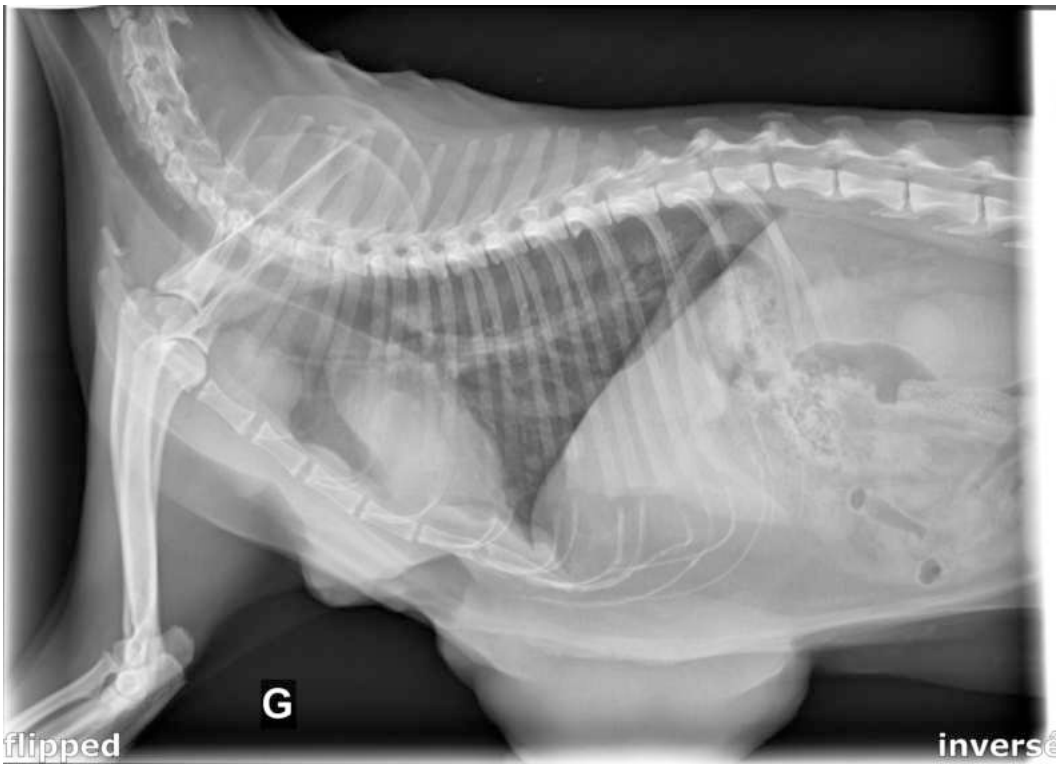
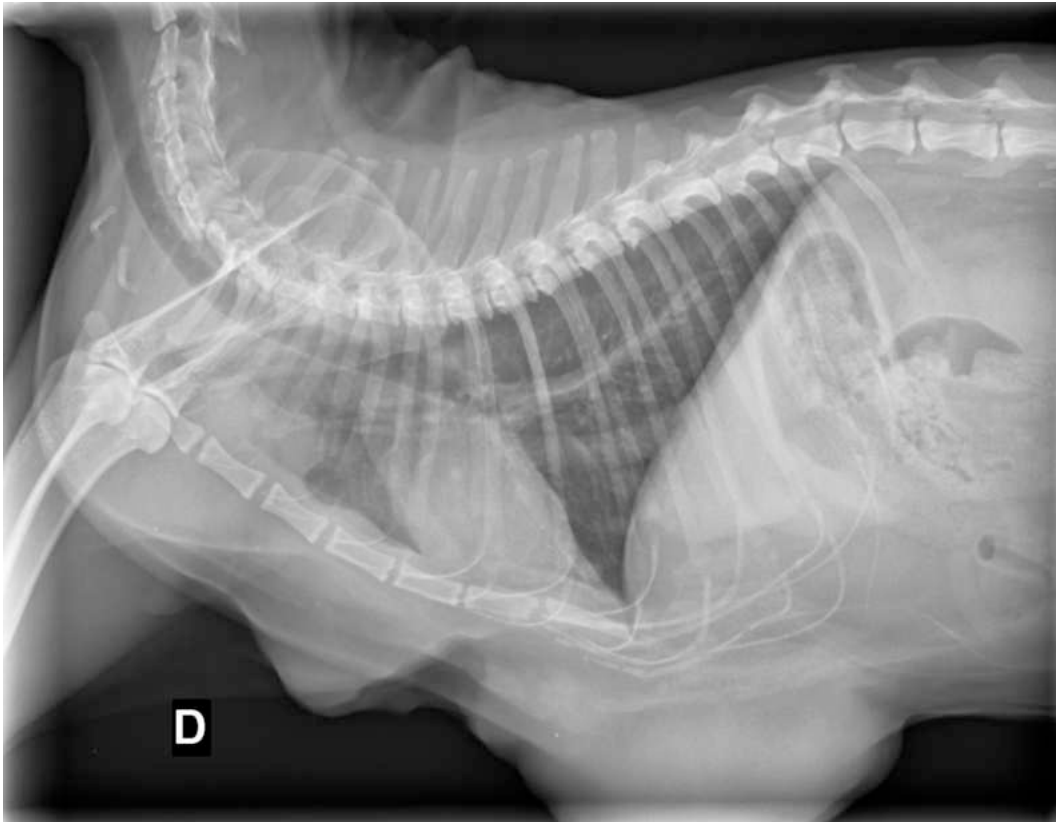Description :

- Tuméfaction des tissus mous sur l'aspect ventral du sternum = masses mammaires connues
- Opacité tissulaire en dôme à l'aplomb dorsal de S2-S3, mesurant 3,5 cm de long sur 1,5 cm de hauteur cette opacité est retrouvée sur l'aire de projection de l'insertion du médiastin crânial ventral sur la vue de face

XVIII Exercice : Cas 18

Chat européen de 10 ans pour un bilan d'extension suite à la découverte de masses mammaires.





Question

[solution n°18 p. 91]

Quelle-est votre interprétation ?

Indice :

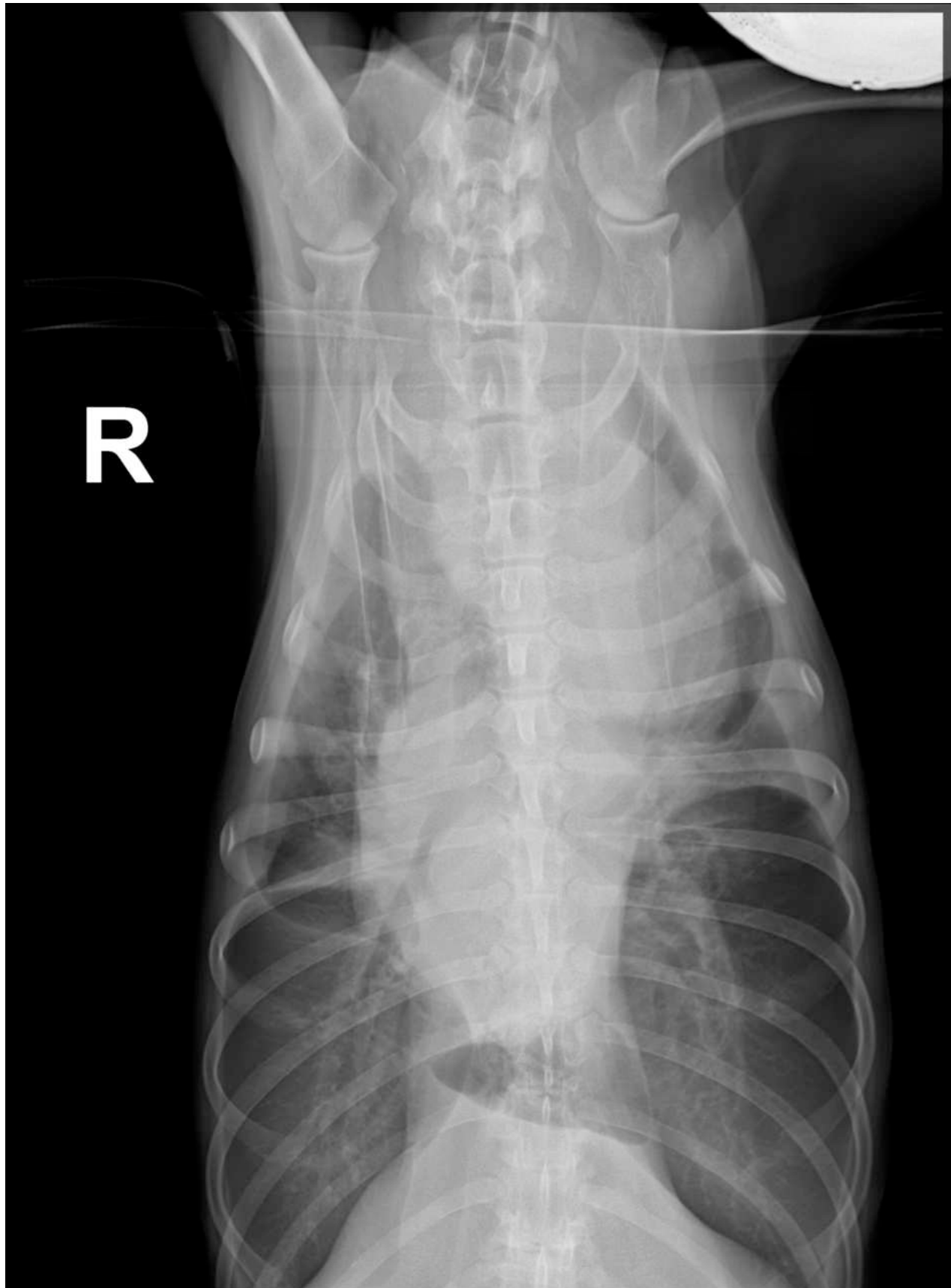
Description :

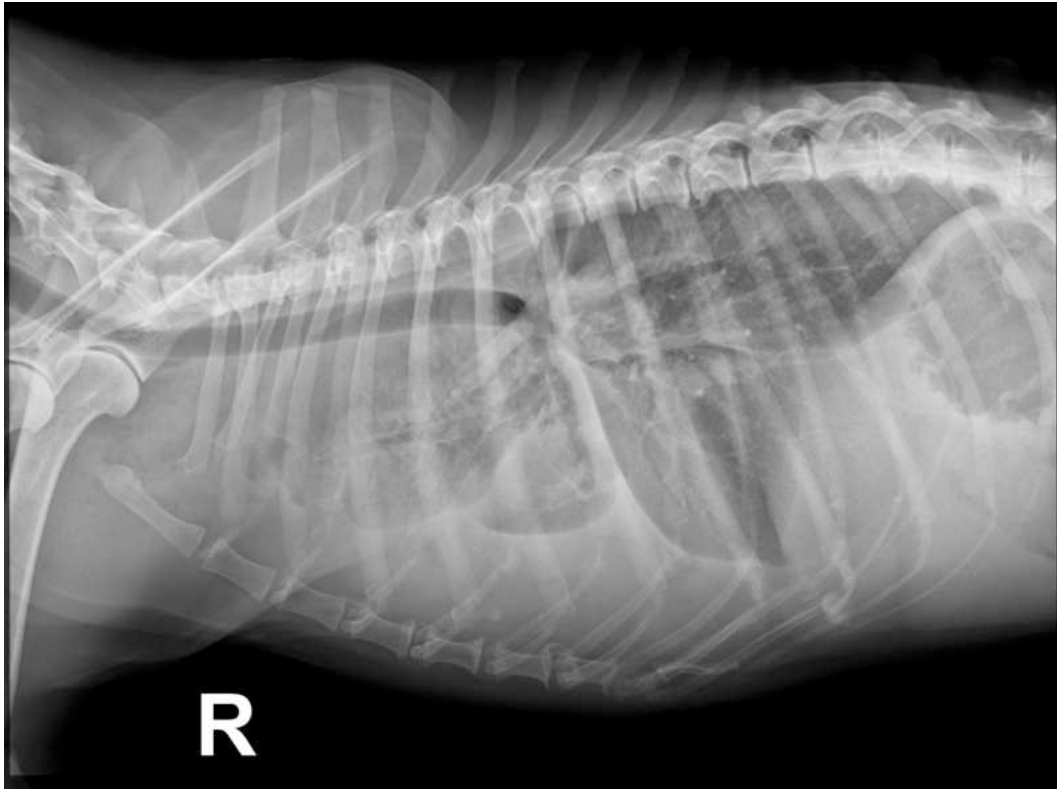
- Volumineuse masse d'opacité tissulaire mesurant environ 9 cm de diamètre retrouvée sur la paroi ventrale du thorax caudal, latéralisée à droite sur la vue de face

- Une seconde masse mesurant environ 2 cm de diamètre est retrouvée plus crânialement et à droite sur la vue de face
- Opacité tissulaire à base large retrouvée à l'aplomb de S3, en position centrale sur la vue de face
- Multiples opacités nodulaires dont la plus grande mesure 8 mm de diamètre diffusément réparti sur l'aire de projection des champs pulmonaires

XIX Exercice : Cas 19

Chien Setter Gordon mâle de 13 ans présenté pour toux et vomissement dans une contexte d'abatement et d'anorexie





Question

[solution n°19 p. 91]

Quelle-est votre interprétation ?

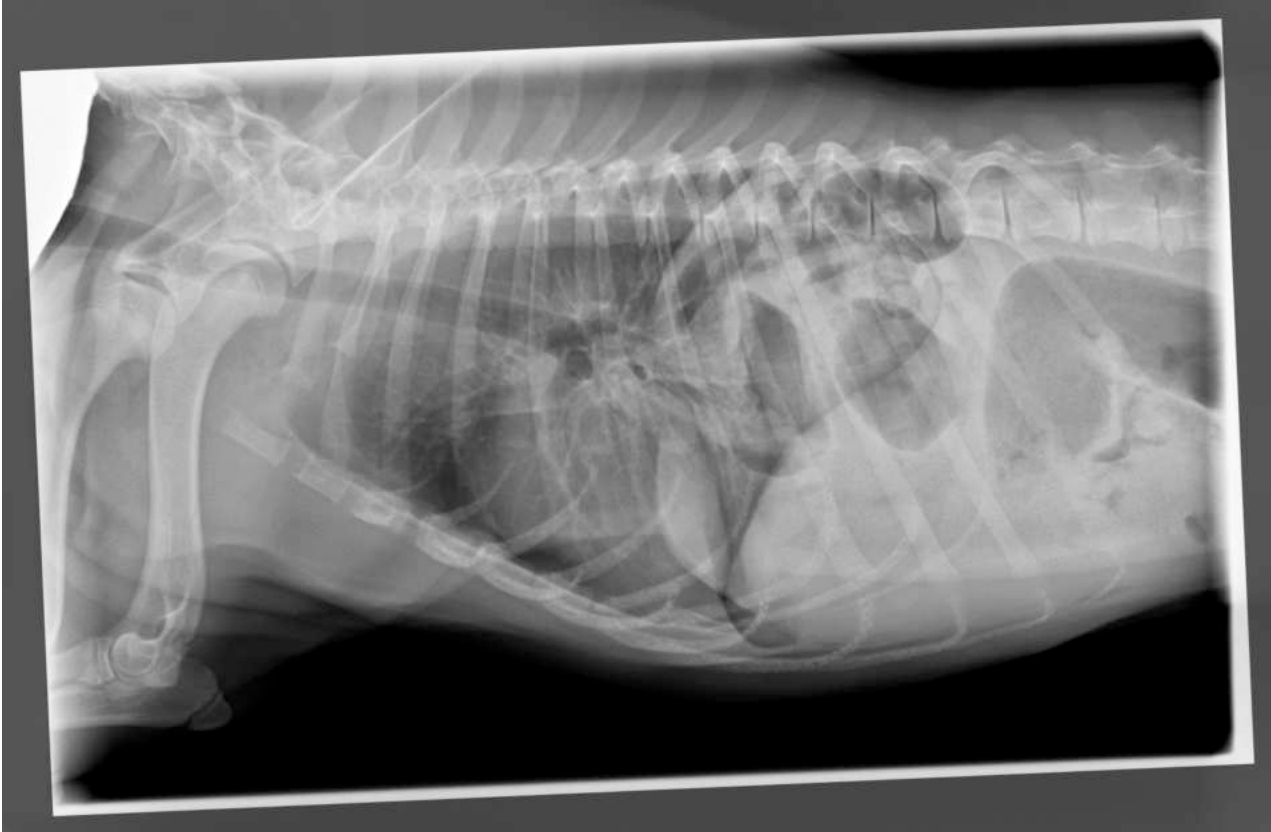Indice :

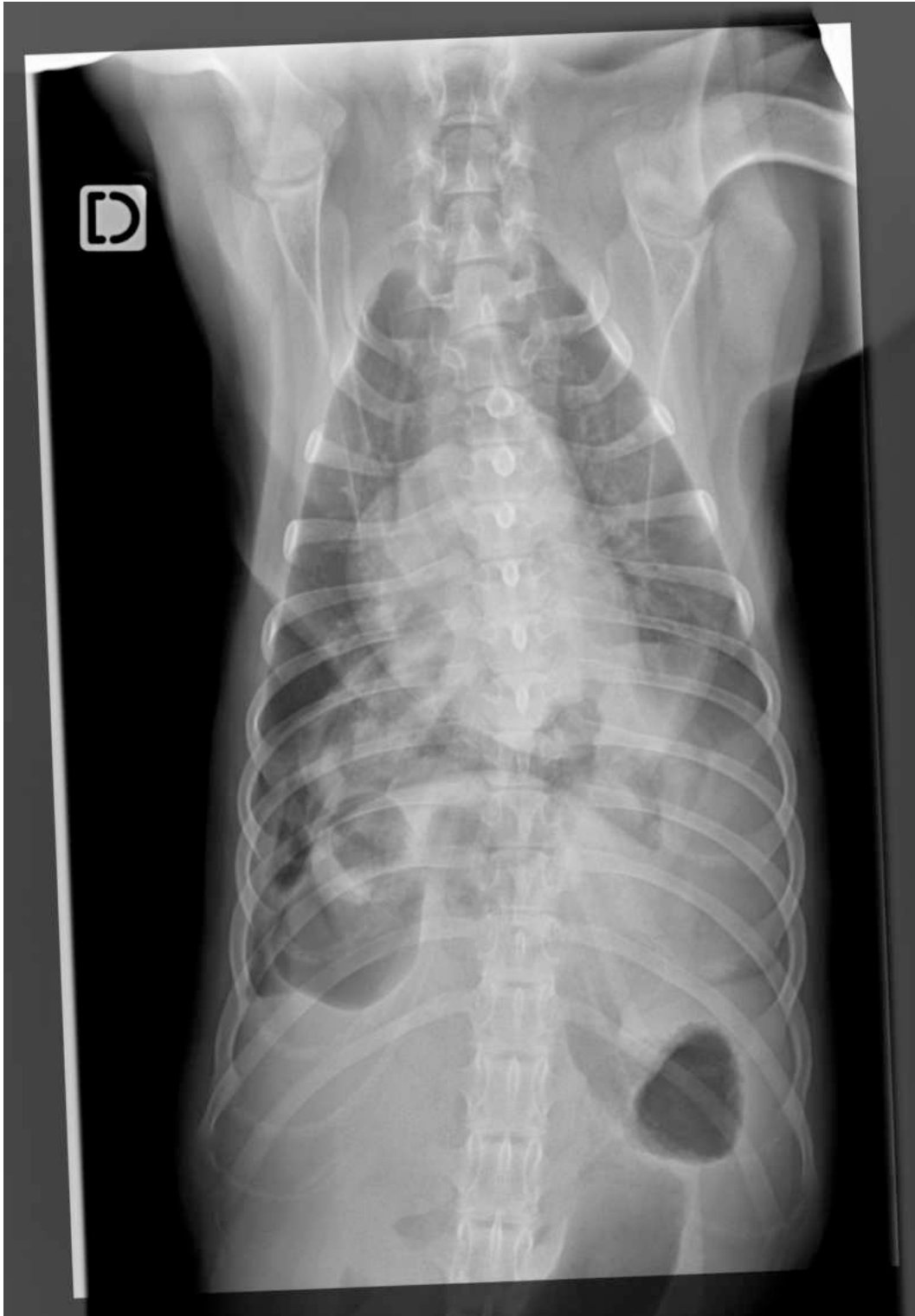Description :

- Spondylose thoracique
- Augmentation d'opacité dans le thorax crânial opacité centrale (plutôt latéralisée à gauche), et bien délimitée, déplacement dorsal de la trachée = élargissement du médiastin crânial.
- Bande d'opacité tissulaire soulevant les lobes pulmonaires de la paroi thoracique et effaçant les contours de la silhouette cardiaques. Présence de scissures interlobaires.
- Bronches souches caudales écartées sur la vue de face, et inflexion ventrale des bronches souches caudales

XX Exercice : Cas 20

Chien femelle Sharpei de 5 mois présenté pour des régurgitations et des vomissements fréquents, associés à de l'hématémèse. Un mégaoesophage et une hernie hiatale (opérée en 2016) sont connus.





Question

[solution n°20 p. 91]

Quelle-est votre interprétation ?

Indice :

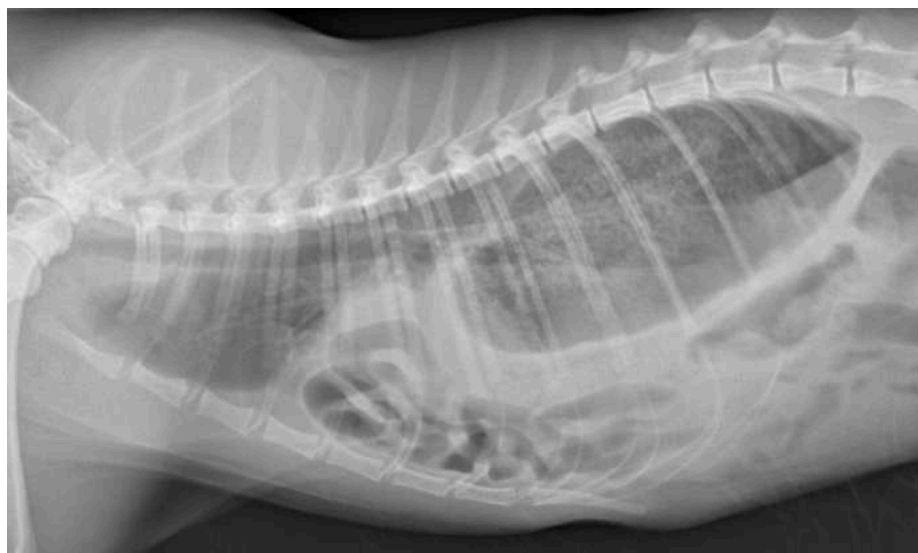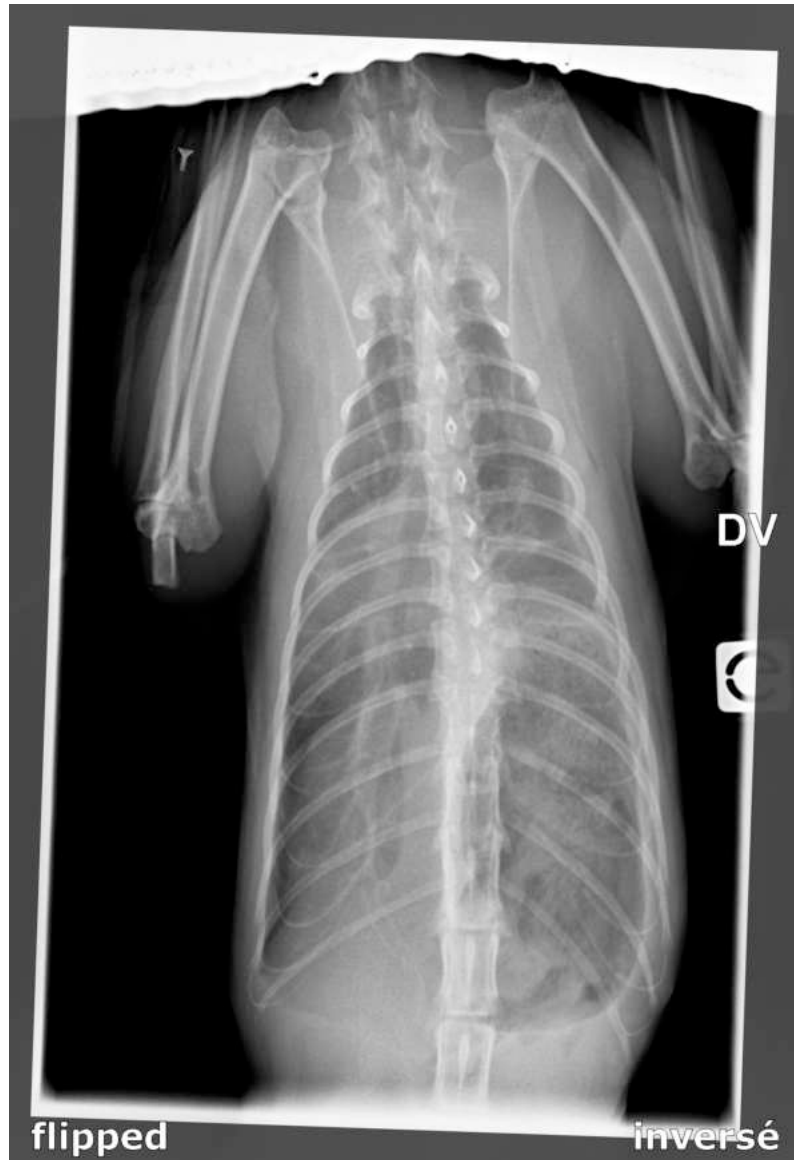Description :

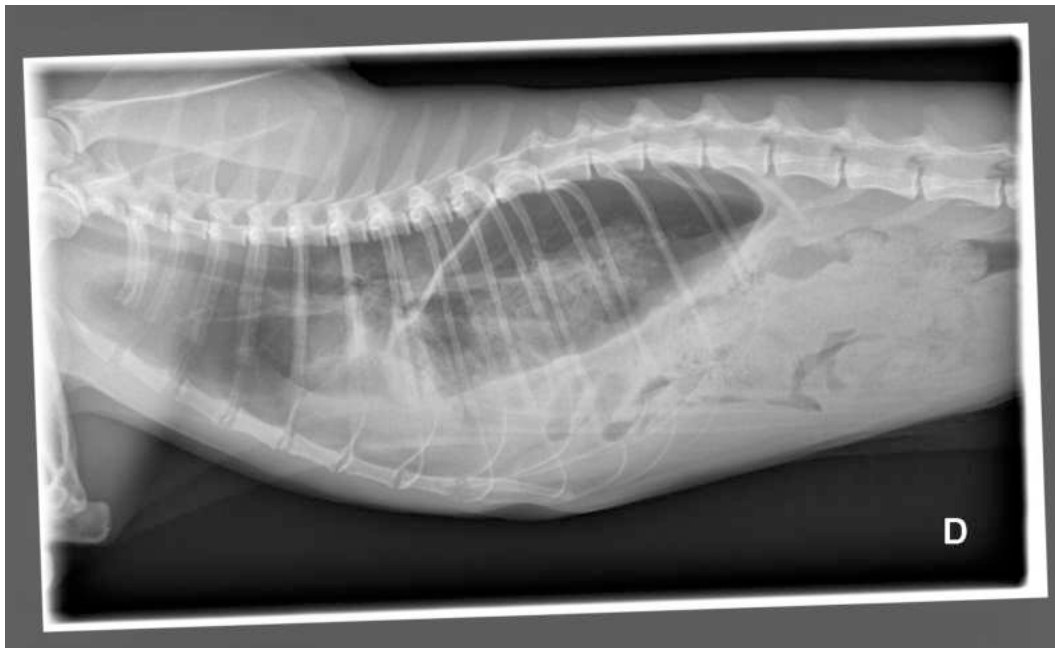
- Absence de côtes sur T13
- Perte de contraste dans l'abdomen compatible avec l'âge de l'animal.
- Lignes œsophagiennes, muscles longs du cou et paroi de la trachée observés.
- Dilatation de l'estomac et passage dans le thorax (non retrouvé sur la face = caractère labile)

- Augmentation d'opacité dans le lobe caudal droit, présence de bronchogramme et ligne lobaire.

XXI Exercice : Cas 21

Chat européen, mâle castré, de 2 ans présenté pour détresse respiratoire.





Question

[solution n°21 p. 91]

Quelle-est votre interprétation ?

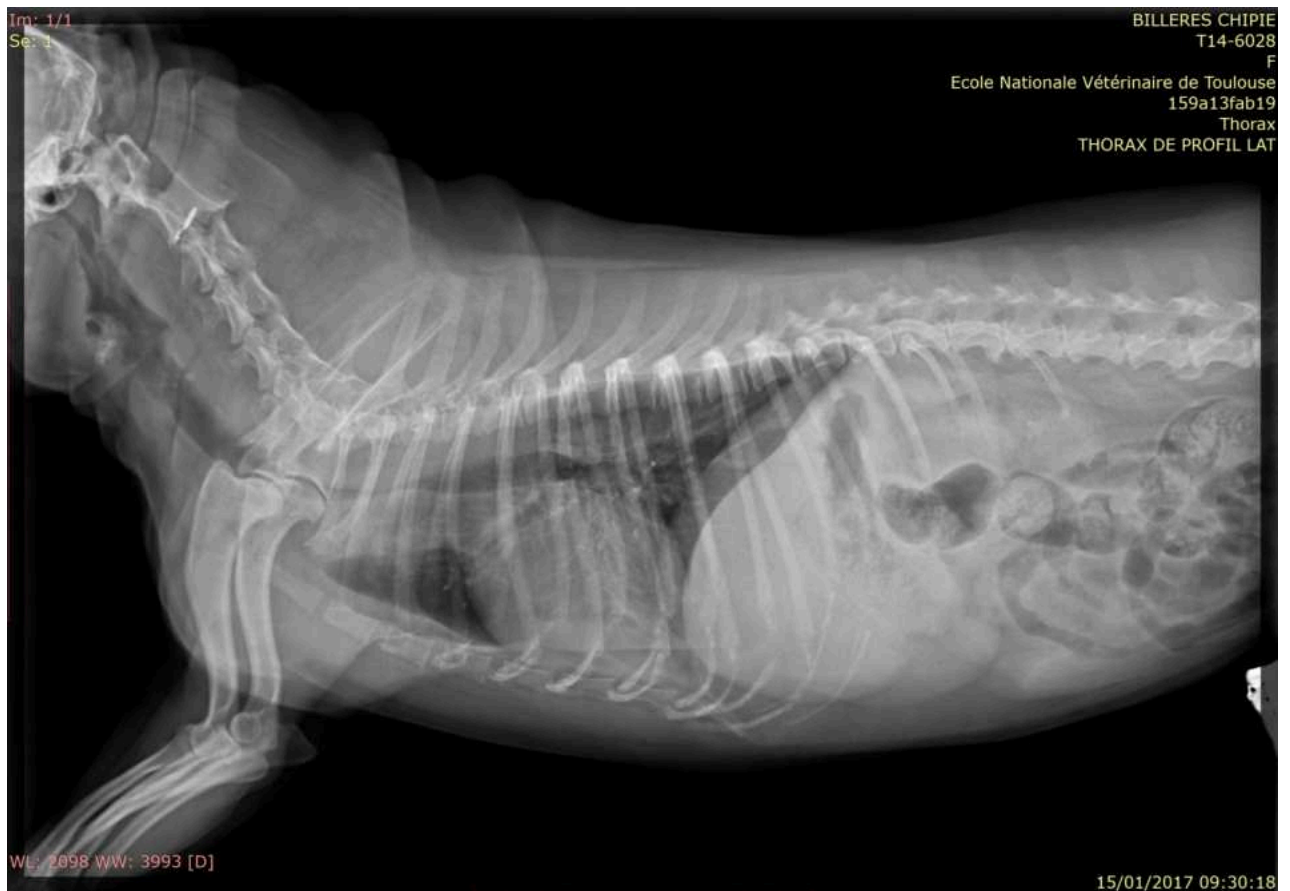Indice :

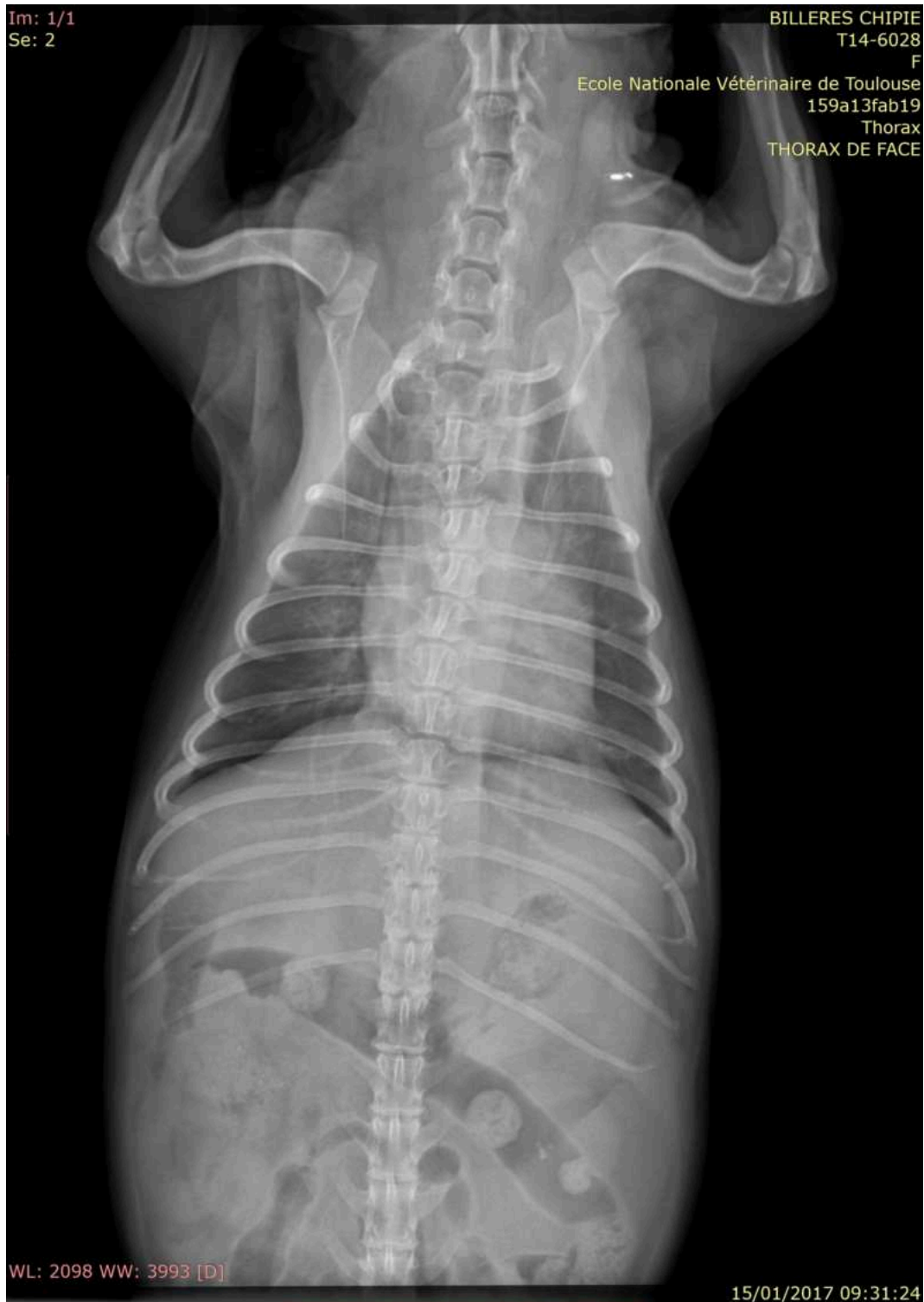Description :

- Structures tubulaires aériques sur l'aspect ventral et latéral gauche du thorax masquant la silhouette cardiaque et le diaphragme repoussant dorsalement les lobes pulmonaires.
- Lobes pulmonaires décollés du rachis par une bande d'opacité tissulaire et arrondis.
- Perte de contraste abdominale, avancée crâniale des organes abdominaux.
- Vessie non visualisée

XXII Exercice : Cas 22

Chien femelle Shi Tzu de 13 ans présenté pour toux





Question

[solution n°22 p. 92]

Quelle-est votre interprétation ?

Indice :

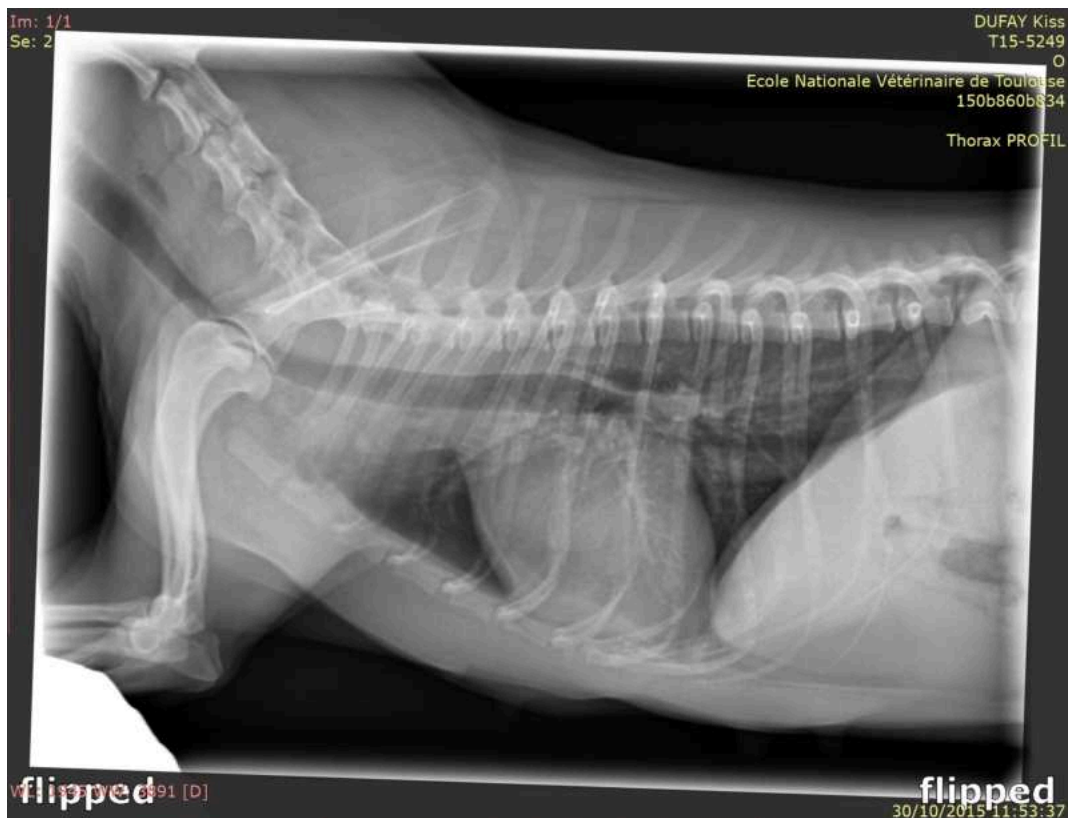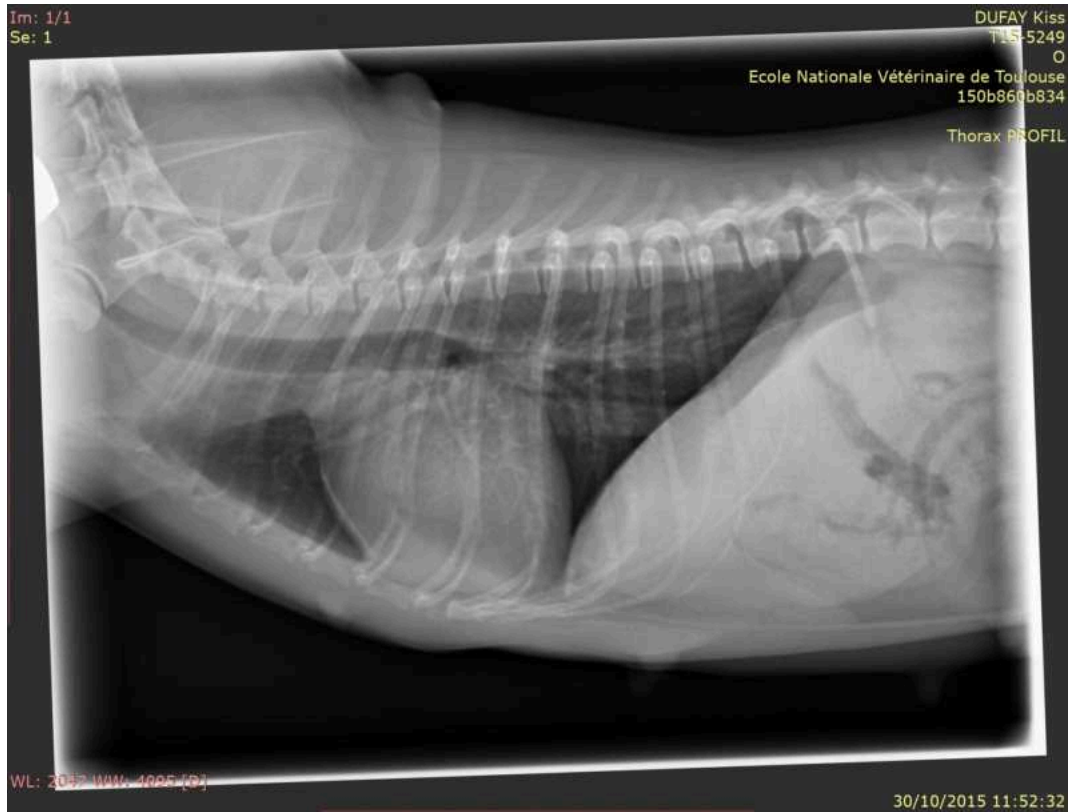Description :

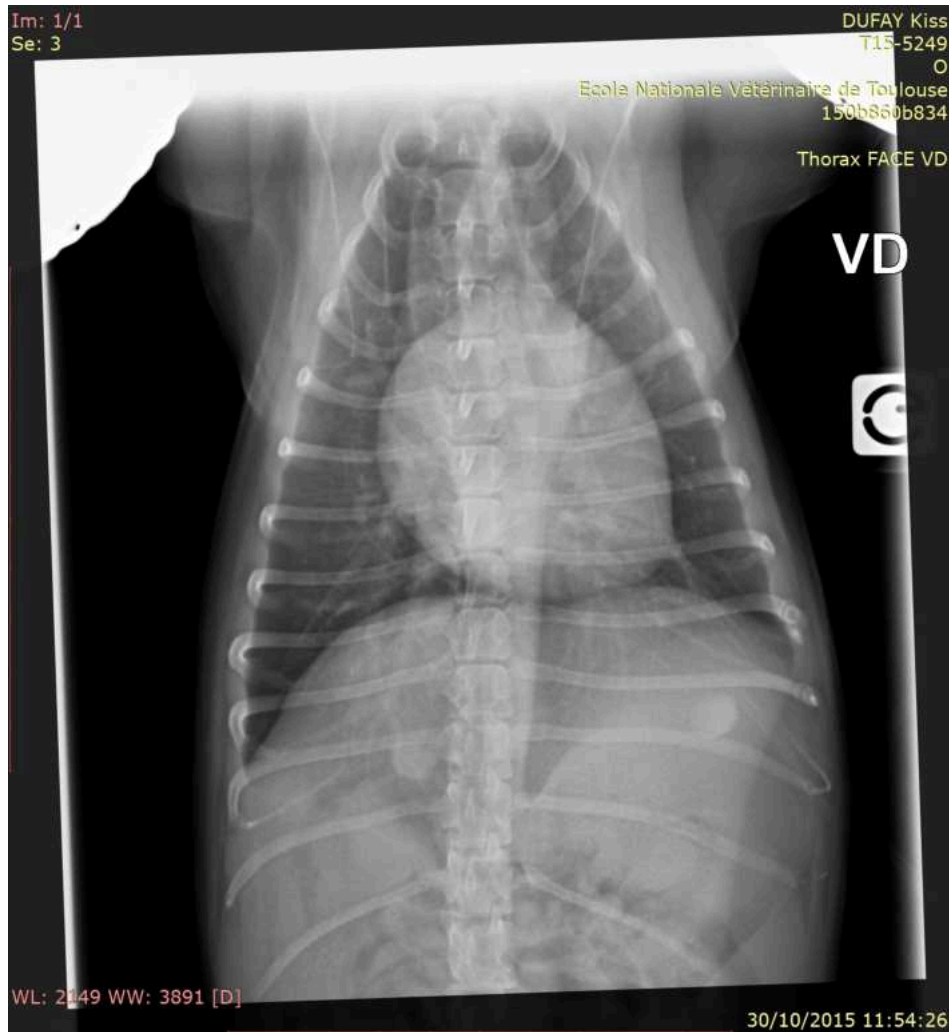
- Opacité tissulaire homogène ventralement à l'aplomb de C1-C2 associée à un déplacement caudal du larynx et de l'appareil hyoïde
- Arrondissement du bord caudo-ventral de la silhouette hépatique dépassant du cercle de l'hypochondre
- Opacités minérales sur l'aire de projection du rein gauche
- Irrégularité du diamètre de la trachée à l'entrée du thorax

- Augmentation d'opacité superposée à la silhouette cardiaque. Opacité interstitielle marquée à alvéolaire partielle sur le lobe moyen droit.

XXIII Exercice : Cas 23

Chien femelle Yorkshire de 10 ans présenté pour un bilan d'extension thoracique





Question

[solution n°23 p. 92]

Quelle-est votre interprétation ?

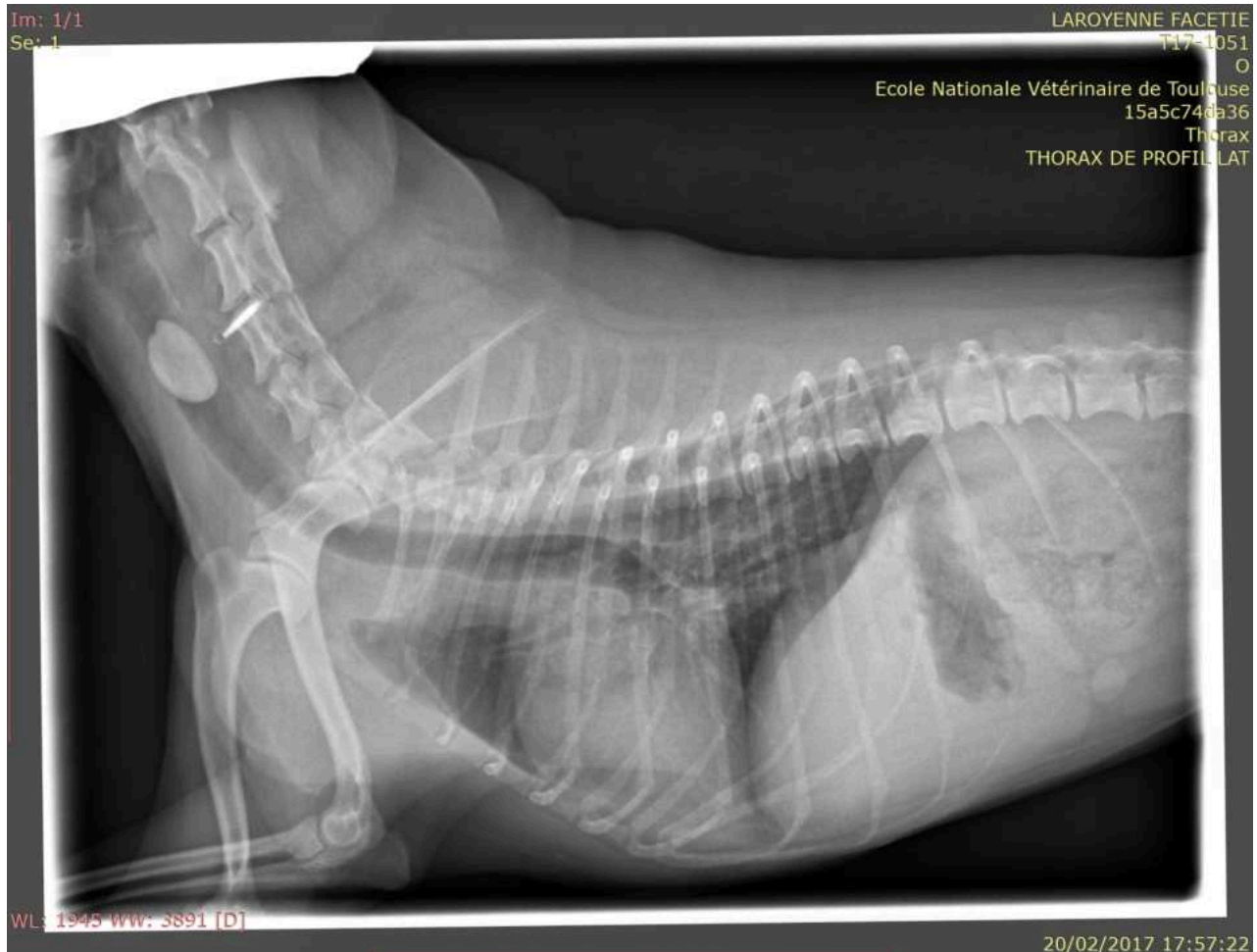Indice :

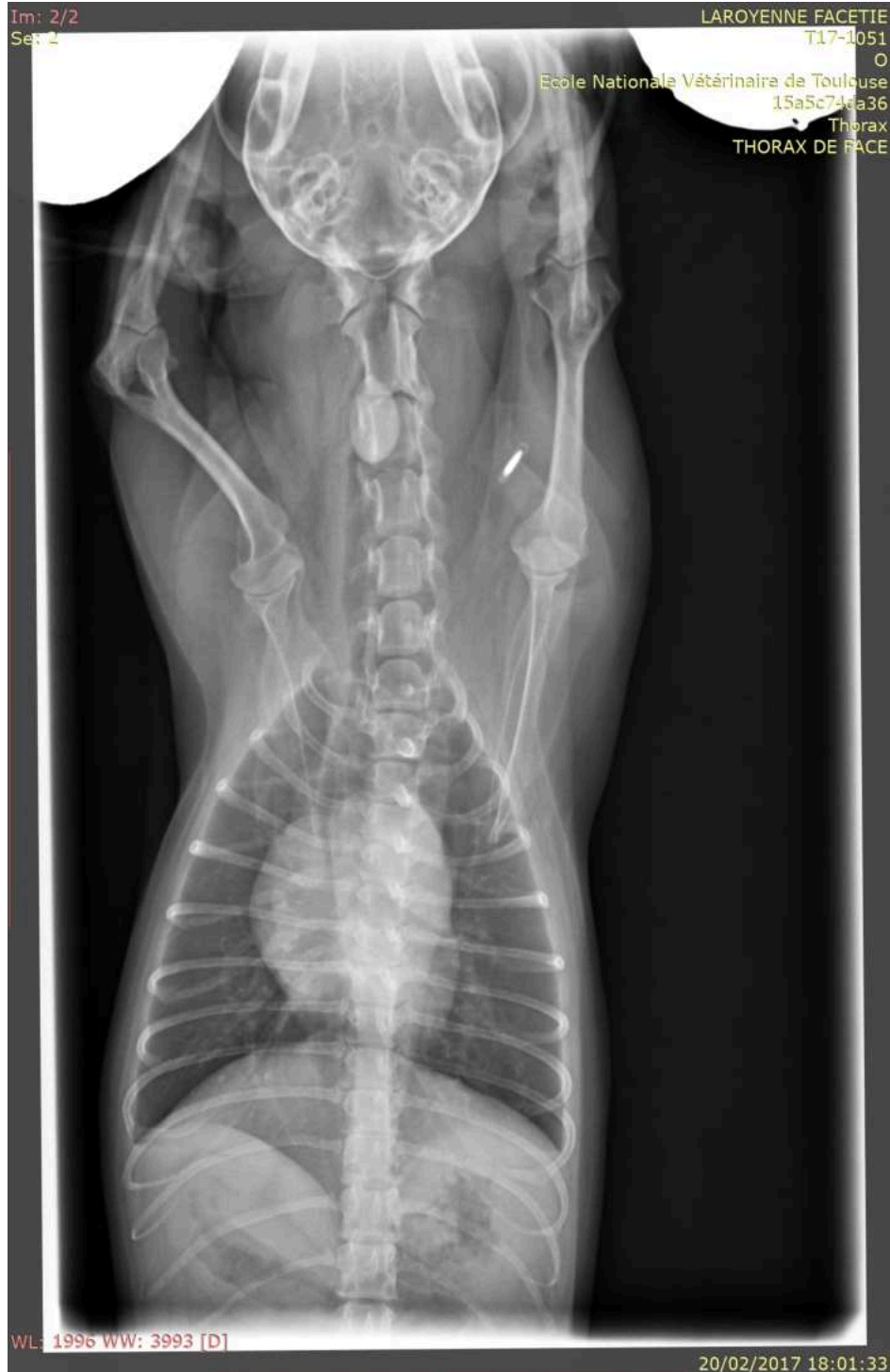Description :

- Foie dépassant du cercle de l'hypochondre.
- Production osseuse caudalement aux têtes humérales.
- Opacification broncho-interstitielle diffuse compatible avec l'âge de l'animal.
- Redondance de la membrane trachéale (bande radio-opaque se superposant à la trachée).

XXIV Exercice : Cas 24

Chien Epagneul Papillon de 7 ans présenté pour détresse respiratoire





Question

[solution n°24 p. 92]

Quelle-est votre interprétation ?

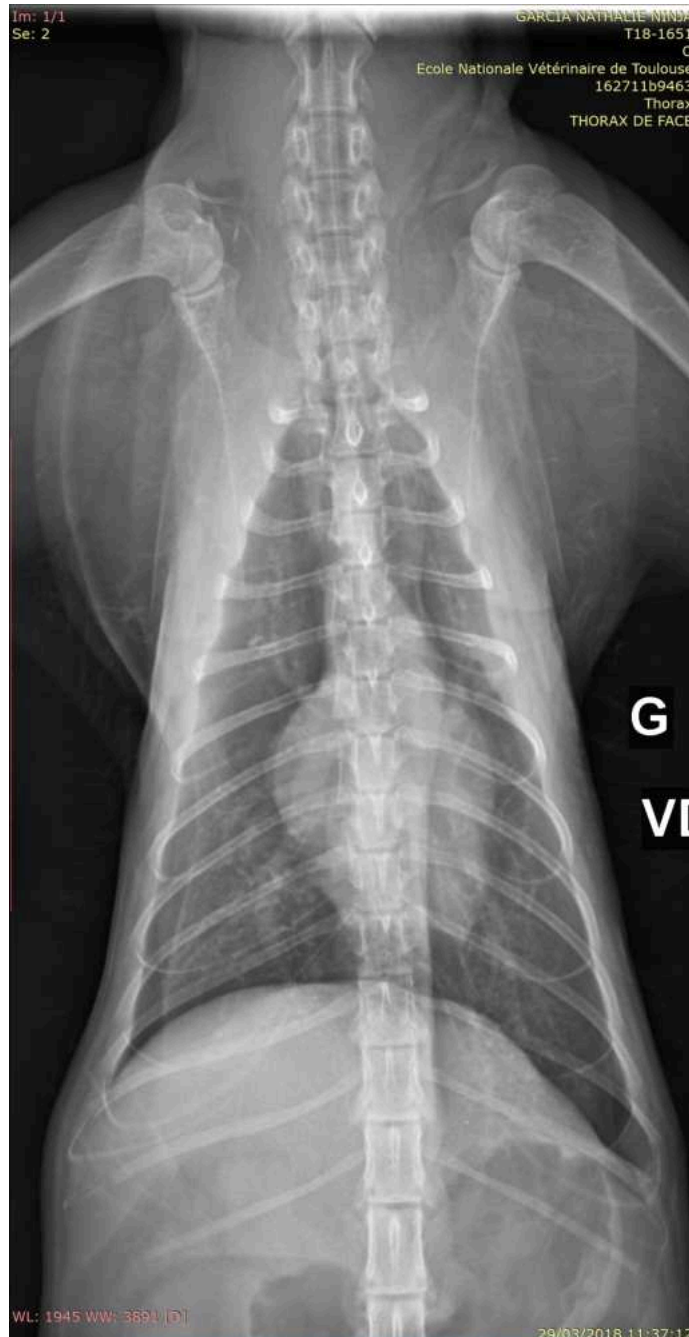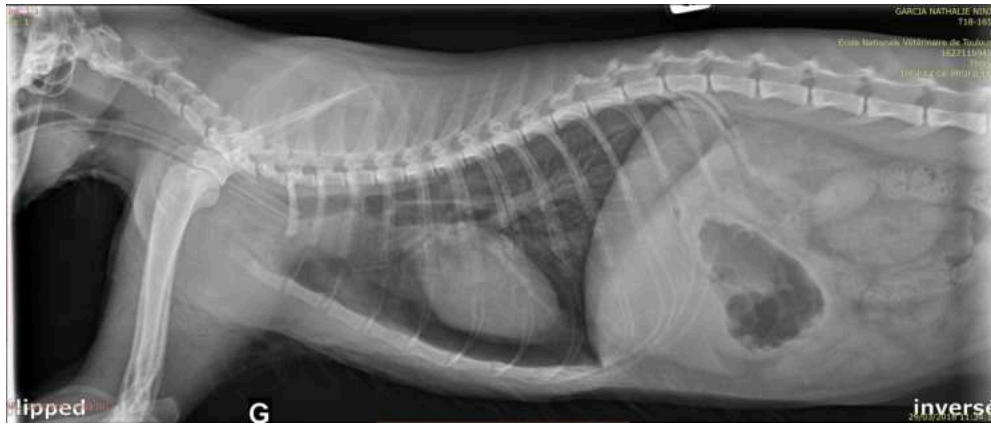Indice :

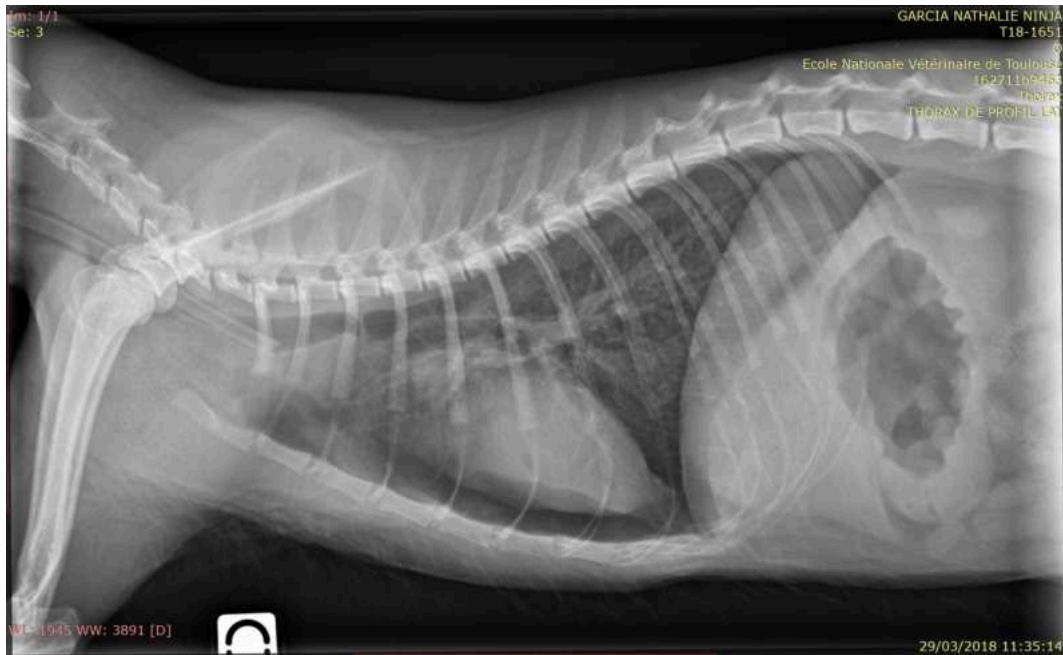Description :

- Élément d'opacité minérale mesurant 1,8 cm de long, de forme arrondie sur l'aire de projection de la trachée à l'aplomb de C3-C4.
- Structures thoraciques dans les limites de la normale

XXV Exercice : Cas 25

Chat européen de 1 an présenté pour dyspnée.





Question

[solution n°25 p. 92]

Quelle-est votre interprétation ?

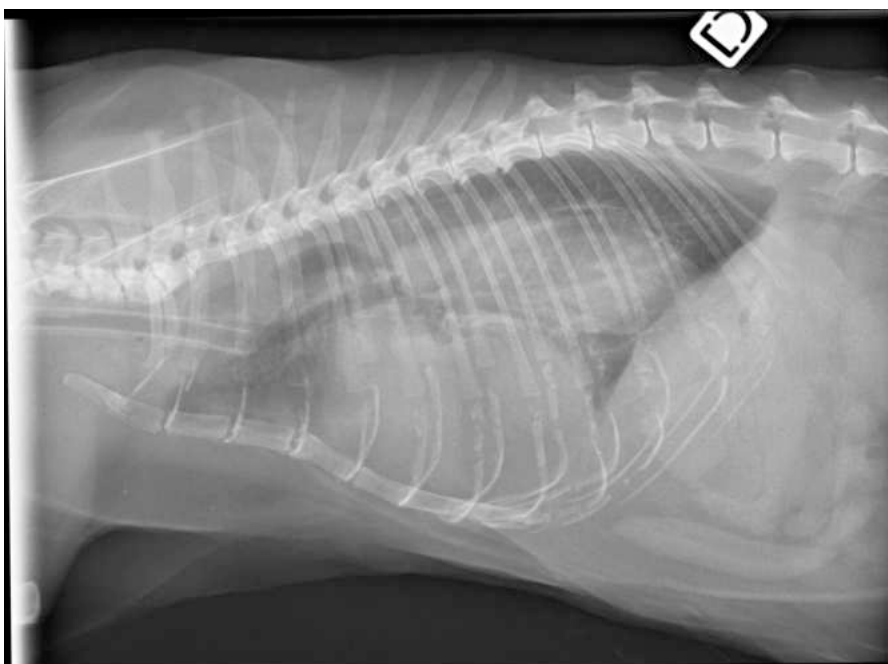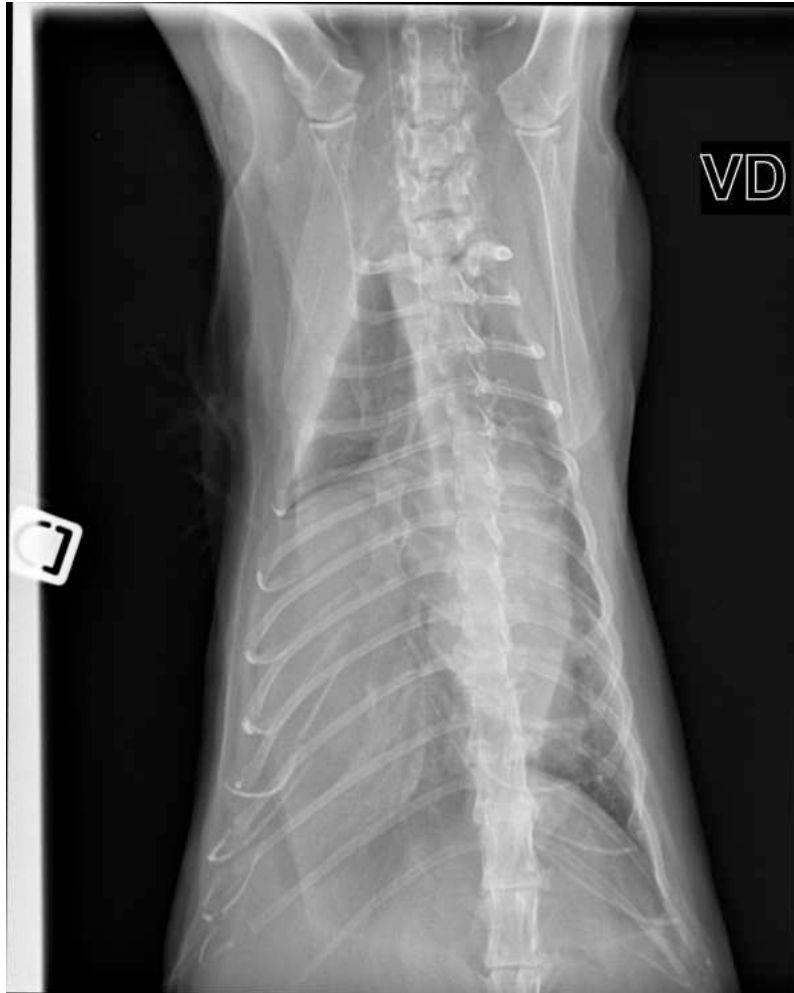Indice :

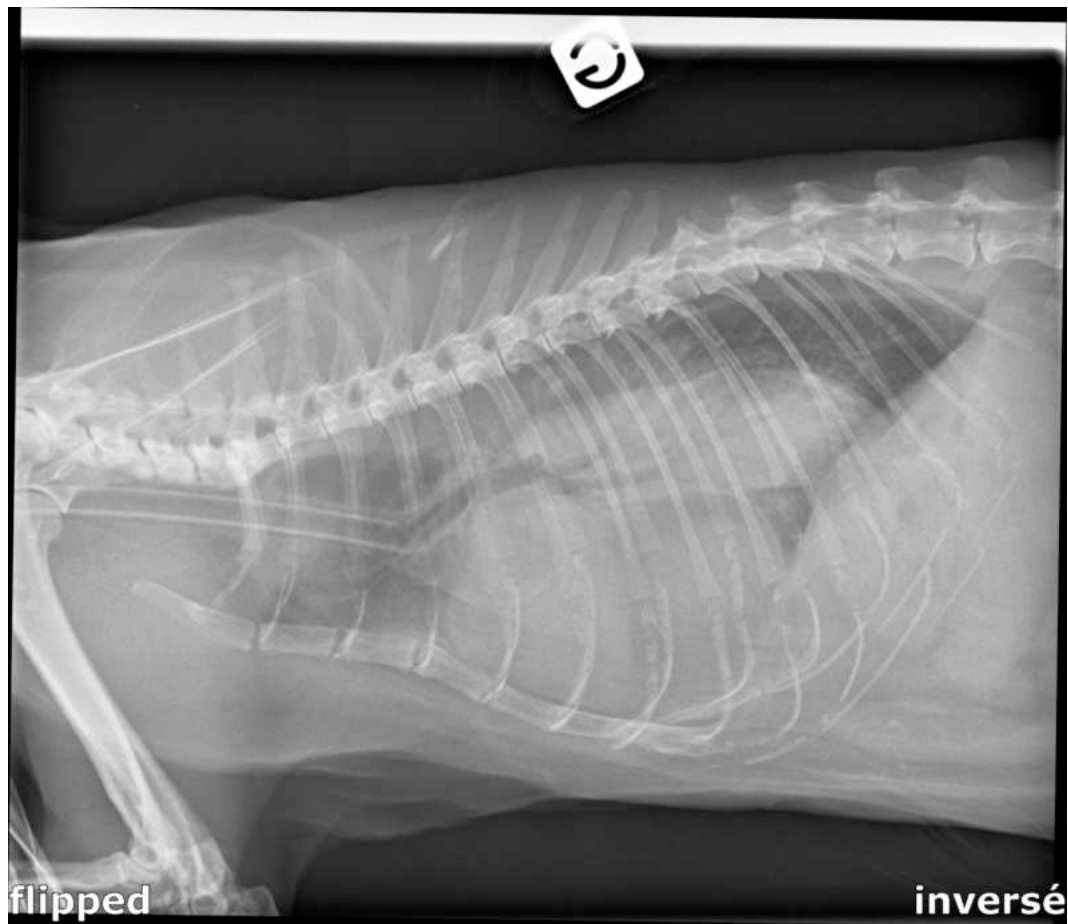Description :

- Sonde endotrachéale en place
- Lobes pulmonaires décollés du sternum et du rachis sur la vue de profil et des parois thoraciques sur la vue de face par une bande d'opacité aérique sans structures pulmonaires visibles
- Discontinuité de la trachée à l'aplomb de T3-T4 et image en "ballon" d'opacité aérique et rétrécissements en avant et en arrière associé = "signe de la pseudo-trachée"

XXVI Exercice : Cas 26

Chat de 14 ans présenté pour l'exploration de régurgitations alimentaires post-prandiales d'apparition aiguë évoluant depuis 10 jours.





Question

[solution n°26 p. 92]

Quelle-est votre interprétation ?

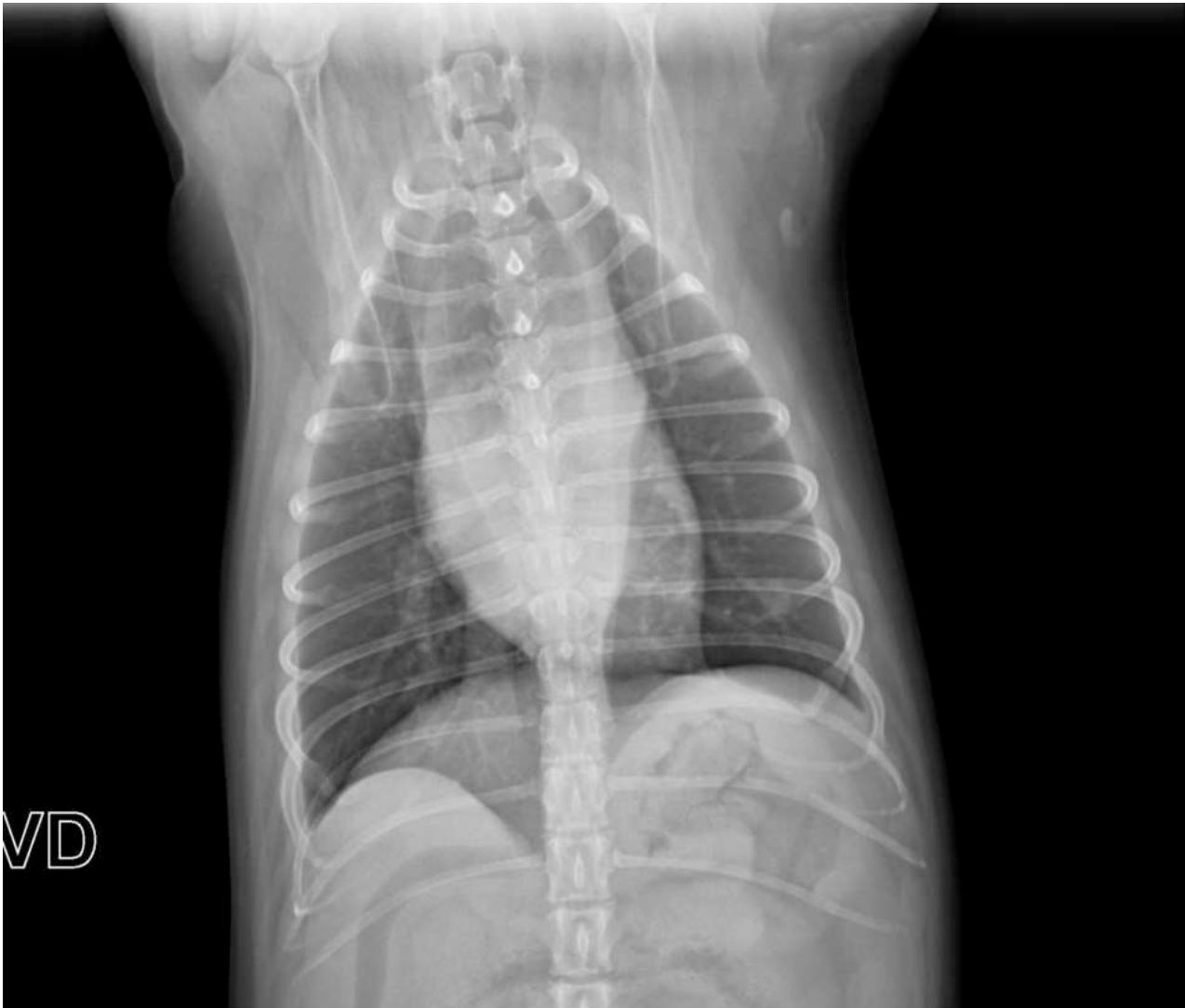Indice :

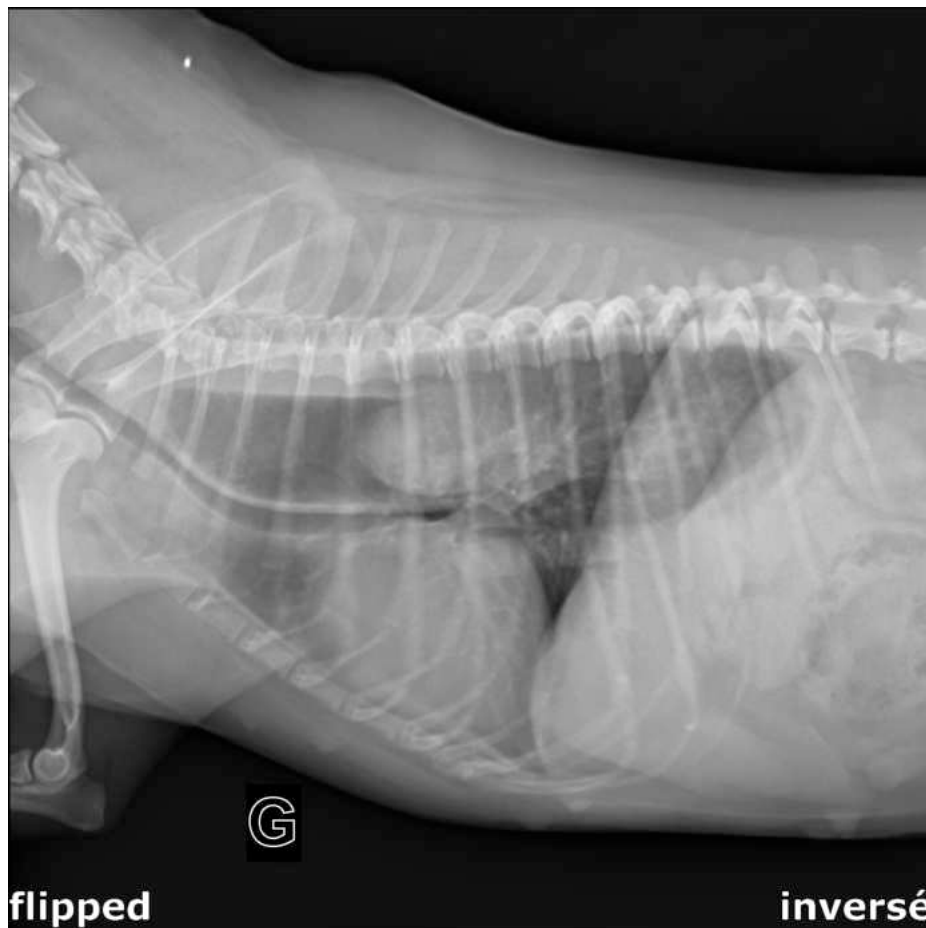
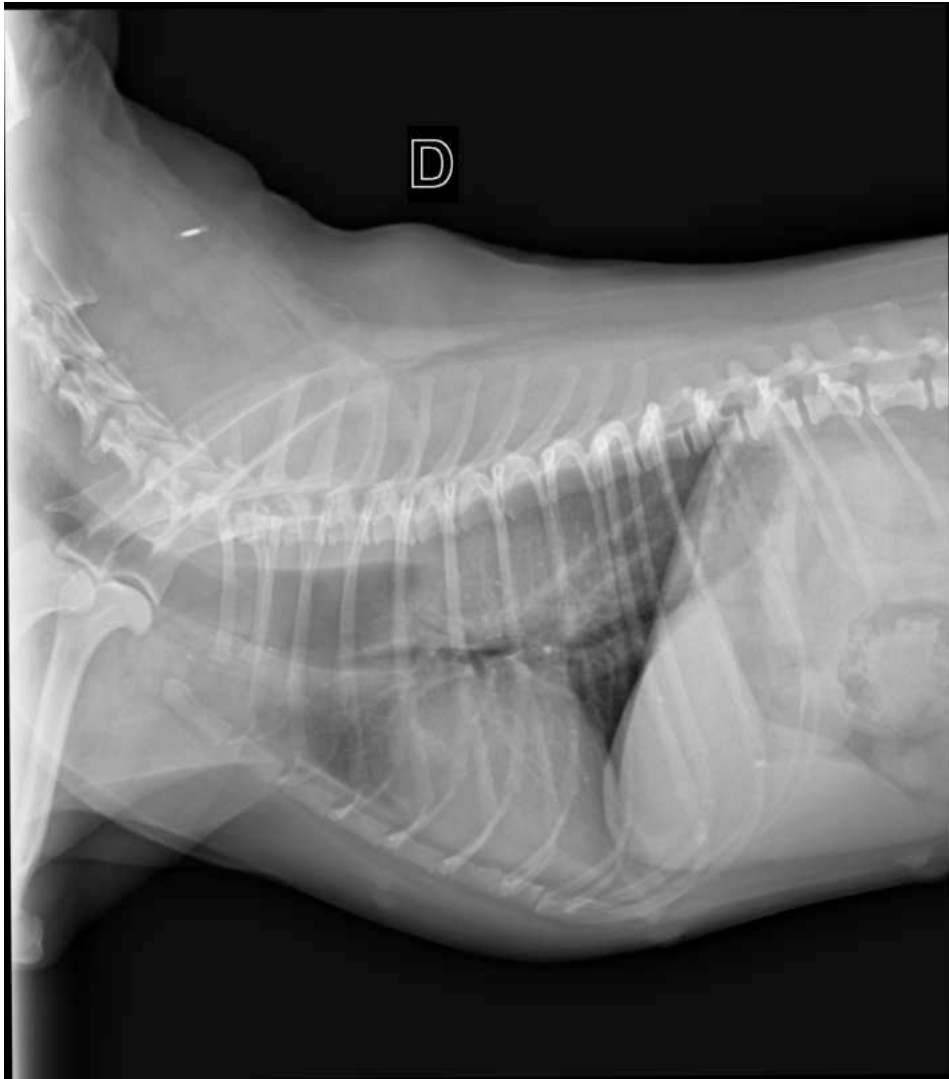Description :

- Augmentation d'opacité dans le thorax caudal dorsal qui mesure 7,5cm de long sur 2,5cm de large, de forme ovoïde. Dilatation aérique de l'estomac et inflexion ventrale de la trachée en amont de l'opacité décrite. Estomac non clairement identifié sur le profil gauche à la différence du profil droit.
- Dans l'abdomen crânial ventrale structure oblongue d'opacité tissulaire compatible avec la rate = avancée crâniale du foie le plus probablement. En accord avec l'augmentation d'opacité dans l'hémithorax droit, en position ventrale qui masque l'hémi coupole diaphragmatique droite et l'aspect latéral droit du cœur. Signe d'augmentation du volume thoracique à droite avec shift du cœur à gauche.
- Décollement des lobes pulmonaires caudo-dorsaux > 1,5 fois la longueur du corps vertébral

XXVII Exercice : Cas 27

Chien spitz femelle entière de 5 ans référé pour une suspicion de corps étranger œsophagien par son vétérinaire traitant dans un contexte de régurgitation, d'anorexie et d'absence d'émission de selles depuis 4 jours.





flipped

inversé

Question

[solution n°27 p. 92]

Quelle-est votre interprétation ?

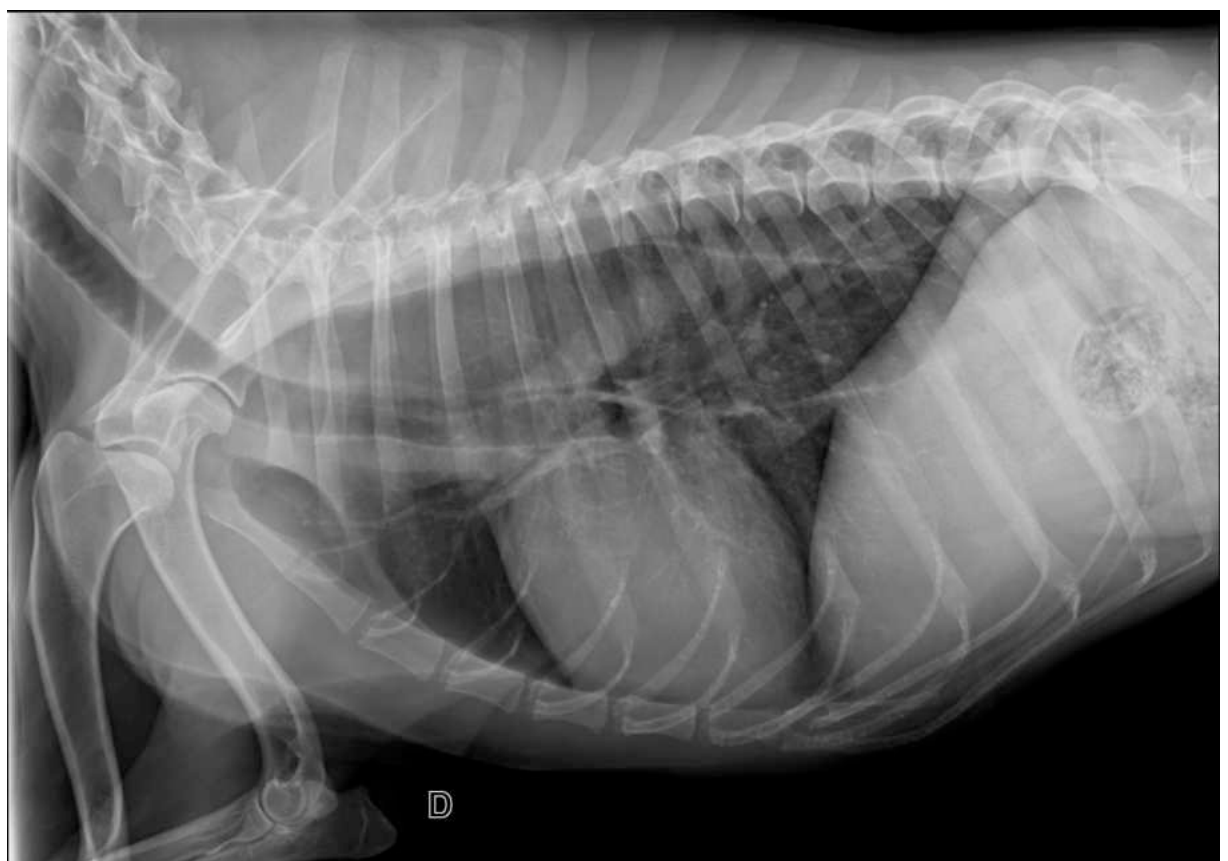
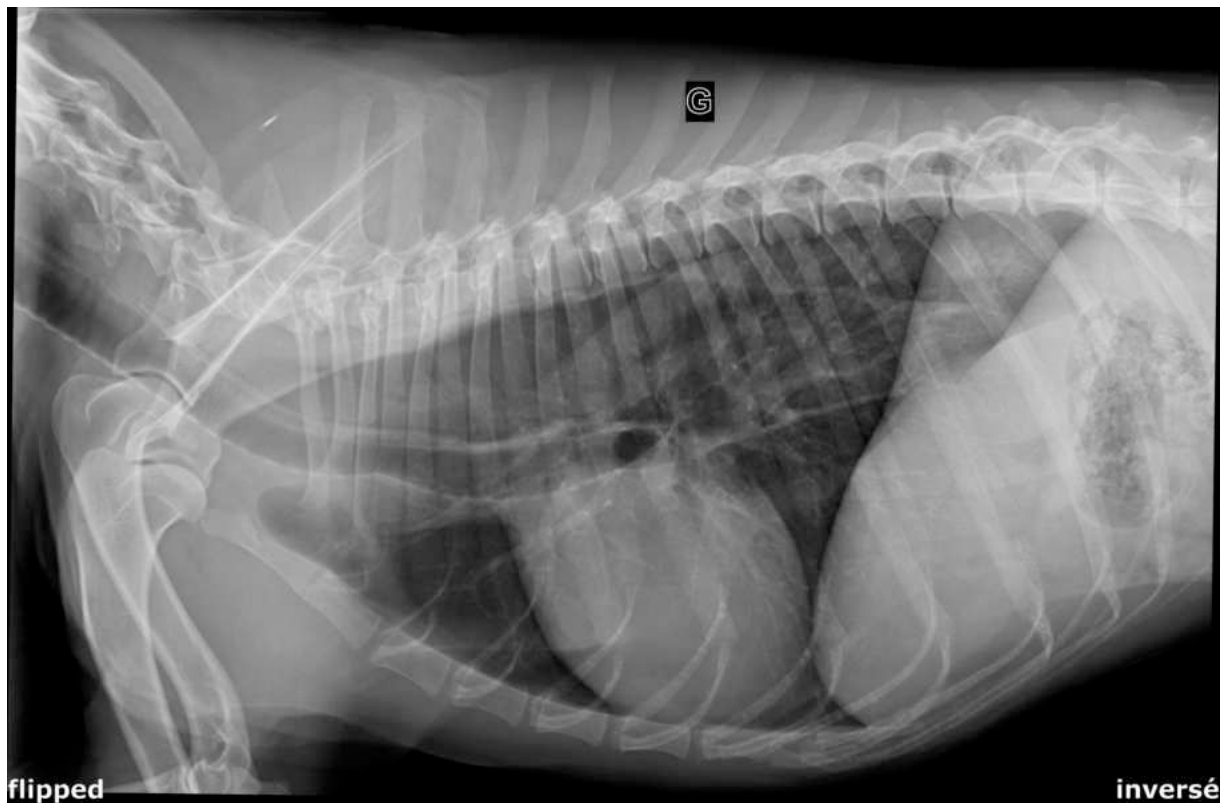
Indice :

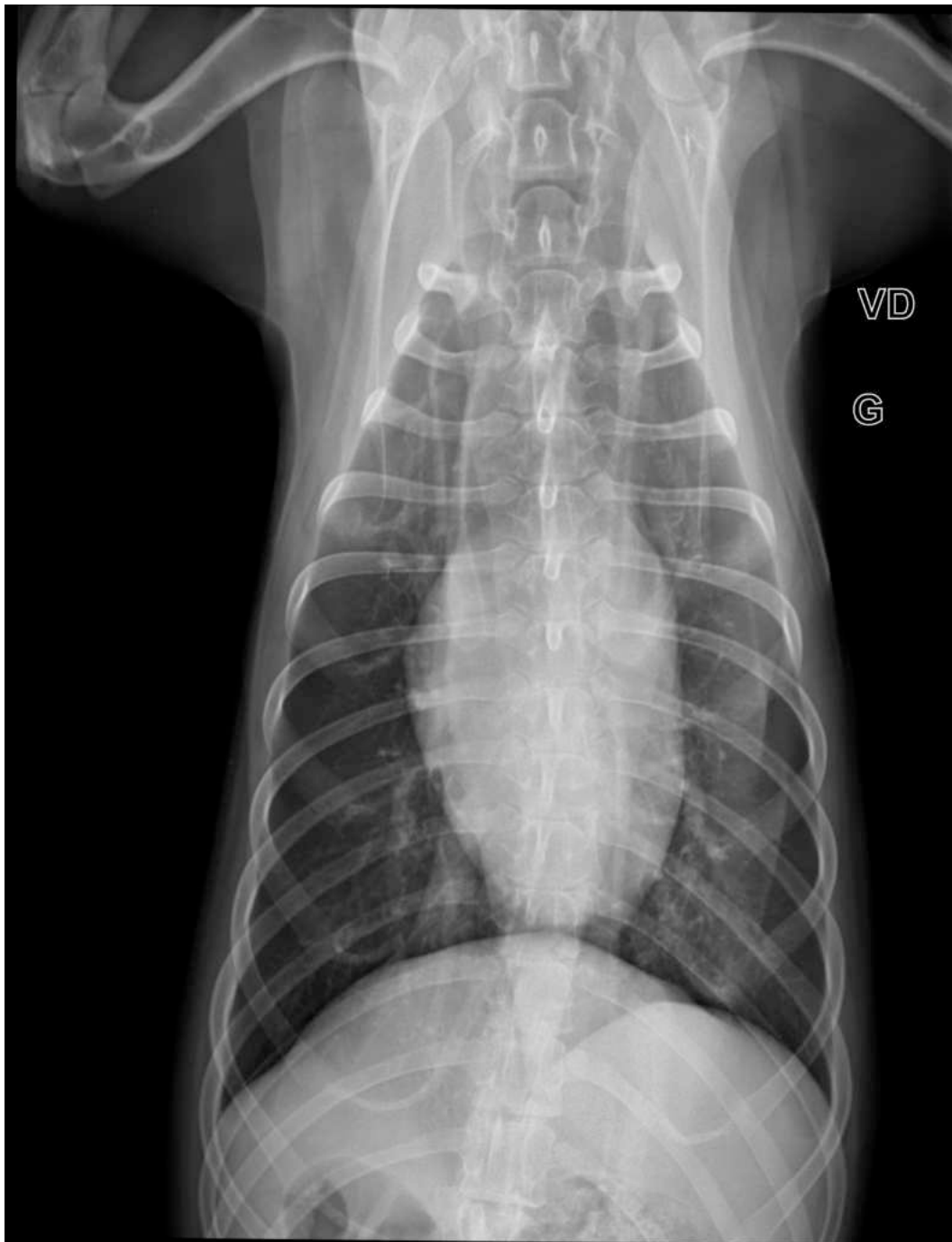Description :

Opacité tissulaire ovoïde de 2,4 x 4,9 cm en caudo-dorsale, dans la lumière de l'œsophage entre le 5eme et 8eme EIC. Dilatation aérique marquée de l'œsophage en amont de cette opacité. La trachée se trouve déviée ventralement sur les vues de profil, et son diamètre est diminué.

XXVIII Exercice : Cas 28

Chien cocker Américain mâle 6 ans, toux associée à des régurgitations depuis deux ans. Examen : jetage nasal, épiphora bilatérale.





Question

[solution n°28 p. 93]

Quelle-est votre interprétation ?

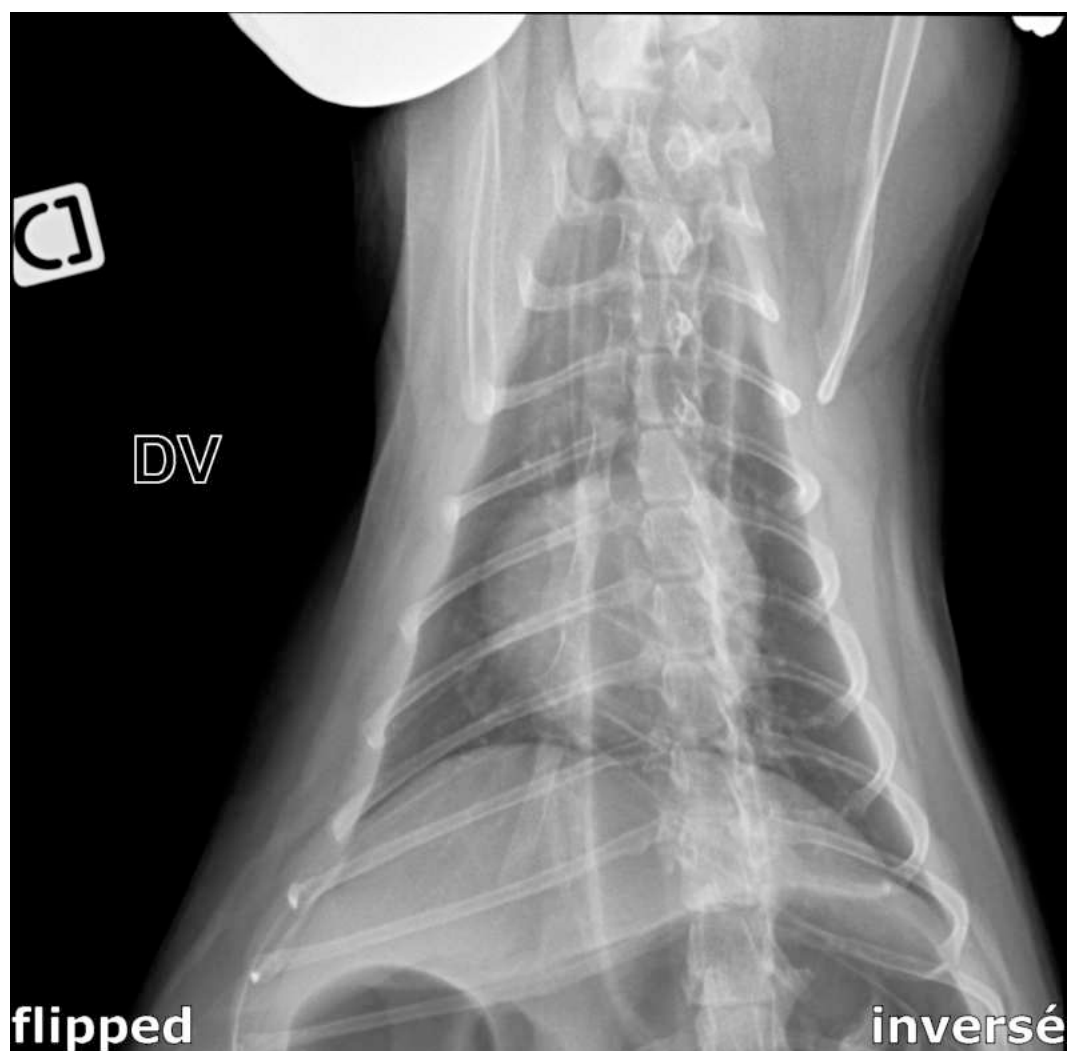
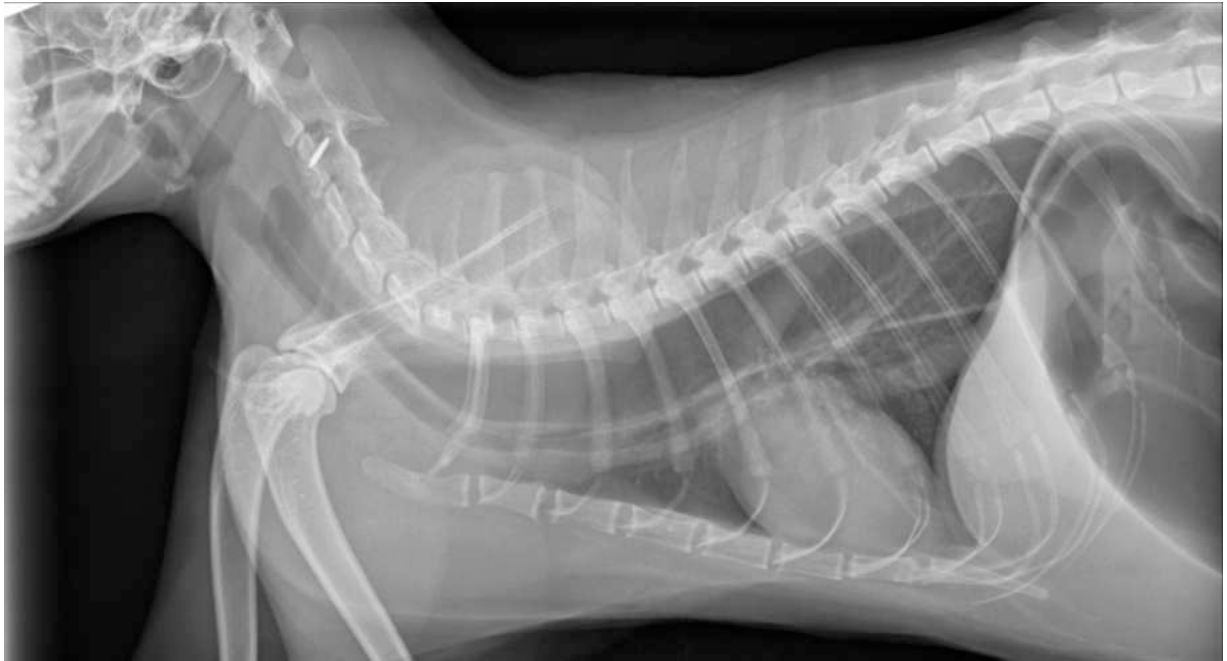Indice :

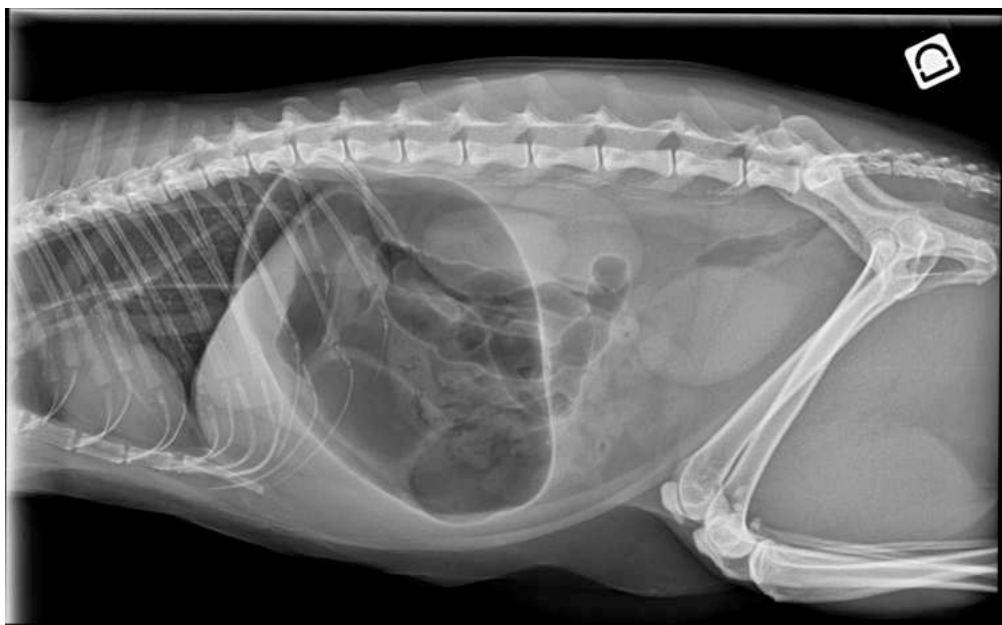
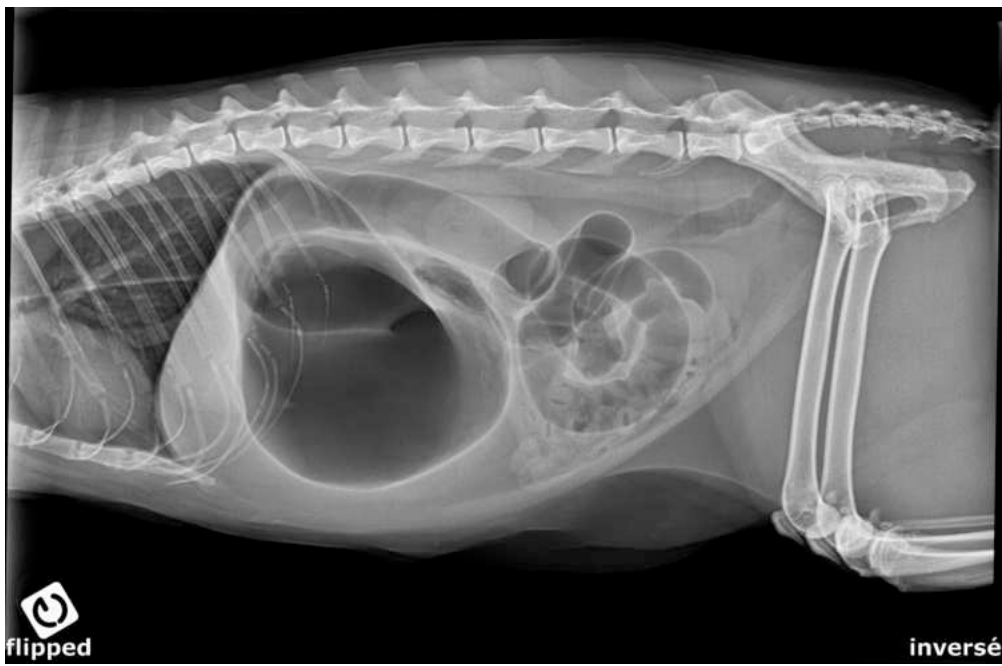
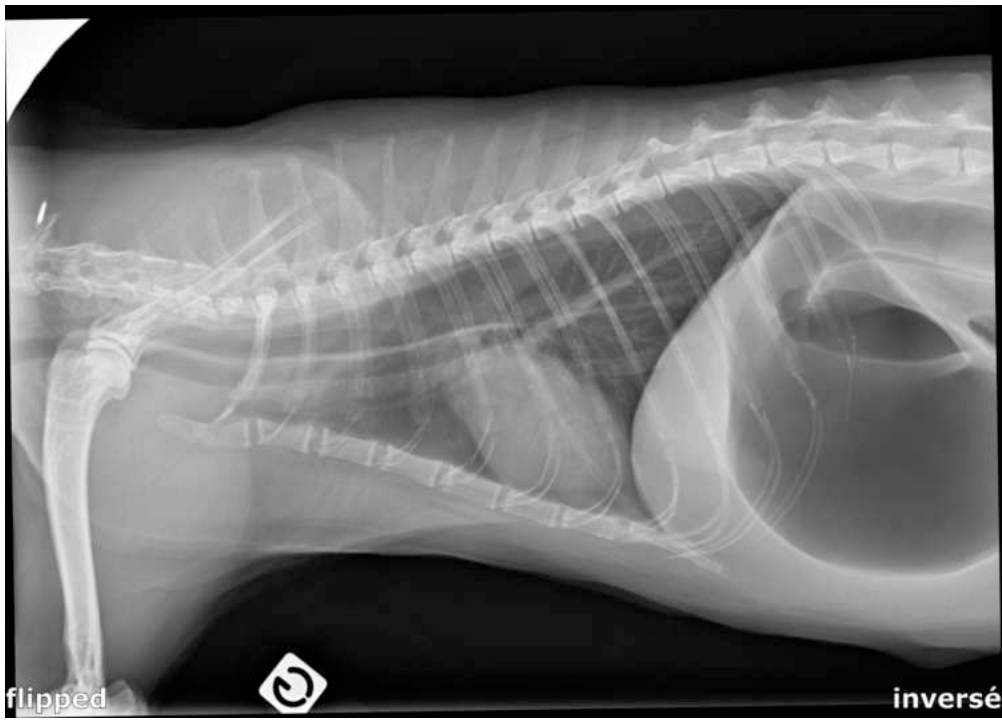Description :

- Visualisation de la paroi dorsale et ventrale de l'œsophage sur le profil. Mise en évidence des muscles long du cou. Sur la face la paroi à gauche est retrouvée en région caudale et à droite sur son aspect crânial.

XXIX Exercice : Cas 29

Chat européen mâle castré de 12 ans présenté pour vomissements et détresse respiratoire depuis quelques jours.





Question

Quelle-est votre interprétation ?

Indice :

Description :

THORAX

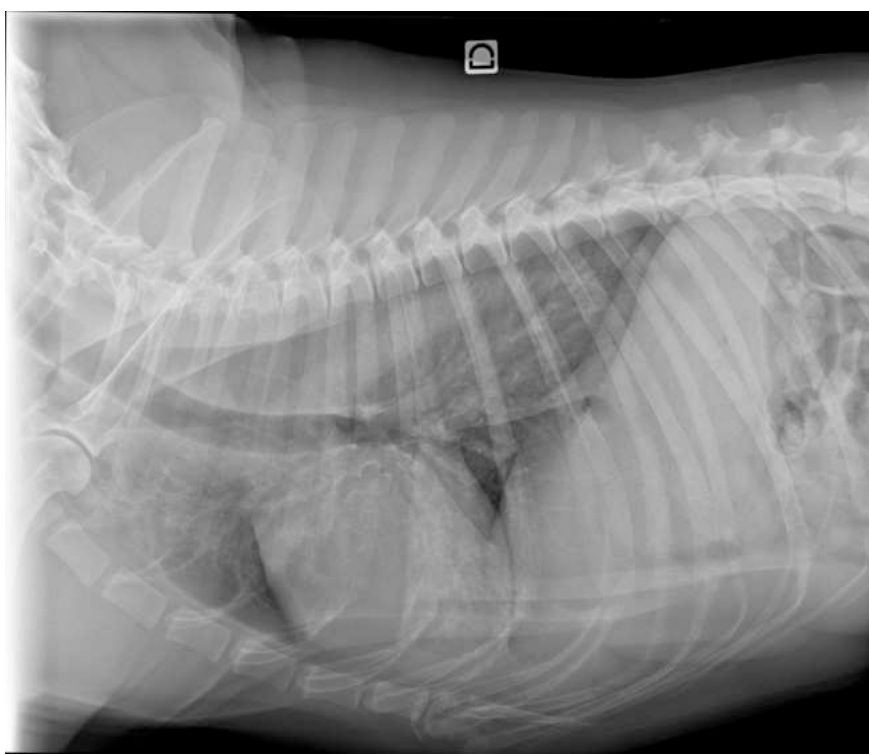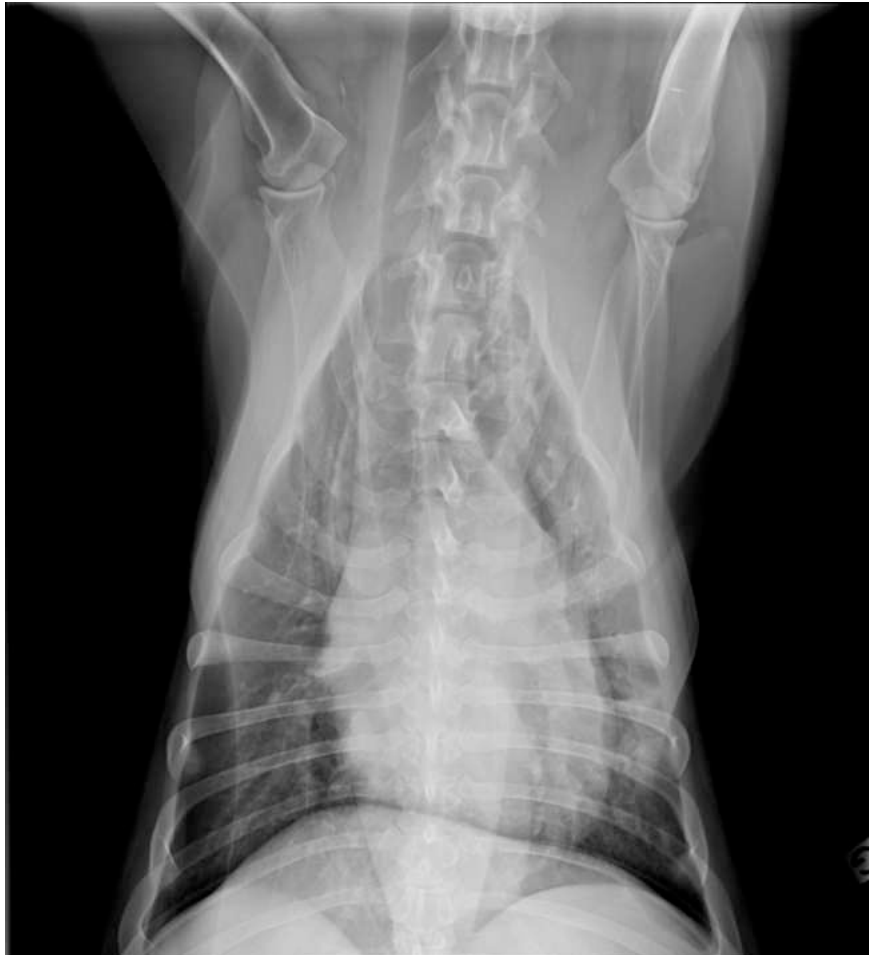- Visualisation de la ligne œsophagienne dorsale et ventrale associée au "tracheal strip sign" avec opacité aérique sur la totalité de la longueur de l'œsophage, avec élargissement du médiastin associé. Inflexion ventrale de la trachée.
- Absence d'anomalie ostéoarticulaire, cardio vasculaire, pleurale, extra pleurale, pulmonaire (notamment absence d'opacification alvéolaire en région cranio ventrale)

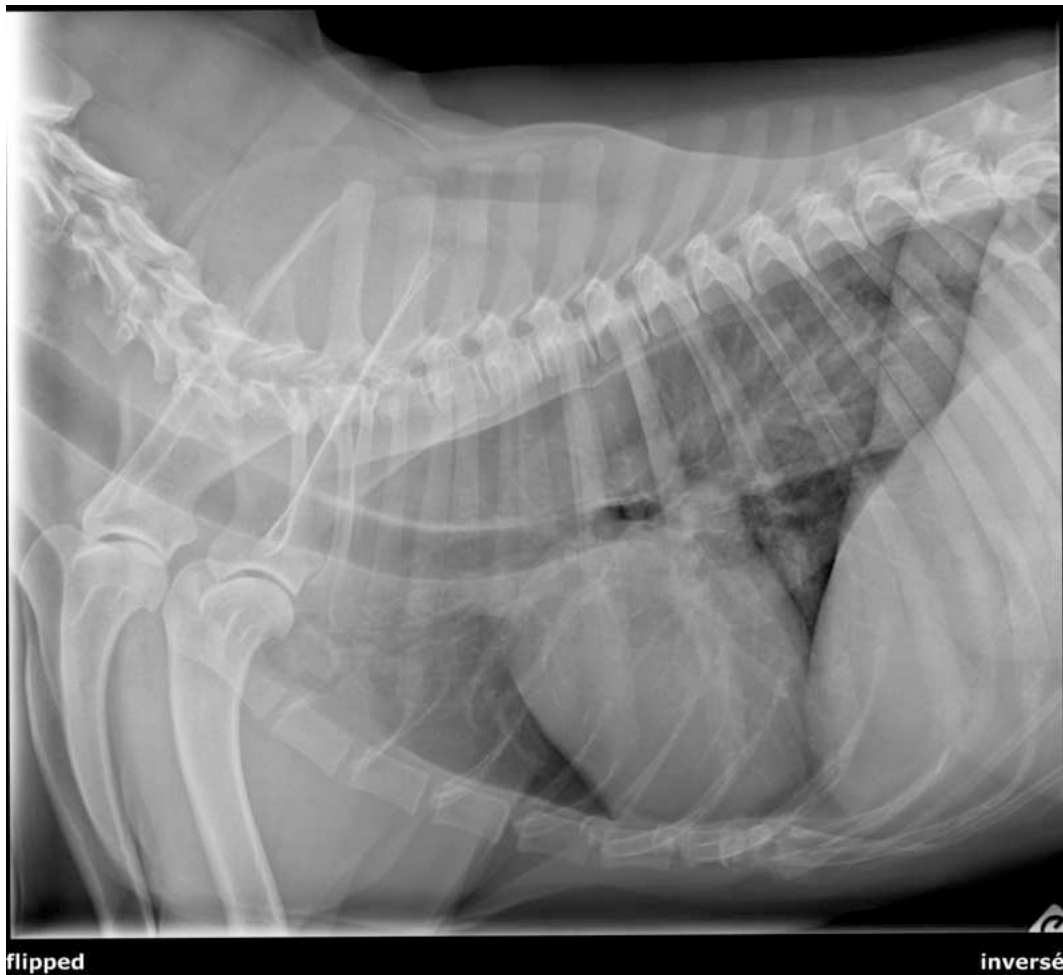ABDOMEN

- Dilatation stomacale sévère par un contenu aérique, avec positionnement anatomique normal de l'estomac conservé
- Dilatation duodénale et jéjunale proximale focales sévères (25mm > 12mm)
- Absence de mise en évidence de corps étranger
- Reste des anses du grêle, du colon non dilaté
- Repousse caudale des anses grêles par effet masse

XXX Exercice : Cas 30

Labrador mâle entier de 6 ans présenté pour une toux dans contexte de mégaoesophage connu





Question

[solution n°30 p. 93]

Quelle-est votre interprétation ?

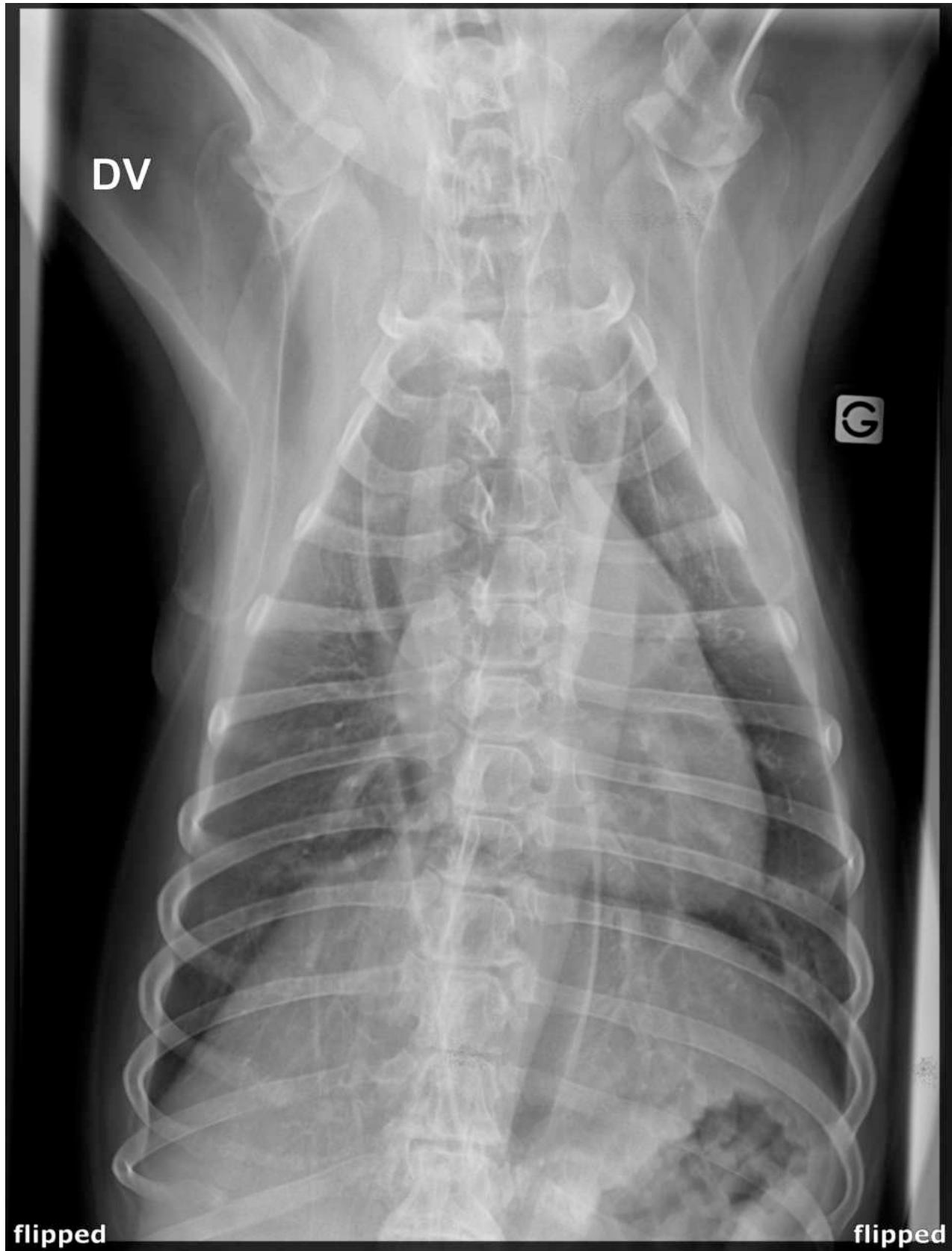Indice :

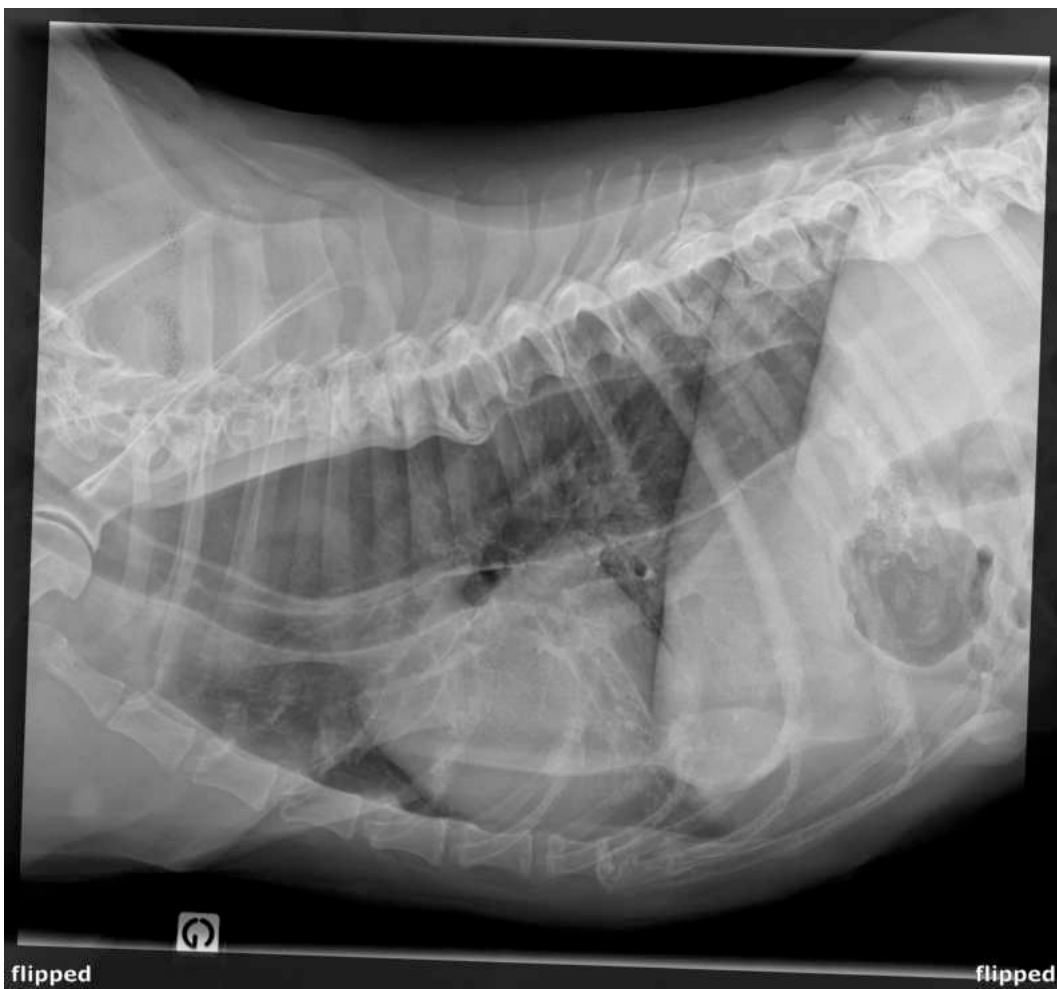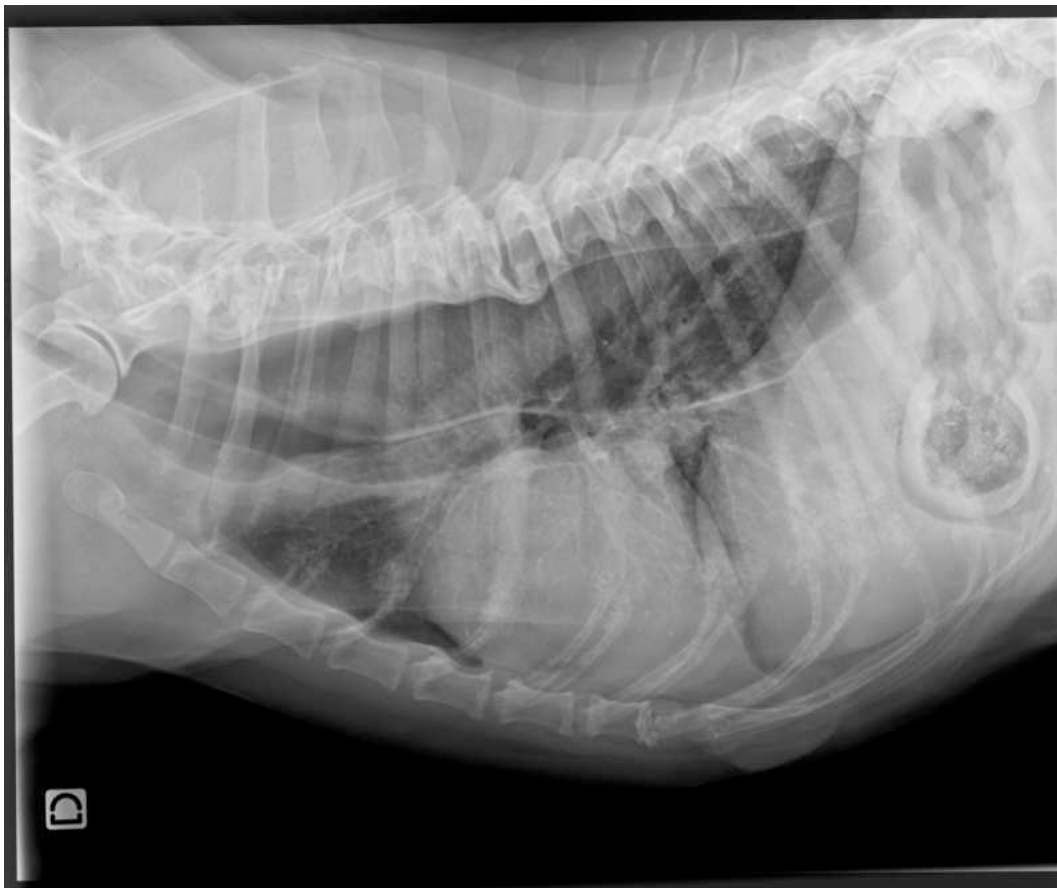Description :

- Persistance des signes de mégaœsophage : mise en évidence des muscles longs du cou, dilatation œsophagienne par un contenu aérique et mise en évidence du tracheal strip sign, inflexion ventrale de la trachée, élargissement du médiastin
- Opacification pulmonaire alvéolaire en région cranio ventrale sur les lobes pulmonaires crânial gauche (partie crâniale et caudale), avec augmentation de l'opacité pulmonaire masquant la vascularisation pulmonaire et la silhouette cardiaque à son contact, et bronchogrammes

XXXI Exercice : Cas 31

chien labrador femelle stérilisée de 12 ans présenté pour régurgitations





Question

Quelle-est votre interprétation ?

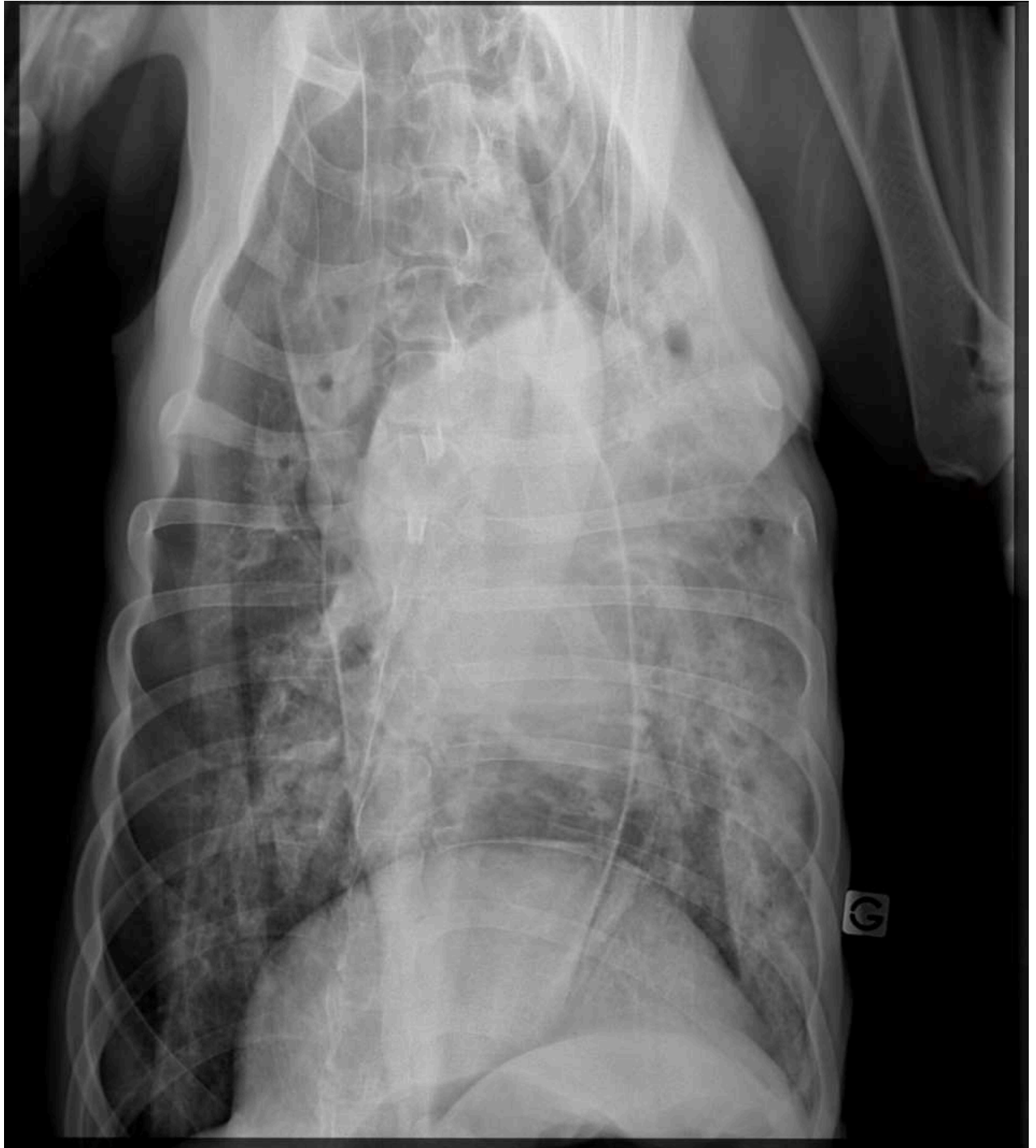
Indice :

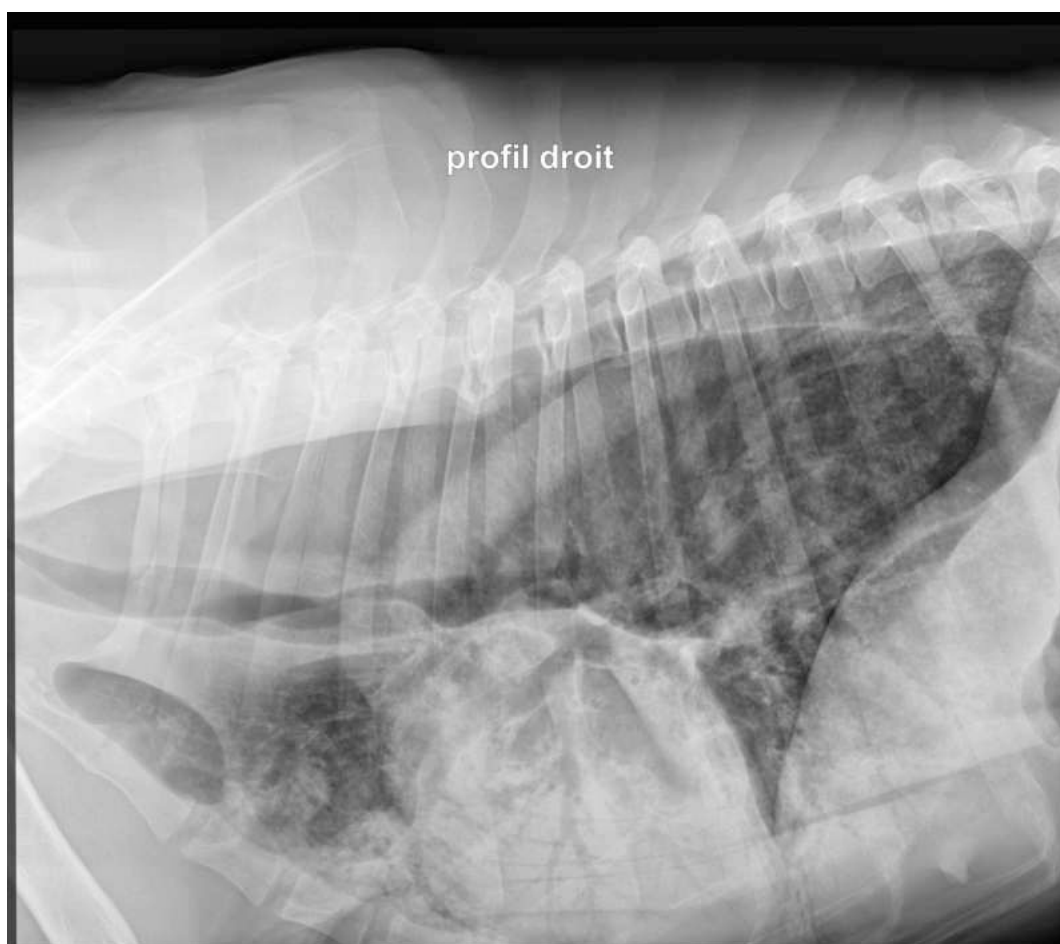
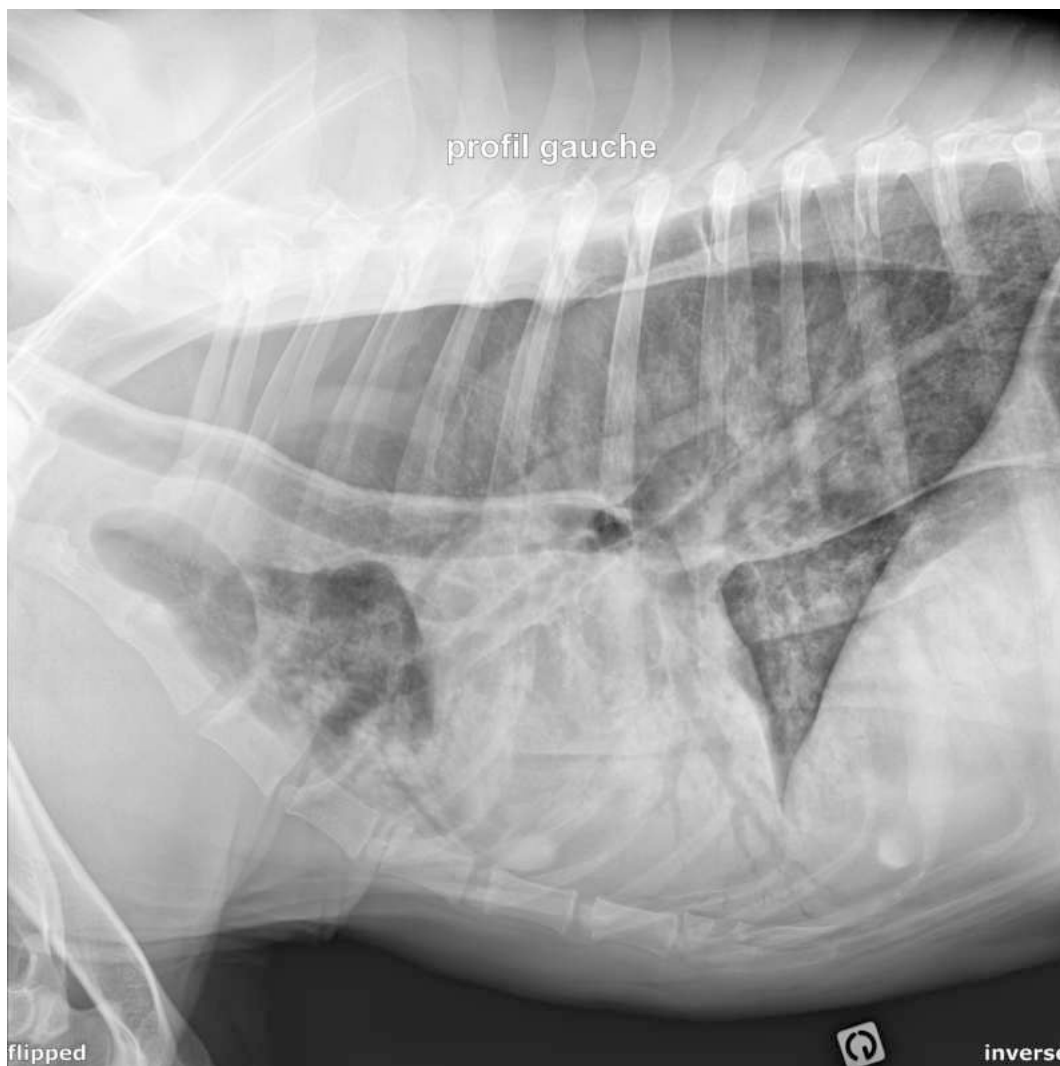Description :

- Spondylose sur l'ensemble des vertèbres thoraciques avec présence de pontages au niveau de T1-T2/ T4,T5, T6, T7
- Productions osseuses en regard de l'aspect dorsal des sternèbres.
- Foie dépassant discrètement du cercle de l'hypochondre
- Dilatation aérique de l'estomac
- Bande d'opacité aérique, centrale symétrique, à contours nets déplaçant ventralement la trachée et se prolongeant jusqu'à l'estomac
- Bande d'opacité homogène tissulaire ventralement aux premières vertèbres thoraciques = Muscles longs du cou
- Opacification alvéolaire masquant partiellement l'aspect crânial du cœur dans les lobes cranio-ventraux à droite associée à des bronchogrammes.

XXXII Exercice : Cas 32

chien dogue allemand de 5 ans présenté pour toux, jetage et régurgitations.





Question

[solution n°32 p. 94]

Quelle-est votre interprétation ?

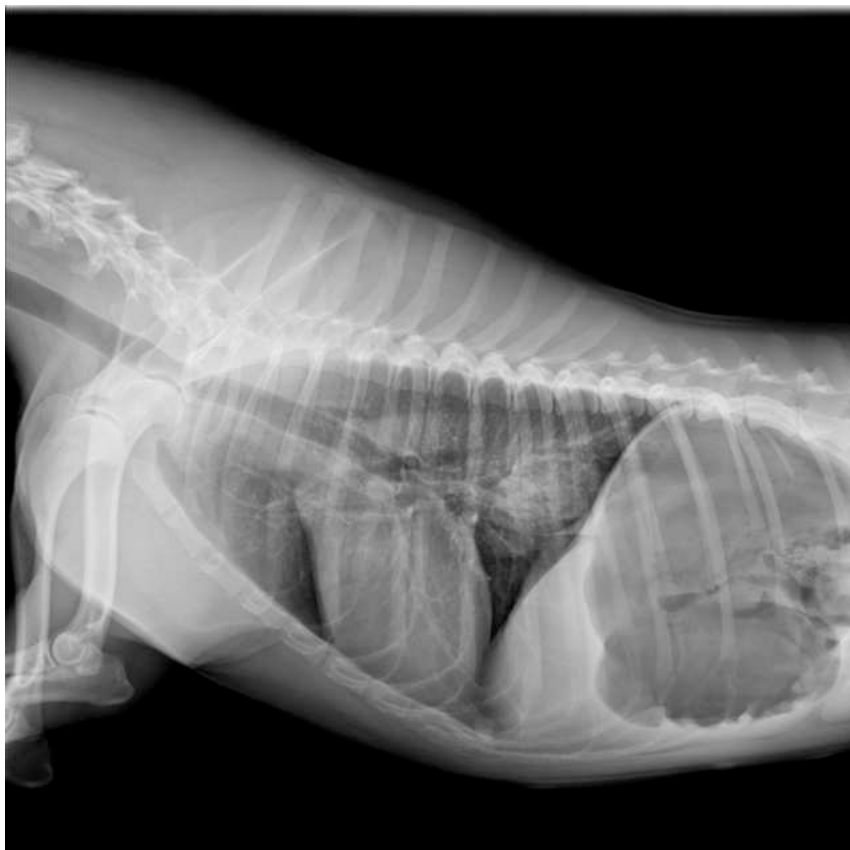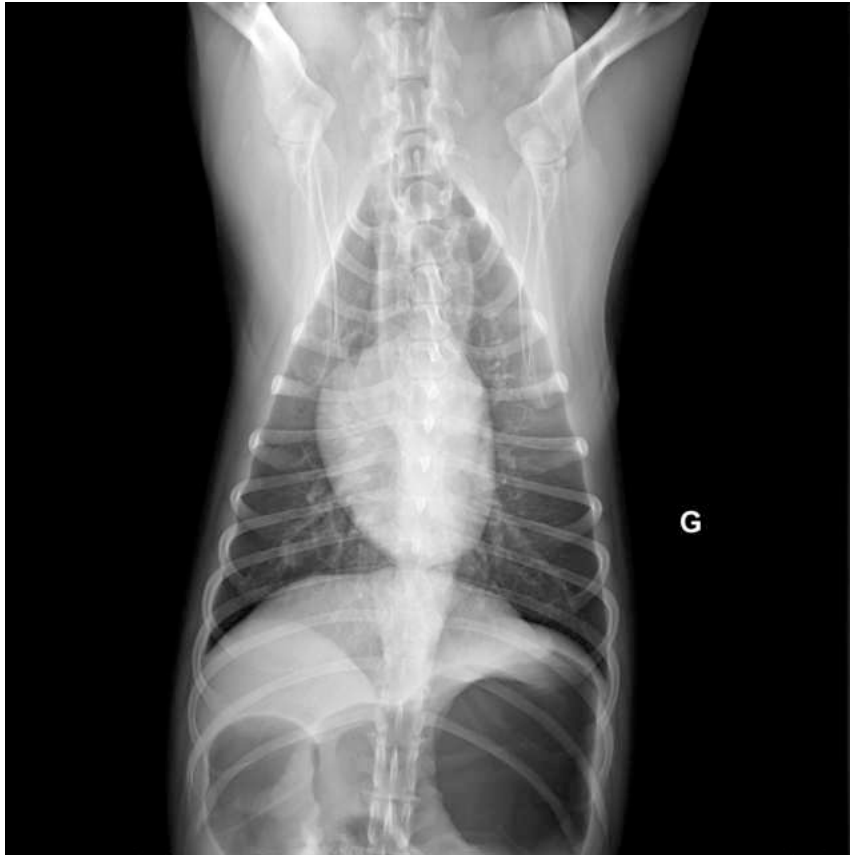Indice :

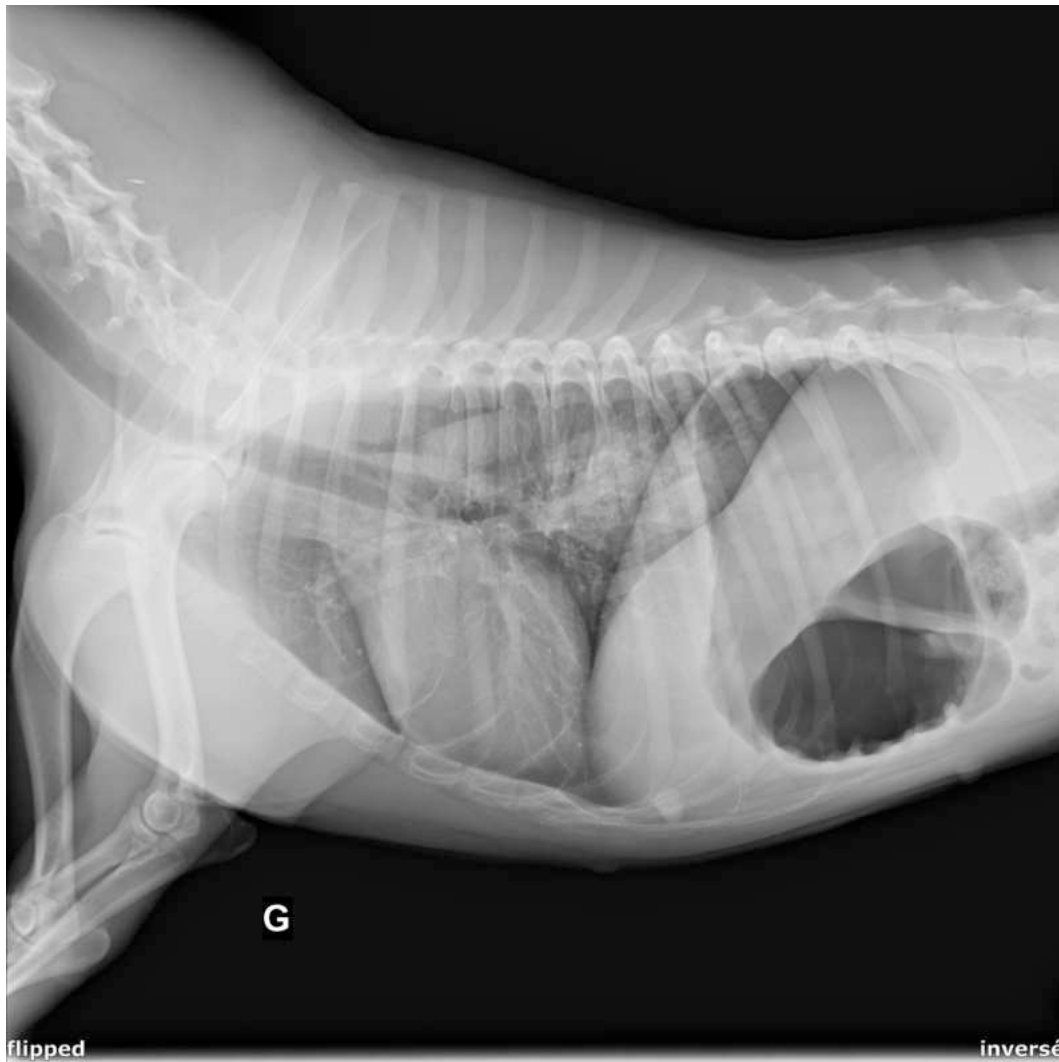Description :

- Spondylose T2-T3 - T4-T5
- Bande d'opacité aérique dans le thorax dorsal retrouvée en position centrale sur la vue de face délimitée par une paroi tissulaire. Déplacement ventral de la trachée. Lignes des muscles longs du cou visualisables
- Augmentation d'opacité sur l'aire de projection des lobes ventraux de façon plus marquée à gauche. Opacité hétérogène (bronchogrammes) masquant l'aspect latéral gauche de la silhouette cardiaque et la vascularisation pulmonaire. Ligne lobaire entre le lobe crânial et caudal gauche : Opacité alvéolaire

XXXIII Exercice : Cas 33

Chien Bull Terrier de 4 ans présenté pour anorexie et régurgitations depuis 5 jours





Question

[solution n°33 p. 94]

Quelle-est votre interprétation ?

Indice :

Description :

ABDOMEN

- Dilatation aérique généralisée des anses du grêle, dilatation aérique gastrique marquée

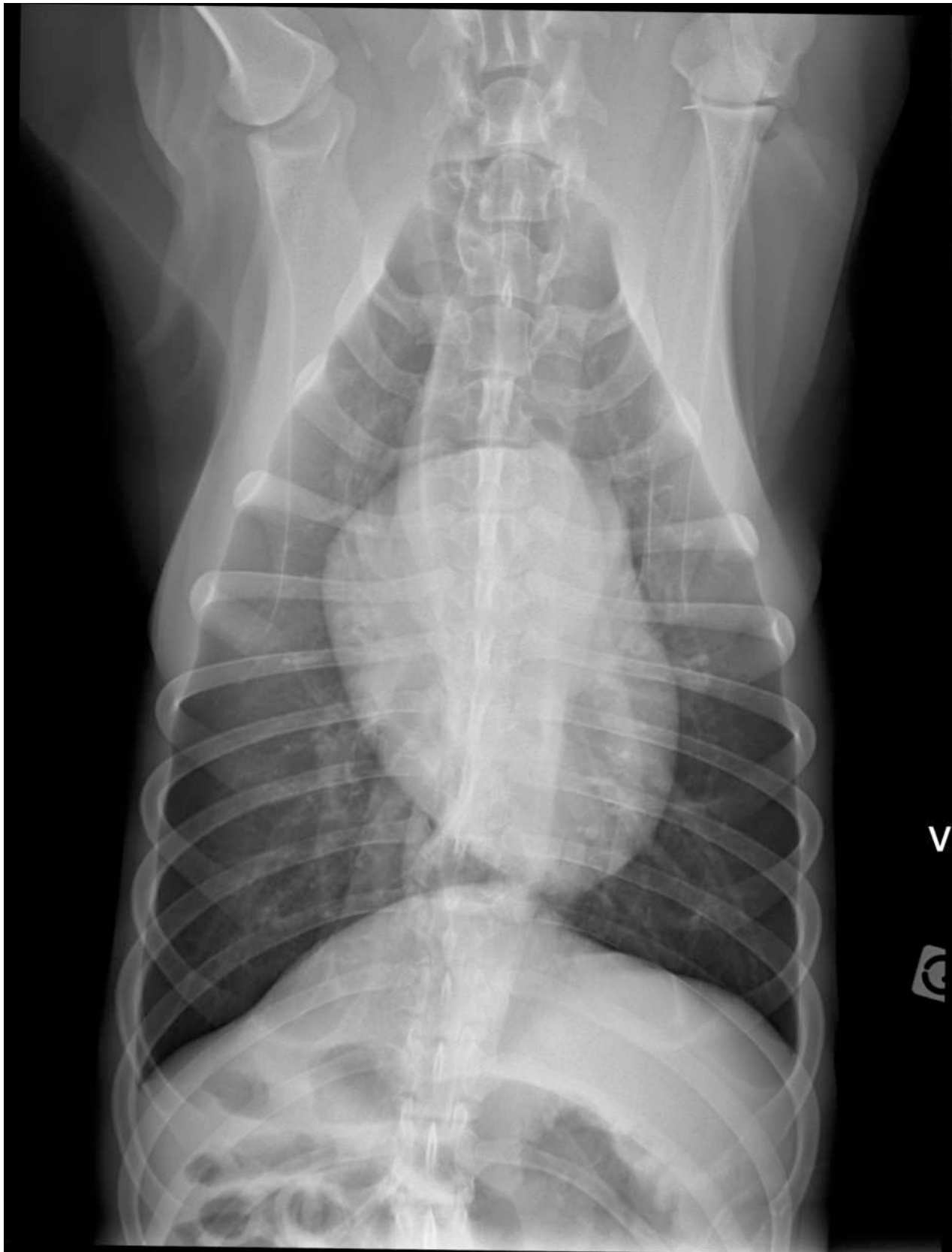THORAX

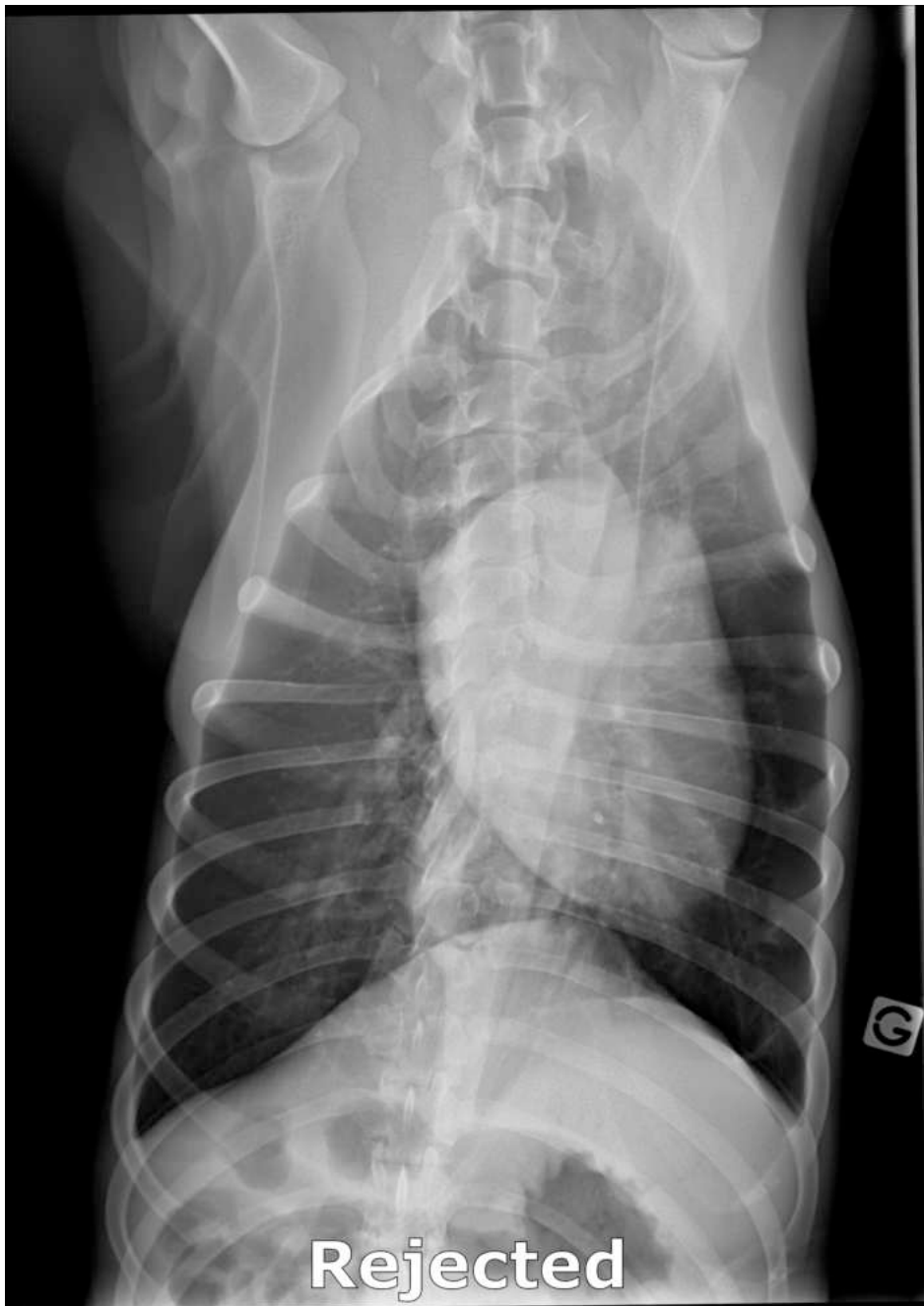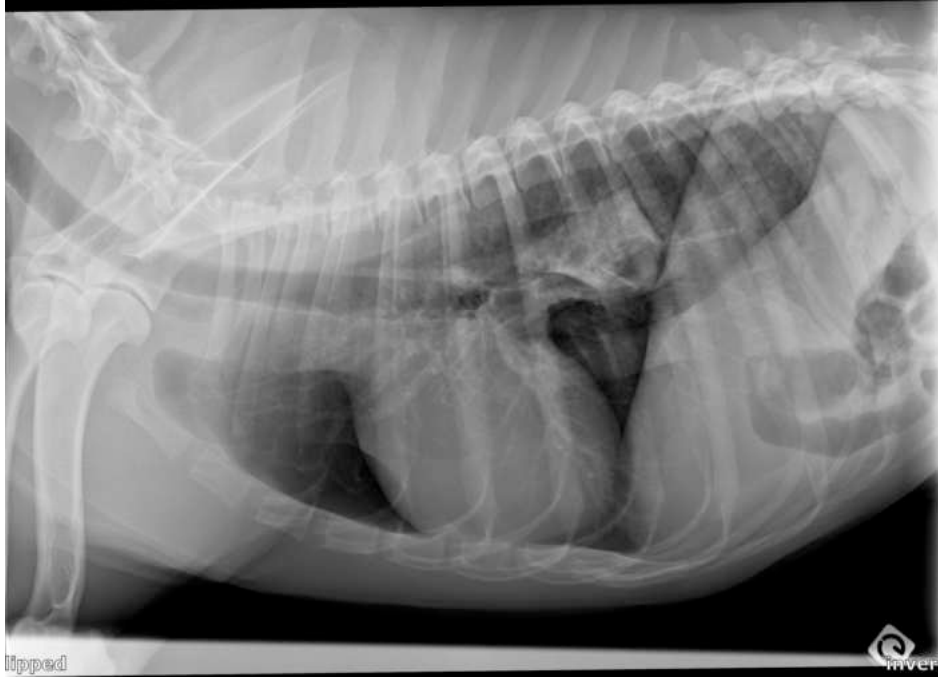- Opacité ronde à contours définis mesurant 5 cm de diamètre environ, dans le thorax caudal dorsal et central.

- Ligne œsophagienne ventrale observée dans le thorax caudal dorsal, ventralement à l'opacité = opacité d'origine médiastinale

XXXIV Exercice : Cas 34

Chien mâle entier Staffordshire terrier de 3 ans présenté pour vomissement et anorexie évoluant depuis une semaine





Question

Quelle-est votre interprétation ?

Indice :

Description :

Abdomen

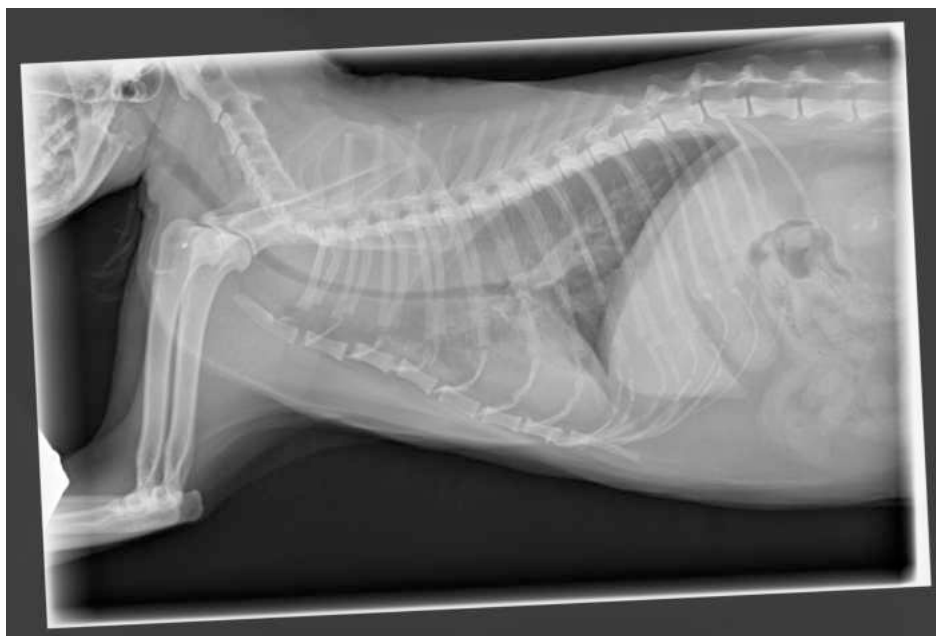
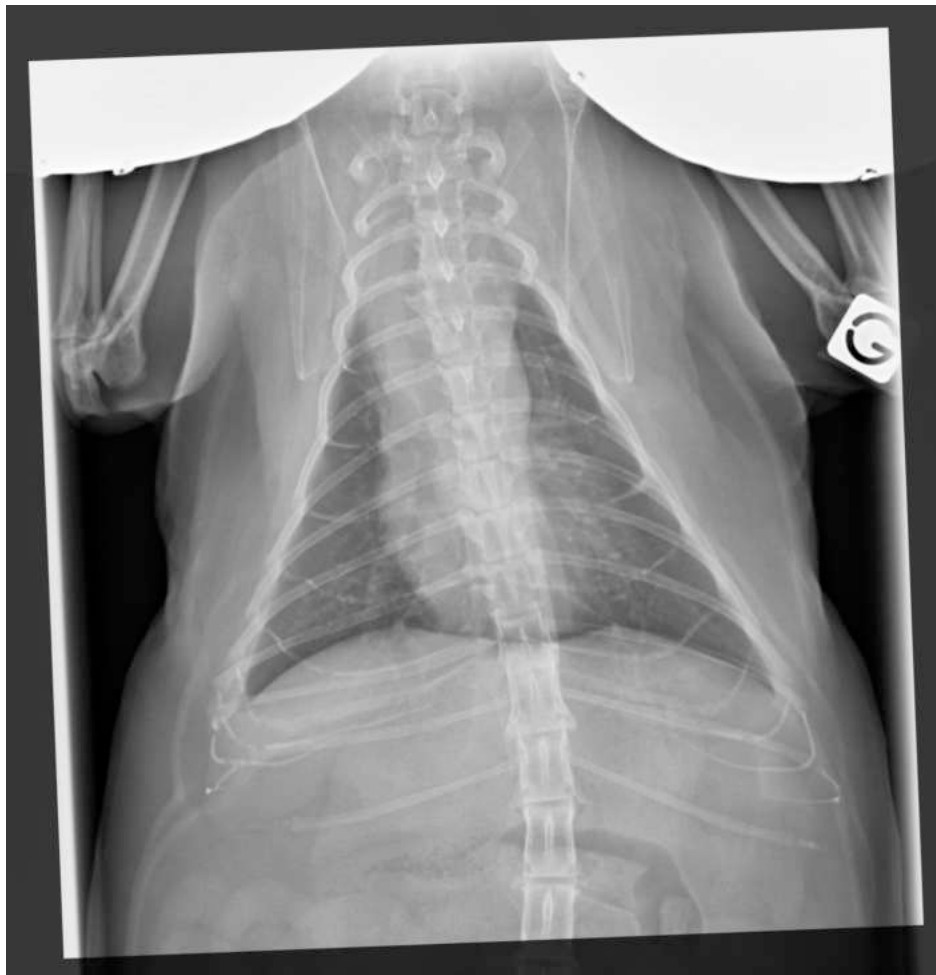- Dilatation aérique modérée de l'ensemble des anses intestinales

Thorax (face, profil)

- Elargissement du médiastin caudal par une opacité osseuse sur la vue de face. Augmentation d'opacité bien définie mesurant 6*3,9cm sur l'aire de projection de l'œsophage

XXXV Exercice : Cas 35

Chat mâle castré européen, âgé de 12 ans, présenté pour dysorexie et vomissements évoluant depuis 1 semaine et toux évoluant depuis environ 15 jours dans un contexte de carcinome thyroïdien en cours de traitement par chimiothérapie.



Question

[solution n°35 p. 95]

Quelle-est votre interprétation ?

Indice :

Description :

- Opacité tissulaire dans le thorax crânial dorsal et inflexion ventrale de la trachée et diminution du diamètre trachéal associées. Cette opacité est centrale, symétrique et à contours définis = élargissement du médiastin crânial. Efface le bord crânial de la silhouette cardiaque, et repousse caudalement et latéralement les bords crâniens des lobes crâniens droit et gauche.
- Pattern broncho-interstitielle diffus, modéré, compatible avec l'âge et l'embonpoint de l'animal.
- Disparition des contours de l'aspect caudal du cœur, décollement des poumons de la paroi thoracique, plage d'opacité tissulaire entre le cœur et le sternum = épanchement pleural.

Solutions des exercices

[exercice p. 5] Solution n°1

Conclusion :

Masse médiastinale crâniale dorsale compatible avec une tumeur, un abcès, un kyste, un granulome affectant : œsophage, muscles paravertébraux. Le diagnostic différentiel inclut une localisation ectopique de thymome/cheymodectome et une tumeur neuroendocrine.

Spondylose thoracique.

□ Complément

Résultat cytoponction masse : cytologie en faveur d'un sarcome. Un hémangiosarcome est suspecté en 1ère hypothèse. L'origine exacte de cette tumeur ne peut pas être identifiée ni à la radiographie ni à l'échographie (œsophage, poumon, muscles...). Un scanner est proposé pour mieux connaître l'origine de cette masse et sa taille et dépister la présence des métastases. Une chirurgie de cette masse pourra être envisagée en fonction des résultats du scanner. Le pronostic est mauvais à moyen terme, mais une meilleure précision peut être obtenue avec les résultats du scanner et éventuellement l'histologie.

Résultat scanner : Volumineuse masse médiastinale crânio-dorsale compatible avec un processus tumoral en priorité. Une origine musculaire paravertébrale est suspectée.

Extension de la masse médiastinale dans le canal vertébral via le foramen gauche à l'aplomb de la vertèbre thoracique T3. Périostite costale à gauche secondaire, à l'aplomb de la vertèbre thoracique T3.

Pneumothorax modéré bilatéral et symétrique.

Spondylose.

Absence d'anomalie significative sur l'encéphale et sur l'abdomen. Absence de métastase pulmonaire.

[exercice p. 7] Solution n°2

Conclusion :

Hypoplasie trachéale sévère. Absence de bronchopneumonie. Discrète atélectasie pulmonaire.

□ Complément

Les examens effectués au cours de l'hospitalisation n'ont pas permis de mettre en évidence de signes directs ou indirects de bronchopneumonie. Toutefois, Elvis recevant des antibiotiques avant l'arrivée aux urgences, il n'est pas exclu qu'une bronchopneumonie infectieuse ait été présente et traitée avec succès par le traitement antibiotique déjà en place. Celui-ci est donc prolongé à la maison.

Par ailleurs, ses difficultés respiratoires sont certainement exacerbées par un SORB, relativement prononcé chez Elvis. Les chiens atteints de SORB sont prédisposés aux bronchopneumonies par fausse déglutition (reflux gastro-oesophagien) ; cette hypothèse est également envisageable pour expliquer les signes respiratoires d'Elvis. Parmi les composantes du SORB, Elvis souffre d'une hypoplasie trachéale très importante, certainement responsable de l'exacerbation des signes cliniques. Cette hypoplasie peut s'améliorer partiellement ou totalement avec la croissance.

La prise en charge du SORB est en partie chirurgicale. Cette option semble nécessaire à envisager chez Elvis pour le moyen à court terme. Il est certainement préférable d'attendre quelques semaines/mois qu'Elvis grandisse avant d'envisager une intervention. En effet, l'hypoplasie trachéale marquée représente une difficulté technique pour l'anesthésie et augmente le risque relié à celle-ci. Si les signes relatifs au SORB sont trop marqués, un traitement corticoïde pourra être mis en place sur une courte période. Si la gestion médicale semble insuffisante, une prise en charge chirurgicale devra être envisagée le plus tôt possible.

[exercice p. 9] **Solution n°3**

Conclusion :

Flaccidité trachéale et collapsus trachéal sévère. Spondylose thoracique modérée. Hépatomégalie. Suspicion de microlithiases biliaires, de boue biliaire dense (sablose) ou moins probablement minéralisation dystrophique hépatique.

[exercice p. 11] **Solution n°4**

Conclusion :

Œdème pulmonaire d'origine cardiogénique. Epanchement pleural secondaire à une insuffisance cardiaque droite le plus probablement. Collapsus trachéal.

[exercice p. 13] **Solution n°5**

Conclusion :

Très probable brèche œsophagienne : trajet aérique en région cervicale et pneumomédiastin.

[exercice p. 15] **Solution n°6**

Conclusion :

Pneumomédiastin.

[exercice p. 18] **Solution n°7**

Conclusion :

Pneumomédiastin d'origine traumatique sans complication associée (pneumothorax et pneumorétropéritoine). L'anomalie de position de l'appareil hyoïdien fait suspecter une lésion pharyngée/laryngée à l'origine. Emphysème sous-cutané cervical.

[exercice p. 20] **Solution n°8**

Conclusion :

Pneumomédiastin associé à un pneumothorax et un pneumorétropéritoine secondaire. Ces éléments sont compatibles avec un "Macklin effect" le plus probablement compte tenu de l'anamnèse. Emphysème sous-cutané à gauche. Opacification alvéolaire des lobes caudaux compatible avec une hypoventilation/anesthésie/décubitus/collapsus.

[exercice p. 22] **Solution n°9****Conclusion :**

Anomalies thoraciques compatibles avec un épanchement médiastinal, pleural et/ou une rupture diaphragmatique.

[exercice p. 24] **Solution n°10****Conclusion :**

Mégaoesophage secondaire à une masse œsophagienne/gastro-œsophagienne (cardia), une intussusception gastro-œsophagienne est moins probable. Arthrose des épaules. Spondylose thoracique et lombaire.

[exercice p. 26] **Solution n°11****Conclusion :**

Epanchement pleural bilatéral sévère dans un contexte de lymphome médiastinal en première hypothèse, sans pouvoir exclure un thymome.

Complément

Résultat cytologie épanchement : *En faveur d'un chylothorax associé à une inflammation mixte à prédominance neutrophilique.*

[exercice p. 30] **Solution n°12****Conclusion :**

Persistance de son lymphome médiastinal. Adénomégalie médiastinale crâniale et trachéo-bronchique. Discret épanchement pleural. L'opacification alvéolaire multifocale décrite compte tenu de la non résolution avec l'antibiothérapie mise en place est compatible le plus probablement avec une infiltration lymphomateuse, moins probablement pneumonie.

[exercice p. 32] **Solution n°13****Conclusion :**

Epanchement pleural bilatéral. Lésion médiastinale crâniale. Lésion agressive sur la côte T7. Un processus néoplasique / infiltratif est à considérer. Une échographie est recommandée.

Complément

Echographie thoracique : néovascularisation médiastinale ou pulmonaire d'origine néoplasique/infiltration cellulaire en première hypothèse, sans exclure un processus infectieux.

Echographie abdominale : images en faveur d'un processus néoplasique généralisé sans exclure une splénomégalie et adénomégalie réactionnelles et nodules spléniques d'hyperplasie.

Résultats cytologies :

* Epanchement thoracique : carcinomatose associée à un contexte inflammatoire pyogranulomateux

* Rate : hyperplasie lymphoïde et lymphoplasmocytaire marquée, associée à la présence de quelques cellules atypiques dont les caractéristiques morphologiques rappellent les cellules épithéliales néoplasiques observées dans la masse et l'épanchement (bilan d'extension positif) moins probablement des cellules histiocytaires (ex macrophages)

* Masse pulmonaire : carcinome (primitif ou métastatique) associé à un contexte nécrotique et inflammatoire

Ce type de processus tumoral ayant un pronostic très sombre et après consultation avec le service de cancérologie, une décision d'euthanasie a été prise.

[exercice p. 35] **Solution n°14**

Conclusion :

Consolidation lobaire de la partie crâniale du lobe crânial gauche et augmentation du volume pulmonaire associé (effet de masse) : un processus tumoral primitif est à considérer. Très probablement métastase pulmonaire isolée à l'aplomb de T3. Probablement infiltration/hémorragie/inflammation sur le lobe caudal droit.

Adénomégalie sus sternale compatible avec un processus infiltratif le plus probablement, moins probablement réactionnel.

Complément

Résultats des cytologies :

- Poumon : Carcinome. Une origine pulmonaire est suspectée en première hypothèse (adénocarcinome/carcinome bronchique); une origine métastatique ne peut cependant être exclue.
- NL sus-sternal : L'aspect cytologique est identique à la description des lames de poumon. Absence de cellules lymphoïdes permettant de confirmer l'origine du prélèvement. En faveur d'une métastase de carcinome, sous réserve de l'origine du prélèvement.

[exercice p. 37] **Solution n°15**

Conclusion :

Masse médiastinale crâniale, compatible avec un processus tumoral des nœuds lymphatiques médiastinaux crâniens (lymphome) en première hypothèse. Le diagnostic différentiel inclut une lésion thymique, un épanchement médiastinal, un kyste médiastinal. Une échographie est recommandée. Épanchement pleural discret.

Complément

Cytologie médiastin : en faveur d'un lymphome de haut grade de malignité.

[exercice p. 40] **Solution n°16****Conclusion :**

Masse médiastinale crâniale compatible avec un hématome compte tenu de l'anamnèse, le diagnostic différentiel inclut un processus néoplasique (lymphome, sarcome), affection du thymus, abcès, granulome, kyste.

[exercice p. 42] **Solution n°17****Conclusion :**

Adénomégalie sus-sternale d'origine infiltrative le plus probablement = bilan d'extension thoracique positif.

[exercice p. 44] **Solution n°18****Conclusion :**

Bilan d'extension thoracique positif secondaire aux tumeurs mammaires. Adénomégalie sus-sternale d'origine infiltrative le plus probablement et métastases pulmonaires.

[exercice p. 47] **Solution n°19****Conclusion :**

Masse médiastinale plutôt latéralisée à gauche compatible avec une masse thymique en première hypothèse, ou une adénomégalie médiastinale crâniale.

Adénomégalie trachéobronchique (médian)

Epanchement pleural bilatéral symétrique

□ Complément

Résultat cytologie nœud lymphatique : en faveur d'un lymphome de haut grade de malignité. Un lymphome T est suspecté mais une analyse histologique et des immunomarquages sont nécessaires pour préciser le type et le sous type du lymphome.

[exercice p. 49] **Solution n°20****Conclusion :**

Mégaoesophage et passage de l'estomac dans le thorax compatible avec une récurrence de hernie hiatale.

Opacification alvéolaire dans le lobe caudal droit compatible avec une bronchopneumonie par fausse déglutition.

Vertèbre de transition en T13.

[exercice p. 52] **Solution n°21****Conclusion :**

Hernie diaphragmatique et engagement au moins de l'intestin grêle, du foie, de l'estomac. Epanchement pleural associé.

[exercice p. 54] **Solution n°22**

Conclusion :

Collapsus trachéal

Opacité sur le lobe moyen droit compatible avec un processus infectieux (bronchopneumonie) en première hypothèse.

Hépatomégalie

Lithiases rénales gauches

Masse en région cervicale crâniale à confronter à la clinique.

[exercice p. 57] **Solution n°23**

Conclusion :

Absence de métastases et d'adénopathie intrathoracique.

Flaccidité trachéale.

Hépatomégalie non spécifique.

Arthrose des épaules.

[exercice p. 59] **Solution n°24**

Conclusion :

Corps étranger trachéal

Absence d'anomalie significative sur le thorax

[exercice p. 61] **Solution n°25**

Conclusion :

Rupture trachéale et pneumothorax probablement secondaire associé.

[exercice p. 63] **Solution n°26**

Conclusion :

Rupture diaphragmatique à droite avec passage de graisse et foie le plus probablement. Opacité médiastinale caudale dorsale compatible avec une intussusception gastro-œsophagienne ou une hernie hiatale. Discret épanchement pleural.

[exercice p. 66] **Solution n°27**

Conclusion :

Opacité dans la partie distale de l'œsophage compatible avec le corps étranger œsophagien (pomme de terre) régurgité. Absence de signe de bronchopneumonie par fausse déglutition.

[exercice p. 68] **Solution n°28**

Conclusion : Mégaoesophage. Absence de bronchopneumonie infectieuse.

□ Complément

DIAGNOSTIC DIFFERENTIEL

Toux chronique :

- Bronchopneumonie par fausse déglutition
- Trachéite / Bronchite
- Parasitose (Angiostrongylose)
- Maladie cardiaque

Régurgitation :

- Mégaoesophage : polyneuropathie, myasthénie grave (focale), fatigue musculaire par obstruction, myosite, anomalie conformationnelle (jabot, bride, diverticule), intoxication au plomb, infectieux (tétanos, botulisme)
- Achalasie cricopharyngée : prédisposition génétique chez le cocker et association fréquente avec des bronchopneumonies
- Œsophagite sévère
- Reflux gastro-œsophagien
- Pathologie digestive
- Métabolique
- Hernie hiatale
- Néoplasie, polype
- Idiopathique

[exercice p. 71] **Solution n°29**

Conclusion :

Mégaoesophage et dilatation aérique diffus sévère de l'ensemble du tractus digestif compatible avec de l'aérophagie, un iléus paralytique..

[exercice p. 73] **Solution n°30**

Conclusion :

Anomalies pulmonaires compatibles avec une bronchopneumonie par fausse déglutition. Persistance du mégaoesophage connu.

[exercice p. 76] **Solution n°31**

Conclusion :

Mégaoesophage

Opacification alvéolaire des lobes crâniaux droit et moyen droit compatible avec une bronchopneumonie par fausse déglutition en première hypothèse

Spondylose et pontages vertébraux

[exercice p. 79] **Solution n°32**

Conclusion :

Mégaoesophage et opacité alvéolaire compatible en première hypothèse avec une bronchopneumonie par erreur de lieu.

[exercice p. 81] **Solution n°33**

Conclusion :

Corps étranger œsophagien.

□ Complément

Résultat endoscopie : Extraction de multiples corps étrangers (os et plastique). Les lésions visualisées dans l'œsophage distales sont sévères et concernent l'ensemble de la circonférence de l'œsophage. Le pronostic de récupération est donc réservé, avec un risque important de sténose œsophagienne. Une nouvelle évaluation endoscopique est recommandée d'ici 15 jours à 3 semaines.

[exercice p. 84] **Solution n°34**

Conclusion :

Corps étranger œsophagien minéralisé de grande taille sans signe de rupture œsophagienne (absence de pneumomédiastin).

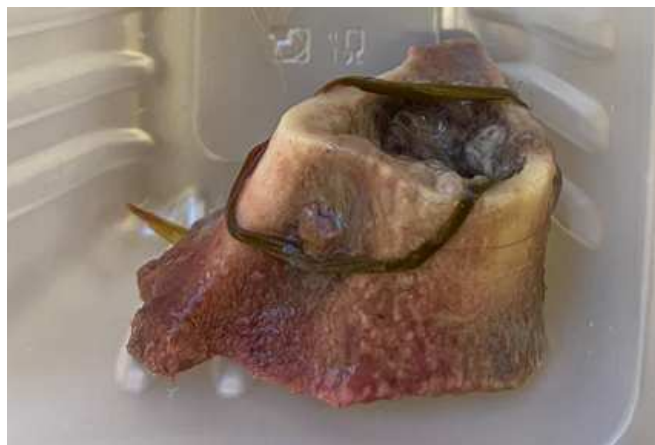
Dilatation aérique des anses intestinales secondaire le plus probablement.

□ Complément

Résultat endoscopie : Corps étranger osseux coincé dans le tiers distal de l'oesophage, la muqueuse œsophagienne en amont est d'aspect normal

Extraction du corps étranger en plusieurs temps : d'abord coincé dans le tiers moyen (en regard du cœur) puis par le sphincter œsophagien proximal

Identification du corps étranger : os à moelle




[exercice p. 86] **Solution n°35**

Conclusion :

Opacité tissulaire dans le médiastin crânio-dorsal, compatible avec une masse œsophagienne compte tenu de la clinique. Cette masse est compatible le plus probablement avec l'hypertrophie d'un nœud lymphatique qui comprime la trachée de part et d'autre et éventuellement l'œsophage (difficulté à s'alimenter).

Discret épanchement pleural.



Cas cliniques : radiographie abdominale

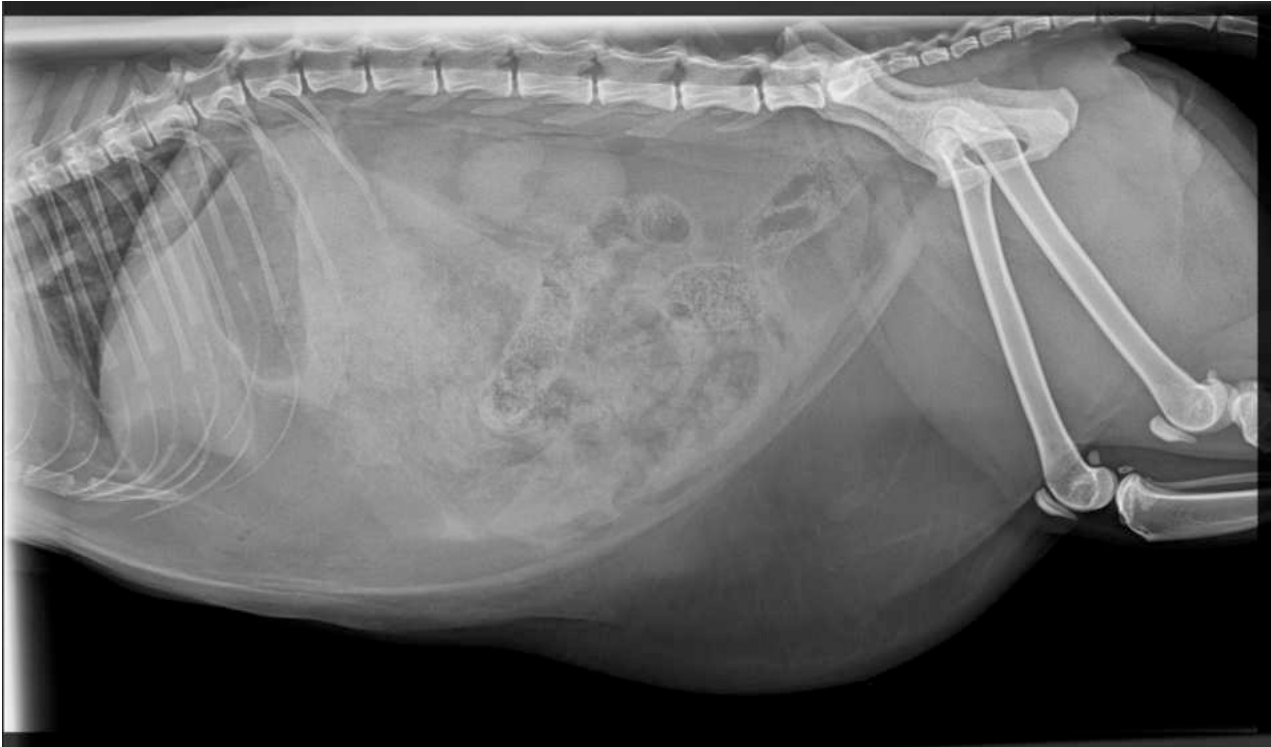Table des matières

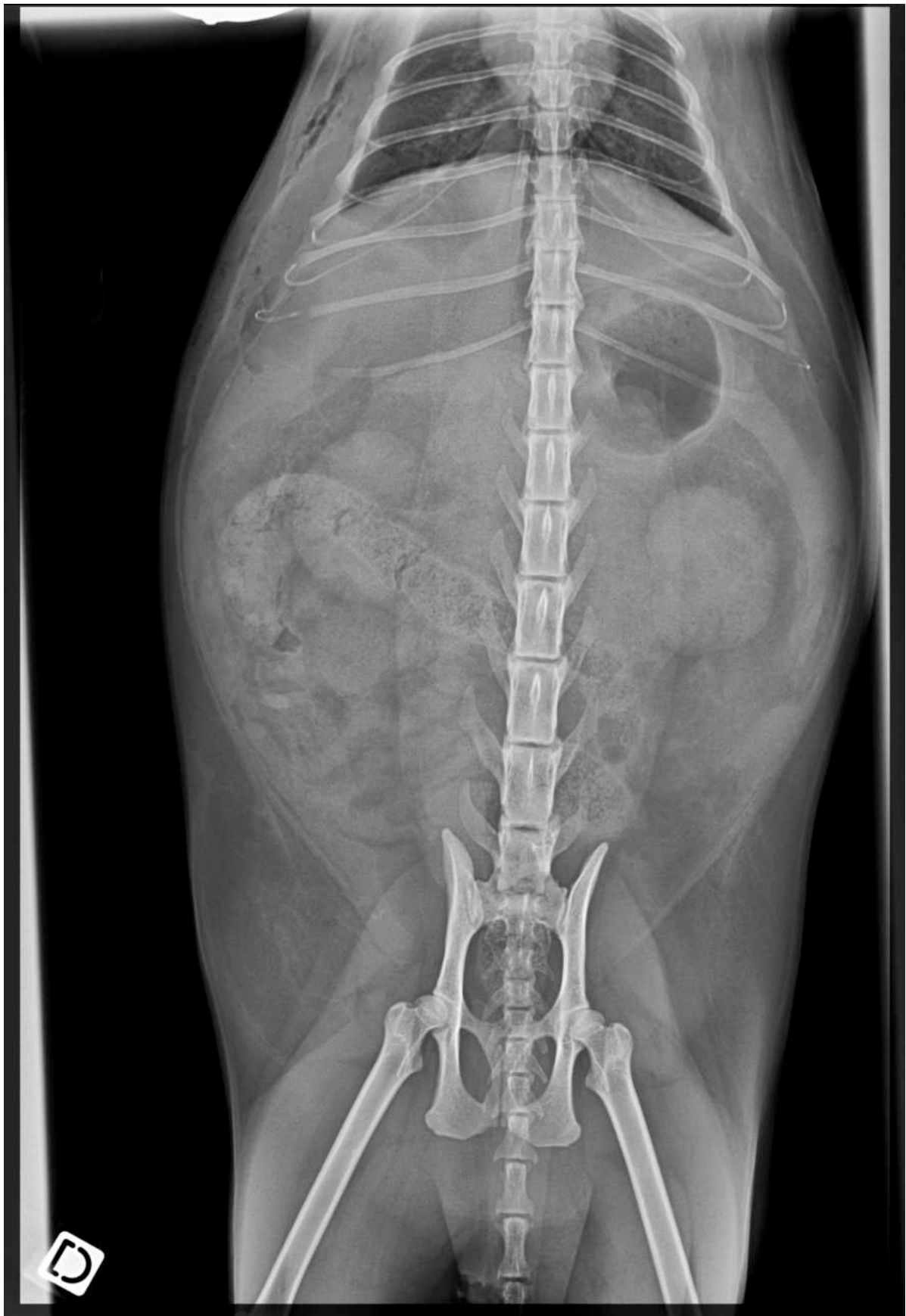I - Exercice : Cas 1	4
II - Exercice : Cas 2	8
III - Exercice : Cas 3	10
IV - Exercice : Cas 4	13
V - Exercice : Cas 5	14
VI - Exercice : Cas 6	16
VII - Exercice : Cas 7	18
VIII - Exercice : Cas 8	21
IX - Exercice : Cas 9	23
X - Exercice : Cas 10	26
XI - Exercice : Cas 11	28
XII - Exercice : Cas 12	30
XIII - Exercice : Cas 13	33
XIV - Exercice : Cas 14	36
XV - Exercice : Cas 15	38
XVI - Exercice : Cas 16	40
XVII - Exercice : Cas 17	42
XVIII - Exercice : Cas 18	44
XIX - Exercice : Cas 19	47
XX - Exercice : Cas 20	50
XXI - Exercice : Cas 21	52
XXII - Exercice : Cas 22	55
XXIII - Exercice : Cas 23	57
XXIV - Exercice : Cas 24	60
XXV - Exercice : Cas 25	62
XXVI - Exercice : Cas 26	64
XXVII - Exercice : Cas 27	65
XXVIII - Exercice : Cas 28	68

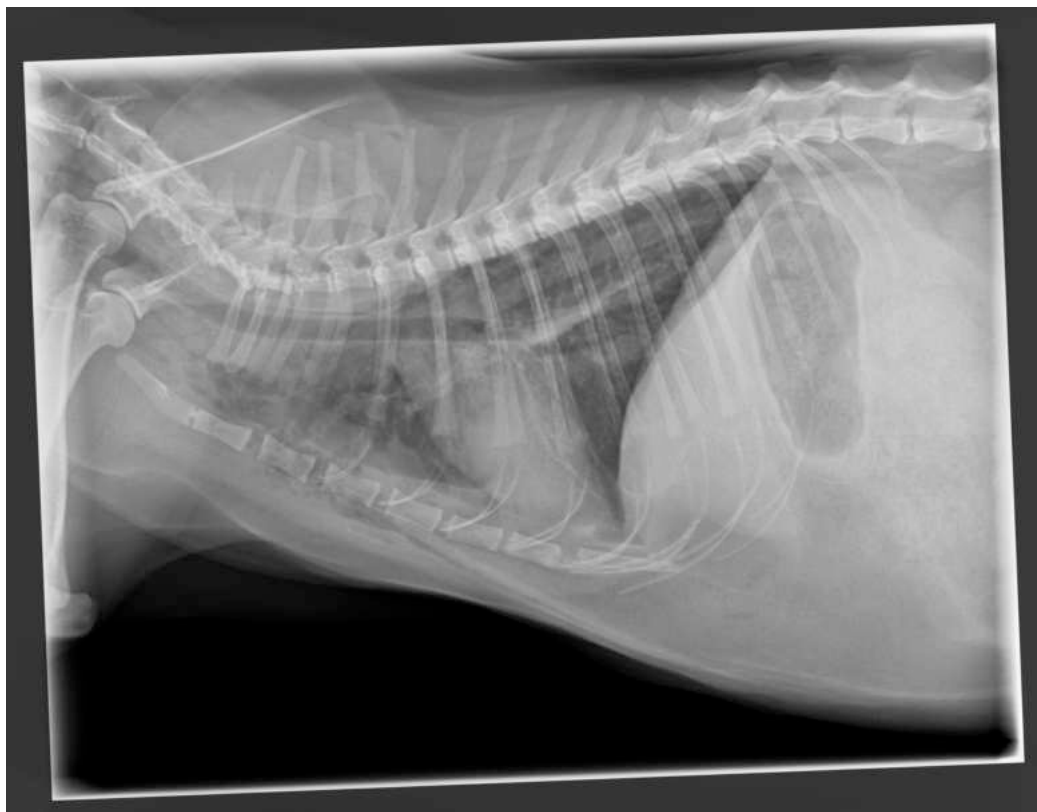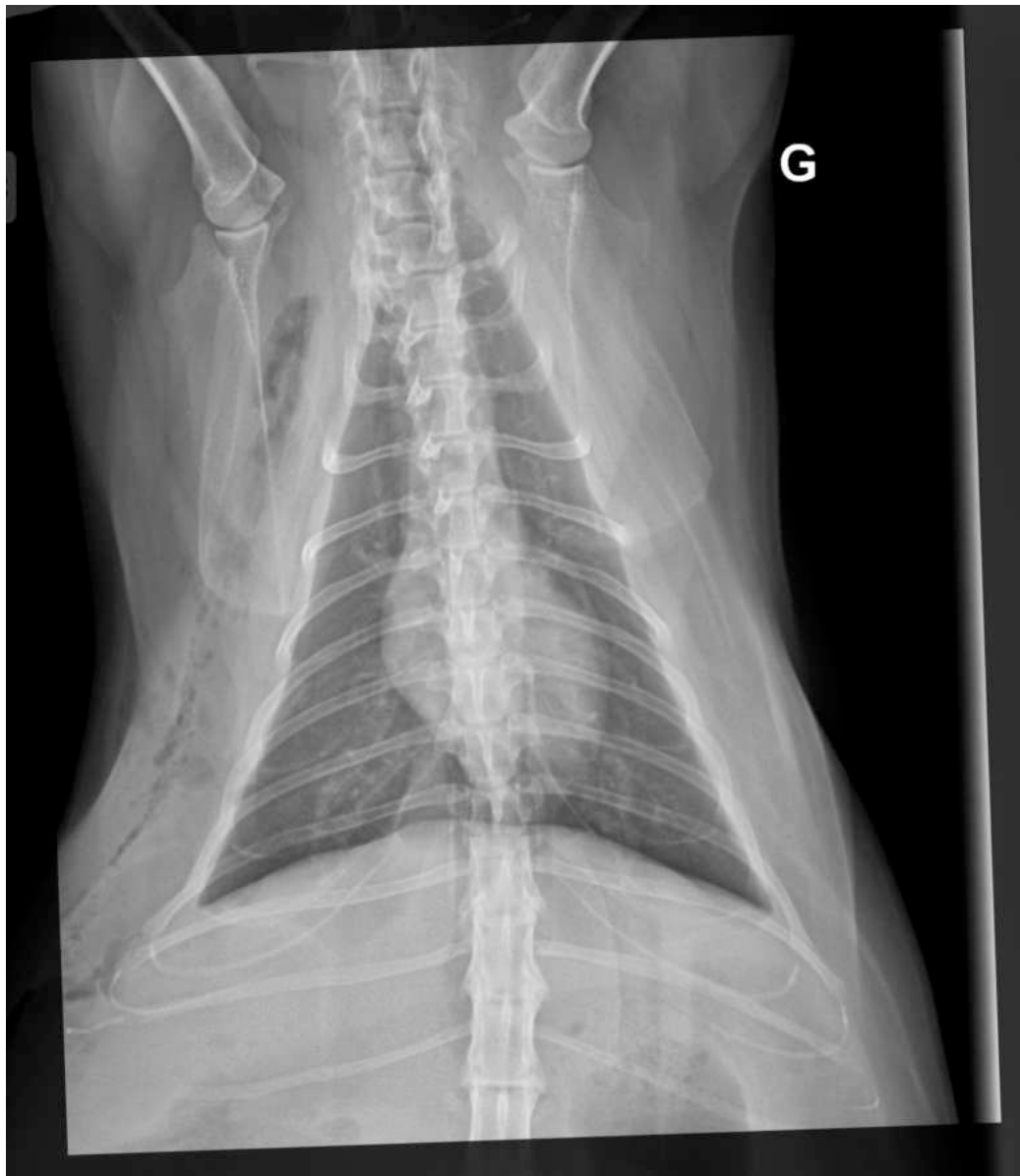XXIX - Exercice : Cas 29	70
XXX - Exercice : Cas 30	71
XXXI - Exercice : Cas 31	72
XXXII - Exercice : Cas 32	75
XXXIII - Exercice : Cas 33	79
XXXIV - Exercice : Cas 34	81
XXXV - Exercice : Cas 35	83
Solutions des exercices	85

I Exercice : Cas 1

Chat européen mâle castré de 5 ans présenté pour abattement, anorexie et vomissement évoluant depuis 48 heures.







Question

Quelle-est votre interprétation ?

Indice :

Description :

ABDOMEN :

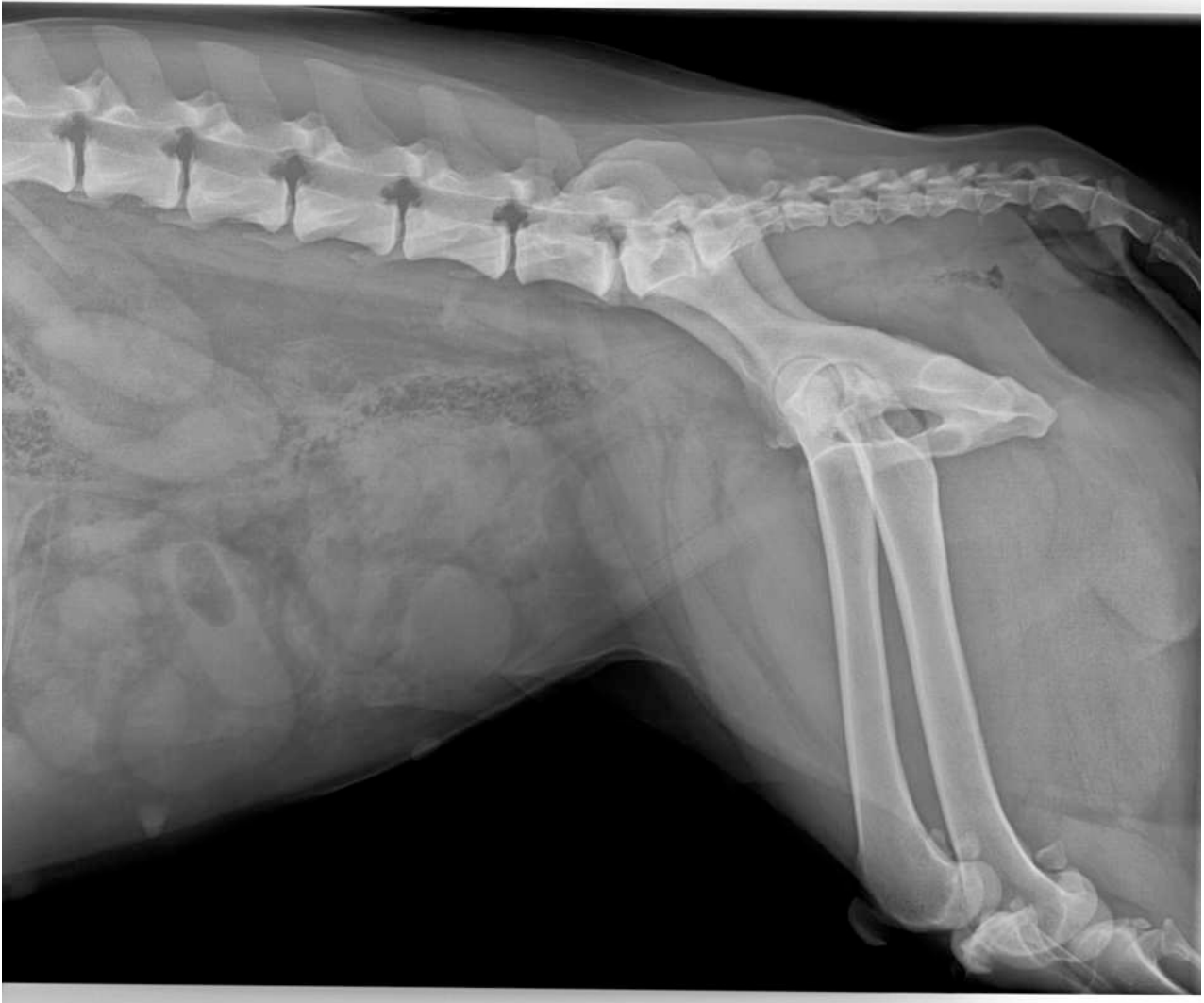- * Perte de contraste dans l'abdomen moyen avec un aspect en verre dépoli.
- * Travée radiotransparente présente dans le rétropéritoine.
- * Rein gauche arrondi aux contours discrètement irréguliers
- * Augmentation d'opacité entre le fundus et le côlon descendant, associé à une diminution du contraste. Colon déplacé caudalement et à droite secondairement.

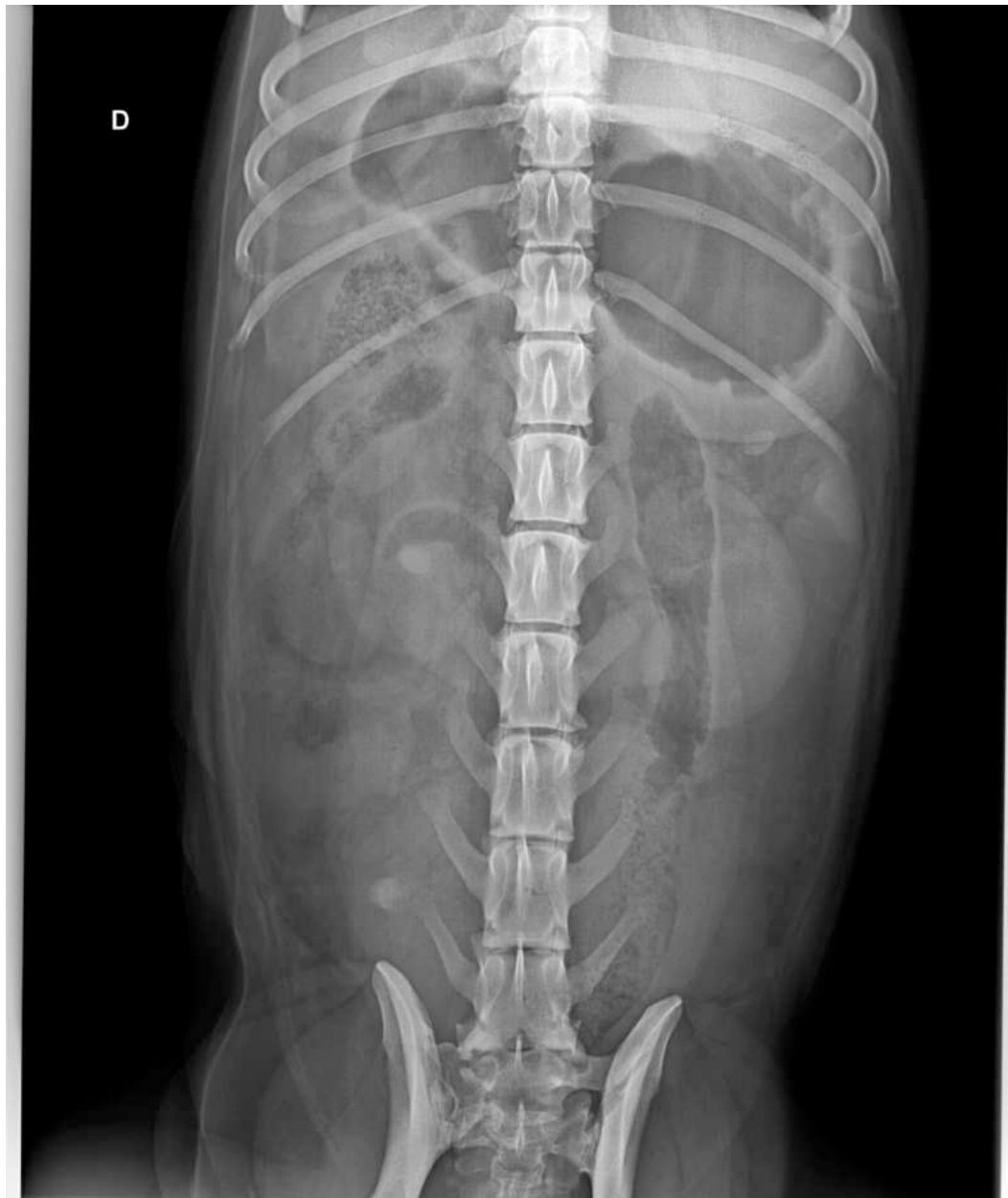THORAX :

- * Emphysème sous-cutané latéralisé à droite.
- * Pneumomédiastin moins marqué
- * Poumons discrètement décollés de la paroi costale et du rachis, bords des poumons arrondis, scissures interlobaires entre les deux parties du lobe crânial gauche.
- * Discret pattern interstitiel compatible avec l'état d'embonpoint de l'animal.

II Exercice : Cas 2

Chien Golden retriever de 8 ans présenté pour douleur abdominale et abattement intense





Question

Quelle-est votre interprétation ?

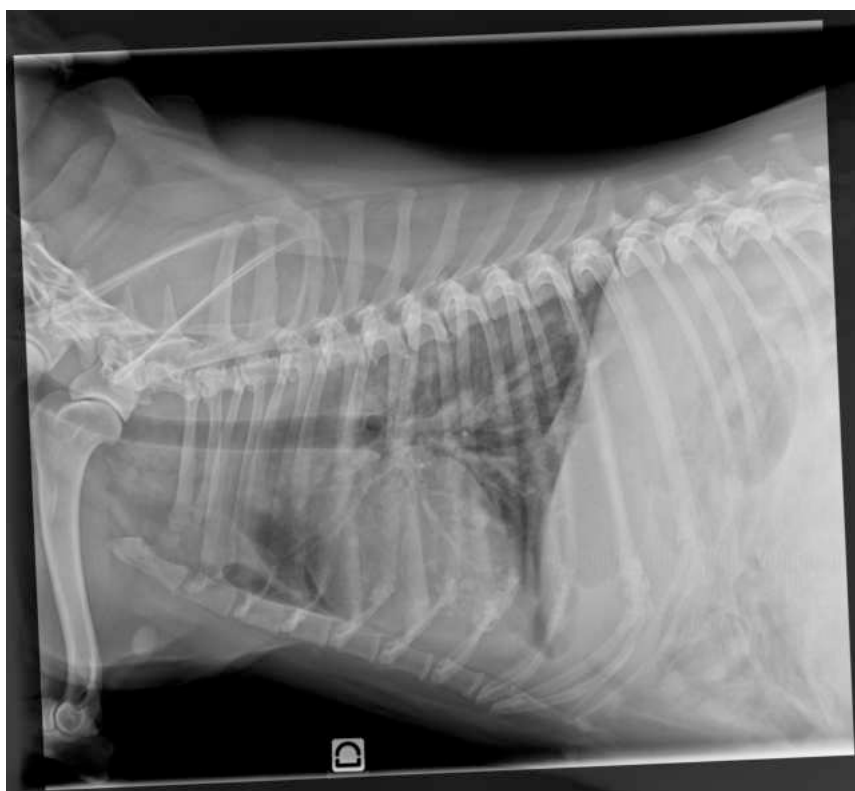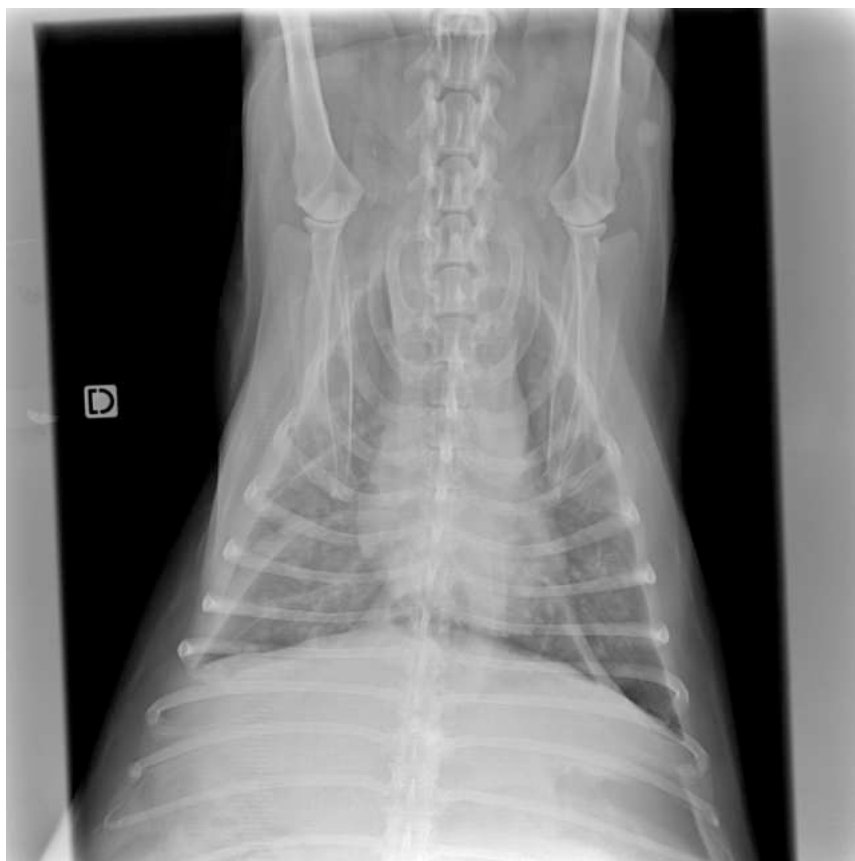Indice :

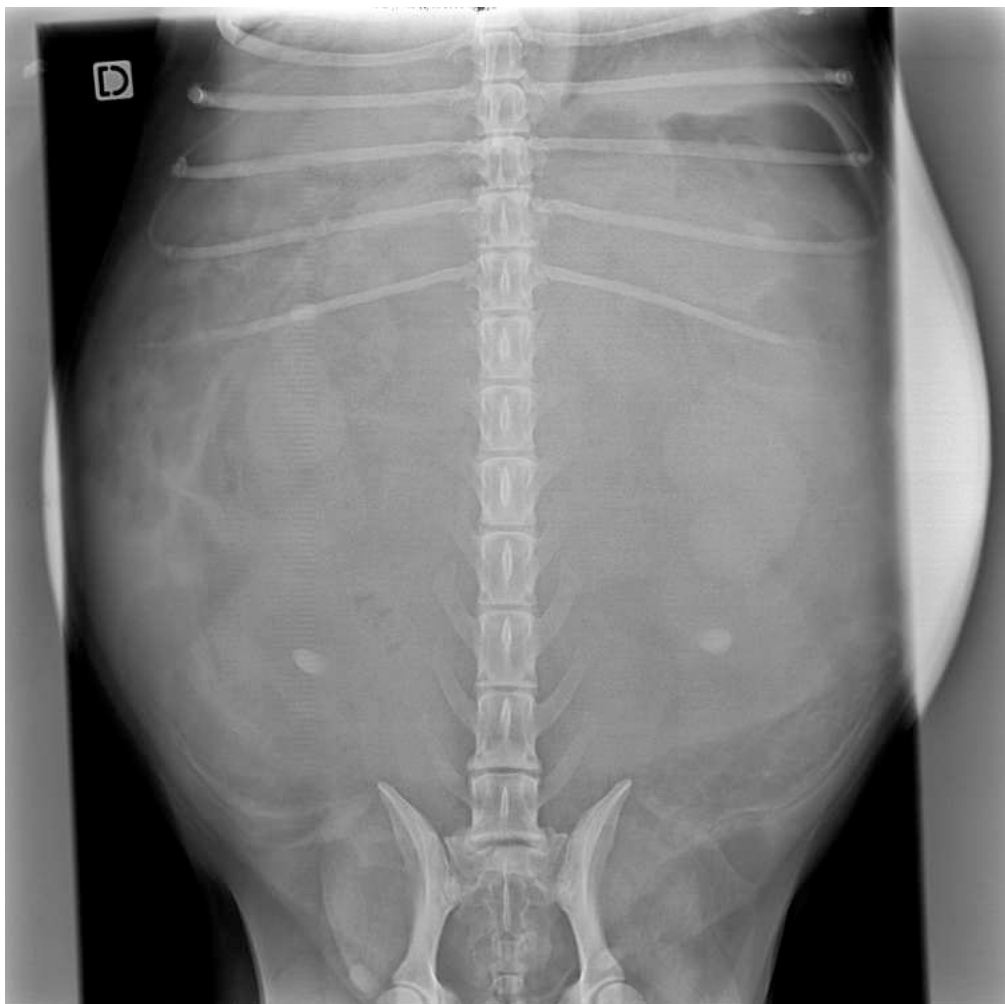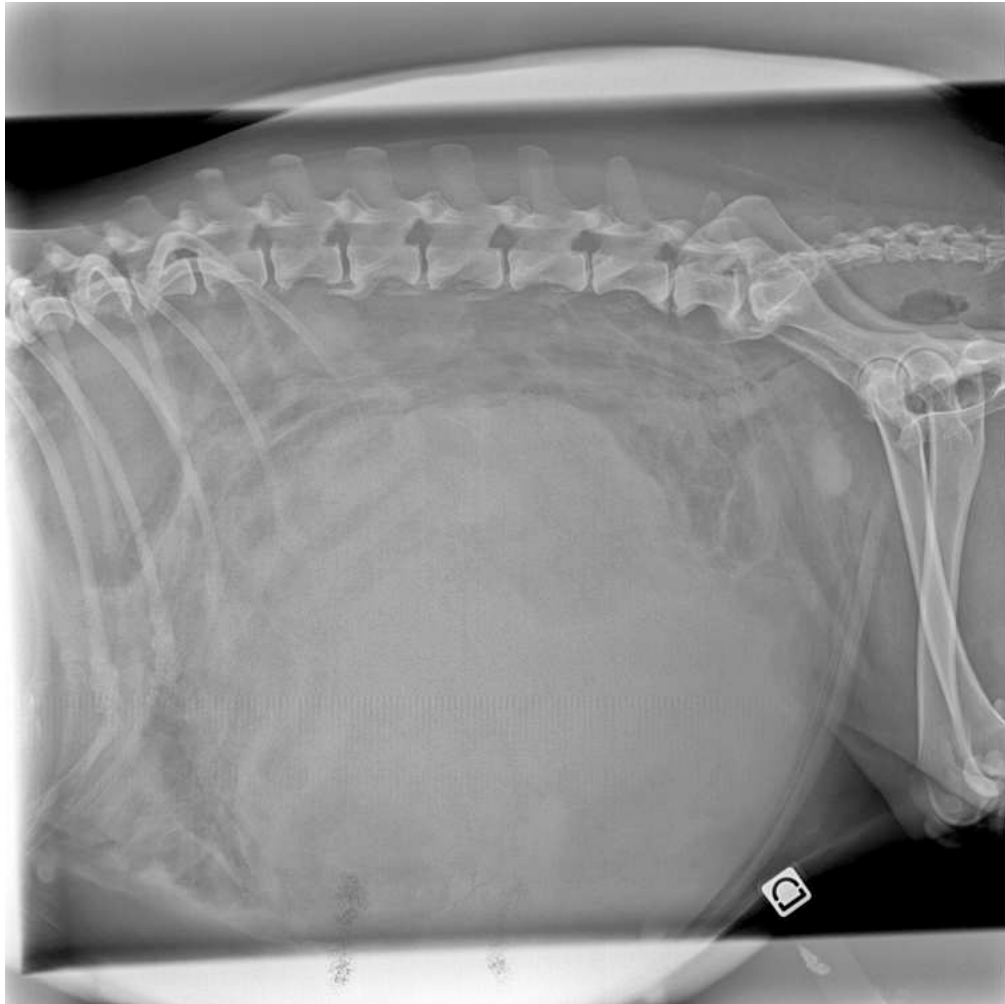
Description :

- Lombarisation de S1
- Diminution du contraste abdominal : aspect en verre dépoli
- Opacité tissulaire mesurant 1,3 cm de hauteur entre la vessie et le colon exerçant un effet de masse sur ce dernier (dévié dorsalement).
- Opacités tissulaires rondes mesurant entre 3,5 et 4,4 cm de diamètre dans l'abdomen ventral : anses digestives dilatées ou cornes utérines dilatées.

III Exercice : Cas 3

Chien berger islandais femelle d'environ 8 ans présenté pour un abdomen distendu d'apparition progressive ainsi que pour des épisodes de détresse respiratoire.





Question

Quelle-est votre interprétation ?

Indice :

Description :

RADIOGRAPHIES ABDOMINALES

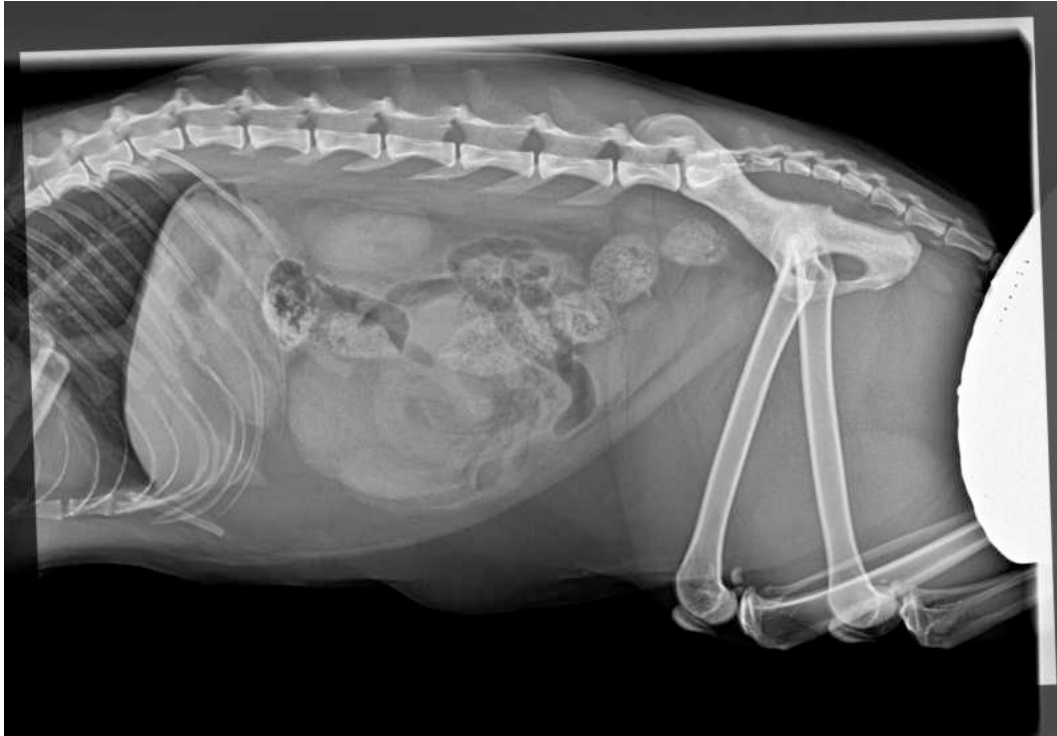
- * Spondylose en T12-T13, en L2-L3, en L6-L7 et en L7-S1.
- * Volume abdominal augmenté sévèrement.
- * Perte de contraste abdominale diffuse, aspect en "verre dépoli"
- * Masse de densité tissulaire homogène, ronde, de 26 cm de diamètre localisée dans l'abdomen ventro-moyen. Effets de masse sur les anses grêles repoussées crânialement et dorsalement et sur le colon repoussé dorsalement

RADIOGRAPHIES THORACIQUES :

- * Spondylose de T4 à T7, en T9-T10 et en T12-T13.
- * Élément d'opacité tissulaire, rond, mesurant 1,7cm de diamètre. situé latéralement et caudalement et proximalelement au coude gauche.
- * Pattern interstitiel structuré nodulaire, nodules de 7 mm environ disséminés dans l'ensemble des champs pulmonaires, contours mal-définis et coalescents; associée à une opacification broncho-interstitielle marquée diffuse.
- * Plage d'opacité tissulaire entre le bord ventral des poumons et le sternum effaçant l'apex du coeur (vue de profil), et entre les poumons et les côtes (vue de face). Cissures interlobaires à droite et élargissement du recessus du médiastin caudal et du médiastin cranial.
- * Médiastin cranial légèrement élargit (2.1 * la largeur de la vertèbre), sans effet de masse associé sur la trachée = répartition artéfactuelle du liquide d'épanchement

IV Exercice : Cas 4

Chat européen mâle castré de 9 ans, présenté pour abattement et épisodes de vomissements d'apparition aiguë



Question

Quelle-est votre interprétation ?

Indice :

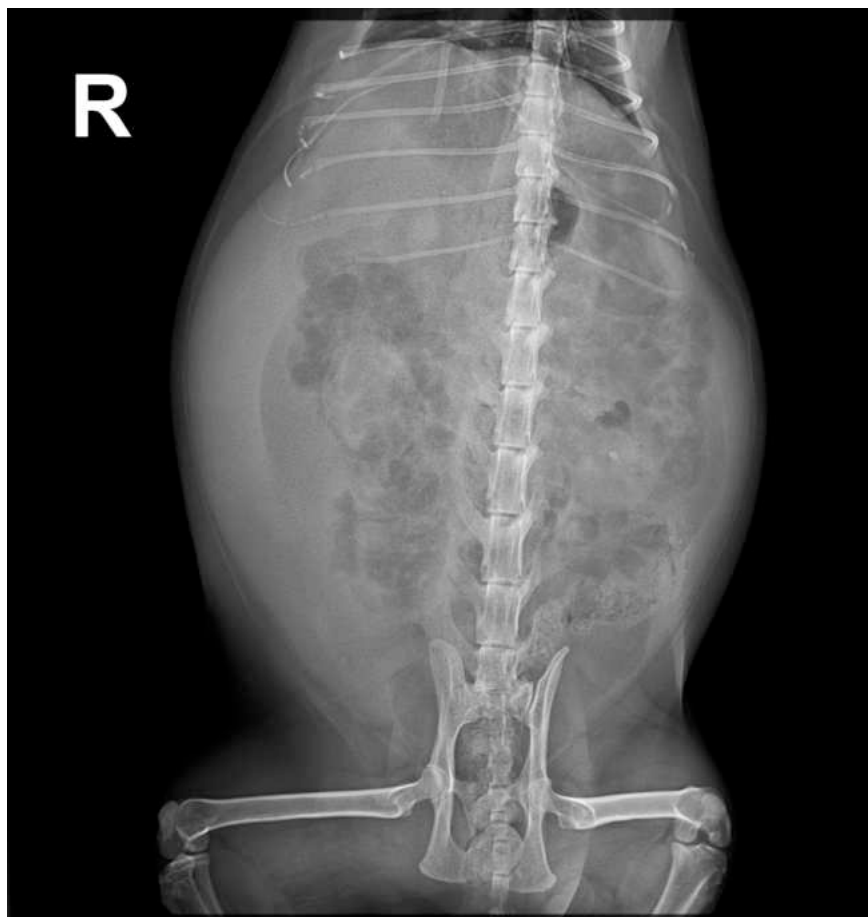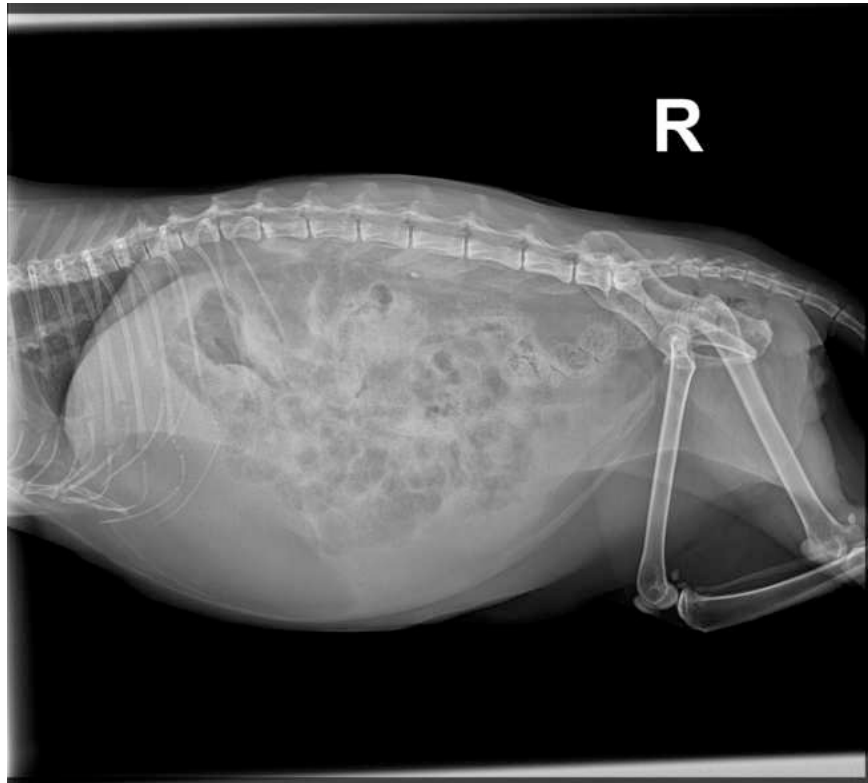
Description :

* Spondylose de T11 à T13

* Masse tissulaire, ronde, mesurant 7 cm de diamètre dans l'abdomen ventral moyen, déplaçant dorsalement et caudalement le grêle.

V Exercice : Cas 5

Chat européen mâle castré de 13 ans présenté pour distension abdominale et anorexie.



Question

Quelle-est votre interprétation ?

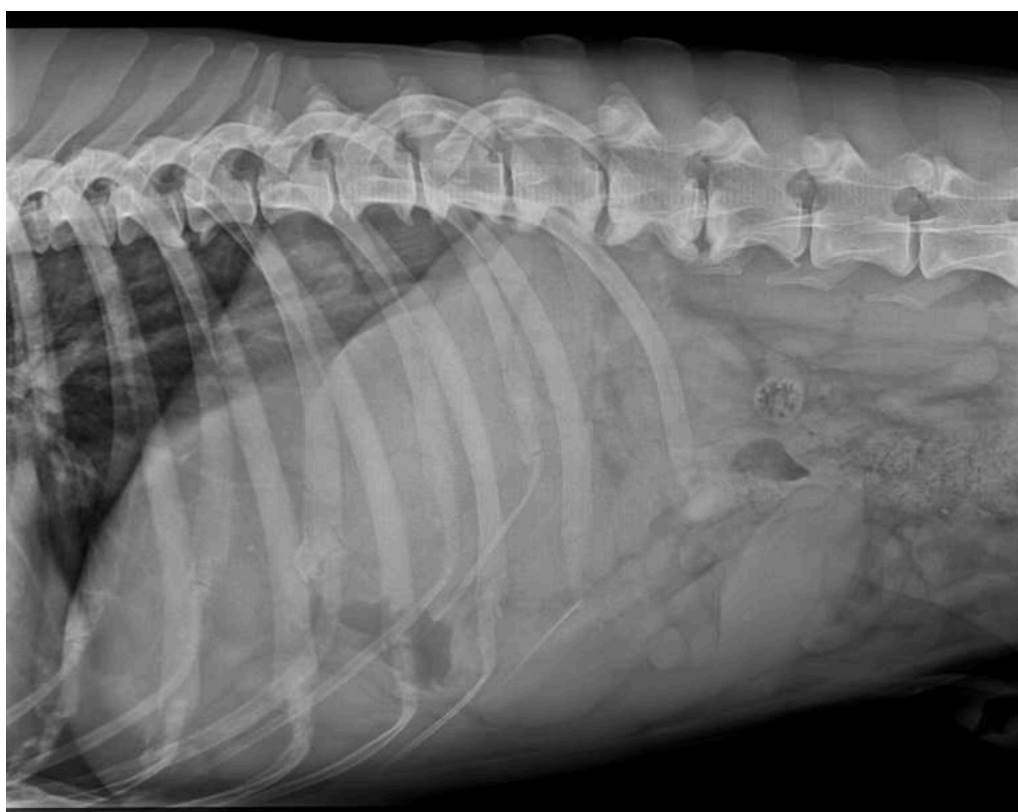
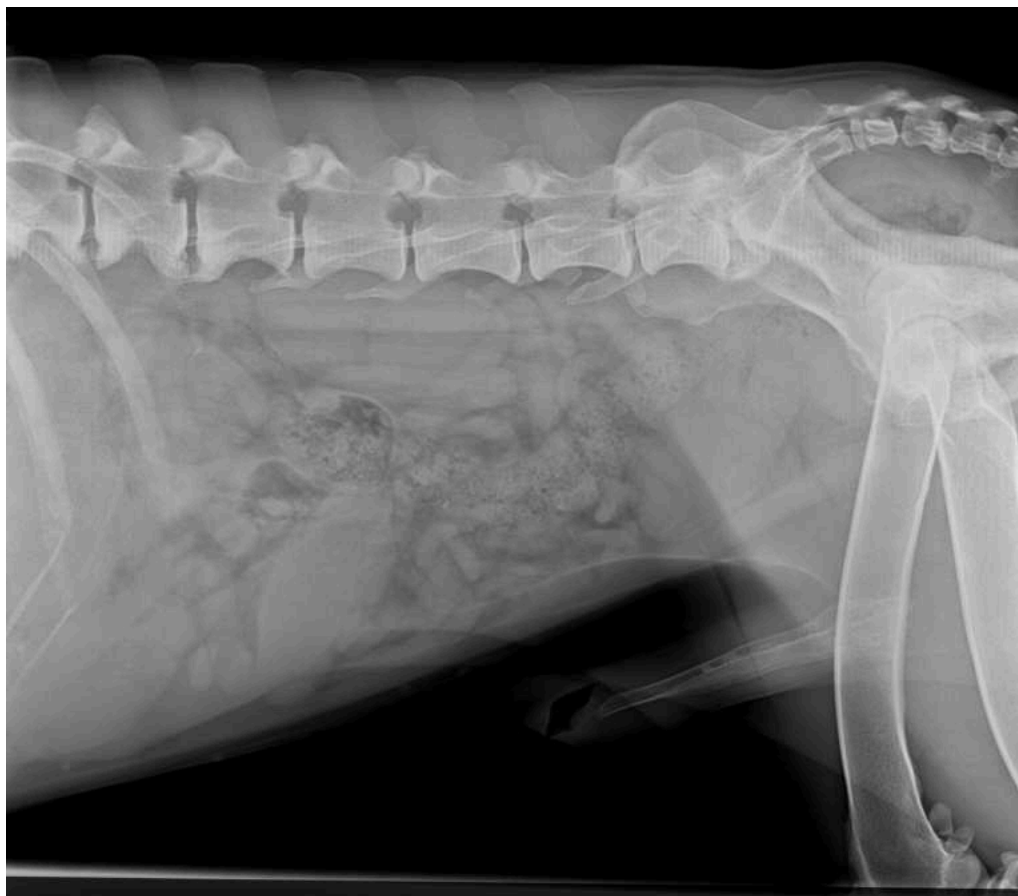Indice :

Description :

- * Spondylose en L7-S1.
- * Augmentation du volume abdominal.
- * Diminution du contraste abdominal, aspect en verre dépoli. Présence de nombreux nodules graisseux dans l'abdomen moyen (aspect moté)
- * Élément minéralisé mesurant 3 mm de long sur l'aire de projection du rein gauche

VI Exercice : Cas 6

Chien beauceron mâle entier de 8 ans présenté pour amaigrissement et dysorexie évoluant depuis 2 ans



Question

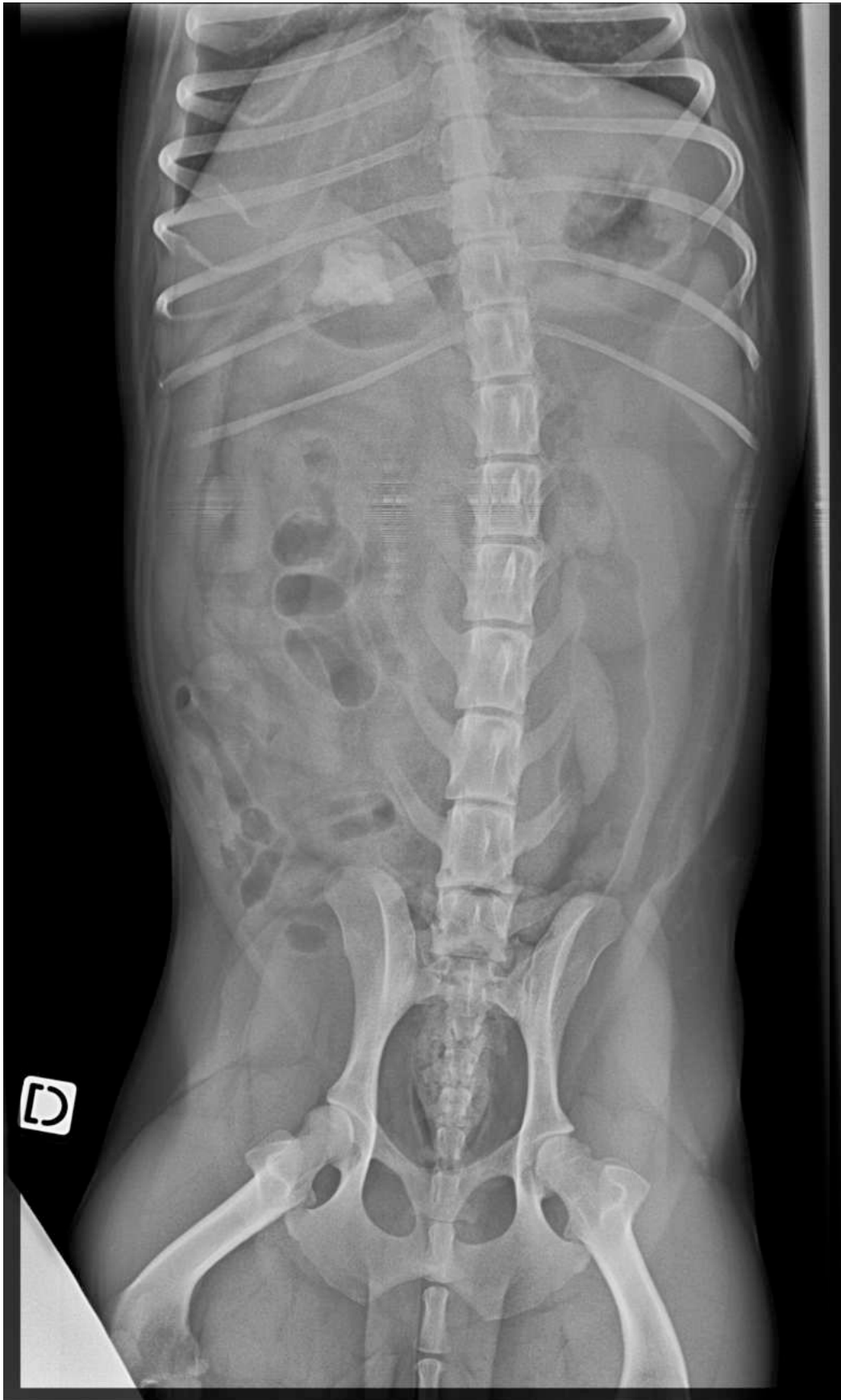Quelle-est votre interprétation ?

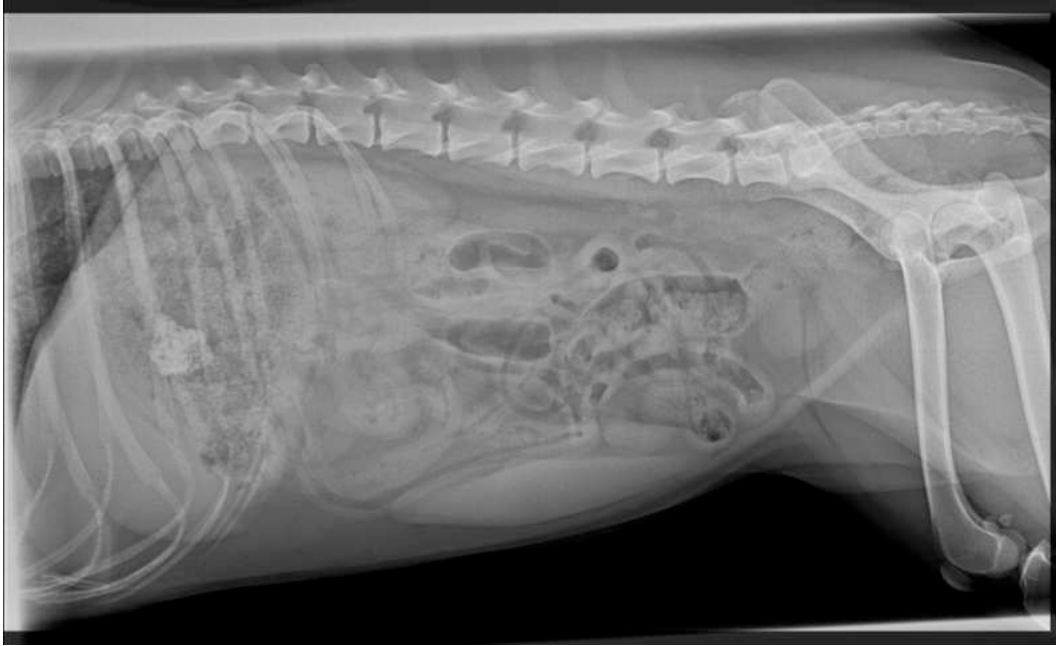
Indice :

Description :

VII Exercice : Cas 7

Chien Beagle, femelle stérilisée, âgée de 3 ans, présentée pour douleur à la palpation abdominale crâniale.





Question

Quelle-est votre interprétation ?

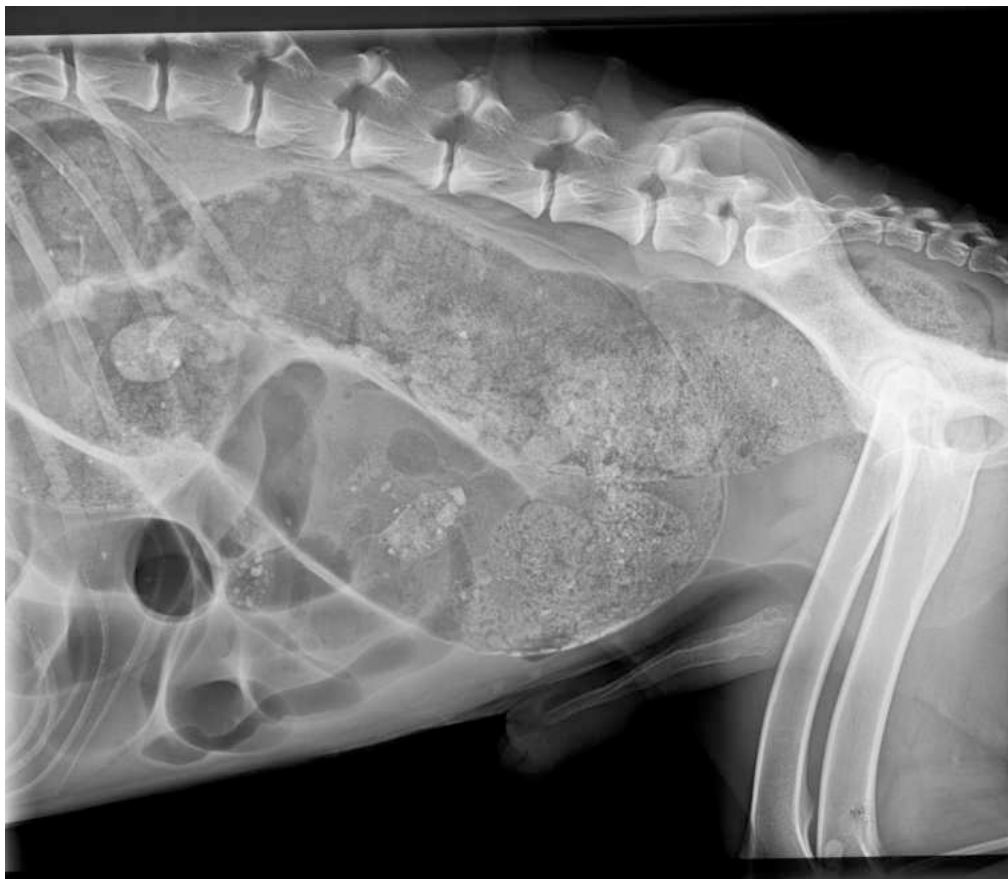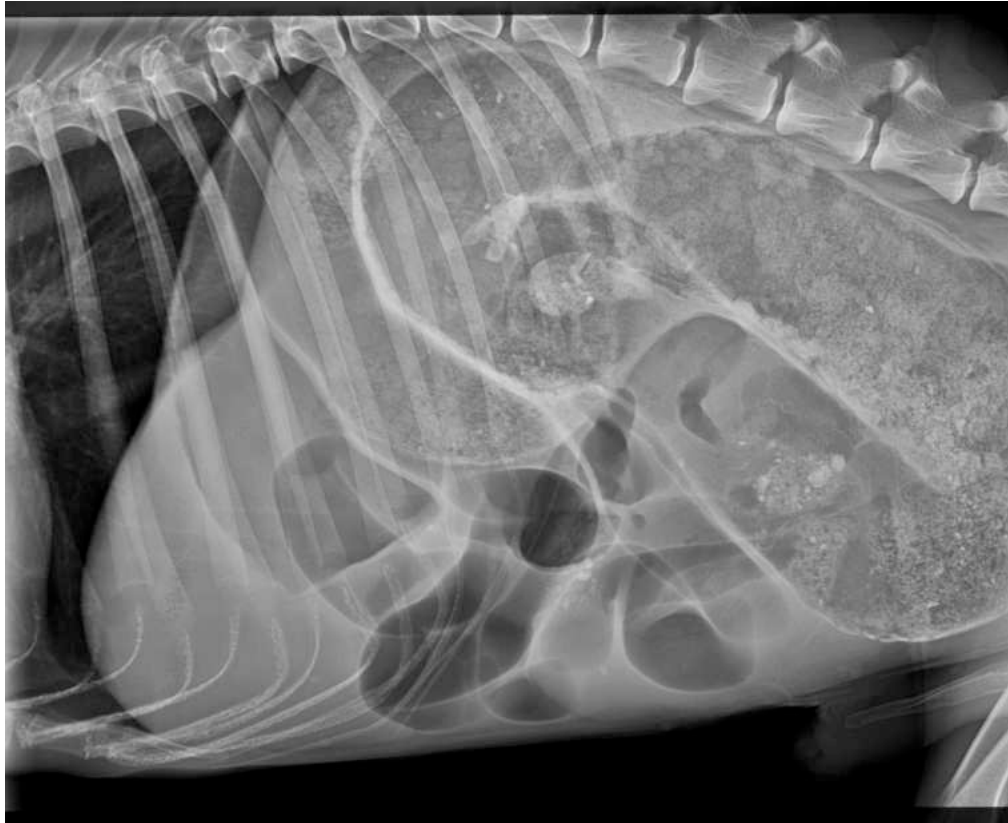Indice :

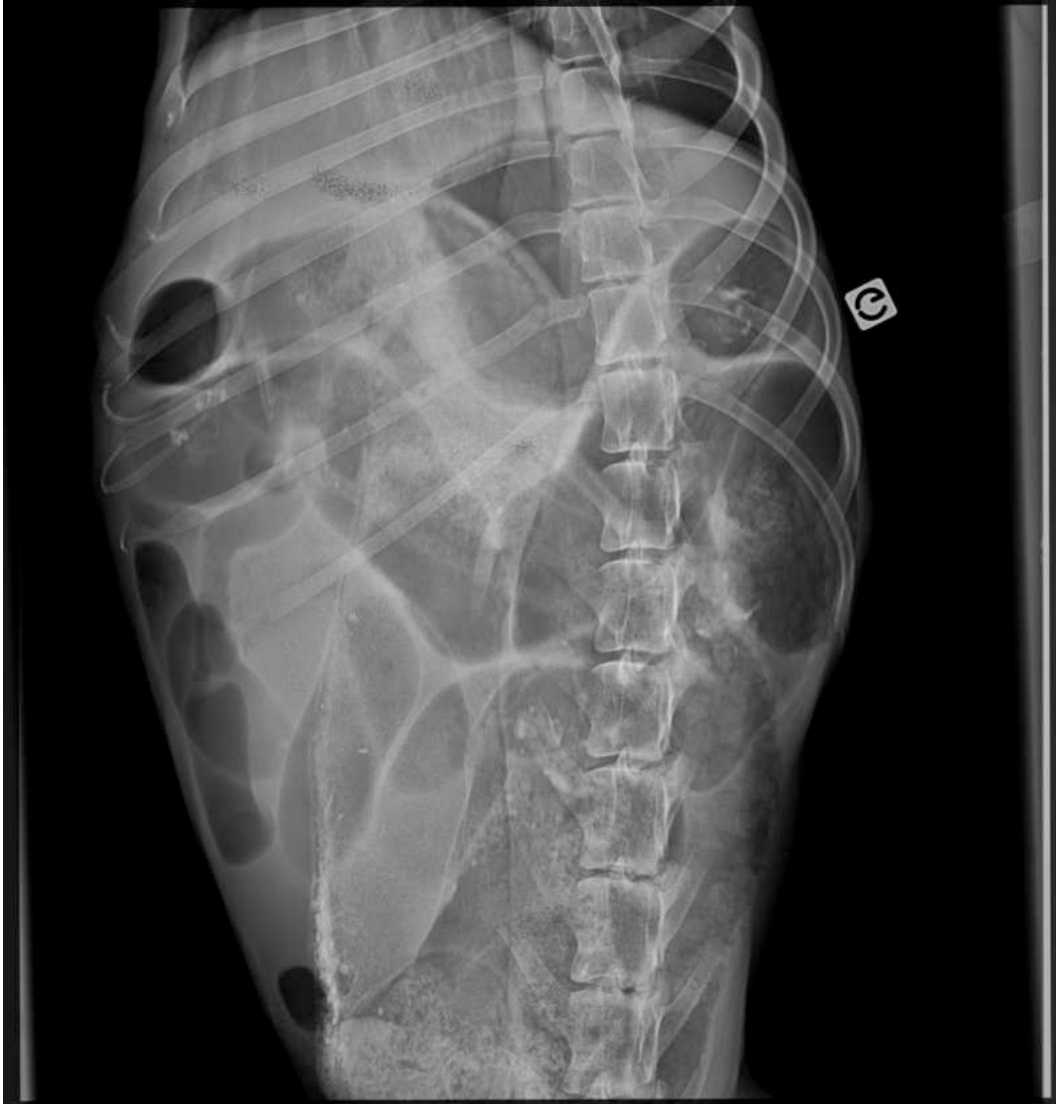Description :

- * Opacité minérale cuboïde de 25 mm x 20 mm, localisée dans l'estomac (en région pylorique),
- * Aspect distal de la rate arrondi, opacité homogène.

VIII Exercice : Cas 8

Chien Berger Allemand, mâle, âgé de 4 ans, présenté pour amaigrissement chronique, melena, et diarrhée.





Question

Quelle-est votre interprétation ?

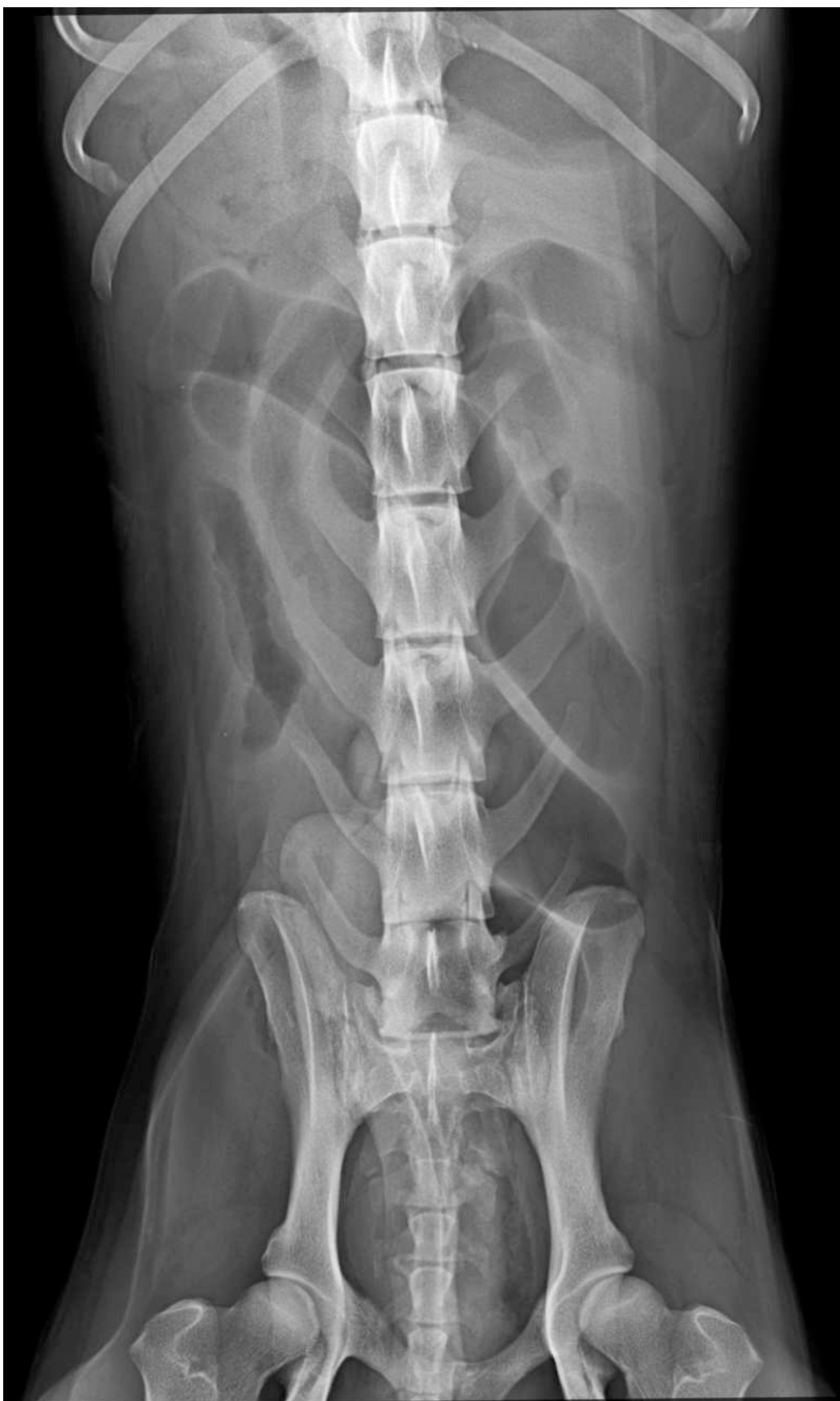Indice :

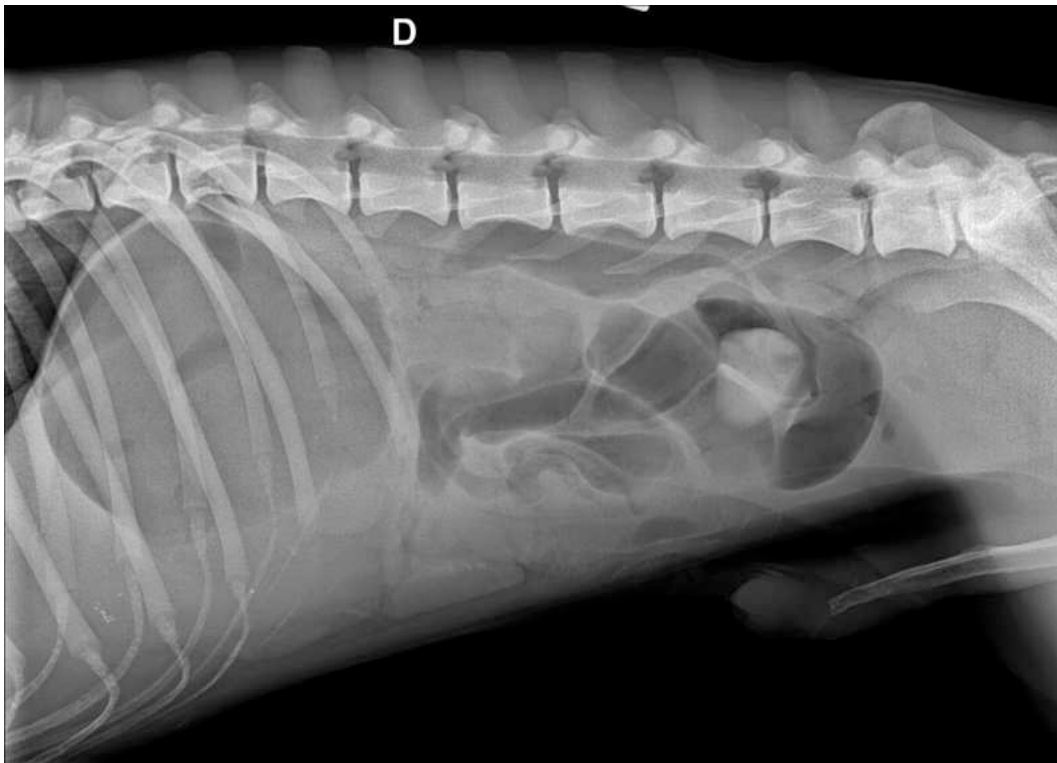
Description :

- * Léger défaut de recouvrement des articulations coxo-fémorales, têtes fémorales aplaties et déformées, ostéophytes sur l'aspect cranial des sourcils acétabulaires.
- * Dilatation sévère, aérique de l'estomac
- * Dilatation marquée aérique des anses intestinales grêles (2 fois supérieur à la hauteur de L5).
- * Dilatation sévère du côlon, sur toute sa longueur, par un contenu hétérogène.
- * Des anses intestinales ventrales avec un matériel hétérogène = fécès, avec absence de certitude aue tout soit colique (signe du gravier ?).

IX Exercice : Cas 9

Chien Berger Malinois de 3 ans présenté pour vomissements aigus et pica.





Question

Quelle-est votre interprétation ?

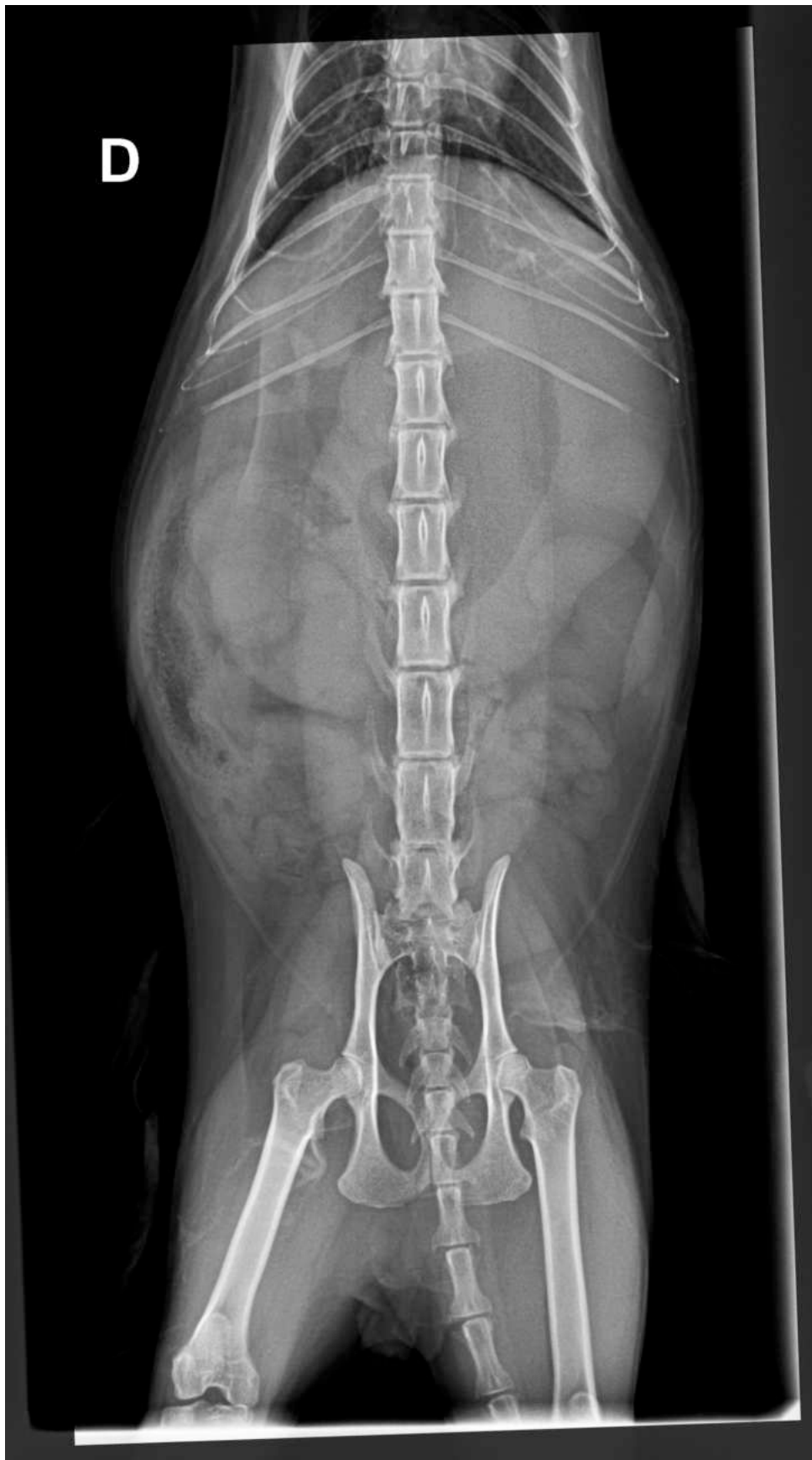Indice :

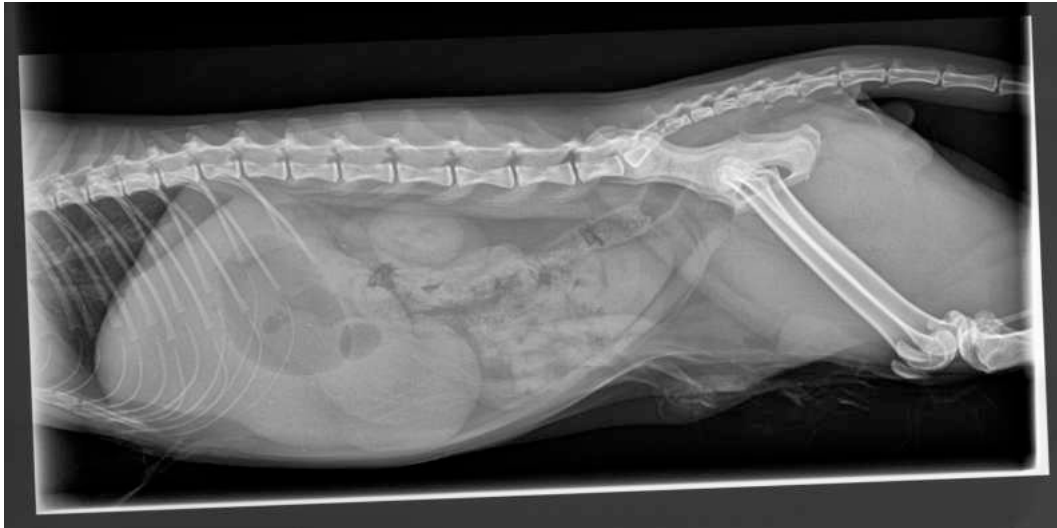Description :

- Dilatation de certaines portions de grêle au delà des normes
- Élément rond minéralisé mesurant environ 4 cm de diamètre retrouvé sur l'aire de projection du grêle
- Dilatation sévère de l'estomac

X Exercice : Cas 10

Chat persan mâle de 2 ans présenté pour vomissements.





Question

Quelle-est votre interprétation ?

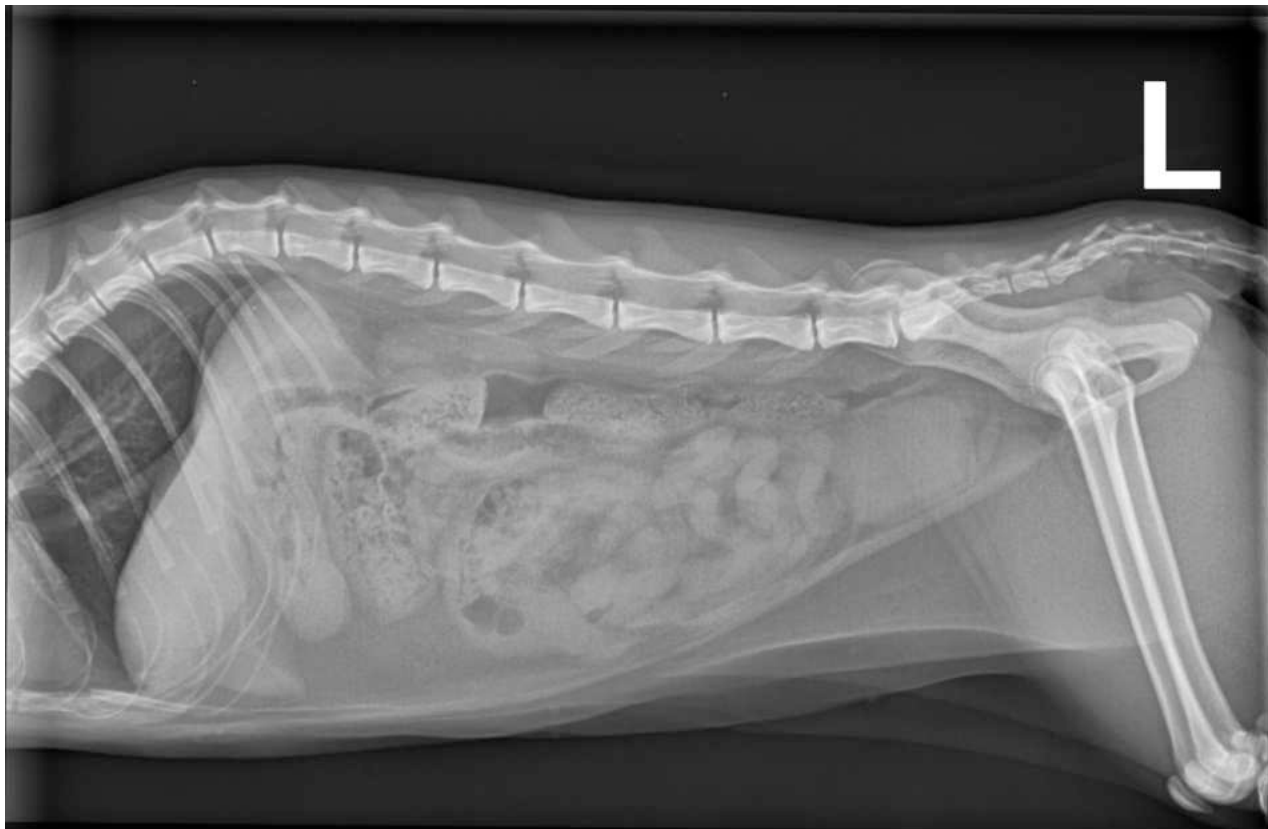Indice :

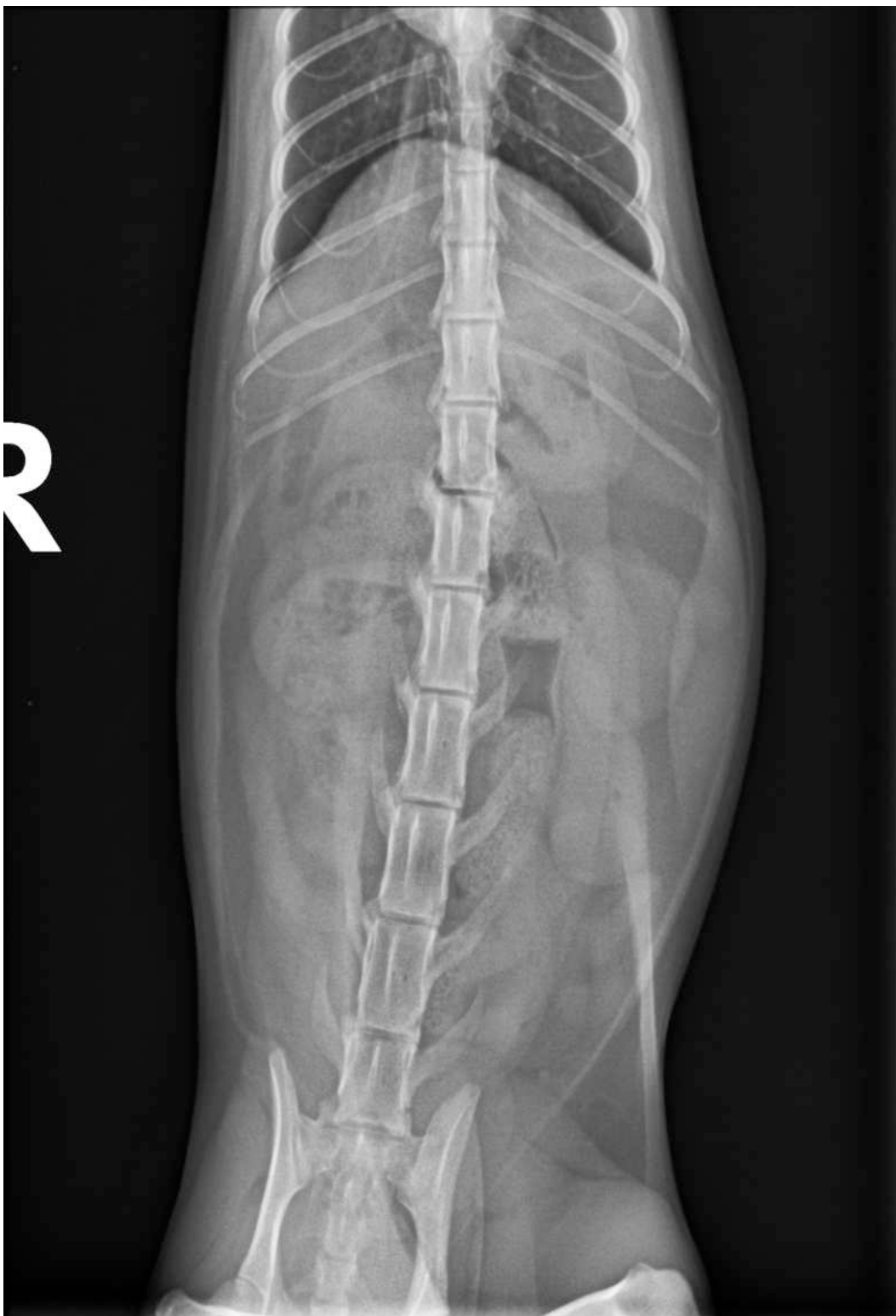Description :

* Dilatation sévère de l'estomac par un contenu liquidien et aérique. Déplacement caudal de l'axe gastrique. Effet masse sur les anses de l'intestin grêle.

XI Exercice : Cas 11

Chat européen de 9 mois présenté pour vomissements depuis 15 jours.





Question

Quelle-est votre interprétation ?

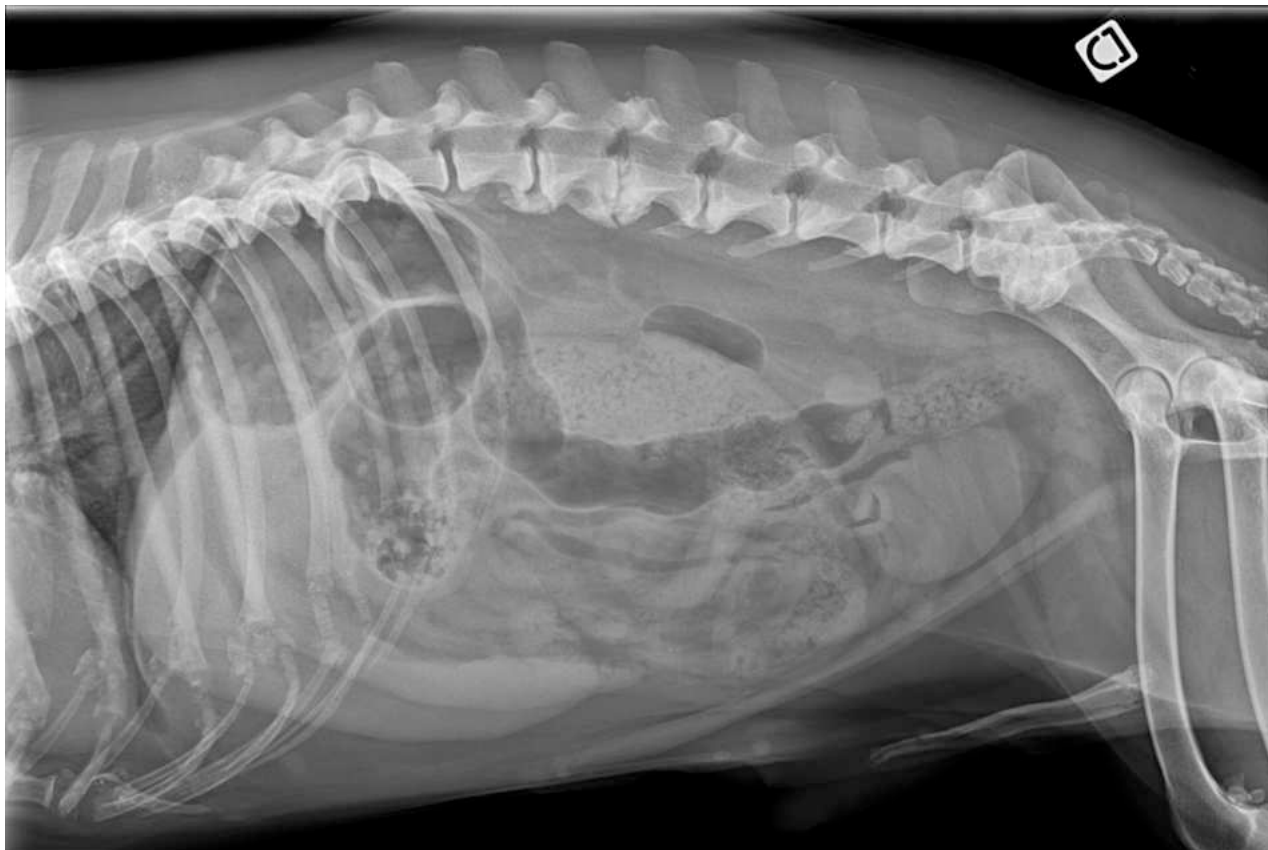Indice :

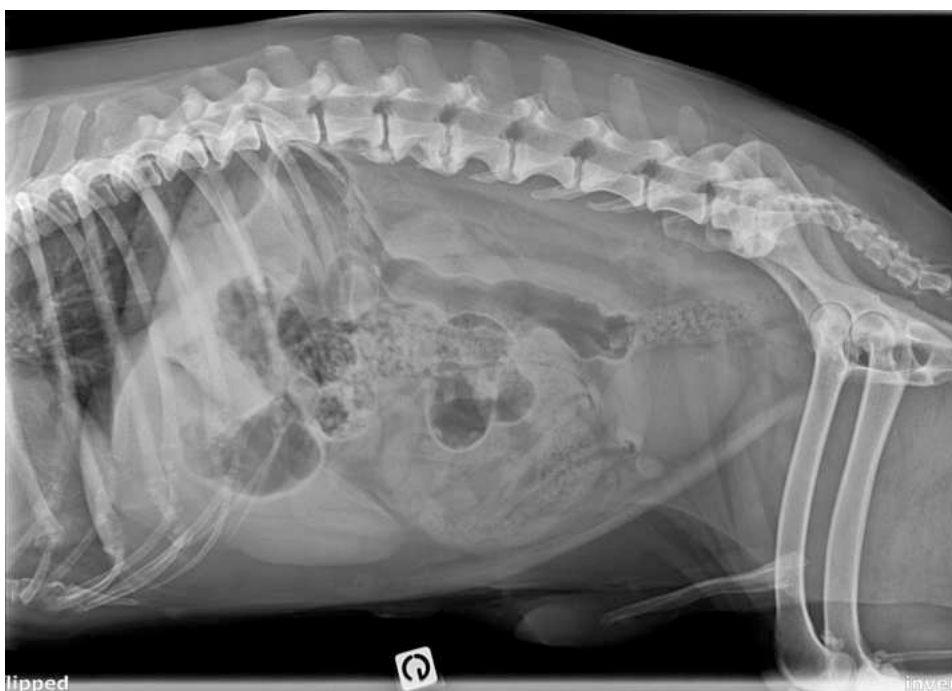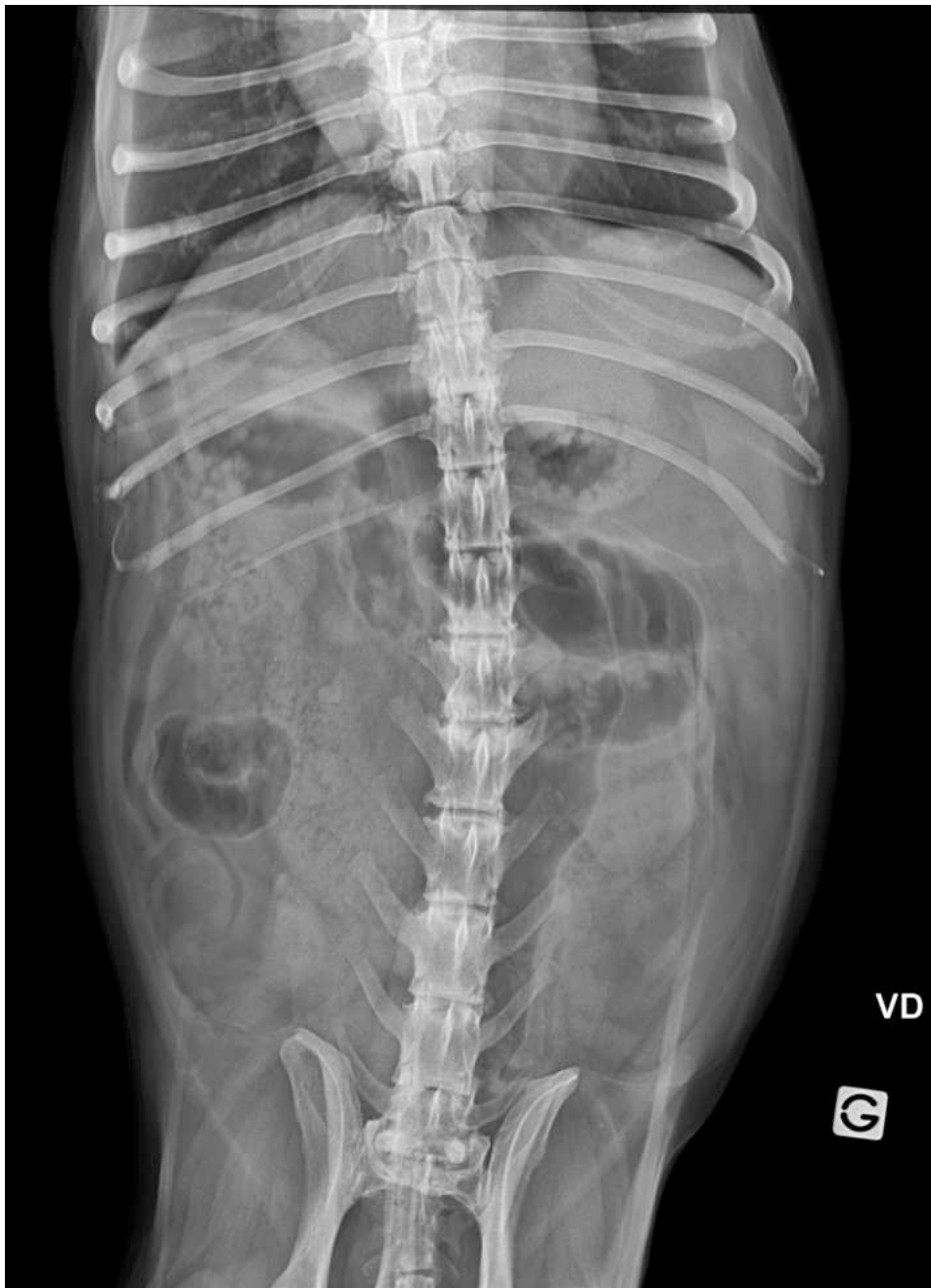Description :

- Dilatation excessive d'une anse intestinale du gr^{le} mesurant 17 mm environ dans l'abdomen moyen ventral à gauche au niveau du pôle caudal du rein gauche sur la vue de face
- Diminution du contraste focal dans l'abdomen moyen associé

XII Exercice : Cas 12

Chien Berger des Pyrénées de 13 ans présenté pour vomissements aigus et abdomen aigu.





Question

Quelle-est votre interprétation ?

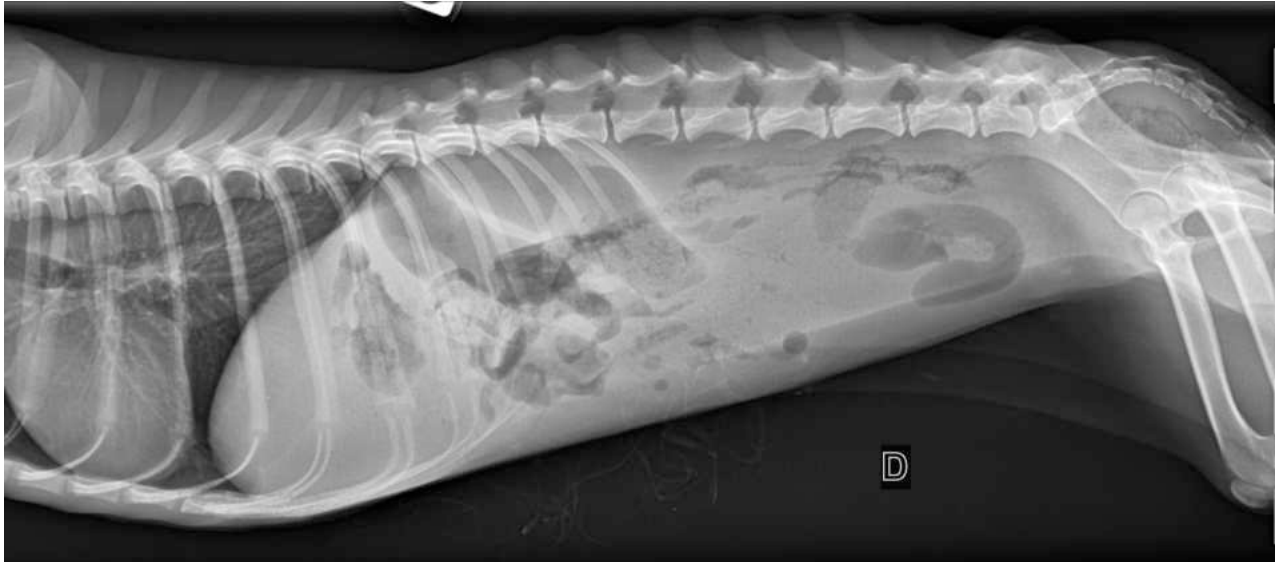Indice :

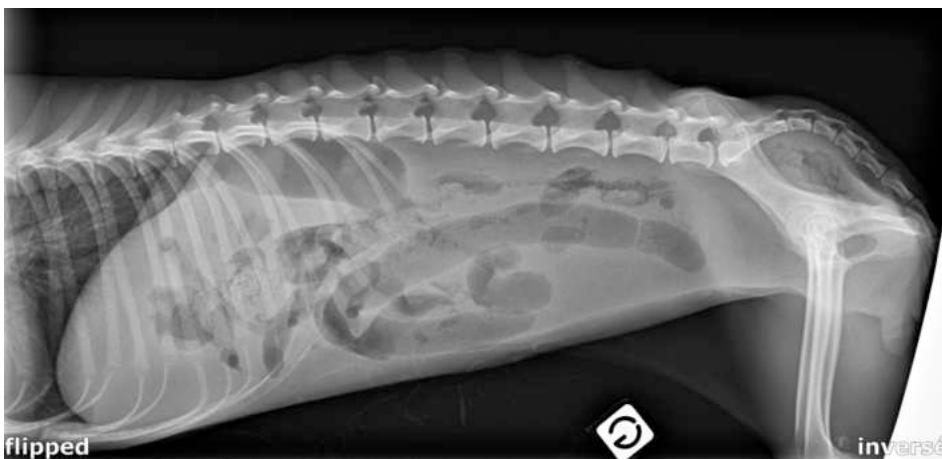
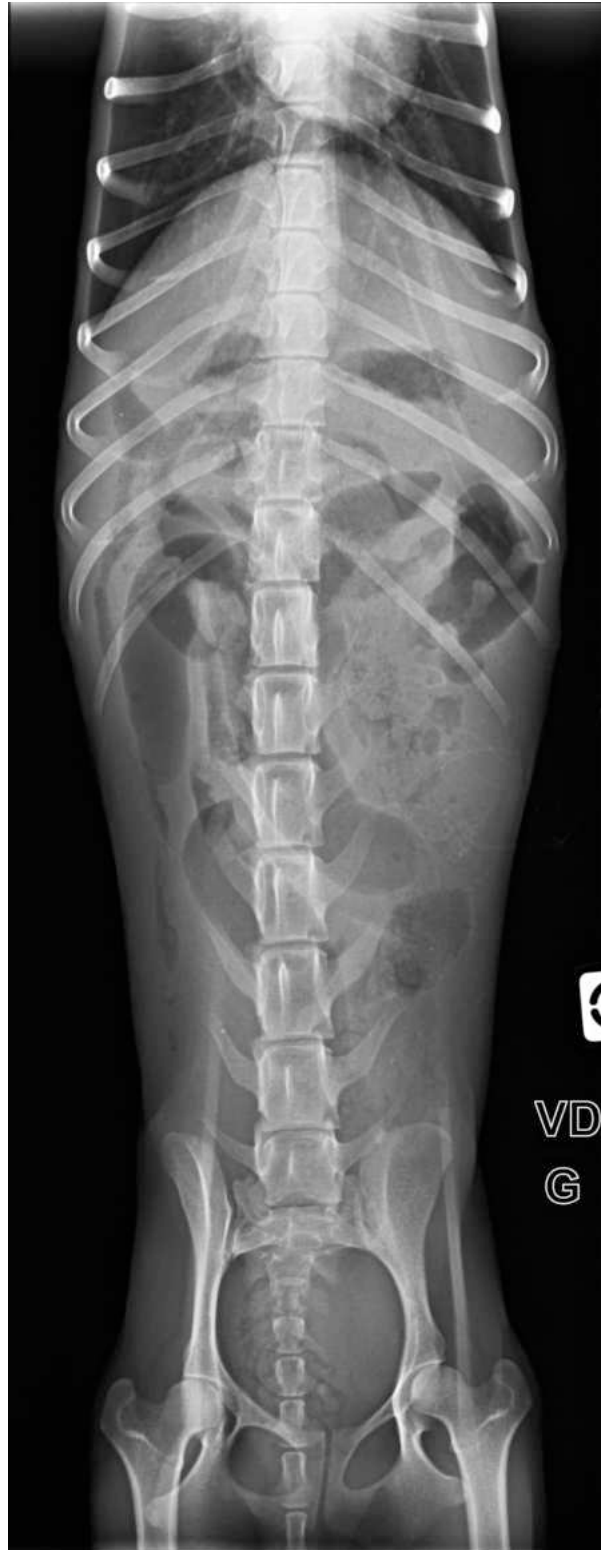Description :

- Ebauches costales sur T13
- Spondylose L1-L2, L2-L3, L3-L4, L7-S1 et pontage associé
- Irrégularité des plateaux vertébraux en L2-L3 et rétrécissement de l'espace intervertébral associé
- Dilatation d'une anse du grêle au delà des normes avec un contenu de "feces" = signe du gravier ?
- Foie dépassant du cercle de l'hypochondre et bord caudal émoussé

XIII Exercice : Cas 13

Chien Yorkshire Terrier femelle entière de 2 ans présentée pour abattement, anorexie, adypsie et vomissements d'apparition brutale il y a 5 jours.





Question

Quelle-est votre interprétation ?

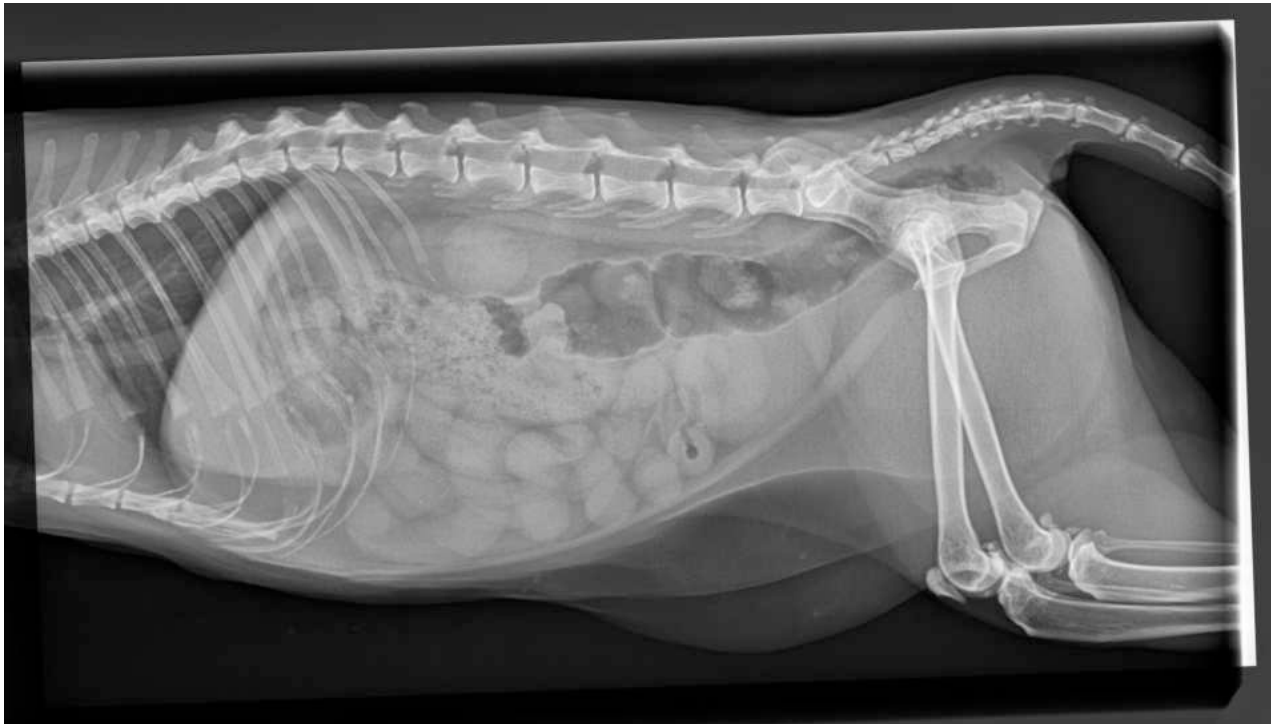
Indice :

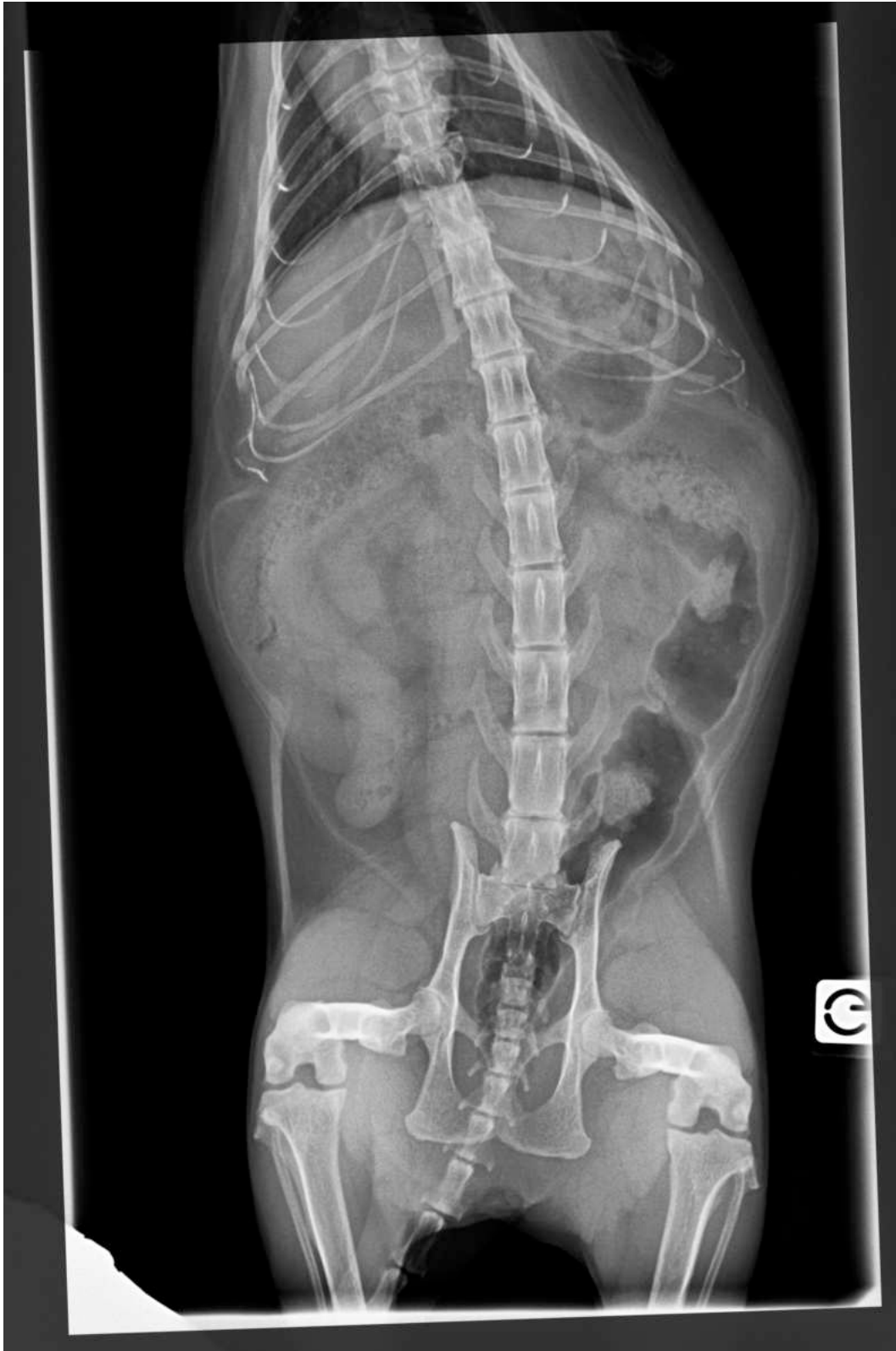Description :

- Diminution du contraste abdominal
- Population d'anses grêles hétérogène avec des portions d'anses dilatée à 2*L5

XIV Exercice : Cas 14

Chat femelle stérilisée de 8,5 ans, présentée pour des vomissements évoluant depuis 3 semaines.





Question

[solution n°2 p. 85]

Quelle-est votre interprétation ?

Indice :

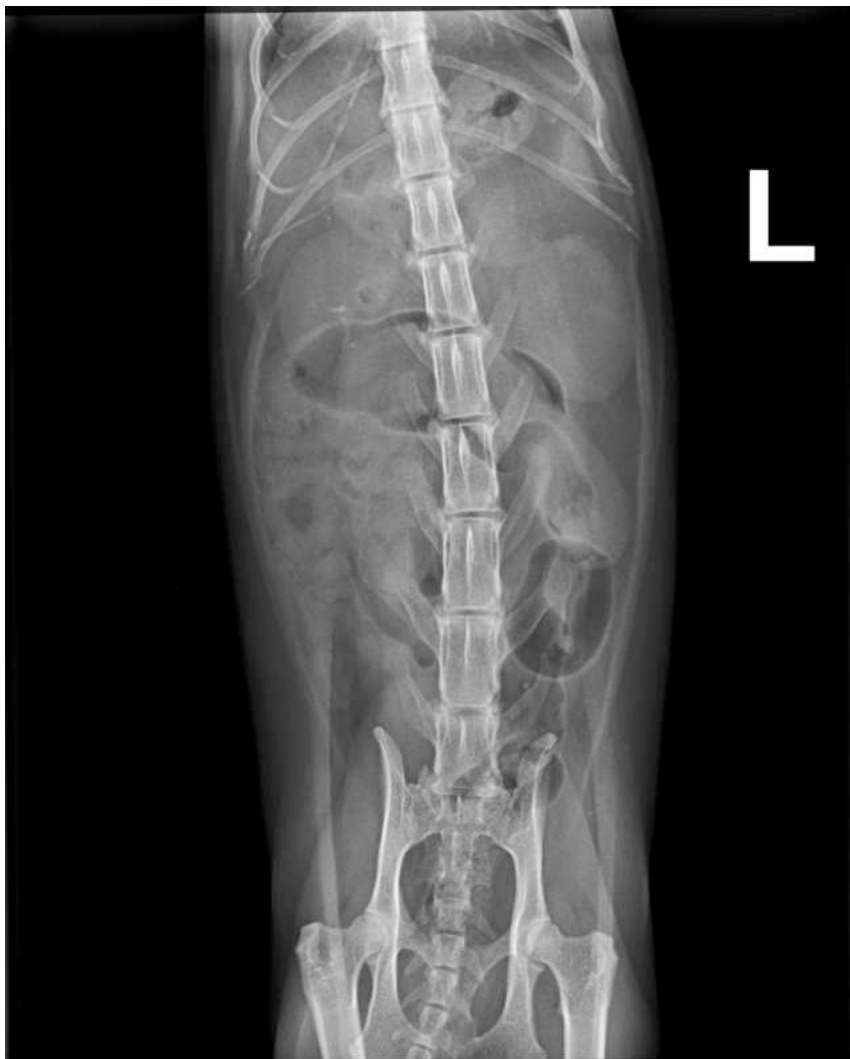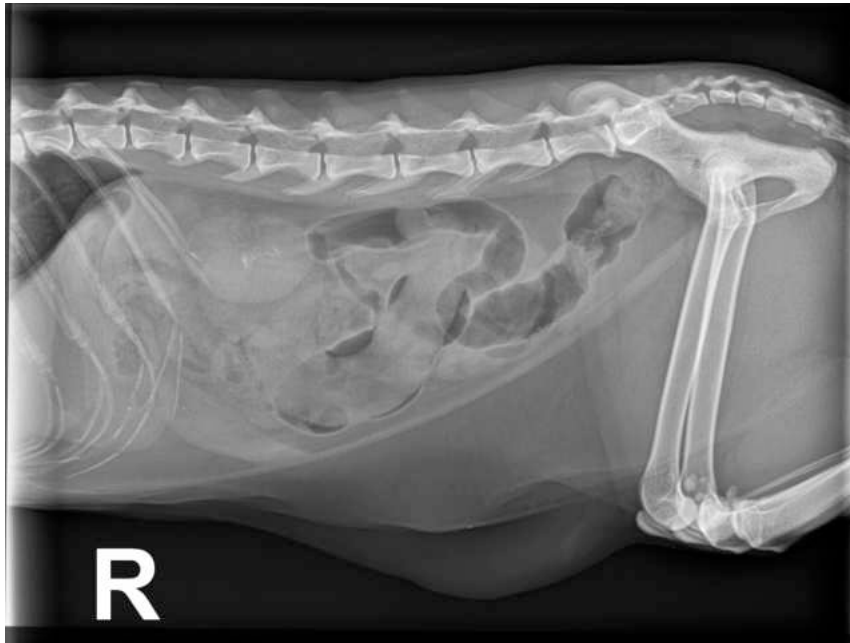
Description :

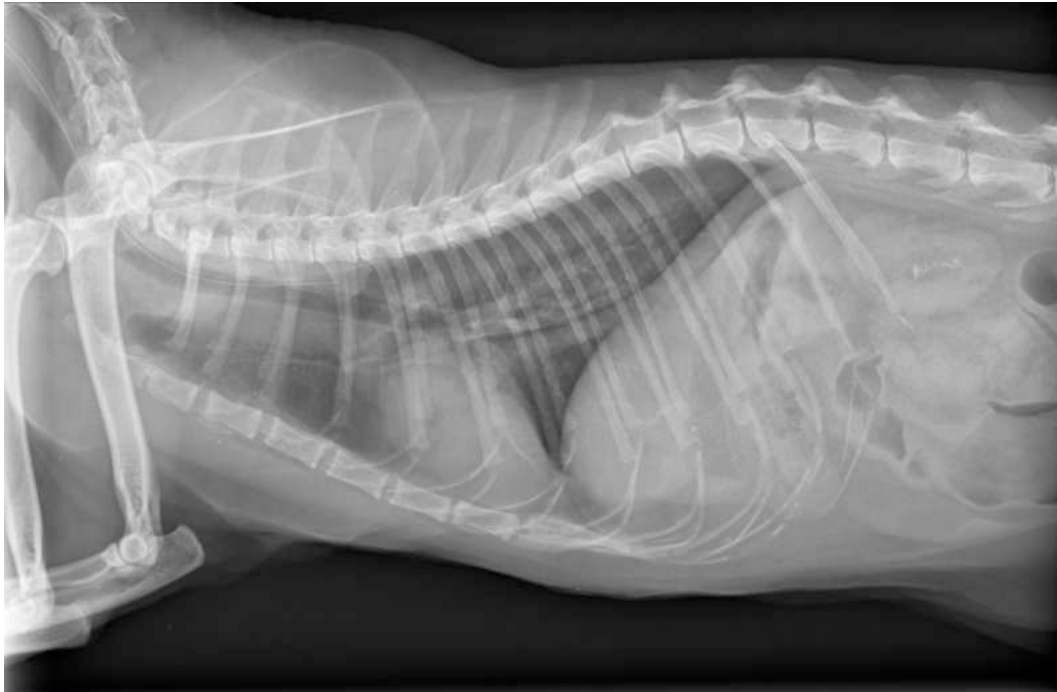* Minéralisation intra-articulaire bilatérale sur les articulations des grassetts

* Dilatation liquidienne des anses intestinales du grêle supérieures à la normale (V.U. 12 mm), aspect regroupé, à la limite de la plicature dans l'abdomen ventral.

XV Exercice : Cas 15

Chat européen de 12 ans présenté pour vomissements depuis 15 jours et dysorexie depuis une semaine.





Question

[solution n°3 p. 85]

Quelle-est votre interprétation ?

Indice :

Description :

ABDOMEN (face, profil)

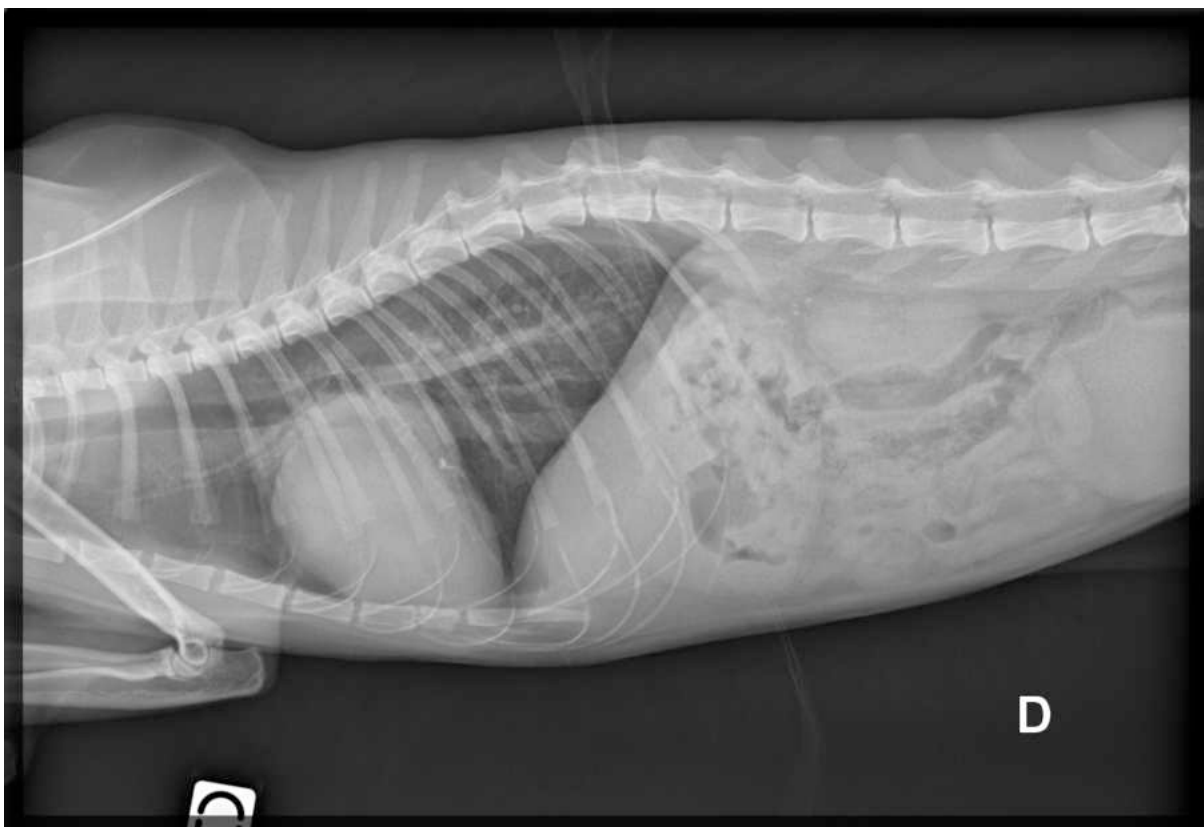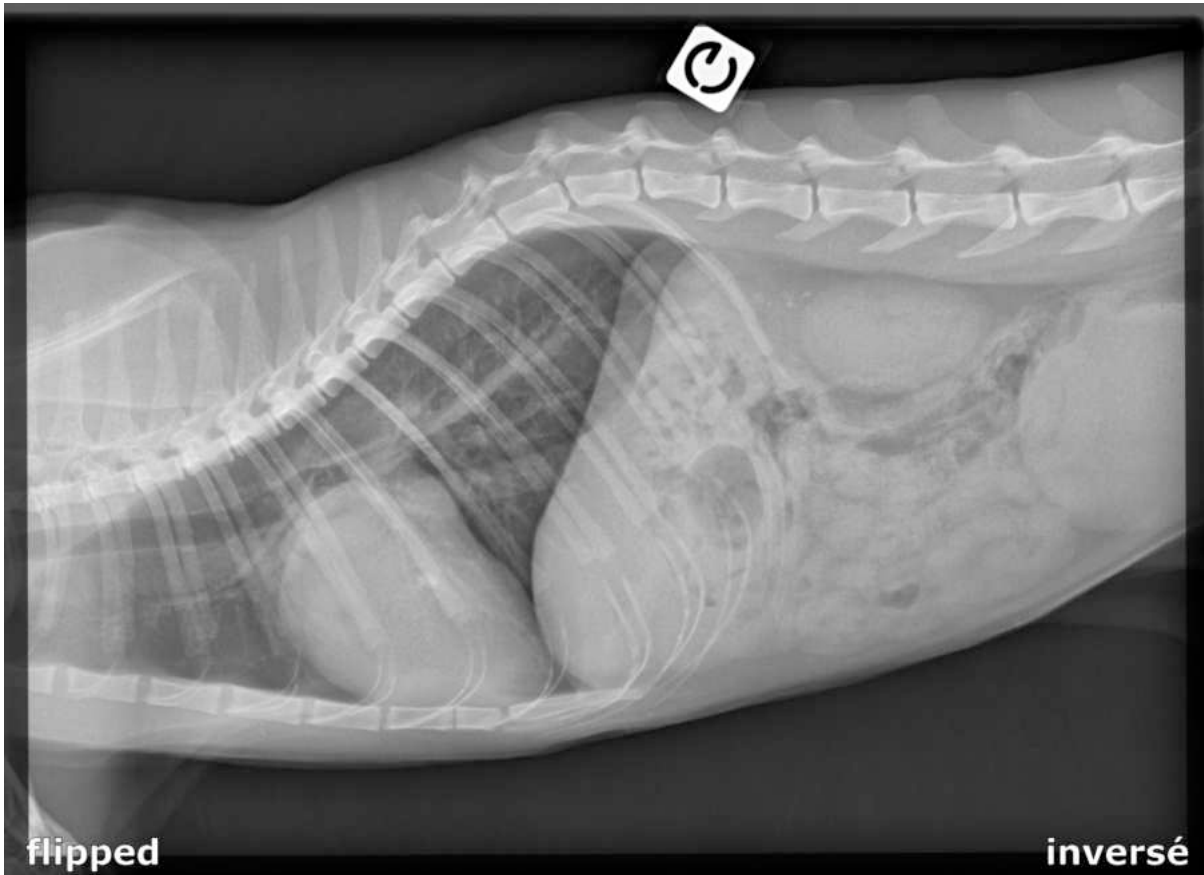
- Spondylose L7-S1
- Éléments minéralisés sur l'aire de projection du rein droit
- Diminution du contraste abdominal et aspect en verre dépoli dans l'abdomen moyen ventral, à droite sur la vue de face
- Image tubulaire tissulaire contrastée par de l'air dans une anse colique le plus probablement (colon ascendant) "signe du ménisque", effet de masse car déplacé latéralement à gauche et ventralement, sur la vue de face la paroi du colon semble épaissie. Élément tubulaire radio transparent visualisé au sein d'une anse tissulaire.
- Effet de masse sur le colon descendant repoussé dorsalement

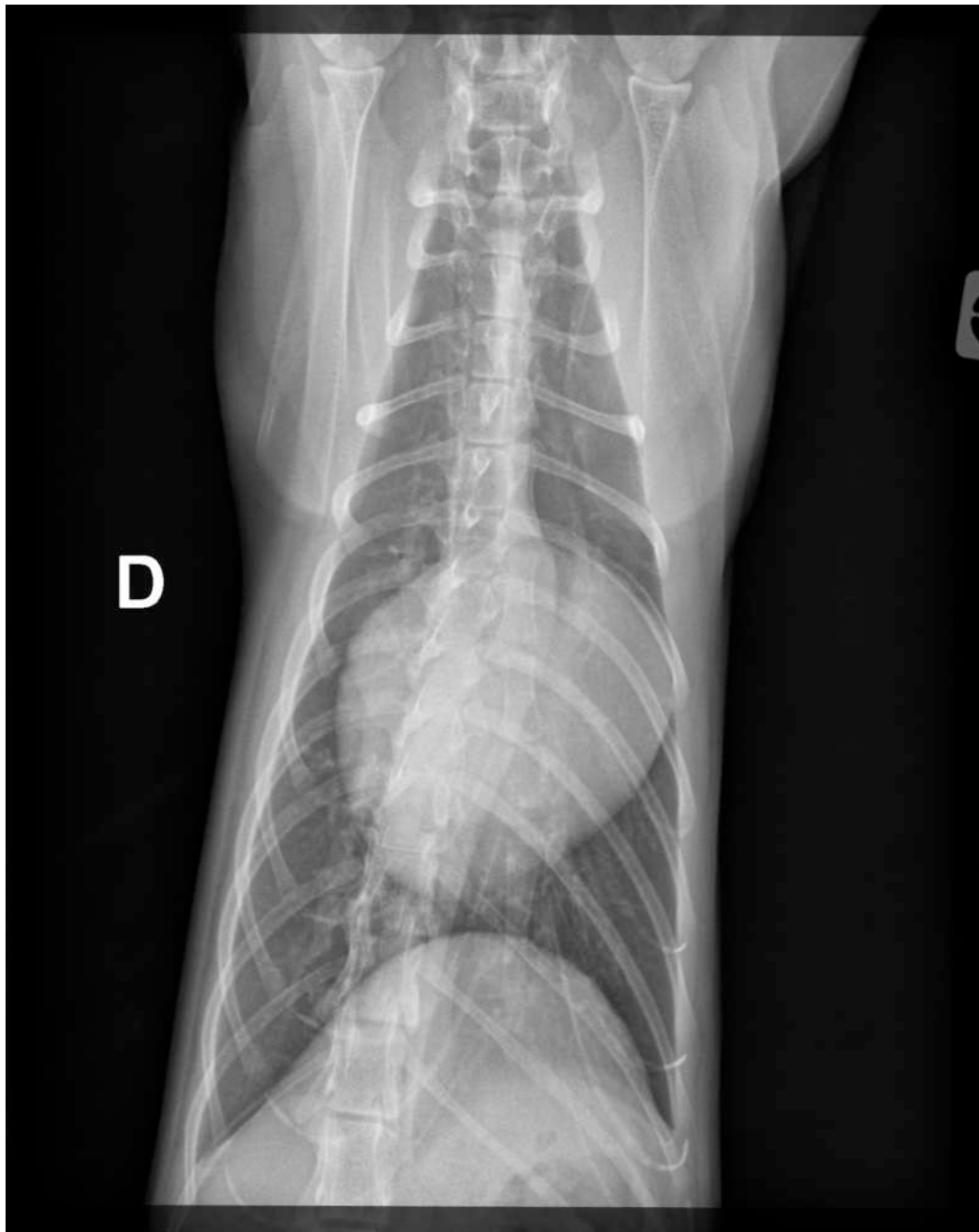
THORAX (profil)

- Sonde naso-oesophagienne à l'aplomb de T4

XVI Exercice : Cas 16

Chat croisé Maine coon de 6 ans présenté pour un souffle cardiaque, trombo-embolie aortique





Question

[solution n°4 p. 86]

Quelle-est votre interprétation ?

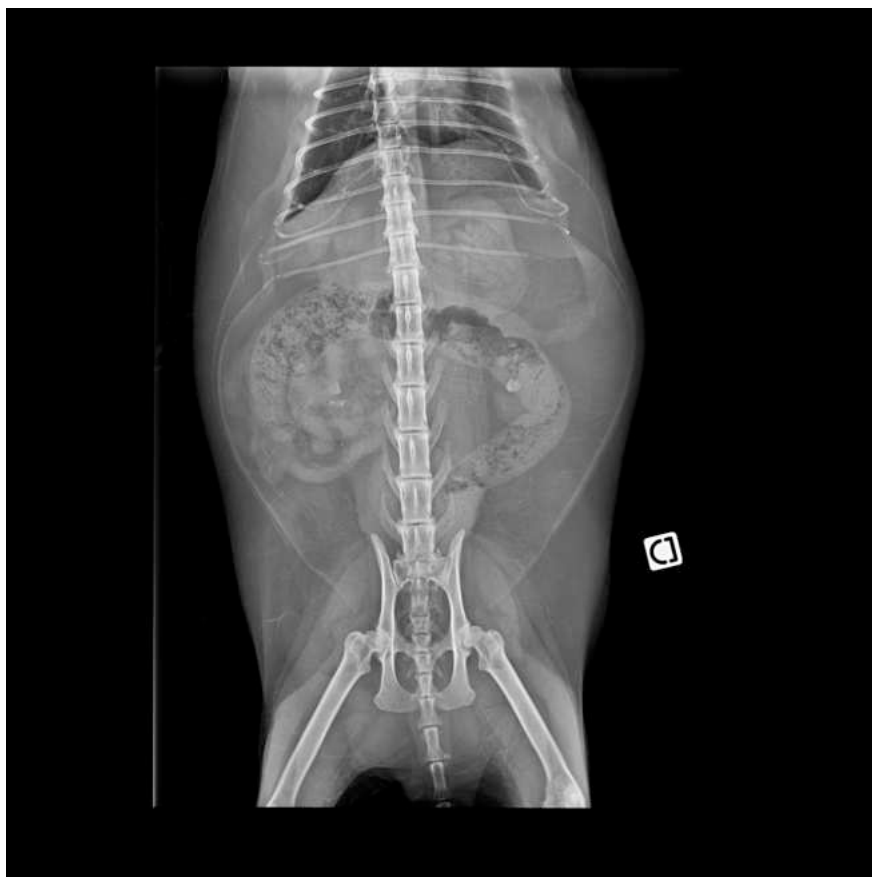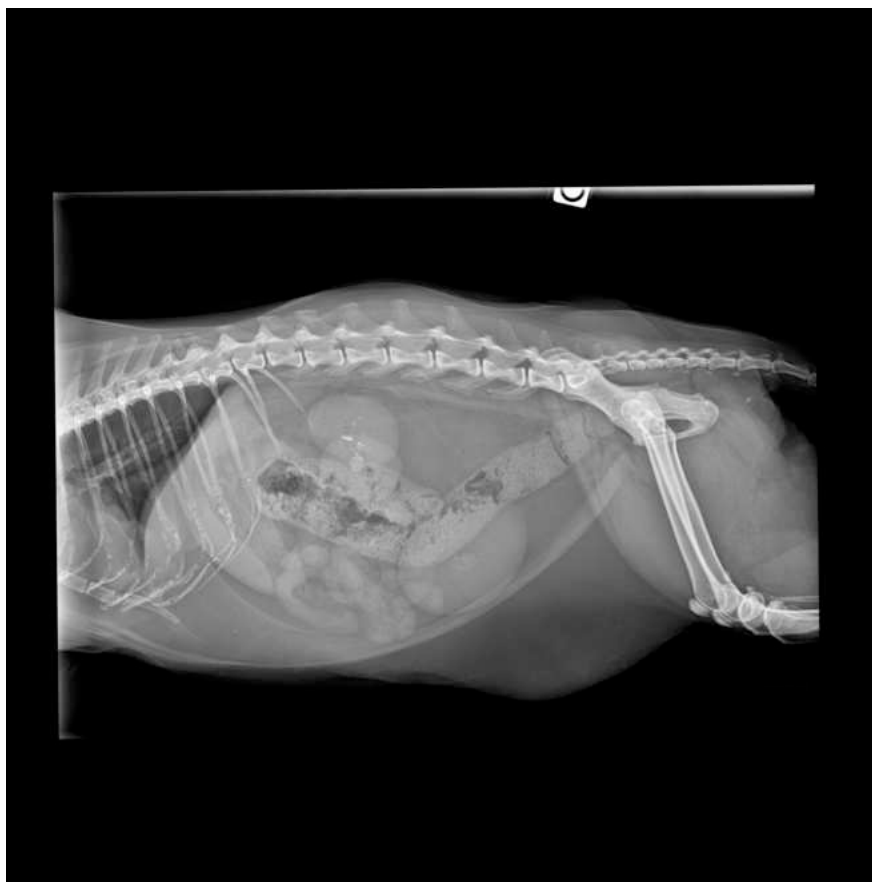Indice :

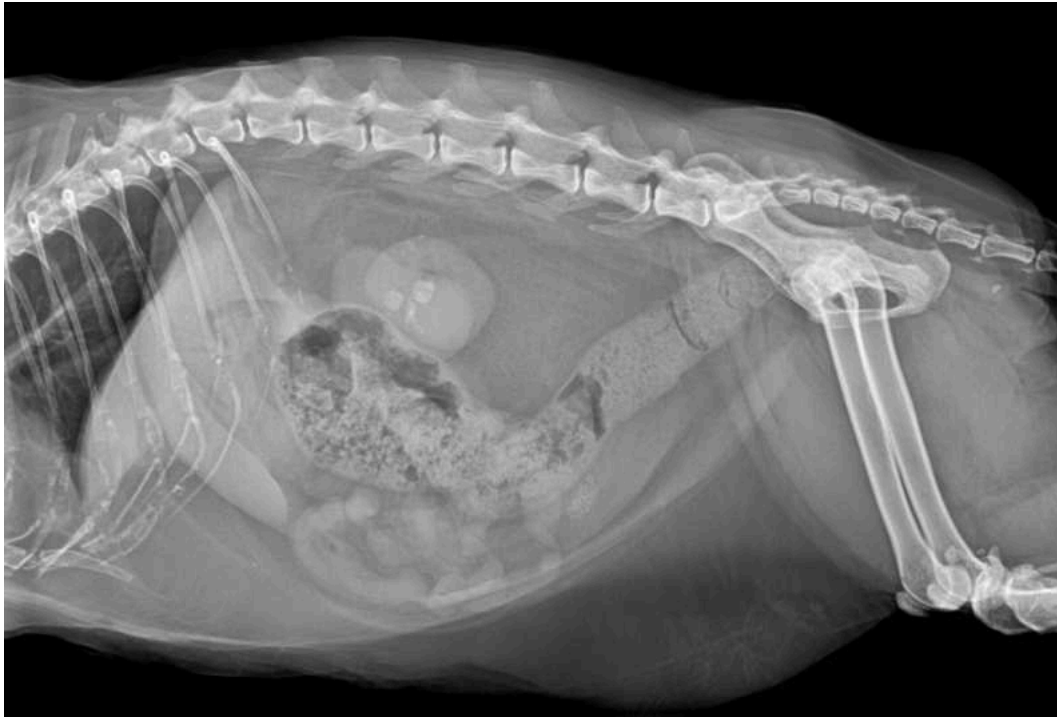
Description :

- Minéralisations punctiformes dans l'espace rétropéritonéal cranialement à l'aire de projection des reins
- Augmentation généralisée de taille de la silhouette cardiaque. Bombement sur l'aire de projection de l'oreillette gauche. Examen des vaisseaux pulmonaire dans la norme.

XVII Exercice : Cas 17

Chat femelle stérilisée de 2 ans présentée pour abattement.





Question

[solution n°5 p. 86]

Quelle-est votre interprétation ?

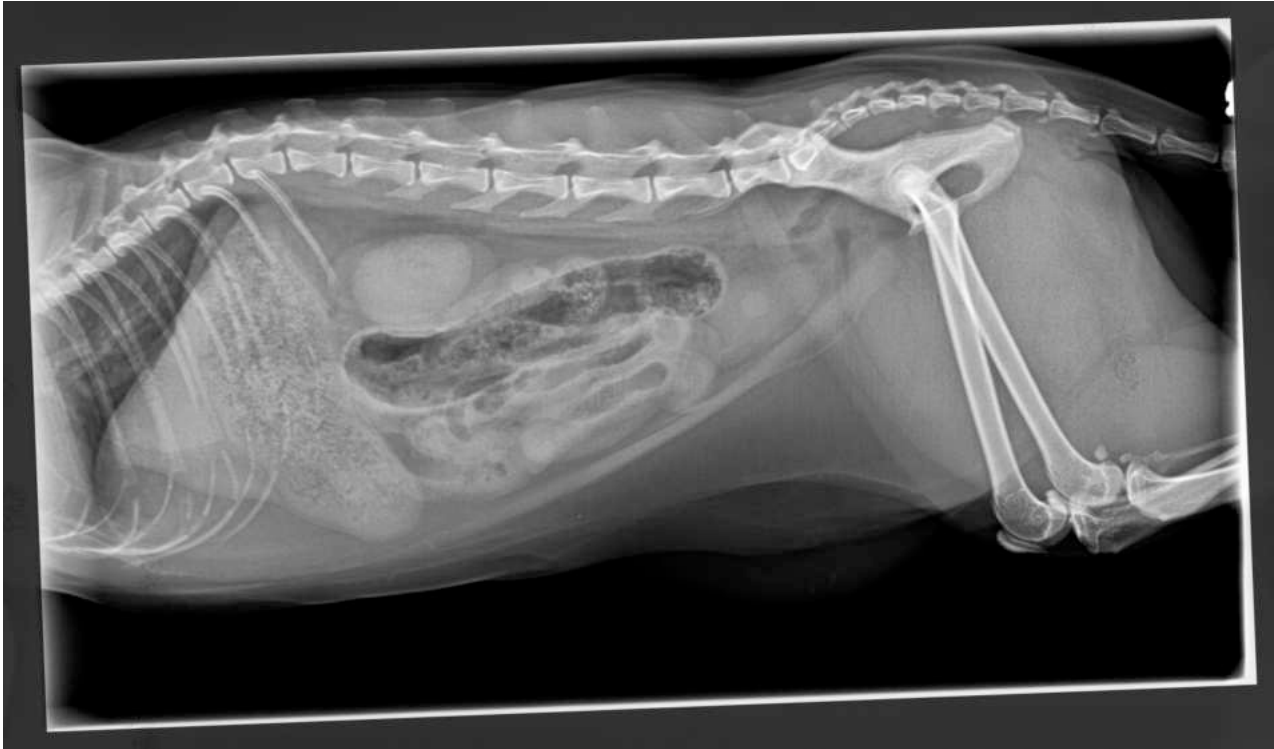Indice :

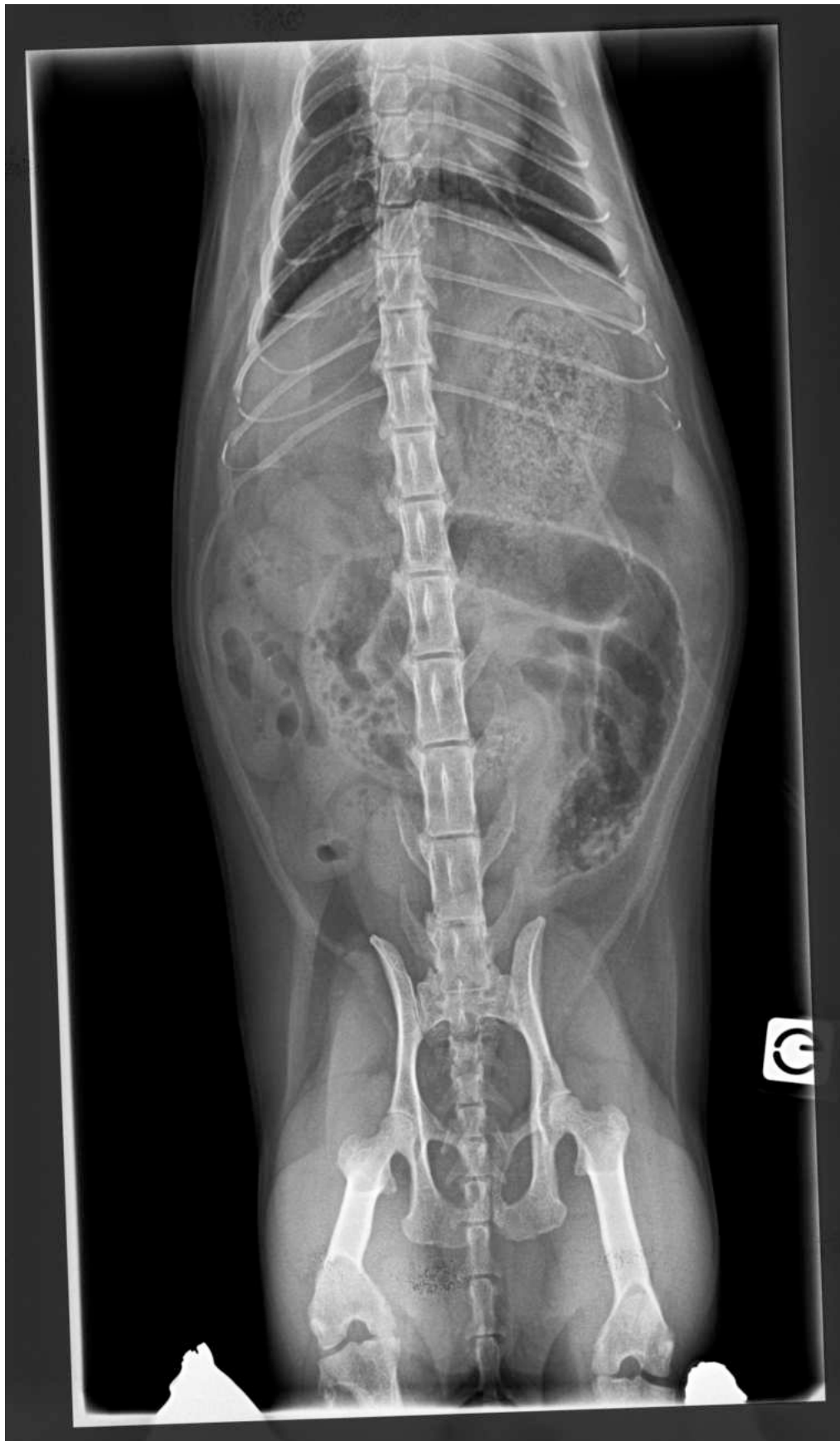Description :

- * Élément d'opacité minérale, mesurant 5,5 mm de hauteur, en regard de l'aire de projection des reins sur la vue de profil (rein gauche sur la vue de face ?).
- * Élément d'opacité minérale dans l'abdomen caudal en regard du trigone vésical.
- * Asymétrie rénale, rein droit de taille augmentée.
- * Rein gauche irrégulier.

XVIII Exercice : Cas 18

Chat femelle stérilisée de 8 ans présentée pour urines foncées.





Question

Quelle-est votre interprétation ?

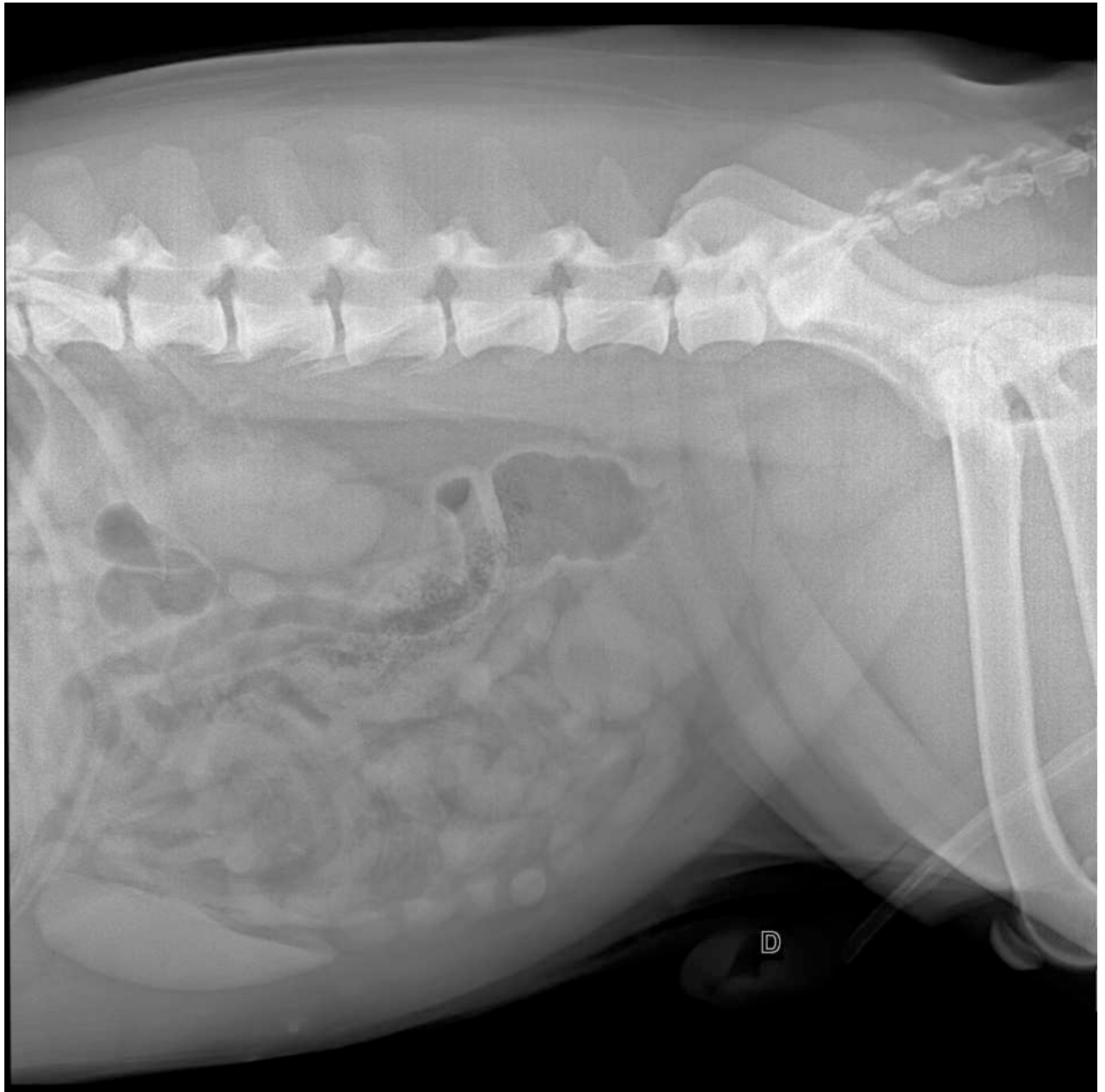
Indice :

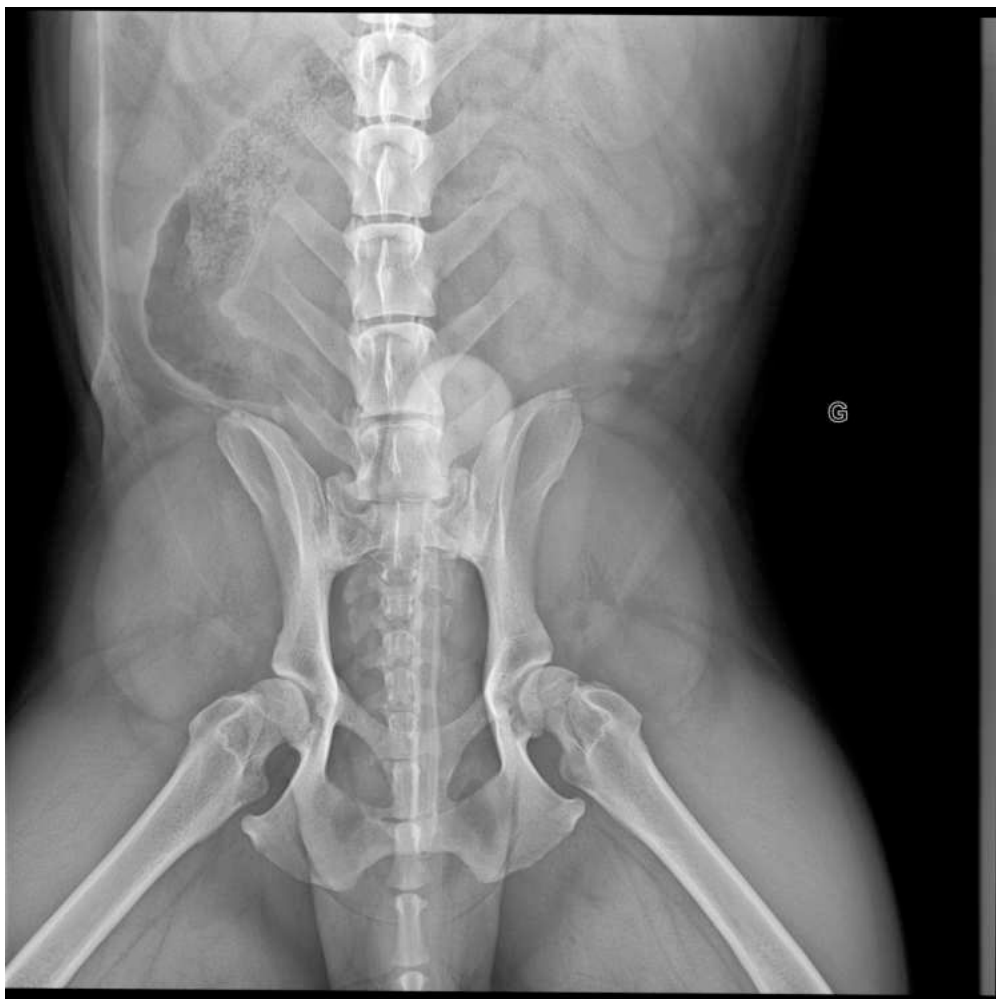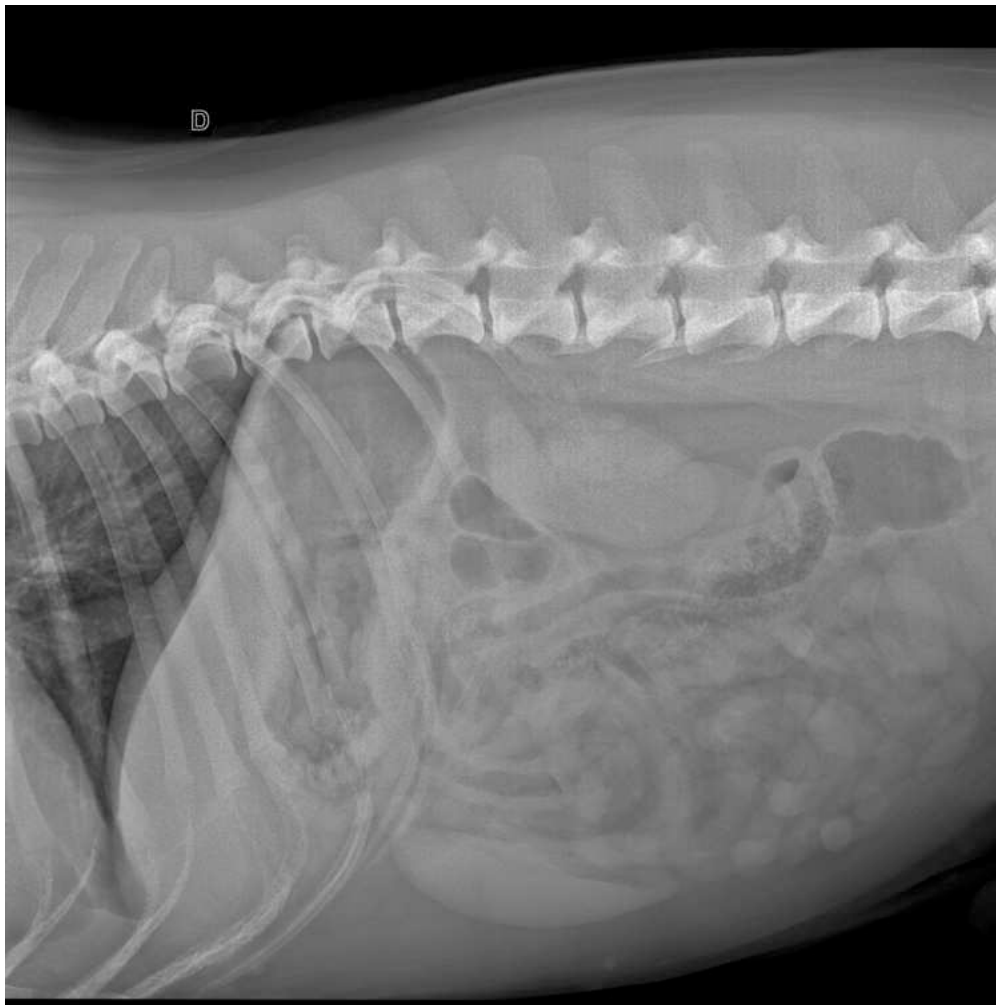
Description :

* Opacité minérale, ronde, bien délimitée de 7,5 mm de diamètre visible dans la vessie.

XIX Exercice : Cas 19

Chien Bullmastiff mâle entier de 3 ans présenté pour vomissements aigus depuis 12h et diarrhée colique avec hématochézie évoluant depuis 48h.





Question

Quelle-est votre interprétation ?

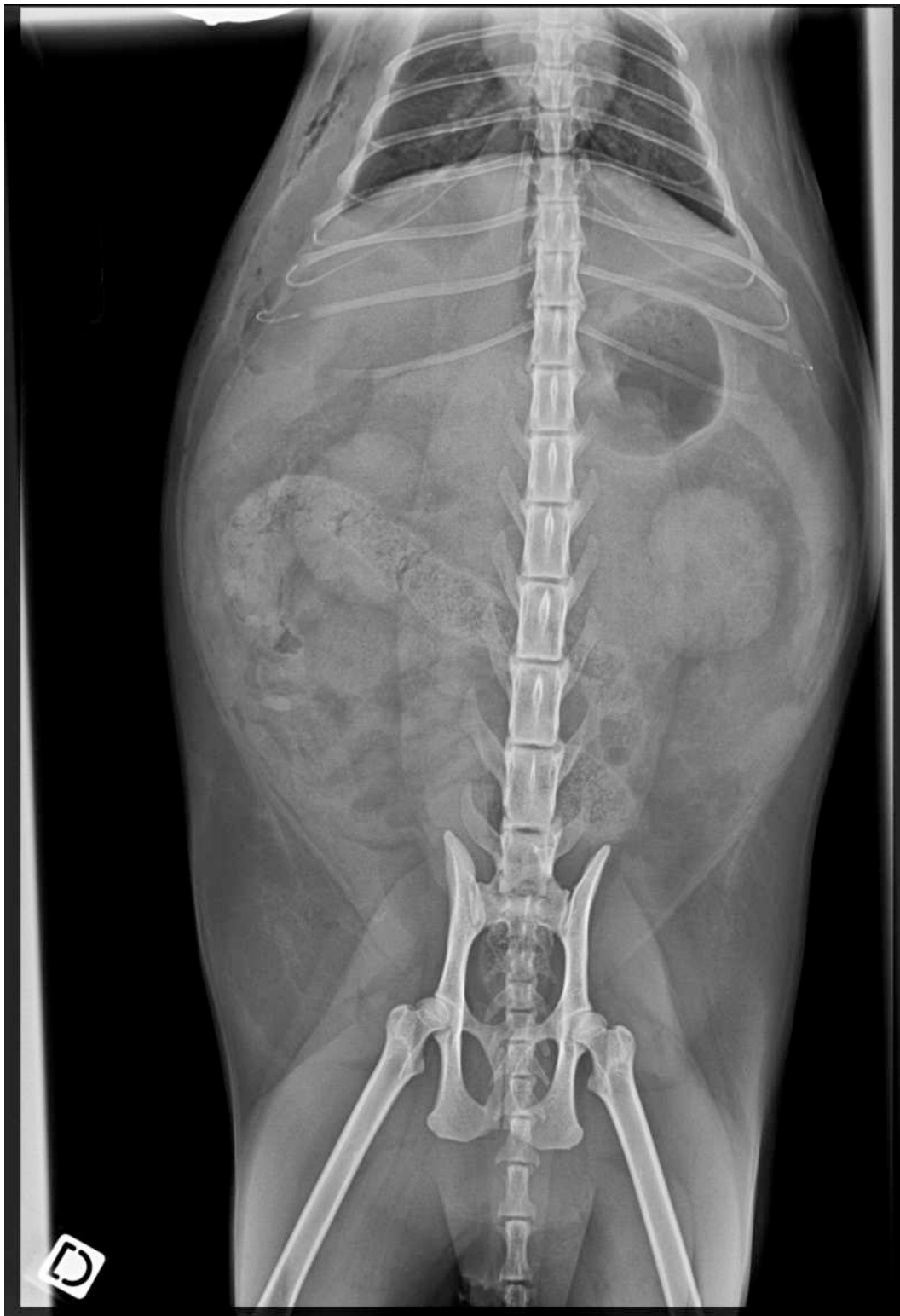Indice :

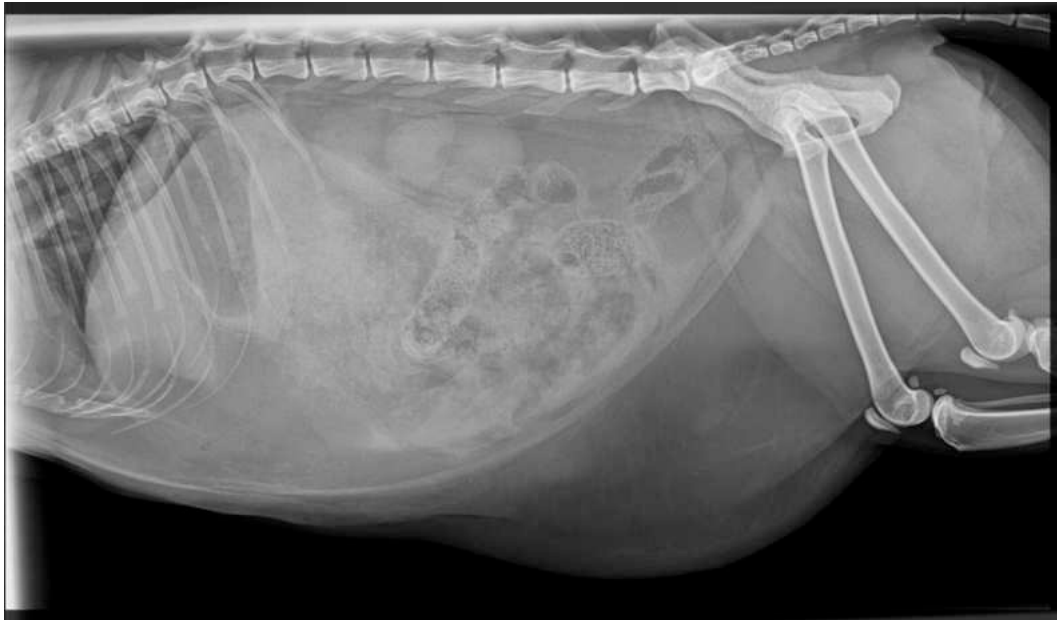Description :

- Absence de signe direct/indirect en faveur d'un corps étranger obstructif.
- Mal positionnement du côlon descendant situé à droite sur la vue de face. Non visualisation de l'aspect distal du colon descendant à partir de L6.
- Taille de la prostate anormalement augmentée (visualisation du triangle graisseux entre prostate et vessie, hauteur dans les limites supérieures par rapport à la hauteur de la filière pelvienne).

XX Exercice : Cas 20

Chat européen mâle castré de 5 ans présenté pour abattement, anorexie et vomissement évoluant depuis 48 heures.





Question

[solution n°8 p. 87]

Quelle-est votre interprétation ?

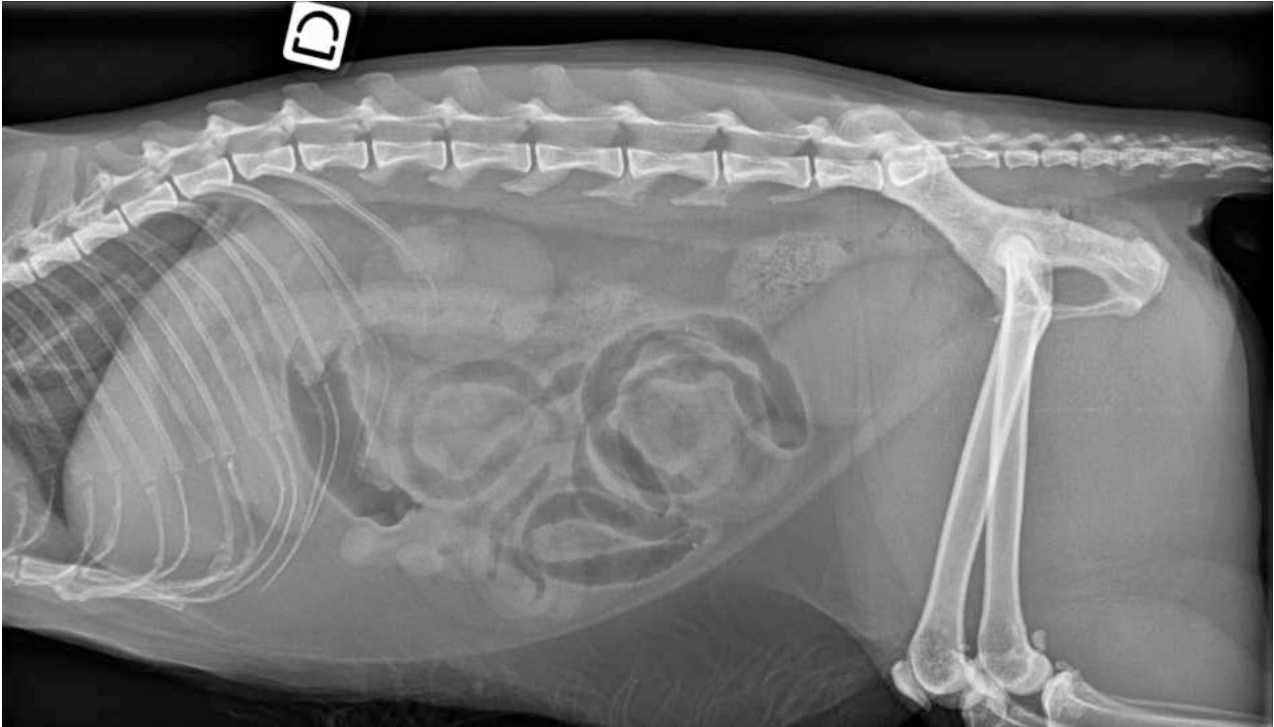
Indice :

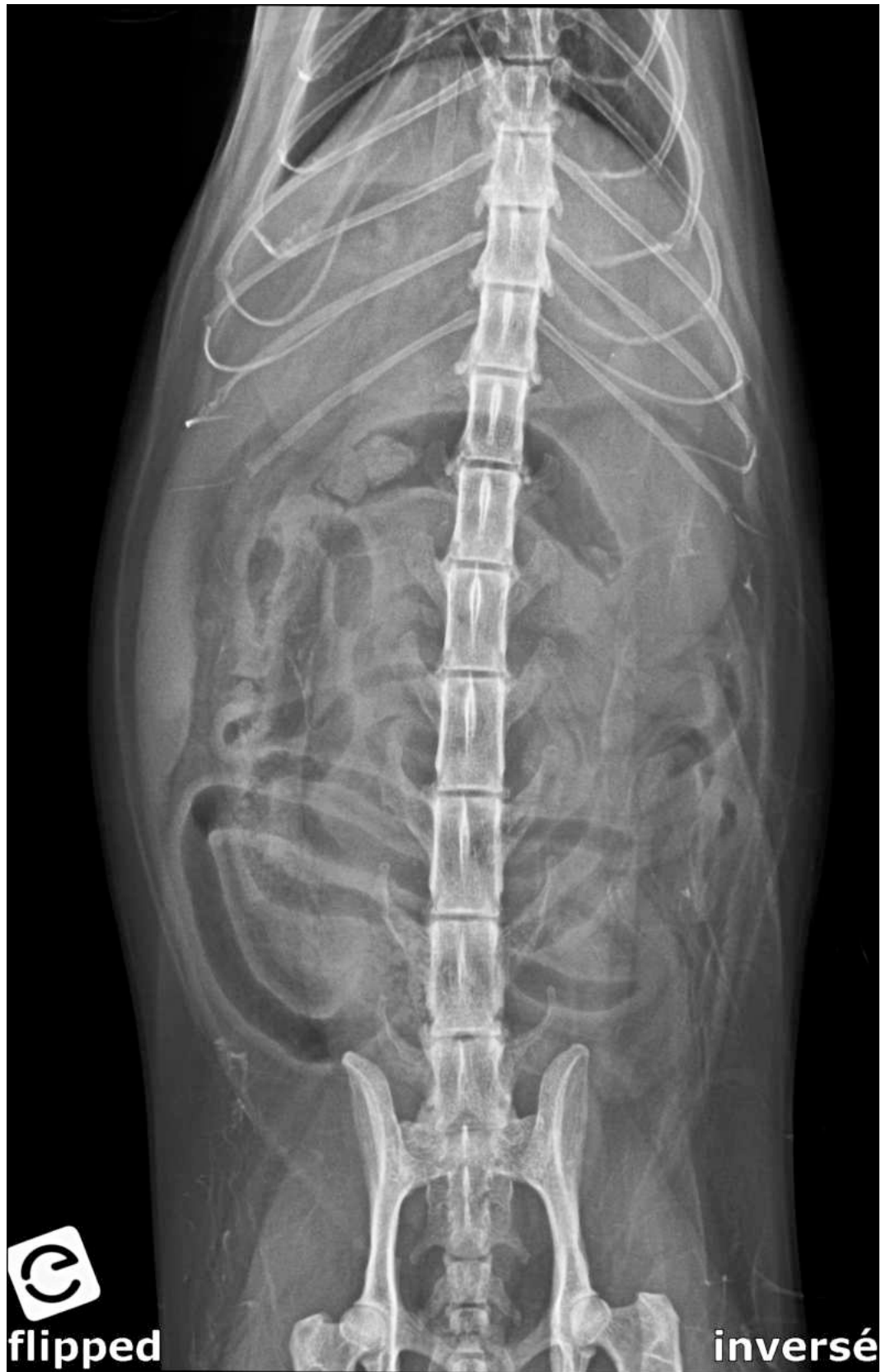Description :

- * Perte de contraste dans l'abdomen moyen avec un aspect en verre dépoli.
- * Travée radiotransparentes toujours présente dans le rétropéritoine.
- * Rein gauche arrondi aux contours discrètement irréguliers
- * Augmentation d'opacité entre le fundus et le colon descendant, associé à une diminution du contraste. Colon déplacé caudalement et à droite secondairement

XXI Exercice : Cas 21

Chat européen femelle stérilisée de 8 ans, abattement, anorexie, adipsie associés à des efforts vomitifs évoluant depuis 24h dans un contexte de vomissements chroniques





Question

[solution n°9 p. 87]

Quelle-est votre interprétation ?

Indice :

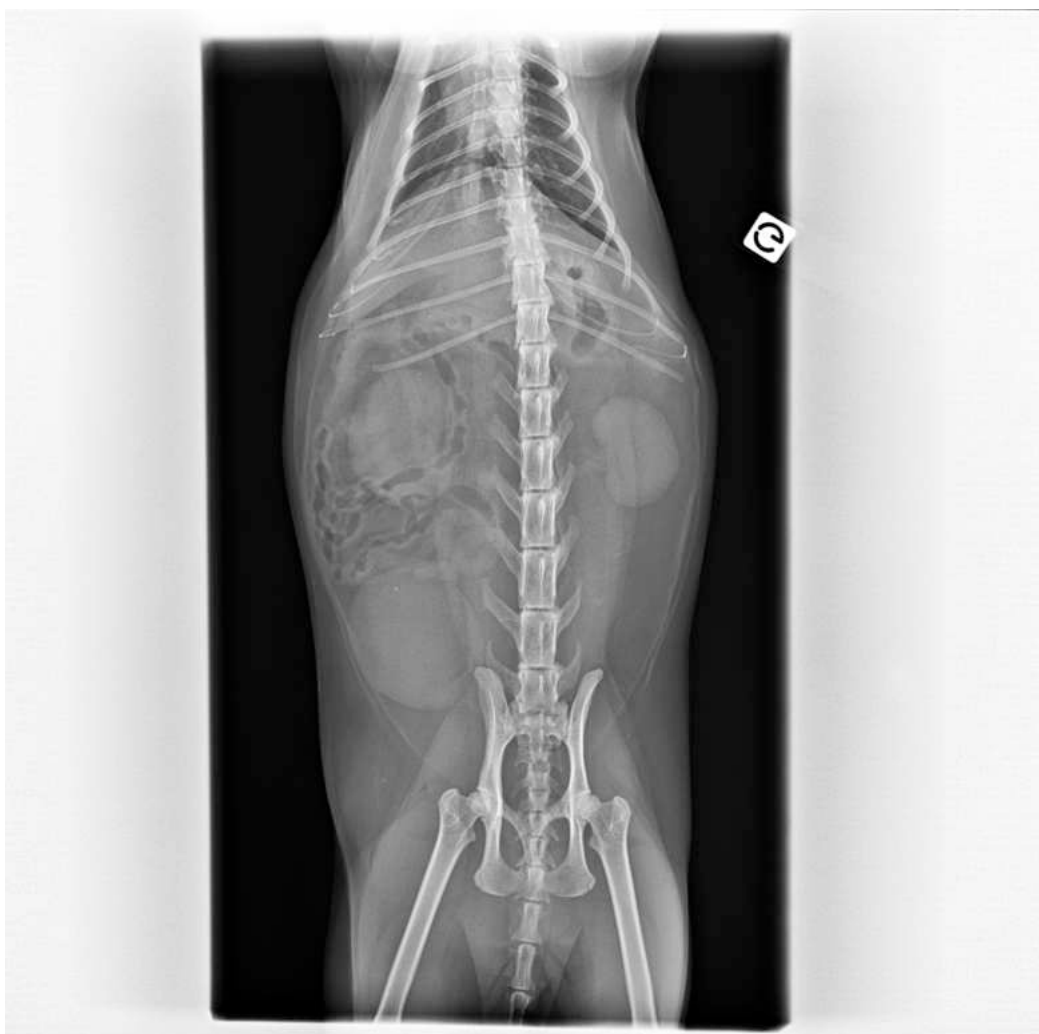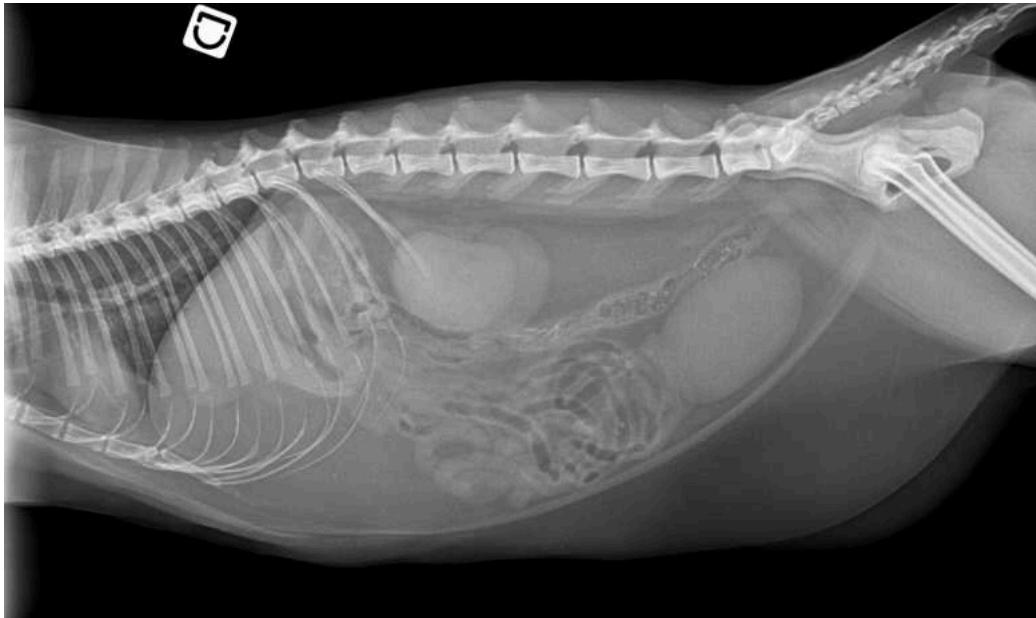
Description :

- Absence de signe direct/indirect, en faveur d'un corps étranger digestif

- Rein gauche non évaluable. Rein droit de taille et de forme normales
- Opacité sphérique irrégulière mesurant 1,8cm de longueur projeté sur les reins (vues de profil) et non retrouvé sur la vue de face

XXII Exercice : Cas 22

Chat européen male castré de 5 ans. Anorexie abattement depuis 24h. Azotémie. AFAST -. Echographie abdominale : dilatation pyélique et urétérale gauche.



Question

Quelle-est votre interprétation ?

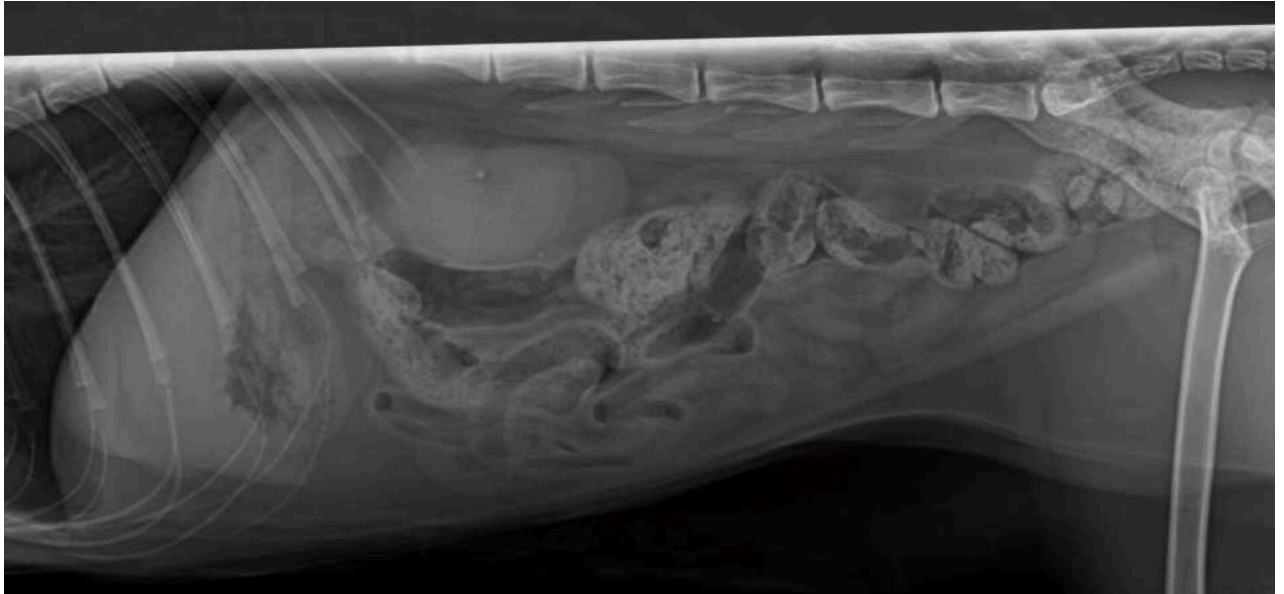Indice :

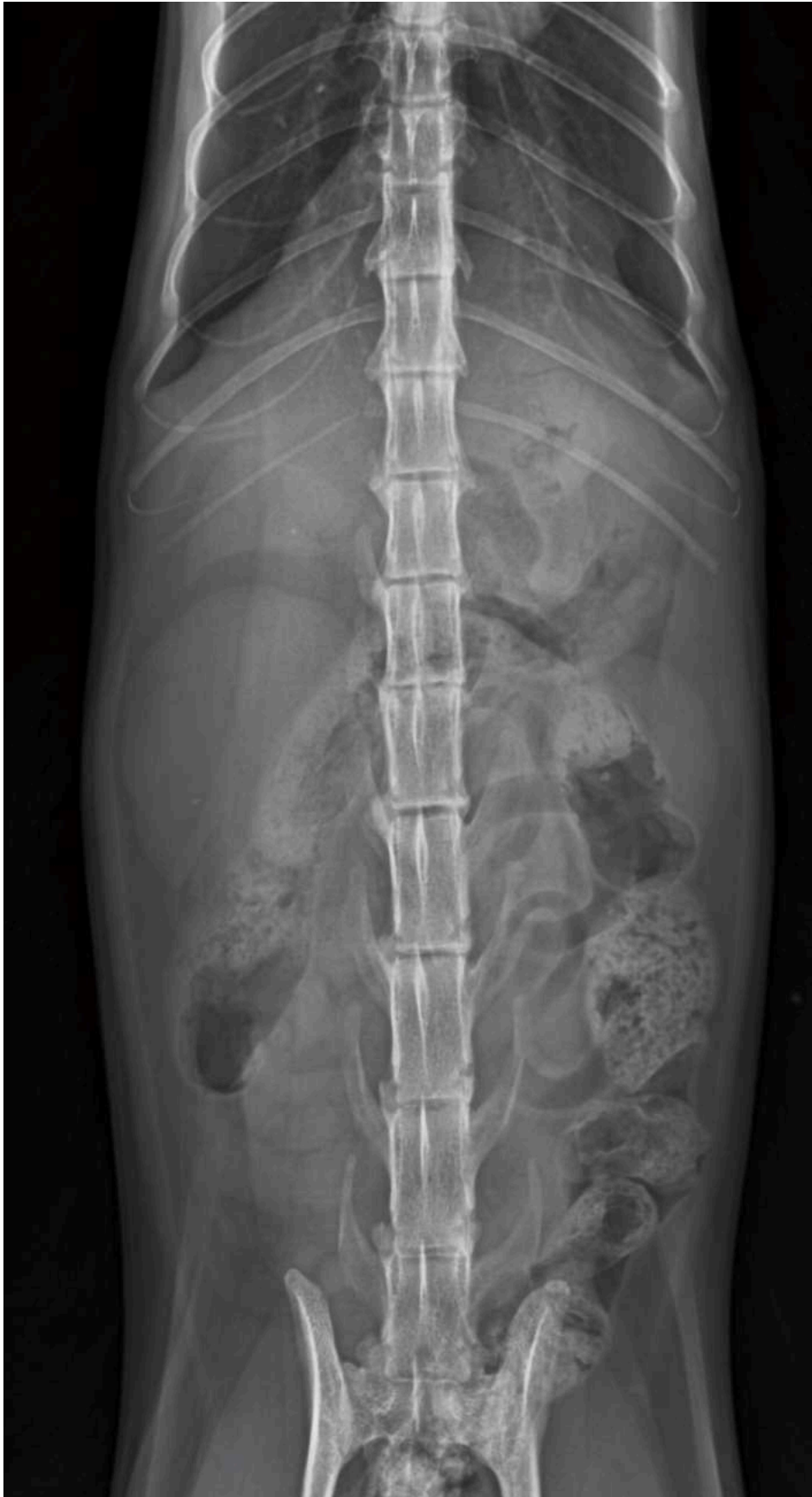Description :

- Rein droit de taille augmentée de contours et de forme normale.
- Rein gauche de taille normale mais de contours irréguliers.
- Uretère gauche dilaté proximatement et mesuramnt 6mm de diamètre
- Absence d'élément minéralisé sur l'air de projection du tractus urinaires (reins, uretères, vessie et urètre)
- Absence d'autre anomalie abdominale.
- Processus transverse de L1 absents

XXIII Exercice : Cas 23

Chat Européen mâle de 11 ans. Prise en charge d'un diabète non stabilisé





Question

Quelle-est votre interprétation ?

Indice :

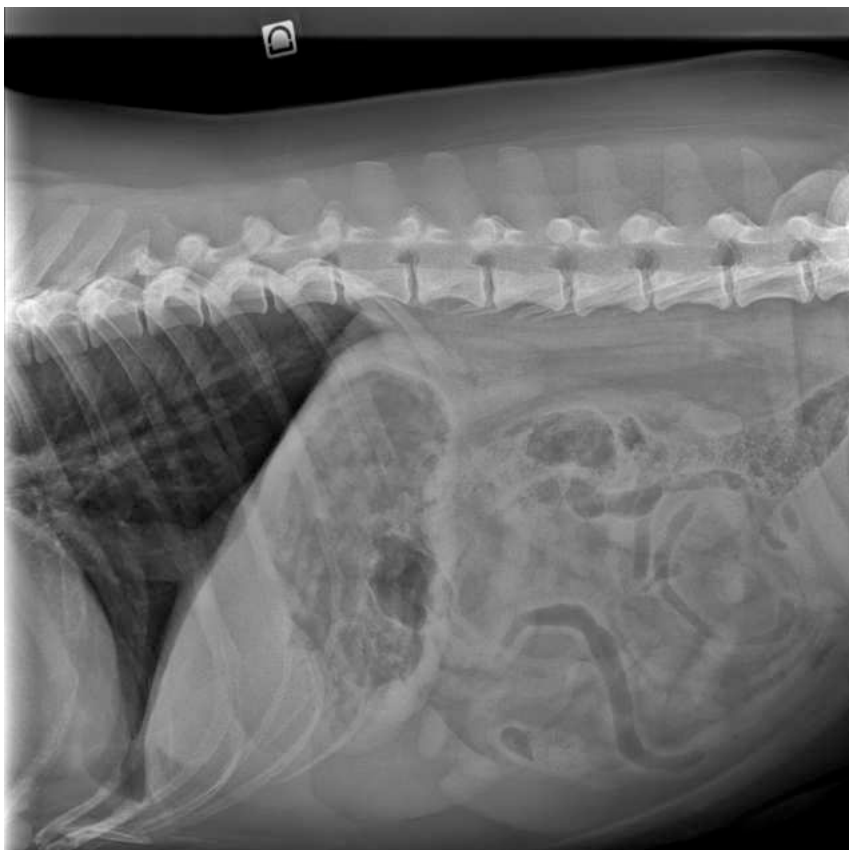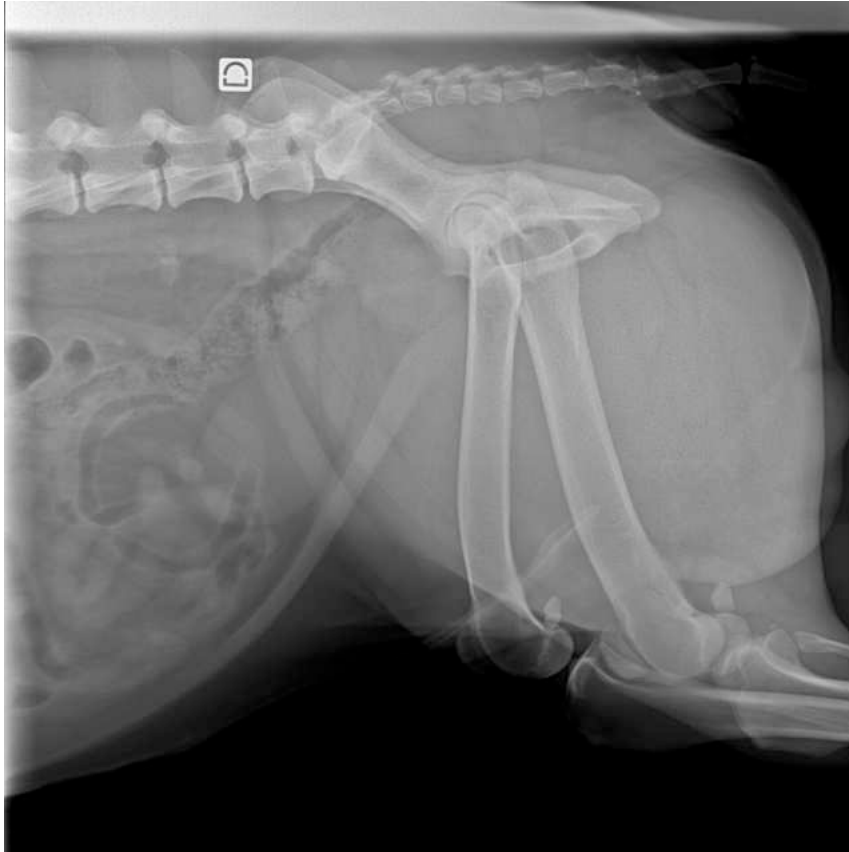Description :

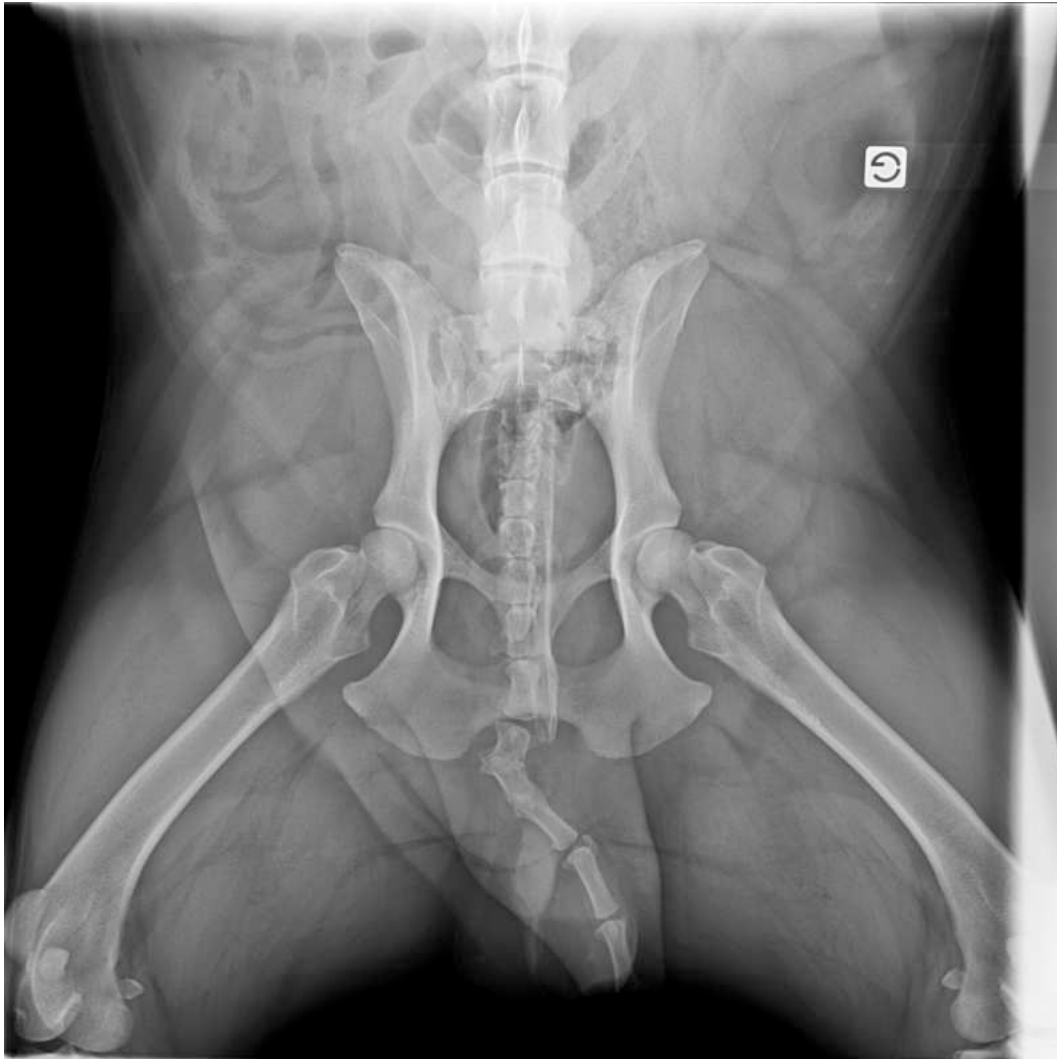
Asymétrie rénale marquée avec un rein gauche atrophié et un rein droit dans les limites de la normale et dont les contours sont irréguliers. Élément minéralisé de 2 mm sur l'aire de projection de l'uretère gauche, à l'aplomb de L5.

Lobes hépatiques émoussés sans déplacement de l'axe gastrique.

XXIV Exercice : Cas 24

Chien dogue de Bordeaux male entier 5 ans présenté pour vomissements aigus depuis le jour même





Question

[solution n°12 p. 87]

Quelle-est votre interprétation ?

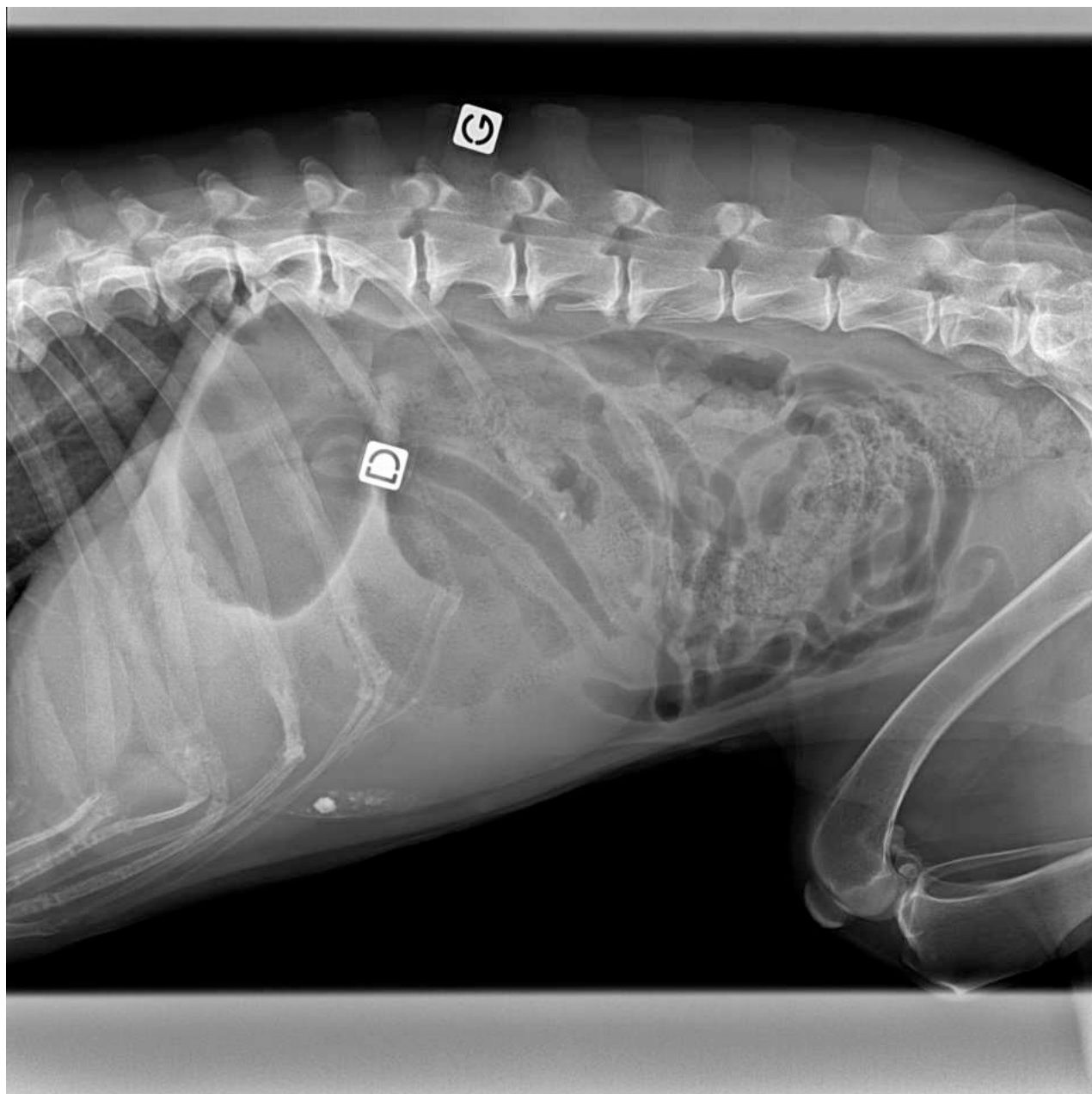
Indice :

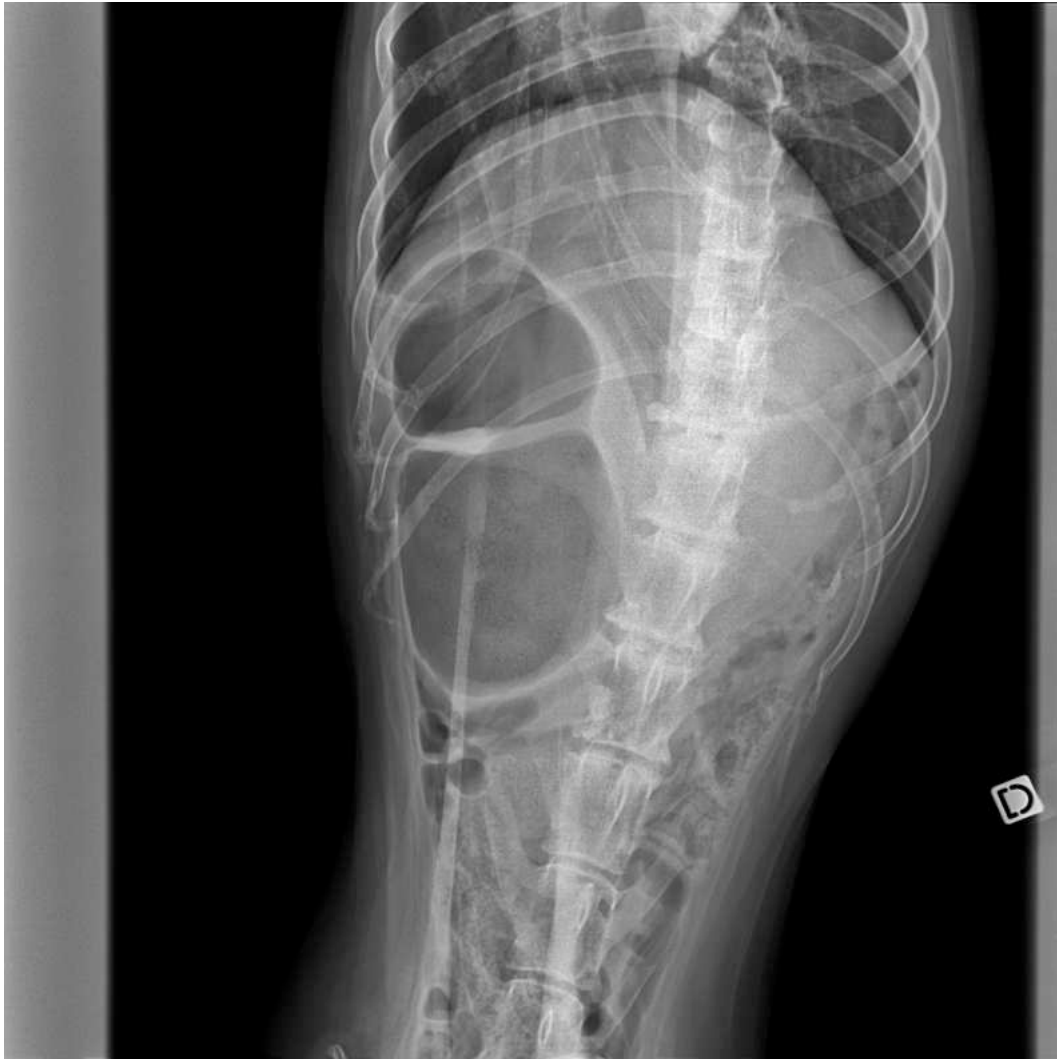Description :

- Colon repoussé dorsalement par effet masse de la prostate. Visualisation d'un triangle graisseux entre la partie caudale de la vessie et craniale de la prostate. Prostate > 70% hauteur de la filière pelvienne.
- Remodelage des vertèbres coccygiennes avec subluxation Co6-Co7

XXV Exercice : Cas 25

Chien berger blanc suisse femelle stérilisée de 13 ans présentée pour vomissements improductifs d'apparition aiguë qui ont commencé brutalement vers 1h du matin.





Question

[solution n°13 p. 87]

Quelle-est votre interprétation ?

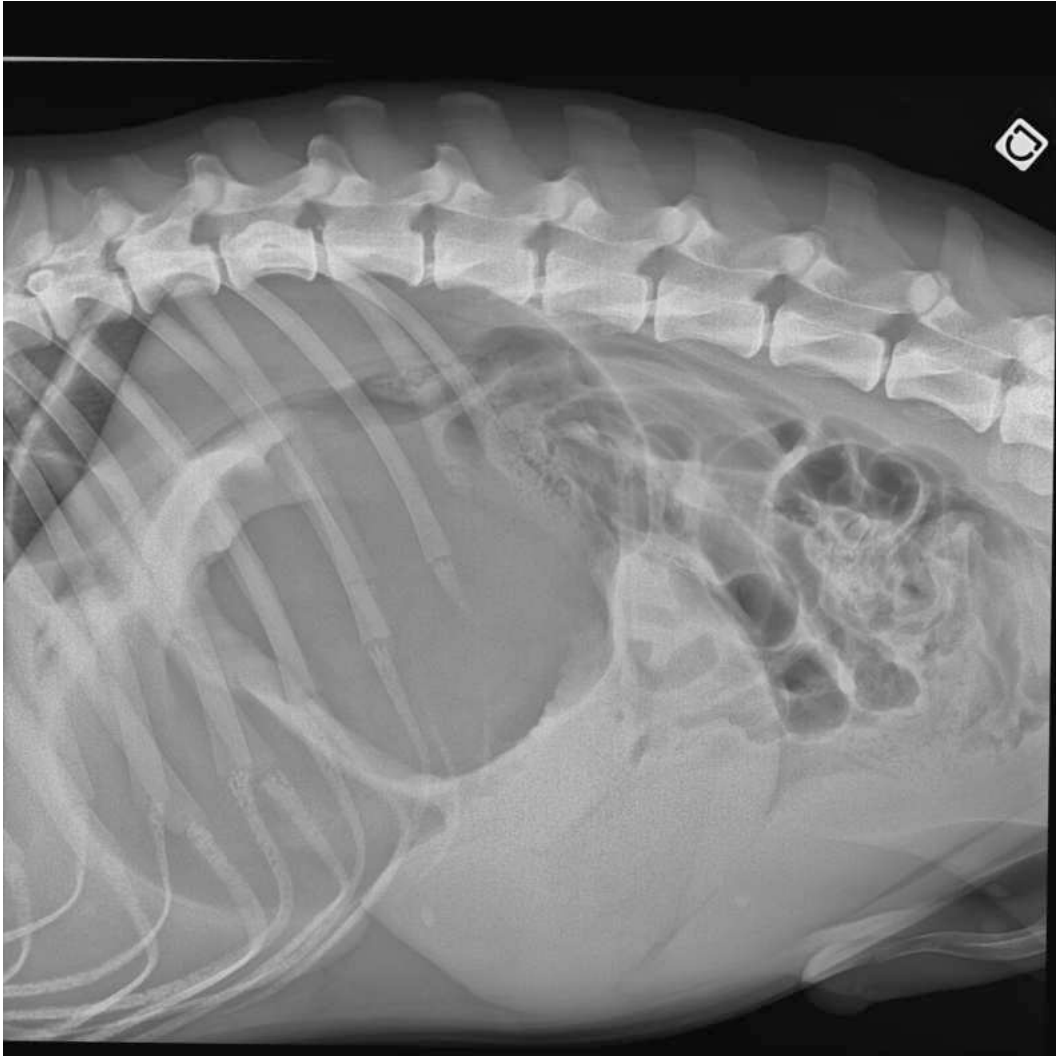Indice :

Description :

- Estomac dilaté sévèrement créant un effet masse et déplaçant les organes caudalement. Bascule crâniale dorsale du pylore et caudale ventrale du fundus. Délimitation d'une compartimentalisation avec bande d'opacité tissulaire.
- Sur l'aspect caudal de la paroi stomacal, fin liseré radio transparent

XXVI Exercice : Cas 26

Chien Berger Allemand mâle entier de 3 ans présenté pour efforts vomitifs infructueux aigus et inconfort abdominal



Question

[solution n°14 p. 87]

Quelle-est votre interprétation ?

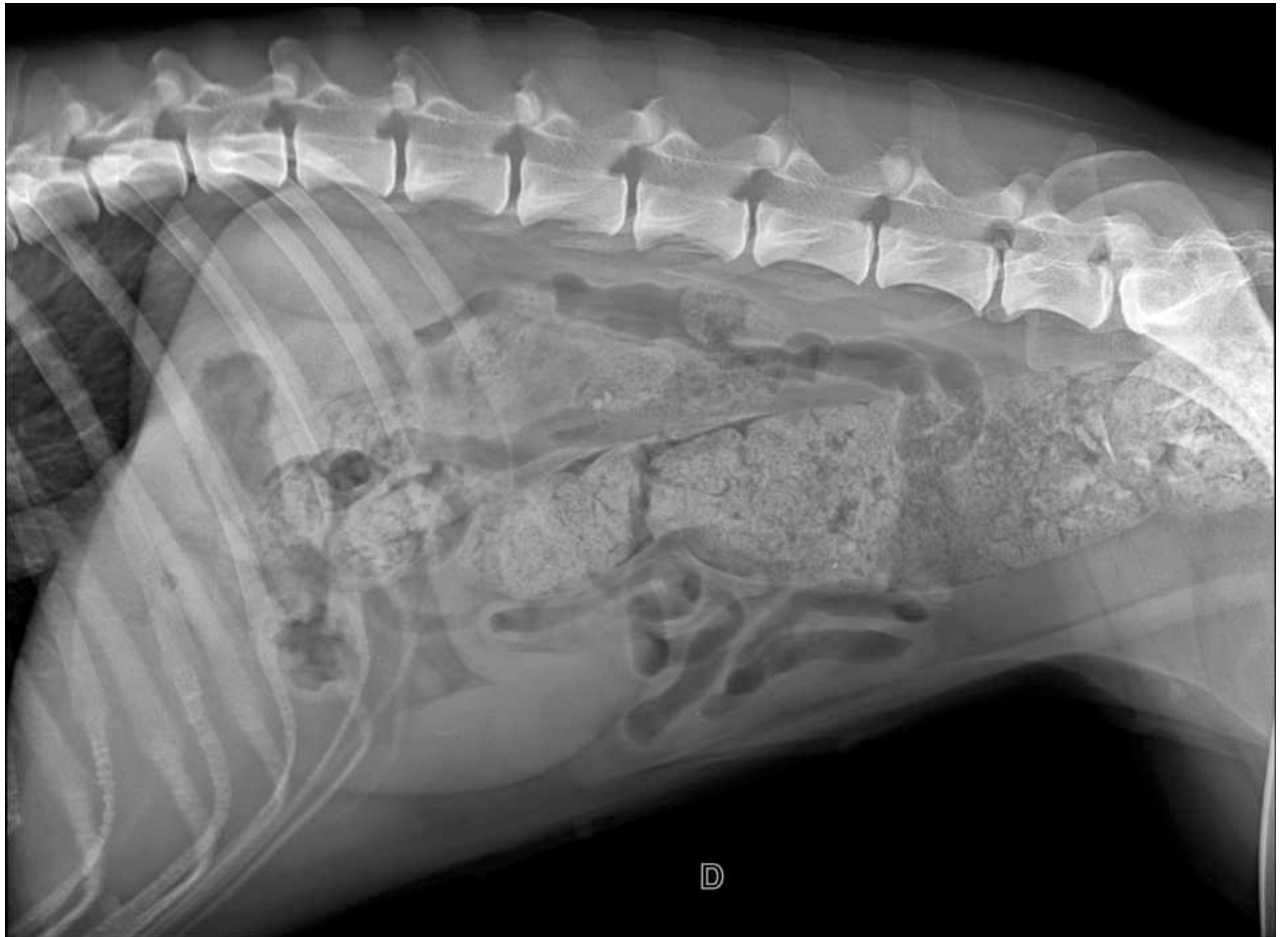Indice :

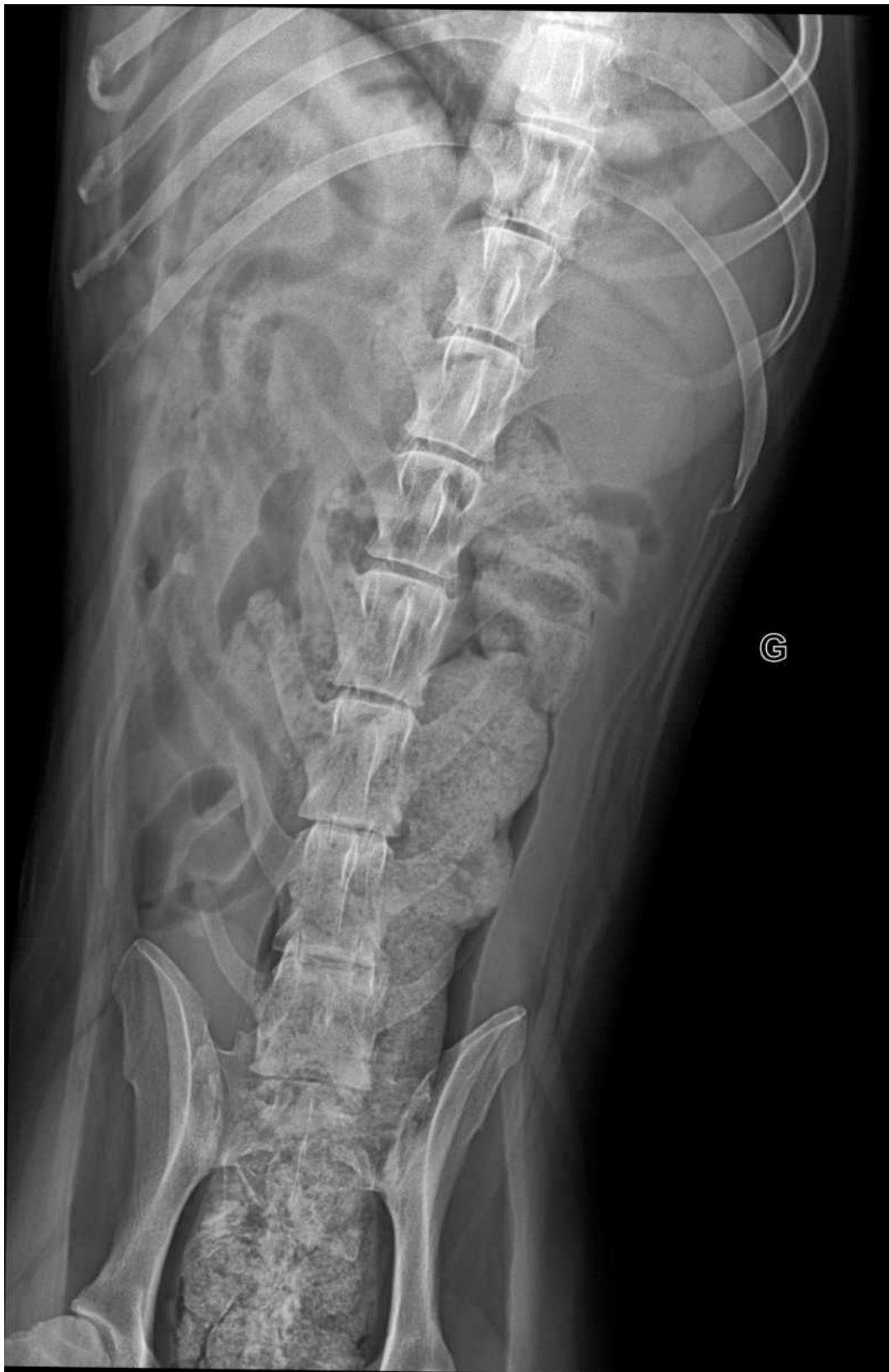Description :

- Dilatation aérique marquée de l'estomac.
- Bande d'opacité tissulaire entre l'antré pylorique et le fundus = compartimentation. L'antré pylorique se retrouve basculée crânio-dorsalement et le fundus caudo-ventralement.
- Ligne très fine radiotransparente dans la paroi gastrique ventralement pouvant être compatible avec une pneumatose gastrique.
- Splénomégalie marquée, variante de la normale le plus probablement sans exclure du lésionnel.

XXVII Exercice : Cas 27

Berger allemand femelle entiere 10 ans présenté pour une palpation abdominale douloureuse anses dilatées dans le cadre de fistule anales.





Question

[solution n°15 p. 88]

Quelle-est votre interprétation ?

Indice :

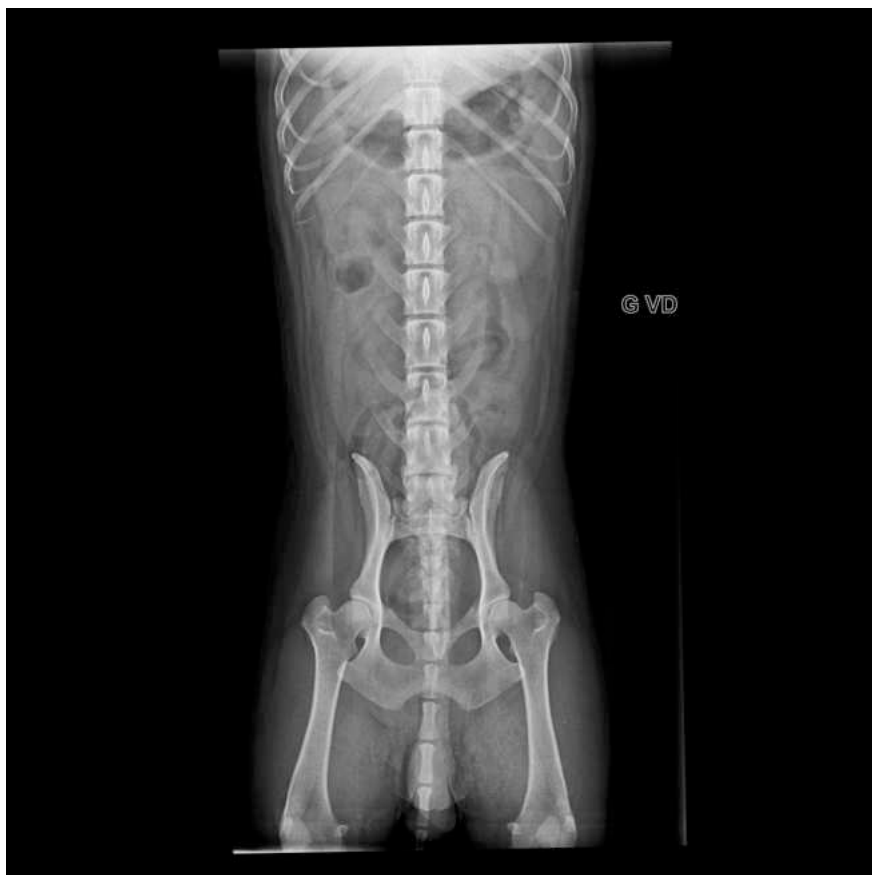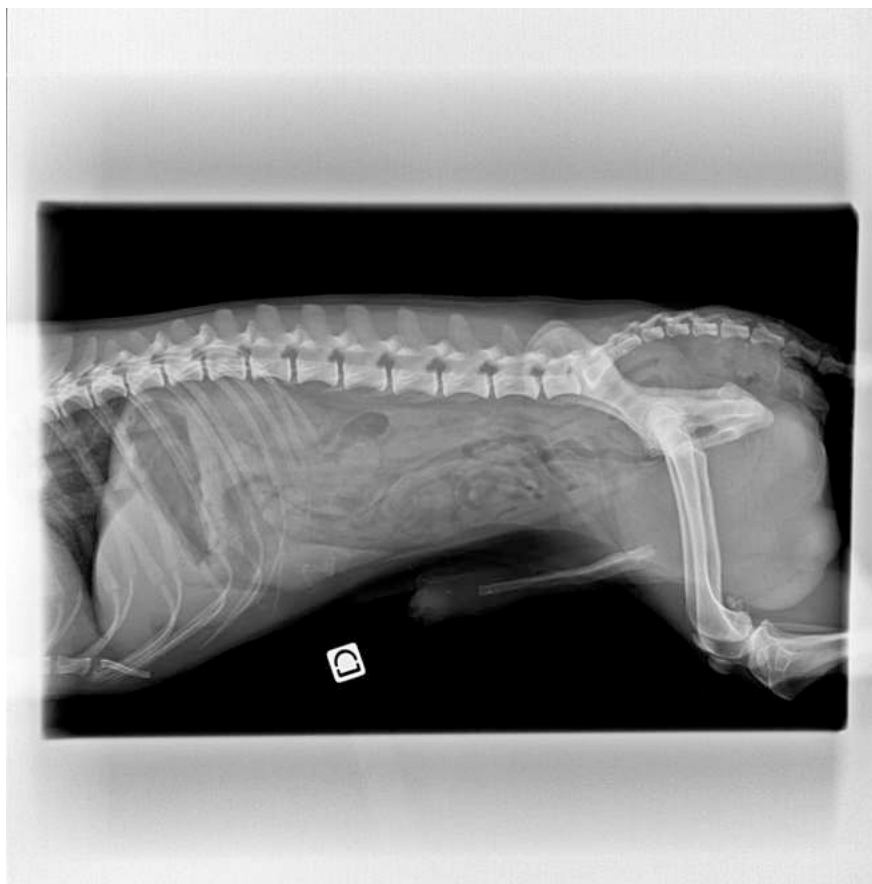Description :

- Spondylose discrète
- Taille du colon sévèrement augmentée

- Absence d'iléus

XXVIII Exercice : Cas 28

Chien Bichon frisé mâle de 13 ans, constipation depuis 3mois.



Question

Quelle-est votre interprétation ?

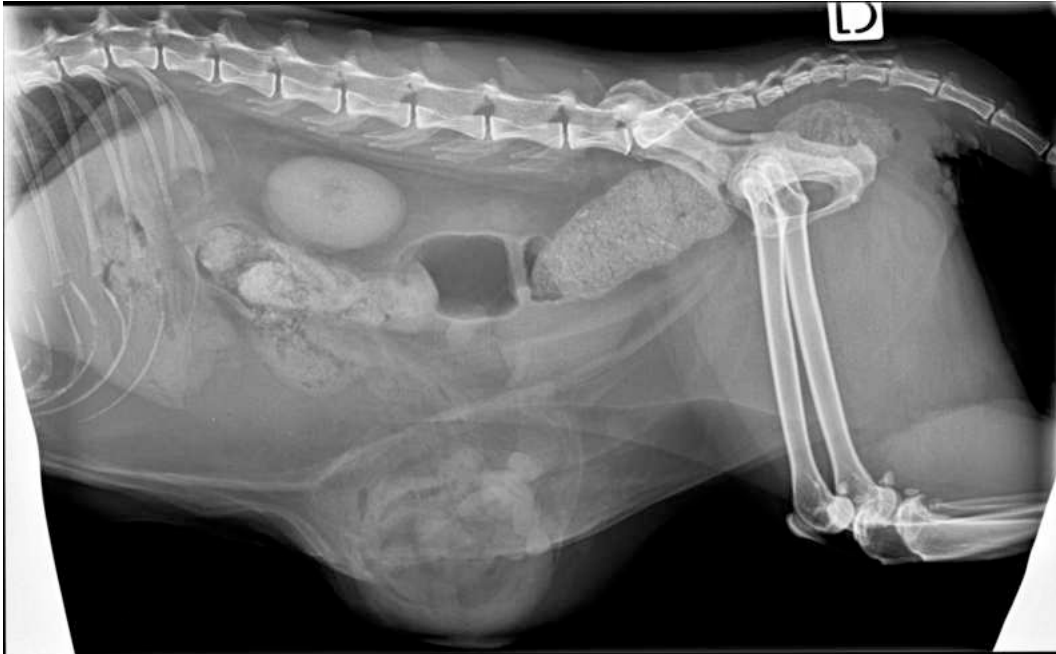Indice :

Description :

- Tuméfaction hétérogène en région périnéale.
- Vessie et prostate non visualisées dans l'abdomen caudale

XXIX Exercice : Cas 29

Chat européen femelle stérilisée 12 ans. Apparition masse suraiguë abdominale 10 jours après une laparotomie



Question

[solution n°17 p. 88]

Quelle-est votre interprétation ?

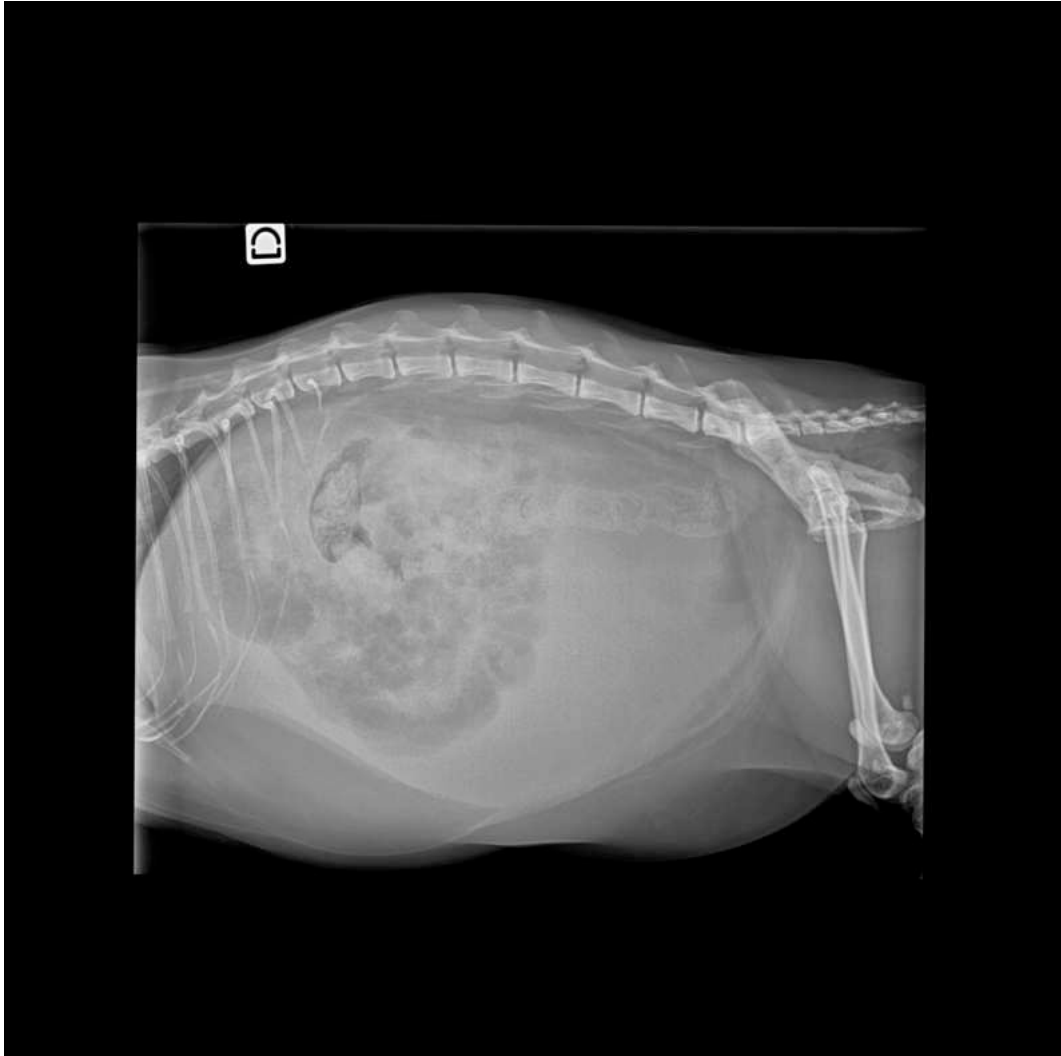Indice :

Description :

- Opacité ronde de 7,5cm de diamètre dans l'abdomen moyen ventral associée à une discontinuité de la paroi. Structures intestinales au sein de l'opacité décrite

XXX Exercice : Cas 30

Chat européen mâle castré de 9 ans référé pour un abattement et une dysorexie évoluant depuis 10 jours.



Question

[solution n°18 p. 88]

Quelle-est votre interprétation ?

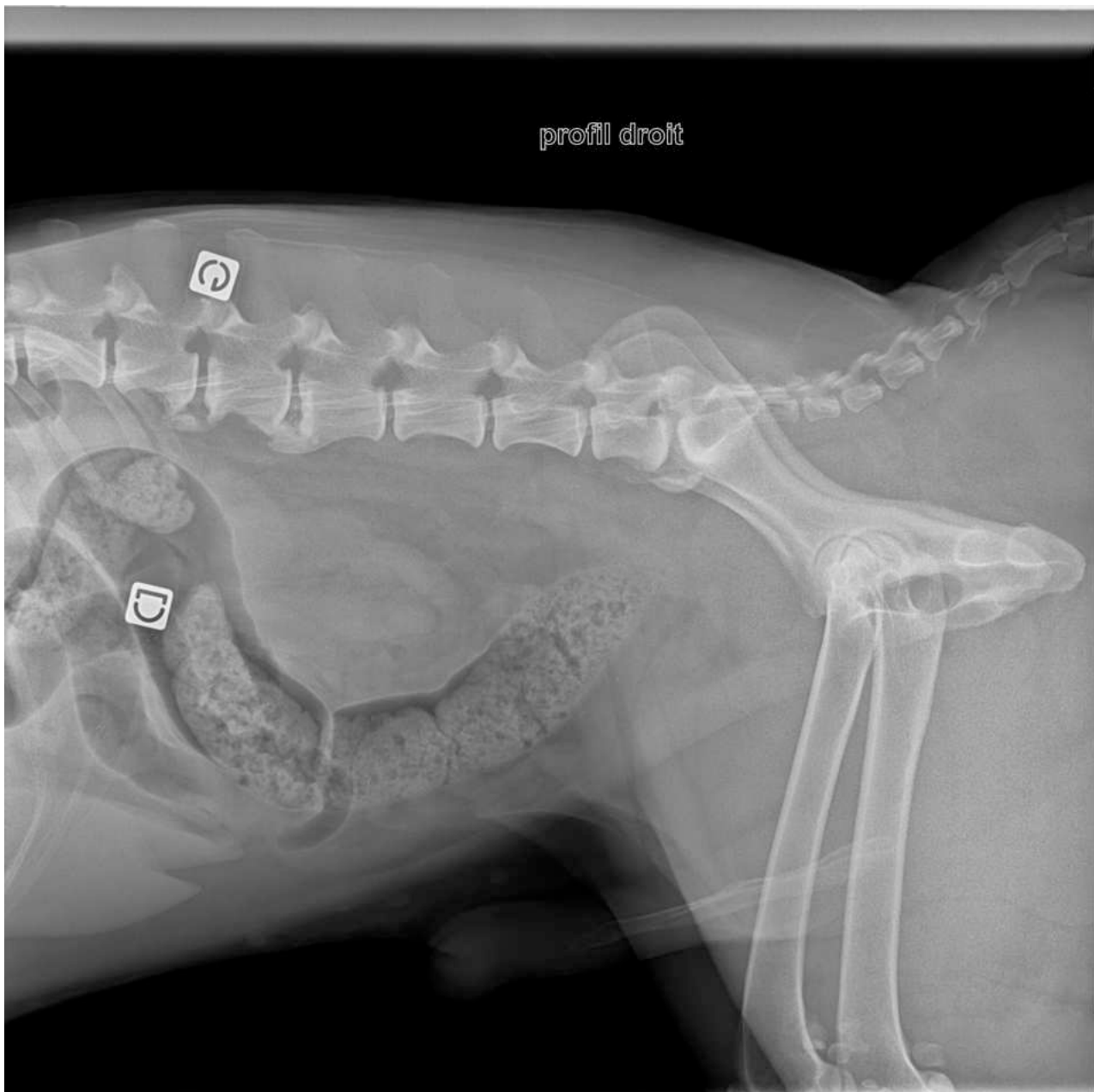Indice :

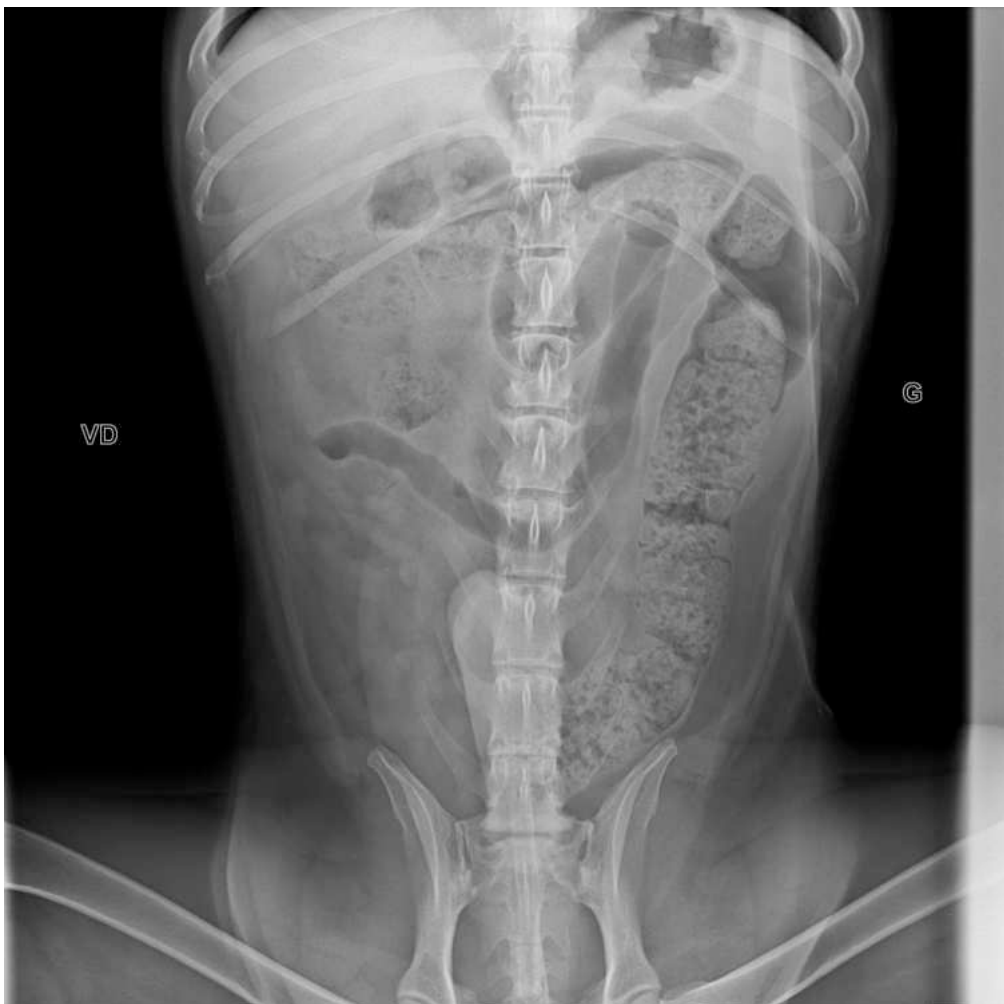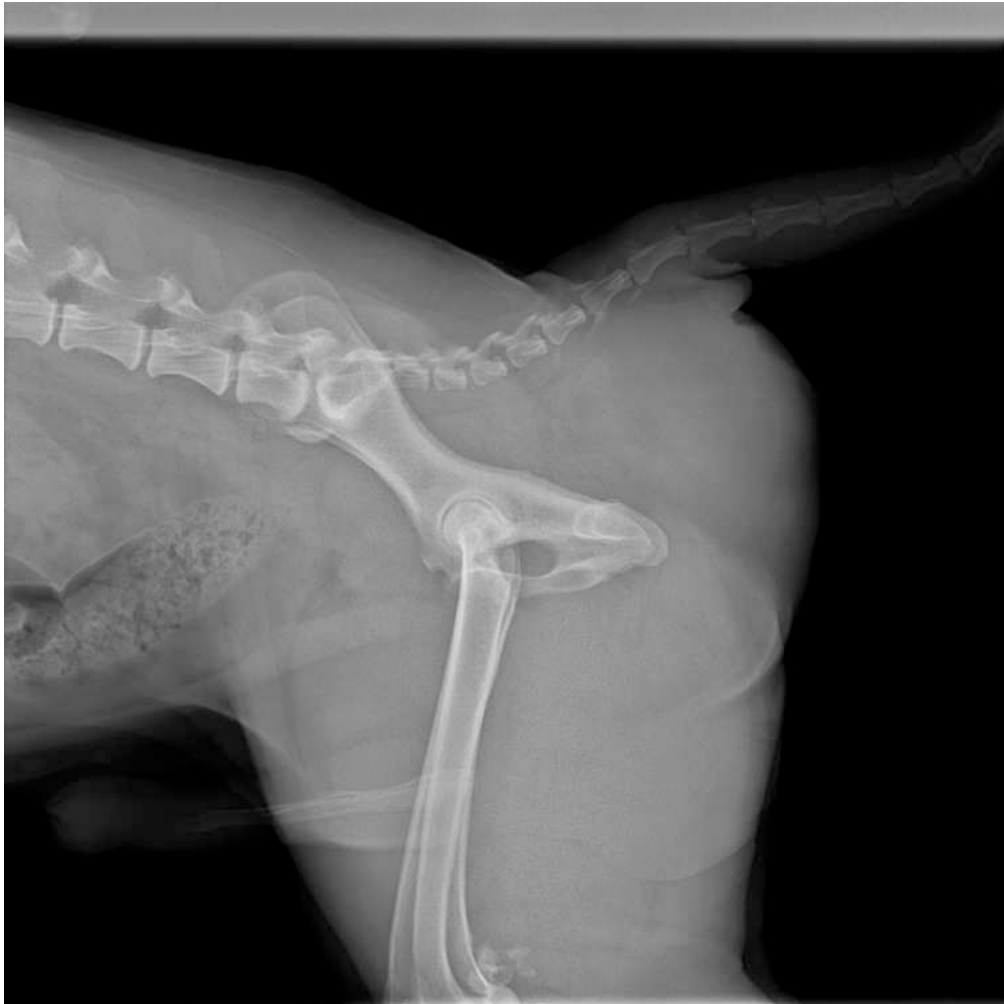Description :

- Perte de contraste abdominal généralisée (plus prononcé en caudal) et abdomen distendu compatible avec l'épanchement péritonéal connu.
- Aspect moté dans l'abdomen moyen (= nodules mal définis coalescents)
- Absence d'autre anomalie sur ce profil.

XXXI Exercice : Cas 31

Chien croisé mâle de 7 ans. Abattement, anorexie, vomissements, constipation et ténesme d'apparition aigue depuis 12h. Masse périnéale présente depuis au moins 10 jours.





Question

Quelle-est votre interprétation ?

Indice :

Description :

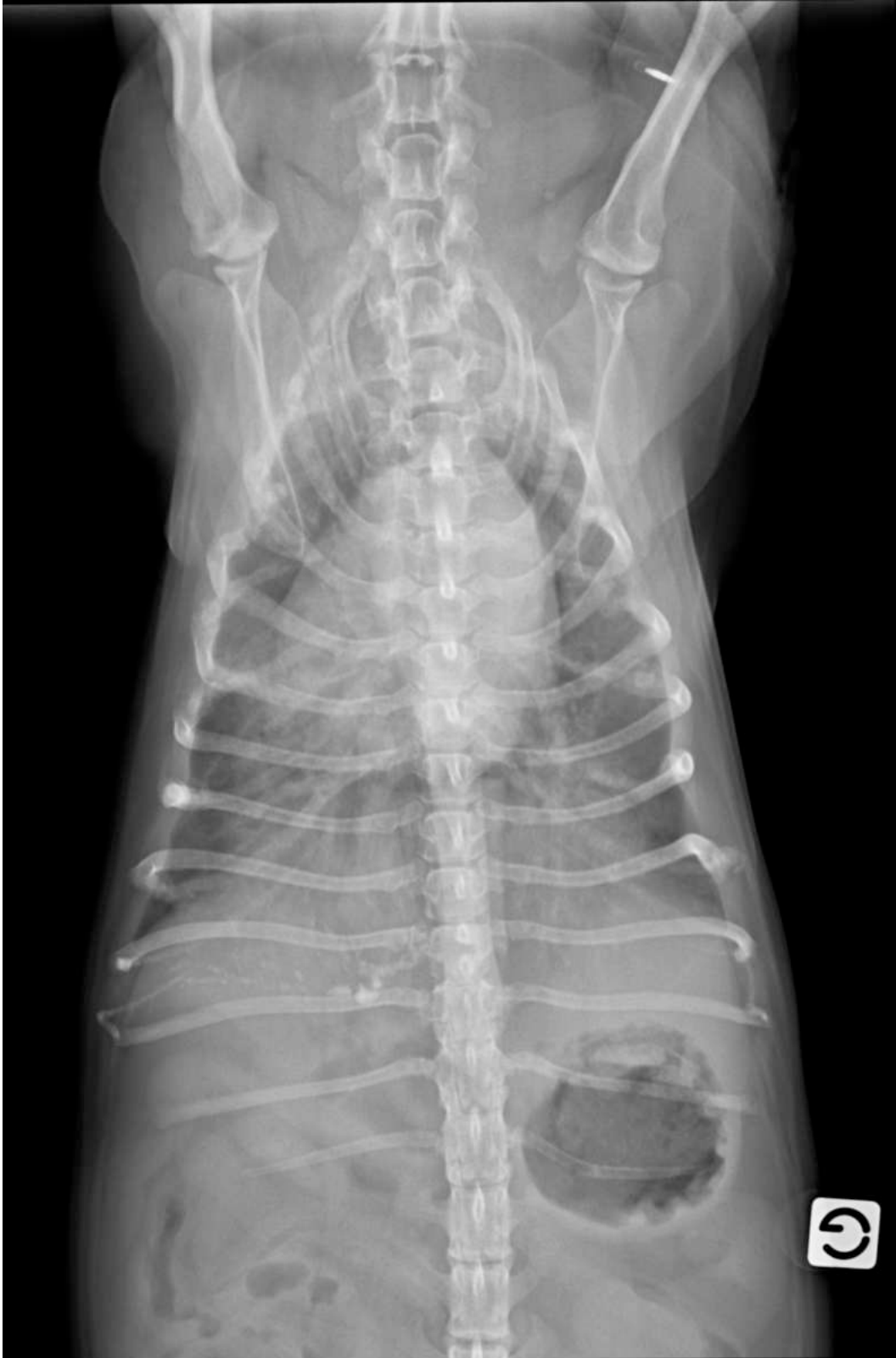Effet masse tissulaire en région périanale de 11 cm de diamètre.

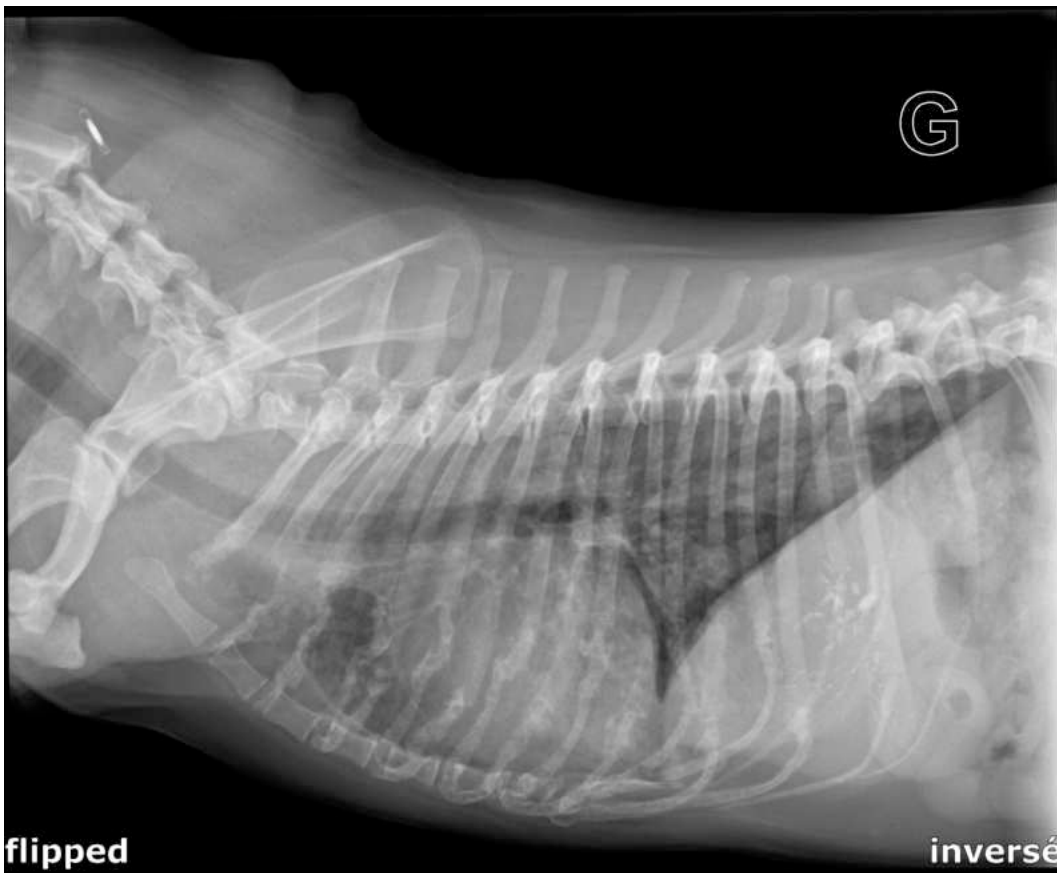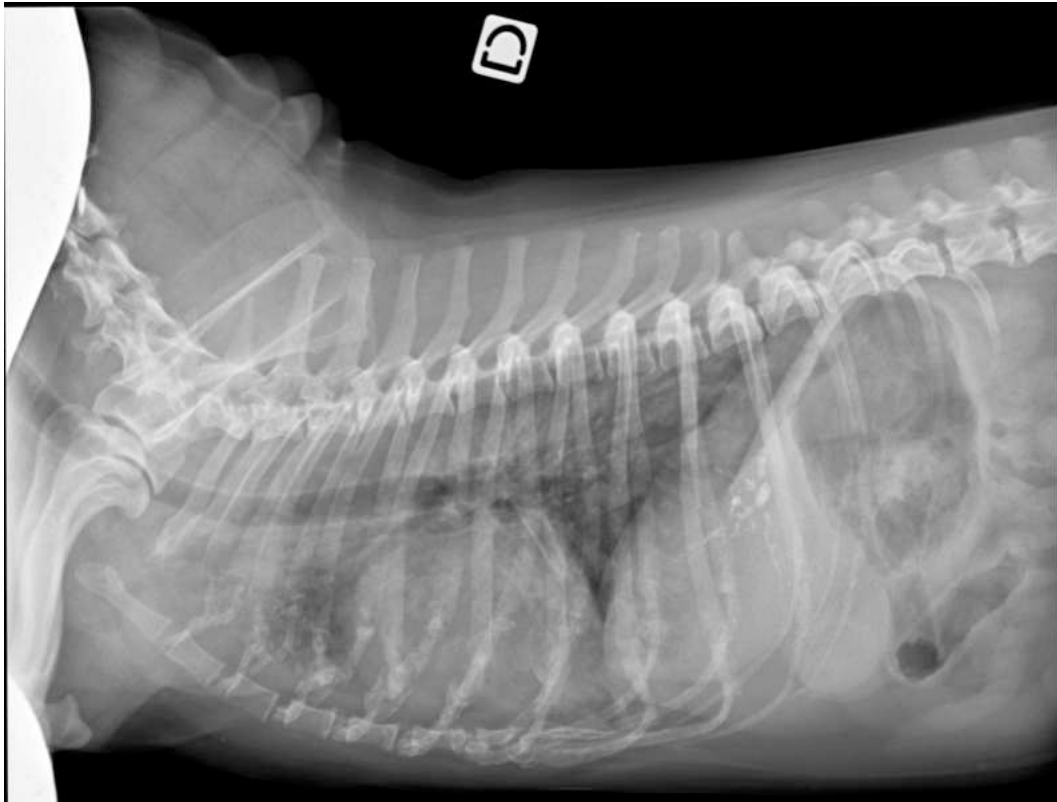Inflexion dorsale du côlon et rétrécissement intra luminal associé dans la filière pelvienne. Aspect crânial vu à l'entrée de la filière pelvienne.

Spondylose entre L2 et L4 et lombosacrée.

XXXII Exercice : Cas 32

Femelle stérilisée de 14 ans. Dyspnée, apparition quinte de toux aigue, vomissement (à la suite des anti-inflammatoire), bruits respiratoires au niveau du lobe moyen droit, hyperurémie, hypertension systémique sous traitement depuis juin 2021.





Question

[solution n°20 p. 88]

Quelle-est votre interprétation ?

Indice :

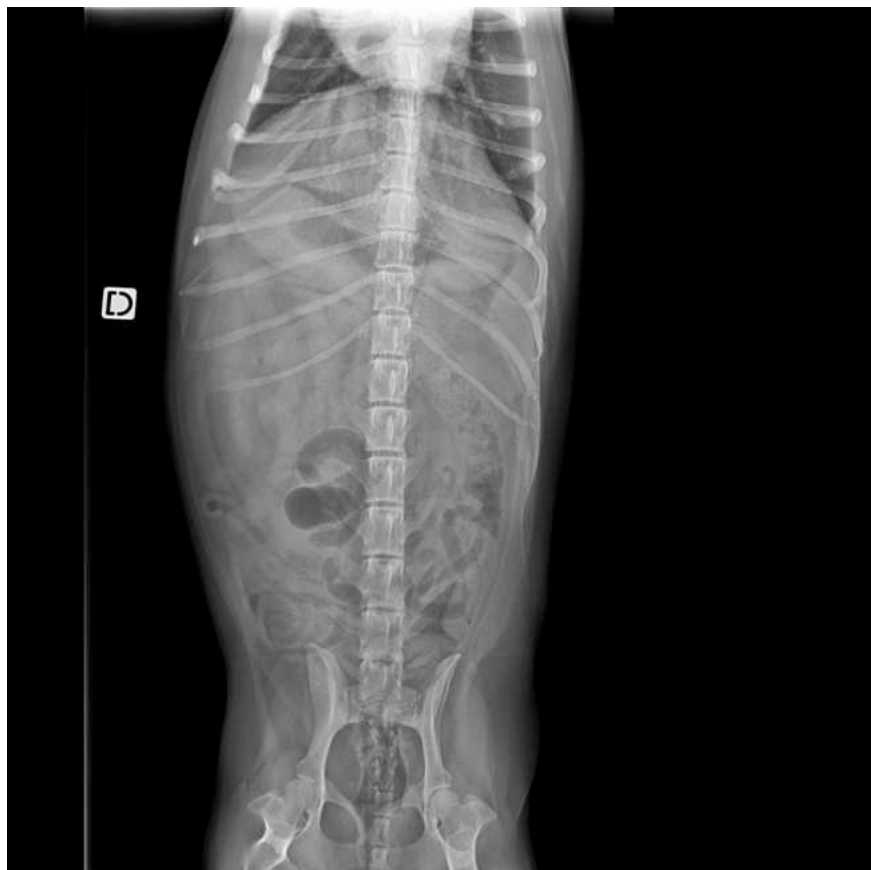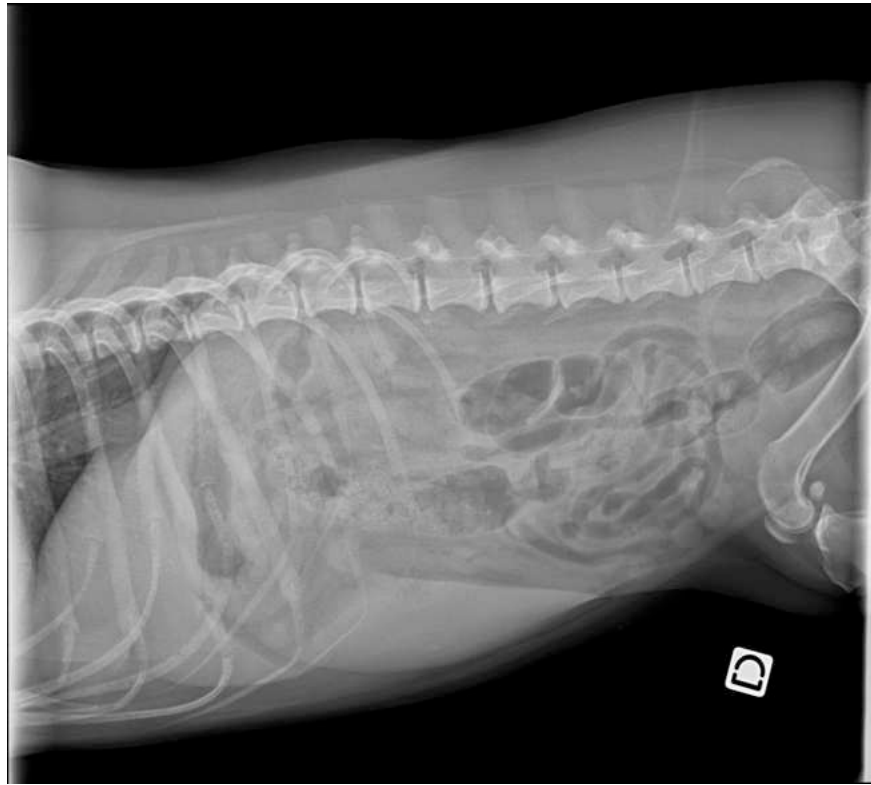
Description :

- pas d'anomalie ostéo-articulaire

- pas d'anomalie cardiovasculaire, médiastinale, pleurale
- arborescence associant de structures ponctiformes minéralisées sur l'aspect latéral droit du foie.

XXXIII Exercice : Cas 33

Teckel femelle stérilisée de 8ans, douleur depuis 6 mois lors du lever, balade moins longue. A l'examen : douleur abdo, effet masse en crânial



Question

Quelle-est votre interprétation ?

Indice :

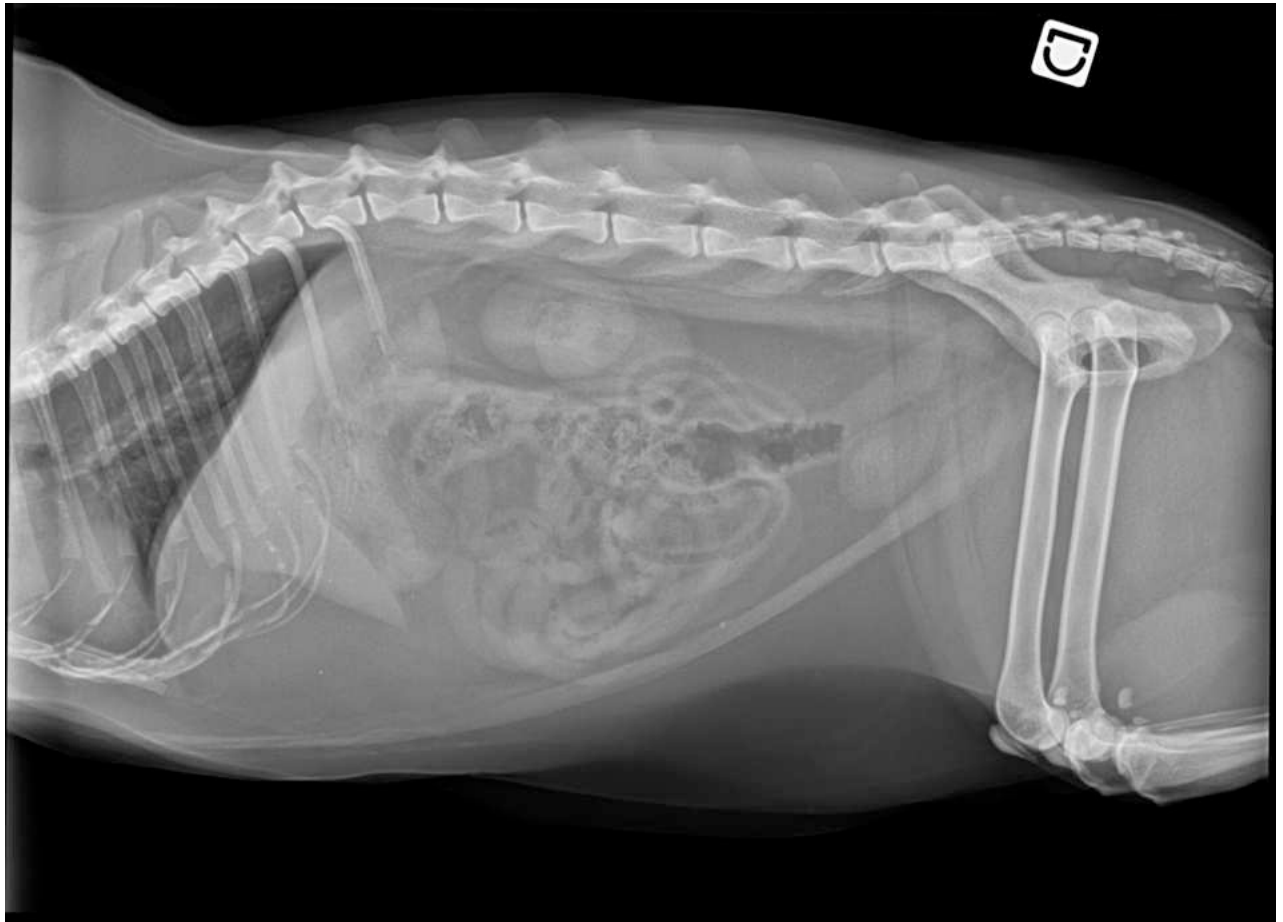
Description :

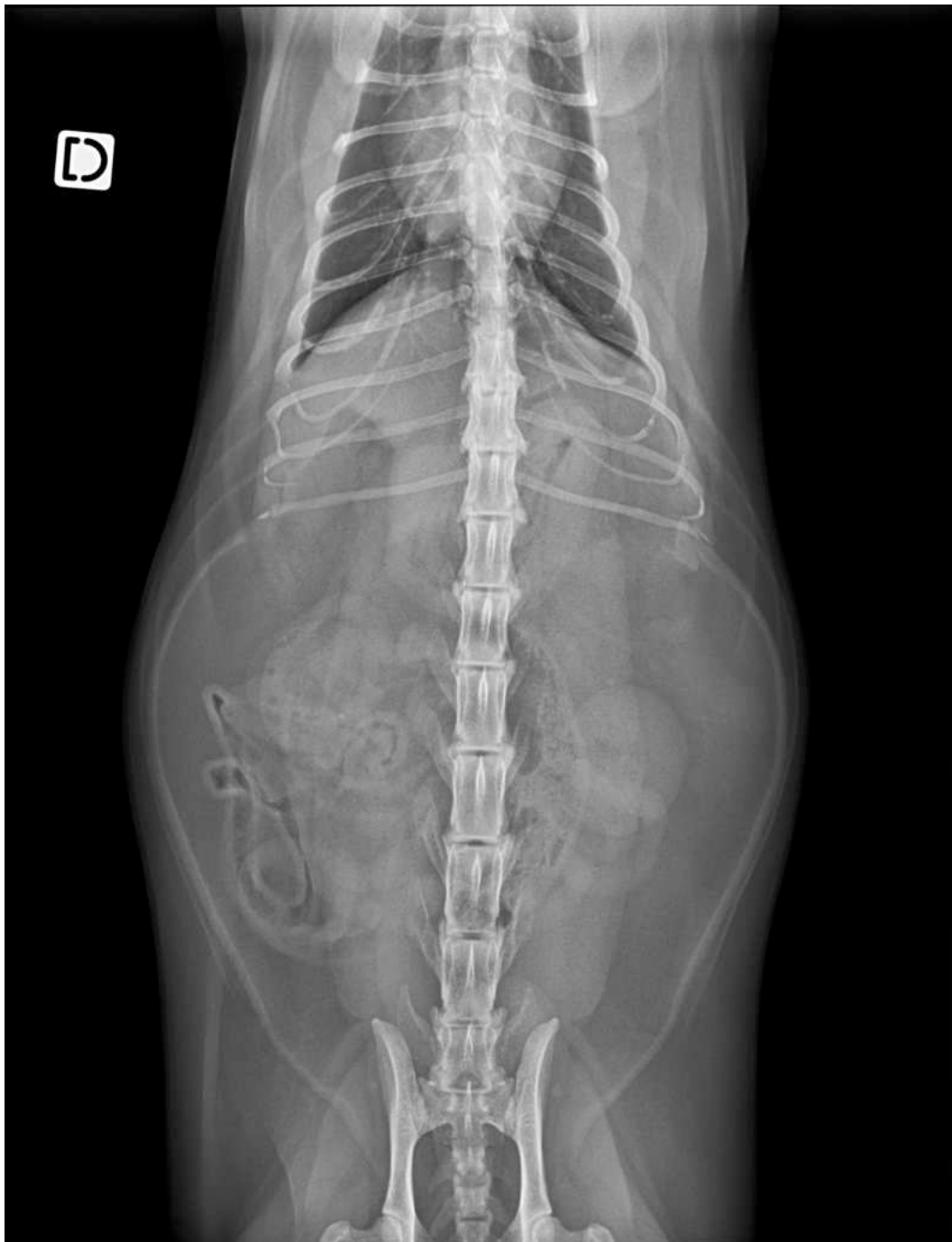ABDOMEN (face, profil)

- Rate de taille augmentée
- Absence d'autre anomalie abdominale
- Absence d'anomalie ostéo-articulaire

XXXIV Exercice : Cas 34

Chartreux male entier de 8 ans. diarrhées vomissements depuis 24h, snap fpl anormal





Question

[solution n°22 p. 89]

Quelle-est votre interprétation ?

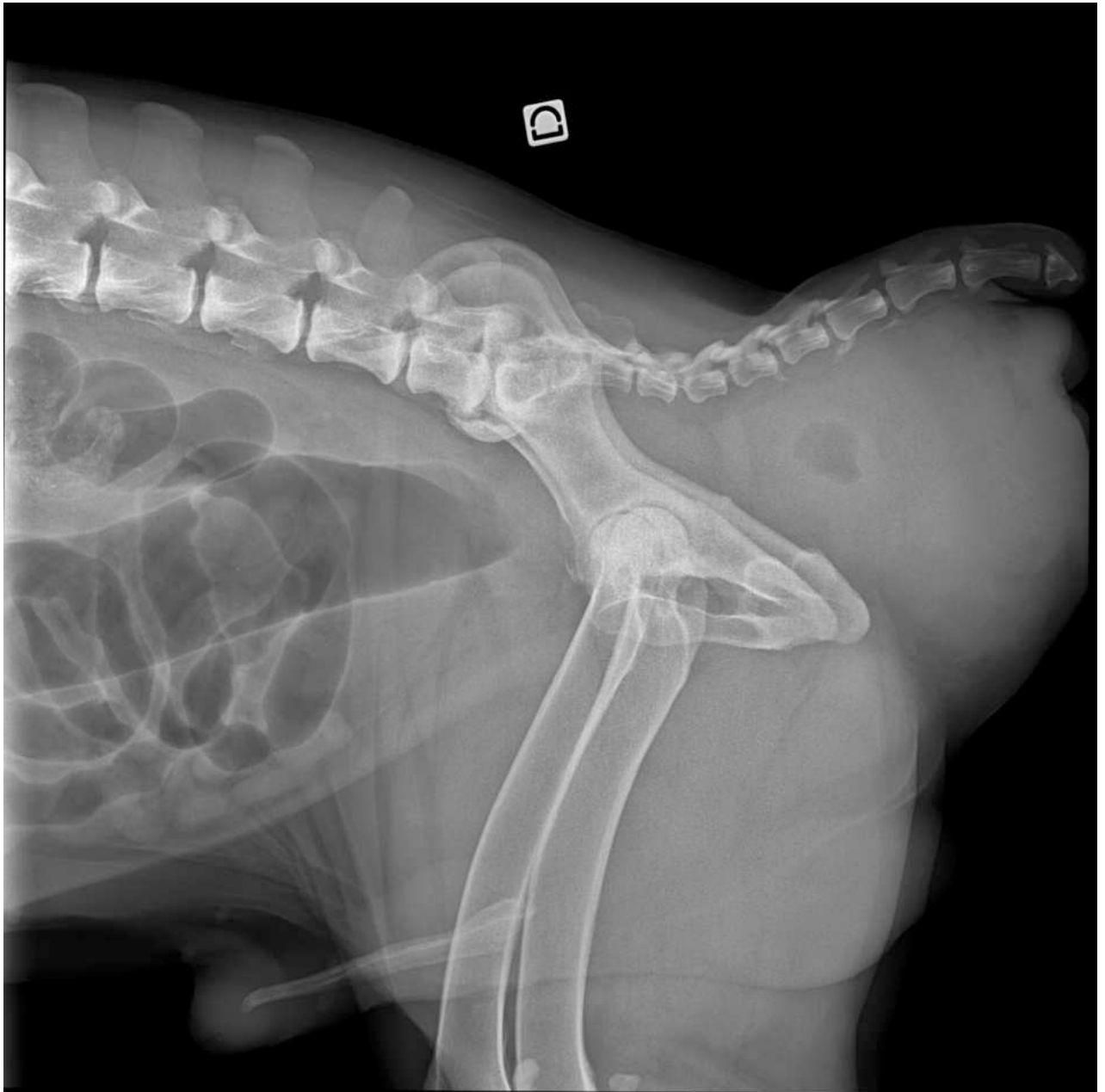Indice :

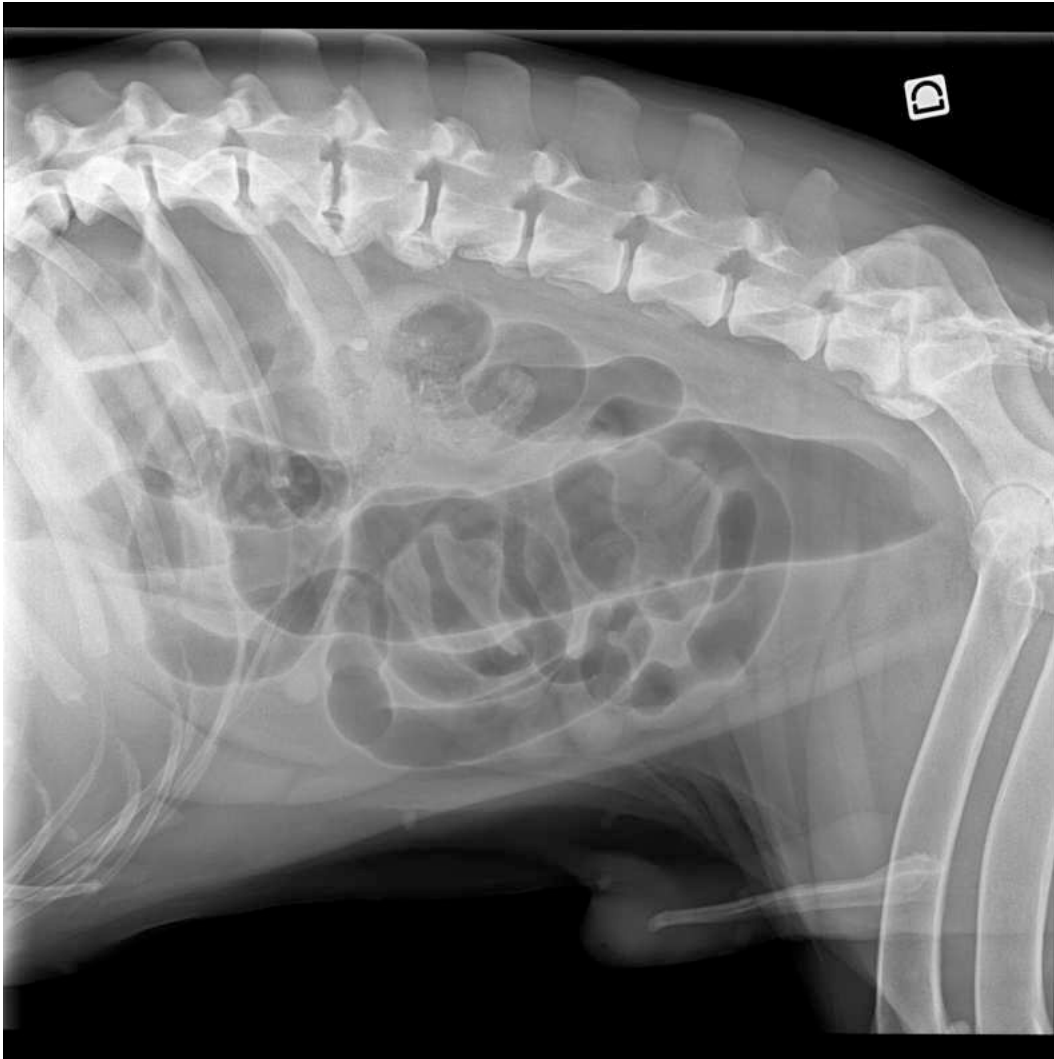Description :

- Vessie de contenu hétérogène, aspect piqueté minéralisé.
- Absence d'autre anomalie abdominale, notamment absence de perte de contraste ou d'aspect en ver dépoli sur l'aire de projection du pancréas.

XXXV Exercice : Cas 35

Chien braque de weimar mâle entier de 14 ans présenté pour hématurie depuis 3 semaines. Depuis le soir même, abattement, dysurie, ténesme urinaire et léchage de la zone périnéale.





Question

[solution n°23 p. 89]

Quelle-est votre interprétation ?

Indice :

Description :

- Tuméfaction d'opacité de type tissu mou mesurant 16 cm de diamètre caudalement au pelvis
- Absence de visualisation de la vessie et de la prostate dans l'abdomen
- Colon brutalement non identifié à partir de L7
- Pontage T13 à L3 et L6-L7

Solutions des exercices

[exercice p. 35] **Solution n°1**

Conclusion :

iléus mécanique. Corps étranger digestif?

Diminution de contraste abdominal compatible avec un épanchement ou moins probablement la maigreur de l'animal

+ Complément

Echographie : Corps étranger jéjunal obstructif (dont une portion semble linéaire).
Epanchement abdominal en quantité importante.

Adénomégalie réactionnelle

Chirurgie : Prise en charge chirurgicale d'un corps étranger linéaire obstructif (noyau) en région jéjunale distale : Entérotomie

[exercice p. 37] **Solution n°2**

Conclusion :

Dilatation liquidienne des anses du grêle compatible en priorité avec un corps étranger linéaire, une échographie est recommandée.

Minéralisation des grassets compatibles avec de l'ostéochondromatose, des minéralisations méniscales, des ligaments croisées ou moins probablement d'une avulsion du site d'insertion des ligaments croisés

[exercice p. 39] **Solution n°3**

Conclusion :

Intussusception très probablement iléo-colique et épaissement colique associé. Discret épanchement ou péritonite loco-régionalement. Effet de masse sur le reste des portions du colon. Adénomégalie loco-régionale le plus probablement. Ces éléments sont compatibles en priorité avec un processus tumoral sur la jonction ileo-caeco-colique.

Minéralisations rénales.

Sonde naso-oesophagienne légèrement trop crâniale.

+ Complément

Echographie :

Intussusception d'une portion importante d'anse digestive. L'origine de cette anomalie semble concerner l'iléon/jéjunum qui s'invagine au sein du colon ascendant sans pouvoir exclure avec certitude une origine jéjuno-jéjunale.

Suspicion d'anomalie pariétale sous jacente colique avec épaissement et perte de la structure en couche laissant envisager un processus inflammatoire/tumoral sous jacent.

Adénomégalie et anomalie d'échogénicité d'un nœud lymphatique intra abdominal (digestif) compatible avec un processus infiltratif inflammatoire ou tumoral.

Péritonite marquée, épanchement abdominal discret.

Lithiases rénales à droite et discrète anomalie de contour du rein gauche.

Aspect nodulaire du pancréas compatible avec de l'hyperplasie en première hypothèse. Le diagnostic différentiel inclus un processus infiltratif mais semble moins probable. Suspicion de processus inflammatoire débutant et peu marqué en région du lobe gauche du pancréas.

[exercice p. 41] **Solution n°4**

Conclusion :

Cardiomégalie globale et dilatation de l'oreillette gauche associée compatible avec une cardiomyopathie de type CMH..., une valvulopathie...

Minéralisations surrénaliennes

[exercice p. 43] **Solution n°5**

Conclusion :

Minéralisation rénale compatible avec une lithiase rénale, une minéralisation dystrophique (pyélique, parenchyme). Rein gauche irrégulier.

Néphromégalie droite compatible avec une hydronéphrose.

Élément minéralisé caudal compatible avec un calcul urétéral ?

⊕ Complément

Echographie :

calculs urétéraux gauche et droit, respectivement sub-obstructif et obstructif.

nombreux calculs pyéliques gauches.

[exercice p. 46] **Solution n°6**

Conclusion :

Calcul vésical.

[exercice p. 49] **Solution n°7**

Conclusion :

Prostatomégalie suspectée et effet de masse sur le colon associé compte tenu de la castration chimique. Absence de signe direct/indirect en faveur d'un corps étranger obstructif.

[exercice p. 51] **Solution n°8****Conclusion :**

Perte de contraste abdominal compatible avec une péritonite, ou un épanchement en discrète quantité.

Opacité augmentée entre colon et fundus, effet de masse associé doit faire envisager un processus inflammatoire : pancréatite? Echographie abdominale conseillée

Persistance de l'emphysème sous-cutané, du pneumorétropéritoine, du pneumomédiastin mais en amélioration.

Discret épanchement pleural.

[exercice p. 53] **Solution n°9****Conclusion :**

Absence de signe direct/indirect, en faveur d'un corps étranger obstructif. Suspicion d'anomalie rénale gauche compatible avec une MRC.

[exercice p. 56] **Solution n°10****Conclusion :**

Asymétrie rénale, anomalie de taille et de contours des deux reins compatibles avec une maladie rénale chronique. Dilatation urétérale à gauche compatible avec une obstruction urétérale, un processus infectieux.

[exercice p. 59] **Solution n°11****Conclusion :**

Maladie rénale chronique avec asymétrie rénale gauche associée à une lithiase urétérale gauche. Hépatomégalie compatible avec le diabète connu.

[exercice p. 61] **Solution n°12****Conclusion :**

Prostatomégalie. Subluxation Co6-Co7.

[exercice p. 63] **Solution n°13****Conclusion :**

Syndrome dilatation torsion de l'estomac. Suspicion de pneumatose. Spondylose thoraco lombaire et lombaire.

[exercice p. 64] **Solution n°14****Conclusion :**

Dilatation torsion de l'estomac et suspicion de nécrose de la paroi fundique.

[exercice p. 66] **Solution n°15**

Conclusion :

Anomalie de taille du colon compatible avec une constipation secondaire aux fistules anales le plus probablement, à confronter à la clinique. Absence de signe en faveur de corps étranger obstructif.

[exercice p. 69] **Solution n°16**

Conclusion :

Hernie périnéale avec suspicion de passage de la vessie, de la prostate

⊕ Complément

Echographie :

Hernie périnéale droite avec engagement de la prostate.

Déplacement caudal de la vessie dans la filière pelvienne.

[exercice p. 70] **Solution n°17**

Conclusion :

Hernie abdominale avec passage d anses intestinales.

[exercice p. 71] **Solution n°18**

Conclusion :

Epanchement péritonéal compatible avec une carcinomatose en première hypothèse

[exercice p. 74] **Solution n°19**

Conclusion :

Hernie périnéale avec passage partiel de la vessie.

[exercice p. 77] **Solution n°20**

Conclusion :

Absence d'anomalie thoracique compte tenu de l'âge de l'animal et de la qualité technique et cholélithiases.

[exercice p. 80] **Solution n°21**

Conclusion :

Splénomégalie non spécifique. Absence d'anomalie ostéo-articulaire.

[exercice p. 82] **Solution n°22**

Conclusion :

Cristallurie vésicale. Absence d'autre anomalie abdominale notamment absence de signe direct/indirect en faveur d'un corps étranger digestif.

[exercice p. 84] **Solution n°23**

Conclusion :

Hernie périnéale avec passage prostate, vessie et aspect distal colon descendant.

RÉALISATION DE SUPPORTS PÉDAGOGIQUES EN RADIOLOGIE VIA LA PLATEFORME MOODLE DE L'ENVT.

Auteur

LASSERRE Salomé

Résumé

Face à la multiplication des connaissances scientifiques en médecine vétérinaire, l'enseignement a dû se diversifier et proposer de nouvelles méthodes basées sur l'apprentissage actif, permettant ainsi aux étudiants de s'autoévaluer et d'approfondir leurs connaissances.

Cette thèse dresse l'état des lieux de cette nouvelle stratégie pédagogique et vise à offrir aux étudiants vétérinaires des supports pédagogiques en radiologie s'inscrivant dans cette démarche active. Le site Moodle ENVT regroupe l'ensemble de ces ressources pédagogiques, incluant les cours de radiologie, des exercices avec des radiographies illustrant les points essentiels de chaque cours ainsi que des cas cliniques.

A terme, initialement destinés aux étudiants de l'École nationale vétérinaire de Toulouse, ces supports ont pour but d'être complétés et d'être accessibles à tous les étudiants vétérinaires français.

Mots-clés

Outil pédagogique, Radiologie, Carnivore domestique, Enseignement Vétérinaire

Abstract

Faced with the increase in scientific knowledge in veterinary medicine, teaching has had to diversify and offer new methods based on active learning, allowing students to self-evaluate and deepen their knowledge.

This thesis provides an overview of this new pedagogical strategy and aims to offer veterinary students educational materials in radiology that align with this active approach. The Moodle ENVT site gathers all these educational resources, including radiology courses, exercises with radiographs illustrating the key points of each course, as well as clinical cases.

Ultimately, initially intended for students of the Ecole Nationale Vétérinaire de Toulouse, these materials are aimed at being expanded and made accessible to all veterinary students in France.

Keywords

Teaching tool, Radiology, Domestic carnivore, Veterinary education

Soutenance le **vendredi 27 septembre à 17h à l'école vétérinaire de Toulouse.**

Président du jury : MOGICATO Giovanni

Directeur de thèse : CONCHOU Fabrice

1er assesseur : MILA Hanna