



HAL
open science

Evolution de la hauteur de l'adhérence interthalamique chez le chat en fonction de l'âge

Océane Thérier

► **To cite this version:**

Océane Thérier. Evolution de la hauteur de l'adhérence interthalamique chez le chat en fonction de l'âge. Sciences du Vivant [q-bio]. 2024. dumas-04735571

HAL Id: dumas-04735571

<https://dumas.ccsd.cnrs.fr/dumas-04735571v1>

Submitted on 14 Oct 2024

HAL is a multi-disciplinary open access archive for the deposit and dissemination of scientific research documents, whether they are published or not. The documents may come from teaching and research institutions in France or abroad, or from public or private research centers.

L'archive ouverte pluridisciplinaire **HAL**, est destinée au dépôt et à la diffusion de documents scientifiques de niveau recherche, publiés ou non, émanant des établissements d'enseignement et de recherche français ou étrangers, des laboratoires publics ou privés.

ANNEE 2024 - Thèse n° 35

**EVOLUTION DE LA HAUTEUR DE L'ADHÉRENCE
INTERTHALAMIQUE CHEZ LE CHAT EN FONCTION
DE L'ÂGE.**

THÈSE

pour l'obtention du diplôme d'État de

DOCTEUR VÉTÉRINAIRE

présentée et soutenue publiquement devant

l'UFR de Médecine de l'Université de

Nantes le 15/07/2024

par

Océane THERIER

Sous la direction de

Marion FUSELLIER

Président du jury : Monsieur Hubert DESAL, Professeur, Chef du service de neuroradiologie diagnostique et interventionnelle au CHU de Nantes

Membres du jury : Madame Frédérique NGUYEN, Maître de conférence

Madame Marion FUSELLIER, Professeur

ANNEE 2024 - Thèse n° 35

**EVOLUTION DE LA HAUTEUR DE L'ADHÉRENCE
INTERTHALAMIQUE CHEZ LE CHAT EN FONCTION
DE L'ÂGE.**

THÈSE

pour l'obtention du diplôme d'État de

DOCTEUR VÉTÉRINAIRE

présentée et soutenue publiquement devant

l'UFR de Médecine de l'Université de

Nantes le 15/07/2024

par

Océane THERIER

Sous la direction de

Marion FUSELLIER

Président du jury : Monsieur Hubert DESAL, Professeur, Chef du service de neuroradiologie diagnostique et interventionnelle au CHU de Nantes

Membres du jury : Madame Frédérique NGUYEN, Maître de conférence

Madame Marion FUSELLIER, Professeur

Département BPSA Biologie, Pathologie et Sciences de l'Aliment		
Responsable : Emmanuel JAFFRES – Adjointe : Frédérique NGUYEN		
Pharmacologie et Toxicologie	Jean-Claude DESFONTIS (Pr) Yassine MALLEM (Pr) Hervé POULIQUEN (Pr)	Antoine ROSTANG (MC) Meg-Anne MORICEAU (CERC) Martine KAMMERER (PR émérite)
Physiologie fonctionnelle, cellulaire et moléculaire	Jean-Marie BACH (Pr) Lionel MARTIGNAT (Pr) Julie HERVE (MC HDR) Grégoire MIGNOT (MC)	Solenn GAVAUD (CERC)
Histologie et anatomie pathologique	Marie-Anne COLLE (Pr) Pierre CORDIER (CERC) Jérôme ABADIE (MC)	Laetitia JAILLARDON (MC) Frédérique NGUYEN (MC)
Biochimie alimentaire industrielle	Carole PROST (Pr) Joëlle GRUA (MC)	Clément CATANEO (MC) Alix KHALIL (MC) Laurent LE THUAUT (MC)
Microbiotech	Hervé PREVOST (Pr) Géraldine BOUE (MC) Nabila HADDAD (MC HDR) Emmanuel JAFFRES (MC HDR)	Mathilde MOSSER (MC) Boris MISERY (MC) Raouf TAREB (MC) Quentin PRUVOST (CEC)
PACENV = VET1	Eléonore BOUGUYON (PRAG) Nicolas BROSSAUD (PRAG)	Charlotte MOCQUARD (PRAG) Aurore CALVEL (PRAG)
Département SAESP Santé des Animaux d'Élevage et Santé Publique		
Responsable : Raphaël GUATTEO – Adjoint : Jean-Michel CAPPELIER		
Élevage, nutrition et santé des animaux domestiques	Nathalie BAREILLE (Pr) François BEAUDEAU (Pr) Christine FOURICHON (Pr)	Juan Manuel ARIZA CHACON (MC) Ségolène CALVEZ (Pr) Aurélien MADOUASSE (MC HDR) Nora NAVARRO-GONZALES (MC)
Infectiologie	Alain CHAUVIN (Pr) François MEURENS (Pr) Emmanuelle MOREAU (Pr) Nathalie RUVOEN-CLOUET (Pr) Pauline MAISONNASSE (CERC)	Albert AGOULON (MC) Suzanne BASTIAN (MC) Léa LOISEL (AERC) Kenny OBERLE (MC) Nadine RAVINET (MC)
Médecine des animaux d'élevage	Catherine BELLOC (Pr) Christophe CHARTIER (Pr émérite) Raphaël GUATTEO (Pr) Anne RELUN (MC)	Sébastien ASSIE (MC) Isabelle BREYTON (MC) Mily LEBLANC MARIDOR (MC) Maud ROUAULT (AERC)
Hygiène et qualité des aliments	Jean-Michel CAPPELIER (Pr) Louis DELAUNAY (CERC) Bruno LE BIZEC (Pr) Marie-France PILET (Pr)	Sofia STRUBBIA (MC) Fanny RENOIS-MEURENS (MC HDR)

Département DSC Sciences cliniques		
Responsable : Catherine IBISCH – Adjoint : Marion FUSELLIER		
Anatomie comparée	Eric BETTI (MC) Claude GUINTARD (MC)	
Pathologie chirurgicale et anesthésiologie	Eric AGUADO (Pr) Olivier GAUTHIER (Pr) Eric GOYENVALLE (Pr)	Pierre MAITRE (MC) Caroline TESSIER (MC) Gwénola TOUZOT-JOURDE (MC) Claire DEFOURMESTRAUX (MC)
Dermatologie, parasitologie des carnivores et des équidés, mycologie	Jacques GUILLOT (Pr) Emmanuel BENSIGNOR (Pr Ass)	Sabrina VIEU (AERC) Maria Dolores SANCHEZ (CERC)
Médecine interne, imagerie médicale et législation professionnelle vétérinaire	Anne COUROUCE (Pr) Jack-Yves DESCHAMPS (Pr) Françoise ROUX (Pr) Juan HERNANDEZ-RODRIGUEZ (Pr Ass) Nora BOUHSINA (MC)	Nicolas CHOUIN (MC) Amandine DRUT (MC) Marion FUSELLIER-TESSON (Pr) Catherine IBISCH (MC HDR) Aurélia LEROUX (MC) Odile SENECAT (MC)
Biotechnologies et pathologie de la reproduction	Jean-François BRUYAS (Pr) François FIENI (Pr)	Djemil BENCHARIF (Pr) Lamia BRIAND (Pr)
Département GPA Génie des procédés alimentaires		
Responsable : Vanessa JURY – Adjointe : Cyril TOUBLANC		
Lionel BOILLEREAUX (Pr) Sébastien CURET-PLOQUIN (Pr) Marie DE LAMBALLERIE (Pr) Francine FAYOLLE (Pr) Michel HAVET (Pr)	Alain LEBAIL (Pr) Olivier ROUAUD (Pr) Kévin CROUVISIER-URION (MC) Vanessa JURY (Pr) Emilie KORBEL (MC)	Jean-Yves MONTEAU (MC HDR) Eve-Anne NORWOOD (MC) Raphaël PORYLES (MC) Laurence POTTIER (MC) Cyril TOUBLANC (MC)
PAC-ING	Cyril Gaillard (PCEA)	
Département MSC Management, statistiques et communication		
Responsable : Samira ROUSSELIERE – Adjointe : Véronique CARIOU		
Mathématiques, statistiques, informatique	Chantal THORIN (PRAG) Evelyne VIGNEAU (Pr) Jean-Michel GALHARRET (MC stagiaire)	Véronique CARIOU (Pr) Benjamin MAHIEU (MC) Michel SEMENOU (MC)
Economie, gestion, législation	Pascal BARILLOT (MC) Ibrahima BARRY (MC) Florence BEAUGRAND (MC) Sibylle DUCHAINE (MC)	Jean-Marc FERRANDI (Pr) Sonia MAHJOUB (MC) Samira ROUSSELIERE (MC) Christophe PAPINEAU (Ens. Cont.)
Langues et communication	Marc BRIDOU (PLPA) David GUYLER (Ens. Cont.) Nathalie GOODENOUGH (PCEA) Patricia JOSSE (Ens. Cont.)	Shaun MEEHAN (Ens. Cont.) Linda MORRIS (PCEA) Ian NICHOLSON (ENS. Cont.)

Pr Ag : Professeur Agrégé, Pr : Professeur, MC : Maître de Conférence, MCC : MC contractuel,
PLPA : Professeur Lycée Professionnel Agricole, PCEA : Professeur Certifié Enseignement Agricole,
HDR : Habilité à Diriger des Recherches, CERC : Chargé d'Enseignement et de Recherche Contractuel, Ens. Cont. : Enseignant Contractuel

La reproduction d'extraits de cette thèse est autorisée avec mention de la source. Toute reproduction partielle doit être fidèle au texte utilisé. Cette thèse devra donc être citée en incluant les éléments bibliographiques suivants :

- Nom et prénoms de l'auteur : THERIER Océane
- Année de soutenance : 2024.
- Titre de la thèse : Evolution de la hauteur de l'adhérence interthalamique chez le chat en fonction de l'âge.
- Intitulé du diplôme : Thèse de doctorat vétérinaire
- Université de soutenance : Faculté de Médecine de Nantes.
- Ecole de soutenance : Oniris – VetAgroBio Nantes : Ecole Nationale Vétérinaire, Agroalimentaire et de L'alimentation
- Nombre de pages : p.94

TABLE DES MATIERES

TABLE DES FIGURES	9
TABLE DES TABLEAUX.....	11
LISTE DES ABREVIATIONS	12
INTRODUCTION.....	13
PARTIE 1 : ETUDE BIBLIOGRAPHIQUE	14
I. RAPPELS ANATOMIQUES DE L'ENCEPHALE DU CHAT	14
A) ANATOMIE DE LA TÊTE ET DU COU DU CHAT	14
B) LES CONFORMATIONS EXTERIEURE ET INTERIEURE DE L'ENCEPHALE DU CHAT 16	
1) LA CONFORMATION EXTÉRIEURE DE L'ENCÉPHALE.....	16
a. LE CERVEAU	18
b. LE CERVELET.....	21
c. LE TRONC CEREBRAL.....	21
2) CONFORMATION INTÉRIEURE DE L'ENCEPHALE	24
3) ORGANISATION DES MÉNINGES	27
C) LE THALAMUS : ANATOMIE ET ROLE PHYSIOLOGIQUE.....	29
II. IRM : PRINCIPES PHYSIQUES ET EXPLORATION DE L'ENCÉPHALE.....	33
A) BASES PHYSIQUES DE L'IRM.....	33
B) EVOLUTION DE L'UTILISATION DE L'IRM EN MÉDECINE HUMAINE PUIS VETERINAIRE ET INTERET DE L'IRM DANS L'EXPLORATION DE L'ENCÉPHALE.....	35
C) L'ENCEPHALE DU CHAT A L'IRM : IDENTIFICATION ET DESCRIPTION ANATOMIQUE DE L'ADHERENCE INTERTHALAMIQUE EN SEQUENCE T1 ET EN SEQUENCE T2	38
1) IDENTIFICATION ET DESCRIPTION DE L'ADHERENCE INTERTHALAMIQUE SUR DES IMAGES IRM EN SEQUENCE T1 ET T2.....	39
a. IDENTIFICATION ET DESCRIPTION DE L'ADHERENCE INTERTHALAMIQUE SUR UNE COUPE TRANSVERSALE DE L'ENCEPHALE.....	39
b. IDENTIFICATION ET DESCRIPTION DE L'ADHERENCE INTERTHALAMIQUE SUR UNE COUPE SAGITTALE DE L'ENCEPHALE.....	42
c. IDENTIFICATION ET DESCRIPTION DE L'ADHERENCE INTERTHALAMIQUE SUR UNE COUPE DORSALE DE L'ENCEPHALE	44
2) MESURE DE LA HAUTEUR DE L'ADHERENCE INTERTHALAMIQUE SUR DES IMAGES IRM D'ENCEPHALE DE CHAT EN COUPE TRANSVERSALE	46
III. ETUDE DU VIEILLISSEMENT DE L'ENCEPHALE DU CHAT	47
A) SYNDROME DE DEFICIENCE COGNITIVE, UNE MALADIE DU VIEILLISSEMENT ...	47
1) LE SYNDROME DE DEFICIENCE COGNITIVE FELIN : PREVALENCE ET SIGNES CLINIQUES	47

2) COMPARAISON AVEC LA PREVALENCE DU SYNDROME DE DEFICIENCE COGNITIVE CANIN.....	50
B) MODIFICATIONS DE L'ENCEPHALE AVEC LE VIEILLISSEMENT : PARALLELE ENTRE LE SYNDROME DE DYSFONCTIONNEMENT COGNITIF FELIN, LE SYNDROME DE DYSFONCTIONNEMENT COGNITIF CANIN ET LA MALADIE D'ALZHEIMER	51
C) ETUDE DE LA HAUTEUR DE L'ADHÉRENCE INTERTHALAMIQUE COMME CRITÈRE D'ATROPHIE CÉRÉBRALE CHEZ LES CHIENS AVEC ET SANS DYSFONCTIONNEMENTS COGNITIFS	54
PARTIE II : ETUDE CLINIQUE	58
I. MATERIEL ET METHODE.....	58
A) RECRUTEMENT DES CAS	58
B) TECHNIQUE.....	59
C) LECTURE DES IMAGES ET MESURES REALISEES	60
D) ETUDE STATISTIQUE.....	61
1) VERIFICATION STATISTIQUE DE L'HOMOGENEITE DE LA POPULATION ETUDIEE 61	
2) VERIFICATION DE LA REPRODUCTIBILITE DU PROTOCOLE EXPERIMENTAL	61
3) ANALYSE STATISTIQUE DE L'EVOLUTION DE LA HAUTEUR DE L'ADHERENCE INTERTHALAMIQUE EN FONCTION DE L'AGE.....	62
II. RESULTATS.....	63
A) EPIDEMIOLOGIE DES CHATS RECRUTES	63
B) RESULTATS DES MESURES DE LA HAUTEUR DE L'ADHERENCE INTERTHALAMIQUE	66
1) VERIFICATION STATISTIQUE DE L'HOMOGENEITE DE LA POPULATION ETUDIEE 66	
2) ETUDE DE LA REPRODUCTIBILITE DU PROTOCOLE	68
a. PAR LA METHODE DE BLAND ET ALTMAN	68
b. PAR LE CALCUL DU COEFFICIENT DE CONCORDANCE DE LIN	69
3) ETUDE DE L'EVOLUTION DE LA HAUTEUR DE L'ADHERENCE INTERTHALAMIQUE EN FONCTION DE L'AGE	70
a. VALIDATION DES CONDITIONS DU MODELE.....	70
b. RESULTATS DES MODELES	72
III. DISCUSSION	75
A) L'EVOLUTION DE LA HAUTEUR DE L'ADHERENCE INTERTHALAMIQUE CHEZ LE CHAT AVEC L'AGE : UN CRITERE D'ATROPHIE CEREBRALE	75
B) LIMITES DE L'ETUDE	77
1) EPIDEMIOLOGIE ET RECRUTEMENT	77
a. NOMBRE DE CAS RECRUTES	77
b. EPIDEMIOLOGIE DES CAS RECRUTES.....	78
2) LIMITES LIEES A L'IRM ET A LA LECTURE DES IMAGES	79

C) PERSPECTIVES DE L'ETUDE.....	80
CONCLUSION.....	82
REFERENCES	83

TABLE DES FIGURES

- Figure 1 : Scanner de la tête et du cou du chat et dénomination des différentes structures osseuses ⁹
- Figure 2 : Photo d'une vue dorsale de l'aspect macroscopique extérieur de l'encéphale du chat¹³
- Figure 3 : Photo d'une vue ventrale de l'aspect macroscopique extérieur de l'encéphale du chat¹³
- Figure 4 : Vue latérale des lobes du néopallium (à gauche). Le lobe insulaire est visible après réclinaison des lobes frontal, pariétal et temporal (à droite)¹⁶
- Figure 5 : Vue dorsale (à gauche) et vue latérale (à droite) des sillons et gyrus du néopallium du chat¹⁷
- Figure 6 : Vue médiale des sillons et gyrus de l'encéphale du chat¹⁷
- Figure 7 : Vue rostrale des sillons et gyrus de l'encéphale du chat¹⁷
- Figure 8 : Vue ventrale du tronc cérébral¹⁹.
- Figure 9 : Vue dorsale du tronc cérébral¹⁹.
- Figure 10 : Schéma de la cavité encéphalique en vue dorsale (en haut) et vue latérale (en bas)²³
- Figure 11 : Coupe transversale du diencéphale²⁶.
- Figure 12 : Schéma de l'organisation des méninges de l'encéphale²³
- Figure 13 : Thalamus et cavité encéphalique³³.
- Figure 14 : Vue dorsolatérale des structures sous-corticales entourant le tronc cérébral³⁶.
- Figure 15 : Rendu volumique direct obtenu à l'IRM 4,7 Tesla des noyaux thalamiques.
- Figure 16 : Aspect de l'encéphale à l'IRM sur des coupes transversales en séquence T2 (a), en séquence T1 (b) et en séquence T1 avec produit de contraste (c)⁶
- Figure 17 : Photographies des différents physiciens ayant contribué aux travaux sur la résonance magnétique nucléaire et l'imagerie par résonance magnétique⁵⁰.
- Figure 18 : Image IRM de tête de chien en coupe sagittale (A) et dessin légendé des structures anatomiques identifiables sur cette coupe (B)⁵⁹
- Figure 19 : Identification du diencéphale sur des images IRM en coupe dorsale (à gauche) et sagittale (à droite)⁶².
- Figure 20 : Coupe sagittale (à gauche) et coupe dorsale (à droite) présentant les différentes sections des coupes transversales de la figure 21⁶¹.
- Figure 21 : Coupes transversales en séquence T1 et T2 de l'encéphale du chat
- Figure 22 : Coupe dorsale (à gauche) et coupe transversale (à droite) présentant les différentes sections des coupes sagittales de la figure 23⁶¹.
- Figure 23 : Coupes sagittales en séquence T2 3 Tesla de l'encéphale de chat ⁶¹
- Figure 24 : Coupe sagittale (à gauche) et coupe transversale (à droite) présentant les différentes sections des coupes dorsales A' à H' de la figure 25⁶¹.
- Figure 25 : Coupes dorsales en séquence T2 de l'encéphale du chat ⁶¹

Figure 26 : Hauteur de l'adhérence interthalamique mesurée sur des coupes transversales de l'encéphale d'un chat en séquence T1 (A) et en séquence T2 (B)⁶⁸

Figure 27 : Méthode pour la mesure de la hauteur de l'adhérence interthalamique sur une coupe transversale de l'encéphale chez le chien en séquence T2 (à gauche) et en séquence T1 (à droite)^{4, 5}

Figure 28 : Mesures de la hauteur de l'adhérence interthalamique sur une coupe IRM transversale en séquence T2 (à gauche) et en séquence T1 (à droite).

Figure 29 : Mesures de la hauteur et de la largeur de l'encéphale sur la coupe transversale choisie pour mesurer la hauteur de l'adhérence interthalamique

Figure 30 : Modélisation linéaire de la hauteur de l'adhérence interthalamique en fonction de la largeur du cerveau sur une même coupe IRM

Figure 31 : Modélisation linéaire de la hauteur de l'adhérence interthalamique en fonction de la hauteur du cerveau sur une même coupe IRM

Figure 32 : Modélisation linéaire de la hauteur de l'adhérence interthalamique en fonction du poids de l'animal

Figure 33 : Graphique de Bland et Altman pour l'étude de la concordance des deux séries en séquence T1 obtenues par deux opérateurs différents

Figure 34 : Graphique de Bland et Altman pour l'étude de la concordance des deux séries en séquence T2 obtenues par deux opérateurs différents

Figure 35 : Graphique des résidus en fonction des valeurs ajustées pour le modèle en séquence T1 (à gauche) et pour le modèle en séquence T2 (à droite)

Figure 36 : Graphique « Normal qqplot » en séquence T1 (à gauche) et pour le modèle en séquence T2 (à droite)

Figure 37 : Comparaison de la hauteur de l'adhérence interthalamique entre les différentes classes d'âge en séquence T1

Figure 38 : Comparaison de la hauteur de l'adhérence interthalamique entre les différentes classes d'âge en séquence T2

TABLE DES TABLEAUX

Tableau I : Causes potentielles de changement de comportement chez les chats gériatriques⁷²

Tableau II : Modifications comportementales observées chez des chats âgés et susceptibles d'être atteints du syndrome de dysfonctionnement cognitif félin⁷²

Tableau III : Age, poids, sexe, race et données cliniques des cas recrutés par classe d'âge

Tableau IV : P-value obtenues pour les modélisations des trois paramètres étudiés pour la validation de l'homogénéité de la population

Tableau V : Coefficients obtenus par la méthode du calcul du coefficient de concordance de Lin pour l'étude de la concordance des deux séries en séquence T1 obtenues par deux opérateurs différents

Tableau VI : Coefficients obtenus par la méthode du calcul du coefficient de concordance de Lin pour l'étude de la concordance des deux séries en séquence T2 obtenues par deux opérateurs différents

Tableau VII : Moyennes (écart interquartile) des valeurs de la hauteur de l'adhérence interthalamique (AIT) dans les groupes jeune, mature, sénior et gériatrique pour les modèles en séquence T1 et en séquence T2

LISTE DES ABREVIATIONS

LCS : Liquide cérébro-spinal

IRM : Imagerie par résonance magnétique

AIT : Adhérence interthalamique

NAV : Nomina Anatomica Veterinaria

NFT : Neurofibrillary tangles

VBM : Voxel-Based Morphometry = morphométrie voxel-à-voxel

INTRODUCTION

L'augmentation de la médicalisation des chats domestiques a conduit à une augmentation de l'espérance de vie de ceux-ci et à l'expression de maladies du vieillissement tel que le syndrome de dysfonctionnement cognitif félin¹. Cette maladie, dont la prévalence augmente avec l'âge, est souvent confondue avec l'expression physiologique du vieillissement, en particulier par les propriétaires de chats¹. Encore peu de données sont disponibles sur cette maladie notamment sur son diagnostic, sur les facteurs de risque associés ou sur l'impact de celle-ci sur l'atrophie cérébrale². En effet, l'atrophie cérébrale avec l'âge est décrite chez le chat sain, en concordance avec les données existantes chez le chien et chez l'Homme, mais l'association entre atrophie cérébrale et syndrome de dysfonctionnement cognitif félin, bien que suspectée, est peu étudiée³.

Le syndrome de dysfonctionnement cognitif canin est en revanche plus largement décrit dans la littérature et les mêmes difficultés que celles présentes chez le chat pour son diagnostic ont conduit à l'étude de critères objectifs de l'atrophie cérébrale associée à ce syndrome. La hauteur de l'adhérence interthalamique a été évaluée comme paramètre du vieillissement de l'encéphale chez des chiens sains en fonction de leur âge et comparée avec celle de chiens âgés atteints de signes de démence^{4,5}. Les valeurs décrites dans la littérature ont été obtenues par des mesures réalisées sur des coupes issues d'examen d'Imagerie par Résonance Magnétique (IRM), un examen de choix dans l'étude et l'exploration de l'encéphale⁶.

Le but de cette étude est d'évaluer l'évolution de la hauteur de l'adhérence interthalamique en fonction de l'âge chez des chats a priori sains afin de compléter les données existantes dans la littérature permettant ainsi d'étudier le vieillissement de l'encéphale.

Ces données sur des chats sains sont nécessaires et pourraient servir d'appui à l'élaboration de protocoles permettant la comparaison de la hauteur de l'adhérence interthalamique entre des chats sains et des chats de la même classe d'âge présentant des signes du syndrome de dysfonctionnement cognitif félin.

PARTIE 1 : ETUDE BIBLIOGRAPHIQUE

I. RAPPELS ANATOMIQUES DE L'ENCEPHALE DU CHAT

Commençons tout d'abord cette étude bibliographique par des rappels anatomiques du système nerveux et en particulier de l'anatomie de l'encéphale du chat. Nous nous attacherons à la description et à l'illustration de l'anatomie de celui-ci, sa localisation et sa conformation, extérieure puis intérieure. Nous nous concentrerons également plus particulièrement sur l'anatomie et la physiologie du thalamus.

Dans la littérature scientifique des études neuroanatomiques, diverses nomenclatures sont utilisées pour la description des différentes structures. Dans les paragraphes suivants, nous nous efforcerons d'utiliser la nomenclature de la version la plus récente (2017) du NAV (Nomina Anatomica Veterinaria)⁷ dans un souci d'uniformité et de clarté.

A) ANATOMIE DE LA TÊTE ET DU COU DU CHAT

L'encéphale du chat est contenu dans la boîte crânienne constituée de différents os s'articulant entre eux par des jointures de type suture, à l'exception des articulations entre les os basi- et pré-sphénoïdes et les os basi-sphénoïde et occipital, qui sont de type symphyse⁸.

L'encéphale est ainsi délimité rostro-dorsalement par l'os frontal, rostralement par la lame criblée de l'ethmoïde, rostro-ventralement par l'os pré-sphénoïde, ventralement par l'os basi-sphénoïde, ventro-caudalement par l'os temporal, caudalement par l'os occipital, et dorso-caudalement par l'os pariétal⁹ (figure 1).

On notera également que le processus tentoriel (*processus tentoricus*) délimite une fosse crânienne rostrale (étage rostro-tentoriel) contenant le cerveau et une fosse crânienne caudale (étage caudo-tentoriel) contenant le cervelet et le tronc cérébral que nous définirons ultérieurement. Ce processus tentoriel permet l'attachement de la tente du cervelet (*tentorium cerebelli*) comportant le tentorium osseux (*tentorium cerebelli osseum*) et le tentorium membraneux (*tentorium cerebelli membranaceum*) séparant le cerveau du cervelet. Il prolonge de chaque côté la protubérance occipitale

interne (*protuberantia occipitalis interna*) se trouvant à l'union entre la partie squameuse de l'os occipital et de l'os interpariétal identifiables figure 1 ^{9,10}.

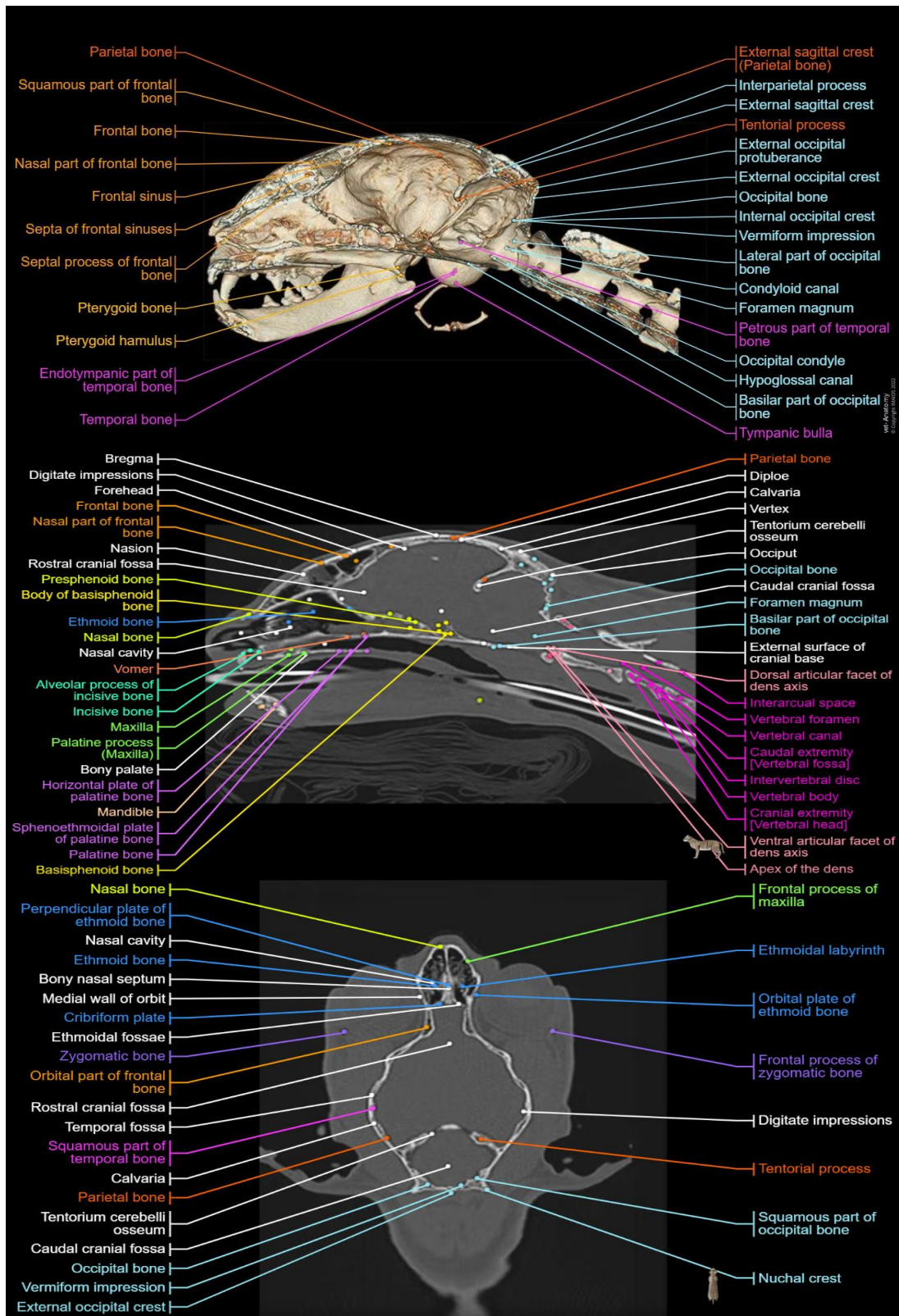


Figure 1 : Scanner de la tête et du cou du chat et dénomination des différentes structures osseuses ⁹

B) LES CONFORMATIONS EXTERIEURE ET INTERIEURE DE L'ENCEPHALE DU CHAT

Le système nerveux est constitué d'organes permettant l'harmonisation du fonctionnement de l'organisme et sa relation avec le monde extérieur. On distingue le système nerveux périphérique et le système nerveux central^{11,12}.

Le système nerveux central est composé de l'encéphale et de la moelle épinière, contenus respectivement dans la boîte crânienne et le canal vertébral délimité par les vertèbres¹¹.

Nous ne nous intéresserons qu'à l'anatomie et la physiologie de l'encéphale du chat. En particulier, nous étudierons la conformation extérieure puis la conformation intérieure de celui-ci et enfin l'organisation des méninges.

1) LA CONFORMATION EXTÉRIEURE DE L'ENCÉPHALE

L'encéphale est un organe représentant en moyenne 0,64 à 0,68% du poids vif des chats¹³.

Macroscopiquement, l'encéphale du chat est un organe d'aspect brillant, de couleur blanc crème, de consistance molle et présentant des sillons à disposition concentrique délimitant des circonvolutions, définies comme des replis sinueux du cortex cérébral, et présentes chez les espèces dites gyrencéphales comme le chat¹⁴.

Les figures 2 et 3 ci-dessous issues du service d'anatomie d'ONIRIS illustrent l'aspect macroscopique et extérieur de l'encéphale du chat en vue dorsale et en vue ventrale. En particulier, on identifie sur la figure 2 en vue dorsale le cerveau et notamment les circonvolutions du néopallium (que nous définirons par la suite) formant également les sillons, mais aussi les hémisphères et le vermis du cervelet, dont la surface est finement plissée. On observe sur cette figure la fissure interhémisphérique séparant les deux hémisphères cérébraux.

La vue ventrale (figure 3) met en évidence le cerveau (rhinencéphale et néopallium), le cervelet et le tronc cérébral qui sont les trois parties principales constituant l'encéphale du chat et que nous détaillerons également par la suite.

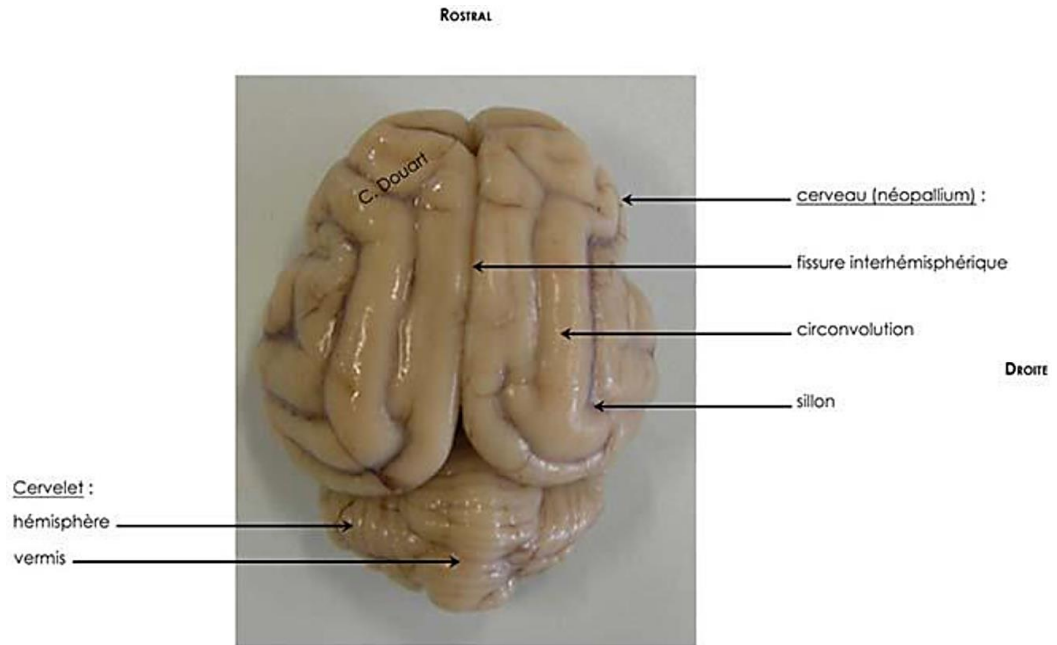


Figure 2 : Photo d'une vue dorsale de l'aspect macroscopique extérieur de l'encéphale du chat¹³

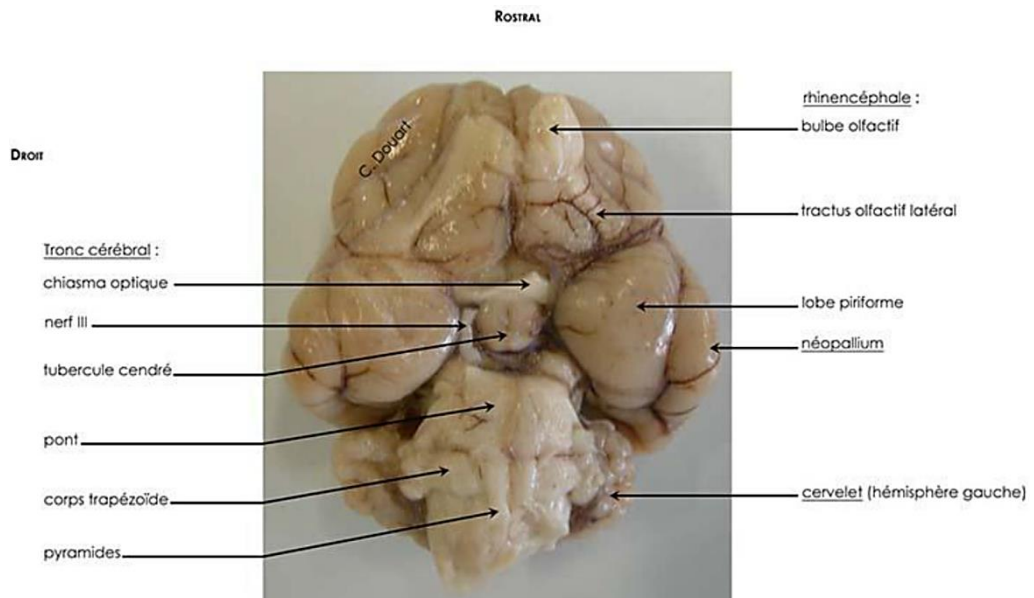


Figure 3 : Photo d'une vue ventrale de l'aspect macroscopique extérieur de l'encéphale du chat¹³

Attardons-nous maintenant sur ces trois parties anatomiques : le cerveau, le cervelet et le tronc cérébral. Elles sont en continuité les unes avec les autres ainsi qu'avec la moelle épinière.

a. LE CERVEAU

Le cerveau représente environ 80% de l'encéphale du chat¹³. Il est en continuité avec le tronc cérébral ventro-caudalement au niveau des hiles du cerveau droit et gauche et se situe crânialement à la tente du cervelet. Le cerveau et le cervelet ne sont donc pas en continuité anatomique¹⁰.

C'est une structure symétrique et globuleuse séparée en deux dans le plan médian par la fissure longitudinale du cerveau (*fissura longitudinalis cerebri*) permettant la distinction de deux hémisphères cérébraux. La fissure longitudinale inter-hémisphérique du cerveau loge un pli méningé que l'on nomme la faux du cerveau (*falx cerebri*).

A ce premier découpage anatomique en deux parties du cerveau, on ajoute un second découpage anatomique mais aussi physiologique, cette fois-ci dans le sens dorso-ventral. Il s'agit de la distinction du néopallium et du rhinencéphale^{10,13}.

i. LE NEOPALLIUM

Le néopallium, situé dorsalement et latéralement, occupe la majeure partie de la surface des deux hémisphères cérébraux et englobe plusieurs lobes : le lobe frontal, pariétal, temporal, occipital et insulaire^{15,16} (figure 4).

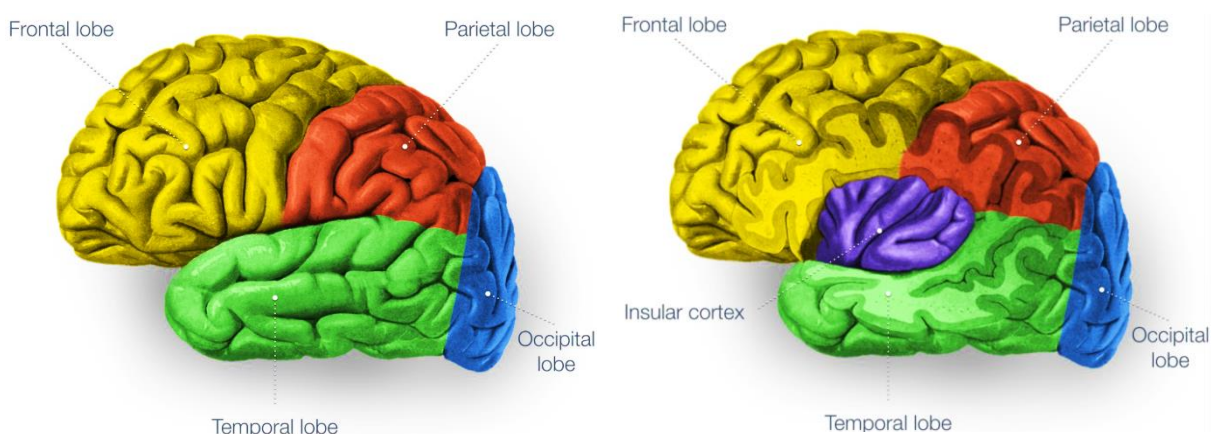


Figure 4 : Vue latérale des lobes du néopallium (à gauche). Le lobe insulaire est visible après réclinaison des lobes frontal, pariétal et temporal (à droite)¹⁶

Les circonvolutions néopalléales sont réparties en trois territoires qui sont les territoires central, marginal et cingulaire^{10,13} que nous illustrerons à partir de l'étude de Pakozdy et al¹⁷ dont les légendes ont été adaptées selon la nomenclature de la version 2017 du NAV.

Concernant le territoire central, il s'agit du territoire situé sur la face latérale de l'hémisphère cérébral (figure 5). Il est centré sur la fissure pseudo-sylvienne (*Fissura pseudosylvia*, numéro 11 sur les figures 5 à 7) et est limité par le sillon pré-sylvien (*Sulcus praesylyvius*, numéro 1 sur les figures 5 à 7), le sillon supra-sylvien (*Sulcus suprasylvius*, numéro 6 sur les figures 5 à 7) et le sillon ecto-sylvien (*Sulcus ectosylvius*, numéro 7 sur les figures 5 à 7)^{10,13}.

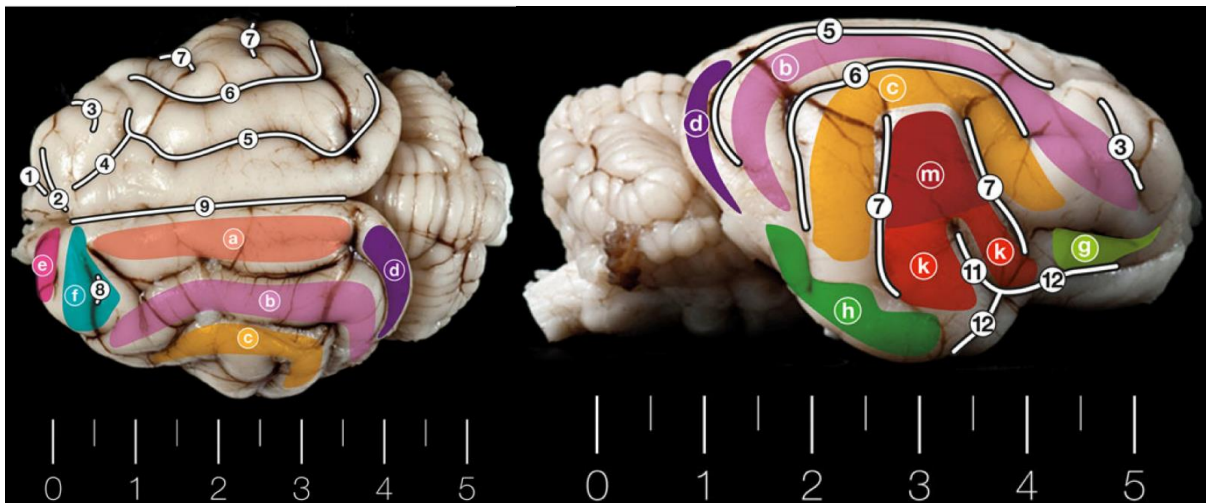


Figure 5 : Vue dorsale (à gauche) et vue latérale (à droite) des sillons et gyrus du néopallium du chat¹⁷
a : *Gyrus marginalis* ; *b* : *Gyrus. ectomarginalis* ; *c* : *Gyrus ectosylvius* ; *d* : *Gyrus occipitalis* ; *e* : *Gyrus praecruciatu*s , *f* : *Gyrus posteruciatu*s ; *g* : *Gyrus compositus rostralis* ; *h* : *Gyrus compositus caudalis* ; *k* : *Gyrus sylvius* ; *m* : *Gyrus intersylvius*
1 : *Sulcus praesylyvius* ; **2** : *Sulcus cruciatu*s ; **3** : *Sulcus coronalis* ; **4** : *Sulcus ansatu*s ; **5** : *Sulcus marginalis* ; **6** : *Sulcus suprasylvius* ; **7** : *Sulcus. ectosylvius* ; **8** : *Sulcus posteruciatu*s ; **9** : *Fissura longitudinalis cerebri* ; **11** : *Fissura pseudosylvia* ; **12** : *Sulcus rhinalis lateralis*.

Pour ce qui est du territoire marginal, il s'agit du territoire s'étendant de la face médiale à la face latérale de chaque hémisphère entre le territoire central et cingulaire (figure 6). Il est limité par les sillons pré et supra-sylvien, le séparant du territoire central, et par le sillon splénial (*Sulcus splenialis*, numéro 15 sur les figures 5 à 7), le séparant du territoire cingulaire. Ce territoire contient également le sillon crucial (*Sulcus cruciatu*s, numéro 2 sur les figures 5 à 7) qui est le seul sillon transversal du cerveau du chat, les autres étant tous longitudinaux.

Enfin pour le territoire cingulaire, celui-ci est situé au niveau de la face médiale des hémisphères (figure 6). Il est limité par le sillon splénial (numéro 15 sur les figures 5 à 7) et ventralement par le corps calleux (*Corpus callosum*) situé ventralement au sillon du corps calleux (*Sulcus corporis*

callosi, numéro 16 sur les figures 5 à 7), qui unit les deux demi-néopallium. Le corps calleux est d'ailleurs aussi nommé la commissure néopalléale du cerveau¹³.

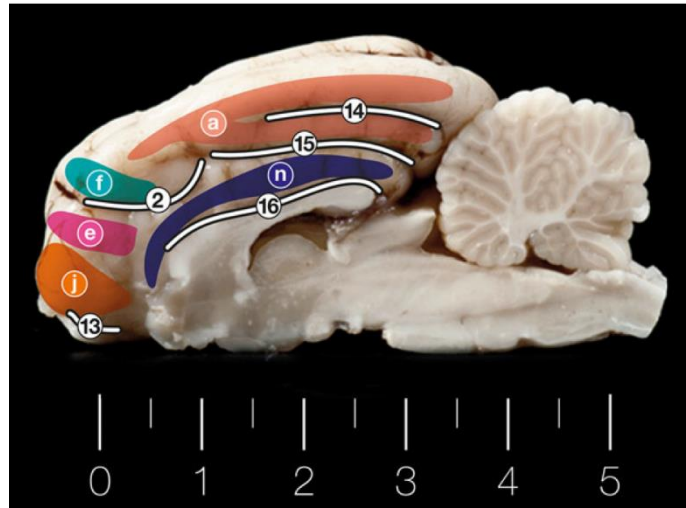


Figure 6 : Vue médiale des sillons et gyrus de l'encéphale du chat¹⁷

a : *Gyrus marginalis* ; *e* : *Gyrus praecruciatu*s ; *f* : *Gyrus postcruciatu*s ; *j* : *Gyrus proreus* ; *n* : *Gyrus cruciatu*s
2 : *Sulcus cruciatu*s ; **13** : *Sulcus rhinalis medialis* ; **14** : *Sulcus suprasplenialis* ; **15** : *Sulcus splenialis* ; **16** : *Sulcus corporis callosi*

ii. LE RHINENCEPHALE

Le rhinencéphale se situe ventralement et médialement et est séparé du néopallium par les sillons rhinal médial (*Sulcus rhinalis medialis*, numéro 13 sur les figures 5 à 7) et latéral (*Sulcus rhinalis lateralis*, numéro 12 sur les figures 5 à 7) (figure 7).

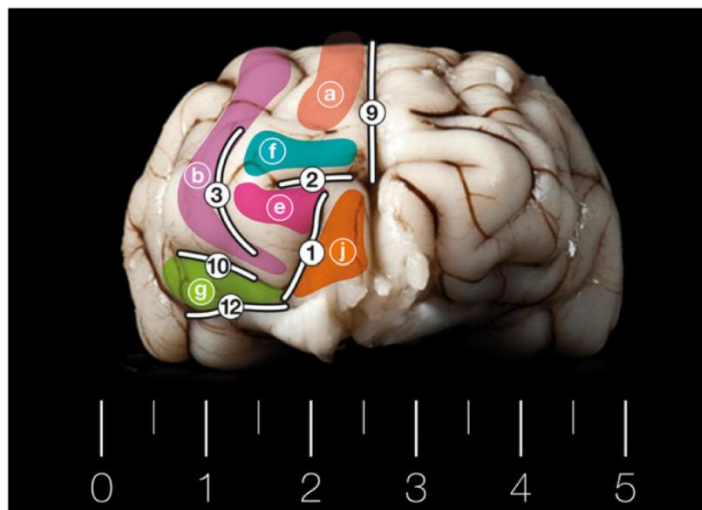


Figure 7 : Vue rostrale des sillons et gyrus de l'encéphale du chat¹⁷

a : *Gyrus marginalis* ; *b* : *Gyrus ectomarginalis* ; *e* : *Gyrus praecruciatu*s ; *f* : *Gyrus postcruciatu*s ; *g* : *Gyrus compositus rostralis* ; *j* : *Gyrus proreus*
1 : *Sulcus praesylyviu*s ; **2** : *Sulcus cruciatu*s ; **3** : *Sulcus coronalis* ; **9** : *Fissura longitudinalis cerebri* ; **10** : *Sulcus diagonalis* ; **12** : *Sulcus rhinalis lateralis*.

Il regroupe le paléopallium et l'archipallium. Par ailleurs, d'un point de vue fonctionnel et embryologique, on distingue trois régions basale, septale et limbique^{11,13}.

La partie basale contient les bulbes et tractus olfactifs (*Tractus olfactorius lateralis* et *Tractus olfactorius medialis*) ainsi que les lobes piriformes (*Lobus piriformis*) entourant le tronc cérébral et séparés du néopallium par le sillon rhinal latéral (*Sulcus rhinalis lateralis*). Les tractus olfactifs sont unis entre eux par une structure nommée la commissure blanche rostrale (*Substantia perforata rostralis*) conduisant les messages olfactifs d'un tractus à l'autre. Il s'agit de la commissure paléopalléale du cerveau¹⁰.

La partie septale est constituée du *septum telencephali* qui sépare les hémisphères cérébraux en regard des ventricules latéraux¹⁰.

Enfin la partie limbique regroupe l'induisum griseum (*Pars supracommissuralis*) ainsi que l'hippocampe. L'hippocampe est principalement constitué de la corne d'Amon (*Pes hippocampi*) divisée en deux parties unies par le fornix représentant la commissure archipalléale du cerveau¹⁰.

Les trois commissures néopalléale, paléopalléale et archipalléale conduisent les informations d'un hémisphère à l'autre.

b. LE CERVELET

Nous ne détaillerons pas l'anatomie du cervelet.

Rappelons seulement que celui-ci est en continuité avec le tronc cérébral au niveau des pédoncules cérébelleux (*Pedunculus cerebellaris*) mais pas avec le cerveau dont il est séparé par la tente du cervelet (*Tentorium cerebelli*). Il forme le toit du quatrième ventricule¹⁰.

c. LE TRONC CEREBRAL

Enfin, discutons de la dernière région de l'encéphale du chat : le tronc cérébral. Il est constitué de quatre parties. Dans le sens rostro-caudal, on retrouve le diencéphale, le mésencéphale, le pont (ou métencéphale) et la moelle allongée (ou myélocéphale)^{10,18-20} (figure 8 et 9).

Les structures anatomiques en continuité avec le tronc cérébral sont au nombre de trois : le cerveau rostralement, le cervelet dorsalement et la moelle épinière caudalement.

Le diencéphale comprend cinq éléments répartis autour du troisième ventricule. Il est délimité rostralement par les tractus optiques qui se situent au niveau de la partie basale du rhinencéphale.

Ventralement, le diencéphale est entouré des pédoncules cérébraux (*Pedunculus cerebri*). Au niveau de la fosse inter-pédonculaire (*Fossa interpeduncularis*), on y retrouve le tubercule cendré (*Tuber cinereum*) et le corps mamillaire (*Corpus mamillare*) de l'hypothalamus (figure 8).

Dorsalement, le diencéphale laisse apparaître l'épithalamus constitué de l'*habenula* et de la glande pinéale (*Glandula pinealis*), le méthalamus constitué du corps genouillé latéral et médial (*Corpus geniculatum mediale* et *Corpus geniculatum laterale*), du subthalamus et du thalamus sur lequel nous reviendrons plus en détail dans la suite de cette étude^{18,21} (figure 9).

Le mésencéphale est la structure anatomique reliant le diencéphale au pont. Ventralement, le mésencéphale présente la substance noire (*Substantia nigra*) qui forme les pédoncules cérébraux (*Pedunculus cerebri*) (figure 8). Dorsalement, les colliculus rostraux et caudaux (*Colliculus rostralis* et *Colliculus caudalis*) forment le toit du mésencéphale^{18,21} (figure 9).

Le pont est la partie ventrale du métencéphale (la partie dorsale étant le cervelet). Il forme une structure transversale unissant les parties gauche et droite du cervelet. Par ailleurs, il porte les racines du nerf trijumeau^{21,22} (figure 8 et 9).

Enfin, la dernière structure anatomique constituant le tronc cérébral est la moelle allongée ou myélocéphale. Elle est en continuité caudalement avec la moelle épinière.

Ventralement, on retrouve les pyramides (*Pyramis*) et le corps trapézoïde (*Corpus trapezoideum*). La limite entre la moelle épinière et la moelle allongée se situe au niveau d'une zone appelée décussation des pyramides (*Decussatio pyramidum*)^{18,21} (figure 8).

C'est aussi cette structure qui forme le plancher du quatrième ventricule dont nous reparlerons ultérieurement.

Pour finir, il ne faut pas oublier que les nerfs crâniens émergent du tronc cérébral à l'exception du nerf olfactif (I) qui émerge du cerveau.

De la face ventrale du tronc cérébral émergent le nerf optique (II) au niveau du diencéphale, le nerf optique oculo-moteur (III) au niveau du mésencéphale, le nerf trijumeau (V) au niveau du métencéphale et les nerfs abducteur (VI), facial (VII), vestibulo-cochléaire (VIII), glosso-pharyngien (IV), vague (X), accessoire (XI) et hypoglosse (XII) au niveau de la moelle allongée (figure 8).

De la face dorsale du tronc cérébral émerge le nerf trochléaire au niveau du mésencéphale^{13,22} (figure 9).

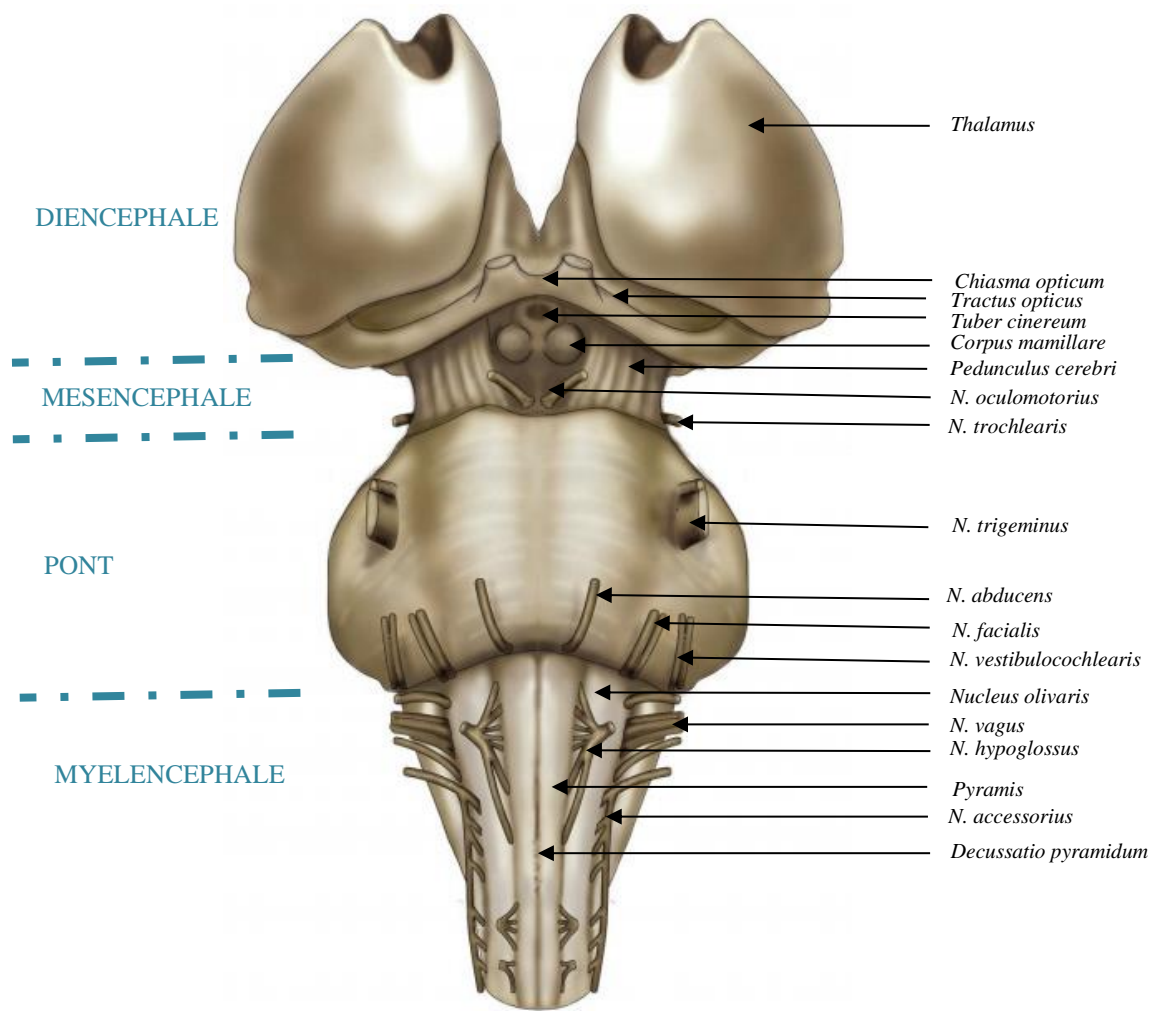


Figure 8 : Vue ventrale du tronc cérébral¹⁹. Légendes d'après le Fitzgerald's Clinical Neuroanatomy and Neuroscience²⁰ et le NAV⁷

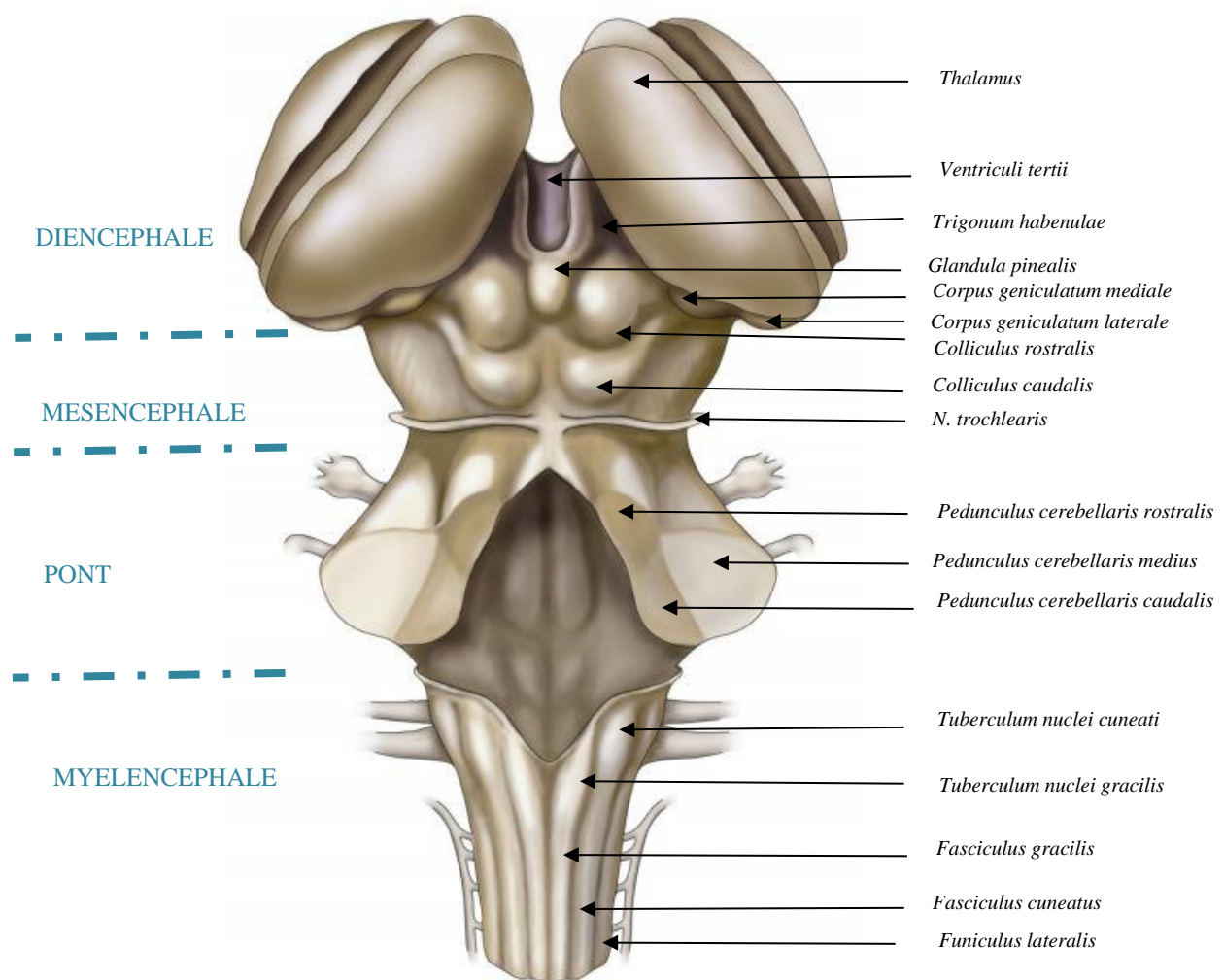


Figure 9 : Vue dorsale du tronc cérébral¹⁹. Légendes d'après le Fitzgerald's Clinical Neuroanatomy and Neuroscience²⁰ et le NAV⁷

2) CONFORMATION INTÉRIEURE DE L'ENCEPHALE

L'encéphale est un organe cavitaire rempli de liquide cérébro-spinal (LCS, *Liquor cerebrospinalis*) qui constitue le système liquidien interne. Au niveau du cerveau une cavité creuse chacun des hémisphères²³ (figure 10).

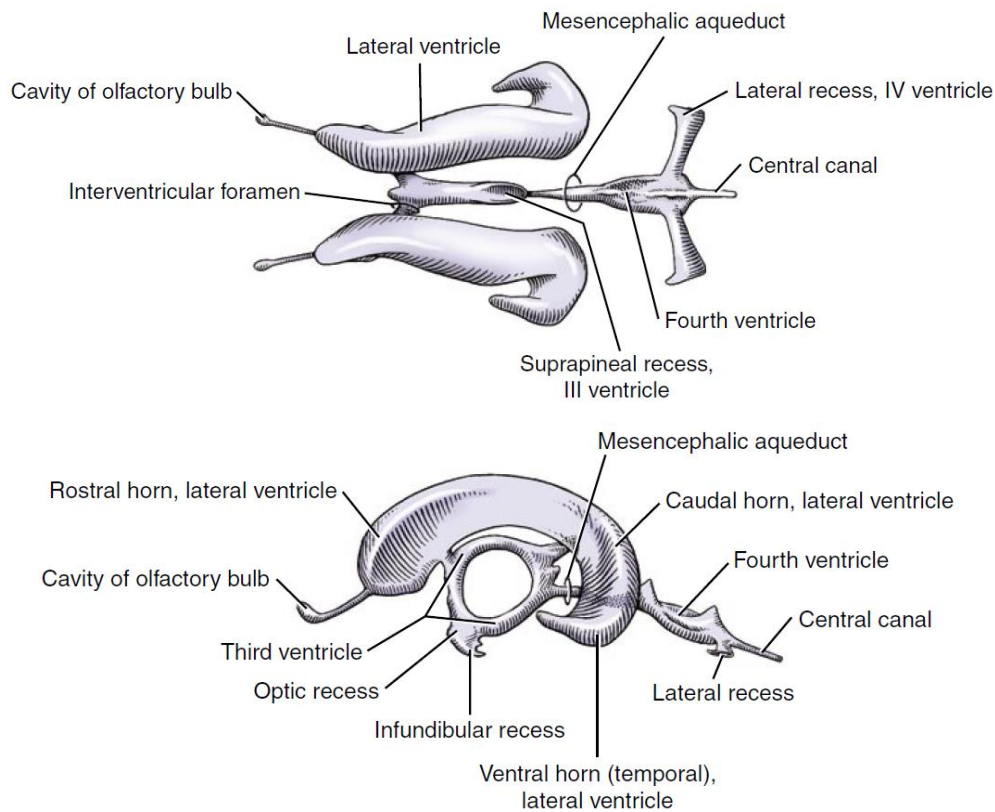


Figure 10 : Schéma de la cavité encéphalique en vue dorsale (en haut) et vue latérale (en bas)²³

On définit ainsi deux ventricules latéraux (*Ventriculus lateralis*), un pour chaque hémisphère²³ (figure 10). Sa partie centrale est en rapport avec le noyau caudé latéralement (*Nucleus caudatus*), médialement avec l'autre ventricule latéral au niveau du septum lucidum du rhinencéphale, dorsalement avec le corps calleux et ventralement avec le fornix. Sa partie rostrale est une prolongation rostrale et ventrale en continuité avec le ventricule du bulbe olfactif. Enfin, médialement à sa partie caudale, on retrouve la corne d'Amon^{11,13,24}.

Au sein du diencéphale, cette cavité prend le nom de troisième ventricule (*Ventriculus tertii*). Il est en forme d'anneau et est délimité par les formations interthalamiques qui unit les thalamus droit et gauche^{23,24} (figure 10 et 11).

Au niveau du mésencéphale, cette cavité se nomme aqueduc mésencéphalique (*Aqueductus mesencephali*)^{23,24}.

Enfin, dans le rhombencéphale (constitué du pont et du myélocéphale), on parle du quatrième ventricule (*Ventriculus quartus*) délimité par le cervelet (toit du quatrième ventricule) et le myélocéphale (plancher du quatrième ventricule). Par ailleurs, latéralement au quatrième ventricule,

on trouve deux expansions nommées récessus latéraux (*Recessus lateralis ventriculi quarti*), situés caudalement aux pédoncules cérébelleux caudaux^{23,24} (figure 10).

Les ventricules latéraux sont en communication avec le ventricule du bulbe olfactif via le canal pédonculaire et avec le troisième ventricule via les foramens interventriculaires (*Foramen interventriculare*). Le troisième ventricule est lui-même en continuité caudalement avec le quatrième ventricule via l'aqueduc mésencéphalique. Enfin, trois orifices perforent le quatrième ventricule. Ils se nomment trou médian du quatrième ventricule (*Aperturæ mediana ventriculi quarti*) et trous latéraux du quatrième ventricule (*Aperturæ laterales*) et sont localisés à chaque extrémité des récessus latéraux évoqués ci-dessus. C'est au niveau de ces orifices que la cavité encéphalique communique avec la cavité sous arachnoïdienne.

On comprend donc qu'il s'agit d'une seule et même cavité mais dont le nom diffère selon sa situation dans l'encéphale. Cette cavité est également en continuité avec le système liquidien externe ainsi que le canal central de la moelle épinière²⁴.

Pour finir avec la conformation intérieure de l'encéphale du chat, présentons maintenant la paroi encéphalique (figure 11).

Celle-ci présente une organisation en deux substances :

- La substance grise (*Substantia grisea*) externe qui est constituée des corps cellulaires neuronaux et formant un fin manteau (prenant le nom de cortex ou de pallium) recouvrant les deux hémisphères cérébraux et le cervelet^{25,26}.
- La substance blanche (*Substantia alba*) interne qui est constituée des noyaux et des axones. La capsule interne (*Capsula interna*) de l'encéphale désigne la substance blanche cheminant entre le thalamus, le noyau caudé (*Nucleus caudatus*) et le noyau lenticulaire (*Nucleus lentiformis* constitué du *Putamen* et du *Pallidum*)^{25,26}.
- On trouve également de la substance grise profonde plaquée contre la cavité encéphalique sous forme de noyaux de substance grise dans la partie ventrale de la substance blanche évoquée plus haut^{11,27}. Il s'agit du noyau caudé, du noyau lenticulaire et du noyau claustrum formant avec la capsule interne et externe le corps strié (*Corpus striatum*)^{25,26}.

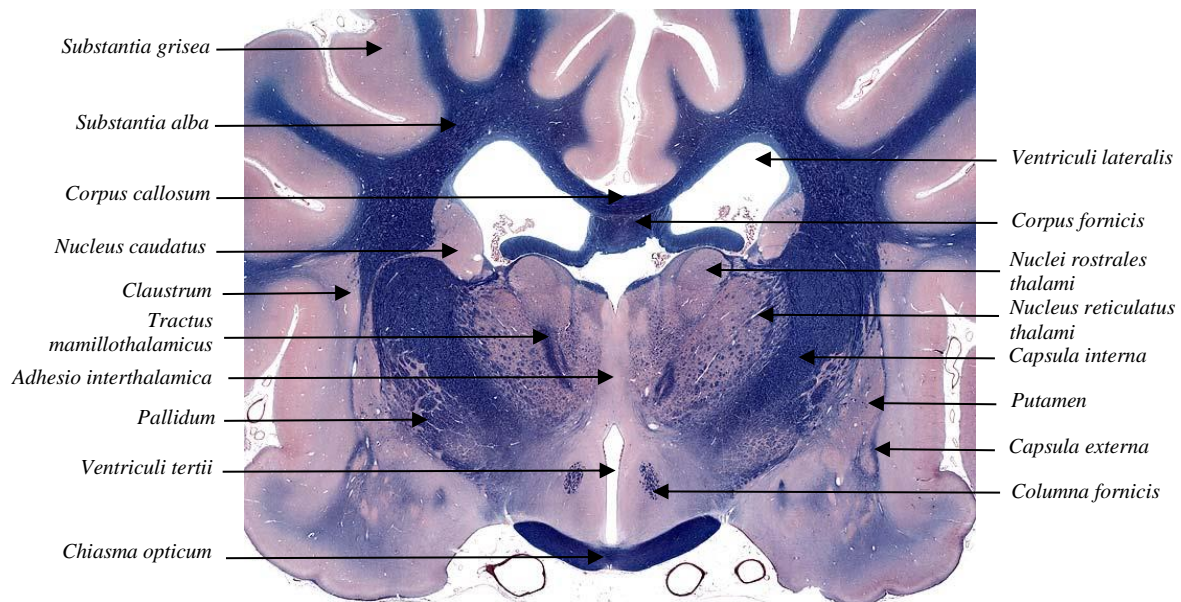


Figure 11 : Coupe transversale du diencephale²⁶. Légendes d'après le Practical Guide to Canine and Feline Neurology²⁵ et le NAV⁷

3) ORGANISATION DES MÉNINGES

On nomme méninges les membranes entourant le système nerveux central, c'est-à-dire l'encéphale et la moelle épinière. Cette structure est également identifiable sur les images IRM et peut être le siège de lésion, justifiant l'intérêt de son étude anatomique²⁸. Trois membranes méningées histologiquement différentes les constituent. Il s'agit de la dure-mère (*Dura mater encephali*) (formant la pachyméninge), l'arachnoïde (*Arachnoidea encephali*) et la pie mère (*Pia mater encephali*) (les deux formant la leptoméninge) (figure 12). Elles ont pour rôle la protection, la nutrition et la fixation du système nerveux central²⁹.

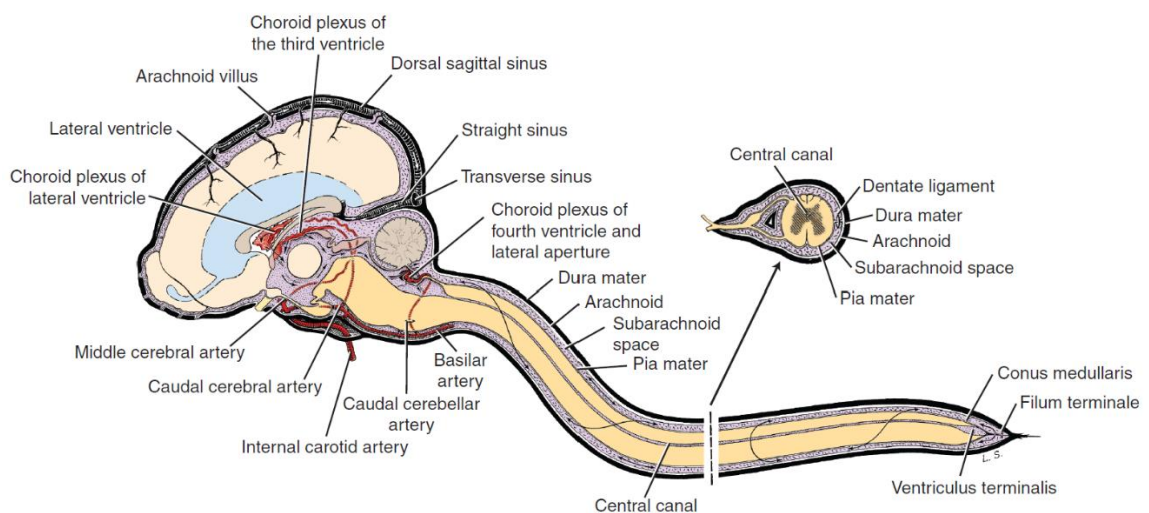


Figure 12 : Schéma de l'organisation des méninges de l'encéphale²³

La dure mère est l'enveloppe externe. Elle est adhérente à l'os de la boîte crânienne. Cette membrane forme le repli séparant les deux hémisphères cérébraux que l'on nomme faux du cerveau, qui se situe donc médialement dans le cerveau, ainsi que celui séparant le cerveau du cervelet que l'on nomme la tente du cervelet, transversale et en forme de croissant. Elle contient par ailleurs les sinus veineux et les granulations arachnoïdiennes (*Granulationes arachnoideales*) permettant entre autres la résorption du liquide cérébro-spinal^{13,29}.

L'arachnoïde est l'enveloppe intermédiaire. Sous celle-ci se trouve l'espace subarachnoïdien (*Cavum subarachnoideale*) qui contient le liquide cérébro-spinal (constituant le système liquidien externe) des vaisseaux sanguins et terminaisons nerveuses. Notons que dans certaines zones de l'encéphale, l'espace arachnoïdien est plus développé et prend le nom de citernes^{13,29}.

Enfin, la pie-mère est la membrane méningée la plus interne. On y retrouve des plexus choroïdes qui sont des structures richement vascularisées au niveau de chaque ventricule de la cavité encéphalique, sécrétant par ailleurs le liquide cérébro-spinal. Ainsi, on distingue les plexus choroïdes des ventricules latéraux (*Plexus choroideus ventriculi lateralis*) qui rejoignent également le troisième ventricule au niveau duquel on trouve les plexus choroïdes du troisième ventricule (*Plexus choroideus ventriculi tertii*) et les plexus choroïdes du quatrième ventricule (*Plexus choroideus ventriculi quarti*)^{13,29}.

C) LE THALAMUS : ANATOMIE ET ROLE PHYSIOLOGIQUE

Le thalamus assume un rôle central en tant que coordinateur au sein de l'encéphale, intégrant et relayant les informations sensorielles entre les centres supérieurs et périphériques du cerveau^{30,31}.

Comme évoqué précédemment et conformément à la description de Torrico et al³⁰, le thalamus est une structure située au cœur du diencephale qui constitue une des parties du tronc cérébral.

Il est constitué de deux lobes symétriques et ovoïdes situés de part et d'autre du troisième ventricule dont il forme les parois latérales et le toit de la partie ventrale^{30,32}. Par ailleurs, les ventricules latéraux sont situés dorsalement au lobe du thalamus ipsilatéral.

Le thalamus droit communique avec le thalamus gauche au niveau de l'adhérence interthalamique (*Adhesio interthalamica*) (figure 13 A et B). Celle-ci est encerclée par le troisième ventricule³³ (figure 13 B). Chez l'Homme, la constitution histologique de l'adhérence interthalamique est débattue dans la littérature. D'abord appelée commissure grise³⁴, un article suggère que celle-ci ne serait pas composée de corps cellulaires neuronaux et donc ne serait pas constituée de matière grise³⁵. Chez le chat, il n'existe aucune étude histologique de l'adhérence interthalamique.

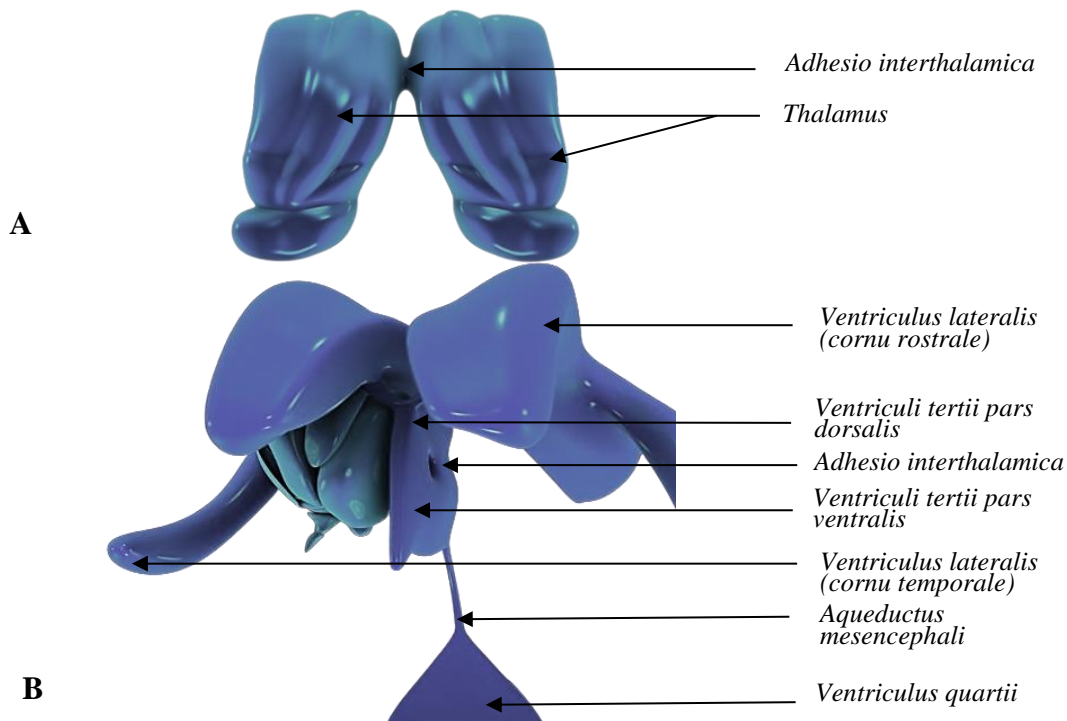


Figure 13 : Thalamus et cavité encéphalique³³. Légendes d'après le Veterinary Neuroanatomy and Clinical²³ et le NAV⁷.

A : Vue dorsale du thalamus

B : Vue rostro-médiale du système ventriculaire. Le troisième ventricule entoure l'adhérence interthalamique.

Latéralement, le thalamus est délimité par la capsule interne (*Capsula interna*), constituée de substance blanche^{30,32}. Rostro-latéralement, les noyaux caudé et ventral sont en continuité avec l'hypothalamus. Les corps géniculés médiaux et latéraux apparaissent caudo-ventralement au thalamus. Les autres structures sous-corticales entourant le thalamus sont le noyau accumbens et le noyau lenticulaire (pallidum et putamen) latéralement, le fornix dorsalement et latéralement et le corps calleux dorsalement (figure 14)³⁶.

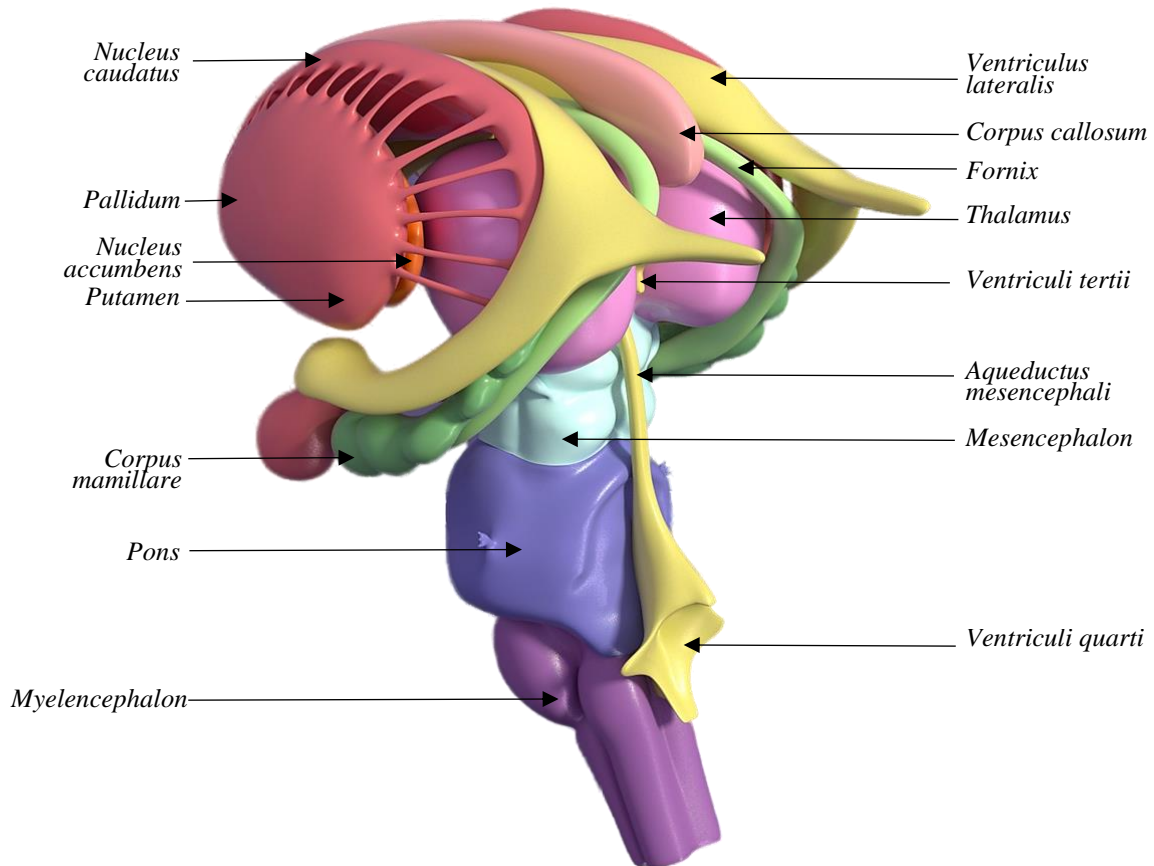


Figure 14 : Vue dorsolatérale des structures sous-corticales entourant le tronc cérébral³⁶. Légendes d'après le Fitzgerald's Clinical Neuroanatomy and Neuroscience²⁰ et le NAV⁷.

La vascularisation du thalamus se fait par l'artère cérébrale caudale (*Arteriae cerebri caudalis*)³⁷. Par ailleurs, le thalamus communique avec l'hippocampe, les corps mamillaires et le fornix via le tractus mamillo-thalamique (*Tractus mamillothalamicus*). La connexion du thalamus avec le système limbique explique son rôle dans l'apprentissage et la mémorisation mais aussi dans la régulation du cycle sommeil/éveil.³⁸

Le thalamus est constitué principalement de matière grise comprenant les corps cellulaires des neurones^{30,32}. Cependant, des régions de matière blanche, comprenant les axones des neurones, sont présentes, adoptant une configuration en Y. En particulier, les couches médullaires internes et externes du thalamus sont des structures constituées de matière blanche. La couche médullaire interne

(*Lamina medullaris thalami interna*) délimite les noyaux de chaque thalamus en trois groupes : antérieur, médial et latéral. La couche médullaire externe (*Lamina medullaris thalami externa*) recouvre la surface latérale du thalamus et sépare le noyau réticulé des autres noyaux du thalamus. Une autre structure constituée de matière blanche et nommée *stratum zonale* recouvre dorsalement la surface du thalamus^{30,32}.

Au sein du thalamus, on identifie plusieurs noyaux^{32,39}. Leur nombre varie dans la littérature en fonction des critères anatomiques, histologiques et fonctionnels^{31,40-42}. Le NAV décrit six groupes de noyaux par thalamus⁷ illustrés figure 15 :

- *Nuclei rostrales thalami* constitué des *nucleus rostralis dorsalis*, *nucleus rostralis medialis* et *nucleus rostralis ventralis*
- *Nuclei laterales thalami* constitué des *nucleus ventralis rostralis*, *nucleus ventralis lateralis*, *nucleus ventralis caudalis (pars medialis et pars lateralis)*, *nucleus lateralis dorsalis*, *nucleus lateralis caudalis*, *nucleus pulvinaris*
- *Nuclei intralaminares thalami* constitué des *nucleus centralis medialis*, *nucleus paracentralis*, *nucleus centralis lateralis*, *nucleus centralis thalami*, *nucleus parafascicularis*
- *Nucleus dorsomedialis thalami*
- *Nuclei paraventriculares thalami*
- *Nucleus reticulatus thalami*

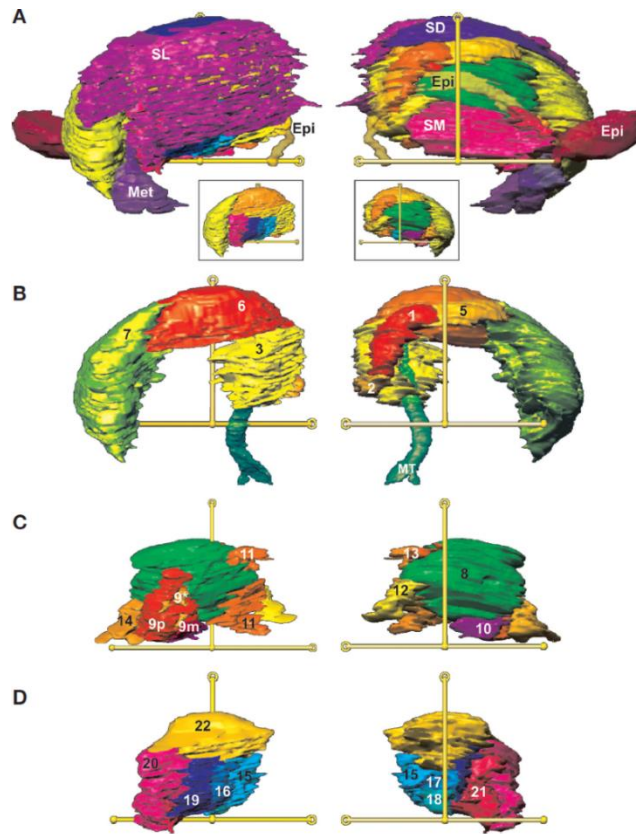


Figure 15 : Rendu volumique direct obtenu à l'IRM 4,7 Tesla des noyaux thalamiques. Colonne de droite : vue médiale ; colonne de gauche : vue latérale ⁴²

- A : Vue globale du thalamus et structures adjacentes
- B : Noyaux du groupe antérieur et tractus mamillo-thalamique (MT)
- C : Noyaux des groupes médial et intralaminaire
- D : Noyaux des groupes ventral et intermédiaire

SL : Latéral superficiel ; Met : Methalamus ; Epi : Epithalamus ; SD : Dorsal superficiel ; SM : Médial superficiel ; 1 : *Nucleus rostralis ventralis* ; 3 : *Nucleus rostralis dorsalis* ; 5 : *Nucleus lateralis dorsalis* ; 6 : *Nucleus lateralis caudalis* ; 7 : *Nucleus pulvinaris* ; 8 : *Nucleus dorsomedialis thalami* ; 9* : *Nucleus paracentralis* ; 9p : *Nucleus centralis thalami* ; 9m *Nucleus centralis thalami* ; 10 : *Nucleus parafascicularis* ; 11 : *Nucleus centralis medialis* ; 12 : *Nucleus centralis medialis* ; 13 : *Nucleus centralis lateralis* ; 14 : *Nucleus paraventriculares thalami* ; 15 : *Nucleus ventralis lateralis* ; 16 : *Nucleus ventralis lateralis* ; 17 : *Nucleus ventralis lateralis* ; 18 : *Nucleus ventralis lateralis* ; 19 : *Nucleus ventralis caudalis* ; 20 : *Nucleus ventralis caudalis par lateralis* ; 21 : *Nucleus ventralis caudalis pars medialis* ; 22 : *Nucleus ventralis rostralis*

II. IRM : PRINCIPES PHYSIQUES ET EXPLORATION DE L'ENCÉPHALE

A) BASES PHYSIQUES DE L'IRM

Nous n'aborderons pas en détail la physique de l'imagerie par résonance magnétique (IRM). Rappelons rapidement et simplement que, contrairement au scanner qui repose sur l'utilisation de rayon X, la physique de l'IRM s'appuie sur la résonance magnétique des noyaux (et en particulier des noyaux d'hydrogène et donc des protons) permettant de produire des coupes et images en trois dimensions des tissus en utilisant une combinaison d'un champ magnétique et de champs de radiofréquence. Les images obtenues sont alors une représentation de la résonance des protons composant les tissus en fonction de leur environnement chimique.

L'appareil en lui-même est un puissant aimant qui permet l'alignement des protons dans le champ magnétique créé. Les signaux de radiofréquence pulsés induisent une résonance, c'est-à-dire que les protons vont être temporairement désorientés par rapport à l'axe du champ magnétique. Entre chaque impulsion, les protons tendent à se réaligner avec le champ magnétique et émettent un signal radio dont l'intensité et la fréquence est dépendante de l'environnement physique, chimique et de la position du proton dans le tissu. Ce signal émis est détecté et converti ensuite en une série d'images en coupe⁴³. L'IRM, au contraire du scanner, permet de distinguer les différences de composition en hydrogène entre les nerfs, les cellules nerveuses, et le liquide cérébro-spinal et permet donc de faire la distinction entre la matière grise, la matière blanche, l'espace subarachnoïdien. Les séquences d'acquisition avec produit de contraste permettent aussi d'augmenter et de faciliter ces distinctions ou alors de mettre en évidence une lésion.⁶

Les deux principales séquences d'acquisition sont les séquences en T2 et en T1. Les séquences T2 offrent un très bon contraste des tissus mous et donc une sensibilité importante pour la distinction des tissus nerveux. C'est une séquence où les graisses et les liquides apparaissent comme des signaux hyperintenses (c'est-à-dire « blanc »). Les séquences en T1 ont l'avantage d'être précises dans le détail des marges osseuses, ces séquences présentant un signal iso-intense, relativement homogène des tissus mous et contrastant avec le signal osseux. Dans ces séquences, seules les graisses présentent un signal hyperintense. Les liquides (notamment le liquide cérébro-spinal) montrent un signal hypointense par rapport au tissu neuronal environnant.

Le produit de contraste utilisé est le plus souvent le gadolinium qui permet d'intensifier le signal aux endroits où il s'accumule, notamment dans des zones inflammatoires ou lors de la présence de lésions

de néoplasie, permettant alors de visualiser des lésions présentant un signal hyperintense par rapport au tissu neuronal environnant isointense homogène sur les images en T1.

L'intérêt de séquences avec produit de contraste est plus limité dans les séquences en T2 car souvent les lésions dans ces séquences sont déjà hyperintense en raison de l'inflammation (l'œdème étant liquide, il apparaît hyperintense). Des territoires sains mais très vascularisés et perméables présentent aussi un signal augmenté avec le gadolinium. Certaines structures apparaissent donc hyperintenses sans que cela soit associé à une affection. Il s'agit notamment de l'hypophyse, du plexus choroïde des ventricules latéraux et du quatrième ventricule, des racines du nerf trijumeau et des méninges. Le parenchyme cérébral normal et sain ne présente pas d'augmentation significative de signal en raison de la barrière hémato-méningée. En revanche, une lésion du parenchyme cérébral qui induit une rupture de la barrière hémato-méningée sera visualisée par un signal hyperintense en raison de l'accumulation du gadolinium.

La figure 16 ci-dessous illustre l'aspect de l'encéphale à l'IRM selon les séquences acquises.

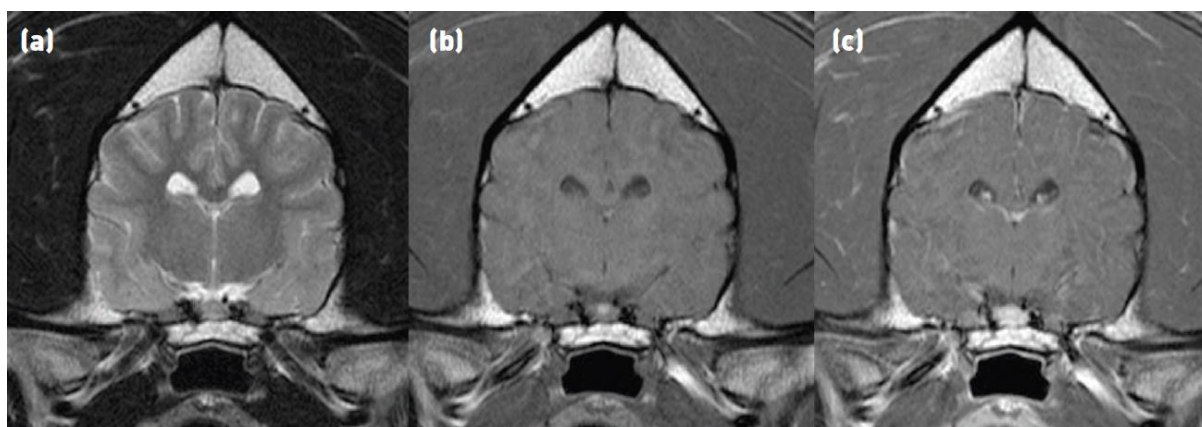


Figure 16 : Aspect de l'encéphale à l'IRM sur des coupes transversales en séquence T2 (a), en séquence T1 (b) et en séquence T1 avec produit de contraste (c)⁶

D'autres séquences d'acquisition existent, entre autres les séquences FLAIR, les séquences écho de gradient T2* et STIR que nous ne détaillerons pas ici.

Le protocole classique d'acquisition IRM de l'encéphale implique d'obtenir dans un premier temps des séquences en T2 dans les trois plans et des séquences T1 au moins dans le plan transverse (ou dans les trois plans), une séquence FLAIR dans le plan transverse puis de nouveau des séquences en T1 suite à l'administration de produit de contraste.⁶

B) EVOLUTION DE L'UTILISATION DE L'IRM EN MÉDECINE HUMAINE PUIS VÉTÉRINAIRE ET INTÉRÊT DE L'IRM DANS L'EXPLORATION DE L'ENCÉPHALE

La physique de la résonance magnétique nucléaire est connue depuis les années 1940 notamment grâce aux travaux primés au prix Nobel en 1944 d'Isidor Rabi⁴⁴ (figure 17 A). Celui-ci s'est intéressé à la méthode du faisceau moléculaire pour la détection de la résonance magnétique nucléaire contribuant en partie aux techniques d'imagerie par résonance magnétique⁴⁵ qui seront développées par la suite. Ces travaux ont été complétés et également primés au prix Nobel en 1952 par ceux de Edward M Purcell (figure 17 B) et Felix Bloch⁴⁶ (figure 17 C) qui furent les premiers à observer les phénomènes de résonance magnétique dans les solides et liquides⁴⁷.

L'IRM ne fut cependant utilisée comme technique d'imagerie médicale qu'à partir des années 1970.

Il faudra en effet attendre les travaux de Paul C. Lauterbur (figure 17 D) aux États Unis en 1973 qui présenta les premières images IRM en deux dimensions obtenues par traitement informatique⁴⁸ et les travaux de Peter Mansfield (figure 17 E) en Angleterre en 1974⁴⁹ qui décrivent l'utilisation du gradient du champ magnétique pour la localisation dans l'espace des signaux de résonance magnétique nucléaire. Ils obtiennent le prix Nobel en 2003 pour ces travaux⁵⁰.



Figure 17 : Photographies des différents physiciens ayant contribué aux travaux sur la résonance magnétique nucléaire et l'imagerie par résonance magnétique⁵⁰.

- A : Isidor Rabi
- B : Edward M. Purcell
- C : Felix Bloch
- D : Paul C. Lauterbur
- E : Peter Mansfield

Il faudra attendre ensuite 1977 pour l'obtention des premières images par IRM chez un humain vivant^{47,50}.

C'est ensuite à partir des 1980 que sont publiés des travaux concernant l'utilisation de l'IRM pour l'obtention d'image de l'encéphale humain, notamment avec les travaux de Holland et al⁵¹.

L'excellent contraste tissulaire obtenu par IRM la rend très pertinente pour l'exploration de l'encéphale et la recherche de lésions, en particulier par rapport au scanner. L'IRM permet aussi de s'affranchir des artéfacts liés aux os, et notamment dans le cas de l'exploration de l'encéphale, de ceux de la boîte crânienne⁵². Un autre avantage à l'utilisation de l'IRM par rapport au scanner est que la physique de celle-ci ne repose pas sur l'utilisation de rayons X et ne présente donc pas les risques associés aux rayonnements ionisants^{53,54}.

L'IRM est donc parfaitement adaptée à l'exploration de l'encéphale à la fois dans son étude physiologique (en médecine humaine, l'IRM fonctionnelle a permis dans les années 1990 les premières cartographies des fonctions cérébrales⁵⁵) mais aussi physiopathologique notamment dans le diagnostic de maladies neurologiques comme ont pu le montrer des études préliminaires dès les années 1980^{56, 57}.

En somme, l'IRM est la technique d'imagerie médicale de choix pour l'étude de l'encéphale *in vivo*, pour la mise en évidence de lésions telles que des tumeurs de l'encéphale (à la fois la lésion tumorale primaire mais aussi les lésions périphériques comme de l'œdème), de lésions inflammatoires (telles que des granulomes méningés par exemple, des lésions de méningites), des anomalies congénitales de l'encéphale (hydrocéphalie, hypoplasie du cervelet...), des lésions de traumatisme crânien (notamment les lésions dures, hémorragiques...), l'épilepsie essentielle (par exclusion des autres causes).

Depuis les années 1990, l'IRM est également une technique proposée et utilisée chez les animaux de compagnie. Au début de son utilisation en médecine vétérinaire, elle était surtout utilisée pour l'imagerie de la tête et de l'encéphale des animaux avant de s'étendre à l'imagerie de la colonne mais aussi à l'imagerie orthopédique. Avant d'être un outil diagnostique de routine, c'était d'abord un outil pour les recherches. Cependant, l'augmentation du nombre de vétérinaires imageurs spécialisés et du nombre de centres de référentiel, la baisse du coût des IRM et dans certains pays une souscription à une assurance santé pour animaux par les propriétaires ont contribué à la rendre accessible en routine conduisant les vétérinaires à orienter les patients vers cet outil diagnostique⁵⁸.

L'IRM chez nos animaux de compagnie implique certaines considérations pratiques différentes de celles en médecine humaine. En effet, à la différence des patients humains, les animaux sont

anesthésiés durant la durée de l'examen car une immobilité du patient est nécessaire à l'acquisition des images. Cela entraîne une augmentation du prix et du temps de la procédure. Cela implique également que le matériel anesthésique utilisé, notamment les appareils de monitoring, soient compatibles avec l'IRM⁴³.

L'utilisation de l'IRM de l'encéphale chez les animaux de compagnie a d'abord concerné le chien, dans un premier temps pour l'établissement d'atlas IRM de l'anatomie de l'encéphale de chiens sains puis dans l'exploration de lésions. Un article publié en 1989 a permis l'obtention d'image IRM de l'encéphale du chien permettant l'identification des différentes structures anatomiques de celui-ci en se référant à des ouvrages d'anatomie canine. En particulier, les structures anatomiques du diencephale incluant l'adhérence interthalamique ont pu être distinguées (figure 18)⁵⁹. Sur la coupe sagittale présentée ci-dessous, l'adhérence interthalamique (flèche rouge) se situe dans le diencephale et apparaît comme un cercle de signal intermédiaire correspondant au signal envoyé par le tissu nerveux contrastant avec le signal hypointense (en séquence T1) qui l'entoure et qui correspond au liquide cérébro-spinal contenu dans le troisième ventricule.

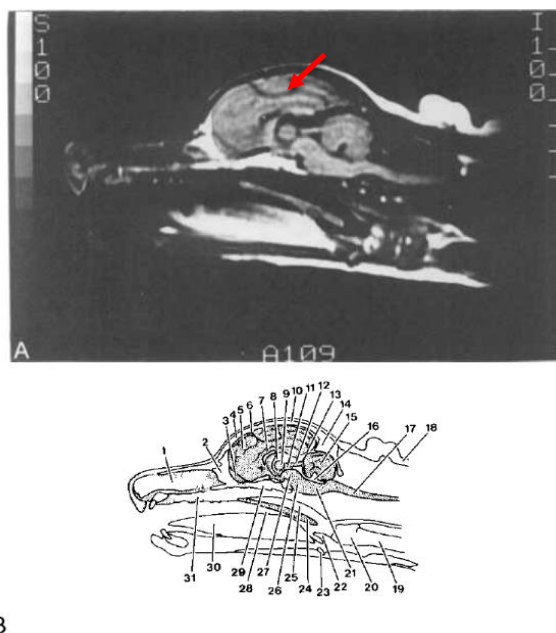


Figure 18 : Image IRM de tête de chien en coupe sagittale (A) et dessin légendé des structures anatomiques identifiables sur cette coupe (B)⁵⁹

1 : Cavum nasi ; 2 : Os ethmoidale ; 3 : Bulbus olfactorius ; 4 : Os frontale ; 5 : Cerebrum ; 6 : Sulcus cruciatus ; 7 : Corpus callosum ; 8 : Ventriculi tertii ; 9 : **Adhesio interthalamica** (flèche rouge) ; 10 : Os parietale ; 11 : Aqueductus mesencephali ; 12 : Tectum mesencephali ; 13 : Tentorium cerebelli membranaceum ; 14 : Os occipitale ; 15 : Cerebellum ; 16 : Ventriculi quarti ; 17 : Medulla ossium ; 18 : Graisse sous cutanée ; 19 : Trachea ; 20 : Larynx ; 21 : Medulla oblongata ; 22 : Epiglottis ; 23 : Os basihyoideum ; 24 : Palatum molle ; 25 : Nasopharynx ; 26 : Tronc cérébral ; 27 : Pedonculus cerebellaris ; 28 : Oropharynx ; 29 : Os sphenoidale ; 30 : Lingua ; 31 : Palatum durum

Par la suite, des atlas d'images IRM des encéphales de chiens et de chats ont fait l'objet de plusieurs publications comme les publications récentes de Jacqmot et al ⁶⁰ qui ont étudié des images IRM de l'encéphale de chien avec une IRM à 7 Tesla (haut champ magnétique) et identifié les structures anatomiques détaillées de ces images afin de faciliter l'interprétation des images IRM avec des IRM à 1,5 ou 3 Tesla⁶¹.

C) L'ENCEPHALE DU CHAT A L'IRM : IDENTIFICATION ET DESCRIPTION ANATOMIQUE DE L'ADHERENCE INTERTHALAMIQUE EN SEQUENCE T1 ET EN SEQUENCE T2

L'encéphale est contenu dans la boîte crânienne qui apparaît comme une paroi hypointense entourant l'encéphale sur les images IRM en raison de la faible résonance des atomes d'hydrogène au sein des corticales osseuses⁶.

L'espace sous-arachnoïdien, entourant l'encéphale, et le système ventriculaire sont remplis de liquide cérébro-spinal. Ce dernier possède une quantité importante de protons et présente donc un signal hyperintense sur les séquences en T2 et hypointense sur les séquences en T1. Pour rappel, les séquences en T2 permettent la distinction entre la matière grise et la matière blanche (la matière grise étant un peu hyperintense à la matière blanche)⁶.

Attardons-nous maintenant sur la localisation, l'identification et la description de l'adhérence interthalamique sur des images IRM dans un premier temps sur des séquences en T1 puis sur des séquences en T2.

L'adhérence interthalamique se situe au sein du diencéphale. C'est donc dans cette structure anatomique qu'on l'identifie comme illustré sur la figure 19 ⁶².

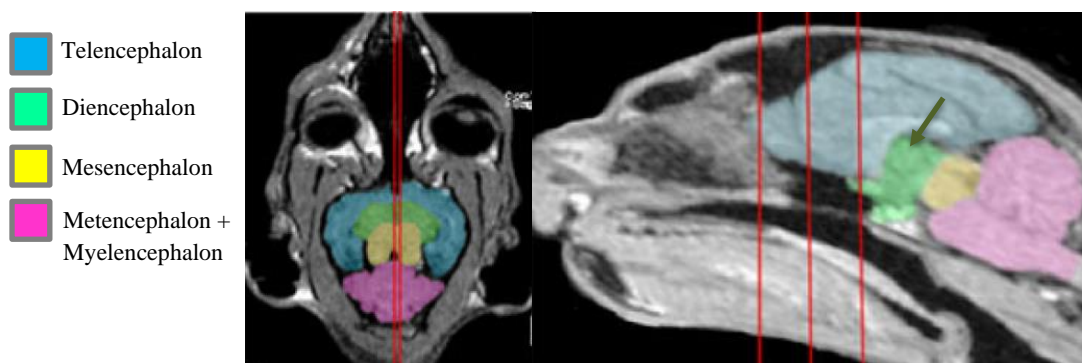


Figure 19 : Identification du diencéphale sur des images IRM en coupe dorsale (à gauche) et sagittale (à droite) ⁶².

L'adhérence interthalamique est identifiée sur la coupe sagittale par la flèche verte.

Plusieurs études dans la littérature se sont intéressées à la neuroanatomie de l'encéphale du chat sur des images IRM et propose une description des structures anatomiques dans les plans transversal, sagittal et dorsal, à la fois en séquence T1⁶²⁻⁶⁶ ou en séquence T2^{61,64,66,67}

1) IDENTIFICATION ET DESCRIPTION DE L'ADHERENCE INTERTHALAMIQUE SUR DES IMAGES IRM EN SEQUENCE T1 ET T2

a. IDENTIFICATION ET DESCRIPTION DE L'ADHERENCE INTERTHALAMIQUE SUR UNE COUPE TRANSVERSALE DE L'ENCEPHALE

En coupe transversale, l'adhérence interthalamique correspond à une fine structure linéaire de signal iso-intense au parenchyme séparant les deux lobes du thalamus situés latéralement de part et d'autre de celle-ci. Elle est délimitée dorsalement et ventralement respectivement par la partie dorsale et la partie ventrale du troisième ventricule. Le troisième ventricule est identifiable sur les images IRM en séquence T2 par le signal hyperintense correspondant au liquide cérébro-spinal contenu dans le celui-ci⁶¹, contrairement aux images IRM en séquence T1 sur lequel il apparaît comme un signal hypointense^{6,64}. D'autres structures sont également identifiables sur les coupes transversales sur lesquelles l'adhérence interthalamique est visualisable, en particulier les nerfs oculomoteur (III), trochléaire (IV), ramification du nerf trijumeau (V) et abducens (VI)⁶⁴ mais aussi l'hypothalamus situé de part et d'autre de la partie ventrale du troisième ventricule.

Sur les coupes en séquence T2 présentées figure 21 issues de l'étude de Gray-Edwards et al⁶¹ (proposant des images IRM obtenues avec un appareil 3 Tesla), l'adhérence interthalamique (double flèche rouge) est visible sur les coupes D', correspondant à la section D identifiée sur les coupes sagittale et dorsale de la figure 20. Elle est aussi identifiable par la double flèche rouge sur les coupes en séquence T1 issues de l'étude de Gomes et al⁶⁴. Le thalamus est identifié par le numéro 24 sur les coupes D' et n'est pas légendé sur les coupes J et K mais identifié par les étoiles bleues.

La partie dorsale du troisième ventricule est identifiée par les numéros 84 sur les coupes D' et 1 sur les coupes J et la partie ventrale est identifiée par les numéros 83 sur les coupes D' et 3 sur les coupes K (figure 21).



Figure 20 : Coupe sagittale (à gauche) et coupe dorsale (à droite) présentant les différentes sections des coupes transversales de la figure 21⁶¹.

La section D correspond à la coupe transversale D' et permet la localisation et la description de l'adhérence interthalamique de la figure 21.

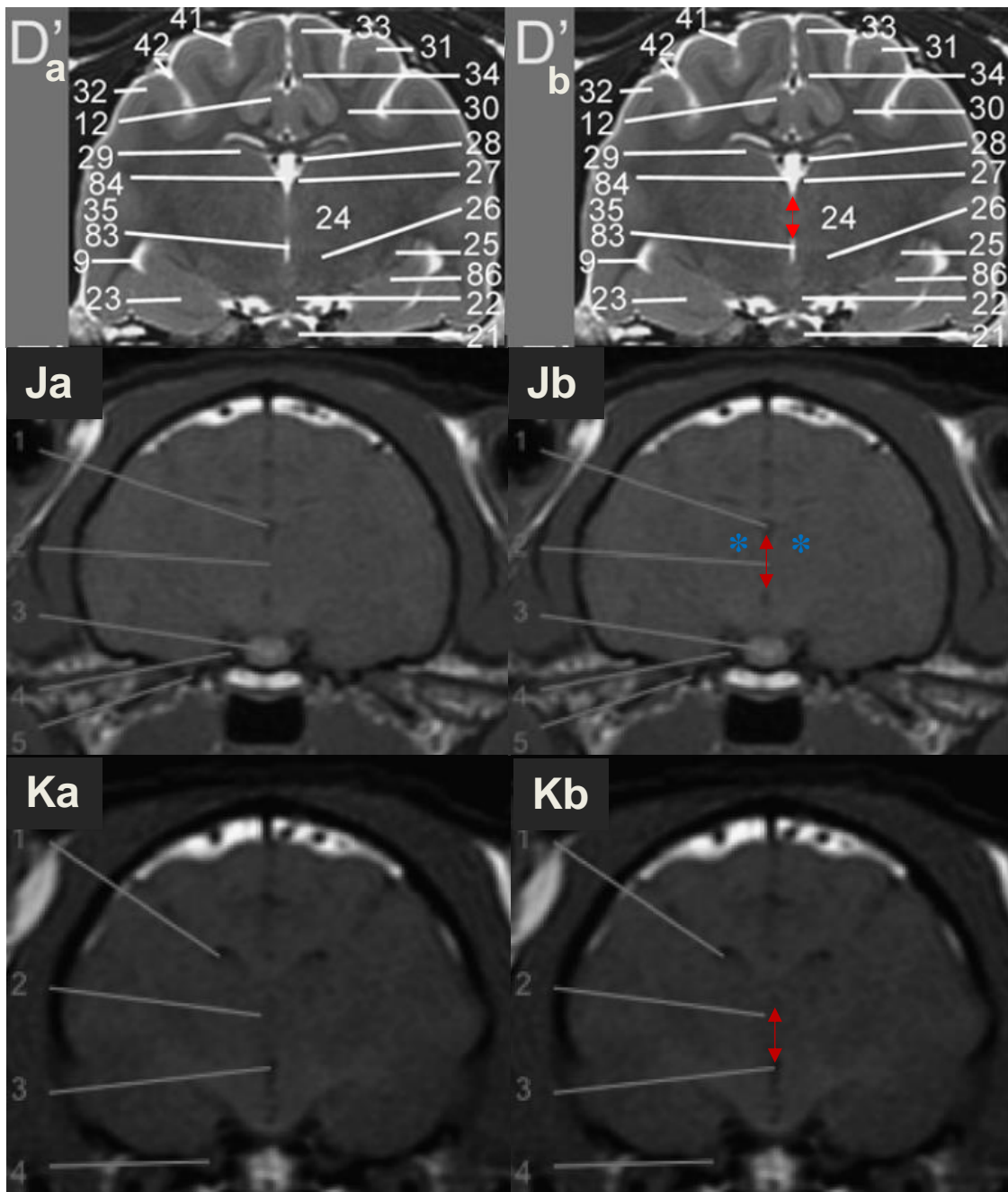


Figure 21 : Coupes transversales en séquence T1 et T2 de l'encéphale du chat
 D'a et D'b : Coupes transversales en séquence T2 3 Tesla de l'encéphale de chat ⁶¹

L'adhérence interthalamique est identifiée par la double flèche rouge sur la coupe D'b

9 : Ventriculi lateralis ; 12 : Gyrus cinguli ; 21 : Chiasma opticum ; 22 : Corpus maillare ; 23 : Amygdala ; 24 : Thalamus ; 25 : Nucleus endependuncularis ; 26 : Hypothalamus ; 27 : Stria medularis thalami ; 28 : Arteriae choroidea ; 29 : Hippocampus ; 30 : Radiatio corporis callosi ; 31 : Gyrus suprasylvius ; 32 : Gyrus ectosylvius ; 33 : Gyrus suprasplenialis ; 34 : Gyrus splenialis ; 35 : Cortex temporalis ; 41 : Sulcus lateralis ; 42 : Sulcus suprasylvius ; 83 : Ventriculi tertii pars ventralis ; 84 : P Ventriculi tertii pars dorsalis ; 86 : Hippocampus pars ventralis

J et K : Coupes transversales en séquence T1 1,5 Tesla de l'encéphale de chat de sections permettant l'identification de l'adhérence interthalamique⁶⁴.

L'adhérence interthalamique est identifiée par la double flèche rouge sur les coupes Jb et Kb. Le thalamus est identifié par les étoiles bleues sur la coupe Jb

J – 1 : Ventriculi tertii pars dorsalis ; 2 : Adhesio interthalamica ; 3 : Hypophysis ; 4 : Nervus oculomotorii ; 5 : Canalis nervus trigemini

K – 1 : Ventriculi lateralis ; 2 : Adhesio interthalamica ; 3 : Ventriculi tertii ; 4 : Fissura orbitalis (passage des nerfs crâniens III, IV, VI et branche ophtalmique du nerf V)

b. IDENTIFICATION ET DESCRIPTION DE L'ADHERENCE INTERTHALAMIQUE SUR UNE COUPE SAGITTALE DE L'ENCEPHALE

Sur la coupe sagittale, l'adhérence interthalamique correspond à une structure circulaire de signal iso-intense au parenchyme située dans la section médiane de l'encéphale.

Elle est entourée par le troisième ventricule identifiable par le signal hyper-intense correspondant au liquide cérébro-spinal sur images IRM en séquence T2 à la différence des images IRM en séquence T1 sur lequel il apparaît comme un signal hypointense^{6,64}. Dorso-crânialement on identifie le fornix, crânialement le septum du télencéphale et la commissure rostrale et caudalement l'aqueduc mésencéphalique^{6,61,66}.

Sur les coupes en séquence T2 présentées figure 23 issues de l'étude de Gray-Edwards et al⁶¹, l'adhérence interthalamique (identifiée par le cercle rouge) est visible sur les coupes A', correspondant à la section A identifiée sur les coupes dorsale et transversale de la figure 22.

On identifie le fornix (numéro 105), le septum du télencéphale (numéro 104), la commissure rostrale (numéro 109) et l'aqueduc mésencéphalique (numéro 26) reliant le troisième ventricule (numéro 84 pour la partie dorsale) au quatrième ventricule (numéro 78).

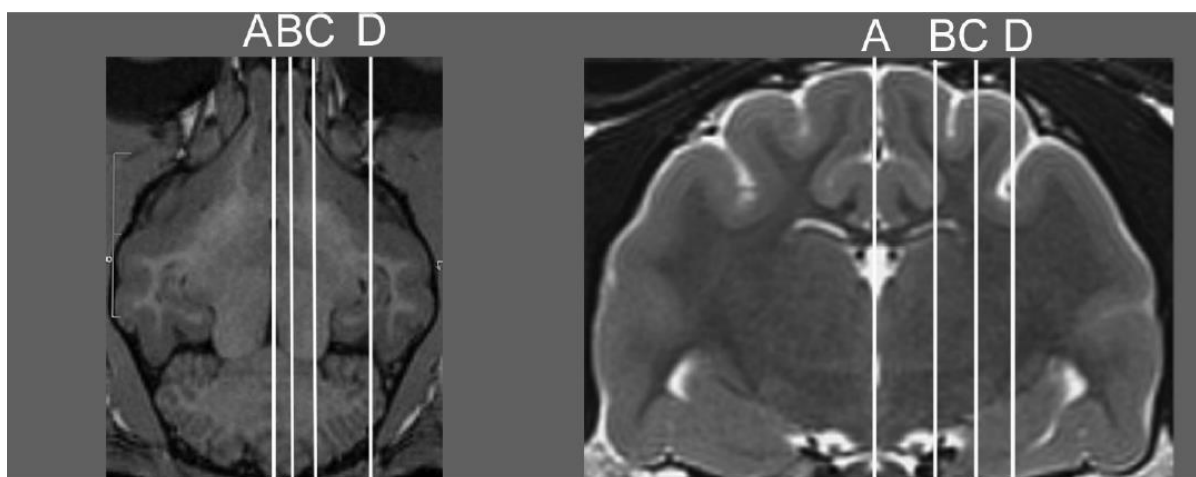


Figure 22 : Coupe dorsale (à gauche) et coupe transversale (à droite) présentant les différentes sections des coupes sagittales de la figure 23⁶¹.

La section A correspond à la coupe sagittale A' et permet la localisation et la description de l'adhérence interthalamique de la figure 23.

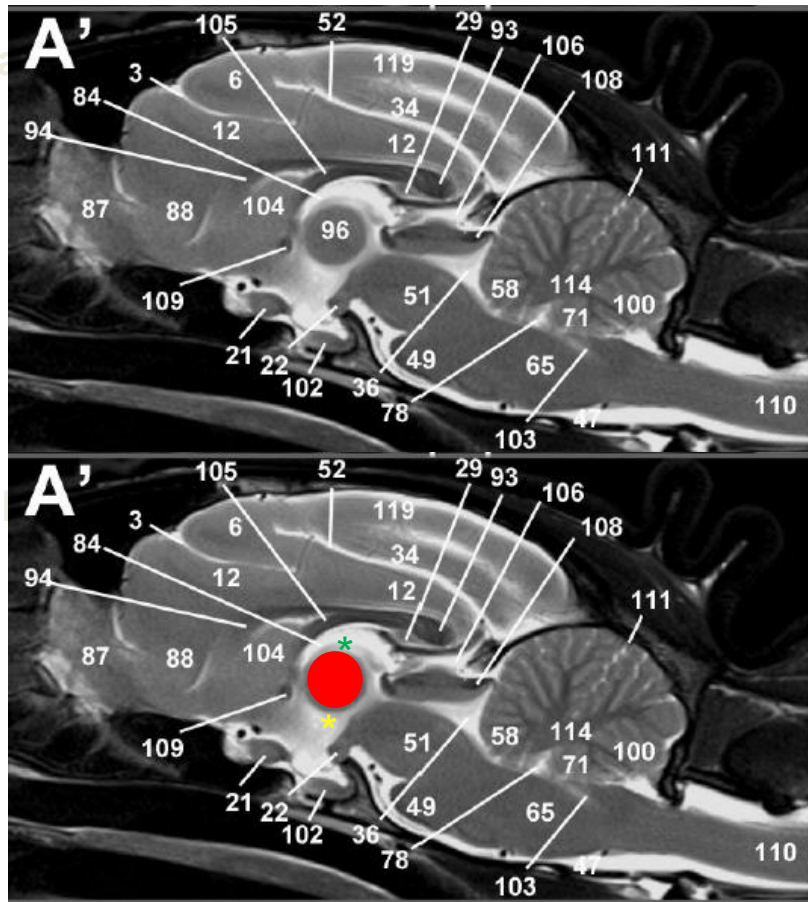


Figure 23 : Coupes sagittales en séquence T2 3 Tesla de l'encéphale de chat ⁶¹

L'adhérence interthalamique est identifiée par le cercle rouge. La partie dorsale et ventrale du troisième ventricule sont identifiées respectivement par les étoiles verte et jaune.

3 : *Sulcus cruciatus*; 6 : *Gyrus precruciatu*s ; 12 : *Gyrus cinguli* ; 21 : *Chiasma opticum* ; 22 : *Corpus mamillare* ; 29 : *Hippocampus* ; 34 : *Gyrus splenialis* ; 36 : *Aqueductus mesencephali*; 49 : *Pons* ; 51 : *Mesencéphalon* ; 52 : *Sulcus splenialis*; 58 : *Lingula* ; 65 : *Medulla oblongata* ; 71 : *Nodulus*; 78 : *Ventriculi quarti* ; 84 : *Ventriculi tertii pars dorsalis* ; 87 : *Bulbus olfactorius*; 88 : *Gyrus olfactorius lateralis* ; 93 : *Splenium corporis callosi* ; 94 : *Genu corporis callosi* ; **96 : *Adhesio interthalamica*** ; 100 : *Uvula* ; 102 : *Hypophysis* ; 103 : *Canal centralis* ; 104 : *Septum telencephali* ; 105 : *Fornix* ; 106 : *Tectum* ; 108 : *Velum medullare* ; 109 : *Commissura rostralis*; 110 : *Medulla spinalis* ; 111 : *Fissura prima* 114 : *Substantia alba cerebellum* ; 119 : *Gyrus marginalis*

c. IDENTIFICATION ET DESCRIPTION DE L'ADHERENCE
INTERTHALAMIQUE SUR UNE COUPE DORSALE DE L'ENCEPHALE

Sur les coupes dorsales, l'adhérence interthalamique correspond à une structure linéaire de signal isointense au parenchyme cérébral située entre les deux lobes du thalamus. Elle est délimitée dorsalement et ventralement respectivement par la partie dorsale et la partie ventrale du troisième ventricule identifiable sur les images IRM par le signal hyperintense correspondant au liquide cérébro-spinal contenu dans le troisième ventricule^{6,61} pour les séquences T2 et par le signal hypointense en séquence T1^{6,66}. Il entoure l'adhérence interthalamique dans le plan sagittal médian de l'encéphale. Crânialement, on distingue le septum du télencéphale et dorso-caudalement la glande pinéale (figure 25).

Sur les coupes en séquence T2 présentées figure 25, l'adhérence interthalamique (flèches rouge) est visible sur les coupes C', D' et E' correspondant respectivement aux sections C, D et E identifiées sur les coupes sagittale et transversale de la figure 24. Le thalamus (numéro 24) est identifié par les étoiles bleues, la partie dorsale du troisième ventricule par l'étoile verte, la partie ventrale du troisième ventricule (numéro 83) par l'étoile jaune. Le septum du télencéphale et la glande pinéale sont respectivement numérotés 104 et 92.

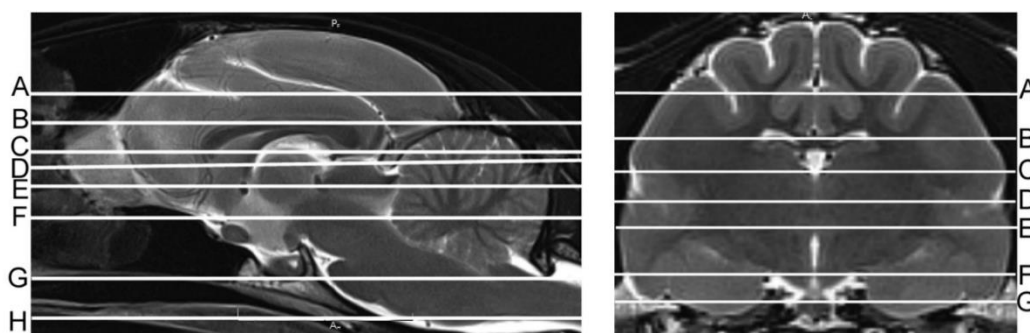


Figure 24 : Coupe sagittale (à gauche) et coupe transversale (à droite) présentant les différentes sections des coupes dorsales A' à H' de la figure 25⁶¹.

Les sections C, D, et E correspondent aux coupes dorsales C', D' et E' et permettent la localisation et la description de l'adhérence interthalamique de la figure 25.

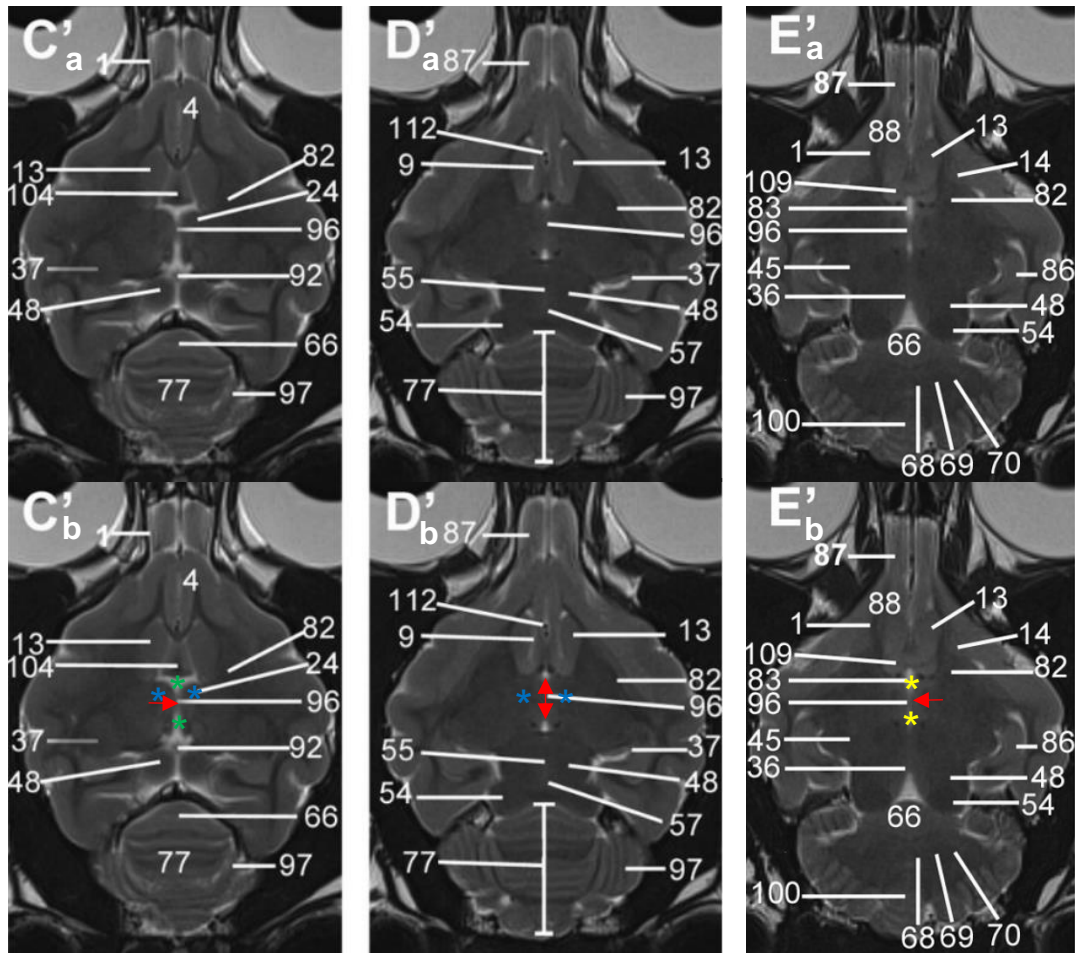


Figure 25 : Coupes dorsales en séquence T2 de l'encéphale du chat⁶¹

L'adhérence interthalamique est identifiée par les flèches rouges. Le thalamus est identifié par les étoiles bleues. La partie dorsale et ventrale du troisième ventricule sont identifiées respectivement par les étoiles verte et jaune.

1 : Tractus olfactorius ; 4 : Gyrus frontalis ; 9 : Gyrus suprasylvius rostralis ; 13 : Nucleus caudatus ; 14 : Putamen ; 24 : Thalamus ; 36 : Aqueductus mesencephali ; 37 : Nucleus geniculatus lateralis ; 45 : Nucleus geniculatus medialis ; 48 : Colliculus rostralis ; 54 : Collicule caudalis ; 55 : Commissura colliculorum rostralis ; 57 : Commissura colliculorum caudalis ; 66 : Lobulus centralis ; 68 : Nucleus fastigii ; 69 : Nuclei interpositi cerebelli ; 70 : Nucleus lateralis cerebelli ; 77 : Vermis ; 82 : Capsula interna ; 83 : Ventriculi tertii pars ventralis ; 86 : Hippocampus pars ventralis ; 87 : Bulbus olfactorius ; 88 : Gyrus olfactorius lateralis ; 92 : Glandula pinealis ; 96 : Adhesio interthalamica ; 97 : Hemispherium cerebelli ; 100 : Uvula ; 104 : Septum telencephali ; 109 : Commissura rostralis ; 112 : Arteriae cerebri rostralis

2) MESURE DE LA HAUTEUR DE L'ADHERENCE INTERTHALAMIQUE SUR DES IMAGES IRM D'ENCEPHALE DE CHAT EN COUPE TRANSVERSALE

Seulement deux études dans la littérature, menées par Babicsak et al, se sont intéressées à la mesure de la hauteur de l'adhérence interthalamique chez le chat sain sur des images IRM^{68,69}.

Les mesures ont été obtenues sur des coupes transversales sur lesquelles la hauteur de l'adhérence interthalamique apparaît la plus importante entre les parties ventrale et dorsale du troisième ventricule. Une moyenne des valeurs mesurées en séquence T1 et en séquence T2 a été réalisée (figure 26). Pour le groupe des chats adultes (âgés entre 1 et 6 ans) constitué de 7 individus (avec une moyenne d'âge de $2,86 \pm 1,57$) dans l'étude de 2015 et de 12 individus (avec une moyenne d'âge de $2,00 \pm 0,74$) dans l'étude de 2018 et ne présentant pas d'historique de signes neurologiques, la hauteur de l'adhérence interthalamique est de $4,48 \pm 0,47$ mm dans l'étude de 2015⁶⁸ (figure 26) et de $4,82 \pm 0,44$ mm dans l'étude de 2018⁶⁹.

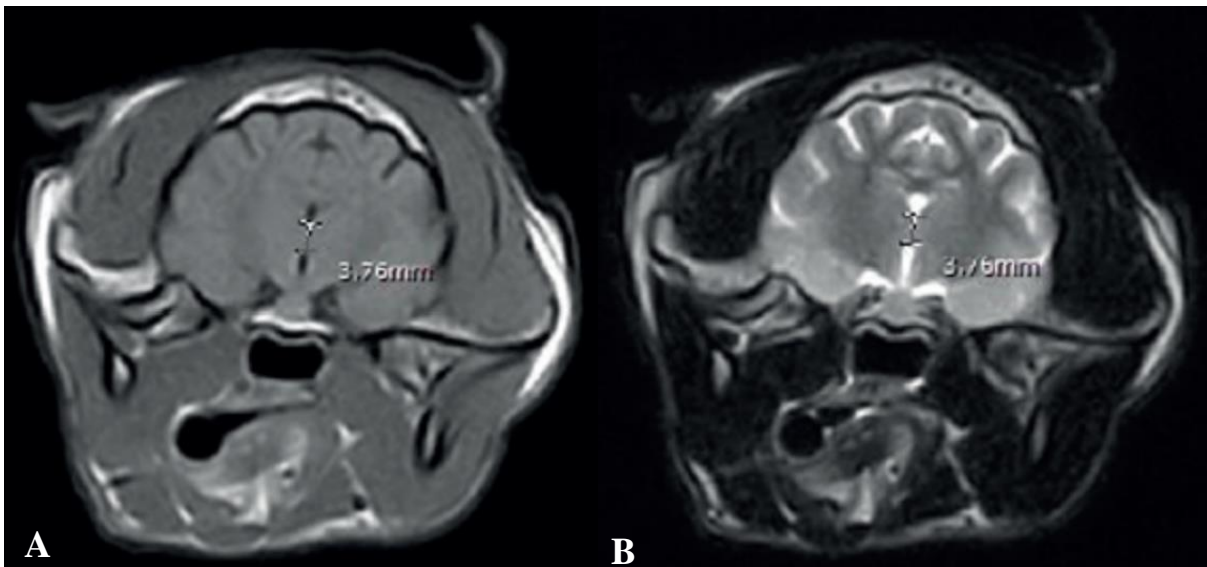


Figure 26 : Hauteur de l'adhérence interthalamique mesurée sur des coupes transversales de l'encéphale d'un chat en séquence T1 (A) et en séquence T2 (B)⁶⁸

III. ETUDE DU VIEILLISSEMENT DE L'ENCEPHALE DU CHAT

Grâce aux avancées de la médecine vétérinaire et à l'essor de la médicalisation des chats, on observe une augmentation de l'espérance de vie et de la longévité des chats domestiques¹. Selon les travaux d'O'Neil et al en 2015, la médiane de longévité est de 14 ans pour les chats issus de croisement et de 12,5 ans pour les chats de pure race⁷⁰.

L'étude menée par Sordo et al catégorise les chats en fonction de leur âge. Ainsi, les chats âgés de 7 à 10 ans sont considérés comme matures, ceux âgés de 11 à 14 ans sont qualifiés de séniors, et les chats de plus de 15 ans sont classés en tant que gériatriques ou "super séniors"¹. Cette classification offre une approche structurée pour évaluer les différentes étapes de la vie des chats en fonction de leur âge, offrant ainsi des perspectives d'étude du vieillissement de cet animal qui nous serviront par la suite à étudier la fonction de l'âge dans le vieillissement de l'encéphale du chat et en particulier pour l'évolution de la hauteur de l'adhérence interthalamique que nous détaillerons par la suite. Cela permet aussi l'étude du développement de maladies telles que le syndrome de dysfonctionnement cognitif félin, décrit dans la littérature, mais encore peu connu comparativement au chien.

A) SYNDROME DE DEFICIENCE COGNITIVE, UNE MALADIE DU VIEILLISSEMENT

1) LE SYNDROME DE DEFICIENCE COGNITIVE FELIN : PREVALENCE ET SIGNES CLINIQUES

Bien que moins étudié dans la littérature scientifique que chez le chien, le syndrome de dysfonctionnement cognitif félin, caractérisé entre autres par des changements de comportements, suscite un intérêt croissant.

Ce syndrome est décrit comme un déclin des fonctions cognitives lié à l'âge se manifestant par des modifications comportementales inexplicables par d'autres raisons médicales. La prévalence des chats développant au moins un changement comportemental dans le cadre du développement d'un syndrome de dysfonctionnement cognitif est rapportée dans quelques articles de la littérature. Aussi, selon les études, les propriétaires constatent au moins un changement de comportement chez leur chat pour 36% des chats âgés de 7 à 11 ans⁷¹, 28% chez les chats âgés de 11 à 14 ans⁷², 50% pour les chats de plus de 15 ans⁷², ce chiffre atteignant même 88% des chats âgés de 16 à 19 ans dans une étude plus ancienne⁷¹.

Il est à noter que ces changements de comportement ne sont pas toujours perçus par les propriétaires comme pathologiques, mais plutôt comme des comportements « normaux » chez un chat vieillissant. Les auteurs évoquent la complexité du diagnostic du syndrome de dysfonctionnement cognitif car celui-ci est basé sur l'exclusion d'autres causes métaboliques, neurologiques ou psychologiques telles que l'hypertension, l'hyperthyroïdie, la douleur associée à des maladies chroniques ou à l'arthrose, ainsi que l'anxiété de séparation^{1,72} (tableau I).

Tableau I : Causes potentielles de changement de comportement chez les chats gériatriques⁷²

Box 1. Potential causes of behavioural changes in geriatric cats
<ul style="list-style-type: none"> ● Arthritis (the pain and/or dysfunction of arthritis is often underrecognised in elderly cats) * ● Systemic hypertension (high blood pressure may either be primary or secondary to, for example, hyperthyroidism, renal failure, diabetes mellitus, acromegaly or hyperadrenocorticism) ● Hyperthyroidism ● Chronic renal failure ● Diabetes mellitus ● Urinary tract infection ● Gastrointestinal disease ● Liver disease ● Neurological defects (either sensory or motor deficits) ● Reduced vision or hearing ● Brain tumours (for example, lymphoma, meningioma) ● Infectious disease (for example, FIV, FeLV, toxoplasmosis, FIP or, perhaps, Borna disease) ● Dental or periodontal disease ● Inflammatory disease in general ● Pain in general ● True behavioural problems ● Cognitive dysfunction syndrome <p style="font-size: small; margin-top: 10px;">*The importance of arthritis should not be overlooked. Radiographic evidence of degenerative joint disease is present in 70 to 90 per cent of cats over 10 years of age (Hardie and others 2002, Clarke and others 2005). Associated pain and/or dysfunction can result in reduced activity and mobility (Clarke and Bennett 2006), aggression, altered interactions with the family and/or loss of litter box training (Haupt and Beaver 1981). When asked, most owners list the diseases that they see in their older cats in a different order to the list generated by veterinary surgeons. Top of the owner's list is arthritis, and this is followed by kidney failure, deafness, blindness, hyperthyroidism, bronchitis and dental problems (V. Halls, personal communication). Owners can help their arthritic cats by adjusting their house; for example, by moving food and water bowls to lower surfaces, adding ramps to allow easier access to favoured sleeping areas and placing low-sided litter boxes within easy cat reach.</p>

Ces changements de comportement sont résumés dans le tableau II et sont regroupés sous l'acronyme anglais DISHAAL (D = Disorientation = désorientation ; I = alteration in Interactions between the pet and its owners or other pets = altération des interactions entre le chat et ses propriétaires ou autre animaux de compagnie ; S = alterations in the Sleep-wake cycle = altération du cycle de sommeil/réveil ; H = House-soiling = péri-urie ; A = alterations in Activity levels = Altération du niveau d'activité du chat ; A = Anxiety = Anxiété ; L = Learning and memory = Apprentissage et

mémorisation) originellement utilisé pour la description des signes cliniques chez les chiens atteint du syndrome de dysfonctionnement cognitif canin.

Chez le chat, en plus des signes cités ci-dessus, il est également signalé une vocalisation excessive des animaux, en particulier la nuit qui est d'ailleurs l'un des signes les plus rapportés chez les chats âgés atteints de ce syndrome⁷³.

Ainsi, certains auteurs utilisent l'acronyme VISHDAAL (V = Vocalisations = vocalises ; I = alteration in Interactions between the pet and its owners or other pets = altération des interactions entre le chat et ses propriétaires ou autre animaux de compagnie ; S = alterations in the Sleep-wake cycle = altération du cycle de sommeil/réveil ; H = House-soiling = péri-urie D = Disorientation = désorientation ; A = alterations in Activity levels = Altération du niveau d'activité du chat ; A = Anxiety = Anxiété ; L = Learning and memory = Apprentissage et mémorisation) pour regrouper les signes observés chez le chat.

Tableau II : Modifications comportementales observées chez des chats âgés et susceptibles d'être atteints du syndrome de dysfonctionnement cognitif félin⁷²

Box 3. Behavioural changes that can be seen in geriatric cats and may be associated with cognitive dysfunction syndrome

- Spatial disorientation or confusion, for example, getting trapped in corners or forgetting the location of the litter box (house-soiling is the most common reason for referral of old cats to behaviouralists)
- Altered social relationships either with their owners or other pets in the household, for example, increased attention seeking or aggression
- Altered behavioural responses, for example, increased irritability or anxiety, or decreased response to stimuli
- Changes in sleep-wake patterns
- Inappropriate vocalisation, for example, loud crying at night
- Altered learning and memory, such as forgetting commands or breaking house training
- Changes in activity, for example, aimless wandering or pacing, or reduced activity
- Altered interest in food, either increased or, more typically, decreased
- Decreased grooming
- Temporal disorientation, for example, forgetting that they have just been fed (Houpt and Beaver 1981, Landsberg and Ruehl 1997, Houpt 2001, Landsberg and others 2003)

Une prévalence significative de ces signes cliniques chez les chats âgés a été rapportée dans plusieurs études. Selon les auteurs, ces chiffres diffèrent. En effet, la survenue de vocalisations excessives oscille, selon les auteurs, entre 36% pour des chats âgés de 7 à 11 ans⁷⁴, 60% pour des chats de plus de 11 ans⁷³ et 61% pour des chats âgés de 12 à 22 ans⁷⁵. Les auteurs s'accordent pour dire que ces vocalisations excessives surviennent principalement la nuit⁷³⁻⁷⁵.

Ces vocalisations excessives peuvent être dues à d'autres symptômes tels que l'anxiété, la recherche d'affection (modification des interactions avec le propriétaire), défaut d'apprentissage et de mémoire (l'animal oublie qu'il a déjà été nourri et réclame de nouveau) et l'altération du cycle de

sommeil/réveil. Ce dernier paramètre permettrait d'expliquer l'excès de vocalises principalement la nuit¹. Concernant la péri-urie, les chiffres varient entre 48% pour des chats âgés de 7 à 11 ans⁷⁴ et 27% pour des chats âgés de 12 à 22 ans⁷⁵. Par ailleurs, 22% des chats âgés de 12 à 22 ans présentent de la désorientation⁷⁵ et 50% des chats âgés de plus de 11 ans étaient plus affectueux envers leur propriétaire⁷³.

Au-delà des troubles comportementaux, un déclin des fonctions cognitives est également décrit dans le syndrome de dysfonctionnement cognitif félin. C'est également le cas en médecine humaine pour la maladie d'Alzheimer pour laquelle il est plus facile de mettre en évidence ce déclin des fonctions cognitives c'est-à-dire des fonctions d'apprentissage, de mémorisation, des fonctions exécutives comme le processus de gérer les ressources pour atteindre un objectif comme planifier, raisonner, résoudre un problème, de l'attention, du langage, des capacités psychomotrices et spatiales. Il est plus difficile à mettre en évidence chez les animaux domestiques, en particulier chez le chat. Des protocoles spécifiques de tests neuropsychologiques ont tout de même été développés¹, d'abord chez le chien puis adaptés pour le chat. Ces tests consistent à faire effectuer à trois groupes de chats (un groupe de chats jeunes adultes [3,0 – 3,8], un groupe de chats matures [7,7 – 9,0] et un groupe de chats séniors [10,5 – 15]) des tâches cognitives (T-maze et tests d'associations). Les résultats de ces tests montrent un déclin dans l'apprentissage par discrimination et dans l'apprentissage inversé chez les chats âgés qui présentent de moins bons résultats que les jeunes chats.

2) COMPARAISON AVEC LA PREVALENCE DU SYNDROME DE DEFICIENCE COGNITIVE CANIN

En comparaison avec les études chez le chat, une étude de Neilson et al⁷⁶ a montré que 28% des chiens âgés entre 11 et 12 ans présentent au moins un signe (parmi ceux présentés sous l'acronyme DISHAAL) de dysfonctionnement cognitif et parmi ces chiens, 10% présentent au moins deux signes. Chez les chiens âgés de 15 à 16 ans, 68% présentent au moins un signe de dysfonctionnement cognitif et parmi ces chiens, 35% présentent au moins deux signes.⁷⁶

Par ailleurs, une étude a montré le caractère dégénératif et évolutif des modifications du comportement avec l'âge en étudiant l'évolution des modifications comportementales de chiens à au moins 6 mois d'intervalle et a montré que les chiens présentant une modification comportementale à la première enquête ont une probabilité significativement supérieure de développer une autre modification comportementale que les chiens ne présentant pas de symptôme lors de la première enquête¹.

Il a également été démontré que les chiens âgés présentent aussi une déficience de l'apprentissage spatial par rapport aux jeunes chiens mais également de la mémoire spatiale.⁷⁷

Parmi tous les modèles expérimentaux pour lesquels il est utilisé, le syndrome de dysfonctionnement cognitif canin associé à l'âge de l'animal sert de support d'étude pour la maladie d'Alzheimer en médecine humaine avec laquelle il présente des similitudes en particulier dans la phase précoce de l'évolution de la maladie observée chez l'Homme, avec notamment une atrophie corticale caractérisée par une diminution de poids et du volume de l'encéphale, les sillons apparaissent moins profonds et il est constaté un élargissement significatif des ventricules s'expliquant par une perte neuronale.⁷⁷

B) MODIFICATIONS DE L'ENCEPHALE AVEC LE VIEILLISSEMENT : PARALLELE ENTRE LE SYNDROME DE DYSFONCTIONNEMENT COGNITIF FELIN, LE SYNDROME DE DYSFONCTIONNEMENT COGNITIF CANIN ET LA MALADIE D'ALZHEIMER

La littérature scientifique décrit et compare les modifications de l'encéphale observées chez les humains et les animaux domestiques, notamment les chiens et les chats, mettant en lumière des altérations anatomiques et physiopathologiques parfois similaires. Le chien et le chat sont d'ailleurs considérés par divers auteurs comme des modèles d'études translationnels pour la maladie d'Alzheimer⁷⁷⁻⁸¹ avec un parallèle fait entre cette maladie et les syndromes de dysfonctionnement cognitif canin et félin que nous évoquons plus haut même si les mécanismes précis du vieillissement pathologique de l'encéphale des chats, suspectés de conduire au développement d'un syndrome de dysfonctionnement cognitif, ne sont pas entièrement élucidés.

Pour rappel, la maladie d'Alzheimer est une maladie neurodégénérative irréversible qui évolue cliniquement vers des phases de démence successives⁷⁷. De nombreuses lésions neurologiques sont décrites chez l'Homme. On peut citer la présence de dépôts de plaques séniles conduisant au développement de « neurofibrillary tangles » (NFT). Ces deux lésions correspondent à l'agrégation extracellulaire et intracellulaire respectivement de β -amyloïde et de protéine tau hyperphosphorylé, entre autres, au niveau de l'hippocampe et du cortex cérébral qui sont des zones de l'encéphale impliquées dans les fonctions cognitives^{77,82}. Ces lésions sont également décrites chez le chien, dont le vieillissement de l'encéphale est bien décrit dans la littérature^{80,83-91}. Les lésions mises en évidence sont le dépôt de β -amyloïde, la présence de protéine tau hyperphosphorylée mais certaines études

soulignent la présence non systématique de NFT⁹¹. Un article de Head et al de 1998 suggère que l'accumulation de β -amyloïde est significativement plus élevée chez des chiens présentant des performances médiocres aux tests d'apprentissage⁹² mais la sévérité des lésions n'est pas toujours corrélée à la sévérité de la maladie⁷⁷.

Chez le chat la présence d'isomères de protéine tau hyperphosphorylés et le dépôt de plaques de β -amyloïde sont également décrits^{1,78,81,93}. Certains auteurs ont d'ailleurs montré que les chats présentant des plaques de β -amyloïde peuvent présenter des comportements anormaux comme des vocalisations excessives et de la désorientation mais aucune corrélation nette entre modifications comportementales et importance du dépôt de β -amyloïde n'a encore été démontrée⁹³.

Tout comme chez l'Homme et le chien, d'autres altérations de l'encéphale avec l'âge sont décrites chez le chat. On peut notamment citer l'accumulation de lipofuscine, le développement de lésions oxydatives (perturbations dans l'équilibre entre la production et l'élimination des radicaux libres dans l'organisme, entraînant un excès de ces radicaux et des lésions oxydatives de l'encéphale), les maladies vasculaires (altération des vaisseaux liée à l'âge, maladies cardiaques, anémie, altération de la viscosité sanguine, hypercoagulabilité, toutes associées au vieillissement et pouvant provoquer une hypoxie neuronale) et les altération du flux cérébro-vasculaire^{1,72,78}. Associées à ces changements, on constate des modifications vasculaires et périvasculaires caractérisées par des microhémorragies, des infarctus, des lésions d'artériosclérose¹.

Ces altérations provoquent la dégénérescence et la perte neuronale⁹⁴ conduisant à l'atrophie cérébrale caractérisée par une réduction de la masse de l'encéphale (de 8 à 10% sur 10 ans d'évolution de la maladie d'Alzheimer chez des patients atteint de celle-ci⁸²) et un élargissement des ventricules cérébraux^{77,78}. Chez le chat âgé, on observe la perte de neurones dans l'hippocampe⁷⁸, le noyau caudé⁹⁵ et le cervelet⁹⁵. Diverses études observent de la dégénérescence neuronale notamment au niveau du cervelet, chez des chats âgés de 12-13 ans en comparaison avec les animaux âgés de 2-3 ans⁷⁴ voire même chez des chats plus jeunes, âgés de 6-7 ans chez lesquels la réduction du nombre de synapses au niveau du noyau caudé est mise en évidence et des signes d'atrophie du cortex cérébral sont également soulignés chez des chats âgés de plus de 3 ans^{96,97}. La dégénérescence neuronale est caractérisée par des interruptions de la myéline, une dégénérescence axonale, une réduction marquée de la taille des neurones cholinergiques et de la longueur dendritique dans le locus coeruleus chez des chats âgés entre 15 et 18 ans comparés à des chats âgés entre 2 et 3 ans et au niveau de l'hippocampe chez des chats âgés de plus de 14 ans⁹⁸. Ces modifications sont d'ailleurs suspectées dans l'implication du cycle sommeil/éveil de l'animal et de la mémorisation.

Bien que l'atrophie cérébrale soit une conséquence des modifications de l'encéphale évoquées ci-dessus et suspectée être associée au syndrome de dysfonctionnement cognitif félin, c'est aussi un phénomène mis en évidence dans le vieillissement de l'encéphale de chats sains. C'est le cas chez l'Homme et le chien chez lesquels l'atrophie cérébrale associée au vieillissement est bien documentée⁹⁹⁻¹⁰². Quelques études se sont intéressées au vieillissement de l'encéphale du chat^{3,103,104}. En effet, chez des chats en bonne santé ne présentant pas de signe clinique de dysfonction neurologique, le développement d'atrophie cérébrale chez des animaux âgés de plus de 13 ans a été mis en évidence, avec notamment une diminution de la taille des noyaux caudés, une baisse de la densité synaptique, et un élargissement des ventricules latéraux¹⁰⁴. Un article récent complète ces résultats par l'étude de l'atrophie cérébrale chez le chat sain par morphométrie voxel-à-voxel³. Cette technique d'imagerie permet d'évaluer les régions de l'encéphale présentant une atrophie en analysant le volume et l'intensité du signal à l'IRM. Les résultats ont révélé une diminution significative de la matière grise dans les deux lobes pariétaux, en particulier dans des régions telles que les gyrus post-centraux droit et gauche, le gyrus cingulaire, les gyrus rostral, suprasylvien et ectosylvien. En revanche, aucune diminution significative de la matière blanche n'a été observée³.

Notons que cette technique, largement utilisée en médecine humaine pour caractériser les modifications subtiles du cerveau chez les patients atteints de maladies telles que la maladie d'Alzheimer, la maladie de Parkinson, l'épilepsie essentielle et les troubles psychologiques, a également révélé des changements pathologiques similaires chez le chat. Ces changements incluent des lésions de dégénérescence fibrillaire au niveau de l'hippocampe, similaires à ce qui est observé chez l'Homme atteint de la maladie d'Alzheimer. Cela renforce l'argument du chat comme modèle animal pertinent pour l'étude de la maladie d'Alzheimer, en particulier par rapport à d'autres animaux tels que le singe et le chien qui ne présentent pas ces lésions³.

Cependant, malgré la puissance de la méthode VBM (Voxel-Based Morphometry) pour révéler des zones atrophiées de manière détaillée, son utilisation individuelle peut réduire la précision de la détection par rapport à une analyse par région d'intérêt. Pour pallier cela, la mesure de la hauteur de l'adhérence interthalamique par IRM a été introduite comme critère clinique d'atrophie cérébrale chez le chien, qu'il présente ou non des dysfonctions cognitives et sur lequel nous nous attarderons dans le paragraphe suivant. Or, l'étude actuelle utilisant la méthode VBM n'a pas révélé de diminution significative de la hauteur de l'adhérence interthalamique chez les chats sans signes neurologiques et comportementaux.

Cette étude ne comporte pas de modélisation sur des groupes de tranches d'âge définies (or nous avons vu avec l'étude de Sordo et al la pertinence de cette classification) rendant difficile la détermination de la tendance à la diminution de la hauteur avec l'âge.

Il serait donc pertinent d'approfondir cette analyse en mesurant cette hauteur sur des images IRM chez des chats âgés présentant ou non des signes du syndrome de dysfonctionnement cognitif félin. Par ailleurs, le chat étant un modèle d'étude de la maladie d'Alzheimer, une étude sur des chats domestiques de propriétaires est d'autant plus pertinente que les animaux évoluent dans les mêmes conditions environnementales que leurs propriétaires.

Comme évoqué plus haut, l'évolution de la hauteur de l'adhérence interthalamique a été étudiée comme critère d'atrophie cérébrale chez le chien. C'est cette notion que nous allons maintenant approfondir.

C) ETUDE DE LA HAUTEUR DE L'ADHÉRENCE INTERTHALAMIQUE COMME CRITÈRE D'ATROPHIE CÉRÉBRALE CHEZ LES CHIENS AVEC ET SANS DYSFONCTIONNEMENTS COGNITIFS

Une étude de 2005 de Hasegawa et al ⁴ parue dans *Veterinary Radiology & Ultrasound* a examiné la hauteur de l'adhérence interthalamique en tant que critère d'atrophie cérébrale, tout en explorant la corrélation avec l'âge, le poids et la race chez des chiens présentant ou non des signes de dysfonctionnement cognitif.

Les deux groupes de l'étude comprenaient 66 chiens en bonne santé et 12 chiens présentant des signes de démence, respectivement âgés de 0,6 à 15 ans et de 12 à 18 ans. Les chiens inclus dans cette étude ne présentaient pas de lésions intracrâniennes identifiables, telles que des tumeurs, des encéphalites, des traumatismes crâniens ou des malformations cérébrales. Les diagnostics comprenaient des affections telles que l'épilepsie idiopathique, les otites moyennes et internes, ainsi que des lésions de la moelle épinière.

La mesure de la hauteur de l'adhérence interthalamique était réalisée sur des images présentant le troisième ventricule dorsal et ventral lorsque l'adhérence interthalamique apparaît la plus large (figure 27).

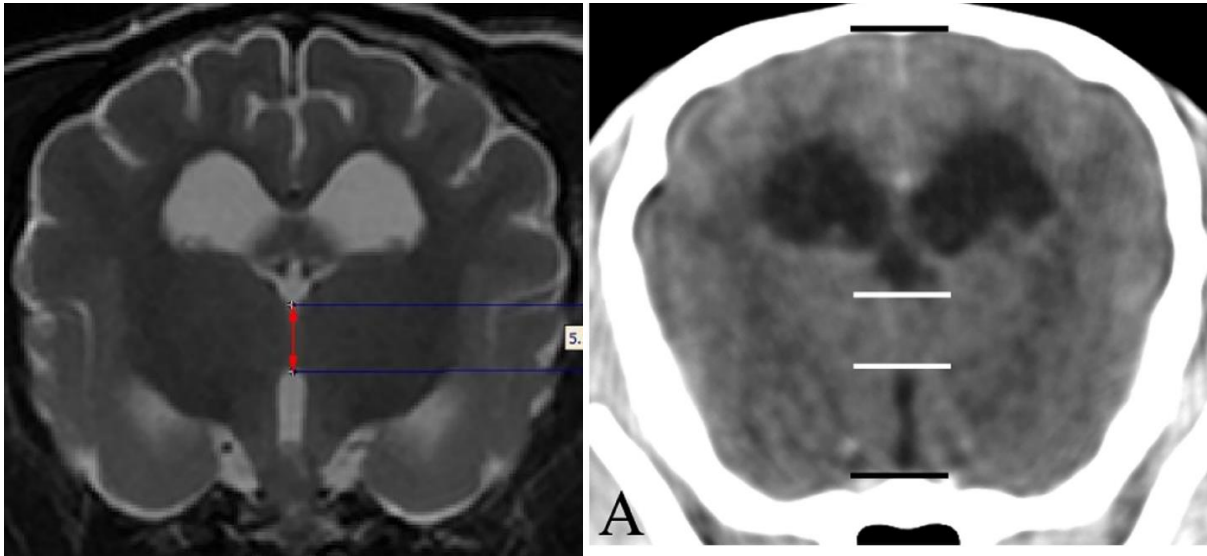


Figure 27 : Méthode pour la mesure de la hauteur de l'adhérence interthalamique sur une coupe transversale de l'encéphale chez le chien en séquence T2 (à gauche) et en séquence T1 (à droite)^{4,5}

Les résultats de l'étude ont révélé une réduction significative de la hauteur de l'adhérence interthalamique chez les chiens présentant des signes de démence tels que l'errance, les aboiements nocturnes, la somnolence, la marche en cercle et l'incontinence.

En résumé, l'étude a souligné que la mesure de la hauteur de l'adhérence interthalamique constitue un paramètre pertinent pour évaluer l'atrophie cérébrale chez les chiens atteints de dysfonctionnement cognitif. Cette mesure se révèle d'autant plus pertinente que d'autres paramètres, tels que l'épaississement du système ventriculaire, des sillons anormalement marqués, ou des plages d'intensité accrue au niveau de la matière blanche périventriculaire, présentent une variabilité importante en fonction de la race et de la taille de l'animal. Ces paramètres n'étant, par ailleurs, pas spécifiquement localisés dans une région précise de l'encéphale et peuvent également être présents chez des chiens souffrant d'autres maladies.

Ces résultats sont corroborés par une autre étude rétrospective de Noh et al de 2017⁵ qui s'est également intéressée à la hauteur de l'adhérence interthalamique comme paramètre de l'atrophie cérébrale chez des chiens présentant un dysfonctionnement cognitif ou non. En plus de la hauteur de l'adhérence interthalamique, cette étude s'intéressait à la comparaison du ratio hauteur de l'adhérence interthalamique/hauteur de l'encéphale et au ratio « ratio hauteur de l'adhérence

interthalamique/hauteur de l'encéphale » / « ventricule latéral/hauteur de l'encéphale ». Les chiens inclus dans l'étude ne présentaient pas de lésion du parenchyme cérébral identifiable.

L'utilité de définir des critères objectifs de mesures de de l'atrophie cérébrale réside dans le fait que le diagnostic de syndrome de dysfonctionnement cognitif se base principalement sur des observations subjectives par le propriétaire de modifications comportementales. Par ailleurs, l'imagerie se révèle être un moyen diagnostique non invasif et permet d'exclure également d'autres affections neurologiques. L'étude conclut que les chiens du groupe présentant des déficiences cognitives ont des mesures de ces trois paramètres significativement inférieurs aux chiens des groupes chiens « jeunes » et « âgé ». Elle souligne également que la mesure du ratio adhérence interthalamique/hauteur de l'encéphale présente l'avantage de s'affranchir du biais de la taille du chien, critère peut être moins pertinent chez le chat car il n'existe pas une différence de taille aussi importante entre les races que chez le chien.

Qu'en est-il alors de ce critère chez le chat ? Serait-il possible d'étudier la hauteur de l'adhérence interthalamique comme critère d'atrophie cérébrale chez le chat, à la fois chez les chats âgés sains et ceux présentant des signes de dysfonctionnement cognitif félin ?

Une étude de 2018 de Babicsak et al ⁶⁹ s'est penchée sur les modifications du parenchyme cérébral chez le chat en fonction de l'âge en partant de l'hypothèse d'un phénomène d'atrophie cérébrale chez le chat, en particulier et comme chez le chien, une diminution de la hauteur de l'adhérence interthalamique attribuable à la dégénérescence cellulaire mais aussi à la rétraction cellulaire¹⁰⁵. Les chats de cette étude sont supposés sains et en particulier, ne présentent pas de signes neurologiques. Les chats sont divisés en 3 groupes : 12 adultes (1 à 6 ans), 11 matures (7 à 11 ans) et 10 gériatriques (plus de 12 ans). Les résultats montrent que les chats du groupe gériatrique présentent une hauteur de l'adhérence interthalamique significativement plus faible que les chats du groupe chats adultes mais la corrélation n'est pas aussi importante que pour le ratio du volume du parenchyme cérébral sur le volume intracrânien qui est également inférieur chez les chats gériatriques. L'étude présente également qu'il n'y a pas de différence significative d'intensité du signal sur les images IRM du parenchyme cérébral avec le vieillissement.

L'étude conclut qu'il existe comme chez l'Homme et le chien une atrophie cérébrale chez le chat. Cependant, l'étude semble suggérer une faible corrélation entre l'évolution de la hauteur de l'adhérence interthalamique et l'âge, et ne présentant donc pas ce paramètre comme celui optimal pour mesurer l'atrophie cérébrale chez le chat.

Il semble tout de même pertinent d'étudier ce critère sur un nombre plus important de cas et chez des chats de propriétaires évoluant dans le même environnement, en triant ces chats par groupe d'âge selon la classification de Sordo et al.¹

PARTIE II : ETUDE CLINIQUE

L'objectif de cette étude clinique est d'étudier l'évolution de la hauteur de l'adhérence interthalamique avec l'âge sur un échantillon de cas plus important et en utilisant une classification d'âge différente¹ des protocoles que l'on peut retrouver dans la littérature actuelle⁶⁹.

I. MATERIEL ET METHODE

A) RECRUTEMENT DES CAS

Le recrutement des cas s'est fait en étudiant les dossiers des chats de la clientèle du CHUV d'Oniris ayant passé une IRM de l'encéphale et/ou des bulles tympaniques et/ou des cavités nasales et recensés sur les logiciels CLOVIS et SIRIUS.

Les chats inclus dans l'étude sont des chats présentés au service d'imagerie du CHUV d'Oniris (STIM, Service Transversal d'Imagerie Médicale) pour une IRM entre le 20/12/2007 et le 01/06/2023. S'agissant de chats de clientèle, ces animaux vivent dans le même environnement que les propriétaires.

L'inclusion des chats dans cette étude se base sur le protocole utilisé dans l'étude de Hasegawa et al⁴, c'est-à-dire des animaux ne présentant pas de lésion intracrânienne identifiable sur les images IRM telles que des tumeurs, des encéphalites, un traumatisme crânien, des malformations cérébrales. Sont ainsi inclus les animaux dont les images IRM de l'encéphale sont normales, c'est-à-dire sans image lésionnelle de l'encéphale identifiable. De plus, les chats inclus dans l'étude ne présentent aucune modification comportementale rapportée par les propriétaires.

Au total, 112 chats âgés entre 4 mois et 18 ans sont inclus dans l'étude.

Les chats sont séparés en quatre sous-groupes en fonction de leur âge. Ce classement se base sur les protocoles des études de Sordo et al¹ de Babicsak et al⁶⁹ en ajoutant également dans le groupe « jeune » des chats âgés de moins d'un an comme le suggère les protocoles des études de Hasegawa et al⁴ et de Noh et al⁵. On définit ainsi un groupe « jeune » dont les chats sont âgés de 4 mois à 6 ans, un groupe « mature » dont les chats sont âgés de 7 à 10 ans, un groupe « sénior » dont les chats sont

âgés de 11 à 14 ans et un groupe « gériatrique » dont les chats sont âgés de 15 ans et plus (jusqu'à 18 ans dans cette étude).

B) TECHNIQUE

Les images IRM acquises entre 2007 et 2015 ont été réalisées avec une IRM SIEMENS® Harmony 1 Tesla et les images IRM acquises entre 2015 et 2023 avec une IMR SIEMENS® Essenza 1,5 Tesla.

Les IRM ont été réalisées sur des chats sous anesthésie générale. L'évaluation des risques anesthésiques et l'élaboration des protocoles anesthésiques ont été réalisés par le service d'anesthésie du CHUV d'Oniris (STAR, Service Transversal d'Anesthésie et de Réanimation). Les protocoles ont été adaptés aux besoins et contextes physiopathologiques de chaque animal.

Ils incluaient une étape de prémédication et d'induction (après la pose d'un cathéter veineux) permettant une intubation et un relais par anesthésie gazeuse (Isoflurane) maintenue le temps de la durée de l'examen. Voici deux exemples de protocoles utilisés au CHUV pour une IRM de l'encéphale chez le chat :

Protocole 1 :

- Prémédication
 - Butorphanol : 0,3 mg/kg IV
- Induction :
 - Alfaxolone : 2 mg/kg IV
 - Diazépam : 0,25 mg/kg IV

Protocole 2 :

- Prémédication :
 - Médétomidine : 15 µg/kg IM
 - Butorphanol : 0,3 mg/kg IM
- Induction ;
 - Alfaxolone : 2 mg/kg IV

Le placement de l'animal dans la position adaptée à l'examen et l'acquisition des images a été effectuée par les techniciens du service d'imagerie STIM.

Les séquences d'acquisition ont été réalisées en pondération T1, T2 et avec ou sans réalisation de séquences avec du produit de contraste (gadolinium).

C) LECTURE DES IMAGES ET MESURES REALISEES

La lecture des images et la réalisation des mesures ont été effectuées sur le logiciel HOROS® par deux opérateurs en aveugle, un des opérateurs étant expérimenté (Dr Marion FUSELLIER), l'autre novice (Océane THERIER)

La hauteur de l'adhérence interthalamique est ainsi mesurée sur des coupes transversales de l'encéphale où le diamètre dorso-ventral de l'adhérence interthalamique est maximal. La mesure a été réalisée entre les bords dorsaux et ventraux du troisième ventricule, comme décrite dans l'étude de Noh et al⁵. Ces mesures ont été effectuées à la fois en séquence T1 et en séquence T2 (figure 28).

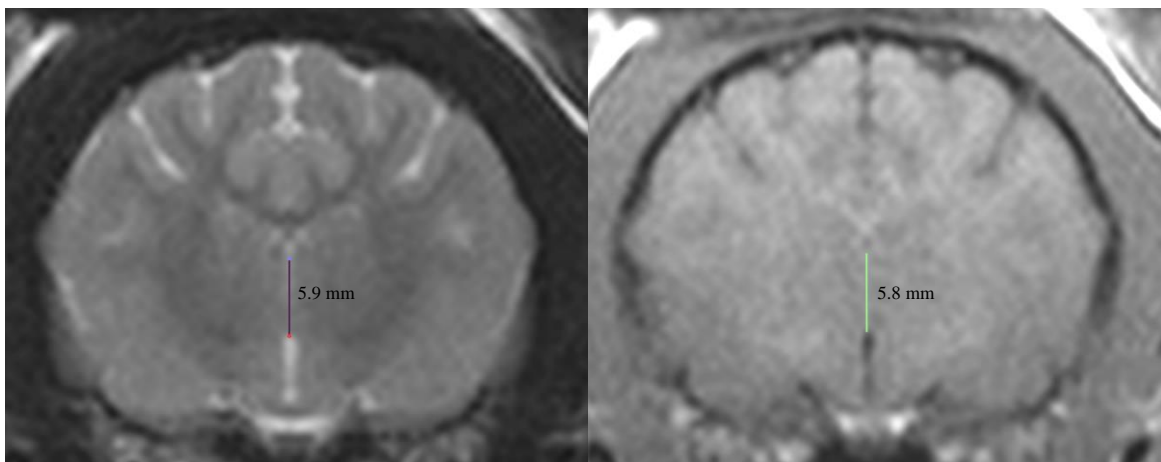


Figure 28 : Mesures de la hauteur de l'adhérence interthalamique sur une coupe IRM transversale en séquence T2 (à gauche) et en séquence T1 (à droite).

Afin de vérifier l'homogénéité de la population étudiée, des mesures de la hauteur et de la largeur du cerveau de chaque individu ont été réalisées sur la même coupe en séquence T1 que celle utilisée pour la mesure de la hauteur de l'adhérence interthalamique (figure 29).

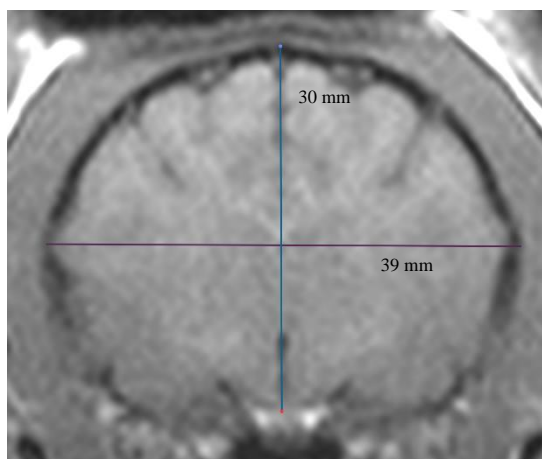


Figure 29 : Mesures de la hauteur et de la largeur de l'encéphale sur la coupe transversale choisie pour mesurer la hauteur de l'adhérence interthalamique

D) ETUDE STATISTIQUE

L'étude statistique est réalisée avec le logiciel R STUDIO®.

1) VERIFICATION STATISTIQUE DE L'HOMOGENEITE DE LA POPULATION ETUDIEE

La vérification de l'homogénéité de la population étudiée précède l'étude statistique des résultats. Cette validation de l'homogénéité de la population repose sur la modélisation linéaire de la hauteur de l'adhérence interthalamique selon trois critères :

- La hauteur de l'adhérence interthalamique en fonction de la largeur du cerveau
- La hauteur de l'adhérence interthalamique en fonction de la hauteur du cerveau
- La hauteur de l'adhérence interthalamique en fonction du poids de l'animal

2) VERIFICATION DE LA REPRODUCTIBILITE DU PROTOCOLE EXPERIMENTAL

L'exploitation statistique des résultats consiste ensuite à vérifier la reproductibilité du protocole expérimental. Pour cela, une étude de la concordance par analyse de la variance des résultats individuels obtenus sur le même échantillon soumis à la mesure par deux opérateurs différents est réalisée, d'une part en séquence T1 et d'autre part en séquence T2.

Deux méthodes statistiques sont utilisées : la méthode de Bland et Altman, qui permet graphiquement d'évaluer la concordance, et le calcul du coefficient de concordance de Lin.

Par la méthode de Bland et Altman, on représente graphiquement la différence des deux valeurs obtenues par les opérateurs en fonction de la moyenne des deux valeurs des opérateurs. On calcule ensuite en trois étapes les limites d'agrément :

- Calcul de la moyenne des différences (biais entre les deux opérateurs)
- Calcul de l'écart-type des différences
- Limite inférieure d'agrément et limite supérieure d'agrément

On parle de concordance au sens de Bland et Altman si aucun point ne dépasse les bornes supérieure et inférieure des limites d'agrément.

Par la méthode du calcul de coefficient de concordance de Lin, on calcule ρ_c (coefficient de concordance), C_b (critère d'exactitude) et ρ (coefficient de corrélation de Pearson, indicateur de précision). Au plus les coefficients ρ_c et C_b sont proches de 1, au plus on peut conclure à la validité de la concordance entre les deux séries.

A l'issu de ces tests, deux cas de figure sont présentés :

- Les tests ne permettent pas de conclure à la concordance des séries entre les deux opérateurs. La série de valeurs de l'opérateur présentant le moins de dispersion sera utilisée pour la suite de l'étude statistique.
- Les tests permettent de conclure à la concordance des séries entre les deux opérateurs. La moyenne des mesures obtenues par les deux opérateurs sera effectuée d'une part en séquence T1 et d'autre part en séquence T2.

3) ANALYSE STATISTIQUE DE L'EVOLUTION DE LA HAUTEUR DE L'ADHERENCE INTERTHALAMIQUE EN FONCTION DE L'AGE

Cette analyse statistique repose sur la modélisation statistique d'un modèle linéaire. La variable explicative étant qualitative (classe d'âge), on effectue une analyse de variance. Cela permet d'étudier si la dispersion des valeurs de l'adhérence interthalamique est due principalement à l'effet de l'âge (classe d'âge), ou à la réponse spécifique de chaque individu. L'effet de l'âge sera admis lorsque la variance de l'adhérence interthalamique liée à l'âge est significativement plus grande que la variance due à l'effet individuel (dispersion des individus). On admet la significativité lorsque la p-value du test est inférieure au seuil 0,05.

On effectue ensuite une validation des conditions du modèle c'est-à-dire qu'on vérifie l'indépendance et la normalité des résidus :

- L'indépendance est contrôlée grâce au graphique des résidus en fonction des valeurs estimées par le modèle. Les résidus doivent avoir la même distribution pour chaque modalité (c'est-à-dire que pour chaque modalité, il doit y avoir autant de résidus positifs que négatifs).
- La normalité est contrôlée par le graphe quantile-quantile mettant en relation les quantiles de la loi normale et les quantiles des résidus. On admet la normalité lorsque le nuage de points montre un bon alignement.

La dernière étape consiste à comparer deux à deux les moyennes de la valeur de la hauteur de l'adhérence interthalamique obtenue pour chaque classe d'âge et établir celles qui sont significativement différentes deux à deux. Pour cela, on utilise le test de comparaison multiple des moyennes de Tukey.

II. RESULTATS

A) EPIDEMIOLOGIE DES CHATS RECRUTES

Pour cette étude, 112 chats ont été inclus avec comme condition de ne pas présenter de lésion intracrânienne identifiable sur les images IRM ni de modifications comportementales rapportées par les propriétaires.

Les motifs et/ou diagnostics posés pour les animaux de l'échantillon de la population acceptée dans cette étude comptent les chats atteints de crises épileptiformes (n = 46), d'otites externes, moyennes et internes (n = 13), présentant des polypes auriculaires (n = 9), de rhinites et lésions des cavités nasales (n = 5), de polype nasopharyngé ou tumeur des cavités nasales (n = 2), de malformation de la jonction crano-cervicale (n = 2), de signes cliniques neurologiques idiopathiques, non imputables à des lésions de l'encéphale ou non renseignés (n = 29), suspicion de PIF neurologique (n = 1), suspicion d'intoxication (n = 1), maladies métaboliques (n = 2), dégénérescence sénile (n = 2).

Les caractéristiques épidémiologiques des quatre groupes d'étude sont rassemblées dans le tableau III.

Tableau III : Age, poids, sexe, race et données cliniques des cas recrutés par classe d'âge

F : Femelles entières, FS : Femelles stérilisées ; M : Mâles entiers ; MC : Mâles castrés

	Jeunes (n=65)	Matures (n=23)	Séniors (n=18)	Gériatriques (n=6)
Age moyen [min-max]	2,8 [0,25-6]	7,9 [7-10]	12,4 [11-14]	16,5 [15-18]
Poids moyen [min-max]	4,2 [2-8,1]	5,1 [3,3-8,6]	4,4 [2,6-6,5]	4,0 [2,8-5,7]
Sexe	F (n=6), M(n=8), FS(n=19), MC (n=32)	F (n=2), M(n=0), FS(n=8), MC (n=13)	F (n=0), M(n=0), FS(n=10), MC (n=8)	F (n=0), M(n=0), FS(n=3), MC (n=3)
Race	Européen (n=49), Sacré de Birmanie (n=4), Chartreux (n=1), Siamois (n=3), Exotic Shortair (n=1), Persan (n=1), Maine Coon (n=4), Norvégien (n=1), Sphinx (n=1)	Européen (n=19), Sacré de Birmanie (n=1), Chartreux (n=1), Siamois (n=1), Persan (n=1)	Européen (n=19), Siamois (n=1),	Européen (n=4), Persan (n=2),

Données cliniques	Crises épileptiformes (n=30), otites externes, moyennes et interne (n=7), présentant des polypes auriculaires (n = 6), de rhinites (n=1), polype nasopharyngé (n=1), de malformation de la jonction craniocervicale (n=2), de signes cliniques neurologiques idiopathiques, non imputables à des lésions de l'encéphale ou non renseignés (n=15), suspicion de PIF neurologique (n=1), suspicion d'intoxication (n=1), maladies métaboliques (n=1)	Crises épileptiformes (n=11), otites externes, moyennes et interne (n=3), polypes auriculaires (n=1), rhinites et lésion des cavités nasales (n=1), de signes cliniques neurologiques idiopathiques, non imputable à des lésions de l'encéphale ou non renseignés (n=6), maladies métaboliques (n=1)	Crises épileptiformes (n=3), otites externes, moyennes et interne (n=3), polypes auriculaires (n=1), rhinites et lésion des cavités nasales (n=3), de polype nasopharyngé ou tumeur des cavités nasales (n=1), signes cliniques neurologiques idiopathiques, non imputable à des lésions de l'encéphale ou non renseignés (n=7),	Crises épileptiformes (n=2), polypes auriculaires (n=1), signes cliniques neurologiques idiopathiques, non imputable à des lésions de l'encéphale ou non renseignés (n=1), dégénérescence sénile (n=2).
--------------------------	--	--	--	---

B) RESULTATS DES MESURES DE LA HAUTEUR DE L'ADHERENCE INTERTHALAMIQUE

1) VERIFICATION STATISTIQUE DE L'HOMOGENEITE DE LA POPULATION ETUDIEE

La première étape de l'étude statistique consiste à vérifier l'homogénéité de la population étudiée afin de s'assurer qu'il n'y a pas de corrélation entre la taille du cerveau et la hauteur de l'adhérence interthalamique et entre le poids du chat et la hauteur de l'adhérence interthalamique.

La largeur et la hauteur du cerveau sont mesurées sur la même coupe exploitée pour la mesure de la hauteur de l'adhérence interthalamique en séquence T1 (figure 29).

Un modèle de régression linéaire est appliqué à chaque critère :

- La hauteur de l'adhérence interthalamique en fonction de la largeur du cerveau (figure 30)
- La hauteur de l'adhérence interthalamique en fonction de la hauteur du cerveau (figure 31)
- La hauteur de l'adhérence interthalamique en fonction du poids de l'animal (figure 32)

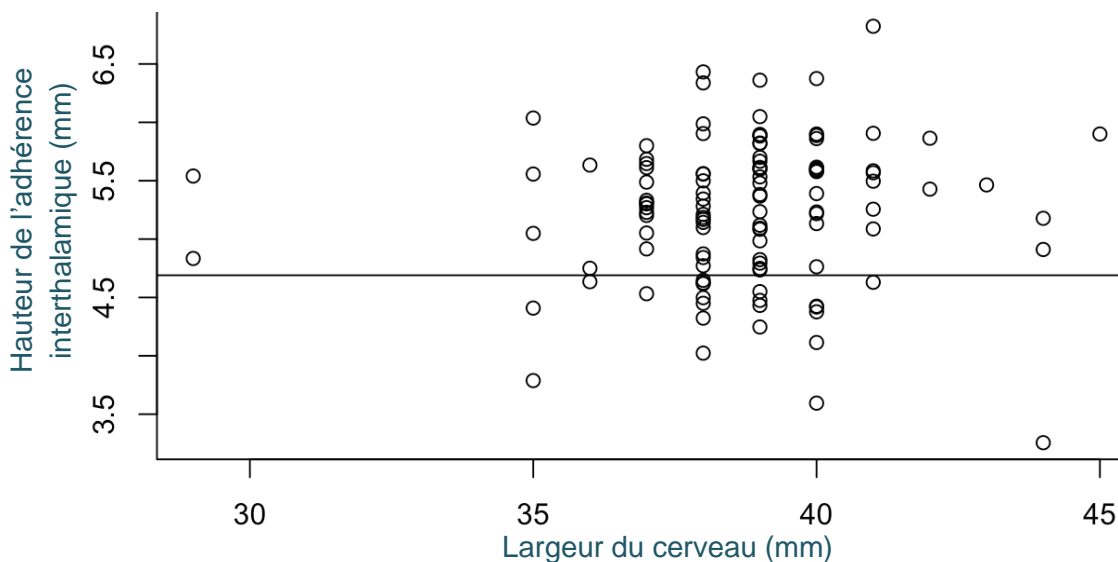


Figure 30 : Modélisation linéaire de la hauteur de l'adhérence interthalamique en fonction de la largeur du cerveau sur une même coupe IRM

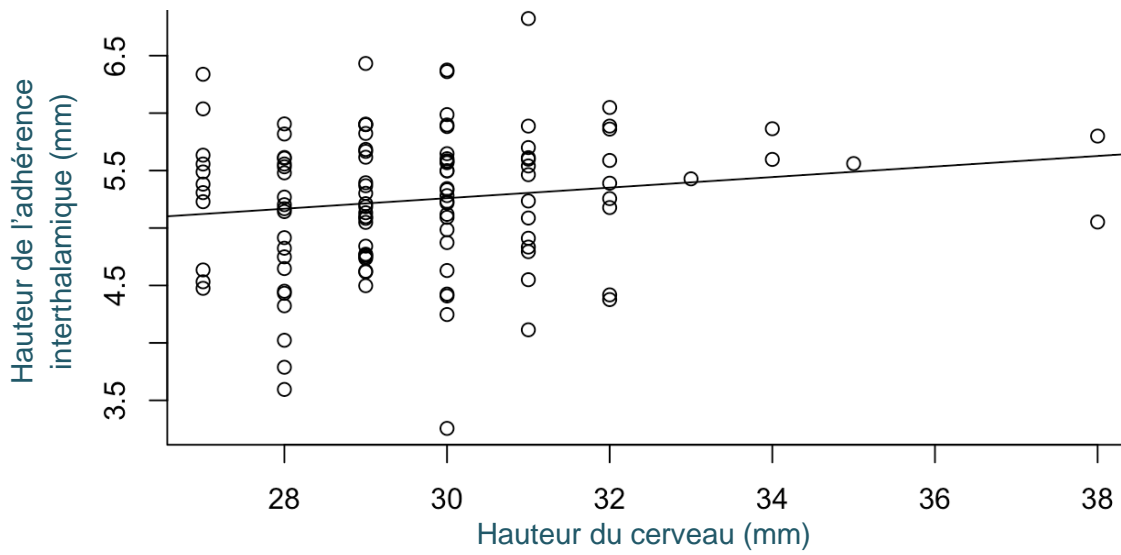


Figure 31 : Modélisation linéaire de la hauteur de l'adhérence interthalamique en fonction de la hauteur du cerveau sur une même coupe IRM

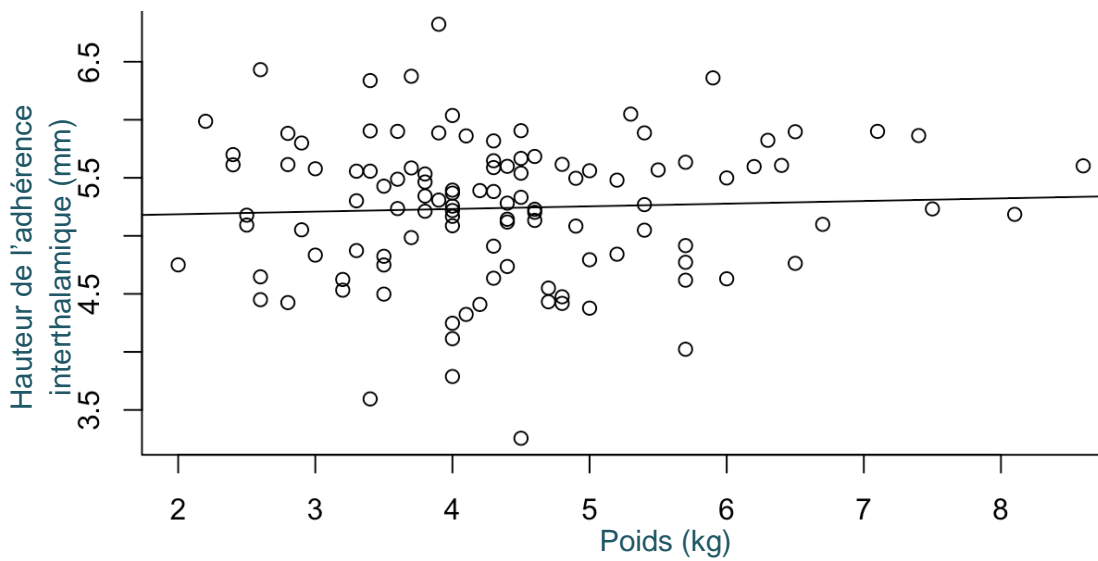


Figure 32 : Modélisation linéaire de la hauteur de l'adhérence interthalamique en fonction du poids de l'animal

Les p-value des trois modèles sont regroupées dans le tableau IV

Tableau IV : P-value obtenues pour les modélisations des trois paramètres étudiés pour la validation de l'homogénéité de la population

Modèle	Hauteur de l'adhérence interthalamique en fonction de la largeur du cerveau	Hauteur de l'adhérence interthalamique en fonction de la hauteur du cerveau	Hauteur de l'adhérence interthalamique en fonction du poids de l'animal
P-value	0,5866	0,1191	0,6185

Pour ces trois critères, largeur du cerveau, hauteur du cerveau et poids de l'animal, on obtient respectivement une p-value $> 0,05$ permettant de conclure avec un niveau de confiance à 95% à l'indépendance statistique des paramètres suivants :

- Hauteur de l'adhérence interthalamique et largeur du cerveau
- Hauteur de l'adhérence interthalamique et hauteur du cerveau
- Hauteur de l'adhérence interthalamique et poids de l'animal

2) ETUDE DE LA REPRODUCTIBILITE DU PROTOCOLE

a. PAR LA METHODE DE BLAND ET ALTMAN

La concordance des séries de valeurs obtenues par les deux opérateurs est étudiée à la fois en séquence T1 (figure 33) et en séquence T2 (figure 34).

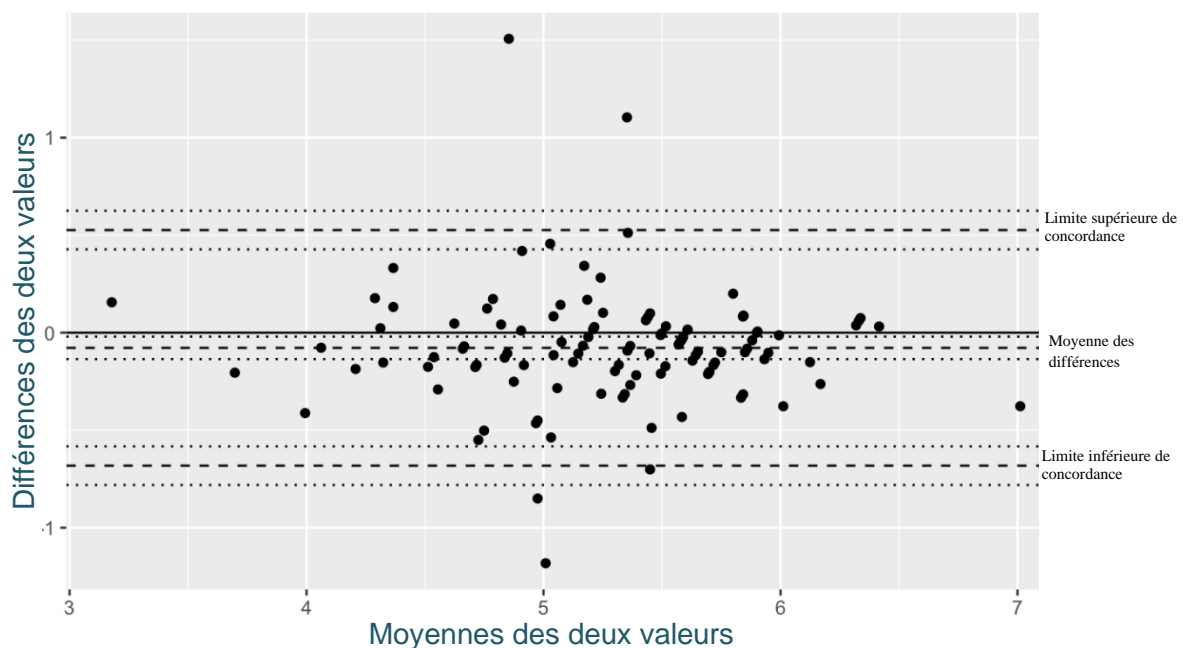


Figure 33 : Graphique de Bland et Altman pour l'étude de la concordance des deux séries en séquence T1 obtenues par deux opérateurs différents

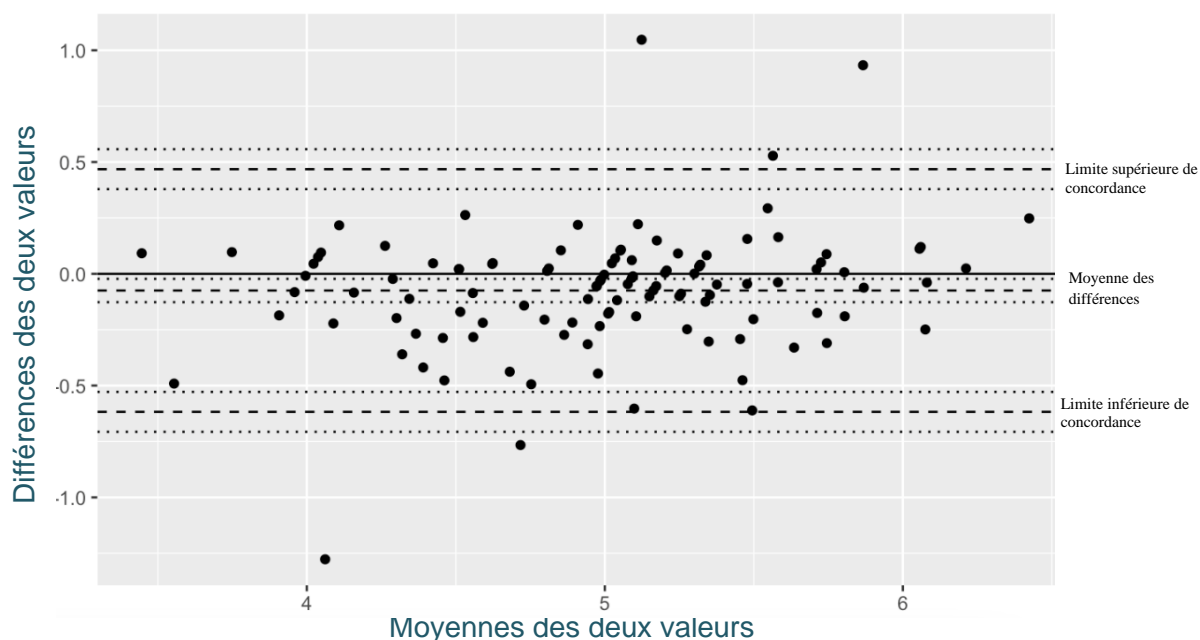


Figure 34 : Graphique de Bland et Altman pour l'étude de la concordance des deux séries en séquence T2 obtenues par deux opérateurs différents

On constate que quatre valeurs (pour les séquences en T1) et cinq valeurs (pour les séquences en T2) dépassent les limites supérieures et inférieures d'agrément définies par la méthode de Bland et Altman. Cependant, au vu du nombre de la population ($n=112$), il est acceptable de considérer les séries de valeurs entre les deux opérateurs comme concordantes, à la fois en séquence T1 et en séquence T2.

b. PAR LE CALCUL DU COEFFICIENT DE CONCORDANCE DE LIN

Les coefficients calculés par la méthode de Lin sont présentés pour les valeurs en séquence T1 (tableau V) et en séquence T2 (tableau VI).

Tableau V : Coefficients obtenus par la méthode du calcul du coefficient de concordance de Lin pour l'étude de la concordance des deux séries en séquence T1 obtenues par deux opérateurs différents

	Estimation ponctuelle	Intervalle de confiance à 95%	
		Borne inférieure	Borne supérieure
ρ_c	0,8691	0,8157	0,9078
ρ	0,7655		
C_b	0,9919		

Tableau VI : Coefficients obtenus par la méthode du calcul du coefficient de concordance de Lin pour l'étude de la concordance des deux séries en séquence T2 obtenues par deux opérateurs différents

	Estimation ponctuelle	Intervalle de confiance à 95%	
		Borne inférieure	Borne supérieure
ρ_c	0,8927	0,8489	0,9243
ρ	0,8139		
C_b	0,984		

Le niveau de concordance entre les séries des deux opérateurs est fort à la fois en séquence T1 (0,8691) et en séquence T2 (0,8927) associé à un coefficient de précision bon (0,7655 en séquence T1 et 0,8139 en séquence T2) et une exactitude forte (0,9919 en séquence T1 et 0,984 en séquence T2).

Cela confirme l'évaluation graphique de la concordance des séries entre les deux opérateurs. En conclusion, la concordance entre les deux opérateurs est bonne confirmant la reproductibilité du protocole.

Pour la suite de l'étude statistique, les valeurs de la hauteur de l'adhérence interthalamique utilisées sont les valeurs des moyennes des mesures obtenues par les deux opérateurs en séquence T1 d'une part et en séquence T2 d'autre part.

3) ETUDE DE L'EVOLUTION DE LA HAUTEUR DE L'ADHERENCE INTERTHALAMIQUE EN FONCTION DE L'AGE

a. VALIDATION DES CONDITIONS DU MODELE

L'indépendance est contrôlée pour le modèle en séquence T1 et T2 et illustrée figure 35. On constate que les résidus de chaque modalité (classe d'âge) ont une distribution similaire permettant de valider l'indépendance des deux modèles.

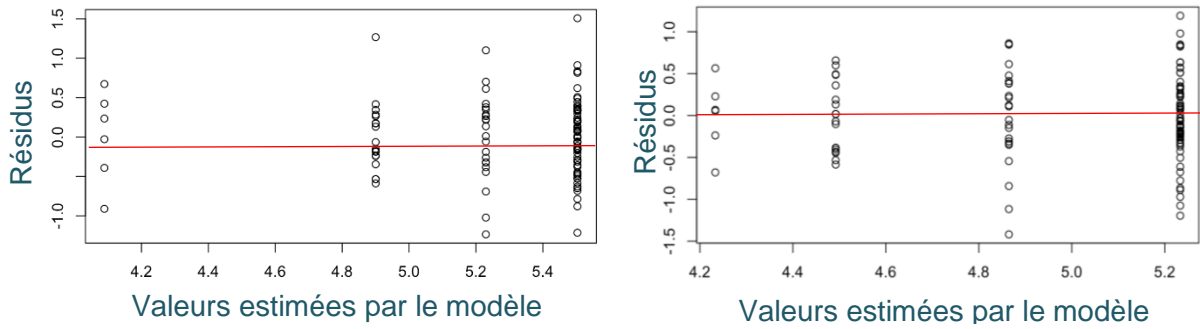


Figure 35 : Graphique des résidus en fonction des valeurs ajustées pour le modèle en séquence T1 (à gauche) et pour le modèle en séquence T2 (à droite)

La normalité des modèles en séquence T1 et T2 est illustrée figure 36. On constate que le nuage de points obtenu présente un bon alignement permettant de conclure à la validité de la normalité des deux modèles.

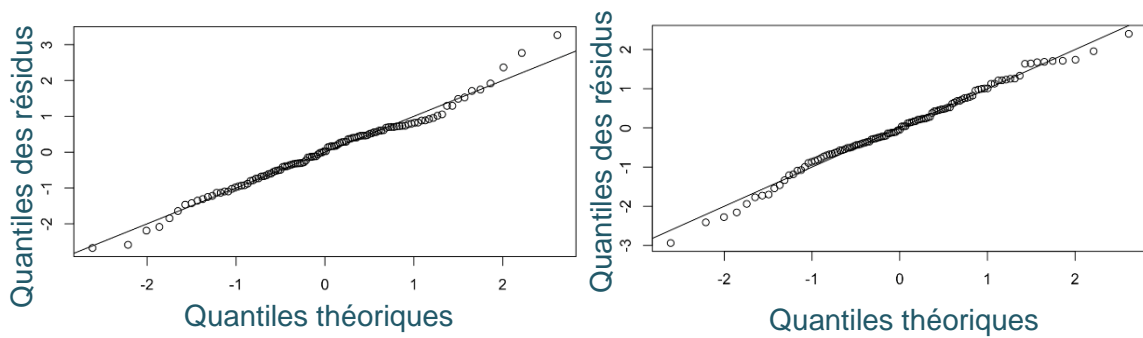


Figure 36 : Graphique « Normal qqplot » en séquence T1 (à gauche) et pour le modèle en séquence T2 (à droite)

b. RESULTATS DES MODELES

Les statistiques descriptives des valeurs moyennes, minimum et maximum de la hauteur de l'adhérence interthalamique pour chaque classe d'âge et pour les modèles en séquence T1 et en séquence T2 sont regroupées dans le tableau VII.

Tableau VII : Moyennes (écart interquartile) des valeurs de la hauteur de l'adhérence interthalamique (AIT) dans les groupes jeune, mature, sénior et gériatrique pour les modèles en séquence T1 et en séquence T2

	Jeune [0,25-6]	Mature [7-10]	Sénior [11-14]	Gériatrique [15-18]
Moyenne AIT T1 (mm)	5,50 (4,29-7,01)	5,23 (3,99-6,33)	4,90 (4,31-6,17)	4,09 (3,18-4,76)
Moyenne AIT T2 (mm)	5,23 (4,04-6,42)	4,86 (3,45-5,73)	4,49 (3,91-5,15)	4,23 (3,55-4,80)

La modélisation par analyse de variance permet de conclure à un lien significatif entre la hauteur de l'adhérence interthalamique et l'âge ($r=0,58$ et $p\text{-value} < 0,001$ pour le modèle en séquences T1 et $r=0,53$ et $p\text{-value} < 0,001$ pour le modèle en séquences T2).

Pour le modèle en séquence T1 (figure 37 et tableau VII), les valeurs moyennes de la hauteur de l'adhérence interthalamique sont respectivement de 5,50 mm, 5,23 mm, 4,90 mm et 4,09 mm pour le groupe des chats jeunes ([0,25-6]), chats matures ([7-10]), chats séniors ([11-15]) et chats gériatriques ([15-18]).

La hauteur de l'adhérence interthalamique est significativement plus faible dans le groupe des chats gériatriques comparée à celle des groupes des chats jeunes ($p\text{-value} < 0,001$), des chats matures ($p\text{-value} < 0,001$) et des chats séniors ($p\text{-value} < 0,01$).

De la même manière, la hauteur de l'adhérence interthalamique des chats du groupe jeune est significativement plus grande que la hauteur de l'adhérence interthalamique des chats du groupe mature ($p\text{-value} < 0,05$). En outre, la hauteur de l'adhérence interthalamique des chats du groupe jeune est significativement plus grande que la hauteur de l'adhérence interthalamique des chats du groupe sénior ($p\text{-value} < 0,001$).

En revanche, il n'y a pas de différence significative entre la hauteur de l'adhérence interthalamique entre le groupe des chats matures et celui des chats séniors.

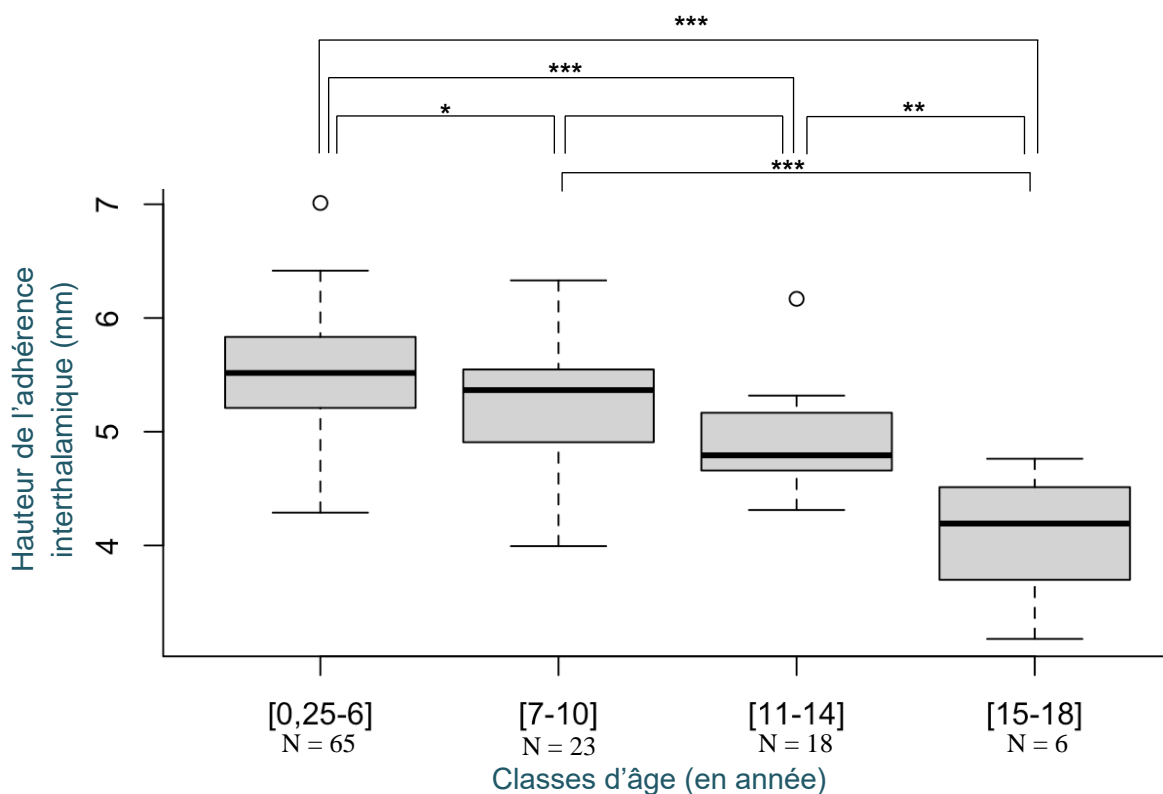


Figure 37 : Comparaison de la hauteur de l'adhérence interthalamique entre les différentes classes d'âge en séquence T1

* : p-value < 0,05

** : p-value < 0,01

*** : p-value < 0,001

Pour le modèle en séquence T2 (figure 38 et tableau 7), les valeurs moyennes de la hauteur de l'adhérence interthalamique sont respectivement de 5,23 mm, 4,86 mm, 4,49 mm et 4,23 mm pour le groupe des chats jeunes ([0,25-6]), chats matures ([7-10]), chats séniors ([11-15]) et chats gériatriques ([15-18]).

La hauteur de l'adhérence interthalamique est significativement plus faible dans le groupe des chats gériatriques comparée à celle des groupes des chats jeunes (p-value < 0,001) et des chats matures (p-value < 0,05) mais pas comparée à celle du groupe des chats séniors.

De la même manière, la hauteur de l'adhérence interthalamique des chats du groupe jeune est significativement plus grande que la hauteur de l'adhérence interthalamique des chats du groupe mature (p-value < 0,01). En outre, la hauteur de l'adhérence interthalamique des chats du groupe jeune est significativement plus grande que la hauteur de l'adhérence interthalamique des chats du groupe sénior (p-value < 0,001).

En revanche, il n'y a pas de différence significative entre la hauteur de l'adhérence interthalamique entre le groupe des chats matures et celui des chats séniors.

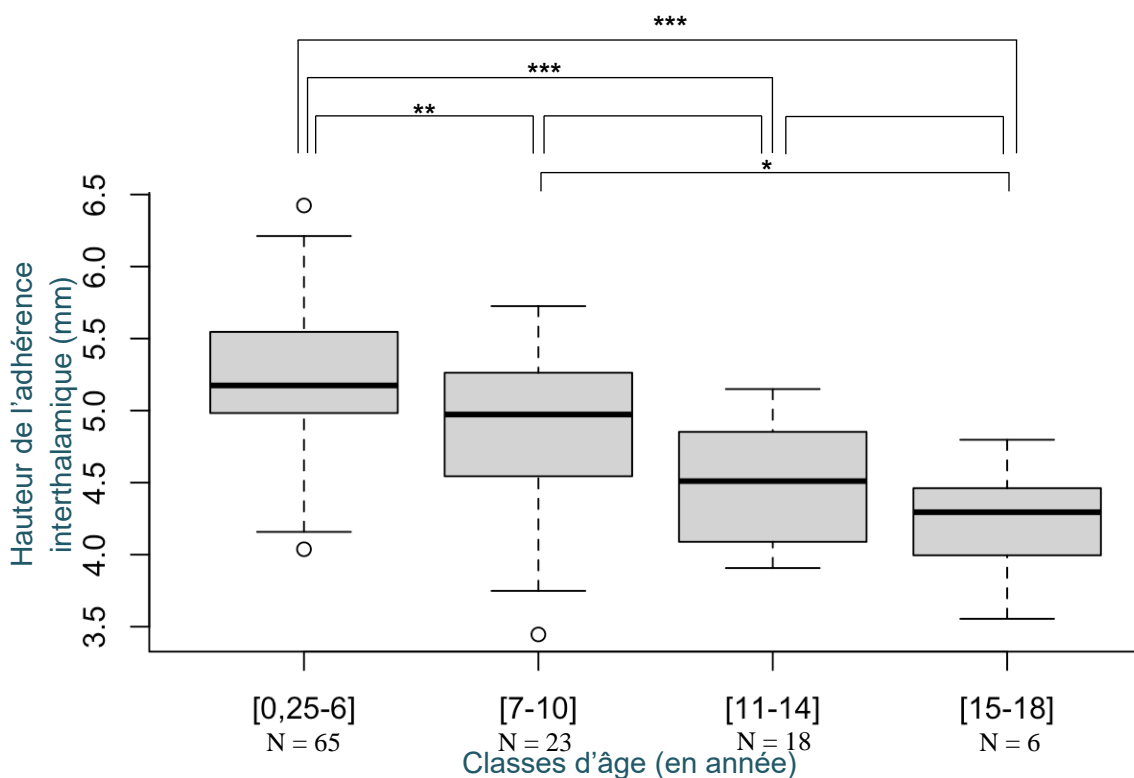


Figure 38 : Comparaison de la hauteur de l'adhérence interthalamique entre les différentes classes d'âge en séquence T2

* : p-value < 0,05

** : p-value < 0,01

*** : p-value < 0,001

En résumé, ces résultats suggèrent une réduction de la hauteur de l'adhérence interthalamique avec l'âge chez le chat.

Cette réduction est significative :

- **Pour le modèle en T1 :**
 - **Chez les chats gériatriques par rapport aux chats jeunes, matures et séniors**
 - **Chez les chats matures et séniors par rapport aux chats jeunes**
- **Pour le modèle en T2 :**
 - **Chez les chats gériatriques par rapport aux chats jeunes et matures**
 - **Chez les chats matures et séniors par rapport aux chats jeunes**

Cette réduction n'est pas significative chez les chats séniors par rapport aux chats matures.

III. DISCUSSION

A) L'EVOLUTION DE LA HAUTEUR DE L'ADHERENCE INTERTHALAMIQUE CHEZ LE CHAT AVEC L'AGE : UN CRITERE D'ATROPHIE CEREBRALE

Cette étude vise à étudier l'évolution de la hauteur de l'adhérence interthalamique en fonction de l'âge afin d'évaluer si ce paramètre pourrait être utilisé comme un critère objectif et significatif d'atrophie cérébrale avec le vieillissement comme le suggère la littérature chez le chien^{4,5}.

En effet, Hasegawa et al⁴ étudiaient déjà l'adhérence interthalamique comme critère d'atrophie de l'encéphale et concluaient à une réduction significative de la hauteur de l'adhérence interthalamique entre les chiens du groupe sain (âgés de 0,6 à 15 ans) et ceux présentant des signes de démence (âgés de 12 à 18 ans), faisant de l'adhérence interthalamique un marqueur pertinent de l'atrophie cérébrale associée au syndrome de dysfonctionnement cognitif canin chez cette espèce. Cependant, ils n'étudiaient pas l'évolution de ce paramètre avec l'âge au sein d'une population de chiens sains (ne présentant pas de signes de démence) comme l'ont réalisés Noh et al⁵ dans leur étude qui comparait la hauteur de l'adhérence interthalamique entre trois groupes de chiens : un groupe de chiens jeunes (âgés de moins de 9 ans et ne présentant pas de signe de démence), âgés (âgés de plus de 9 ans et ne présentant pas de signe de démence) et un groupe de chiens âgés de plus de 9 ans et présentant des signes de démence. Comme le concluaient Hasegawa et al⁴, la hauteur de l'adhérence interthalamique était significativement plus faible dans le groupe des chiens présentant des signes de démence que chez les chiens sains des groupes jeunes et âgés. En outre, les auteurs concluaient à une hauteur significativement plus faible chez les chiens du groupe âgé par rapport aux chiens du groupe jeune.

Chez le chat, l'étude de Hamamoto et al³ démontrait une corrélation entre l'atrophie cérébrale et l'âge. En revanche, ils ne montraient aucune réduction significative de la hauteur de l'adhérence interthalamique avec l'âge. Cependant, dans cette étude, l'âge était étudié comme une variable continue et non comme une variable qualitative (classe d'âge) ce qui ne permettait pas de limiter l'influence de la variabilité individuelle comparativement à celle de l'âge, ne permettant donc pas de conclure à l'effet de l'âge sur la hauteur de l'adhérence interthalamique.

Ainsi, dans notre étude, la subdivision de la population recrutée en quatre classes d'âge¹ en affinant le protocole de l'étude de Babicsak et al⁶⁹ a permis d'évaluer l'effet de l'âge sur la hauteur de l'adhérence interthalamique.

Les résultats tendent à montrer une réduction significative de la hauteur de l'adhérence interthalamique avec l'âge. Elle est en effet plus faible chez les chats gériatriques par rapport aux chats séniors (pour le modèle en T1), matures et jeunes, et plus faible chez les chats matures et séniors par rapport aux chats jeunes. Bien que cette réduction soit significative, les coefficients de corrélation (respectivement 0,58 et 0,53 pour les modèles en séquence T1 et T2) sont modérés. Cependant, cette réduction n'est pas significative (ni pour le modèle en séquence T1, ni pour le modèle en séquence T2) chez les chats séniors par rapport aux chats matures. Ces résultats sont en accord avec ceux de la littérature existant chez le chien^{4,5}. La diminution de la hauteur de l'adhérence interthalamique avec l'âge suggère une perte neuronale au niveau de cette structure comme au niveau de diverses structures de l'encéphale du chat^{78,95-97} mais il est également suspecté que cette diminution soit associée à une diminution volumétrique du thalamus avec l'âge comme le suggère la littérature chez le chien¹⁰⁶ et chez l'Homme¹⁰⁷. En considérant ces résultats, l'adhérence interthalamique semble être un paramètre pertinent dans l'étude du vieillissement de l'encéphale et notamment de l'atrophie cérébrale chez le chat.

Dans leur étude, pour laquelle une subdivision en classe d'âge plus ancienne que celle utilisée dans notre étude¹ avec un groupe de chats adultes (âgés de 1 à 6 ans), un groupe de chats matures (âgés de 7 à 11 ans) et un groupe de chats gériatriques (âgés de 12 ans et plus), Babicsak et al⁶⁹ observaient également une réduction significative de la hauteur de l'adhérence interthalamique entre le groupe de chats gériatriques par rapport au groupe de chats adultes. En revanche, la réduction mise en évidence entre le groupe de chats matures par rapport au groupe des chats adultes et entre le groupe des chats gériatriques par rapport au groupe des chats matures n'était pas significative. Aussi, les résultats de notre étude, en affinant la subdivision en classe d'âge, permettent de préciser l'effet de celui-ci sur la hauteur de l'adhérence interthalamique. En effet, si dans notre étude il n'y a pas de réduction significative de la hauteur de l'adhérence interthalamique entre le groupe des chats séniors et des chats matures, cette réduction devient significative entre le groupe des chats matures et celui des chats gériatriques.

Ce constat est d'autant plus intéressant dans la perspective de l'étude de l'adhérence interthalamique comme critère d'atrophie cérébrale associée au syndrome de dysfonctionnement cognitif félin. En effet, l'étude de Gunn-Moore et al⁷² mettait en évidence que parmi une population de chats âgés de 11 à 21 ans, 36% d'entre eux présentaient des changements comportementaux non attribuables de manière évidente à une maladie sous-jacente et que, parmi les chats de la population étudiée, 50% des chats âgés de plus de 15 ans (correspondant au groupe de chats gériatriques défini dans notre étude) présentaient des changements de comportement contre 28% des chats âgés entre 11 et 14 ans (correspondant au groupe de chats séniors défini dans notre étude). Etant donné la difficulté du

diagnostic du syndrome de dysfonctionnement cognitif félin en raison de changements de comportement parfois subtils et/ou non interprétés comme un changement pathologique par les propriétaires de ces chats, cela renforce la pertinence de l'étude de la hauteur de l'adhérence interthalamique comme marqueur de l'atrophie cérébrale chez le chat.

Par ailleurs, notre étude ne montre pas de corrélation entre la hauteur de l'encéphale, la largeur de l'encéphale ou le poids de l'animal et la hauteur de l'adhérence interthalamique à la différence des études effectuées chez les chiens ^{4,5} pouvant s'expliquer par le fait que les chats présentent une moindre hétérogénéité en taille et en poids contrairement aux chiens qui présentent des variations de tailles, de poids et de forme du crâne importantes d'une race à l'autre.

B) LIMITES DE L'ETUDE

1) EPIDEMIOLOGIE ET RECRUTEMENT

a. NOMBRE DE CAS RECRUTES

Lors de cette étude rétrospective, 112 chats respectant les critères d'inclusion au protocole ont été recrutés. Le nombre d'individus est supérieur aux échantillons d'étude des protocoles retrouvés dans la littérature chez le chat (Babicsak et al^{68,69}) avec 14 individus divisés en 2 groupes (un groupe de chats adultes et un groupe de chats matures constitués de 7 individus) dans l'étude de 2015⁶⁸ et 33 individus divisés en 3 groupes (un groupe de chats adultes, un groupe de chats matures et un groupe de chats gériatriques constitués respectivement de 12, 11 et 10 individus) dans l'étude de 2018⁶⁹. Cela confère une puissance supérieure aux analyses statistiques de notre étude.

Cependant, la constitution de 4 groupes en classe d'âge suivant la classification de Sordo et al¹ n'a pas permis la formation de groupes de taille homogène. En effet, il existe une variation importante du nombre d'individus par groupe avec un groupe de chats « jeunes » constitué de 65 individus, de chats « matures » de 23 individus, de chats « séniors » constitués de 18 individus et de chats « gériatriques » constitués de 6 individus. Cela signifie que pour les groupes constitués d'un plus faible nombre d'individus, notamment le groupe des chats gériatriques (n=6), l'erreur standard de la moyenne est plus grande, c'est-à-dire que l'influence de la variance individuelle est plus importante, rendant plus difficile la mise en évidence d'une différence significative liées à l'âge.

L'échantillon d'étude a tout de même permis de mettre en évidence une réduction significative de la hauteur de l'adhérence interthalamique avec l'âge.

b. EPIDEMIOLOGIE DES CAS RECRUTES

i. MODIFICATIONS COMPORTEMENTALES

Aucune modification du comportement n'était rapportée par les propriétaires et notifiée dans les dossiers médicaux des animaux inclus dans l'étude, en particulier pour les chats des groupes sénior et gériatrique. Les chats de l'étude sont donc considérés comme sains, c'est-à-dire sans signe de dysfonctionnement cognitif félin. Cependant, aucune évaluation neurocomportementale n'avait été effectuée par un vétérinaire et aucun questionnaire pour évaluer des changements de comportement n'avait été proposé aux propriétaires de chats. Or, les modifications comportementales associées au syndrome de dysfonctionnement cognitif félin, qui concernent jusqu'à 50% des chats âgés de plus de 15 ans et jusqu'à 28% des chats entre 11 et 15 ans⁷², ne sont pas toujours perçues par les propriétaires ou alors interprétées comme des signes normaux du vieillissement de l'animal⁷². On ne peut donc pas conclure de façon certaine que les chats inclus dans l'étude ne présentaient aucun signe du syndrome dysfonctionnement cognitif félin.

ii. RACES

En comparaison aux études disponibles chez le chien^{4,5}, l'effet de la race et surtout la comparaison de la hauteur de l'adhérence interthalamique entre des chats brachycéphales (comme par exemple les Exotic Shorthair ou les Persans) et des chats mésocéphales n'est pas évaluée en raison du très faible nombre de chats brachycéphales inclus dans l'étude. En effet, seuls 5 individus sont brachycéphales (1 Exotic Shorthair et 4 Persan) contre 107 individus mésocéphales. Chez le chien, l'étude de Hasegawa et al⁴ rapporte que chez les chiens sans signe de démence, la hauteur de l'adhérence interthalamique est significativement plus petite chez les chiens brachycéphales que chez les chiens mésocéphales. Chez les chiens présentant des signes de démence, ce sont les chiens mésocéphales qui présentent une hauteur de l'adhérence interthalamique plus petite que les chiens brachycéphales. L'étude conclut que ces différences semblent être dues à la différence de poids entre les chiens des races brachycéphales et les races mésocéphales. Cela est d'ailleurs concordant avec l'étude de Noh et al⁵ qui s'affranchit des différences de poids des animaux en étudiant le ratio hauteur de l'adhérence interthalamique/hauteur de l'encéphale par rapport au ratio de la hauteur du ventricule latéral/hauteur de l'encéphale et conclut à une absence de différence significative entre les races brachycéphales et autres.

iii. SEXE

Ni l'influence du sexe, ni l'influence de la stérilisation sur la hauteur de l'adhérence interthalamique ne sont analysées dans notre étude. Il s'agirait cependant d'un paramètre pertinent à étudier notamment dans le cadre de l'association entre l'atrophie cérébrale et le syndrome de dysfonctionnement cognitif félin. En effet, chez l'Homme, les études semblent montrer l'existence d'une prédisposition des femmes par rapport aux hommes¹⁰⁸ à être atteintes de démence. Plusieurs hypothèses sont avancées pour expliquer cette incidence plus élevée de démence chez les femmes, en particulier l'espérance de vie plus élevée chez celles-ci mais aussi la toxicité de la protéine β -amyloïde en lien avec la diminution de taux d'œstrogène dans le sang avec l'âge. Chez les chiens atteints du syndrome de dysfonctionnement cognitif canin, il semblerait qu'une prédisposition des individus femelles existe également^{5,109} avec une incidence deux fois plus élevée chez les femelles entières par rapport aux mâles entiers. Par ailleurs, les chiens mâles et femelles stérilisés seraient plus à risque de développer des signes du syndrome de dysfonctionnement cognitif canin que les chiens mâles entiers¹⁰⁹. Aucune étude chez le chat ne présente de comparaison de l'incidence du syndrome de dysfonctionnement cognitif félin chez le mâle ou la femelle.

2) LIMITES LIEES A L'IRM ET A LA LECTURE DES IMAGES

Cette étude utilise la technique d'IRM pour l'évaluation de la hauteur de l'adhérence interthalamique en accord avec la littérature antérieure sur la mesure de celle-ci^{4,5,69}. Cette technique est la méthode de choix dans l'exploration de l'encéphale⁵². La résolution spatiale des coupes obtenues dépend de la puissance du champ magnétique utilisé¹¹⁰ (en Tesla). Chez le chat, il existe un seul atlas d'image IRM haute résolution de l'encéphale (utilisant un champ magnétique 3 Tesla)⁶¹. Dans notre étude, les images IRM acquises entre 2007 et 2015 ont été réalisées avec une IRM SIEMENS® Harmony 1 Tesla et les images IRM acquises entre 2015 et 2023 avec une IMR SIEMENS® Essenza 1,5 Tesla. Cela implique que la résolution des images obtenues pour les chats avant 2015 est moins bonne que celle des images obtenues après 2015. Par conséquent, l'appréciation des différentes structures selon la résolution des images et la précision des mesures, notamment de l'adhérence interthalamique, lors de la lecture des images n'est pas la même. Cela constitue une source de variabilité de l'effet opérateur sur les valeurs obtenues.

De plus, le nombre de coupes disponibles par séquence pour chaque chat n'était pas un paramètre contrôlé. Ainsi le choix de la coupe optimale pour la mesure de l'adhérence interthalamique, c'est-à-

dire la coupe sur laquelle l'adhérence interthalamique apparaît subjectivement la plus grande par l'opérateur, était limité. C'est le cas pour toutes les séquences en T2 qui étaient à disposition et dont le nombre de coupes variait entre 12 et 32 coupes selon les chats. Pour ces séquences, seulement une seule coupe passant par l'adhérence interthalamique était disponible pour effectuer la mesure. Pour les séquences T1, le nombre de coupes variait entre 14 et 288 coupes selon les chats. Ainsi pour certains chats, seule une coupe était utilisable pour la mesure tandis que pour d'autres chats, plusieurs coupes passaient par l'adhérence interthalamique laissant ainsi à l'opérateur le choix de la coupe sur laquelle l'adhérence interthalamique lui paraissait la plus grande pour réaliser la mesure. Un faible nombre de coupes implique que l'épaisseur de celles-ci est plus importante. Il peut donc exister un artéfact lors de la lecture des images et la réalisation des mesures en raison d'une superposition des structures dans l'épaisseur de la coupe et ainsi induire une sur- ou sous-estimation de la mesure de la hauteur l'adhérence interthalamique. Ce choix subjectif de la coupe est une source de variabilité supplémentaire de l'effet opérateur.

Cependant, l'analyse statistique de notre étude montre une concordance entre les séries de mesures obtenues par les deux opérateurs validant la reproductibilité du protocole et un mode opératoire clair.

C) PERSPECTIVES DE L'ETUDE

D'autres études sont nécessaires pour s'affranchir des biais épidémiologiques associés à cette étude rétrospective. Une perspective serait de réaliser une étude prospective pour laquelle l'inclusion de chats sains (sans signe de syndrome de dysfonctionnement cognitif félin) reposerait sur une évaluation comportementale et cognitive de l'animal, un questionnaire aux propriétaires afin d'identifier des modifications du comportement et des examens complémentaires afin d'exclure d'autres causes médicales sous-jacentes pouvant expliquer les éventuels changements de comportement observés⁷². Cela permettrait également le recrutement de chats présentant des signes du syndrome dysfonctionnement cognitif félin et ainsi comparer par classes d'âge des groupes de taille homogène de chats sans signe de dysfonctionnement cognitif avec des chats de même classe d'âge présentant des signes du syndrome de dysfonctionnement cognitif félin afin de déterminer s'il existe une réduction significative de la hauteur de l'adhérence interthalamique chez les chats présentant des signes de démence par rapport aux chats sains du même âge comme le rapporte la littérature chez les chiens^{4,5}. Cela permettrait aussi d'établir une valeur de la hauteur de l'adhérence interthalamique en dessous de laquelle on pourrait considérer une association entre atrophie cérébrale et syndrome de dysfonctionnement cognitif félin. Les études chez le chien suggèrent qu'une hauteur

de l'adhérence interthalamique inférieure à 5 mm est signe d'atrophie cérébrale dans un contexte de syndrome de dysfonctionnement cognitif canin^{4,5}.

Une étude prospective permettrait également d'avoir un protocole plus précis, notamment pour la résolution des images IRM, ainsi que l'épaisseur (et donc le nombre) des coupes IRM par séquence.

CONCLUSION

Le syndrome de dysfonctionnement cognitif félin est une maladie dont la prévalence augmente avec l'âge des animaux mais dont le diagnostic pose plusieurs difficultés. L'étude de l'association de ce syndrome avec l'atrophie cérébrale nécessite au préalable l'existence de données sur le vieillissement de l'encéphale et l'atrophie cérébrale chez les chats sains.

Cette étude a permis de mettre en évidence un effet significatif de l'âge sur la hauteur de l'adhérence interthalamique avec une réduction de celle-ci entre les animaux a priori sains âgés de 15 ans et plus et les animaux âgés de moins de 10 ans. Cela suggère donc que la hauteur de l'adhérence interthalamique est un critère d'atrophie cérébrale chez le chat. Ces données offrent des perspectives pour l'étude de l'association entre syndrome de dysfonctionnement cognitif félin et atrophie cérébrale en proposant un protocole de mesure des valeurs moyennes de la hauteur de l'adhérence interthalamique en fonction de quatre classes d'âge qui pourraient à l'avenir être comparées avec des valeurs obtenues chez des chats de mêmes classes d'âge présentant des signes du syndrome de dysfonctionnement cognitif félin.

REFERENCES

1. Sordo, L. & Gunn-Moore, D. A. Cognitive Dysfunction in Cats: Update on Neuropathological and Behavioural Changes Plus Clinical Management. *Veterinary Record* **188**, pp 1-12 (2021). DOI 10.1002/vetr.3
2. MacQuiddy, B., Moreno, J., Frank, J. & McGrath, S. Survey of risk factors and frequency of clinical signs observed with feline cognitive dysfunction syndrome. *Journal of Feline Medicine and Surgery* **24**, pp 131–137 (2022). DOI 10.1177/1098612X221095680
3. Hamamoto, Y., Yu, Y., Asada, R., Mizuno, S. & Hasegawa, D. Age-related brain atrophy in cats without apparent neurological and behavioral signs using voxel-based morphometry. *Frontiers in Veterinary Science* **9**, pp 1-12 (2022). DOI 10.3389/fvets.2022.1071002
4. Hasegawa, D., Yayoshi, N., Fujita, Y., Fujita, M. & Orima, H. Measurement of interthalamic adhesion thickness as a criteria for brain atrophy in dogs with and without cognitive dysfunction (dementia). *Veterinary Radiology and Ultrasound* **46**, pp 452–457 (2005). DOI 10.1111/j.1740-8261.2005.00083.x
5. Noh, D., Choi, S., Choi, H., Lee, Y. & Lee, K. Evaluation of interthalamic adhesion size as an indicator of brain atrophy in dogs with and without cognitive dysfunction. *Veterinary Radiology and Ultrasound* **58**, pp 581–587 (2017). DOI 10.1111/vru.12528
6. Joslyn, S. & Hague, D. Magnetic resonance imaging of the small animal brain. *In Practice* **38**, pp 373–385 (2016). DOI 10.1136/inp.i4183
7. World Association of Veterinary Anatomists (WAVA). *Nomina Anatomica Veterinaria*. vol. 6 (Editorial Committee Hanover (Germany), Ghent (Belgium), Columbia, MO (U.S.A.), Rio de Janeiro (Brazil). Hannover. (2017)
8. Douart, C. *Anatomie régionale de la tête - Les articulations de la tête*. Polycopié d'enseignement, UE 154. Nantes : Oniris, p 11. (2019)

9. Micheau, A., Hoa, D. & Aeb, S. Anatomy of the normal feline head and neck on CT imaging. *Imaios* [en ligne]. 2019 [Consulté le 14 décembre 2023]. Disponible à l'adresse : <https://www.imaios.com/en/vet-anatomy/cat/cat-head-and-neck>.
10. Barone, R. & Bortolami, R. Neurologie I - Système nerveux central. in *Anatomie comparée des mammifères domestiques* (ed. Vigot, M.) vol. 6, 654 p (2004). ISBN 9782957196029
11. de Lahunta, A. & Glass, E. Chapter 2 - Neuroanatomy by Dissection. in *Veterinary Neuroanatomy and Clinical Neurology* (ed. Saunders, W. B.) pp 6-22 (Elsevier, 2009). ISBN 9780721667065
12. Brodal, P. *The Central Nervous System*. Fifth edition. Oslo, 720 p (Oxford, 2016). ISBN 9780190228958
13. Douart, C. *Le système nerveux central - encéphale : conformation*. Polycopié d'enseignement, UE 154. Nantes : Oniris, p 33. (2019)
14. Sun, T. & Hevner, R. F. Growth and folding of the mammalian cerebral cortex: from molecules to malformations. *Nature Reviews Neuroscience*. **15**, pp 217–232 (2014). DOI 10.1038/nrn3707
15. Casillo, S. M., Luy, D. D. & Goldschmidt, E. A History of the Lobes of the Brain. *World Neurosurgery* **134**, pp 353–360 (2020). DOI 10.1016/j.wneu.2019.10.155
16. Gaillard, F. Neuroanatomy: lateral cortex (diagrams). *Radiopaedia.org* [en ligne]. 2016 [Consulté le 21 janvier 2024]. Disponible à l'adresse : <https://radiopaedia.org/cases/neuroanatomy-lateral-cortex-diagrams>.
17. Pakozdy, A., Angerer, C., Klang, A., König, E. H. & Probst, A. Gyration of the Feline Brain: Localization, Terminology and Variability. *Anatomia Histologia Embryologia* **44**, pp 422–427 (2015). DOI 10.1111/ah.12153
18. Ángeles Fernández-Gil, M., Palacios-Bote, R., Leo-Barahona, M. & Mora-Encinas, J. P. Anatomy of the Brainstem: A Gaze Into the Stem of Life. *Seminars in Ultrasound, CT and MRI* **31**, pp 196–219 (2010). DOI 10.1053/j.sult.2010.03.006

19. Velkey. Spinal Cord & Brainstem: Surface and Sectional Anatomy. *Duke Medicine* [en ligne]. 2016 [Consulté le 25 janvier 2024]. Disponible à l'adresse : <https://brain.oit.duke.edu/lab03/lab03.html>.
20. Mtui, E., Gruener, G. & Dockery, P. *Fitzgerald's Clinical Neuroanatomy and Neuroscience*. Eight edition. 432 p (Elsevier, 2020). ISBN 9780702079108
21. Basinger, H. & Hogg, J. P. Neuroanatomy, Brainstem. *StatPearl* [en ligne]. 2024 [Consulté le 01 avril 2024]. Disponible à l'adresse : <https://www.ncbi.nlm.nih.gov/books/NBK544297/>
22. Smith, L. H. & DeMyer, W. E. Anatomy of the brainstem. *Seminars in Pediatric Neurology* **10**, pp 235–240 (2003). DOI 10.1016/s1071-9091(03)00076-7
23. de Lahunta, A. & Glass, E. Cerebrospinal Fluid and Hydrocephalus. in *Veterinary Neuroanatomy and Clinical Neurology*. (ed. Saunders, W. B.) pp 54–76 (Elsevier, 2009). ISBN 978-0-7216-6706-5
24. McLone, D. G. The anatomy of the ventricular system. *Neurosurgery Clinics of North America* **15**, pp 33–38 (2004). DOI 10.1016/S1042-3680(03)00073-1
25. Dewey, C. W. & da Costa, R. C. Canine Brain Atlas. in *Practical Guide to Canine and Feline Neurology* (ed. Dewey, C. W. ; da Costa. R. C.) pp 633–640 (Wiley-Blackwell, 2015). ISBN 978-1-119-94611-3
26. Fletcher, T. F. Canine Brain Transections. *University of Minnesota Twin Cities* [en ligne]. 2019 [Consulté le 01 avril 2024]. Disponible à l'adresse : <https://vanat.ahc.umn.edu/brainsect/>.
27. Mercadante, A. A. & Tadi, P. Neuroanatomy, Gray Matter. *StatPearl* [en ligne]. 2023 [Consulté le 01 avril 2024]. Disponible à l'adresse : <https://www.ncbi.nlm.nih.gov/books/NBK553239/>
28. Dietemann, J. L. *et al.* Normal and abnormal meningeal enhancement: MRI features. *Journal of Radiology* **86**, pp 1659–1683 (2005). DOI 10.1016/s0221-0363(05)81507-0

29. Evans, H. & de Lahunta, A. *Guide to the Dissection of the Dog*. (ed. Saunders, W.B.) p 344 (Elsevier, 2016). ISBN 9780323392983
30. Torrico, T. J. & Munakomi, S. *Neuroanatomy, Thalamus. StatPearls* [en ligne]. 2023. [Consulté le 01 avril 2024]. Disponible à l'adresse : <https://www.ncbi.nlm.nih.gov/books/NBK542184/>
31. de Lahunta, A. & Evans, H. E. The Brain. in *Miller's Anatomy of the Dog*. (ed. Saunders, W.B.) pp 658–707 (Elsevier, 2018). ISBN 9780323546027
32. Vertes, R. P., Linley, S. B., Groenewegen, H. J. & Witter, M. P. Chapter 16 -Thalamus. in *The Rat Nervous System*. (ed. Academic Press) pp 335–390 (Elsevier, 2015). ISBN 978-0-12-374245-2
33. Ben Brahim Mohammed. Thalamus - Hypothalamus. *Neuromatiq* [en ligne]. 2012. [Consulté le 04 avril 2024]. Disponible à l'adresse : <http://neuromatiq.com/fr/chapitres/2-rappel-anatomique/07-thalamus-hypothalamus.html>.
34. Trzesniak, C. *et al.* Adhesio interthalamica alterations in schizophrenia spectrum disorders: A systematic review and meta-analysis. *Progress in Neuro-Psychopharmacol and Biological Psychiatry* **35**, pp 877–886 (2011). DOI 10.1016/j.pnpbp.2010.12.024
35. Parra, J. E. D., Ripoll, Á. P. & García, J. F. V. Interthalamic adhesion in humans: a gray commissure ? *Anatomy & Cell Biology* **55**, pp 109–112 (2022). DOI 10.5115/acb.21.164
36. TurboSquid. Realistic Brain Model (Subcortical Structures). *Turbosquid* [en ligne]. 2014. [Consulté le 15 avril 2024]. Disponible à l'adresse : <https://www.turbosquid.com/FullPreview/818190>.
37. Javed, K., Reddy, V. & M Das, J. Neuroanatomy, Posterior Cerebral Arteries. *StatPearls* [en ligne]. 2024. [Consulté le 01 avril 2024]. Disponible à l'adresse : <https://www.ncbi.nlm.nih.gov/books/NBK538474/>.

38. de Lahunta, A., Glass, E. & Kent, M. Neuroanatomy Gross Description and Atlas of Transverse Sections and Magnetic Resonance Images. in *Lahunta's Veterinary Neuroanatomy and Clinical Neurology* (ed. Saunders, W.B.) pp 6–44 (Elsevier, 2020). ISBN 978-0-323-69611-1
39. Sheridan, N. & Tadi, P. Neuroanatomy, Thalamic Nuclei. *StatPearls* [en ligne]. 2023.[Consulté le 01 avril 2024]. Disponible à l'adresse : <https://www.ncbi.nlm.nih.gov/books/NBK549908/>
40. Morel, A., Magnin, M. & Jeanmonod, D. Multiarchitectonic and stereotactic atlas of the human thalamus. *Journal of Comparative Neurology* **387**, pp 588–630 (1997). DOI 10.1002/(sici)1096-9861(19971103)387:4<588::aid-cne8>3.0.co;2-z
41. Herrero, M.-T., Barcia, C. & Navarro, J. Functional anatomy of thalamus and basal ganglia. *Child's Nervous System* **18**, pp 386–404 (2002). DOI 10.1007/s00381-002-0604-1
42. Lemaire, J.-J. *et al.* Anatomy of the Human Thalamus Based on Spontaneous Contrast and Microscopic Voxels in High-Field Magnetic Resonance Imaging. *Operative Neurosurgery* **66**, pp 161–172 (2010). DOI 10.1227/01.NEU.0000365617.41061.A3
43. Dennis, R. Magnetic resonance imaging and its applications in small animals. *In Practice* **20**, pp 117–124 (1998). DOI <https://doi.org/10.1136/inpract.20.3.117>
44. Shampo, M. A., Kyle, R. A. & Steensma, D. P. Isidor Rabi—1944 Nobel Laureate in Physics. *Mayo Clinic Proceedings* **87** (2012). DOI 10.1016/j.mayocp.2011.11.012
45. Rabi, I. I. ; Zacharias, J. R. ; & Millman, S. ; K. P. A New Method of Measuring Nuclear Physical Review Journals Archive **53**, p318. (1938). DOI <https://doi.org/10.1103/PhysRev.53.318>
46. Bloch, F. The Principle of Nuclear Induction. *Science* **118**, pp 425–430 (1953). DOI 10.1126/science.118.3068.425
47. Ai, T. *et al.* A Historical Overview of Magnetic Resonance Imaging, Focusing on Technological Innovations. *Investigative Radiology* **47**, pp 725–741 (2012). DOI 10.1097/RLI.0b013e318272d29f

48. Lauterbur, P. C. Magnetic resonance zeugmatography. *Pure and Applied Chemistry* **40**, pp 149–157 (1974). DOI <https://doi.org/10.1351/pac197440010149>
49. Garroway, A. N., Grannell, P. K. & Mansfield, P. Image formation in NMR by a selective irradiative process. *Journal of Physics C: Solid State Physics* **7**, pp 457–462 (1974).
50. Geva, T. Magnetic resonance imaging: Historical perspective. *Journal of Cardiovascular Magnetic Resonance* **8**, pp 573–580. (2006). DOI 10.1080/10976640600755302
51. Holland, G. N. ; M. W. S. ; H. R. C. Nuclear Magnetic Resonance Tomography of the Brain. *Journal of Computur Assisted Tomography* **5**, pp 577-586. (1980). DOI 10.1097/00004728-198002000-00001
52. McKinstry, C. S. Nuclear magnetic resonance imaging in medicine. *Ulster Medical Journal* **55**, pp 97–111 (1986).
53. Pykett, I. L. NMR Imaging in Medicine. *Scientific American* **246**, pp 78–88 (1982). DOI 10.1038/scientificamerican0582-78
54. Doll, R. Hazards of ionising radiation: 100 years of observations on man. *British Journal of Cancer* **72**, pp 1339–1349 (1995). DOI 10.1038/bjc.1995.513
55. Le Bihan, D. Functional Magnetic Resonance Imaging of the Brain. *Annals of Internal Medicine* **122**, pp 296-303 (1995). DOI 10.7326/0003-4819-122-4-199502150-00010
56. Hawkes, R. C., Holland, G. N., Moore, W. S. & Worthington B.S. Nuclear magnetic resonance (NMR) tomography of the brain a preliminary clinical assessment with demonstration of pathology. *Journal of Computer Assisted Tomography* **5**, pp 577–586 (1980). DOI 10.1097/00004728-198010000-00001
57. Doyle, F. H. *et al.* Imaging of the brain by nuclear magnetic resonance. *The Lancet* **318**, pp 53–57 (1981). DOI [https://doi.org/10.1016/S0140-6736\(81\)90408-6](https://doi.org/10.1016/S0140-6736(81)90408-6)

58. Gavin, P. R. Growth of clinical veterinary magnetic resonance imaging. *Veterinary Radiology and Ultrasound* **52**, pp 2-4 (2011). DOI 10.1111/j.1740-8261.2010.01779.x
59. Kraft, S. L., Gavin, P. R., Wendling, L. R. & Reddy, V. K. Canine brain anatomy on magnetic resonance images. *Veterinary Radiology & Ultrasound* **30**, 147–158 (2005). DOI 10.1111/j.1740-8261.1989.tb00767.x
60. Jacqmot, O. *et al.* T2-weighted turbo spin-echo magnetic resonance imaging of canine brain anatomy at 1.5T, 3T, and 7T field strengths. *Anatomical Record* **305**, pp 222–233 (2022). DOI 10.1002/ar.24724
61. Gray-Edwards, H. L. *et al.* High resolution MRI anatomy of the cat brain at 3Tesla. *Journal of Neuroscience Methods* **227**, pp 10–17 (2014). DOI 10.1016/j.jneumeth.2014.01.035
62. Morigato, G., Conchou, F., Layssol-Lamour, C., Raharison, F. & Sautet, J. Normal Feline Brain: Clinical Anatomy Using Magnetic Resonance Imaging. *Journal of Veterinary Medicine Series C: Anatomia Histologia Embryologia* **41**, pp 87–95 (2012). DOI 10.1111/j.1439-0264.2011.01106.x
63. Rezk, H., Shaker, N., Elemmawy, Y. Cat Brain Neuroanatomy using Cryosectioning, Magnetic Resonance and Computed Tomography Imaging Modalities. *International Journal of Veterinary Science* **9**, pp 385-390 (2020). DOI 10.37422/ijvs/20.047.
64. Gomes, E., Degueurce, C., Ruel, Y., Dennis, R. & Begon, D. Anatomic study of cranial nerve emergence and associated skull foramina in cats using CT and MRI. *Veterinary Radiology and Ultrasound* **50**, pp 398–403 (2009). DOI 10.1111/j.1740-8261.2009.01556.x
65. Stolzberg, D., Wong, C., Butler, B. E. & Lomber, S. G. Catlas: An magnetic resonance imaging-based three-dimensional cortical atlas and tissue probability maps for the domestic cat (*Felis catus*). *Journal of Comparative Neurology* **525**, pp 3190–3206 (2017). DOI 10.1002/cne.24271
66. Hudson, L. C., Cauzinille, L., Kornegay, J. N. & Tompkins, M. B. Magnetic resonance imaging of the normal feline brain. *Veterinary Radiology & Ultrasound* **36**, pp 267–275 (1995). DOI 10.1111/j.1740-8261.1995.tb00261.x

67. Martínez, D. *et al.* A neuroanatomical study of the feline brain using MRI and mulligan staining: functional and pathological considerations. *Iranian Journal of Veterinary Research* **22**, pp310–317 (2021). DOI 10.22099/ijvr.2021.39886.5785
68. Babicsak, V. R., Klein, A. V. & Vulcano, L. C. Thickness of the Interthalamic Adhesion in Adult and Mature Cats. in *40th World Small Animal Veterinary Association World Congress Proceedings*, p 49 (Bangkok, 2015).
69. Babicsak, V. R., Klein, A. V., Tsunemi, M. H. & Vulcano, L. C. Brain parenchymal changes during normal aging in domestic cats. *Pesquisa Veterinaria Brasileira* **38**, pp 1196–1202 (2018). DOI 10.1590/1678-5150
70. O’Neill, D. G., Church, D. B., McGreevy, P. D., Thomson, P. C. & Brodbelt, D. C. Longevity and mortality of cats attending primary care veterinary practices in England. *Journal of Feline Medicine and Surgery* **17**, pp 125–133 (2015). DOI 10.1177/1098612X14536176
71. Gunn-Moore, D. *Behavioural Problems in Older Cats*. Polycopié d’enseignement. Edinburgh : University of Edinburgh, p 14. (2016)
72. Gunn-Moore, D., Moffat, K., Christie, L. A. & Head, E. Cognitive dysfunction and the neurobiology of ageing in cats. *Journal of Small Animal Practice* **48**, pp 546–553 (2007). DOI 10.1111/j.1748-5827.2007.00386.x
73. Sordo, L. *et al.* Prevalence of Disease and Age-Related Behavioural Changes in Cats: Past and Present. *Veterinary Science* **85**, pp 1-19 (2020). DOI 10.3390/vetsci7030085
74. Landsberg, G. M., Nichol, J. & Araujo, J. A. Cognitive Dysfunction Syndrome. A Disease of Canine and Feline Brain Aging. *Veterinary Clinics of North America - Small Animal Practice* **42** pp 749–768 (2012). DOI 10.1016/j.cvsm.2012.04.003
75. Landsberg, G. M., Denenberg, S. & Araujo, J. A. Cognitive Dysfunction in Cats: A Syndrome we Used to Dismiss as ‘Old Age’. *Journal of Feline Medicine and Surgery* **12**, pp 837–848 (2010). DOI 10.1016/j.jfms.2010.09.004

76. Neilson, J. C., Hart, B. L., Cliff, K. D. & Ruehl, W. W. Prevalence of behavioral changes associated with age-related cognitive impairment in dogs. *Journal of the American Veterinary Medical Association* **218**, pp 1787–1791 (2001). DOI 10.2460/javma.2001.218.1787
77. Schütt, T., Pedersen, J. T. & Berendt, M. The domestic dog as a model for human brain aging and alzheimer's disease. in *Conn's Handbook of Models for Human Aging*, pp 177–194 (Elsevier, 2018). ISBN 9780128113530
78. Chambers, J. K. *et al.* The domestic cat as a natural animal model of Alzheimer's disease. *Acta Neuropathological Communications* **3**, pp 1-14 (2015). DOI 10.1186/s40478-015-0258-3
79. Cotman, C. W. & Head, E. The Canine (Dog) Model of Human Aging and Disease: Dietary, Environmental and Immunotherapy Approaches. *Journal of Alzheimer's Disease* **15**, pp 685-707. (2008). DOI 10.3233/jad-2008-15413
80. Schütt, T. *et al.* Dogs with Cognitive Dysfunction as a Spontaneous Model for Early Alzheimer's Disease: A Translational Study of Neuropathological and Inflammatory Markers. *Journal of Alzheimer's Disease* **52**, pp 433–449 (2016). DOI 10.3233/JAD-151085
81. Sordo, L., Martini, A. C., Houston, E. F., Head, E. & Gunn-Moore, D. Neuropathology of Aging in Cats and its Similarities to Human Alzheimer's Disease. *Frontiers in Aging* **2**, pp 1-15 (2021). DOI 10.3389/fragi.2021.684607
82. Duyckaerts, C. & Dickson, D. Neuropathology of Alzheimer's Disease and its Variants. in *Neurodegeneration: The Molecular Pathology of Dementia and Movement Disorders*, pp 62–91 (Wiley, 2011). ISBN 9781444341256
83. Vite, C. H. & Head, E. Aging in the canine and feline brain. *Veterinary Clinics of North America - Small Animal Practice* **44**, pp 1113–1129, (2014). DOI 10.1016/j.cvsm.2014.07.008
84. González-Martínez, Á. *et al.* Plasma β -amyloid peptides in canine aging and cognitive dysfunction as a model of Alzheimer's disease. *Experimental Gerontology* **46**, pp 590–596 (2011). DOI 10.1016/j.exger.2011.02.013

85. Colle, M.-A. *et al.* Vascular and Parenchymal A Deposition in the Aging Dog: Correlation with Behavior. *Neurobiology of Aging* **21**, pp 695-704. (2000). DOI 10.1016/s0197-4580(00)00113-5
86. Insua, D., Suárez, M. L., Santamarina, G., Sarasa, M. & Pesini, P. Dogs with canine counterpart of Alzheimer's disease lose noradrenergic neurons. *Neurobiology of Aging* **31**, pp 625–635 (2010). DOI 10.1016/j.neurobiolaging.2008.05.014
87. Hou, Y *et al.* Distribution of beta-amyloid in the canine brain. *NeuroReport* **8**, pp 1009-1012 (1997). DOI 10.1097/00001756-199703030-00038
88. Rofina, J. E. *et al.* Cognitive disturbances in old dogs suffering from the canine counterpart of Alzheimer's disease. *Brain Research* **1069**, pp 216–226 (2006). DOI 10.1016/j.brainres.2005.11.021
89. Cummings, B. J., Head, E., Afagh, A. J., Milgram, N. W. & Cotman, C. W. Beta-Amyloid Accumulation Correlates with Cognitive Dysfunction in the Aged Canine. *Neurobiology of Learning and Memory* **66**, pp 11-23. (1996). DOI 10.1006/nlme.1996.0039
90. Pugliese, M. *et al.* Canine cognitive deficit correlates with diffuse plaque maturation and S100 β (-) astrocytosis but not with insulin cerebrospinal fluid level. *Acta Neuropathologica* **111**, pp 519–528 (2006). DOI 10.1007/s00401-006-0052-1
91. Wisniewski, T. *et al.* Amyloid β 1-42 Deposits Do Not Lead to Alzheimer's Neuritic Plaques in Aged Dogs. *Biochemical. Journal* **313**, pp 575-580 (1996). DOI 10.1042/bj3130575
92. Head, E. *et al.* Visual-Discrimination Learning Ability and-Amyloid Accumulation in the Dog. *Neurobiology of Aging* **19**, pp 415–425 (1998). DOI 10.1016/s0197-4580(98)00084-0
93. Head, E. *et al.* β -Amyloid deposition and tau phosphorylation in clinically characterized aged cats. *Neurobiology of Aging* **26**, pp 749–763 (2005). DOI 10.1016/j.neurobiolaging.2004.06.015

94. Niikura, T., Tajima, H. & Kita, Y. Neuronal Cell Death in Alzheimers Disease and a Neuroprotective Factor, Humanin. *Current Neuropharmacology* **4**, pp 139–147 (2006). DOI 10.2174/157015906776359577
95. Zhang, C., Hua, T., Zhu, Z. & Luo, X. Age-related changes of structures in cerebellar cortex of cat. *Journal of Bioscience* **31**, pp 55–60 (2006). DOI 10.1007/BF02705235
96. Levine, M. S. *et al.* Ultrastructural alterations in caudate nucleus in aged cats. *Brain Research* **440**, pp 267–279 (1988). DOI 10.1016/0006-8993(88)90995-x
97. Levine, M. S., Lloyd, R. L., Hull, C. D., Fisher, R. S. & Buchwald, N. A. Neurophysiological alterations in caudate neurons in aged cats. *Brain Research* **401**, pp 213–230 (1987). DOI [https://doi.org/10.1016/0006-8993\(87\)91407-7](https://doi.org/10.1016/0006-8993(87)91407-7)
98. Zhang, J.-H., Sampogna, S., Morales, F. R. & Chase, M. H. Age-related changes in cholinergic neurons in the laterodorsal and the pedunculo-pontine tegmental nuclei of cats: A combined light and electron microscopic study. *Brain Research* **1052**, pp 47–55 (2005). DOI 10.1016/j.brainres.2005.06.008
99. Erten-Lyons, D. *et al.* Neuropathologic Basis of Age-Associated Brain Atrophy. *JAMA Neurology* **70**, pp 616-622 (2013). DOI 10.1001/jamaneurol.2013.1957
100. Meguro, K. *et al.* Corpus Callosum Atrophy, White Matter Lesions, and Frontal Executive Dysfunction in Normal Aging and Alzheimer’s Disease. A Community-Based Study: The Tajiri Project. *International Psychogeriatrics* **15**, pp 9–25 (2003). DOI 10.1017/s104161020300872x
101. Su, M. *et al.* Magnetic resonance imaging of anatomic and vascular characteristics in a canine model of human aging. *Neurobiology of Aging* **19**, pp 479–485 (1998). DOI 10.1016/s0197-4580(98)00081-5
102. Borràs, D., Ferrer, I. & Pumarola, M. Age-related Changes in the Brain of the Dog. *Veterinary Pathology* **36**, pp 202–211 (1999). DOI 10.1354/vp.36-3-202

103. Vite, C. H. & Head, E. Aging in the Canine and Feline Brain. *Veterinary Clinics of North America: Small Animal Practice* **44**, pp 1113–1129 (2014). DOI 10.1016/j.cvsm.2014.07.008
104. Ozsoy, S. Y. & Hazirolu, R. Age-related changes in cat brains as demonstrated by histological and immunohistochemical techniques. *Revue de Médecine. Vétérinaire* **161**, pp 540–548 (2010).
105. Turlejski, K. & Djavadian, R. Life-long Stability of Neurons: a Century of Research On Neurogenesis, Neuronal Death and Neuron Quantification in Adult CNS. in *Progress in Brain Research* **136**, pp 39–65 (2002). DOI 10.1016/s0079-6123(02)36006-0
106. Tapp, P. D. *et al.* Application of an automated voxel-based morphometry technique to assess regional gray and white matter brain atrophy in a canine model of aging. *Neuroimage* **29**, pp 234–244 (2006). DOI 10.1016/j.neuroimage.2005.07.043
107. Walhovd, K. B. *et al.* Consistent neuroanatomical age-related volume differences across multiple samples. *Neurobiology of Aging* **32**, pp 916–932 (2011). DOI 10.1016/j.neurobiolaging.2009.05.013
108. Viña, J. & Lloret, A. Why Women Have More Alzheimer’s Disease Than Men: Gender and Mitochondrial Toxicity of Amyloid- β Peptide. *Journal of Alzheimer’s Disease* **20**, pp 527–533 (2010). DOI 10.3233/JAD-2010-100501
109. Pan, Y. Nutrients, Cognitive Function, and Brain Aging: What We Have Learned from Dogs. *Medical Sciences* **9**, p 1-15 (2021). DOI 10.3390/medsci9040072
110. Feinberg, D. A. *et al.* Next-generation MRI scanner designed for ultra-high-resolution human brain imaging at 7 Tesla. *Nature Methods* **20**, pp 2048–2057 (2023). DOI 10.1038/s41592-023-02068-7

Océane THERIER

EVOLUTION DE LA HAUTEUR DE L'ADHERENCE INTERTHALAMIQUE CHEZ LE CHAT EN FONCTION DE L'ÂGE

MEASUREMENT OF INTERTHALAMIC ADHESION THICKNESS IN NORMAL AGING CATS

Thèse d'État de Doctorat Vétérinaire : Nantes, le 15 juillet 2024

RESUME

La hauteur de l'adhérence interthalamique est décrite comme un critère d'atrophie cérébrale chez le chien à la fois chez des animaux sains et atteints de signes du syndrome de dysfonctionnement cognitif canin. Chez le chat, certains résultats tendent à suggérer l'existence d'une réduction de la hauteur de l'adhérence interthalamique avec l'âge. Cette étude rétrospective vise à étudier ce paramètre chez des chats sains ne présentant pas de lésions identifiables sur les images IRM et sans signe du syndrome de dysfonctionnement cognitif félin rapporté. Un total de 112 chats a été inclus et divisé en quatre groupes : jeunes (< 7 ans, n = 65), matures (âgés entre 7 et 10 ans, n = 23), séniors (âgés entre 11 et 14 ans, n = 18) et gériatriques (>14 ans, n = 6). Les mesures ont été effectuées sur des coupes IRM transversales. Les résultats montrent une réduction significative de la hauteur de l'adhérence interthalamique, en particulier pour les chats matures, séniors et gériatriques comparativement aux chats jeunes suggérant l'atrophie de cette structure avec l'âge. Cette réduction est également significative entre les chats matures et gériatriques. Ces données offrent des perspectives pour l'étude de l'association entre syndrome de dysfonctionnement cognitif félin et atrophie cérébrale.

MOTS CLES :

- CHAT
- ENCEPHALE
- IMAGERIE PAR RESONANCE MAGNETIQUE
- DEMENCE
- DYSFONCTIONNEMENT COGNITIF

DATE DE SOUTENANCE : 15/07/2024