



**HAL**  
open science

# L'incidence de la forte myopie par rapport à la faible myopie sur l'amincissement du RNFL et du GCIPL avec le Cirrus dans le GPAO

Anaia Nino

► **To cite this version:**

Anaia Nino. L'incidence de la forte myopie par rapport à la faible myopie sur l'amincissement du RNFL et du GCIPL avec le Cirrus dans le GPAO. Médecine humaine et pathologie. 2024. dumas-04758094

**HAL Id: dumas-04758094**

<https://dumas.ccsd.cnrs.fr/dumas-04758094v1>

Submitted on 29 Oct 2024

**HAL** is a multi-disciplinary open access archive for the deposit and dissemination of scientific research documents, whether they are published or not. The documents may come from teaching and research institutions in France or abroad, or from public or private research centers.

L'archive ouverte pluridisciplinaire **HAL**, est destinée au dépôt et à la diffusion de documents scientifiques de niveau recherche, publiés ou non, émanant des établissements d'enseignement et de recherche français ou étrangers, des laboratoires publics ou privés.

Mémoire pour le certificat de capacité en Orthoptie

**L'incidence de la forte myopie par rapport à la faible myopie sur  
l'amincissement du RNFL et du GCIPL avec le Cirrus dans le GPAO.**

Nino Anaia

Étudiante en 3ème année d'Orthoptie

2023-2024

Stage de 1ère année:

- Centre Hospitalier Intercommunal Créteil (CHI Créteil)
- Centrophta - Centre d'Ophtalmologie Paris Nord - Epinay sur Seine

Stage de 2ème année

- Orthoptie A (Mme Tabardel Lara) CHNO des XV-XX
- Orthoptie C (Mme Anger Karine) CHNO des XV-XX

Stage de 3e année:

- CIC-CMR CHNO des XV-XX
- Centre ophtalmologique Odéon

## Remerciements

Je tiens tout d'abord à remercier mon maître de mémoire, Dr Prud'homme qui m'a aidée pour le choix de mon sujet. Il a continué à m'aiguiller tout au long de la recherche et de la réalisation de ce mémoire.

Je voudrais également remercier tous les orthoptistes et ophtalmologistes qui m'ont encadrée pendant mes différents stages. Leurs bienveillances et leurs implications pour notre apprentissage nous ont permis de progresser.

A Madame Brion Frédérique, responsable pédagogique, Monsieur Berthet Anthony, gestionnaires de scolarité ainsi qu'à l'ensemble du corps enseignant pour leur investissement tout au long de notre parcours.

Je ne peux finir sans parler de mes camarades Plissonneau Laurine, Sabbah Myriam et Sheik Hoosain Mehzabeen. Nous nous sommes épaulées et entraînées ensemble durant ces trois années d'études. Leur soutien et leur aide m'ont été précieux.

Toutes ces personnes ont rendu possible l'élaboration de ce mémoire.

Merci à vous cher lecteur d'avoir pris le temps de parcourir ces remerciements.

# Sommaire

<b>Résumé</b>	<b>3</b>
<b>I) Introduction</b>	<b>4</b>
<b>II) Sujet</b>	<b>6</b>
1) La myopie	6
a) Définition	6
b) Impact dans le monde	6
c) Les enfants	6
d) Traitements	7
e) Myopie pathologique	7
2) Le glaucome	9
a) Généralités	9
b) Les différents types de glaucome	9
c) Les diagnostics - faisceau d'arguments	10
d) Traitements	11
2) La myopie et le glaucome	12
<b>III) Matériels et méthode</b>	<b>14</b>
1) Matériels	14
a) Présentation des sujets	14
b) Présentation de l'OCT	14
2) Méthode	15
3) Méthode statistique	16
<b>IV) Résultats</b>	<b>17</b>
1) Paramètres morphologiques	17
2) Graphiques	18
3) Statistiques	19
<b>V) Discussion</b>	<b>20</b>
1) Analyse des résultats obtenus	20
2) Comparaison à la Littérature	20
3) Limites de l'étude	23
<b>VI) Conclusion</b>	<b>24</b>
<b>VII) Bibliographie</b>	<b>25</b>
<b>VII) Annexes</b>	<b>29</b>

## Résumé

### Objectif :

Déterminer l'incidence de la forte myopie par rapport à la faible myopie sur l'amincissement du RNFL et du GCIPL avec le Cirrus dans le GPAO.

### Matériels et méthode :

Il s'agit d'une étude rétrospective, menée de novembre 2023 à janvier 2024 sur des patients du Centre Hospitalier National d'Ophtalmologie des 15-20.

Nous avons choisi deux groupes de patients présentant un glaucome : 30 patients avec une faible myopie (de -0,50D à -2,75D) et 30 patients avec une forte myopie ( $\leq$  -6D). Les patients inclus dans cette étude avaient tous des OCT RNFL et GCIPL.

### Résultats :

Nous avons retrouvé une diminution importante du RNFL global et du GCIPL global entre les groupes de faible myopie et de forte myopie.

De plus, l'OCT GCIPL, avec le test t de Student, a significativement démontré une différence entre les deux groupes avec une p-value à 0,037. Mais l'OCT RNFL ne montrait pas de différence entre les deux groupes.

### Conclusion :

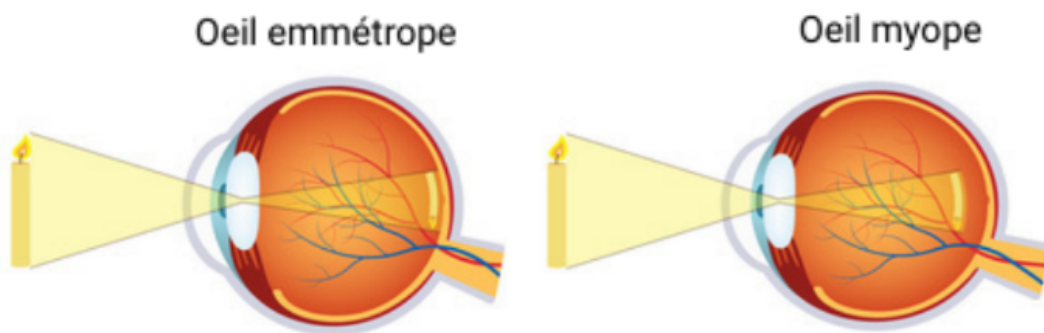
Notre étude souligne l'intérêt d'établir des données sur des patients présentant une forte myopie sur la base de données normatives des appareils OCT afin d'avoir un diagnostic plus précis du glaucome dans le cas de forte myopie.

## I) Introduction

La perception visuelle chez un sujet emmétrype commence lorsque la lumière traverse la cornée puis le cristallin et se focalise sur la rétine, où les photorécepteurs convertissent ensuite la lumière en signaux électriques. Ces signaux sont ensuite acheminés par le nerf optique (NO) jusqu'au cerveau, où ils sont interprétés pour former l'image que nous percevons.(1)

La myopie est un défaut visuel dans laquelle la lumière est en avant de la rétine dû à une longueur axiale (LA) trop importante. (Figure 1)

C'est une amétropie sphérique qui crée une baisse d'acuité visuelle de loin irréversible et également en vision de près quand la myopie est plus importante.



**Figure 1 - Oeil emmétrype et oeil myope**

Disponible : <https://www.monopticien.com/actualites/bien-comprendre-la-myopie-9>

La myopie a connu une augmentation significative ces dernières années à l'échelle mondiale, devenant une préoccupation majeure. En effet, les prévisions annoncent un impact encore plus marqué dans les années à venir.

De plus, d'autres pathologies peuvent être influencées par la myopie et affecter la qualité de la vision pouvant conduire à la cécité. C'est notamment le cas du glaucome.(2)

Le glaucome est une neuropathie optique chronique qui cause la perte des cellules ganglionnaires et donc des dommages du champ visuel (CV) pouvant également aller jusqu'à la cécité. Il est donc important de le diagnostiquer et de le traiter rapidement. Le traitement, qu'il soit topique, au laser ou chirurgical consiste à abaisser la pression intraoculaire (PIO) pour soulager la pression exercée sur les fibres du NO. Mais dans certains cas, malgré la réduction de la PIO, le glaucome continue de progresser.

Dans d'autres cas, le patient ne se rend pas compte qu'il est atteint de glaucome et ne commence son traitement qu'à partir d'un stade déjà bien avancé.

De plus, la taille du disque optique peut affecter son analyse et causer des incohérences avec les valeurs normatives ce qui peut entraîner un retard dans le diagnostic.(3)

C'est le cas de la myopie et surtout de la myopie forte qui présentent une morphologie atypique du NO dû à l'allongement de l'œil.

Le diagnostic du glaucome pose souvent problème car les examens, tel que le CV, peuvent présenter des atteintes similaires entre la myopie et le glaucome ce qui rend difficile un diagnostic précis.(4)

L'évaluation des changements structuraux à l'aide de la tomographie par cohérence optique dans le domaine spectral (SD-OCT) joue un rôle important dans le diagnostic du glaucome et peut contribuer dans le cas de forte myopie. (5)

Etant donné que le glaucome affecte principalement les cellules ganglionnaires de la rétine et leurs axones, on utilise des mesures d'épaisseur de la couche de fibres nerveuses rétinienne (RNFL) et l'épaisseur du complexe des cellules ganglionnaires maculaires et de la plexiforme interne (GCIPL) pour le diagnostiquer.

Cependant, certaines études ont montré que la déformation et l'inclinaison du disque optique pouvaient rendre difficile l'analyse du RNFL. (6,7)

Cette recherche permettra de compléter les études qui ont déjà été menées sur le diagnostic du glaucome dans le cas de forte myopie.

Nous examinerons quelle est l'incidence de la forte myopie par rapport à la faible myopie sur l'amincissement du RNFL et du GCIPL avec le Cirrus dans le GPAO ?

Nous commencerons par présenter la myopie et le glaucome puis énoncer les matériels et la méthode utilisés pour cette étude. Nous évaluerons ensuite les résultats obtenus afin de les comparer aux recherches déjà effectuées.

## II) Sujet

### 1) La myopie

#### a) Définition

La myopie est un défaut réfractif qui est dû à un allongement de l'œil trop important ne permettant pas à la lumière de se focaliser sur la rétine mais plus en avant de celle-ci, ce qui provoque une vision floue. La myopie est donc une déficience visuelle de loin qui, lorsqu'elle est trop importante, implique également une déficience de près. Elle est caractérisée par une correction optique négative. (8)

Une classification de la myopie a été définie par la SFO (Société Française d'Ophtalmologie), distinguant les myopies légères comprises entre -0,25D à -2,75 dioptrie (D) en équivalent sphérique (ES), les myopies modérées allant de -3,00D à -5,75D en ES avec une LA < 26,5 mm et enfin la myopie sévère est définie par une réfraction  $\leq -6$ D en ES ou par une LA  $\geq 26,5$  mm.(9) Mais cette classification peut varier selon les études. En effet l'Organisation Mondiale de la Santé (OMS) définit la myopie sévère à partir d'une réfraction  $\leq -5$  dioptries car elle présente un risque de myopie pathologique. (10)

#### b) Impact dans le monde

Diverses études indiquent des disparités dans la prévalence de la myopie et de la forte myopie en fonction des régions et des groupes ethniques.

En effet, l'Asie de l'est montre une augmentation importante de la myopie : il y a 60 ans, 10% à 20% de la population était myope. Aujourd'hui, jusqu'à 90% des adolescents et jeunes adultes le sont.

D'autres régions du monde ont également connu une augmentation spectaculaire de cette maladie, qui touche désormais environ la moitié des jeunes adultes aux Etats-Unis et en Europe.

Selon certaines estimations, un tiers de la population mondiale, soit 2,5 milliards de personnes, pourrait être atteint de myopie d'ici la fin de cette décennie. D'autres prévoient que d'ici 2050, la prévalence mondiale de la myopie et de la myopie forte pourrait atteindre respectivement près de 5 milliards et 1 milliard de personnes. (10,11)

#### c) Les enfants

Bien que la myopie soit largement influencée par des facteurs génétiques, elle ne suffit pas à expliquer cette progression. Les changements dans le mode de vie des enfants et des jeunes au cours des dernières années constituent la principale explication de cette tendance croissante. En effet, avec le temps passé en vision de près et surtout devant les écrans, les enfants accommodent en permanence ce qui favorise la croissance du globe oculaire. (8)

Des études ont montré que la durée d'activité en pleine air permettait de ralentir la progression de la myopie. De nombreuses théories ont été proposées pour expliquer ce lien, notamment l'augmentation de l'intensité lumineuse, les changements dans la composition chromatique de la lumière, la diminution du travail en vision de près et donc la réduction de la demande d'accommodation. (12)

Malgré certaines précautions la myopie peut toujours évoluer c'est pourquoi des traitements sont envisagés.



## d) Traitements

La prise en charge d'un myope implique généralement un port constant de sa correction optique avec des lunettes ou des lentilles. Dans certains cas, une intervention chirurgicale sur la cornée peut être proposée, améliorant ainsi la vision du patient.

Ces approches permettent de pallier au défaut réfractif mais elles ne résolvent pas le problème de la croissance de l'œil. C'est pourquoi des propositions d'intervention précoce contre la myopie et surtout pour prévenir la forte myopie attirent de plus en plus l'attention.(12)

Il est important de noter que la correction de la myopie avec des lunettes conventionnelles engendre souvent une défocalisation hypermétrope périphérique ce qui provoque une exacerbation de la progression de la myopie. L'utilisation de lunettes avec une défocalisation myopique induite en périphérie est donc une solution de contrôle de la myopie.

Les lentilles de contact d'orthokératologie permettent également de ralentir la progression de la myopie chez les enfants.

Enfin l'application topique de gouttes ophtalmique à faible dose, l'atropine à 0,01%, peut aussi être utilisée pour réguler la progression de la myopie.

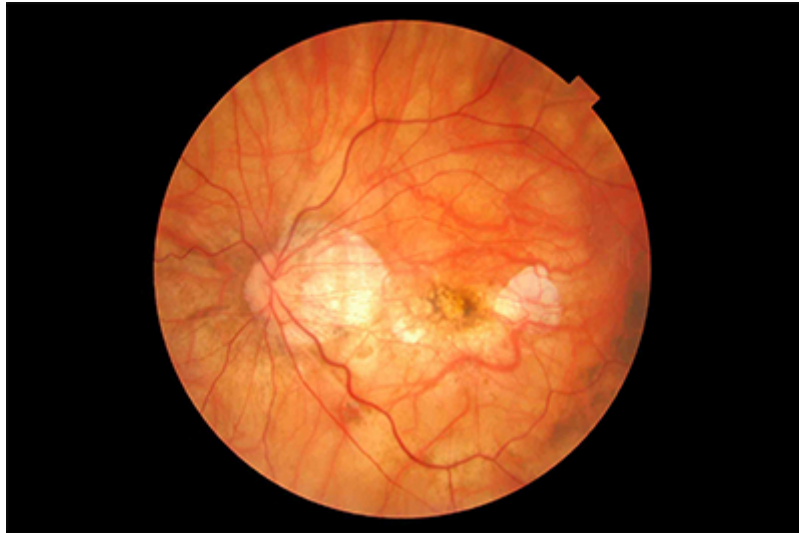Pour certains l'atropine 0,01% est préférée en raison de son effet rebond relativement minime à l'arrêt du traitement et elle est mieux tolérée par les enfants que le port de lentilles de contact. Des recherches sont en cours afin de trouver des interventions capables de ralentir ou d'arrêter la progression de la myopie et prévenir sur ses risques pathologiques.(13)

## e) Myopie pathologique

Bien que la forte myopie accroît davantage le risque de complications et de déficiences visuelles, la myopie légère et modérée présente également des risques considérables. En plus de causer une baisse de vision, une diminution de la sensibilité aux contrastes pouvant aller jusqu'à la cécité, elle peut entraîner des pathologies irréversibles. (14)

En effet, l'allongement excessif de l'œil provoque l'amincissement des membranes de la rétine, de la choroïde et de la sclère. Cela déclenche un étirement mécanique de l'épithélium pigmentaire rétinien qui donne un fond d'œil tesselé qui conduit à un système vasculaire choroïdien proéminent. (15)

Ces changements structurels induisent principalement trois lésions spécifiques du FO : une atrophie choroïdienne diffuse ou inégale pouvant aller jusqu'à une atrophie maculaire, une néovascularisation choroïdienne et une traction. (Figure 2)



**Figure 2 - Fond d'oeil présentant des atteintes d'une forte myopie**  
disponible : <https://www.retine-chirurgie-nantes.fr/myopie-forte>

Bien qu'il existe des traitements établis pour la néovascularisation et la traction, l'atrophie ne dispose actuellement d'aucune option de traitement efficace. (16)

Concernant la traction, elle résulte d'une traction antérieure exercée par la membrane épirétinienne ou le vitré postérieur. Elle est aggravée par des facteurs de tractions postérieures du staphylome scléral postérieur. Elle se manifeste généralement par un rétinosischisis, un trou maculaire ou même un décollement de rétine. Par conséquent, les interventions chirurgicales standards pour atténuer la traction impliquent une vitrectomie par la pars plana. (12,13)

Concernant la néovascularisation choroïdienne, l'admission intravitréenne d'agents anti-VEGF est préconisée.

Les fissures de laque, précurseurs de la néovascularisation choroïdienne, peuvent être une indication en plus de l'OCT A de la mise en évidence de ces vaisseaux anormaux.

Dans certains cas, la néovascularisation choroïdienne peut régresser spontanément, entraînant une atrophie et des cicatrices pigmentées foncées appelées des tâches de Fuchs. (15)

Le disque optique subit également des modifications morphologiques telles qu'une torsion, une inclinaison et une atrophie péripapillaire causées par l'élongation de l'œil. Bien que les mécanismes n'ont pas tous été compris ou étudiés, les modifications du NO sont potentiellement la cause de la forte prévalence du glaucome chez les patients myopes. (17) En effet, la myopie reste un facteur de risque important du glaucome. (18)

## 2) Le glaucome

### a) Généralités

Le glaucome est une neuropathie optique chronique progressive. Elle se caractérise par une perte lente de cellules ganglionnaires rétiniennes et de leurs axones. Cela se traduit par un amincissement de la couche de fibres nerveuses rétiniennes et une excavation progressive du disque optique. Nous avons donc une altération du transport axonale dans les fibres optiques.(19) Cette perte cause la destruction irréversible du NO qui peut conduire à la cécité si elle n'est pas traitée. (20)

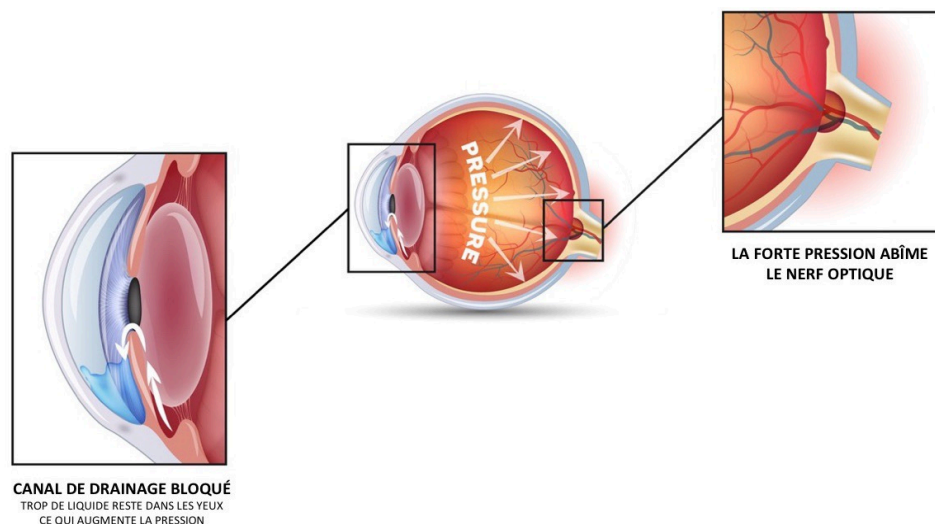
Le glaucome est la deuxième cause de cécité dans le monde après la cataracte et la première cause de cécité irréversible. Cette maladie touche plus de 70 millions de personnes dans le monde.(21) À mesure que la population vieillit, le glaucome continue d'augmenter. On estime qu'elle passera à 111,8 millions en 2040. (22)

Les facteurs de risques d'apparition et de progression du glaucome sont : l'âge, la PIO élevée, une forte myopie, une ascendance africaine et des antécédents familiaux positifs. La norme de la PIO est comprise entre 10 et 21 mmHg et est à corrélérer avec la pachymétrie du patient.(21)

Il existe plusieurs types de glaucomes classés selon ces facteurs et les modifications structurelles du segments antérieur de l'œil.

### b) Les différents types de glaucome

L'humeur aqueuse (HA) est sécrétée par le corps ciliaire puis évacuée dans l'angle irido cornéen (AIC) à travers le trabéculum qui joue un rôle de filtre. Une deuxième voie de drainage est la voie uvéosclérale. Dans les cas de glaucome, l'HA exerce une pression dans l'œil et crée des dommages sur les structures.(Figure 3)



**Figure 3 - Angle irido-cornéen et pression intra-oculaire**

Disponible : <https://www.provisu.ch/fr/maladies-les-plus-frequentes/glaucome.html>

Le glaucome primitif à angle ouvert (GPAO) n'est souvent pas connu du patient dû à son évolution lente et ne devient symptomatique qu'à un stade avancé. La PIO est élevée mais le patient ne ressent pas de douleur. Si le CV commence à être atteint, les zones se situent généralement dans la vision binoculaire et sont donc bien compensées par l'autre œil. C'est pourquoi un tiers des patients est diagnostiqué à un stade avancé dans au moins un œil. Cette forme est présente dans 75% des glaucomes.

Le glaucome à pression normale (GPN) est causé par la diminution de la vascularisation du NO malgré une PIO normale.

Dans la crise aiguë de fermeture de l'angle, l'iris occlut l'AIC et bloque l'écoulement de l'HA. Cette fermeture peut être causée par une insertion antérieure des procès ciliaires qui vont pousser l'iris en avant : mécanisme d'iris plateau. Elle peut également provenir d'une cataracte avec le cristallin qui devient plus volumineux. La pression augmente rapidement (>40 mmHg) et le patient doit être pris en urgence. Il ressent une douleur à l'œil et une baisse de la vue. Cette forme de glaucome endommage énormément le NO.

Dans les glaucomes secondaires à angle ouvert des dépôts viennent boucher l'AIC. Le glaucome pigmentaire est provoqué par le frottement de l'iris contre le cristallin. Des pigments sont écoulés par l'HA et viennent boucher le trabéculum. Les glaucomes exfoliatif ou pseudo-exfoliatif sont provoqués par des dépôts de substance blanche qui viennent obstruer l'angle. Ces glaucomes secondaires sont responsables d'une augmentation importante de la PIO.

D'autres glaucomes peuvent être provoqués par un traumatisme qui atteint le trabéculum (glaucome traumatique), par la prise de cortisone qui réduit la perméabilité du trabéculum (glaucome par intoxication) ou par la prolifération de néovaisseaux et d'un tissu fibreux sur l'iris et l'AIC (glaucome néovasculaire). (23)

Il existe également des glaucomes chez l'enfant qui sont classés selon l'âge : le congénital, l'infantile, et le juvénile. Ils sont souvent causés par une malformation des structures qui évacuent l'HA.

Les causes de glaucome sont diverses mais le diagnostic doit être fait le plus précocement afin de commencer le traitement.

### c) Les diagnostics - faisceau d'arguments

Le premier examen, rapide et facilement interprétable, est la prise de la PIO à air ou par aplanation de Goldmann. Cette mesure est désormais faite à tous les patients comme recommandé par la HAS.(24) Elle permet un dépistage efficace dans la plupart des glaucomes. Cette mesure est ensuite corrélée avec la pachymétrie centrée sur la cornée.

La biomicroscopie à la lampe à fente (LAF), la gonioscopie, et un fond d'œil (FO) peuvent diagnostiquer un glaucome. L'ophtalmologiste regarde les différentes structures de l'œil et peut apprécier la fermeture ou l'obstruction de l'AIC. Il peut également réaliser un examen de la papille : taille (cup/dsic), couleur, excavation, hémorragie, symétrie avec l'autre œil, morphologie, l'épaisseur avec la règle ISNT.(19)

Un examen du CV est demandé au patient afin de voir les pertes éventuelles de la fonction visuelle et qui pourraient expliquer les atteintes des cellules ganglionnaires et leurs axones.

La PIO a une incidence sur les axones qui forment le NO. Les dommages précoces des axones se produisent généralement au niveau de la papille. C'est pourquoi l'étude de la tête du nerf optique est importante pour diagnostiquer un glaucome. (25)

La tomographie par cohérence optique (OCT) est un examen important qui permet d'évaluer les cellules de la rétine, les axones et la tête du NO. Les examens des fibres optiques (RNFL) et des cellules ganglionnaires (CGL) sont demandés pour le diagnostic ou le suivi du glaucome et montrent une aggravation potentielle. D'autres examens, comme l'OCT GC IPL, peuvent aussi être utiles dans la détection du glaucome.

#### d) Traitements

Le traitement repose sur la baisse de la PIO qui est le seul facteur de risque modifiable identifié jusqu'à présent.(22) Celui-ci permet de stopper ou de ralentir la progression et l'aggravation de la maladie mais pas de supprimer le glaucome ni d'améliorer les lésions présentes. (20)

Il existe trois méthodes pour abaisser la PIO : les collyres, le laser et la chirurgie.

##### Les collyres

La prise en charge médicale est la première intention. (22)

Plusieurs types de collyres existent et ont des influences différentes.

Les bêtabloquants cherchent à abaisser la production de l'HA. Les analogues de la prostaglandine activent la voie uvéo-sclérale pour écouler plus d'HA. Les Inhibiteurs de l'anhydrase carbonique ont une action sur le corps ciliaire pour diminuer la sécrétion d'HA. Et les Alphas 2 mimétiques ont deux actions. Ils réduisent la production d'HA et augmentent l'évacuation par la voie uvéo-sclérale.

La recherche du bon traitement se fait pour chaque patient à partir de la PIO en deçà de laquelle le glaucome ne progresse plus. Dans certains cas des combinaisons de traitements sont envisagées. (19)

Cependant, la progression de la maladie et la perte de vision peuvent se poursuivre malgré les régimes hypotenseurs, alors d'autres traitements peuvent être envisagés.(26)

##### Les lasers

Les différents lasers ont chacun une cible pour réduire la PIO.

La trabéculoplastie au laser argon (TLA) fait des impacts au niveau de la jonction du trabéculum pigmenté et du trabéculum non pigmenté pour permettre un écoulement plus important de l'HA. La trabéculoplastie sélective (SLT) envoie une lumière qui atteint sélectivement les cellules pigmentées du trabéculum. Le laser diode est un laser infrarouge qui détruit une partie des procès ciliaires. La production d'HA se retrouve amoindrie. Cette méthode diminue la fluctuation de la PIO. L'iridotomie ou l'iridotectomie, avec le laser YAG, créent un petit trou dans l'iris en périphérie généralement à 11h ou 13h. C'est un passage plus rapide pour le drainage de l'HA. (27) D'autres lasers comme la sclérectomie profonde ou la canaloplastie sont possibles. (20)

### Les chirurgies

Une approche chirurgicale doit être envisagée, après un traitement médical et/ou laser lorsque les défauts glaucomateux du CV progressent encore.(27)

Là encore, plusieurs chirurgies sont possibles.

L'iridectomie est une petite découpe dans l'iris qui augmente le passage de l'HA en cas de glaucome aigu par fermeture de l'angle. La trabéculéctomie est une ablation d'une partie du trabéculum favorisant l'écoulement. Lors de la sclérectomie un trou est percé dans la sclère. La sclérectomie profonde non perforante peut également être envisagée.

Les drains avec istent s'installent dans le trabéculum et permettent une élimination dans le canal de Schlemm. Il est possible d'en mettre plusieurs dans le même oeil.

Les drains-valves d'ahmed sont des tuyaux qui stimulent l'évacuation en l'amenant dans le système général.

Ces deux dernières chirurgies abaissent la résistance à l'écoulement à travers le maillage trabéculaire. (19)

Tous les traitements ne sont envisagés qu'à partir d'un diagnostic posé. C'est pourquoi des études se poursuivent afin de trouver des méthodes de diagnostic fiable.

## 2) La myopie et le glaucome

De nombreuses études ont démontré une augmentation de la prévalence du glaucome et plus particulièrement le GPAO, avec l'augmentation de la valeur de la myopie. En effet, certaines recherches ont évalué que pour une dioptrie de myopie en plus on augmente le risque de glaucome d'environ 20%. L'association entre la myopie et le glaucome est bien établie, pourtant, les mécanismes sous-jacents ne sont pas encore complètement compris.(28)

Une des hypothèses de ce lien concerne la déformation de la lame criblée liée à la tension sclérale due à l'élongation de l'œil et qui rend plus susceptible une neuropathie optique glaucomateuse. (29)

En effet, la myopie entraîne des modifications significatives du NO pouvant expliquer des altérations glaucomateuses. Nous pouvons remarquer une inclinaison du disque optique ainsi qu'une torsion, une zone d'atrophie péripapillaire et une dysversion papillaire. Ces changements pourraient éventuellement endommager les axones des cellules ganglionnaires. (30)

De plus l'étirement autour du NO dus à la myopie peut affecter le flux sanguin au sein du NO ce qui pourrait être un facteur important dans la progression du glaucome. (31)

Ces différentes modifications du NO peuvent induire des erreurs de diagnostic et rendre difficile la détection du glaucome. En effet, nous pouvons retrouver des défauts dans le CV d'une myopie qui imiterait un glaucome. Une étude a démontré que la torsion du disque optique était associée de manière significative à des défauts dans le CV d'apparence glaucomateuse. (32)

C'est pourquoi le glaucome est difficilement identifiable et des imageries complémentaires sont nécessaires pour diagnostiquer ou non un glaucome avec une myopie. (33)

Des études ont démontré les performances diagnostiques de l'épaisseur moyenne du RNFL et de l'épaisseur moyenne du GCIPL pour l'identification du glaucome chez des patients avec une forte myopie.(7) Néanmoins des paramètres sont à prendre en compte.

La myopie présente une diminution de l'épaisseur du RNFL avec un déplacement des faisceaux RNFL superotemporaux et inférotemporaux qui ont tendance à converger temporellement. Le quadrant temporal s'épaissit et le quadrant nasal s'amincit.

Ces patients ne respectent donc pas la règle ISNT.

La comparaison à la base de données normatives intégrée dans les appareils d'OCT peut être trompeuse car les myopes modérés et élevés n'y sont pas bien représentés.(29)

De plus, les changements anatomiques surtout au niveau péripapillaire peuvent rendre la segmentation du disque optique difficile et augmenter le risque d'artefacts ou de mesures RNFL erronées. Les résultats doivent être interprétés avec prudence.

Le contrôle de la segmentation du RNFL et l'attention portée au rapport d'analyse du cercle intérieur sont nécessaires pour une interprétation précise.(11)

### III) Matériels et méthode

#### 1) Matériels

##### a) Présentation des sujets

Nous avons réalisé une étude rétrospective sur des patients du Centre Hospitalier National d'Ophtalmologie des 15-20, suivis pour un GPAO et présentant une myopie, de novembre 2023 à janvier 2024. L'exigence du consentement éclairé de chaque patient a été levée étant donné la nature rétrospective de l'étude. Toutes les données ont été analysées de manière anonyme.

Sur les 90 patients présélectionnés, 60 yeux myopes glaucomateux répondaient aux critères d'inclusions de l'étude. (Tableau 1)

	Patients de l'étude
Âge	57,5 +/- 27,5
Sexe	29 hommes et 31 femmes
PIO corrigée sous traitement	14 +/- 6 mmHg

**Tableau 1 : Présentation des patients**

Les critères d'inclusion sont : PIO traitée inférieure à 21 mmHg, un diagnostic d'un GPAO avec un suivi par des OCT RNFL et GCIPL, et un suivi régulier (minimum trois OCT en deux ans).

Les critères d'exclusion sont : une myopie modérée allant de -3D à -5,75D, une dysversion papillaire importante pouvant fausser la segmentation à l'OCT, une mauvaise segmentation du NO à l'OCT, un antécédent de décollement de rétine ou un antécédent de maladie du NO ou de la rétine pouvant affecter le disque optique ou le CV. Les patients présentant une AV en dessous de 20/40 n'étaient également pas intégrés dans l'étude.

##### b) Présentation de l'OCT

La tomographie par cohérence optique (OCT) a été décrite pour la première fois par Huang et al. en 1991.(34)

C'est une méthode objective et non invasive pour détecter et quantifier l'épaisseur de l'OCT RNFL et de l'OCT GCIPL.

L'appareil, OCT Cirrus (Carl Zeiss Meditec, Dublin, CA, USA), envoie une source lumineuse, provenant d'une diode superluminescente, de 840 nm.(35) Elle est réfléchiée par les structures de l'œil puis analysée par l'appareil pour former une image en coupe transversale des différentes structures.



## 2) Méthode

Tous les patients sont suivis grâce à des examens ophtalmiques comprenant : une anamnèse, la meilleure acuité visuelle (AV) corrigée, une réfraction, une tonométrie par aplanation de Goldmann, une biomicroscopie à la LAF, un CV et un OCT Cirrus.

Nous avons formé deux groupes de patients en fonction de la valeur de la myopie en équivalent sphérique : 30 patients avec des faibles myopies allant de -0,50D à -2,75D et 30 patients avec des fortes myopies  $\leq -6D$ .

Pour assurer une reproductibilité, les patients placent leur menton et leur front sur les appuis-tête de la caméra du FO. Les yeux du sujet sont alignés sur le repère de niveau droit sur le support frontal en réinitialisant la mentonnière. Il a été demandé aux patients de garder la tête droite pendant l'acquisition des clichés et de regarder directement la cible de fixation interne de la caméra du FO, qui est utilisée comme marqueur de centrage de la fovéa.

### Pour l'OCT RNFL

Le protocole Optic Disc Cube 200 x 200 du Cirrus est basé sur un scan tridimensionnel d'une zone de 6 x 6 mm<sup>2</sup> centrée sur le disque optique au moyen de 200 x 200 balayages axiaux. A partir de ces données un B-scan dans un cercle de 3,46 mm de diamètre a été effectué automatiquement autour du disque optique, ce qui a permis de mesurer l'épaisseur péripapillaire du RNFL. Les images acquises avec une force de signal de 6 ou plus et bien centrées sur le disque optique ont été incluses.

Les valeurs d'épaisseur RNFL comprenant 256 points de mesures sur le balayage circulaire, d'un diamètre de 3,46 mm centré sur le disque optique, ont été exportées et évaluées.

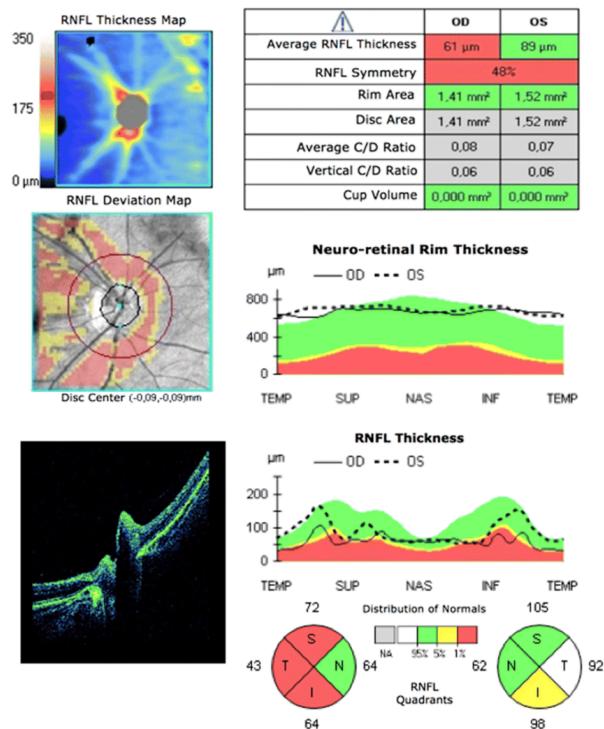
Les valeurs obtenues ont été moyennées pour donner une mesure d'épaisseur RNFL moyenne globale ainsi que des épaisseurs sur quatre quadrants : le nasal (N, 135°–225°), le temporal (T, 315°–45°), le supérieur (S, 45°–135°) et l'inférieur (I, 225°–315°) dans le sens horaire pour l'œil droit et dans le sens antihoraire pour l'œil gauche. (FIGURE 4)

### Pour l'OCT GCIPL

Elle correspond à la mesure de l'épaisseur de la couche plexiforme interne et des cellules ganglionnaires maculaires (GCIPL) à l'aide d'un algorithme d'analyse des cellules ganglionnaires (GCC). L'épaisseur GCIPL correspond à la somme du GCC et du plexus de la limitante interne (IPL) et est donc moins influencée par la variation de l'épaisseur du RNFL que l'épaisseur du GCC.

L'algorithme mesure l'OCT GCIPL dans une zone annulaire elliptique de 14,13 mm<sup>2</sup> centrée sur la fovéa. Les valeurs moyennes, minimales et sectorielles sont alors obtenues. Pour notre étude, l'OCT GCIPL moyenne a été analysée.

Le logiciel analyse les valeurs, les compare avec la base de données normative interne de l'appareil et génère une carte en couleurs. Les lectures d'épaisseur RNFL et GCIPL dans la plage normale sont affichées en vert, les valeurs limites en jaune, les valeurs anormales en rouge et les valeurs plus épaisses en blanc. Cette carte permet une analyse rapide de l'OCT.



**Figure 4 - Rapport OCT (Cirrus HD-OCT, 4000) : analyse RNFL péripapillaire (scan 200 × 200 du cube du disque optique) de l'œil droit présentée chez un patient.**

Disponible :

[https://www.researchgate.net/figure/OCT-report-Cirrus-HD-OCT-4000-Peripapillary-RNFL-200200-scan-of-the-optic-disc\\_fig1\\_336624161](https://www.researchgate.net/figure/OCT-report-Cirrus-HD-OCT-4000-Peripapillary-RNFL-200200-scan-of-the-optic-disc_fig1_336624161)

### 3) Méthode statistique

Les données des sujets ont été recueillies anonymement dans un tableur Excel. Le traitement des données statistiques (moyenne, écart type et p-value) et les graphiques ont été réalisés avec Excel et le logiciel SPSS.

Nous avons vérifié, avec le test de normalité de Kolmogorov-Smirnov (données > 25), que les séries de données suivaient une loi normale.

Nous avons alors constaté que les données concernant la RNFL globale, la GC IPL globale suivaient une loi normale. De ce fait, le test t de Student a été effectué.

Deux hypothèses seront émises pour chaque variable :

- L'hypothèse nulle ou H0 : Il n'y a pas de différence entre les moyennes des faibles myopies et des fortes myopies
- L'hypothèse alternative ou H1 : Il y a une différence entre les moyennes des faibles myopies et des fortes myopies

Le seuil statistique a été déterminé à 5%. Ainsi, une p-value inférieure à 0,05 a été considérée comme significative.

Le logiciel SPSS a été utilisé pour réaliser nos analyses statistiques.

## IV) Résultats

### 1) Paramètres morphologiques

Les paramètres morphologiques globaux du RNFL et du GCIPL des 60 yeux présentant des GPAO ont été classés selon les groupes de myopie. Pour l'OCT RNFL l'analyse des 4 secteurs (temporal, nasal, supérieur et inférieur) a aussi été prise en compte. (Tableau 2)

	RNFL					GCIPL globale
	Global	Nasal	Temporal	Supérieur	Inférieur	
Myopies faibles (en $\mu\text{m}$ )	74+/- 30	72+/-21	68,5+/-39,5	98,5+/-53,5	87,5+/- 42,5	74,5+/-30,5
Myopies fortes (en $\mu\text{m}$ )	61+/-28	72,5+/-40,5	65,5+/-35,5	74+/-44	79,5+/-43,5	58+/-24

**Tableau 2 - Classification des épaisseurs de la RNFL globale et sectoriels et de la GCIPL globale en Cirrus OCT**

RNFL : l'épaisseur de la couche des fibres nerveuses rétiniennes.

GCIPL : l'épaisseur du complexe des cellules ganglionnaires maculaires et de la plexiforme interne.

Par la suite, nous avons calculé les moyennes pour chaque paramètre. Ce qui nous a permis de voir la différence moyenne entre les deux groupes. (Tableau 3)

	RNFL					GCIPL globale
	Global	Nasal	Temporal	Supérieur	Inférieur	
Moyenne des myopies faibles (en $\mu\text{m}$ )	71,50	59,7	67,87	82,13	77,97	68,13
Moyenne des myopies fortes (en $\mu\text{m}$ )	66,20	55,97	59,23	74,46	74,1	60,53
Différence des moyennes (en $\mu\text{m}$ )	5,3	3,73	8,64	7,67	3,87	7,6

**Tableau 3 - Différence des épaisseurs moyennes du RNFL globale et sectoriel et du GCIPL globale en Cirrus OCT**

RNFL : l'épaisseur de la couche des fibres nerveuses rétiniennes.

GCIPL : l'épaisseur du complexe des cellules ganglionnaires maculaires et de la plexiforme interne.

## 2) Graphiques

Les graphiques présentent les différentes mesures de l'OCT RNFL et de l'OCT GCIPL pour les deux groupes étudiés. (Figures 5 et 6)

Nous avons réalisé des nuages de points en triant les valeurs de tous les patients de la plus petite à la plus grande pour donner des courbes croissantes.

Figure 5 - RNFL global

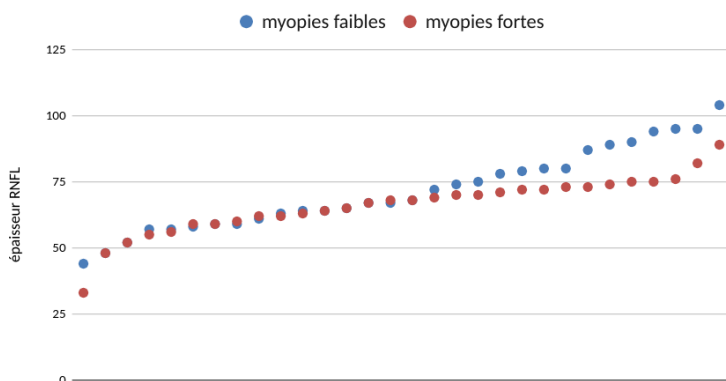
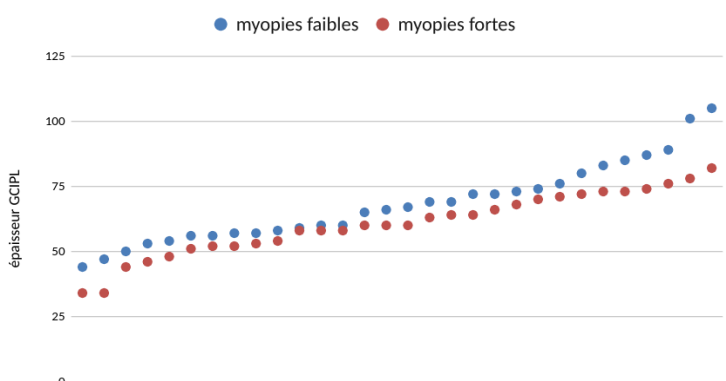
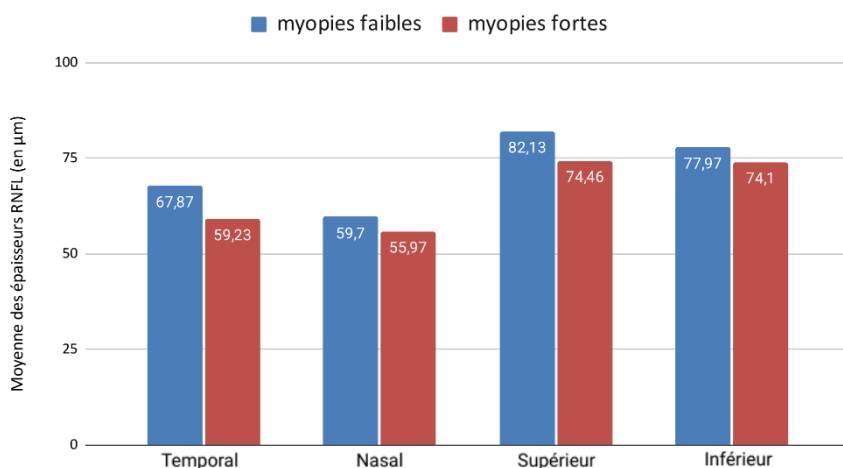


Figure 6 - GCIPL global



Le graphique ci-dessous présente les différences entre les moyennes des épaisseurs RNFL sectorielles. (Figure 7)

Figure 7 - Moyenne des épaisseurs RNFL sectorielles



### 3) Statistiques

Tout d'abord, nous avons vérifié que l'étude suivait bien la loi normale.

Nous avons choisi de prendre 30 patients pour chaque groupe pour avoir une distribution normale et que le test t de student soit valide.

Nous avons effectué le test t de Student pour vérifier nos hypothèses à l'aide du logiciel SPSS. (Tableau 4)

Nous nous sommes établis sur un intervalle de confiance de 95%.

	Moyenne	Ecart type	p-value	Intervalle de confiance
RNFL pour les myopies faibles	71,50	15,326	0,125	-1,521 à 12,121
RNFL pour les myopies fortes	66,20	10,565		
GCIPL pour les myopies faibles	68,13	15,190	0,037	0,469 à 14,731
GCIPL pour les myopies fortes	60,53	12,247		

#### **Tableau 4 - Valeurs statistiques pour les OCT RNFL et GCIPL**

RNFL : l'épaisseur de la couche des fibres nerveuses rétiniennes.

GCIPL : l'épaisseur du complexe des cellules ganglionnaires maculaires et de la plexiforme interne.

## V) Discussion

### 1) Analyse des résultats obtenus

Nous pouvons observer que tous les quadrants de l'OCT RNFL, en nasal, en temporal, en supérieur et en inférieur ainsi que l'OCT RNFL global sont plus amincis chez les sujets présentant une myopie forte par rapport au groupe de myopie faible. Cette différence est aussi marquée pour la GCIPL globale.

De plus, nous constatons une plus grande différence entre les deux groupes dans la RNFL temporale, elle est de 8,64  $\mu\text{m}$  et la plus petite différence est dans la RNFL nasale qui est de 3,73  $\mu\text{m}$ .

Concernant la GCIPL globale on note une différence de 7,6  $\mu\text{m}$  entre les deux groupes. Elle est plus importante que la RNFL globale qui est à 5,3  $\mu\text{m}$  mais se rapproche de la valeur retrouvée au quadrant supérieur du RNFL (7,67  $\mu\text{m}$ ).

Pour l'OCT RNFL, le test t de Student n'a pas obtenu une p-value inférieure à 0,05 (p-value à 0,125) donc l'hypothèse H0 : "Il n'y a pas de différence entre les moyennes des faibles myopies et des fortes myopies" n'a pas pu être rejetée.

Pour l'OCT GCIPL, le test t de Student était bien inférieur à 0,05 avec une p-value à 0,037. De ce fait, l'hypothèse H0 a pu être rejetée et l'hypothèse H1 : " Il y a une différence entre les moyennes des faibles myopies et des fortes myopies" a été retenue.

Donc l'OCT GCIPL est significativement plus fine chez les sujets forts myopes que ceux atteints d'une faible myopie chez les patients glaucomateux.

### 2) Comparaison à la Littérature

#### Article 1

"Glaucoma Detection Ability of Ganglion Cell-Inner Plexiform Layer Thickness by Spectral-Domain Optical Coherence Tomography in High Myopia"

La première étude avec laquelle nous allons confronter nos résultats est celle de Yun J. C. et al. réalisée en 2013.(36)

Ils comparent les paramètres de l'OCT GCIPL par rapport à l'OCT RNFL. Les paramètres ont été calculés afin d'évaluer et de comparer la capacité de détection du glaucome avec Cirrus OCT dans le cas de myopie élevée.

Pour cela, ils ont formé trois groupes de patients : 49 patients atteints de glaucome et de forte myopie, 54 patients atteints de glaucome sans myopie forte, ainsi que 78 sujets myopes sans glaucome.

Les capacités de détection du glaucome des épaisseurs maculaires de l'OCT GCIPL et de l'OCT RNFL péripapillaires ont été comparées entre les groupes très myopes et non très myopes.

L'épaisseur de l'OCT RNFL moyen ainsi que dans les quadrants supérieurs et inférieurs différaient significativement entre les groupes forts myopes et non forts myopes pour les patients présentant un GPAO. Pour la RNFL globale ils étaient à 69,82  $\mu\text{m}$  (p-value < 0,001) pour les patients forts myopes avec un glaucome et à 72,74  $\mu\text{m}$  (p-value < 0,001) pour les patients avec un glaucome sans myopie forte.

Nous retrouvons dans notre étude un RNFL dans le quadrant supérieur plus mince pour les forts myopes également.

Cependant les secteurs RNFL nasale et temporal ne montraient pas une grande différence entre ces deux groupes :

- pour le groupe de fortes myopies le secteur temporal est à 62.92  $\mu\text{m}$  et le secteur nasal à 61.41  $\mu\text{m}$
- pour le groupe de faibles myopies le secteur temporal est à 62.44  $\mu\text{m}$  et le secteur nasal à 60.96  $\mu\text{m}$

Ce qui diffère de notre étude car nous remarquons une différence marquée dans le secteur temporal entre les 2 groupes. Mais le secteur nasal montre effectivement peu de différence : en moyenne nous avons 59,7  $\mu\text{m}$  pour les myopies légères et 55,97  $\mu\text{m}$  pour les myopies sévères.

Concernant l'OCT GCIPL, l'étude a été faite dans les différents secteurs. Toutes les épaisseurs de l'OCT GCIPL, à l'exception du secteur supérotemporal ( P = 0, 329), étaient significativement plus épaisses dans le groupe non très myope que dans le groupe fortement myope.

Même si notre étude n'a été réalisée que sur la valeur de la GCIPL globale l'écart entre les deux groupes est aussi observé.

Enfin Mr Yun J. C. et al. ont conclu que le meilleur paramètre pour le diagnostic du GPAO dans une forte myopie est le quadrant inférieur dans l'OCT RNFL. Mais l'OCT GCIPL offre une meilleure performance pour le diagnostic. Cela concorde avec notre étude.

## Article 2

“The Ability of Macular Parameters and Circumpapillary Retinal Nerve Fiber Layer by Three SD-OCT Instruments to Diagnose Highly Myopic Glaucoma”

Le deuxième article est une étude menée par Akashi A et al. en 2013.(6)

L'objet de cette étude est de comparer la capacité du RNFL et du GCIPL, obtenue par trois instruments de tomographie par cohérence optique dans le domaine spectral (SD-OCT), à détecter le glaucome hautement myope.

Pour cela 84 yeux glaucomateux avec une forte myopie, 53 yeux avec une forte myopie et 86 yeux sains ont été recrutés.

Chaque patient a réalisé un OCT sur le Cirrus, le RTVue et le 3D OCT pour évaluer les épaisseurs globales et sectorielles de l'OCT RNFL et de l'OCT GCIPL qui ont ensuite été analysées.

L'étude du RNFL globale et sectorielle a montré une épaisseur plus fine pour les fortes myopies sauf dans le quadrant nasal.

Le quadrant nasal était de 64,1 +/- 9,6  $\mu\text{m}$  pour le premier groupe et de 63,0 +/- 10,5  $\mu\text{m}$  pour le deuxième. (p-value < 0,012)

Ce qui concorde avec notre étude avec une plus faible différence entre les deux groupes dans le quadrant nasal (différence de 3,73  $\mu\text{m}$  en moyenne).

La GCIPL moyenne était significativement plus fine dans les yeux présentant un glaucome avec une forte myopie : 62,5 +/- 8,5  $\mu\text{m}$  contre 76,5 +/- 6,5  $\mu\text{m}$ . Ce qui est en accord avec notre étude.

Dans cette étude, la capacité de l'OCT RNFL et de l'OCT GCIPL, à faire la distinction entre les groupes, étaient similaires. Pourtant dans notre étude, l'OCT GCIPL s'est avéré avoir la sensibilité la plus élevée dans la discrimination des myopies.

### Article 3

“The Ability of SD-OCT to Differentiate Early Glaucoma With High Myopia From Highly Myopic Controls and Nonhighly Myopic Controls”

Une autre étude est celle de Akashi A. et al. faite en 2015.(37)

Ils ont étudié la capacité de trois OCT à détecter un glaucome précoce avec une myopie élevée en comparant avec un groupe sans myopie élevée.

Pour cela un total de 52 yeux glaucomateux précoces avec une myopie élevée ( $ES \leq -6,0$  D), 54 yeux avec une forte myopie et 90 yeux sains ont été recrutés.

Chaque patient a réalisé des OCT sur les appareils Cirrus, RTVue et Topcon 3D OCT pour évaluer l'OCT RNFL et l'OCT GCIPL. Les résultats obtenus ont été analysés pour chaque groupe.

A l'exception du quadrant nasal, les paramètres d'épaisseur du RNFL étaient significativement plus fins dans les yeux présentant une forte myopie que dans les yeux avec une faible myopie pour les 3 OCT. Pour le Cirrus, la RNFL globale pour les faibles et fortes myopies étaient respectivement de 89,8 +/- 7,9  $\mu\text{m}$  et de 69,4 +/- 11,3  $\mu\text{m}$ .

Dans notre étude, nous remarquons également l'impact de la forte myopie sur la RNFL globale et sectorielle présentant un amincissement plus important. Mais le quadrant nasal ne présente pas une différence significative entre les deux groupes.

La GCIPL moyenne était plus fine dans les yeux avec une forte myopie que dans les faibles myopies, environ 8  $\mu\text{m}$  de différence en moyenne. Ce qui correspond à notre étude avec une différence moyenne de 7,6  $\mu\text{m}$  entre les myopies faibles et les myopies fortes.

Cette étude confirme que l'OCT RNFL et l'OCT GCIPL sont impactées par la myopie. Ces amincissements correspondent bien à ce que l'on retrouve dans notre étude et confirment l'hypothèse de la sensibilité accrue de l'OCT GCIPL.

### Article 4

“Glaucoma Detection Ability of Macular Ganglion Cell-Inner Plexiform Layer Thickness in Myopic Preperimetric Glaucoma”

Le dernier article traité est celui de Bo R. S, Jin W. J, Parc KH. publié en 2015.(38)

Il s'agit d'une étude comparative de la capacité à détecter le glaucome entre l'OCT GCIPL, l'OCT RNFL et à la tête du NO (ONH) dans les yeux présentant une myopie.



Ils ont analysé 353 yeux, dont 67 yeux glaucomateux non myopes, 182 yeux sains myopes et 104 yeux glaucomateux et myopes.

Les yeux myopes ont été divisés en deux groupes (un groupe avec une faible myopie et un groupe avec une forte myopie). Les performances diagnostiques ont été analysées indépendamment pour chaque groupe et les différences entre les deux groupes ont également été évaluées.

La RNFL globale était de  $90,08 \pm 9,62 \mu\text{m}$  pour les faibles myopies et de  $84,29 \pm 8,46 \mu\text{m}$  pour les fortes myopies. Nous voyons donc, comme dans notre étude, l'impact de la forte myopie sur l'épaisseur de l'OCT RNFL.

L'OCT RNFL était également plus mince dans tous les secteurs à l'exception du quadrant temporal.

Le quadrant inférieur était le plus impacté. En effet, les faibles myopies étaient de  $109,22 \pm 19,87 \mu\text{m}$  et les fortes myopies de  $101,83 \pm 15,97 \mu\text{m}$ .

Ces résultats diffèrent avec notre étude, nous retrouvons un quadrant temporal beaucoup plus amincis que les autres secteurs.

Concernant l'OCT GCIPL, l'étude a analysé la GCIPL globale mais également sectorielle. La GCIPL globale montrait une différence significative entre les deux groupes. Elle était de  $79,87 \pm 7,26 \mu\text{m}$  pour les faibles myopies et de  $73,36 \pm 6,51 \mu\text{m}$  pour les fortes myopies. L'épaisseur maculaire inférotemporale du GCIPL était le meilleur paramètre de détection du glaucome. Ils ont conclu que l'évaluation de ce paramètre peut être considérée comme un moyen utile de diagnostiquer le glaucome dans les yeux myopes.

Ainsi les paramètres de l'OCT GCIPL ont montré une meilleure capacité de diagnostic que les paramètres de l'OCT RNFL. Ce qui coïncide avec nos résultats.

### 3) Limites de l'étude

Notre étude a des limites, notamment liées à la conception rétrospective et au risque de biais de sélection en raison de l'exclusion de certains patients ayant des données incohérentes ou un suivi insuffisant. Cependant, nous avons déterminé des critères d'inclusion et d'exclusion afin que d'autres facteurs n'interfèrent pas sur nos résultats.

Malgré cela, la taille de notre échantillon demeure insuffisante pour atténuer ces limites.

De plus, les examens n'ont pas été réalisés par un seul examinateur expérimenté mais nous savons que la méthode de prise des OCT est pratiquée par tous les praticiens.

Enfin, nous avons utilisé la réfraction, avec un seuil de  $-6\text{D}$  pour distinguer les fortes myopies et non pas la longueur axiale (LA). Mesurer la LA peut fournir une évaluation plus directe du degré de myopie car des changements de cristallin ou un astigmatisme cornéen peut induire une myopie. Mais les yeux montrant des astigmatismes trop importants ont été retirés de l'étude, de sorte que ces effets pourraient ne pas être importants.

## VI) Conclusion

Les yeux des patients présentant une forte myopie subissent des changements structurels importants ce qui induit des changements fonctionnels. La sensibilisation des patients aux complications de la myopie est cruciale.

En effet, lorsque la myopie est importante, elle peut soumettre l'œil à des pathologies tel que le glaucome.

De plus en plus de personnes sont affectées par le glaucome à angle ouvert, une maladie qui peut s'aggraver rapidement sans que le patient en soit conscient, ce qui la rend particulièrement grave. Le diagnostic de cette pathologie repose en grande partie sur l'examen de la papille du NO.

Dans le cas de forte myopie, le NO subit des changements et peut rendre le diagnostic du glaucome difficile. L'évaluation du glaucome dans la myopie nécessite donc une approche différente.

Cependant, cette étude des OCT RNFL et GCIPL a démontré qu'il est possible d'établir un diagnostic malgré la présence d'une forte myopie.

De plus, l'OCT GCIPL a manifesté une plus grande capacité que l'OCT RNFL.

Malgré tout, des données sur des patients présentant une myopie élevée devraient être établies parmi la base de données normatives des appareils OCT pour un diagnostic précis du glaucome avec une forte myopie. Cela permettrait de prévenir la maladie et d'initialiser le traitement à des stades plus précoces.

## VII) Bibliographie

- (1) Hyun-Kyung C, Changwon K. Comparison of Rate of Change between Bruch's Membrane Opening Minimum Rim Width and Retinal Nerve Fiber Layer in Eyes Showing Optic Disc Hemorrhage. *Am J Ophthalmol*. 2020; 217:27-37. doi: 10.1016/j.ajo.2020.03.051
- (2) [Lin PH. T](#), [Radke V. N](#), Chan P P, Tham C. C, Lam SC. D. Standardization of High Myopia Optic Nerve Head Abnormalities May Help Diagnose Glaucoma in High Myopia. *Asia Pac J Ophthalmol (Phila)*. 2023; 12(5):425-426. doi: [10.1097/APO.0000000000000635](https://doi.org/10.1097/APO.0000000000000635)
- (3) [Chauhan BC](#), [O'Leary N](#), [AlMobarak FA](#), [Reis ASC](#), [Yang H](#), [Sharpe GP](#), et al. Enhanced Detection of Open-angle Glaucoma with an Anatomically Accurate Optical Coherence Tomography–Derived Neuroretinal Rim Parameter. *Ophthalmology*. 2013; 120(3):535-543. doi: 10.1016/j.ophtha.2012.09.055
- (4) Malik R, Belliveau C. A, Sharpe P. G, Shuba M. L, Chauhan C. B, Nicoleta T. M. Diagnostic Accuracy of Optical Coherence Tomography and Scanning Laser Tomography for Identifying Glaucoma in Myopic Eyes. *Ophtalmologie*. 2016; 123(6):1181-9. doi: 10.1016/j.ophtha.2016.01.052
- (5) Lee E J, Lee Y J, Kook S M. Retinal Nerve Fiber Layer Damage in Young Myopic Eyes With Optic Disc Torsion and Glaucomatous Hemifield Defect. *J Glaucoma*. 2017; 26(1):77-86. doi: 10.1097/IJG.0000000000000466
- (6) Akashi A, Kanamori A, Nakamura M, Fujihara M, Yamada Y, Negi A. The Ability of Macular Parameters and Circumpapillary Retinal Nerve Fiber Layer by Three SD-OCT Instruments to Diagnose Highly Myopic Glaucoma. *Clinical Trials*. 2013; Vol.54, 6025-6032. doi: <https://doi.org/10.1167/iavs.13-12630>
- (7) Hsueh CM, Yeh JS, Ho JD. Effect of myopia on the progression of normal tension glaucoma. *PLoS Un*. 2023; 18(6):e0287661. doi: 10.1371/journal.pone.0287661
- (8) Dolgin E. The myopia boom. *Nature*. 2015; 529, 276-278. Disponible: <https://www.nature.com/articles/519276a>
- (9) SOLER V, CALVAS P, MALECAZE F. Définitions et classifications des myopies. SFO. 2019; disponible : <https://www.em-consulte.com/em/SFO/H2019/sforender/B9782294761331500095.html>
- (10) Holden A. B, Fricke R. T, Wilson A. D, Wong Y. T, Naduvilath J. T, Resnikoff S. et al. Global Prevalence of Myopia and High Myopia and Temporal Trends from 2000 through 2050. *Ophthalmology*. 2016; Vol.123,5,1036-1042. doi: <https://doi.org/10.1016/j.ophtha.2016.01.006>

- (11) Kim W. Y, Ki-Ho P. Diagnostic Accuracy of Three-Dimensional Neuroretinal Rim Thickness for Differentiation of Myopic Glaucoma From Myopia. *Investigative Ophthalmology & Visual Science*. 2018; Vol.59, 3655-3666. doi: <https://doi.org/10.1167/iovs.18-24283>
- (12) Chi K, Li B, Huang H, Sun J, Zheng Y, Zhao L. Exploring the Research Landscape of High Myopia: Trends, Contributors, and Key Areas of Focus. *Med Sci Monit*. 2023; 29:e941670. doi: 10.12659/MSM.941670
- (13) Anderson J. W, Akduman L. Management of Myopic Maculopathy : a review. *Turk J Ophthalmol*. 2023; 53(5):307-312. doi: 10.4274/tjo.galenos.2023.59844
- (14) Haarman E.G. A, Enthoven A. C, Tideman L.J. W, Tedja S. M, Verhoeven M.J. V, Klaver C.W. C. The Complications of Myopia: A Review and Meta-Analysis. *Investigative Ophthalmology & Visual Science*. 2020; Vol.61, 49. doi: <https://doi.org/10.1167/iovs.61.4.49>
- (15) Yoshida T, Nomura T, Yoshimoto S, Ohno M, Ito T, Horie S. et al. Outcomes of standalone ab interno trabeculotomy in the treatment of open-angle glaucoma in eyes with high myopia. *BMC Ophthalmol*. 2023; 23(1):261. doi: 10.1186/s12886-023-03000-5
- (16) Ahnul H, Chung Y. K, Sung R. S, In Boem C, Young K. K. Degree of Myopia and Glaucoma Risk: A Dose-Response Meta-analysis. *American J of ophthalmology*. 2022; Vol.236,107-119. doi: <https://doi.org/10.1016/j.ajo.2021.10.007>
- (17) Kyeong I. N, Won J. L, Young K. K, Ki H. P, Jin W. J. Evaluation of Retinal Nerve Fiber Layer Thinning in Myopic Glaucoma: Impact of Optic Disc Morphology. *Investigative Ophthalmology & Visual Science*. 2017; Vol.58,6265-6272. doi: <https://doi.org/10.1167/iovs.17-22534>
- (18) Min G. H, Young I. S, Yoon J, Young K. K, Jin W. J, Ki H. P. Papillomacular bundle defect (PMBD) in glaucoma patients with high myopia: frequency and risk factors. *Scientific Reports*. 2023; 13(1):21958. doi: 10.1038/s41598-023-48687-0
- (19) Schuster AK, Erb C., Hoffmann EM, Dietlein T, Pfeiffer N. The Diagnosis and Treatment of Glaucoma. *Dtsch Arztebl Int*. 2020; 117(13):225-234. doi: 10.3238/arztebl.2020.0225
- (20) Coleman AL, Brigatti L. The glaucomas. *Minerva Med*. 2001; 92(5):365-79. disponible : <https://pubmed.ncbi.nlm.nih.gov/11675580/>
- (21) Liu H, Prokosch V. Energy Metabolism in the Inner Retina in Health and Glaucoma. *Int J Mol Sci*. 2021; 22(7):3689. doi: 10.3390/ijms22073689
- (22) Neethu M, Arup C, Nazneen N, Rajvi M, Deepak EP. Newer advances in medical management of glaucoma. *Indian J Ophthalmol*. 2022; 70(6):1920-1930. doi: 10.4103/ijo.IJO\_2239\_21

- (23) Urbonavičiūtė D, Buteikienė D, Janulevičienė I. A Review of Neovascular Glaucoma: Etiology, Pathogenesis, Diagnosis, and Treatment. *Medicina (Kaunas)*. 2022; 58(12):1870. doi: 10.3390/medicina58121870
- (24) HAS. Diagnostic et prise en charge de l'hypertonie oculaire et du glaucome primitif à angle ouvert. 2022. disponible : [https://www.has-sante.fr/upload/docs/application/pdf/2022-03/reco350\\_recommandations\\_glaucome\\_2\\_03\\_2022\\_2022-03-02\\_15-32-6\\_448.pdf](https://www.has-sante.fr/upload/docs/application/pdf/2022-03/reco350_recommandations_glaucome_2_03_2022_2022-03-02_15-32-6_448.pdf)
- (25) Amini N, Miraftebi A, Henry S, Chung N, Nowroozizadeh S, Caprioli J, et al. The Relationship of the Clinical Disc Margin and Bruch's Membrane Opening in Normal and Glaucoma Subjects. *Invest Ophthalmol Vis Sci*. 2016; 57(3):1468-75. doi: 10.1167/iovs.15-18382
- (26) Calkins JD, Horner JP. The Cell and Molecular Biology of Glaucoma: Axonopathy and the Brain. *Invest Ophthalmol Vis Sci*. 2012; 53(5):2482-4. doi: 10.1167/iovs.12-9483i
- (27) Bluwol E. Glaucoma treatment. *Rev Prat*. 2016; 66(5):508-513. disponible : <https://pubmed.ncbi.nlm.nih.gov/30512573/>
- (28) Jost B. J, Rahul A. J, Jie X, Ya X. W. Prevalence and Cause of Loss of Visual Acuity and Visual Field in Highly Myopic Eyes. *Ophthalmology*. 2024; Vol.131,1,58-65. doi: 10.1016/j.ophtha.2023.08.026
- (29) Sun T. M, Tran M, Singh K, Chang R, Wang H, Sun Y. Glaucoma and Myopia: Diagnostic Challenges. *Biomolecules*. 2023; 13(3), 562. doi: 10.3390/biom13030562
- (30) Tang W, Nie F, Zhou D, Ouyang J, Duan X. Advances on optic disc morphological features and peripapillary structure changes in high myopia. *Chinese J of ophthalmology*. 2022; 58(10):843-847. doi: 10.3760/cma.j.cn112142-20220611-00293
- (31) Kyung E. H, Seong A. K, Da-Young S, Chan K. P, Hae-Young L. P. Ocular and Hemodynamic Factors Contributing to the Central Visual Function in Glaucoma Patients With Myopia. *Investir Ophthalmol Vis Sci*. 2022; 63(5):26. doi: 10.1167/iovs.63.5.26
- (32) Lee S. K, Lee R. J, Kook S. M. Optic Disc Torsion Presenting as Unilateral Glaucomatous-Appearing Visual Field Defect in Young Myopic Korean Eyes. *Ophthalmology*. 2013; Vol.121,5,1013-1019. doi: 10.1016/j.ophtha.2013.11.014
- (33) Jiang J, Yunhe C, Kong K, Wang Y. P, Lin F, Gao X, et al. Optic Nerve Head Abnormalities in Nonpathologic High Myopia and the Relationship With Visual Field. *Asia Pac J Ophthalmol (Phila)*. 2023; 12(5):460-467. doi: 10.1097/APO.0000000000000636

(34) Gmeiner JMD, Schrems WA, Mardin CY, Laemmer R, Kruse FE, Schrems-Hoesl LM. Comparison of Bruch's Membrane Opening Minimum Rim Width and Peripapillary Retinal Nerve Fiber Layer Thickness in Early Glaucoma Assessment. *Invest Ophthalmol Vis Sci.* 2016; Vol.57, OCT575-OCT584. doi: 10.1167/iovs.15-18906

(35) Zeiss [En ligne]. France (FR). ZEISS CIRRUS 6000. Disponible: <https://www.zeiss.fr/meditec/produits/dispositifs-de-tomographie-a-coherence-optique/cirrus-6000-performances-oct.html>

(36) Yun J. C, Jin W. J, Parc K. H, Dong M. K. Glaucoma Detection Ability of Ganglion Cell-Inner Plexiform Layer Thickness by Spectral-Domain Optical Coherence Tomography in High Myopia. *Investir Ophthalmol Vis Sci.* 2013; 54(3):2296-304. doi: 10.1167/iovs.12-10530

(37) Akashi A, Kanamori A, Ueda K, Inoue Y, Yamada Y, Nakamura M. The Ability of SD-OCT to Differentiate Early Glaucoma With High Myopia From Highly Myopic Controls and Nonhighly Myopic Controls. *Investir Ophthalmol Vis Sci.* 2015; 56(11):6573-80. doi: 10.1167/iovs.15-17635

(38) Bo R. S, Jin W. J, Parc KH. Glaucoma Detection Ability of Macular Ganglion Cell-Inner Plexiform Layer Thickness in Myopic Preperimetric Glaucoma. *Investir Ophthalmol Vis Sci.* 2015; 56(13):8306-13. doi: 10.1167/iovs.15-18141

## VII) Annexes

### Abréviations

AIC : angle irido cornéen

AV : acuité visuelle

CV : champ visuel

D : dioptrie

ES : équivalent sphérique

FO : fond d'oeil

GCIPL : l'épaisseur du complexe des cellules ganglionnaires maculaires et de la plexiforme interne

GPAO : glaucome primitif à angle ouvert

GPN : glaucome pression normale

HA : humeur aqueuse

LA : longueur axiale

LAF : lampe à fente

NO : Nerf optique

OCT : tomographie par cohérence optique

ONH : tête du nerf optique

PIO : pression intraoculaire

RNFL : épaisseur de la couche de fibres nerveuses rétinienne

SD-OCT : tomographie par cohérence optique dans le domaine spectral

SFO : Société Française d'Ophtalmologie

SLT : trabéculoplastie sélective

TLA : trabéculoplastie au laser argon