



HAL
open science

Place émergente des transferts de nerfs dans les réanimations chirurgicales du membre supérieur du patient tétraplégique : étude préliminaire de 2 ans au CHU de Nantes

Lou Poncer

► **To cite this version:**

Lou Poncer. Place émergente des transferts de nerfs dans les réanimations chirurgicales du membre supérieur du patient tétraplégique : étude préliminaire de 2 ans au CHU de Nantes. Médecine humaine et pathologie. 2024. dumas-04761755

HAL Id: dumas-04761755

<https://dumas.ccsd.cnrs.fr/dumas-04761755v1>

Submitted on 31 Oct 2024

HAL is a multi-disciplinary open access archive for the deposit and dissemination of scientific research documents, whether they are published or not. The documents may come from teaching and research institutions in France or abroad, or from public or private research centers.

L'archive ouverte pluridisciplinaire **HAL**, est destinée au dépôt et à la diffusion de documents scientifiques de niveau recherche, publiés ou non, émanant des établissements d'enseignement et de recherche français ou étrangers, des laboratoires publics ou privés.

IMPORTANT : OBLIGATIONS DE LA PERSONNE CONSULTANT CE DOCUMENT

Conformément au *Code de la propriété intellectuelle*, nous rappelons que le document est destiné à un **usage strictement personnel**. Les "analyses et les courtes citations justifiées par le caractère critique, polémique, pédagogique, scientifique ou d'information" sont autorisées sous réserve de mentionner les noms de l'auteur et de la source (article L. 122-4 du *Code de la propriété intellectuelle*). Toute autre représentation ou reproduction intégrale ou partielle, faite sans le consentement de l'auteur ou de ses ayants droit, est illicite.

De ce fait, nous vous rappelons notamment que, **sauf accord explicite** de l'auteur de la thèse ou du mémoire, **vous n'êtes pas autorisé** à rediffuser ce document sous quelque forme que ce soit (impression papier, transfert par voie électronique, ou autre). Tout contrevenant s'expose aux peines prévues par la loi.

NANTES UNIVERSITÉ

FACULTÉ DE MÉDECINE



Année : 2024

THÈSE

pour le

DIPLÔME D'ÉTAT DE DOCTEUR EN MÉDECINE

DES de Médecine Physique et de Réadaptation

Par

Lou PONCER

Présentée et soutenue publiquement le 04 Juillet 2024

Place émergente des transferts de nerfs dans les réanimations chirurgicales du membre supérieur du patient tétraplégique : Étude préliminaire de 2 ans au CHU de Nantes

Président : Professeur Raphaël GROSS

Directeur de thèse : Professeur Marc LE FORT

Membres du jury : Docteur Guillaume GADBLED, Professeur Bertrand COULET

NANTES UNIVERSITÉ

FACULTÉ DE MÉDECINE



Année : 2024

THÈSE

pour le

DIPLÔME D'ÉTAT DE DOCTEUR EN MÉDECINE

DES de Médecine Physique et de Réadaptation

Par

Lou PONCER

Présentée et soutenue publiquement le 04 Juillet 2024

Place émergente des transferts de nerfs dans les réanimations chirurgicales du membre supérieur du patient tétraplégique : Étude préliminaire de 2 ans au CHU de Nantes

Président : Professeur Raphaël GROSS

Directeur de thèse : Professeur Marc LE FORT

Membres du jury : Docteur Guillaume GADBLED, Professeur Bertrand COULET

REMERCIEMENTS

Je tiens à exprimer ma gratitude à toutes les personnes et institutions qui ont contribué à la réalisation de cette thèse, le CHU de Nantes en particulier qui a accueilli mon parcours et ce travail.

Je dédie ces remerciements,

Au Professeur Marc Le Fort qui a accepté de superviser cette thèse,

Au Professeur Raphaël Gross,
Au Professeur Bertrand Coulet,
Ainsi qu'au Docteur Guillaume Gabled de m'avoir fait l'honneur de faire partie de mon jury de thèse.

Au Professeur Brigitte Perrouin-Verbe pour son accueil lors de mon arrivée au CHU de Nantes, pour sa rigueur et son engagement dans la discipline de Médecine Physique et de Réadaptation.

Au Docteur Pierre Kieny, d'avoir accompagné mes premiers pas d'interne, pour sa force de travail et son sens de la transmission.

A toutes les équipes dévouées avec qui j'ai eu le plaisir de travailler, qui ont été à l'écoute, solidaires et aidantes au cours de mon internat.

A ma binôme de MPR, sans qui ces 4 années d'Internat auraient été bien solitaires. Merci pour nos échanges, ton soutien indéfectible et ton amitié.

A Manu, trailer de l'extrême au grand cœur, merci pour ces heures de soutien et tous ces moments partagés depuis le début.

A Robin, qui nous a aidé à affronter notre premier trimestre de l'internat, dans l'énergie et la bonne humeur et qui continue à le faire.

A tous mes co-internes avec qui j'ai eu la chance de travailler, de communiquer et de pouvoir partager.

A ma Team de Saint Nazaire, Margot, Louise, Juliette, Candice, Val, Vincent, Victor, Mareva, merci les amis pour tous ces bons moments qui aident à prendre du recul, qui renforcent et qui soudent.

A tous mes amis de la Faculté de Nantes, de Nice et du bout du Monde avec qui j'ai partagé ma Route...,

A ma petite aventurière Anaïs, qui est encore au bout du Monde à l'heure où j'écris ces lignes, et que j'ai hâte d'écouter.

A ma binôme de roadtrip Niçoise avec qui j'ai vécu mes 1ères années de médecine, l'ECN, notre expérience en Nouvelle Zélande, au Vietnam, et bien plus encore...et qui me manque,

A toi Noémie, pour nos soutiens respectifs en 1ère année, et toutes les années qui ont suivi,

A toi Clara, pour ton amitié et ton soutien à toute épreuve.

A toi Laurie qui me connaît depuis si longtemps...Merci pour ta fidélité.

A ma famille de cœur, ma Tata qui m'a vu grandir, et qui a été là à chaque étape de ma vie. Merci pour ton écoute et ton amour.

A ma Mimi, cette guerrière, avec qui je suis si heureuse de pouvoir partager ce moment.

A ma Jennou, ma précieuse amie qui me connaît si bien et qui reste malgré la distance et les années toujours aussi unique. Merci pour ton énergie, ta générosité et ton rire. Merci d'être toi.

A toi mon amour, qui m'accompagne tous les jours et partage depuis quelques mois un quotidien haut en couleurs. Merci d'être là, merci pour ton soutien, ta patience, ta gentillesse et ta joie de vivre. A toutes les années qu'il nous reste à vivre.

A mon papa, qui j'espère sera fier de moi, merci de m'avoir accompagné depuis le début et avec qui j'espère pouvoir travailler un jour.

A ma maman, merci pour ta sagesse et tes précieux conseils, merci de toujours être à mes côtés quand j'ai besoin de toi.

A toi ma sœur, merci pour ton amour et ta générosité, pour ton soutien à toute épreuve. Cette année aura marqué un beau tournant dans nos vies à toutes les 2...

TABLE DES MATIERES

Remerciements	3
Abréviations	9
I. Introduction	10
A. Préambule	10
B. Épidémiologie	10
.....	11
C. Récupération motrice	11
D. Qualité de vie et lésion médullaire	13
E. La chirurgie de réanimation des membres supérieurs	13
II. La chirurgie fonctionnelle des membres supérieurs des patients tétraplégiques	15
A. Définitions des différentes fonctions pouvant être réanimées	15
a) L'extension de coude.....	15
b) L'extension du poignet et l'effet ténodèse.....	16
c) La flexion des doigts : Grasp et Pince.....	16
d) L'extension des doigts.....	16
B. Les transferts tendineux	17
a) Prérequis à la chirurgie tendineuse.....	17
b) Procédures chirurgicales.....	18
C. Le transfert nerveux	22
a) Concept de transfert de nerfs.....	22
b) Les différents transferts nerveux.....	24
III. Méthode	28
A. Revue de cas du CHU de Nantes et critères d'observation	28
B. Classification des lésions médullaires	30
C. Le grade ICSHT	32
D. Caractéristiques radiologiques de la lésion médullaire	32
IV. Résultats	33
A. Caractéristiques démographiques et neurologiques des participants	33
B. Analyse des chirurgies proposées et réalisées (Tableau N°2)	36
a) Proposition première d'extension du coude.....	37
b) Proposition de transfert nerveux de réanimation fonctionnelle de la main.....	37
c) Proposition de transferts tendineux de réanimation fonctionnelle de la main.....	40
d) Analyse des propositions de transferts de nerfs versus transferts tendineux.....	41
C. Analyse de la chronologie des chirurgies	42
D. Analyse des résultats des chirurgies	43
E. Synthèse des résultats	51
V. Discussion	53

VI. Conclusion.....	57
Annexes.....	58
Références bibliographiques	61

ABREVIATIONS

AIS : ASIA Impairment Scale

BAIN : Brachialis branch of the musculocutaneous nerve to Anterior Interosseus Nerve = Neurotisation de la branche du nerf musculo-cutané destiné au muscle brachialis transférée au nerf interosseux antérieure

BR : Brachioradialis

CHU : Centre Hospitalo-Universitaire

ECRB : Court extenseur radial du carpe

EMG : Electromyogramme

FCS : Fléchisseurs Communs Superficiels des doigts longs

GA : Graps Actif

ICSHT : International Classification for Surgery of the Hand in Tetraplegia

ISNCSCI : International Standards for Neurological Classification of Spinal Cord Injury

KGP : Key Grip Passive

KGA : Key Grip Active

LFP : Long fléchisseur du pouce

LMN: Lower Motoneurone = Motoneurone inférieur

NLI : Neurological Level of Injury

SNLI : Single Neurological Level Injury

SPIN : Supinator branch of the radial nerve to Posterior Interosseus Nerve = Neurotisation de la branche du nerf radial destiné au muscle supinateur transférée au nerf interosseux postérieur

TN : Transfert Nerveux

TT : Transfert Tendineux

UMN : Upper Motoneurone = Motoneurone supérieur

I. INTRODUCTION

A. Préambule

Bien que la lésion médullaire soit une pathologie rare, elle engendre un véritable bouleversement dans la vie de la personne touchée et elle a de lourdes conséquences sur le plan physique, psychique, et socio-économique pour la personne affectée ainsi que pour son entourage et pour la société. ⁽¹⁾

Cette maladie entraîne un tableau de déficience multi-organe et multi-système, et est source d'une grande morbi-mortalité nécessitant ainsi une prise en charge globale dans des centres spécialisés des lésions médullaires et qui sont encadrées par des équipes multidisciplinaires.

La tétraplégie et la paraplégie correspondent à une atteinte du névraxe à l'intérieur du canal rachidien. Elles correspondent au déficit ou une perte des fonctions végétatives, sensitives et motrices à partir d'un segment de la moelle épinière. La tétraplégie correspond à une lésion des segments cervicaux de la moelle épinière, et elle est définie par le niveau neurologique de la lésion cervicale, pouvant se situer de C1 à C8. Elle se manifeste par un déficit de fonction des membres supérieurs, du tronc, des membres inférieurs et des organes pelviens. Ceci n'inclut pas les lésions du plexus brachial, ni les traumatismes périphériques en dehors du canal rachidien.

Elle peut être divisée en trois groupes : lésion haute allant de C1 à C5, moyenne de C6 à C7 et basse de C8 à T1.

La lésion de la moelle cervicale est responsable d'une perte d'autonomie importante, et ce d'autant plus que la lésion est haut située et complète. Quel que soit le niveau cervical de l'atteinte neurologique, il existe un enjeu majeur à rétablir ou améliorer les fonctions des membres supérieurs des patients tétraplégiques, afin de leur redonner le plus d'autonomie possible. ⁽²⁾

B. Épidémiologie

Aux Etats-Unis, d'après les derniers recensements épidémiologiques, l'incidence des blessures médullaires d'origine traumatique est estimée à 54 cas par million d'habitants soit environ 18.000 nouveaux cas par an avec une prévalence de 250 à 368 000 personnes. ⁽¹⁾

Selon l'OMS, en 2012 l'incidence mondiale des lésions médullaires toutes causes confondues était de 40 à 80 nouveaux cas par million d'habitant soit environ 250 à 500 000 nouveaux cas par an. ⁽³⁾

On estime en France une incidence d'environ 19,4 nouveaux cas par million d'habitants pour les lésions traumatiques soit environ 1200 nouveaux cas par an. ⁽⁴⁾

Dans près de 80 % des cas, il s'agit d'une population masculine. La moyenne d'âge est relativement jeune, augmentant depuis la dernière décennie atteignant l'âge de 43 ans actuellement.

La tétraplégie concerne 60% des lésions médullaires et 47% d'entre elles sont incomplètes. La cause des lésions médullaires traumatiques reste dominée par les accidents de la voie publique puis en second plan les chutes, cause prédominante chez les personnes âgées.⁽¹⁾

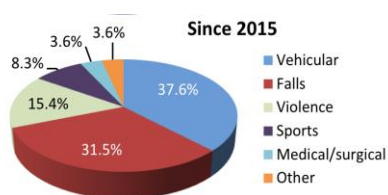
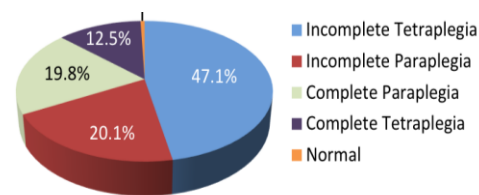


Figure 1 : Fact and figures, 2023 (1)



C. Récupération motrice

Après une lésion traumatique, la récupération neurologique est la plus rapide dans les 3 premiers mois mais néanmoins la majorité de la récupération se produit dans les 6 à 9 premiers mois.⁽⁵⁾ Il faut noter de plus qu'une amélioration précoce de l'état neurologique est associée à une plus grande récupération globale à terme.⁽⁶⁾

La méthode standardisée d'évaluation des lésions neurologiques (International Standards for Neurological Classification of Spinal Cord Injury : ISNCSCI) a permis de prédire des facteurs pronostiques de récupération après une lésion médullaire.⁽⁷⁾

En effet, le pronostic fonctionnel et de récupération serait dépendant de l'examen neurologique initial, notamment du caractère complet ou incomplet de la lésion. De nombreuses observations estiment que la récupération fonctionnelle est plus importante après une lésion cervicale incomplète sur le plan moteur (AIS C et D) qu'après une lésion cervicale complète (AIS A et B).

Dans les lésions complètes, le taux de conversion à 1 an en lésion incomplète serait d'environ 20 à 30 % dont 50 % en grade B et seulement 2 à 7 % évolueront en AIS D (ce qui correspond globalement à une personne marchante).⁽⁶⁾ On estime qu'environ 67% à 80% des tétraplégies complètes récupèrent au moins 1 niveau de fonction motrice à 1 an de la lésion. Par ailleurs, environ 90 % des muscles présentant une force initiale de 1/5 ou 2/5, une semaine à un mois après la blessure, récupèrent à un niveau supérieur ou égal à 3/5 après un an.

D'autres facteurs comme l'âge du patient, le type de syndrome clinique et les données de l'IRM médullaire jouent également un rôle dans le pronostic fonctionnel.

La prédiction du potentiel de récupération d'une lésion médullaire joue un rôle-clé pour permettre une planification de la réadaptation, mais également dans la prise de décision chirurgicale à plus long terme.

Par ailleurs, lorsque l'on parle d'une lésion médullaire, on distingue trois territoires. ⁽⁸⁾

- Le territoire sus-lésionnel (A) correspond aux muscles préservés, innervés par un segment sain de la moelle épinière, sous contrôle volontaire. Il permet de définir le niveau neurologique moteur de chaque côté du patient.
- Le syndrome lésionnel (B) correspond au site direct de la lésion de la moelle épinière incluant la lésion des motoneurones inférieurs (LMN) situés dans la corne antérieure et de leurs axones périphériques, entraînant une paralysie musculaire. Cliniquement, les muscles sont hypotoniques et atrophiés par dénervation neuromusculaire, et on retrouve une aréflexie ostéo-tendineuse, comme c'est le cas dans une paralysie périphérique.
- Le syndrome sous lésionnel (C), correspond aux segments de la moelle épinière restés intacts, qui ont en revanche perdu le contrôle supraspinal volontaire, en raison de la déconnexion avec les motoneurones supérieurs (UMN), ce qui entraîne également une paralysie. Les LMN étant intacts, ils continuent d'innervier les muscles correspondants, garantissant ainsi une bonne trophicité musculaire. Les réflexes médullaires seront ici toujours présents mais sans régulation corticale, se manifestant par des réflexes vifs et polycinétiques. On peut constater de plus l'apparition d'une spasticité, comme c'est le cas dans les paralysies centrales.

Ainsi on peut distinguer les muscles pouvant être des donneurs potentiels (ceux sous contrôle supra-lésionnel) et ceux étant receveurs (les muscles lésionnels ou sous lésionnels).

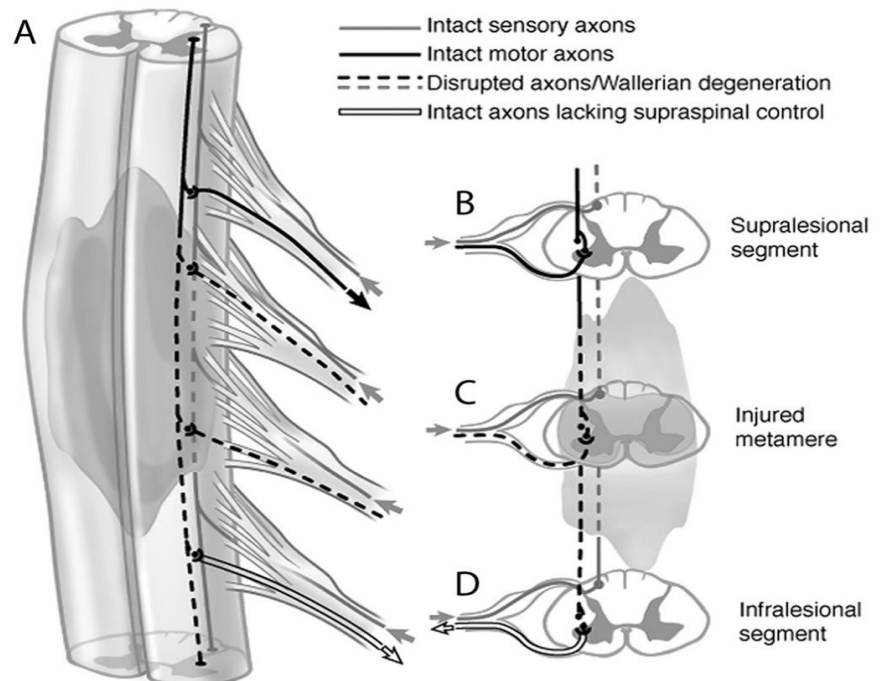


Figure 2 : Bazarek, 2020 (8)

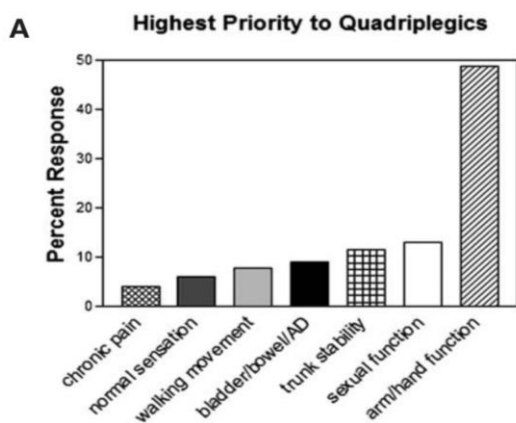
D. Qualité de vie et lésion médullaire

De nombreuses études se sont intéressées à la qualité de vie chez les patients blessés médullaires et notamment l'impact que pouvait avoir la récupération de la fonction des membres supérieurs du patient tétraplégique sur l'amélioration de celle-ci.

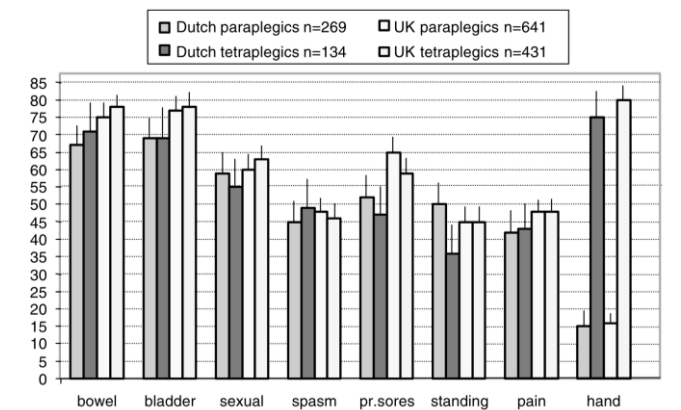
En 1976, Hanson et Franklin ⁽⁹⁾ ont soulevé l'importance qu'une population de tétraplégiques complets portait à la récupération de la fonction de la main, classée comme prioritaire par rapport au contrôle normal du système urinaire, digestif et de la fonction sexuelle.

Ce constat a été retrouvé plus récemment par de nombreux auteurs. ^(10,11)

Anderson 2004, California ⁽¹⁰⁾



Snoek et al, 2004 ⁽¹¹⁾



Dans l'étude d'Anderson ⁽¹¹⁾, concernant une population de 137 tétraplégiques, plus de 90% ont estimé qu'améliorer la fonction de leur membre supérieur améliorerait leur qualité de vie et près de 80% des patients ont déclaré être prêts à se faire opérer en sachant que cela signifiait passer 2 à 3 mois à être moins indépendants en post-opératoire.

E. La chirurgie de réanimation des membres supérieurs

Depuis plusieurs dizaines d'années sont réalisées des interventions chirurgicales visant à restaurer une fonction de la main, du poignet et/ou du coude des patients tétraplégiques. Elles permettent l'amélioration de l'autonomie du patient pour un certain nombre de gestes de la vie quotidienne tels que l'utilisation des couverts pour s'alimenter, la saisie d'objets et pour certains l'acquisition des autosondages.

En effet la chirurgie du membre supérieur vise à réanimer une fonction paralysée par transfert d'un ou plusieurs donneurs ayant une fonction normale, sous le contrôle du motoneurone supérieur (UMN) et innervé au-dessus de la lésion médullaire pour venir restaurer une fonction absente (le "receveur") qui n'est plus sous le contrôle du motoneurone supérieur.

Les techniques chirurgicales étaient dominées jusqu'en 2010 environ par les transferts tendinomusculaires et les procédures de ténodèse, auxquelles s'associent des gestes de stabilisation ostéoarticulaire comme nous le détaillerons dans le chapitre suivant.

Ces chirurgies sont en revanche contraignantes, avec des soins et une durée d'immobilisation relativement longue, qui engendre une nouvelle perte d'autonomie temporaire pour ces patients. Par ailleurs, elles ne permettent la restauration que d'une seule fonction par muscle transféré.

Pour pallier ces techniques, de nombreux chirurgiens se sont intéressés à une autre approche, dont l'utilisation première était celle du traitement des lésions du plexus brachial⁽¹²⁻¹⁴⁾ et des lésions nerveuses périphériques depuis les années 40 : les transferts nerveux. Les premières chirurgies par transfert de nerf chez le patient blessé médullaire remontent aux années 1970, et sont décrites par Benassy⁽¹⁵⁾ qui réalise à 11 mois post-lésionnel un transfert nerveux du nerf musculo-cutané distal vers l'ensemble d'un nerf médian, permettant ainsi au patient opéré de gagner en pronation, en flexion du poignet et flexion du pouce et des doigts, moyennant une perte de force dans la flexion du coude. Mais ce n'est que depuis les années 2000, grâce à l'amélioration des connaissances en anatomie notamment la topographie nerveuse, aux progrès des instruments micro chirurgicaux et de la microscopie chirurgicale que ces chirurgies sont devenues courantes dans le traitement fonctionnel des membres supérieurs des patients tétraplégiques.

Depuis les années 2010, de nombreux auteurs (Bertelli, Van Zyl, Fox) ont décrit des séries de cas de transferts nerveux chez le patient tétraplégique permettant une réanimation de l'extension de coude⁽¹⁶⁻¹⁹⁾, du poignet et de la main, dont les résultats sont très prometteurs. Néanmoins, il n'existe pas de consensus dans la littérature à ce jour, permettant de décider d'une technique plus que l'autre. Dans ce contexte, nous nous sommes ainsi demandé s'il était possible de réfléchir à des critères objectifs permettant d'aider à la prise de décision chirurgicale.

II. LA CHIRURGIE FONCTIONNELLE DES MEMBRES SUPÉRIEURS DES PATIENTS TÉTRAPLÉGIQUES

A. Définitions des différentes fonctions pouvant être réanimées

Afin d'identifier la meilleure approche en vue de restaurer la fonction du membre supérieur du patient tétraplégique, une évaluation physique complète est nécessaire.

Elle comprend un examen des amplitudes articulaires actives et passives, de la force musculaire du membre supérieur selon l'échelle MRC y compris des muscles de l'omoplate et de l'épaule, notamment le muscle grand pectoral et le muscle dentelé antérieur, ainsi que la force préhension à l'aide d'un dynamomètre de pince et de poigne. De plus, l'examen de la sensibilité, des réflexes ostéotendineux, l'évaluation de la spasticité et de la douleur sont importants à évaluer. (20-23)

Une évaluation fonctionnelle est requise, à l'aide d'échelle comme par exemple l'échelle SCIM (Spinal Cord Independence Measure) afin d'objectiver les déficits fonctionnels du patient.

L'ensemble de ces éléments s'intègre dans une discussion éclairée des possibilités de réanimation chirurgicale qui s'offrent aux patients, selon ses souhaits, ses attentes d'un point de vue fonctionnel, ses contraintes et en adéquation avec sa situation globale.

La prise en charge s'appuie classiquement sur une approche proximo-distale des déficiences motrices et orthopédiques comme nous l'aborderons ci-dessous.

a) L'extension de coude

La restauration de l'extension fonctionnelle du coude est primordiale, et constitue un prérequis à toute chirurgie de réanimation distale pour l'amélioration de la préhension.

Elle permet outre, la prévention et la lutte contre le flessum de coude, d'étendre le champ d'exploration spatiale du membre supérieur en restaurant un environnement accessible, et ainsi d'augmenter les capacités fonctionnelles du patient tétraplégique, notamment au-dessus de la tête. Cela permet une stabilité de levier au coude afin d'obtenir une bonne préhension en concentrant l'action des fléchisseurs de coude en distalité, peut-être une aide aux transferts et d'améliorer la propulsion du fauteuil roulant et pour certains d'accéder aux auto-sondages.

b) L'extension du poignet et l'effet ténodèse

L'effet ténodèse est un principe fondamental naturel, permis grâce au mouvement du poignet. Le principe est le suivant : lors d'une extension active du poignet s'exerce une mise en tension des fléchisseurs des doigts et du pouce créant ainsi un enroulement des doigts longs en passif permettant d'une part d'obtenir une prise digito-palmaire, d'autre part une pince latéro-latérale pouce-index passive. De la même façon, lorsque le poignet est en flexion palmaire passive, les extenseurs des doigts longs et du pouce se mettent en tension et permettent l'ouverture des doigts.

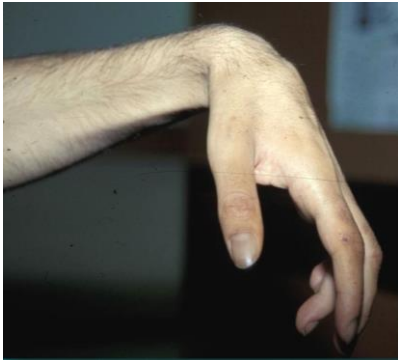

Figure 3 : L'effet ténodèse



c) La flexion des doigts : Grasp et Pince

La saisie et la pince sont deux fonctions primordiales pour permettre l'autonomie dans certains gestes de la vie quotidienne, comme la saisie d'objets lourds, l'auto-alimentation, l'écriture, et la gestion de l'élimination urinaire acquis par auto-sondage.

La reconstruction de la préhension peut être individualisée en deux fonctions.

D'une part, la réanimation d'une prise digito-palmaire ou *grasp actif* permettant une prise en force. D'autre part, la réanimation d'une pince latérale pouce-index ou *Key grip*, qui, pour aboutir à un pincement réussi, nécessite que la pulpe du pouce vienne se positionner sur le bord radial de la phalange intermédiaire de l'index.

Nous aborderons dans le chapitre suivant les différentes procédures chirurgicales permettant de renforcer la préhension, et d'optimiser le positionnement du pouce.

d) L'extension des doigts

L'extension des doigts constitue une fonction importante dans la préhension, permettant la saisie d'objet.

Une chirurgie de réanimation des extenseurs s'inscrit de manière quasi systématique au cours des réanimations de la main du patient tétraplégique dite en deux temps.

En effet, lorsqu'une réanimation de la flexion des doigts est réalisée, cette fonction est importante à conserver sous peine de garder une main fermée en permanence.

Elle peut être proposée isolément chez des patients tétraplégiques incomplets chez qui le déficit est exclusif sur la chaîne d'extension des doigts longs.

B. Les transferts tendineux

a) Prérequis à la chirurgie tendineuse

La classification dite de Giens (International Classification of Surgery of the Hand in Tetraplegia (ICSHT)) a permis, depuis sa première édition en 1978, de faciliter la planification chirurgicale pour les patients tétraplégiques, afin d'identifier les candidats à une réanimation des membres supérieurs. Elle sert aujourd'hui de grille de référence pour la caractérisation du potentiel moteur utilisable dans un programme chirurgical de réanimation du poignet et de la main et est basée sur l'évaluation du nombre de muscles situés au-dessous du coude ayant une cotation supérieure ou égale à 4 sur l'échelle MRC et classe les lésions médullaires en 11 groupes allant de Giens 0 à 10. Chacun des membres supérieurs est évalué séparément.

Ainsi, plus la lésion médullaire est basse, plus son grade sera élevé et donc plus grand sera le nombre de muscles transférables, à l'exception du groupe 10, correspondant aux exceptions et atypies. (Figure 4).

Figure 4 : La classification internationale de la main du tétraplégique (ICSHT)

GRUPE	MUSCLES (≥ 4 MRC*)	FONCTION
0	Pas de muscle actif au dessous du coude	
1	BR (<i>Brachioradialis</i>)	Huméro-stylo-radial
2	+ ECRL (<i>extensor carpi radialis longus</i>)	+ 1 ^{er} Radial
3	+ ECRB (<i>extensor carpi radialis brevis</i>)	+ 2 ^e Radial
4	+ PT (<i>pronator teres</i>)	+ Rond Pronateur
5	+ FCR (<i>flexor carpi radialis</i>)	+ Grand Palmaire
6	+ EDC (<i>extensor digitorum communis</i>)	+ Extenseur commun des doigts
7	+ EPL (<i>extensor pollicis longus</i>)	+ Extenseur propre du pouce
8	+ FDC (<i>flexor digitorum communis</i>)	+ Fléchisseurs des doigts
9	Main intrinsèque moins	
10	Exceptions et Atypies	

Quelques prérequis sont nécessaires à une chirurgie de réanimation fonctionnelle par transfert tendineux.

Tout d'abord, étant donné que la majorité de la récupération motrice et sensorielle survient dans les 6 à 9 mois suivant une lésion médullaire, les patients tétraplégiques ne sont généralement pas éligible à une chirurgie de transfert tendineux avant cette période, afin de garantir qu'ils ont atteint leur plateau de récupération neurologique. ⁽⁵⁾

Deuxièmement, le muscle donneur doit avoir une force suffisamment forte, côté au moins 4/5 MRC car son transfert est susceptible d'entraîner une perte de force d'au moins un point, qui pourra être récupérable ou non par la suite.

De plus, la fonction du muscle donneur doit être suppléée par un autre muscle assurant la même fonction. Par exemple, pour les patients ayant un brachioradialis côté à 3, l'utilisation du biceps dans la réanimation d'extension de coude ne pourra se faire, sinon le patient perdra la flexion de coude après le transfert.

Les muscles présentant une spasticité incontrôlée ne doivent pas être utilisés pour le transfert tendineux. Enfin, les patients se plaignant de paresthésies douloureuses à la main ne semblent pas être aptes à la reconstruction de cette main. (22,23)

b) Procédures chirurgicales

1) Réanimation de l'extension du coude

Cette chirurgie est généralement proposée pour les niveaux moteurs C5 et C6.

Pour cela, deux muscles peuvent être utilisés : le deltoïde postérieur et le biceps brachial. Une évaluation de la stabilité antérieure de l'épaule est importante, notamment le faisceau du grand pectoral et le deltoïde antérieur, car en leur absence le transfert du deltoïde postérieur entraînerait une rétroimpulsion de l'épaule.

Moberg (24) décrit en 1975 le transfert du deltoïde postérieur isolé sur l'extrémité inférieure du triceps brachial avec interposition d'une greffe tendineuse (constituée par les tendons extenseurs des orteils). Ce transfert est recommandé lorsque le patient possède un faisceau claviculaire du grand pectoral côté à au moins à 3. D'autres chirurgiens ont repris cette technique, en utilisant d'autres tendons comme le tendon du tibia antérieur (25) ou du tenseur du fascia lata. Secondairement, Moberg a décrit le transfert du deltoïde postérieur auquel est associée une médialisation du deltoïde antérieur (technique de Buntine), lorsque le faisceau claviculaire du grand pectoral est absent entraînant ainsi un déficit de l'adduction.(23)

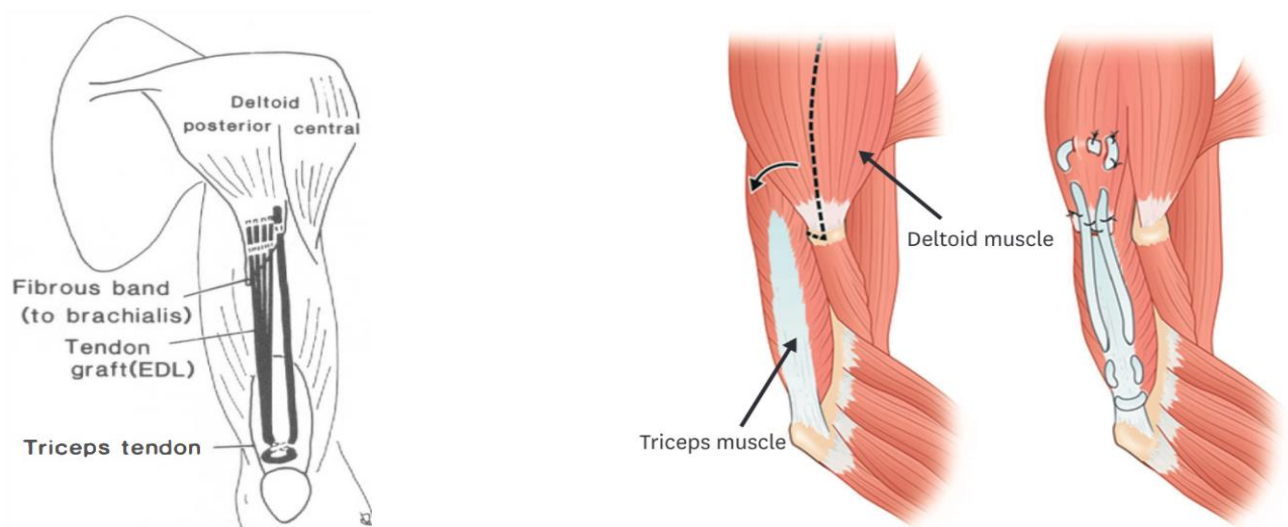
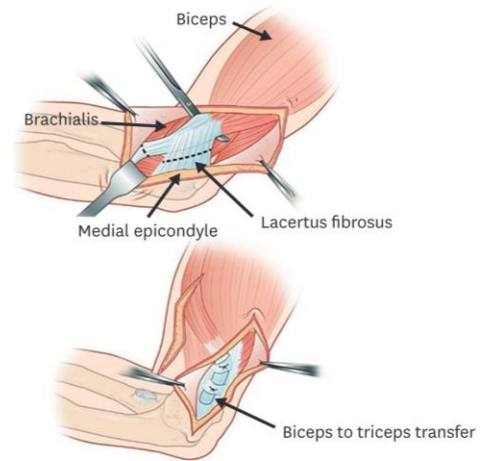


Figure 4 et 5 :
Réanimation de l'extension de coude par transfert du deltoïde postérieur sur le triceps
Moberg (24), Liew et al, 2020

L'extension de coude peut être également réanimée par le transfert du biceps brachial au triceps, technique décrite par Zancolli (26-28), et constitue l'indication de choix lorsqu'il n'est pas possible d'utiliser le deltoïde et en cas d'impossibilité d'adduction horizontale active de l'épaule par absence du faisceau claviculaire du grand pectoral ou s'il est inférieur à 3.

Figure 6 :
Réanimation de l'extension de coude par
transfert du biceps brachial sur le triceps
Liew et al, 2020



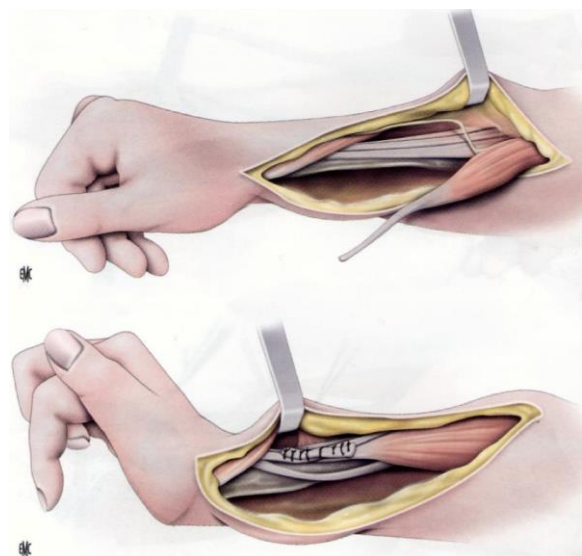
2) Réanimation de l'extension du poignet

Afin de réanimer l'extension de poignet, différentes techniques chirurgicales sont possibles, y associant parfois un geste pour renforcer le Grasp et/ou pince dans le même temps.

Cette extension peut être assurée par transfert du brachioradialis (BR) vers le tendon du court extenseur radial du carpe (ECRB) (26,29,30). Elle peut donc être réalisée à partir des groupes ICSHT 1.

La réanimation de l'extension du poignet ne se fait que très rarement seule, le plus souvent elle est intégrée à une chirurgie de réanimation de key grip, active ou passive, ou bien une réanimation du grasp (décrit ci-dessous).

Figure 7 :
Réanimation de l'extension du poignet par
transfert du Brachioradialis. (EMC)



3) Key grip passive

Le choix de la reconstruction varie en fonction des ressources disponibles évaluées par l'ICSHT (cf figure 1). Pour les personnes n'ayant pas de brachioradialis (BR) fonctionnel, classées en Grade 0 selon l'ICSHT, les options de réanimation de la fonction de la main active par transfert tendineux sont moindres. Néanmoins, Moberg ⁽²⁴⁾ a décrit une technique chirurgicale basée sur l'augmentation de la ténodèse du pouce. Cette chirurgie consiste à ancrer le LFP sur le radius en distal, permettant de resserrer la ténodèse lors de l'extension active du pouce et permettre un bon positionnement du pouce. Cette chirurgie nécessite préalablement une réanimation de l'extension du poignet afin d'initier la ténodèse, donc à partir du Grade 1 selon l'ICSHT.

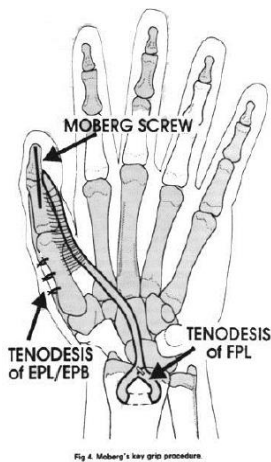
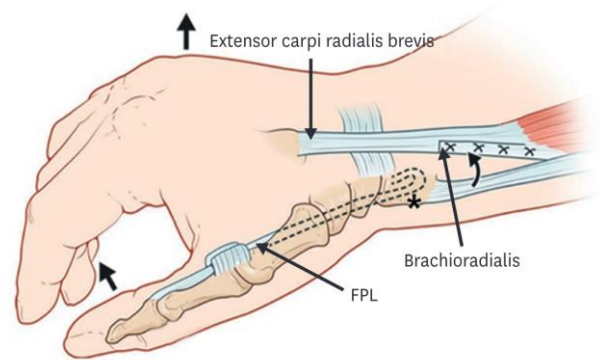


Figure 8 et 9 :
Key grip passive par ténodèse
du LFP sur le radius
Liew et al, 2020



Le plus souvent, on y associe une chirurgie palliative des intrinsèques décrite par Zancolli ⁽²⁶⁾ sur les doigts longs, consistant à réaliser un "lasso" par suture du fléchisseur commun superficiel des doigts (FCS) sur lui-même autour de la poulie A1 afin de positionner les MCP en flexion par effet ténodèse et de permettre la prise du pouce sur l'IPP de l'index. Ce geste permet de traiter l'hyperextension des articulations métacarpo-phalangiennes et d'éviter aux doigts de se mettre en "griffe" lors de la flexion.

De plus, on réalise une arthrodèse trapézo-métacarpienne permettant la stabilisation et un positionnement fonctionnel de la colonne du pouce.

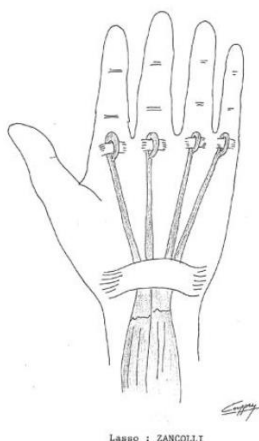
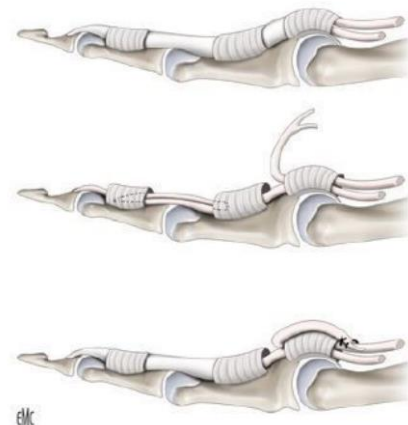

Figure 10 et 11 :
Chirurgie palliative des intrinsèques,
technique du «lasso » (26)
EMC



4) Key grip active

La key grip active consiste en la réanimation de la pince pouce-index par transfert tendineux du brachio-radialis sur le LFP.

Comme décrit précédemment, est associé dans le même temps un geste de stabilisation et de positionnement fonctionnel de la colonne du pouce par arthrodèse de l'articulation trapézo-métacarpienne, ainsi qu'un lasso de l'index et du 3ème doigt long pour permettre le positionnement des MCP en flexion lors de l'effet ténodèse.

Cette chirurgie est proposée aux patients du groupe 2 selon l'ICSHT.

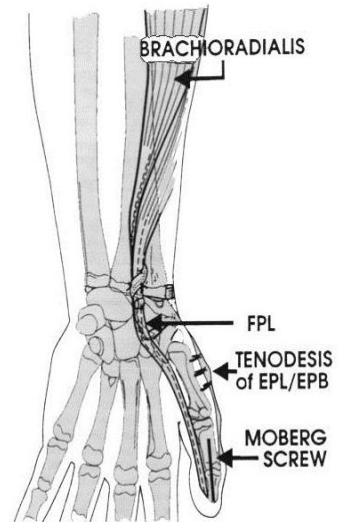


Fig 5. Transfer of the brachioradialis to the flexor pollicis longus for active lateral pinch.

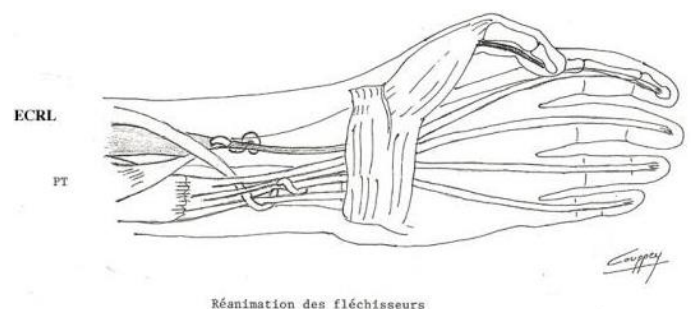
Figure 12 :
Transfert du BR sur le LFP pour réanimer une key grip active

5) Grasp actif

Enfin, pour les patients possédant un BR et un extenseur du carpe fort grâce à ses deux chefs long et court, autrement dit les groupes 3-4 de l'ICSHT, une chirurgie de grasp actif peut leur être proposée grâce à l'utilisation du long extenseur radial du carpe (ECRL) que l'on vient transférer sur les fléchisseurs communs profonds des doigts (FPD).

Le BR sera quant à lui utilisé pour réaliser la réanimation active de la pince active termino-latérale sur le long fléchisseur du pouce (FPL). On y associera plus ou moins une arthrodèse de la trapézo-métacarpienne. On associe également une chirurgie palliative des intrinsèques, comme décrite ci-dessus.

Figure 13 :
Réanimation du grasp actif par transfert du long extenseur du carpe sur les fléchisseurs communs des doigts



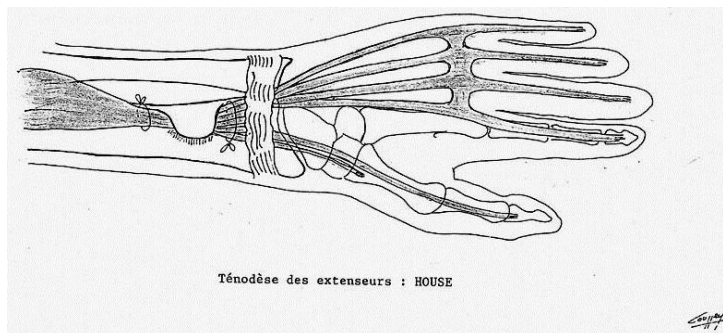
6) Réanimation de l'extension des doigts

a. Ténodèse

Cette chirurgie est passive et consiste en la réalisation d'une ténodèse des extenseurs des doigts au radius, décrite par Zancolli ⁽²⁶⁾ afin de permettre grâce à l'effet ténodèse une ouverture des doigts lors de la flexion palmaire du poignet.

Il est généralement proposé dans le même temps, une stabilisation de la colonne du pouce par arthrodèse trapézo-métacarpienne alors que celle-ci n'a pas été réalisée auparavant.

Figure 14:
Ténoïdèse des extenseurs



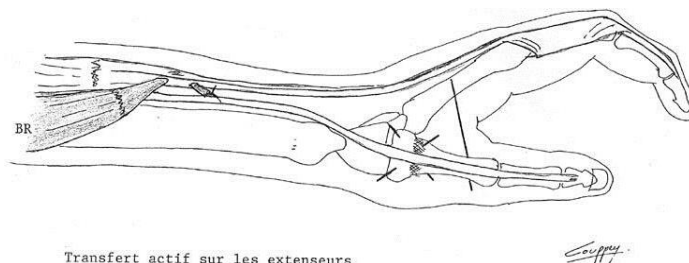
b. Extension active

Elle consiste en un transfert du brachioradialis sur l'extenseur commun des doigts et généralement sur le long extenseur du pouce.

Comme évoqué précédemment, cette chirurgie est réalisée le plus souvent après un temps fléchisseur ou une chirurgie des intrinsèques mais peut également être réalisée isolément chez des patients ayant un déficit localisé des extenseurs des doigts longs.

Elle s'adresse aux groupes 3, 4 et 5 de l'ICSHT.

Figure 15:
Réanimation de l'extension active des doigts.



C. Le transfert nerveux

a) Concept de transfert de nerfs

Le principe d'un transfert nerveux est similaire à celui du transfert tendineux. Il consiste en l'utilisation d'un nerf ayant conservé le contrôle volontaire, situé dans la zone sus-lésionnelle, que l'on vient couper puis suturer à un nerf ayant perdu le contrôle volontaire. Les axones du nerf donneur se développent alors jusqu'à atteindre le muscle paralysé, lui permettant de retrouver une contraction volontaire tout en conservant sa biomécanique.

Ce processus est dépendant du temps de régénération nerveuse axonale, qui est d'environ 1 mm/jour. Par conséquent, la distance entre le site de coaptation du transfert nerveux au muscle cible et le temps écoulé depuis la lésion médullaire conditionne le processus de prise en charge chirurgicale.

En effet, comme évoqué précédemment, les muscles situés en zone lésionnelle vont subir une atrophie musculaire très précocement par dégénérescence axonale distale, à l'inverse des muscles situés en zone sous-lésionnelle. Ainsi une lésion isolée de l'UMN n'est pas sensible au temps, permettant la restauration d'une fonction plusieurs années après la lésion médullaire. (8,16) A l'inverse, lorsque le LMN est touché, le transfert devra se faire précocement avant qu'une atrophie musculaire irréversible se produise environ 12 à 18 mois post lésionnel (8,31)

Par ailleurs, l'avantage du transfert nerveux est de restaurer plusieurs muscles à la fois via l'innervation d'un seul nerf. (Figure 16)

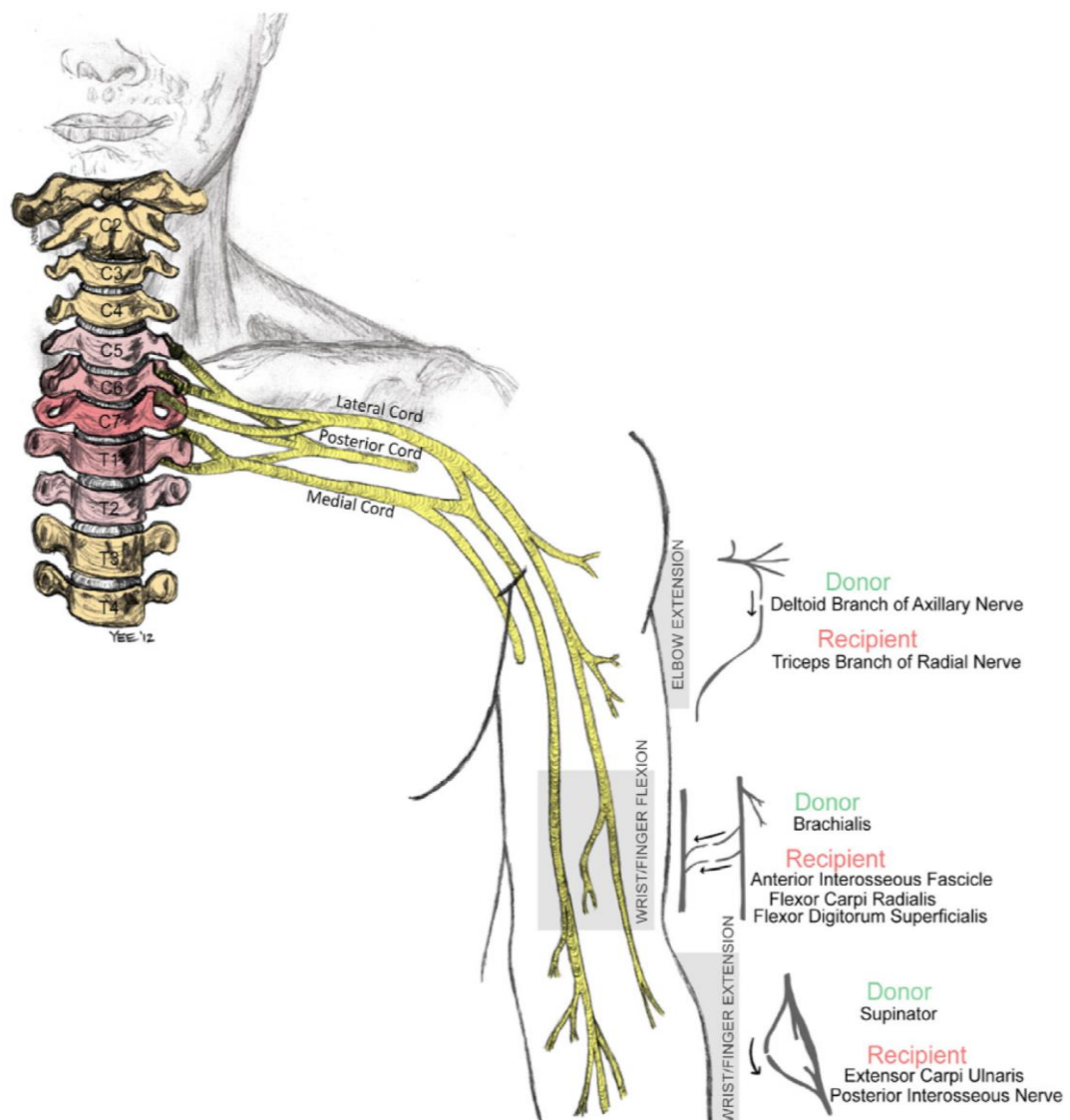


Figure 16 : Schéma des transferts de nerfs les plus communément réalisés.
Fox et al, 2015 (31)

b) Les différents transferts nerveux

1) Réanimation de l'extension du coude

Afin de restaurer une extension active du coude, on réalise classiquement deux types de transferts.

On utilise soit la branche du nerf axillaire à destination du teres minor que l'on vient suturer sur la branche du nerf radial à destination du triceps.

Bertelli et Van Zyl rapportent de très bons résultats avec récupération d'une force jusqu'à 4 sur l'échelle MRC, sans perte de fonction de l'épaule. (18,32,33)

Ou bien, on utilise la branche du nerf axillaire à destination du muscle deltoïde postérieur que l'on vient suturer sur la branche du nerf radial à destination du triceps. (19,31,34,35)

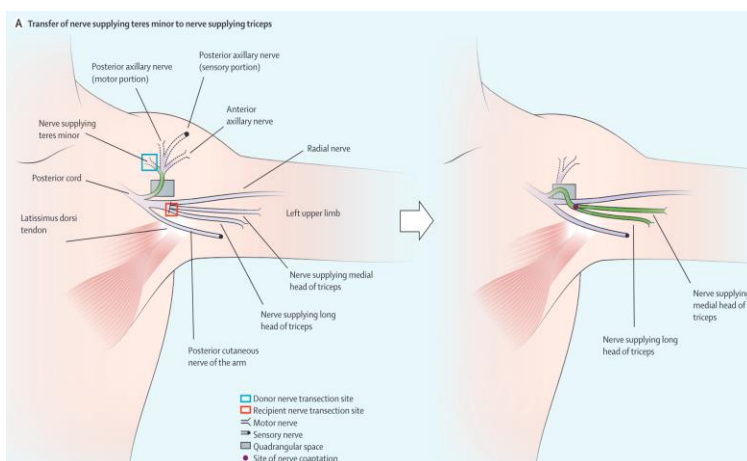


Figure 17 : Réanimation de l'extension de coude via Nerf du teres minor Van Zyl, 2019 (35)

B Axillary nerve branch of posterior deltoid to radial nerve triceps branch nerve transfer to restore elbow extension

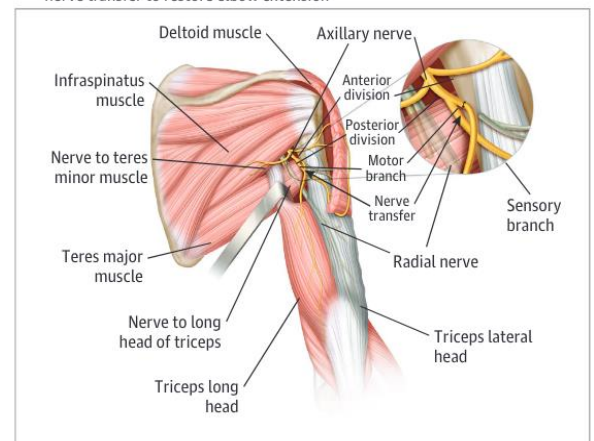


Figure 18 : Réanimation de l'extension de coude via Nerf du deltoïde postérieur Javeed, 2022 (36)

Javeed décrit une autre troisième alternative qui serait de venir transférer le nerf spinal accessoire sur la branche du nerf radial à destination du triceps. (36)

2) Réanimation de l'extension du poignet

Concernant la réanimation de l'extension de poignet, celle-ci peut être réanimée par plusieurs nerfs donneurs.

Friden a décrit en 2012, le transfert du nerf de la branche à destination du muscle brachialis du nerf musculo-cutané sur le nerf de l'ERCL afin de réanimer l'extension de poignet chez un patient tétraplégique de niveau neurologique C5 ICSTH 0 chez qui aucune autre option par transfert tendineux ne pouvait lui être proposé. (37)

Par la suite, avec l'avènement des transferts de nerfs pour la réanimation des membres supérieurs du patient tétraplégique, celle-ci est permise grâce aux transferts du nerf supinateur comme nous le verrons dans le chapitre sur la réanimation de l'extension des doigts.

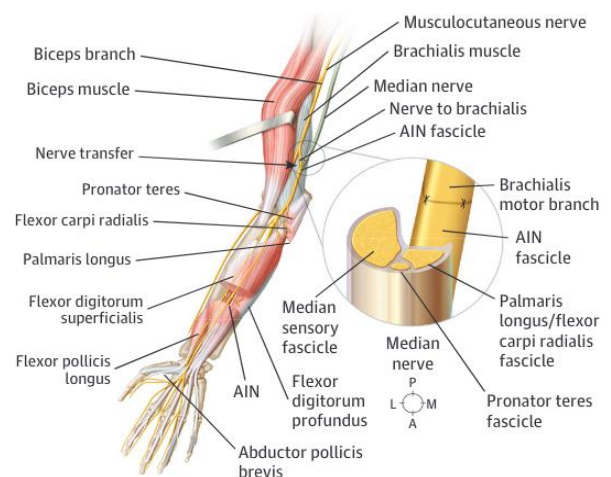
3) Réanimation de la flexion des doigts

Le premier transfert nerveux chez le patient tétraplégique a été décrit par Benassy en 1965⁽¹⁵⁾ visant à restaurer une contraction volontaire dans le territoire médian de l'avant-bras, du poignet et des doigts en réalisant un transfert de la branche distale du nerf musculo-cutané au nerf médian. Malheureusement cela occasionnait une dégradation de la pronation et de la flexion du poignet.

Depuis, plusieurs transferts sont classiquement réalisés afin de réanimer la flexion des doigts longs et du pouce:

- De la branche du brachialis (provenant du nerf musculo-cutané) à la branche du nerf interosseux antérieur (issue du nerf médian). Elle permet ainsi de réanimer une flexion des doigts chez des patients ne possédant pas de BR, autrement dit chez des patients ICSHT 0, chez qui aucune option de transfert tendineux n'est pas possible. De plus, elle est très intéressante car elle permet via la même incision de réaliser le transfert du nerf supinateur au nerf PIN.^(18,32,34,38-41)

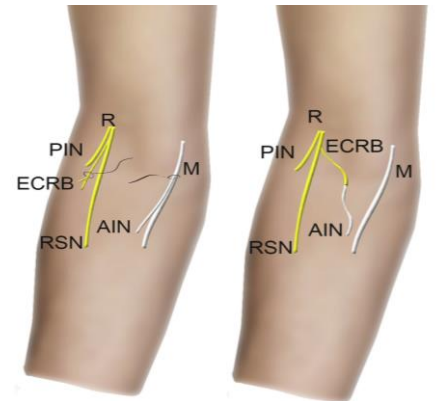
Figure 19 : Réanimation du grasp et de la pince par la branche du brachialis (Nerf Musculocutané) au nerf inter osseux antérieur, Saad Javeed, JAMA (36)



- De la branche du brachioradialis (provenant du nerf musculo-cutané) à la branche du nerf interosseux antérieur. Néanmoins, cette option ne semble pas la plus intéressante étant donné qu'il serait plus utile de conserver la fonction du brachial pour un éventuel transfert tendineux de sauvetage.^(18,42)

Le transfert du nerf de l'extenseur du carpe (provenant du nerf radial) au Nerf interosseux antérieur, qui, au vu de sa localisation, permettrait de réduire la distance de régénération nerveuse. Les rapports publiés montrent de bons résultats. En revanche, comme décrit ci-dessus, cela empêcherait le prélèvement de l'ECRB pour un transfert ultérieur tendineux de sauvetage et pourraient entraîner une déviation radiale lors de l'extension du poignet. (18,38,42)

Figure 20 : Réanimation du grâsp et de la pince par la branche de l'ECRB (Nerf radial) au nerf inter osseux antérieur Bertelli et al (38)



4) Réanimation de l'extension des doigts

La réanimation de l'extension des doigts repose sur le transfert de la branche supinatrice du nerf radial sur le nerf interosseux postérieur, et est l'option la plus optimale permettant une réanimation de l'extension des doigts longs et du pouce afin d'obtenir une ouverture de la main. Ce transfert est aujourd'hui bien décrit et efficace. (14,18,32,39,42-44)

Pour comprendre ce transfert, un point d'anatomie s'impose.

Le nerf radial va donner dans sa course, le nerf interosseux postérieur (PIN) à destination de l'avant-bras qui lui-même donnera sur son trajet une branche à destination du muscle supinateur. Le nerf PIN innerve l'ensemble des muscles extrinsèques d'extension des doigts longs et du pouce, ainsi que l'extenseur ulnaire du carpe.

Il existe ainsi plusieurs avantages à cette chirurgie :

Premièrement, ce transfert reste disponible dans la plupart des lésions cervicales.

En effet lorsque la moelle épinière est lésée au niveau de C6, cela entraîne une paralysie de l'ensemble des muscles innervés par le nerf radial hormis les muscles brachioradialis, les extenseurs du poignet et le muscle supinateur qui trouvent leur innervation plus haute en C5. Le muscle supinateur n'est généralement pas un donneur pour les transferts tendineux, mais reste disponible pour un transfert nerveux.

Deuxièmement, la captation de ces deux nerfs étant anatomiquement proche, permet de garantir une courte distance de régénérescence des axones pour atteindre les muscles de l'avant-bras et donc permettre une récupération de la fonction précocement.

De plus, ce transfert permet une réinnervation d'un grand nombre de muscles en préservant leur état anatomique naturel et une sauvegarde d'une extension individualisée des doigts et du pouce, à l'inverse des techniques de transfert tendineux décrit précédemment, qui ne permettent de ne cibler qu'un groupe musculaire (EPL pour le pouce ou bien l'EDC pour les doigts longs).

Ce transfert permet une excellente ouverture de la main et la première commissure sans nécessité de plastie des intrinsèques et la réanimation active de l'abducteur du pouce le place dans une position favorable pour effectuer une pince. Au total, cette chirurgie permet d'éviter un geste complémentaire par arthrodèse de l'articulation trapézo-métacarpienne, une ténodèse des extenseurs et une chirurgie palliative des extenseurs.

Enfin, la fonction du muscle supinateur étant supplée par le muscle biceps brachial, son transfert n'entraîne que très rarement une perte fonctionnelle.

En revanche, il est important de noter que dans ce dernier cas, cela empêche tout transfert éventuel du BB pour réanimer l'extension de coude.

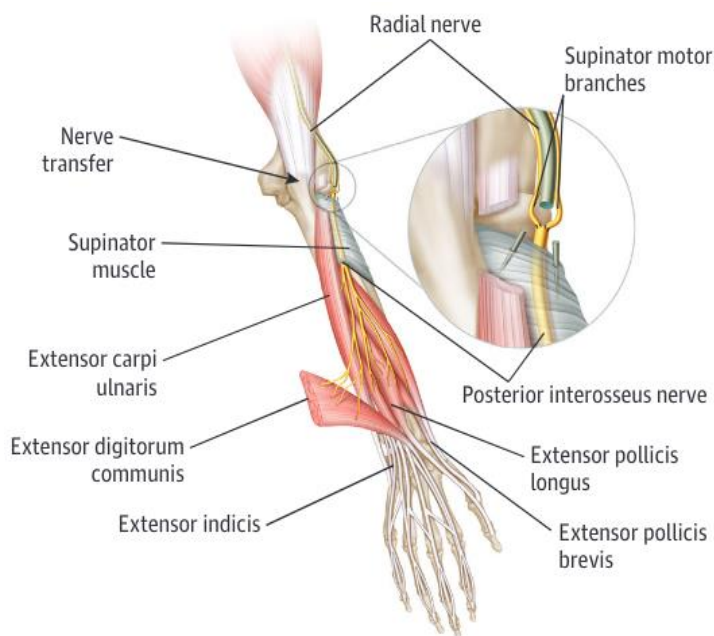


Figure 21 : Réanimation de l'extension des doigts par la branche supinatrice sur le Nerf interosseus postérieur (Saad Javeed et al, JAMA) (36)

III. MÉTHODE

A. Revue de cas du CHU de Nantes et critères d'observation

Il s'agit d'une étude observationnelle, descriptive et rétrospective, des patients suivis en consultation de neuro-orthopédie associant les service universitaire de Médecine Physique et de Réadaptation Neurologique et service d'Orthopédie du CHU de Nantes, allant de Juin 2021 au mois de Janvier 2024.

Pour constituer notre base de données, nous nous sommes intéressés aux patients présentant une lésion médullaire cervicale, susceptible de bénéficier d'une réanimation fonctionnelle du membre supérieur.

Nous avons comptabilisé tous les patients vus en consultation pluridisciplinaire de Neuro-orthopédie, au CHU de Nantes, dans le cadre d'une discussion d'une éventuelle prise en charge chirurgicale de réanimation fonctionnelle d'un ou des membres supérieurs, consultation animée par un chirurgien orthopédiste et un médecin de Médecine Physique et de Réadaptation.

Afin de discuter de la place du transfert nerveux dans les stratégies de réanimation fonctionnelle, nous n'avons volontairement pas inclus les membres supérieurs des patients déjà opérés d'une réanimation fonctionnelle de la main par transfert tendineux.

En revanche, compte tenu de l'absence de réalisation de transfert nerveux pour réanimer l'extension de coude au CHU de Nantes entre 2021 et janvier 2024, les patients ayant bénéficiés de réanimation du coude par transfert tendineux antérieurement à Juin 2021 ont été inclus, s'ils souhaitaient bénéficier d'une réanimation fonctionnelle de main.

Les patients vus en consultation étaient soit hospitalisés dans le même temps dans l'Unité Spinale du Service de MPR Neurologique pour leur primo-rééducation, soit ils étaient consultants en externe à distance de leur prise en charge initiale et de toute origine géographique concernant leur rééducation initiale.

Par conséquent, certains patients ont pu être vus avant la phase d'inclusion en consultation lors de leur prise en charge initiale, puis revus plus à distance devant une demande secondaire du patient.

Le délai entre la lésion médullaire et la première consultation de neuro-orthopédie a été calculé et pour cette dernière catégorie de patients, on considère « première consultation » à partir de la date de début d'inclusion soit le mois de Juin 2021.

Nous avons également regardé le délai entre la première chirurgie et le délai post-lésionnel pour les patients nouveaux et pour les patients déjà opérés d'une extension de coude antérieure, nous avons considéré "première chirurgie" celle réalisée pour la réanimation de la main.

Aucune limite d'âge ou de sexe n'a été fixée.

De plus, toutes les étiologies des lésions médullaires ont été incluses, traumatiques ou non.

En ce qui concerne les caractéristiques de la lésion médullaire, plusieurs informations ont été recueillies via les International standards for neurological classification of spinal cord injury (ISNCSCI) comprenant notamment :

- Le score AIS à la phase initiale dans le service de Réanimation et en préopératoire
- Le niveau neurologique moteur initial correspondant à l'examen clinique dans le service de Réanimation et en préopératoire correspondant à l'examen réalisé lors de la première consultation de Neuro-orthopédie
- Le niveau neurologique unique de la lésion initial ?

Pour les patients consultant en externe pour lesquels la prise en charge initiale n'est pas connue, le niveau neurologique unique de la lésion initial et moteur ainsi que le grade AIS initial correspondent à ceux retrouvés lors de l'examen clinique réalisé au cours de la première consultation de Neuro-orthopédie.

De plus, des caractéristiques morphologiques radiographiques de la lésion médullaire ont été recueillies selon les analyses des IRM médullaires réalisées à 6 mois de la lésion, caractérisant la lésion de kyste lésionnel, myélomalacie ou de syringomyélie, ainsi que l'étendue de la lésion.

Concernant l'analyse de la motricité, le grade de l'ICSHT (Classification Internationale de la Chirurgie de la Main du Tétraplégique) est recensé de manière individuelle pour chaque membre d'un patient ainsi qu'un testing moteur complet des membres supérieurs.

Le statut de tabagisme actif a également été relevé,

Par ailleurs, l'analyse des réflexes ostéo-tendineux aux membres supérieurs a été relevée ainsi que le côté dominant de chaque patient.

Pour le suivi de chaque patient, l'ensemble des consultations de neuro-orthopédie a été repris, ainsi que la réalisation d'exams complémentaires de type électromyogramme couplé à une échographie des muscles de l'avant-bras (loge antérieure et postérieure) afin d'évaluer plus précisément les muscles en zone lésionnelle ou sous-lésionnelle et l'IRM médullaire réalisée dans le cadre du suivi de la lésion.

Concernant les patients hospitalisés dans l'Unité Spinale du Service de MPR Neurologique, un bilan complémentaire a généralement été réalisé avec une ergothérapeute en préopératoire comprenant une évaluation fonctionnelle via l'échelle des capacités motrices du tétraplégique (ECM) (Annexe 1), une évaluation issue de la Mesure Canadienne du Rendement Occupationnel (MCRO) (Annexe 2) et une évaluation de la force de maintien des prises (Annexe 3). L'évaluation issue de la MCRO est réalisée conjointement avec le patient afin de fixer 5 objectifs qui lui paraissent primordiaux. Une note de 1 à 10 est donnée par le patient concernant son rendement et sa satisfaction, le rendement correspondant à sa capacité à réaliser l'activité et la satisfaction qu'il peut avoir face à l'exécution de celle-ci. Le total de ces 5 objectifs est sur 50 chacun, pour le rendement et la satisfaction.

L'échelle des capacités motrices du tétraplégique analyse en préopératoire l'ensemble des items (les transferts, le positionnement sur plan de Bobath et au fauteuil, la déambulation au fauteuil roulant manuel et électrique, et les aptitudes motrices d'exploration et de préhension). En post opératoire, l'analyse de la préhension est analysée uniquement (Annexe 1 bis). Le total de ces scores additionnés est de 233 points et l'analyse de la préhension est de 72 points. L'analyse du maintien de la force quant à elle comprend une prise latérale, digito-palmaire, cylindrique, sphérique à l'aide d'outils plus ou moins larges et lourds qui doit être tenu pendant 30 secondes.

Pour les patients opérés, les dates et gestes opératoires ont été relevés (Tableau N°2 et 3), ainsi que les résultats post-opératoire (Tableau N°4).

B. Classification des lésions médullaires

L'évaluation d'une lésion médullaire est basée sur les standards internationaux de classification neurologique des lésions de la moelle épinière (International standards for neurological classification of spinal cord injury = ISNCSCI).

Ces standards comprennent une analyse de la sensibilité et de la motricité du patient. Concernant la sensibilité, elle comprend l'examen de la sensibilité au tact et à la piquûre, des 28 dermatomes droits et gauches en incluant les derniers métamères sacrés et la sensation du doigt intra-rectal. La cotation se fait de 0 à 2 (0 = anesthésie, 1 = sensibilité perturbé, 2 = sensibilité normale). Le niveau sensitif est déterminé par le dernier niveau sain des deux sensibilités.

L'analyse de la motricité étudie 10 muscles-clés droits et gauche correspondant aux métamères de C5 à T1 et L2 à S1, y compris la recherche d'une contraction anale volontaire. L'évaluation de la fonction motrice est faite selon l'échelle MRC (Medical Research Council), score allant de 0 à 5 pour chaque muscle testé : 0 = aucune motricité, 1 = contraction visible ou palpable, 2 = mouvement actif d'amplitude complète sans gravité, 3 = mouvement actif d'amplitude complète contre pesanteur, 4 = mouvement actif d'amplitude complète contre pesanteur et de résistance modérée, 5 = force musculaire normale. Le niveau moteur correspond au groupe musculaire clé le plus distal côté à 3 ou plus, les segments plus proximaux étant tous côtés à 5. Au niveau du tronc et des segments cervicaux C1-C4 et sacrés S2-S5, il est convenu que le niveau moteur correspond au niveau sensitif.

L'analyse de ces deux paramètres ensemble donnera le niveau neurologique unique de la lésion (SLN). Celui-ci correspond au segment le plus caudal avec une fonction motrice normale et sensitive normale à tous les modes.

Pour caractériser l'échelle de sévérité de la lésion, cela dépend de la préservation de la fonction sensitive ou motrice dans les segments sacrés S4-5. Si celle-ci est atteinte, la lésion médullaire est considérée comme complète et classée en AIS **A**.

Cela correspond au stade le plus grave. Lorsque l'une des fonctions sensitive et/ou motrice est préservée, la lésion est dite incomplète et est classée en trois stades allant de B à D. Le score AIS E correspondant à un score dit normal autrement dit les fonctions sensitive et motrice testées sont normales pour tous les segments alors que le patient avait des déficits antérieurs.

La lésion est classée en AIS **B** lorsque la fonction sensitive est préservée sous le niveau neurologique, incluant les segments sacrés S4-5. En revanche, aucune fonction motrice n'est préservée à plus de trois niveaux sous le niveau moteur de chaque côté du corps, ni dans les segments sacrés S4-S5. Pour les scores AIS C à D, cela dépend du nombre de muscles préservés sous le niveau lésionnel. En effet, pour le groupe C, moins de la moitié des muscles clés sous le niveau neurologique a une cotation musculaire ≥ 3 . Tandis que le groupe D possède au moins la moitié ou plus des muscles-clés sous le niveau neurologique avec une cotation > 3 .

DROITE **MOTEUR** **SENSITIF** **SENSITIF** **MOTEUR** **GAUCHE**

MUSCLES CLÉS **POINTS SENSITIFS CLÉS** **POINTS SENSITIFS CLÉS** **MUSCLES CLÉS**

Toucher (LTD) Piqure (PPD) **Toucher (LTG) Piqure (PPG)**

MSD (membre supérieur droit) **MSG (membre supérieur gauche)**

MID (membre inférieur droit) **MIG (membre inférieur gauche)**

(VAC) Contraction Anale Volontaire (Oui / Non) **(DAP) Pression anale profonde (Oui / Non)**

TOTAL DROITE **TOTAL GAUCHE**

SCORES MOTEURS **SCORES SENSITIFS**

MSD + **MSG** = **MS TOTAL** **MID** + **MIG** = **MI TOTAL**

LTD + **LTG** = **LT TOTAL** **PPD** + **PPG** = **PP TOTAL**

NIVEAUX NEUROLOGIQUES **3. NIVEAU LÉSIONNEL** **4. COMPLETE OU INCOMPLETE** **5. SCORE DE DEFICIENCE ASIA (AIS)** **ZONE DE PRÉSERVATION PARTIELLE** **SENSITIVE** **MOTRICE**

1. SENSITIF **2. MOTEUR** **D** **G** **D** **G**

Figure 22 :
Evaluation ISNCSCI (7)

C. Le grade ICSHT

Chaque membre de chaque patient est gradé selon la classification internationale de chirurgie de la main du tétraplégique, classification aussi dite de Giens, selon la cotation suivante (figure N°23).

A noter que certains patients possèdent une lésion dite mosaïque, par conséquent certains groupes musculaires plus en distalité peuvent avoir une force normale côté au moins à 4 qui par conséquent ne nécessite pas de geste chirurgical de réanimation, mais d'autres groupes musculaires plus haut situés sont déficitaires. De façon arbitraire, un grade leur a été attribué, classé (M) pour mosaïque, le chiffre devant correspond au premier muscle de la classification supérieur ou égal à 4, le chiffre derrière correspond au groupe musculaire le plus distal supérieur ou égal à 4.

Par exemple, un patient possédant un brachioradialis à 4 puis des extenseurs du carpe à 2, un rond pronateur à 4 et des fléchisseurs des doigts à 5, sera classé 1M8.

Figure 23 :
Classification

GROUPE	MUSCLES (≥ 4 MRC*)	FONCTION
0	Pas de muscle actif au dessous du coude	
1	BR (<i>Brachioradialis</i>)	Huméro-stylo-radial FLEXION DU COUDE
2	+ ECRL (<i>extensor carpi radialis longus</i>)	+ 1 ^{er} Radial EXTENSION DU POIGNET
3	+ ECRB (<i>extensor carpi radialis brevis</i>)	+ 2 ^e Radial EXTENSION FORTE DU POIGNET
4	+ PT (<i>pronator teres</i>)	+ Rond Pronateur PRONATION DE L'AVANT-BRAS
5	+ FCR (<i>flexor carpi radialis</i>)	+ Grand Palmaire FLEXION DU POIGNET
6	+ EDC (<i>extensor digitorum communis</i>)	+ Extenseur commun des doigts EXTENSION DES DOIGTS
7	+ EPL (<i>extensor pollicis longus</i>)	+ Extenseur propre du pouce EXTENSION DU POUCE
8	+ FDC (<i>flexor digitorum communis</i>)	+ Fléchisseurs des doigts FLEXION FAIBLE DES DOIGTS
9	Main intrinsèque moins	FLEXION FORTE DES DOIGTS
10	Exceptions et Atypies	

D. Caractéristiques radiologiques de la lésion médullaire

Nous avons classé les lésions médullaires en trois groupes.

Il s'agit soit d'un kyste lésionnel (KL), correspondant en une cavité de même signal que le liquide céphalo-rachidien (LCR) c'est-à-dire en hyposignal T1 et hypersignal T2, de contours réguliers, de forme ronde ou ovale. Il est généralement limité au simple étage traumatique initial. Il correspond à une lésion sans risque d'évolution.

Soit d'une lésion de myélomalacie (M), correspondant à une plage aux contours irréguliers, en hyposignal T1, hypersignal T2 et hypersignal FLAIR, pouvant être étendue sur plusieurs niveaux. Enfin, soit à une syringomyélie, définie par une cavité tubulaire à contenu liquidien, de signal superposable au LCR, s'étendant sur au moins deux niveaux vertébraux.

IV. RÉSULTATS

A. Caractéristiques démographiques et neurologiques des participants

Ces données sont présentées dans le tableau 1.

Tableau N°1

Cas	Age (ans)	Sexe	Latéralité	Étiologie	Délai post LME / 1ère CS (mois)	Délai post LME / 1ère CHIR (mois)	SLNI	ISNCSCI		Grade AIS		Lésion médullaire IRM			ICSHT		Tabac
								Niveau Moteur initial	Niveau Moteur pré-opératoire	Initial	Pré op	Type de lésion KL / M / S	Niveau le plus haut	Nb niveaux	Droit	Gauche	
1	68	M	D	T	120	NA	C4	C5	C6	C	D	M	C3	2	4	2	Non
2	27	M	D	T	13	26	C6	C7	C7	B	C	M	C6	2	5	5	Oui
3	41	M	D	C	40	NA	C6	C6	C7	B	C	M	C5	2	5	1	Non
4	33	M	D	T	27	34	C5	C4	C5	A	A	M	C4	3	1	1	Oui
5	65	M	D	T	10	35	C6	C6	C7	D	D	M	C5	4	4	4	ND
6	45	M	D	T	24	NA	C7	C7	C7	A	A	M	C6	1	7	7	Oui
7	29	M	D	T	12	20	C5	C6	C6	A	A	KL	C4	2	2	2	ND
8	57	M	D	T	14	16	C4	C5	C6	C	D	KL	C5	2	4	1M7	Oui
9	49	M	D	T	12	20	C5	C4	C6	B	B	M	C6	2	4	2	Non
10	24	M	D	T	84	92	C6	C6	C7	A	A	M	C6	2	6	6	Oui
11	23	M	D	T	10	NA	C7	C6	C7	C	D	M	C6	1	4	4	Oui
12	27	M	G	T	108	124	C6	C6	C6	B	B	M	C5	1	4	4	Non
13	18	M	D	T	12	28	C7	C6	C7	C	D	KL	C6	2	6	8	Non
14	30	M	D	T	12	30	C4	C4	C4	A	A	M	C4	2	0	0	Non
15	26	M	D	T	17	21	C4	C6	C6	B	B	KL	C5	1	1	2	Non
16	48	M	D	T	52	NA	C4	C4	C4	A	A	ART	C3	4	0	0	Non
17	23	F	D	T	24	NA	C6	C6	C6	B	B	KL	C6	2	5	2	Oui
18	17	F	D	T	11	NA	C5	C6	C6	A	B	M	C5	2	4	2	ND
19	21	M	D	T	9	NA	C6	C5	C7	A	A	M	C5	2	4	4	Oui
20	25	M	D	T	12	22	C4	C3	C4	B	B	KL	C4	2	1	1	Non
21	29	M	D	M	11	NA	C1	C1	C1	D	D	S	C1	19	1	0M7	Non
22	20	M	D	T	12	22	C4	C4	C5	B	B	KL	C3	2	1	1	Non
23	32	M	ND	T	120	NA	C5	C5	C5	C	C	ND	NA	NA	2	2	Non
24	41	M	D	T	10	12	C4	C4	C7	B	B	KL	C6	1	4	2	Non
25	58	M	D	T	15	NA	C4	C4	C4	A	C	M	C4	2	1	0	Oui
26	47	M	D	T	21	NA	C2	C4	C4	B	C	M	C1	7	1	1	Oui
27	35	M	D	T	60	NA	C4	C5	C5	B	B	M	C4	2	2	1	Non
28	31	M	D	T	10	NA	C5	C5	C5	B	B	M	C2	4	1	2	Non
29	45	M	ND	T	396	NA	C3	C3	C3	A	A	M	C4	2	0	1	Non
30	44	M	G	T	12	NA	C7	C7	C7	B	B	ND	NA	NA	5	5	ND
31	39	M	G	T	10	NA	C4	C4	C4	A	B	KL	C4	3	0	2	ND
32	22	F	ND	T	19	NA	C4	C5	C5	A	A	ND	NA	NA	1	1	ND
33	47	M	D	T	10	NA	C6	C4	C7	A	A	KL	C5	2	4	4	Oui

Légende Tableau N°1 : Sexe : (M) Masculin, (F) Féminin / Latéralité : (D) Droite, (G) Gauche / Etiologie : (C) Post Chirurgie ; (T) Traumatique ; (M) Malformation / (Délai post LME/ 1ère CS) Délai entre la lésion médullaire et la 1ère consultation de Neuro-orthopédie / (Délai post LME / 1ère chir) Délai entre la lésion médullaire et la 1ère chirurgie / (SLNI) Single Level of Neurological Injury / (ISNCSCI) International Standards for Neurological Classification of Spinal Cord Injury / (ASIA) ASIA Impairment Scale / Lésion radiologique : (KL) Kyste lésionnel; (M) Myélomalacie ; (S) Syringomyélie ; (ART) Artéfactée / (ICSHT) International Classification for Surgery of the Hand in Tetraplegia ; (M) Mosaïque / (ND) Non disponible / (NA) Non applicable

Au total, notre population était constituée de 33 patients comprenant 3 femmes (9%) et 30 hommes (91%). La moyenne d'âge était de 36 ans (17-68), avec une médiane de 32 ans (+/- 14).

ISCNI :

Concernant le niveau neurologique unique de la lésion (SLNI : Single Level of Neurological Injury) dans notre population, 1 patient (3%) avait une lésion de niveau neurologique unique C1, 1 patient (3%) de niveau C2, 1 patient (3%) de niveau C3, 12 patients (36,4%) avaient un niveau neurologique unique C4, 6 patients (18,2%) de niveau C5, 8 patients (24,2%) de niveau C6, et 4 patients (12,2%) de niveau C7. Si l'on s'intéresse au niveau neurologique moteur des patients vus en consultation, 1 patient (3%) avait un niveau moteur C1, 1 patient (3%) de niveau C3, 6 patients (18,2%) de niveau C4, 6 patients (18,2%) de niveau C5, 8 patients (24,3%) de niveau C6 et enfin 11 patients (33,3%) de niveau C7.

Concernant le grade AIS, 10 patients (30,3%) avaient un grade AIS A, 12 patients (36,4%) de grade AIS B (36,4%), 5 patients (15,1%) de grade AIS C, et 6 patients (18,2%) de grade AIS D.

Délai post lésionnel:

Concernant le délai entre la survenue de la lésion médullaire et la première consultation de neuro-orthopédie pour chaque patient, la médiane était de 13 mois (+/- 72), avec une moyenne de 40 mois (9 - 396). Concernant les demandes secondaires d'avis d'un autre centre de recours, la médiane était de 12 mois (+/- 75) et la moyenne de 40 mois (12- 396), ou de la part des patients, élargissant ainsi le délai de consultation.

Concernant le délai entre la survenue de la lésion médullaire et la chirurgie, la médiane était de 24 mois (+/- 28,5) avec une moyenne de 32 mois (12 - 124 mois).

Évolution du niveau moteur et du grade AIS :

Entre l'examen clinique initial du patient et celui réalisé au cours de la première consultation de neuro-orthopédie: 19 patients (57,7%) n'ont pas évolué sur le plan de la motricité, 10 patients (30,3%) ont récupéré un seul niveau de motricité, 2 patients (6%) ont récupéré 2 niveaux de motricité et 2 patients (6%) ont récupéré 3 niveaux de motricité.

Concernant le grade AIS, 23 patients (69,7%) n'ont pas évolué de grade AIS, parmi eux 10 avaient un grade AIS A et 10 un grade AIS B. 10 patients (30,3%) ont modifié leur grade AIS, dont 2 patients (6,1%) ont évolué d'un grade A à B, 3 patients (9,1%) de grade B à C, 4 patients (12,1%) d'un grade C à D, un seul patient (3%) a évolué d'un grade A à C.

Étiologie de la lésion :

L'étiologie de la lésion médullaire était presque toujours traumatique, un seul patient (3%) avait une lésion d'origine malformative et un seul patient (3%) d'origine post chirurgicale dans les suites d'une chirurgie de myélopathie cervico-arthrosique.

Caractéristiques morphologiques des lésions et étendues en imagerie :

Concernant l'analyse des IRM médullaires réalisées au cours du suivi des patients, 10 patients (30%) avaient une lésion de type kyste lésionnel, 18 patients (55%) avaient une lésion myélomalacique dont 4 étaient étendues à plus de trois niveaux vertébrales, 1 patient (3%) avait une syringomyélie, et pour 3 patients (9%) consultant en externe nous n'avons pas pu récupérer leur imagerie. Ces patients n'ont pas encore été opérés et ils seront revus en consultation après réalisation de ce contrôle. De plus, l'analyse d'une IRM médullaire n'était pas interprétable en raison d'un artéfact lié au matériel d'ostéosynthèse.

Classification de Giens des patients (ICSHT) :

Lorsque l'on s'intéresse à la Classification International de chirurgie de la main du tétraplégique, l'analyse est individualisée entre le membre supérieur droit et gauche. Si l'on distingue, comme l'a décrit le Pr ALLIEU (50), les tétraplégiques en 3 groupes selon leur classification ICSHT, notre population était constituée de :

- Tétraplégies de haut niveau (groupe 1 et 2) : 12 patients à droite et 18 patients à gauche.
- Tétraplégies de niveau moyen (groupe 3, 4 et 5) : 14 patients à droite, 7 à gauche
- Tétraplégies de bas niveau (groupe 6, 7, 8 et 9) : 3 patients à droite et à gauche

Cette classification n'inclut pas les patients ayant un grade 0, au nombre de 4 patients à droite et 3 patients à gauche. De plus, 2 patients étaient décrits comme "mosaïque".

Niveaux de tétraplégie selon les ICSHT	Droite	Gauche
Tétraplégies de haut niveau	12	18
ICSHT 1	9	8
ICSHT 2	3	10
Tétraplégies de niveau moyen	14	7
ICSHT 3	0	0
ICSHT 4	10	5
ICSHT 5	4	2
Tétraplégies de bas niveaux	3	3
ICSHT 6	2	1
ICSHT 7	1	1
ICSHT 8	0	1

B. Analyse des chirurgies proposées et réalisées (Tableau N°2)

Ces données sont présentées dans le tableau 2.

Tableau N° 2

Cas	Membre	Chirurgie extension coude			Chirurgies main					
		Proposée(s)	Réalisée(s)	Motif si NR	Tendineux			Nerveux		
					Proposée(s)	Réalisée(s)	Motif si NR	Proposée(s)	Réalisée(s)	Motif si NR
1	D	Non	Non	NI	GA	Non	EA	Non	Non	TT
2	G	Non	Non	NI	GA	Oui	NA	SPIN	Non	EMG
3	G	Non	Non	NI	KGP	Non	RP	BS	Non	EMG
4	D	Oui	Oui	NA	KGP	Oui	NA	Non	Non	NI
	G	Oui	Oui	NA	KGP	Oui	NA	BS	Oui	NA
5	D	Non	Non	NI	GAE	Oui	NA	SPIN	Non	EMG
6	G	Non	Non	NI	KGA	Non	EA	Non	Non	T
7	D	Oui	Non	RP	Non	Non	NI	Non	Non	NI
8	G	Non	Non	NI	GA	Oui	NA	Non	Non	T
9	D	Oui	Non	RP	GAE	Oui	NA	SPIN	Non	EMG
	G	Oui	Non	RP	KGAE	Non	RP	SPIN	Non	EMG
10	G	Non	Non	NI	GA	Oui	NA	Non	Non	T
11	D	Non	Non	NI	GAE	Non	DH	SPIN	Non	EMG
12	D	Antérieure	Oui	NA	GAE	Oui	NA	Non	Non	TT
13	D	Non	Non	NI	KGA	Oui	NA	Non	Non	TT
	G	Non	Non	NI	GA	Non	RP	Non	Non	TT
14	D	Non	Non	NR	KGP	Non	NR	Non	Non	EMG
15	D	Oui	Oui	NA	KGP	Non	TN	BS	Oui	NA
	G	Oui	Oui	NA	KGA	Non	TN	BS	Oui	NA
16	D	Non	Non	NR	KGP	Non	NR	SPIN	Non	EMG
	G	Non	Non	NR	KGP	Non	NR	SPIN	Non	EMG
17	D	Oui	Non	RP	GAE	Non	RP	BS	Non	RP
18	D	Oui	Non	RP	GAE	Non	DH	SPIN	Non	RP
	G	Oui	Non	RP	KGAE	Non	DH	BS	Non	RP
19	D	Non	Non	NI	GAE	Non	RP	BS	Non	RP
	G	Non	Non	NI	GAE	Non	RP	BS	Non	RP
20	G	Oui	Oui	NA	KGP	Oui	NA	BS	Non	EMG
21	D	Non	Non	NI	Non	Non	AR	Non	Non	AR
	G	Non	Non	NI	Non	Non	AR	Non	Non	AR
22	D	Oui	Oui	NA	KGP	Non	TN	BS	Non	ECP
	G	Oui	Oui	NA	KGP	Non	TN	BS	Oui	NA
23	D	Oui	Non	RP	Non	Non	NI	Non	Non	NI
	G	Oui	Non	RP	KGA	Non	RP	Non	Non	TT
24	D	Non	Non	NI	GA	Oui	NA	Non	Non	TT
25	D	Oui	Non	ECP	KGP	Non	ECP	Non	Non	T
26	G	Oui	Non	ECP	Non	Non	NI	Non	Non	NI
27	D	Oui	Non	EA	KGA	Non	EA	Non	Non	TT
28	D	Oui	Non	ECP	Non	Non	AR	BS	Non	RP
	G	Oui	Non	ECP	KGA	Non	AR	Non	Non	TT
29	G	Antérieure	Oui	NA	KGP	Non	TN	BS	Non	ECP
30	D	Non	Non	NI	GA	Non	ECP	Non	Non	TT
	G	Non	Non	NI	GA	Non	ECP	Non	Non	TT
31	G	Oui	Non	RP	KGA	Non	RP	BS	Non	RP
32	D	Oui	Non	EA	KGP	Non	EA	BS	Non	EA
	G	Oui	Non	EA	KGP	Non	EA	BS	Non	EA
33	D	Non	Non	NI	GAE	Non	ECP	Non	Non	T
	G	Non	Non	NI	GAE	Non	ECP	Non	Non	T

Légende Tableau N°2 : (D) Membre supérieur droit / (G) Membre supérieur gauche / (KGP) Key grip passive / (KGA) Key grip active / (KGAE) Key grip active puis temps extenseur / (GA) Grasp actif / (GAE) Grasp actif puis temps extenseur / (SPIN) Neurotisation du nerf supinateur sur le nerf interosseux postérieur / (BS) Neurotisation du nerf brachialis sur le nerf interosseux antérieur (BAIN) + Neurotisation du nerf supinateur sur le nerf interosseux postérieur (SPIN) / (T) Tabagique / (TT) Transfert tendineux / (TN) Transfert nerveux / (ECP) En cours de programmation / (RP) Refus patient / (DH) Durée d'hospitalisation / (EMG) Electromyogramme / (EA) En attente / (NA) Non applicable / (NI) Non indiquée / (AR) Attente de récupération

a) Proposition première d'extension du coude

Au total, pour 15 patients il a été proposé une chirurgie d'extension de coude, réalisée soit par transfert tendineux du deltoïde postérieur avec parfois une médialisation du chef antérieur ou par transfert du biceps brachial. Pour un seul patient (Cas N°7), l'alternative au transfert tendineux était un transfert de nerf à partir du nerf du teres minor droit sur le nerf de la longue portion du triceps droit.

Parmi ces 15 patients, 6 patients (40%) ont refusé la chirurgie (dont un ayant été opéré du côté opposé antérieurement à l'inclusion, jugeant la chirurgie trop lourde), 4 patients (27%) ont été opérés dont 3 bilatéralement et 1 unilatéralement. Pour 3 patients (20%), la chirurgie est en cours de programmation et enfin, 2 patients (13%) sont dits "en attente" car ils doivent être revus avec un bilan complémentaire, notamment le bilan d'ergothérapie et une IRM médullaire, afin de rediscuter de la chirurgie avant toute programmation.

L'ensemble des patients de niveau neurologique moteur C7 en préopératoire, soit 11 patients, n'a pas eu de proposition de réanimation de l'extension de coude ayant par définition un triceps recruté dans toute l'amplitude au moins contre pesanteur.

En cas de niveau neurologique supérieur à C7, plusieurs cas se présentaient :

Deux patients, de niveau neurologique moteur C1 AIS D et C5 AIS C, ont une lésion dite "mosaïque" avec un triceps recruté dans toute l'amplitude ne nécessitant pas une intervention de réanimation chirurgicale d'extension de coude. (Cas N°8 et 21).

Pour le cas N°26, la proposition initiale de geste d'extension de coude était associée à un geste de neurotomie sur le triceps brachial et sur les adducteurs de l'épaule gauche. Après réalisation de blocs moteurs étagés, aucune prise en charge chirurgicale n'a en définitive été proposée du fait de l'absence de bénéfice montré.

b) Proposition de transfert nerveux de réanimation fonctionnelle de la main

Une chirurgie de transfert nerveux a été proposée à 17 patients (51,5%) regroupant au total 24 membres.

Proposition d'une combinaison BAIN et SPIN (= BS):

Cette combinaison de double transfert nerveux a été proposée à 12 patients, regroupant 16 membres. La chirurgie consistait en un double transfert avec neurotisation de la branche du nerf brachialis à destination du nerf interosseux antérieur associée à une neurotisation du nerf supinateur à destination du nerf interosseux postérieur.

Proposition de SPIN :

Elle a été faite à 6 patients, regroupant 8 membres.

La chirurgie consiste isolément en un transfert du nerf supinateur à destination du nerf interosseux postérieur (SPIN). Parmi eux, 4 patients ont eu une proposition de chirurgie de transfert tendineux en deux temps (temps fléchisseur et temps extenseur) et 2 patients (dont un uniquement du côté gauche) n'ont eu qu'une proposition de temps fléchisseur.

Lorsque la chirurgie en deux temps était proposée, le temps extenseur était une solution de recours si le transfert nerveux ne pouvait être réalisé. Il a été proposé que la chirurgie de neurotisation soit réalisée dans un premier temps avant le temps fléchisseur tendineux afin de gagner du temps par rapport à la régénération nerveuse.

Concernant le cas N°2, ICSHT 5 à droite, l'extenseur commun des doigts était côté à 3 sur l'échelle MRC, mais sans trace sur l'extenseur propre du pouce. Le patient a présenté une amélioration de la motricité entre deux consultations, ce qui limitait les propositions de transferts tendineux. Néanmoins l'alternative pouvant être proposée à ce moment-là était la neurotisation du nerf supinateur sur le nerf interosseux postérieur afin d'éviter le temps extenseur secondaire au temps fléchisseur lorsque celui-ci pourrait être proposé après stabilisation neurologique.

Concernant le cas N°5, une proposition de transfert tendineux en deux temps a été proposée mais cela nécessitait d'attendre quelques mois avant de pouvoir être réalisée afin d'avoir une stabilité neurologique. L'alternative également proposée ici était un transfert nerveux SPIN réalisé avant le temps fléchisseur tendineux, pour pallier au second temps de ténodèse des extenseurs de doigts. Cette proposition était également intéressante car le patient ne souhaitait pas s'engager sur un programme chirurgical qui imposerait une durée d'hospitalisation trop longue, la combinaison du transfert nerveux pour l'extension puis du temps fléchisseur tendineux aurait permis de réduire ce délai. Devant un EMG pathologique, la proposition de transfert nerveux n'a finalement pas été retenue et après discussion avec le patient, le transfert tendineux en deux temps a été retenu.

Propositions différentes pour le membre supérieur droit et gauche :

Pour le cas N°18, une chirurgie de transfert nerveux de type SPIN lui a été proposée du côté le plus fort (ICSHT à 4) avant un temps fléchisseur et de l'autre (ICSHT à 2) un transfert combiné de nerfs (BS).

Pour deux patients, un transfert nerveux combiné (BS) a été proposé d'un côté et de l'autre côté une réanimation par transfert tendineux (Cas N°4 et N°28). Pour le cas N°28, du côté le plus fort (classé grade 2 selon l'ICSHT), du fait d'une force déjà suffisante de l'extenseur du poignet permettant l'utilisation du brachioradialis comme donneur et du délai trop long entre la récupération stabilisée de l'extension et la réalisation potentielle du temps fléchisseur, il a été préféré de proposer un transfert tendineux, de l'autre côté (ICSHT 1) un

transfert nerveux combiné constituant le premier temps chirurgical. Pour le cas N°4, la proposition a été suggérée dans l'optique d'obtenir une main forte d'un côté par transfert tendineux et une main plus fine par transfert combiné BS de l'autre. A l'issue du programmation chirurgical décrit comme ci-dessus, le patient a bénéficié, du côté où le transfert nerveux a été choisi, d'une chirurgie de rattrapage de réanimation d'extension de poignet par transfert du brachioradialis sur le court extenseur radial du carpe pour renforcer la ténodèse.

Caractéristiques neurologiques des patients :

Au total, les 12 patients concernés par la proposition de transfert combiné de nerf BAIN et SPIN (BS) avaient un niveau compris entre C3 et C7, AIS A à C (A pour 4 patients, B pour 7 patients et C pour 1 patients), avec une tétraplégie de haut niveau (ICSHT 1 et 2) pour 10 patients et deux patients de niveau moyen (ICSHT 4).

Les 6 patients concernés par la proposition de transfert de nerf SPIN étaient des patients de niveau C4, C6 et C7, incomplets grade B à D hormis un seul patient AIS A, avec une tétraplégie de niveau moyen (ICSHT 4 et 5) pour 5 patients dont un patient avait un côté classé ICHST 2 ; le sixième patient était classé ICSHT 0.

Pour l'ensemble des patients pour qui une proposition de transfert de nerf a été faite, le délai entre la lésion médullaire et la première consultation était en moyenne de 39 mois.

Chirurgies n'ayant pas abouti malgré une proposition :

19 propositions de transfert nerveux n'ont pas abouti à une chirurgie (14 patients).

Pour 8 patients, la réalisation d'un électromyogramme couplée à une échographie des membres supérieurs au cours du bilan pré-opératoire retrouvait des muscles donneurs amyotrophiés et fibreux avec une dénervation importante excluant un transfert de nerf. Parmi eux, un patient avait eu son EMG avant la première consultation de Neuro-orthopédie ce qui expliquait l'absence d'emblée de proposition de transfert nerveux (cas N°14).

5 patients ont refusé toute chirurgie (transfert nerveux ou transfert tendineux). Parmi eux, 2 patients (cas N°18 et 28) jugeaient trop long le délai après la réalisation d'un transfert nerveux pour atteindre des résultats satisfaisants en termes de force motrice.

Absence de proposition de transferts nerveux :

On distingue deux groupes et trois exceptions.

Le premier groupe correspondait à 5 patients fumeurs sur 11 fumeurs (cas n°6, 8, 10, 25, 33).

Pour le deuxième groupe (8 patients), la proposition du transfert tendineux a été choisie comme option la plus appropriée en raison du délai plus rapide pour obtenir de bons résultats qu'un transfert nerveux qui pourrait avoir des résultats plus aléatoires et avec un délai plus long. (cas n° 1, 6, 10, 12, 13, 23, 24, 27, 28, 30). On remarque qu'il s'agissait de patients ayant une lésion médullaire allant de C5 à C7, avec un grade élevé selon la classification ICSHT, compris entre 4 à 8 pour 10 patients.

Les cas n°6 et 10 appartenaient aux deux groupes.

Concernant les trois exceptions :

Pour le cas N°7, la demande du patient ne concernait que l'extension de coude. Pour le cas N°21, atteint d'une syringomyélie évolutive, l'attente d'une stabilité clinique et paraclinique de sa lésion était souhaitée avant de proposer toute chirurgie. Pour le cas N°26, la problématique était essentiellement une prise en charge de la spasticité avec une force suffisante par ailleurs, ce qui explique l'absence de proposition de chirurgie de réanimation fonctionnelle de la main par transfert nerveux.

c) Proposition de transferts tendineux de réanimation fonctionnelle de la main

Une chirurgie de transfert tendineux était systématiquement proposée, regroupant 30 patients et 41 membres, hormis pour 3 patients pour qui aucune proposition de transfert tendineux pour la réanimation de la main n'a été faite. Il s'agissait du cas N°21 (patient atteint d'une syringomyélie évolutive), du cas N°23 pour qui la proposition de réanimation fonctionnelle de la main ne concernait que l'un de deux membres supérieurs, l'autre était considéré comme suffisamment fonctionnel et du cas N°28. Ce dernier patient avait été vu assez précocement à 9 mois post lésion en consultation de neuro-orthopédie. Il lui a été proposé au membre supérieur droit la réalisation d'un transfert nerveux plutôt qu'un transfert tendineux devant un délai précoce par rapport à la lésion médullaire, qu'il a refusé car il trouvait que la durée de récupération nerveuse était trop longue. Le patient a été revu en consultation 4 mois plus tard, et on notait l'apparition d'une trace sur le long extenseur du pouce ce qui signifiait la poursuite d'une récupération motrice. Par conséquent, il a été décidé de ne pas discuter de chirurgie de transfert tendineux dans l'immédiat de ce côté et de laisser un laps de temps entre 3 et 6 mois supplémentaires avant d'en rediscuter.

Proposition de key grip passive:

10 patients ont eu une proposition de key grip passive, regroupant 14 membres. Cette chirurgie a été proposée aux patients de haut niveau (ICSHT 1), hormis deux patients ICSHT 0, pour lesquels une réanimation de l'extension du carpe par transfert du brachialis sur le long extenseur radial du carpe a été proposée isolément.

Proposition de key grip active:

9 patients regroupant 9 membres ont eu une proposition de key grip active dont 2 patients regroupant 2 membres avec un temps extenseur des doigts. Cette chirurgie a été proposée à 7 patients de hauts niveaux (ICSHT 2), parmi eux 2 ont eu la proposition de temps extenseur, et à 2 patients de niveau bas (ICSHT 7 et 8).

Proposition de grasp actif :

15 patients correspondant à 18 membres, ont eu une proposition de grasp actif dont 8 patients (10 membres) avec temps extenseur associé. Cette chirurgie a été proposée à 12 patients de niveau moyen (ICSHT 4 et 5), dont 8 ont eu une proposition de temps extenseur associé, à 2 patients de niveau bas (ICSHT 6 et 8) et 1 patient mosaïque.

Les gestes complémentaires d'arthrodèse trapézo-métacarpienne, et de chirurgie de Zancolli n'ont pas été précisés dans notre étude. Ils étaient intégrés au programme de chirurgie tendineuse la plupart du temps.

Absence de proposition et refus des chirurgies par transfert tendineux :

Au total sur les propositions chirurgicales faites à 30 patients comprenant 41 membres, 10 patients ont été opérés soit 11 membres. 9 patients correspondant à 11 membres ont refusé la chirurgie et, parmi eux, 2 d'entre eux ont précisé que la durée d'immobilisation et d'hospitalisation était trop longue. Pour 4 patients (5 membres), une chirurgie est en attente du bilan complémentaire réalisé en ergothérapie et contrôle d'imagerie, et, pour 3 patients, une chirurgie est en cours de programmation soit 5 membres. Pour 2 patients (3 membres), la chirurgie n'a pu être réalisée en raison de muscles transférables insuffisamment forts pour réaliser le transfert, pour un patient (cas N°28), la chirurgie sera rediscutée dans un second temps après attente d'une stabilité clinique.

Pour 3 patients, comprenant 5 membres, la proposition de transfert nerveux a été retenue comme préférentielle en premier lieu étant donné l'évaluation électromyographique favorable et après discussion avec chaque patient (15, 22, 29).

d) Analyse des propositions de transferts de nerfs versus transferts tendineux

Lorsqu'un double transfert de nerf BAIN et SPIN (BS) était proposé (12 patients pour 16 membres), l'alternative par transfert tendineux était soit une key grip passive (7 patients pour 9 membres) tous classés en tétraplégie de haut niveau (ICSHT 1), soit une key grip active (3 patients pour 3 membres), classés en tétraplégie de haut niveau également (ICSHT 2) et, parmi eux, 1 patient a eu une proposition de temps extenseur pour réanimer l'extension des doigts. L'autre alternative était la réalisation d'un grasp actif avec un temps extenseur (2 patients pour 3 membres), tous étaient classés en tétraplégie de niveau moyen (ICSHT 4 et 5).

Lorsqu'un transfert de type SPIN était proposé (6 patients pour 8 membres), l'alternative par transfert tendineux était soit une key grip passive (1 patient pour 2 membres) classé ICHST 0, soit une key grip active avec temps extenseur pour réanimer l'extension des doigts lorsque le transfert de nerf SPIN ne pouvait être réalisé (1 patient pour 1 membre), classé en tétraplégie de haut niveau également (ICSHT 2) et, parmi eux, 1 patient a eu une proposition de temps extenseur. L'autre alternative était la réalisation d'un grasp actif avec un temps extenseur (5 patients et 5 membres) parmi eux, un seul patient pas eu besoin d'une proposition de temps extenseur. Ces 5 derniers patients étaient classés en tétraplégie de niveau moyen (ICSHT 4 et 5).

C. Analyse de la chronologie des chirurgies

Ces données sont présentées dans le tableau 3.

Tableau N° 3

Cas N°	Latéralité	Chirurgie 1			Chirurgie 2			Délai entre chirurgie 1 et 2 (mois)	Chirurgie 3			Délai entre chirurgie 2 et 3 (mois)
		Age	Geste	Date	Age	Geste	Date		Age	Geste	Date	
2	G	29	GA	19/09/2022								
4	D	34	Buntine	15/11/2021	34	KGP	12/07/2022	8				
	G	34	BAIN et SPIN	12/10/2021	34	Buntine	28/02/2022	4,5	35	BR sur CERC	06/04/2023	14
5	D	66	GA	12/10/2023	68	TE	11/03/2024	5				
8	G	56	GA	16/03/2023								
9	D	49	GA	16/05/2022								
10	G	25	GA	14/03/2022								
12	D	28	GA	10/10/2022	29	TE	28/09/2023	11,5				
13	D	19	KGA	21/03/2022								
14	D	31	Autre	31/05/2022								
15	D	26	BAIN et SPIN	28/11/2022	27	Buntine	15/05/2023	6,5				
	G	27	BAIN et SPIN	31/05/2022	27	Buntine	11/08/2022	2,5				
20	G	26	Buntine	26/06/2023	26	KGP + SPIN	16/11/2023	5,5				
22	D	20	buntine	09/01/2024	ECP	ECP	ECP	ECP				
	G	19	BAIN et SPIN	12/06/2023	20	Buntine	21/08/2023	2				
24	D	41	GA	20/06/2023								

Légende Tableau N°3 : (D) Membre supérieur droit / (G) Membre supérieur gauche / (KGP) Key grip passive / (KGA) Key grip active / (GA) Graps actif / (SPIN) Neurotisation du nerf supinateur sur le nerf interosseux postérieur / (BS) Neurotisation du nerf brachialis sur le nerf interosseux antérieur + Neurotisation du nerf supinateur sur le nerf interosseux postérieur / (T) Tabagique / (TT) Transfert tendineux / (TN) Transfert nerveux / (ECP) En cours de programmation / (RP) Refus patient / (DH) Durée d'hospitalisation / (EMG) Electromyogramme / (EA) En attente / (NA) Non applicable / (NI) Non indiquée

Au total, 4 patients ont finalement été opérés d'un transfert de nerf pendant la période d'étude (cas N°4, 15, 20 et 22).

Le premier patient à avoir été opéré est le cas N°4. Au membre supérieur gauche, il a d'abord été opéré d'une neurotisation BS puis de la réanimation d'extension de coude par technique de Buntine. A un peu plus d'un an on ne retrouve qu'une trace sur la flexion du pouce et de l'index ainsi qu'une trace sur les extenseurs des doigts. Ce patient a donc bénéficié d'une chirurgie de rattrapage avec une réanimation d'extension de poignet par transfert du brachioradialis sur le court extenseur radial du carpe pour renforcer la ténodèse, à environ 18 mois de la chirurgie de transfert nerveux.

Du côté droit, la chirurgie de réanimation d'extension de coude a été réalisée en premier lieu puis la key grip passive. L'alternance des chirurgies d'un membre supérieur à l'autre a permis au patient de ne garder à chaque fois qu'un seul bras immobilisé.

Pour les deux autres patients opérés de transferts nerveux (bilatéral pour le 15 et unilatéral pour le 22), le schéma chirurgical était similaire avec, dans un premier temps, une chirurgie de neurotisation BAIN et SPIN réalisée dans le même temps opératoire (BS) puis, en second temps, la réanimation d'extension de coude.

Pour le patient N°15, les neurotisations ont d'abord été réalisées (membre supérieur gauche puis droit), puis les chirurgies d'extension de coude (même ordre de réalisation). Le délai entre les deux temps opératoires (neurotisation puis extension de coude) n'a pas été le même entre les deux membres supérieurs. A gauche, le délai a été de 2,5 mois, contre 6,5 mois à droite en raison de l'apparition d'une escarre imposant de décaler la chirurgie jusqu'à cicatrisation complète. Nous avons en effet remarqué à postériori que pour le membre supérieur droit ayant été opéré plus tardivement d'une réanimation de l'extension de coude, la récupération nerveuse post transfert de nerveux est retardée pour l'instant.

Le programme chirurgical initialement prévu pour le cas N°9 était de réaliser un temps fléchisseur par réanimation d'un graps actif, effectivement réalisé, puis dans un second temps d'un temps extenseur dont le patient n'a finalement pas eu besoin après réévaluation à distance du premier temps opératoire du fait d'une ouverture suffisante de la main.

Un transfert nerveux de type SPIN avait finalement été récusé pour le patient N°20 en raison d'un électromyogramme pathologique, la décision de réanimation d'une key grip passive avait été actée. En revanche, en per opératoire la trophicité du brachioradialis n'étant pas optimale et après stimulation des branches nerveuses donneuses et receveuses il a été décidé de réaliser une neurotisation du nerf interosseux postérieur supplémentaire dans le but de renforcer l'extenseur ulnaire du carpe afin d'aider le transfert tendineux du brachioradialis sur le court extenseur radial du carpe.

D. Analyse des résultats des chirurgies

Ces données sont présentées dans le tableau 4.

Nous avons répertorié l'évaluation issue de la MRCO, l'échelle des capacités motrices du tétraplégique ainsi que l'analyse du maintien de la force en préopératoire et postopératoire dans le tableau N°4 ci-dessous. Certaines données sont non disponibles (les données manquantes sont grisées dans le tableau), en raison d'un délai post opératoire trop précoce par rapport à la date d'inclusion (cas N°22) ou certains patients ont été vus dans un centre avec parfois des bilans réalisés dans le centre d'origine.

Au total, si l'on s'intéresse aux patients opérés d'un transfert tendineux dans le but de restaurer une flexion des doigts et une key grip, l'ensemble des patients ont eu des résultats positifs tant sur l'atteinte de leurs objectifs, sur le gain en force avec globalement des poids pouvant aller jusqu'à plus de 1,5 kg sur les prises digito-palmaire et plus de 2 kg sur les prises cylindriques, que sur l'amélioration des aptitudes de préhension et de déplacement au fauteuil roulant.

Deux patients ont néanmoins eu une complication à type de syndrome douloureux régional complexe, limitant la prise en force en raison des douleurs (Cas N°10 et N°13) et un patient a eu des douleurs en rapport avec une broche qui ont persisté après le retrait du matériel (N°12), pouvant limiter également certaines prises en force.

Plusieurs patients (N°8, N°13 et N°24) ont présenté une limitation de l'ouverture de la main et notamment de l'ouverture de la première commissure, en lien avec une hypertonie spastique des fléchisseurs communs superficiels des doigts pour laquelle il leur a été proposé des injections de toxine botulique complémentaires.

Un patient a dit « *ne pas être très satisfait par la chirurgie et ne recommanderait pas la chirurgie à quelqu'un d'autre...* » (Cas N°9). Il possédait toutefois un gain en force avec des prises jusqu'à 500 g avec fatigabilité, l'ouverture de la main était correcte avec l'effet ténodèse hormis sur l'ouverture du pouce pour laquelle un geste de ténodèse lui avait été proposé mais le patient a refusé.

Si l'on s'intéresse maintenant aux patients opérés d'un transfert nerveux, pour seulement 2 patients nous avons un recul de plusieurs mois et années pour lesquels des résultats sont interprétables.

Pour le cas n°4, comme décrit antérieurement, les résultats ont montré une récupération très longue du transfert de nerf avec apparition d'une trace sur la flexion des 3 premiers doigts, et une extension active des doigts incomplète contre pesanteur après 1 an et demi de recul. A 4 mois après la chirurgie de rattrapage du transfert de nerf, le patient est capable de porter un poids d'environ 50 g en key grip, et jusqu'à 100 g en prise sphérique. A terme, le patient a atteint ses objectifs, ceux de récupérer une autonomie pour les sondages le jour et la nuit, ainsi que de propulser plus aisément son fauteuil roulant manuel toute la journée en intérieur. Il est important de mentionner que le patient reste néanmoins limité par une instabilité de l'omoplate limitant également les prises en force.

Après recueil de l'avis du patient concernant son programme chirurgical, il dit être satisfait car il a gagné une possibilité de prises, une augmentation de la zone d'atteinte sur les côtés. Il conseillerait la chirurgie à un autre patient dans sa situation, et signalait l'importance d'informer que le programme était contraignant et long.

Concernant le patient N°15, après un recul d'un peu plus 19 mois, la récupération fonctionnelle après neurotisation montrait des résultats très positifs. On obtenait sur la main gauche une bonne activité de grasp et sur la key grip, avec un positionnement néanmoins plus aléatoire de la pulpe du pouce sur le 2ème doigt. Le transfert du nerf supinateur vers le nerf interosseux postérieur était efficace et a permis de favoriser l'extension du poignet en force et une extension active efficace des métacarpophalangiennes avec toutefois une ouverture moins importante des interphalangiennes proximales et distales. Ce pourquoi, un geste complémentaire a été proposé au patient (new zeland procédure) afin de stabiliser l'interphalangienne du pouce et permettre un bon positionnement de la pulpe du 2ème doigt. Une discussion dans un second temps d'un geste complémentaire de type Zancolli pour limiter l'hyperextension des métacarpophalangiennes sera possible si besoin.

Concernant le côté controlatéral opéré, l'évolution est similaire mais retardée en comparaison au côté controlatéral car la chirurgie a été plus tardive. Les chirurgies d'extension de coude ont été efficaces avec une force à 5 à gauche et 4 à droite sur l'échelle MRC.

Au total, le patient était satisfait de la chirurgie, qu'il recommande. Il signalait également concernant la chirurgie de réanimation des coudes qu'il s'agissait une chirurgie longue et contraignante de par l'immobilisation au lit et pour la neurotisation le post opératoire était bien moins contraignant mais les résultats sont plus longs à apparaître.

Concernant le patient N°20, on a relevé une trace sur l'extension du poignet à 4 mois de la chirurgie de key grip avec transfert associé de nerf SPIN. Les résultats ne sont pas encore probants, ce pourquoi un EMG est en cours de programmation afin de vérifier l'efficacité du transfert de nerf au niveau de l'extenseur du carpe. Cette examen permettrait également de vérifier la présence d'une hyperactivité des fléchisseurs du carpe qui par leur action antagoniste, gênerait la réalisation d'un mouvement d'extension du poignet. Concernant la réanimation du triceps, il est incomplet contre pesanteur à environ 4 mois de la chirurgie.

Concernant le cas N°22, opéré en Juin 2023 d'un transfert de nerfs BS au membre supérieur gauche, un EMG a été réalisé en Décembre 2023 et ne mettait pas en évidence de signe de réinnervation à ce moment. On notait cliniquement à 9 mois une trace sur l'extension du poignet. Un nouveau contrôle EMG est en cours de programmation afin d'évaluer la régénération nerveuse du transfert. La réanimation tendineuse de l'extension de coude à gauche est très favorable avec une extension de coude complète sans pesanteur.

Tableau N°4

Cas Pré opératoire / Post opératoire et objectifs du/des transfert(s) de nerfs si réalisé(s)		MRCO (5 items retenus) Noté 1 à 10 (résultats présentés : rendement/satisfaction) Rendement /50 et satisfaction /50	Echelle des capacités motrices Score des aptitudes motrices de préhension / 72	Evaluation de la force de maintien de prise = poids mesuré en grammes (g) pour : (1) Prise latérale (0,1 cm / 2cm) (2) Prise digito palmaire (1,5 /2,5/5cm) (3) Prise cylindrique (1,5/2,5/5cm) (4) prise sphérique (7,5 cm)	
N°2 Pré opératoire		1. Tirer le pantalon pour se rhabiller au wc : 2/3 2. Avoir une prise efficace pour mettre les bas de contention : 5/3 3. Pouvoir dévisser un bouchon d'une bouteille ou d'un dentifrice ou d'un stylo sans utiliser les dents : 2/2 4. Pouvoir tenir un objet lourd avec les deux mains (ex cocotte-minute) : 1/1 5. Fermer un blouson avec une fermeture éclair seul et sans utiliser d'adaptation : 1/1 Total : 11/50 rendement et 10/50 satisfaction	53	(1) 70/220 (2) NR/NR/50 (3) 30/220/800 (4) 20	
Objectif(s) du/des transfert(s) de nerf(s)		Aucun transfert de nerf n'a été réalisé			
N°2 Post op		A 4 mois : Objectifs atteints pour les 5 items (sauf le 4) Item 3 : 10 – 10 Item 5 : 8 – 10	60	A 3 mois : (1) : 1300/1600 (2) : 600/1600/1600 (3) : 2100/2100/0 (4) : 1000	
N°4 Pré opératoire	Droite	Main	1. Prendre de petits objets (carte bancaire) : 1/1 2. Pouvoir tenir un objet à deux mains : 1/1 3. Pouvoir s'aider de la main droite pour réaliser un sondage urinaire 4. Prendre et remonter le drap dans le lit 1/1 5. Ouvrir et fermer la fermeture éclair d'un pantalon ou gilet adapté : 1/1 Total : 5/50 rendement et 5/50 satisfaction	18	Pré op : aucune prise possible
		Coude	1. Pouvoir utiliser le bras pour améliorer l'équilibre latéral au lit et fauteuil 1/1 2. Utiliser le bras droit allongé dans le lit 1/1 3. Augmenter la zone d'atteinte latérale au lit 1/1 4. Augmenter la zone d'atteinte assis au fauteuil 1/1 5. Augmenter la zone d'atteinte en hauteur assis au fauteuil 1/1 Total : 5/50 rendement et 5/50 satisfaction		
	Gauche	Main	1. Pouvoir tenir un objet léger de la main gauche avec la key grip : 1/1 2. Pouvoir tenir un objet de la main gauche avec le grasp (verre, canette) : 1/1 3. Pouvoir tenir et utiliser une fourchette de la main gauche : 1/1 4. Ouvrir et fermer un pantalon/gilet adapté : 1 / 1 5. Pouvoir utiliser une sonde urinaire avec une boucle de la main gauche : 1/1 Total : 5/50 rendement et 5/50 satisfaction	18	
		Coude	1. Pouvoir utiliser le bras pour améliorer l'équilibre latéral au lit et fauteuil 1/1 2. Utiliser le bras droit allongé dans le lit 1/1 3. Augmenter la zone d'atteinte latérale au lit 1/1 4. Augmenter la zone d'atteinte assis au fauteuil 1/1 5. Augmenter la zone d'atteinte en hauteur assis au fauteuil 1/1 Total : 5/50 rendement et 5/50 satisfaction		
Objectif(s) du/des transfert(s) de nerf(s)		Grasp actif et ouverture de la main			

N°4 Post op	Droite	Main	A 12 mois : (31/50 rendement / 31/50 satisfaction)	26	A 13 mois : (1) : 30/120 (2) : NR/NR/NR (3) : 50/200 (4) : NR
		Coude	A 6 mois : 27/50 rendement / satisfaction 28/50 A 20 mois : 33/50 rendement et 33/50 satisfaction		
	Gauche	Main	Date par rapport à la première chirurgie : A 5 mois : rendement 11/50 et satisfaction 7/50 A 9 mois : rendement 23/50/ satisfaction 20/50 A 2 an et 7 mois : 24/50 et 22/50 satisfaction	35	4 mois après dernier geste : (1) 20/50 (2) NR/NR/NR (3) 0/70/100 (4) : NR
		Coud	A 12 mois : 33/50 rendement et 33/50 satisfaction A 16 mois : 35/50 rendement et 35/50 satisfaction		
N°5 Pré opératoire	1. Etre autonome pour la toilette intime (s'essuyer) : 5/5 2. Enfiler les boutons de chemises et pantalons à 2 mains : 1/1 3. Lacer les chaussures à 2 mains : 1/1 4. Mettre des gants sur la main D : 1/1 5. Tenir le stylo et écrire de la main droite : 4/1 Total : 12/50 rendement et 9/50 satisfaction		57	(1) 80/300 (2) : NR/350/NR (3) : NR/1200/1100 (4) : 400	
Objectif(s) du/des transfert(s) de nerf(s)	Aucun transfert de nerf n'a été réalisé				
N°5 Post op	3 mois après dernier temps : 12/50 rendement et 13/50 satisfaction		59	A 4 mois du temps fléchisseur : (1) 200/600 (2) : 0/400/1700 (3) : NR/1200/2000 (4) : 1000 A 3 mois du temps extenseur : (1) : 200/650 (2) 275/775/1900 (3) NR/1200/2100 (4) : 1000	
N°8 Pré opératoire	1. Pouvoir tenir la fourchette de la main gauche : 3/2 2. Attraper une assiette : 1/1 3. Ouvrir des opercules : 1/1 4. Prendre un verre : 4/5 5. Ouvrir et fermer un gilet avec fermeture éclair : 6/7 Total : 15/50 Rendement et 16 satisfaction		23	(1) : 100/200 (2) : 250/200/NR (3) : 500/200/100 (4) : NT	
Objectif(s) du/des transfert(s) de nerf(s)	Aucun transfert de nerf n'a été réalisé				
N°8 Post op	A 3 mois : 1 : 8/8 3 : 1/1 4 : 4/4			A 4 mois : (1) : 300/800 (2) : 400/700 /500 (3) 600/800/400 (4) : NT	
N°9 Pré opératoire	1. Utiliser une brosse à dent sans attelle : 1/1 2. Tenir une fourchette ou une cuillère dans la main sans attelle : 1/3 3. Prendre de la vaisselle sur un plan à niveau : 3/2 4. Se peigner : 1/1 5. Prendre des aliments dans le frigo : 1/1 Total : 7/50 Rendement et 8 satisfaction			(1) : 0/100 (2) : NR/NR/NR (3) : NR/100/120 (4) : NR	
Objectif(s) du/des transfert(s) de nerf(s)	Aucun transfert de nerf n'a été réalisé				

N°9 Post op	A 10 mois : 25/50 rendement et 23/50 satisfaction		5 mois environ (1) : 200/400 (2) : 100/200/200 (3) 400/500/NR (4) : 400
N°10 Pré opératoire	1. Etirer la peau sur une petite surface (tatouer) 2/2 2. Prendre la main gauche un objet lourd et large avec le grasp (bouteille / gourde pleine) 1/2 3. Prendre un objet lourd et fin avec key grip en haut (assiette) : 2/2 4. pouvoir serrer le poing dans gant de boxe 5/5 5. frapper au clavier 3/3 Total : 13/50 rendement et 14/50 satisfaction	43	(1) : 0/10 (2) : 150/200/500 (3) : 500/500/500 (4) : 400/100
Objectif(s) du/des transfert(s) de nerf(s)	Aucun transfert de nerf n'a été réalisé		
N°10 Post op	A 3 mois: 24/50 rendement et 23/50 satisfaction (item 1 non réalisée)	46	4 mois environ (1) : 200/575 (2) : 500/ 1500 / NT (3) : NT/NT/2000 (4) : NT
N°12 Pré opératoire	1. couper les aliments donc tenir fort le manche du couteau : 1/1 2. conduite: pouvoir tenir solidement la poignée du tirer pousser: 1 /1 3. attraper objet au sol : 5/3 4. raccourcir le temps d'habillage du bas (tenir le caleçon, le pantalon...) : 4/4 5. pouvoir prendre un objet solidement avec la keygrip et un peu de compensation : 2/2 Total : 13/50 rendement et 11/50 satisfaction	56	(1) : 10/30 (2) : 30/175/400 (3) : 0/175/700 (4) : 75
Objectif(s) du/des transfert(s) de nerf(s)	Aucun transfert de nerf n'a été réalisé		
N°12 Post op	A 4 mois : 21/50 rendement et 20/50 satisfaction (item 2 non réalisée)	63	A 4 mois : (1) : 500/700 (2) : 1700 /1800/1000 (3) 1700/2000/1000 (4) : 600 A 11 mois (3 mois TE) (1) : 450/700 (2) 2000 /2500/2500 (3) 2000 /2500/1500 (4) : 600
N°13 Pré opératoire	1. (Utiliser un ciseau) doute / tenir une fourchette avec la key grip 2/4 2. Ramasser des petits objets par terre (clé, pièce, stylo...) 1/1 3. Ouvrir des bouchons (grandes bouteilles, gourdes...) 2/4 4. Utiliser une souris d'ordinateur 3/3 5. Ouvrir les films/opercules (barquettes, yaourts...) 1/1 Total : 9/50 Rendement et 13/50 satisfaction	31	(1) 0/10 (2) 450/900/800 (3) 700/1000/1400 (4) : 500
Objectif(s) du/des transfert(s) de nerf(s)	Aucun transfert de nerf n'a été réalisé		
N°13 Post op		49	A 4 mois : (1) 150/500 (2) : 1000 /1400/1700 (3) 700/2000/NR (4) : 1000

N°14 Pré opératoire		1. Pouvoir prendre un objet léger sur le côté 2/1 2. Ne plus avoir besoin d'attelle de poignet, avoir une prise par effet ténodèse 1/1 3. Pouvoir manger sans l'attelle de poignet avec un bracelet métacarpien 1/1 4. Pouvoir tenir un mouchoir papier et pouvoir s'essuyer le nez ou la bouche 1/1 5. Pouvoir utiliser les adaptations de type « boucle » sur un feutre ou stylet 1/1 Total : 6/50 Rendement et 5/50 satisfaction		
Objectif(s) du/des transfert(s) de nerf(s)		Aucun transfert de nerf n'a été réalisé		
N°14 Post op				
N°15 Pré opératoire	Droite	Main	27	
		Coude	1. Augmenter la zone d'atteinte en hauteur assis dans le fauteuil : 1/1 2. Mettre un plat dans le micro-onde : 2/2 3. Pouvoir se relever de la position tête sur les genoux assis dans le FRE : 1/1 4. Utiliser un fauteuil roulant manuel : 1/1 5. Augmenter la zone d'atteinte au lit : 1/1 Total : 6/50 Rendement et 6/50 satisfaction	
	Gauche	Main	34	(1) : 10/30 (2) NR/NR/30 (3) NR/10/400 (4) : NR
		Coude	1. Augmenter la zone d'atteinte en hauteur assis dans le fauteuil : 3/3 2. Mettre un plat dans le micro-onde : 2/2 3. Pouvoir se relever de la position tête sur les genoux assis dans le FRE : 1/1 4. Utiliser un fauteuil roulant manuel : 1/1 5. Augmenter la zone d'atteinte au lit : 2/2 Total : 9/50 Rendement et 9/50 satisfaction	
Objectif(s) du/des transfert(s) de nerf(s)		Transferts de nerfs à gauche et à droite : - Neurotisation BAIN : objectif de réanimation d'un grasp actif - Neurotisation SPIN : objectif de réanimation d'extension du poignet et des doigts		
N°15 Post op	Gauche	Main		
		Coude	A 3 mois : 20 rendement et 19 satisfaction A 1 an : 35 rendement et 37 satisfaction	
	Droite	Main		A 3 mois : (1) : 50/100 (2) : 200/200/300 (3) : 400/500/1000 (4) : 150
		Coude	A 8 mois : 28 rendement et 31 satisfaction	

N°20 Pré opératoire		Objectifs coude : 1. Relever le drap au lit 2/2 2. Utiliser le TMM au lit 1/1 3. Atteindre des objets en hauteur 3/2 4. Repositionner son bras au lit 4/4 5. Faire ses sondages 5/2			
Objectif(s) du/des transfert(s) de nerf(s)		Transfert de nerf réalisé à gauche : Neurotisation SPIN : Renforcer l'extenseur ulnaire du carpe afin d'aider le transfert tendineux du brachioradialis sur le court extenseur radial du carpe			
N° 20 Post op					
N°22 Pré opératoire	Droite	Main	1. Faciliter les sondages : 1/1 2. Attraper des petits objets 1/1 3. Manger sans attelle de maintien de poignet : 9/5 4. faciliter la reprise de certains sports (sans adaptation) 5 /3 5. Faciliter la conduite 1/1		
		Coude	Total : 17/50 rendement et 11/50 satisfaction		
	Gauche	Main		31	
		Coude			
Objectif(s) du/des transfert(s) de nerf(s)		Transfert de nerf réalisé à gauche : Neurotisation BAIN : Grasp actif Neurotisation SPIN : Extension du poignet et des doigts			
N° 22 Post op					
N°24 Pré opératoire		1. Avoir une prise stable et en force pour les objets u quotidien (type tondeuse élect, poignées casseroles, outils bricolage...) 7/ 6 2. Utiliser des clés (porte d'entrée, voiture) 1/ 1 3. Préparer/Réchauffer un plat simple (type quiche) 1/1 4. Faciliter l'habillage du bas (remonter jusqu'en haut le jean) 8/6 5. Faciliter la conduite 0/0		42	(1) 30/70g (2) 200/500/400 kg (3) 300/500/700 (4) : NR
Objectif(s) du/des transfert(s) de nerf(s)		Aucun transfert de nerf n'a été réalisé			
N° 24 Post op		A 4 mois : 28/50 Rendement et 27/50 satisfaction (item 5 non réalisé)		58	A 4 mois : (1) 250/500 (2) 1000 /1500 /15000 (3) 1700/2100 /ND

Légende du tableau N°4 : (ND) Donnée non disponible / (NR) Non réalisable par le patient / (Post op) Post opératoire. Les lignes avec fond bleu correspondent aux stratégies qui ont inclus des transferts de nerfs.

E. Synthèse des résultats

Au total, 33 patients ont été inclus dans notre étude dans le cadre d'une réanimation fonctionnelle par transfert tendineux ou nerveux.

Un transfert de nerf a été proposé dans le cadre d'une réanimation fonctionnelle de la main à 17 patients regroupant au total 24 membres.

8 patients ont été récusés en raison d'un électromyogramme couplé à une échographie des membres supérieurs pathologiques, réalisés au cours du bilan pré-opératoire mettant en évidence des muscles donneurs amyotrophiés et fibreux avec une dénervation importante excluant donc un transfert de nerf.

5 patients ont refusé toute chirurgie dont 2 patients ont précisé qu'ils trouvaient le délai trop long pour atteindre des résultats satisfaisants en termes de force motrice. Les 3 autres n'ont pas précisé leur cause de refus.

4 patients ont opérés, 2 patients ont bénéficié d'une neurotisation combinée BS BAIN et SPIN d'un seul côté et un patient a été opéré d'un transfert BS de façon bilatérale.

La neurotisation BAIN avait comme objectif la réanimation d'un grasp actif, et d'une key grip et la neurotisation SPIN avait comme objectif la réanimation d'une extension du poignet pour renforcer l'effet ténodèse et la réanimation des extenseurs des doigts.

Pour l'ensemble de ces patients, le transfert nerveux constituait le premier temps chirurgical (réalisation du transfert BAIN et SPIN dans le même temps opératoire), puis une chirurgie de réanimation d'extension de coude par transfert tendineux a été réalisé. Les chirurgies ont été réalisées dans cet ordre afin de permettre à la régénération nerveuse de se faire le temps de réaliser le deuxième geste opératoire, suivi d'une immobilisation et de la rééducation de l'extension du coude.

Pour un patient, il a été réalisé d'un côté un geste de transfert nerveux dans le but d'obtenir une main plus fine et de l'autre un transfert tendineux pour obtenir une main forte (Cas N°4). Concernant l'autre patient opéré d'un seul côté à ce jour, il lui avait été proposé initialement les deux type d'intervention (tendineux et/ou nerveux), et après discussion avec le patient et la réalisation d'un EMG normal, il a été décidé de réaliser un transfert nerveux, son côté controlatéral est en cours de programmation.

Enfin, le 4^{ème} patient a été opéré d'une key grip passive et dans le même temps d'une neurotisation SPIN (cas N°20), l'objectif était de renforcer l'extenseur ulnaire du carpe afin d'aider le transfert tendineux du brachioradialis sur le court extenseur radial du carpe. Chez ce patient, la chirurgie de réanimation du coude a été réalisé en premier lieu, étant donné que le transfert nerveux avait été récusé devant un EMG pathologique.

Concernant l'analyse des résultats de transferts nerveux, les chirurgies de notre étude sont réalisées du mois d'Octobre 2021 au mois de Mars 2024, par conséquent l'analyse des résultats sur le plan fonctionnel a pu être faite chez seulement deux patients sur les 4 patients réalisés. Ces résultats intégrés dans la stratégie globale montrent un gain en force, une récupération d'une autonomie pour ces deux patients (autonomie dans la réalisation de l'auto-sondage et le déplacement en fauteuil roulant).

Ces deux patients sont satisfaits de la chirurgie et la conseilleraient aux autres patients, ils évoquent tout deux des résultats très longs en terme de récupération motrice après transfert de nerf et des chirurgies contraignantes et longues en terme d'immobilisation après chirurgie tendineuse de réanimation du coude. Pour les deux derniers patients (cas N°20 et N°22), seule une trace sur l'extension du poignet a été retrouvée chez le patient n°22 et aucune récupération pour le N°20.

Pour résumé, les transferts de nerfs réalisés précocement peuvent être proposés en 1^{er} temps, pour éventuellement éviter un temps extenseur par un geste tendineux. Pour les 4 patients opérés d'un transfert nerveux, seulement deux ont un recul suffisant permettant de juger de la nécessité d'un geste complémentaire. L'ouverture de la main était efficace pour les deux premiers patients opérés, seul un geste complémentaire de type new zeland procédure a été proposé à l'un des deux patients afin de stabiliser l'interphalangienne du pouce.

Les transferts de nerfs combinés (BS) sont classiquement indiqués pour des patients classés ICSHT 0 ou 1. Les patients ayant un grade ICSHT suffisant ont préférentiellement une proposition de transfert tendineux en raison d'une efficacité plus certaine et des résultats plus rapides malgré la lourdeur de la rééducation. Néanmoins, lorsque ces patients ne souhaitent pas d'un geste chirurgical engendrant une immobilisation de longue durée, le transfert nerveux peut constituer une alternative intéressante.

La proposition d'un transfert nerveux au cours de la prise en charge initiale du patient tétraplégique doit être évoquée plus précocement qu'un transfert tendineux afin de ne pas méconnaître les muscles situés en zone lésionnelle pouvant bénéficier d'une chirurgie de sauvetage.

Enfin, pour les patients dont la discussion d'une réanimation fonctionnelle se fait à distance de la phase initiale, la chirurgie de transfert de nerf peut être une option intéressante. En effet, ces patients ont récupérés une certaine liberté après un retour à domicile et pour qui l'idée d'une nouvelle hospitalisation de longue durée pourrait être rédhibitoire. Cette chirurgie devra préalablement vérifier la lésion du motoneurone supérieur dans les muscles donneurs et receveurs afin d'évaluer la faisabilité de la neurotisation.

V. DISCUSSION

Concernant les limitations de notre étude, il s'agissait tout d'abord d'une étude rétrospective dans un contexte d'enregistrement prospectif des données. L'évaluation pré et postopératoire étaient non standardisées. Celles-ci ont été revues depuis le dernier congrès Tétrahand datant du mois de Novembre 2023 et sont actuellement en cours de réalisation. Pour les patients suivis au CHU de Nantes, nous avons eu accès à tous les comptes rendus intégrant l'ensemble des offres de prise en charge pour les blessés médullaires, y compris celles de la neuro orthopédie. Pour les patients suivis dans d'autres centres, la centralisation des bilans multidisciplinaires était moins standardisée.

Dans cette étude, nous avons décrit 33 cas de patients tétraplégiques ayant consulté pour une demande de réanimation fonctionnelle de leurs membres supérieurs. Le but était d'analyser les stratégies chirurgicales proposées et réalisées au CHU de Nantes afin d'objectiver la place des transferts de nerfs.

Les transferts de nerfs réalisés dans notre étude concernaient tous des niveaux moteurs C4, C5 et C6 de grade AIS A ou B, comme décrit dans la littérature. Les 33 patients inclus dans notre série présentaient une lésion de niveau C1 à C7 et de sévérité variable (AIS A à D). Les revues de cas publiées sur les transferts de nerfs ^(18,36,39) regroupaient essentiellement des patients tétraplégiques de niveau C2 à C8 (la plupart des séries de cas portaient sur des patients de niveau moteur C4 à C7) et de sévérité plus importante (AIS A et B). Les études décrivant des transferts de nerfs chez des patients AIS C ^(18,36) voir D ⁽³⁶⁾ sont plus rares.

On peut noter la spécificité des patients classés ICSHT 0. Dans notre étude, cela concernait deux patients qui n'ont tous deux pas pu bénéficier de transfert de nerf en raison d'absence de site donneur disponible pour un transfert nerveux après vérification électromyographique. Peu d'études mentionnent les patients classés ICSHT 0, mais Ida Fox et al ⁽³⁹⁾ ont décrit le cas d'un patient classé ICSHT 0 pour qui aucune chirurgie de transfert nerveux n'a pu être réalisée en raison de nerf donneur insuffisant. Une alternative est proposée par l'étude de Javeed et al ⁽³⁶⁾ qui a décrit chez 4 patients ICSHT0, 7 transferts nerveux (transfert du nerf spinal accessoire (SAN) au nerf du triceps, SAN au nerf interosseux antérieur, fléchisseur superficiel des doigts et fléchisseur radial du carpe). Ces transferts ont montré des résultats satisfaisants avec une récupération de la force du triceps entre 3 et 4, en revanche le transfert sur le nerf interosseux antérieur et fléchisseur du carpe et des doigts n'a permis de retrouver aucune motricité, très probablement en raison d'un site donneur trop proximal par rapport au site receveur. Par conséquent, pour nos patients ICSHT 0, il pourrait être envisageable en terme de transfert de nerf de discuter une possible réanimation de l'extension de coude par neurotisation du nerf spinal accessoire (SAN) au nerf du triceps, ou bien l'utilisation du nerf du teres minor (axillaire) dans le même but. La problématique étant chez ces patients le risque de créer une dénervation supra-lésionnelle, justifiant d'évaluer la décompensation de l'équilibre de l'épaule. Même dans ces grade ICSHT0, un transfert tendineux pour réanimer fonctionnellement l'extension du coude reste une alternative.

Notre série montre un faible taux de patients opérés de transfert nerveux au sein de notre population de patients tétraplégiques, ce qui est conforme à plusieurs études qui relevait un faible taux de chirurgie au sein d'une population de patients tétraplégiques éligibles à la chirurgie. En effet, seulement 10 à 14 % des patients américains éligibles ont bénéficiés d'une chirurgie de réanimation fonctionnelle, incluant toutes chirurgies. ⁽⁴⁵⁾ Ces études retrouvent que le manque d'accès et l'absence d'information ainsi que la méconnaissance des options chirurgicales sont des obstacles à la chirurgie de réanimation fonctionnelle des patients tétraplégiques.

Partant de ce postulat, l'équipe de Timothy Westbrook ⁽⁴⁶⁾ a émis l'hypothèse qu'une identification des patients éligibles aux chirurgies de réanimation fonctionnelle via une consultation et une éducation précoce, augmenterait l'accès des patients tétraplégiques à des soins chirurgicaux. Ils ont établi un nouveau protocole institutionnel impliquant une consultation précoce dans le service de Chirurgie de la main en milieu hospitalier. Le patient est alors évalué par le service de chirurgie orthopédique qui lui fournit des informations sur la chirurgie de transfert des tendons et des nerfs, ainsi qu'un dossier illustré avec des explications sur les options chirurgicales possibles.

Au CHU de Nantes, nous prenons soin d'organiser une consultation en Neuro-orthopédie en collaboration avec un médecin de Médecine Physique et de Réadaptation et un chirurgien orthopédique afin de discuter des possibilités de réanimation fonctionnelle après stabilisation neurologique dont le délai est le plus souvent à un an de la lésion.

Malgré cette prise en charge, nous constatons un fort taux de refus. 11 patients ont refusé une chirurgie qu'elle ait été proposée par transfert tendineux pour réanimer la main ou l'extension de coude ou par transfert nerveux pour réanimation de la main uniquement, sans motif exprimé particulier, exception faite pour 2 patients pour qui la durée d'hospitalisation et d'immobilisation étaient trop importantes avec une chirurgie par transfert tendineux.

Dans l'étude de Fox I et al ⁽⁴⁷⁾, le problème du délai d'immobilisation post-opératoire même pour le transfert nerveux et le délai d'efficacité très long semblent expliquer la justification des refus.

Il nous apparaît important de pouvoir préciser davantage dans nos futures études la motivation du refus.

Comment remédier à ce fort taux de refus? Il serait pertinent de proposer d'organiser une première consultation précocement dans le parcours de prise en charge du patient tétraplégique, soit avant d'atteindre une stabilité neurologique, pour expliquer au patient les possibilités chirurgicales, afin de leur laisser le temps d'y réfléchir et d'intégrer les avantages et inconvénients de chacune des propositions. Un document informatif corédigé par l'équipe pluridisciplinaire neuro-orthopédique pourrait également être remis au patient afin qu'il puisse réfléchir de son côté avant d'être revu de nouveau en consultation.

De même, le délai post lésionnel peut rentrer en compte. En effet, les patients déjà sortis de leur rééducation initiale et ayant goûté à une liberté et une certaine autonomie peuvent être plus difficiles à convaincre de se faire opérer, d'être à nouveau hospitalisé et d'être à nouveau contraint à une immobilisation. ⁽⁴⁷⁾

Concernant le délai chirurgical du transfert nerveux, le délai opératoire dans notre série était de 38 mois (21 ; 34) et médiane 22 mois (\pm 6 mois) et est conforme aux données de la littérature, dans lesquelles le délai est très variable allant de quelques mois à plusieurs années. ^(36,40,43,48) ⁽⁴⁹⁾

Il est classiquement décrit d'attendre un an avant de réaliser une chirurgie de transfert tendineux et notamment d'attendre une stabilisation sur le plan neurologique. ⁽⁵⁰⁾

Concernant le transfert nerveux, d'après Hahn et al ⁽⁴³⁾ le délai acceptable de transfert nerveux serait entre 6 et 15 mois.

Une étude de Alpesh Patel, Wolfgang Heiss-Dunlop et al (en cours de publication ⁽⁵¹⁾), s'est intéressée à l'analyse de la classification ICSHT et notamment sa révision. Le but étant également d'évaluer si l'attente jusqu'à 12 mois après la lésion est la « norme d'excellence » et si les patients ne présentant pas d'amélioration naturelle peuvent être d'excellents candidats pour une chirurgie nerveuse précoce.

De nombreuses études décrivent également l'intérêt d'une prise en charge précoce par transfert de nerf lors de l'atteinte de motoneurone supérieur (LMN). ⁽⁸⁾

L'évaluation précise de l'atteinte du LMN est donc essentielle afin d'évaluer les lésions sensibles au temps. L'utilisation d'un outil de test musculaire manuel de stimulation de surface (SMTT) pourrait être une aide dans la cartographie des lésions médullaires en préopératoire afin de distinguer l'atteinte du LMN. Une étude publiée en 2023 ⁽⁵²⁾, comparant l'analyse du nerf en préopératoire par SMTT et celle réalisée en peropératoire chez 9 patients ayant bénéficiés d'un transfert nerveux, retrouvait une sensibilité de 88,9 %, une spécificité de 100,0 %, avec une valeur prédictive positive de 100,0 % et une valeur prédictive négative de 96,6 % du SMTT par rapport à la stimulation nerveuse peropératoire directe. Cela permettrait ainsi de prédire précisément l'atteinte du LMN, à l'aide d'un outil facilement accessible en consultation. Par ailleurs, cet outil pourrait être utile pour les patients vus en consultation plus tardivement. Hannes ⁽⁵³⁾ démontre également que l'utilisation des tests de stimulation sont des outils fiables, efficaces qui offrent les informations nécessaires pour pouvoir organiser un transfert nerveux tardif afin de restaurer l'ouverture de la main. Cet outil pourrait permettre une première évaluation rapide en consultation, en attendant la réalisation d'un EMG supplémentaire qui est moins accessible et plus long à réaliser au cours d'une consultation de Neuro-orthopédie. Son utilisation doit être également standardisée. ^(54,55)

Un des autres paramètres importants à évaluer de façon précoce en consultation pour valider le programme chirurgical est l'analyse de la spasticité. ^(56,57) Elle semble un symptôme courant dans les atteintes du 1^{er} motoneurone, soit de 31 à 78% des lésions de la moelle épinière ⁽⁵⁸⁾. Elle reste une composante peu décrite dans les études en termes de prise en charge spécifique et doit être intégrée dans la stratégie globale de bilan avant la réanimation fonctionnelle des membres supérieurs du patient tétraplégique. ⁽⁵⁹⁾ En reprenant notre cohorte de patients, plusieurs patients opérés de transferts tendineux présentaient des résultats dégradés par une spasticité accrue des fléchisseurs des doigts entraînant une limitation de l'ouverture. La spasticité est une problématique qui semble corrélée aux lésions cervicales incomplètes. ⁽⁶⁰⁾

L'intérêt d'une évaluation individualisée type GAS pour le traitement de la spasticité est décrit dans l'article de Moore et Al. (59). Il serait intéressant de réaliser une analyse précise de la spasticité type GAS lors des premières consultations avant de fixer un programme chirurgical.

Concernant la comparaison des transferts nerveux versus transferts tendineux, une étude de Ledgard et al ⁽⁶¹⁾ décrit une meilleure force de prise soit du grasp ou de la pince avec un transfert tendineux et une meilleure ouverture de la main par transfert nerveux entraînant ainsi une meilleure finesse des prises par transfert nerveux.

Enfin concernant l'utilité de coupler les 2 types de chirurgie, une étude en cours de publication⁽⁶²⁾ s'est intéressée à l'amélioration des résultats fonctionnels par ajout d'un transfert du nerf supinateur au nerf interosseux postérieur, à une réanimation de la flexion des doigts, basée sur un transfert de tendon dans une population de blessés médullaires. Cette étude a comparé 11 patients ayant bénéficié d'un transfert SPIN puis d'une réanimation par transfert tendineux à un groupe témoin de 16 patients, n'ayant eu qu'une réanimation tendineuse du grasp. Les résultats ont montré que dans le groupe d'étude les patients ont amélioré l'ouverture de leur premier espace interdigitale après le transfert SPIN, en revanche la force de préhension et de pince était significativement plus élevée dans le groupe témoin que dans le groupe d'étude (6,1 kg contre 3,8 kg).

Dans ce type de stratégie l'éclairage et l'acceptation du patient restera crucial.

VI. CONCLUSION

Conformément aux données de la littérature, les résultats obtenus après une chirurgie de transfert tendineux comme après une chirurgie de transfert de nerf pour les patients tétraplégiques demandeurs sont positifs en termes de récupération de l'autonomie. La chirurgie par transfert nerveux constitue donc bien une alternative intéressante dans la réanimation fonctionnelle du membre supérieur du patient tétraplégique.

Il sera donc pertinent de poursuivre cette étude afin de fournir une base de données statistiques plus large dans le cadre de la cohorte de suivi systématique du patient lésé médullaire du CHU de Nantes (CoSCINus).

L'intérêt de notre série observationnelle a été de référencer les critères de choix des transferts nerveux et les refus des patients, ainsi que les modalités de choix et d'organisation pratique des transferts nerveux au sein des stratégies, éléments peu décrits dans la littérature. Nous sommes frappés par la discordance entre le taux refus et la satisfaction des patients qui ont été opérés. Les critères de spasticité et l'influence du tabagisme seront aussi à explorer plus largement en préopératoire pour pouvoir évaluer leur impact sur la récupération.

D'une façon générale, il nous semble qu'un travail de concertation pluridisciplinaire sur l'information à donner au patient serait important pour éclairer plus encore son choix. Ainsi un arbitrage sur la chronologie d'une consultation dédiée en amont de la décision reste à formaliser, de même qu'un document remis au patient.

Une formalisation standardisée des évaluations cliniques et paracliniques pré- et post-opératoires en terme favorisera aussi la compréhension de ces stratégies de réanimation des membres supérieurs des tétraplégiques.

ANNEXES

Annexe 1 : Échelle de Capacités Motrices du tétraplégique (ECM)

Échelle de Capacités Motrices du tétraplégique (ECM)

■ ■ Échelle de cotation pour les items 1 à 15

- 5 : ni aide humaine, ni aide technique
- 4 : aide technique exclusive
- 3 : surveillance humaine avec ou sans aide technique
- 2 : aide humaine partielle
- 1 : aide humaine exclusive

Se référer aux instructions

■ ■ Échelle de cotation uniquement pour les items 16 et 17

- 5 : possible avec joystick standard sans orthèse de maintien du poignet
- 4 : possible avec joystick standard avec orthèse de maintien du poignet ou possible avec joystick adapté et/ou orthèse de maintien du poignet
- 3 : possible avec joystick adapté ou standard mais support pour l'avant-bras
- 2 : possible avec commande ou contacteur à la tête (quelle que soit la modalité)
- 1 : impossible

Nom :	Prénom :	Dates :	Ergothérapeute :	
TRANSFERTS				
1	Mettre ses jambes sur un plan situé au niveau de l'assise du fauteuil roulant		<input type="text"/>	<input type="text"/>
2	Se transférer du plan au fauteuil roulant et du fauteuil roulant au plan, jambes pendantes et/ou jambes allongées		<input type="text"/>	<input type="text"/>
POSITIONNEMENT SUR PLAN DE BOBATH				
3	Déplacer latéralement le bassin, en position assise, membres inférieurs allongés		<input type="text"/>	<input type="text"/>
4	Se mettre en tailleur		<input type="text"/>	<input type="text"/>
5	Se retourner, sur le plan, de la position ventrale ou latérale à la position dorsale et inversement		<input type="text"/>	<input type="text"/>
6	Passer de la position allongée sur le dos à la position assise au bord du plan		<input type="text"/>	<input type="text"/>
POSITIONNEMENT AU FAUTEUIL ROULANT				
7	Déplacer les fesses en avant et en arrière		<input type="text"/>	<input type="text"/>
8	Décoller les fesses de l'assise		<input type="text"/>	<input type="text"/>
9	Croiser les jambes		<input type="text"/>	<input type="text"/>
10	Positionner ses pieds sur les repose-pieds		<input type="text"/>	<input type="text"/>
11	Se redresser depuis une position penchée en avant, aidé des membres supérieurs		<input type="text"/>	<input type="text"/>
DÉAMBULATION EN FAUTEUIL ROULANT MANUEL				
12	Se déplacer en terrain plat		<input type="text"/>	<input type="text"/>
13	Mettre et enlever les accoudoirs ou protège-vêtements		<input type="text"/>	<input type="text"/>
14	Mettre et enlever les freins		<input type="text"/>	<input type="text"/>
15	Se mettre sur les 2 roues arrière et maintenir l'équilibre		<input type="text"/>	<input type="text"/>
DÉAMBULATION EN FAUTEUIL ROULANT ÉLECTRIQUE				
16	Se déplacer en terrain plat		<input type="text"/>	<input type="text"/>
17	Utiliser les commandes		<input type="text"/>	<input type="text"/>
Score total : A			<input type="text"/>	<input type="text"/>

Annexe 1 (bis) : Échelle de Capacités Motrices du tétraplégique (ECM)

■ ■ Échelle de cotation :

2 : réalisé 1 : non réalisé

APTITUDES MOTRICES D'EXPLORATION - Patient(e) en fauteuil roulant										
		Pré-opératoire				Post-opératoire				
		Date:				Date:				
18	Côté droit : toucher une cible prédéterminée		<input type="checkbox"/>	<input type="checkbox"/>	<input type="checkbox"/>	<input type="checkbox"/>	<input type="checkbox"/>	<input type="checkbox"/>	<input type="checkbox"/>	
19	Côté gauche : toucher une cible prédéterminée		<input type="checkbox"/>	<input type="checkbox"/>	<input type="checkbox"/>	<input type="checkbox"/>	<input type="checkbox"/>	<input type="checkbox"/>	<input type="checkbox"/>	
Score total aptitudes d'exploration : B			<input type="checkbox"/>	<input type="checkbox"/>	<input type="checkbox"/>	<input type="checkbox"/>	<input type="checkbox"/>	<input type="checkbox"/>	<input type="checkbox"/>	
APTITUDES MOTRICES DE PRÉHENSION - Patient(e) en fauteuil roulant										
	Types de préhension	Objets "étalon"	attraper	tenir	lâcher	Score par type de préhension	attraper	tenir	lâcher	Score par type de préhension
MAIN DROITE										
20	Grasp	canette	<input type="checkbox"/>	<input type="checkbox"/>	<input type="checkbox"/>	<input type="checkbox"/>	<input type="checkbox"/>	<input type="checkbox"/>	<input type="checkbox"/>	<input type="checkbox"/>
21		bouteille	<input type="checkbox"/>	<input type="checkbox"/>	<input type="checkbox"/>	<input type="checkbox"/>	<input type="checkbox"/>	<input type="checkbox"/>	<input type="checkbox"/>	<input type="checkbox"/>
22	Key grip	carte à jouer	<input type="checkbox"/>	<input type="checkbox"/>	<input type="checkbox"/>	<input type="checkbox"/>	<input type="checkbox"/>	<input type="checkbox"/>	<input type="checkbox"/>	<input type="checkbox"/>
23		stylo	<input type="checkbox"/>	<input type="checkbox"/>	<input type="checkbox"/>	<input type="checkbox"/>	<input type="checkbox"/>	<input type="checkbox"/>	<input type="checkbox"/>	<input type="checkbox"/>
24		fourchette	<input type="checkbox"/>	<input type="checkbox"/>	<input type="checkbox"/>	<input type="checkbox"/>	<input type="checkbox"/>	<input type="checkbox"/>	<input type="checkbox"/>	<input type="checkbox"/>
25		tablette au chocolat	<input type="checkbox"/>	<input type="checkbox"/>	<input type="checkbox"/>	<input type="checkbox"/>	<input type="checkbox"/>	<input type="checkbox"/>	<input type="checkbox"/>	<input type="checkbox"/>
Score total aptitudes motrices main droite : C			<input type="checkbox"/>	<input type="checkbox"/>	<input type="checkbox"/>	<input type="checkbox"/>	<input type="checkbox"/>	<input type="checkbox"/>	<input type="checkbox"/>	<input type="checkbox"/>
MAIN GAUCHE										
26	Grasp	canette	<input type="checkbox"/>	<input type="checkbox"/>	<input type="checkbox"/>	<input type="checkbox"/>	<input type="checkbox"/>	<input type="checkbox"/>	<input type="checkbox"/>	<input type="checkbox"/>
27		bouteille	<input type="checkbox"/>	<input type="checkbox"/>	<input type="checkbox"/>	<input type="checkbox"/>	<input type="checkbox"/>	<input type="checkbox"/>	<input type="checkbox"/>	<input type="checkbox"/>
28	Key grip	carte à jouer	<input type="checkbox"/>	<input type="checkbox"/>	<input type="checkbox"/>	<input type="checkbox"/>	<input type="checkbox"/>	<input type="checkbox"/>	<input type="checkbox"/>	<input type="checkbox"/>
29		stylo	<input type="checkbox"/>	<input type="checkbox"/>	<input type="checkbox"/>	<input type="checkbox"/>	<input type="checkbox"/>	<input type="checkbox"/>	<input type="checkbox"/>	<input type="checkbox"/>
30		fourchette	<input type="checkbox"/>	<input type="checkbox"/>	<input type="checkbox"/>	<input type="checkbox"/>	<input type="checkbox"/>	<input type="checkbox"/>	<input type="checkbox"/>	<input type="checkbox"/>
31		tablette au chocolat	<input type="checkbox"/>	<input type="checkbox"/>	<input type="checkbox"/>	<input type="checkbox"/>	<input type="checkbox"/>	<input type="checkbox"/>	<input type="checkbox"/>	<input type="checkbox"/>
Score total aptitudes motrices main gauche : D			<input type="checkbox"/>	<input type="checkbox"/>	<input type="checkbox"/>	<input type="checkbox"/>	<input type="checkbox"/>	<input type="checkbox"/>	<input type="checkbox"/>	<input type="checkbox"/>
SCORE TOTAL A + B + C + D			<input type="checkbox"/>	<input type="checkbox"/>	<input type="checkbox"/>	<input type="checkbox"/>	<input type="checkbox"/>	<input type="checkbox"/>	<input type="checkbox"/>	<input type="checkbox"/>
/ 233										

■ ■ ATTRAPER, échelle de cotation

- 4 : avec une seule main sans compensation
- 3 : avec une seule main avec compensation (pronation ou supination)
- 2 : avec aide buccale ou de l'autre main ou de l'environnement
- 1 : l'objet ne peut être attrapé

■ ■ TENIR, échelle de cotation

- 4 : avec une seule main sans compensation
- 3 : avec une seule main avec compensation (pronation ou supination)
- 2 : avec aide de l'autre main ou de l'environnement
- 1 : l'objet ne peut être tenu

■ ■ LÂCHER, échelle de cotation

- 4 : avec une seule main sans compensation
- 3 : avec une seule main avec compensation (pronation ou supination)
- 2 : avec aide buccale ou de l'autre main ou de l'environnement
- 1 : l'objet ne peut être lâché

Annexe 2 : Evaluation de la force de maintien de la prise

Evaluation de la force de maintien de la prise (validation à 30 seconde, avant-bras en appui, mesures en grammes)										
M.					Main					
épaisseur :	prise latérale		prise digito palmaire (sans le pouce)			prise cylindrique (avec le pouce)			prise sphérique	
	0,1 cm	2cm	1,5cm	2,5 cm	5 cm	1,5cm	2,5 cm	5 cm	7,5 cm	10 cm
Evaluation pré- opératoire										

0 : possible sans poids
x : impossible

Annexe 3 : Mesure Canadienne du Rendement Occupationnel (MCRO)

MCRO		
MESURE ACANDIENNE DU RENDEMENT OCCUPATIONNEL		
Nom – Prénom :		Date :
IPP :		
Evaluateur :		
Etape 1 : identification des problèmes de rendement occupationnel		Etape 2 : Evaluation de l'importance (1 à 10)
1A : Soins personnels		
• Soins personnels (ex. habillage, bain, alimentation, hygiène)	<input type="checkbox"/>
• Mobilité fonctionnelle (ex. transferts à intérieur, à l'extérieur, ...)	<input type="checkbox"/>
• Vie communautaire, Sociale (transport, finance, Emplettes)	<input type="checkbox"/>
1B : Productivité		
• Travail rémunéré ou non (trouver ou garder un emploi, bénévolat)	<input type="checkbox"/>

RÉFÉRENCES BIBLIOGRAPHIQUES

1. Facts and Figures 2023 - Final.pdf.
2. Anderson KD, Fridén J, Lieber RL. Acceptable benefits and risks associated with surgically improving arm function in individuals living with cervical spinal cord injury. *Spinal Cord*. avr 2009;47(4):334-8.
3. WHO_NMh_VIP_13.03_fre.pdf OMS. International Perspectives on Spinal Cord Injury. 2013. Disponible sur: www.who.int.
4. http://www.has-sante.fr/portail/upload/docs/application/pdf/ald_20_guide_paraplegie__20_septembre_2007.pdf.
5. Dibble *Christopher F., Javeed S, Khalifeh JM, Midha R, Yang LJS, Juknis N, et al. Optimizing nerve transfer surgery in tetraplegia: clinical decision making based on innervation patterns in spinal cord injury. *J Neurosurg Spine*. 1 mars 2022;36(3):498-508.
6. Chay W, Kirshblum S. Predicting Outcomes After Spinal Cord Injury. *Phys Med Rehabil Clin N Am*. août 2020;31(3):331-43.
7. <https://asia-spinalinjury.org/international-standards-neurological-classification-sci-isncsci-worksheet/>.
8. Bazarek S, Brown JM. The evolution of nerve transfers for spinal cord injury. *Exp Neurol*. nov 2020;333:113426.
9. Hanson RW, Franklin MR. Sexual loss in relation to other functional losses for spinal cord injured males. *Archives of Physical Medicine and Rehabilitation*. 1976; Disponible sur: PMID: 1275682
10. Snoek GJ, IJzerman MJ, Hermens HJ, Maxwell D, Biering-Sorensen F. Survey of the needs of patients with spinal cord injury: impact and priority for improvement in hand function in tetraplegics. *Spinal Cord*. sept 2004;42(9):526-32.
11. Anderson KD. Targeting Recovery: Priorities of the Spinal Cord-Injured Population. *J Neurotrauma*. oct 2004;21(10):1371-83.
12. Emamhadi M, Andalib S. Successful recovery of sensation loss in upper brachial plexus injuries. *Acta Neurochir (Wien)*. oct 2018;160(10):2019-23.
13. Yang LJS, Chang KWC, Chung KC. A Systematic Review of Nerve Transfer and Nerve Repair for the Treatment of Adult Upper Brachial Plexus Injury. *Neurosurgery*. août 2012;71(2):417-29.
14. Bertelli JA, Ghizoni MF. Transfer of supinator motor branches to the posterior interosseous nerve in C7–T1 brachial plexus palsy: Case report. *J Neurosurg*. juill 2010;113(1):129-32.
15. Benassy J. Transposition of the musculo-cutaneous nerve upon the median nerve. Case report. *Med Serv J Can*. 1966;22(7):695-697.
16. Bryden AM, Hoen HA, Keith MW, Mejia M, Kilgore KL, Nemunaitis GA. Upper Extremity Assessment in Tetraplegia: The Importance of Differentiating Between Upper and Lower Motor Neuron Paralysis. *Arch Phys Med Rehabil*. juin 2016;97(6 Suppl):S97-104.
17. Coulet B, Allieu Y, Chammas M. Injured metamere and functional surgery of the tetraplegic upper limb. *Hand Clin*. août 2002;18(3):399-412.
18. van Zyl N, Hill B, Cooper C, Hahn J, Galea MP. Expanding traditional tendon-based techniques with nerve transfers for the restoration of upper limb function in tetraplegia: a prospective case series. *The Lancet*. août 2019;394(10198):565-75.

19. Bertelli JA, Tacca CP, Winkelmann Duarte EC, Ghizoni MF, Duarte H. Transfer of axillary nerve branches to reconstruct elbow extension in tetraplegics: A laboratory investigation of surgical feasibility: Axillary Nerve Transfer in Tetraplegics. *Microsurgery*. juill 2011;31(5):376-81.
20. Moizard V, Lansaman T, Mauruc Soubirac E, Revol M, Coulet B, Hugeron C, et al. Assessment of the upper limb of the tetraplegic patient. *Hand Surg Rehabil*. févr 2022;41:S137-47.
21. Dunn JA, Koch-Borner S, Johanson ME, Wangdell J. Toward Consensus in Assessing Upper Limb Muscle Strength and Pinch and Grip Strength in People With Tetraplegia Having Upper Limb Reconstructions. *Top Spinal Cord Inj Rehabil*. 1 sept 2021;27(3):70-82.
22. McDowell CL, Moberg EA, Smith AG. International conference on surgical rehabilitation of the upper limb in tetraplegia. *J Hand Surg*. juill 1979;4(4):387-90.
23. Moberg E, L. McDowell C, H. House J. Third International conference on Surgical Rehabilitation of the upper limb in tetraplegia (quadriplegia). *J Hand Surg*. nov 1989;14(6):1064-6.
24. Moberg, E, Surgical treatment for absent single-hand grip and elbow extension in quadriplegia. Principles and preliminary experience. *The Journal of Bone & Joint Surgery* 57(2):p 196-206, March 1975.
25. Lacey SH, Wilber RG, Peckham PH, Freehafer AA. The posterior deltoid to triceps transfer: A clinical and biomechanical assessment. *J Hand Surg*. juill 1986;11(4):542-7.
26. Zancolli E. Surgery for the Quadriplegic Hand With Active, Strong Wrist Extension Preserved A Study of 97 Cases: *Clin Orthop*. oct 1975;112(1):101-113.
27. Friedenber Z.B.: Transposition of the biceps brachii for triceps weakness . *J Bone Joint Surg Am* 1954; 36: pp. 656-658.
28. Medina J, Marcos-García A, Jiménez I, Muratore G, Méndez-Suárez JL. Biceps to Triceps Transfer in Tetraplegic Patients: Our Experience and Review of the Literature. *HAND*. janv 2017;12(1):85-90.
29. Freehafer AA, Mast WA. Transfer of the brachioradialis to improve wrist extension in high spinal-cord injury. *J Bone Joint Surg Am*. juin 1967;49(4):648-52.
30. Freehafer AA. Tendon transfers in patients with cervical spinal cord injury. *J Hand Surg*. sept 1991;16(5):804-9.
31. Fox IK, Davidge KM, Novak CB, Hoben G, Kahn LC, Juknis N, et al. Nerve Transfers to Restore Upper Extremity Function in Cervical Spinal Cord Injury: Update and Preliminary Outcomes. *Plast Reconstr Surg*. oct 2015;136(4):780-92.
32. van Zyl N, Hahn JB, Cooper CA, Weymouth MD, Flood SJ, Galea MP. Upper Limb Reinnervation in C6 Tetraplegia Using a Triple Nerve Transfer: Case Report. *J Hand Surg*. sept 2014;39(9):1779-83.
33. Bertelli JA, Ghizoni MF, Tacca CP. Transfer of the teres minor motor branch for triceps reinnervation in tetraplegia: Case report. *J Neurosurg*. mai 2011;114(5):1457-60.
34. Bertelli JA, Ghizoni MF. Transfer of Nerve Branch to the Brachialis to Reconstruct Elbow Extension in Incomplete Tetraplegia: Case Report. *J Hand Surg*. oct 2012;37(10):1990-3.
35. Bertelli JA, Ghizoni MF. Nerve transfers for elbow and finger extension reconstruction in midcervical spinal cord injuries. *J Neurosurg*. janv 2015;122(1):121-7.
36. Javeed S, Dibble CF, Greenberg JK, Zhang JK, Khalifeh JM, Park Y, et al. Upper Limb Nerve Transfer Surgery in Patients With Tetraplegia. *JAMA Netw Open*. 28 nov 2022;5(11):e2243890.
37. Fridén J, Gohritz A. Brachialis-to-Extensor Carpi Radialis Longus Selective Nerve Transfer

- to Restore Wrist Extension in Tetraplegia: Case Report. *J Hand Surg.* août 2012;37(8):1606-8.
38. Bertelli JA. Transfer of the Radial Nerve Branch to the Extensor Carpi Radialis Brevis to the Anterior Interosseous Nerve to Reconstruct Thumb and Finger Flexion. *J Hand Surg.* févr 2015;40(2):323-328.e2.
 39. Fox IK, Davidge KM, Novak CB, Hoben G, Kahn LC, Juknis N, et al. Use of Peripheral Nerve Transfers in Tetraplegia: Evaluation of Feasibility and Morbidity. *HAND.* mars 2015;10(1):60-7.
 40. Mackinnon SE, Yee A, Ray WZ. Nerve transfers for the restoration of hand function after spinal cord injury: Case report. *J Neurosurg.* juill 2012;117(1):176-85.
 41. Hawasli AH, Chang J, Reynolds MR, Ray WZ. Transfer of the Brachialis to the Anterior Interosseous Nerve as a Treatment Strategy for Cervical Spinal Cord Injury: Technical Note. *Glob Spine J.* avr 2015;5(2):110-7.
 42. Bertelli JA, Ghizoni MF. Nerve transfers for restoration of finger flexion in patients with tetraplegia. *J Neurosurg Spine.* janv 2017;26(1):55-61.
 43. Hahn J, Cooper C, Flood S, Weymouth M, van Zyl N. Rehabilitation of Supinator Nerve to Posterior Interosseous Nerve Transfer in Individuals With Tetraplegia. *Arch Phys Med Rehabil.* juin 2016;97(6):S160-8.
 44. Cain S, Gohritz A, Fridén J, van Zyl N. Review of Upper Extremity Nerve Transfer in Cervical Spinal Cord Injury. *J Brachial Plex Peripher Nerve Inj.* 6 août 2015;10(01):e34-42.
 45. Harris CA, Muller JM, Shauver MJ, Chung KC. Checkpoints to Progression: Qualitative Analysis of the Personal and Contextual Factors That Influence Selection of Upper Extremity Reconstruction Among Patients With Tetraplegia. *J Hand Surg.* juill 2017;42(7):495-505.e11.
 46. Westbrooks T. Early, inpatient hand surgery consultation in acute tetraplegia management: A new protocol. Congrès Tétrahand Atlanta 8-11 Novembre 2023.
 47. Fox I, Hoben G, Komaie G, Novak C, Hamm R, Kahn L, et al. Nerve transfer surgery in cervical spinal cord injury: a qualitative study exploring surgical and caregiver participant experiences. *Disabil Rehabil.* 22 mai 2021;43(11):1542-9.
 48. Bazarek S, Sten M, Thum J, Mandeville R, Magee G, Brown JM. Supinator to Posterior Interosseous Nerve Transfer for Recovery of Hand Opening in the Tetraplegic Patient: A Case Series. *Neurosurgery* [Internet]. 15 janv 2024 [cité 8 févr 2024]; Disponible sur: <https://journals.lww.com/10.1227/neu.0000000000002819>
 49. Fox IK, Novak CB, Kahn LC, Mackinnon SE, Ruvinskaya R, Juknis N. Using nerve transfer to restore prehension and grasp 12 years following spinal cord injury: a case report. *Spinal Cord Ser Cases.* 27 avr 2018;4(1):37.
 50. Dunn JA, Sinnott KA, Rothwell AG, Mohammed KD, Simcock JW. Tendon Transfer Surgery for People With Tetraplegia: An Overview. *Arch Phys Med Rehabil.* juin 2016;97(6):S75-80.
 51. Alpeh P. Do early and subsequent International Classification for Surgery of the Hand in Tetraplegia examinations allow for early nerve surgery decisions in tetraplegic patients? Congrès Tétrahand Atlanta 8-11 Novembre 2023.
 52. Cheng C, Perkins B, Keith M, Bryden A, Chepla KJ. Preoperative evaluation of nerve transfer recipients after spinal cord injury using stimulated manual muscle testing. *J Hand Surg Eur Vol.* 21 nov 2023;17531934231214105.
 53. Hannes Granberg, Johan Berg, Lina Bunketorp-Käll. Late nerve supinator to Posterior interosseous nerve transfer for patients with tetraplegia,. 8 nov 2023;
 54. Berger MJ, Adewuyi AA, Fox IK, Franz CK. Clinical electrodiagnostic evaluation for nerve

transfer surgery in spinal cord injury: a new indication and clinical pearls. *J Neurophysiol.* 1 oct 2022;128(4):847-53.

55. Mandeville RM, Brown JM, Sheean GL. A neurophysiological approach to nerve transfer to restore upper limb function in cervical spinal cord injury. *Neurosurg Focus.* juill 2017;43(1):E6.

56. Ferrapie AL, Vieillard A, Saint-Cast Y, Menei P, Richard I. Membres supérieurs fonctionnels hypertoniques et toxine botulique. Quels résultats fonctionnels ? *Ann Réadapt Médecine Phys.* mai 2005;48(4):172-9.

57. Levy J, Molteni F, Cannaviello G, Lansaman T, Roche N, Bensmail D. Does botulinum toxin treatment improve upper limb active function? *Ann Phys Rehabil Med.* juill 2019;62(4):234-40.

58. Francisco GE, Bandari DS, Bavikatte G, Jost WH, McCusker E, Largent J, et al. High clinician- and patient-reported satisfaction with individualized onabotulinumtoxinA treatment for spasticity across several etiologies from the ASPIRE study. *Toxicon X.* sept 2020;7:100040.

59. Moore EJ, Olver J, Bryant AL, McKenzie DP, Williams G. Therapy influences goal attainment following botulinum neurotoxin injection for focal spasticity in adults with neurological conditions. *Brain Inj.* 7 juin 2018;32(7):948-56.

60. Sköld C, Levi R, Seiger Å. Spasticity after traumatic spinal cord injury: Nature, severity, and location. *Arch Phys Med Rehabil.* déc 1999;80(12):1548-57.

61. Ledgard JP, Gschwind CR. Evidence for efficacy of new developments in reconstructive upper limb surgery for tetraplegia. *J Hand Surg Eur Vol.* janv 2020;45(1):43-50.

62. Berg Johan, Eleonor Svantesson, Wangdell Johanna, Bunketorp Käll Lina. Combined nerve and tendon transfers for grip reconstruction in patients with tetraplegia, Congrès Tétrahand, Atlanta, 8-11 novembre 2023.

NOM : PONCER

PRENOM : Lou

Titre de Thèse : Place émergente des transferts de nerfs dans les réanimations chirurgicales du membre supérieur du patient tétraplégique : Étude préliminaire de 2 ans au CHU de Nantes

RESUME (10 lignes)

Il s'agit d'une étude rétrospective étudiant la place du transfert nerveux dans la réanimation des membres supérieurs des patients tétraplégiques, suivis par le service de Médecine Physique et de Réadaptation et le service d'Orthopédie du CHU de Nantes, du mois de Juin 2021 au mois de Janvier 2024. Notre série était constituée de 33 patients tétraplégiques. 4 patients sur 17 patients ont été opérés d'un transfert nerveux pour réanimation de la main. Le transfert nerveux est une alternative intéressante au transfert tendineux, permettant de limiter la durée d'immobilisation et d'hospitalisation, ce qui constitue un critère de motivation important pour le patient. Le délai d'obtention de résultats est néanmoins à prendre en compte dans la décision opératoire.

Nous avons mis en évidence dans cette étude, un taux de refus important des patients, qui souligne la nécessité d'une amélioration de l'information du patient et d'un travail plus précoce de bilan pour évaluer la faisabilité du transfert de nerf.

MOTS-CLES

Transferts de nerfs ; réanimation fonctionnelle ; tétraplégique ; main ;