



HAL
open science

Comparaison biomécanique de deux systèmes de fixation d'un ligament artificiel intra-articulaire dans le traitement du ligament croisé crânial chez le chien

Aurélien Vincart

► To cite this version:

Aurélien Vincart. Comparaison biomécanique de deux systèmes de fixation d'un ligament artificiel intra-articulaire dans le traitement du ligament croisé crânial chez le chien. Sciences du Vivant [q-bio]. 2023. dumas-04768683

HAL Id: dumas-04768683

<https://dumas.ccsd.cnrs.fr/dumas-04768683v1>

Submitted on 6 Nov 2024

HAL is a multi-disciplinary open access archive for the deposit and dissemination of scientific research documents, whether they are published or not. The documents may come from teaching and research institutions in France or abroad, or from public or private research centers.

L'archive ouverte pluridisciplinaire **HAL**, est destinée au dépôt et à la diffusion de documents scientifiques de niveau recherche, publiés ou non, émanant des établissements d'enseignement et de recherche français ou étrangers, des laboratoires publics ou privés.

CAMPUS VÉTÉRINAIRE DE LYON

Année 2023 - Thèse n° 055

**COMPARAISON BIOMÉCANIQUE DE DEUX SYSTÈMES DE
FIXATION D'UN LIGAMENT ARTIFICIEL INTRA-ARTICULAIRE DANS
LE TRAITEMENT DU LIGAMENT CROISÉ CRANIAL CHEZ LE CHIEN**

THESE

Présentée à l'Université Claude Bernard Lyon 1
(Médecine – Pharmacie)

Et soutenue publiquement le 12 octobre 2023
Pour obtenir le titre de Docteur Vétérinaire

Par

VINCART Aurélien

CAMPUS VÉTÉRINAIRE DE LYON

Année 2023 - Thèse n° 055

**COMPARAISON BIOMÉCANIQUE DE DEUX SYSTÈMES DE
FIXATION D'UN LIGAMENT ARTIFICIEL INTRA-ARTICULAIRE DANS
LE TRAITEMENT DU LIGAMENT CROISÉ CRANIAL CHEZ LE CHIEN**

THESE

Présentée à l'Université Claude Bernard Lyon 1
(Médecine – Pharmacie)

Et soutenue publiquement le 12 octobre 2023
Pour obtenir le titre de Docteur Vétérinaire

Par

VINCART Aurélien

Liste des enseignants du Campus Vétérinaire de Lyon (20-03-2023)

Pr	ABITBOL	Marie	Professeur
Dr	ALVES-DE-OLIVEIRA	Laurent	Maître de conférences
Pr	ARCANGIOLI	Marie-Anne	Professeur
Dr	AYRAL	Florence	Maître de conférences
Pr	BECKER	Claire	Professeur
Dr	BELLUCO	Sara	Maître de conférences
Dr	BENAMOU-SMITH	Agnès	Maître de conférences
Pr	BENOIT	Etienne	Professeur
Pr	BERNY	Philippe	Professeur
Pr	BONNET-GARIN	Jeanne-Marie	Professeur
Dr	BOURGOIN	Gilles	Maître de conférences
Dr	BRUTO	Maxime	Maître de conférences
Dr	BRUYERE	Pierre	Maître de conférences
Pr	BUFF	Samuel	Professeur
Pr	BURONFOSSE	Thierry	Professeur
Dr	CACHON	Thibaut	Maître de conférences
Pr	CADORÉ	Jean-Luc	Professeur
Pr	CALLAIT-CARDINAL	Marie-Pierre	Professeur
Pr	CHABANNE	Luc	Professeur
Pr	CHALVET-MONFRAY	Karine	Professeur
Dr	CHANOIT	Gillaume	Professeur
Dr	CHETOT	Thomas	Maître de conférences
Pr	DE BOYER DES ROCHES	Alice	Professeur
Pr	DELIGNETTE-MULLER	Marie-Laure	Professeur
Pr	DJELOUADJI	Zorée	Professeur
Dr	ESCRIOU	Catherine	Maître de conférences
Dr	FRIKHA	Mohamed-Ridha	Maître de conférences
Dr	GALIA	Wessam	Maître de conférences
Pr	GILOT-FROMONT	Emmanuelle	Professeur
Dr	GONTHIER	Alain	Maître de conférences
Dr	GREZEL	Delphine	Maître de conférences
Dr	HUGONNARD	Marine	Maître de conférences
Dr	JOSSON-SCHRAMME	Anne	Chargé d'enseignement contractuel
Pr	JUNOT	Stéphane	Professeur
Pr	KODJO	Angeli	Professeur
Dr	KRAFFT	Emilie	Maître de conférences
Dr	LAABERKI	Maria-Halima	Maître de conférences
Dr	LAMBERT	Véronique	Maître de conférences
Pr	LE GRAND	Dominique	Professeur
Pr	LEBLOND	Agnès	Professeur
Dr	LEDOUX	Dorothée	Maître de conférences
Dr	LEFEBVRE	Sébastien	Maître de conférences
Dr	LEFRANC-POHL	Anne-Cécile	Maître de conférences
Dr	LEGROS	Vincent	Maître de conférences
Pr	LEPAGE	Olivier	Professeur
Pr	LOUZIER	Vanessa	Professeur
Dr	LURIER	Thibaut	Maître de conférences
Dr	MAGNIN	Mathieu	Maître de conférences
Pr	MARCHAL	Thierry	Professeur
Dr	MOSCA	Marion	Maître de conférences
Pr	MOUNIER	Luc	Professeur

Dr	PEROZ	Carole	Maître de conférences
Pr	PIN	Didier	Professeur
Pr	PONCE	Frédérique	Professeur
Pr	PORTIER	Karine	Professeur
Pr	POUZOT-NEVORET	Céline	Professeur
Pr	PROUILLAC	Caroline	Professeur
Pr	REMY	Denise	Professeur
Dr	RENE MARTELLET	Magalie	Maître de conférences
Pr	ROGER	Thierry	Professeur
Dr	SAWAYA	Serge	Maître de conférences
Pr	SCHRAMME	Michael	Professeur
Pr	SERGENTET	Delphine	Professeur
Dr	TORTEREAU	Antonin	Maître de conférences
Dr	VICTONI	Tatiana	Maître de conférences
Dr	VIRIEUX-WATRELOT	Dorothée	Chargé d'enseignement contractuel
Pr	ZENNER	Lionel	Professeur

Remerciements au jury

A Madame la Professeure Elvire SERVIEN,

De l'UFR Médecine Lyon Sud, Charles Mérieux,

Pour m'avoir fait l'honneur d'accepter la présidence de ce jury de thèse. Tous mes hommages les plus respectueux.

A Monsieur le Docteur Thibaut CACHON,

De VetAgro Sup, Campus vétérinaire de Lyon,

Pour m'avoir proposé et accepté d'encadrer ce travail, mais aussi pour votre soutien et vos conseils durant ces années d'enseignement.
Veuillez trouver ici l'expression de mes plus sincères remerciements et de ma profonde gratitude.

A Madame la Docteure Margaux BLONDEL,

De VetAgro Sup, Campus vétérinaire de Lyon,

Pour m'avoir fait l'honneur de faire partie de ce jury de thèse et de juger ce travail.
Mes sincères remerciements.

Table des matières

Liste des figures	11
Liste des tableaux	13
Liste des abréviations	15
Introduction	17

Partie 1 : Étude de la rupture du ligament croisé crânial chez le chien

I. Anatomie, structure, et fonction du grasset.....	20
A. Anatomie et structure du grasset	20
1. Les os du grasset.....	20
2. Les ménisques	22
3. Les moyens d'union : la capsule et les principaux ligaments	23
4. L'innervation et la vascularisation du grasset	25
B. Biomécanique du grasset sain	26
1. Amplitude et mobilité articulaire	26
a) Amplitude en 3 dimensions	26
b) Mobilité articulaire mise en œuvre par les muscles	26
2. Stabilité du grasset sain.....	30
a) Stabilisation passive	30
b) Stabilisation active	30
3. Comparaison biomécanique Homme-Chien.....	32
II. ETUDE CLINIQUE DE LA RUPTURE DU LIGAMENT CROISE CRANIAL CHEZ LE CHIEN	33
A. Épidémiologie de la rupture du ligament croisé crânial	33
1. Types de rupture	33
2. Prédispositions	34
B. Pathogénie et lésions de la rupture du ligament croisé crânial.....	35
1. Biomécanique d'une rupture du ligament croisé crânial	35
2. Remaniements articulaires à la suite d'une rupture du ligament croisé crânial	36
a) Lésions secondaires.....	36
(1) Les lésions méniscales.....	36
(2) Les lésions des tissus périphériques.....	37
b) Inflammation et dégénérescence du cartilage.....	37
C. Le diagnostic de rupture du LCCr chez le chien	38
1. Le diagnostic clinique	38
2. Les examens complémentaires	41

a)	La radiographie	41
b)	Les imageries non invasives	42
c)	L'arthroscopie	42
III.	LE TRAITEMENT D'UNE RUPTURE DE LCCR CHEZ LE CHIEN	44
A.	Prise en charge chirurgicale ou médicale	44
B.	Les stabilisations passives	44
1.	Les stabilisations extra-articulaires	44
a)	La technique « Trois-en-un ».....	44
b)	Le TightRope	46
c)	La transposition de la tête fibulaire	46
2.	Les stabilisations intra-articulaires	47
a)	La technique de Paatsama	47
b)	La technique « over-the-top »	48
c)	La technique « Under-and-over »	49
C.	Les stabilisations dynamiques ou ostéotomies.....	49
1.	Les ostéotomies de nivellement du plateau tibial.....	50
2.	La transposition de la tubérosité tibiale.....	51
IV.	UTILISATION DES LIGAMENTS ARTIFICIELS DANS LA RECONSTRUCTION DU LCCR CHEZ LE CHIEN	53
A.	Historique de l'utilisation des ligaments artificiels	53
B.	Les limites à l'utilisation des ligaments artificiels en médecine vétérinaires pour la reconstruction du LCCr	54
C.	Les limites à l'utilisation des ligaments artificiels en médecine vétérinaires pour la reconstruction du LCCr	54

Partie 2 : Étude biomécanique comparative de deux systèmes de fixation d'un ligament artificiel intra-articulaire dans le traitement du ligament croisé crânial chez le chien

I.	INTRODUCTION.....	56
II.	MATERIEL.....	56
A.	Le ligament Novalig.....	56
B.	Les vis d'interférence et le Novafix	57
1.	Les vis d'interférence	57
2.	L'ancre Novafix	57
C.	La machine d'essai statique	59
D.	Ancillaire de pose.....	59
III.	METHODE	60

A.	L'échantillonnage.....	60
B.	La préparation des pièces anatomiques	60
C.	La procédure d'implantation du matériel orthopédique.....	61
D.	La procédure de test.....	62
E.	L'acquisition et le traitement des données.....	63
IV.	RESULTATS	63
V.	DISCUSSION	67
VI.	CONCLUSION.....	69

Liste des figures

Figure 1 : Articulation du genou gauche d'un chien (BARONE).....	20
Figure 2 : Vue caudo-médiale d'une reconstruction 3D d'un grasset de chien (IMAIOS)	21
Figure 3 : Articulation du genou gauche d'un chien en vue proximo-caudale après ablation du fémur (BARONE)	22
Figure 4 : Schéma d'une vue caudale de la vascularisation principale du grasset de chien (DE ROOSTER)	25
Figure 5 : Disposition des muscles médiaux de la cuisse plan par plan chez le chien (SAWAYA)	28
Figure 6 : Schéma synthétiques des muscles de la cuisse gauche du chien (SAWAYA)	29
Figure 7 : Schéma du modèle de stabilisation active de Slocum (TOBIAS).....	31
Figure 8 : Schéma du modèle de stabilisation active de TEPIC (TOBIAS)	31
Figure 9 : Radiographie de grasset présentant une pente tibiale extrême (POULSBO ANIMAL CLINIC)	34
Figure 10 : Vue proximo-distale de plateaux tibiaux droits présentant des illustrations des différentes lésions méniscales (TOBIAS).....	36
Figure 11 : Photo d'un chien souffrant de rupture du LCC à gauche (HOWARD)	38
Figure 12 : Photo d'un chien souffrant de rupture du LCC à gauche. (DYCUS).....	39
Figure 13 : Position des mains pour réaliser le test du tiroir direct (DYCUS)	40
Figure 14 : Position des mains pour réaliser le test du tiroir indirect (DYCUS)	40
Figure 15 : Radiographie de grasset (FITZPATRICKREFERRALS).	41
Figure 16 : Vues arthroscopiques d'un grasset de chien. (TOBIAS).....	43
Figure 17 : Schéma de la technique "trois-en-un" (BRINKER).....	45
Figure 18 : Schéma de la technique du TightRope (BRINKER).....	46
Figure 19 : Schéma de la technique de transposition de la tête fibulaire (BRINKER).....	47
Figure 20 : Schéma de la technique de Paatsama (ARNOCZKY).....	48
Figure 21 : Schéma de la technique « Over-the-Top » (BRINKER).....	49
Figure 22 : Schéma de la technique de TPLO (BRINKER).....	50
Figure 23 : Schéma de la technique de TTA (BRINKER)	52
Figure 24 : Photo d'un ligament LARS (MALLAC)	53
Figure 25 : Photo du Novalig 8000 utilisé pour l'étude (NOVETECH SURGERY)	56
Figure 26 : Photo des vis d'interférence utilisées pour l'étude (VETAGRO SUP)	57
Figure 27 : Photos de l'ancre Novafix.....	58
Figure 28 : Schéma d'une coupe longitudinale de l'ancre NovaFix assemblée (d'après NOVETECH SURGERY).	58
Figure 29 : Photo de la machine de traction AGS-X Shimadzu 10kN XD	59
Figure 30 : Photo des pièces anatomiques préparées pour le test de traction.....	60
Figure 31 : Photos de la mise en place des implants (vis d'interférence et NovaFix)	61
Figure 32 : Photos de la mise en place des tests statiques	62
Figure 33 : Diagramme en moustache du $R_m(3mm)$ des vis d'interférence et du NovaFix ...	63
Figure 34 : Diagramme en moustache de la raideur linéaire des vis d'interférence et du NovaFix.....	64
Figure 35 : Diagramme en moustache du R_m des vis d'interférence et du NovaFix.....	64
Figure 36 : Courbe Force = f(Déplacement) de l'échantillon 2D (NovaFix)	66
Figure 37 : Courbe Force = f(Déplacement) de l'échantillon 2G (Vis d'interférence).....	66

Liste des tableaux

Tableau 1 : Ligaments du grasset et leurs rôles.....	30
Tableau 2 : Résultats des tests statiques des 8 échantillons et analyse statistique	63
Tableau 3 : Mode de rupture des échantillons.....	65

Liste des abréviations

CBLO : CORA Based Leveling Osteotomy
CWTO : Cranial Wedge Tibial Osteotomy
IRM : Imagerie par Résonance Magnétique
LARS : Ligament Advancement Reinforcement System
LCCr : ligament croisé crânial
LCL : ligament collatéral latéral
LCM : ligament collatéral médial
m. : Muscle
TPLO : Tibial Plateau Leveling Osteotomy
TTA : Tibial Tuberosity Advancement
UHMWPE : Ultra High Molecular Weight Polyethylene

INTRODUCTION

La rupture du ligament croisé crânial (LCCr) est la cause la plus fréquente de boiterie des membres pelviens chez le chien. Elle affecte 3 à 5% des chiens et provoque une instabilité articulaire, de l'arthrose et de la douleur, le tout amenant à un handicap fonctionnel (Hynes et al., 2023). Sa prévalence semble augmenter depuis ces 40 dernières années notamment en raison d'une augmentation d'adoption des races à risque comme les labradors (Witsberger et al., 2008).

Les rôles principaux du ligament croisé crânial sont de limiter l'effet de la poussée crâniale du tibia, la rotation interne tibiale et l'hyperextension du grasset (Arnoczky, 1988; Arnoczky and Marshall, 1977). Sa rupture est en majorité due à un phénomène dégénératif chez le chien avec des facteurs de risques comme, entre autres, la race, l'âge ou l'obésité.

Ces dernières décennies, plusieurs méthodes chirurgicales de traitement de la rupture du ligament croisé ont vu le jour afin d'atténuer les contraintes biomécaniques associées, d'améliorer la clinique des patients et de limiter le développement de l'arthrose. La technique de référence pour les chiens de plus de 10 à 15 kg reste à ce jour celle proposée par Slocum en 1993 : l'ostéotomie de nivellement du plateau tibial. C'est une technique de stabilisation dynamique modifiant l'anatomie du grasset afin de limiter la poussée crâniale du tibia. Elle présente de très bons résultats à moyens et longs termes (Fitzpatrick and Solano, 2010; Priddy et al., 2003). Néanmoins, cette technique présente de nombreuses complications per et post-opératoires dues à la nature invasive de la technique et une instabilité en rotation demeure ce qui peut engendrer des lésions méniscales (Kim et al., 2008).

La découverte récente du ligament LARS a permis une reprise de confiance et un redémarrage des recherches envers les prothèses ligamentaires artificielles. Aujourd'hui, des techniques de stabilisation passive intra-capsulaire sont en cours de développement et permettraient de restaurer une biomécanique physiologique et d'éviter les complications précédemment citées. De plus, l'abord de la procédure est mini-invasif et l'absence d'ostéotomie permet de réduire la douleur post-opératoire et donc favorise la reprise d'appui rapide.

Plusieurs études se sont succédées pour évaluer l'intérêt et la faisabilité de cette technique. L'étude de Rafael en 2020, montre une fragilité dans le montage au niveau de l'attache tibiale : il y a un glissement au niveau de l'interface os/vis/ligament. Cela a motivé le développement d'un nouveau système de fixation pour le tibia : l'ancre NovaFix.

Le but de cette étude est de comparer la résistance de deux types de fixation tibiale d'une prothèse ligamentaire UHMWPE (Novalig) : la vis d'interférence ou l'ancre NovaFix, afin de mettre en évidence une potentielle meilleure résistance à l'arrachement du NovaFix par rapport à la vis d'interférence.

Nous étudierons dans un premier temps l'anatomie du grasset, puis la rupture du ligament croisé crânial et enfin les traitements chirurgicaux majeurs. Nous traiterons ensuite de l'étude en elle-même et de ses résultats.

Partie 1 :

Étude de la rupture du ligament croisé crânial chez le chien

I. ANATOMIE, STRUCTURE, ET FONCTION DU GRASSET

A. Anatomie et structure du grasset

1. Les os du grasset

L'articulation du grasset est une diarthrose complexe composée de sept os : trois os longs, que sont le fémur, le tibia et la fibula, et quatre sésamoïdes, que sont la patella, les fabellae médiale, latérale et poplitée.

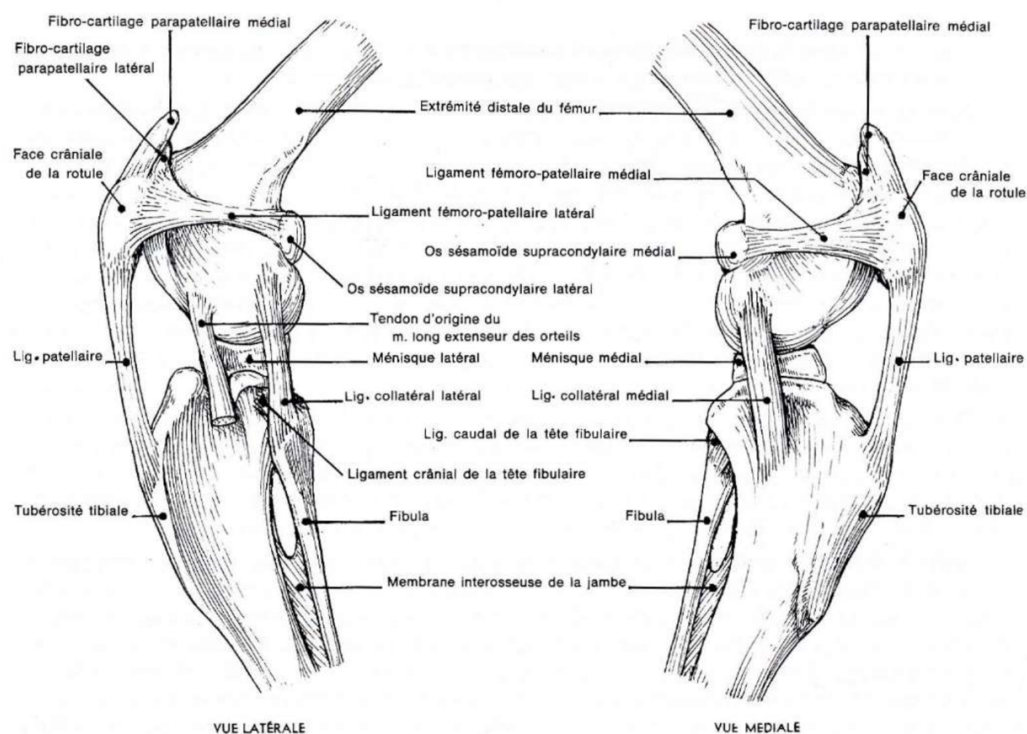


Figure 1 : Articulation du genou gauche d'un chien (BARONE)

Le fémur est l'os le plus volumineux du grasset, il est en relation proximale avec l'articulation de la hanche et distalement avec le grasset. Le fémur se termine par une extrémité complexe s'incurvant caudalement. Cette partie distale comporte trois grandes articulations : la trochlée fémorale s'articulant avec la patella et les condyles fémoraux séparés par la fosse intercondylienne orientée crânio-médialement (Barone, 1986; Evans et al., 2013; Johnston and Tobias, 2018).

Plus distalement, **le tibia** est en relation proximale avec l'articulation du grasset et distalement avec le tarse. Son extrémité proximale est un massif triangulaire convexe présentant deux condyles légèrement convexes, le latéral et le médial, séparés par l'éminence intercondylienne, lieu d'insertion des ligaments croisés. Le tout forme le plateau tibial (Barone, 1986; Evans et al., 2013; Johnston and Tobias, 2018). La pente tibiale est l'angle formé par l'axe du plateau tibial et l'axe mécanique du tibia. Cette pente, variable selon les individus, est en moyenne de 24° (Reif and Probst, 2003).

En face latérale du tibia, la **fibula** s'y articule proximale et forme distalement la malléole latérale. Son rôle est essentiellement d'être un lieu d'insertion de différents muscles étant donné qu'elle ne transmet que très peu de poids (Barone, 1986; Evans et al., 2013).

Les fabellaes sont au nombre de 4. La patella ou rotule est le plus gros os sésamoïde de l'anatomie canine. C'est une ossification du quadriceps auquel elle est attachée à sa face proximale, sa partie distale étant attachée au ligament tibio-rotulien. Sur sa partie caudale, elle coulisse dans la trochlée fémorale jouant le rôle de poulie protégeant le quadriceps. Les fabellaes supra-condylires latérale et médiale sont localisées caudalement aux condyles fémoraux dans les chefs du muscle gastrocnémien. Le dernier, le sésamoïde poplité, se situe caudalement au tibia dans le tendon du muscle poplité (Barone, 1986; Evans et al., 2013; Johnston and Tobias, 2018).

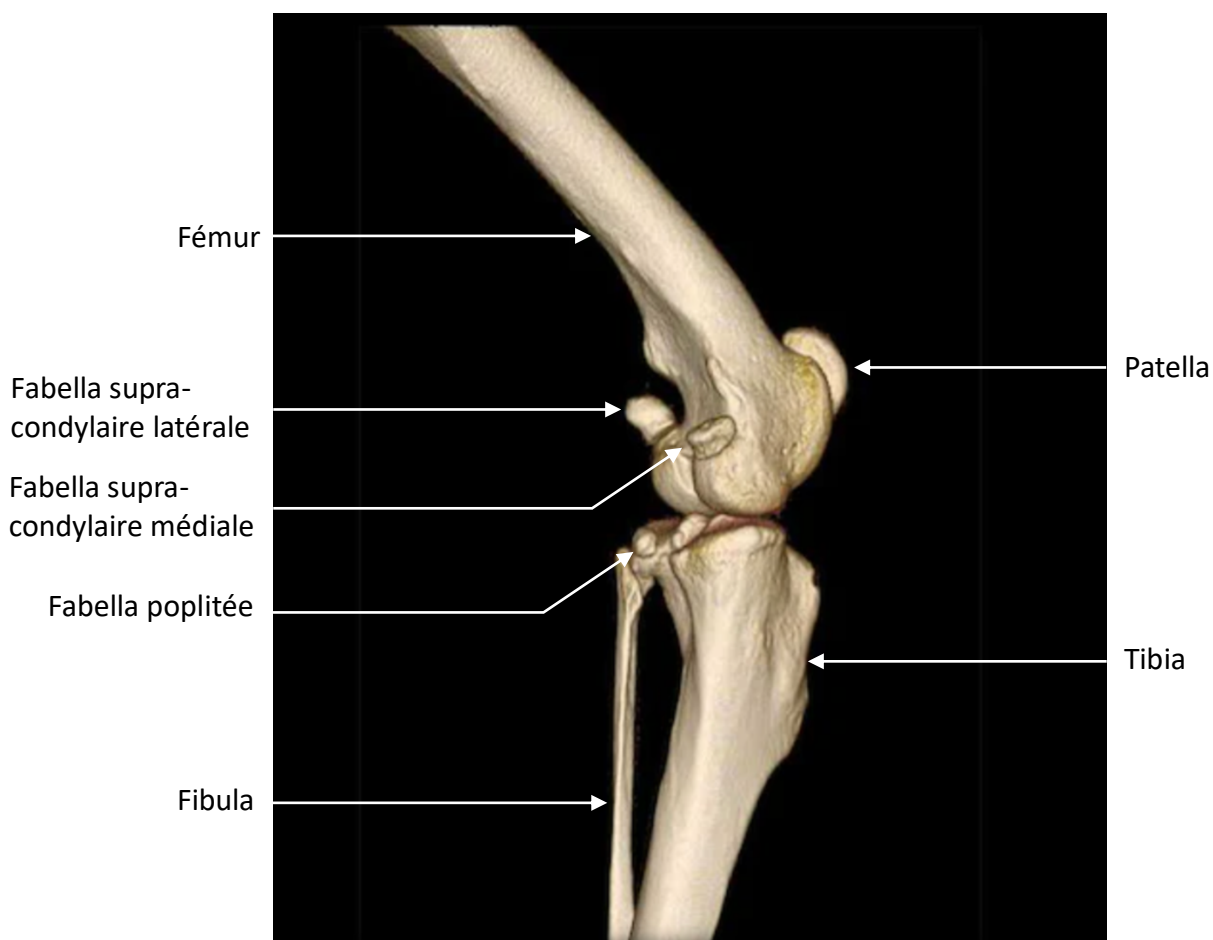


Figure 2 : Vue caudo-médiale d'une reconstruction 3D d'un grasset de chien (IMAIOS)

2. Les ménisques

Ce sont des structures fibro-cartilagineuses en forme de C de section grossièrement triangulaire, le sommet étant dirigé vers l'éminence intercondylienne (Arnoczky, 1993; Robins G.M., 1990; Slocum and Devine, 1983). Ils sont proximalemeent concaves pour répondre aux condyles fémoraux et distalement plans pour répondre aux condyles tibiaux. Leurs cornes crâniales et caudales sont attachées au tibia au niveau de l'éminence intercondylienne par les ligaments ménisco-tibiaux crâniaux et caudaux. Les deux ménisques sont attachés entre eux à leur pôle crânial par le ligament interméniscal. Le ménisque médial est solidement attaché au ligament collatéral médial et à la capsule articulaire par le ligament coronaire tandis que le ménisque latéral est séparé des homologues latéraux par le tendon du muscle poplité. Du plus, sa corne caudale forme le ligament ménisco-fémoral. Tout cela le rend plus mobile et moins sujet aux lésions que le ménisque médial (Arnoczky, 1993; Barone, 2010a; Evans et al., 2013; Johnston and Tobias, 2018; Robins G.M., 1990).

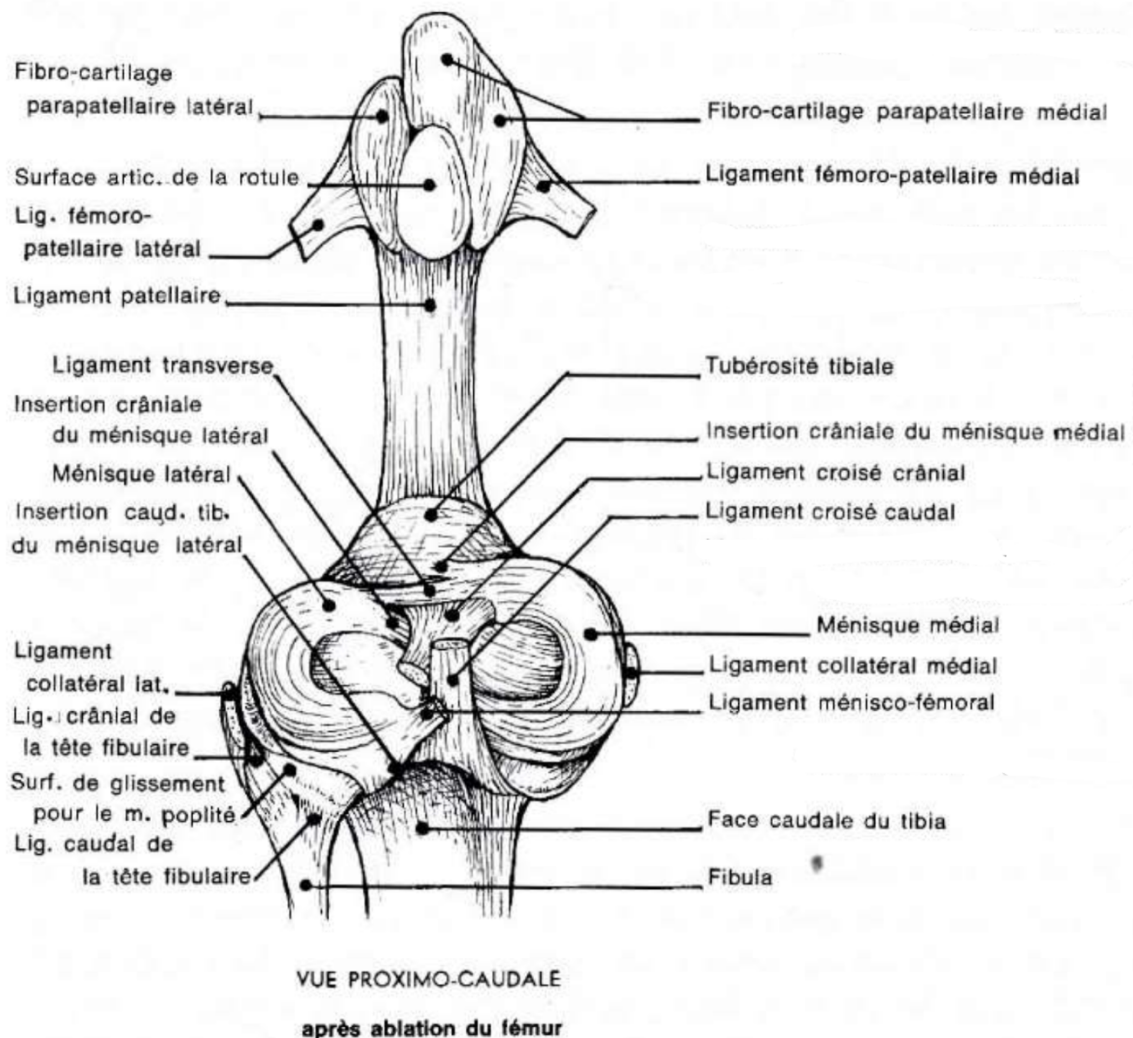


Figure 3 : Articulation du genou gauche d'un chien en vue proximo-caudale après ablation du fémur (BARONE)

Leur composition est essentiellement faite de fibres de collagène de type I, principalement circonférentielles avec quelques fibres radiales jouant le rôle de lien. Elles sont réparties en trois couches permettant de répartir les forces de compressions axiales en forces de compressions et tensions circonférentielles. On peut aussi trouver des protéoglycanes, permettant de résister à de fortes compressions grâce à leur pouvoir de rétention d'eau, et des glycosaminoglycanes (Barone, 2010a; Johnston and Tobias, 2018; Stephan et al., 1998).

3. Les moyens d'union : la capsule et les principaux ligaments

La capsule articulaire est composée de deux couches (couche fibreuse et membrane synoviale) et forme trois cul-de-sacs articulaires : rotulien, médial et latéral. Elle s'attache du fémur distal jusqu'au plateau tibial, intégrant la rotule au passage (Barone, 2010a). Elle est étanche et renferme 0,2 à 2 ml de liquide synovial (Barone, 2010a; Leeson et al., 1988).

L'articulation du grasset contient 15 ligaments ayant une importance fonctionnelle plus ou moins relative. Nous nous intéresserons ici aux principaux : le ligament tibio-rotulien, les ligaments collatéraux, le ligament croisé crânial et le ligament croisé caudal (Barone, 2010a; Evans et al., 2013).

Le ligament tibio-rotulien s'insère sur la face crânio-apexiale de la patella et sur la crête tibiale. Il transmet la force du quadriceps au tibia permettant ainsi l'extension. Les rétinacles de la capsule articulaire prennent naissance sur ses bords (Barone, 2010a; Evans et al., 2013).

Les ligaments collatéraux s'insèrent des épicondyles fémoraux jusqu'au tibia et en plus jusqu'à la tête fibulaire pour le latéral. Le ligament collatéral médial (LCM) est fortement attaché au ménisque médial et à la capsule articulaire comparé au latéral (LCL) (Barone, 2010a; Evans et al., 2013).

En extension, les deux collatéraux sont tendus et permettent de limiter le varus et le valgus du grasset. Ils sont aussi complémentaires des ligaments croisés pour limiter la rotation interne du grasset (Rafael, 2020; Sautet, 2014; Vasseur and Arnoczky, 1981).

En flexion, seul le LCM reste tendu grâce à son chef crânial. Il n'y a donc que la rotation externe du tibia qui est empêchée. La rotation interne est limitée par la torsion des ligaments croisés entre eux (Arnoczky, 1988; Sautet, 2014; Vasseur and Arnoczky, 1981). En revanche, ils sont exclusivement responsables de la limitation de la rotation externe en flexion et extension (Vasseur and Arnoczky, 1981).

Le ligament croisé caudal est oblique en direction caudo-distale. Il s'insère de la partie moyenne de la fosse intercondylienne, se prolonge en traversant le LCCr jusqu'à la face médiale de l'incisure poplitée tibiale (Arnoczky, 1988; Arnoczky and Marshall, 1977; Barone, 2010a; Evans et al., 2013). Il permet d'empêcher le déplacement caudal du tibia par rapport au fémur (tiroir postérieur) et de limiter, avec le LCCr, la rotation interne du tibia en flexion (Arnoczky, 1988; Arnoczky and Marshall, 1977).

Le ligament croisé crânial est oblique en direction médio-distale. Ses insertions sont en forme d'éventail (Heffron and Campbell, 1978). Il naît sur le bord médial du condyle latéral du fémur au niveau de la partie caudale de la fosse intercondylienne. Il se prolonge ensuite jusqu'à la base crâniale de l'éminence intercondylienne du tibia où il est en relation crânialement avec le ligament ménisco-tibial crânial du ménisque médial et caudalement avec le ligament ménisco-tibial crânial du ménisque latéral (Barone, 2010a; De Rooster et al., 2006; Dueland et al., 1982; Stouffer et al., 1983). Il est composé de deux bandes : une bande crânio-médiale tendue en flexion et en extension et une bande caudo-latérale tendue en extension mais lâche en flexion. Il permet de limiter l'avancement du tibia par rapport au fémur (tiroir antérieur). Sa torsion sur le ligament croisé caudal permet aussi de limiter la rotation interne du tibia en flexion (Arnoczky, 1988; Arnoczky and Marshall, 1977; Barone, 2010a; Evans et al., 2013).

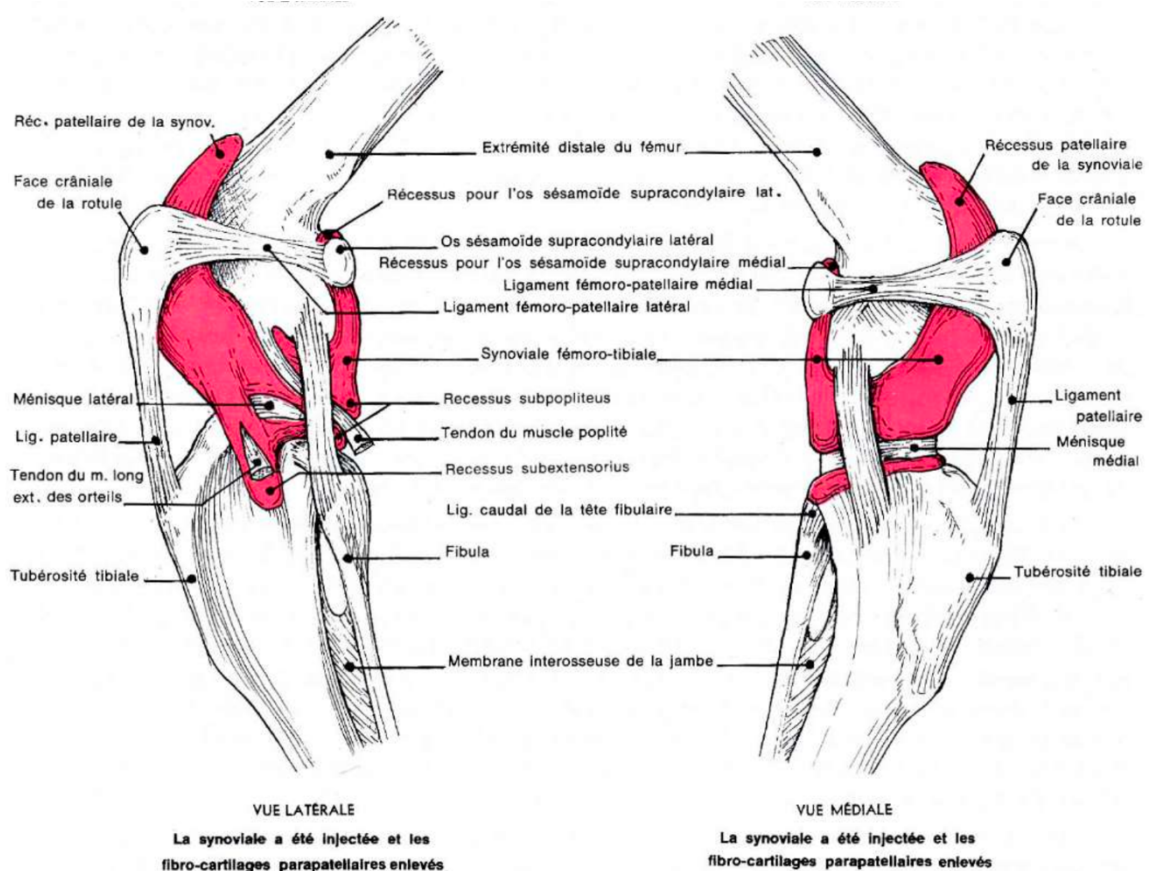


Figure 4 : Articulation du grasset gauche de chien (BARONE)

4. L'innervation et la vascularisation du grasset

L'innervation du grasset se décompose en innervation sensitive et motrice. La première est assurée par les nerfs tibial et fibulaire commun provenant tous deux du nerf sciatique. La seconde est assurée par le nerf fémoral assurant la contraction du quadriceps provoquant l'extension et le nerf sciatique assurant la contraction des muscles fléchisseurs du genou (Barone, 2010b; Evans et al., 2013).

La vascularisation est assurée par les différents rameaux de l'artère fémorale, essentiellement par l'artère géciculée moyenne mais aussi par l'artère géciculée descendante et par l'artère poplitée (Alm et al., 1974; Arnoczky, 1985; S. P. Arnoczky and Warren, 1983; Barone, 2011; Slocum and Devine, 1983). La vascularisation des ligaments croisés et des ménisques est médiocre, seul 15 à 25% de chaque ménisque sont vascularisés, les séparant en zones rouge-rouge (vascularisée), rouge-blanc (intermédiaire) et blanc-blanc (avasculaire) (Arnoczky, 1993; Steven P. Arnoczky and Warren, 1983).

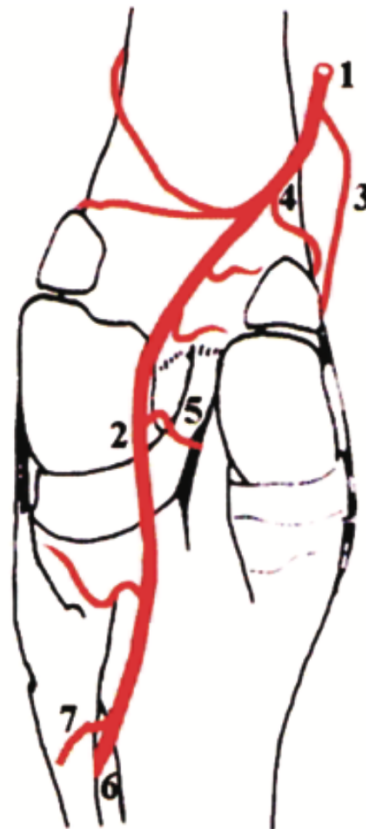


Figure 4 : Schéma d'une vue caudale de la vascularisation principale du grasset de chien (DE ROOSTER)

(1) Artère fémorale ; (2) Artère poplitée ; (3) Artère géciculée descendante ; (4) Artère géciculée médio-proximale ; (5) Artère géciculée moyenne ; (6) Artère tibiale crâniale ; (7) Artère tibiale caudale

B. Biomécanique du grasset sain

1. Amplitude et mobilité articulaire

a) *Amplitude en 3 dimensions*

Le grasset est une articulation complexe se mouvant dans 3 plans différents :

- Le mouvement principal est dans le **plan sagittal**, il s'agit de la flexion-extension. L'amplitude moyenne est de 140° avec une extension maximale passive autour des 160° (Jaegger et al., 2002; Mann et al., 1988). Le grasset est donc semi-fléchi en permanence provoquant une mise en contrainte elle-aussi permanente du LCCr.
- Dans le **plan transversal**, il y a une rotation du tibia par rapport au fémur possible seulement en flexion : c'est le phénomène de couplage entre flexion et rotation interne, le « Screw Home Mechanism ». Le LCM reste, à part une bande caudale, tendu tandis que le LCL se détend. Cela permet le déplacement caudal ou crânial du condyle latéral du fémur sur celui du tibia, permettant la rotation interne jusqu'à 45° ou externe jusqu'à 20° environ (Arnoczky and Marshall, 1977; Vasseur and Arnoczky, 1981).
- Dans le **plan frontal**, il peut y avoir une abduction (valgus) ou une adduction (varus) du tibia par rapport au fémur limitée à quelques degrés en flexion et quasi-nulle en extension pour les mêmes raisons que pour les rotations (Gilles, 2002; Korvick et al., 1994).

Les ménisques évoluent aussi lors de la flexion-extension et des rotations. Ils suivent le mouvement des condyles fémoraux : ils reculent lors de la flexion et avancent lors de l'extension. Le ménisque latéral, moins attaché à son extrémité latérale, est le plus mobile.

b) *Mobilité articulaire mise en œuvre par les muscles*

La mobilité articulaire est mise en œuvre par les différents muscles entourant le grasset qui participe à sa stabilisation. On distingue deux groupes antagonistes de muscles : les extenseurs et les fléchisseurs.

Les muscles extenseurs :

- **Le m. quadriceps fémoral** est le principal extenseur du grasset, il est composé de quatre chefs : le droit de la cuisse et les vastes latéral, médial et intermédiaire. Ils s'insèrent respectivement de l'ilium et du fémur pour terminer sur la rotule. La contraction des chefs tire la crête tibiale par l'intermédiaire de la rotule et force l'extension. Cette traction entraîne donc le tibia crânialement mettant le LCCr en tension (Barone, 2010a; Evans et al., 2013; Henderson and Milton, 1978).

- **Le m. biceps fémoral** comporte deux chefs antagonistes dans la mobilité du grasset. Ils s'insèrent sur la tubérosité ischiatique, se divisent pour donner un chef crânial et un caudal. Le crânial se termine sur la patella tandis que le caudal sur le bord crânial du tibia. Le chef crânial permet l'extension du grasset à l'appui et le chef caudal la flexion au soutien (Barone, 2010a; Evans et al., 2013; Robins G.M., 1990).
- **Le m. sartorius** est un muscle, à l'instar du m. biceps fémoral, composé de deux chefs antagonistes (crânial et caudal) dont seul le crânial permet l'extension du grasset. Il s'insère sur l'épine iliaque ventro-crâniale et se termine sur la face médiale du tibia. Son action est surtout l'adduction du membre et joue aussi un rôle mineur dans l'extension du grasset (Barone, 2010a; Evans et al., 2013).
- **Le m. tenseur du fascia lata** s'insère sur l'épine iliaque ventro-crâniale, se prolonge par le fascia lata et se termine sur la patella. Il provoque une légère extension du grasset (Barone, 2010a; Evans et al., 2013).
- **Le m. articulaire du genou** s'insère sur le fémur crânio-distal puis se divise en deux minces chefs et s'insère dans la capsule articulaire. Il sert très anecdotiquement à l'extension du grasset (Barone, 2010a; Evans et al., 2013; Kincaid et al., 1996).

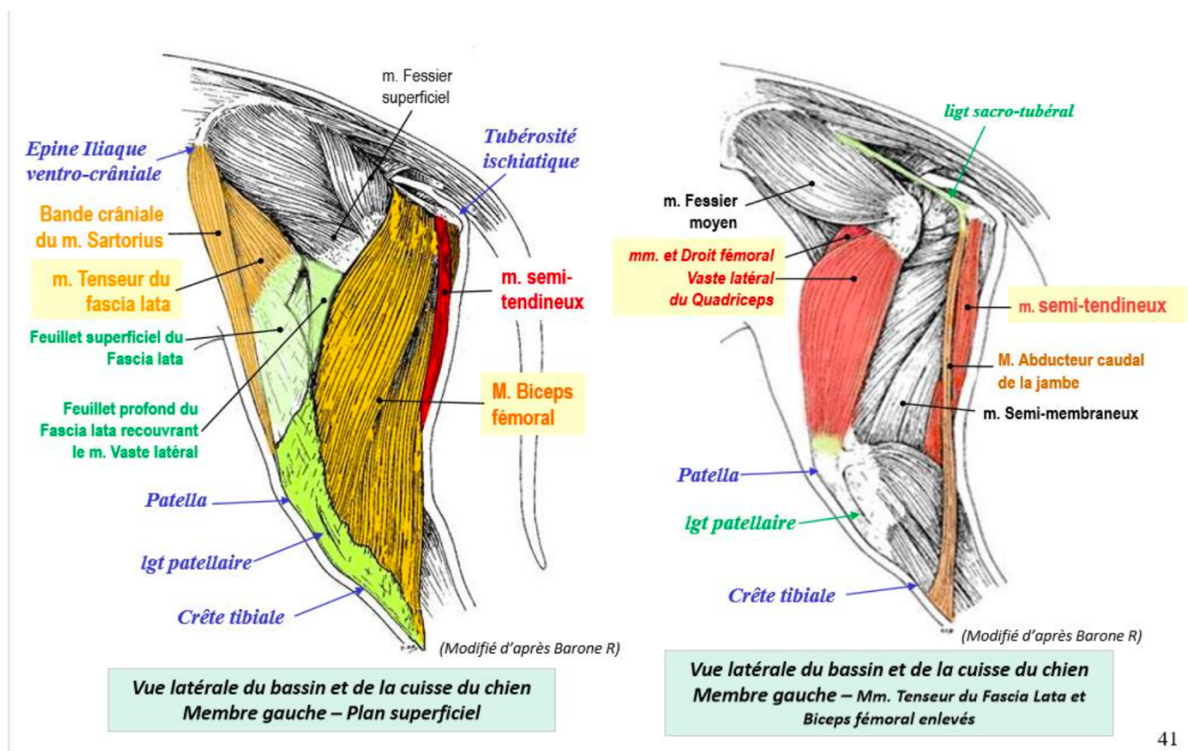


Figure 6 : Disposition des muscles latéraux de la cuisse plan par plan chez le chien (SAWAYA)

Disposition des muscles de la cuisse plan par plan chez le chien (2)

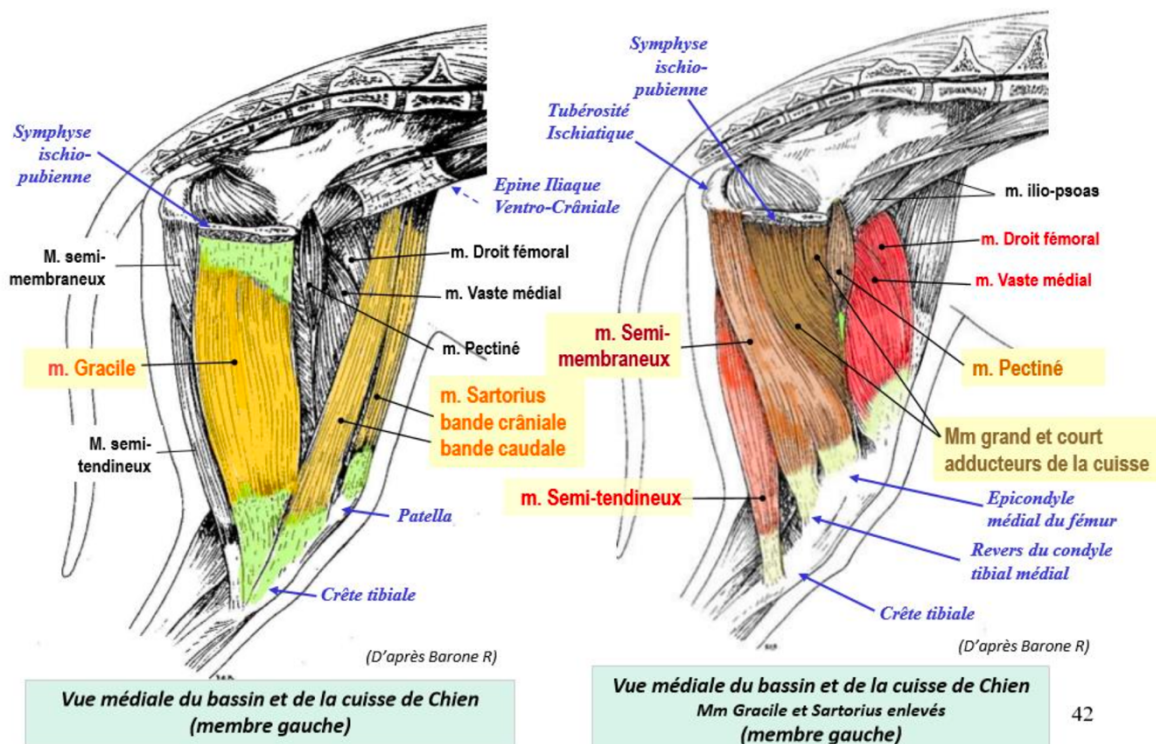


Figure 5 : Disposition des muscles médiaux de la cuisse plan par plan chez le chien (SAWAYA)

Les muscles fléchisseurs :

- **Le chef caudal du m. biceps fémoral** est fléchisseur et rotateur externe.
- **Le m. semi-tendineux** s'insère sur la tubérosité ischiatique et se termine sur la face médiale de la crête tibiale. Il joue un rôle dans la flexion du grasset et la rotation interne du tibia (Barone, 2010a; Evans et al., 2013; Robins G.M., 1990).
- **Le m. semi-membraneux** comporte deux bandes dont seule la caudale permet la flexion du grasset. Elle s'insère sur la tubérosité ischiatique et se terminent sur le condyle tibial médial. Il joue aussi un rôle dans la rotation interne du tibia (Barone, 2010a; Evans et al., 2013; Robins G.M., 1990).
- **Le m. gracile** s'insère de la symphyse pelvienne pour terminer au bord crânial du tibia. Son action est principalement l'adduction du membre pelvien mais intervient aussi de façon importante dans la flexion du grasset.
- **Le m. abducteur caudal de la jambe** est spécifique aux carnivores. Il prend origine sur le ligament sacro-tubéral et se termine sur le fascia jambier. Il permet faiblement la flexion du grasset et l'abduction du membre (Barone, 2010a; Evans et al., 2013; Robins G.M., 1990).

- **Le chef caudal du m. sartorius** s'insère sur l'épine iliaque ventro-crâniale et se termine la face médiale de la crête tibiale. Il permet la flexion et la rotation interne du grasset (Barone, 2010a; Evans et al., 2013).
- **Le gastrocnémien** est composé de deux chefs pairs s'insérant sur les tubérosités supracondyliques du fémur puis fusionnant en un tendon se terminant sur la tubérosité calcanéenne. Il joue un rôle limité dans la flexion. Cependant, lors de sa contraction, il exerce une force caudo-distale sur le fémur provoquant un déplacement crânial du tibia par rapport au fémur. C'est de cette tension que résulte le test du tiroir indirect (Barone, 2010a; Evans et al., 2013; Henderson and Milton, 1978; Robins G.M., 1990).
- **Le m. poplité** s'insère sur la fosse poplitée sur la face latérale de l'épicondyle latéral du fémur, passe entre la capsule articulaire et le ménisque latéral et se termine sur la surface poplitée du tibia. Il joue un rôle de rotateur interne du tibia et contribue à maintenir le ménisque latéral contre le condyle fémoral. Il possède aussi un rôle limité dans la flexion du grasset (Barone, 2010a; Evans et al., 2013; Robins G.M., 1990).
- **Le muscle fléchisseur digital superficiel** s'insère dans la fosse supra-condylière du fémur et se prolonge par le tendon perforé se terminant sur les 2^e phalange de chaque doigt. Sa fonction principale est l'extension du jarret et la flexion des doigts, mais il a également une fonction limitée de flexion du grasset. Il participe aussi légèrement à la poussée tibiale à l'instar du m. gastrocnémien (Barone, 2010a; Evans et al., 2013; Henderson and Milton, 1978; Robins G.M., 1990).

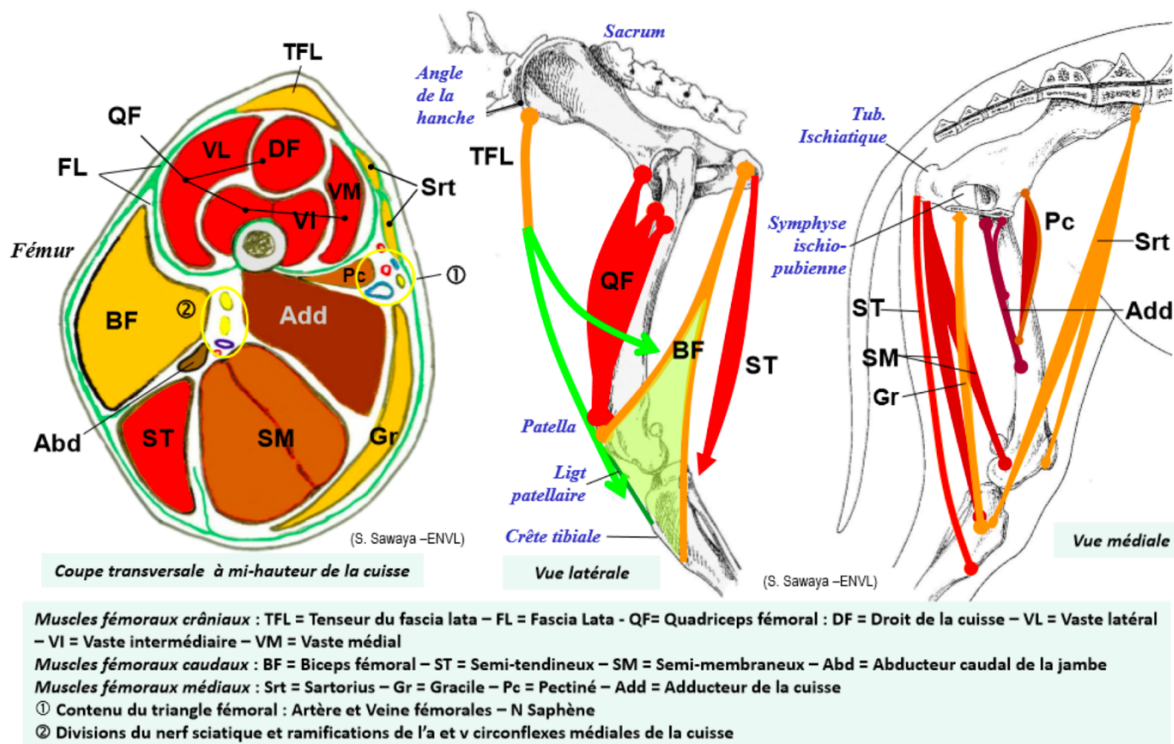


Figure 6 : Schéma synthétiques des muscles de la cuisse gauche du chien (SAWAYA)

2. Stabilité du grasset sain

La stabilité du grasset est indispensable à une fonction satisfaisante de celui-ci. On peut distinguer des éléments de stabilité passive ne répondant pas aux contraintes articulaires, des éléments de stabilité active jouant leur rôle lors de la mise en charge de l'articulation.

a) *Stabilisation passive*

La stabilité passive est assurée par les moyens d'union cités précédemment : les 15 ligaments des articulations fémoro-patellaire et fémoro-tibiale, la capsule articulaire et les ménisques. Ils permettent de rigidifier l'articulation et d'éviter les subluxations, notamment par des messages nerveux entraînant une stabilisation active par des arc-réflexes limitant les mouvements excessifs (Solomonow et al., 1987).

Ligaments	Rôles principaux
Ligament fémoro-patellaire médial	Stabilité de la rotule
Ligament fémoro-patellaire latéral	Stabilité de la rotule
Ligament tibio-rotulien	Stabilité de la rotule
Ligament collatéral médial	Limitation du valgus et de la rotation externe du tibia
Ligament collatéral latéral	Limitation du varus et de la rotation externe du tibia
Ligament croisé crânial	Stabilité sagittale, limitation du valgus et de la rotation interne
Ligament croisé caudal	Stabilité sagittale, limitation de la rotation interne
4 ligaments ménisco-tibiaux	Stabilité des ménisques
Ligament ménisco-fémoral	Stabilité du ménisque latéral
Ligament inter-méniscal	Stabilité des ménisques
Ligament tibio-fibulaire crânial	Stabilité de la tête de la fibula
Ligament tibio-fibulaire caudal	Stabilité de la tête de la fibula

Tableau 1 : Ligaments du grasset et leurs rôles

b) *Stabilisation active*

En 1993, Slocum et Slocum proposent un modèle actif de la stabilité du grasset. Ils considèrent que lors de la mise en charge de l'articulation, les forces de réaction du sol, qui sont dans ce modèle parallèles à l'axe fonctionnel du tibia, peuvent être décomposées en une force de compression perpendiculaire au plateau tibial et une force de poussée crâniale parallèle à ce dernier (Slocum and Slocum, 1993). Dans un grasset sain, la force de poussée crâniale du tibia est contrecarrée par des éléments actifs tels que les muscles caudaux de la cuisse et par des éléments passifs, notamment le ligament croisé crânial et le pôle caudal du ménisque médial (Johnston and Tobias, 2018). En résumé, toutes ces forces se compensent et la somme vectorielle est égale au vecteur nul : le grasset est en équilibre.

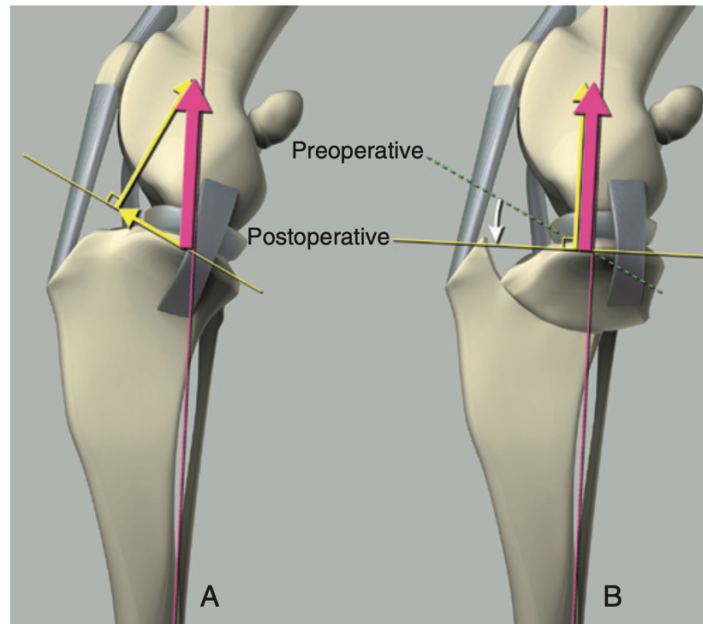


Figure 7 : Schéma du modèle de stabilisation active de Slocum (TOBIAS)

Un modèle alternatif a été proposé par Tepic en 2002. Il suggère que la force de réaction articulaire n'est pas parallèle à l'axe fonctionnel du tibia comme pour Slocum mais est parallèle au ligament tibio-rotulien. Cette différence vient du fait que pour Tepic, la force appliquée au membre lors de la mise en charge n'est pas colinéaire au moment appliqué lors du test du tiroir indirect.

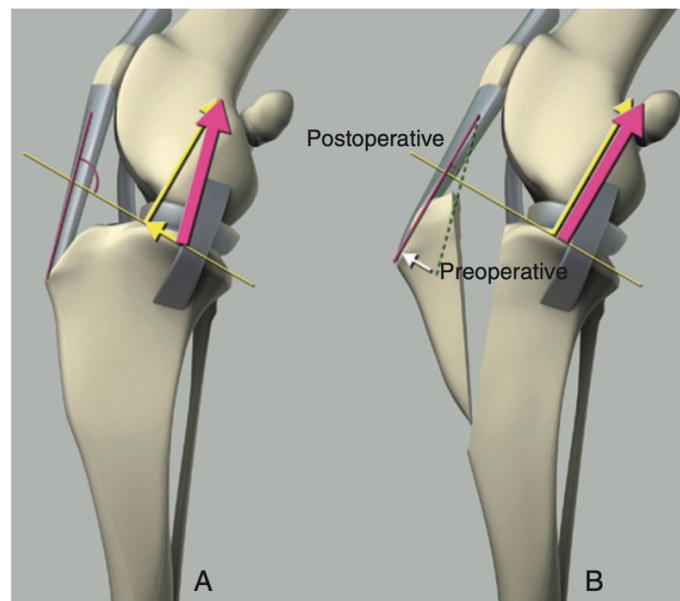


Figure 8 : Schéma du modèle de stabilisation active de TEPIC (TOBIAS)

En cas de rupture du LCCr, la force de poussée crâniale du tibia n'est plus inhibée. Selon l'une ou l'autre théorie, les méthodes d'ostéotomies correctrices seront différentes. Une nuance commune aux deux théories est cependant à mettre en lumière : ce sont des théories bi-dimensionnelles, elles ne tiennent pas compte de la rotation du grasset.

3. Comparaison biomécanique Homme-Chien

Chez l'homme et le chien, la stabilité du grasset est permise par les stabilisations passive et active vues précédemment. Cependant, en position debout statique, l'angle fémoro-tibial dans le plan sagittal chez l'homme est de 180° alors que celle du chien est de 140° . De plus, l'angle du plateau tibial est très faible chez l'homme : 4 à 10° en moyenne (Karimi et al., 2017) par rapport à celui du chien qui est en moyenne de 24° (il peut varier de 12° à 59°) (Duerr et al., 2007; Fetting et al., 2003). Ces différences mécaniques entraînent, lors de l'appui, des différences vectorielles de forces entre Homme et chien.

Chez l'homme, l'angle fémoro-tibial et surtout la pente tibiale négligeable entraînent une poussée tibiale quasi-nulle. De ce fait, toutes les forces sont colinéaires et perpendiculaires au sol. Le LCCr n'est donc pas en tension en position debout.

Chez le chien, la force résultante perpendiculaires au sol est en réalité décomposable en deux forces perpendiculaires entre-elles comme le théorisait Slocum. La pente tibiale provoque une poussée tibiale crâniale mettant en tension le LCCr. Ce dernier est alors continuellement mis en tension (Gilles, 2002; Kim et al., 2008; Slocum and Devine, 1983).

II. ETUDE CLINIQUE DE LA RUPTURE DU LIGAMENT CROISE CRANIAL CHEZ LE CHIEN

A. Épidémiologie de la rupture du ligament croisé crânial

1. Types de rupture

L'ensemble des pathologies du ligament croisé crânial chez le chien est la première cause de boiterie des postérieurs chez cette espèce, touchant 3 à 5% des individus (Hynes et al., 2023; Johnston and Tobias, 2018). Elles peuvent être de trois types : des avulsions de l'insertion fémorale ou tibiale, des ruptures traumatiques par mise sous tension inadaptée ou des dégénérescences progressives idiopathiques.

L'avulsion est surtout présente chez les animaux jeunes dont les plaques de croissances ne sont pas fermées. Le ligament est alors plus résistant que l'os et au grès d'une tension importante comme une chute, une avulsion de l'attache osseuse du ligament se crée. Ce n'est donc pas à proprement parlé une rupture du ligament et elle se traitera par stabilisation osseuse.

Parmi les deux « vraies » affections du LCCr, la rupture traumatique ne représente que 20% des cas (Griffon, 2010; Hynes et al., 2023). Elle survient à la suite d'une hyperextension du genou, d'une rotation tibiale excessive (interne ou externe) ou d'une poussée crâniale excessive du tibia (Spinella et al., 2021), comme lors d'une mauvaise réception ou d'une percussion (AVP, impact de gibier/congénère, etc).

La dernière possibilité, la dégénérescence progressive, représente donc 80% des ruptures du LCCr. Sa cause reste encore mal connue et controversée mais certaines pistes semblent prometteuses. Certaines études montrent que les animaux âgés présentent des remaniements histologiques du LCCr : une raréfaction des fibres de collagène et des fibroblastes se met en place par de nombreux facteurs (Johnston and Tobias, 2018; Vasseur et al., 1985) entraînant une fragilisation du ligament. De plus, la matrice extracellulaire des LCCr rompus est différente des LCCr sains : il y a une synthèse accrue de collagène et de GAGs, signe d'un renouvellement matriciel accru (Comerford et al., 2005). Une activité immunologique pourrait aussi être en partie responsable. En effet, des anticorps anti-collagène I et II ont été mis en évidence dans le sérum et le liquide synovial de chiens atteints (Niebauer and Menzel, 1982) mais ne serait pas spécifique de la rupture du LCCr (De Rooster et al., 2000).

2. Prédipositions

A l'instar de l'étiologie de la rupture du LCCr, les prédispositions sont nombreuses :

- **Prédipositions anatomiques** : Comme nous l'avons vu précédemment, la pente tibiale crée une tension sur le LCCr et plus elle est importante, plus la tension l'est (Macias et al., 2002; Morris and Lipowitz, 2001; Read and Robins, 1982; Slocum and Devine, 1983). Or une tension excessive accélère la dégénérescence du LCCr. D'autres anomalies anatomiques favorisent cette sur sollicitation comme le *genu varum*, la torsion fémorale interne, la luxation patellaire médiale, la torsion tibiale, une sténose de l'échancrure intercondylienne ou un mauvais alignement du tendon tibio-rotulien (Griffon, 2010).

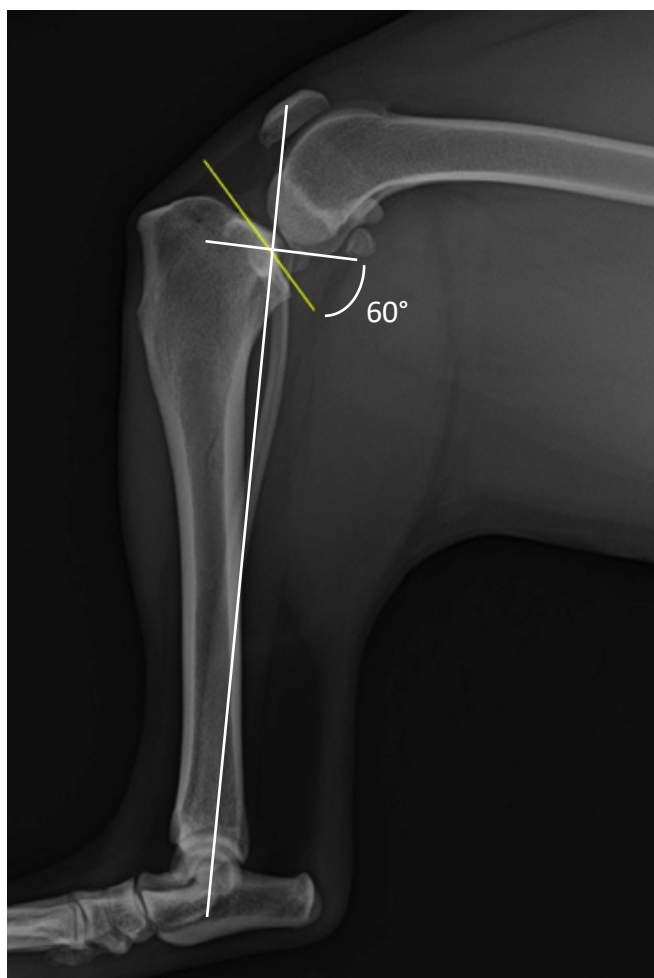


Figure 9 : Radiographie de grasset présentant une pente tibiale extrême (POULSBO ANIMAL CLINIC)

- **Prédipositions génétiques** : Les races avec un *odd ratio* élevé pour la rupture du LCCr sont les Labradors Retrievers, les Rottweilers et les Terre-Neuves. Les Greyhounds présentent eux un faible risque. Une étude a montré un taux de pénétrance de 51% (Wilke et al., 2006) tandis qu'une autre a trouvé 4 marqueurs microsatellites significatifs chez le Terre Neuve (Wilke et al., 2009)

- **Prédispositions environnementales :** les deux facteurs les plus importants sont l'âge et la note d'état corporelle : plus ils sont importants, plus le risque est accru (Buote et al., 2009; Duval et al., 1999). La sédentarité accroît aussi la rupture du LCCr (Laros et al., 1971; Tipton et al., 1970).
- **Prédispositions reproductrices :** La stérilisation précoce (*i.e.* avant 6 mois), semblerait augmenter l'angle du plateau tibial et la poussée crâniale du tibia. Or cela accroît le risque de rupture du ligament croisé (Duerr et al., 2007).
- **Prédispositions arthrosiques :** L'arthrose du grasset entraîne une cascade inflammatoire conduisant à la phagocytose des débris cellulaires, à la dégénérescence des ligaments et à la prolifération synoviale (Griffon, 2010).

B. Pathogénie et lésions de la rupture du ligament croisé crânial

1. Biomécanique d'une rupture du ligament croisé crânial

L'étude biomécanique du grasset se limite à la flexion et à l'extension. En effet, l'étude des mouvements tridimensionnels à partir de marqueurs cutanés n'est pas assez performante (Johnston and Tobias, 2018).

Si l'on regarde l'entièreté du membre pelvien, on se rend compte que lors d'une rupture du LCCr, le grasset reste plus fléchi tout au long du cycle de marche. Afin de compenser cette perte de longueur du membre, les articulations coxo-fémorale et tarso-crurale restent plus étendues (DeCamp et al., 1996).

Au niveau du grasset en lui-même, la flexion du grasset est significativement augmentée jusqu'à 6 mois après la rupture et la translation médiale du tibia est significativement, et de façon permanente, augmentée. L'adduction et l'abduction du grasset se retrouvent doublées 2 mois après la rupture et de façon permanente (Tashman et al., 2004).

Concernant la rotation interne, Tashman a mis en évidence dans son étude *in vivo* que seule la rotation interne reste inchangée (Tashman et al., 2004). Cependant d'autres études comme celle de Tinga en 2018 montrent une augmentation significative de la rotation interne du tibia lors de la phase d'appui mais non significative lors de la phase oscillante. Sans LCCr et en cas de *flessum* plus important, le LCL n'est pas suffisamment étiré pour s'opposer au glissement du condyle latéral du tibia dans la direction crânio-médiale, ce qui conduit à la rotation interne du tibia (Tinga et al., 2018).

Lors de la marche, d'après la théorie de Slocum et Slocum de 1998, le LCCr retient la poussée crâniale du tibia. Lors de la rupture de ce dernier, la force d'impulsion lors de la phase d'appui crée donc une poussée crâniale du tibia d'environ 10 mm par rapport au fémur (Korvick et al., 1994). Cette subluxation atténue les forces et impulsions verticales maximales, ainsi que le freinage et les impulsions de propulsion (Budsberg et al., 1988; DeCamp et al., 1996; Johnston and Tobias, 2018). La force verticale maximale transmise sur le membre pelvien diminue de 70% à 25% du poids corporel après une rupture du LCCr (O'connor et al., 1989).

2. Remaniements articulaires à la suite d'une rupture du ligament croisé crânial

a) Lésions secondaires

(1) Les lésions méniscales

Les lésions méniscales sont très fréquentes lors de rupture du LCCr. Selon les études, leur incidence varie de 30 à 80% (Johnston and Tobias, 2018). C'est le ménisque médial qui est plus fréquemment touché (Fitzpatrick and Solano, 2010; Ralphs and Whitney, 2002). Les lésions peuvent être une déchirure longitudinale verticale, une anse du seau, un volet méniscal ou *flap* méniscal, des déchirures radiales, une déchirure horizontale, une déchirure complexe ou des déchirures dégénératives.

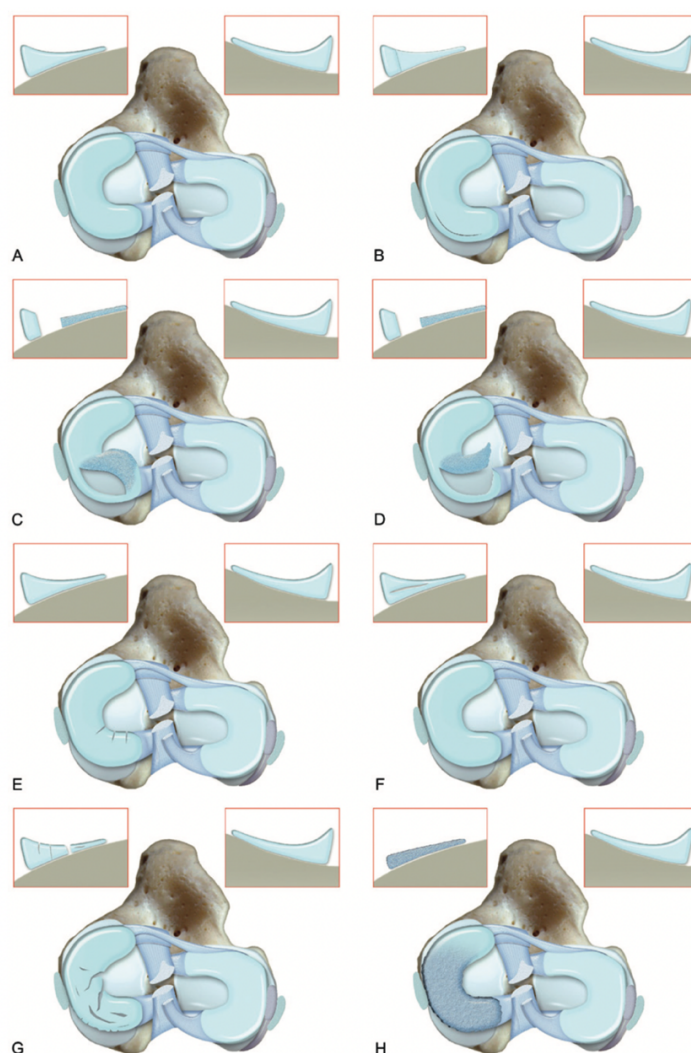


Figure 10 : Vue proximo-distale de plateaux tibiaux droits présentant des illustrations des différentes lésions méniscales (TOBIAS)
(A) Intact, (B) Lésion verticale longitudinale, (C) Lésion en anse de seau, (D) Volet méniscal, (E) Déchirures radiales, (F) Déchirure horizontale, (G) Déchirures complexes, (H) Lésion dégénératives.

Quelques études ont essayé de mettre en lumière des facteurs de prédisposition aux lésions méniscales. Malheureusement, elles sont contradictoires et ne permettent pas de statuer (Franklin et al., 2010). Une non-corrélation à toutefois était montrée entre les lésions méniscales et la race, le sexe ou l'angle du plateau tibial (Johnston and Tobias, 2018).

L'étiologie des lésions méniscales réside dans la biomécanique du grasset sans LCCr : le ménisque médial est fermement attaché au tibia contrairement au latéral. Or sans LCCr, la poussée crâniale du tibia n'est pas retenue. La corne postérieure du ménisque médial se retrouve donc cisailée entre le condyle fémoral et le tibia à chaque cycle. C'est ce qui explique les lésions (Johnston and Tobias, 2018).

(2) Les lésions des tissus périphériques

Lors d'une rupture du LCCr, un épanchement articulaire se met en place. On sent alors un effacement du bord médial du tendon tibio-rotulien lorsque le chien est en position debout. La capsule articulaire est alors distendue et le coussinet adipeux repoussé crânialement.

En cas de rupture traumatique, une triade médiale peut apparaître : c'est une affection à la fois du LCCr, du/des ménisques et du ligament collatéral médial. Elle est très fréquente chez l'homme mais les ruptures traumatiques chez le chien étant plus rare, elle n'est pas très décrite en médecine vétérinaire.

Néanmoins, lors d'une instabilité chronique, la rotation interne non contrôlée provoque une contrainte continue sur le LCM. Un contrefort médial (*medial buttress*) entre le ligament collatéral médial et le tibia proximal se met alors en place. De manière générale, il y a une fibrose de la capsule articulaire et des structures associées afin de stabiliser partiellement le grasset.

b) Inflammation et dégénérescence du cartilage

Lors d'une rupture du LCCr, deux composantes créent et maintiennent l'inflammation. D'une part, l'instabilité du grasset dans les 3 plans de l'espace joue un rôle mécanique dans cette inflammation. De l'autre, la réaction immunologique de l'individu joue un rôle biologique.

La rupture du LCCr entraîne en même temps des lésions de la membrane synoviale l'entourant et le séparant de l'espace synovial. De ce fait, des débris de LCCr contenant des fibres de collagène I et II se répandent alors dans l'espace articulaire. Cela va provoquer une réponse immunologique avec phagocytose de la membrane synoviale. Cette dernière active les synoviocytes A qui produisent des cytokines pro-inflammatoires dont les interleukines 1 et 6 qui stimulent les chondrocytes et les synoviocytes B produisant des métalloprotéinases. Cette cascade aboutit à une fibrose de la membrane synoviale et à une réaction inflammatoire intense (Rafael, 2020).

L'épanchement articulaire provoque aussi une hypoxie des chondrocytes. En effet, la membrane synoviale consomme trois fois plus d'oxygène lors de l'inflammation. Or, à cause de sa fibrose, la diffusion d'oxygène à travers elle est divisée par quatre. La diminution des apports et l'augmentation des consommations provoquent l'hypoxie des chondrocytes et leur dégénérescence. Cela est le début du cercle vicieux de l'arthrose (Pelletier and Martel-Pelletier, 1994; Rafael, 2020).

Une fois engendrée par l'inflammation, due à l'instabilité du grasset et à la réponse immunologique, l'arthrose s'installe de manière progressive. L'inflammation entretient la progression de l'arthrose qui à son tour entretient l'inflammation. D'autant plus si la rupture du LCCr n'est pas prise en charge. En effet, si on suit la théorie de Simon de 1989, les microtraumatismes répétés entraînent des lésions cartilagineuses. Il ne faut que 3 à 4 semaines pour commencer à apercevoir des signes radiographiques d'arthrose (Marino and Loughin, 2010).

C. Le diagnostic de rupture du LCCr chez le chien

1. Le diagnostic clinique

Lors d'une rupture du LCCr, le diagnostic repose sur un examen à distance puis sur un examen rapproché.

Pour l'examen à distance, une boiterie plus ou moins aiguë peut être mise en évidence. Son degré est variable selon le mode de rupture et la chronicité. Toutefois, elle est en général « avec appui » avec un membre atteint amyotrophié et plus fléchi que le controlatéral. Lorsque l'animal est assis, on peut observer une position asymétrique. Il continue de tendre le grasset atteint afin d'éviter la flexion douloureuse : c'est le « sit test ». En position debout, on observe un report de poids sur le membre controlatéral et une légère rotation interne du membre atteint.

Pour l'examen rapproché, la dilation de l'articulation rend la palpation du ligament patellaire plus difficile et une déformation en face médiale est notée. À la manipulation, le grasset est douloureux à la flexion et surtout à l'extension.

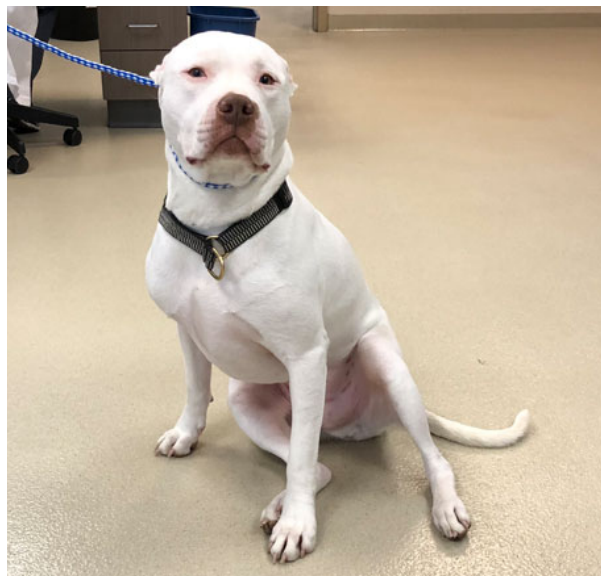

Figure 11 : Photo d'un chien souffrant de rupture du LCC à gauche. Il présente un sit-test positif. (HOWARD)

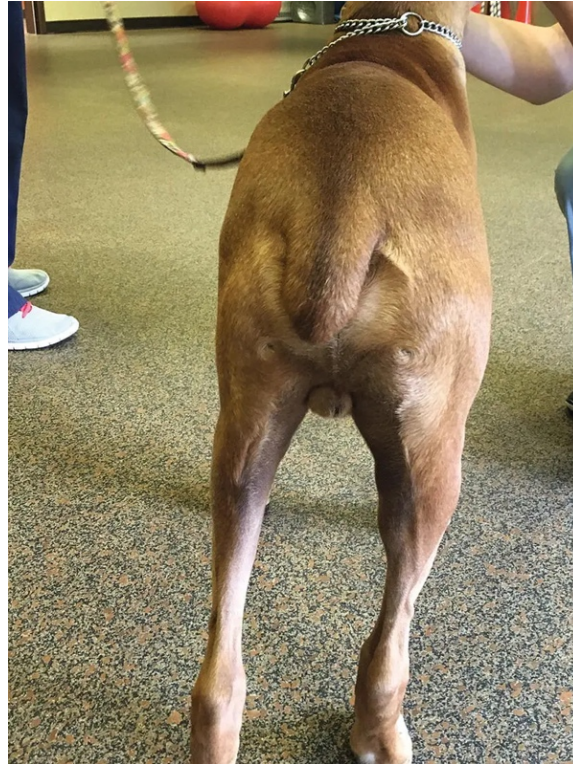

Figure 12 : Photo d'un chien souffrant de rupture du LCC à gauche. Il présente un report de poids du côté opposé, une amyotrophie et une rotation interne du membre affecté. (DYCUS)

Ces examens ne sont en revanche pas pathognomoniques d'une rupture du LCCr. Un diagnostic de certitude existe : le test du tiroir (Henderson and Milton, 1978; Johnston and Tobias, 2018; Moore and Read, 1996). Étant pathognomonique, il présente une très bonne spécificité (proche de 100%). Sa sensibilité dépend toutefois du manipulateur et de l'animal. Il est de 60% sans sédation et de 90% sous sédation (Carobbi and Ness, 2009). Ce test se présente sous deux formes, le tiroir direct et le tiroir indirect :

- Le test du tiroir direct permet de tester directement l'intégrité du LCCr. En plaçant le pouce d'une main derrière la fabella latérale et l'index sur la rotule puis le pouce de l'autre main derrière la tête fibulaire et l'index sur la tubérosité tibiale, l'opérateur peut exercer une force mimant la poussée crâniale du tibia en flexion et en extension. S'il y a un mouvement de translation, le test est positif (Johnston and Tobias, 2018).

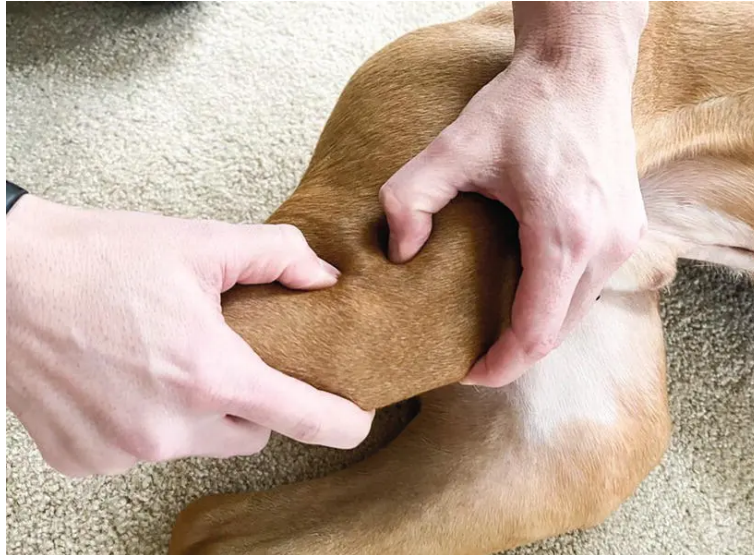

Figure 13 : Position des mains pour réaliser le test du tiroir direct (DYCUS)

- Le test du tiroir indirect permet aussi de tester l'intégrité du LCCr mais en mimant la phase d'appui. Pour cela, l'opérateur place l'index d'une main sur la crête tibiale, et le reste de la main saisit les condyles fémoraux et maintient le grasset en extension. Son autre main est utilisée pour saisir les métatarses, et l'articulation tarso-crurale est alternativement fléchie et étendue, simulant la contraction du muscle gastrocnémien et donc le mécanisme de poussée crâniale du tibia. Si la crête tibiale translate, le test est positif.

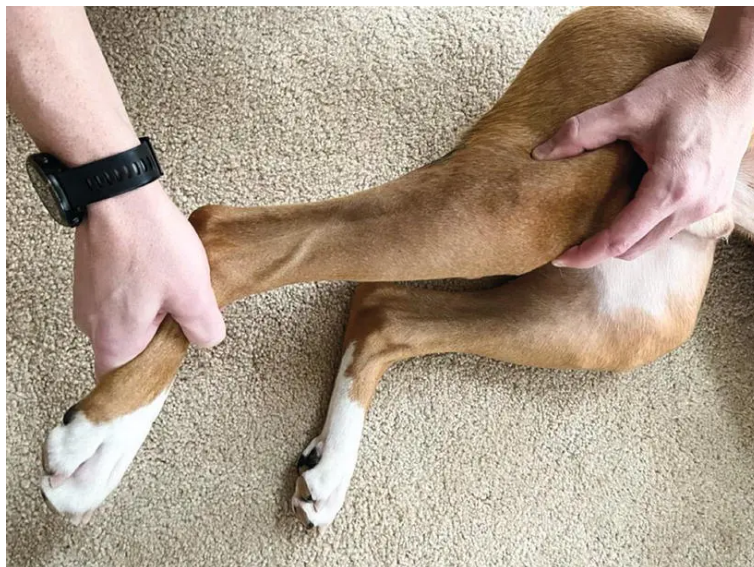


Figure 14 : Position des mains pour réaliser le test du tiroir indirect (DYCUS)

2. Les examens complémentaires

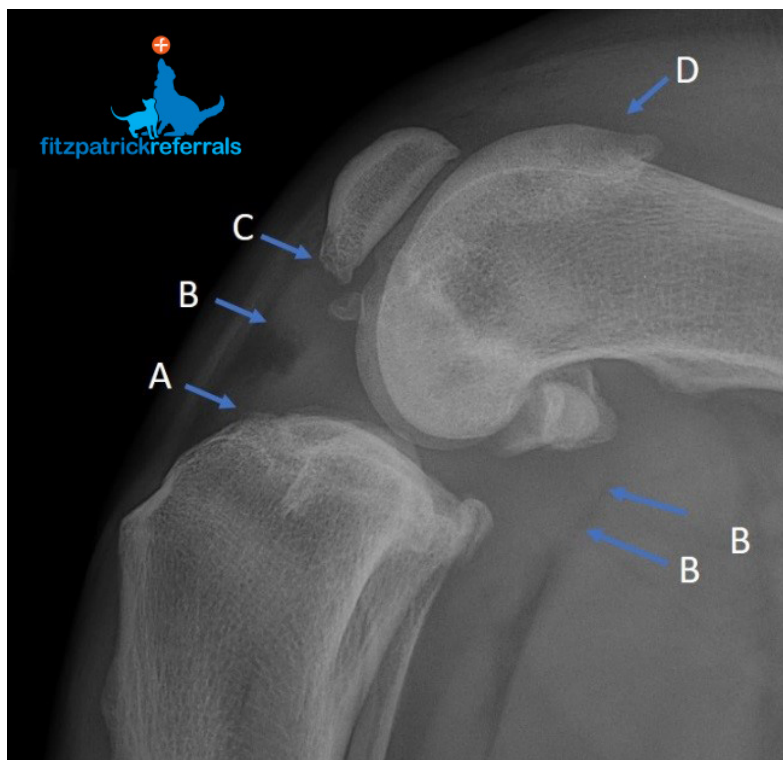
Le test du tiroir est pathogénique et lorsqu'il est positif, le diagnostic est posé. Néanmoins, lors de rupture partielle, de fibrose importante ou d'animal non coopératif, les examens d'imagerie permettent de poser le diagnostic de rupture du LCCr.

a) La radiographie

Pour la radiographie de grasset, on réalise deux incidences orthogonales : une de face et une de profil. Le genou et l'articulation tarso-crurale sont fléchies à 90° et les condyles fémoraux sont superposés sur le cliché de profil. La rotule est centrée dans sa trochlée sur le cliché de face.

Lors d'une rupture du LCCr, les premiers signes visibles sont une distension capsulaire repoussant crânialement le coussinet adipeux, des ostéophytes sur la partie distale de la patella, sur la région supra-trochléaire, sur les marges tibiales et fémorales et sur les fabellae, une translation distale du sésamoïde du poplité et enfin une translation crâniale du tibia (Johnston and Tobias, 2018; Vasseur, 2003).

Si sur la vue de profil, la translation crâniale du tibia est observée, un diagnostic de certitude est posé. En effet, la détection de ce signe clinique a une sensibilité et une spécificité de presque 100% (Carobbi and Ness, 2009).



*Figure 15 : Radiographie de grasset (FITZPATRICKREFERRALS)
(A) Ostéophytes à l'insertion du LCCr ; (B) Distension articulaire repoussant crânialement le coussinet adipeux et caudalement le m. gastrocnémien ; (C) Ostéophytes patellaires ; (D) Ostéophytes trochléaires.*

b) *Les imageries non invasives*

L'IRM présente l'avantage de ne pas être invasive contrairement à l'arthrotomie ou l'arthroscopie mais nécessite la sédation de l'animal. De plus, il ne semble pas y avoir de signes spécifiques d'une rupture du LCCr à l'IRM (Winegardner et al., 2007).

L'échographie propose l'avantage de ne pas être invasive et peut se faire sur un animal vigile. Sa sensibilité et sa spécificité pour la détection des lésions méniscales sont respectivement de 90% et de 92,9% (Mahn et al., 2005).

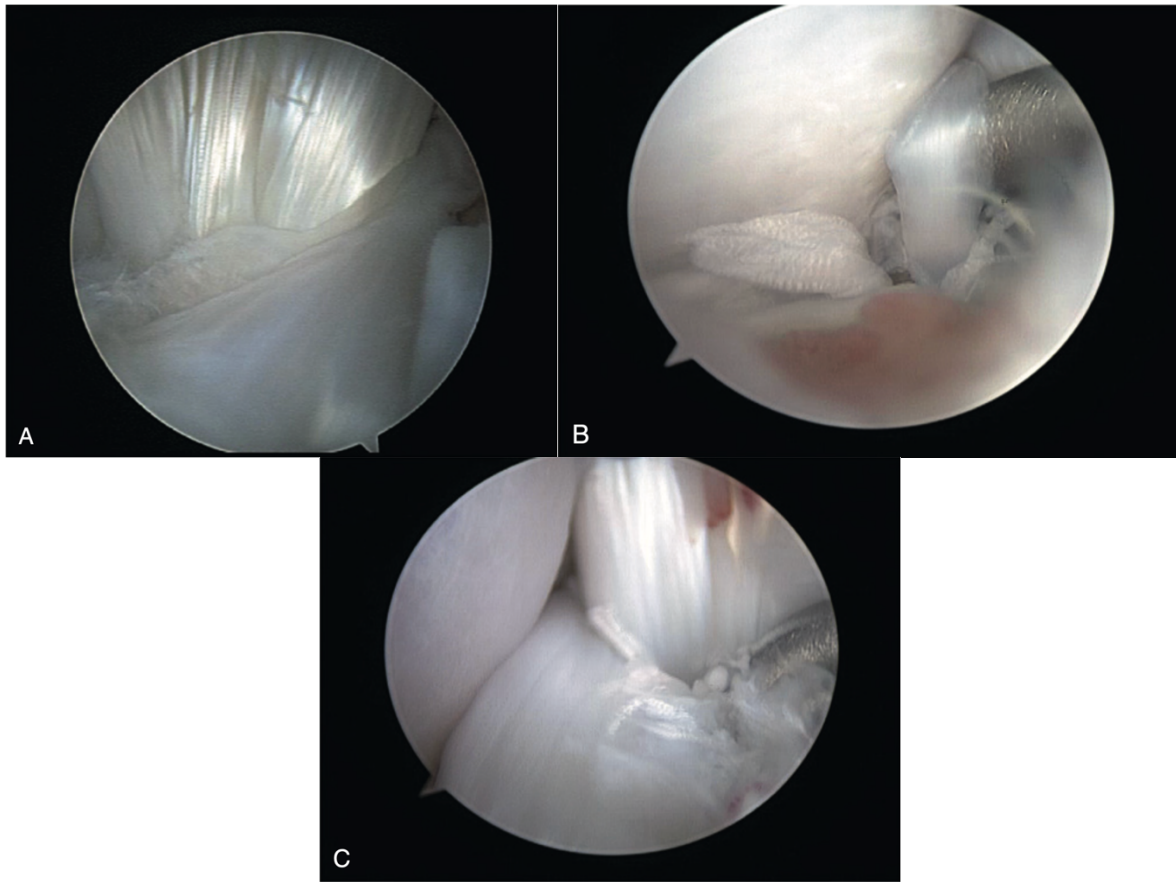
Ces techniques sont intéressantes mais nécessitent une formation avancée et des équipements spécialisés et onéreux. De plus, ces techniques semblent être dépendantes de l'opérateur (Johnston and Tobias, 2018). L'observation par arthroscopie est donc à privilégier.

c) *L'arthroscopie*

À l'instar de l'arthrotomie, l'arthroscopie permet de visualiser directement les tissus du grasset. De plus, elle est bien moins invasive et à faible morbidité. En effet, l'observation et la manipulation des tissus mous comme les ligaments croisés ou les ménisques sont aussi possible mais ne nécessitent que quelques ports cutanés. L'arthroscopie apporte aussi un éclairage, un grossissement et un angle de vue que n'a pas l'arthrotomie (Johnston and Tobias, 2018).

Pour tous ces avantages, elle est considérée comme le *gold standard* des examens complémentaires, même comparée aux examens d'imagerie non invasive. En effet, l'arthroscopie permet de visualiser, de manipuler et de traiter directement les lésions (Johnston and Tobias, 2018).

Pour nuancer les propos, par rapport à l'arthrotomie, l'arthroscopie ne présente pas plus de prévention d'apparition de l'arthrose (Meyer-Lindenberg et al., 2003). Le délai de récupération est en revanche plus court (Hoelzler et al., 2004).



*Figure 16 : Vues arthroscopiques d'un grasset de chien. (TOBIAS)
(A) Vision des ligaments croisés crânial (au premier plan) et caudal (second plan). Présence
une déchirure partielle du ligament croisé crânial ; (B) et (C) Présence de fibres déchirées aux
insertions fémorale (B) et tibiale (C).*

III. LE TRAITEMENT D'UNE RUPTURE DE LCCR CHEZ LE CHIEN

A. Prise en charge chirurgicale ou médicale

Le traitement d'une rupture du LCCr chez le chien peut se faire de façon conservatrice ou chirurgicale. Ces deux méthodes ne donneront pas les mêmes résultats fonctionnels à court et long terme.

Le traitement conservateur, par la mise en place d'une attelle associée à une mise au repos strict de 4 à 8 semaines, a donné des résultats satisfaisants sur des chiens pesant jusqu'à 15-20kg (Pond and Campbell, 1972; Vasseur, 1984). Cependant, tous les chiens étudiés ont développé de l'arthrose de manière importante en quelques mois.

Le traitement chirurgical est donc à privilégier, même s'il n'arrête pas non plus la progression de l'arthrose. La plupart des auteurs indiquent un taux de bons à très bons résultats par traitement chirurgical entre 85 et 90% (DeCamp et al., 2016). Il existe deux grandes méthodes : la stabilisation passive et la stabilisation dynamique.

B. Les stabilisations passives

Les stabilisations passives ou ligamentoplasties cherchent à stabiliser le grasset en mimant le rôle du ligament croisé crânial. Pour cela une prothèse ligamentaire naturelle ou synthétique est mise en place entre le fémur et le tibia. En fonction de la position de la prothèse on distinguera les stabilisations extra-articulaires des intra-articulaires.

1. Les stabilisations extra-articulaires

Le but des stabilisations passives extra-capsulaires est de neutraliser la poussée crâniale du tibia en utilisant des sutures de gros calibres ou en transposant des tissus mous ou osseux. Toutes méthodes confondues, les auteurs indiquent un taux de bons à très bons résultats entre 85 et 90% (DeCamp et al., 2016). Ces stabilisations sont privilégiées sur les chiens de petites tailles car elles sont moins satisfaisantes sur les grandes races plus lourdes.

Nous allons nous intéresser ici aux 3 fixations extra-capsulaires les plus usitées : La technique « Trois-en-un », le TightRope et la transposition de la tête fibulaire.

a) *La technique « Trois-en-un »*

La technique « Trois-en-un » est une suture tibio-fabellaire. Elle est un dérivé de la technique de Flo, elle-même dérivée de celle de DeAngelis and Lau. Elle utilise aussi des fils irrésorbables de gros diamètre afin de palier la rupture du LCCr (DeCamp et al., 2016; Johnston and Tobias, 2018).

La technique de Flo utilise deux prothèses ligamentaires bilatérales s'ancrant au tibia par un tunnel foré dans la crête tibiale puis passant autour des fabellae (DeCamp et al., 2016; Johnston and Tobias, 2018).

La technique « Trois en un » reprend celle de Flo mais présente quelques gestes opératoires en plus : une avancée médiale du muscle sartorius et une avancée latérale du biceps fémoral. Ces étapes supplémentaires permettent un maintien post-opératoire immédiat. Si le chien fait moins de 15kg, la suture médiale est éliminée. Cela représente donc la majorité des cas car les stabilisations extra-capsulaires ne sont recommandées que chez les petites races (DeCamp et al., 2016; Johnston and Tobias, 2018).

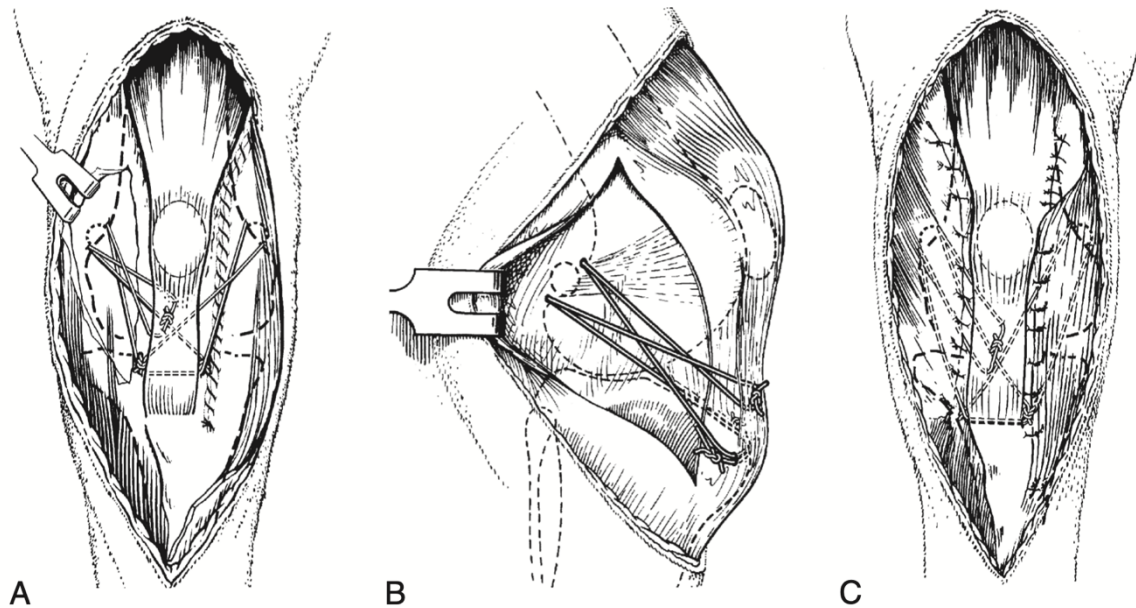


Figure 17 : Schéma de la technique "trois-en-un" (BRINKER)

(A) Vue crâniale avant suture des tissus mous ; (B) Vue latérale avant suture des tissus mous ; (C) Vue crâniale avant suture de la peau.

Une fibrose réactionnelle se met en place et prend le relai de la suture à partir de 3 mois. Si d'ici-là, la boiterie s'aggrave ou ne s'améliore pas, une lésion méniscale ou une rupture d'implant sont à envisager.

Concernant les sutures fabellaires, une étude met en évidence 82,1% de bons à très bons résultats selon les propriétaires, 77,7% de bons à très bons résultats selon les vétérinaires et 85,7% de chiens ayant une démarche normale (Chauvet et al., 1996).

Le taux de complications est lui de 17,4% dans une étude rétrospective (Casale and McCarthy, 2009).

b) Le TightRope

La technique TightRope est une technique récente qui se base sur les techniques de suture tibio-fabellaires décrites précédemment. Elle s'y diffère cependant par quelques points. La prothèse n'est pas du nylon mais du polyester tressé composé de polyéthylène de très haut poids moléculaire. Cette prothèse doit être placée le plus isométriquement possible afin de ne pas limiter l'amplitude normal du grasset. Pour cela, elle est mise en place à travers le fémur et le tibia par des tunnels osseux passant par les insertions du LCCr puis est maintenue par des *toggle pin* (DeCamp et al., 2016).

Dans l'étude de son créateur, les propriétaires évaluent en moyenne l'activité de leur chien sous différents contextes (neutre, jeu, exercice, global) par la notation Visual Analog Scores. Il en ressort que, sauf pour le jeu (6/10), les résultats sont très bons (Cook, 2009).

Un inconvénient majeur de cette technique est la prothèse en elle-même : le fil tressé composant la prothèse augmente considérablement le risque d'infection grave puis d'ablation du matériel orthopédique (DeCamp et al., 2016).

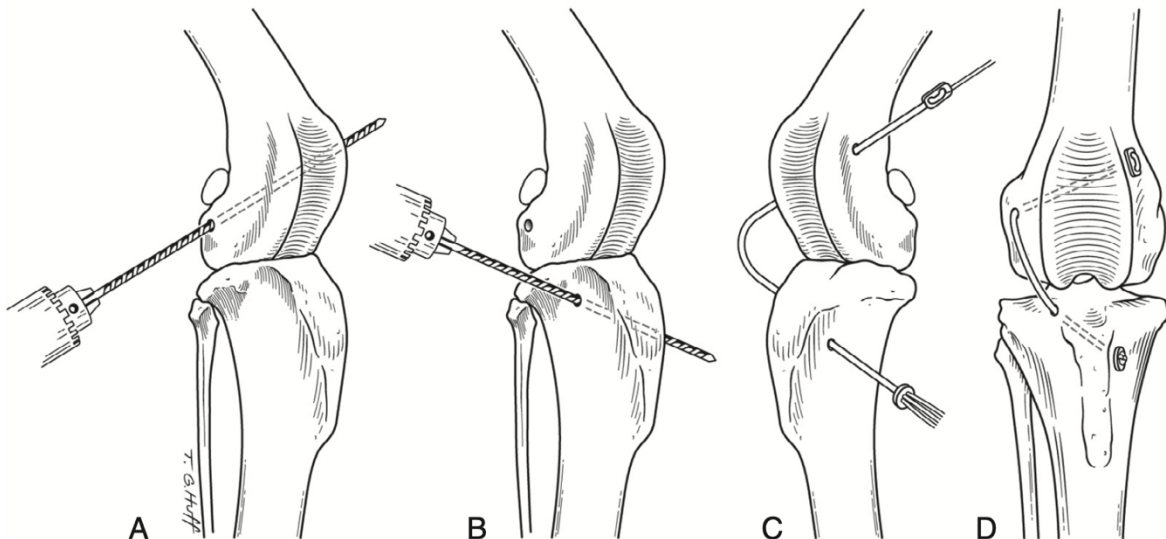


Figure 18 : Schéma de la technique du TightRope (BRINKER)

(A) Réalisation du tunnel fémoral ; (B) Réalisation du tunnel tibial ; (C) Mise en place de la prothèse travers les tunnels ; (D) Mise en tension et suture du bouton tibial.

c) La transposition de la tête fibulaire

La transposition de la tête fibulaire est une technique qui consiste à mettre sous tension le LCL en avançant crânialement ce dernier et la tête fibulaire. La tension du LCL se comporte mécaniquement comme les sutures vues précédemment. Le mouvement de tiroir et la rotation interne sont donc limités. La résistance du LCL est suffisante (Dupuis et al., 1992) et peut même augmenter jusqu'à 135% 10 mois post-opératoires (Dupuis et al., 1994).

Une étude met en évidence 90% de bons à très bons résultats avec cette méthode (Smith and Torg, 1985).

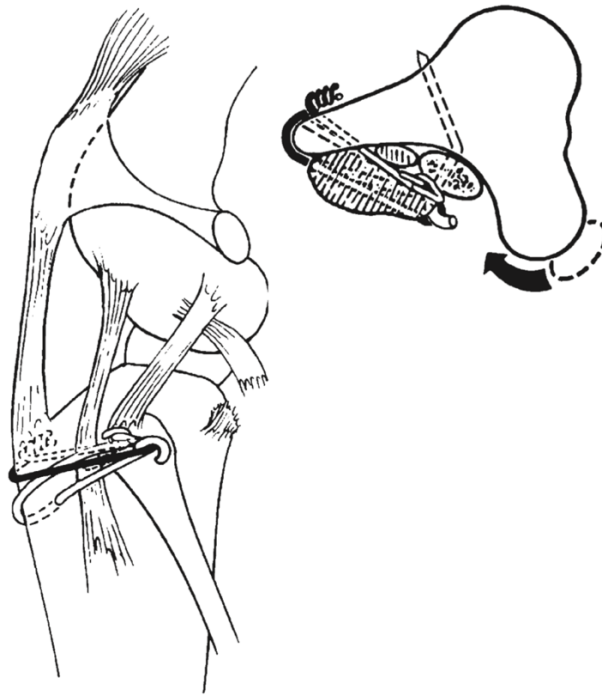


Figure 19 : Schéma de la technique de transposition de la tête fibulaire (BRINKER)

2. Les stabilisations intra-articulaires

Les stabilisations intra-articulaires nécessitent par définition l'ouverture de la capsule articulaire. Elles sont donc un peu plus traumatiques pour le grasset. Aujourd'hui, elles ne sont quasiment plus utilisées.

Nous nous intéresserons ici aux 3 principales techniques : la technique de Paatsama, la technique « *Over-the-top* » et la technique « *Under-and-over* ».

a) La technique de Paatsama

C'est une des plus anciennes techniques, elle date des années 1950. Le but est de recréer un LCCr à partir d'un lambeau de *fascia lata*. Ce lambeau reste attaché distalement et passe dans des tunnels osseux abouchant articulairement aux niveaux des insertions du LCCr. L'extrémité proximale est ensuite fixée au ligament tibio-rotulien (DeCamp et al., 2016).

Une étude rapporte 85% de bons à très bons résultats (Dickinson and Nunamaker, 1977).

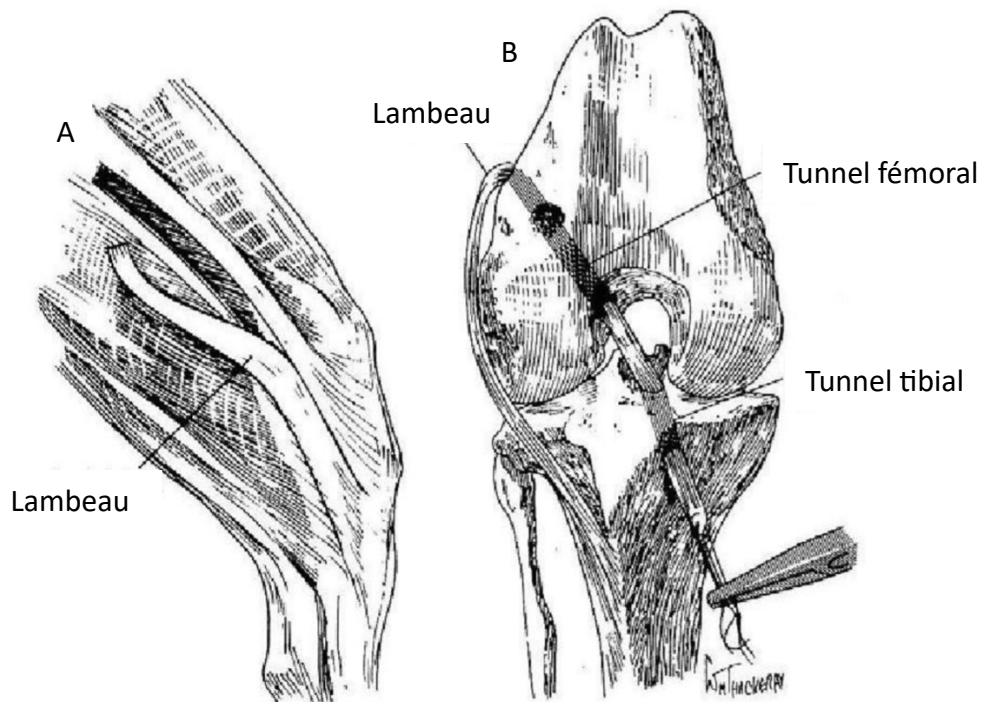


Figure 20 : Schéma de la technique de Paatsama (ARNOCZKY)
 (A) Préparation du lambeau ; (B) Mise en place du lambeau.

b) La technique « over-the-top »

Développée dans les 1980, elle consiste à remplacer le LCCr in situ par une autogreffe composée du tiers médial du ligament tibio-rotulien, d'une partie de la rotule et d'une bande de *fascia lata*. Ce lambeau est ensuite placé dans l'articulation, passe au-dessus du condyle fémoral latéral et est ensuite fixée au périoste, au fascia et au ligament collatéral latéral. Son apport principal vient du fait de ne pas avoir de tunnel osseux qui effiloche la greffe à cause la friction, comme cela était le cas avec la technique de Paatsama (Arnoczky et al., 1979; DeCamp et al., 2016). Néanmoins, cette procédure est très technique car des lésions de rotule iatrogènes peuvent apparaître. On réserve cette opération dans le cas de blessures aiguës pour des chiens sportifs de plus de 25 à 30 kg (DeCamp et al., 2016). Le taux de bons à très bons résultats est annoncé par Arnoczky à 93% (Arnoczky et al., 1979).

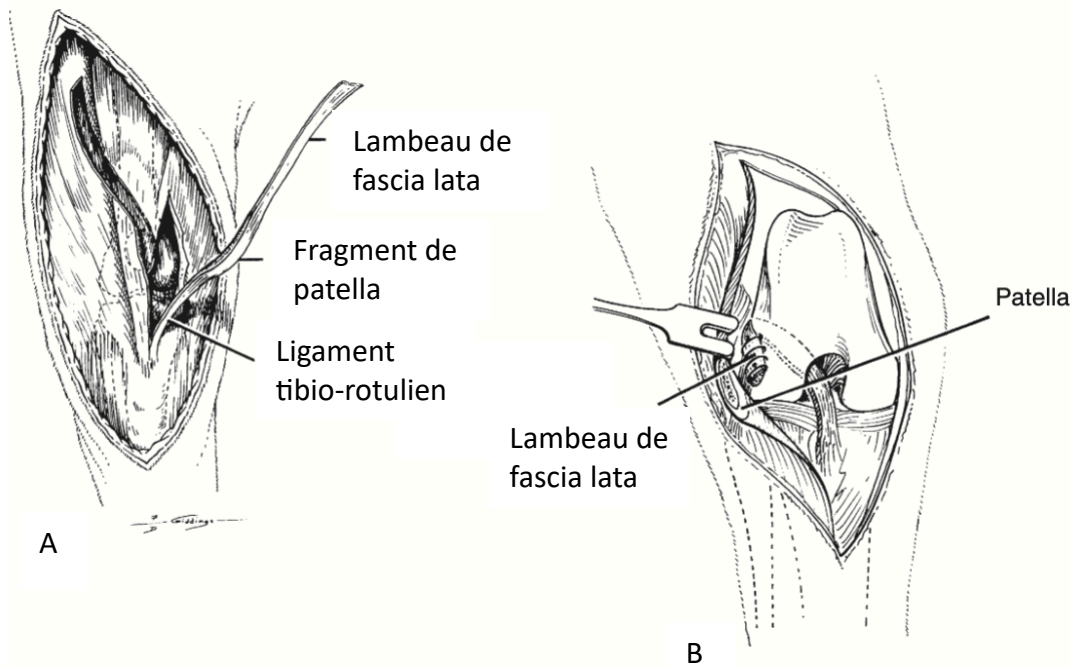


Figure 21 : Schéma de la technique « Over-the-Top » (BRINKER)
 (A) Préparation du lambeau ; (B) Mise en place du lambeau

c) La technique « Under-and-over »

Cette technique utilise la même bande de *fascia lata* que la technique Paatsama en la prolongeant jusqu'au tibia. Le tunnel osseux tibial passe lui sous le ligament interméniscal pour ressortir le plus isométrique possible. Il passe ensuite au-dessus du condyle fémoral latéral pour y être fixé par une rondelle crantée et une vis (Shires et al., 1984).

C. Les stabilisations dynamiques ou ostéotomies

Contrairement aux stabilisations passives, qui luttent contre la poussée crâniale du tibia par des prothèses *in* ou *ex-situ*, les ostéotomies sont des stabilisations dynamiques. En effet, elles permettent par des changements d'anatomie de modifier les forces mécaniques présentes au niveau du grasset. La résultante commune de ces ostéotomies est l'annulation de la force de poussée crâniale du tibia en dynamique mais la conservation du signe du tiroir direct en statique. Nous allons passer en revue les 3 techniques les plus utilisées (DeCamp et al., 2016; Johnston and Tobias, 2018).

1. Les ostéotomies de nivellement du plateau tibial

Différentes techniques de nivellement du plateau tibial existent. La plus ancienne est la CWTO (Cranial Wedge Tibial Osteotomy) (Slocum and Devine, 1984) qui s'est ensuite dérivée en TPLO (Tibial Plateau Leveling Osteotomy), elle-même dérivée en CBLO (CORA Based Leveling Osteotomy), ostéotomies tibiales en coin et autres. Parmi toutes ces techniques, la TPLO se détache du lot par ses résultats, c'est cette technique que nous allons étudier. Elle repose sur la théorie de Slocum et Slocum de 1993.

L'ostéotomie de nivellement du plateau tibial s'est installée comme le *gold standard* des ostéotomies (Moore et al., 2020). Son principe réside dans l'abaissement de l'angle du plateau tibial par rotation de la surface articulaire. Selon la théorie de Slocum et Slocum, si l'angle du plateau tibial est réduit, la force de poussée crâniale du tibia l'est aussi. En pratique, une réduction de l'angle du plateau tibial à $6,5^\circ \pm 0,9^\circ$ neutralise la poussée crâniale du tibia (Slocum and Slocum, 1993). Une correction insuffisante ne neutralise pas complètement la force, une correction supérieure induit une subluxation caudale du tibia et augmente la tension sur le ligament croisé caudal (Warzee et al., 2001). Il faut aussi préciser que la TPLO ne contrebalance pas la rotation interne du tibia, des nouvelles techniques associant TPLO et suture anti-rotatoire sont aujourd'hui en développement.

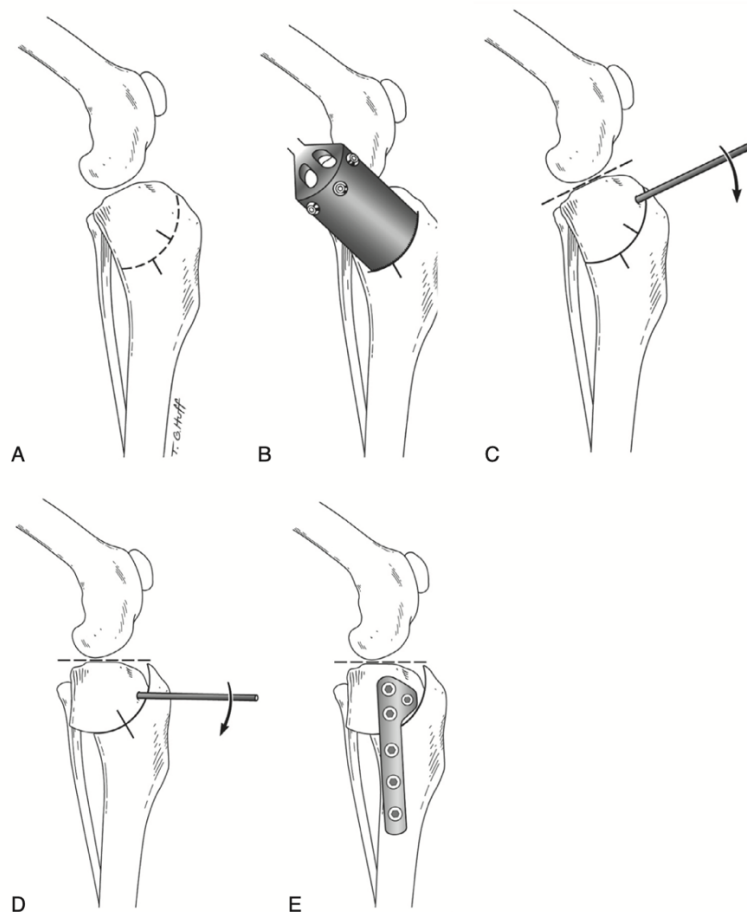


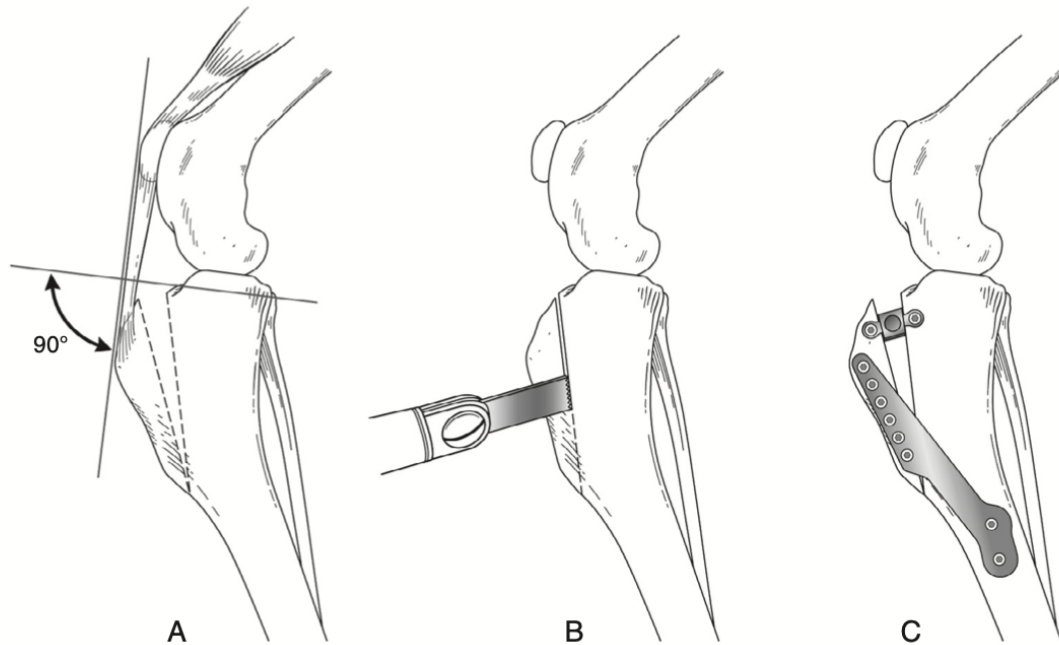
Figure 22 : Schéma de la technique de TPLO (BRINKER)
(A) Prise de mesure ; (B) Sciage du tibia ; (C) Rotation du massif tibial ;
(D) Alignement des mesures ; (E) Fixation pour une plaque TPLO.

Le taux de bons à très bons résultats évalué par les propriétaires est de 93% selon une étude avec 78,8% des chiens jugés non boiteux (Priddy et al., 2003). Dans une autre étude, la TPLO est évaluée plus performante que les sutures extra-capsulaires d'un point de vue cinétique et satisfaction propriétaire (Gordon-Evans et al., 2013).

Les complications sont surtout dues à des erreurs techniques et dépendent donc fortement de l'expérience de l'opérateur : le taux de complications varie de 18,8 % à 28 % (Johnston and Tobias, 2018). Une étude prospective multicentrique a évalué les complications de TPLO réalisées par des chirurgiens expérimentés. Le taux de complications peropératoires était de 7,1 %, le taux de complications postopératoires mineures était de 5,4 %, et les taux de complications majeures à catastrophiques étaient de 0% (Kowaleski et al., 2013).

2. La transposition de la tubérosité tibiale

La transposition de la tubérosité tibiale (TTA : Tibial Tuberosity Avancement) est aussi une chirurgie de modification de l'anatomie du grasset. Cependant, elle ne contrecarre pas la poussée crâniale du tibia par nivellement du plateau tibial mais par un avancement de l'insertion du ligament tibio-rotulien. Elle repose sur la théorie de Tepic de 2002 : le vecteur de la force de compression tibio-fémorale serait égal à celui de la force du ligament tibio-rotulien (Montavon et al., 2002; Tepic et al., 2002). Ainsi, lorsque le ligament tibio-rotulien est suffisamment avancé pour former un angle de 90° avec le plateau tibial, la poussée crâniale du tibia est neutralisée (Montavon et al., 2002; Tepic et al., 2002). Cette technique est plus rapide que la TPLO mais est plus limitée dans le choix des candidats potentiels : sont écartés les chiens ayant un point d'insertion du ligament tibio-rotulien bas, un angle du plateau tibial supérieur à 30 degrés ou une déformation angulaire des membres (DeCamp et al., 2016).



*Figure 23 : Schéma de la technique de TTA (BRINKER)
 (A) Déplacement de la crête tibiale prévue ; (B) Sciage de la crête tibiale ;
 (C) Fixation par un matériel de TTA.*

Le taux de bons à très bons résultats est estimé à plus de 90%. Une étude montre grâce au tapis de marche que les animaux ayant subi une TTA récupèrent 90% de leur fonction normale dans les 6 mois post-opératoires (Johnston and Tobias, 2018; Voss et al., 2008).

Le taux de complications majeures se situe entre 2,3% et 26,1% avec un taux de réintervention de 9,8%. Les complications les plus fréquentes sont les lésions méniscales post-opératoires et les fractures de la tubérosité tibiale dues à de mauvais gestes techniques (Johnston and Tobias, 2018).

IV. UTILISATION DES LIGAMENTS ARTIFICIELS DANS LA RECONSTRUCTION DU LCCR CHEZ LE CHIEN

A. Historique de l'utilisation des ligaments artificiels

En médecine humaine, le *gold standard* du traitement de la rupture du LCCr est la reconstruction de ce dernier. Aujourd'hui la tendance est plutôt à l'utilisation d'autogreffes mais plusieurs prothèses synthétiques ont été développées dans les années 1980-1990 comme la fibre de carbone, le Gore-Tex (polytétrafluoroéthylène expansé (PTFE)) et le Dacron (polyéthylène téréphtalate).

Elles ont eu un très fort engouement au début grâce à leurs très bons résultats à court terme mais elles ont ensuite été délaissées car non-fiables à long terme. En effet, la fibre de carbone, bien que résistante à la compression et la traction, est très fragile à la torsion. Des synovites et des dépôts de carbone dans l'organisme ont été signalés à la suite de ces défaillances. Le Gore-Tex a lui été approuvé par la FDA puis interdit en 1993 car les particules d'usure provoquaient des synovites. Pour le Dacron, même histoire, il a été interdit en 1994 avec un taux d'échec entre 30 et 60% (Johnston and Tobias, 2018).

Au début des années 2000, un nouveau ligament relance l'intérêt pour les ligaments synthétiques : c'est le ligament LARS (Ligament Advancement Reinforcement System). Il est constitué de fibres de polyéthylène téréphtalate et est composé de deux parties : une intra-articulaire et une extra-articulaire. La première possède des fibres parallèles qui sont elles-mêmes torsadées. La deuxième partie est composée d'un maillage de fibres orthogonales. Cette différence de structure permet d'avoir une partie intra-articulaire favorisant la bio-intégration de la prothèse et une partie extra-articulaire résistant à l'élongation. Ces ligaments LARS sont plus résistants aux stress mécaniques que les ligaments vus précédemment (Johnston and Tobias, 2018; Rafael, 2020).



Figure 24 : Photo d'un ligament LARS (MALLAC)

Deux applications en chirurgie vétérinaire ont vu le jour pour les ruptures du LCCr chez le chien : le ligament STIFT (Pagès, 2013) et le « Free Fibers » (Rafael, 2020). Le ligament STIFT reprend la composition et le principe biparti du LARS. Des bons à très bons résultats à court et moyen terme ont été mis en évidence lors de l'étude de Pagès (Pagès, 2013).

B. Les limites à l'utilisation des ligaments artificiels en médecine vétérinaires pour la reconstruction du LCCr

Bien que des résultats soient prometteurs, les techniques intra-articulaires de reconstruction du LCCr chez le chien ont été reléguées au second plan par les ostéotomies de nivellement du plateau tibial, la TTA et les stabilisations extra-capsulaires. Or, ce sont les techniques les plus usitées en médecine humaine.

Avec les avancées récentes comme le ligament STIFT, les principales limites actuelles à l'utilisation d'une prothèse ligamentaire sont : la résistance du greffon à long terme, le système de fixation, le temps de guérison et surtout la difficulté à contrôler l'activité du chien après la chirurgie (Johnston and Tobias, 2018; Pinna et al., 2020). En effet, la reprise progressive de l'activité et de la mise en charge est souvent peu réalisable en médecine vétérinaire.

C. Les limites à l'utilisation des ligaments artificiels en médecine vétérinaires pour la reconstruction du LCCr

Les principaux avantages des ligaments artificiels sont : la possibilité de pose sous arthroscopie et surtout la non-utilisation de greffon autologue. En effet, le greffon doit être prélevé sur l'organisme du patient, ce qui entraîne une douleur (souvent sur le même membre atteint) et freine la reprise normale de l'activité. De plus, la ligamentisation du greffon prend plusieurs mois pour se mettre en place et donner sa résistance maximale à la greffe (Amiel et al., 1986).

Le ligament STIFT a été un début dans l'élaboration d'une prothèse ligamentaire dans le cadre d'une rupture du LCCr chez le chien mais une nouvelle génération de ligaments a été développée par Novetch Surgery : le Novalig.

Le Novalig permet de répondre à une majorité de critères nécessaires pour son utilisation en reconstruction du LCCr chez le chien. C'est aujourd'hui le ligament le plus avancé et le plus intéressant du marché : il est composé de polyéthylène d'ultra haut poids moléculaire (UHMWPE). Ce matériau est composé de chaînes moléculaires de plusieurs millions de molécules le rendant très résistant à l'abrasion et lui donnant un très faible coefficient de frottement statique et dynamique.

Le UHMWPE est un très bon matériau pour les prothèses de LCCr. En effet, il possède une très bonne biocompatibilité et sa structure en treillis permet de favoriser la colonisation cellulaire du greffon (Rafael, 2020). Purchase a de plus montré chez l'homme qu'il n'y avait pas de différence fonctionnelle 14 ans post-opératoires entre des patients ayant eu une greffe autologue ou une prothèse UHMWPE (Purchase et al., 2007).

En 2020, une étude a montré que la résistance de la fixation de la prothèse était suffisante pour un chien au repos mais ne l'était probablement pas pour une activité intense (Rafael, 2020). Le but de cette étude est de tester un nouveau système de fixation permettant de rendre compatible le ligament UHMWPE avec les forces exercées sur le grasset d'un chien lors d'activités standards.

Partie 2 :

Étude biomécanique comparative de deux systèmes de fixation d'un ligament artificiel intra-articulaire dans le traitement du ligament croisé crânial chez le chien

I. INTRODUCTION

La technique actuelle proposée pour fixer le ligament Novalig est une fixation par vis d'interférence. C'est d'après Patel le meilleur système aujourd'hui développé (Patel et al., 2018) pour la fixation des greffons tendineux chez l'homme.

Une première étude a montré qu'il n'y avait pas de différence significative entre la force d'arrachement d'un LCCr physiologique et un ligament artificiel en polyéthylène de haut poids moléculaire (Novalig®) fixé à l'aide de 4 vis d'interférence (2 fémorales et 2 tibiales) (Blanc et al., 2019).

Une deuxième étude dynamique a mis en évidence que l'implantation de ce même ligament associé à deux vis d'interférence (1 fémorale et 1 tibiale) permet une résistance suffisante pour la reconstruction du LCCr chez un chien au repos. Cependant, les tests ont mis en évidence le même type d'échec : un glissement du ligament entre l'os et la vis d'interférence. Ce glissement se faisant principalement au niveau du tibia, le ligament en lui-même n'est donc pas à retravailler mais c'est plutôt le système d'ancrage, notamment tibial, par vis d'interférence qui reste à améliorer (Rafael, 2020).

Afin de s'affranchir de ce glissement, la société Novetech Surgery a mis au point une nouvelle ancre : le Novafix®. L'objectif de cette étude est de comparer la résistance à la traction et la rigidité linéaire des vis d'interférence et de l'ancre NovaFix.

II. MATERIEL

A. Le ligament Novalig

Dans cette étude nous utilisons le Novalig 8000, ligament de fibres de UHMWPE de grade médical. Il est produit pour la société Novetech Surgery. Il fait 8mm de diamètre et sa résistance maximale est de 8000 Newtons. Par comparaison, la résistance du LCCr chez le chien se situe vers les 700-900N (Comerford et al., 2005).



Figure 25 : Photo du Novalig 8000 utilisé pour l'étude (NOVETECH SURGERY)

B. Les vis d'interférence et le Novafix

1. Les vis d'interférence

Les vis d'interférence utilisées sont celles fournies par Novetech Surgery. Elles sont composées de titanes (TA6V). Elles mesurent 20 mm de long et font 5 mm de diamètre. Leur profil est légèrement conique et les filets sont arrondis afin de ne pas léser le Novalig lors de la fixation.

Elles sont adaptées à un ancillaire de pose spécifique. Ce sont des vis sans tête pour permettre leur insertion complète dans l'os.




Figure 26 : Photo des vis d'interférence utilisées pour l'étude (VETAGRO SUP)

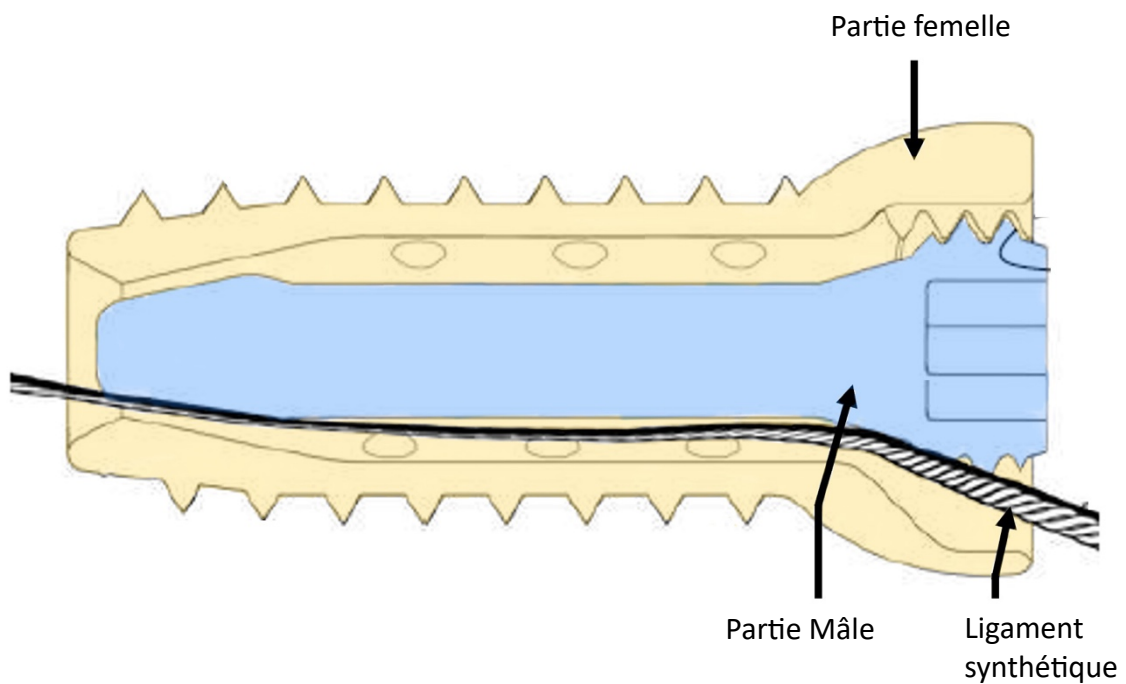
2. L'ancrage Novafix

L'ancrage Novafix est plus évoluée que les vis d'interférence. Elle se compose de deux parties : une première « femelle » ressemblant à une vis d'interférence mais ayant une tête de vis l'empêchant de s'enfoncer dans l'os et ayant un pas de vis interne ; une deuxième « mâle » étant une vis de verrouillage se logeant à l'intérieur de la première partie. Le NovaFix est réalisé en titane et fabriqué par impression 3D Titane grâce à un procédé de frittage laser.

Contrairement aux vis d'interférence qui pressent le ligament contre l'os, le NovaFix verrouille le ligament entre la lumière de la première partie et la deuxième vis. Le montage s'affranchit donc de l'interface os/ligament, il ne reste que les interfaces os/ancrage et ancre/ligament.



*Figure 27 : Photos de l'ancre Novafix.
A gauche, la partie mâle. A droite, la partie femelle.*



*Figure 28 : Schéma d'une coupe longitudinale de l'ancre
NovaFix assemblée. (d'après NOVETECH SURGERY)
En bleu la partie mâle, en jaune la partie femelle.*

C. La machine d'essai statique

Pour les tests statiques, la machine de traction utilisée est une AGS-X Shimadzu 10kN XD. Elle est exploitée avec le logiciel TrapeziumX. Les données sont ensuite traitées à l'aide de Rstudio et de Microsoft Excel.



Figure 29 : Photo de la machine de traction AGS-X Shimadzu 10kN XD

D. Ancillaire de pose

L'ancillaire de pose est fourni par la société Novetech Surgery et le laboratoire ICE. Il reprend les instruments orthopédiques classiques : moteur chirurgical, broches, tournevis, etc. Afin de faciliter et standardiser le forage des tunnels, l'utilisation d'un guide Novetech est recommandé. Sa partie pointue se place sur l'insertion du LCCr et le manchon est placé sur la métaphyse avec l'angle souhaité. Le tunnel sera alors réalisé en deux étapes : une broche est mise en place à l'aide du guide, puis un foret canulé fore le tunnel guidé par la broche.

III. METHODE

A. L'échantillonnage

Le protocole a été validé par le comité d'éthique de VetAgro Sup.

Pour réaliser cette étude, nous avons prélevé 4 paires de tibias chez des chiens de grandes races pesant entre 25 et 35 kg et provenant du département d'anatomie ou d'autopsie de VetAgro Sup. Ces chiens ont tous été euthanasiés pour des pathologies autre qu'orthopédique sans relation avec l'étude actuelle. Ils n'ont d'ailleurs reçu aucune chirurgie des membres pelviens ou eu de lésions du LCCr.

Après leur euthanasie, les animaux ont été congelés puis décongelés 24 à 48h avant la dissection. Une fois cette étape réalisée, les échantillons ont été stockés au réfrigérateur, emballés dans un milieu humide et placés dans un sac hermétique pendant 24 à 48h. Les LCCr ont été macroscopiquement évalués intacts lors de la dissection.

L'âge, le sexe et la race ne sont pas des critères d'inclusion. Chaque échantillon est identifié selon un code alphanumérique chiffre-lettre. Le chiffre faisant référence à l'identification de l'animal et la lettre signifiant Droite ou Gauche : 1D, 1G, 2D, 2G, ...

B. La préparation des pièces anatomiques

La dissection a consisté en la libération du tibia de tous les tissus mous et du périoste. Seuls étaient préservés les ménisques et le LCCr. Ce dernier a été retiré, après visualisation de son intégrité, en ne laissant qu'une légère longueur pour faciliter l'implantation de la prothèse.

Afin de faciliter la mise en place des tests, les tibias ont été sectionnés transversalement au milieu de la diaphyse à l'aide d'une scie à os. Des vis à bois ont été mis en place avec un pré-perçage sur la diaphyse afin de renforcer l'inclusion. Ils ont ensuite été inclus dans un réceptacle en métal de 7cm de haut et 3x3cm de base grâce à une résine bi-composante (polyuréthane). Un délai de 15 minutes était nécessaire pour permettre à la résine de se solidifier. Un nouveau stockage au réfrigérateur en milieu humide a ensuite été réalisé jusqu'aux essais mécaniques.



Figure 30 : Photo des pièces anatomiques préparées pour le test de traction.

C. La procédure d'implantation du matériel orthopédique

Afin de pouvoir réaliser des mesures comparables entre vis d'interférence et Novafix, chaque paire de tibia a reçu les vis d'interférence d'un côté et le Novafix de l'autre.

La procédure réalisée est celle recommandée par Novetech Surgery : une broche guide est insérée à l'aide du guide Novetech et un foret canulé de 4 mm est ensuite utilisé pour le tunnel osseux. Pour les montages avec le Novafix, l'entrée du tunnel est ensuite alésée par une fraise canulée afin de préparer la corticale à l'ancre. Les tunnels ont ensuite été taraudés à l'aide des vis d'interférence ou des NovaFix.

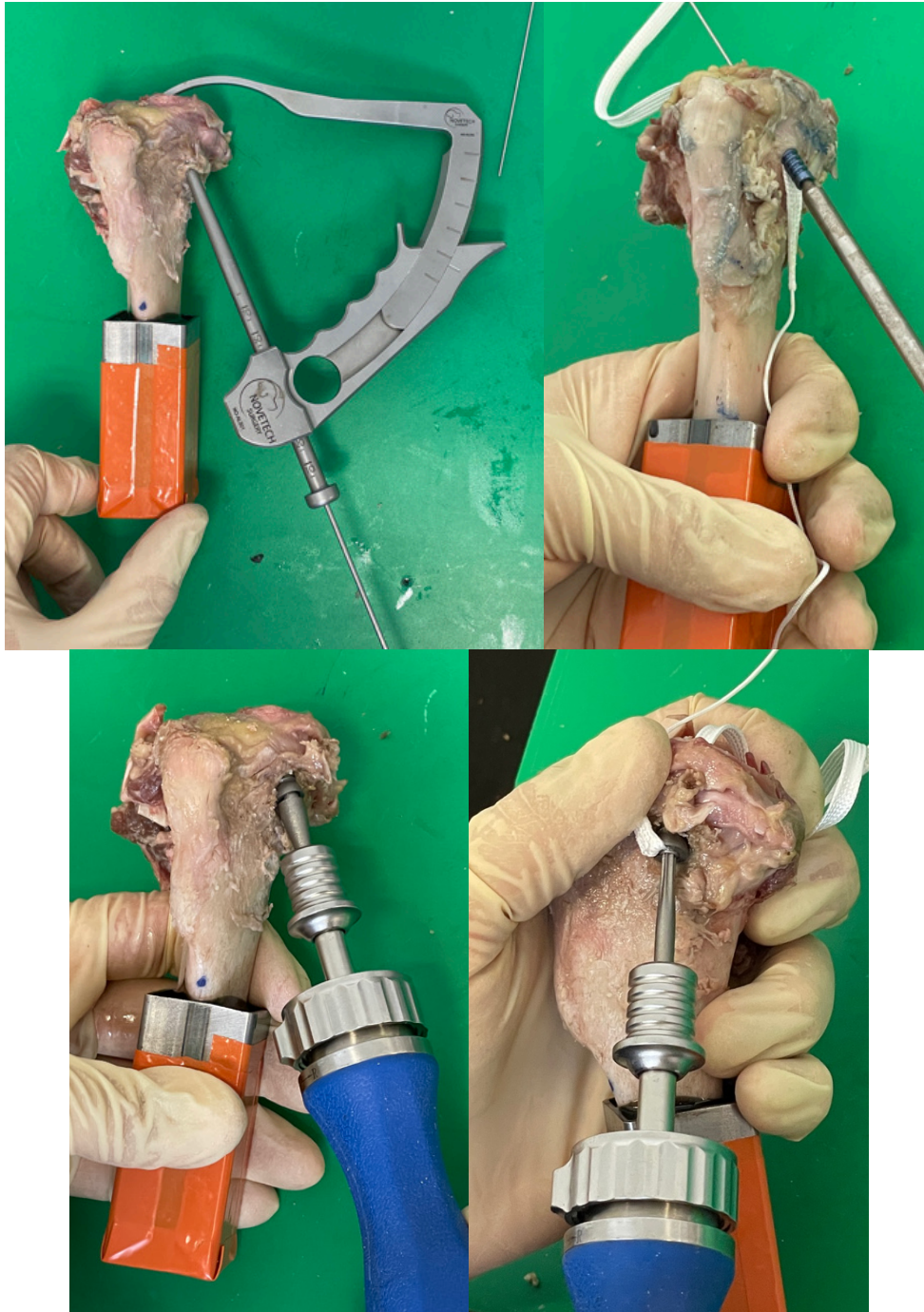

Figure 31 : Photos de la mise en place des implants (vis d'interférence et NovaFix)

On se retrouve donc avec deux groupes composés d'un tibia de chaque chien :

- Groupe « Vis d'Interférence (VI) » : Mise en place d'un ligament Novalig 8000 (UHMPWE) fixé par vis d'interférence. (1D, 2G, 3D, 4G)
- Groupe « Novafix » : Mise en place d'un ligament Novalig 8000 (UHMPWE) fixé par l'ancre Novafix. (1G, 2D, 3G, 4D)

Chaque groupe contient deux tibias gauches et deux tibias droits.

D. La procédure de test

Les huit essais de traction quasi-statique ont été effectués en utilisant le même protocole que celui utilisé dans l'étude par Goin et ses collègues (Goin et al., 2019) : les réceptacles en métal ont été verrouillés et centrés sur la machine de traction et le ligament est enroulé autour d'une mâchoire fixe sur la machine de traction.

Une pré-tension est initié jusqu'à 10N à une vitesse de 1mm/min pour aligner le système. Le test quasi-statique est ensuite effectué avec une vitesse de traction constante à 1 mm/min et ce jusqu'à rupture. La rupture est atteinte lorsque l'élongation du système dépasse 15mm.



Figure 32 : Photos de la mise en place des tests statiques

E. L'acquisition et le traitement des données

On enregistre la force exercée sur le système par rapport au déplacement associé qui est proportionnel au temps. La fréquence d'acquisition est de 10 Hz. On mesure la raideur linéaire en calculant le coefficient directeur de la plage linéaire de la courbe Force=f(déplacement), la résistance maximale et la résistance à 3mm de déplacement.

L'analyse statistique est réalisée à l'aide de l'outil d'analyse R, en utilisant des tests de Student t appariés. Une *p-value* inférieure à 0,05 est considérée comme significative.

IV. RESULTATS

Les principaux résultats de l'études sont présentés dans le tableau 2.

Échantillon	Raideur linéaire		Rm(3mm)		Charge de rupture (Rm) (N)			
	VI	NovaFix	VI	NovaFix	VI		NovaFix	
					N	mm	N	mm
n°1	199	205	353	466	512	12,2	607	9,6
n°2	72	235	225	503	286	4,1	979	8
n°3	135	300	262	714	266	3,2	1293	12,9
n°4	157	178	308	568	313	3,2	909	7,3
Moyenne	140,8	229,5	287,0	562,8	344,3	5,7	947,00	9,5
Écart-type	53,0	52,4	55,6	109,3	113,5	4,4	281,5	2,5
P-value	0,134		0,028		0,052			

Tableau 2 : Résultats des tests statiques des 8 échantillons et analyse statistique

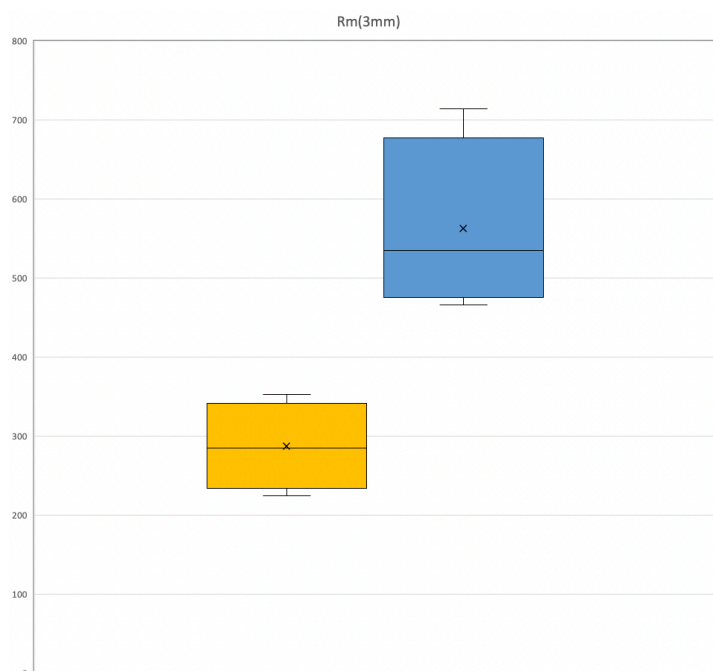


Figure 33 : Diagramme en moustache du Rm(3mm) des vis d'interférence (Jaune) et du NovaFix (Bleu)

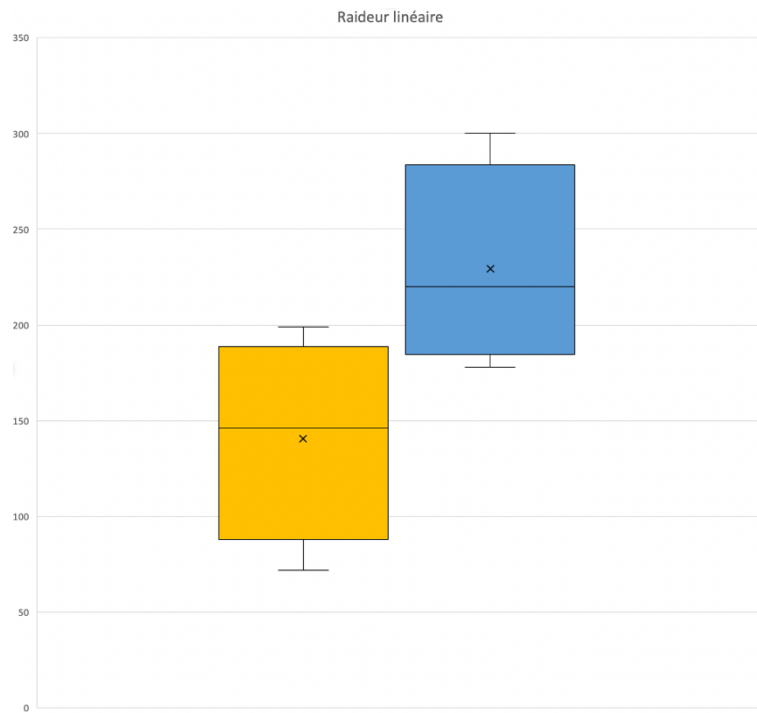


Figure 34 : Diagramme en moustache de la raideur linéaire des vis d'interférence (Jaune) et du NovaFix (Bleu)

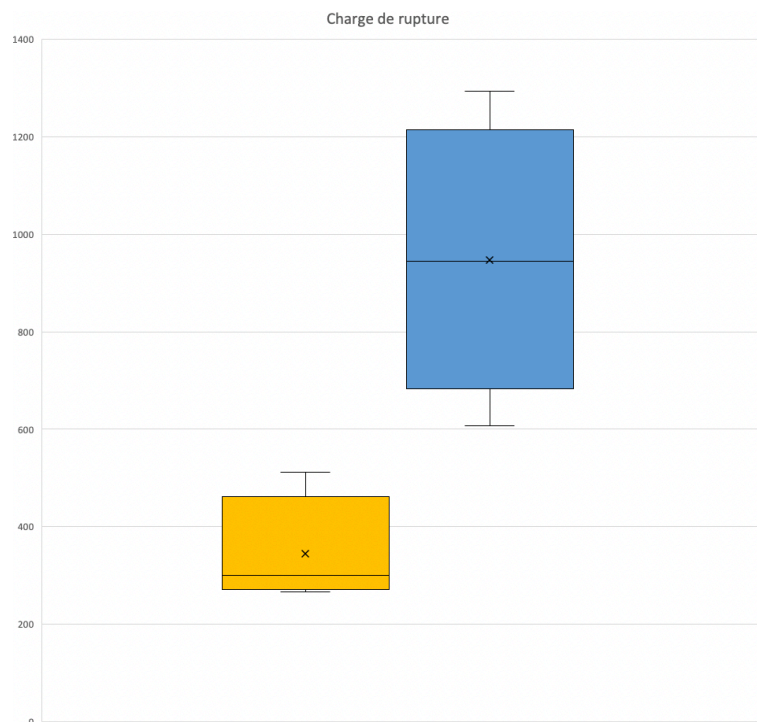


Figure 35 : Diagramme en moustache du Rm des vis d'interférence (Jaune) et du NovaFix (Bleu)

<u>Échantillon</u>	<u>Mode de rupture</u>
1D [Vis d'interférence]	Glissement interface os / implant / Vis d'interférence
1G [NovaFix]	- « Clac » à 600 N pour 9,6 mm de déplacement. - Trait de refend longitudinal constaté sur la face opposée du lieu d'implantation du tibia.
2D [NovaFix]	- Trait de refend longitudinal constaté sur la face opposée du lieu d'implantation du tibia. - Effraction du NovaFix dans son tunnel osseux.
2G [Vis d'interférence]	- Trait de refend longitudinal constaté sur la face opposée du lieu d'implantation du tibia. - Glissement interface os / implant / Vis d'interférence.
3D [Vis d'interférence]	Glissement interface os / implant / Vis d'interférence.
3G [NovaFix]	Décrochage de la courbe inexplicable, nous n'avons rien vu macroscopiquement.
4D [NovaFix]	Effraction du NovaFix dans son tunnel osseux.
4G [Vis d'interférence]	Glissement interface os / implant / Vis d'interférence

Tableau 3 : Mode de rupture des échantillons

Lors des essais de tractions, aucune rupture des systèmes de fixation eux-mêmes n'a été à déplorer. Les charges de rupture (R_m) obtenues lors des tests sont relatifs au glissement de l'implant et non à sa rupture. Une mesure de la force exercée pour une distension de 3 mm de déplacement a été réalisée : $R_m(3mm)$.

La charge de rupture et la raideur linéaire ne sont pas significativement plus élevées entre le groupe Novafix et le groupe Vis d'Interférence. Néanmoins, la force exercée pour atteindre 3mm de déplacement est significativement plus importante dans le groupe Novafix, avec une p-value de 0,028. De plus, on note aussi une augmentation de 96% de la $R_m(3mm)$ et de 175% de la R_m entre le Novafix et les vis d'interférence.

Concernant la rigidité linéaire, deux comportements se distinguent entre les vis d'interférence et le Novafix (Figure 36 ; Figure 37):

- Vis d'interférence : Présence d'une seule pente linéaire jusqu'à la R_m où le glissement de la vis d'interférence se produit.
- Novafix : Présence de deux pentes successives. Une première identique aux vis d'interférence, puis une seconde moins raide.

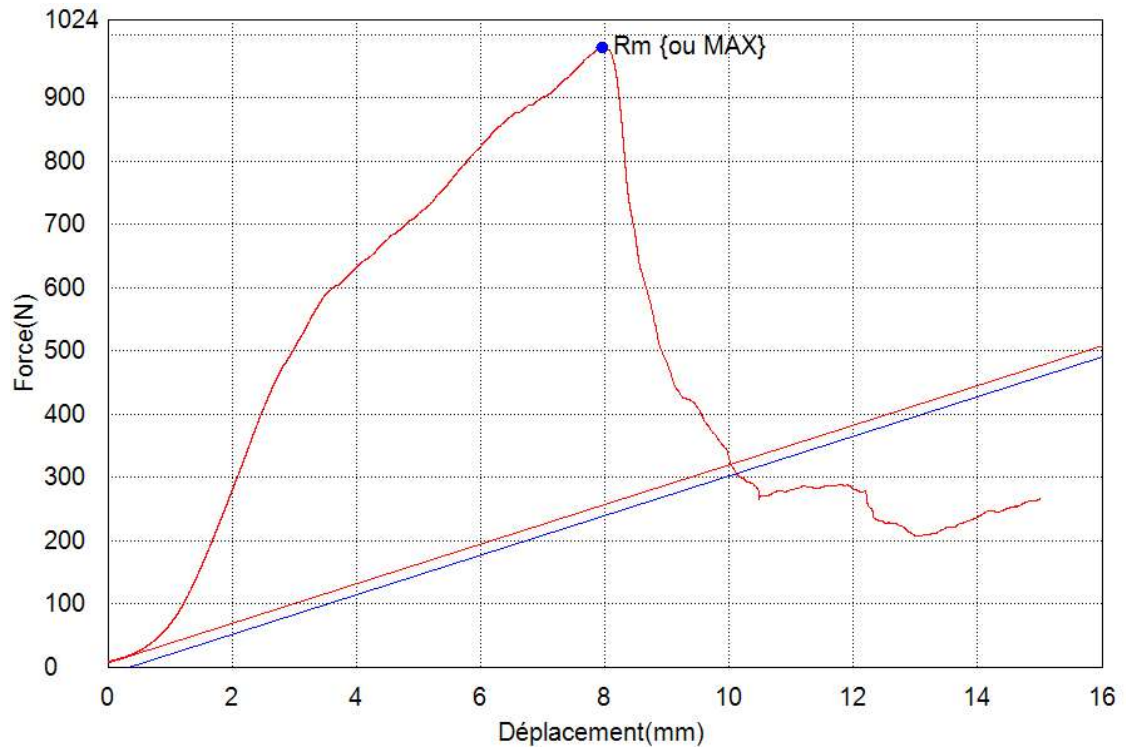


Figure 36 : Courbe Force = f (Déplacement) de l'échantillon 2D (NovaFix)

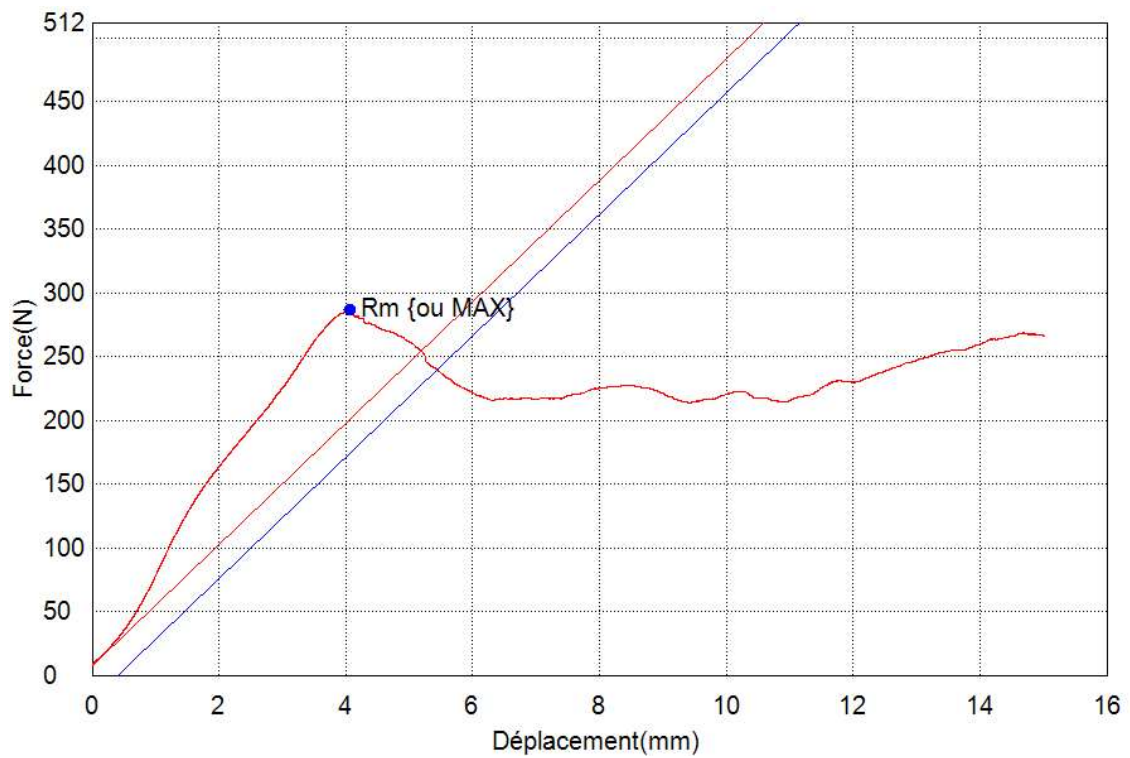


Figure 37 : Courbe Force = f (Déplacement) de l'échantillon 2G (Vis d'interférence)

V. DISCUSSION

Cette étude fournit de nouvelles informations prometteuses concernant la résistance du système de fixation tibial NovaFix utilisé dans la reconstruction artificielle du LCCr chez le chien. L'étude montre qu'à 3mm de déplacement, le NovaFix est significativement plus résistant que les vis d'interférence (p-value = 0,028). Aucune rupture d'implants n'a été à déplorer lors de l'étude comme dans les études précédentes (Blanc et al., 2019; Goin et al., 2019; Rafael, 2020).

Cette étude est le prolongement des études de Blanc 2019, Goin 2019 et Rafael 2020 qui ont montré l'intérêt de l'utilisation de la prothèse Novalig dans la reconstruction du LCCr chez le chien. Le montage de fixation de la prothèse Novalig par des vis d'interférence induit la présence de 3 interfaces mécaniques : une interface os/vis, une interface os/prothèse et une dernière vis/prothèse. Or Rafael en 2020, a mis en évidence dans son étude que le point de défaillance du système était l'ancrage tibial à cause du glissement de la prothèse à l'interface os/ligament/ancre. De plus, la qualité de la fixation par une vis d'interférence est en partie dépendante de la qualité de l'os recevant la vis (Brand et al., 2000). Afin d'améliorer le montage et empêcher ce glissement, Novetech a donc développé une nouvelle ancre permettant de s'affranchir de l'interface os/ligament. L'ancre Novafix, par sa conception bipartite, permet de ne plus mettre en contact le Novalig avec l'os du chien : le ligament est verrouillé dans l'ancre qui est elle-même verrouillée dans le tibia. Notre étude permet de confirmer la tendance d'une meilleure résistance à 3 mm de déplacement de cette nouvelle ancre dans le traitement de la rupture du LCCr chez le chien par une prothèse artificielle.

Afin d'évaluer la charge qu'un matériau peut emmagasiner avant d'atteindre son point de défaillance, des tests statiques et dynamiques existent. Les tests statiques chargent mécaniquement le matériau de façon très lente et continue jusqu'au point où il atteint un niveau de déformation prédéterminé ou sa rupture. Ils permettent de prédire la réaction du matériau face à une pression exercée sur une longue période. Les tests dynamiques soumettent rapidement le matériau à une force prédéterminée sur plusieurs cycles pour évaluer son comportement. Ces tests permettent de prédire la fatigue mécanique et la résistance de l'échantillon sur une longue période. Ces deux tests sont donc complémentaires puisqu'ils n'analysent pas les mêmes facteurs.

Dans notre étude, nous nous sommes intéressés dans un premier temps aux tests statiques afin de nous assurer de l'intérêt et de la légitimité de la fixation par le NovaFix avant d'entamer les tests dynamiques. En effet, la collecte des échantillons pour les tests statiques s'est montrée difficile et le coût des tests dynamiques nous a amené à séparer les deux types de tests dans le temps.

La mesure de la résistance maximale n'a que peu de valeur clinique. En effet, elle apparaît pour des déplacements de 5,7 mm (VI) à 9,5 mm (NovaFix) en moyenne, ce qui n'est pas compatible avec des translations physiologiques (Comerford et al., 2005; Loutzenheiser et al., 1995). Nous avons donc déterminé une limite au déplacement de l'avancée crâniale du tibia à partir de laquelle nous mesurons la force exercée. C'est en priorité de cette force que nous tenons compte pour statuer de la légitimité du montage. Pour établir cette limite, nous nous sommes basé sur les travaux de Loutzenheiser qui la fixait à 3 mm (Loutzenheiser et al., 1995). Cette limite est toutefois en deçà de certaines valeurs physiologique mais permet de

s'assurer de rester dans un tiroir physiologique (Comerford et al., 2005). Une mesure de la résistance à la traction a donc été enregistrée pour un déplacement de 3 mm ($R_m(3\text{ mm})$). Au cours de l'étude, nous avons montré que le NovaFix était plus résistant à 3mm de déplacement que les vis d'interférence et ce d'un facteur 1,96 (VI : $287 \pm 55,6\text{ N}$; NovaFix : $562,8 \pm 109,3\text{ N}$). Dans des déplacements crânio-caudales compatibles biomécaniquement avec le grasset, un montage tibial avec le NovaFix est donc presque deux fois plus résistant qu'un montage avec des vis d'interférence.

La raideur linéaire, ou module de Young, n'est pas significativement différente entre les deux groupes mais ne présente pas les mêmes caractéristiques. Le NovaFix présente une pente secondaire moins raide lors des essais. La première pente obtenue fait référence à l'ajustement des fibres du Novalig dans le NovaFix. La deuxième pente pourrait quant à elle faire référence aux propriétés mécaniques de l'os résistant aux forces de compressions induites par le NovaFix. Quant aux valeurs, la raideur linéaire du NovaFix n'est pas significativement meilleure que celle des vis d'interférence mais a une valeur moyenne de $299,5 \pm 52,4\text{ N/mm}$. C'est supérieur à la raideur obtenue par Butler avec un montage « over-the-top » qui a montré une raideur 26 semaines post-opératoire de $109,8 \pm 15,4\text{ N/mm}$ (Butler et al., 1983). Néanmoins, cela reste, bien que proche, inférieur à la raideur linéaire physiologique du LCCr estimée à $348,1 \pm 26,9\text{ N/mm}$ dans l'étude de Butler (Butler et al., 1983).

La résistance maximale est définie par le point faible du montage. Pour les vis d'interférence, c'est le glissement de la prothèse dans l'ancrage tibial. Pour le NovaFix, il semblerait que ce soit la résistance de l'os tibial. En effet, 2 des 4 résistances maximales sont apparues à la suite de l'effraction du NovaFix dans son tunnel osseux, tandis que les deux autres sont dues à des causes non définies. Il n'y a cependant pas de différence significative entre les vis d'interférence et le NovaFix. La moyenne des forces de rupture du système NovaFix est en moyenne de 947 N , ce qui est supérieur à la résistance du LCCr physiologique des chiens (Comerford et al., 2005). Cependant l'écart-type est de $281,5\text{ N}$ et l'échantillon le moins résistant a défailli à 607 N , ce qui est inférieur à la résistance du LCCr physiologique des chiens (Comerford et al., 2005). Comme dit précédemment, les distances associées aux résistances maximales n'ont que peu de valeurs cliniques.

Bien qu'une différence significative ait été mise en évidence, le faible nombre d'échantillon ne permet pas d'avoir une puissance statistique satisfaisante. La tendance d'une meilleure résistance à l'arrachement du NovaFix à 3 mm de déplacement est cependant encourageante. De plus, cette étude a été réalisée sur des chiens de race, d'âge et de sexe différents ce qui engendre des variations anatomiques et pourrait causer une augmentation de l'écart-type. Enfin, la méthode de conservation par congélation puis par réfrigération a aussi pu altérer les échantillons en modifiant leurs qualités mécaniques.

Comme nous l'avons dit, cette étude comporte peu d'échantillon, elle devra donc être appuyée par des études ultérieures ayant un nombre d'échantillons plus conséquent. Par ailleurs, nous avons testé le montage tibial du NovaFix en test statique, il serait intéressant de compléter notre étude par des tests biomécaniques statiques et dynamiques d'un montage complet (Fixation d'un Novalig sur un fémur et un tibia) puis d'envisager une étude clinique dans un dernier temps.

VI. CONCLUSION

Les ligamentoplasties synthétiques intra-articulaires sont peu réalisées chez le chien du fait d'un nombre important de perte de stabilité au cours du post-opératoire. En effet, si la fixation du ligament artificiel par simple vis d'interférence permet d'obtenir des résistances suffisantes pour un chien au repos, elles ne sont pas suffisantes pour une activité plus intense.

Pour pallier cette limite, un nouveau système d'ancrage du ligament artificiel permettant de s'affranchir de l'interface os/prothèse (Novafix®) a été développé. Notre étude a montré que ce dernier est plus résistant à la traction qu'un système à vis d'interférence et ce, dans des plages compatibles avec les forces exercées in-vivo. Bien que le nombre d'échantillons de notre étude soit faible, les résultats semblent prometteurs.

Cependant des études ultérieures portant sur un nombre plus important de spécimens et analysant la résistance d'un montage complet en dynamique sont nécessaires avant d'envisager un essai clinique.

BIBLIOGRAPHIE

- Alm, A., Gillquist, J., Strömberg, B., 1974. The medial third of the patellar ligament in reconstruction of the anterior cruciate ligament. A clinical and histologic study by means of arthroscopy or arthrotomy. *Acta Chir Scand Suppl* 445, 5–14.
- Amiel, D., Kleiner, J.B., Roux, R.D., Harwood, F.L., Akeson, W.H., 1986. The phenomenon of “ligamentization”: anterior cruciate ligament reconstruction with autogenous patellar tendon. *J Orthop Res* 4, 162–172. <https://doi.org/10.1002/jor.1100040204>
- Arnoczky, S.P., 1993. Pathomechanics of cruciate ligament and meniscal injuries., in: *Disease Mechanisms in Small Animal Surgery* (M. J. Bojrab, Ed.). Philadelphia, pp. 764–776.
- Arnoczky, S.P., 1988. The cruciate ligaments: the enigma of the canine stifle. *J Small Animal Practice* 29, 71–90. <https://doi.org/10.1111/j.1748-5827.1988.tb02267.x>
- Arnoczky, S.P., 1985. Blood supply to the anterior cruciate ligament and supporting structures. *Orthop Clin North Am* 16, 15–28.
- Arnoczky, S.P., Marshall, J.L., 1977. The cruciate ligaments of the canine stifle: an anatomical and functional analysis. *Am J Vet Res* 38, 1807–1814.
- Arnoczky, S.P., Tarvin, G.B., Marshall, J.L., Saltzman, B., 1979. The over-the-top procedure: a technique for anterior cruciate ligament substitution in the dog. 283.
- Arnoczky, S. P., Warren, R.F., 1983. The microvasculature of the meniscus and its response to injury. An experimental study in the dog. *Am J Sports Med* 11, 131–141. <https://doi.org/10.1177/036354658301100305>
- Arnoczky, Steven P., Warren, R.F., 1983. The microvasculature of the meniscus and its response to injury: An experimental study in the dog. *Am J Sports Med* 11, 131–141. <https://doi.org/10.1177/036354658301100305>
- Barone, R., 2011. *Anatomie comparée des mammifères domestiques. Tome 5, Angiologie*, 350-448, 2nd ed. Vigot, Paris.
- Barone, R., 2010a. *Anatomie comparée des mammifères domestiques. Tome 2, Arthrologie et myologie*, 263-300, 865-970, 4th ed. Vigot, Paris.
- Barone, R., 2010b. *Anatomie comparée des mammifères domestiques. Tome 7, Neurologie II : Système nerveux périphérique, glandes endocrines esthésiologie*, 270-321, 2nd ed. Vigot, Paris.
- Barone, R., 1986. *Anatomie comparée des mammifères domestiques. Tome 1, Ostéologie*, 641-700, 3rd ed. Vigot, Paris.
- Blanc, Q., Goin, B., Rafael, P., Moissonnier, P., Carozzo, C., Buttin, P., Cachon, T., Viguier, E., 2019. Effect of the number of interference screws for the fixation of an intra-articular cranial cruciate ligament prosthesis in dogs: Biomechanical study. *CMBBE* 22, S102–S104. <https://doi.org/10.1080/10255842.2020.1713496>
- Brand, J.C., Pienkowski, D., Steenlage, E., Hamilton, D., Johnson, D.L., Caborn, D.N., 2000. Interference screw fixation strength of a quadrupled hamstring tendon graft is directly related

to bone mineral density and insertion torque. *Am J Sports Med* 28, 705–710.
<https://doi.org/10.1177/03635465000280051501>

Budsberg, S.C., Verstraete, M.C., Soutas-Little, R.W., Flo, G.L., Probst, C.W., 1988. Force plate analyses before and after stabilization of canine stifles for cruciate injury. *Am J Vet Res* 49, 1522–1524.

Buote, N., Fusco, J., Radasch, R., 2009. Age, Tibial Plateau Angle, Sex, and Weight as Risk Factors for Contralateral Rupture of the Cranial Cruciate Ligament in Labradors. *Vet Surg* 38, 481–489. <https://doi.org/10.1111/j.1532-950X.2009.00532.x>

Butler, D.L., Hulse, D.A., Kay, M.D., Grood, E.S., Shires, P.K., D'Ambrosia, R., Shoji, H., 1983. Biomechanics of Cranial Cruciate Ligament Reconstruction in the Dog II. Mechanical Properties. *Vet Surg* 12, 113–118. <https://doi.org/10.1111/j.1532-950X.1983.tb00721.x>

Carobbi, B., Ness, M.G., 2009. Preliminary study evaluating tests used to diagnose canine cranial cruciate ligament failure. *J Small Anim Pract* 50, 224–226.
<https://doi.org/10.1111/j.1748-5827.2008.00723.x>

Casale, S.A., McCarthy, R.J., 2009. Complications associated with lateral fabellotibial suture surgery for cranial cruciate ligament injury in dogs: 363 cases (1997–2005). *J Am Vet Med Assoc* 234, 229–235. <https://doi.org/10.2460/javma.234.2.229>

Chauvet, A., Johnson, A., Pijanowski, G., Homco, L., Smith, R., 1996. Evaluation of fibular head transposition, lateral fabellar suture, and conservative treatment of cranial cruciate ligament rupture in large dogs: a retrospective study. *J Am Anim Hosp Assoc* 32, 247–255.
<https://doi.org/10.5326/15473317-32-3-247>

Comerford, E.J., Tarlton, J.F., Innes, J.F., Johnson, K.A., Amis, A.A., Bailey, A.J., 2005. Metabolism and composition of the canine anterior cruciate ligament relate to differences in knee joint mechanics and predisposition to ligament rupture. *J Orthop Res* 23, 61–66.
<https://doi.org/10.1016/j.orthres.2004.05.016>

Cook, J.L., 2009. Update on tightrope results : The first 2 years, 984, in: *Proceedings of the American College of Veterinary Surgery*. p. 984.

De Rooster, H., Cox, E., Bree, H.V., 2000. Prevalence and relevance of antibodies to type-I and -II collagen in synovial fluid of dogs with cranial cruciate ligament damage. *AJVR* 61, 1456–1461. <https://doi.org/10.2460/ajvr.2000.61.1456>

De Rooster, H., De Bruin, T., Van Bree, H., 2006. INVITED REVIEW?Morphologic and Functional Features of the Canine Cruciate Ligaments. *Vet Surg* 35, 769–780.
<https://doi.org/10.1111/j.1532-950X.2006.00221.x>

DeCamp, C.E., Johnston, S.A., Déjardin, L.M., Schaefer, S.L., 2016. Brinker, Piermattei, and Flo's handbook of small animal orthopedics and fracture repair, 597-669, Fifth edition. ed. Elsevier, St. Louis, Missouri.

DeCamp, C.E., Riggs, C.M., Olivier, N.B., Hauptman, J.G., Hottinger, H.A., Soutas-Little, R.W., 1996. Kinematic evaluation of gait in dogs with cranial cruciate ligament rupture. *Am J Vet Res* 57, 120–126.

Dickinson, C.R., Nunamaker, D.M., 1977. Repair of ruptured anterior cruciate ligament in the dog: experience in 101 cases, using a modified fascia strip technique. *J Am Vet Med Assoc* 170, 827–830.

- Dueland, R., Sisson, D., Evans, H.E., 1982. Aberrant origin of the cranial cruciate ligament mimicking an osteochondral lesion radiographically: a case history report. *Vet Radiol Ultrasound* 23, 175–177. <https://doi.org/10.1111/j.1740-8261.1982.tb01102.x>
- Duerr, F.M., Duncan, C.G., Savicky, R.S., Park, R.D., Egger, E.L., Palmer, R.H., 2007. Risk factors for excessive tibial plateau angle in large-breed dogs with cranial cruciate ligament disease. *J Am Vet Med Assoc* 231, 1688–1691. <https://doi.org/10.2460/javma.231.11.1688>
- Dupuis, J., Blackketter, D., Harari, J., 1992. Biomechanical Properties of the Stifle Joint Lateral Collateral Ligament in Dogs. *Vet Comp Orthop Traumatol* 05, 158–162. <https://doi.org/10.1055/s-0038-1633103>
- Dupuis, J., Harari, J., Blackketter, D.M., Gallina, A.M., 1994. Evaluation of the Lateral Collateral Ligament After Fibular Head Transposition in Dogs. *Vet Surg* 23, 456–465. <https://doi.org/10.1111/j.1532-950X.1994.tb00507.x>
- Duval, J.M., Budsberg, S.C., Flo, G.L., Sammarco, J.L., 1999. Breed, sex, and body weight as risk factors for rupture of the cranial cruciate ligament in young dogs. *J Am Vet Med Assoc* 215, 811–814.
- Evans, H.E., De Lahunta, A., Miller, M.E., 2013. *Miller's anatomy of the dog*, 850, 4. ed. ed. Elsevier Saunders, St. Louis, Mo.
- Fettig, A.A., Rand, W.M., Sato, A.F., Solano, M., McCarthy, R.J., Boudrieau, R.J., 2003. Observer variability of tibial plateau slope measurement in 40 dogs with cranial cruciate ligament-deficient stifle joints. *Vet Surg* 32, 471–478. <https://doi.org/10.1053/jvet.2003.50054>
- Fitzpatrick, N., Solano, M.A., 2010. Predictive Variables for Complications after TPLO with Stifle Inspection by Arthrotomy in 1000 Consecutive Dogs: Predictive Variables for TPLO Complications. *Vet Surg* 39, 460–474. <https://doi.org/10.1111/j.1532-950X.2010.00663.x>
- Franklin, S.P., Gilley, R.S., Palmer, R.H., 2010. Meniscal injury in dogs with cranial cruciate ligament rupture. *Compend Contin Educ Vet* 32, E1-10; quiz E11.
- Gilles, F., 2002. Contribution a l'étude de la rupture du ligament croise cranial par une approche biomecanique de l'articulation du grasset chez le chien. Paul-Sabatier, Toulouse.
- Goin, B., Rafael, P., Blanc, Q., Cachon, T., Buttin, P., Carozzo, C., Chabrand, P., Viguier, E., 2019. Biomechanical analysis of a ligament fixation system for CCL reconstruction in a canine cadaver model. *CMBBE* 22, S109–S111. <https://doi.org/10.1080/10255842.2020.1713499>
- Gordon-Evans, W.J., Griffon, D.J., Bubb, C., Knap, K.M., Sullivan, M., Evans, R.B., 2013. Comparison of lateral fabellar suture and tibial plateau leveling osteotomy techniques for treatment of dogs with cranial cruciate ligament disease. *J Am Vet Med Assoc* 243, 675–680. <https://doi.org/10.2460/javma.243.5.675>
- Griffon, D.J., 2010. A Review of the Pathogenesis of Canine Cranial Cruciate Ligament Disease as a Basis for Future Preventive Strategies: Pathogenesis of Canine Cranial Cruciate Ligament Disease. *Vet Surg* 39, 399–409. <https://doi.org/10.1111/j.1532-950X.2010.00654.x>
- Heffron, L.E., Campbell, J.R., 1978. Morphology, histology and functional anatomy of the canine cranial cruciate ligament. *Vet Rec* 102, 280–283. <https://doi.org/10.1136/vr.102.13.280>

- Henderson, R., Milton, J., 1978. The tibial compression mechanism: A diagnostic aid in stifle injuries. *J Am Anim Hosp Assoc* 474.
- Hoelzler, M.G., Millis, D.L., Francis, D.A., Weigel, J.P., 2004. Results of Arthroscopic Versus Open Arthrotomy for Surgical Management of Cranial Cruciate Ligament Deficiency in Dogs. *Vet Surg* 33, 146–153. <https://doi.org/10.1111/j.1532-950X.2004.04022.x>
- Hynes, J., Manfredi, J.M., Shull, S.A., 2023. Cranial cruciate ligament disease is perceived to be prevalent and is misunderstood in field trial sport. *J Am Vet Med Assoc* 1–6. <https://doi.org/10.2460/javma.23.01.0004>
- Jaegger, G., Marcellin-Little, D.J., Levine, D., 2002. Reliability of goniometry in Labrador Retrievers. *Am J Vet Res* 63, 979–986. <https://doi.org/10.2460/ajvr.2002.63.979>
- Johnston, S.A., Tobias, K.M. (Eds.), 2018. *Veterinary surgery: small animal*, 3113, Second edition. ed. Elsevier, St. Louis, Missouri.
- Karimi, E., Norouzzian, M., Birjandinejad, A., Zandi, R., Makhmalbaf, H., 2017. Measurement of Posterior Tibial Slope Using Magnetic Resonance Imaging. *Arch Bone Jt Surg* 5, 435–439.
- Kim, S.E., Pozzi, A., Kowaleski, M.P., Lewis, D.D., 2008. Tibial Osteotomies for Cranial Cruciate Ligament Insufficiency in Dogs. *Vet Surg* 37, 111–125. <https://doi.org/10.1111/j.1532-950X.2007.00361.x>
- Kincaid, S.A., Rumph, P.F., Garrett, P.D., Baird, D.K., Kammermann, J.R., Visco, D.M., 1996. Morphology of the musculus articularis genu in dog with description of ectopic muscle spindles. *Anat Histol Embryol* 25, 113–116. <https://doi.org/10.1111/j.1439-0264.1996.tb00067.x>
- Korvick, D.L., Pijanowski, G.J., Schaeffer, D.J., 1994. Three-dimensional kinematics of the intact and cranial cruciate ligament-deficient stifle of dogs. *J. Biomech.* 27, 77–87. [https://doi.org/10.1016/0021-9290\(94\)90034-5](https://doi.org/10.1016/0021-9290(94)90034-5)
- Kowaleski, M.P., Boudrieau, R.J., Beale, B.S., Piras, A., Hulse, D., Johnson, K.A., 2013. Radiographic outcome and complications of tibial plateau leveling osteotomy stabilized with an anatomically contoured locking bone plate: Outcome of TPLO With a Locking Bone Plate. *Vet Surg* n/a-n/a. <https://doi.org/10.1111/j.1532-950X.2013.12048.x>
- Laros, G.S., Tipton, C.M., Cooper, R.R., 1971. Influence of physical activity on ligament insertions in the knees of dogs. *J Bone Joint Surg Am* 53, 275–286.
- Leeson, T.S., Leeson, C.R., Paparo, A.A., 1988. Specialized Connective tissue: cartilage and bone, 159-194, in: *Text/Atlas of Histology*. W.B. Saunders Company, Philadelphia, pp. 159–194.
- Loutzenheiser, T.D., Harryman, D.T., Yung, S.W., France, M.P., Sidles, J.A., 1995. Optimizing arthroscopic knots. *Arthrosc.* 11, 199–206. [https://doi.org/10.1016/0749-8063\(95\)90067-5](https://doi.org/10.1016/0749-8063(95)90067-5)
- Macias, C., Mckee, W.M., May, C., 2002. Caudal proximal tibial deformity and cranial cruciate ligament rupture in small-breed dogs. *J Small Anim Pract* 43, 433–438. <https://doi.org/10.1111/j.1748-5827.2002.tb00009.x>
- Mahn, M.M., Cook, J.L., Cook, C.R., Balke, M.T., 2005. Arthroscopic Verification of Ultrasonographic Diagnosis of Meniscal Pathology in Dogs. *Vet Surg* 34, 318–323.

<https://doi.org/10.1111/j.1532-950X.2005.00049.x>

Mann, F., Wagner-Mann, C., Tangner, C., 1988. Manual goniometric measurement of the canine pelvic limb. *J Am Anim Hosp Assoc* 189–194.

Marino, D.J., Loughin, C.A., 2010. Diagnostic imaging of the canine stifle: a review. *Vet Surg* 39, 284–295. <https://doi.org/10.1111/j.1532-950X.2010.00678.x>

Meyer-Lindenberg, A., Langhann, A., Fehr, M., Nolte, I., 2003. Arthrotomy versus arthroscopy in the treatment of the fragmented medial coronoid process of the ulna (FCP) in 421 dogs. *Vet Comp Orthop Traumatol* 16, 204–210. <https://doi.org/10.1055/s-0038-1632780>

Montavon, P.M., Damur, D.M., Tepic, S., 2002. Advancement of the tibial tuberosity for the treatment of cranial cruciate-deficient canine stifle, 152, in: *Proceedings of the 1st World Orthopaedic Veterinary Congress*. Munich, p. 152.

Moore, E.V., Weeren, R., Paek, M., 2020. Extended long-term radiographic and functional comparison of tibial plateau leveling osteotomy vs tibial tuberosity advancement for cranial cruciate ligament rupture in the dog. *Vet Surg* 49, 146–154. <https://doi.org/10.1111/vsu.13277>

Moore, K., Read, R.A., 1996. Rupture of the cranial cruciate ligament in dogs. Part II. Diagnosis and management. *Compend Contin Educ Pract Vet* 381–405.

Morris, E., Lipowitz, A.J., 2001. Comparison of tibial plateau angles in dogs with and without cranial cruciate ligament injuries. *J Am Vet Med Assoc* 218, 363–366. <https://doi.org/10.2460/javma.2001.218.363>

Niebauer, G.W., Menzel, E.J., 1982. Immunological changes in canine cruciate ligament rupture. *Res. Vet. Sci.* 32, 235–241. [https://doi.org/10.1016/S0034-5288\(18\)32421-4](https://doi.org/10.1016/S0034-5288(18)32421-4)

O’connor, B.L., Visco, D.M., Heck, D.A., Myers, S.L., Brandt, K.D., 1989. Gait alterations in dogs after transection of the anterior cruciate ligament. *Arthritis Care Res.* 32, 1142–1147. <https://doi.org/10.1002/anr.1780320913>

Pagès, G., 2013. Thèse : Contribution à l’étude du traitement chirurgical de la rupture du ligament croisé crânial chez le chien : étude de la récupération de la fonction locomotrice après une intervention par la technique stftm, 92. CLAUDE-BERNARD, LYON I.

Patel, J.M., Brzezinski, A., Raole, D.A., Dunn, M.G., Gatt, C.J., 2018. Interference Screw Versus Suture Endobutton Fixation of a Fiber-Reinforced Meniscus Replacement Device in a Human Cadaveric Knee Model. *Am J Sports Med* 46, 2133–2141. <https://doi.org/10.1177/0363546518773737>

Pelletier, J.P., Martel-Pelletier, J., 1994. [Role of synovial inflammation, cytokines and IGF-1 in the physiopathology of osteoarthritis]. *Rev Rhum Ed Fr* 61, 103S-108S.

Pinna, S., Lanzi, F., Tassani, C., Mian, G., 2020. Intra-articular replacement of a ruptured cranial cruciate ligament using the Mini-TightRope in the dog: a preliminary study. *J Vet Sci* 21, e53. <https://doi.org/10.4142/jvs.2020.21.e53>

Pond, M.J., Campbell, J.R., 1972. The canine stifle joint I. Rupture of the anterior cruciate ligament. *J Small Anim Pract* 13, 1–10. <https://doi.org/10.1111/j.1748-5827.1972.tb06791.x>

Priddy, N.H., Tomlinson, J.L., Dodam, J.R., Hornbostel, J.E., 2003. Complications with and owner assessment of the outcome of tibial plateau leveling osteotomy for treatment of cranial

- cruciate ligament rupture in dogs: 193 cases (1997–2001). *J Am Vet Med Assoc* 222, 1726–1732. <https://doi.org/10.2460/javma.2003.222.1726>
- Purchase, R., Mason, R., Hsu, V., Rogers, K., Gaughan, J.P., Torg, J., 2007. Fourteen-year prospective results of a high-density polyethylene prosthetic anterior cruciate ligament reconstruction. *J Long Term Eff Med Implants* 17, 13–19. <https://doi.org/10.1615/jlongtermeffmedimplants.v17.i1.20>
- Rafael, P., 2020. Contribution a l'étude de deux systemes de fixation par des vis d'interference d'un ligament artificiel intra articulaire dans le remplacement du ligament croise crânial chez le chien. CLAUDE-BERNARD, LYON I.
- Ralphs, S.C., Whitney, W.O., 2002. Arthroscopic evaluation of menisci in dogs with cranial cruciate ligament injuries: 100 cases (1999–2000). *J Am Vet Med Assoc* 221, 1601–1604. <https://doi.org/10.2460/javma.2002.221.1601>
- Read, R.A., Robins, G.M., 1982. Deformity of the proximal tibia in dogs. *Vet Rec* 111, 295–298. <https://doi.org/10.1136/vr.111.13.295>
- Reif, U., Probst, C.W., 2003. Comparison of Tibial Plateau Angles in Normal and Cranial Cruciate Deficient Stifles of Labrador Retrievers. *Veterinary Surgery* 32, 385–389. <https://doi.org/10.1053/jvet.2003.50047>
- Robins G.M., 1990. The canine stifle joint, in: *Canine Orthopedics*. Lea & Febiger, Philadelphia, Pa. u.a, pp. 693–702.
- Sautet, J., 2014. Anatomie du grasset du chien.
- Shires, P., Hulse, D.A., Liu, W., 1984. The under-and-over fascial replacement technique for anterior cruciate ligament rupture in dogs : a retrospective study. *J Am Anim Hosp Assoc* 69–77.
- Slocum, B., Devine, T., 1984. Cranial tibial wedge osteotomy: a technique for eliminating cranial tibial thrust in cranial cruciate ligament repair. *J Am Vet Med Assoc* 184, 564–569.
- Slocum, B., Devine, T., 1983. Cranial tibial thrust: a primary force in the canine stifle. *J Am Vet Med Assoc* 183, 456–459.
- Slocum, B., Slocum, T.D., 1993. Tibial Plateau Leveling Osteotomy for Repair of Cranial Cruciate Ligament Rupture in the Canine. *Vet. Clin. North Am. Small Anim.* 23, 777–795. [https://doi.org/10.1016/S0195-5616\(93\)50082-7](https://doi.org/10.1016/S0195-5616(93)50082-7)
- Smith, G.K., Torg, J.S., 1985. Fibular head transposition for repair of cruciate-deficient stifle in the dog. *J Am Vet Med Assoc* 187, 375–383.
- Solomonow, M., Baratta, R., Zhou, B.H., Shoji, H., Bose, W., Beck, C., D'Ambrosia, R., 1987. The synergistic action of the anterior cruciate ligament and thigh muscles in maintaining joint stability. *Am J Sports Med* 15, 207–213. <https://doi.org/10.1177/036354658701500302>
- Spinella, G., Arcamone, G., Valentini, S., 2021. Cranial Cruciate Ligament Rupture in Dogs: Review on Biomechanics, Etiopathogenetic Factors and Rehabilitation. *Vet. Sci.* 8, 186. <https://doi.org/10.3390/vetsci8090186>
- Stephan, J.S., McLaughlin, R.M., Griffith, G., 1998. Water content and glycosaminoglycan

disaccharide concentration of the canine meniscus. *Am J Vet Res* 59, 213–216.

Stouffer, D.C., Butler, D.L., Kim, H., 1983. Tension-torsion characteristics of the canine anterior cruciate ligament--Part I: Theoretical framework. *J Biomech Eng* 105, 154–159. <https://doi.org/10.1115/1.3138399>

Tashman, S., Anderst, W., Kolowich, P., Havstad, S., Arnoczky, S., 2004. Kinematics of the ACL-deficient canine knee during gait: Serial changes over two years. *J. Orthop. Res.* 22, 931–941. <https://doi.org/10.1016/j.orthres.2004.01.008>

Tepic, S., Damur, D.M., Montavon, P.M., 2002. Biomechanics of the stifle joint., in: *Proceedings of the 1st World Orthopaedic Veterinary Congress. Munich, pp. 189–190.*

Tinga, S., Kim, S.E., Banks, S.A., Jones, S.C., Park, B.H., Pozzi, A., Lewis, D.D., 2018. Femorotibial kinematics in dogs with cranial cruciate ligament insufficiency: a three-dimensional in-vivo fluoroscopic analysis during walking. *BMC Vet Res* 14, 85. <https://doi.org/10.1186/s12917-018-1395-2>

Tipton, C., James, S., Mergner, W., Tchong, T., 1970. Influence of exercise on strength of medial collateral knee ligaments of dogs. *Am J Physiol* 218, 894–902. <https://doi.org/10.1152/ajplegacy.1970.218.3.894>

Vasseur, P.B., 2003. Stifle Joint, in: *Textbook of Small Animal Surgery. Saunders, Philadelphia, Pa. u.a, pp. 2090–2133.*

Vasseur, P.B., 1984. Clinical Results Following Nonoperative Management for Rupture of the Cranial Cruciate Ligament in Dogs. *Vet Surg* 13, 243–246. <https://doi.org/10.1111/j.1532-950X.1984.tb00801.x>

Vasseur, P.B., Arnoczky, S.P., 1981. Collateral ligaments of the canine stifle joint: anatomic and functional analysis. *Am J Vet Res* 42, 1133–1137.

Vasseur, P.B., Pool, R.R., Arnoczky, S.P., Lau, R.E., 1985. Correlative biomechanical and histologic study of the cranial cruciate ligament in dogs. *Am J Vet Res* 46, 1842–1854.

Voss, K., Damur, D.M., Guerrero, T., Haessig, M., Montavon, P.M., 2008. Force plate gait analysis to assess limb function after tibial tuberosity advancement in dogs with cranial cruciate ligament disease. *Vet Comp Orthop Traumatol* 21, 243–249.

Warzee, C.C., DeJardin, L. Jc M., Arnoczky, S.P., Perry, R.L., 2001. Effect of tibial plateau leveling on cranial and caudal tibial thrusts in canine cranial cruciate[ndash]deficient stifles: An in vitro experimental study. *Veterinary Surgery* 30, 278–286. <https://doi.org/10.1053/jvet.2001.21400>

Wilke, V.L., Conzemius, M.G., Kinghorn, B.P., Macrossan, P.E., Cai, W., Rothschild, M.F., 2006. Inheritance of rupture of the cranial cruciate ligament in Newfoundlands. *J Am Vet Med Assoc* 228, 61–64. <https://doi.org/10.2460/javma.228.1.61>

Wilke, V.L., Zhang, S., Evans, R.B., Conzemius, M.G., Rothschild, M.F., 2009. Identification of chromosomal regions associated with cranial cruciate ligament rupture in a population of Newfoundlands. *Am J Vet Res* 70, 1013–1017. <https://doi.org/10.2460/ajvr.70.8.1013>

Winegardner, K.R., Scrivani, P.V., Krotscheck, U., Todhunter, R.J., 2007. Magnetic resonance imaging of subarticular bone marrow lesions in dogs with stifle lameness. *Vet Radiol Ultrasound* 48, 312–317. <https://doi.org/10.1111/j.1740-8261.2007.00248.x>

Witsberger, T.H., Villamil, J.A., Schultz, L.G., Hahn, A.W., Cook, J.L., 2008. Prevalence of and risk factors for hip dysplasia and cranial cruciate ligament deficiency in dogs. *J Am Vet Med Assoc* 232, 1818–1824. <https://doi.org/10.2460/javma.232.12.1818>

COMPARAISON BIOMECHANIQUE DE DEUX SYSTEMES DE FIXATION D'UN LIGAMENT ARTIFICIEL INTRA-ARTICULAIRE DANS LE TRAITEMENT DU LIGAMENT CROISE CRANIAL CHEZ LE CHIEN

Auteur

VINCART Aurélien

Résumé

La rupture du ligament croisé crânial est la cause la plus fréquente de boiterie des membres pelviens chez le chien. Elle affecte 3 à 5% des chiens et provoque une instabilité articulaire, de l'arthrose et de la douleur, le tout amenant à un handicap fonctionnel. Le traitement de choix est actuellement la stabilisation dynamique, les reconstructions du LCCr par les ligaments artificiels ayant été délaissés au cours du temps. La découverte récente du ligament LARS a permis une reprise de confiance et un redémarrage des recherches envers les prothèses ligamentaires artificielles. Plusieurs études se sont succédées pour évaluer l'intérêt et la faisabilité de la reconstruction du LCCr par un ligament artificiel type LARS. L'étude de Rafael en 2020, montre une fragilité dans le montage au niveau de l'attache tibiale : il y a un glissement au niveau de l'interface os/vis/ligament. Cela a motivé le développement d'un nouveau système de fixation pour le tibia : le NovaFix. Le but de cette étude est de comparer la résistance au test statique de deux types de fixation tibial d'une prothèse ligamentaire UHMWPE (Novalig) : la vis d'interférence ou l'ancre NovaFix, afin de mettre en évidence une potentielle meilleure résistance à l'arrachement du NovaFix par rapport à la vis d'interférence.

Mots-clés

Ligament croisé crânial, Ligament artificiel, NovaFix, Vis d'interférence, Chien, Biomécanique

Jury

Président du jury : **Pr SERVIEN Elvire**
Directeur de thèse : **Dr CACHON Thibaut**
2ème assesseur : **Dr BLONDEL Margaux**



VetAgro Sup