



**HAL**  
open science

## Indications de la scintigraphie urinaire chez les carnivores domestiques : une revue de la littérature

Ombeline Becquart

► **To cite this version:**

Ombeline Becquart. Indications de la scintigraphie urinaire chez les carnivores domestiques : une revue de la littérature. Sciences du Vivant [q-bio]. 2024. dumas-04769116

**HAL Id: dumas-04769116**

**<https://dumas.ccsd.cnrs.fr/dumas-04769116v1>**

Submitted on 6 Nov 2024

**HAL** is a multi-disciplinary open access archive for the deposit and dissemination of scientific research documents, whether they are published or not. The documents may come from teaching and research institutions in France or abroad, or from public or private research centers.

L'archive ouverte pluridisciplinaire **HAL**, est destinée au dépôt et à la diffusion de documents scientifiques de niveau recherche, publiés ou non, émanant des établissements d'enseignement et de recherche français ou étrangers, des laboratoires publics ou privés.

ANNEE 2024 - Thèse n° 44

**INDICATIONS DE LA SCINTIGRAPHIE URINAIRE CHEZ LES  
CARNIVORES DOMESTIQUES : UNE REVUE DE LA  
LITTÉRATURE**

**THÈSE**

pour l'obtention du diplôme d'État de

**DOCTEUR VÉTÉRINAIRE**

présentée et soutenue publiquement devant

l'UFR de Médecine de l'Université de Nantes le 4 septembre 2024

par

**Ombeline BECQUART**

Sous la direction de

**Marion FUSELLIER**

Président du jury : Monsieur Jean-Claude DESFONTIS Professeur

Membres du jury : Monsieur Nicolas CHOUIN Maître de Conférence



ANNEE 2024 - Thèse n° 44

**INDICATIONS DE LA SCINTIGRAPHIE URINAIRE CHEZ LES  
CARNIVORES DOMESTIQUES : UNE REVUE DE LA  
LITTÉRATURE**

**THÈSE**

pour l'obtention du diplôme d'État de

**DOCTEUR VÉTÉRINAIRE**

présentée et soutenue publiquement devant

l'UFR de Médecine de l'Université de Nantes le 4 septembre 2024

par

**Ombeline BECQUART**

Sous la direction de

**Marion FUSELLIER**

Président du jury : Monsieur Jean-Claude DESFONTIS Professeur

Membres du jury : Monsieur Nicolas CHOUIN Maître de Conférence

## Liste des membres du corps enseignant

<b>Département BPSA Biologie, Pathologie et Sciences de l'Aliment</b>		
Responsable : <b>Emmanuel JAFFRES</b> – Adjointe : <b>Frédérique NGUYEN</b>		
Pharmacologie et Toxicologie	Jean-Claude DESFONTIS (Pr) Yassine MALLEM (Pr) Hervé POULIQUEN (Pr)	Antoine ROSTANG (MC) Meg-Anne MORICEAU (CERC) Martine KAMMERER (PR émérite)
Physiologie fonctionnelle, cellulaire et moléculaire	Jean-Marie BACH (Pr) Lionel MARTIGNAT (Pr) Julie HERVE (MC HDR) Grégoire MIGNOT (MC)	Solenn GAVAUD (CERC)
Histologie et anatomie pathologique	Marie-Anne COLLE (Pr) Pierre CORDIER (CERC) Jérôme ABADIE (MC)	Laetitia JAILLARDON (MC) Frédérique NGUYEN (MC)
Biochimie alimentaire industrielle	Carole PROST (Pr) Joëlle GRUA (MC)	Clément CATANEO (MC) Alix KHALIL (MC) Laurent LE THUAUT (MC)
Microbiotech	Hervé PREVOST (Pr) Géraldine BOUE (MC) Nabila HADDAD (MC HDR) Emmanuel JAFFRES (MC HDR)	Mathilde MOSSER (MC) Boris MISERY (MC) Raouf TAREB (MC) Quentin PRUVOST (CEC)
PACENV = VET1	Eléonore BOUGUYON (PRAG) Nicolas BROSSAUD (PRAG)	Charlotte MOCQUARD (PRAG) Aurore CALVEL (PRAG)
<b>Département SAESP Santé des Animaux d'Élevage et Santé Publique</b>		
Responsable : <b>Raphaël GUATTEO</b> – Adjoint : <b>Jean-Michel CAPPELIER</b>		
Elevage, nutrition et santé des animaux domestiques	Nathalie BAREILLE (Pr) François BEAUDEAU (Pr) Christine FOURICHON (Pr)	Juan Manuel ARIZA CHACON (MC) Ségolène CALVEZ (Pr) Aurélien MADOUASSE (MC HDR) Nora NAVARRO-GONZALES (MC)
Infectiologie	Alain CHAUVIN (Pr) François MEURENS (Pr) Emmanuelle MOREAU (Pr) Nathalie RUVOEN-CLOUET (Pr) Pauline MAISONNASSE (CERC)	Albert AGOULON (MC) Suzanne BASTIAN (MC) Léa LOISEL (AERC) Kenny OBERLE (MC) Nadine RAVINET (MC)
Médecine des animaux d'élevage	Catherine BELLOC (Pr) Christophe CHARTIER (Pr émérite) Raphaël GUATTEO (Pr) Anne RELUN (MC)	Sébastien ASSIE (MC) Isabelle BREYTON (MC) Mily LEBLANC MARIDOR (MC) Maud ROUAULT (AERC)
Hygiène et qualité des aliments	Jean-Michel CAPPELIER (Pr) Louis DELAUNAY (CERC) Bruno LE BIZEC (Pr) Marie-France PILET (Pr)	Sofia STRUBBIA (MC) Fanny RENOIS-MEURENS (MC HDR)

<b>Département DSC Sciences cliniques</b>		
Responsable : <b>Catherine IBISCH</b> – Adjoint : <b>Marion FUSELLIER</b>		
Anatomie comparée	Eric BETTI (MC) Claude GUINTARD (MC)	
Pathologie chirurgicale et anesthésiologie	Eric AGUADO (Pr) Olivier GAUTHIER (Pr) Eric GOYENVALLE (Pr)	Pierre MAITRE (MC) Caroline TESSIER (MC) Gwénola TOUZOT- JOURDE (MC) Claire DEFOURMESTRAUX (MC)
Dermatologie, parasitologie des carnivores et des équidés, mycologie	Jacques GUILLOT (Pr) Emmanuel BENSIGNOR (Pr Ass)	Sabrina VIEU (AERC) Maria Dolores SANCHEZ (CERC)
Médecine interne, imagerie médicale et législation professionnelle vétérinaire	Anne COUROUCE (Pr) Jack-Yves DESCHAMPS (Pr) Françoise ROUX (Pr) Juan HERNANDEZ- RODRIGUEZ (Pr Ass) Nora BOUHSINA (MC)	Nicolas CHOUIN (MC) Amandine DRUT (MC) Marion FUSELLIER- TESSON (Pr) Catherine IBISCH (MC HDR) Aurélia LEROUX (MC) Odile SENECAAT (MC)
Biotechnologies et pathologie de la reproduction	Jean-François BRUYAS (Pr) François FIENI (Pr)	Djemil BENCHARIF (Pr) Lamia BRIAND (Pr)
<b>Département GPA Génie des procédés alimentaires</b>		
Responsable : <b>Vanessa JURY</b> – Adjointe : <b>Cyril TOUBLANC</b>		
Lionel BOILLEREAUX (Pr) Sébastien CURET-PLOQUIN (Pr) Marie DE LAMBALLERIE (Pr) Francine FAYOLLE (Pr) Michel HAVET (Pr)	Alain LEBAIL (Pr) Olivier ROUAUD (Pr) Kévin CROUVISIER- URION (MC) Vanessa JURY (Pr) Emilie KORBEL (MC)	Jean-Yves MONTEAU (MC HDR) Eve-Anne NORWOOD (MC) Raphaël PORYLES (MC) Laurence POTTIER (MC) Cyril TOUBLANC (MC)
PAC-ING	Cyril Gaillard (PCEA)	
<b>Département MSC Management, statistiques et communication</b>		
Responsable : <b>Samira ROUSSELIERE</b> – Adjointe : <b>Véronique CARIOU</b>		
Mathématiques, statistiques, informatique	Chantal THORIN (PRAG) Evelyne VIGNEAU (Pr) Jean-Michel GALHARRET (MC stagiaire)	Véronique CARIOU (Pr) Benjamin MAHIEU (MC) Michel SEMENOU (MC)
Economie, gestion, législation	Pascal BARILLOT (MC) Ibrahima BARRY (MC) Florence BEAUGRAND (MC)	Jean-Marc FERRANDI (Pr) Sonia MAHJOUB (MC) Samira ROUSSELIERE (MC)

	Sibylle DUCHAINE (MC)	Christophe PAPINEAU (Ens. Cont.)
Langues et communication	Marc BRIDOU (PLPA) David GUYLER (Ens. Cont.) Nathalie GOODENOUGH (PCEA) Patricia JOSSE (Ens. Cont.)	Shaun MEEHAN (Ens. Cont.) Linda MORRIS (PCEA) Ian NICHOLSON (ENS. Cont.)

Pr Ag : Professeur Agrégé, Pr : Professeur, MC : Maître de Conférence, MCC : MC contractuel,  
 PLPA : Professeur Lycée Professionnel Agricole, PCEA : Professeur Certifié Enseignement Agricole,  
 HDR : Habilité à Diriger des Recherches, CERC : Chargé d'Enseignement et de Recherche Contractuel, Ens. Cont. : Enseignant Contractuel

---

## Protection des droits d'auteur et plagiat

La reproduction d'extraits de cette thèse est autorisée avec mention de la source. Toute reproduction partielle doit être fidèle au texte utilisé. Cette thèse devra donc être citée en incluant les éléments bibliographiques suivants :

- Nom et prénoms de l'auteur : Ombeline Becquart
- Année de soutenance : 2024.
- Titre de la thèse : Indications de la scintigraphie urinaire chez les carnivores domestiques : une revue systématique de la littérature
- Intitulé du diplôme : Thèse de doctorat vétérinaire
- Université de soutenance : Faculté de Médecine de Nantes.
- École de soutenance : Oniris VetAgroBio : École Nationale Vétérinaire, Agroalimentaire et de L'alimentation Nantes Atlantique
- Nombre de pages : 97p.

# Table des matières

<b>Table des matières.....</b>	<b>5</b>
<b>Table des figures.....</b>	<b>8</b>
<b>Table des tableaux.....</b>	<b>11</b>
<b>Table des abréviations .....</b>	<b>12</b>
<b>Introduction .....</b>	<b>13</b>
<b>Partie 1 : la scintigraphie : technique et indications.....</b>	<b>13</b>
<b>I. Origine et principe de la scintigraphie .....</b>	<b>13</b>
1) Origine et développement .....	13
Découverte de la radioactivité.....	13
Première utilisation de marqueurs radioactifs .....	14
Invention de la gamma caméra.....	14
2) Gamma scintigraphie.....	14
Principe général .....	14
Isotopes en médecine vétérinaire .....	14
Voie d'administration.....	15
Formation de l'image scintigraphique .....	15
3) SPECT.....	16
4) Acquisition des données informatiques.....	17
5) Projection et traitement de l'image .....	17
6) Interprétation des images .....	18
7) Radioprotection.....	19
<b>II. Principales explorations scintigraphiques en médecine vétérinaire .....</b>	<b>22</b>
1) Exploration osseuse.....	22
Indications.....	22
Méthode .....	23
2) Exploration thyroïdienne.....	24
Indications.....	24
Méthode .....	24
3) Exploration des shunts porto-systémiques .....	25
Indications.....	25
Méthodes.....	25
4) Exploration cardiaque .....	26
Indications.....	26
Méthode .....	26
5) Exploration pulmonaire.....	27
Indications.....	27
Méthode .....	27
6) Exploration de foyers tumoraux et inflammatoires .....	28
<b>III. La scintigraphie de l'appareil urinaire.....</b>	<b>29</b>
1) Physiologie rénale .....	29



Débit de filtration glomérulaire .....	29
Évaluation du DFG : paramètres sanguins .....	29
Évaluation du DFG : clairance rénale .....	30
2) Principe et marqueurs de la scintigraphie urinaire .....	30
3) Interprétation des images morphologiques rénales .....	31
4) Mesure du débit de filtration glomérulaire.....	32
5) Objectivation d'une obstruction urétérale.....	33
<b>Partie 2 : Revue systématique des indications de la scintigraphie urinaire à visée diagnostique ou de suivi thérapeutique .....</b>	<b>34</b>
<b>I. Méthode.....</b>	<b>34</b>
1) Objectif et protocole global.....	34
2) Collecte des données.....	34
3) Phase de sélection.....	34
4) Phase d'éligibilité.....	34
5) Traitement des résultats .....	35
Données qualitatives.....	35
Données quantitatives .....	35
6) Méta-analyse.....	37
<b>II. Résultats.....</b>	<b>38</b>
1) Tri des articles.....	38
2) Données qualitatives .....	39
Observation morphologique rénale fonctionnelle .....	39
Fonction rénale individuelle et/ou globale.....	39
Diagnostic d'atteinte obstructive, traumatique ou infectieuse sévère du tractus urinaire .....	40
3) Données quantitatives.....	41
Détection précoce d'insuffisance rénale avant azotémie.....	42
Risque d'insuffisance rénale sous-jacente lors d'application de traitement à l'iode 131 dans un contexte d'hyperthyroïdie .....	46
Évaluation de la fonction rénale avant et après néphrotomie .....	47
Évaluation de la fonction rénale avant et après biopsie rénale.....	49
Évaluation de la fonction rénale avant néphrectomie potentielle.....	51
Diagnostic de rejet de greffe rénale post-transplantation .....	56
Post pose de stent urétéral.....	56
Évaluation de la fonction rénale lors d'évolution d'hyperadrénocorticisme chez le chien.....	57
Diagnostic de pyélonéphrite .....	58
Diagnostic de non-intégrité du tractus urinaire.....	60
Diagnostic d'obstruction urétérale .....	64
<b>III. Discussion.....</b>	<b>67</b>
1) Comparaison des résultats quantitatifs et qualitatifs .....	67
2) Risque de biais lié à la méthode de revue systématique .....	73
Méthode PICO.....	73
Nombre d'évaluateur.....	73
Disponibilité des ouvrages .....	73
Tests de fiabilité .....	73
<b>Conclusion.....</b>	<b>74</b>

<b>Bibliographie.....</b>	<b>75</b>
Annexe 1 : Indications de la scintigraphie rénale selon l'ensemble des revues et livres de médecine vétérinaire .....	82
Annexe 2 : Avantages de la scintigraphie rénale selon l'ensemble des revues et livres de médecine vétérinaire .....	83
Annexe 3 : Inconvénients de la scintigraphie selon l'ensemble des revues et livres de médecine vétérinaire ..	84
Annexe 4 : Articles utilisant la scintigraphie rénale comme méthode de référence pour tester la fiabilité d'autres méthodes d'évaluation de la fonction rénale .....	85
Annexe 5 : Arbre décisionnel des techniques d'imagerie d'exploration d'atteinte rénale chez un patient azotémique (Rivers, Johnston 1996) .....	86
Annexe 6 : Arbre décisionnel des techniques d'imagerie d'exploration d'atteinte rénale chez un patient non azotémique (Rivers, Johnston 1996) .....	87
Annexe 7 : Test de biais appliqué aux études diagnostiques basé sur le test QUADAS-2 (Rostagno, Pallot 2021) .....	88
Annexe 8 : Test de biais appliqué aux cas cliniques basé (après traduction) sur le JBI for case reports (Moola et al. 2020).....	89
Annexe 9 : Test de biais appliqué aux études cas témoin basé sur la Newcastle-Ottawa Scale (Pallot, Rostagno 2021).....	90
Annexe 10 : Test de biais appliqué aux essais cliniques randomisés basé (après traduction) sur le ROB-2 de la méthode Cochrane (Higgins et al. 2019) .....	91
Annexe 11 : Test de biais appliqué aux essais cliniques non-randomisés basé (après traduction) sur le ROBIN-I de la méthode Cochrane (Sterne et al. 2016) .....	93
Annexe 12 : Résultats des tests de biais appliqués aux données quantitatives.....	95

## Table des figures

Figure 1 : Exemple de positionnement en latéral d'un chat pour la réalisation d'une scintigraphie planaire rénale au $-99\text{mTcDTPA}$ (Tyson, Daniel 2014) .....	15
Figure 2 : Principe de la gamma scintigraphie (Poirier-Quinot 2019) .....	16
Figure 3 : Exploration thyroïdienne par tomодensitométrie par émission monophotonique (SPECT) d'un chien (Greco, Meomartino, Gnudi, Brunetti, Giancamillo 2023).....	16
Figure 4 : Clichés de scintigraphie osseuse à base de $-99\text{mTcMDP}$ de deux chiens : (A) image d'un chien sain, (B) image d'un rottweiler présentant une boiterie bilatérale des membres thoraciques. L'accumulation du radiotracteur plus marquée au niveau des deux coudes de l'image B est une zone d'hyperfixation anormale qui indique la présence d'une lésion (Samoy <i>et al.</i> 2008) .....	18
Figure 5 : (A) Image scintigraphique statique rénale à base de $-99\text{mTcDMSA}$ d'un chien sain (B) Clichés scintigraphiques dynamiques rénaux à base de $-99\text{mTcDTPA}$ à 6 secondes d'intervalle d'un autre chien. L'accumulation du radiotracteur dans le rein gauche est inférieure à celle du rein droit, en comparant avec l'image (A) celui-ci semble de forme normale, il y a donc hypofixation dans le rein gauche caractéristique d'un défaut de fonction rénal à gauche (Tyson, Daniel 2014) .....	18
Figure 6 : (A) Organisation des zones de travail en radioprotection, (B) pictogramme signalant la présence de produit radioactif et (C) pictogrammes de délimitation des zones (INRS 2023) .....	20
Figure 7 : Image scintigraphique corps entier d'un chien, 2h après injection intra-veineuse de 370MBq de $-99\text{mTc-MDP}$ . Forte concentration du composé radiopharmaceutique dans le genou gauche correspondant au foyer primaire d'un ostéosarcome, absence de métastase dans le reste du corps (Balogh <i>et al.</i> 1999) .....	23
Figure 8 : Clichés ventraux de scintigraphies thyroïdiennes à base de $-99\text{mTcO}_4$ d'un chat adulte sain (A), d'un chat adulte atteint d'adénome thyroïdien bilatéral sans tissu thyroïdien ectopique (B) et de deux chats présentant du tissu thyroïdien ectopique (C). .....	25
Figure 9 : Cliché ultra-haute résolution de SPECT à base de $-99\text{mTc-tetrofosmine}$ d'un cœur de souris en fin de diastole (ED) et fin de systole (ES) montrant la perfusion myocardique dans les muscles papillaires et la paroi ventriculaire droite (Tsui, Kraitchman 2009) .....	27
Figure 10 : Cliché scintigraphique de perfusion pulmonaire à l'albumine radio-marquée en vue dorso-ventrale d'un Pointer Allemand à Poil Court de 6 ans présentant un thrombus ou une thromboembolie localisé(e) dans le tronc pulmonaire. Bonne visualisation de la perfusion du poumon gauche, absence de perfusion des poumons à droite (Kittleson 2005) .....	28
Figure 11 : Images scintigraphiques latérales droites juste après injection de $-99\text{mTcDMSA}$ d'un cheval sain (à gauche) et d'un cheval atteint de dysplasie rénale sévère (à droite). Le rein dysplasique est hétérogène et présente de multiples foyers non scintillants correspondant à de multiples kystes médullaires et à une fibrose interstitielle sévère (Tyson, Daniel 2014).....	32
Figure 12 : Rénogramme unilatéral d'un chien sain (à gauche) et d'un chien avec obstruction urétérale gauche d'origine lithiasique (à droite) obtenus par scintigraphie rénale à base de $-99\text{mTcDTPA}$ (Tyson, Daniel 2014). 33	
Figure 13 : Effectifs des ouvrages en fonction des différentes étapes de collecte et de tri des données. $\emptyset$ : absence de / $\neq$ : différentes .....	38
Figure 14 : Scintigraphie rénale dynamique (a) Clichés scintigraphiques après injection de $-99\text{mTcDTPA}$ pendant 30 minutes à 15 secondes d'intervalle (b) Tracé manuel des régions d'intérêt (ROI) du rein gauche en bleu, du rein droit en blanc et de la région caudale du rein droit en jaune afin de distinguer le bruit de fond (c) Rénogramme du rein gauche en bleu et du rein droit en blanc, la droite jaune verticale indique l'injection du furosémide. (Schaefer <i>et al.</i> 2021).....	43
Figure 15 : Scintigraphie rénale statique. Les clichés sont réalisés 5h après injection de $-99\text{mTcDMSA}$ en vue (a) dorsale, (b) dorsale oblique droite et (c) dorsale oblique gauche. (Schaefer <i>et al.</i> 2021).....	43
Figure 16 : Rénogramme type du protocole contrôle. Les trois phases de la courbe sont aisément distinguables, le temps d'activité maximal apparaît après la fenêtre de calcul du DFG entre 1 et 3min après injection du radiotracteur (Kunze, Bahr, Lees 2006).....	45

Figure 17 : Rénogramme type du protocole 2 (même chien que la figure 16). Les trois phases de la courbe restent distinguables, cependant la courbe semble aplatie. De plus, le pic maximal d'activité est déplacé vers zéro ce qui provoque l'inclusion du pic maximal d'activité et d'une partie de la phase décroissante dans la fenêtre de calcul du DFG (entre 1 et 3min post injection du radiotracteur) (Kunze, Bahr, Lees 2006).....	45
Figure 18 : Rénogramme d'un chien atteint de néphrite héréditaire de l'étude précédente. La courbe montre une accentuation de la phase vasculaire avec un aplatissement du reste de la courbe (Bahr, Lees 2000) .....	45
Figure 19 : Mesure du DFG total avant (0) et après (J+1, J+21, J+42) néphrotomie unilatérale gauche chez des chiens ayant reçu une CRI de fenoldopam (en gris clair) ou un placebo (en noir) (Zimmerman-Pope <i>et al.</i> 2003)	47
Figure 20 : Mesure du DFG individuel du rein opéré (en gris clair) et du rein contrôle (en noir) avant (0) et après (J+1, J+21, J+42) néphrotomie unilatérale gauche chez tous les chiens de l'étude (Zimmerman-Pope <i>et al.</i> 2003) .....	48
Figure 21 : Clichés scintigraphiques en vue dorsale de deux chats avant biopsie du cortex rénal, à gauche avec du $-99mTcDTPA$ et à droite avec du $-99mTcMAG3$ . (Drost <i>et al.</i> 2000).....	50
Figure 22 : Cliché scintigraphique statique 3h et 15min après injection du radiotracteur. Tracé manuel des régions d'intérêt (gauche en rouge et droite en vert) et des « bruits de fond » respectifs (gauche en bleu et droit en jaune). Le tableau associé résume les données numériques de scintillement mesurées et calculées avant conversion en degré d'activité rénale (Heier <i>et al.</i> 2019).....	53
Figure 23 : Clichés tomographiques abdominaux. (A) plan frontal : l'uretère gauche dilaté est rempli de produit de contraste. (B) plan transversal : préparation de la mesure du volume du parenchyme rénal droit. (C) Reconstruction en 3 dimensions du rein gauche (Heier <i>et al.</i> 2019) .....	53
Figure 24 : Cliché scintigraphique dynamique avec tracé manuel des régions d'intérêt (rein droit en rouge et rein gauche en jaune) et de leur « bruit de fond » respectifs (droit en bleu et gauche en vert) (Queau <i>et al.</i> 2013)....	54
Figure 25 : DFG (mL/kg/h) mesuré pré-chirurgicalement (Pre), post-chirurgicalement (Post) et lors de la phase de rejet de greffe (Rejection). Les lettres minuscules sont différentes entre les données significativement différentes ( $P<0,05$ ) (Halling <i>et al.</i> 2003) .....	56
Figure 26 : Rénogramme et cliché scintigraphique associés d'un rein présentant des paramètres normaux. (Vidal <i>et al.</i> 2018) .....	57
Figure 27 : Rénogramme et cliché scintigraphique associés d'un rein présentant des paramètres anormaux caractéristiques d'une atteinte rénale. (Vidal <i>et al.</i> 2018) .....	58
Figure 28 : Clichés scintigraphiques de la phase aiguë d'infection. En partant du haut, les lignes 1, 2 et 3 correspondent respectivement aux clichés 4h, 24h et 48h post-injection. De gauche à droite, les colonnes correspondent aux vues abdominales droite latérale, gauche latérale, ventrale et dorsale (Neuwirth <i>et al.</i> 1995) .....	59
Figure 29 : Cliché scintigraphique mettant en évidence une lésion rénale droite (Fryczkowski, Zaluczkowski, Krzyszkowska 1981) .....	61
Figure 30 : Clichés scintigraphiques après injection de $-99mTcDTPA$ en vue dorsale. (A) 5min (B) 30min (C) 3h après injection (Griffin <i>et al.</i> 2022) .....	62
Figure 31 : Clichés scintigraphiques 4h après injection de $-99mTcDTPA$ . (A) vue latérale droite avec animal en décubitus latéral droit (B) vue latérale avec animale en position sternale (C) vue dorsale (Griffin <i>et al.</i> 2022).....	63
Figure 32 : Débit plasmatique rénal du rein obstrué (en vert) et du rein controlatéral (en rouge), pour le groupe d'obstruction faible en clair et forte en foncée (Shokeir <i>et al.</i> 1996).....	64
Figure 33 : Temps de demi-vie moyen du radiotracteur ( $-99mTcMAG3$ ) dans le rein obstrué (en vert) et dans le rein controlatéral (en rouge), pour le groupe d'obstruction faible (en clair) et forte (en foncé) (Shokeir <i>et al.</i> 1996) .....	65
Figure 34 : Exemple de clichés scintigraphiques au TPEN (A) 7 jours après obstruction : activité minimale du rein obstrué (à gauche) évaluée à 4% de l'activité rénale totale (B) 22 jours après urétéro-néo-cystotomie post-obstruction de 9 jours : retour à la normale de l'activité du rein obstrué (à gauche) évaluée à 42% de l'activité rénale totale (Talner <i>et al.</i> 1982) .....	65

Figure 35 : DFG avant obstruction (noir), 4 semaines après obstruction (hachuré) et 4 semaines après urétéro-néo-cystotomie (gris), les groupes I, II et III correspondent respectivement aux obstructions faible, moyenne et forte (Shokeir 1995) .....66

Figure 36 : Exemple de cliché scintigraphique après urétéro-néocystotomie. Les régions d'intérêts sont entourées manuellement ainsi que leur bruit de fond respectif. La dilatation urétérale du rein droit est bien visible sur ce cliché et est inclus dans le ROI du rein droit (Barthez *et al.* 2000).....66

## Table des tableaux

Tableau I : Caractéristiques du $-99\text{mTc}$ et du $-131\text{I}$ (Barthez 2002; Daniel <i>et al.</i> 1999) .....	14
Tableau II : Contraintes liées à l'utilisation de la scintigraphie dans une structure vétérinaire .....	22
Tableau III : Composés radio-pharmaceutiques spécifiques des foyers tumoraux et inflammatoires. (Balogh <i>et al.</i> 1999) .....	29
Tableau IV: Radio-traceurs associés à leur mode d'action et à leur protocole d'utilisation en fonction de l'objectif de caractérisation de la fonction rénale : morphologie rénale, DFG ou clairance plasmatique (Kerl, Cook 2005; Daniel <i>et al.</i> 1999; Janković <i>et al.</i> 2002).....	31
Tableau V : Nom, source et référence d'annexe des tests de biais en fonction du type d'article.....	36
Tableau VI : Indications de la scintigraphie rénale selon l'ensemble des publications quantitatives .....	41
Tableau VII : Protocoles diurétiques avant scintigraphie (Kunze, Bahr, Lees 2006) .....	44
Tableau VIII : Suivi du DFG, de l'azotémie et de la thyroïdémie avant et après traitement à l'iode 131 chez des chats hyperthyroïdiens (Adams <i>et al.</i> 1997) .....	46
Tableau IX : Résumés d'études évaluant la fonction rénale avant et après biopsie rénale chez le chat et le chien sain (Groman <i>et al.</i> 2004; Drost <i>et al.</i> 2000).....	50
Tableau X : DFG individuel (en mL/min/kg) mesuré avant et après 3 séries de biopsies rénales (Groman <i>et al.</i> 2004) .....	50
Tableau XI : Moyenne et erreur standard de DFG en mL/min/kg mesurée par scintigraphie au $-99\text{mTcDTPA}$ chez 9 chats à J-4, J-3, J0, J+1, J+2 et J+4, J0 correspondant au jour de biopsie rénale (Drost <i>et al.</i> 2000).....	51
Tableau XII : Résumés de deux cas cliniques de prise en charge d'uretère ectopique chez le chien.....	52
Tableau XIII : Activités individuelles relatives rénales en fonction de la technique d'imagerie (Heier <i>et al.</i> 2019) .....	54
Tableau XIV : Résumé de deux cas cliniques de prise en charge de pseudo-kyste péri-rénaux chez le chat (Essman <i>et al.</i> 2000 ; McCord, Steyn, Lunn 2008).....	55
Tableau XV : Comparaison des résultats scintigraphiques, échographiques et histologiques. (Neuwirth <i>et al.</i> 1995) .....	59
Tableau XVI : Évaluation radiographique et scintigraphique de petites lésions du parenchyme rénale (Fryczkowski, Zaluczkowski, Krzyszkowska 1981) .....	60
Tableau XVII : Évaluation radiographique et scintigraphique de grandes lésions du parenchyme rénale (Fryczkowski, Zaluczkowski, Krzyszkowska 1981) .....	61
Tableau XVIII : Évaluation radiographique et scintigraphique de lésions trans-pyéliques du parenchyme rénale (Fryczkowski, Zaluczkowski, Krzyszkowska 1981) .....	61
Tableau XIX : Résumé des publications étudiant la scintigraphie comme outil diagnostique d'obstruction urétérale (Shokeir <i>et al.</i> 1996; Hecht, S. Meg Lawson, <i>et al.</i> 2010; Talner <i>et al.</i> 1982; Fink <i>et al.</i> 1980; Shokeir 1995; Barthez <i>et al.</i> 2000).....	64
Tableau XX : Fréquence des motifs de rénogramme en fonction de leur résultat échographique respectif lors d'obstruction urétérale (Hecht, Sarah M. Lawson, <i>et al.</i> 2010).....	65
Tableau XXI : Récapitulatif des indications citées dans les données qualitatives et statu de validité des indications testées dans les données quantitatives .....	67

## Table des abréviations

$^{123}\text{I}$  : Iode 123  
 $^{131}\text{I}$  : Iode 131  
 $^{131}\text{IOIH}$  ou  $^{123}\text{IOIH}$  : Acide ortho-iodo-hippurique marqué à l' $^{131}\text{I}$  ou à l' $^{123}\text{I}$   
 $^{201}\text{Ti}$  : Thallium 201  
 $^{99\text{m}}\text{Tc}$  : Technétium 99 métastable  
 $^{99\text{m}}\text{TcDMSA}$  : Acide dimercapto-succinique marqué au  $^{99\text{m}}\text{Tc}$   
 $^{99\text{m}}\text{TcDTPA}$  : Acide diéthylène triamine penta acétique marqué au  $^{99\text{m}}\text{Tc}$   
 $^{99\text{m}}\text{TcIDAs}$  : Dérivés d'acide iminodiacétiques marqué au  $^{99\text{m}}\text{Tc}$   
 $^{99\text{m}}\text{TcMDP}$  : Méthylène diphosphonate marqué au  $^{99\text{m}}\text{Tc}$   
 $^{99\text{m}}\text{TcMAG3}$  : Mertiatide de technétium marqué au  $^{99\text{m}}\text{Tc}$   
 $^{99\text{m}}\text{TcO4}^-$  :  $^{99\text{m}}\text{Tc}$ Technetium-pertechnetate  
 $^{99\text{m}}\text{TcPAH}$  : Acide para-amino-hippurique marqué au  $^{99\text{m}}\text{Tc}$   
AIEA : Agence Internationale de l'Énergie Atomique  
ANDRA : Agence Nationale pour la gestion des Déchets RADIOactifs  
ASN : Autorité de Sûreté Nucléaire  
BUN : *Blood Urea Nitrogen*  
CRI : *Continuous Rate Infusion*  
DFG : Débit de filtration glomérulaire  
ECG : Électrocardiogramme  
EPC : Équipement de protection collectif  
EPI : Équipement de protection individuelle  
IN-111 : Interleukine 111  
IR : Insuffisance rénale  
IRSN : Institut de Radioprotection et de Sûreté Nucléaire  
JBI : *Joanna Briggs Institute*  
IV : Intraveineux.se  
MBq : Megabecquerel  
PCR : Personne Compétente en Radioprotection  
PET : Tomographie par émission de positrons  
QUADAS-2 : *Quality Assessment of Diagnostic Accuracy Studies*  
ROB-2 : *Risk Of Bias 2*  
ROBINS-I : *Risk Of Bias In Non-randomized Studies - of Interventions*  
ROI : *Region of interest*  
RPCU : Rapport protéine/créatinine urinaires  
SDMA : *Symmetric DiMethyl Arginine*  
SPECT : *Single photon emission computed tomography*  
 $T_{1/2}$  vie : Temps de demi-vie  
T4 : Thyroxine

## Introduction

La gamma scintigraphie fait partie des différentes techniques d'imagerie nucléaire développées tout au long du XX<sup>ème</sup> siècle mais évoluant encore aujourd'hui aussi bien sur le plan technique que sur ses diverses indications.

La scintigraphie n'est pas seulement un outil diagnostique, elle permet aussi de suivre l'évolution d'une affection au cours ou après un traitement médical ou chirurgical (Serrano *et al.* 2021; Yitbarek, Dagnaw 2022). C'est aussi un puissant outil de recherche notamment en pharmacocinétique car elle permet l'observation de la répartition de molécules dans l'organisme au cours du temps (Yitbarek, Dagnaw 2022; Sohn *et al.* 2022).

Toutes les caractéristiques de la scintigraphie en font une technique d'imagerie puissante qui justifierait un usage important tant sous l'angle diagnostique que du suivi thérapeutique. Cependant, le coût du matériel et la manipulation des éléments radioactifs nécessitant des mesures de radioprotection limitent beaucoup son utilisation. Cette technique est donc encore aujourd'hui réservée aux institutions vétérinaires de grande envergure telles que les écoles vétérinaires ou les hôpitaux privés (Yitbarek, Dagnaw 2022; Barthez 2002). En France, son utilisation demeure confidentielle.

Ainsi, de très nombreuses indications théoriques de la scintigraphie sont citées dans la littérature. Cependant, il semblerait que son utilisation et sa prescription par des cliniciens soit plutôt rare. Cette étude vise à déterminer les indications et applications réelles de la scintigraphie, rapportées dans la littérature. Nous avons choisi d'étudier les indications de la scintigraphie en fonction d'un seul appareil, l'appareil urinaire.

Dans un premier temps, cet exposé présente l'origine, le principe général et les différentes techniques de scintigraphie actuellement à disposition en médecine vétérinaire. Par la suite, les différentes indications théoriques de la scintigraphie urinaire sont déclinées et leur mise en œuvre est expliquée. Enfin, la procédure et l'interprétation de la scintigraphie urinaire sont détaillées.

Dans un second temps, cette étude présente une revue systématique des différentes indications de la scintigraphie comme outil diagnostique et outil de suivi thérapeutique de la fonction urinaire chez les carnivores domestiques.

## Partie 1 : la scintigraphie : technique et indications

### I. Origine et principe de la scintigraphie

#### 1) Origine et développement

##### Découverte de la radioactivité

Le premier évènement participant à l'invention de la scintigraphie est la découverte de la radioactivité. La découverte d'émissions de rayons provenant de différents atomes notamment de l'uranium est attribuée à Henri Becquerel tandis que la caractérisation de cette émission et sa dénomination en tant que « radioactivité » revient à Pierre et Marie Curie. Tous les trois reçoivent un prix Nobel de physique en 1903 pour ces travaux. Cependant, de nouveaux articles rapportent que Claude Félix Abel Niepce de Saint Victor aurait découvert cette émission spontanée de rayons durant ses expériences pour développer la photographie couleur en 1857, sans pour autant être récompensé (Obaldo, Hertz 2021).



## Première utilisation de marqueurs radioactifs

Quelques années après la découverte de la radioactivité, Georges de Hevesy est le premier à publier un article en 1913 où il décrit la possibilité d'utiliser la radioactivité du radium présent dans le plomb comme « indicateur radioactif », aujourd'hui appelé « marqueur radioactif », qu'il dose alors grâce aux compteurs Geiger. En 1920, il débute une série d'expérimentations sur des animaux afin de tester l'utilisation des marqueurs radioactifs pour suivre l'activité métabolique. Les résultats de ces travaux lui permettent alors de rédiger le « principe du marqueur » (*tracer principle*) (Hevesy 1923). Rapidement, il teste, sur lui-même et sur plusieurs collègues, sa technique d'analyse par dilution isotopique (*isotopic dilution technique in clinical sciences*) qui est un succès. Ces études sont à l'origine de découvertes telles que la capacité du corps humain à renouveler 50% des 43L d'eau qu'il contient en 9 jours ou encore la reconnaissance de l'os comme un organe actif capable d'absorber et de relâcher du phosphore dans l'organisme. Georges de Hevesy recevra le prix Nobel de chimie en 1943 pour ses travaux (Obaldo, Hertz 2021).

## Invention de la gamma caméra

La dernière étape importante du développement de la scintigraphie est l'invention de la gamma caméra par Hal Oscar Anger en 1957. En effet, cet outil permet de capter les rayons, appelés de rayons gamma, émis par les molécules radioactives. Puis, après traitement et intégration des données par un ordinateur, il permet d'afficher une image en deux dimensions montrant la répartition de ces molécules radioactives dans l'organisme. Cette caméra a été progressivement améliorée avec l'évolution de la technologie mais la mécanique initiale a été conservée et est toujours utilisée aujourd'hui (Madsen 2006).

## 2) Gamma scintigraphie

### Principe général

La scintigraphie ou gamma scintigraphie, repose donc sur l'administration de marqueurs radioactifs dans l'organisme. Certains marqueurs présentent une spécificité suffisante vis-à-vis de la fonction organique à étudier pour être utilisés directement. D'autres marqueurs non spécifiques mais aisément manipulables sur le plan chimique sont fixés à des traceurs eux-mêmes spécifiques d'une fonction biologique. Quel que soit le type de marqueur, ils doivent tous répondre à certains critères tels qu'être à l'origine d'une émission de rayons gamma, avoir un temps de demi-vie adapté au protocole d'exploration, être stérile, apyrétique et inerte vis-à-vis des fonctions étudiées (Waller, Chowdhury 2016). La gamma caméra permet ensuite de capter l'émission des rayons gamma et de visualiser l'activité métabolique relative à la fonction organique explorée (Gary-Legrand 2003).

### Isotopes en médecine vétérinaire

En médecine vétérinaire, les isotopes les plus utilisés sont le Technétium  $^{99m}\text{Tc}$ , l'iode  $^{131}\text{I}$  et l'iode  $^{123}\text{I}$  (Barthez 2002). Les caractéristiques propres à chaque isotope sont rassemblées dans le tableau I. Plus le niveau d'énergie du rayonnement gamma émis est élevé, moindre est la qualité de l'image (Daniel *et al.* 1999).

**Tableau I : Caractéristiques du  $^{99m}\text{Tc}$  et du  $^{131}\text{I}$  (Barthez 2002; Daniel *et al.* 1999)**

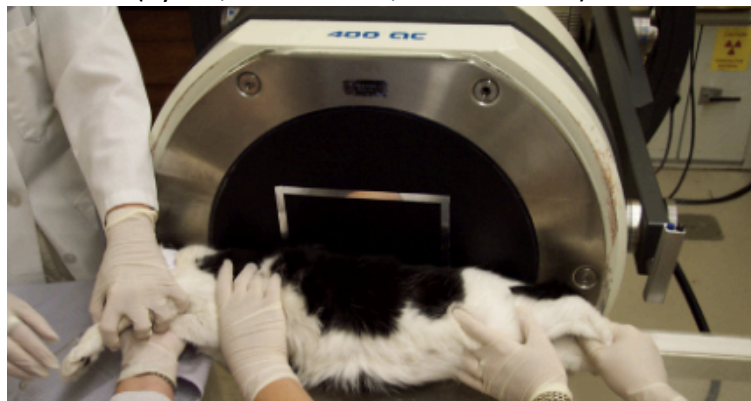
	Rayonnement gamma	$T_{1/2}$ vie	Durée d'isolement post administration	Coût relatif
$^{99m}\text{Tc}$	148 KeV	6,02h	8-48h	+
$^{131}\text{I}$	364 KeV	8,04j	10j	-
$^{123}\text{I}$	159 KeV	13,2h	24h-48h	+

En fonction de l'objectif diagnostique, les isotopes peuvent être utilisés seuls ou associés à un traceur, qui peut alors modifier les propriétés du marqueur (voie d'élimination, affinité). Cet ensemble traceur et marqueur forme alors un composé radiopharmaceutique aussi appelé radiotracer (Barthez 2002). La durée d'isolement varie en fonction de la vitesse de décroissance de l'activité radioactive mesurée dans leurs déchets urinaires et fécaux (Barthez 2002).

#### Voie d'administration et positionnement de l'animal

La voie d'administration varie en fonction de l'examen et des propriétés du marqueur utilisé. Les voies orale, ventilatoire, intraveineuse, sous-cutanée, intra-splénique et rectale sont répertoriées (Barthez 2002; Mayhew, Berent 2013).

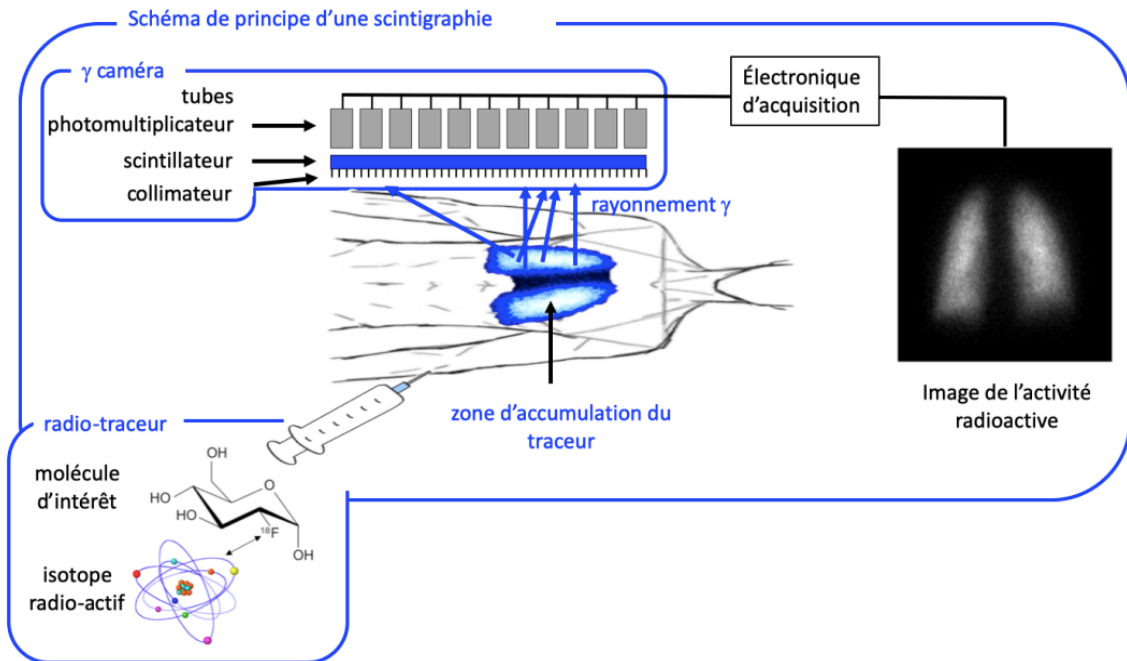
De la même manière, l'animal peut être placé dans diverses positions par rapport à la caméra afin d'obtenir différentes vues telles que la vue dorsale, ventrale, latérale ou oblique. Dans la figure 1, le chat est en décubitus latéral droit, avec la caméra alignée horizontalement contre son dos, la vue obtenue est donc dorsale (Tyson, Daniel 2014; Barthez 2004).



**Figure 1 : Exemple de positionnement en latéral d'un chat pour la réalisation d'une scintigraphie planaire rénale au  $^{99m}\text{TcDTPA}$  (Tyson, Daniel 2014)**

#### Formation de l'image scintigraphique

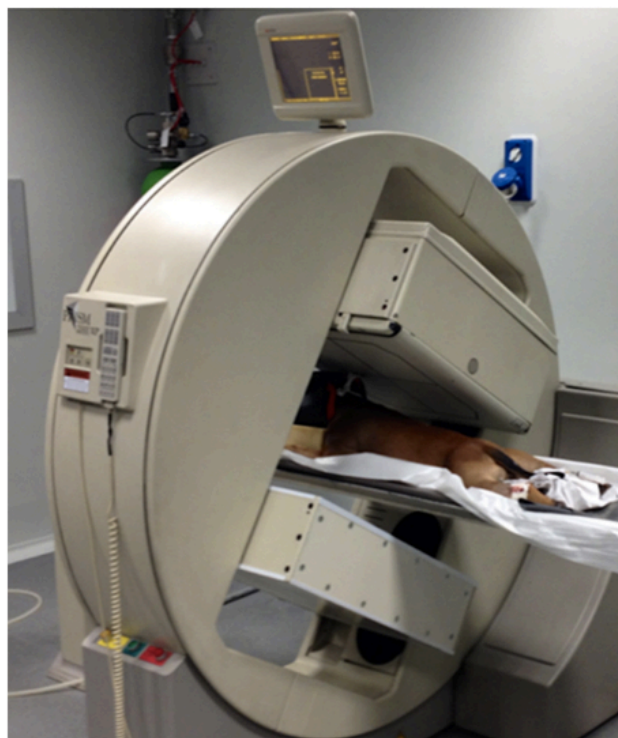
Le marqueur éventuellement fixé à un traceur, une fois administré, se concentre dans les zones ciblées et émet des rayons gamma qui pourront être captés par des caméras à scintillation. En effet, la gamma scintigraphie est une scintigraphie planaire, c'est-à-dire qu'elle renvoie une image en deux dimensions à partir d'une ou deux gamma caméras immobiles lors de la mesure. Le principe général de la formation d'image scintigraphique est résumé dans la figure 2. Le rayon gamma est reçu par le collimateur, celui-ci filtre les rayons parasites. Le rayon gamma passe ensuite dans le scintillateur composé d'un cristal permettant sa conversion en électron de même niveau d'énergie. En passant dans le photomultiplicateur, le signal est amplifié puis transmis à l'ordinateur pour acquisition du nombre, du niveau d'énergie et de la position des rayonnements gamma captés qui lui permet ensuite de créer une image bidimensionnelle (Poirier-Quinot 2019).



**Figure 2 : Principe de la gamma scintigraphie (Poirier-Quinot 2019)**

### 3) SPECT

La scintigraphie décrite précédemment est qualifiée de planaire car elle produit une image en deux dimensions. La **tomodensitométrie par émission monophotonique** ou SPECT (*single photon emission computed tomography*) diffère de la scintigraphie planaire par le nombre de caméras qui s'élève à trois, et surtout par leur mouvement rotatif autour du patient ce qui permet la production d'une image tridimensionnelle. Un exemple d'appareil comportant ces trois gamma caméras est illustré par la figure 3 (*Médecine nucléaire* 2016).



**Figure 3 : Exploration thyroïdienne par tomodensitométrie par émission monophotonique (SPECT) d'un chien (A. Greco et al. 2023)**

#### 4) Acquisition des données informatiques

Que ce soit pour le SPECT ou la scintigraphie planaire, l'ordinateur reçoit toutes les données et dispose de deux façons de les enregistrer. La première consiste à enregistrer le nombre et le niveau d'énergie en fonction de leurs coordonnées au fur et à mesure de l'apparition du scintillement. Cette acquisition est qualifiée de séquentielle car elle permet de suivre le scintillement en continu sur une période donnée. Ce mode d'acquisition nécessite l'enregistrement de nombreuses données qui prennent une grande place de stockage, c'est pourquoi elle est peu utilisée en pratique (Gary-Legrand 2003).

La seconde méthode d'enregistrement des données est nommée acquisition matricielle. Dans ce mode d'acquisition, « le champ de la caméra à scintillation est découpé en carrés élémentaires (ou pixels), formant une matrice dans laquelle est mémorisée l'image » (Gary-Legrand 2003). Chaque pixel garde en mémoire la densité de comptage c'est-à-dire le nombre de photons capté dans la zone qui lui est attribuée. Plus la densité de comptage est importante, plus la qualité de l'image est bonne. Pour augmenter ce paramètre, il faut utiliser des matrices avec un petit nombre de pixels (64 x 64 par exemple) pour que chaque pixel corresponde à une plus grande surface et capte plus de photons. Il est aussi possible d'allonger le temps de mesure ou d'injecter une plus grande dose de produit, mais cela implique une anesthésie plus longue ou une augmentation des risques liés à la radioactivité. Il est enfin possible d'utiliser un collimateur très sensible (Barthez 2002; Gary-Legrand 2003).

L'acquisition matricielle peut être réalisée de trois manières : statique, dynamique ou synchronisée. Le choix de l'utilisation de chaque technique dépend de l'objectif de la scintigraphie.

La scintigraphie statique est l'acquisition d'une seule matrice pour tout l'examen d'imagerie. Ainsi, le dénombrement des photons se fait en continu et sur une période prédéfinie ou jusqu'à un nombre maximal prédéfini de photons captés par un pixel. L'image projetée rend donc compte de la somme de tous les scintillements mesurés pendant cette durée. La durée d'acquisition prédéfinie et l'intervalle de temps entre l'injection du radiotracteur et le début de l'acquisition ont donc un impact très important. Ils doivent être similaires aux paramètres utilisés pour définir les images de références afin de pouvoir les comparer et donc les interpréter.

La scintigraphie dynamique nécessite de prédéfinir un nombre de matrices, et donc d'images, qui vont être enregistrées sur une période donnée. Ces différentes images mises les unes à la suite des autres permettent de suivre la répartition dans le temps du radiotracteur. Un grand nombre d'images par unité de temps est nécessaire pour observer un phénomène rapide. Étant donné la lourdeur informatique de l'utilisation de plusieurs matrices dans cet examen, des matrices de petites tailles sont généralement utilisées (64 x 64). Néanmoins, des matrices plus importantes (128x128) peuvent être utilisées afin d'améliorer la résolution du cliché (Barthez 2002; Gary-Legrand 2003; Adelaide Greco et al. 2023).

Enfin, la scintigraphie synchronisée est quasiment exclusivement utilisée pour la scintigraphie cardiaque. Il s'agit de capter plusieurs cycles cardiaques successifs et de subdiviser chaque cycle en plusieurs segments. À chaque segment d'un cycle correspond une matrice. Toutes les matrices des différents cycles correspondant à un même segment sont ensuite superposées pour ne présenter qu'une seule image par segment. Ce mode d'acquisition permet de capter des phénomènes très rapides mais reste un processus nécessitant un grand espace de stockage (Gary-Legrand 2003).

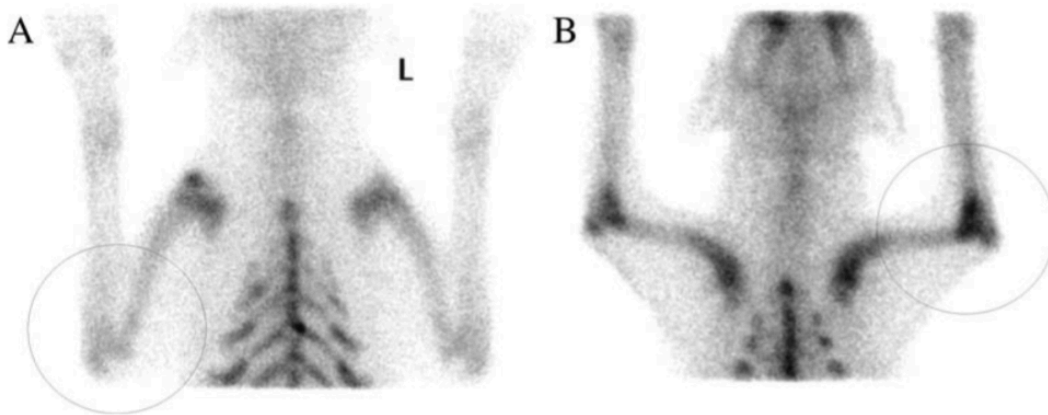
#### 5) Projection et traitement de l'image

La matrice résultante est composée de valeurs correspondant à un nombre de photons captés. Cette valeur est traduite informatiquement en nuance de gris permettant le renvoi d'une image en noir et blanc. Étant donné le nombre restreint de pixels, ceux-ci sont visualisables à l'œil nu.

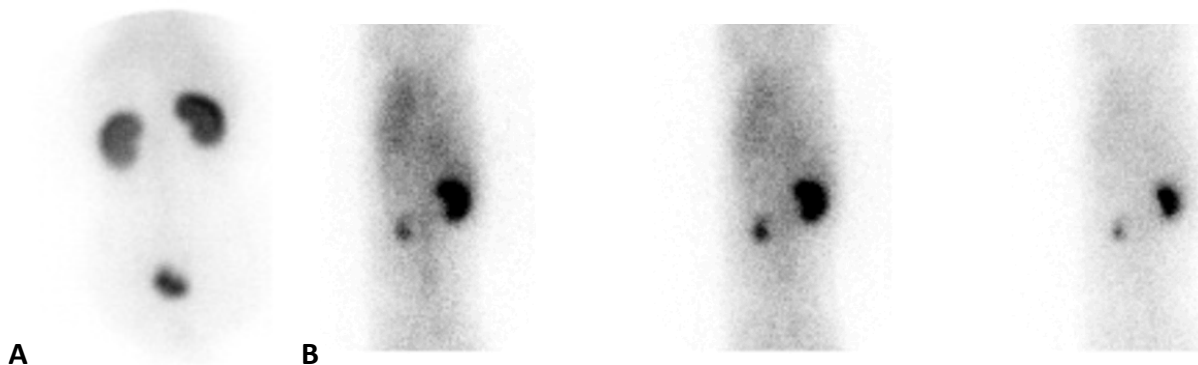
Un traitement informatique des images est souvent réalisé afin de corriger un flou cinétique, de supprimer un bruit de fond et d'augmenter la résolution de l'image. Pour ce faire, des régions d'intérêts (ROI) sont dessinées la plupart du temps manuellement, ou automatiquement par un logiciel afin de soustraire les scintillements captés en fond. Ce traitement est particulièrement important lors d'interprétation quantitative des clichés scintigraphiques (Gary-Legrand 2003).

## 6) Interprétation des images

L'interprétation des images peut être qualitative, c'est-à-dire qu'elle repose sur une interprétation visuelle relative des clichés de scintigraphie statique ou dynamique, comparés à des images de référence. La répartition du radiotracer permet d'objectiver des zones anormales de fixation, d'hyperfixation (figure 4), d'hypofixation (figure 5) ou d'absence complète de fixation du radiotracer par rapport aux clichés de références. Ces anomalies correspondent à des anomalies morphologiques ou de localisation de tissus fonctionnels d'un organe ou d'un appareil, telles qu'une solution de continuité osseuse, une masse, des métastases ou un tissu ectopique (Balogh et al. 1999; Adelaide Greco et al. 2023).



**Figure 4 : Clichés de scintigraphie osseuse à base de  $^{99m}\text{TcMDP}$  de deux chiens : (A) image d'un chien sain, (B) image d'un rottweiler présentant une boiterie bilatérale des membres thoraciques. L'accumulation du radiotracer plus marquée au niveau des deux coudes de l'image B est une zone d'hyperfixation anormale qui indique la présence d'une lésion (Samoy et al. 2008)**



**Figure 5 : (A) Image scintigraphique statique rénale à base de  $^{99m}\text{TcDMSA}$  d'un chien sain (B) Clichés scintigraphiques dynamiques rénaux à base de  $^{99m}\text{TcDTPA}$  à 6 secondes d'intervalle d'un autre chien. L'accumulation du radiotracer dans le rein gauche est inférieure à celle du rein droit, en comparant avec l'image (A) celui-ci semble de forme normale, il y a donc hypofixation dans le rein gauche caractéristique d'un défaut de fonction rénale à gauche (Tyson, Daniel 2014)**

L'interprétation quantitative de la scintigraphie est basée sur la mesure de grandeurs permettant de caractériser l'atteinte fonctionnelle de l'organe ciblé en fonction de la valeur précise d'absorption et d'élimination du radiotracer dans l'organe. Il s'agit essentiellement d'évaluer un

débit sanguin, une fraction d'éjection ventriculaire cardiaque ou un débit de filtration glomérulaire rénal. Pour mesurer ces valeurs, seul un mode d'acquisition dynamique (figure 5-B) peut être utilisé. Le nombre de photons mesurés sur les régions d'intérêt de chaque cliché est alors reporté sur une courbe en fonction du temps appelée courbe d'activité. Des paramètres peuvent être calculés à partir de cette courbe comme par exemple le temps de pic, l'aire sous la courbe ou la vitesse d'accumulation, qui vont selon l'organe étudié correspondre aux grandeurs recherchées. L'avantage majeur de ce mode de scintigraphie est qu'elle permet de réaliser un suivi précis d'une atteinte fonctionnelle d'un organe (Barthez 2002).

Ainsi, contrairement aux techniques plus courantes d'imagerie, telles que la radiographie et l'échographie, la scintigraphie permet d'explorer non pas la morphologie globale des organes mais leur morphologie et physiologie ainsi que les processus pathologiques associés. Cette exploration fonctionnelle des organes est donc complémentaire des autres techniques d'imagerie (A. Greco et al. 2023).

## 7) Radioprotection

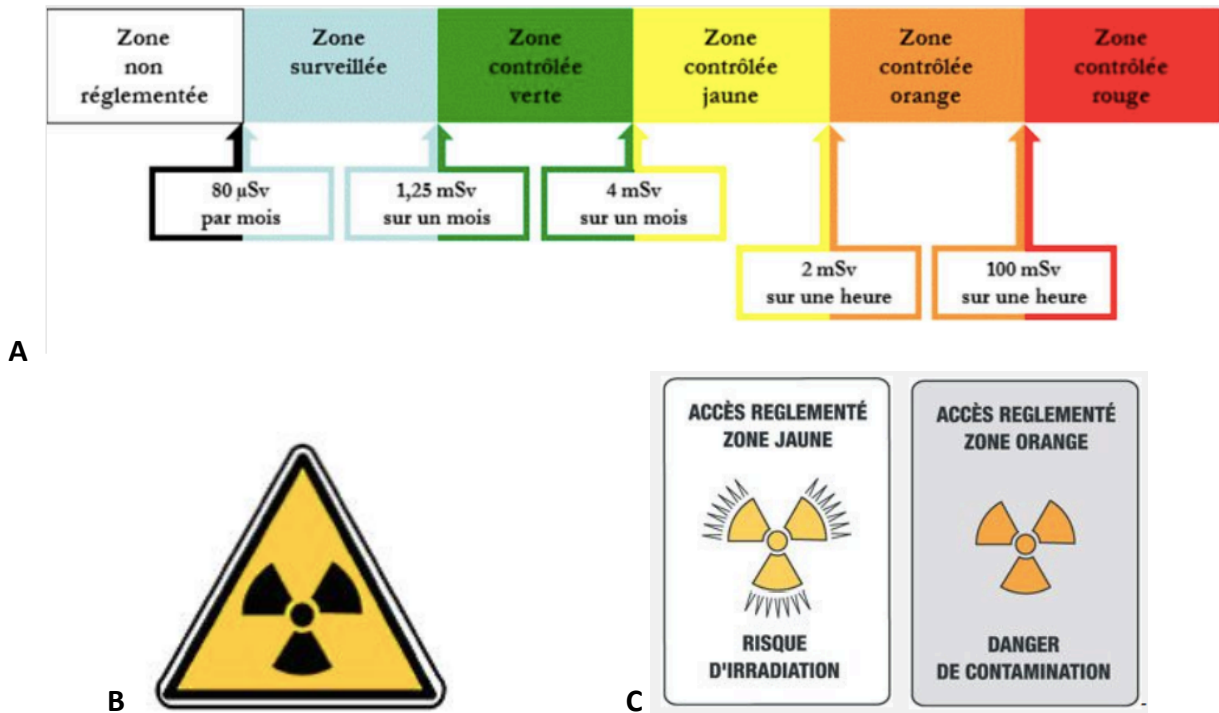
Les radiotraceurs utilisés en scintigraphie sont classés dans la catégorie des sources radioactives non scellées aussi appelée substances à rayonnement libre. Lors de la manipulation des produits, ceux-ci ne sont pas contenus dans un emballage étanche permettant ainsi une dissémination radioactive. Ces produits peuvent être sous forme liquide, solide ou gazeuse. La contamination peut donc avoir lieu par inhalation, ingestion ou par contact (INRS 2009; 2023).

L'exposition à la radioactivité a des conséquences biologiques d'altération de l'ADN et d'ionisation moléculaire dont le degré de gravité varie en fonction de différents paramètres énoncés par l'INRS (Institut Nationale de Recherche et de Sécurité) :

- Le mode d'exposition (interne, externe sans contact cutané ou externe avec contact cutané) ;
- La distance à la source ;
- La dose, la durée et le débit de la dose reçue (une même dose reçue en peu de temps est bien plus nocive que si elle est étalée dans le temps) ;
- Certains facteurs chimiques ou physiques influant sur la sensibilité cellulaire (température, présence de certaines substances chimiques tel que l'oxygène) ;
- Le type de cellules exposées : les cellules qui ont un potentiel de multiplication important (dites « indifférenciées », telles les cellules de la moelle osseuse sont d'autant plus radiosensibles (INRS 2009; 2023).

Ces conséquences biologiques à l'échelle cellulaire peuvent avoir deux types d'effet à l'échelle de l'organisme. Les effets déterministes qui apparaissent à court terme (quelques jours à quelques semaines après exposition) selon des seuils d'exposition bien déterminés. Des effets stochastiques qui apparaissent à long terme (plusieurs mois à années après exposition) et de manière aléatoire pour lesquels aucun seuil ne peut être défini. Ainsi, par défaut et selon un principe de précaution, il est considéré que « toute dose, aussi faible soit-elle, peut entraîner un risque accru de cancer » (INRS 2009; 2023).

La prévention d'un risque d'exposition et de contamination relève d'une première étape d'évaluation du risque puis de la mise en place de diverses mesures de protections collectives et individuelles. Le conseiller en radioprotection est responsable de cette prévention et des vérifications périodiques du bon fonctionnement du matériel de protection et de contrôle. Les rayonnements radioactifs ne pouvant être objectivés visuellement, des zones à risque d'exposition doivent être délimitées avant utilisation du produit. Différentes zones d'exposition sont définies en fonction du niveau de risque d'exposition comme l'illustre la figure 6-A (INRS 2009; 2023).



**Figure 6 : (A) Organisation des zones de travail en radioprotection, (B) pictogramme signalant la présence de produit radioactif et (C) pictogrammes de délimitation des zones (INRS 2023)**

L'entrée d'une zone est identifiée par des panneaux et des pictogrammes signalant la présence de produit radioactif comme sur la figure 6-B et le type de danger rencontré comme sur la figure 6-C. Associés à ces signalisations, les risques d'exposition interne et externe, les consignes de travail ainsi que les consignes en cas d'urgence doivent être affichées et mises à jour régulièrement. Afin de réduire la distance entre la zone d'opération contenant la source non scellée et la zone non réglementée, des murs plombés donc plus étanches aux radiations sont utilisés. Les travailleurs non habilités ne sont pas autorisés à franchir la zone contrôlée. De cette manière, ce zonage fait partie des équipements de protection collective (EPC) (INRS 2009; 2023).

Lors de chaque opération, des équipements de protection individuelle (EPI) et des outils de contrôle d'exposition doivent être portés. Les EPI utilisés sont des équipements plombés comme des lunettes, des gants, un collier thyroïdien et un tablier, ainsi qu'un écran de protection lorsque l'opération le permet. Les dosimètres opérationnels sont obligatoires dans les zones contrôlées. Il s'agit de dosimètres actifs à lecture directe qui permet de comparer la valeur d'exposition réelle à la dose individuelle maximale définie préalablement par l'employeur pour chaque opération. Pour un travailleur majeur excepté pour les femmes enceintes, la valeur limite d'exposition sur 12 mois consécutifs est fixée à 20mSv par la réglementation (*Article R4451-6 - Code du travail : Valeurs limites d'exposition* 2018). Un contrôle de la contamination sur les vêtements ou le corps entier est réalisé avec des détecteurs après sortie de la zone d'exposition (INRS 2009; 2023).

Associé au contrôle individuel d'exposition, des contrôles d'ambiance et de contamination des locaux sont mis en place grâce à des appareils adaptés de type radiamètre ou contaminamètre (INRS 2009; 2023).

L'organisation de l'opération est la clé de la prévention de risque d'exposition, pour cela le principe ALARA (*as low as reasonably achievable*) est appliqué. L'objectif est de justifier chaque utilisation pour que le bénéfice d'utilisation de la scintigraphie soit plus important que le risque

radiologique. C'est aussi optimiser l'opération afin de limiter au maximum la prise de risque en limitant par exemple les doses individuelles, en utilisant tous les EPI et EPC à disposition ou encore en limitant le nombre d'intervenants (INRS 2009; 2023).

L'utilisation de radiotraceurs scintigraphiques est soumise selon le Code de la santé publique dans l'article L. 1333-8 à un régime d'autorisation, d'enregistrement ou de déclaration à l'ASN (Autorité de Sûreté Nucléaire). Ces régimes ne sont accordés que si l'ensemble des mesures de radioprotection sont mises en place (*Article L1333-8 - Code de la santé publique 2016*).

Que ce soit en amont de l'opération ou lors de celle-ci, le produit radioactif est plusieurs fois transporté. Or, le transport de matériel radioactif relève d'une réglementation particulière à l'échelle nationale selon l'arrêté du 23 novembre 2023 portant modification de l'arrêté du 29 mai 2009 relatif aux transports de marchandises dangereuses par voies terrestres (dit « arrêté TMD ») (Bourillet 2023). De plus, ce transport relève d'une réglementation internationale selon le guide de l'ASN n°7 sur le Transport à usage civil de substances radioactives sur la voie publique (ASN 2016) et le règlement de transport des matières radioactives de l'Agence Internationale de l'Énergie Atomique (AIEA)(AIEA 2018).

Cette réglementation impose une formation du transporteur, un agrément du véhicule ainsi qu'un agrément du type de colis incluant les procédures d'identification, de contrôle, de protection, de mesures et de surveillance de ce colis (Desfontis 2015).

Dans le cadre plus précis de la scintigraphie vétérinaire, à l'issue de l'intervention, l'animal est devenu une source radioactive, c'est pourquoi il doit être maintenu hospitalisé dans une zone contrôlée jusqu'à élimination et/ou désintégration quasi complète des produits radioactifs dans l'organisme. Comme énoncé précédemment, la durée d'isolement varie en fonction du traceur utilisé (*cf. tableau I*) (Barthez 2002; Daniel *et al.* 1999).

L'animal n'est pas le seul à émettre des rayonnements gamma. En effet, tous les déchets biologiques (urines, selles, sang) ainsi que le matériel (seringues, cages, gants, combinaisons...) et les fluides (eau de nettoyage) en contact avec un produit radioactif doivent subir un traitement de gestion de déchets spécifiques. Comme pour les déchets radioactifs hospitaliers (humains), ils sont classés dans la catégorie de produits dangereux et sont subdivisés en deux groupes en fonction de leur temps de demi-vie (ANDRA 2022).

Pour les produits présentant un temps de demi-vie inférieur à 6 mois, les déchets associés sont stockés dans un local dédié de la structure d'utilisation jusqu'à désintégration totale. Le temps de stockage des produits solides est de minimum 10 fois leur temps de demi-vie. Tandis que les produits liquides sont stockés dans des cuves et peuvent être éliminés dès lors que leur émission devient inférieure à 10Bq par litre. Après contrôle par un physicien, les déchets peuvent être évacués de la même manière qu'un déchet non radioactif (ANDRA 2022).

Les déchets présentant un temps de demi-vie supérieur à 6 mois sont évacués grâce à la chaîne de gestion de déchets radioactifs de l'ANDRA (Agence Nationale pour la gestion des Déchets Radioactifs). À ce jour, le stockage après compaction des matériaux dans un milieu contrôlé jusqu'à arrêt complet de l'activité radioactive est le seul traitement appliqué à ces déchets.

En médecine vétérinaire, les radiotraceurs utilisés présentent un temps de demi-vie toujours inférieur à 6 mois. Le stockage dans la structure est donc obligatoire et ne fait pas intervenir l'ANDRA. Néanmoins, un inventaire des produits utilisés et de la gestion de ces produits doit être transmis tous les ans à l'ANDRA et à l'IRSN (Institut de Radioprotection et de Sûreté Nucléaire) (ANDRA 2022).

Le tableau II suivant résume l'ensemble des contraintes appliquées à une structure vétérinaire souhaitant utiliser la scintigraphie.



**Tableau II : Contraintes liées à l'utilisation de la scintigraphie dans une structure vétérinaire**

Contraintes liées...	Détail des contraintes	Impacte le/l'...
À l'organisation de la structure	Caractéristiques du bâtiment : <ul style="list-style-type: none"> <li>- Murs adaptés aux radio-éléments utilisés</li> </ul> Locaux dédiés : <ul style="list-style-type: none"> <li>- Au stockage du produit avant scintigraphie</li> <li>- Au stockage des déchets radioactifs après scintigraphie</li> <li>- À l'hospitalisation de l'animal</li> </ul> Sécurisation : <ul style="list-style-type: none"> <li>- Alarme, système de contrôle d'accès (code ou badge)</li> <li>- Signalétique</li> </ul>	Espace Coût Temps
Au matériel	Gamma caméra EPC et EPI Dosimètres, radiamètres, contaminamètres Contenants de stockage et de transport des produits et déchets radioactifs	Coût
Au contrôle qualité	En interne et par des organismes externes agréés : <ul style="list-style-type: none"> <li>- Gamma caméra</li> <li>- EPC et EPI</li> <li>- Dosimètres, radiamètres, contaminamètres</li> </ul>	Coût Temps
À la réglementation	Autorisation à l'ASN Fiches d'exposition actualisées Inventaire annuel des produits pour l'ANDRA et l'IRSN Transmission de la dosimétrie à l'IRSN Visite médicale renforcée annuelle avec examens complémentaires : anthropogammamétrie, radiotoxicologie sur les urines	Temps Coût
À la formation du personnel	PCR niveau 2 à renouveler tous les 5 ans Formation des travailleurs exposés tous les 3 ans	Coût Temps
À l'animal	Hospitalisation	Espace Temps

## II. Principales explorations scintigraphiques en médecine vétérinaire

Bien que la scintigraphie puisse répondre à de très diverses indications, certaines sont plus courantes. Cette synthèse fournit une liste non exhaustive des explorations scintigraphiques les plus communément utilisées en médecine vétérinaire des petits animaux domestiques. Néanmoins, l'exploration scintigraphique urinaire est détaillée ultérieurement.

### 1) Exploration osseuse

#### Indications

Une exploration osseuse par scintigraphie est généralement réalisée dans un contexte de boiterie dont l'origine n'a pas pu être objectivée par radiographie et/ou par échographie. En effet, cette scintigraphie permet de mettre en évidence de très petites lésions à un stade précoce et, selon

la phase scintigraphique, peut révéler des lésions vasculaires ou inflammatoires au niveau des tissus mous ou osseux. Cette technique d'imagerie est donc plus sensible, plus précoce et permet d'explorer plus de régions que la radiographie. Cependant, sa spécificité à détecter des lésions osseuses est moindre que celle de la radiographie. En pratique, elle est surtout utilisée chez les équidés mais elle reste relativement indiquée chez les canidés.

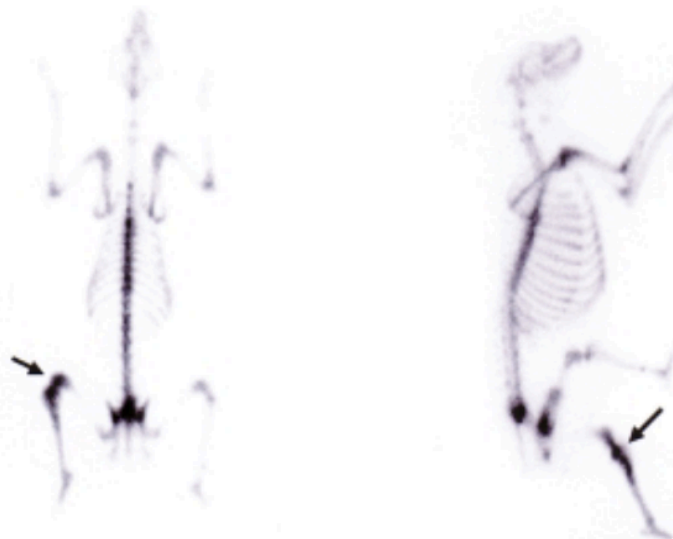
### Méthode

Le marqueur scintigraphique le plus utilisé en médecine vétérinaire afin de mettre en évidence une anomalie osseuse est le  $^{99m}\text{Tc}$  fixé sur du méthylène diphosphonate ( $^{99m}\text{Tc}$ -MDP) par voie intraveineuse à une dose de 10 à 20 Megabecquerel (MBq) par kilo de poids corporel. Les images scintigraphiques apparaissent en trois phases.

La première est la phase vasculaire, elle apparaît moins d'une minute après l'injection. Les vaisseaux de diamètre important, donc principalement les artères et les veines, sont alors visibles. Elle permet de mettre en évidence de potentielles lésions vasculaires telles que l'ischémie ou encore la nécrose tissulaire, mais aussi des foyers inflammatoires à l'origine de néo-vascularisation importante.

Entre la 2<sup>ème</sup> et la 20<sup>ème</sup> minute après injection, le marqueur scintigraphique sort du système vasculaire pour s'accumuler dans les espaces extracellulaires des tissus mous tels que la capsule synoviale ou la gaine ligamentaire. La bio-distribution du marqueur est visualisable et peut mettre en évidence un processus inflammatoire des tissus mous (synovite, myosite par exemple). Il s'agit de la seconde phase scintigraphique, la phase extracellulaire.

La phase osseuse est la dernière chronologiquement mais elle est la plus recherchée, c'est pourquoi cette phase est fréquemment observée seule. Ainsi, elle débute 2 à 3h après l'injection du marqueur, lorsque celui-ci se fixe sur la partie exposée des cristaux d'hydroxyapatite qui composent la région des os caractérisée par un fort renouvellement cellulaire. Le reste du produit est à ce stade accumulé dans le tractus urinaire. L'image formée permet de mettre en évidence des lésions osseuses chroniques ou aiguës telles qu'une solution de continuité, comme dans le cas de fracture complète ou incomplète, la présence de tissu osseux nécrosé ou bien, inversement, la présence de prolifération osseuse d'origine variable (néoplasique, réaction périostée, ostéomyélite, ostéoarthrite, cal osseux). La figure 7 est un exemple d'image scintigraphique corps entier en phase osseuse d'un chien présentant un ostéosarcome du grasset gauche, ne présentant par ailleurs aucune métastase osseuse (Balogh *et al.* 1999).



**Figure 7 : Image scintigraphique corps entier d'un chien, 2h après injection intra-veineuse de 370MBq de  $^{99m}\text{Tc}$ -MDP. Forte concentration du composé radiopharmaceutique dans le genou**

**gauche correspondant au foyer primaire d'un ostéosarcome, absence de métastase dans le reste du corps (Balogh et al. 1999)**

## 2) Exploration thyroïdienne

### Indications

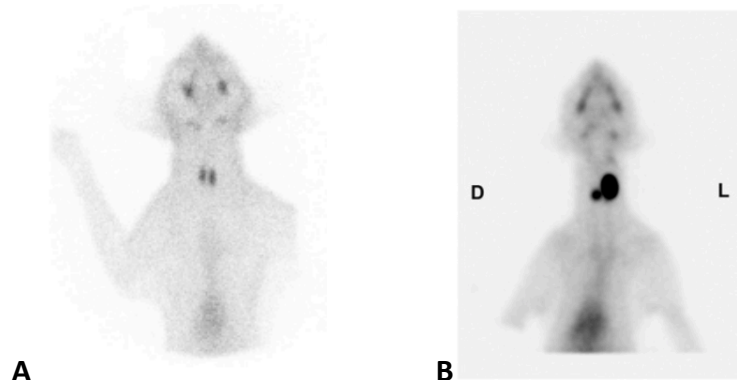
L'exploration scintigraphique thyroïdienne est la plus souvent indiquée chez le chien ou le chat pour diagnostiquer une hypo ou une hyperthyroïdie. Lors d'hyperthyroïdie, la scintigraphie permet de repérer du tissu glandulaire sécrétant ectopique ou dans le cas de processus néoplasique malin, la présence de métastases à proximité ou à distance de la thyroïde. Elle est d'autant plus recommandée lorsqu'un traitement chirurgical (exérèse) ou chimique (radiothérapie) est envisagé, afin de déterminer en amont les zones d'exérèse ou la quantité de produit nécessaire. Enfin, elle peut être réalisée de nouveau après mise en place du traitement afin d'évaluer l'évolution de l'atteinte fonctionnelle et morphologique de la thyroïde. Le diagnostic d'hypothyroïdie nécessite rarement une scintigraphie. En effet, les seules indications de scintigraphie lors de suspicion d'hypothyroïdie concernent des cas complexes dans lesquels les résultats de dosages hormonaux sont douteux, comme par exemple lorsque l'on suspecte un syndrome du malade euthyroïdien. Ce syndrome correspond à un désordre des hormones thyroïdiennes secondaire à une autre atteinte systémique comme un sepsis, un traumatisme, un jeûne prolongé ou encore une maladie chronique (insuffisance rénale ou cardiaque) (Peterson 2019).

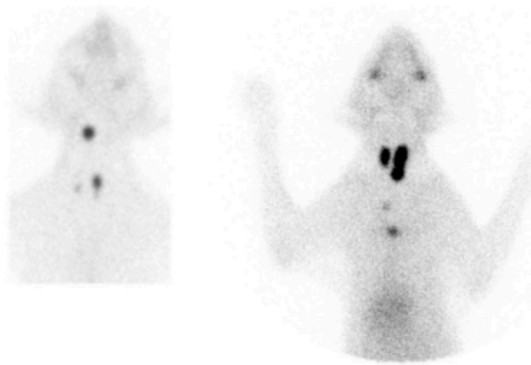
### Méthode

L'iode-131 ( $^{131}\text{I}$ ) ou le  $^{99\text{m}}\text{TcO}_4^-$  sont deux marqueurs scintigraphiques de la fonction thyroïdienne. Le  $^{99\text{m}}\text{TcO}_4^-$  est plus fréquemment utilisé du fait de son faible coût, sa disponibilité et ses effets secondaires moindres (dont sa radioactivité et son temps de demi-vie). Chez le chat ou le chien, il est injecté par voie intraveineuse à une dose comprise entre 37 et 222MBq.

20 à 30 minutes après l'injection, le marqueur est concentré dans la thyroïde, mais aussi dans les potentiels tissus ectopiques sécrétants des hormones thyroïdiennes qui peuvent s'être développés dans le cou ou dans la partie crâniale du thorax de l'animal.

L'analyse qualitative des images scintigraphiques renseigne principalement sur la morphologie des tissus (localisation, taille), tandis que l'analyse quantitative renseigne principalement sur la fonction thyroïdienne. Cette analyse repose sur l'établissement d'une courbe d'activité thyroïdienne en fonction du temps, différents rapports d'activité (thyroïde/glande salivaire et thyroïde/reste de l'organisme objectivable) ainsi que la vitesse d'assimilation du marqueur radioactif. Même si la plupart des carcinomes thyroïdiens ont tendance à accumuler plus de radiotraceurs et à présenter des lobes thyroïdiens plus larges que lors d'hyperthyroïdie, ces images permettent rarement de différencier avec certitude ces deux affections. La figure 8 illustre bien les images observées chez un chat sain (figure 8-A), et chez des chats hyperthyroïdiens avec adénome thyroïdien bilatéral présentant (figure 8-C) ou non (figure 8-B) du tissu ectopique thyroïdien (Balogh et al. 1999; Daniel, Neelis 2014; A. Greco et al. 2023).





C

**Figure 8 : Clichés ventraux de scintigraphies thyroïdiennes à base de  $^{99m}\text{TcO}_4^-$  d'un chat adulte sain (A), d'un chat adulte atteint d'adénome thyroïdien bilatéral sans tissu thyroïdien ectopique (B) et de deux chats présentant du tissu thyroïdien ectopique (C).**

B : Observation d'une accumulation importante du marqueur dans chaque lobe thyroïdien, plus marqué à gauche (L) qu'à droite (D). Aucun tissu ectopique n'est mis en évidence

C : tissu ectopique sublingual pour le chat de gauche et médiastinal crânial pour le chat de droite  
(Daniel, Neelis 2014; A. Greco et al. 2023)

### 3) Exploration des shunts porto-systémiques

#### Indications

L'indication principale de la scintigraphie hépatobiliaire est de l'utiliser comme une technique sensible et non invasive d'identifier la présence de shunt porto-systémique. Elle permet de plus de mesurer et caractériser le flux sanguin du shunt ainsi que de calculer la fraction de shunt. Cette grandeur est particulièrement importante pour déterminer le type de prise en charge chirurgicale du shunt (occlusion partielle ou totale) (Balogh *et al.* 1999).

La scintigraphie permet aussi de renseigner sur la morphologie du foie et de la rate ce qui permet d'objectiver une masse hépatique ou splénique (Balogh *et al.* 1999). Cependant, l'échographie et l'imagerie en coupe sont au moins aussi sensibles que la scintigraphie et moins contraignantes ce qui en font les techniques de première intention dans ce contexte (Rothrock, Shell 2020).

De la même manière, la scintigraphie permet d'explorer l'excrétion biliaire et la perméabilité des voies biliaires lors de suspicion d'obstruction (Balogh *et al.* 1999). Néanmoins, l'échographie reste là encore la technique d'imagerie de première intention (Lux 2017; Mayhew, Berent 2013).

#### Méthodes

La scintigraphie permettant la détection de shunt porto-systémique peut être réalisée avec différents marqueurs. Le plus couramment utilisé est le  $^{99m}\text{TcO}_4^-$  administré grâce à un cathéter par voie rectale ou directement dans le parenchyme splénique par guidage échographique. Les deux méthodes permettent d'objectiver un shunt porto-systémique avec 100% de sensibilité. La quantité de radiotraceur injectée par voie intra-splénique est deux fois inférieure à celle par voie rectale, ce qui permet de réduire l'isolation post exposition et de réaliser plus rapidement une chirurgie si besoin (Balogh *et al.* 1999; Mayhew, Berent 2013).

D'autres méthodes sont décrites mais moins utilisées car moins pratiques et plus onéreuses, il s'agit d'utiliser par voie IV le  $^{123}\text{I}$ -iodoamphetamine ou le Thallium 201 ( $^{201}\text{Tl}$ ). L'injection de micro-agrégat d'albumine sérique marqué au  $^{99m}\text{Tc}$  est possible aussi mais plus délicate car elle doit se faire directement dans la veine porte ou dans la veine splénique sous guidage échographique (Balogh *et al.* 1999; Mayhew, Berent 2013).

L'enregistrement des images scintigraphiques se fait toujours de façon dynamique continue, en commençant 3 ou 4 secondes après l'administration pendant environ 5 minutes. Une accumulation

du radiotracteur dans le cœur avant le foie indique la présence d'un shunt porto-systémique. Cette technique permet de classer le shunt parmi 3 catégories avec 100% de spécificité : le shunt porto-azygos, le shunt porto-cave et le shunt acquis. Néanmoins, la scintigraphie ne permet pas de localiser le shunt en intra ou extra-hépatique (Balogh *et al.* 1999; Mayhew, Berent 2013).

#### 4) Exploration cardiaque

##### Indications

Il existe deux types d'explorations cardiaques par scintigraphie, l'une pour objectiver des atteintes métaboliques ou de perfusion cardiaque, l'autre afin d'évaluer la fonction cardiaque elle-même.

La première méthode est couramment utilisée chez l'homme afin d'objectiver un infarctus ou de l'ischémie du myocarde ; cependant, elle n'est pas indiquée en médecine vétérinaire du fait de l'absence d'infarctus répertorié chez les animaux domestiques (Balogh *et al.* 1999; Adelaide Greco *et al.* 2023).

La scintigraphie fonctionnelle cardiaque est de plus en plus fréquemment associée à un suivi tomographique (SPECT). Grâce à une synchronisation avec un ECG, il est possible d'évaluer et quantifier la fonction du cœur droit et du cœur gauche en mesurant les fractions d'éjection, le taux d'éjection et le taux de remplissage. Elle est aussi utilisée lorsque l'on souhaite vérifier l'effet de certains traitements tels qu'une chimiothérapie sur la fonction cardiaque. Enfin, l'angiographie réalisée par la même occasion permet de mettre en évidence et de caractériser des anomalies congénitales telle que la présence de shunts cardiaques (Balogh *et al.* 1999; Zuber 2015).

L'indication principale de cette scintigraphie est donc la suspicion d'anomalies congénitales cardiaques. Cependant, actuellement, beaucoup de ces anomalies peuvent être diagnostiquées par échocardiographie, la scintigraphie ne s'est donc pas développée (Scansen, Drees 2020). Néanmoins, dans certaines situations complexes, ces outils diagnostiques ne suffisent pas et la scintigraphie permet une meilleure visualisation et mesure des anomalies congénitales multiples comme l'illustre ce cas clinique intitulé « *Identification of multilevel right-to-left shunting in a dog using nuclear scintigraphy imaging* » (Bedoya Nader, Hogan 2020). Ce diagnostic peut ensuite permettre de décider d'une prise en charge chirurgicale.

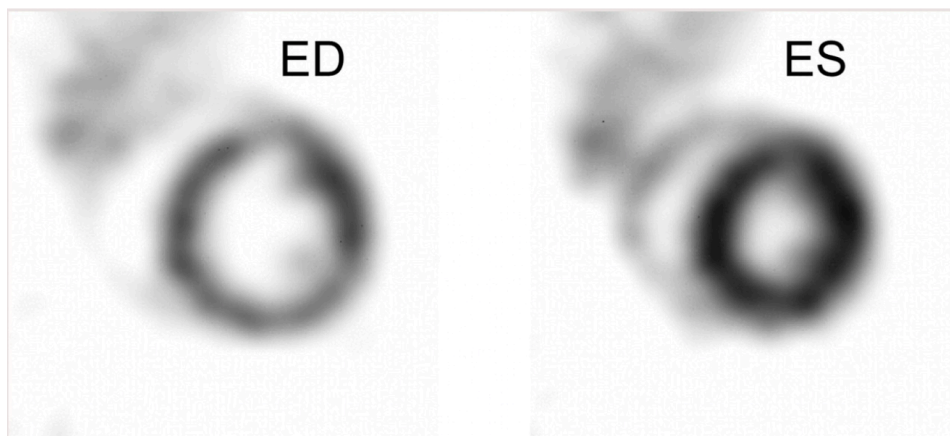
##### Méthode

La scintigraphie du myocarde peut être réalisée avec de nombreux marqueurs tels que : le  $^{99m}\text{Tc}$ -méthoxy-isobutyl-isonitrile, le  $^{99m}\text{Tc}$ -tetrofosmine, le  $^{99m}\text{Tc}$ -pyrophosphate ou encore des acides gras libres marqués à l'iode 123. Tandis que pour la scintigraphie fonctionnelle, de l'albumine sérique humaine ou des hématies autologues tous deux marqués au  $^{99m}\text{Tc}$  sont des marqueurs idéaux de la fonction cardiaque. Les doses de ces marqueurs varient entre 74 et 370MBq par animal (Balogh *et al.* 1999; Tsui, Kraitchman 2009; Zuber 2015).

La scintigraphie du myocarde peut être planaire, les images sont alors prises entre la 20<sup>ème</sup> et la 60<sup>ème</sup> minute après injection des marqueurs. La scintigraphie tomographique quant à elle est réalisée environ 3h après l'injection (Balogh *et al.* 1999).

La scintigraphie fonctionnelle est subdivisée en deux parties. Tout d'abord, l'enregistrement du premier passage du marqueur dans l'organisme qui équivaut à la réalisation d'une angiographie. Ensuite, ces enregistrements peuvent être synchronisés avec un ECG. Dans les deux cas, 2 à 4 clichés par seconde sont enregistrés pendant 30 à 60 secondes à partir de l'injection du produit (Balogh *et al.* 1999). La synchronisation (« *gate* ») correspond à la création informatique d'une suite de clichés formant un film d'un seul cycle cardiaque par superposition de plusieurs cycles enregistrés. La figure 9 est un exemple de 2 images, l'une en fin de systole, l'autre en fin de diastole, de la reconstitution d'un cycle cardiaque de souris en 16 clichés. De cette manière, le cœur et les vaisseaux associés

peuvent être visualisés sous plusieurs angles différents ce qui permet l'évaluation de la fonction cardiaque globale et régionale (Tsui, Kraitchman 2009; Zuber 2015). Cette évaluation passe par la réalisation d'une courbe d'activité des différentes cavités cardiaques. Lorsque la radioactivité est détectée précocement dans le cœur gauche, cela signe la présence d'un shunt droite-gauche. Une autre manière d'observer un shunt droite-gauche est de capturer une image statique de tout l'organisme quelques minutes après injection et de comparer l'activité thoracique avec celle du corps entier. Un animal sain ne devrait pas présenter d'activité radioactive en dehors de la cavité thoracique. Ainsi, dans le cas contraire, l'animal présente un shunt droite-gauche. Cependant, ces techniques ne permettent pas d'objectiver un shunt gauche-droite. En effet, la seule technique décrite pour cela est de réaliser une courbe d'activité d'un appareil, généralement l'appareil pulmonaire dès l'injection du produit et pendant un temps donné. En comparant cette courbe aux courbes de référence, un motif caractéristique d'un shunt gauche-droite peut être objectivé et dans ce cas la fraction de shunt peut être déterminée (Bedoya Nader, Hogan 2020).



**Figure 9 : Cliché ultra-haute résolution de SPECT à base de  $^{99m}\text{Tc}$ -tetrofosmine d'un cœur de souris en fin de diastole (ED) et fin de systole (ES) montrant la perfusion myocardique dans les muscles papillaires et la paroi ventriculaire droite (Tsui, Kraitchman 2009)**

## 5) Exploration pulmonaire

### Indications

Il existe deux types de scintigraphie pulmonaire, la scintigraphie ventilatoire et la scintigraphie de perfusion pulmonaire. La première n'est réalisée en médecine vétérinaire que dans le cadre de la recherche à cause du manque de coopération des animaux et des risques associés à cette technique utilisant des marqueurs sous forme gazeuse. La seconde est plus utilisée afin de mettre en évidence des cas de thrombo-embolie pulmonaire, de maladie pulmonaire obstructive chronique, la localisation d'une maladie ou encore la sévérité de l'atteinte pulmonaire d'animaux infectés par une dirofilariose (Balogh *et al.* 1999; Michael D. Willard 2015).

Cependant, en pratique, l'angiographie pulmonaire tomographique est maintenant bien plus utilisée que la scintigraphie pulmonaire pour évaluer la perfusion pulmonaire (Aronson 2015).

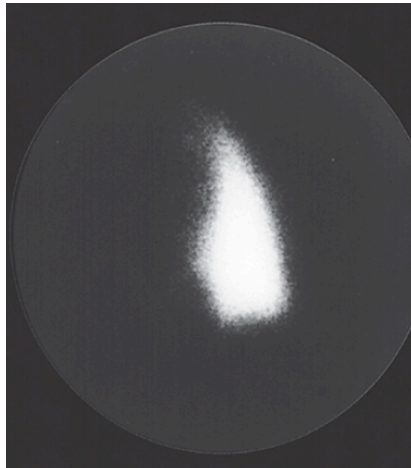
### Méthode

Les marqueurs utilisés pour la scintigraphie ventilatoire sont volatils, il s'agit soit de gaz radioactifs comme le xénon 133, le xénon 127 ou le 81m-krypton, soit des radio-aérosols tels que le  $^{99m}\text{Tc}$ -diéthylène-triamine-pentaacetate ou des particules nano colloïdes d'albumine sérique humaine. Les clichés sont réalisés dès le début de l'administration des gaz, le plus couramment il s'agit d'images statiques, les images dynamiques étant plus souvent utilisées chez les chevaux (Balogh *et al.* 1999; Michael D. Willard 2015).

Il n'existe à ce jour qu'un seul marqueur de la perfusion pulmonaire, injecté par voie veineuse. Il s'agit de macro-agrégats d'albumine sérique humaine marqués au  $^{99m}\text{Tc}$ . Les images statiques sont enregistrées 2 à 5 minutes après l'injection (Balogh *et al.* 1999).

Les doses utilisées quelque soit la méthode sont comprises entre 20 et 150MBq par animal.

L'idéal serait de pouvoir réaliser les deux types de scintigraphies car leurs résultats sont complémentaires. Ainsi lorsque l'on observe une plage lobaire ou alvéolaire ou encore une plage « tachetée » de scintillement faible ou absent lors de scintigraphie de perfusion comme l'illustre la figure 10, associée à une absence d'anomalie en scintigraphie ventilatoire, cela indique une obstruction vasculaire telle qu'une embolie pulmonaire. De la même manière, une baisse ou absence de signal observée en scintigraphie ventilatoire, sans anomalie en scintigraphie de perfusion, indique une obstruction des alvéoles ou des bronches (Michael D. Willard 2015).



**Figure 10 : Cliché scintigraphique de perfusion pulmonaire à l'albumine radio-marquée en vue dorso-ventrale d'un Pointer Allemand à Poil Court de 6 ans présentant un thrombus ou une thromboembolie localisé(e) dans le tronc pulmonaire. Bonne visualisation de la perfusion du poumon gauche, absence de perfusion des poumons à droite (Kittleson 2005)**

## 6) Exploration de foyers tumoraux et inflammatoires

L'exploration des processus néoplasiques est une indication principale de la scintigraphie en médecine vétérinaire. Toutes les scintigraphies décrites précédemment sont susceptibles de révéler des foyers tumoraux ou inflammatoires comme la scintigraphie thyroïdienne (carcinome thyroïdien), la scintigraphie osseuse (ostéomyélite ou ostéosarcome) ou encore de détecter la présence de masse dans le foie ou la rate. Cependant, ces objectivations permettent d'émettre des suspicions et non des diagnostics de certitude, et nécessitent donc des examens complémentaires telle qu'une biopsie. Toutefois, certains marqueurs listés dans le tableau III sont spécifiques de ces foyers tumoraux ou inflammatoires. Il est recommandé entre autres d'utiliser ces radiotraceurs comme examen préopératoire lors d'atteinte maligne spontanée chez le chien afin de détecter de potentielles métastases dans les nœuds lymphatiques sentinelles ou dans les voies lymphatiques périphériques. Néanmoins, le développement de la tomographie par émission de positrons (PET) limite l'utilisation de la scintigraphie dans ce contexte en la remplaçant progressivement en médecine humaine principalement mais aussi en médecine vétérinaire (Balogh *et al.* 1999; Adelaide Greco *et al.* 2023).

**Tableau III : Composés radio-pharmaceutiques spécifiques des foyers tumoraux et inflammatoires. (Balogh *et al.* 1999)**

Composés radio-pharmaceutiques spécifiques		
Oncologie	Methoxy-isobutyl-isonitrile ou Acide dimercaptosuccinique pentavalent ou Anticorps monoclonaux  marqués au $^{99m}\text{Tc}$	
Inflammation	Marqueurs de leucocytes autologues	$^{99m}\text{Tc}$ - hexamethylpropyleneamine oxime 111Indium oxime 111Indium tropolone
	Marqueurs d'augmentation du débit sanguin et de la perméabilité des capillaires	Albumine sérique humain ou Immunoglobuline ou Anticorps monoclonaux  marqué au $^{99m}\text{Tc}$
		Citrate de Gallium 67

### III. La scintigraphie de l'appareil urinaire

#### 1) Physiologie rénale

##### Débit de filtration glomérulaire

Les reins, dont l'unité fonctionnelle est le néphron, ont pour fonction principale de filtrer le plasma afin de maintenir la composition et le volume de fluides extracellulaires constant dans l'organisme, le filtrat excrété formant ainsi les urines (Kerl, Cook 2005; Daniel *et al.* 1999). « La filtration glomérulaire est un phénomène passif qui résulte d'un gradient de pression de filtration entre les capillaires et la chambre glomérulaire » (Bach, Hervé, Mignot 2020), ainsi le débit de filtration glomérulaire est directement proportionnel au nombre de glomérules fonctionnels (Daniel *et al.* 1999). Mesurer le débit de filtration glomérulaire (DFG) est donc la meilleure méthode d'évaluer la fonction rénale glomérulaire (Barratt *et al.* 1986; Srivastava *et al.* 2011).

##### Évaluation du DFG : paramètres sanguins

Le DFG peut être estimé de différentes manières. La plus accessible et courante est le dosage plasmatique de créatinine, d'urée et/ou de *Symmetric DiMethyl Arginine* (SDMA) normalement excrétés dans les urines. En effet, leur concentration va augmenter lorsque le DFG et donc la fonction rénale diminuent. Cependant, d'autres facteurs influencent la concentration de ces substances, tels que l'état d'hydratation, l'apport alimentaire ou la fonction hépatique pour l'urée ou la masse musculaire pour la créatinine (Kerl, Cook 2005; Daniel *et al.* 1999). Ainsi, des différences significatives de dosage ne sont observables qu'après perte d'environ 70% de la fonction rénale (O'Dell-Anderson *et al.* 2006; Srivastava *et al.* 2011).



## Évaluation du DFG : clairance rénale

La notion de clairance a permis de mettre en place une méthode de mesure du DFG plus sensible.

La clairance corporelle ou clairance totale d'une molécule correspond à la « mesure du volume virtuel de sang totalement épuré (à concentration constante) de cette molécule par unité de temps » (Rostang 2024) ce qui revient à « mesurer la capacité d'élimination de cette molécule par l'organisme après qu'elle ait atteint la circulation générale sanguine » (Rostang 2024). Plusieurs voies d'élimination physiologiques existent, dont la voie rénale qui nous intéresse ici. La clairance totale d'une molécule est la somme des clairances des différentes voies d'élimination de cette molécule. Dans le cas de la voie rénale, il s'agit de la clairance rénale globale.

Trois processus rénaux interviennent dans l'élimination rénale des molécules et impactent donc la clairance rénale globale. Il s'agit successivement de la filtration glomérulaire, de la sécrétion active dans les tubules proximaux puis de la réabsorption dans les tubules distaux. Or le DFG équivaut au produit de la clairance de filtration glomérulaire d'une molécule avec la quantité libre de cette molécule dans le sang. Le DFG est donc directement proportionnel à la clairance de filtration glomérulaire. Pour déterminer la valeur du DFG à partir de la clairance de filtration, il est nécessaire de connaître la disponibilité sanguine de la molécule dont on mesure la clairance. Pour ce faire, la molécule choisie est généralement iatrogène donc de quantité administrée connue ou endogène mais de quantité initiale mesurable. De plus, elle ne doit subir aucune métabolisation ou consommation et elle doit être non liée à des protéines plasmatiques (O'Dell-Anderson *et al.* 2006; Bousquet-Melou 2019).

Par ailleurs, mesurer la clairance de filtration glomérulaire d'une molécule revient à mesurer la clairance rénale globale de cette molécule si elle n'est filtrée que passivement par les glomérules rénaux, sans réabsorption, métabolisation, ou excrétion tubulaire active (O'Dell-Anderson *et al.* 2006; Bousquet-Melou 2019).

Certaines molécules sont filtrées uniquement par les reins, leur clairance totale est alors égale à leur clairance rénale et équivaut ainsi au débit plasmatique rénal, c'est-à-dire au « volume de plasma sanguin qui passe à travers les reins par unité de temps ».

L'inuline, la créatinine endogène et la créatinine exogène sont des molécules qui remplissent toutes ces conditions. C'est pourquoi ces clairances sont les plus couramment mesurées et sont considérées comme le *Gold-standard* de la mesure du DFG (Daniel *et al.* 1999). Cependant, d'autres molécules peuvent être utilisées notamment des substances radioactives dont la clairance peut être déterminée en mesurant la radioactivité des déchets biologiques récoltés grâce à des compteurs (sans recours à l'imagerie).

Malgré la grande fiabilité de cette technique d'évaluation du DFG, en pratique, les protocoles de mesure de clairance sont compliqués, longs et invasifs (nombreux prélèvements de sang et d'urine) (Daniel *et al.* 1999). C'est pourquoi d'autres outils de mesure de la DFG, tels que la scintigraphie rénale, ont été recherchés et sont aujourd'hui privilégiés.

## 2) Principe et marqueurs de la scintigraphie urinaire

La scintigraphie rénale renseigne aussi bien sur la morphologie de l'appareil urinaire dont les reins que sur la fonction rénale puisqu'elle est reconnue comme technique de référence d'évaluation du débit de filtration glomérulaire (DFG) et du débit plasmatique rénal. Ainsi, à chaque information recherchée correspond un ou plusieurs marqueurs scintigraphiques appropriés dont les noms et les modes d'action sont résumés dans le tableau IV. Le marqueur rénal le plus utilisé est l'acide diéthylène triamine penta acétique (DTPA) marqué au  $^{99m}\text{Tc}$  (soit le  $^{99m}\text{TcDTPA}$ ), il permet d'évaluer la fonction glomérulaire (Daniel *et al.* 1999).

**Tableau IV: Radio-traceurs associés à leur mode d'action et à leur protocole d'utilisation en fonction de l'objectif de caractérisation de la fonction rénale : morphologie rénale, DFG ou clairance plasmatique (Kerl, Cook 2005; Daniel *et al.* 1999; Janković *et al.* 2002)**

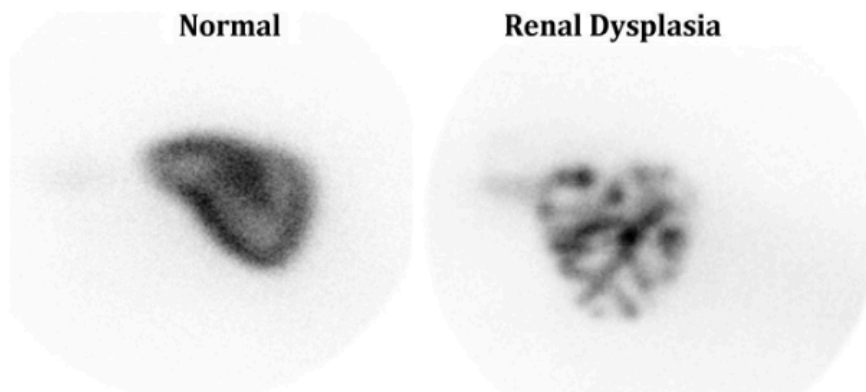
	Morphologie rénale	DFG	Débit plasmatique rénale efficace		
Traceurs	Acide dimercaptosuccinique (DMSA)	Acide diéthylène triamine penta acétique (DTPA)	Acide ortho-iodohippurique (OIH)	Mertiotide de technétium (MAG3)	Acide para-aminohippurique (PAH)
Marqueurs	$^{99m}\text{Tc}$	$^{99m}\text{Tc}$	$^{131}\text{I}$ ou $^{123}\text{I}$	$^{99m}\text{Tc}$	$^{99m}\text{Tc}$
Mode d'action	Fixation sur les cellules des tubules proximaux du cortex (65%), élimination glomérulaire et tubulaire : estimation de la fonction tubulaire individuelle en déterminant le pourcentage d'accumulation par rein Taux d'extraction de premier passage : 4-5%	Élimination urinaire par filtration glomérulaire sans sécrétion ni réabsorption tubulaire Taux d'extraction de premier passage : 20%	Élimination urinaire totale par filtration tubulaire (80%) et glomérulaire (20%) : vitesse d'élimination correspond à la clairance rénale globale Taux d'extraction de premier passage : 95%	Élimination urinaire majoritaire par filtration tubulaire (90%) et glomérulaire (10%), élimination hépatique minoritaire : la clairance minimale de MAG3 est proportionnelle à celle d'OIH ce qui permet la conversion en débit plasmatique rénal efficace. Taux d'extraction de premier passage : 70%	Élimination urinaire par filtration tubulaire (>90%) : vitesse d'élimination correspond à la clairance rénale globale Taux d'extraction de premier passage : ≈95%
Protocole	5 clichés statiques 2 à 6h post-injection : en vue latérale droite, latérale gauche, dorsale, oblique dorsale droite, oblique dorsale gauche	Images dynamiques à 6 secondes d'intervalle pendant 3 minutes directement après injection intraveineuse : en vue dorsale ou ventrale			

### 3) Interprétation des images morphologiques rénales

Quatre heures après injection, 51,7+/-2,5% du  $^{99m}\text{TcDMSA}$  est concentré dans le rein (Tyson, Daniel 2014). Le radiotraceur se fixe sur les tubules proximaux fonctionnels ce qui permet de délimiter la corticale rénale, cette distribution doit normalement être uniforme et homogène. Une anomalie serait détectée par la présence d'un foyer non scintillant dans la silhouette rénale. Il est ainsi possible de caractériser l'atteinte rénale en mesurant la taille, le nombre et la répartition des anomalies (Kerl, Cook 2005).

Une atteinte rénale terminale ou une dysplasie rénale marquée à sévère peuvent renvoyer une image d'un rein de taille diminuée à normale qui semble marbré et/ou irrégulier comme illustré sur la figure 11. Seul l'âge de l'animal ou l'analyse histologique permet de différencier ces deux atteintes rénales. Une masse est identifiable par une accumulation de zones d'hypofixation appelé « points froids » dans le cortex. Une pyélonéphrite entraîne une diminution focale du scintillement au niveau des zones d'ischémie ou des zones de baisse de fonction tubulaire (Kerl, Cook 2005).

Le  $^{99m}\text{TcDMSA}$  peut aussi être utilisé pour estimer quantitativement la fonction tubulaire rénale relative du rein gauche par rapport au rein droit en mesurant le taux relatif d'accumulation du radiotracer dans chaque rein. Le diagnostic d'atteinte tubulaire est plus précoce avec l'utilisation de  $^{99m}\text{TcDMSA}$  qu'en utilisant du  $^{99m}\text{TcDTPA}$  ou du  $^{99m}\text{TcMAG3}$  (Tyson, Daniel 2014).



**Figure 11 : Images scintigraphiques latérales droites juste après injection de  $^{99m}\text{TcDMSA}$  d'un cheval sain (à gauche) et d'un cheval atteint de dysplasie rénale sévère (à droite). Le rein dysplasique est hétérogène et présente de multiples foyers non scintillants correspondant à de multiples kystes médullaires et à une fibrose interstitielle sévère (Tyson, Daniel 2014).**

#### 4) Mesure du débit de filtration glomérulaire

Le mode de scintigraphie dynamique permet de tracer une courbe d'activité correspondant à l'évolution de l'accumulation du radiotracer dans un organe cible en fonction du temps. Dans le cas de la scintigraphie rénale, les ROI utilisés sont les reins. La courbe d'activité résultante est appelée un rénogramme. Elle est subdivisée en 3 phases comme l'illustre le graphique gauche de la figure 12. La phase vasculaire dont la durée est estimée à une minute et pendant laquelle le radiotracer est concentré dans la circulation sanguine. La phase d'augmentation d'activité pendant laquelle le radiotracer s'accumule dans le rein et son excrétion concomitante est inférieure à son accumulation. Et enfin, une phase de vidange pendant laquelle l'excrétion dépasse l'accumulation du radiotracer dans le rein, la courbe est donc décroissante. Entre ces deux dernières phases se trouve le pic d'activité qui correspond à l'instant où l'accumulation et l'excrétion du radiotracer sont équivalents (Barthez 2002; Grenier 2016).

Une régression linéaire liant le DFG à l'activité mesurée entre la 1<sup>ère</sup> et la 3<sup>ème</sup> minute après injection du radiotracer a été déterminée expérimentalement en utilisant la mesure de DFG par clairance d'inuline comme technique de référence. Grâce à cette méthode, il a été montré que cette activité est proportionnelle au DFG ce qui permet son calcul directement (Daniel et al. 1999; Barthez 2002).

Le DFG global est considéré comme normal lorsqu'il dépasse 3mL/min/kg chez le chien et 2,5mL/min/kg chez le chat. Des animaux avec une DFG entre 1,2 et 2,5mL/min/kg sont en général en insuffisance rénale subclinique, leur rénogramme apparaît alors plat. Lorsque le DFG global est inférieur à 0,25mL/min/kg, l'accumulation rénale du radiotracer est insuffisante et empêche la réalisation d'une mesure précise et quantitative du DFG par scintigraphie (Tyson, Daniel 2014).

Le débit mesuré lors d'utilisation des radiotraceurs OIH, MAG3 et PAH correspond directement au débit plasmatique rénal car ces radiotraceurs ne sont filtrés que par les reins. La technique de mesure et les valeurs de référence sont similaires à celles du DFG (Barthez 2002; Bousquet-Melou 2019).

## 5) Objectivation d'une obstruction urétérale

Une dilatation pyélique et/ou urétérale peut être secondaire à une obstruction ou être associée à des atteintes non-obstructives telles qu'une anomalie congénitale, un processus infectieux, un traumatisme ou un reflux vésico-urétéral. Afin de différencier ces deux situations, une injection intraveineuse de diurétique, le plus souvent du furosémide (3mg/kg), peut être effectuée 3 à 5 minutes après l'injection de  $^{99m}\text{TcDTPA}$ . L'interprétation du rénogramme tels que ceux présentés dans la figure 12, permet ensuite de diagnostiquer une obstruction si le pic d'activité est retardé ou absent, c'est-à-dire si la courbe est croissante ou en plateau après la 4<sup>ème</sup> minute. Une absence d'obstruction est objectivée si la courbe décroît après le pic d'activité entre la 3<sup>ème</sup> et la 4<sup>ème</sup> minute. Sans injection de diurétique, la différence d'inclinaison de la courbe n'est pas suffisamment significative pour permettre un diagnostic (Tyson, Daniel 2014).

Une régression linéaire permet de mesurer quantitativement le taux d'excrétion rénal exprimé en temps de demi-élimination ( $T_{1/2}$ ). Chez le chien le temps de demi-élimination normal médian est de 4,16 minutes (entre 3,62 et 5,90 minutes) (Tyson, Daniel 2014).

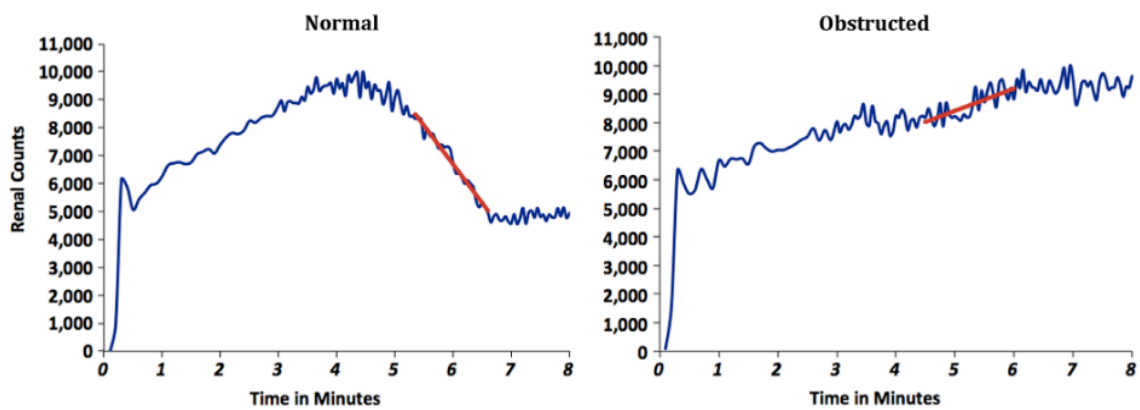


Figure 12 : Rénogramme unilatéral d'un chien sain (à gauche) et d'un chien avec obstruction urétérale gauche d'origine lithiasique (à droite) obtenus par scintigraphie rénale à base de  $^{99m}\text{TcDTPA}$  (Tyson, Daniel 2014)

## Partie 2 : Revue systématique des indications de la scintigraphie urinaire à visée diagnostique ou de suivi thérapeutique

### I. Méthode

#### 1) Objectif et protocole global

L'objectif de cette étude est de déterminer toutes les indications cliniques à visées diagnostiques et thérapeutiques de la scintigraphie urinaire et rénale chez les carnivores domestiques telles que rapportée dans la littérature. Le protocole suivi dans cette étude est fondé sur la méthode PRISMA.

#### 2) Collecte des données

Dans un premier temps, la méthode PICO a été appliquée afin de choisir les mots clés utilisés dans 5 bases de données : *Pubmed, Scopus, Web of Science, Cab Abstract* et *Thésaurus*.

Les mots clés utilisés sont : *(cats or dogs or domestic carnivores) and (scintigraphy or gamma scintigraphy or SPECT or single photon emission computed tomography or nuclear imaging) and (renal) and (exploration or function or disease or evaluation or diagnostic or treatment)*.

Toute la collecte des données a été effectuée le 14 juillet 2023 entre 14h et 18h et a permis de sélectionner 635 publications. Le détail du nombre d'ouvrage téléchargés par base de données est présenté dans la figure 13 qui, par ailleurs, recense aussi l'évolution de l'effectif des publications conservées dans l'étude suite aux tris successifs. L'exploration de plusieurs bases de données indépendantes engendre la présence de publications en plusieurs exemplaires : les doublons. Ainsi, 426 publications sont conservées après suppression de ces doublons.

#### 3) Phase de sélection

La seconde étape consiste à trier les écrits selon leur résumé et leur titre, c'est la phase de sélection. 73 articles sont écartés par manque de résumé accessible. En effet, il s'agit principalement d'ouvrages publiés il y a plus de 30 ans qui n'ont jamais été numérisés. Le tri a ensuite été réalisé en appliquant ces critères d'inclusion : l'espèce étudiée (chien et chat), la nature et la localisation cible de l'imagerie (scintigraphie ou SPECT rénale sur animal vivant) et l'objectif clinique d'utilisation de la scintigraphie (diagnostic et/ou thérapeutique d'une atteinte rénale).

Une première lecture rapide des titres et résumés des articles permet l'exclusion de 173 articles pour lesquels l'espèce, la localisation scintigraphique ou la méthode d'imagerie ne correspondent pas.

La lecture des résumés des 180 publications restantes montre que 92 d'entre elles utilisent la scintigraphie rénale dans un cadre de recherche, sans lien direct avec un diagnostic ou un suivi thérapeutique. Ainsi, 88 publications sont conservées pour la phase d'éligibilité.

#### 4) Phase d'éligibilité

47 publications ne sont pas disponibles en version complète car elles sont soit non numérisées soit non gratuitement accessibles au public. Ainsi, seules 42 publications sont lues intégralement dans l'étape suivante.

La phase d'éligibilité consiste à ne conserver, à la lecture de l'article complet, que les écrits répondant aux critères prédéfinis. Ainsi, les articles sont de nouveau confrontés aux critères précédemment appliqués, ce qui permet d'écartier ceux dont il manquait des informations dans le résumé seul. De ce fait, l'espèce étudiée, la nature et la localisation cible de l'imagerie et l'objectif clinique d'utilisation de la scintigraphie sont les premiers critères utilisés. La langue utilisée est un critère supplémentaire appliqué à cette étape, seuls les écrits en anglais et en français sont conservés. Le type d'ouvrage n'est pas un critère de sélection en tant que tel, néanmoins, les écrits

sont classés en deux catégories d'ouvrages décrites ci-après. Leur appartenance à une catégorie conditionne le mode de traitement de leurs données.

La première catégorie correspond à l'ensemble des écrits décrivant les indications de la scintigraphie rénale souvent comparée à d'autres techniques d'imagerie, il s'agit principalement de revues, d'extrait de livres de médecine vétérinaire ou encore d'articles utilisant la scintigraphie comme méthode de référence pour évaluer d'autres outils diagnostiques, les données extraites de ces écrits sont donc qualitatives. La seconde catégorie d'articles est constituée de cas cliniques, d'études diagnostiques, d'études cas-témoin, d'essais cliniques randomisés ou non-randomisés dans lesquels la scintigraphie est utilisée ou testée comme outils diagnostic ou thérapeutique clé dans la gestion des cas. Ce groupe d'étude a comme point commun majeur de présenter des données quantitatives nécessaires à la potentielle réalisation de méta-analyse quantitative.

À l'issu de cette phase, 36 articles sont conservés à l'étape d'inclusion, parmi lesquelles 12 apportent des données qualitatives et 24 apportent des données quantitatives.

## 5) Traitement des résultats

Les deux catégories d'ouvrages sont traitées séparément.

### Données qualitatives

L'ensemble des indications de la scintigraphie rénale, mais aussi leurs avantages et inconvénients cités dans les revues et livres de médecine vétérinaires sont extraits et classés respectivement dans les tableaux en annexes 1, 2 et 3. Des figures illustrant les différentes indications sont aussi prélevées et traduites, il s'agit des annexes 5 et 6.

Aucun test de fiabilité n'a été créé afin d'évaluer le biais de revue de la littérature non systématique ou de livre de médecine vétérinaire, c'est pourquoi aucun test de biais n'est appliqué à ces ouvrages.

Les études utilisant la scintigraphie rénale comme méthode de référence ne sont pas considérées comme appartenant à la seconde catégorie malgré la présentation de données quantitatives. En effet, dans ces études, il ne s'agit pas d'évaluer les valeurs diagnostiques ou thérapeutique de la scintigraphie mais de les considérer comme acquises. Il s'agit donc d'évaluer pour une même indication la fiabilité d'autres outils que la scintigraphie. Ainsi, les indications, les outils comparés et la conclusion de ces études sont regroupés dans un tableau en annexe 4, associés aux radiotraceurs, effectifs, espèces et sources bibliographiques correspondants.

### Données quantitatives

Dans un premier temps, chaque étude est présentée dans ses grandes lignes par un tableau qui met principalement en évidence la ou les indications d'utilisation de la scintigraphie.

Dans un second temps, les articles sont classés par groupe d'indications d'utilisation de la scintigraphie et sont traités séparément. Dans le cas où plusieurs études utilisent la scintigraphie pour la même indication, les données résultantes des études sont compilées dans l'objectif potentiel de réaliser une méta-analyse au sein de ce groupe d'article. Les données récoltées sont la proportion de cas par groupe d'étude pour laquelle la scintigraphie est un facteur diagnostique ou de suivi thérapeutique déterminant.

Enfin, la fiabilité de ces travaux de recherche est évaluée individuellement. En effet, selon le type d'article, chaque étude est soumise à un test de biais dérivé de tests de fiabilité reconnu par la communauté scientifique, les tests correspondant respectivement à un type d'article sont rassemblés dans le tableau V.

**Tableau V : Nom, source et référence d'annexe des tests de biais en fonction du type d'article**

Type d'article	Type de test d'origine	Source	Test utilisé
<b>Étude diagnostique</b>	QUADAS-2	(Rostagno, Pallot 2021)	Annexe 7
<b>Cas clinique</b>	<i>JBI for case reports</i>	(Moola <i>et al.</i> 2020)	Annexe 8
<b>Étude cas témoin</b>	<i>Newcastle-Ottawa Scale</i>	(Pallot, Rostagno 2021)	Annexe 9
<b>Essais randomisés</b>	ROB-2 - méthode Cochrane	(Higgins <i>et al.</i> 2019)	Annexe 10
<b>Essais non-randomisés</b>	ROBIN-1 - méthode Cochrane	(Sterne <i>et al.</i> 2016)	Annexe 11

Ces tests de biais sont composés de questions directrices dans différents domaines de risques, comme par exemple les risques liés à la sélection des participants, aux tests références, aux tests évalués, aux méthodes d'analyse des résultats, à la sélection des résultats rapportés ou au manque de données. Les domaines de risques évalués dépendent du type d'article examiné.

Chaque test définit un mode de réponse qui permet *in fine* de grader le risque de biais global de l'article.

En premier lieu, ces réponses peuvent dépendre d'un barème de points attribués à chaque réponse comme pour le test *Newcastle-Ottawa Scale* pour lequel le barème est fixé sur 8 points (Pallot, Rostagno 2021). Cependant, l'interprétation du niveau de risque en fonction de la note finale dépend de l'évaluateur. Ainsi, il a été fixé qu'une note supérieure ou égale à 7 confère un niveau de risque faible, une note de 6 confère un niveau de risque modéré et une note inférieure ou égale à 5 confère un niveau de risque fort.

Pour le test QUADAS-2, les réponses aux questions indicatrices possibles sont « oui », « non » et « incertain ». Chaque réponse attendue pour définir un niveau de risque faible est inscrite en italique entre parenthèse à la fin de la question correspondante.

Pour chaque domaine de risque examiné, un premier niveau de risque est évalué, il peut être qualifié de « faible », « élevé » ou « incertain ». Cette première évaluation dépend des réponses aux questions indicatrices et de l'évaluateur. Si les réponses correspondent toutes aux réponses en italique alors le niveau de risque est considéré comme faible. Si au moins une des réponses est contraire à la réponse attendue alors le niveau de risque est considéré comme fort. Enfin, si l'une des réponses est incertaine et toutes les autres correspondent aux réponses attendues alors le niveau est considéré comme incertain.

Une exception est réalisée dans le premier domaine de risque, pour la première question sur le type de recrutement des patients (consécutif, aléatoire ou autre). En effet, il est considéré que si aucune précision sur le mode de recrutement n'est mentionnée dans l'article alors la réponse à la question indicatrice est « incertain ». Cependant, si lors de la description des individus (âge, race, sexe), aucun facteur biaisant n'est mis en évidence alors le type de sélection est plus probablement une sélection de type consécutive ou aléatoire et le niveau de risque attribué est donc considéré comme faible.

Enfin, l'évaluateur attribue le niveau de risque global de l'étude en fonction des niveaux de risque de chaque domaine. Si au moins un niveau de risque est fort alors le niveau global est considéré comme fort. Si au moins un niveau de risque est incertain et qu'aucun niveau n'est fort alors le niveau de risque global est modéré. Enfin, le niveau global est faible si tous les niveaux des domaines de risque sont faibles.

Le test *JBI for case reports* ne définit pas de domaines de risques, il est seulement composé de questions indicatrices pour lesquelles les réponses possibles sont : « oui », « non », « ambigu » et

« non applicable ». L'évaluateur définit ensuite les niveaux de risque correspondant. Une étude est considérée comme présentant un risque faible si toutes les réponses sont positives et tolère jusqu'à 1 réponse ambiguë. S'il présente 2 ou 3 réponses ambiguës et le reste des réponses positives, le niveau de risque est modéré. Lorsqu'un test présente au moins une réponse négative ou plus de 4 réponses ambiguës alors le niveau de risque est élevé.

Le test *ROBIN-I* définit des domaines de risques pour lesquels un premier niveau de risque est évalué de façon similaire au test *QUADAS-2*. Les réponses aux questions indicatrices sont les suivantes : « non applicable », « oui », « probable », « absence d'information », « peu probable » et « non ». Beaucoup de questions dépendent des réponses des questions précédentes, dans le cas où la réponse précédente ne remplit pas les conditions demandées (en italique au début de la question), alors la réponse par défaut est « non applicable ». Lorsqu'un domaine de risque présente 2 ou plus de 2 réponses « absence d'information », le niveau de risque est modéré.

Enfin, le test *ROB-2* se présente de la même manière que le test *ROBIN-I*. Les réponses possibles sont « oui », « probable », « absence d'information », « peu probable » et « non ». L'avantage majeur de ce test est qu'il présente un arbre décisionnel du niveau de risque de chaque domaine de risque en fonction des réponses aux questions indicatrices, puis un second arbre décisionnel afin d'estimer le niveau de risque global à partir de niveaux de risque des domaines de risque. (Higgins *et al.* 2019)

En l'absence d'arbre décisionnel dans les autres tests et uniquement dans le cadre de cette thèse, les arbres décisionnels des autres tests de fiabilité précédemment décrits ont été établis en déclinant de la manière la plus logique et fiable possible les arbres décisionnels du test *ROB-2*.

## 6) Méta-analyse

Une méta-analyse peut être réalisée dans un groupe de minimum deux publications correspondant à une seule indication mais seulement à partir des articles évalués comme présentant un risque de biais faible et présentent des cas expérimentaux et/ou cliniques suffisamment proches et donc homogènes pour être compilés. Chaque réalisation ou non réalisation de méta-analyse est justifiée pour chaque indication.

Dans le cas où une méta-analyse est réalisable, le paramètre pris en compte et compilé pour chaque groupe d'études sélectionnées est le nombre d'animaux diagnostiqués par scintigraphie rapporté au nombre d'animaux testés.



## II. Résultats

### 1) Tri des articles

L'évolution des effectifs des ouvrages conservés associée à leurs critères respectifs de justification d'exclusion ou de conservation est répertoriée dans la figure 13.

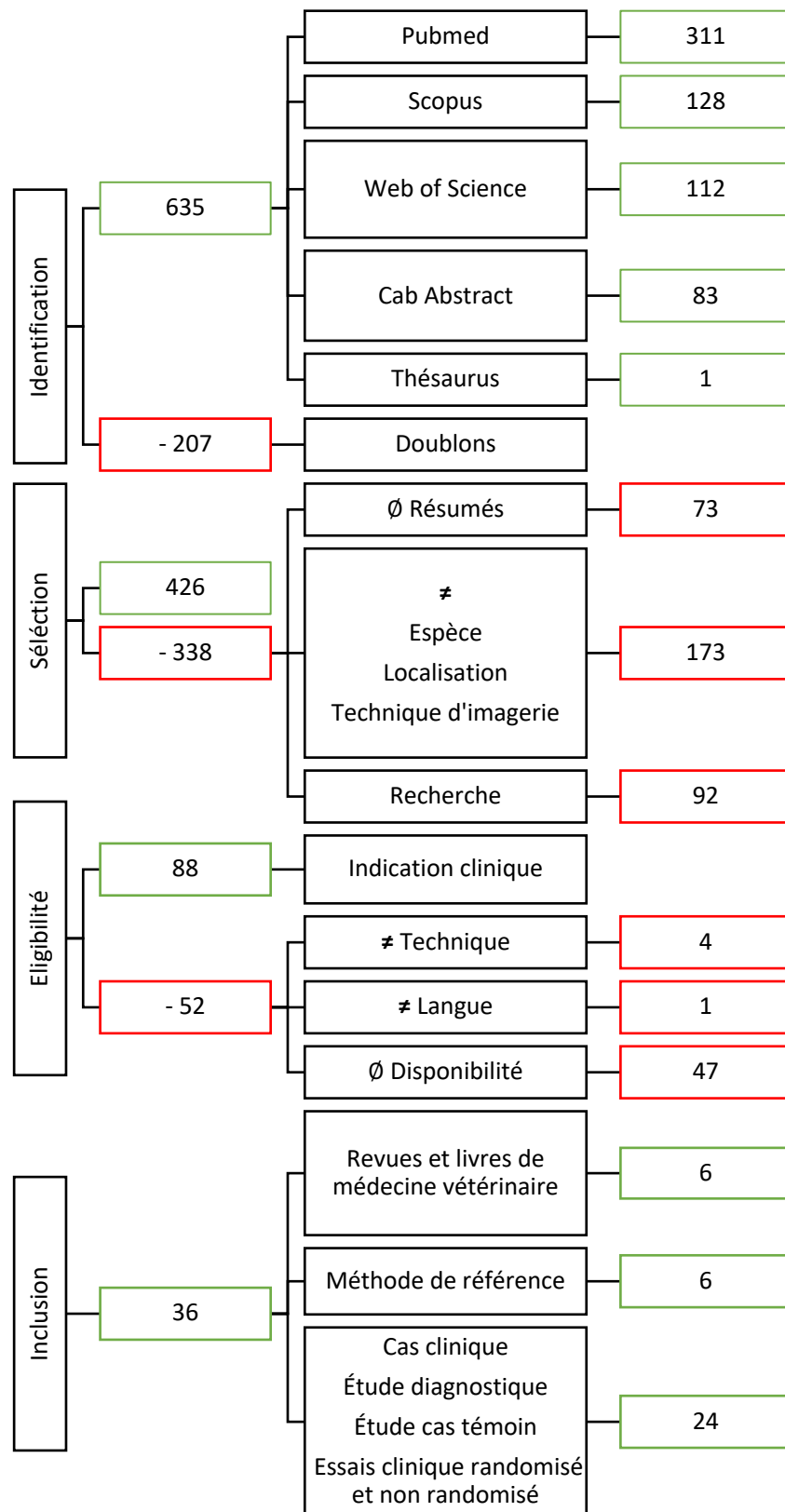


Figure 13 : Effectifs des ouvrages en fonction des différentes étapes de collecte et de tri des données. ∅ : absence de / ≠ : différentes

## 2) Données qualitatives

Les données qualitatives ont été relevées dans l'ensemble des revues et livres de médecine vétérinaire retenus, soit 12 ouvrages au total.

Toutes les indications d'utilisation de la scintigraphie sont présentées dans l'annexe 1 associées à leur source.

L'annexe 2 regroupe tous les avantages décrits de la scintigraphie, qu'ils soient inhérents à cette méthode ou qu'ils soient comparés à d'autres techniques d'imagerie.

Aucune contre-indication majeure n'est énoncée, cependant des inconvénients d'utilisation sont fréquemment cités, ils sont rassemblés dans l'annexe 3.

Les résumés des articles utilisant la scintigraphie comme méthode de référence sont présentés dans l'annexe 4.

Enfin, l'un des ouvrages propose deux arbres décisionnels d'utilisation des techniques d'imagerie en cas d'atteinte rénale. Après traduction, l'annexe 5 illustre des situations dans lesquelles le patient est azotémique tandis que l'annexe 6 illustre le cas de patients non-azotémique.

Les indications sont ainsi classées en 3 catégories : observation de la morphologie rénale fonctionnelle, évaluation de la fonction rénale individuelle ou globale à visée préventive, diagnostique ou de suivi post-traitement et enfin diagnostic d'atteinte traumatique, obstructive ou infectieuse sévère du tractus urinaire.

### Observation morphologique rénale fonctionnelle

La particularité majeure de la scintigraphie rénale est qu'elle ne met en évidence que les tissus rénaux fonctionnels et non la morphologie rénale globale comme le font les autres techniques d'imagerie (Kerl, Cook 2005; Balogh *et al.* 1999; Rivers, Johnston 1996). Ainsi, même les clichés statiques permettent d'évaluer qualitativement la fonction rénale individuelle.

D'autres avantages de la scintigraphie par rapport aux autres techniques sont relevés. Tout d'abord, un certain nombre de caractères extra-rénaux physiologiques ou pathologiques n'ont pas d'influence sur l'interprétation des images scintigraphiques (Rivers, Johnston 1996). De fait, le manque de gras abdominal, la présence d'épanchement abdominal ou de graisse brune chez le jeune réduisent le contraste en radiographie abdominale (Boushina, Fusellier 2020). De même, l'échographie d'un animal obèse et/ou de grand gabarit augmente la profondeur du rein (Brahee *et al.* 2013). De plus, une échographie par abord dorsal est impossible à cause de la superposition avec les vertèbres lombaires (Rivers, Johnston 1996). Tous ces critères pathologiques ou morphologies peuvent donc limiter la visualisation morphologique rénale par échographie ou radiographie, mais n'ont pas d'impact sur l'interprétation des images rénales en scintigraphie.

Néanmoins, en l'absence des caractères extra-rénaux cités, les clichés scintigraphiques présentent une netteté bien moindre que les images échographiques et radiographiques surtout chez les animaux de petite taille c'est pourquoi la scintigraphie est moins sensible que la radiographie ou l'échographie pour objectiver une anomalie morphologique rénale (Rivers, Johnston 1996; Balogh *et al.* 1999). C'est l'une des raisons pour lesquelles la scintigraphie rénale n'est utilisée qu'en seconde intention après réalisation d'au moins une radiographie abdominale et/ou une échographie urinaire comme le montrent les arbres décisionnels des annexes 5 et 6.

### Fonction rénale individuelle et/ou globale

La seconde catégorie d'indication vise à évaluer la fonction rénale individuelle et/ou globale en mesurant le DFG ou le débit sanguin relatif rénal. La scintigraphie est en effet l'examen de choix car elle est la seule à pouvoir mesurer la fonction rénale individuelle (Kerl, Cook 2005; Balogh *et al.* 1999). De plus, la scintigraphie a l'avantage d'être plus rapide et moins invasive que la mesure de clairance rénale (de créatinine ou inuline) (Rivers, Johnston 1996; Kerl, Cook 2005; Daniel 2009).

Cet objectif peut être tout d'abord recherché lors de suspicion d'atteinte rénale en l'absence d'azotémie. De fait, la détection de la diminution du DFG mesuré par scintigraphie est plus précoce que l'augmentation des paramètres sanguins rénaux tels que la créatinine, l'urée, le SDMA ou la cystéine C (Rivers, Johnston 1996; Tyson, Daniel 2014). C'est grâce à ce caractère précoce que la scintigraphie rénale est couramment utilisée comme méthode de référence (Kerl, Cook 2005). Ainsi, elle est notamment utilisée afin d'évaluer la fiabilité d'autres techniques de mesure du DFG comme décrit dans l'annexe 4. Il s'agit donc en premier lieu de la comparer aux dosages sanguins des paramètres rénaux (Srivastava *et al.* 2011; Pelander *et al.* 2019), mais aussi à la mesure de perfusion rénale par échographie avec produit de contraste (Stock *et al.* 2016), à l'utilisation d'une échelle lésionnelle échographique rénale (Mattei *et al.* 2019), la tomодensitométrie avec produit de contraste (O'Dell-Anderson *et al.* 2006; Snead *et al.* 2019) ou encore par IRM avec produit de contraste (Snead *et al.* 2019).

L'évaluation de la fonction rénale est fortement recommandée de façon préventive avant certaines applications thérapeutiques telles que celles rapportées dans l'annexe 1.

En effet, elle est recommandée avant l'utilisation de traitement médical considéré comme néphrotoxique comme l'iode 131 chez des animaux hyperthyroïdiens. Ce traitement est déconseillé lorsque le DFG mesuré est considéré comme insuffisant (Tyson, Daniel 2014).

Elle est aussi recommandée avant l'application d'un traitement chirurgical comme une néphrotomie, néphrectomie ou urétéro-néocystotomie. Dans ces situations, l'évaluation de la fonction rénale individuelle est primordiale à la prise de décision chirurgicale. En effet, une néphrectomie est indiquée lorsque l'activité du rein est nulle ou négligeable par rapport à l'activité du rein controlatéral. Dans le cas contraire un traitement médical, une néphrotomie ou une urétéro-néocystotomie seront plus indiqués en fonction de l'affection rencontrée (Mayhew, Berent 2013; Rivers, Johnston 1996; Tyson, Daniel 2014).

Enfin, l'évaluation de la fonction rénale est indiquée en suivi post-traitement qu'il s'agisse de traitement médical ou de traitement chirurgical. Il est ainsi recommandé de suivre l'impact de l'utilisation de médicaments néphrotoxiques tels que la cisplatine ou les antibiotiques aminoglycoside sur la fonction rénale (Balogh *et al.* 1999). Parmi les traitements chirurgicaux, la situation la plus décrite est le suivi post transplantation rénale afin d'objectiver un potentiel rejet de greffe (Kerl, Cook 2005; Balogh *et al.* 1999). Enfin, elle est recommandée après urétéro-néocystotomie afin de mettre en évidence une éventuelle obstruction urétérale post-opératoire (Mayhew, Berent 2013).

#### Diagnostic d'atteinte obstructive, traumatique ou infectieuse sévère du tractus urinaire

La scintigraphie est indiquée lors de suspicion de traumatisme, d'obstruction ou d'infection du tractus urinaire de type pyélonéphrite, en particulier lorsque les autres techniques d'imagerie n'ont rien révélé ou ne peuvent pas être utilisées, comme le montre les arbres décisionnels des annexes 5 et 6. En effet, l'urographie ou la pyélographie sont contre-indiquées lorsque les risques d'effets secondaires du produit de contraste surpassent les bénéfices de la technique (Rivers, Johnston 1996). De plus, la scintigraphie est plus sensible chez des patients déshydratés que les autres techniques, ce qui permet de limiter le risque de résultat non diagnostique (Rivers, Johnston 1996). De même, il a été démontré en médecine humaine que la scintigraphie est la technique la plus sensible pour diagnostiquer une pyélonéphrite, selon au moins un article, cette sensibilité serait équivalente en médecine vétérinaire (Rivers, Johnston 1996). Enfin, la scintigraphie a l'avantage d'être moins invasive que la pyélographie antérograde échoguidée (Daniel 2009; Rivers, Johnston 1996).

Quelle que soit l'indication, divers inconvénients sont inhérents à la scintigraphie et vont participer à diminuer les indications de la scintigraphie et privilégier d'autres techniques d'imagerie. Il s'agit effectivement des risques pour l'animal et le manipulateur liés aux radiations, des contraintes pratiques d'isolement post-exposition, du coût du matériel, des autorisations administratives et de la disponibilité de spécialistes en imagerie nucléaire (Rivers, Johnston 1996; Kerl, Cook 2005). Tous ces inconvénients expliquent d'un point de vue pratique et médical pourquoi la scintigraphie n'est réalisée qu'après avoir exclu le maximum d'hypothèses diagnostiques par radiographie, échographie et/ou cytologie, comme le montrent les arbres décisionnels annexe 5 et 6.

### 3) Données quantitatives

Différentes indications scintigraphiques potentielles sont étudiées dans les publications incluses dans cette revue systématique de la littérature. Elles sont rassemblées dans le tableau VI. Certaines publications abordent plusieurs indications de la scintigraphie rénale, elles peuvent donc être citées plusieurs fois dans le tableau VI.

**Tableau VI : Indications de la scintigraphie rénale selon l'ensemble des publications quantitatives**

Indications		Sources
Détection précoce d'insuffisance rénale lors d'atteinte subclinique avant azotémie		(Kunze, Bahr, Lees 2006) (Schaefer <i>et al.</i> 2021)
Évaluation de la fonction rénale avant application thérapeutique tels que :		
Traitement à l'iode 131 lors d'hyperthyroïdie afin de prévoir la révélation d'une insuffisance rénale		(Adams <i>et al.</i> 1997)
Néphrotomie		(Zimmerman-Pope <i>et al.</i> 2003) (King <i>et al.</i> 2006) (Bolliger <i>et al.</i> 2005)
Biopsie rénale		(Groman <i>et al.</i> 2004) (Drost <i>et al.</i> 2000)
Néphrectomie potentielle		
Pour masse rénale ou urétérale : ex du lymphome rénal		(Lascelles <i>et al.</i> 2003)
Pour uretère ectopique		(Heier <i>et al.</i> 2019) (Queau <i>et al.</i> 2013)
Pour kyste périrénal		(Essman <i>et al.</i> 2000) (McCord, Steyn, Lunn 2008)
Évaluation de la fonction rénale lors de suivis thérapeutiques		
Post transplantation rénale afin d'évaluer un rejet de greffe potentiel		(Halling <i>et al.</i> 2003)
Post néphrotomie		(Zimmerman-Pope <i>et al.</i> 2003) (King <i>et al.</i> 2006) (Bolliger <i>et al.</i> 2005)
Post-capsulectomie ou capsulotomie +/- visée pronostique		(Essman <i>et al.</i> 2000) (McCord, Steyn, Lunn 2008)
Post urétéro-néocystotomie ou trans-urétérostomie : vérification d'absence d'obstruction		(Talner <i>et al.</i> 1982) (Shokeir 1995) (Fink <i>et al.</i> 1980) (Barthez <i>et al.</i> 2000)
Post pose de <i>stent</i> urétéral		(Culkin <i>et al.</i> 1992)
Post biopsie rénale		(Groman <i>et al.</i> 2004) (Drost <i>et al.</i> 2000)
Post traitements néphrotoxiques :		
Suivi post traitement à l'iode 131 lors d'hyperthyroïdie afin d'objectiver une insuffisance rénale		(Adams <i>et al.</i> 1997)

Post diagnostic de maladie néphrotoxique	
Hyperadrénocorticisme	(Vidal <i>et al.</i> 2018)
<b>Diagnostic de pyélonéphrite non révélée à l'échographie ou la pyélographie</b>	
(Neuwirth <i>et al.</i> 1995)	
<b>Diagnostic d'obstruction du tractus urinaire</b>	
Obstruction urétérale +/- mesure du degré d'obstruction	(Talner <i>et al.</i> 1982) (Shokeir 1995) (Fink <i>et al.</i> 1980) (Hecht, Sarah M. Lawson, <i>et al.</i> 2010) (Shokeir <i>et al.</i> 1996) (Barthez <i>et al.</i> 2000)
<b>Diagnostic de non intégrité du tractus urinaire</b>	
Urothorax provenant de la rupture d'un pseudokyste périrénal	(Griffin <i>et al.</i> 2022)
Lésions traumatiques corticales et médullaires rénales	(Fryczkowski, Zaluczkowski, Krzyszkowska 1981)

### Détection précoce d'insuffisance rénale avant azotémie

Deux publications traitent de la détection précoce d'insuffisance rénale (IR) par scintigraphie mais à deux stades d'évolution d'IR différentes. La première teste un diagnostic d'IR avant azotémie, la seconde teste encore plus précocement, avant que le DFG ne soit inférieur au seuil de référence d'IR.

#### *Diagnostic précoce d'insuffisance rénale chez le chat non azotémique*

La première publication est un cas clinique : *“Renal scintigraphy as an early and efficient method for detecting loss of renal function in a cat”* (Schaefer *et al.* 2021). Un chat mâle castré de 6 ans est présenté en consultation vaccinale annuelle. L'examen clinique met en évidence une douleur modérée à la palpation du rein droit motivant différents examens complémentaires. Tout d'abord, une analyse d'urine avec ECBU et RPCU ainsi qu'une numération et formule sanguines associée à une biochimie sont réalisées et ne révèlent pas d'anomalie. Puis, une échographie urinaire qui révèle un rein droit discrètement atrophié (3,4cm) et bosselé associé une distinction cortico-médullaire diminuée, une dilatation pyélique marquée de 2,1cm et une dilatation urétérale de 0,96cm. Enfin, une radiographie abdominale ne révèle pas d'anomalie. En l'absence de lithiase urétérale visualisée à la radiographie et à l'échographie abdominale, une scintigraphie dynamique ( $^{99m}\text{TcDTPA}$ ) et statique ( $^{99m}\text{TcDMSA}$ ) sont réalisées à 1 jour d'intervalle. Les figures 14 et 15 illustrent respectivement les résultats de la scintigraphie dynamique et de la scintigraphie statique.

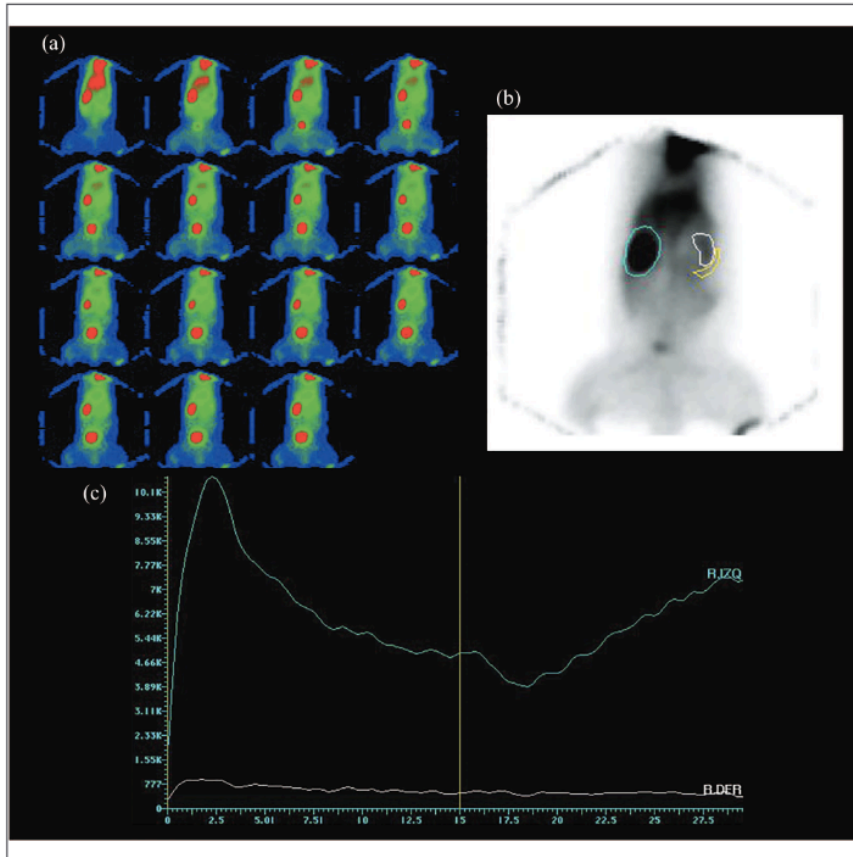


Figure 14 : Scintigraphie rénale dynamique (a) Clichés scintigraphiques après injection de  $^{99m}\text{TcDTPA}$  pendant 30 minutes à 15 secondes d'intervalle (b) Tracé manuel des régions d'intérêt (ROI) du rein gauche en bleu, du rein droit en blanc et de la région caudale du rein droit en jaune afin de distinguer le bruit de fond (c) Rénogramme du rein gauche en bleu et du rein droit en blanc, la droite jaune verticale indique l'injection du furosémide. (Schaefer *et al.* 2021)




Figure 15 : Scintigraphie rénale statique. Les clichés sont réalisés 5h après injection de  $^{99m}\text{TcDMSA}$  en vue (a) dorsale, (b) dorsale oblique droite et (c) dorsale oblique gauche. (Schaefer *et al.* 2021)

La mesure de DFG global révèle une valeur de 2,17mL/min/kg, donc inférieure au seuil fixé par l'étude de 2,25mL/min/kg diagnostique d'une insuffisance rénale. De plus, l'activité relative rénale est répartie à 99% dans le rein gauche et 1% dans le rein droit avec une activité absolue de 32,6% à gauche (valeur usuelle 21,3%) et 0,3% à droite (valeur usuelle 21,7%). Ces résultats permettent le diagnostic d'une insuffisance rénale droite sévère partiellement compensée par le rein gauche.

Un contrôle échographique à trois semaines montre une régression des anomalies précédemment observées. En effet, la dilatation urétérale droite n'est plus observée et la dilatation pyélique droite est de 0,32cm.

L'origine de cette insuffisance rénale demeure incertaine. Les hypothèses diagnostiques conservées par l'étude sont une atteinte dégénérative chronique rénale droite ou une obstruction urétérale par urolithiase en cours d'auto-résolution ou non visualisée par les différentes techniques d'imagerie. La non visualisation des urolithiases reste peu probable car il a été démontré que 90% des lithiases sont révélées en combinant une radiographie et une échographie abdominale. De plus, le rénogramme observé ne correspond pas à un rénogramme d'obstruction (courbe croissante après injection de furosémide). Ainsi, la suspicion de maladie rénale chronique droite est l'hypothèse privilégiée.

L'indication d'utilisation de la scintigraphie rénale pour diagnostiquer précocement une insuffisance rénale chez des animaux non azotémiques est donc bien illustrée par cette étude.

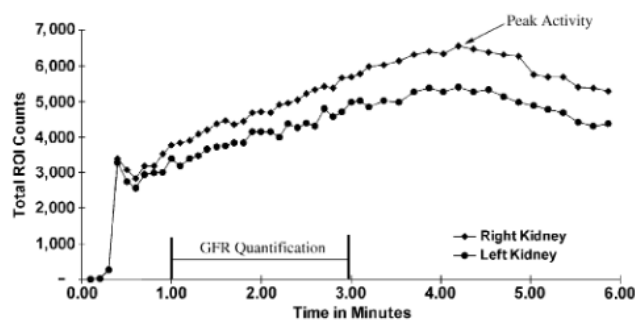
#### *Diagnostic précoce d'insuffisance rénale avant diminution du DFG global en dessous du seuil de référence chez le chien*

La seconde étude traite ce sujet de manière plus indirecte, il s'agit d'une publication intitulée « *Evaluation of 99mTc-diethylenetriaminepentaacetic acid renal scintigram curves in normal dogs after induction of diuresis* » (Kunze, Bahr, Lees 2006). En effet, cette publication est complémentaire à une précédente étude non disponible : « *Qualitative changes in the renal scintigram during progression of renal disease in dogs with hereditary nephritis* » (Bahr, Lees 2000). Cette dernière a mis en évidence, chez des chiens atteints de néphrite héréditaire, l'aplatissement de leur rénogramme environ 4 semaines avant une baisse significative de DFG diagnostique d'une IR. À l'issue de cette première étude, deux hypothèses peuvent expliquer cet aplatissement. La première suggère que l'IR débutante pourrait être à l'origine de cet aplatissement. La seconde met en cause la diurèse provoquée par injection de diurétique pendant l'examen scintigraphique. L'objectif de cette nouvelle étude est de tester cette dernière hypothèse. Pour cela, 6 chiens sains sont sélectionnés après réalisation de numération et formule sanguines, biochimie, analyse d'urine et ECBU qui ne montrent pas d'anomalie. 5 scintigraphies dynamiques ( $^{99m}\text{TcDTPA}$ ) à 7 jours d'intervalle sous différents protocoles diurétiques résumés dans le tableau VII sont réalisés afin d'obtenir un rénogramme comparable à ceux de l'étude précédente. L'émission d'urine a de plus été mesurée pendant 6h après la scintigraphie, afin de quantifier la diurèse.

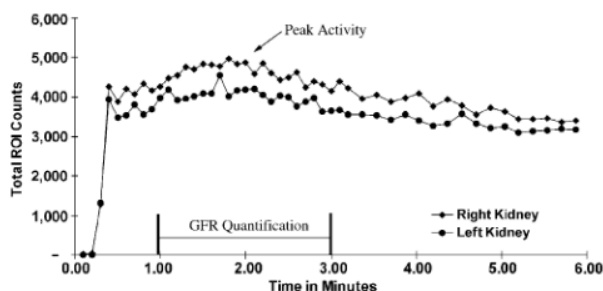
**Tableau VII : Protocoles diurétiques avant scintigraphie (Kunze, Bahr, Lees 2006)**

N° de protocole	Type de diurèse	Intervalle de temps avant scintigraphie
1	Contrôle : absence de diurétique	/
2	Perfusion à 80mL/kg pendant 45min	À l'arrêt de la perfusion
3	Gavage hydrique équivalent à 3% du poids	45min après le gavage
4	Injection IV de furosémide à 4mg/kg	15min après l'injection
5	Perfusion à 80mL/kg pendant 45min	3h après l'arrêt de la perfusion

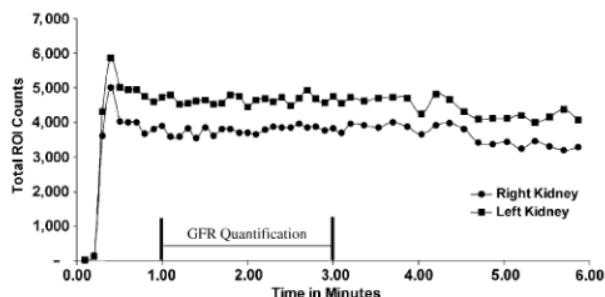
Les figures 16, 17 et 18 présentent respectivement les rénogrammes résultants d'un chien lors du protocole n°1 (contrôle), du même chien ayant suivi le protocole n°2 et le rénogramme aplati d'un chien atteint de néphrite héréditaire de l'étude précédente.



**Figure 16 : Renogramme type du protocole contrôle. Les trois phases de la courbe sont aisément distinguables, le temps d'activité maximal apparaît après la fenêtre de calcul du DFG entre 1 et 3min après injection du radiotracteur (Kunze, Bahr, Lees 2006)**



**Figure 17 : Renogramme type du protocole 2 (même chien que la figure 16). Les trois phases de la courbe restent distinguables, cependant la courbe semble aplatie. De plus, le pic maximal d'activité est déplacé vers zéro ce qui provoque l'inclusion du pic maximal d'activité et d'une partie de la phase décroissante dans la fenêtre de calcul du DFG (entre 1 et 3min post injection du radiotracteur) (Kunze, Bahr, Lees 2006)**



**Figure 18 : Renogramme d'un chien atteint de néphrite héréditaire de l'étude précédente. La courbe montre une accentuation de la phase vasculaire avec un aplatissement du reste de la courbe (Bahr, Lees 2000)**

Comme le montre la figure 17, la diurèse ne provoque pas d'aplatissement de la courbe similaire à celle de la figure 18. C'est pourquoi l'hypothèse d'un signe précoce d'insuffisance rénale est finalement privilégiée pour expliquer cet aplatissement.

Cependant, en comparant les figures 16 et 17, d'autres anomalies sont observées. Ainsi, la diurèse semble provoquer la réduction de la durée nécessaire pour atteindre le pic d'activité rénale maximale. Ce décalage peut provoquer une sous-estimation de l'activité rénale car le radiotracteur est excrété avant la fin des 3min de quantification de produit accumulé, alors qu'en l'absence de diurèse, la quantification est finie avant la phase d'excrétion.

Cette étude est donc en faveur d'une indication d'utilisation de la scintigraphie rénale dans le diagnostic précoce d'insuffisance rénale avant l'apparition d'une azotémie mais possiblement avant même le passage en dessous du seuil de 2,25mL/kg/h considérée comme valeur de référence chez



le chien. Cependant, dans la discussion de cette publication, les auteurs insistent sur le faible effectif utilisé qui ne permet pas d'analyse statistique suffisantes pour valider de manière fiable leur hypothèse. Ils encouragent donc à la poursuite de cette étude sur de plus grands effectifs. De plus, ils mettent en garde contre le risque de sous-estimation de la mesure de DFG chez des animaux en polyuro-polydipsie ou sous traitement polyurigène à l'origine d'une diurèse importante.

#### Tests de fiabilité et méta-analyse

Ces deux publications traitent toutes deux de la précocité du diagnostic d'insuffisance rénale par scintigraphie, en revanche, plusieurs arguments majeurs empêchent la réalisation d'une méta-analyse entre elles.

Premièrement, le diagnostic n'est pas recherché au même niveau d'évolution physiologique rénal. En effet, le stade d'évolution présenté dans le second article est plus précoce que dans le premier, puisque le DFG global est encore au-dessus du seuil de référence d'insuffisance rénale.

Par ailleurs, les approches expérimentales sont très différentes. Le cas clinique illustre un diagnostic direct d'insuffisance rénale par scintigraphie, tandis que l'étude diagnostique le fait de manière indirecte en excluant les autres hypothèses.

Enfin, le cas clinique est évalué à un niveau de risque de biais modéré ce qui interdit son inclusion dans une méta-analyse.

#### Risque d'insuffisance rénale sous-jacente lors d'application de traitement à l'iode 131 dans un contexte d'hyperthyroïdie

Une seule publication étudie l'intérêt de la scintigraphie dans ce contexte. Elle est intitulée "Changes in renal function in cats following treatment of hyperthyroidism using 131I" (Adams *et al.* 1997).

Dans cette étude, une première mesure de DFG par scintigraphie rénale dynamique ( $^{99m}\text{TcDTPA}$ ) est réalisée chez 22 chats hyperthyroïdiens la veille de leur traitement à l'iode 131. Une deuxième scintigraphie rénale est réalisée 6 jours après le traitement associé à une biochimie des paramètres rénaux (BUN et créatinine) et à un dosage de la thyroxine (T4). 30 jours après le traitement, de nouveaux dosages de BUN, créatinine et T4 sont réalisés.

L'objectif de l'étude est de déterminer si un signal scintigraphique préalable à l'administration d'iode 131 peut permettre de prévoir la révélation d'une insuffisance rénale post-administration d'iode 131. Le tableau VIII rapporte les résultats de cette étude, à l'exception des résultats de mesure du DFG et des dosages du 6<sup>ème</sup> jour post-traitement qui n'ont montré aucune différence significative avec ceux pré-traitement.

**Tableau VIII : Suivi du DFG, de l'azotémie et de la thyroïdinémie avant et après traitement à l'iode 131 chez des chats hyperthyroïdiens (Adams *et al.* 1997)**

DFG prétraitement	Effectif	Effectif azotémique (A) et non-azotémique (NA) pré-traitement	Effectif en azotémie 30 jours post-traitement	Hyperthyroïdie persistante post-traitement
<2,25mL/kg/min	15	9 A 6 NA	8 5	1 1
>2,25mL/kg/min	7	0	0	0

De plus, un suivi au long terme sur 36 mois a montré qu'aucun animal non azotémique à 30 jours post-traitement n'avait développé d'IR dans cet intervalle de temps.

Ainsi, d'après les résultats de cette étude, la mesure d'un DFG inférieur à 2,25mL/kg/min pré-traitement permet de prévoir avec 78% de spécificité et 100% de sensibilité quel individu présentera une IR azotémique post-traitement à l'iode 131.

En outre, les 2 individus présentant un DFG inférieur au seuil de référence pré-traitement mais ne révélant pas d'insuffisance rénale post-traitement sont les mêmes individus à rester hyperthyroïdiens malgré le traitement. Chez ces individus, la persistance de stimulation de la fonction rénale par les hormones thyroïdiennes pourrait expliquer l'absence de révélation d'insuffisance rénale post-traitement. C'est pourquoi, la mesure du DFG pré-traitement chez des chats ayant répondu au traitement à l'iode 131 permet de prévoir avec 100% de spécificité et de sensibilité la révélation d'insuffisance rénale sous-jacente.

Néanmoins, il semble qu'un suivi à court terme (6 jours) du DFG post traitement ne soit pas recommandé, en l'absence de changement significatif de DFG chez tous les chats à ce stade.

#### Test de fiabilité

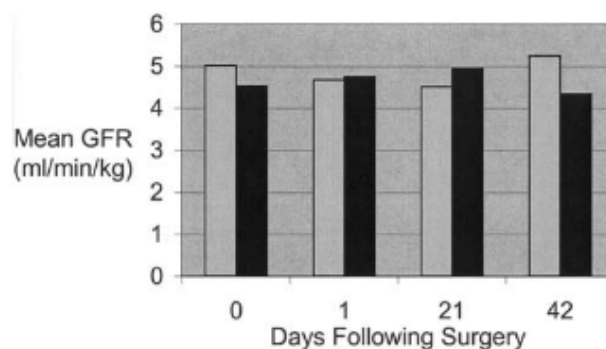
La scintigraphie rénale pré-thérapeutique chez les patients hyperthyroïdiens semble donc être une indication possible. Néanmoins, le test de fiabilité appliqué à cette étude indique un risque de biais modéré.

#### Évaluation de la fonction rénale avant et après néphrotomie

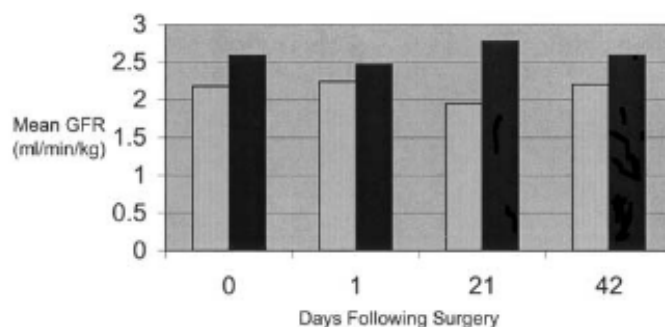
Trois études abordent indirectement l'indication potentielle d'évaluer la fonction rénale avant de décider de réaliser une néphrotomie et après sa réalisation. En effet, ces publications vont tester des protocoles opératoires de néphrotomie sur des chats ou des chiens en suivant l'évolution du DFG avant et après la chirurgie afin d'estimer l'impact de cette chirurgie sur la fonction rénale.

#### Effet du fénoldopam sur la fonction rénale lors de néphrotomie chez le chien sain

Ainsi, le premier article intitulé « *Effect of fenoldopam on renal function after nephrotomy in normal dogs* » (Zimmerman-Pope et al. 2003) utilise deux protocoles anesthésiques différents lors de néphrotomie unilatérale gauche chez 16 chiens sains. Pour cela, la moitié des chiens a reçu à l'aveugle une perfusion de solution saline classique correspondant à un placebo ou une perfusion continue (CRI – *Continuous Rate Infusion*) de fénoldopam durant toute la chirurgie. Cette molécule est un agoniste dopaminergique spécifique des récepteurs D1 qui provoquent la vasodilatation des artérioles rénales permettant l'augmentation du flux sanguin et favorisant la fonction rénale. Plusieurs scintigraphies dynamiques rénales sont réalisées avec du  $^{99m}\text{TcDTPA}$ . La première est réalisée juste avant la chirurgie, les trois autres sont post-opératoire à J+1, J+21 et J+42. Les figures 19 et 20 suivantes rapportent les résultats de ces mesures.



**Figure 19 : Mesure du DFG total avant (0) et après (J+1, J+21, J+42) néphrotomie unilatérale gauche chez des chiens ayant reçu une CRI de fénoldopam (en gris clair) ou un placebo (en noir) (Zimmerman-Pope et al. 2003)**



**Figure 20 : Mesure du DFG individuel du rein opéré (en gris clair) et du rein contrôle (en noir) avant (0) et après (J+1, J+21, J+42) néphrotomie unilatérale gauche chez tous les chiens de l'étude (Zimmerman-Pope *et al.* 2003)**

Les diagrammes ci-dessus ne rendent pas compte des résultats d'analyse statistique de type *t-test* relatifs aux différentes mesures, cependant l'étude affirme qu'aucune différence entre les mesures n'est significative.

Deux conclusions peuvent être tirées de cette publication. La première est que l'utilisation peropératoire de fenoldopam lors de néphrotomie ne semble pas avoir d'effet à moyen terme sur la fonction rénale.

La seconde est que la néphrotomie ne semble pas avoir d'impact sur le DFG du rein opéré et donc sur les fonctions rénales individuelles et globale. Ainsi, les évaluations pré et post-opératoire de la fonction rénale ne sont pas nécessairement indiquées lors de néphrotomie.

#### *Effet sur la fonction rénale de la néphrotomie à court et moyen terme chez le chat sain*

La publication suivante est intitulée « *Effect of nephrotomy on renal function and morphology in normal cats* » (King *et al.* 2006). Dans cette étude, 10 chattes saines ont subi une néphrotomie unilatérale. La moitié d'entre elles a été opérée à droite et l'autre moitié à gauche en suivant une répartition aléatoire. Un suivi scintigraphique dynamique  $^{99m}\text{TcDTPA}$  permet la mesure du DFG à J-0 avant chirurgie, puis à J+2, J+28 et J+84 post-opératoire.

À tous les stades de l'étude, le DFG total moyen est resté supérieur à la valeur seuil fixée par l'étude de 2,5mL/min/kg. De plus, aucune différence significative n'a été observée entre les DFG individuels moyens opérés et contrôles tout au long de l'étude.

Cependant, une augmentation du DFG individuel moyen des reins opérés et des reins contrôles a été objectivée à J+2, avec retour à la normal à J+28.

De plus, le DFG individuel du rein opéré d'un des individus a diminué significativement à J+2, cette valeur basse de DFG a persisté tout au long de l'étude. Néanmoins, lors de la néphrectomie de cette chatte, un accident peropératoire caractérisé par une hémorragie modérée du parenchyme rénal nécessitant des sutures supplémentaires et une épiploisation a eu lieu et semble être corrélé avec ses résultats.

Enfin, 2 individus (distinct du précédent) ont présenté à J+2 un rénogramme compatible avec une obstruction. Un contrôle scintigraphique supplémentaire est réalisé à J+7 chez ces deux individus et révèle un retour à la normale du rénogramme.

En conclusion de l'étude, il semblerait qu'en l'absence d'accident peropératoire, la néphrotomie n'a pas d'impact à court et moyen terme sur la fonction rénale. Le suivi scintigraphique rénal pré et post-opératoire ne serait donc pas indiqué dans ces conditions.

Néanmoins les auteurs rappellent que ces résultats sont obtenus sur des chats sains, tandis que l'application clinique est généralement réalisée sur des chats non sains présentant par exemple une lithiase rénale potentiellement obstructive. Ils conseillent donc la poursuite de l'étude sur des cas cliniques.

### *Effet sur la fonction rénale de la néphrotomie à court, moyen et long terme chez le chat sain*

Le dernier article est intitulé : « *Evaluation of the effects of nephrotomy on renal function in clinically normal cats* » (Bolliger *et al.* 2005). Le protocole de recherche diffère du précédent article par l'ajout d'un autre groupe témoin et par la durée de suivi post-opératoire qui est bien supérieure. En effet, sur les 18 chattes de l'étude, 9 ont subi une néphrotomie unilatérale et les 9 autres ont subi une chirurgie mimant une néphrotomie unilatérale mais sans incision rénale. Ce dernier groupe est appelé groupe « *sham* » soit le groupe « factice ».

La mesure de DFG individuel rénale par scintigraphie dynamique au  $^{99m}\text{TcDTPA}$  est réalisée à J0 avant l'opération puis à S+3 (semaine 3 post-opératoire), S+12, S+26, S+52 et S+78.

Les résultats de cette étude sont plus mitigés que dans les deux précédentes. En effet, les DFG individuels diminuent progressivement et de façon significative pour tous les reins qu'ils fassent partie des reins opérés, des reins factices ou des reins controlatéraux des deux précédents groupes. Les auteurs émettent deux hypothèses explicatives : la néphrotoxicité des protocoles anesthésiques à répétitions ou l'âge croissant des individus. De plus, une diminution significative entre 10 et 20% du DFG est objectivée entre les reins opérés et leurs reins controlatéraux. Cependant, cette différence n'est pas objectivée entre les reins opérés et les reins factices. La corrélation entre la néphrotomie et cette différence de DFG n'est donc pas validée. Les auteurs reconnaissent que leurs résultats ne peuvent pas être interprétés, d'autant plus qu'elle a été réalisée sur des animaux sains et que par conséquent une scintigraphie contrôle avant et après néphrotomie est conseillée en l'attente d'études supplémentaires.

### *Tests de fiabilité et méta-analyse*

La première étude présente un niveau de risque modéré qui l'exclut directement d'une potentielle méta-analyse.

Les deux autres études présentent un niveau de risque faible qui permettrait la réalisation d'une méta-analyse. Cependant, ces deux études ne transmettent pas les données brutes des valeurs de DFG de chaque individu mais seulement des courbes des moyennes de chaque groupe testé. Ce manque de données empêche une compilation des résultats et donc la réalisation d'une méta-analyse.

### *Évaluation de la fonction rénale avant et après biopsie rénale*

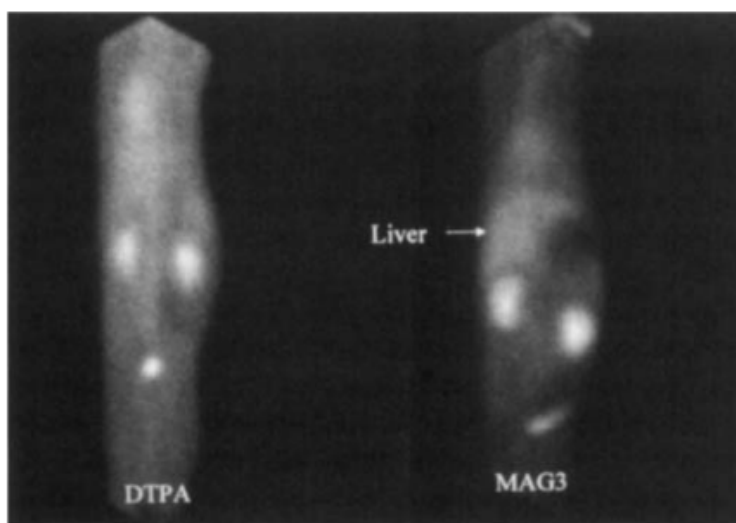
De la même manière que pour la néphrotomie, la biopsie rénale échoguidée surtout lorsqu'elle est réalisée de multiple fois pourrait avoir un impact sur la fonction rénale. Les deux études suivantes abordent cette question de manière assez similaire chez le chien sain et chez le chat sain. Le tableau IX résume ces études. Elles sont intitulées « *Effects of serial ultrasound-guided renal biopsies on kidneys of healthy adolescent dogs* » (Groman *et al.* 2004) et « *The effects of a unilateral ultrasound-guided renal biopsy on renal function in healthy sedated cats* » (Drost *et al.* 2000).

**Tableau IX : Résumés d'études évaluant la fonction rénale avant et après biopsie rénale chez le chat et le chien sain (Groman *et al.* 2004; Drost *et al.* 2000)**

	(Groman <i>et al.</i> 2004)	(Drost <i>et al.</i> 2000)
<b>Animaux</b>	10 jeunes chiens sains	18 chats adultes sains
<b>Biopsies rénales</b>	Pour chaque individu, réalisation de 3 sessions de 2 ou 4 prélèvements à 2, 4 et 6 mois d'âge sur un seul rein	1 biopsie de 2 prélèvements du rein droit à J0
<b>Scintigraphie</b>	Dynamique au $^{99m}\text{TcDTPA}$ , 1 semaine avant chaque biopsie puis 1 mois après la dernière biopsie.	Dynamique à J-4, J-3, J0, J+1, J+2, J+4 au $^{99m}\text{TcDTPA}$ pour 9 chats et au $^{99m}\text{TcMAG3}$ pour 9 chats Exemple de clichés <b>figure 21</b>
<b>Résultats</b>	<b>Tableau X</b>	<b>Tableau XI</b>
	Absence de différence significative entre les deux reins à toutes les étapes de l'étude	

**Tableau X : DFG individuel (en mL/min/kg) mesuré avant entre et après 3 séries de biopsies rénales (Groman *et al.* 2004)**

		2 mois		4 mois		6 mois		7 mois	
		Rein à biopsié	Rein contrôle	Rein biopsié	Rein contrôle	Rein biopsié	Rein contrôle	Rein biopsié	Rein contrôle
2 prélèvements par biopsie (n=5)	<b>Moyenne</b>	<b>1,76</b>	<b>1,93</b>	<b>1,01</b>	<b>1,91</b>	<b>1,67</b>	<b>1,67</b>	<b>1,74</b>	<b>1,58</b>
	Erreur standard	0,13	0,33	0,35	0,26	0,37	0,38	0,31	0,18
4 prélèvements par biopsie (n=5)	<b>Moyenne</b>	<b>1,78</b>	<b>1,89</b>	<b>1,60</b>	<b>1,63</b>	<b>1,82</b>	<b>1,92</b>	<b>1,60</b>	<b>1,82</b>
	Erreur standard	0,51	0,53	0,16	0,43	0,26	0,43	0,10	0,18
Tous les chiens (n=10)	<b>Moyenne</b>	<b>1,77</b>	<b>1,91</b>	<b>1,76</b>	<b>1,77</b>	<b>1,74</b>	<b>1,79</b>	<b>1,67</b>	<b>1,70</b>
	Erreur standard	0,35	0,41	0,31	0,37	0,31	0,41	0,41	0,21



**Figure 21 : Clichés scintigraphiques en vue dorsale de deux chats avant biopsie du cortex rénal, à gauche avec du  $^{99m}\text{TcDTPA}$  et à droite avec du  $^{99m}\text{TcMAG3}$ . (Drost *et al.* 2000)**

**Tableau XI : Moyenne et erreur standard de DFG en mL/min/kg mesurée par scintigraphie au  $^{99m}\text{TcDTPA}$  chez 9 chats à J-4, J-3, J0, J+1, J+2 et J+4, J0 correspondant au jour de biopsie rénale (Drost *et al.* 2000).**

		J-4	J-3	J-4 & J-3	J0	J+1	J+2	J+4
$^{99m}\text{TcDTPA}$ n=9	Total	2,48±0,37	2,62±0,55	2,54±0,46	2,23±0,36	2,39±0,43	2,32±0,47	2,34±0,54
	Droit	1,04±1,03	1,11±0,23	1,04±0,18	0,98±0,24	1,04±0,19	0,98±0,19	0,97±0,22
	Gauche	1,44±0,27	1,51±0,35	1,47±0,30	1,25±0,25	1,04±0,19	1,334±0,35	1,38±0,34

Ces articles montrent que le protocole de biopsies rénales échoguidées qu'elles soient simples ou multiples n'a pas d'effet significatif sur la fonction rénale chez le chat et le chien. Il ne serait donc pas nécessaire de vérifier la fonction rénale avant biopsie, ou de suivre la fonction rénale post-biopsie.

#### *Tests de biais et méta-analyse*

Ces deux articles ont un niveau de risque faible, ils peuvent donc théoriquement faire l'objet d'une méta-analyse. Cependant, les études ayant été réalisées sur des animaux d'espèce différentes (chien/chat), avec pour une partie d'entre elles un radiotracteur différent ( $^{99m}\text{TcDTPA}$  /  $^{99m}\text{TcMAG3}$ ), et surtout à des intervalles de temps différents (moins d'une semaine / 1 mois), une méta-analyse ne peut pas être réalisée.

#### **Évaluation de la fonction rénale avant néphrectomie potentielle**

Les cinq cas cliniques suivants utilisent la scintigraphie rénale après avoir diagnostiqué une atteinte rénale et/ou urétérale pour laquelle la prise en charge peut être chirurgicale ou médicale.

#### *Lymphome rénal chez un chien*

« *Surgical treatment of right-sided renal lymphoma with invasion of the caudal vena cava* » (Lascelles *et al.* 2003) est un cas clinique présentant un Basset-Hound mâle castré de 8 ans référé pour vomissements et léthargie chronique. À l'examen clinique une masse de grande taille, non mobilisable et douloureuse est palpée en région rénale droite. Différents examens complémentaires sont réalisés dont une échographie urinaire qui révèle la présence d'une masse rénale à droite caractérisée par une perte de structure rénale associée à une hydronéphrose du rein gauche.

Une scintigraphie rénale dynamique au  $^{99m}\text{TcDTPA}$  est réalisée afin d'évaluer la fonction rénale individuelle. Sur les clichés scintigraphiques, le rein gauche apparaît hypertrophié et son DFG individuel mesuré est de 3,9mL/kg/minute, cette valeur est considérée comme normale car supérieure à la valeur de référence (non renseignée dans l'article). En revanche, le rein droit n'est pas du tout visualisé, un DFG individuel nul est donc objectivé à droite. Ainsi, la scintigraphie a permis de mettre en évidence l'absence totale d'activité du rein droit associée à une hypertrophie compensatrice du rein gauche.

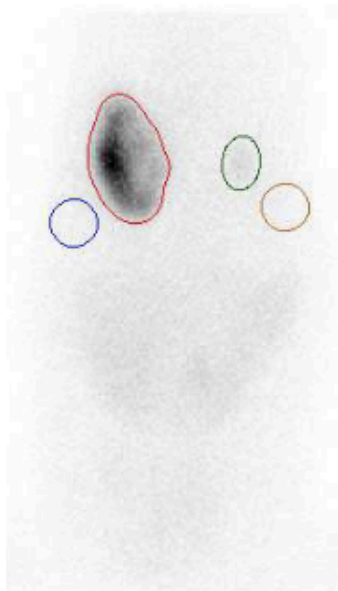
Ce diagnostic permet d'orienter la prise en charge vers une néphrectomie droite. Le rein excisé est soumis à une analyse histologique compatible avec un lymphome rénal. Malheureusement, le chien a dû être euthanasié 2,5 jours après la chirurgie à cause d'une bronchopneumonie par fausse déglutition, cette dernière ayant probablement eu lieu pendant l'anesthésie de la néphrectomie.

### Anomalies congénitales du tractus urinaire chez le chien

« Assessment of individual kidney function in a dog with congenital anomalies of the urinary tract » (Heier *et al.* 2019) et « Scintigraphy and exogenous creatinine clearance to assess renal function in a Newfoundland dog with ureteral ectopia » (Queau *et al.* 2013) sont deux cas cliniques très similaires de prise en charge d'uretères ectopiques. Le tableau XII suivant résume ces cas cliniques.

**Tableau XII : Résumés de deux cas cliniques de prise en charge d'uretère ectopique chez le chien**

	(Heier <i>et al.</i> 2019)	(Queau <i>et al.</i> 2013)
<b>Commémoratifs</b>	Chienne Labrador Retriever entière de 21 mois	Chienne entière Terre-neuve de 2,5ans
<b>Anamnèse</b>	Hématurie, pollakiurie, incontinence depuis 8 mois. La biochimie révèle une azotémie modérée. L'ECBU est positif à <i>Haemophilus haemoglobinophilus</i> .	Cystites et pyélonéphrites récidivantes dans un contexte d'uretère ectopique gauche diagnostiqué depuis ses 9mois.
<b>Imagerie</b>	L'échographie urinaire met en évidence une hypoplasie rénale droite associée à un hydro-uretère, un urétérocèle et une hydro-néphrose ainsi qu'un hydro-uretère gauche modéré.	L'échographie urinaire met en évidence un hydro-néphron et hydro-uretère gauche.
	Cystoscopie : - uretère ectopique intramural droit modérément dilaté contenant de l'urine stagnante - urètre ectopique gauche	/
	Scintigraphie statique <sup>99m</sup> TcDMSA : activité rénale individuelle relative (cf : figure 22) - Rein droit : 1,8% - Rein gauche : 98,2%	Scintigraphie dynamique (cf : figure 24) <sup>99m</sup> TcDTPA : activité rénale individuelle relative - Rein droit : 68,4% - Rein gauche : 31,6% >30%
	Scanner : calcul des volumes rénaux (cf : figure 23) - Rein droit : 2,8cm <sup>3</sup> - Rein gauche : 64,3cm <sup>3</sup> Normes chez le beagle : - Rein droit : 26,61 +/- 5,15cm <sup>3</sup> - Rein gauche : 29,65 +/- 5,46cm <sup>3</sup>	/
<b>Prise en charge</b>	- Enrofloxacine - Néphro-urétérectomie droite - Néo-urétéro-cystostomie gauche - Analyse histologique du rein et de l'uretère droit : dysplasie congénitale et inflammation plasmocytaire et lymphocytaire chronique de l'uretère	Néphro-urétérectomie gauche
<b>Suivi</b>	- Incontinence résolue à 15jours post-opératoire - Diminution progressive de l'azotémie et augmentation de la densité urinaire - MRC iris 3	- Bon état général à 2ans post-opératoire - Augmentation discrète puis stagnation de l'azotémie - Diminution discrète puis stagnation du DFG



Name	Pixel	Counts	Count-Ratio $\text{cpm}/\text{cm}^2$	Varianz
ROI 1	750	102972	89.0 %	452
ROI 2	161	5362	4.6 %	110
ROI 3	208	3800	3.3 %	60
ROI 4	208	3565	3.1 %	56
Acq. Datum: 22.11.2016 14:06:20, Acq. Dauer: 1 x 420 s				
Feldgröße: 533x533mm -> 256x256 Pixel, Zoom:1.00				

Figure 22 : Cliché scintigraphique statique 3h et 15min après injection du radiotracer. Tracé manuel des régions d'intérêt (gauche en rouge et droite en vert) et des « bruits de fond » respectifs (gauche en bleu et droit en jaune). Le tableau associé résume les données numériques de scintillement mesurées et calculées avant conversion en degré d'activité rénale (Heier *et al.* 2019)

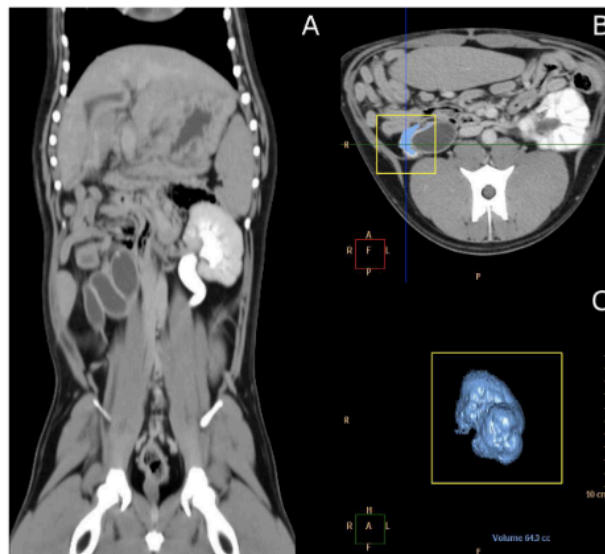
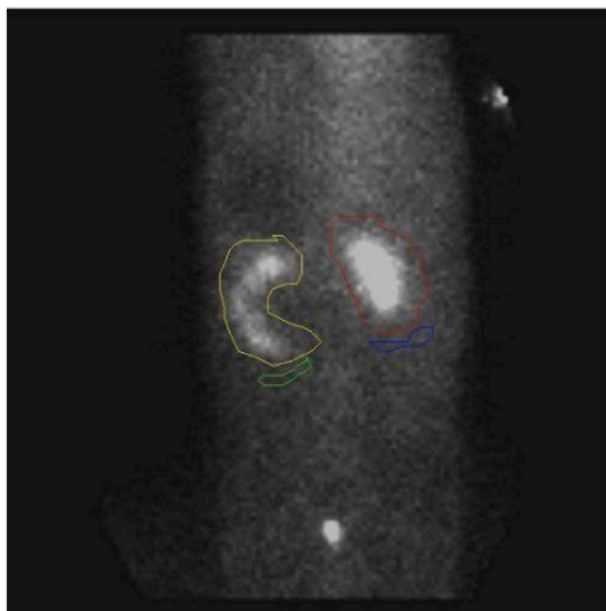


Figure 23 : Clichés tomographiques abdominaux. (A) plan frontal : l'uretère gauche dilaté est rempli de produit de contraste. (B) plan transversal : préparation de la mesure du volume du parenchyme rénal droit. (C) Reconstruction en 3 dimensions du rein gauche (Heier *et al.* 2019)





**Figure 24 : Cliché scintigraphique dynamique avec tracé manuel des régions d'intérêt (rein droit en rouge et rein gauche en jaune) et de leur « bruit de fond » respectifs (droit en bleu et gauche en vert) (Queau *et al.* 2013)**

Dans ces deux prises en charge, la scintigraphie a permis de mettre en évidence un déséquilibre majeur à sévère de l'activité rénale d'un rein par rapport à son controlatéral. Cette information est donc cruciale pour choisir entre une néphrectomie et une néo-urétéro-cystostomie dans le cas d'uretères ectopiques.

Néanmoins, l'article de (Heier *et al.* 2019) montre que la mesure du volume du parenchyme rénal par tomographie donne une approximation suffisante de l'activité rénale mesurée par scintigraphie pour prendre la même décision chirurgicale, comme le rapporte le tableau XIII.

**Tableau XIII : Activités individuelles relatives rénales en fonction de la technique d'imagerie (Heier *et al.* 2019)**

Technique d'imagerie diagnostique	Activité individuelle rénale droite en %	Activité individuelle rénale gauche en %
Scintigraphie au $^{99m}\text{TcDMSA}$	1,8	98,2
Modèle 3D tomographique	4,2	95,8

Or, la tomographie a l'avantage majeur de ne pas présenter de risque et de contrainte pratique lié à la radioactivité. Selon les auteurs, cette approximation tomographique de l'activité rénale a été démontrée fiable et utilisable en médecine humaine, mais aucune étude n'a encore abouti en médecine vétérinaire.

#### *Gestion de pseudo-kyste péri-rénal chez le chat*

Les deux cas cliniques suivants décrivent la gestion de pseudo-kystes péri-rénaux chez 2 chats. La scintigraphie rénale a été utilisée plusieurs fois durant ces prises en charge à des fins diagnostiques mais aussi de suivi thérapeutique. Ces articles sont intitulés « *Imaging of a cat with perirenal pseudocysts* » (Essman *et al.* 2000) et « *Unilateral improvement in glomerular filtration rate after permanent drainage of a perinephric pseudocyst in a cat* » (McCord, Steyn, Lunn 2008).

Le tableau XIV suivant résume ces deux cas cliniques.

**Tableau XIV : Résumé de deux cas cliniques de prise en charge de pseudo-kyste péri-rénaux chez le chat (Essman *et al.* 2000 ; McCord, Steyn, Lunn 2008)**

	(Essman <i>et al.</i> 2000)	(McCord, Steyn, Lunn 2008)
<b>Commémoratif</b>	Chat européen mâle castré de 16 ans	Chat croisé Siamois mâle castré de 12 ans
<b>Anamnèse</b>	Distension abdominale, hypertension systémique (220mmHg), PUPD, léthargie et cécité dans un contexte de MRC. Traitement en cours : régime alimentaire restreint en protéines et amlodipine à 2,5mg/j Une azotémie modérée est objectivée.	Masse abdominale gauche et amaigrissement chronique modéré présentant par ailleurs un bon état général. Une azotémie marquée est mise en évidence.
<b>Imagerie diagnostique</b>	La radiographie et l'échographie abdominale ainsi que l'urographie mettent permettent le diagnostic de pseudo-kyste péri-rénal bilatéral.  Scintigraphie dynamique <sup>99m</sup> TcDTPA : - DFG total : 2,29mL/min/kg < 2,5 mL/min/kg valeur de référence - DFG droit : 0,99mL/min/kg, soit 43,3% - DFG gauche : 1,30 mL/min/kg, soit 56,7%	La radiographie et l'échographie abdominales associées à une analyse du liquide de la masse rénale permettent le diagnostic d'un pseudo-kyste péri-rénal gauche associé à une insuffisance rénale aigue sur fond de maladie rénale chronique.  Scintigraphie dynamique <sup>99m</sup> TcDTPA : - DFG total : 1,04mL/min/kg < 2,5 mL/min/kg valeur de référence - DFG droit : 36% - DFG gauche : 64%
<b>Chirurgie</b>	Les deux reins participant à plus de 30% chacun de la fonction rénale totale, la néphrectomie est donc écartée.  Drainage des pseudo-kystes et capsulectomie bilatérale sont réalisés sans complication.	Drainage de 120mL de fluide
<b>Imagerie de suivi</b>	Scintigraphie dynamique <sup>99m</sup> TcDTPA 4 jours post-opératoire : - DFG total : 2,74mL/min/kg > 2,5 mL/min/kg valeur de référence - DFG droit : 0,97mL/min/kg - DFG gauche : 1,77 mL/min/kg	Scintigraphie dynamique <sup>99m</sup> TcDTPA 8 jours post-opératoire : - DFG total : 0,94mL/min/kg < 2,5 mL/min/kg valeur de référence - DFG droit : 42% - DFG gauche : 58% - recollection objectivée
<b>Nouvelle chirurgie</b>	/	Une capsulotomie gauche est réalisée sans complication
<b>Suivi post-opératoire</b>	Le DFG total étant supérieur à la valeur de référence, le pronostic de l'animal est plutôt bon à long terme. - Diminution de pression artérielle systolique à 165mmHg - Poursuite des traitements - Devenir de l'animal non connu	Scintigraphie dynamique <sup>99m</sup> TcDTPA 238 jours post-capsulotomie : - DFG total : 1,37mL/min/kg < 2,5 mL/min/kg valeur de référence - DFG droit : 27% - DFG gauche : 73% - Absence de recollection Le DFG total a augmenté significativement mais reste inférieur à la valeur de référence. De plus, le DFG gauche est remonté de 50% de sa valeur initiale après la capsulotomie. Au vu de ces améliorations, le pronostic de l'animal est plutôt bon à court et moyen terme.

Dans ces cas cliniques, la scintigraphie répond à 3 indications. Elle permet de choisir le type de prise en charge chirurgical, mais aussi d'évaluer l'efficacité de cette décision thérapeutique ainsi que d'évaluer le pronostic de l'animal.

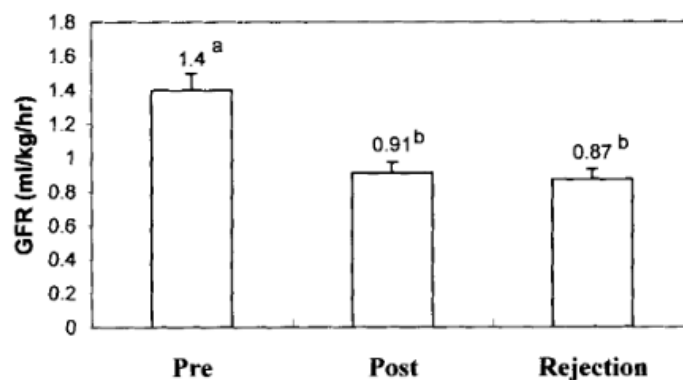
### Tests de biais et méta-analyse

Deux des études précédentes présentent un niveau de risque de biais modéré, il s'agit de l'étude de Lascelles *et al.* sur le lymphome rénal canin et celle de Queau *et al.* sur l'uretère ectopique canin. Ces deux études ne pourront donc pas être incluse dans une potentielle méta-analyse.

Les trois autres articles présentent un niveau de risque de biais faible. Néanmoins, rassembler des cas cliniques assez hétérogène et ne former qu'un effectif de 3 dans une méta-analyse n'a pas de vrai sens statistique (Higgins *et al.* 2023). C'est pourquoi une méta-analyse n'est pas réalisée.

### Diagnostic de rejet de greffe rénale post-transplantation

Un seul article aborde l'indication scintigraphique post-transplantation rénale, il s'agit de l'article intitulé « *Sonographic and scintigraphic evaluation of acute renal allograft rejection in cats* » (Halling *et al.* 2003). L'objectif de l'étude est de déterminer si la scintigraphie est un bon indicateur de rejet de greffe. Pour cela, ils ont réalisé une greffe rénale sur 8 chats mâles entiers, adultes et sains. 14 jours plus tard ils ont provoqué un rejet de greffe en arrêtant les immunosuppresseurs. Enfin, une néphrectomie a été réalisée. Des scintigraphies dynamiques rénales au  $^{99m}\text{TcDTPA}$  avant la greffe, pendant les 14 premiers jours et après le rejet de greffe ont été réalisées. Les résultats sont rapportés dans figure 25. Ainsi, la différence de DFG mesuré entre la phase post-opératoire et la phase de rejet de greffe n'est pas significative, donc la mesure du DFG par scintigraphie n'est pas un bon indicateur de rejet de greffe chez le chat.



**Figure 25 : DFG (mL/kg/h) mesuré pré-chirurgicalement (Pre), post-chirurgicalement (Post) et lors de la phase de rejet de greffe (Rejection). Les lettres minuscules sont différentes entre les données significativement différentes ( $P < 0,05$ ) (Halling *et al.* 2003)**

### Test de biais

Le niveau de biais déterminé pour cet article est faible.

### Post pose de stent urétéral

L'étude suivante est intitulée « *Anatomic, functional, and pathologic changes from internal ureteral stent placement* » (Culkin *et al.* 1992). Elle a pour objectif de monitorer les effets de la pose d'un stent urétéral afin de déterminer quels paramètres sont à surveiller en suivi post-opératoire. Pour cela, 14 chiens sains ont subi la pose d'un stent urétéral. Parmi les différents paramètres observés, le DFG a été mesuré avant et entre 6 et 16 semaines après la chirurgie avec du  $^{99m}\text{TcDTPA}$ . Les autres paramètres observés sont le degré de dilatation urétérale, la régularité du péristaltisme ou la présence de reflux vésico-urétéral.

La différence entre le DFG pré et post-chirurgical n'est significative pour aucun des deux reins, même chez des animaux présentant une forte dilatation urétérale, un péristaltisme irrégulier, une inflammation secondaire ou un reflux vésico-urétéral.

Ainsi, la variation du DFG n'est *a priori* pas un signe précoce d'anomalie lors de pose de stent urétéral. La surveillance du DFG n'est donc pas indiquée dans le suivi de cette chirurgie.

### Test de biais

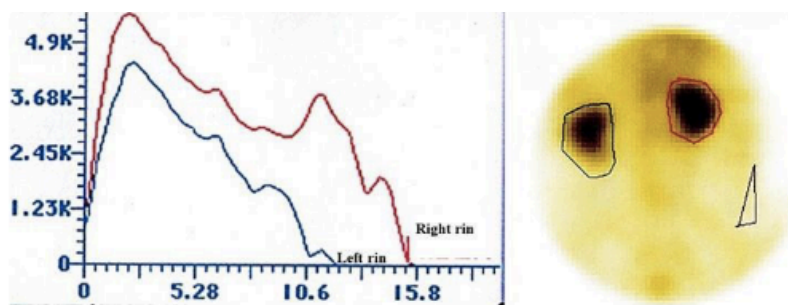
Le niveau de risque de biais attribué à cet article est modéré.

### Évaluation de la fonction rénale lors d'évolution d'hyperadrénocorticisme chez le chien

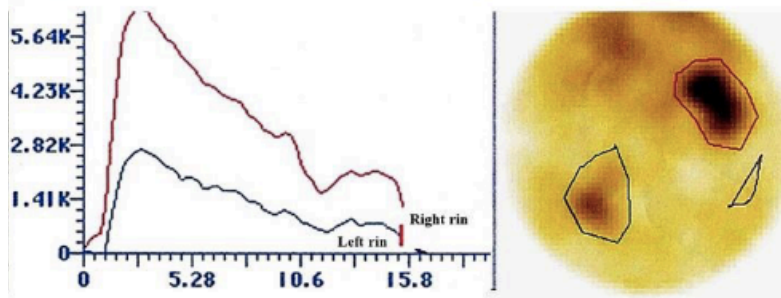
L'objectif de l'étude intitulée « *Decrease of nitric oxide and increase in diastolic blood pressure are two events that affect renal function in dogs with pituitary dependent hyperadrenocorticism* » (Vidal *et al.* 2018) est de déterminer quels paramètres sont à surveiller lors d'hyperadrénocorticisme. En effet, cette affection peut être à l'origine d'une hypertension artérielle systémique, elle-même responsable d'une atteinte glomérulaire pouvant affecter la fonction rénale. Dans cette étude, de nombreux paramètres de la fonction rénale ont été mesurés chez 20 chiens atteint d'hyperadrénocorticisme. Ces paramètres sont :

- Densité urinaire, bandelette urinaire et rapport protéine/créatinine urinaires (RPCU)
- Index de résistance artérielle rénale par échographie
- Pression artérielle
- Dosage d'urée, créatinine, protéines totales, albumine, cortisol et monoxyde d'azote
- DFG et pic d'activité (ou RT : *initial reactivity time*) par scintigraphie rénale dynamique  $^{99m}\text{TcDTPA}$

Des exemples de cliché scintigraphique associée à leur rénogramme sans atteinte rénale et avec atteinte rénale sont présentés respectivement sur les figures 26 et 27. En effet, les rénogrammes droit (en rouge) et gauche (en bleu) de la figure 26 indiquent un pic d'activité et des phases vasculaire et excrétoire similaires. De plus, sur le cliché scintigraphique (à droite), l'accumulation du radiotraceur est équivalente dans les deux reins. Tandis que sur la figure 27, la phase vasculaire et le pic d'activité du rein gauche (en bleu) sont moins élevés que ceux du rein droit (en rouge). De la même manière, l'accumulation en radiotraceur est bien moindre à gauche (en vert) qu'à droite (en rouge).



**Figure 26 : Rénogramme et cliché scintigraphique associés d'un rein présentant des paramètres normaux. (Vidal *et al.* 2018)**



**Figure 27 : Rénogramme et cliché scintigraphique associés d'un rein présentant des paramètres anormaux caractéristiques d'une atteinte rénale. (Vidal *et al.* 2018)**

Ainsi, la mesure du DFG et du RT par scintigraphie peuvent mettre en évidence une insuffisance rénale. Néanmoins, 65% des chiens présentent un DFG et un RT normaux alors que par ailleurs, ils montrent d'autres signes d'atteinte rénale tels qu'une protéinurie ou un index de résistivité artérielle rénale anormal. Dans ce contexte d'hyperadrénocorticisme, la baisse du DFG est donc plutôt tardive et ne représente donc pas un bon indicateur d'une atteinte rénale. Les examens recommandés sont la mesure de pression artérielle, de l'index de résistance artérielle et la réalisation d'un RPCU.

#### *Test de biais*

Cette étude présente un niveau de risque de biais modéré.

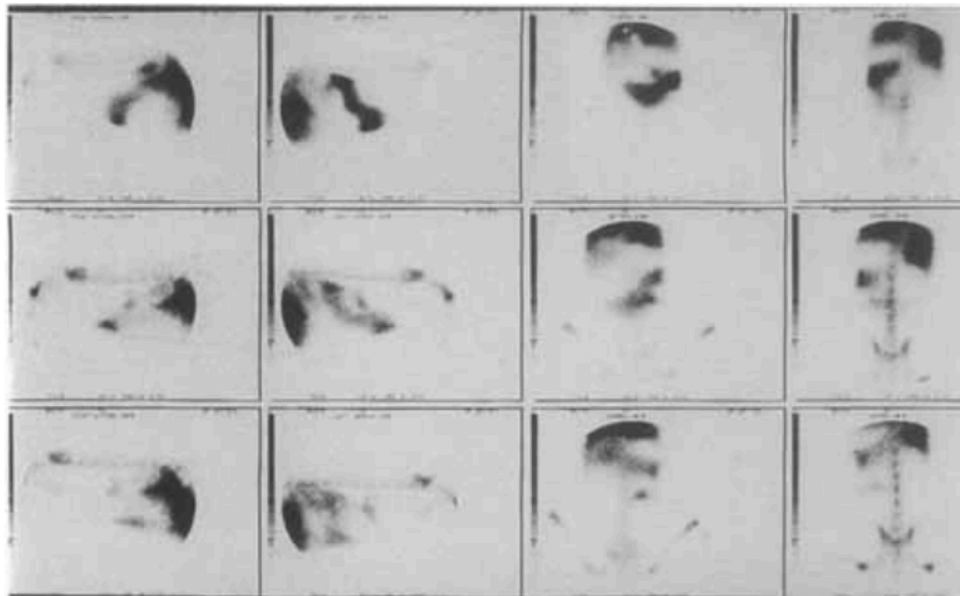
#### Diagnostic de pyélonéphrite

« *Comparative-study of IN-111 leukocytes and nephrosonography for detection of experimental pyelonephritis in dogs* » (Neuwirth *et al.* 1995) est une étude qui a pour objectif de comparer les diagnostics échographique et scintigraphique de la pyélonéphrite. Pour cela, 12 chiens ont reçu une injection de bactérie E. Coli dans le bassinnet du rein gauche afin de provoquer une pyélonéphrite iatrogène.

Au préalable, des leucocytes ont été prélevés de chaque chien et marqués au <sup>111</sup>In-Oxine qui ont ensuite été réinjectés 2 fois dans l'organisme, une fois en phase aiguë d'infection, puis en phase chronique. Les lymphocytes injectés devraient en théorie s'accumuler au niveau du site infecté, donc au niveau de la pyélonéphrite. En parallèle, une échographie rénale est réalisée aux mêmes stades d'évolution de l'infection. De plus, à la fin de l'étude, les chiens sont euthanasiés et autopsiés afin de vérifier la présence de pyélonéphrite iatrogène par analyse histologique.

Pour la phase aiguë, la première injection de leucocytes marqués est réalisée entre le 2<sup>ème</sup> et le 4<sup>ème</sup> jour après l'infection, suivie de scintigraphies 4h, 24h et 48h après. Tandis que pour la phase chronique, l'injection de leucocytes marqués a lieu entre le 12<sup>ème</sup> et le 16<sup>ème</sup> jour suivie de scintigraphies 24h et 48h après.

Comme le montre la figure 28, la première scintigraphie à 4h post-injection en phase aiguë, soit la première ligne de clichés, ne présente pas de scintillement au niveau des reins, contrairement aux deux autres scintigraphies à 24h et 48h post-injection, respectivement sur la deuxième et troisième ligne de clichés. Ces scintillements correspondent à une accumulation des leucocytes marqués dans le rein, ils marquent donc bien la présence d'une infection compatible avec une pyélonéphrite. Les clichés résultants des deux scintigraphies de la phase chronique d'infection sont similaires à ceux de la première ligne de la figure 28, ainsi aucune activité correspondant à une pyélonéphrite n'est observée dans cette phase.



**Figure 28 : Clichés scintigraphiques de la phase aiguë d'infection. En partant du haut, les lignes 1, 2 et 3 correspondent respectivement aux clichés 4h, 24h et 48h post-injection. De gauche à droite, les colonnes correspondent aux vues abdominales droite latérale, gauche latérale, ventrale et dorsale (Neuwirth *et al.* 1995)**

En comparaison, comme le rapporte le tableau XV, l'échographie permet de diagnostiquer les pyélonéphrites dans les deux phases aussi bien que la scintigraphie les pyélonéphrites aiguës. Ainsi, la sensibilité de l'échographie rénale est supérieure à celle de la scintigraphie rénale. De plus, la scintigraphie est beaucoup plus contraignante que l'échographie. C'est pourquoi les auteurs conseillent de privilégier l'échographie rénale plutôt que la scintigraphie lors de suspicion de pyélonéphrite.

**Tableau XV : Comparaison des résultats scintigraphiques, échographiques et histologiques. (Neuwirth *et al.* 1995)**

Dog #	<sup>111</sup> In-oxine WBC				Nephrosonography				Histopathology	
	Acute		Chronic		Acute		Chronic		R	L
	R	L	R	L	R	L	R	L		
1	NA	NA	-*	-	-†	+‡	+	+	+§	+
2	NA	NA	-	-	-	+	-	-	-	+
3	NA	NA	-	-	-	+	-	+	-	+
4	-	-	-	-	+	-	+	-	+	+
5	-	+¶	-	-	-	+	-	+	+	+
6	-	+	-	-	-	+	-	+	-	+
7	-	+	-	-	-	+	-	+	-	+
8	-	+	-	-	-	+	-	-	-	+
9	-	+	-	-	-	+	-	+	-	+
10	-	+	-	-	-	+	-	+	-	+
11	-	+	-	-	-	+	-	+	-	+
12	-	+	-	-	-	+	-	+	-	+

\*negative = no evidence of radioactivity within the kidney  
†negative = normal nephrosonogram  
‡positive = sonographic evidence of pyelonephritis  
§positive = histopathologic evidence of pyelonephritis  
||negative = normal renal histopathology  
¶positive = radioactivity identified within the kidney  
NA not performed

### Test de biais

Cette étude présente un niveau de risque de biais modéré.

## Diagnostic de non-intégrité du tractus urinaire

Deux articles abordent le diagnostic de traumatisme ou de rupture du tractus urinaire par scintigraphie rénale. Le premier se concentre sur un diagnostic morphologique d'atteintes rénales par scintigraphie et le compare à d'autres techniques d'imagerie. Le second est composé de deux cas cliniques de chats avec épanchement thoracique d'origine urinaire.

### Comparaison de différentes techniques d'imagerie









La publication « *Comparative evaluation of the diagnostic possibilities by urography, arteriography, scintigraphy and pharmacophlebography in traumatic lesions of kidney parenchyma in dogs* » (Fryczkowski, Zaluczkowski, Krzyszkowska 1981) a pour objectif de comparer la scintigraphie à différentes méthodes diagnostiques radiographiques avec produits de contraste : l'urographie, l'aorto-artériographie et la pharmaco-phlébographie, en tant qu'outil diagnostique de lésions traumatiques rénales. Pour cela, 22 chiens ont subi une laparotomie visant à réaliser des petites lésions corticales, de grandes lésions corticales ou des lésions trans-pyélique comme l'indique la seconde colonne respectivement des tableaux XVI, XVII et XVIII.

Une première scintigraphie est réalisée dans les 24h suivant la chirurgie, une seconde entre 2 et 7 mois après en fonction des individus. Associées à chacune de ces scintigraphies, une urographie, une aorto-artériographie et une pharmaco-phlébographie sont réalisées.

L'ensemble des résultats sont présentés dans les tableaux XVI, XVII et XVIII et la figure 29 est un exemple de cliché scintigraphique permettant le diagnostic d'une lésion du rein droit (en haut).

Les auteurs concluent à propos de la scintigraphie qu'elle est moins recommandée que la pharmaco-phlébographie et l'artériographie dans ce contexte, mais qu'elle semble plus sensible que l'urographie pour diagnostiquer surtout tardivement des lésions corticales.

**Tableau XVI : Évaluation radiographique et scintigraphique de petites lésions du parenchyme rénale (Fryczkowski, Zaluczkowski, Krzyszkowska 1981)**

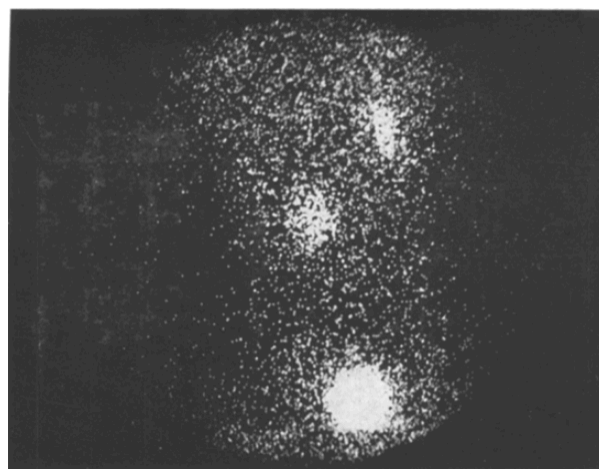
No. of dog, time of lesion	Diagram of lesion	Urography		Aorto-arterio- graphy		Pharmaco- phlebography		Scinti- graphy		Sequelae
		early	late	early	late	early	late	early	late	
256, 7 months		-	-	+	+	+	+	-	+	Hyper- tension
317, 6 months		-	-	-	-	+	+	-	+	
318, 7 months		-	-	-	-	+	-	-	-	
319, 6 months		-	-	+	-	+	+	+	-	
320, 4 months		-	-	-	-	-	-	-	-	
322, 4.5 months		-	-	+	-	+	+	-	-	
323, 7 months		-	-	-	-	+	+	-	-	
325, 5 months		-	-	+	+	+	+	+	+	

**Tableau XVII : Évaluation radiographique et scintigraphique de grandes lésions du parenchyme rénale (Fryczkowski, Zaluczkowski, Krzyszkowska 1981)**

No. of dog, time of lesion	Diagram of lesion	Urography		Aorto-arteriography		Pharmacophlebography		Scintigraphy		Sequelae
		early	late	early	late	early	late	early	late	
331, 1.5 months		+	+	+	-	+	+	+	+	Hypertonia arterialis
332, 5 months		+	+	+	-	+	+	+	+	
333, 2.5 months		+	+	+	+	+	+	+	+	
334, 2 months		-	-	-	+	+	+	+	+	
335, 3.5 months		-	-	+	-	+	+	+	-	
336, 3 months		-	-	+	-	+	+	-	-	
337, 2 months		-	-	-	-	+	-	-	-	
338, 4 months		+	+	+	+	+	+	+	+	

**Tableau XVIII : Évaluation radiographique et scintigraphique de lésions trans-pyéliques du parenchyme rénale (Fryczkowski, Zaluczkowski, Krzyszkowska 1981)**

No. of dog, time of lesion	Diagram of lesion	Urography		Aorto-arteriography		Pharmacophlebography		Scintigraphy		Sequelae
		early	late	early	late	early	late	early	late	
312, 6 months		+	-	-	-	-	-	-	-	Aneurysma a. renalis infr.
313, 4 months		-	-	-	+	-	-	-	-	
314, 4 months		-	-	+	+	+	+	-	-	Died
315		-	0	-	0	-	0	-	0	
316, 5 months		+	-	-	-	+	+	-	-	
321, 5 months		-	-	-	-	+	+	-	-	



**Figure 29 : Cliché scintigraphique mettant en évidence une lésion rénale droite (Fryczkowski, Zaluczkowski, Krzyszkowska 1981)**

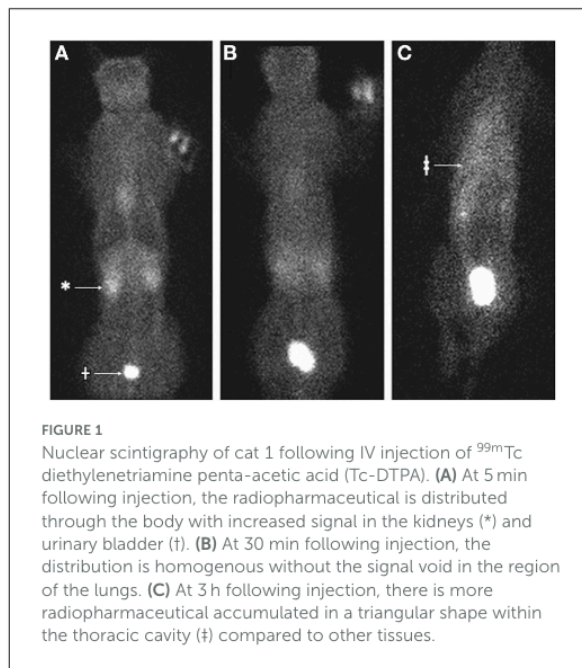


### Épanchement pleural d'origine rénale chez le chat

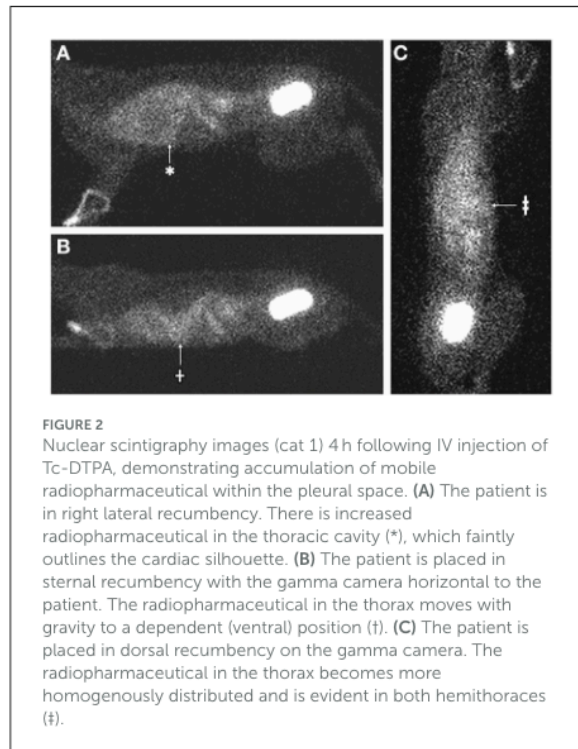
« Case series: Pleural effusion caused by urinary ultrafiltrate in two cats without evidence of urinary obstruction, trauma, or simultaneous perinephric pseudocysts » (Griffin *et al.* 2022) est une publication qui regroupe deux cas cliniques. Cependant, en raison d'une absence d'utilisation de scintigraphie dans la démarche diagnostic du second cas clinique, seul le premier cas clinique sera présenté.

Un chat européen mâle castré de 9 ans est présenté pour toux et œdèmes périphériques déclives. Une azotémie est mise en évidence à la biochimie (28mg/L de créatinine), ainsi qu'une protéinurie à l'analyse d'urine et un épanchement thoracique est objectivé à la radiographie. Une thoracocentèse et analyse de l'épanchement révèle un transsudat pur contenant 29mg/L de créatinine. La forte concentration en créatinine oriente la suspicion d'épanchement d'origine urinaire.

Une scintigraphie au  $^{99m}\text{TcDTPA}$  est réalisée afin d'objectiver la « fuite » à l'origine de l'urothorax. Les clichés scintigraphiques obtenus sont présentés sur les figures 30 et 31. 5min et 30min après injection, le radiotracer est visualisable principalement dans le cœur, les reins et la vessie sans signal au niveau pulmonaire. En revanche, 3h et 4h après l'injection, une accumulation de radiotracer est objectivée dans le thorax bilatéralement (figure 30 C et 31 C), faisant disparaître la silhouette cardiaque, figure 31 A. La vue latérale de l'animal en position sternale, figure 31 B, montre que la répartition du produit s'accumule ventralement et dépend de la gravité, cette caractéristique est compatible avec l'accumulation dans l'épanchement thoracique. La scintigraphie a donc permis de mettre en évidence une communication entre les reins et la cavité pleurale.



**Figure 30 : Clichés scintigraphiques après injection de  $^{99m}\text{TcDTPA}$  en vue dorsale. (A) 5min (B) 30min (C) 3h après injection (Griffin *et al.* 2022)**



**Figure 31 : Clichés scintigraphiques 4h après injection de  $^{99m}\text{TcDTPA}$ . (A) vue latérale droite avec animal en décubitus latéral droit (B) vue latérale avec animale en position sternale (C) vue dorsale (Griffin *et al.* 2022)**

Un examen tomographique et une laparotomie ont révélés une anomalie conformationnelle bilatérale des capsules rénales permettant une perméabilité à l'origine de la fuite d'ultrafiltrat urinaire vers la cavité pleurale. Une néphropexie bilatérale est réalisée lors de la laparotomie ne permettant pas une résolution durable de l'épanchement, c'est pourquoi un drain longue durée est finalement posé dans la cavité pleurale avec lequel l'animal a pu vivre encore 2ans dans de bonnes conditions de vie.

Dans ce cas clinique, la scintigraphie a apporté un diagnostic de certitude de cette communication entre le rein et la cavité pleurale, son indication est donc validée. Cependant, les autres examens complémentaires à eux-seuls permettent déjà d'émettre une forte suspicion de communication et la scintigraphie n'a pas permis d'identifier l'origine de la fuite rénale, ce qui n'a donc pas orienté la prise en charge chirurgicale. Les bénéfices de la scintigraphie ne sont donc pas majeurs dans la gestion de ce cas précis.

#### *Tests de biais et méta-analyse*

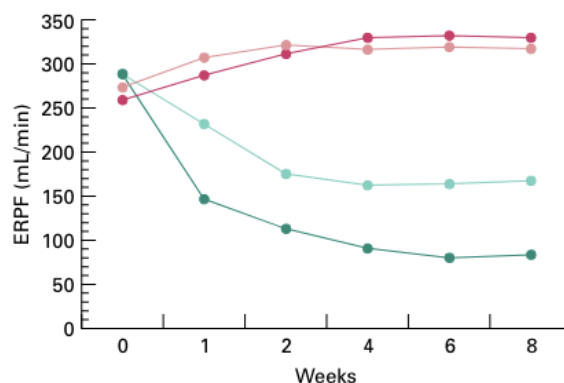
Ces deux articles traitent d'atteintes et de type de diagnostic trop différents pour pouvoir réaliser une méta-analyse. De plus, le premier article présente un risque de biais de niveau fort et le second de niveau modéré. Leur intégration dans une méta-analyse est donc impossible.

## Diagnostic d'obstruction urétérale

Deux types de situations peuvent amener à réaliser une scintigraphie afin d'objectiver une obstruction urétérale. La première est lors de suspicion clinique d'obstruction, la seconde en post-opératoire lors qu'il faut vérifier la levée d'une obstruction ou l'absence de récurrence. Le tableau XIX suivant résume les 6 articles qui étudient la scintigraphie comme outil diagnostique d'obstruction urétérale.

**Tableau XIX : Résumé des publications étudiant la scintigraphie comme outil diagnostique d'obstruction urétérale (Shokeir *et al.* 1996; Hecht, S. Meg Lawson, *et al.* 2010; Talner *et al.* 1982; Fink *et al.* 1980; Shokeir 1995; Barthez *et al.* 2000)**

Source	(Shokeir <i>et al.</i> 1996)	(Hecht, <i>et al.</i> 2010)	(Talner <i>et al.</i> 1982)	(Fink <i>et al.</i> 1980)	(Shokeir 1995)	(Barthez <i>et al.</i> 2000)
Effectif	10 chiens	32 uretères obstrués de chats	4 chiens contrôles et 4 chiens obstrués	5 chiennes contrôles et 40 chiennes en 6 groupes de 5	12 chiens	8 chiens
Type d'obstruction	latrogène par cathétérisation urétérale droite, obstruction partielle du cathéter permettant 2 degrés d'obstruction (faible/forte)	Urolithiases	latrogène et complète par ligature urétérale pendant 9 jours puis levée d'obstruction par urétéro-néo-cystotomie ou transurétéro-urétérostomie	latrogène complète par ligature pendant 4, 7, 14 ou 21 jours puis levée de l'obstruction par urétéro-néo-cystotomie +/- néphrectomie du rein controlatéral	latrogène par cathétérisation urétérale gauche, obstruction partielle du cathéter permettant 3 degrés d'obstruction (faible/moyen/forte), pendant 4 semaines puis urétéro-néo-cystotomie	latrogène par cathétérisation urétérale droite, obstruction partielle du cathéter pendant 15 jours puis urétéro-néo-cystotomie
Imagerie	Mesure du T1/2 et du débit plasmatique rénal (DPR) par scintigraphie au $^{99m}\text{TcMAG3}$ et diurétique + Index de résistance (IxR) par échographie	Échographie abdominale + DFG par scintigraphie au $^{99m}\text{TcDTPA}$ et diurétique	Scintigraphie qualitative au $^{99m}\text{Tc}$ -penicillamine (TPEN) + clairance d'inuline + analyse histologique après euthanasie	Scintigraphie dynamique au $^{99m}\text{TcSnDTPA}$ avant obstruction, après obstruction puis toutes les 7 à 15 jours après levée de l'obstruction jusqu'à stabilisation	Mesure du DFG par scintigraphie au $^{99m}\text{TcMAG3}$ avant obstruction, pendant l'obstruction puis 4 semaines après levée de l'obstruction	Mesure du DFG individuel relatif par scintigraphie dynamique au $^{99m}\text{TcDTPA}$ avant et après obstruction puis après levée de l'obstruction
Résultat	<b>Figures 32 et 33</b> Augmentation de l'IxR et du T1/2 et diminution du DPR significatifs et proportionnels au degré d'obstruction Augmentation significative du DPR controlatéral	<b>Tableau XX</b> Interprétation du DFG, du pic d'activité et du T1/2. 53% de non diagnostic. 25% de diagnostic seulement, toutes concomitantes avec une dilatation pyélique et/ou urétérales à l'échographie.	<b>Figure 34</b> Diagnostic d'obstruction très franche pour les 4 chiens puis diagnostic de levée d'obstruction très franche pour 2 chiens et plus discrète pour les 2 autres.	Diagnostic d'obstruction positif pour tous les chiens Observation de stabilisation du DFG : plus la durée d'obstruction est courte plus le DFG stabilisé est proche de la normale Lors de néphrectomie du rein controlatéral, le rein obstrué s'hyperplasiait	<b>Figure 35</b> Diagnostic d'obstruction positif pour tous les chiens Objectivation de l'amélioration du DFG après levée de l'obstruction	<b>Figure 36</b> Diagnostic d'obstruction partielles persistantes après urétéro-néo-cystotomie chez 4 chiens dont deux totalement auto-résolutives
Conclusion	IxR, T1/2 et DPR plutôt équivalant pour diagnostiquer une obstruction et son degré	L'échographie est plus sensible que la scintigraphie pour diagnostiquer une obstruction	Scintigraphie qualitative et/ou quantitative recommandée pour diagnostiquer une obstruction complète et contrôler sa levée post-opératoire et l'absence de persistance d'obstruction partielle urétérale			



**Figure 32 : Débit plasmatique rénal du rein obstrué (en vert) et du rein controlatéral (en rouge), pour le groupe d'obstruction faible en clair et forte en foncée (Shokeir *et al.* 1996)**

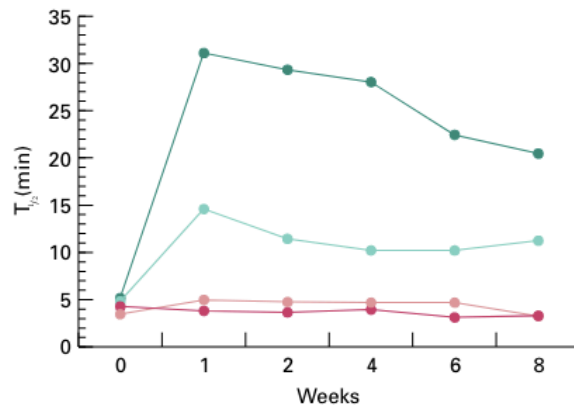


Figure 33 : Temps de demi-vie moyen du radiotracteur ( $^{99m}\text{TcMAG3}$ ) dans le rein obstrué (en vert) et dans le rein controlatéral (en rouge), pour le groupe d'obstruction faible (en clair) et forte (en foncé) (Shokeir *et al.* 1996)

Tableau XX : Fréquence des motifs de rénogramme en fonction de leur résultat échographique respectif lors d'obstruction urétérale (Hecht, Sarah M. Lawson, *et al.* 2010)

Scintigraphic pattern	Dilation of renal pelvis and/or ureter			
	No ( $n = 7$ )	Yes ( $n = 25$ )		
		Mild ( $n = 9$ )	Moderate ( $n = 11$ )	Severe ( $n = 5$ )
Non-obstructive pattern ( $n = 6$ )	3	3	0	0
Obstructive pattern ( $n = 8$ )	0	1	5	2
Equivocal for obstruction ( $n = 1$ )	0	0	1	0
Non-diagnostic ( $n = 17$ )	4	5	5	3

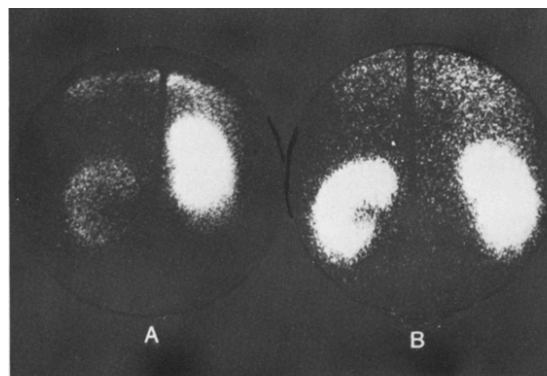
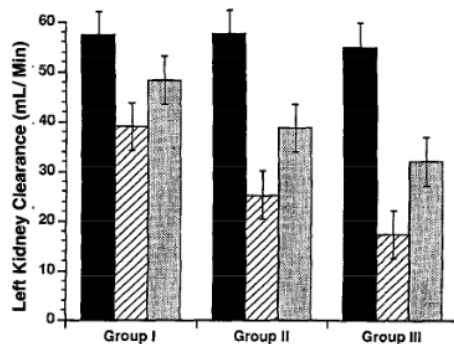
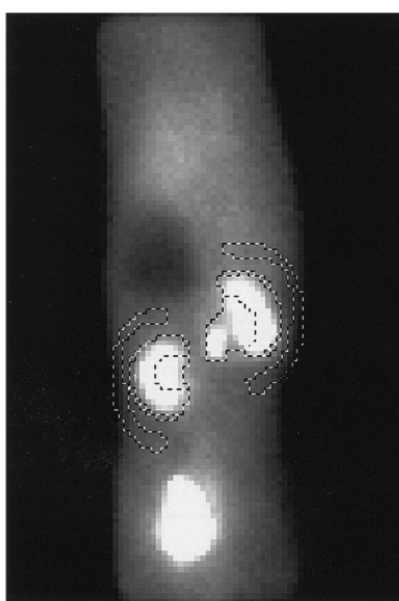


Figure 34 : Exemple de clichés scintigraphiques au TPEN (A) 7 jours après obstruction : activité minimale du rein obstrué (à gauche) évaluée à 4% de l'activité rénale totale (B) 22 jours après urétéro-néo-cystotomie post-obstruction de 9 jours : retour à la normale de l'activité du rein obstrué (à gauche) évaluée à 42% de l'activité rénale totale (Talner *et al.* 1982)



**Figure 35 : DFG avant obstruction (noir), 4 semaines après obstruction (hachuré) et 4 semaines après urétéro-néo-cystotomie (gris), les groupes I, II et III correspondent respectivement aux obstructions faible, moyenne et forte (Shokeir 1995)**



**Figure 36 : Exemple de cliché scintigraphique après urétéro-néocystotomie. Les régions d'intérêts sont entourées manuellement ainsi que leur bruit de fond respectif. La dilatation urétérale du rein droit est bien visible sur ce cliché et est inclus dans le ROI du rein droit (Barthez *et al.* 2000)**

D'après toutes ces publications, il semblerait que chez le chien, la scintigraphie ait une bonne sensibilité à diagnostiquer une obstruction urétérale puis évaluer le retour à la normale de la fonction rénale après levée de l'obstruction. Néanmoins, sa sensibilité semble équivalente à celle de la mesure échographique de l'index de résistance de l'artère rénale (Shokeir *et al.* 1996).

Une seule de ces études est réalisée chez le chat, elle montre que l'échographie est cette fois-ci bien plus sensible que la scintigraphie pour laquelle plus de 50% des essais sont non diagnostiques (Hecht, S. M. Lawson, *et al.* 2010).

#### *Tests de biais et méta-analyse*

Tous les articles présentent un niveau de risque de biais modéré sauf celui de Talner *et al.* qui présente un niveau de risque fort. Une méta-analyse ne peut donc pas être réalisée.

### III. Discussion

#### 1) Comparaison des résultats quantitatifs et qualitatifs

Toutes les indications citées et testées dans les ouvrages inclus dans cette revue systématique sont rassemblées dans le **tableau XXI**.

**Tableau XXI : Récapitulatif des indications citées dans les données qualitatives et statu de validité des indications testées dans les données quantitatives**

- indication non abordée – ✓ indication recommandée – X indication non-recommandée – CN chien – CT chat

Indications	Qualitatif	Quantitatif
<b>Observation de la morphologie rénale fonctionnelle</b>	✓	-
Détection précoce d'insuffisance rénale lors d'atteinte subclinique avant azotémie	✓	✓
<b>Évaluation de la fonction rénale avant application thérapeutique tels que :</b>		
Traitement à l'iode 131 lors d'hyperthyroïdie afin de prévoir la révélation d'une IR	✓	✓
Néphrotomie	✓	X
Biopsie rénale	-	X
<b>Néphrectomie potentielle</b>		
Pour masse rénale ou urétérale : ex du lymphome rénal	✓	✓
Pour uretère ectopique	✓	✓
Pour kyste périrénal	-	✓
<b>Évaluation de la fonction rénale lors de suivis thérapeutiques</b>		
Post transplantation rénale afin d'évaluer un rejet de greffe potentiel	✓	X
Post néphrotomie	-	X
Post-capsulectomie ou capsulotomie +/- visée pronostique	-	✓
Post urétéro-néocystotomie ou trans-urétérostomie : vérification d'absence d'obstruction	✓	✓ CN X CT
Post pose de <i>stent</i> urétéral	-	X
Post biopsie rénale	-	X
<b>Post traitements néphrotoxiques :</b>		
Suivi post traitement à l'iode 131 lors d'hyperthyroïdie afin d'objectiver une IR	-	X
Suivi post-traitement à la Cisplatine	✓	-
Suivi post-traitement aux antibiotiques amino-glycosides	✓	-
<b>Post diagnostic de maladie néphrotoxique</b>		
Hyperadrénocorticisme	-	X
<b>Diagnostic de pyélonéphrite non révélée à l'échographie ou la pyélographie</b>	✓	X
<b>Diagnostic d'obstruction du tractus urinaire</b>		
Obstruction urétérale +/- mesure du degré d'obstruction	✓	✓ CN X CT
<b>Diagnostic de non intégrité du tractus urinaire</b>		
Rupture du tractus urinaire	✓	-
Urothorax provenant de la rupture d'un pseudokyste périrénal	-	✓
Lésions traumatiques corticales et médullaires rénales	-	X

Pour rappel, les données quantitatives rendent compte de l'utilisation théorique de la scintigraphie rénale tandis que les données qualitatives témoignent de son utilisation en pratique clinique. Ainsi, on observe dans cette étude, que la théorie et la pratique ne sont pas toujours en accord.

En effet, contrairement aux recommandations théoriques collectées, les études expérimentales menées sur animaux sains ne mettent pas en évidence un intérêt à évaluer la fonction rénale par scintigraphie avant néphrotomie et biopsie rénale, ou après néphrotomie, biopsie rénale, transplantation rénale, pose de *stent* ou traitement à l'iode 131 (Adams et al. 1997; Zimmerman-Pope et al. 2003; King et al. 2006; Bolliger et al. 2005; Halling et al. 2003; Culkin et al. 1992; Groman et al. 2004; Drost et al. 2000).

Lors de néphrotomie ou de biopsie rénale chez les chats et les chiens, la scintigraphie n'est recommandée qu'en cas d'accident peropératoire pouvant affecter la fonction rénale. En effet, d'après les études précédemment présentées, il semble que ces interventions n'ont pas d'impact fonctionnel sur les reins d'animaux jeunes et en bonne santé. Cependant, en pratique, ces opérations sont souvent réalisées sur des animaux présentant des atteintes rénales qui pourraient déjà altérer leur fonction rénale. Même si l'effet de ces interventions sur ces animaux n'a pas été testé, les études supposent que les résultats seraient similaires, justifiant leur réalisation sans contrôle scintigraphique pré ou postopératoire. Néanmoins, des études de cas cliniques ou des études de cohorte sont recommandées (Groman *et al.* 2004; Drost *et al.* 2000; Zimmerman-Pope *et al.* 2003; King *et al.* 2006; Bolliger *et al.* 2005).

L'étude de Fryczkowski *et al.* sur les lésions traumatiques rénales chez le chien est comparable à celles réalisées sur les néphrotomies et les biopsies rénales. En effet, les incisions réalisées pour simuler un traumatisme sont assez proches de celles que l'on réalise lors de ces interventions. Comme pour la néphrotomie et la biopsie rénale, l'impact sur la fonction rénale est *a priori* moindre ce qui explique probablement la faible sensibilité de détection des lésions par scintigraphie rénale. En effet, selon cette étude, la phlébographie ou l'artériographie sont plus sensibles que la scintigraphie pour diagnostiquer des lésions rénales traumatiques (Fryczkowski, Zaluczkowski, Krzyszkowska 1981). On remarque que le scanner n'est pas comparé aux autres techniques d'imagerie dans cette étude. En effet, le scanner n'a commencé à être utilisé en médecine vétérinaire qu'à partir des années 1980 et quasi-exclusivement pour des explorations du système nerveux central particulièrement intracrânien. Il ne s'est démocratisé que progressivement depuis et ses indications se sont très largement étendues (Yitbarek, Dagnaw 2022). Cet article date de 1981, c'est pourquoi il ne traite pas du scanner. Or, le scanner est aujourd'hui reconnu comme étant une technique d'imagerie présentant une sensibilité élevée de détection et d'évaluation de l'étendue de lésions et d'atteinte anatomiques, entre autres rénales (Yitbarek, Dagnaw 2022). La phlébographie et l'artériographie sont donc aujourd'hui très largement remplacées par la tomographie.

En ce qui concerne la transplantation rénale et la pose de *stent*, la scintigraphie n'est *a priori* pas un bon marqueur de rejet de greffe chez le chat ou de complication post pose de *stent* chez le chien. En effet, d'autres marqueurs notamment échographiques, sont plus précoces et plus sensibles. La scintigraphie n'est donc pas indiquée dans ces situations (Halling et al. 2003).

De plus, parmi les 14 articles sur la transplantation rénale conservés dans la phase d'éligibilité celui de Halling *et al.* est le plus récent (2003). Tous les autres articles ont été publiés avant les années 2000, ce qui montre qu'actuellement, la scintigraphie est très peu utilisée en pratique lors de greffe rénale. Cependant, ce manque de données peut aussi être expliqué par le fait qu'en pratique, la transplantation rénale est assez peu réalisée. En effet, les essais depuis une trentaine

d'années chez le chien n'ont pas montré de résultats suffisamment satisfaisants pour en continuer la pratique. Chez le chat, la transplantation rénale est plus répandue et mieux tolérée par les individus. Cependant, la question éthique de la provenance du rein donneur limite sa pratique (Brooks 2021).

La pose de *stent* n'est étudiée ici que chez le chien. En effet, il a été montré que le *stent* urétéral chez le chat est déconseillé à cause de complications comme la migration ou l'obstruction du *stent*, bien plus récurrentes que chez le chien. La prise en charge chirurgicale d'obstruction urétérale favorisée chez le chat est la pose d'un dispositif de dérivation urétérale sous-cutané plus communément appelé SUB (*Subcutaneous Ureteral Bypass device*) (Berent 2016). Des études sur une potentielle indication de la scintigraphie lors de pose de SUB ne semblent pas avoir été réalisées mais pourraient être à envisager.

Le traitement de l'hyperthyroïdie à l'iode 131 était historiquement considéré comme néphrotoxique car beaucoup de cas d'insuffisance rénale se déclarent après application de ce traitement. C'est pourquoi plusieurs ouvrages de plus de 20ans classés dans les données qualitatives conseillent la scintigraphie en amont du traitement pour éviter d'aggraver une insuffisance rénale déjà présente. Cependant, il a été plus récemment démontré que le traitement n'est pas néphrotoxique aux dosages utilisés. En effet, l'hyperthyroïdie provoque une augmentation artificielle du DFG qui peut masquer une insuffisance rénale de faible ou moyenne intensité. Néanmoins, lors de la normalisation du taux d'hormones thyroïdiennes grâce au traitement, cette insuffisance rénale peut être révélée (Peterson 2015).

L'évaluation de la fonction rénale par scintigraphie avant l'application de ce traitement permet, selon l'étude d'Adams *et al.* de prévoir avec 100% de spécificité et de sensibilité quel chat présentera une insuffisance rénale lors de la normalisation des taux d'hormones thyroïdiennes. Cette information est importante dans la gestion thérapeutique de ces chats. En cas d'insuffisance rénale suspectée par scintigraphie, une première gestion médicale est recommandée avec du méthimazole ou du carbimazole. En cas de dégradation des paramètres rénaux sous traitement médical, le dosage peut être réduit voire arrêté complètement en faveur d'une gestion diététique de l'hyperthyroïdie. À l'inverse, en cas d'absence d'apparition d'azotémie lors du traitement médical, un traitement au long terme comme l'iode 131 est recommandé (Brooks 2023).

Un suivi scintigraphique post-administration d'iode 131 n'est *a priori* pas nécessaire au court terme (6 jours) car la différence avec le DFG pré-traitement n'est pas significatif (Adams *et al.* 1997). Cependant, l'intérêt d'un suivi à long terme n'a été ni étudié ni comparé aux autres mesures d'évaluation de la fonction rénale comme l'azotémie et pourrait notamment être intéressante dans le cas où une scintigraphie pré-traitement n'ai pas été réalisée. Néanmoins, une étude montre que le suivi de DFG par mesure de clairance d'iohexol un mois post-traitement permet une prévision plus précoce de l'aggravation de l'insuffisance rénale que la mesure de l'azotémie. Elle est donc conseillée afin de mettre en place plus rapidement des mesures hygiéniques et diététiques de gestion d'insuffisance rénale (Finch *et al.* 2019). Or, la mesure de clairance rénale et la scintigraphie rénale mesurent toutes les deux le DFG mais la première est plus invasive et plus lente à réaliser que la seconde, son utilisation pourrait donc être préconisée (Rivers, Johnston 1996; Kerl, Cook 2005).

Une autre indication pour laquelle la théorie et la pratique ne sont pas en complet accord est le diagnostic d'obstruction urétérale et son suivi post levée d'obstruction.

En effet, la seule étude réalisée chez le chat présente plus de 50% de non diagnostic scintigraphique d'obstruction par urolithiase tandis que l'échographie démontre une très forte sensibilité (Hecht, S. M. Lawson, *et al.* 2010). La scintigraphie n'est donc pas recommandée. Une seule cause d'obstruction est étudiée ici, la scintigraphie pourrait donc peut-être être plus sensible lors de causes différentes d'obstruction. Cependant, les obstructions dues aux urolithiases



représentent 80% des obstructions chez le chat, et plus de 90% de celles-ci sont composées d'oxalate de calcium qui ne peuvent pas être dissous médicalement. D'autres causes intraluminales peuvent être à l'origine d'obstruction comme des caillots sanguins ou d'autres débris intraluminaux comme du matériel purulent lors de pyélonéphrite. À cela s'ajoute les causes intramurales (sténose urétérale, néoplasie, œdème, fibrose) et les causes extramurales (masse rétro-péritonéale, néoplasie de la vessie, traumatisme urétéral, infarctus, uretère *circumcave* et ligature chirurgicale accidentelle de l'uretère) (Rothrock 2022). Ainsi lors de suspicion d'obstruction, il est recommandé de réaliser en première intention une échographie urinaire chez le chat.

Chez le chien, les causes d'obstruction sont les mêmes que chez le chat, et 80% d'entre elles sont causées par des urolithiases. Cependant, 50% des urolithiases sont des oxalates de calcium qui ne peuvent être dissous médicalement (Rothrock, Shell 2022). Selon les études présentées, la scintigraphie présente une bonne sensibilité de détection des obstructions, elle est donc plutôt indiquée lors de suspicion d'obstruction urétérale (Shokeir 1995; Shokeir *et al.* 1996; Talner *et al.* 1982; Fink *et al.* 1980; Barthez *et al.* 2000). Néanmoins, dans l'une des publications, la scintigraphie est comparée à l'échographie et plus précisément à la mesure de l'index de résistance artérielle rénale qui apparaît tout aussi sensible que la scintigraphie pour diagnostiquer une obstruction (Shokeir *et al.* 1996). De plus, comme l'indique le tableau de l'annexe 2, la scintigraphie présente de nombreuses contraintes pratiques, financières et sécuritaires qui réduit son utilisation en pratique. En prenant en compte ces contraintes, le choix le plus récurrent entre les deux techniques d'imagerie se porte logiquement sur l'échographie.

Que ce soit chez le chat ou le chien, d'autres techniques d'imagerie sont utilisées pour diagnostiquer une obstruction urétérale. Ces techniques sont mentionnées théoriquement dans plusieurs des ouvrages mais aucune étude quantitative n'est incluse dans cette revue systématique. Il s'agit de la radiographie, la pyélographie intraveineuse ou antérograde, l'urétéro-pyélographie rétrograde ou encore l'urographie par tomodensitométrie (Berent 2015). Selon les données qualitatives, la radiographie et l'échographie doivent être les deux premiers examens d'imagerie à réaliser. Ainsi, c'est seulement en l'absence de résultats suffisants que la scintigraphie, l'urographie ou la pyélographie sont recommandés en seconde intention, notamment à cause du coût et de l'invasivité de ces examens (Rivers, Johnston 1996). Néanmoins, cet article date de 1996 et précède donc l'essor majeur du scanner qui a aujourd'hui largement supplanté la scintigraphie dans ce type d'indication (Yitbarek, Dagnaw 2022; Plummer 2022).

Comme indiqué précédemment, la pyélonéphrite peut être une cause d'obstruction urétérale mais elle peut aussi se présenter sans obstruction. Néanmoins, les images diagnostiques échographiques sont très similaires, puisque les signes principaux de pyélonéphrite sont une dilatation pyélique et/ou urétérale plus ou moins associée à une diminution de la taille du rein (Shell, Rothrock 2022). Cependant, après une échographie évocatrice, pour diagnostiquer avec certitude une pyélonéphrite, il faut aussi vérifier la présence de bactériurie si possible directement dans l'urine prélevé dans l'uretère ou la cavité pyélique, sinon par cystocentèse. La scintigraphie quant à elle fonctionne différemment. La technique proposée par Neuwirth *et al.* utilise des leucocytes autologues marqués pour localiser des zones d'infections dont la pyélonéphrite lorsqu'il y en a une. Un ouvrage théorique affirme que la scintigraphie est plus sensible que l'échographie pour détecter une pyélonéphrite (Rivers, Johnston 1996). Cependant, la seule publication de cette revue systématique qui compare la scintigraphie à l'échographie démontre chez le chien que cette dernière est bien plus sensible pour diagnostiquer une pyélonéphrite, surtout lors de sa phase tardive, et recommande donc l'échographie en première intention (Neuwirth *et al.* 1995). En revanche, aucune étude quantitative chez le chat n'est présentée dans cette revue.

Les ouvrages théoriques et pratiques s'accordent sur la précocité de la scintigraphie à diagnostiquer une insuffisance rénale avant l'azotémie. En effet, 2 études qui utilisent la

scintigraphie comme méthode de référence et un cas clinique confirment cette indication (Pelander *et al.* 2019; Srivastava *et al.* 2011; Schaefer *et al.* 2021). Dans ces études, c'est le passage en dessous d'un seuil de référence de la mesure de DFG qui est plus précoce que l'augmentation au-dessus de la valeur usuelle maximale des dosages sanguins de créatinine, urée ou SDMA lors d'IR.

De plus, d'après les 2 publications jointes présentées précédemment de Lees *et al.*, il semblerait que l'aplatissement du rénogramme soit un signal encore plus précoce d'IR, qui dans cette étude serait objectivée 4 semaines au moins avant baisse du DFG en dessous de la valeur de référence (Kunze, Bahr, Lees 2006; Bahr, Lees 2000).

L'intérêt d'un diagnostic précoce d'IR est de pouvoir chercher des causes sous-jacentes à cette insuffisance rénale afin de les traiter par la suite, ou de pouvoir adapter l'alimentation de l'animal rapidement. Toutes ces mesures limitent la vitesse de dégradation de la fonction rénale et donc permettent de prolonger la vie de l'animal avec une qualité de vie satisfaisante (Pion, Spadafori, Brooks 2023).

Cependant, à cause des contraintes rappelées en annexe 3, les examens scintigraphiques sont rarement réalisés en prévention contrairement aux bilans biochimiques de contrôle qui sont recommandés annuellement à partir d'un certain âge chez le chien et le chat (Ograin 2022). Ainsi, une IR précoce ne serait en pratique diagnostiquée par scintigraphie rénale qu'en deuxième intention lors de suspicion d'atteinte rénale non objectivée par un bilan biochimique, une analyse d'urine et une échographie urinaire comme le préconise l'arbre décisionnel en annexe 6 (Rivers, Johnston 1996).

Malgré la précocité de la baisse du DFG lors d'IR, il semble que la variation du DFG ne soit pas un signal suffisamment sensible pour objectiver précocement l'impact rénal d'un hyperadrénocorticisme chez le chien (Vidal *et al.* 2018). En effet, l'excès de cortisol provoque une augmentation du flux tubulaire rénal ce qui engendre une augmentation du débit sanguin rénal et du DFG, à l'origine de protéinurie et de glomérulosclérose (Bartges 2016). Cependant, l'augmentation du DFG n'est *a priori* significative qu'après apparition de la protéinurie et ou d'un index de résistance artérielle rénale anormal, puisque 65% des chiens de l'étude présentent l'une de ces deux anomalies mais un DFG normale. L'échographie urinaire et l'analyse d'urine sont donc plutôt recommandées (Vidal *et al.* 2018).

Aucun article quantitatif n'aborde l'utilisation de la scintigraphie lors de rupture du tractus urinaire. Cependant, elle s'est montrée nécessaire dans un cas clinique précédemment décrit afin de trouver l'origine d'un urothorax (Griffin *et al.* 2022). Dans cet article, l'arbre décisionnel des choix d'examens complémentaires présenté en annexe 5 appliqué à un patient azotémique a été suivi fidèlement (Rivers, Johnston 1996). Grâce à cette démarche, la scintigraphie a finalement été réalisée et a permis de poser le diagnostic de certitude : l'urothorax provient d'un ultrafiltrat glomérulaire qui devait probablement s'accumuler dans un pseudokyste qui s'est lui-même rompu en créant une communication avec la cavité pleurale. Aucune autre technique d'imagerie n'a permis de réaliser ce diagnostic de certitude. Cependant, d'un point de vue rétrospectif, l'analyse de la thoracocentèse permettait déjà d'orienter vers l'origine rénale de l'épanchement, et la scintigraphie n'a pas apporté d'indication supplémentaire pour la prise en charge. En effet, seules la laparotomie et la tomodensitométrie ont permis d'orienter vers une première prise en charge chirurgicale.

Comme pour l'indication précédente, aucune publication quantitative incluse dans l'étude ne soutient l'indication de la scintigraphie post-administration de traitements néphrotoxiques tels que la cisplatine ou les antibiotiques amino-glycosides citée dans un article qualitatif (Balogh *et al.* 1999).

Cependant, cet article est assez ancien et l'absence de publication récente à ce sujet peut s'expliquer notamment par la diminution du recours à la cisplatine. En effet, cette molécule a une action antinéoplasique, elle est donc réservée au traitement des tumeurs de type ostéosarcome,

sarcome des tissus mous, carcinome des cellules squameuses, carcinome des cellules transitionnelles, adénocarcinome nasal, carcinomatose ou mésothéliome intracavitaire ou encore mélanome intralésionnel. Cette molécule est à l'origine d'effets secondaires chez le chien, elle est fortement émétisante et néphrotoxique. Chez le chat, elle est totalement contre-indiquée car elle provoque des œdèmes pulmonaires ou médiastinaux ou encore des hydrothorax. Ainsi, l'utilisation de la carboplatine est recommandée comme alternative avec les avantages de ne pas présenter de néphrotoxicité, d'être moins onéreux et surtout de présenter une efficacité équivalente à la cisplatine (Allen et al. 2019).

Les amino-glycosides les plus courants sont la gentamycine, la néomycine et la streptomycine. Leurs effets secondaires rapportés sont une néphrotoxicité, une ototoxicité et potentiellement des blocages neuromusculaires. De la même manière que pour la cisplatine, ces molécules sont utilisées avec précaution et en dernier recours afin d'éviter ces effets secondaires (Epstein 2017).

Une autre raison permet d'expliquer le manque de publication quantitative. Elle est liée aux critères d'inclusion appliqués dans cette revue. En effet, 36 publications de recherche ont été écartées de l'étude parce que leur objectif est de tester la présence ou non d'une néphrotoxicité de différentes molécules avant mise sur le marché, ou avant utilisation concomitante avec d'autres molécules comme par exemple des molécules anesthésiques. Dans ces publications, la scintigraphie est utilisée dans un article pour évaluer la néphrotoxicité de la cisplatine et dans un autre celle de la gentamycine (Lora-Michiels *et al.* 2001; Daniel 1997). Ces deux publications pourraient donc probablement renseigner sur la possibilité ou non d'utiliser la scintigraphie comme marqueur d'atteinte rénale post-exposition à ces deux traitements. Cependant, il a été préalablement choisi d'écarter ces ouvrages car l'objectif d'étude n'est pas d'appliquer la scintigraphie dans un cadre thérapeutique mais purement dans le cadre de la recherche.

Enfin, l'indication pour laquelle le plus de publications sont rassemblées et pour laquelle tous les articles qualitatifs et quantitatifs s'accordent est l'utilisation de la scintigraphie pour évaluer la fonction rénale avant une potentielle néphrectomie (Rivers, Johnston 1996; Tyson, Daniel 2014; Mayhew, Berent 2013; Lascelles *et al.* 2003; Heier *et al.* 2019; Queau *et al.* 2013; Essman *et al.* 2000; McCord, Steyn, Lunn 2008). Différentes atteintes rénales peuvent justifier une prise en charge chirurgicale par néphrectomie. Dans notre revue les principales atteintes sont des anomalies congénitales rénales et/ou urétérales telles qu'un uretère ectopique ou une dysplasie rénale mais aussi une masse rénale d'origine tumorale ou pseudo-kystique. La mesure la plus importante dans ce cas est la mesure du DFG individuel ou au moins la mesure de l'activité rénale relative. Dans tous les articles, un seuil maximal d'environ 30% d'activité rénale relative est fixé pour déterminer si une néphrectomie est envisagée. Si l'activité rénale relative du rein atteint dépasse ce seuil, une autre prise en charge chirurgicale ou médicale est recommandée. Dans les articles concernés, une capsulectomie et une capsulotomie ont été réalisées sur les pseudo-kystes rénaux (McCord, Steyn, Lunn 2008; Essman *et al.* 2000). Pour les uretères ectopiques, l'alternative chirurgicale est la néo-urétéro-cystotomie (Heier *et al.* 2019; Queau *et al.* 2013).

Dans le cadre de la capsulectomie et de la capsulotomie, un suivi post-intervention est réalisé et permet de valider l'efficacité de la technique chirurgicale employée sur la fonction rénale et ainsi d'affiner le pronostic de l'animal (McCord, Steyn, Lunn 2008; Essman *et al.* 2000). La scintigraphie est donc fortement recommandée avant et après ces interventions.

Finalement, pour le propriétaire et le praticien vétérinaire, malgré une indication forte d'utilisation de la scintigraphie rénale, le facteur limitant reste les nombreuses contraintes associées à cette technique (*cf.* annexe 3) (Rivers, Johnston 1996; Balogh et al. 1999; Kerl, Cook 2005). C'est pourquoi, tant que sa réalisation ne sera pas plus accessible, la scintigraphie restera probablement une technique d'imagerie de seconde intention comme l'indiquent les arbres décisionnels en annexe 5 et 6 (Rivers, Johnston 1996).

## 2) Risque de biais lié à la méthode de revue systématique

Différentes contraintes ont influencé la méthode utilisée dans cette étude. Ces contraintes sont à l'origine de risque de biais diminuant la fiabilité des résultats obtenus.

### Méthode PICO

Les termes utilisés pour rechercher dans les différentes bases de données ont été déterminé selon la méthode PICO. Néanmoins, l'analyse des textes déjà rassemblés a mis en évidence des termes supplémentaires qu'il aurait été intéressant d'utiliser afin d'être plus exhaustif. En effet, les termes « *kidney* » et « *urinary* » en plus du terme « *renal* » auraient permis de qualifier plus largement le type de scintigraphie recherché. Cependant, la lecture des ouvrages a montré que « *renal scintigraphy* » est la dénomination exclusivement utilisée en anglais pour la scintigraphie rénale. « *Kidney scintigraphy* », n'ayant jamais été utilisé dans ces textes, il semble ainsi être principalement employé dans la vulgarisation scientifique. L'absence du terme « *urinary* » pourrait avoir principalement limité l'obtention de textes sur les indications de la scintigraphie post-rénale telles que les obstructions urétérales ou les uretères ectopiques. L'inclusion de plusieurs textes traitant ces sujets montre que cette absence terminologique n'a pas complètement empêché la sélection de ces sujets d'étude.

De même, ne pas avoir ajouté « *cat* » et « *dog* » (au singulier) à « *cats* » et « *dogs* » afin de définir les espèces recherchées peut avoir provoqué l'exclusion de cas clinique sur un individu unique. La sélection de plusieurs de ces cas cliniques montre cependant que l'exclusion n'a *a priori* pas été totale.

### Nombre d'évaluateur

Deux évaluateurs sont normalement nécessaires pour trier le plus objectivement possible les articles dans les différentes étapes d'une revue systématique de la littérature (tri et tests de fiabilité). L'intervention d'un tiers pour produire ce travail n'ayant pu être réalisé dans le cadre de cette thèse, la fiabilité des résultats en est diminuée.

### Disponibilité des ouvrages

Le manque de disponibilité des résumés et des publications complètes est une limite majeure dans la réalisation de cette étude. En effet, plus de la moitié des articles éligibles ont dû être écartées pour cette raison. Or, selon leurs résumés, parmi ces articles, certains traitent d'autres indications de la scintigraphie encore peu répandues qui auraient permis de réaliser une revue systématique plus exhaustive. De même, selon les résumés d'étude, ce manque de disponibilité aurait un impact négatif sur la quantité d'articles et donc sur les effectifs influant les données quantitatives par indication scintigraphique. Ces facteurs participent donc indirectement à l'impossibilité de réalisation de méta-analyse.

### Tests de fiabilité

Enfin, les tests de fiabilités sont conçus afin d'évaluer des études médicales humaines. Ainsi, certaines questions indicatrices ne sont donc pas adaptées aux études médicales vétérinaires telle que « Les participants étaient-ils au courant de leur assignement pendant l'essai ? » (Higgins *et al.* 2019).

De plus, 4 des 5 tests de fiabilité utilisés ne proposent pas d'arbre décisionnel des niveaux de risque des domaines de risque en fonction des réponses aux questions indicatrices et d'arbre décisionnel des niveaux de risques globaux par rapport aux niveaux de risque des domaines de risque. Cette absence d'indication autorise une grande marge de subjectivité aux évaluateurs et donc une perte de fiabilité du test.

## Conclusion

Cette revue de la littérature permet de mettre en évidence la différence entre les indications théoriques et pratiques de la scintigraphie urinaire. La détection précoce d'insuffisance rénale avant néphrectomie potentielle est l'indication principalement retenue de la scintigraphie urinaire, notamment en raison de son impact décisionnel sur le mode de prise en charge. À ce jour, la scintigraphie est en effet la seule technique d'imagerie permettant la mesure du débit de filtration glomérulaire individuel ou relatif, et c'est sur cette donnée que se fonde le choix d'une intervention chirurgicale d'exérèse.

Pour finir, l'ensemble des contraintes techniques, sanitaires et financières de la scintigraphie sont les premiers obstacles rencontrés en pratique. La démocratisation et l'essor considérable d'autres techniques d'imagerie moins contraignantes telles que l'échographie, l'imagerie en coupe (IRM et scanner) ou encore le développement du PET-scan tendent à couvrir les mêmes indications et à fournir les mêmes informations que la scintigraphie ce qui limite aussi son utilisation.

## Bibliographie

- ADAMS, W. H., DANIEL, G. B., LEGENDRE, A. M., GOMPF, R. E. et GROVE, C. A., 1997. Changes in renal function in cats following treatment of hyperthyroidism using <sup>131</sup>I. *Veterinary Radiology & Ultrasound: The Official Journal of the American College of Veterinary Radiology and the International Veterinary Radiology Association*. 1997. Vol. 38, n° 3, pp. 231-238. DOI 10.1111/j.1740-8261.1997.tb00846.x.
- AIEA, 2018. SSR-6 (Rev. 1) : Normes de sûreté de l'AIEA pour la protection des personnes et de l'environnement - Règlement de transport des matières radioactives [en ligne]. Disponible à l'adresse : <https://www.iaea.org/fr/publications/13492/reglement-de-transport-des-matieres-radioactives>
- ALLEN, J., MERTON BOOTHE, D., CARPENTER, R. E., DECLEMENT, C., GENTZ, N., GWALTNEY-BRANT, S., HERSHEY, Carol C., JOHNSON, T., KATHERMAN, A. E., KITTLESON, M. D., LOVE, L., PION, P. D., RISHNIW, M., TATER, K. et WALTMAN, S. S., 2019. Cisplatine. *VIN Veterinary Drug Handbook* [en ligne]. 31 décembre 2019. Disponible à l'adresse : <https://www.vin.com/members/cms/project/defaultadv1.aspx?pld=13468&id=9454857&f5=1>
- ANDRA, 2022. Déchets radioactifs médicaux : une gestion sur mesure. [en ligne]. 20 avril 2022. [Consulté le 4 juillet 2024]. Disponible à l'adresse : <https://www.andra.fr/dechets-radioactifs-medicaux-une-gestion-sur-mesure>
- ARONSON, L., 2015. 23rd ECVIM-CA Congress, 2013. *VIN.com* [en ligne]. 30 mars 2015. Disponible à l'adresse : <https://www.vin.com/doc/?id=6700231>
- Article L1333-8 - Code de la santé publique, 2016. [en ligne]. [Consulté le 13 juin 2024]. Disponible à l'adresse : [https://www.legifrance.gouv.fr/codes/article\\_lc/LEGIARTI000032044758?init=true&page=1&query=L.+1333-8+&searchField=NUM\\_ARTICLE&tab\\_selection=code](https://www.legifrance.gouv.fr/codes/article_lc/LEGIARTI000032044758?init=true&page=1&query=L.+1333-8+&searchField=NUM_ARTICLE&tab_selection=code)
- Article R4451-6 - Code du travail : Valeurs limites d'exposition, 2018. [en ligne]. Article R4451-6. [Consulté le 13 juin 2024]. Disponible à l'adresse : [https://www.legifrance.gouv.fr/codes/article\\_lc/LEGIARTI000037024991](https://www.legifrance.gouv.fr/codes/article_lc/LEGIARTI000037024991)
- ASN, 2016. Guide de l'ASN n°7 : Transport à usage civil de substances radioactives sur la voie publique [en ligne]. [Consulté le 14 juin 2024]. Disponible à l'adresse : <https://www.asn.fr/l-asn-reglemente/guides-de-l-asn/guide-de-l-asn-n-7>
- BACH, J-M., HERVÉ, J. et MIGNOT, G., 2020. *Physiologie rénale*. Cours de physiologie fonctionnelle, cellulaire et moléculaire. ONIRIS Vetagrobio, École nationale vétérinaire, agroalimentaire et de l'alimentation de Nantes-Atlantique. Département Biologie, Pathologie et Science de Aliments.
- BAHR, A. et LEES, G. E., 2000. Qualitative changes in the renal scintigraphy during progression of renal disease in dogs with hereditary nephritis (abstract). In: Proceedings of the 18th ACVIM 2000, Seattle, WA, 2000; 98. In : *In: Proceedings of the 18th*. Seattle : WA. 2000.
- BALOGH, L., ANDOCS, G., THUROCY, J., NEMETH, T., LANG, J., BODOI, K. et JANOKI, G. A., 1999. Veterinary nuclear medicine. Scintigraphical examinations - A review. *ACTA VETERINARIA BRNO*. décembre 1999. Vol. 68, n° 4, pp. 231- +. DOI 10.2754/avb199968040231. WOS:000084908200001
- BARRATT, T. M., CHANTLER, C., LEDERMAN, S. et RIGDEN, S. P. A., 1986. Assessment of Renal Function. *American Journal of Kidney Diseases*. avril 1986. Vol. VII, n° 4, pp. 347-349.
- BARTGES, J., 2016. Hyperadrenocorticism: Management with Urinary Disease. *ACVIM 2017* [en ligne]. 8 juin 2016. Disponible à l'adresse : <https://www.vin.com/doc/?id=8011619>
- BARTHEZ, P., 2002. *La Scintigraphie en Médecine Vétérinaire* [en ligne]. Cours d'imagerie médical. École Nationale Vétérinaire de Lyon. Bases Physiques et Techniques en Imagerie Médicale. Disponible à l'adresse : <https://docplayer.fr/17242253-La-scintigraphie-en-medecine-veterinaire.html>
- BARTHEZ, P., 2004. Médecine nucléaire chez les animaux de compagnie. *EMC - Vétérinaire*. 1 octobre 2004. Vol. 1, n° 5, pp. 191-198. DOI 10.1016/j.emcvet.2004.08.001.
- BARTHEZ, P. Y., SMEAK, D. D., WISNER, E. R., DIBARTOLA, S. P. et CHEW, D. J., 2000. Ureteral obstruction after ureteroneocystostomy in dogs assessed by technetium TC 99m diethylenetriamine pentaacetic acid (DTPA) scintigraphy. *Veterinary surgery: VS*. 2000. Vol. 29, n° 6, pp. 499-506. DOI 10.1053/jvet.2000.17845.
- BEDOYA NADER, G. et HOGAN, D. F., 2020. Identification of multilevel right-to-left shunting in a dog using nuclear

- scintigraphy imaging. *Journal of Veterinary Cardiology*. 1 août 2020. Vol. 30, pp.1-6. DOI 10.1016/j.jvc.2020.04.005.
- BERENT, A., 2015. Cases and Controversies: Management of Ureteral Obstructions - Medical, Surgical, or Interventional...You Decide. *ACVIM 2014* [en ligne]. 30 mars 2015. Disponible à l'adresse : <https://www.vin.com/doc/?id=6293083>
- BERENT, A., 2016. Treatment of Feline Ureteral Obstructions: Stents versus SUBs - The Last 10 Years of Experience. *ACVIM 2016* [en ligne]. 18 mai 2016. Disponible à l'adresse : <https://www.vin.com/doc/?id=7345892>
- BOLLIGER, C., WALSHAW, R., KRUGER, J. M., ROSENSTEIN, D. S., RICHTER, M. A., HAUPTMAN, J. G. et MAUER, W. A., 2005. Evaluation of the effects of nephrotomy on renal function in clinically normal cats. *American Journal of Veterinary Research*. août 2005. Vol. 66, n° 8, pp. 1400-1407. DOI 10.2460/ajvr.2005.66.1400.
- BOURILLET, C., 2023. Arrêté du 23 novembre 2023 portant modification de l'arrêté du 29 mai 2009 relatif aux transports de marchandises dangereuses par voies terrestres (dit « arrêté TMD ») [en ligne]. 23 novembre 2023. [Consulté le 14 juin 2024]. Disponible à l'adresse : [https://www.legifrance.gouv.fr/loda/id/JORFTEXT000048501934?init=true&page=1&query=Arr%C3%AAt%C3%A9+du+23+novembre+2023+portant+modification+de+l%27arr%C3%AAt%C3%A9+du+29+mai+2009+relatif+aux+transports+de+marchandises+dangereuses+par+voies+terrestres+%28dit+%C2%AB+arr%C3%AAt%C3%A9+TM+D+%C2%BB%29&searchField=ALL&tab\\_selection=all](https://www.legifrance.gouv.fr/loda/id/JORFTEXT000048501934?init=true&page=1&query=Arr%C3%AAt%C3%A9+du+23+novembre+2023+portant+modification+de+l%27arr%C3%AAt%C3%A9+du+29+mai+2009+relatif+aux+transports+de+marchandises+dangereuses+par+voies+terrestres+%28dit+%C2%AB+arr%C3%AAt%C3%A9+TM+D+%C2%BB%29&searchField=ALL&tab_selection=all)
- BOUSHINA, N. et FUSELLIER, M., 2020. *La Radiographie Abdominale*. 2020. Cours d'Imagerie Médicale Vétérinaire Oniris VetAgroBio.
- BOUSQUET-MELOU, P., 2019. *Clairance rénale - Cours de pharmacologie*. École Nationale Vétérinaire de Toulouse : École Nationale Vétérinaire de Toulouse.
- BRAHEE, D. D., OGEDEGBE, C., HASSLER, C., NYIRENDA, T., HAZELWOOD, V., MORCHEL, H., PATEL, R. S. et FELDMAN, J., 2013. Body Mass Index and Abdominal Ultrasound Image Quality: A Pilot Survey of Sonographers. *Journal of Diagnostic Medical Sonography*. 1 mars 2013. Vol. 29, n° 2, pp. 66-72. DOI 10.1177/8756479313476919.
- BROOKS, W., 2021. Kidney Transplants for Cats and Dogs. *VIN.com* [en ligne]. 20 novembre 2021. Disponible à l'adresse : <https://veterinarypartner.vin.com/doc/?id=4951840&pid=19239>
- BROOKS, W., 2023. Thyroid Treatment Using Radiotherapy for Cats. *Veterinary Partner* [en ligne]. 5 septembre 2023. Disponible à l'adresse : <https://veterinarypartner.vin.com/doc/?id=4951399&pid=19239>
- CULKIN, D. J., ZITMAN, R., BUNDRICK, W. S., GOEL, Y., PRICE, V. H., LEDBETTER, S., MATA, J. A. et VENABLE, D. D., 1992. Anatomic, functional, and pathologic changes from internal ureteral stent placement. *Urology*. octobre 1992. Vol. 40, n° 4, pp. 385-390. DOI 10.1016/0090-4295(92)90397-f.
- DANIEL, G. B., 2009. Scintigraphic Diagnosis of Portosystemic Shunts. *Veterinary Clinics of North America: Small Animal Practice*. juillet 2009. Vol. 39, n° 4, pp. 793-810. DOI 10.1016/j.cvsm.2009.04.009.
- DANIEL, G. B., MITCHELL, S. K., MAWBY, D., SACKMAN, J. E. et SCHMIDT, D., 1999. Renal nuclear medicine: A review. *VETERINARY RADIOLOGY & ULTRASOUND*. novembre 1999. Vol. 40, n° 6, pp. 572-587. DOI 10.1111/j.1740-8261.1999.tb00883.x. WOS:000084172600002
- DANIEL, G. B. et NEELIS, D. A., 2014. Thyroid Scintigraphy in Veterinary Medicine. *Seminars in Nuclear Medicine*. 1 janvier 2014. Vol. 44, n° 1, pp. 24-34. DOI 10.1053/j.semnuclmed.2013.08.007.
- DANIEL, G.B., 1997. The effect of a single therapeutic dose of cisplatin on GFR in dogs. *Oncology Reports*. 1997. Vol. 4, n° 1, pp. 153-156. DOI 10.3892/or.4.1.153. Scopus
- DESFONTIS, J.-C., 2015. *Formation PCR*. Oniris Nantes.
- DROST, W. T., HENRY, G. A., MEINKOTH, J. H., WOODS, J. P., PAYTON, M. E. et RODEBUSH, C., 2000. The effects of a unilateral ultrasound-guided renal biopsy on renal function in healthy sedated cats. *Veterinary Radiology & Ultrasound: The Official Journal of the American College of Veterinary Radiology and the International Veterinary Radiology Association*. 2000. Vol. 41, n° 1, pp. 57-62. DOI 10.1111/j.1740-8261.2000.tb00428.x.
- EPSTEIN, S., 2017. The When, Why, and How of Antimicrobial Drug Classes. *International Veterinary Emergency and Critical Care Symposium 2017* [en ligne]. 2017. Disponible à l'adresse : <https://www.vin.com/doc/?id=8172599>

- ESSMAN, S. C., DROST, W. T., HOOVER, J. P., LEMIRE, T. D. et CHALMAN, J. A., 2000. Imaging of a cat with perirenal pseudocysts. *Veterinary Radiology & Ultrasound: The Official Journal of the American College of Veterinary Radiology and the International Veterinary Radiology Association*. 2000. Vol. 41, n° 4, pp. 329-334. DOI 10.1111/j.1740-8261.2000.tb02082.x.
- FINCH, N. C., STALLWOOD, J., TASKER, S. et HIBBERT, A., 2019. Thyroid and renal function in cats following low-dose radioiodine (111Mqb) therapy. *Journal of Small Animal Practice*. 2019. Vol. 60, n° 9, pp. 523-528. DOI 10.1111/jsap.13057.
- FINK, R. L., CARIDIS, D. T., CHMIEL, R. et RYAN, G., 1980. Renal impairment and its reversibility following variable periods of complete ureteric obstruction. *The Australian and New Zealand Journal of Surgery*. février 1980. Vol. 50, n° 1, pp. 77-83. DOI 10.1111/j.1445-2197.1980.tb04502.x.
- FRYCKOWSKI, M., ZALUCZKOWSKI, K. et KRZYSZKOWSKA, A., 1981. Comparative evaluation of the diagnostic possibilities by urography, arteriography, scintigraphy and pharmacophlebography in traumatic lesions of kidney parenchyma in dogs. *International Urology and Nephrology*. 1981. Vol. 13, n° 1, pp. 3-14. DOI 10.1007/BF02082066.
- GARY-LEGRAND, F., 2003. *La scintigraphie : étude bibliographique applications courantes aux carnivores domestiques*. Université Claude-Bernard - Lyon I : École Nationale Vétérinaire de Lyon. Année 2003 - Thèse n°23
- GRECO, A., MEOMARTINO, L., GNUDI, G., BRUNETTI, A. et GIANCAMILLO, M. D., 2023. Imaging techniques in veterinary medicine. Part II: Computed tomography, magnetic resonance imaging, nuclear medicine. *European Journal of Radiology Open* [en ligne]. 1 janvier 2023. Vol. 10. [Consulté le 15 juin 2024]. DOI 10.1016/j.ejro.2022.100467. Disponible à l'adresse : [https://www.ejroopen.com/article/S2352-0477\(22\)00074-0/fulltext](https://www.ejroopen.com/article/S2352-0477(22)00074-0/fulltext)
- GRENIER, N., 2016. *Imagerie fonctionnelle Rénale*. Service de Radiologie, Groupe Hospitalier Pellegrin, Université Bordeaux Segalen.
- GRIFFIN, M. A., STEFFEY, M. A., PHILLIPS, K. L., MAYHEW, P. D., WOOLARD, K. D. et DELLA MAGGIORE, A., 2022. Case series: Pleural effusion caused by urinary ultrafiltrate in two cats without evidence of urinary obstruction, trauma, or simultaneous perinephric pseudocysts. *Frontiers in Veterinary Science*. 21 novembre 2022. Vol. 9, pp. 1038278. DOI 10.3389/fvets.2022.1038278.
- GROMAN, R. P., BAHR, A., BERRIDGE, B. R. et LEES, G. E., 2004. Effects of serial ultrasound-guided renal biopsies on kidneys of healthy adolescent dogs. *Veterinary Radiology & Ultrasound: The Official Journal of the American College of Veterinary Radiology and the International Veterinary Radiology Association*. 2004. Vol. 45, n° 1, pp. 62-69. DOI 10.1111/j.1740-8261.2004.04010.x.
- HALLING, K. B., GRAHAM, J. P., NEWELL, S. P., ELLISON, G. W., DETRISAC, C. J., MARTIN, F. G., VANGILDER, J. M. et GROSSMAN, D., 2003. Sonographic and scintigraphic evaluation of acute renal allograft rejection in cats. *Veterinary Radiology & Ultrasound: The Official Journal of the American College of Veterinary Radiology and the International Veterinary Radiology Association*. 2003. Vol. 44, n° 6, pp. 707-713. DOI 10.1111/j.1740-8261.2003.tb00535.x.
- HECHT, S., LAWSON, S. M., LANE, I. F., SHARP, D. E. et DANIEL, G. B., 2010. (99m)Tc-DTPA diuretic renal scintigraphy in cats with nephroureterolithiasis. *Journal of Feline Medicine and Surgery*. juin 2010. Vol. 12, n° 6, pp. 423-430. DOI 10.1016/j.jfms.2009.09.015.
- HECHT, Silke, LAWSON, S. Meg, LANE, India F., SHARP, Dorothy E. et DANIEL, Gregory B., 2010. (99m)Tc-DTPA diuretic renal scintigraphy in dogs with nephroureterolithiasis. *The Canadian Veterinary Journal = La Revue Veterinaire Canadienne*. décembre 2010. Vol. 51, n° 12, pp. 1360-1366.
- HEIER, E., URBAN, C., ABDELLATIF, A., THIEL, C. et NEIGER, R., 2019. Assessment of individual kidney function in a dog with congenital anomalies of the urinary tract. *Veterinary Record Case Reports* [en ligne]. 2019. Vol. 7, n° 2. DOI 10.1136/vetreccr-2018-000753. Disponible à l'adresse : <https://www.scopus.com/inward/record.uri?eid=2-s2.0-85065665337&doi=10.1136%2fvetreccr-2018-000753&partnerID=40&md5=8875f8befcbe3f98c046b8cf2ccbea3eScopus>
- HEVESY, G., 1923. The Absorption and Translocation of Lead by Plants: A Contribution to the Application of the Method of Radioactive Indicators in the Investigation of the Change of Substance in Plants. *Biochemical Journal*. 1 janvier 1923. Vol. 17, n° 4-5, pp. 439-445. DOI 10.1042/bj0170439.



- HIGGINS, J., JAMES, T., CHANDLER, J., CUMPSTON, M., LI, T., PAGE, M. et WELCH, V., 2023. *When not to use meta-analysis in a review* [en ligne]. 2023. Cochrane Handbook for Systematic Reviews of Interventions. [Consulté le 26 mai 2024]. Disponible à l'adresse : [https://handbook-5-1.cochrane.org/chapter\\_9/9\\_1\\_4\\_when\\_not\\_to\\_use\\_meta\\_analysis\\_in\\_a\\_review.htm9.1.4](https://handbook-5-1.cochrane.org/chapter_9/9_1_4_when_not_to_use_meta_analysis_in_a_review.htm9.1.4)
- HIGGINS, J. P.T., SAVOVIĆ, J., PAGE, M. J. et STERNE, J. A.C., 2019. Revised Cochrane risk-of-bias tool for randomized trials (RoB 2). *Cochrane methods - RoB 2 Development Group* [en ligne]. 22 août 2019. [Consulté le 17 mai 2024]. Disponible à l'adresse : [https://drive.google.com/file/d/1Q4Fk3HCuBRwIDWTGZa5oH11OdR4Gbhd0/view?usp=drive\\_open&usp=embed\\_facebook](https://drive.google.com/file/d/1Q4Fk3HCuBRwIDWTGZa5oH11OdR4Gbhd0/view?usp=drive_open&usp=embed_facebook)
- INRS, 2009. *Rayonnements ionisants*. Institut National de la Recherche et de la Sécurité.
- INRS, 2023. *Rayonnements ionisants - Risques* [en ligne]. Institut National de la Recherche et de la Sécurité. Disponible à l'adresse : <https://www.inrs.fr/risques/rayonnements-ionisants/ce-qu-il-faut-retenir.html>
- JANKOVIĆ, D., DJOKIĆ, D., MAKSIN, T. et ORLIĆ, M., 2002. Comparison of some physicochemical and pharmacokinetical parameters of 99mTc-PAH, 99mTc-MAG3 and 131I-OIH. *Journal of Radioanalytical and Nuclear Chemistry*. 1 mars 2002. Vol. 251, n° 3, pp. 463-466. DOI 10.1023/A:1014894527982.
- KERL, M. E. et COOK, C. R., 2005. Glomerular filtration rate and renal scintigraphy. *Clinical Techniques in Small Animal Practice*. février 2005. Vol. 20, n° 1, pp. 31-38. DOI 10.1053/j.ctsap.2004.12.005.
- KING, M. D., WALDRON, D. R., BARBER, D. L., LARSON, M. M., SAUNDERS, G. K., TROY, G. C., ZIMMERMAN-POPE, N. et WARD, D. L., 2006. Effect of nephrotomy on renal function and morphology in normal cats. *Veterinary surgery: VS*. décembre 2006. Vol. 35, n° 8, pp. 749-758. DOI 10.1111/j.1532-950X.2006.00219.x.
- KITTLESON, M. D., 2005. Small Animal Cardiovascular Medicine Textbook. *VIN.com* [en ligne]. 20 février 2005. Disponible à l'adresse : <https://www.vin.com/doc/?id=5496007>
- KUNZE, C., BAHR, A. et LEES, G. E., 2006. Evaluation of 99mTc-diethylenetriaminepentaacetic acid renal scintigram curves in normal dogs after induction of diuresis. *Veterinary Radiology & Ultrasound: The Official Journal of the American College of Veterinary Radiology and the International Veterinary Radiology Association*. 2006. Vol. 47, n° 1, pp. 103-107. DOI 10.1111/j.1740-8261.2005.00115.x.
- LASCELLES, B. D. X., MONNET, E., LIPTAK, J. M., JOHNSON, J. et DERNELL, W. S., 2003. Surgical treatment of right-sided renal lymphoma with invasion of the caudal vena cava. *The Journal of Small Animal Practice*. mars 2003. Vol. 44, n° 3, pp. 135-138. DOI 10.1111/j.1748-5827.2003.tb00135.x.
- LORA-MICHIELS, M., ANZOLA, K., AMAYA, G. et SOLANO, M., 2001. Quantitative and qualitative scintigraphic measurement of renal function in dogs exposed to toxic doses of Gentamicin. *Veterinary Radiology & Ultrasound: The Official Journal of the American College of Veterinary Radiology and the International Veterinary Radiology Association*. 2001. Vol. 42, n° 6, pp. 553-561. DOI 10.1111/j.1740-8261.2001.tb00986.x.
- LUX, C. N., 2017. Gallbladder Mucoceles and Biliary Obstruction. In : *International Veterinary Emergency and Critical Care Symposium* [en ligne]. College of Veterinary Medicine, The University of Tennessee, Knoxville, TN, USA. 2017. [Consulté le 15 juin 2024]. Disponible à l'adresse : <https://www.vin.com/members/cms/project/defaultadv1.aspx?pid=19113&catId=&id=8172625&said=&meta=&authorid=&preview=>
- MADSEN, M. T., 2006. Anger Camera. In : *Encyclopedia of Medical Devices and Instrumentation* [en ligne]. John Wiley & Sons, Ltd. [Consulté le 17 juin 2023]. ISBN 978-0-471-73287-7. Disponible à l'adresse : <https://onlinelibrary.wiley.com/doi/abs/10.1002/0471732877.emd007>
- MATTEI, C., PELANDER, L., HANSSON, K., UHLHORN, M., OLSSON, U., HÄGGSTRÖM, J., LJUNGVALL, I. et LEY, C. J., 2019. Renal ultrasonographic abnormalities are associated with low glomerular filtration rate calculated by scintigraphy in dogs. *Veterinary Radiology & Ultrasound: The Official Journal of the American College of Veterinary Radiology and the International Veterinary Radiology Association*. juillet 2019. Vol. 60, n° 4, pp. 432-446. DOI 10.1111/vru.12755.
- MAYHEW, P. D. et BERENT, A., 2013. *Treatment Strategies for Ectopic Ureters*. SMALL ANIMAL SOFT TISSUE SURGERY. ISBN 978-1-118-39290-4. WOS:000349286600056
- MCCORD, K., STEYN, P. F. et LUNN, K. F., 2008. Unilateral improvement in glomerular filtration rate after permanent drainage of a perinephric pseudocyst in a cat. *Journal of Feline Medicine and Surgery*. juillet 2008.

Vol. 10, n° 3, pp. 280-283. DOI 10.1016/j.jfms.2007.11.002.

Médecine nucléaire, 2016. *Pas de rayons sans raisons* [en ligne]. [Consulté le 4 juillet 2023]. Disponible à l'adresse : <https://www.pasderayonssansraisons.be/fr/imagerie-medicale/techniques-dimagerie-medicale/medecine-nucleaire>

MICHAEL D. WILLARD, D. V. M., 2015. International Veterinary Emergency and Critical Care Symposium 2012. *VIN.com* [en ligne]. 30 mars 2015. Disponible à l'adresse : <https://www.vin.com/doc/?id=6699468>

MOOLA, S., MUNN, Z., TUFANARU, C., AROMATARIS, E., SEARS, K., SFETCU, R., CURRIE, M., QURESHI, R., MATTIS, P., LISY, K. et MU, P-F., 2020. *Checklist for Case Reports* [en ligne]. 2020. JBI Critical Appraisal tools. Disponible à l'adresse : [https://jbi.global/sites/default/files/2020-08/Checklist\\_for\\_Case\\_Reports.pdf](https://jbi.global/sites/default/files/2020-08/Checklist_for_Case_Reports.pdf)

NEUWIRTH, L, KUPERUS, JH, CALDERWOODMAYS, M et GASKIN, J, 1995. Comparative-study of IN-111 leukocytes and nephrosonography for detection of experimental pyelonephritis in dogs. *VETERINARY RADIOLOGY & ULTRASOUND*. mai 1995. Vol. 36, n° 3, pp. 253-258. DOI 10.1111/j.1740-8261.1995.tb00256.x. WOS:A1995RA88500013

OBALDO, J. M. et HERTZ, B. E., 2021. The early years of nuclear medicine: A Retelling. *Asia Oceania Journal of Nuclear Medicine and Biology*. 2021. Vol. 9, n° 2, pp. 207-219. DOI 10.22038/aojnmb.2021.55514.1385.

O'DELL-ANDERSON, K. J., TWARDOCK, R., GRIMM, J. B., GRIMM, K. A. et CONSTABLE, P. D., 2006. Determination of glomerular filtration rate in dogs using contrast-enhanced computed tomography. *Veterinary Radiology & Ultrasound: The Official Journal of the American College of Veterinary Radiology and the International Veterinary Radiology Association*. 2006. Vol. 47, n° 2, pp. 127-135. DOI 10.1111/j.1740-8261.2006.00118.x.

OGRAIN, V., 2022. The Golden Years—Dogs and Cats Aging Gracefully. *Pacific Veterinary Conference 2022* [en ligne]. 10 mars 2022. Disponible à l'adresse : <https://www.vin.com/doc/?id=10876858>

PALLOT, A. et ROSTAGNO, S., 2021. Newcastle-Ottawa Scale : traduction française de l'échelle de qualité méthodologique pour les études de cohorte. *Kinésithérapie, la Revue*. juillet 2021. Vol. 21, n° 235, pp. 3-4. DOI 10.1016/j.kine.2019.12.046.

PELANDER, L., HÄGGSTRÖM, J., LARSSON, A., SYME, H., ELLIOTT, J., HEIENE, R. et LJUNGVALL, I., 2019. Comparison of the diagnostic value of symmetric dimethylarginine, cystatin C, and creatinine for detection of decreased glomerular filtration rate in dogs. *Journal of Veterinary Internal Medicine*. mars 2019. Vol. 33, n° 2, pp. 630-639. DOI 10.1111/jvim.15445.

PETERSON, M., 2015. Hyperthyroidism & the Kidney: A Strategy to Slow Progression of CKD in Treated Cats. *American Association of Feline Practitioners (AAFP) 2014 Fall Conference* [en ligne]. 12 juin 2015. Disponible à l'adresse : <https://www.vin.com/doc/?id=6832682>

PETERSON, M. E., 2019. *Hypothyroidism in Animals - Endocrine System* [en ligne]. juillet 2019. MSD Veterinary Manual. [Consulté le 26 mai 2024]. Disponible à l'adresse : <https://www.msdtvetmanual.com/endocrine-system/the-thyroid-gland/hypothyroidism-in-animals>

PION, P., SPADAFORI, G. et BROOKS, W., 2023. Chronic Kidney Disease in Dogs and Cats: Where to Begin. *Veterinary Partner* [en ligne]. 6 novembre 2023. Disponible à l'adresse : <https://veterinarypartner.vin.com/doc/?id=4951452&pid=19239>

PLUMMER, P., 2022. Did you Say Ureteral Blockage? *Southwest Veterinary Symposium 2022 - Texas A&M University - VMTH, College Station, TX, USA* [en ligne]. 30 juillet 2022. [Consulté le 2 juillet 2024]. Disponible à l'adresse : <https://www.vin.com/members/cms/project/defaultadv1.aspx?pid=29698&catId=&id=11070809&said=&meta=&authorid=&preview=>

POIRIER-QUINOT, M., 2019. *L'Imagerie Médicale, quand la physique rencontre la médecine* [en ligne]. 12 novembre 2019. Cours Culture-Sciences de l'Ingénieur - École Normale Supérieure Paris Saclay. Disponible à l'adresse : <https://eduscol.education.fr/sti/sites/eduscol.education.fr.sti/files/ressources/pedagogiques/11618/11618-limagerie-medicale-quand-la-physique-rencontre-la-medecine-ensps.pdf>

QUEAU, Y., LARSEN, J.A., JOHNSON, E.G. et WESTROPP, J.L., 2013. Scintigraphy and exogenous creatinine clearance to assess renal function in a Newfoundland dog with ureteral ectopia. *Veterinary Record Case Reports* [en ligne]. 2013. Vol. 1, n° 1. DOI 10.1136/vetreccr-2013-000006. Disponible à l'adresse :

<https://www.scopus.com/inward/record.uri?eid=2-s2.0-84995791080&doi=10.1136%2fvetreccr-2013-000006&partnerID=40&md5=81f158ec728fef538a32dad93a616783Scopus>

RIVERS, B. J. et JOHNSTON, G. R., 1996. Diagnostic imaging strategies in small animal nephrology. *The Veterinary Clinics of North America. Small Animal Practice*. novembre 1996. Vol. 26, n° 6, pp. 1505-1517. DOI 10.1016/s0195-5616(96)50138-5.

ROSTAGNO, S. et PALLOT, ., 2021. QUADAS-2 : traduction française de l'échelle de qualité méthodologique pour les études diagnostiques de validité. *Kinésithérapie, la Revue*. 1 juillet 2021. Vol. 21, n° 235, pp. 10-12. DOI 10.1016/j.kine.2019.12.049.

ROSTANG, A., 2024. *Grandeurs pharmacocinétiques*. Cours Magistral de Pharmacologie. ONIRIS, École nationale vétérinaire, agroalimentaire et de l'alimentation de Nantes-Atlantique. Cours Magistral de Pharmacologie.

ROTHROCK, K., 2022. Ureteral Obstruction (Feline). *VINyclopedia of Diseases* [en ligne]. 3 février 2022. Disponible à l'adresse : <https://www.vin.com/doc/?id=7208285&pid=607>

ROTHROCK, K. et SHELL, Linda, 2020. Hepatobiliary Neoplasia (Canine). *VINyclopedia of Diseases* [en ligne]. 22 juin 2020. Disponible à l'adresse : <https://www.vin.com/members/cms/project/defaultadv1.aspx?pid=607&id=4953115&f5=1>

ROTHROCK, K. et SHELL, Linda, 2022. Ureteral Obstruction (Canine). *Ureteral Obstruction (Canine)* [en ligne]. 3 février 2022. Disponible à l'adresse : <https://www.vin.com/doc/?id=4953383&pid=607>

SAMOY, Y., VAN RYSSEN, B., VAN CAELENBERG, A., GIELEN, I., VAN VYNCKT, D., VAN BREE, H., DE BACQUER, D. et PEREMANS, K., 2008. Single-phase bone scintigraphy in dogs with obscure lameness. *Journal of Small Animal Practice*. 2008. Vol. 49, n° 9, pp. 444-450. DOI 10.1111/j.1748-5827.2008.00581.x.

SCANSEN, B. A. et DREES, R., 2020. Joint virtual issue on recent advances in veterinary cardiac imaging. *Journal of Veterinary Internal Medicine*. 2020. Vol. 34, n° 2, pp. 546-548. DOI 10.1111/jvim.15669.

SCHAEFER, G. C., BROSE, M. M., BECERRA, J. R. H., MELLO, F. P., ROVARIS, I. B., HERZ BERDICHEVSKI, E., FERREIRA, M. P. et DA COSTA, F. V., 2021. Renal scintigraphy as an early and efficient method for detecting loss of renal function in a cat. *Journal of Feline Medicine and Surgery Open Reports*. juillet 2021. Vol. 7, n° 2, pp. 205511692110625. DOI 10.1177/20551169211062551.

SERRANO, G., DEVRIENDT, N., PAEPE, D. et DE ROOSTER, H., 2021. Serum insulin-like growth factor-1 as a marker of improved liver function and surgical outcome in dogs with congenital extrahepatic portosystemic shunts. *The Veterinary Journal*. 1 août 2021. Vol. 274, pp. 105716. DOI 10.1016/j.tvjl.2021.105716.

SHELL, L. et ROTHROCK, K., 2022. Pyelonephritis (Canine). *VINyclopedia of Diseases* [en ligne]. 21 février 2022. Disponible à l'adresse : <https://www.vin.com/doc/?id=4953625&pid=607>

SHOKEIR, A. A., 1995. Partial ureteral obstruction: a new variable and reversible canine experimental model. *Urology*. juin 1995. Vol. 45, n° 6, pp. 953-957. DOI 10.1016/s0090-4295(99)80114-9.

SHOKEIR, A. A., NIJMAN, R. J., EL-AZAB, M. et PROVOOST, A. P., 1996. Partial ureteric obstruction: a study of Doppler ultrasonography and diuretic renography in different grades and durations of obstruction. *British Journal of Urology*. décembre 1996. Vol. 78, n° 6, pp. 829-835. DOI 10.1046/j.1464-410x.1996.02244.x.

SNEAD, E. C., MILO, J. E., MCCREA, C. A., MONTGOMERY, J. E., FENG, C. X., WESOLOWSKI, M. J., WANASUNDARA, S. N. et WESOLOWSKI, C. A., 2019. Tikhonov gamma variate adaptive regularization applied to technetium Tc 99m diethylenetriamine pentaacetic acid plasma clearance, compared with three other methods, for measuring glomerular filtration rate in cats. *American Journal of Veterinary Research*. avril 2019. Vol. 80, n° 4, pp. 416-424. DOI 10.2460/ajvr.80.4.416.

SOHN, J-Y., CHAE, Y., KOO, Y., YUN, T., LEE, D., PARK, J., SON, M., CHOI, Y., KU, D., KIM, H., YANG, M-P. et KANG, B-T., 2022. Evaluation of 18F-fluorodeoxyglucose uptake of beagle dogs for different durations of isoflurane anesthesia. *Canadian Journal of Veterinary Research*. avril 2022. Vol. 86, n° 2, pp. 132-139.

SRIVASTAVA, M., GAIKWAD, R.V., SAMAD, A., SHARMA, B. et SRIVASTAVA, A., 2011. Relationship of serum creatinine and glomerular filtration rate by 99mTc-DTPA scintigraphy in dogs with renal failure. *Asian Journal of Animal Sciences*. 2011. Vol. 5, n° 6, pp. 381-386. DOI 10.3923/ajas.2011.381.386. Scopus

STERNE, J. A. C., HERNÁN, M. A., REEVES, B. C., SAVOVIĆ, J., BERKMAN, N. D., VISWANATHAN, M., HENRY, D., ALTMAN, D. G., ANSARI, M. T., BOUTRON, I., CARPENTER, J., CHAN, A-W, CHURCHILL, R., HRÓBJARTSSON, A.,

- KIRKHAM, J., JÜNI, P., LOKE, Y., PIGOTT, T., RAMSAY, C., REGIDOR, D., ROTHSTEIN, H., SANDHU, L., SANTAGUIDA, P., SCHÜNEMANN, H. J., SHEA, Beverly, SHRIER, I., TUGWELL, P., TURNER, L., VALENTINE, J. C., WADDINGTON, H., WATERS, E., WHITING, P. et HIGGINS, J. P.T., 2016. The Risk Of Bias In Non-randomized Studies – of Interventions (ROBINS-I) assessment tool. [en ligne]. 1 août 2016. [Consulté le 17 mai 2024]. Disponible à l'adresse : <https://www.riskofbias.info/welcome/home/current-version-of-robins-i/robins-i-tool-2016>
- STOCK, E., VANDERPERREN, K., BOSMANS, T., DOBBELEIR, A., DUCHATEAU, L., HESTA, M., LYBAERT, L., PEREMANS, K., VANDERMEULEN, E. et SAUNDERS, J., 2016. Evaluation of Feline Renal Perfusion with Contrast-Enhanced Ultrasonography and Scintigraphy. *PloS One*. 2016. Vol. 11, n° 10, pp. e0164488. DOI 10.1371/journal.pone.0164488.
- TALNER, L. B., SOKOLOFF, J., HALPERN, S. E. et TAYLOR, A., 1982. Limitations of renal function scanning in acute obstruction. *International Journal of Nuclear Medicine and Biology*. 1982. Vol. 9, n° 3, pp. 181-187. DOI 10.1016/0047-0740(82)90093-6.
- TSUI, B. M. W. et KRAITCHMAN, D. L., 2009. Recent Advances in Small-Animal Cardiovascular Imaging. *Journal of Nuclear Medicine*. 1 mai 2009. Vol. 50, n° 5, pp. 667-670. DOI 10.2967/jnumed.108.058479.
- TYSON, R. et DANIEL, G. B., 2014. Renal Scintigraphy in Veterinary Medicine. *Seminars in Nuclear Medicine*. janvier 2014. Vol. 44, n° 1, pp. 35-46. DOI 10.1053/j.semnuclmed.2013.08.005.
- WALLER, M. L. et CHOWDHURY, F. U., 2016. The basic science of nuclear medicine. *Orthopaedics and Trauma*. juin 2016. Vol. 30, n° 3, pp. 201-222. DOI 10.1016/j.mporth.2016.05.013.
- YITBAREK, D. et DAGNAW, G. G., 2022. Application of Advanced Imaging Modalities in Veterinary Medicine: A Review. *Veterinary Medicine: Research and Reports*. mai 2022. Vol. Volume 13, pp. 117-130. DOI 10.2147/VMRR.S367040.
- ZIMMERMAN-POPE, N., WALDRON, D. R., BARBER, D. L., FORRESTER, S. D., WILCKE, J. R. et MARINI, M., 2003. Effect of fenoldopam on renal function after nephrotomy in normal dogs. *Veterinary surgery: VS*. 2003. Vol. 32, n° 6, pp. 566-573. DOI 10.1111/j.1532-950x.2003.00566.x.
- ZUBER, M., 2015. Vets Nuke Pets - Nuclear Medicine for Small Animal Practitioners. *Australian Veterinary Association Proceedings* [en ligne]. 30 mars 2015. Disponible à l'adresse : <https://www.vin.com/members/cms/project/defaultadv1.aspx?pid=11378&catId=&id=6446357&said=&meta=&authorid=&preview=>

## Annexe 1 : Indications de la scintigraphie rénale selon l'ensemble des revues et livres de médecine vétérinaire

Indications	Sources
Observation de la morphologie rénale fonctionnelle	(Kerl, Cook 2005) (Balogh <i>et al.</i> 1999)
Évaluation de la fonction rénale individuelle et globale et mesure du débit sanguin relatif rénal	(Kerl, Cook 2005)
Pour détection précoce d'insuffisance rénale lors d'atteinte subclinique avant azotémie	(Rivers, Johnston 1996) (Tyson, Daniel 2014)
Avant application thérapeutique tels que :	
Traitement néphrotoxique : Iode 131 lors d'hyperthyroïdie	(Tyson, Daniel 2014)
Néphrotomie pour néphro-lithiase	(Tyson, Daniel 2014)
Urétéro-néocystotomie pour uretère ectopique	(Mayhew, Berent 2013)
Néphrectomie	(Rivers, Johnston 1996) (Tyson, Daniel 2014) (Mayhew, Berent 2013)
Pour masse rénale ou urétérale	(Tyson, Daniel 2014) (Mayhew, Berent 2013)
Pour uretère ectopique	(Mayhew, Berent 2013)
Pour processus rénal ou urétéral infectieux réfractaire aux antibiotiques	(Tyson, Daniel 2014)
Lors de suivis thérapeutiques	(Rivers, Johnston 1996) (Balogh <i>et al.</i> 1999)
Post transplantation rénale	(Kerl, Cook 2005) (Balogh <i>et al.</i> 1999)
Post urétéro-néocystotomie : vérification d'absence d'obstruction	(Mayhew, Berent 2013)
Post traitements néphrotoxiques : cisplatine, antibiotique aminoglycosides	(Balogh <i>et al.</i> 1999)
Diagnostic de pyélonéphrite non révélée à l'échographie ou la pyélographie	(Rivers, Johnston 1996)
Diagnostic d'obstruction du tractus urinaire	(Kerl, Cook 2005) (Mayhew, Berent 2013) (Rivers, Johnston 1996) (Tyson, Daniel 2014)
Diagnostic de rupture de tractus urinaire	(Rivers, Johnston 1996)

## Annexe 2: Avantages de la scintigraphie rénale selon l'ensemble des revues et livres de médecine vétérinaire

Avantages	Sources
Rapidité d'évaluation du DFG individuel et global	(Rivers, Johnston 1996) (Daniel <i>et al.</i> 1999)
Évaluation morphologique relative du haut appareil urinaire, de la perfusion rénale ainsi que de la fonction et de l'intégrité anatomique du système collecteur rénal	(Rivers, Johnston 1996)
Seule méthode permettant l'évaluation de la fonction rénale individuelle	(Kerl, Cook 2005) (Balogh <i>et al.</i> 1999)
Méthode de référence de mesure du DFG donc méthode fiable	(Kerl, Cook 2005)
Par rapport à la radiographie et/ou échographie	(Rivers, Johnston 1996)
Absence d'influence sur la visualisation morphologique du rein :	(Rivers, Johnston 1996)
D'un manque de gras dans la cavité péritonéale	(Rivers, Johnston 1996)
D'une superposition avec un épanchement rétro-péritonéal ou péritonéal	
D'une superposition avec de l'alimentation ou du liquide dans la lumière intestinale	
D'une superposition avec le squelette	
Semble plus sensible au diagnostic de pyélonéphrite (démonstré en humaine, quelques études en défaveur chez le chien)	(Rivers, Johnston 1996)
Par rapport à l'urographie ou la pyélographie antérograde	(Rivers, Johnston 1996)
Absence de produit de contraste donc absence d'effet secondaire	(Rivers, Johnston 1996)
Utilisation possible chez des patients déshydratés, ce qui limite le nombre de non-diagnostic	
Semble plus sensible au diagnostic de pyélonéphrite (démonstré en humaine, quelques études en défaveur chez le chien)	
Moins invasif que les pyélographies antérogades écho-guidées	(Rivers, Johnston 1996) (Daniel <i>et al.</i> 1999)
Par rapport à la mesure de clairance rénale (inuline ou créatinine)	(Rivers, Johnston 1996)
Absence de prélèvement urinaire (moins invasif)	(Rivers, Johnston 1996) (Kerl, Cook 2005)
Intervention plus rapide	(Kerl, Cook 2005)

### Annexe 3: Inconvénients de la scintigraphie selon l'ensemble des revues et livres de médecine vétérinaire

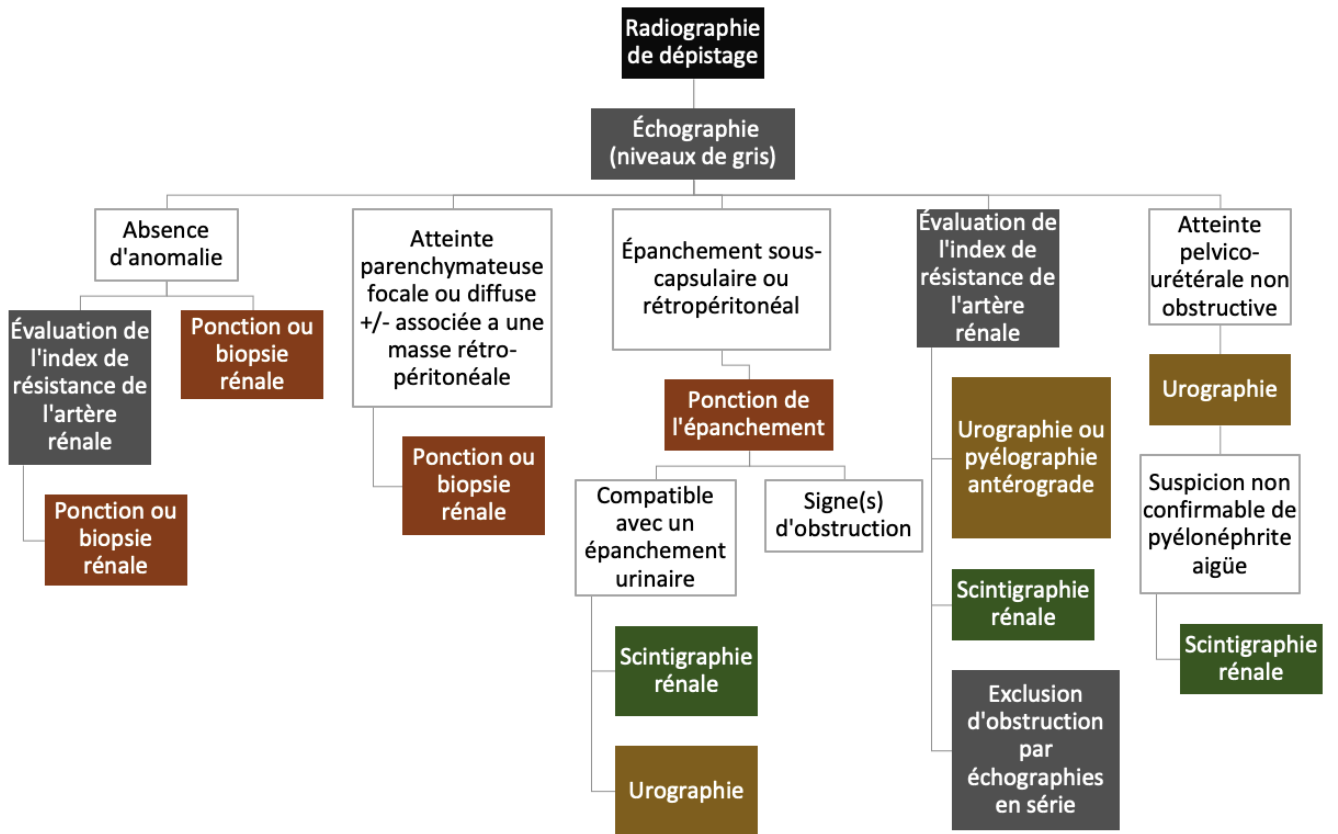
Inconvénients	Sources
Moins sensible pour visualiser des anomalies morphologiques que la radiographie ou l'échographie	(Rivers, Johnston 1996) (Balogh <i>et al.</i> 1999)
Risques liés à la radioactivité pour l'animal et le personnel	(Rivers, Johnston 1996) (Kerl, Cook 2005)
Isolement du patient après exposition	(Kerl, Cook 2005)
Accessibilité limitée par le coût important du matériel et l'obtention des autorisations d'utilisation de produits radioactifs	(Rivers, Johnston 1996) (Kerl, Cook 2005)
Nécessité d'un haut niveau de spécialisation	(Kerl, Cook 2005)

## Annexe 4 : Articles utilisant la scintigraphie rénale comme méthode de référence pour tester la fiabilité d'autres méthodes d'évaluation de la fonction rénale

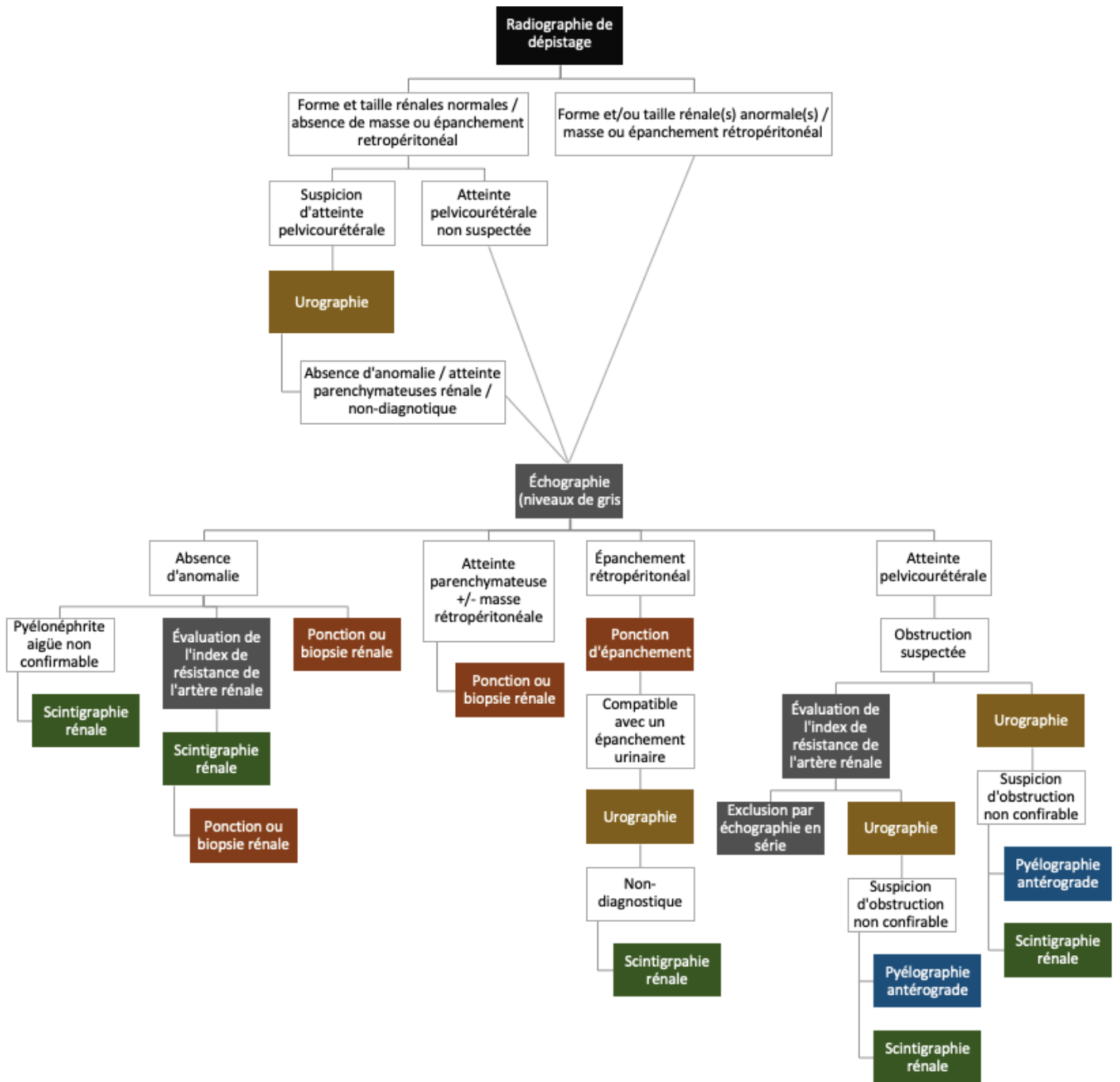
Source	(O'Dell-Anderson et al. 2006)	(Pelander et al. 2019)	(Stock et al. 2016)
Espèce	Chien	Chien	Chat
Effectif	5	97	11
Radiotracteur	99mTcDTPA	99mTcDTPA	99mTcMAG3
Objectif - Méthode	Comparaison de DFG mesuré par scintigraphie et par scanner à l'iohexol (produit de contraste) chez des individus sains	Comparer le dosages de la SDMA, la créatinine et la cystéine C aux mesures de DFG scintigraphique	Évaluation de la perfusion rénale par échographie rénale avec agent de contraste (CEUS) et par scintigraphie lors de diminution iatrogène du flux plasmatique rénal par injection d'angiotensine II.
Résultats	<b>DFG sous estimé par scanner</b> , cependant les valeurs calculées pourraient potentiellement être utilisables si des valeurs de référence étaient définies	Le dosage de la SDMA et de la créatinine ont la même fiabilité d'approximation du DFG, cependant, le dosage de la cystéine C est moins spécifique.	Le CEUS a montré une baisse significative de perfusion rénale en réponse à l'injection d'angiotensine II, contrairement à la scintigraphie. Absence de corrélation entre les résultats échographiques et scintigraphiques.
Conclusion	Avantages du scanner par rapport à la mesure de clairance : évite les prélèvements de sang ou d'urine, technique plus rapide, estime le DFG individuel et visualisation de la morphologie rénale. Avantages du scanner par rapport à la scintigraphie : évite l'utilisation de produit radioactif, meilleur visualisation de la morphologie rénale. Désavantages : valeurs de références non validées et individus exposés à une forte dose de rayons X.	SDMA et créatinine sont des marqueurs satisfaisants de la baisse de DFG. En revanche, la cystéine C n'est pas recommandée seule mais associée à la créatinine et/ou à la SDMA, elle augmente la fiabilité du test global.	Impossible de conclure car les techniques de calculs du flux plasmatique rénal chez le chat n'existent pas, celles utilisées ici correspondent à celle de l'homme, c'est ce qui pourrait expliquer l'absence de différence significative en scintigraphie. Le CEUS semble avoir détecté la baisse de perfusion rénale mais des études supplémentaires sont recommandées pour établir une corrélation avec la méthode de référence.
Source	(Srivastava et al. 2011)	(Mattei et al. 2019)	(Snead et al. 2019)
Espèce	Chien	Chien	Chat
Effectif	44	80	7
Radiotracteur	99mTcDTPA	99mTcDTPA	99mTcDTPA
Objectif - Méthode	Évaluer la fonction rénale en comparant le dosage de créatinine à la mesure de DFG scintigraphique	Évaluer une échelle de grade échographique d'atteinte rénale par rapport à la mesure de DFG scintigraphique chez des individus sains	Comparer 4 méthodes de mesure du DFG en se basant sur des protocoles humains : Tk-GV (perfusion tissulaire par IRM avec gadolinium), CrCl (clérence de créatinine), GTS (scintigraphie) et Ct-Pp (tomodensitométrie avec agent de contraste)
Résultats	86,36% des chiens montrent une bonne correspondance entre DFG et créatininémie, 9,09% de faux positifs (DFG bas, pas d'augmentation de créatinine), 4,54% de faux négatifs (DFG normal, créatininémie limite haute)	Bonne corrélation entre le grade échographique et le DFG, forte sensibilité globale à 93,8% (89,8% des lésions corticales et 73,4% des lésions médullaires) et moyenne sensibilité globale à 65,7% (76,8% des lésions corticales et 79,6% des lésions médullaires)	Les 4 techniques sont relativement équivalentes. Le Tk-GV présente une gamme de valeur standard la plus étroite, donc moins de variabilité. La scintigraphie rend des valeurs surestimés par rapport aux autres méthodes et est moins précise et fiable que la mesure de clairance. La tomographie est statistiquement moins concordante avec les autres méthodes.
Conclusion	Le dosage de la créatinine n'est pas très sensible pour objectiver une atteinte rénale précoce, scintigraphie recommandée lors de suspicion d'atteinte précoce	Échelle de grade échographique plutôt sensible et spécifique principalement pour les lésions du cortex rénal	Les valeurs surestimés de la scintigraphie sont probablement liées à l'utilisation de correction calculées pour l'homme et non pour le chat. Le Tk-GV a l'avantage de ne pas être impactée par l'état d'hydratation, cependant cela n'a pas encore été démontré chez l'animal. Le Tk-CV pourrait donc être une alternative aux trois autres méthodes.



Annexe 5 : Arbre décisionnel des techniques d'imagerie d'exploration d'atteinte rénale chez un patient azotémique (Rivers, Johnston 1996)



Annexe 6 : Arbre décisionnel des techniques d'imagerie d'exploration d'atteinte rénale chez un patient non azotémique (Rivers, Johnston 1996)



Annexe 7 : Test de biais appliqué aux études diagnostiques basé sur le test QUADAS-2  
(Rostagno, Pallot 2021)

Risque de biais ?	Questions indicatrices			Faible	Élevé	Incertain
	Oui	Non	Incertain			
Sélection des patients	Un échantillon de patients a-t-il été recruté de manière consécutive ou aléatoire ? <i>(oui)</i>					
	Un schéma d'étude type cas témoin a-t-il été évité ? <i>(oui)</i>					
	L'étude a-t-elle évité des exclusions inappropriées ? <i>(oui)</i>					
	Y a-t-il un risque que les patients sélectionnés ne correspondent pas à la question de recherche ? <i>(non)</i>					
	Les résultats du test évalué ont-ils été interprétés sans avoir connaissance des résultats du test de référence ? <i>(oui)</i>					
Test évalué	Si un seuil de décision a été utilisé, a-t-il été spécifié ? <i>(oui)</i>					
	Y a-t-il une préoccupation quant au fait que le test évalué, dans sa réalisation, interprétation, diffère de la question de recherche ? <i>(non)</i>					
	Le test de référence est-il susceptible de correctement classer la condition recherchée ? <i>(oui)</i>					
Test de référence	Les résultats du test de référence ont-ils été interprétés sans avoir connaissance des résultats du test évalué ? <i>(oui)</i>					
	Y a-t-il une préoccupation quant au fait que la pathologie telle qu'elle a été diagnostiquée par le test de référence diffère de la question de recherche ? <i>(non)</i>					
	L'intervalle de temps entre la réalisation du test évalué et le test de référence est-il approprié ? <i>(oui)</i>					
Déroulement et temporalité	Tous les patients ont-ils reçu le teste de référence ? <i>(oui)</i>					
	Tous les patients ont-ils reçu le même teste de référence ? <i>(oui)</i>					
	Tous les patients sont-ils inclus dans l'analyse ? <i>(oui)</i>					

Annexe 8 : Test de biais appliqué aux cas cliniques basé (après traduction) sur le JBI *for case reports* (Moola *et al.* 2020)

Questions indicatrices	Oui	Ambigu	Non	Non applicable
Les caractéristiques démographiques du patient sont-elles décrites clairement ?				
L'historique du patient est-t-il clairement décrit et présenté chronologiquement ?				
La présentation clinique du patient est-t-elle clairement décrite ?				
Les tests diagnostiques, les méthodes d'évaluation et les résultats sont-ils clairement décrits ?				
Les interventions ou procédures de traitement sont-elles clairement décrites ?				
L'état clinique post-traitement est-il clairement décrit ?				
Les événements indésirables ou imprévus sont-ils identifiés et décrits ?				
Le cas clinique fournit-il des indications à retenir ?				

**Annexe 9 : Test de biais appliqué aux études cas témoin basé sur la *Newcastle-Ottawa Scale* (Pallot, Rostagno 2021)**

Catégories	Items	Cotation	Barème	Évaluation
Sélection	Représentativité des sujets exposés (/1)	Vraiment représentatif de la population cible en moyenne dans la communauté	1	
		Un peu représentatif de la population cible en moyenne dans la communauté	1	
		Groupe d'utilisateurs sélectionné	0	
		Pas de description de la constitution de la cohorte	0	
	Sélection des sujets non exposés (/1)	Issus de la même communauté que les sujets exposés	1	
		Issus d'une source différente	0	
		Pas de description de la constitution des groupes des sujets non exposés	0	
	Détermination de l'exposition (/1)	Dossier fiable (comme les dossiers chirurgicaux)	1	
		Entretien structuré	1	
		Auto-déclaration écrite	0	
		Pas de description	0	
	Démonstration que le critère de jugement d'intérêt était absent au début de l'étude (/1)	Oui	1	
Non		0		
Comparabilité	Comparabilité des sujets exposés et non exposés sur la base du schéma d'étude ou de l'analyse (/2)	L'étude contrôle le facteur le plus important	1	
		L'étude contrôle tout facteur supplémentaire (ce critère pourrait être modifié pour indiquer un contrôle spécifique d'un deuxième facteur important)	1	
Critère de jugement	Évaluation du critère de jugement (/1)	Évaluation indépendante en aveugle	1	
		Chaînage des données	1	
		Auto-évaluation/déclaration	0	
		Pas de description	0	
	Le suivi a-t-il été suffisamment long pour que le critère de jugement se produise ? (/1)	Oui (choisir une période de suivi adéquate pour le critère d'intérêt)	1	
		Non	0	
	Adéquation du suivi des sujets (/1)	Suivi complet – tous les sujets ont été suivis	1	
		Perdus de vue peu susceptibles d'introduire un biais (peu de perdus de vue, pourcentage de suivi adéquat (et préciser le taux jugé adéquat) ou description des perdus de vue fournis)	1	
		Taux de perdus de vue supérieur au taux adéquat et absence de description des perdus de vue	0	
		Aucune information rapportée	0	

**Annexe 10 : Test de biais appliqué aux essais cliniques randomisés basé (après traduction) sur le ROB-2 de la méthode Cochrane (Higgins *et al.* 2019)**

**O : Oui – P : Probable – AI : Absence d’Information – PP : Peu probable – N : Non**

Catégories	Questions indicatrices	O	P	AI	PP	N
Risque de biais lié au processus de randomisation	La séquence de répartition est-elle aléatoire ?			X		
	La séquence de répartition est-elle dissimulée jusqu’à la fin du recrutement des patients et de l’assignement des interventions ?	X				
	Les différences initiales entre les groupes d’intervention suggèrent-elles un problème lié au processus de randomisation ?					X
Risques de biais lié aux écarts par rapport aux interventions initiales	Les participants étaient-ils au courant de leur assignement pendant l’essai ?			X		
	Les soignants et personnes administrant les interventions étaient-ils au courant de l’intervention assignée aux participants pendant l’essai ?	X				
	<i>Si O/P/AI à l’une des 2 questions précédentes :</i> Y a-t-il eu des écarts par rapport à l’intervention initialement prévue en raison du contexte de l’essai ?					X
	<i>Si O/P à la question précédente :</i> Ces déviations affectent-elles le résultat de l’essai ?					
	<i>Si O/P/AI à la question précédente :</i> Ces écarts par rapport aux interventions prévues initialement sont-ils comparables entre les groupes ?					
	L’analyse utilisée est-elle appropriée pour évaluer l’effet de l’assignement à l’intervention ?					
	<i>Si N/PP/AI à la question précédente :</i> Y a-t-il un risque d’impact significatif sur les résultats en cas de mauvaise analyse des participants dans le groupe qui leur a été aléatoirement attribué ?					
Risque de biais lié au manque de donnée post-intervention	Les résultats sont-ils disponibles pour tous ou presque tous les participants ?		X			
	<i>Si N/PP/AI à la question précédente :</i> Y a-t-il des indications montrant que le résultat global de l’essai n’est pas influencé par les résultats individuels manquants ?					
	<i>Si N/PP à la question précédente :</i> Est-ce que le manque de résultat <u>peut</u> dépendre de leur valeur réelle ?					
	<i>Si O/P/AI à la question précédente :</i> Est-il <u>probable</u> que le manque de résultat dépende de la valeur réelle ?					
Risque de biais lié à la mesure des résultats	La méthode de mesure des résultats est-elle inappropriée ?					X
	Est-ce que la mesure ou l’incertitude de mesure ont pu varier entre les différents groupes d’intervention ?					X
	<i>Si N/PP/AI aux deux questions précédentes :</i> Le personnel évaluant les résultats connaissent-elles les interventions reçues par les participants ?			X		
	<i>Si O/P/AI à la question précédente :</i> Est-il <u>possible</u> que l’évaluation des résultats ait été influencée par la connaissance de cette intervention reçue ?					X

	<i>Si O/P/AI à la question précédente :</i> Est-il <u>probable</u> que l'évaluation des résultats ait été influencée par la connaissance de cette intervention reçue ?					
Risque de biais lié au choix des résultats présentés	Est-ce que l'analyse des données qui ont produits les résultats présentés a suivi un protocole préétabli (avant d'avoir les résultats des interventions) ?	X				
	Est-ce que les résultats numériques semblent avoir été sélectionnés à partir de :	/	/	/	/	/
	Multiples résultats de mesure éligibles ?					X
	Multiples analyses de résultats éligibles ?					X

## Annexe 11 : Test de biais appliqué aux essais cliniques non-randomisés basé (après traduction) sur le ROBIN-I de la méthode Cochrane (Sterne *et al.* 2016)

**NA : non applicable – O : Oui – P : Probable – AI : Absence d'Information – PP : Peu probable – N : Non**

Catégories	Questions indicatrices	NA	O	P	AI	PP	N
Risque de biais de confusion	Y-a-t-il un risque de confusion dans cette étude ?						
	<i>Si N/PP à la question précédente :</i>	<b>RISQUE FAIBLE</b>					
	<i>Si O/P à la question précédente :</i> L'analyse est-elle basée sur une division du temps de suivi des participants selon l'intervention reçue ?						
	<i>Si O/P :</i> Les discontinuations ou les changements d'interventions sont-ils susceptibles d'être liés à des facteurs pronostiques pour le résultat ?						
	<i>Si O/P :</i> L'auteur utilise-t-il une méthode d'analyse appropriée qui s'adapte à tous les domaines de confusions et aux confusions évolutives dans le temps ?						
	<i>Si O/P :</i> Les domaines de confusion pour lesquels des ajustements ont été effectués ont-ils été mesurés de manière valide et fiable par les variables disponibles dans cette étude ?						
	<i>Si N/PP : Cf questions suivantes</i>						
	<i>Si N/PP :</i> L'auteur utilise-t-il une méthode d'analyse appropriée qui contrôle tous les domaines de confusions importants ?						
	<i>Si O/P :</i> Les domaines de confusion qui ont été contrôlés ont-ils été mesurés de manière valide et fiable par les variables disponibles dans cette étude ?						
	<i>Si N/PP :</i> L'auteur a-t-il pu contrôler des variables post-intervention qui auraient pu être affectées par l'intervention ?						
Risques de biais lié à la sélection des participants de l'étude	La sélection des participants dans l'étude (ou dans l'analyse) est-elle basée sur une observation des caractéristiques des participant après le début de l'intervention ?						
	<i>Si O/P :</i> Les variables post-intervention qui ont influencés la sélection semblent-elles associées à l'intervention ?						
	<i>Si O/P :</i> Les variables post-intervention qui ont influencés la sélection semblent-elles susceptibles d'être influencés par les résultats ou d'influencés elles-mêmes le résultat ?						
	<i>Si O/P :</i> Si des techniques d'ajustement sont utilisées, semblent-elles susceptibles de corriger la présence de biais de sélection ?						
	<i>Si N/PP :</i> Est-ce que le début du suivi et le début de l'intervention coïncident pour tous les participants ?						
<i>Si N/PP :</i> Si des techniques d'ajustement sont utilisées, semblent-elles susceptibles de corriger la présence de biais de sélection ?							
Risque de biais lié à la classification des interventions	Les groupes d'interventions sont-ils clairement définis ?						
	Les informations utilisées pour définir les groupes d'intervention sont-elles notifiées au début de l'intervention ?						
	La classification du statut de l'intervention a-t-elle pu être affectée par la connaissance du résultat ou des risques du résultat ?						
Risque de biais lié aux écarts	<i>Si l'objectif est d'évaluer l'effet de l'attribution des interventions, répondre aux trois questions suivantes :</i>						



par rapport aux interventions prévues initialement	Les écarts par rapport aux interventions prévues sont-elles plus nombreuses que ce qui serait attendu dans la pratique habituelle ?									
	<i>Si O/P</i> : Les écarts par rapport aux interventions prévues sont-ils déséquilibrés entre les groupes et susceptible d'affecter les résultats ?									
	<i>Si l'objectif est d'évaluer l'effet du début et de l'adhésion à l'intervention, répondre aux 4 questions suivantes.</i>									
	Les co-interventions importantes sont-elles équilibrées parmi les groupes d'intervention ?									
	Les interventions ont-elles été réalisées avec succès pour la plupart des participants ?									
	Les participants ont-ils adhéré au régime d'intervention assigné ?									
<i>Si N/PP à l'une des trois questions précédentes</i> : est-ce qu'une analyse appropriée est utilisée pour estimer l'effet du début et de l'adhésion à l'intervention ?										
Risque de biais lié aux données manquantes	Les résultats d'intervention sont-ils disponibles pour tous ou presque tous les participants ?									
	Des participants ont-ils été exclus à cause d'un manque de données sur le statut de l'intervention ?									
	Des participants ont-ils été exclus à cause d'un manque de données sur d'autres variables nécessaires à l'analyse des résultats ?									
	<i>Si N/PP à la première question ou O/P à l'une des deux suivantes :</i>									
	Est-ce que la proportion de participants et la raison du manque de donnée identique tout au long des interventions ?									
Des indications montrent-elles que les résultats restent solides malgré le manque de données ?										
Risque de biais lié à la mesure des résultats	Est-ce que la mesure des résultats a pu être influencée par la connaissance de l'intervention reçue ?									
	Les évaluateurs de résultats ont-ils connaissance de l'intervention reçue par les participants ?									
	La méthode d'évaluation des résultats est-elle comparable entre chaque groupe d'intervention ?									
	Y-a-t-il des erreurs systématiques de mesure des résultats liées à l'intervention reçue ?									
Risque de biais lié à la sélection des résultats rapportés	Est-il probable que l'estimation de l'effet rapporté soit sélectionnée, sur la base des résultats, parmi :									
	Plusieurs mesures de résultats au sein du domaine de résultats ?									
	Plusieurs analyses des relations entre les résultats ?									
	Plusieurs sous-groupes de résultats ?									

## Annexe 12 : Résultats des tests de biais appliqués aux données quantitatives

Type d'article	Test biais	Titre	Source
Cas clinique	Risque faible	<i>Imaging of a cat with perirenal pseudocysts</i>	(Essman et al. 2000)
Cas clinique	Risque faible	<i>Unilateral improvement in glomerular filtration rate after permanent drainage of a perinephric pseudocyst in a cat</i>	(McCord, Steyn, Lunn 2008)
Cas clinique	Risque modéré	<i>Case series: Pleural effusion caused by urinary ultrafiltrate in two cats without evidence of urinary obstruction, trauma, or simultaneous perinephric pseudocysts</i>	(Griffin et al. 2022)
Cas clinique	Risque modéré	<i>Renal scintigraphy as an early and efficient method for detecting loss of renal function in a cat</i>	(Schaefer et al. 2021)
Cas clinique	Risque faible	<i>Assessment of individual kidney function in a dog with congenital anomalies of the urinary tract</i>	(Heier et al. 2019)
Cas clinique	Risque modéré	<i>Scintigraphy and exogenous creatinine clearance to assess renal function in a Newfoundland dog with ureteral ectopia</i>	(Queau et al. 2013)
Cas clinique	Risque modéré	<i>Surgical treatment of right-sided renal lymphoma with invasion of the caudal vena cava</i>	(Lascelles et al. 2003)
Cas cliniques	Risque modéré	<i>Changes in renal function in cats following treatment of hyperthyroidism using 131I</i>	(Adams et al. 1997)
Cas cliniques	Risque faible	<i>Effects of serial ultrasound-guided renal biopsies on kidneys of healthy adolescent dogs</i>	(Groman et al. 2004)
Cas cliniques	Risque faible	<i>The effects of a unilateral ultrasound-guided renal biopsy on renal function in healthy sedated cats</i>	(Drost et al. 2000)
Essai clinique non-randomisé	Risque modéré	<i>Anatomic, functional, and pathologic changes from internal ureteral stent placement</i>	(Culkin et al. 1992)
Essai clinique randomisé	Risque modéré	<i>Effect of fenoldopam on renal function after nephrotomy in normal dogs</i>	(Zimmerman-Pope et al. 2003)
Essai clinique randomisé	Risque faible	<i>Effect of nephrotomy on renal function and morphology in normal cats</i>	(King et al. 2006)
Essai clinique randomisé	Risque faible	<i>Evaluation of the effects of nephrotomy on renal function in clinically normal cats</i>	(Bolliger et al. 2005)
Étude cas témoin	Risque modéré	<i>Decrease of nitric oxide and increase in diastolic blood pressure are two events that affect renal function in dogs with pituitary dependent hyperadrenocorticism</i>	(Vidal et al. 2018)
Étude diagnostique	Risque fort	<i>Limitations of renal function scanning in acute obstruction</i>	(Talner et al. 1982)
Étude diagnostique	Risque modéré	<i>Partial ureteral obstruction: a new variable and reversible canine experimental model</i>	(Shokeir 1995)
Étude diagnostique	Risque modéré	<i>Renal impairment and its reversibility following variable periods of complete ureteric obstruction</i>	(Fink et al. 1980)

Étude diagnostique	Risque faible	<i>Evaluation of <sup>99m</sup>Tc-diethylenetriaminepentaacetic acid renal scintigram curves in normal dogs after induction of diuresis</i>	(Kunze, Bahr, Lees 2006)
Étude diagnostique	Risque modéré	<sup>99m</sup> TcDTPA diuretic renal scintigraphy in cats with nephroureterolithiasis	(Hecht, Sarah M. Lawson, <i>et al.</i> 2010)
Étude diagnostique	Risque modéré	Partial ureteric obstruction: a study of Doppler ultrasonography and diuretic renography in different grades and durations of obstruction	(Shokeir <i>et al.</i> 1996)
Étude diagnostique	Risque fort	Comparative evaluation of the diagnostic possibilities by urography, arteriography, scintigraphy and pharmacophlebography in traumatic lesions of kidney parenchyma in dogs	(Fryczkowski, Zaluczkowski, Krzyszkowska 1981)
Étude diagnostique	Risque modéré	<i>Comparative-study of IN-111 leukocytes and nephrosonography for detection of experimental pyelonephritis in dogs</i>	(Neuwirth <i>et al.</i> 1995)
Étude diagnostique	Risque modéré	Ureteral obstruction after ureteroneocystostomy in dogs assessed by technetium TC 99m diethylenetriamine pentaacetic acid (DTPA) scintigraphy	(Barthez <i>et al.</i> 2000)
Étude diagnostique	Risque faible	Sonographic and scintigraphic evaluation of acute renal allograft rejection in cats	(Halling <i>et al.</i> 2003)

**Ombeline BECQUART**

**INDICATIONS DE LA SCINTIGRAPHIE URINAIRE CHEZ LES CARNIVORES DOMESTIQUES : REVUE DE LA LITTÉRATURE**

**INDICATIONS FOR URINARY SCINTIGRAPHY IN DOMESTIC CARNIVORES: A LITERATURE REVIEW**

**Thèse d'État de Doctorat Vétérinaire : Nantes, le 04/09/2024**

**RESUME**

La scintigraphie, bien que décrite dans de nombreux domaines, reste une technique d'imagerie peu accessible en médecine vétérinaire. L'objectif de cette étude est de comparer ses indications théoriques avec celles effectivement appliquées en pratique dans le cadre de la scintigraphie urinaire chez les carnivores domestiques. Pour cela, cette revue de la littérature tente de relever l'ensemble des ouvrages décrivant ou utilisant la scintigraphie comme outil diagnostique ou de suivi thérapeutique d'atteinte urinaire chez les chiens et les chats. Les textes ainsi obtenus sont classés en deux catégories, les données qualitatives et quantitatives représentant respectivement les indications théoriques et pratiques. L'analyse de ces données révèle une disparité marquée entre l'ensemble de ces indications, notamment expliquée par l'essor de techniques d'imagerie alternatives. Néanmoins, une indication majeure est mise en évidence par les deux catégories d'ouvrages, il s'agit de la détection précoce d'insuffisance rénale individuelle avant néphrectomie.

**MOTS CLES :**

- SCINTIGRAPHIE
- CARNIVORE DOMESTIQUE
- ATTEINTE RENALE
- DIAGNOSTIC PRECOCE
- THERAPEUTIQUE
- REVUE DE LA LITTERATURE

**DATE DE SOUTENANCE : 04/09/2024**