



HAL
open science

Etude in vivo de la topographie 3D du réseau artériovoineux poplité par IRM chez 64 chiens souffrant d'une rupture du ligament croisé crânial, un intérêt clinique lors d'ostéotomies du tibia proximal

Romain Dréo

► **To cite this version:**

Romain Dréo. Etude in vivo de la topographie 3D du réseau artériovoineux poplité par IRM chez 64 chiens souffrant d'une rupture du ligament croisé crânial, un intérêt clinique lors d'ostéotomies du tibia proximal. Sciences du Vivant [q-bio]. 2024. dumas-04769199

HAL Id: dumas-04769199

<https://dumas.ccsd.cnrs.fr/dumas-04769199v1>

Submitted on 6 Nov 2024

HAL is a multi-disciplinary open access archive for the deposit and dissemination of scientific research documents, whether they are published or not. The documents may come from teaching and research institutions in France or abroad, or from public or private research centers.

L'archive ouverte pluridisciplinaire **HAL**, est destinée au dépôt et à la diffusion de documents scientifiques de niveau recherche, publiés ou non, émanant des établissements d'enseignement et de recherche français ou étrangers, des laboratoires publics ou privés.

ANNEE 2024 - Thèse n° 45

Étude in vivo de la topographie 3D du réseau artérioveineux poplité par IRM chez 64 chiens souffrant d'une rupture du ligament croisé crânial, un intérêt clinique lors d'ostéotomies du tibia proximal.

THÈSE

pour l'obtention du diplôme d'État de

DOCTEUR VÉTÉRINAIRE

présentée et soutenue publiquement devant

l'UFR de Médecine de l'Université de

Nantes le mercredi 4 septembre 2024

par

Romain, Alexandre DRÉO

Sous la direction de

Olivier GAUTHIER

Président du jury : Madame, FUSELLIER-TESSON Marion, Professeur en Imagerie Médicale à Oniris

Membres du jury : Monsieur GUINTARD Claude, Maître de conférences en Anatomie à Oniris - Assesseur

Monsieur GAUTHIER Olivier, Professeur en Pathologie Chirurgicale à Oniris - Rapporteur

ANNEE 2024 - Thèse n° 45

Étude in vivo de la topographie 3D du réseau artérioveineux poplité par IRM chez 64 chiens souffrant d'une rupture du ligament croisé crânial, un intérêt clinique lors d'ostéotomies du tibia proximal.

THÈSE

pour l'obtention du diplôme d'État de

DOCTEUR VÉTÉRINAIRE

présentée et soutenue publiquement devant

l'UFR de Médecine de l'Université de

Nantes le mercredi 4 septembre 2024

par

Romain, Alexandre DRÉO

Sous la direction de

Olivier GAUTHIER

Président du jury : Madame, FUSELLIER-TESSON Marion, Professeur en Imagerie Médicale à Oniris

Membres du jury : Monsieur GUINTARD Claude, Maître de conférences en Anatomie à Oniris - Assesseur

Monsieur GAUTHIER Olivier, Professeur en Pathologie Chirurgicale à Oniris - Rapporteur

Département BPSA Biologie, Pathologie et Sciences de l'Aliment		
Responsable : Emmanuel JAFFRES – Adjointe : Frédérique NGUYEN		
Pharmacologie et Toxicologie	Jean-Claude DESFONTIS (Pr) Yassine MALLEM (Pr) Hervé POULIQUEN (Pr)	Antoine ROSTANG (MC) Meg-Anne MORICEAU (CERC) Martine KAMMERER (Pr émérite) Marc GOGNY (Pr émérite)
Physiologie fonctionnelle, cellulaire et moléculaire	Jean-Marie BACH (Pr) Lionel MARTIGNAT (Pr) Julie HERVE (MC HDR) Grégoire MIGNOT (MC)	Solenn GAVAUD (CERC)
Histologie et anatomie pathologique	Marie-Anne COLLE (Pr) Jérôme ABADIE (MC)	Laetitia JAILLARDON (MC) Frédérique NGUYEN (MC)
Biochimie alimentaire industrielle	Carole PROST (Pr) Joëlle GRUA (MC)	Clément CATANEO (MC) Alix KHALIL (MC) Laurent LE THUAUT (MC)
Microbiotech	Hervé PREVOST (Pr) Géraldine BOUE (MC) Nabila HADDAD (MC) Emmanuel JAFFRES (MC)	Mathilde MOSSER (MC) Boris MISERY (MC) Raouf TAREB (MC) Quentin PRUVOST (CEC)
PACENV = VET1	Eléonore BOUGUYON (PRAG) Nicolas BROSSAUD (PRAG)	Charlotte MOCQUARD (PRAG) Aurore CALVEL (PRAG)
Département SAESP Santé des Animaux d'Élevage et Santé Publique		
Responsable : Raphaël GUATTEO – Adjoint : Jean-Michel CAPPELIER		
Élevage, nutrition et santé des animaux domestiques	Nathalie BAREILLE (Pr) François BEAUDEAU (Pr) Christine FOURICHON (Pr)	Juan Manuel ARIZA CHACON (MC) Ségolène CALVEZ 5(Pr) Aurélien MADOUASSE (MC) Nora NAVARRO-GONZALES (MC)
Infectiologie	Alain CHAUVIN (Pr) Emmanuelle MOREAU (Pr) Nathalie RUVOEN-CLOUET (Pr) Pauline MAISONNASSE (CERC)	Albert AGOULON (MC) Suzanne BASTIAN (MC) Léa LOISEL (AERC) Kenny OBERLE (MC) Nadine RAVINET (MC)
Médecine des animaux d'élevage	Catherine BELLOC (Pr) Christophe CHARTIER (Pr émérite) Raphaël GUATTEO (Pr) Anne RELUN (MC)	Sébastien ASSIE (MC) Isabelle BREYTON (MC) Mily LEBLANC MARIDOR (MC) Maud ROUAULT (AERC)
Hygiène et qualité des aliments	Jean-Michel CAPPELIER (Pr) Louis DELAUNAY (CERC) Bruno LE BIZEC (Pr) Marie-France PILET (Pr)	Sofia STRUBBIA (MC)

Département DSC Sciences cliniques		
Responsable : Catherine IBISCH – Adjoint : Marion FUSELLIER		
Anatomie comparée	Eric BETTI (MC) Claude GUINTARD (MC) Margarida RIBEIRO DA SILVA NEUNLIST (MC Stagiaire)	
Pathologie chirurgicale et anesthésiologie	Eric AGUADO (Pr) Olivier GAUTHIER (Pr) Eric GOYENVALLE (MC HDR)	Pierre MAITRE (MC) Caroline TESSIER (MC) Gwénola TOUZOT-JOURDE (MC) Claire DEFOURMSTRAUX (MC)
Dermatologie, parasitologie des carnivores et des équidés, mycologie	Jacques GUILLOT (Pr) Emmanuel BENSIGNOR (Pr Ass)	Sabrina VIEU (AERC) Maria Dolores SANCHEZ (AERC)
Médecine interne, imagerie médicale et législation professionnelle vétérinaire	Anne COUROUCE (Pr) Jack-Yves DESCHAMPS (Pr) Françoise ROUX (Pr) Juan HERNANDEZ-RODRIGUEZ (Pr Ass) Nora BOUHSINA (MC)	Nicolas CHOUIN (MC) Amandine DRUT (MC) Marion FUSELLIER-TESSON (Pr) Catherine IBISCH (MC) Aurélia LEROUX (MC) Odile SENECAAT (MC)
Biotechnologies et pathologie de la reproduction	Jean-François BRUYAS (Pr) François FIENI (Pr)	Djemil BENCHARIF (Pr) Lamia BRIAND (Pr)
Département GPA Génie des procédés alimentaires		
Responsable : Sébastien CURET-PLOQUIN – Adjointe : Vanessa JURY		
Lionel BOILLEREAUX (Pr) Sébastien CURET-PLOQUIN (Pr) Marie DE LAMBALLERIE (Pr) Francine FAYOLLE (Pr) Michel HAVET (Pr)	Alain LEBAIL (Pr) Olivier ROUAUD (Pr) Kévin CROUVISIER-URION (MC) Vanessa JURY (Pr) Emilie KORBEL (MC)	Jean-Yves MONTEAU (MC HDR) Eve-Anne NORWOOD (MC) Raphaël PORYLES (MC) Laurence POTTIER (MC) Cyril TOUBLANC (MC)
PAC-ING	Cyril Gaillard (PCEA)	
Département MSC Management, statistiques et communication		
Responsable : Samira ROUSSELIERE – Adjointe : Véronique CARIOU		
Mathématiques, statistiques, informatique	El Mostafa QANNARI (Pr émérite) Chantal THORIN (Pr Ag) Evelyne VIGNEAU (Pr) Jean-Michel GALHARRET (MC stagiaire)	Véronique CARIOU (Pr) Benjamin MAHIEU (MC) Michel SEMENOU (MC)
Economie, gestion, législation	Jean-Marc FERRANDI (Pr) Pascal BARILLOT (MC) Ibrahima BARRY (MC) Florence BEAUGRAND (MC)	Sibylle DUCHAINE (MC) Sonia MAHJOUB (MC) Samira ROUSSELIERE (MC) Christophe PAPINEAU (Ens. Cont.)
Langues et communication	Marc BRIDOU (PLPA) David GUYLER (Ens. Cont.) Nathalie GOODENOUGH (PCEA) Patricia JOSSE (Ens. Cont.)	Shaun MEEHAN (Ens. Cont.) Linda MORRIS (PCEA) Ian NICHOLSON (ENS. Cont.)

Pr Ag : Professeur Agrégé, Pr : Professeur, MC : Maître de Conférence, MCC : MC contractuel,
 PLPA : Professeur Lycée Professionnel Agricole, PCEA : Professeur Certifié Enseignement Agricole,
 HDR : Habilité à Diriger des Recherches, CERC : Chargé d'Enseignement et de Recherche Contractuel, Ens.
 Cont. : Enseignant Contractuel

Remerciements

À **Madame Marion FUSELLIER**, Professeur à Oniris
Pour m'avoir fait l'honneur de présider mon jury de thèse.
Hommages respectueux.

À **Monsieur Olivier GAUTHIER**, Professeur à Oniris
Pour m'avoir supervisé sur ce projet avec justesse et bienveillance, merci pour tous vos conseils.
Sincères remerciements

À **Monsieur Claude GUINTARD**, Maître de Conférences à Oniris
D'avoir accepté d'être membre de mon jury de thèse, et d'avoir participé au bon déroulé de mes dissections.
Sincères remerciements.

À **Monsieur Alexandre CARON, Chirurgien diplômé ECVS à TRIOVET**
D'avoir proposé ce sujet de thèse, mis à disposition les images IRM de TRIOVET et d'avoir veillé au bon fonctionnement de l'analyse des images.
Chaleureux remerciements.

À **Mathieu MOINARD**, Résident ECVS à TRIOVET et **Julien SAPET** Résident ECVDI à TRIOVET
D'avoir participé à l'élaboration du protocole et à la réalisation des mesures.
Merci infiniment

Table des matières

Table des matières	6
Liste des annexes	12
Liste des figures	13
Liste des tableaux	19
Liste des abréviations	21
Introduction	22
Partie I : Étude bibliographique	23
I - Anatomie de l'articulation du grasset du chien.....	24
1 - Ostéologie du grasset.....	24
1.1 Le fémur.....	24
1.2 Le tibia.....	25
1.3 Les os sésamoïdes.....	26
1.4 La fibula.....	27
2 - L'articulation synoviale.....	27
2.1 Les récessus.....	28
2.1.1 Les récessus du sac fémoro-patellaire.....	28
2.1.3 Les récessus du sac fémoro-tibial latéral.....	28
2.1.3 Les récessus du sac fémoro-tibial médial.....	28
3 - Structures fibro-cartilagineuses du grasset.....	29
3.1 - Appareil ligamentaire du grasset.....	29
3.1.1 Articulation fémoro-patellaire.....	29
3.1.1.1 Les ligaments fémoro-patellaires.....	29
3.1.1.2 Le ligament patellaire.....	32
3.1.2 Articulation fémoro-tibiale.....	32
3.1.2.1 Les ligaments fémoro-tibiaux collatéraux.....	32
3.1.2.2 Les ligaments croisés.....	32
3.3 Appareil fibro-cartilagineux de la patelle.....	33
3.4 Les ménisques.....	33
3.4.1 Conformation.....	34
3.4.2 Attaches.....	34
II - La biomécanique du grasset.....	35
1 - Anatomie fonctionnelle du grasset.....	36
2 - Rôle des ligaments.....	37
2.1 Les ligaments collatéraux.....	37
2.2 Les ligaments croisés.....	37
2.4 Synthèse des rôles des ligaments.....	38
3 - Rôles des ménisques.....	39
4 - Positions et contraintes du grasset au repos.....	39

5. Positions et contrainte du grasset à la marche.....	41
5.1 Modélisation active de Slocum.....	42
5.2 Modélisation active de Tepic.....	44
5.3 Conclusion sur la force de poussée crâniale du tibia.....	45
6 - Facteurs de rupture du LCCr liés à la conformation du membre pelvien.....	45
7 - Conclusion partielle.....	46
III - Diagnostic de la rupture du ligament croisé crânial.....	47
1 - Signalement, anamnèse et signes cliniques.....	47
1.1 Le signalement.....	47
1.2 L'anamnèse.....	47
1.3 Les signes cliniques de la rupture du ligament croisé antérieur.....	48
2 - Les différents tests.....	48
2.1 Palpation du ligament patellaire.....	48
2.2 Palpation médiale du grasset.....	48
2.3 Test du tiroir direct.....	49
2.4 Test du tiroir indirect.....	50
2.5 Sensibilité et spécificité de ces tests.....	51
2.5.1 Palpation du grasset.....	51
2.5.2 Test du tiroir direct et test du tiroir indirect.....	51
3 - L'imagerie médicale pour l'aide au diagnostic.....	52
3.1 Radiographie du grasset.....	53
3.2 Examen tomodensitométrie.....	54
3.3 Imagerie par résonance magnétique.....	55
3.3.1 Visualisation des structures intra-articulaires.....	55
3.3.2 Visualisation des ruptures ligamentaires et lésions méniscales.....	57
3.3.2.1 Les ligaments croisés.....	57
3.3.2.2 Les lésions méniscales.....	57
4 - Examens complémentaires invasifs.....	58
4.1 Analyse du liquide synovial.....	58
4.2 Exploration directe du ligament croisé crânial.....	60
4.2.1 Par arthroscopie.....	60
4.2.2 Par arthrotomie.....	60
5 - Conclusion partielle.....	61
IV - Les traitements chirurgicaux.....	62
1 - Ostéotomie de nivellement du plateau tibial (TPLO).....	62
1.1 Phase pré-opératoire.....	63
1.1.1 Mesure de l'angle du plateau tibial :.....	64
1.1.2 Choix de la scie :.....	64
1.2 Phase per-opératoire.....	67
2 - Les complications per-opératoires.....	69
3 - La vascularisation du grasset.....	70
3.1 La vascularisation de la capsule articulaire.....	71
3.1.1 Vascularisation méniscale.....	71

3.1.2 La vascularisation du ligament croisé crânial.....	72
3.2 L'artère poplitée.....	73
3.2.1 Le réseau "5-ways".....	73
3.2.2 Distance entre la vascularisation et le cortex tibial proximal.....	75
4 - L'hémorragie peropératoire.....	76
5 - Gestion de l'hémorragie per-opératoire.....	78
6 - Les autres techniques d'ostéotomie du tibia proximal.....	80
6.1 L'avancement de la tubérosité tibiale (TTA).....	80
6.2 L'ostéotomie en coin (CTWO).....	81
6.3 La triple ostéotomie tibiale (TTO).....	82
6.4 L'ostéotomie de nivellement basé sur le système CORA (CBLO).....	82
7 -Conclusion partielle.....	84
V- Variabilité vasculaire.....	85
1 - Classification des anomalies vasculaires chez l'Homme.....	85
2 - Études portants sur la variabilité vasculaire chez le chien.....	87
3 - Différences anatomiques de l'artère poplitée chez l'Homme.....	87
4 - Différences anatomiques de l'artère poplitée chez le chien.....	89
5 - Conclusion partielle.....	90
VI - Conclusion de la partie bibliographique.....	91
Partie II : Étude expérimentale.....	92
I - Description anatomique par examen tomодensitométrique et dissection.....	93
1 - Objectif de l'étude.....	93
2 - Recrutement.....	93
3 - Matériels et méthodes.....	93
3.1 Chiens et membres utilisés.....	93
3.2 Protocole de cathétérisme de l'artère fémorale.....	93
3.3 Choix des matériaux pour la mise en évidence de la vascularisation.....	95
3.3.1 Choix du produit durcissant :.....	95
3.3.2 Choix du colorant.....	96
3.3.3 Choix du produit de contraste.....	96
3.3.3 Préparation du mélange latex et produit de contraste.....	97
3.4 Injection du latex et produit de contraste.....	97
3.5 Examen tomодensitométrique des grassets.....	97
3.6 Conservation des corps avant dissection.....	98
3.7 Dissection anatomiques des grassets.....	98
4 - Résultats.....	98
4.1 Analyse tomодensitométrique.....	98
4.1.1 Trajet artériel et ramifications en coupe deux dimensions.....	98
4.1.2 Trajet artériel et ramifications en trois dimensions.....	102
4.2 Dissection.....	104
II - Etude IRM.....	107
1 - Objectif de l'étude.....	107
2 - Recrutement.....	107

2.1 Recrutement des chiens à TRIOVET et inclusion à l'étude.....	107
2.2 Recrutement des IRM à ONIRIS et inclusion à l'étude.....	108
3 - Matériels et méthodes.....	108
3.1 Prise en charge pré-chirurgicale de l'animal.....	108
3.2 Données anamnestiques et clinique recueillies.....	109
3.3 Protocole d'analyse des radiographies de grassets.....	109
3.3.1 Appareils radiographiques utilisés et positionnement du grasset.....	109
3.3.2 Mesure de l'angle du plateau tibial.....	110
3.3.3 Position de la tubérosité tibiale.....	110
3.3.4 Mesure de l'angle Z.....	111
3.4 Acquisition des images IRM et protocole d'analyse.....	111
3.4.1 IRM et séquences utilisées.....	111
3.4.2 Distance séparant l'Emln du R5W.....	113
3.4.3 Distance artère - cortex et veine - cortex au niveau du réseau "5-ways" (R5W) et au niveau de la scie d'ostéotomie.....	114
3.4.4 Inclusion des vaisseaux dans la concavité tibiale caudale.....	115
3.4.5 Mesure de l'aire de l'artère et de la veine poplitées.....	115
3.4.6 Différences topographiques du réseau artério-veineux.....	116
3.4.7 Récapitulatif des coupes utilisées.....	117
4 - Résultats.....	117
4.1 Analyse des deux groupes de grassets.....	117
4.1.1 Groupe d'étude de TRIOVET.....	118
4.1.2 Groupe d'étude d'ONIRIS.....	119
4.1.3 Comparaison des deux groupes d'études.....	121
4.2 Emplacement du réseau "5-ways" (R5W).....	122
4.2.1 Répétabilité des valeurs de TRIOVET.....	123
4.2.2 Comparaison des valeurs des deux groupes.....	124
4.2.3 Comparaison de l'emplacement du réseau "5-ways" et du poids de l'animal.....	124
4.2.4 Comparaison de l'emplacement du réseau "5-ways" avec la scie utilisée lors de l'ostéotomie.....	127
4.3 Distance des vaisseaux avec le cortex tibial.....	130
4.3.1 Répétabilité des valeurs de TRIOVET.....	131
4.3.2 Comparaison des valeurs des deux groupes.....	132
4.3.3 Comparaison des valeurs entre les artères et les veines.....	133
4.3.4 Impact du poids de l'animal sur la distance entre les vaisseaux et le tibia 135	
4.3.5 Impact de l'angle de la pente tibiale sur la distance minimale séparant les vaisseaux poplités du tibia.....	137
4.3.6 Impact de la conformation tibiale sur la distance entre les vaisseaux et le tibia.....	139
4.3.7 Impact de la rupture du LCCr sur la distance entre les vaisseaux et le tibia.....	145
4.4 Positionnement de la vascularisation par rapport à la concavité tibiale.....	148

4.5 Aires en coupe transversale de l'artère et de la veine poplitées.....	152
4.5.1 Répétabilité des valeurs de TRIOVET.....	152
4.5.2 Comparaison des valeurs des deux groupes.....	153
4.5.3 Comparaison des aires entre l'artère et la veine.....	153
4.5.4 Impact du poids sur l'aire de coupe transversale des vaisseaux.....	155
4.6 Anatomie particulière des ramifications du réseau "5-ways".....	157
4.7 Anomalies vasculaires rapportées.....	160
4.7.1 Réseau 5-ways à trois ramifications principales.....	161
4.7.2 Disproportion de diamètre entre la veine poplitée et une de ses ramifications caudales.....	162
III - Discussion.....	166
1 - Description du trajet des vaisseaux poplités à l'imagerie tomodensitométrique et à la dissection.....	166
2 - Épidémiologie et recrutement de l'étude IRM.....	167
2.1 Nombre de cas recruté.....	167
2.2 Critères épidémiologiques.....	167
2.3 Données cliniques.....	167
3 - Analyse des images IRM.....	168
3.1 Positionnement des chiens.....	168
3.2 Protocole d'analyse des images IRM.....	168
3.3 Visualisation des vaisseaux poplités.....	169
3.4 Répétabilité des mesures effectuées.....	169
3.5 Analyses statistiques.....	170
3.5.1 Différences de mesures concernant la veine poplitée entre la CatB et la CatH.....	171
3.5.2 Intérêt statistique des mesures au niveau de la sortie caudale de la scie d'ostéotomie.....	171
3.5.3 Différence entre grasset sain et grasset lésé.....	172
3.5.4 Mesures des aires en coupe transversale.....	172
3.5.4 Classification des ramifications du R5W.....	173
4 - Apport de l'étude dans la connaissance de la topographie du réseau artério-veineux poplité.....	174
4.1 Critères cliniques, radiographiques et IRM dans le risque d'hémorragie peropératoire.....	174
4.2 Intérêt réel de cette étude pour le chirurgien orthopédique.....	176
5 - Perspectives de l'étude de réseau artério-veineux poplité chez le chien.....	177
5.1 Utilité de l'étude des réseaux vasculaires du chien.....	177
5.2 Idées de prochaines études concernant le réseau artério-veineux poplité chez le chien.....	177
IV - Conclusion.....	178
V - Bibliographie.....	180
ANNEXES.....	191
Annexe I : Guide d'analyse des images IRM du grasset.....	192
Annexe II : Indice de Condition Corporelle ou NEC selon la WSAVA.....	200

Liste des annexes

Annexe I : Guide d'analyse des images IRM du grasset	192
Annexe II : Indice de Condition Corporelle ou NEC selon la WSAVA	200

Liste des figures

Figure 1 : Vue latérale (a), crâniale (b) et caudale (c) de la partie distale du fémur gauche du chien. D'après ⁶⁰	24
Figure 2 : Vue crâniale (A) et vue caudale (B) de l'extrémité distale d'un fémur gauche de chien. D'après ⁷³	25
Figure 3 : Vue crâniale (a), latérale (b) et caudale (c) du tibia et fibula gauche de chien. D'après ⁶⁰	26
Figure 4 : Vue crâniale, latérale et caudale de la patelle gauche de chien. D'après ¹²	27
Figure 5 : Vue latérale et médiale de la capsule articulaire du grasset gauche de chien. D'après ¹³	29
Figure 6 : Appareil ligamentaire de l'articulation du grasset gauche de chien en vue caudale et crâniale. D'après ¹³	30
Figure 7 : Appareil ligamentaire de l'articulation du grasset gauche de chien en vue latérale et médiale. D'après ¹³	31
Figure 8 : Vue crâniale des ligaments de l'articulation du grasset de chien. D'après ⁶⁰	33
Figure 9 : Vue proximale du plateau tibial avec les ménisques en place d'un grasset de chien. Représentation des ligaments méniscaux et des ligaments croisés. D'après ⁶⁰	34
Figure 10 : <i>Homme de Vitruve</i> , le centre de l' <i>homo ad circulum</i> (le cercle) au nombril et celui de l' <i>homo ad quadratum</i> (le carré) au-dessus du pubis. D'après ²²	35
Figure 11 : Axes fonctionnels du grasset du chien. D'après ⁷²	36
Figure 12 : Ligament croisé crânial lors de la flexion (A) et de l'extension (B) d'un grasset de chien en vue crânio-médiale. D'après ³	38
Figure 13 : Analogie entre la flexion du grasset et l'ouverture d'une porte à charnières. D'après ¹³¹	40
Figure 14 : Représentation schématique à quatre segments du mouvement des ligaments croisés en flexion et en extension en vue latérale. D'après ¹²⁵	40
Figure 15 : Représentation schématique de la rupture du LCCr en vue latérale. Gauche : laxité du LCCr lors de rupture du LCCr. Droite : Rupture du LCCr lors de l'hyperextension du grasset. D'après ¹²⁵	41
Figure 16 : Modélisation de Slocum de la résultante des forces exercées sur le tibia lors de la marche. D'après ¹²⁵	42
Figure 17 : Schéma de l'effet de l'angle du plateau tibial sur la force de poussée crânial du tibia proximal. P: plateau tibial, C : force compressive exercée lors de la marche, F : force de gravité, T : Transposition de la force angulaire. D'après ¹²⁴	43
Figure 18 : Modélisation de Tepic proposant une résultante des forces de compression du tibia lors de la marche parallèle au ligament patellaire. D'après ^{23,86}	44
Figure 19 : Représentation schématique des mesures effectuées lors de l'étude d'Inauen et al. La largeur de la tubérosité tibiale est décrite par la distance entre les points A et E. A étant la partie proximale du la crête tibiale, et E étant l'intersection de la droite AC avec le cercle de centre C et de rayon CD. D'après ⁶⁶	46
Figure 20 : Réalisation du test du tiroir direct. D'après Ecole Nationale Vétérinaire d'Alfort.....	49
Figure 21 : Réalisation du test du tiroir indirect. D'après Ecole Nationale Vétérinaire d'Alfort.....	51
Figure 22 : Radiographie latérale d'un grasset sain de chien. D'après ¹⁴³	53
Figure 23 : Radiographie latérale d'un chien souffrant d'une rupture du LCCr. Jaune : Effusion synoviale, Rouge : Ostéophyte de l'apex de la patelle. D'après ¹⁴³	54
Figure 24 : Visualisation, en vue sagittale, des ligaments croisés et des autres structures internes du grasset du chien par deux séquences IRM différentes. B =T1 Gradient echo. C = T2- weighted spin echo. g = LCCr, h = LCCd, d = patelle, e = ligament patellaire, f = coussinet adipeux infrapatellaire. D'après ¹⁰³	56

Figure 25 : Vue sagittale d'un grasset gauche de chien présentant un rupture du ligament croisé crânial en IRM T1 vibe 3D. La flèche correspond au moignon ligamentaire du LCCr.	
D'après ⁹⁹	57
Figure 26 : Vue sagittale d'un grasset gauche d'un chien, IRM pondérée DP FAT SAT BLADE. Lésion de la corne caudale du ménisque médial (flèche jaune). D'après ⁹⁹	58
Figure 27 : Principes biomécaniques de la TPLO : réduction de la force de poussée crâniale par diminution de la pente du plateau tibial par rotation d'un segment osseux proximal.	
D'après ⁸⁶	63
Figure 28 : Mesure radiographique de la pente du plateau tibial (TPA) chez un chien sain. b) axe mécanique du tibia reliant le milieu des éminences intercondyliennes. a) Axe du plateau tibial. c) Droite perpendiculaire afin de mesurer l'angle du plateau tibial entre les droite c et a, ici 20°.	
D'après ¹²¹	64
Figure 29 : Modélisation de la scie d'ostéotomie (24 mm) centrée sur l'éminence intercondylienne. Mesure de D1 et D2. D'après ¹³³	65
Figure 30 : Modélisation des effets du positionnement de la scie circulaire lors d'une TPLO.	
D'après ⁷⁴	66
Figure 31 : Formule du degré de rotation du fragment tibial proximal.	66
Figure 32 : Marquage per-opératoire des distance D1 et D2 afin de bien positionner la scie d'ostéotomie le long de ces deux points. D'après ¹³³	68
Figure 33 : Radiographie postopératoire immédiate d'une TPLO fixée par une plaque osseuse spécifique. Vérification postopératoire des mesures D1 et D2. D'après ¹³³	68
Figure 34 : Vascularisation artérielle du bassin et du membre pelvien chez le chien. Schéma simplifié d'après ¹⁴	70
Figure 35 : Vue caudale de la vascularisation artérielle du grasset. 1) artère fémorale, 2) artère poplitée, 3) artère géniculée descendante, 4) artère géniculée médiale proximale, 5) artère géniculée moyenne, 6) artère tibiale crâniale, 7) artère tibiale caudale. D'après ¹¹²	71
Figure 36 : Gauche : Schématisation d'une coupe au niveau du corps du ménisque représentant la vascularisation au cours de l'âge chez l'Homme. Droite : Schématisation d'une coupe transversale d'un ménisque d'Homme adulte, remarquez la densité plus élevée du réseau vasculaire au niveau des cornes. Schéma adapté d'après ⁵⁴	72
Figure 37 : Microangiographie, grâce à la méthode de Spalteholz après injection d'encre indienne, du ligament croisé crânial de chien. (A) pôle proximal du LCCr. (B) LCCr dans son entièreté. (C) Pôle distal du LCCr. F = fémur, T = tibia, PCL : LCCd, ACL = LCCr. D'après ⁷¹	72
Figure 38 : A) vascularisation superficielle des ligaments croisés sains chez un chien. B) Vue macroscopique après injection de latex coloré. 1) LCCr, 2) LCCd 3) Condyle fémoral latéral 4) plateau tibial. Flèche : artère provenant du coussinet graisseux infra-patellaire. D'après ¹¹²	73
Figure 39 : Vue caudo-latérale de l'artère et la veine poplitées (flèches creuses). Visualisation du système vasculaire "5-ways" permis par le basculement de la fibula. D'après ⁸⁷	74
Figure 40 : Modèle 3D de la vascularisation artérielle du grasset en vue caudale (A) et vue latérale (B). Pour une meilleure compréhension, les vaisseaux mineurs et la partie proximale de la fibula ont été retirés. D'après ³³	74
Figure 41 : Schéma d'une coupe transversale du membre postérieur gauche du chien sous le réseau "5-ways". D'après ⁴⁰	75
Figure 42 : Proximité du réseau artério-veineux poplité et de l'ostéotomie du tibia proximale par TPLO sur un cadavre de chien. Crédit Olivier Gauthier, Oniris.	76
Figure 43 : Vue transversale d'angioscanner du tibia proximale gauche de chien. t : tibia, a : artère poplitée, b: rameaux cranio-latéraux de l'artère tibiale crâniale, f : fibula. D'après ³³	77
Figure 44 : Vues transversales d'angioscanner du tibia proximale gauche de chiens. Conformation "haute" à gauche et conformation " basse" à droite. D'après ³³	77

Figure 45 : Radiographies latérales de grasset de chien présentant une conformation “Basse” (A) et “Haute” (B). D’après ²³	78
Figure 46 : Schématisation 3D de la compression de l’artère tibiale crâniale lors de la rotation du fragment osseux lors d’une TPLO. D’après ³³	79
Figure 47 : Angiographie d’un grasset lors de la rotation du fragment osseux. (A) avant la rotation, (B) pendant la rotation, (C) après la rotation. D’après ¹¹³	79
Figure 48 : Principes biomécaniques de la TTA : réduction de la force de poussée crâniale par alignement du ligament patellaire avec le plateau tibial. D’après ¹³³	80
Figure 49 : Principe de l’ostéotomie en coin et fixation par plaque de TPLO. (B et C) : radiographies postopératoires immédiates. D’après ¹³³	81
Figure 50 : Principe de la triple ostéotomie du tibia combinant la TTA et la CTWO. D’après ¹³³	82
Figure 51 : Mesures pré et post-opératoires pour la CBLO. L’angle CORA est ici de 25°. D1 et D2 sont mesurées pour le bon positionnement de la scie circulaire lors de l’ostéotomie. L’angle postopératoire est ici de 10°. D’après ¹⁰⁵	83
Figure 52 : Radiographie latérale 5 semaines post-opératoire d’une stabilisation du grasset par CBLO avec plaque osseuse, vis compressive et l’ajout d’une vis de position avec une bande de tension. D’après ⁶⁸	83
Figure 53 : Variations topographiques des ramifications de l’artère poplitée chez l’Homme. PT = artère tibiale caudale, AT = artère tibiale crâniale, PR = artère péronière. D’après ¹³⁴	88
Figure 54 : Image scanner en trois-dimension montrant une vascularisation poplitée de type III-B sur le membre gauche et de type IIIA sur le membre droit. TPT : tronc tibio péronier, ATA : artère tibiale crâniale, PA : artère péronière TPA : artère tibiale caudale. D’après ⁹²	89
Figure 55 : Cathétérisme de l’artère fémorale chez l’Homme dans un but de dissection pédagogique par injection de latex coloré. D’après ³¹	94
Figure 56 : Procédure de cathétérisme de l’artère fémorale gauche et injection d’un mélange latex/iohexol sur un cadavre de chien. Crédit photographique Romain DREO.....	95
Figure 57 : Examen tomодensitométrique ex vivo avec produit de contraste iodé, en coupe transversale (A) et sagittale (B), en regard du plateau tibial, sur le grasset gauche du labrador. Constantes : OS crane sans IV 0 60 Hr64 S3. Visualisation de l’artère au niveau du plateau tibial. (p) : Artère poplitée, (t) : Tibia, (fe) : Fémur. Crédit service d’imagerie médicale du CHUV d’Oniris.....	98
Figure 58 : Examen tomодensitométrique ex vivo avec produit de contraste iodé, en coupe transversale (A) et sagittale (B), sur le grasset gauche du labrador. Constantes : OS crane sans IV 0 60 Hr64 S3. Visualisation de l’artère juste au dessous du plateau tibial. (p) : Artère poplitée, (t) : Tibia, (fe) : Fémur, (f) : Fibula. Crédit service d’imagerie médicale du CHUV d’Oniris.....	99
Figure 59 : Examen tomодensitométrique ex vivo avec produit de contraste iodé, en coupe transversale (A) et sagittale (B), sur le grasset gauche du labrador. Constantes : OS crane sans IV 0 60 Hr64 S3. Visualisation de l’artère au niveau de l’apparition de l’artère tibial caudale. (a) : Artère tibiale crâniale, (c) : Artère tibiale caudale (t) : Tibia, (fe) : Fémur, (f) : Fibula. Crédit service d’imagerie médicale du CHUV d’Oniris	99
Figure 60 : Examen tomодensitométrique ex vivo avec produit de contraste iodé, en coupe transversale (A) et sagittale (B), sur le grasset gauche du labrador. Constantes : OS crâne sans IV 0 60 Hr64 S3. Visualisation des départs des ramifications craniales du réseau “5-ways”. (C) et (D) : zoom sur le départ des ramifications. a) Artère poplitée b) Ramification crânio-latérale c) Artère tibiale caudale t) Tibia f) Fibula.Crédit service d’imagerie médicale du CHUV d’Oniris.....	100
Figure 61 : Examen tomодensitométrique ex vivo avec produit de contraste iodé, en coupe transversale (A) et sagittale (B), sur le grasset gauche du labrador. Constantes : OS crâne sans IV 0 60 Hr64 S3. Localisation de l’artère latéralement au tibia. Crédit service d’imagerie médicale du CHUV d’Oniris	101

Figure 62 : Examen tomodensitométrique ex vivo avec produit de contraste iodé, en coupe transversale (sur un grasset gauche d'un labrador. Constantes : Mou crane sans IV 0 60 Hr40 S3. Visualisation des rameaux cranio-latéraux et de la double ramification au niveau de l'artère tibiale caudale. (a) : Artère tibiale crâniale, (b) : rameaux crânio-latéraux, (c) : Artère tibiale caudale, (d) : ramification médiale, (f) : Fibula, (t) : Tibia. Crédit service d'imagerie médicale du CHUV d'Oniris.....	101
Figure 63 : Examen tomodensitométrique ex vivo avec produit de contraste iodé, en coupe transversale en regard d'une ramifications caudale de l'artère tibiale crâniale. Constantes : Os crane sans IV 0 60 Hr64 S3. (a) : Artère tibiale crâniale, (t) : Tibia, (f) : fibula, (g) : Ramification caudale proximale. Crédit service d'imagerie médicale du CHUV d'Oniris	102
Figure 64 : Reconstruction via "3D-volume rendering" en vue latérale de l'artère tibiale crâniale et ses ramifications chez le labrador. (A) : constantes os crâne, (B) : constantes tissus mous crâne. (a) : Artère tibiale crâniale, (b) : Rameau crânio-latéral (c) : Artère tibiale caudale, (e) : ramifications latérales distales.Crédit service d'imagerie médicale du CHUV d'Oniris.....	102
Figure 65 : Reconstruction via "3D-volume rendering" en vue caudo-médiale de l'artère tibiale crâniale et ses ramifications chez le labrador. (A) : constantes os crâne, (B) : constantes tissus mous crâne. (a) : Artère tibiale crâniale, (c) : Artère tibiale caudale, (e) : ramifications latérales distales, (d) : départ de la ramification médiale de l'artère tibiale caudale. Crédit service d'imagerie médicale du CHUV d'Oniris	103
Figure 66 : Reconstruction via "3D-volume rendering" en vue latérale du de l'artère tibiale crâniale et ses ramifications chez l'American Staffordshire terrier. (A) : constantes os crâne, (B) : constantes tissus mous crâne. (a) : Artère tibiale crâniale, (c) : Artère tibiale caudale, (d) : Ramification médiale de l'artère tibiale caudale, (g) : Ramification caudale proximale. Crédit service d'imagerie médicale du CHUV d'Oniris	103
Figure 67 : Vue caudo-médiale du grasset gauche du Labrador. Artère poplitée et d'une partie du R5W en rouge. Tibia et fibula en bleu. (a) : Artère tibiale crâniale, (c) : Artère tibiale caudale, (d) : Ramification médiale de l'artère tibiale caudale, (y,z) : Ramifications non présentes sur les images tomodensitométriques. Crédit Romain DREO.....	104
Figure 68 : Dissection en vue caudo-latérale du grasset gauche du Labrador. Artère tibiale crâniale et d'une partie du R5W en rouge. Tibia et fibula en bleu. (a) : Artère tibiale crâniale, (b) : Rameau crânio-latéral, (c) : Artère tibiale caudale, (e) : ramifications latérales distales, (x) : ramification non visible sur les images tomodensitométriques. Crédit Romain DREO	105
Figure 69 : Radiographies latérales pré-opératoires de deux grassets présentant une lésion du LCCr. Le grasset A, présente une tubérosité tibiale en position "basse", le grasset B, présente une tubérosité tibiale en position "haute". Crédit service d'imagerie médicale du CHV TRIOVET	110
Figure 70 : Mesure de l'angle Z sur une radiographie latérale de grasset. D'après ⁵⁷	111
Figure 71 : Appareil d'imagerie IRM du centre hospitalier ONIRIS.....	112
Figure 72 : Mesure de la distance entre la première ramification latérale et l'éminence intercondylienne sur la vue sagittale de l'IRM (A) et la modélisation 3D du scan (B). Images ne provenant pas du même grasset.Crédit service d'imagerie médicale du CHUV d'Oniris	113
Figure 73 : Mesure de la plus petite distance (trait rouge) entre l'artère (cercle rouge) et le cortex tibial caudal, ainsi que la plus petite distance (trait bleu) entre la veine (cercle bleu) et le cortex tibial caudal au niveau de la scie d'ostéotomie. Crédit service d'imagerie médicale du CHUV d'Oniris	114
Figure 74 : Coupe transversale de l'artère et de la veine poplitée au niveau du départ de l'artère saphène (gauche) puis juste distalement au départ de l'artère saphène (droite) en IRM T1-W. a) Veine poplitée, b) Artère poplitée, c) Départ de l'artère fémorale caudale, d) veine fémorale caudale, e) artère fémorale caudale. Crédit service d'imagerie médicale du CHUV d'Oniris.....	115
Figure 75a : Mesure de l'aire de la veine poplitée en coupe transversale de grasset de chien en coupe transversale IRM T1-W. a) plus grand diamètre, b) diamètre perpendiculaire au plus grand diamètre. Crédit service d'imagerie médicale du CHUV d'Oniris	116

Figure 75b : Visualisation des trois coupes transversales utilisées. Coupe rouge : R5W, Coupe verte : Sortie caudale de la scie, Coupe bleue : distalement à l'artère fémorale caudale. Segment violet : trait de coupe de la scie d'ostéotomie. Schéma adapté d'après Barone 2020.....	117
Figure 76 : Répartition des poids des animaux du groupe de TRIOVET.....	119
Figure 77 : Répartition des âges des animaux du groupe de TRIOVET.....	119
Figure 78 : Gauche : répartition des poids des animaux d'ONIRIS. Droite : répartition des poids en fonction du nombre de grassets disponibles.	120
Figure 79 : Répartition des âges des animaux d'ONIRIS.....	121
Figure 80 : Boxplot de la distance séparant le R5W de l'Emln pour le groupe de TRIOVET entre les trois examinateurs.	123
Figure 81 : Répartition des distances séparant le R5W et l'Emln en fonction du poids vif de l'animal pour TRIOVET et ONIRIS.	125
Figure 82 : Formule de calcul du poids idéal grâce à l'évaluation de la Note d'État Corporelle (NEC) gradée sur 9. D'après ⁵¹	125
Figure 83 : Répartition des Note d'Etat Corporelle (NEC), des chiens du groupe d'ONIRIS. NEC évaluée sur 9 selon l'échelle de la WSAVA Global Nutrition Committee.....	126
Figure 84 : Répartition des distances séparant le R5W et l'Emln en fonction du poids vif pour le groupe d'ONIRIS.	126
Figure 85 : Répartition des distances séparant le R5W et l'Emln en fonction du poids idéal calculé pour le groupe d'ONIRIS.	127
Figure 86 : Boxplot des distances séparant le R5W des scies utilisées lors des ostéotomies radiales.	129
Figure 87 : Boxplot des distances séparant l'artère poplitée (gauche) ou la veine poplitée (droite) du cortex tibial au niveau du R5W entre les trois opérateurs sur les grassets de TRIOVET.....	131
Figure 88 : Boxplot des distances séparant l'artère poplitée (gauche) ou la veine poplitée (droite) du cortex tibial au niveau du trait d'ostéotomie de la scie entre les trois opérateurs sur les grassets de TRIOVET.....	132
Figure 89 : Boxplot des distances séparant les vaisseaux du cortex tibial caudal en fonction du groupe d'étude (ONIRIS et TRIOVET) et de la coupe utilisée (R5W ou scie).....	133
Figure 90 : Boxplot des distances séparant les vaisseaux du cortex tibial caudal aux deux coupes étudiées (R5W et scie).	133
Figure 91 : Départ d'une ramification crânio-latérale de l'artère tibiale crâniale sur une coupe transversale en IRM T1 3D VIBE d'un grasset gauche de chien. Crédit service d'imagerie médicale du CHUV d'Oniris	134
Figure 92 : Répartition des distances séparant les vaisseaux du cortex tibial caudal en fonction du poids vif de l'animal. A : Artère au niveau du R5W, B : Veine au niveau du R5W C : Artère au niveau de la scie, D : Veine au niveau de la scie.	135
Figure 93 : Box plot des distances séparant les vaisseaux du cortex tibial caudal en fonction du poids vif du chien. A) Artère poplitée au niveau du R5W, B) Veine poplitée au niveau du R5W, C) Artère poplitée au niveau de la scie, D) Veine poplitée au niveau de la scie.	136
Figure 94 : Répartition des distances séparant les vaisseaux du cortex tibial caudal en fonction de l'angle du plateau tibial. A : Artère au niveau du R5W, B : Veine au niveau du R5W, C : Artère au niveau de la scie, D : Veine au niveau de la scie.	137
Figure 95 : Boxplot de la distance séparant les vaisseaux du cortex tibial caudal aux deux endroits étudiés en fonction de la conformation de la tubérosité tibiale.	140
Figure 96 : Boxplot de la répartition des angles Z en fonction de la position de la tubérosité tibiale.....	141
Figure 97 : Boxplot de la répartition des angles du plateau tibial en fonction de la position de la tubérosité tibiale.	142

Figure 98 : Mesures de l'angle Z et du la TPA sur trois radiographies latérales de tibias à conformations différentes. A : Angle Z = 54,89° TPA = 18° B : Angle Z =68,97° TPA= 19° C : Angle Z = 75,37° TPA=29° Crédit service d'imagerie médicale du CHUV d'Oniris et CHV TRIOVET.....	143
Figure 99 : Boxplot des distances séparant les vaisseaux du cortex tibial caudal au niveau du R5W en fonction de l'état du LCCr.....	146
Figure 100 : Modélisation, sur coupe transversale de grasset droit par IRM T1 3D VIBE, des tissus et vaisseaux compris dans le trait de coupe de la scie d'ostéotomie circulaire de TPLO (triangle rouge). Crédit service d'imagerie médicale du CHUV d'Oniris.....	148
Figure 101 : Comparaison de la concavité tibiale caudale sur deux coupes transversales de grassets droits par IRM T1 3D VIBE. A) Forte concavité tibiale caudale B) Faible concavité tibiale caudale. Crédit service d'imagerie médicale du CHUV d'Oniris.....	148
Figure 102 : Exemples de différentes proportions de la veine poplitée comprise dans la concavité tibiale caudale. Images par IRM T1-weight. Rond bleu : veine poplitée, Rond rouge : artère poplitée. Crédit service d'imagerie médicale du CHV TRIOVET	149
Figure 103 : Répartition des grassets en fonction de la part de la section transversale de l'artère ou de la veine comprise dans la concavité tibiale caudale.	149
Figure 104 : Boxplot des aires, en coupe transversale, de l'artère et veine poplitées juste distalement à la ramification de l'artère fémorale caudale.	154
Figure 105a : Répartition des aires, en coupe transversale, des artères poplitées en fonction du poids des chiens.....	155
Figure 105b : Répartition des aires, en coupe transversale, des veines poplitées en fonction du poids des chiens.	156
Figure 106 : Visualisation de l'aire de la veine poplitée sur trois coupes transversales consécutives de grasset en IRM T1 3D VIBE. Crédit service d'imagerie médicale du CHUV d'Oniris.....	156
Figure 107 : Classification topographique des ramifications crânio-latérales du réseau artériel 5-voies chez le chien.....	158
Figure 108 : Coupe sagittale de grasset par IRM en pondération Densité de Proton d'un grasset gauche et droit d'un même chien. A) Visualisation de ramifications de type C-II B) Visualisation de ramifications de type B-II. Crédit service d'imagerie médicale du CHUV d'Oniris.	160
Figure 109 : Comparaison, en coupe sagittale d'images IRM en Densité de proton (DP), d'un grasset avec un R5W classique (A) et un grasset avec un R5W à trois ramifications principales (B). Crédit service d'imagerie médicale du CHUV d'Oniris.....	161
Figure 110 : Coupe sagittale d'un grasset en pondération DP montrant une ramification mineure de la veine poplitée. v.p : Veine poplitée ; r : ramification. Crédit service d'imagerie médicale du CHUV d'Oniris.....	162
Figure 111 : Coupe sagittale en pondération DP montrant une disproportion de la ramification mineure de la veine poplitée par rapport à cette dernière. v.p : Veine poplitée ; r : ramification. Crédit service d'imagerie médicale du CHUV d'Oniris.....	163
Figure 112 : Différentes coupes transversale en pondération T1 3D VIBE, de la plus distale (A) à la plus proximal (D), montrant la forte disproportion entre la ramification de la veine poplitée et cette dernière. Crédit service d'imagerie médicale du CHUV d'Oniris.....	164

Liste des tableaux

Tableau I : Rôles des ligaments lors de la flexion et de l'extension du grasset de chien. D'après ¹³¹	38
Tableau II : Tableau récapitulatif des valeurs de sensibilité et spécificité du test du tiroir direct vigile ou sous anesthésie générale, obtenues lors de l'étude de Carobbi et F.Ness. VPP : valeur prédictive positive, VPN : valeur prédictive négative, V : vigile, AG : Anesthésie générale. D'après ³⁰	52
Tableau III : Tableau récapitulatif des valeurs de sensibilité et spécificité du test du tiroir indirect vigile ou sous anesthésie générale, obtenues lors de l'étude de Carobbi et F.Ness. VPP : valeur prédictive positive, VPN : valeur prédictive négative, V : vigile, AG : Anesthésie générale. D'après ³⁰	52
Tableau IV : Intensité des signaux de différentes structures du grasset du chien en imagerie par résonance magnétique en séquence T1 et T2. D'après ^{20,36}	56
Tableau V : Aspect, cytologie et biochimie du liquide synovial lors de différentes affections du grasset. Tableau réalisé d'après ⁴⁴	59
Tableau VI : Tableau du degré de rotation du fragment tibial en fonction de la scie utilisée, de l'angle préopératoire du plateau tibial et de l'angle postopératoire souhaité (ici 5°). D'après Oniris VetAgroBio Nantes.	67
Tableau VII : Complications peropératoires lors d'arthrotomie du grasset chez le chien. D'après ⁵⁶	69
Tableau VIII : Classification de l'ISSVA des anomalies vasculaires chez l'Homme. D'après ⁸⁹	86
Tableau IX : Proportion de chaque conformation des ramifications de l'artère poplitée chez 10000 jambes humaines. D'après ¹³⁴	88
Tableau X : Avantages et inconvénients de l'utilisation du latex pour la dissection pédagogique des vaisseaux sanguins chez l'Homme. D'après ³⁷	96
Tableau XI : Répartition raciale et sexuelle du groupe de TRIOVET.....	118
Tableau XII : Répartition raciale et sexuelle du groupe d'ONIRIS.....	120
Tableau XIII : Comparaison et analyse statistique des moyennes des poids entre ONIRIS et TRIOVET. * test de Student à variances inégales.....	121
Tableau XIV : Comparaison et analyse statistique des moyennes d'âge entre TRIOVET et ONIRIS. * test de Student à variances inégales.....	122
Tableau XV : Comparaison et analyse statistique des moyennes des distances séparant le R5W de l'Emln entre les trois opérateurs par un test ANOVA.	123
Tableau XVI : Comparaison et analyse statistique des moyenne de la distance séparant le R5W et l'Emln pour TRIOVET et ONIRIS. * test de Student à variances inégales.	124
Tableau XVII : Répartition des distances séparant le trait d'ostéotomie de la scie et le R5W.....	128
Tableau XVIII : Comparaison et test ANOVA des distances entre le R5W et les différentes scies utilisées.....	128
Tableau XIX : Comparaison et test ANOVA des moyennes des distances séparants les vaisseaux étudiés du cortex tibial caudal à deux coupes différentes, le R5W et la scie, mesurées par les trois opérateurs sur les grassets de TRIOVET.	131
Tableau XX : Comparaison et test statistique des moyennes des distances séparant les différents vaisseaux du cortex tibial caudal entre le deux groupes TRIOVET et ONIRIS. *test de Student à variances inégales.....	132
Tableau XXI : Comparaison et test statistique des moyennes des distances séparant l'artère du cortex tibial et la veine du cortex tibial aux deux coupes étudiées (R5W et scie). * test de Student apparié.	134

Tableau XXII : Comparaison des distances séparants les vaisseaux du cortex tibial caudal en fonction de l'angle du plateau tibial. * test de Student à variances inégales.	138
Tableau XXIII : Répartition des tibias des chiens de TRIOVET et d'ONIRIS en fonction de la conformation de leur tubérosité tibiale objectivée sur la radiographie latérale.	139
Tableau XXIV : Comparaison et test statistique des moyennes des distances séparant les vaisseaux du cortex tibial en fonction de la conformation de la tubérosité tibiale. * test de Student à variances inégales.....	139
Tableau XXV : Comparaison et test statistique des mesures de l'angle Z en fonction de la position de la tubérosité tibiale. * test de Student à variances inégales.....	141
Tableau XXVI : Comparaison et test statistique des moyennes des angles du plateau tibial en fonction de la position de la tubérosité tibiale * test de Student à variances inégales.....	142
Tableau XXVII : Comparaison et test statistique des moyennes des distances séparant les vaisseaux du cortex tibial caudal en fonction de la mesure de l'angle Z. * test de Student à variances inégales.....	144
Tableau XXVIII : Répartition des races des chiens en fonction de leur angle Z. Le nombre entre parenthèses indique le nombre d'individus de cette race présents dans la catégorie.	145
Tableau XXIX : Comparaison et test statistique des moyennes des distances séparant les vaisseaux du cortex tibial caudal au niveau du R5W en fonction de l'état du LCCr. * test de Student apparié.	146
Tableau XXX : Répartition des grassetts en fonction de la position de la tubérosité tibiale ainsi que la proportion de l'aire en coupe transversale de la veine poplitée au sein de la concavité tibiale caudale.....	150
Tableau XXXI : Répartition des grassetts en fonction de la position de la tubérosité tibiale ainsi que la proportion de l'aire en coupe transversale de l'artère poplitée au sein de la concavité tibiale caudale.....	150
Tableau XXXII : Comparaison et test statistique des moyennes des aires (en mm ²), en coupe transversale, de l'artère poplitée juste distalement à la ramification de l'artère fémorale caudale, mesurées par trois opérateurs différents.	152
Tableau XXXIII : Comparaison et test statistique des moyennes des aires (en mm ²), en coupe transversale, de la veine poplitée juste distalement à la ramification de l'artère fémorale caudale, mesurées par trois opérateurs différents.	152
Tableau XXXIV : Comparaison et test statistique des moyennes des aires (en mm ²), en coupe transversale, de la veine et de l'artère poplitée juste distalement à la ramification de l'artère fémorale caudale, entre le groupe de TRIOVET et ONIRIS.....	153
Tableau XXXV : Comparaison et test statistique des moyennes des aires (en mm ²), en coupe transversale, de l'artère et de la veine juste distalement à la ramification de l'artère fémorale caudale.	154
Tableau XXXVI : Répartition de la différence d'aire (en mm ²) entre l'artère et la veine poplitée d'un même grasset.	154
Tableau XXXVII : Répartition des grassetts par type de ramification du R5W.....	158
Tableau XXXVIII : Pourcentage de présence de chaque type de ramification du R5W des grassetts de l'étude. n=92	159

Liste des abréviations

ANOVA : Analyse of Variances
CatB : Catégorie Basse
CatH : Catégorie Haute
CatI : Catégorie Intermédiaire
CBLO : CORA-Based Levelling Osteotomy
CHUV : Centre Hospitalier Universitaire Vétérinaire
CHV : Centre Hospitalier Vétérinaire
CORA : Center Of Rotation of Angulation
CTWO : Cranial Tibial Wedge Osteotomy
DP : Densité de Proton
EmIn : Eminence Intercondylienne
IRM : Imagerie par Résonance Magnétique
ISSVA : International Society for the Study of Vascular Anomalies
LCCd : Ligament Croisé Caudal
LCCr : Ligament Croisé Crânial
LCL : Ligament Collatéral Latéral
LCM : Ligament Collatéral Médial
LFP : Ligament Fémoro-Patellaire
LP : Ligament Patellaire
MHU : Mega Hounsfield
NEC : Note d'État Corporelle
PI : Poids Idéal
PosB : Position Basse
PosH : Position Haute
R5W : Réseau "5-ways"
STIR : Short T1 Inversion Recovery
TPA : Tibial Plateau Angle
TPLO : Tibial Plateau Levelling Osteotomy
TSE : Turbo Spin Echo
TTA : Tibial Tuberosity Advancement
VIBE : Volume Interpolated Breath-Hold Examination
3D : Trois Dimensions
WSAVA : World Small Animal Veterinary Association

Introduction

La rupture du ligament croisé crânial est une pathologie majeure en orthopédie canine, elle représente la première cause de boiterie chez le chien et serait la cause d'une dépense annuelle de plusieurs millions de dollars rien qu'au États-Unis.¹⁴² En effet, d'après l'étude de Witsberger *et al.* en 2008, entre 2 et 3% de la population canine est atteinte d'une rupture du ligament croisé crânial.¹⁴⁴ La stabilité du grasset est entre autre le fruit de l'action des ligaments croisés, du ligament patellaire et des ligaments collatéraux médial et latéral. La rupture du ligament croisé crânial engendre une déstabilisation majeure du grasset provoquant douleur, inflammation et boiterie en cours termes.⁴⁵

Plusieurs méthodes chirurgicales sont décrites afin de rétablir la stabilité du grasset et permettre aux chiens atteints de retrouver une mobilisation du membre correcte.⁵⁹ Les ostéotomies de la partie proximale du tibia sont les chirurgies de stabilisation du grasset les plus effectuées de nos jours.⁹⁶ Effectivement l'évolution croissante de l'utilisation de la TPLO (*Tibial Plateau Levelling Osteotomy*) amenant aujourd'hui à une forte prédominance de cette technique dénote de son efficacité.^{77,96}

L'efficacité des ostéotomies n'est pas sans risque, en effet une forte prévalence de complications per ou post-opératoire est décrite : de 18,8 à 28% de complications selon les études.^{94,127} La complication qui nous intéresse le plus dans cette étude est l'hémorragie per-opératoire marquée, intervenant, d'après des études rétrospectives, dans 0,3 à 1,2% des TPLO.^{94,101,127} D'après Moles et Glyde en 2009, ces hémorragies sont dues à des lésions de l'artère tibiale crâniale et de sa ramification "5-ways" (5-voies) lors de l'ostéotomie radiale de la partie proximale du tibia.⁸⁷

Les études antérieures portant sur la vascularisation poplitée ont été réalisées ex vivo en induisant des ruptures artificielles du ligament croisé crânial. Les seules mesures sont issues d'imagerie tomodensitométrique avec produit de contraste pour un maximum de 15 grassets.^{87, 90,113}

La présente étude a pour objet de décrire, par imagerie à résonance magnétique (IRM), de possibles différences de l'artère et de la veine poplitées et de leurs ramifications du réseau "5-ways" chez des chiens atteints d'une rupture du ligament croisé.

Cette étude pourrait permettre d'adapter les chirurgies de stabilisation du grasset par la prise en charge individualisée de la rupture du ligament croisé chez le chien passant par une imagerie 3D préopératoire et la préparation du chirurgien sur l'emplacement du réseau artériel et veineux de la partie proximale du tibia.

Partie I : Étude bibliographique

I - Anatomie de l'articulation du grasset du chien.

L'articulation fémoro-tibiale, également désignée sous les termes genou ou grasset, est une articulation complexe largement étudiée pour son implication dans les boiteries du chien. Elle se caractérise par sa nature synoviale bicondylaire et est en réalité constituée de deux articulaires distinctes : l'articulation fémoro-patellaire et l'articulation fémoro-tibiale se mobilisant conjointement.

Une compréhension approfondie de l'anatomie et de la biomécanique de cette articulation s'avère essentielle dans l'approche diagnostique et chirurgicale de la rupture du ligament croisé crânial.

1 - Ostéologie du grasset

Le complexe articulaire du grasset se constitue de deux articulations mettant en jeu quatre os principaux : le fémur, le tibia, la patelle et la fibula. Des os sésamoïdes, secondaires dans l'articulation, participent également en contribuant aux attaches des différentes structures ligamentaires. Le fémur compose la partie proximale de l'articulation. Le tibia, la patelle et la fibula, la partie distale.

1.1 Le fémur

Le fémur est un os long, asymétrique et pair. Son orientation est oblique, suivant une direction crânio-ventrale et légèrement latérale. Il s'articule proximalement avec l'acétabulum via la tête fémorale et distalement avec la patelle et le tibia via la trochlée fémorale et les condyles fémoraux.¹²

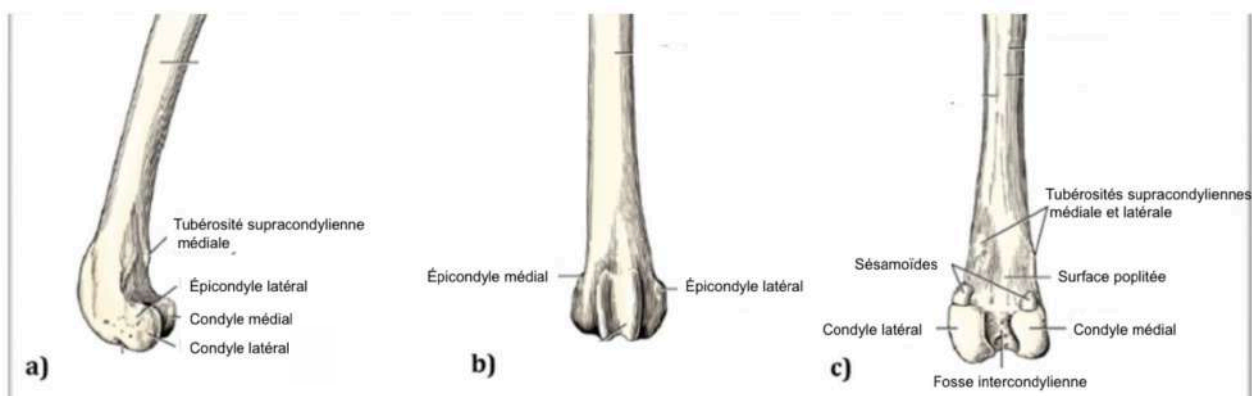


Figure 1 : Vue latérale (a), crâniale (b) et caudale (c) de la partie distale du fémur gauche du chien. D'après Hermanson 2016.

La partie distale du fémur, constituant la partie proximale du grasset, est caractérisée par la présence d'un condyle médial et un condyle latéral. Ces derniers présentent une forme ovoïde et s'articulent avec le tibia par l'intermédiaire des ménisques. Chez les carnivores domestiques, chaque condyle est pourvu d'une facette proximale caudale en regard d'un os sésamoïde. De plus, chaque condyle est surmonté d'un épicondyle, relief d'insertion ligamentaire. La délimitation entre les deux condyles est marquée par la présence de la fosse intercondyloïde. (Fig 2)

La trochlée fémorale est la surface où s'articule la patelle. Elle se présente sous la forme d'une gorge dotée de deux lèvres équivalentes chez les carnivores, en face crâniale du fémur.

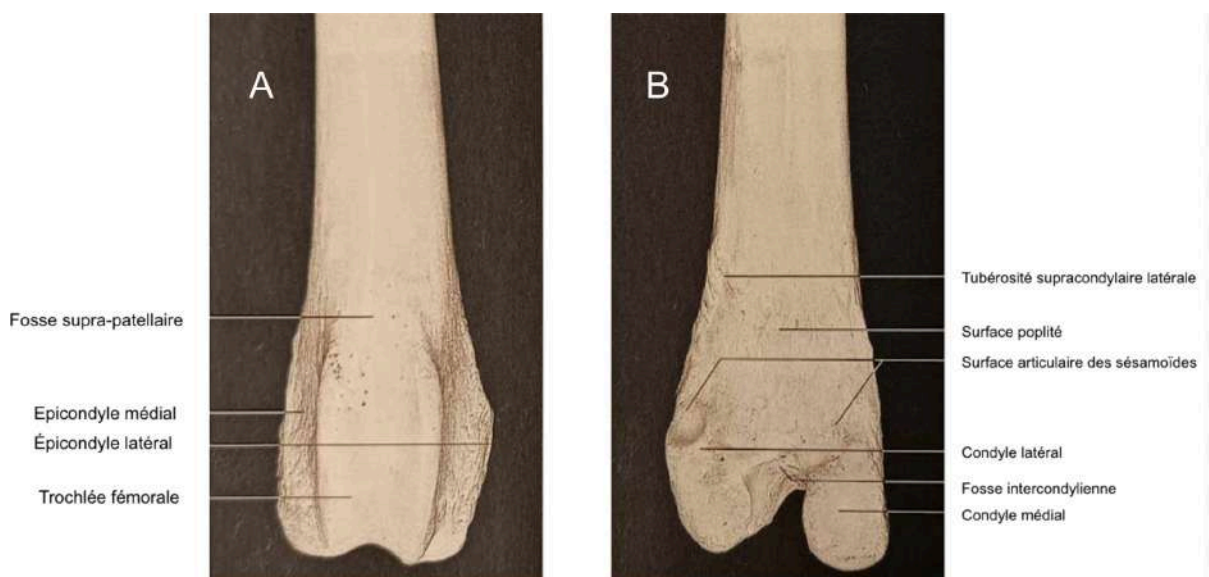


Figure 2 : Vue crâniale (A) et vue caudale (B) de l'extrémité distale d'un fémur gauche de chien. D'après König 2020.

1.2 Le tibia

Le tibia est un os long, asymétrique et pair. Son orientation est oblique en direction disto-caudale. Il s'articule proximement au fémur, à la patelle et à la fibula et distalement aux os proximaux du tarse.¹²

La partie proximale du tibia, constituant la partie distale du grasset, est caractérisée par la présence de deux condyles, un latéral et un médial, surmontés par une surface articulaire plane, appelée plateau tibial. Ces surfaces articulaires s'articulent avec les condyles fémoraux par le biais des ménisques et sont séparées par un relief nommé éminence intercondyloïde (EmIn) ou épine tibiale, qui s'insère dans la fosse intercondyloïde du fémur. De plus, le condyle latéral présente une seconde surface articulaire caudale correspondant à la tête de la fibula.

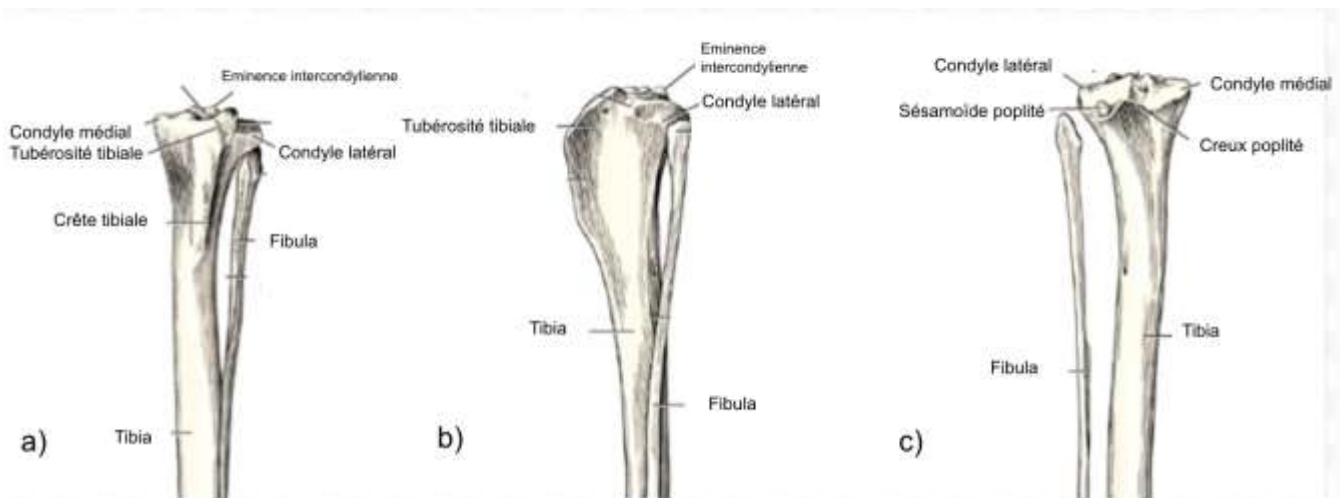


Figure 3 : Vue crâniale (a), latérale (b) et caudale (c) du tibia et fibula gauche de chien. D'après Hermanson 2016.

1.3 Les os sésamoïdes

Les os sésamoïdes sont des os courts, qui représentent des vestiges de tendons calcifiés. Chez le chien, ils sont au nombre de quatre au niveau de l'articulation du grasset : la patelle, les deux os sésamoïdes gastrocnémiens (ou supracondylaires) et l'os sésamoïde du muscle poplité.

La patelle :

La patelle est de forme ovoïde et est située crânialement à la trochlée fémorale. Elle est maintenue en place par le ligament patellaire et les ligaments fémoro-patellaires médial et latéral. Il s'agit du plus grand os sésamoïde du chien.⁶⁰ Elle est composée de deux parties distinctes : la partie proximale appelée base et la partie distale appelée apex. (Fig 4)

La base de la patelle permet l'attache du tendon du muscle quadriceps fémoral. Quant à l'apex, il assure l'union de la patelle au tibia par le biais du puissant ligament patellaire.¹² La présence du ligament patellaire contribue à limiter la force nécessaire au muscle quadriceps pour l'extension du grasset.¹³³

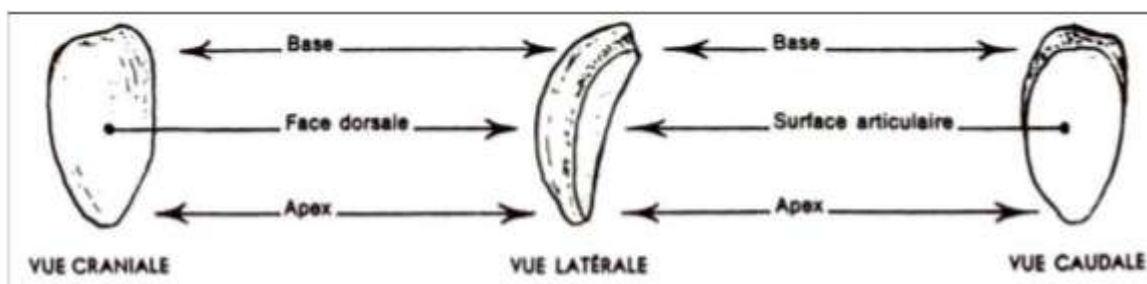


Figure 4 : Vue crâniale, latérale et caudale de la patelle gauche de chien. D'après Barone 2020.

Les os sésamoïdes gastrocnémiens :

Les os sésamoïdes gastrocnémiens ou supracondyliques sont localisés caudo-proximement aux condyles fémoraux, avec lesquels ils s'articulent. (Fig 1) Ils sont de forme sphérique à ovoïde et se développent dans le chef médial du muscle gastrocnémien pour l'un et dans le chef latéral pour l'autre. Ces structures représentent les points d'attaches des ligaments fémoro-patellaires médial et latéral, qui assurent le maintien de la patelle dans la trochlée fémorale.

L'os sésamoïde du muscle poplité :

Présent chez environ 84% des chiens⁸², ce sésamoïde est localisé caudalement au condyle latéral du tibia, avec lequel il s'articule. (Fig 3). Il se développe dans le muscle poplité, ce qui confère à sa position une certaine variabilité en fonction de l'extension et de la flexion du membre pelvien.⁸² En extension, l'os sésamoïde est adjacent à la surface articulaire du condyle latéral du tibia. Lors de la flexion, il s'articule plus proximement jusqu'à atteindre la surface latérale du ménisque latéral.

1.4 La fibula

La fibula, située latéralement au tibia, est considérée comme l'os accessoire de la jambe chez le chien. Elle s'articule proximement avec le condyle latéral du tibia, suit ensuite ce dernier, puis s'insère distalement sur le tarse.

2 - L'articulation synoviale

Une articulation synoviale, ou diarthrose, est constituée d'une capsule articulaire tapissée intérieurement d'une membrane synoviale. Cette capsule, associée au cartilage articulaire des os, forme un espace rempli de liquide synovial ou synovie. La synovie, un liquide visqueux, agit comme un lubrifiant des surfaces articulaires, réduisant ainsi les forces de frottement lors des mouvements de l'articulation.

La capsule articulaire du grasset, la plus grande du corps du chien, est renforcée et délimitée par les ligaments collatéraux médial et latéral, ce qui permet de distinguer une partie crâniale et une partie caudale.

La partie crâniale, ou sac fémoro-patellaire, de la capsule articulaire s'étend proximale à la patelle jusque cranio-distalement à la tête de la fibula. Elle est séparée du ligament patellaire par le coussinet adipeux.

La partie caudale se compose de deux sacs : les sacs fémoro-tibiaux médial et latéral. Chacun de ses sacs s'étend de l'os sésamoïde supra-condyloire ipsilatéral jusqu'au plateau tibial distal. Le sac latéral est plus étendu que le sac médial en raison de la présence de plusieurs récessus. De plus, le sac médial présente une adhérence plus prononcée au ménisque médial par rapport au sac latéral qui adhère au ménisque latéral.

2.1 Les récessus

En périphérie de la capsule articulaire, les sacs synoviaux présentent des extensions appelées récessus. Ces prolongements de la capsule articulaire sont associés à des terminaisons tendineuses permettant leur lubrification.

2.1.1 Les récessus du sac fémoro-patellaire

Le récessus synovial patellaire remonte proximale à la patelle entre la face crâniale du fémur et la face caudale de l'insertion patellaire du tendon du quadriceps fémoral. Ce récessus est centré autour de la patelle. (Fig 5)

2.1.3 Les récessus du sac fémoro-tibial latéral

Le sac fémoro-tibial latéral présente trois récessus distincts, conférant à ce sac synovial une plus grande étendue que son homologue médial. Le récessus proximal s'étend jusqu'à l'os sésamoïde supra-condyloire latéral, où s'attache le ligament fémoro-patellaire latéral. Le sac fémoro-tibial patellaire se prolonge distalement dans la fosse latérale de la tubérosité tibiale, permettant le passage du tendon du muscle long extenseurs des doigts, formant ainsi le récessus sub-extensorius. Le dernier récessus est situé en position caudale par rapport au plateau tibial et correspond à la surface articulaire de l'os sésamoïde poplité. (Fig 5)

2.1.3 Les récessus du sac fémoro-tibial médial

Le sac fémoro-tibial médial ne possède qu'un quel récessus correspondant à l'os sésamoïde supra-condyloire médial et à l'attache du ligament fémoro-patellaire médial.

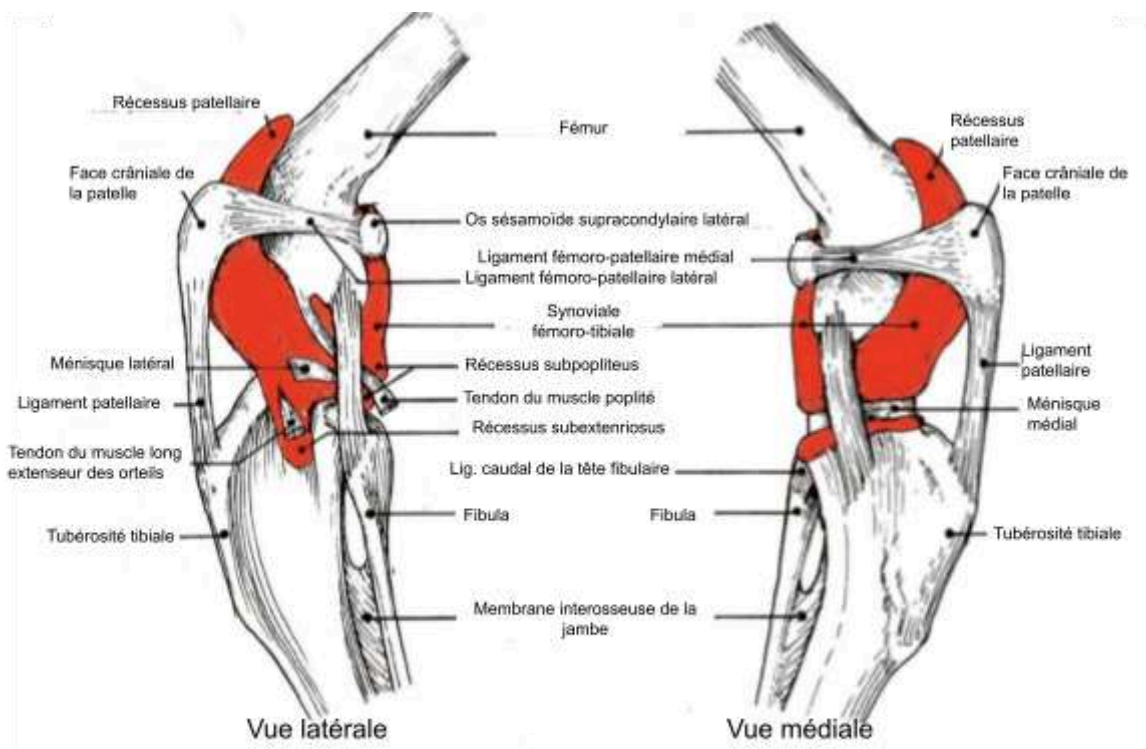


Figure 5 : Vue latérale et médiale de la capsule articulaire du grasset gauche de chien. D'après Barone 2020.

3 - Structures fibro-cartilagineuses du grasset

3.1 - Appareil ligamentaire du grasset

Un ligament est une structure fibreuse unissant des éléments articulaires entre eux, qu'ils soient cartilagineux ou osseux. Le grasset comprend de nombreux ligaments qui contribuent à sa stabilité et sa capacité à résister aux fortes contraintes. Cet appareil ligamentaire peut être divisé en deux parties : un ensemble comprenant l'articulation femoro-patellaire et un ensemble comprenant l'articulation fémoro-tibiale. Les ligaments d'attache aux ménisques seront étudiés dans la partie correspondante aux structures fibro-cartilagineuses du grasset.

3.1.1 Articulation fémoro-patellaire

3.1.1.1 Les ligaments fémoro-patellaires

Les **ligaments fémoro-patellaires** (LFP) s'insèrent respectivement sur la facette médiale de la patelle pour le LFP médial et sur la face latérale pour le LFP latéral. Ils sont extra-capsulaires et longent l'épicondyle ipsilatéral dans le sens crânio-caudal jusqu'à l'os sésamoïde supra-condyloire. Leur rôle majeur est de restreindre les déplacements horizontaux de la patelle afin d'assurer son alignement et sa stabilité dans le gorge trochléaire fémorale.¹³

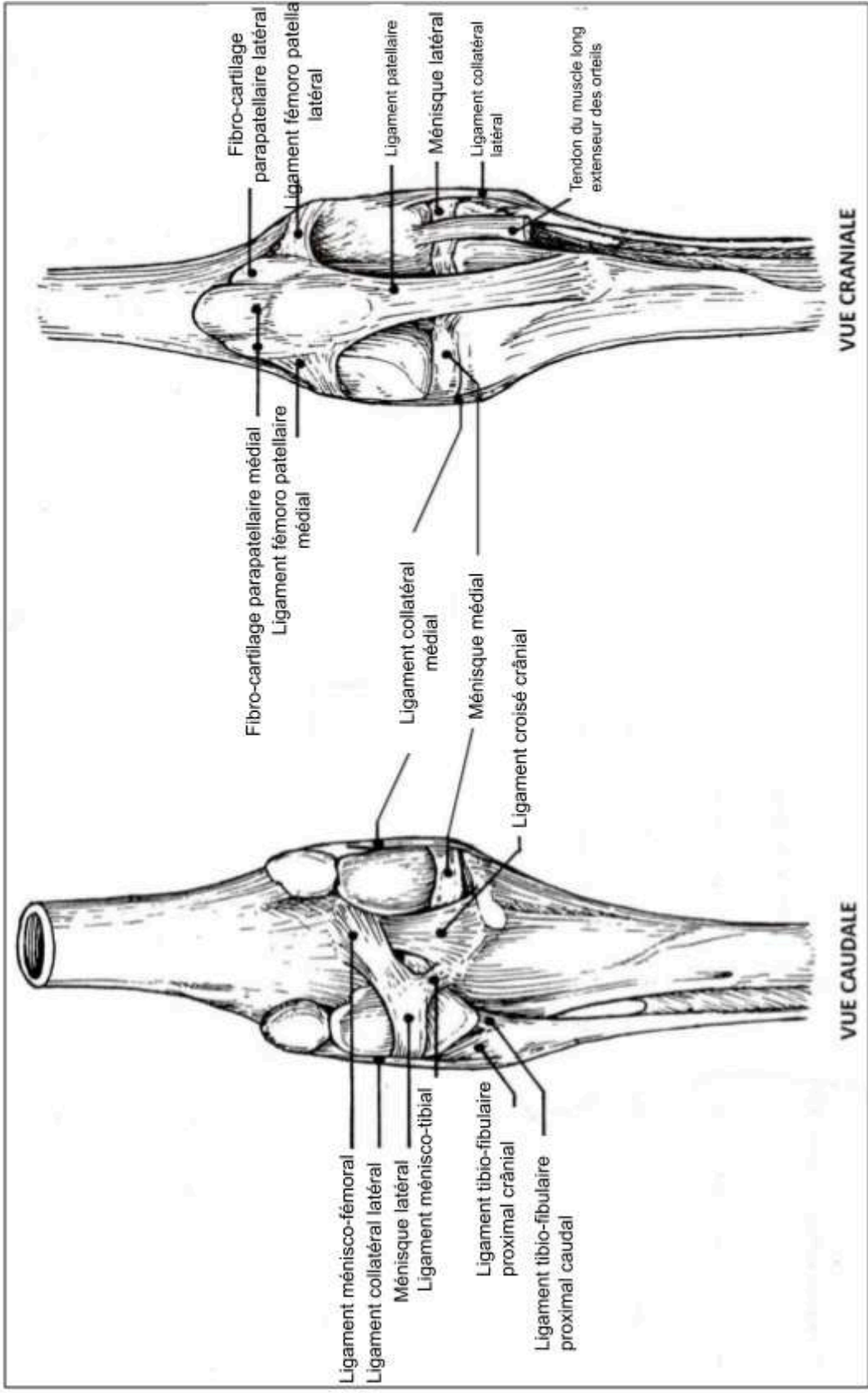


Figure 6 : Appareil ligamentaire de l'articulation du grasset gauche de chien en vue caudale et crâniale.
 D'après Barone 2020.

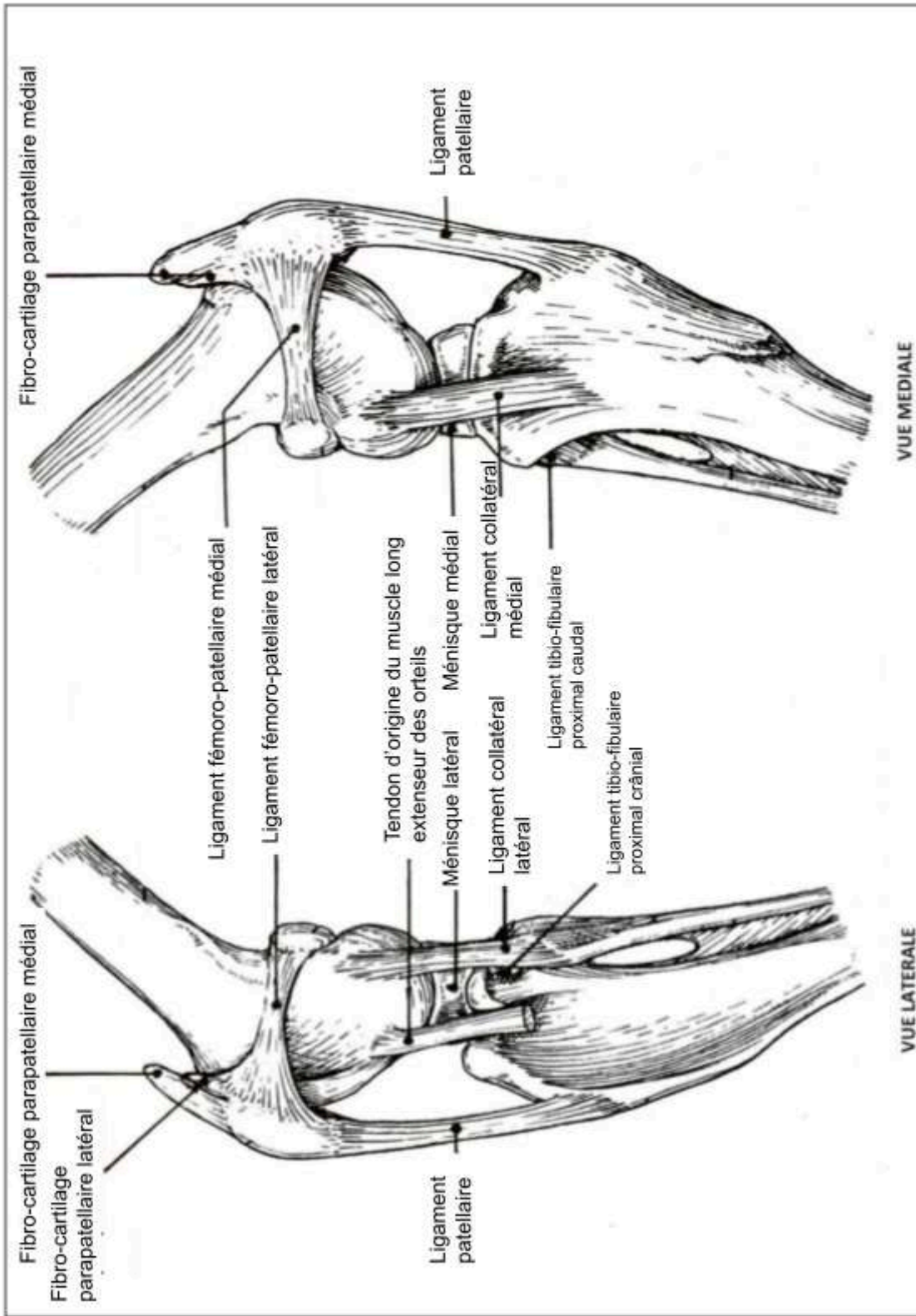


Figure 7 : Appareil ligamentaire de l'articulation du grasset gauche de chien en vue latérale et médiale.
D'après Barone 2020

3.1.1.2 Le ligament patellaire

Le **ligament patellaire** (LP) prend origine au niveau de l'apex de la patelle et s'ancre à la tubérosité tibiale. La face caudale du ligament patellaire est en contact avec le coussinet adipeux infra-patellaire. Structuré comme un ligament robuste et dense, le ligament patellaire joue un rôle crucial dans la transmission des forces générées par le muscle quadriceps fémoral lors du processus d'extension du tibia.¹³

3.1.2 Articulation fémoro-tibiale

3.1.2.1 Les ligaments fémoro-tibiaux collatéraux

Les ligaments fémoro-tibiaux collatéraux ont leurs origines respectives aux épicondyles médial et latéral du fémur. Ils sont extra-capsulaires et traversent l'articulation latéralement jusqu'au tibia dans le sens proximo-distal. Ces ligaments exercent une fonction de contention en restreignant les mouvements latéraux, incluant le valgus et le varus du tibia, ainsi que les rotations excessives du tibia par rapport au fémur.¹³

Le **ligament collatéral médial** (LCM) s'insère au niveau de l'épicondyle médial du fémur et se dirige disto-crânialement pour s'attacher à la partie distale du condyle tibial médial. Au cours de son trajet, il parcourt l'articulation du grasset médialement et adhère au ménisque médial ainsi qu'au rebord médial du plateau tibial.¹³

Le **ligament collatéral latéral** (LCL) s'insère au niveau de l'épicondyle fémoral latéral du fémur et se dirige disto-caudalement pour s'attacher à la tête de la fibula.¹³

3.1.2.2 Les ligaments croisés

Les ligaments croisés sont intra-articulaires, au sein de la fosse intercondylière, mais ne sont pas intra-synoviaux. En effet, ils sont enveloppés par une membrane synoviale.

Le **ligament croisé crânial** (LCCr), connu également sous le nom de ligament croisé antérieur, s'insère sur la partie caudo-médiale du condyle fémoral latéral et se dirige disto-crânialement et médialement pour s'attacher au niveau de l'aire intercondylière crâniale du tibia. Ses principales fonctions sont de prévenir l'hyperextension et la rotation interne du grasset ainsi que le déplacement crânial du tibia par rapport au fémur.^{13, 133}

Le **ligament croisé caudal** (LCCd), s'insère sur les parties moyenne et crâniale de la face latérale du condyle médial du fémur et se dirige caudo-distalement en croisant le LCCr médialement pour s'attacher au bord latéral de l'incisure poplitée du tibia. Comparativement au LCCr, le LCCd est caractérisé par sa plus grande épaisseur et sa puissance accrue.^{13, 133}

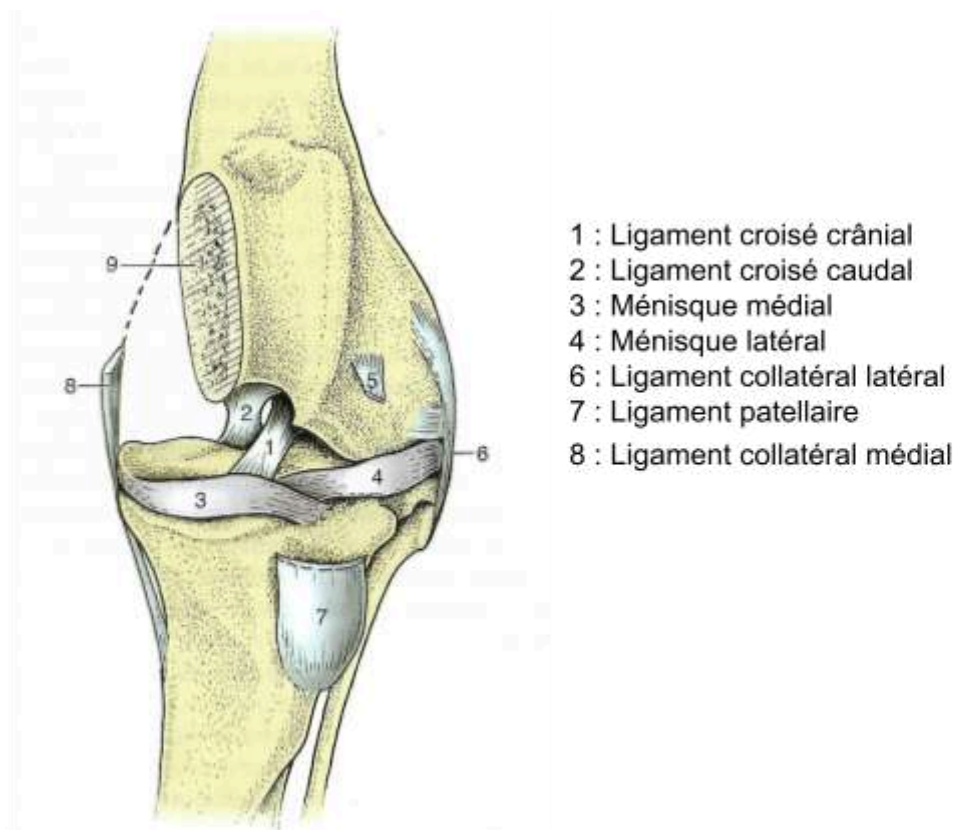


Figure 8 : Vue crâniale des ligaments de l'articulation du grasset de chien. D'après Hermanson 2016.

3.3 Appareil fibro-cartilagineux de la patelle

L'appareil fibro-cartilagineux de la patelle, essentiel pour garantir une coaptation adéquate de cette dernière dans la trochlée fémorale, se compose de deux fibro-cartilages parapatellaires : un médial et un latéral. La partie médiale est plus importante que le latéral et joue un rôle précieux dans le maintien passif de la patelle contre le bord médial de la trochlée lors de la flexion du grasset.¹³

3.4 Les ménisques

Dans chaque articulation du grasset, on observe la présence de deux ménisques distincts : un ménisque médial et un ménisque latéral. Ils proviennent du développement de la couche fibreuse de la capsule articulaire et sont enveloppés par une membrane synoviale. Ces structures fibro-cartilagineuses assurent la congruence optimale entre les surfaces articulaires du fémur et du tibia.¹³

3.4.1 Conformation

Les ménisques présentent une conformation semi-lunaire et biconcave permettant de répondre aux condyles convexes du fémur et du tibia. Chaque ménisque est caractérisé par une corne crâniale et une corne caudale prolongées à chaque extrémité par un ou plusieurs ligaments d'attache. Une description anatomique distingue une face proximale, une face distale, une face axiale et une face abaxiale du ménisque. La face abaxiale se distingue par son épaisseur supérieure à celle de sa face opposée, axiale.

Les ménisques du grasset ne présentent pas une symétrie parfaite entre eux : le ménisque latéral est généralement plus large que le ménisque médial. De plus, des différences existent au niveau des adhérences avec la capsule articulaire : le ménisque médial présente des attaches avec la capsule articulaire, tandis que le ménisque latéral en est dépourvu.¹⁰⁴

3.4.2 Attaches

La stabilisation des ménisques est permise par les différents ligaments présents au sein de l'articulation du grasset. Ces ligaments sont attachés au niveau des cornes de chaque ménisque.

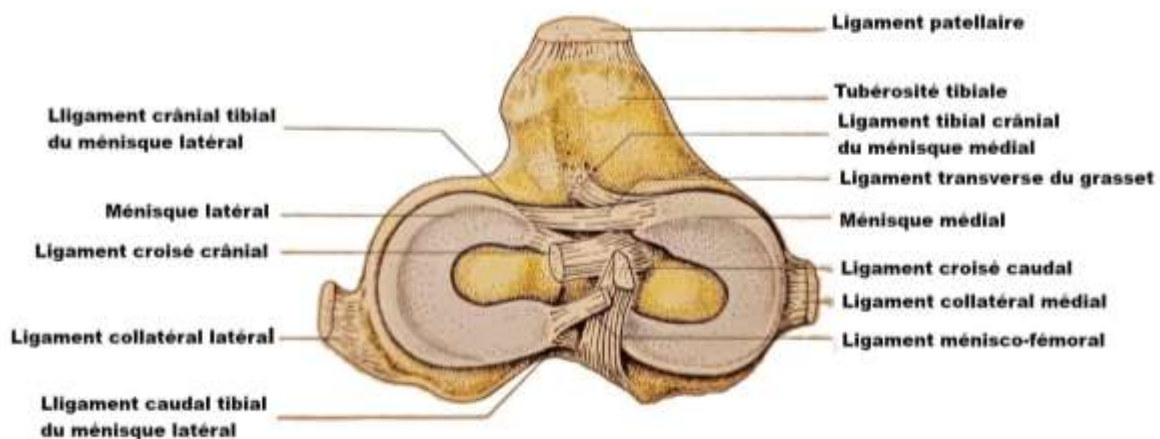


Figure 9 : Vue proximale du plateau tibial avec les ménisques en place d'un grasset de chien. Représentation des ligaments méniscaux et des ligaments croisés. D'après Hermanson 2016.

II - La biomécanique du grasset

La biomécanique est l'application des lois de la mécanique aux phénomènes biologiques, physiologiques et médicaux. Cette discipline permet d'étudier les systèmes biologiques en considérant leurs aspects mécaniques. Nous pouvons prendre l'exemple de Léonard De Vinci comme l'un des pionniers de ce genre avec le célèbre Homme de Vitruve. En effet, cette œuvre représente un individu dont le centre de gravité varie en fonction de sa posture mettant en lumière l'importance de l'équilibre et de la dynamique dans le mouvement humain.²² Il est également le premier à utiliser des concepts tels que le bras de levier pour comparer les forces entre humains et animaux.

Cette discipline englobe divers aspects de la mécanique des systèmes biologiques, notamment l'étude de l'équilibre, de la statique, de la dynamique et de la cinématique, offrant ainsi une approche holistique pour appréhender les mécanismes sous-jacents aux processus biologiques et physiologiques.

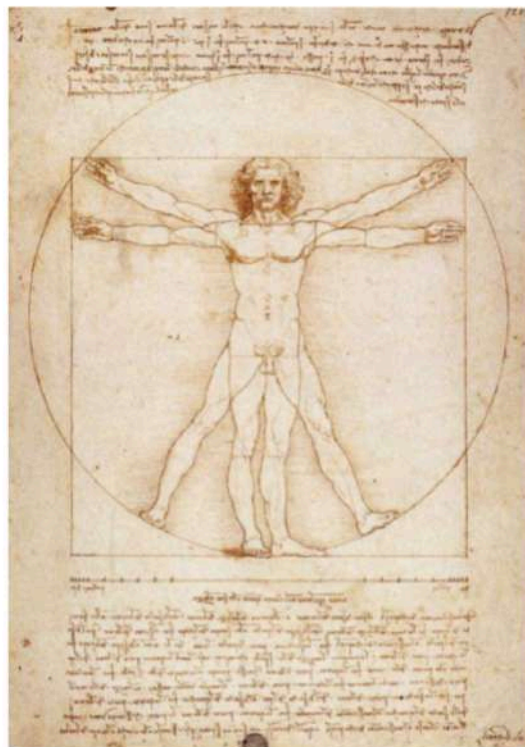


Figure 10 : Homme de Vitruve, le centre de l'*homo ad circulum* (le cercle) au nombril et celui de l'*homo ad quadratum* (le carré) au-dessus du pubis. D'après Borrelli 2023.

Dans cette partie nous étudierons les modèles biomécaniques du grasset ainsi que leurs liens dans la pathogénie du la rupture du ligament croisé crânial.

1 - Anatomie fonctionnelle du grasset

Le grasset est une articulation complexe autorisant des mouvements dans les trois dimensions de l'espace. Chacunes de ces dimensions peut être caractérisée par quatre mouvements fonctionnels distincts :

Dans le plan sagittal : Flexion, extension, translation latérale et translation médiale.

Dans le plan frontal : Déviation latérale, déviation médiale , translation crâniale et translation caudale

Dans le plan horizontal : Rotation interne, rotation externe, translation proximale et translation distale

La figure 11 illustre ces divers mouvements. Il est à noter que les mouvements de translation sont relativement peu fréquents dans les conditions physiologiques.

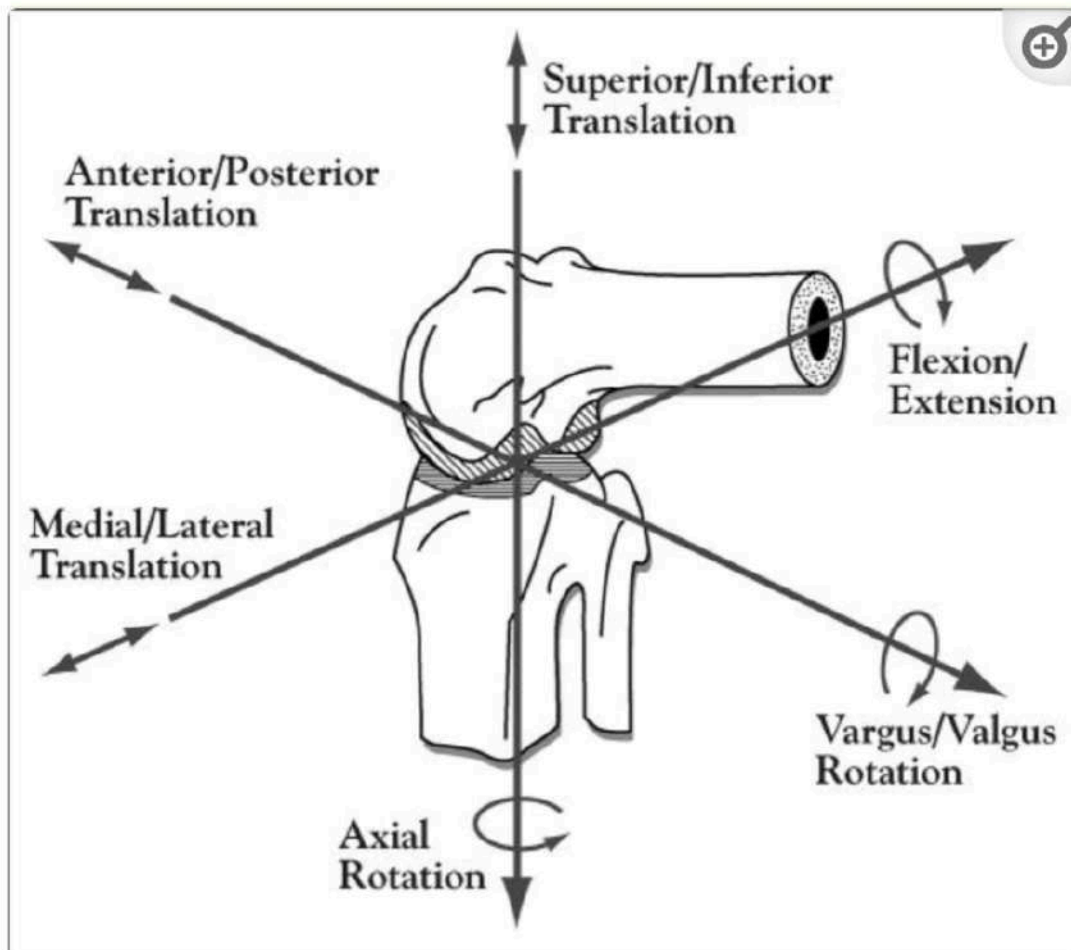


Figure 11 : Axes fonctionnels du grasset du chien. D'après Komdeur 2020

2 - Rôle des ligaments

2.1 Les ligaments collatéraux

Le LCL limite les mouvements latéraux d'adduction et de rotation interne du tibia par rapport au fémur tandis que le LCM limite les mouvements latéraux d'abduction et de rotation externe du tibia par rapport au fémur.

Les mouvements de rotations interne et externe sont considérablement limités en extension et sont moins restreints en flexion. Une étude menée par Arnoczky et Marshall en 1977 a démontré qu'en extension, l'amplitude de rotation interne était de 5°, contre 19° en flexion, et que l'amplitude de rotation externe était de 6° en extension et de 8° en flexion. Ces différences d'amplitudes sont attribuées à la variation de tension du LCL et du LCM en flexion. Le LCL se détend totalement en flexion, contrairement au LCM, qui reste tendu au niveau de sa partie crâniale.^{45,133} Ces amplitudes restent cependant limitées car les rotations sont également contrôlées par la conformation des ménisques et les forces musculaires du grasset.

Lors de la flexion du grasset, le LCL se relâche, permettant au condyle fémoral latéral d'effectuer un mouvement caudal.^{45,133} Ce mouvement n'est pas permis au niveau du condyle fémoral médial en raison des attaches plus solides du LCM au ménisque médial par rapport au LCL avec le ménisque latéral. Ce mouvement caudal entraîne une rotation interne du tibia, limitée par l'action des ligaments croisés.^{45,133}

Lors de l'extension du grasset, le LCL se tend et provoque une poussée crâniale du condyle fémoral latéral, entraînant ainsi une légère rotation externe du tibia.

2.2 Les ligaments croisés

Le LCCr s'oppose à l'avancée crâniale du tibia par rapport au fémur, limite la rotation interne du tibia par rapport au fémur en s'enroulant autour du ligament croisé caudal et s'oppose à l'hyperextension du grasset.

Lors de la flexion du grasset, deux bandes fibreuses du LCCr présentant des propriétés différentes peuvent être observées. En effet, pendant ce mouvement le LCCr se tord autour sur LCCd en raison de la rotation interne physiologique du tibia, formant ainsi une bande crânio-médiale tendue et une bande caudo-latérale relâchée. En revanche, lors de l'extension, les deux bandes sont tendues. (Fig 12)

Le rôle principal du LCCd, quant à lui, est de s'opposer au déplacement caudal du tibia et à sa rotation interne en association avec le LCCr.⁵

Dans une moindre mesure, les ligaments croisés s'opposent au mouvement de déviation latéral et médial (valgus et varus), en association avec les ligaments collatéraux.

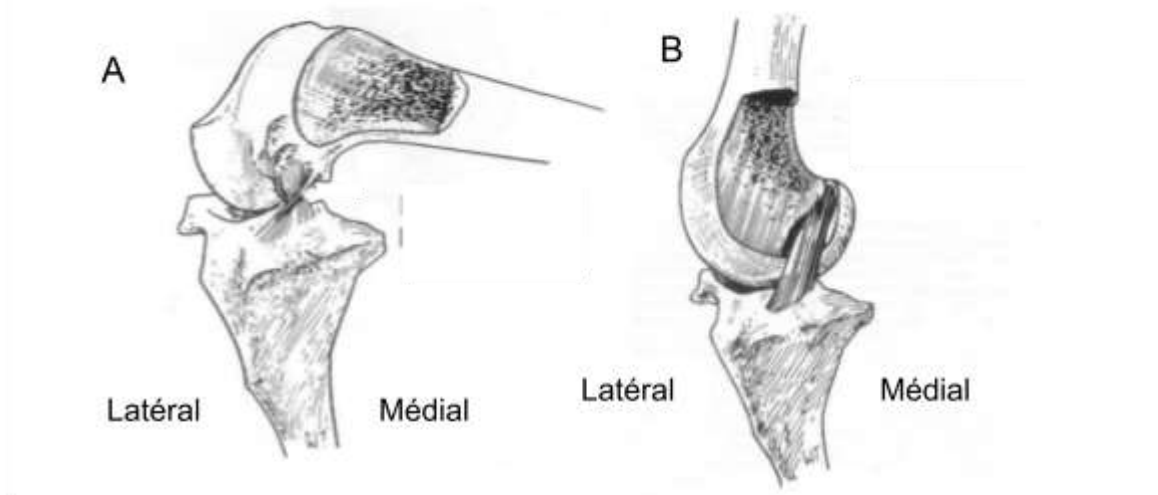


Figure 12 : Ligament croisé crânial lors de la flexion (A) et de l'extension (B) d'un grasset de chien en vue crânio-médiale. D'après Arnoczky, Marshall, 1977.

2.4 Synthèse des rôles des ligaments

Le tableau 1 ci-dessous présente une synthèse des fonctions des ligaments de l'articulation du grasset dans l'ensemble des mouvements de cette articulation.

Ligament	Flexion	Extension
Ligament patellaire	Tendu	Tendu
	Transmet l'action du quadriceps au tibia	
Ligaments fémoro-patellaires	Tendus	Tendus
	Maintiennent la patella dans la trochlée fémorale	
Ligament collatéral latéral (LCL)	Relâché	Tendu
		Limite le varus Limite les rotations extrêmes
Ligament collatéral médial (LCM)	Bande crâniale tendue Bande caudale relâchée	Tendu
	Limite le valgus (partiellement)	Limite le valgus (entièrement) Limite les rotations extrêmes
Ligament croisé crânial (LCCr)	Bande caudo-latérale relâchée Bande crânio-médiale tendue	Bande caudo-latérale tendue Bande crânio-médiale tendue
	Limite l'avancée crâniale du tibia Limite la rotation interne du tibia en s'enroulant autour du LCCd S'oppose à l'hyperextension du grasset	
	S'oppose au varus et au valgus (secondaire)	
Ligament croisé caudal (LCCd)	Bande crâniale tendue Bande caudale relâchée	Bande crâniale relâchée Bande caudale tendue
	Limite le glissement caudal du tibia Limite la rotation interne du tibia avec le LCCr	
	S'oppose au varus et au valgus (secondaire)	

Tableau I : Rôles des ligaments lors de la flexion et de l'extension du grasset de chien. D'après Thiebaut 2018.

3 - Rôles des ménisques

Une étude a révélé que les ménisques peuvent supporter jusqu'à 75% du poids exercé sur l'articulation chez le porc.¹²² Parallèlement, des observations sur les humains ont montré une variation de l'effet des ménisques entre la flexion et l'extension. En effet, il a été démontré que les ménisques peuvent supporter jusqu'à 90% des forces en flexion, mais seulement 50% en extension.¹ Une seconde étude a porté sur la congruence des ménisques avec les condyles fémoraux sous l'effet d'une charge appliquée sur l'articulation du genou humain. Les résultats ont indiqué qu'à mesure que la charge augmentait, le ménisque devenait davantage congruent avec les condyles fémoraux, réduisant ainsi la surface de contact entre les cartilages articulaires du fémur et du tibia.^{75,109}

Grâce à leur forme semi-lunaire et à leur congruence avec les condyles fémoraux, les ménisques jouent un rôle crucial dans la répartition radiale des forces exercées par les structures proximales au tibia, limitant ainsi la dégénérescence des cartilages articulaires.

De plus, les ménisques sont dotés de mécanorécepteurs localisés au niveau des cornes crânielles et caudales, ce qui suggère leur implication dans la proprioception et le maintien de la posture en agissant directement sur les différents muscles extenseurs et fléchisseurs du grasset.^{54,104}

4 - Positions et contraintes du grasset au repos

Au repos, le grasset est en position fléchie avec un angle fémoro-tibial d'environ 135°.³ Selon le tableau I, dans cette position, seule la bande crânio-médiale du ligament croisé crânial est sous tension, limitant ainsi la poussée crâniale du tibia et sa rotation interne par rapport au fémur.

La stabilité du genou a été décrite par plusieurs chercheurs utilisant des modèles différents.

Modélisation passive du grasset :

La modélisation étudiée par Slocum en 1993¹²⁵ représente le modèle le plus élémentaire décrivant les forces agissant sur le grasset, avec un seul degré de liberté. Dans ce modèle, les mouvements sont considérés comme étant uniquement possibles dans le plan sagittal, sans tenir compte des possibilités de varus, valgus, ou rotations axiales. Cette modélisation se concentre uniquement sur les structures ligamentaires et osseuses directement impliquées dans l'articulation fémoro-tibiale, incluant les ligaments croisés, le tibia et le fémur. Plusieurs études ont utilisé ce modèle en le comparant à l'ouverture d'une porte avec charnière. (Fig 13)

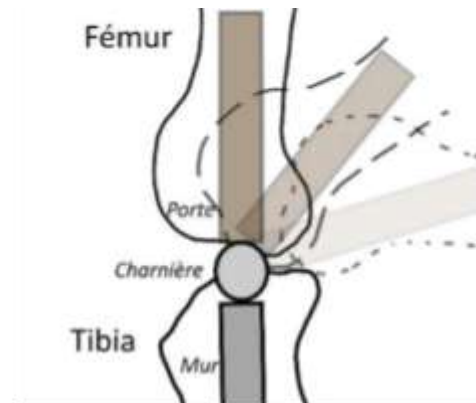


Figure 13 : Analogie entre la flexion du grasset et l'ouverture d'une porte à charnières. D'après Thiebaut 2018.

En biomécanique il est important d'utiliser un repère avec des lois préétablies. Pour ce modèle spécifique, les lois supposées sont les suivantes :

- Modélisation dans le plan sagittal en deux dimensions : Les mouvements sont restreints à ce plan uniquement, et aucune variation n'est autorisée en dehors de cette dimension.
- Absence de frottement entre les structures de l'articulation : Aucune résistance due au frottement n'est considérée dans les interactions entre les différentes composantes de l'articulation.

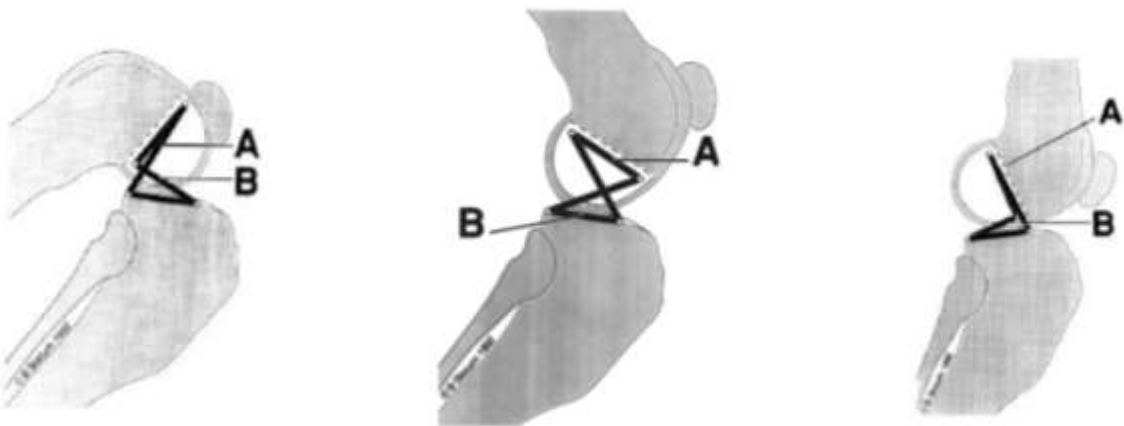


Figure 14 : Représentation schématique à quatre segments du mouvement des ligaments croisés en flexion et en extension en vue latérale. D'après Slocum 1993.

Ce modèle est donc représenté par quatre segments représentant les deux ligaments croisés ainsi que le segment fémoral reliant les insertions proximales des ligaments croisés et le segment tibial reliant les insertions distales. Les ligaments croisés assurent de manière passive la stabilité du grasset en flexion et en extension. De plus, lors de la flexion, le mouvement est stoppé par le contact des muscles de la cuisse et ceux de la jambes et, lors de l'extension, le contact entre le LCCr et la fosse intercondyloire fémorale crâniale ainsi que la tension du LCCr permettent d'éviter l'hyperextension du grasset.

La figure 15 illustre la potentialité de rupture du ligament croisé crânial (LCCr) lors d'une situation d'hyperextension du genou. En effet, dans cette situation, la distance entre les deux insertions du LCCr est plus grande que la longueur du LCCr favorisant une forte tension sur ce dernier pouvant conduire à sa rupture. L'illustration met également en évidence la laxité du LCCd lors de rupture du LCCr permettant ainsi le déplacement crânial du tibia par rapport au fémur.

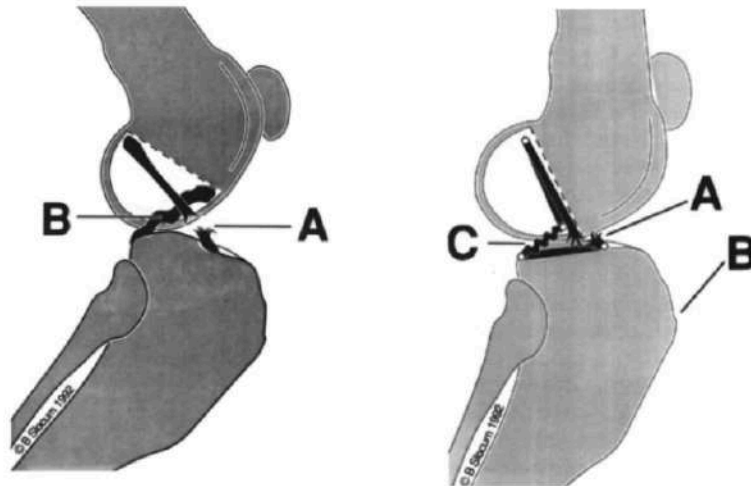


Figure 15 : Représentation schématique de la rupture du LCCr en vue latérale.
Gauche : laxité du LCCd lors de rupture du LCCr. Droite : Rupture du LCCr lors de l'hyperextension du grasset. D'après Slocum 1993.

Ce modèle passif du grasset présenté comporte de nombreuses limites, notamment son incapacité à expliquer les ruptures du LCCr en l'absence d'hyperextension du grasset et ne prend pas en compte l'ensemble des structures participant à l'intégrité du grasset. Il est donc nécessaire d'ajouter des composantes de forces dynamiques dans la modélisation biomécanique du grasset afin de mieux appréhender ces phénomènes complexes.

5. Positions et contrainte du grasset à la marche

Le pourcentage du poids corporel supporté par le grasset diffère pour chaque allure du chien. Les résultats des études menées sur des tapis de course indiquent que chaque membre postérieur du chien supporte 42 % du poids corporel lors de la marche, 74 % au trot¹³⁶ et entre 90 % et 164% au galop.¹³⁷

De plus, l'analyse de la force exercée sur le grasset a été réalisée chez la chèvre, montrant qu'elle peut atteindre jusqu'à 124 N lors de la marche et 150 N au trot.⁶² Concernant les chiens, seule la force nécessaire à la rupture du LCCr chez le labrador et chez des races croisées a été étudiée, avec une force de rupture de 700 N chez le labrador³⁵ et de 1300 N chez des races croisées.²⁶ En supposant que les structures composées de collagènes peuvent supporter jusqu'à 25 % de leur force de rupture.³⁸, il a été défini des forces appliquées au LCCr chez le chien allant de 175 à 325 N.

Les forces appliquées lors des différentes allures du chien présentent donc de fortes contraintes exercées sur les structures participant à la stabilisation du grasset. Ainsi, deux modèles actifs de biomécanique du grasset ont été proposés afin de mettre en évidence les contraintes exercées sur le ligament croisé crânial.

5.1 Modélisation active de Slocum

Le modèle actif du grasset, tel que proposé par Slocum, repose sur l'idée que la stabilité de l'articulation du genou est maintenue par la synergie de quatre éléments :

- Les forces musculaires responsables de la flexion et de l'extension du grasset
- La traction exercée par les muscles fléchisseurs raides de la cuisse
- La force de poussée crâniale du tibia
- Les structures de fixation intra-articulaires telles que les ligaments croisés et le ménisque médial.

Dans ce modèle la résultante des forces, au repos, est supposée parallèle au tendon calcanéen commun, modélisé par l'axe fonctionnel du tibia.

Cependant, lors de la marche, la résultante des forces se déplace vers l'avant en raison de la combinaison d'une forte pression exercée sur le grasset et d'une inclinaison plus ou moins prononcée du plateau tibial. Cette force est appelée force de cisaillement tibio-fémorale, ou force de poussée crâniale. Si les contraintes actives du grasset, générées par l'activité musculaire, ne parviennent pas à contrebalancer cette force de poussée tibiale crâniale, alors des contraintes mécaniques importantes sont appliquées au ligament croisé crânial et au ménisques médial pouvant provoquer des lésions de ces structures.

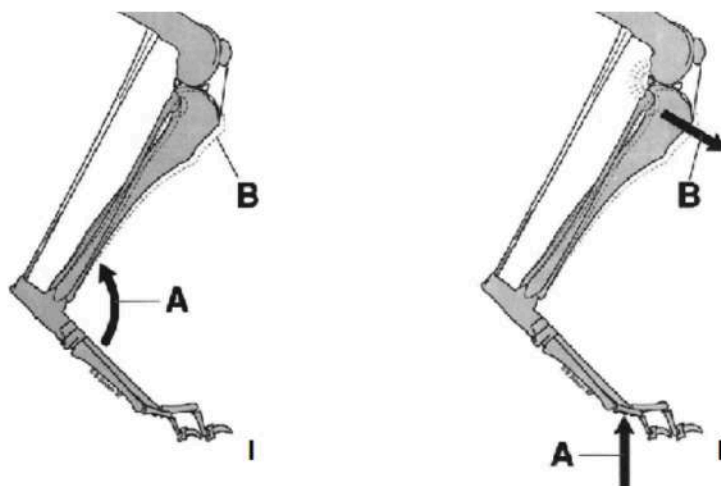


Figure 16 : Modélisation de Slocum de la résultante des forces exercées sur le tibia lors de la marche.

I : La flexion du jarret (A) en phase de soutien n'induit pas de translation du tibia (B).

II : Lors de l'appui du membre, la force exercée (A) participe à l'avancée du tibia (B) en cas de rupture du LCCr.

D'après Slocum 1993.

De plus, la norme de la force de cisaillement est directement proportionnelle à l'angulation du plateau tibial. En d'autres termes, plus l'angle formé par le plateau tibial est important, plus la norme de cette force de poussée crâniale est élevée. (Fig 17)

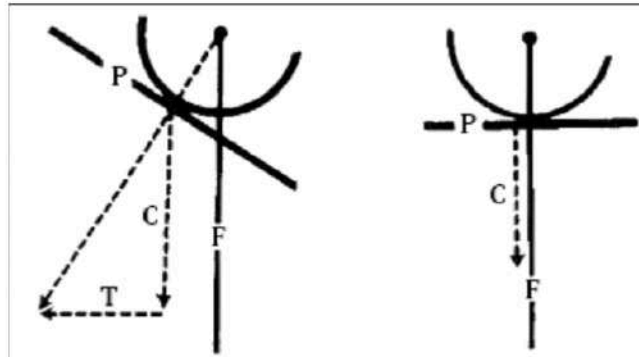


Figure 17 : Schéma de l'effet de l'angle du plateau tibial sur la force de poussée crâniale du tibia proximal. P : plateau tibial, C : force compressive exercée lors de la marche, F : force de gravité, T : Transposition de la force angulaire. D'après Slocum 1984.

D'un autre côté, les différents muscles de la cuisse et de la jambe peuvent jouer un rôle agoniste ou antagoniste au ligament croisé crânial. En effet, le muscle quadriceps fémoral exerce une traction crâniale et proximale sur le tibia par son insertion au niveau de la patelle, s'ajoutant à la force de de poussée crâniale du tibia. Un autre groupe musculaire composé du muscle gastrocnémien et du muscle fléchisseur superficiel des doigts joue un rôle antagoniste au LCCr. Pour finir, l'association du muscle biceps fémoral, du muscle gracile, de la bande caudale du muscle semi-membraneux et de la bande caudale du muscle sartorius, permet une traction caudale du tibia lors de leur contraction jouant donc un rôle agoniste au LCCr.

Pour récapituler, Slocum propose donc en 1993 ce modèle actif du grasset où l'ampleur de la force de cisaillement tibio-fémorale, retenue par le LCCr, dépend de la force de compression articulaire (parallèle à la force de gravité terrestre), de l'angle du plateau tibial et des différents groupes musculaires de la cuisse et de la jambe.

Dans une articulation normale du grasset, cette force de cisaillement est contrée par des forces actives, telles que celles exercées par les muscles fléchisseurs de l'articulation du grasset, et par des éléments passifs, notamment le LCCr et le ménisque médial. Dans l'articulation du grasset avec rupture du LCCr, l'avancée crâniale du tibia par rapport aux condyles fémoraux se produit pendant la phase d'appui de la marche. En effet, les contraintes actives de l'articulation du grasset sont incapables de neutraliser la force de cisaillement tibio-fémorale engendrée lors de la compression de l'articulation du grasset.

Ce modèle a servi de base à la réalisation de plusieurs modes opératoires s'intéressant à la modification de l'angle du plateau tibial.

5.2 Modélisation active de Tepic

Une alternative a été proposée par Tepic *et al.* en 2002 ¹⁴⁷, suggérant que la force totale appliquée par le membre pelvien n'est pas parallèle à l'axe fonctionnel du tibia, tel que proposé par Slocum, mais plutôt parallèle au ligament patellaire. Dans ce modèle, un nouvel angle est introduit : l'angle du tendon patellaire (TPA, *Patellar Tendon Angle*), défini comme l'angle entre la tangente de la pente tibiale du plateau tibial et la force exercée par le ligament patellaire, dans le même sens que le tendon patellaire.

L'absence d'orthogonalité des forces exercées sur le ligament patellaire permet d'identifier une force résultante parallèle au plateau tibial, mettant en évidence la force de poussée crâniale du tibia. (Fig 18)

De la même manière que la modélisation de Slocum, la norme de la force résultante parallèle au plateau tibial est directement proportionnelle à l'angulation du plateau tibial.

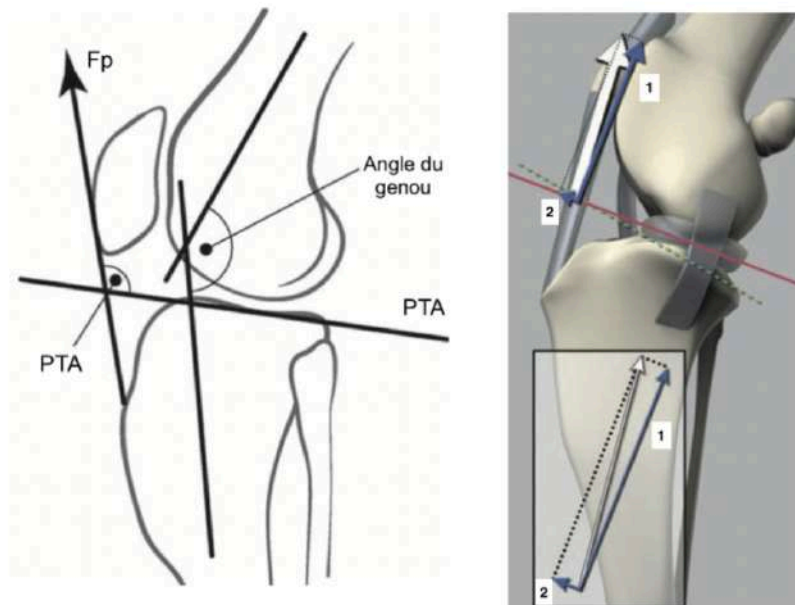


Figure 18 : Modélisation de Tepic proposant une résultante des forces de compression du tibia lors de la marche parallèle au ligament patellaire. D'après Boudrieu 2009 et Millovanes 2013.

Cette modélisation a conduit à une prise en charge chirurgicale s'intéressant à la modification de l'angle du tendon patellaire par avancement de la tubérosité tibiale, plutôt qu'à la rotation du plateau tibial réduisant l'angle de ce dernier.

5.3 Conclusion sur la force de poussée crâniale du tibia

Les deux modélisations actives du tibia établissent un lien entre la force de poussée crâniale du tibia et l'inclinaison du plateau tibial. Les distinctions entre ces deux modèles portent sur le positionnement de la résultante des forces totales exercées sur l'articulation du grasset, ce qui a conduit au développement de différentes techniques chirurgicales de correction, que nous détaillerons dans la section appropriée.

Néanmoins, malgré de nombreuses études portant sur le sujet, la relation entre la valeur de la pente tibiale et la rupture du LCCr demeure controversée. En effet, certaines études montrent une corrélation entre des pentes tibiales excessives ($> 55^\circ$) et la rupture du LCCr.^{79,106} Une autre menée sur des Beagles⁶⁵ montre la présence de changement chondroïdes dans la matrice extracellulaire du ligament, causée par la présence d'une forte TPA, conduisant à sa dégénérescence. En revanche, de nombreuses autres études n'ont pas démontré de différences significatives entre l'angle du plateau et la rupture du LCCr.¹⁰⁷

6 - Facteurs de rupture du LCCr liés à la conformation du membre pelvien

Comme expliqué plus haut, la force de poussée crâniale du tibia est en lien avec la valeur de la pente tibiale. Néanmoins d'autres paramètres anatomiques et biomécaniques non physiologiques du grasset peuvent entrer en jeu dans la pathogénie de la rupture du LCCr en augmentant les contraintes sur ce dernier.

Sténose de la fosse intercondylienne fémorale :

Une sténose de la fosse intercondylienne contenant les ligaments croisés peut provoquer un pincement d'un ou des deux ligaments croisés pouvant les fragiliser et provoquer leur rupture.⁵⁵

Conformation du fémur :

Les animaux présentant un *genu varum* (jambes arquées) à sont plus susceptibles de développer une rupture du LCCr car cette malformation induit une rotation interne tibiale réactionnelle. Cette rotation accrue augmente les contraintes mécaniques exercées sur le LCCr, lequel lutte normalement contre la rotation interne de manière physiologique.⁵⁵

Conformation de la tubérosité tibiale :

Chez certains chiens, une faible largeur sur le plan sagittal de la tubérosité tibiale augmenterait la poussée tibiale crâniale pouvant conduire à la dégénérescence précoce du LCCr.⁶⁶

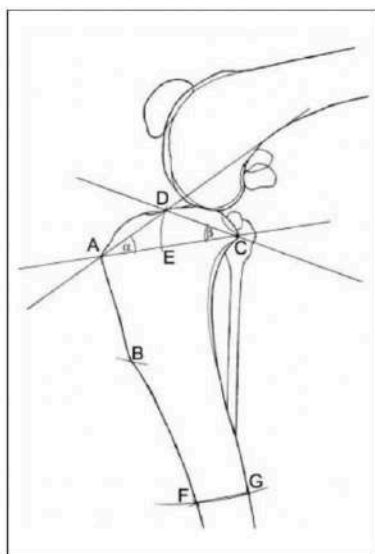


Figure 19 : Représentation schématique des mesures effectuées lors de l'étude d'Inauen et al. La largeur de la tubérosité tibiale est décrite par la distance entre les points A et E. A étant la partie proximale de la crête tibiale, et E étant l'intersection de la droite AC avec le cercle de centre C et de rayon CD. D'après Inauen 2009.

Luxation médiale de la patelle :

Lors d'une luxation médiale de la patelle, le tendon patellaire est dévié de sa trajectoire physiologique, ce qui compromet son action contre la poussée tibiale crâniale. Cela entraîne une augmentation de la sollicitation mécanique sur le LCCr. De plus, la force exercée par l'appareil extenseur de la jambe n'est plus alignée avec l'axe du tibia dans cette conformation. Lors de la contraction du muscle quadriceps, une rotation interne du tibia est mise en évidence, favorisant la rupture du ligament croisé crânial.⁵⁵ Une étude de 2021 prouve que chez les chiens de moins de 15 kg présentant une luxation médiale de la patelle de grade II ou plus, la tubérosité tibiale est en position plus proximale relativement à la taille du tibia que chez les chiens ayant un grasset sain.⁴³

7 - Conclusion partielle

Deux modèles biomécaniques relatifs aux forces appliquées au grasset chez le chien sont actuellement en coexistence, contribuant ainsi à la formulation de nombreuses techniques de stabilisation du grasset. Dans ces deux modèles, la force de poussée tibiale crâniale est directement proportionnelle à l'inclinaison du plateau tibial. Cette force est contrée ou accentuée par les contraintes actives exercées par les divers groupes musculaires du grasset. De plus, elle est contrée par les contraintes passives, notamment le ligament croisé crânial, qui joue un rôle crucial dans la limitation de la translation crâniale du tibia par rapport au fémur pendant la marche.

Cette force de poussée crâniale du tibia induit la boiterie et les signes cliniques rapportées lors d'une rupture du ligament croisé crânial, permettant d'orienter le diagnostic vers cette atteinte dès l'examen clinique général de l'animal.

Nous verrons par la suite que ces deux modèles jouent un rôle dans le choix de la technique d'ostéotomie réalisée lors de correction d'une rupture du ligament croisé crânial chez le chien.

III - Diagnostic de la rupture du ligament croisé crânial

1 - Signalement, anamnèse et signes cliniques

1.1 Le signalement

Le signalement est une composante essentielle du diagnostic de la rupture du ligament croisé chez le chien, mais il n'est pas suffisant en soi, car peu de prédispositions, qu'elles soient raciales ou sexuelles, ont été démontrées.

En effet, la rupture du LCCr est diagnostiquée chez toutes les races de chiens, qu'elles soient géantes ou naines. Bien que certains articles montrent une prévalence plus élevée de la rupture du LCCr dans certaines races, cela est souvent lié à une sur-représentation générale de cette race dans la population étudiée.¹¹⁴ De plus, tous les groupes d'âge sont touchés par la rupture du ligament croisé crânial.⁸⁸

1.2 L'anamnèse

L'anamnèse, propre à chaque chien, joue un rôle essentiel dans l'orientation du praticien vers la rupture du LCCr.¹¹⁴ Le motif de consultation le plus fréquent pour cette affection est la boiterie franche du membre pelvien chez un chien adulte. D'autres signes tels que la raideur du postérieur, des tremblements ou des changements dans la posture assise sont également souvent rapportés.

La boiterie peut apparaître après un effort intense, un traumatisme, ou sans cause apparente.¹¹⁴ La physiopathologie de la rupture du ligament croisé crânial montre une prédominance de l'aspect dégénératif de cette lésion,⁵⁵ bien que son origine soit encore mal connue mais probablement multifactorielle.¹²⁶

En ce qui concerne les traumatismes, ils sont souvent associés à une rotation brutale de l'animal, ayant reposé une grande partie de son poids sur l'un des membres postérieurs, ou un chien se coinçant le membre postérieur dans une barrière, un trou ou un terrier, provoquant ainsi une hyperextension du grasset du membre coincé.¹¹⁴

Les propriétaires peuvent également remarquer une variation de la boiterie au cours de la journée, avec une aggravation après l'exercice et le repos.⁴⁵ Généralement, la boiterie s'améliore considérablement sans traitement dans les 3 à 6 semaines suivant la blessure. Cependant, chez les chiens présentant une lésion méniscale, la boiterie peut persister jusqu'à l'intervention chirurgicale.⁴⁵

1.3 Les signes cliniques de la rupture du ligament croisé antérieur

La rupture du LCCr provoque une effusion, une instabilité et une douleur du grasset, se manifestant par une boiterie avec un appui intermittent ou sans appui permanent, parfois avec un report variable du poids sur le membre controlatéral.^{67,114}

L'examen clinique de l'animal commence par une observation à distance afin de détecter d'éventuelles anomalies dans le positionnement et la démarche. La présence de jarrets ou de grassets droits, varus ou valgus du tibia peut orienter vers les diagnostics de rupture du LCCr.

Le "sit-test" est un élément d'observation à distance. Un chien souffrant d'une affection du grasset aura tendance à ne plus pouvoir s'asseoir symétriquement et à ne plus fléchir complètement le grasset atteint. Il déplace son membre à l'écart du flanc en flexion partielle.^{45,114}

La consultation se poursuit par la réalisation de différents tests permettant de poser le diagnostic de rupture du LCCr.

2 - Les différents tests

2.1 Palpation du ligament patellaire

Lors de la palpation du grasset, le praticien peut détecter une tuméfaction du ligament patellaire. Pour ce faire, il exerce une pression simultanée de chaque côté des deux ligaments patellaires avec ses pouces et ses index afin d'apprécier une perte du contour, parfois discrète, des ligaments. Cette tuméfaction correspond au gonflement de la capsule articulaire antérieure

2.2 Palpation médiale du grasset

Lors de la palpation médiale du grasset, deux modifications possibles peuvent être détectées :

- Un élargissement le long de la surface articulaire médiale, provoqué par la formation d'ostéophytes le long des crêtes trochléennes, ainsi qu'une prolifération fibreuse le long du condyle médial et de la partie proximale du tibia.⁴⁵
- Un gonflement de la capsule articulaire lors d'effusion. La capsule articulaire, sous tension, prend l'aspect d'une masse de consistance liquidienne lors de la pression. Il est possible d'exercer une pression d'un côté de l'articulation et de ressentir l'onde se propager dans le liquide synovial jusqu'à l'autre côté de l'articulation.⁴⁵

2.3 Test du tiroir direct

Le test du tiroir vise à mettre en évidence l'avancée crâniale du tibia lors d'une rupture du LCCr. Pour ce faire, l'animal est placé en décubitus latéral sur le côté du membre supposé sain. Ce test peut être réalisé sur un animal vigile, sédaté ou sous anesthésie générale. Réduire la vigilance de l'animal permet de se soustraire aux contraintes musculaires volontaires du chien et de répéter le test plusieurs fois sans douleur.

Ce test doit être effectué en maintenant l'articulation du grasset en légère flexion, en effet une extension de l'articulation resserre les ligaments collatéraux entraînant un contact accru entre les condyles fémoraux et le plateau tibial. Ceci a pour conséquence de créer une fausse instabilité pouvant donner de faux négatifs.⁴⁵

Par exemple, pour le grasset droit, la partie distale du fémur est maintenue fermement avec l'index de la main gauche sur la rotule, le pouce derrière le condyle fémoral latéral et le majeur derrière la condyle fémoral médial. La main droite maintient la tubérosité tibiale avec l'index, positionne le pouce sur la tête de la fibula et le majeur sur le condyle tibial médial. La main gauche maintient le fémur immobile pendant que la main droite fait glisser le tibia crânialement puis caudalement par rapport au fémur. Si le tibia se déplace crânialement, le test du tiroir est considéré comme positif.

Il est recommandé de réaliser le même test sur le membre controlatéral présumé sain, permettant d'avoir une référence de la laxité articulaire de base de l'animal.

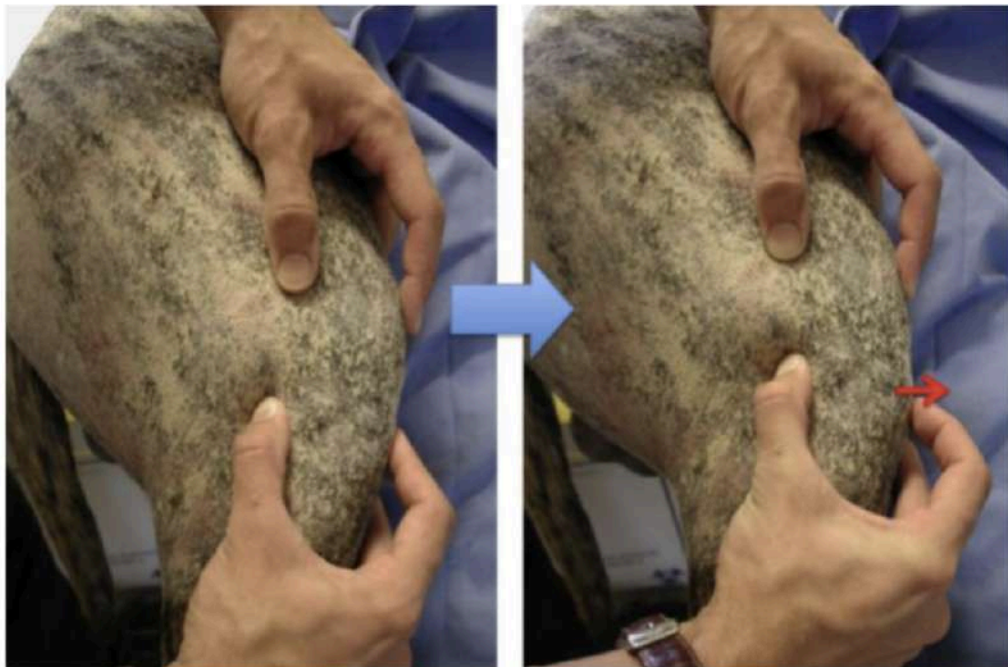


Figure 20 : Réalisation du test du tiroir direct. D'après Ecole Nationale Vétérinaire d'Alfort.

Cas particulier de la rupture partielle du LCCr :

Dans le cas d'une rupture partielle du LCCr, le signe du tiroir peut être absent. Cela est lié à la structure du LCCr, composé de deux bandes distinctes : la bande cranio-médiale et la bande cranio-latérale.

La bande cranio-médiale est tendue à la fois en extension et en flexion, donc si la bande cranio-latérale est rompue, le test peut être négatif dans toutes les positions. À l'inverse, la bande cranio-latérale étant tendue seulement en extension, si la bande cranio-médiale est rompue, le test peut être positif uniquement en flexion.^{3,74}

Une étude montre qu'il est parfois possible de faire la distinction entre une rupture totale et une rupture partielle du LCCr. Lors d'une rupture partielle, le déplacement crânial peut s'arrêter brusquement car la translation est interrompue par les restes du ligament intact se mettant en tension lors de la réalisation du test. En revanche, en cas de rupture complète du ligament, il n'y a pas cet arrêt brusque car le déplacement n'est limité que par les structures péri-articulaires.¹¹⁷

2.4 Test du tiroir indirect

Le test du tiroir indirect, également appelé "test de compression tibiale", est le deuxième test spécifique utilisé pour diagnostiquer la rupture du LCCr. Ce test vise à reproduire l'action de la marche sur le grasset. L'animal est placé en décubitus latéral sur le côté du membre supposé sain. Il est possible de réaliser ce test sur un animal vigile, sédaté ou sous anesthésie générale, permettant ainsi de se soustraire aux contraintes musculaires volontaires du chien et de répéter le test plusieurs fois sans douleur. Le test du tiroir indirect est plus avantageux que le test du tiroir direct car il permet, grâce au bras de levier, d'appliquer une pression plus forte sur le grasset d'un animal vigile.¹¹⁴

Par exemple, pour le grasset droit, la partie distale du fémur est maintenue fermement en plaçant l'index de la main gauche sur la crête tibiale tout en exerçant une pression caudale. Les autres doigts de la main gauche saisissent le fémur distal. La main droite saisit les métatarses et réalise des mouvements de flexion et d'extension du jarret. Ces mouvements du jarret entraînent la contraction du gastrocnémien provoquant une compression tibiale déclenchant l'avancée crâniale du tibia par rapport au fémur. Si un déplacement crânial du tibia est ressenti avec l'index alors le signe du tiroir direct est considéré comme positif.

L'audition du "clic" lors du test du tiroir indirect est décrite comme orientant le diagnostic vers une lésion méniscale, avec une sensibilité entre 27,6% et 66,6 % et une spécificité entre 75% et 96% selon plusieurs études cliniques.^{52,83,84,114} En effet, les études montrent une prévalence entre 9% et 81% de lésions méniscales médiales en association avec une rupture du ligament croisé.^{83,84} Cette prévalence élevée de lésions méniscales médiales, par rapport à de son homologue latéral, est due à la présence d'importantes adhérences du ménisque médial avec la capsule articulaire.⁵⁸

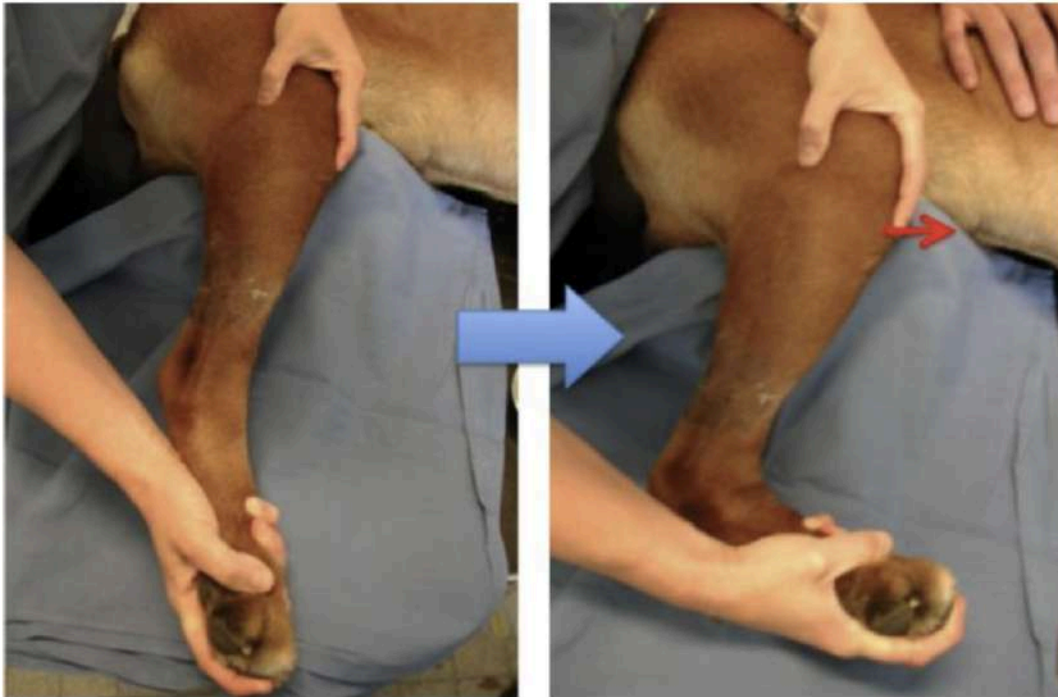


Figure 21 : Réalisation du test du tiroir indirect. D'après Ecole Nationale Vétérinaire d'Alfort.

2.5 Sensibilité et spécificité de ces tests

2.5.1 Palpation du grasset

La palpation du ligament patellaire et la palpation médiale du grasset ne sont pas des tests spécifiques de la rupture du LCCr. En effet l'inflammation de la capsule articulaire peut être causée par diverses affections autres que ligamentaires. De plus, la sensibilité de ces tests est intrinsèquement liée à la sensibilité manuelle et à l'expérience du praticien. De très faibles modifications des tissus mous entourant le ligament patellaire peuvent ne pas être détectées par des opérateurs inexpérimentés. De plus, il semble que la palpation médiale du grasset présente une variabilité inter-opérateurs plus importante, rendant ce test moins sensible que la palpation du ligament patellaire.³⁰

2.5.2 Test du tiroir direct et test du tiroir indirect

Ces deux tests spécifiques de la rupture du ligament croisé crânial permettent d'objectiver la laxité articulaire en mettant en évidence l'avancée crâniale du tibia par rapport au fémur. Cependant, il peut exister une disparité entre les résultats de ces tests et la fonction articulaire réelle du chien. En effet, un chien peut présenter un grasset totalement stable accompagné d'une rupture partielle ou totale du ligament croisé antérieur. Au contraire, un jeune chien peut posséder une certaine laxité articulaire (entre 4 et 5 mm) sans aucune lésion ligamentaire.^{17,45}

Cette disparité s'explique par la présence de contraintes passives et actives sur le grasset. Les contraintes passives sont dues aux ligaments, à la géométrie de l'articulation et à la présence de modifications fibreuses articulaires, tandis que les contraintes actives proviennent des muscles et de leur contraction. Ainsi, une inflammation peut augmenter les contraintes passives, réduisant la laxité articulaire. À l'inverse, une amyotrophie du membre pelvien peut diminuer les contraintes actives et augmenter la laxité articulaire. Il est donc important de prendre en compte la musculature de l'animal et la chronicité de l'affection lors de la réalisation des tests du tiroir direct et indirect.¹¹⁴

Une étude s'est intéressée à étudier les sensibilité et spécificité de ces deux tests chez les animaux vigiles ou anesthésiés. Il a été observé une forte augmentation de la sensibilité pour les deux tests sur animal anesthésié. En effet, en diminuant les contraintes actives du grasset par la relaxation musculaire, l'opérateur perçoit plus facilement le déplacement crânial du tibia. Les résultats sont décrits dans les tableaux II et III.

TEST	Sensibilité	Spécificité	VPP	VPN
Test du tiroir direct (V)	60%	82%	83%	58%
Test du tiroir direct (AG)	96%	88%	92%	93%

Tableau II : Tableau récapitulatif des valeurs de sensibilité et spécificité du test du tiroir direct vigile ou sous anesthésie générale, obtenues lors de l'étude de Carobbi et F.Ness. VPP : valeur prédictive positive, VPN : valeur prédictive négative, V : vigile, AG : Anesthésie générale. D'après Carobbi et al. 2009.

TEST	Sensibilité	Spécificité	VPP	VPN
Test du tiroir indirect (V)	64%	82%	84%	60%
Test du tiroir indirect (AG)	92%	82%	88%	87%

Tableau III : Tableau récapitulatif des valeurs de sensibilité et spécificité du test du tiroir indirect vigile ou sous anesthésie générale, obtenues lors de l'étude de Carobbi et F.Ness. VPP : valeur prédictive positive, VPN : valeur prédictive négative, V : vigile, AG : Anesthésie générale. D'après Carobbi et al. 2009.

3 - L'imagerie médicale pour l'aide au diagnostic

L'examen clinique permet d'orienter le diagnostic vers une lésion du ligament croisé crânial mais peut ne pas être sensible pour d'autres affections articulaires. C'est pour cela que l'imagerie est souvent associée aux différents tests mécaniques du grasset afin de préciser le diagnostic, en fonction des méthodes utilisées, et de mettre en évidence d'autres affections possiblement concomitantes.

3.1 Radiographie du grasset

La radiographie lors de suspicion de rupture du LCCr peut remplir quatre fonctions essentielles :

- Mettre en évidence un déplacement crânial du tibia
- Mettre en évidence l'inflammation aiguë de la synovie
- Évaluer le degré d'arthrose associé à l'inflammation chronique du grasset
- Exclure la présence d'autres affections osseuses ou tissulaires telles que les tumeurs.

Pour effectuer cet examen complémentaire, il est nécessaire de réaliser deux clichés radiographiques : une radiographie latérale et une radiographie cranio-caudale. La bonne exposition et le bon contraste des clichés sont primordiaux afin de visualiser les tissus mous et les structures osseuses.

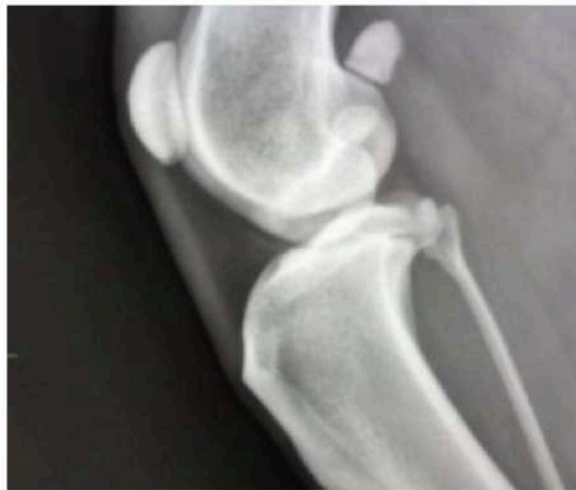

Figure 22 : Radiographie latérale d'un grasset sain de chien. D'après William 2014.

Le seul élément radiographique permettant de poser le diagnostic de rupture du LCCr est l'étude de l'alignement de l'articulation fémoro-tibiale. Cet alignement peut aider au diagnostic de la rupture du LCCr uniquement lorsque le déplacement crânial du tibia est objectivé. Cependant, un alignement normal ne permet pas d'exclure une rupture du LCCr.¹¹⁴

La synovite associée à la rupture du LCCr peut s'apprécier au niveau du coussinet adipeux infrapatellaire. L'épanchement articulaire provoqué par la rupture du LCCr entraîne un déplacement du coussinet adipeux et une distension de la partie caudale de la capsule articulaire. En conséquence, le coussinet adipeux devient visible à la radiographie en raison d'un changement de densité. Cette observation radiographique peut donc fournir des indications supplémentaires pour soutenir le diagnostic de rupture du ligament croisé crânial.

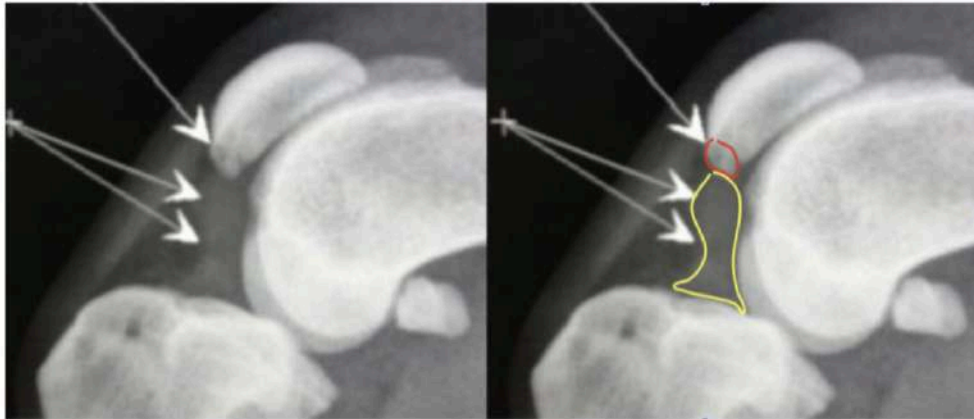


Figure 23 : Radiographie latérale d'un chien souffrant d'une rupture du LCCr. Jaune : Effusion synoviale, Rouge : Ostéophyte de l'apex de la patelle. D'après William 2014.

Lorsque les lésions deviennent plus chroniques, l'arthrose se développe et des ostéophytes péri articulaires peuvent être identifiés. Les premiers ostéophytes observés sont généralement situés sur les lèvres médiales et latérales de la trochlée du fémur ainsi que sur l'apex de la patelle. Par la suite, des ostéophytes plus récents peuvent apparaître autour des condyles fémoraux et tibiaux.^{69,114}

Le degré d'arthrose, objectivé par la radiographie, permet d'estimer l'efficacité des traitements proposés en termes de facilité de rééducation pour retrouver une mobilité correcte du grasset. En effet, une arthrose modérée à sévère peut augmenter la morbidité plusieurs semaines à mois après la chirurgie du grasset.¹¹⁴

La radiographie peut également mettre en évidence une luxation de la patelle, ce qui peut orienter le diagnostic vers une rupture du LCCr. En effet, plusieurs études ont montré une forte association entre la rupture du LCCr et la luxation de la patelle.¹¹⁵ La proportion de chiens atteints d'une rupture du LCCr en cas de luxation de la patelle varie, allant de 6,2%⁴⁰ à 41%^{28,29} La proportion est directement proportionnelle avec le stade de la luxation de patelle (48% pour grade IV).²⁸

Le rôle principal des radiographies du grasset, dans un contexte de rupture du LCCr, est une préparation du manuel opératoire pour la chirurgie de stabilisation du grasset. Cette préparation passe par des mesures précises (TPA, largeur du tibia, rayon de la scie à utiliser...). Ce rôle sera détaillé dans la partie concernant les chirurgies de stabilisation du grasset par ostéotomie.

3.2 Examen tomodensitométrie

L'examen tomodensitométrie simple est rarement utilisé en médecine vétérinaire pour le diagnostic des ruptures du LCCr. Tout comme la radiographie, il n'est possible de visualiser que les conséquences de la rupture et le scanner ne fournit pas d'informations directes sur la lésion ligamentaire elle-même. Bien que l'imagerie tomodensitométrie offre une image plus précise que la radiographie, son utilisation n'est pas standardisée en raison de son coût élevé et de sa faible valeur ajoutée dans le diagnostic des ruptures du LCCr.

Toutefois, en médecine humaine, l'arthroscanner, qui consiste en un scanner avec injection de produit de contraste iodé dans l'articulation, est souvent préféré pour les lésions méniscales et cartilagineuses. Cette technique permet une meilleure visualisation de ces structures par rapport à l'IRM. Cependant, ces modalités d'imagerie sont moins couramment utilisées en médecine vétérinaire pour les lésions du grasset.³⁹

3.3 Imagerie par résonance magnétique

L'imagerie par résonance magnétique (IRM) est largement reconnue en médecine humaine comme l'un des meilleurs outils diagnostique pour les affections inflammatoires, traumatiques ou dégénératives des articulations.^{53,103} En effet, l'absence de rayons ionisants, la très bonne définition des tissus mous et la capacité à réaliser des images dans plusieurs plans font de l'IRM un outil diagnostique de premier choix. De plus, elle est le seul examen permettant l'évaluation combinée du cartilage articulaire, de l'os-sous chondral, des tissus mous environnants et de la face tibiale de ménisques associés à l'articulation.^{27,36,116}

Cependant, il convient de noter qu'il existe une différence notable de résolution et de qualité d'image entre les IRM à haut champ et les IRM à bas champ. Les IRM à haut champ offrent une résolution plus élevée et des temps d'acquisition plus courts.²⁰ Malgré ces différences, il ressort des études la possibilité d'une bonne visualisation de toutes les structures articulaires notamment les ligaments croisés sur les séquences classiques des IRM à bas champs.¹⁰³

En ce qui concerne le diagnostic de la rupture du LCCr, l'IRM a démontré une sensibilité et une spécificité élevées, pouvant atteindre jusqu'à 93% de sensibilité et 100% de spécificité.¹⁵ Cependant, la distinction entre rupture partielle et rupture complète ainsi que le diagnostic des lésions méniscales peuvent parfois entraîner des diagnostics erronés.⁴⁷

L'IRM à bas champ présente également d'autres avantages, notamment un coût d'achat plus faible, la possibilité d'avoir l'équipement d'anesthésie dans la même pièce et une facilité de positionnement de l'animal grâce à la conception ouverte de l'appareil.^{9,103}

3.3.1 Visualisation des structures intra-articulaires

Il existe trois principales séquences d'acquisition d'images par résonance magnétique (IRM), déterminées par les propriétés des atomes d'hydrogène excités lors de l'application de fréquences radio. Chaque type de tissu présente des propriétés distinctes qui se traduisent par une réponse de signal radio différente selon qu'il s'agisse de la séquence T1, de la séquence T2 ou de la densité de protons (DP).¹¹⁶ La séquence T1 permet d'évaluer le temps nécessaire au retour à l'état initial de la composante longitudinale (parallèle au champ magnétique appliqué) des protons excités. La séquence T2 quant à elle permet d'évaluer la décroissance de la composante transversale (perpendiculaire au champ magnétique appliqué) formée lors de l'excitation des protons.¹¹⁶ Ces deux séquences donnent des images différentes d'une même structure. (Fig 24)

Pour détecter certaines lésions, il est possible d'utiliser des séquences spécifiques telles que la séquence STIR. Cette dernière permet de manipuler le temps de relaxation longitudinale court de la graisse afin de supprimer complètement le signal provenant des tissus graisseux. Cette manipulation permet d'accentuer le contraste entre les différents tissus intra-articulaires.¹¹⁶

Tissu	Signal en T1	Signal en T2	Signal en DP
Coussinet graisseux	Très fort	Fort	Faible
Ligaments	Faible	Faible	Faible
Liquide synovial (protéique)	Faible	Modéré à fort	Modéré à fort
Ménisque	Faible	Faible	Faible
Cortex osseux	Très faible	Très faible	Très faible
Os	Fort	Intermédiaire	Faible
Cartilage articulaire	Intermédiaire	Intermédiaire	Intermédiaire à fort
Vaisseaux	Faible	Faible	Faible
Liquide non protéique	Faible	Fort	Fort

Tableau IV : Intensité des signaux de différentes structures du grasset du chien en imagerie par résonance magnétique en séquence T1 et T2. D'après Blond 2008 et Mai 2018.

L'angle de flexion du grasset peut influencer la visualisation des ligaments croisés lors de l'imagerie par résonance magnétique (IRM). Des études ont montré que les ligaments croisés sont mieux visualisés dans les trois coupes (sagittale, axiale et dorsale) en pondération T2 lorsque le grasset est fléchi à un angle de 90° par rapport à une position physiologique à 145°. Cette flexion du grasset permet une meilleure distension des structures articulaires et une meilleure visualisation des ligaments.⁹⁸

Il existe d'autres séquences IRM qui peuvent améliorer la visualisation des ligaments croisés en ajustant l'angle et le temps entre les impulsions des ondes radio excitant les protons. Ces séquences, basées sur les principes physiques des séquences T1 ou T2, peuvent permettre la mise en évidence de certains éléments qui ne sont pas toujours bien visibles sur les séquences classiques, ou réduire le temps d'acquisition des images. Une étude a montré que l'utilisation d'images IRM en 3D, avec les séquences T1 ou T2, permet une meilleure visualisation des ligaments croisés chez le chien.¹⁰²

3.3.2 Visualisation des ruptures ligamentaires et lésions méniscales

3.3.2.1 Les ligaments croisés

Les ruptures totales du ligament croisé crânial sont généralement identifiables à l'IRM par la présence d'une discontinuité du ligament et un aspect globulaire de sa partie crâniale.⁹ (Fig 25) En raison de l'absence de tension sur le ligament, ses fibres peuvent s'affaisser sur elles-mêmes. Un oedème est possiblement visible et remplace le ligament à l'endroit de la rupture. En revanche, les ruptures partielles sont plus difficiles à distinguer, souvent caractérisées par un hypersignal d'une partie du ligament sans discontinuité totale.³⁶ Une étude rapporte l'amélioration de l'interprétation des lésions ligamentaires par injection intra-articulaire de gadolinium.^{10,80}

Des signes indirects, tels que des modifications du signal osseux aux sites d'attache du ligament, une effusion articulaire, des signes d'arthrose et des lésions méniscales, peuvent également être observés (bien visible en T2 ou STIR)^{9,36} Cependant, il est important de noter que ces signes ne permettent pas de conclure définitivement à une rupture du ligament croisé crânial, car ils peuvent également être présents dans d'autres affections articulaires. Ainsi, une évaluation approfondie de tous les éléments radiographiques et cliniques est nécessaire pour parvenir à un diagnostic précis.

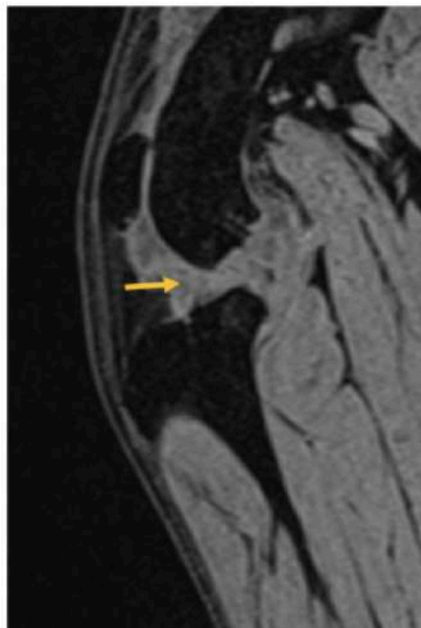


Figure 25 : Vue sagittale d'un grasset gauche de chien présentant un rupture du ligament croisé crânial en IRM T1 vibs 3D. La flèche correspond au moignon ligamentaire du LCCr. D'après Poidevin 2022.

3.3.2.2 Les lésions méniscales

Lorsqu'une rupture du ligament croisé crânial est diagnostiquée, il est crucial d'identifier toute lésion méniscale associée, car ces lésions peuvent influencer la planification chirurgicale et avoir un impact sur la récupération post-opératoire des animaux. En effet, les animaux sans lésion méniscale ont une récupération meilleure et plus courte.⁴⁹

Les lésions méniscales sont généralement visualisées comme des hypersignaux verticaux au sein du ménisque.^{10,27} Les séquences T2 et STIR sont particulièrement efficaces pour détecter ces lésions car elles offrent un meilleur contraste avec le signal graisseux environnant.³⁶ Les études montrent une sensibilité et une spécificité pouvant aller, respectivement, jusqu'à 94% et 100% pour le diagnostic de lésion méniscale associée à la rupture du ligament croisé crânial.²⁰ Mais les résultats sont très différents en fonction des études en lien avec les différentes séquences utilisées et les différentes forces de champ magnétique.³⁶ Il semblerait, en effet, que les hauts champs soient plus performants pour les lésions méniscales, ainsi qu'une meilleure corrélation inter opérateurs.³⁶

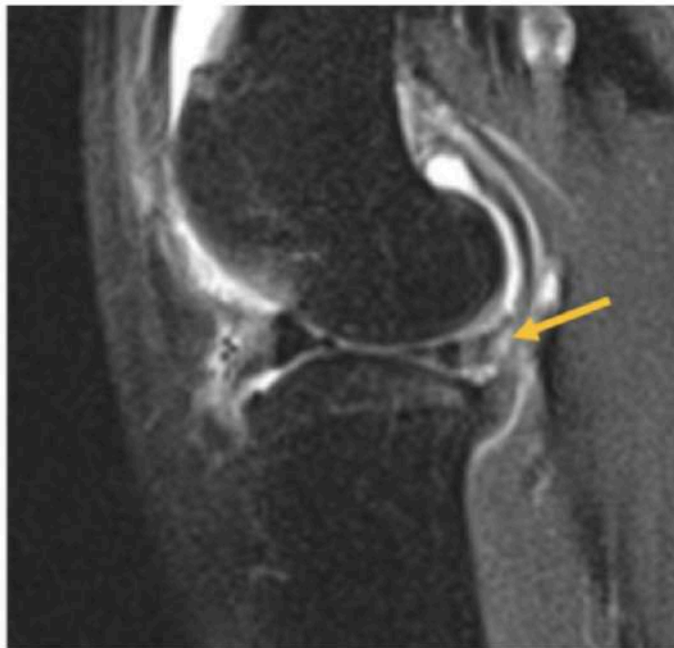

Figure 26 : Vue sagittale d'un grasset gauche d'un chien, IRM pondérée DP FAT SAT BLADE. Lésion de la corne caudale du ménisque médial (flèche jaune). D'après Poidevin 2022.

4 - Examens complémentaires invasifs

4.1 Analyse du liquide synovial

L'analyse du liquide synovial peut être utilisée dans le but de différencier les inflammations aiguës ou chroniques et permet d'exclure de potentielles infections ou processus immunitaires pouvant causer la rupture du LCCr. Le diagnostic précis de tels processus peut avoir des implications importantes sur le choix du traitement et le pronostic du patient.

Plusieurs paramètres du liquide synovial peuvent être analysés, notamment sa couleur, son volume, sa limpidité, sa viscosité, le comptage cellulaire, l'analyse cytologique, la culture bactérienne, ainsi que les tests de caillots à la mucine (mucin clot test en anglais) et à la fibrine. Pour chaque type d'inflammation, les caractéristiques principales sont décrites dans le tableau ci-dessous. (Tableau V)

	Liquide synovial normal	Traumatisme aiguë		infection	Arthropathie immunitaire		Rupture chronique
		Hemarthrose	Infiltration de sang		Arthrite rhumatoïde	Arthrite non erosive, non infectieuse	
Couleur	Incolore à jaune paille	Rouge	Incolore à jaune teinté de rouge	Gris, blanc, rouge, purulent	Jaune ou rougeâtre	Jaune ou rougeâtre	Incolore à jaune
Volume	Normal	Augmenté	Augmenté	Normal à augmenté	Augmenté	Augmenté	Normal à augmenté
Limpidité	Translucide	Trouble	Translucide à trouble	Trouble	Trouble	Trouble	Translucide
Viscosité	Normale (élevée)	Diminuée	Diminuée	Diminuée	Diminuée	Diminuée	Normale à diminuée
Test mucine	Bon	Diminué	Bon	Très bas	Très bas	Bon à très bas	Bon
Test fibrine	Négatif	Négatif	Variable	Positif	Positif	Positif	Négatif
Nombre cell	0 - 2.900/mm ³	Variable	2.500-3.000/mm ³	110.000 - 267.000/mm ³	3.000 - 38.000/mm ³	4.400 - 371.000/mm ³	0 - 3.470/mm ³
Monocytes	88% - 100%	Variable	88% - 100%	1% - 10%	20%-80%	5% - 85%	88% - 100%
Neutrophile	0% - 12%	Variable	0% - 12%	90%-99%	20%-80%	15% - 95%	0% - 12%
Cytologie	--	Hemosiderophage et plaquettes	Débris cellulaire, synoviocytes dégénérés et cellules cartilagineuses	Bactéries extracellulaires ou phagocytés dans les neutrophiles	Cristaux de cholestérol	Cellules de lupus erythémateux	Chondrocytes et synoviocytes

Tableau V : Aspect, cytologie et biochimie du liquide synovial lors de différentes affections du grasset. Tableau réalisé d'après Fernandez 1983.

4.2 Exploration directe du ligament croisé crânial

L'exploration directe des ligaments croisés par arthroscopie ou arthrotomie est généralement réalisée en premier temps opératoire de la chirurgie de stabilisation du grasset. Cette intervention permet de confirmer le diagnostic d'instabilité du grasset objectivé lors de la réalisation des tests du tiroir direct et indirect et de préciser l'atteinte ligamentaire et méniscale. De plus, cette exploration directe permet de traiter les lésions méniscales et de retirer les éléments pouvant causer une gêne mécanique à l'intérieur de l'articulation. Cette adaptation du traitement chirurgical et médicale permet de réduire la morbidité post-chirurgie en favorisant la reprise d'activité.⁵⁶

4.2.1 Par arthroscopie

L'arthroscopie peut être utilisée comme outil thérapeutique afin de réaliser l'ablation des morceaux de ligament croisé, la reconstruction du LCCr, le traitement des lésions méniscales, le traitement de l'ostéochondrite disséquante du grasset et le traitement topique de l'arthrose.⁴⁵ Elle possède une grande popularité parmi les chirurgiens surtout sur les races miniatures.¹⁴¹ Une grande partie de la surface des ligaments croisés, ménisques et cartilages est directement examinable par arthroscopie minimalement invasive.⁵⁶ Cet examen permet de visualiser les déchirures, le degré d'arthrose, les fibrillations, décolorations, fissures et décollements possibles due à des lésions des ligaments croisés.⁴⁵

L'arthroscopie permet de réduire la morbidité à court terme et favorise une reprise de l'impulsion et de la force verticale chez les chiens ayant reçu une chirurgie réparatrice des ligaments croisés comparativement à une arthrotomie complète.⁶¹ Ceci s'explique en partie par le fait que la douleur postopératoire est en corrélation avec l'extension des fibres nociceptives résultant du débridement des tissus mous, une extension significativement moindre étant observée avec l'arthroscopie par rapport à l'arthrotomie.⁵⁶ Ainsi, l'arthroscopie est considérée comme la méthode de référence pour l'évaluation des articulations chez les chiens.¹³³

4.2.2 Par arthrotomie

L'exploration directe des éléments articulaires par arthrotomie est une procédure chirurgicale qui présente des indications similaires à celles de l'arthroscopie, mais elle nécessite moins de matériel spécifique. Elle consiste en une dissection des tissus mous et une ouverture de la capsule articulaire à l'aide d'un bistouri bipolaire pour accéder aux ligaments croisés et aux ménisques.

La taille de l'ouverture de la capsule articulaire dépend de la capacité du chirurgien à visualiser et à manipuler les structures intra-articulaires pour effectuer les soins nécessaires. Cependant, l'arthrotomie est généralement associée à une morbidité à court terme plus importante par rapport à l'arthroscopie, car elle est plus invasive.⁶¹

Il est parfois décrit que le manque de visibilité, surtout pour visualiser les ménisques, entraînant de possibles lésions iatrogènes des ménisques par insertion des instruments à l'aveugle dans la cavité articulaire.⁵⁶ Ceci est en corrélation avec l'endroit de l'incision cutanée. Si elle est trop caudale, distale ou proximale, une plus grande rétractation des tissus mous entourant la capsule articulaire est nécessaire. De plus, ce manque de visibilité entraîne une augmentation du temps chirurgical, un mauvais diagnostic des lésions intra articulaires et des erreurs pendant le traitement.⁵⁶

Un inconvénient de l'arthrotomie est le manque de visibilité, en particulier pour la surface tibiale des ménisques, ce qui peut entraîner des lésions iatrogènes par insertion d'instruments à l'aveugle dans la cavité articulaire.⁵⁶ Cela est souvent lié à l'emplacement de l'incision cutanée, car une incision mal positionnée peut nécessiter une plus grande rétraction des tissus mous environnants, affectant la visibilité et augmentant le risque d'erreur chirurgicale.⁵⁶

5 - Conclusion partielle

De nombreux examens complémentaires sont disponibles afin de mettre en évidence la rupture du ligament croisé crânial chez le chien. Tous ces examens n'ont pas les mêmes sensibilités et spécificité pour le diagnostic, néanmoins les examens cliniques par les tests du tiroir et les examens d'imagerie médicale tels que la radiographie et l'IRM permettent d'avoir une quasi certitude de l'affection ligamentaire avant la décision chirurgicale de stabilisation du grasset. Ceci permet de réduire au maximum le risque de réaliser une chirurgie de stabilisation du grasset sans rupture, même partielle, du LCCr visible à l'arthrotomie ou arthroscopie.

L'imagerie par résonance magnétique permet de déceler avec une bonne sensibilité et spécificité les ruptures totales ou partielles du LCCr et les lésions méniscales. Plusieurs séquences sont utilisées et permettent de visualiser avec plus ou moins de facilité les différentes structures du grasset. L'IRM, par son coût et son accessibilité encore difficile, n'est pas l'examen le plus utilisé en médecine vétérinaire dans le diagnostic d'affection ligamentaire du grasset. Mais son utilisation est de plus en plus fréquente et se démocratise dans les milieux hospitaliers, menant à des prises en charges chirurgicales plus précises ainsi qu'un suivi de réhabilitation plus individualisée en fonction des lésions détectées à l'imagerie.

L'examen IRM semble être l'examen de choix dans les prochaines années pour le diagnostic des atteintes ligamentaires, méniscales et chondrales ainsi que la prise en charge individualisée de la réhabilitation post-chirurgicale par de la physiothérapie par exemple.

Lors de la réalisation de cette étude bibliographique sur le diagnostic de la rupture du LCCr par imagerie nous nous sommes demandé s'il existe d'autres fonctions des images IRM que le diagnostic des atteintes articulaires ? L'utilisation de ces images peut-elle servir à détecter d'autres anomalies extra-articulaires, en lien directement avec les tissus concernés par les chirurgies de stabilisation du grasset ?

IV - Les traitements chirurgicaux

Les techniques chirurgicales appliquées en orthopédie vétérinaire pour la rupture du ligament croisé crânial se distinguent par plusieurs catégories, notamment les approches de reconstruction intracapsulaires et extracapsulaires, ainsi que les ostéotomies correctives. Le choix de la méthode dépend de plusieurs facteurs incluant les préférences du chirurgien, le gabarit du chien, et les considérations financières liées à l'intervention. Toutefois, la grande majorité des études rétrospectives indiquent un taux de réussite avoisinant les 90%, indépendamment de la technique chirurgicale adoptée.⁴⁵

Les techniques intracapsulaires et extracapsulaires s'intéressent à la reconstruction des contraintes passives de l'articulation alors que les techniques d'ostéotomie du tibia proximal s'intéressent à la gestion des forces dynamiques en mouvement de l'animal.

Les méthodes intracapsulaires présentent l'avantage de reproduire le plus fidèlement possible la position et la biologie du LCCr d'origine, en utilisant du matériel endogène tel que le fascia lata pour remplacer le ligament lésé. Les matériaux synthétiques sont peu utilisés en raison de leur nature invasive et de leurs risques potentiels d'élongation et d'infection.

Quant aux techniques extracapsulaires, elles impliquent la mise en place de en dehors de la capsule articulaire ou la modification des insertions du LCM. Les matériaux de suture peuvent inclure du monofilament en nylon, comme du fil de pêche, ou du fil orthopédique spécifique. Ces sutures sont positionnées soit aux points d'ancrage anatomiques tels que les os sésamoïdes poplités et la crête tibiale, soit au niveau de matériaux d'ancrage osseux. Il est à noter que ces techniques peuvent altérer l'isométrie articulaire et entraîner une gêne dans les mouvements articulaires.

Les techniques d'ostéotomie du tibia proximal visent à modifier la topographie de l'articulation du grasset afin de réduire la force de poussée crâniale du tibia. Ces techniques, qui s'inspirent des modèles actifs de Slocum et de Topic, impliquent l'utilisation de différentes méthodes en fonction du modèle actif déterminé par le chirurgien.

Pour cette étude, notre intérêt se porte spécifiquement sur les techniques d'ostéotomie du tibia proximal, plus particulièrement sur la TPLO. Ces interventions impliquent une ostéotomie réalisée à l'aide d'une scie oscillante, pouvant entraîner des dommages tissulaires et vasculaires susceptibles de provoquer une hémorragie per-opératoire. Ces complications peuvent être complexes à gérer et représenter une situation stressante, tant pour le chirurgien novice que pour l'expérimenté.

1 - Ostéotomie de nivellement du plateau tibial (TPLO)

L'ostéotomie de nivellement du plateau tibial (TPLO) assure la stabilité du grasset en neutralisant la force de cisaillement tibio-fémorale par la modification de la pente du plateau tibial via une ostéotomie circulaire du tibia proximal. Cette procédure vise à restaurer la fonction normale du membre lors des différentes phases de la marche.

Comme évoqué dans la section portant sur la biomécanique du grasset, Slocum a décrit la force de cisaillement tibio-fémorale comme l'action conjointe de la force de compression articulaire, de l'angle du plateau tibial et des contraintes actives liées aux différents groupes musculaires. La réduction de l'angle du plateau tibial permet de diminuer cette force de cisaillement et, par conséquent, la translation crâniale du tibia par rapport au fémur pendant la phase d'appui chez les chiens atteints d'une rupture du LCCr.

La TPLO est l'intervention orthopédique ayant fait l'objet du plus grand nombre de recherches en médecine vétérinaire au cours des 20 dernières années. Les améliorations ont permis de démontrer que les chiens de toute taille souffrant d'une rupture du LCCr sont des candidats appropriés pour une TPLO.⁹¹

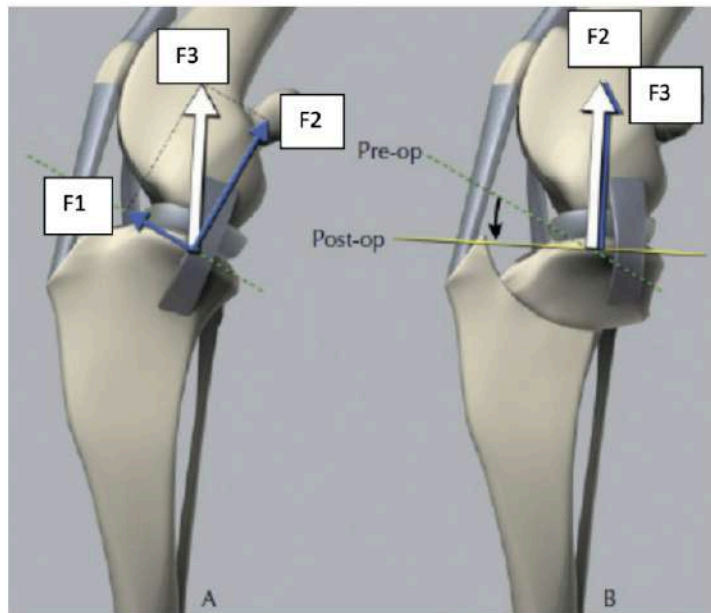


Figure 27 : Principes biomécaniques de la TPLO : réduction de la force de poussée crâniale par diminution de la pente du plateau tibial par rotation d'un segment osseux proximal. D'après Milovancev 2013.

L'objectif de cette intervention étant de réduire la force de cisaillement lors de la phase d'appui de la marche, seul le test du tiroir indirect voit son résultat devenir négatif à la suite de cette chirurgie. Par conséquent, le signe du tiroir direct demeure positif.

1.1 Phase pré-opératoire

Le but de la chirurgie est de réduire l'angle du plateau tibial afin d'atteindre une valeur proche de 5°, tout en évitant les angles négatifs susceptibles d'engendrer des contraintes excessives sur le ligament croisé caudal. Plusieurs études cliniques ont rapporté des résultats satisfaisants après une TPLO, avec un angle postopératoire variant de 0° à 14°.¹¹¹ Cependant, la majorité des chirurgiens planifient la rotation de l'ostéotomie en se basant sur un angle postopératoire de 5°. Le chirurgien doit donc élaborer son protocole opératoire en tenant compte de l'angle du plateau tibial et de la taille du tibia du chien, afin de choisir la scie appropriée et le degré de rotation du fragment osseux.

Pour la planification de la chirurgie, une radiographie latérale du grasset comprenant l'articulation du grasset fléchie à 90° et l'articulation du tarse fléchie à 90°, est nécessaire. Les condyles fémoraux doivent être parfaitement superposés et les tubérosités intercondyliaires doivent être parfaitement identifiables. Le chirurgien mesure l'angle du plateau tibial, estime la scie à utiliser et la taille optimale de la plaque. Une radiographie de face permet d'estimer la taille des vis à utiliser. Les logiciels informatiques sont désormais largement utilisés dans les établissements vétérinaires spécialisés, ce qui permet de planifier l'ostéotomie en modélisant la taille de la lame de scie circulaire et en établissant des points de référence pour centrer au mieux l'ostéotomie sur l'Emln du tibia.

L'IRM étant encore peu utilisée pour le diagnostic de la rupture du ligament croisé crânial chez le chien, son utilisation pour le planning opératoire n'est pas encore démocratisée.

1.1.1 Mesure de l'angle du plateau tibial :

Tout d'abord, le plateau tibial est modélisé par une droite reliant les bords crânial et caudal du condyle tibial médial. Ensuite, l'axe mécanique du tibia est représenté par une droite reliant le sommet de l'Emln et le centre du talus. L'angle du plateau tibial est ensuite défini comme l'angle formé à l'intersection entre la droite du plateau tibial et l'axe fonctionnel du tibia.

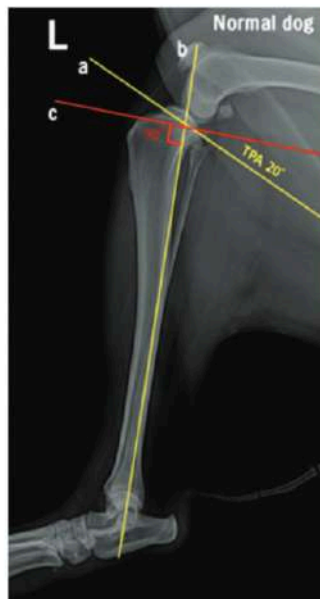

Figure 28 : Mesure radiographique de la pente du plateau tibial (TPA) chez un chien sain.
 b) axe mécanique du tibia reliant le milieu des éminences intercondyliennes.
 a) Axe du plateau tibial.
 c) Droite perpendiculaire afin de mesurer l'angle du plateau tibial entre les droite c et a, ici 20°.
 D'après Seo 2020.

1.1.2 Choix de la scie :

Il existe des scies de 12, 15, 18, 21, 24, 27 et enfin 30mm à disposition du chirurgien. Pour effectuer son choix, le chirurgien va modéliser les différentes scies sous forme de cercles de rayons spécifiques sur son logiciel. Il va ensuite centrer ces cercles sur l'Emln et prendre en compte deux mesures précises : D1 et D2.

D1 correspond à la longueur perpendiculaire au bord crânial du tibia, partant du niveau de l'attache du tendon rotulien (tubérosité tibiale) et allant jusqu'au cercle modélisant la scie. La longueur D2 correspond à la distance depuis la tubérosité tibiale, passant le long du bord cranio-proximal du tibia jusqu'à la modélisation de la scie.

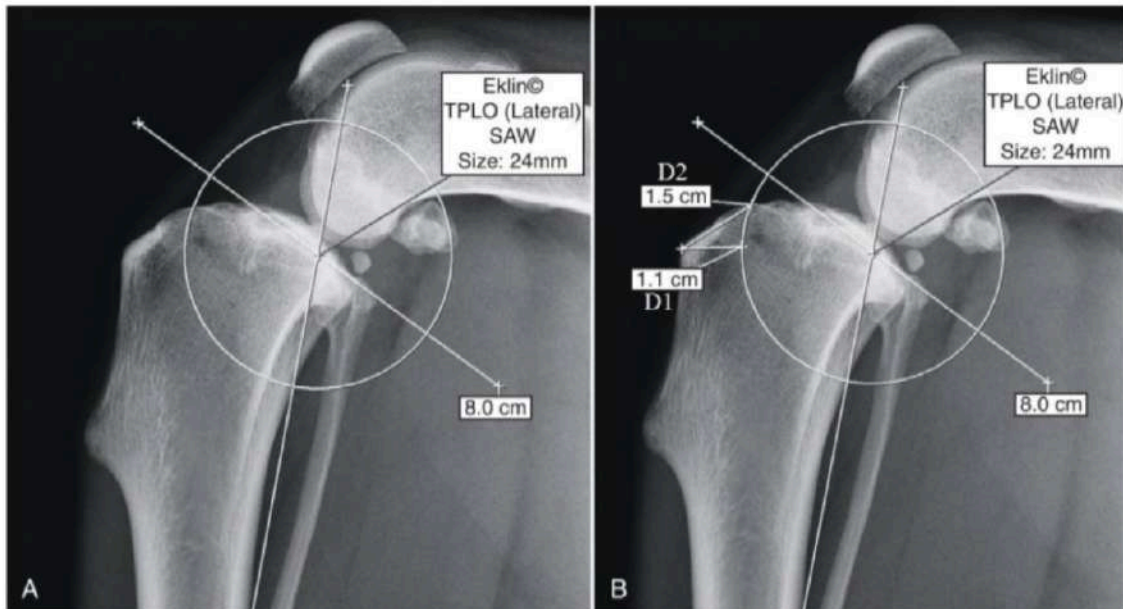


Figure 29 : Modélisation de la scie d'ostéotomie (24 mm) centrée sur l'éminence intercondylienne. Mesure de D1 et D2. D'après Tobias 2018.

Le bon positionnement de la scie revêt une importance primordiale tant lors de la planification opératoire que lors de la réalisation de l'ostéotomie du tibia. En effet, le principe fondamental de la TPLO est d'effectuer une ostéotomie radiale permettant de maintenir la conformation de l'articulation lors de la rotation du fragment tibial. Il est donc essentiel que l'ostéotomie soit centrée sur le centre de rotation de l'articulation correspondant à l'Emln tibiale.

Une étude a analysé l'impact de la position de l'ostéotomie sur la position de certains repères anatomiques et de l'angle du plateau tibial lors de la rotation du fragment tibial. Cinq positions par rapport à l'Emln sont analysées, à savoir, crânial, caudal, proximal, distal et centré sur l'Emln. (Fig 30)

Il en ressort de cette étude que la seule position permettant de garder l'axe fonctionnel du tibia après rotation du fragment tibial et d'atteindre un angle du plateau tibial optimal est la position centrée sur l'Emln.⁷⁴

Les positions crâniale (A), caudale (B), proximale (C), distale (D) et centrée par rapport aux éminences intercondyliennes sont représentées sur ce schéma. La double flèche représente le degré d'excentricité par rapport au centrage (E). On remarque que les extrémités crâniale et caudale du plateau tibial évoluent simultanément au cours de la rotation, au contraire, l'axe mécanique du tibia se voit évoluer différemment par rapport aux deux autres points. Seule la position (E) permet de garder un rapport inchangé entre les différents points représentés.

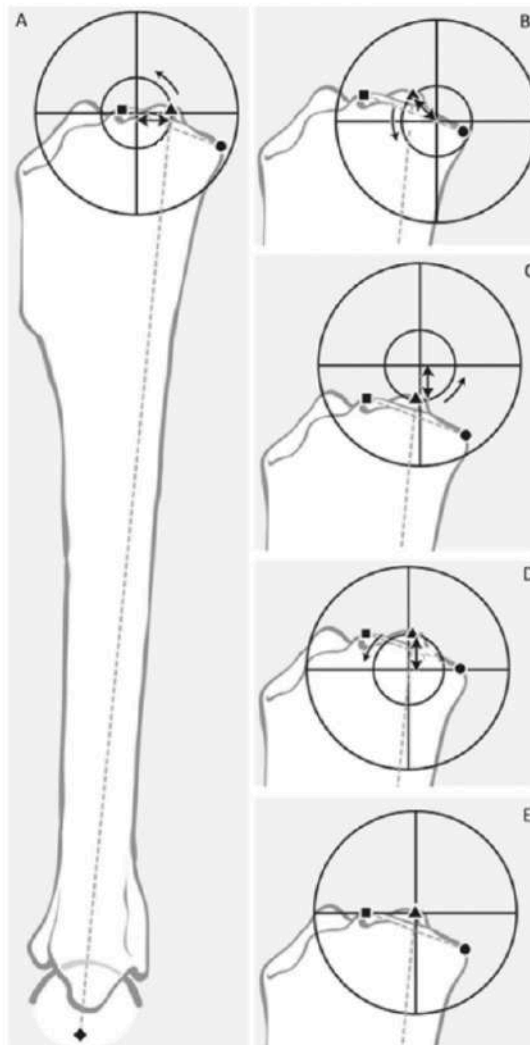


Figure 30 : Modélisation des effets du positionnement de la scie circulaire lors d'une TPLO. D'après Kowaleski 2004.

1.1.3 Degré de rotation du fragment tibial :

Pour déterminer le degré de rotation du fragment tibial, une table est utilisée en se basant sur l'équation suivante :

$$C = 2 \cdot R \left(\sin \left(\frac{\alpha}{2} \right) \right)$$

Figure 31 : Formule du degré de rotation du fragment tibial proximal.

- α est la différence, en degré, de l'angle pré-opératoire – angle post-opératoire,
- C est la longueur de corde, la distance de rotation au niveau du trait de coupe
- R est le rayon de la scie.

Le tableau ci-dessous est déterminé pour un angle post-opératoire de 5°.

		Angle préopératoire du plateau tibial (TPA)																											
		15°	16°	17°	18°	19°	20°	21°	22°	23°	24°	25°	26°	27°	28°	29°	30°	31°	32°	33°	34°	35°	36°	37°	38°	39°	40°		
		Rotation (mm) – Pour obtenir un TPA de 5°																											
Rayon de lame de scie	12 mm	2.0	2.2	2.4	2.6	2.9	3.1	3.3	3.5	3.7	3.9	4.1	4.3	4.5	4.7	4.9	5.1	5.3	5.5	5.7	5.9	6.1	6.3	6.4	6.6	6.8	7.0		
	15 mm	2.6	2.8	3.1	3.3	3.6	3.8	4.1	4.3	4.6	4.9	5.1	5.4	5.6	5.9	6.1	6.4	6.6	6.9	7.1	7.4	7.6	7.9	8.1	8.4	8.6	8.8		
	18 mm	3.1	3.4	3.7	4.0	4.3	4.6	4.9	5.2	5.5	5.8	6.1	6.5	6.8	7.1	7.4	7.7	8.0	8.3	8.6	8.9	9.2	9.5	9.8	10.1	10.3	10.6		
	21 mm	3.6	4.0	4.3	4.7	5.0	5.4	5.8	6.1	6.5	6.8	7.2	7.5	7.9	8.3	8.6	9.0	9.3	9.7	10.0	10.4	10.7	11.1	11.4	11.8	12.1	12.4		
	24 mm	4.1	4.5	5.0	5.4	5.8	6.2	6.6	7.0	7.4	7.8	8.2	8.6	9.0	9.5	9.9	10.3	10.7	11.1	11.5	11.9	12.3	12.7	13.1	13.5	13.9	14.3		
	27 mm	4.7	5.1	5.6	6.0	6.5	7.0	7.4	7.9	8.4	8.8	9.3	9.7	10.2	10.6	11.1	11.6	12.0	12.5	12.9	13.4	13.8	14.3	14.7	15.2	15.6	16.1		
	30 mm	5.2	5.7	6.2	6.7	7.2	7.8	8.3	8.8	9.3	9.8	10.3	10.8	11.3	11.8	12.3	12.9	13.4	13.9	14.4	14.9	15.4	15.9	16.4	16.9	17.4	17.9		

Tableau VI : Tableau du degré de rotation du fragment tibial en fonction de la scie utilisée, de l'angle préopératoire du plateau tibial et de l'angle postopératoire souhaité (ici 5°). D'après Oniris VetAgroBio Nantes.

1.2 Phase per-opératoire

La procédure chirurgicale débute par une incision médiale sur la partie crânio médiale du membre pelvien, s'étendant de la zone proximale de la patelle jusqu'au tiers proximal du tibia.⁹⁷

L'évaluation de l'état des ligaments croisés et des ménisques est réalisée par le biais d'une arthrotomie ou d'une arthroscopie. Durant cette phase intra-articulaire, les vestiges du ligament croisé crânial sont éliminés, de même que les parties lésées des ménisques. Il est possible de procéder à un relâchement méniscal sur le ménisque médial non lésé afin de prévenir l'apparition d'une lésion post-opératoire.²¹

La région proximale du tibia est abordée en désinsérant le chef caudal du muscle sartorius et en incisant les attaches tibiales du muscle gracile et du muscle semi-tendineux. Il est important de préserver l'attache distale du ligament collatéral médial lors de cette manipulation. Pour protéger le muscle poplité et sa vascularisation poplitée, des compresses et un écarteur de Senn peuvent être utilisés. Le ligament patellaire peut être préservé de la même manière.

Un guide d'ostéotomie, ou "jig" selon la terminologie de Slocum, peut être utilisé pour positionner la scie et réaliser la rotation du fragment tibial. Des études n'ont pas montré de différences significatives concernant l'angle post-opératoire, l'épaisseur de la crête tibiale ou de torsion tibiale entre l'utilisation du guide et l'absence de celui-ci.^{16,119} Ce guide est fixé par deux broches filetées, implantées perpendiculairement au plan sagittal du tibia. La broche proximale est placée de 3 à 4 mm distalement à la surface articulaire du tibia, juste en arrière du LCM. La broche distale est centrée dans la diaphyse tibiale.

Les distances D1 et D2, mesurées lors de la phase pré-opératoire, sont marquées afin de guider l'application de la scie oscillante en contact avec ces deux points. Cela garantit ainsi le positionnement optimal du trait d'ostéotomie. (Fig 32)

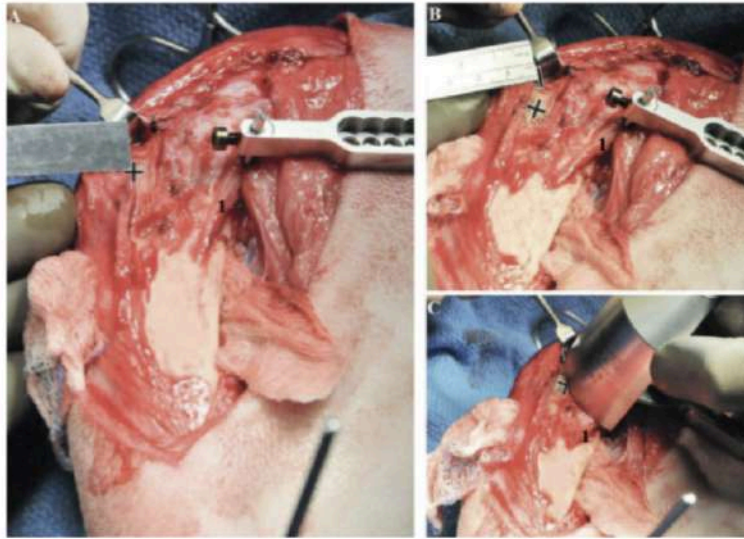


Figure 32 : Marquage per-opératoire des distance D1 et D2 afin de bien positionner la scie d'ostéotomie le long de ces deux points. D'après Tobias 2018.

L'ostéotomie du plateau tibial est alors débutée pour marquer le trait d'ostéotomie sur l'os. Il est ensuite marqué, de part et d'autre du trait d'ostéotomie, les deux marqueurs correspondant à la distance nécessaire du fragment osseux pour l'obtention d'un angle post-opératoire d'environ 5°. L'ostéotomie est ensuite réalisée complètement, puis le fragment tibial est basculé de façon à aligner les deux repères.

Une fois que le plateau tibial est correctement nivelé et que l'alignement a été vérifié, une broche temporaire est insérée à partir de la tubérosité tibiale. La fixation définitive est réalisée à l'aide d'une plaque anatomique spécifiquement conçue pour la TPLO, fixée sur la face médiale de part et d'autre de la ligne d'ostéotomie à l'aide de trois vis proximales et trois vis distales. Ensuite, le muscle sartorius est réinséré après une irrigation abondante au sérum physiologique. Enfin, les tissus sous-cutanés et la peau sont suturés plan par plan.

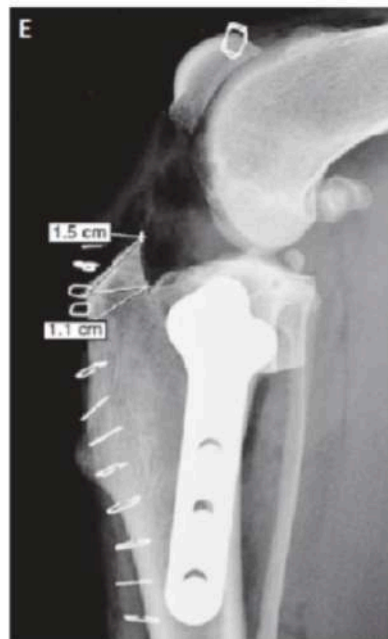

Figure 33 : Radiographie postopératoire immédiate d'une TPLO fixée par une plaque osseuse spécifique. Vérification postopératoire des mesures D1 et D2. D'après Tobias 2018.

2 - Les complications per-opératoires

Les chirurgies d'ostéotomie du tibia proximal peuvent entraîner de nombreuses complications, qu'elles soient peropératoires ou postopératoires.^{11,18,19,34,48,56,94,101,127} Pour la TPLO, le taux de complications varie de 18,8%¹²⁷ à 28%.⁹⁴

Les complications per-opératoires les plus fréquentes de la TPLO sont les suivantes :

- Fracture tibiale ou fibulaire.^{129,135}
- Positionnement intra-articulaire des vis ou des guides
- Hémorragie
- Fracture de vis ou guide
- Oubli d'une compresse

De toutes ses complications spécifiques à la TPLO s'ajoutent les complications intrinsèques à l'arthrotomie réalisée dans la plupart des chirurgie de stabilisation du grasset. Elles sont récapitulées dans le tableau ci-dessous :

Procédure	Lésion iatrogène
Arthrotomie latérale	Rupture complète du tendon du muscle long extenseur des doigts.
Arthrotomie médiale ou latérale	Rupture complète ou partielle du ligament patellaire Lésion du cartilage
Arthrotomie caudo-médiale	Lésion du ligament collatéral médial
Débridement à l'insertion du LCCr	Rupture complète ou partielle du ligament croisé caudal ou crânial ou du ligament interméniscal.
Création des ports d'arthroscopie	Lésion du cartilage articulaire
Menisectomie du pôle caudal	Rupture complète ou partielle du ligament croisé caudal
Utilisation d'une lame pour débrider le coussinet adipeux	Lésion du ligament croisé caudal, du ligament interméniscal et des ligaments des pôles méniscaux.

Tableau VII : Complications peropératoires lors d'arthrotomie du grasset chez le chien. D'après Griffon 2016.

Sur toutes les études entre 2003 et 2014, les complications per-opératoires sont présentes sur 1 à 2% des chirurgies analysées.⁵⁶ Une étude aurait montré jusqu'à 7,1% de complications per-opératoires.¹³³

Ces complications doivent être prises en considération lors de la planification et de la réalisation des chirurgies de stabilisation du grasset.

Dans cette étude, nous nous concentrons sur l'hémorragie peropératoire, qui peut induire un stress important pendant l'intervention chirurgicale, nécessitant une préparation pour contrer l'hémorragie dans les plus brefs délais. La perte de sang importante lors de la TPLO est un accident rapporté pour 0,3% à 1,2% des cas étudiés.^{94,101,127} Nous allons tout d'abord nous intéresser à la vascularisation du grasset.

3 - La vascularisation du grasset

La vascularisation du membre pelvien canin est assurée par l'artère iliaque externe, une terminaison de l'aorte abdominale. L'artère iliaque externe se dirige médialement au niveau du fémur proximal pour devenir l'artère fémorale. Au tiers moyen du fémur, une branche principale de l'artère fémorale, appelée artère saphène, se forme. Cette dernière parcourt longitudinalement le membre pelvien et assure l'irrigation de la zone du tarse en s'étendant latéralement.

L'artère fémorale s'oriente ensuite de manière latérale et caudale pour traverser l'espace situé entre les condyles fémoraux. En regard du plateau tibial, elle prend le nom d'artère poplitée. Cette artère poplitée poursuit son trajet en direction de la face latérale du tibia, où elle se divise en deux branches principales : l'artère tibiale caudale, responsable de l'irrigation de la face crâniale de la fibula, et l'artère tibiale crâniale, qui assure l'irrigation de la face crâniale du tibia ainsi que du tarse.

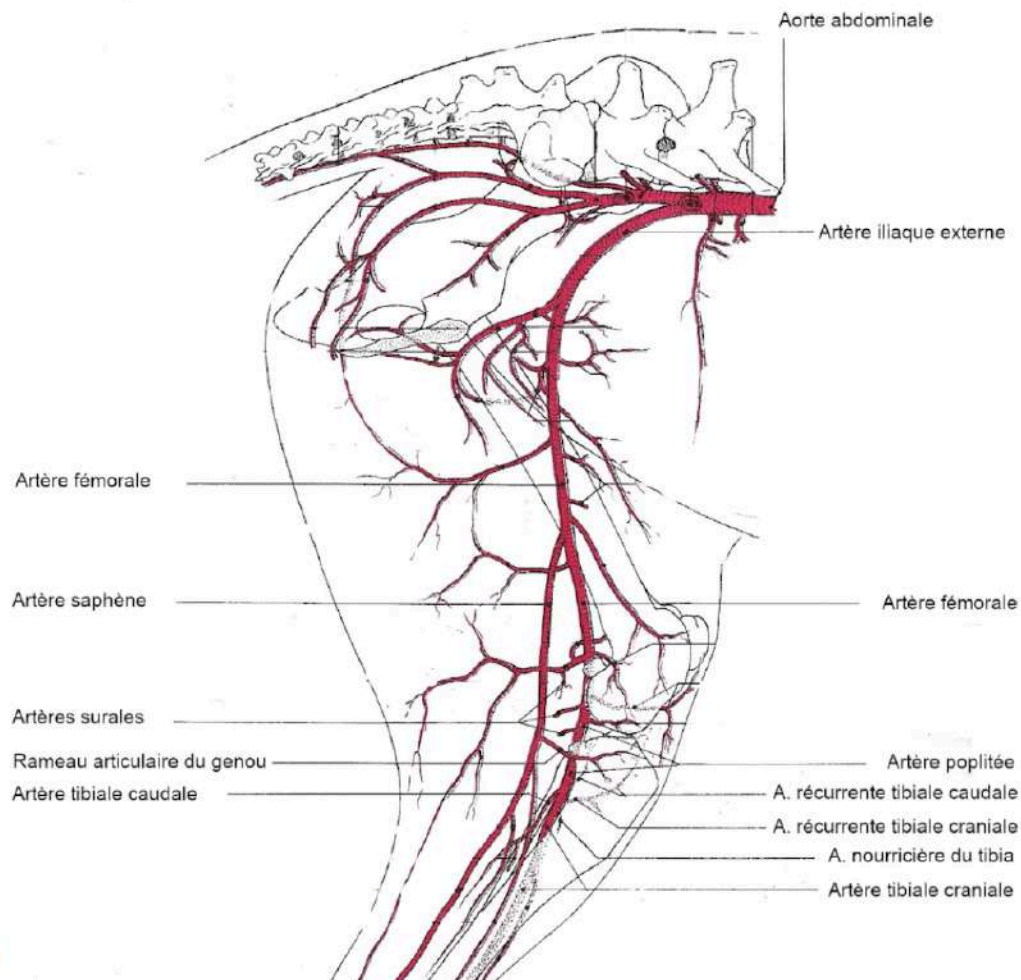


Figure 34 : Vascularisation artérielle du bassin et du membre pelvien chez le chien. Schéma simplifié d'après Barone 2020.

3.1 La vascularisation de la capsule articulaire

La vascularisation de la partie latérale de la capsule articulaire est assurée par l'artère latérale proximale du genou issue de l'artère fémorale. La face médiale, quant à elle, est irriguée par l'artère descendante du grasset et l'artère géciculée issue de l'artère saphène.¹⁴

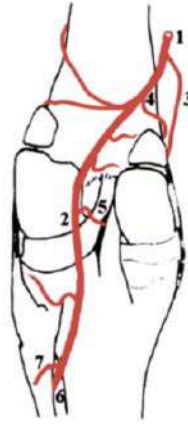


Figure 35 : Vue caudale de la vascularisation artérielle du grasset. 1) artère fémorale, 2) artère poplitée, 3) artère géciculée descendante, 4) artère géciculée médiale proximale, 5) artère géciculée moyenne, 6) artère tibiale crâniale, 7) artère tibiale caudale. D'après Rooster 2006.

3.1.1 Vascularisation méniscale

L'artère géciculée, dans son parcours intra-articulaire, assure l'irrigation des ménisques. Les études s'intéressant à la vascularisation des ménisques chez le chien ou l'Homme sont très anciennes et montrent une grande similitude dans l'évolution du réseau artério-veineux au cours de la vie. Une disparité de densité vasculaire, à la fois spatiale et temporelle, caractérise la vascularisation des ménisques.⁵⁴ En effet, il existe une dichotomie "zone blanche" et "zone rouge" des ménisques. La "zone blanche", correspondant deux tiers internes du ménisque, est dépourvue de vascularisation chez l'adulte, tandis que la "zone rouge" correspond à la périphérie des ménisques. Les cornes caudales et crâiales présentent une proportion de vaisseaux sanguins plus élevée que toute autre partie du ménisque.⁵⁴ (Fig 34)

En ce qui concerne la différence temporelle, il est observé une diminution d'environ 80% des capacités initiales d'apport nutritionnel des artères au cours de la vie du chien.⁵⁴ Cette réduction conduit à une avascularité de la partie centrale des ménisques chez l'adulte, limitant ainsi leur capacité de cicatrisation par manque d'apport en facteurs cicatrisants. Cependant, des études ont révélé la présence de micro-canaux à la surface des ménisques, en communication avec la cavité synoviale. Par le biais des mouvements induits par la marche, les ménisques fonctionnent comme des pompes mécaniques, aspirant de nombreux nutriments du liquide synovial à travers ces micro-canaux, favorisant ainsi leur nutrition.¹⁰⁴

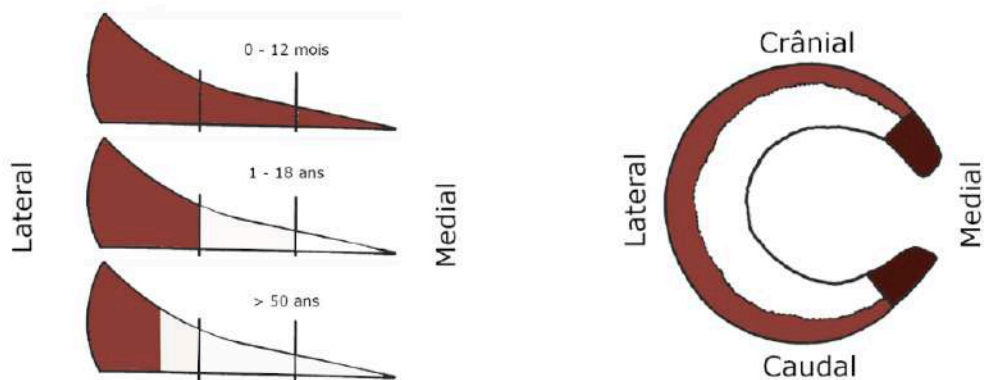


Figure 36 : Gauche : Schématisation d'une coupe au niveau du corps du ménisque représentant la vascularisation au cours de l'âge chez l'Homme. Droite : Schématisation d'une coupe transversale d'un ménisque d'Homme adulte, remarquez la densité plus élevée du réseau vasculaire au niveau des cornes. Schéma adapté d'après Gray 1999.

3.1.2 La vascularisation du ligament croisé crânial

La vascularisation du ligament croisé crânial à été largement étudiée pour comprendre les possibilités de réparation via les échanges sanguins lors de rupture de ce dernier chez l'Homme et les chiens. Les vaisseaux alimentant le ligament croisé crânial ne sont visibles qu'en micro-angiographie avec l'utilisation de la méthode de Spalteholz permettant la transparence des tissus.¹²⁸ Ces vaisseaux proviennent des attaches proximale et distale du ligament (Fig 37) et irriguent en forte densité la synovie qui l'entoure.³ Les vaisseaux synoviaux se ramifient et pénètrent dans le ligament pour former sa vascularisation intrinsèque. L'étude au microscope électronique à montré que tous les capillaires du LCCr sont des capillaires de type continu.

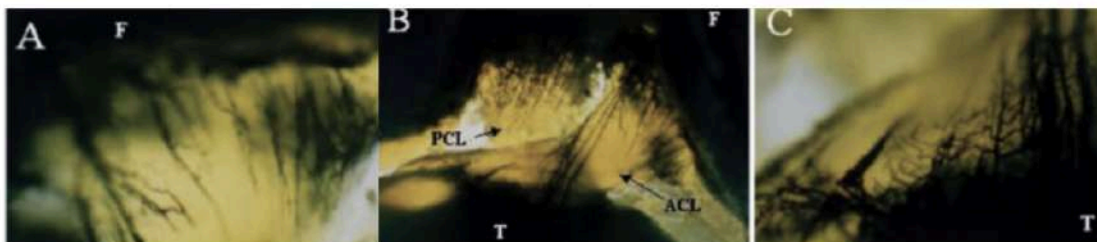


Figure 37 : Microangiographie, grâce à la méthode de Spalteholz après injection d'encre indienne, du ligament croisé crânial de chien. (A) pôle proximal du LCCr. (B) LCCr dans son entièreté. (C) Pôle distal du LCCr. F = fémur, T = tibia, PCL : LCCd, ACL = LCCr. D'après Kobayashi 2006.

Par le biais de traceurs protéiques, les chercheurs ont mis en évidence le passage de protéines du liquide synovial vers les capillaires sanguins du LCCr. Cette observation souligne l'importance de la composition du liquide synovial dans le transport des nutriments nécessaires à la cicatrisation après une rupture du ligament croisé antérieur. Il semble donc que le flux sanguin vers le ligament croisé crânial soit influencé par l'état du liquide synovial et par les barrières épithéliales qui régulent les échanges entre le sang et le liquide synovial.⁷¹

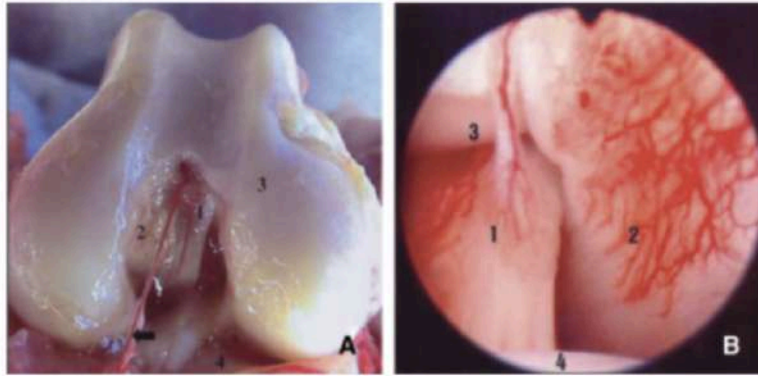


Figure 38 : A) vascularisation superficielle des ligaments croisés sains chez un chien. B) Vue macroscopique après injection de latex coloré. 1) LCCr, 2) LCCd 3) Condyle fémoral latéral 4) plateau tibial. Flèche : artère provenant du coussinet graisseux infra-patellaire. D'après Rooster 2006.

3.2 L'artère poplitée

L'artère poplitée est le prolongement de l'artère fémorale à travers le creux poplité. Elle suit un trajet proximo-distal le long de la partie caudale du grasset entre les condyles fémoraux et tibiaux. Sur ce trajet, elle commence par pénétrer dans le muscle gastrocnémien pour se terminer dans l'espace interosseux entre le tibia et la fibula juste distalement à la tête de la fibula après avoir perforé l'origine du muscle *flexor hallucis longus*.⁶⁰ Sur son trajet en regard du fémur et au niveau de l'espace articulaire, l'artère poplitée court plus crânialement que son homologue veineux. Lorsqu'elle atteint le cortex tibial, l'artère est positionnée plus latéralement que la veine poplitée.⁸⁷

D'après Moles et Glyde, au niveau du tibia, les deux structures vasculaires sont en apposition directe avec le cortex tibial. Cependant, une étude récente décrit la localisation cranio-médiale de la veine poplitée par rapport à l'artère poplitée au niveau du cortex tibial sur 15 grassets, sans réussir à déterminer une distance par rapport au cortex tibial.⁹⁰

3.2.1 Le réseau "5-ways"

L'artère poplitée se divise ensuite en deux artères : l'artère tibiale caudale et l'artère tibiale crâniale. Au niveau de cette zone de ramifications, Moles and Glydes en 2009 décrivent un ensemble de ramifications latérale, médiales et caudales vascularisant le tibia proximal, qu'ils nomment le réseau "5-ways" (R5W).

Ces ramifications comprennent l'artère tibiale caudale et des artères collatérales de l'artère tibiale crâniale. Elles alimentent les muscles latéraux dont le muscle tibial crânial par des branches cranio-latérales, le muscle fléchisseur long par une branche caudo-médiale et alimentent le muscle fléchisseur latéral des doigts, le muscle fléchisseur profond des doigts et la fibula par des branches caudales.⁸⁷ (Fig 40)

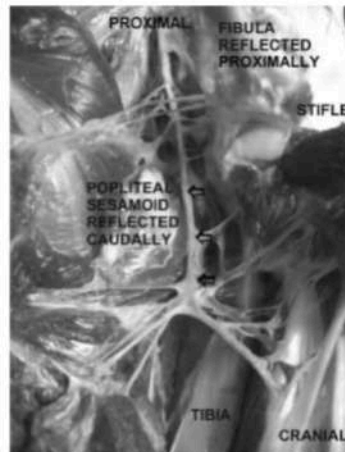

Figure 39 : Vue caudo-latérale de l'artère et la veine poplitée (flèches creuses). Visualisation du système vasculaire "5-ways" permis par le basculement de la fibula. D'après Moles 2009.

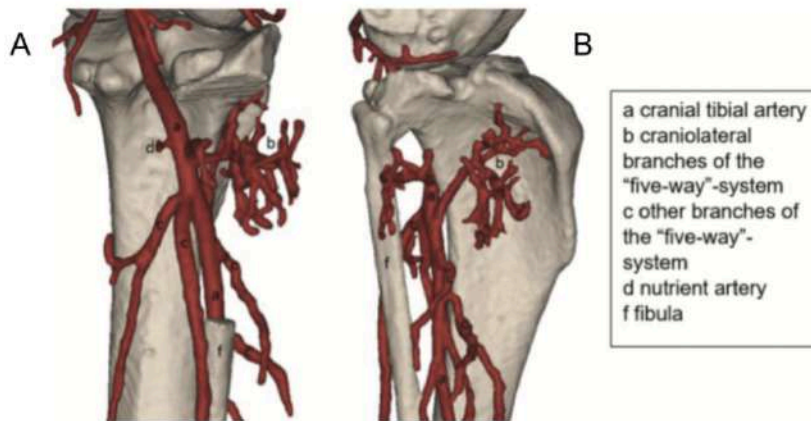


Figure 40 : Modèle 3D de la vascularisation artérielle du grasset en vue caudale (A) et vue latérale (B). Pour une meilleure compréhension, les vaisseaux mineurs et la partie proximale de la fibula ont été retirés. D'après Cieciora 2022.

Un peu plus distal à ce R5W, plusieurs ramifications cranio-latérales partent de l'artère tibiale crâniale, avant qu'elle ne soit totalement crâniale au tibia, pour alimenter le muscle long extenseur des doigts.⁸⁷

L'artère tibiale crâniale s'incline ensuite latéralement au fur et à mesure de son parcours distal. Elle passe sous le muscle long fibulaire pour atteindre la face profonde du muscle long extenseur des doigts et se prolonge par l'artère dorsale du pied, irriguant ainsi la face plantaire du pied.⁶⁰

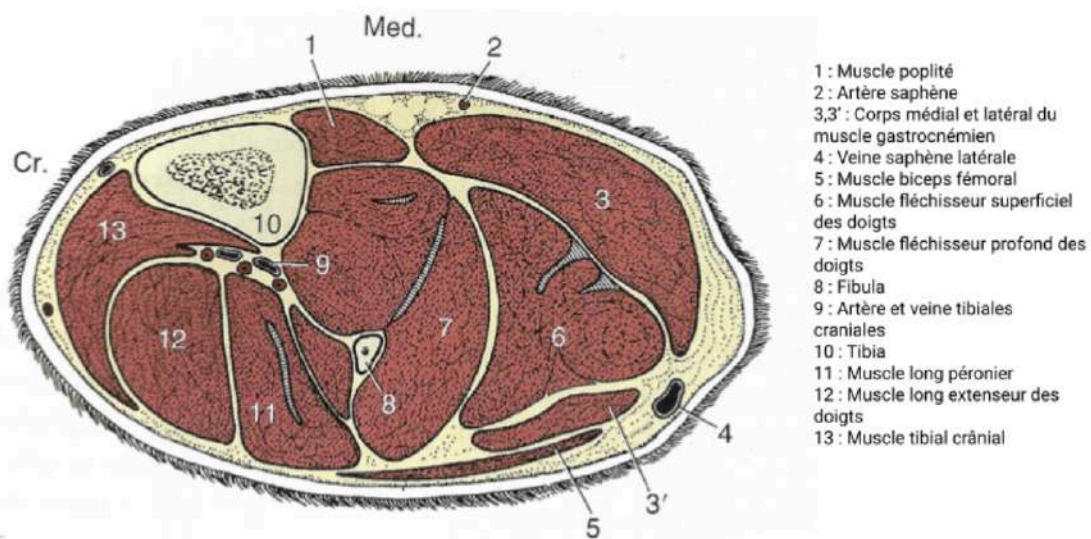


Figure 41 : Schéma d'une coupe transversale du membre postérieur gauche du chien sous le réseau "5-ways". D'après Hermanson 2016.

3.2.2 Distance entre la vascularisation et le cortex tibial proximal

La distance entre l'artère poplitée/tibiale crâniale et le cortex tibial au niveau du tibia proximal a été mesurée lors de plusieurs études par imagerie tomodensitométrie avec injection de produit de contraste sur des cadavres de chien. Cependant la distance entre la veine et le cortex n'a jamais été étudiée. Il semblerait seulement qu'elle soit plus crâniale que l'artère correspondante en regard du tibia proximal.⁹⁰

La première étude, portant sur 12 grassets, a montré une distance moyenne, pour l'artère poplitée par rapport au cortex, de 1,6 mm (0,45-3,06 mm) au niveau de l'artère nutritive du tibia et de 2,2 mm (0,69-3,56 mm) au niveau du réseau 5-voies. L'étude ne donne pas d'information statistique sur la différence de distance entre ces deux positions.³³ Cette étude fait également la différence entre deux conformations tibiales. Elle sera présentée dans la partie suivante.

Une étude supplémentaire, portant sur 15 grassets de chiens, a examiné les distances entre l'artère tibiale crâniale et le cortex tibial caudal, à une distance d'une longueur de patelle de l'éminence intercondylienne (EIn) correspondant au rayon approximatif de la scie idéale lors d'une TPLO, pour des angles de flexion variant de 70, 90, 110 et 135 degrés.⁹⁰

Les résultats ont indiqué qu'aucune différence significative n'a été observée entre les différents angles de flexion chez les chiens atteints d'une rupture du ligament croisé. En revanche, chez les chiens sains, une différence significative a été observée entre les valeurs de flexion de 70° et 135° (2,04 mm à 70° et 2,51 mm à 135°).⁹⁰ Toutefois, aucune différence significative n'a été mise en évidence entre les angles de flexion successifs. De plus, il a été observé une augmentation globale de la distance entre l'artère et le cortex tibial en cas de rupture du ligament croisé, mais cette constatation s'est avérée être uniquement valable pour l'angle de 70° et n'a pas été confirmée pour les autres angles de flexion analysés.

Il convient de noter que la chirurgie de stabilisation de l'articulation du grasset est réalisée à un angle d'environ 90° de flexion. Ainsi si l'angle souhaité est de 90°, aucune influence de la flexion n'est attendue lors de la chirurgie, car les différences ne sont pas significatives entre 70° et 90°, ainsi qu'entre 110° et 90°.

En résumé, la flexion aurait tendance à augmenter la distance entre l'artère tibiale crâniale et le cortex tibial caudal. La rupture du ligament croisé crânial, par l'avancée crâniale du tibia par rapport au fémur, aurait également une incidence sur la proximité des vaisseaux sanguins avec le tibia en augmentant globalement cette distance.

En résumé les études montrent une distance entre l'artère poplitée et le cortex tibial caudal d'environ 2,3 mm (2.4 mm pour Mullins et *al* et entre 2,2 mm pour Cieciora et *al.*), sans donnée sur la proximité de la veine avec le cortex tibiale caudal.

4 - L'hémorragie peropératoire

L'hémorragie peropératoire est causée par une lésion d'un vaisseau proche du site opératoire. Les seuls vaisseaux à proximité du tibia proximal sont l'artère et la veine poplitée, qui deviennent respectivement l'artère et la veine tibiale crâniale, ainsi que les ramifications de ces dernières.

La perturbation du flux sanguin, lors d'ostéotomie du tibia proximal, pourrait contribuer à des complications postopératoires telles qu'une cicatrisation osseuse retardée, débricolage de l'implant ou à une infection par l'apport insuffisant d'agents antimicrobiens au niveau du grasset.^{41,110,132}

L'étude de Moles and Glyde en 2009 a mis en évidence l'implication du réseau artério-veineux poplité dans l'hémorragie peropératoire de la TPLO, sans préciser les prédominances des saignements artériels par rapport aux saignements veineux. L'hémorragie semble survenir lors de l'élévation des muscles caudaux au niveau tibia ou lors de l'ostéotomie radiale. La fig 42 montre la proximité du réseau artério-veineux poplité avec le cortex tibial dans la région caudale au niveau du trait d'ostéotomie.

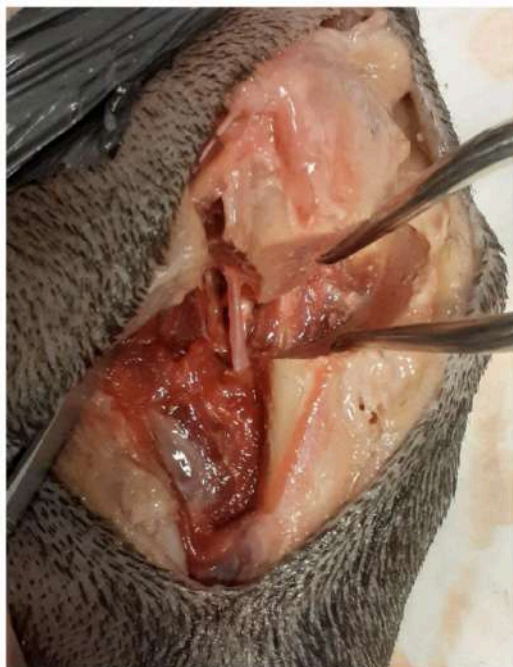

Figure 42 : Proximité du réseau artério-veineux poplité et de l'ostéotomie du tibia proximal par TPLO sur un cadavre de chien. Crédit Olivier Gauthier, Oniris.

Des études plus récentes suggèrent également l'implication des ramifications cranio-latérales de l'artère tibiale crâniale. En effet, cette vascularisation en contact avec la face latérale du tibia proximal peut être lésée lors de l'ostéotomie du tibia.^{33,81}

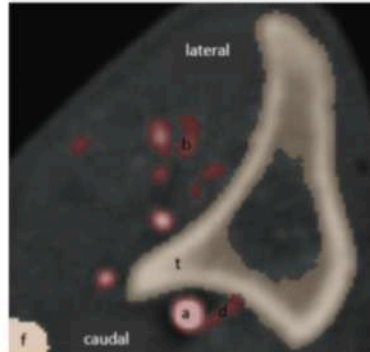


Figure 43 : Vue transversale d'angioscanner du tibia proximal gauche de chien. t : tibia, a : artère poplitée, b : rameaux cranio-latéraux de l'artère tibiale crâniale, f : fibula. D'après Cieciora 2022.

A l'heure actuelle, il est difficile d'estimer si certains chiens seraient plus à risque que d'autres de provoquer une hémorragie peropératoire due à une lésion d'un ou plusieurs de ces vaisseaux. Cependant, une étude évoque la possibilité d'une plus forte probabilité de provoquer une hémorragie peropératoire chez les chiens présentant une tubérosité tibiale en position "haute" (PosH) plutôt qu'en position "basse" (PosB). En effet Cieciora et al. ont montré que la vascularisation artérielle était plus proche du tibia chez les chiens présentant une tubérosité tibiale en PosH : 1,25 mm (0,57-1,89 mm) que chez les chiens présentant une tubérosité tibiale en PosB: 3,02 mm (2,64-3,31 mm) (Fig 44). Il convient de noter que cette étude est menée sur 6 grassettes de conformation basse et 4 de conformation haute.

La conformation caractérisée par une tubérosité tibiale en PosH présente des corticales latérales et caudales fortement concaves dans la partie proximale du tibia. Au contraire, la conformation caractérisée par une insertion du ligament patellaire plus basse, présente des corticales latérales et caudales de forme moins concave dans sa partie proximale.

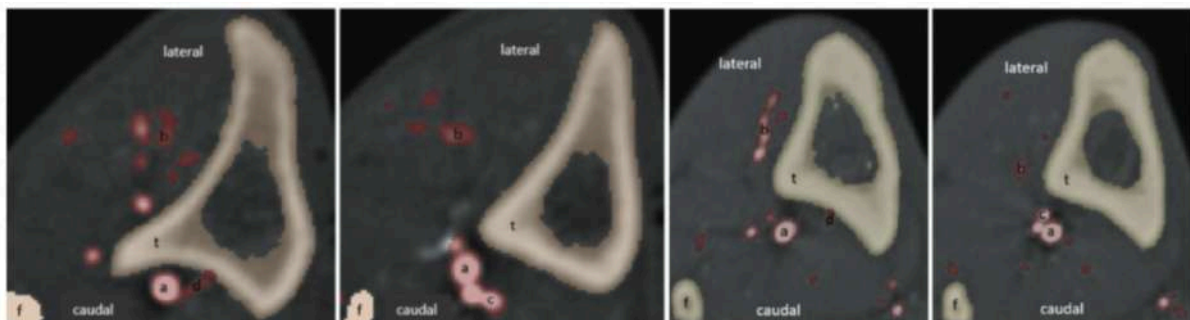


Figure 44 : Vues transversales d'angioscanner du tibia proximal gauche de chiens. Conformation "haute" à gauche et conformation "basse" à droite. D'après Cieciora 2022.

Néanmoins, aucune étude ne décrit de critères quantitatifs permettant de réaliser une réelle discrimination entre un tibia possédant une crête tibiale en PosH ou PosB. En effet, tous les tibias ne peuvent pas être facilement distingués dans les deux catégories par une simple visualisation d'une radiographie latérale.

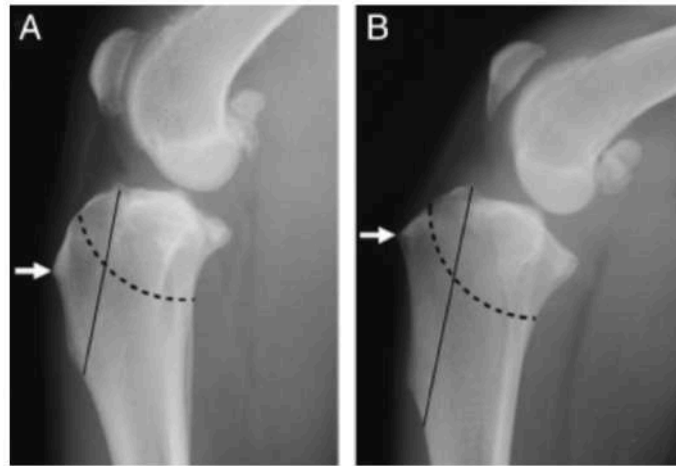


Figure 45 : Radiographies latérales de grassetts de chien présentant une conformation "Basse" (A) et "Haute" (B). D'après Boudrieau 2009.

Il semblerait également que certaines races de chiens, telles que les Greyhound, présentent une corticale médiale proximale du tibia se projetant plus caudalement que la corticale latérale. Ceci pourrait entraîner la section des vaisseaux artério-veineux si l'angle de la scie reste constant tout au long de l'ostéotomie.⁹⁰

5 - Gestion de l'hémorragie per-opératoire

Cette hémorragie peropératoire peut être gérée par coagulation au bistouri électrique, par l'application de clips hémostatiques, par ligatures hautes ou par rotation du fragment tibial. En effet, deux études ont montré la diminution significative du diamètre de l'artère tibiale crâniale lors de la rotation caudale du fragment tibial après l'ostéotomie (environ 80%)³³, et la réduction complète de l'hémorragie chez 8 grassetts sur 9.¹¹³

La compression de l'artère se fait donc juste au-dessus du R5W sur la figure 46 permettant la forte diminution de l'apport sanguin par l'artère poplitée à l'artère tibiale crâniale et l'artère tibiale caudale. Par cette compression, le flux sanguin n'est plus maintenu au niveau du tibia distal, ce qui permet l'arrêt de l'hémorragie peropératoire dans la plupart des cas, comme le montre la figure 46.

Aucune étude n'a exploré spécifiquement l'impact de cette rotation sur la veine poplitée. Cependant, les chercheurs suggèrent que la veine pourrait subir une compression plus importante que l'artère, en raison de ses parois plus souples que celles des artères. Ils supposent également que la veine est directement juxtaposée à l'artère au niveau du tibia proximal.³³

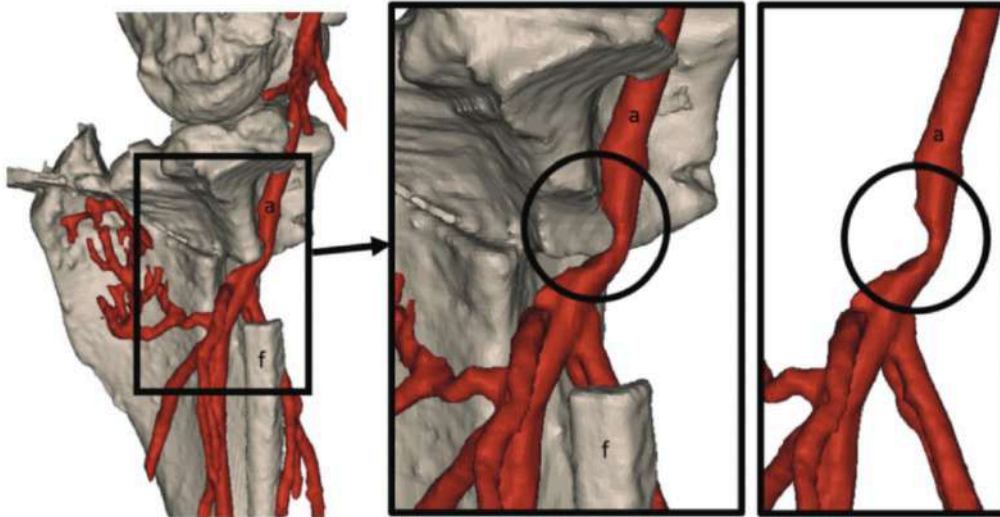


Figure 46 : Schématisation 3D de la compression de l'artère tibiale crâniale lors de la rotation du fragment osseux lors d'une TPLO. D'après Cieciora 2022.

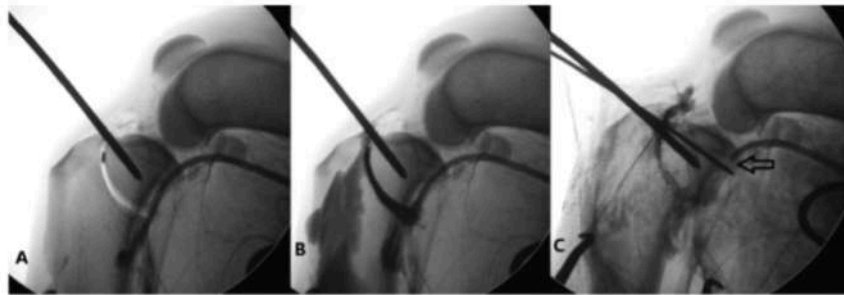


Figure 47 : Angiographie d'un grasset lors de la rotation du fragment osseux. (A) avant la rotation, (B) pendant la rotation, (C) après la rotation. D'après Roses 2022.

Néanmoins, dans le cas d'hémorragie sévère où la rotation du fragment tibial n'est pas suffisante, une occlusion temporaire de l'artère fémorale, de l'artère poplitée ou de l'artère tibiale crâniale peut être réalisée pour minimiser la perte sanguine. Pour ce faire, il est parfois nécessaire de réaliser une dissection haute des tissus mous caudaux au grasset afin d'identifier correctement les vaisseaux lésés pour les ligaturer.⁸⁷

Les complications peropératoires sont généralement considérées comme évitables, représentant des erreurs techniques qui peuvent être réduites grâce à une préparation préopératoire minutieuse et à l'expérience du chirurgien.¹³³ Renforcer la protection des tissus, assurer un positionnement adéquat des repères anatomiques pendant la chirurgie et une bonne préparation du chirurgien peuvent contribuer à réduire ces risques.

Cependant, trois études ont démontré qu'il n'y a pas de différence significative dans le risque hémorragique entre l'élévation et la protection du muscle poplité avec ou sans utilisation de compresses. Il existe néanmoins une augmentation de la durée de l'intervention chirurgicale lors d'élévation de ces tissus mous pouvant conduire à des complications post-opératoires.^{42,95,100}

6 - Les autres techniques d'ostéotomie du tibia proximal

La liste des ostéotomies du tibia proximal présentée ci-dessous n'est pas exhaustive, car de nombreuses techniques, plus ou moins utilisées, existent mais n'ont pas toutes fait l'objet d'une étude approfondie dans la littérature scientifique.

6.1 L'avancement de la tubérosité tibiale (TTA)

En se basant sur la modélisation active de Topic décrivant une résultante des forces du grasset parallèle au ligament patellaire, Montavon *et al.* en 2002 ont décrit la technique de l'avancement de la tubérosité tibiale. Cette technique permet d'avancer l'insertion du ligament patellaire jusqu'à devenir perpendiculaire au plateau tibial lorsque le grasset est en extension à 135°, correspondant à sa position lors de l'appui du membre. Cette manipulation élimine la composante axiale de la résultante des forces compressives, c'est-à-dire la force de poussée crâniale du tibia.

La technique TTA est peu invasive et préserve le plateau tibial ainsi que le LCCd. Cependant, les complications ne sont pas négligeables : des lésions méniscales et des fractures de la tubérosité tibiale surviennent principalement en cas d'erreur opératoire dans la position de l'ostéotomie.^{19,56,133}

L'ostéotomie du tibia réalisée lors de la TTA n'atteint pas le cortex caudal du tibia, restant ainsi éloignée du réseau artério-veineux poplitée. Néanmoins, l'ostéotomie est positionnée sur le trajet des ramifications crano-latérales de l'artère tibiale crâniale, ce qui engendre un risque non négligeable d'hémorragie.

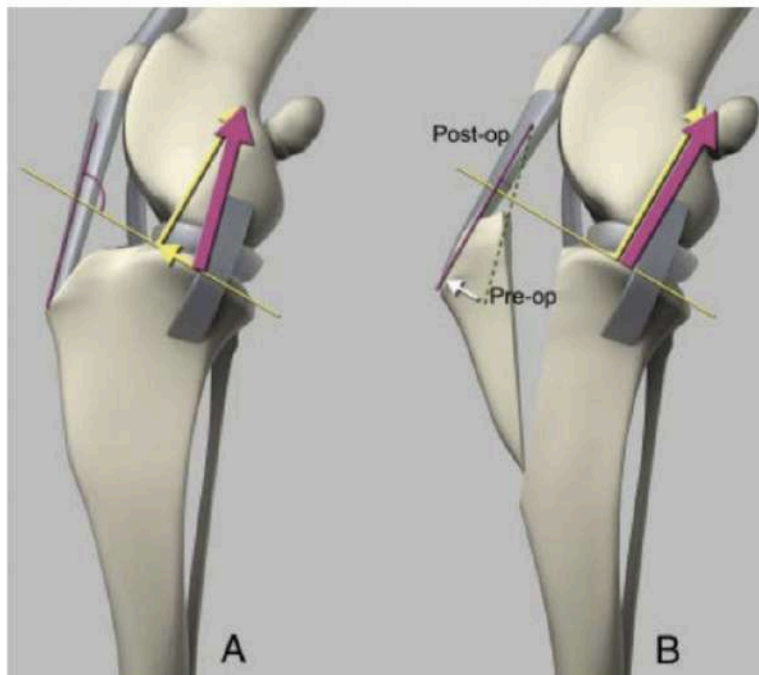


Figure 48 : Principes biomécaniques de la TTA : réduction de la force de poussée crâniale par alignement du ligament patellaire avec le plateau tibial. D'après Tobias 2018.

6.2 L'ostéotomie en coin (CTWO)

Avant le développement de la TPLO, Slocum et Devine ont décrit la technique de l'ostéotomie en coin, également connue sous le nom de « Cranial Tibial closing Wedge Osteotomy » (CTWO) en anglais.¹²⁴ Cette technique implique le retrait d'un coin osseux crânial du tibia proximal. La correction angulaire prévue en préopératoire est réalisée après l'apposition des bords du site d'ostéotomie. Les deux segments osseux sont stabilisés avec une plaque osseuse et au moins trois vis dans chaque segment.¹³³

Cette technique est décrite par les chirurgiens comme étant relativement facile à exécuter, nécessitant peu de dissection des tissus mous et un équipement de base. Cependant, elle est associée à des résultats relativement modestes par rapport aux techniques chirurgicales actuelles. Il est en effet difficile d'atteindre précisément l'angle du plateau tibial visé. Une étude menée par Watt *et al.* en 2000 a montré que seulement 58% des cas ont obtenu des résultats excellents lors de l'utilisation de cette technique.¹³⁸

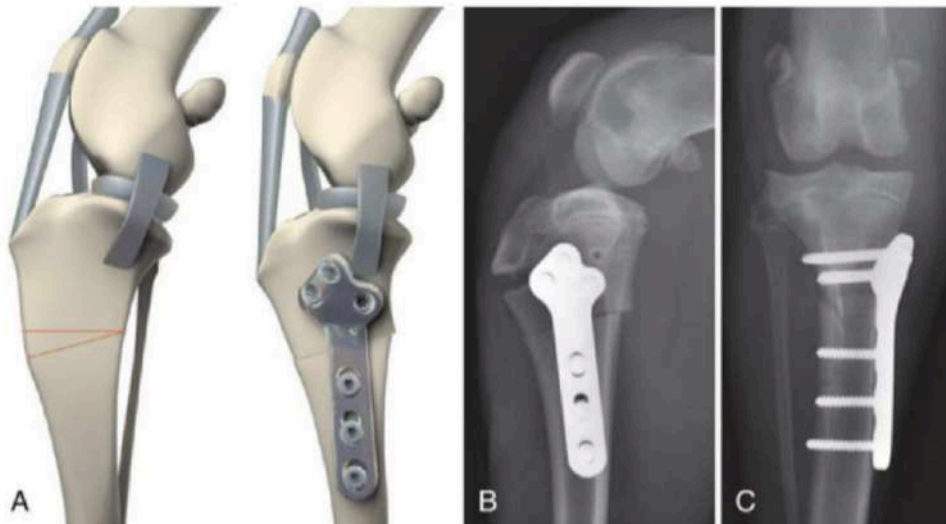


Figure 49 : Principe de l'ostéotomie en coin et fixation par plaque de TPLO. (B et C) : radiographies postopératoires immédiates. D'après Tobias 2018.

Plus récemment, de nouvelles techniques basées sur la CTWO ont été développées, montrant une meilleure approche de l'angle du plateau tibial souhaité en post-opératoire.¹³⁰

Ces différentes techniques sont :

- Les techniques de Slocum modifiées ^{32,46,,130}
- La technique isocèle ⁹³
- La technique basée sur l'axe anatomo-mécanique (AMA)⁵⁷

Malgré le progrès, de nombreuses erreurs persistent dans le placement de l'ostéotomie. Néanmoins, il semble que la technique basée sur l'axe anatomo-mécanique soit celle qui tolère un degré d'erreur plus important sans entraîner de conséquences post-opératoires significatives.⁸⁵

En ce qui concerne le risque hémorragique, l'ostéotomie en coin atteint le cortex tibial caudal en relation avec le réseau artério-veineux poplité. Par conséquent, le risque d'hémorragie peropératoire n'est pas négligeable. En fonction du positionnement plus ou moins proximal de cette ostéotomie, les branches cranio-latérales de l'artère tibiale crâniale peuvent également être affectées.

6.3 La triple ostéotomie tibiale (TTO)

La Triple Ostéotomie Tibiale est une technique combinant la TTA et la CTWO.¹³³ Elle possède donc les propriétés combinées des deux techniques ainsi que les mêmes risques concernant l'hémorragie peropératoire.²⁵

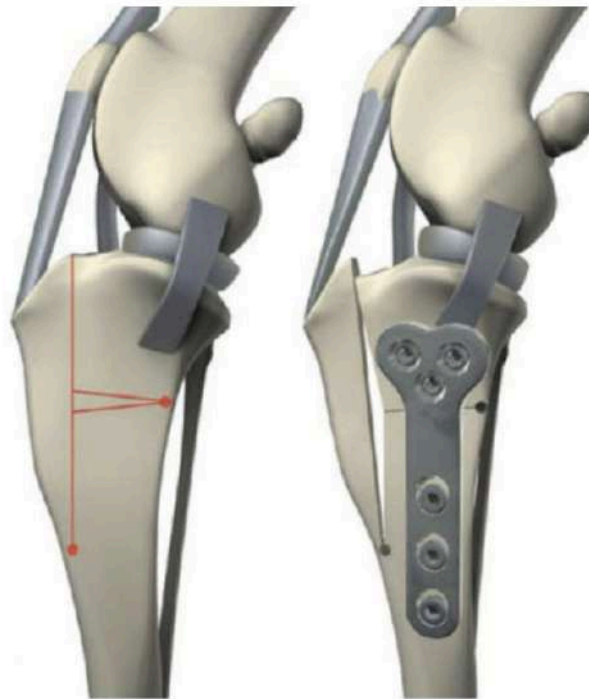

Figure 50 : Principe de la triple ostéotomie du tibia combinant la TTA et la CTWO. D'après Tobias 2018.

6.4 L'ostéotomie de nivellement basé sur le système CORA (CBLO)

Plus récemment, en 2010, une nouvelle technique d'ostéotomie du tibia proximal a été décrite par Hulse *et al.* Cette technique se base sur la mesure de l'angle CORA correspondant à l'angle formé par la courbure proximale physiologique du tibia. Le croisement entre l'axe longitudinal proximal et l'axe longitudinal distal du tibia se caractérise par le point CORA et l'angle formé est l'angle CORA. Lors de l'acte chirurgical, une ostéotomie circulaire centrée sur le point CORA est réalisée. Le segment osseux proximal est basculé vers l'avant afin de redresser le plateau tibial tout en faisant correspondre les deux axes précédemment décrits.⁶³

La préparation chirurgicale consiste donc à mesurer l'angle CORA et bien positionner le point CORA afin de centrer la scie sur ce dernier. Deux mesures D1 et D2, différentes des mesures de la TPLO, permettent de bien positionner la scie lors de la chirurgie.

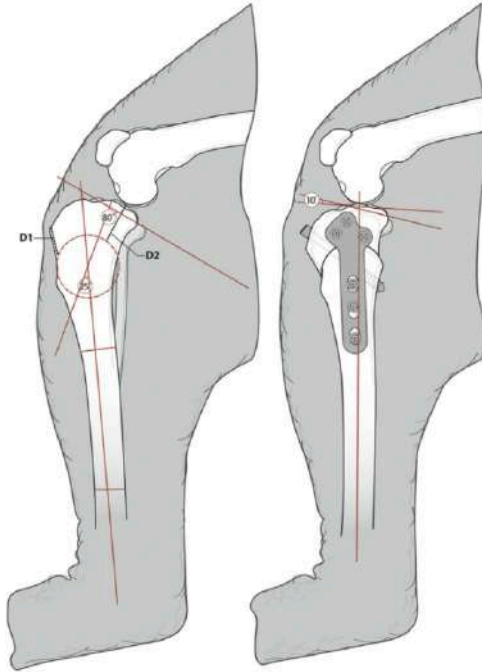


Figure 51 : Mesures pré et post-opératoires pour la CBLO. L'angle CORA est ici de 25°. D1 et D2 sont mesurées pour le bon positionnement de la scie circulaire lors de l'ostéotomie. L'angle postopératoire est ici de 10°. D'après Raske 2013.

Les deux segments osseux sont ensuite fixés à l'aide d'une plaque et de vis. Des études montrent que les plaques TPLO permettent une bonne fixation des deux segments, permettant un bon maintien de l'angle du plateau tibial lors des contrôles post-opératoires.¹⁰⁵

L'ajout d'une bande de tension et d'une vis compressive crânio-distale permettrait une meilleure stabilisation de l'angle du plateau tibial en association avec une plaque de fixation osseuse.^{105,141}

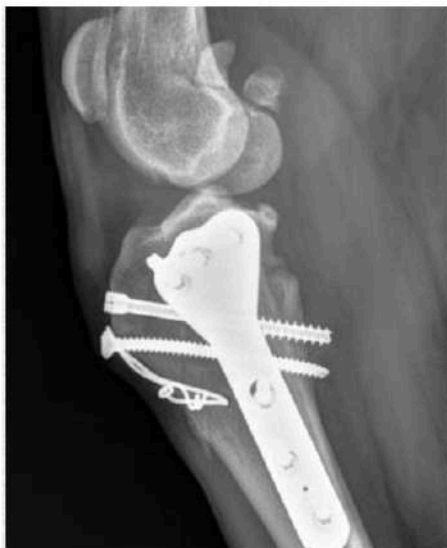

Figure 52 : Radiographie latérale 5 semaines post-opératoire d'une stabilisation du grasset par CBLO avec plaque osseuse, vis compressive et l'ajout d'une vis de position avec une bande de tension. D'après Johnson 2020.

Concernant l'évolution post-opératoire par cette technique, une étude portant sur 70 cas traités par CBLO a montré une proportion de 77% de récupération complète, 19% de récupération acceptable et 4% de réponses insatisfaisantes.⁷⁰ Dans cette étude, 11% des chirurgies ont mené à des complications majeures post-opératoires nécessitant un traitement et aucune complication per opératoires.

Plusieurs complications sont décrites pour la CBLO comme des mauvais placement de vis, des infections, hématomes ou encore débricolage de la plaque d'ostéosynthèse, mais aucune hémorragie peropératoire n'a été décrite dans les études menées à ce jour.^{70,118,}

7 -Conclusion partielle

Les ostéotomies du tibia sont les techniques les plus utilisées en centre hospitalier vétérinaire pour la stabilisation du grasset. Se basant sur des modèles biomécaniques différents du grasset, les ostéotomies se situent toutes au niveau du tiers proximal du tibia. La proximité du réseau artério-veineux poplitée et tibial crânial avec le cortex tibial caudal et latéral est en lien avec les complications hémorragiques peropératoires.

Ces hémorragies, pouvant apparaître lors de l'élévation des muscles pour atteindre le tibia ou lors de l'ostéotomie, peuvent causer un stress important pour le chirurgien, provoquer une augmentation du temps chirurgical pouvant être associé à des complications postopératoires et une moins bonne récupération à court terme.

Ces hémorragies sont présentes sur toutes les techniques d'ostéotomies proximales du tibia à de faibles prévalence, environ 1 à 2% pour la TPLO. Il n'est pas encore décrit dans la littérature scientifique de complications hémorragiques lors de la CBLO, en partie dû à sa création récente et son utilisation encore peu fréquente dans les centres hospitaliers vétérinaires.

Ces informations sur les possibles complications hémorragiques des ostéotomies du tibia proximal nous interrogent sur les possibilités de prévention et de préparation du chirurgien aux éventuels saignements lors de la chirurgie.

Peut-on utiliser les images IRM du diagnostic de la rupture du LCCr dans le but d'étudier la vascularisation du grasset ? La radiographie ou l'IRM peuvent-ils apporter des informations supplémentaires aux chirurgiens permettant une meilleure préparation aux éventuelles complications per et post-opératoires ? Devons-nous utiliser un produit de contraste afin de visualiser le réseau vasculaire poplitée à l'IRM en utilisant des séquences classiques de diagnostic des affections intra-articulaires ?

Si les images IRM permettent d'interpréter la topographie vasculaire du grasset, peut-on définir des prédispositions à la lésion du réseau artério-veineux lors des ostéotomies du tibia, plus particulièrement de la TPLO ? Peut-on définir si les lésions vasculaires touchent plus particulièrement les veines ou les artères ?

V- Variabilité vasculaire

Chaque individu d'une espèce est unique, présentant toujours plus ou moins de différences par rapport à ses congénères sur de nombreux caractères. Ce phénomène est appelé variabilité interindividuelle. Ces caractères peuvent être directement observables, tels que la couleur de peau, la teinte de l'iris et la taille ou non visibles à première vue, comme la taille des différents organes ou encore la configuration du réseau vasculaire.

Le scanner est largement considéré comme une technique privilégiée pour l'évaluation vasculaire et est utilisé dans de nombreuses affections en médecine vétérinaire. Dans le domaine médical humain, c'est en 1982 qu'a été utilisé pour la première fois l'examen tomodensitométrique pour décrire des anomalies vasculaires telles que celles des veines azygos et brachio-céphaliques gauches.¹²⁰ Les études ultérieures se sont intéressées à d'autres réseaux artério-veineux du corps humain, notamment en examinant la fréquence de prévalence de ces anomalies vasculaires sur de grandes populations.^{120,134}

Dans l'espèce humaine, la variabilité artérielle et veineuse est très bien documentée à partir de nombreuses dissections anatomiques. Toutes les configurations possibles de ramification des différents réseaux du corps humain ont été étudiées, et les bio-statisticiens ont identifié des topographies dites "communes", présentes chez la majorité des individus étudiés, ainsi que d'autres moins fréquentes, présentes chez seulement quelques pourcentages de la population.

1 - Classification des anomalies vasculaires chez l'Homme

En 1996, la Société internationale pour l'étude des anomalies vasculaires (ISSVA) a élaboré un système de classification basé sur les caractéristiques histopathologiques des vaisseaux et sur le flux sanguin. Selon cette classification, les anomalies vasculaires sont divisées en deux groupes principaux : les tumeurs vasculaires proliférantes (hémangiomes) et les malformations vasculaires.

Les malformations vasculaires sont ensuite subdivisées en groupes selon le débit sanguin, qui peut être faible ou élevé, ainsi que dans des groupes combinés complexes (Tableau VIII). Ce système de classification a contribué à clarifier les distinctions entre les différentes anomalies vasculaires, conduisant à une meilleure prise en charge et à de meilleures options de traitement chez l'Homme.

Tumeurs vasculaires	Malformations vasculaires
Hémangiome infantile	Malformation vasculaire à faible débit
	Malformation capillaire
Hémangiome congénital	Malformation veineuse
	Malformation lymphatique
Angiome touffeté	Malformations vasculaires à haut débit
	Malformation artérielle
Hémangioendothéliome kaposiforme	Malformation artério-veineuse
	Fistule artérioveineuse
Hémangioendothéliome à cellules fusiformes	Malformation vasculaires combinées complexes
	Malformation capillaire-veineuse
Granulome pyogénique	Malformation lymphatique-veineuse
	Malformation capillaire artérioveineuse
Hémangiopéricytome	Malformation capillaire-lymphatique-artérioveineuse
	Malformation capillaire-lymphatique

Tableau VIII : Classification de l'ISSVA des anomalies vasculaires chez l'Homme. D'après Mulligan 2014.

Voici un détail de deux types de malformations présentent chez l'Homme :

Malformations capillaires :

Les malformations capillaires, également connues chez l'Homme sous le nom de taches de vin, présentent une incidence de 0,3% chez les nouveau-nés. Elles se manifestent généralement comme des anomalies isolées, bien qu'elles puissent être associées à des anomalies plus sévères telles que le syndrome de Sturge-Weber.⁸⁹

Les malformations veineuses :

Les malformations veineuses consistent en la présence d'un réseau excessif de veines situées dans les tissus sous-cutanés, les muscles ou les articulations ou par la non fermeture de réseaux veineux dans les jours suivants la naissance. Chez le chien, l'une des malformations veineuses les plus courantes est le shunt porto-systémique.⁵⁰ Des observations ont noté une corrélation entre la race canine et la prévalence de ces shunts porto-systémiques, ainsi que sur l'aspect anatomique de ces derniers. En effet, les races de grande taille présentent généralement des shunt intra-hépatiques, tandis que les races de petite taille présentent des shunts extra-hépatiques.⁶⁴

2 - Études portant sur la variabilité vasculaire chez le chien

Chez le chien, les vaisseaux se développant dans les premières semaines de la gestation sont les principaux vaisseaux thoraciques tels que l'aorte ascendante, la crosse aortique, les artères et veines sous-clavières, les artères et veines pulmonaires, entre autres. Des anomalies survenant lors des phases embryologiques correspondant à la formation de ces vaisseaux peuvent entraîner des variations anatomiques comme la persistance du quatrième arc aortique, ou encore une communication interatriale.¹²⁰

Les malformations cardiovasculaires les plus étudiées en médecine vétérinaire sont les malformations cardiaques congénitales, telles que la persistance du canal artériel ou les sténoses pulmonaires. Une étude a montré que 26,3 % des malformations cardiaques congénitales chez les chiens étaient une persistance du canal artériel (n = 1779), tandis que 34,1 % étaient une sténose pulmonaire.²⁴

Chez le chien, deux grandes catégories de malformations vasculaires sont décrites :

- Les anomalies relativement rares impliquent une forte modification du réseau veineux. Par exemple : shunt intra-hépatique.
- Les variations, plus courantes, concernent les ramifications des différents réseaux artérioveineux

Par exemple, une étude portant sur les artères carotides communes chez le chien¹²⁰ a révélé trois types de ramifications :

- Ramifications issues du même point sur l'artère : observées chez 66,2 % des chiens (n = 742)
- Ramifications séparées : présentes chez 28,6% des chiens (n= 742)
- Ramifications issues d'un tronc commun : observées chez 3,2 % des chiens (n= 742)

De plus, une anomalie caractérisée par une artère sous-clavière droite rétro-oesophagienne a été observée chez 7 des 742 chiens étudiés, soit 0,8%.

De nombreuses autres études ont examiné les variations vasculaires dans d'autres réseaux, telle que l'artère iliaque interne, qui a fait l'objet de trois publications entre 2015 et 2016.⁶⁻⁸

3 - Différences anatomiques de l'artère poplitée chez l'Homme

Concernant l'artère poplitée et ses ramifications en artère tibiale crâniale et caudale, une méta-analyse regroupant l'ensemble des études réalisées à ce jour révèle l'existence de 9 variations s'ajoutant à la topographie "commune" chez l'Homme.¹³⁴ Les variations I correspondent à une ramification de l'artère poplitée sous l'espace articulaire, les variations II à une ramification de l'artère poplitée au dessus de l'espace articulaire et les variations III correspondent à des hypoplasies et aplasies des artères. (Fig 53)

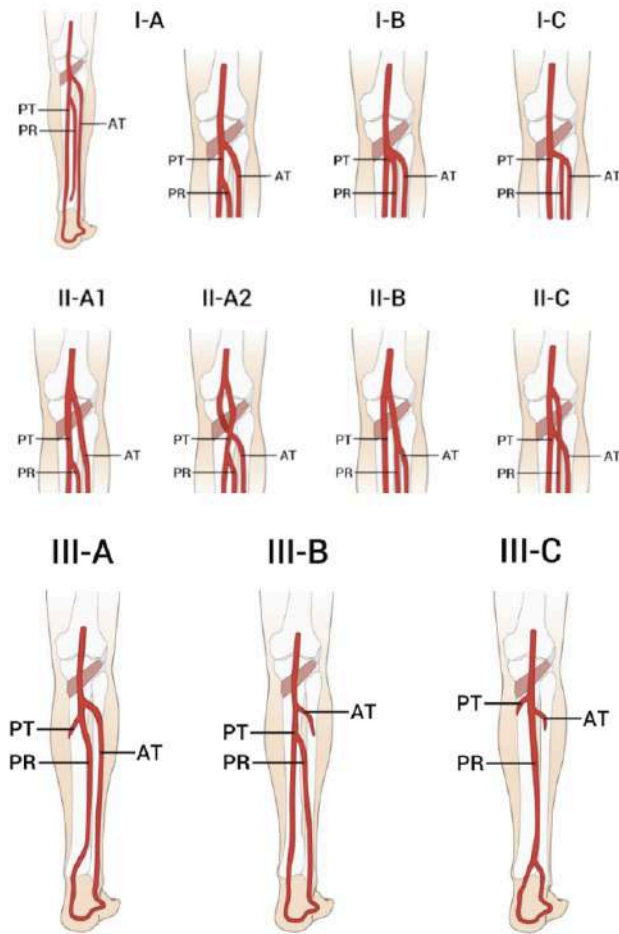


Figure 53 : Variations topographiques des ramifications de l'artère poplitée chez l'Homme. PT = artère tibiale caudale, AT = artère tibiale crâniale, PR = artère péronière. D'après Tomaszczky 2017.

Cette variabilité interindividuelle n'est pas liée à l'origine ethnique des individus. En effet, l'étude montre que toutes les configurations sont retrouvées dans des proportions similaires dans des études menées sur chaque continent. La variabilité de la conformation de l'artère poplitée serait le résultat de mécanismes tels que la persistance d'artères primitives, des fusions anormales ou des hypoplasies de certaines artères au cours de la différenciation embryonnaire dans les 8 premières semaines du développement embryonnaire.⁹²

Conformations	A		B	C
I	92 %		2 %	1%
II	1 : 2%	2 : <1%	1%	1 %
III	1%		1%	<1%

Tableau IX : Proportion de chaque conformation des ramifications de l'artère poplitée chez 10000 jambes humaines. D'après Tomaszczky 2017.

D'après cette méta-analyse menée sur plus de 10 000 jambes, les données montrent la présence d'une majorité de conformation I-A et une minorité de toutes les autres conformations. (Tableau IX)

Les études mettent également en évidence la variabilité intra-individuelle par la présence de différents types de ramification de l'artère poplitée entre la jambe gauche et la jambe droite d'un même individu. (Fig 54).

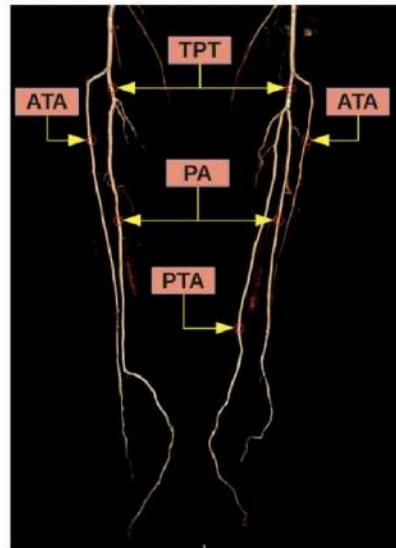


Figure 54 : Image scanner en trois-dimension montrant une vascularisation poplitée de type III-B sur le membre gauche et de type IIIA sur le membre droit. TPT : tronc tibio péronier, ATA : artère tibiale crâniale, PA : artère péronière PTA : artère tibiale caudale. D'après Oner 2020.

4 - Différences anatomiques de l'artère poplitée chez le chien

L'artère poplitée et l'artère tibiale crâniale ont fait l'objet de très peu d'études chez le chien. Ces études ont été menées sur un nombre maximal de 15 grassets de chien. Les différences de trajet des artères et les éventuelles modifications topographiques n'ont pas été pleinement explorées, à l'exception d'une observation documentée par Moles et Glyde en 2009. Cette recherche a révélé que sur 8 grassets examinés, 3 présentaient une distance d'environ 6 mm entre les ramifications du système "5-ways" de l'artère tibiale crâniale. Pour les 5 autres grassets, toutes les ramifications provenaient de la même localisation sur l'artère tibiale crâniale. Aucune information explicative sur les mesures effectuées n'a été fournie dans cette étude.

5 - Conclusion partielle

La variabilité vasculaire fait partie intégrante de la variabilité inter-individuelle dans le vivant. Pour l'Homme l'étude de la variabilité de l'artère poplitée a été largement étudiée contrairement au chien. Elle comprend des différences de positionnement des vaisseaux, du nombre et du départ des ramifications ainsi que des variations de diamètres des vaisseaux. La variabilité vasculaire comprend également la présence ou l'absence de vaisseaux majeurs pouvant complètement changer la vascularisation, normalement décrite, du membre et du grasset.

Le manque d'étude, concernant le réseau artério-veineux poplité, sur un grand nombre de chiens nous amène plusieurs interrogations.

Existe-t-il des variations vasculaires artérielles ou veineuses poplités chez le chien ? Sont-elles bilatérales ou unilatérales ? Ces variations sont-elles largement présentes dans l'espèce canine ou seulement présentes chez des individus isolés ? Ces variations peuvent-elles provoquer des hémorragies per-opératoires, ou diminuer le risque d'apparition de cette complication lors d'ostéotomie du tibia proximal ?

VI - Conclusion de la partie bibliographique

La rupture du ligament croisé crânial est l'une des affections orthopédiques les plus importantes en médecine vétérinaire canine et possède de nombreuses solutions chirurgicales permettant la stabilisation du grasset afin de réduire la boiterie et la douleur associée à la translation crâniale du tibia par rapport au fémur.

Les examens complémentaires permettent le diagnostic de la rupture du ligament croisé crânial et des atteintes concomitantes telles que des lésions méniscales ou des atteintes du cartilage articulaires. Ces examens, qu'ils soient réalisables lors de l'examen clinique, comme les tests du tiroir, ou nécessitant une anesthésie générale comme l'examen tomodensitométrique ou l'IRM, possèdent leur propre spécificité et sensibilité. L'association de plusieurs examens complémentaires devient la norme en médecine vétérinaire pour le diagnostic de l'atteinte articulaire. Néanmoins la visualisation directe de l'espace articulaire lors de la chirurgie par arthroscopie ou arthrotomie est nécessaire afin de retirer les éléments ligamentaires atteints la réalisation d'une méniscectomie partielle si cela est nécessaire.

Lors des chirurgies de stabilisation du grasset, de nombreuses complications per ou postopératoires sont décrites et sont plus ou moins bien gérées par les chirurgiens. L'hémorragie peropératoire peut-être l'une des complications les plus stressantes lors de la chirurgie même si des techniques d'hémostases rapides existent pour réduire ces saignements lors de la chirurgie.

L'analyse des images radiographiques et IRM peuvent-elles donner des précisions sur la vascularisation du grasset et les risques encourus par le chirurgien de la lésion vasculaire lors de l'ostéotomie ?

Il est défini une forte prévalence de la rupture controlatérale chez les chiens présentant une rupture du LCCr d'un membre. La variabilité intra-individuelle, si présente, nécessiterait l'imagerie précise des deux grassets avant la chirurgie de membre contro-latérale ?

Toutes ces questions posées au travers de cette étude bibliographique seront le moteur de l'analyse des images IRM des grassets de chiens lors de notre étude expérimentale.

Partie II : Étude expérimentale

I - Description anatomique par examen tomodensitométrique et dissection

La première expérimentation de notre étude consiste en la réalisation d'examens tomodensitométriques et de dissections de membres pelviens de chiens sans rupture du ligament croisé crânial.

1 - Objectif de l'étude

L'objectif de cette étude est de visualiser, par dissection et par examen tomodensitométrique, la vascularisation poplitée et ses ramifications au niveau du tibia proximal. Cette étude vise à comprendre l'organisation de réseau artériel du grasset et à établir un référentiel du trajet de l'artère par imagerie médicale, qui servira de référence pour les dissections¹⁰⁸ puis pour la seconde étude utilisant l'imagerie par résonance magnétique (IRM). Cela permettra également d'identifier correctement les images IRM en faisant correspondre les éléments vasculaires identifiés au scanner avec ceux observés sur les images IRM.

2 - Recrutement

Les animaux recrutés sont des chiens euthanasiés au Centre Hospitalier Universitaire Vétérinaire de l'École ONIRIS à Nantes, ne présentant aucun signe clinique d'affection du grasset. Leur corps ont été mis à disposition pour la réalisation d'études scientifiques.

3 - Matériels et méthodes

3.1 Chiens et membres utilisés

Pour ces dissections, deux grassets gauches de deux chiens ont été inclus dans l'étude : un Labrador femelle pesant 30 kg et d'un Staffordshire Bull Terrier mâle pesant 25 kg. En attendant leur utilisation pour le cathétérisme artériel et les dissections, les corps sont conservés au congélateur.

3.2 Protocole de cathétérisme de l'artère fémorale

La première étape de la réalisation de l'examen tomodensitométrique et des dissections est le cathétérisme du réseau artériel du grasset. Ce cathétérisme s'est déroulé sur cadavre entier selon le protocole suivant :

1. Abord cutané : une incision cutanée est réalisée au scalpel au niveau du pli inguinal. Des clamps cutanés sont disposés au niveau des artérioles sectionnées lors de l'incision et la dilacération. En effet, la section des artérioles et capillaires cutanés et sous-cutanés entraîneront une fuite du mélange produit durcissant/produit de contraste lors de son injection dans l'artère fémorale. Des fuites importantes pourraient dégrader la qualité des images issues du scanner par formation d'artéfacts.
2. Dissection : les tissus conjonctifs sous-cutanés et les muscles de la hanche sont dilacérés aux ciseaux de Mayo jusqu'à visualisation de l'artère fémorale.
3. Ligature : une ligature haute est placée sur l'artère fémorale avec du fil tressé 2-0.
4. Incision de l'artère : L'artère fémorale est incisée en T, puis une canule de 10 French est introduite dans l'artère sur 3 cm environ en direction du grasset.
5. Fixation de la canule : la canule est fixée par une ligature peu serrée, distalement à la zone d'introduction, avec du fil tressé 2-0.

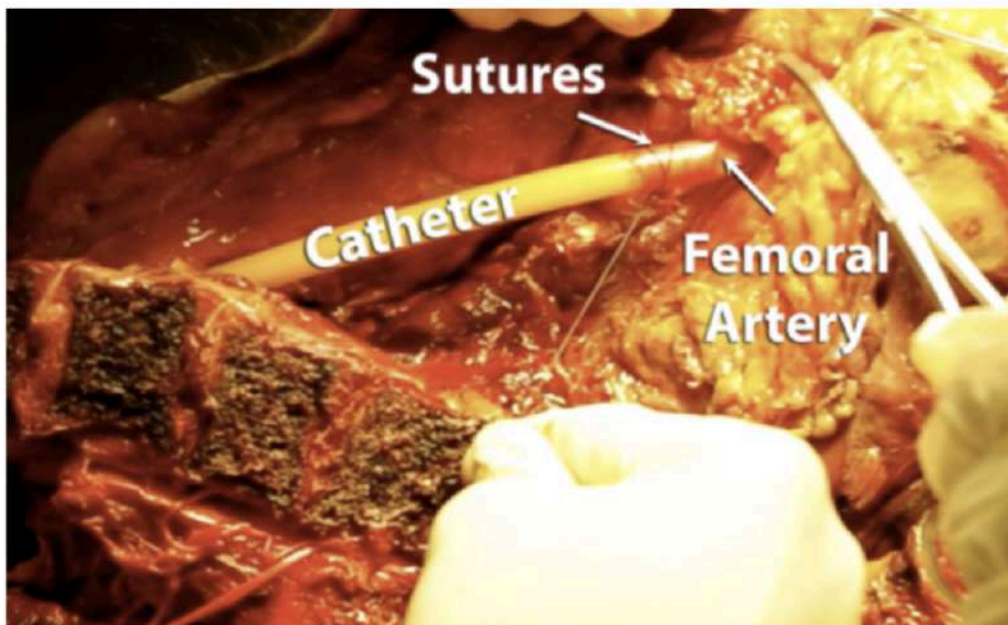


Figure 55 : Cathétérisme de l'artère fémorale chez l'Homme dans un but de dissection pédagogique par injection de latex coloré. D'après Chahla 2017.

Après avoir cathétérisé l'artère fémorale, un rinçage avec du soluté NaCl 7,2 % hypertonique a été effectué par la canule. Ce rinçage permet d'éliminer les caillots sanguins restants dans les artères. Le soluté hypertonique est utilisé pour éviter le transfert du soluté dans le milieu extravasculaire, assurant ainsi un rinçage optimal des artères. De plus, il est important de prévenir une hydratation excessive du milieu extravasculaire, car cela pourrait entraîner la sortie du produit de contraste du compartiment vasculaire et causer des artéfacts et une perte de netteté lors de l'imagerie tomодensitométrique.

La procédure se poursuit par une incision cutanée, réalisée de manière aussi petite que possible, au niveau de la diaphyse tibiale crânio-latérale. Ensuite, les étapes suivantes sont effectuées :

1. Dilacération des tissus conjonctifs : les tissus conjonctifs sous-cutanés sont dilacérés aux ciseaux de Mayo. Mise en évidence de l'artère tibiale crâniale.
2. Ligature de l'artère tibiale crâniale avec du fil tressé 2-0.
3. Placement de clamps cutanés : des clamps cutanés sont placés sur les deux extrémités de l'ouverture cutanée afin d'éviter les écoulements du produit durcissant et produit de contraste.
4. Clampage en masse de l'artère saphène externe. L'artère saphène externe est clampée en masse avec les tissus environnant afin d'éviter de remplir cette partie du réseau artériel par le mélange injecté.

Nous obtenons enfin ce qui est représenté sur les photographies de la figure 56.

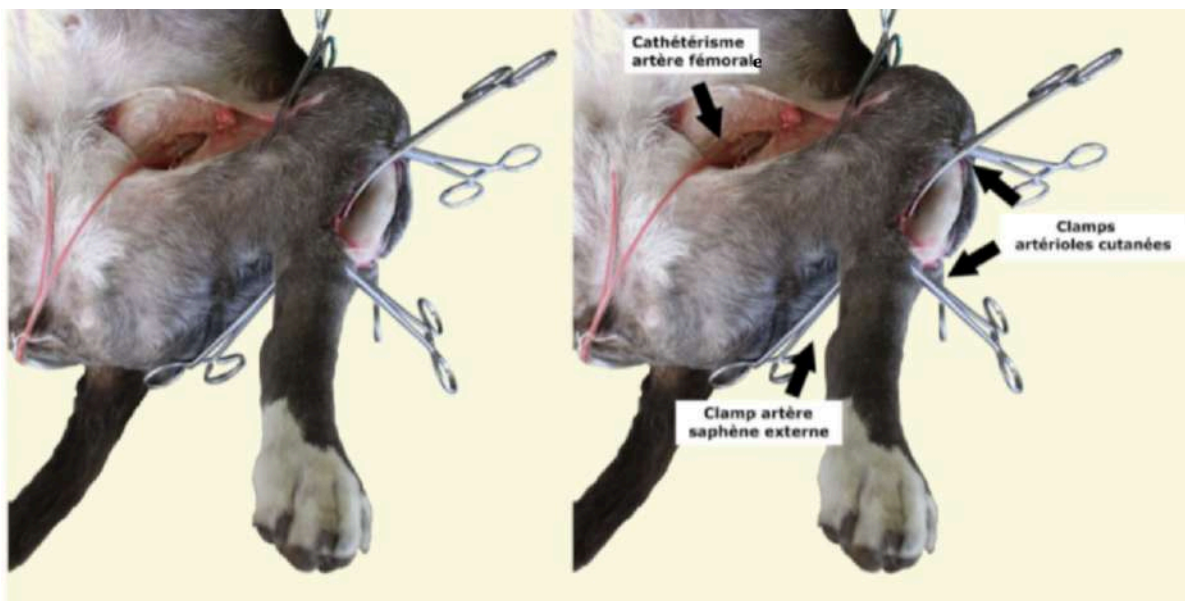


Figure 56 : Procédure de cathétérisme de l'artère fémorale gauche et injection d'un mélange latex/iodhexol sur un cadavre de chien. Crédit photographique Romain DREO. Unité d'Anatomie Comparée ONIRIS.

3.3 Choix des matériaux pour la mise en évidence de la vascularisation

3.3.1 Choix du produit durcissant

Le choix du produit durcissant et du colorant s'est basé sur des études comparant divers produits utilisés en médecine humaine pour les dissections à but pédagogique.

En comparant les différents produits utilisés pour la visualisation des vaisseaux sanguins lors de la dissection, le latex et le silicone apparaissent comme les produits les plus adaptés à notre étude par leur accessibilité, leur capacité à remplir le réseau artériel et leurs propriétés conférées aux vaisseaux injectés (bonne flexibilité, faible fragilité et bonne élasticité).

Voici les inconvénients discriminant les autres produits durcissants :

- Peinture acrylique : seule, elle ne durcit pas et a tendance à fuir des vaisseaux vers les tissus mous lors de l'injection.
- Gélatine : nécessite de travailler à haute température.
- Araldite F : possède de mauvaises propriétés mécaniques, ce qui la rend moins adaptée à la dissection que le latex et le silicone.
- Batson's #17 : serait le meilleur produit à utiliser, mais son coût élevé limite son utilisation.

Le latex a été choisi pour notre étude malgré sa plus grande possibilité d'extravasation comparée au silicone, car il possède de meilleures propriétés mécaniques, est peu cher et permet une bonne infiltration des petits vaisseaux, comme démontré lors de nombreuses études sur cadavres humains.^{2,37,108,145}

Avantages	Désavantages
Facilité de préparation et d'injection	Temps d'attente entre l'injection et la dissection
Faible coût	Temps à préparer le corps avant l'injection
Identifications des petits vaisseaux	Possibilité d'extravasation du colorant
Perte de compliance des vaisseaux injectés	
Facilité d'identification et de dissection	
Peut être utilisé pour toutes les parties anatomiques	

Tableau X : Avantages et inconvénients de l'utilisation du latex pour la dissection pédagogique des vaisseaux sanguins chez l'Homme. D'après Doornick 2016.

3.3.2 Choix du colorant

Pour les dissections à but pédagogique, la coloration rose est fréquemment utilisée en raison de sa similitude avec la teinte physiologique des vaisseaux sanguins artériels.³¹ Nous avons donc utilisé cette couleur pour notre étude.

3.3.3 Choix du produit de contraste

L'absorption d'un rayonnement X par un milieu dépend fortement de la nature des atomes présents. En effet, pour une fréquence donnée, l'absorption est d'autant plus élevée que le nombre atomique (Z) des atomes du matériau traversé est grand. L'iode, avec un numéro atomique $Z = 53$, a une capacité d'absorption des rayons X bien supérieure à celle de la plupart des atomes constituant le corps humain. Par conséquent, les produits de contraste contenant de l'iode absorbent beaucoup plus les rayons X que les autres tissus.¹²³

Ceci explique pourquoi les produits de contraste iodés sont majoritairement utilisés pour les examens tomodensitométriques.

Pour notre étude, le produit de contraste utilisé est OMNIPAQUE® contenant de l'iohexol, à une concentration de 350 mg/ml de solution.

3.3.3 Préparation du mélange latex et produit de contraste

Pour notre étude, nous avons préparé deux mélanges avec des concentrations différentes d'iode pour chaque chien, afin de tester leur efficacité.

Après avoir confirmé l'absence de réaction chimique entre le latex et le produit de contraste iodé⁷⁶, nous avons réalisé deux mélanges suivants :

Mélange 1 : 15 mL d'OMNIPAQUE®, soit 5,25 g d'iohexol, dans 30 mL de latex coloré rose. Donnant ainsi une concentration de 115 mg/ml.

Mélange 2 : 20 mL d'OMNIPAQUE®, soit 7g d'iohexol dans 30 mL de latex coloré rose. Donnant ainsi une concentration de 140 mg/ml.

3.4 Injection du latex et du produit de contraste

Après préparation des mélanges, l'injection a été effectuée, par la canule insérée dans l'artère fémorale, à l'aide d'une seringue de 50 mL. La quantité de mélange à administrer pour remplir l'ensemble des artères et de leurs ramifications n'est pas connue. Par conséquent, l'injection a été interrompue dès que le mélange rosé apparaissait au niveau de la ligature de l'artère tibiale crâniale. À ce stade, l'injection a été reprise en appliquant une pression modérée et continue pendant quelques secondes sur la seringue injectant le mélange afin de remplir l'ensemble des ramifications de l'artère poplitée.³¹ Enfin, la canule d'injection au niveau de l'artère fémorale a été coudée et maintenue en place pour piéger le produit dans les vaisseaux le temps de la polymérisation du latex.

3.5 Examen tomodensitométrie des grassets

Les deux grassets sont ensuite immédiatement transportés au scanner pour passer un examen tomodensitométrie. Le scanner est un *Somatom go.up* de la marque *Siemens*®, équipé d'un tube de 3,5 MHU. L'examen tomodensitométrie sur ces deux cadavres visait à être le plus précis possible sans limite de temps d'examen. Par conséquent, les paramètres suivants ont été utilisés, similaires à ceux utilisés pour les scanners de l'encéphale :

- Constantes 1 : "OS crâne", épaisseur de coupe : 0,6 mm, KV : 130, Kernel : Hr60
- Constantes 2 : "Tissus Mous crâne", épaisseur de coupe : 0,6 mm, KV : 130, Kernel : Hr40

Ces paramètres ont été sélectionnés pour assurer une acquisition d'images précise et détaillée des structures osseuses et des tissus mous du grasset. L'analyse des images est réalisée via le logiciel HOROS® sur MacOS®.

3.6 Conservation des corps avant dissection

Les deux chiens sont ensuite placés dans une chambre froide à 2°C le temps de la polymérisation du latex dans les vaisseaux sanguins. Le durcissement du latex est provoqué par une réaction chimique au contact des vaisseaux sanguins. Selon des études menées sur des sujets humains, il est recommandé d'attendre au moins 48 heures, mais idéalement 5 jours, avant de procéder aux dissections.³¹

3.7 Dissection anatomique des grassets

Les membres pelviens des deux chiens sont séparés du reste du corps au niveau de la tête fémorale. Les dissections sont effectuées de manière à révéler le réseau artério-veineux de l'artère fémorale à l'artère tibiale crâniale en passant par l'artère poplitée. La dissection est méticuleuse afin de léser au minimum les ramifications du réseau "5-ways" (R5W).

4 - Résultats

4.1 Analyse tomodensitométrique

4.1.1 Trajet artériel et ramifications en coupe deux dimensions

Tout d'abord, une analyse des images tomodensitométriques en deux dimensions a été entreprise pour étudier le trajet de la vascularisation artérielle poplitée en regard du tibia en se concentrant sur des coupes qui seront également étudiées en IRM ultérieurement. Nous avons donc examiné le trajet de l'artère poplitée puis de l'artère tibiale crâniale en coupe transversale et en coupe sagittale.

L'analyse des images, réalisées avec des constantes : "OS crâne" pour le labrador donne les résultats suivants :

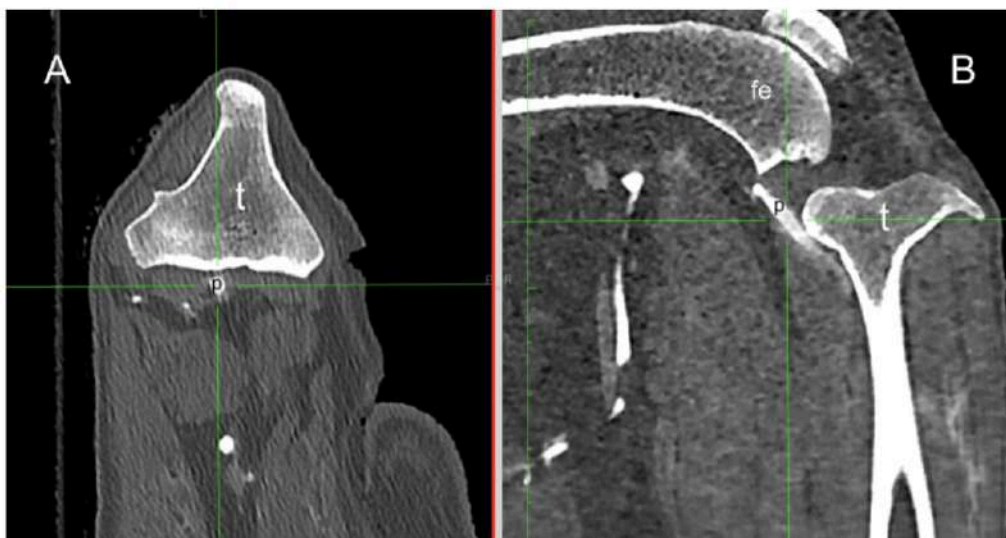


Figure 57 : Examen tomodensitométrique ex vivo avec produit de contraste iodé, en coupe transversale (A) et sagittale (B), en regard du plateau tibial, sur le grasset gauche du labrador. Constantes : OS crane sans IV 0 60 Hr64 S3. Visualisation de l'artère au niveau du plateau tibial. (p) : Artère poplitée, (t) : Tibia, (fe) : Fémur. Crédit service d'imagerie médicale du CHUV d'Oniris

Au niveau du plateau tibial, l'artère poplitée a été observée le long de la face caudale du tibia, approximativement centrée dans l'axe médio-latéral. Nous notons que seule l'artère, injectée est visible, tandis que la veine satellite de l'artère⁸⁷, n'est pas identifiable. (Fig 57)

En poursuivant sa course proximale le long de la face caudale du tibia, l'artère poplitée se loge au sein d'une forte concavité caudale. Lors de cette progression distale, l'artère reste à proximité du cortex sans y être directement apposée. (Fig 58)

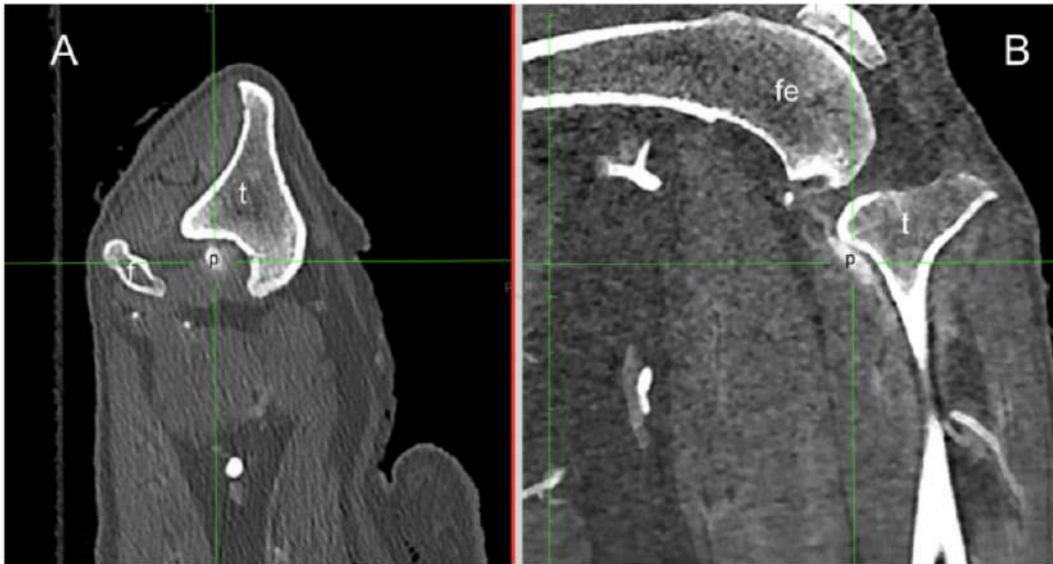


Figure 58 : Examen tomодensitométrique ex vivo avec produit de contraste iodé, en coupe transversale (A) et sagittale (B), sur le grasset gauche du labrador.
Constantes : OS crane sans IV 0 60 Hr64 S3. Visualisation de l'artère juste au dessous du plateau tibial. (p) : Artère poplitée, (t) : Tibia, (fe) : Fémur, (f) : Fibula
Crédit service d'imagerie médicale du CHUV d'Oniris

Plus distalement, l'artère poplitée suit un trajet plus latéral par rapport au tibia. On observe également un effacement progressif de la forte concavité caudale du tibia à mesure de l'avancée distale. (Fig 59)

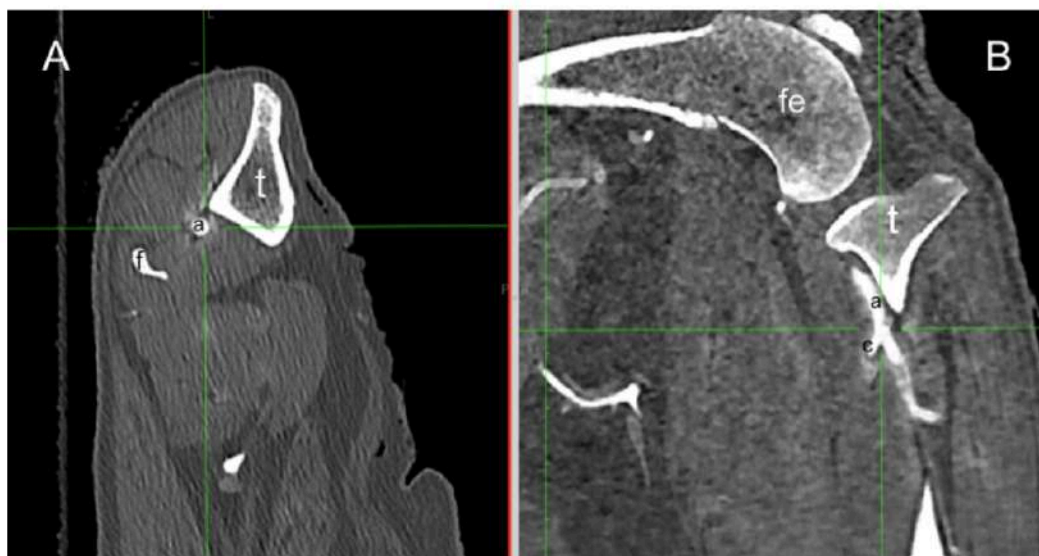


Figure 59 : Examen tomодensitométrique ex vivo avec produit de contraste iodé, en coupe transversale (A) et sagittale (B), sur le grasset gauche du labrador.
Constantes : OS crane sans IV 0 60 Hr64 S3. Visualisation de l'artère au niveau de l'apparition de l'artère tibiale caudale. (a) : Artère tibiale crâniale, (c) : Artère tibiale caudale (t) : Tibia, (fe) : Fémur, (f) : Fibula. Crédit service d'imagerie médicale du CHUV d'Oniris

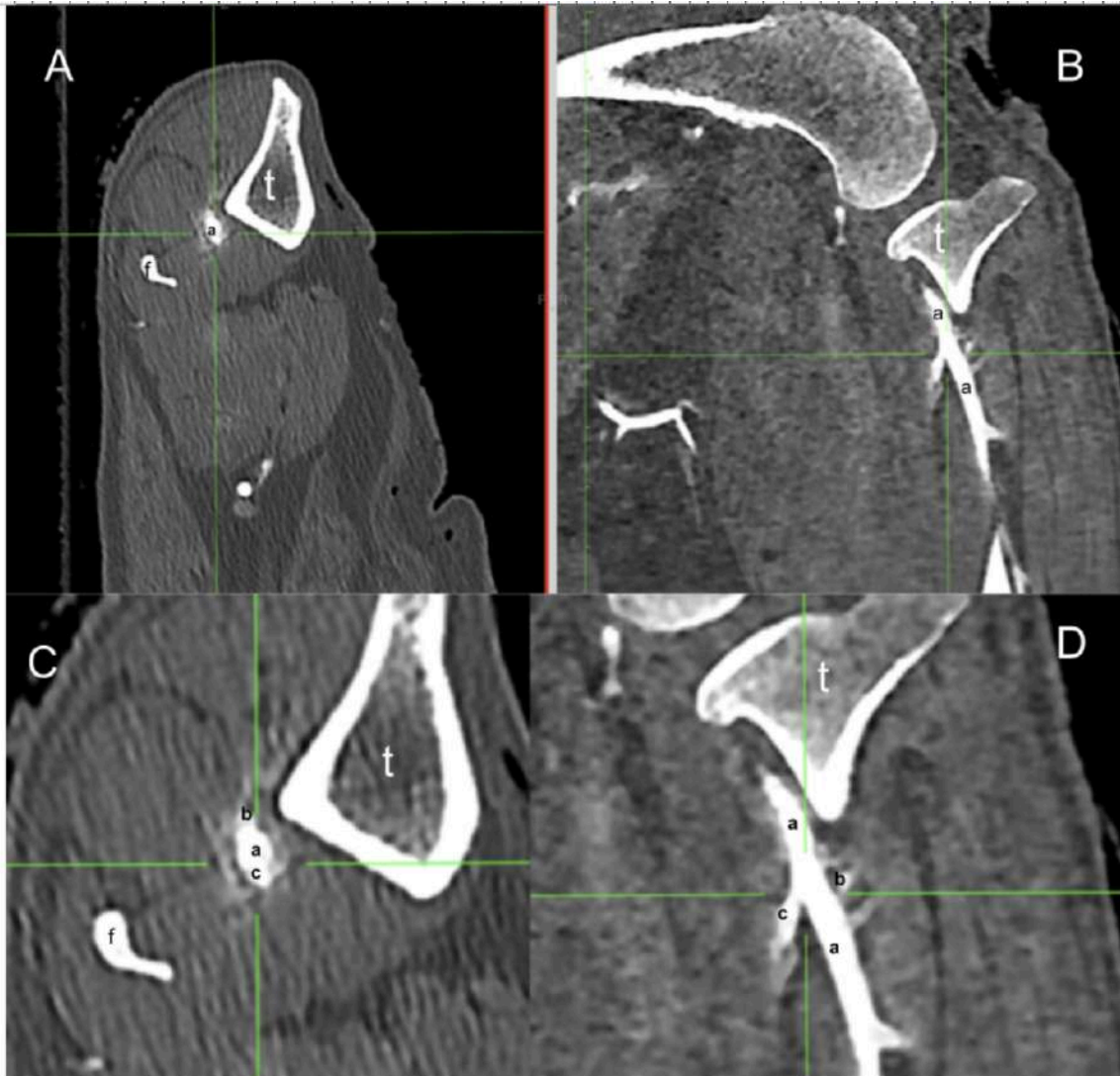


Figure 60 : Examen tomodensitométrique ex vivo avec produit de contraste iodé, en coupe transversale (A) et sagittale (B), sur le grasset gauche du labrador. Constantes : OS crâne sans IV 0 60 Hr64 S3. Visualisation des départs des ramifications craniales du réseau "5-ways". (C) et (D) : zoom sur le départ des ramifications. a) Artère poplitée b) Ramification crânio-latérale c) Artère tibiale caudale t) Tibia f) Fibula. Crédit service d'imagerie médicale du CHUV d'Oniris

Quelques centimètres en dessous du plateau tibial, les premières ramifications de l'artère poplitée apparaissent. Une ramification caudale, l'artère tibiale caudale, se dirige distalement vers la fibula. Et une ramification crânio-latérale se dirige proximale vers le cortex tibial latéral. Malheureusement, la visualisation complète du trajet de ce rameau crânio-latéral n'est pas possible sur ces images. La figure 60 est donc centrée au niveau du R5W.

Au niveau du tiers moyen du tibia, l'artère poplitée, désormais nommée artère tibiale crâniale depuis le départ de l'artère tibiale caudale, adopte une position entièrement latérale par rapport au tibia et voit une ramification latérale émerger et se diriger entre le muscle long extenseur des doigts et le muscle tibial caudal. Cette ramification s'éloigne donc du cortex tibial caudal. (Fig 61)

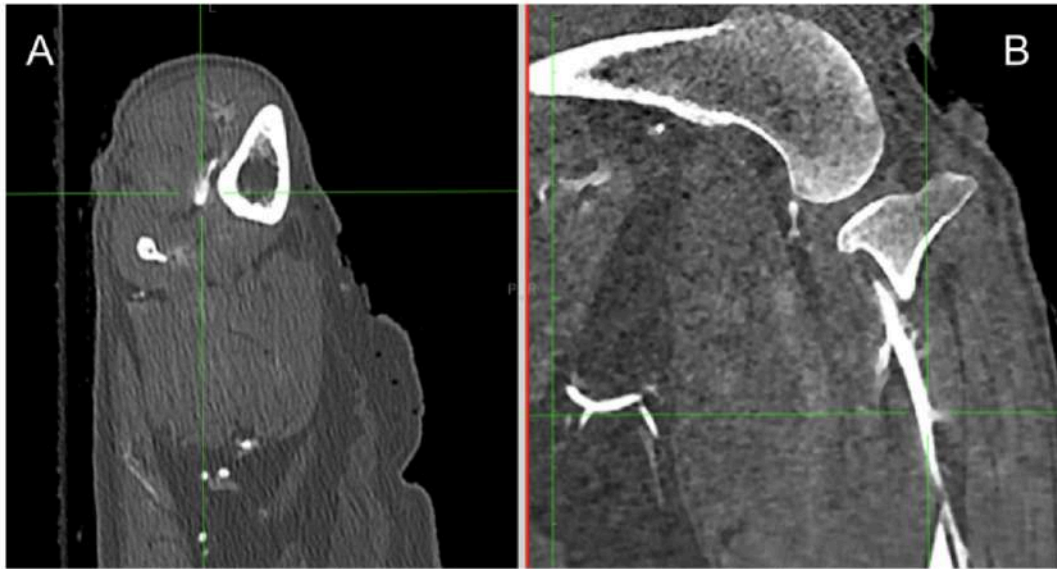


Figure 61 : Examen tomodensitométrique ex vivo avec produit de contraste iodé, en coupe transversale (A) et sagittale (B), sur le grasset gauche du labrador. Constantes : OS crâne sans IV 0 60 Hr64 S3. Localisation de l'artère latéralement au tibia. Crédit service d'imagerie médicale du CHUV d'Oniris

L'analyse des images tomodensitométriques du labrador, réalisées avec les constantes idéales pour les os du crâne, nous permet d'avoir une idée précise du trajet de l'artère poplitée et de l'artère tibiale crâniale chez le chien. Cette analyse confirme également les données de la littérature concernant la proximité de ce réseau artériel par rapport au tibia. Cependant, il semble que nous rencontrons une faible sensibilité en ce qui concerne la visualisation des ramifications de plus petit diamètre avec ces paramètres.

Les images tomodensitométriques, acquises avec les constantes "*Tissus Mous crâne*", fournissent deux précisions supplémentaires malgré une perte de précision dans la délimitation des vaisseaux sanguins. En effet, les rameaux crânio-latéraux de l'artère tibiale crâniale sont visibles et révèlent une proximité significative avec le cortex tibial latéral. De plus, une ramification médiale provenant de l'artère tibiale caudale, qui n'était pas visible sur les autres images, est identifiée.

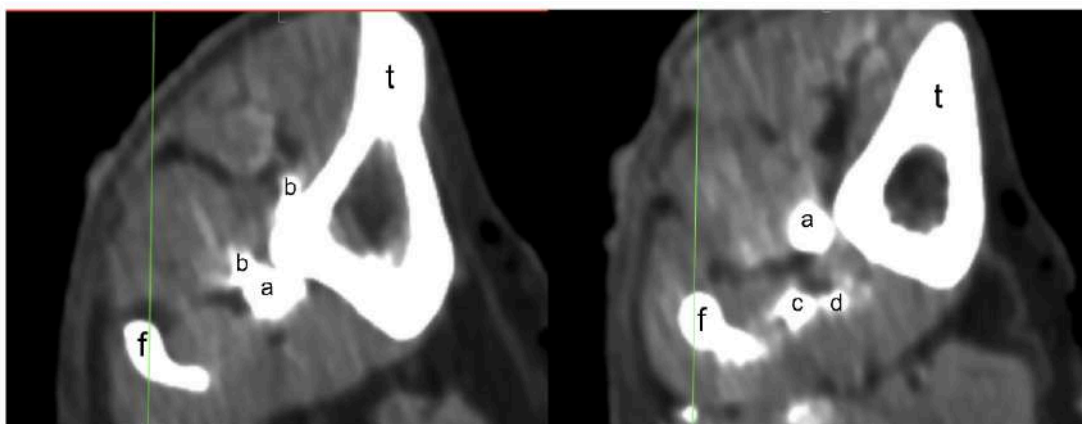


Figure 62 : Examen tomodensitométrique ex vivo avec produit de contraste iodé, en coupe transversale (sur un grasset gauche d'un labrador. Constantes : Mou crane sans IV 0 60 Hr40 S3. Visualisation des rameaux crânio-latéraux et de la double ramification au niveau de l'artère tibiale caudale. (a) : Artère tibiale crâniale, (b) : rameaux crânio-latéraux, (c) : Artère tibiale caudale, (d) : ramification médiale, (f) : Fibula, (t) : Tibia
Crédit service d'imagerie médicale du CHUV d'Oniris

L'analyse des images tomodensitométriques de l'autre chien révèle une configuration anatomique similaire du réseau artériel, ainsi que les mêmes limites liées aux différentes constantes utilisées. Cependant, une ramification de l'artère poplitée, absente chez le labrador, est visualisée sur la figure 63. Cette ramification est positionnée proximale au R5W précédemment défini.

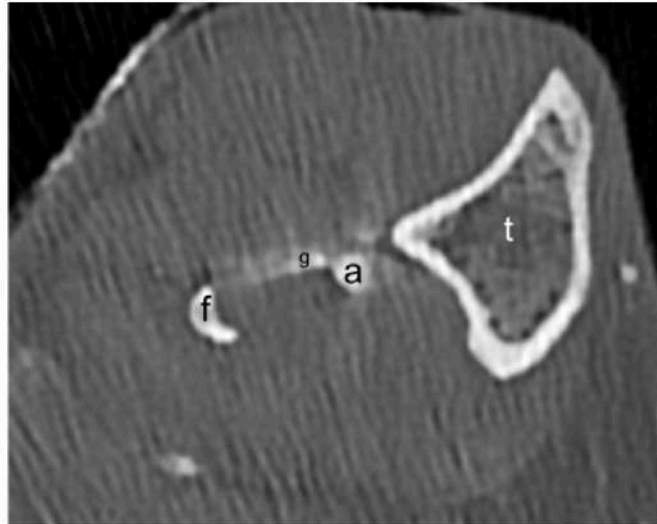


Figure 63 : Examen tomodensitométrique ex vivo avec produit de contraste iodé, en coupe transversale en regard d'une ramifications caudale de l'artère tibiale crâniale. Constantes : Os crane sans IV 0 60 Hr64 S3. (a) : Artère tibiale crâniale, (t) : Tibia, (f) : fibula, (g) : Ramification caudale proximale. Crédit service d'imagerie médicale du CHUV d'Oniris

4.1.2 Trajet artériel et ramifications en trois dimensions

L'analyse des images tomodensitométriques à l'aide du logiciel HOROS permet une reconstruction en trois dimensions des os et du réseau artériel, grâce à l'imprégnation par l'iohexol.

Cette modélisation offre une meilleure visualisation du trajet de l'artère et de ses ramifications, notamment des ramifications plus petites, grâce au codage automatique du logiciel et au retrait des tissus mous environnants effectué par le logiciel.

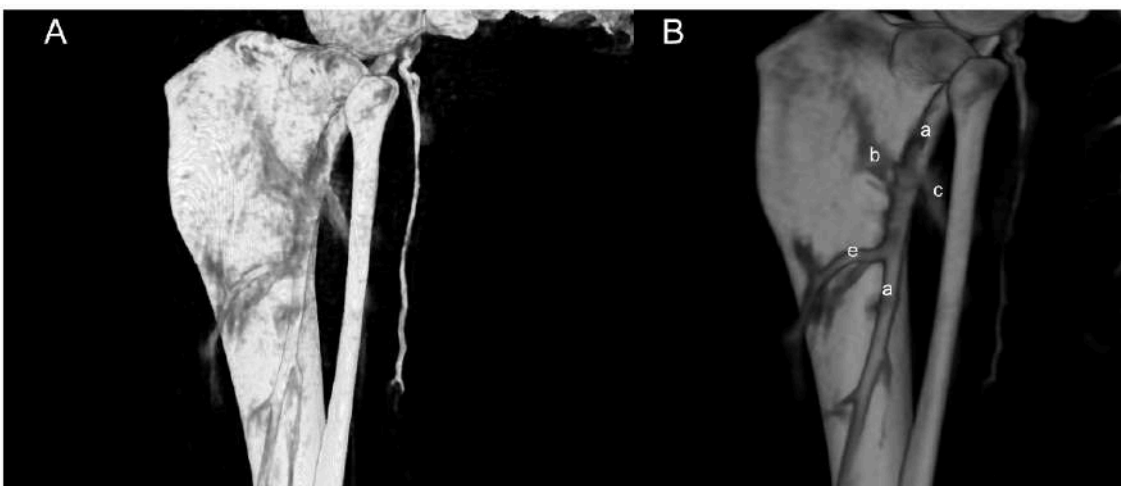


Figure 64 : Reconstruction via "3D-volume rendering" en vue latérale de l'artère tibiale crâniale et ses ramifications chez le labrador. (A) : constantes os crâne, (B) : constantes tissus mous crâne. (a) : Artère tibiale crâniale, (b) : Rameau crânio-latéral (c) : Artère tibiale caudale, (e) : ramifications latérales distales. Crédit service d'imagerie médicale du CHUV d'Oniris

Pour le labrador, aucune ramification supplémentaire n'est remarquée sur les images en trois dimensions. Toutes les ramifications visibles et analysées sur les images transversales et sagittales sont visibles sur ces reconstructions en trois dimensions. (Fig 64 et 65)

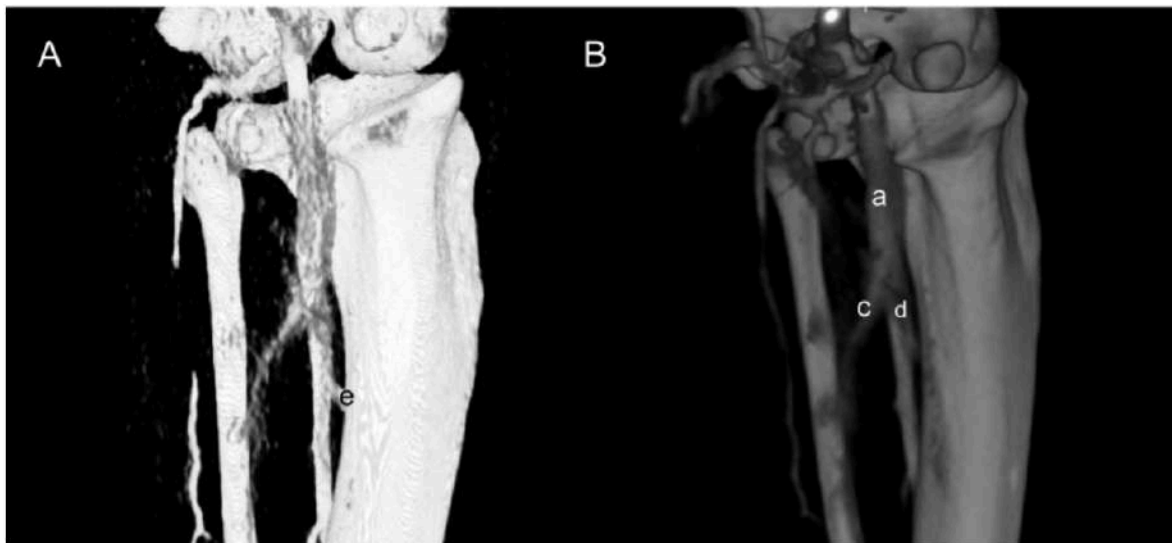


Figure 65 : Reconstruction via "3D-volume rendering" en vue caudo-médiale de l'artère tibiale crâniale et ses ramifications chez le labrador. (A) : constantes os crâne, (B) : constantes tissus mous crâne. (a) : Artère tibiale crâniale, (c) : Artère tibiale caudale, (e) : ramifications latérales distales, (d) : départ de la ramification médiale de l'artère tibiale caudale. Crédit service d'imagerie médicale du CHUV d'Oniris

En ce qui concerne la reconstruction en trois dimensions des images tomodensitométriques du staffordshire terrier, il est noté une meilleure visualisation de la ramification médiale de l'artère tibiale caudale. En effet, sur la figure 66, nous remarquons la présence du départ de cette ramification, partant médialement et identifiée par la lettre "d".

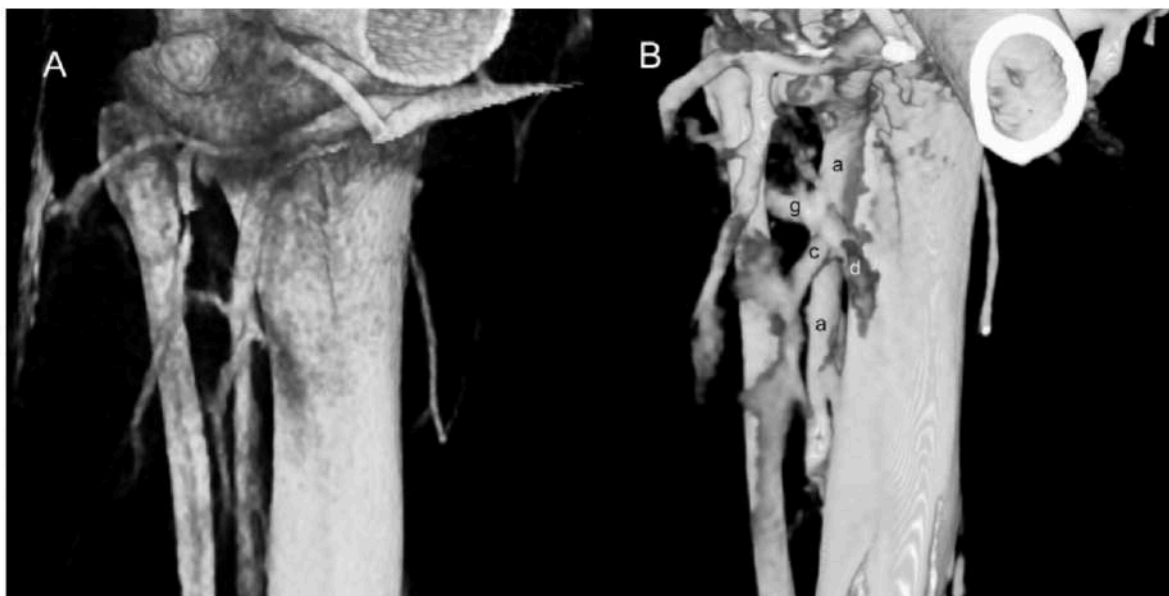


Figure 66 : Reconstruction via "3D-volume rendering" en vue latérale de l'artère tibiale crâniale et ses ramifications chez l'American Staffordshire terrier. (A) : constantes os crâne, (B) : constantes tissus mous crâne. (a) : Artère tibiale crâniale, (c) : Artère tibiale caudale, (d) : Ramification médiale de l'artère tibiale caudale, (g) : Ramification caudale proximale. Crédit service d'imagerie médicale du CHUV d'Oniris

4.2 Dissection

La dissection des membres gauches des deux chiens a permis de confirmer la proximité du réseau vasculaire artériel avec le cortex tibial, ainsi que la présence des différentes ramifications visibles à l'examen tomodensitométrique. Il est important de noter que la proximité visible lors de la dissection n'est pas représentative de celle présente lors du vivant du chien. En effet, pour réaliser la dissection et mettre en évidence ces vaisseaux, de nombreux muscles et tissus conjonctifs ont été lésés, et d'autres structures, comme la fibula, ont été déplacées, entraînant une rétraction des tissus adhérents aux vaisseaux poplités. Cette dissection a permis également de mettre en évidence des ramifications plus fines qui n'étaient pas visibles au scanner en raison du manque de définition et de la possible faible imprégnation de ces vaisseaux par le mélange latex et iohexol lors de notre expérimentation.

Par ailleurs, la dissection nous a fourni des informations sur la contiguïté de l'artère et de la veine le long du trajet allant du plateau tibial jusqu'à la déviation latérale de l'artère tibiale crâniale au niveau du tiers moyen du tibia. La veine, non représentée sur les figures 67 et 68, court juste crânialement à l'artère le long du trajet étudié.

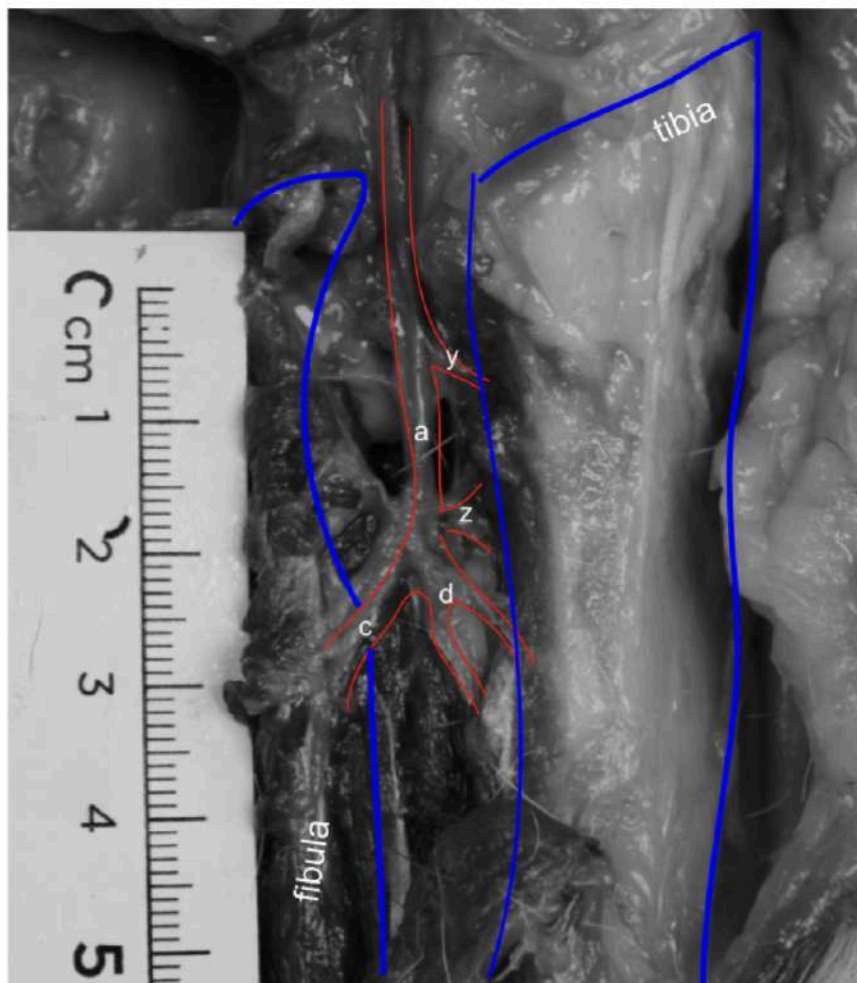


Figure 67 : Vue caudo-médiale du grasset gauche du Labrador. Artère poplitée et d'une partie du R5W en rouge. Tibia et fibula en bleu. (a) : Artère tibiale crâniale, (c) : Artère tibiale caudale, (d) : Ramification médiale de l'artère tibiale caudale, (y,z) : Ramifications non présentes sur les images tomodensitométriques. Crédit Romain DREO.

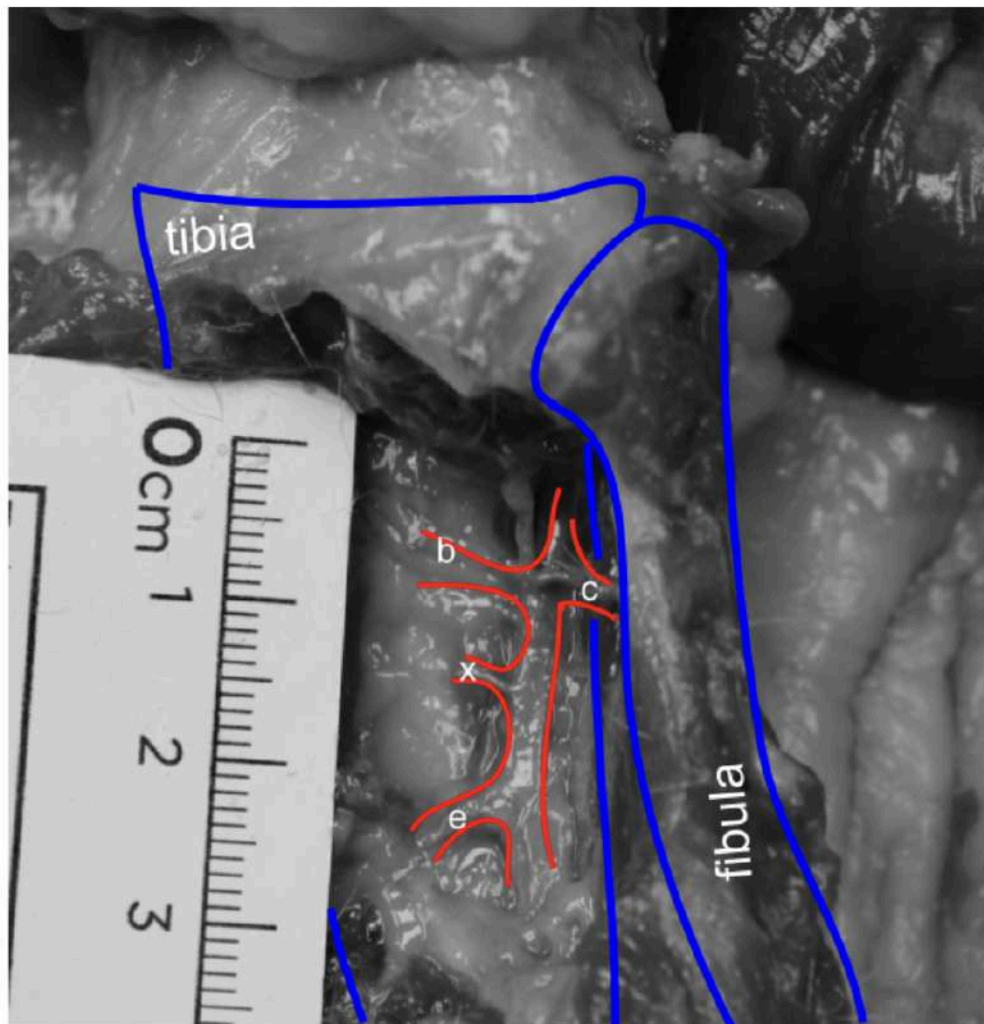


Figure 68 : Dissection en vue caudo-latérale du grasset gauche du Labrador. Artère tibiale crâniale et d'une partie du R5W en rouge. Tibia et fibula en bleu. (a) : Artère tibiale crâniale, (b) : Rameau crânio-latéral, (c) : Artère tibiale caudale, (e) : ramifications latérales distales, (x) : ramification non visible sur les images tomодensitométriques. Crédit Romain DREO.

Ces dissections fines du réseau artério-veineux poplité constituent également la seconde étape d'un processus pédagogique de compréhension et de visualisation de la topographie 3D de ces vaisseaux. En effet, la description par imagerie en deux dimensions, puis trois dimensions, permettent de créer des étapes de compréhension avant la réalisation des dissections fines permettant de comprendre plus précisément les rapports entre les différents tissus et les vaisseaux poplités.¹⁰⁸ En plus d'un aspect pédagogique, les applications de ce processus d'injection d'un mélange latex/iohexol, d'imagerie tomодensitométrique et de dissection sont multiples : les études anatomo-pathologiques et les diagnostics médico-légaux, les études pré-opératoires...

À retenir

L'injection d'un mélange latex/iohexol au niveau de l'artère fémorale, permet la mise en évidence du réseau artériel poplité par tomодensitométrie et par dissection.

Concernant les images tomодensitométriques, l'utilisation de séquences adaptées au tissu mou de l'encéphale permet une meilleure visualisation de l'ensemble des ramifications du R5W mais une moins bonne définition des contours des artères contrairement à la séquence adaptée aux os du crâne.

Les images en deux dimensions permettent une bonne visualisation des rapports entre les artères et le cortex tibial sur l'ensemble du trajet. Les images 3D, elles, permettent une meilleure compréhension du trajet global de l'artère poplitée, tibiale crâniale et de ses ramifications. Ces images peuvent être utilisées dans un premier temps en termes de pédagogie avant la réalisation de dissection fine, permettant la compréhension des rapports entre les différents tissus et les vaisseaux poplités.

Pour sa part, la dissection permet la visualisation de l'ensemble du trajet des ramifications du R5W, et met en évidence la présence de fines ramifications non injectées par le mélange latex/iohexol et non visibles sur les images tomодensitométriques.

Cette étude préliminaire a donc pu montrer la proximité du réseau artériel poplité avec le tibia et ainsi mettre en évidence les différentes ramifications du R5W qui seront à étudier lors de l'analyse des images IRM.

II - Etude IRM

1 - Objectif de l'étude

L'imagerie par résonance magnétique (IRM) étant l'examen complémentaire le plus apprécié en médecine humaine pour les lésions articulaires^{53,103}, elle tend à se développer en médecine vétérinaire, notamment en raison de la forte prévalence des ruptures du ligament croisé chez le chien et de la détection des lésions concomitantes à la rupture du LCCr possible seulement en IRM^{27,36,,80,99}. De plus, l'IRM est également le seul examen permettant de visualiser le réseau artériel ainsi que le réseau veineux sans injection de produit de contraste, facilitant ainsi l'analyse conjointe de ces deux structures.³⁶ Nous utiliserons donc cet examen d'imagerie afin d'étudier le réseau artério-veineux poplité dans le cadre des hémorragies per-opératoires lors de la chirurgie de stabilisation du grasset par ostéotomie tibiale.

Cette étude est réalisée sur deux panels d'IRM de grasset. Le premier panel, prospectif, est constitué de chiens passant une IRM pré-TPLO à TRIOVET (Rennes). Le second, rétrospectif, est composé d'IRM de grasset de chiens ayant été reçus à ONIRIS pour une chirurgie de TPLO.

L'objectif de l'étude est d'examiner le trajet artério-veineux poplité, de définir des paramètres permettant d'objectiver un risque plus ou moins élevé d'hémorragie per opératoire survenant lors de l'ostéotomie tibiale et d'établir un inventaire des variations anatomiques possibles de ce réseau artério-veineux. La vascularisation du grasset sera comparée aux différentes données utilisées dans le cadre d'une rupture du ligament croisé crânial (pente tibiale, taille de la scie d'ostéotomie, etc.) afin d'identifier des facteurs de risque ou des catégories de chiens plus susceptibles de présenter une hémorragie peropératoire. Cette étude vise également à démontrer l'intérêt supplémentaire de l'IRM dans la préparation pré-opératoire des ostéotomies proximales du tibia dans le but d'assister le chirurgien dans sa préparation chirurgicale et de minimiser le risque d'hémorragie peropératoire.

2 - Recrutement

2.1 Recrutement des chiens à TRIOVET et inclusion à l'étude

Le recrutement des cas s'est fait au service de chirurgie du centre de référent vétérinaire de TRIOVET. Les chiens candidats étaient présentés en consultation de chirurgie pour boiterie du membre pelvien avec suspicion de rupture du ligament croisé crânial par réalisation des tests du tiroir direct et indirect. Suite à la mise en évidence de l'instabilité du grasset, une chirurgie de stabilisation du grasset par TPLO est proposée de la même manière qu'une inclusion dans l'étude par la réalisation d'une IRM pré-opératoire. Aucune limite de taille, de poids, d'âge, de sexe ou de race n'a été imposée.

Cependant, l'analyse succincte des images IRM a révélé une grande difficulté d'analyse du réseau vasculaire poplitée des chiens pesant moins de 10 kg. Par conséquent, ces chiens ont été exclus de l'étude. De plus, les chiens ayant subi une chirurgie du grasset antérieur à l'IRM, ou ceux présentant une anomalie osseuse ou musculaire à l'IRM ont été également exclus de l'étude.

2.2 Recrutement des IRM à ONIRIS et inclusion à l'étude

Le recrutement des cas s'est fait au service d'imagerie du Centre Hospitalier Universitaire Vétérinaire d'Oniris. Le logiciel de compilation des images médicales du centre hospitalier a été analysé pour récupérer les IRM de grasset entre 2021 et 2024. La sélection des cas s'est basée sur la présence des données anamnestiques nécessaires à notre étude et d'une chirurgie de TPLO à la suite de l'IRM. Les grassets présentant des affections osseuses telles qu'une fracture ou tumeur, une chirurgie antérieure, une affection des tissus mous ou une interprétation difficile du parcours du réseau artério-veineux ont été écartés de notre étude. Les IRM sélectionnés incluent donc des IRM de grassets de chiens présentant une rupture complète ou partielle du ligament croisé crânial et ayant subi une TPLO de ce membre par la suite. Lorsque les images IRM du membre controlatéral, sain, étaient disponibles, elles étaient également incluses dans l'étude.

3 - Matériels et méthodes

Chaque sous-section de cette partie est consacrée à une mesure spécifique réalisée soit sur la radiographie du grasset soit sur l'IRM. Les différentes mesures seront décrites en détail dans l'annexe 1, comprenant le guide d'analyse de l'IRM conçu pour cette étude, afin de comprendre comment les réaliser.

Il convient de noter que l'artère poplitée devient l'artère tibiale crâniale distale au départ de l'artère tibiale caudale. Par conséquent, dans l'ensemble du manuscrit il sera fait référence aux vaisseaux "poplités" proximement au R5W et d' "artère et veine tibiales crânielles" lorsque nous étudierons le R5W juste distalement à la première ramification crânio-latérale de ce dernier.

3.1 Prise en charge pré-chirurgicale de l'animal

Le jour de la chirurgie de stabilisation du grasset, par la technique de TPLO, au centre hospitalier vétérinaire universitaire d'ONIRIS à Nantes ainsi qu'au centre de référentiel vétérinaire TRIOVET à Rennes, les chiens candidats à l'étude passent une IRM et des radiographies pré-opératoires du grasset. Chaque animal est évalué par le service d'anesthésie de chaque structure, qui élabore un protocole anesthésique adapté. Après l'induction de l'anesthésie, les chiens subissent un examen IRM, puis des radiographies, avant d'être dirigés vers le bloc opératoire pour la réalisation de la TPLO.

Le protocole anesthésique réalisé au centre de référent vétérinaire de TRIOVET correspond à une prémédication à la médétomidine à la dose de 5 µg/kg, associée à une dose de 0.2 mg/kg de morphine ou du butorphanol. L'induction est réalisée avec du propofol à titration. Le maintien de l'anesthésique est assuré avec de l'isoflurane.

Au Centre Hospitalier Universitaire d'ONIRIS, sauf en cas de particularité médicale du patient nécessitant un ajustement du protocole anesthésique, le protocole comprend une dose de butorphanol à 0,3 mg/kg, suivie d'une dose de 5 µg/kg de médétomidine. L'induction est réalisée par du propofol à titration. Le maintien de l'anesthésie est également assuré avec de l'isoflurane.

3.2 Données anamnestiques et cliniques recueillies

Certaines données des commémoratifs, de l'anamnèse et de l'examen d'arthrotomie ou d'arthroscopie du grasset sont recueillies pour chaque animal ayant subi une IRM à TRIOVET et à ONIRIS :

- Race, sexe, poids et âge au moment de l'IRM
- Identification du grasset concerné : droit ou gauche
- Taille de la scie utilisée et mesure de l'angle du plateau tibial pré-opératoire
- Affection ligamentaire et/ou méniscale visibles à l'examen de la cavité articulaire

3.3 Protocole d'analyse des radiographies de grassets

Les radiographies préopératoires des grassets permettent de mesurer la pente du plateau tibial, de sélectionner la taille appropriée de la scie, de la plaque de fixation et des vis de fixation. Pour notre étude, nous avons analysé ces radiographies préopératoires afin d'analyser les éventuelles corrélations entre les mesures détaillées dans les paragraphes suivants, les conformations tibiales et les données collectées par IRM sur le réseau artério-veineux poplité. Des mesures complémentaires à celles effectuées classiquement sur les radiographies lors de la phase pré-opératoire de la TPLO pourront être effectuées.

3.3.1 Appareils radiographiques utilisés et positionnement du grasset

Le générateur à rayon X de TRIOVET est un Idetex Quatra associé à un capteur FXRD-1717VB.

Le générateur à rayon X d'ONIRIS est une Primax OPERA evolution associé à un capteur THALES pixium 3543 EZ.

L'angle de flexion des grassets pour les radiographies latérales est compris entre 90° et 100° afin de correspondre à l'angle de flexion d'environ 90° maintenu lors de la réalisation de la TPLO.¹³³

3.3.2 Mesure de l'angle du plateau tibial

La mesure de l'angle du plateau tibial a été réalisée par les chirurgiens de chaque centre hospitalier selon la méthode conventionnelle décrite dans la partie bibliographique de ce manuscrit.

3.3.3 Position de la tubérosité tibiale

Deux conformations tibiales sont décrites : une conformation avec une tubérosité tibiale en position "haute" (PosH) et une autre avec une tubérosité tibiale en position "basse" (PosB).²³ Une étude a révélé une différence de distance entre l'artère poplitée et le cortex tibial caudal pour ces deux conformations.³³

Pour déterminer si un tibia est dans l'une ou l'autre des catégories, nous analysons les radiographies latérales des grassetts réalisées dans les étapes pré-opératoires de la chirurgie de stabilisation du grasset.

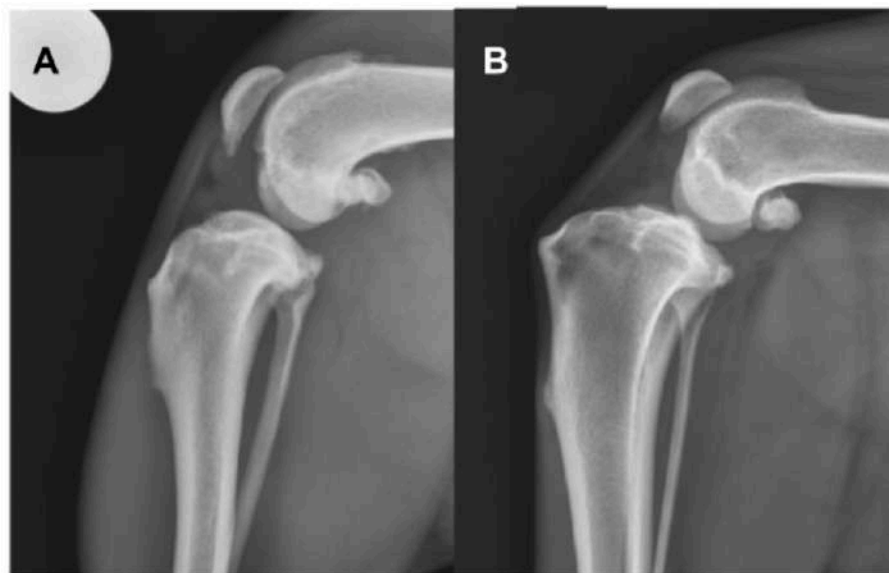

Figure 69 : Radiographies latérales pré-opératoires de deux grassetts présentant une lésion du LCCr. Le grasset A, présente une tubérosité tibiale en position "basse", le grasset B, présente une tubérosité tibiale en position "haute". Crédit service d'imagerie médicale du CHV TRIOVET.

Chaque opérateur classe donc le tibia dans la catégorie "basse" (CatB) ou "haute" (CatH) en fonction de son jugement personnel. En effet, aucune mesure ou donnée précise ne permet de discriminer l'une ou l'autre conformation. Si l'opérateur n'arrive pas à choisir entre l'une ou l'autre des catégories, il place le tibia dans la catégorie "intermédiaire" (CatI).

Pour le groupe d'étude de TRIOVET, trois opérateurs (chirurgien, imageur et étudiant) déterminent la catégorie de chaque grasset. Pour le groupe d'étude d'ONIRIS, seulement un opérateur, l'étudiant, détermine la classe de chaque grasset.

3.3.4 Mesure de l'angle Z

Nous verrons dans la partie résultats qu'il est parfois difficile de réaliser la dichotomie entre PosB ou PosH de la tubérosité tibiale. Nous avons donc utilisé l'angle Z, introduit par Guénégo en 2021.

L'angle Z est défini comme l'angle formé par l'axe mécanique du tibia et la droite passant par l'insertion distale du ligament patellaire et le centre des éminences intercondyliennes.

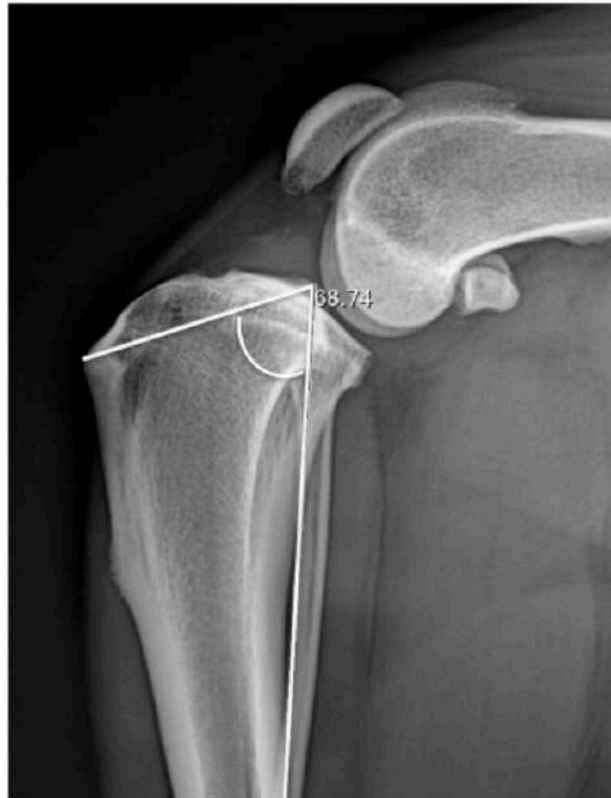

Figure 70 : Mesure de l'angle Z sur une radiographie latérale de grasset. D'après Guénégo 2021.

Dans notre étude, l'angle Z est mesuré sur l'ensemble des grassets ayant une lésion du LCCr et ayant subi une TPLO. La mesure est effectuée par un seul opérateur, l'étudiant.

3.4 Acquisition des images IRM et protocole d'analyse

3.4.1 IRM et séquences utilisées

L'appareil d'imagerie à résonance magnétique utilisé à ONIRIS est le MAGNETON Essenza 1.5 T de la marque *Siemens* ® . L'appareil d'imagerie à résonance magnétique utilisé à TRIOVET est le Vantage Elan 1,5 T de la marque *Canon* ®.

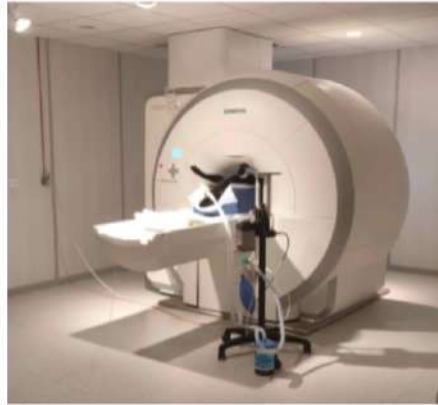

Figure 71 : Appareil d'imagerie IRM du centre hospitalier ONIRIS.

Le choix de la séquence utilisée pour l'analyse des lésions des ligaments croisés varie en fonction des études et des pratiques des imageurs. Il est observé dans la littérature une préférence pour l'utilisation des séquences T1 et T2 pondérées au poids de l'animal, pour l'imagerie de chiens présentant une atteinte articulaire du grasset.^{15,36,80,103,116}

Dans un but de réduire le temps total d'anesthésie de l'animal tout au long de la procédure de stabilisation du grasset (IRM préopératoire, radiographies préopératoires, chirurgie et radiographies postopératoires), l'utilisation de séquences en trois dimensions n'est pas retenue par le centre hospitalier TRIOVET. En effet, la réalisation de deux séquences perpendiculaires (sagittale et transversale) permet de réduire la durée d'acquisition des images. À TRIOVET, le temps d'acquisition est de 10 minutes par grasset.

Ainsi, les IRM effectuées au sein de la structure vétérinaire de TRIOVET utilisent des séquences en T1 en vue sagittale et transversale. L'objectif étant d'analyser la vascularisation artério-veineuse poplitée sur des images compatibles avec l'analyse des lésions ligamentaires et articulaires du grasset.

Pour les IRM réalisées à ONIRIS, plusieurs séquences différentes sont accessibles :

- T1 VIBE (*Volume interpolated Breath-Hold Examination*) 3D cartilage : cette séquence utilise un écho de gradient ultra-rapide pour réduire le temps d'acquisition et les artefacts, tout en assurant une bonne visualisation des cartilages.
- T1 TSE (*Turbo spin echo*) sagittale : cette séquence permet de réduire le temps d'acquisition des images en obtenant une coupe en deux dimensions.
- T2 TSE (*Turbo spin echo*) 3D : cette séquence permet de réduire le temps d'acquisition des images en réalisant une acquisition en trois dimensions.
- DP FAT SAT (Saturation des graisses) BLADE (séquence spécifique de Siemens) : cette séquence ultra rapide réduit les artefacts de mouvement tout en saturant les graisses.

Toutes ces séquences ont un temps d'acquisition considérablement réduit par rapport à une séquence T1 ou T2 classiques. Mais la réalisation de l'ensemble de ces séquences fait monter le temps d'acquisition à environ 21 minutes par grasset.

Concernant le positionnement du grasset, les résultats des études divergent quant à l'angle de flexion optimal pour la visualisation du LCCr. Une étude préconise 145°¹⁰³ quand l'autre préconise 90°⁹⁸. Dans notre étude, l'angle de flexion des grassets lors des IRM est compris entre 100° et 130° pour les chiens d'ONIRIS et entre 120° et 130° pour ceux de TRIOVET. Ces angles correspondent à une flexion naturelle, sans contraintes, des grassets des chiens anesthésiés et positionnés en décubitus dorsal. Une étude a démontré l'absence de différence significative sur la distance minimale séparant l'artère poplitée du cortex tibial caudal⁹⁰, entre la flexion maximale (100°) et la flexion minimale (130°) réalisées dans notre étude.

3.4.2 Distance séparant l'Emln du R5W

Lors d'une procédure de TPLO, le point central théorique de la scie d'ostéotomie est la tubérosité intercondylienne.^{74,133} Par conséquent, cette tubérosité servira de repère anatomique pour l'identification de la position du R5W dans notre étude. La connaissance de la distance séparant l'éminence intercondylienne (Emln) du R5W, sur un plan en deux dimensions, permet d'estimer la relation entre l'ostéotomie réalisée par la scie et le positionnement de ces nombreuses ramifications artérielles et veineuses.

Le point de repère pour déterminer la partie proximale du R5W est le départ de la première ramification crânio-latérale, qu'elle soit artérielle ou veineuse. En effet, sur une coupe sagittale, il est très difficile de distinguer l'artère de la veine en raison de leur étroite proximité. Il convient de noter que la première ramification crânio-latérale n'est pas toujours la première ramification du R5W, car l'artère et la veine tibiale caudale peuvent prendre leurs départs plus proximale que les autres ramifications de ce réseau. Cependant, les structures les plus exposées à la section par la scie d'ostéotomie sont les structures situées crânialement à l'artère poplitée, ce qui justifie le choix de la première ramification crânio-latérale comme repère anatomique.

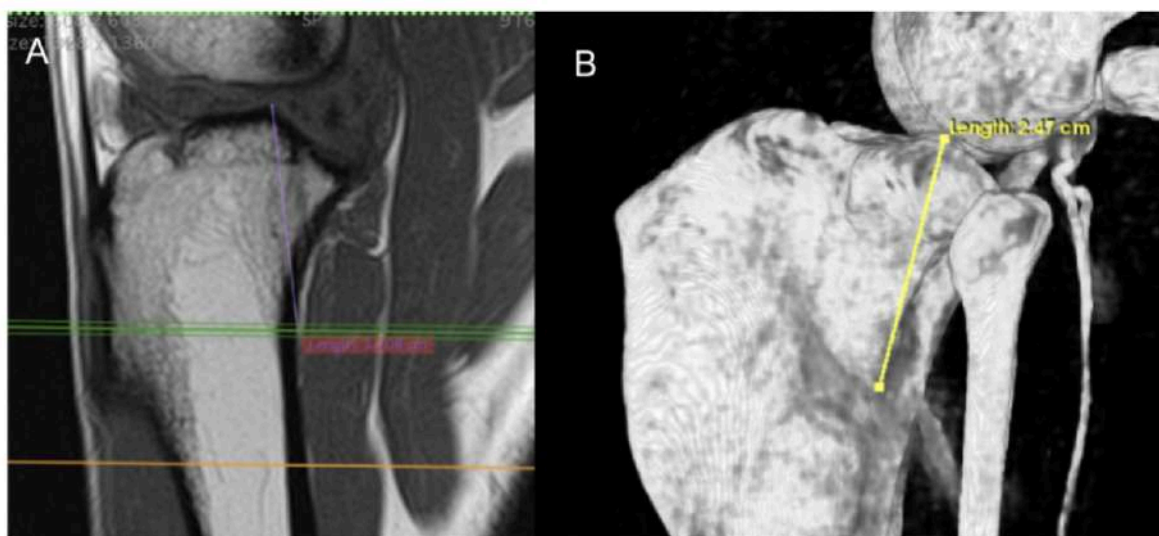


Figure 72 : Mesure de la distance entre la première ramification latérale et l'éminence intercondylienne sur la vue sagittale de l'IRM (A) et la modélisation 3D du scan (B). Images ne provenant pas du même grasset. Crédit service d'imagerie médicale du CHUV d'Oniris.

Cette mesure est effectuée en visualisant la première ramification crânio-latérale sur la coupe sagittale, puis en mesurant la distance entre l'Emln et la ramification visualisée. (Fig 72) Chaque mesure est ensuite comparée au rayon de la scie utilisée pour l'ostéotomie.

Pour le groupe d'étude de TRIOVET, trois opérateurs mesurent la distance entre l'Emln et le R5W. Pour le groupe d'étude d'ONIRIS, seulement un opérateur, l'étudiant, réalise les mesures.

3.4.3 Distance artère - cortex et veine - cortex au niveau du réseau "5-ways" (R5W) et au niveau de la scie d'ostéotomie

Dans notre étude in vivo, utilisant des images IRM sans produit de contraste sur des grassets présentant une lésion du LCCr, les mesures viseront à refléter le plus fidèlement possible la position clinique réelle de l'artère poplitée par rapport au tibia. De plus, l'IRM permet de visualiser et de mesurer la plus petite distance séparant la veine du cortex tibial caudal. Nous effectuons ces mesures de la plus petite distance séparant les vaisseaux du cortex tibial à deux emplacements. Le premier emplacement correspond au début du R5W, considéré à risque d'hémorragie en raison de la densité des ramifications présentes. Le second plan de coupe correspond à la sortie caudale de la scie d'ostéotomie. En effet, cette mesure permet d'évaluer le risque individualisé d'hémorragie lors de la réalisation de la TPLO sur ce même grasset.

Pour le groupe d'étude d'ONIRIS, certains IRM des grassets controlatéraux aux grassets lésés sont disponibles. Nous réalisons les mesures des plus petites distances séparant les vaisseaux poplités du cortex tibial caudal uniquement au niveau du R5W car aucune taille de scie n'est déterminée pour ces grassets.

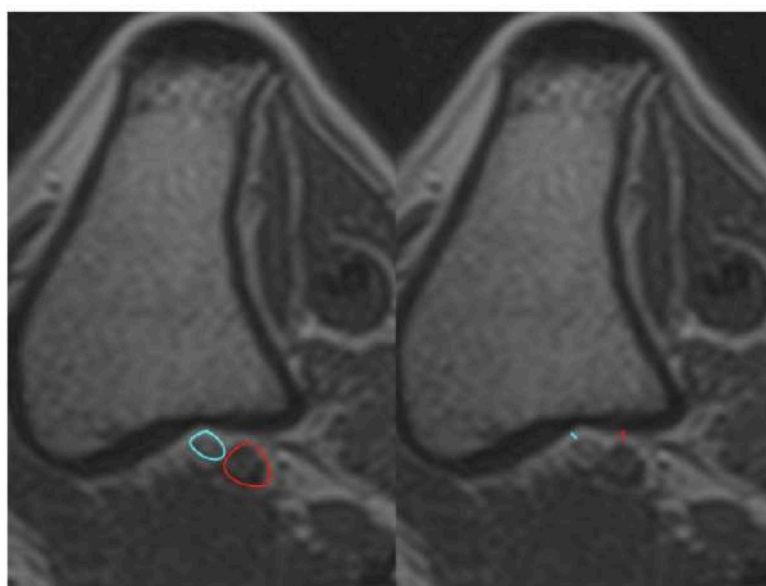


Figure 73 : Mesure de la plus petite distance (trait rouge) entre l'artère (cercle rouge) et le cortex tibial caudal, ainsi que la plus petite distance (trait bleu) entre la veine (cercle bleu) et le cortex tibial caudal au niveau de la scie d'ostéotomie. Crédit service d'imagerie médicale du CHUV d'Oniris.

3.4.4 Inclusion des vaisseaux dans la concavité tibiale caudale

Sur la coupe transversale passant par le trait de coupe de la scie d'ostéotomie, nous analysons également l'inclusion des vaisseaux poplités dans la concavité tibiale caudale. Sur cette coupe transversale du grasset, une ligne reliant les deux protubérances tibiales du cortex tibial caudal permettra de visualiser la présence ou l'absence des vaisseaux du réseau artério-veineux poplité à l'intérieur de cette concavité.

3.4.5 Mesure de l'aire de l'artère et de la veine poplitées

Les mesures des aires de l'artère et de la veine poplitées peuvent fournir des informations sur le possible débit sanguin lors d'hémorragie per-opératoire, ainsi que sur la taille du périmètre des vaisseaux en étroite proximité avec le cortex tibial caudal.

Sur les coupes transversales en séquence T1, la délimitation précise de l'ensemble du contour des vaisseaux n'est pas aisée. De plus, l'aire de la coupe transversale des vaisseaux est plus faible au contact du tibia que mesurée plus proximale, ce qui peut induire une plus grande variabilité dans les mesures entre les différents opérateurs. Pour ces raisons, nous avons déterminé que la coupe transversale utilisée pour mesurer les aires sera celle passant juste distalement à la ramification de l'artère fémorale caudale. (Fig 74)

Pour le groupe d'étude de TRIOVET, trois opérateurs mesurent l'aire en coupe transversale de l'artère et de la veine poplité. Pour le groupe d'étude d'ONIRIS, seulement un opérateur, l'étudiant, réalise les mesures.

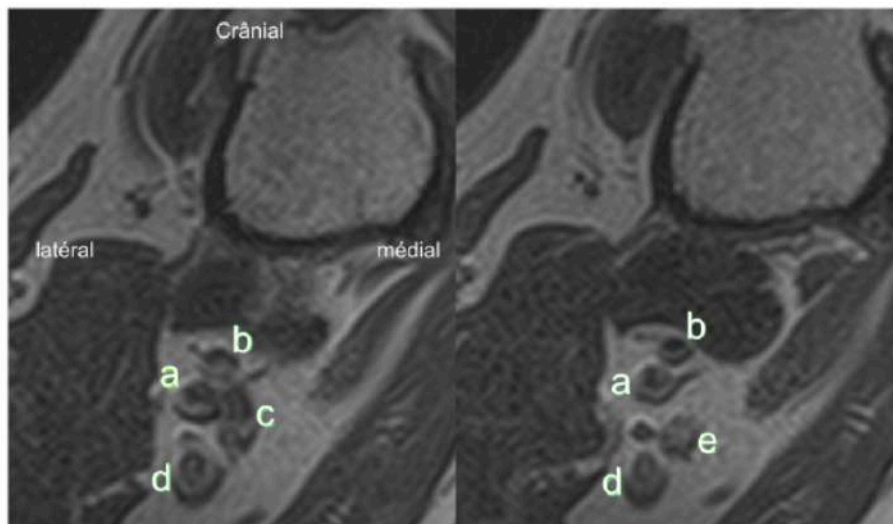


Figure 74 : Coupe transversale de l'artère et de la veine poplitée au niveau du départ de l'artère saphène (gauche) puis juste distalement au départ de l'artère saphène (droite) en IRM T1-weight. a) Veine poplitée, b) Artère poplitée, c) Départ de l'artère fémorale caudale, d) veine fémorale caudale, e) artère fémorale caudale. Crédit service d'imagerie médicale du CHUV d'Oniris.

La section transversale des vaisseaux artério-veineux poplités forme le plus souvent un ovale. Par conséquent, nous calculons son aire en prenant le plus grand diamètre (a) et le diamètre perpendiculaire à ce dernier (b).

L'aire d'une forme ovale se calcule ensuite de la manière suivante :

$$aire = \frac{\pi \cdot a \cdot b}{4}$$




Figure 75a : Mesure de l'aire de la veine poplitée en coupe transversale de grasset de chien en coupe transversale IRM T1-weight. a) plus grand diamètre, b) diamètre perpendiculaire au plus grand diamètre. Crédit service d'imagerie médicale du CHUV d'Oniris

3.4.6 Différences topographiques du réseau artério-veineux

Durant l'analyse quantitative des IRM décrite dans les paragraphes précédents, une analyse qualitative du trajet de l'artère et de la veine poplitée est réalisée. Les différences anatomiques des ramifications du R5W, le nombre de ramifications et les modifications de trajets des différents vaisseaux sont toutes décrites et compilées dans un tableau récapitulatif.

3.4.7 Récapitulatif des coupes utilisées

La figure ci-dessous permet de visualiser les trois coupes transversales utilisées pour les mesures effectuées dans ce manuscrit. Il permet également de comprendre le rapport entre les vaisseaux étudiés et le cortex tibial au niveau de coupes transversales utilisées.

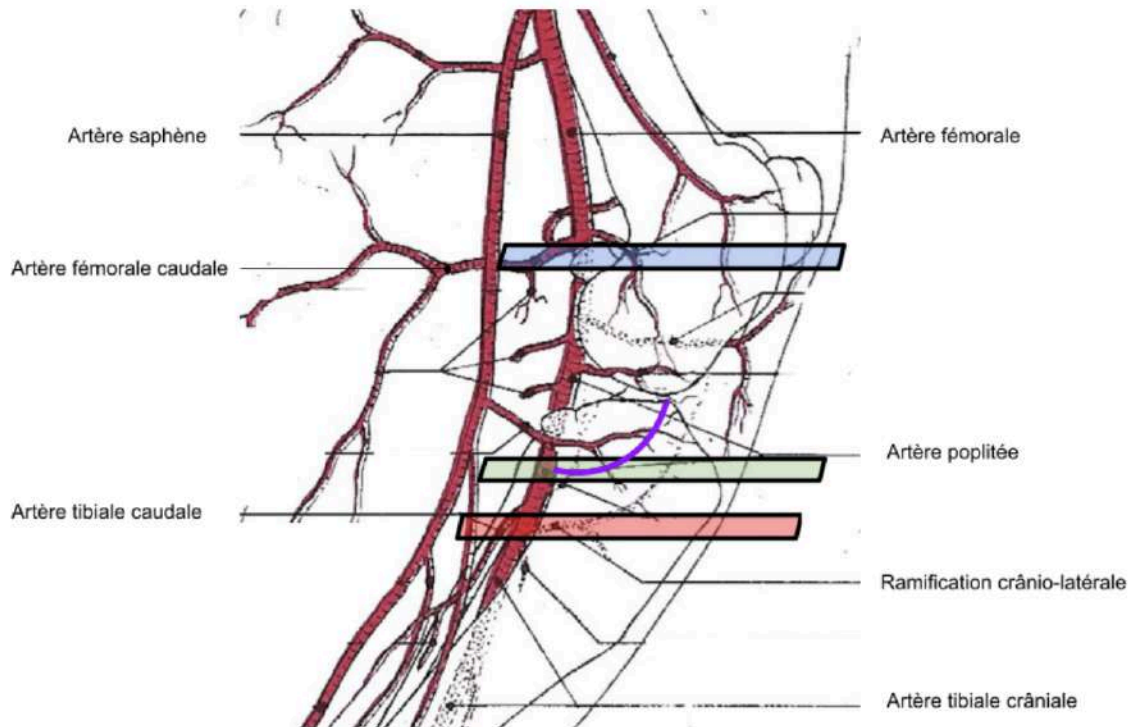


Figure 75b : Visualisation des trois coupes transversales utilisées. Coupe rouge : R5W, Coupe verte : Sortie caudale de la scie, Coupe bleue : distalement à l'artère fémorale caudale. Segment violet : trait de coupe de la scie d'ostéotomie. Schéma adapté d'après Barone 2020.

4 - Résultats

Chaque mesure effectuée sur les IRM de TRIOVET a été réalisée par trois opérateurs distincts : un étudiant, un chirurgien et un imageur. Pour chaque mesure, nous analyserons l'absence de différence statistique entre les mesures des trois opérateurs en utilisant des tests statistiques de comparaison de moyennes. Cette approche permettra de conclure sur la bonne compréhension de la procédure de mesure par les opérateurs ainsi que la répétabilité de ces mesures.

4.1 Analyse des deux groupes de grassets

Le groupe de TRIOVET comprend 30 chiens pour un total de 31 IRM de grassets. Les 31 grassets analysés présentent soit une rupture partielle, soit une rupture totale du ligament croisé crânial, confirmée lors de l'exploration articulaire effectuée comme première étape de la chirurgie de stabilisation du grasset. En effet, un chien présente une rupture bilatérale du LCCr.

Le groupe d'ONIRIS comprend 34 chiens ayant au moins un grasset présentant une lésion du LCCr objectivée à l'arthrotomie. Les deux grassets sont disponibles pour 29 chiens, donnant un total de 63 IRM. Parmi ces 63 IRM, 36 grassets présentent au moins une rupture partielle du ligament croisé crânial, constatée par arthrotomie car deux chiens présentent une rupture bilatérale du LCCr toutes deux stabilisées en chirurgie. Les 27 autres IRM correspondent aux grassets controlatéraux. 24 d'entre-eux sont supposés sains à l'aide de l'analyse des images IRM, les trois derniers révèlent un lésion du LCCr mais la chirurgie de stabilisation du grasset ainsi que l'arthrotomie, n'ont pas été réalisées.

L'ensemble des deux groupes forme donc un total de 67 IRM de grasset présentant une lésion du LCCr, 24 grassets supposés sains à l'analyse IRM et 3 grassets présentant une lésion du LCCr non objectivée par arthrotomie.

4.1.1 Groupe d'étude de TRIOVET

Le groupe de TRIOVET est composé de 16 mâles et 14 femelles, avec 16 grassets droits et 15 grassets gauches. Le tableau XI répertorie les différentes races canines présentes dans l'échantillon.

La moyenne des poids de ces chiens est de 33,35 kg, avec un intervalle allant de 13,8 à 64 kg. La majorité des poids se situe entre 21 et 40 kg correspondant à des races moyennes à grandes. (Fig 76)

La moyenne d'âge est de 4,39 ans, avec un intervalle allant de 1,16 à 14,25 ans. Dans ce groupe, la quasi-totalité des chiens ont moins de 9 ans lors de la réalisation de l'IRM du grasset. (Fig 77)

Races	Mâle	Femelle	Nombre
Golden retriever	3	4	7
Cane Corso	2	1	3
Labrador	0	3	3
Malinois	3	0	3
Chow chow	1	1	2
Boxer	1	1	2
American staffordshire terrier	0	2	2
Terrier tibétain	1	0	1
Border Collie	0	1	1
Leonberg	1	0	1
American bulldog	1	0	1
Eurasier	1	0	1
Griffon fauve de bretagne	1	0	1
Pointer	0	1	1
Bullmastiff	1	0	1
Totaux	16	14	30

Tableau XI : Répartition raciale et sexuelle du groupe de TRIOVET.

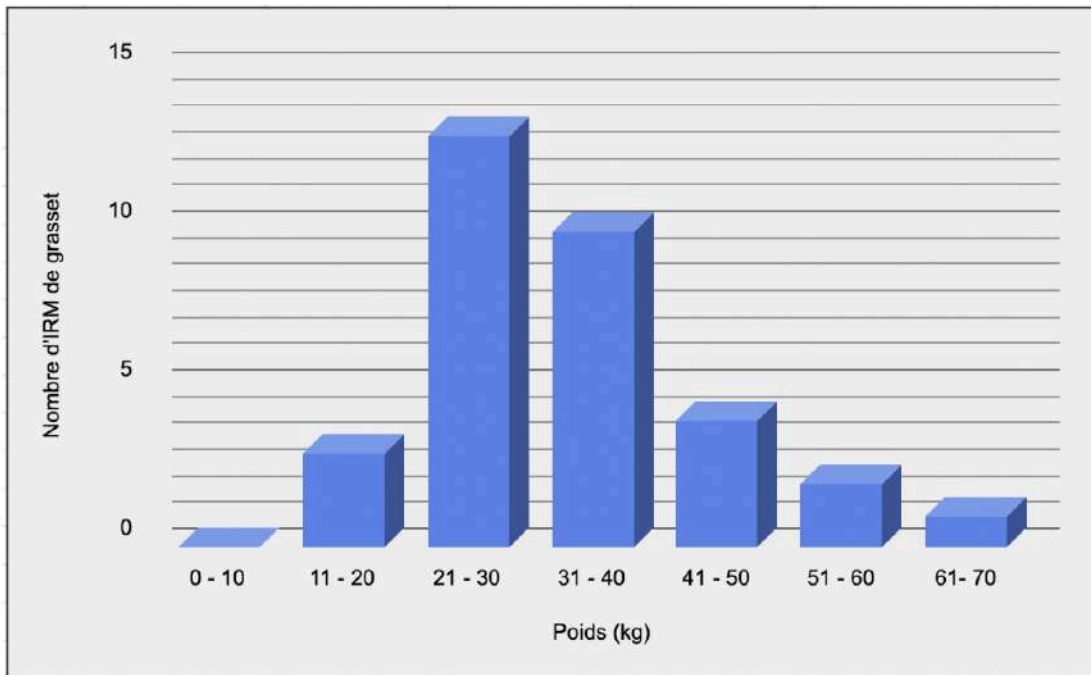


Figure 76 : Répartition des poids des animaux du groupe de TRIOVET.

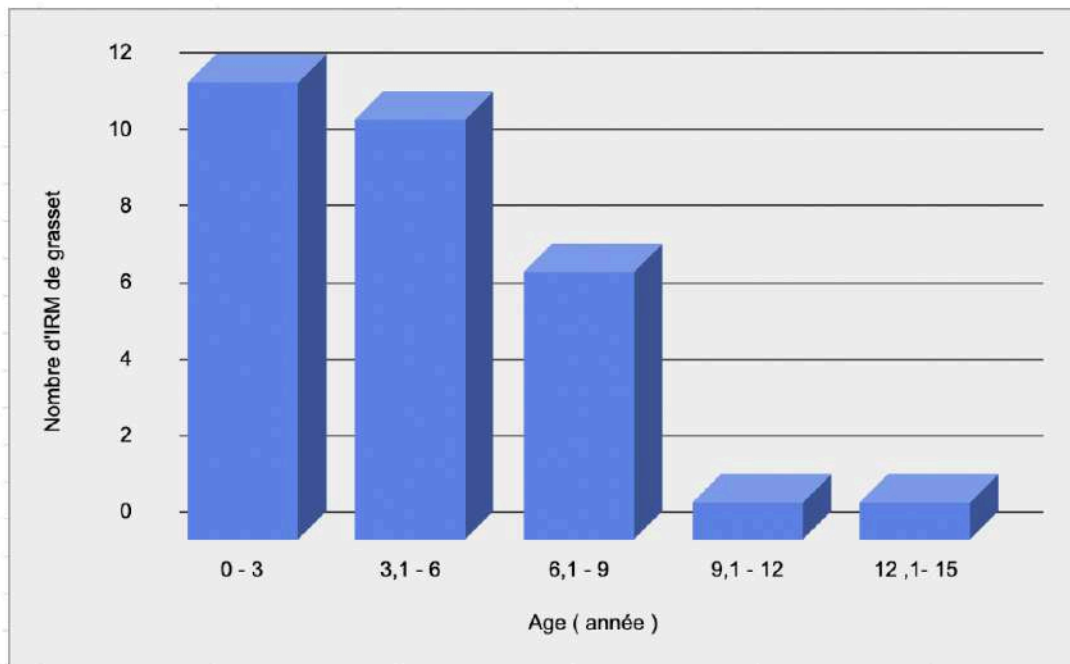


Figure 77 : Répartition des âges des animaux du groupe de TRIOVET.

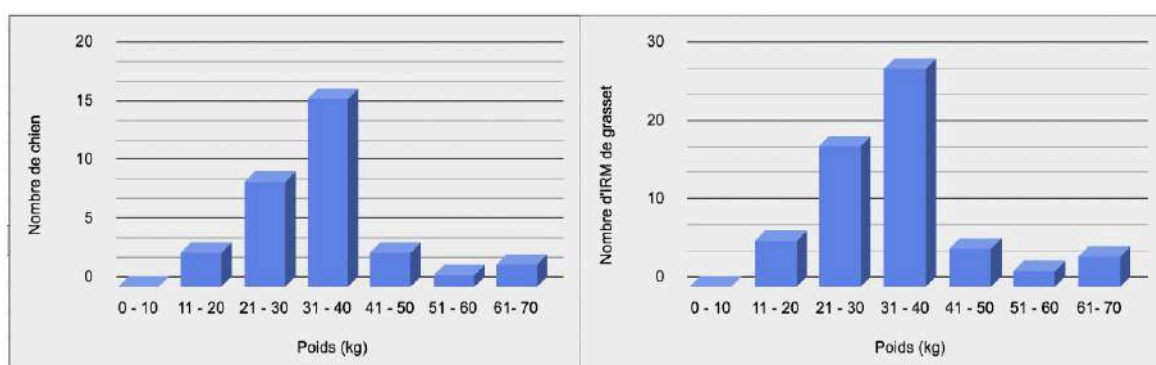
4.1.2 Groupe d'étude d'ONIRIS

Le groupe d'ONIRIS se compose de 12 mâles et 22 femelles, avec 32 grassetts droits et 31 grassetts gauches. Le tableau ci-dessous répertorie les différentes races canines présentes dans l'échantillon.

Races	Mâle	Femelle	Nombre
Golden retriever	0	5	5
Croisé non spécifié	2	2	4
American staffordshire	3	0	3
Labrador	0	3	3
Berger australien d'amérique	2	0	2
Husky siberien	0	1	1
Americian bully XL	0	1	1
Cane corso	0	1	1
American bully	0	1	1
Dogue de bordeaux	0	1	1
Beauceron	0	1	1
Epagneul de musterkander	0	1	1
Rottweiler	0	1	1
Bouvier Bernois	1	0	1
Braque français	1	0	1
Leonberg	0	1	1
Epagneul breton	1	0	1
Terre neuve	0	1	1
Berger Allemand	1	0	1
Chow-chow	0	1	1
Malinois	1	0	1
Border collie	0	1	1
Totaux	12	22	34

Tableau XII : Répartition raciale et sexuelle du groupe d'ONIRIS.

La moyenne poids des 34 chiens du groupe est de 34,24 kg, avec une plage allant de 19 à 64 kg. Les images IRM des deux grassets sont disponibles pour 29 de ces chiens. Nous avons donc réalisé la courbe de poids correspondant au nombre d'IRM disponibles, avec une moyenne de 34,06 kg. (Fig 78)



La p-value obtenue par un test de Student comparant les poids des deux groupes est de 0,50, ce qui permet de conclure à une absence de différence significative des moyennes des poids entre les deux groupes.

La moyenne d'âge des chiens lors de leur IRM du grasset est de 4,98 ans, avec une plage allant de 1,1 à 10,5 ans. Comme dans le groupe de TRIOVET, la quasi-totalité des chiens avaient moins de 9 ans lors de la réalisation des IRM (Fig 79).

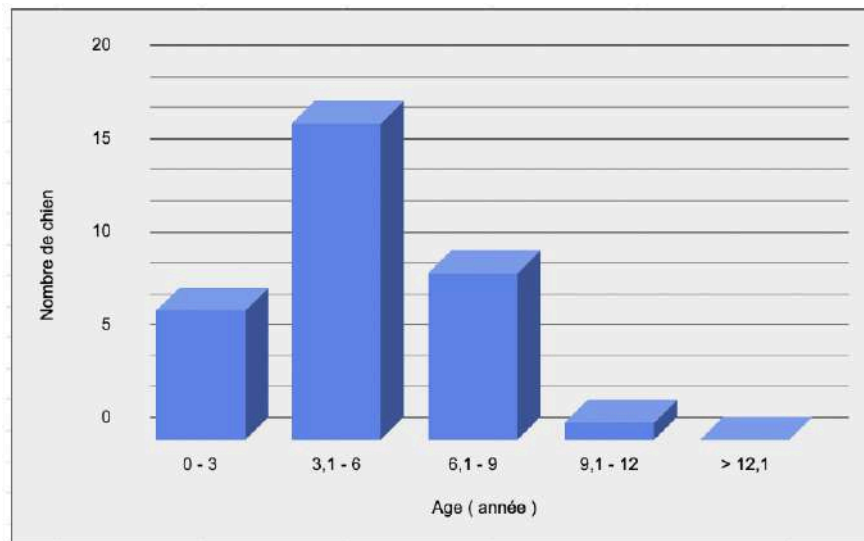


Figure 79 : Répartition des âges des animaux d'ONIRIS.

4.1.3 Comparaison des deux groupes d'études

Dans le but de compiler l'ensemble des données issues des deux groupes d'étude, nous commençons par réaliser une comparaison des deux groupes afin de vérifier leur similitude avant de comparer les valeurs obtenues sur les IRM.

Le poids :

L'analyse statistique, réalisée à l'aide d'un test de Student avec variances inégales montre une absence de différences statistiques entre les deux moyennes de poids. (Tableau XIII)

	<i>n</i>	<i>Poids</i>	<i>Variance</i>	<i>Ecart-type</i>	<i>p-value, T-Student*</i>
Triovet	30	33,35	129,75	11,39	0,25
Oniris	34	34,24	123,9	11,13	

Tableau XIII : Comparaison et analyse statistique des moyennes des poids entre ONIRIS et TRIOVET. * test de Student à variances inégales.

L'âge :

L'analyse statistique, effectuée à l'aide d'un test de Student avec variances inégales, ne révèle pas de différence significative entre les deux moyennes d'âge. (Tableau XIV) Cependant, nous observons une forte disparité dans les proportions de chiens de moins de 3 ans entre les groupes (Fig 77 et 79). Le groupe de TRIOVET comprend un nombre plus élevé de chiens âgés de 0 à 3 ans et comprend également un chien plus âgé, de plus de 14 ans.

	<i>n</i>	<i>Age</i>	<i>Variance</i>	<i>Ecart-type</i>	<i>p-value, T-Student*</i>
Triovet	30	4,39	9,4	3,07	0,18
Oniris	34	4,98	5,13	2,26	

Tableau XIV : Comparaison et analyse statistique des moyennes d'âge entre TRIOVET et ONIRIS. * test de Student à variances inégales.

Le sexe :

La cohorte de TRIOVET présente un équilibre entre les sexes avec 53% de mâles et 47% de femelles, tandis que dans le groupe d'ONIRIS, la prédominance des femelles est marquée avec environ 64% de femelles.

La latéralisation :

Dans le groupe d'étude de TRIOVET, la latéralisation est homogène. En revanche, dans le groupe d'ONIRIS, parmi les 36 grassets lésés, 21 sont des grassets gauches et 15 sont des grassets droits.

L'analyse des deux groupes révèle une bonne homogénéité en termes d'âge et de poids, mais le groupe d'ONIRIS présente une prédominance de femelles et de grassets gauches. Cette observation pourrait être prise en compte ultérieurement si des analyses statistiques s'avèrent correspondre à des différences sexuelles ou de latéralisation.

L'ensemble de l'étude comporte donc 67 grassets présentant une lésion du LCCr décelée à l'arthrotomie ou arthroscopie, ainsi que 24 grassets supposés sains à l'IRM et 3 grassets présentant une lésion du LCCr objectivée seulement à l'IRM.

Ceci permet donc d'obtenir un ensemble de 94 IRM de grassets.

Les deux groupes d'études présentent une grande diversité de races, ainsi que des âges et des poids moyens similaires.

Cependant, il faut noter une disparité dans l'équilibre des sexes et de la latéralisation des grassets dans le groupe d'ONIRIS contrairement au groupe de TRIOVET.

4.2 Emplacement du réseau "5-ways" (R5W)

Le R5W, constitué d'un ensemble de ramifications du réseau artério-veineux poplité, pourrait augmenter le risque d'hémorragie per-opératoire en raison de la densité élevée des vaisseaux sanguins dans cette région, si la scie d'ostéotomie venait à passer à son niveau.⁸⁷ Nous avons entrepris une étude détaillée de la localisation de ce R5W. Les résultats de cette étude seront ensuite comparés aux différentes scies d'ostéotomie couramment utilisées lors de la TPLO.

La position du R5W à été déterminée en mesurant la distance entre l'Emln, centre théorique de l'ostéotomie lors de la TPLO, et la première ramification crânio-latérale de l'artère ou de la veine poplitée. Cette ramification représente le point le plus proximal du R5W chez certains animaux. Cependant, chez d'autres, c'est l'artère tibiale caudale qui est la plus proximale. Etant donnée que l'artère tibiale caudale se dirige caudalement à partir de l'artère poplitée, elle est considérée comme présentant un risque moindre d'hémorragie per-opératoire.

4.2.1 Répétabilité des valeurs de TRIOVET

Afin de mettre en évidence la répétabilité des mesures nous commençons par la comparaison des moyennes entre les trois opérateurs sur le groupe d'étude de TRIOVET. Les moyennes présentées dans le tableau XV sont en millimètres.

	<i>n</i>	<i>Moyenne</i>	<i>Variance</i>	<i>Ecart-types</i>	<i>Anova p-value</i>
Etudiant	31	30,01	33,35	5,78	0,77
Chirurgien	31	29,22	34,44	5,87	
Imageur	31	30,22	34,39	5,86	

Tableau XV : Comparaison et analyse statistique des moyennes des distances séparant le R5W de l'Emln entre les trois opérateurs par un test ANOVA.

L'analyse ANOVA de comparaison des moyennes a révélé, avec une p-value de 0,78, une absence de différence significative entre les différents opérateurs. Par conséquent, nous pouvons conclure que la méthode de mesure de la distance entre l'éminence intercondylienne et la première ramification crânio-latérale permet de trouver des valeurs cohérentes, indépendamment de l'opérateur. Ainsi, pour les futures études statistiques, nous utiliserons les mesures effectuées par l'étudiant.

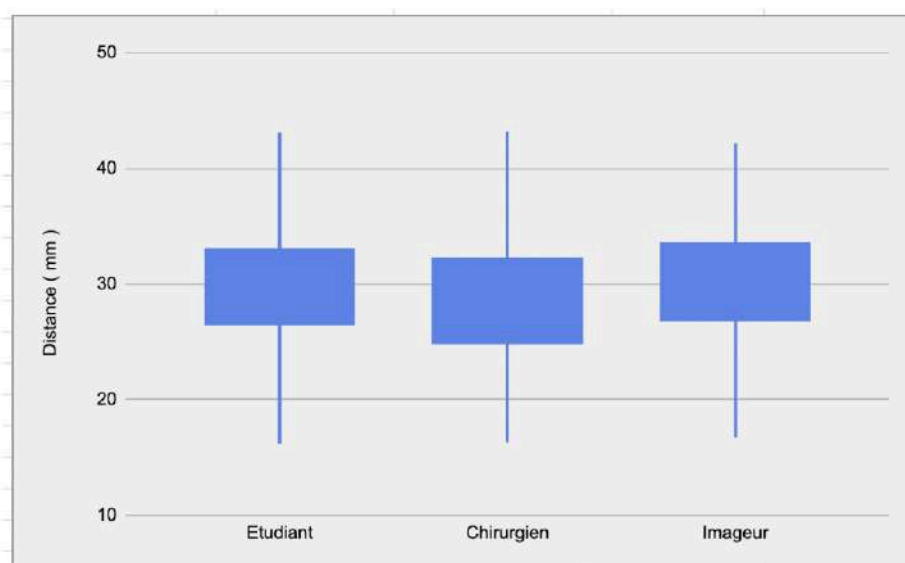


Figure 80 : Boxplot de la distance séparant le R5W de l'Emln pour le groupe de TRIOVET entre les trois examinateurs.

4.2.2 Comparaison des valeurs des deux groupes

Afin d'associer l'ensemble des données des deux groupes d'étude, nous avons réalisé une analyse statistique comparative des valeurs obtenues pour chacun des groupes. Pour l'étude réalisée à ONIRIS, nous avons utilisé l'ensemble des grassets disponibles, en postulant que la rupture du LCCr n'affecte pas l'emplacement anatomique d'un réseau de ramifications vasculaires.

	<i>n</i>	<i>Moyenne</i>	<i>Variance</i>	<i>Ecart-types</i>	<i>p-value, T-student*</i>
ONIRIS	63	30,81	33,35	5,78	0,24
TRIOVET	31	30,01	19,67	4,44	

Tableau XVI : Comparaison et analyse statistique des moyenne de la distance séparant le R5W et l'Emln pour TRIOVET et ONIRIS. * test de Student à variances inégales.

Le test de Student à variances inégales révèle une absence de différence significative entre les deux groupes, permettant ainsi de les regrouper pour les futures analyses statistiques.

Pour l'ensemble des deux groupes d'études, le R5W est situé à environ 30,5 mm de l'Emln, considéré comme le point central de l'ostéotomie radiale du tibia lors d'une TPLO.

L'ensemble des valeurs est compris entre 16,2 mm et 43,1 mm montrant la diversité de distance possible sur l'ensemble des grassets.

L'absence de différence significative entre les deux groupes d'études permet d'associer l'ensemble des valeurs afin de donner plus de poids statistiques aux prochaines analyses.

4.2.3 Comparaison de l'emplacement du réseau "5-ways" et du poids de l'animal

Les moyennes similaires, entre les deux groupes, des poids de la distance séparant l'Emln du R5W entre les chiens malgré une grande diversité de mesures, nous a fait penser qu'il pouvait exister un lien entre le gabarit de l'animal et l'emplacement du R5W. C'est pour cela, qu'en supposant que les ramifications crânio-latérales, représentant le R5W, se développent à partir d'un point commun, proportionnellement à la taille du chien, nous avons exploré la possibilité d'une corrélation positive entre la position du R5W et le poids de l'animal.

Nous avons donc comparé le poids de l'animal à la distance entre la tubérosité intercondylienne et le R5W, ce qui nous a permis de réaliser la figure 81.

L'analyse de ce graphique en nuage de points révèle une corrélation positive entre la distance mesurée et le poids de l'animal. Le coefficient de corrélation de Pearson, $r = 0.8$, indique une forte corrélation positive.

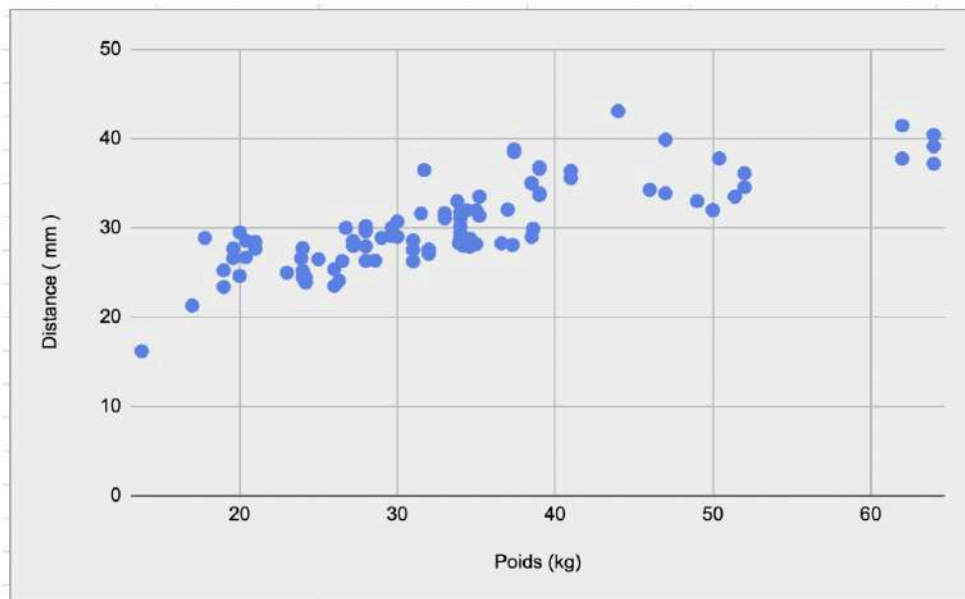


Figure 81 : Répartition des distances séparant le R5W et l'Emln en fonction du poids vif de l'animal pour TRIOVET et ONIRIS.

La distance entre l'Emln et le R5W est directement proportionnelle au poids de l'animal.
Plus l'animal pèse lourd, plus le R5W est éloigné de l'Emln.

Le surpoids a été défini comme un facteur prédisposant à la rupture du LCCr chez les chiens.¹⁴⁴ Or, dans le groupe d'étude d'ONIRIS, les NEC disponibles montrent une présence non négligeable de chiens possédant une NEC > 5/9 (38%). La NEC a été déterminée selon le consensus de la WSAVA.¹⁴⁶ (Annexe II). Nous avons donc émit l'hypothèse d'une meilleure corrélation positive entre l'emplacement du R5W et le poids idéal de l'animal. Le calcul du poids idéal implique l'utilisation de la NEC fournissant une échelle visuelle pour évaluer le surpoids ou la maigreur d'un chien. Dans cette étude, le calcul du poids idéal est basé sur une NEC graduée sur 9, introduit par German en 2009 et représenté par la figure 82.

$$PI = \frac{(P \cdot 100)}{100 + ((NEC - 5) \cdot 10)}$$

Figure 82 : Formule de calcul du poids idéal grâce à l'évaluation de la Note d'État Corporelle (NEC) graduée sur 9.
D'après German 2009.

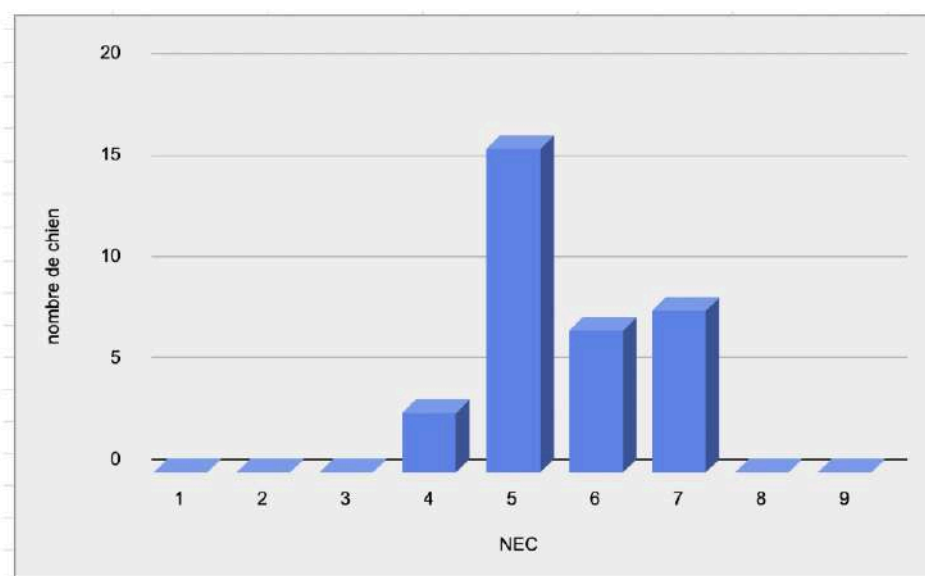


Figure 83 : Répartition des Note d'Etat Corporelle (NEC), des chiens du groupe d'ONIRIS. NEC évaluée sur 9 selon l'échelle de la WSAVA Global Nutrition Committee.

La NEC n'est disponible que pour les animaux du groupe d'ONIRIS. Par conséquent, les analyses statistiques n'ont pu être réalisées que sur les chiens passés en IRM à ONIRIS. La Figure 84, utilisant le poids vif, montre une corrélation positive toujours marquée et un coefficient de corrélation de Pearson, $r = 0.82$. La figure 85, utilisant le poids idéal, montre également une corrélation positive marquée et permet le calcul d'un coefficient de Pearson, $r = 0.85$, légèrement supérieur à celui du poids vif.

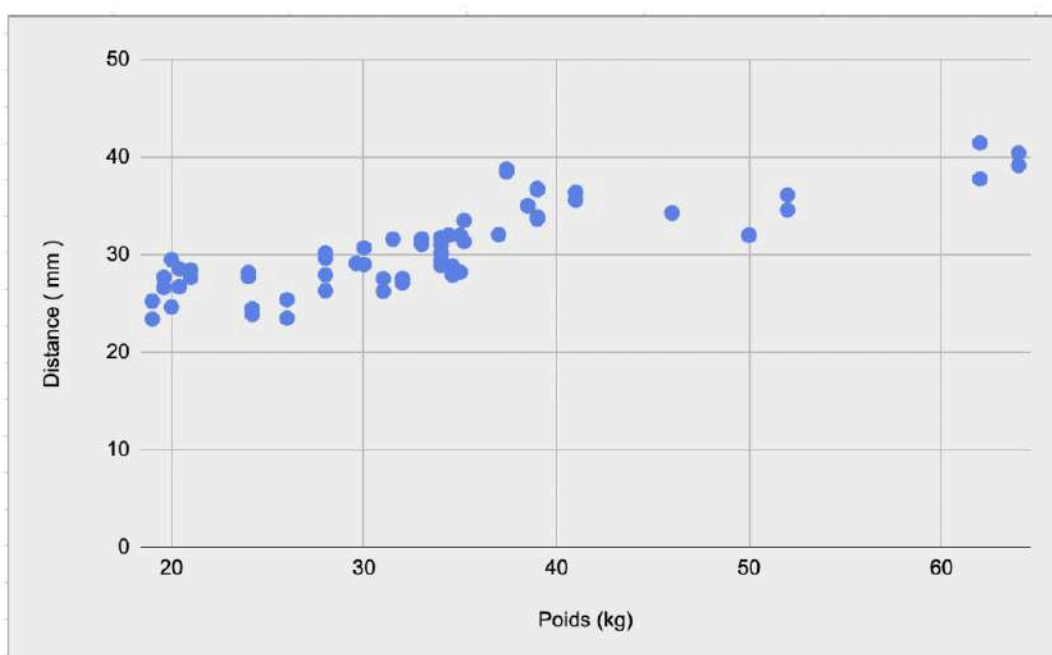


Figure 84 : Répartition des distances séparant le R5W et l'Emln en fonction du poids vif pour le groupe d'ONIRIS.

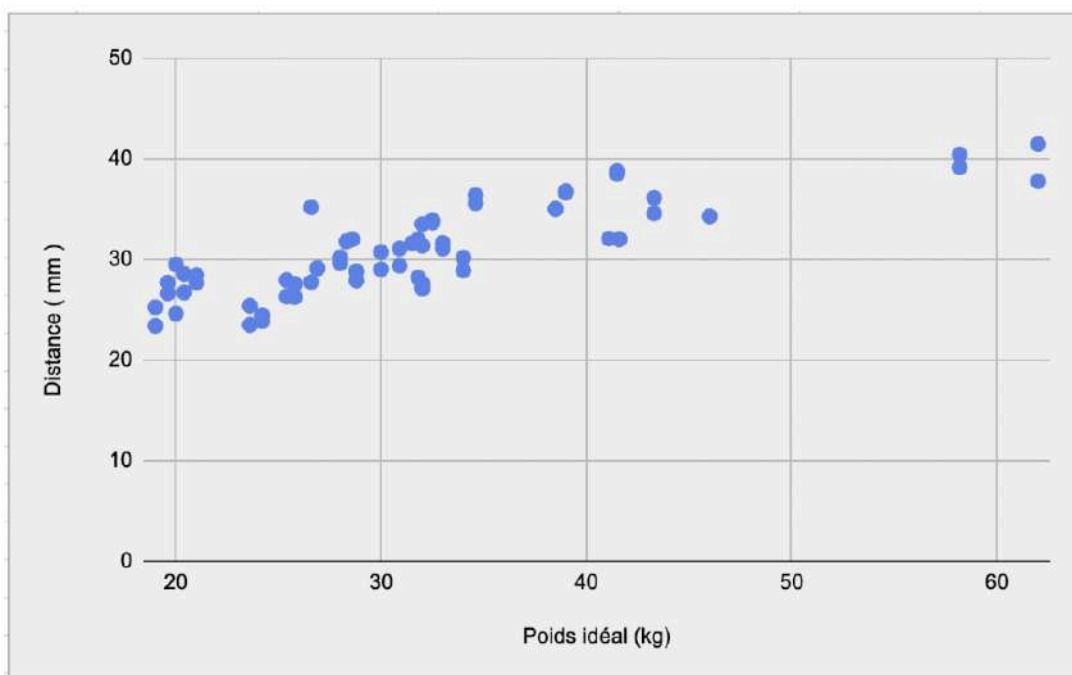


Figure 85 : Répartition des distances séparant le R5W et l'Emln en fonction du poids idéal calculé pour le groupe d'ONIRIS.

Le calcul du poids idéal du chien permet d'obtenir une meilleure corrélation positive entre le poids et la distance séparant le R5W de l'Emln. Cela prouve donc que ce n'est pas directement le poids, mais le gabarit de l'animal qui est en lien avec l'emplacement du R5W.

4.2.4 Comparaison de l'emplacement du réseau "5-ways" avec la scie utilisée lors de l'ostéotomie

Comme expliqué précédemment, l'emplacement du R5W pourrait être un facteur de risque à l'hémorragie per-opératoire si la scie coupe le tibia à proximité. Nous avons donc comparé l'emplacement du R5W au rayon de la scie utilisée pour l'ostéotomie du tibia sur les 67 grassets avec une lésion du ligament croisé crânial passé en chirurgie de TPLO.

La scie utilisée lors des TPLO est déterminée durant la phase pré-opératoire en fonction du gabarit de l'animal et de l'aspect radiographique du tibia. En effet, le fragment tibial ne doit pas être trop petit afin de bien le fixer à la diaphyse tibiale, ni trop gros pouvant causer des fractures de la crête tibiale à cause de la finesse de cette dernière.¹⁹ Nous avons donc comparé la distance précédemment décrite au rayon de la scie utilisée pour chaque chirurgie. Les résultats, exprimés en millimètres correspondent à la différence entre l'emplacement du R5W et le rayon de la scie. Ainsi, plus la valeur de cette différence est

grande, plus la scie coupe le tibia proximement au R5W. Une valeur négative indique que la scie coupe le tibia distalement au R5W.

distance (mm)	nombre de grasset (n= 67)	distance (mm)	pourcentage
< 1	5	< 1	6,94%
1 - 3	7	> 1	92,54%
3 - 5	19	> 3	82,09%
> 5	36	> 5	53,73%

Tableau XVII : Répartition des distances séparant le trait d'ostéotomie de la scie et le R5W.

La distance moyenne est de 5,69 mm, avec une plage allant de -1.8 mm à 13.1 mm. Le tableau 1XVII fait la répartition des classes de distance entre la scie et le R5W.

Dans 92 % des chirurgies, la scie coupe le tibia à plus d'1 mm proximement au R5W, et dans plus de 53 % des cas, une marge de plus de 5 mm est présente. La plupart des scies coupe donc le tibia proximement au R5W mais environ 18 % le font avec une marge inférieure à 3 mm ce qui présente un risque de lésion des vaisseaux car l'oscillation de la scie et le possible décalage de quelques millimètres par rapport au trait de coupe souhaité sont des paramètres à prendre en compte dans cette étude.

Dans la majorité des cas (92 %), le départ de la première ramification crânio-latérale, correspondant au R5W dans notre étude, est située distalement au trait d'ostéotomie de la scie.

Il est important de noter que dans 18 % des cas, la scie coupe le cortex tibial caudal à moins de 3 mm de cette ramification ce qui peut engendrer un risque de lésion par oscillation et léger décalage du trait d'ostéotomie souhaité lors de la chirurgie.

Nous nous sommes demandé s'il existait des différences entre les scies utilisées lors de la TPLO, dans la proximité entre le trait de coupe et le R5W. Nous avons donc comparé, pour chaque taille de scie disponible, le nombre de grassets dans les différentes gamme de distance avec le R5W. Nous avons également calculé les moyennes des distances entre la scie et l'emplacement du R5W. L'ensemble des données est disponible dans le tableau XVIII.

	Scie 18	Scie 21	Scie 24	Scie 27	Scie 30	totaux
< 1	1	0	2	1	1	5
1 - 3	0	0	3	4	0	7
3 - 5	1	3	8	4	3	19
> 5	5	9	8	7	7	36
totaux	7	12	21	16	11	67
moyenne (mm)	7,29	5,96	4,58	4,77	7,25	
p-value ANOVA	0,07					

Tableau XVIII : Comparaison et test ANOVA des distances entre le R5W et les différentes scies utilisées.

L'analyse statistique ANOVA sur les cinq moyennes de distance entre le R5W et la scie d'ostéotomie révèle une différence à la limite de la significativité avec une p-value de 0,07. En revanche, l'analyse par le test de Student à variances inégales montre des différences significatives entre la scie de 30 mm de rayon (7,25 mm) et les deux scies de 24 mm et 27 mm de rayon (4,58 mm et 4,77 mm) avec des p-values de 0,03 et 0,04, respectivement.

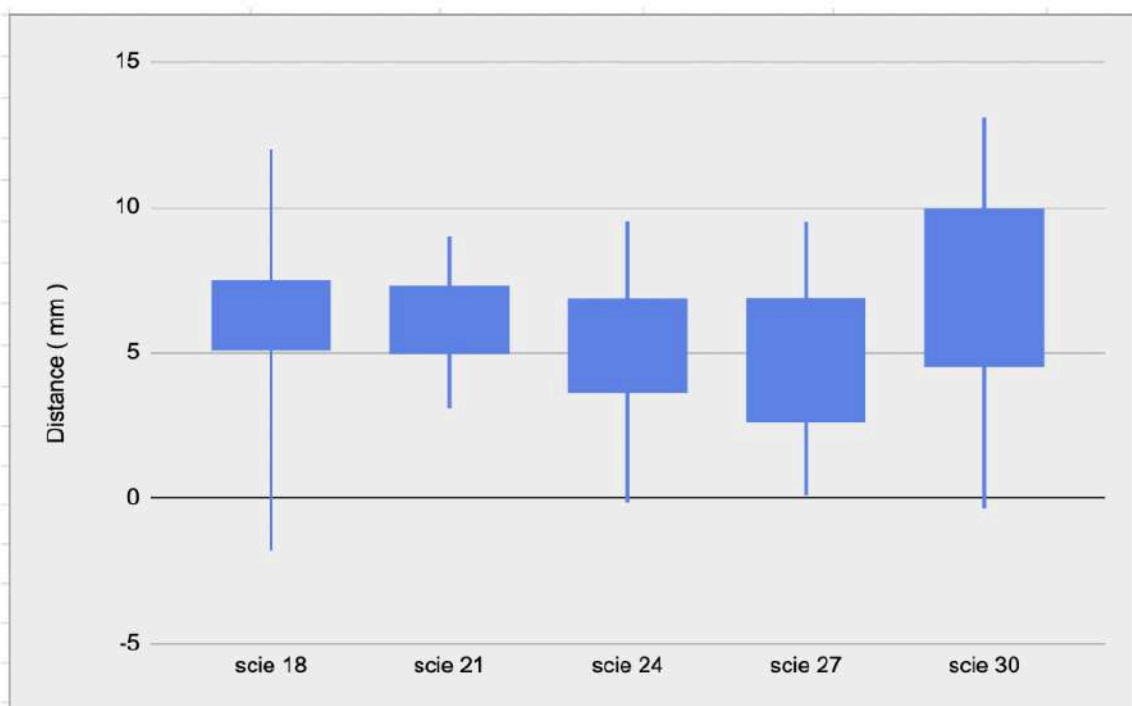


Figure 86 : Boxplot des distances séparant le R5W des scies utilisées lors des ostéotomies radiales.

Nous remarquons donc que pour les scies de 18, 21 et 30 mm nous avons une plus forte proportion de distance supérieure à 5 mm que pour les scies de taille 24 et 27 mm. Il y a donc moins de risque de réaliser l'ostéotomie radiale du tibia proche du R5W avec les scies de taille 18, 21 et 30 mm que pour les autres tailles de scie.

Pour comprendre ces résultats il faut utiliser la figure 81 et partir du principe connu que le gabarit de l'animal, donc son poids, conditionne le choix de la scie d'ostéotomie. En effet, nous nous rendons compte qu'un seul grasset possède une distance séparant l'Emln du R5W inférieure à 20 mm. Ceci rend donc très peu probable une forte proximité entre le R5W et l'ostéotomie réalisée par une scie de 18 mm. Le même raisonnement est disponible pour la scie de 21 mm, en effet les distances séparant l'Emln du R5W deviennent vite supérieur à 24-25 mm permettant une distance de sécurité avec la scie d'ostéotomie.

Pour la scie de 30 mm, le raisonnement est également similaire. En effet, la scie de taille 30 mm est la plus grande disponible sur le marché. Le poids moyen des animaux où la scie de 30 mm a été utilisée est de 49 kg avec une majorité des poids entre 40 kg et 64 kg. Un animal de 28 kg s'est vu attribuer une scie de 30 mm. En comparant cette gamme de poids avec la figure 81, nous remarquons que l'ensemble des distances est supérieur à 31 mm avec une grande proportion de R5W située entre 35 et 40 mm de l'Emln. Ceci permet donc également d'établir une marge de sécurité entre le trait d'ostéotomie et le R5W.

Les scies de 18, 21 et 30 mm sont moins susceptibles d'obtenir un trait de coupe situé à moins de 3 mm du R5W que les scies de 24 et 27mm. Le gabarit de l'animal conditionne le choix de la scie et l'emplacement du R5W. Ces deux paramètres associés permettent d'obtenir les résultats précédemment cités.

À retenir

La distance entre l'éminence intercondylienne et la première ramification crânio-latérale du R5W peut être mesurée avec précision sur les IRM en vue sagittale et en pondération T1.

La distance moyenne entre la tubérosité intercondylienne et le R5W est d'environ 30 mm. La position du R5W montre une corrélation positive significative avec le poids de l'animal, avec un coefficient de corrélation de Pearson de 0,80. Le calcul du poids idéal de l'animal améliore cette corrélation à 0,85. Il est donc important de noter que c'est le gabarit de l'animal, et non son poids vif qui conditionne l'emplacement du R5W.

Pour plus de 82% des chirurgies de TPLO, la scie traverse le cortex tibial caudal au-dessus de la première ramification crânio-latérale, avec une marge d'au moins trois millimètres. Ceci reste néanmoins faible sachant les possibilités d'oscillation et de déviation de la scie lors de la réalisation de l'ostéotomie.

L'étude des différentes scies montre un plus faible risque de passer à proximité du R5W avec les scies de 17 mm, 21 mm et 30 mm contrairement aux autres tailles. En effet, sur notre groupe d'étude de 67 grassetts, seulement un grasset présente un R5W à moins de 21 mm de l'Emln et pour les chiens de plus de 40 kg, les R5W sont situés à plus de 31 mm de l'Emln. Par conséquent, les petits chiens et les très grands chiens ont moins de chance de présenter une lésion du R5W par la scie d'ostéotomie circulaire que les chiens de taille moyenne.

4.3 Distance des vaisseaux avec le cortex tibial

Les précédentes études sur l'artère poplitée se sont focalisées sur la distance minimale séparant l'artère du cortex tibial caudal, afin de démontrer la proximité importante entre ces deux structures et, par conséquent, l'implication de ce vaisseau dans l'hémorragie per-opératoire lors de la TPLO.^{33,90} Dans notre étude, la proximité de l'artère et de la veine poplitées a été analysée dans le but de déterminer des catégories de chiens plus à risque d'hémorragie per-opératoire. L'ensemble des grassetts présentant une lésion du LCCr a été étudié ici, soit 67 grassetts. Dans cette étude nous avons donc mesuré la plus petite distance séparant l'artère, ou la veine, du cortex tibial caudal à deux emplacements différents : le R5W et la sortie caudale de la scie d'ostéotomie.

4.3.1 Répétabilité des valeurs de TRIOVET

Afin de mettre en évidence la répétabilité des mesures nous commençons par la comparaison des moyennes entre les trois opérateurs sur le groupe d'étude de TRIOVET. Pour ce faire, un test statistique ANOVA a été réalisé sur les moyennes obtenues par les trois opérateurs.

		<i>n</i>	<i>Moyenne (mm)</i>	<i>Variance</i>	<i>Ecart-type</i>	<i>ANOVA p-value</i>
Distance artère - tibia Coupe : R5W	Etudiant	31	1,89	0,65	0,80	0,4
	Chirurgien	31	1,87	0,59	0,77	
	Imageur	31	2,08	0,81	0,90	
Distance veine - tibia Coupe : R5W	Etudiant	31	0,71	0,07	0,27	0,22
	Chirurgien	31	0,59	0,06	0,24	
	Imageur	31	0,69	0,14	0,38	
Distance artère - tibia Coupe : sortie caudale scie	Etudiant	31	1,75	0,57	0,76	0,66
	Chirurgien	31	1,74	0,48	0,69	
	Imageur	31	1,89	0,58	0,76	
Distance veine - tibia Coupe : sortie caudale scie	Etudiant	31	0,69	0,14	0,14	0,37
	Chirurgien	31	0,60	0,11	0,11	
	Imageur	31	0,72	0,15	0,17	

Tableau XIX : Comparaison et test ANOVA des moyennes des distances séparants les vaisseaux étudiés du cortex tibial caudal à deux coupes différentes, le R5W et la scie, mesurées par les trois opérateurs sur les grassets de TRIOVET.

Les figures 87 et 88, ainsi que les tests ANOVA révèlent une absence de différence significative entre les trois opérateurs pour les quatre distances mesurées malgré les écarts de moyenne d'environ 0,2 mm pour l'artère et 0,1 mm pour la veine entre les différents opérateurs. Nous pouvons donc conclure que la réalisation de ces mesures est possible sur des coupes transversales d'IRM en pondération T1 et que les données sont répétables entre les différents examinateurs. Par conséquent, nous utiliserons les valeurs mesurées par l'étudiant pour les prochaines analyses statistiques.

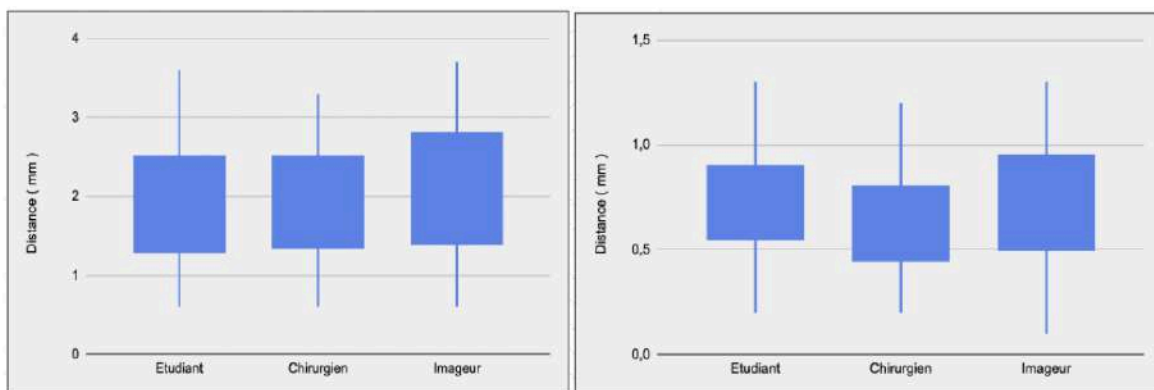


Figure 87 : Boxplot des distances séparant l'artère poplitée (gauche) ou la veine poplitée (droite) du cortex tibial au niveau du R5W entre les trois opérateurs sur les grassets de TRIOVET.

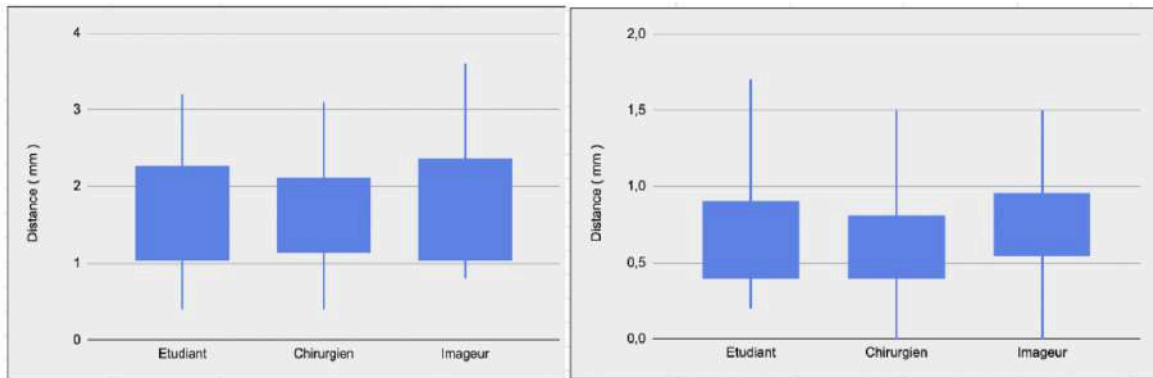


Figure 88 : Boxplot des distances séparant l'artère poplitée (gauche) ou la veine poplitée (droite) du cortex tibial au niveau du trait d'ostéotomie de la scie entre les trois opérateurs sur les grassets de TRIOVET.

4.3.2 Comparaison des valeurs des deux groupes

Nous comparons également les deux groupes d'études dans le but de les regrouper pour la suite des analyses. La moyenne concernant l'artère poplitée au niveau du R5W d'ONIRIS est supérieure à celle de TRIOVET (2,09 mm contre 1,89 mm), mais cette différence n'est pas statistiquement différente selon le test de Student à variances inégales (p -value = 0,12). Aucune autre différence significative n'est observée pour les autres moyennes avec ce même test. Par conséquent, nous pouvons combiner les valeurs des deux groupes d'études pour la suite des analyses.

		<i>n</i>	<i>Moyenne</i>	<i>Variance</i>	<i>Ecart-types</i>	<i>p-value, T-student*</i>
Distance artère - tibia Coupe : R5W	ONIRIS	36	2,09	0,36	0,60	0,12
	TRIOVET	31	1,89	0,65	0,81	
Distance veine - tibia Coupe : R5W	ONIRIS	36	0,70	0,25	0,50	0,47
	TRIOVET	31	0,71	0,07	0,26	
Distance artère - tibia Coupe : sortie caudale scie	ONIRIS	36	1,79	0,62	0,79	0,4
	TRIOVET	31	1,75	0,57	0,75	
Distance veine - tibia Coupe : sortie caudale scie	ONIRIS	36	0,58	0,18	0,42	0,12
	TRIOVET	31	0,69	0,13	0,36	

Tableau XX : Comparaison et test statistique des moyennes des distances séparant les différents vaisseaux du cortex tibial caudal entre les deux groupes TRIOVET et ONIRIS. *test de Student à variances inégales.

La figure 89 montre la présence de plages de données très grandes. En effet, pour certains chiens, les veines sont situées à plus de deux millimètres du cortex et certaines artères à moins d'un millimètre. Cela démontre la grande diversité de proximité possible entre les vaisseaux sanguins poplités et le cortex tibial caudal, possiblement corrélée à des différences anatomiques ou des races particulières, que nous étudierons ultérieurement. Cette figure montre également une grande différence entre la proximité des veines et celle des artères.

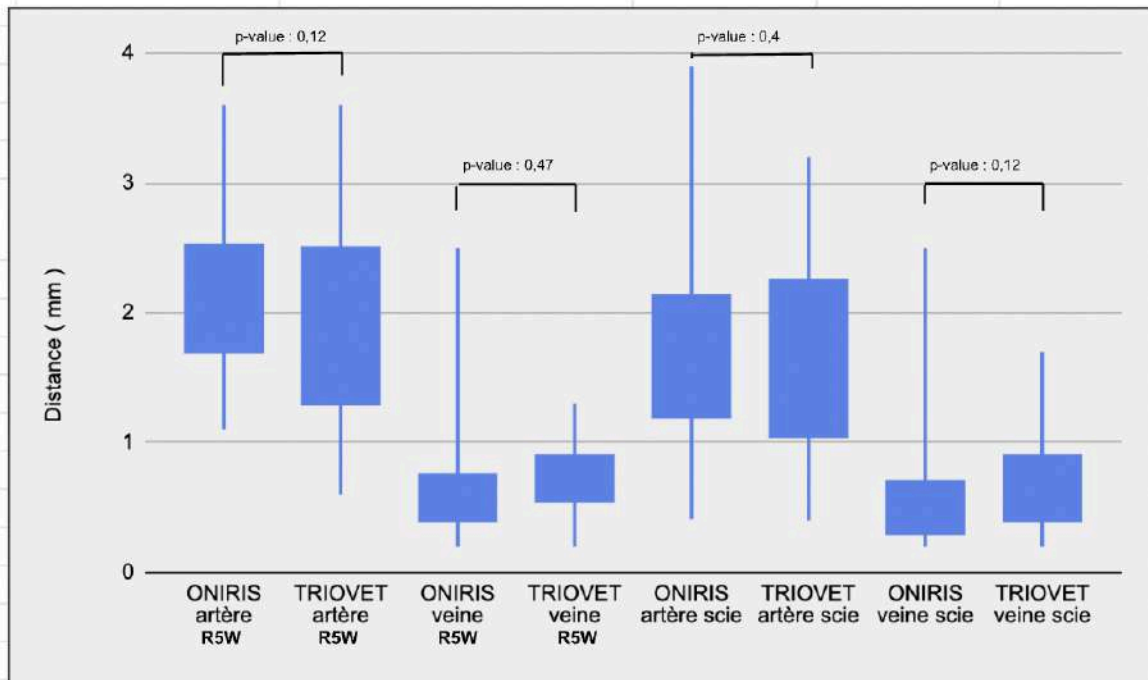


Figure 89 : Boxplot des distances séparant les vaisseaux du cortex tibial caudal en fonction du groupe d'étude (ONIRIS et TRIOVET) et de la coupe utilisée (R5W ou scie).

4.3.3 Comparaison des valeurs entre les artères et les veines

Comme visualisé précédemment sur la figure 89, l'artère semble plus éloignée du cortex tibial caudal que la veine sur la même coupe transversale. Les tests statistiques de Student appariés confirment cette différence significative. En moyenne, l'artère est située à 2 mm du cortex tibial au niveau du R5W (0,6 - 3,6 mm) et à 1,77 mm (0,4 - 3,9 mm) au niveau de la sortie de la scie. En revanche, la veine se situe à environ 0,70 mm (0,2 - 2,5 mm) au niveau du R5W et 0,63 mm (0,2 - 2,5 mm) à la sortie de la scie.

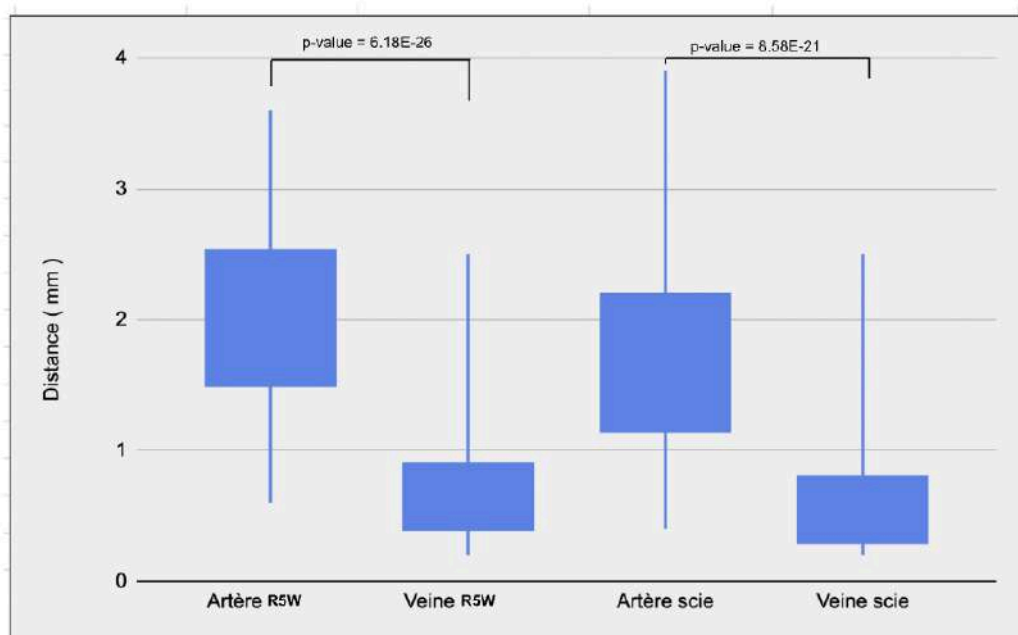


Figure 90 : Boxplot des distances séparant les vaisseaux du cortex tibial caudal aux deux coupes étudiées (R5W et scie).

		<i>n</i>	<i>Moyenne</i>	<i>Variance</i>	<i>Ecart-types</i>	<i>p-value, T-student*</i>
R5W	Artère	67	2,00	0,50	0,71	6,18.E-26
	Veine	67	0,70	0,17	0,41	
Sortie caudale scie	Artère	67	1,77	0,59	0,77	8,58.E-21
	Veine	67	0,63	0,16	0,40	

Tableau XXI : Comparaison et test statistique des moyennes des distances séparant l'artère du cortex tibial et la veine du cortex tibial aux deux coupes étudiées (R5W et scie). * test de Student apparié.

La veine poplitée est significativement plus proche du cortex tibial caudal que l'artère poplitée. En effet, au niveau du R5W, la veine est située en moyenne à 0,7 mm contre 2,0 mm pour l'artère. Cette différence est également présente au niveau de la sortie de la scie avec les mesures suivantes : 0,63 mm pour la veine et 1,77 mm pour l'artère.

Lors de l'ostéotomie de la partie proximale du tibia, la veine est donc plus susceptible d'être lésée que l'artère en raison de sa plus grande proximité avec le cortex tibial au niveau de la sortie de la scie.

De plus, l'artère et la veine poplitées semblent s'éloigner du cortex tibial au niveau du R5W par rapport à la sortie de la scie. Un test statistique de Student apparié a été réalisé et montre la présence d'une différence significative avec une p-value de 0,0005 pour l'artère et de 0,04 pour la veine. Cette différence peut s'expliquer par la présence de ramifications entre les vaisseaux principaux et le cortex tibial. En effet, les ramifications crânio-latérales, qui assurent la vascularisation des muscles de la jambe, prennent leur départ sur la face crâniale des vaisseaux. Ceci engendre donc un éloignement des vaisseaux poplités par rapport au tibia. (Fig 91)

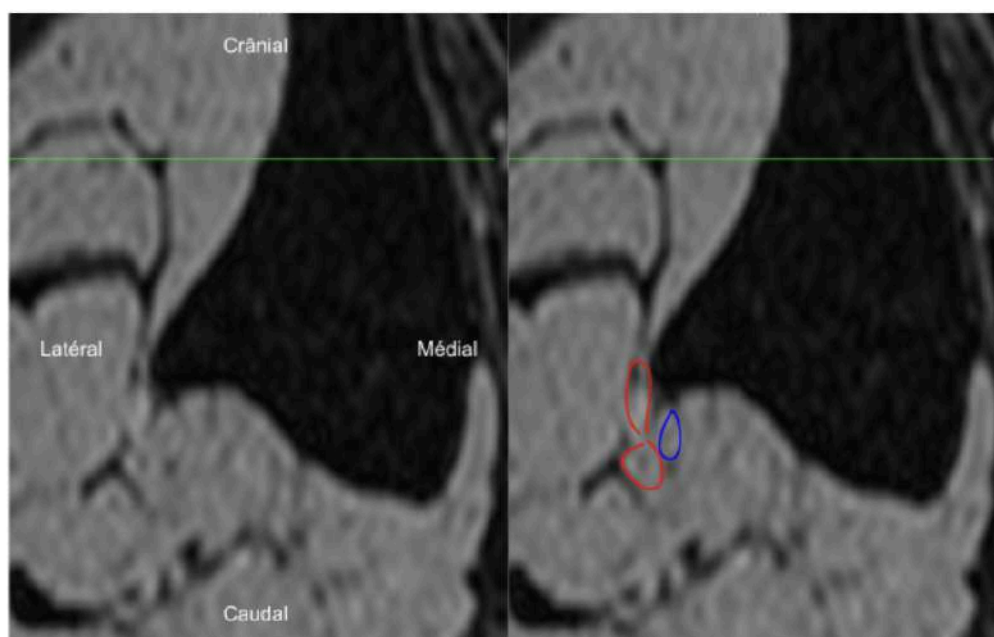


Figure 91 : Départ d'une ramification crânio-latérale de l'artère tibiale crâniale sur une coupe transversale en IRM T1 3D VIBE d'un grasset gauche de chien. Rond bleu : veine tibiale crâniale, Rond rouge : artère tibiale crâniale, Ellipse rouge : ramification crânio-latérale de l'artère tibiale crâniale. Crédit service d'imagerie du CHUV d'Oniris.

L'artère et la veine poplitées sont plus éloignées du cortex tibial caudal au niveau du R5W qu'au niveau de la sortie caudale de la scie d'ostéotomie. Ceci est dû à la présence de ramifications prenant source sur la face crâniale des vaisseaux poplités, les éloignant du cortex tibial.

Le risque de lésion des vaisseaux poplités est donc plus accru au niveau de la sortie caudale de la scie par rapport au R5W. Mais il est important de noter que les ramifications du R5W sont tout de même à risque d'être lésées et de provoquer également une hémorragie per-opératoire car ces derniers sortent en face crâniale des vaisseaux poplités et sont donc plus proche du cortex tibial caudal que les vaisseaux principaux.

4.3.4 Impact du poids de l'animal sur la distance entre les vaisseaux et le tibia

Nous avons mis en évidence la forte corrélation positive entre le poids et le positionnement du R5W chez le chien. Nous avons donc souhaité étudier l'impact du gabarit de l'animal, représenté par son poids, sur la distance entre le réseau artério-veineux poplité et le cortex tibial caudal. Pour ce faire, nous avons réalisé les graphiques suivants permettant de visualiser les distributions des distances en fonction du poids vif de chaque animal.

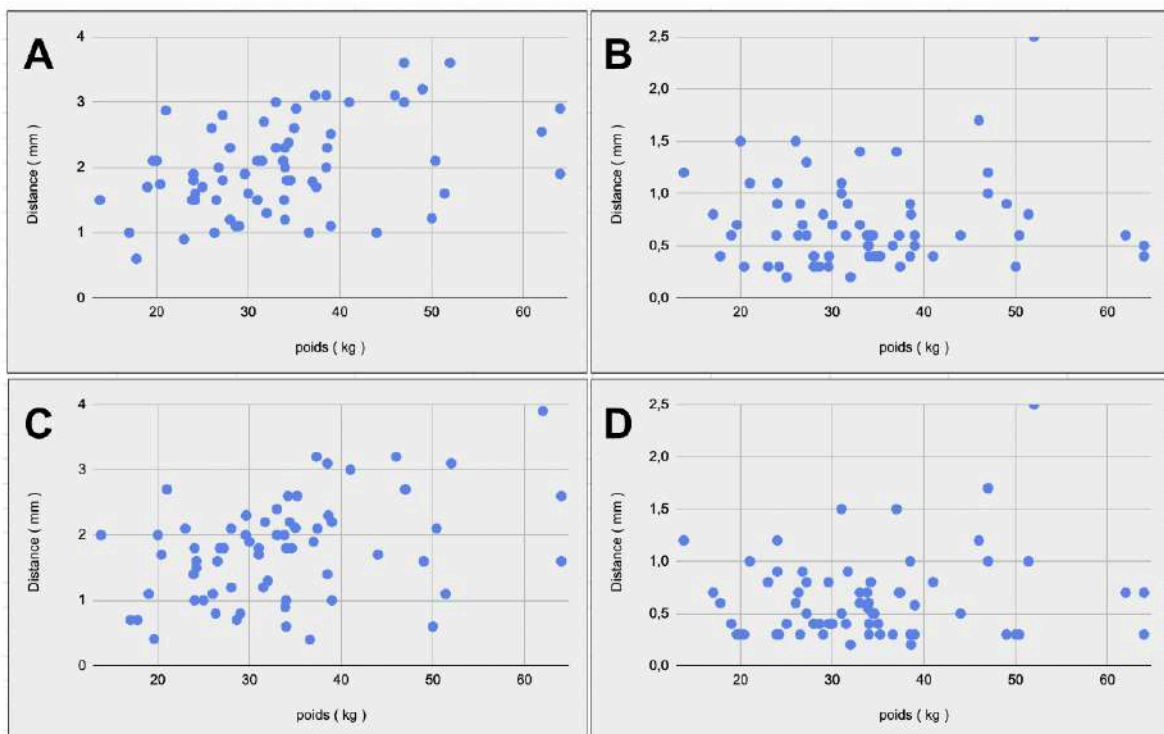


Figure 92 : Répartition des distances séparant les vaisseaux du cortex tibial caudal en fonction du poids vif de l'animal. A : Artère au niveau du R5W, B : Veine au niveau du R5W C : Artère au niveau de la scie, D : Veine au niveau de la scie.

Ces graphiques en nuage de points révèlent une tendance positive pour les distances entre l'artère et le tibia au niveau des deux coupes transversales (R5W et scie). En effet, la distance entre l'artère et le tibia semble augmenter avec le poids de l'animal, tant au niveau du R5W que de la scie. Ainsi, plus le chien est de grand gabarit, plus l'artère poplitée semble être éloignée du tibia. En revanche, aucune tendance n'est observée pour la veine à partir de ces graphiques en nuages de points.

Pour quantifier cette tendance, les coefficients de Pearson ont été calculés pour les quatre séries de valeurs précédemment étudiées. Ces coefficients révèlent une corrélation positive moyenne entre la distance séparant l'artère du tibia et le poids vif du chien pour les deux emplacements : le R5W et la scie utilisée, avec des coefficients de 0,41 pour les deux séries. En revanche, pour la veine, les coefficients sont de 0,07 au niveau du R5W et 0,17 au niveau de la scie, indiquant une absence de corrélation.

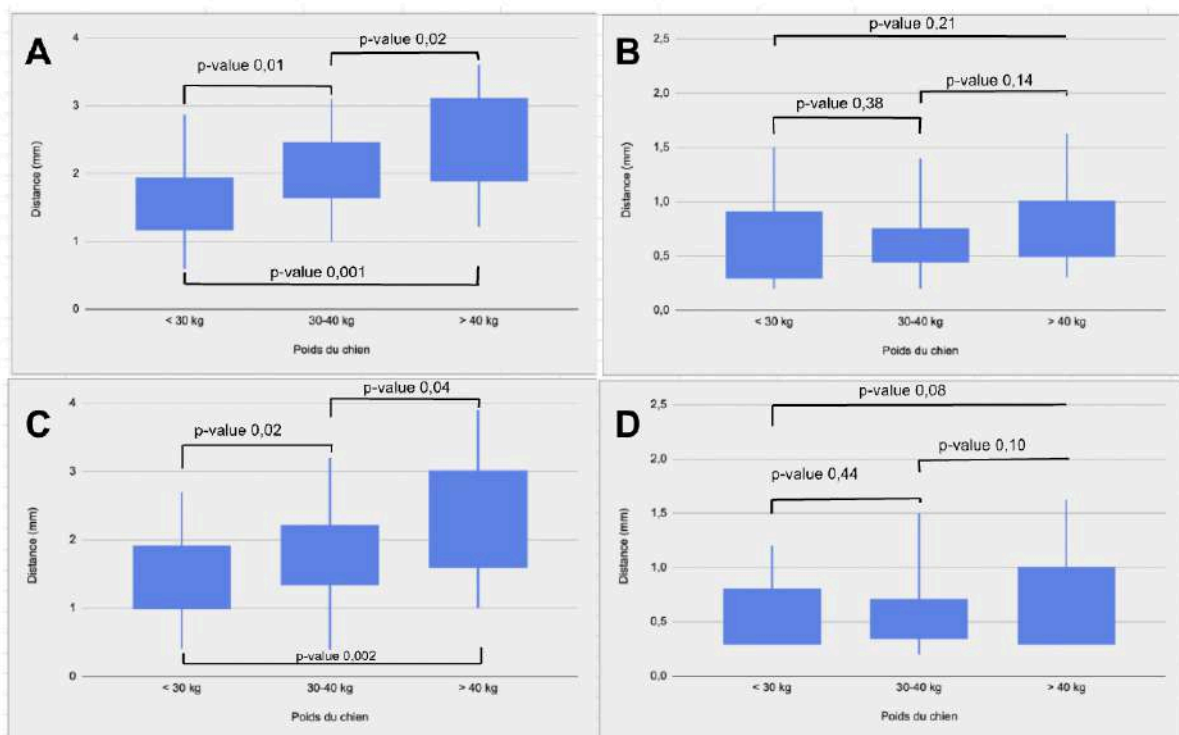


Figure 93 : Box plot des distances séparant les vaisseaux du cortex tibial caudal en fonction du poids vif du chien. A) Artère poplitée au niveau du R5W, B) Veine poplitée au niveau du R5W, C) Artère poplitée au niveau de la scie, D) Veine poplitée au niveau de la scie.

La figure 93 confirme l'argument de la corrélation positive entre la distance séparant l'artère poplitée du tibia et le poids de l'animal. Les p-values des tests de Student à variances inégales sont toutes inférieures à 0,05 concernant les trois catégories de poids définies. Ces catégories de poids ont été établies afin d'obtenir des tailles de groupes comparables pour les analyses statistiques. En effet, les groupes "< 30 kg" et "30-40 kg" sont de taille égale (n = 27). Le groupe "> 40 kg" comprend 13 individus.

Pour le groupe "< 30 kg" la moyenne de la distance séparant l'artère poplitée du tibia est de 1,69 mm. Cette moyenne atteint 2,06 mm pour le groupe "30-40 kg" et 2,57 mm pour le groupe "> 40 kg".

La distance minimale séparant l'artère poplitée du cortex tibial caudal est positivement corrélée au poids du chien. En effet, plus le chien est de grand gabarit, plus l'artère est significativement éloignée du cortex tibial caudal. Cette différence de proximité varie de presque 1 mm (50 % de la valeur moyenne de tous les animaux de l'étude) entre les animaux de moins de 30 kg avec les animaux de plus de 40 kg.

Au contraire, la proximité de la veine avec le cortex tibial caudal ne semble pas être affectée par le gabarit du chien.

4.3.5 Impact de l'angle de la pente tibiale sur la distance minimale séparant les vaisseaux poplités du tibia

L'angle de la pente tibiale est une mesure essentielle lorsqu'on étudie la rupture du LCCr. En effet, elle peut influencer le choix de l'ostéotomie tibiale proximale²³ et régir le degré de rotation du fragment osseux lors de la TPLO. Dans cette étude, nous avons voulu examiner l'impact de l'angle du plateau tibial sur la proximité des vaisseaux poplités avec le tibia.

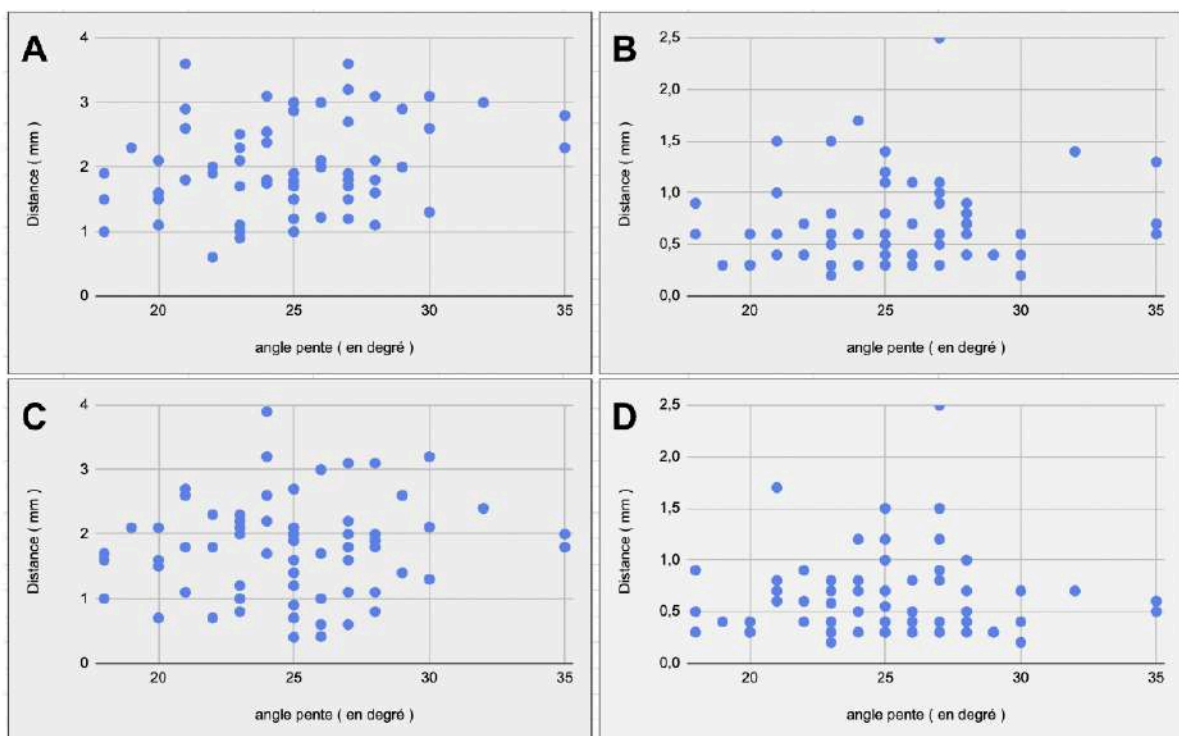


Figure 94 : Répartition des distances séparant les vaisseaux du cortex tibial caudal en fonction de l'angle du plateau tibial. A : Artère au niveau du R5W, B : Veine au niveau du R5W, C : Artère au niveau de la scie, D : Veine au niveau de la scie.

Ces graphiques en nuage de points révèlent une légère tendance positive uniquement pour l'artère poplitée au niveau du R5W. Pour les autres mesures, il ne semble pas y avoir de corrélation entre la distance séparant le vaisseau du tibia et l'angle du plateau tibial.

Pour quantifier cette tendance, les coefficients de Pearson ont été calculés pour les quatre séries de valeurs précédemment étudiées. Le coefficient montre une faible corrélation positive pour l'artère au niveau du R5W, avec un coefficient de 0,25. En revanche, pour les autres séries de données, les coefficients de Pearson sont positives mais faibles : 0,13 pour la veine au niveau du R5W, 0,11 pour l'artère au niveau de la scie et 0,04 pour la veine au niveau de la scie.

La pente tibiale ne semble avoir un impact significatif uniquement sur la distance séparant l'artère poplitée du cortex tibial caudal au niveau du R5W.

Pour analyser plus amplement cette corrélation moyenne entre la TPA et la proximité de l'artère avec le tibia au niveau du R5W nous avons classé la tibias en 3 catégories présentant un nombre d'individus comparables. La répartition se fait comme ceci : "TPA < 24°" ; "TPA > 26°" et " TPA {24° - 26°}".

Des tests de Student à variances inégales ont été réalisés entre les différentes catégories.

	<i>n</i>	<i>Moyenne</i>	<i>Variance</i>	<i>Ecart-types</i>	<i>p-value, T-student*</i>	
Artère 5 voies (TPA < 24°)	23	1,83	0,50	0,71	0,28	0,03
Veine 5 voies (TPA {24° - 26°})	21	1,94	0,43	0,66		
Artère 5 voies (TPA > 26°)	23	2,22	0,51	0,71	0,19	0,1
Veine 5 voies (TPA < 24°)	23	0,62	0,12	0,35		
Veine 5 voies (TPA {24° - 26°})	21	0,72	0,16	0,40		
Veine 5 voies (TPA > 26°)	23	0,78	0,23	0,48	0,36	
Artère scie (TPA < 24°)	23	1,64	0,37	0,61	0,26	0,1
Artère scie (TPA {24° - 26°})	21	1,80	0,94	0,97		
Artère scie (TPA > 26°)	23	1,89	0,47	0,69		
Veine scie (TPA < 24°)	23	0,55	0,11	0,33	0,17	0,13
Veine scie (TPA {24° - 26°})	21	0,65	0,12	0,35		
Veine scie (TPA > 26°)	23	0,70	0,26	0,51		

Tableau XXII : Comparaison des distances séparants les vaisseaux du cortex tibial caudal en fonction de l'angle du plateau tibial. * test de Student à variances inégales.

Ce tableau confirme l'ensemble des corrélations positives, bien que faibles, pour la veine aux deux points étudiés et l'artère au niveau de la scie. En effet, nous observons une augmentation des moyennes des distances en lien avec l'augmentation du TPA, sans toutefois atteindre des différences significatives. Néanmoins, il existe une différence significative entre les groupes "TPA < 24°" et les "TPA > 26°" pour l'artère au niveau du R5W. Cette observation est en accord avec le coefficient de Pearson de 0,25 calculé précédemment.

Les animaux présentant un angle du plateau tibial supérieur à 26° ont plus de chance de présenter une artère poplitée plus éloignée du cortex tibial caudal que les animaux présentant un angle du plateau tibial inférieur à 24°.

4.3.6 Impact de la conformation tibiale sur la distance entre les vaisseaux et le tibia

Une étude antérieure a établi une différence de proximité de l'artère poplitée par rapport au tibia en fonction de la conformation du tibia proximal.³³ Cette étude décrit une distance plus courte séparant l'artère du tibia pour les tibias présentant une tubérosité tibiale en PosH, par rapport à ceux présentant une tubérosité tibiale en PosB.

Tout d'abord, les tibias ont été classés dans trois catégories : "basse" (CatB), "haute" (CatH) ou "intermédiaire" (CatI) pour certains tibias qui ne correspondaient pas totalement aux deux autres catégories. Pour les chiens du groupe de TRIOVET, chaque opérateur a effectué sa classification. Ensuite, nous avons retenu pour l'analyse statistique la catégorie qui avait été mentionnée en majorité pour chaque grasset. Aucun grasset n'a été attribué à une catégorie différente pour chaque opérateur. Pour les tibias d'ONIRIS, un seul opérateur a effectué le classement dans les différentes catégories. La répartition des grassets dans les trois classes est décrite dans le tableau XXIII.

	Haute		Intermédiaire		Basse	
	Unanimité	Majorité	Unanimité	Majorité	Unanimité	Majorité
Triovet	1	3	1	4	16	6
Oniris	8		6		22	
Total	12		11		44	

Tableau XXIII : Répartition des tibias des chiens de TRIOVET et d'ONIRIS en fonction de la conformation de leur tubérosité tibiale objectivée sur la radiographie latérale.

Il est notable de constater la prédominance des grassets présentant des tubérosités tibiales en PosB pour les deux groupes d'études, représentant respectivement 70% pour TRIOVET et 61% des grassets pour ONIRIS. La CatI correspond à 16% pour les deux groupes. En ce qui concerne la CatH, nous observons une proportion plus élevée à ONIRIS avec 23 %, comparativement aux 13% de TRIOVET.

La catégorie majoritaire dans l'ensemble de la population étudiée est la Catégorie "Basse"

	<i>n</i>	<i>Moyenne</i>	<i>Variance</i>	<i>Ecart-types</i>	<i>p-value, T-student*</i>
Artère 5 voies (basse)	44	1,82	0,40	0,63	0,01
Artère 5 voies (haute)	12	2,31	0,39	0,62	
Veine 5 voies (basse)	44	0,66	0,11	0,33	0,1
Veine 5 voies (haute)	12	0,91	0,40	0,63	
Artère scie (basse)	44	1,60	0,58	0,76	0,03
Artère scie (haute)	12	2,02	0,38	0,62	
Veine scie (basse)	44	0,54	0,08	0,28	0,06
Veine scie (haute)	12	0,84	0,40	0,63	

Tableau XXIV : Comparaison et test statistique des moyennes des distances séparants les vaisseaux du cortex tibial en fonction de la conformation de la tubérosité tibiale. * test de Student à variances inégales.

D'après le tableau XXV et la figure 95, l'artère, aux deux emplacements étudiés, est plus proche du tibia sur les grassetts ayant une tubérosité tibiale en PosB contrairement à celles situées en PosH. En ce qui concerne la veine, les distances semblent également plus longues lorsque la tubérosité tibiale est en PosH, mais les différences sont moins prononcées que pour l'artère. Des tests statistiques de Student à variances inégales montrent une différence significative pour l'artère aux deux emplacements étudiés, mais pas pour la veine.

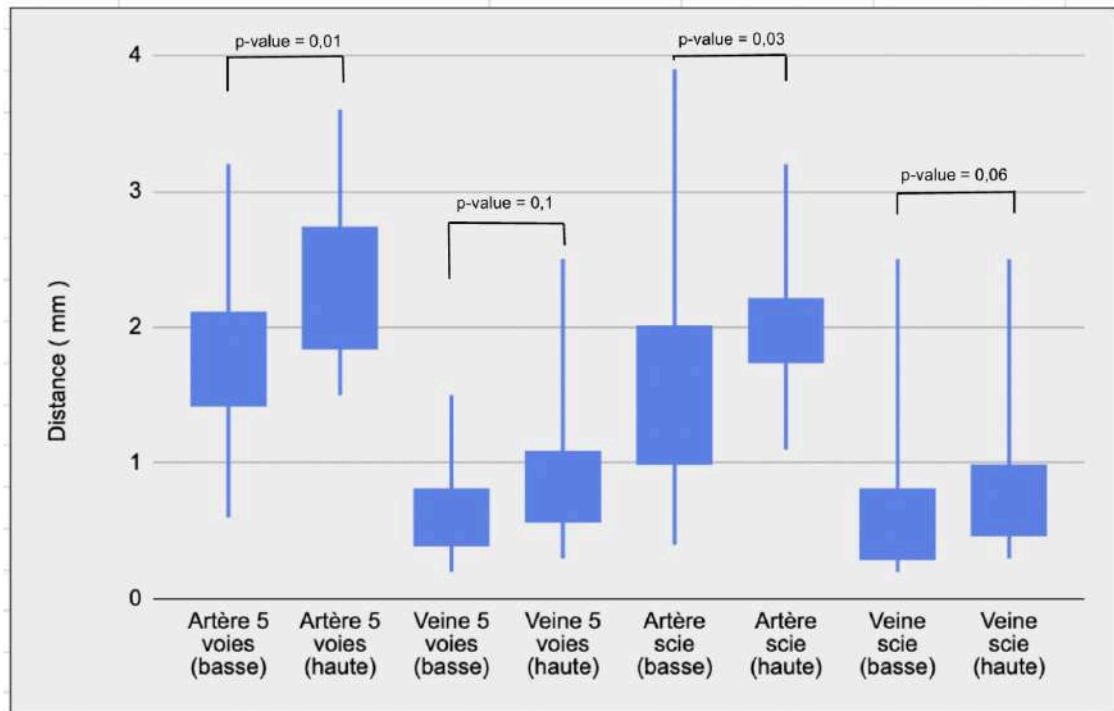


Figure 95 : Boxplot de la distance séparant les vaisseaux du cortex tibial caudal aux deux endroits étudiés en fonction de la conformation de la tubérosité tibiale.

La classification des grassetts en catégories en fonction de la position de la tubérosité tibiale permet de démontrer une différence significative de la distance séparant l'artère poplitée du cortex tibial caudal. En effet, les chiens présentant une tubérosité tibiale en position "Haute" ont, en moyenne, une artère poplitée plus éloignée du tibia d'environ 0,49 mm au niveau du R5W et 0,42 mm au niveau de la scie par rapport aux tibias présentant une tubérosité tibiale en position "Basse".

Comme mentionné précédemment, certains tibias n'ont pas pu être classés dans la CatH ou CatB par tous les opérateurs. Nous avons donc cherché à comprendre la raison de cette hésitation dans le choix de la catégorie et à identifier une mesure permettant de discriminer les deux catégories de manière plus précise.

Pour cela nous avons utilisé l'angle Z, (cf page 110) un angle introduit dans la littérature scientifique pour l'étude de son intérêt dans la rupture du ligament croisé crânial du chien.⁵⁷ Dans notre étude, l'angle Z a été mesuré sur l'ensemble des radiographies latérales des animaux présentant une rupture du LCCr, et les valeurs obtenues ont été comparées avec les catégories définies précédemment.

	<i>n</i>	<i>Moyenne</i>	<i>Variance</i>	<i>Ecart-types</i>	<i>p-value, T-student*</i>
Angle Z (basse)	44	62,12	10,50	3,24	3,2.E-6
Angle Z (haute)	12	71,85	20,40	4,52	
	<i>n</i>	<i>Moyenne</i>	<i>Variance</i>	<i>Ecart-types</i>	<i>p-value, T-student*</i>
Angle Z (basse)	44	62,12	10,50	3,24	0,001
Angle Z (inter)	11	66,36	13,12	3,62	
	<i>n</i>	<i>Moyenne</i>	<i>Variance</i>	<i>Ecart-types</i>	<i>p-value, T-student*</i>
Angle Z (inter)	11	66,36	13,12	3,62	0,002
Angle Z (haute)	12	71,85	20,40	4,52	

Tableau XXV : Comparaison et test statistique des mesures de l'angle Z en fonction de la position de la tubérosité tibiale. * test de Student à variances inégales.

Les résultats présentés dans le tableau XXV et la figure 96 montrent une différence marquée de l'angle Z entre CatB et CatH. En effet, les tibias de la CatB présentent un angle Z inférieur à 67° avec une moyenne de 62,12°, les tibias de la CatH présentent, eux, un angle Z supérieur à 67°, avec une moyenne à 71,85°. Les deux plages de données sont donc exclusives pour notre groupe d'étude. La p-value du test de student entre ces deux conformations est de 3,2E-6.

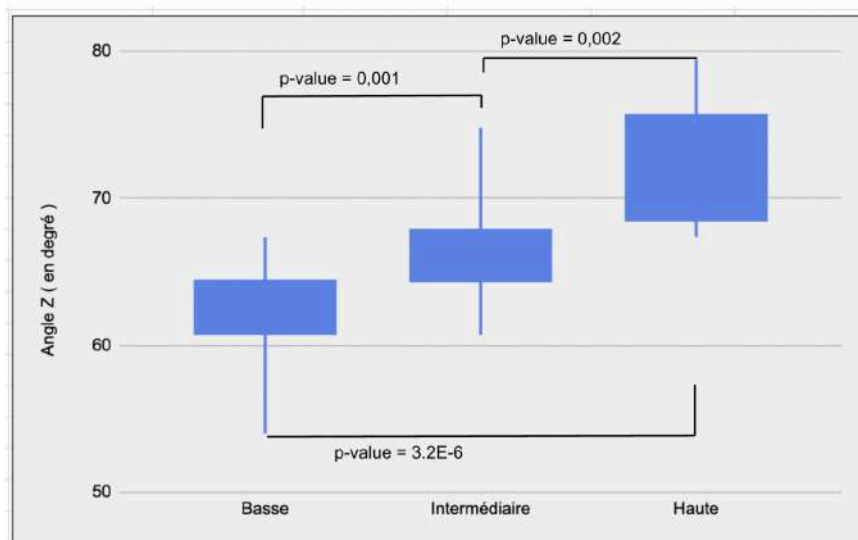


Figure 96 : Boxplot de la répartition des angles Z en fonction de la position de la tubérosité tibiale.

Concernant les animaux de la CatI, ils possèdent des angles Z compris entre 61° et 74°, avec une moyenne de 66,36°. L'ensemble de la plage de données de cette catégorie recoupe les deux autres, mais une différence significative est présente entre la CatB et la CatI ainsi qu'entre la CatH et la CatI, avec des p-value respectives de 0,001 et 0,002. La catégorie intermédiaire comprend donc des grassets à angle Z moyens mais une autre donnée, non encore étudiée, ne permet pas de les placer dans l'une ou l'autre des catégories. Nous pensons, à ce stade, que l'angle Z est un bon candidat pour l'élaboration d'un critère discriminatoire mais qu'il est nécessaire d'étudier d'autres paramètres permettant de comprendre la difficulté lors du choix de la catégorie.

L'angle Z semble être une mesure intéressante pour la dichotomie quantitative des grasset dans la CatH ou la CatB. Les animaux présentant une tubérosité tibiale en PosB ont un angle Z significativement plus faible que les animaux de la CatH. Il reste néanmoins à comprendre pourquoi certains grassets sont placés en CatI avant de pouvoir réaliser une discrimination claire à l'aide de l'angle Z.

Comme l'angle Z est défini par une mesure impliquant la tubérosité tibiale, l'Emln et l'axe mécanique du grasset, il implique les mêmes structures osseuses que celles utilisées pour mesurer l'angle du plateau tibial. Par conséquent, nous avons souhaité évaluer l'impact de l'angle du plateau tibial sur la classification visuelle des tibias. Grâce au tableau 27 et à la figure 97, nous observons que la moyenne des pentes tibiales est significativement plus élevée pour les tibias de la CatH par rapport aux autres catégories. Cette différence a été confirmée par des tests statistiques de Student à variances inégales. Concernant les tibias des CatI et CatB leurs moyennes d'angle de pente tibiale sont similaires.

	<i>n</i>	<i>Moyenne</i>	<i>Variance</i>	<i>Ecart-types</i>	<i>p-value, T-student*</i>
Pente (basse)	44	24,47	13,80	3,71	0,0075
Pente (haute)	12	27,75	13,80	3,71	
	<i>n</i>	<i>Moyenne</i>	<i>Variance</i>	<i>Ecart-types</i>	<i>p-value, T-student*</i>
Pente (basse)	44	24,47	13,80	3,71	0,44
Pente (inter)	11	24,64	10,65	3,26	
	<i>n</i>	<i>Moyenne</i>	<i>Variance</i>	<i>Ecart-types</i>	<i>p-value, T-student*</i>
Pente (inter)	11	24,64	10,65	3,26	0,022
Pente (haute)	12	27,75	13,80	3,71	

Tableau XXVI : Comparaison et test statistique des moyennes des angles du plateau tibial en fonction de la position de la tubérosité tibiale * test de Student à variances inégales.

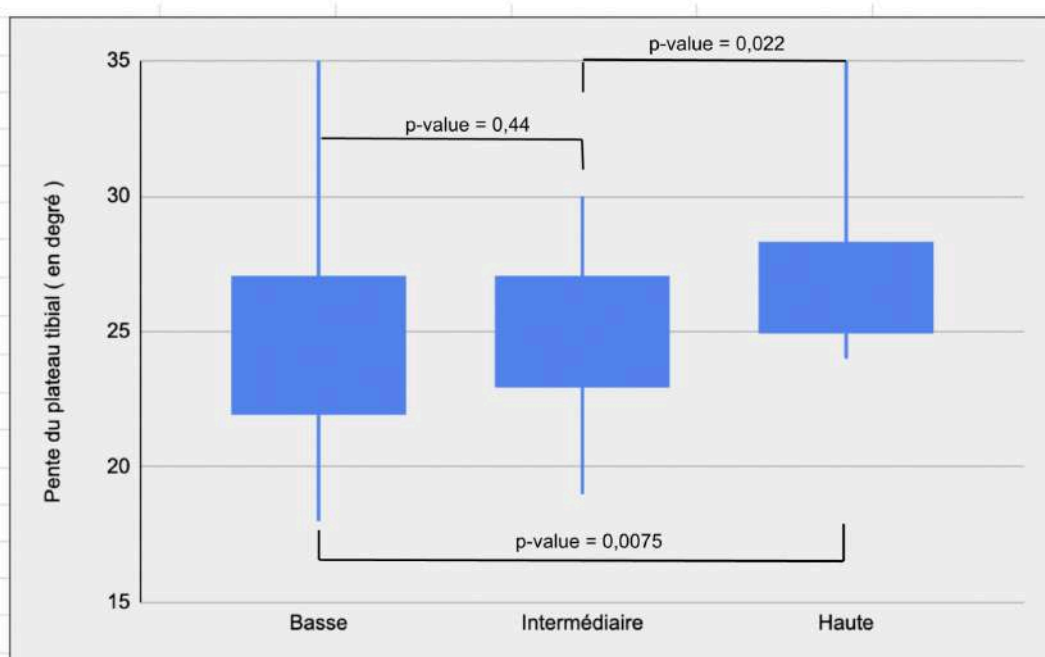


Figure 97 : Boxplot de la répartition des angles du plateau tibial en fonction de la position de la tubérosité tibiale.

Nous pouvons déduire deux conclusions de cette comparaison. La première est que la différence de proximité de l'artère par rapport au tibia, entre les deux catégories de conformation tibiale, peut être en lien avec la pente tibiale. En effet, nous avons montré précédemment, que plus le TPA est élevé, plus l'artère est distante du cortex tibial caudal au niveau du R5W. Or nous venons de montrer que les tibias en CatH ont une TPA moyenne de plus de 27° ce qui correspond à des TPA de la plus grande catégorie dans l'étude précédente.

La seconde conclusion est que les tibias classés en CatI présentent une particularité : la majorité d'entre eux ont un angle Z moyen, mais une pente tibiale proche de celles des tibias de la CatB. La combinaison de ces deux paramètres complique la prise de décision de l'opérateur pour les catégoriser en "haute" ou "basse". En effet, un angle de pente tibiale modéré avec une tubérosité tibiale haute crée un contraste par rapport aux tibias présentant d'un côté une tubérosité tibiale plutôt haute et un PTA fort et d'une autre côté des tibias présentant une tubérosité tibiales plutôt basse et un PTA faible. De plus, des grassets de la CatI présentent une anatomie osseuse particulière rendant la classification dichotomique difficile.

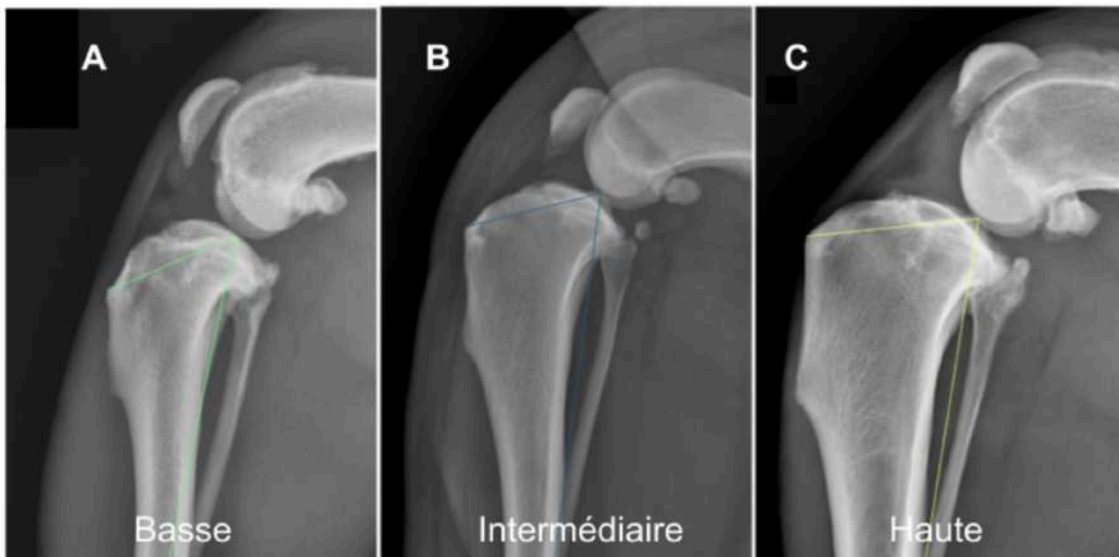

Figure 98 : Mesures de l'angle Z et du la TPA sur trois radiographies latérales de tibias à conformations différentes. A : Angle Z = 54,89° TPA = 18° B : Angle Z = 68,97° TPA = 19° C : Angle Z = 75,37° TPA = 29° Crédit service d'imagerie médicale du CHUV d'Oniris et CHV TRIOVET.

La classification visuelle est conditionnée par deux paramètres : la position de la tubérosité tibiale et l'angle de la pente tibiale. La position de la tubérosité tibiale est, à lui seul, déterminant dans la majorité des individus pour la classification du grasset. Mais il est possible pour certains animaux d'être piégé par un angle de pente tibial faible sur un animal présentant une tubérosité tibiale en position plutôt haute et donc d'établir difficilement la classification.

Nous avons donc mis en évidence que l'angle de la pente tibiale influence la catégorisation visuelle des tibias. Les tibias classés dans la catégorie "haut" présentent généralement une pente tibiale plus prononcée. Cependant, cela ne signifie pas que tous les tibias avec une forte pente tibiale sont classés dans la CatH et présentent une vascularisation artérielle plus éloignée du tibia par rapport aux autres, comme démontré précédemment.

En conséquence, nous avons décidé de déterminer un seuil d'angle Z permettant de distinguer la CatH et CatB. Nous avons choisi l'angle de 67° comme valeur seuil pour définir la dichotomie entre CatB et CatH. En effet, c'est la valeur discriminante entre ces deux catégories d'après la figure 96. Un angle Z supérieur à 67° fait rentrer le grasset dans la CatH. En moyenne, les grassets de cette catégorie présentent une vascularisation artérielle poplitée plus éloignée du tibia que les grassets de l'autre catégorie, d'après le tableau XXVII.

	<i>n</i>	<i>Moyenne</i>	<i>Variance</i>	<i>Ecart-types</i>	<i>p-value, T-student*</i>
Artère 5 voies (Angle Z < 67°)	51	1,88	0,49	0,70	0,004
Artère 5 voies (Angle Z > 67°)	16	2,38	0,35	0,59	
Veine 5 voies (Angle Z < 67°)	51	0,65	0,11	0,33	0,09
Veine 5 voies (Angle Z > 67°)	16	0,86	0,33	0,57	
Artère scie (Angle Z < 67°)	51	1,68	0,59	0,77	0,02
Artère scie (Angle Z > 67°)	16	2,08	0,42	0,65	
Veine scie (Angle Z < 67°)	51	0,58	0,10	0,32	0,07
Veine scie (Angle Z > 67°)	16	0,80	0,32	0,57	

Tableau XXVII : Comparaison et test statistique des moyennes des distances séparant les vaisseaux du cortex tibial caudal en fonction de la mesure de l'angle Z. * test de Student à variances inégales.

L'angle Z est donc considéré comme la mesure pouvant discriminer l'ensemble des tibias dans la CatH ou la CatB. Le seuil de 67° a été déterminé en raison des résultats obtenus lors de la classification visuelle des tibias. Par conséquent, un tibia présentant une mesure de l'angle Z supérieure à 67° , sur la radiographie latérale, est classé dans la CatH.

Nous avons vu que l'angle du plateau tibial a un impact sur la classification et que les animaux de la CatH ont un PTA plus élevé en moyenne que ceux de la CatB. Comme vu précédemment, cette différence de PTA peut jouer dans la différence de distance séparant l'artère poplitée du tibia. Nous avons voulu également déterminer si le poids des individus jouaient également dans cette différence entre les deux catégories CatH et CatB.

L'évaluation du poids des animaux dans les deux nouvelles catégories a donné les résultats suivants. La moyenne pour la catégorie < 67° est de 33,09 kg (14 à 62 kg), et la moyenne pour la catégorie > 67° est de 35,5 kg. (19 à 64 kg). Bien que la moyenne soit plus élevée pour la catégorie > 67°, cette différence n'est pas statistiquement significative, avec une p-value de 0,22. Un test de Chi² sur la distribution des poids, selon les catégories de la figure 93, entre CatH et CatB, n'a révélé aucune différence statistiquement significative, avec une valeur de 2,56, inférieure au seuil critique de 5,99 pour un test à deux degrés de liberté.

L'angle de la pente tibiale peut jouer un rôle principal dans la différence observée de distance entre l'artère poplitée et le cortex tibial caudal entre la CatH et la CatB, en association avec le poids des individus. En effet, nous avons mis en évidence qu'une pente tibiale plus élevée et qu'un poids plus fort avaient tendance à un éloignement de l'artère poplitée par rapport au cortex tibial caudal. Ici la CatH présente une moyenne de PTA significativement plus élevée, et une moyenne de poids également plus élevée (mais non significative) que la CatB.

Pour terminer cette étude sur la relation entre la conformation tibiale et la distance entre la vascularisation poplitée et le tibia, nous avons cherché à classer les races de chiens en fonction de leur angle Z. D'après le tableau XXVIII, nous constatons que les races les plus représentées dans la CatH sont des races de taille moyenne à géante, principalement de type racial berger. Cependant, ces mêmes races sont également présentes dans l'autre catégorie. Ainsi, ce tableau fournit peu d'informations sur la répartition des races en fonction de leur conformation tibiale.

Angle Z < 67°	Angle Z > 67°		
Chow-Chow (2)	Golden Retriever (10)	Cane corso (4)	Bouvier Bernois
Malinois (2)	Labrador (3)	Border Collie	Braque français
Golden retriever (3)	Malinois (2)	Terrier Tibétain	Husky sibérien
Labrador (3)	Boxer	Chow-Chow	Croisé non spécifiés (4)
Leonberg	Terre-Neuve	Epagneul breton	Epagneul de musterkander
Boxer	Leonberg	Pointer	American bully XXL
Berger Hollandais	Bullmastiff	Griffon fauve	American staff terrier (5)
Berger Allemand	Eurasier	Rottweiler	American bully
Dogue de bordeaux	Berger d'amérique (2)		Bouledogue américain
Border Collie			

Tableau XXVIII : Répartition des races des chiens en fonction de leur angle Z. Le nombre entre parenthèses indique le nombre d'individus de cette race présents dans la catégorie.

L'étude des races canines des différentes catégories ne permet pas de mettre en évidence des races ou catégories raciales prédominantes dans l'une ou l'autre des catégories.

4.3.7 Impact de la rupture du LCCr sur la distance entre les vaisseaux et le tibia

Une étude antérieure a mis en évidence une différence de proximité entre l'artère poplitée et le cortex tibial caudal chez les grassetts présentant un LCCr sain par rapport aux mêmes grassetts après une lésion du LCCr.⁹⁰ Cette étude a révélé que la lésion du LCCr entraînait un éloignement de l'artère poplitée par rapport au cortex tibial caudal en comparaison avec le même grasset non lésé. Dans le cadre de notre étude, nous disposons des IRM des deux grassetts pour 24 chiens, dont un seul LCCr est lésé d'après l'analyse IRM. Nous avons comparé la plus petite distance séparant les vaisseaux du cortex tibial caudal au niveau du R5W, car nous n'avons pas d'information sur la taille de la scie pour le grasset sain.

	n	Moyenne	Variance	Ecart-type	p-value T-student*
Artère 5-voies LCCR rupture	24	2,04	0,43	0,66	0,002
Artère 5-voies sain	24	1,53	0,3	0,55	
Veine 5-voies LCCR rupture	24	0,61	0,14	0,37	0,01
Veine 5-voies sain	24	0,42	0,12	0,35	

Tableau XXIX : Comparaison et test statistique des moyennes des distances séparant les vaisseaux du cortex tibial caudal au niveau du R5W en fonction de l'état du LCCR. * test de Student apparié.

Nous remarquons une proximité plus importante des vaisseaux artériels et veineux avec le cortex tibial caudal pour les grassets sains comparativement aux grassets présentant une rupture du ligament croisé crânial. Ces différences de proximités, d'environ 0,5 mm pour l'artère et 0,2 mm pour la veine, sont statistiquement significatives.

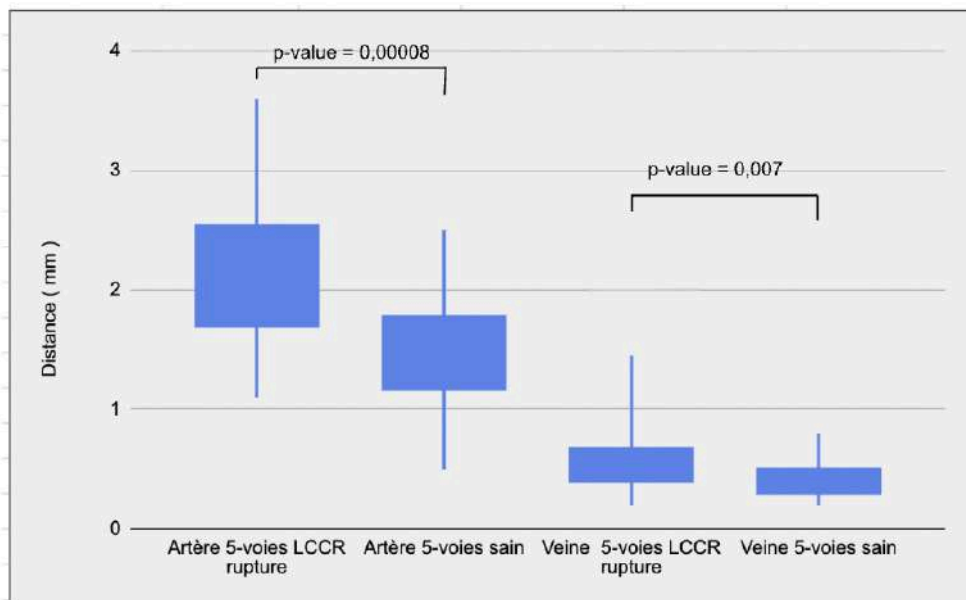


Figure 99 : Boxplot des distances séparant les vaisseaux du cortex tibial caudal au niveau du R5W en fonction de l'état du LCCR.

Cette différence de distance peut être expliquée par l'avancée crâniale du tibia rendue possible par la rupture du LCCR. Les vaisseaux sanguins, étant inclus et adhérents à la masse musculaire caudalement au tibia, ne suivent pas la même avancée que le tibia lui-même, étant retenus par les muscles décrits précédemment.

La rupture du LCCR chez le chien entraîne un éloignement des vaisseaux poplités du cortex tibial caudal par rapport à un grasset sain, d'environ 0,5 mm pour l'artère et 0,2 mm pour la veine.

À retenir

La coupe transversale en pondération T1 permet la visualisation de l'artère poplitée ainsi que la veine poplitée.

La plus petite distance entre l'artère, ou la veine, et le cortex tibial caudal au niveau du R5W et de la scie est mesurable sur les coupes transversales en pondération T1. Les mesures entre les trois opérateurs ne sont pas significativement différentes malgré des différences de moyennes d'environ 10 % pour l'artère et pour la veine.

Les mesures révèlent une plus grande proximité de la veine poplitée avec le tibia par rapport à l'artère poplitée. Au niveau du R5W, l'artère est à environ 2 mm du cortex et la veine à environ 0,7 mm. Au niveau du point de sortie caudal de la scie, l'artère est à environ 1,77 mm du cortex et la veine à environ 0,63 mm. L'étude statistique a donc révélée que l'artère est significativement plus proche du tibia au niveau de la scie qu'au niveau du R5W, ceci peut s'expliquer par la présence de ramifications artérielles entre le cortex tibial et l'artère poplitée, éloignant cette dernière du cortex tibial caudal.

Il a été montré que le poids de l'animal conditionne la distance minimale entre l'artère et le cortex tibial caudal, mais pas pour la veine. En effet, les animaux de plus de 40 kg ont une vascularisation artérielle plus éloignée du tibia que les animaux de moins de 40kg.

L'angle du plateau tibial conditionne également légèrement la distance minimale entre l'artère, ou la veine, et le cortex tibial caudal. En effet, en créant trois catégories d'angles du plateau tibial ($<24^\circ$; $\{24^\circ - 26^\circ\}$ et $> 26^\circ$) nous remarquons une augmentation de la moyenne des distances pour l'artère et la veine au deux positions étudiées (scie et R5W), sans toutefois de différences significatives à part entre les catégories $< 24^\circ$ et $> 26^\circ$ pour l'artère au niveau du R5W.

La conformation de la tubérosité du tibia est également un critère conditionnant la distance minimale entre l'artère et le cortex tibial caudal. En effet, nous pouvons classer les tibias en deux catégories : tubérosité tibiale "haute" et tubérosité tibiale "basse". Cette classification peut se faire par une analyse visuelle de la radiographie latérale du grasset ou par une mesure de l'angle Z. Un angle Z $> 67^\circ$ classe le tibia dans la catégorie tubérosité tibiale "haute". L'analyse de la proximité des vaisseaux avec le tibia pour ces deux catégories montre une différence significative pour l'artère, avec une distance minimale moyenne de 2.38 mm pour la CatH au niveau du R5W contre 1.88 mm pour la CatB. De même au niveau de la scie, la distance minimale moyenne pour l'artère est de 2.08 mm pour la CatH contre 1.68 mm pour la CatB. Pour la veine la différence des moyennes est présente pour les deux positions mais n'est pas statistiquement différente. La CatH présente donc une vascularisation artérielle, en moyenne plus éloignée du tibia que la CatB.

De plus, en étudiant l'angle du plateau tibial et le poids entre les deux catégories, nous remarquons que la TPA moyenne est plus élevée pour la CatH ($27,4^\circ$ contre $24,4^\circ$) ainsi que le poids moyen (35,5 kg contre 33,09 kg). Or nous avons mis en évidence l'implication du poids et du TPA dans la distance minimale entre l'artère et le cortex tibial caudal. Donc il existe un lien étroit entre le poids de l'animal, la pente tibiale et la position de la tubérosité tibiale permettant de définir un plus grande proximité de l'artère poplitée avec le cortex tibial chez certains chiens.

La rupture du ligament croisé crânial entraîne une avancée du tibia entraînant une plus grande distance entre les vaisseaux poplités et le cortex tibial que sur le membre contraposé indemne de rupture du LCCr.

4.4 Positionnement de la vascularisation par rapport à la concavité tibiale

La proximité du réseau artérioveineux avec le tibia n'est pas le seul facteur à considérer dans la probabilité de léser ces vaisseaux lors d'une ostéotomie du tibia proximal. En effet, pour réaliser une ostéotomie circulaire, il est nécessaire de scier les deux corticales du tibia, médiale et latérale. Comme mentionné précédemment, le tibia caudal présente une concavité plus ou moins prononcée selon la conformation tibiale. Cette concavité peut contenir divers tissus, tels que des fibres musculaires et les vaisseaux sanguins poplités. Par conséquent, ces tissus et vaisseaux sont parfois inclus dans le plan de coupe du tibia, comme illustré sur la figure 100.

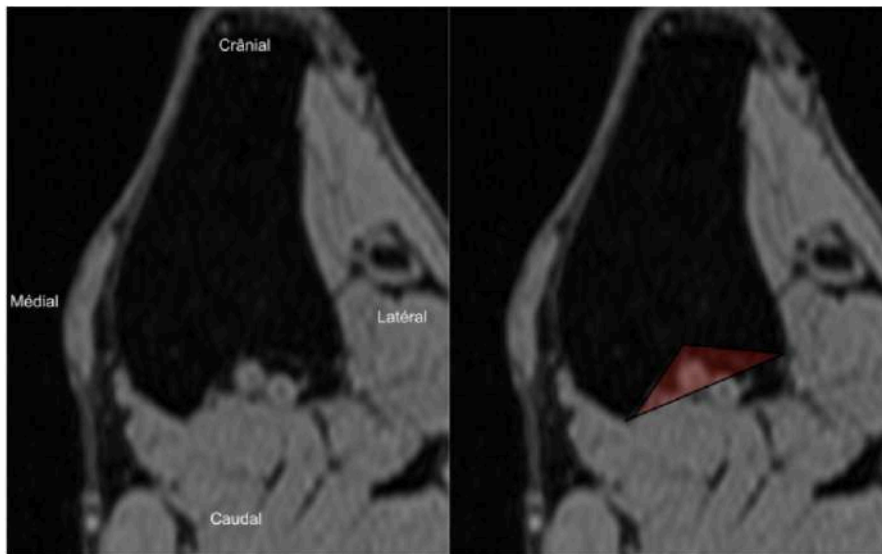


Figure 100 : Modélisation, sur coupe transversale de grasset droit par IRM T1 3D VIBE, des tissus et vaisseaux compris dans le trait de coupe de la scie d'ostéotomie circulaire de TPLO (triangle rouge). Crédit service d'imagerie médicale du CHUV d'Oniris.

En examinant l'ensemble des images IRM des grassets, il est observé que la concavité tibiale varie d'un individu à l'autre. Elle est généralement peu marquée, mais peut être très prononcée chez certains individus, comme illustré dans le figure 101, ci-dessous.

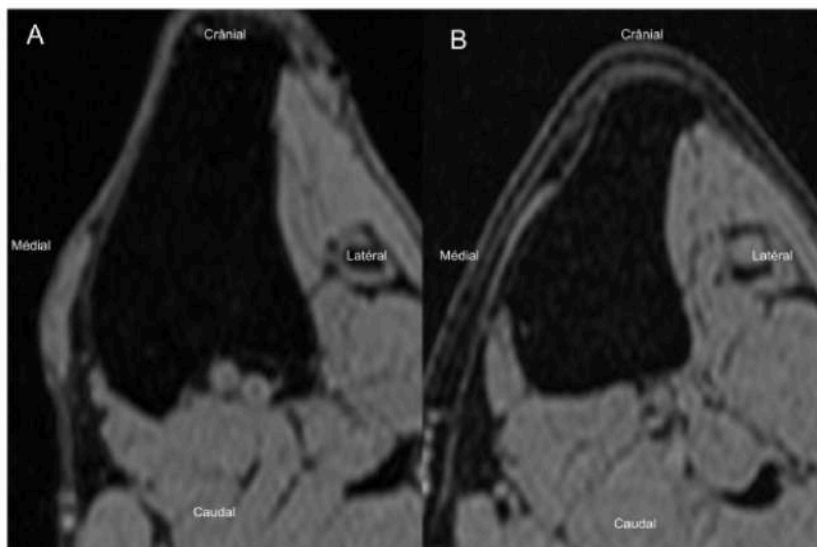


Figure 101 : Comparaison de la concavité tibiale caudale sur deux coupes transversales de grassets droits par IRM T1 3D VIBE. A) Forte concavité tibiale caudale B) Faible concavité tibiale caudale. Crédit service d'imagerie médicale du CHUV d'Oniris.

Pour chaque grasset ayant subi une TPLO, la proportion de l'aire de coupe transversale de chaque vaisseau poplitée au sein de la concavité tibiale caudale, au niveau de la sortie caudale de la scie, à été mesurée et classée dans différentes catégories : 0%, < 50%, > 50% et enfin 100%. (Fig 102)

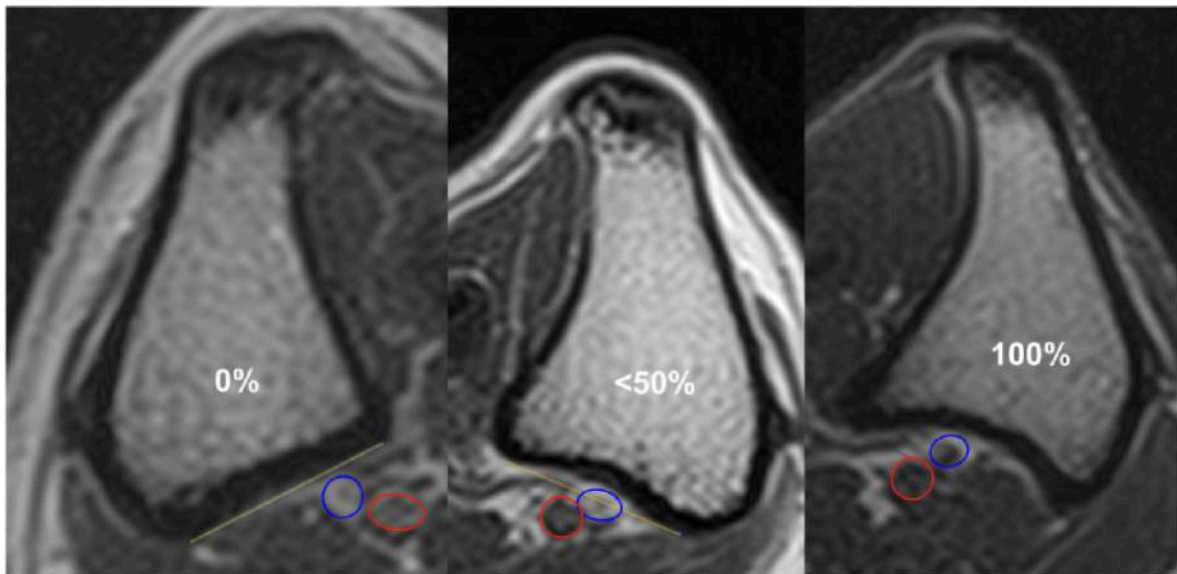


Figure 102 : Exemples de différentes proportions de la veine poplitée comprise dans la concavité tibiale caudale. Images par IRM T1-weight. Rond bleu : veine poplitée, Rond rouge : artère poplitée. Crédit service d'imagerie médicale du CHV TRIOVET.

Nous pouvons observer sur la figure 102 que plus la concavité tibiale caudale est prononcée, plus les vaisseaux sont inclus dans cette concavité, ce qui pourrait augmenter le risque de lésions lors de l'ostéotomie. De plus, nous constatons que c'est la veine qui représente la plus grande proportion de son aire située dans cette concavité. Une étude portant sur l'ensemble des grassets disponibles a abouti à la figure 103 suivante.

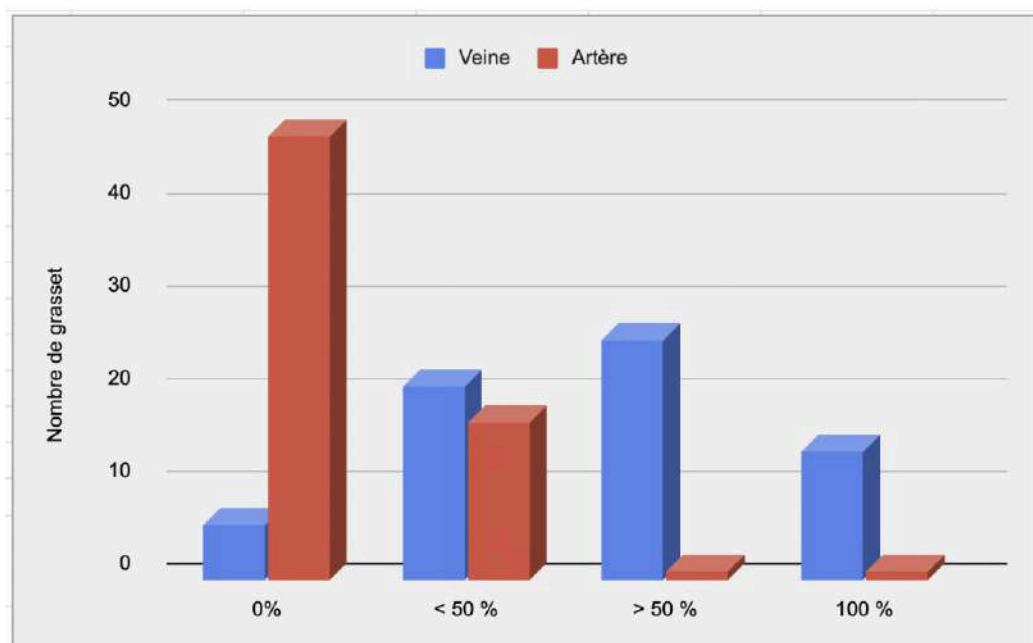


Figure 103 : Répartition des grassets en fonction de la part de la section transversale de l'artère ou de la veine comprise dans la concavité tibiale caudale.

Cette répartition met en évidence la prédominance de l'inclusion de la veine poplitée dans la concavité tibiale caudale, contrairement à l'artère, qui dans la plupart des cas n'est pas incluse dans cette concavité, ou seulement marginalement. Ainsi, la veine est plus susceptible d'être sectionnée lors de l'ostéotomie du tibia proximal par rapport à l'artère.

Certains grassets présentent une concavité tibiale caudale plus marquée que les autres. De plus, plus cette concavité est marquée, plus la proportion de l'aire en coupe transversale des vaisseaux poplités incluse dans cette concavité est forte.

Il est important de noter que la veine, par sa plus grande proximité avec le cortex tibial, est le plus souvent incluse à plus de 50% de son aire dans la concavité. Au contraire, l'artère est quasi exclusivement comprise à moins de 50% de son aire dans la concavité tibiale caudale.

Nous avons souhaité déterminer si une des conformations tibiales, précédemment établies, entraînait une inclusion plus importante des vaisseaux poplités dans la concavité tibiale de ses grassets par rapport aux autres catégories. Nous avons ici, utilisé la classification visuelle des grassets avant l'utilisation de l'angle Z.

	basse	intermédiaire	haute	Totaux
0%	3	2	1	6
< 50%	11	6	4	21
> 50%	18	1	6	25
100%	12	1	1	14
Totaux	44	10	12	66

Tableau XXX : Répartition des grassets en fonction de la position de la tubérosité tibiale ainsi que la proportion de l'aire en coupe transversale de la veine poplitée au sein de la concavité tibiale caudale.

Un test du Chi-2 a été effectué pour le cas de la veine, donnant une valeur de Chi-2 = 7,88. Cependant, pour un degré de liberté de 6 et un niveau de signification de 0,05, le seuil critique est de 12,59. Ici, 7,88 < 12,59, ce qui indique l'impossibilité de rejeter l'hypothèse nulle selon laquelle il n'y a pas de différence significative dans la répartition entre les trois catégories. Néanmoins nous remarquons une forte proportion de veines incluses à plus de 50% et 100% dans la concavité tibiale pour la CatB par rapport aux deux autres catégories. Ceci peut-être expliquée par le fait que la veine a tendance à être plus proche du cortex tibial pour cette catégorie que pour les autres.

	basse	intermédiaire	haute	Totaux
0%	30	9	9	48
< 50%	13	1	3	17
> 50%	0	1	0	1
100%	1	0	0	1
Totaux	44	11	12	67

Tableau XXXI : Répartition des grassets en fonction de la position de la tubérosité tibiale ainsi que la proportion de l'aire en coupe transversale de l'artère poplitée au sein de la concavité tibiale caudale.

Concernant l'artère, la variable de Chi-2 est égale à 1,21 , toujours inférieure à 12,59 montrant également une impossibilité de rejeter l'hypothèse nulle d'égalité des proportions entre les trois catégories. Il n'y a donc aucune différence d'inclusion dans la concavité tibiale caudale entre les trois catégories de tibias.

Il est néanmoins important de noter que très peu d'artères sont comprises dans la concavité tibiale caudale, même pour les grassetts de CatB. Ceci montre donc que l'artère possède un risque beaucoup plus faible que la veine de lésion lors de l'ostéotomie circulaire du tibia.

Il existe une plus grande proportion de veines totalement incluses dans la concavité tibiale pour les grassetts en CatB par rapport aux autres catégories. Ceci vient étayer les précédents résultats indiquant que la vascularisation poplitée est plus proche du cortex tibial pour cette catégorie par rapport aux deux autres.

L'artère, étant en très faible proportion incluse dans la concavité tibiale caudale, possède un risque de lésion lors de l'ostéotomie circulaire du tibia plus faible comparée à la veine poplitée.

Une étude antérieure³³ décrit les tibias présentant une tubérosité tibiale "haute" comme ayant une concavité tibiale caudale plus marquée que les autres. De plus , nos observations indiquent que les concavités tibiale marquées sont associées à une proportion plus élevée de l'aire de la veine poplitée dans cette concavité, comme le montre la figure 102. Ensuite, le tableau XXXI révèle une absence de différence dans la répartition en fonction des trois catégories. Cette absence de différence de répartition ne permet donc pas de définir une prédominance de concavité tibiales marquée dans la CatH par rapport aux autres catégories.

À retenir

Cette analyse de la concavité caudale du tibia proximal nous montre que la veine est présente en plus grande proportion que l'artère dans la concavité tibiale caudale. Ce qui fait penser que l'hémorragie per-opératoire serait due à une lésion veineuse qu'à une lésion artérielle.

Nous remarquons également qu'il existe des concavités tibiales caudales plus marquées que d'autres. De plus, il semblerait que plus la concavité tibiale caudale est marquée, plus les vaisseaux sont compris à l'intérieur de cette cavité.

L'analyse des inclusions en fonction de la configuration du tibia montre que la forme de la concavité tibiale caudale ne serait pas en lien avec la position de la tubérosité tibiale.

L'analyse de cette coupe transversale en pré-opératoire serait donc d'une grande importance pour le chirurgien afin d'analyser les risques de lésion de la veine et/ou de l'artère en fonction de leur inclusion dans la concavité tibiale caudale au niveau de la sortie de la scie.

4.5 Aires en coupe transversale de l'artère et de la veine poplitées

Le diamètre des vaisseaux sanguins poplités peut jouer un rôle dans l'hémorragie per-opératoire lors de TPLO. En effet, la taille du vaisseau conditionne la quantité de sang circulant à un moment donné et donc le volume de sang s'écoulant du vaisseau si ce dernier est lésé. De plus, un vaisseau de gros diamètre sur un grasset de chien de petite taille peut augmenter les risques de lésion vasculaire.

Dans cette étude, le nombre de grassets étudiés est de 63, car sur 4 grassets, la ramification de l'artère fémorale caudale n'est pas visible en raison d'un cadrage trop distal lors de la prise des images IRM. Les aires de l'artère et de la veine poplitées ont été mesurées sur la coupe transversale passant juste distalement à la ramification de l'artère fémorale caudale. Ce choix d'une coupe plus proximale à l'articulation du grasset a été réalisé pour réduire les incertitudes liées à une plus grande difficulté de distinction des contours des vaisseaux, plus petits, au niveau du cortex tibial caudal.

4.5.1 Répétabilité des valeurs de TRIOVET

Afin de mettre en évidence la répétabilité des mesures nous commençons par la comparaison des moyennes entre les trois opérateurs sur le groupe d'étude de TRIOVET. Pour ce faire, un test statistique ANOVA a été réalisé sur les moyennes obtenues par les trois opérateurs.

	<i>n</i>	<i>Moyenne</i>	<i>Variance</i>	<i>Ecart-type</i>	ANOVA p-value
Etudiant	27	11,39	10,56	3,25	0,003
Chirurgien	27	8,51	9,56	3,09	
Imageur	27	11,06	12,87	3,59	

Tableau XXXII : Comparaison et test statistique des moyennes des aires (en mm²), en coupe transversale, de l'artère poplitée juste distalement à la ramification de l'artère fémorale caudale, mesurées par trois opérateurs différents.

	<i>n</i>	<i>Moyenne</i>	<i>Variance</i>	<i>Ecart-type</i>	ANOVA p-value
Etudiant	27	10,75	22,90	4,79	0,08
Chirurgien	27	8,08	16,08	4,01	
Imageur	27	10,30	26,50	5,15	

Tableau XXXIII : Comparaison et test statistique des moyennes des aires (en mm²), en coupe transversale, de la veine poplitée juste distalement à la ramification de l'artère fémorale caudale, mesurées par trois opérateurs différents.

Il existe une différence significative entre les moyennes des mesures effectuées par le chirurgien et celles des deux autres opérateurs pour l'artère et la veine. Cette différence est de même grandeur pour la veine et l'artère, soit environ 2,5 mm² de différence avec les deux autres opérateurs. En revanche, il n'y a pas de différence significative entre les mesures effectuées par l'étudiant et l'imageur pour l'artère et la veine.

Ces différences indiquent qu'il existe une variation dans les mesures effectuées par les différents opérateurs, probablement due à une différence d'appréciation des contours des

vaisseaux sanguins lors de la prise de mesures ou à une incompréhension sur la coupe transversale à choisir pour effectuer les mesures.

Les valeurs obtenues pour les IRM d'ONIRIS ont également été mesurées par l'étudiant, nous utiliserons les résultats de TRIOVET réalisées par l'étudiant pour la suite des analyses statistiques.

L'absence de différence significative entre les mesures de l'étudiant et de l'imageur nous permettent de conclure à une bonne répétabilité des mesures entre ces deux opérateurs. La différence avec le dernier opérateurs pose des questions sur la méthode de réalisation des mesures ou sur la correcte distinction des contours des vaisseaux.

4.5.2 Comparaison des valeurs des deux groupes

Nous comparons également les deux groupes d'études dans le but de les regrouper pour les prochaines analyses statistiques. La moyenne concernant l'artère poplitée de TRIOVET est très légèrement supérieure à celle de d'ONIRIS (11,10 mm² contre 10,72 mm²), mais cette différence n'est pas significative selon le test de Student à variances inégales (p-value = 0,26). La même observation est décrite pour la veine, (10,59 mm² pour TRIOVET et 10,36 mm² pour ONIRIS) sans différence statistique également, p-value = 0,41. Par conséquent, nous pouvons combiner les valeurs des deux groupes d'études pour la suite de l'analyse.

	<i>n</i>	<i>Moyenne</i>	<i>Variance</i>	<i>Ecart-type</i>	T-student p-value
Artère TRIOVET	27	11,10	8,89	2,98	0,26
Artère ONIRIS	36	10,72	7,08	2,66	
	<i>n</i>	<i>Moyenne</i>	<i>Variance</i>	<i>Ecart-type</i>	T-student p-value
Veine TRIOVET	27	10,59	23,10	4,81	0,41
Veine ONIRIS	36	10,36	6,68	2,58	

Tableau XXXIV : Comparaison et test statistique des moyennes des aires (en mm²), en coupe transversale, de la veine et de l'artère poplitée juste distalement à la ramification de l'artère fémorale caudale, entre le groupe de TRIOVET et ONIRIS

4.5.3 Comparaison des aires entre l'artère et la veine

Nous avons observé précédemment que la veine, en raison de sa proximité avec le tibia et de son inclusion dans la concavité tibiale caudale, est plus susceptible de provoquer une hémorragie per-opératoire en cas de lésion lors de l'ostéotomie. Nous souhaitons maintenant étudier la différence d'aire en coupe transversale entre la veine et l'artère, car une différence marquée pourrait entraîner des conséquences différentes lors de la lésion de l'un ou de l'autre vaisseau.

	<i>n</i>	<i>Moyenne</i>	<i>Variance</i>	<i>Ecart-type</i>	T-student p-value
Artère	63	10,88	7,46	2,73	0,2
Veine	63	10,46	13,25	3,64	

Tableau XXXV : Comparaison et test statistique des moyennes des aires (en mm²), en coupe transversale, de l'artère et de la veine juste distalement à la ramification de l'artère fémorale caudale.

La comparaison des deux moyennes, effectuée à l'aide d'un test statistique de Student apparié montre, une absence de différence significative. Par conséquent, il n'existe aucune différence majeure entre l'aire en coupe transversale de l'artère poplitée et de la veine poplitée proximale au grasset.

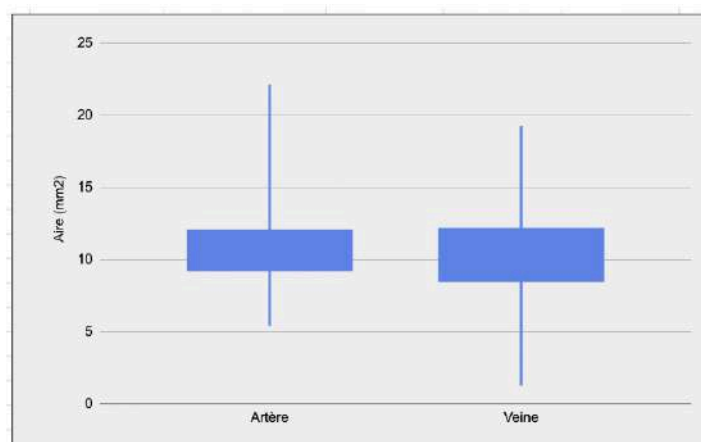


Figure 104 : Boxplot des aires, en coupe transversale, de l'artère et veine poplitées juste distalement à la ramification de l'artère fémorale caudale.

L'aire de l'artère poplitée n'est pas différente, en moyenne, de l'aire de la veine poplitée proximale au grasset. Nous pouvons espérer, par continuité, que cette conclusion se retrouve au niveau de la sortie de la scie et du R5W.

Il n'y a donc pas de plus grand risque, par augmentation du périmètre du vaisseau, de lésion d'un vaisseau par rapport à l'autre.

En examinant plus en détail les données, nous constatons que pour certains grassets, la veine possède une aire plus grande, tandis que pour d'autres, c'est l'artère qui a une aire plus grande. Pour les autres grassets, l'artère et la veine ont une aire de taille similaire. Nous avons analysé le nombre de grassets correspondant à chacune de ces trois catégories.

	<i>n</i>	<i>moyenne</i>
diff (artère/veine) > 1	26	3,7
-1 < diff (artère/veine) < 1	17	0,15
diff (artère/veine) < -1	20	-3,6

Tableau XXXVI : Répartition de la différence d'aire (en mm²) entre l'artère et la veine poplitée d'un même grasset.

Le tableau XXXVI montre une répartition avec une légère prédominance des grassetts présentant une aire d'artère plus grande que celle de la veine (n = 26), contre n = 20 pour les grassetts om la veine a une aire plus grande que l'artère, et n = 17 pour ceux où les aires sont quasi similaires. Les différences d'aires sont en moyenne comprises aux environs de 3,7 mm² l'artère et la veine.

Lorsque la différence d'aires est comprise entre -1 et 1 mm², nous estimons qu'il n'y a pas de différence significative entre l'aire de la veine et celle de l'artère.

L'étude détaillée des aires entre l'artère et la veine d'un même grasset montre une différence d'aire d'environ 34 %.

Pour environ 27% des grassetts la différence d'aire entre les deux vaisseaux est de moins d'un millimètre carré ce qui est négligeable par rapport aux incertitudes de mesures.

4.5.4 Impact du poids sur l'aire de coupe transversale des vaisseaux

Il peut être aisé de penser que le diamètre de coupe transversale d'un vaisseau sanguin est directement proportionnel au gabarit de l'animal, et donc à son poids. Nous avons voulu vérifier cette assertion pour l'artère et la veine poplitées, et éventuellement détecter des anomalies ou des incohérences entre les aires de coupe des vaisseaux et les poids des animaux.

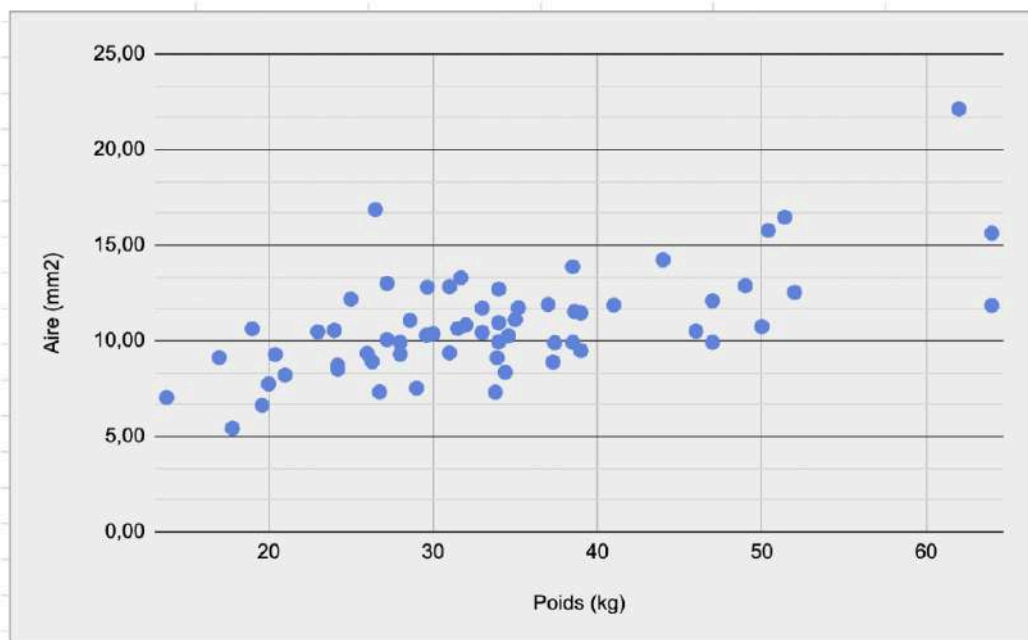


Figure 105a : Répartition des aires, en coupe transversale, des artères poplitées en fonction du poids des chiens.

Nous observons une bonne corrélation positive pour l'aire de l'artère, avec un coefficient de Pearson de 0,60. En revanche, pour la veine, bien qu'une tendance soit visible, il y a plus d'anomalies, notamment des aires de veines supérieures à 16 mm² chez des chiens de moins de 30 kg. Le coefficient de Pearson pour la veine est de 0,42. (Fig 105)

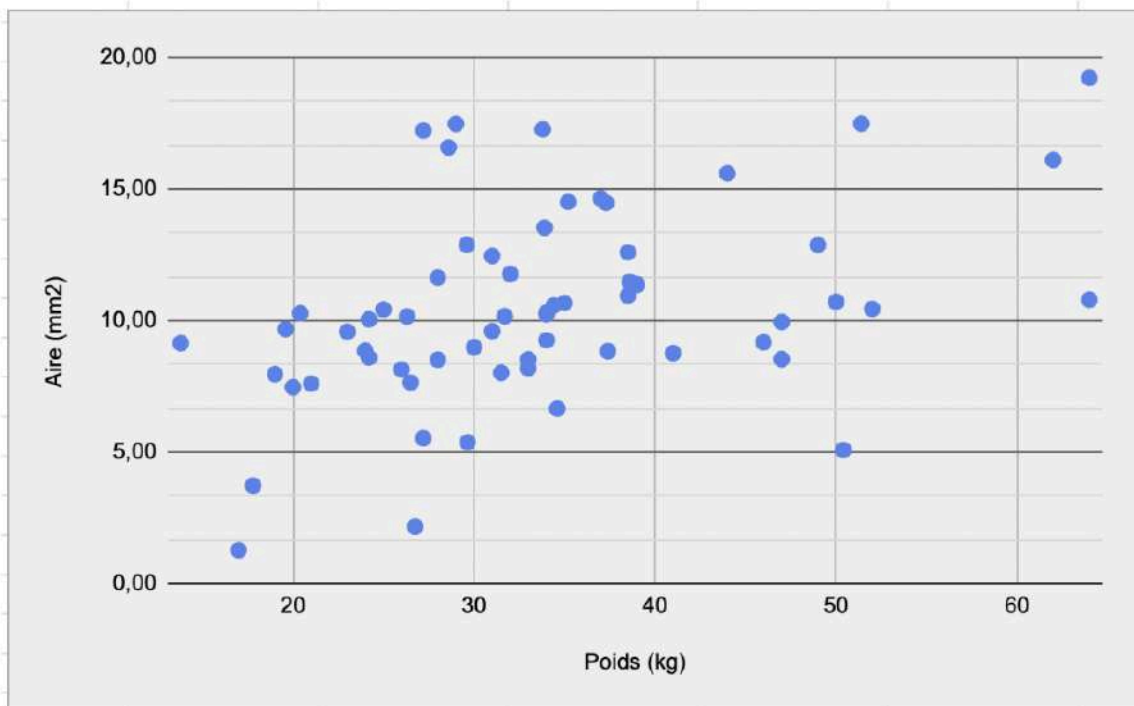


Figure 105b : Répartition des aires, en coupe transversale, des veines poplitées en fonction du poids des chiens.

Nous remarquons une grande différence dans la corrélation positive de l'aire de la veine avec le poids par rapport à la corrélation positive décelée pour l'artère. En effet, de nombreuses variations sont détectées et peuvent s'expliquer par la complaisance de la paroi veineuse par rapport à la paroi artérielle. Ainsi, au moment de l'acquisition des images IRM, un flux veineux plus important, au niveau de la ramification de l'artère fémorale caudale, pourrait entraîner une dilatation focale de la veine sur la coupe étudiée, faussant la mesure qui devait représenter un état de "repos" du vaisseau sanguin. Sur certains grassets, ce phénomène est bien visible avec une dilatation sur une coupe transversale de la veine par rapport à son aire sur d'autres coupes.

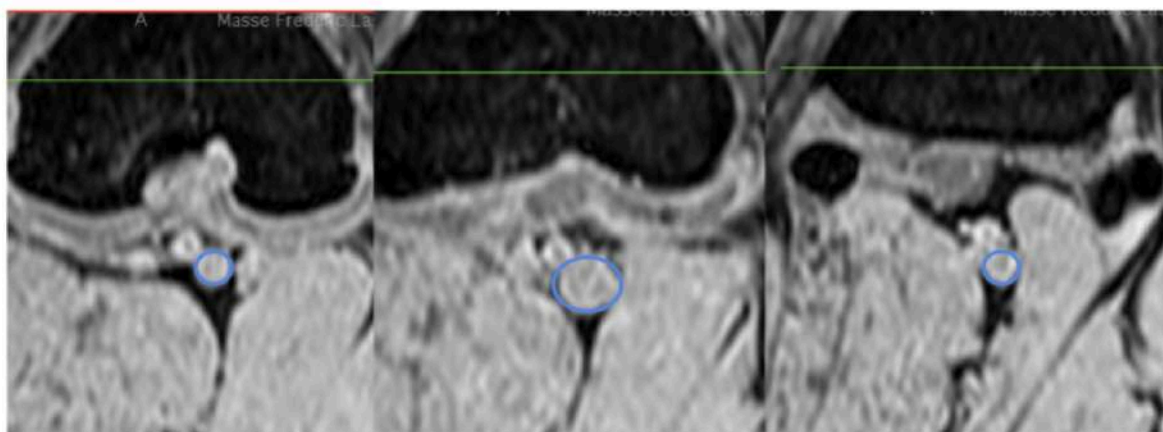


Figure 106 : Visualisation de l'aire de la veine poplitée sur trois coupes transversales consécutives de grasset en IRM T1 3D VIBE. Crédit service d'imagerie médicale du CHUV d'Oniris.

L'aire, en coupe transversale, de l'artère poplitée proximale au grasset est directement proportionnelle au poids de l'animal avec un coefficient de Pearson élevée de 0,60. En revanche, bien qu'une corrélation positive se dessine, il semble y avoir de nombreuses anomalies de l'aire de la veine en coupe transversale par rapport à l'artère.

À retenir

Il est noté que la mesure de ces aires sur les coupes transversales de grasset en pondération T1 peut différer entre chaque opérateur. Cette différence de moyenne peut aller jusqu'à 2 mm² entre deux opérateurs.

Nous pouvons retenir de cette analyse de l'aire de coupe transversale de l'artère et de la veine poplitées proximale au grasset, qu'il y a bien une corrélation positive entre cette aire et le poids de l'animal mais seulement pour l'artère. En effet, le diamètre de la veine semble plus aléatoire.

La différence de d'aire entre la veine et l'artère poplitées d'un même grasset montre une différence moyenne d'environ 34% de l'aire des vaisseaux, tantôt au profit de l'artère poplitée, tantôt au profit de la veine poplitée.

4.6 Anatomie particulière des ramifications du réseau "5-ways"

Chez l'Homme, la variabilité des structures vasculaires a été largement étudiée, révélant une grande diversité de configurations vasculaires. En particulier, différentes formes de ramifications ont été décrites pour certains réseaux vasculaires spécifiques. Par analogie avec les différences vasculaires observées chez l'Homme, notamment au niveau de l'artère poplitée¹³⁴, nous avons réalisé une catégorisation des grassets en fonction de l'anatomie de l'artère tibiale crâniale, de ses ramifications cranio-latérales et de l'artère tibiale caudale.

De même que chez l'Homme, nous avons décidé d'établir une classification des grassets basée sur l'anatomie des ramifications du R5W. La figure 107, ci-dessous, illustre les différentes configurations observées. Il est important de noter que la veine poplitée et la veine tibiale crâniale suivent le réseau artériel en prenant la même forme et possédant les mêmes ramifications.

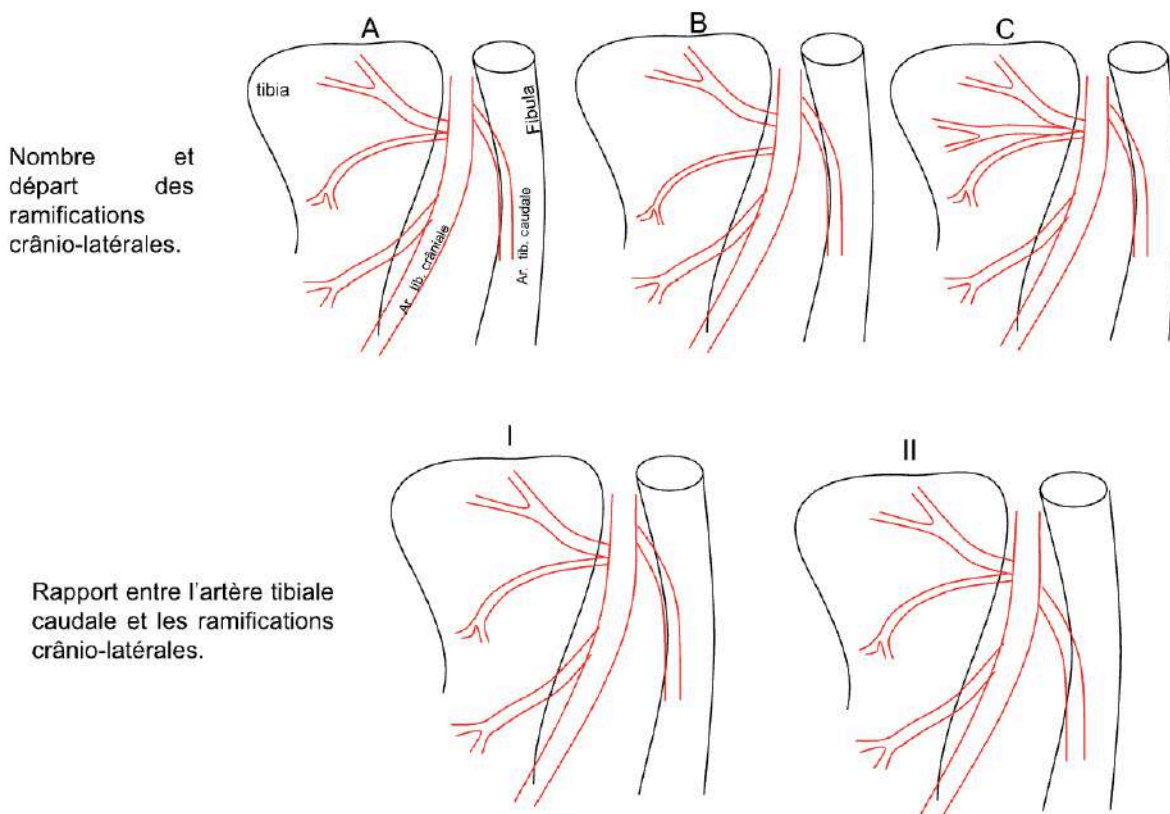


Figure 107 : Classification topographique des ramifications crânio-latérales du réseau artériel 5-voies chez le chien.

La répartition des types de ramifications est codifiée par une combinaison d'une lettre (A, B ou C) et d'un chiffre (I ou II). La lettre A correspond à la présence de deux ramifications crânio-latérales proximales provenant du même point du vaisseau poplité principale. La lettre B correspond également à deux ramifications crânio-latérales proximales mais espacées de quelques millimètres sur le vaisseau poplité. Enfin la lettre C correspond à une triple ramification crânio-latérale provenant du même point du vaisseau poplité. Pour les chiffre I ou II, cela correspond à la position de la première ramification crânio-latérale par rapport à l'artère tibiale caudale. Le chiffre I décrit un départ de l'artère tibiale caudale proximement à la première ramification crânio-latérale. Le chiffre II décrit un départ de l'artère tibiale caudale au même niveau ou distalement à la première ramification crânio-latérale.

La ramification crânio-distale, présente sur l'ensemble des classifications de la figure 107, n'est pas prise en compte pour la classification. En effet, elle représente les ramifications crânio-distales au R5W, qui n'ont pas de proximité avec le cortex tibial et ne présentent donc peu d'intérêt dans l'hémorragie per-opératoire.

	A	B	C	Totaux
I	13	17	7	37
II	26	18	11	55
Totaux	39	35	18	92

Tableau XXXVII : Répartition des grassets (n=92) par type de ramification du R5W.

Sur l'ensemble des 94 grassets étudiés, nous avons pu réaliser la classification sur 92 d'entre eux. Deux grassets n'ont pas pu être clairement identifiés en raison d'une mauvaise définition des ramifications crânio-latérales du R5W.

Nous observons une prédominance de type A et B (42% et 38%, respectivement) par rapport au type C (20%). De plus, les types A et B sont très similaires, car ils sont composés de deux ramifications crânio-latérales proximales qui partent soit du même point sur les vaisseaux poplités, soit sont espacées de quelques millimètres. Ainsi, nous pouvons considérer que le type C est un type secondaire par rapport aux types A et B. En ce qui concerne les sous-types I et II , nous notons une proportion plus élevée de type II (59% contre 41%). Plus précisément, pour les types A et C, la répartition est d'environ 60% de type II par rapport au type I, tandis que pour le type B, elle est de 50% pour chaque sous-type.

	A	B	C
I	14,13%	18,48%	7,61%
II	28,26%	19,57%	11,96%

Tableau XXXVIII : Pourcentage de présence de chaque type de ramification du R5W des grassets de l'étude. n=92

Il existe par ailleurs d'autres variations, fortement dépendantes de l'individu, concernant la taille, la longueur et les sous-ramifications des ramifications principales. En raison de leur caractère strictement individuel, ces variations ne sont pas incluses dans la classification générale mais sont considérées comme des variations spécifiques au sein de chaque catégorie précédemment définie.

Contrairement à la classification humaine, il n'existe pas, dans notre population, de catégorie largement prédominante rendant les autres configurations largement minoritaires.

Les deux configurations les plus représentées sont la A et la B. Elles se répartissent de manière quasi équivalente 80% (n=92) des grassets de notre étude.

De l'ensemble des 6 catégories, la configuration A-II semble être la plus représentée avec plus de 28% des grassets.

Dans cette étude, les IRM des deux grassets de 27 chiens ont été analysées. En comparant les classifications entre les membres gauche et droit de ces chiens, nous avons constaté que 77% de ces chiens possèdent la même classification de la vascularisation "5-ways" entre le grasset gauche et le grasset droit. Cependant, une différence est présente chez 6 chiens.

Voici un exemple illustrant la différence de R5W entre le grasset gauche et le grasset droit chez un de ces chiens.

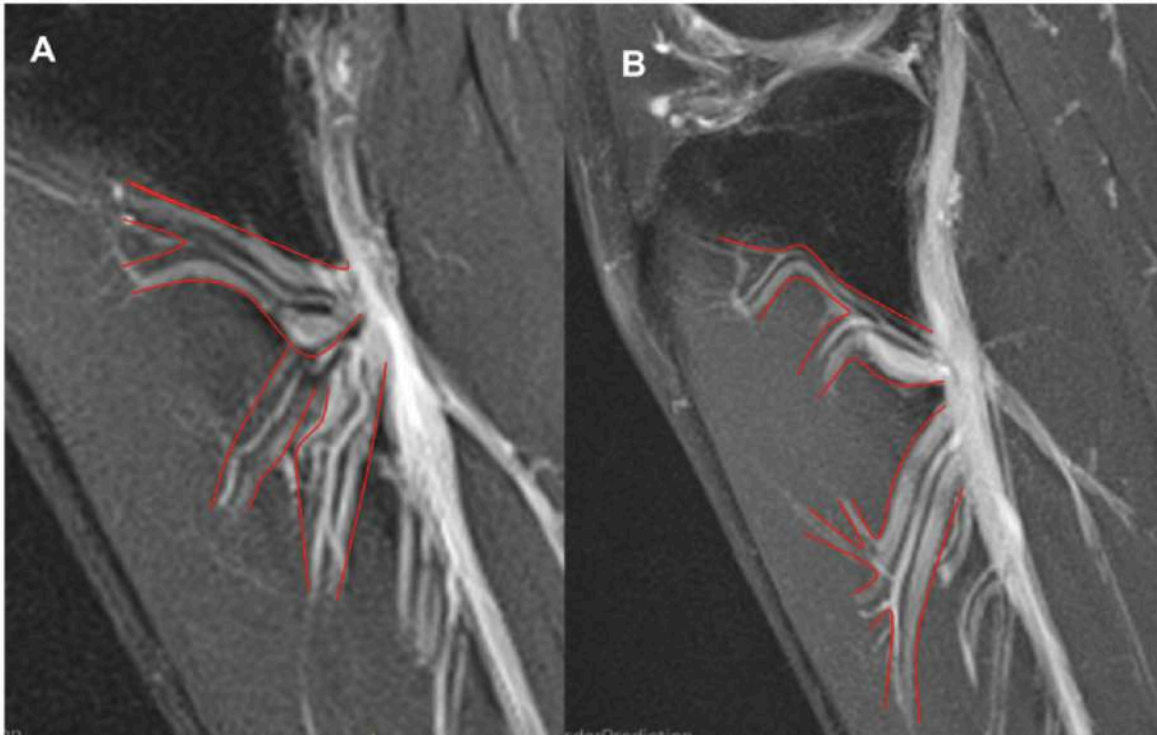

Figure 108 : Coupe sagittale de grasset par IRM en pondération Densité de Proton d'un grasset gauche et droit d'un même chien. A) Visualisation de ramifications de type C-II B) Visualisation de ramifications de type B-II. Crédit service d'imagerie médicale du CHUV d'Oniris.

Il est important de noter que, sur la figure 108, nous visualisons l'ensemble des ramifications de l'artère tibiale crâniale et de la veine tibiale crâniale, ce qui rend les contours des ramifications plus ou moins nets pour certaines d'entre elles.

Il existe donc une variabilité anatomique des ramifications du R5W entre les deux grassets d'un même chien.

4.7 Anomalies vasculaires rapportées

Au cours de l'étude des 94 IRM de grassets disponibles, nous avons identifié la présence de deux anomalies vasculaires majeures. Ces anomalies, observées chez plusieurs individus, ont été révélées grâce à une évaluation détaillée des images IRM. Ces anomalies vasculaires représentent une variation de taille et/ou de position de certaines ramifications du réseau artério-veineux poplité.

4.7.1 Réseau 5-ways à trois ramifications principales

Chez la majorité des chiens étudiés, ainsi que rapporté dans la littérature scientifique, le réseau artériel 5-voies est composé de deux vaisseaux majeurs, l'artère tibiale caudale et l'artère tibiales crâniale, issues toutes les deux de l'artère poplitée. Cependant, chez quelques chiens, ce réseau présente trois vaisseaux majeurs.

La figure 109 compare un R5W classique avec un R5W à trois ramifications principales. Nous observons clairement la présence de l'artère et veine tibiales caudales. Concernant les deux autres groupes de vaisseaux principaux visibles sur l'image B de la figure 109, deux hypothèses dominant. Premièrement, une des ramifications crânio-latérales pourrait prédominer et intégrer les autres ramifications normalement issues de l'artère tibiales crâniale. Deuxièmement, la ramification médiale de l'artère tibiales caudale pourrait être particulièrement grande chez cet animal, ce qui expliquerait sa forte visualisation sur cette coupe sagittale.

Dans la première hypothèse nous avons donc de crânial à distal : ramifications crânio-latérales de l'artère et veine tibiales crâiales, artère et veine tibiales crâiales, artère et veine tibiales caudales.

Dans le seconde hypothèse nous avons donc de crâniale à distal : Artère et veine tibiales crâiales, ramifications médiales de l'artère et veine tibiales caudales, artère et veine tibiales caudales.

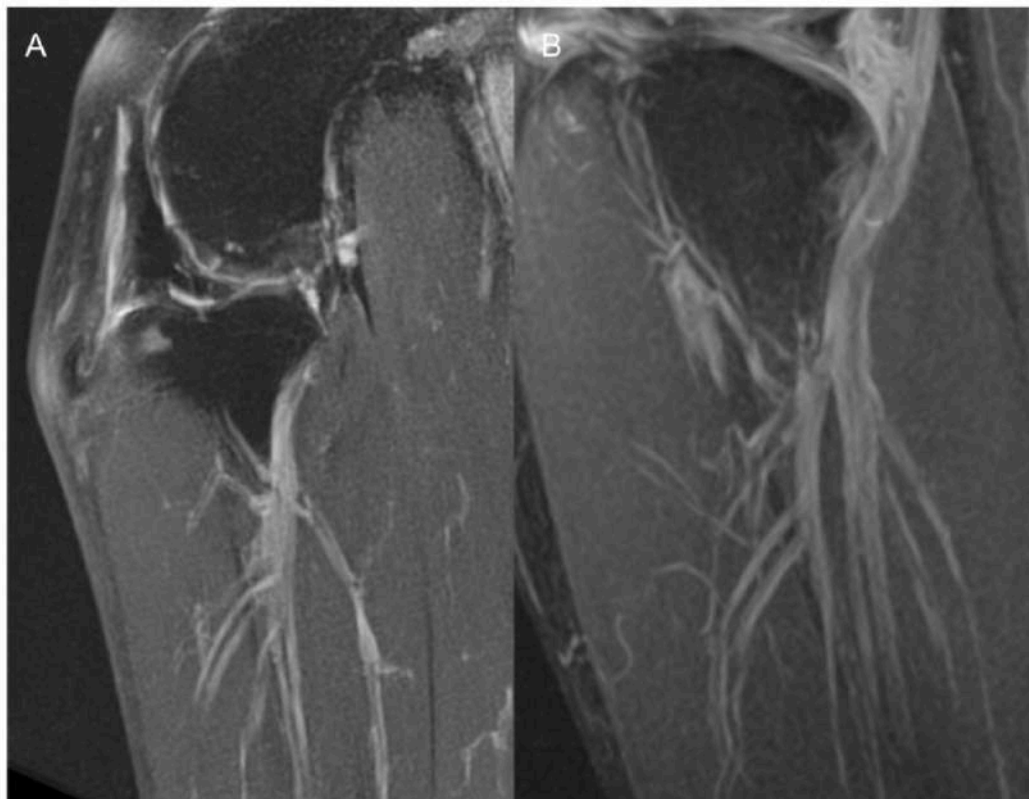


Figure 109 : Comparaison, en coupe sagittale d'images IRM en Densité de proton (DP), d'un grasset avec un R5W classique (A) et un grasset avec un R5W à trois ramifications principales (B). Crédit service d'imagerie médicale du CHUV d'Oniris.

Pour améliorer la visualisation du trajet des vaisseaux sanguins, nous avons utilisé des images IRM en densité de proton, disponibles pour les animaux d'ONIRIS et certains animaux de TRIOVET. Cette anomalie vasculaire est présente sur cinq chiens différents. Pour quatre de ces chiens, seul un grasset est disponible, pour le cinquième, l'anomalie est unilatérale. Le R5W à trois ramifications principales est donc présent dans 5% des grassets et 7% des chiens de notre étude.

4.7.2 Disproportion de diamètre entre la veine poplitée et une de ses ramifications caudales

La seconde anomalie vasculaire identifiée lors de l'analyse des images IRM consiste en une différence de proportions entre la veine poplitée et un des ces rameaux caudaux lors de son dédoublement au niveau du R5W. En étudiant la veine dans le sens du trajet sanguin, la veine tibiale crâniale remonte proximale le long du tibia et de l'artère tibiale crâniale. Juste proximale au R5W, la veine tibiale crâniale se divise pour former la veine poplitée et un rameau mineur, difficilement visible (Fig 110). Ce rameau mineur suit un parcours entre le muscle fléchisseur profond des doigts, le muscle fléchisseur superficiel des doigts ainsi que le muscle poplité, avant de rejoindre la veine poplitée en regard de l'articulation du grasset ou des condyles fémoraux.

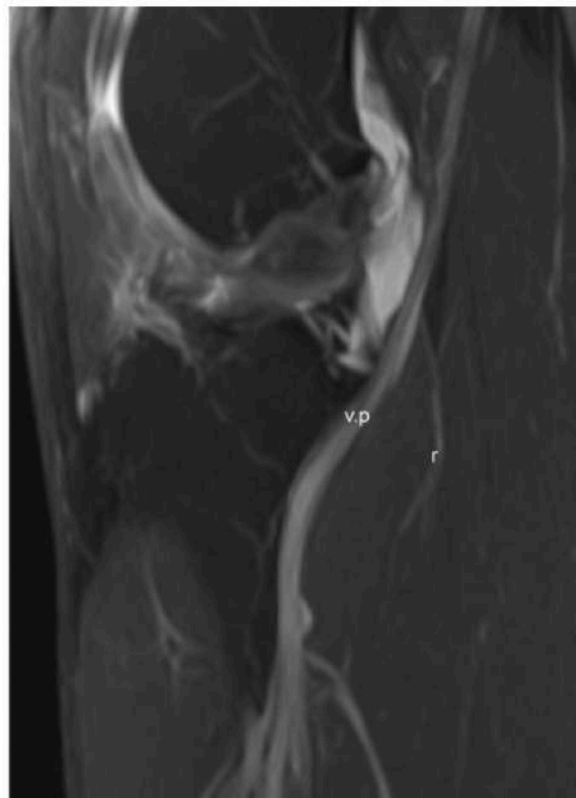


Figure 110 : Coupe sagittale d'un grasset en pondération DP montrant une ramification mineure de la veine poplitée. v.p : Veine poplitée ; r : ramification
Crédit service d'imagerie médicale du CHUV d'Oniris.

Chez 5 chiens, et seulement sur un seul des deux grassets, représentant 5% des grassets et 7% des chiens, une anomalie de proportion entre ces deux vaisseaux a été observée. En effet, sur 4 grassets, les deux veines possèdent le même diamètre et sont très facilement visibles en coupe transversale et sagittale. Chez le troisième chien, l'anomalie de proportion est plus prononcée : le rameau mineur présente une aire de coupe transversale plus grande que celle de la veine poplitée au niveau du tibia proximal. La figure 111, montrant une coupe sagittale de ce troisième chien avec cette inversion de proportion des aires des vaisseaux, suggère que les deux vaisseaux sont de taille égale. Cependant, cette illusion est due à l'artère poplitée passant exactement sur le même axe que la veine poplitée. Cette disproportion est clairement visible sur les coupes transversales de la figure 112.

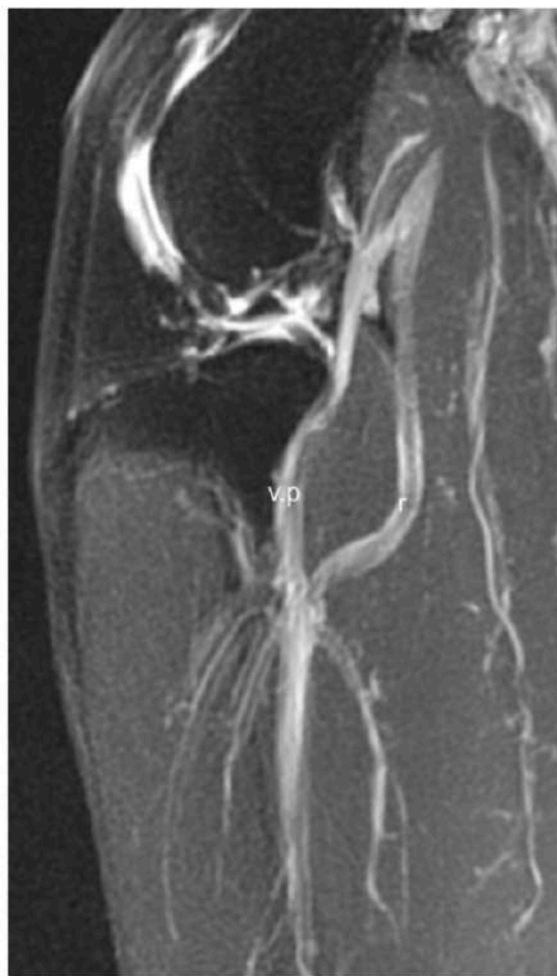


Figure 111 : Coupe sagittale en pondération DP montrant une disproportion de la ramification mineure de la veine poplitée par rapport à cette dernière. v.p : Veine poplitée ; r : ramification. Crédit service d'imagerie médicale du CHUV d'Oniris.

Nous pouvons donc clairement visualiser sur la figure 112, le passage de la ramification caudale de la veine poplitée entre différents muscles. La disproportion du diamètre entre les deux vaisseaux est flagrante comparée à celle observée chez les autres chiens, où les diamètres sont inversés. Dans le cas particulier de ce chien, où la veine poplitée présente un diamètre très faible, le risque d'hémorragie per-opératoire est réduit. Toutefois, chez les autres chiens présentant une anomalie similaire mais avec un diamètre de la veine poplitée non modifié, aucun changement significatif du risque de lésion lors de l'ostéotomie n'est mis en évidence.

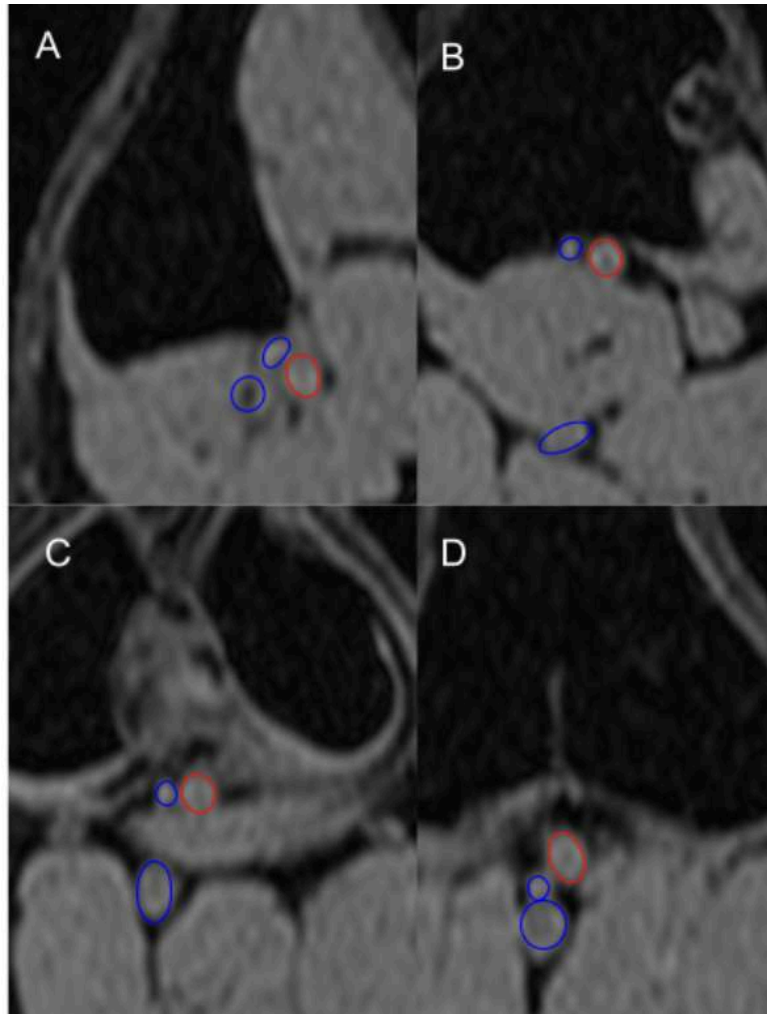


Figure 112 : Différentes coupes transversale en pondération T1 3D VIBE, de la plus distale (A) à la plus proximale (D), montrant la forte disproportion entre la ramification de la veine poplitée et cette dernière. Crédit service d'imagerie médicale du CHUV d'Oniris.

À retenir

Les images IRM en séquence DP permettent une meilleure visualisation du trajet de l'artère et de la veine poplitée que les séquences T1 et T2. Cette étude a permis d'établir une classification des ramifications du R5W. Contrairement à l'espèce humaine, aucune prédominance forte d'un sous-groupe par rapport aux autres n'a été mise en évidence concernant les ramifications crânio-latérales du R5W. Les différentes configurations semblent se répartir de manière relativement équitable au sein de la population canine.

77 % des chiens, pour lesquels les IRM des deux grassets étaient disponibles, montraient le même groupe de ramifications du R5W pour les deux grassets. Cela implique l'existence d'une variabilité intra-individuelle du réseau artério-veineux poplité pour 23% d'entre-eux. L'analyse détaillée de l'ensemble du trajet visible sur les IRM de l'artère et de la veine poplitées a révélé deux anomalies vasculaires présentes chez certains chiens :

- Un réseau "5-ways" comportant trois ramifications principales
- Une disproportion de diamètre entre la veine poplitée et une de ses ramifications caudales

Ces anomalies, observées chez plusieurs chiens, indiquent l'existence de topographies particulières du réseau artério-veineux poplité, jusqu'à présent non décrites, mais répandues dans la population canine. Cela souligne également l'importance des études angiographiques pour établir une cartographie des différents parcours des réseaux artériels et veineux chez le chien.

III - Discussion

Dans cette étude sur la vascularisation artériovoineuse poplitée, plusieurs points de discussion concernant la représentativité de la population, la répétabilité des mesures, la visualisation des vaisseaux avec les pondérations choisies ainsi que les analyses statistiques sont à étudier

1 - Description du trajet des vaisseaux poplités à l'imagerie tomodynamométrique et à la dissection

Cette étude, réalisée sur deux cadavres de chien, a permis de visualiser en 3D le trajet de l'artère poplitée afin de repérer ces structures sur les IRM in vivo. Cependant, une visualisation insuffisante de certaines ramifications du R5W a été rapportée. Cela peut être dû à un mauvais remplissage de ces ramifications en raison d'une pression trop faible lors de l'injection du mélange latex/iohexol. En effet, certaines ramifications émergent en direction crânio-proximale, dans le sens opposé au flux exercé lors de l'injection.

Par conséquent, il est nécessaire d'exercer une pression suffisante pour permettre au mélange de remonter à travers ces ramifications. Une autre possibilité pourrait être une mauvaise dilution de l'iohexol dans le latex, entraînant une répartition inégale du produit de contraste dans les ramifications. En effet, lors de la dissection, toutes les ramifications sont visibles grâce au latex rose, ce qui suggère que l'iohexol n'est peut-être pas uniformément réparti, empêchant ainsi leur visualisation lors de l'examen tomodynamométrique. Cependant, une étude de 2022 montre qu'avec une dilution environ 10 fois plus faible que les nôtres, la visualisation des petites ramifications est possible par injection de ce mélange.⁷⁶

Il pourrait être intéressant de réaliser une première injection de l'iohexol, suivie de l'imagerie par examen tomodynamométrique. Par la suite, remplir le réseau vasculaire avec du latex, laisser polymériser, puis procéder à la dissection anatomique.

La comparaison des deux grassets a permis de mettre en évidence la présence de différences en termes de ramifications, avec la présence d'une ramification proximale au R5W présente chez un chien mais absente chez l'autre.

L'étude, réalisée sur seulement deux grassets, ne permet pas une représentativité exhaustive de la population ni des différents trajets et ramifications de l'artère poplitée. Cependant, elle contribue à la compréhension et à la création d'images pédagogiques du réseau artériel poplité chez le chien et permet d'avoir une référence de topographie de ce réseau artériel pour les analyses d'images IRM de l'étude suivante. Les applications de ce processus d'injection, d'imagerie médicale puis de dissection peuvent être nombreuses dans le milieu médico-légal et chirurgical.

2 - Épidémiologie et recrutement de l'étude IRM

2.1 Nombre de cas recruté

Dans notre étude, 61 chiens ont été recrutés, pour un total de 94 grassets représentant 67 grassets lésés, 24 grassets sains et 3 grassets où une lésion du LCCr a été objectivée par IRM mais la TPLO n'a pas été réalisée. Ceci correspond à la plus grande étude sur le réseau artério-veineux poplité du chien jamais réalisée. Ce nombre a été suffisant pour déterminer un panel de variations et d'anomalies vasculaires de ce réseau ainsi que pour la réalisation des études statistiques permettant d'obtenir des résultats significatifs.

2.2 Critères épidémiologiques

Concernant l'âge des animaux recrutés, la surreprésentation des animaux jeunes pourrait être due à une plus grande volonté de réaliser des interventions chirurgicales chez les animaux plus jeunes par rapport aux plus âgés. La moyenne d'âge des animaux est de 4,98 ans pour les animaux d'ONIRIS et de 4,38 ans pour ceux de TRIOVET, ce qui est cohérent avec les données de la littérature indiquant un âge moyen de rupture du LCCr chez le chien supérieur à 4 ans.^{126,139,14}

Concernant le sexe des animaux recrutés, l'ensemble du groupe présente une proportion de 46% de mâles et 54% de femelles, ce qui correspond à une équivalence entre le nombre de mâles et de le nombre de femelles. De plus, 60% des animaux sont stérilisés, ce qui concorde avec la prédisposition mis en évidence dans les différentes études.¹³⁹

Concernant le poids des animaux, un biais de recrutement est présent dans notre étude. En effet, la plupart des IRM de chiens pesant moins de 15 kg ont été exclus en raison de la difficulté à visualiser correctement le réseau vasculaire poplité avec les images IRM disponibles.

La diversité des races, des âges et des sexes est représentative de la population canine globale des CHV proposant une prise en charge chirurgicale des ruptures du LCCr. Il est néanmoins objectivé une absence de représentativité des animaux de moins de 15 kg dans notre étude et un nombre trop faible d'individu pour conclure à des prédispositions raciales entre les catégories "basse" et "haute" des tubérosités tibiales.

2.3 Données cliniques

Diverses informations cliniques ont été extraites des comptes rendus cliniques du Centre Hospitalier Universitaire Vétérinaire d'ONIRIS. Ces données incluent la NEC, la PTA et la taille des scies utilisées. Les comptes rendus ont été rédigés par différents étudiants ayant participé, de manière directe ou indirecte, à l'intervention chirurgicale de chaque animal. De plus, les comptes rendus de TPLO, sont des documents pré-remplis où les étudiants doivent ajuster les paramètres cliniques spécifiques à l'animal opéré.

Il existe donc un risque d'erreurs ou d'omissions lors de la modification de la taille de la scie ou de l'angle du plateau tibial, ce qui pourrait affecter l'exactitude des données cliniques inscrites sur les comptes rendus. Cela peut introduire un biais dans les résultats obtenus pour le groupe d'ONIRIS, en raison de l'incertitude accrue concernant la précision des données cliniques par rapport au groupe TRIOVET, où un seul opérateur effectue les chirurgies et rédige les comptes rendus pour les animaux traités dans ce CHV.

En ce qui concerne la NEC, celle-ci est évaluée par des étudiants en médecine vétérinaire. Une étude a révélé une différence significative entre les scores attribués par les propriétaires d'animaux et ceux attribués par les vétérinaires, mais aucune différence significative entre les scores donnés par des docteurs vétérinaires.¹⁴⁹ Par conséquent, la diversité des étudiants en formation pourrait également entraîner une variabilité dans la précision des mesures de la NEC pour le groupe d'ONIRIS.

3 - Analyse des images IRM

3.1 Positionnement des chiens

Le positionnement des chiens pour l'IRM à TRIOVET a été effectué par le même opérateur, permettant d'obtenir une homogénéité dans la flexion des grassetts autour de 130°. Une étude a montré une différence significative de la distance séparant l'artère poplitée du cortex tibial entre des grassetts fléchis à 130° et d'autres à 70° mais uniquement sur des grassetts avec un LCCr intact.⁹⁰ Il est quand même important d'obtenir une flexion homogène de tous les grassetts pour l'étude de la vascularisation poplitée. Pour les IRM d'ONIRIS, le positionnement des grassetts n'a pas pu être contrôlé spécifiquement pour cette étude. Cependant, l'analyse des images IRM montre une gamme de flexion des grassetts entre 100° et 130°, permettant ainsi l'analyse statistique des données mesurées.

Il existe donc une variabilité dans la flexion des différents grassetts lors de l'acquisition des images IRM. Ceci pourrait être la cause d'une modification de la distance minimale séparant les vaisseaux poplités du cortex tibial caudal par contraction de certains groupes musculaires en contact étroit avec ces vaisseaux. Ce risque reste donc présent, mais à faible échelle en raison de l'étude indiquant l'absence de différence significative de ces distances dans cette gamme de flexion de grassetts.

3.2 Protocole d'analyse des images IRM

Le protocole d'analyse des images a été appliqué à tous les chiens, indépendamment de la race, du sexe, de la latéralisation et du poids. Ces paramètres ne semblent pas nécessiter de modifications du protocole d'analyse des images IRM. Ainsi, les mesures des distances entre les vaisseaux poplités et le cortex tibial caudal pourraient être considérées comme universelles pour les animaux présentant une lésion isolée du ligament croisé crânial (LCCr) et ne sont pas influencées par les données cliniques physiologiques de l'animal.

Cependant, il est crucial de noter que la présence d'affections osseuses ou musculaires autour des vaisseaux poplités peut altérer la structure et l'organisation des tissus dans cette région. Dans notre étude nous avons exclu les animaux ayant subi une chirurgie antérieure du grasset ou présentant une inflammation musculaire pouvant modifier la structure des tissus mous situés caudalement cortex tibial. Par conséquent, nous ne pouvons pas nous prononcer sur la réalisation des mesures de cette étude sur des chiens présentant ces affections autour du grasset

Les précédentes études ex vivo ont mesuré la plus petite distance séparant l'artère poplitée du cortex tibial caudal en plusieurs points (artère nourricière du tibia³³, R5W³³ et à une distance équivalent à la longueur de patelle depuis l'Emln⁹⁰) à l'aide d'un examen tomodensitométrique injecté par un produit de contraste sur des spécimens sans rupture du LCCr³³ ou avec rupture volontaire post-mortem.⁹⁰ Dans ce manuscrit nous avons étudié cette distance au niveau du R5W et au niveau de la sortie caudale de la scie d'ostéotomie. La distance équivalente à la longueur de la patelle depuis l'Emln est décrite comme le rayon approximatif idéal de la scie d'ostéotomie à utiliser. Nous avons donc réalisé des mesures sur les mêmes coupes transversales que les précédentes études.

3.3 Visualisation des vaisseaux poplités

Dans notre étude, nous avons choisi d'analyser le réseau vasculaire poplité sur des images IRM sans injection de gadolinium. Cette décision a rendu l'analyse du parcours de l'artère et de la veine poplitées plus difficile, avec les pondérations T1 et T2, que sur des sujets injectés avec du produit de contraste. Les limites des vaisseaux en coupe transversale peuvent être difficiles à distinguer des tissus environnants chez certains sujets, ce qui entraîne des incertitudes dans la mesure des distances séparant le cortex tibial des vaisseaux sanguins. Cependant, une meilleure visualisation du trajet des vaisseaux sanguins est rapportée avec la pondération DP par rapport à la pondération T1. Or cette coupe n'était présente que sur les sujets d'ONIRIS. Il pourrait donc y avoir un manque de sensibilité pour détecter les anomalies du parcours des vaisseaux sanguins chez les chiens de TRIOVET par rapport aux images d'ONIRIS.

Globalement, les mesures ont pu être effectuées sur les coupes transversales et sagittales en pondération T1 sans utilisation de produit de contraste.

3.4 Répétabilité des mesures effectuées

Trois ensembles de mesures ont été effectués par trois opérateurs différents : un chirurgien, un imageur et un étudiant vétérinaire. Les moyennes de chaque mesure ont été comparées entre les trois opérateurs à l'aide de tests de Student afin de vérifier la concordance des mesures effectuées, de valider la méthode de mesure présentée dans le guide et de démontrer la possibilité de mesurer ces valeurs sur des IRM non injectées au produit de contraste.

Tout d'abord nous obtenons des valeurs cohérentes avec les différentes études mesurant la distance minimale séparant l'artère poplitée du cortex tibial caudal au niveau du R5W. En effet, nous obtenons une moyenne de 2,00 mm, comparativement à 2,2 mm et 2,4 mm dans les études antérieures, qui ont été réalisées sur un échantillon de grassetts significativement plus petit.

Concernant les mesures de l'emplacement du R5W et des plus petites distances entre l'artère ou la veine et le cortex tibial, elles semblent répétables entre les différents examinateurs lorsqu'on compare les moyennes. Cependant, des différences existent lorsqu'on examine individuellement les mesures de chaque opérateur. Par exemple, pour la mesure de la plus petite distance entre l'artère poplitée et le cortex tibial au niveau du R5W, la différence entre la mesure la plus grande et la plus petite varie entre 0 mm et 1,10 mm, avec 95% des différences comprises entre 0,2 et 0,6 mm. Ces différences se retrouvent également pour les autres mesures de la distance entre les vaisseaux et le cortex tibial, mais avec des écarts proportionnels à la distance moyenne calculée. En effet, pour la veine au niveau du R5W, les différences se situent entre 0 et 0,6 mm, avec la majorité des écarts entre 0,2 et 0,45 mm.

Pour la mesure de l'aire en coupe transversale de l'artère et de la veine, une différence significative a été observée entre un opérateur et les deux autres. En effet, la moyenne de l'aire de coupe transversale de l'artère et de la veine est inférieure de 2 mm² pour cet opérateur par rapport aux deux autres.

Ces écarts ne sont pas négligeables et peuvent être imputés à plusieurs causes :

- Une imprécision de la mesure due à une mauvaise visualisation du contour de l'artère ou du cortex tibial
- Une différence dans la sélection de la coupe transversale utilisée par chaque opérateur. En effet, il faut rappeler que la coupe utilisée pour cette mesure est directement corrélée à la mesure de l'emplacement du R5W. Par conséquent, chaque opérateur détermine lui-même la coupe transversale à utiliser, ce qui peut entraîner des variations dans les mesures.
- Une mauvaise indication sur le guide d'analyse des images IRM pourrait avoir conduit à une erreur d'appréciation des contours des vaisseaux poplités dans la mesure des deux diamètres servant au calcul de l'aire.

Il serait donc intéressant, pour améliorer la procédure, de procéder à des mesures effectuées par différents opérateurs utilisant une coupe transversale commune.

3.5 Analyses statistiques

Les mesures de cette étude n'ont pas été effectuées en aveugle. En effet, chaque opérateur connaissait la latéralisation, le gabarit et la présence ou non d'une lésion du LCCr avant l'analyse de chaque IRM. Cela introduit un biais significatif dans la mesure de la distance séparant l'artère du cortex tibiale chez les chiens atteints d'une lésion du LCCr et les grassetts sains car l'opérateur connaissait l'état du ligament croisé pour chaque image analysée.

3.5.1 Différences de mesures concernant la veine poplitée entre la CatB et la CatH

Le nombre important de grassets disponibles confère une robustesse statistique aux mesures réalisées dans cette étude, en comparaison avec les études antérieures utilisant un nombre limité de grassets.

Cependant, un sous-groupe identifié au cours de notre étude présente un nombre restreint de grassets, rendant l'interprétation statistique des mesures concernant la veine poplitée dans ce groupe difficile. En effet, le groupe de grassets présentant une tubérosité tibiale en position haute représente seulement 25 % de la taille de l'autre groupe, désigné CatB, avec lequel il a été comparé. De plus, les différences de valeurs mesurées concernant la veine entre ces deux catégories sont minimales par rapport aux différences observées pour l'artère. Les tests statistiques n'ont donc pas révélé de différences significatives entre les catégories CatH et CatB concernant la veine.

Il convient également de noter que la très grande proximité de la veine avec le cortex tibial caudal rend la prise de mesures précises très difficile. En effet, la distance de l'ordre de quelques dixièmes de millimètre, combinée à la distinction parfois difficile de certains contours des vaisseaux ou du cortex tibial, peut introduire une variabilité considérable dans les mesures.

Nous pensons néanmoins que ces différences pourraient être significatives si nous disposions d'un plus grand nombre de grassets avec une tubérosité tibiale en position haute. De même l'utilisation d'une angiographie à résonance magnétique (ARM) grâce au produit de contraste pourrait améliorer la prise de mesure de la distance séparant la veine poplitée du cortex tibial caudal.

3.5.2 Intérêt statistique des mesures au niveau de la sortie caudale de la scie d'ostéotomie

La comparaison des distances minimales séparant les vaisseaux poplités du cortex tibial caudal entre deux coupes transversales précises, la sortie caudale de la scie et le R5W, nécessite une précision particulière. En effet, cette analyse compare les moyennes au niveau du R5W et de la scie, et montre un éloignement de l'artère par rapport au tibia au niveau du R5W. Il a été observé que 82 % des scies traversent le tibia proximement au R5W avec une marge d'au moins 3 mm. Cela indique que 18 % des scies traversent le tibia dans un rayon de 3 mm autour de R5W. Pour ces 18%, il est très probable que les valeurs des distances séparant les vaisseaux du cortex tibial caudal soient comparativement très proches entre la coupe IRM passant par le R5W et le trait de coupe de la scie d'ostéotomie. De plus, nous devons prendre en compte les distances entre les coupes transversales des IRM disponibles. Pour TRIOVET, la distance entre les coupes transversales est de 2 mm, contre 0,4 mm pour les coupes des IRM d'ONIRIS.

Par conséquent, pour 9% des IRM (n = 67), les valeurs des distances séparant les vaisseaux du tibia entre R5W et la scie sont identiques, en raison de l'utilisation des mêmes coupes transversales. La présence d'une différence statistique entre ces deux mesures alors que 9% des valeurs sont identiques entre les deux groupes, étaye la dimension significative de cette différence. Il est néanmoins important de noter que l'interprétation de cette différence reste complexe. La sortie caudale de la scie d'ostéotomie est située à un point variable du trajet de l'artère et de la veine poplitée pour chaque chien, tandis que le R5W est un point de repère fixe pour ce réseau vasculaire. Ainsi, nous comparons un groupe de distances mesurées à un point fixe du réseau vasculaire à un groupe de distances mesurées à des points variables pour chaque chien, mais reflétant la réalité chirurgicale individuelle de l'ostéotomie.

3.5.3 Différence entre grasset sain et grasset lésé

Pour l'analyse des distances séparant les vaisseaux du cortex tibial caudal en comparant les grassets sains des grassets présentant une lésion du LCCr, il est probable qu'il existe un biais de recrutement. En effet, la définition d'un grasset lésé repose sur la réalisation d'une arthrotomie ou arthroscopie avec une sensibilité de 100%, tandis que pour les grassets sains, seule une analyse d'images IRM permet de caractériser l'intégrité du LCCr. Des études antérieures ont montré une sensibilité d'environ 93%¹⁵ dans ce contexte, ce qui peut entraîner l'inclusion de grassets lésés dans le groupe des grassets sains.

Nous pouvons nous demander également si d'autres paramètres influencent la différence de proximité du réseau artério-veineux poplité avec le cortex tibial caudal en fonction de l'intégrité du ligament croisé crânial ? Nous pouvons déjà exclure l'impact du poids, car nous comparons les deux grassets d'un même chien. Il est toutefois intéressant de noter que l'angle du plateau tibial peut jouer un rôle dans ces groupes. En effet, est-il possible que le PTA entre les tibias d'un même chien soit très différent ? Une étude a montré une absence de différence significative de PTA entre les deux grassets chez des chiens atteints d'une rupture unilatérale du LCCr.¹⁴⁸ Le poids et l'angle du plateau tibial des chiens ne semblent donc pas avoir d'impact dans ces mesures, seule persiste la relation entre la rupture du LCCr et la proximité des vaisseaux poplités avec le cortex tibial caudal.

3.5.4 Mesures des aires en coupe transversale

Dans notre étude, nous mesurons les aires en coupe transversale de l'artère et de la veine poplitées juste distalement à la ramification de l'artère fémorale caudale. Il est donc important de garder en tête qu'il existe une différence entre les aires mesurées à ce niveau, et les aires réelles au niveau de la partie proximale du tibia. En effet, l'analyse des images IRM montre une diminution du diamètre de ces vaisseaux entre la partie fémorale et la partie tibiale. Toutefois, cela n'était pas crucial pour notre étude, car nous souhaitions principalement comparer l'aire de l'artère avec celle de la veine et identifier une relation avec le poids de l'animal.

Nous avons constaté une absence de prédominance d'un vaisseau par rapport à l'autre sur l'ensemble des grassets étudiés. Nous pouvons supposer que ce rapport reste le même le long du parcours tibial de l'artère et de la veine poplitée. Néanmoins, il est plausible que l'apparition des ramifications du R5W puisse modifier les diamètres des vaisseaux principaux.

Le rapport entre l'artère et la veine au niveau du tibia ainsi que l'impact des ramifications du R5W pourraient être étudiés avec une étude IRM sur grassets injectés avec du gadolinium permettant d'augmenter le contraste entre les vaisseaux poplités et les tissus environnants afin de mesurer plus précisément, au niveau du R5W et de la sortie de la scie, l'aire des vaisseaux.

3.5.4 Classification des ramifications du R5W

Le réseau "5-ways" est un ensemble de ramifications provenant de l'artère et de la veine poplitée. Ce réseau est composé de l'artère tibiale caudale, de ramifications crânio-latérales et d'une ramification médiale. Il marque également la distinction entre l'artère poplitée (proximalement à ce réseau) et l'artère tibiale caudale (distalement à ce réseau).

La classification du R5W déterminée dans notre étude a été établie par l'examen des coupes coupes sagittales de l'ensemble des grassets et par l'identification de trois grandes classes de ramifications. Cependant, il se pose la question d'une véritable différenciation entre le groupe A et le groupe B. En effet, les coupes sagittales ne permettent pas de distinguer l'artère de la veine poplitée, et leurs ramifications respectives. Il est donc possible que les grassets du groupe A présentent en réalité des ramifications crânio-latérales espacées sur le vaisseau principal, mais que la superposition entre l'artère et la veine conduise à la visualisation de vaisseaux émanant du même point.

La question de la distinction entre le groupe A (deux ramifications crânio-latérales proximales partant d'une même point du vaisseau principal) et B (deux ramifications crânio-latérales proximales séparées sur le vaisseau principal) se pose donc en fonction de la difficulté de discernement entre l'artère et la veine en coupe sagittale sans injection de produit de contraste. Il est probable que ce ne soit pas l'entièreté des grassets du groupe A qui présente une mauvaise description, mais possiblement qu'une partie d'entre eux, modifiant donc les proportions entre les différents groupes mais ne remettant pas en cause l'existence de cette classification.

Ainsi, il est nécessaire d'aborder cette classification avec prudence et de l'affiner par des études complémentaires utilisant des produits de contraste ou par la réalisation de dissections fines permettant une distinction précise entre les ramifications de l'artère et de la veine poplitée.

Enfin nous ne pensons pas que certaines configurations présentées dans cette étude soient plus à risque que d'autres d'être lésées lors de l'ostéotomie du tibia proximal.

4 - Apport de l'étude dans la connaissance de la topographie du réseau artério-veineux poplité.

4.1 Critères cliniques, radiographiques et IRM dans le risque d'hémorragie peropératoire.

L'étude décrite dans ce manuscrit représente la plus vaste analyse du réseau artério-veineux poplité chez les chiens atteints de rupture du ligament croisé crânial dans la littérature scientifique vétérinaire. Elle se distingue par son utilisation de l'imagerie par résonance magnétique sur des chiens vivants, ainsi que par son analyse détaillée de la proximité et du trajet de l'artère et de la veine poplitées par rapport au tibia. Cette étude est également la première montrant la proximité de la veine poplitée avec le cortex tibial caudal.

Le principal objectif de cette étude était de comprendre le parcours du réseau artério-veineux poplité chez le chien à l'aide de l'IRM afin de développer des critères descriptifs susceptibles d'aider les chirurgiens à anticiper le risque d'hémorragie per-opératoire lors d'une ostéotomie du tibia proximal.

Grâce à l'IRM en pondération T1, qui est particulièrement adaptée pour la description des lésions articulaires et ligamentaires, nous avons pu localiser et étudier en détail la vascularisation artério-veineuse poplitée. Les images obtenues ont permis de déterminer précisément l'emplacement du R5W, le type de ramifications de ce dernier ainsi que les critères descriptifs permettant de classer les chiens en fonction de la proximité de la veine et de l'artère avec le cortex tibial caudal.

Notre étude, qui a recruté un nombre significatif de chiens, a permis de développer des critères radiographiques et d'analyse IRM pour identifier les chiens présentant un risque accru de lésions vasculaires lors de l'ostéotomie tibiale par nivellement du plateau tibial (TPLO).

Il est important de noter, en premier lieu, que le risque d'hémorragie per-opératoire est significativement plus élevé pour la veine que pour l'artère, en raison de sa plus grande proximité avec le cortex tibial caudal.

Le poids des chiens est également un critère significatif. En effet, les chiens pesant moins de 30 kg présentent un risque plus élevé de lésion vasculaire au niveau du R5W en raison de la plus grande proximité du trajet de la scie avec ces ramifications, par rapport aux chiens pesant plus de 30 kg. Ces chiens ont également une veine et une artère poplitées plus proches du cortex tibial car l'éloignement de l'artère poplitée avec le tibia est proportionnel au poids de l'animal.

Les chiens avec un angle Z inférieur à 67° présentent une vascularisation artério-veineuse poplitée plus proche du cortex tibial que ceux possédant un angle Z supérieur à 67°, ce qui augmente le risque de lésion vasculaire pendant l'ostéotomie radiale. L'angle Z est régi par deux critères anatomiques : la position de la tubérosité tibiale et l'angle du plateau tibial.

Plus la tubérosité tibiale est en position haute, et plus l'angle du plateau tibial est élevé, plus l'angle Z est fort et plus la vascularisation poplitée est éloignée du cortex tibial. Il faut toutefois noter que les chiens ayant un angle Z supérieur à 67° ont également, en moyenne une pente du plateau tibial supérieure à 26°. De plus, nous avons démontré que les tibias avec une PTA élevée présentaient également une vascularisation artérielle poplitée plus éloignée du tibia que ceux ayant une PTA inférieure à 24°.

La conformation de la concavité tibiale caudale influence également le risque d'hémorragie per-opératoire. En effet, une concavité tibiale caudale plus marquée implique une plus grande partie de la veine et de l'artère incluse dans cette concavité, augmentant ainsi le risque de lésion lors de l'ostéotomie.

La vascularisation poplitée des grassets contra-latéraux, supposés sains, aux grassets lésés présente une plus grande distance par rapport au tibia : environ 0,5 mm pour l'artère et 0,2 mm pour la veine. L'hypothèse que nous formulons est que la rupture du LCCr provoque une avancée du tibia par rapport au fémur, sans déplacement équivalent des tissus mous caudaux.

En résumé, en formulant l'hypothèse qu'une plus grande proximité avec le cortex tibial caudal offre un risque plus important de lésion des vaisseaux poplités :

- La veine poplitée est plus susceptible d'être lésée que l'artère poplitée.
- Un chien de moins de 25 kg ou de plus de 40 kg a moins de chance de voir la scie d'ostéotomie léser le R5W.
- Un chien de grand gabarit a moins de risque d'hémorragie per opératoire qu'un petit chien.
- Un chien présentant un angle Z supérieur à 67° a moins de risque de lésion des vaisseaux poplités qu'un chien présentant un angle Z < 67°
- Un angle de pente tibiale supérieur à 26° présente moins de risque d'hémorragie per opératoire qu'un angle de pente tibiale inférieur à 24°
- Un chien présentant une concavité tibiale prononcée au niveau de la sortie caudale de la scie est plus à risque d'hémorragie que les autres chiens.
- Un chien présentant une lésion du LCCr est également moins à risque de lésion des vaisseaux poplités lors de l'ostéotomie du tibia qu'un chien présentant un grasset sain.

Un deuxième objectif de notre étude était de cartographier les différences topographiques de la veine et de l'artère poplitées entre les chiens et entre les deux grassets d'un même chien (sain et avec rupture). Cette analyse a conduit à une classification des ramifications du R5W chez le chien, sans mise en évidence de prédisposition à l'hémorragie per opératoire liée à une configuration particulière. Cette classification est inspirée de celle réalisée au niveau des ramifications du genou chez l'Homme. En effet, elle distingue les différences d'emplacement et de trajets des ramifications. Nous avons donc essayé de retranscrire cette méthode de classification dans notre manuscrit. Cette méthode est donc la première description de ce type réalisée chez le chien et nécessite des précisions et améliorations grâce à des études présentant une meilleure visualisation des vaisseaux et de leurs ramifications.

Nous avons également identifié deux anomalies vasculaires majeures chez les chiens : un R5W avec trois ramifications principales et une disproportion du diamètre de la veine poplitée par rapport à une de ses ramifications caudales.

4.2 Intérêt réel de cette étude pour le chirurgien orthopédique

La conformation tibiale varie considérablement d'un animal à l'autre, non seulement en ce qui concerne la position de la tubérosité tibiale, mais aussi en raison de nombreux autres paramètres qui influencent la conformation du tibia proximal. La multitude de ces paramètres rend l'analyse et toute tentative de classification particulièrement difficile. En conséquence, l'approche analytique tend à être plus individuelle que collective. Il pourrait être plus judicieux de mesurer directement la distance minimale entre les vaisseaux et le cortex tibial caudal au niveau de la scie que le chirurgien prévoit d'utiliser sur la coupe transversale de l'IRM. Cela permettrait d'éviter les incertitudes et les variations liées à la conformation du tibia ainsi qu'au poids de l'animal.

Il s'offre aux chirurgiens deux possibilités d'analyse du réseau artério-veineux poplité en phase pré-opératoire, en fonction du matériel disponible. Le chirurgien peut donc décider de partir des données cliniques et radiographiques (angle Z, angle de la pente tibiale et poids de l'animal) pour estimer le risque de lésion des vaisseaux poplités, en prenant en compte les incertitudes liées aux nombreux paramètres influençant la position de la vascularisation poplitée par rapport au cortex tibial caudal. Ou décider d'analyser directement les images IRM, et d'effectuer les mesures décrites dans ce manuscrit afin de déterminer la proximité des vaisseaux avec le cortex et la scie d'ostéotomie qu'il compte utiliser. Ces mesures comprennent la plus petite distance entre l'artère ou la veine poplitées et le cortex tibial caudal au niveau du R5W ou de la sortie de la scie d'ostéotomie, l'aire en coupe transversale de la veine et de l'artère poplitées, la distance entre le R5W et l'Emln ainsi que l'inclusion des vaisseaux dans la concavité tibiale caudale.

Ces mesures comprennent la plus petite distance entre l'artère ou la veine poplitées et le cortex tibial caudal au niveau du R5W ou de la sortie de la scie d'ostéotomie, l'aire en coupe transversale de la veine et de l'artère poplitées, la distance entre le R5W et l'Emln ainsi que l'inclusion des vaisseaux dans la concavité tibiale caudale.

Il faut rappeler que la prévalence des hémorragies per-opératoires est faible dans l'ensemble des études réalisées sur la TPLO. En effet, seulement 1 à 2% des complications per-opératoires concernent la lésion d'un vaisseau sanguin majeur. Il est donc difficile de vraiment estimer si une topographie particulière de la veine ou de l'artère poplitées peut engendrer un réel risque supplémentaire d'hémorragie per-opératoire. Nous ne pouvons que proposer l'idée que le point de sortie de la scie d'ostéotomie est plus à risque de rencontrer les vaisseaux poplités quand ceux-ci sont plus proches du cortex tibial caudal.

Il persiste donc la question du réel intérêt de l'analyse précise du réseau artério-veineux poplité en phase pré-opératoire sachant qu'elle pourrait ne pas réduire la prévalence d'hémorragie, déjà faible sans cette analyse.

5 - Perspectives de l'étude de réseau artério-veineux poplitée chez le chien

5.1 Utilité de l'étude des réseaux vasculaires du chien

Cette étude nous a permis de confirmer des résultats déjà décrits et également de contredire des résultats établis sur un nombre plus restreints de grassetts. En effet, Cieciora et al. en 2022 ont observé une vascularisation artérielle poplitée plus proche du cortex tibial chez les chiens présentant une tubérosité tibiale en position haute par rapport à ceux présentant une tubérosité tibiale basse. Dans notre étude, nos résultats montrent l'inverse. Cela souligne l'importance du nombre conséquent de grasset de notre étude, ainsi que l'utilité de la réalisation de plusieurs études concernant les mêmes paramètres.

L'étude du réseau artério-veineux poplitée, et plus globalement des réseaux vasculaires du chien, sont donc encore perfectibles et présentes un avenir certains dans plusieurs domaines de la médecine et chirurgie vétérinaire, tels que le domaine médico-légal, l'oncologie vasculaire ou la description anatomique d'anomalie vasculaires.

5.2 Idées de prochaines études concernant le réseau artério-veineux poplitée chez le chien

Initialement, notre étude visait à intégrer l'arthrose du grasset et la durée de la boiterie dans les analyses statistiques. Cependant, nous avons constaté que le travail requis pour cette inclusion était trop chronophage et complexe pour être réalisé dans le cadre des analyses déjà effectuées pour cette étude. Il serait donc intéressant d'envisager d'introduire l'aspect inflammatoire et la chronicité associée à ces lésions arthrosiques de l'articulation du grasset pour étudier les éventuelles variations vasculaires induites par ces paramètres. À cet égard, une étude réalisée en 2022 par une étudiante vétérinaire dans le cadre de sa thèse d'exercice, a établi un atlas des lésions arthrosiques du grasset à partir d'images IRM, en décrivant différents stades de ces lésions afin de créer un grading lésionnel de l'arthrose du grasset.⁹⁹

Comme expliqué plusieurs fois dans ce manuscrit, la réalisation des IRM de grasset à l'aide de produit de contraste pourrait augmenter la précision des mesures effectuées ainsi que la visualisation des ramifications du R5W dans le but de confirmer ou corriger les catégories du R5W décrites dans cette étude.

IV - Conclusion

La rupture du ligament croisé crânial chez le chien est l'une des affections orthopédiques les plus fréquentes et nécessite une chirurgie de stabilisation du grasset. Les principales techniques chirurgicales utilisent une ostéotomie de la partie proximale du tibia pouvant provoquer une hémorragie per opératoire par lésion d'un ou des vaisseaux poplités par la scie d'ostéotomie. Cette hémorragie peut constituer un stress pour le chirurgien, augmenter le temps opératoire et le délabrement des tissus mous du grasset ainsi qu'allonger le temps de convalescence du chien.

L'imagerie par résonance magnétique, couramment utilisée en médecine humaine pour la détection des affections intra-articulaires, est en développement en médecine vétérinaire et est utilisée en centre hospitalier vétérinaire pour la détection des lésions méniscales et des ruptures des ligaments croisés. Les séquences fréquemment utilisées pour la détection de ces lésions sont des séquences T1 et/ou T2.

Il a été mis en évidence des critères cliniques, radiographiques et IRM dont la mesure permet de définir des catégories de chiens possiblement plus à risque d'hémorragie per opératoire lors d'ostéotomie circulaire du tibia. Nous supposons que le risque d'hémorragie per opératoire est lié à deux paramètres : la proximité du réseau "5-ways" avec la sortie caudale de la scie d'ostéotomie et la proximité entre le réseau artério-veineux poplité et le cortex tibial caudal. Par conséquent, le chirurgien semble être plutôt confronté à une hémorragie veineuse plutôt qu'artérielle par la forte proximité de la veine poplitée avec le cortex tibial caudal.

Un plus fort risque d'hémorragie per opératoire est possiblement présent pour les animaux présentant un angle $Z < 67^\circ$ et/ou un angle du plateau tibial $< 24^\circ$. De plus, la position du réseau "5-ways" (R5W), étant proportionnelle au poids de l'animal, révèle que les petits et les très grands chiens sont moins à risque d'hémorragie per opératoire en raison d'une plus grande distance entre le R5W et la sortie caudale de la scie d'ostéotomie. L'exploration intra-articulaire de l'état du ligament croisé crânial est cruciale en premier temps opératoire, car une lésion de ce dernier entraîne une diminution du risque hémorragique par augmentation de la distance entre les vaisseaux poplités et le cortex tibial caudal.

Ces critères semblent être indépendants et donc cumulatifs. Un animal de petite taille, avec un angle $Z > 67^\circ$ et un angle du plateau tibial $> 26^\circ$ semble moins à risque qu'un chien de taille moyenne, présentant une mesure de l'angle $Z < 67^\circ$ et de l'angle du plateau tibial $< 24^\circ$.

Il est donc possible pour les chirurgiens d'estimer en phase pré-opératoire le risque d'hémorragie per opératoire par l'utilisation des données cliniques et radiographiques. S'ils possèdent le matériel adéquat, l'analyse des images IRM en pondération T1, en s'appuyant sur le guide utilisé dans cette étude, permet de compléter les données cliniques et radiographiques. En effet, les mesures précises des distances séparant les vaisseaux poplités du cortex tibial caudal et de réduire le risque d'erreur car la variabilité anatomique reste présente dans toutes les catégories étudiées.

Dans un second temps, cette étude a permis la création d'images pédagogiques sur la topographie 3D de l'artère poplitée et du R5W, la définition d'un classement topographique des ramifications du R5W et la découverte d'anomalies du réseau artério-veineux poplité.

Enfin, la faible prévalence de l'hémorragie per opératoire ainsi que l'absence de données cliniques concrètes permettant d'affirmer qu'une configuration artérielle ou veineuse est plus à risque qu'une autre, pose la question du réel intérêt de l'analyse précise de ces vaisseaux sanguins en phase pré-opératoire. À l'avenir, il pourrait être important de réaliser des études plus précises sur ce réseau vasculaire avec l'utilisation d'un produit de contraste et de séquences IRM adaptées à la visualisation des vaisseaux sanguins, et d'étudier la réelle implication de la topographie 3D du réseau artério-veineux poplité dans l'hémorragie per opératoire par la réalisation d'une étude clinique prospective.

V - Bibliographie

1. Ahmed, A. M., D. L. Burke, et A. Yu. 1983. « In-Vitro Measurement of Static Pressure Distribution in Synovial Joints--Part II: Retropatellar Surface ». *Journal of Biomechanical Engineering* 105 (3): 226-36.
2. Alvernia, J. E., P. Gustavo, M. Patrick, L. Giuseppe et al. 2010. « Latex Injection of Cadaver Heads: Technical Note ». *Neurosurgery* 67 (2): 362-67.
3. Arnoczky, S. P., et J. L. Marshall. 1977. « The Cruciate Ligaments of the Canine Stifle: An Anatomical and Functional Analysis ». *American Journal of Veterinary Research* 38 (11): 1807-14.
4. Arnoczky, S. P. 1985. « Blood Supply to the Anterior Cruciate Ligament and Supporting Structures ». *The Orthopedic Clinics of North America* 16 (1): 15-28.
5. Arnoczky, S. P. 1988. « The cruciate ligaments: the enigma of the canine stifle ». *Journal of Small Animal Practice* 29 (2): 71-90.
6. Avedillo, L., N. Martín-Alguacil, et I. Salazar. 2015. « Anatomical Variations of the Blood Vascular System in Veterinary Medicine: The Internal Iliac Artery of the Dog: Part One ». *Anatomia, Histologia, Embryologia* 44 (4): 299-307.
7. Avedillo, L., N. Martín-Alguacil, et I. Salazar.. 2016a. « Anatomical Variations of the Blood Vascular System in Veterinary Medicine: The Internal Iliac Artery of the Dog - Part Three ». *Anatomia, Histologia, Embryologia* 45 (3): 189-96.
8. Avedillo, L., N. Martín-Alguacil, et I. Salazar.. 2016b. « Anatomical Variations of the Blood Vascular System in Veterinary Medicine. The Internal Iliac Artery of the Dog. Part Two ». *Anatomia, Histologia, Embryologia* 45 (2): 88-99.
9. Baird, D. K., J. T. Hathcock, P. F. Rumph, S. A. Kincaid, et D. M. Visco. 1998. « Low-Field Magnetic Resonance Imaging of the Canine Stifle Joint: Normal Anatomy ». *The Official Journal of the American College of Veterinary Radiology and the International Veterinary Radiology Association* 39 (2): 87-97.
10. Banfield, C. M., et W. B. Morrison. 2000. « Magnetic Resonance Arthrography of the Canine Stifle Joint: Technique and Applications in Eleven Military Dogs ». *The Official Journal of the American College of Veterinary Radiology and the International Veterinary Radiology Association* 41 (3): 200-213.
11. Barnes, D. C., T. Trinterud, M. R. Owen, et Bush, M. A. 2016. « Short-Term Outcome and Complications of TPLO Using Anatomically Contoured Locking Compression Plates in Small/Medium-Breed Dogs with "Excessive" Tibial Plateau Angle: TPLO for Small-Breed Dogs with Excessive TPA ». *Journal of Small Animal Practice* 57 (6): 305-10.
12. Barone, Robert. 2020. Anatomie comparée des mammifères domestiques. Tome 1 : ostéologie. 2nd éd. Vigot.
13. Barone, Robert. 2020. Anatomie comparée des mammifères domestiques, Tome 2 : Arthrologie et myologie. 2nd éd. Vigot.
14. Barone, Robert. 2020. Anatomie comparée des mammifères domestiques, Tome 5 : Angiologie. 2nd éd. Vigot.

15. Barrett, E., F. Barr, M. Owen, et K. Bradley. 2009. « A Retrospective Study of the MRI Findings in 18 Dogs with Stifle Injuries ». *The Journal of Small Animal Practice* 50 (9): 448-55.
16. Bell, J.C., et G.N Malcolm. 2007. « Does Use of a Jig Influence the Precision of Tibial Plateau Leveling Osteotomy Surgery? » *Veterinary Surgery* 36 (3): 228-33.
17. Bennett. 1988. « A reappraisal of anterior cruciate ligament disease in the dog » *The Journal of Small Animal Practice* 29 (5): 275-97
18. Bergh, M. S., et B. Peirone. 2012. « Complications of Tibial Plateau Levelling Osteotomy in Dogs ». *Veterinary and Comparative Orthopaedics and Traumatology* 25 (05): 349-58.
19. Bergh, M. S., P. Rajala-Schultz, et Kenneth A. Johnson. 2008. « Risk Factors for Tibial Tuberosity Fracture After Tibial Plateau Leveling Osteotomy in Dogs ». *Veterinary Surgery* 37 (4): 374-82.
20. Blond, L., D. Thrall, S. Roe, N. Chailleux, et I. D. Robertson. 2008. « Diagnostic Accuracy of Magnetic Resonance Imaging for Meniscal Tears in Dogs Affected with Naturally Occuring Cranial Cruciate Ligament Rupture ». *The Official Journal of the American College of Veterinary Radiology and the International Veterinary Radiology Association* 49 (5): 425-31.
21. Bojra, J., et Don Ray, W.. 2014. *Current Techniques In Small Animal Surgery*. 5th éd. Teton NewMedia.
22. Borelli, J.A. 2023. « Pionniers en biomécanique ». Société de biomécanique
23. Boudrieau, R. J. 2009. « Tibial Plateau Leveling Osteotomy or Tibial Tuberosity Advancement ? » *Veterinary Surgery* 38 (1): 1-22.
24. Brambilla, P. G, M. Polli, D. Pradelli, M., R. Rizzi, M. Bagardi, et C. Bussadori. 2020. « Epidemiological Study of Congenital Heart Diseases in Dogs: Prevalence, Popularity, and Volatility throughout Twenty Years of Clinical Practice ». *PloS One* 15 (7): e0230160.
25. Bruce, W. J., A. Rose, J. Tuke, et G. M. Robins. 2007. « Evaluation of the Triple Tibial Osteotomy. A New Technique for the Management of the Canine Cruciate-Deficient Stifle ». *Veterinary and Comparative Orthopaedics and Traumatology* 20 (3): 159-68.
26. Kay, D., S. Grood, et al. 2008. « Biomechanics of Cranial Cruciate Ligament Reconstruction in the Dog II. Mechanical Properties ». *Veterinary Surgery* 12 (6):113-18.
27. Cabassu, J. 2006. « IRM de la rupture du ligament croisé antérieur et apport de cette technique dans le diagnostic des lésions méniscales chez le chien ». Thèse d'exercice, Médecine vétérinaire, Maison Alfort, 96p.
28. Campbell, C. A., L. Christopher, R. David. et R.B. Evans. 2010. « Severity of Patellar Luxation and Frequency of Concomitant Cranial Cruciate Ligament Rupture in Dogs: 162 Cases (2004-2007) ». *Journal of the American Veterinary Medical Association* 236 (8): 887-91.
29. Candela Andrade, M., P. Slunsky, L. Klass, et L. Brunnberg. 2022. « Patellar Luxation and Concomitant Cranial Cruciate Ligament Rupture in Dogs - A Review ». *Veterinární Medicina* 67 (4): 163-78.

30. Carobbi, B., et M. G. Ness. 2009. « Preliminary Study Evaluating Tests Used to Diagnose Canine Cranial Cruciate Ligament Failure ». *Journal of Small Animal Practice* 50 (5): 224-26.
31. Chahla, J., S. George, M. Gilbert, R. Abigail, J.C. Van Der Walt, et P.G. Cecilia. 2017. « Vascular Coloration for Anatomical Study of the Pelvis and Hip: Implications in Hip Preservation Surgery ». *Arthroscopy Techniques* 6 (1): 133-36.
32. Christ, J.P., R. Jonathan., et A.O. Youk. 2018. « Modified Cranial Closing Wedge Osteotomy in 25 Dogs ». *Veterinary Surgery* 47 (5): 683-91.
33. Cieciora, L.C., O. Harms, F.Freise, H. Seifert, et M. Fehr. 2022. « Ex Vivo Evaluation of the Cranial Tibial Artery and Its Compression through Fragment Rotation during Tibia Plateau Levelling Osteotomy: An Angiographic Three-Dimensional Reconstruction ». *Veterinary and Comparative Orthopaedics and Traumatology* 35 (4): 220-29.
34. Coletti, T. J., M. Anderson, M.J. Gorse, et R. Madsen. 2014 « Complications Associated with Tibial Plateau Leveling Osteotomy: A Retrospective of 1519 Procedures ». *The Canadian Veterinary Journal* 55 (3): 249-54
35. Comerford, E. J., J.F. Tarlton, J.F. Innes, A. Kenneth, A.A. Amis, et A.J. Bailey. 2005. « Metabolism and Composition of the Canine Anterior Cruciate Ligament Relate to Differences in Knee Joint Mechanics and Predisposition to Ligament Rupture ». *Journal of Orthopaedic Research: Official Publication of the Orthopaedic Research Society* 23 (1): 61-66.
36. Mai, W. 2018. Diagnostic MRI in Dogs and Cats. 1st éd. CRC press.
37. Doomernik, D. E., R. R. Kruse, M. M. P. J. Reijnen, T. L. Kozicz, et J. G. M. Kooloos. 2016. « A Comparative Study of Vascular Injection Fluids in Fresh-Frozen and Embalmed Human Cadaver Forearms ». *Journal of Anatomy* 229 (4): 582-90.
38. Elliott, D. H. 1965. « Structure and function of mammalian tendon ». *Biological Reviews of the Cambridge Philosophical Society* 40 (8): 392-421.
39. Emilie, TRAN-DAC. 2010 « Atlas tomodensitométrie avec injection de produit de contraste du grasset du chien : application à la rupture du ligament croisé crânial et comparaison aux autres techniques d'imagerie ». Thèse d'exercice, Médecine vétérinaire, Toulouse 3, 94p
40. Engdahl, K., A. Bergström, O. Höglund, et J.Hanson. 2023. « The epidemiology of patellar luxation in an insured Swedish dog population ». *Preventive Veterinary Medicine* 220 (11): 106034.
41. Fabian, T. C, M. L. Turkleson, T. L. Connelly, et H. H. Stone. 1982 « Injury to the Popliteal Artery ». *The American Journal of Surgery* 143 (2): 228-8.
42. Farrell, M., I. Calvo, S. P. Clarke, R. Barron, E.Courcier, et S. Carmichael. 2009. « Ex Vivo Evaluation of the Effect of Tibial Plateau Osteotomy on the Proximal Tibial Soft Tissue Envelope With and Without the Use of Protective Gauze Sponges ». *Veterinary Surgery* 38 (5): 636-44.
43. Feldmane, L., et L.F. H. Theyse. 2021. « Proximodistal and Caudocranial Position of the Insertion of the Patellar Ligament on the Tibial Tuberosity and Patellar Ligament Length of Normal Stifles and Stifles with Grade II Medial Patellar Luxation in Small-Breed Dogs ». *Veterinary Surgery* 50 (5): 1017-22.

44. Fernandez, F.R., C.B. Grinden, et A.J. Lipowitz. 1983. « Synovial fluid analysis: preparation of smears for cytologic examination of canine synovial fluid », *Journal of The American Animal Hospital Association* 19 (13): 727.
45. Fossum, T.. 2018. *Small Animal Surgery*. 5th éd. Elsevier.
46. Frederick, S. W., et A. R. Cross. 2017. « Modified Cranial Closing Wedge Osteotomy for Treatment of Cranial Cruciate Ligament Insufficiency in Dogs with Excessive Tibial Plateau Angles: Technique and Complications in 19 Cases ». *Veterinary Surgery* 46 (3): 403-11.
47. Galindo-Zamora, V., P. Dziallas, D. C. Ludwig, I. Nolte, et P. Wefstaedt. 2013. « Diagnostic Accuracy of a Short-Duration 3 Tesla Magnetic Resonance Protocol for Diagnosing Stifle Joint Lesions in Dogs with Non-Traumatic Cranial Cruciate Ligament Rupture ». *BMC Veterinary Research* 9 (2): 40.
48. Garnett, S. D., et R. Mark Daye. 2014. « Short-Term Complications Associated With TPLO in Dogs Using 2.0 and 2.7 Mm Plates ». *Journal of the American Animal Hospital Association* 50 (6): 396-404.
49. Gatineau, M., J. Dupuis, J. Planté, et M. Moreau. 2011. « Retrospective Study of 476 Tibial Plateau Levelling Osteotomy Procedures ». *Veterinary and Comparative Orthopaedics and Traumatology* 24 (5): 333-41.
50. Gauthier, P. 2018. « Synthèse bibliographique portant sur le diagnostic des shunts portosystémiques par l'imagerie chez les carnivores domestiques ». Thèse d'exercice, Médecine vétérinaire, Toulouse, 122p
51. German, A. J., S. L. Holden, T. Bissot, P. J. Morris, et V. Biourge. 2009. « Use of Starting Condition Score to Estimate Changes in Body Weight and Composition during Weight Loss in Obese Dogs ». *Research in Veterinary Science* 87 (2): 249-54.
52. Gleason, H. E., C. C. Hudson, et B. Cerroni. 2020. « Meniscal Click in Cranial Cruciate Deficient Stifles as a Predictor of Specific Meniscal Pathology ». *Veterinary Surgery* 49 (1): 155-59.
53. Grainger, A. J., J. M. Elliott, R. S. Campbell, P. F. Tirman, L. S. Steinbach, et H. K. Genant. 2000. « Direct MR Arthrography: A Review of Current Use ». *Clinical Radiology* 55 (3): 163-76.
54. Gray, J. C. 1999. « Neural and Vascular Anatomy of the Menisci of the Human Knee ». *The Journal of Orthopaedic and Sports Physical Therapy* 29 (1): 23-30.
55. Griffon, D. J. 2010. « A Review of the Pathogenesis of Canine Cranial Cruciate Ligament Disease as a Basis for Future Preventive Strategies ». *Veterinary Surgery* 39 (4): 399-409.
56. Griffon, D. J., et A.Hamaide. 2016. *Complications In Small Animal Surgery*. 1st éd. Willey Blackwell.
57. Guénégo, L., A. Vezzoni, et L.Vezzoni. 2021. « Comparison of Tibial Anatomical-Mechanical Axis Angles and Patellar Positions between Tibial Plateau Levelling Osteotomy (TPLO) and Modified Cranial Closing Wedge Osteotomy (AMA-Based CCWO) for the Treatment of Cranial Cruciate Ligament Disease in Large Dogs with Tibial Plateau Slopes Greater than 30° and Clinically Normal Labradors Retrievers ». *BMC Veterinary Research* 17 (1): 368.

58. Hayes, G. M., S. J. Langley-Hobbs, et N. D. Jeffery. 2010. « Risk Factors for Medial Meniscal Injury in Association with Cranial Cruciate Ligament Rupture ». *The Journal of Small Animal Practice* 51 (12): 630-34.
59. Heidorn, S. N., S. O. Canapp, C. M. Zink, C. S. Leasure, et B. J. Carr. 2018. « Rate of Return to Agility Competition for Dogs with Cranial Cruciate Ligament Tears Treated with Tibial Plateau Leveling Osteotomy ». *Journal of the American Veterinary Medical Association* 253 (11): 1439-44.
60. Hermanson, J., A.Lahunta, et H.Evans. 2016. Miller and Evans' Anatomy of the dog. 5th éd. Elsevier.
61. Hoelzler, G M., M. L Darryl, F. A David , W. P Joseph. 2004 « Results of Arthroscopic Versus Open Arthrotomy for Surgical Management of Cranial Cruciate Ligament Deficiency in Dogs » *Veterinary Surgery* 33 (2): 146-53
62. Holden, J. P., E. S. Grood, D. L. Korvick, J. F. Cummings, D. L. Butler, et D. I. Bylski-Austrow. 1994. « In Vivo Forces in the Anterior Cruciate Ligament: Direct Measurements during Walking and Trotting in a Quadruped ». *Journal of Biomechanics* 27 (5): 517-26.
63. Hulse, D., B. Beale, et M.P. Kowalesk. 2010. « CORA based leveling osteotomy for treatment of the CCL deficient stifle ». *Proceedings of the world orthopedic veterinary congress*, Bologne, Italy, 120-21
64. Hunt, G. B. 2004. « Effect of Breed on Anatomy of Portosystemic Shunts Resulting from Congenital Diseases in Dogs and Cats: A Review of 242 Cases ». *Australian Veterinary Journal* 82 (12): 746-49.
65. Ichinohe, T., N. Kanno, Y. Harada, T. Yogo, M. Tagawa, et Y. Hara. 2015. « Histological and Immunohistological Analysis of Degenerative Changes in the Cranial Cruciate Ligament in a Canine Model of Excessive Tibial Plateau Angle ». *Veterinary and Comparative Orthopaedics and Traumatology* 28 (4): 240-49.
66. Inauen, R., D. Koch, M. Bass, et M. Haessig. 2009. « Tibial Tuberosity Conformation as a Risk Factor for Cranial Cruciate Ligament Rupture in the Dog ». *Veterinary and Comparative Orthopaedics and Traumatology* 22 (1): 16-20.
67. Jerram, R.M., et A.M. Walker. 2003. « Cranial cruciate ligament injury in the dog: pathophysiology, diagnosis and treatment ». *New Zealand Veterinary Journal* 51 (4): 149-58.
68. Johnson, T.A, E. M Krier, D. Hulse et al. 2018. « Radiographic Healing Following Stabilization of Cranial Cruciate Ligament Deficient Stifles with a CORA-Based Leveling Osteotomy (CBLO), Bone Plate/Headless Compression Screw Construct Augmented with a Tension Band ». *Veterinary and Comparative Orthopaedics and Traumatology* 31 (1): 1-25.
69. Kellgren, J. H., et J. S. Lawrence. 1957. « Radiological Assessment of Osteo-Arthrosis ». *Annals of the Rheumatic Diseases* 16 (4): 494-502.
70. Kishi, E. N., et D. Hulse. 2016. « Owner Evaluation of a CORA-Based Leveling Osteotomy for Treatment of Cranial Cruciate Ligament Injury in Dogs ». *Veterinary Surgery* 45 (4): 507-14.

71. Kobayashi, S., H. Baba, K.Uchida, K.Negoro, M. Sato, T. Miyazaki, E.Nomura, K.Murakami, M. Shimizubata, et A. Meir. 2006. « Microvascular System of Anterior Cruciate Ligament in Dogs ». *Journal of Orthopaedic Research: Official Publication of the Orthopaedic Research Society* 24 (7): 1509-20.
72. Komdeur, P., F. E. Pollo, et R.W. Jackson. 2002. « Dynamic knee motion in anterior cruciate impairment: a report and case study ». *Proceedings of Baylor University Medical Center* 15 (3): 257-59.
73. König, H. E., et H.G. Liebich. 2020. *Veterinary Anatomy of Domestic Animals : Textbook and Colour Atlas*. 7th éd. Thieme.
74. Kowaleski, M. P., et R. J. McCarthy. 2004. « Geometric Analysis Evaluating the Effect of Tibial Plateau Leveling Osteotomy Position on Postoperative Tibial Plateau Slope ». *Veterinary and Comparative Orthopaedics and Traumatology* 17 (01): 30-34.
75. Kurosawa, H., T. Fukubayashi, et H. Nakajima. 1980. « Load-Bearing Mode of the Knee Joint: Physical Behavior of the Knee Joint with or without Menisci ». *Clinical Orthopaedics and Related Research* 149 (6), 283-90.
76. Léger, B., B. Dissaux, et R.Seizeur. 2022. « Évaluation post-mortem de l'anatomie vasculaire par technique angio-tomodensitométrie : une étude de faisabilité et de reproductibilité ». *Morphologie* 106 (354): S23.
77. Leighton, R. L. 1999. « Letter to the Editor ». *Veterinary Surgery* 28 (3): 194-194.
78. Lussier, A., R. De Médicis, et V. Richter. 2010 « Atlas des cellules et des cristaux du liquide synovial ». Lussier.
79. Macias, C., W. M. Mckee, et C. May. 2002. « Caudal Proximal Tibial Deformity and Cranial Cruciate Ligament Rupture in Small-Breed Dogs ». *The Journal of Small Animal Practice* 43 (10): 433-38.
80. Martig, S., M. Konar, H. G. Schmökel, U. Rytz, D. Spreng, J. Scheidegger, B.Höhl, P.R. Kircher, J. Boisclair, et J. Lang. 2006. « Low-Field Mri and Arthroscopy of Meniscal Lesions in Ten Dogs with Experimentally Induced Cranial Cruciate Ligament Insufficiency ». *The Official Journal of the American College of Veterinary Radiology and the International Veterinary Radiology Association* 47 (6): 515-22.
81. Matres-Lorenzo, L., A. McAlinden, A. Bernardé, et F.Bernard. 2018. « Control of Hemorrhage through the Osteotomy Gap during Tibial Plateau Leveling Osteotomy: 9 Cases ». *Veterinary Surgery* 47 (1): 60-65.
82. McCarthy, P. H., et A. K. Wood. 1989. « Anatomical and Radiological Observations of the Sesamoid Bone of the Popliteus Muscle in the Adult Dog and Cat ». *Anatomia, Histologia, Embryologia* 18 (1): 58-65.
83. McCready, D. J., et M. G. Ness. 2016. « Diagnosis and Management of Meniscal Injury in Dogs with Cranial Cruciate Ligament Rupture: A Systematic Literature Review ». *Journal of Small Animal Practice* 57 (2): 59-66.
84. McCready, D. J., et M. G. Ness. 2016. « Systematic Review of the Prevalence, Risk Factors, Diagnosis and Management of Meniscal Injury in Dogs: Part 2 ». *Journal of Small Animal Practice* 57 (4): 194-204.

85. Miles, J. E., P. Mazdarani, R. S. Gundersen, A. von Wenck, et M. B. M. Nielsen. 2024. « Cranial closing wedge osteotomies for management of canine cranial cruciate ligament insufficiency: Comparison and geometric modelling of errors ». *Research in Veterinary Science* 166 (3):105-104.
86. Milovancev, M., et S. L. Schaefer. 2013. « Tibial Plateau Leveling Osteotomy ». In *Advances in The Canine Cranial Cruciate Ligament*, 169-75. John Wiley & Sons.
87. Moles, A., et M. Glyde. 2009. « Anatomical Investigation of the Canine Cranial Tibial Artery: A Potential Source of Severe Haemorrhage during Proximal Tibial Osteotomies ». *Veterinary and Comparative Orthopaedics and Traumatology* 22 (5): 351-55.
88. Moore, K., et R. Read. 1995. « Cranial Cruciate Ligament Rupture in the Dog—a Retrospective Study Comparing Surgical Techniques ». *Australian Veterinary Journal* 72 (8): 281-85.
89. Mulligan, P. R., H. J. S. Prajapati, L. G. Martin, et T. H. Patel. 2014. « Vascular Anomalies: Classification, Imaging Characteristics and Implications for Interventional Radiology Treatment Approaches ». *The British Journal of Radiology* 87 (1035): 20130392.
90. Mullins, R. A., A. E. Carrera, J. E. Rupérez, L. Bresciani, G. I. Arthurs, et S. Hoey. 2020. « Effect of Stifle Flexion on the Position of the Cranial Tibial Artery Relative to the Proximal Tibia in Dogs ». *Veterinary Surgery* 49 (8): 1527-35.
91. Nanda, A., et E. C Hans. 2019. « Tibial Plateau Leveling Osteotomy for Cranial Cruciate Ligament Rupture in Canines: Patient Selection and Reported Outcomes ». *Veterinary Medicine : Research and Reports* 10 (12): 249-55.
92. Oner, S., et Z. Oner. 2020. « Popliteal Artery Branching Variations: A Study on Multidetector CT Angiography ». *Scientific Reports* 10 (1): 8147.
93. Oxley, B., T. J. Gemmill, A. R. Renwick, D. N. Clements, et W. M. McKee. 2013. « Comparison of Complication Rates and Clinical Outcome between Tibial Plateau Leveling Osteotomy and a Modified Cranial Closing Wedge Osteotomy for Treatment of Cranial Cruciate Ligament Disease in Dogs ». *Veterinary Surgery* 42 (6): 739-50.
94. Pacchiana, P.D., E. Morris, S. L. Gillings, C. R. Jessen, et A. J. Lipowitz. 2003. « Surgical and Postoperative Complications Associated with Tibial Plateau Leveling Osteotomy in Dogs with Cranial Cruciate Ligament Rupture: 397 Cases (1998–2001) ». *Journal of the American Veterinary Medical Association* 222 (2): 184-93.
95. Pfeil, D. J. F. von, M. R. Edwards, et N. C. Nelson. 2013. « Handling of the Tibial Muscle Envelope in Tibial Plateau Levelling Osteotomy - to Elevate or Not?: A Clinical Study of 40 Dogs ». *Veterinary and Comparative Orthopaedics and Traumatology* 26 (5): 392-98.
96. Pfeil, D. J., F. Von, M. P. Kowaleski, M. Glassman, et L.M. Dejardin. 2018. « Results of a Survey of Veterinary Orthopedic Society Members on the Preferred Method for Treating Cranial Cruciate Ligament Rupture in Dogs Weighing More than 15 Kilograms (33 Pounds) ». *Journal of the American Veterinary Medical Association* 253 (5): 586-97.
97. Piermattei, D. L., et K. A. Johnson. 2004. *An Atlas of Surgical Approaches to the Bones and Joints of the Dog and Cat*. 4th éd. Saunders.

98. Podadera, J., P. Gavin, T. Saveraid, E.Hall, J. Chau, et M. Makara. 2014. « Effects of Stifle Flexion Angle and Scan Plane on Visibility of the Normal Canine Cranial Cruciate Ligament Using Low-Field Magnetic Resonance Imaging ». *The Official Journal of the American College of Veterinary Radiology and the International Veterinary Radiology Association* 55 (4): 407-13.
99. Poidevin, N. 2022. Caractérisation par IRM des lésions du grasset observées lors d'évolution arthrosique secondaire à une rupture du ligament croisé chez le chien. Thèse d'exercice, Médecine Vétérinaire, Nantes, 183p.
100. Pozzi, A., V. Samii, et M. B. Horodyski. 2011. « Evaluation of Vascular Trauma after Tibial Plateau Levelling Osteotomy with or without Gauze Protection: A Cadaveric Angiographic Study ». *Veterinary and Comparative Orthopaedics and Traumatology* 24 (4): 266-71.
101. Priddy, N. H., J. L. Tomlinson, J. R. Dodam, et J. E. Hornbostel. 2003. « Complications with and Owner Assessment of the Outcome of Tibial Plateau Leveling Osteotomy for Treatment of Cranial Cruciate Ligament Rupture in Dogs: 193 Cases (1997–2001) ». *Journal of the American Veterinary Medical Association* 222 (12): 1726-32.
102. Przeworski, A., Z. Adamiak, M. Nowicki, M.Mieszkowska, A. Tobolska, et J. Głodek. 2021. « Assessment of the Usefulness of Image Reconstruction in the Oblique and Double-Oblique Sagittal Planes for Magnetic Resonance Imaging of the Canine Cranial Cruciate Ligament ». *Journal of Veterinary Research* 65 (2): 209-16.
103. Pujol, E., H. Van Bree, L.Cauzinille, C. Poncet, I. Gielen, et B. Bouvy. 2011. « Anatomic Study of the Canine Stifle Using Low-Field Magnetic Resonance Imaging (MRI) and MRI Arthrography ». *Veterinary Surgery* 40 (4): 395-401.
104. Raj, M. A., et M. A. Bubnis. 2024. « Knee Meniscal Tears ». In StatPearls.
105. Raske, M., D. Hulse, B. Beale, W. Brian Saunders, E. Kishi, et C. Kunze. 2013. « Stabilization of the CORA Based Leveling Osteotomy for Treatment of Cranial Cruciate Ligament Injury Using a Bone Plate Augmented with a Headless Compression Screw ». *Veterinary Surgery* 42 (6): 759-64.
106. Read, R. A., et G. M. Robins. 1982. « Deformity of the Proximal Tibia in Dogs ». *The Veterinary Record* 111 (13): 295-98.
107. Reif, U., et C. W. Probst. 2003. « Comparison of Tibial Plateau Angles in Normal and Cranial Cruciate Deficient Stifles of Labrador Retrievers ». *Veterinary Surgery* 32 (4): 385-89.
108. Renard, Y., G. Hossu, B. Chen, M.Krebs, M. Braun, M. Labrousse, et M. Perez. 2017. « Étude de pièces anatomiques injectées par IRM et tomodensitométrie avant dissection : une méthode de référence ? » *Morphologie* 101 (335): 182.
109. Renström, P., et R. J. Johnson. 1990. « Anatomy and Biomechanics of the Menisci ». *Clinics in Sports Medicine* 9 (3): 523-38.
110. Rhinelander, F. W. 1974. « Tibial Blood Supply in Relation to Fracture Healing ». *Clinical Orthopaedics and Related Research* 105 (2): 34-81.
111. Robinson, D. A., D. R. Mason, Ri.Evans, et M. G. Conzemius. 2006. « The Effect of Tibial Plateau Angle on Ground Reaction Forces 4-17 Months after Tibial Plateau Leveling Osteotomy in Labrador Retrievers ». *Veterinary Surgery* 35 (3): 294-99.

112. Rooster, H., T. de Bruin, et H. van Bree. 2006. « Morphologic and Functional Features of the Canine Cruciate Ligaments ». *Veterinary Surgery* 35 (8): 769-80.
113. Roses, L., P. Lopez de la Oliva, et D. Arnott. 2022. « Rotation of the Tibial Plateau Segment to Control Arterial Haemorrhage during Tibial Plateau Levelling Osteotomy: A Cadaveric Experimental Study and Nine Clinical Cases ». *Veterinary and Comparative Orthopaedics and Traumatology* 35 (5): 331-38.
114. Roush, J. K. 1993. *The Veterinary clinics of North America, small animal practice : Stifle Joint*. Elsevier.
115. Rudd Garces, G., A. Arizmendi, L. S. Barrientos, J. A. Crespi, H. Morales, P. P. García, G. Padula, et G. Giovambattista. 2021. « Epidemiology of Cranial Cruciate Ligament Rupture and Patellar Luxation in Dogs from the Province of Buenos Aires, Argentina ». *Veterinary and Comparative Orthopaedics and Traumatology* 34 (1): 24-31.
116. Sage, J. E., et P. Gavin. 2016. « Musculoskeletal MRI ». *The Veterinary Clinics of North America. Small Animal Practice* 46 (3): 421-51.
117. Scavelli, T. D., S. C. Schrader, D. T. Matthiesen, et D. E. Skorup. 1990. « Partial Rupture of the Cranial Cruciate Ligament of the Stifle in Dogs: 25 Cases (1982-1988) ». *Journal of the American Veterinary Medical Association* 196 (7): 1135-38.
118. Schlag, A. N., L. E. Peycke, et D. Hulse. 2020. « Center of Rotation of Angulation-Based Leveling Osteotomy Combined with a Coplanar Cranial Closing Wedge Osteotomy to Manage Cranial Cruciate Ligament Insufficiency in Dogs with Excessive Tibial Plateau Angle ». *Veterinary Surgery* 49 (6): 1125-31.
119. Schmerbach, K. Ingo, C. K. M. Boeltzig, U. Reif, J. C. Wieser, T. Keller, et V. Grevel. 2007. « In Vitro Comparison of Tibial Plateau Leveling Osteotomy with and without Use of a Tibial Plateau Leveling Jig ». *Veterinary Surgery* 36 (2): 156-63.
120. Sebastian-Marcos, P., S. Fonfara, K. Borgeat, C. Warren-Smith, et D. Casamian-Sorrosal. 2019. « Anatomical Anomalies and Variations of Main Thoracic Vessels in Dogs: A Computed Tomography Study ». *Journal of Veterinary Cardiology: The Official Journal of the European Society of Veterinary Cardiology* 21 (2): 57-66.
121. Seo, B., I. Jeong, Z. Piao, M. Kim, S. Kim, M. Rahman, et N. Kim. 2020. « Measurement of the Tibial Plateau Angle of Normal Small-Breed Dogs and the Application of the Tibial Plateau Angle in Cranial Cruciate Ligament Rupture ». *Journal of Advanced Veterinary and Animal Research* 7 (2): 220.
122. Shrive, N. G., J. J. O'Connor, et J. W. Goodfellow. 1978. « Load-Bearing in the Knee Joint ». *Clinical Orthopaedics and Related Research* 131 (7): 279-87.
123. Skoog, H. 1998. *Principe d'analyse instrumentale*. 5th éd. De boeck.
124. Slocum, B., et T. Devine. 1984. « Cranial Tibial Wedge Osteotomy: A Technique for Eliminating Cranial Tibial Thrust in Cranial Cruciate Ligament Repair ». *Journal of the American Veterinary Medical Association* 184 (5): 564-69.
125. Slocum, B., et T. D. Slocum. 1993. « Tibial Plateau Leveling Osteotomy for Repair of Cranial Cruciate Ligament Rupture in the Canine ». *The Veterinary Clinics of North America. Small Animal Practice* 23 (4): 777-95.
126. Spinella, G., G. Arcamone, et S. Valentini. 2021. « Cranial Cruciate Ligament Rupture in Dogs: Review on Biomechanics, Etiopathogenetic Factors and Rehabilitation ». *Veterinary Sciences* 8 (9): 186.

127. Stauffer, K. D., T. A. Tuttle, A.D. Elkins, A. P. Wehrenberg, et B. J. Character. 2006. « Complications Associated With 696 Tibial Plateau Leveling Osteotomies (2001–2003) ». *Journal of the American Animal Hospital Association* 42 (1): 44-50.
128. Steinke, H., et W. Wolff. 2001. « A Modified Spalteholz Technique with Preservation of the Histology ». *Annals of Anatomy = Anatomischer Anzeiger: Official Organ of the Anatomische Gesellschaft* 183 (1): 91-95.
129. Taylor, J., A. Langenbach, et D. J. Marcellin-Little. 2011. « Risk Factors for Fibular Fracture after TPLO ». *Veterinary Surgery* 40 (6): 687-93.
130. Terreros, A., et R. M. Daye. 2020. « Modified Cranial Closing Wedge Osteotomy to Treat Cranial Cruciate Ligament Deficient Stifles with Excessive Tibial Plateau Angles: Complications, Owner Satisfaction, and Midterm to Long-Term Outcomes ». *Veterinary Surgery* 49 (6): 1109-17.
131. Thiebaut, M. 2018. « Développement d'une modélisation 3D destinée à la compréhension de la stabilité du grasset du chien. » Thèse d'exercice, Médecine vétérinaire, Toulouse, 102p.
132. Tirgari, M. 1978. « The Surgical Significance of the Blood Supply of the Canine Stifle Joint ». *The Journal of Small Animal Practice* 19 (8): 451-62.
133. Tobias, K. 2012. *Veterinary Surgery: Small Animal*. 2nd éd. Elsevier.
134. Tomaszewski, K. A., P. Popieluszko, M. J. Graves, P. A. Pękała, B. M. Henry, J. Roy, W. C. Hsieh, et J. A. Walocha. 2017. « The Evidence-Based Surgical Anatomy of the Popliteal Artery and the Variations in Its Branching Patterns ». *Journal of Vascular Surgery* 65 (2): 521-529.
135. Tuttle, T. A., et P. A. Manley. 2009. « Risk Factors Associated with Fibular Fracture After Tibial Plateau Leveling Osteotomy ». *Veterinary Surgery* 38 (3): 355-60.
136. Voss, K., J. Imhof, S. Kaestner, et P. M. Montavon. 2007. « Force Plate Gait Analysis at the Walk and Trot in Dogs with Low-Grade Hindlimb Lameness ». *Veterinary and Comparative Orthopaedics and Traumatology* 20 (4): 299-304.
137. Walter, R. M., et D. R. Carrier. 2007. « Ground Forces Applied by Galloping Dogs ». *The Journal of Experimental Biology* 210 (2): 208-16.
138. Watt, et Sommerlad. 2000. « Tibial wedge osteotomy for treatment of cranial cruciate rupture. » Présenté à The Tenth Annual American College of Veterinary Surgeons Symposium, Arlington, U.S.A.
139. Whitehair, J. G., P. B. Vasseur, et N. H. Willits. 1993. « Epidemiology of Cranial Cruciate Ligament Rupture in Dogs ». *Journal of the American Veterinary Medical Association* 203 (7): 1016-19.
140. Whitney, M. E., J. R. Butler, D. L. Dycus, L. B. Teer, S. H. Elder, L. B. Priddy, et R. W. Wills. 2022. « Ex Vivo Biomechanical Comparison of Four Center of Rotation Angulation Based Leveling Osteotomy Fixation Methods ». *Veterinary Surgery* 51 (1): 157-62.
141. Whitney, W.. 2003. « Arthroscopically Assisted Surgery of the Stifle Joint ». *In Small Animal Arthroscopy*, Saunder, p117-57.

142. Wilke, V. L., D. A. Robinson, R. B. Evans, M. F. Rothschild, et M. G. Conzemius. 2005. « Estimate of the Annual Economic Impact of Treatment of Cranial Cruciate Ligament Injury in Dogs in the United States ». *Journal of the American Veterinary Medical Association* 227 (10): 1604-7.
143. William, B. 2014. « Radiographic Diagnosis of Cranial Cruciate Ligament (CrCL) Disease ». *Boston Veterinary Specialists*, p3.
144. Witsberger, T. H., J. A. Villamil, L. G. Schultz, A.W. Hahn, et J. L. Cook. 2008. « Prevalence of and Risk Factors for Hip Dysplasia and Cranial Cruciate Ligament Deficiency in Dogs ». *Journal of the American Veterinary Medical Association* 232 (12): 1818-24.
145. Wong, A. W. J., Y. O. Kok, K. Y. Chew, et B. K. Tan. 2023. « High-Fidelity Perforator Visualization for Cadaver Dissection in Surgical Training ». *Archives of Plastic Surgery* 31 (6): 621-26.
146. WSAVA Nutritional Assessment Guidelines Task Force Members, Lisa Freeman, Iveta Becvarova, Nick Cave, Clayton MacKay, Patrick Nguyen, Betina Rama, et al. 2011. « WSAVA Nutritional Assessment Guidelines ». *The Journal of Small Animal Practice* 52 (7): 385-96.
147. Tepic S, Damur D, Montavon P. 2002. Biomechanics of the stifle joint. *Proceeding 1st World Orthopaedic Veterinary Congress ESVOT-VOS*, Munich, Germany, pp 189-190.
148. Townsend, S., S. E. Kim, et S. Tinga. 2018. « Tibial Plateau Morphology in Dogs with Cranial Cruciate Ligament Insufficiency ». *Veterinary Surgery* 47 (8): 1009-15.
149. Christie, K.M., et J.A. Barnhard. 2024. « Interobserver Variability of Assessing Body Condition Scores and Muscle Condition Scores in a Population of 43 Active Working Explosive Detection Dogs ». *Veterinary and Comparative Orthopaedics and Traumatology Open* 07 (4): A1-12.

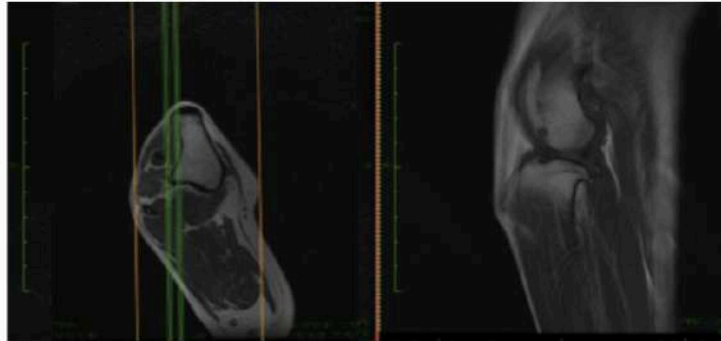
ANNEXES

Annexe I : Guide d'analyse des images IRM du grasset

Guide pratique d'analyse IRM et radiographie du réseaux artériovoineux poplitée chez le chien

Le but de ce document est de guider les chirurgiens dans l'analyse des clichés radiographiques et des images IRM T1-W des grassetts de chien dans la phase pré-opératoire des ostéotomies du tibia proximal. Le logiciel utilisé pour l'analyse des images d'IRM et des clichés radiographiques est HOROS sur MacOS®.

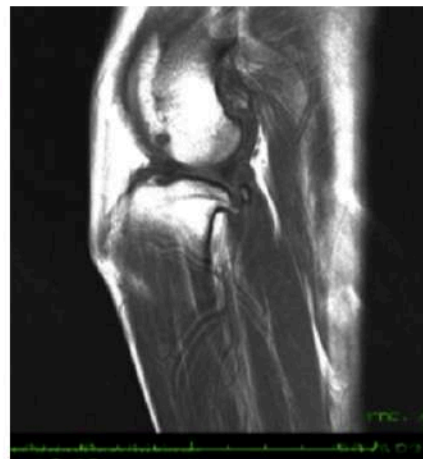Pour les analyses de ce guide, les images IRM seront positionnées comme ceci :



Positionnement de la coupe transversale (gauche) et sagittale (droite) des grassetts pour l'analyse des IRM.

Utilisation du mode mean. Pour la visualisation des ramifications en coupe sagittale il est préférable d'utiliser le mode **Mean** permettant d'additionner plusieurs coupes sagittales en une.

Se placer au niveau de la face latérale du tibia afin de faire apparaître les ramifications latérales.



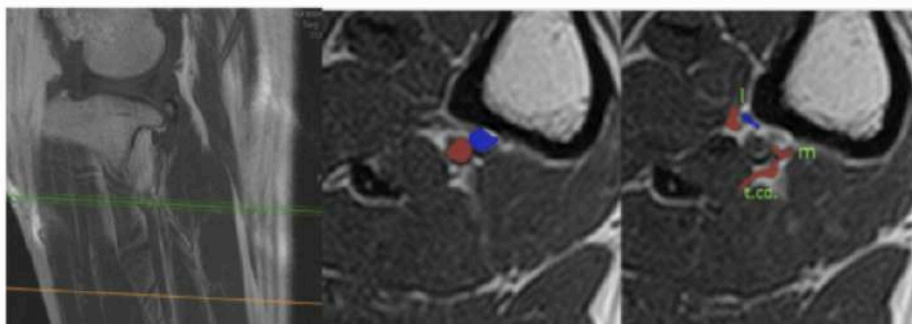
Visualisation des ramifications du R5W sur la coupe sagittale d'IRM T1-weight.

Ce document à pour but d'aiguiller le chirurgien dans la réalisation des mesures effectuées dans le manuscrit et ne se veut pas totalement exhaustif dans l'analyse des images IRM du grasset.

1 - Distance entre l'éminence intercondylienne et le réseau 5-ways

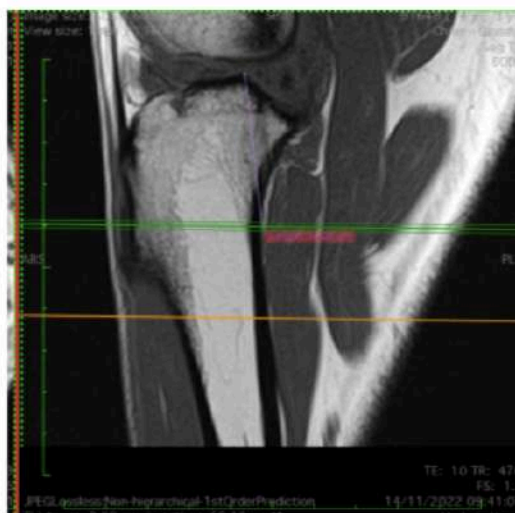La tubérosité intercondylienne est le point central théorique de la scie et donc du trait d'ostéotomie. Connaître la distance sur un plan 2D de la première ramification permet d'avoir une idée de la distance séparant le R5W du trait de coupe de la scie d'ostéotomie adaptée à l'individu étudié.

1ère étape : Repérer le départ de la première ramification latérale (qu'elle soit artérielle ou veineuse) sur la coupe sagittale et vérifier sur la coupe transverse si cela correspond bien au départ des ramifications latérales.



Positionnement au niveau de la première ramification crâno-latérale du R5W sur des IRM T1-weight. l.cd. : artère tibiale caudale, m : ramification médiale, l : ramification crâno-latérale.

2nd étape : Faire apparaître le repère horizontal correspondant à l'emplacement du départ de la première ramification latérale, sur la coupe sagittale passant par l'éminence intercondylienne. Enfin tracer le segment entre le point d'intersection du repère horizontal avec le cortex caudale et l'éminence intercondylienne.

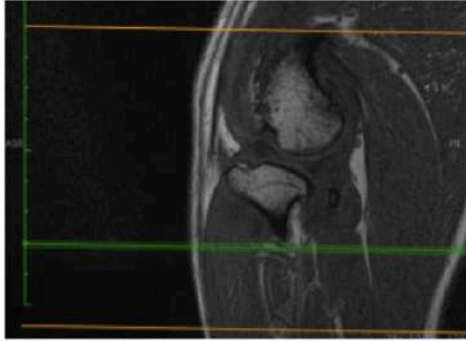


Mesure de la distance entre l'éminence intercondylienne et la première ramification crâno-latérale sur la coupe sagittale d'IRM T1-weight.

2 - Mesurer la distance séparant l'artère poplitée ou la veine poplitée du cortex au niveau du réseau 5-ways.

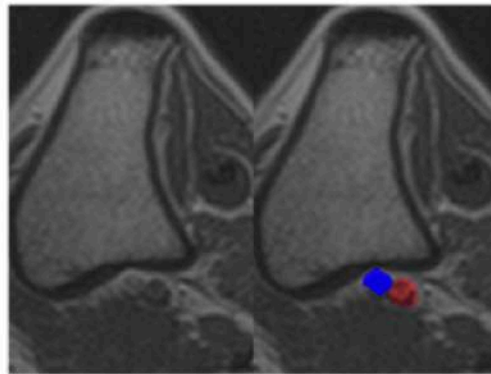
A l'IRM l'artère et la veine poplités sont toutes les deux visibles. La veine est la structure la plus proche du fut tibial et la plus médiale le long du cortex tibial caudal avant le R5W.

1ère étape : Déterminer la coupe transversale à étudier.



Positionnement au niveau de la première ramification crânio-latérale du R5W en coupe sagittale d'IRM T1-weight.

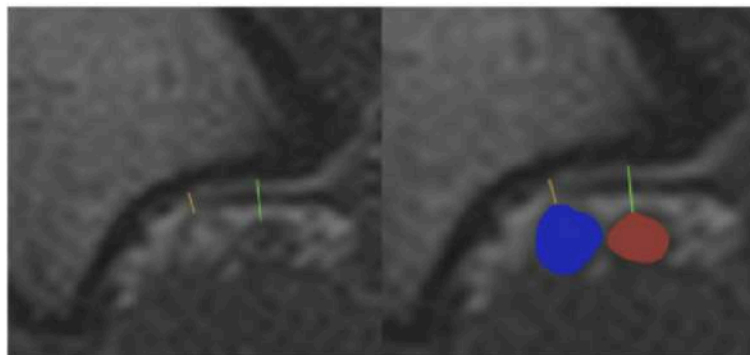
Sur la vue sagittale, placer le curseur au-dessus la première ramification latérale. Choisir la coupe la plus proche du début de la ramification.



Visualisation de l'artère poplitée (rouge) et de la veine poplitée (bleu) en coupe transversale d'IRM T1-weight au niveau du R5W.

L'artère tibiale crâniale est ici codée en rouge, la veine en bleue.

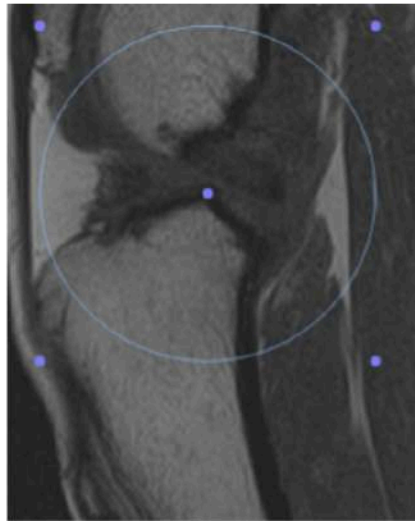
2nd étape : Effectuer les mesures de distance entre l'artère et le cortex tibial ainsi qu'entre la veine et le cortex tibial. Prendre la plus petite distance possible entre le vaisseau et le cortex tibial. Si il le faut, réaliser plusieurs mesures différentes et prendre la plus faible pour chaque vaisseau.



Mesure de la plus petite distance séparant l'artère poplitée et la veine poplitée du cortex tibial caudal, en coupe transversale d'IRM T1-weight.

3 - Mesurer la distance séparant l'artère poplitée ou la veine poplitée du cortex au niveau de la scie d'ostéotomie

1ère étape : Déterminer la coupe transversale à étudier en formant un cercle centré sur l'éminence intercondylienne et formant un rayon correspondant à la taille de scie réalisée pour la TPLO de cet individu. Ensuite, se placer sur la coupe transversale la plus proche de l'intersection entre le cercle formé et le cortex tibial caudal distal.



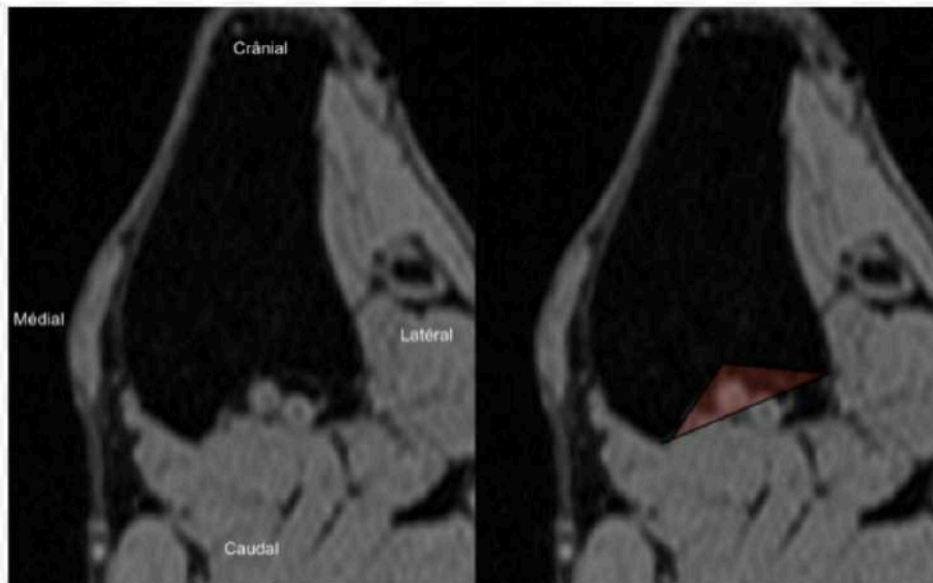
Modélisation de la scie d'ostéotomie sur la coupe sagittale du grasset en IRM T1-weight.

2nd étape : Effectuer les mesures de distance entre l'artère et le cortex tibial ainsi qu'entre la veine et le cortex tibial de la même manière qu'au point précédent.

4 - Mesure de l'inclusion des vaisseaux dans la concavité tibiale caudale

1ère étape : Rester sur la même coupe transversale que le point précédent.

2nd étape : Tracer un trait reliant les deux proéminences caudales du cortex tibial caudal. Enfin, mesurer la proportion de l'aire de chaque vaisseau inclus dans l'espace formé par ce trait et le cortex tibial caudal.

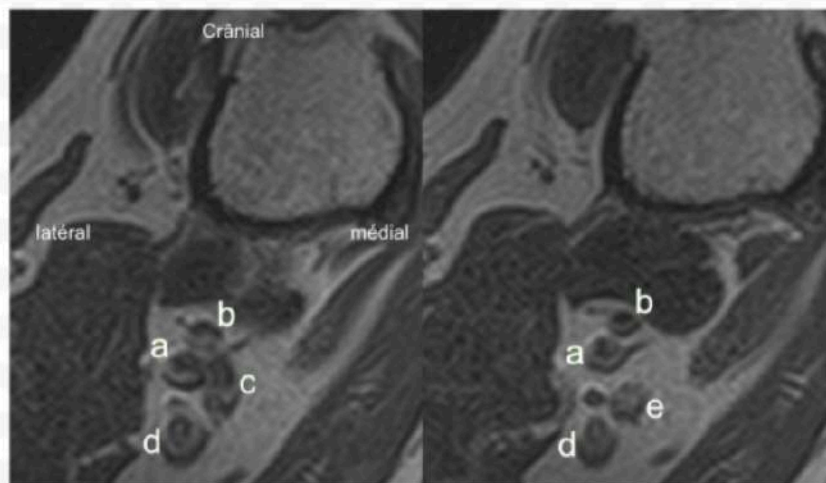


Modélisation, sur coupe transversale de grasset droit par IRM T1 3D VIBE, des tissus et vaisseaux compris dans le trait de coupe de la scie d'ostéotomie circulaire de TPLO (triangle rouge).

5 - Mesure de l'aire de l'artère poplitée et de la veine poplitée juste distalement à la ramification de l'artère fémorale caudale

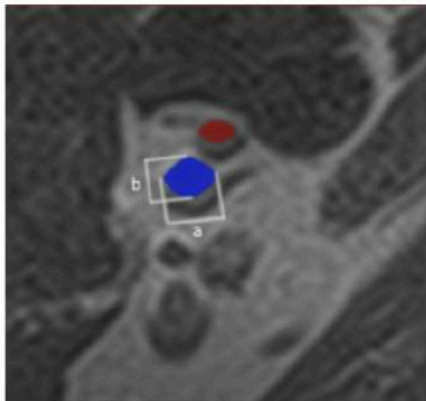
La mesure de l'aire de l'artère poplitée et de la veine correspondante au niveau de la ramification de l'artère fémorale caudale peut nous orienter vers de possible différence significative largeur de vascularisation chez les chiens. La mesure se fait à ce niveau puisqu'il est plus difficile de distinguer les contours de ses vaisseaux au niveau du tibia proximal en IRM T1-W.

1ère étape : Déterminer la coupe transversale à étudier.



Coupe transversale de l'artère et de la veine poplitée au niveau du départ de l'artère saphène (gauche) puis juste distalement au départ de l'artère saphène (droite) en IRM T1-weight. a) Veine poplitée, b) Artère poplitée, c) Départ de l'artère fémorale caudale, d) veine fémorale caudale, e) artère fémorale caudale.

2nd étape : Mesurer le plus grand diamètre de l'artère et de la veine, ainsi que les diamètres perpendiculaires.



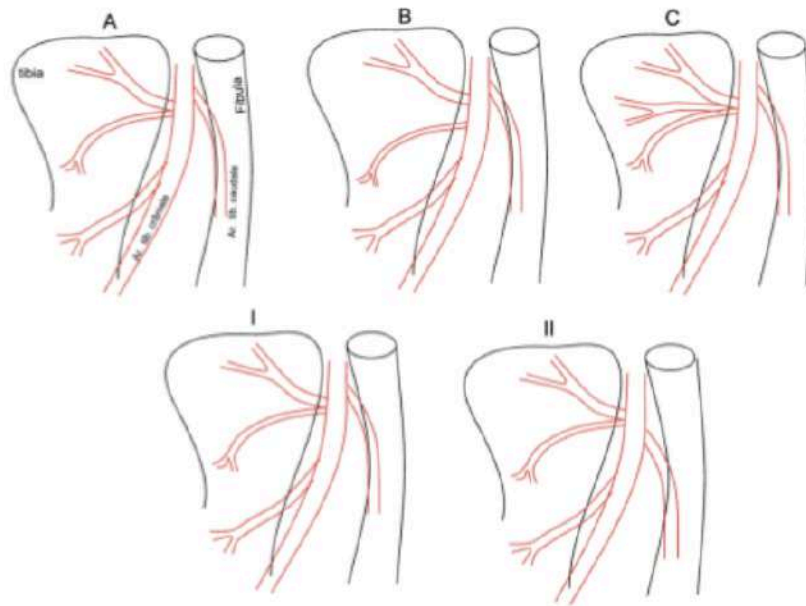
Mesure de l'aire de la veine poplitée en coupe transversale de grasset de chien en coupe transversale IRM T1-weight. a) plus grand diamètre, b) diamètre perpendiculaire au plus grand diamètre.

L'aire se calcule comme ceci :

$$aire = \frac{\pi \cdot a \cdot b}{4}$$

6 - Classification du réseau 5-ways

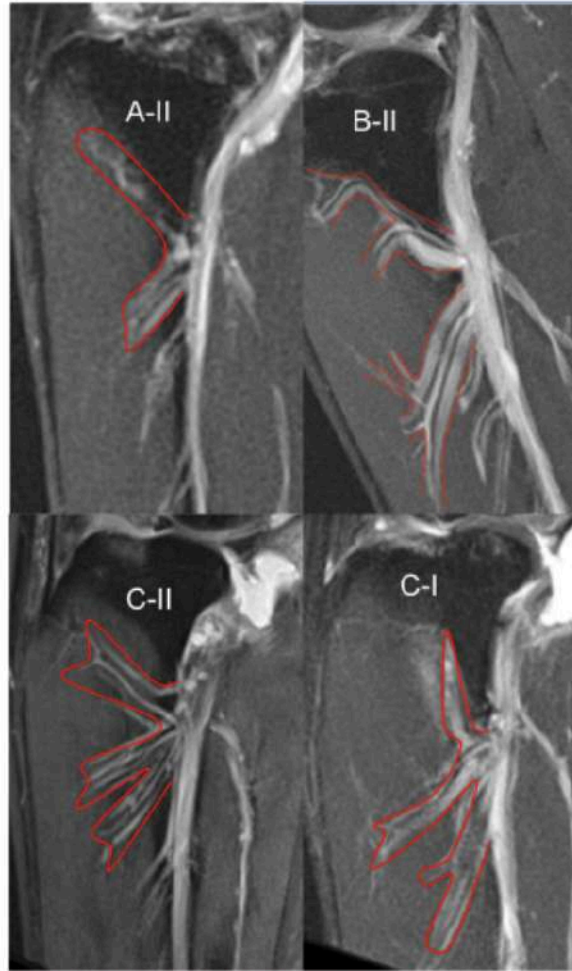
Nous avons déterminé une classification des ramifications latérales du R5W. Voici comment classer le grasset étudié dans une catégorie.



Modélisation de la classification des différents type de ramifications latérales du R5W.

1ère étape : Utiliser le mode *Mean* et se positionner sur la coupe sagittale permettant la meilleure visualisation des ramifications du R5W. Il est noté que la pondération DP permet une meilleure visualisation des ramifications par rapport aux pondérations T1 et T2.

2nd étape : Visualiser la topographie des premières ramifications crânio-latérales du R5W afin de déterminer dans quel groupe (A,B ou C) se situe ces ramifications. Puis comparer le départ de la première ramification crânio-latérale avec le départ de l'artère tibiale caudale. Si l'artère tibiale caudale prend son départ proximalement au départ de la première ramification crânio-latérale alors le R5W sera classé dans le sous-groupe I. Si c'est le contraire, alors le R5W sera classé dans le sous-groupe II. L'association de la lettre avec le chiffre I ou II permet de réaliser la classification de l'ensemble des grassets étudiés si la qualité des images IRM permettent une bonne visualisation des contours des ramifications.



Exemples de ramifications du R5W pour 4 groupes différents.
Images IRM DP en coupes sagittales.

Annexe II : Indice de Condition Corporelle ou NEC selon la WSAVA



Indice de Condition Corporelle

<p style="text-align: center;">DE MAIGRE A TROP MAIGRE</p> <div style="display: flex; justify-content: space-around;"> <div style="text-align: center;">  <p>1</p> </div> <div style="text-align: center;">  <p>3</p> </div> </div>	<p style="text-align: center;">OPTIMAL</p> <div style="text-align: center;">  <p>5</p> </div>	<p style="text-align: center;">D'UN PEU A BEAUCOUP TROP GROS</p> <div style="display: flex; justify-content: space-around;"> <div style="text-align: center;">  <p>7</p> </div> <div style="text-align: center;">  <p>9</p> </div> </div>
---	---	--





Gierman A. et al. Comparison of bioimpedance monitor with dual energy x-ray absorptiometry for noninvasive estimation of percentage body fat in dogs. *AVJW* 2010;71:995-1004.

Janssens L, et al. Effect of breed on body composition and comparison between various methods to estimate body composition in dogs. *Res Vet Sci* 2010;98:227-232.

Mokey Rios, et al. Effects of diet restriction on the quantitative and qualitative changes in dogs. *Am J Vet Res* 2002;20:1315-1324.

Reference: *DS Development and Validation of a Body Condition Score System for Dogs*. *Canine Pract* 2007;32:18-21.

©2013. All rights reserved.
<http://www.wsava.org/advocacy/health/wellness/body-condition-score-chart-english.pdf> (Publication 19, Oct. 2013)

TITRE :

ÉTUDE IN VIVO DE LA TOPOGRAPHIE 3D DU RÉSEAUX ARTÉRIO-VEINEUX POPLITÉ PAR IRM CHEZ 64 CHIENS PRÉSENTANT UNE RUPTURE DU LIGAMENT CROISÉ CRÂNIAL, INTÉRÊT DANS LES OSTÉOTOMIES DU TIBIA PROXIMAL.

IN VIVO STUDY OF THE 3D TOPOGRAPHY OF THE POPLITEAL ARTERIOVENOUS NETWORK BY MRI IN 64 DOGS WITH A RUPTURE OF THE CRANIAL CRUCIATE LIGAMENT, USEFUL FOR OSTEOTOMIES OF THE PROXIMAL TIBIA.

Thèse d'état de Docteur Vétérinaire : Nantes, le 4 septembre 2024

RÉSUMÉ :

Cette thèse réalise une étude précise du réseau artério-veineux poplité chez des chiens présentant une rupture unilatérale ou bilatérale du ligament croisé crânial et ayant subi une TPLO pour stabilisation du grasset. Cette étude permet la description de différences anatomiques de ces vaisseaux et leur classement en lien avec des données cliniques et radiographiques permettant au chirurgien orthopédique de se préparer aux potentiels risques d'hémorragie per-opératoire lors d'ostéotomie du tibia proximal. En première partie, un rappel concernant l'anatomie du grasset, la rupture du ligament croisé crânial et l'avancée des connaissances concernant le réseau artério-veineux poplité est présenté. La seconde partie comprend tout d'abord une étude descriptive par examen tomodynamométrique et dissection permettant la compréhension du trajet du réseau sanguin poplité. Enfin une étude sur 64 chiens a permis l'analyse des différences de topographies, de proximité avec le cortex tibial et la description d'anomalies vasculaires par imagerie IRM in vivo, sans produit de contraste, grâce à la confection d'un guide d'analyse des images IRM.

MOTS-CLÉS :

rupture ligamentaire - ligament croisé crânial - grasset - artère poplitée - veine poplitée - chien - complication per opératoire

TITRE :

ÉTUDE IN VIVO DE LA TOPOGRAPHIE 3D DU RÉSEAUX ARTÉRIO-VEINEUX POPLITÉ PAR IRM CHEZ 64 CHIENS PRÉSENTANT UNE RUPTURE DU LIGAMENT CROISÉ CRÂNIAL, INTÉRÊT DANS LES OSTÉOTOMIES DU TIBIA PROXIMAL.

IN VIVO STUDY OF THE 3D TOPOGRAPHY OF THE POPLITEAL ARTERIOVENOUS NETWORK BY MRI IN 64 DOGS WITH A RUPTURE OF THE CRANIAL CRUCIATE LIGAMENT, USEFUL FOR OSTEOTOMIES OF THE PROXIMAL TIBIA.

Thèse d'état de Docteur Vétérinaire : Nantes, le 4 septembre 2024

RÉSUMÉ :

Cette thèse réalise une étude précise du réseau artério-veineux poplité chez des chiens présentant une rupture unilatérale ou bilatérale du ligament croisé crânial et ayant subi une TPLO pour stabilisation du grasset. Cette étude permet la description de différences anatomiques de ces vaisseaux et leur classement en lien avec des données cliniques et radiographiques permettant au chirurgien orthopédique de se préparer aux potentiels risques d'hémorragie per-opératoire lors d'ostéotomie du tibia proximal. En première partie, un rappel concernant l'anatomie du grasset, la rupture du ligament croisé crânial et l'avancée des connaissances concernant le réseau artério-veineux poplité est présenté. La seconde partie comprend tout d'abord une étude descriptive par examen tomodynamométrique et dissection permettant la compréhension du trajet du réseau sanguin poplité. Enfin une étude sur 64 chiens a permis l'analyse des différences de topographies, de proximité avec le cortex tibial et la description d'anomalies vasculaires par imagerie IRM in vivo, sans produit de contraste, grâce à la confection d'un guide d'analyse des images IRM.

MOTS-CLÉS :

rupture ligamentaire - ligament croisé crânial - grasset - artère poplitée - veine poplitée - chien - complication per opératoire